



UNIVERSITE CADI AYYAD
FACULTE DE MEDECINE ET DE PHARMACIE
MARRAKECH

ANNEE 2010

THESE N° 75

**LA DACRYOCYSTORHINOSTOMIE SOUS
ANESTHESIE LOCALE : EXPERIENCE DU SERVICE
D'OPHTALMOLOGIE DU CHU DE MARRAKECH
« A propos de 46 cas »**

THESE

PRESENTEE ET SOUTENUE PUBLIQUEMENT LE .../.../2010

PAR

Mlle. Asmaa BENBOUZID

Née le 22 Décembre 1983 à Casablanca


POUR L'OBTENTION DU DOCTORAT EN MEDECINE

MOTS CLES

Dacryocystorhinostomie – Anesthésie locale – Evaluation

JURY

Mr. S. AIT BENALI Professeur de Neurochirurgie	PRESIDENT
Mr. A. MOUTAOUAKIL Professeur d'Ophtalmologie	RAPPORTEUR
Mr. M. A. SAMKAOUI Professeur agrégé d'Anesthésie Réanimation	} JUGES
Mr. H. AMMAR Professeur agrégé d'Oto-Rhino-Laryngologie	

A decorative flourish consisting of several overlapping loops and a long horizontal line extending to the right, framing the title.

Serment d'Hippocrate

Au moment d'être admis à devenir membre de la profession médicale, je m'engage solennellement à consacrer ma vie au service de l'humanité.

Je traiterai mes maîtres avec le respect et la reconnaissance qui leur sont dus.

Je pratiquerai ma profession avec conscience et dignité. La santé de mes malades sera mon premier but.

Je ne trahirai pas les secrets qui me seront confiés.

Je maintiendrai par tous les moyens en mon pouvoir l'honneur et les nobles traditions de la profession médicale.

Les médecins seront mes frères.

Aucune considération de religion, de nationalité, de race, aucune considération politique et sociale, ne s'interposera entre mon devoir et mon patient.

Je maintiendrai strictement le respect de la vie humaine dès sa conception.

Même sous la menace, je n'userai pas mes connaissances médicales d'une façon contraire aux lois de l'humanité.

Je m'y engage librement et sur mon honneur.

Déclaration Genève, 1948.



*LISTE
DES PROFESSEURS*

UNIVERSITE CADI AYYAD
FACULTE DE MEDECINE ET DE PHARMACIE
MARRAKECH

Doyen Honoraire

: Pr. Badie-Azzamann MEHADJI

ADMINISTRATION

Doyen

: Pr. Abdelhaq ALAOUI YAZIDI

Vice doyen

: Pr. Ahmed OUSEHAL

Secrétaire Général

: Mr. Azzeddine EL HOUDAIGUI

PROFESSEURS D'ENSEIGNEMENT SUPERIEUR

ABBASSI

Hassan

Gynécologie-Obstétrique A

AIT BENALI

Said

Neurochirurgie

ALAOUI YAZIDI

Abdelhaq

Pneumo-phthysiologie

ABOUSSAD

Abdelmounaim

Néonatalogie

BELAABIDIA

Badia

Anatomie-Pathologique

BOUSKRAOUI	Mohammed	Pédiatrie A
EL HASSANI	Selma	Rhumatologie
EL IDRISSE DAFALI	My abdelhamid	Chirurgie Générale
ESSADKI	Omar	Radiologie
FIKRY	Tarik	Traumatologie- Orthopédie A
FINECH	Benasser	Chirurgie – Générale
KISSANI	Najib	Neurologie
KRATI	Khadija	Gastro-Entérologie
LATIFI	Mohamed	Traumato – Orthopédie B
MOUTAOUAKIL	Abdeljalil	Ophtalmologie
OUSEHAL	Ahmed	Radiologie
RAJI	Abdelaziz	Oto-Rhino-Laryngologie
SARF	Ismail	Urologie
SBIHI	Mohamed	Pédiatrie B
SOUMMANI	Abderraouf	Gynécologie-Obstétrique A
TAZI	Imane	Psychiatrie

PROFESSEURS AGREGES

ABOULFALAH AMAL	Abderrahim Said	Gynécologie – Obstétrique B Dermatologie
AIT SAB	Imane	Pédiatrie B
ASRI	Fatima	Psychiatrie
ASMOUKI	Hamid	Gynécologie – Obstétrique A
AKHDARI	Nadia	Dermatologie
BENELKHAÏAT BENOMAR	Ridouan	Chirurgie – Générale
BOUMZEBRA	Drissi	Chirurgie Cardiovasculaire
CHABAA	Laila	Biochimie
DAHAMI	Zakaria	Urologie
EL FEZZAZI	Redouane	Chirurgie Pédiatrique
ELFIKRI	Abdelghani	Radiologie
EL HATTAOUI	Mustapha	Cardiologie
ESSAADOUNI	Lamiaa	Médecine Interne
ETTALBI	Saloua	Chirurgie – Réparatrice et plastique
GHANNANE	Houssine	Neurochirurgie
LOUZI	Abdelouahed	Chirurgie générale
OULAD SAIAD	Mohamed	Chirurgie pédiatrique
MAHMAL	Lahoucine	Hématologie clinique
MANSOURI	Nadia	Chirurgie maxillo-faciale Et stomatologie
MOUDOUNI	Said mohammed	Urologie
NAJEB	Youssef	Traumato - Orthopédie B
LMEJJATTI	Mohamed	Neurochirurgie
SAMKAOUI	Mohamed	Anesthésie- Réanimation
SAIDI	Abdenasser Halim	Traumato - Orthopédie A

TAHRI JOUTEI HASSANI	Ali	Radiothérapie
YOUNOUS	Saïd	Anesthésie-Réanimation

PROFESSEURS ASSISTANTS

ABKARI	Imad	Traumatologie-orthopédie B
ABOU EL HASSAN	Taoufik	Anesthésie - réanimation
ABOUSSAIR	Nisrine	Génétique
ADERDOUR	Lahcen	Oto-Rhino-Laryngologie
ADMOU	Brahim	Immunologie
AGHOUTANE	El Mouhtadi	Chirurgie – pédiatrique
AIT BENKADDOUR	Yassir	Gynécologie – Obstétrique A
AIT ESSI	Fouad	Traumatologie-orthopédie B
ALAOUI	Mustapha	Chirurgie Vasculaire périphérique
AMINE	Mohamed	Epidémiologie - Clinique
AMRO	Lamyae	Pneumo - phtisiologie
ARSALANE	Lamiaie	Microbiologie- Virologie
ATMANE	El Mehdi	Radiologie
BAHA ALI	Tarik	Ophtalmologie
BASRAOUI	Dounia	Radiologie
BASSIR	Ahlam	Gynécologie – Obstétrique B

BENCHAMKHA	Yassine	Chirurgie réparatrice et plastique
BEN DRISS	Laila	Cardiologie
BENHADDOU	Rajaa	Ophtalmologie
BENJILALI	Laila	Médecine interne
BENZAROUEL	Dounia	Cardiologie
BOUCHENTOUF	Rachid	Pneumo-phtisiologie
BOUKHANNI	Lahcen	Gynécologie – Obstétrique B
BOURROUS	Mounir	Pédiatrie A
BSSIS	Mohammed Aziz	Biophysique
CHAFIK	Aziz	Chirurgie Thoracique
CHAFIK	Rachid	Traumatologie-orthopédie A
CHAIB	Ali	Cardiologie
CHERIF IDRISSE EL GANOUNI	Najat	Radiologie
DIFFAA	Azeddine	Gastro - entérologie
DRAISS	Ghizlane	Pédiatrie A
DRISSI	Mohamed	Anesthésie -Réanimation
EL ADIB	Ahmed rhassane	Anesthésie-Réanimation
EL ANSARI	Nawal	Endocrinologie et maladies métaboliques
EL BARNI	Rachid	Chirurgie Générale


EL BOUCHTI	Imane	Rhumatologie
EL BOUIHI	Mohamed	Stomatologie et chirurgie maxillo faciale
EL HAOURY	Hanane	Traumatologie-orthopédie A
EL HOUDZI	Jamila	Pédiatrie B
EL JASTIMI	Said	Gastro-Entérologie
EL KARIMI	Saloua	Cardiologie
EL MANSOURI	Fadoua	Anatomie - pathologique
HAJJI	Ibtissam	Ophthalmologie
HAOUACH	Khalil	Hématologie biologique
HERRAG	Mohammed	Pneumo-Phtisiologie
HERRAK	Laila	Pneumo-Phtisiologie
HOCAR	Ouafa	Dermatologie
JALAL	Hicham	Radiologie
KAMILI	El ouafi el aouni	Chirurgie – pédiatrique générale
KHALLOUKI	Mohammed	Anesthésie-Réanimation
KHOUCHANI	Mouna	Radiothérapie
KHOULALI IDRISSE	Khalid	Traumatologie-orthopédie
LAGHMARI	Mehdi	Neurochirurgie
LAKMICHI	Mohamed Amine	Urologie

LAOUAD	Inas	Néphrologie
MADHAR	Si Mohamed	Traumatologie-orthopédie A
MANOUDI	Fatiha	Psychiatrie
MAOULAININE	Fadlmrabihrabou	Pédiatrie (Néonatalogie)
MOUFID	Kamal	Urologie
NARJIS	Youssef	Chirurgie générale
NEJMI	Hicham	Anesthésie - Réanimation
NOURI	Hassan	Oto-Rhino-Laryngologie
OUALI IDRISI	Mariem	Radiologie
QACIF	Hassan	Médecine Interne
QAMOUSS	Youssef	Anesthésie - Réanimation
RABBANI	Khalid	Chirurgie générale
SAMLANI	Zouhour	Gastro - entérologie
SORAA	Nabila	Microbiologie virologie
TASSI	Noura	Maladies Infectieuses
ZAHLANE	Mouna	Médecine interne
ZAHLANE	Kawtar	Microbiologie virologie
ZOUGAGHI	Laila	Parasitologie –Mycologie



DEDICACES

*Toutes les lettres ne sauraient trouver les mots qu'il faut
Tous les mots ne sauraient exprimer la gratitude, l'amour,
le respect, la reconnaissance...
Aussi, c'est tout simplement que*

**Je dédie
cette Thèse... **

A MES PARENTS :

Qui m'ont toujours entourée de toute leur affection et qui m'ont toujours encouragée à donner le meilleur de moi-même, je vous en remercie et je vous aime très fort. Ce modeste travail, qui est avant tout le votre, n'est que la consécration de vos grands efforts et vos immenses sacrifices. J'espère rester toujours digne de votre estime. Puisse Dieu tout puissant vous préserver du mal, vous combler de santé, de bonheur et vous accorder une longue et heureuse vie.

A MON FRÈRE AHMED ET MA SŒUR LAMIA

Je vous dédie ce travail en témoignage de l'amour et des liens de sang qui nous unissent. Puisse nous rester unis dans la tendresse et fidèles à l'éducation que nous avons reçue.

A MES NOURRICES NAIMA ET TOURIA

Qui ont sacrifié une bonne partie de leur vie à mon éducation. Je vous aime beaucoup et je vous remercie d'avoir pris soin de moi toutes ces années.

A MES TRÈS CHÈRES GRANDS MÈRES

Aux plus douces et plus tendres grands mères. Aucune dédicace ne saurait vous exprimer Ama reconnaissance, mon grand attachement et mon grand amour.

A LA MEMOIRE DE MES GRANDS PERES BOUAZZA ET AHMED :

*A MES CHÈRES TANTES, LEURS EPOUX ET LEURS
ENFANTS, A MES CHÈRES ONCLES, LEURES
EPOUSES ET LEURS ENFANTS*

Tous les mots ne sauraient exprimer la gratitude, l'amour, le respect, la reconnaissance sincères que j'ai pour vous. Que ce travail soit un témoignage de mon affection, je vous le dédie pour tous les moments que nous avons passé ensemble. Je prie Dieu le tout puissant de vous accorder santé, bonheur et succès

A TOUTES MES AMIES ET AMIS

Karima, jamila, soumia, amina, hafida, salima, samira, afaf, dounia, chahrazad, sana, naima, saadia, leila, amal, wafa, jinane, hafsa, souad, fatimzohra, nezha, sara, imane, murtada, mouhsine, rachid, othmane, youness, omar, amine, abdellatif, saad...

Vous êtes très nombreux pour que je ne puisse vous nommer mais l'oubli de mot n'est pas celui du coeur... En témoignage de notre profonde amitié...

*A TOUTE L'EQUIPE D'OPHTALMOLOGIE DU CHU
DE MARRAKECH*

Pr moutaouakil, Pr baha, Pr benhaddou, Pr hajji, Dr khoumiri, Dr sayouti, Dr gaboune, Dr benfdil, Dr ouaggaq, Dr jellab, Dr moussaoui, Dr kholti, Dr machmoumi, Dr ballyout, Dr bighouab, Dr bouziani, Dr aitelhaj, Dr bassit, Mme bahija, Mme amina, fatimzohra et nezha.

*A TOUTE L'EQUIPE D'OPHTALMOLOGIE DE
L'HOPITAL ANTAKI*

A TOUS MES ENSEIGNANTS

De l'école primaire, collège, lycée et faculté de médecine de Marrakech.

A TOUS LES AMIMIENS ET AMIMIENNES

En témoignage de ma gratitude et mes remerciements. Que Dieu vous procure santé, bonheur et longue vie.



REMERCIEMENTS

A NOTRE MAITRE ET RAPPORTEUR DE THESE :
Pr. A. MOUTAOUAKIL

Vous nous avez fait l'honneur d'accepter de diriger ce travail, que vous avez suivi de très près. Vos qualités humaines n'ont d'égal que votre compétence professionnelle et qui seront pour nous un exemple dans l'exercice de notre profession. Veuillez trouver, cher maître, dans ce travail l'expression de notre reconnaissance et notre très haute considération.

A NOTRE MAITRE ET PRESIDENT DE THESE : Pr.
S. AIT BEN ALI

Nous sommes très sensibles à l'honneur que vous nous faites en acceptant d'assurer la présidence de cette thèse. Durant notre formation, nous avons eu le privilège de bénéficier de votre sens professionnel. Votre culture scientifique et votre simplicité exemplaire sont pour nous un objet d'admiration et de profond respect. Permettez-nous de vous exprimer, cher maître, notre profonde gratitude et notre grande estime.

A NOTRE MAITRE ET JUGE DE THESE :
Pr. M. SAMKAOUI

Vous nous faites le grand honneur de prendre part au jugement de ce travail. Nous avons eu l'occasion d'apprécier vos qualités humaines, vos qualités professionnelles qui ont toujours suscité notre admiration. Veuillez accepter, cher Maître, dans ce travail nos sincères remerciements et toute la reconnaissance que nous vous témoignons.

**A NOTRE CHER MAITRE ET JUGE DE THESE : PR.
H. AMMAR**

Vous avez accepté avec bienveillance de participer à notre Jury. Nous sommes très sensibles à votre présence et nous vous remercions d'avoir bien voulu juger ce travail. C'est pour nous un grand honneur de vous compter parmi nos juges.

**A NOTRE CHÈRE MAITRE :
B PR. MANSOURI HATTAB NADIA**

*Vous avez en permanence suscité notre admiration par votre ardeur et votre amour à exercer votre profession. Vous avez été pour nous un maître, mais aussi une mère et un guide.
Nous vous remercions de nous avoir initiés aux bases de la chirurgie. Nous espérons être un jour à la hauteur de vos attentes et espérances.*

**A NOS TRÈS CHÈRES PROFESSEURS
D'OPHTALMOLOGIE:
Dr. T. BAHHA ALI, Dr. R. BENHADDOU, Dr. I. HAJJI**

Veillez trouver ici, chers Maîtres, le témoignage de notre haute considération, de notre profonde reconnaissance et de notre sincère respect.



ABBREVIATION

LISTE DES ABREVIATIONS

AG	: Anesthésie générale
AL	: Anesthésie locale
ATCD	: Antécédents
CO	: Contact osseux
DCRS	: Dacryocystorhinostomie
F	: Femme
H	: Homme
ORL	: Otorhinolaryngologie
VL	: Voies lacrymales



PLAN

INTRODUCTION	1
PATIENTS ET METHODES	4
I. PATIENTS	5
II. METHODES	5
1. Exploration des voies lacrymales	5
2. Protocole anesthésique	6
2.1. Sédation	6
2.2. Anesthésie locale	7
3. Technique chirurgicale de la DCR par voie externe.....	10
4. Fiche de recueil d'information	13
III. ANALYSE STATISTIQUE	16
RESULTATS	17
I. CARACTÉRISTIQUES DEMOGRAPHIQUES ET CLINIQUES DES PATIENTS	18
1. Sexe.....	18
2. Age.....	18
3. Antécédents.....	19
4. Signes cliniques d’appel.....	20
5. Exploration des voies lacrymales.....	20
6. Examen ORL	21
II. EVALUATION DE L’ANESTHESIE LOCALE PAR LE PATIENT	21
1. Douleur per-opératoire	21
2. Confort per-opératoire	22
3. Douleur postopératoire	23
4. Confort postopératoire	23
5. Nausées et vomissements post opératoire	24
III. EVALUATION DE L’ANESTHESIE LOCALE PAR LE CHIRURGIEN	24
1. Durée de l’intervention.....	24

2. Quantité du saignement per-opératoire.....	25
3. Saignement postopératoire.....	25
4. Durée d’hospitalisation	26
DISCUSSION.....	27
I. Epidémiologie	28
1. Sexe.....	28
2. Age	29
II. Protocole anesthésique	32
III. Evaluation de la douleur et le confort en per-opératoire	39
IV. Quantité du saignement en per et post-opératoire.....	42
1. Saignement per-opératoire.....	42
2. Epistaxis post-opératoire.....	45
V. Evaluation de la durée de l’intervention	46
VI. Complications et effets indésirables.....	47
1. Douleur en postopératoire.....	47
2. Nausées et vomissements postopératoires.....	49
VII. Durée d’hospitalisation	51
CONCLUSION	54
ANNEXES	56
I. ANATOMIE PHYSIOLOGIQUE ET TOPOGRAPHIQUE DES VOIES LACRYMALES	57
1. Les points lacrymaux.....	58
2. Les canalicules palpébraux et le canalicule commun	59
3. Le sac lacrymal	60
4. Le canal ou conduit lacrymonasal	61
II. INNERVATION DES VOIES LACRYMALES EXCRETRICES	62
1. Le nerf trijumeau.....	62
2. Le nerf ophtalmique de Willis	63

3. L'innervation des voies lacrymales	65
3.1. Le nerf infratrochléaire.....	65
a. Trajet du nerf nasociliaire	65
b. Trajet du nerf infratrochléaire.....	66
3.2. Le nerf ethmoïdal antérieur	66
3.3. Le nerf supra trochléaire.....	66
a. Trajet du nerf frontal.....	66
b. Trajet du nerf supratrochléaire	67
3.4. Le nerf infra orbitaire	67
a. Trajet du nerf maxillaire supérieur	67
b. Trajet du nerf infraorbitaire	67
III. PRODUITS UTILISES EN ANESTHESIE LOCOREGIONALE.....	68
1. Mécanisme d'action général.....	68
2. Molécules principales.....	68
3. Précisions sur la lidocaïne.....	69
RESUMES.....	70
BIBLIOGRAPHIE.....	74



INTRODUCTION

L'obstruction acquise basse des voies lacrymales au niveau du canal lacrymo-nasal est à l'origine d'un épiphora chronique fonctionnellement invalidant et/ou d'épisodes de dacryocystite aiguë par surinfection bactérienne. La seule solution thérapeutique est le rétablissement chirurgical de la perméabilité des voies lacrymales. La technique de dacryocystorhinostomie (DCRS) consiste à marsupialiser directement le sac lacrymal dans la fosse nasale en court-circuitant le canal lacrymonasal sténosé. La dacryocystorhinostomie par voie externe cutanée a été décrite dès 1904 par Toti [1], améliorée dès 1921 en suturant la muqueuse du sac lacrymal à la muqueuse nasale [2]. Cette technique est sûre et fiable, avec des taux de succès de 84 à 90% après l'opération et de 70% à trois ans [3, 4, 5].

Longtemps réalisée sous anesthésie générale (AG), il est actuellement possible de pratiquer cette opération sous anesthésie locale (AL) avec ou sans sédation. Ce type d'anesthésie convient particulièrement à une population de patients âgés et fragilisés. Cette population est directement concernée par la pathologie d'obstruction lacrymonasale car celle-ci devient plus fréquente avec l'âge des patients [6]. Toutefois, chez les sujets plus jeunes, l'AG reste préférable à l'AL pour des raisons de gestion de stress [7,8]. De plus, le coût médicoéconomique est moindre pour une opération réalisée sous anesthésie locale par rapport à une anesthésie générale. C'est pourquoi, nous avons entrepris d'étudier un protocole d'anesthésie locale basé sur les connaissances anatomiques des voies lacrymales et leur innervation dans le but de cibler les territoires à anesthésier.

Peu de travaux consacrés à l'environnement anesthésique de la DCRS par voie externe ont été effectués. Nous nous sommes intéressés de façon prospective au déroulement des chirurgies réalisées sous anesthésie locale potentialisée par une neuroleptanalgie sur une période de près de une année.

**La dacryocystorhinostomie sous anesthésie locale : Expérience du service d'ophtalmologie du CHU de
Marrakech à propos de 46 cas**

Le but de notre travail est d'évaluer la qualité de la procédure chirurgicale et anesthésique par le patient et par le chirurgien durant les périodes per et post-opératoire. Ceci afin de nous permettre d'améliorer notre technique anesthésique en prenant connaissance de ses avantages et ses inconvénients, d'améliorer l'information du patient et d'optimiser les choix anesthésiques en fonction du patient, pour à terme permettre une meilleure diffusion de cette méthode.



PATIENTS & METHODES

I- PATIENTS :

Il s'agit d'une étude prospective réalisée entre Mars 2008 et Mars 2009. Nous avons étudié quarante six patients ayant bénéficié d'une DCRS par voie externe sous anesthésie locale et sédation au service d'ophtalmologie du CHU Mohammed VI de Marrakech.

Ce protocole anesthésique était préconisé en présence d'inconvénients à l'anesthésie générale notamment :

- L'âge avancé des patients,
- Les malades présentant des tares cardiovasculaires et pulmonaires ou des affections chroniques (diabète et hypertension artérielle).
- Les patients désirant se faire opérer sous anesthésie locale.

Les informations concernant les caractéristiques démographiques et cliniques des patients, l'appréciation par le patient et par le chirurgien de ce protocole anesthésique ont été notées.

II- METHODES :

1-Exploration des voies lacrymales :

Le diagnostic d'obstruction de la voie lacrymale repose sur la recherche de la perméabilité des voies lacrymales.

1-1- Recherche de perméabilité (VL) :

Plus que la perméabilité passive recherchée classiquement par le test à la fluorescéine ou à la saccharose sodique, c'est la recherche de la perméabilité active qui doit être faite. Cette recherche obéit à une séquence simple, mais rigoureuse, qui comporte :

- D'abord un lavage des voies lacrymales à l'aide d'une seringue armée d'une fine canule et après dilatation des points lacrymaux. On utilise le plus souvent du sérum physiologique. La poussée du piston doit normalement entraîner très facilement le passage du liquide dans l'arrière-gorge, rapidement ressenti par le malade, on parle de voies lacrymales perméables ou « VL positive ».

- Si la pression doit être supérieure, les voies lacrymales sont alors soit rétrécies soit imperméables. On parle dans ce cas de figure de « VL négative ».

1-2- Cathétérisme lacrymal :

C'est le deuxième temps de l'exploration des voies lacrymales. C'est un temps essentiel. Habituellement, on utilise une sonde à voies lacrymales de taille moyenne : sonde n°2 de Bowmann. Avec l'habitude, cette technique permet d'interpréter de façon très fidèle l'état anatomique des voies lacrymales.

Normalement la sonde doit buter sur la paroi interne du sac donnant une sensation de contact dur appelé contact osseux (CO) positif, dans le cas contraire, on parle de CO négatif.

2- Protocole anesthésique:

2-1-Sédation:

Deux produits anesthésiques ont été injectés au moyen d'une perfusion intraveineuse positionnée au pli du coude :

-D'une part du **Sufentanil** (Sufenta ®) qui est un anesthésique morphinique puissant pouvant entraîner une dépression respiratoire. La dose injectée était de 1-1,5 µg/kg.

-D'autre part, de l'Hypnovel®, dont le principe actif est le **Midazolam**, a été administré à la dose de 0,015-0,05 mg/kg. Ce produit a comme effet d'engendrer une sédation, une amnésie, une anxiolyse, une myorelaxation et une hypnose. Il crée également une dépression ventilatoire potentialisée avec le Sufenta ® qui nécessite une surveillance de la fréquence

respiratoire. De l'oxygène (2-4 L/min) a donc été apporté par une tubulure positionnée sur le menton sous les champs opératoires.

Les constantes hémodynamiques du patient, comme la tension artérielle, la courbe ECG, la saturation artérielle ainsi que la fréquence cardiaque ont également été surveillées au cours du geste chirurgical.

2-2-Anesthésie locale :

L'anesthésie locale correspond au deuxième temps après la sédation. Notre protocole anesthésique a été établi à partir d'une analyse précise de l'anatomie de la face [6, 9, 10, 11, 12, 13, 14, 15, 16, 17] et de l'anatomie innervationnelle de la face [13, 18,19, 20], permettant de déterminer les territoires nerveux à anesthésier spécifiquement pour la chirurgie de DCR par voie externe.

Les techniques de blocages nerveux ont suivi les recommandations préconisées dans la littérature [7, 21, 22, 23, 24, 25, 26, 27].

Ce protocole comporte quatre temps successifs qui correspondent aux quatre nerfs à anesthésier :

-Le nerf ethmoïdal antérieur innerve les fosses nasales, son anesthésie se fait par méchage de la narine à la lidocaïne 5 % naphazolinée.

-Le nerf supratrochléaire innerve le canalicule et les 2/3 supérieurs du sac lacrymal, son infiltration se fait au contact de l'os au niveau du site de l'injection supéro-médiale de l'anesthésie péri-bulbaire.

-Les téguments du dorsum du nez et la commissure interne de l'oeil sont innervés par le nerf nasociliaire et sa branche le nerf infratrochléaire dont le blocage se fait au foramen ethmoïdal à la face supéointerne de l'orbite

-Le tiers inférieur du sac lacrymal et le canal lacrymonasal et une partie des fosses nasale sont innervés par le nerf infra-orbitaire, son anesthésie se fait au foramen infraorbitaire à 1,5 cm en dessous du rebord orbitaire inférieur sur la ligne pupillaire

Blocage du nerf ethmoïdal antérieur

Tout d'abord un méchage de la narine du côté homolatéral à la chirurgie a été réalisé par une mèche de coton trempée dans de la lidocaïne (XylocaïneB) 5 % naphazolinée. Cette mèche doit être bien essorée pour éviter tout risque d'anesthésie du carrefour des voies aériennes ce qui pourrait conduire à une fausse route et une inhalation. Ce blocage permet d'obtenir l'insensibilité des fosses nasales.

Blocage du nerf supratrochléaire

Ce blocage permet d'anesthésier le canalicule et les deux tiers supérieurs du sac lacrymal.

Il a été réalisé au contact de l'os au niveau de l'angle entre le bord supérieur de l'orbite et l'os nasal. Le site d'injection correspond à l'injection supéro-médiale de l'anesthésie péri-bulbaire (figure 1). Trois ml de produit ont été injectés par une aiguille 25G en transcutané. Il est constitué de lidocaïne 2% non adrénalinée (XylocaïneB 2% non adrénalinée).

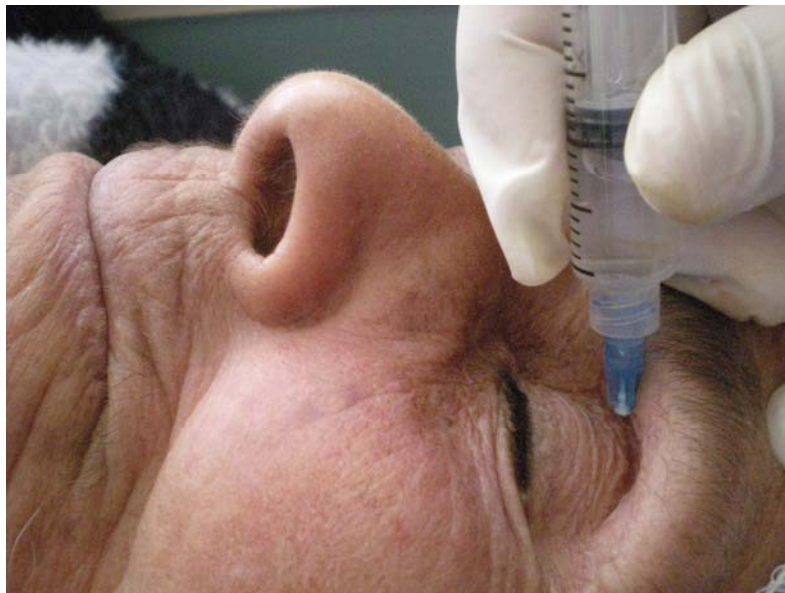

Figure 1 : Blocage du nerf supra-trochléaire

Blocage du nerf nasociliaire et de sa branche infratrochléaire

Le nerf nasociliaire a été anesthésié au foramen ethmoïdal, à la face supérointerne de l'orbite. L'aiguille a été introduite dans l'angle interne de l'oeil, à mi-distance entre le pli palpébral supérieur et le sourcil, dans la même direction que le toit de l'orbite. Le rameau infratrochléaire a été anesthésié en retirant l'aiguille (figure2). Le volume total injecté était de 2-4 ml.

Ce blocage permet d'anesthésier les téguments du dorsum du nez et de la commissure interne de l'oeil.

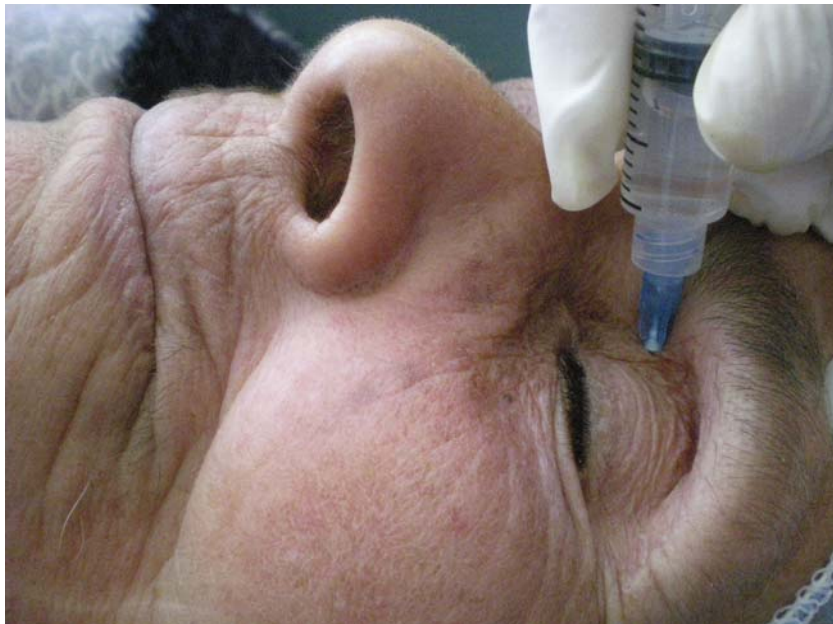

Figure 2 : Blocage du nerf infratrochléaire

Blocage du nerf infraorbitaire

Le site d'injection était situé à la sortie du foramen du même nom à l'aplomb de la pupille centrée. Le foramen se trouve 1,5 cm en dessous du rebord orbitaire inférieur sur la ligne pupillaire. L'aiguille a été placée au contact du foramen sans le pénétrer. Généralement, l'injection a été réalisée à la jonction 1/3 interne- 2/3 externe d'une ligne joignant l'aile du nez et le tragus de l'oreille (figure 3). La dose injectée était de 4 mL. Ce blocage permet d'anesthésier la paroi latérale et inférieure du nez.

Dans un dernier temps, une goutte d'anesthésie topique (oxybuprocaine 0.4%) a été instillée dans les deux culs de sacs conjonctivaux pour anesthésier l'oeil avant le badigeonnage à la bétadine ophtalmique.

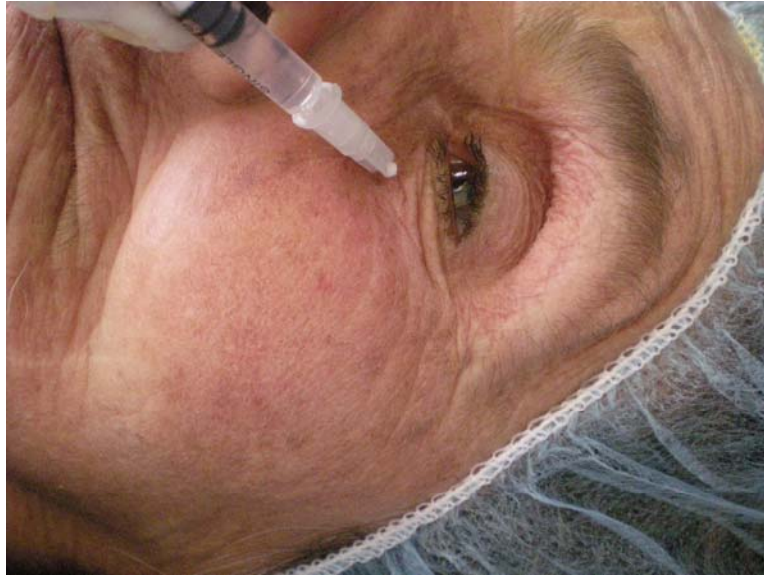

Figure 3 : Blocage du nerf infra-orbitaire

3-Technique chirurgicale de la dacryorhinostomie par voie externe :

La technique chirurgicale standard de la DCRS par voie externe a été réalisée sur tous les patients, selon les étapes suivantes :

L'installation:

Le patient est installé en décubitus dorsal, en léger proclive afin de faciliter le drainage veineux. L'anesthésie est effectuée par la suite.

La voie d'abord :

Elle est interne, en dedans de la veine angulaire à 10 ou 12 mm du canthus interne. Elle débute au niveau du tendon canthal puis se poursuit vers le bas sur 8 à 9 mm (Figure 4) [11].

L'incision peut être purement cutanée (avec coagulation de la veine angulaire) ou directement cutanéopériostée.

Le décollement sous-périosté débute en avant de la crête lacrymale antérieure. Le ligament canthal médial est désinséré pour exposer le canal d’union puis le décollement est poursuivi jusqu’en avant de la crête lacrymale [28].

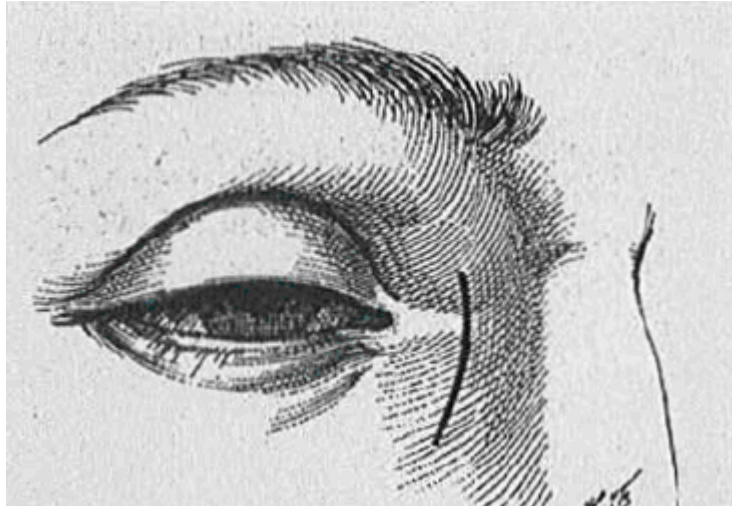


Figure 4 : Incision cutanée

La résection osseuse :

Les fibres du muscle orbiculaire ont été séparées et repoussées, exposant le périoste qui recouvre la crête lacrymale antérieure. Le périoste a été incisé et dégagé de l’ os nasal (Figure 5) [11]. Une trépanation large de l’os est réalisée par pince à l'emporte pièce après avoir refoulé le sac lacrymal et luxé l’os unguis.

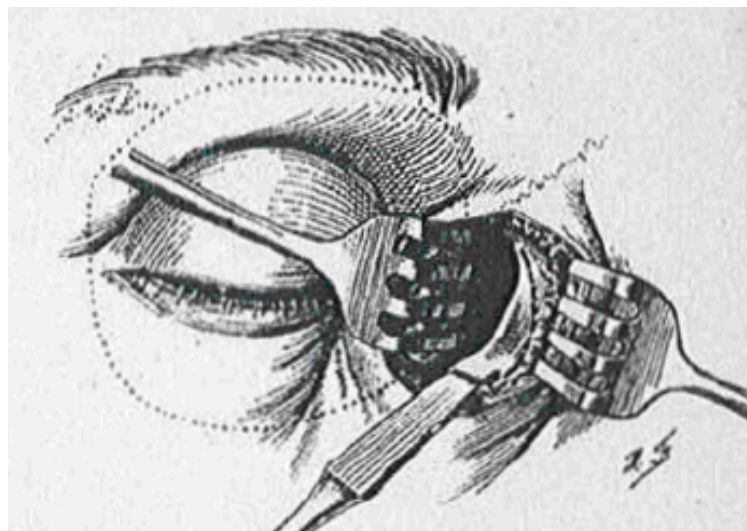


Figure 5 : Décollement du périoste.

La stomie :

Nous préférons la technique de Striker, elle-même dérivant de la technique de Dupuy-Dutemps. Le sac est repéré grâce à une sonde canaliculaire, puis ouvert, le plus en arrière possible, selon une incision en U, en ménageant un lambeau à charnière postérieure.

Le sac est ouvert en regard de l'abouchement du canal d'union pour éviter les trajets en baïonnette. La muqueuse nasale est incisée, le plus en avant possible, en suivant les bords antérieur, inférieur et postérieur de l'ostéotomie, libérant ainsi un lambeau à charnière antérieure (Figure 6) [11]. Si les lambeaux sont trop amples, la résection se fera aux dépens du lambeau nasal.

Une anastomose des muqueuses nasale et lacrymale en un seul plan antérieur a été réalisée puis suspendue aux plans sous cutanés par suture (figure 7) [11, 28, 29, 30]. L'intubation bi-canaliculo-nasale est systématique. Elle permet de calibrer la cicatrisation. Les sondes sont fixées et laissées en place 10 à 12 semaines [31,32]. La peau a été suturée en points séparés au vicryl 7/0.

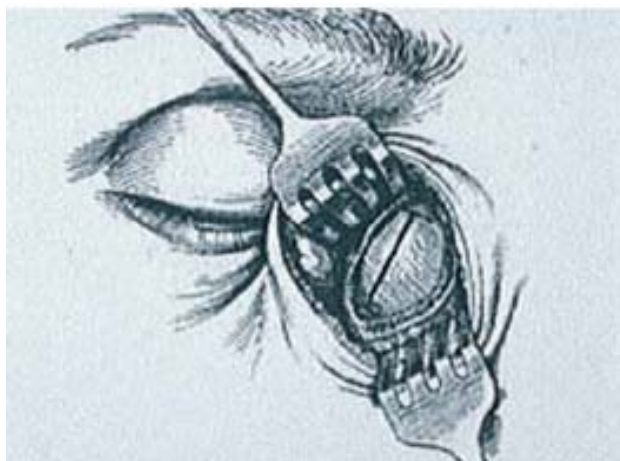


Figure 6 : Incision de la muqueuse nasale

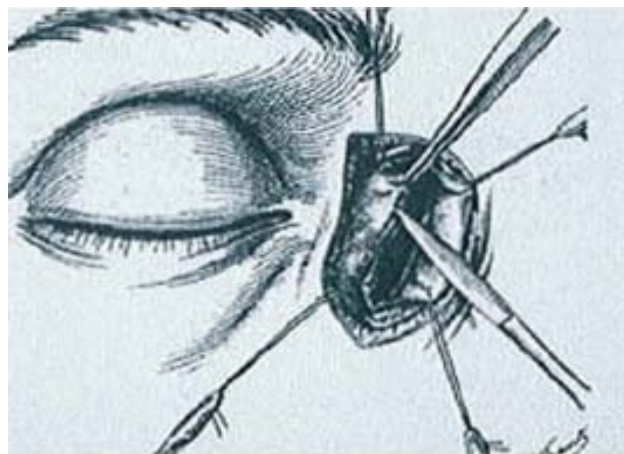


Figure 7 : Réalisation du lambeau de sac

Soins post-opératoires :

Des soins locaux oculaires se font par instillation d'un collyre antibiotique pendant 7 à 10 jours. L'antibiothérapie est prescrite si l'ouverture du sac est purulente. Le mouchage est déconseillé pendant 15 jours. Une surveillance régulière de la sonde d'intubation bicanaliculonasale s'impose afin de détecter des réactions inflammatoires, en évitant le grattage intempestif du canthus interne pour ne pas risquer d'arracher la sonde.

4 -Fiche de recueil des informations :

Durant le geste, une fiche de recueil d'information pour chaque patient a été utilisée afin de fournir les renseignements sur :

- Les variables démographiques des patients
- Le type d'anesthésie
- La douleur per et post-opératoire
- Le confort du patient en per et post-opératoire
- Le saignement per et post-opératoire
- La durée de la chirurgie
- La satisfaction à la fois du patient et du chirurgien.

Fiche d'exploitation des données

Numéro de fiche :

1-Identification du patient :

Nom:.....

Prénom :.....

Sexe: H / F

Age:

ATCDs: -Hypertension artérielle

-Diabète

-Maladie cardiopulmonaire

-ATCDs chirurgicaux

-ATCDs toxicoallergiques

- Traitement anticoagulant

-Autres :.....

2-Identification de la pathologie :

Symptomatologie clinique : -Larmoiement

-Secrétions

-Tuméfaction su sac lacrymal

Perméabilité des voies lacrymales :- VL +

- VL -

Cathétérisme lacrymal : - CO +

- CO -

Examen ORL :.....

3-Identification du geste chirurgical :

Date de l'intervention :.....

Type d'intervention :.....

Type d'anesthésie :- locale sans sédation

- locale avec sédation

- générale

Choix du type d'anesthésie effectué par : - chirurgien

- malade

4-Evaluation de la période per-opératoire :

Durée de l'intervention à compter de l'incision cutanée :.....

Quantité de saignement :.....

Douleur* per-opératoire :-minime

-modérée

-importante

-insupportable

Confort** du patient :- oui

- non

Accepteriez vous la même technique pour la prochaine fois : oui / non

5-Evaluation de la période postopératoire :

Saignement : -Oui

-Non

Douleur* : -minime

-modérée

-importante

-insupportable

Confort** du patient :- oui

- non

Durée d'hospitalisation :.....

* Douleur :

Douleur minime : Simple gêne

Douleur modérée : Douleur cédant après une sédation supplémentaire

Douleur importante : Douleur nécessitant plusieurs sédations supplémentaires sans conversion en AG

Douleur insupportable: Douleur nécessitant une conversion en AG.

**Confort :

Oui: - Pas de douleur ou douleur minime

- Accepte de se faire opérer sous AL si DCRS de l'autre coté

Non: - Douleur modérée ou importante

- Refuse AL si DCRS autre œil envisagée

III- ANALYSE STATISTIQUE :

Le patient et le chirurgien ont tout deux participé à l'évaluation de cette étude. Le patient a évalué sa douleur et le confort global. Le chirurgien a apprécié la rapidité et l'aisance du geste qui sont surtout liées au saignement. La saisie des données et l'analyse statistique ont été réalisées à l'aide du logiciel SPSS version 16.0.

RESULTATS

I. CARACTERISTIQUES DEMOGRAPHIQUES ET CLINIQUES DES PATIENTS:

1. Sexe :

- Parmi nos quarante six patients, 75% sont de sexe féminin et 25% de sexe masculin, soit un sexe - ratio F/H de 3 (figure 8).

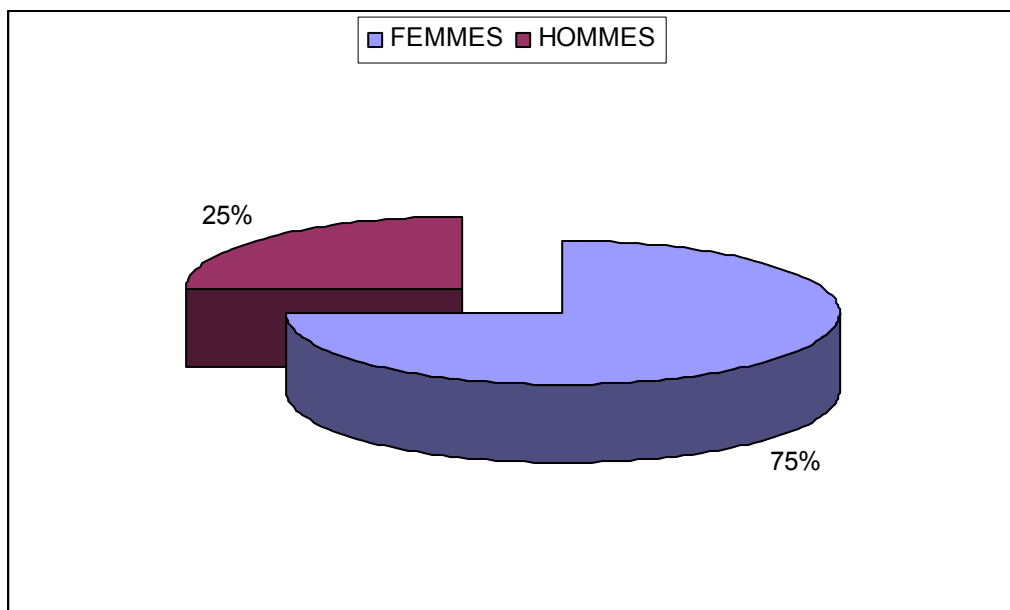


Figure 8: Répartition des cas selon le sexe

2. Age :

- L'âge moyen des patients est de 41,80 ans, avec des extrêmes allant de 21 à 70 ans (figure 9).

- Tranches d'âge : - 21 à 30 ans : 25% des patients.
- 31 à 40 ans : 25% des patients.

-41 à 50 ans : 29% des patients.

-51 à 60 ans : 12,5% des patients.

-61 à 70 ans : 8,5% des patients.

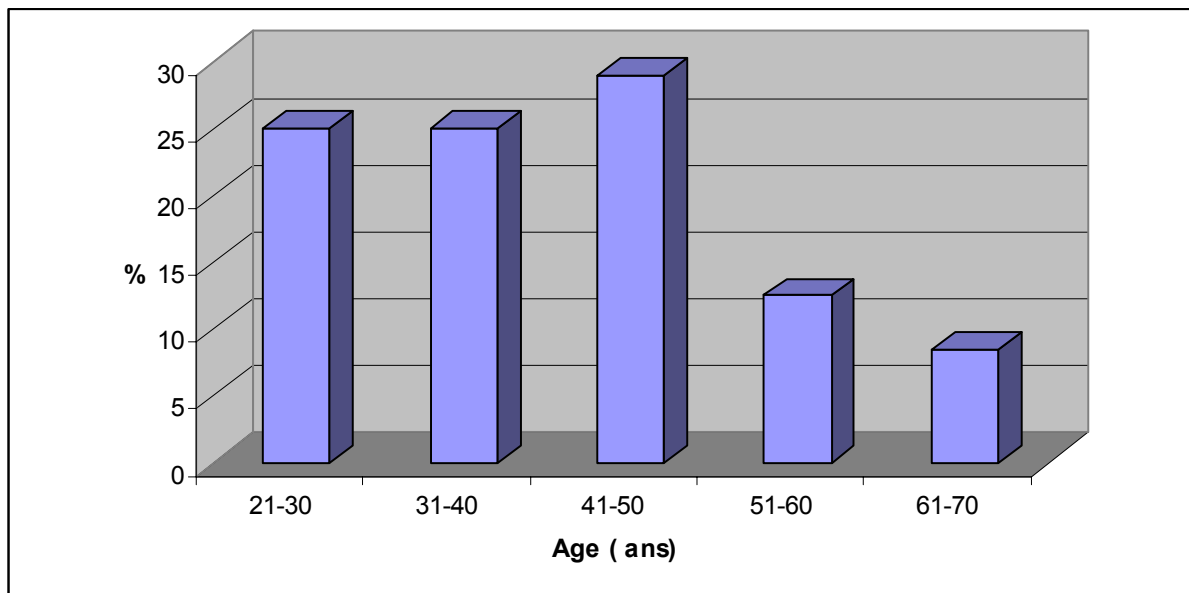


Figure 9: Répartition des cas par tranche d'âge

3. Antécédents :

-Parmi les 46 patients, 40 n'ont aucun antécédent pathologique notable.

-Seulement six patients présentent des tares particulières (tableau I) :

- Hypertension artérielle (HTA) : 2 patients
- Allergie : 2 patients
- Tabagisme : 1 patient
- Chirurgie antérieure : 1 patient (cholécystectomie)

Tableau I : Répartition des cas selon les antécédents

Antécédents	Hypertension artérielle	Allergie	Tabagisme	chirurgie	Aucun
Patients	2	2	1	1	40

4. Signes cliniques d'appel :

- Le larmoiement a été noté chez tous les patients (100%), 28 patients ont présenté des sécrétions soit 60%, et 17 patients ont présenté une tuméfaction du sac lacrymal soit 37,5% (figure 10).

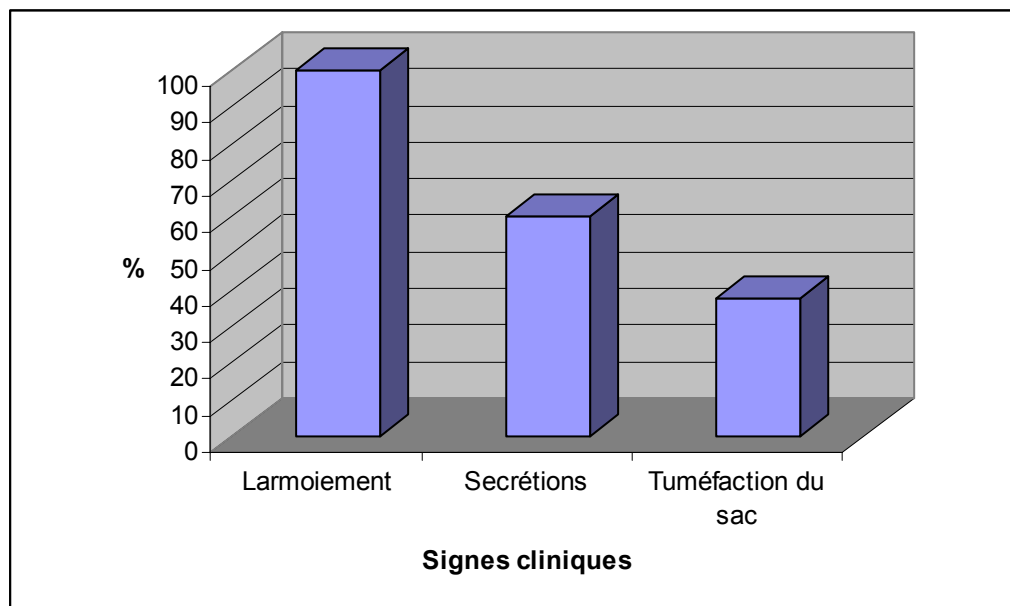


Figure 10: Signes cliniques d'appel

5. Exploration des voies lacrymales:

- Les voies lacrymales sont imperméables chez tous les patients soit 100% .
- Le contact osseux est présent chez 37 patients soit 80%, contre 9 patients (20%) qui n'ont pas de contact osseux (figure 11).

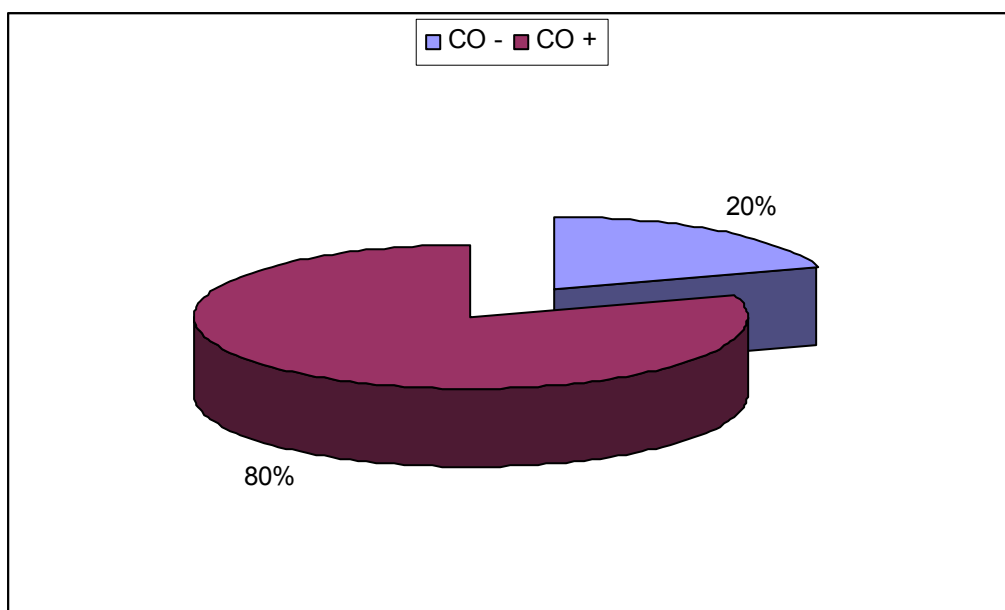


Figure 11: Contact osseux

6. Examen ORL :

- L'examen ORL était normal chez 42 patients.
- Une déviation septale du côté du larmoiement était notée chez 4 patients. Aucun geste complémentaire n'a été réalisé chez ces sujets.

II. EVALUATION DE L'ANESTHESIE LOCALE PAR LE PATIENT :

1. Douleur per-opératoire :

- Durant l'intervention chirurgicale, tous les patients ont été interrogés sur la douleur per-opératoire.
- 62 % des patients ont répondu que la douleur était minime, 33% ont ressentis une douleur modérée et seulement 5% se sont plaint de douleur importante (figure 12).

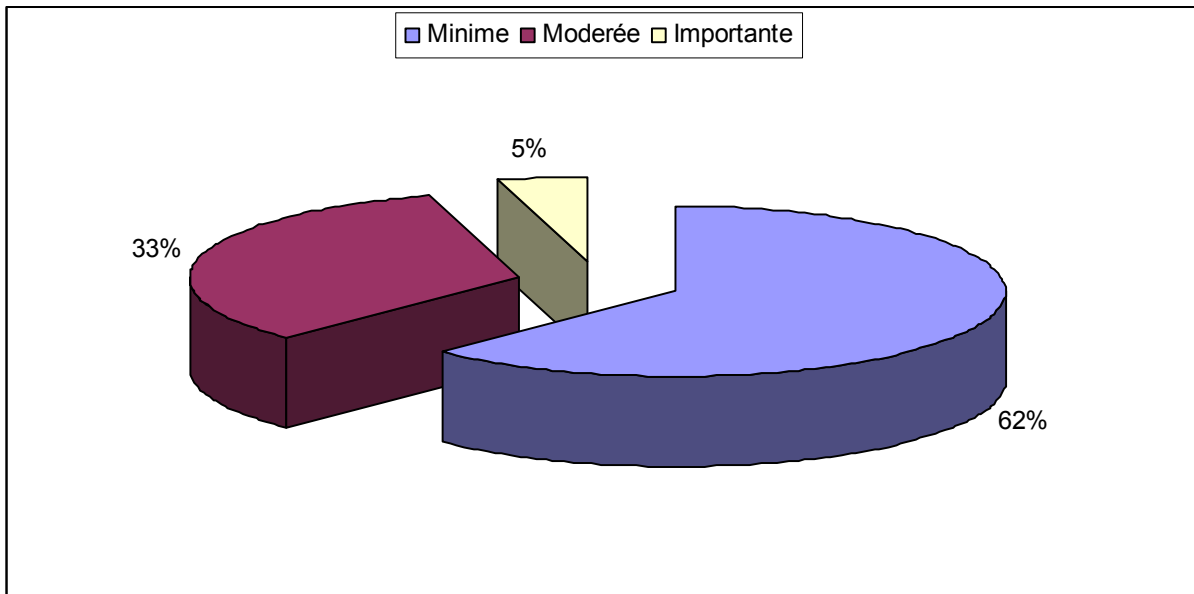


Figure 12 : Evaluation de la douleur per-opératoire

2. Confort per-opératoire :

- Quatre vingt pour cent des malades ont répondu être confortables au cours du geste chirurgical et seulement 20% se sont sentis inconfortables et ont nécessité une sédation supplémentaire (figure 13).

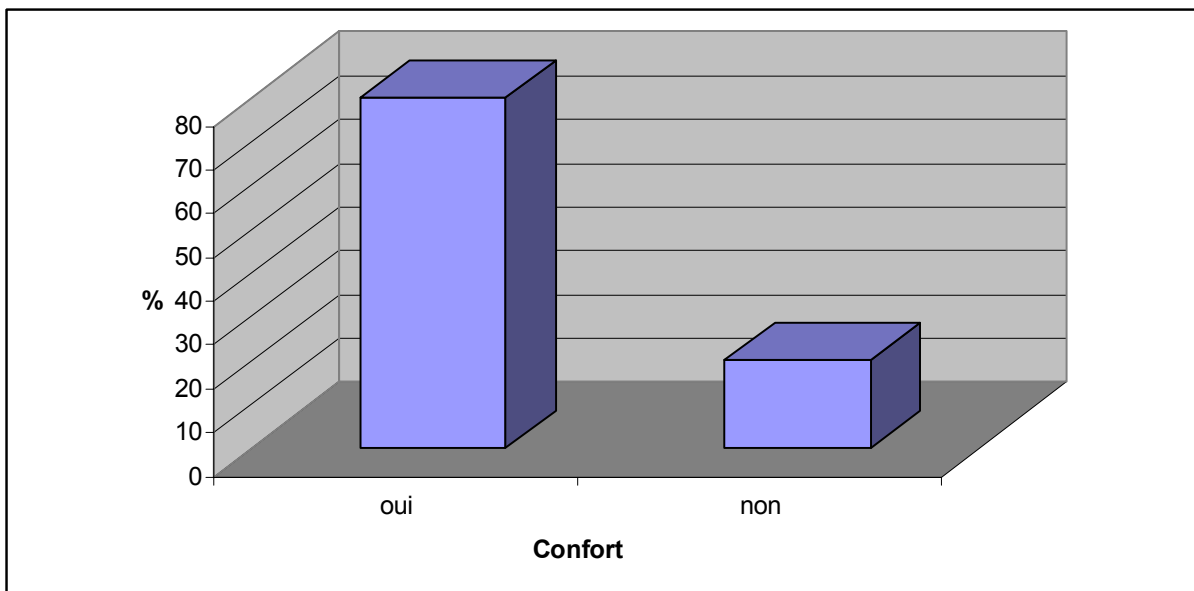


Figure 13: Evaluation du confort per-opératoire

3. Douleur postopératoire:

– Parmi les 46 patients, 41 soit 90 % ont ressenti une douleur minime en post opératoire et 5 patients soit 10% se sont plaint de douleur modérée (figure 14).

– Aucun patient n’a rapporté de douleur importante en post opératoire.

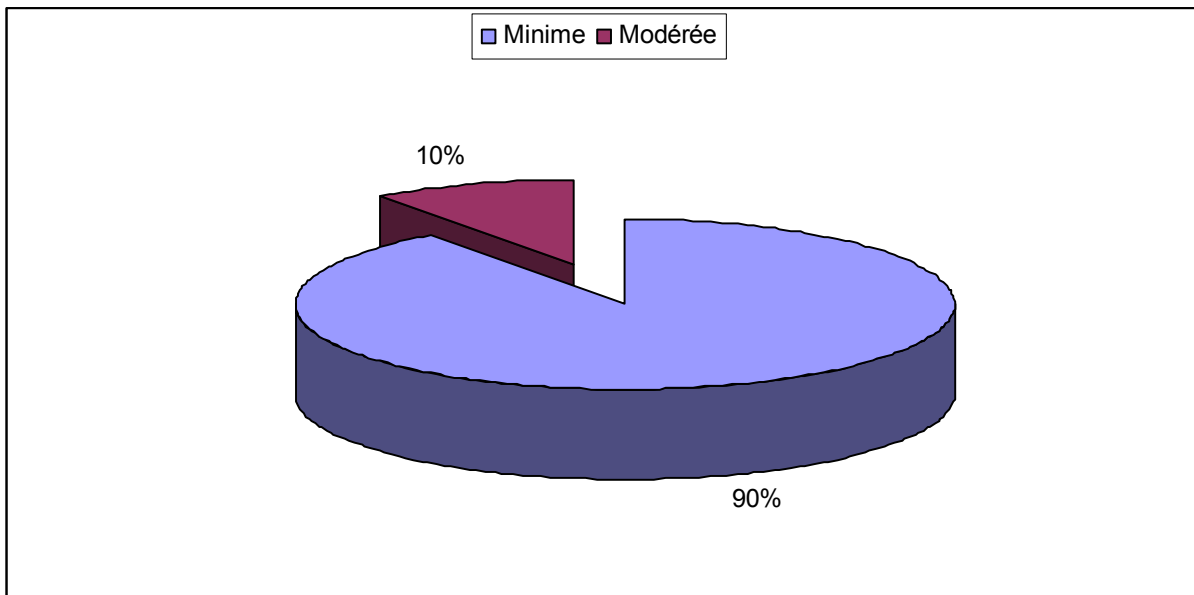


Figure 14: Evaluation de la douleur post opératoire

4. Confort postopératoire :

– Quatre vingt dix pour cent des patients se sont sentis confortables en post opératoire, contre 10% seulement qui se sont sentis inconfortables après l’intervention (figure 15).

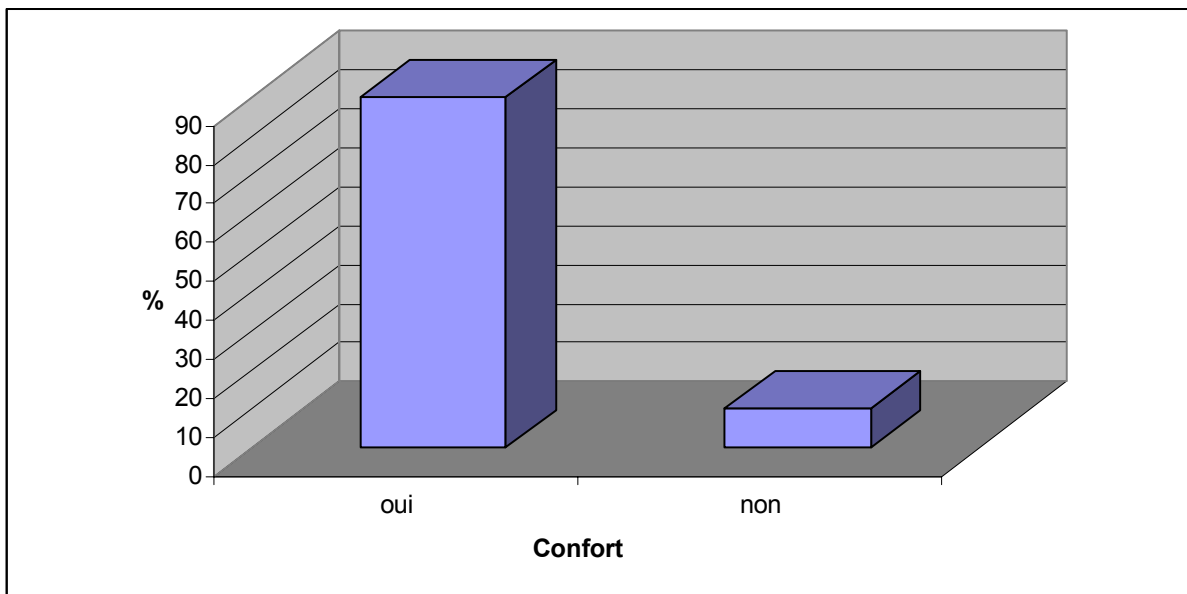


Figure 15: Evaluation du confort postopératoire

5. Nausées et vomissements postopératoires :

- Aucun patient ne s'est plaint de nausées ni de vomissements postopératoires.

III. EVALUATION DE L'ANESTHESIE LOCALE PAR LE CHIRURGIEN :

1. Durée de l'intervention :

- la durée moyenne de l'intervention est de 50 minutes avec des extrêmes allant de 25 minutes à 1 heure et 15 minutes (tableau II).

Tableau II: Durée de l'intervention

Durée moyenne	Nombre de cas	Pourcentage
25 min	1	2,1%
30 min	4	8,7% %
35 min	1	2,1 %
40 min	3	6,5 %
45 min	8	17,9% %
50 min	3	6,5 %
55 min	1	2,1 %
60 min	22	47,8 %
65 min	1	2,1 %
75 min	2	4,2%
TOTAL	46	100%

2. Quantité du saignement per-opératoire :

- La quantité moyenne du saignement en per-opératoire est de 260 ml avec des extrêmes allant de 100 à 400 ml (tableau III).

Tableau III : Quantité su saignement per-opératoire

Quantité du saignement	Nombre de cas	Pourcentage
100 à 200 ml	17	37%
201 à 300 ml	17	37%
301 à 400 ml	12	26 %
TOTAL	46	100%

3. Saignement postopératoire :

- Un seul patient (2%) a présenté une épistaxis modérée en post opératoire, contre 45 patients (98%) qui n'ont présenté aucun saignement après l'intervention chirurgicale (figure 16).

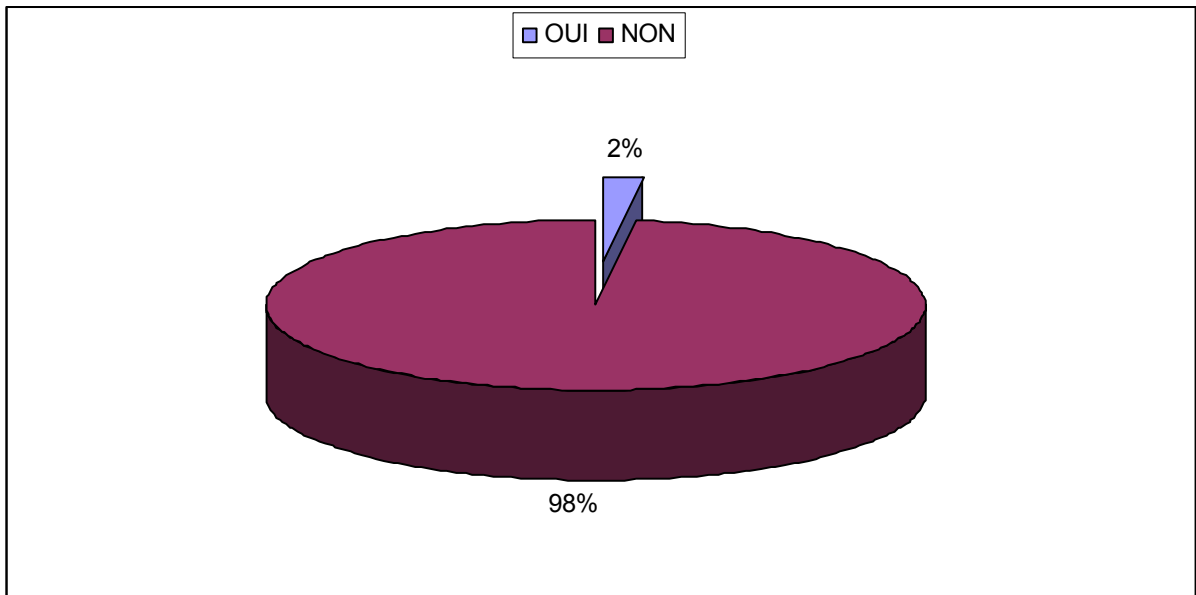


Figure 16: Saignement postopératoire

4. Durée d'hospitalisation :

-La durée d'hospitalisation moyenne est de 2 jours avec des extrêmes allant de 2 à 4 jours.



DISCUSSION

Les modalités anesthésiques de la DCRS par voie externe ont suivi plusieurs phases, à l'origine, il y a près d'un siècle, l'anesthésie locale était une nécessité, l'anesthésie générale s'est ensuite imposée avec les progrès médicaux, puis l'anesthésie loco-régionale plus subtile associant ou non une neuroleptanalgie s'est développée.

Notre étude entre dans le cadre de cette troisième phase avec deux facteurs clés : le premier est le vieillissement de la population qui doit nous amener à élargir les indications opératoires pour des patients de grands âges ; le deuxième est bien entendu la rigueur socio-économique qui doit nous amener à alléger les procédures. Cette évolution ne peut, toutefois, se faire au détriment du confort et de la sécurité anesthésique et/ou d'un taux de succès des opérations moindre.

La réalisation d'une anesthésie locale associée d'une neuroleptanalgie dans le cadre de la chirurgie de DCRS par voie externe a déjà été décrite notamment par Hurwitz en 1996 [10]. Cependant, peu de travaux ont été publiés depuis et cette technique mérite d'être revisitée. Nous nous sommes donc ici intéressés à l'appréciation du patient et de l'opérateur.

I. Epidémiologie

1. Sexe

Dans notre travail, nous avons noté une prédominance féminine avec un sex ratio F/H de 3, ce qui est en accord avec ce qui a été rapporté dans d'autres séries (tableau IV, figure 17).

En 2004, en Australie, Caesar et collaborateurs [33] ont réalisé une série de vingt dacryocystorhinostomies par voie externe sous anesthésie locale. Leur série a inclus 75% de patients de sexe féminin et 25% d'hommes, soit un sex ratio F /H de 3.

En 2010, Chaume [34] a opéré sous anesthésie locale trente quatre patients dont vingt et une femme soit un sex ratio F/H de 3 /2.

Les auteurs ont noté que l'obstruction du canal lacrymonasal est beaucoup plus fréquente chez la femme que chez l'homme (rapport de 5 à 1) [35]; cette différence est probablement due à des configurations osseuses différentes entre les deux sexes, le canal lacrymonasal osseux étant plus petit et plus angulé chez les femmes avec un orifice supérieur ovalaire[35].

Tableau IV : Répartition selon le sexe des patients

Séries	Sex ratio F /H
CAESAR ET AL (Australie 2004)	3
CHAUME ET AL (France 2010)	3/2
Notre étude	3

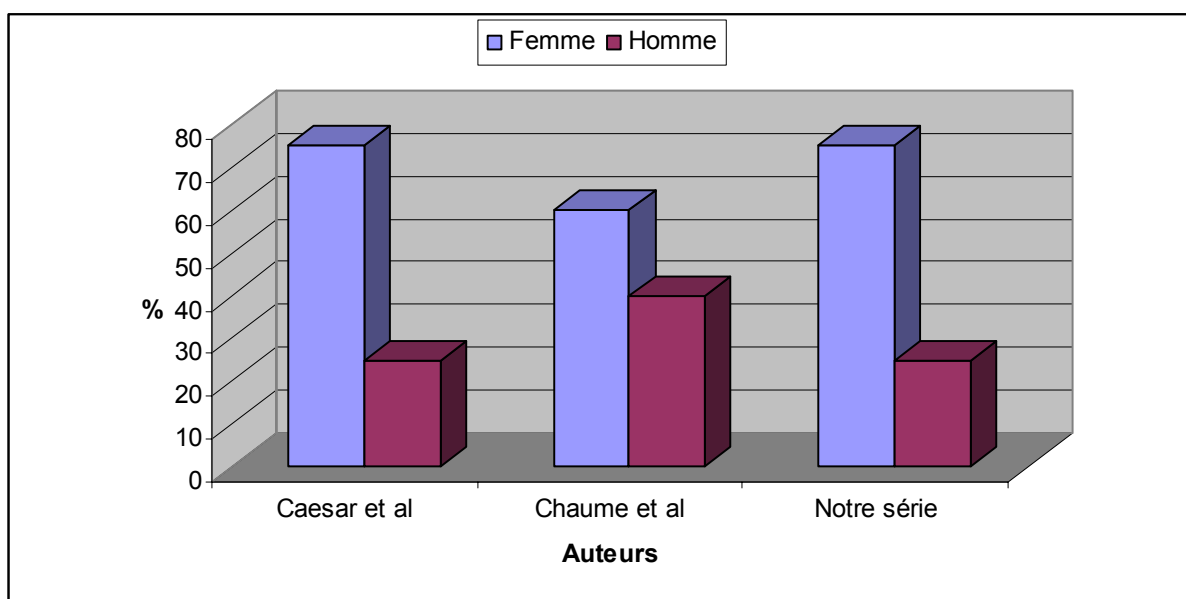


Figure 17 : Répartition selon le sexe des patients

2. Age

La plupart des patients présentant des obstructions lacrymonasales dans notre étude sont d'âge avancé (41,80 ans, avec des extrêmes allant de 21 à 70 ans). Nos critères de sélection (l'âge avancé des patients, les malades présentant des tares cardiovasculaires et pulmonaires ou des affections chroniques notamment le diabète et l'hypertension artérielle et

enfin les patients désirant se faire opérer sous anesthésie locale) ont orienté les patients fragiles vers l'anesthésie locale associée à la neuroleptanalgie.

La majorité des études réalisées auparavant ont porté sur des sujets âgés [33, 34, 36] (Tableau V , figure 18).

Mc Nab et collaborateurs ont effectué depuis 1997 à 2000, cent quatre vingt trois dacryorhinostomies par voie externe dont 147 soit 76,5% sous anesthésie locale et sédation, les patients étaient âgés entre 24 et 84 ans avec une moyenne d'âge de 64 ans [36].

Caesar et al ont rapporté leur expérience sur une série de 20 patients âgés en moyenne de 57 ans (extrêmes de 48 à 76 ans) et tous opérés par DCRS externe sous anesthésie locale [33].

Dernièrement, en 2010, a Nancy, Chaume et al ont réalisé 46 interventions sous AL et sédation chez des patients âgés en moyenne de 71,5% +/- 8,3 ans (extrêmes de 56,5 à 87,4 ans) [34]. Dans cette étude, les critères de choix de ce type d'anesthésie ont été la présence d'un ou plusieurs antécédents généraux tels que l'hypertension artérielle, les problèmes cardiovasculaires (infarctus du myocarde, troubles du rythme, embolie pulmonaire, accident ischémique transitoire, stents, coronaropathies, valvulopathies cardiaques), les pathologies pulmonaires (asthme, dyspnée, bronchopathie chronique obstructive) et le diabète insulino et non insulino dépendant. Les auteurs ont écarté les reprises chirurgicales complexes, les traumatismes, les conditions cicatricielles ou inflammatoires locales (dacryocystite, ectasie du sac lacrymal), qui sont des facteurs limitants de l'anesthésie locale.

Un protocole d'anesthésie locale a également été utilisé dans une population de jeunes patients [37]. Dans cette étude, les patients, tous de jeunes militaires âgés de 22.6 +/- 1,7 ans, étaient répartis en deux groupes. Le premier groupe bénéficiait d'une anesthésie générale et le second groupe d'une anesthésie locale et dont le but était d'évaluer si la chirurgie de DCRS par voie externe pouvait être aussi bien réalisée chez des patients plus jeunes avec les mêmes bénéfices que pour les patients âgés par rapport à l'anesthésie générale.

Le choix de l'anesthésie nécessite donc une sélection rigoureuse des patients basée sur leurs antécédents, leurs traitements, leur profil psychologique, et un examen médical poussé lors de la visite pré-anesthésique.

Tableau V : Répartition selon l'âge des patients

Séries	Age moyen et extrêmes
MCNAB ET AL (Australie 2002)	64ans (de 24 à 84 ans)
CAESAR ET AL (Australie 2004)	57 ans (de 48 à 76 ans)
CIFTCI ET AL (Turquie 2005)	22,64 +/- 1,71 ans
CHAUME ET AL (France 2010)	71,5 + /- 8,3 ans (56,5-87,4 ans)
Notre étude	41,80 ans (de 21 à 70 ans)

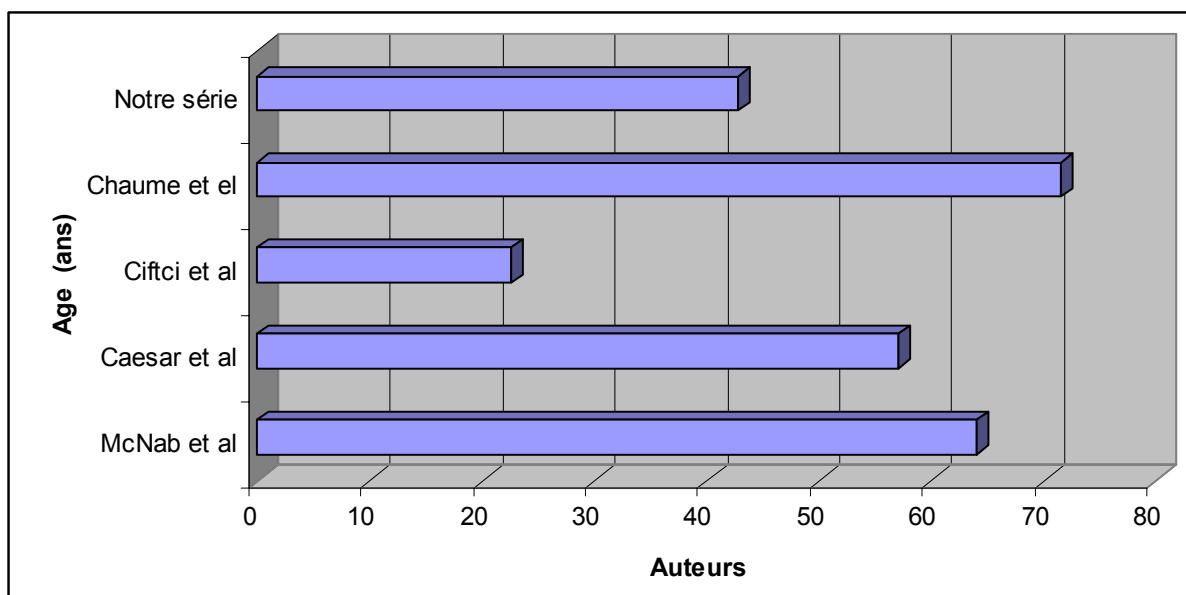


Figure 18 : Répartition selon l'âge des patients

II. PROTOCOLE ANESTHESIQUE

Notre protocole d'anesthésie locale a été établi d'après l'anatomie innervationnelle de la face [38, 39, 40]. Il comporte quatre temps successifs correspondant aux quatre nerfs à anesthésier :

-Le nerf **ethmoïdal antérieur** innerve les fosses nasales, son anesthésie se fait par méchage de la narine à la lidocaïne 5 % naphazolinée.

-Le nerf **supratrochléaire** innerve le canalicule et les 2/3 supérieurs du sac lacrymal, son infiltration se fait au contact de l'os au niveau du site de l'injection supéro-médiane de l'anesthésie péri-bulbaire.

-Les téguments du dorsum du nez et la commissure interne de l'oeil sont innervés par le nerf nasociliaire et sa branche le nerf **infratrochléaire** dont le blocage se fait au foramen ethmoïdal à la face supéointerne de l'orbite

-Le tiers inférieur du sac lacrymal et le canal lacrymonasal et une partie des fosses nasale sont innervés par le nerf **infra-orbitaire**, son anesthésie se fait au foramen infraorbitaire à 1,5 cm en dessous du rebord orbitaire inférieur sur la ligne pupillaire

Des variations dans le choix des territoires nerveux à anesthésier ont été constatées [33, 36, 37].

Le nerf ethmoïdal antérieur :

Certaines équipes ont réalisé à la place du méchage une injection dans la muqueuse nasale [39] ou une vaporisation par spray nasal [33,36], leurs résultats sur le plan analgésique étaient satisfaisants.

Toutefois, il nous semble que le méchage de la narine a un double rôle : il permet d'anesthésier le nerf ethmoïdal antérieur et surtout de réduire l'écoulement de sang dans le nez et la gorge. Par conséquent, le méchage nous semble important. Il n'est retiré qu'après ouverture de la muqueuse nasale.

Le risque d'inhalation chez des patients sédatisés étant très important, le contact avec le patient doit donc toujours être conservé et permet de demander au patient de déglutir l'écoulement sanguin et de réduire ce risque.

Le nerf infraorbitaire :

Ciftci et al [37] ont réalisé l'anesthésie du nerf infraorbitaire non pas par voie transcutanée mais par voie transbuccale. Ce type d'injection permet une anesthésie efficace sur le territoire du nerf alvéolaire supéroantérieur [41]. Ce nerf est une branche du nerf infraorbitaire et participe à l'innervation de la paroi latérale et inférieure du nez [12, 19]. La douleur au moment de la trépanation de l'os nasal serait réduite [37].

L'injection intracaronculaire :

L'injection intra caronculaire, réalisée au canthus interne de l'œil, constitue pour certains un complément systématique à l'anesthésie péribulbaire ou retrobulbaire de la chirurgie de cataracte [42].

Cependant, plusieurs auteurs se sont interrogés sur la pertinence d'une injection intracaronculaire dans la chirurgie de DCRS par voie externe [34]. Il semble que le territoire anesthésié serait similaire à celui du nerf supratrochléaire mais une étude comparative permettrait d'établir si la profondeur de l'anesthésie est alors différente.

La sédation :

Tous nos patients ont eu une sédation par administration intraveineuse de deux produits anesthésiques :

- **Sufentanil** (Sufenta[®]) : à la dose de 1-1,5 µg/kg.
- **Midazolam** (l'Hypnovel[®]) : administré à la dose de 0,015-0,05 mg/kg.

Dans la littérature, des différences sur l'association d'une neuroleptanalgie en complément de l'anesthésie locale ont également été retrouvées [37].

Seule l'équipe de Ciftci et al. [37] n'a jamais réalisé de neuroleptanalgie. Sur une période de 8 ans (1996–2004), les auteurs ont réalisé, sur de jeunes soldats, 182 DCRS par voie externe sous anesthésie générale (AG) soit 37,9% et 298 DCRS par voie externe sous anesthésie locale (AL) sans sédation soit 62,1% de l'ensemble des sujets opérés.

Dans le second groupe opéré sous anesthésie locale, seulement deux patients ont nécessité une infiltration supplémentaire d'anesthésiques locaux à cause de la douleur, le reste des patients ont ressenti une douleur minime au moment de l'injection et le méchage nasal mais ont trouvé la douleur supportable et aucun patient n'a préféré se faire opérer sous anesthésie générale si une autre DCRS serait envisagée.

Malgré ces résultats satisfaisants dans la littérature, nous considérons peu envisageable de ne pas sédaté les patients car cela semble apporter un meilleur confort durant l'intervention (une intervention chirurgicale étant toujours vécue comme un stress). Par ailleurs, les autres équipes ont toujours sédaté leurs patients lorsqu'elles réalisaient une anesthésie locale [33, 34, 36, 39, 40, 42]. Nous avons également remarqué que cette sédation potentialisait l'anesthésie locale par ses effets anxiolytiques et par ses effets sédatifs grâce aux dérivés morphiniques.

Produits anesthésiques :

Nous avons utilisé la xylocaïne (lidocaïne 2%) avec 1 :100 000 epinephrine pour l'infiltration nerveuse avec méchage de la narine à la lidocaïne 5 % naphazolinée. Nos résultats sur le plan analgésique et hémostatique étaient excellents.

Meyer a comparé la tamponade nasale par cocaïne à la lidocaïne avec oxymetazoline en spray nasal, le niveau de confort des patients était similaire avec plus d'effets secondaires chez le groupe avec cocaïne (épistaxis) ce qui suggère de préférer l'utilisation d'une tamponnade nasale par lidocaïne [43].

En effet, plusieurs auteurs ont rapporté des problèmes avec l'usage de la cocaïne. Meyers EF [44], a rapporté le cas d'un patient de 32 ans qui a reçu 5 ml de cocaïne 10% en spray nasal, sa tension artérielle en peropératoire est passée de 120/80 à 149/90, la fréquence cardiaque de 72 à 150 bpm. Une administration de propanolol a permis de poursuivre le geste chirurgical

jusqu'à la fin. Le deuxième cas est celui d'un enfant de 8 ans chez qui une dose de cocaïne à 10% additionnée de 5ml de phényléphrine 2,5% en nasal a entraîné une hypertension artérielle sévère, tachycardie et fibrillation ventriculaire. Le patient a pu être sauvé. El-Din and Mostapha [45], ont rapporté le cas d'une hypertension artérielle sévère chez une femme de 82 ans, 42 Kg, opérée sous anesthésie générale. La dose maximale de cocaïne est estimée à 3mg/kg soit 200 mg pour un adulte de 70 Kg mais des effets secondaires systémiques peuvent être observés avec de petites doses [44].

A la lumière de ces résultats, McNab et Caesar ont utilisé la lidocaïne et la bupivacaine avec tamponnade nasale par la cocaïne. La dose utilisée était de 2ml de cocaïne à 5% , avec essorage de la compresse avant la tamponnade, permettant ainsi de réduire la dose de moitié. Aucun effet secondaire n'a été noté. Ce protocole anesthésique, associé à des moyens hémostatiques adéquats, ont permis de réduire considérablement le taux de saignement (4,5 ml) et d'améliorer le confort des patients [33].

Kratky et al ont décrit leur expérience avec l'anesthésie locorégionale utilisant la lidocaïne 2% avec épinephrine 1 : 100 000 et sans cocaïne, ils n'ont rapporté aucune complication post-opératoire ni saignement per-opératoire excessif [40]. L'utilisation de ces produits anesthésiques semble donner de bons résultats, leur effet débute après 5 min du moment de l'injection et dure une heure environ [7].

Hostal et al suggèrent que l'utilisation d'une tamponnade par la lidocaïne 3% et oxymetazoline, procurerait une bonne analgésie et vasoconstriction [46].

Ciftci et al ont utilisé une tamponnade nasale par de la lidocaïne 3% avec 1 :100 000 épinephrine chez tous les patients, aussi bien ceux opérés sous anesthésie générale que sous locale. Le niveau d'analgésie des malades était bon, et le taux de saignement en per et post opératoire était réduit [37].

Récemment, Chaume et al ont utilisé un mélange de lidocaïne 2% non adrénalinée (XylocaïneB 2% non adrénalinée) et de bupivacaine pour l'injection au niveau des sites infratrochléaire, supratrochléaire et orbitaire avec un méchage de la narine à la lidocaïne 5 %

naphazolinée. Seulement 3 patients sur 34 ont nécessité une anesthésie supplémentaire pour maîtriser la douleur per-opératoire [34].

Anesthésie locale (AL) versus anesthésie générale (AG) :

Seul ciftci [37] s'est intéressé à comparer les résultats de l'AL à l'AG. Le but de cette étude étant de comparer l'efficacité, les complications, et le confort des patients opérés par DCRS externe sous anesthésie locale versus générale.

Pour cela, une étude prospective a été réalisée à la Gulhane Military Medical Academy (GMMA) en Turquie, sur une période de 8 ans (1996–2004). 182 jeunes soldats ont été opérés par DCRS externe sous AG dont 44 procédures bilatérales et 298 patients ont été opérés sous AL dont 32 interventions bilatérales.

Ces patients étaient âgés de 20 à 28 ans (moyenne d'âge de 22,56 pour le groupe sous AL et 22,79 pour le groupe sous AG) (Tableau V). Les auteurs ont évalué la douleur dans les deux heures post opératoires en utilisant l'échelle visuelle analogique*[47], le saignement pendant l'intervention et après, les nausées et vomissements en per opératoire et la durée d'hospitalisation des malades.

Les résultats étaient les suivants :

- Les patients dans les 2 groupes ont annoncé être à l'aise pendant et immédiatement après chirurgie, seulement 2 patients dans le groupe sous AL ont nécessité une anesthésie supplémentaire (Tableau VI).
- Le saignement peropératoire dans le groupe AL était moindre que le groupe AG (Tableau 6).
- Nausées et vomissements postopératoires immédiats dans le groupe AG étaient plus élevés ($p < 0,05$) (Tableau VIII).
- L'épistaxis postopératoire était observée chez 12 malades du groupe AG contre 2 du groupe AL (Tableau VII).

La dacryocystorhinostomie sous anesthésie locale : Expérience du service d’ophtalmologie du CHU de Marrakech à propos de 46 cas

- La durée d’hospitalisation était de 2,29+/- 0,46 ou le groupe AG et 1,23+/- 0,42 pour le groupe AL (p<001) (Tableau VI).

Tableau VI: Caractéristiques démographiques des patients

	AL	AG	P
Age	22.56±1.72 (n=266)	22.79±1.68 (n=138)	>0,05

Pas de douleur	0-2
Douleur minime	3-4
Douleur modérée	5-6
Douleur sévère	7-8
Douleur insupportable	9-10
<u>* Echelle visuelle analogique</u>	

Tableau VI : Evaluation de la douleur post opératoire par l’échelle visuelle analogique

	Postop. 5 min	Postop. 30 min	Postop. 120 min
AL	1,2 ± 1,7*	1,8 ± 2,0*	2,3 ± 1,4
AG	4,9 ± 2,5	3,6 ± 2,2	3.1 ± 2.3

* : p<0.05

Tableau VII : Saignement per opératoire, durée d'hospitalisation et épistaxis post opératoire

	AL	AG	p
Saignement peropératoire (ml)	8.98±2.79	16.93±3.23	<0.01
Durée d'hospitalisation (jours)	1.23±0.42	2.29±0.46	<0.01
Epistaxis post-opératoire (n)	2	12	<0.01

Tableau VIII : Nausées et vomissements postopératoires

	AL	AG
Nausées		
5 min	5 (1,6 %)*	14 (7,6 %)
30 min	4 (1,3 %)*	9 (4,9 %)
120 min	1 (0,3%)	4 (2,1 %)
Vomissements		
5 min	4 (1,3 %)*	10 (5,4 %)
30 min	2 (0,6 %)*	6 (3,2 %)
120 min	1 (0,3 %)	3 (1,6 %)

Les résultats sont exprimés en nombre et %

* : p<0.05

Au terme de ces résultats, Ciftci et al [37] ont conclu que l'AL pour la DCRS externe était efficace, acceptable par les patients avec des complications moindres. Elle constitue ainsi une alternative à l'AG chez les sujets jeune, permettant de réduire le cout de l'intervention et les complications générales de l'anesthésie.

Dans notre cas, une étude comparant la réalisation du geste sous anesthésie locale et neuroleptanalgie versus anesthésie générale aurait été intéressante, mais se pose alors le problème éthique du choix des patients. En effet, la réalisation de cette étude nécessiterait une étude randomisée en double aveugle, or le terrain de ces patients fragilisés s'oppose dans certains cas à la réalisation de l'anesthésie générale.

III. EVALUATION DE LA DOULEUR ET LE CONFORT EN PER-OPERATOIRE

Tous nos patients ont été interrogés sur la douleur et le confort per-opératoire. Pour cela, nous avons établi une correspondance entre les plaintes du patient et le niveau de douleur et de confort en peropératoire comme suit :

Evaluation de la douleur :

Douleur minime : Simple gêne

Douleur modérée : Douleur cédant après une sédation supplémentaire

Douleur importante : Douleur nécessitant plusieurs sédatifs supplémentaires sans conversion en AG

Douleur insupportable: Douleur nécessitant une conversion en AG

Evaluation du confort :

Oui: – Pas de douleur ou douleur minime

– Accepte de se faire opérer sous AL si DCRS de l'autre coté

Non: – Douleur modérée ou importante

– Refuse AL si DCRS de l'autre coté était envisagée

Nos résultats étaient satisfaisants. En effet, soixante deux pour cent des patients ont répondu que la douleur était minime, 33% ont ressenti une douleur modérée, seulement 5% se sont plaint de douleur importante et aucun malade n'a ressenti de douleur insupportable nécessitant la conversion en AG.

**La dacryocystorhinostomie sous anesthésie locale : Expérience du service d'ophtalmologie du CHU de
Marrakech à propos de 46 cas**

Quatre vingt pour cent des malades ont répondu qu'ils se sont sentis confortables au cours du geste chirurgical et seulement 20% se sont sentis inconfortables et ont nécessité une sédation supplémentaire.

Les excellents taux de satisfaction des patients avec ce type d'anesthésie sont équivalents à ceux disponibles dans la littérature [34, 36, 39, 42].

En 2010, Chaume et al ont évalué la douleur et le confort des patients en per-opératoire à travers l'analyse de trois paramètres :

- Le degré de vigilance des patients
- Le niveau d'insensibilité
- Le taux de satisfaction

Pour cela, une échelle ou un score adapté à chaque paramètre ont été utilisés.

Les auteurs ont notifié la vigilance des patients grâce au score de Ramsey (Tableau IX). La moyenne de ce score pour les 34 patients a oscillée autour de 2 pendant l'ensemble du temps chirurgical. La variabilité au cours du geste a été statistiquement significative ($p = 0,0232$), mais le contact avec le patient a toujours été conservé.

Tableau IX : Score de Ramsey (Ramsey et al, 1974)

Niveau	Réponse
1	Anxieux et agité
2	Coopérant, orienté et calme
3	Dort, réponse rapide après stimulation verbale (voix forte)
4	Dort, réponse peu claire après stimulation verbale (voix forte)
5	Pas de réponse après stimulation verbale (voix forte)
6	Pas de réponse à un stimulus douloureux

Le niveau d'insensibilité obtenu pour les trois sites d'injection a été mesuré au moyen de l'échelle EVA demandant à chaque patient de donner une valeur entre 1 et 10 (10 correspondants à l'efficacité maximale) pour juger de la profondeur de l'anesthésie locale pour chaque site d'injection. Pour le niveau de blocage sensitif du nerf sous orbitaire, une moyenne d'efficacité de 9,6 /10 a été enregistrée (les valeurs variant de 6 à 10). Pour le territoire susorbitaire (nerf supratrochléaire) la valeur moyenne était de 9,4/10 (5-10) et pour le territoire opératoire donc le nerf nasociliaire, la moyenne globale d'efficacité était de 9,3/10 avec des valeurs variant de 5 à 10. Chez seulement trois patients (8,8% des cas), une réinjection d'anesthésie locale dans le site opératoire a été nécessaire car la douleur ressentie était trop intense. Le moment le plus douloureux a été le temps de l'osteotomie avec un taux de 20,6% de patients se plaignant de douleur à dix minutes de la chirurgie (comparativement au temps de l'incision, au temps 20 minutes de la chirurgie et la fermeture où les pourcentages ont été respectivement de 11,7%, 11,8% et de 83%). Une différence d'efficacité de l'anesthésie pour les différents temps opératoires n'a pas été statistiquement démontrée ($p = 0.6024$, Test exact de Fisher).

Le taux de satisfaction du patient a été coté sur une échelle de 1 à 10 (la plus petite valeur correspondant à un taux de satisfaction minimum et 10 à un taux de satisfaction maximale). Ce taux a été excellent, avec une valeur de 91.3% pour la qualité de l'anesthésie et 94.2% pour le confort du patient lors de la chirurgie. A la question « accepteriez-vous la même technique d'anesthésie la prochaine fois », 88.2% (30/34) des patients ont répondu «oui», chez les quatre autres patients, les principales causes de refus étaient :

- Pour 1 patient, le fait que l'anesthésie locale n'a pas été efficace et ce malgré une neuroleptanalgie poussée puisque ce patient avait bénéficié d'une double dose de Sufentanil.
- Pour 2 patients, bien que l'anesthésie locale ait été bien cotée par les patients (9/10 et 7/10), ils ont refusé ce type d'anesthésie pour un geste futur, dû à un excès de stress.
- Pour 1 patient, il a évoqué une douleur au dos importante consécutive à l'inconfort sur la table d'opération. Par conséquent, il aurait préféré une anesthésie générale.

L'information du patient a joué un grand rôle dans l'obtention de ces résultats. Elle s'effectue en pré-opératoire permettant d'obtenir un consentement libre et éclairé et de réduire le stress de la chirurgie. Elle s'effectue aussi pendant le geste ; il est particulièrement important d'expliquer l'étape de l'osteotomie qui est le moment le plus sensible de la chirurgie [37]. Il s'agit du temps opératoire le plus douloureux, et le saignement est alors important pouvant gêner le chirurgien. La qualité du geste chirurgical dépend donc de l'anesthésiste qui administre les produits de la neuroleptanalgesie. Ces drogues ont alors permis à la fois de sédaté le patient mais aussi de contrôler sa tension artérielle. Elle dépend du patient dont le profil psychologique doit être établi et du chirurgien dont le rôle est d'opérer en respectant les mesures antihémorragiques.

IV. EVALUATION DU SAIGNEMENT EN PER ET POST-OPERATOIRE :

1. Saignement peropératoire :

Dans notre travail, la quantité moyenne de saignement est de 260 ml. Il existe une grande différence entre le saignement en occident et dans notre étude (Tableau X), ceci peut être expliqué par :

- Le tableau inflammatoire dans lequel les malades ont été opérés.
- La réalisation des interventions par des résidents en cours de formation.
- Le peu d'utilisation de moyens hémostatiques adéquats (coagulation électrique).
- Le saignement important (400 ml) chez nos deux malades hypertendus par manque de prémédication.

Tableau X : Répartition selon le saignement per-opérateur

Séries	Saignement moyen (ml)
MEYER ET AL (NEWYORK 2000)	6,3 + /- 6 ,0
CAESAR ET AL (Australie 2004)	4,5
CIFTCI ET AL (Turquie 2005)	8 ,98 +/- 2,79
BENATAR HASERFATY ET AL (Espagne 2007)	178,9
Notre étude	260

D'excellents travaux ont été publiés sur les techniques hémostatiques dans la chirurgie de DCRS [48, 49, 50]. Le taux de saignement moyen variait entre 4,5 ml et 250 ml [33, 34, 37, 42, 43, 51, 52].

En l'an 2000, Meyer et Al [43], ont opéré par DCRS externe deux groupes de patients : le premier sous oxymetazoline et lidocaine, le deuxième sous cocaïne. Le saignement peropérateur mesuré par la quantité de sang contenue dans le bocal d'aspiration était de 6,3 ml + /- 6,0 pour le groupe 1 et de 7,3 ml + /- 6,4 ml pour le groupe 2 (p=0,541).

Caesar et al [33] ont rapporté un taux de saignement de 4,5 ml (extrêmes de 1 à 14 ml) chez 20 DCRS successives réalisées sous anesthésie locale en respectant des moyens hémostatiques méticuleux :

- Bonne préparation des malades en préopérateur.
- Mesures hémostatiques rigoureuse à chaque étape de la chirurgie : cautérisation, cire à os, compresses et aspiration minutieuse.
- Un pot de 50ml permettant la collection du saignement a été relié à la canule d'aspiration par un tube d'aspiration de 5,5 ml (APS Medical) et situé à une distance de 600mm. Puis ce pot a été branché au bocal d'aspiration. Cette technique a été utilisée pour la première fois par cette équipe australienne de Ceasar et les résultats ont été très satisfaisants. Dans la majorité des cas, le sang n'atteignait même pas le premier pot, le maximum de saignement

(14ml), a été observé chez un seul malade en provenance du volet osseux mais fut contrôlé par la cire à os et les compresses hémostatiques avant de réaliser le volet de la muqueuse nasale.

Ciftci et al [37], ont comparé le taux de saignement entre l'anesthésie locale et générale. Les résultats étaient très en faveur de l'AL avec une moyenne de saignement de 8,98+/- 2,79 ml (extrêmes de 5 à 14 ml) contre 16,93+/- 3,23 ml chez le groupe sous AG (extrêmes 8 à 20 ml). Ceci serait dû à l'effet vasoactif des drogues utilisées en AG, et à l'élévation de la pression veineuse suite à l'obstruction des voies aériennes.

En 2010, Chaume et al [34] ont estimé le saignement au cours du geste en fonction de son abondance. Dans 58.8% des cas, celui-ci a été faible voire absent chez huit patients. Seulement six patients (17.6%) ont présenté un saignement abondant. La durée du geste a varié de 15 à 75min avec une moyenne de 35 min. Les patients recevant un traitement anticoagulant ou antiagrégant n'ont pas significativement saigné de façon plus abondante ($p < 0,3058$ selon le test de Fischer). Les patients qui ont saigné abondamment présentaient une TA systolique significativement plus élevée à 10 min. Ceci pourrait être expliqué par le fait que le fraisage de l'os survient environ 10 minutes après le début de la chirurgie. Le fraisage de l'os nasal entraîne des vibrations au niveau des os de la face, stressant le patient qui a augmenté sa tension artérielle systolique. Aucune différence statistiquement significative pour ce paramètre à 20 minutes de la chirurgie et à la fermeture n'a été mise en évidence. Les patients qui ont saigné abondamment ont présenté une douleur significativement plus élevée que ceux qui ont saigné plus faiblement. Des hémorragies localisées au site d'incision (territoire du nerf nasociliaire) ont été notées dans 11.8% des cas, soit chez quatre patients. Cette complication peut être due à une blessure vasculaire des vaisseaux angulaires lors de la réalisation de l'anesthésie locale. Ces hématomes sous cutanés n'ont toutefois pas entravé la chirurgie et ont été les seules complications locales mises en évidence dans cette étude.

Au terme de notre travail, et à la lumière de ce qui a été rapporté dans la littérature, nous pouvons conclure que l'anesthésie locale a permis une très bonne maîtrise des constantes hémodynamiques en peropératoire. La cause principale du saignement a été l'augmentation de la

tension artérielle causée par la douleur, surtout au temps osseux [33, 34, 36, 39]. L'action hypotensive par l'effet myorelaxant des produits de la neuroleptanalgie permet de réduire le saignement. Il apparaît que l'injection d'anesthésiques locaux aurait des effets vasoconstrictifs alors que les anesthésiques utilisés lors d'une anesthésie générale auraient plutôt des effets vasodilatateurs. Par conséquent, il serait intéressant d'utiliser de la XylocaïneB adrénalinée pour les trois sites d'injection et non uniquement pour le site de l'incision. Les effets vasoconstrictifs de l'adrénaline permettraient ainsi de réduire encore plus le saignement per-opératoire et les risques adrénérgiques habituellement cités comme la vasoconstriction au niveau de la tête du nerf optique (pouvant entraîner une ischémie de ce nerf) n'ont jamais été observés [37, 53].

2. Epistaxis postopératoire

Dans notre travail, seulement un patient a présenté une épistaxis post-opératoire, ce qui est en accord avec ce qui a été rapporté par les différents auteurs (tableau XI).

Tableau XI : Répartition selon le saignement post-opératoire

Séries	Saignement post opératoire
CAESAR ET AL (Australie 2004)	0 patient / 20
CIFTCI ET AL (Turquie 2005)	2 patients / 298
CHAUME ET AL (France 2010)	0 patient / 34
Notre étude	1 patient / 46

Malgré les excellents résultats hémostatiques de l'anesthésie locale [33, 48, 54], des hémorragies secondaires, dues essentiellement au saignement provenant de la muqueuse nasale, peuvent se voir dans certains cas :

- Tsirbas et Mc Nab [55], ont noté 3,9% d'hémorragies secondaires.
- Ciftci et al [37], ont constaté un saignement post opératoire chez 2 et 12 patients opérés respectivement sous AL et AG.

La dacryocystorhinostomie sous anesthésie locale : Expérience du service d'ophtalmologie du CHU de Marrakech à propos de 46 cas

- Aucun cas d'épistaxis postopératoire n'a été rapporté par Caesar et al [33].
- Chaume et al [34] n'ont mis en évidence aucune complication pendant les 24 heures qui ont suivi le geste.

L'explication de ce faible taux de saignement en postopératoire est identique à ce qui a été démontré pour la période per-opératoire : Effets vasoconstrictifs des anesthésiques locaux versus les effets vasodilatateurs des anesthésiques utilisés lors d'une anesthésie générale [34,37].

V. EVALUATION DE LA DUREE DE L'INTERVENTION

Dans notre série, la durée moyenne de l'intervention est de 50 minutes avec des extrêmes allant de 25 minutes à 1 heure et 15 minutes. Malgré le fait que nos interventions ont été réalisées par les chirurgiens en cours de formation, la durée moyenne de l'intervention se rapproche de ce qui a été rapporté par les auteurs [33, 34] (Tableau XII, Figure 19).

Ceci étant expliqué par [33, 34]:

- La réduction de la quantité du saignement per-opératoire
- La coopération du patient pendant la chirurgie

Tableau XII : Répartition selon la durée de l'intervention

Séries	Durée moyenne et extrêmes
CAESAR ET AL (Australie 2004)	36 MIN (de 25 à 65 min)
CHAUME ET AL (France 2010)	35 MIN (de 15 à 75 min)
Notre étude	50 min (de 25 à 75 min)

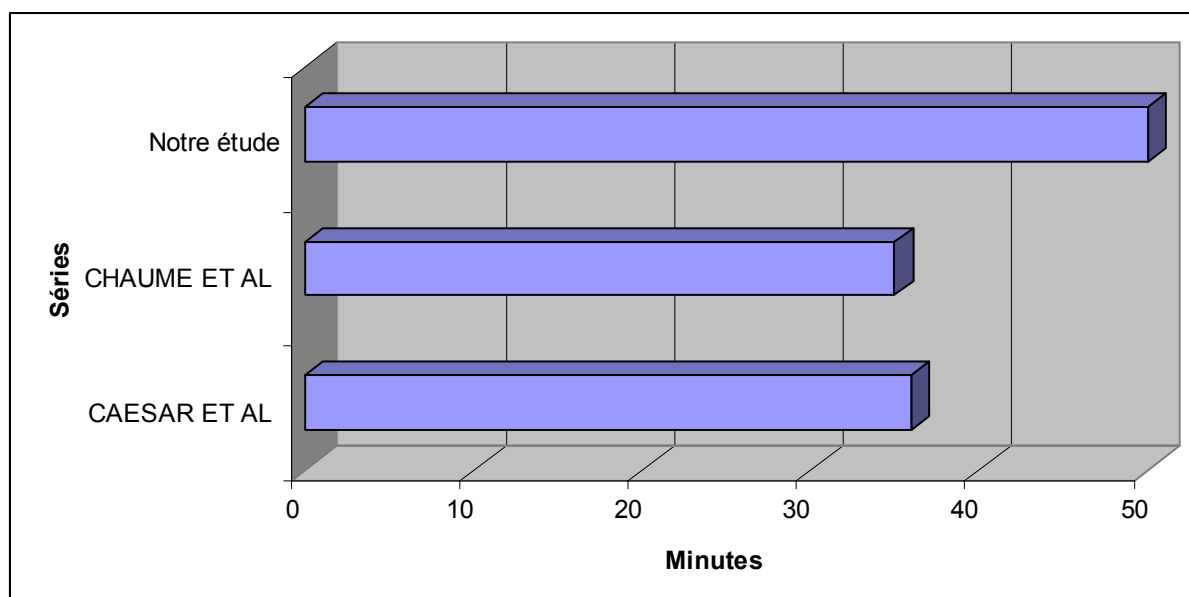


Figure 19: Répartition selon la durée moyenne de l'intervention

VI. COMPLICATIONS ET EFFETS INDESIRABLES :

1. Douleur en postopératoire

Parmi nos 46 patients, 41 soit 90 % ont ressenti une douleur minime en post opératoire et 5 patients soit 10% se sont plaint de douleur modérée. Aucun patient n'a rapporté de douleur importante en post opératoire. En ce qui est du confort des malades opérés, quatre vingt dix pour cent se sont sentis confortables en post opératoire, contre 10% seulement qui se sont sentis inconfortables après l'intervention.

Ces chiffres sont semblables à ce que rapportent les auteurs [34, 37].

Ciftci et collaborateurs [37] ont évalué la douleur ressentie par les patients opérés par dacryocystorhinostomie externe sous anesthésie locale à 5, 30 puis 120 minutes du post opératoire. Pour cela, une échelle visuelle analogique* a été utilisée. Les auteurs ont constaté que la douleur à 5 minutes du post-opératoire était estimée à 1,2 +/- 1,7 et diminuait

La dacryocystorhinostomie sous anesthésie locale : Expérience du service d'ophtalmologie du CHU de Marrakech à propos de 46 cas

progressivement à 30 pour réapparaître à 120 minutes (respectivement $1,8 \pm 2,0$ et $2,3 \pm 1,4$) (Tableau XII). Ceci est dû au fait que l'effet des produits anesthésiques débute 5 minutes après injection et persiste pendant une heure [34], ce qui permet de couvrir les périodes opératoire et post opératoire immédiate, d'où le confort ressenti par les malades après la fin de l'intervention. Ciftci et al [37] ont également comparé ces résultats à ceux obtenus sous AG (Tableau XIII). Les résultats étaient nettement en faveur de l'AL (Figure 20), les drogues utilisées en AG entraîneraient un réveil difficile des malades avec douleurs cervicales et céphalées [37].

*Echelle visuelle analogique :

Pas de douleur 0 – 2
Douleur minime 3 – 4
Douleur modérée 5 – 6
Douleur sévère 7 – 8
Douleur insupportable 9 – 10

Tableau XII : Evaluation de la douleur en postopératoire après DCRS externe sous AL selon Ciftci et al

Délai post-opératoire	Niveau de douleur
5 minutes	$1,2 \pm 1,7$
30 minutes	$1,8 \pm 2,0$
120 minutes	$2,3 \pm 1,4$

Tableau XIII : Evaluation de la douleur en postopératoire après DCRS externe sous AG selon Ciftci et al

Délai post-opératoire	Niveau de douleur
5 minutes	$4,9 \pm 2,5$
30 minutes	$3,6 \pm 2,21$
120 minutes	3.1 ± 2.3

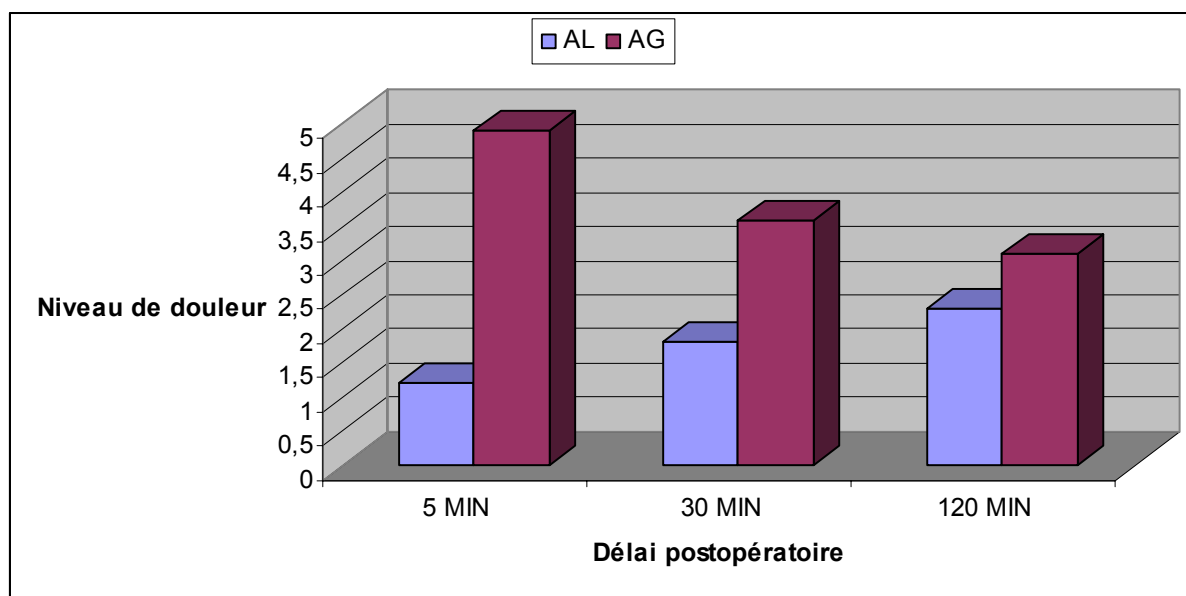


Figure 20 : Douleur postopératoire selon Ciftci : comparaison entre l'AL et l'AG.

2. Nausées et vomissements postopératoires :

Aucun patient parmi ceux que nous avons opéré n'a présenté de nausées ni de vomissements. Les auteurs rapportent des chiffres très bas de nausées et vomissements à 5, 30 puis 120 minutes du post opératoire [37], en comparaison à l'AG (tableau XIV, Figure 21, Figure 22).

Les nausées et vomissements post opératoires représentent la complication la plus fréquente après chirurgie réalisée sous anesthésie générale [56]. Selon Ceftci et al, plusieurs facteurs pourraient expliquer ces effets indésirables notamment la procédure chirurgicale, la technique anesthésique et la douleur postopératoire.

Tableau XIV : Nausées et vomissements postopératoires selon Ciftci

	AL	AG
Nausées		
5 min	5 (1,6 %)*	14 (7,6 %)
30 min	4 (1,3 %)*	9 (4,9 %)
120 min	1 (0,3%)	4 (2,1 %)
Vomissements		
5 min	4 (1,3 %)*	10 (5,4 %)
30 min	2 (0,6 %)*	6 (3,2 %)
120 min	1 (0,3 %)	3 (1,6 %)

Les résultats sont exprimés en nombre et %

* : $p < 0.05$

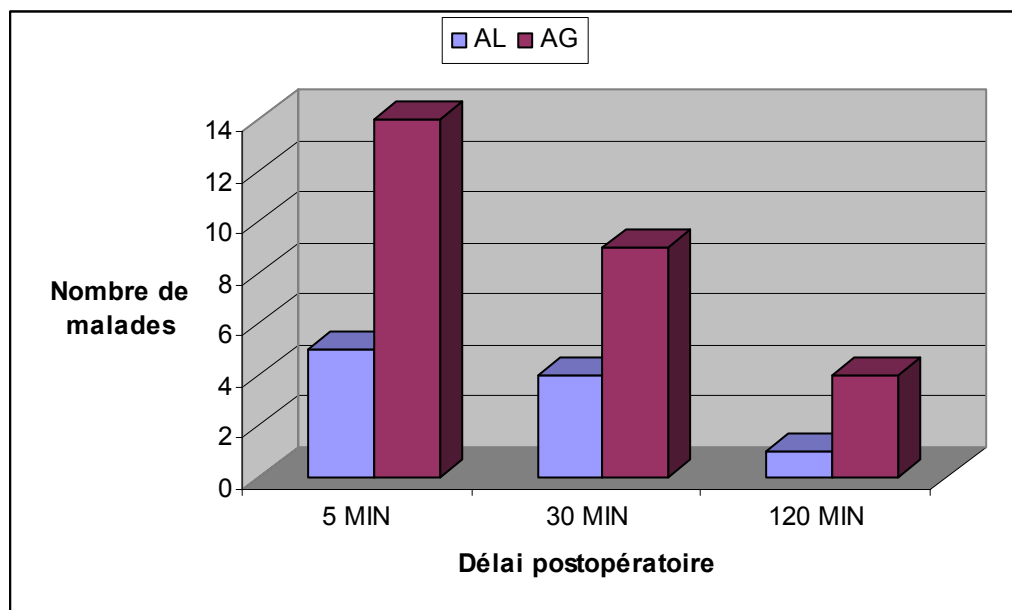


Figure 21 : Nausées en postopératoire selon Ciftci : comparaison entre AL et AG

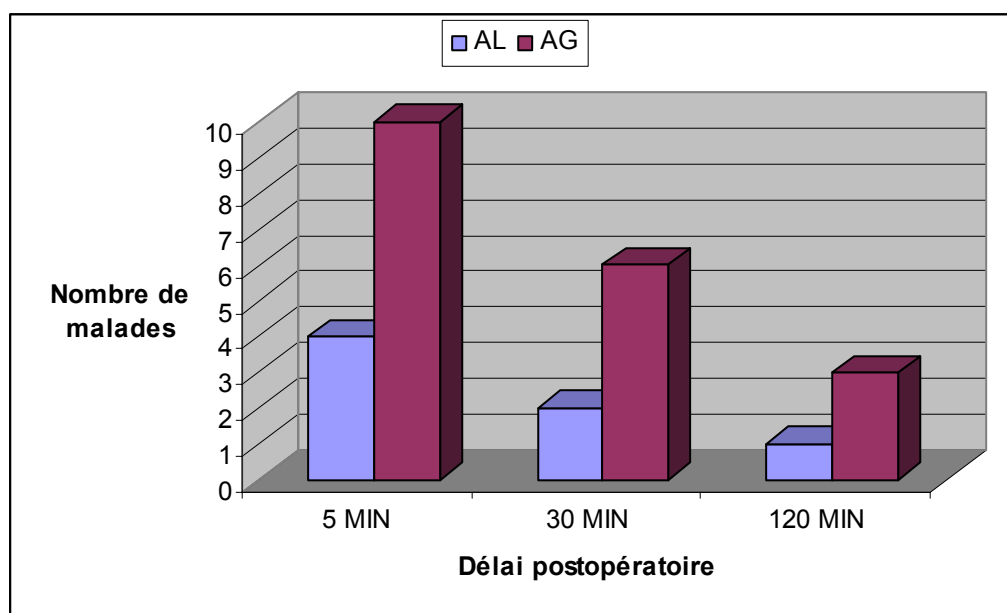


Figure 22 : Vomissements en postopératoire selon Ciftci : comparaison entre AL et AG

VII. DUREE D'HOSPITALISATION :

La durée moyenne d'hospitalisation de nos patients est deux jours avec des extrêmes allant de 2 à 4 jours.

L'anesthésie locale semble réduire la durée d'hospitalisation et par conséquent le cout de la prise en charge comme a été démontré par plusieurs auteurs auparavant [34, 37, 57, 58, 59].

Dans l'étude réalisée par chaume en 2010 [34], aucune durée d'hospitalisation (2 jours) n'a été prolongée. L'explication réside dans le fait qu'aucune complication n'a été mise en évidence pendant les 24 heures qui ont suivi le geste. Aussi, aucune relation statistiquement significative n'a été mise en évidence entre les antécédents des patients, comme les antécédents cardiovasculaires, l'hypertension artérielle, les pathologies pulmonaires et la survenue de complications (p 51).

Pour Ciftci et al [37], la durée de séjour des patients en milieu hospitalier était de 1 à 2 jours (moyenne de 1,23 +/- 0,42) pour le groupe opéré sous AL contre 2 à 3 jours (moyenne de 2,29 +/- 0,46) pour le groupe sous AG. Les auteurs ont conclu que chez le sujet jeune, en bonne santé, la DCRS par voie externe réalisée sous AL réduirait la durée d'hospitalisation et le cout du traitement.

Au total

Notre étude a démontré que ce type d'anesthésie permet d'excellents résultats au cours du geste et en post-opératoire. Le niveau de blocage global atteint par l'anesthésie locale et la neuroleptanalgie ont permis d'obtenir un excellent compromis entre une bonne analgie du patient et sa coopération pendant la chirurgie. La maîtrise des mesures antihémorragiques a permis au chirurgien d'opérer dans de bonnes conditions. Au terme de notre étude, on note que pour obtenir un confort chirurgical optimal, il convient donc de réaliser un méchage soigneux de la narine et de bien maîtriser la tension artérielle systolique per-opératoire (potentialisée par la position proclive du patient) pour éviter tout saignement.

Quatre règles doivent être respectées pour le bon déroulement de l'opération :

1 / L'information préalable, qui doit bien expliquer le déroulement de la chirurgie, notamment le temps osseux.

2/ La sédation de qualité amenant une bonne détente du patient, anticipant les différentes étapes de la chirurgie.

3 / Une anesthésie locale de qualité : c'est l'objet principal de notre étude. Le protocole que nous avons adapté semble satisfaisant, bien réalisé par les plus expérimentés mais réalisable par les opérateurs ou l'anesthésiste avec une courbe d'apprentissage assez rapide.

4/ Des mesures antihémorragiques systématiques : en plus du méchage nasal, elles comportent un positionnement du patient en proclive et une infiltration de Xylocaïne® adrénalinée (en l'absence de contre-indication générale), des gestes peu agressifs avec une bonne hémostase, le respect autant que possible des structures ethmoïdales plus hémorragiques, l'usage éventuel de cire à os, l'ouverture de la muqueuse nasale et le déméchage le plus tardif possible.



CONCLUSION

La méthode d'anesthésie locale avec sédation dans les chirurgies de DCRS par voie externe nécessite la réalisation de blocages nerveux spécifiques en rapport avec les territoires anatomiques des différents nerfs concernés. Cette méthode est sûre et efficace, car aucune complication n'a été observée et ce malgré l'âge avancé et les pathologies des patients. De plus, elle apporte un pourcentage de satisfaction important à la fois pour les patients et pour les chirurgiens. Par ailleurs, une anesthésie locale est moins coûteuse qu'une anesthésie générale, et réduit la survenue de complications éventuelles.

Les principales limites de cette étude résident dans le petit nombre de patients recrutés, la poursuite de ce travail permettrait d'obtenir une plus grande cohorte de patients dans le but de réaliser des analyses statistiques plus poussées. Une étude comparant la réalisation du geste sous anesthésie locale et neuroleptanalgie versus anesthésie générale aurait été intéressante, mais se pose alors le problème éthique du choix des patients. En effet, la réalisation de cette étude nécessiterait une étude randomisée en double aveugle, or le terrain de ces patients fragilisés s'oppose dans certains cas à la réalisation de l'anesthésie générale. L'anesthésie locale a été réalisée par différents chirurgiens, le reproche d'un manque d'uniformité dans la réalisation de cette anesthésie peut donc être fait.



ANNEXES

I. Anatomie physiologique et topographique des voies lacrymales:

Les voies lacrymales comprennent (Figure 23):

- Les points lacrymaux
- Les canalicules palpébraux,
- Le canalicule commun,
- Le sac lacrymal,
- Le canal lacrymonasal.

Cependant, cette description est insuffisante pour caractériser l'anatomie fonctionnelle des voies lacrymales [9, 11, 12, 14, 15, 59, 60, 61].

Les voies lacrymales commencent au niveau des paupières qui présentent le long de leurs bords, de véritables rivières parfaitement accessibles à l'examen biomicroscopique [11, 15]. Ces deux rivières supérieure et inférieure se rejoignent à l'angle interne des paupières au niveau du lac lacrymal. Ce lac lacrymal est délimité en dedans, par le repli semi lunaire qui est un petit pli conjonctival, en dehors, par l'angle interne au canthus interne, en haut, par l'extrémité interne de la paupière supérieure, en bas, par l'extrémité interne de la paupière inférieure. Ce lac n'a pas de profondeur car son volume est occupé par la caroncule et le pli semi lunaire. Cette dernière formation serait un reliquat de la troisième paupière de certains mammifères [11, 13]. Elle empêche le lac d'avoir de la profondeur ce qui entraînerait son engorgement et en conséquence, en amont, un engorgement des rivières lacrymales

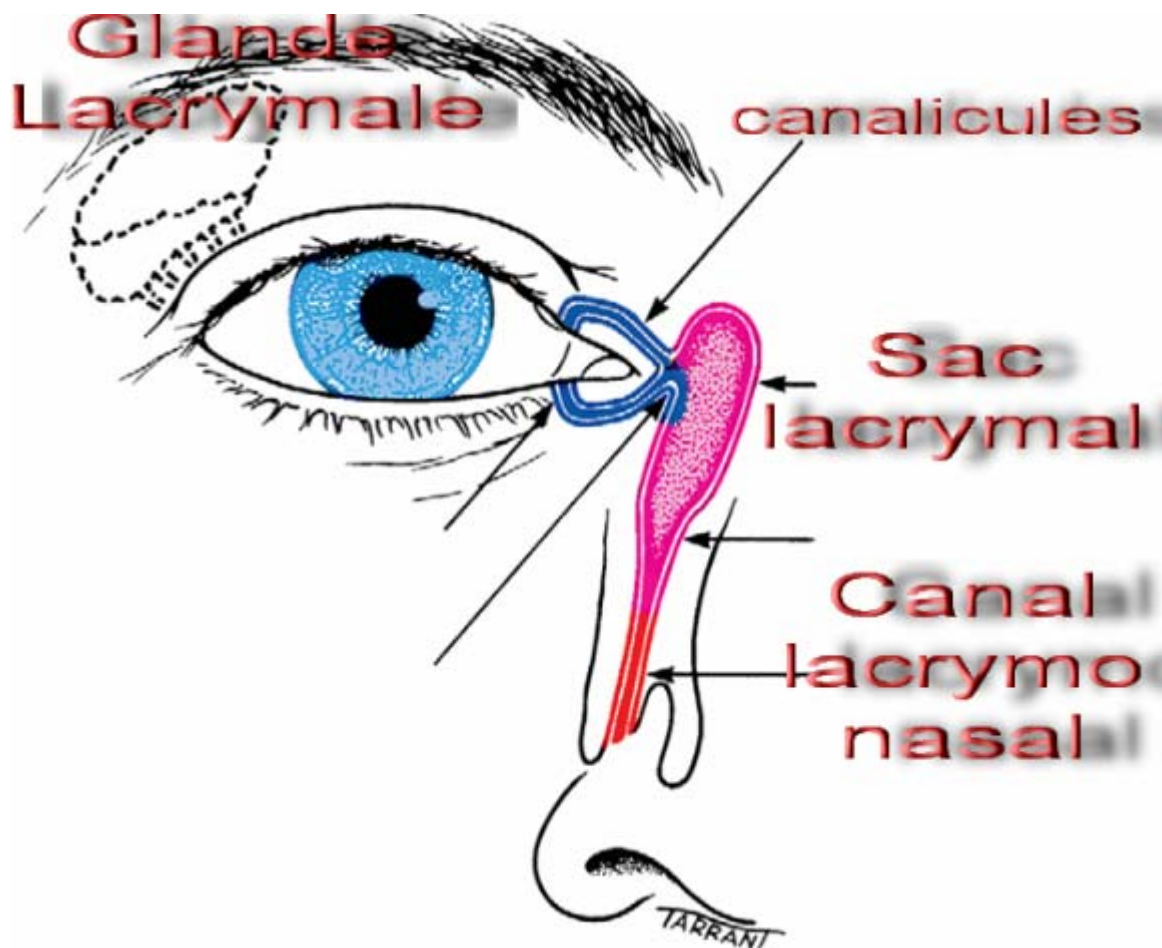


Figure 23 : Les voies et glandes lacrymales

1. Les points lacrymaux :

Ceux-ci se trouvent à l'extrémité interne des paupières supérieures et inférieures et s'ouvrent dans le lac lacrymal adjacent à la jonction du repli semi-lunaire et de la conjonctive bulbaire. Le méat lacrymal supérieur est normalement situé entre 0,5 et 1 mm plus médialement que le méat lacrymal inférieur (en suivant la courbe du repli semi-lunaire), mais lorsque les paupières sont fermées, ils sont habituellement en contact.

Les méats lacrymaux reposent sur une petite surélévation appelée la papille lacrymale, ils ont un diamètre de 0,2–0,3 mm et sont entourés d'un anneau de tissu fibreux. Les papilles lacrymales sont entourées par des fibres du muscle orbiculaire pré-tarsal, qui deviennent des chefs profonds au niveau de la crête lacrymale postérieure et tirent donc les méats lacrymaux médialement et postérieurement. Les extrémités médiales des muscles rétracteurs de la paupière inférieure stabilisent les méats lacrymaux et évitent l'éversion des méats lacrymaux lors du clignement.

2. Les canalicules palpébraux et le canalicule commun

C'est à la jonction entre les rivières lacrymales et le lac lacrymal que s'ouvrent les méats ou points lacrymaux qui absorbent le trop plein de larmes, le reste s'étant évaporé ou réabsorbé au niveau conjonctival.

Le canalicule lacrymal fait suite au point lacrymal. Les canalicules lacrymaux supérieur et inférieur ont une paroi élastique très importante. Ils sont entourés d'un muscle qui est un faisceau spécialisé de l'orbiculaire : le muscle de Duverney–Horner [62]. Ce muscle accompagne les canalicules lacrymaux jusqu'à leur réunion en canalicule commun (canalicule qui fait en réalité partie du sac lacrymal, dont il n'est qu'une excroissance). Le muscle de Duverney–Horner quitte les canalicules au moment de leur jonction et de leur entrée dans la loge lacrymale [11, 63]. Il va s'insérer sur la crête lacrymale postérieure contribuant à la formation de la paroi postérieure de la loge lacrymale.

La direction arrondie vers l'arrière donne à l'angle interne sa position et sa direction, épousant la forme du globe oculaire et ne laissant pas d'espace entre la paroi du globe et la paupière [3].

3. Le sac lacrymal

Le sac lacrymal représente le deuxième lac lacrymal. En effet, c'est une zone où s'accumulent les larmes. Il comporte le dôme du sac, tout près duquel s'abouche le canalicule commun. Le débouchement du canalicule se fait donc dans la partie toute supérieure du sac lacrymal (ceci peut conduire à des difficultés opératoires si cette donnée anatomique est méconnue) [62, 63].

Le sac lacrymal est en contact en avant avec la peau de la paupière, zone extensible, expliquant la possibilité de distension du sac lacrymal (mucocèle du sac). En arrière, il répond à une paroi renforcée par le muscle de Horner. C'est une paroi solide qui fait du sac un élément extra orbitaire. En dedans, le sac est en contact avec les formations osseuses de la face c'est à dire à la partie interne de l'orbite, en arrière à l'unguis, en avant le maxillaire supérieur [64, 65]. Au niveau de la gouttière lacrymale, limitée par les deux crêtes lacrymales antérieure et postérieure, la paroi est fragile, mais en avant s'établit le pilier interne de l'orbite constitué d'un os dur et résistant que seul un instrument puissant pourra ouvrir pour la dacryocystorhinostomie (Figure 24a, 24b).

La situation du sac par rapport aux cavités nasales est variable dans le sens antéropostérieur. Si dans 54 % des cas, il est relativement antérieur, il peut se retrouver nettement en arrière et même laisser l'unguis en avant. C'est une raison supplémentaire pour un repérage précis au cours de la dacryocystorhinostomie. Des cellules ethmoïdales s'interposent également au niveau de cette paroi osseuse : ce sont les cellules les plus antérieures des masses latérales de l'ethmoïde appelées agger nasi [68, 69]



Figure 24a

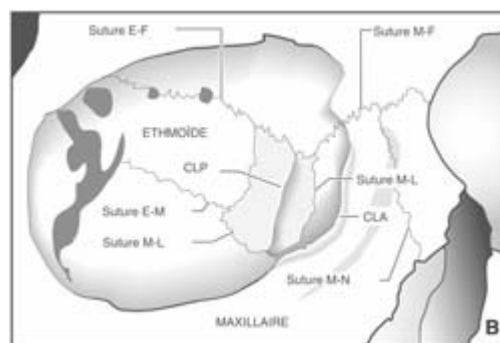


Figure 24b

a. Un gros plan de la fosse lacrymale droite avec volume égal d'os maxillaire et lacrymal. Noter l'indentation au premier plan par la sutura notha (veine émissaire) 2-3 mm en avant de la crête lacrymale antérieure, qui peut être confondue avec une suture osseuse.

b. Diagramme vu du haut. E-F : ethmoïdofrontale ; E-M : ethmoïdomaxillaire ; M-L : maxillolacrymale ; CLP : crête lacrymale postérieure ; CLA : crête lacrymale antérieure ; M-F : maxillofrontale ; M-N : maxillonasale.

4. Le canal ou conduit lacrymonasal

Le canal lacrymonasal répond au maxillaire supérieur en dehors et aux formations de la paroi externe des fosses nasales en dedans.

Ce canal est relativement long (12 à 15mm) [9, 11, 15, 70], de longueur relativement constante quelle que soit la taille du nez. Il est étroit (3 mm de diamètre), avec une muqueuse épaisse largement occupée par un plexus vasculaire. Il est particulièrement exposé à la sténose, compte tenu de la proximité de tous les éléments de voisinage aisément soumis à l'infection (sinus, nez).

Le canal lacrymonasal débouche dans le nez au niveau d'une zone très étroite située sous le cornet inférieur. Cela le met relativement à l'abri des infections et des traumatismes. C'est aussi

pour cette raison que, jusqu' à présent, les tentatives de reperméabilisation du canal lacrymonasal se sont soldées par des échecs en cas de dilatation du sac lacrymal, laquelle n'a pas tendance à se réduire, sauf chez le petit enfant.

En conclusion :

La voie lacrymale est constituée d'une succession de lacs et de rivières:

1^{ère} rivière palpébrale, 1^{er} lac lacrymal dans le canthus interne, 2^{ème} rivières canaliculaires, 2^{ème} lac lacrymal constitué par le sac lacrymal, 3^{ème} rivière lacrymonasale dans le canal du même nom, qui se jette dans l'océan que représentent les cavités nasales [11, 15].

Les zones fragiles sont les canalicules palpébraux dont la réparation doit être minutieuse. Le canal lacrymonasal, quant à lui, du fait de sa longueur, de son caractère inerte, est difficile à réparer et jusqu'à présent, comme indiqué ci-dessus, les tentatives de reperméabilisation ou de réhabilitation, prothétique ou pas, n'ont pas obtenu de résultats probants.

II- INNERVATION DES VOIES LACRYMALES EXCRETICES :

1. Le nerf trijumeau :

L'innervation sensitive de la face est assurée par le nerf trijumeau (5^{ème} paire crânienne) composé de deux racines, l'une sensitive, l'autre motrice (Figure 25) [19, 25]. Les corps cellulaires de la racine sensitive sont regroupés dans le ganglion de Gasser, qui présente une organisation somatotopique correspondant aux trois branches afférentes:

- Le nerf ophtalmique de Willis (V1),
- Le nerf maxillaire supérieur (V2),

-Le nerf mandibulaire (V3) qui comporte aussi des fibres motrices pour les muscles de la mandibule.

Le nerf ophtalmique de Willis nous intéresse tout particulièrement puisqu'il est concerné dans l'innervation sensitive du tiers supérieur de la face et donc de la région lacrymale.

2. Le nerf ophtalmique de Willis

Le nerf ophtalmique de Willis (V) quitte le crâne par la fissure orbitaire supérieure et se divise en trois branches (Figure 25) :

1) Le nerf lacrymal (innervant la conjonctive, les téguments de la partie externe de l'œil, la glande lacrymale).

2) Le nerf frontal qui se divise en un rameau supra orbitaire et supratrochléaire (innervant la paupière supérieure et l'hémifront jusqu'à la suture coronale).

3) Le nerf nasociliaire, celui-ci se divise en plusieurs branches :

a) Des branches collatérales : le nerf ethmoïdal postérieur, les nerfs ciliaires longs innervant en partie la cornée et donne des fibres sympathiques destinées au muscle dilatateur de la pupille.

b) Des branches terminales : le nerf infratrochléaire innervant les téguments du dorsum du nez et la commissure interne de l'oeil, le nerf ethmoïdal antérieur pénètre le conduit ethmoïdal antérieur, donne des filets pour la partie antérieure de l'éthmoïde, des rameaux nasaux internes pour le septum, la paroi latérale de la cavité nasale et se termine en rameau nasal externe pour l'os nasal, la pointe du nez et la région alaire. Le nerf ophtalmique de Willis assure par ses branches superficielles l'innervation cutanée de l'étage supérieur de la face et par ses branches profondes celles des muqueuses (nasale, conjonctive et du sinus ethmoïdal).

En résumé, l'innervation des voies lacrymales se répartit comme ceci :

-Le canalicule et les 2/3 supérieurs du sac lacrymal sont innervés par le nerf infratrochléaire.

La dacryocystorhinostomie sous anesthésie locale : Expérience du service d’ophtalmologie du CHU de Marrakech à propos de 46 cas

-Le tiers inférieur du sac lacrymal et le canal lacrymonasal sont innervés par le nerf infra orbitaire.

-Les fosses nasales sont innervées par le nerf ethmoïdal antérieur et le nerf infraorbitaire.

-Les téguments du canthus interne et du dorsum du nez sont innervés par le nerf supra trochléaire (branche du nerf frontal) qui s'anastomose par des rameaux descendants avec le nerf infratrochléaire et le nerf ethmoïdal antérieur (branches terminales du nerf nasociliaire).

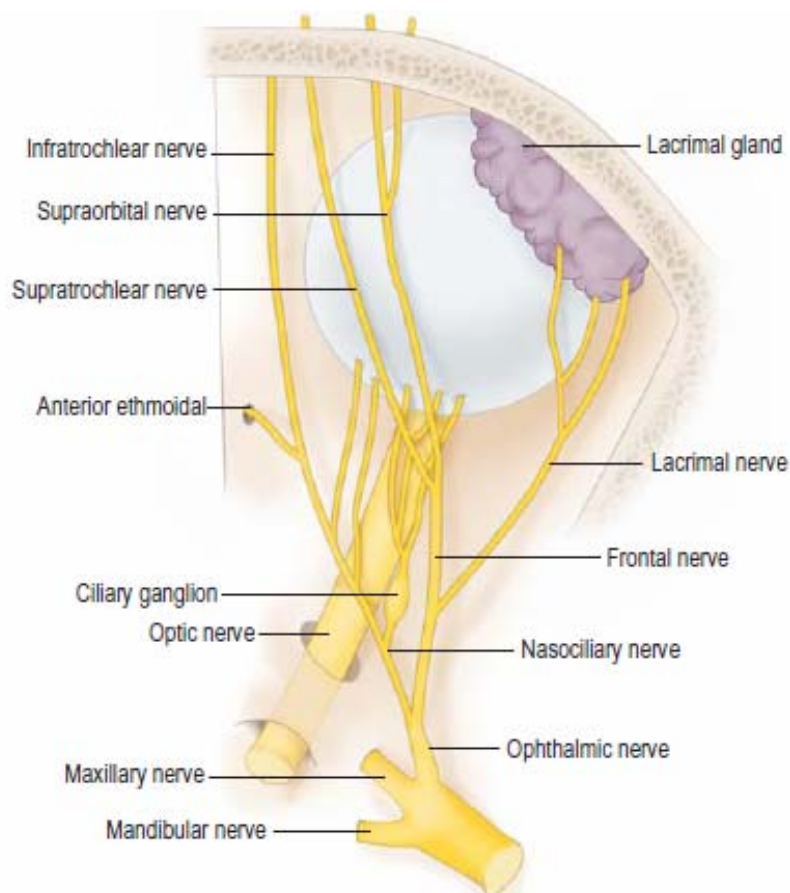


Figure 25 : Distribution des trois branches du nerf trijumeau

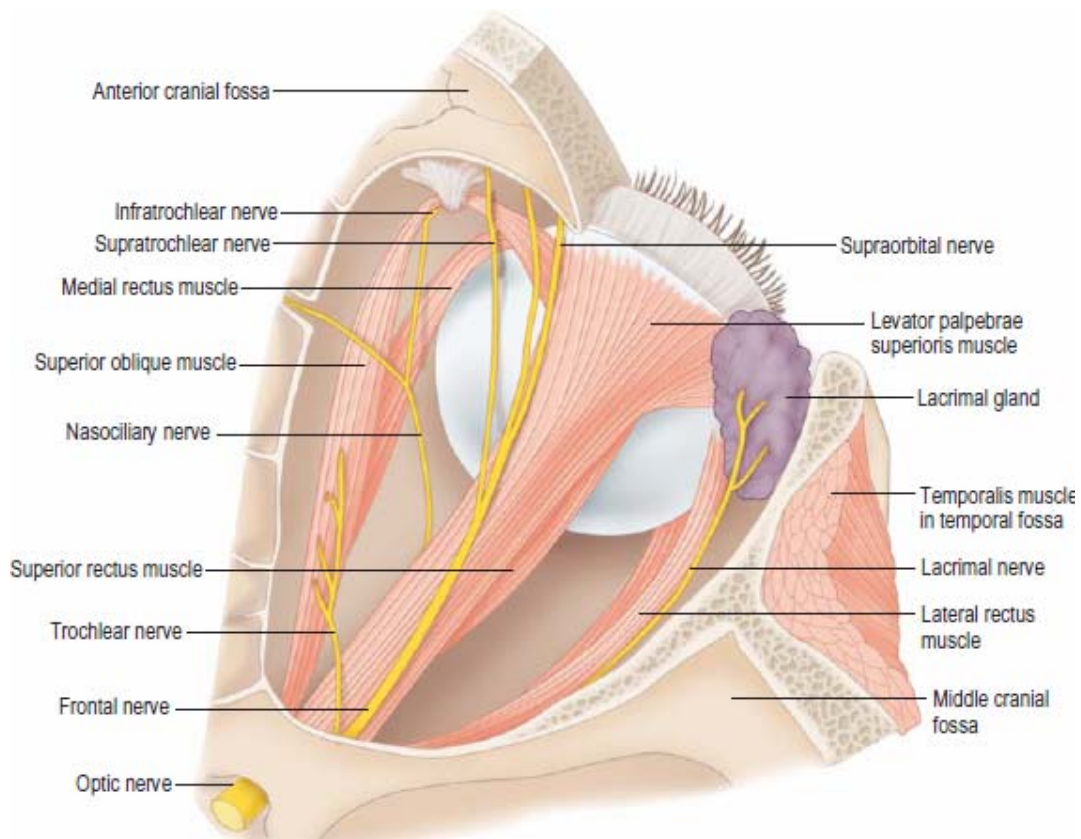


Figure 25 : Branches de division du nerf ophtalmique de Willis

3. L'innervation des voies lacrymales

3.1. Le nerf infratrochléaire

Le nerf infratrochléaire est une des branches terminales du nerf nasociliaire, lui même branche du nerf ophtalmique de Willis. Celui-ci innerve les téguments du dorsum du nez et la commissure interne de l'oeil.

a. Trajet du nerf nasociliaire

Le nerf nasociliaire pénètre dans l'orbite par la partie large de la fente sphénoïdale et passe dans l'anneau du tendon commun des muscles du globe. Il croise ensuite le nerf optique, en

passant au dessus de lui, et accompagne l'artère ophtalmique le long du bord inférieur du muscle grand droit postérieur de la tête jusqu'au conduit ethmoïdal.

b. Trajet du nerf infratrochléaire

Son trajet continue celui du nerf nasociliaire et longe avec l'artère ophtalmique le bord inférieur du grand oblique. En dessous de la poulie du grand oblique, le nerf infratrochléaire se divise en filets ascendants pour la peau de l'espace inter sourcilier et en filets descendants destinés aux voies lacrymales et aux téguments de la racine du nez.

3.2. Le nerf ethmoïdal antérieur

Le nerf ethmoïdal antérieur (ou nasal interne) est la seconde branche terminale du nerf nasociliaire (branche de l'ophtalmique de Willis V1 du nerf trijumeau), Il descend dans une gouttière de la face postérieure de l'os propre du nez, contourne le bord inférieur de cet os et se termine dans la peau du lobule du nez. En pénétrant dans le conduit ethmoïdal antérieur, il donne des filets pour la partie antérieure de l'ethmoïde, des rameaux nasaux internes pour le septum de la paroi latérale de la cavité nasale et se termine en rameau nasal externe pour l'os nasal, la pointe du nez et la région alaire. Il innerve la gouttière olfactive.

3.3. Le nerf supra trochléaire

a. Trajet du nerf frontal

Le nerf frontal pénètre dans l'orbite par la partie interne, large, de la fente sphénoïdale, en dehors de l'anneau de Zinn et du nerf pathétique (4^{ème} paire crânienne), en dedans du nerf lacrymal. Il chemine d'arrière en avant, entre le releveur de la paupière supérieure et la voûte orbitaire, et se divise un peu en arrière du rebord supérieur de l'orbite, en deux rameaux, le nerf supra orbitaire et le nerf supratrochléaire.

Les deux rameaux du nerf frontal se distribuent aux téguments du front jusqu'à la racine coronale, de la paupière supérieure et de la racine du nez.

b. Trajet du nerf supra trochléaire

Le nerf supratrochléaire croise le rebord orbitaire en dedans du nerf supra orbitaire et en dehors et au dessus de la poulie du muscle grand oblique.

3.4. Le nerf infraorbitaire

Le nerf infra-orbitaire est la branche terminale du nerf maxillaire supérieur, lui même deuxième branche (V2) du nerf trijumeau.

a. Trajet du nerf maxillaire supérieur (V2)

Le nerf maxillaire se détache du bord antérolatéral du ganglion trigéminal, en dehors du nerf ophtalmique. Il traverse le foramen rond et pénètre dans l'arrière fond de la fosse infra temporale. Dans cette cavité, le nerf suit une direction oblique en avant, en bas et en dehors. Il sort de l'arrière fond de la fosse infra temporale et atteint l'extrémité postérieure du sillon infra orbitaire. Le nerf maxillaire change alors une deuxième fois de direction et s'engage dans le sillon infra orbitaire, puis dans le canal infra orbitaire et débouche dans la fosse canine par le foramen infra orbitaire. Dans la gouttière et le canal infra orbitaire, le nerf maxillaire prend le nom de nerf infra orbitaire.

b. Trajet du nerf infraorbitaire

Dès sa sortie du canal infraorbitaire, le nerf infraorbitaire se divise en de très nombreuses branches terminales. On les distingue en ascendantes ou palpébrales, descendantes ou labiales, internes ou nasales. Les palpébrales vont à la paupière inférieure; les labiales se ramifient dans les téguments et la muqueuse de la joue et de la lèvre supérieure; les nasales se rendent aux téguments du nez. Un ou plusieurs rameaux du sous-orbitaire s'anastomosent: d'une part, en bas, avec les rameaux sous-orbitaires du nerf facial, d'autre part, dans les paupières, avec les filets palpébraux du nerf lacrymal et du frontal. Il innerve la sensibilité de la peau de la joue, de la paupière inférieure et de l'aile du nez. Ses branches profondes transportent la sensibilité des muqueuses de la partie inférieure des fosses nasales [13, 14, 18 ,19 ,2 5, 27]. Les muqueuses

externes de la paroi nasale sont donc innervées par les branches profondes du nerf ophtalmique et les muqueuses internes des fosses nasales par celles du nerf maxillaire supérieur.

III. PRODUITS UTILISES EN ANESTHESIE LOCOREGIONALE :

1. Mécanisme d'action général :

Les anesthésiques locaux agissent en modifiant le potentiel d'action et sa conduction le long de la fibre nerveuse, permettant la réalisation d'un bloc sensitif voire sensitivomoteur au niveau des fibres nerveuses des systèmes nerveux central ou périphérique, rendant ainsi l'acheminement du message nociceptif impossible.

Le potentiel d'action est une variation cyclique et transitoire de la différence de potentiel transmembranaire déclenché initialement par une dépolarisation de la membrane neuronale.

Les anesthésiques locaux bloquent les canaux sodiques, potassiques et calciques, leur action clinique principale étant liée au blocage majoritaire des canaux sodiques.

2. Les molécules principales :

Depuis la découverte de la cocaïne par Niemann en 1884, de nombreuses autres molécules ont été synthétisées, avec pour objectif de développer des produits moins toxiques, ayant une action rapide, prolongée et provoquant un bloc sensitif prédominant.

La structure moléculaire de tous les anesthésiques locaux comprend trois composants chimiques :

- une structure aromatique non saturée
- un dérivé aminé tertiaire de l'alcool éthylique ou de l'acide acétique
- Une chaîne intermédiaire

La pharmacopée d'anesthésiques locaux comporte deux grandes classes en fonction de leur chaîne intermédiaire et leur différence de métabolisation : les esters et les aminoamides.

2.1. Les esters :

La première catégorie, issue de la découverte de la cocaïne, extraite des feuilles de coca, est celle des aminoesters. Les principaux produits sont la cocaïne, la procaine (1905), la chlorpromazine, la tétracaine (1930) et l'améthocaine.

2.2. Les aminoamides :

Les principales molécules de cette classe sont la lidocaine (1944), la mépivacaine, la prilocaine, l'étidocaine, la bupivacaine (1963), la lévobupivacaine et la ropivacaine (1990)

3. Précisions sur la lidocaine :

Premier anesthésique local de la classe des aminoamides, la lidocaine a été synthétisée en 1943. Elle présente un double intérêt, d'abord comme anesthésique local mais aussi comme anti-arythmique. Elle est considérée comme la substance de référence parmi les aminoamides. Elle est utilisée en administration locale, tronculaire, plexique, épidurale et sous arachnoïdienne.

Sa durée d'action est intermédiaire et sa latence d'activité est rapide. Sa maniabilité est bonne et ses effets secondaires sont contrôlables, c'est pourquoi nous l'avons choisie dans notre travail.



RESUMES

RESUME

La dacryocystorhinostomie (DCR) externe est la technique la plus utilisée pour le traitement chirurgical des obstructions du canal lacrymonasal. Souvent réalisée sous anesthésie générale, l'anesthésie locale offre un certain nombre d'avantages pour le patient et le chirurgien. Afin d'évaluer l'efficacité, les complications et le confort des patients en cas de dacryocystorhinostomie réalisée sous anesthésie locale (AL), nous avons réalisé une étude prospective sur une période de 1 année (2008–2009). Quarante six patients ont été opérés sous anesthésie locale et sédation. Nous avons noté les caractéristiques épidémiologiques des patients, la durée de l'intervention, le saignement per et postopératoire, la douleur et le degré de confort des patients en per et postopératoire, les nausées et vomissements postopératoires. La majorité de nos patients ont annoncé être à l'aise pendant et immédiatement après la chirurgie et seulement 20% ont nécessité une sédation supplémentaire. La durée moyenne de l'opération était de 50 minutes. Le saignement per-opératoire était en moyenne de 260 ml. Aucun patient ne s'est plaint d'épistaxis ni de nausées ou vomissements en post opératoire. Notre protocole d'anesthésie locale a consisté à bloquer quatre nerfs se basant sur une analyse de l'anatomie innervationnelle de la face : le nerf infra orbitaire, infratrochléaire, supratrochléaire et ethmoïdal antérieur. Le blocage de ces nerfs permet d'éliminer la douleur et d'assurer une bonne hémostase. La technique d'anesthésie locale associée à une sédation dans la chirurgie de DCR par voie externe est donc sûre et efficace.

Mots clés : Dacryocystorhinostomie – Anesthésie locale – Evaluation

SUMMARY

External dacryocystorhinostomy (DCR) is the most common technique used for surgical treatment of nasolacrimal duct obstruction. Often performed under general anesthesia, local anesthesia has a number of advantages for the patient and surgeon. To evaluate the efficiency, complications and patient comfort in case of dacryocystorhinostomy performed under local anesthesia, we performed a prospective study over a period of 1 year (2008–2009). Forty six patients were operated under local anesthesia and sedation. We studied the epidemiological characteristics of patients, duration of surgery, bleeding during and after surgery, pain and patients comfort during and after surgery, the postoperative nausea and vomiting. The majority of our patients reported being comfortable during and immediately after surgery and only 20% needed additional sedation. The average duration of operation was 50 minutes. The intraoperative bleeding was on average 260 ml. No patient complained of epistaxis, nausea or vomiting after surgery. Our anesthetic protocol consisted of blocking four nerves based on the analysis of the anatomy of facial: infraorbital, infratrochleaire, supratrochleaire and anterior ethmoid. Blocking these nerves can eliminate pain and ensure good hemostasis. The protocol of local anesthesia associated with sedation for external DCR is therefore safe and efficient.

Keywords : Dacryocystorhinostomy – Local anesthesia – Evaluation.

ملخص

46.(2009-2008)

20%

260



BIBLIOGRAPHIE

1. Toti A.

A new conservative method of radical care of nasolacrimal duct obstruction (dacryocystorhinostomy).

Clin Moderna 1904; 10: 385–7.

2. Dupuy–Dutemps L, Bourguet M.

Procédé plastique de la dacryocystorhinostomie et ses résultats.

Ann Ocul 1921;158:241–61.

3–Tarbet KJ, Custer PL.

External Dacryocystorhinostomy: surgical success, patient satisfactory and economic cost.

Ophthalmology 1995; 102 (7) :1065–70.

4–Delaney YM, Khooshabeh R.

External dacryocystorhinostomy for treatment of acquired partial nasolacrimal obstruction in adults.

British journal of ophthalmology 2002 May; 86 (5): 533–535.

5– Dolman PJ.

Cornparison of external dacryocystorhinostomy with nonlaser endonasal dacryocystorhinostomy.

Ophthalmology 2003 January; 110 (1):78–84.

6–George JL.

Pathologies de la portion verticale des voies lacrymales excrétrices chez l'adulte. Encyclopédie Médico–Chirurgicale (Paris–France), Ophtalmologie, 21–170–A–10, 1994, 12p.

7–Aitkenhead AR, Smith G.

Textbook of Anaesthesia.

Anaesthesia for Ophtalmic Surgery. 3ème ed. Churchill livingstone; 1998:487–500.

8-Ramsay MAE, Savege M, Simpson BRJ, and Goodwin R.

Controlled Sedation with Alphaxalone-Alphaclolone.

British Medecine Journal. 1974. June 22; 2(5920): 656-659.

9-Adenis JP, Robert PY, Boncoeur, Martel MP.

Anatomie des glandes et des voies lacrymales.

Encycopédie Médico-chirurgicale (Elsevier,Paris), Ophtalmologie, 21-006-A-25,
1996, 9p.

10-Hurwitz JJ.,

The lacrimal system.

Ed. Lippincott-Raven. Philadelphia.1996. 249-259.

11-Klap P, Bernard JA.

La Dacryocystorhinostomie.

Ed. Les monographies du Cca groupe n°31. 2001; 9- 13.

12-Olver J.

Chirurgies des voies lacrymales.

Ed. Elsevier, Paris, 2003. XII-159p.

13-Rouvière H, Delmas A.

Anatomie humaine descriptive, topographique et Fonctionnelle.

Ed.Masson, Paris, 2002. Tome 1.

14-Kamina P.

Précis d'anatomie clinique.

Edition Maloine.Paris, 2002 : 350-360.

15-Ducasse A, Adenis JP, Fayet B, George JL, Ruban JM.

Les voies lacrymales.

Rapport SFO 2006. ed Masson ; Paris, 2006. 581 p.

16–Royer J, Adenis JP, Bernard JA, Metaireau JP, Reny A.

L'appareil lacrymal.

Rapport SFO 1982. Edition Masson, Paris, 1982. 38 1p.

17. Duke–Elder S.

The anatomy of the visual system.

System of Ophthalmology, Vol 2. St Louis: CV Mosby, 1961; 578.

18–Ducasse A et Avisse C.

Anatomie du ganglion trigéminal (de Gasser) et du nerf ophtalmique (de Willis).
Encyclopédie Médico–chirurgicale (Elsevier, Paris) ; Ophtalmologie, 21–007–A–
30, 1998, 6p.

19– Whitaker RH, Borley NR.

Anatomie.

Edition de boeck, Paris, 2003. Chapitre 5: Nerfs craniens: 108–113.

20–Ducasse A et Avisse C.

Anatomie du ganglion trigéminal .

Editions techniques. Encyclopédie Médico–Chirurgicale (Paris–France),
Ophtalmologie, 21–007–A–35, 1995,4p.

21–Eriksson E.

Manuel illustré d'anesthésie loco régionale.

Édition Medsi, Paris, 1985 ; 159 p.

22–Navez M, Molliez S, Auboyer C.

Les blocs de la face.

Conférences d'actualisation SFAR 1997. Ed. Elsevier, Paris : 247–49.

23–Zide BM, Swift R.

How to block and tackle the face.

Plastic Reconstruction Surgery. 1998 Mar; 101 (3):840–5 1.

24–Smith DW, Peterson MR, DeBerard SC.

Regional anesthesia. Nerve Blocks of extremities and face.

Postgrad Med 1999 Oct 1; 106 (4):69–73,77–8.

25-Haberer JP, Obstler C, Deveaux A et Zahwa A.

Anesthésie en ophtalmologie.

Encycl Méd Chir (Elsevier, Paris), Anesthésie-Réanimation, 36-620-E-30, Ophtalmologie, 21-780-A-10, 1999, 18p.

26-Pascal J, Navez M.

Bloc de la face en ambulatoire. Indications, intérêts, réalisations, complications. Evaluation et traitement de la douleur SFAR 2003. Ed. Elsevier, Paris : 63-8 1.

27-Ripart J, Nouvellon E.

Anesthésie en chirurgie ophtalmologique.

Ed Arnette, Paris, 2006.

28-Yazici B, Yazici Z.

Final nasolacrymal ostium after external dacryocystorhinostomy.

Arch Ophtalmol, 2003; 121: 76-80.

29-Piaton JM, Keller P, Limon S.

Sténose acquise du canal lacrymonasal. Diagnostic et traitement.

Encycl Méd Chir (Elsevier, Paris). Ophtalmologie, 21-175-A630, 1997, 17p.

30- Ebran JM, Kaddouri M, Briend B, Jallet G, Cochereau I.

La reconstruction de la loge lacrymale dans la chirurgie du canal d'union.

J Fr Ophtalmol, 2002 ; 25 :722-6.

31.Rosen N, Sharir M, Moverman DC, Rosner M.

Dacryocystorhinostomy with silicone tubes: an evaluation of 253 cases. Ophthalmic Surg. 1989; 20:115-19

32.Walland MJ, Rose GE.

The effect of silicone intubation on failure and infection rates after dacryocystorhinostomy.

Ophthalmic Surg 1994;25:597-600

33. Caesar RH, Mc Nab AA.

External dacryocystorhinostomy and local anesthesia: Technique to measure minimized blood loss.

Ophthalmic Plastic and Reconstructive Surgery 2004; 20 (1): 57–59.

34. Chaume A, Maaloufa T, Thirion B, Angiol K, George JL.

Les dacryocystorhinostomies par voie externe sous anesthésie locale et sédation.
J Fr Ophtalmol 2010 ; 33: 77–84

35. Hurwitz JJ, Rutherford S

Computerized survey of lacrimal surgery patients.

Ophthalmology 1986 ; 93 : 14–1

36. Mc Nab AA, Simmie RJ.

Effectiveness of local anaesthesia for external dacryocystorhinostomy.

Clinical and Experimental Ophthalmology 2002; 30: 270–272.

37. Ciftci F, Pocan S, Karadayi K, Gulecek O.

Local versus general anesthesia for external dacryocystorhinostomy in young patients.

Ophthalmic Plastic and Reconstructive Surgery 2005; 21 (3):200–206

38. Benatar-Haserfaty J, Monleon de la Calle MP, Sanz-Lopez A, Garcia AM.

Dacriocistorrinostomia externa realizada en el consultorio bajo anestesia locoregional y sedation.

Rev. Esp. Reanim. 2007 ; 54 : 23–28.

39. Mailer CM, Webster AC.

Controlled sedation, sphenopalatine and nasociliary blocks, and bloodless flap suturing in dacryocystorhinostomy.

Canadian. Journal of Ophthalmology. 1982; 17 (5): 189–193.

40. Kratky V, Hurwitz JJ, Ananthanerayan C, Avram DR.

Dacryocystorhinostomy in elderly patients: regional anaesthesia without cocaine.
Canadian Journal of Ophthalmology 1994; 29: 13–6.

41. Jeong S, Gausas RE, Lemke BN, Hoenecke MA.

Ophthalmic Surgery: Principles and techniques.

Albert DM ed. Anesthesia For Ophthalmic Plastic Surgery. Blackwell Science,
1999;1131

42. Husted RF et al J.

Periocular local anesthesia: medial orbital as an alternative to superior nasal
injection.

Cataract refract surgery 20:197–201, 1994

43. Meyer DR.

Comparison of of oxymetazoline and lidocaine versus cocaine for outpatient
dacryocystorhinostomy.

Ophtal Plast Reconstr Surg. 2000; 16(3): 201–5.

44. Meyers EF.

Cocaine toxicity during dacryorhinocystostomy.

Arch.Ophtalmol.1980;98:842–3

45.El-Din AS, Mostafa SM.

Severe hypertension during anesthesia for dacryocystorhinostomy.

Anesthesia 1985;40:787–9

46. Hostal BM, Hosal SA, Hurwitz JJ, Freeman JL.

A rationale for the selection of nasal decongestants in lacrimal drainage surgery.

Ophtal Plast Reconst Surg 1995;11:215–20

47. Melzack R, Katz J.

Pain measurement in persons in pain.

Wall PD ed. Textbook of Pain, 3rd ed. Churchill Livingstone, 1994:337-51.

48. Jordan DR.

Avoiding blood loss in outpatient dacryocystorhinostomy.

Ophthal Plast Reconstr Surg 1991;7(4):261-6

49. McNab AA.

Manual of Orbital and Lacrimal Surgery.

2nd edn. Oxford: Butterworth Heineman, 1998; 105-6.

50. McNab AA.

Manual of Orbital and Lacrimal Surgery,

Edinburgh. Churchill Livingstone 1994:67-76

51. Sweet RM, Hofmann RF.

Surgical considerations for dacryocystorhinostomy with special emphasis on haemostatic techniques.

Ophthalmic Surg 1983;14 (4):317-21

52. Hurwitz JJ, Mishkin S.

Bilateral simultaneous dacryocystorhinostomy.

Ophthal Plast Reconstr Surg 1989;5(3):186-188

53. Duffy MT.

Advances in lacrimal surgery.

Curr Opin Ophthalmol 2000;11:352-6.

54. Tsirbas A, Mc Nab AA.

Secondary haemorrhage after dacryocystorhinostomy.

Clin Exp Ophthalmol 2000;28:22-5.

55. Watcha MF, white PF.

Postoperative nausea and vomiting. Its etiology, treatment, and prevention.
Anesthesiology 1992; 77:162 -84

56. Tarbet KJ, custer PL,

external dacryocystorhinostomy. Surgical success, patient satisfaction, and
economical cost.

Ophthalmology 1995; 102 :1065 -70

57. Dresner SC, klussman KG, meyer DR, linberg JV.

outpatient dacryocystorhinostomy.

Ophthalmic surg 1991; 22: 222 -4

58. Rosser PM.

There is no use crying over spilt tears: The surgical management of primary
acquired nasolacrimal duct obstruction.

Aust NZJ Ophthalmol 1999;27:95-100

59. Rosengren B.

On lacrimal drainage.

Ophthalmologica 1972 ; 164 : 409-421

60-Stricker M, Gola R.

Chirurgie plastique et réparatrice des paupières et leurs annexes.

Masson, Paris 1990 : 247-50.

61. Poirier P.

Traité d'anatomie humaine.

Paris: Masson; 1896.

62.Horner W.E.

Description of a small muscle at the internal commissure of the eyelids.

J. Med. Phys. 1823 ; 8 : 70-80

63. Schaeffer J.P.

The genesis and development of the nasolacrimal passages in man.
Am. J. Anat. 1912 ;13 : 1-24

64. Patton J.M.

Regional anatomy of the tear sac .
Ann. Otol Rhinol. Laryngol. 1923 ; 32 : 58-60

65. Royer J, Adenis J.P, Bernard J.A.

L'appareil lacrymal .
Paris: Masson; 1982. 165-250

66. Hartikainen J, Aho H.J, Seppa H, Grenman R.

Lacrimal bone thickness at the lacrimal sac fossa.
Ophthalmic Surg. Lasers 1996 ; 27 : 679-684

67. Whitnall S.E.

The nasolacrimal canal: the extent to which it is formed by the maxilla and the influence of this upon its calibre
Ophthalmoscope 1912 ; 10 : 557-558

68. Whitnall S.E.

The relations of the lacrimal fossa to the ethmoid air cells.
Ophthal. Rev. 1911;30 : 321-325

69. Blaylock W.K., Moore C.A, Linberg J.V.

Anterior ethmoid anatomy facilitates dacryocystorhinostomy.
Arch. Ophthalmol. 1990 ; 108 : 1774-1777

70. Whitnall S.E.

The nasolacrimal canal: the extent to which it is formed by the maxilla and the influence of this upon its calibre.
Ophthalmoscope 1912;10 : 557-558.

