



ROYAUME DU MAROC
UNIVERSITE MOHAMMED V DE RABAT
FACULTE DE MEDECINE ET DE
PHARMACIE
RABAT



ANNEE: 2018

THESE N°: 372

ANATOMIE DU LARYNX DE L'ADULTE : MISE AU POINT ET
REVUE DE LA LITTERATURE

THÈSE

Présentée et soutenue publiquement le :

PAR

Mme. Salma BENYAHYA
Née le 22 Juillet 1992 à Rabat.

Pour l'Obtention du Diplôme de
Docteur en Médecine

MOTS CLES: Anatomie - Larynx - Schémas.

JURY

Mr. Mohammed BOUCHIKHI IDRISSE
Professeur en Anatomie
Mr. Ali EL AYOUBI EL IDRISSE
Professeur en Anatomie
Mr. Youns BJIJOU
Professeur en Anatomie

PRESIDENT
RAPPORTEUR
JUGE

بِسْمِ اللَّهِ الرَّحْمَنِ الرَّحِيمِ

سبحانك لا علم لنا إلا ما علمتنا

إننا أنت العليم الحكيم

صَلَّى
عَلَيْهِمُ

سورة البقرة: الآية: 31



UNIVERSITE MOHAMMED V DE RABAT
FACULTE DE MEDECINE ET DE PHARMACIE - RABAT



DOYENS HONORAIRES :

1962 – 1969	: Professeur Abdelmalek FARAJ
1969 – 1974	: Professeur Abdellatif BERBICH
1974 – 1981	: Professeur Bachir LAZRAK
1981 – 1989	: Professeur Taieb CHKILI
1989 – 1997	: Professeur Mohamed Tahar ALAOUI
1997 – 2003	: Professeur Abdelmajid BELMAHI
2003 - 2013	: Professeur Najia HAJJAJ – HASSOUNI

ADMINISTRATION :

Doyen

Professeur Mohamed ADNAOUI

Vice-Doyen chargé des Affaires Académiques et étudiantes

Professeur Brahim LEKEHAL

Vice-Doyen chargé de la Recherche et de la Coopération

Professeur Toufiq DAKKA

Vice-Doyen chargé des Affaires Spécifiques à la Pharmacie

Professeur Jamal TAOUFIK

Secrétaire Général

Mr. Mohamed KARRA

1 - ENSEIGNANTS-CHERCHEURS MEDECINS ET PHARMACIENS

PROFESSEURS :

Décembre 1984

Pr. MAAOUNI Abdelaziz

Médecine Interne – **Clinique Royale**

Pr. MAAZOUZI Ahmed Wajdi

Anesthésie -Réanimation

Pr. SETTAF Abdellatif

Pathologie Chirurgicale

Novembre et Décembre 1985

Pr. BENS Aid Younes

Pathologie Chirurgicale

Janvier, Février et Décembre 1987

Pr. LACHKAR Hassan

Médecine Interne

Pr. YAHYA OUI Mohamed

Neurologie

Décembre 1989

Pr. ADNA OUI Mohamed

Médecine Interne –*Doyen de la FMPR*

Pr. OUAZZANI Taïbi Mohamed Réda

Neurologie

Janvier et Novembre 1990

Pr. HACHIM Mohammed*

Médecine-Interne

Pr. KHARBACH Aïcha

Gynécologie -Obstétrique

Pr. TAZI Saoud Anas

Anesthésie Réanimation

Février Avril Juillet et Décembre 1991

Pr. AZZOUZI Abderrahim

Anesthésie Réanimation- *Doyen de FMPO*

Pr. BAYAHIA Rabéa

Néphrologie

Pr. BELKOUCHI Abdelkader

Chirurgie Générale

Pr. BENCHEKROUN Belabbes Abdellatif

Chirurgie Générale

Pr. BENS OUDA Yahia

Pharmacie galénique

Pr. BERRAHO Amina

Ophthalmologie

Gynécologie Obstétrique *Méd. Chef Maternité des Orangers*

Pr. BEZAD Rachid

Pharmacologie

Pr. CHERRAH Yahia

Histologie Embryologie

Pr. CHOKAIRI Omar

Pédiatrie

Pr. KHATTAB Mohamed

Pharmacologie- *Dir. du Centre National PV Rabat*

Pr. SOULAYMANI Rachida

Pr. TAOUFIK Jamal

Chimie thérapeutique *V.D à la pharmacie+Dir. du CEDOC +*



Directeur du Médicament

Décembre 1992

Pr. AHALLAT Mohamed
Pr. BENSOUA Adil
Pr. CHAHED OUZZANI Laaziza
Pr. CHRAIBI Chafiq
Pr. EL OUAHABI Abdessamad

Chirurgie Générale
Anesthésie Réanimation
Gastro-Entérologie
Gynécologie Obstétrique
Neurochirurgie

Doyen de FMPT

Pr. FELLAT Rokaya
Pr. GHAFIR Driss*
Pr. JIDDANE Mohamed
Pr. TAGHY Ahmed
Pr. ZOUHDI Mimoun

Cardiologie
Médecine Interne
Anatomie
Chirurgie Générale
Microbiologie

Mars 1994

Pr. BENJAAFAR Noureddine
Pr. BEN RAIS Nozha
Pr. CAOUI Malika

Radiothérapie
Biophysique
Biophysique
Endocrinologie et Maladies Métaboliques *Doyen de la FMPA*

Pr. CHRAIBI Abdelmjid
Pr. EL AMRANI Sabah
Pr. EL BARDOUNI Ahmed
Pr. EL HASSANI My Rachid
Pr. ERROUGANI Abdelkader
Pr. ESSAKALI Malika
Pr. ETTAYEBI Fouad
Pr. HASSAM Badredine
Pr. IFRINE Lahssan
Pr. MAHFOUD Mustapha
Pr. RHRAB Brahim
Pr. SENOUCI Karima

Gynécologie Obstétrique
Traumato-Orthopédie
Radiologie
Chirurgie Générale – *Directeur du CHIS-Rabat*
Immunologie
Chirurgie Pédiatrique
Dermatologie
Chirurgie Générale
Traumatologie – Orthopédie
Gynécologie – Obstétrique
Dermatologie

Mars 1994

Pr. ABBAR Mohamed*
Pr. ABDELHAK M'barek
Pr. BENTAHILA Abdelali
Pr. BENYAHIA Mohammed Ali
Pr. BERRADA Mohamed Saleh
Pr. CHERKAOUI Lalla Ouafae
Pr. LAKHDAR Amina
Pr. MOUANE Nezha

Urologie *Directeur Hôpital My Ismail Meknès*
Chirurgie – Pédiatrique
Pédiatrie
Gynécologie – Obstétrique
Traumatologie – Orthopédie
Ophtalmologie
Gynécologie Obstétrique
Pédiatrie

Mars 1995

Pr. ABOUQUAL Redouane

Réanimation Médicale



Pr. AMRAOUI Mohamed
Pr. BAIDADA Abdelaziz
Pr. BARGACH Samir
Pr. DRISSI KAMILI Med Nordine*
Pr. EL MESNAOUI Abbes
Pr. ESSAKALI HOUSSYNI Leila
Pr. HDA Abdelhamid*
Pr. IBEN ATTYA ANDALOUSSI Ahmed
Pr. OUZZANI CHAHDI Bahia
Pr. SEFIANI Abdelaziz
Pr. ZEGGWAGH Amine Ali

Décembre 1996

Pr. AMIL Touriya*
Pr. BELKACEM Rachid
Pr. BOULANOUAR Abdelkrim
Pr. EL ALAMI EL FARICHA EL Hassan
Pr. GAOUZI Ahmed
Pr. MAHFOUDI M'barek*
Pr. OUZEDDOUN Naima
Pr. ZBIR EL Mehdi*

Novembre 1997

Pr. ALAMI Mohamed Hassan
Pr. BEN SLIMANE Lounis
Pr. BIROUK Nazha
Pr. ERREIMI Naima
Pr. FELLAT Nadia
Pr. KADDOURI Noureddine
Pr. KOUTANI Abdellatif
Pr. LAHLOU Mohamed Khalid
Pr. MAHRAOUI CHAFIQ
Pr. TOUFIQ Jallal
Pr. YOUSFI MALKI Mounia

Chirurgie Générale
Gynécologie Obstétrique
Gynécologie Obstétrique
Anesthésie Réanimation
Chirurgie Générale
Oto-Rhino-Laryngologie
Cardiologie *Inspecteur du Service de Santé des FAR*
Urologie
Ophtalmologie
Génétique
Réanimation Médicale

Radiologie
Chirurgie Pédiatrie
Ophtalmologie
Chirurgie Générale
Pédiatrie
Radiologie
Néphrologie
Cardiologie *Directeur Hôp. Mil. d'Instruction Med V Rabat*

Gynécologie-Obstétrique
Urologie
Neurologie
Pédiatrie
Cardiologie
Chirurgie Pédiatrie
Urologie
Chirurgie Générale
Pédiatrie
Psychiatrie
Gynécologie Obstétrique



Directeur Hôp. Ar-razi Salé

Novembre 1998

Pr. BENOMAR ALI

Pr. BOUGTAB Abdesslam

Pr. ER RIHANI Hassan

Pr. BENKIRANE Majid*

Janvier 2000

Pr. ABID Ahmed*

Pr. AIT OUAMAR Hassan

Pr. BENJELLOUN Dakhama Badr.Sououd

Pr. BOURKADI Jamal-Eddine

Pr. CHARIF CHEFCHAOUNI Al Montacer

Pr. ECHARRAB El Mahjoub

Pr. EL FTOUH Mustapha

Pr. EL MOSTARCHID Brahim*

Pr. MAHMOUDI Abdelkrim*

Pr. TACHINANTE Rajae

Pr. TAZI MEZALEK Zoubida

Novembre 2000

Pr. AIDI Saadia

Pr. AJANA Fatima Zohra

Pr. BENAMR Said

Pr. CHERTI Mohammed

Pr. ECH-CHERIF EL KETTANI Selma

Pr. EL HASSANI Amine

Pr. EL KHADER Khalid

Pr. EL MAGHRAOUI Abdellah*

Pr. GHARBI Mohamed El Hassan

Pr. MDAGHRI ALAOUI Asmae

Pr. ROUIMI Abdelhadi*

Décembre 2000

Pr. ZOHAIR ABDELLAH *

Pr. BALKHI Hicham*

Pr. BENABDELJLIL Maria

Pr. BENAMAR Loubna

Pr. BENAMOR Jouda

Pr. BENELBARHDADI Imane

Pr. BENNANI Rajae

Pr. BENOACHANE Thami

Pr. BEZZA Ahmed*

Pr. BOUCHIKHI IDRISSE Med Larbi

Pr. BOUMDIN El Hassane*

Neurologie *Doyen de la FMP Abulcassis*

Chirurgie Générale

Oncologie Médicale

Hématologie

Pneumo-phtisiologie

Pédiatrie

Pédiatrie

Pneumo-phtisiologie *Directeur Hôp. My Youssef*

Chirurgie Générale

Chirurgie Générale

Pneumo-phtisiologie

Neurochirurgie

Anesthésie-Réanimation

Anesthésie-Réanimation

Médecine Interne

Neurologie

Gastro-Entérologie

Chirurgie Générale

Cardiologie

Anesthésie-Réanimation

Pédiatrie - *Directeur Hôp. Cheikh Zaid*

Urologie

Rhumatologie

Endocrinologie et Maladies Métaboliques

Pédiatrie

Neurologie

ORL

Anesthésie-Réanimation

Neurologie

Néphrologie

Pneumo-phtisiologie

Gastro-Entérologie

Cardiologie

Pédiatrie

Rhumatologie

Anatomie

Radiologie



Pr. CHAT Latifa
Pr. DAALI Mustapha*
Pr. DRISSI Sidi Mourad*
Pr. EL HIJRI Ahmed
Pr. EL MAAQILI Moulay Rachid
Pr. EL MADHI Tarik
Pr. EL OUNANI Mohamed
Pr. ETTAIR Said

Radiologie
Chirurgie Générale
Radiologie
Anesthésie-Réanimation
Neuro-Chirurgie
Chirurgie-Pédiatrique
Chirurgie Générale
Pédiatrie - *Directeur Hôp. d'EnfantsRabat*

Pr. GAZZAZ Miloudi*
Pr. HRORA Abdelmalek
Pr. KABBAJ Saad
Pr. KABIRI EL Hassane*
Pr. LAMRANI Moulay Omar
Pr. LEKEHAL Brahim
Pr. MAHASSIN Fattouma*
Pr. MEDARHRI Jalil
Pr. MIKDAME Mohammed*
Pr. MOHSINE Raouf
Pr. NOUINI Yassine

Neuro-Chirurgie
Chirurgie Générale
Anesthésie-Réanimation
Chirurgie Thoracique
Traumatologie Orthopédie
Chirurgie Vasculaire Périphérique
Médecine Interne
Chirurgie Générale
Hématologie Clinique
Chirurgie Générale
Urologie - *Directeur Hôpital Ibn Sina*

Pr. SABBABH Farid
Pr. SEFIANI Yasser
Pr. TAOUFIQ BENCHEKROUN Soumia

Chirurgie Générale
Chirurgie Vasculaire Périphérique
Pédiatrie

Décembre 2002

Pr. AL BOUZIDI Abderrahmane*
Pr. AMEUR Ahmed *
Pr. AMRI Rachida
Pr. AOURARH Aziz*
Pr. BAMOU Youssef *
Pr. BELMEJDOUB Ghizlene*
Pr. BENZEKRI Laila
Pr. BENZZOUBEIR Nadia
Pr. BERNOUSSI Zakiya
Pr. BICHA Mohamed Zakariya*
Pr. CHOHO Abdelkrim *
Pr. CHKIRATE Bouchra
Pr. EL ALAMI EL Fellous Sidi Zouhair
Pr. EL HAOURI Mohamed *
Pr. FILALI ADIB Abdelhai
Pr. HAJJI Zakia
Pr. IKEN Ali
Pr. JAAFAR Abdeloihab*
Pr. KRIOUÏLE Yamina
Pr. MABROUK Hfid*
Pr. MOUSSAOUI RAHALI Driss*

Anatomie Pathologique
Urologie
Cardiologie
Gastro-Entérologie
Biochimie-Chimie
Endocrinologie et Maladies Métaboliques
Dermatologie
Gastro-Entérologie
Anatomie Pathologique
Psychiatrie
Chirurgie Générale
Pédiatrie
Chirurgie Pédiatrique
Dermatologie
Gynécologie Obstétrique
Ophtalmologie
Urologie
Traumatologie Orthopédie
Pédiatrie
Traumatologie Orthopédie
Gynécologie Obstétrique

Pr. OUJILAL Abdelilah
Pr. RACHID Khalid *
Pr. RAISS Mohamed
Pr. RGUIBI IDRISSE Sidi Mustapha*
Pr. RHOU Hakima
Pr. SIAH Samir *
Pr. THIMOU Amal
Pr. ZENTAR Aziz*

Janvier 2004

Pr. ABDELLEH El Hassan
Pr. AMRANI Mariam
Pr. BENBOUZID Mohammed Anas
Pr. BENKIRANE Ahmed*
Pr. BOULAADAS Malik
Pr. BOURAZZA Ahmed*
Pr. CHAGAR Belkacem*
Pr. CHERRADI Nadia
Pr. EL FENNI Jamal*
Pr. EL HANCHI ZAKI
Pr. EL KHORASSANI Mohamed
Pr. EL YOUNASSI Badreddine*
Pr. HACHI Hafid
Pr. JABOUIRIK Fatima
Pr. KHARMAZ Mohamed
Pr. MOUGHIL Said
Pr. OUBAAZ Abdelbarre *
Pr. TARIB Abdelilah*
Pr. TIJAMI Fouad
Pr. ZARZUR Jamila

Janvier 2005

Pr. ABBASSI Abdellah
Pr. AL KANDRY Sif Eddine*
Pr. ALLALI Fadoua
Pr. AMAZOUZI Abdellah
Pr. AZIZ Nouredine*
Pr. BAHIRI Rachid
Pr. BARKAT Amina
Pr. BENYASS Aatif
Pr. DOUDOUH Abderrahim*
Pr. EL HAMZAOUI Sakina *
Pr. HAJJI Leila
Pr. HESSISSEN Leila
Pr. JIDAL Mohamed*
Pr. LAAROUSSI Mohamed
Pr. LYAGOUBI Mohammed

Oto-Rhino-Laryngologie
Traumatologie Orthopédie
Chirurgie Générale
Pneumo-phtisiologie
Néphrologie
Anesthésie Réanimation
Pédiatrie
Chirurgie Générale



Ophtalmologie
Anatomie Pathologique
Oto-Rhino-Laryngologie
Gastro-Entérologie
Stomatologie et Chirurgie Maxillo-faciale
Neurologie
Traumatologie Orthopédie
Anatomie Pathologique
Radiologie
Gynécologie Obstétrique
Pédiatrie
Cardiologie
Chirurgie Générale
Pédiatrie
Traumatologie Orthopédie
Chirurgie Cardio-Vasculaire
Ophtalmologie
Pharmacie Clinique
Chirurgie Générale
Cardiologie

Chirurgie Réparatrice et Plastique
Chirurgie Générale
Rhumatologie
Ophtalmologie
Radiologie
Rhumatologie *Directeur Hôp. Al Ayachi Salé*
Pédiatrie
Cardiologie
Biophysique
Microbiologie
Cardiologie(*mise en disponibilité*)
Pédiatrie
Radiologie
Chirurgie Cardio-vasculaire
Parasitologie

Pr. RAGALA Abdelhak
Pr. SBIHI Souad
Pr. ZERAIDI Najia

AVRIL 2006

Pr. ACHEMLAL Lahsen*
Pr. AKJOUJ Said*
Pr. BELMEKKI Abdelkader*
Pr. BENCHEIKH Razika
Pr. BIYI Abdelhamid*
Pr. BOUHAFS Mohamed El Amine
Pr. BOULAHYA Abdellatif*
Pr. CHENGUETI ANSARI Anas
Pr. DOGHMI Nawal
Pr. FELLAT Ibtissam
Pr. FAROUDY Mamoun
Pr. HARMOUCHE Hicham
Pr. HANAFI Sidi Mohamed*
Pr. IDRIS LAHLOU Amine*
Pr. JROUNDI Laila
Pr. KARMOUNI Tariq
Pr. KILI Amina
Pr. KISRA Hassan
Pr. KISRA Mounir
Pr. LAATIRIS Abdelkader*
Pr. LMIMOUNI Badreddine*
Pr. MANSOURI Hamid*
Pr. OUANASS Abderrazzak
Pr. SAFI Soumaya*
Pr. SEKKAT Fatima Zahra
Pr. SOUALHI Mouna
Pr. TELLAL Saida*
Pr. ZAHRAOUI Rachida

Décembre 2006

Pr SAIR Khalid

Octobre 2007

Pr. ABIDI Khalid
Pr. ACHACHI Leila
Pr. ACHOUR Abdessamad*
Pr. AIT HOUSSA Mahdi *
Pr. AMHAJJI Larbi *
Pr. AOUI Sarra
Pr. BAITE Abdelouahed *
Pr. BALOUCH Lhousaine *
Pr. BENZIANE Hamid *
Pr. BOUTIMZINE Nourdine
Pr. CHERKAOUI Naoual *

Gynécologie Obstétrique
Histo-Embryologie Cytogénétique
Gynécologie Obstétrique

Rhumatologie
Radiologie
Hématologie
O.R.L
Biophysique
Chirurgie - Pédiatrique
Chirurgie Cardio – Vasculaire.
Gynécologie Obstétrique
Cardiologie
Cardiologie
Anesthésie Réanimation
Médecine Interne
Anesthésie Réanimation
Microbiologie
Radiologie
Urologie
Pédiatrie
Psychiatrie
Chirurgie – Pédiatrique
Pharmacie Galénique
Parasitologie
Radiothérapie
Psychiatrie
Endocrinologie
Psychiatrie
Pneumo – Phtisiologie
Biochimie
Pneumo – Phtisiologie

Chirurgie générale *Dir. Hôp.Av.Marrakech*

Réanimation médicale
Pneumo phtisiologie
Chirurgie générale
Chirurgie cardio vasculaire
Traumatologie orthopédie
Parasitologie
Anesthésie réanimation *Directeur ERSSM*
Biochimie-chimie
Pharmacie clinique
Ophtalmologie
Pharmacie galénique



Pr. EHIRCHIOU Abdelkader *
 Pr. EL BEKKALI Youssef *
 Pr. EL ABSI Mohamed
 Pr. EL MOUSSAOUI Rachid
 Pr. EL OMARI Fatima
 Pr. GHARIB Nouredine
 Pr. HADADI Khalid *
 Pr. ICHOU Mohamed *
 Pr. ISMAILI Nadia
 Pr. KEBDANI Tayeb
 Pr. LALAOUI SALIM Jaafar *
 Pr. LOUZI Lhoussain *
 Pr. MADANI Naoufel
 Pr. MAHI Mohamed *
 Pr. MARC Karima
 Pr. MASRAR Azlarab
 Pr. MRANI Saad *
 Pr. OUZZIF Ez zohra *
 Pr. RABHI Monsef *
 Pr. RADOUANE Bouchaib*
 Pr. SEFFAR Myriame
 Pr. SEKHSOKH Yessine *
 Pr. SIFAT Hassan *
 Pr. TABERKANET Mustafa *
 Pr. TACHFOUTI Samira
 Pr. TAJDINE Mohammed Tariq*
 Pr. TANANE Mansour *
 Pr. TLIQUI Houssain
 Pr. TOUATI Zakia

Chirurgie générale
 Chirurgie cardio-vasculaire
 Chirurgie générale
 Anesthésie réanimation
 Psychiatrie
 Chirurgie plastique et réparatrice
 Radiothérapie
 Oncologie médicale
 Dermatologie
 Radiothérapie
 Anesthésie réanimation
 Microbiologie
 Réanimation médicale
 Radiologie
 Pneumo phtisiologie
 Hématologie biologique
 Virologie
 Biochimie-chimie
 Médecine interne
 Radiologie
 Microbiologie
 Microbiologie
 Radiothérapie
 Chirurgie vasculaire périphérique
 Ophtalmologie
 Chirurgie générale
 Traumatologie-orthopédie
 Parasitologie
 Cardiologie



Décembre 2008

Pr TAHIRI My El Hassan*

Chirurgie Générale

Mars 2009

Pr. ABOUZAHIR Ali *
 Pr. AGADR Aomar *
 Pr. AIT ALI Abdelmounaim *
 Pr. AIT BENHADDOU El Hachmia
 Pr. AKHADDAR Ali *
 Pr. ALLALI Nazik
 Pr. AMINE Bouchra
 Pr. ARKHA Yassir

Médecine interne
 Pédiatrie
 Chirurgie Générale
 Neurologie
 Neuro-chirurgie
 Radiologie
 Rhumatologie
 Neuro-chirurgie *Directeur Hôp. des Spécialités*

Pr. BELYAMANI Lahcen*
 Pr. BJIJOU Younes
 Pr. BOUHSAIN Sanae *

Anesthésie Réanimation
 Anatomie
 Biochimie-chimie

Pr. BOUI Mohammed *

Pr. BOUNAIM Ahmed *
Pr. BOUSSOUGA Mostapha *
Pr. CHTATA Hassan Toufik *
Pr. DOGHMI Kamal *
Pr. EL MALKI Hadj Omar
Pr. EL OUENNASS Mostapha*
Pr. ENNIBI Khalid *
Pr. FATHI Khalid
Pr. HASSIKOU Hasna *
Pr. KABBAJ Nawal
Pr. KABIRI Meryem
Pr. KARBOUBI Lamyia
Pr. LAMSAOURI Jamal *
Pr. MARMADE Lahcen
Pr. MESKINI Toufik
Pr. MESSAOUDI Nezha *
Pr. MSSROURI Rahal
Pr. NASSAR Ittimade
Pr. OUKERRAJ Latifa
Pr. RHORFI Ismail Abderrahmani *

Octobre 2010

Pr. ALILOU Mustapha
Pr. AMEZIANE Taoufiq*
Pr. BELAGUID Abdelaziz
Pr. CHADLI Mariama*
Pr. CHEMSI Mohamed*
Pr. DAMI Abdellah*
Pr. DARBI Abdellatif*
Pr. DENDANE Mohammed Anouar
Pr. EL HAFIDI Naima
Pr. EL KHARRAS Abdennasser*
Pr. EL MAZOUZ Samir
Pr. EL SAYEGH Hachem
Pr. ERRABIH Ikram
Pr. LAMALMI Najat
Pr. MOSADIK Ahlam
Pr. MOUJAHID Mountassir*
Pr. NAZIH Mouna*
Pr. ZOUAIDIA Fouad

Decembre 2010

Pr. ZNATI Kaoutar

Mai 2012

Pr. AMRANI Abdelouahed

Pr. ABOUELALAA Khalil *
Pr. BENCHEBBA Driss *
Pr. DRISSI Mohamed *

Dermatologie

Chirurgie Générale
Traumatologie-orthopédie
Chirurgie Vasculaire Périphérique
Hématologie clinique
Chirurgie Générale
Microbiologie
Médecine interne
Gynécologie obstétrique
Rhumatologie
Gastro-entérologie
Pédiatrie
Pédiatrie
Chimie Thérapeutique
Chirurgie Cardio-vasculaire
Pédiatrie
Hématologie biologique
Chirurgie Générale
Radiologie
Cardiologie
Pneumo-Phtisiologie

Anesthésie réanimation
Médecine Interne
Physiologie
Microbiologie
Médecine Aéronautique
Biochimie- Chimie
Radiologie
Chirurgie Pédiatrique
Pédiatrie
Radiologie
Chirurgie Plastique et Réparatrice
Urologie
Gastro-Entérologie
Anatomie Pathologique
Anesthésie Réanimation
Chirurgie Générale
Hématologie
Anatomie Pathologique

Anatomie Pathologique

Chirurgie pédiatrique

Anesthésie Réanimation
Traumatologie-orthopédie
Anesthésie Réanimation



Pr. EL ALAOUI MHAMDI Mouna
Pr. EL KHATTABI Abdessadek *
Pr. EL OUAZZANI Hanane *
Pr. ER-RAJI Mounir
Pr. JAHID Ahmed
Pr. MEHSSANI Jamal *
Pr. RAISSOUNI Maha *

Chirurgie Générale
Médecine Interne
Pneumophtisiologie
Chirurgie Pédiatrique
Anatomie Pathologique
Psychiatrie
Cardiologie

** Enseignants Militaires*

Février 2013

Pr.AHID Samir
Pr.AIT EL CADI Mina
Pr.AMRANI HANCHI Laila
Pr.AMOR Mourad
Pr.AWAB Almahdi
Pr.BELAYACHI Jihane
Pr.BELKHADIR Zakaria Houssain
Pr.BENCHEKROUN Laila
Pr.BENKIRANE Souad
Pr.BENNANA Ahmed*
Pr.BENSGHIR Mustapha *
Pr.BENYAHIA Mohammed *
Pr.BOUATIA Mustapha
Pr.BOUABID Ahmed Salim*
Pr BOUTARBOUCH Mahjouba
Pr.CHAIB Ali *
Pr.DENDANE Tarek
Pr.DINI Nouzha *
Pr.ECH-CHERIF EL KETTANI Mohamed Ali
Pr.ECH-CHERIF EL KETTANI Najwa
Pr.EL FATEMI NIZARE
Pr.EL GUERROUJ Hasnae
Pr.EL HARTI Jaouad
Pr.EL JAUDI Rachid *
Pr.EL KABABRI Maria
Pr.EL KHANNOUSSI Basma
Pr.EL KHLOUFI Samir
Pr.EL KORAICHI Alae
Pr.EN-NOUALI Hassane *
Pr.ERRGUIG Laila
Pr.FIKRI Meryem
Pr.GHFIR Imade
Pr.IMANE Zineb
Pr.IRAQI Hind
Pr.KABBAJ Hakima
Pr.KADIRI Mohamed *
Pr.MAAMAR Mouna Fatima Zahra
Pr.MEDDAH Bouchra

Pharmacologie
Toxicologie
Gastro-Entérologie
Anesthésie Réanimation
Anesthésie Réanimation
Réanimation Médicale
Anesthésie Réanimation
Biochimie-Chimie
Hématologie
Informatique Pharmaceutique
Anesthésie Réanimation
Néphrologie
Chimie Analytique et Bromatologie
Traumatologie orthopédie
Anatomie
Cardiologie
Réanimation Médicale
Pédiatrie
Anesthésie Réanimation
Radiologie
Neuro-chirurgie
Médecine Nucléaire
Chimie Thérapeutique
Toxicologie
Pédiatrie
Anatomie Pathologique
Anatomie
Anesthésie Réanimation
Radiologie
Physiologie
Radiologie
Médecine Nucléaire
Pédiatrie
Endocrinologie et maladies métaboliques
Microbiologie
Psychiatrie
Médecine Interne
Pharmacologie



Pr.MELHAOUI Adyl
Pr.MRABTI Hind
Pr.NEJJARI Rachid
Pr.OUBEJJA Houda
Pr.OUKABLI Mohamed *
Pr.RAHALI Younes
Pr.RATBI Ilham
Pr.RAHMANI Mounia
Pr.REDA Karim *
Pr.REGRAGUI Wafa
Pr.RKAIN Hanan
Pr.ROSTOM Samira
Pr.ROUAS Lamiaa
Pr.ROUIBAA Fedoua *
Pr.SALIHOUN Mouna
Pr.SAYAH Rochde
Pr.SEDDIK Hassan *
Pr.ZERHOUNI Hicham
Pr.ZINE Ali*

AVRIL 2013

Pr.EL KHATIB MOHAMED KARIM *

MAI 2013

Pr.BOUSLIMAN Yassir

MARS 2014

Pr. ACHIR Abdellah
Pr.BENCHAKROUN Mohammed *
Pr.BOUCHIKH Mohammed
Pr. EL KABBAJ Driss *
Pr. EL MACHTANI IDRISSE Samira *
Pr. HARDIZI Houyam
Pr. HASSANI Amale *
Pr. HERRAK Laila
Pr. JANANE Abdellah *
Pr. JEAIDI Anass *
Pr. KOUACH Jaouad*
Pr. LEMNOUER Abdelhay*
Pr. MAKRAM Sanaa *
Pr. OULAHYANE Rachid*
Pr. RHISSASSI Mohamed Jaafar
Pr. SABRY Mohamed*
Pr. SEKKACH Youssef*
Pr. TAZI MOUKHA Zakia

AVRIL 2014

Pr.ZALAGH Mohammed

PROFESSEURS AGREGES :

Neuro-chirurgie
Oncologie Médicale
Pharmacognosie
Chirurgie Pédiatrique
Anatomie Pathologique
Pharmacie Galénique
Génétique
Neurologie
Ophtalmologie
Neurologie
Physiologie
Rhumatologie
Anatomie Pathologique
Gastro-Entérologie
Gastro-Entérologie
Chirurgie Cardio- Vasculaire
Gastro-Entérologie
Chirurgie Pédiatrique
Traumatologie Orthopédie

Stomatologie et Chirurgie Maxillo-faciale

Toxicologie

Chirurgie Thoracique
Traumatologie- Orthopédie
Chirurgie Thoracique
Néphrologie
Biochimie-Chimie
Histologie- Embryologie-Cytogénétique
Pédiatrie
Pneumologie
Urologie
Hématologie Biologique
Génycologie-Obstétrique
Microbiologie
Pharmacologie
Chirurgie Pédiatrique
CCV
Cardiologie
Médecine Interne
Généologie-Obstétrique



ORL

DECEMBRE 2014

Pr. ABILKASSEM Rachid*
Pr. AIT BOUGHIMA Fadila
Pr. BEKKALI Hicham *
Pr. BENZAZZOU Salma
Pr. BOUABDELLAH Mounya
Pr. BOUCHRIK Mourad*
Pr. DERRAJI Soufiane*
Pr. DOBLALI Taoufik*
Pr. EL AYOUBI EL IDRISSE Ali
Pr. EL GHADBANE Abdedaim Hatim*
Pr. EL MARJANY Mohammed*
Pr. FEJJAL Nawfal
Pr. JAHIDI Mohamed*
Pr. LAKHAL Zouhair*
Pr. OUDGHIRI NEZHA
Pr. RAMI Mohamed
Pr. SABIR Maria
Pr. SBAI IDRISSE Karim*

AOUT 2015

Pr. MEZIANE Meryem
Pr. TAHRI Latifa

JANVIER 2016

Pr. BENKABBOU Amine
Pr. EL ASRI Fouad*
Pr. ERRAMI Nouredine*

Pédiatrie
Médecine Légale
Anesthésie-Réanimation
Chirurgie Maxillo-Faciale
Biochimie-Chimie
Parasitologie
Pharmacie Clinique
Microbiologie
Anatomie
Anesthésie-Réanimation
Radiothérapie
Chirurgie Réparatrice et Plastique
O.R.L
Cardiologie
Anesthésie-Réanimation
Chirurgie Pédiatrique
Psychiatrie
Médecine préventive, santé publique et Hyg.

Dermatologie
Rhumatologie

Chirurgie Générale
Ophtalmologie
O.R.L



Pr. NITASSI Sophia

O.R.L

JUIN 2017

Pr. ABI Rachid*

Microbiologie

Pr. ASFALOU Ilyasse*

Cardiologie

Pr. BOUAYTI El Arbi*

Médecine préventive, santé publique et Hyg.

Pr. BOUTAYEB Saber

Oncologie Médicale

Pr. EL GHISSASSI Ibrahim

Oncologie Médicale

Pr. OURAINI Saloua*

O.R.L

Pr. RAZINE Rachid

Médecine préventive, santé publique et Hyg.

Pr. ZRARA Abdelhamid*

Immunologie

* *Enseignants Militaires*

2 - ENSEIGNANTS-CHERCHEURS SCIENTIFIQUES

PROFESSEURS/Prs. HABILITES

Pr. ABOUDRAR Saadia

Physiologie

Pr. ALAMI OUHABI Naima

Biochimie-chimie

Pr. ALAOUI KATIM

Pharmacologie

Pr. ALAOUI SLIMANI Lalla Naïma

Histologie-Embryologie

Pr. ANSAR M'hammed

Chimie Organique et Pharmacie Chimique

Pr. BARKIYOU Malika

Histologie-Embryologie

Pr. BOUHOUCHE Ahmed

Génétique Humaine

Pr. BOUKLOUZE Abdelaziz

Applications Pharmaceutiques

Pr. CHAHED OUZZANI Lalla Chadia

Biochimie-chimie

Pr. DAKKA Taoufiq

Physiologie

Pr. FAOUZI Moulay El Abbas

Pharmacologie

Pr. IBRAHIMI Azeddine

Biologie moléculaire/Biotechnologie

Pr. KHANFRI Jamal Eddine

Biologie

Pr. OULAD BOUYAHYA IDRISSE Med

Chimie Organique

Pr. REDHA Ahlam

Chimie

Pr. TOUATI Driss

Pharmacognosie

Pr. ZAHIDI Ahmed

Pharmacologie



Mise à jour le 10/10/2018

Khaled Abdellah

Chef du Service des Ressources Humaines



DÉDICACE

*A
mes très chers grands parents Fatiha, Alia, Abdelmajid et El
Bekky*

A mes très chers parents Jamila et Mostafa

A mon très cher frère Wassim

*Je tiens à vous remercier du fond du cœur pour votre présence
précieuse et votre soutien moral tout au long de mon cursus
universitaire.*

*Sans vous pour m'épauler, je n'aurais jamais pu réaliser ce qui me
tenait à cœur.*

Pour cela, je suis et je serai toujours reconnaissante.

*A mes chers oncles Saïd et Mounir et leurs épouses
respectives Zahra et Anissa*

A mes chères tantes Najat, Naima et Ouria

*A mes chers oncles Mohammed, Hassan, Benyounes,
Abderazzak, Lakhdar, Abdelhafid et Samir*

A mes tantes de cœur Naima et Fatima

A tous mes cousins et cousines grands et petits

*A la mémoire de mes chers oncles : Boumediene Abdelhamid,
Boumediene Abdelkader et Boumediene Yahya*

A mes chères amies d'enfance : Imane et Meriem

A mes chers amis du collège : Chaimaa et Hicham

A mes chers amis du lycée : Yasmine, Ali, Saad et Safae

*A mes chers amis de la faculté de médecine : Aicha, Hamza,
Meryem et Yousra*

A tous les membres de ma famille

*A tous ceux qui ont contribué de près ou de loin à
l'aboutissement de ce travail*

*Au Professeur EL ALLALI, Médecin vétérinaire de l'institut
Agronomique et vétérinaire, que je remercie pour son aide précieuse.*



REMERCIEMENTS

A

notre maitre et président de thèse

*Monsieur le Professeur Mohammed Bouchikhi Idrissi, chef de laboratoire
d'anatomie de la faculté de médecine et de pharmacie de Rabat.*

*Je vous remercie pour le grand honneur que vous me faites en acceptant de
présider notre thèse.*

*Votre cours magistral d'anatomie restera à jamais gravé dans ma mémoire
d'étudiante.*

*J'ai été très sensible à votre gentillesse, votre accueil très aimable, votre
volonté d'enseigner et à votre profonde humanité.*

*Je vous prie, cher Maître, d'accepter dans ce travail le témoignage de ma haute
considération, de ma profonde reconnaissance et de mon sincère respect.*

A

*notre maitre et directeur de thèse Monsieur le Professeur Ali
El Ayoubi El Idrissi, professeur d'anatomie à la Faculté de
médecine et de pharmacie de Rabat.*

*J'ai toujours en mémoire la période de mon stage dans votre service durant
lequel j'ai été impressionnée par vos qualités professionnelles, humaines et
pédagogiques qui m'ont convaincu pour vous choisir en tant que rapporteur de
ma thèse.*

*Ainsi je vous remercie, cher Professeur, de m'avoir accordé votre confiance
et de m'avoir proposé un sujet de thèse qui m'a beaucoup passionné.*

*Aussi, Je tiens à vous exprimer ma gratitude et ma reconnaissance pour
votre professionnalisme, votre disponibilité votre savoir-faire, qui m'ont
beaucoup aidé et guidé tout au long de l'élaboration de notre travail.*

*Je tiens à vous faire part de mon admiration et mon respect pour votre
gentillesse, votre sens de l'écoute, votre optimisme constant et votre humilité.*

*Que votre dévouement, votre bonté et votre respect envers les patients
puisse nous servir d'exemple.*

A

*notre maitre et juge de thèse Monsieur le Professeur Youns
Bjijou Professeur d'anatomie à la faculté de médecine et de
Pharmacie de Rabat.*

*J'ai été impressionnée par la qualité pédagogique de vos cours auxquels j'ai
assisté durant ma première année de médecine et dont je garde un bon souvenir.*

*Je vous remercie vivement de l'honneur que vous me faites en ayant accepté
sans réserve de juger notre travail.*

*Veillez trouver ici le témoignage de ma reconnaissance et de mon
admiration.*



*LISTE DES
ABREVIATIONS*

ANT. : Antérieur

D. : Droite

G. : Gauche

H.T.E. : hyo-thyro-épiglottique

INF. : Inférieur

Lig. : Ligament

M. : Muscle

POST. : Postérieur

SUP. : Supérieur



SOMMAIRE

I. INTRODUCTION.....	1
II. EMBRYOGENESE DU LARYNX	9
A. Origine endodermique	10
B. Origine mésenchymateuse	12
1. Description embryologique classique.....	12
2. Description embryologique récente	12
III. Situation anatomique et rapports du larynx	19
A. Situation anatomique	19
B. Rapports du larynx	21
1. Rapports musculaires	21
2. Rapports viscéraux	21
3. Rapports vasculo-nerveux.....	21
IV. Configuration externe.....	29
A. L'armature cartilagineuse	29
1. Vue d'ensemble.....	29
2. Les Cartilages du larynx	31
3. Les articulations du larynx	39
B. Le système membrano-ligamentaire	41
1. Le système membrano-ligamentaire extrinsèque.....	41
2. Le système membrano-ligamentaire intrinsèque.....	45
C. Les muscles du larynx	51
1. Les muscles intrinsèques : sont de dehors en dedans.....	51
2. Muscles extrinsèques	61
V. Configuration interne du larynx.....	71
A. Les étages du larynx.....	71
1. L'étage sus-glottique	73
2. L'étage Glottique.....	79
3. L'étage sous-glottique	83
B. Le pli vocal.....	85
1. Micro-anatomie du pli vocal	85
2. Histologie des plis vocaux	87
3. Particularités des plis vocaux	89
C. Le corps adipeux du larynx.....	91
1. L'espace pré- épiglottique ou loge hyo-thyro-épiglottique (loge H.T.E.).....	91
2. Les espaces para-glottiques	93
D. Rapports larynx-hypopharynx	95
1. Le carrefour des trois replis	95
2. Le sinus piriforme.....	96
3. La région rétro-crico-aryténoïdienne.....	96
4. La paroi postérieure de l'hypopharynx.....	96

VI. Vascularisation, innervation et drainage lymphatique.....	101
A. La vascularisation.....	101
1. Artérielle.....	101
2. Veineuse.....	101
B. Innervation.....	103
1. Le nerf laryngé supérieur (94).....	103
2. Le nerf récurrent ou nerf laryngé inférieur (97).....	103
C. Le drainage lymphatiques.....	105
1. L'étage sus-glottique.....	105
2. L'étage glottique.....	105
3. L'étage sous-glottique.....	105
VII. Anatomie endoscopique du larynx	111
A. La base de la langue et les vallécules.....	112
B. L'épiglotte.....	113
C. L'étage sus-glottique.....	113
D. L'étage glottique.....	114
E. Étage sous-glottique.....	115
CONCLUSION	116
REFERENCES BIBLIOGRAPHIQUES	123

Code couleurs des schémas

Bleu clair : cartilages (sauf la **trachée**)

Bleu foncé : veines


Rose foncé : Muscles

Vert : Ligaments

Rouge : Artères

Jaune : Nerfs

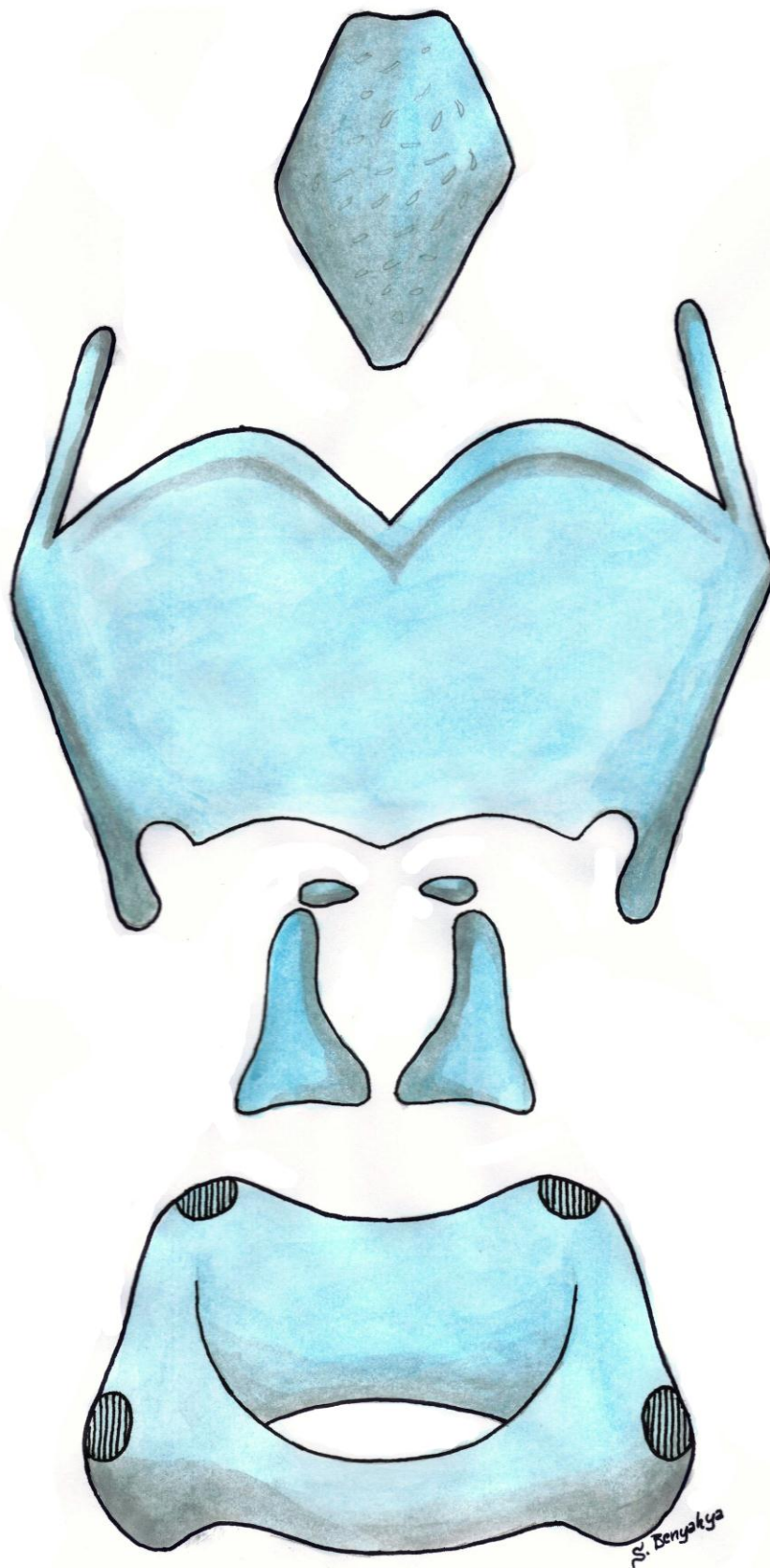
Beige : Os



: Orientation du schéma



INTRODUCTION



I. INTRODUCTION

Si les premiers manuscrits d'anatomie se limitaient à décrire le corps humain avec des mots, au XVIème siècle, André Vésal et Jacques Gautier d'Agoty enrichirent leurs manuscrits de dessins magnifiques admirés encore de nos jours.

Aujourd'hui encore, le dessin fait toujours partie des méthodes d'enseignement de l'anatomie, mais sera-t-il toujours le cas dans quelques années ?

En effet, grâce à l'apport de l'imagerie radiologique numérisée, plusieurs logiciels 3D d'anatomie ont vu le jour. Ils ont facilité la visualisation du corps humain sous différents angles contrairement aux planches anatomiques en 2D qui demandent, en général, un certain effort de projection mentale.

Néanmoins, la facilité de visualisation n'implique pas forcément la bonne assimilation et la parfaite compréhension de l'anatomie.

De même, **la popularité croissante du logiciel 3D ne diminue en rien la valeur des méthodes classiques (schémas, textes).**

Preuve à l'appui, une étude récente qui a comparé les deux méthodes d'apprentissage de l'anatomie : logiciel 3D versus matériel écrit, en passant un test de connaissances à deux groupes distincts d'étudiants en médecine, avec l'un ayant appris l'anatomie du larynx via le modèle 3D et l'autre avec le matériel écrit. Les résultats obtenus concernant les connaissances et la projection mentale étaient très proches.

Ce qu'on peut déduire de cette étude est que les deux méthodes se valent et doivent être complémentaires et non rivales.

De notre point de vue, la méthode classique d'apprentissage peut bénéficier de l'apport de la technologie 3D. Cette dernière a facilité la projection et la manipulation spatiale du corps humain, mais reste seulement un outil et non une

méthode complète.

Le logiciel 3D permet de visualiser des coupes et des vues claires qui peuvent être transformées en schémas simples, facilement reproductibles qui serviront à enrichir et à compléter la collection de schémas existants. Cette complémentarité est mise en exergue par notre travail.

Par ailleurs, nous avons constaté que l'anatomie a tendance à être considéré comme une science exacte déjà explorée de fond en comble.

Les ouvrages d'anatomie et les rappels anatomiques de plusieurs ouvrages ne font que citer ce qui a été rapporté comme description de la littérature, sans qu'elle soit revérifiée ou appuyée par des données récentes plus pointues. Alors que l'avancée scientifique et technologique permet une exploration plus poussée et un affinement des connaissances anatomiques préexistantes.

Plusieurs études menées ont relevé des incohérences dans la description anatomique classique et d'importantes modifications ont été suggérées sans pour autant leur accorder de l'attention.

Dans l'optique de revisiter et de mettre à jour certaines connaissances anatomiques, notre travail a porté sur l'anatomie du larynx.

Force est de constater que ce petit organe complexe est le point faible de plusieurs étudiants en médecine y compris moi-même.

En deuxième année de mon cursus, je ne fis qu'apprendre les différentes structures constituant le larynx sans vraiment les comprendre.

Par conséquent, avant de commencer le travail de ma thèse, j'ai été surprise de voir mes connaissances limitées aux cartilages du larynx et quelques bribes d'information. En plus, mes recherches sur l'anatomie du larynx étaient répétitives et non satisfaisantes, au point que **notre travail a pris un virage conséquent : d'un simple rappel anatomique à une étude anatomique approfondie de ce magnifique organe.**

Durant notre recherche bibliographique sur le sujet, on a constaté que la majorité des ouvrages actuels, qu'ils traitent de l'anatomie, de la pathologie ou de la chirurgie du larynx, reprennent les dessins du Docteur Frank H. Netter (1906-1991) qui sont artistiquement très bien réalisés, et très réalistes. Néanmoins, ces dessins manquent de simplicité et sont si compliqués qu'on se perd à les déchiffrer.

Les dessins du Dr. Netter sont, certes, artistiquement d'une beauté et d'un réalisme saisissants, mais à quoi bon se servir de dessins très réalistes alors que c'est le rôle de la dissection de voir les structures tel qu'elles sont en réalité ?

Il est à rappeler que l'apport du visuel en anatomie (dessins, schémas) est de simplifier la structure décrite pour la comprendre et ainsi l'apprendre et être capable de la reproduire n'importe où et n'importe quand.

Aussi , les objectifs de notre travail sont les suivantes :

➤ **Revoir l'anatomie du larynx en proposant de nouveaux schémas, réalisés par mes propres soins**, à partir d'un logiciel 3D d'anatomie, et démontrer ainsi l'apport de cet outil dans l'enrichissement des connaissances anatomiques du larynx. Les schémas proposés sont simples et facilement reproductibles et sont accompagnés d'une description claire et ciblée employant la nouvelle nomenclature. Notre travail servira pour les étudiants en médecine, les orthophonistes et notamment les Oto-Rhino-Laryngologues en formation, ou toute autre personne s'intéressant à l'anatomie du larynx.

➤ Mettre à jour certaines informations concernant l'anatomie du larynx qui ont été mise en question par des études scientifiques et **démontrer ainsi que l'anatomie est une discipline qui évolue** et qui n'a toujours pas livré tous ses secrets.

➤ **Reprendre la grande tradition du laboratoire historique d'anatomie et de chirurgie expérimentale de la Faculté de Médecine et de Pharmacie de Rabat** ; où le schéma, support visuel et pédagogique, a toujours constitué un moyen d'enseigner l'anatomie et de la diffuser à travers, notamment, le livre « Anatomie topographique » médaille d'or de l'Académie française (1986).

II. EMBRYOGENESE DU LARYNX

Plan du chapitre

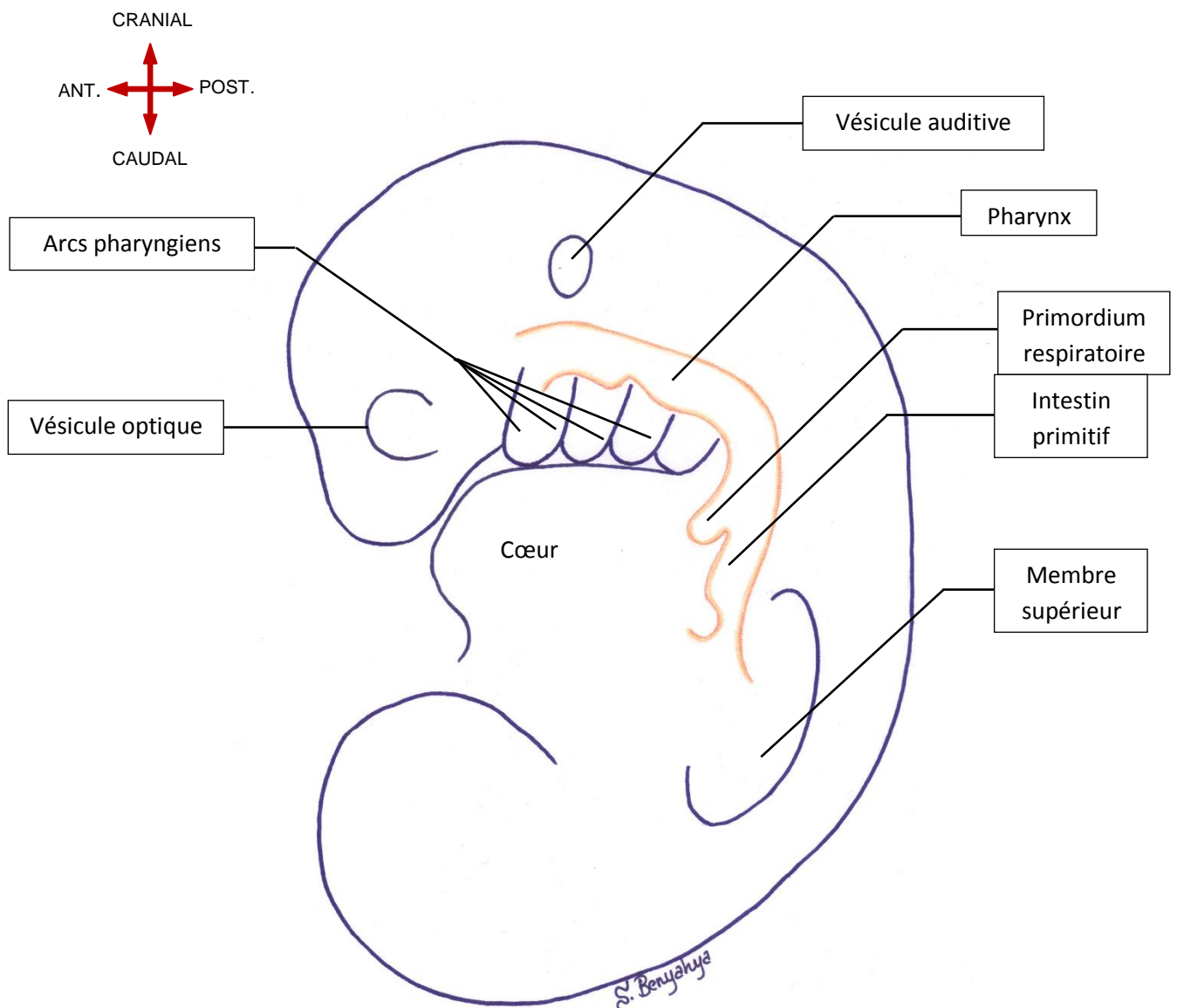
A. Origine endodermique	10
B. Origine mésenchymateuse	12
1. Description embryologique classique	12
2. Description embryologique récente	12

II. EMBRYOGENESE DU LARYNX

-A la fin de la troisième semaine de la vie intra-utérine, l'embryon mesure alors entre 2,7 et 5 mm et le larynx débute son développement.

-A ce stade, la forme de l'embryon devient tubulaire avec une convexité dorsale et deux nouveaux territoires distincts : le pôle cranial et le pôle caudal. On observe les différents arcs pharyngiens (anciennement appelés arcs branchiaux), l'ébauche du pharynx et l'intestin primitif.

VUE LATÉRALE D'UN EMBRYON HUMAIN A LA TROISIÈME SEMAINE DE VIE



Le larynx a deux origines histologiques :

- *Une origine endodermique* : forme la cavité laryngée et l'épithélium qui la tapisse.

- *Une origine mésenchymateuse* : à partir des arcs pharyngiens se forment le squelette cartilagineux, les structures musculaires et ligamentaires ainsi que les ébauches vasculo-nerveuses.

-Pour faciliter la compréhension de la genèse du larynx on va aborder la chronologie de chaque origine à part. En réalité, les différentes étapes sont intriquées.

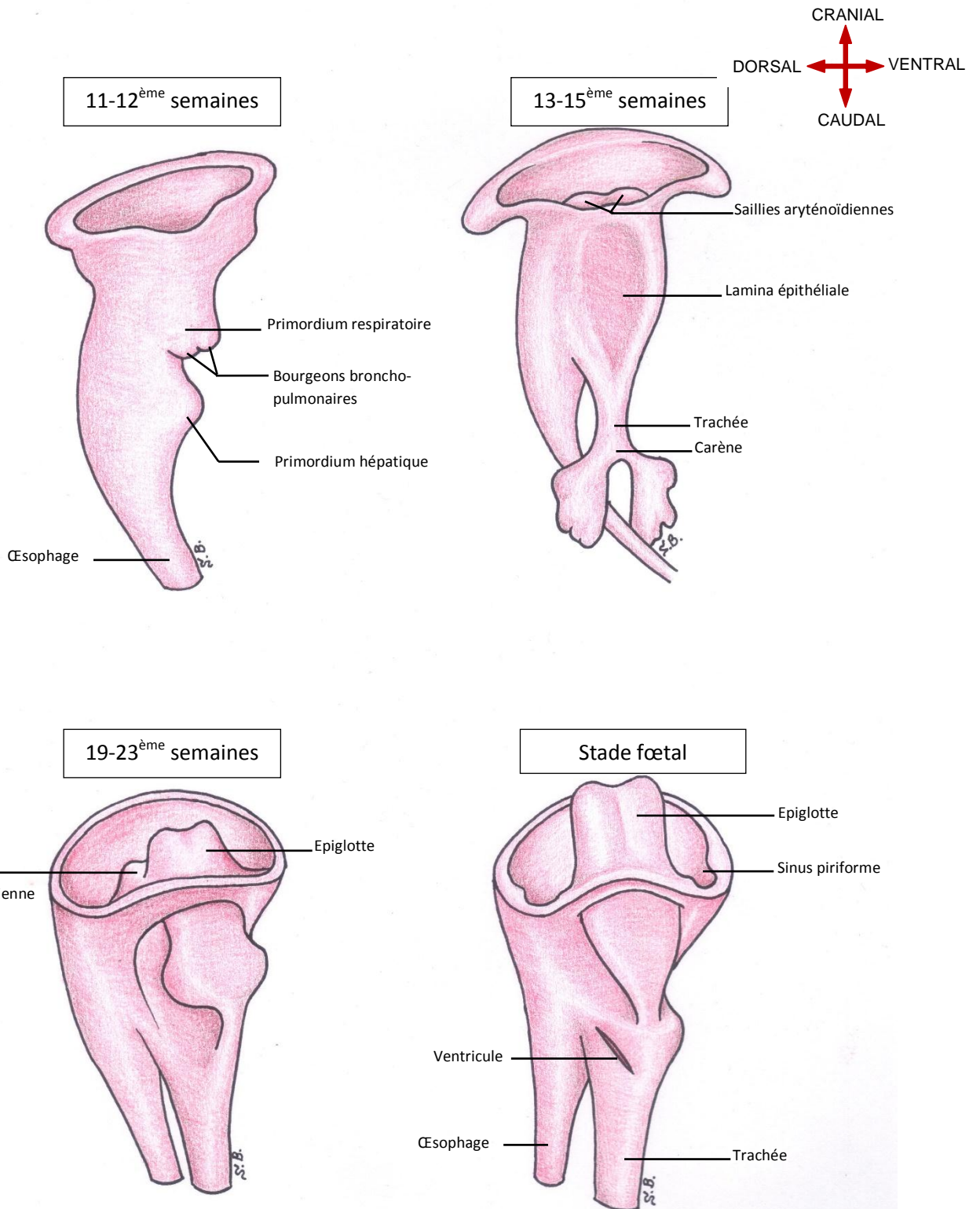
A. Origine endodermique

- Sur la face ventrale de l'intestin primitif apparait un diverticule respiratoire nommé primordium respiratoire.

- Ce diverticule va s'allonger vers l'extrémité caudale et donne naissance à deux bourgeons appelés bourgeon broncho-pulmonaires qui vont s'allonger et se différencier pour former la trachée, la carène, les deux bronches souches et le parenchyme pulmonaire

- A l'extrémité céphalique, l'ébauche respiratoire reste abouchée au pharynx par l'orifice laryngé. A ce niveau, une masse endodermique, appelée lame épithéliale laryngée, va proliférer et se tubuliser pour former l'épithélium du larynx.

PHASES DE DEVELOPPEMENT EMBRYONNAIRE DU PRIMORDIUM RESPIRATOIRE ET DE LA CAVITE LARYNGEE DE LA 3^{EME} SEMAINE JUSQU'AU 4^{EME} MOIS



B. Origine mésenchymateuse

- Les différentes structures cartilagineuses formant le complexe « hyoïde-larynx » vont dériver des arcs pharyngiens. A partir des fentes et des poches pharyngiennes dérivent le reste des structures (nerfs, muscles, veines et artères).

-En ce qui concerne l'origine mésenchymateuse des structures du larynx, on distingue deux descriptions :

1. Description embryologique classique

-Cette description décrit la formation des différents cartilages comme dérivant tous des arcs pharyngiens sauf l'épiglotte qui se forme à partir d'un épaissement situé entre les troisième et quatrième arcs, appelé éminence hypo-brachial et apparaissant vers la fin de la troisième semaine.

-L'arc n°2 va donner naissance aux petites cornes et une partie du corps de l'os hyoïde ainsi que le reste du complexe stylo-hyoïdien

-L'arc n°3 va donner naissance aux grandes cornes et au corps de l'os hyoïde.

-L'arc n°4 va former la partie supérieure des lames du cartilage thyroïde et ses cornes supérieures. Cet arc formera également le muscle crico-thyroïdien et les muscles constricteurs du pharynx

- l'arc n°6 forme la partie inférieure des lames du cartilage thyroïde, ses cornes inférieures, le cricoïde et les aryénoïdes. Par ailleurs, l'arc n°6 formera les muscles intrinsèques du larynx (à l'exception du muscle crico-thyroïdien originaire des somites occipitaux).

2. Description embryologique récente

-Une étude récente (août 2018) démontre que la description embryologique du larynx est à revoir.

-Par rapport aux descriptions citées dans la littérature, il a été observé un

développement du complexe « hyoïde-larynx » à partir du deuxième et troisième arc pharyngien seulement, en association avec un primordium destiné à former le corps de l'os hyoïde.

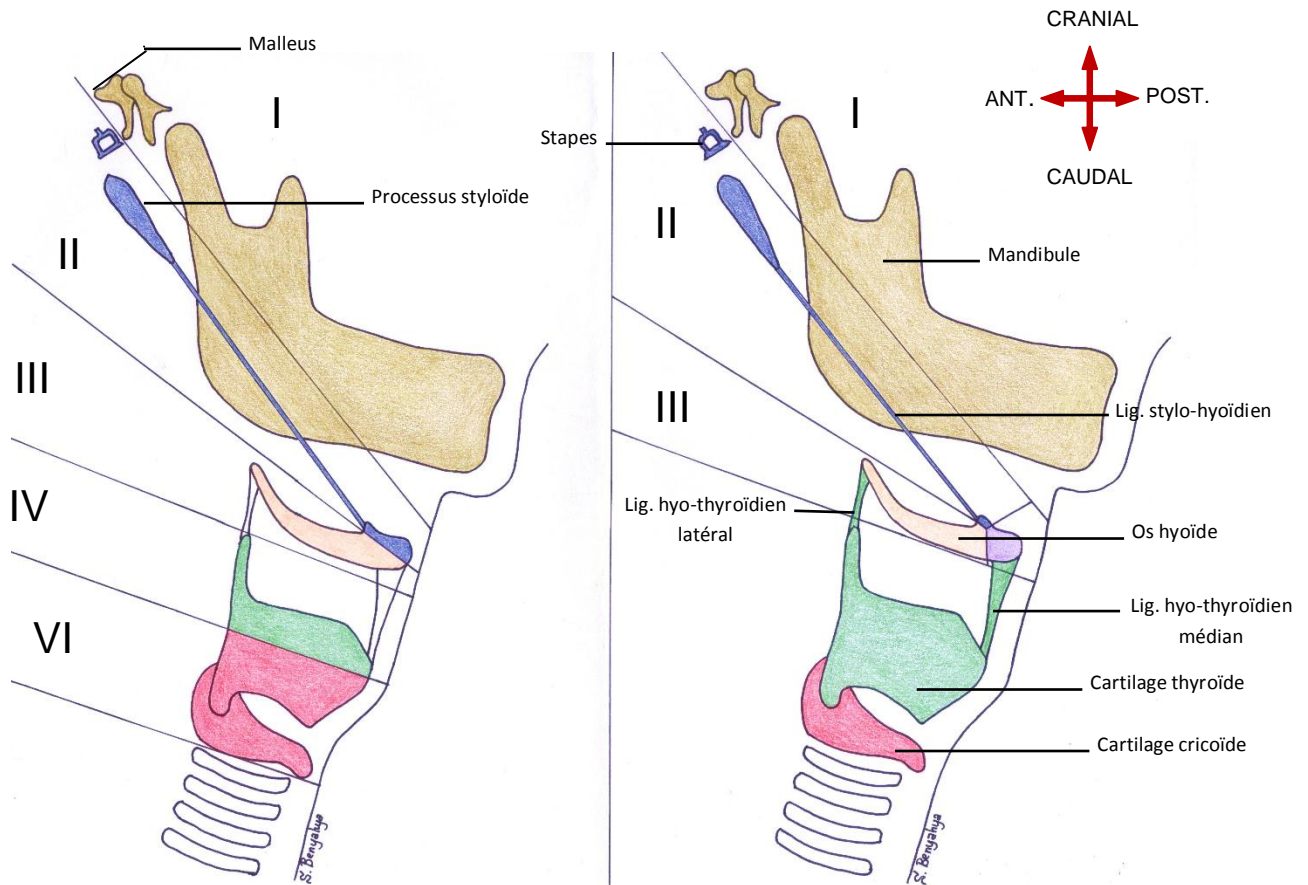
-Quant aux cartilages thyroïde et cricoïde, ils étaient discernables comme des condensations mésenchymateuses dans la région antérieure du cou et ne dériveraient pas des structures cartilagineuses du quatrième et sixième arcs pharyngiens.

-Aussi, il reste ambigu pourquoi on ne mentionne pas dans la littérature un 5^{ème} arc et pourquoi le larynx découle des quatrième et sixième arcs.

-En outre, les quatrième et sixième arcs pharyngiens n'ont pas été détectés chez les embryons humains ce qui suggère que la description embryologique classique a probablement eu recours au modèle embryologique animal.

-Enfin, Il n'y a pas d'arguments anatomique et histologique en faveur de la double origine de l'os hyoïde (deuxième et troisième arcs) et du cartilage thyroïde (quatrième et sixième arcs).

VUES LATÉRALES MONTRANT LE COMPLEXE « HYOÏDE-LARYNX » ET SON ORIGINE



DESCRIPTION EMBRYOLOGIQUE CLASSIQUE

DESCRIPTION EMBRYOLOGIQUE ACTUELLE

- I** : premier arc pharyngien
- II** : deuxième arc pharyngien
- III** : troisième arc pharyngien
- IV** : quatrième arc pharyngien
- VI** : sixième arc pharyngien

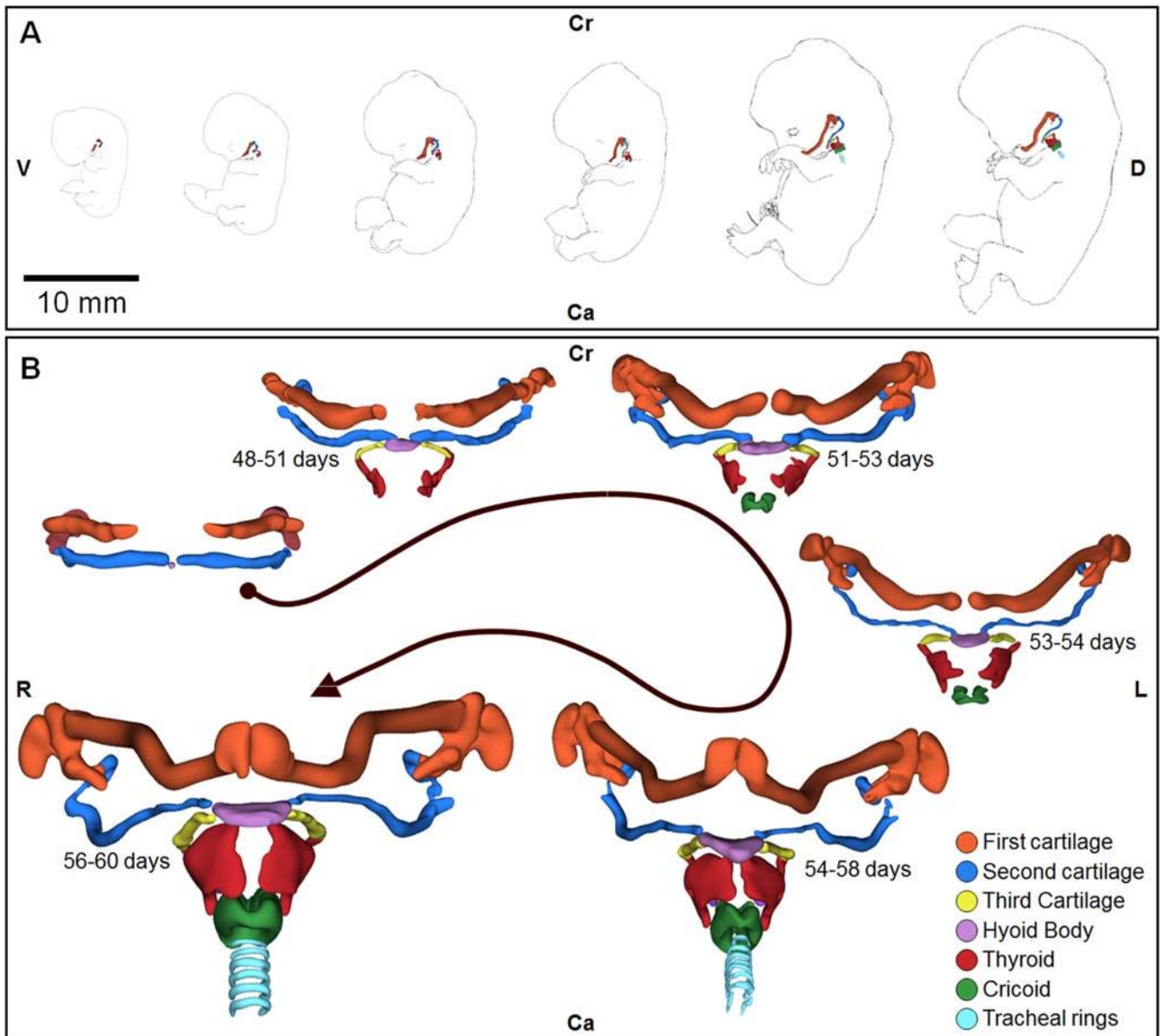


Figure 1: Les étapes de développement embryonnaire du complexe « hyoïde – larynx »

(A) Vue latérale des six étapes reconstruites du développement embryonnaire.

De gauche à droite : stade 18 (44–48 jours), stade 19 (48–51 jours), stade 20 (51–53 jours), stade 21 (53–54 jours), stade 22 (54–58 jours) et le stade 23 (56–60 jours)*.

(B) Vue ventrale détaillée du complexe « hyoïde – larynx » en développement.

Le corps de l'os hyoïde se développe au stade 18 (44–48 jours), les grandes cornes de l'os hyoïde et les lames thyroïdiennes se développent au stade 19 (48–51 jours) et le cartilage cricoïde apparaît au stade 20 (51–53 jours).

Orientation : Ca : caudal ; Cr : crânial ; D : dorsal ; L : gauche ; R : droite.

* : Les stades embryonnaires sont ceux de la classification de Carnegie

III. Situation anatomique et rapports du larynx

Plan du chapitre

A. Situation anatomique.....	19
B. Rapports du larynx.....	21
1. Rapports musculaires.....	21
2. Rapports viscéraux	21
3. Rapports vasculo-nerveux	21

III. Situation anatomique et rapports du larynx

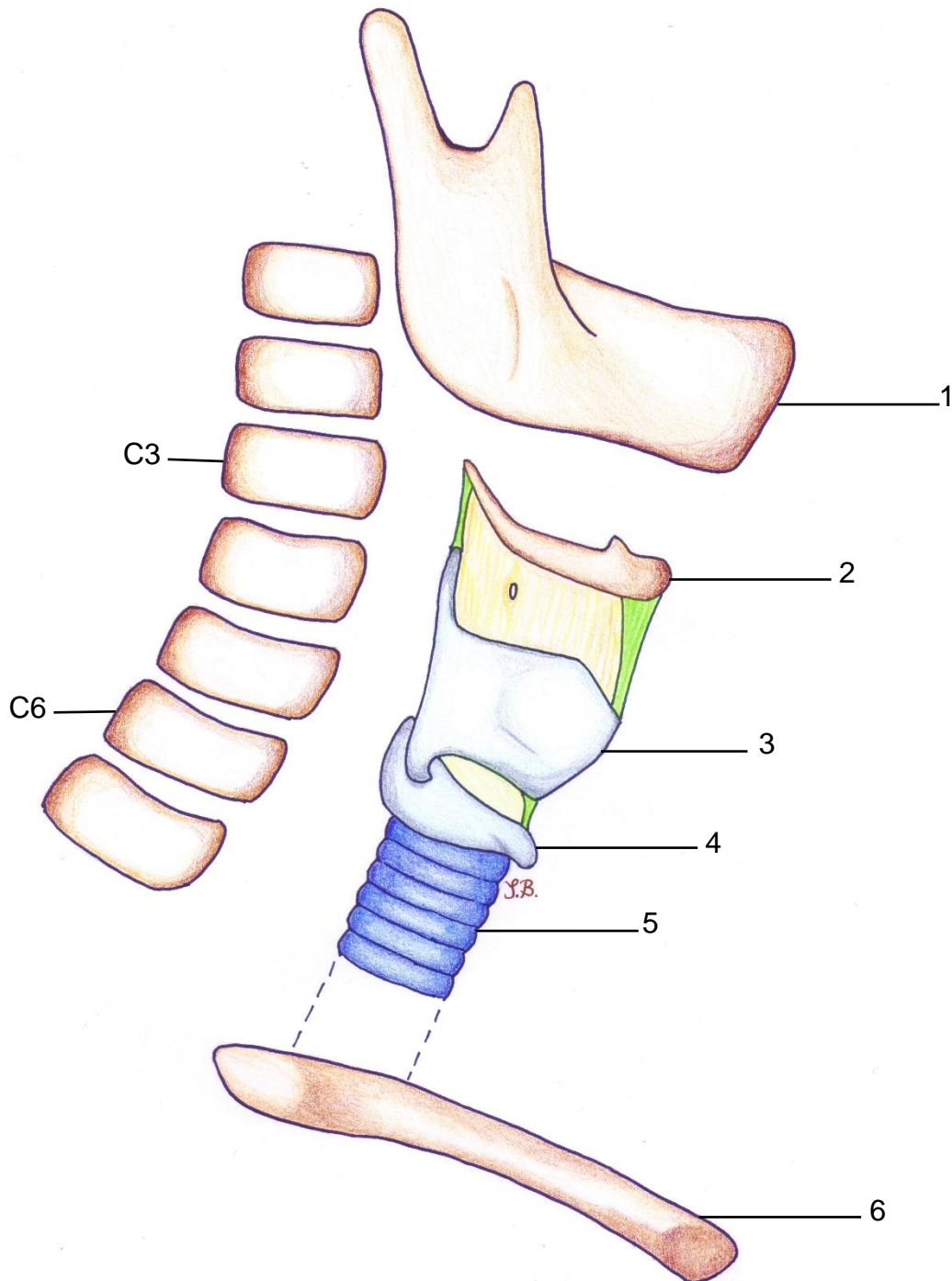
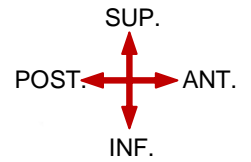
A. Situation anatomique

-Le larynx est un tube fibro-musculo-cartilagineux faisant partie des voies aériennes supérieures

-Il mesure environ 5cm, mais sa taille varie selon l'âge et le sexe.

-Il se situe dans la région antérieure et médiane du cou et se projette en regard de C3-C4 jusqu'à C6.

VUE LATÉRALE DROITE MONTRANT LA SITUATION ANATOMIQUE DU LARYNX



Légende :

- | | |
|-----------------------|-----------------------|
| 1. Mandibule | 4. Cartilage cricoïde |
| 2. Os hyoïde | 5. Trachée |
| 3. Cartilage thyroïde | 6. Clavicule |

B. Rapports du larynx

1. Rapports musculaires

En avant : les muscles infra-hyoïdiens (9, 10, 16, 17)

2. Rapports viscéraux

Latéralement : le sommet des deux lobes thyroïdiens et le lobe pyramidal (20) ;

En arrière : l'hypopharynx constitué par les muscles constricteurs (14, 18) ;

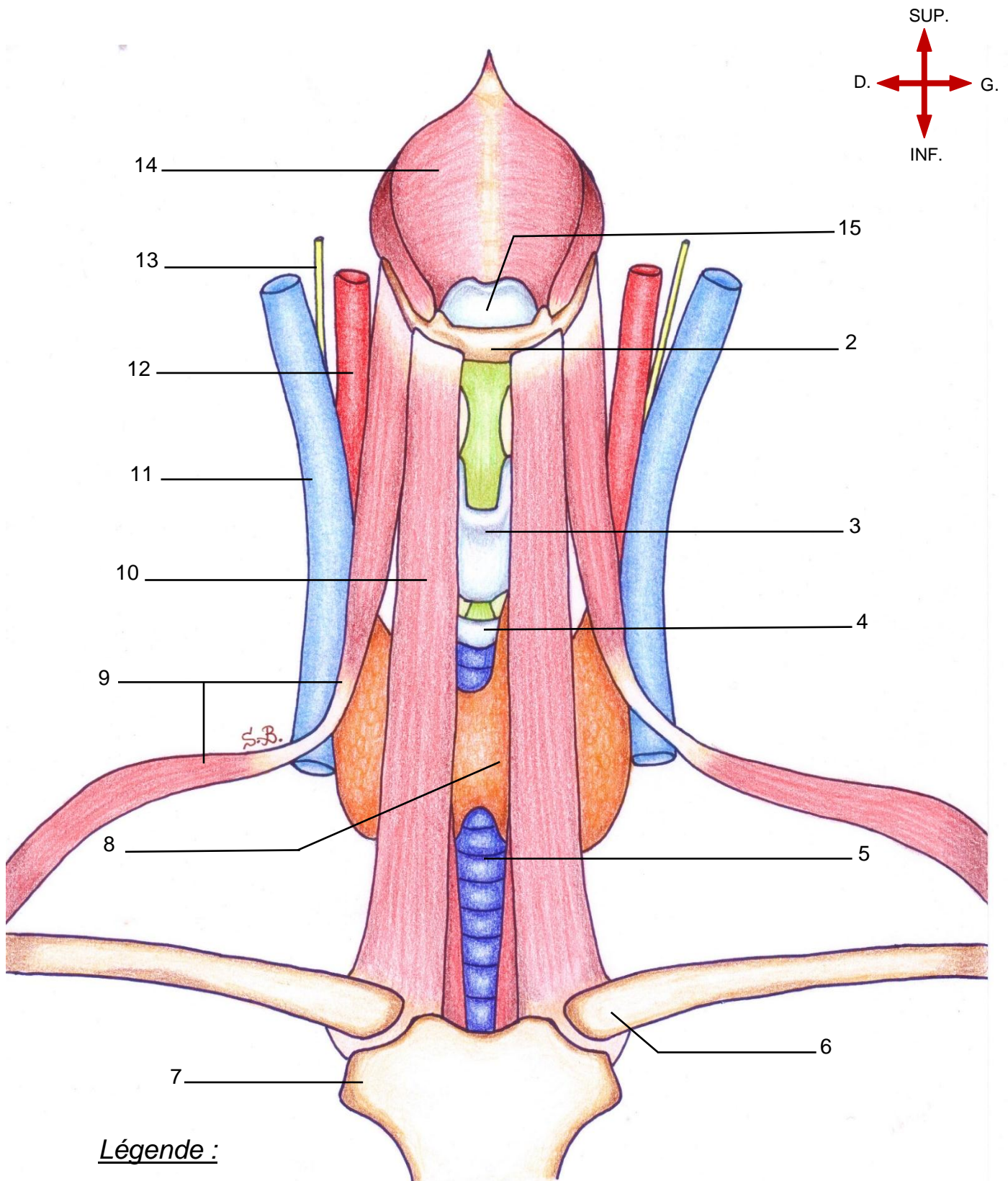
En bas et en avant : le reste de la glande thyroïde (8) ;

En bas et en arrière : l'œsophage cervical (19) .

3. Rapports vasculo-nerveux

Latéralement : les **gaines carotidiennes** comportant la veine jugulaire interne (11), l'artère carotide commune (12) et le nerf vague (13).

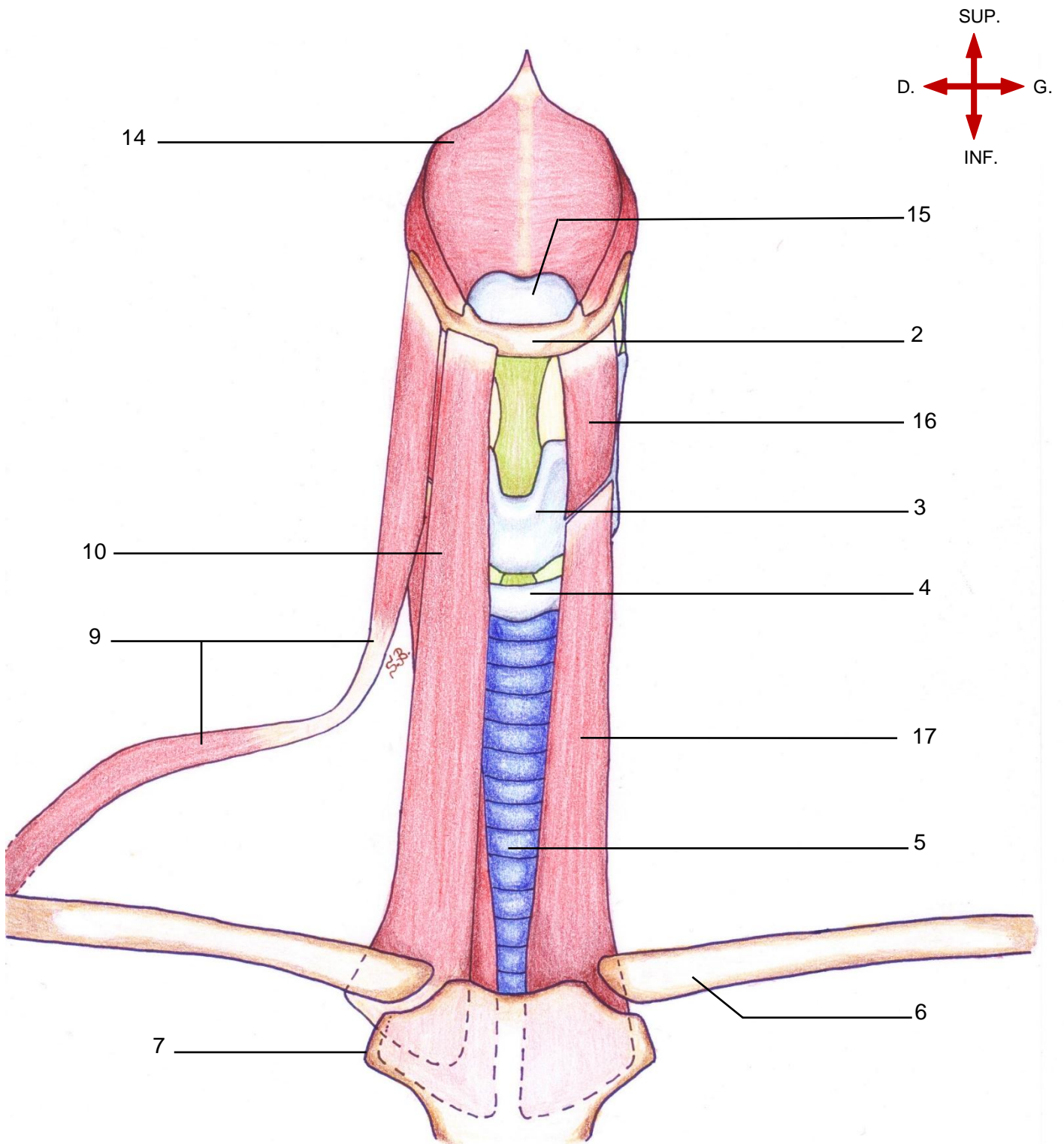
VUE ANTERIEURE DU LARYNX MONTRANT L'ENSEMBLE DE SES RAPPORTS



Légende :

- | | | |
|-----------------------|-----------------------------|-----------------------------|
| 2. Os hyoïde | 7. Manubrium sternal | 12. Artère carotide commune |
| 3. Cartilage thyroïde | 8. Glande thyroïde | 13. Nerf vague |
| 4. Cartilage cricoïde | 9. M. omo-hyoïdien | 14. M. constricteur moyen |
| 5. Trachée | 10. M. sterno-hyoïdien | 15. Cartilage épiglottique |
| 6. Clavicule | 11. Veine jugulaire interne | |

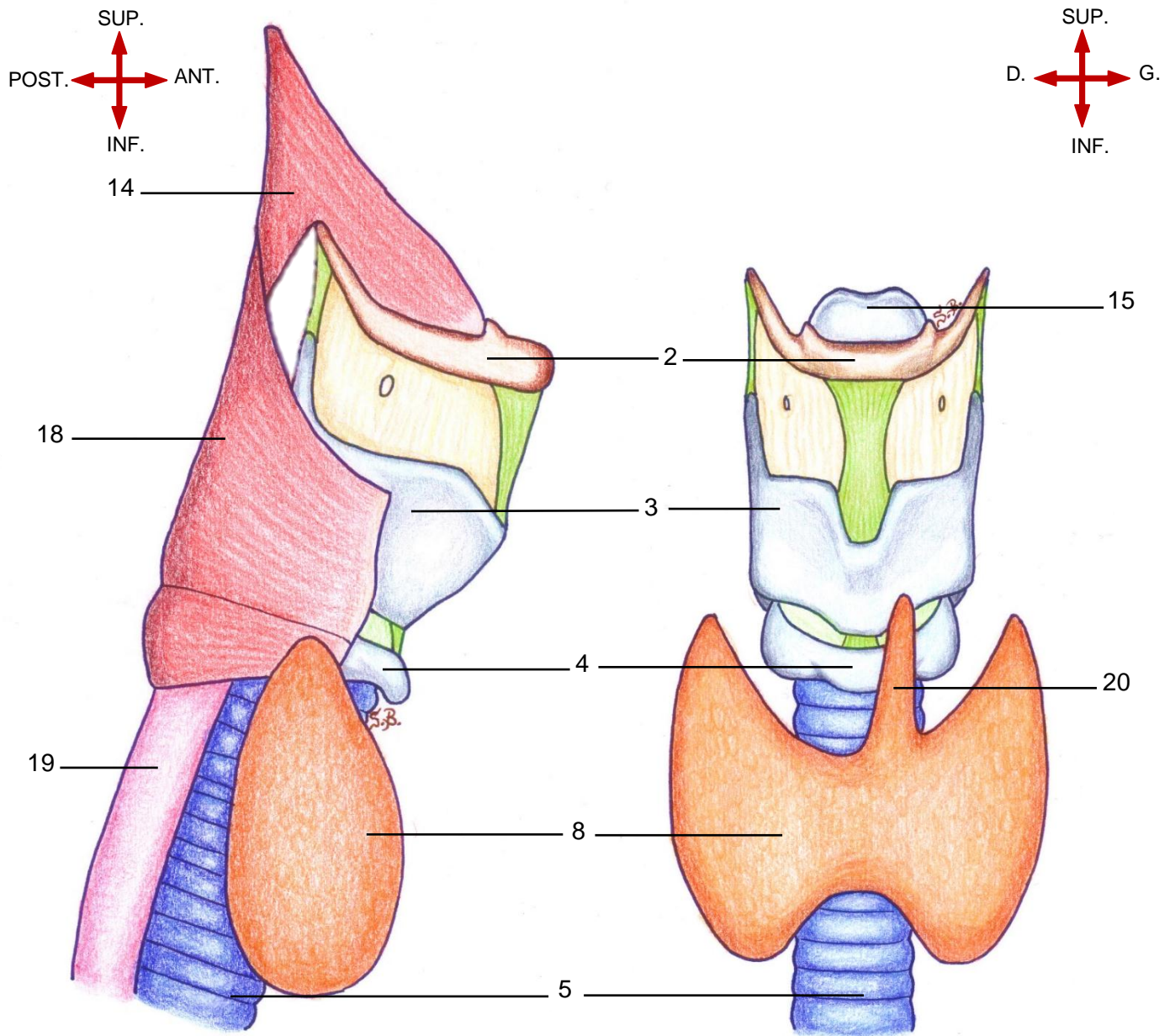
VUE ANTERIEURE MONTRANT LES RAPPORTS MUSCULAIRES DU LARYNX



Légende :

- | | | |
|-----------------------|------------------------|----------------------------|
| 2. Os hyoïde | 6. Clavicule | 14. M. constricteur moyen |
| 3. Cartilage thyroïde | 7. Manubrium sternal | 15. Cartilage épiglottique |
| 4. Cartilage cricoïde | 9. M. omo-hyoïdien | 16. M. thyro-hyoïdien |
| 5. Trachée | 10. M. sterno-hyoïdien | 17. M. sterno-thyroïdien |

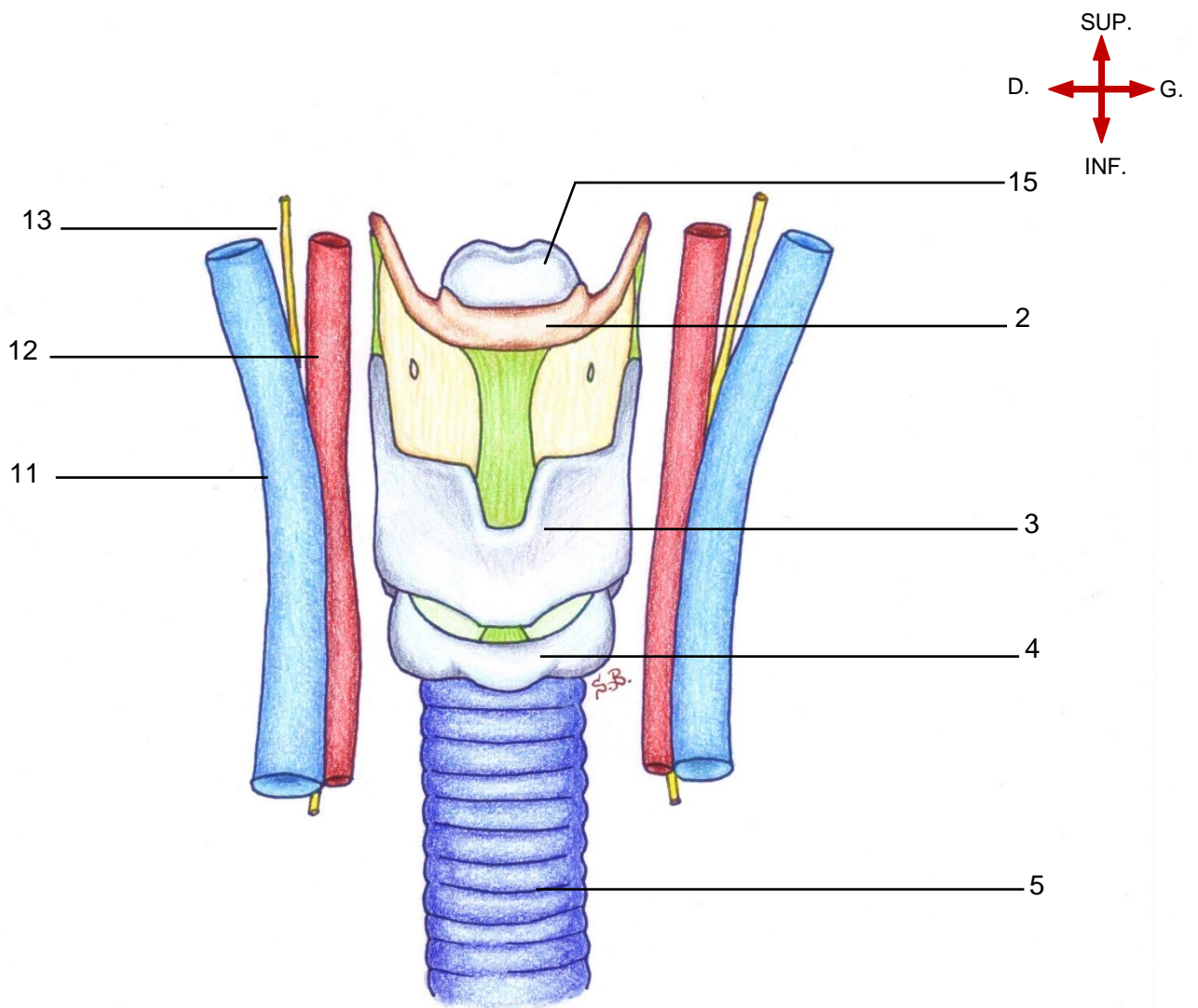
VUES LATÉRALE DROITE ET ANTERIEURE MONTRANT LES RAPPORTS VISCÉRAUX
DU LARYNX



Légende :

- | | |
|-----------------------|--|
| 2. Os hyoïde | 14. M. constricteur moyen |
| 3. Cartilage thyroïde | 15. Cartilage épiglotte |
| 4. Cartilage cricoïde | 18. M. constricteur inférieur du pharynx |
| 5. Trachée | 19. Œsophage |
| 8. Glande thyroïde | 20. Lobe pyramidal de la glande thyroïde |

VUE ANTERIEURE MONTRANT LES RAPPORTS VASCULO-NERVEUX DU LARYNX



Légende :

- | | |
|-----------------------|-----------------------------|
| 2. Os hyoïde | 11. Veine jugulaire interne |
| 3. Cartilage thyroïde | 12. Artère carotide commune |
| 4. Cartilage cricoïde | 13. Nerf vague |
| 5. Trachée | 15. Cartilage épiglote |

○ : Gaine carotidienne

IV. Configuration externe

Plan du chapitre

A. L'armature cartilagineuse.....	29
1. Vue d'ensemble	29
2. Les Cartilages du larynx.....	31
2.1 Le cartilage thyroïde	31
2.2 Le cartilage cricoïde.....	33
2.3 Le Cartilage aryténoïde	35
a. Les processus cartilagineux de l'aryténoïde	35
b. Les faces de l'aryténoïde.....	35
c. Les bords du cartilage aryténoïde	35
2.4 Le Cartilage épiglottique (ou épiglote).....	37
3. Les articulations du larynx	39
3.1 L'articulation crico-thyroïdienne (45)	39
3.2 Articulation crico-aryténoïdienne (46)	39
B. Le système membrano-ligamentaire	41
1. Le système membrano-ligamentaire extrinsèque.....	41
1.1 Moyens d'union avec l'os hyoïde.....	41
a. Ligament hyo-épiglottique	41
b. La membrane thyro-hyoïdienne et ses ligaments de renforcement ..	43
1.2 Moyen d'union avec la trachée.....	43
a. Membrane crico-trachéale	43
2. Le système membrano-ligamentaire intrinsèque	45
2.1 .Les membranes quadrangulaires	47
2.2 Le cône élastique (56)	49
C. Les muscles du larynx	51
1. Les muscles intrinsèques : sont de dehors en dedans.....	51
1.1 Le muscle de l'articulation crico-thyroïdienne	51
a. Muscle crico-thyroïdien (59)	51
1.2 Les muscles de l'articulation crico-aryténoïdienne.....	51
a. Muscle dilatateur de la glotte.....	51
b. Muscles constricteurs de la glotte.....	53
2. Muscles extrinsèques	61
2.1 Muscle sterno-thyroïdien (17)	61
2.2 Muscle thyro-hyoïdien (16).....	63
2.3 Muscle constricteur inférieur du pharynx (18)	65

IV. Configuration externe

A. L'armature cartilagineuse

1. Vue d'ensemble

Le larynx comporte un squelette de cartilages pairs et impairs :

•Trois cartilages impairs constituent la structure majeure :

-Le cartilage thyroïde (3)

-Le cartilage cricoïde (4)

-L'épiglotte (15)

•Quatre cartilages pairs symétriques :

-Le cartilage aryténoïde (21)

-Le cartilage corniculé (22)

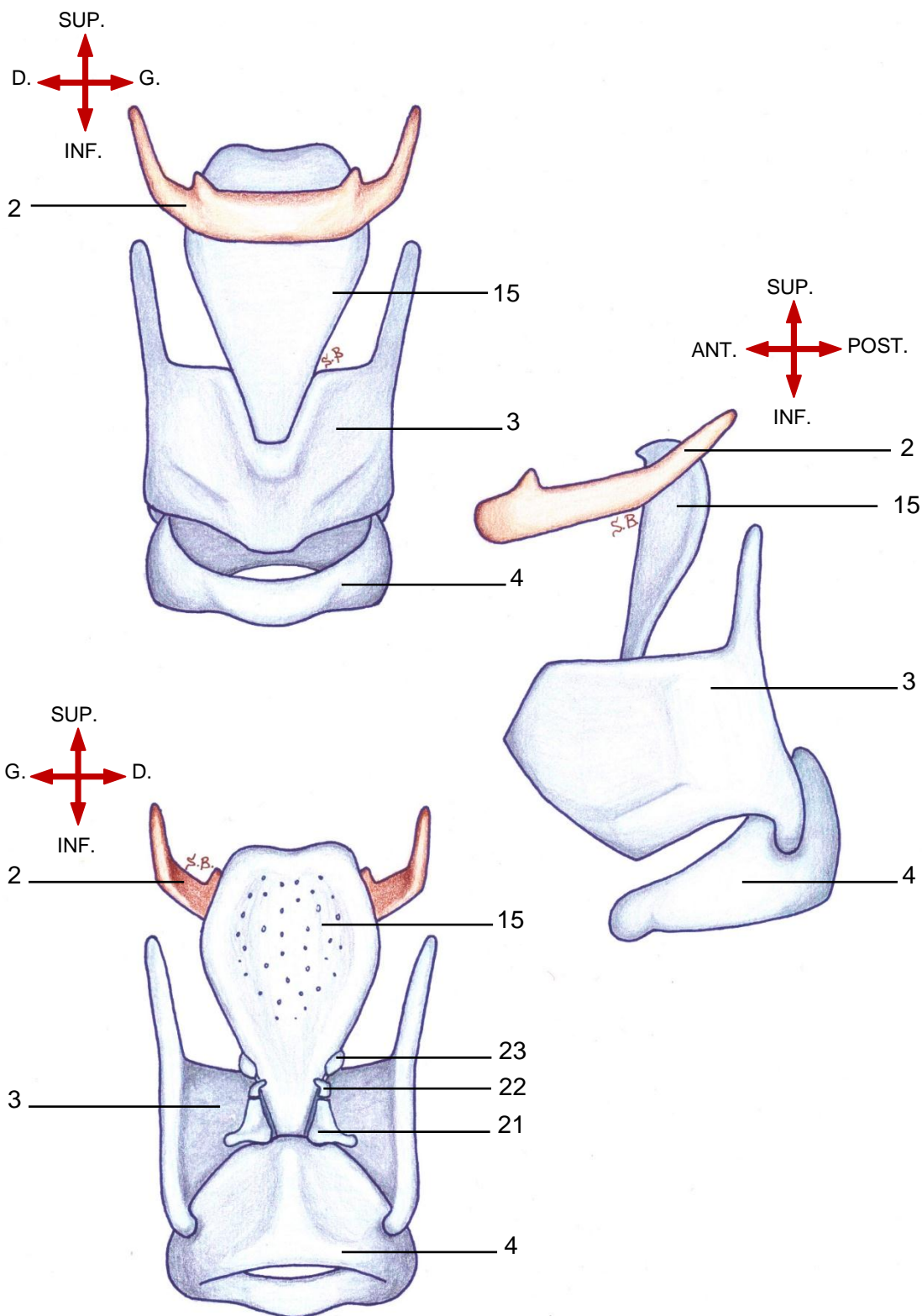
-Le cartilage cunéiforme (23)

N.B : il existe des cartilages accessoires inconstants qui sont décrits dans la littérature.

Ces cartilages sont :

- Les cartilages triticés .
- Le cartilage inter-aryténoïdien (aussi appelé cartilage sésamoïde postérieur).
- Les cartilages sésamoïdes antérieurs.

VUES ANTERIEURE, LATÉRALE ET POSTÉRIEURE DU LARYNX MONTRANT SON SQUELETTE CARTILAGINEUX



Légende :

- | | |
|------------------------|--------------------------|
| 2. Os hyoïde | 21. Cartilage aryténoïde |
| 3. Cartilage thyroïde | 22. Cartilage corniculé |
| 4. Cartilage cricoïde | 23. Cartilage cunéiforme |
| 15. Cartilage épiglote | |

2. Les Cartilages du larynx

2.1 Le cartilage thyroïde

-Le cartilage thyroïde est un cartilage hyalin situé au-dessus du cartilage cricoïde et l'entourant en partie.

-Sous forme d'un U couché, il est formé de deux lames quadrilatères (24) se rejoignant en avant pour former la proéminence laryngée (pomme d'Adam) (25) surmontée par une fente appelée incisure thyroïdienne (26) (anciennement appelée échancrure thyroïdienne).

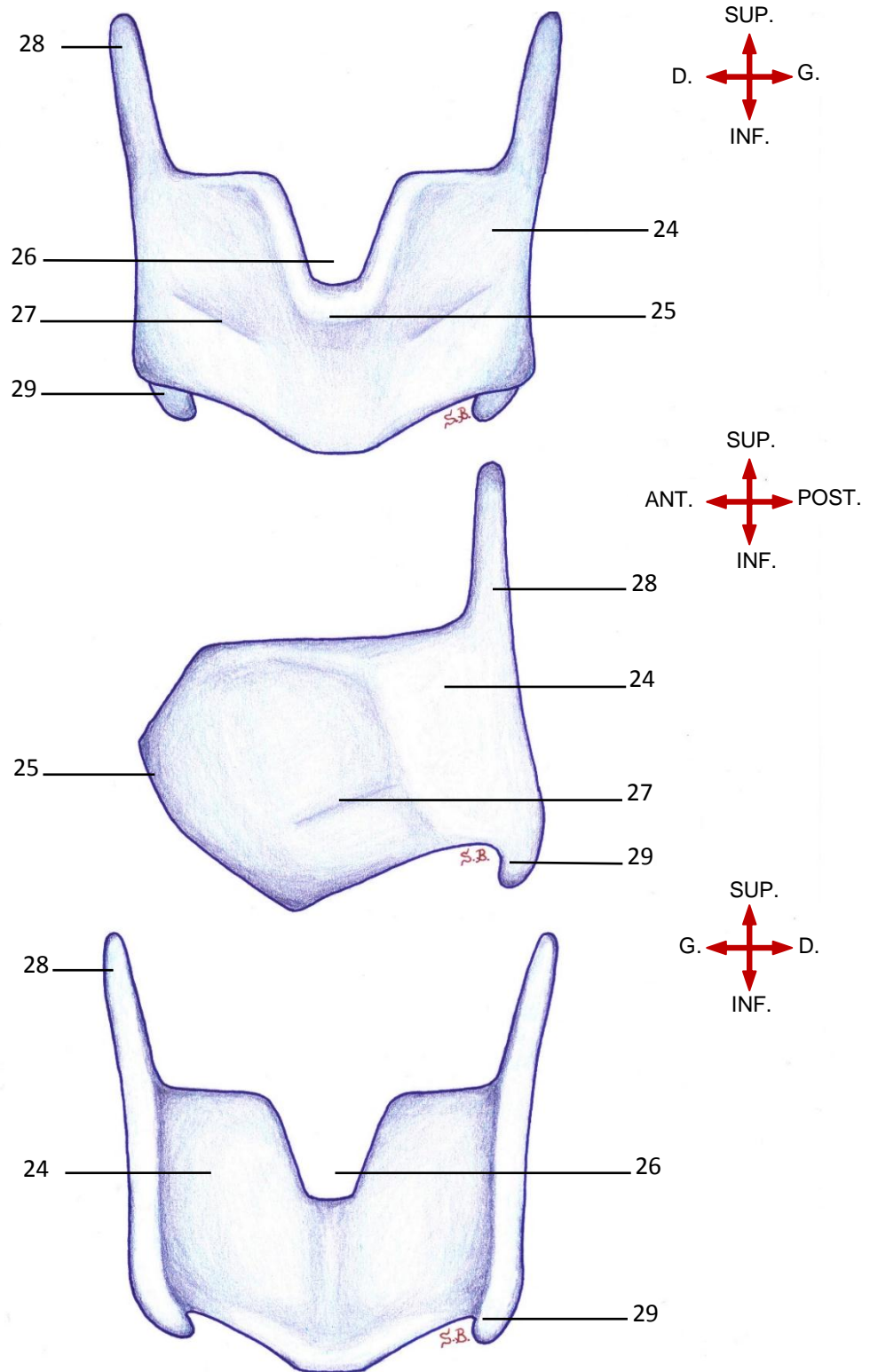
-La face antérolatérale de chaque lame comporte une saillie linéaire, oblique en bas et en avant appelée crête oblique (27). Sur cette crête s'insèrent les muscles thyro-hyoïdien et sterno-hyoïdien.

-Le bord postérieur de chaque lame se continue en haut par une grande corne et en bas par une petite corne :

- *Les grandes cornes ou cornes supérieures (28)* : longues et étroites, servent d'attache aux ligaments thyro-hyoïdiens latéraux

- *Les petites cornes ou cornes inférieures (29)* : courtes et épaisses, articulent le cartilage thyroïde au cartilage cricoïde

**VUES ANTERIEURE, LATERALE ET POSTERIEURE MONTRANT
LE CARTILAGE THYROÏDE**



Légende :

- | | |
|---------------------------|----------------------|
| 24. Lamé quadrilatère | 27. Crête oblique |
| 25. Proéminence laryngée | 28. Corne supérieure |
| 26. Incisure thyroïdienne | 29. Corne inférieure |

2.2 Le cartilage cricoïde

-Le cartilage cricoïde est la pièce maîtresse du larynx.

-C'est un cartilage hyalin situé au-dessus du premier anneau trachéal et forme la portion inférieure du larynx.

-Sous forme d'un anneau complet, il présente deux arcs :

- En avant un arc antérieur ou « anneau cricoïdien » (30), fin et de faible hauteur ;

- En arrière, un arc postérieur plus haut, appelé lame postérieure ou « chaton cricoïdien » (31).

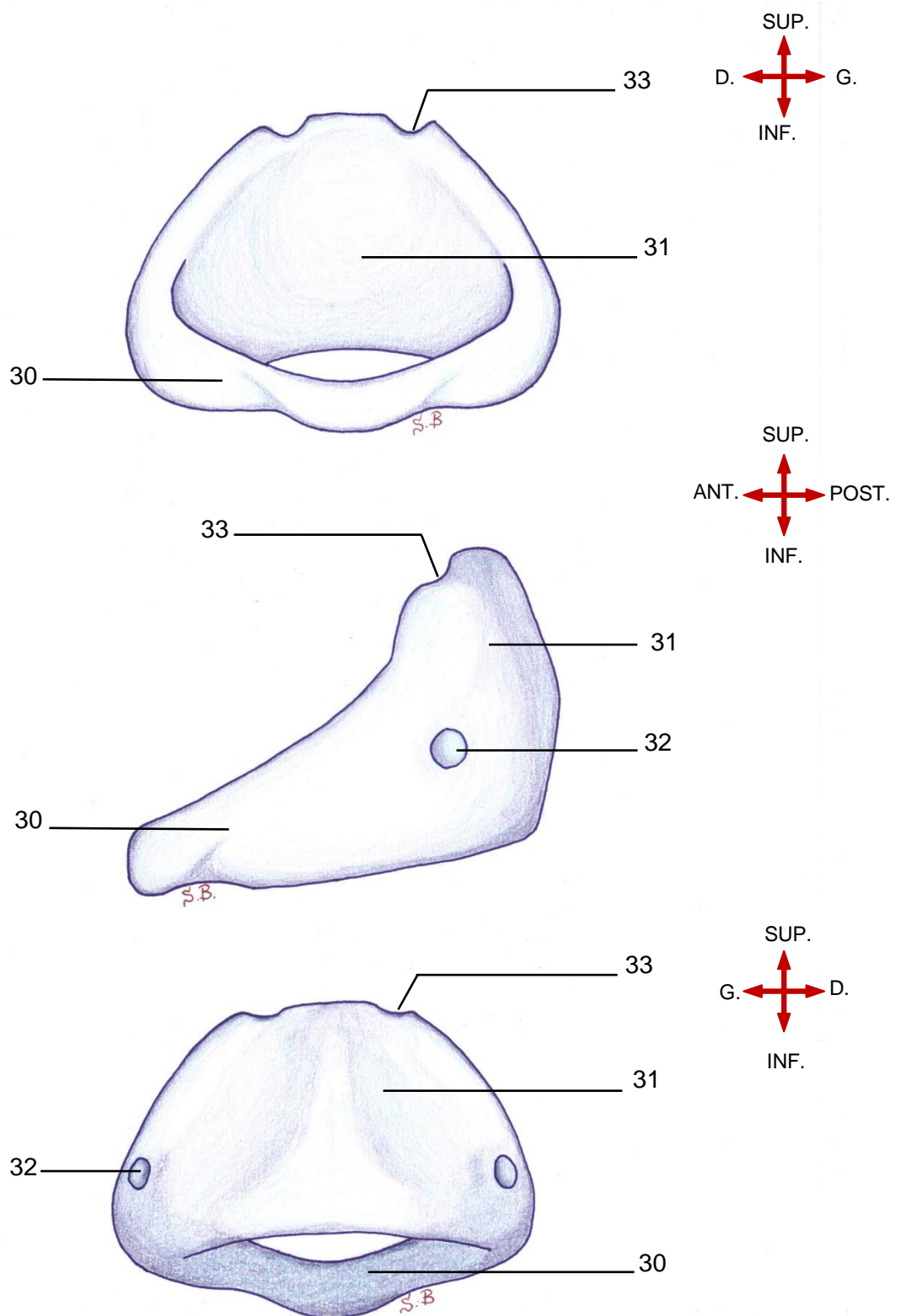
-Il existe sur ce cartilage deux paires de fossettes articulaires :

- Sur les faces latérales du cartilage cricoïde, à la jonction entre l'anneau et le chaton, on retrouve des fossettes destinées aux cornes inférieures du cartilage thyroïde pour former les articulations crico-thyroïdiennes (32) ;

- En arrière, sur le bord supérieur du chaton se trouvent deux fossettes destinées aux cartilages aryénoïdes pour former les articulations crico-aryénoïdiennes (33).

-Le bord inférieur du cartilage cricoïde marque la jonction entre le larynx et la trachée. Il est également le repère topographique de la bouche œsophagienne.

**VUES ANTERIEURE, LATÉRALE ET POSTÉRIEURE MONTRANT
LE CARTILAGE CRICOÏDE**



Légende :

30. Anneau cricoïdien

32. Surface articulaire crico-thyroïdienne

31. Chaton cricoïdien

33. Surface articulaire crico-aryténoïdienne

2.3 Le Cartilage aryténoïde

-Cartilage hyalin pair, sous forme de pyramide, situé au-dessus du chaton cricoïdien (lame postérieure du cricoïde).

a. Les processus cartilagineux de l'aryténoïde

- Le processus (anciennement nommé apophyse) supérieur ou apex (34) : situé au niveau des bandes ventriculaires, elle est surmontée par le cartilage corniculé ;
- Le processus antérieur ou processus vocal (35) : est le site d'insertion du ligament vocal. Seul le processus vocal est composé de cartilage élastique, flexible au cours de l'adduction et l'abduction du pli vocal ;
- Le processus latéral ou processus musculaire (36) : est le site d'insertions musculaires.

b. Les faces de l'aryténoïde

Sont au nombre de quatre :

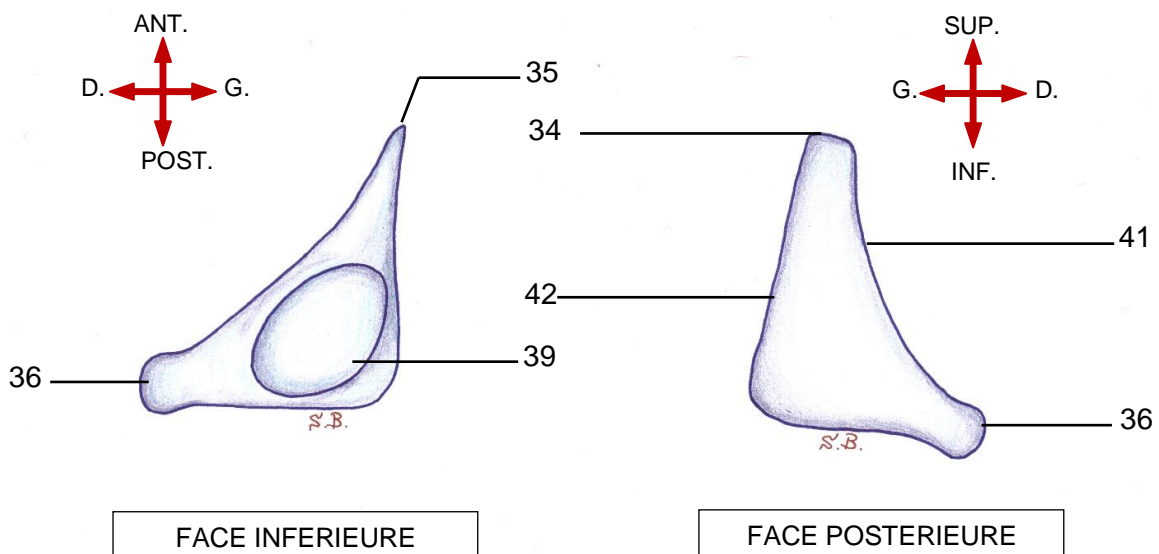
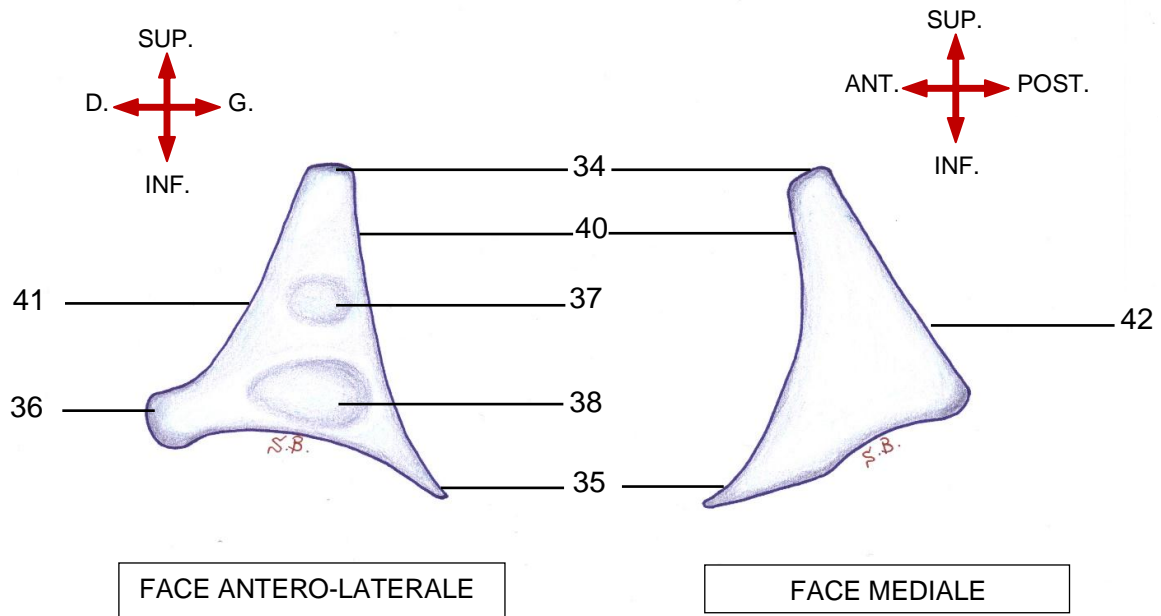
- Face antéro-latérale : comporte deux dépressions distinctes :
 - *Une dépression supérieure (37) : zone d'insertion du ligament vestibulaire ;
 - *Une dépression inférieure (38) : zone d'insertion du muscle vocal .
- Face médiale : sans particularités.
- Face postérieure : insertion du muscle aryténoïdien transverse.
- Face inférieure ou base : comporte une dépression concave (39) s'articulant avec le cartilage cricoïde formant ainsi l'articulation crico-aryténoïdienne .

c. Les bords du cartilage aryténoïde

Sont au nombre de trois :

- Bord médial (40) : sur les deux tiers supérieurs de ce bord s'insère la membrane quadrangulaire tandis que le tiers inférieur fait partie du processus vocal.
- Bord latéral (41) : sur lequel s'insère, en avant, le contingent vertical du muscle thyro-aryténoïdien .
- Bord postérieur (42) : libre.

VUES DU CARTILAGE ARYTENOÏDE DROIT MONTRANT SES DIFFERENTES FACES



Légende :

- | | | |
|--------------------------|--|---------------------|
| 34. Apex | 37. Dépression supérieure | 40. Bord médial |
| 35. Processus vocal | 38. Dépression inférieure | 41. Bord latéral |
| 36. Processus musculaire | 39. Surface articulaire crico-aryténoïdienne | 42. Bord postérieur |

2.4 Le Cartilage épiglottique (ou épiglote)

- L'épiglotte est un cartilage fibro-élastique contrairement aux autres cartilages du larynx (qui sont hyalins et peuvent se calcifier).

- L'épiglotte comporte une partie supra-hyoïdienne et une partie infra-hyoïdienne.

-En forme de pétale, sa face antérieure est convexe et sa face postérieure est concave.

-La face postérieure, dite laryngée, appartient au larynx sus-glottique. Elle est dite cribriforme car perforée de petits orifices (44).

-La face antérieure, dite linguale et hyo-thyro-épiglottique, appartient à l'oropharynx. Elle participe à la constitution des vallécules.

-L'épiglotte est reliée au corps de l'os hyoïde par le ligament hyo-épiglottique tandis que le ligament thyro-épiglottique (aussi appelé ligament de Broyles) relie le pied de l'épiglotte (ou pétiole de l'épiglotte) (43) au cartilage thyroïde.

d. Les cartilages accessoires constants : pairs

○ *Cartilage corniculé (ancien de Santorini) (22) :*

-Est de forme conique, il surmonte l'apex du cartilage aryénoïde.

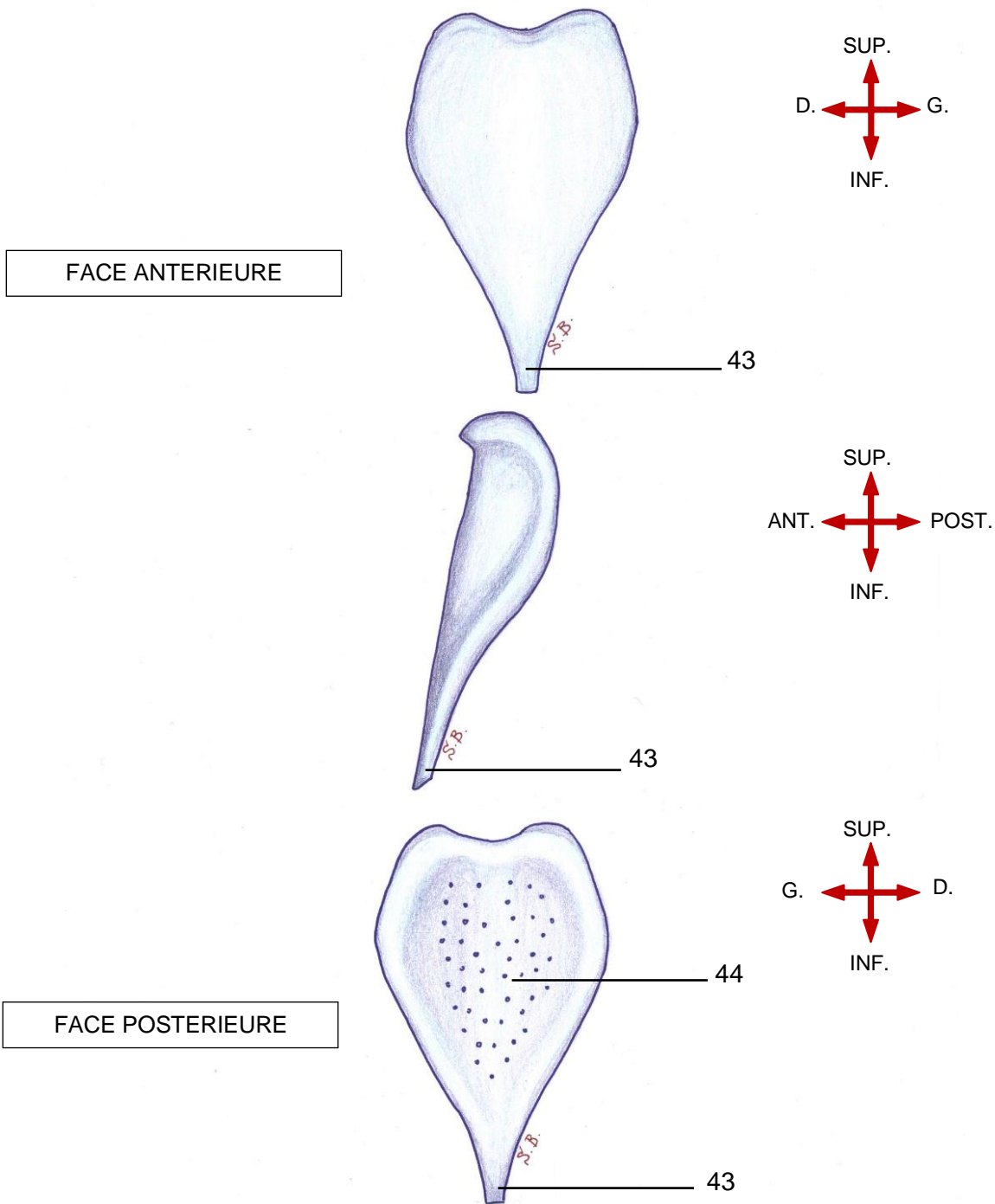
-Il participe au support du pli ary-épiglottique.

○ *Cartilage cunéiforme (ancien de Wrisberg ou de Morgagni) (23) :*

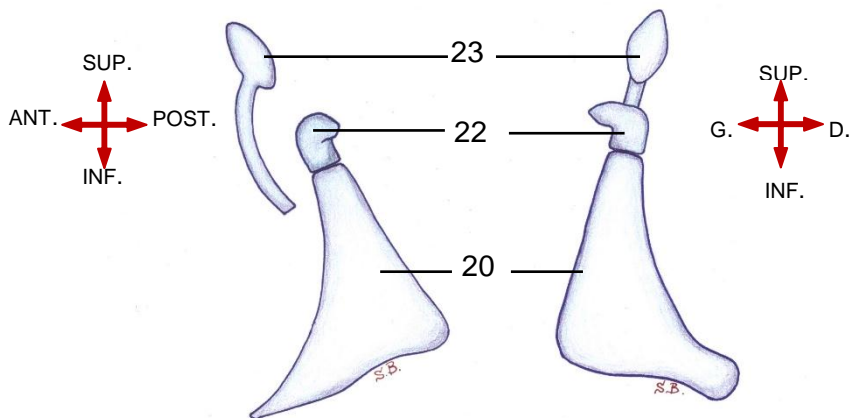
-Sous forme de clou, il est situé antérieurement et latéralement par rapport au cartilage corniculé .

-Il est situé à l'intérieur des plis ary-épiglottiques les consolidant .

VUES ANTERIEURE, LATERALE ET POSTERIEURE MONTRANT LE CARTILAGE EPIGLOTTE



VUES LATERALE ET POSTERIEURE MONTRANT LE CUNEIFORME ET LE CORNICULE



Légende :

- 21. Aryténoïde
- 22. Cartilage corniculé
- 23. Cartilage cunéiforme
- 43. Pied de l'épiglotte
- 44. Surface cribriforme

3. Les articulations du larynx

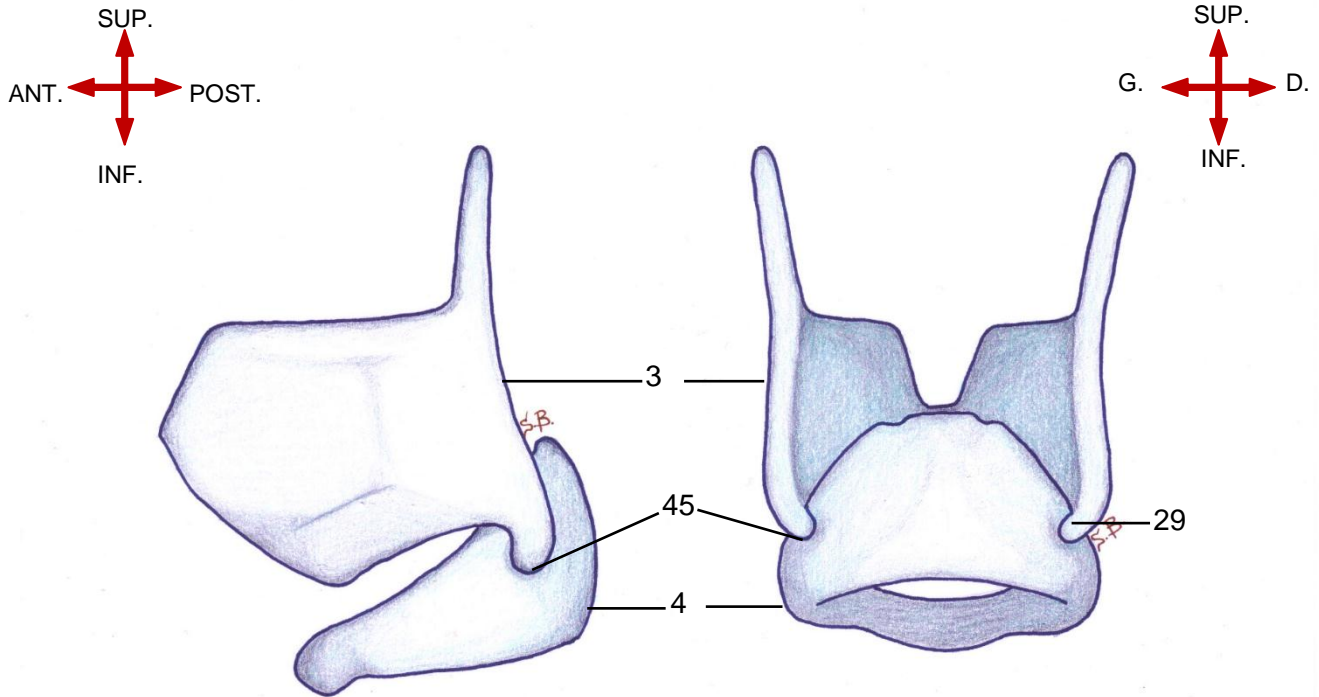
3.1 L'articulation crico-thyroïdienne (45)

Articulation synoviale (librement mobile) qui unit de chaque côté la corne inférieure du cartilage thyroïde à la fossette articulaire latérale du cartilage cricoïde.

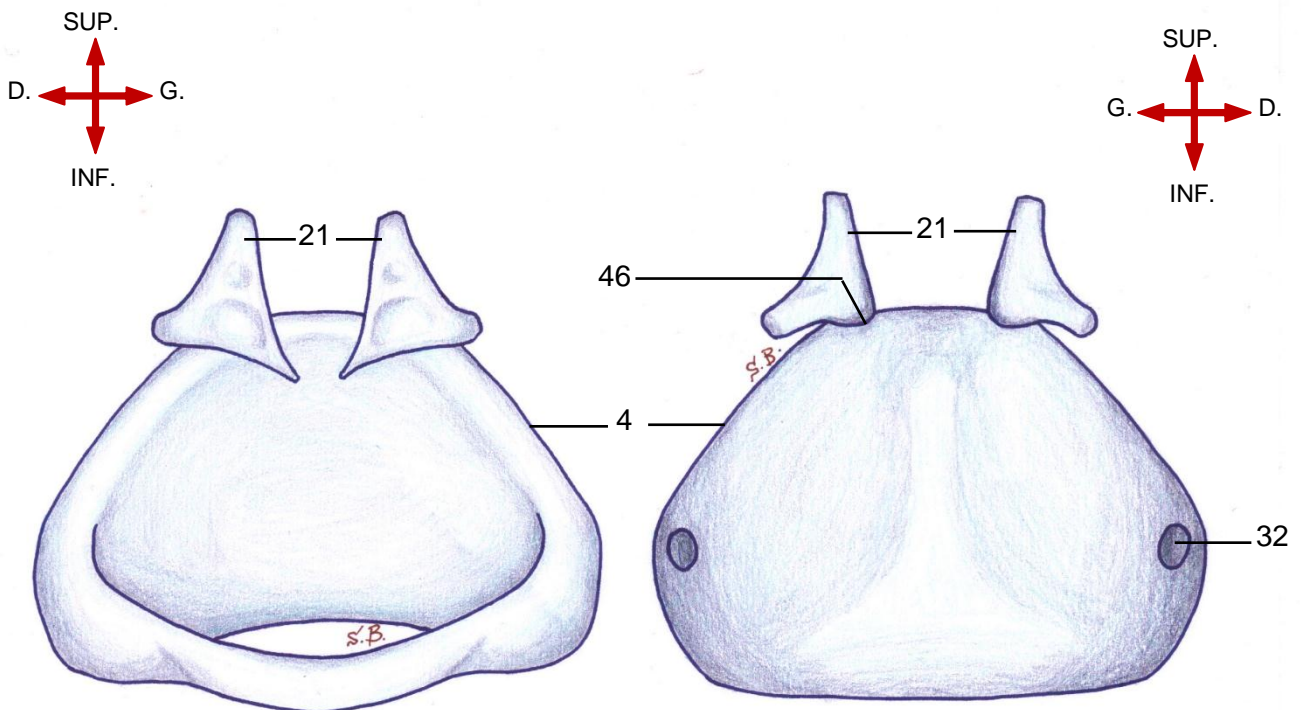
3.2 Articulation crico-aryténoïdienne (46)

Articulation synoviale qui unit de chaque côté la base de l'aryténoïde à la fossette articulaire du cricoïde située sur le bord supérieur de la lame postérieure du cricoïde (châton cricoïdien).

VUES LATÉRALE ET POSTÉRIEURE MONTRANT L'ARTICULATION CRICO-THYROÏDIENNE



VUES ANTERIEURE ET POSTÉRIURE MONTRANT L'ARTICULATION CRICO-ARYTÉNOÏDIENNE



Légende :

3. Cartilage thyroïde

4. Cartilage cricoïde

21. Cartilage aryténoïde

29. Corne inférieure

32. Surface articulaire crico-thyroïdienne

45. Articulation crico-thyroïdienne

46. Articulation crico-aryténoïdienne

B. Le système membrano-ligamentaire

1. Le système membrano-ligamentaire extrinsèque

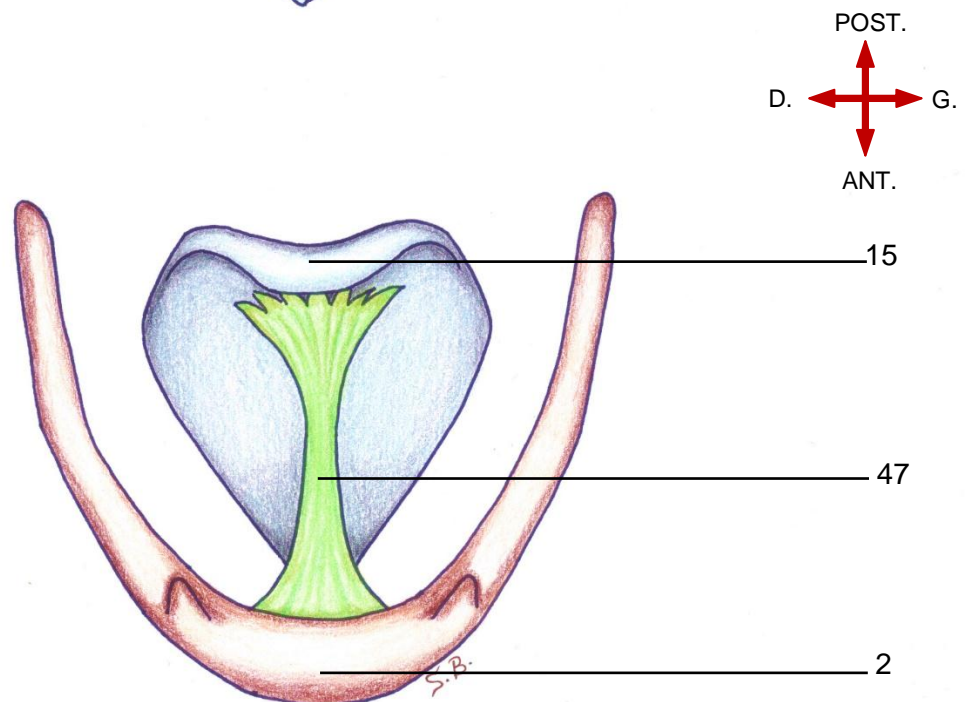
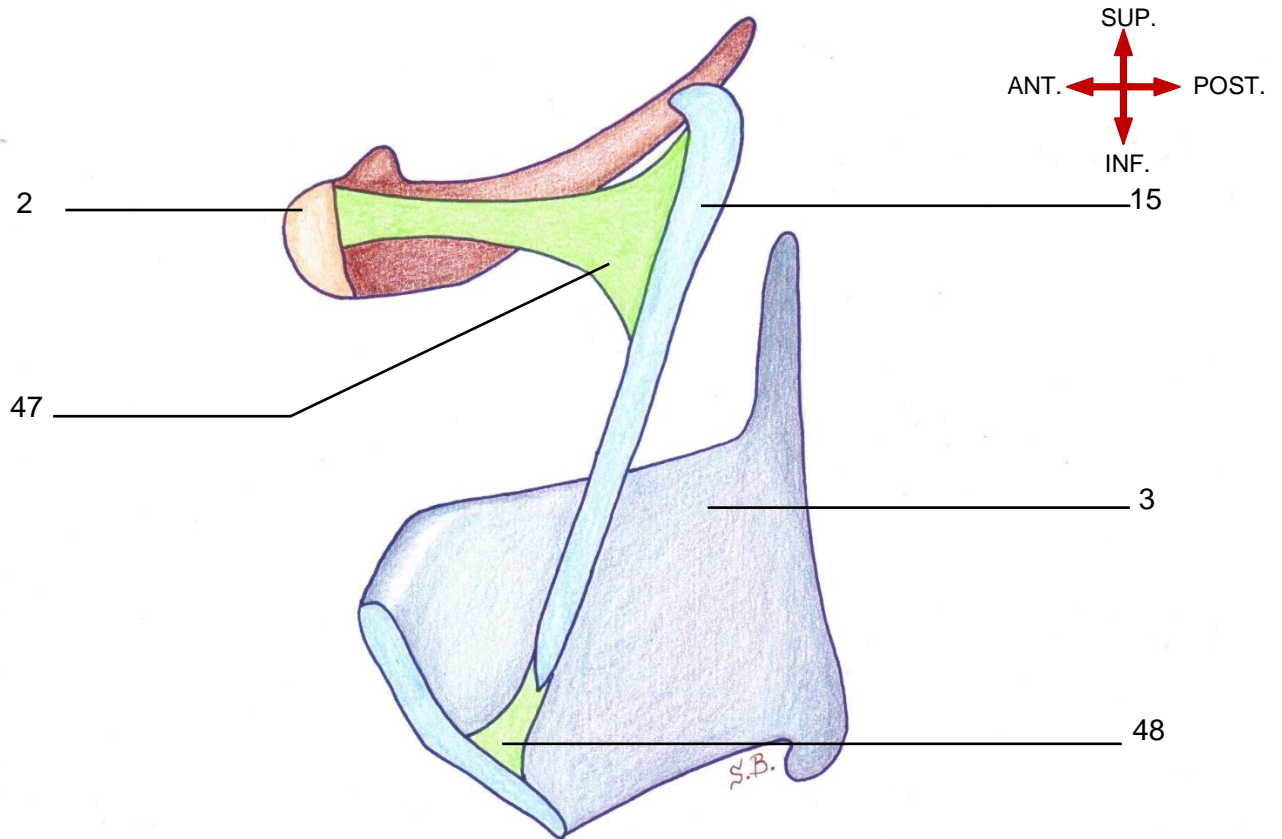
Correspond aux ligaments et membranes d'union avec les structures adjacentes :

1.1 Moyens d'union avec l'os hyoïde

a. Ligament hyo-épiglottique

Le ligament hyo-épiglottique (47) est un ligament impair élastique reliant l'épiglotte à la partie supérieure du corps de l'os hyoïde. Quand il est recouvert de muqueuse, il forme le pli glosso-épiglottique médian.

**COUPE SAGITTALE ET VUE SUPERIEURE DU LARYNX MONTRANT
LE LIGAMENT HYO-EPIGLOTTIQUE**



Légende :

- | | |
|------------------------|---------------------------------|
| 2. Os hyoïde | 47. Ligament hyo-épiglottique |
| 3. Cartilage thyroïde | 48. Ligament thyro-épiglottique |
| 15. Cartilage épiglote | |

b. La membrane thyro-hyoïdienne et ses ligaments de renforcement

-La membrane thyro-hyoïdienne (49) comble l'espace entre le bord inférieur de l'os hyoïde et le bord supérieur du cartilage thyroïde.

-Elle est renforcée au niveau de la ligne médiane par le ligament thyro-hyoïdien médian (50).

-Elle est renforcée postérieurement et de chaque côté par le ligament thyro-hyoïdien latéral (51), qui relie les grandes cornes du cartilage thyroïde à celles de l'os hyoïde(52) .

-Latéralement, la membrane comporte un orifice (53) permettant le passage du pédicule laryngé supérieur.

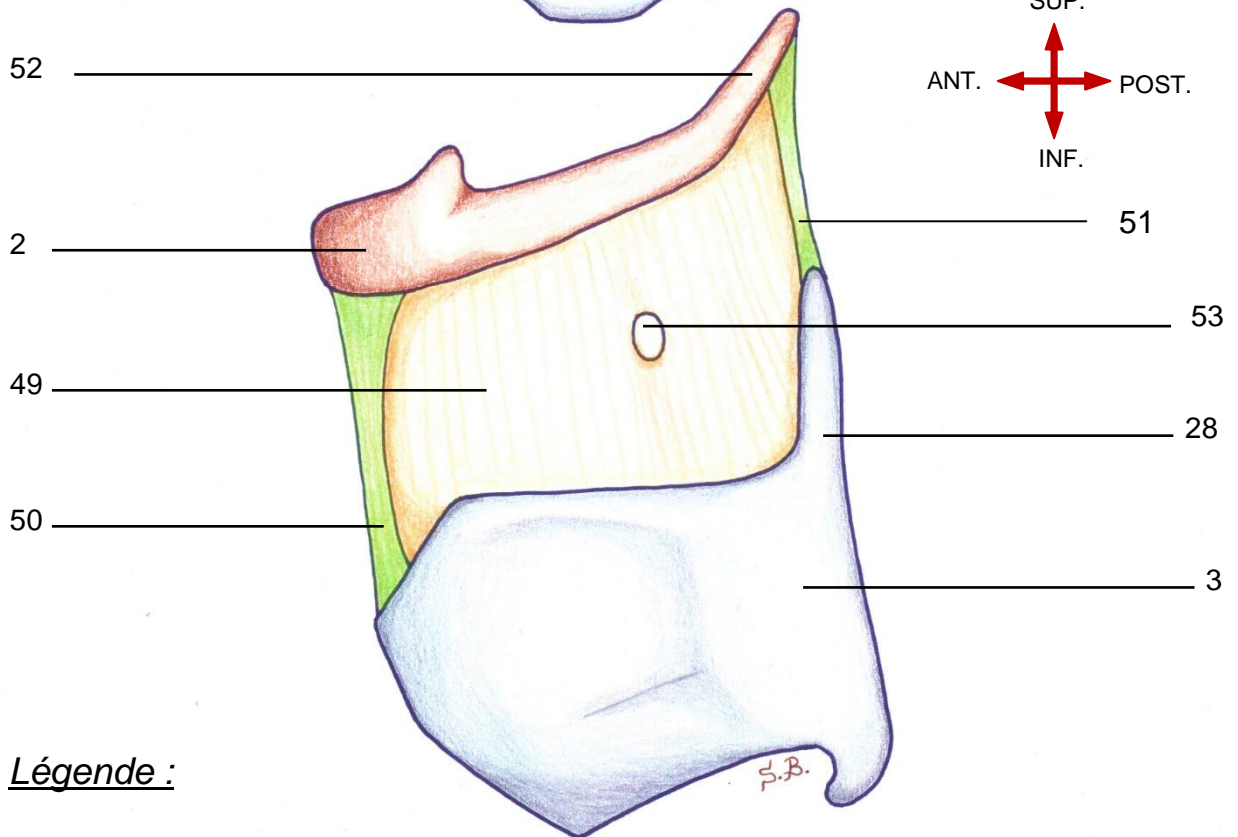
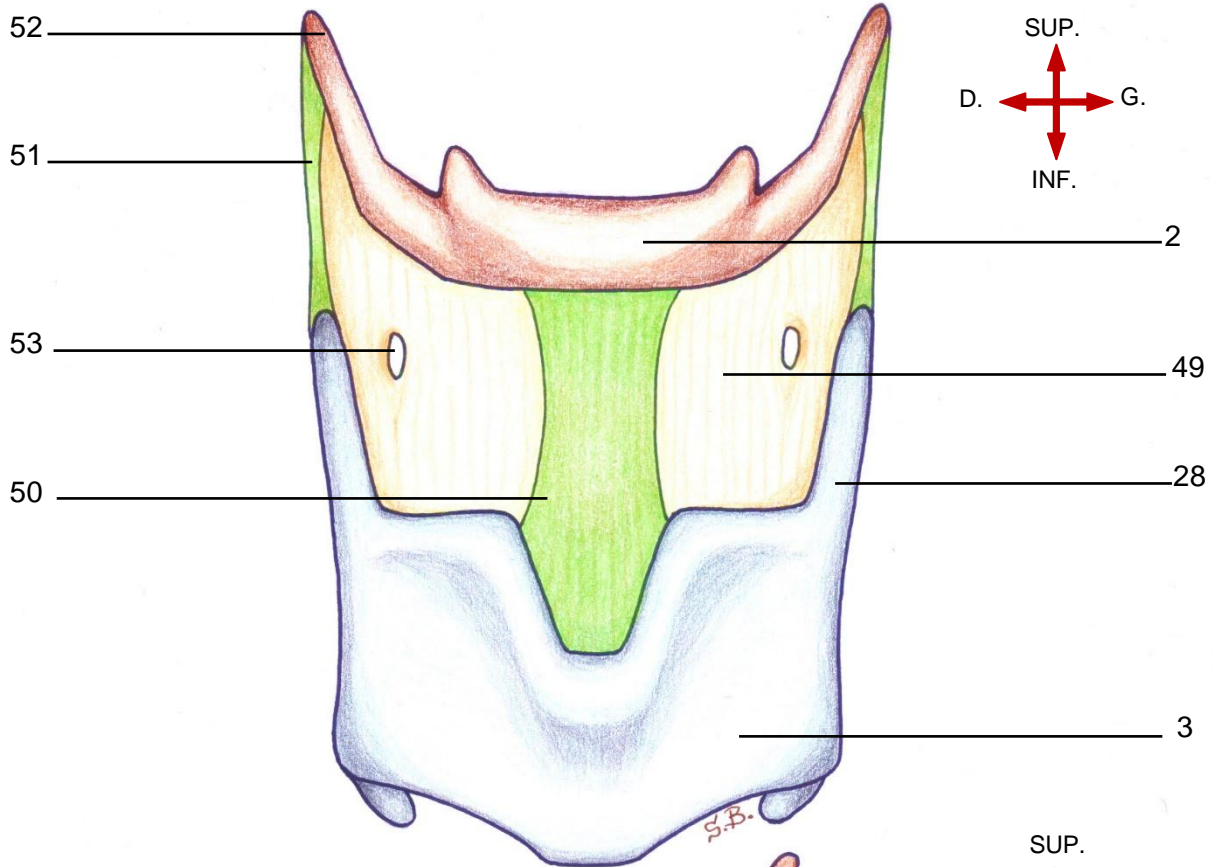
1.2 Moyen d'union avec la trachée

a. Membrane crico-trachéale

-Bande fibreuse étroite joignant le bord inférieur du cartilage cricoïde au bord supérieur du premier anneau trachéal.

-Elle n'autorise aucun jeu entre les deux pièces cartilagineuses (entre le larynx et la trachée).

VUES ANTERIEURE ET LATERALE MONTRANT LA MEMBRANE HYOTHYROIDIENNE ET LES LIGAMENTS HYOTHYROIDIENS MEDIAN ET LATERAUX



Légende :

- | | |
|--|---|
| 2. Os hyoïde | 50. Ligament hyo-thyroïdien médian |
| 3. Cartilage thyroïde | 51. Ligament hyo-thyroïdien latéral |
| 28. Corne supérieure (ou grande corne) | 52. Grande corne de l'os hyoïde |
| 49. Membrane thyro-hyoïdienne | 53. Orifice du pédicule laryngé supérieur |

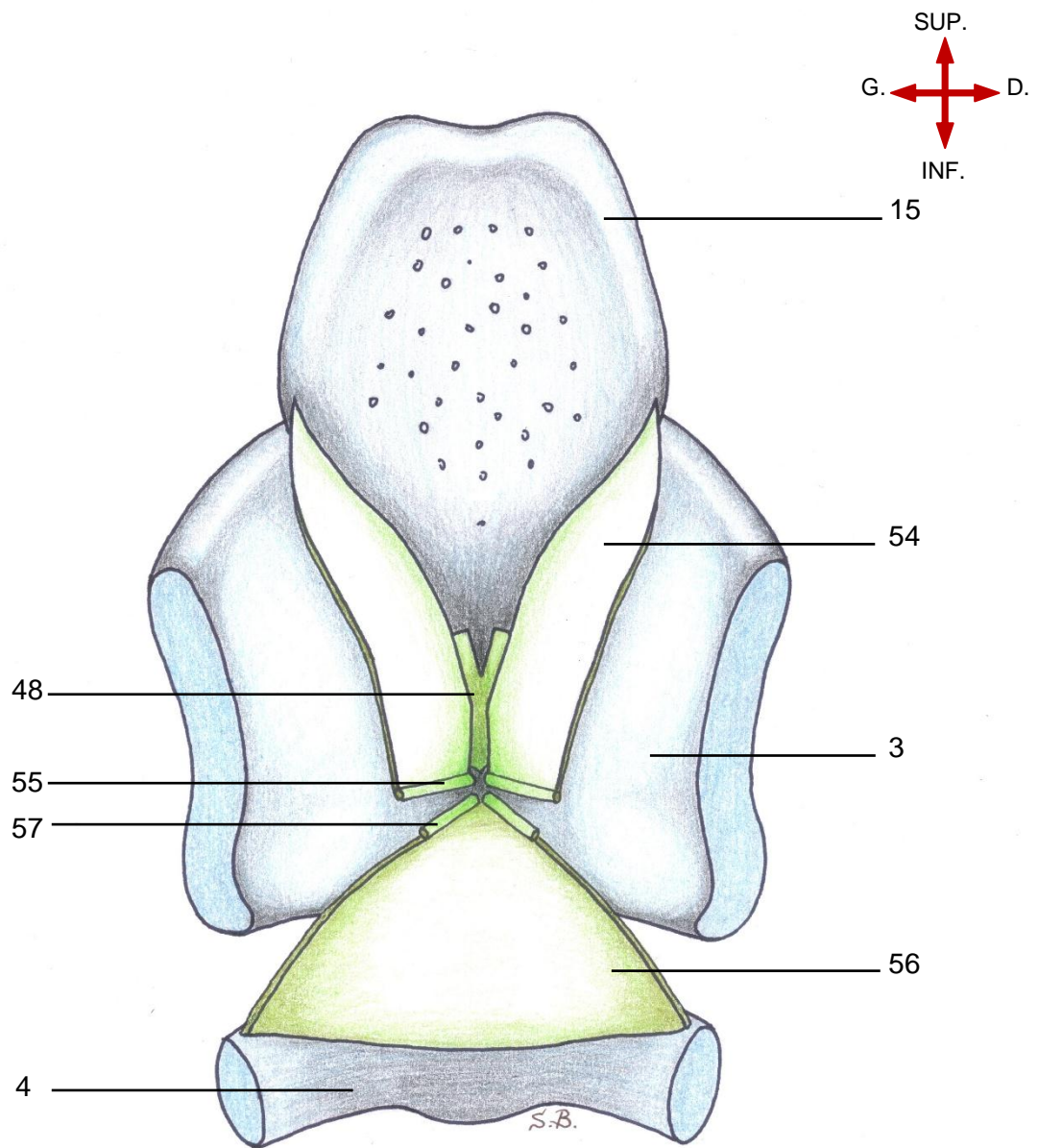
2. Le système membrano-ligamentaire intrinsèque

Correspond aux membranes fibro-élastiques, leurs renforcements et leurs extensions, que sont :

Les membranes quadrangulaires (54) dont les extensions sont les ligaments vestibulaires (55) . Les membranes quadrangulaires sont renforcées par le ligament thyro-épiglottique (48) .

Le cône élastique (56) dont les extensions sont les ligaments vocaux (57) et qui est renforcé par le ligament crico-thyroïdien médian.

COUPE FRONTALE DU LARYNX MONTRANT LA DISPOSITION DES MEMBRANES FIBRO-ELASTIQUES. LEURS INSERTIONS ET LEURS EXTENSIONS



Légende :

- | | |
|---------------------------------|-----------------------------|
| 3. Cartilage thyroïde | 54. Membrane quadrangulaire |
| 4. Cartilage cricoïde | 55. Ligament vestibulaire |
| 15. Cartilage épiglote | 56. Cône élastique |
| 48. Ligament thyro-épiglottique | 57. Ligament vocal |

2.1 .Les membranes quadrangulaires (anciens ligaments ary-épiglottiques) (54)

- Chaque membrane est tendue depuis le bord médial de l'aryténoïde vers le bord latéral de l'épiglotte

- Chaque membrane a un bord postérieur libre et un bord inférieur épais constituant le ligament vestibulaire (55) dont les attaches sont :

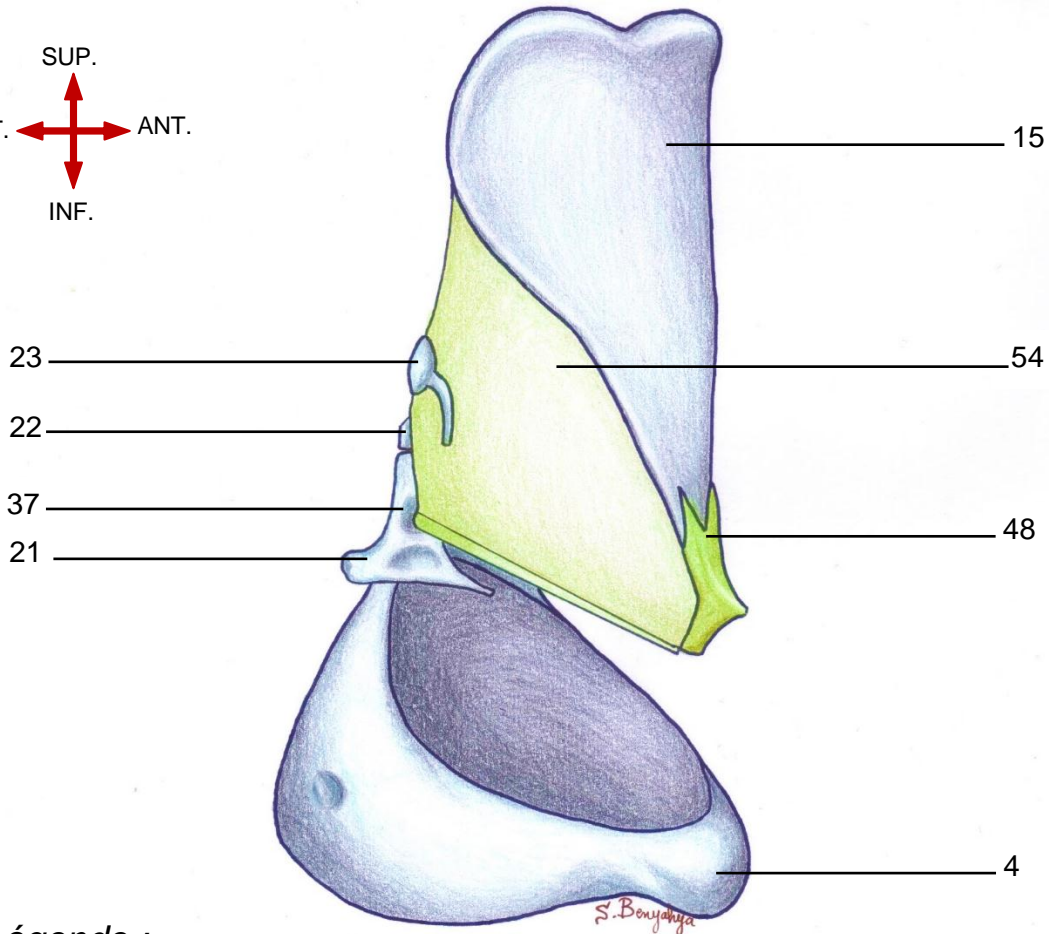
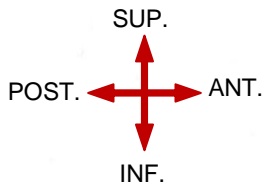
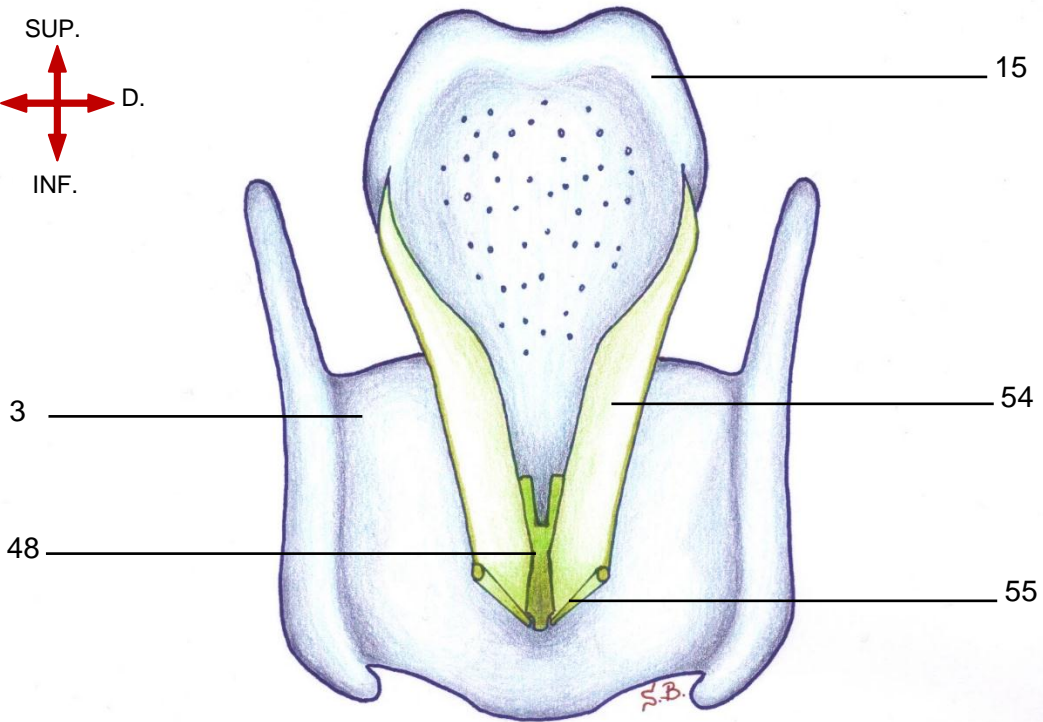
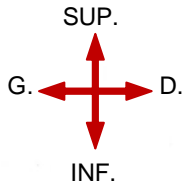
- Attache antérieure : la face postérieure du cartilage thyroïde juste au-dessous du ligament thyro-épiglottique (48) ;

- Attache postérieure : la dépression supérieure de l'aryténoïde.

- Le bord antéro-supérieur de chaque membrane quadrangulaire se termine sur le bord latéral de l'épiglotte.

- L'espace vacant en avant, entre les deux lames quadrangulaires, est fermé par le ligament thyro-épiglottique qui attache le pied du cartilage épiglottique à l'angle entrant du cartilage thyroïde.

**VUES POSTERIEURE ET ANTERO-LATERALE MONTRANT
LA MEMBRANE QUADRANGULAIRE**



Légende :

- | | |
|---------------------------------------|---------------------------------|
| 3. Cartilage thyroïde | 23. Cartilage cunéiforme |
| 4. Cartilage cricoïde | 37. Dépression supérieure |
| 15. Cartilage épiglote | 48. Ligament thyro-épiglottique |
| 21. Cartilage aryénoïde ⁴⁸ | 54. Membrane quadrangulaire |
| 22. Cartilage corniculé | 55. Ligament vestibulaire |

2.2 Le cône élastique (56)

-Il ferme l'espace entre le bord supérieur de l'anneau cricoïdien et le cartilage thyroïde.

-Il a la forme d'un cône à sommet tronqué supérieur.

- Les bords latéraux de ce sommet sont libres et épais et correspondent aux ligaments vocaux (57).

- Les attaches de chaque ligament vocal sont :

- Attache antérieure : la face postérieure du cartilage thyroïde juste au-dessous du ligament vestibulaire ;

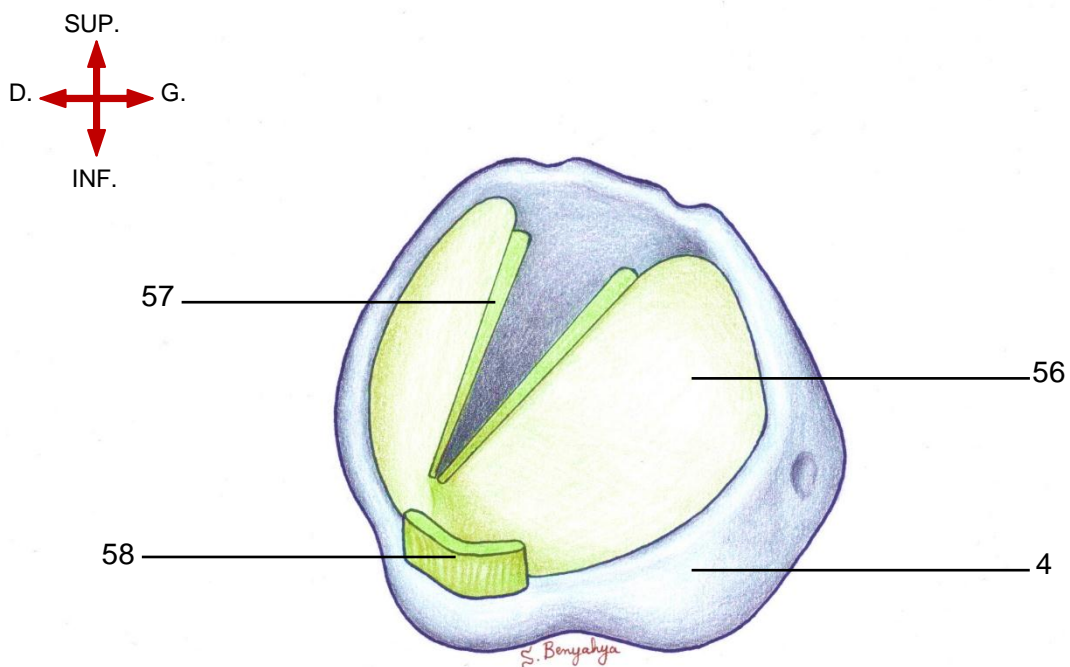
- Attache postérieure : le processus vocal du cartilage aryénoïde.

- En avant du cône élastique, sur la ligne médiane, entre le bord inférieur du cartilage thyroïde et le bord supérieur du cartilage cricoïde, se trouve le ligament crico-thyroïdien (58) (appelé ligament crico-thyroïdien médian) dont le rôle est de renforcer le cône élastique sur la ligne médiane.

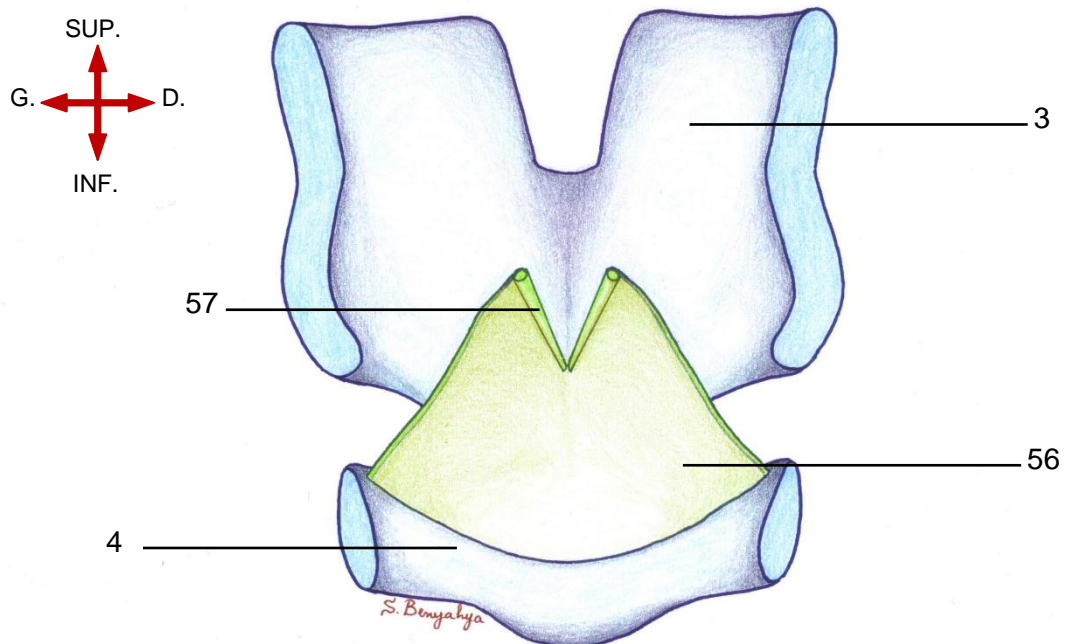
N.B 1 :L'existence de la membrane crico-thyroïdienne est controversée. Certains auteurs la considèrent comme une structure indépendante, d'autres comme une structure dérivant du cône élastique.

N.B 2 : en réalité, les fibres des ligaments vocaux et vestibulaires et le ligament thyro-épiglottique s'entremêlent au niveau de leur insertion sur le cartilage thyroïde.

**VUE SUPERO-LATERALE MONTRANT LE CONE ELASTIQUE
ET LE LIGAMENT CRICO-THYROÏDIEN**



COUPE FRONTALE MONTRANT LE CONE ELASTIQUE



Légende :

- | | |
|-----------------------|-------------------------------|
| 3. Cartilage thyroïde | 57. Ligament vocal |
| 4. Cartilage cricoïde | 58. Ligament crico-thyroïdien |
| 56. Cône élastique | |

C. Les muscles du larynx

1. Les muscles intrinsèques : sont de dehors en dedans

1.1 Le muscle de l'articulation crico-thyroïdienne

a. Muscle crico-thyroïdien (59)

- Muscle en forme d'éventail situé entre les cartilages cricoïde et thyroïde.

- Il est subdivisé en deux parties : pars oblique (60) et pars recta (61) qui font référence aux différentes orientations des fibres.

-Origine : arc antérieur du cricoïde ;

-Terminaison : bord inférieur du cartilage thyroïde ;

-Action : muscle tenseur du pli vocal.

1.2 Les muscles de l'articulation crico-aryténoïdienne

a. Muscle dilatateur de la glotte

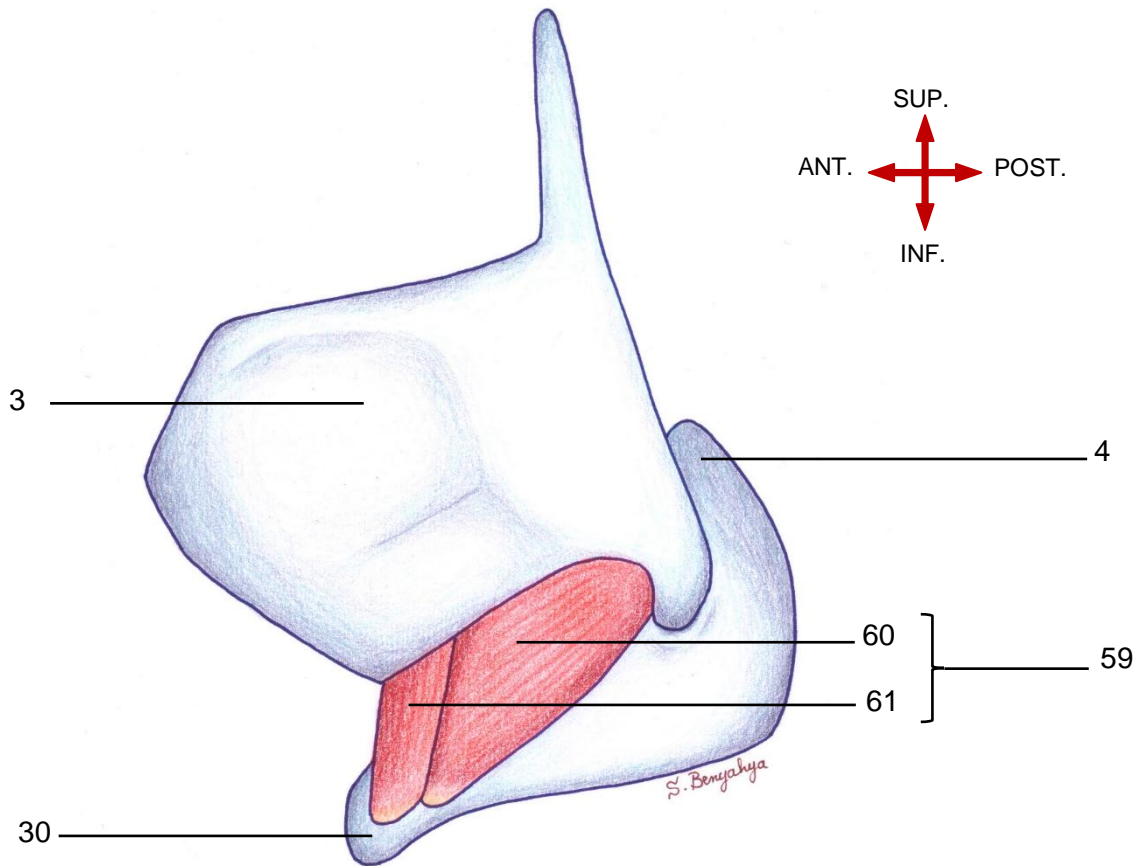
• Muscle crico-aryténoïdien postérieur (62)

Muscle disposé en éventail sur la surface postérieure du cricoïde.

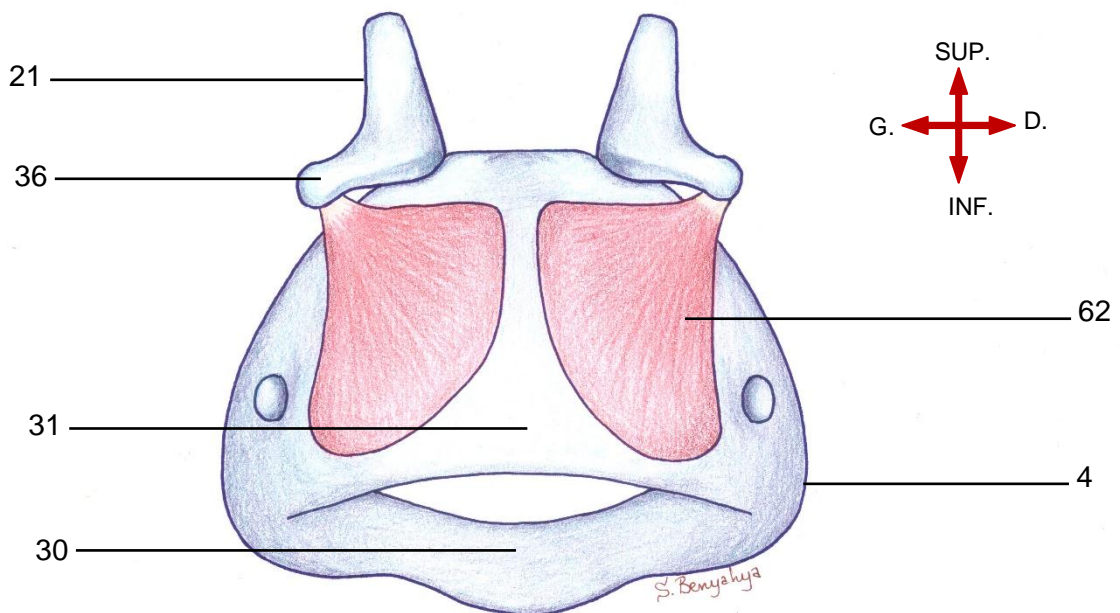
Origine : lame postérieure du cricoïde ;

Terminaison : surface postérieure du processus musculaire de l'aryténoïde.

VUE LATÉRALE DU LARYNX MONTRANT LE MUSCLE CRICO-THYROÏDIEN



VUE POSTÉRIEURE DU LARYNX MONTRANT LE MUSCLE CRICO-ARYTÉNOÏDIEN POSTÉRIEUR



Légende :

- | | |
|--------------------------|--|
| 3. Cartilage thyroïde | 36. Processus musculaire de l'aryténoïde |
| 4. Cartilage cricoïde | 59. Muscle crico-thyroïdien |
| 21. Cartilage aryténoïde | 60. Pars oblique |
| 30. Anneau cricoïdien | 61. Pars recta |
| 31. Chaton cricoïdien | 52 |
| | 62. Muscle crico-aryténoïdien postérieur |

b. Muscles constricteurs de la glotte

- **Muscle crico-aryténoïdien latéral (63)**

-Muscle situé sous le cartilage thyroïde.

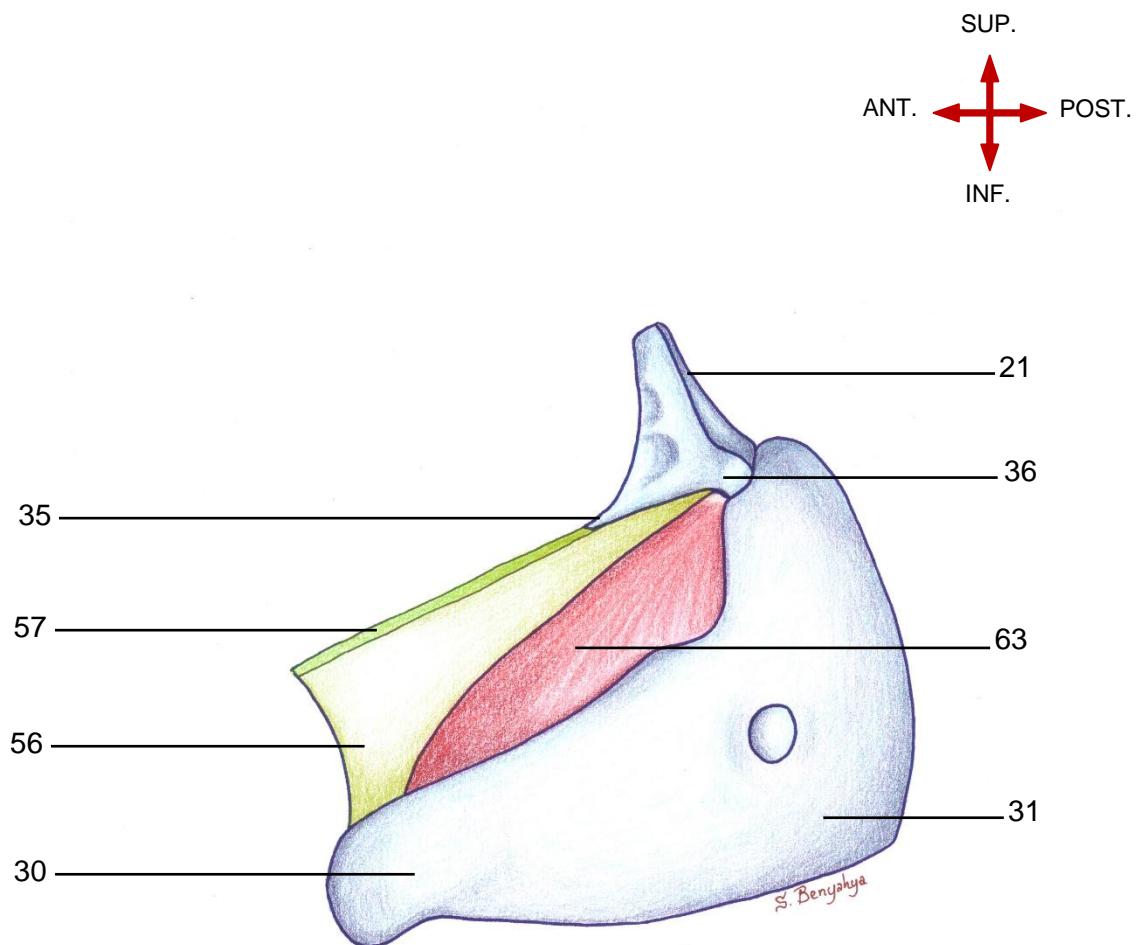
Origine : bord supérieur de la partie latérale de l'arc du cartilage cricoïde ;

Terminaison : surface antérieure du processus musculaire du cartilage aryténoïde.

N.B :

Ce muscle entraîne la fermeture de la glotte membraneuse.

**VUE LATÉRALE DU LARYNX MONTRANT LE MUSCLE CRICO-ARYTÉNOÏDIEN
LATÉRAL**



Légende :

- | | |
|--------------------------|---------------------------------------|
| 21. Cartilage aryténoïde | 36. Processus musculaire |
| 30. Anneau cricoïdien | 56. Cône élastique |
| 31. Chaton cricoïdien | 57. Ligament vocal |
| 35. Processus vocal | 63. Muscle crico-aryténoïdien latéral |

- **Muscle inter-aryténoïdien (64)**

-Muscle impair composé de deux portions selon l'orientation des fibres : une portion oblique en X, superficielle (65) et une portion transverse, profonde (66).

-Origine :

✓ *Portion transverse* : bord latéral d'un aryténoïde ;

✓ *Portion oblique* : apex d'un aryténoïde ;

-Terminaison :

✓ *Portion transverse* : bord latéral de l'aryténoïde du côté opposé ;

✓ *Portion oblique* : surface postérieure du processus musculaire de l'aryténoïde du côté opposé.

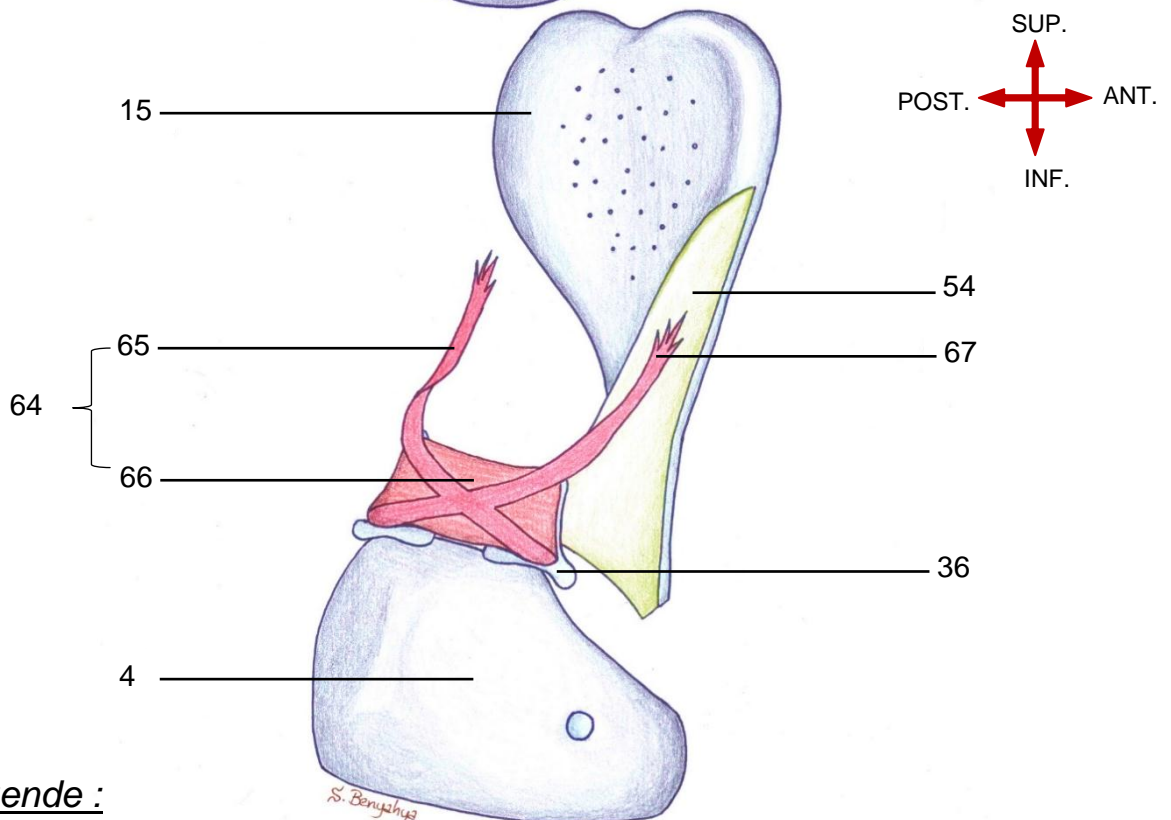
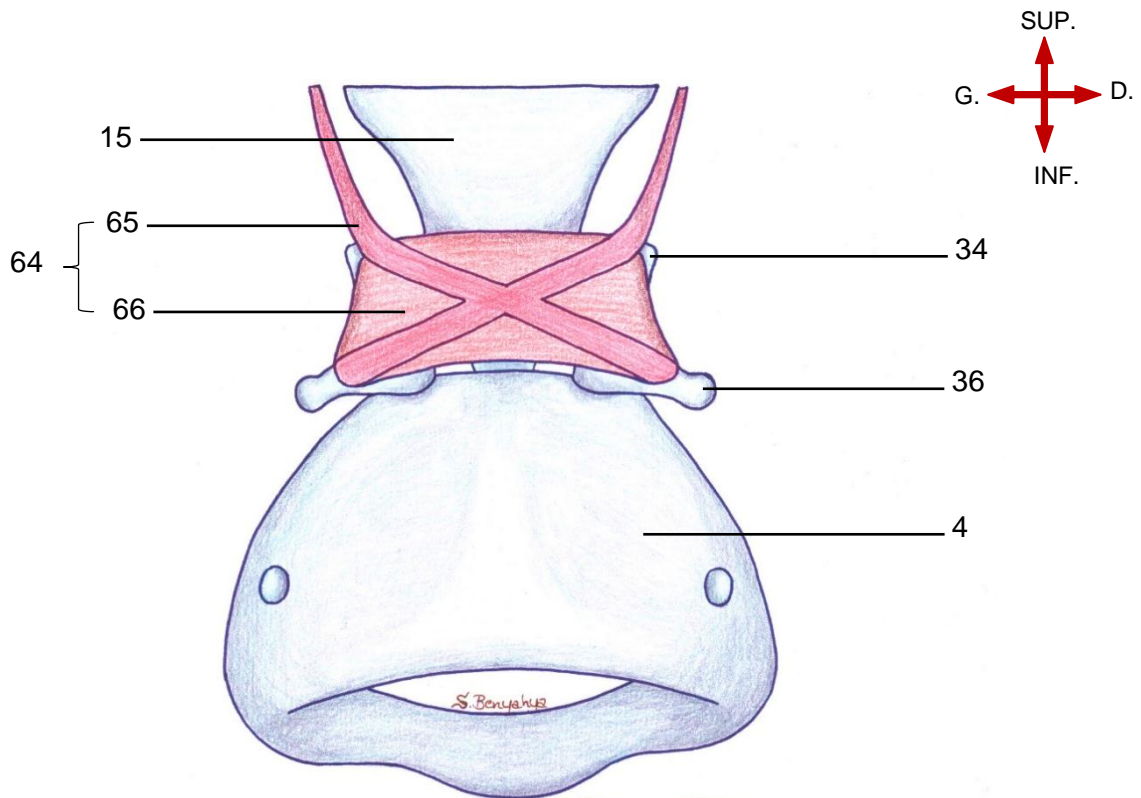
N.B 1 :

Ce muscle entraîne la fermeture de la glotte cartilagineuse.

N.B 2 :

La portion oblique se continue en haut et en avant par des fibres musculaires, constituant pour certains auteurs le muscle ary-épiglottique (67).

**VUE POSTERIEURE ET POSTERO-LATERALE MONTRANT
LE MUSCLE INTER-ARYTENOÏDIEN**



Légende :

- | | |
|--|-------------------------------|
| 4. Cartilage cricoïde | 64. Muscle inter-aryténoïdien |
| 15. Cartilage épiglottes | 65. Portion oblique |
| 34. Apex de l'aryténoïde | 66. Portion transverse |
| 36. Processus musculaire de l'aryténoïde | 67. Fibres ary-épiglottiques |
| 54. Membrane quadrangulaire | |

- **Muscle thyro-aryténoïdien (68)**

-Il est subdivisé fonctionnellement en deux portions :

- ✓ Portion vocale ou muscle vocal (thyro vocalis) (69) : médiale, parallèle au plan de la glotte, forme le corps du pli vocal ;

- ✓ Portion musculaire (thyro muscularis) (70) : latérale, perpendiculaire au plan de la glotte.

-Origine : angle entrant du cartilage thyroïde sous l'insertion du ligament thyro-épiglottique ;

-Terminaison :

- ✓ -Portion vocale : dépression inférieure de l'aryténoïde ;

- ✓ -Portion musculaire : bord latéral de l'aryténoïde, du processus vocal au processus musculaire.

N.B 1 : La portion musculaire se prolonge par des fibres qui se dirigent en haut et en arrière. Certains auteurs décrivent ces fibres comme formant un muscle à part entière appelé muscle thyro-épiglottique (71).

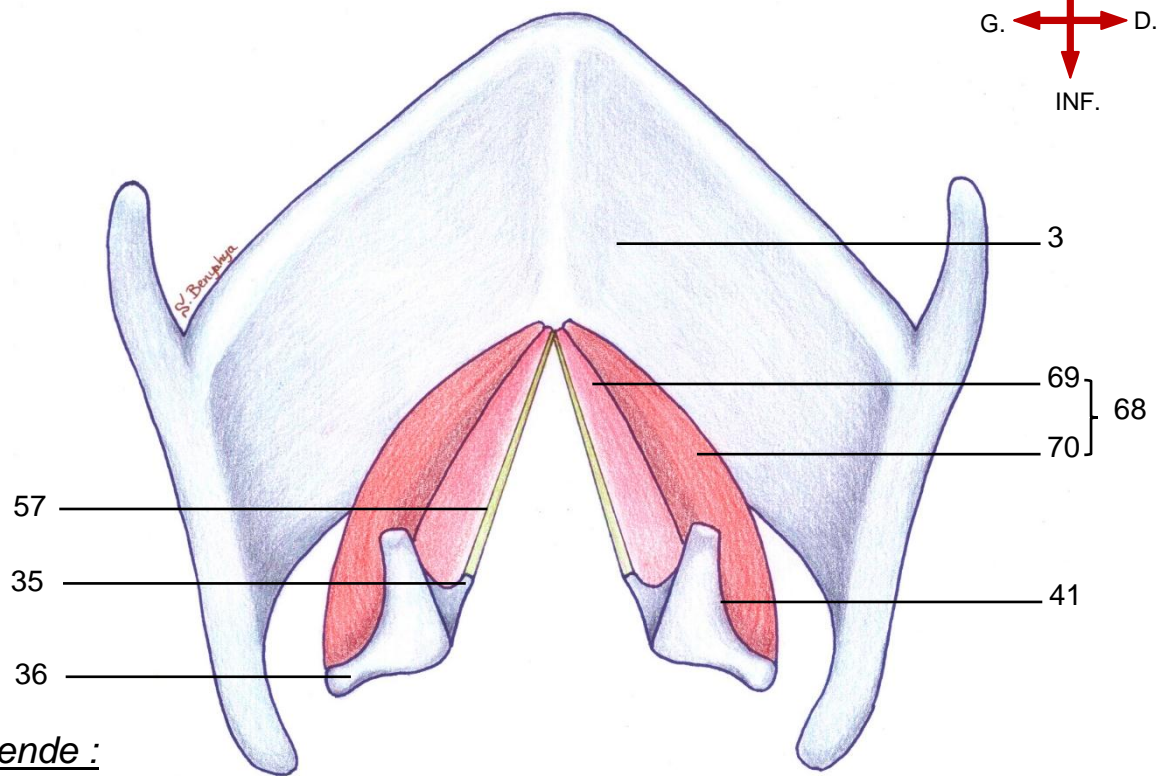
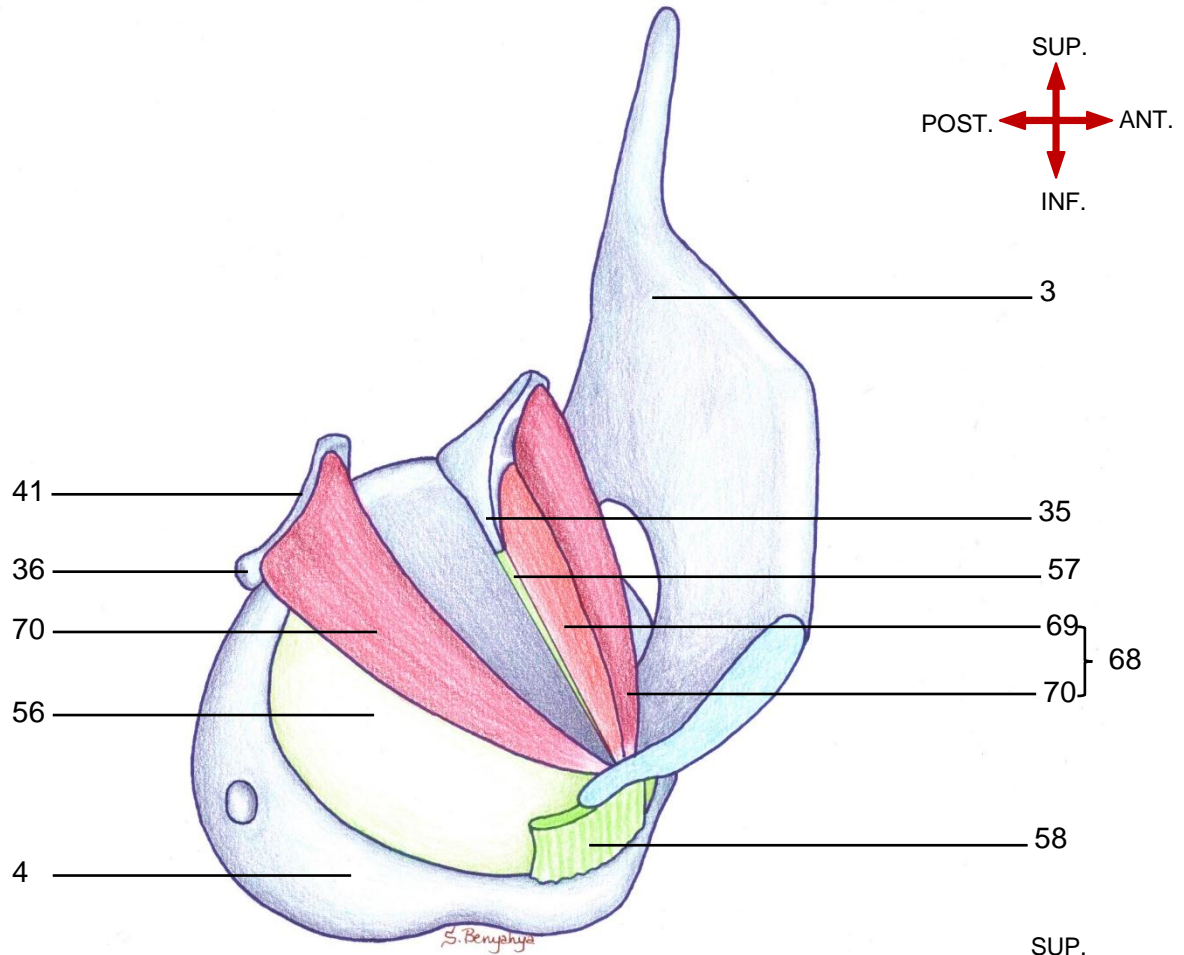
NB. 2 : On note donc que la face externe de la membrane quadrangulaire a trois renforcements musculaires contribuant ainsi à la consolidation du pli ary-épiglottique :

- ✓ Renforcement inférieur : assuré par la portion musculaire (70) du muscle thyro-aryténoïdien ;

- ✓ Renforcement postérieur : assuré par les fibres ary-épiglottiques (67) issues de la portion oblique du muscle inter-aryténoïdien ;

- ✓ Renforcement supérieur : assuré par les fibres thyro-épiglottiques (71) issues de la portion musculaire du muscle thyro-aryténoïdien.

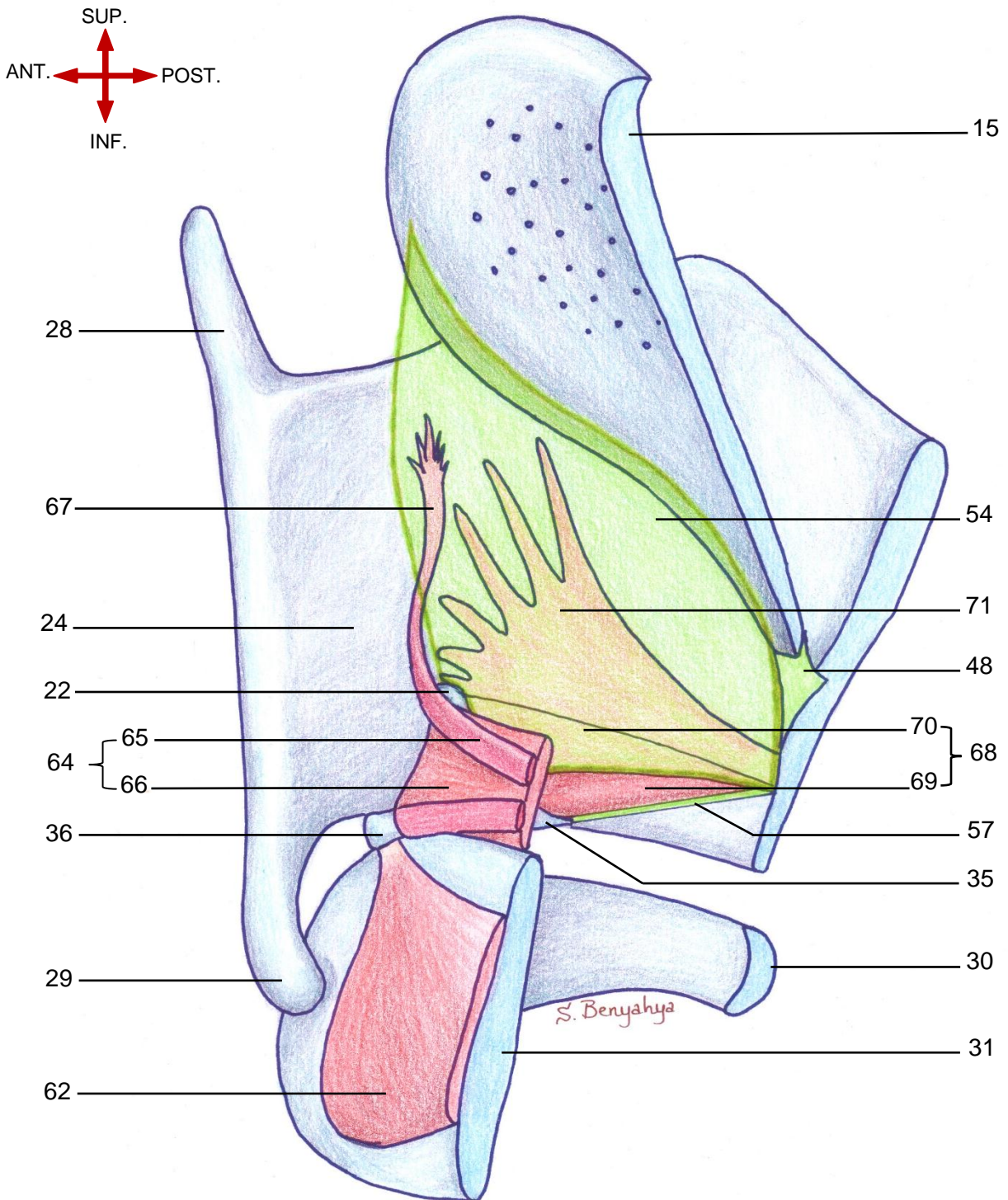
VUES LATERO-SUPERIEURE ET POSTERO-SUPERIEURE MONTRANT LE MUSCLE THYRO-ARYTENOÏDIEN ET SES INSERTIONS



Légende :

- | | | |
|--------------------------|----------------------------------|-------------------------------|
| 3. Cartilage thyroïde | 41. Bord latéral de l'aryténoïde | 68. Muscle thyro-aryténoïdien |
| 4. Cartilage cricoïde | 56. Cône élastique | 69. Portion vocale |
| 35. Processus vocal | 57. Ligament vocal | 70. Portion musculaire |
| 36. Processus musculaire | 58. Ligament crico-thyroïdien | |

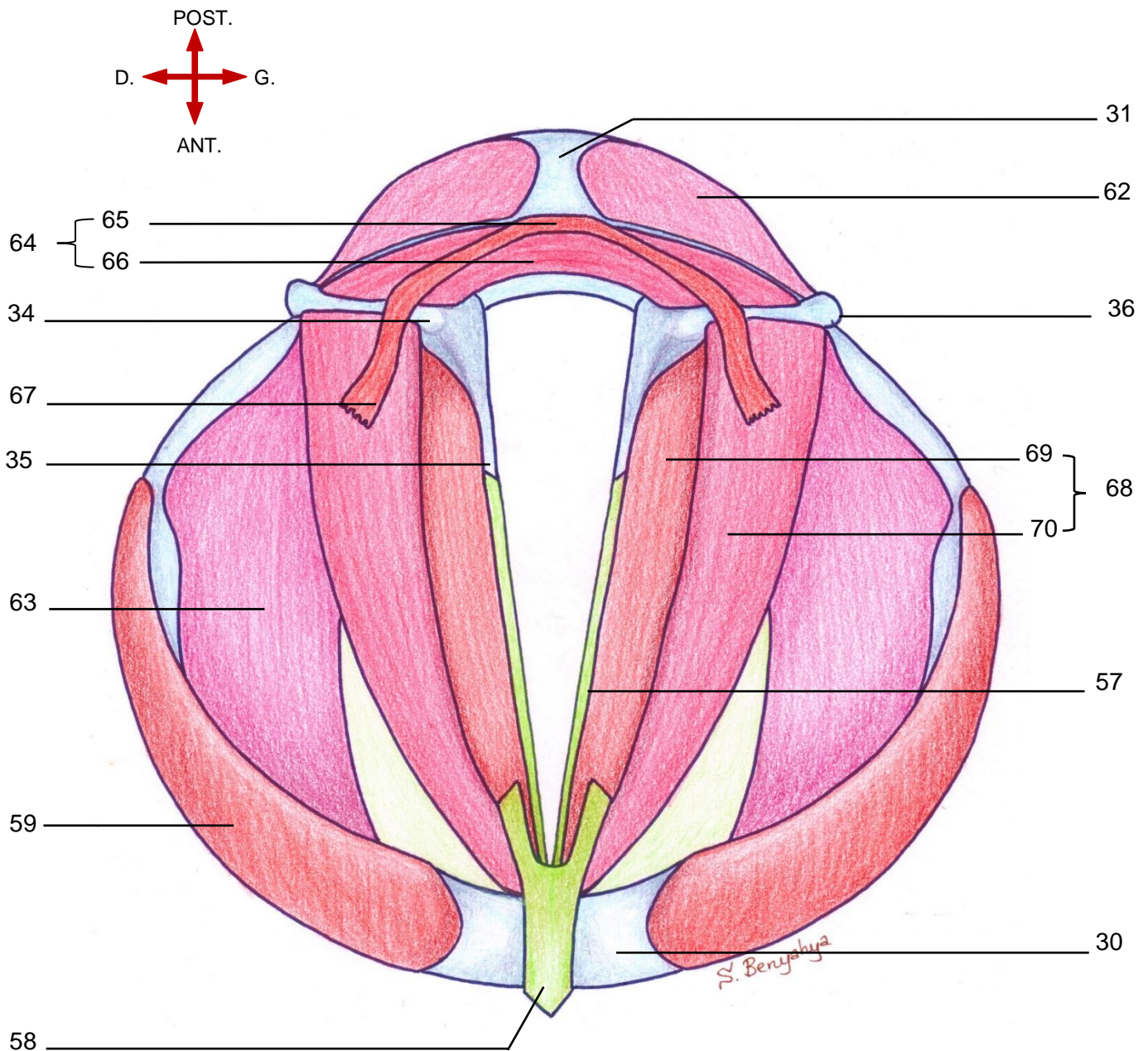
VUE POSTERO-LATERO-SUPERIEURE MONTRANT L'ENSEMBLE DES MUSCLES INTRINSEQUES DU LARYNX



Légende :

- | | | |
|---------------------------------|---------------------------------|---------------------------------|
| 15. Cartilage épiglote | 35. Processus vocal | 65. Portion oblique |
| 22. Cartilage corniculé | 36. Processus musculaire | 66. Portion transverse |
| 24. Lamme du cartilage thyroïde | 48. Ligament thyro-épiglottique | 67. Fibres ary-épiglottiques |
| 28. Grande corne | 54. Membrane quadrangulaire | 68. M. thyro-aryténoïdien |
| 29. Petite corne | 57. Ligament vocal | 69. Portion vocale |
| 30. Anneau cricoïdien | 62. M. crico-aryténoïdien post. | 70. Portion musculaire |
| 31. Chaton cricoïdien | 64. M. inter-aryténoïdien | 71. Fibres thvro-épiatlottiques |

**VUE SUPERIEURE PASSANT PAR LE PLAN GLOTTIQUE,
MONTRANT L'ENSEMBLE DES MUSCLES INTRINSEQUES DU LARYNX**



Légende :

- | | | |
|---------------------------------|-----------------------------------|------------------------------|
| 30. Anneau cricoïdien | 56. Cône élastique | 65. Portion oblique |
| 31. Chaton cricoïdien | 57. Ligament vocal | 66. Portion transverse |
| 34. Apex de l'aryténoïde | 59. M. crico-thyroïdien | 67. Fibres ary-épiglottiques |
| 35. Processus vocal | 62. M. crico-aryténoïdien post. | 68. M. thyro-aryténoïdien |
| 36. Processus musculaire | 63. M. crico-aryténoïdien latéral | 69. Portion vocale |
| 48. Ligament thyro-épiglottique | 64. M. inter-aryténoïdien | 70. Portion musculaire |

2. Muscles extrinsèques

D'avant en arrière on distingue :

2.1 Muscle sterno-thyroïdien (17)

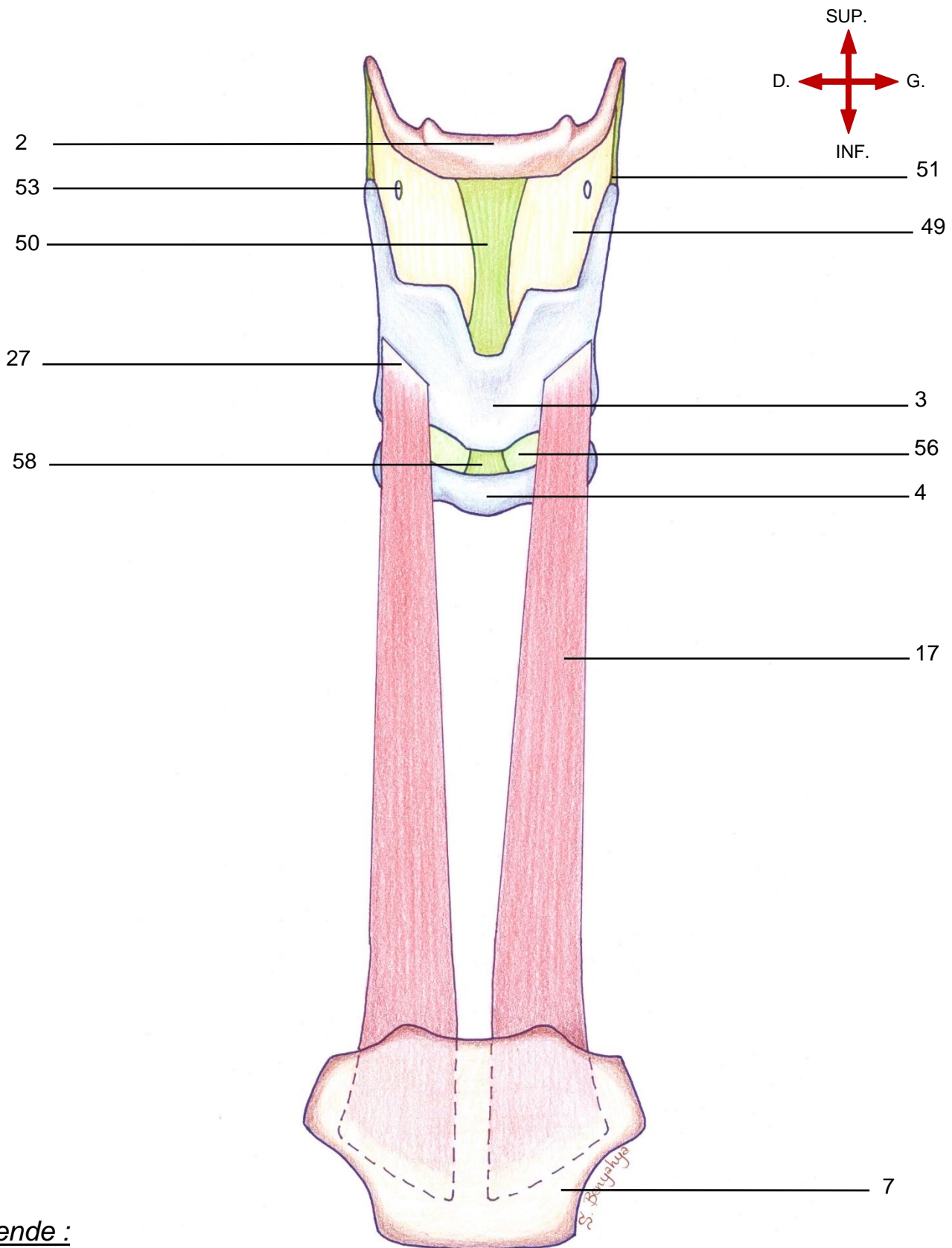
Muscle pair, long et mince situé sous le muscle sterno-hyoïdien.

-Origine : surface postérieure du manubrium sternal et du premier cartilage costal ;

-Terminaison : la crête oblique du cartilage thyroïde ;

-Action : abaisseur du cartilage thyroïde et du larynx.

VUE ANTERIEURE MONTRANT LE MUSCLE STERNO-THYROÏDIEN



Légende :

- | | | |
|-----------------------|------------------------------------|--------------------------------------|
| 2. Os hyoïde | 17. M. sterno-thyroïdien | 51. Ligament thyro-hyoïdien lat. |
| 3. Cartilage thyroïde | 27. Crête oblique | 53. Orifice du pédicule laryngé sup. |
| 4. Cartilage cricoïde | 49. Membrane thyro-hyoïdienne | 56. Cône élastique |
| 7. Manubrium sternal | 50. Ligament thyro-hyoïdien médian | 58. Ligament crico-thyroïdien |

2.2 Muscle thyro-hyoïdien (16)

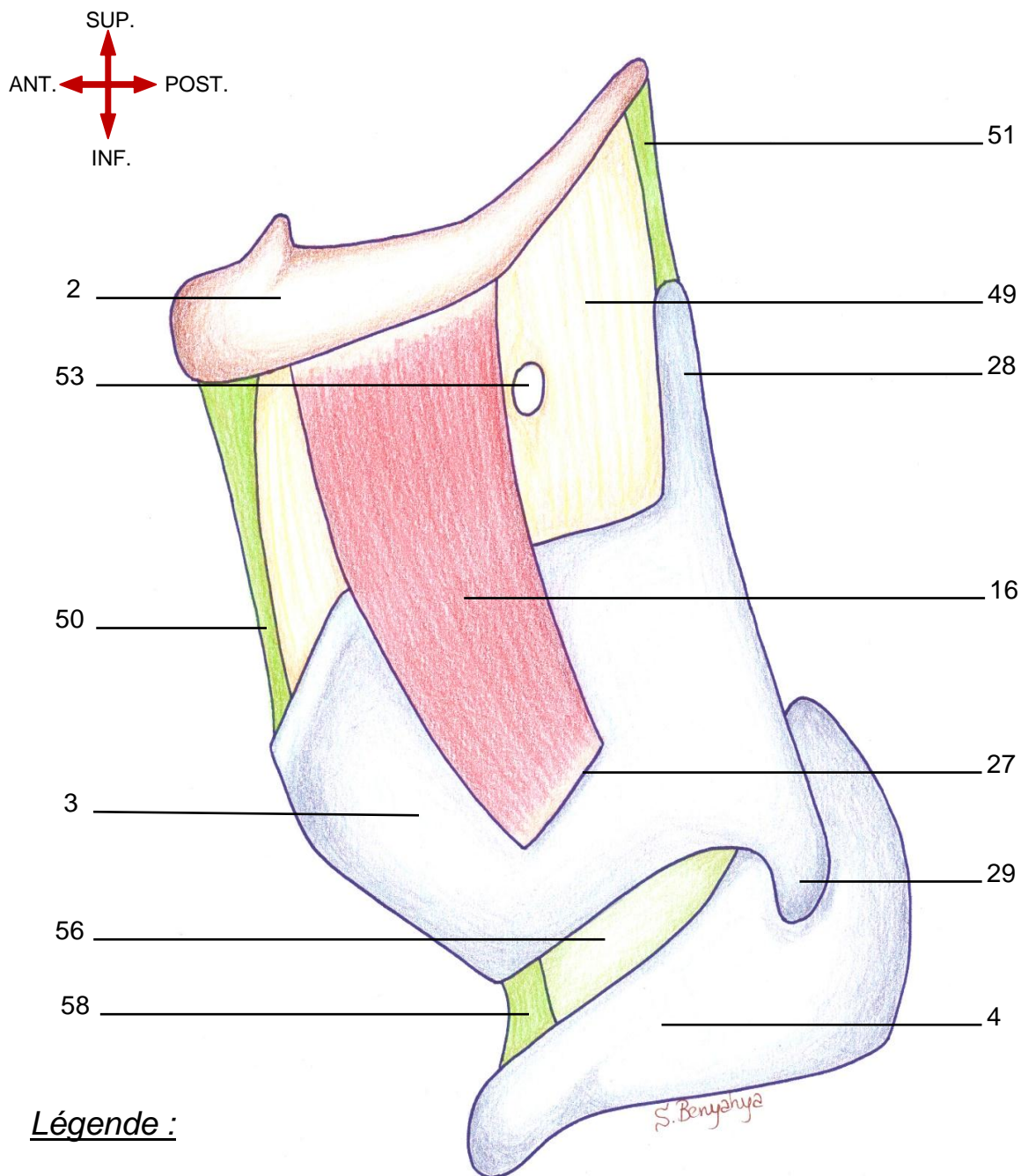
-Muscle pair et mince situé sous le muscle omo-hyoïdien et sterno-hyoïdien.

-Origine : crête oblique du cartilage thyroïde ;

-Terminaison : bord inférieur de la grande corne de l'os hyoïde ;

-Action : abaisseur de l'os hyoïde ou élévateur du cartilage thyroïde selon l'action simultanée des autres muscles.

VUE ANTERIEURE MONTRANT LE MUSCLE THYRO-HYOIDIEN



Légende :

- | | |
|--|--|
| <ul style="list-style-type: none"> 2. Os hyoïde 3. Cartilage thyroïde 4. Cartilage cricoïde 16. Muscle thyro-hyoïdien 27. Crête oblique 28. Corne supérieure 29. Corne inférieure | <ul style="list-style-type: none"> 51. Membrane thyro-hyoïdienne 52. Ligament thyro-hyoïdien médian 53. Ligament thyro-hyoïdien latéral 55. Orifice du pédicule laryngé supérieur 58. Cône élastique 60. Ligament crico-thyroïdien |
|--|--|

2.3 Muscle constricteur inférieur du pharynx (18)

-Le plus étendu et le plus superficiel des trois constricteurs, il est subdivisé en deux parties : une partie thyro-pharyngée (72) et une partie crico-pharyngée (73).

-Origine :

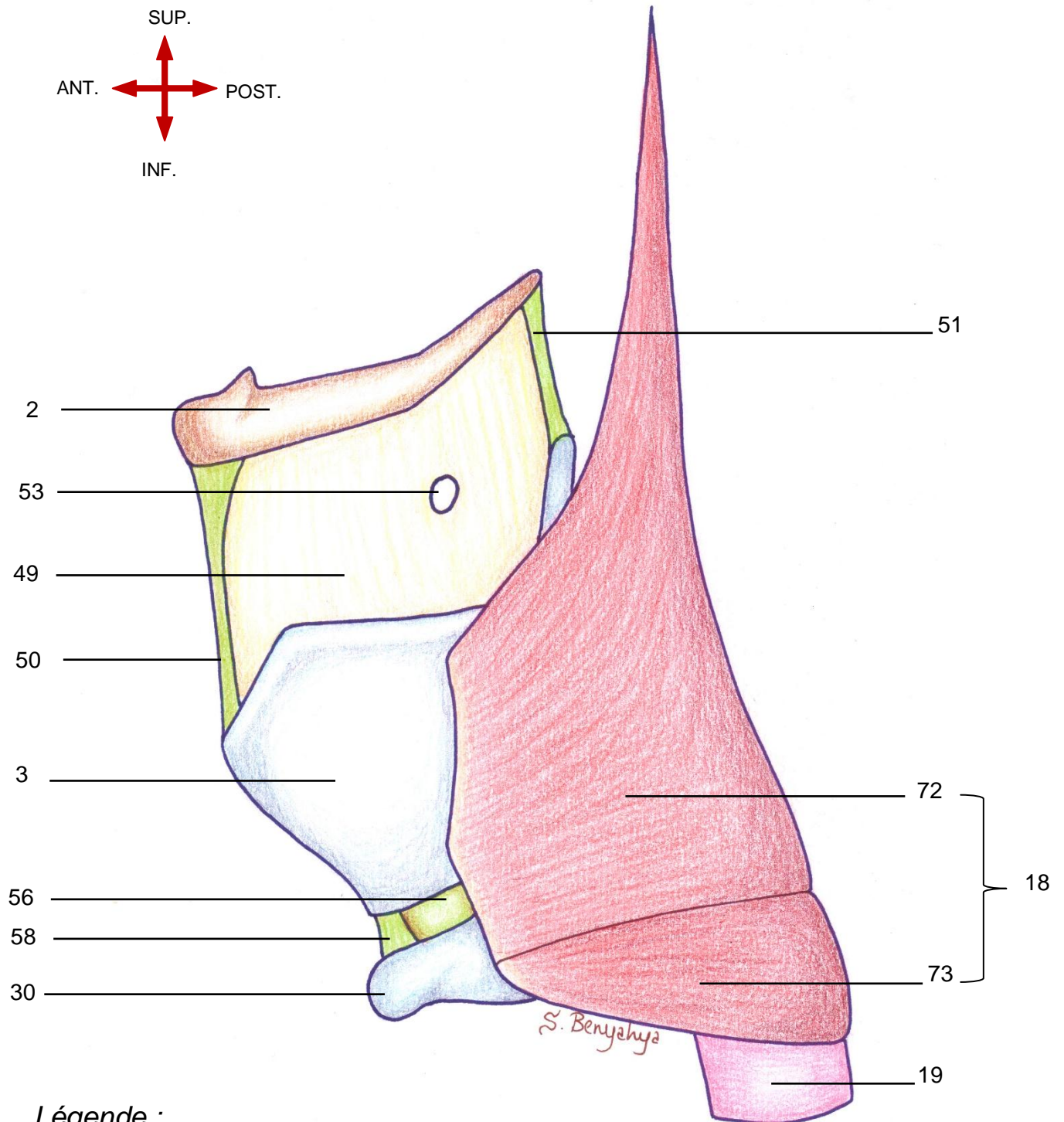
✓ Partie thyro-pharyngée : lame latérale du cartilage thyroïde en arrière de la crête oblique ;

✓ Partie crico-pharyngée : partie latérale de l'anneau cricoïdien ;

-Terminaison : raphé médian postérieur ;

-Action : rétrécissement des diamètres antéro-postérieur et transversal du pharynx.

VUE ANTERIEURE MONTRANT LE MUSCLE CONSTRICTEUR INFERIEUR DU PHARYNX



Légende :

- | | |
|---|---|
| 2. Os hyoïde | 50. Ligament thyro-hyoïdien médian |
| 3. Cartilage thyroïde | 51. Ligament thyro-hyoïdien latéral |
| 18. Muscle constricteur inférieur du larynx | 53. Orifice du pédicule laryngé supérieur |
| 19. Œsophage | 56. Cône élastique |
| 30. Anneau cricoïdien | 58. Ligament crico-thyroïdien |
| 49. Membrane thyro-hyoïdienne | 66 72. Portion thyro-pharyngée |
| | 73. Portion crico-pharyngée |

V. Configuration interne du larynx

Plan du chapitre

A. Les étages du larynx	71
1. L'étage sus-glottique	73
1.1 L'aditus du larynx.....	73
1.2 Le vestibule	75
1.3 Le ventricule laryngé	75
2. L'étage Glottique.....	79
2.1 Les limites de la glotte.....	79
2.2 Les deux parties de la glotte.....	79
2.3 Le pli vocal.....	81
2.4 La commissure antérieure	81
2.5 La commissure postérieure	81
3. L'étage sous-glottique	83
B. Le pli vocal.....	85
1. Micro-anatomie du pli vocal	85
a. La description anatomique classique :	85
b. La description selon M. Hirano (1975) :	85
2. Histologie des plis vocaux	87
2.1 L'épithélium.....	87
2.2 La membrane basale	87
2.3 La lamina propria	87
a. couche superficielle	87
b. couche intermédiaire	87
c. couche profonde	87
2.4 La portion vocale du muscle thyro-aryténoïdien.....	87
3. Particularités des plis vocaux	89
3.1 L'épithélium.....	89
3.2 La lamina propria	89
3.3 Les attaches du ligament vocal.....	89
a. Attache antérieure	89
b. Attache postérieure.....	89
3.4 La vascularisation.....	89
C. Le corps adipeux du larynx	91
1. L'espace pré- épiglottique ou loge hyo-thyro-épiglottique (loge H.T.E.).....	91
2. Les espaces para-glottiques.....	93
D. Rapports larynx-hypopharynx.....	95
1. Le carrefour des trois replis	95
1.1 repli glosso-épiglottique latéral.....	95
1.2 le repli ary-épiglottique.....	95
1.3 le repli pharyngo-épiglottique	95
2. Le sinus piriforme	96
3. La région rétro-crico-aryténoïdienne.....	96
4. La paroi postérieure de l'hypopharynx.....	96

V. Configuration interne du larynx

A. Les étages du larynx

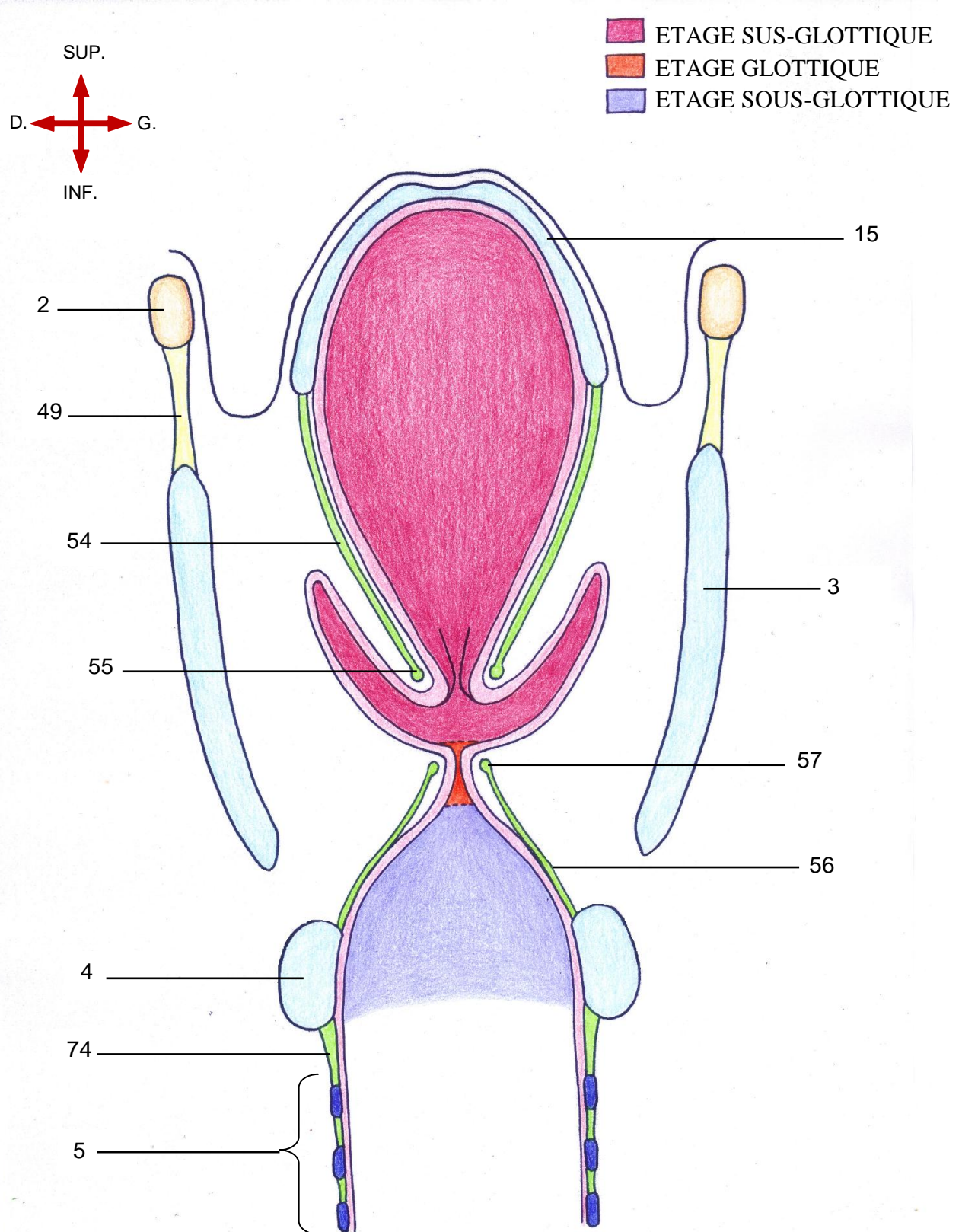
Le larynx comporte trois étages distincts :

-Un étage supérieur ou **étage sus-glottique** : qui s'étend de l'entrée du larynx au plan des plis vocaux ;

-Un étage moyen ou **étage glottique** : correspond au plan des plis vocaux ;

-Un étage inférieur ou **étage sous-glottique** : s'étend du plan des plis vocaux à l'entrée de la trachée.

COUPE FRONTALE MONTRANT LES TROIS ETAGES DU LARYNX



Légende :

- | | | |
|-----------------------|-------------------------------|------------------------------|
| 2. Os hyoïde | 15. Cartilage épiglote | 56. Cône élastique |
| 3. Cartilage thyroïde | 49. Membrane thyro-hyoïdienne | 57. Ligament vocal |
| 4. Cartilage cricoïde | 54. Membrane quadrangulaire | 74. Membrane crico-trachéale |
| 5. Trachée | 55. Ligament vestibulaire | |

1. L'étage sus-glottique

- L'étage sus-glottique s'étend de l'extrémité supérieure de l'épiglotte au plancher du ventricule laryngé.
- On lui décrit trois parties distinctes : L'aditus du larynx (ou orifice supérieur du larynx), le vestibule et le ventricule.

1.1 L'aditus du larynx

L'aditus du larynx est la porte d'entrée de l'endolarynx. C'est un orifice ovalaire, à grand axe antéro-postérieur, orienté selon un plan oblique en arrière et en bas.

–Il est constitué :

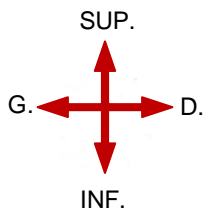
- En avant, par l'épiglotte sus hyoïdienne ;
- Latéralement, par le repli ary-épiglottique (79) ;
- En arrière, par les cartilages aryénoïdes.



-Son bord libre, ou **margelle laryngée**, est constitué :

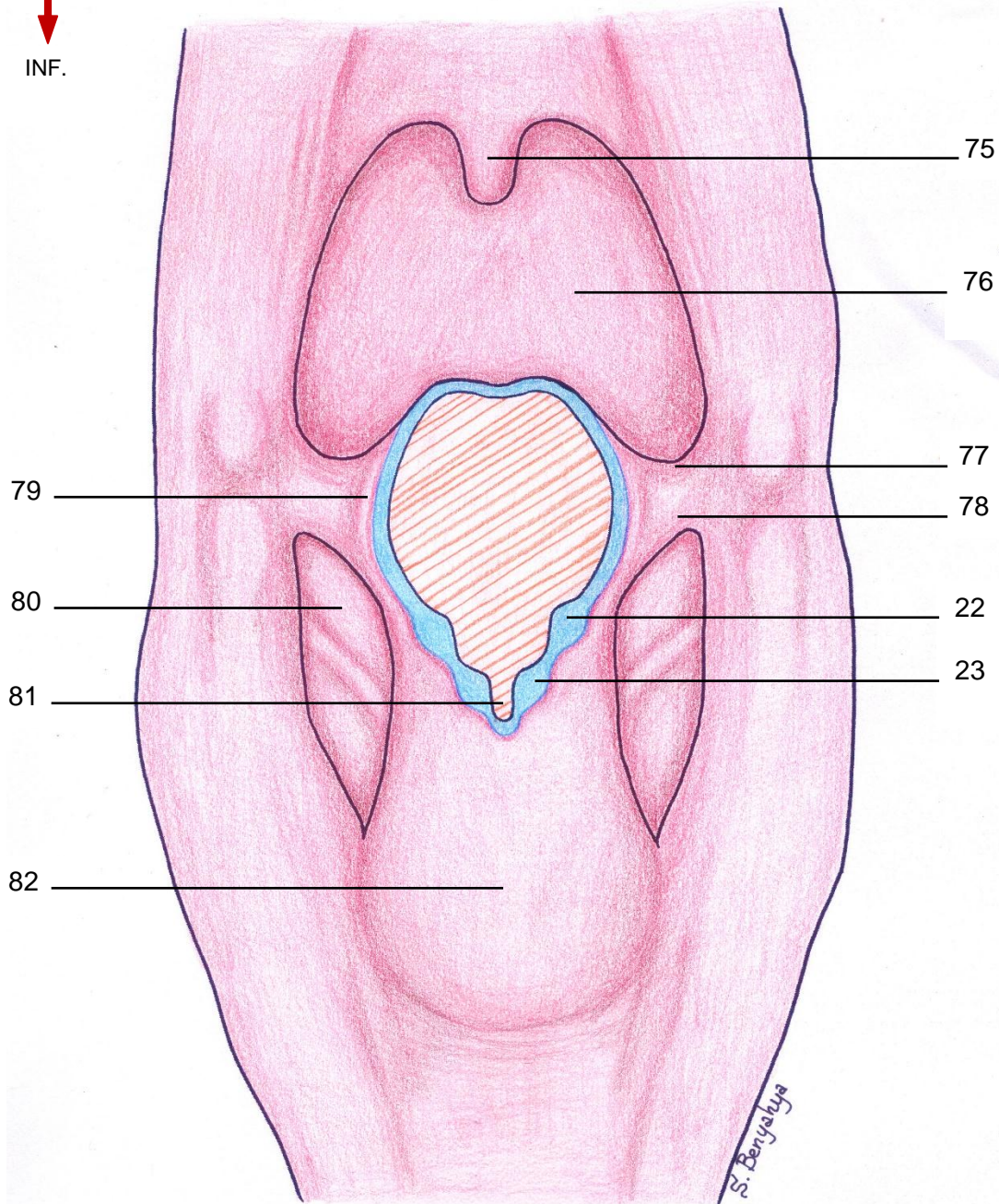
- En avant et en haut, par le bord libre de l'épiglotte ;
- Latéralement, par les replis ary-épiglottiques (79);
- En arrière, par les cartilages corniculés (22), les bords médiaux des aryénoïdes et l'incisure inter-aryénoïdienne (81) (anciennement appelée échancrure inter-aryénoïdienne ou rimule).

-La margelle laryngée est la limite entre le pharynx et l'endolarynx.

**VUE POSTERIEURE D'UNE COUPE FRONTALE DU PHARYNX MONTRANT
L'ADITUS DU LARYNX ET LA MARGELLE LARYNGEE**



-  ADITUS DU LARYNX
-  MARGELLE LARYNGEE



Légende :

- | | |
|-------------------------------|---------------------------------------|
| 22. Cartilage corniculé | 78. Repli pharyngo-épiglottique |
| 23. Cartilage cunéiforme | 79. Repli ary-épiglottique |
| 75. Luette | 80. Sinus piriforme |
| 76. Base de la langue | 81. Incisure inter-aryténoïdienne |
| 77. Repli glosso-épiglottique | 82. Région rétro-crico-aryténoïdienne |

1.2 Le vestibule

Le vestibule est l'étage supérieur du larynx compris entre l'aditus laryngé et le bord libre des plis vestibulaires. Il comprend :

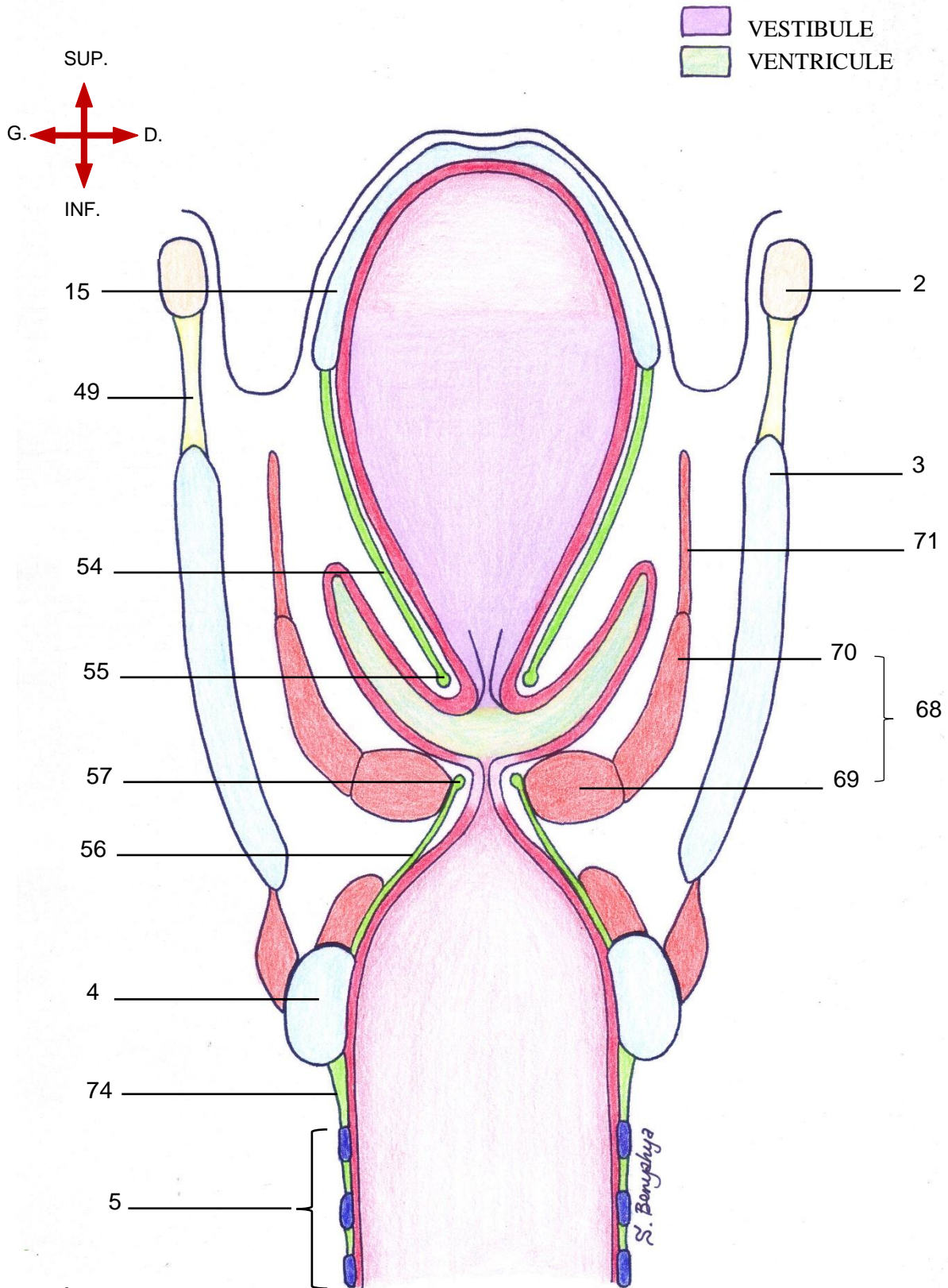
- L'épiglotte sous hyoïdienne ;
- Le pied de l'épiglotte ;
- Les plis vestibulaires (appelés anciennement fausses cordes vocales) sont deux épais plis muqueux. Chaque pli comporte en sa profondeur le ligament vestibulaire (55).

1.3 Le ventricule laryngé

Le ventricule laryngé (anciennement appelé ventricule de Morgagni) occupe de chaque côté l'espace compris entre le pli vestibulaire et le pli vocal.

Le ventricule est prolongé antérieurement et verticalement par un récessus appelé saccule laryngé qui s'élève dans l'épaisseur du pli ary-épiglottique.

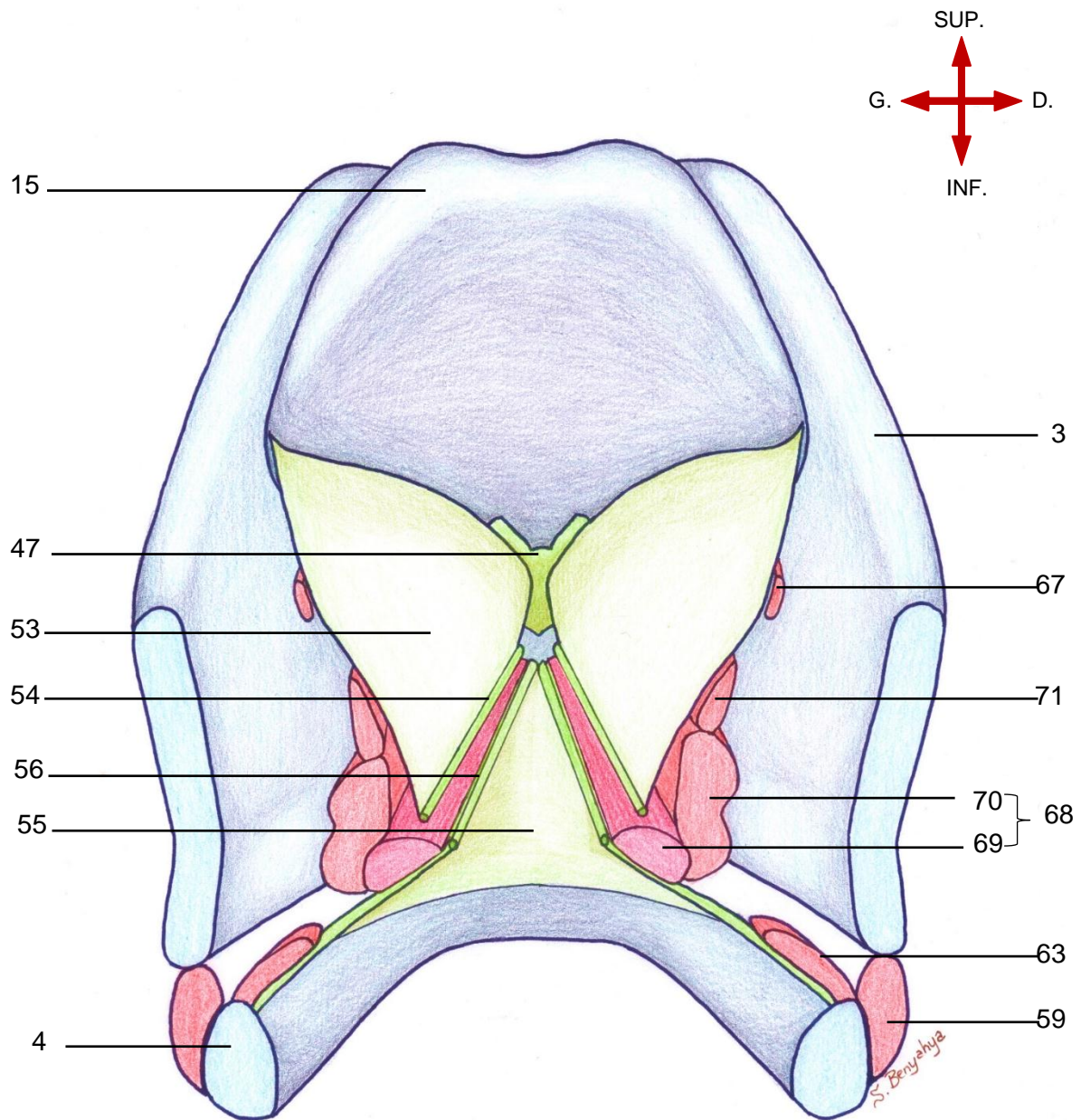
COUPE FRONTALE MONTRANT LE VESTIBULE ET LE VENTRICULE DU LARYNX



Légende :

- | | | |
|-------------------------|-------------------------------|--------------------------------|
| 2. Os hyoïde | 49. Membrane thyro-hyoïdienne | 68. M. thyro-aryténoïdien |
| 3. Cartilage thyroïde | 54. Membrane quadrangulaire | 69. Portion vocale |
| 4. Cartilage cricoïde | 55. Ligament vestibulaire | 70. Portion musculaire |
| 5. Trachée | 56. Cône élastique | 71. Fibres thyro-épiglottiques |
| 15. Cartilage épiglotte | 57. Ligament vocal | 74. Membrane crico-trachéale |

**VUE SUPERIEURE D'UNE COUPE FRONTALE DU LARYNX MONTRANT
L'ETAGE SUS-GLOTTIQUE**



Légende :

- | | |
|---------------------------------|----------------------------------|
| 3. Cartilage thyroïde | 59. M. crico-thyroïdien |
| 4. Cartilage cricoïde | 63. M.crico-aryténoïdien latéral |
| 15. Cartilage épiglote | 67. Fibres ary-épiglottiques |
| 47. Ligament thyro-épiglottique | 68. M. thyro-aryténoïdien |
| 53. Membrane quadrangulaire | 69. Portion vocale |
| 54. Ligament vestibulaire | 70. Portion musculaire |
| 55. Cône élastique | 71. Fibres thyro-épiglottiques |
| 56. Ligament vocal | |

2. L'étage Glottique

– L'étage glottique ou glotte correspond au plan situé entre les deux bords libres des deux plis vocaux.

– On lui décrit : le pli vocal à proprement dit, la commissure antérieure et la commissure postérieure.

2.1 Les limites de la glotte

-Latéralement et de chaque côté :

➤ les deux tiers antérieur limité par la partie du pli vocal qui correspond au ligament vocal ;

➤ le tiers postérieur limité par le processus vocal.

-Postérieurement : limitée par la commissure inter-aryténoïdienne (84) ;

- Antérieurement : limitée par l'insertion des plis vocaux sur l'angle rentrant du cartilage thyroïde (83) .

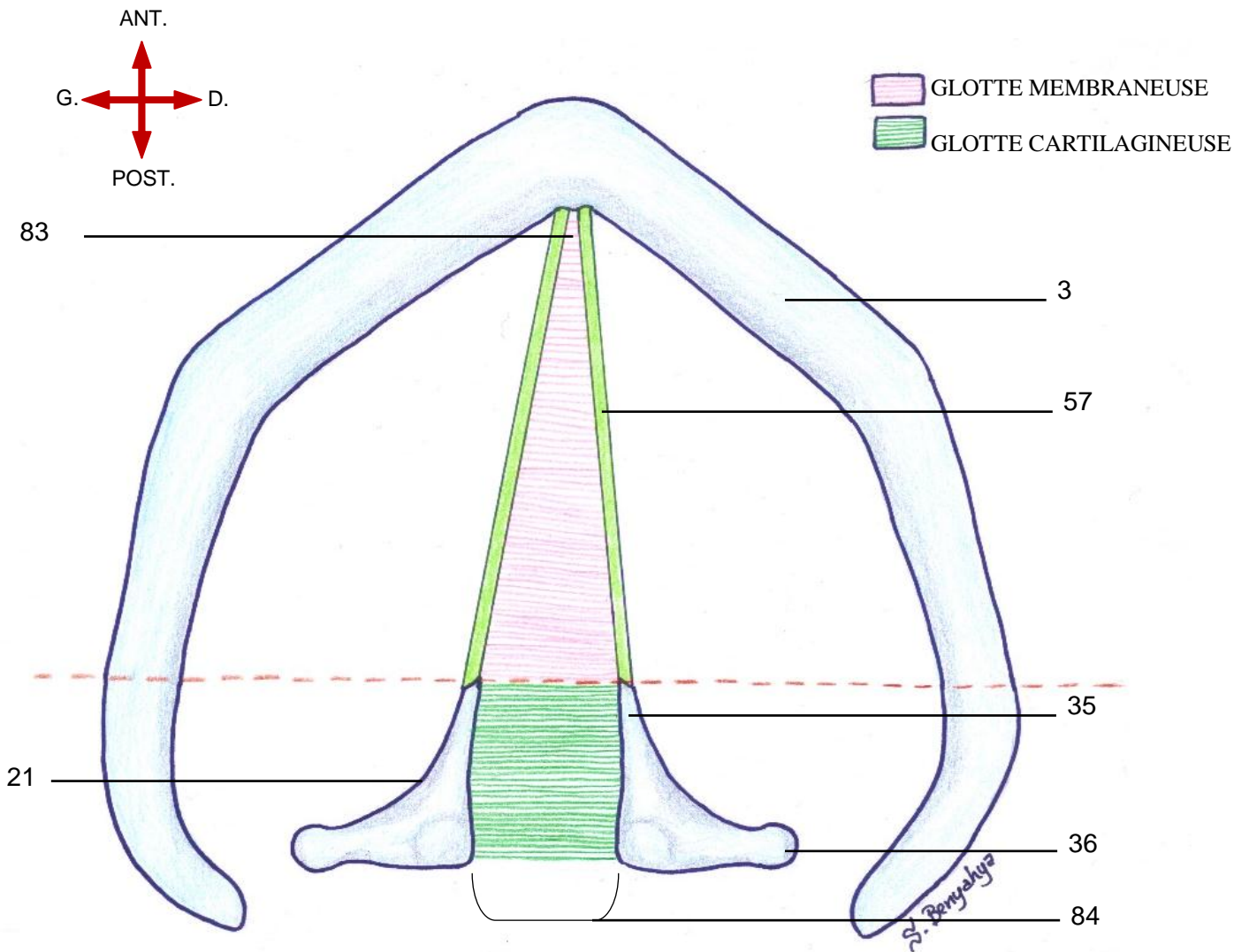
2.2 Les deux parties de la glotte

– La glotte peut être subdivisée en deux parties par une ligne imaginaire passant par le sommet du processus vocal :

➤ **La glotte dite « membraneuse » ou glotte antérieure** : correspond aux deux tiers antérieurs de la glotte. C'est la partie vibratoire qui intervient lors de la phonation ;

➤ **La glotte dite « cartilagineuse » ou glotte postérieure** : correspond au tiers postérieur de la glotte.

VUE SUPERIEURE MONTRANT LA GLOTTE



Légende :

- | | |
|--------------------------|----------------------------|
| 3. Cartilage thyroïde | 57. Ligament vocal |
| 21. Cartilage aryténoïde | 83. Commissure antérieure |
| 35. Apophyse vocale | 84. Commissure postérieure |
| 36. Apophyse musculaire | |

2.3 Le pli vocal

(cf. au chapitre sur le pli vocal Page 81)

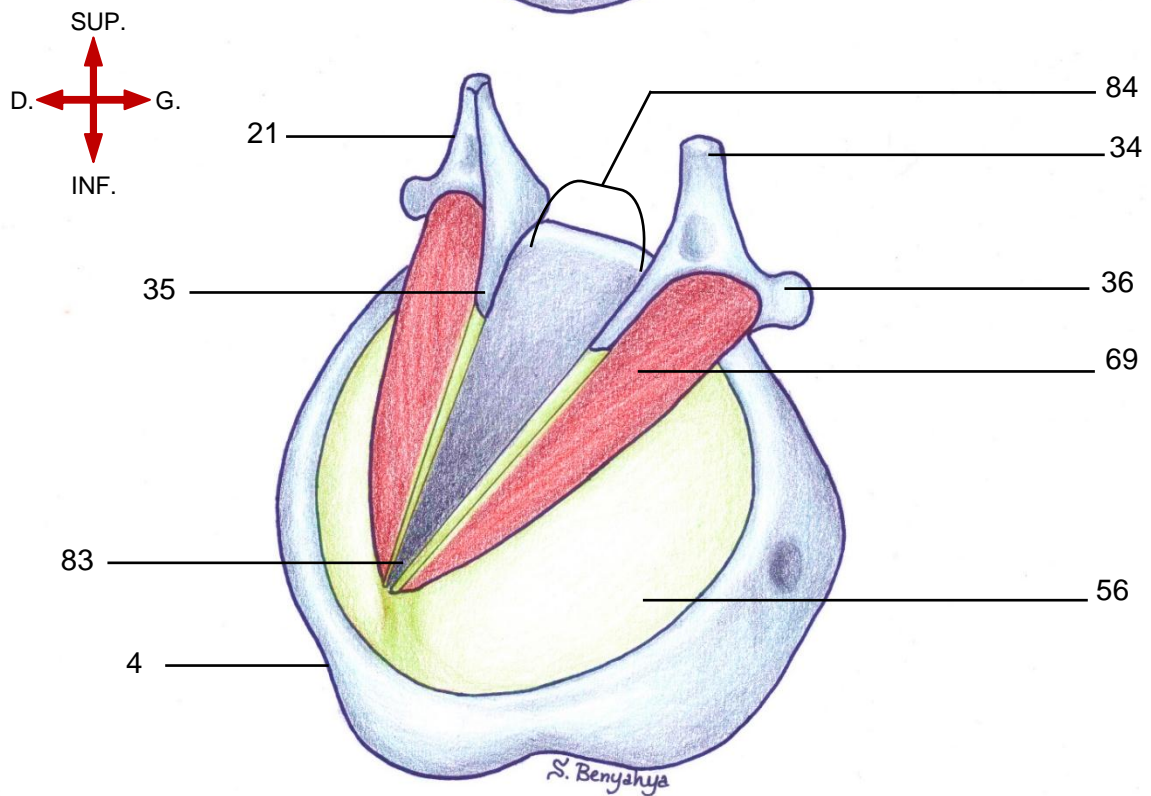
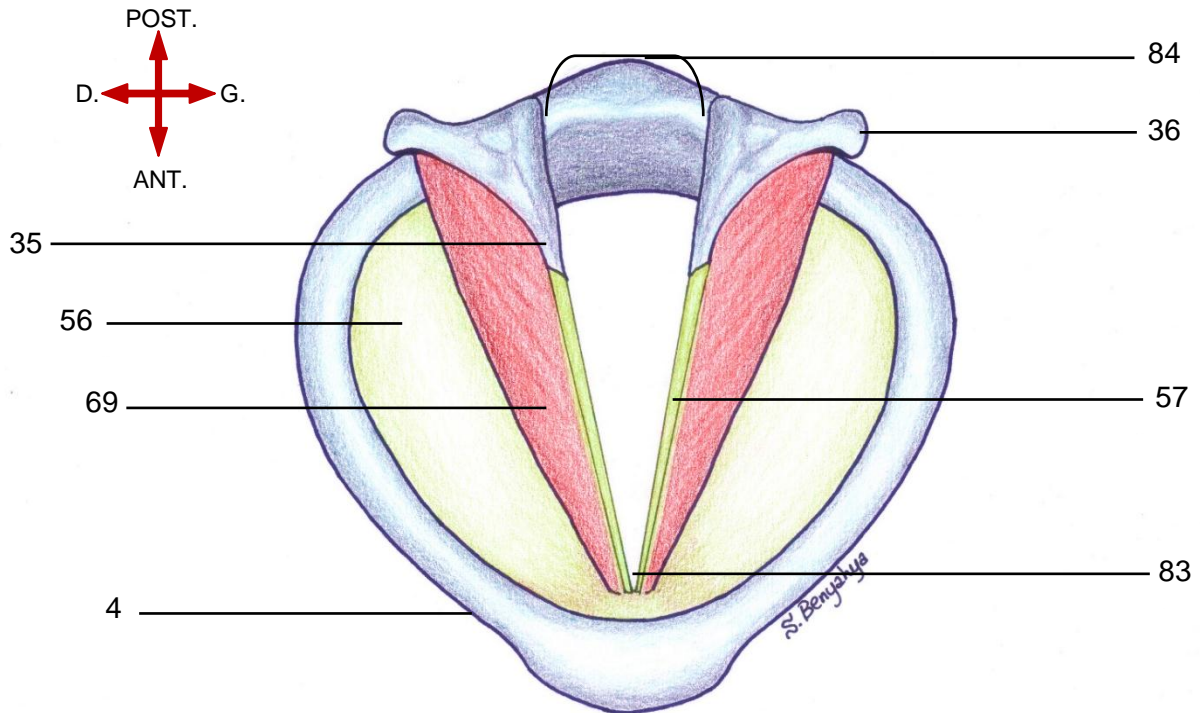
2.4 La commissure antérieure

– La commissure antérieure (83) est localisée au niveau de l'attache du ligament vocal sur le cartilage thyroïde immédiatement en-dessous du ligament thyro-épiglottique. A ce niveau le cartilage thyroïde n'a pas de périchondre interne.

2.5 La commissure postérieure

– La commissure postérieure (84) est l'espace postérieur situé entre les processus vocaux des aryténoïdes.

VUES SUPERIEURE ET ANTERO-LATERALE DU LARYNX MONTRANT L'ETAGE GLOTTIQUE



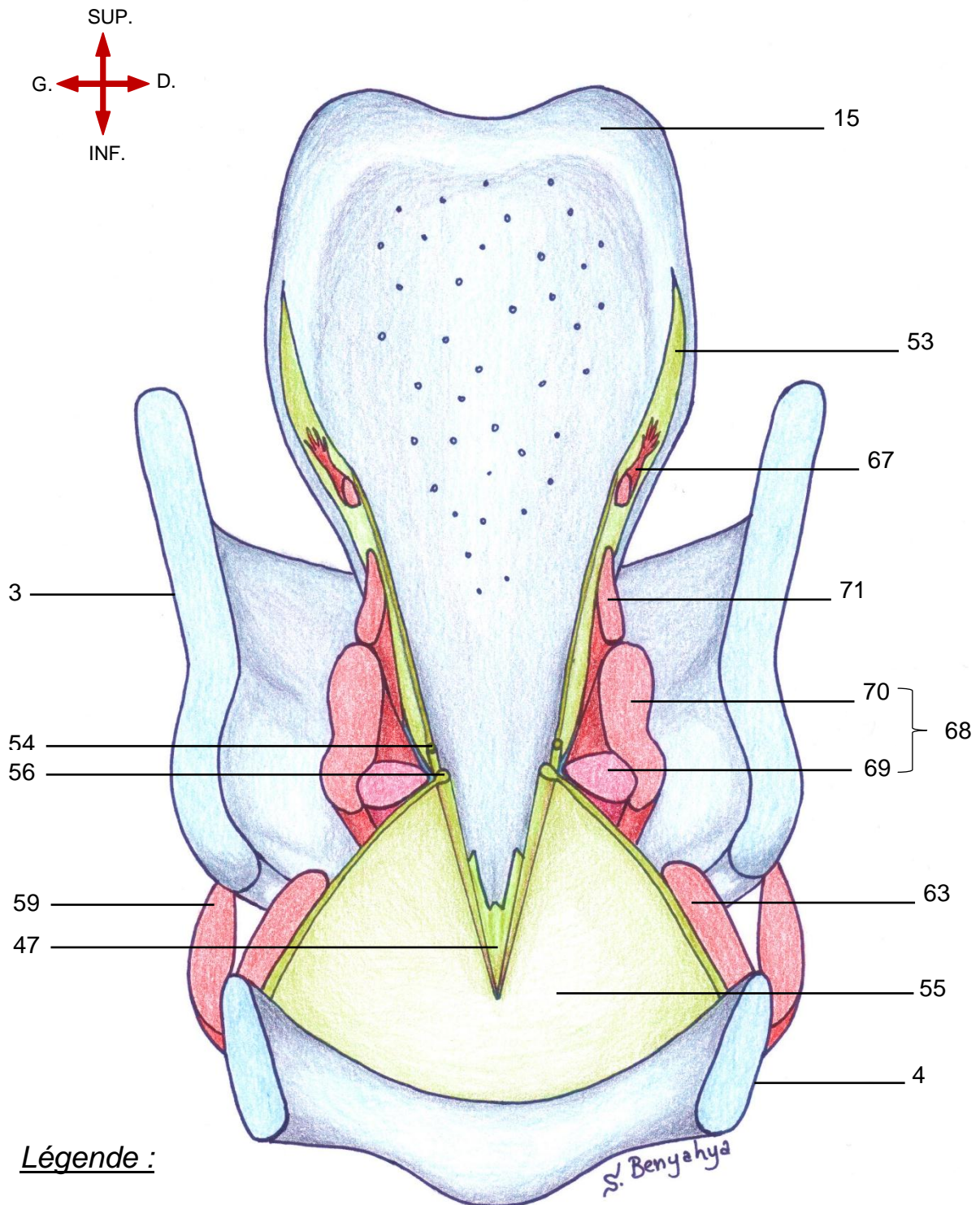
Légende :

- | | |
|--------------------------|--|
| 4. Cartilage cricoïde | 56. Cône élastique |
| 21. Cartilage aryénoïde | 57. Ligament vocal |
| 34. Apex | 69. Portion vocale du m. thyro-aryénoïdien |
| 35. Processus vocal | 83. Commissure antérieure |
| 36. Processus musculaire | 84. Commissure postérieure |

3. L'étage sous-glottique

- Étendu entre la face inférieure des plis vocaux et le bord inférieur du cricoïde.
- L'étage sous-glottique est symétrique, ovalaire puis circulaire au niveau de l'anneau cricoïdien.

VUE POSTERIEURE D'UNE COUPE FRONTALE DU LARYNX MONTRANT L'ETAGE SOUS-GLOTTIQUE



Légende :

- | | |
|---------------------------------|-----------------------------------|
| 3. Cartilage thyroïde | 59. M. crico-thyroïdien |
| 4. Cartilage cricoïde | 63. M. crico-aryténoïdien latéral |
| 15. Cartilage épiglote | 67. Fibres ary-épiglottiques |
| 47. Ligament thyro-épiglottique | 68. M. thyro-aryténoïdien |
| 53. Membrane quadrangulaire | 69. Portion vocale |
| 54. Ligament vestibulaire | 70. Portion musculaire |
| 55. Cône élastique | 71. Fibres thyro-épiglottiques |
| 56. Ligament vocal | |

B. Le pli vocal

1. Micro-anatomie du pli vocal

On distingue *deux* descriptions :

a. La description anatomique classique :

Le pli vocal est composé de quatre couches distinctes qui sont en allant de la surface vers la profondeur :

- l'épithélium ;
- l'espace de Reinke ;
- Le ligament vocal ;
- La portion vocale du muscle thyro-aryténoïdien.

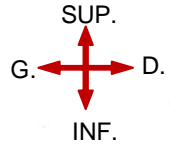
b. La description selon M. Hirano (1975) :

La différenciation en plusieurs couches est plus progressive. Ainsi, on compte cinq couches qui sont en allant de la surface vers la profondeur :

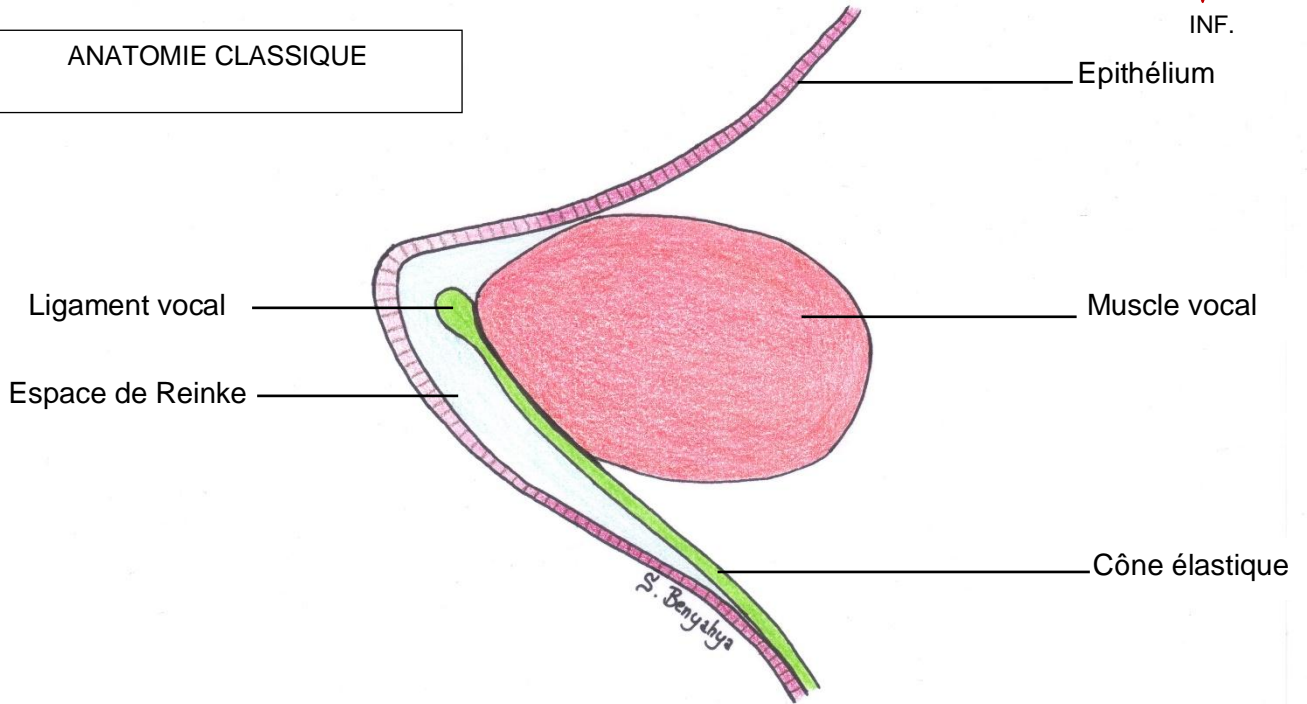
- l'épithélium ;
- la lamina propria : composée elle-même de trois couches :
 - Couche superficielle ;
 - Couche intermédiaire ;
 - Couche profonde ;
- la portion vocale du muscle thyro-aryténoïdien.

Tableau comparatif entre les deux descriptions		
Description anatomique classique	Description selon Hirano	
Epithélium	Epithélium	
Espace de Reinke	Lamina propria	Couche superficielle
Ligament vocal		Couche intermédiaire
		Couche profonde
Muscle vocal	Muscle vocal	

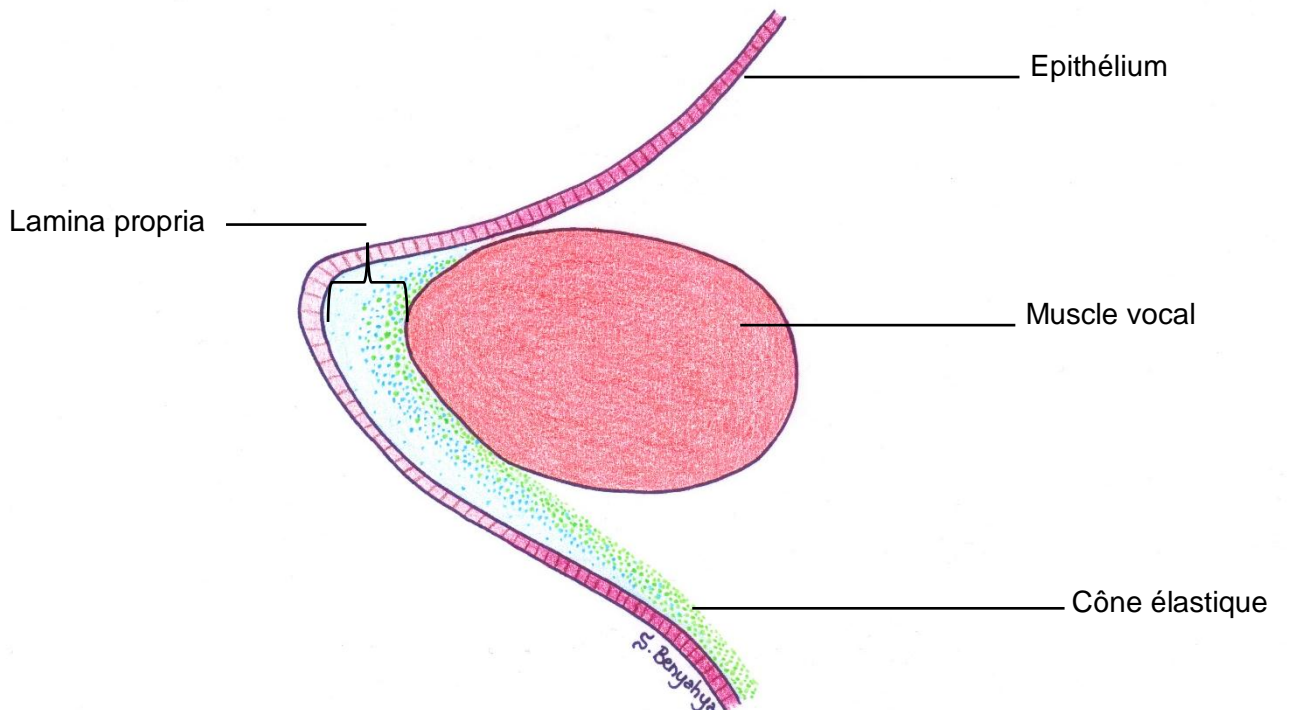
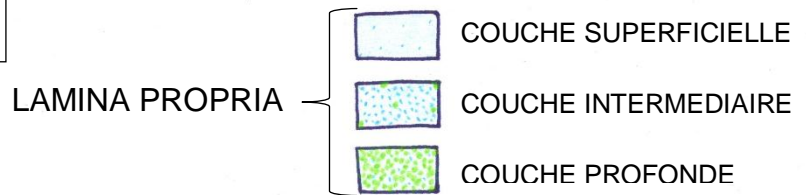
VUE POSTERIEURE D'UNE COUPE FRONTALE DU PLI VOCAL MONTRANT SA MICRO-ANATOMIE



ANATOMIE CLASSIQUE



ANATOMIE SELON HIRANO



2. Histologie des plis vocaux

On distingue de dehors en dedans :

2.1 L'épithélium

de type malpighien stratifié squameux composé de cinq à vingt-cinq couches cellulaires.

Il forme ainsi une « coque » dont le rôle est de maintenir la forme du pli vocal

2.2 La membrane basale

composée de collagène de type IV et VII constituant de véritables filaments d'ancrage fixant l'épithélium à la lamina propria.

Certains auteurs la considèrent comme une couche à part, d'autres comme faisant partie de la couche épithéliale.

2.3 La lamina propria

est la structure conférant au pli vocal ses propriétés vibratoires.

Elle est composée essentiellement de protéines interstitielles (protéoglycanes) et de protéines fibreuses (élastine, collagène)

Ainsi, sa subdivision en trois couches distinctes dépend de la composition histologique en fibres de collagène et d'élastine.

Ces protéines fibreuses sont orientées parallèlement au bord libre du pli vocal et permettent d'assurer sa propriété vibratoire tout en gardant sa forme inchangée.

a. couche superficielle

essentiellement composée d'une substance gélatineuse contenant quelques fibres d'élastine. Grâce à ses propriétés visco-élastiques, elle est la couche la plus vibrante ;

b. couche intermédiaire

composée principalement de fibres d'élastine et quelques fibres de collagène ;

c. couche profonde


composée principalement de fibres de collagène et quelques fibres d'élastine. Cette couche sert d'attache des structures sus-jacentes au muscle vocal et supporte les efforts longitudinaux du pli vocal.

2.4 La portion vocale du muscle thyro-aryténoïdien

est parallèle au pli vocal et est au contact de la lamina propria.

VUE MICROSCOPIQUE D'UNE COUPE FRONTALE DU PLI VOCAL MONTRANT SA STRUCTURE HISTOLOGIQUE

GLOTTE



Epithélium

Membrane basale

C. superficielle

Lamina propria

C. intermédiaire

C. profonde

Portion vocale
du muscle thyro-
aryténoïdien

3. Particularités des plis vocaux

3.1 L'épithélium

L'épithélium du pli vocal est de type malpighien stratifié squameux tandis que le reste du larynx est tapissé d'un épithélium pseudo-stratifié cilié de type respiratoire. Ceci explique la couleur blanc-nacré particulière du pli vocal qui contraste avec le reste de la muqueuse laryngée.

Le bord libre du pli vocal est dépourvu de glandes qui pourraient interférer avec l'ondulation muqueuse, tandis que le reste de l'épithélium laryngé est pourvu de glandes sécrétant du mucus. Le rôle de ce mucus est de lubrifier les plis vocaux évitant ainsi leur abrasion excessive.

3.2 La lamina propria

On ne retrouve la lamina propria qu'au niveau de la glotte membraneuse qui est la vraie partie vibratoire du pli vocal. Ainsi au niveau de la glotte cartilagineuse, l'épithélium recouvre directement le cartilage du processus vocal.

En avant et en arrière, la couche intermédiaire de la lamina propria s'épaissit et forme deux petites masses ovales appelées respectivement macula flava antérieure (85) et macula flava postérieure (86). Ces structures auraient deux rôles distincts :

- *Rôle métabolique* : elles maintiennent l'intégrité et l'élasticité du pli vocal en remplaçant les protéines fibreuses endommagées ;
- *Rôle mécanique* : elles amortissent le pli vocal au cours de l'effort mécanique et vibratoire

3.3 Les attaches du ligament vocal

a. Attache antérieure

le ligament vocal est attaché au cartilage thyroïde par la macula flava antérieure dont les fibres fusionnent avec le ligament thyro-épiglottique.

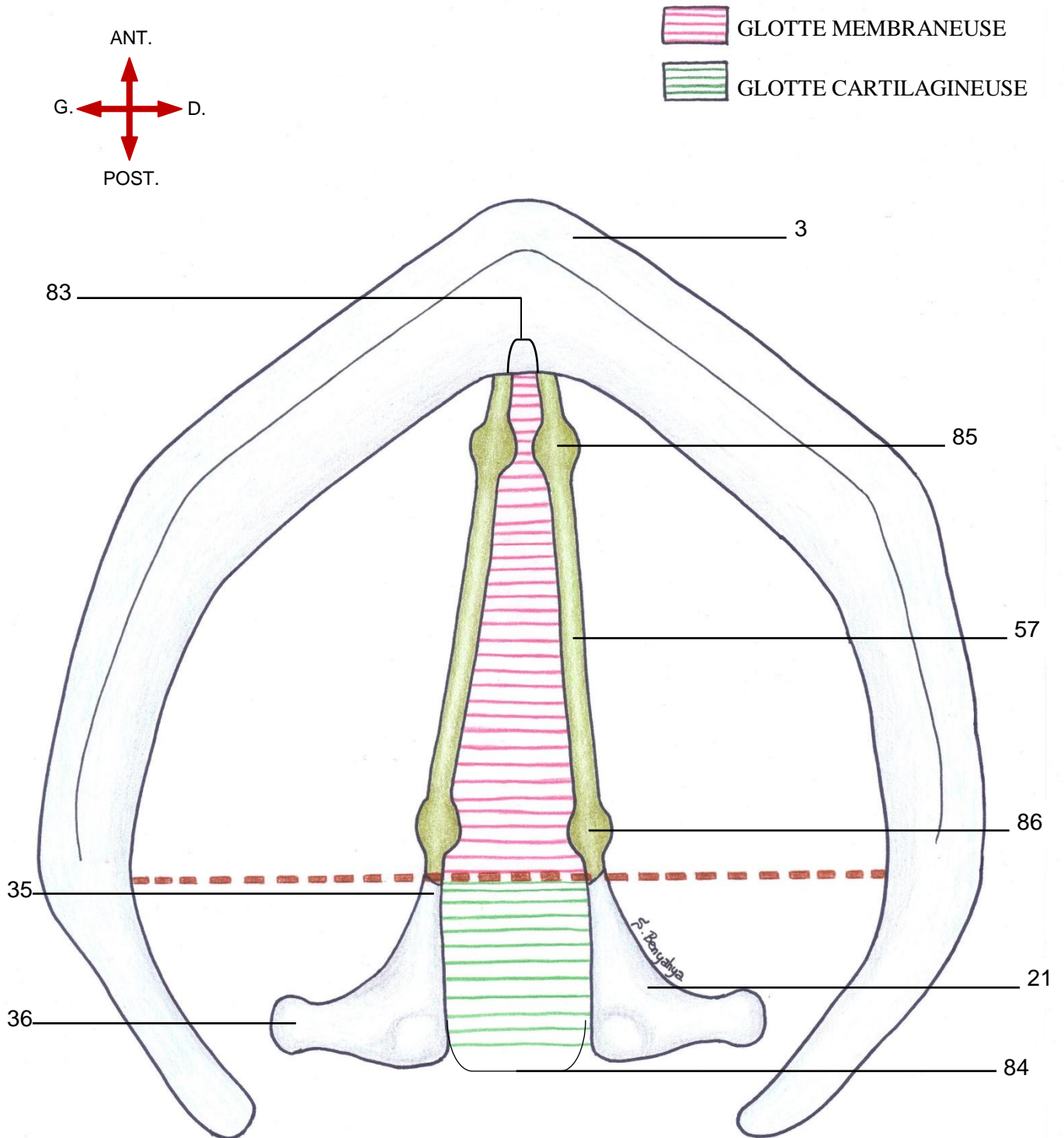
b. Attache postérieure

le ligament vocal est rattaché au processus vocal via la macula flava postérieure.

3.4 La vascularisation

la plupart des vaisseaux sont dirigés parallèlement au bord libre du pli vocal et orientés d'avant en arrière.

VUE SUPERIEURE DE L'ETAGE GLOTTIQUE MONTRANT LES MACULAS FLAVAS



Légende :

- | | |
|--------------------------|------------------------------|
| 3. Cartilage thyroïde | 83. Commissure antérieure |
| 21. Cartilage aryténoïde | 84. Commissure postérieure |
| 35. Processus vocal | 85. Macula flava antérieure |
| 36. Processus musculaire | 86. Macula flava postérieure |
| 57. Ligament vocal | |

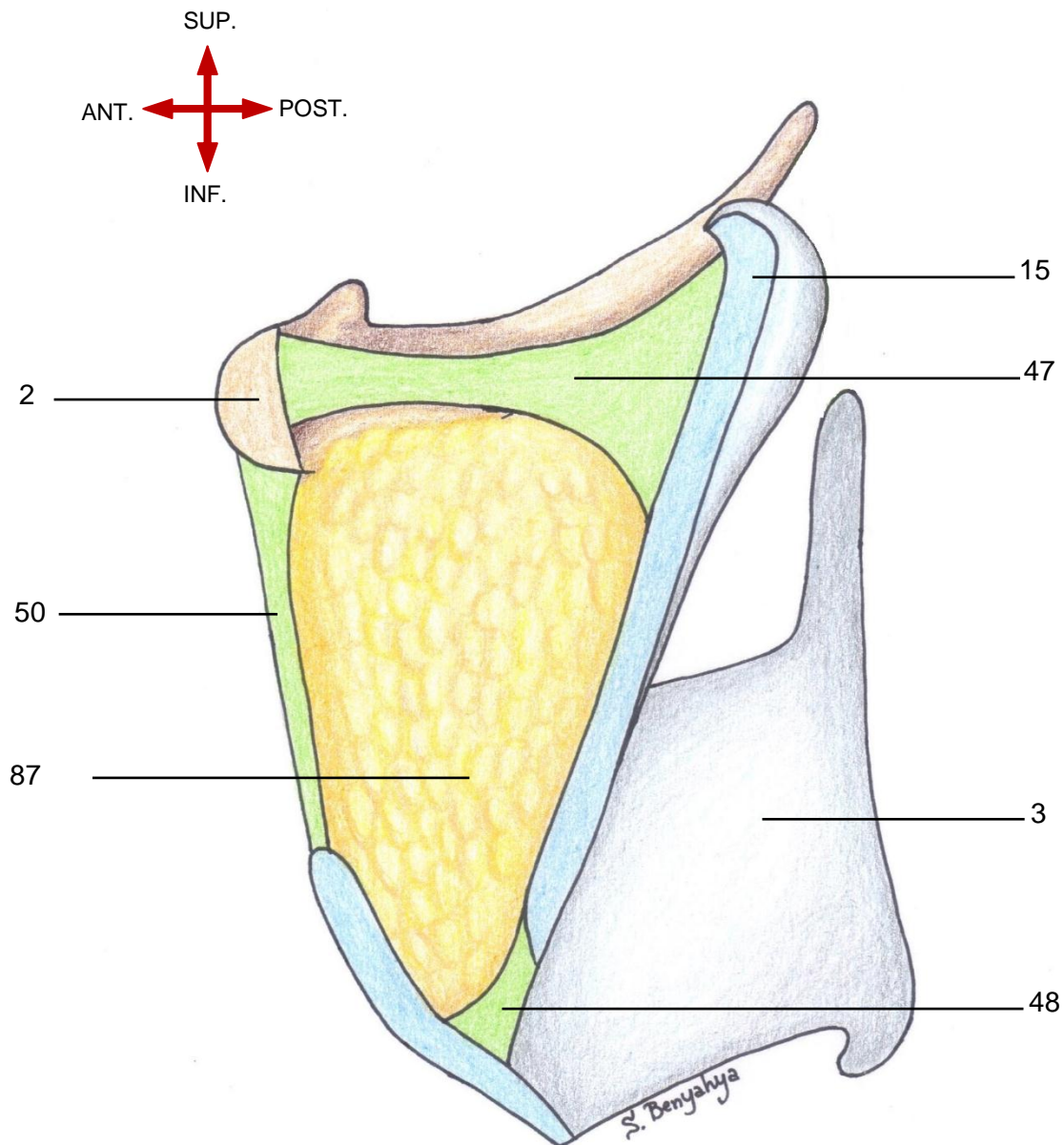
C. Le corps adipeux du larynx

1. L'espace pré-épiglottique ou loge hyo-thyro-épiglottique (loge H.T.E.)

-La loge H.T.E. (87) est un espace graisseux limité en avant par l'os hyoïde et la membrane thyro-hyoïdienne, en arrière par la face ventrale (antérieure) de l'épiglotte, en haut par le ligament hyoépiglottique et en bas par le ligament thyroépiglottique.

-En bas et en dehors cet espace communique librement avec les espaces paraglottiques.

COUPE SAGITTALE DU LARYNX MONTRANT LA LOGE HYO-THYRO-EPIGLOTTIQUE



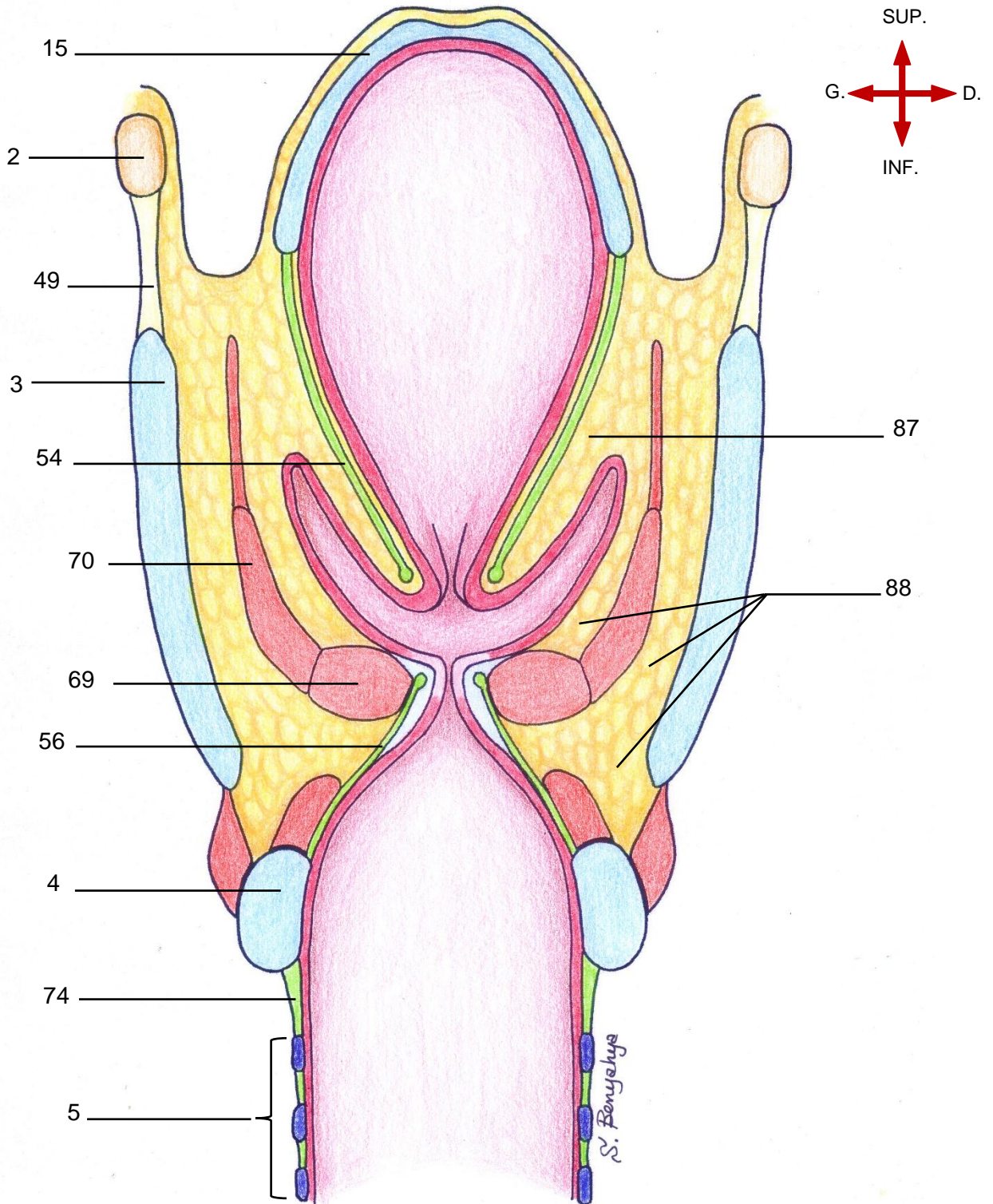
Légende :

- | | |
|-------------------------------|------------------------------------|
| 2. Os hyoïde | 48. Ligament thyro-épiglottique |
| 3. Cartilage thyroïde | 50. Ligament hyo-thyroïdien médian |
| 15. Cartilage épiglote | 87. Loge HTE |
| 47. Ligament hyo-épiglottique | |

2. Les espaces para-glottiques

- Espaces graisseux situés en dehors des plis vestibulaires entre la lame quadrangulaire et le cartilage thyroïde. Ils communiquent librement en haut et en avant avec la loge HTE.
- Une fine bande de graisse para-glottique est présente en dehors de chaque ventricule. Ils s'étendent en bas en dehors des plis vocaux.
- Au niveau de la glotte, l'espace para-glottique est quasiment complètement rempli par la portion vocale du muscle thyro-aryténoïdien.
- Le cône élastique limite en bas les espaces para-glottiques.

COUPE FRONTALE MONTRANT LES ESPACES GRAISSEUX DU LARYNX



Légende :

- | | | |
|--------------------------|-------------------------------|---|
| 2. Os hyoïde | 49. Membrane thyro-hyoïdienne | 70. Portion musculaire |
| 3. Cartilage thyroïde | 54. Membrane quadrangulaire | 74. Membrane crico-trachéale |
| 4. Cartilage cricoïde | 56. Cône élastique | 87. Espace paraglottique en continuité avec la loge HTE |
| 5. Trachée | 68. M. thyro-aryténoïdien | 88. Espaces para-glottiques |
| 15. Cartilage épiglottte | 69. Portion vocale | 94 |

D. Rapports larynx-hypopharynx

-Le pharynx est une gouttière musculo-membraneuse située en arrière des fosses nasales, de la cavité orale et du larynx. Il est donc subdivisé en trois parties qui sont de haut en bas : le rhinopharynx, l'oropharynx et l'hypopharynx.

-L'hypopharynx ou laryngopharynx est la partie située en arrière du larynx qui s'étend du bord supérieur de l'épiglotte et des replis pharyngo-épiglottiques à la bouche œsophagienne, dont le repère est le bord inférieur du cricoïde.

-Il se continue par l'oropharynx en haut et l'œsophage cervical en bas.

-Il comprend trois parties : le sinus piriforme, la région rétro-crico-aryténoïdienne et la paroi postérieure de l'hypopharynx.

- De haut en bas et d'avant en arrière, on distingue :

1. Le carrefour des trois replis

Le carrefour des trois replis correspond à la zone de convergence des replis glosso-épiglottique latéral, pharyngo-épiglottique et ary-épiglottique.

1.1 repli glosso-épiglottique latéral

– Le **repli glosso-épiglottique latéral est une** membrane muqueuse qui relie l'épiglotte de chaque côté à la base de la langue .

1.2 le repli ary-épiglottique

– Sous-tendu par la membrane quadrangulaire, le **repli ary-épiglottique** attache l'épiglotte de chaque côté au cartilage aryténoïde.

1.3 le repli pharyngo-épiglottique

– Perpendiculaire au repli ary-épiglottique et sous tendu par le pédicule laryngé supérieur , le **repli pharyngo-épiglottique** fixe l'épiglotte de chaque côté au pharynx .

2. Le sinus piriforme

-Dépression verticale situé de part et d'autre du larynx.

-Sa base est supérieure au-dessous du carrefour des trois replis et son apex est inférieur, situé en bas au niveau du cricoïde.

– La **paroi interne** du sinus piriforme ou mur pharyngolaryngé est la face externe du repli ary-épiglottique.

– La **paroi externe** est en regard de la face interne de la lame du cartilage thyroïde.

– Paroi interne et externe du sinus piriforme s'unissent au niveau de son angle antérieur.

– L'**apex** du sinus piriforme est situé au même niveau que les plis vocaux.

–Des **branches du nerf laryngé supérieur et du nerf laryngé inférieur (ou nerf récurrent)** cheminent sous la muqueuse du sinus piriforme .

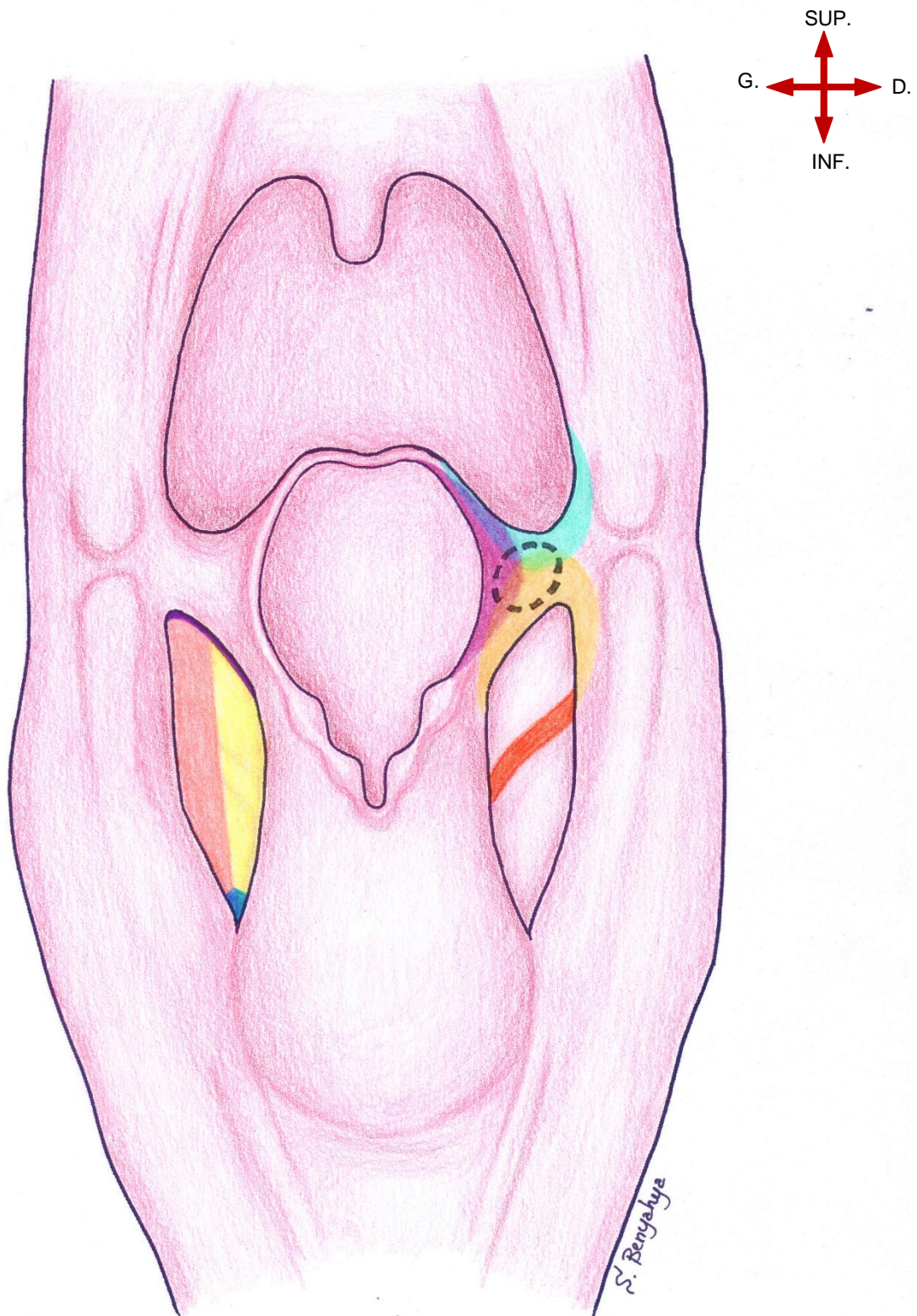
3. La région rétro-crico-aryténoïdienne









constitue la paroi antérieure de l'hypopharynx. Elle s'étend des articulations cricoaryténoïdiennes au bord inférieur du cartilage cricoïde (elle correspond à la hauteur du chaton cricoïdien).

4. La paroi postérieure de l'hypopharynx

continue en bas celle de l'oropharynx. Elle est essentiellement musculaire, formé par les muscles constricteurs moyen et inférieur.

VUE POSTERIEURE D'UNE COUPE FRONTALE DU PHARYNX MONTRANT LE SINUS PIRIFORME ET LE CARREFOUR DES TROIS REPLIS



- | | | |
|---|---|--|
|  Paroi externe sinus piriforme |  Branches nerfs laryngé interne et récurrent |  Pli ary-épiglottique |
|  Paroi interne sinus piriforme |  Pli glosso-épiglottique latéral |  Carrefour des trois replis |
|  Apex sinus piriforme |  Pli pharyngo-épiglottique | |

VI. Vascularisation, innervation et drainage lymphatique

Plan du chapitre

A. La vascularisation	101
1. Artérielle	101
1.1 L'artère laryngée supérieure	101
a. une branche supérieure	101
b. une branche inférieure	101
1.2 L'artère crico-thyroïdienne	101
2. Veineuse	101
B. Innervation	103
1. Le nerf laryngé supérieur	103
2. Le nerf récurrent ou nerf laryngé inférieur	103
C. Le drainage lymphatiques	105
1. L'étage sus-glottique	105
2. L'étage glottique	105
3. L'étage sous-glottique	105

VI. Vascularisation, innervation et drainage lymphatique

A. La vascularisation

1. Artérielle

La vascularisation artérielle du larynx est assurée par :

1.1 L'artère laryngée supérieure (90) naissant de l'artère thyroïdienne supérieure (89)

Elle pénètre le larynx au niveau de la membrane thyro-hyoïdienne. Elle soulève le repli pharyngo-épiglottique.

L'artère laryngée supérieure se divise en deux branches :

a. une branche supérieure (92)

qui vascularise la partie supra-glottique du larynx

b. une branche inférieure (93)

qui se dirige en bas vers les aryténoïdes et vascularise la partie postérieure du larynx.

1.2 L'artère crico-thyroïdienne (91), branche de l'artère thyroïdienne supérieure

Elle descend obliquement en bas et en avant et passe sous le bord inférieur du cartilage thyroïde en échangeant une anastomose avec son homologue du côté opposé. Elle se distribue à la partie antérieure de l'étage sous-glottique du larynx.

N.B : L'existence de l'artère laryngée inférieure, branche de l'artère thyroïdienne inférieure est à discuter. Certaines sources anatomiques la décrivent comme étant une branche constante de l'artère thyroïdienne inférieure qui monte le long de la trachée en compagnie du nerf récurrent, se dirige vers l'arrière du larynx au niveau des aryténoïdes, vascularise la partie postérieure du larynx et se termine en s'anastomosant avec la branche inférieure de l'artère laryngée supérieure.

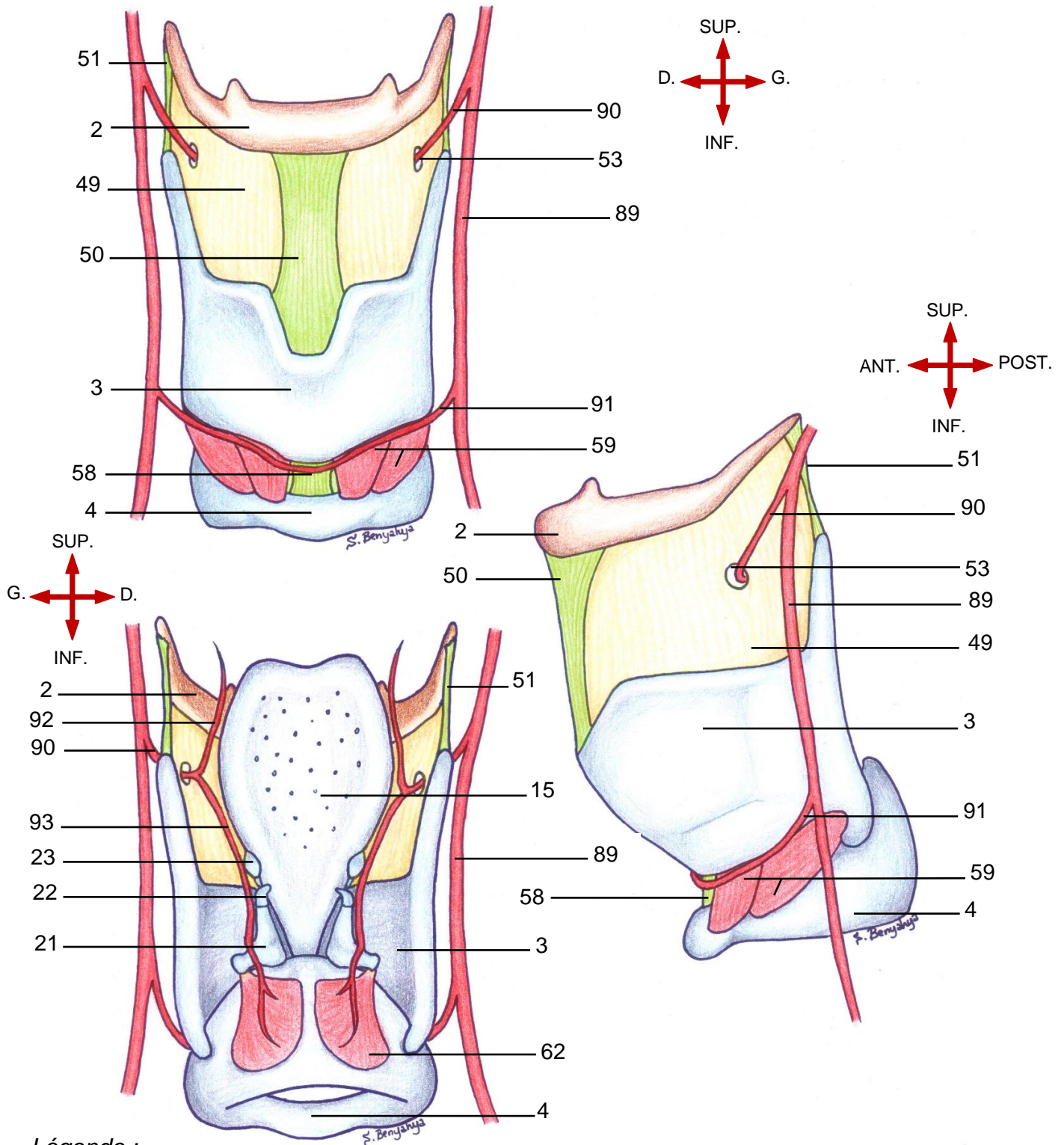
D'autres sources ne mentionnent pas d'artère laryngée inférieure et se contentent de décrire l'artère laryngée supérieure.

Enfin le reste des sources cite cette artère comme étant une branche collatérale inconstante de l'artère thyroïdienne inférieure.

2. Veineuse

Est superposable à la vascularisation artérielle.

VUES ANTERIEURE, LATERALE ET POSTERIEURE DU LARYNX MONTRANT SA VASCULARISATION ARTERIELLE



Légende :

- | | | |
|--------------------------|--------------------------------------|--------------------------------|
| 2. Os hyoïde | 23. Cartilage cunéiforme | 59. M. crico-thyroïdien |
| 3. Cartilage thyroïde | 49. Membrane thyro-hyoïdienne | 62. M. crico-aryténoïdien post |
| 4. Cartilage cricoïde | 50. Lig. thyro-hyoïdien médian | 89. A. thyroïdienne sup. |
| 15. Cartilage épiglote | 51. Lig. thyro-hyoïdien latéral | 90. A. laryngée supérieure |
| 21. Cartilage aryténoïde | 53. Orifice du pédicule laryngé sup. | 91. A. crico-thyroïdienne |
| 22. Cartilage corniculé | 58. Lig. crico-thyroïdien | 92. Branche supérieure |
| | | 93. Branche inférieure |

B. Innervation

Dans la littérature, on retrouve que le nerf accessoire (XI) se jette dans le ganglion inférieur du nerf vague (X), par sa branche interne, (ou crânienne) et que c'est cette branche du nerf accessoire, véhiculé par le nerf vague, qui donne naissance au nerf laryngé supérieur.

Il est à rappeler que dans la description anatomique classique, le nerf accessoire est composé de deux branches : une branche interne ou crânienne qui naît à partir du tronc cérébral et une branche externe ou spinale naissant à partir de la moelle épinière.

Néanmoins, une étude, menée sur plusieurs cadavres humains, a montré qu'en réalité, le nerf accessoire n'a pas de branche interne. Il est ainsi composé que d'une seule branche : sa branche externe ou spinale.

Par conséquent, le nerf laryngé supérieur naît vraiment du nerf vague.

Le nerf vague donne naissance à deux branches innervant le larynx :

1. Le nerf laryngé supérieur (94)

C'est le nerf sensitif du larynx. Il est moteur seulement pour le muscle cricothyroïdien.

Avant qu'il ne pénètre dans le larynx au niveau de la membrane thyroïdienne, il se subdivise en deux branches :

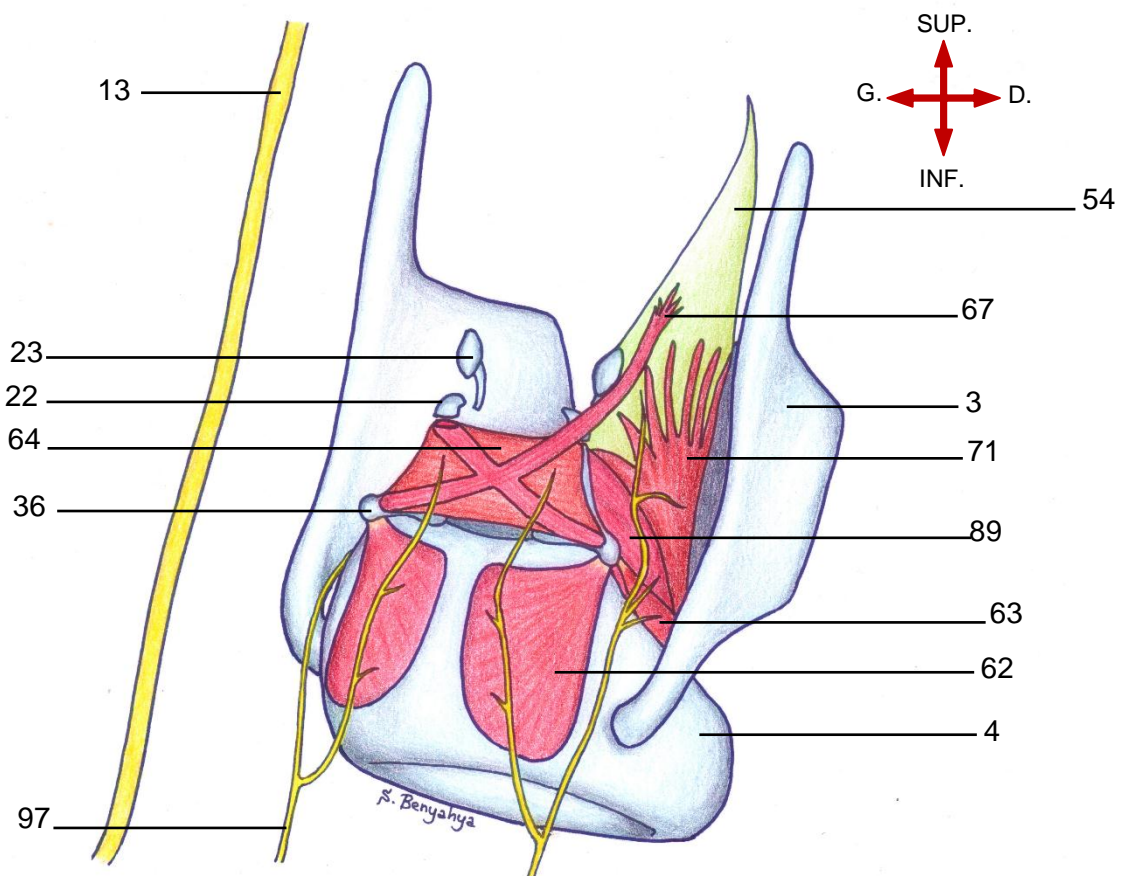
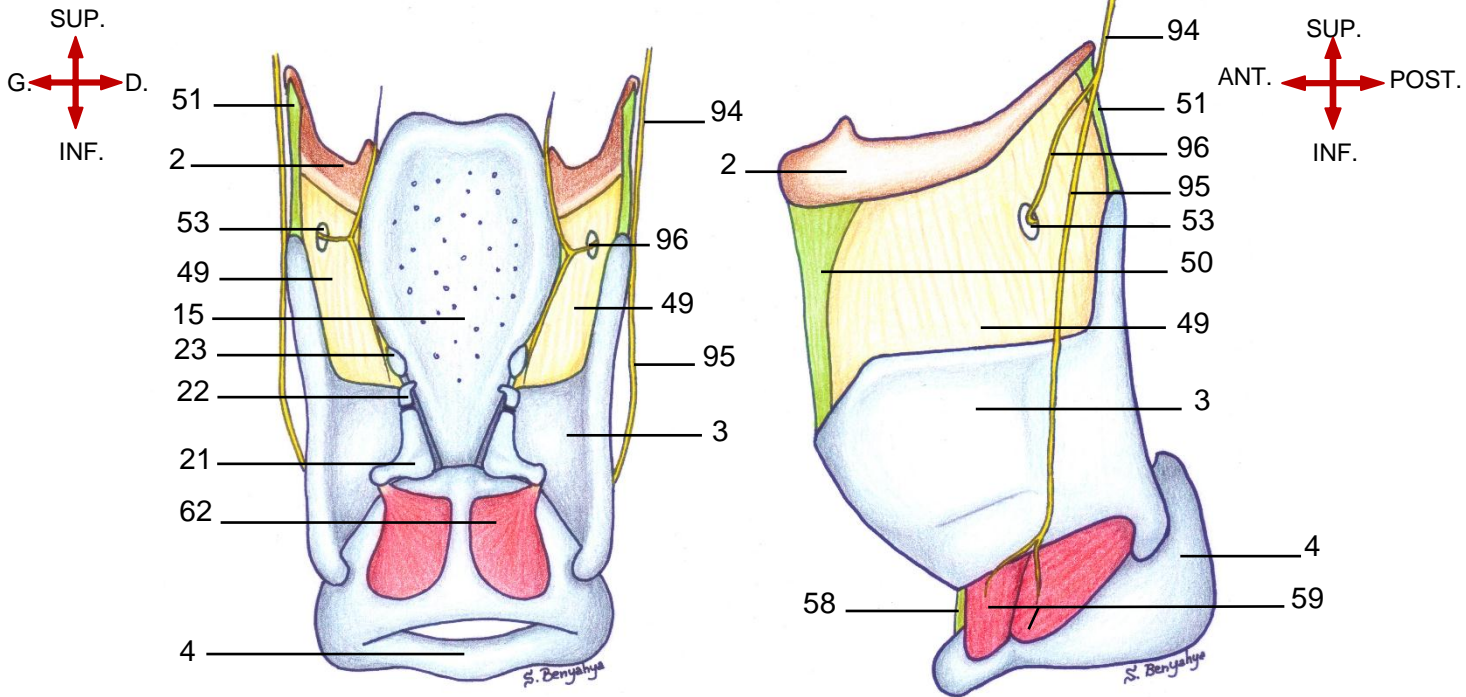
- une branche externe (95) qui se dirige en bas et en avant pour innerver le muscle crico-thyroïdien ;
- Une branche interne (96) destiné à innerver l'endolarynx.

2. Le nerf récurrent ou nerf laryngé inférieur (97)

Il naît macroscopiquement à droite sous l'artère sous-clavière, à gauche sous la crosse de l'aorte.

Il pénètre dans le larynx en-arrière de l'articulation crico-thyroïdienne. Il est essentiellement moteur.

VUES POSTRIEURE, LATÉRALE ET POSTÉRO-LATÉRALE DU LARYNX MONTRANT SON INNERVATION



Légende :

- | | | | |
|-------------------------|-----------------------------------|------------------------------------|--------------------------------|
| 2. Os hyoïde | 23. Cartilage cunéiforme | 54. Membrane quadrangulaire | 67. Fibres ary-épiglottiques |
| 3. Cartilage thyroïde | 36. Processus musculaire | 58. Lig. crico-thyroïdien | 71. Fibres thyro-épiglottiques |
| 4. Cartilage cricoïde | 49. Membrane thyro-hyoïdienne | 59. M. crico-thyroïdien | 94. Nerf laryngé sup. |
| 13. Le nerf vague | 50. Lig. thyro-hyoïdien médian | 62. M. crico-aryténoïdien post. | 95. Branche externe |
| 15. Cartilage épiglotte | 51. Lig. thyro-hyoïdien latéral | 63. Muscle crico-aryténoïdien lat. | 96. Branche interne |
| 22. Cartilage corniculé | 53. Orifice pédicule laryngé sup. | 64. Muscle inter-aryténoïdien | 97. Nerf laryngé inf. |

C. Le drainage lymphatiques

1. L'étage sus-glottique

Drainage principal au niveau des espaces jugulo-carotidiens hauts (supérieur et moyen : territoires II et III) ;

Drainage possible dans les ganglions sous-mandibulaires et rétropharyngés.

2. L'étage glottique

Très peu de drainage lymphatique donc les métastases ganglionnaires sont rares ;

Drainage au niveau du secteur supérieur du compartiment VI (en cas de métastases, le ganglion Delphien est le premier atteint).

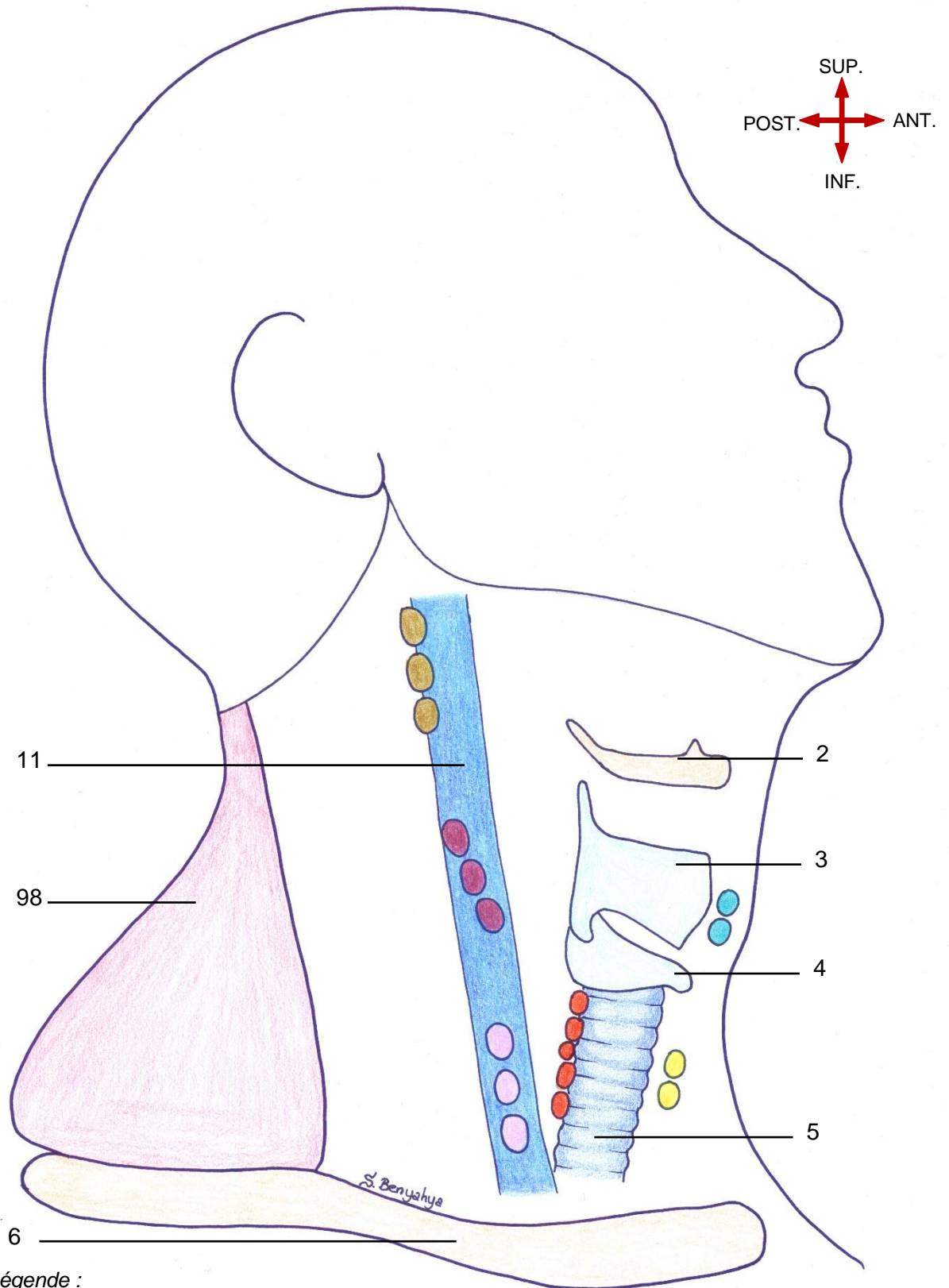
3. L'étage sous-glottique

Compartiment IV jugulo-carotidien bas ;

Compartiment VI central ;

N.B : L'étage sus-glottique a un drainage lymphatique riche. Ceci s'expliquerait par son origine embryologique commune avec les structures bucco-pharyngées, contrairement aux étages glottique et sous-glottique dont l'origine embryologique est commune avec les bourgeons trachéobronchiques.

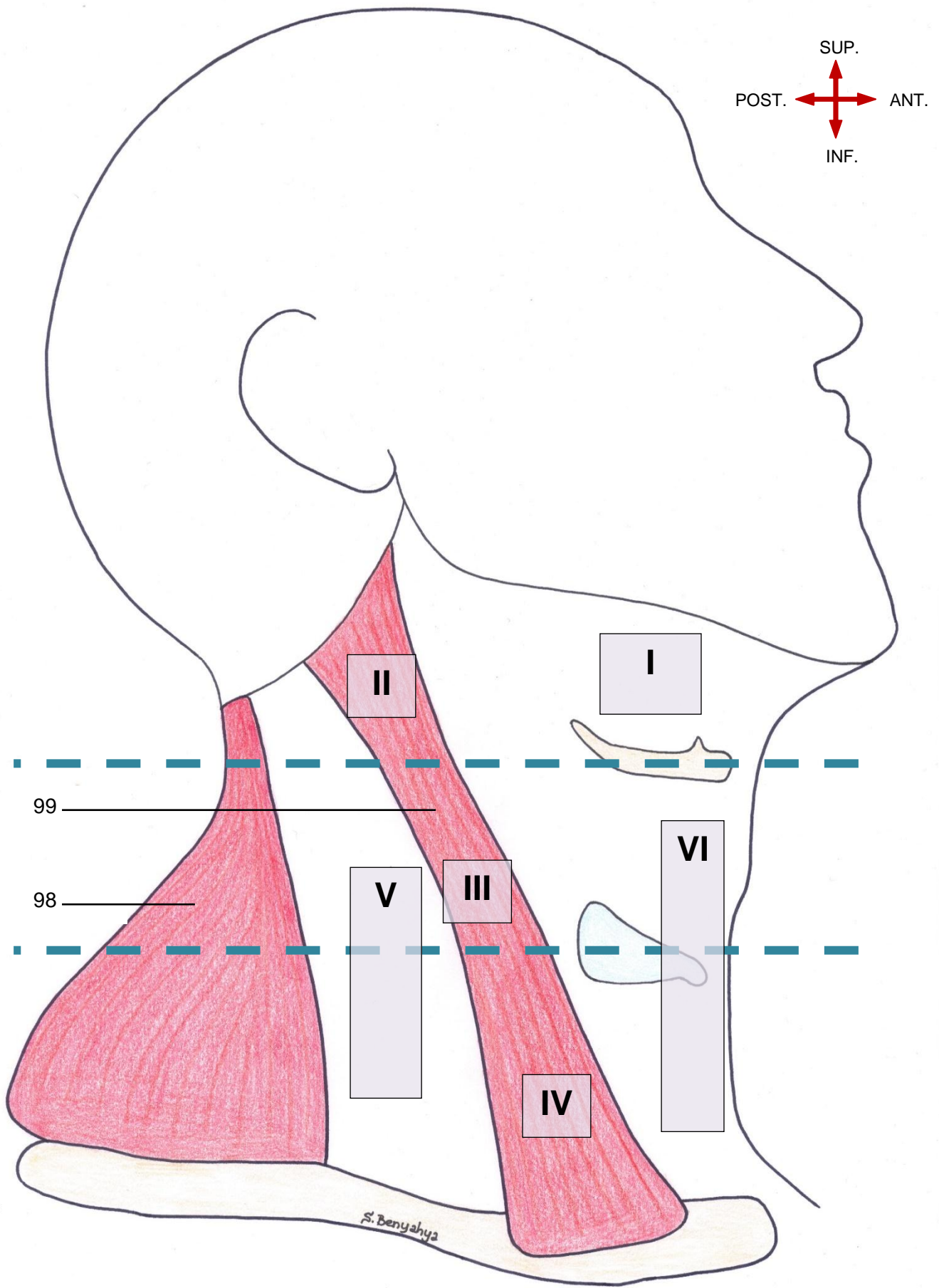
VUE LATÉRALE DU COU MONTRANT LE DRAINAGE LYMPHATIQUE DU LARYNX



Légende :

- | | | |
|-----------------------------|-----------------------|-----------------------------|
| 2. Os hyoïde | 4. Cartilage cricoïde | 11. Veine jugulaire interne |
| 3. Cartilage thyroïde | 5. Trachée | 6. Clavicule |
| 98. M. tranzèze | | |
| Chaîne jugulaire supérieure | Chaîne jugulaire inf. | Ganglions pré-laryngés |
| Chaîne jugulaire moyenne | Chaîne para-trachéal | Ganglions pré-trachéaux |

VUE LATÉRALE DU COU MONTRANT LES AIRES GANGLIONNAIRES CERVICALES



6. Cartilage thyroïde

98. M. trapèze

99. M. sterno-cléïdo-mastôïdien

VII. Anatomie endoscopique du larynx

Plan du chapitre

A. La base de la langue et les vallécules.....	112
B. L'épiglotte.....	113
C. L'étage sus-glottique.....	113
D. L'étage glottique.....	114
E. Étage sous-glottique.....	115

VII. Anatomie endoscopique du larynx

L'Oto-Rhino-Laryngologie est en partie une spécialité de cavités et de conduits, elle se prête donc à l'exploration endoscopique, notamment à celle du larynx.

L'endoscopie permet de visualiser la cavité pharyngo-laryngée et quelques structures de l'endolarynx visibles à l'œil nu de l'examineur.

De ce fait, l'anatomie endoscopique du larynx est indispensable à connaître car elle permet de faire :

- Le diagnostic positif de plusieurs pathologies ;
- L'extraction de corps étrangers ;
- Le traitement endoscopique d'une lésion ;
- Le suivi post-opératoire d'un patient opéré.

Ainsi, la maîtrise de l'anatomie endoscopique du larynx est aujourd'hui nécessaire car la prise en charge de cet organe se fait de plus en plus par les voies naturelles, surtout avec le développement de la chirurgie au Laser CO2.

Le larynx est fonctionnellement divisé en trois zones importantes :

-L'étage supra-glottique comportant l'épiglotte, les replis ary-épiglottiques, les aryténoïdes, les plis vestibulaires et les ventricules laryngés ;

-L'étage glottique situé entre les bords libres des plis vocaux, la commissure antérieure et la commissure postérieure ;

-L'étage sous-glottique qui est étendu de la face inférieure des plis vocaux jusqu'au bord inférieur du cartilage cricoïde.

Les structures visualisées sont d'avant en arrière :

A. La base de la langue et les vallécules

-Ce sont les premières structures visualisées après l'introduction de l'endoscope.

-Elles constituent la zone de transition entre l'oropharynx et le laryngo-pharynx, qu'il faut analyser minutieusement.

A ce niveau, on retrouve les papilles gustatives dessinant le « V » lingual, puis deux masses lymphoïdes correspondant au reliquat des amygdales linguales puis les vallécules.

Au nombre de deux, les vallécules sont des dépressions muqueuses situées à l'angle entre l'épiglotte et la base de la langue. Elles sont tapissées d'une muqueuse bleutée riche en veines fragiles.

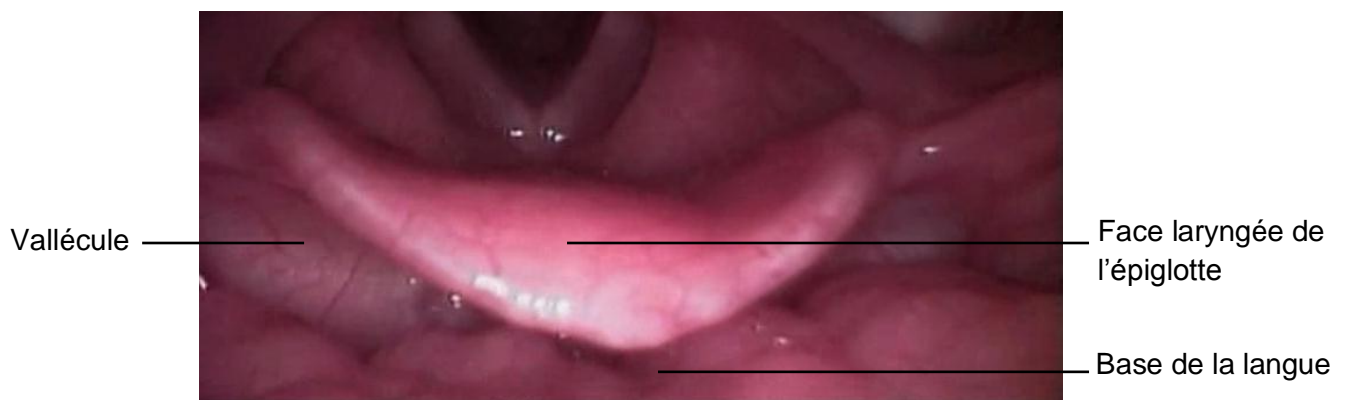


Image endoscopique* montrant la zone de transition entre l'oropharynx et le laryngo-pharynx

B. L'épiglotte

Le cartilage épiglotte est recouvert de muqueuse et présente une face linguale et une face laryngée.

En bas, l'insertion du pied de l'épiglotte juste au-dessus de la commissure antérieure est visualisable à l'endoscope.

C. L'étage sus-glottique

1 / L'aditus du larynx et la margelle laryngée :

Constituent la limite entre l'endolarynx et le pharynx

L'aditus du larynx est un orifice de forme ovalaire à grand axe antéro-postérieur dont le bord libre est appelé margelle laryngée.

La margelle laryngée est constituée par le bord libre de l'épiglotte en avant, les replis ary-épiglottiques latéralement et l'incisure inter-aryténoïdienne en arrière.

2 / Le vestibule laryngé :

Il est limité par : l'épiglotte en avant, le bord libre des plis vestibulaires en bas et latéralement et l'échancrure inter-aryténoïdienne en arrière.

Il s'ouvre en haut sur le pharynx par l'aditus du larynx.

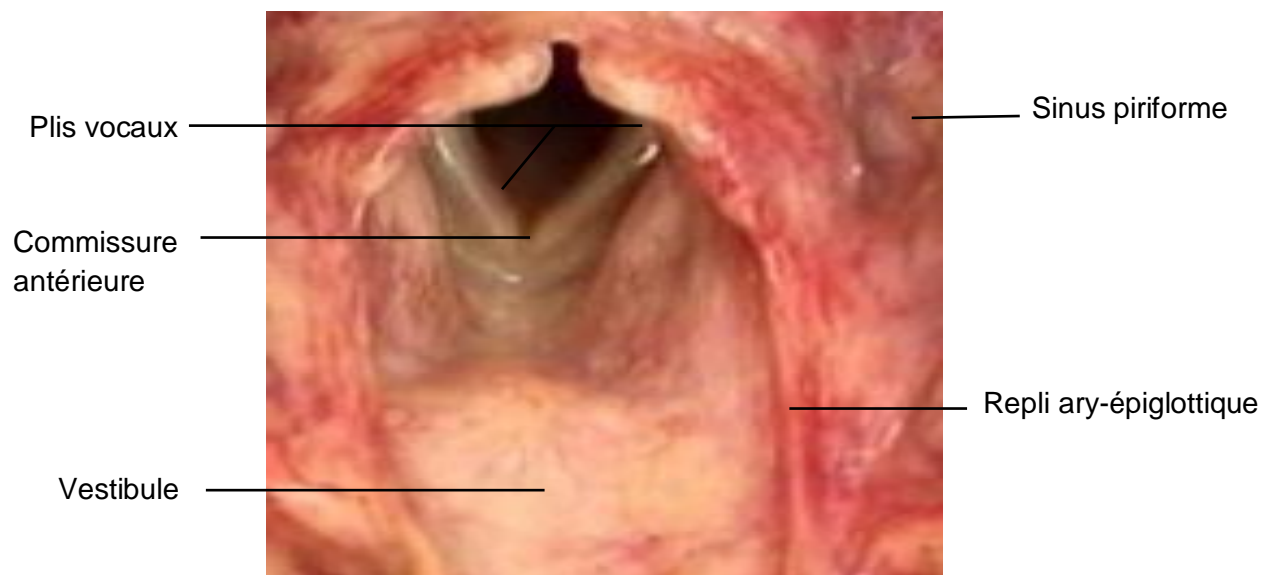


Image endoscopique* montrant l'étage sus glottique

3 / Les ventricules :

Au nombre de deux, Ils constituent, de chaque côté, la dépression comprise entre le pli vestibulaire en haut et le pli vocal en bas.

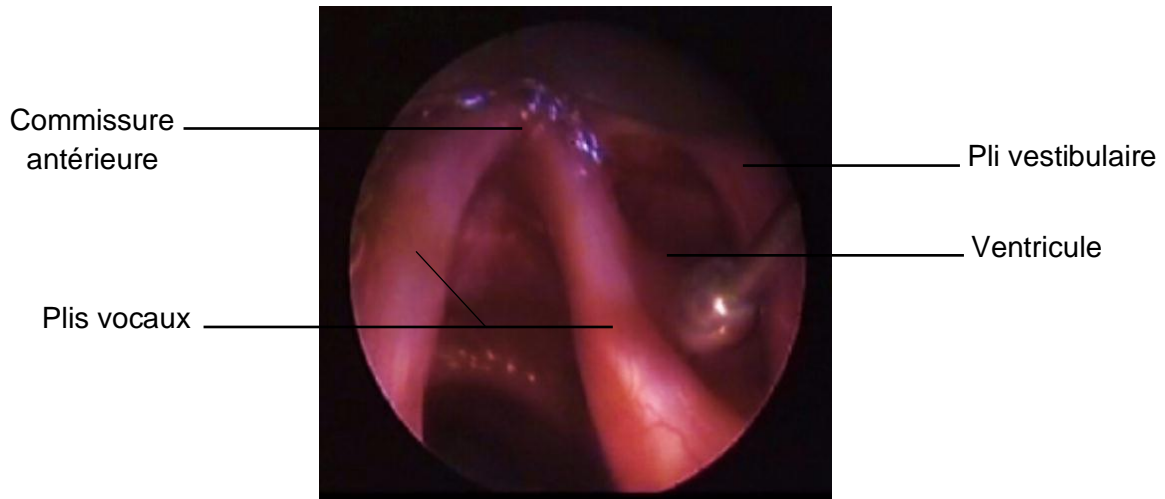


Image endoscopique* du plan glottique exposant le ventricule laryngé

D. L'étage glottique

C'est l'espace compris entre les deux plis vocaux ;

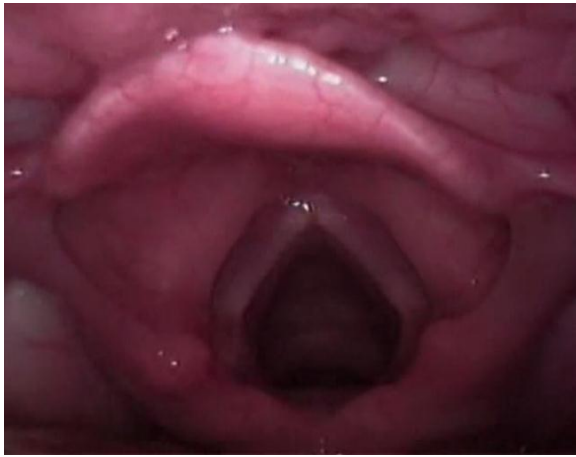La longueur moyenne de cet espace est de 25 à 30 mm chez l'homme, et de 20 à 25 mm chez la femme.

Au niveau de l'étage glottique, les bords libres des plis vocaux apparaissent comme deux rubans blancs nacrés parcourus par de fines striations vasculaires.

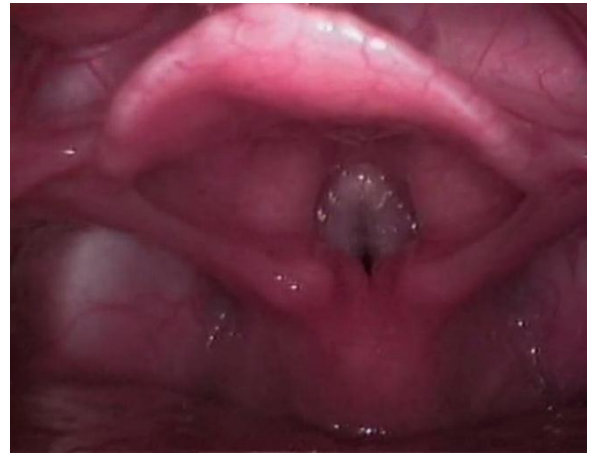Chaque pli vocal est tendu entre l'angle rentrant du cartilage thyroïde, en avant et le processus vocal de l'aryténoïde, en arrière. Les deux plis s'unissent en avant pour former la commissure antérieure et sont séparés en arrière par la région inter-aryténoïdienne qu'on nomme la commissure postérieure.

En dedans de chaque ruban nacré, on retrouve le plancher du ventricule.

La commissure postérieure est recouverte par une muqueuse fine avec une vascularisation riche.



(A)



(B)

Images endoscopiques du larynx en phase respiratoire (A) et phonatoire (B)*

E. Étage sous-glottique

A ce niveau, on visualise une muqueuse fine et facilement détachable par l'œdème, dû à la présence d'un plan de clivage naturel .

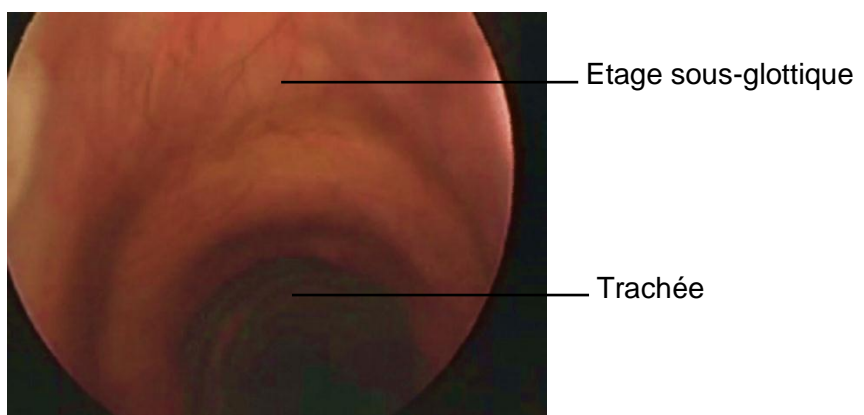


Image endoscopique de l'étage sous-glottique*

* : Toutes les images endoscopiques sont la propriété du Professeur A. EL Ayoubi



CONCLUSION

Mis à part ses fonctions primaires respiratoire et digestive, le larynx a la fonction primordiale de la phonation. C'est un véritable tube différencié, composé de cartilages, de ligaments, de muscles, de membranes fibro-élastiques et possédant ses propres branches nerveuses et vasculaires. Il a une situation anatomique stratégique et de nombreux rapports avec les structures aéro-digestives (pharynx, trachée, œsophage) et vasculo-nerveuses au niveau du cou. Sa complexité anatomique et son importance fonctionnelle font de lui un organe à part entière méritant à lui seul de porter le nom d'une discipline.

Pour assimiler son anatomie, et l'anatomie de n'importe quel organe, il faut comprendre l'architecture et le fonctionnement des différentes structures. D'où la nécessité de la connaissance théorique, la dissection sur pièces anatomiques (permettant la conceptualisation de l'anatomie en trois dimensions), l'anatomie comparée (supérieure par rapport à la dissection par l'introduction de tissus vivants qui sont colorés et vascularisés) et enfin l'expérience chirurgicale.

Le logiciel 3D a, certes, facilité la projection et la manipulation du corps humain dans l'espace mais reste un outil pédagogique qui ne peut aucunement remplacer les différentes étapes, précédemment citées et qui permettent l'assimilation de l'anatomie.

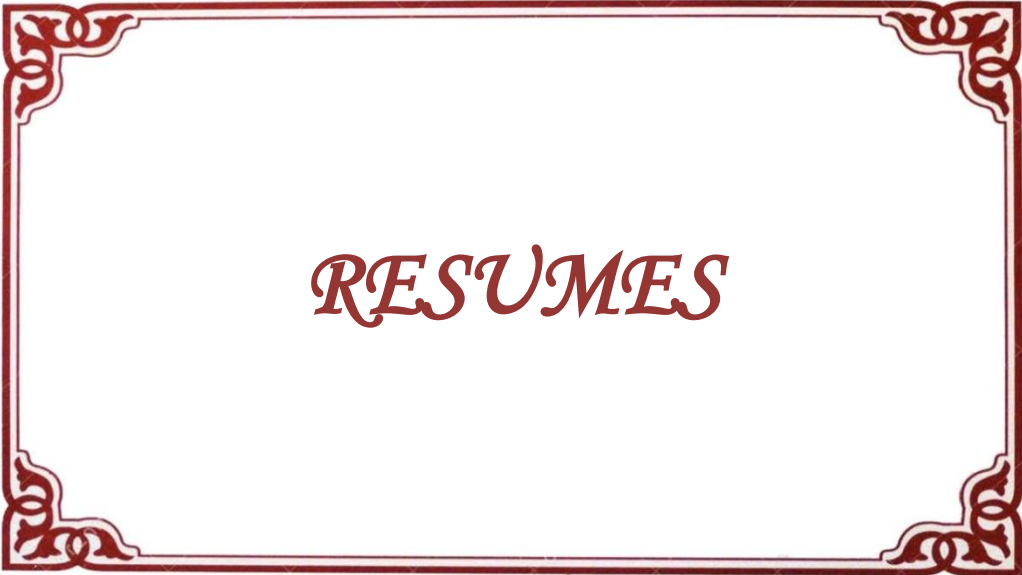Enfin, l'anatomie a toujours été considérée comme une science statique, exacte et figée dans le temps. En réalité, c'est une science dynamique dont les mystères, nombreux, sont encore découverts de nos jours grâce à l'apport de la technologie. La découverte du corps humain est une aventure qui a débuté depuis plusieurs siècles et qui continue de nos jours grâce aux différents travaux de recherche.

Comme le démontre l'histoire de l'anatomie, André Vésal a su mettre en question les erreurs dans la description anatomique de Claude Galien, considérée intouchable depuis des siècles. Du fait que la dissection des corps humains était interdite dans la Rome antique, Galien avait disséqué à leur place

des singes magots et avait transféré le modèle animal à l'homme. Compte tenu des divergences entre ce qui a été rapporté par Galien et ce qui a été observé par Vésal au cours des dissections de corps humains, il a été impératif pour André Vésal d'entreprendre la rédaction d'un traité d'anatomie « De humani corporis fabrica libri septem » et ainsi corriger plus de deux cents erreurs retrouvées dans les manuscrits de Claude Galien.

Si la dissection du corps humain n'est plus taboue, ce qui a changé sont les moyens technologiques qui peuvent être utilisés lors de ces dissections ou encore lors des procédures chirurgicales et d'exploration du corps humain. Ces moyens permettent tous les jours de reconsidérer certaines connaissances prises à tort pour des vérités.

C'est cette précision renouvelée des connaissances fondamentales qui débouchera sur une meilleure compréhension de la pathologie, permettant ainsi de mettre à la disposition des patients des solutions thérapeutiques de plus en plus abouties et minimal-invasives, d'où l'importance d'une mise au point régulière à l'image de notre modeste travail.



RESUME

Titre : Anatomie du larynx de l'adulte : mise au point et revue de la littérature

Auteur : Salma BENYAHYA

Mots-clés : Anatomie, Larynx, Schémas

Si les premiers manuscrits d'anatomie se limitaient à décrire le corps humain avec des mots, au XVIème siècle, André Vésal et Jacques Gautier d'Agoty enrichirent leurs manuscrits de dessins magnifiques admirés encore de nos jours.

Actuellement, grâce à l'apport de l'imagerie radiologique numérisée, plusieurs logiciels 3D d'anatomie ont vu le jour. Ils ont facilité la visualisation du corps humain sous différents angles contrairement aux planches anatomiques en 2D qui demandent un certain effort de projection mentale.

Néanmoins, la popularité croissante du logiciel 3D ne diminue en rien la valeur des méthodes classiques (schémas, textes).

Cette thèse est un plaidoyer en faveur du schéma et non du dessin comme support pédagogique indispensable à l'assimilation, à la mémorisation et à la transmission de l'anatomie

L'anatomie, contrairement aux idées reçues, est une science dynamique et non statique dont la connaissance évolue toujours avec l'évolution technologique. D'où la nécessité de mises au point régulières.

Le laboratoire d'anatomie et de chirurgie expérimentale de la Faculté de Médecine et de Pharmacie de Rabat a toujours basé son enseignement sur le schéma avec, comme point d'orgue, l'édition renouvelée de l'encyclopédie anatomie topographique dédiée à l'enseignement de l'anatomie dans sa globalité.

Afin de s'inscrire dans cette tradition et suite à un travail se basant sur une étude de la littérature, des dissections et surtout des schémas exclusifs, nous avons décidé de réaliser une étude approfondie organe par organe et précisément l'étude de l'anatomie de l'organe fonctionnel par excellence : le larynx.

ملخص

العنوان: تشريح حنجرة البالغ: استعراض الأدبيات وآخر التحديثات

الكاتبة: سلمى بنيجي

الكلمات الرئيسية: التشريح، الحنجرة، مخططات

إذا كانت مخطوطات التشريح الأولى قد اقتصر على وصف الجسم البشري بالكلمات فقط، ففي القرن السادس عشر، أغنى أندريه فيسال وجاك غوتيه مخطوطاتهم برسومات جميلة لا زالت تنال الإعجاب ليوماً هذا.

حالياً، وبفضل مساهمة التصوير الشعاعي الرقمي، ظهرت العديد من برامج التشريح ثلاثية الأبعاد التي سهلت رؤية جسم الإنسان من زوايا مختلفة، على عكس الألواح التشريحية ثنائية الأبعاد التي تتطلب جهداً للتصوير الذهني.

ومع ذلك، فإن الشعبية المتزايدة للبرامج الثلاثية الأبعاد لا تقلل من قيمة الأساليب التقليدية من مخططات ونصوص.

تعتبر أطروحتنا نداءً لصالح المخطط كدعم تعليمي لا غنى عنه من أجل استيعاب، تحفيظ ونقل علم التشريح.

فالتشريح، خلافاً للاعتقاد الشائع، هو علم ديناميكي غير ثابت والذي تتطور معرفته دائماً بالتطور التكنولوجي وهذا ما يبرر الحاجة إلى القيام بتحديثات منتظمة.

ما زال مختبر التشريح والجراحة التجريبية في كلية الطب والصيدلة بالرباط يستند في تعليمه على المخطط كما تبينه الطبعة المتجددة لموسوعة التشريح الطبوغرافي المتخصصة في تدريس التشريح في مجمله.

على غرار هذا التقليد واتباعاً لعمل يستند إلى دراسة لأدبيات علم التشريح وباستعمال خطط حصرية، قررنا تنفيذ دراسة معمقة عضواً بعضو، وعلى وجه التحديد دراسة تشريحية للجهاز الوظيفي بامتياز: الحنجرة.

RESUME

Title : Anatomy of the Adult's Larynx : Review of the Literature and Updates

Author : Salma BENYAHYA

Keywords : Anatomy, Larynx, Schemes

If the first anatomy manuscripts were limited to describing the human body with words, in the 16th century, André Vesal and Jacques Gautier d'Agoty enriched their manuscripts with magnificent drawings still admired until today.

Nowadays, thanks to the contribution of digital radiological imaging, several 3D anatomy softwares have emerged. They have facilitated the visualization of the human body from different angles, unlike 2D anatomical views that require some efforts for mental projection.

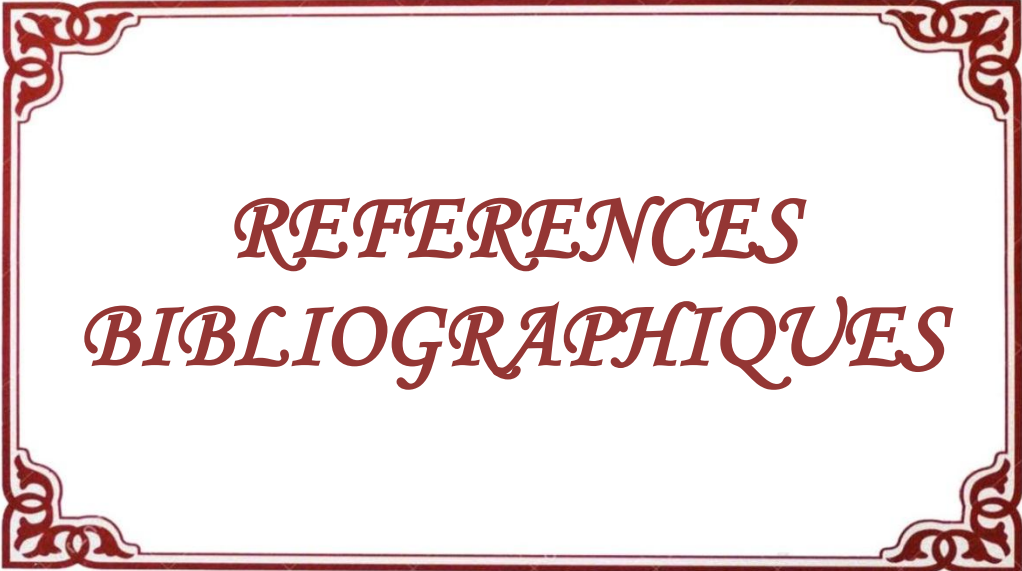
Nevertheless, the increasing popularity of 3D softwares does not diminish the value of conventional methods (schemas, texts).

This thesis is a plea in favor of the schema and not of the drawing as an educational support essential for the assimilation, the memorization and the transmission of the anatomy.

Anatomy, contrary to popular belief, is a dynamic and non-static science whose knowledge is always evolving with technological evolution, hence the need for regular updates.

The laboratory of anatomy and experimental surgery of the Faculty of Medicine and Pharmacy of Rabat has always based its teaching on the scheme, which is well demonstrated in the renewed edition of the encyclopaedia of topographical anatomy, dedicated to the teaching of anatomy as a whole.

In order to be part of this tradition and following a work based on a study of the literature, dissections and especially exclusive schemes, we decided to carry out an in-depth anatomical study of the ultimate functional organ : the larynx.



REFERENCES
BIBLIOGRAPHIQUES

1. Études sur André Vésale : précédées d'une notice historique sur sa vie et ses écrits d'Adolphe Burggraeve, 1841
2. L'anatomie à Padoue d'André Vésale à Fabrizi d'Acquapendente. Jacqueline Vons January, 2016
3. The historical Latin and etymology of selected anatomical terms of the larynx. Lydiatt DD1, Bucher GS., 2010
4. La situation du larynx du genre homo. : données anatomiques, embryologiques et physiologiques. Biom. Hum. Et anthropol, Jean Granat, Evelyne Peyre, 2004
5. The fetal larynx and pharynx : structure and development described by 2D and 3D ultrasound examination Chanan Shaul; Gad Liberty; Jean-Yves Sichel, MD
6. The Development of the Human Hyoid–Larynx Complex Revisited. Bernadette S. de Bakker, MD ; Henri M. de Bakker, MD; Vidija Soerdjbalie-Maikoe, MD, PhD, Frederik G. Dijkers, MD, PhD, 2018
7. Embryological study of the glottic site and clinical implications Lucio Ruccia, Paolo Romagnolib, Andrea Casuccia, Alfio Ferlitoc, 2004
8. Observations on the embryology of the human larynx John a. Tucker, m .d; .Ronan O'rahilly, m .d., 1972
9. Computer-Generated 3D Model of the Larynx & Anatomy Learning Amanda Hu, MD (presenter); Timothy Wilson, PhD; Hanif Ladak, PhD; Peter Haase, PhD; Kevin Fung, MD, FRCSC
10. The attachment of the conus elasticus to the laryngeal skeleton : physiological and clinical implications, Martina Maria Reidenbach
11. Anatomical Cadaver Study of Endolaryngeal Vascularization: Focus on the Glottis, Supraglottis, and Subglottis From the Transoral Microsurgical Point of View Pietro Perotti, Marco Ferrari, Nausica Montalto, Davide Lancini, Alberto Paderno, Fabiola Incandela, Barbara Buffoli, Luigi Fabrizio Rodella, Cesare Piazza
12. Anatomie radiologique de la région pharyngo-laryngée Laboratoire d'Anatomie de l'Université de Reims Champagne-Ardenne

13. Endoscopie virtuelle normale et pathologique du pharyngolarynx et des cavités nasosinusiennes, corrélation à la nasofibroscopie

Gautier N, Baud J, Hitier M, Babin E, Hamon-Kérautret M, Courthéoux P

Services de neuroradiologie et d'ORL du CHU de Caen.

14. Hirano, M., & Bless, D.M. Videostroboscopic Examination of the Larynx. San Diego CA: Singular Publishing, 1993

15. Anatomical Evidence for the Absence of a morphologically distinct cranial root of the

accessory nerve in Man

NIRUSHA LACHMAN, 2, ROBERT D. ACLAND,1, AND CORNELIUS ROSSE,3

1Department of Surgery, University of Louisville, Louisville, Kentucky

2Department of Human Biology, Tecnikon Natal, Durban, South Africa

3Department of Biological Structure, University of Washington, Seattle, Washington

16. Embryology, normal anatomy, and imaging techniques of the hyoid and larynx with respect to forensic purposes: Vidija Soerdjbalie-Maikoe Rick R. van Rijn

A review article June 2008, Volume 4, Issue 2, pp 132–139

17. Anatomia descrittiva, endoscopica e radiologica della laringe

P.Cérusea, A.Ltaief-Boutriguab, G.Buireta, A.Cosmidisa, S.Tringalia, September 2012

18. An anatomical study of the thyroid arteries anastomoses

ADELINA MARIA JIANU 1, A. MOTOC 1, ANDREEA LUMINIȚA MIHAI 2, M. C. RUSU 2 1) Department of Anatomy and Embryology, "Victor Babeș" University of Medicine and Pharmacy, Timisoara

2) Department of Anatomy and Embryology, "Carol Davila" University of Medicine and Pharmacy, Bucharest

Romanian Journal of Morphology and Embryology, 2009

19. Vascularization of the larynx. Update of classical anatomic data from an anatomical study of 100 subjects Trotoux J, Germain MA, Bruneau X, 1986

20. Imagerie du pharyngo-larynx pour les manipulateurs en électroradiologie

Brochart 1 , S Blanpain 1 , F Demuynck 2 , P Monet 1 , B Jamault 3 , H Deramond 1
1 Service de neuroradiologie, CHU d'Amiens 2 Montdidier 2 Institut de formation de manipulateurs d'électroradiologie médicale, CHU d'Amiens

21. Corrélation entre l'endoscopie et le scanner des cancers du larynx C. Martin*, S. Hamila*, C. Malley*, P. Khafagy*, T. Langagne**, C. Mendiburu**, E. Chevalier**, M. Cymbalista* *Service de radiologie **Service d'ORL Centre hospitalier Le Raincy-Montfermeil, 2013
22. Précis d'anatomie - 11e édition : Anatomie des membres - Ostéologie du thorax et du bassin - Anatomie de la tête et du cou
23. L'anatomie en orthophonie : Parole, voix et déglutition : David H. McFarland (2006)
24. Netter : Précis d'anatomie clinique de la tête et du cou (2009)
25. En bref... Anatomie : angéiologie, nerfs crâniens et nerfs rachidiens, organigrammes généraux, rappels osseux, articulaires et musculaires Robert H. Whitaker, Neil R. Borley
26. Atlas couleur anatomie humaine McMinn ; édition 2014
27. MOORE Clinically Oriented Anatomy Keith L. Moore, Arthur F. Dalley, Anne M.R. Agur
28. Pathologie de la corde vocale chez l'adulte : rapports SFORL (2004)
29. <http://www.dictionnaire.academie-medecine.fr> : dictionnaire médicale de l'académie française de Médecine
30. <http://www.anatomylearning.com/en/> : logiciel 3D d'anatomie

Serment d'Hippocrate

Au moment d'être admis à devenir membre de la profession médicale, je m'engage solennellement à consacrer ma vie au service de l'humanité.

- *Je traiterai mes maîtres avec le respect et la reconnaissance qui leur sont dus.*
- *Je pratiquerai ma profession avec conscience et dignité. La santé de mes malades sera mon premier but.*
- *Je ne trahirai pas les secrets qui me seront confiés.*
- *Je maintiendrai par tous les moyens en mon pouvoir l'honneur et les nobles traditions de la profession médicale.*
- *Les médecins seront mes frères.*
- *Aucune considération de religion, de nationalité, de race, aucune considération politique et sociale ne s'interposera entre mon devoir et mon patient.*
- *Je maintiendrai le respect de la vie humaine dès la conception.*
- *Même sous la menace, je n'userai pas de mes connaissances médicales d'une façon contraire aux lois de l'humanité.*
- *Je m'y engage librement et sur mon honneur.*

قسم أبقراط

بسم الله الرحمن الرحيم

أقسم بالله العظيم

في هذه اللحظة التي يتم فيها قبولي عضوا في المهنة الطبية أتعهد علانية:

- أنا أكرس حياتي لخدمة الإنسانية.
- وأنا أحترم أساتذتي وأعترف لهم بالجميل الذي يستحقونه.
- وأنا أمارس مهنتي بواجب من ضميري وشر في جعل صحة مريض هدي في الأول.
- وأنا لا أفشي الأسرار المعهودة إلي.
- وأنا أحافظ بكل ما لدي من وسائل على الشرف والتقاليد النبيلة لمهنة الطب.
- وأنا أعتبر سائر الأطباء إخوة لي.
- وأنا أقوم بواجبي نحو مرضاي بدون أي اعتبار ديني أو وطني أو عرقي أو سياسي أو اجتماعي.
- وأنا أحافظ بكل حزم على احترام الحياة الإنسانية منذ نشأتها.
- وأنا لا أستعمل معلوماتي الطبية بطريق يضر بحقوق الإنسان مهما لاقيت من تهديد.
- بكل هذا أتعهد عن كامل اختياري ومقسما بشري في.

والله على ما أقول شهيد .



المملكة المغربية
جامعة محمد الخامس بالرباط
كلية الطب والصيدلة
الرباط



أطروحة رقم : 372

سنة: 2018

تشريح حنجرة البالغ: استعراض الأدبيات وآخر التحديثات

أطروحة

قدمت ونوقشت علانية يوم:

من طرفه

السيدة: **سلامى بنيجي**

المزداة في: 22 يوليوز 1992 بالرباط.

لنيل شهادة

دكتور في الطب

الكلمات الأساسية: التشريح - الحنجرة - مخططات.

تحت إشراف اللجنة المكونة من الأساتذة

رئيس

مشرف

عضو

السيد: محمد بوشياخي إدريسي

أستاذ في علم التشريح

السيد: علي الأيوبي الإدريسي

أستاذ في علم التشريح

السيد: يونس بجيجو

أستاذ في علم التشريح