

UNIVERSITE SIDI MOHAMMED BEN ABDELLAH  
FACULTE DE MEDECINE ET DE PHARMACIE  
FES



Année 2014

Thèse N° 044/014

# Mélanome malin primitif du tractus génital féminin

(A propos de 3cas) avec revue de littérature

THESE

PRESENTEE ET SOUTENUE PUBLIQUEMENT LE 11/04/2014

PAR

Mlle.Ghita Ouseur

Née le 11 /08/ 1989 à Fès

POUR L'OBTENTION DU DOCTORAT EN MEDECINE

MOTS-CLES :

Mélanome malin- primitif- tractus génital- immunohistochimie-traitement

JURY

M. BANANI ABDELAZIZ.....PRESIDENT et RAPPORTEUR

Professeur Gynécologie Obstétrique

Mme. BOUCHIKHI CHEHRAZAD.....

Professeur de Gynécologie Obstétrique

Mme . ELFATEMI HINDE.....

Professeur Anatomie pathologique

Mme. ERRARHAY SANAA.....

Professeur de Gynécologie Obstétrique

Mme. BOUHAFI TOURIA.....

Professeur de Radiothérapie

JUGES

---

# PLAN

---

PLAN -----	1
Liste des abréviations -----	7
INTRODUCTION -----	11
MATERIELS ET METHODES : -----	13
I. Matériels-----	13
II. Méthodes : -----	13
A. Première observation : -----	13
B. Deuxième observation : -----	17
C. Troisième observation : -----	19
DISCUSSION -----	23
I. DEFINITION :-----	24
II. GENERALITES :-----	25
A. Rappel anatomique et histologique du tractus génital féminin-----	25
1. La vulve : -----	27
2. Le vagin : -----	28
3. Le col utérin :-----	30
4. L'utérus : -----	33
5. Les Trompes :-----	36
6. Ovaires :-----	39
B. Mélanocytes et mélanogenèse :-----	40
1. Rappel historique -----	40
2. Développement embryonnaire des mélanocytes : -----	40
3. Mélanogenèse -----	41
III. MELANO-ONCOGENESE :-----	44
A. Cancérogenèse : -----	44
1. Transformation des mélanocytes :-----	44
B. Les anomalies génétiques du mélanome :-----	45
1. Gènes candidats : -----	45

2. Anomalies épigénétiques:-----	49
IV. EPIDEMIOLOGIE : -----	50
A. Prévalence–Mode de survenue : -----	50
1. Mélanome vulvaire ; -----	50
2. Mélanome vaginal : -----	51
3. Mélanome du col utérin : -----	51
B. Facteurs pathogéniques du mélanome malin primitif du tractus génital féminin :-----	52
1. Facteurs infectieux : -----	52
2. Facteurs traumatiques : -----	53
3. Facteurs Hormonaux :-----	53
4. Facteurs Immunitaires : -----	53
5. Facteurs Héritaires : -----	54
6. Facteurs raciaux : -----	54
7. Polymorphisme du récepteur b A l'endothéline associé au risque de mélanome : -----	55
8. les mélanomes malins et protéasome : -----	55
9. Lésions précancéreuses : -----	56
V. DIAGNOSTIC : -----	58
A. Symptomatologie clinique : -----	58
1. Mélanome vulvaire : -----	58
2. Mélanome malin du vagin : -----	59
3. Mélanome malin du col utérin : -----	60
B. Examen clinique : -----	60
VI. PARACLINIQUE : -----	62
A. Principe et intérêt de la biopsie–exérèse : -----	62
B. Examen anatomopathologique-----	62
1. L'examen macroscopique :-----	62

2. L'examen histologique :	64
3. Etablissement de la classification en fonction des indices de Clark et de Breslow :	66
4. L'analyse immuno-histochimique:	67
5. Le compte rendu histologique :	68
VII. BILAN D'EXTENSION :	70
A. Une radiographie du thorax et une échographie abdominale :	71
B. Tomodensitométrie (TDM) cérébro-thoraco-abdomino-pelvienne :	71
C. L'imagerie par résonance magnétique :	71
D. Echographie des aires ganglionnaires inguinales bilatérales:	72
E. Les marqueurs tumoraux :	72
F. La TEP/FDG et TEP/CT :	72
VIII. DIAGNOSTIC DIFFERENTIEL	74
A. Mélanome malin vulvaire :	74
B. Mélanome malin vaginal :	75
1. Lésions pigmentées :	75
2. Lésions achromiques :	76
C. Mélanome malin du col utérin :	76
IX. CLASSIFICATIONS :	77
X. TRAITEMENT :	83
A. Moyens thérapeutiques :	83
1. Chirurgie :	83
2. Curage ganglionnaire avec recherche et analyse du ganglion sentinelle :	83
3. Chimiothérapie :	84
4. Radiothérapie :	84
5. Traitements en cours d'évaluation :	84
a. Vaccination antitumorale :	84
b. Modificateurs de la chimiorésistance :	85

c. Les anti-CTLA4 -----	85
d. L'immunothérapie :-----	87
e. Les cytotoxiques :-----	88
f. Thérapies ciblées :-----	88
B. Indications thérapeutiques :-----	91
1. Traitement du mélanome malin vulvaire :-----	91
a. Chirurgie :-----	91
b. Curage ganglionnaire :-----	92
c. Radiothérapie : RT-----	93
d. Chimiothérapie :-----	93
e. Immunothérapie:-----	94
2. Traitement du mélanome malin vaginal :-----	95
a. La chirurgie :-----	95
b. La radiothérapie :-----	97
c. La chimiothérapie et l'immunothérapie :-----	98
3. Mélanome du col utérin :-----	101
a. La chirurgie :-----	101
b. La radiothérapie :-----	101
c. Chimiothérapie-----	102
d. Immunothérapie-----	102
D. Surveillance post thérapeutique du mélanome du tractus génital :-----	103
XI.EVOLUTION ET PRONOSTIC -----	104
A. Mélanome malin vulvaire :-----	104
1. Evolution locale :-----	104
2. Extension à distance :-----	104
3. pronostic :-----	104
B. Mélanome malin vaginal :-----	105
C. Mélanome malin du col utérin :-----	106

Conclusion	107
Résumé	109
Bibliographie	113

# Liste des abréviations

<b>18F-FDG</b>	: 2Fluoro-2-Desoxy-D-Glucose marqué au fluor 18
<b>AC</b>	: anticorps
<b>ADN</b>	: Acide désoxyribonucleique
<b>ADP</b>	: Adénosine diphosphate
<b>AMM</b>	: Autorisation de mise sur le marché
<b>AMPC</b>	: Adénosine monophosphate cyclique
<b>ANT</b>	: Antérieur
<b>Anti gp100</b>	: Antigène glycoprotéine 100
<b>APAF-1</b>	: Apoptic protease activating factor 1
<b>ATCD</b>	: Antécédents
<b>BCG</b>	: Bacilli camette guerin
<b>Bpm</b>	: battement par minute
<b>BRAF</b>	: Rapidly accelerated fibrosarcoma
<b>C.O</b>	: Contraceptif orale
<b>CD</b>	: Cluster of differentiation
<b>CDK4</b>	: Cyclin-dependent kinase 4
<b>CDKN2A</b>	: Cyclin-dependant kinase Inhibitor A2
<b>CHU</b>	: Centre hospitalier universitaire
<b>Cm</b>	: Centimètre
<b>CO2</b>	: Dioxyde de carbone
<b>CT</b>	: Computerized tomographie
<b>CTLA4</b>	: Cytotoxic T Lymphocyte T associated molecule 4
<b>Dte</b>	: Droite
<b>EMA</b>	: Antigène épithéliale membranaire

**GB** : Globules blancs

**GCS** : Score de Glasgow

**GM-CSF** : Granulocyte macrophage colony stimulating factor

**GS** : Ganglion sentinelle

**Hb** : Hémoglobine

**HD** : Hémodynamique

**HES** : Hématoxyline-Eosine -safran

**HLA** : Human leucocyte antigen

**HMB45** : Marqueur mélanique

**IB** : Indice de Breslow

**IFN** : Interféron

**IL2** : Interleukine 2

**IRM** : Imagerie par résonance magnétique

**KIT** : Inhibiteur de la tyrosine kinase

**Lat** : Latéral

**LM** : Forme lentigineuse

**m<sup>2</sup>** : mètre carré

**MART-1** : Melanoma Associated Antigen Recognized by T cells

**MC1R** : Melanocortin 1 receptor

**MHz** : Mégahertz

**MiTF** : Facteur de transcription de la microphthalmie

**MM** : Mélanome malin

**Mm** : Millimètre

**MSH** : Melanocyte stimulating hormone

**N°** : Numéro de cas

**NF1** : Neurofibromin 1

<b>NFS</b>	: Numération formule sanguine
<b>NM</b>	: Forme nodulaire
<b>PEC</b>	: Prise en charge
<b>PKA</b>	:Protéine d'activation kinase A
<b>PLQ</b>	: Plaquettes
<b>PS100</b>	: Protéine S 100
<b>PTEN</b>	: Phosphatase and tensin homologue
<b>Rb1</b>	: Gène de rétinoblastome
<b>RCP</b>	: Réunion de concertation pluridisciplinaire
<b>RT</b>	: Radiothérapie
<b>Rx</b>	: Radiographie
<b>SA</b>	: Semaines d'aménorrhées
<b>SMM</b>	: Forme superficielle extensive
<b>SORS</b>	: Standards options recommandations
<b>T.R</b>	: Toucher rectal
<b>T.V</b>	: Toucher vaginal
<b>T°</b>	: Température
<b>TA</b>	: Tension artérielle
<b>TAP</b>	: Thoraco–abdomino–pelvien
<b>TCA</b>	: Taux de céphaline activée
<b>TDM</b>	: Tomodensitométrie
<b>TEP</b>	: Tomographie par émission de positons
<b>TIL</b>	: Tumor infiltrating lymphocyte
<b>TNM</b>	: Tumors Nodes Metastases
<b>TP</b>	: Taux de prothrombine
<b>TP53</b>	: Tumor protein 53

**TR** : Toucher rectal  
**TV** : Toucher vaginal  
**UI** : Unité  
**UICC** : Union international contre le cancer  
**UV** : Ultra-violets

---

# INTRODUCTION

---

Le mélanome malin (MM) est une tumeur agressive de la peau et des muqueuses qui se développe au dépend des mélanocytes (cellules qui fabriquent la mélanine).

Le MM des muqueuses est une tumeur extrêmement rare. Il représente 0,03% de l'ensemble des cancers [1]. Il survient dans différentes localisations notamment la cavité orale, l'anus, la conjonctive et plus rarement au niveau de la muqueuse génitale féminine. Cette dernière localisation représente moins de 2% de l'ensemble des mélanomes [1]. Dans ce cas, il survient au niveau du vagin et de la vulve, plus rarement au niveau du col utérin.

Les mélanomes primitifs vulvaires, vaginaux et cervicaux sont dus à la persistance de façon aberrante des mélanocytes dans la muqueuse du tractus génitale féminin lors de leur migration de la crête neurale vers l'épiderme.

Le diagnostic est souvent initialement méconnu et se fait à un stade tardif. Son évolution est défavorable avec des métastases viscérales fréquentes et une survie très courte.

Nous rapportons dans notre travail trois observations de mélanome primitif du tractus génital féminin. Notre objectif est d'analyser les facteurs épidémiologiques, cliniques, thérapeutiques et évolutifs de cette pathologie.

## **MATERIELS ET METHODES :**

### **I. Matériels**

Du Janvier 2009 au Janvier 2014, sur 400 patientes prises en charge au service de Gynéco-Obstétrique I du CHU HASSAN II de Fès pour cancer du tractus génital, trois patientes avaient un mélanome primitif avec des localisations différentes, un cas de mélanome primitif vulvaire, un cas de mélanome primitif vaginal et un dernier cas de mélanome primitif du col utérin.

### **II. Méthodes :**

Dans cette étude rétrospective, on a précisé les données épidémiologiques, cliniques et thérapeutiques chez nos malades, cependant, les données évolutives n'ont pu être précisées dans un cas vu que la patiente a été perdue de vue.

#### **A. Première observation :**

Il s'agit de Mme L.Y âgée de 64 ans, mariée, 9ème geste, 9ème pare, ayant sa ménarche à l'âge de 14 ans, ménopausée à l'âge de 52 ans. Connue hypertendue depuis 3 ans sous inhibiteur calcique avec mauvaise observance thérapeutique. La patiente n'a pas d'ATCD personnels ou familiaux de mélanome.

La patiente a consulté en privé pour des métrorragies post-ménopausiques. Elle a bénéficié d'une hystérectomie totale avec annexectomie bilatérale, le résultat anatomopathologique n'a pas révélé de processus tumorale ni de signes d'hypertrophie endométriale.

L'évolution était marquée par la persistance de douleurs pelviennes intermittentes sans autres signes urinaires ou digestifs associés, ce qui a motivé la patiente à consulter dans notre formation.

L'examen clinique à l'admission trouvait une patiente consciente, stable sur le plan HD avec des conjonctives normo-colorées. TA : 15/9, T° : 37,5 °c pouls :88 bpm, IMC à 22

L'examen gynécologique a révélé à l'inspection un aspect atrophique de la vulve, avec la présence d'une tumeur d'aspect bleuâtre, ferme, faisant 3/2 cm au niveau du clitoris (figure 1). Au spéculum la tranche vaginale était d'aspect normal, le TV n'a pas objectivé de sensibilité ou de masse pelvienne.

L'examen des aires ganglionnaires a trouvé de multiples adénopathies (ADP) centimétriques et fixes inguinales bilatérales.

L'examen des seins était normal.

Le reste de l'examen somatique est sans particularité.

La biopsie de la lésion clitoridienne a été réalisée et dont l'étude anatomopathologique a révélé une prolifération fusocellulaire (figure 4) faite de cellules atypiques exprimaient fortement l'anticorps anti Melan A, anti PS100, et le CD117. (Voir figure 2 et 3)

Le diagnostic de mélanome malin de la vulve a été retenu.

L'examen ophtalmologique ainsi qu'un scanner TAP étaient normaux, donc le diagnostic de mélanome malin primitif de la vulve a été retenu.


La décision de la RCP était de réaliser une vulvectomie totale avec curage ganglionnaire inguinale bilatéral. L'examen anatomopathologique de la pièce a montré la même prolifération retrouvée sur la biopsie, le curage ganglionnaire a ramené 2 ganglions métastatiques sur 7 à droite et un ganglion métastatique sur 4 à gauche.

Un mois après l'acte opératoire, l'évolution a été marquée par l'apparition de multiples lésions sous cutanées au niveau de la paroi antérieure de l'abdomen et au niveau du thorax, en faveur de métastases cutanées du mélanome vulvaire. Une TDM-TAP a mis en évidence des localisations secondaires, ganglionnaires, péritonéales, surrénaliennes gauches et cutanées.

La décision thérapeutique a été de mettre la patiente sous chimiothérapie à base de cisplatine ou carboplatine mais la patiente a refusé le traitement et elle a été perdue de vue.



**Figure 1** : Tumeur clitoridienne ferme et bleuâtre



**Figure 2** : marquage des cellules néoplasiques par le MELAN A



**Figure 3** : marquage des cellules néoplasiques par le CD117



**Figure 4** : coupe histologique indiquant la prolifération fusocellulaire dense.

## **B. Deuxième observation :**

Il s'agit de Melle R.K, âgée de 46 ans, célibataire, nulligeste, ayant ses ménarches à l'âge de 13 ans avec un cycle régulier, sans notion de prise de contraception orale, appendicectomisée il y'a 20 ans, et ayant comme ATCD familiaux un frère décédé par cancer du colon. Par ailleurs, la patiente n'a pas d'ATCD personnels ou familiaux de mélanome.

Le début de sa maladie remontait à 5 mois avant sa consultation, où la patiente a présenté des ménométrorragies de faible abondance, faites de sang noirâtre, avec des douleurs pelviennes à type de pesanteur, ces douleurs n'avaient pas d'irradiation particulière. L'anamnèse n'a pas retrouvé d'autres signes urinaires ou digestifs associés. Le tout évoluant dans un contexte d'AEG et d'apyrexie.

L'examen général trouvait une patiente consciente, GCS à 15, stable sur le plan HD, ses conjonctives étaient légèrement décolorées, la TA à 12/6, la température à 37 °C et le pouls à 80 bpm, L'IMC à 22.

L'examen gynécologique a révélé à l'inspection une trophicité vulvaire normale, le toucher vaginal et le spéculum n'ont pas été réalisés car la patiente se disait vierge. Le toucher rectal a objectivé un utérus augmenté de taille faisant environ 12 SA avec la perception d'une masse vaginale mal limitée difficile à caractériser. L'examen des seins était normal, les aires ganglionnaires étaient libres. Le reste de l'examen somatique était sans anomalie.

Un bilan biologique de retentissement a été réalisé, qui a révélé une anémie hypochrome microcytaire (Hb à 8,2 g/dl) ; La patiente a reçu 3 culots globulaires.

Une échographie pelvienne sus pubienne a objectivé un utérus de contours réguliers, la ligne d'interface est non vue avec la présence d'image échogène arrondie de 13,9/13,6 mm prolabée dans le vagin, les deux ovaires droit et gauche vus et normaux, le cul de sac de douglas était libre.

Une TDM-AP (figure 5) a objectivé la présence de 2 masses pelviennes dont une est vaginale et la deuxième utérine mesurant respectivement 80×85mm et 95 × 140 mm de diamètre associées à des ADP locorégionales hétérogènes mesurant pour la plus grande 26mm de petit axe, d'allure secondaire.

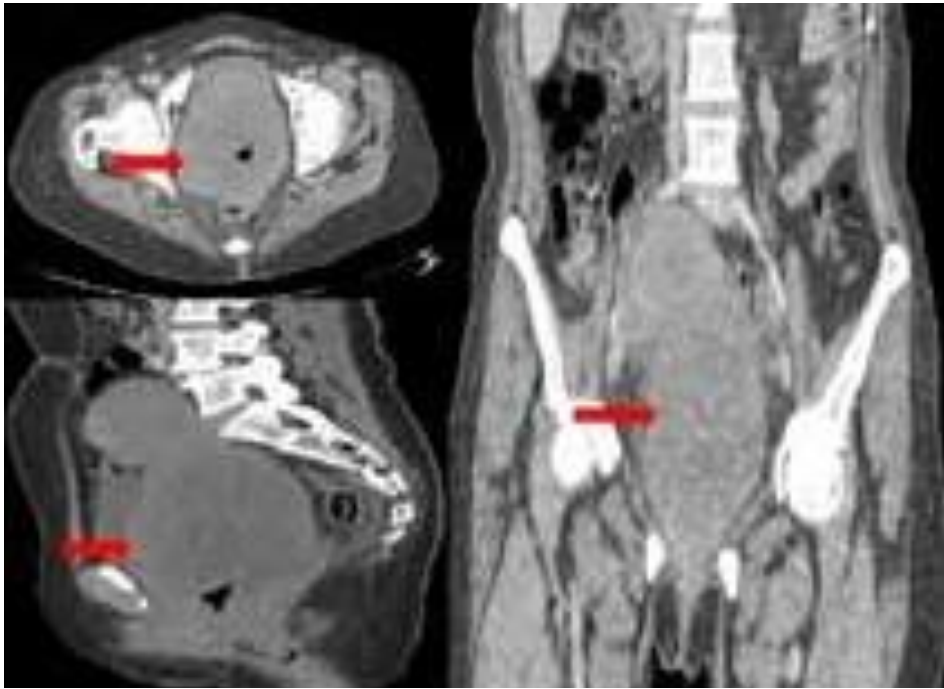
La décision était de réaliser un bistournage de la masse vaginale, la patiente fut admise au bloc opératoire, sous rachianesthésie et en position gynécologique, l'exploration par un spéculum de vierge, a noté la présence d'un processus noirâtre faisant environ 10 cm de grand axe, adhérent à la paroi vaginale antérieure et latérale droite à 1,5 cm de l'orifice vulvaire (envahissement du 1/3 inférieur du vagin), la biopsie du processus a été réalisée avec obtention de plusieurs fragments tissulaires.

Le résultat anatomopathologique était en faveur d'une prolifération tumorale maligne, les cellules tumorales sont disposées de façon anarchique autour de nombreux vaisseaux dilatés avec la présence de nombreux foyers hémorragiques et nécrotiques. L'immunomarquage présentait une expression cytoplasmique franche et diffuse de la PS100 et de la mélan A témoignant de la nature mélanocytaire de la prolifération.

Le diagnostic de mélanome vaginal a été posé.

Le bilan d'extension comprenait un examen dermatologique complet et un examen ophtalmologique revenant normaux, une TDM-TAP a objectivé des ADP locorégionales, avec la présence d'un nodule pulmonaire scissural gauche spiculé très suspect. Le diagnostic d'un mélanome primitif du vagin métastatique a été retenu.

La décision de la RCP était de démarrer la chimiothérapie à base de DACARBAZINE devant un mélanome primitif du vagin métastatique, cependant la patiente est décédée après un recul de 1 mois avant de démarrer la chimiothérapie.



**Figure 5 :** Coupes axiales d'une TDM pelvienne avec reconstruction dans le plan coronal et sagittal montrant une masse bilobé centrée dans l'utérus, contenant des calcifications. La masse est bien limitée déplaçant la vessie en avant et le sigmoïde en arrière.

### **C. Troisième observation :**

Il s'agit de Melle F.C âgée de 45 ans, célibataire, nulligeste, ayant ses ménarches à l'âge de 13 ans avec un cycle régulier de 5jours /28 jours, sans notion de prise de contraception orale. La patiente n'a pas d'antécédents (ATCD) particuliers et notamment pas d'ATCD personnels ou familiaux de mélanome.

Le début de sa maladie remontait à 3 mois avant sa consultation par l'apparition progressive de métrorragies de moyenne abondance faites de sang cailloté avec des leucorrhées verdâtres nauséabondes sans douleurs pelviennes ni troubles urinaires ou digestifs associés, le tout évoluant dans un contexte d'apyrexie et de conservation de l'état général. La patiente a consulté au sein de notre service pour prise en charge.

A l'admission, patiente consciente GCS à 15, stable sur le plan hémodynamique : TA : 12/8 mmhg, T° : 37,5°C , Pouls : 84 bpm , L'IMC à 20.

L'examen gynécologique a révélé à l'inspection un aspect eutrophique de la vulve, des grandes et des petites lèvres avec une pilosité et une pigmentation normales, l'examen au spéculum et le T.V n'ont pas été réalisés car la patiente se disait vierge. Le T.R a objectivé une tonicité sphinctérienne normale, avec perception d'une masse irrégulière, mal limitée, de consistance ferme comblant le cul de sac de Douglas.

L'examen des seins était normal et les aires ganglionnaires étaient libres.

Le reste de l'examen somatique était sans particularité notamment l'examen cutanéomuqueux.

Un bilan biologique a été réalisé et a révélé une Hb à 10 g/dl, les PLQ : 250.000/mm<sup>3</sup> et les GB : 5000/mm<sup>3</sup>

Le TP à 100% le TCA iso et un ionogramme normal.

Une échographie pelvienne a objectivé un utérus de taille et d'aspect normaux, ligne de vacuité en place avec la présence d'une masse tissulaire échogène rétro-utérine faisant 60/45mm en continuité avec l'utérus, l'endomètre est fin, les deux ovaires droit et gauche sont vus, sans anomalie échographique.

La Décision était de compléter par une IRM pelvienne (figure6) qui a mis en évidence un volumineux polype endovaginal prenant naissance au niveau du col utérin avec une extension paramétriale proximale gauche et un contact intime avec la paroi ano-rectale.

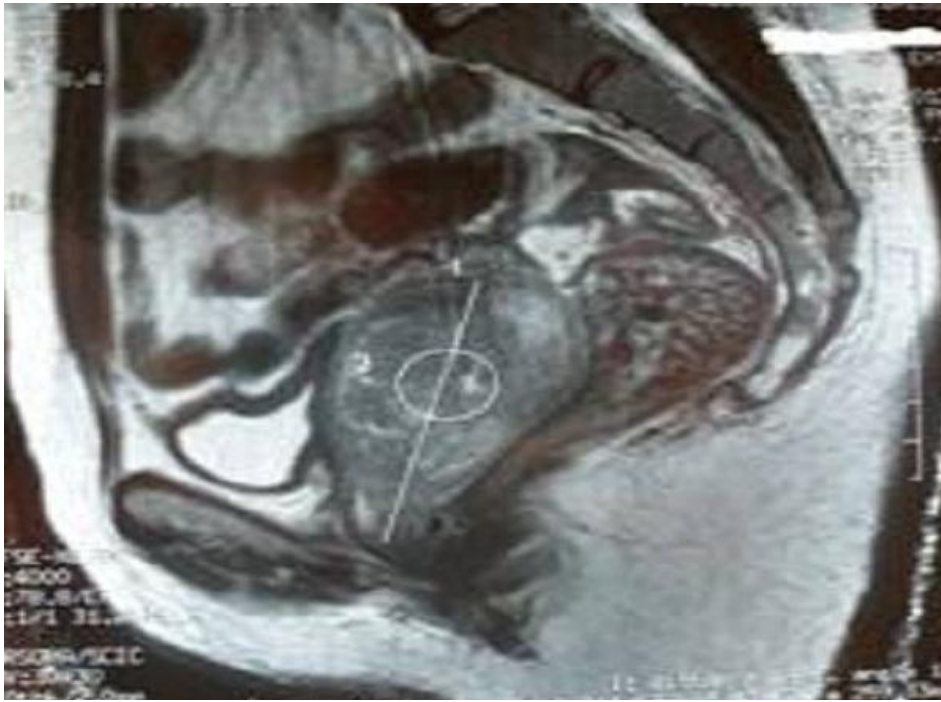La patiente a été admise au bloc opératoire, sous une rachianesthésie, en position gynécologique. A l'inspection, on notait la présence au niveau du col utérin d'une masse tissulaire faisant 6cm, noirâtre, nécrosée, friable, fétide. Une résection de la masse a été réalisée jusqu'à sa base.

L'analyse histologique et immunohistochimique de la pièce était en faveur d'un mélanome malin cervicale exprimant le CD117 (figure7).

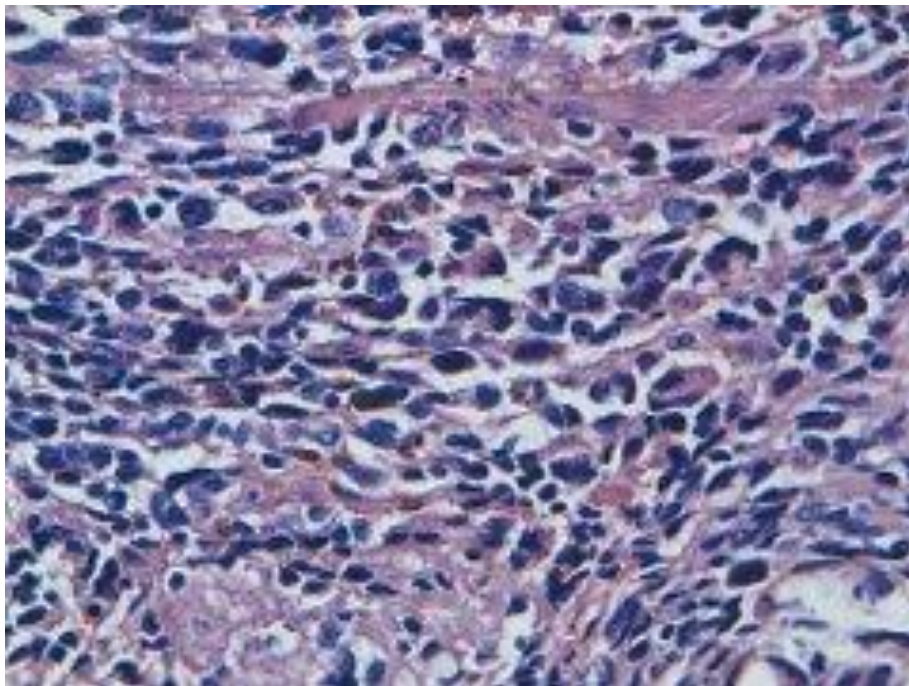
Le bilan d'extension comprenait un examen dermatologique complet et un examen ophtalmologique qui étaient négatif ; mais la TDM thoraco-abdomino-pelvienne a objectivé des micro-nodules pulmonaires d'allures secondaires avec une thrombose veineuse iliaque droite. Le diagnostic d'un mélanome primitif du col utérin a été retenu.

Devant un mélanome primitif du col utérin localement avancé métastatique, la décision était de démarrer la chimiothérapie palliative à base de dacarbazine (Déticène). La patiente a reçu 6 cures avec une bonne tolérance clinico-biologique.

La patiente a été revue la dernière fois le 09/04/2013 avec une TDM -TAP de contrôle objectivant la progression de la masse utérine et l'apparition de deux lésions hépatiques, la décision était d'introduire l'Imatinib mais la patiente est décédée avant de démarrer l'immunothérapie.



**Figure 6:** IRM pelvienne : coupe sagittale pondérée T1 montrant une masse vaginale en continuité avec le col utérin



**Figure 7:** coupe histologique au niveau du col utérin en faveur d'une prolifération indifférenciée faite de cellules en nappes diffuses comportant du pigment brunâtre en intra-cytoplasmique avec des atypies cyto-nucléaires manifestes à fort grossissement (HESx40)

---

# DISCUSSION

---

## **I. DEFINITION :**

Mélanome : terme issu du grec « mélas » : noir et « oma » : tumeur

C'est une tumeur maligne développée au dépend des mélanocytes (cellules qui synthétisent la mélanine qui est à l'origine de la pigmentation de la peau), apparaissant le plus souvent sur la peau et rarement sur les muqueuses.

Les mélanomes malins primitifs du tractus génital féminin sont des tumeurs rares dont le pronostic est plus sévère que celui du mélanome cutané.

Les critères diagnostiques sont exigés pour admettre le caractère primitif de ces tumeurs. Il faut exclure la possibilité de mélanome cervicale ou vulvaire étendu au vagin ou l'inverse.

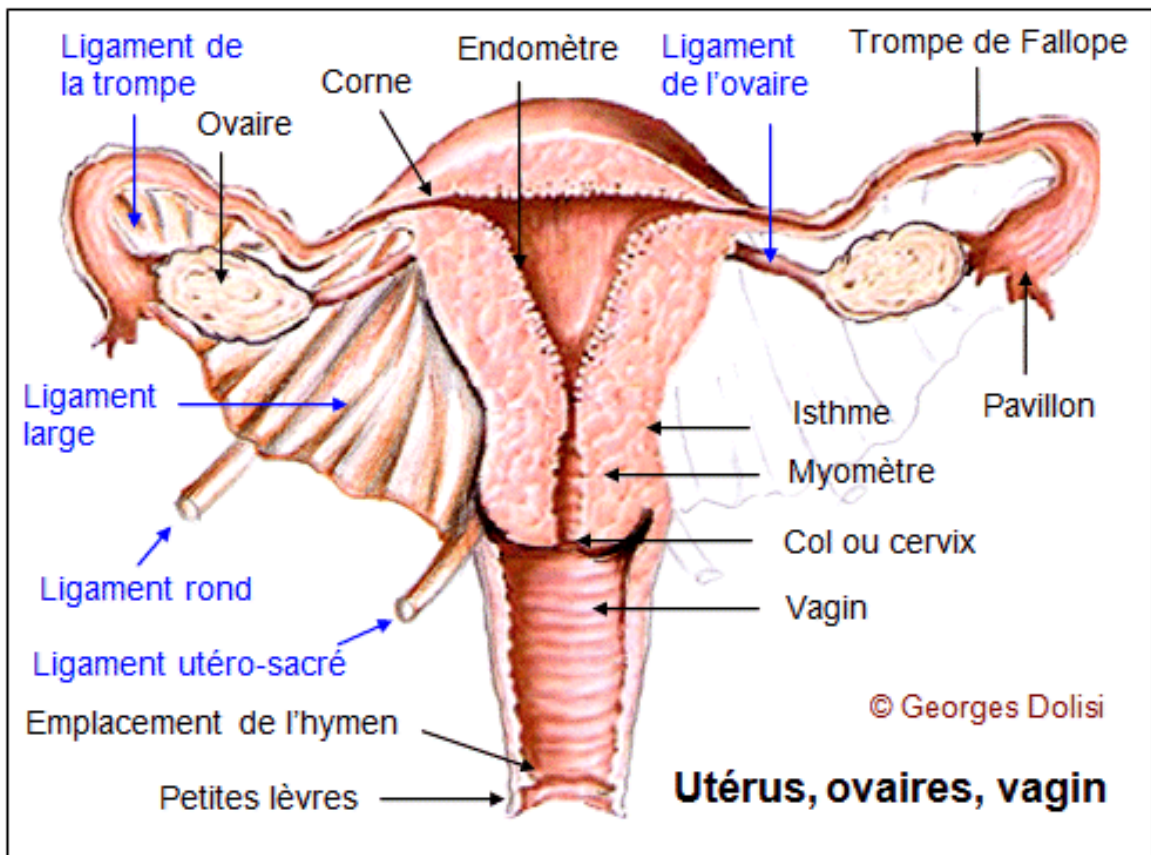
Les caractéristiques histologiques doivent être aussi celles du mélanome malin. Pour le tractus génital féminin, il faut exclure une métastase vulvaire, vaginale ou cervicale d'un autre MM dans d'autres sites notamment cutané ou oculaire (intérêt d'un fond d'œil) [2].

## **II. GENERALITES :**

### **A. Rappel anatomique et histologique du tractus génital féminin**

Le tractus génital féminin comporte : (voir figure 8)

- La vulve
- Le vagin
- Le col utérin
- L'utérus
- Les trompes
- Et les ovaires.



**Figure 8:** Coupe frontale de l'appareil génital féminin

## 1. La vulve : (figure 9)

La vulve, organe génital féminin externe, est constituée des grandes lèvres, des petites lèvres, du clitoris et du vestibule. Elle est limitée en avant par le pubis, en arrière par l'anus, sur les côtés par les plis cruraux et en haut par l'hymen. Les grandes lèvres fusionnent en avant, au niveau du pubis formant la commissure labiale antérieure et en arrière formant la fourchette. Entre la fourchette et l'orifice vaginal se trouve une zone déprimée appelée la fossette naviculaire. Les grandes lèvres sont constituées de tissu conjonctif, de tissu adipeux et de fibres musculaires lisses. Elles sont recouvertes par de la peau (épithélium malpighien ou pavimenteux, kératinisé). Dans le tissu sous-cutané, il y a de nombreux follicules pileux, des glandes sébacées et des glandes sudoripares.

Les petites lèvres sont plus petites et plus fines, Leur taille varie d'une femme à l'autre. Leur partie antérieure se divise en deux, une partie recouvre le clitoris et forme le prépuce, l'autre forme en arrière le frein du clitoris. Les petites lèvres sont constituées d'un tissu conjonctif dense. Elles ne contiennent ni tissu adipeux, ni follicules pileux ni glandes sudoripares, les glandes sébacées sont par contre nombreuses dans la partie externe des petites lèvres : ce sont les grains de Fordyce. La limite entre cette zone externe contenant les grains de Fordyce et la zone interne des petites lèvres s'appelle la ligne de Hart. En surface, les petites lèvres sont revêtues par un épithélium malpighien qui contient en surface beaucoup moins de kératine que celui des grandes lèvres.

Le clitoris correspond embryologiquement à la partie dorsale du pénis. C'est un organe érectile constitué de deux corps caverneux contenant de nombreux vaisseaux. En surface, il y a de nombreuses terminaisons nerveuses appelées corpuscules de Meissner.

Au niveau du vestibule, de chaque côté du méat urinaire, se trouve l'abouchement des canaux excréteurs des glandes de Skene et plus en arrière, à hauteur de la fossette naviculaire, celui des glandes de Bartholin [3].

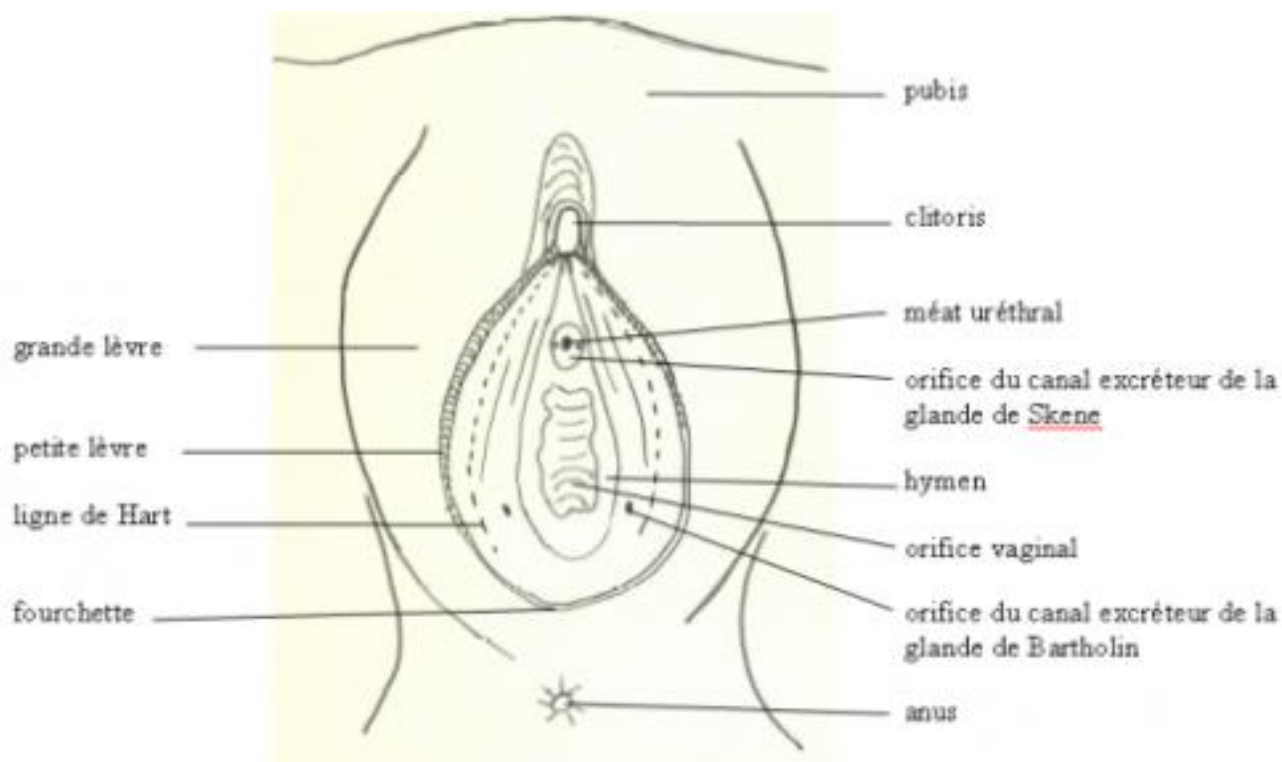


Figure 9: schéma de la configuration externe de la vulve [3]

## 2. Le vagin :

Le vagin est un conduit musculo-membraneux situé dans le petit bassin entre la vessie en avant et le rectum en arrière et l'utérus en haut. De la vulve vers l'utérus sa direction est oblique en haut et en arrière faisant un angle de 70° avec l'horizontale. Sa longueur moyenne est de 8 cm.

Il est constitué de trois couches : (voir figure 10)

- La muqueuse qui comporte un épithélium pavimenteux stratifié non kératinisé,
- Une couche de muscles lisses

- et à l'extérieur une couche conjonctive : l'adventice.

Au repos l'affaissement de la paroi vaginale rend sa lumière virtuelle, et son épithélium est plissé. Le chorion dense est dépourvu de glandes, les faisceaux de cellules musculaires lisses de la couche musculaire sont disposés en couches mal définies circulaires et longitudinales.

A fort grossissement, on peut voir l'épithélium pavimenteux stratifié.

Au cours du cycle menstruel, cet épithélium subit des changements qui comportent une légère kératinisation des cellules superficielles, l'examen des cellules raclées à la surface permet d'estimer la date de la dernière ovulation.

Au cours du cycle, les cellules superficielles produisent du glycogène, celui-ci est métabolisé par des bactéries commensales pour former de l'acide lactique qui inhibe la croissance des micro-organismes pathogènes. [4]

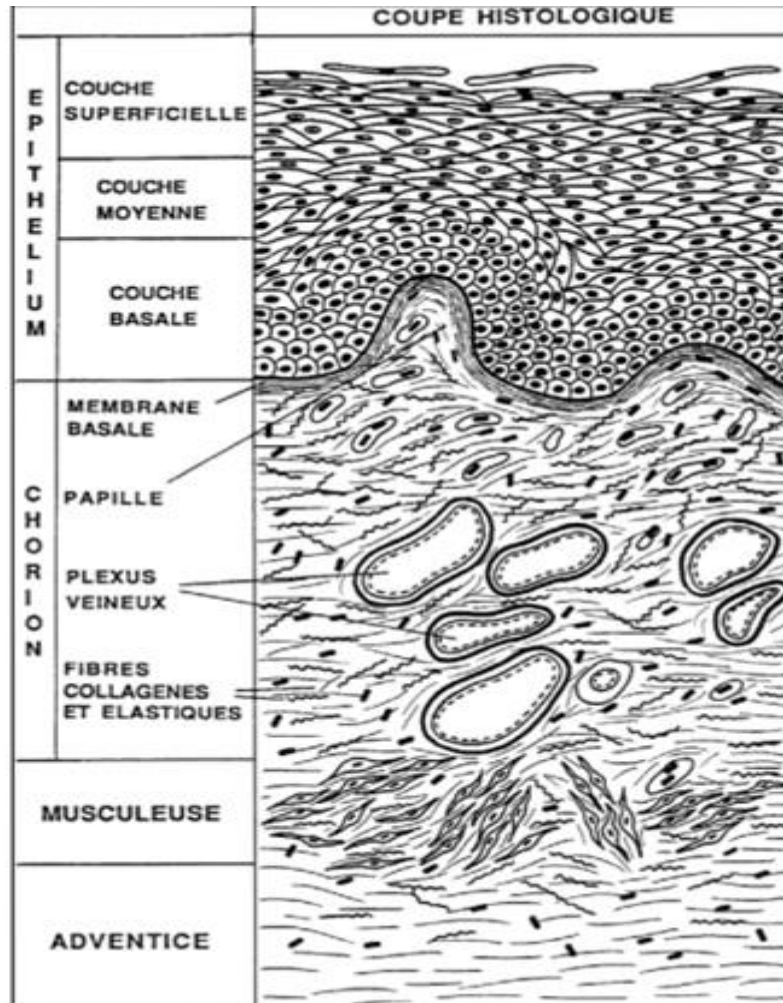


Figure 10 : Schéma montrant les différentes couches du vagin [4]

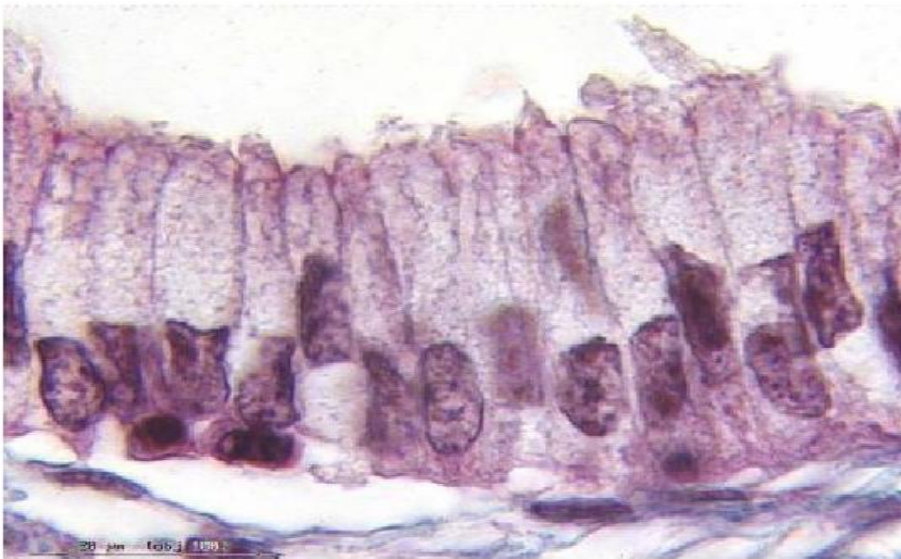
### 3. Le col utérin :

Le col utérin correspond au 1/3 inférieur de l'utérus, il est cylindrique et présentant trois portions :

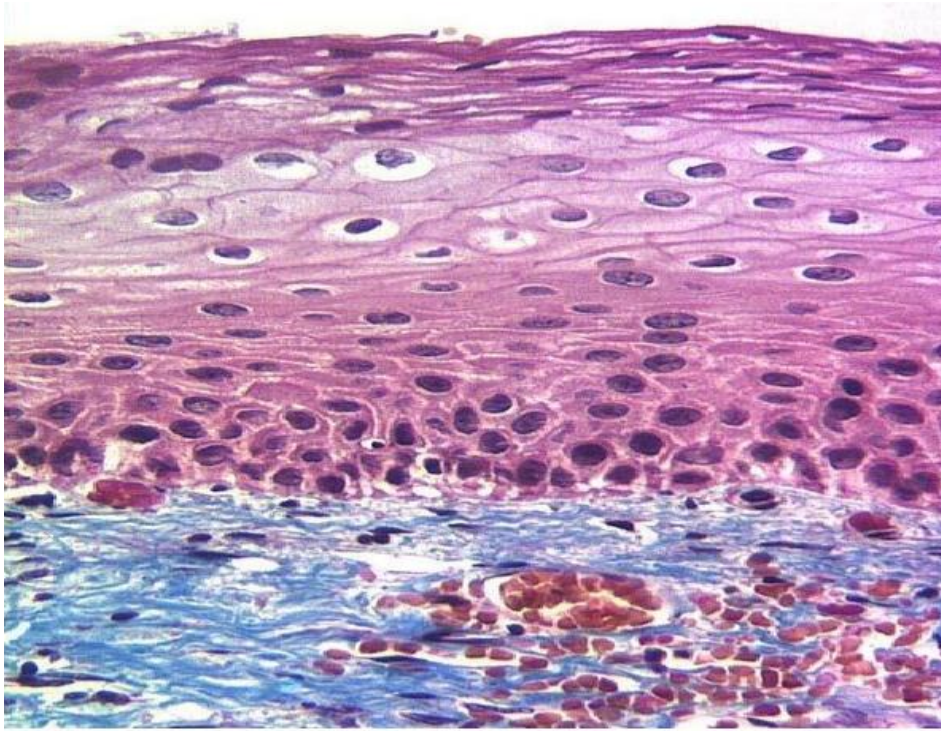
- une portion sus vaginale
- une portion vaginale qui correspond à la ligne d'insertion du vagin
- une troisième portion intravaginale et qui présente deux lèvres, l'antérieur descendante toujours un peu plus bas que la postérieur, cette partie est accessible par le toucher vaginal et visible au spéculum.

La surface externe de la partie du col qui fait saillie dans le vagin est appelé : l'exocol, et le revêtement de la lumière appelé : endocol

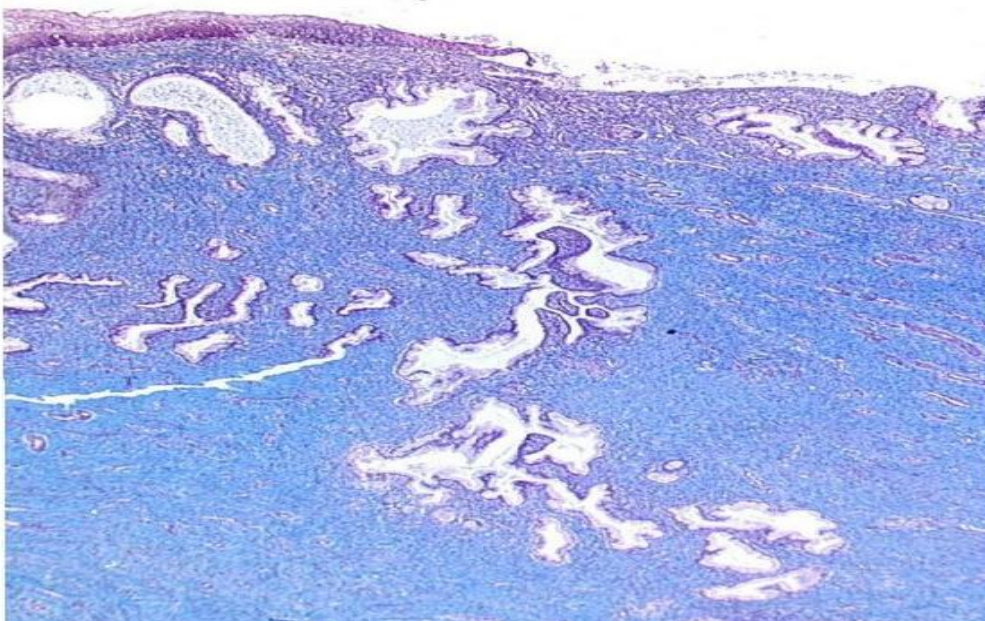
- a. L'exocol est recouvert par un épithélium en continuité avec celui du vagin. Comme l'épithélium pavimenteux du vagin, l'épithélium de l'exocol est pavimenteux, stratifié non kératinisant riche en glycogène durant la période de maturité sexuelle. (voir figure 11)
- b. L'endocol est revêtu d'un épithélium unistratifié cylindrique, mucosécrétant (voir figure 12)
- c. La zone de jonction ou la jonction exo-endocervicale, c'est la partie la plus fragile du col qui s'infecte et s'ulcère facilement (voir figure 13) [5]



**Figure 11:** coupe histologique de l'exocol montrant l'épithélium malpighien non kératinisant [5]



**Figure 12** : coupe histologique de l'endocol montrant un épithélium simple cylindrique, mucosécrétant [5]



**Figure 13** : coupe histologique de la zone de jonction cervicale montrant un épithélium pavimenteux cylindrique [5]

#### 4. L'utérus :

Organe creux, impaire médian centropubien situé en avant du rectum et en arrière de la vessie et au dessus du vagin, recouvert d'un péritoine et comportant trois parties qui sont : (voir figure 14)

Le fond utérin, le corps et le col utérin séparés par l'isthme (rétrécissement entre la cavité corporelle et le canal endocervicale).

Le corps utérin est de forme conoïde et aplati d'avant en arrière ; le fundus de l'utérus est fortement convexe dans le sens antéropostérieur, rectiligne transversalement chez la nullipare et convexe chez la multipare. Les cornes utérines prolongent le fundus et se continuent avec les trompes ; elles donnent insertion aux ligaments ronds et propres de l'ovaire.

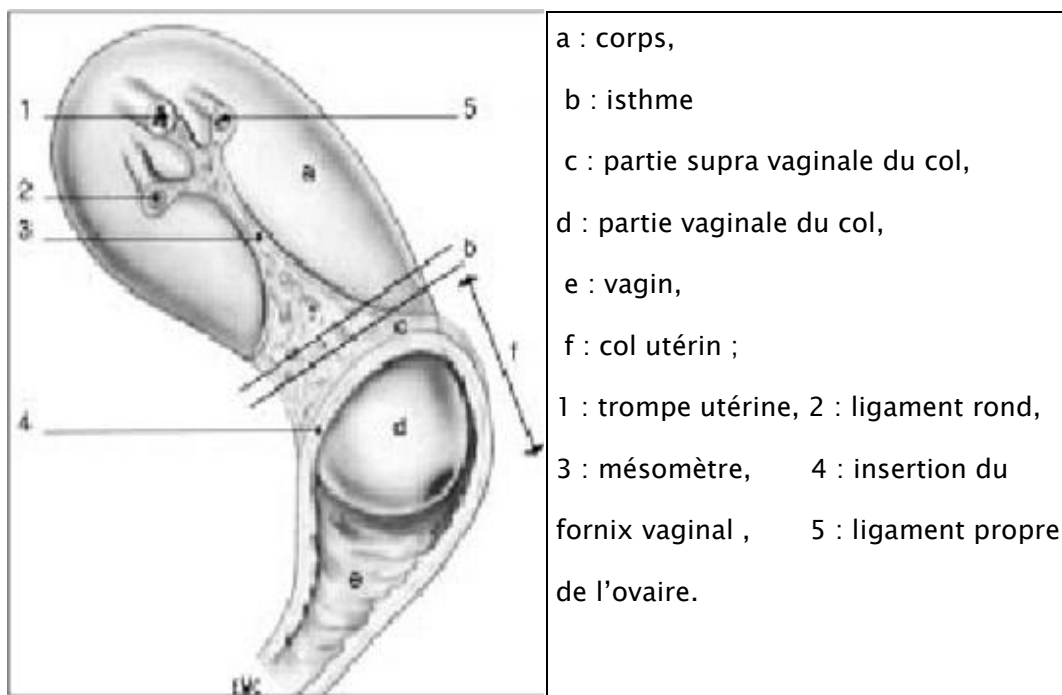


Figure 14: Vue latéral de l'utérus [6]

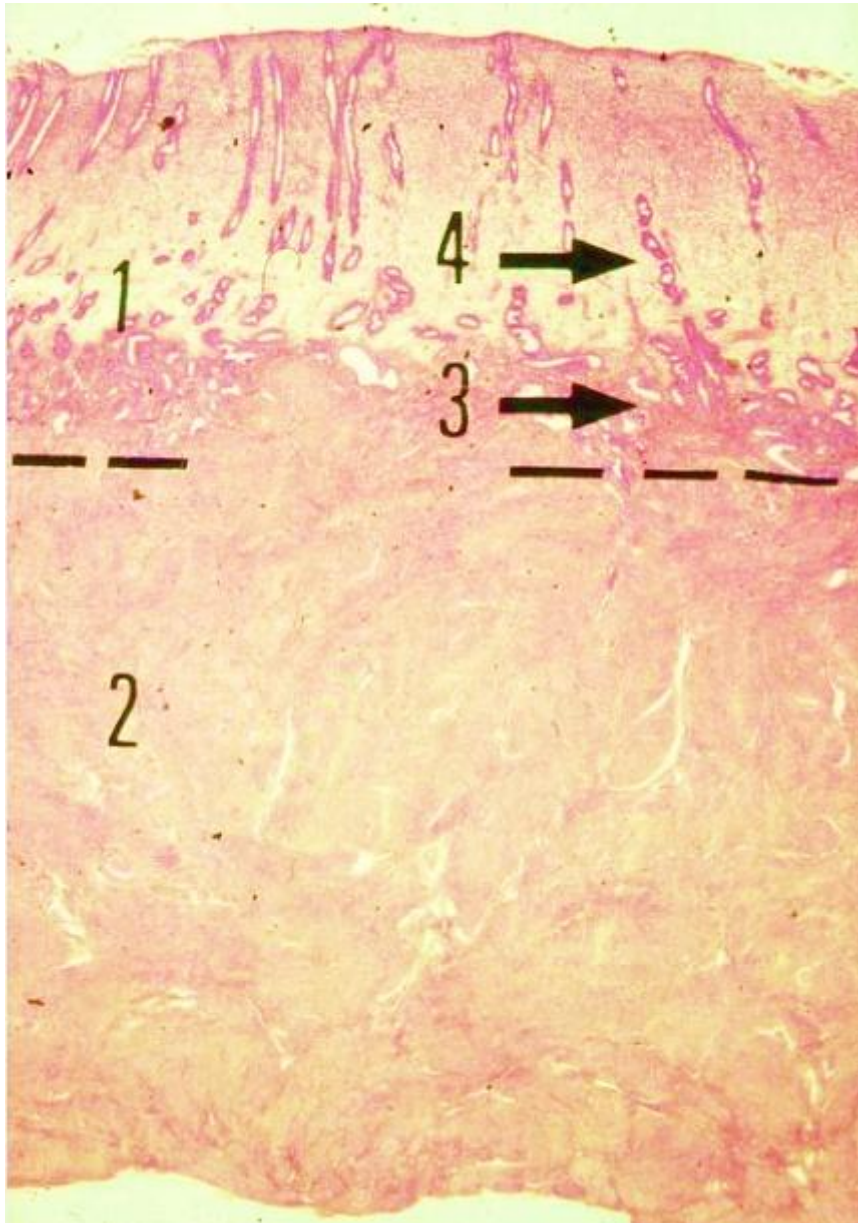
La paroi utérine comporte trois tuniques :

a. L'endomètre : la muqueuse comporte un épithélium simple, prismatique avec des cellules ciliées et cellules sécrétrices, le chorion est riche en fibroblastes et pauvre en fibres. Il renferme des glandes et une vascularisation abondante.

L'endomètre subit des changements réguliers cycliques afin de constituer un milieu favorable à l'implantation d'un ovule fécondé. (Voir figure 15)

b. Le myomètre : constitué de faisceaux musculaires lisses disposés selon trois couches une interne longitudinale, une moyenne épaisse et plexiforme et une externe longitudinale.

c. la séreuse : de nature conjunctivo-élastique [6,7]



**Figure 15** : Schéma montrant les différentes couches utérines [8]

1-L'endomètre 2-la musculuse ou myomètre, formée de cellules musculaires lisses. Dans l'endomètre, on distingue deux zones : en 3, la zone profonde résiduelle, d'aspect plus foncé, qui reste toujours présente. En début de cycle menstruel, elle permet la régénérescence de la zone fonctionnelle, fléchée en 4, qui desquame lors de chaque menstruation.

## 5. Les Trompes :

Une trompe est un conduit musculo-membraneux pair et symétrique prolonge latéralement les cornes utérines. Situé dans le mésosalpinx, la trompe présente tout d'abord une direction transversale jusqu'au pôle utérin de l'ovaire, puis elle suit son bord libre.

La trompe mesure 10 à 12cm de long et présente 4 parties :

La partie utérine ou interstitielle située dans l'épaisseur même du muscle utérin, elle débouche dans l'angle supérieur de l'utérus par un orifice de 1mm de diamètre : ostium utérin.

L'isthme tubaire qui fait suite à la portion utérine entre le ligament rond de l'utérus et le ligament propre de l'ovaire sa longueur est de 3 à 4cm, son diamètre est de 2 à 4 mm à paroi épaissie presque inextensible.

Ampoule tubaire fait suite à l'isthme, mesure 7 à 8 cm de long ,8à 9 mm de diamètre flexueuse présente une paroi mince, de consistance molle et une grande compliance : Elle représente la chambre de fécondation.

L'infundibulum de la trompe est évasé, en entonnoir son sommet fait communiquer la cavité tubaire avec celle du péritoine par un orifice extensible de 2 à 3mm : L'ostium abdominale.

La paroi tubaire comporte quatre tuniques de dehors en dedans : (voir figure16)

- a. La tunique séreuse péritonéale : Mince, elle est présente quelque soit le segment tubaire, c'est une couche conjonctive recouverte par le mésothélium péritonéal.
- b. La tunique sous séreuse : Elle est plus épaisse, conjonctivo-vasculaire et contient des faisceaux musculaires lisses, dispersées. Cette couche contient

des artérioles, des veinules, des fontes, des canaux lymphatiques et des filets nerveux.

c. La musculuse :

Elle est constituée de fibres musculaires lisses qui s'agencent en deux couches :

- Une couche interne circulaire
- Une couche périphérique longitudinale.

d. La muqueuse

Elle présente des plis muqueux transversaux.

La muqueuse tubaire comporte un épithélium et un chorion :

➤ L'épithélium :

Il est séparé du chorion par une vitrée collagène, il est de type cylindrique, constitué de quatre types de cellules :

- Cellules ciliées
  - Cellules sécrétoires
  - Cellules intercalaires
  - Cellules basales
- Le chorion : Formé d'un tissu conjonctif lâche [8,9]

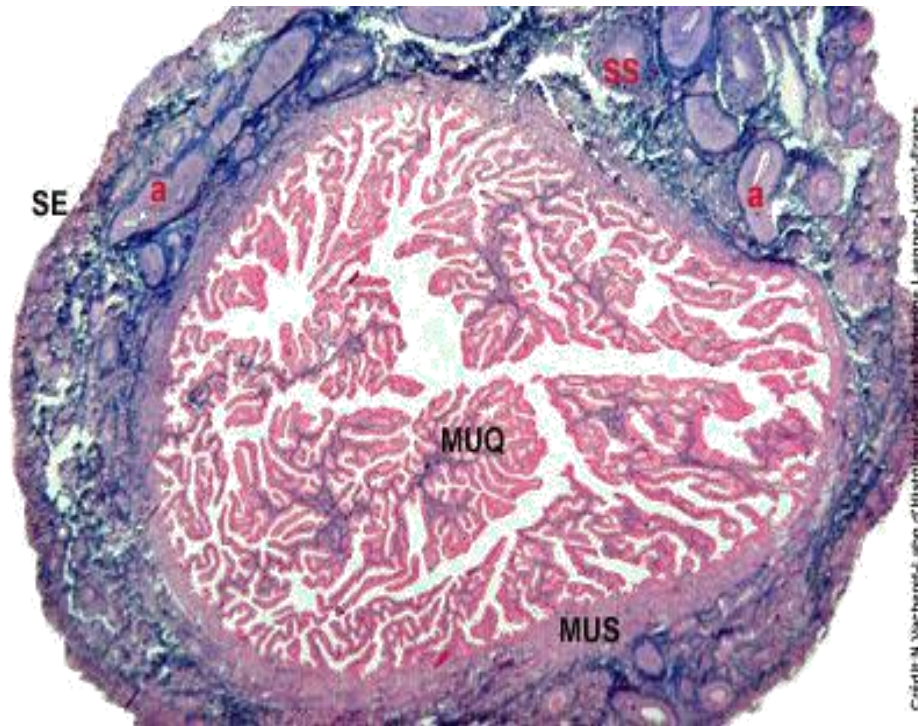


Figure 16: Une coupe transversale de la trompe réalisée au niveau de l'ampoule  
Tubaire [8]

MUQ : muqueuse

MUS : musculéuse

SS : sous séreuse

SE : Séreuse

## 6. Ovaires :

Les ovaires sont placés dans la cavité pelvienne, en arrière des ligaments larges et contre la paroi latérale de l'excavation pelvienne et sont entourés de vaisseaux iliaques interne et externe.

Ils ne sont pas revêtus de péritoine, ainsi l'œuf est expulsé dans la cavité péritonéale puis elle sera récupérer par la trompe utérine.

Ils ont une forme ovoïde, dont l'axe est orienté verticalement quand la vessie est vide. Chez la Femme en activité génital, les ovaires mesurent ; 2.5 cm à 5 cm de longueur, 0,6 à 1,5 cm d'épaisseur, 1.5 à 3 cm de largeur.

Les ovaires sont maintenus par trois ligaments : le ligament lombo-ovarien, tubo-ovarique et le ligament utéro-ovarien. [9]

L'ovaire est constitué de deux zones :

- Zone médullaire : on lui distingue

Une zone hilare ; contient des reliquats embryonnaires, des artères et veines ovariennes, vaisseaux lymphatiques, rameaux nerveux et des cellules ganglionnaires.

Une zone parenchymateuse ; faite de tissu conjonctif lâche parcouru par les vaisseaux qui se distribuent à la corticale ou en proviennent.

- Zone corticale :

C'est une région superficielle, constituée du stroma cortical qui contient les organites ovariens (follicules et dérivés). Elle est tapissée par l'épithélium ovarien.

[8]

## **B. Mélanocytes et mélanogénèse :**

### **1. Rappel historique**

Le mélanome malin néoplasique de la peau et des muqueuses a de nombreux aspects singuliers.

Les tumeurs pigmentaires étaient connues avant Hippocrate qui a décrit pour la première fois le naevus et qui a rapporté la 1<sup>ère</sup> observation en entamant le cas d'une rate tumorale déformée et noir qu'il compara à un morceau de charbon [10].

La 1<sup>ère</sup> description relativement détaillé revient à LAENNEC en 1806 qui considérait ce néoplasme comme entité à part et le nomma « Mélanose » VIRCHOW a décrit le premier mélanome [10]. Ce nom ne fut pas immédiatement adopté par la plupart des auteurs qui, pendant des années, parlent de mélanocarcinome ou mélanosarcome, distinction basée initialement sur la morphologie macroscopique puis, plus tard microscopique. Ceci s'est éclairci après la découverte de la cellule d'origine : mélanoblaste ou mélanocyte. [10]

Ainsi le 1<sup>er</sup> cas de mélanome malin du tractus génital féminin fut reporté par HEWITT en 1861. [11]

### **2. Développement embryonnaire des mélanocytes :**

Les mélanocytes proviennent des crêtes neurales qui apparaissent à la 3<sup>ème</sup> semaine du développement embryonnaire. Ils migrent et colonisent l'épiderme à la 7<sup>ème</sup> semaine, et les follicules pilo-sébacés à la 14<sup>ème</sup> semaine. A ce stade, ils sont identifiables par l'immuno-marquage à l'HMB45. A la 21<sup>ème</sup> semaine, les mélanosomes I, II et III sont bien développés, ils sont transférés entre la 23<sup>ème</sup> et la 30<sup>ème</sup> semaine du développement embryonnaire aux kératinocytes pour donner la couleur de la peau et aux cellules matricielles du bulbe pileux pour donner la couleur aux poils. [12]

### 3. Mélanogenèse

La mélanogenèse est le processus de synthèse et de distribution, ou de transfert, des mélanines dans l'épiderme.

La synthèse de ces pigments responsables de la couleur de la peau et des poils a lieu dans l'unité épidermique de mélanisation, dans des organites dérivés des vésicules golgiennes ou du réticulum endoplasmique granulaire, mélanosomes. Cette synthèse se fait à partir d'un acide aminé, la tyrosine, et nécessite la présence d'un enzyme, la tyrosinase [13].

On distingue quatre stades de maturation des mélanosomes (figure17) : Les stades I et II correspondent à des organites non mélanisés (parfois appelés prémélanosomes). Les mélanosomes du stade I ont un contenu dont la structure filamentaire est encore assez mal définie. Au contraire, les mélanosomes du stade II se remplissent d'une structure interne filamenteuse. La mélanine commence à s'accumuler dans les mélanosomes de type III. Dans les mélanosomes de type IV, l'accumulation de pigments est telle que la structure interne n'y est plus visible.

Ces mélanosomes migrent vers l'extrémité des dendrites des mélanocytes grâce aux microtubules et aux microfilaments. En bout de dendrites ils sont transférés par des phénomènes d'exocytose et de phagocytose aux kératinocytes qui digèrent ensuite les membranes, de façon enzymatique, plus ou moins vite suivant les types de peau [14].

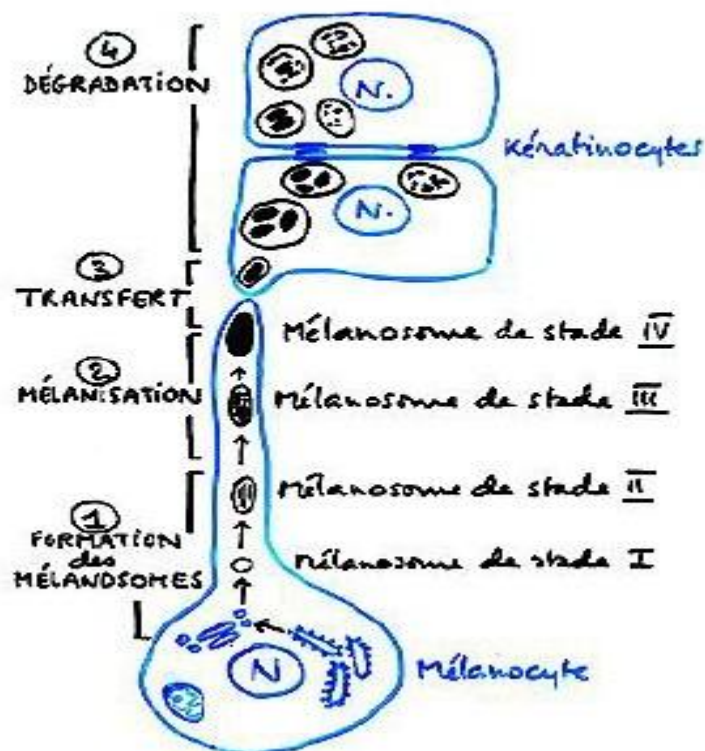


Figure 17 : Schéma montrant la différenciation des mélanosomes et leur transfert aux kératinocytes [14]

Le rôle principal du pigment mélanique est de protéger les structures cutanées contre les ultraviolets [14].

Il existe deux types de mélanines :

- Les eumélanines qui sont des pigments marron ou noirs, insolubles, qui contiennent du carbone, de l'hydrogène et de l'azote.
- Et les phéomélanines qui sont des pigments jaunes, bruns ou rouge, solubles dans la soude, qui contiennent du soufre en plus des éléments cités précédemment.

La synthèse de ces deux types de mélanines peut être modifiée par des facteurs extérieurs notamment les radiations solaires, qui représentent le stimulus

physiologique le plus important de la mélanogénèse. Les radiations UV peuvent agir directement sur les mélanocytes ou indirectement par l'intermédiaire de la libération de facteurs kératinocytaires notamment l'alpha-MSH et bêta-MSH. Ces deux hormones appelées également mélanocortines qui entraînent, en se liant à leurs récepteurs, une activation de l'adenylate cyclase puis une augmentation de la teneur intramélanocytaire en AMPc et une activation de protéine kinase A.

Cette activation conduit à une augmentation de l'activité transcriptionnelle des gènes de Tyrosinase provoquant une augmentation de leur expression [15,16]. (Voir figure 18)

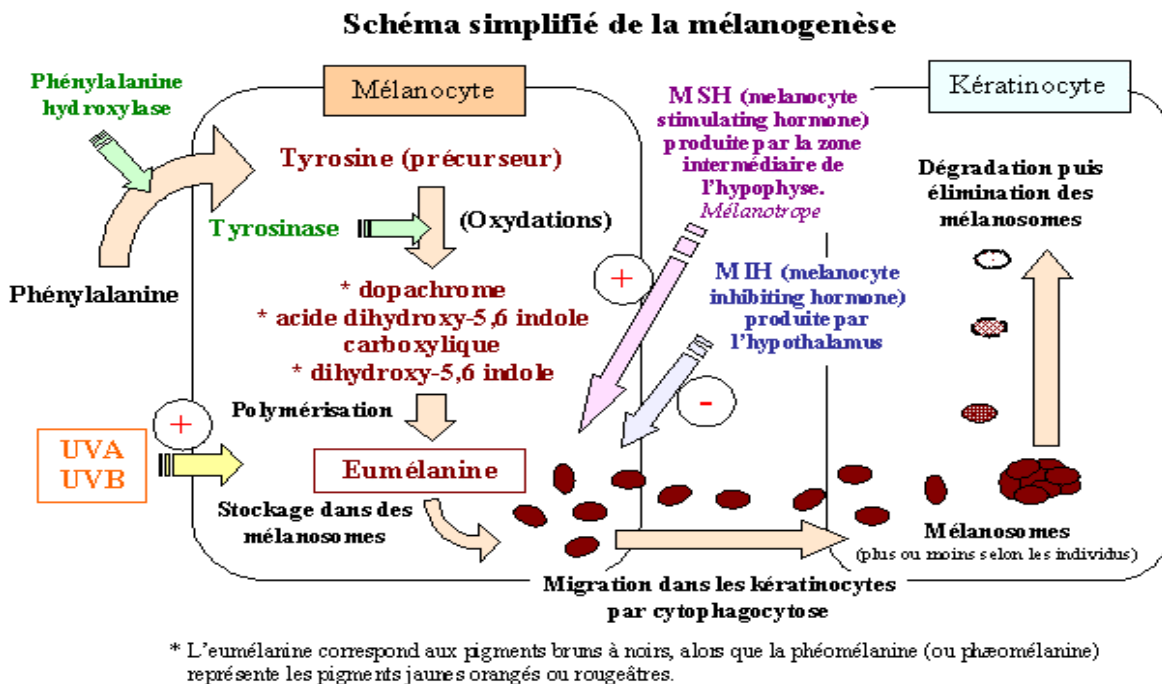


Figure 18 : Schéma résumant les étapes de la mélanogénèse [16]

### **III. MELANO-ONCOGENESE :**

#### **A. Cancérogenèse :**

La survenue dans un organisme d'une tumeur maligne est liée à l'émergence d'un clone cellulaire échappant aux lois qui régissent la prolifération et la cohabitation cellulaire normales.

La cellule cancéreuse se caractérise par deux propriétés fondamentales :

- La capacité de se reproduire au-delà des limites fixées par renouvellement naturel du tissu auquel elle appartient.
- Le pouvoir de coloniser des territoires tissulaires normalement réservés à d'autres catégories cellulaires [17,18].

#### **1. Transformation des mélanocytes :**

La transformation des mélanocytes est liée à la succession d'événements génétiques qui s'accumulent et font progressivement passer la cellule d'un état dit normal à un état dit cancéreux. Schématiquement on définit trois grandes étapes :

##### **a. L'initiation :**

C'est un processus irréversible et rapide par lequel une lésion définitive de l'ADN est produite (mutation). Les cellules initiées ne sont pas des cellules tumorales, elles n'ont pas acquis une autonomie de croissance. On ne peut les distinguer morphologiquement des autres cellules non initiées.

Parmi les agents initiateurs : les virus, les produits chimiques, les rayons ... [15,17].

##### **b. La promotion :**

C'est la prolifération clonale des cellules initiées. Les promoteurs tumoraux ne sont pas en général des agents mutagènes ou carcinogènes par eux-mêmes, on peut citer : les hormones, l'inflammation chronique, mais aussi les facteurs de

croissance. Leur pouvoir promoteur est défini par la réduction du temps écoulé entre l'initiation et l'apparition des tumeurs.

Histologiquement, on observera la transformation du phénotype normal en un phénotype malin, sous l'effet des promoteurs : ce qu'on appelle parfois la conversion. Ce stade permet de définir les états dits 'pré néoplasique' ou les 'formes frontières' ou les formes 'in situ' [15,17].

### **c. La progression tumorale :**

La progression correspond à l'acquisition de l'indépendance de croissance, de l'expression phénotypique de la malignité et d'une instabilité génétique de plus en plus marquée. Cette phase se prolonge par l'acquisition progressive des mécanismes biochimique de l'invasion tumorale, de la capacité métastatique et de la résistance aux antimétabolites [15,17].

## **B. Les anomalies génétiques du mélanome :**

### **1. Gènes candidats :** (voir tableau 1)

#### **a. Gène C Kit :**

Le gène KIT code pour un récepteur transmembranaire tyrosine Kinase de type III.

Il comporte cinq domaines distincts comprennent un domaine extracellulaire glycosylé de liaison au ligand contenant 5 répétition de type immunoglobuline (codée par les exons 1Y9), un domaine transmembranaire hydrophobe (codée par l'exon 10), et une partie intracellulaire constitué d'un domaine juxtamembranaire (codé par l'exon 11) et 2 domaines intracellulaires tyrosine kinase (codées par les exons 12Y21).

L'activation du gène Kit est importante dans le développement d'un grand nombre de cellules incluant de cellules progénitrices hématopoïétiques, les cellules germinales primordiales, les mastocytes, des mélanoblastes et les cellules interstitielles de Cajal.

Ckit est exprimé par les mélanocytes normaux qui dérivent des mélanoblastes (cellules précurseurs) et migrent à partir de la crête neurale à l'épiderme et aux follicules pileux [19].

Le gène Kit est impliqué dans l'initiation et la progression de différents types de cancers. Dans les mélanomes, le complexe C kit-SCF joue un rôle important dans la prolifération cellulaire, la motilité et l'invasion tumorale.

L'importance de la mutation de C-Kit est connue depuis de nombreuses années dans les tumeurs stromales gastro-intestinales. Cette anomalie avait initialement été recherchée dans les mélanomes, sans succès, certainement du fait de sa présence dans un sous-groupe particulier : les mélanomes muqueux, acrolentigineux et dans les mélanomes développés avec une exposition solaire chronique [20-21]. Dans une étude présentée dans les journées de la dermatologie de Paris 2010 [22] a montré que sur les 100 tumeurs étudiées, les mutations Kit ont été détectées dans 2,7% (1/37) des ALM, 20% (2/10) des MM vaginaux, 0% des MM de la sphère ORL (0/23) et 0% des MM anaux (0/6). Ceci fait au total 5% (2/39) des MM muqueux, contre 0% des MM de Dubreuilh (0/5) et 0% des MM sans primitif retrouvé (0/19).

#### **b. Gènes impliqués dans la voie p16 INK4a-Cdk4-Rb :**

L'analyse du gène INK4a dans le mélanome donne les informations suivantes :

- C'est l'un des gènes reconnus de prédisposition au mélanome familial.
- Des mutations d'INK4a UV ont été observées et témoignent de la relation entre génétique et environnement.
- Les anomalies d'INK4a peuvent survenir précocement car elles ont été observées dès le stade de naevus dysplasique.

Le gène CDK4 appartient à la classe des oncogènes car il code pour une protéine qui active la prolifération cellulaire en inhibant la protéine Rb par

phosphorylation. Les anomalies du gène CDK4 sont rares dans le mélanome mais trois mutations activatrices ont été rapportées.

Le gène RB1 est un gène suppresseur contrôlant négativement le cycle cellulaire. Des mutations stop de RB1 ont été détectées dans des lignées de mélanome [16]

**c. Gène de la  $\beta$ -caténine :**

La  $\beta$ -caténine joue un rôle dans l'adhésion intercellulaire médiée par la cadhérine E. Des mutations activatrices de la  $\beta$ -caténine, engendrant une augmentation de ses effets transactivateurs, ont été détectées dans des lignées de mélanome [18]

**d. Gène TP53 :**

Une stabilisation de la protéine p53 est fréquente dans les mélanomes puisqu'elle est retrouvée dans 85% des cas. En revanche, les mutations du gène sont rares et paraissent plus fréquentes dans les mélanomes nodulaires. Il s'agirait donc d'un signe de mauvais pronostic [23].

**e. Gène APAF-1 :**

Récemment des mutations du gène APAF-1 dans des mélanomes métastatiques ont été démontrées et leur chimiosensibilité serait restaurée après réintroduction du gène APAF-1 dans les cellules [24]

**f. Gène RAS :**

Des mutations de N-RAS sont présentes dans 5% à 15% des tumeurs. Le stade auquel elles apparaissent n'est pas bien défini car elles sont retrouvées dans des naevus congénitaux précurseurs de mélanome, mais seraient aussi plus fréquentes (59%) dans les métastases de mélanomes [25].

#### **g. Gène PTEN :**

Le gène PTEN code pour un lipide phosphatase ayant une activité suppressive et jouant un rôle dans le développement embryonnaire. Des délétions homozygotes et des mutations ponctuelles de PTEN ont été détectées dans des lignées de mélanomes primitifs [26].

#### **h. Gène BRAF :**

Les mutations du gène BRAF1 ont été retrouvées dans 66% des mélanomes et dans d'autres types de cancers. . IL semble s'agir d'un événement précoce car des mutations de BRAF1 sont présentes dans plus de 80 % des naevus dysplasique ou non [27].

#### **i. Polymorphismes génétiques du gène MC1R :**

Il existe une association entre le polymorphisme du gène MC1R et le risque du mélanome ; plusieurs variantes affectent la fonction du récepteur, entraînant une diminution de son affinité pour l' $\alpha$ MSH et/ou une synthèse accrue de phéomélanine au dépend de l'eumélanine. Ces variantes fonctionnelles de MC1R semblent être un facteur de risque indépendant des facteurs de risque cliniques classiques [28].

Récemment plusieurs études se sont consacrées à la recherche des mutations génétiques associées au mélanome muqueux. Ces études ont conclu à une fréquence élevée des mutations C-Kit (voir tableau 1)

Mélanome	Mutations KIT	Mutations BRAF	Mutations NRAS	Augmentation du nombre de mutation KIT
Muqueux	15.2%	0%	26.3%	25.0%
Cutané	1.8%	30.3%	10%	9.1%

**Tableau 1:** Les différentes mutations observées dans les mélanomes en fonction de leurs localisations [28].

## **2. Anomalies épigénétiques:**

A coté de ces anomalies génétiques, toute une série d'anomalies de l'expression de certaines molécules-clés, pouvant jouer un rôle important dans la progression tumorale ont été détectées, notamment les molécules d'adhésion cellulaire telles les intégrines, les cadhérines ou les molécules intervenant dans la reconnaissance par le système immunitaire ou dans l'induction de phénomène de tolérance immunitaire (molécules HLA type I ou II, HLA G). Enfin par un processus autocrine, les cellules de mélanome sécrètent toute une variété de facteurs de croissance (fibroblast growth factor et hépatocyte growth factor) qui stimulent leur croissance et qui agissent également sur le stroma, en particulier par l'induction de facteurs angiogéniques (platelet derived growth factor : PDGF et vascular endothelial growth factor : qui vont favoriser la progression de la tumeur) [29].

## **IV. EPIDEMIOLOGIE :**

### **A. Prévalence–Mode de survenue :**

#### **1. Mélanome vulvaire ;**

Les cancers de la vulve sont rares, et ne représentent que 5% de la localisation gynécologique des cancers, Le mélanome est le second cancer de la vulve après le carcinome épidermoïde [30], il représente 2 à 9% des mélanomes de la femme [31,32] ; il est décrit la 1<sup>ère</sup> fois en 1861.

50 à 75% des mélanomes vulvaires siègent au niveau des petites lèvres, l'atteinte du clitoris vient en 2<sup>ème</sup> position suivie par l'atteinte de la fourchette puis celle du méat urétral [30].

Les types histologiques retrouvés sont le mélanome à extension superficielle, le mélanome lentigineux muqueux et le mélanome nodulaire qui ont tendance à métastaser tôt. Selon une étude suédoise [33] le mélanome lentigineux muqueux est le plus fréquent.

L'âge moyen des patientes est de 60 à 70 ans et 10% à 20% ont moins de 46 ans contrairement aux autres cancers de la vulve [1], dans une grande analyse multivariée sur 644 femmes avec des mélanomes vulvaires, l'âge médian du diagnostic était 68 ans avec une origine caucasienne majoritaire [34].

Ce mélanome est de mauvais pronostic, la survie à 5ans varie entre 8 et 55% (moyenne 36%) plus faible que le mélanome cutané (entre 72 et 81%) et le carcinome épidermoïde vulvaire (72%) [31].

L'âge de notre patiente est de 64 ans avec une atteinte clitoridienne.

## **2. Mélanome vaginal :**

Le mélanome malin primitif du vagin est un cancer très rare, environ moins de 300 cas sont décrits dans la littérature [35].

Ce cancer représente 4% des cancers du vagin, et représente 1% des localisations du mélanome au niveau du tractus génital féminin, et 0,3 à 1% de tous les mélanomes malins [36].

Il siège de préférence au 1/3 inférieur représentant la moitié des cas, suivi par le 1/3 moyen dans 27% des cas et le 1/3 supérieur dans 24% des cas [31, 32,36].

Le mélanome primitif vaginal survient le plus souvent au-delà de la cinquantaine [37].

Reid [38] a identifié 115 patientes avec des mélanomes vaginaux. Le type histologique le plus commun était le mélanome nodulaire.

La survie médiane sans récurrence est de 12 mois, la survie médiane globale est de 20 mois [32]. Le taux de récurrences local ou à distance est fréquent. La maladie est multifocale dans 20 % des cas [39].

L'âge de notre patiente est 46 ans avec un mélanome malin siégeant au niveau du tiers inférieur du vagin.

## **3. Mélanome du col utérin :**

Il représente 3% des mélanomes malins primitifs du tractus génital, environ 80 cas rapporté dans la littérature [40]. Pendant plusieurs années, il était admis que les mélanomes du col utérin étaient exclusivement d'origine métastatique, puis, en 1959, la découverte de mélanocytes dans l'épithélium cervical chez 3,5 % des femmes permet d'admettre qu'il existait aussi des mélanomes utérins d'origine primitive [42].

La localisation primitive du mélanome au niveau du col utérin est plus fréquente que la localisation secondaire, le 1<sup>er</sup> cas de MM du col utérin est décrit par JOHNSON en 1889 qui décrit macroscopiquement une tumeur noire du col utérin. [43].

Une analyse de 39 cas de mélanome malin primitif du col utérin rapporté dans la littérature a montré que la moyenne d'âge est de 54,5 ans avec des extrêmes de 19 ans et 83 ans, par rapport au carcinome épidermoïde du col utérin qui survient à un âge plus tardif [43]. 60% des patientes sont âgées de plus de 50 ans, KHOO a rapporté une observation où la patiente est âgée de 37 ans et qui était enceinte au moment du diagnostic [44].

OWENS a rapporté un cas de mélanome malin primitif du col survenant sur mélanose bénigne [45].

Le pronostic de cette pathologie est très mauvais, la survie est brève, en moyenne entre 6 mois et 2ans [46].

Dans notre cas de mélanome malin primitif du col utérin, la patiente est célibataire et âgée de 45 ans.

## **B. Facteurs pathogéniques du mélanome malin primitif du tractus génital féminin :**

Il semble que tout facteur mécanique, inflammatoire, infectieux ou d'irritation prolongée, peut intervenir dans la pathogénie des mélanomes malins vulvaire, vaginal et cervical mais ceci reste hypothétique.

### **1. Facteurs infectieux :**

Ils n'ont jamais été décrits, hormis dans le cas de PAJWARDHAN [10] qui avait rapporté l'observation d'une femme de 39ans ayant des antécédents d'infections génitales à répétition durant 3 ans avant l'apparition de mélanome malin vaginal.

## **2. Facteurs traumatiques :**

Evoqués par ROUSSEAU, ils concernent la cicatrice vaginale d'hystérectomie sur laquelle surviennent des traumatismes sexuels répétés. Le fond vaginal étant cicatriciel moins profond, moins souple et plus étroit [47].

Selon ROUSSEAU, toute femme ayant subi une hystérectomie antérieure, même pour une maladie non cancéreuse, nécessite une surveillance régulière avec un dépistage cytologique, car ces femmes peuvent développer un cancer vaginal ultérieurement [48].

Il reste à discuter le rôle du traumatisme iatrogène dans la dissémination du MM vaginal. L'unanimité des auteurs ont condamné la biopsie incisionnelle à but histologique, car elle donnerait un coup de fouet au mélanome. Cette biopsie doit être excisionnelle et doit passer à distance de la tumeur en tissu sain [49].

## **3. Facteurs Hormonaux :**

L'influence de la puberté, de la grossesse, de la ménopause et de l'utilisation de contraceptifs oraux, a suggéré que le MM peut être hormono-dépendant [50,51]

L'interruption de la grossesse, la castration, l'ablation de la glande pituitaire, n'ont apporté malheureusement aucune amélioration [33]

Deux de nos patientes sont célibataire non ménopausée, la 3ème est ménopausée, avec notion de prise de contraception orale chez une seule patiente.

## **4. Facteurs Immunitaires :**

L'immunité cellulaire ou humorale intervient dans la défense du corps contre les différentes agressions. Le MM est une tumeur antigénique suscitant des réactions immunitaires dont le déficit serait un facteur aggravant sinon déclenchant. [33]

## 5. Facteurs Héritaires :

GLEICHER rapportait un cas de MM vaginal chez une femme âgée de 58ans dont le fils est décédé 2ans auparavant d'un mélanome malin du dos [52]

Les mélanomes peuvent atteindre plusieurs membres de la même famille ; les lésions sont multiples et peuvent survenir à un âge précoce. De cette notion découle la nécessité de l'examen des autres membres de la famille puisque le risque est 8 fois plus important chez les parents du premier degré [53].

8 à 12% des MM surviennent chez des sujets présentant une prédisposition familiale, caractérisée par la présence de nombreux Naevus naevocellulaires atypiques.

Ces MM familiaux constituent le support idéal pour des études génétiques moléculaires.

Chez nos patientes, aucun ATCD personnel ou familial de mélanome n'a été relaté.

## 6. Facteurs raciaux :

Selon une étude réalisée à Duke university medical center, étalée de l'an 1970 à l'an 2009, une analyse raciale de 85 patientes atteintes d'un mélanome malin du tractus génital a objectivé la prédominance de la race caucasienne [32].

Patient characteristics	No. of survivors	No. of deceased	All
No. of patients	34	51	85
Race, No			
Caucasian	31	47	78
African American	2	3	5
Hispanic	1	0	1
Not reported	0	1	1

**Tableau 2 :** Etude raciale de 85 patientes atteintes de mélanome malin génital [32]

Nos patientes sont de race méditerranéenne blanche.

## **7. Polymorphisme du récepteur b A l'endothéline associé au risque de mélanome :**

Le Récepteur à l'endothéline (ETb) joue un rôle lors de l'embryogenèse dans la survie, la migration, la prolifération et la différenciation des mélanoblastes [54].

ETb est aussi impliqué dans la réponse aux UV via son activation par l'endothéline 1 (ET1) secrété par les kératinocytes qui entraîne une stimulation de la prolifération des mélanocytes et une augmentation de la production de mélanine.

Par ailleurs, le blocage d'ETb inhibe la croissance des cellules de mélanome, suggérant que la voie ET1/ETb contribue au développement du mélanome ou à sa progression. [55]

## **8. les mélanomes malins et protéasome :**

Les protéasomes (PRO) sont des complexes protéiques protéolytiques impliqués dans la réaction inflammatoire, la régulation du cycle cellulaire et la transcription de nombreux gènes [56].

Les inhibiteurs de protéasomes ont été proposés dans le traitement des cancers et certaines maladies inflammatoires.

Des travaux récents ont montré que les taux plasmatiques des PRO pouvaient être élevés dans certaines hémopathies et tumeurs solides telles le cancer du sein.

Les résultats des études de P.E. STOEBNER [56] montrent que les PRO plasmatiques sont très élevés chez les malades atteints de MM au stade IV alors qu'ils ne sont pas modifiés chez ceux atteints de MM au stade I.

Les PRO plasmatiques pourraient être un paramètre non spécifique de masse tumorale et constituer un nouveau marqueur de dissémination métastatique pour les malades atteints du mélanome [56].

## 9. Lésions précancéreuses :

### a. Lésions mélaniques uniques ou tumorales :

Ce sont les lésions liées à une prolifération mélanocytaire :

- Mélanomes
- Naevus naevocellulaire

Il vaut mieux en faire l'exérèse a visée prophylactique vu que 10 à 20% des MM vulvaires surviendraient sur un naevus naevocellulaire

### b. Lésions mélaniques planes et multiples :

#### b.1. Pigmentation symétrique :

Sur le plan clinique on distingue :

- Les pigmentations ethniques
- La pigmentation post-inflammatoire comme au décours de l'accouchement ou d'une intervention par laser CO2 bartholinite.
- Lentiginoses cutanéomuqueuses associés à un syndrome polymalformatif.
- La pigmentation muqueuse des maladies endocriniennes (maladie d'Addison).

Sur le plan histologique toutes lésions se caractérisent par un simple dépôt de mélanine dans les cellules basales de l'épithélium. Il n'y a aucun risque de transformation maligne et une biopsie n'est pas nécessaire [57,58].

#### b.2. Pigmentation asymétriques :

En dehors d'un contexte post-traumatique, lorsque ces lésions mélaniques planes et multiples ont une présentation asymétrique et réalisent des tâches de contours irrégulières et de couleur hétérogène, une biopsie voir plusieurs sur les zones les plus pigmentées sont nécessaires pour éliminer un mélanome lentigineux et poser le diagnostic de mélanose ou Lentiginoses vulvaire [57,58] :

- Mélanoses génitales : ce sont des macules isolées ou confluentes, de pigmentation brune d'intensité variable et de bordures plus ou moins régulières, histologiquement, c'est un dépôt de mélanine dans les kératinocytes sans prolifération mélanocytaire, L'évolution est bénigne.
- Lentiginoses génitales : semblable aux mélanoses, mais il y'a une hyperplasie mélanocytaire, son évolution vers un mélanome est possible selon certains auteurs, le diagnostic différentiel entre une mélanose et mélanome lentigineux est difficile.

En pratique, des lésions vulvaires pigmentées planes et multiples doivent faire l'objet systématique d'une biopsie si elles sont asymétriques. Si l'examen histologique de ces lésions montre une hyperplasie mélanocytaire, une 2<sup>ème</sup> biopsie est nécessaire pour éliminer un mélanome lentigineux.

En cas de doute clinique, il faut suivre cliniquement ces patientes (2fois par an) avec l'aide de photographies et refaire une biopsie au moindre doute [57]

## **V. DIAGNOSTIC :**

### **A. Symptomatologie clinique :**

#### **1. Mélanome vulvaire :**

##### **a. Symptomatologie fonctionnelle :**

Le symptôme le plus fréquent est l'existence d'une tumeur; certaines malades présentaient des adénopathies inguinales, la plupart de ces tumeurs naissent de novo, rarement elles se développent sur un naevus préexistant [59,60].

Parfois c'est l'existence d'un prurit ou d'un saignement qui fait découvrir la lésion [59,60].

##### **b. Siège :**

50 à 75% des tumeurs siègent au niveau des grandes et des petites lèvres, l'atteinte du clitoris vient en 2ème position suivie par l'atteinte de la fourchette vulvaire puis celle du méat urétral [30].

##### **c. Macroscopie :**

Les différentes formes décrites au niveau de la peau se retrouvent au niveau de la vulve avec prédominance des formes superficielles extensives (SMM) dans 70% des cas, suivies des formes nodulaires (NM) puis des formes lentigineuses rares (LM) [61].

##### **d. Taille :**

Dans la série du VAL D'AURELLE HOSPITAL à propos de 7cas de MM vulvaire, la taille varie entre 0,5 à 6cm pigmentée dans 70% des cas [62].

L'examen de la vulve doit s'accompagner d'un examen du périnée, de la région anale puis d'un examen complet de la peau et des muqueuses.

Dans notre observation de mélanome vulvaire, la patiente s'est présentée pour une tumeur vulvaire associée à des douleurs pelviennes, la tumeur faisait 3×2 cm avec une atteinte clitoridienne associée à des ADP inguinales bilatérales.

## 2. Mélanome malin du vagin :

### a. symptomatologie fonctionnelle :

La majorité des auteurs parlent de trois symptômes [10] :

Les saignements 75%, des leucorrhées 24% et la perception d'une masse vaginale 14%.

La durée entre le début de la symptomatologie et la consultation est courte estimée à 2,8mois pour NORIS et 3 mois pour ARIEL [10]

A l'examen, il existe souvent une lésion de type nodulaire, soit enchâssée dans la paroi vaginale, soit pédiculée plus au moins ulcérée, de couleur variable : jaune brun à bleu nuit voir non pigmentée dans 6% des cas. Des lésions associées sont décrites, en particulier les formes SMM 2cas /7 [63]

#### ❖ Autres symptômes :

La douleur pelvienne, la dysurie, les troubles de transit et la dyspareunie sont de signes rares et tardifs [51].

La symptomatologie fonctionnelle annonce déjà un stade avancé.

### b. Siège :

Le siège est pour la majorité des auteurs, antérieur et touche le tiers inférieur dans 34% des cas de REID [38] et 42% des cas de LEVITAN [64].

### c. Taille :

La taille des lésions est souvent importante pour la majorité des auteurs de 22 à 38 mm expliquant la nécessité d'une chirurgie large pour l'obtention de marges saines [57].

Dans notre cas, la patiente s'est présentée pour des ménométrorragies avec à l'examen une tumeur siégeant au niveau du tiers inférieur du vagin ce qui rejoint les données de la littérature.

### **3. Mélanome malin du col utérin :**

#### **a. symptomatologie fonctionnelle**

Le diagnostic clinique est souvent tardif, devant les signes d'appel dominés par les métrorragies et les leucorrhées secondaires à l'envahissement de l'épithélium muqueux du col utérin [42, 65].

#### **b. Macroscopie**

La tumeur peut être unique ou multiples, exophytique ou plane, parfois ulcérée [37]. La couleur de la lésion peut être noire ou bleuâtre [68].

Selon une analyse de 39 cas de mélanome primitif du col utérin rapportée dans la littérature, la couleur est décrite chez 14 cas, la tumeur était noire dans neuf cas bleuâtre dans 5 cas. Devant une tumeur noire ou bleue, le mélanome doit être suspecté malgré sa rareté. [66]

#### **c. Taille**

La taille est précisée dans seulement 10 cas, a été en moyenne de 19,5 mm avec des extrêmes allant de 2 à 60mm. [66]

Notre patiente s'est présentée pour métrorragies de moyenne abondance avec à l'exploration une lésion cervicale noire faisant 50 mm de diamètre.

### **B. Examen clinique :**

#### **a. Examen gynécologique :**

Pour la vulve, l'aspect à l'inspection et l'examen vulvaire retrouve la tumeur dans 75% des cas, la symptomatologie fonctionnelle annonce déjà un stade avancé. [66]

### **a.1. Examen au spéculum :**

C'est un moyen pour faciliter le diagnostic positif du MM du tractus génital féminin.

Trois formes macroscopiques sont décrites et qui sont toutes caractérisées par l'indolence, la friabilité et le saignement facile au contact. Il s'agit de la forme nodulaire, pédiculée ou la forme plane enchâssée dans la muqueuse vaginale.

- Couleur : MM peut être noir, bleu, brun gris ou rouge parfois achromique et pose une difficulté diagnostic.
- Taille : la majorité des MM ont une petite taille au moment du diagnostic, cependant, malgré la petite taille, ils sont de mauvais pronostic [66].

### **a.2. Touchers pelviens :**

- Le toucher vaginal doit être fait de manière douce pour ne pas provoquer un saignement, on peut palper un nodule ferme, irrégulier, saignant au contact. ce TV peut être normal dans d'autres cas.
- Le toucher rectal donne une idée sur les paramètres, il peut détecter une infiltration de la paroi rectale ou pelvienne. [43,63]

### **b. l'examen des aires ganglionnaires :**

L'examen de tous les aires ganglionnaire doit être systématique et méthodique en particulier ceux qui drainent l'appareil génital : les relais inguinaux

### **c. Examen somatique :**

L'examen doit être attentif et méthodique de tous les appareils vu que le MM peut métastaser au foie, poumon, pelvis et cerveau.

## **VI. PARACLINIQUE :**

Le diagnostic du mélanome est un diagnostic histologique.

### **A. Principe et intérêt de la biopsie-exérèse :**

Toute lésion suspecte d'être un mélanome justifie une exérèse complète et de pleine épaisseur afin de pouvoir déterminer de façon fiable la nature histologique de la lésion, et en cas de malignité, la Profondeur de l'envahissement en termes d'indice de Breslow et de niveau de Clark.

La simple incision-biopsie ne peut être effectuée que :

- pour les lésions dont la surface ou la localisation rend l'exérèse complète difficile.

Dans ces cas, elle sera réalisée sur la partie de la tumeur jugée cliniquement comme la plus caractéristique ou la plus épaisse, et la reprise chirurgicale secondaire éventuellement doit être faite rapidement.

De nombreuses études ont démontré la supériorité de la biopsie-exérèse face aux autres types de biopsie : incision-biopsie, shaved-biopsy, et punchbiopsy.

En effet, le taux de diffusion métastatique ainsi que le taux de mortalité sont diminués chez les patients ayant subi une biopsie-exérèse par rapport à ceux qui ont subi d'autres types de biopsies [67].

### **B. Examen anatomopathologique**

#### **1. L'examen macroscopique :**

Il est réalisé sur une pièce fraîche ou après une période de fixation de 12 heures pour une biopsie et de plus de 24 heures pour une pièce d'exérèse de gros volume.

Pour les petites lésions (2-5 mm) : il faut faire un plan de coupe passant au

ras de la lésion puis Inclure toute la lésion (pour que le bloc puisse être débité sur plusieurs niveaux de coupe étudiant toute la lésion).

Si la lésion est un peu plus grande, il faut faire des coupes parallèles à son plus grand axe ou selon l'axe pour lequel les marges sont les plus étroites.

Pour les lésions de grand volume, non incluables en entier, il est possible de faire des coupes parallèles au petit axe ou des prélèvements en croix si possible [67].

Les coupes réalisées dans le bloc d'inclusion font 4-5 microns d'épaisseur et sont étalées sur lame et colorées à l'hématoxyline éosine-safran [67].

## **2. L'examen histologique :**

L'histologie affirme la nature mélanocytaire ainsi que la malignité d'une lésion cutanée ou muqueuse pigmentée.

### **a. la nature mélanocytaire :**

Elle sera confirmée par la pigmentation ou la visualisation de la mélanine dans la cellule néoplasique et la présence d'inflexion lentigineuse et pagétoïde.

En mode lentigineux, les mélanocytes s'organisent le long de la membrane basale en nappe de façon irrégulière, tout en suivant la basale des annexes c'est le cas du mélanome sur mélanose de Dubreuilh et du mélanome acro-lentigineux.

En mode pagétoïde les cellules s'organisent en thèques irrégulières ou en cellules isolées dont certaines migrent vers la surface épidermique. Cette étape de démarche diagnostique a été améliorée par l'immunomarquage [68].

### **b. Les critères de malignité :**

#### **➤ Critères architecturaux :**

La grande taille de la tumeur qui n'est pas un critère absolu :

- L'asymétrie des limites latérales qui peut manquer dans les mélanomes nodulaires.
- L'invasion des couches superficielles, granuleuses et cornées de l'épiderme par les cellules tumorales (épidermotropisme pagétoïde) est le critère majeur de malignité
- L'absence de maturation des cellules dermiques en profondeur et le polymorphisme cellulaire, sont d'autres critères de malignité.
- La présence d'éventuels embolus vasculaires ou d'une extension neurotrophe est précieuse au diagnostic [67].

➤ **Critères cytologiques** : constituent des éléments moins importants.

L'atypie cellulaire est subjective car les mélanocytes malins sont des cellules pléomorphes; les types cellulaires les plus souvent observés sont les types épithélioïdes et fusiforme.

La présence de mitoses atypiques est significative.

Les notions d'atypies nucléaires et d'anisonucléose ne définissent pas toujours le caractère malin de la lésion.

Des remaniements cellulaires comme l'altération épidermique, l'hyperplasie réactionnelle.

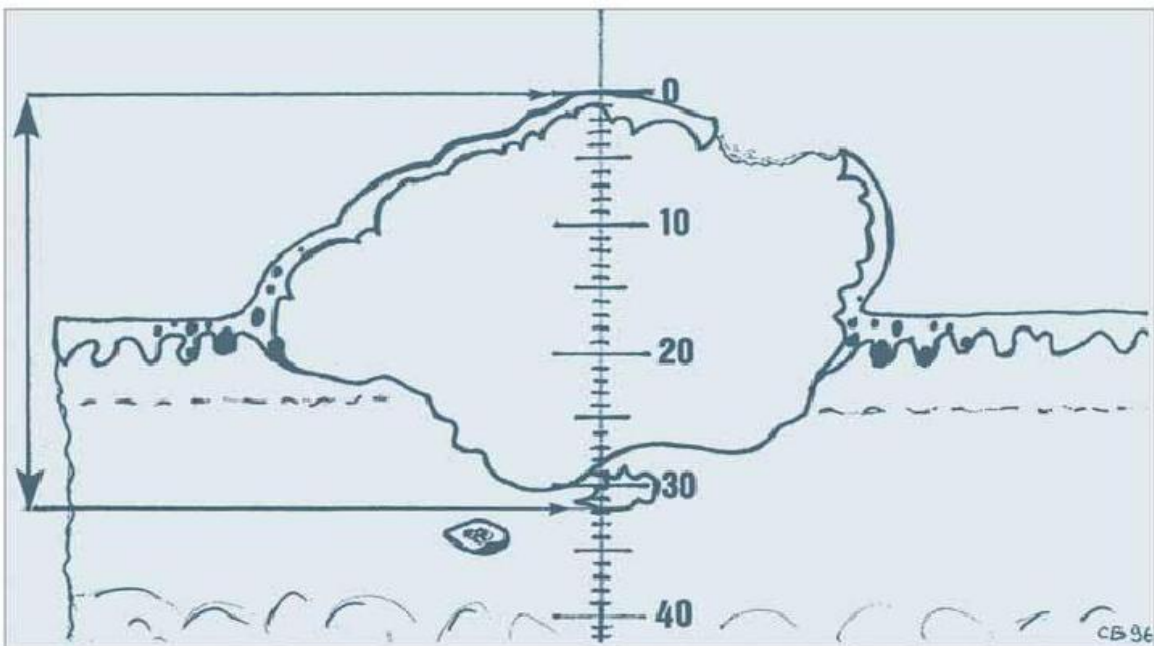
L'ulcération tumorale ainsi que les phénomènes de régression spontanée du genre : disparition complète ou partielle de mélanocytes tumoraux, infiltration lymphocytaire et fibrose sont tous fréquents [67].

### 3. Etablissement de la classification en fonction des indices de Clark et de Breslow :

Histologiquement, les mélanomes sont classés selon deux indices : L'indice de Clark et l'indice de Breslow.

- L'indice de Breslow (figure 19) est la mesure de l'épaisseur maximum (zone la plus épaisse qui ne correspond pas forcément à la zone la plus invasive) de la lésion depuis la couche granuleuse la plus haute située dans l'épiderme (ou depuis le fond d'une ulcération si la zone la plus épaisse est ulcérée).

Les embols sont exclus, mais les îlots tumoraux séparés du corps principal de la tumeur sont compris [68].



**Figure 19 :** Schéma montrant la mesure de l'épaisseur selon Breslow [67].

- Le niveau d'invasion ou niveau de Clark, est la détermination du niveau d'invasion tumorale dans les différentes couches de la peau, variant de 1 à 5 selon l'extension croissante en profondeur.

Pour le mélanome muqueux et les métastases, le niveau de Clark n'est pas calculé [69].

#### **4. L'analyse immuno-histochimique:**

Les antigènes exprimés par les cellules du mélanome sont identifiés par des techniques immuno-histochimiques. Celles-ci sont applicables aux coupes déparaffinées.

Dans le mélanome du tractus génital féminin, les caractéristiques immuno-histochimiques sont similaires à celles des mélanomes cutanés [70, 71,72, 74].

##### **a. L'anti-protéine S100 :**

La protéine S100 est le marqueur le plus sensible mais non spécifique des tumeurs mélanocytaires. Elle ne permet pas la distinction entre tumeurs bénignes et malignes, le marquage est cytoplasmique et nucléaire.

Selon une étude réalisée en chine par AnJs et collègues sur 42 cas de mélanome primitif du tractus génital féminin, la Protéine S100 était positif dans 100% des cas [73].

##### **b. Les anticorps anti-mélanomes :** [70, 71,72].

- HMB 45 : L'anticorps HMB 45 (anti gp 100) détecte une glycoprotéine des prémélanosomes et marque les cellules de mélanome malin, mais également les mélanocytes activés de certains naevi bénins.

Par ailleurs, l'anticorps HMB45 est plus sensible et sa réaction est fréquemment négative dans les mélanomes à cellules fusiformes de type desmoplastique à stroma fibreux. Le Marquage est cytoplasmique

- NKIC 3 : N'apporte pas d'avantages par rapport à l'HMB45
- Melan A : L'anti-Melan A (MART-1) ou A103 est un anticorps monoclonal qui marque 80 à 90 % des mélanomes. Le marquage est cytoplasmique et souvent plus homogène que celui de l'HMB45.

### **c. autres anticorps :**

- Ckit ou CD117 : c'est un récepteur à activité tyrosine kinase. Il est exprimé par les mélanocytes normaux, Il peut être exprimé surtout dans les mélanomes de type muqueux avec un marquage membranaire et cytoplasmique.
- A62 : L'anticorps monoclonal KBA62 marque les lésions mélaniques bénignes et la plupart des lésions mélaniques malignes.
- Tyrosinase : l'anticorps anti-tyrosinase T311 est très sensible (94% des mélanomes), le marquage cytoplasmique est très hétérogène dans les mélanomes de stade évolué.
- MiTF (Facteur de transcription de la microphthalmie).
- MAGE.

Au total, l'anticorps le plus sensible est l'anti-protéine S100 suivi de l'antityrosinase (T311), puis de l'anti-Melan A (A103), puis de l'anti-MiTF (D5) et enfin de l'HMB 45 (anti-gp100).

Les anticorps les plus spécifiques restent l'HMB45 et l'anti-Melan A.

- Vimentine : la vimentine est positive dans les mélanomes et les naevi.

## **5. Le compte rendu histologique :**

Il doit préciser six critères jugés indispensables :

- Le diagnostic de la nature mélanocytaire et de la malignité.
- L'épaisseur maximale en millimètres selon la méthode de Breslow.
- Le niveau d'invasion (niveau de Clark) qui n'est pas calculé dans le mélanome muqueux.
- L'état des marges d'exérèse.

- Les signes de régression : ils correspondent à la disparition partielle ou totale, locale ou globale des mélanocytes intratumoraux intraépidermiques.
- L'existence ou non d'une ulcération.

Les indications facultatives de type anatomo-pathologique comprennent l'existence d'embols (Agglomérats de cellules tumorales dans les vaisseaux sanguins, lymphatiques intra et péri-tumoraux), le neutropisme, l'activité mitotique, les atypies marquées, les localisations satellites (correspond à des îlots tumoraux situés en dehors de la tumeur à n'importe quel niveau d'épaisseur cutané dans un rayon de moins de 5 cm).

Le type cellulaire, la présence de lymphocytes infiltrant la tumeur, la croissance verticale ou horizontale [74, 75 ,76].

## **VII. BILAN D'EXTENSION :**

Une fois le diagnostic de mélanome malin est porté, il reste à prouver sa nature primitive par un examen clinique minutieux et paraclinique à la recherche d'un mélanome primitif cutané, ophtalmologique, ORL et digestif ainsi que l'existence d'une exérèse antérieure d'une lésion pigmentaire cutanée, cette recherche concernera également d'autres atteintes viscérales, thoracique, cérébrales ou abdominopelvienne.

Après la confirmation de la nature primitive, un bilan s'impose à la recherche d'un deuxième mélanome dont la fréquence est de l'ordre de 5 à 10 % ; le deuxième mélanome est souvent découvert de façon concomitante au premier (19 à 39 % des cas) ou dans l'année qui suit.

Le risque de mélanomes multiples est plus élevé chez les malades ayant eu un mélanome à un âge précoce, qui sont atteints de nævi atypiques ou qui ont une histoire familiale documentée de mélanome, dans ce dernier cas, la proportion de mélanomes multiples varie de 13,8 à 50 % selon les séries ;

- Une récurrence locale, en transit, régionale ou à distance.
- Une autre tumeur (liée au mélanome dans la plupart des études épidémiologiques) comme les carcinomes basocellulaires et les carcinomes épidermoïdes cutanés. [77]
- Ce bilan commence d'abord par l'interrogatoire qui recherche :
  - Les antécédents familiaux et personnels de mélanomes, d'autres cancers cutanés et de lésions naeviques.
  - Les antécédents de coup de soleil sévères dans l'enfance ou l'adolescence.
  - Les éventuels signes fonctionnels de dissémination.

Ensuite, un examen clinique complet qui doit comporter :

- L'inspection de la totalité du revêtement cutané à la recherche d'un deuxième mélanome, d'un naevus congénital ou de naevus atypique (éventuellement compléter par une dermoscopie).
- L'évaluation du nombre de naevi et du phototype.
- La palpation de toutes les aires ganglionnaires et un examen clinique général.
- Autres explorations complémentaires,

Il s'agit essentiellement de :

#### **A. Une radiographie du thorax et une échographie abdominale :**

Réalisées même dans le mélanome stade I dans le but de la constitution d'une imagerie de référence et le dépistage d'image fortuite (détection d'anomalie bénigne ou maligne).

Mais la valeur de ces examens, en tant qu'imagerie de référence est discutée et peut déboucher sur des compléments d'exploration invasifs [77].

#### **B. Tomodensitométrie (TDM) cérébro-thoraco-abdomino-pelvienne :**

Semble être l'examen le plus adapté vu la supériorité de ses performances diagnostiques établie par plusieurs études. [80]

#### **C. L'imagerie par résonance magnétique :**

L'IRM reste le meilleur examen pour la détection des métastases hépatiques, osseuses et surtout cérébrales.

Cependant, elle n'offre aucun avantage pour la mise en évidence de lésions pulmonaires par rapport à la TDM.

Pour des raisons financières et d'accès aux machines d'IRM, la TDM reste l'examen de référence. [80]

## **D. Echographie des aires ganglionnaires inguinales bilatérales:**

L'échographie « dite ganglionnaire » avec une sonde de 7,5 à 10 MHz est plus sensible et spécifique que l'examen clinique.

Elle détecte des ganglions pathologiques de 3 à 4 mm, pour lesquelles la sensibilité est estimée à 93 % contre 71 % pour la palpation.

Cette analyse échographique du ganglion peut être discriminante, séparant le ganglion normal simplement hyperplasique, du ganglion métastatique.

Le niveau d'expertise du radiologue est donc important.

L'échographie locorégionale ganglionnaire est de plus en plus recommandée dans le bilan initial et le suivi, d'autant que la technique est sans risque et peu coûteuse mais elle ne se substitue pas à la technique du ganglion sentinelle.

Son impact est en fonction de la fréquence à laquelle il peut raisonnablement être mis en œuvre, et qui dépend-elle même de son coût et de sa disponibilité.

On ne sait pas par exemple, si une échographie ganglionnaire 2 fois par an est plus performante qu'une palpation 4 fois /an. [71,79]

## **E. Les marqueurs tumoraux :**

Il n'existe pas à ce jour de marqueur tumoral validé pour le mélanome.

## **F. La TEP/FDG et TEP/CT :**

La tomographie par émission de positrons au 2-Fluoro-2-Deoxy-D-Glucose marqué au fluor 18 (18F-FDG) est une technique d'imagerie qui réalise par un examen unique le bilan d'extension du corps entier.

Grâce à l'activité métabolique glucidique élevée des mélanomes malins qui permet une bonne discrimination entre le tissu tumoral et le tissu normal.

A noter que le cerveau, le cœur, les voies urinaires et les muscles peuvent montrer de manière physiologique une captation élevée du FDG, ce qui conduit parfois à une interprétation faussement positive de la TEP, il en est de même dans

certains états inflammatoires ou infectieux. Le risque de faux négatifs peut se rencontrer lors de métastases qui sont trop petites pour la résolution spatiale de la caméra et de lésions cachées par une activité métabolique cérébrale ou une excrétion urinaire normale.

Ainsi, la TEP est plus sensible et plus exacte que les examens radiologiques conventionnels pour la détection des métastases à distance sauf pour les métastases cérébrales (IRM supérieure) ou pulmonaire (TDM supérieure).

Néanmoins cet examen n'a pas de place dans le diagnostic des micrométastases ganglionnaire.

La performance du TEP/FDG est actuellement améliorée par l'utilisation combinant de la tomодensitométrie (TEP/CT) permettant de préciser le caractère pathologique des fixations repérées par la TEP/FDG et la localisation des métastases. [81,82]

## **VIII. DIAGNOSTIC DIFFERENTIEL**

### **A. Mélanome malin vulvaire :**

Diverses tumeurs non mélanocytaires sont parfois pigmentées, leur localisation vulvaire pose un problème de diagnostic différentiel avec le MM vulvaire [83]. C'est le cas du :

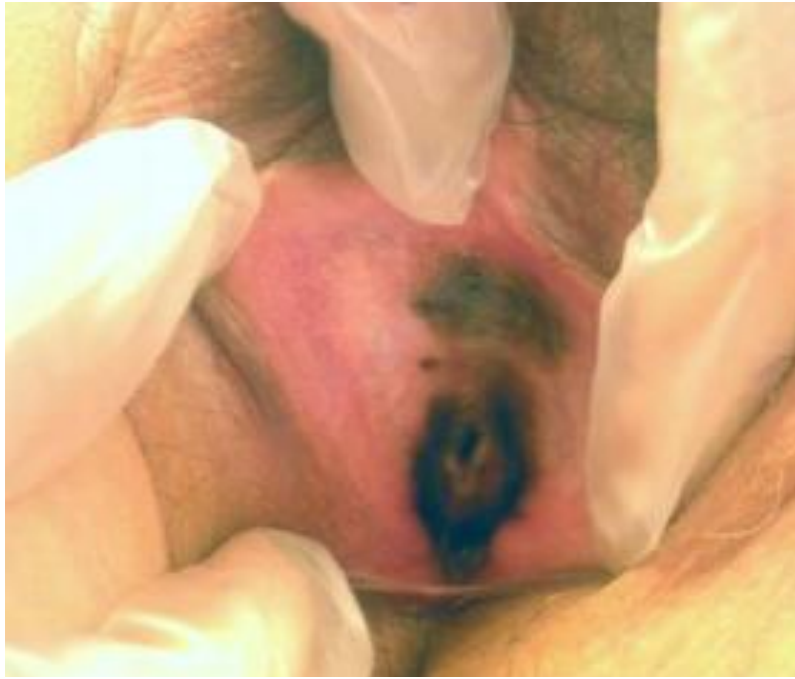- Carcinome basocellulaire pigmenté (uniquement sur les grandes lèvres)
- Verrue séborrhéique
- Angiome thrombosé
- Kyste mucoïde de couleur plutôt bleuté
- Certains hidradénomes papillifères
- La « vulve d'argent » selon un cas rapporté dans la littérature secondaire à une pigmentation exogène par dépôt de pigment d'argent contenu dans la Flammazine. (voir figure 20) [84]

Dans tous les cas, le diagnostic repose sur l'examen histologique.

La question de la conduite à tenir devant une pigmentation pose surtout le problème de reconnaissance précoce du mélanome [83].

Seul le nombre des lésions est un bon élément d'orientation.

En cas de lésion unique, l'indication d'une biopsie exérèse avec examen histologique est ainsi quasi-impérative. [83]



**Figure 20 :** « La vulve d'argent » : Pigmentation brune, polychrome, asymétrique, non infiltrée du vestibule et du vagin très suspecte du mélanome vulvaire. [87]

## **B. Mélanome malin vaginal :**

### **1. Lésions pigmentées :**

#### **a. Tumeurs bénignes :**

Le diagnostic différentiel se fait devant les naevi bénins et la mélanose bénigne qui peuvent donner un tableau clinique similaire à celui du MM vaginal. Leur bénignité est confirmée par l'étude anatomopathologique. [85]

Le problème à craindre est la dégénérescence maligne.

L'exérèse chirurgicale de ces lésions précancéreuses pourrait mettre ces patients à l'abri de dégénérescence. LEE rapportait le cas d'une femme âgée de 46ans qui avait une mélanose vaginale, 9 mois plus tard la patiente présenta un MM vaginal. [85] Les autres tumeurs bénignes sont l'angiome et le condylome.

### **b. Tumeurs malignes :**

Le choriocarcinome chargé de pigments hémossidériques qui donnent un aspect pseudomélanique pose le problème de diagnostic différentiel avec MM.

Le diagnostic est apporté par la coloration de FONTANA MASSON. [86]

### **2. Lésions achromiques :**

Vrai problème diagnostique parfois même l'histologie n'apporte aucun secours. Il faut recourir à l'étude immunohistochimique.

### **C. Mélanome malin du col utérin :**

Le diagnostic différentiel de mélanome malin du col utérin est surtout d'ordre clinique et se pose devant différentes pathologies :

- Le naevus bleu est une lésion dermique mal limitée, de forme ovale, habituellement à distance de l'épiderme mais la localisation au niveau du col utérin est très rare, de découverte habituellement fortuite [91]
- L'endométriome du col utérin est une dystrophie, définie par l'implantation ectopique des îlots d'endomètre sur le col utérin. C'est une localisation rare estimée entre 0,1 à 0,4 % de l'ensemble des localisations de l'endométriome [92]
- Hémangiome du col utérin
- Hémorragies autour du kyste de naboth

## **IX. CLASSIFICATIONS :**

Il n'ya pas de classification dédiée au mélanome muqueux.

Le choix de la classification des mélanomes primitifs du tractus génital était différent selon les auteurs.

Selon Jane-Chloé Trone et ses collègues [1], ces cancers se divisent en plusieurs stades selon la classification FIGO (tableau 4 ; 5 ; 6), cette classification reflète mieux le pronostic que l'indice de Breslow. [1]

**Stade I** : Tumeur limitée à la vulve

**IA** : lésion  $\leq$  2 cm de diamètre sans adénopathie et profondeur d'invasion  $\leq$  1mm

**IB** : lésion  $>$  2 cm de diamètre sans adénopathie ou profondeur d'invasion  $>$  1mm

**Stade II** : Invasion du 1/3 inférieur du vagin ou du 1/3 inférieur de l'urètre ou de l'anus, et N0

**Stade III** : Tumeur avec ou sans invasion du 1/3 inférieur du vagin ou 1/3 inférieur de l'urètre ou de l'anus, et métastase ganglionnaire inguino-fémorale

**IIIA** : une métastase ( $\geq$  5 mm) ou une à deux métastase(s) ou plus ( $<$  5mm)

**IIIB** : deux métastases ou plus ( $\geq$  5mm) ou trois métastases ( $<$ 5mm)

**IIIC** : rupture capsulaire ganglionnaire

**Stade IV** : Tumeur avec invasion des 2/3 supérieur du vagin ou des 2/3 supérieur de l'urètre ou d'organes à distance

**IVA** : tumeur avec invasion des 2/3 supérieur du vagin et des 2/3 supérieur de l'urètre ou de la muqueuse vésicale ou de la muqueuse rectale ou fixée au bassin

**IVB** : métastases à distances (y compris adénopathies pelviennes)

**Tableau 3** : Classification du cancer de la vulve selon la FIGO

**Stade 0** : Carcinome in situ

**Stade I** : Carcinome limité à la paroi vaginale

**Stade II** : Carcinome impliquant le tissu sous-muqueux mais sans extension à la paroi pelvienne

**Stade III** : Carcinome avec extension à la paroi pelvienne

**Stade IV** : Carcinome avec extension au-delà du bassin ou à la muqueuse vésicale et /ou rectale. L'œdème bulbeux seul ne permet pas d'attribuer à un stade IV

**IVA** : Tumeur envahissant la muqueuse vésicale et /ou rectale et/ou extension au-delà du bassin vrai

**IVB** : Métastase(s) à distances

**Tableau 4** : Classification du cancer du vagin selon la FIGO

**Stade 0** : Cancer in situ

**Stade I** : Tumeur limité au col

**IA** : Tumeur non visible diagnostiquée par histologie

**IA1** : Profondeur d'invasion  $\leq 3$ mm et extension horizontale  $\leq 7$ mm

**IA2** : Invasion  $> 3$  mm et  $< 5$ mm, et extension horizontale  $\leq 7$ mm

**IB** : Tumeur clinique ou tumeur  $>$  stade Ia

**IB1** : Diamètre maximale  $\leq 4$ cm mesuré à l'IRM

**IB2** : Diamètre maximal  $> 4$ cm

**Stade II** : Invasion en dehors du col mais ne touchant pas la paroi pelvienne ou le tiers inférieur du vagin

**IIA** : Dôme vaginale (2/3 supérieur) sans extension paramétriale

**IIA1** :  $\leq 4$ cm

**IIA2** :  $> 4$ cm

**IIB** : Atteinte paramétriale évidente

**Stade III** : Invasion du tiers inférieur du vagin et/ou jusqu'à la paroi pelvienne et/ou avec obstruction urétérale

**IIIA** : Fourreau vaginal (1/3 inférieur)

**IIIB** : Paramètre jusqu'à la paroi ou obstacle urétérale

**Stade IV**

**IVa** : Envahissement base vésicale et/ ou rectale inférieure

**IVb** : Métastases à distances

**Tableau 5** : Classification du cancer du col utérin selon la FIGO

Par contre, Benjamin Piura [89] a constaté que la classification diffère selon le siège du mélanome.

En 1975, Chung et ses collègues [90] ont proposé un système Clark modifié spécifiquement pour stadifier le mélanome vaginal et vulvaire. (tableau 6)

Description
Stade I : Tumeur confiné à l'épithélium (niveau I de Clark)
Stade II : Tumeur qui pénètre la membrane basale dont la profondeur d'invasion $\leq$ 1mm
Stade III : Profondeur d'invasion entre 1 et 2 mm
Stade IV : Profondeur d'invasion $>$ 2mm, sans atteindre la graisse sous cutanée
Stade V : Atteinte de la graisse sous cutanée ( niveau V de clark)

**Tableau 6** : Classification proposé par Chung au mélanome muqueux. [93]

Cependant, l'épaisseur de la tumeur (selon Breslow) est globalement le facteur pronostique le plus important dans ce type de mélanome, une étude réalisée par un Philips et al [91,92] a montré que la classification du mélanome cutané de l'American Joint Committee sur le Cancer (AJCC) (tableau 7) est plus significative dans la survie sans récurrence chez les femmes avec un mélanome de la vulve, par conséquent Benjamin Piura a proposé que le système d'AJCC doive être appliqué pour le mélanome vulvaire [89].

Stades	Critères
Stade 0	Tumeur <i>in situ</i>
Stade IA	Tumeur inférieure ou égale à 1 mm d'épaisseur, sans ulcération et mitoses $< 1/\text{mm}^2$ (pT1a), N0, M0
Stade IB	Tumeur inférieure ou égale à 1 mm d'épaisseur, avec ulcération et/ou mitoses $\geq 1/\text{mm}^2$ (pT1b), N0, M0 Tumeur supérieure à 1 mm et inférieure ou égale à 2 mm d'épaisseur, sans ulcération (pT2a), N0, M0
Stade IIA	Tumeur supérieure à 1 mm et inférieure ou égale à 2 mm d'épaisseur, avec ulcération (pT2b), N0, M0 Tumeur supérieure à 2 mm et inférieure ou égale à 4 mm d'épaisseur, sans ulcération (pT3a), N0, M0
Stade IIB	Tumeur supérieure à 2 mm et inférieure ou égale à 4 mm d'épaisseur, avec ulcération (pT3b), N0, M0 Tumeur supérieure 4 mm d'épaisseur, sans ulcération (pT4a), N0, M0
Stade IIC	Tumeur supérieure 4 mm d'épaisseur, avec ulcération (pT4b), N0, M0
Stade IIIA	Tumeur sans ulcération (pT1a-4a), métastases microscopiques dans 1, 2 ou 3 ganglions lymphatiques régionaux (N1a, 2a), M0
Stade IIIB	Tumeur sans ulcération (pT1a-4a), métastases macroscopiques dans 1, 2 ou 3 ganglions lymphatiques régionaux ou métastases « en transit » (N1b, 2b, 2c), M0 Tumeur avec ulcération (pT1b-4b), métastases microscopiques dans 1, 2 ou 3 ganglions lymphatiques régionaux ou métastases « en transit » (N1a, 2a, 2c), M0
Stade IIIC	Tumeur avec ulcération (pT1b-4b), métastases macroscopiques dans 1, 2 ou 3 ganglions lymphatiques régionaux (N1b, 2b), M0 Tumeurs avec ou sans ulcération (tous pT), métastases dans 4 ganglions lymphatiques régionaux ou plus ou métastases en transit avec métastase(s) ganglionnaire(s) régionale(s) (N3), M0
Stade IV	Métastases à distance (tous pT, tous N, M1)

Tableau 7 : Classification AJCC 7ème édition (2009) des mélanomes [93].

En cas de mélanome primitif vaginal : le système de classification de la FIGO pour le carcinome vaginal, n'intègre ni la taille tumorale, ni des précisions sur le statut ganglionnaire, donc il n'est pas adapté pour le mélanome vaginal, même la classification modifiée par CHUNG est inadapté pour ce type de mélanome seule la classification (AJCC) utilisée pour les mélanomes cutanés est applicable même si son efficacité dans le mélanome vaginal n'a pas été évaluée, mais elle pourrait avoir un rôle dans cette maladie car elle comprend l'épaisseur de la tumeur et le statut régional - ganglionnaire. Benjamin Piura [89] a suggéré l'ajout de taille de la tumeur primaire ( $< 3$  cm vs  $\geq 3$  cm) à l' T classification de l'AJCC mélanome lorsqu'il est utilisé pour le mélanome vaginale [89].

En cas de mélanome malin primitif du col utérin, la présentation clinique et le mode de propagation du mélanome primitif du col de l'utérus sont similaires à celle du carcinome utérin, par conséquent le mélanome du col de l'utérus a été mis en scène par l'utilisation de la classification FIGO des carcinomes du col utérin. [89]

Une analyse de 37 patientes réalisée par CLARK et ses collaborateurs [94], seulement une seule patiente a été diagnostiqué au stade IA du mélanome du col utérin, les autres patientes ont été diagnostiquées entre les stades IB et IV de FIGO, ce qui prouve la découverte tardive avec une survie à 5 ans au stade I était 25%, pour le stade II 14%, et pour les stades III et IV 0%.

## **X. TRAITEMENT :**

### **A. Moyens thérapeutiques :**

A ce jour, aucune donnée consensuelle existante concernant la prise en charge du mélanome malin primitif du tractus génital féminin. Dû à la rareté des lésions et des séries publiées, leur traitement doit cependant s'appuyer sur les données actuelles concernant d'une part, les cancers de localisation gynécologique et d'autre part sur les standards de prise en charge du mélanome cutané.

#### **1. Chirurgie :**

Le traitement s'organise souvent par une résection chirurgicale qui est de plus en plus conservatrice, les résections radicales n'ayant pas démontré une amélioration de la survie, pour la vulve et le vagin une chirurgie reconstructrice est possible. [1]

#### **2. Curage ganglionnaire avec recherche et analyse du ganglion sentinelle :**

Il a été démontré que le curage ganglionnaire systématique n'apportait aucun bénéfice en termes de survie globale alors que la morbidité qu'il engendre est non négligeable. D'autres techniques ont donc été développées, avec pour objectif la détection d'éventuelles métastases ganglionnaires infracliniques tout en limitant la morbidité. [95]

La technique du ganglion sentinelle permet d'identifier le premier relais ganglionnaire drainant le territoire de la lésion primitive appelé « ganglion sentinelle » (GS) à l'aide de l'injection péri-lésionnelle d'un colorant et d'un traceur radioactif.

Le GS est ensuite prélevé et analysé à la recherche de micrométastases, le ganglion doit être inclus en totalité après avoir été coupé en tranches.

Si le bénéfice thérapeutique de cette technique est incertain et actuellement en cours d'évaluation, son intérêt pronostique est en revanche reconnu. [95,96]

Les recommandations des experts (SORS 2005) sont, que l'exérèse du GS ne doit pas être proposée de façon systématique mais son utilisation peut être proposée dans le cadre d'essais thérapeutiques ou de protocole d'évaluation pour les mélanomes de plus de 1 mm de Breslow ou pour les mélanomes ulcérés. [78]

### **3. Chimiothérapie :**

Les chimiothérapies conventionnelles de type Dacarbazine (Déticène®), Fotémustine (Muphoran®) ou encore cisplatine peuvent être utilisées avec des résultats médiocres en particulier dans les mélanomes d'origine gynécologique [97].

### **4. Radiothérapie :**

La radiothérapie peut être utilisée à titre palliatif lorsque les lésions ganglionnaires sont inaccessibles à la chirurgie ou que la précarité de l'état général rend le patient inopérable. [89]

Dans le cadre de métastases viscérales, elle peut être proposée pour le traitement palliatif des métastases osseuses, des compressions médullaires, des métastases cutanées ou ganglionnaires inopérables, ou des métastases cérébrales multiples (radiothérapie pancérébrale). [89]

### **5. Traitements en cours d'évaluation :**

Ces traitements ne sont pratiqués que dans le cadre de protocoles de recherche clinique, leur principe est de stimuler les défenses antitumorales du patient contre son mélanome [98].

#### **a. Vaccination antitumorale :**

Le principe est d'identifier des antigènes cibles du mélanome qui peuvent être des antigènes de différenciation mélanocytaire (tyrosinase, gp100n, Melana/MART-1, gp75), ou des antigènes spécifiques de tumeur (Mage-1 à -3, Bage, Gage 1 et 2,

Muc-1, Rage-1, NA-17), puis de les réinjecter aux malades afin d'induire une réponse immunitaire spécifique aboutissant au rejet des cellules tumorales. [104]

Ces vaccinations peuvent avoir pour cible d'une part les lymphocytes T cytotoxiques CD8 et les cellules natural killer (NK), dans le but d'exercer une activité tumorale directe et d'autre part les cellules présentatrices d'antigènes (macrophages ou cellules dendritiques) capables de stimuler les lymphocytes T CD8 via l'activation des CD4.

L'utilisation des vaccinations peut se faire en monothérapie ou en combinaison à d'autres traitements immunomodulateurs (IFN, IL2, anti-CTLA4, GM-CSF).

On distingue actuellement trois grands types de vaccins : vaccins de première, de deuxième et de troisième génération.

Pour le moment, les essais publiés dans cette indication sont peu nombreux et n'ont pas montré de bénéfice, voir même négatifs. [99]

#### **b. Modificateurs de la chimiorésistance :**

La protéine MGMT est une protéine de réparation de l'ADN dont le rôle dans la chimiorésistance au Témzolomide est établi, deux molécules (le lomequatrib et le benzylguanine) agissant comme des pseudo-substrats de MGMT ont été développées et font actuellement l'objet d'essais thérapeutiques. De la même manière, des agents inhibiteurs de la poly (ADP-ribose) polymérase impliquée dans la chimiorésistance au Témzolomide sont en cours d'évaluation [99].

#### **c. Les anti-CTLA4 [100,101] :**

Ce sont des anticorps monoclonaux dirigés contre la molécule CTLA-4, qui est un frein physiologique sur la co-stimulation entre les cellules présentatrices d'antigènes et les lymphocytes.

En bloquant le CTLA4, le rétrocontrôle négatif sur la stimulation lymphocytaire n'a plus lieu, et le système immunitaire est activé de manière non spécifique.

Deux molécules sont en cours de développement, l'Ipilimumab (BMS, Medarex) et le Tremelimumab (Pfizer).

Ces réponses sont souvent retardées, survenant parfois plus de 12 semaines après le début du traitement.

Ce traitement est cependant assorti d'effets secondaires de type auto-immun, parfois graves, dont les cibles sont principalement le tube digestif, la peau, le foie et l'axe hypothalamo-hypophysaire.

- L'Ipilimumab : n'a pas encore d'AMM mais est disponible en ATU pour le traitement du mélanome métastatique.
  - en 2ème intention ou plus après Dacarbazine (sans mutation de c-kit) ;
  - en 3ème intention ou plus après Dacarbazine et Imatinib (avec mutation de c-kit).

Récemment, l'immunothérapie par Ipilimumab (3mg/kg) en première ligne a démontré une efficacité significative sur la survie moyenne par rapport à une vaccination tumorale (peptide gp100), une étude de phase III incluant 502 patients a comparé deux schémas thérapeutiques : Dacarbazine seule et Dacarbazine associée à Ipilimumab (10mg/kg).

Cette étude confirme le bénéfice de l'association Ipilimumab + Dacarbazine sur la survie globale avec une diminution du nombre de décès de 28 %.

La durée de réponse est également significativement augmentée dans le bras associant l'Ipilimumab 19,3 mois versus 8,1 mois avec la Dacarbazine seule.

La manipulation d'un traitement par Ipilimumab est délicate et nécessite d'être réalisée dans des centres experts. Les effets indésirables sont essentiellement immunologiques (colite, thyroïdite, hypophysite,...).

**d. L'immunothérapie :** [101, 102,103].

Le système immunitaire joue un rôle important dans le développement du mélanome.

Ceci est corroboré par l'observation de régressions spontanées de lésions primitives ou secondaires et d'un meilleur pronostic chez les patients présentant des stigmates d'auto-immunité (vitiligo...). La valeur pronostique de l'apparition d'une auto-immunité notamment sous interféron, est discutée et semble au contraire infirmée par d'autres études. Il existe plusieurs voies de stimulation du système immunitaire actuellement testées dans le mélanome métastatique.

L'interféron alpha et l'interleukine 2 ont fait l'objet de très nombreuses études et restent controversés, l'IL2 a obtenu une AMM aux Etats-Unis en phase métastatique devant de meilleurs taux de réponse parfois prolongé.

Néanmoins, les cytokines restent critiquées car les réponses obtenues se font sans réel prolongement de la survie globale et au prix d'une toxicité importante.

L'interféron alpha est actuellement le seul traitement à avoir l'AMM en situation adjuvante pour des mélanomes à haut risque de récurrence (stade II et III).

L'usage de l'interféron reste très débattu notamment en raison d'une morbidité non négligeable, surtout à fortes doses.

L'immunothérapie adoptive par tumeur infiltrating lymphocytes(TIL) [104], consiste à réinjecter les propres lymphocytes infiltrant les tumeurs des patients après les avoir amplifiés et activés ex-vivo. Cette technique permettrait d'obtenir 70% de réponses objectives et souvent prolongées.

Ces résultats ne tiennent pas compte des patients pour lesquels cette procédure n'a pas pu être réalisée (prélèvement de lymphocyte insuffisant) ou a dû être interrompue sur toxicité (lourds traitements de conditionnement)

#### **e. Les cytotoxiques :**

La recherche a peu progressé en ce qui concerne les cytotoxiques. Une molécule est actuellement en cours de développement, l'Abraxane ou Nab-Placitaxel. Cette molécule est composée de Placitaxel différent de la formulation classique par le remplacement du solvant par de l'albumine sérique, favorisant son transport à travers les cellules endothéliales.

Les premières études ont montré des résultats intéressants mais non supérieurs aux cytotoxiques déjà utilisés. [104]

#### **f. Thérapies ciblées :**

Ces dernières années, une meilleure connaissance de la biologie du mélanome a permis de mettre en évidence plusieurs altérations génétiques à l'origine et au maintien de la cellule cancéreuse. [110]

Dans le cadre du mélanome primitif du tractus génital, la recherche des mutations C-Kit, B-raf, N-ras est indispensable car le traitement par thérapie ciblée sera privilégié si une mutation est présente. [30]

Selon une étude de Vayss [36] réalisée au niveau de 12 institutions françaises, chez 54 patientes présentant un MM génital, 65% des patientes présentaient une mutation de C-KIT.

##### **f.1. Inhibition du récepteur Ckit [106, 107, 108] :**

Les mélanomes muqueux ont peu de mutations de Braf ou Nras et au contraire sont porteurs de mutations (surtout exons 11 et 13) ou d'amplification de c-Kit.

Plusieurs inhibiteurs du récepteur Kit sont déjà commercialisés et sont actuellement testés dans les mélanomes présentant une mutation de c-KIT.

L'imatinib Glivec®, molécule princeps, est utilisée pour le traitement des tumeurs stromales et des leucémies myéloïdes chroniques.

L'Imatinib (GLIVEC®) a une AMM dans le dermatofibrosarcome non opérable d'emblée.

L'Imatinib n'a pas d'AMM dans le traitement du mélanome métastatique mais il a été retenu par le GROUM :

- En traitement de 1ère ligne des mélanomes muqueux métastatiques avec mutation de c-kit ;
- En traitement de 2ème ligne des mélanomes métastatiques muqueux, acrolentigineux ou en zone exposée, avec mutation de c-kit, après échec de la Dacarbazine ou de la Fotémustine en cas de métastases du système nerveux central.

Quelques cas de patients polymétastatiques ayant répondu de façon rapide et impressionnante sous imatinib ou autres inhibiteurs de kit ont été rapportés. La réponse au traitement paraît corrélée à la présence de la mutation activatrice du récepteur c-KIT.

La surexpression du récepteur (CD117) seule semble insuffisante et non prédictive de réponse tumorale.

Plusieurs essais sont en cours actuellement avec le Dasatinib, l'Imatinib, Nilotinib et des molécules plus récentes.

Dans une étude de phase II, 43 patients ayant des mélanomes métastatiques et porteurs d'anomalies de c-Kit ont été traités par Imatinib (400mg/j).

Les doses étaient augmentées jusqu'à 800mg/j chez les patients en progression.

La médiane de suivi était de 12 mois. Le taux de réponse était de 53,5 % : 10 patients ont eu une réponse partielle (RP) soit 23,3 % et 13 une stabilisation (S) de la maladie soit 30,2 %.

Une régression tumorale était observée chez 18 patients (41,9 %). La médiane de survie sans récurrence chez les patients en RP ou S était de 9 mois versus 1,5 mois chez les patients en progression.

De même la médiane de survie globale était de 15 mois dans le groupe des répondeurs vs 9 mois dans le groupe des non répondeurs.

L'Imatinib à la dose de 400mg a une efficacité anti tumorale dans les mélanomes métastatiques porteurs d'anomalies de C kit.

## **f.2. Inhibition de la voie de signalisation BRAF [109, 110, 111] :**

Malgré la rareté des mutations BRAF dans les mélanomes muqueux, selon Trone [1] sa recherche est indispensable pour privilégier un traitement ciblé.

En cas de présence de mutation, le traitement repose sur l'administration orale de Vémurafenib qui est une petite molécule expérimentale prise par voie orale conçue pour inhiber une forme mutée de la protéine BRAF promotrice du cancer, qui est indiqué dans les mélanomes métastatiques BRAF V600 positif. Les études de phase I et II avaient montré que les taux de réponse à l'anti-Braf (Vémurafenib) étaient supérieurs à 50 % chez les patients porteurs de mutation V600E.

Une étude de phase III (BRIM3) compare le vémurafenib (960mg×2/j) avec le DTIC (1000mg/m<sup>2</sup> IV toutes les 3 semaines) en première ligne chez des patients (n=675) atteints d'un mélanome métastatique (IIIC ou IV) ayant la mutation V600E et non préalablement traités.

Les objectifs primaires étaient la survie globale et la survie sans progression, et les objectifs secondaires étaient le taux de réponse, la durée de la réponse et la tolérance ; 675 patients ont été inclus.

À 6 mois, la survie globale était de 84 % avec le Vémurafenib contre 64 % avec le DTIC. Le taux de réponse était de 48,4 % avec le Vémurafenib et de 5,5 % avec le DTIC et l'effet sur la survie sans progression était de 5,3 mois vs 1,6 mois.

La diminution du risque de décès est de 67 %. Le Vémurafenib améliore donc la survie globale et la survie sans récurrence des mélanomes porteurs d'une mutation V600E.

Ces résultats très encourageants ont permis de proposer au bout d'un an un amendement autorisant de passer les malades du bras DTIC dans le bras Vémurafenib en cas de progression.

Les effets secondaires du Vémurafenib étaient : éruptions cutanées, arthralgies, « rash », fatigue, alopecie, kératoacanthomes et carcinome épidermoïde (chez 30% des patients), photosensibilité, nausées et diarrhées nécessitant une modification des doses chez 38 % des patients.

Un autre Inhibiteur de BRAF, le dabrafénid et un inhibiteur de MEK, le tramétinib, ont montré une excellente efficacité dans des études cliniques toujours dans le mélanome cutané métastatique.

## **B. Indications thérapeutiques :**

### **1. Traitement du mélanome malin vulvaire :**

#### **a. Chirurgie :**

Le traitement standard du mélanome malin vulvaire primitif était la vulvectomie radicale avec ou sans curage inguinal, sans tenir compte de l'épaisseur tumorale, la taille et le site. Une étude d'Irving et ses collègues n'a trouvé aucune différence dans la survie chez les patientes subissant une vulvectomie simple, partielle ou une large excision locale, ce qui a remis ce traitement en question.

Dans la série de RAGNARSSON, parmi les 65 patientes opérées pour MM vulvaire, le taux de survie à 5ans était peu différent entre l'exérèse locale, la vulvectomie simple ou associée à un curage inguinale. [33, 51, 53]

Le but du traitement conservateur est d'obtenir à la fois un meilleur résultat esthétique et carcinologique, on évitera les résections trop radicales. Les marges de résection dépendent de l'épaisseur de l'infiltration, pour les marges latérales :

- Si le mélanome est in situ, les marges latérales macroscopiques sont de 0,5 à 1 cm.
- Quand l'indice de Breslow est  $\leq 1$  mm, les marges latérales macroscopiques sont de 1 cm.
- Quand l'indice de Breslow  $> 1$  mm, les marges latérales sont de 2 cm en fonction des possibilités anatomiques.

Pour les marges profondes (exérèse vulvaire en pleine épaisseur), au moins 1 cm par rapport à la profondeur tumoral : entre le tissu adipeux sous cutané et le fascia quelque soit l'épaisseur tumoral [89].

#### **b. Curage ganglionnaire :**

Il est classiquement optionnel en France pour les mélanomes cutanés, mais doit être encouragé pour les mélanomes du tractus génital féminin en raison de la fréquence et de la précocité des métastases ganglionnaires.

Il ne doit être envisagé que si l'épaisseur tumorale selon l'indice de Breslow est supérieure à 1 mm et en l'absence de ganglion suspect au bilan d'extension.

Il est préférable d'utiliser une méthode de détection combinée (méthode colorimétrique au bleu patenté et méthode isotopique), par injection intradermique de part et d'autre du site tumoral, en l'absence d'antécédent allergique [89].

- Si le ganglion sentinelle est envahi d'un seul coté et tumeur latéralisée ( $>1$  cm de la ligne médiane), on réalisera un curage inguino-fémoral unilatéral.

- Si le ganglion sentinelle est envahi des deux cotés et/ou tumeur centrale, on réalisera un curage inguino-fémoral bilatéral, selon d'autres auteurs [1] un curage pelvien serait nécessaire.
- En cas d'échec de détection du ganglion sentinelle, il n'y a pas d'indication à réaliser de curage prophylactique (mais une surveillance échographique des aires de drainage ganglionnaire la première année est nécessaire).

Pour TRIMBLE en l'absence d'adénopathie, le curage n'aurait pas de place pour les lésions de moins de 1mm, alors qu'il serait raisonnable de le pratiquer pour les lésions de plus de 1mm ou il permettrait une espérance de vie plus longue. [112]

### **c. Radiothérapie : RT**

Dans le mélanome primitif vulvaire, la radiothérapie peut être administrée dans les situations suivantes :

- Une radiothérapie initiale chez les patients inopérables
- En néoadjuvant, afin de diminuer la taille tumorale et permettre une chirurgie conservatrice
- En adjuvant, en cas de métastases ganglionnaires, la RT doit prendre en compte le latéralité (uni ou bilatéral), le type de métastases (micro ou macrométastases) et le nombre de ganglions atteints.
- Et enfin une RT palliative afin de soulager la symptomatologie des métastases viscérales. [89, 113]

### **d. Chimiothérapie :**

La Dacarbazine est l'agent utilisé en première intention, dans la littérature une réponse chez plus de 20% des patientes a été reportée.

Harting and kumb [114] ont présenté le cas de onze patientes atteintes d'un mélanome vulvo-vaginal dans les stades avancés, chez elles on a administré une bio-chimiothérapie (cisplatine, vinblastine, dacarbazine, interféron alpha ou IL2), la

survie médiane était de 10 mois, en outre ils ont suggéré la bio-chimiothérapie comme traitement néoadjuvant chez certaines patientes avec des tumeurs étendues nécessitant une chirurgie extensive.

**e. Immunothérapie:**

Un traitement toujours en cours d'évaluation.

L'interféron peut être discuté pour les mélanomes vulvaires de plus de 1,5mm ou d'indice de Breslow supérieur à 1 mm, il peut être aussi indiqué en cas d'atteinte ganglionnaire [1].

Benjamin Piura [89] a rapporté le cas d'une jeune femme atteinte d'un mélanome primitif vulvaire au stade de métastases ganglionnaires qui a bénéficié d'une héli-vulvectomie radicale et une lymphadénectomie pelvienne bilatérale associée a l'administration d'un vaccin allo-génique spécifique anti-mélanique. La survie postopératoire était de 15ans ce qui représente une durée exceptionnelle.

Selon une étude réalisée à l'hôpital A.C.Camargo cancer en Brésil [115] sur une durée étalée de janvier 1987 à décembre 2006, onze patientes atteintes d'un mélanome primitif vulvaire ont été admises, les résultats cliniques et thérapeutiques sont résumés sur le tableau ci-dessous : (tableau 10)

Patient	Age (years)	Staging (AJCC 2002)	Depth (mm)	Vulvar Surgery	Inguinal treatment	Local recurrence	Time until recurrence (months)	Follow-up (months)	Status
1	63	IIB	2.3	Vulvectomy, distal urethrectomy and colectomy	Sentinel node (negative)	Urethra Inguinal contralateral	2 11	24	DFD*
2	55	IB	0.92	Vulvectomy	BIL <sup>†</sup>	-	-	103	AWD <sup>‡</sup>
3	52	IIB	2.2	Vulvectomy	UIL <sup>§</sup>	-	28	25	DFD*
4	67	IIC	5.0	Vulvectomy	-	Inguinal	4	20	DFD*
5	75	IIIC	3.0	Vulvectomy	BIL <sup>†</sup>	II	II	II	II
6	62	IIC	4.6	Vulvectomy	BIL <sup>†</sup>	Iliac	15	24	DFD*
7	72	IIC	4.3	Vulvectomy	-	Inguinal	13	47	DFD*
8	80	IIB	2.5	Vulvectomy	BIL <sup>†</sup>	-	44	44	DOC <sup>¶</sup>
9	63	IIIB	2.5	Vulvectomy	Sentinel node (positive)	Inguinal contralateral	8	14	DFD*
10	55	**	**	Vulvectomy	BIL <sup>†</sup>	-	240	240	AWD <sup>‡</sup>
11	69	IIIB	3.5	Vulvectomy	Sentinel node (positive)	-	20	20	AWD <sup>‡</sup>

\*DFD = death from disease; <sup>†</sup>BIL = bilateral inguinal lymphadenectomy; <sup>‡</sup>AWD = alive without disease; <sup>§</sup>UIL = unilateral inguinal lymphadenectomy; <sup>||</sup>Lost from follow-up; <sup>¶</sup>DOC = death from other causes; \*\*Initial excisional biopsy in other institution; AJCC = American Joint Committee on Cancer.

**Tableau 9 : Présentation de onze cas de mélanome primitif de la vulve– Hôpital A.C.Camargo–BRESIL 1987–2006 [115]**

Dans cette étude, toutes les patientes ont bénéficié d'une vulvectomie radicale avec une chirurgie extensive au vagin chez l'une d'entre elles. Une reprise chirurgicale a été réalisée chez cinq patientes à cause d'une récurrence locale ou régionale, le curage inguinale a été réalisé chez 6 patientes, sans affecter la survie ce qui rejoint les résultats de la littérature.

La décision thérapeutique a été de mettre la patiente sous chimiothérapie à base de cisplatine ou carboplatine.

## **2. Traitement du mélanome malin vaginal :**

### **a. La chirurgie :**

Malgré la panoplie étendue des différentes attitudes thérapeutiques, la chirurgie demeure la méthode de choix.

L'étendue de ce traitement reste un sujet à des controverses [36]

De nombreux auteurs pensent que, même dans les plus petites lésions du vagin avec invasion minime, la chirurgie radicale (pelvectomie antérieure et

postérieur) doit être réalisée pour éviter la récurrence locale dont le taux peut dépasser 80% dans le cas contraire. [52] Cobellis et al ont déclaré que le traitement devrait consister en une large exérèse chirurgicale de la tumeur en raison du caractère agressif du mélanome vaginal. [57] Geister et al suggèrent une exentération pelvienne quand l'invasion dépasse 3mm et ont montré que la survie à cinq ans est de 50% quand les ganglions pelviens étaient négatifs. [52] Chung et Ariel, avec des séries respectivement de 19 et 48 patientes, concluent que la prise en charge optimale du mélanome primitif du vagin repose sur la chirurgie radicale complétée par un curage ganglionnaire régional. [116] Skawronek et Rozsak ont également défendu le traitement chirurgical radical. [117]

Par contre, DAVIDSON [60] avait fait une revue de 32 MM vaginaux dont 7 du vagin traités par chirurgie ; sur une durée de 20 ans, a remarqué que quelque soit l'étendue du traitement chirurgical, aucune différence n'est constatée que-ce-soit sur :

- Le contrôle local
- La durée de rémission
- La survie des patientes

En effet, la chirurgie radicale n'a pas fait sa preuve, même sur le contrôle local du mélanome malin [118]

La pratique systématique devrait être abandonnée, parce que malgré son étendue, la gravité du pronostic reste inchangée [35].

Concernant la reconstruction vaginale, en cas d'exentération pelvienne antérieure, postérieure ou totale, cette intervention vise à combler l'excavation pelvi-périnéale, il s'agit préférentiellement des lambeaux musculo-cutanés pédiculés des muscles grand droit voir de lambeau libre du muscle grand dorsal. Les complications ne sont pas négligeables parfois mal supportée compte tenue de

l'irritation, de la nécessité de dilatations répétées, et de la présence parfois d'écoulements. [119]

Le prélèvement du ganglion sentinelle pourrait éviter la morbidité des curages extensifs inguinaux et pelviens. De plus, une lymphoscintigraphie préopératoire permettrait de connaître la cartographie du drainage de la tumeur. Celle-ci ne respecte pas toujours le drainage conventionnel inguinal pour les tumeurs du tiers inférieur du vagin et pelvien pour les tumeurs des deux tiers supérieurs [39]

### **b. La radiothérapie :**

La radiothérapie peut être considérée comme option thérapeutique dans la prise en charge de ces tumeurs. Les travaux menés par Irvin [116] et d'autres cas rapportés dans la littérature insistent que le mélanome malin vaginal n'est pas « radiorésistant ».

L'exérèse locale large de la tumeur suivie par une radiothérapie hypofractionnée (plus de 400cGy/fraction), peut améliorer le contrôle local et régional. Petru et ses collègues rapportent que la radiothérapie peut constituer une alternative à la chirurgie chez les patientes avec un risque anesthésique ou avec des lésions inférieures ou égale à 3 cm de diamètre.

CHUNG, dans une revue de littérature concernant la radiothérapie dans les tumeurs vaginales primitives, soulignait l'intérêt de la radiothérapie combinée : irradiation externe de la totalité du vagin associée à une irradiation intracavitaire. [63]

Pour une survie supérieure en comparaison avec les résultats de la radiothérapie externe seule, cette méthode associative serait efficace dans les stades précoces. [35]

### **c. La chimiothérapie et l'immunothérapie :**

En raison du nombre restreint de cas publiés, le rôle de la chimiothérapie n'est pas encore bien défini, elle ne semble pas améliorer les résultats thérapeutiques. Wang et al ont souligné que la chirurgie associée à la chimiothérapie et l'immunothérapie est l'approche thérapeutique principale. [120] Stellato et al ont montré que la chimiothérapie avec la dacarbazine (DTIC) et l'administration de l'interféron alpha (INF- $\alpha$ ) a été efficace. [121]

Dans un essai randomisé par Eastern cooperative Oncology group, Kirkwood et al ont démontré que l'INF- $\alpha$ -2b prolonge la survie sans récurrence et la survie globale. [97] En cas de récurrence ou métastases, les médicaments anticancéreux les plus utilisés sont la DTIC, les nitro-urées, les alcaloïdes, la bléomycine, les sels de platine ou les taxanes, le taux de réponse est minime avec un taux de réponse partiel de 15 à 20% [122].

Le tableau résume la prise en charge de 6 patientes présentant un mélanome vaginal de 2000 à 2010 à l'institut Gustave-Roussy

[37]

N	Age (années)	L.C	Taille (cm)	Chirurgie initiale	Curage ganglionnaire	Marge d'exérèse (cm)	R.L (mois)	Chirurgie récidive	R.D (mois)
1	66	1/3 inf de la paroi lat	1,5	Colpectomie partielle	2N0		21	Exentération ant et bricker	52
2	60	2/3sup de la PP	5	Colpectomie totale+HST élargie+colpoplastie sigmoïde	9N0	>1	16	Exérèse fourchette vulvaire	
3	49	1/3sup de la PP	5	Colpohystérectomie totale	33N0	>1	51	Colpectomie totale	76
4	48	1/3 sup de la PL	8,4	Colpectomie totale+HST élargie+colpoplastie sigmoïde	19N0	>1			5
5	49	1/3 sup de la paroi antéro-lat	15	Colpectomie totale=exentération ant+bricker	22N0	0,2	5		5
6	58	1/3 inf de la PP	5,8	Colpectomie totale+HST élargie	3N+,13N0	0,1	4		4

R.L : Récidive locale PP : Paroi Postérieure R.D : Récidive à distance HST : hystérectomie

**Tableau 10** : Tableau résumant la prise en charge de 6 patientes présentant un mélanome vaginal .

Lors de la prise en charge de ces six patientes, quatre patientes ont eu une colpectomie totale lors de la chirurgie initiale, une colpoplastie sigmoïde a été réalisé dans le même temps dans deux cas avec des résultats satisfaisants.

Chez une seule patiente, une exentération antérieure a été réalisée en raison d'une atteinte concomitante de l'urètre. Les curages ganglionnaires inguinaux ou pelviens ont été réalisés en fonction de la localisation tumorale, les ganglions étaient envahis chez une patiente sur six. Aucune patiente n'a eu de traitement adjuvant.

Toutes les patientes ont récidivé, la survie médiane sans récurrence était de 10,5 mois.

Chez notre patiente atteinte de mélanome malin primitif du vagin métastatique, la décision était de démarrer une chimiothérapie palliative mais la patiente est décédée avant de commencer son traitement.

### **3. Mélanome du col utérin :**

#### **a. La chirurgie :**

Le traitement du MM du col utérin est chirurgical. Du fait de sa taille, de son épaisseur, Il nécessite théoriquement une exérèse passant de trois à cinq centimètre du col.

Le geste initial consiste en colpohystérectomie élargie, une lymphadénectomie pelvienne est souhaitable puisque 30% des ganglions macroscopiquement normaux sont le siège d'un envahissement microscopique. [123]

Vu la rareté de la lésion, environ 60 cas sont décrits dans la littérature et aucune codification n'a été avancé.

Parmi les 39 cas décrits, le traitement n'a été précisé que chez 19 d'entre elles, les trois premiers cas rapportés ont bénéficié d'une excision locale dans deux cas et d'une hystérectomie par voie vaginale dans un cas, L'hystérectomie totale avec annexectomie bilatérale et/ ou une vaginectomie partielle est la technique le plus utilisé, réalisé dans 24 cas dont 19 avec curage ganglionnaire. La place du curage ganglionnaire reste controversée, pour Kristiansen, il ne semble pas améliorer le pronostic, en effet, Hall a rapporté le cas d'une patiente de 26 ans ayant un mélanome malin primitif stade IIB traitée par une exentération pelvienne avec un curage lombo-aortique, décédée après 11 moi de recul [42].

#### **b. La radiothérapie :**

La radiothérapie a été proposé pour augmenter le taux de contrôle locorégional, nécessitant des doses 45-60 Gray après une chirurgie insatisfaisante, une infiltration paramétriale ou un envahissement ganglionnaire.

Dans les stades avancés le rôle de la RT rentre également dans la réduction du volume tumoral ainsi qu'un rôle palliatif important.

Dans 39 cas rapporté dans la littérature, La radiothérapie a été utilisée dans 17 cas, exclusive chez cinq patientes dont le stade était avancé, combinée à la chirurgie chez 12 patientes dont deux en préopératoire et dix en postopératoire à la dose de 40 à 50 grays. [42, 123]

### **c. Chimiothérapie**

Le rôle de la chimiothérapie reste un sujet de controverses, la dacarbazine est l'agent le plus utilisé dans les cas localement avancés.

Les résultats obtenus par la chimiothérapie ne sont pas encourageants mais, dans les localisations métastatiques, des taux de réponse entre 15 et 20% ont été rapportés pour divers protocoles, sans bénéfice sur la survie.

Dans 39 observations rapportées dans la littérature, La chimiothérapie a été administrée dans neuf cas, après une chirurgie seule dans quatre cas et après une association radio-chirurgie dans cinq cas. Cette chimiothérapie était à base de dacarbazine seul ou en association avec d'autres antimitotiques, aucune réponse n'a été notée. [39,42].

### **d. Immunothérapie**

L'inefficacité de l'immunothérapie a été déduite à partir de données de littérature rare [123].

Dans notre observation de mélanome malin primitif du col utérin métastatique, la patiente est mise sous chimiothérapie palliative à base de dacarbazine avec une bonne tolérance clinico-biologique mais l'évolution a été marquée par l'apparition de récurrences et d'autres métastases viscérales.

## **D. Surveillance post thérapeutique du mélanome du tractus génital :**

Cette surveillance est clinico-radiologique et se fait selon plusieurs modalités :

### ➤ **Surveillance clinique :**

Pour le mélanome de faible épaisseur, Breslow  $\leq 1$  mm : surveillance clinique est semestrielle pendant 5 ans puis annuelle à vie.

Pour le mélanome de plus mauvais pronostic (Breslow  $>1$  mm, localisation ganglionnaire), la surveillance clinique est trimestrielle pendant 5 ans puis annuelle à vie.

### ➤ **Surveillance Radiologique :**

- Une échographie des aires ganglionnaires, optionnelle tous les 3 à 6 mois pendant 5 ans.
- Les examens d'imagerie complémentaire (TDM cérébral et thoraco-abdomino-pelvien ou PET-Scan) au cours des 5 premières années à discuter au cas par cas pour les tumeurs à haut risque évolutif. [124]

# **XI. EVOLUTION ET PRONOSTIC**

## **A. Mélanome malin vulvaire :**

### **1. Evolution locale :**

L'évolution locale des MM de la vulve se fait comme au niveau de la peau en deux phases :

- L'une horizontale ou les mélanocytes prolifèrent surtout en surface
- L'autre verticale avec progression vers les couches en profondeur

L'invasion en profondeur est évaluée selon la méthode de BRESLOW, soit rarement celle de CLARK modifiée par CHUNG en raison l'absence de définition précise du derme papillaire au niveau de la vulve [89].

### **2. Extension à distance :**

Elle se fait à la fois par voie lymphatique et hématogène.

L'atteinte ganglionnaire inguinale représente une étape importante qui précède l'atteinte des chaînes pelviennes.

Le risque de métastases ganglionnaire est directement proportionnel au niveau d'invasion.

Les métastases à distance touchent surtout le foie, les poumons, mais également le cerveau et l'os.

### **3. pronostic :**

A l'opposé des MM cutanés, le pronostic du MM est très mauvais.

Globalement, les taux de survie à 5 ans rapportés dans la littérature varient entre 20% et 54%. [51,54]

Le facteur de plus mauvais pronostique est la présence d'envahissement ganglionnaire, corrélé au stade clinique et post opératoire. Un envahissement ganglionnaire est associé à une survie à cinq ans de 24% contre 68,3% en cas de

négativité. Le pronostic est sombre avec un risque élevé de récurrence locale et d'envahissement métastatique. [1]

Le taux de survie à 10 ans selon l'indice de BRESLOW était comme suit [125] :

▪ < 0.75 mm	84%	
▪ 0.75 – 1.5 mm	68%	Survie à 10 ans
▪ 1.5 – 3mm	44%	
▪ > 3 mm	22%	

Pour beaucoup d'auteurs, l'atteinte ganglionnaire inopérable assombrit le pronostic. Dans la série SCHERSTROEN, aucune patiente ayant des métastases ganglionnaires n'a survécu 5 ans. [125]

L'atteinte du clitoris et les atteintes multifocales seraient péjoratives. [125]

L'invasion vasculaire et la quantité d'ADN mesurée par cytométrie de flux auraient une valeur prédictive aussi bien pour la survie globale que celle sans maladie. [55]

La survie des malades relativement jeunes est meilleure que celle des malades plus âgées. [126]

## **B. Mélanome malin vaginal :**

L'espérance de vie des MM vaginaux à 5 ans est de 7% dans la littérature, la survie moyenne est de 18 mois. [33, 51,53]

L'extension en profondeur reste pour la majorité des auteurs l'élément pronostic majeur précisé par l'indice de BRESLOW.

L'atteinte ganglionnaire assombrit le pronostic [37], et diminue la survie médiane de 30 à 7,8 mois. [1]

L'indice de CLARCK ne pouvant pas être adopté ici car on ne dispose pas du même nombre de couches comme la peau. Le risque de métastases augmente avec la croissance en profondeur.

Selon BRESLOW, même à niveaux égaux, les MM les plus épais sont les plus péjoratifs (épaisseur > 1,5 mm).

Aucune patiente dont la lésion dépasse 3 mm d'épaisseur n'a pu vivre 5 ans d'après SCHUNG). [64]

Selon KHOO, seules les patientes ayant un stade I peuvent survivre plus de 5 ans. [44]

Donc l'épaisseur tumorale reste l'élément fidèle pour juger le pronostic.

### **C. Mélanome malin du col utérin :**

L'évolution des MM cervicaux est péjorative, la profondeur de l'invasion et le stade dominant le pronostic, mais il convient de tenir compte aussi de l'essaimage lymphatique, des embols vasculaires, de la réaction lymphocytaire et de l'importance de la néovascularisation. [123, 113]

Comme dans les épithéliums, l'envahissement lymphatique peut survenir même pour les stades précoces, il se fait vers les trois territoires de drainage du col utérin, puis en inter-aortico-cave. [127]

En cas d'envahissement vaginal, les territoires inguinaux peuvent être intéressés.

L'extension locale se fait vers le vagin, la vulve, les paramètres et les parois pelviennes plus que vers le corps utérin. [127]

Les métastases générales touchent essentiellement le foie, le poumon, mais aussi le cerveau, l'os et l'intestin. [127]

Le pronostic du MM du col est très mauvais; la survie est brève, en moyenne entre 6 mois et 2 ans. [127,128]

---

# Conclusion

---

Le mélanome malin primitif du tractus génital féminin est une pathologie rare, les mécanismes de la carcinogénèse de cette lésion tumorale sont encore mal élucidés.

Sa symptomatologie est peu caractéristique engendrant ainsi un retard diagnostic et donc une accentuation de la vigilance des praticiens vis-à-vis de cette pathologie semble être la clé d'une morbidité moindre.

L'anatomopathologiste, joue un rôle primordial dans le diagnostic, ce dernier peut cependant être difficile surtout quand l'aspect morphologique est peu évocateur d'où l'importance de l'étude immunohistochimique qui permet d'adresser le diagnostic par l'utilisation des anticorps mélanocytaires.

Il n'y a pas de consensus thérapeutique concernant les mélanomes du tractus génital féminin, cependant il repose sur les mêmes principes thérapeutiques que le traitement des mélanomes cutanés pour le traitement systématique et sur les traitements des cancers gynécologiques pour les traitements locorégionaux.

Le pronostic reste globalement très défavorable marqué par des récurrences fréquentes et précoces. Les facteurs de mauvais pronostic sont l'âge avancé, l'invasion ganglionnaire ainsi que la présence de métastases à distance. D'autres facteurs ont pu être mis en évidence dans différentes études, comme la présence d'ulcération, l'épaisseur tumorale, l'index mitotique élevé ainsi que l'invasion vasculaire et ganglionnaire.

La découverte de la présence de mutation de c-Kit permet de penser que les inhibiteurs de ce récepteur tels que l'imatinib ou le sunitinib, pourraient améliorer la survie.

---

# Résumé

---

Le mélanome malin primitif du tractus génital féminin est une tumeur extrêmement rare, elle représente moins de 2% de l'ensemble des mélanomes. Cette tumeur s'observe fréquemment au niveau de la vulve mais rarement au niveau du col utérin et du vagin.

Le diagnostic est souvent initialement méconnu et se fait à un stade tardif à l'occasion de métrorragies ou de masse tumorale.

Son histogénèse a été longtemps débattue. Le diagnostic est anatomo-pathologique avec recours nécessaire à l'étude immunohistochimique.

Sa prise en charge n'est pas codifiée avec plusieurs thérapeutiques proposées notamment dans le mélanome métastatique. Son pronostic est désastreux, associé à un taux élevé de récurrences et à une courte survie.

Notre travail est une étude rétrospective à propos de trois observations, de mélanomes primitifs vulvaire, vaginal, et cervicale colligées au service de gynéco-obstétrique I du CHU Hassan II Fès. Les patientes étaient âgées respectivement de 64 ans, 46 ans et 45ans, deux patientes sont célibataires. Les métrorragies étaient le principal motif de consultation, une des patientes a consulté pour une masse vulvaire. Les trois patientes ont bénéficié d'une biopsie confirmant le diagnostic histologique de mélanome. Un bilan d'extension fait pour les trois patientes objectivant des lésions métastatiques pour deux patientes. Une seule patiente a bénéficié d'un traitement chirurgical et les trois patientes ont été adressées pour chimiothérapie.

L'objectif de notre travail est d'analyser les facteurs épidémiologiques, cliniques, thérapeutiques et évolutifs de cette tumeur rare avec une revue de la littérature.

## Summary:

The primary malignant melanoma of the female genital tract is an extremely rare tumor, it is less than 2 % of all melanomas. This tumor is frequently observed at the vulva but rarely in the cervix and vagina. The diagnosis is often initially unknown and is late during bleeding or tumor mass stage.

Its histogenesis has long been debated. The pathological diagnosis is necessary for use with immunohistochemical study.

Its management is not coded with several therapeutic proposed including metastatic melanomas. His prognosis is disastrous, associated with a high recurrence rate and a shorter survival.

Our work is a retrospective study of three cases of primary melanomas vulvar, vaginal and cervical collected at the service of Obstetrics and Gynecology I CHU Hassan II Fès. Patients were aged respectively 64, 46 and 45 years old, Both of patients are single, The bleeding was the main reason for consultation. One patient consulted for a vulvar mass. Three patients underwent a biopsy confirming the histological diagnosis of melanoma.

A staging done for three patients demonstrating metastatic lesions for two patients. One patient underwent surgical treatment. Three patients were referred for chemotherapy. The aim of our study was to analyze the therapeutic, evolutionary, epidemiological and clinical factors of this rare tumor with a review of the literature

## ملخص

يعتبر ميلانوم المسالك التناسلية الأنثوية الأولي الخبيث ورم نادرا للغاية، حيث يمثل أقل من 2٪ من مجموع الميلانومات. ويلاحظ هذا الورم بشكل شائع على مستوى الفرج، بينما لا تصادفه إلا نادرا في عنق الرحم والمهبل.

و يكون تشخيص ه ذا الورم غالبا غير معروف في البداية، ويتم في مرحلة متأخرة بعد حدوث نزيف تناسلي أو اكتشاف كتلة ورمية.

ويعتمد التشخيص على ال تشريح المرضي، مع استخدام ضروري لتقنيات الكيمياء النسيجية المناعية.

و حديثا عن العلاج فإن معالمه لا تزال غير واضحة وسط تعدد العلاجات المقترحة خاصة في الميلانوم المنتشر. بينما يعتبر المآل كارثي، إذ يشهد نسبة عالية من حالات العود، كما تكون مدة النقاء على قيد الحياة أقصر.

يعتبر عملنا هذا دراسة بأثر رجعي بخصوص ثلاث حالات من الميلانومات الأولية لعنق الرحم والمهبل والفرج، وذلك في مصلحة النساء والتوليد I بالمستشفى الجامعي الحسن الثاني بفاس. وقد كانت أعمار المريضات على التوالي 64 عاما و 46 عاما و 45 عاما، بينما رصدنا أن اثنتين منهن عازبتان. ويعتبر النزيف التناسلي السبب الرئيسي للاستشارة، بينما استشارت واحدة منهن بسبب كتلة في فرجها. وقد خضعت المريضات الثلاث لخزعة أكدت التشخيص النسيجي للميلانوم، كما أجريت لهن فحوصات لتحديد مدى انتشار السرطان وهو ما أظهر وجود حالتين من الانتشار. وفي النهاية استفادت مريضة واحدة من العلاج الجراحي، بينما تم إحالة الحالات الثلاث للعلاج الكيميائي.

يكمن الهدف من هذه الدراسة في تحليل العوامل الوبائية والسرييرية والعلاجية والتطورية لهذا الورم النادر في ضوء ما هو مسطر في الأدب الطبي.

---

# Bibliographie

---

- [1] Trone JC, Guy JB, Mery B, Langrand Escure J, Lahmar R, Moncharmont C, Rivoirard R, Semay T, Chauleur C, Collard O, Vignot S, Magné N. Mélanomes du tractus génital féminin : état des lieux. Bull Cancer 2014 ; 101 ; 102–6.
- [2] EDWARD J. ESCOTT  
A variety of appearances of malignant melanoma in the head  
Radiographics, 2001, 21 : 625–39.
- [3] <https://sfcpcv.org/Generalites-sur-la-vulve-le-vagin.html>
- [4] Dr Franck PELLESTOR– Histologie des appareils génitaux–Université de MONTPELLIER1 Faculté de medecine de montplier Nimes
- [5] Rocher dachez : Que sais je du cancer du col de l’uterus  
Presse universitaire de France 2008
- [6] « Anatomie clinique de l’appareil génital féminin » P. Kamina, X Demondion, J.P Richer, M. scépi, J.P Faure. Editions scientifiques et médicales Elsevier. EMC 10–A10, 2003.
- [7] <http://webapps.fundp.ac.be/umdb/histohuma/histohuma/index.php?go=chap&chap=82>
- [8] Stevens A,Lowe J  
Histologie humaine De boeck universié,1997 :336–38
- [9] Kamina .P  
Anatomie Clinique de l’appareil génitale féminin. EMC édition scientifique et technique 2003
- [10] ARIEL.I.M , IVERSENK., ROBINS ER.  
Malignant melanoma of the female genital system : a report of 48 patients and the review the littérature  
J.surg.oncol., 1981,16 : 371–83

- [11] Hewitt P. Sequel to a case of recurrent melanosis of both groins and back : the disease reappearing in the brain, heart, pancreas, liver and other organ. *Lancet Oncology*. 2008 ;9 :973–981.
- [12] Grosshans É. Malformations congénitales de la peau. *Encycl Méd Chir, Dermatologie* (1999), 98–765–A–10, 10 p.
- [13] Structure de la peau. *Ann Dermatol venereol* 2005 ;132 :855–48.
- [14] [www.chups.jussieu.fr/polys/histo/histoP2/poly.Chp.5.4.html#IMG59](http://www.chups.jussieu.fr/polys/histo/histoP2/poly.Chp.5.4.html#IMG59).
- [15] Campagne de dosage de l'Hydroquinone dans les produits cosmétiques.  
Direction générale de la santé Service de protection de la consommation de Genève.  
Rapport annuel 2003
- [16] L.Meunier. Photoprotection (interne et externe). *Encycl Méd Chir, Dermatologie* (2008), 98–944–A–10
- [17] K zinelabidine. Cancers cutanés : étude prospective à propos de 103 cas.  
Thèse2008
- [18] Boris C. Bastian, Mohammed Kashani–Sabet, Henning Hamm, Tony Godfrey et al. Gene Amplifications Characterize Acral Melanoma and Permit the Detection of Occult Tumor Cells in the Surrounding Skin. *CANCER RESEARCH* 60, 1968–1973, April 1, 2000
- [19] Ronnstrand L. Signal transduction via the stem cell factor receptor/c–Kit. *Cell Mol Life Sci*. 2004;61:2535Y2548.
- [20] Shen SS, Zhang PS, Eton O, et al. Analysis of protein tyrosine kinas expression in melanocytic lesions by tissue array. *J Cutan Pathol*. 2003; 30:539Y547.
- [21] Curtin JA, Busam K, Pinkel D, et al. Somatic activation of KIT in distinct subtypes of melanoma. *J Clin Oncol*. 2006;24:4340Y4346.

- [22] Routier E., Benard J., Lacroix L., Tomasic G., Mateus C., Robert C. Mutations de KIT et de PDGFR dans les mélanomes acrolentigineux, muqueux, Dubreuilh et sans primitif retrouvé : série de 100 patients Ann Dermatol Venereol 2010 ; 137 : A70-A71.
- [23] Larcen CJ. Clearing up the p16INK4a-p14/p19ARF imbroglio Bull Cancer 2001;88: 1055-8.
- [24] Rubinfeld B, Robbins P, El Gamil M, Albert I, Porfiri E, Polakis P. stabilization of betacatenin by genetic defects in melanoma cell lines. Science 1997; 275: 1790-2.
- [25] Stretch JR, Gatter KC, Ralfkiaer E, Lane DP, Harris AL. Expression of mutant p53 in melanoma. Cancer Res 1991; 51: 5976-9.
- [26] Soengas MS, Capodieci P, Polsky D, et al. Inactivation of the apoptosis effector APAF 1 in malignant melanoma. Nature 2001; 409: 207-11
- [27] Van Elsas A, Zerp SF, van der Flier S, et al. Relevance of ultra-violet induced N-Ras Oncogene point mutations in development of primary cutaneous malignant melanoma. Am J Pathol 1996; 149:883-93.
- [28] Kennedy C, ter Hurne, J, Berkhout M et al. Melanocortin 1 Receptor MC1R gene variants are associated with an increased risk for cutaneous melanoma wich is largely independent of skin type and hair color. J Invest Dermatol 2001; 117: 294- 300.
- [29] N B Séguin, N Soufir. Cancérologie fondamentale. Cancers cutanés. Edition John Libbey 2005. P: 270-275.
- [30] referential élaboré par un groupe de travail pluridisciplinaire de professionnels des réseaux régionaux de cancérologie de Lorraine ( ONCOLOR), d'Alsace (CAROL), de Bourgogne (ONCOBOURGOGNE), de Champagne-Ardenne (ONCOCHA) et de Franche-Comté (ONCOLIE), en tenant compte des

recommandations nationales, et conformément aux données acquises de la science au 17 mai 2013.

- [31] Management of primary melanoma of the female urogenital tract. Lancet Oncol 2008; 9:973-981.
- [32] Tcheung WJ, Selim MA, Herndon JE 2nd, Abernethy AP *et al.* Clinicopathologic study of 85 cases of melanoma of the female genitalia
- [33] Boel K. Ragnarsson Olding., Kanter-Tewensohn LR., Lagerlof FB., Nilsson BR., RINGBORG UK.  
Malignant melanoma of the vulva in a nation wide, 25 year study of 219 swedish females. Predictors of survival. *Cancer*, 1999, 86 (7) : 1285-93.
- [34] Valerie E. Sygyiyama , John K. Chan, Jacob Y.Shin, Jonathan S.Berek, Kathryn Osann and Daniel S. Kapp. Vulvar Melanoma. *Obstet Gynecool* 2007; 110:296-301
- [35] N.Sellal, H.Haddad, N. benchakroun, Z.Bouchbika, H.Jouhadi, N.Tawfiq, S.Sahraoui, A.Benider  
Melanoma malin primitif du vagin : à propos d'un cas avec revue de literature *IJ Femme* 2011-02-004
- [36] Vaysse C, Pautier P, Filleron T, Maisongrosse V *et al.*  
A large retrospective multicenter study of vaginal melanomas: implications for new management.  
Melanoma Res. 2013;23:138-46.
- [37] T. Gauthier a, C. Uzan a, S. Gouy a, A. Kane a, A. Calvacanti a, C. Mateus b, C. Robert b, F. Kolb a, P. Morice melanoma vaginale : une localisation dévaforable. *Gynecologie Obstetrique & Fertilité* 40 (2012) 273-278
- [38] Reid CG, Roberts JA, Hopkins MP, Barrett RJ, Morlev GW. Vaginal malignancy *Obstet Gyneoncol* 1991 3: 73-77

- [39] Frumovitz M, Etchepareborda M, Sun CC et al. Primary malignant melanoma of the vagina. *Obstet Gynecol* 2010; 116 : 1358–65.
- [40] Marija Mihajlovic, Slobodan Vlajkovic, Predrag Jovanovic, Vladisav Stefanovic  
Primary mucosal melanomas *Int J Clin Exp Pathol* 2012;5(8):739–753
- [41] CID JM. Melanoid pigmentation of the endocervix : a neurogenic visceral argument. *Ann Anat Pathol (Paris)* 2009; 4: 617–28.
- [42] Pinedo F., Ingelmo J.M., Miranda P., Garcon A., Lopez J.I. Primary malignant melanoma of the uterine cervix : case report and review of the literature. *Gynecol Obstet* 1991 ; 31 : 121–124
- [43] Raber G., Mempel V., Jackish C., Patt V., Schneider H.P.G. Das primar maligne melanoma der cervix uteri–fallbericht und literaturuberblick *Zentralbl Gynakol* 1993 ; 115 : 503–507
- [44] Khoo US., Collins RJ., Ngan HY. Malignant melanoma of the female genital tract. *Pathol.*, 1991, 23 : 321–17
- [45] Owens O.J., Pollard K., khoury G., Dyson J.E.D ., Jarvis G.J. , et al case report : primary melanoma of the uterine cervix. *Clin radiol* 1988 ; 39 : 336–338
- [46] L.Amenssag, F.Elidrissi, I.Erchidi, A.Melhounf, F.El Mrabet, R.Brhami, D.Ferhati, A.Lakhdar, A.Rhrab, A.Kharbach, A.chaoui.  
Mélanome malin primitive du col utérin, *la presse médicale* Vol31, N°21–juin 2002
- [47] Rousseau J les cancers vaginaux primitifs de l'adulte *Cancer*, 39 (3) :429–42
- [48] Scambia G, Benedetti PP, Baiocchi G, Coli A. A primary amelanotic of the vagina diagnoses by immunocytochemistry . *Int J Gynecol . Obstet* 1989, 29 : 159–64
- [49] Fukuyama M. Shear stress induces not only platelet aggravation but also platelet–tumor cell interaction. *ASLO, Trans* 1990, 36 : 4189–4191.

- [50] Blanc Francois, Phillippe Saiag : à propos des mélanomes de la vulve : 20 cas rapportés et une revue de la littérature. Rev. Press, 2004, n°156.
- [51] Boel K. Ragnarsson Olding : Primary malignant melanoma of the vulva.  
Acta Oncologica, 2004, 43 (5) : 421–35
- [52] Gleister J.P, Look K.Y, Moore D.A, Sutton G.P Pelvic exenteration for malignant melanoma of the vagina or urethra with over 3mm of invasion Gynecol Oncol 1995; 59(3) : 338–341
- [53] Boel K. Ragnarsson Olding., Hemming J., Ringborg U.K., Rutqvist LE.  
Malignant melanoma of the vulva and vagina : trends in incidence, age distribution and long-term survival among 245 consecutive cases in Sweden 1960–1984. Cancer, 1993, 71 (5) : 1893–97
- [54] Breslow A . : Pronostic factors in the treatment of cutaneous melanoma. J. Cutan. Pathol., 1997,6 : 208–12
- [55] Capello X., Wong TY., Kawashima OM., Sober AJ., Nogita T., Mihm MC.  
Melanoma relapse of the upper third, treated with BCG and Binterferon. Obstet. Gynecol. 1999, 2, 3 : 88–92
- [56] Stoebner P.E, Henry L, Bureau JP, Lavabre–Bertand T, Meunier L. Dosage de protéasomes plasmatiques chez les malades atteints de mélanomes. J. Mol. Med, 2003, 81 : 235–45
- [57] Cobellis L., Abeler VM., Kristensen GB., Kaern J., Trope C.  
Malignant melanoma of the vagina. A report of 15 cases. Eur Gynecol. Oncol., 2000, 21 (3) : 295–7
- [58] Buffard V, Longvert C, Rochard F, Spatz A, Avril MF . Mélanome vulvaire sur lentiginose labiale et génitale. J. Eur. Acad. Dermatol.Venereol, 2001, 15 :574–7

- [59] Creasman W.T., Marion SJ., Disaia PJ. : Malignant vulvar disease Oncol. , 2005, 20 (2) : 98–108.
- [60] Davidson T., Kissin M., Westbury G . : vulvo–vaginal malignant melanoma Br. J. Obstet. Gynécol., 1987, 94 : 473–76.
- [61] Katherine Y. Look., Roth LM., Sutton GP. Vulvar melanoma reconsidered. Cancer, 1993, 72 (1) : 143–46
- [62] Melhouf M.M., El Amrani N., Melhouf MA., Pujol H., Dubois JB.  
Les mélanomes malins de la vulve : présentation de 7 cas. Rev. Fr. Gynecol. Obstet., 1997, 92 (5) : 339–43.
- [63] Chung A.f ., Casey M., Flannery Malignant melanoma of the vagina : report of 19 cases. Obstet. Gynecol., 1980 , 55 (6) : 720–27
- [64] Levitan Z, Gordon A , Kaplan. Primary malignant melanoma of the vagina, report of four cases and review of the literature. Gynecol Oncol 1989, 33 : 85–90
- [65] Fleming H, Mein P. Primary melanoma of the cervix : a case report. Acta Cytol 1994 ; 38 : 65–9.
- [66] Feishter G., Curschellas E, Gobat S, Rickli J. Malignant melanoma of the uterine cervix ; case report including cytology, histology and immunocytochemistry. Cytopatology 1995 ; 6 : 196–200.
- [67] L. MAROT, B. WEYNAND. FORMES ANATOMOCLINIQUES : CRITÈRES POUR LE DIAGNOSTIC ET LA CLASSIFICATION DES MÉLANOMES. Louvain médical. 2007 ; 126, 6 : 201–209.
- [68] Fouchardiere A. Melanoma. Académie internationale de pathologie (division française) 2004
- [69] Balch CM, soong SJ, Atkins MB, Buzaid AC, Cascinelli N, Coit DG et al. An evidence based staging system for cutaneous melanoma. CA Cancer J Clin 2004; 54:131–149.

- [70] Académie internationale de pathologie. Diagnostic des tumeurs mélaniques. Edition 2002. P : 8–21
- [71] Négrier S, Fervers B, Bailly Christiane. A propos de recommandations sur la prise en charge de patients atteints de mélanome. Presse Med 2000 ; 29 : 1295–1298.
- [72] Seetharamu, N., Ott, P.A. and Pavlick, A.C. (2010) Mucosal melanomas: A case-based review of the literature. The Oncologist, 15, 772–781. doi:10.1634/theoncologist.2010-0067
- [73] An JS, Wu LY, Li N, Li B, Yu GZ, Liu LY. Clinical analysis of 42 cases of primary malignant melanoma in female genital tract. 2007 May;42(5):320–4.
- [74] Haute Autorité de santé – Service évaluation médico-économique et santé publique Rapport stratégie de prise en charge précoce du mélanome. – Octobre 2006
- [75] Payette MJ, Katz M 3rd, Grant-Kels JM. Melanoma prognostic factors found in the dermatopathology report. Clin Dermatol. 2009 Jan–Feb;27(1):53–74.
- [76] Anna Batistatou, Martin G. Cook, Daniela Massi. Histopathology report of cutaneous melanoma and sentinel lymph node in Europe: a web-based survey by the Dermatopathology Working Group of the European Society of Pathology. Virchows Arch (2009) 454:505–511.
- [77] Di-cesare MP, Anlunes A, Truchetet F. Mélanome Encycl Med chir. Dermatologie. 98–595–A–10.200 : 15p
- [78] S, Saiag P, Guillot B, et al. Prise en charge des patients adultes atteints d'un mélanome cutané M0. Bull Cancer.2006 ; 93(4):371–84.
- [79] [http://www.oncopaca.org/fr/professionnels/referentiels/id-22-prise-en-charge-des-patients-adultes-atteints d-un melanome cuatre](http://www.oncopaca.org/fr/professionnels/referentiels/id-22-prise-en-charge-des-patients-adultes-atteints-d-un-melanome-cuatre)

- [80] Agence nationale pour le développement de l'évaluation médicale. Suivi des patients opérés d'un mélanome de stade I. Conférence de consensus. Paris: Andem; 1995.8.
- [81] Moehrle M, Metzger S, Schippert W, Garbe C, Rassner G, Breuninger H. Functional surgery in subungual melanoma. *Dermatol Surg* 2003;29(4):366-74.
- [82] Lazar A, Abimelec P, Dumontier C. Full thickness skin graft for nail unit reconstruction. *J Hand Surg [Br]* 2005;30(2): 194-8.
- [83] Thomas Luc., Secchi T., Barrut D., Moulin G. conduit à tenir devant une pigmentation vulvaire *Reprod. Hum. Horm.*, 1996, 9 (1) : 13-16.
- [84] Fite C., Tomasic G., Duvillard P., Mateus C., Robert C : la vulve d'argent *Dermatologie et anatomopathologie Institut Gustave roussy villejuif , France.*
- [85] Lee RB., Buttoni L., Dhru K., Tamimi H. : Malignant melanoma of the vagina, a case report of progressin from preexisting melanosis. *Gynecol.Obstet.*, 1984,19 : 238-45.
- [86] Moros MI., Ferrer FP., Mitchell MJ., Romeo JA., Lacruz RL. Primary malignant melanoma of the vagina. Poor response to radical surgery and adjuvant therapy *Eur. J. Obstet. Gynecol. Reprod. Biol.*, 2004, 113 (2) : 248-50.
- [87] Raoux D, Clémenson A, Felloni B, Khaddage A, Vaunois B, Gentil Perret A. Une lésion rare du col utérin. *Ann Pathol* 2007 ; 27 : 257-9.
- [88] D.-R. Moussaoui,L. Chouhou,J. Kouach,K. Guelzim,M. Dehayni,H.-S. Fehri Aspects colposcopiques de l'endométriose du col utérin JGYN-12-2002-31-8-0368-2315-101019-ART8.
- [89] Benjamin Piura. Management of primary melanoma of the female urogenital tract. *Lancet Oncol* 2008 ; 9 : 973-81.
- [90] Chung A.F., Woodruff JM., Lewis JL. Malignant melanoma of the vulva : report of 44 cases. *Obstet. Gynecol.*, 1975, 45 : 638-46.

- [91] Verschraegen CF, Benjapibal M, Supakrapongkul W, et al. Vulvar melanoma at the M.D. Anderson Cancer Center: 25 years later. *Int J Gynecol Cancer* 2001; 11: 359-64.
- [92] Phillips GL, Bundy BN, Okagaki T, Kucera PR, Stehman FB. Malignant melanoma of the vulva treated by radical hemivulvectomy. A prospective study of the Gynecologic Oncology Group. *Cancer*
- [93] Haute autorité de santé- Mélanome cutané -Janvier 2012 994; 73: 2626-32.
- [94] Clark KC, Butz WR, Hapke MR. Primary malignant melanoma of the uterine cervix: case report with world literature review. *Int J Gynecol Pathol* 1999; 18: 265-73.
- [95] Vuylsteke R.J., van Leeuwen P.A., Staius Muller M.G., Gietema H.A., Kragt D.R., Meijer S. Clinical outcome of stage I/II melanoma patients after selective sentinel lymph node dissection: long-term follow-up results *J. Clin. Oncol.* 2003 ; 21 : 1057-1065 [cross-ref].
- [96] de Hullu JA, Hollema H, Hoekstra HJ, et al. Vulvar melanoma: is there a role for sentinel lymph node biopsy *Cancer* 2002: 94: 486-91.
- [97] Kirkwood J.M., Strawderman M.H., Ernstoff M.S., Smith T.J., Borden E.C., Blum R.H. Interferon alfa-2b adjuvant therapy of high-risk resected cutaneous melanoma: the Eastern Cooperative Oncology Group Trial EST 1684 *J. Clin. Oncol.* 1996 ; 14 : 7-17.
- [98] Rosenberg SA, Yang JC, Restifo NP. Cancer immunotherapy:moving beyond current vaccines.*Nat Med.* 2004;10(9):909-15
- [99] BreunisWB,Tarazona-Santos E,Chen R, et coll. Influence of cytotoxic T lymphocyte-associated antigen 4 (CTLA4) common polymorphisms on outcome in treatment of melanoma patients with CTLA-4 blockade. *J Immunother* 2008;31:586-90.

- [100] Quaglino P, Marenco F, Osella-Abate S, et coll. Vitiligo is an independent favourable prognostic factor in stage III and IV metastatic melanoma patients: results from a single-institution hospital-based observational cohort study. *Ann Oncol* 2010;21:409-14.
- [101] Bouwhuis MG, Suci S, Testori A, et coll. Phase III trial comparing adjuvant treatment with pegylated interferon Alfa-2b versus observation: prognostic significance of autoantibodies--EORTC 18991. *J Clin Oncol* 2010;28:2460-6.
- [102] Keilholz U, Stoter G, Punt CJ, et coll. Recombinant human interleukin-2-based therapy in advanced melanoma: experience with ipilimumab monotherapy in randomised, double-blind, multicentre, phase 2, dose-ranging study. *Lancet Oncol* 2010;11:155.
- [103] Hersh EM, O'Day SJ, Ribas A, et coll. A phase 2 clinical trial of nab-paclitaxel in previously treated and chemotherapy-naïve patients with metastatic melanoma. *Cancer* 2010;116:155-63.
- [104] Rosenberg SA, Dudley ME. Adoptive cell therapy for the treatment of patients with metastatic melanoma. *Curr Opin Immunol* 2009; 21 : 233-40
- [105] Charlotte Vayssea, Patricia Pautier, Thomas Filleron, Veronique Maisson, Jean-Francois Rodier, Vincent Lavoué, Fabien Reyale, Laurence Thomas, Arnaud de la Fouchardiere and Martine Delannesse. *Melanoma Research* 2013, Vol 23 No 2.
- [106] Guo J, Si L, Kong Y, et al. Phase II, open-label, single-arm trial of imatinib mesylate in patients with metastatic melanoma harboring c-Kit mutation or amplification. *J Clin Oncol*. 2011;29:2904-2909.

- [107] Carvajal RD, Antonescu CR, Wolchok JD, et al. KIT as a therapeutic target in metastatic melanoma. JAMA. 2011;305:2327Y2334. Michael A. Postow, MD and Richard D. Carvajal, MD The Cancer Journal & Volume 18, Number 2, March/April 2012 [www.journalppo.com](http://www.journalppo.com).
- [108] Adjei AA, Cohen pharmacodynamic RB, FranklinWet of the coll. oral, Phase I pharmacokinetic and study small-molecule mitogen-activated protein kinase kinase 1/2 inhibitor AZD6244 (ARRY-142886) in patients with advanced cancers. J Clin Oncol 2008;26:2139-46.
- [109] Ragini Kudchadkar, MD,\* Kim H.T. Paraiso, MS, pp and Keiran S.M. Smalley, PhD The Cancer Journal & Volume 18, Number 2, March/April 2012 Targeting BRAF in Melanoma Copyright © 2012 Lippincott Williams & Wilkins.
- [110] Xing F, Persaud Y, Pratilas CA, et al. Concurrent loss of the PTEN and RB1 tumor suppressors attenuates RAF dependence in melanomas harboring (V600E)BRAF. Oncogene. 2012;31:446Y457.
- [111] Terheyden P, Houben R, Pajouh P et coll. Response to imatinib mesylate depends
- [112] Trimble E.I., Lewis JL., Williams LL., Curtin JP., Champman D., Woodruff JM., Rubin SC. Management of vulvar melanoma. Gynecol. Oncol., 1992, 45 : 254-8.
- [113] Rodriguez AO. Female genital tract melanoma: the evidence is only skin deep. Curr Opin Obstet Gynecol 2005; 17: 1-4.
- [114] Harting MS, Kim KB. Biochemotherapy in patients with advanced vulvovaginal mucosal melanoma. Melanoma Res 2004; 14: 517-20.
- [115] Glauco Baiocchi, Joao Pedreira Duprat, Rogerio Izar Neves, Elza Mieko Fukazawa, Gilles Landman, Gustavo Cardoso Guimaraes, Leonardo Jacomo Valadares. Sao Paulo Med J. 2010 ; 128(1) : 38-41.

- [116] Irvin W.P, Bliss S.A, Rice L.W, Taylor P.T, Andersen W.A, Malignant melanoma of the vagina and locoregional control: radical surgery revisited *Gynecol Oncol* 1998; 71(3) : 476–480
- [117] Showronek J, Rozsak A, A case of metastatic malignant melanoma of the vagina with a background of primary vaginal melanoma—clinical case *Ginecol Pol* 1997 ; 68 (8) : 390–393
- [118] Errarhay S, Mamouni N, Mahmoud S, El fatemi H, Saadi H, Mesbahi O, Squalli N, Bouchikhi C, Amarti A, Bannani A *Journal of case reports* 2013 ; 3(1) : 169–175.
- [119] Ferron G, Martel P, Querleu D. Reconstruction vaginale après exentération pelvienne : quand la proposer et quelle technique ? *Bull cancer* 2003 ;90 :435–40
- [120] Wang Y, Chang W, Pu D Clinical analysis of 15 patients with primary malignant melanoma in the genital tract *Zhonghua Fu Chan Ke za zhi* 1997; 32(4) : 226–228
- [121] Stellato G, Todice F, Casella G, et al primary malignant melanoma of the vagina : case report *Eur J Gynaecol Oncol* 1998 ; 19(2) : 186–187
- [122] Minter T.J. , Gupta RK., Essener R., Moton DL. Primary vaginal melanoma : a critical analysis of therapy. *Ann. Surg. Oncology*, 2004 , 11 : 34–39
- [123] H. BOUFETTAL, M. NOUN, S. HERMAS, S. MAHDAOUI, N. SAMOUH, S. BENAYAD, S. AZZOUZI, S. ZAMIATI. mélanoma malin primitif du col utérin *Revue Marocaine du Cancer* 2010 ; 3 : 60–63.
- [124] Négrier S, Saiag P, Guillot B, et al. Recommandations pour la pratique clinique : Standards, Options et recommandations 2005 pour la prise en charge des patients adultes atteints d'un mélanome cutané MO texte court. *Ann Dermatol Venereol*. 2005 ; 132 : 10S3–10S85.

- [125] Gökaslan H, Sismanoğlu A, Pekin T, Kaya H, Ceyhan N. Primary malignant melanoma of the vagina: a case report and review of the current treatment options. *Eur J Obstet Gynecol Reprod Biol* 2005; 121: 243–48.
- [126] Norris HJ., Wen DR., Wong JH., Economou JS., Strom FK., Cagle LA. Melanoma of the vagina. *Am. J. Clin. Pathol.*, 1996, 46 (4) : 420–26.
- [127] Houvenaeghel G, Bladou F, Jacquemier J, Antoine K, Delpero JR. Malignant melanoma of the uterine cervix. A propos of a case, with total colpo-hysterectomy and vaginal reconstruction using a rectus abdominis flap. *Ann Chir* 1998 ; 52 : 93–6.
- [128] Schloss Haver P W, Heller DS , Koulos JP . Malignant melanoma of the uterine cervix diagnosed on a cervical cytologic smear . *Acta cytologica* 1998 ; 42 N°4