



كلية الطب  
والصيدلة - مراكش  
FACULTÉ DE MÉDECINE  
ET DE PHARMACIE - MARRAKECH

Année 2019

Thèse N°42

# Dictionnaire des « syndromes » en pratique neurochirurgicale

---

THESE

PRESENTEE ET SOUTENUE PUBLIQUEMENT LE 19/02/2019

PAR

Mlle. **Mariam DAHCHEM**

Née le 13 mars 1991 à Marrakech

POUR L'OBTENTION DU DOCTORAT EN MÉDECINE

---

MOTS-CLÉS

Sémiologie – Eponymie – Histoire de la médecine – Syndrome  
Dictionnaire – Lexicographie – Neurochirurgie

---

JURY

Mme. **N. MANSOURI**

Professeur de Chirurgie maxillo-faciale et stomatologie

PRESIDENTE

M. **A. AKHADDAR**

Professeur de Neurochirurgie

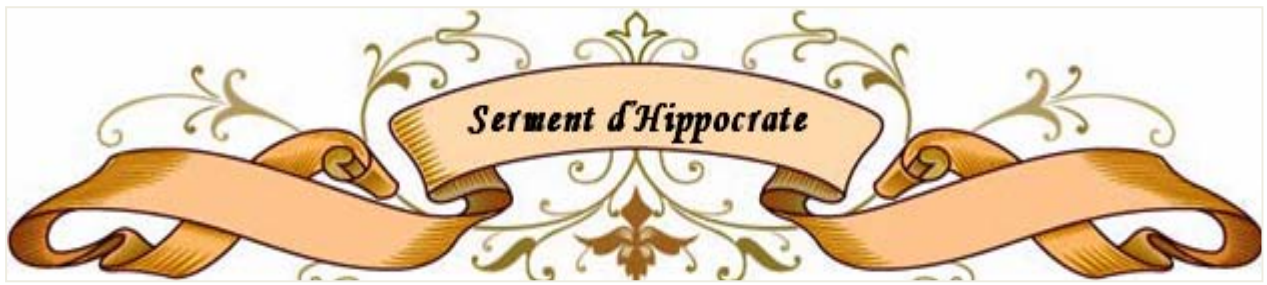RAPPORTEUR

M. **J. HEIKEL**

Professeur d'Epidémiologie-médecine préventive et diagnostique

JUGES

بِسْمِ اللَّهِ الرَّحْمَنِ الرَّحِيمِ



*Au moment d'être admis à devenir membre de la profession médicale, je m'engage solennellement à consacrer ma vie au service de l'humanité.*

*Je traiterai mes maîtres avec le respect et la reconnaissance qui leur sont dus.*

*Je pratiquerai ma profession avec conscience et dignité. La santé de mes malades sera mon premier but.*

*Je ne trahirai pas les secrets qui me seront confiés.*

*Je maintiendrai par tous les moyens en mon pouvoir l'honneur et les nobles traditions de la profession médicale.*

*Les médecins seront mes frères.*

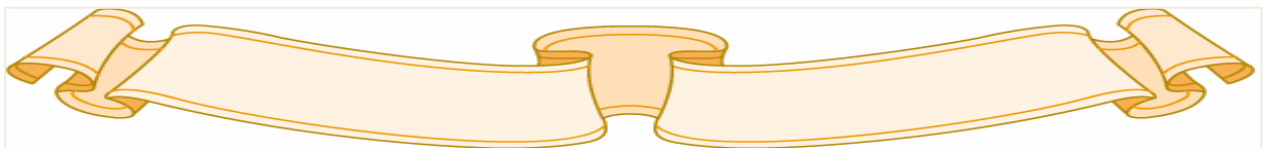
*Aucune considération de religion, de nationalité, de race, aucune considération politique et sociale, ne s'interposera entre mon devoir et mon patient.*

*Je maintiendrai strictement le respect de la vie humaine dès sa conception.*

*Même sous la menace, je n'userai pas mes connaissances médicales d'une façon contraire aux lois de l'humanité.*

*Je m'y engage librement et sur mon honneur.*

**Déclaration Genève, 1948**



# Liste des professeurs

**UNIVERSITE CADI AYYAD**  
**FACULTE DE MEDECINE ET DE PHARMACIE**  
**MARRAKECH**

Doyens Honoraires : Pr. Badie Azzaman MEHADJI  
: Pr. Abdelhaq ALAOUI YAZIDI

ADMINISTRATION

Doyen : Pr. Mohammed BOUSKRAOUI  
Vice doyen à la Recherche et la Coopération : Pr. Mohamed AMINE  
Vice doyen aux Affaires Pédagogiques : Pr. Redouane EL FEZZAZI  
Secrétaire Générale : Mr. Azzeddine EL HOUDAIGUI

**Professeurs de l'enseignement supérieur**

<b>Nom et Prénom</b>	<b>Spécialité</b>	<b>Nom et Prénom</b>	<b>Spécialité</b>
ABKARI Imad	Traumato- orthopédie B	FINECH Benasser	Chirurgie – générale
ABOU EL HASSAN Taoufik	Anesthésie- réanimation	FOURAIJI Karima	Chirurgie pédiatrique B
ABOULFALAH Abderrahim	Gynécologie- obstétrique	GHANNANE Houssine	Neurochirurgie
ABOUSSAIR Nisrine	Génétique	HAJJI Ibtissam	Ophtalmologie
ADERDOUR Lahcen	Oto- rhino- laryngologie	HOCAR Ouafa	Dermatologie
ADMOU Brahim	Immunologie	JALAL Hicham	Radiologie
AGHOUTANE El Mouhtadi	Chirurgie pédiatrique A	KHALLOUKI Mohammed	Anesthésie- réanimation
AIT BENALI Said	Neurochirurgie	KHATOURI Ali	Cardiologie
AIT BENKADDOUR Yassir	Gynécologie- obstétrique A	KHOUCHANI Mouna	Radiothérapie

AIT-SAB Imane	Pédiatrie	KISSANI Najib	Neurologie
AKHDARI Nadia	Dermatologie	KOULALI IDRISSE Khalid	Traumato- orthopédie
AMAL Said	Dermatologie	KRATI Khadija	Gastro- entérologie
AMINE Mohamed	Epidémiologie- clinique	LAGHMARI Mehdi	Neurochirurgie
AMMAR Haddou	Oto-rhino-laryngologie	LAKMICHI Mohamed Amine	Urologie
AMRO Lamyae	Pneumo- phtisiologie	LAOUAD Inass	Néphrologie
ARSALANE Lamiae	Microbiologie -Virologie	LOUZI Abdelouahed	Chirurgie – générale
ASMOUKI Hamid	Gynécologie- obstétrique B	MADHAR Si Mohamed	Traumato- orthopédie A
ASRI Fatima	Psychiatrie	MAHMAL Lahoucine	Hématologie - clinique
BENCHAMKHA Yassine	Chirurgie réparatrice et plastique	MANOUDI Fatiha	Psychiatrie
BENELKHAÏAT BENOMAR Ridouan	Chirurgie - générale	MANSOURI Nadia	Stomatologie et chiru maxillo faciale
BENJILALI Laila	Médecine interne	MOUDOUNI Said Mohammed	Urologie
BOUAITY Brahim	Oto-rhino- laryngologie	MOUTAJ Redouane	Parasitologie
BOUGHALEM Mohamed	Anesthésie - réanimation	MOUTAOUAKIL Abdeljalil	Ophthalmologie
BOUKHIRA Abderrahman	Biochimie - chimie	NAJEB Youssef	Traumato- orthopédie
BOUMZEBRA Drissi	Chirurgie Cardio- Vasculaire	NARJISS Youssef	Anesthésie- réanimation
BOURROUS Monir	Pédiatrie A	NEJMI Hicham	Rhumatologie
BOUSKRAOUI Mohammed	Pédiatrie A	NIAMANE Radouane	Oto rhino laryngologie
CHAFIK Rachid	Traumato- orthopédie A	NOURI Hassan	Radiologie
CHAKOUR Mohamed	Hématologie	OUALI IDRISSE Mariem	Chirurgie pédiatrique
CHELLAK Saliha	Biochimie- chimie	OULAD SAIAD Mohamed	Chirurgie générale
CHERIF IDRISSE EL GANOUNI Najat	Radiologie	RABBANI Khalid	Oto-rhino-laryngologie
CHOULLI Mohamed Khaled	Neuro pharmacologie	RAJI Abdelaziz	Traumato- orthopédie
DAHAMI Zakaria	Urologie	SAIDI Halim	Anesthésie- réanimation
EL ADIB Ahmed Rhassane	Anesthésie- réanimation	SAMKAOUI Mohamed Abdenasser	Gastro- entérologie
EL ANSARI Nawal	Endocrinologie et maladies métaboliques	SAMLANI Zouhour	Urologie

EL BOUCHTI Imane	Rhumatologie	SARF Ismail	Pédiatrie B
EL BOUIHI Mohamed	Stomatologie et chir maxillo faciale	SBIHI Mohamed	Microbiologie - virologie
EL FEZZAZI Redouane	Chirurgie pédiatrique	SORAA Nabila	Gynécologie-obstétrique A/B
EL HAOURY Hanane	Traumato- orthopédie A	SOUMMANI Abderraouf	Maladies infectieuses
EL HATTAOUI Mustapha	Cardiologie	TASSI Noura	Anesthésie-réanimation
EL HOUDZI Jamila	Pédiatrie B	YOUNOUS Said	Médecine interne
EL KARIMI Saloua	Cardiologie	ZAHLANE Mouna	Microbiologie
ELFIKRI Abdelghani	Radiologie	ZOUHAIR Said	Chirurgie générale
ESSAADOUNI Lamiaa	Médecine interne		

### Professeurs Agrégés

Nom et Prénom	Spécialité	Nom et Prénom	Spécialité
ABOUCHADI Abdeljalil	Stomatologie et chir maxillo faciale	FADILI Wafaa	Néphrologie
ADALI Imane	Psychiatrie	FAKHIR Bouchra	Gynécologie- obstétrique A
ADARMOUCH Latifa	Médecine Communautaire (médecine préventive, santé publique et hygiène)	FAKHRI Anass	Histologie- embryologie cytogénétique
AISSAOUI Younes	Anesthésie - réanimation	GHOUNDALE Omar	Urologie
AIT AMEUR Mustapha	Hématologie Biologique	HACHIMI Abdelhamid	Réanimation médicale
AIT BATAHAR Salma	Pneumo- phtisiologie	HAROU Karam	Gynécologie- obstétrique B
ALAOUI Mustapha	Chirurgie- vasculaire périphérique	HAZMIRI Fatima Ezzahra	Histologie – Embryologie - Cytogénétique
ALJ Soumaya	Radiologie	IHBIBANE fatima	Maladies Infectieuses
ANIBA Khalid	Neurochirurgie	KAMILI El Ouafi El Aouni	Chirurgie pédiatrique B
ATMANE El Mehdi	Radiologie	KRIET Mohamed	Ophtalmologie
BAIZRI Hicham	Endocrinologie et maladies métaboliques	LAKOUICHMI Mohammed	Stomatologie et Chirurgie maxillo faciale
BASRAOUI Dounia	Radiologie	LOUHAB Nisrine	Neurologie
BASSIR Ahlam	Gynécologie-obstétrique A	MAOULAININE Fadl mrabih rabou	Pédiatrie (Neonatalogie)

BELBARAKA Rhizlane	Oncologie médicale	MATRANE Aboubakr	Médecine nucléaire
BELKHOU Ahlam	Rhumatologie	MEJDANE Abdelhadi	Chirurgie Générale
BEN DRISS Laila	Cardiologie	MOUAFFAK Youssef	Anesthésie - réanimation
BENHIMA Mohamed Amine	Traumatologie - orthopédie B	MOUFID Kamal	Urologie
BENJELLOUN HARZIMI Amine	Pneumo- phtisiologie	MSOUGGAR Yassine	Chirurgie thoracique
BENLAI Abdeslam	Psychiatrie	OUBAHA Sofia	Physiologie
BENZAROUEL Dounia	Cardiologie	QACIF Hassan	Médecine interne
BOUCHENTOUF Rachid	Pneumo- phtisiologie	QAMOUSS Youssef	Anesthésie- réanimation
BOUKHANNI Lahcen	Gynécologie- obstétrique B	RADA Nouredine	Pédiatrie A
BOURRAHOuat Aicha	Pédiatrie B	RAFIK Redda	Neurologie
BSISS Mohamed Aziz	Biophysique	RAIS Hanane	Anatomie pathologique
CHRAA Mohamed	Physiologie	RBAIBI Aziz	Cardiologie
DAROUASSI Youssef	Oto-Rhino - Laryngologie	ROCHDI Youssef	Oto-rhino- laryngologie
DRAISS Ghizlane	Pédiatrie	SAJIAI Hafsa	Pneumo- phtisiologie
EL AMRANI Moulay Driss	Anatomie	SEDDIKI Rachid	Anesthésie - Réanimation
EL BARNI Rachid	Chirurgie- générale	TAZI Mohamed Illias	Hématologie- clinique
EL HAOUATI Rachid	Chiru Cardio vasculaire	ZAHLANE Kawtar	Microbiologie - virologie
EL IDRISSE SLITINE Nadia	Pédiatrie	ZAOUI Sanaa	Pharmacologie
EL KHADER Ahmed	Chirurgie générale	ZEMRAOUI Nadir	Néphrologie
EL KHAYARI Mina	Réanimation médicale	ZIADI Amra	Anesthésie - réanimation
EL MGHARI TABIB Ghizlane	Endocrinologie et maladies métaboliques	ZYANI Mohammed	Médecine interne
EL OMRANI Abdelhamid	Radiothérapie		

## Professeurs Assistants

Nom et Prénom	Spécialité	Nom et Prénom	Spécialité
ABDELFETTAH Youness	Rééducation et Réhabilitation Fonctionnelle	JALLAL Hamid	Cardiologie
ABDOU Abdessamad	Chiru Cardio vasculaire	JANAH Hicham	Pneumo- phtisiologie
ABIR Badreddine	Stomatologie et Chirurgie maxillo faciale	KADDOURI Said	Médecine interne
AKKA Rachid	Gastro - entérologie	LAFFINTI Mahmoud Amine	Psychiatrie
ALAOUI Hassan	Anesthésie - Réanimation	LAHKIM Mohammed	Chirurgie générale
AMINE Abdellah	Cardiologie	LALYA Issam	Radiothérapie
ARABI Hafid	Médecine physique et réadaptation fonctionnelle	LOQMAN Souad	Microbiologie et toxicologie environnementale
ARSALANE Adil	Chirurgie Thoracique	MAHFOUD Tarik	Oncologie médicale
ASSERRAJI Mohammed	Néphrologie	MARGAD Omar	Traumatologie - orthopédie
BAALLAL Hassan	Neurochirurgie	MILOUDI Mohcine	Microbiologie - Virologie
BABA Hicham	Chirurgie générale	MLIHA TOUATI Mohammed	Oto-Rhino - Laryngologie
BELARBI Marouane	Néphrologie	MOUHSINE Abdelilah	Radiologie
BELBACHIR Anass	Anatomie- pathologique	MOUNACH Aziza	Rhumatologie
BELFQUIH Hatim	Neurochirurgie	MOUZARI Yassine	Ophtalmologie
BELGHMAIDI Sarah	OPhtalmologie	NADER Youssef	Traumatologie - orthopédie
BELHADJ Ayoub	Anesthésie - Réanimation	NADOUR Karim	Oto-Rhino - Laryngologie
BENNAOUI Fatiha	Pédiatrie (Neonatalogie)	NAOUI Hafida	Parasitologie Mycologie
BOUCHENTOUF Sidi Mohammed	Chirurgie générale	NASSIM SABAH Taoufik	Chirurgie Réparatrice et Plastique
BOUKHRIS Jalal	Traumatologie - orthopédie	NYA Fouad	Chirurgie Cardio - Vasculaire
BOUZERDA Abdelmajid	Cardiologie	OUEIAGLI NABIH Fadoua	Psychiatrie
CHETOUI Abdelkhalek	Cardiologie	REBAHI Houssam	Anesthésie - Réanimation
EL HARRECH Youness	Urologie	RHARRASSI Isam	Anatomie-patologique
EL KAMOUNI Youssef	Microbiologie Virologie	SALAMA Tarik	Chirurgie pédiatrique
EL MEZOUARI EI Moustafa	Parasitologie Mycologie	SAOUAB Rachida	Radiologie

ELBAZ Meriem	Pédiatrie	SEBBANI Majda	Médecine Communautaire (médecine préventive, santé publique et hygiène)
ELOATNI Mohamed	Médecine interne	SERGHINI Issam	Anesthésie - Réanimation
ESSADI Ismail	Oncologie Médicale	TAMZAOURTE Mouna	Gastro - entérologie
FDIL Naima	Chimie de Coordination Bio-organique	TOURABI Khalid	Chirurgie réparatrice et plastique
FENNANE Hicham	Chirurgie Thoracique	YASSIR Zakaria	Pneumo- phtisiologie
GHAZI Mirieme	Rhumatologie	ZARROUKI Youssef	Anesthésie - Réanimation
GHOZLANI Imad	Rhumatologie	ZIDANE Moulay Abdelfettah	Chirurgie Thoracique
HAMMI Salah Eddine	Médecine interne	ZOUIZRA Zahira	Chirurgie Cardio-Vasculaire
Hammoune Nabil	Radiologie		

# **Dédicaces**

*Je dédie ce travail ...*

*A celle sans qui je ne saurais vivre, à qui je dois mon sérieux et mon perfectionnisme, dont le soutien et la confiance ont été pour moi une perpétuelle source de courage.*

*A ma marraine adorée.*

*A celui qui a toujours été présent pour moi et a toujours fait de moi sa priorité quelles que soient les circonstances, à celui qui m'a soutenue dans toutes mes décisions, qui m'a appris la persévérance, inculqué l'ambition, et qui a soigneusement veillé à me transmettre ses plus grandes valeurs, le respect et la modestie... A celui qui a toujours su me faire rire et relativiser dans les moments difficiles, à celui qui a toujours su trouver un côté positif à mes défauts, à celui qui ne m'a jamais dit non... que j'aime inconditionnellement.*

*A ma joie de vivre : mon papa chéri.*

*A ce cœur altruiste, sensible et raisonnable. A celle qui n'a jamais cessé de consentir pour mon épanouissement personnel et professionnel. C'est à travers ses encouragements que je me suis accrochée et à travers ses critiques que je me suis réalisée. A ma maman chérie.*

*J'espère avoir répondu aux espoirs que tu as fondés en moi par ce modeste travail. Tu es la douceur incarnée, l'un des plus beaux miracles de Dieu.*

*Merci pour toutes les Valeurs que vous m'avez inculquées. Je ne peux qu'être fière de votre éducation et d'être votre fille. Qu'il me soit permis aujourd'hui de vous assurer ma profonde tendresse et ma grande reconnaissance.*

*Je vous aime.*

*A mon oncle et meilleur ami*

*Ton soutien, tes conseils et ton sens de l'humour m'ont toujours permis de retrouver mon sourire et ma bonne humeur.*

*A celui qui a occupé ma place avant mon arrivée au monde, et que je considère comme le frère aîné dont j'ai toujours rêvé.*

*A mon cousin préféré et à sa petite famille.*

*A toute ma famille.*

*A mes sœurs de cœur.*

*Merci infiniment pour votre présence, vos précieux conseils et votre amour inconditionnel. Aujourd'hui, je suis persuadée que votre implication dans ma vie et votre constante quête pour mon bonheur sont bien supérieures à ce qu'aurait pu m'offrir une sœur biologique.*

*A tous mes amis, mes collègues et confrères*

*Merci pour les agréables moments qu'on a passés ensemble. Merci pour la sympathie et l'affection que vous m'avez toujours portées, qu'elles demeurent éternelles. Puisse Dieu vous procurer bonheur, santé et réussite*

*A mes amis du Spot*

*Votre aide et soutien m'ont permis d'achever ce travail.*

*Je vous souhaite bonheur et réussite dans votre vie, et j'espère que cette amitié durera longtemps.*

*With you I did it, and I definitely enjoyed the process!*

*A mes amis d'Al Saoud*

*Votre compagnie m'était d'un grand soutien.*

*Votre endurance et esprit combatif m'ont énormément motivée au cours de l'élaboration de ce travail.*

*Merci d'avoir fait rejaillir en moi cette lueur d'espoir.*

*Vivement les retrouvailles.*

*A tous ceux dont l'oubli de la plume est nul celui du cœur...*

# Remerciements

*Je tiens à remercier ...*

***Mon Maître et Rapporteur de Thèse : Professeur Ali AKHADDAR.***

*Je vous remercie professeur pour la confiance que vous m'avez témoignée en m'octroyant l'opportunité de travailler sur ce sujet de thèse original qui me tenait à cœur.*

*Tout au long de cette période de travail sous votre encadrement vous avez su me guider judicieusement sans brimer mon autonomie. J'ai pu comprendre ce que rigueur et précision voulaient dire. Les nombreux conseils et encouragements que vous m'avez prodigués ainsi que le soutien et l'attention que vous m'avez accordés ont largement contribué à la concrétisation de ce travail. Je vous remercie également pour votre patience et votre qualité d'écoute.*

*Votre engagement, votre modestie ainsi que votre droiture dans l'exercice de votre profession sont pour moi une profonde source d'inspiration et de motivation. Sans compter vos qualités humaines qui vous valent l'admiration et le respect de tous.*

*Veillez croire Professeur à l'expression de ma profonde reconnaissance et de mon grand respect.*

*Je tiens également à exprimer ma gratitude aux professeurs qui ont consenti à agir en tant que membres du jury d'évaluation de la présente thèse.*

***A mon Maître et Présidente de thèse : Professeur Nadia EL MANSOURI***

*Je suis très sensible à l'honneur que vous m'avez fait en acceptant aimablement la présidence du jury de cette thèse.*

*Votre gentillesse et votre compétence professionnelle m'ont toujours marqués.*

*Que ce travail soit l'occasion de vous exprimer ma gratitude et mon profond respect.*

*A mon maître et juge de thèse : Professeur Jaâfar HEIKEL*

*Vous avez toujours été pour moi un modèle à suivre de part votre détermination, simplicité et votre capacité de joindre l'utile à l'agréable. Qui plus est, votre infinie accessibilité et soutien permanent ont marqué tous vos étudiants. Tous mes sincères remerciements pour avoir accepté de faire partie du jury de cette thèse. Votre présence représente un grand honneur pour moi. Veuillez trouver ici, cher Maître, l'expression de mon profond respect et ma grande estime.*

*A tous mes maîtres du cursus universitaire et mes enseignants du Primaire, Collège, Lycée qui m'ont transmis leur savoir, savoir faire ou savoir être.*

# Liste des abréviations, sigles et acronymes

## Liste des abréviations, sigles et acronymes

ACA	:	Artère cérébrale antérieure.
ACM	:	Artère cérébrale moyenne.
ACP	:	Artère cérébrale postérieure.
ACTH	:	Adrénocorticotrophique hormone.
AIT	:	Accident ischémique transitoire.
AP	:	Angiome plan.
APSNC	:	Angéite primitive du système nerveux central.
ASP	:	Abdomen sans préparation.
AVC	:	Accident vasculaire cérébral.
AVP	:	Arginine vasopressine.
AZT	:	Azidothymidine.
CBH	:	Claude-Bernard-Horner.
CCT	:	Céphalées en coup de tonnerre.
CCVD	:	Canaux calciques voltage-dépendants.
CLE	:	Canal lombaire étroit.
CLU	:	Cortisol libre urinaire.
CMV	:	Citomegalovirus.
CPPC	:	Cancer du poumon à petites cellules.
CRP	:	Protéine C réactive.
DW	:	Dandy-Walker.
DWC	:	Dandy-Walker complex.
DWV	:	Dandy-Walker variante.
DXM	:	Dexaméthasone.
EAC	:	Endartériectomie carotidienne.
EEG	:	Electroencéphalogramme.
EMG	:	Electromyogramme.
EO	:	Epitrochléo-olécranienne.
FA	:	Frontale ascendante.
FBSS	:	Failed back surgery syndrome.
FGFR2	:	Fibroblastgrowth factor receptor 2.
FSC	:	Flux sanguin cérébral.
FO	:	Fond d'œil.
HDL	:	High-density lipoproteins.
HIC	:	Hypertension intracrânienne.
HII	:	Hypertension intracrânienne idiopathique.

HPNi	:	Hydrocéphalie à pression normale idiopathique.
HSE	:	Hémorragie sous épendymaire.
HTA	:	Hypertension artérielle.
IRM	:	Imagerie par résonance magnétique.
IRS	:	Inhibiteurs de recapture de sérotonine.
J.C.	:	Jésus-Christ.
LCR=LCS	:	Liquide céphalo-rachidien.
MA	:	Maladie d'Alzheimer.
MCM	:	Megacisterna magna.
MMS	:	Mini-Mental State.
NF1	:	Neurofibromatose type 1.
NCS	:	Nerve conduction studies.
ORL	:	Oto-rhino-laryngologie.
OCT	:	Tomographie par cohérence optique.
PA	:	Pariétale ascendante.
PL	:	Ponction lombaire.
PO	:	Per os (par voie orale).
QI	:	Quotient intellectuel.
RCVS	:	Syndrome de vasoconstriction cérébrale.
ROT	:	Reflexe ostéo-tendineux.
SCBH	:	Syndrome de Claude-Bernard-Horner.
SCS	:	Syndrome de Collet-Sicard.
SD	:	Syndrome diencephalique.
Sd	:	Syndrome.
SdNP	:	Syndrome neurogène périphérique.
SF	:	Syndrome de Foville.
SFOS	:	Syndrome de la fissure orbitaire supérieure.
SGB	:	Syndrome de Guillain-Barré.
SHC	:	Syndrome d'hyperperfusion cérébrale.
SHIC	:	Syndrome d'hypotension intracrânienne.
SIADH	:	Syndrome de sécrétion inappropriée d'hormone antidiurétique.
SIDA	:	Syndrome d'immunodéficience acquise.
SK	:	Syndrome de Kojewnikov.
SMLE	:	Syndrome myasthénique de Lambert-Eaton.
SNC	:	Système nerveux central.
SPDP	:	Syndrome de Pourfour du petit.
SPE	:	Sciatique poplitée externe.
SPPL	:	Syndrome post ponction-lombaire.

SPT	:	Syndrome de Pancoast–Tobias.
SSR	:	Syndrome de Silver–Russel.
SSW	:	Syndrome de Sturge–Weber.
STV	:	Selle turcique vide.
SVS	:	Slit ventricle syndrome.
SVCR	:	Syndrome de vasoconstriction cérébrale réversible.
SW	:	Syndrome de West.
TSA	:	Troncs supra–aortiques.
UMN	:	Upper motor neurons.
VIH	:	Virus d’immunodéficience humain.

# Liste des figures et des tableaux

## Liste des figures

<b>Figure 1</b>	: Faciès typique d'un syndrome d'Apert.	<b>25</b>
<b>Figure 2</b>	: Malformation Chiari type 1.	<b>27</b>
<b>Figure 3</b>	: Malformation Chiari type 2.	<b>28</b>
<b>Figure 4</b>	: Syndrome de Crouzon chez l'enfant et la mère.	<b>55</b>
<b>Figure 5</b>	: Arbre décisionnel du diagnostic étiologique du syndrome de Cushing.	<b>58</b>
<b>Figure 6</b>	: Arbre décisionnel du diagnostic positif du syndrome de Cushing.	<b>59</b>
<b>Figure 7</b>	: Trajet et rapports du nerf sciatique.	<b>163</b>
<b>Figure 8</b>	: Livedo racemosa chez une patiente ayant un syndrome de Sneddon.	<b>175</b>
<b>Figure 9</b>	: IRM cérébrale chez une patiente ayant un syndrome de Sneddon.	<b>176</b>
<b>Figure 10</b>	: Zone de compression des nerfs grand hypoglosse et récurrent par la sonde d'intubation.	<b>179</b>
<b>Figure 11</b>	: Trajet du nerf ulnaire au coude en vue postéro-interne avec les différentes structures anatomiques de voisinage.	<b>185</b>
<b>Figure 12</b>	: Trajet du nerf ulnaire au coude en vue antéro-interne avec les différentes structures anatomiques de voisinage.	<b>186</b>
<b>Figure 13</b>	: Artériographie conventionnelle au cours du syndrome de vasoconstriction cérébrale réversible.	<b>194</b>
<b>Figure 14</b>	: Schéma du foramen jugulaire (coupe coronale du foramen jugulaire gauche vu de face).	<b>196</b>
<b>Figure 15</b>	: Neurofibromes plexiformes.	<b>201</b>
<b>Figure 16</b>	: Neurofibromes cutanés.	<b>201</b>
<b>Figure 17</b>	: Taches café au lait.	<b>201</b>
<b>Figure 18</b>	: Patient présentant des stigmates du syndrome de Zellweger.	<b>207</b>

## Liste des tableaux

<b>Tableau I</b>	: Classification internationale des canaux lombaires étroits.	<b>40</b>
<b>Tableau II</b>	: Questionnaire standardisé pour le diagnostic de canal lombaire étroit.	<b>42</b>
<b>Tableau III</b>	: Diagnostic différentiel entre artérite des membres inférieurs et canal lombaire étroit.	<b>42</b>
<b>Tableau IV</b>	: Différenciation entre démence et confusion.	<b>53</b>
<b>Tableau V</b>	: Principaux signes cliniques d'hypercorticisme et leur fréquence.	<b>57</b>
<b>Tableau VI</b>	: Les formes du syndrome de Dandy–Walker.	<b>62</b>
<b>Tableau VII</b>	: Sémiologie particulière à chaque racine cervicale, lombaire et sacrée.	<b>153</b>
<b>Tableau VIII</b>	: Séméiologie particulière à certains troncs nerveux.	<b>184</b>
<b>Tableau IX</b>	: Adaptés des critères diagnostiques de l'International headache society pour l'angiopathie cérébrale aiguë bénigne et des critères proposés en 2007 par Calabrese et al.	<b>191</b>
<b>Tableau X</b>	: Éléments permettant la distinction entre une HSA due à une rupture anévrysmale et une HSA suite à SVCR.	<b>192</b>
<b>Tableau XI</b>	: diagnostic différentiel du SVCR (formes sévères).	<b>193</b>
<b>Tableau XII</b>	: Critères diagnostiques de la NF1– Conférence de consensus sur les neurofibromatoses (NIH–Bethesda, 1988).	<b>200</b>

# Plan

<b>Introduction</b>	<b>01</b>
<b>Aperçu historique</b>	<b>05</b>
<b>Matériels et Méthodes</b>	<b>11</b>
<b>Résultats</b>	<b>16</b>
A	17
B	31
C	37
D	91
E	70
F	74
G	85
H	91
IJK	102
L	110
M	115
N	133
OP	136
QR	150
S	159
T	179
UV	189
WXYZ	202
<b>Discussion</b>	<b>208</b>
I. Définition du dictionnaire	209

II. Evolution des dictionnaires	209
III. Confection des dictionnaires	210
IV. Typologie lexicographique des dictionnaires	211
V. Les dictionnaires médicaux	212
VI. Qu'en est-il de notre dictionnaire ?	216
VII. Les principales difficultés	217
VIII. Les limites de notre travail	219
IX. Perspectives d'avenir	219
<b>Conclusion</b>	<b>220</b>
<b>Résumés</b>	<b>222</b>
<b>Annexes</b>	<b>228</b>
I. Liste des syndromes par ordre alphabétique	229
II. Liste des syndromes par groupements syndromique	238
<b>Références bibliographiques</b>	<b>243</b>

# Introduction

**Sémiotique** et **sémiologie** partagent une étymologie et un sens similaires : l'étude des signes. Cette science intéressant plusieurs domaines, correspond en médecine à l'ensemble des symptômes (signes fonctionnels) rapportés par le patient et les signes cliniques retrouvés par le médecin. C'est une des bases de la pratique médicale. [1]

On appelle **syndrome** l'ensemble de symptômes, signes cliniques et de modifications pathologiques, toujours associés, dont les causes ou les mécanismes peuvent être différents et qui permettent d'individualiser une affection. Ce mot est d'une étymologie grecque (*syndromos*); (*sun*) veut dire: ensemble, en même temps; (*dromos*) est l'action de courir. Soit, qui courent ensemble. [2,3]

Alors que la maladie est une entité précise, le syndrome peut être commun à plusieurs maladies: par exemple, le syndrome infectieux est commun aux infections alors que la typhoïde est une maladie (infectieuse). C'est donc une entité nosologique permettant d'orienter un diagnostic et d'aboutir à un traitement, au moins palliatif. Assez souvent, un syndrome peut être rattaché à une étiologie. Il s'apparente à une maladie. Le terme de syndrome est alors souvent utilisé en lieu et place de maladie, soit parce que la cause n'est pas parfaitement élucidée, soit juste par usage, même lorsque l'avancée des connaissances a permis de mieux classer la maladie. [4]

Certains syndromes prennent le nom de leurs auteurs qui ont trouvé un lien entre les constituants des syndromes et leur origine ce qui définit l'**éponymie**. Les noms de ces scientifiques, plus ou moins connus, ne facilitent pas toujours la mémorisation et la compréhension de ces divers syndromes. La richesse sémiologique en rapport avec le système nerveux et l'éponymie qui en découle pose souvent problème en pratique neurochirurgicale quotidienne. Prenant comme exemples : le syndrome de Brown-Séguard ou syndrome de l'hémisection de la moelle, le syndrome de Vernet ou syndrome du trou déchiré postérieur ou encore le syndrome de Collet-Sicard ou syndrome du carrefour condylo-déchiré postérieur.

D'où l'idée de la création d'un ouvrage de référence englobant les principaux syndromes d'usage en pratique neurochirurgicale présentés par ordre alphabétique avec leurs différentes appellations et surtout leur éponyme. Dans un souci de facilitation, chaque syndrome sera défini, soulignant son intérêt, ses étiologies et un aperçu sur son éventuel auteur.

Ce travail original sur le plan national, présente un listing non exhaustif des principaux syndromes rencontrés en neurochirurgie « au quotidien » ou au moins assez fréquemment. Les formes plus rares ou exceptionnelles ainsi que les maladies n'ont pas été prises en considération.

Somme toute, ce travail est réalisé dans une optique pédagogique et didactique, destiné à tous les apprenants en médecine et aux praticiens souhaitant mettre au point leur démarche diagnostique et/ou thérapeutique en neurochirurgie.

Nos objectifs sont de :

- Satisfaire le besoin d'information de l'utilisateur.
- Utiliser une méthode pratique et simple qui est l'ordre alphabétique.
- Se familiariser avec l'éponymie des syndromes et faciliter leur mémorisation grâce à la partie historique.
- Stimuler l'innovation et la créativité chez les étudiants.

Pour ce faire, notre travail se présentera comme suit : après cette brève introduction suivra un aperçu historique de la neurochirurgie mentionnant l'intérêt de la sémiologie dans l'essor des nouvelles technologies diagnostiques, ensuite dans « matériels et méthodes » nous passerons en revue en un premier temps les étapes essentielles de l'élaboration de ce dictionnaire à savoir les recherches préalables, la collecte des ouvrages et la sélection des syndromes; dans un second temps nous expliquerons notre démarche de travail ainsi que le mode d'emploi.

Nous exposerons les syndromes détaillés dans le chapitre « résultats ». Avant de conclure, nous reviendrons sur la définition et la typologie lexicographique des dictionnaires. Nous tenterons d'expliquer brièvement l'originalité de notre travail et les motivations de notre choix pour une approche dictionnaire, puis nous aborderons quelques unes des difficultés auxquelles nous avons été confrontées dans l'élaboration de notre dictionnaire et les limites de notre travail dans la partie « discussion ». Au niveau des annexes se trouveront la liste alphabétique des syndromes avec leurs différentes appellations et la liste des groupements syndromiques.

# Aperçu historique

Depuis l'aube des temps, l'instinct de survie régissait l'existence de l'humanité. La confrontation de l'Homme aux difficultés de son environnement a fait en sorte qu'il développe ses facultés grâce à l'observation, la curiosité et l'expérimentation. Les menaces naturelles l'ont poussé à créer des outils pour se défendre de ses prédateurs et inventer des remèdes pour soulager sa douleur.

Il n'est donc pas surprenant que l'art de soigner soit aussi ancien que l'humanité, alors que la « médecine moderne » digne de ce nom ne date que du début du XIX<sup>e</sup> siècle. Cela tient à ce qu'elle soit à la fois un art à la mesure de l'intuition et de l'habileté de ceux qui l'exerçaient et une science s'appuyant sur d'autres sciences et techniques cadettes. [5]

Au fil des temps la pratique médicale s'est développée avec les civilisations s'arborisant et donnant naissance à plusieurs spécialités dont la chirurgie crânienne. Cette dernière est peut-être la plus ancienne pratique de l'art médical en vue de certaines **trépanations** datées réalisées 7000 ans avant J.C à l'âge de pierre. [6]

D'après les déductions des préhistoriens, ces trépanations étaient utilisées pour des troubles mentaux, certains traumatismes crâniens mais aussi pour des raisons magiques ou religieuses qui se limitaient à certains dignitaires de haut rang. La civilisation Egyptienne a donné le plus de vestiges exploitables. Le plus ancien qui concerne le cerveau daterait de 3000 ans avant J.C. Les connaissances anatomiques étaient rudimentaires mais certaines des fonctions du système nerveux étaient déjà décrites. Les chirurgiens gréco-romains utilisaient les cadavres de guerre pour apprendre l'anatomie humaine et animale. [7]

Pendant l'ère byzantine, les premiers hôpitaux organisés en services sont apparus dans le monde arabo-musulman. Les écoles islamiques et les professeurs arabes ont codifié une grande partie des connaissances médicales et chirurgicales de l'Antiquité. Un essor recensé dans l'ouvrage Al-Tasrif (la pratique), rédigé aux alentours de l'an 1000 par l'illustre chirurgien Abu Al Qasim dit **Abulcasis**. Cette encyclopédie médicale possède tout un volume consacré aux nouveaux instruments et aux techniques de chirurgie. En 1025 Abu Ali al-Husayn Ibn Sina connu

sous le nom d'**Avicenne** achève son œuvre la plus célèbre, *Al-Qanum fi al-Tibb* (Canon de Médecine), encyclopédie en cinq volumes fondant les bases de l'enseignement médical. [8]

A partir du XI<sup>ème</sup> siècle, l'occident chrétien sort peu à peu de son obscurantisme en redécouvrant la médecine gréco-romaine enrichie par les sciences arabes grâce à la traduction d'Al-Tasrif. Cela marque la séparation de l'église et la science, traduite par la création des premières écoles de médecine.

Avec la Renaissance est venue une compréhension meilleure et plus précise de l'anatomie humaine et, en particulier, du cerveau et de ses fonctions sous-jacentes. Citons par exemple Ambroise **Paré** (1509 ou 1510 - 1590) chirurgien et anatomiste français souvent considéré comme le père de la chirurgie moderne, parmi ses nombreux ouvrages : *Anatomie universelle du corps humain*. [9]

André **Vésale** (1514-1564) considéré comme le père de l'anatomie moderne. Ses travaux mirent fin au dogme du galénisme (la doctrine inspirée par Galien qui interdisait les dissections et l'expérimentation empêchant toute évolution scientifique). [10]

Thomas **Willis** (1621-1675) l'un des pionniers de la recherche anatomique est le précurseur de la neuropathologie. [11]

La science et la médecine expérimentale moderne, dont l'un des fondateurs est Claude **Bernard** (1813 - 1878), ont commencé avec les sociétés savantes d'Europe et certains éminents scientifiques et physiciens. [12]

Pour que la chirurgie du système nerveux soit en effet envisageable, il fallait au préalable qu'un certain nombre de découvertes fondamentales fussent accomplies notamment l'imagerie, l'anesthésie et l'asepsie:

- En l'absence de documents radiologiques qui nous sont aujourd'hui si familiers, les pas du neurochirurgien devaient être guidés par une sémiologie clinique rigoureuse. Les rayons X ne furent découverts qu'en 1895 par le physicien allemand Wilhelm Conrad **Röntgen**. [6]

- L'infection, complication opératoire de loin la plus grave et la plus fréquente n'a vu sa fréquence diminuée que par l'application des principes d'antisepsie exposée en 1867 par le chirurgien britannique Joseph **Lister**, en attendant que l'œuvre expérimentale de Louis **Pasteur** l'un des fondateurs de la biologie moderne ait démontré la supériorité de l'asepsie vers 1878. Pour que suive l'introduction généralisée des antibiotiques au XX<sup>ème</sup> siècle avec la découverte accidentelle de la **pénicilline** en 1928 par le pharmacologue britannique Alexander **Fleming** mais dont l'importance et les implications ne seront comprises et élaborées qu'en 1939 à la suite des travaux de Howard Walter **Florey** (pharmacologue australien) et Ernst **Chain** (biochimiste allemand). [13]
- Avant la découverte de l'anesthésie, les techniques chirurgicales étaient conçues pour abrégé au maximum la durée d'une intervention du fait de la douleur. La première opération sous anesthésie générale a eue lieu au Massachussetts General Hospital de Boston le 16 octobre 1846 par le chirurgien John Collins **Warren**. L'anesthésie a été assurée par le dentiste américain Morton William Thomas **Green** par inhalation d'éther après qu'il aie réalisé chez lui une extraction dentaire, rendue indolore, le 30 septembre 1846. [14]

La maîtrise des infections et de la douleur a permis un développement accéléré de la neurochirurgie et a autorisé l'ouverture des méninges. Cette spécialité n'a véritablement pu naître que le jour où le cerveau normal et pathologique, furent mieux connus et où les réactions nerveuses purent être mieux prévisibles. C'est pourquoi, il paraît juste de dire que, sans Claude **Bernard**, qui imprima son prodigieux essor à la physiologie expérimentale, sans Gustav Theodor **Fritsch**, Eduard **Hitzig** et David **Ferrier**, qui localisèrent pour la première fois de façon précise des fonctions corticales cérébrales, sans Joseph **Babinski**, observateur méthodique et inspiré, sans tous ces géants de la biologie, il n'y aurait pas eu les fondateurs de la neurochirurgie moderne: Victor **Horsley**, Harvey **Cushing** et Vincent **Clovis** (Fin XIX<sup>e</sup> et début du XX<sup>e</sup> siècle). [7]

La neurochirurgie a fait des pas de géant. Plusieurs hommes et divers moyens techniques l'ont aidé dans cette envolée, à titre indicatif :

- **Cushing** a suturé le cuir chevelu (scalp), a réalisé une hémostase parfaite grâce aux clips d'argent posés sur les artères et à la coagulation électrique. [7]
- **Clovis** a analysé les réactions cérébrales, exposant la nocivité de l'irritation des formations végétatives de la ligne médiane et la manière de juguler l'œdème cérébral. [7]
- La réussite de François Alexis **Carrel** en 1902 à suturer des vaisseaux sanguins initiant ainsi la microchirurgie. [8]
- La **neuroendoscopie** avec **Lespinasse** (1910) puis **Dandy** (1922) permettant une chirurgie peu invasive et de meilleures suites opératoires aux patients.
- La chirurgie **stéréotaxique**, la neuronavigation (chirurgie assistée par ordinateur), puis la naissance de la robotique chirurgicale marquée par le lancement du robot Da Vinci au début du XXIème siècle. Sans oublier les techniques de **chirurgie éveillée**...

Toutes ces prouesses laissent le neurochirurgien vivre aujourd'hui une période de haute technicité si envahissante qu'elle le soumet à la tentation du diagnostic facile fondé sur une image et des gestes élémentaires effectués au moindre effort ; s'il les accepte sans critiques, les déceptions seront parfois grandes. Il doit pouvoir interpréter lui-même un examen issu des technologies modernes et lui accorder sa véritable valeur en fonction des données cliniques. La sémiologie doit rester la base du diagnostic médical car c'est du recueil des signes fonctionnels et physiques auprès du patient grâce à un interrogatoire et examen clinique précis, que vont s'initier les premières hypothèses diagnostiques avant même les données de la neuroimagerie.

**Hippocrate** (460 av. J.C.–377 av. J.C.) incitait déjà à « *rechercher tout ce qui peut se voir, se toucher, s'entendre, ce que l'on peut apercevoir en regardant, en touchant, en flairant, en gouttant en appliquant l'intelligence, enfin tout ce qui peut se connaître par tout les moyens de la connaissance ...* ». [15]

Plus tard William **Osler** (1849–1919), médecin canadien pionnier de la pratique de l'enseignement au chevet du malade, s'adressa aux étudiants en des termes identiques « *Learn to see, learn to hear, learn to feel, learn to smell but by practice alone you cant be expert* ». Ce

dernier considérait Avicenne comme père de la médecine moderne et démontrait qu'un étudiant formé à sa méthode était capable d'un examen clinique incomparablement plus approfondi. Il mettait l'accent aussi sur l'importance d'une bonne anamnèse en disant que « *si vous écoutez attentivement le patient, il vous donnera le diagnostic* ». [16]

A l'heure des thérapies géniques, des greffes d'organes, de la chirurgie éveillée et mini-invasives ou même robotisée, le sens clinique du médecin et l'examen au lit du malade, doivent rester incontournables pour toute démarche médicale moderne et tous soins apportés aux patients.

# Matériels Et Méthodes

La réalisation de ce « dictionnaire » a été basée sur les principaux ouvrages de sémiologie neurologique, de pathologie neurologique et neurochirurgicale pour rassembler ses constituants ; et sur des articles de publications médicales et des thèses de médecine recherchés pour chaque item via Google Scholar [17], PubMed [18] et Science direct [19].

L'élaboration de ce travail a duré approximativement 2 ans et s'est déroulée en deux étapes :

– ***Le listing des syndromes*** a été l'étape la plus laborieuse vu :

- L'absence de document traitant particulièrement les syndromes en neurochirurgie
- La multitude de syndromes et leurs différentes appellations
- Le lien étroit de la neurochirurgie avec la neurologie et ses interférences avec d'autres spécialités.

Le choix des syndromes, sans déborder sur la pathologie neurologique et neurochirurgicale, n'était pas évident avant d'aboutir à la fin à une liste alphabétique.

– ***La présentation de chaque syndrome*** : le défi a été d'uniformiser les syndromes, de résumer et de simplifier les informations pour qu'elles soient brèves et efficaces répondant aux besoins des générations actuelles.

«Simple can be harder than complex: You have to work hard to get your thinking clean to make it simple. But it's worth it in the end because once you get there, you can move mountains.» « La simplicité peut être plus difficile à atteindre que la complexité : il faut travailler dur pour bien penser et faire simple. Mais cela vaut le coup à la fin parce qu'une fois qu'on y arrive, on peut déplacer des montagnes». Steve **Jobs** (entrepreneur et informaticien américain).

## **I. Le listing :**

Pour établir la liste des syndromes en pratique neurochirurgicale nous avons cherché le mot « syndrome » dans les indexes des ouvrages de sémiologie neurologique disponible à la bibliothèque de la faculté de médecine et de pharmacie de Marrakech (FMPPM):

- *Mémento en Neurologie* [20]
- *Sémiologie du système nerveux central* [21]

Les polycopiés de sémiologie neurologique

- *Cours de sémiologie neurologique de la 2<sup>ème</sup> année de la Faculté de médecine et de pharmacie de Marrakech des années universitaires 2011/2012 et 2016/2017*
- *De l'Université Pierre Marie Curie* [22]
- *Du Collège des enseignants en neurologie* [23]

Ainsi que d'autres sources utilisées au fur et à mesure de notre travail:

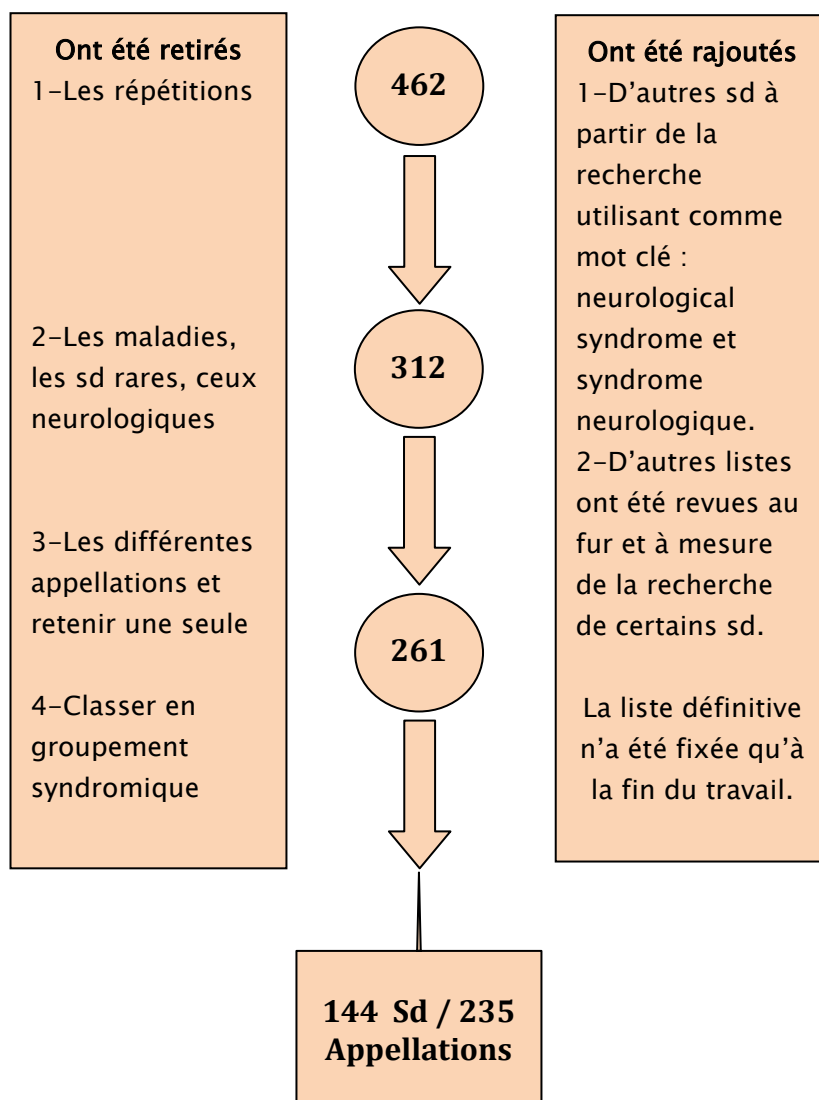
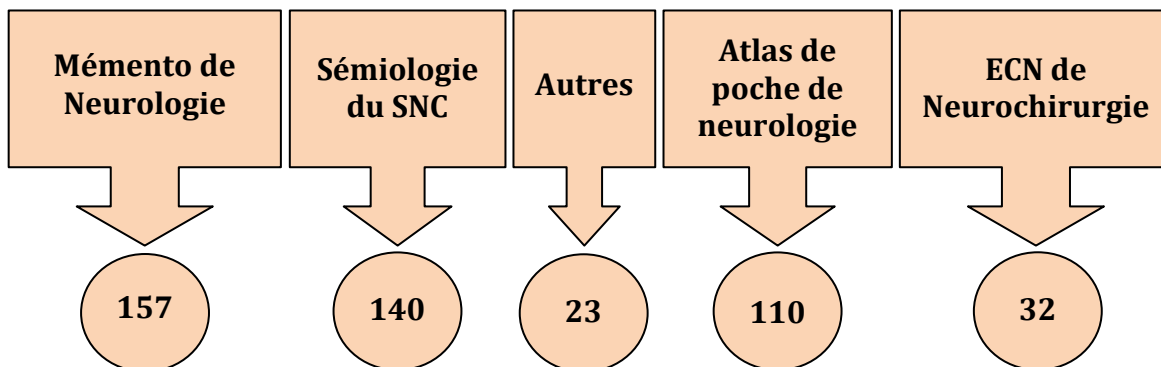
- *Atlas de poche de Neurologie* [24]
- *Handbook of neurosurgery* [25]
- *ECN de neurochirurgie* [26]
- *Neurological syndromes* [3]

Nous avons aussi effectué une recherche en français et en anglais sur Google Scholar utilisant comme mot clé : « neurological syndromes » et « syndromes neurologiques ».

Les documents que nous avons exploités étaient surtout rédigés en anglais.







Ce qui nous a donné en un premier temps une liste comportant **462** syndromes. Par la suite nous avons procédé au triage : élimination des doublons et des différentes nominations, pour garder ceux «basiques» topographiques, ceux ayant une indication neurochirurgicale, un diagnostic différentiel avec des pathologies neurochirurgicales ou ayant un tropisme+++ affinité pour la pratique neurochirurgicale. Dans un souci didactique et pédagogique, ont été exclus les syndromes rares et les maladies. Pour aboutir à la fin à une liste de **144** syndromes et **235** appellations. (Voir démarche du listing à la page suivante).

### Démarche du listing



## II. La présentation des syndromes

La rédaction des items est faite dans un esprit synthétique, simplifié et pratique: les syndromes sont classés par ordre alphabétique comprenant (quand cela a été possible) un plan standard. Le traitement n'a pas été inclus par contrainte de volume et de temps et pour rester dans l'essence du dictionnaire qui est « la définition ». Enfin, des symboles ont été utilisés pour éviter les répétitions et faciliter le repérage.

-  Introduction (définition/intérêt) ou généralités
-  Diagnostic positif
-  Diagnostic différentiel
-  Diagnostic étiologique
-  Historique (pour faciliter la mémorisation des syndromes éponymiques)
-  Autres : réflexe/remarques incluant parfois le traitement

# Résultats

# A

## **Adams–Hakim:** [27,28,29,30]

### *Triade d'Adams–Hakim*



L'hydrocéphalie à pression normale idiopathique (HPNi) est une maladie chronique du sujet âgé. Elle est définie par la triade clinique de Hakim et Adams, associant des troubles de la marche, des troubles cognitifs et des troubles sphinctériens, de début insidieux et d'aggravation progressive, en lien avec une dilatation des ventricules visible en imagerie et une pression de liquide céphalorachidien normale à la ponction lombaire.



Les critères diagnostiques de l'HPNi de 2005 développés ne retiennent plus que deux des trois signes de la triade. Ainsi, pour porter le diagnostic clinique d'HPNi, les troubles de la marche et de l'équilibre doivent être constamment présents, associés à au moins un autre domaine de déficience (cognition, symptômes urinaires) ou les deux. L'HPNi est alors classée en diagnostic probable, possible ou improbable. Les troubles de la marche sont les plus fréquents: une diminution de l'amplitude du pas et une diminution de la vitesse de marche donnant un aspect de marche « magnétique », comme si les pieds étaient « collés au sol ». S'y associent une instabilité posturale avec une rétropulsion. Les symptômes urinaires sont directement en lien avec une hyperactivité détrusorienne et peuvent aller de l'urgenterie ou pollakiurie jusqu'à l'incontinence urinaire. Une incontinence fécale peut être associée. Les troubles cognitifs sont décrits le plus souvent avec au premier plan des troubles attentionnels, un syndrome dysexécutif, un ralentissement psychomoteur global et des troubles mnésiques.

En présence d'une clinique compatible avec une HPNi, la dilatation des ventricules est un critère essentiel pour évoquer ce diagnostic. Elle ne doit pas être entièrement attribuable à une atrophie cérébrale ou d'origine congénitale et aucune obstruction à l'écoulement du LCR ne doit être observée. La dilatation des ventricules est visible sur la TDM ou sur l'IRM.

Un test thérapeutique de déplétion en LCR doit être réalisé afin de confirmer le diagnostic positif d'HPNi et d'identifier les patients susceptibles d'avoir une réponse clinique favorable à la dérivation ventriculaire. La PL est aussi le moyen de s'assurer de la normalité de la pression de LCR. Elle permet aussi de vérifier l'absence d'anomalie du LCR (clair, eau de roche sans pléiocytose ni anomalie biochimique).

Le dosage des biomarqueurs dans le LCR est utilisé pour le diagnostic positif de maladie d'Alzheimer (MA) et son diagnostic différentiel.



Les principaux diagnostics différentiels sont la MA, les démences vasculaires, les syndromes parkinsoniens atypiques et la maladie de Parkinson idiopathique.



Les facteurs de risque retrouvés sont l'hypertension artérielle (HTA), le diabète sucré et un taux de HDL cholestérol bas. La plupart des patients avec une HPNi ont plus de 70 ans indiquant que l'âge est un facteur de risque de la maladie.



**Raymond Delacy Adams** (1911–2008) Neuropathologiste américain. Professeur en neuropathologie à la Harvard Medical School et chef de neurologie au Massachusetts General Hospital. Il est diplômé en psychologie de l'Université de l'Oregon. En 1949, avec Joseph Michael Foley, il décrit la myoclonie négative et en 1953 ils ont inventé le terme astérixis. En 1963, le neurologue australien James Waldo Lance a décrit avec lui le syndrome de Lance-Adams.



**Salomon Hakim Dow**, neurochirurgien colombien (1922–2011) chercheur et inventeur.

Descendant d'immigrés libanais. La première valve à traiter l'hydrocéphalie a été introduite en 1949 par Spitz, Hakim a amélioré et développé une soupape unidirectionnelle capable de réguler la pression du LCR. Cette valve a été introduite dans la communauté médicale en 1966. Toutes les valves modernes sont construites sur la base de son invention.

## **Ahumada–Del Castillo:** [31,32]

*Syndrome d'Argonz–Del Castillo*



Trouble endocrinien rare affectant les femmes adultes, qui se caractérise par une altération de la fonction de l'hypophyse et de l'hypothalamus. Il s'agit d'un syndrome d'aménorrhée–galactorrhée en dehors de la grossesse. Les caractères sexuels féminins secondaires sont également normaux.



La cause exacte du syndrome d'Ahumada–Del Castillo n'est pas connue, bien que certaines recherches suggèrent que de microscopiques tumeurs de l'hypophyse ou de l'hypothalamus peuvent être responsables de certains cas. Ces tumeurs sont extrêmement difficiles à détecter.

Ce syndrome peut prêter confusion avec celui de Chiari–Frommel et celui de Forbes–Albright.



**Enrique Benjamin Del Castillo** (1897–1969) endocrinologue argentin.

**Juan Carlos Ahumada Sotomayor** (1890–1976) gynécologue argentin.

➤ plus loin syndrome de Chiari–Frommel, Forbes–Albright et aménorrhée–galactorrhée.

## **Alcock:** [33,34]

*Syndrome de compression du nerf pudenda*



Le syndrome d'Alcock est l'ensemble des symptômes et signes cliniques survenant suite à

la compression du nerf pudendal (dénommé **nerf honteux** dans l'ancienne nomenclature) qui innerve l'essentiel de la région du périnée, les organes génitaux externes et il joue un rôle dans la continence urinaire et anale.

⊕ À l'interrogatoire, on peut retrouver des antécédents pouvant être en rapport avec une mise en tension ou une lésion du nerf pudendal : cyclisme, traumatisme du bassin, chirurgie pelvienne, chirurgie orthopédique, bandelettes transvaginales.

Le tableau clinique du syndrome du canal d'Alcock est typique : les douleurs sont à type de paresthésies ou de brûlures, spontanées, permanentes, dont le siège est périnéal, qui irradient vers la vulve, le scrotum et l'anus. Les douleurs peuvent irradier aussi vers la face interne des cuisses, les ischions et les fesses. Ces douleurs apparaissent surtout en position assise, et elles disparaissent à la marche et au décubitus. Souvent, le patient venant consulter évite de s'asseoir et préfère rester debout. Il signale parfois une sensation de « corps étranger intravaginal », et de « s'asseoir sur une balle de tennis ». Les signes sphinctériens sont discrets : une pollakiurie ou une constipation peuvent être rapportées.

L'examen clinique est souvent sans anomalie. Il n'existe pas d'anesthésie en selle, ni perte des réflexes anal ou bulbocaverneux. Cependant, un toucher rectal qui déclenche la douleur à la palpation de l'épine ischiatique conforte les soupçons diagnostiques quant au syndrome du canal d'Alcock.



**Benjamin Alcock** (1801– ?) était un anatomiste irlandais, connu surtout pour sa description du nerf pudendal, qui traverse le canal pudendal (canal d'Alcock) dans le cadre de sa contribution à la Cyclopédie de l'anatomie et de la physiologie éditée par Robert B. Todd et publiée de 1835 à 1859. En 1915, Zuelzer avait formulé l'hypothèse d'un syndrome du nerf pudendal, anciennement appelé nerf honteux interne, pour expliquer les douleurs périnéales chez les cyclistes. Il avait proposé comme traitement la section de ce nerf. En 1987, la première description du « syndrome du canal d'Alcock » par **Amarengo** était : « souffrance aiguë du nerf honteux interne dans le canal ostéo-musculo-aponévrotique que forment l'ischion et le muscle

obturateur interne (fossette ischiorectale ou canal d'Alcock) ». En 1988, Robert a décrit les caractéristiques des névralgies pudendales de façon plus précise, par corrélation anatomo-clinique.

## **Alternes:**

*Syndromes du tronc cérébral [35]*



Un syndrome alterne ou alterné résulte d'une lésion du tronc cérébral au niveau pédonculaire, protubérantiel ou bulbaire. Il se définit par la présence, du côté de la lésion, des signes d'atteinte d'un ou plusieurs nerfs crâniens, et de l'autre côté de la lésion par des signes d'atteinte d'une voie longue, pyramidale, sensitive ou cérébelleuse.

Les syndromes alternes sont très nombreux. Citons à titre d'exemple très caractéristique les syndromes suivants qui seront développés ultérieurement :

- Syndrome Inter-olivaire de Déjerine
- Syndrome de Wallenberg
- Syndrome de Babinski et Nageotte
- Syndrome de retenue « locked in syndrome »
- Syndrome de Raymond et Cestan
- Syndrome de Millard Gùbler
- Syndrome de Foville
- Syndrome de Weber
- Syndrome de Benedickt
- Syndrome de Claude
- Syndrome de Parinaud

## **Aménorrhée-galactorrhée:[31,32]**



Absence de menstruations associée à un écoulement lacté au niveau du mamelon

généralement spontané, bilatéral, multipore. Elle est due à une hyperprolactinémie causée par un micro-adénome ou un macro-adénome de l'antéhypophyse qui peut, comme dans le syndrome de Forbes-Albright, comprimer le chiasma optique. Certains médicaments comme l'alphaméthyl dopa, la réserpine, le sulpiride ou les phénothiazines, et surtout la pilule contraceptive œstroprogestative, peuvent en être la cause; l'aménorrhée apparaît alors dès l'arrêt de la contraception. Le dosage de la prolactinémie et surtout les clichés de la selle turcique par IRM permettent d'identifier l'adénome hypophysaire et de préciser sa taille. Une selle turcique déshabillée ou ballonnée indique un adénome nécrosé de grande taille. Le traitement par un médicament dopaminergique, la bromocriptine, suffit pour les lésions de petite taille. Les macro-adénomes doivent être opérés par neurochirurgie transgingivale et transphénoïdale. Trois types sont reconnus:

- Syndrome de Chiari-Frommel: galactorrhée persistante et aménorrhée après l'accouchement.
- Syndrome d'Ahumada-Del Castillo: galactorrhée-aménorrhée non associée à la grossesse.
- Syndrome de Forbes-Albright: galactorrhée-aménorrhée causée par un adénome chromophobeprolactinogène de l'hypophyse.

### **Anton:** [3,36,37]

#### *Syndrome d'Anton-Babinski*



Le syndrome de Anton est un phénomène neuropsychologique des patients aveugles insistant sur le fait que leur vision est intacte compliquée de manière caractéristique la cécité corticale. Le syndrome consiste en une réponse irrationnelle à l'apparition soudaine de la cécité plutôt qu'à la cécité elle-même. Comme chez les patients présentant une anosognosie, ceux atteints du syndrome d'Anton répondent à leur perte de vision principalement par le mécanisme de défense du déni. Ils se mêlent également en «décrivant» leur chambre, leurs

vêtements et divers autres objets. En outre, ils se comportent souvent comme s'ils avaient une vision normale et trébuchent dans leur chambre.

Les signes de lésion généralisée du cortex cérébral, en particulier du délire et de la démence, accompagnent de nombreux cas de syndrome d'Anton. Si un accident vasculaire cérébral sous-jacent ou une autre lésion s'étend au-delà des lobes occipitaux, une amnésie (lésion bilatérale du lobe temporal) ou une anosognosie pour d'autres déficits (lésion du lobe pariétal droit) peuvent accompagner le syndrome de Anton.



**Gabriel Anton** (1858–1933), neuropsychiatre autrichien.

Il a obtenu son doctorat à Prague en 1882. Pendant quelques années, il a été médecin aux hôpitaux de Dobranz et à Prague. Il est habilité en psychiatrie et en neurologie en 1889 Anton a contribué à l'étude de la chorée décrivant des lésions dans les noyaux lenticulaires. Dans ses travaux pionniers sur le manque de perception de soi de leurs déficits chez les patients atteints de cécité corticale et de surdit , il a associ  la pathologie c r brale   la psychologie.



**Joseph Jules Fran ois F lix Babinski** (1857 –1932) est un neurologue fran ais d'ascendance polonaise. En 1890, il est nomm   ecin des h pitaux. Il a codifi  la neurologie et distingu  les grandes affections neurologiques organiques des syndromes psychiatriques. En 1903, il d crit l' l vation majestueuse du gros orteil qui devint plus tard le signe de Babinski. Il  crit aussi des articles sur la syphilis c r brale, le syndrome c r belleux et propose d'autres signes cliniques comme l'adiadococin sie (la difficult  ou l'impossibilit    effectuer rapidement des mouvements alternatifs, au mieux mise en  vidence par la man uvre des marionnettes). Il d crit les l sions bulbaires unilat rales et la dystrophie adipo-g nitale.

**Apert:** [38,39]

*Acroc phalosyndactylie de type 1*



Le syndrome d'Apert est une affection congénitale rare, caractérisée par une sténose craniofaciale associée à une syndactylie des mains et des pieds. Sa prise en charge doit être précoce et multidisciplinaire. Sa gravité réside dans la coexistence de plusieurs malformations avec un risque d'hypertension intracrânienne chronique responsable d'une cécité et d'une débilité mentale.

Le syndrome d'Apert est caractérisé par une brachycéphalie sévère et particulière par la persistance anormale d'une suture métopique gigantesque associée à une facio-sténose sévère. Cette dysmorphie est présente dès la naissance, donnant un tableau clinique très polyvalent qui comporte des malformations cranio-faciales en rapport avec une brachycéphalie, un aplatissement de l'occiput, un bombement frontal antérieur et une hypoplasie de l'étage moyen de la face avec un rétrécissement des loges orbitaires à l'origine d'un proptosis et parfois un exorbitisme, une exophtalmie, un hypertélorisme, un ptosis, un nez mince et pointu, un rétrognatisme, une hypoplasie des voies aériennes supérieures et de l'ethmoïde, et une fente palatine (Figure1). A ceci s'associe une syndactylie cutanée et/ou osseuse des deux mains et pieds (aspect en moufle des extrémités), de larges phalanges distales du pouce et du gros orteil et un pouce court avec clinodactylie radiale. Cette fusion touche surtout les 2<sup>èmes</sup>, 3<sup>èmes</sup> et 4<sup>èmes</sup> doigts permettant de le différencier du syndrome de Crouzon.

Les manifestations oculaires sont très fréquentes et complexes : ptosis, obliquité antimongoloïde des fentes palpébrales, strabisme, nystagmus, orbites étroites, ophtalmoplégie, exophtalmie, kératite, colobome irien ou choroïdien (rare), cataracte, et atrophie optique dans 25% des cas

Les anomalies cardiaques et viscérales sont rencontrées dans 9,6% des cas. Les anomalies du système nerveux central comportent une agénésie du corps calleux, une hypoplasie de la substance blanche et des structures limbiques, une déformation de la selle turcique et une hydrocéphalie. Une débilité mentale est décrite suite à une encéphalopathie et une hypoacousie. L'HTIC constitue le grand risque évolutif.

D'autres anomalies peuvent être observées, tel qu'une hypopigmentation de la peau et des cheveux, des lésions acnéiformes diffuses, des malformations de la trompe d'Eustache et des otites moyennes à répétitions responsables d'une perte de l'audition.



**Eugène Apert** (1868 - 1940) est un pédiatre français.

Il obtint son doctorat en médecine en 1897, sa thèse portait sur les manifestations et la pathogénèse des différentes formes de purpura. Ses sujets de recherche intéressaient principalement les malformations congénitales et les maladies génétiques d'où sa description du syndrome d'Apert en 1906.

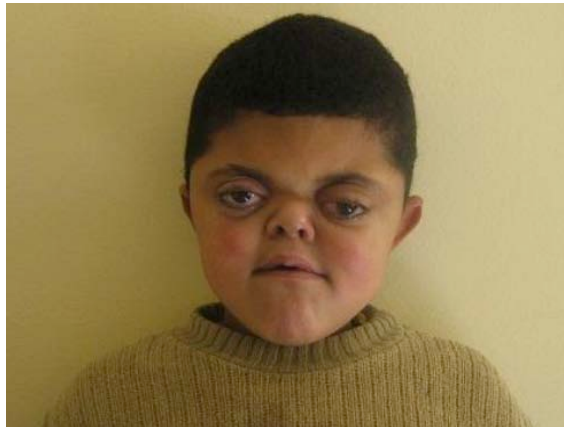


Figure 2 : Faciès typique d'un syndrome d'Apert [38]

## **Apoplexie hypophysaire: [40,41]**

### *Apoplexie pituitaire*



L'apoplexie hypophysaire est une urgence endocrinienne et neurochirurgicale rare et potentiellement mortelle. Peu fréquente, elle survient entre la cinquantaine et la soixantaine en faveur du sexe masculin. Elle concerne 3 % des patients porteurs d'adénomes hypophysaires. Les patients méconnaissent la présence d'adénome avant les complications aiguës dans plus de deux tiers des cas.



L'apoplexie hypophysaire correspond à un infarctus ou à une hémorragie survenant dans un adénome hypophysaire. Elle associe des céphalées brutales, des troubles de conscience, des signes endocriniens et des troubles visuels parfois sévères, à type de syndrome chiasmatique et de paralysies oculomotrices. Malgré sa relative rareté, elle doit être présente à l'esprit en raison des difficultés diagnostiques et des décisions thérapeutiques médicales et parfois neurochirurgicales qu'elle nécessite en urgence.



Il faudra y penser chez un patient présentant un adénome hypophysaire : (prolactinome, adénome non fonctionnel, acromégalie, maladie de Cushing ...) déjà diagnostiqué ou non. Certaines circonstances sont favorisantes (inconstant) : angiographie, hypovolémie, collapsus, grossesse, traitement par bromocriptine (prolactinome), tests de stimulation hypophysaire, traitement par agoniste du GnRH (cancer de la prostate notamment)... Le patient présente un tableau de " méningite aseptique "céphalées brutales et intenses, constantes (+++), rétroorbitaires ou diffuses et précédant les autres symptômes ; syndrome méningé inconstant ; atteinte oculomotrice (diplopie, ptosis) voire une ophtalmoplégie ; atteinte des voies optiques : baisse d'acuité visuelle, hémianopsie bitemporale ; troubles de la conscience dans les formes sévères ; atteinte endocrinienne : insuffisance hypophysaire aiguë. Elle n'est pas constante ni toujours complète mais, dans le cadre de l'urgence, il faut considérer que le patient présente un déficit corticotrope.

La radiologie confirme le diagnostic : réaliser une IRM cérébrale centrée sur la selle turcique en urgence (confirmation du diagnostic) après mise en route du traitement par hydrocortisone, ou à défaut TDM cérébral. Le traitement est le plus souvent médical mais parfois neurochirurgical.

### **Arnold Chiari: [42,43]**



Il s'agit d'une malformation congénitale de la jonction cranio-vertébrale avec hernie des tonsilles cérébelleuses dans le foramen magnum. Elle est plus fréquente chez les femmes que les hommes et de moins en moins rare avec l'apport de l'imagerie. On lui décrit 4 types :

**Malformation Chiari type 1 (Figure2) :** Élongation des amygdales et de la partie médiane des lobes inférieurs du cervelet, qui accompagnent la moelle épinière dans le canal rachidien. Peut être asymétrique ou unilatérale.

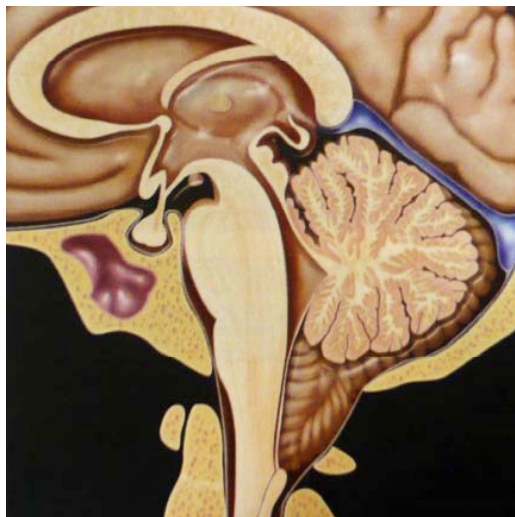**Malformation Chiari type 2 (Figure3) :** Ptose du vermis inférieur, de la protubérance et de la moelle allongée dans le canal cervical, à travers un foramen magnum élargi. Toujours associé à une myéломéningocèle.

**Malformation Chiari type 3 :** hernie du cervelet dans un spina bifida occipito-vertébral.

**Malformation de Chiari type 4 :** hypoplasie du cervelet, associé à une ectopie bulbaire.

Les types 3 et 4 étant létaux.

### ⊕ Chiari type 1



**Figure3: Malformation Chiari type 1 [43]**

Les signes cliniques :

Neurologique : • Céphalées occipitales +++, accentuées par l'effort • Torticolis : engagement unilatéral d'une tonsille cérébelleuse • Trouble de déglutition par atteinte du IX • Malaise «vagal» par compression du noyau du X

Orthopédique : • Scoliose

L'ectopie amygdalienne peut se majorer avec le temps avec une aggravation des manifestations cliniques ou l'apparition d'une hydrocéphalie ou d'une syringomyélie, d'où la nécessité d'une surveillance clinique et radiologique annuelle (IRM cérébro-médullaire). Parfois le facteur déclenchant de l'aggravation est un traumatisme crânien.

⊗ Position basse des amygdales dans le foramen magnum (variante de la normale)

Hernie ou ectopie amygdalienne acquise liées à une pathologie osseuse :

• Ostéogenèse imparfaite • Achondroplasie • Paget • Craniosténose

⊕ Chiari type 2

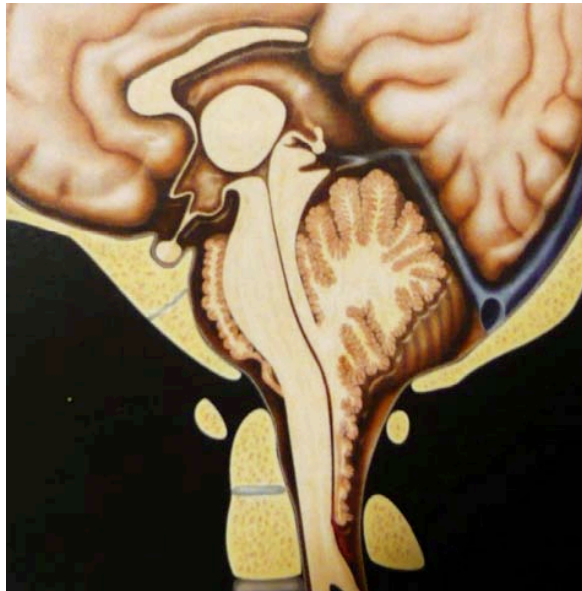


Figure4: Malformation Chiari type 2 [43]

Signes cliniques :

Néonataux : • symptomatiques de la myéломéningocèle : vessie neurologique • paraplégie • hydrocéphalie, augmentation du PC, stridor, apnée, troubles déglutition

Age adulte : • hydrocéphalie • céphalées

Examens paracliniques : Echo et IRM néonatale



Plusieurs théories ont été proposées mais la cause embryologique la plus fréquente est due à l'échec de la flexion pontine à se former normalement du 28 au 29ème jour de gestation, ce qui conduit à l'allongement du tronc cérébral.



**Jules Arnold** (1835–1915) Anato-mo-pathologiste allemand. Auteur de 120 articles en histologie et en anato-mo-pathologie.



**Hans Chiari** (1897–1951) Anatomopathologiste autrichien, ayant fait ses études médicales à Vienne. Professeur à l'université de Prague puis de Strasbourg. Ses articles et recherches sont basés sur ses études post mortem. Bien que John Cleland ait décrit le premier cas de malformation de Chiari en 1883, les malformations de Chiari types I à III ont été décrites par Hans Chiari en 1891. Son collègue, Julius Arnold, a apporté une contribution supplémentaire à la définition de la malformation de Chiari II. En son honneur, les étudiants du Dr. Arnold ont nommé plus tard la malformation de type II la malformation d'Arnold-Chiari. D'autres chercheurs ont ensuite ajouté la malformation de type IV.

## Artère cérébrale antérieure:[22]



Territoire de l'artère cérébrale antérieure (ACA) :

- infarctus unilatéral : déficit à prédominance crurale controlatéral au côté de la lésion, syndrome frontal, aphasie si la lésion est à gauche
- infarctus bilatéral : paraplégie, possibilité de syndrome frontal et de mutisme akinétique, au cours duquel le patient est éveillé mais ne parle pas et ne présente aucun mouvement spontané.

## Artère cérébrale moyenne:[22]



Territoire de l'artère cérébrale moyenne (ACM ou sylvienne) :

- infarctus sylvien superficiel antérieur (branches ascendantes antérieures) : hémiparésie à prédominance brachio-faciale, aphasie réduite de type Broca (lésion gauche) ± dysarthrie
- infarctus sylvien superficiel postérieur (branches postérieures temporo-pariétale) : hémianopsie latérale homonyme, hémihypoesthésie ; à gauche aphasie fluente de type Wernicke ± apraxie idéomotrice ± acalculie ; à droite : syndrome de négligence visuo-spatiale ± hémiasomatognosie ± syndrome confusionnel (syndrome dit de l'hémisphère mineur)
- branches perforantes (infarctus ACM profond) : hémiparésie globale proportionnelle ; à gauche possibilité de dysarthrie ± trouble aphasique
- infarctus sylvien total : souvent troubles de la vigilance au début ; déficit sensitivo-moteur massif, déviation occulo-céphalique vers la lésion ; aphasie globale à gauche ; syndrome de l'hémisphère mineur à droite.

## Artère cérébrale postérieure:[22]



Territoire de l'artère cérébrale postérieure (ACP) :

- infarctus superficiel unilatéral : hémianopsie latérale homonyme controlatérale ; à gauche : troubles du langage prédominant sur la lecture.
- infarctus superficiel bilatéral : cécité corticale
- infarctus profond unilatéral (lésion thalamique) : hémihypoesthésie controlatérale à tous les modes,
- infarctus profond bilatéral : possibilité de syndrome amnésique de type korsakovien ± syndrome confusionnel



# B

## **Babinski et Nageotte:** [44,45]

### *Syndrome de l'hémibulbe*



Syndrome alterne, dit bulbaire latéral ou de l'hémibulbe, associant: du côté de la lésion, un syndrome cérébelleux, une paralysie de l'hémivoile par atteinte du noyau ambigu de la X<sup>ème</sup> paire crânienne et un syndrome de Claude Bernard–Horner; du côté opposé, une hémiparésie avec hémianesthésie spinothalamique.



Il s'agit le plus souvent d'un ramollissement d'origine artérielle. La coexistence de lésions pontiques rend discutable le terme de syndrome de l'hémibulbe.



**Jean Nicolas Denis Eugène Nageotte** (1866–1948) neurologue, neuroanatomiste et neuropathologiste français.

Il obtient son doctorat à Paris en 1893 (avec une thèse consacrée au Tabes dorsalis).

Son domaine de prédilection fut la neuroanatomie où il montra l'importance de l'anatomie microscopique. Travailleur acharné, malgré une surdité précoce qui s'aggravait inexorablement.

En association avec Babinski, il donna en 1902 la description du syndrome de Babinski et Nageotte et rédigea un ouvrage sur le liquide cérébro-spinal.



**Joseph Jules François Félix Babinski** (1857 –1932) neurologue français.

Voir historique syndrome d'Anton.

### **Bébé secoué:[46,47,48]**



Le syndrome du bébé secoué entre dans le cadre des traumatismes du nourrisson infligés, par maltraitance ou comportement inadapté. Chez le nourrisson, le traumatisme crânien, accidentel ou non, est (de loin) le plus fréquent des traumatismes. L'hématome sous-dural est la lésion la plus commune de ce type de traumatisme.

C'est un saignement de veines situées entre le cerveau et les méninges. Il siège le plus souvent au niveau de la convexité cérébrale et le long de la faux du cerveau, bilatéral ou, moins souvent, unilatéral. Il peut également siéger en arrière, sous l'encéphale, au niveau de la tente du cervelet. Cette collection sanguine est parfois assez importante pour provoquer une anémie, car la masse sanguine du nourrisson est petite. La pâleur en est le signe. D'autre part, elle constitue un volume supplémentaire occupant de l'espace dans la boîte crânienne, comprimant et irritant le cerveau, pouvant provoquer une hypertension intracrânienne, des déficits neurologiques ou – plus souvent – des crises convulsives.



Le mode de début le plus fréquent est la crise comitiale. Il s'agit le plus souvent d'une crise unique, sans clonies des membres ou de la face le plus souvent. Les témoins de la crise décrivent « un malaise » de survenue brutale. Lui succèdent, des troubles de la conscience d'intensité variable, allant de la somnolence au coma. À l'examen, on observe une pâleur et un bombement de la fontanelle. Le périmètre crânien est au-dessus de la moyenne. On recherche un déficit moteur hémicorporel. La survenue d'un trouble aigu de la conscience chez un nourrisson impose son hospitalisation immédiate en soins intensifs, la mise en route d'un solide traitement anticonvulsivant, et la réalisation d'une tomodensitométrie crânienne. Il s'agit de prévenir de nouvelles crises comitiales, et plus encore la survenue d'un état de mal convulsif. On peut avoir comme présentation des troubles du comportement (agitation, apathie) associés à des vomissements répétés qui vont égarer vers une pathologie digestive. Le diagnostic sera redressé sur la constatation d'un périmètre crânien excessif, d'une fontanelle bombée et, parfois, d'une pâleur. La tomodensitométrie crânienne doit être réalisée sans délai. L'examen clinique complet

recherche des traces cutanées de traumatisme (hématomes, ecchymoses, griffures, blessures, brûlures), que l'on note soigneusement en mentionnant si elles sont d'âges différents, et que l'on photographie.



Le seul diagnostic différentiel de l'hématome sous-dural du nourrisson est constitué par la collection sous-durale bénigne, appelée parfois « hydrocéphalie externe ». Cette collection, qui est constituée de liquide céphalorachidien, est située autour de l'encéphale, en particulier dans la région frontale. Elle n'a aucune répercussion neuropsychologique. Elle est reconnue sur une TDM crânienne demandée à l'occasion d'une poussée excessive de périmètre crânien, habituellement aux alentours de 5 mois. Il s'agit d'une collection hypodense.



**John Patrick Caffey** (1895–1978) Pédiatre et radiologue américain.

Diplômé en médecine à l'Université du Michigan en 1919. Premier radiologue interne au nouveau Babie's Hospital. Professeur de pédiatrie clinique au Collège des médecins et des chirurgiens de la Columbia University en 1950. Puis professeur invité de pédiatrie et de radiologie à l'Hôpital pour enfants de l'Université de Pittsburgh. L'association d'un hématome sous-dural et d'hémorragies rétiniennes chez le nourrisson, caractéristique de ce syndrome, a été décrite en 1930 par Sherwood, mais ne sera rapportée à des secousses qu'en 1972 par Caffey, qui crée le terme de « syndrome du bébé secoué ».

## **Benedikt:[49,50]**



Syndrome alterne, qui associe à une paralysie ipsilatérale de la III<sup>ème</sup> paire crânienne, une hémiparésie controlatérale et des mouvements involontaires controlatéraux (tremblements, chorée, athétose, en raison de l'atteinte du noyau rouge). Il traduit une atteinte pédonculaire au point d'émergence de l'oculomoteur, avec extension aux structures sous-thalamiques. Le syndrome de Claude comporte lui aussi une paralysie de la III<sup>ème</sup> paire, mais également un syndrome cérébelleux controlatéral par atteinte des fibres du pédoncule

cérébelleux supérieur après leur décussation dans le noyau rouge. Ces deux syndromes, d'origine essentiellement vasculaire, entrent dans le cadre des syndromes inférieurs du noyau rouge.



**Moritz Benedikt** (1835 –1920) neurologue autrichien. Il débuta sa carrière comme chirurgien dans l'armée autrichienne. Il se spécialisa ensuite en électrothérapie et en neuropathologie. Benedikt attira l'attention par ses recherches controversées en anthropologie criminelle. Il effectua de nombreuses études céphalométriques sur lesquelles il s'appuya pour postuler l'existence de différences spécifiques entre le cerveau « normal » et le cerveau « criminel ». Ces recherches sont décrites dans un livre publié en 1879 et intitulé « Études anatomiques sur les cerveaux de criminels : pour les anthropologues, les médecins, les juristes et les psychologues ».

 *Syndrome de Claude, syndrome de Weber.*

## **Brown–Séguard : [51,52]**

*Syndrome de l'hémisection de la moelle*



Le syndrome de Brown–Séguard fait généralement suite à une hémisection de la moelle épinière à la suite d'un traumatisme pénétrant, mais peut également survenir lors d'une hernie discale importante ou d'un hématome épidual rachidien. La description classique implique

Du côté de la lésion : on observe un syndrome pyramidal une abolition de la sensibilité profonde et de la sensibilité tactile épicritique.

Du côté opposé à la lésion, on note l'abolition de la sensibilité tactile protopathique et de la sensibilité thermo–algique.

Il est fréquent de rencontrer enfin au niveau de la lésion et du même côté qu'elle une bande d'anesthésie surmontée d'une bande d'hyperesthésie. Ce syndrome a le pronostic le plus favorable parmi les syndromes incomplets de la moelle épinière.



Parmi les étiologies retrouvées on cite une lésion traumatique, une sclérose en plaque, une compression extra ou intra médullaire, une myélite post-radicale.



Ce syndrome a été décrit en 1850 (et publié en 1851) par le physiologiste et neurologue français **Charles-Édouard Brown-Séquard** (1817-1894).

Il a fait ses études de médecine à Paris où il devient médecin à l'hôpital national pour les paralysés et les épileptiques. Il se fait connaître pour ses cours sur les pathologies du système nerveux. En 1864, il devient professeur de physiologie et de neuropathologie à Harvard. Il fut surtout un expérimentateur, il travailla sur le système nerveux, notamment la moelle épinière, montrant qu'elle est composée d'un faisceau de nerfs.

### **Bruns:** [53,54]



Le syndrome de Bruns est un phénomène inhabituel caractérisé par des attaques de céphalées sévères, de vomissements et de vertiges, déclenchées par un mouvement brusque de la tête. La cause supposée du syndrome de Bruns est une lésion intraventriculaire mobile déformable conduisant à une hydrocéphalie épisodique non communicante résultant d'une obstruction intermittente ou positionnelle du LCR avec élévation de la pression intracrânienne due à un mécanisme à bille (ou soupape). Dans certains cas, une obstruction permanente et abrupte du flux de liquide céphalo-rachidien se produit, ce qui provoque une hydrocéphalie aiguë entraînant la stupeur, le coma et la mort en raison d'une hernie cérébrale.



La littérature neurologique reconnaît les tumeurs et la neurocysticercose comme causes principales du syndrome de Bruns.



Le syndrome a été signalé pour la première fois en 1902 par **Ludwig Bruns** (1858–1916) de Hanovre (Allemagne). Ce dernier fit ses études à Göttingen et à Munich de 1877 à 1892. Pendant une période, il consacra ses efforts à l’ophtalmologie, puis à la neurologie. Il fut ensuite premier assistant à l'asile d'aliénés provincial à Nietleben, sous la direction de Julius Eduard Hitzig (1838–1907). À partir de 1895, il se rendit à la clinique psychiatrique et nerveuse nouvellement créée à Halle, plus tard à Berlin et à Paris, avant de s'installer à Hanovre. Il a contribué activement à diverses revues médicales.

# C

## Canal carpien: [55,56]



Il s'agit du syndrome canalaire le plus fréquent. Il se rencontre essentiellement chez l'adulte et plus souvent chez la femme.

Le nerf médian est moteur pour le court abducteur, le court fléchisseur et l'opposant du pouce. Son territoire sensitif intéresse la face palmaire des 3 premiers doigts et la moitié médiale du 4ème, la face dorsale des 2ème et 3ème doigt pour la dernière phalange.



Les douleurs siègent de façon caractéristique au niveau de la face palmaire des 3 premiers doigts, mais peuvent atteindre toute la main et irradier de manière rétrograde vers l'avant-bras et même parfois l'épaule. Elles sont souvent décrites comme des picotements, des fourmillements, et leur recrudescence nocturne, réveillant le patient, parfois calmées en agitant la main ou en la laissant pendre en dehors du lit. Les troubles vasomoteurs sont fréquents avec œdème et hypersudation. D'abord à nette prédominance nocturne (d'où le nom d'acroparesthésies nocturnes), ces troubles deviennent au cours de l'évolution diurnes, handicapant les activités professionnelles ou domestiques. L'atteinte est fréquemment bilatérale d'emblée, mais prédomine toujours sur un côté.

L'examen clinique peut au départ être normal ; pas de déficit moteur ni sensitif (Stade I). L'existence de troubles sensitifs objectifs dans le territoire du nerf médian (50% des cas) correspond au Stade II. Les troubles moteurs (déficit de l'opposant du pouce dans 30%) sont

caractéristiques du stade III. Ils peuvent être associés à une amyotrophie de l'éminence thénar (20%), plus exceptionnellement à des lésions trophiques : ulcères torpides, phlyctènes. A noter que le réflexe palmaire est présent.

Les manœuvres reproduisant les troubles sensitifs doivent être systématiquement réalisées :

- test de flexion forcée du poignet de Phalen–percussion de la face antérieure du poignet qui réveille les paresthésies ou signe de Tinel.

Le bilan moteur s'intéresse à la fonction des muscles thénariens (testing de la pince pollicidigitale).

- les examens paracliniques sont inutiles dans les formes typiques.



La première description clinique de ce syndrome est attribuée à **Hunt** en 1909 et c'est quelques années plus tard que **Marie** et **Foix**, en 1913, en font la première description anatomique chez un malade dont le médian, écrivait-ils, formait, immédiatement au dessus du ligament annulaire, un renflement ayant l'aspect d'un névrome.

### Canal de Guyon: [56,57]



La loge de Guyon, de par son étroitesse, peut entraîner une neuropathie cubitale caractérisée par un tableau clinique souvent discret et polymorphe.

De forme grossièrement prismatique, on peut y décrire un plancher constitué par le pyramidal et l'os crochu recouverts par les insertions cubitales du ligament annulaire antérieur du carpe ; un toit formé du robuste ligament unco–pisiforme et d'une lame aponévrotique superficielle fusionnant en dehors avec le ligament annulaire antérieur du carpe et une paroi cubitale comportant de haut en bas le tendon du cubital antérieur puis le pisiforme. A l'intérieur de cette loge, le cubital décrit un trajet sinueux vertical puis oblique en dehors et en arrière. Il divise à ce niveau en ses 2 branches terminales :– superficielle sensitive innervant les deux derniers doigts–

profonde motrice pour : les muscles hypothénariens, les deux derniers lombricaux, tous les interosseux et l'adducteur du pouce. Avec le nerf, l'artère et la veine cubitales.



Les causes de la paralysie cubitale basse sont multiples. On distingue schématiquement 3 groupes selon la topographie :

*a. A l'intérieur du canal*

\*Le nerf cubital : formations tumorales (Schwannomes) ; oedème traumatique ou microtraumatique (professions exposées : travailleurs manuels, tournevis, pinces, etc.)

\* Les vaisseaux : maladie de système (thrombo-angéite, PAN)

\* Le tissu adipeux quelquefois en excès (quelques cas de lipome ont été décrit )

\* Les anomalies anatomiques : muscles surnuméraires qui cravatent le nerf ou cheminent avec lui dans la loge

*b. Les parois de la loge*

\* Le kyste synovial

\* Modifications du cadre osseux surtout traumatiques

*c. Les lésions de voisinage:*

Fractures basses de l'avant-bras, du carpe ou du métacarpe donnant une paralysie cubitale basse souvent retardée.



Sur le plan clinique, on décrit classiquement trois syndromes : un syndrome moteur pur (atteinte de la branche profonde), un syndrome sensitif pur (atteinte de la branche superficielle) et un syndrome mixte d'intensité variable. Les troubles sensitifs intéressent le territoire cubital mais respectent celui de la branche sensitive dorsale (diagnostic différentiel avec l'atteinte au niveau du coude).

## **Canal lombaire étroit: [58, 59 ,60 ,61,62]**

*Syndrome de Verbiest*



Le canal lombaire étroit et/ou rétréci est l'une des grandes causes de lombalgie après

50 ans. Il peut être soupçonné devant des lombalgies mécaniques plus ou moins associées à des dysesthésies des membres inférieurs, voire de véritables radiculites (sciatique, cruralgie). Quand il est symptomatique, il a la particularité sémiologique de s'aggraver à l'hyper-extension du rachis lombaire et d'entraîner une claudication "neurogène" des membres inférieurs imposant l'arrêt de la marche, comme une artérite des membres inférieurs avec laquelle il ne faut pas le confondre. Son traitement est fonction de la gravité des symptômes. Le traitement médical reste de mise en première intention, ne serait-ce qu'en raison d'une évolution naturelle fluctuante avec de longues rémissions cliniques possibles. Le traitement chirurgical est proposé aux formes persistantes.

Le terme de CLE est habituellement utilisé pour décrire des patients présentant des symptômes en rapport avec une réduction anatomique de la taille du canal lombaire. La difficulté de cette définition anatomique tient au fait que si elle est nécessaire pour le diagnostic, elle n'est pas suffisante pour déterminer la sévérité des symptômes et de la gêne fonctionnelle qui président au choix d'un traitement. Décrit par Verbiest en 1954, il n'y a toujours pas de critères de diagnostic consensuels pour le diagnostic d'un CLE, même si la classification internationale sépare les canaux étroits congénitaux des canaux étroits acquis (Tableau).

**Tableau I : Classification internationale des canaux lombaires étroits.[60]**

<b>Congénital /développemental</b>	Idiopathique Achondroplasie Ostéoporose
<b>Acquis</b>	Central Recessus latéral et foramen Spondylolisthesis dégénératif
<b>Combiné</b>	Congénital/développemental+ dégénératif Congénital/développemental+ hernie discale Dégénératif+ hernie
<b>Spondylolisthesis/ spondylolyse</b>	
<b>Iatrogène</b>	Post-laminectomie Post-arthrodèse Post-discectomie
<b>Post-traumatique</b>	
<b>Divers</b>	Acromégalie

	Maladie osseuse de Paget Spondylarthrite ankylosante
--	---

⊕ Des douleurs lombaires mécaniques, augmentées à la marche ou à la station debout prolongée, calmées par le repos, sont notées dans deux-tiers des cas. La douleur des membres inférieurs (80% des cas) peut n'être qu'une simple gêne douloureuse, ou des dysesthésies non systématisées ou bien prendre une allure franchement radiculaire avec son trajet typique.

Mais l'élément très caractéristique est la claudication "neurogène" des membres inférieurs avec diminution du périmètre de marche: le malade décrit très bien cette sensation de "faiblesse" dans les jambes qui lui impose de s'arrêter au bout d'une certaine distance qui, avec le temps, va en se réduisant. Après un arrêt de quelques dizaines de minutes, il peut repartir, mais sera de nouveau obligé de s'arrêter après la même distance. L'examen lombaire peut montrer une diminution de la lordose ainsi qu'une raideur variable, mais souvent minime. Le signe évocateur est le réveil de la douleur spontanée du malade lors de l'hyper-extension lombaire (par diminution du diamètre antéro-postérieur du canal rachidien en extension).

L'examen neurologique des membres inférieurs peut être normal, sinon on peut noter :

- une diminution des réflexes ostéo-tendineux (50 % des cas),
- une diminution de la force musculaire segmentaire (25-50 %),
- une diminution de la sensibilité superficielle (50 %),
- beaucoup plus rarement, un syndrome de la queue de cheval. Tous signes mieux observés après effort (+++).

Le diagnostic de CLE est essentiellement clinique. Un questionnaire standardisé a été proposé pour son diagnostic (Tableau II), avec des points positifs et des points négatifs pondérant les différents symptômes et signes cliniques. Un score  $\geq 7$  permet le diagnostic (sensibilité de 92,8 % et spécificité de 72,0% pour le diagnostic de CLE).

**Tableau II : Questionnaire standardisé pour le diagnostic de canal lombaire étroit d'après [61]**

Score diagnostic de canal lombaire étroit	Points
Âge entre 60 et 70 ans	1
Âge > 70 ans	2
Absence de diabète	1
Claudication intermittente	3
Majoration des symptômes en position debout	2
Amélioration des symptômes en se penchant en avant	3
Symptômes réveillés par la position penchée en avant	-1
Symptômes réveillés par la position penchée en arrière	1
Circulation artérielle périphérique correcte	3
Anomalie du réflexe achilléen	1
Test de Lasègue positif	-2

⊘ Les autres causes de compression sont diagnostiquées par l'IRM (hernie discale, néoplasie). Une coxopathie, et notamment une coxarthrose à cet âge, sera suspectée cliniquement et confirmée par la radiographie du bassin. Le principal diagnostic clinique est la claudication artérielle des membres inférieurs (Tableau III). Au moindre doute, le doppler artériel des membres inférieurs rectifiera le diagnostic.

**Tableau III : Diagnostic différentiel entre artérite des membres inférieurs et canal lombaire étroit [62]**

Symptômes	Claudication artérielle	Claudication neurogène
Périmètre de marche	Fixe	Variable
Douleur	Crampes, contractures	Douleurs sourde, engourdissement
Cessation à l'arrêt	Immédiate	Quelques minutes
Lombalgies	Rares	Occasionnelles
Diminution de la douleur	Debout	En flexion et assis
Déclenchement postural	Rare	Fréquent
Monter	Douloureux	Indolore
Faire la bicyclette	Douloureux	Indolore

Pouls des membres inférieurs	Absents	Normaux
Troubles trophiques	Possibles	Absents
Amyotrophie	Rare	Parfois

☞ Plus loin syndrome de Crock.

## **Canal radial:** [56,63]



Le nerf radial est une des deux branches de division du tronc secondaire postérieur du plexus brachial. Il descend dans la loge postérieure du bras s'enroulant autour de la gouttière radiale de l'humérus (région exposée lors des fractures de l'humérus). Arrivé au niveau du coude, il se divise en ses deux branches terminales antérieures sensibles et postérieure motrice. Au niveau du coude, c'est la branche postérieure motrice qui peut être lésée, soit au niveau du deuxième radial, ou essentiellement du court supinateur.



Sur le plan étiologique, il convient de distinguer les *compressions traumatiques* bien connues et les *compressions non traumatiques* de loin les plus intéressantes : réalisant le plus souvent le tableau clinique d'une paralysie radiale basse, leur *survenue spontanée* et leur *symptomatologie fruste* peuvent poser un problème diagnostique difficile.

Les mécanismes de la neuropathie :

1. *Les compressions par bride fibreuse.* Ce sont les plus intéressantes. Elles sont en rapport avec l'existence d'un défilé fibro-musculaire où le nerf radial est littéralement "piégé".

2. *Les compressions tumorales.* En dehors des tumeurs nerveuses, il s'agit essentiellement de tumeurs de voisinage situées sur le trajet du nerf.

Ces tumeurs se développent le plus souvent à partir d'éléments conjonctifs des parties molles :

- Essentiellement des lipomes entre les deux chefs du court supinateur
- Plus rarement fibromes
- Parfois des kystes synoviaux faisant hernie à travers la capsule articulaire.

3. *La polyarthrite rhumatoïde.* Le mécanisme invoqué est double associant une compression nerveuse à la fois par dislocation articulaire et luxation de la tête radiale et des facteurs inflammatoires locaux.

⊕ Clinique

1. *Les compressions tumorales.* Les compressions tumorales réalisent le plus souvent un tableau clinique déficitaire marqué par une faiblesse des extenseurs des doigts et parfois, de façon inconstante, par un "capotage" du poignet d'évolution progressive. L'examen va s'efforcer de retrouver une tuméfaction située sur le trajet du nerf. Dans certains cas, le diagnostic n'est porté que lors de l'exploration chirurgicale.

2. *La polyarthrite rhumatoïde.* Dans la polyarthrite rhumatoïde, le diagnostic est difficile. Il s'agit, le plus souvent d'un déficit progressif de l'extension des doigts. Le diagnostic différentiel se discute avec une rupture des tendons extenseurs se rencontrant également dans cette étiologie.

3. *Les compressions fibreuses.* Dans les compressions fibreuses, il est possible d'individualiser deux tableaux cliniques :

le premier, rare, est caractérisé par une symptomatologie motrice pure : faiblesse de l'extension active des doigts et capotage progressif des métacarpo-phalangiennes, sans atteinte de l'extension active du poignet ni de la supination, sans cause déclenchante, d'aggravation progressive.

Le second tableau, plus fréquent, est celui d'une parésie radiale basse dans le cadre d'une épicondylalgie qui présente certains caractères particuliers : recrudescence nocturne, caractère tenace, chronique, reproduction de la douleur provoquée par la pression du radius, et surtout l'extension du 3ème doigt et la supination contrariées.

Explorations complémentaires :

\*Radiographies du coude à la recherche de lésions traumatiques anciennes ou de calcifications.

\*Explorations électriques : mesure des vitesses de conduction à la recherche d'un bloc.



Il n'existe pas de traitement spécifique en dehors de la rééducation. Le pronostic n'est pas toujours favorable avec seulement environ 60% de récupération spontanée.

## Canalaires: [26,56]



Le **syndrome canalaire** se définit comme la traduction clinique d'un conflit contenant-contenu entre : d'une part un tronc nerveux périphérique et d'autre part une région anatomique particulière de son trajet, où les conditions locales peuvent être responsables de multiples microtraumatismes aboutissant à des phénomènes irritatifs et inflammatoires conduisant à la souffrance progressive du nerf. La plupart reste idiopathiques, mais il existe des facteurs favorisants traumatiques, professionnels ou endocriniens. Ils prédominent au membre supérieur, ces syndromes canalaires ont en communes certaines caractéristiques :

- les phénomènes inflammatoires aboutissent progressivement à un névrome de continuité qui entraîne une dégénérescence des fibres nerveuses avec des complications vasculaires microcirculaires.
- le siège et le type de la douleur, sa survenue, ou son accentuation, le plus souvent nocturne.
- l'importance de l'examen électromyographique avec recherche d'un bloc de conduction qui représente un élément très important du diagnostic.
- la bénignité de l'acte chirurgical (le plus souvent sous anesthésie locorégionale) et son efficacité remarquable sur les phénomènes douloureux.

Seront cités :

### **Les syndromes canalaires du membre supérieur**

- Le syndrome du canal carpien
- Le syndrome du tunnel cubital au coude
- Le syndrome du canal radial
- Le syndrome du nerf sus scapulaire

- Le syndrome du défilé cervico-thoracique
- Le syndrome du nerf du serratus major (grand dentelé ; nerf de Charles Bell) :
- Le syndrome du nerf interosseux antérieur
- Le syndrome du canal de Guyon

### **Les syndromes canaux du membre inférieur**

- Le SPE au col du péroné. Le nerf sciatique poplitée externe (SPE) au col du péroné (nerf fibulaire commun)
- La mélargie parésthétique (nerf cutané latéral de la cuisse fémoro-cutané)
- Syndromes rares
- Métatarsalgie de Morton
- Nerf tibial postérieur au canal tarsien

### **Syndromes canaux en dehors des membres**

Le syndrome d'Alcock ou syndrome de compression du nerf pudendal

Les sciatiques de la fesse:

- Syndrome du muscle piriforme (canal intra-piriforme) ou syndrome du pyramidal
- Hamstring Syndrome
- Syndrome du muscle obturateur interne.

## **Cérébelleux: [22,64]**

Ensemble des symptômes et signes résultant d'une atteinte du cervelet lui-même ou des voies cérébelleuses (pédoncules cérébelleux supérieur, moyen et inférieur).



### **Signes physiques :**

- Troubles de la marche et de l'équilibre. Chutes parfois
- Maladresse dans les mouvements rapides
- Dysarthrie

### **Signes cliniques :**

### 1. Troubles de l'équilibre et de la marche : ataxie cérébelleuse

Le malade debout tend à écartier les pieds : élargissement du polygone de sustentation. Les pieds étant joints, des oscillations en tous sens apparaissent, non ou peu aggravées par l'occlusion des yeux. Dans les formes mineures, on peut observer une contraction incessante des tendons des jambiers antérieurs : « danse des tendons ».

–La démarche se fait aussi avec élargissement du polygone de sustentation, les bras écartés du tronc, les enjambées sont irrégulières, les pieds sont jetés trop haut, entraînant des embardées. La démarche est ébrieuse (elle rappelle celle d'un homme ivre ou du petit enfant faisant ses premiers pas). Dans les formes mineures, on peut dépister un syndrome cérébelleux lors de l'arrêt brusque qui déséquilibre le patient, lors du demi tour qui sera décomposé, ou lors de la marche sur une ligne droite qui se fait en décrivant une ligne festonnée.

### 2. Troubles de l'exécution du mouvement volontaire rapide

–Hypermétrie. C'est, avec l'ataxie, le signe cérébelleux majeur. Elle est recherchée lors des manœuvres doigt–nez (ou doigt/lobule de l'oreille) et talon/genou, sur le malade allongé. La consigne doit être d'exécuter le mouvement le plus rapide possible. Le malade dépasse le but à atteindre puis y revient.

–Asynergie. Le malade couché, les bras croisés et les jambes écartées, ne peut s'asseoir sans que les cuisses ne fléchissent sur le bassin, tandis que les talons s'élèvent au-dessus du plan du lit. On peut aussi noter l'absence de décollement du talon dans la position accroupie.

–Le tremblement d'action, ou intentionnel, est inconstant. Un tremblement intentionnel, mis en évidence lors de la manœuvre doigt–nez est surtout net au début et à la fin du mouvement volontaire. Il est souvent associé à un tremblement d'attitude. Dans les formes sévères, il peut exister un tremblement statique de tout le corps en position debout ou en position assise.

NB : Les signes cérébelleux sont ipsilatéraux à la lésion (du même côté) lorsque celle-ci siège au-dessous de la commissure de Wernekink (mésencéphale)(+++).

### 3. Hypotonie

-L'amplitude des mouvements imprimés aux membres par l'examineur est augmentée : au niveau des mains, lorsqu'on imprime des mouvements de rotation alternatifs sur le tronc du malade, au niveau des pieds, sur le malade allongé.

-Les réflexes rotuliens peuvent être pendulaires (sur le malade assis, jambes pendantes, après percussion du tendon rotulien, la jambe oscille comme un pendule).

#### 4. Troubles de la parole et de l'écriture

-Dysarthrie cérébelleuse : la parole est typiquement scandée et explosive.

-Lors de l'écriture, les lettres sont démesurées inégales et espacées.

5. Un nystagmus (mouvements involontaires rythmiques et conjugués des yeux) peut parfois s'observer. Il est multidirectionnel et s'associe à une décomposition de la poursuite oculaire (mouvements oculaires saccadés).

⊕ L'ataxie proprioceptive (démarche talonnante), l'ataxie vestibulaire et l'ataxie frontale peuvent mimer une ataxie cérébelleuse. Les signes d'un syndrome sensitif profond, vestibulaire ou frontal permettent habituellement de trancher.



1. Syndrome cérébelleux statique, se résumant à l'ataxie cérébelleuse. Il est dû à une atteinte prédominante du vermis cérébelleux.

2. Syndrome cérébelleux cinétique, dominé par l'hypermétrie : il est dû principalement à une atteinte des hémisphères cérébelleux et/ou du pédoncule cérébelleux supérieur.

Un syndrome cérébelleux est assez souvent stato-cinétique.

3. Une atteinte du pédoncule cérébelleux supérieur au-dessus de la commissure de Wernekink peut donner lieu à un syndrome cérébelleux controlatéral à la lésion, avec typiquement un grand tremblement intentionnel. Une atteinte du thalamus peut également comporter un syndrome cérébelleux car c'est dans le thalamus que se termine le pédoncule cérébelleux supérieur, qui est la principale efférence cérébelleuse.



## **Chiari-Frommel**: [31,32]



Association d'une aménorrhée et d'une galactorrhée due à une hyperprolactinémie, qui conduit à chercher, par tomodensitométrie de la selle turcique ou image à résonance magnétique nucléaire, un adénome à prolactine de l'antéhypophyse.

Le syndrome de Chiari-Frommel est un trouble endocrinien rare qui affecte les femmes en post-partum. Elle se caractérise par la lactation, l'anovulation et l'aménorrhée pendant plus de 6 mois. D'autres symptômes peuvent inclure la détresse émotionnelle, l'anxiété, les maux de tête, les maux de dos, les douleurs abdominales, la vision altérée et/ou l'obésité.



**J.B. Chiari**, gynécologue autrichien (1855);

**R. Frommel**, gynécologue allemand (1882);

## **Claude**: [49,65]



Il s'agit d'un syndrome alterne rare du sujet âgé souvent méconnu. Il associe une paralysie de la III<sup>ème</sup> paire à un syndrome cérébelleux controlatéral. L'étiologie est le plus souvent vasculaire avec une bonne évolution. La lésion anatomique décrite est au niveau du noyau rouge, mais elle peut intéresser le pédoncule cérébelleux supérieur.



**Charles Jules Henri Claude** (1869 –1945) est un neurologue et psychiatre français.

Il a occupé la chaire de la clinique des maladies mentales de 1922 à 1939, à l'Hôpital Sainte-Anne à Paris. Il créa le premier laboratoire de psychothérapie à la Faculté de médecine de Paris.

Henri Claude a laissé son nom à un syndrome neurologique alterne du tronc cérébral : le « syndrome de Claude », dont certains signes sont communs avec ceux du syndrome de Benedikt.

☞ Syndrome de Benedikt, syndrome de Weber.

## **Claude–Bernard–Horner:** [66,67]

*Syndrome d'Horner ou oculo–sympathique ou oculaire sympathique*



Le syndrome de Claude Bernard–Horner (SCBH) comporte, dans sa forme complète, un myosis unilatéral avec énophtalmie, un rétrécissement de la fente palpébrale et un ptosis ainsi que, du même coté, une congestion nasale, une rougeur de la conjonctive oculaire et de l'hémiface et une absence de sudation (anhidrose) au niveau de celle-ci. Il résulte, du coté des symptômes, d'une paralysie du système sympathique à destination oculaire et faciale.



Il a été dénommé ainsi en mémoire des travaux de **Claude Bernard** physiologiste français, membre de l'Académie de médecine (1858); sur le sympathique cervical chez l'animal et de la description princeps du syndrome chez l'homme par l'ophtalmologiste zurichois **Johann Friedrich Horner** (1869).

## **Collet–Sicard:** [68,69]

*Syndrome condylo–déchiré postérieur*



Le syndrome de Collet–Sicard (SCS) implique la participation nerfs crâniens unilatéraux et combinés bas ix, x, xi et xii. C'est un syndrome très rare, produit par des lésions à la base de la néo qui impliquent à la fois le foramen jugulaire et le canal de l'hypoglosse. Les causes possibles sont nombreuses: les tumeurs (primaire ou métastatique), traumatismes, lésions vasculaires, processus inflammatoires ou complications iatrogènes. Processus invasifs métastatiques, fractures de la base du crâne et la dissection carotidienne constituent la principale étiologie.



**Frédéric Justin Collet** (1870–1966) pathologiste et oto–rhino–laryngologue français.

Il a étudié la médecine à Lyon. En 1894, il obtient son doctorat. Plus tard, il est devenu professeur de pathologie générale à Lyon, nommé professeur de pathologie interne en 1907 et professeur d'oto–rhino–laryngologie en 1927. En 1915, il décrit pour la première fois ce

syndrome chez un soldat blessé par une balle au cours la Première Guerre mondiale. Par la suite, Jean A. Sicard fera de nouvelles descriptions.



**Jean-Athanase Sicard** (1872–1929) neurologue et radiologue français né à Marseille. Il a étudié la médecine à Marseille et à Paris. En 1899, il obtient son doctorat médical. En 1923, il devient professeur de pathologie interne. Avec Jacques Forestier (1890–1978), il a introduit le lipiodol (huile de poisson fumée radio-opaque iodée) pour une utilisation dans les recherches radiologiques. Lipiodol a été injecté dans le liquide céphalo-rachidien d'un patient pour un diagnostic myélographique et une localisation de kystes et de tumeurs intra-pulmonaires. Sicard est également crédité pour l'introduction d'injections de salicylate de sodium pour le traitement des varices, ainsi que des injections d'alcool pour soulager la névralgie du trijumeau.

### **Cône terminal: [17]**

*Syndrome de la moelle sacrée*



Le tableau clinique du syndrome du cône terminal se rapproche de celui du syndrome de la queue de cheval, mais s'en distingue par la présence de signes pyramidaux. Il comporte classiquement :

Des troubles sphinctériens, des troubles de l'éjaculation, d'une anesthésie des muqueuses urétrale et rectale, une anesthésie cutanée des régions périnéale et rectale, une parésie du psoas et des adducteurs due à l'atteinte de la première racine lombaire et un signe de Babinski.

### **Confusionnel: [70]**



La confusion mentale est un syndrome clinique fréquent caractérisé par désorganisation aiguë de l'ensemble des fonctions cognitives et comportementales, mais n'étant pas due à des lésions structurelles du cerveau.

Ceci implique la réversibilité, et l'installation sur un mode aigu, en quelques heures ou au plus quelques jours. La plupart des confusions mentales résultent de troubles métaboliques, toxiques (médicaments) ou infectieux (tout état infectieux un peu sévère peut entraîner une confusion mentale chez un sujet âgé).

Par définition, la confusion mentale se distingue d'un syndrome démentiel, presque toujours progressif, et toujours irréversible.

⊕ Le diagnostic est purement clinique.

Il s'agit d'un trouble aigu ou subaigu (installé en quelques heures ou jours) +++.

Deux grands ordres de symptômes et signes peuvent s'observer :

- Un syndrome déficitaire

Le malade est « perdu » ; il n'a pas « les idées en place » et tient des propos non cohérents.

La désorientation temporo-spatiale est constante. Les troubles de la mémoire et de l'attention sont également constants et majeurs. L'efficacité intellectuelle est globalement atteinte, affectant notamment le jugement et le raisonnement. Le sujet est incapable de soutenir un échange cohérent. Le comportement est anormal : visage hagard ou lointain, agitation, agressivité, déambulations, ou au contraire prostration, avec « perplexité anxieuse », consécutive à une vague conscience du trouble.

Il existe une fluctuation des troubles, avec une recrudescence vespérale et nocturne

Des troubles de la vigilance peuvent être associés (accès de somnolence diurne)

La présentation du malade peut être « négligée », et l'ensemble de ce syndrome déficitaire rend illusoire tout examen des fonctions cognitives.

- Un syndrome « productif » de hallucinations, visuelles ou auditives (attitudes d'écoute, frayeurs, pleurs) sont fréquentes. Des éléments délirants peuvent également s'observer car la réalité extérieure est mal perçue et mal interprétée (on parle alors de syndrome confuso-onirique – le « delirium » des anglosaxons). Un passage à l'acte est possible.



Réalisant l'un et l'autre une désorganisation globale des fonctions cognitives, démence et confusion peuvent être confondues.

Les trois principaux éléments de différenciation sont :

- le mode d'installation, aigu dans le syndrome confusionnel, progressif dans le syndrome démentiel.
- la fluctuation d'un jour à l'autre ou au cours d'une même journée, caractéristique de la confusion, absente dans le syndrome démentiel (sauf exception).
- la réversibilité du syndrome confusionnel, l'irréversibilité du syndrome démentiel.

Toutefois, une confusion peut inaugurer une démence ou se surajouter à son évolution. (Tableau IV)

**Tableau IV: Différenciation entre démence et confusion [70]**

	Confusion	Démence
Installation	Aiguë	Progressive
Fluctuation	Caractéristique	Absente
Evolution	Réversible	Irréversible
Lésions cérébrales	Absentes	Présentes

- Aphasie de Wernicke  
Les nombreuses paraphasies, le jargon, les troubles massifs de la compréhension, peuvent aider à discriminer (les paraphasies sont rares au cours des confusions), mais le diagnostic est parfois difficile, surtout quand il est rétrospectif.
- Troubles psychiatriques aigus, notamment l'accès psychotique aigu (bouffée délirante)  
Le délire est au tout premier plan. L'attention, le langage et l'orientation sont préservés.
- Hallucinations visuelles isolées, comme dans le syndrome de Charles Bonnet (par baisse de l'acuité visuelle chez le sujet âgé).

## **Crock:** [71]



Le canal rachidien est constitué d'une alternance de segments vertébraux fixes reliés par des segments disco-zygapophysaires mobiles divisé en une zone centrale (canal central) où transite le sac dural, et deux parties latérales (canal latéral) où transitent les racines. Ces deux zones peuvent être trop étroites de façon constitutionnelle ou acquise, occasionnant ainsi une compression des éléments vasculo-nerveux qu'elles contiennent.

Forme avec les sténoses par hypertrophie arthrosique de l'articulaire supérieure et les sténoses par spondylolisthésis les trois sortes des sténoses acquises du foramen. C'est la compression de la racine entre la face caudale du pédicule et la pointe de l'articulaire sous-jacente à la suite du pincement du disque qui fait « descendre » le pédicule. Le tableau le plus fréquent est le suivant: une sciatique L5 par hernie discale L4-L5 est traitée par discectomie ou par chimionucléolyse, ce qui guérit la sciatique, mais entraîne un pincement du disque L4-L5. Progressivement, apparaît une cruralgie, secondaire à la compression de L4 dans le foramen par le mécanisme décrit ci-dessus. On peut également voir une sciatique L5 remplacer une sciatique S1 après une discectomie L5-S1, ce d'autant plus fréquemment que le foramen L5-S1 est de plus petite taille que les foramens sus-jacents. En général, un bourrelet discal ou une ostéophytose contribue au rétrécissement foraminal et à la compression radiculaire.

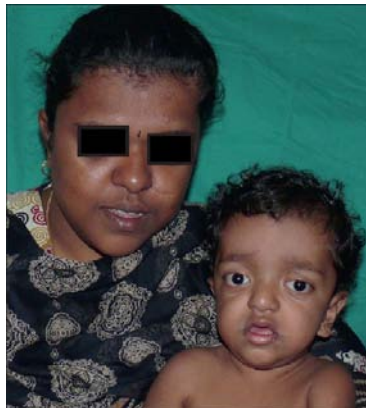Voir syndromes canaux.

## **Crouzon:** [72,73, 74]



La maladie de Crouzon associe une craniosténose et une hypoplasie du massif facial. La prévalence dans la population générale en Europe est estimée à 1/50 000. La craniosténose est variable, mais le plus souvent plusieurs sutures sont concernées. La dysmorphie faciale est caractéristique avec un hypertélorisme, un exorbitisme (lié au double recul du maxillaire supérieur et du front) et une inversion de l'articulé dentaire (Figure4). Un élément important est que la synostose crânienne est évolutive : habituellement peu ou pas

visible à la naissance, elle apparaît vers l'âge de 2 ans et s'aggrave progressivement. Il existe cependant des formes précoces, congénitales, dans lesquelles l'hypoplasie maxillaire supérieure est très importante et responsable de difficultés respiratoires et d'un exorbitisme majeur pouvant menacer les globes oculaires par défaut d'occlusion palpébrale. Ces formes représentent peut-être une entité à part. L'hydrocéphalie et l'engagement des amygdales cérébelleuses sont fréquemment observés dans la maladie de Crouzon, et peuvent poser de difficiles problèmes thérapeutiques. C'est un syndrome à transmission autosomique dominante. Le risque d'hypertension intracrânienne (avec sa conséquence majeure, la cécité) est particulièrement important, menaçant deux patients sur trois.



**Figure5: Syndrome de Crouzon chez l'enfant et la mère.[74]**



**Louis Edouard Octave Crouzon** (1874 – 1938), neurologue français.

Crouzon est diplômé en médecine en 1900 et a reçu une formation postdoctorale avec Philippe Charles Ernest Gaucher et Marie, entre autres. Il devient chef de clinique et de laboratoire à l'Hôtel Dieu en 1906 et est promu Médecin des hôpitaux en 1912. Pendant la Première Guerre mondiale, il était attaché au service d'ambulance et était responsable d'un service neurologique militaire.

Après la guerre, Crouzon poursuit ses recherches sur les affections neurologiques, notamment les dystrophies héréditaires, en particulier les ataxies cérébelleuses héréditaires, ce qui a attiré son attention sur les déformations de la colonne vertébrale cervicale et lombaire. Il a publié de nombreux articles sur la neuropathologie et la neurogénétique.

## **Currarino:** [75,76]

### *Triade de Currarino*



Le syndrome de Currarino est un syndrome malformatif qui associe une atteinte sacrée, des malformations anorectales et une tumeur présacrée pouvant correspondre à un kyste dermoïde, une méningocèle antérieure ou un tératome bénin.

C'est la seule forme d'agénésie sacrée héréditaire actuellement connue ; à une transmission autosomique dominante dans 50 % des cas. Le syndrome de Currarino résulte d'une séparation anormale entre le neuroectoderme et l'endoderme.

Devant la suspicion de ce syndrome, l'examen de choix à réaliser est une IRM médullaire pour confirmer le diagnostic et évaluer l'extension des anomalies.



**Guido Currarino** (1920 – 20 décembre 2015) médecin pédiatre et radiologue italien et américain. Après l'obtention de son doctorat en médecine de l'université de Genoa en 1945 et sa spécialisation en pédiatrie il poursuit sa formation en radiologie pédiatrique à Boston Children's Hospital. Le Dr Currarino a publié 122 articles tout au long de sa carrière. En 1954, il partagea la Médaille d'or américaine de la Roentgen Ray Society avec le Dr Edward Neuhauser pour ses travaux sur l'hypophosphatasie. Particulièrement intéressé par les anomalies congénitales, deux portent son nom: le syndrome de Currarino (1981) et le syndrome de Currarino–Silverman. En 1995, il a reçu la médaille d'or de la Société de radiologie pédiatrique américaine pour ses contributions exceptionnelles au domaine.

## **Cushing:** [77,78, 79,80]

### *Hypercorticisme*



Le syndrome de Cushing est l'ensemble des manifestations cliniques et biologiques engendrées par un excès chronique de glucocorticoïdes. En dehors des causes iatrogènes

(corticothérapie), les adénomes hypophysaires corticotropes (maladie de Cushing) sont la cause la plus fréquente du syndrome de Cushing.

⊕ Les signes spécifiques sont les signes secondaires à l'effet catabolique des glucocorticoïdes (TableauV).

**Tableau V: Principaux signes cliniques d'hypercorticisme et leur fréquence. [79]**

Signes cliniques	Fréquence %
Surcharge adipeuse faciotronculaire	95
Visage rond	90
Peau fine	85
Irrégularités menstruelles	80
Hirsutisme	75
Hypertension	75
Dépression ou autres manifestations psychiatriques	70
Ecchymose faciles	65
Intolérance au glucose ou diabète	60
Faiblesse musculaire	60
Ostéopenie	50
Lithiase rénales	50

Le diagnostic biologique permet d'affirmer l'hypercorticisme :

En première intention :

- La mesure du cortisol libre urinaire (CLU) de 24H > 4x la normale
- Cortisolémie à minuit
- Cortisol salivaire à minuit
- Test de freinage « minute » (+++) mg de dexaméthasone (DXM) PO à minuit+ dosage du cortisol salivaire / plasmatique à 8h > 50nmol/L (18ng/ml)

2 à 3 tests positifs pour poser le diagnostic

En deuxième intention :

- Refaire un ou plusieurs des tests précédents
- Etude du rythme nyctéméral du Cortisol plasmatique /salivaire
- Test de Freinage faible de Liddle

🌐 L'hypercorticisme étant établi (absence de freinage, absence de rythme nyctéméral du cortisol plasmatique et/ou CLU élevé), la première étape de l'enquête étiologique consiste à établir si l'hypercorticisme dépend ou non de l'ACTH. Cette étape repose sur le dosage de l'ACTH plasmatique (Figure5).

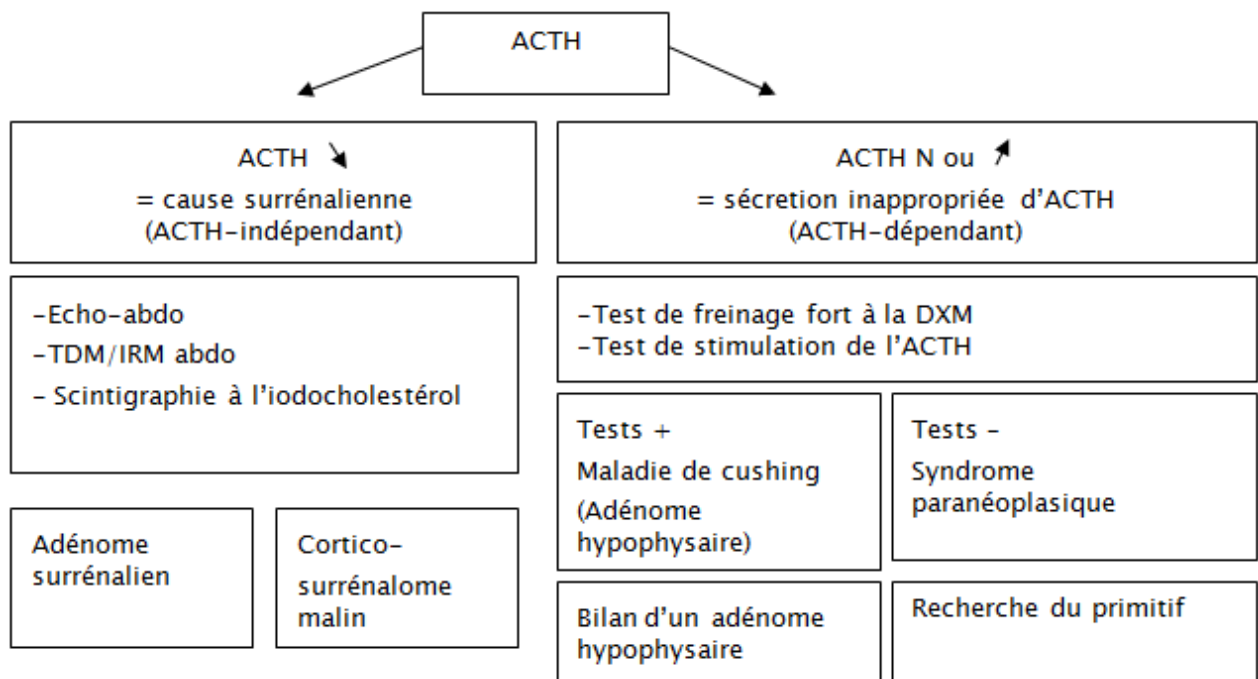


Figure 6: Arbre décisionnel pour le diagnostic étiologique de l'hypercorticisme [77]

⊕ Les « pseudo- Cushing » par hypercorticisme fonctionnel.

Ce sont le stress intense, les dépressions sévères, les psychoses et l'alcoolisme qui activent l'axe corticotrope et qui s'accompagnent d'une résistance relative et réversible aux glucocorticoïdes.

Ces « pseudo-Cushing » sont marqués par une élévation modérée du CLU et un test de freinage minute, voire un test de freinage standard, anormal. Cela peut être à l'origine de problèmes diagnostiques, en particulier chez les dépressifs et les éthyliques, lorsque la symptomatologie clinique est compatible avec le syndrome de Cushing (pseudo-syndrome de Cushing).

Un faisceau d'arguments cliniques (analyse critique des symptômes) et paracliniques, tel que le test d'hypoglycémie insulinique, permet de s'orienter (une réponse de l'axe corticotrope est présente dans les pseudo-syndromes, contrairement au syndrome de Cushing). Surtout, l'épreuve du temps et la réévaluation clinique et biologique des patients à distance, éventuellement après mise en route d'un traitement psychotrope adapté ou après sevrage alcoolique, permet souvent de trancher (Figure6).

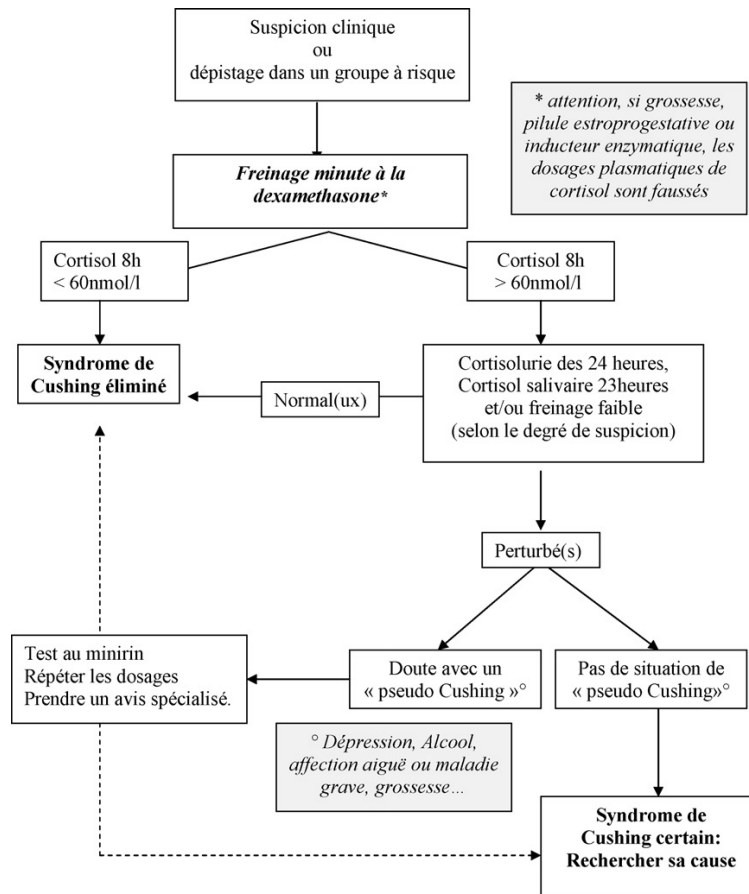


Figure 7: Arbre décisionnel pour le diagnostic positif du syndrome de Cushing [79]



**Harvey Williams Cushing** (1869–1939) neurochirurgien américain.

Diplômé de l'Université de Yale en 1891, il fréquente la faculté de médecine de Harvard où il termine ses études en 1895. Après un stage chez Massachusetts General Hospital, il suit une formation de chirurgien à l'hôpital Johns Hopkins de Baltimore, dans le Maryland. Sous la direction de William Stewart Halsted (1852–1922). Durant cette période, il côtoie Sir William Osler (1849–1919), chef du département de médecine de l'hôpital Johns Hopkins. Cushing a choisi une carrière en neurochirurgie, mais cela ne l'a pas empêché d'apporter une autre contribution majeure aux soins du patient anesthésié. Il a démontré que la pression augmenterait quand la pression intracrânienne serait élevée (le réflexe de Cushing).

Ses nombreuses contributions comprenaient le contrôle du saignement avec des pinces en argent, le développement de l'électrochirurgie et le développement de méthodes techniques pour la réalisation d'opérations chirurgicales. Ses contributions scientifiques fondamentales comprenaient une compréhension de la dynamique de la pression intracrânienne (PCI), l'élaboration de la classification pathologique des gliomes et, à 63 ans, la description de la basophilie hypophysaire (syndrome de Cushing). Durant son mandat, il a effectué plus de 2 000 opérations d'élimination de tumeurs cérébrales, réduisant considérablement la mortalité de ces opérations de 50% à 8%.

# D

## Dandy–Walker: [81,82]



Le syndrome de Dandy–Walker (DW) est une malformation cérébrale rare qui se produit entre les 7e et 12e semaines de gestation et qui touche une grossesse sur 25'000 à 35'000.

Ce syndrome est caractérisé par un kyste dans la fosse postérieure, une aplasie ou hypoplasie du vermis, une surélévation de la tente du cervelet et un élargissement de la fosse occipitale postérieure. Une hydrocéphalie prénatale est présente dans plus de la moitié des cas. Ce syndrome est fréquemment accompagné par d'autres malformations du système nerveux central (SNC) ou en dehors du SNC. Le diagnostic est généralement posé lors des examens ultrasonographiques de routine faits en cours de grossesse ou à la naissance en raison de la présence d'une hydrocéphalie, d'une tête trop large ou de malformations associées.



Dans la littérature, la définition du syndrome de DW varie beaucoup mais nous trouvons toujours les points communs suivants:

- dilatation kystique du IVe ventricule
- dysgénésie du vermis cérébelleux
- position surélevée de la tente du cervelet.

Le syndrome de Dandy–Walker regroupe 4 formes (TableauVI):

Le Dandy–Walker malformation (DWM)

Le Dandy–Walker variante (DWV)

Le Dandy-Walker complexe (DWC)

La megacisterna magna (MCM)

**Tableau VI: Les formes du syndrome de Dandy-Walker. (Raybaud 1982) [81]**

	Vermis	Kyste	Surélévation tente	Atteinte écaïlle occipitale
DWM	Agénésie totale ou partielle	Dilatation kystique du IVe ventricule	+	+
DWV	Atteinte de la partie inférieure	Dilatation kystique du IVe ventricule	+	+
DWC	Atrophie par compression	Herniation du plexus choroïde à l'extérieur du IVe ventricule	+	+
MCM	Atrophie par compression	Poche arachnoïdienne qui communique avec les trous de Luschka et Magendie	-	-

#### Signes cliniques

La clinique du syndrome de DW peut être dramatique ou très discrète. Ces différences s'expliquent par la taille du kyste, la vitesse d'apparition de l'hydrocéphalie et les complications liées à l'évolution naturelle de cette formation comme des hémorragies.

Signes cliniques infantiles : Les premiers signes à la naissance ou durant les premiers mois de vie d'un DWM sans malformation associée sont une hydrocéphalie, un ralentissement moteur, un développement psychomoteur retardé et des épilepsies. Plus tard, on observe des hydrocéphalies progressives avec une clinique évocatrice incluant des signes oculomoteurs, des céphalées, des nausées, une léthargie, une ataxie, une surdité de transmission, une diminution du QI dans 50 à 70% des cas, des crises épileptiques, un retard à la marche et des difficultés de tonus (hyper- ou hypotonie).

Signes cliniques chez l'adulte : Chez les adultes sans malformation majeure associée, le syndrome de DW peut rester muet ou très discret malgré une importante atteinte cérébelleuse. 73% des adultes atteints d'un syndrome de DW présentent des anomalies neurologiques, même

minime. Le syndrome de DW peut aussi décompenser progressivement ou brusquement à l'âge adulte.

La clinique, lors d'une décompensation lente, peut se manifester par des céphalées, des difficultés d'équilibre, une diminution progressive des capacités cognitives et un changement de caractère. Différents symptômes isolés sont aussi signalés, tels que des troubles sensoriels unilatéraux, un nystagmus, une ataxie, des syncopes, des hémorragies cérébrales sur rupture de vaisseaux entourant le kyste, des troubles neurophysiologiques ou des troubles schizophréniformes.



De nombreux cas de syndrome de DW ont été décrits. Il s'agit le plus souvent de cas uniques, fréquemment associés à d'autres malformations. L'étiologie est principalement génétique et/ou environnementale mais peut aussi être consécutive à des malformations congénitales, des infections, des traumatismes, un problème d'équilibre de la pression du liquide céphalo-rachidien, la persistance de vestiges embryonnaires, des lésions vasculaires, la présence de substances tératogènes et un diabète maternel.

Au niveau embryologique, le syndrome de DW est produit par un défaut de croissance et de développement entre la 7<sup>e</sup> et la 12<sup>e</sup> semaine de gestation.

Divers facteurs environnementaux agissant durant cette période ont été relevés, même si le nombre de cas décrits est très réduit : virus de la rubéole, CMV, toxoplasmose, alcool, diabète maternel, isotrétinoïne, déficit alimentaire durant la grossesse en riboflavine (vitamine B2).

⊕ Le syndrome de DW se manifeste de manière très variée et peut évoquer de nombreux diagnostics. Avec l'aide de l'imagerie cérébrale, des diagnostics tels des AVC, des tumeurs ou des malformations du tronc cérébral comme dans le syndrome d'Arnold-Chiari, sont rapidement posés. La difficulté diagnostique apparaît lors de kystes d'origine embryologique situés en position médiane dans la fosse postérieure.



La première description d'un cas a été faite en 1897 par **Sutton**. De manière systématisée, le syndrome a été décrit pour la première fois en 1914 par **Walter E. Dandy** et **Kenneth D. Blackfan** dans un article consacré au développement, à la pathologie et au diagnostic de l'hydrocéphalie interne. L'année 1954 marque la naissance du syndrome de Dandy-Walker : **Clemens E. Benda** redéfinit la classification des hydrocéphalies, conteste les hypothèses basées sur la notion d'obstruction ou de non-obstruction des foramens et formule l'hypothèse de l'existence d'une malformation du IV<sup>e</sup> ventricule avec une fente cérébelleuse. **Benda**, faisant référence aux articles de **Dandy** et **Blackfan** (1914) et **Walker** (1943), introduit pour la première fois le terme de syndrome de Dandy-Walker.



Le traitement de ce syndrome est chirurgical. Il s'agit d'une neurochirurgie délicate, principalement en raison des malformations associées qui impliquent, de cas en cas, des variations anatomiques avec une circulation différente du LCR.

## Déconnexion interhémisphérique: [83,84]



Conséquences de la section du corps calleux ou d'une lésion de fibres calleuses et éventuellement extracalleuses, mais passées par celui-ci. Parmi les signes observés chez le droitier, seront cités les suivants : l'image d'un mot, projetée sur écran pour n'apparaître que sur la moitié du champ visuel, est lue seulement si elle parvient à l'hémichamp droit, donc au cortex visuel de l'hémisphère gauche (pseudohémianopsie); la même procédure permet d'explorer les fonctions "émotionnelles" de l'hémisphère droit; il existe également une anomie tactile gauche; l'"apraxie diagonistique" résulte d'un conflit ouvert entre les deux hémisphères: la main gauche vient contrarier certains gestes volontaires de la main droite, ou bien elle effectue des actes non voulus par le sujet. Cependant ces patients semblent se comporter normalement dans la vie quotidienne. Il est vrai que seul le cortex se trouve "coupé en deux" et qu'une certaine capacité d'intégration, encore mal précisée, est assurée par les structures sous-corticales. Les lésions spontanées responsables de ces troubles sont les infarctus du corps

calleux, les tumeurs du corps calleux, la maladie de Marchiafava–Bignami et les agénésies du corps calleux.

➤ **Syndrome aigu de déconnexion interhémisphérique**



Un certain nombre de troubles sont observés dans les premiers jours ou semaines qui suivent une callosotomie complète et surtout une commissurotomie multiple. Ils disparaissent ensuite plus ou moins rapidement : certains sont dus à une souffrance opératoire des structures de voisinage, mais d'autres semblent bien liés à la section commissurale elle-même. Un mutisme transitoire est fréquent lorsque la section atteint la partie antérieure du corps calleux. Il s'accompagne d'une indifférence aux stimulations externes. Les patients peuvent comprendre les consignes et écrire. Sa régression est complète dans le mois suivant l'intervention. Il pourrait être dû à des lésions touchant les structures avoisinantes ou les voies calleuses les connectant. Une hémipraxie unilatérale gauche en réponse aux ordres verbaux, une sous-utilisation de la main gauche ou un comportement plus ou moins indépendant de celle-ci (alien hand) peuvent également être présents. Des manifestations proches sont observées lors de déconnexions aiguës non chirurgicales, comme au cours d'une maladie de **Marchiafava–Bignami** (encéphalopathie survenant chez l'alcoolique chronique, caractérisée par une démyélinisation et une nécrose éventuellement hémorragique de la partie centrale du corps calleux, étendues sur tout ou partie de sa longueur) ou d'un infarctus calleux.

➤ **Syndrome chronique de déconnexion interhémisphérique**



Chez les patients droitiers, un fait majeur est apparu : seul l'hémisphère gauche est capable de s'exprimer oralement ou par écrit, ce qui rend compte des anomalies (sensitive, visuelle et auditive gauches, olfactive droite) et de l'agraphie de la main gauche. L'hémisphère droit, qui ne peut s'exprimer de façon linguistique, reste capable de reconnaître ce qui lui a été présenté, de le retenir, de l'utiliser et de le comparer dans plusieurs modalités sensorielles ; il peut même manifester des capacités conceptuelles et de compréhension verbale remarquables.

## Défilé cervico-thoracique: [63,85]



Il s'accompagne de douleurs mal systématisées dans la main, n'ayant pas de caractère tronculaire. Il faut l'évoquer lorsque les douleurs sont majorées par l'élévation du membre supérieur et apprécier le passage du pouls radial lorsque le bras est en abduction.

☞ syndromes canaux.

## Déméntiel:[86,87]



Le syndrome démentiel peut être défini par un affaiblissement ou une perte de plusieurs **fonctions intellectuelles** entraînant une **perte d'autonomie** et des **troubles comportementaux**. Les syndromes démentiels sont dus à des lésions structurelles du cerveau d'où leur caractère progressif (toutes les fonctions intellectuelles ne sont pas perdues simultanément), d'où également leur caractère irréversible.



Par définition, le syndrome démentiel doit être distingué de quatre autres syndromes avec lesquels il pourrait être confondu :

- La **débilité** intellectuelle est définie par une mauvaise acquisition des fonctions intellectuelles.
- Le syndrome démentiel doit être distingué de **l'atteinte d'une seule fonction** intellectuelle (par exemple trouble isolé de la mémoire ou du langage).
- La **confusion mentale** comporte également un affaiblissement global des fonctions intellectuelles, mais il n'y a pas de lésion structurelle cérébrale, pas de destruction neuronale, et c'est donc un état réversible. La confusion mentale est de début aigu (quelques jours) et comporte souvent une vigilance fluctuante.

Certains **états dépressifs sévères** peuvent avoir une présentation clinique pseudo-déméntielle.

La **plainte mnésique** et l'émoussement des capacités intellectuelles sans retentissement sur la vie quotidienne ou l'autonomie est à distinguer d'un syndrome démentiel constitué. Il peut s'agir

d'une plainte d'ordre psychique, ou liée à des médicaments psychotropes, ou encore à des causes médicales générales. Il peut s'agir aussi du stade débutant d'un syndrome démentiel.

⊕ Critères diagnostiques

- Il s'agit de **critères** unanimement admis, tous nécessaires au diagnostic :  
il faut exiger :
  - un trouble de la mémoire
  - au moins un autre trouble intellectuel (par exemple une aphasie, une apraxie, un trouble du jugement ou du raisonnement)
  - une perte d'autonomie sociale
  - l'absence de confusion mentale ou de dépression pouvant à elles seules expliquer le tableau clinique
- Ces **critères**, simples en apparence, **posent plusieurs problèmes** :
  - A un stade débutant seuls les troubles de mémoire sont présents, et il n'est donc pas possible de porter le diagnostic de syndrome démentiel.
  - Il est parfois difficile de juger de la perte d'autonomie, en particulier lorsque le conjoint, ou une institution, se sont substitués au sujet, pour un certain nombre d'actes de la vie courante.
  - Enfin, chez un sujet dément, peuvent survenir des épisodes de confusion mentale ou un état dépressif, au moins au début de la maladie.

Moyens du diagnostic


- L'**interrogatoire de l'entourage** est souvent décisif, et parfois suffisant. Il précisera :
  - Le **mode d'installation**, très généralement progressif, sur plusieurs mois voire plusieurs années (mais parfois aigu, lorsqu'une lésion vasculaire ou une comorbidité « décompense » un état pré démentiel ou infra clinique).
  - Le **type des troubles** et particulièrement leur **retentissement dans la vie quotidienne**, familiale et sociale.

- L'**examen neuropsychologique** est indispensable.
  - Il comportera au minimum un **Mini-Mental State (MMS)**.
  - Un **examen neuropsychologique** approfondi de chaque fonction intellectuelle peut être réalisé dans certains cas, en particulier au stade débutant ou devant une présentation atypique.

#### Formes cliniques topographiques

- **Syndromes démentiels corticaux**, généralement dégénératifs
  - La **maladie d'Alzheimer**, la plus fréquente des démences, se caractérise par une amnésie hippocampique associée à des éléments du **syndrome aphaso-apraxo-agnosique (atteinte temporo-pariétale)**. L'aphasie comporte au minimum un manque du mot, et en fin d'évolution un jargon. L'apraxie gestuelle se manifeste dans les actes de la vie quotidienne. Les troubles de l'orientation et la prosopagnosie sont fréquents.
  - Des **démences fronto-temporales** comportent un syndrome frontal comportemental au premier plan de leur expression clinique. Les troubles cognitifs peuvent manquer au début ou concerner préférentiellement le langage.
- Les **démences sous-corticales** peuvent être d'origine dégénérative ou vasculaire. Elles sont généralement associées à des signes extrapyramidaux (syndrome parkinsonien, mouvements anormaux, syndrome pseudo-bulbaire). Elles sont caractérisées avant tout par un grand ralentissement idéatoire (bradypsychie).
- Il existe des **démences à la fois corticales et sous-corticales**, dégénératives ou vasculaires, associant un syndrome démentiel, des signes moteurs sous-corticaux.

### **Diencephalique:**[88,89]

 Le syndrome diencephalique (SD) est une cause rare de difficulté de croissance chez les nourrissons et jeunes enfants et se caractérise par une série de symptômes liés à un dysfonctionnement de l'hypothalamus.

⊕ Les principaux signes sont l'amaigrissement massif, en dépit d'un apport calorique normal ou légèrement diminué, et un aspect alerte. Le SD a presque exclusivement été décrit en association avec des lésions envahissantes de la région de l'hypothalamus et du chiasma optique, le plus souvent un astrocytome juvénile pilocytaire. Parce que l'enfant est hyperkinétique et euphorique, le diagnostic de tumeur peut être retardé. Les astrocytomes qui se manifestent par un SD sont de plus grande taille, surviennent plus tôt dans la vie, et sont souvent plus agressifs que les autres astrocytomes observés dans la même région. D'autres signes peuvent apparaître, tels qu'hydrocéphalie, nystagmus, atteinte du champ visuel, pâleur papillaire, vomissements ou maux de tête. Une approche diagnostique systématique doit être adoptée, incluant une (IRM) de la tête, qui détectera souvent à la fois la tumeur et des signes de dissémination.

### **Dravet:[90,91]**

🔍 Longtemps appelé « épilepsie myoclonique sévère du nourrisson ». Les crises débutent pendant la 1<sup>ère</sup> année de la vie : des crises cloniques ou tonicocloniques, unilatérales ou généralisées, de longue durée très sensible à l'augmentation de la température. Des myoclonies et des absences atypiques apparaissant plus tardivement (2 à 3ans). Des crises focales, unilatérales et d'état de mal myocloniques ainsi qu'un retard mental peuvent apparaître au cours de l'évolution. Les examens neurologiques et les examens d'imagerie sont habituellement normaux.

EEG : normal au début, ultérieurement : décharge généralisées.

🕒 Clairement identifié comme un syndrome épileptique distinct depuis 1985. Décrit en 1978 par **Charlotte Dravet** psychiatre et épileptologue française née en 1936.

👉 Syndromes épileptiques

# E

## Épileptiques: [92,93]



Un **syndrome épileptique** définit une forme d'épilepsie caractéristique par l'âge de survenue des crises, son évolution dans le temps, le type de crises et surtout par le motif EEG, l'association à d'autres signes du SNC la sévérité et même la réponse à certains antiépileptiques. Par conséquent, la démarche clinique est de :

- recueillir les signes cliniques paroxystiques (subjectifs, c'est-à-dire ressentis par le patient, et objectifs, c'est-à-dire observables par l'entourage) en précisant bien leur séquence chronologique d'apparition afin de reconnaître les crises épileptiques parmi les manifestations cliniques paroxystiques de la veille et du sommeil ;
- définir le type de crise et rechercher si le patient est atteint d'un seul ou plusieurs types de crise épileptique ;
- préciser la cause et définir le syndrome épileptique, qui conditionne le traitement et le pronostic.

Les syndromes épileptiques sont souvent d'origine génétique.

**Épilepsie est une** maladie cérébrale chronique définie par :

- la survenue d'au moins une crise épileptique ;
- une prédisposition cérébrale durable à générer des crises
- des conséquences neurobiologiques, neuropsychologiques, sociales et psychiatriques.

**Crise épileptique est** l'ensemble de manifestations **cliniques** brutales, imprévisibles, transitoires qui résultent de l'**hyperactivité paroxystique** d'un réseau de neurones corticaux ou cortico-sous-corticaux **hyperexcitable** et de son éventuelle propagation et qui peut se

caractériser par une modification rapide de l'état de conscience et/ou des phénomènes moteurs et/ou sensitifs, sensoriels, psychiques, végétatifs, et/ou cognitifs.

- clinique: impose qu'il n'y a pas d'épilepsie sans crise clinique, la seule existence d'anomalies EEG ne suffit pas à définir l'épilepsie et encore moins à débiter un traitement.
- hyperactivité : suppose l'existence d'un trouble constitutionnel ou acquis de l'excitabilité neuronale selon deux facteurs : l'hyperexcitabilité et l'hypersynchronie neuronale.
- paroxystique : signifie début et fin rapides ou brutaux, durée brève : quelques secondes à quelques minutes (le terme « épilepsie » vient du grec « surprendre »).



## **CLASSIFICATIONS**

La classification syndromique repose sur la topographie et l'étiologie :

La topographie distingue les épilepsies généralisées et focales selon le type de crises, les anomalies EEG généralisées ou focales, l'état clinique intercritique, la normalité ou non de l'IRM encéphalique ;

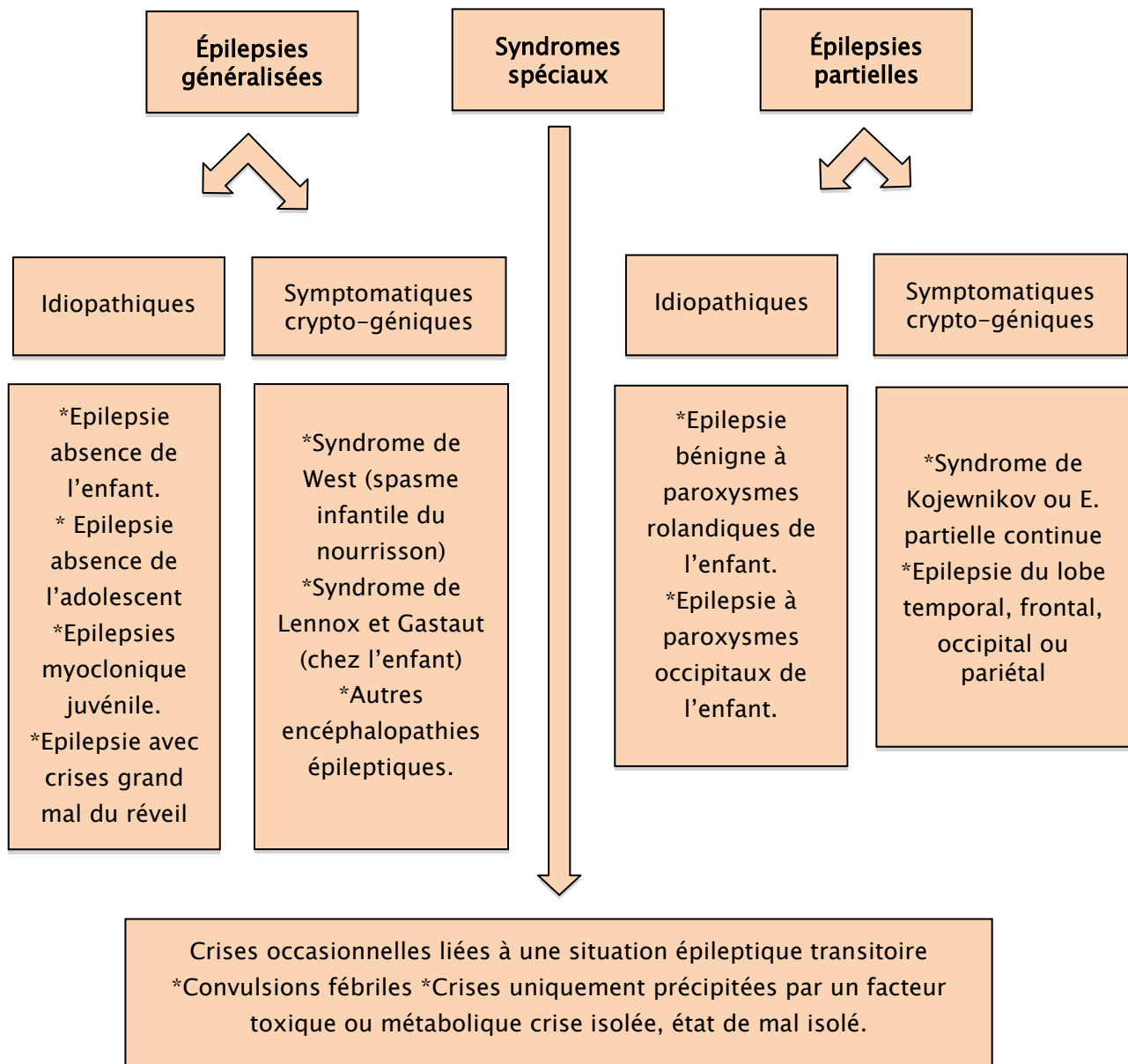
\* Selon la topographie des crises :

- Les épilepsies généralisées.
- Les épilepsies partielles ou focales.

\* Selon l'étiologie des crises

- Les épilepsies idiopathiques sans cause organique, le facteur étiologique est représenté par une prédisposition génétique réelle ou présumée.
- Les épilepsies symptomatiques : dues à des lésions cérébrales identifiables.
- Les épilepsies cryptogéniques dues à des lésions cérébrales non identifiables.

Classification des principaux syndromes épileptiques :



Certains syndromes épileptiques éponymiques (seront traités par la suite) :

Syndrome de Kojewnikov ou épilepsie partielle continue.

Syndrome de Rasmussen ou encéphalite focale de Rasmussen.

Syndrome West ou spasmes en flexion du nourrisson.

Syndrome de Lennox-Gastaut.

Syndrome de Dravet.

## **Extrapyramidal:** [22,94]



Les syndromes extrapyramidaux désignent l'ensemble des symptômes et signes résultants de dysfonctionnement du système extra-pyramidal. Ce dernier comporte des aires motrices du cortex cérébral, les noyaux gris centraux (striatum, palladium, thalamus, noyau sous-thalamique) et la rétículo du tronc cérébral. Toutes ces structures sont reliées entre elles par des boucles ou circuits neuronaux d'une grande complexité. Le syndrome extrapyramidal est, en pratique, un ensemble de syndromes moteurs où l'on classe d'une part les syndromes parkinsoniens, d'autre part les mouvements involontaires.

**Syndrome ballique** : Ce syndrome se caractérise par la survenue de mouvements involontaires brusques et rapides irréguliers de grande amplitude consécutifs à une lésion du noyau sub-thalamique de Luys.

**Syndrome athétosique** : Ce syndrome se caractérise par la survenue de mouvements involontaires spontanés lents arythmiques irréguliers de faible amplitude et prédominants aux extrémités ils sont brutalement interrompus par des spasmes bloquant les membres dans des positions caractéristiques. Il est consécutif à l'atteinte du système extrapyramidal tout particulièrement les noyaux gris de la base mais aucune lésion spécifique na encore été mise en évidence.

**Syndrome Choréique** : Il s'individualise par l'existence de mouvements involontaires spontanés rapides irréguliers de grande amplitude et prédominant à la racine ils sont la conséquence d'une atteinte du striatum.

➡ plus loin syndrome Parkinsonien.

# F

## **Facettaire:**[95,96,97]

*Syndrome articulaire postérieur.*



Entité clinique appartenant à la lombalgie chronique. Les articulations postérieures ont toujours été considérées comme une source certaine de lombalgie.

Cliniquement ; il est difficile d'identifier des douleurs provenant de ces articulations, une souffrance discale ou radiculaire peut tout à fait reproduire des signes identiques.



Les critères diagnostiques du syndrome facettaire restent controversés. L'âge avancé, le soulagement des douleurs dorsales avec décubitus, l'exacerbation de la douleur lors de l'extension mais pas de la flexion, la sensibilité localisée avec la palpation de la région recouvrant la facette articulaire, l'absence de douleur à la jambe et la caractérisation radiologique des articulations hypertrophiées ont tous été proposés comme pertinentes caractéristiques du syndrome facettaire. Une pierre angulaire du diagnostic L'évolution consiste en un soulagement des symptômes par des manœuvres provocantes après l'administration d'anesthésique local. Le syndrome de la facette reste un diagnostic clinique.

Le diagnostic repose sur l'évolution de la distribution anatomique de la douleur, sur les facteurs provoquant l'examen physique et sur l'absence de constatations corroborant d'autres localisations telles que la compression de la racine nerveuse.



Le diagnostic différentiel inclut les causes vertébrales et paravertébrales de la lombalgie telles que la hernie discale, déchirures annulaires, sténose spinale, arachnoïdite, troubles

musculo-squelettiques, néoplasme, étiologie infectieuse, états rhumatismaux, lésions traumatiques et/ou facteurs idiopathiques. Les causes référées sont d'origine vasculaire, biliaire, gastro-intestinale, utérine et/ou rénale.



On peut considérer que l'origine d'une cause articulaire postérieure, dans les souffrances lombo-pelviennes, est rattachée à deux périodes distinctes. La première remonte au début du XXème siècle avec Sicard et Forestier, qui pensaient qu'elles pouvaient être à l'origine de lumbagos. Mais, le véritable promoteur de la dénomination « syndrome facettaire » (facet syndrome) revient à Ghormley. Aux vues de radiographies, il décrit en 1933 la présence d'une sténose foraminale, responsable d'une diminution du calibre du trou de conjugaison et d'une sciatique. Selon lui, l'arthrose et l'imbrication des facettes en étaient la cause. Le traitement était chirurgical et consistait en l'ablation du massif articulaire postérieur. A partir de 1934, ce fut le « règne » du disque, grâce aux travaux de Mixter et Barr. Ils reléguèrent les articulaires postérieures au second plan. La deuxième période réapparaît avec les travaux de Rees (1971) et Shelay (1974) qui ont obtenu de significatifs résultats, en traitant des lombalgies par rhizolyse (section de la branche postérieure).

### **Failed back surgery:[98,99]**

#### *Syndrome post-laminectomie*



Après chirurgie rachidienne, certains patients vont développer des douleurs chroniques. La littérature anglosaxonne parle alors de failed back surgery syndrome (FBSS), encore nommé « syndrome post-laminectomie », qui peut être défini comme une douleur persistante au niveau lombaire ou des membres inférieurs, évoluant depuis plus d'un an, en dépit d'une ou plusieurs procédures chirurgicales. Cette définition est tellement généraliste qu'elle ne guide en rien la stratégie thérapeutique ; iatrogène d'origine, le FBSS peut ainsi lui-même être source d'une iatrogénie supplémentaire. En effet, le taux de réussite d'une chirurgie rachidienne diminue à chaque geste réalisé ; il n'est plus que de 15 % après une troisième intervention.

L'existence d'un FBSS nécessite donc une analyse clinique beaucoup plus fine, afin d'adapter la stratégie thérapeutique aux mécanismes de la douleur. L'installation de douleurs chroniques après chirurgie rachidienne peut être liée à la chirurgie (mauvaise technique, complications, instabilité, hernie récidivante, développement d'une douleur neuropathique), et/ou au patient (âge, tabagisme, obésité, sédentarité, facteurs psychosociaux).

Seules deux situations amènent à envisager un nouveau geste chirurgical: la récurrence de hernie discale et l'instabilité vertébrale. Le diagnostic de récurrence herniaire est parfois compliqué à affirmer, l'imagerie étant difficile à interpréter; l'exacerbation de la sciatgie par la manœuvre de Lasègue est un signe en faveur. À l'inverse, l'instabilité vertébrale ne provoque pas de réelle sciatgie, elle est améliorée par le décubitus dorsal: une arthrolyse peut alors être envisagée. Sans signe d'instabilité vertébrale, la prise en charge de la lombalgie chronique doit être globale et non invasive, basée sur la rééducation et les approches cognitives et comportementales. En présence d'une sciatgie neuropathique, la chirurgie n'est pas indiquée et la réalisation d'infiltrations n'apportera aucune amélioration : une approche spécifique doit être mise en place.

### **Fissure orbitaire supérieure: [100,101]**



Le syndrome de la fissure orbitaire supérieure (SFOS) est une complication rare des traumatismes maxillo-faciaux entraînant une ophtalmoplégie, un ptosis et une hypoesthésie dans le territoire du nerf ophtalmique. La fissure orbitaire supérieure est une fente entre les grandes et petites ailes de l'os sphénoïde, qui fait communiquer l'orbite avec la base du crâne en livrant passage à différents éléments vasculo-nerveux. Elle peut être divisée en deux parties : une partie supérieure contenant les nerfs lacrymal et frontal, branches du nerf ophtalmique (V1), le nerf trochléaire (IV) et la veine ophtalmique supérieure ; une partie inférieure cernée par l'anneau de Zinn et contenant les branches supérieure et inférieure du nerf oculomoteur (III), le nerf naso-ciliaire, branche du nerf ophtalmique (V1) et le nerf abducens (VI). La veine ophtalmique inférieure peut être intégrée ou non à l'intérieur de l'anneau de Zinn.

Chacun des signes cliniques du SFOS peut donc être expliqué par l'atteinte de l'un de ces nerfs : ophtalmoplégie totale intrinsèque et extrinsèque, ptosis, hypoesthésie de l'hémifront, de la paupière supérieure et de la cornée du côté atteint. Une baisse d'acuité visuelle associée, témoignant d'une atteinte du nerf optique, définit le syndrome de l'apex orbitaire.

⊕ Le diagnostic est clinique. Il doit être évoqué devant une ophtalmoplégie complète ou non, en particulier dans un contexte post-traumatique. Il peut être facile en cas d'association avec un ptosis et une hypoesthésie palpébrale supérieure et frontale. Cependant, ces signes nécessitent la participation active du patient lors de l'examen clinique. Le diagnostic peut donc s'avérer plus compliqué chez un sujet inconscient. Les signes évocateurs se résument alors dans ce cas souvent à une mydriase aréflexique.

⊕ Les diagnostics différentiels les plus probables sont soit une atteinte isolée d'un nerf oculomoteur, soit une contusion du globe oculaire. Il existe de nombreuses étiologies du SFOS, notamment une inflammation et/ou une infection méningée, du sinus caverneux ou des cellules éthmoïdales, des tumeurs de l'apex orbitaire, une infiltration de l'espace rétrobulbaire chez des patients atteints de syphilis ou de tuberculose.



De précédentes études ont rapporté de nombreuses étiologies de SFOS, en particulier infectieuses, inflammatoires et tumorales. Mais le SFOS reste une complication rare des traumatismes maxillo-faciaux dont l'incidence varie de 0,3 % à 0,8 % de ceux-ci.



**Hirschfeld** (ophtalmologiste français) a décrit en 1858 pour la première fois des cas d'ophtalmoplégie post-traumatiques puis Rochon-Duvigneaud a rapporté en 1896 des cas de SFOS chez des patients syphilitiques. En 1962, Lakke a défini le syndrome complet et Banks a apporté en 1967 la première publication à propos de cas de SFOS post-traumatique.

## **Foramen magnum:**[102,103]

### *Syndrome du trou occipital*



Le syndrome du foramen magnum est caractérisé par une raideur de la nuque et une douleur sous-occlusale pouvant être associée à des anomalies sensitivomotrices allant de la nuque vers le bas et à des anomalies neuro-ophtalmologiques. Il peut résulter de lésions extrinsèques ou intrinsèques. La reconnaissance du syndrome est importante car beaucoup des tumeurs qui en sont responsables sont bénignes et facilement excisées, sans séquelles à long terme. Cependant, les signes sont souvent subtils même avec de grosses lésions. L'avènement de l'IRM a facilité le diagnostic.



Les causes du syndrome de foramen magnum comprennent:

- Lésions compressives extrinsèques: – Méningiome – Neurofibrome – Métastase – Tumeur à la base du crâne (par exemple, tératome, chordome) – ectopie amygdalienne dans la malformation de Chiari – Spondylose cervicale – Luxation atlanto-axiale (par exemple, polyarthrite rhumatoïde) – autres anomalies osseuses de la jonction craniocervicale
- Lésions intrinsèques: – Gliome – Démyélinisation (par exemple, sclérose en plaques) – Syrxinx (typiquement avec malformation de Chiari)



Caractéristiques cliniques :

L'histoire est souvent indolente et non spécifique avec une progression sur plusieurs années. Raideur occipitale au cou et douleur avec irradiation à l'épaule ou au bras, avec signe de Lhermitte.

La douleur est généralement aggravée par les mouvements de la tête;

Faiblesse des membres, qui peut être du type motoneurone supérieur et / ou inférieur. La présentation UMN commence généralement dans le bras ipsilatéral, puis s'étend séquentiellement pour impliquer la jambe ipsilatérale avant la jambe controlatérale, puis le bras

controlatéral (présentation «jour et nuit»), produisant éventuellement une hémiparésie, une tétra-parésie ou une quadri-parésie.

Engourdissement et maladresse des mains et des bras, avec une perte sensorielle de toutes les modalités. Il peut y avoir une perte sensorielle dissociée et en suspension semblable à celle observée dans la syringomyélie, et il peut y avoir une pseudo-athétose si les colonnes postérieures sont touchées. Il peut parfois y avoir des plaques de perte sensorielle ou de dysesthésie sur le tronc. • Les paralysies des nerfs crâniens inférieurs (par exemple, IX - XII) sont rares, bien qu'une perte de sensibilité faciale puisse être présente. • Le nystagmus qui bat bas suggère fortement une lésion de la jonction cervico-médullaire (bien que cela puisse être une découverte isolée chez les patients âgés ne présentant pas de lésion de foramen magnum).

• Un œdème papillaire peut être observé en cas d'obstruction de la circulation dans le LCR. • Parfois, les patients atteints de tumeur au foramen magnum suivent un traitement récurrent-rémittent.

Les examens biologiques ne sont généralement pas utiles; une sérologie de la polyarthrite rhumatoïde peut être appropriée. L'IRM est plus appropriée. Les explorations neurophysiologiques (EMG / NCS) ne sont généralement pas nécessaires, sauf s'il ya des signes de neurones moteurs inférieurs marqués dans les bras, bien que ceux-ci puissent être faussement localisés.

### **Forbes-Albright: [31,32,104]**



Syndrome caractérisé par la survenue d'une galactorrhée, d'une aménorrhée non puerpérale et par une faible élimination urinaire des gonadotrophines, lié dans au moins la moitié des cas à une tumeur hypophysaire sécrétant de la prolactine, ou à une lésion de la région hypothalamique.

Le syndrome de Forbes-Albright fait partie d'un groupe de maladies endocriniennes rares caractérisées par des niveaux anormalement élevés de l'hormone prolactine due à une tumeur de l'hypophyse. Les symptômes comprennent la lactation sans accouchement ou allaitement

associé, et une aménorrhée. Les femmes atteintes du syndrome de Forbes–Albright ont généralement des seins et des mamelons de taille et d'apparence normales, mais le profil des poils et la pulsion sexuelle peuvent être réduits.



Anne Pappenheimer Forbes (1911–1992) endocrinologue américaine.

Professeur de médecine à la faculté de médecine de Harvard et endocrinologue au Massachusetts General Hospital de Boston, de 1938 à 1978. Ses recherches portaient sur la dysgénésie gonadique, les troubles surrénaliens, les caryotypes et les chromosomes sexuels, pseudohypoparathyroïdie, dermatoglyphes, tumeurs de l'hypophyse, maladies des os, calculs rénaux, lien entre ménopause et ostéoporose et déficiences génétiques, notamment les syndromes de Cushing, de Klinefelter et de Turner. Pendant son séjour au Massachusetts General Hospital, Forbes a travaillé dans le laboratoire d'endocrinologie de Fuller Albright et a contribué à la découverte de plusieurs maladies, notamment le syndrome de Forbes–Albright.



**Fuller Albright** (1900–1969) endocrinologue américain. Il a étudié à Harvard, où il a obtenu son diplôme de médecine en 1924. Il s'est par la suite spécialisé en médecine interne à l'hôpital Johns Hopkins de Baltimore et à Vienne. en 1943, il a inventé le terme «syndrome de Cushing» pour désigner cette perturbation. L'alma mater d'Albright était à Harvard, où il a passé la majeure partie de sa carrière à la tête du département d'endocrinologie de la clinique médicale, sous la direction de J. Howard Means, distingué clinicien de la thyroïde. Il a été professeur associé de 1942 à 1961. En 1927, il travailla comme assistant résident chez Ellsworth au Johns Hopkins, puis se rendit à Berlin, où il travailla avec Hermann Zondek (1887–1979) et concentra ses efforts sur l'hypophyse.

## **Foster–Kennedy:**[105,106,107]

*Syndrome de Gowers–Paton–Kennedy, phénomène de Kennedy ou syndrome de Kennedy*



Syndrome neuro-oculaire associant une atrophie optique du côté de la lésion à une stase papillaire controlatérale. Caractéristique du syndrome préchiasmatique, il est provoqué par une lésion qui, simultanément, comprime progressivement un des deux nerfs optiques intracrâniens, ce qui produit l'atrophie optique homolatérale, et induit une hypertension intracrânienne, traduite notamment par l'œdème papillaire du côté opposé.



Il s'agit généralement d'une tumeur de la base du crâne (méningiome de la petite aile du sphénoïde) ou d'une tumeur du lobe frontal, celle-ci généralement accompagnée d'une anosmie homolatérale par rapport à l'atrophie optique.



Les neuropathies optiques ischémiques peuvent simuler ce syndrome (pseudo-syndrome de Foster–Kennedy).



**Robert Foster Kennedy (1884–1952)** neurologue britannique et américain. Il a étudié la médecine à Dublin. Après avoir obtenu son diplôme en 1906 Foster Kennedy a rejoint l'Institut neurologique de New York. Il a été l'un des premiers à utiliser le traitement par électrochocs dans la prise en charge de la psychose.

## **Foville:** [108,109]

*Syndrome de Foville–Brücken ou paralysie alterne de Foville*



Le plus classique mais rare, du moins en pathologie ischémique, syndrome alterne habituellement dus à l'occlusion d'artères paramédianes, branches du tronc basilaire.

On distingue trois formes :

Le syndrome de Foville (SF) protubérantiel bas associe :

- une paralysie de la latéralité du regard
- une paralysie faciale périphérique du côté de la lésion
- un déficit sensitivomoteur controlatéral n'atteignant pas la face.
- Une paralysie homolatérale de la VIe paire crânienne

Le SF protubérantiel haut associe :

- une paralysie de la latéralité du côté de la lésion
- un déficit sensitivomoteur controlatéral intéressant la face (paralysie faciale de type central par atteinte du faisceau cortico-nucléaire destiné au noyau du nerf). Comme dans la variété précédente, le patient regarde son déficit.

Le SF pédonculaire :

- la paralysie de la latéralité est croisée par rapport à la lésion.
- Souvent liée à un infarctus par occlusion du tronc basilaire, une atteinte bilatérale de ce territoire, peut être responsable d'un "locked-in syndrome"



**Achille-Louis-François Foville (1799 – 1878)** neurologue et psychiatre français rappelé pour son travail en neuro anatomie comparative. En tant que stagiaire à la Salpêtrière, il a travaillé avec un certain nombre de médecins parisiens célèbres et a commencé son travail sur l'anatomie et la physiologie du système nerveux. Il a été particulièrement intrigué par la localisation cérébrale.

Son fils était le distingué psychiatre **Achille-Louis-François Foville** (1831-1887).

## **Frontal:** [22,110]



Les lésions du lobe frontal et des structures qui lui sont connectées, sont à l'origine d'une séméiologie d'une diversité et d'une complexité extrêmes. Ceci est lié à l'importance considérable de l'expansion du lobe frontal chez l'homme.

Un syndrome frontal peut résulter de lésions du lobe frontal lui-même ou de ses connexions. Ces dernières peuvent être réparties en deux grandes catégories :

- d'une part des connexions sous-corticales, avec certains noyaux gris centraux (thalamus, noyau caudé, noyau lenticulaire) et le lobe limbique. Les lésions de ces structures peuvent réaliser un syndrome frontal par déconnexion.
- d'autre part, le lobe frontal est en connexion avec l'ensemble du reste du cortex cérébral.

En clinique courante, deux difficultés se présentent :

- méconnaître un syndrome frontal, quand il est peu important
- le confondre avec une confusion mentale ou des troubles psychiatriques

Le syndrome frontal comporte trois grands types de troubles :

1) des troubles cognitifs, dits dysexécutifs.

2) des troubles psycho-comportementaux comportant deux versants diamétralement opposés, parfois intriqués ou se succédant dans le temps chez un même patient.

- Versant déficitaire. Inhibition : caractérisé par une réduction quantitative et qualitative globale de l'activité psychique et du comportement : apragmatisme, adynamie, aboulie, perte de l'auto-activation psychique, perte de l'initiative, ralentissement idéatoire
- Versant productif. Désinhibition : Euphorie niaise ou moria : l'humeur est joviale avec production de calembours ou de mauvais jeux de mots.

3) des troubles neurologiques, essentiellement moteurs.

- Troubles de la marche et de l'équilibre : l'astasié-abasie frontale comporte une marche à pas « collés au sol » ou impossible (abasie) et une tendance aux rétropulsions (astasié)
- Réflexes archaïques
- Un comportement d'imitation peut s'observer
- Le réflexe pollico-mentonnier est une contraction de la houppe du menton, en réponse à une stimulation de la base du pouce.
- Déviation oculo-céphalique vers le côté de la lésion (par hyperactivité du centre oculo-céphalique non lésé).

- Troubles sphinctériens (incontinence urinaire, parfois aussi fécale)

En dehors de ces manifestations (et des troubles moteurs déficitaires et cognitifs) on peut observer, lors de lésions frontales, une anosmie (par atteinte des bulbes olfactifs) et des crises d'épilepsie, simples ou complexes, défiant toute description.

# G

## Garcin : [111,112,113]

*Syndrome de Bertolotti–Garcin, syndrome de Garcin–Guillain, syndrome de Hartmann, syndrome tumoro–paralytique unilatéral de Schmincke, hémipolyneuropathie ou syndrome de l’hémibase.*



Paralysie unilatérale progressive, plus ou moins étendue de nerfs crâniens par envahissement le plus souvent néoplasique de la base du crâne. Le syndrome de Garcin, décrit en 1927, correspond à l’atteinte unilatérale, successive et progressive des nerfs crâniens. Il débute par n’importe quel nerf crânien ou association de nerfs crâniens aux différents étages du tronc cérébral, pour se compléter progressivement. L’absence d’atteinte des voies longues et d’hypertension intracrânienne doit être exigée pour ce diagnostic ; la lésion est en effet extra-cérébrale.



Dans sa forme complète il est relativement rare et ses causes sont le plus souvent néoplasiques, soit par extension par contiguïté d’un carcinome de la sphère ORL, soit par des métastases osseuses ou méningées de la base du crâne. Les causes hématologiques, rarement rapportées, sont dominées par les myélomes ou plus rarement les lymphomes. Des incidences radiologiques adaptées (de Hirtz notamment) permettent de visualiser une lyse osseuse. Le diagnostic est confirmé par l’IRM et l’étude du LCR.



Marie Mathieu Jean Raymond Garcin, neurologue français (1897–1971).

## **Gertsman**: [114,115]



Le syndrome de Gertsman est défini par une tétrade clinique comportant une acalculie, une anomie digitale, une indistinction droite-gauche et une agraphie. Il est cité comme caractéristique d'une lésion pariétale gauche. A côté du Gertsman acquis, il existe une forme d'origine développementale qui a été proposée dans le cadre des troubles d'apprentissage chez l'enfant. Dans cette forme, aucune anomalie structurale spécifique n'a été identifiée à l'IRM. Plusieurs différences semblent exister. Dans le Gertsman, les difficultés de lecture et les problèmes comportementaux seraient fréquents. Les troubles du langage oral seraient rarement observés chez l'enfant alors qu'ils sont communs chez l'adulte. De plus, des signes neurologiques discrets, principalement sensoriels, semblent fréquemment associés dans les formes développementales.



**Josef Gerstmann ou Gertsman** (1887-1969) Neuropsychiatre américain d'origine autrichienne, il a étudié à Vienne auprès de Julius Wagner-Jauregg (1857-1940) et a obtenu son doctorat en 1912.

## **Gradenigo**: [116,117]

*Syndrome de l'apex pétreux, syndrome de la pointe du rocher ou syndrome de Gradenigo et Lannois, apicite, apexite.*



Le syndrome de Gradenigo est dû à l'inflammation de l'apex pétreux. Il associe une otite moyenne aigue. Une diplopie et des douleurs rétro-orbitaires homolatérales par lésion des nerfs abducens et trijumeau au niveau de la base du crâne. La triade clinique est parfois incomplète, l'examen otoscopique pouvant notamment être normal, ce qui peut rendre le diagnostic difficile. Il complique moins de 2 % des otites moyennes aiguës, qu'elles soient ou non traitées par antibiotiques. La fièvre est le plus souvent absente. Ses symptômes sont expliqués par l'extension de l'infection de l'oreille moyenne à l'antre mastoïdien puis à l'apex

pétreux par le biais des cellules mastoïdiennes pneumatisées, par voie vasculaire ou par destruction osseuse dans le cadre d'une véritable ostéomyélite. L'inflammation de l'apex pétreux entraîne ensuite l'inflammation de la dure mère et des nerfs adjacents : le nerf abducens et le nerf trijumeau. La dissémination de l'inflammation de l'oreille moyenne à l'apex pétreux explique l'intervalle de temps de quelques jours à quelques semaines qui séparent les signes d'otite de ceux d'apicite ; l'examen otoscopique peut être normal au moment de l'apparition de la diplopie ce qui rend le diagnostic d'apicite difficile.

Un syndrome inflammatoire avec hyperleucocytose et augmentation de la protéine C réactive (CRP) est souvent présent mais non spécifique. La TDM cérébrale avec injection et centrée sur les rochers est l'examen de référence. Elle montre de façon précoce des opacités au sein de l'oreille moyenne et de la mastoïde, la perte de la trabéculatation osseuse normale, la rupture des corticales osseuses, voire une lyse osseuse plus importante pseudo-tumorale. L'IRM permet la recherche de complications telles qu'un abcès ou une thrombophlébite.



Des complications sont possibles par la poursuite de la dissémination de l'infection vers la base du crâne ou vers le sinus caverneux ; méningite, abcès cérébral, prévertébral, latéro- ou rétro-pharyngé, atteinte du plexus sympathique ou des nerfs IX, X et XI situés à la base du crâne, thrombophlébite cérébrale, ou sténose carotidienne, particulièrement en cas d'infection à *Fusobacterium spp.*



**Giuseppe Gradenigo** (1859–1926),

Figure légendaire de l'otologie, il est né à Venise, en Italie.

Il est rapidement devenu l'élève d'Adam Politzer et de Samuel Léopold Schenk à Vienne, démontrant un véritable intérêt pour l'embryologie, la morphologie, physiopathologie, ainsi que les manifestations cliniques des pathologies de l'oreille. Même si son nom ne vit plus que dans l'éponyme «syndrome de Gradenigo» décrit en 1904, ses réalisations sont beaucoup plus vastes et le placent parmi les figures emblématiques de la science.

## **Grand dentelé antérieur**: [56,63]

*Syndrome du nerf serratus major ou de Charles bell*



De cause le plus souvent inconnue, il se manifeste par une faiblesse de l'épaule, des douleurs scapulaires et est évoqué par la scapula alata. Le patient est placé de dos face à l'examineur. On lui demande de pousser sur le mur les bras tendus, et, du côté de la lésion, la scapula se décolle du gril thoracique comme le ferait une aile. La cause en est mystérieuse. Une atteinte du nerf sur des côtes supérieures a été évoqué et a pu conduire à des actes chirurgicaux. La rééducation reste une arme thérapeutique non négligeable et le temps résout souvent le problème.

 syndromes canaux.

## **Guillain-Barré** : [118,119]



Il s'agit d'une polyradiculonévrite aiguë. Dans sa forme typique, le syndrome du Guillain-Barré (SGB) débute par des paresthésies des extrémités, puis s'installent rapidement des paralysies touchant les quatre membres. L'intensité des paralysies est variable, allant d'une simple faiblesse des membres inférieurs gênant la marche et la montée des escaliers, à la tétraplégie complète avec paralysie des muscles respiratoires, nécessitant une assistance respiratoire d'urgence.

Les troubles sensitifs débutent aux orteils et aux doigts et ont une progression ascendante. Il s'agit de fourmillements, d'engourdissements, de douleurs. Les troubles moteurs commencent et prédominent aux membres inférieurs. L'atteinte sensitivomotrice est bilatérale et grossièrement symétrique.

Les nerfs crâniens les plus souvent affectés sont le nerf facial (souvent de façon bilatérale), le nerf trijumeau (paresthésies de la face) les IXème, Xème et XIème paires responsables de troubles de la déglutition, plus rarement les nerfs oculomoteurs.

L'aréflexie ostéo-tendineuse est une caractéristique du syndrome. Elle commence aux membres inférieurs là où la faiblesse prédomine. L'aréflexie est diffuse chez 2/3 des patients.

Les signes sensitifs objectifs sont au second plan derrière l'intensité des troubles subjectifs. Ils sont souvent retardés et limités à une hypoesthésie distale touchant la sensibilité tactile et profonde (sensibilité vibratoire).

Les troubles dysautonomiques sont fréquents : labilité tensionnelle, troubles du rythme cardiaques, troubles vésico-sphinctériens, troubles gastro-intestinaux.

- LCR : la dissociation albumino-cytologique est caractéristique, avec une hyperprotéinorachie allant de 0, à plusieurs grammes par litre, mais qui est souvent retardée de quelques jours. L'absence de réaction cellulaire est habituelle mais inconstante.

- Electrophysiologie : les vitesses de conduction motrice sont ralenties (démýélinisation), les latences de l'onde F sont augmentées (atteinte proximale), les latences motrices distales sont allongées. Des blocs de conduction proximaux peuvent s'observer. L'amplitude des potentiels moteurs distaux peut être diminuée, indiquant une atteinte axonale associée, habituellement de mauvais pronostic fonctionnel.

- Biopsie nerveuse : elle ne présente aucun intérêt diagnostique ou pronostique. Elle ne doit donc pas être pratiquée.



En 1859 **Landry** rapporte l'observation de 10 malades chez qui fut constatée une paralysie extensive atteignant d'abord les membres inférieurs, puis les membres supérieurs, les muscles du tronc et plusieurs paires crâniennes. L'évolution fut fatale chez 2 d'entre eux. En 1916, **Guillain, Barré et Strohl** furent les premiers à observer une dissociation albumino-cytologique chez 2 patients, dont l'évolution fut favorable sans séquelle.

**Georges Charles Guillain** (1876–1961) neurologue français.



**Jean Alexander Barré** (1880–1967) neurologue français. Il a été nommé professeur de neurologie à Strasbourg en 1919, à l'âge de 39 ans. Il était, comme Guillain, un écrivain


prolifique, publiant plus de 800 articles scientifiques. Son intérêt particulier portait sur la fonction vestibulaire, il a fondé la Revue d'oto-neuro-ophtalmologie.



**André Strohl** (1887–1977) physicien français. Il s'est inscrit à l'université à 17 ans et a entrepris des études de médecine à la Sorbonne. Après quelques années, il abandonna la médecine pour étudier les mathématiques, la physique et la chimie. Cependant, il est retourné à la médecine et en 1913, âgé de 26 ans, a présenté sa thèse de doctorat. En 1914, il obtint son deuxième doctorat en physique. Radiologue pendant la Première Guerre mondiale, Strohl a utilisé différentes techniques de projection pour localiser les balles et les éclats d'obus. Ce fut une aide majeure pour les chirurgiens opérateurs et c'est dans ce contexte qu'il rencontra Guillaïn et Barré.


# H

## Hamstring syndrome: [120,121]

 Il concerne des patients qui se plaignent d'une douleur débutant dans la région de la tubérosité ischiatique irradiant le long de la face postérieure de la cuisse. La douleur se rencontre essentiellement chez les sportifs. Elle survient volontiers en position assise, à la course ou lors de l'étirement de la cuisse en hyperflexion sur le bassin jambe tendue. L'examen clinique retrouve une douleur dans la région de la tubérosité ischiatique sur l'insertion du biceps fémoral et reproduit la douleur lors de la recherche du signe de Lasègue. Les examens complémentaires ne sont pas contributifs, le diagnostic est purement clinique et les douleurs sont rattachées à un syndrome compressif du sciatique par le bord latéral du muscle biceps fémoral juste sous son insertion ischiatique, éventuellement par une bande fibro-tendineuse. Ces bandes pourraient parfois être observées en échographie. Le traitement consiste à libérer chirurgicalement le sciatique de cette bande tendineuse. Il ne s'applique qu'aux patients présentant une sciatalgie et ne saurait être appliqué si les douleurs sont seulement tendineuses, sans sciatique vraie.

 Sciatiques de la fesse.

## Hyperperfusion cérébrale: [122,123]

 Le syndrome d'hyperperfusion cérébrale (SHC) est une complication relativement rare de l'endartériectomie carotidienne (EAC), survenue chez environ 2% à 3% des patients. L'hypertension est fréquemment associée à ce syndrome, soulignant l'importance d'un contrôle strict de la pression artérielle péri-opératoire. S'il n'est pas traité correctement, il peut en

résulter un œdème cérébral grave, une hémorragie intracérébrale ou sous-arachnoïdienne et la mort. L'EAC est le traitement de choix pour la sténose symptomatique de l'artère carotide. Les complications neurologiques consécutives à l'EAC sont souvent évidentes immédiatement après la chirurgie. L'accident vasculaire cérébral est la complication la plus courante. Plus rarement, une hémorragie intracrânienne importante peut se développer plusieurs jours après la chirurgie, ou peut survenir le syndrome d'hyperperfusion cérébrale.

⊕ Les manifestations cliniques caractéristiques de ce dernier comprennent des maux de tête ipsilatéraux palpitants, des douleurs oculaires, des vomissements, des déficits neurologiques focaux et des convulsions. Une nouvelle imagerie cérébrale est nécessaire pour exclure l'ischémie cérébrale ou les hémorragies.

Étant donné que le SHC est un diagnostic fondé sur plusieurs signes et symptômes non spécifiques, les patients peuvent être diagnostiqués à tort comme l'une des causes les plus connues de complications péri-opératoires telles que la thrombo-embolie.


La plupart des patients traités par EAC s'adaptent à une réduction chronique du débit sanguin cérébral dans l'hémisphère fourni par l'artère sténosée, par autorégulation, qui est en grande partie réalisée par vasodilatation au niveau des artérioles cérébrales.


Après revascularisation par la EAC, il se produit une augmentation rapide du flux sanguin cérébral (FSC) et le cerveau doit à nouveau s'adapter. La FSC augmente généralement de 30 à 40% par rapport au niveau de base, et cette augmentation dure plusieurs heures à plusieurs jours. La plupart des patients le tolèrent assez bien et ne développent pas de symptômes, d'autres, cependant, leur capacité d'autorégulation est insuffisante pour se protéger contre l'ampleur de l'augmentation du taux de FSC.

L'hyperperfusion, généralement définie comme une augmentation de 100% par rapport à la valeur initiale du FSC, survient chez un sous-groupe de patients, et quelques-uns d'entre eux deviennent symptomatiques. L'augmentation soudaine et soutenue du FSC provoque une lésion

des cellules endothéliales de la barrière hémato-encéphalique, pouvant entraîner un œdème cérébral ou une hémorragie.

## Hypertension intracrânienne:[124,125]

 L'hypertension intracrânienne (HIC) est définie par l'existence d'une pression intracrânienne supérieure à 15mmHg de façon durable. Les signes essentiels de l'HIC sont les céphalées, les vomissements en jet et les troubles visuels.

⊕ Céphalées : Elles sont particulières par leur rythme, apparaissent volontiers en fin de nuit, d'évolution récente sur quelques semaines, souvent intermittente mais tendant à s'aggraver avec l'évolution de l'affection. La localisation est plus volontiers fronto-orbitaire ou occipitale, sans que cela traduise une localisation lésionnelle, avec un caractère positionnel, révélé quelquefois par une posture de la tête qui déclenche ou intensifie l'accès douloureux ; ce caractère positionnel est évocateur d'une lésion intra-ventriculaire partiellement mobile, pouvant exercer un mécanisme de clapet sur les voies d'écoulement du liquide céphalorachidien ( syndrome de Bruns). Le changement de position du malade apporte, quelquefois, une amélioration clinique rapide. Ces céphalées peuvent avoir une intensité moyenne cédant aux antalgiques mais, dans les formes évoluées, elles sont rebelles aux antalgiques, y compris les morphiniques. À leur acmé, elles peuvent être soulagées par les vomissements qui les accompagnent souvent. Notons enfin que les céphalées peuvent être absentes, ou minimales, dans certaines formes d'HIC.

-Vomissements, ils accompagnent fréquemment les céphalées ; ils sont classiquement décrits comme survenant en jet, sans nausées. Ils peuvent être au premier plan de la symptomatologie, notamment chez l'enfant, dans le cas des tumeurs de la fosse postérieure pouvant orienter à tort vers une pathologie digestive.

-Troubles visuels Les plus fréquents sont en rapport avec une diplopie horizontale due à une paralysie uni- ou bilatérale du VIe nerf crânien qui n'a aucune valeur localisatrice. Plus rare est l'atteinte d'un IIIe nerf crânien, en dehors de toute lésion compressive due à un engagement. Une baisse d'acuité visuelle est exceptionnelle, mais l'apparition d'éclipses visuelles intermittentes peut traduire une menace d'ischémie du nerf optique dans les cas d'HIC évoluant depuis plusieurs semaines ou mois. Ces phénomènes intermittents précèdent une baisse rapide, et souvent définitive, de la vision. L'examen ophtalmoscopique révèle, assez souvent, un œdème papillaire lorsqu'une HIC a évolué sur plusieurs jours. Dans les formes sévères s'associent des exsudats blanchâtres le long des vaisseaux péri-papillaires et des hémorragies en flammèches d'origine veineuse.

**L'examen clinique recherche des signes d'engagement** : cervicalgies, torticolis, attitude guindée, bradycardie, TA instable, hyperthermie, trouble du rythme et de la fréquence respiratoire, un encombrement pulmonaire, de même que des signes de localisation et la présence ou l'absence de crises convulsives.

**L'évolution**, lente ou aiguë, en l'absence de traitement, entraîne : une cécité bilatérale définitive avec atrophie optique, un risque d'engagement : temporal (mydriase homolatérale, troubles de la conscience, hypertonie de décérébration unie ou bilatérale, spontanée ou provoquée) ; des tonsilles cérébelleuses (cervicalgies, torticolis, raideur de la nuque, bradypnée, variation thermique, vomissements, crises toniques postérieures sous falciforme, du culmen, sans sémiologie spécifique).



**A tout moment il existe un risque vital.**

1 - **Jamais de PL** car il y a un risque d'engagement et de mort subite. L'imagerie est surtout utile pour expliquer l'origine de l'HIC sans pouvoir préjuger de l'importance de celle-ci. La mesure de la PIC n'est qu'exceptionnellement réalisée en cas d'imagerie normale. Elle est plus souvent réalisée pour suivre l'évolution d'une HIC, tout particulièrement en traumatologie crânienne, et pour adapter les moyens thérapeutiques aux valeurs de la pression.

2 - La **TDM**, l'**IRM** objectivent la ou les lésions, les engagements

3- La **radiographie du crâne** peut mettre en évidence : un agrandissement de la selle turcique avec érosion des clinoides postérieures, de la corticale du plancher voire une destruction du dorsum sellae ; chez l'enfant des impressions digitiformes, une disjonction et un aspect "peigné" des sutures.

4- L'artériographie fournit des renseignements indirects : déplacement des vaisseaux, arrêt ou ralentissement de l'injection d'un territoire lorsque l'HTIC est importante. Aspect étiré et rectiligne de la péricalleuse en présence d'une hydrocéphalie ; aspect "tendu" de la sylvienne. En cas d'engagement sous la faux : aspect en baïonnette de la cérébrale antérieure déplacement de l'artère cérébelleuse postéro-inférieure (PICA) au cours des engagements des tonsilles cérébelleuses.



-Tumeurs intracrâniennes

-Traumatismes crâniens graves

-Hématome sous-dural chronique

-Causes vasculaires : Elles sont représentées, au premier chef, par les hématomes intraparenchymateux. ; Les hématomes thalamiques, même de petit volume, peuvent, lorsqu'ils sont rompus dans le troisième ventricule, provoquer un obstacle aigu au passage du LCS dans l'aqueduc de Sylvius, se manifestant par une HIC aiguë. ; Les infarctus artériels peuvent, lorsqu'ils sont étendus, se comporter comme des lésions expansives en raison de l'œdème vasogénique qui les infiltre. Les thrombophlébites cérébrales ; L'hémorragie méningée ; L'œdème aigu cérébro-méningé compliquant une hypertension artérielle

-Troubles de la circulation-résorption du liquide cébrospinal : Ils se manifestent essentiellement par une hydrocéphalie, et plus rarement par l'accumulation de LCS sous forme d'hydromespéricébraux.

-Infections cérébrales et méningées

-Hypertension intracrânienne bénigne (voir plus loin)

## **Hypertension intracrânienne idiopathique:[124,125]**

*Syndrome d'HTIC bénigne ou pseudotumor cerebri*



L'hypertension intracrânienne idiopathique (HII), dont la prévalence est d'environ 2/100 000, affecte surtout les jeunes femmes obèses. Le tableau est dominé par les céphalées et les troubles visuels. Le diagnostic est évoqué devant un faisceau d'arguments cliniques, radiologiques, ophtalmologiques et la pression du liquide céphalospinal.

L'appellation HIC bénigne a laissé place à l'HIC idiopathique. En effet, les complications ophtalmologiques fréquentes ne permettent pas de considérer cette pathologie comme bénigne. Le terme idiopathique, sous-entendant sans cause, a donc été retenu par l'*International Headache Society* (IHS).



L'HIC idiopathique n'est pas attribuée à une cause, toutefois, les hypertensions intracrâniennes en lien avec une sténose des sinus veineux ou l'exposition à certains traitements restent classées dans les HIC idiopathiques.



Les céphalées dominent le tableau clinique de l'HII, elles sont présentes dans 90 % des cas dès le début. Il s'agit de céphalées inhabituelles peu spécifiques qui ont la particularité d'être d'emblée fréquentes, voire quotidiennes. Les patients décrivent souvent une douleur holocrânienne de type pulsatile, mais ces céphalées peuvent mimer une céphalée de tension ou une migraine. Une exacerbation lors de l'augmentation de la pression intracrânienne est classique (toux, antéflexion), ainsi qu'une majoration en position allongée pouvant entraîner des réveils dits "du petit matin". L'interrogatoire recherchera un acouphène pulsatile uni- ou bilatéral présent dans 30 à 80 % des cas. De façon moins fréquente, les patients peuvent décrire des cervicalgies, des dorsalgies ou des signes d'irritation méningée comme des nausées, des vomissements, voire une photophobie. Les symptômes neurologiques focaux et une altération de l'état de conscience feront suspecter une cause secondaire. Les manifestations ophtalmologiques à rechercher sont les éclipses visuelles qui correspondent à une brève perte

de vision uni- ou bilatérale, souvent en position penchée en avant. Les déficits visuels sont de degrés variables, la vision centrale étant longtemps préservée expliquant certaines découvertes fortuites. Enfin, certains patients ont une diplopie horizontale par atteinte de la 6<sup>e</sup> paire crânienne.

L'imagerie cérébrale doit être systématique devant tout tableau suspect d'HIC. Le scanner cérébral avec angioscanner veineux peut être l'examen de première intention pour rechercher une cause secondaire. Cet examen permet d'éliminer une hydrocéphalie, un processus expansif et une thrombose veineuse. Une fois l'HIC secondaire éliminée, une IRM complète le bilan. On recherchera l'élargissement des gaines optiques, l'aplatissement de la partie postérieure du globe oculaire et l'aspect de selle turcique vide. L'IRM permet aussi de rechercher une sténose uni- ou bilatérale des sinus veineux.

Le diagnostic d'HIC repose sur la mesure de la pression d'ouverture du LCS. Bien que toujours débattues, les valeurs seuils retenues au-dessus desquelles la pression est considérée élevée sont 25 cm d'H<sub>2</sub>O chez l'adulte et 28 cm d'H<sub>2</sub>O chez l'enfant.

Champ visuel : Il s'agit de l'examen indispensable pour la surveillance des patients souffrant d'HII, et l'on privilégiera la périmétrie automatique au classique Goldman.

L'OCT : Cette technique permet d'obtenir des coupes fines de la rétine. Il permet le diagnostic différentiel de l'œdème papillaire.

## **Hypotension intracrânienne:[126]**



Le syndrome d'hypotension intracrânienne (SHIC) désigne l'ensemble des manifestations cliniques consécutives à une réduction de volume du liquide céphalo-rachidien (LCR).



Les manifestations cliniques sont très riches mais dominées par les céphalées posturales. Le caractère postural est défini par leur déclenchement ou aggravation en orthostatisme et leur résolution en décubitus. De manière moins typique, les céphalées peuvent être fluctuantes,

continues ou discrètes, voire absentes. Des cervicalgies, une douleur inter-scapulaire, une raideur nucale peuvent être associées. Les manifestations neurosensorielles à type de dysgueusie, flou visuel, photophobie, hypoacousie avec phénomène d'écho, acouphènes, vertiges, nystagmus, nausées et vomissements sont fréquentes. Les signes neurologiques périphériques peuvent comporter : diplopie horizontale (paralysie du IV et du VI), névralgie faciale, spasme hémifacial, radiculalgies cervicales. Les manifestations neurologiques centrales : myélopathie (avec signe de Lhermitte, signe de Romberg, monoplégie), compression diencephalique avec syndrome confusionnel et coma, crise épileptique, hyperprolactinémie avec galactorrhée, encéphalopathie, syndrome parkinsonien, syndrome démentiel sont diversement associées. Dans certains cas, les patients sont adressés pour un avis spécialisé devant une suspicion d'infiltration méningée infectieuse, inflammatoire ou tumorale.

La ponction lombaire n'est pas systématique car elle risque d'aggraver les symptômes et l'analyse du LCR peut être normale. La pression du LCR est typiquement diminuée à moins de 60 mm d'eau (normale entre 60 et 180 mm d'eau), avec parfois une ponction sèche. Elle peut être normale, ce qui plaide pour un rôle prédominant de la perte de volume plutôt que de la baisse de pression du LCR dans la pathogenèse du SHIC. Une hypercellularité modérée (moins de  $200/\text{mm}^3$ ) composée de lymphocytes ou de monocytes et d'érythrocytes, une hyperprotéinorachie, une xanthochromie peuvent s'observer. Les cultures bactériennes et la recherche de cellules néoplasiques sont négatives. Les difficultés diagnostiques ont parfois conduit à réaliser des biopsies méningées pour éliminer une atteinte infectieuse, inflammatoire ou tumorale. Une suspicion clinique de SHIC fait préférer l'exploration IRM en première intention car le déplacement caudal de l'encéphale bénéficie de l'étude multiplanaire. La prise de contraste méningée est bien démontrée par l'injection de chélates de gadolinium. L'exploration spino médullaire est intéressante pour le diagnostic positif du SHIC, notamment si l'exploration cranio encéphalique est normale, car il a été montré que les anomalies spinales persistent plus longtemps que les anomalies intracrâniennes. Elle contribue également au diagnostic étiologique en montrant parfois la brèche méningée.

⊕ Au niveau encéphalique, l'épaississement et la prise de contraste méningée peuvent en imposer pour une méningite bactérienne (pyogènes, tuberculose, lyme, syphilis) ou virale, un lymphome, une neuro-sarcoïdose, une carcinose méningée. On peut aussi observer de tels aspects après une craniotomie, une hémorragie méningée, ou une chimiothérapie intrathécale. Mais dans toutes ces affections, la leptoméninge est généralement intéressée, alors qu'elle est respectée dans le SHIC.

**D'une grosse hypophyse.** L'élargissement hypophysaire doit être distingué d'un adénome hypophysaire, d'une hyperplasie physiologique au cours de la puberté ou de la grossesse.

**D'un abaissement des amygdales.** Le déplacement des amygdales cérébelleuses mime une malformation d'Arnold-Chiari de type I, d'autant plus qu'il peut exister un syringomyélie.

**D'une prise de contraste épidurale.** Au niveau rachidien, l'épaississement et la prise de contraste épidurale ne doivent pas être confondues avec une infiltration épidurale tumorale, infectieuse ou inflammatoire. Une dilatation veineuse épidurale cervicale peut s'observer en cas de hernie discale, de thrombose jugulaire, de malformation artério-veineuse.

**D'une collection épidurale.** Les hématomes et abcès épiduraux, les kystes arachnoïdien et neurentérique (qui sont typiquement intra-duraux).



Environ 500 ml de LCR sont sécrétés chaque jour, principalement par les plexus choroïdes et accessoirement par les capillaires cérébraux. Le LCR circule dans les ventricules cérébraux, le canal médullaire central et les espaces sous-arachnoïdiens intracrâniens et intrarachidiens. Il est résorbé dans les sinus veineux du crâne au travers des granulations arachnoïdiennes. Une diminution du volume de LCR pourrait donc résulter d'un défaut de production, d'une augmentation de sa résorption, ou encore d'une fuite.

Dans le SHIC secondaire, l'origine de la fuite est évidente et souvent iatrogène : ponction lombaire, chirurgie du crâne, de l'oreille, du rachis, valve de dérivation ventriculaire. La ponction lombaire serait suivie de céphalées dans plus d'un tiers des cas. La fréquence est liée au

morphotype du sujet (jeunes femmes maigres), au calibre de l'aiguille et au volume de LCR soustrait (plus de 20 ml). Trois fois sur quatre, les céphalées cèdent en moins d'une semaine.

**SHIC idiopathique** : La fuite résulte d'un traumatisme banal, souvent passé inaperçu (coup du lapin, chute de sa hauteur, port prolongé d'une charge, toux, éternuement) et intéresse une zone de faiblesse du sac dural comme un kyste méningé, souvent située au niveau de la charnière cervico-thoracique et du rachis thoracique. Une hernie discale calcifiée ou un ostéophyte peuvent également être la cause d'une brèche méningée. Parfois, aucune anomalie n'est retrouvée.



Les premières descriptions cliniques de SHIC remontent à plus d'un siècle. La ponction lombaire a été introduite en 1891 et les céphalées post-ponction (SHIC secondaire) ont été rapportées dès 1898. En 1938, Schaltenbrand, un neurologue allemand, a décrit des symptômes identiques mais de survenue spontanée sous le terme d'aliquorrhée idiopathique (SHIC spontané).

## Hypothalamo-hypophysaire:<sup>[127]</sup>



Glande produisant plusieurs hormones aux fonctions multiples, l'hypophyse peut entraîner en cas d'anomalie de fonctionnement—par défaut ou par excès—une très grande variété de tableaux cliniques couvrant presque toute la pathologie endocrinienne. Elle est fréquemment le siège de tumeurs bénignes (adénomes hypophysaires) qui peuvent être responsables d'un syndrome tumoral: céphalées frontales, atteinte du champ visuel latéral (hémianopsie bitemporale).



En cas de lésion de plus de 1 cm (macroadénome) peut apparaître un défaut de sécrétion des hormones antéhypophysaires (hypopituitarisme) se traduisant lorsqu'il est global par asthénie, pâleur, troubles sexuels, peau fine. Le déficit en hormone de croissance chez l'enfant entraîne un retard de croissance et chez l'adulte un syndrome clinique mieux décrit actuellement

dominé par l'asthénie. Le déficit thyroïdienne ressemble à l'hypothyroïdie périphérique (pâleur, prise de poids, constipation, syndrome dépressif) ; l'insuffisance gonadotrope entraîne des signes d'hypogonadisme (absence de puberté, aménorrhée, impuissance, infertilité); l'insuffisance corticotrope, la plus dangereuse sur le plan vital entraîne asthénie hypotension artérielle et troubles digestifs en cas de décompensation. Les adénomes hypophysaires peuvent aussi se manifester par des signes d'hypersécrétion: hyperprolactinémie responsable d'aménorrhée secondaire ou troubles sexuels; acromégalie par hypersécrétion d'hormone de croissance, entraînant un épaississement progressif et insidieux du visage et des extrémités, une hypersudation, un syndrome du canal carpien, des douleurs articulaires, une HTA ou un diabète. La maladie de Cushing se manifeste par une obésité androïde avec HTA, diabète, asthénie, érythrose faciale et parfois des signes psychiatriques. Devant cette cohorte de signes, l'analyse sémiologique permet d'orienter vers une pathologie hypophysaire et en cas de suspicion, un débrouillage biologique sera réalisé en priorité. Lorsque cette suspicion est confirmée, l'examen radiologique de référence, et quasiment le seul utile, est l'IRM hypophysaire.

# IJK

## **Interolivaire de Déjerine:[21,3,128,129]**

*Syndrome paramédian de Foix ou bulbaire antérieur*



Hémiplégie alterne bulbaire liée à une atteinte de sa partie antérieure médiane (faisceau pyramidal, lemniscus médian, racine de la XII<sup>ème</sup> paire crânienne) par une obstruction de l'artère spinale antérieure.

Elle est caractérisée par : une hémiparalysie et hémi-atrophie de la langue du côté de la lésion; une hémiplégie respectant la face, avec anesthésie profonde mais maintien habituel des sensibilités thermique et algésique, du côté opposé. Parfois l'atteinte est bilatérale avec quadriplégie.



**Charles Foix** (1882 –1927) neurologue français.

Il a étudié à l'université de Paris. Il décrit divers syndromes caractérisés par des thromboses artérielles localisées. Il s'intéressa aussi au mésencéphale et publia avec Jean Nicolesco (1895–1957) un traité d'anatomie et de vascularisation de cette région. En 1921, il participa à la localisation de l'origine de la maladie de Parkinson au niveau de la substance noire. Son nom est associé à l'élucidation de l'origine de la myoclonie du voile du palais.



**Joseph Jules Déjerine** (1849 – 1917) neurologue français.

Il a étudié à Paris. Médecin des hôpitaux de Paris en 1882 et professeur agrégé en 1886, il est chargé d'un cours auxiliaire d'anatomie pathologique, puis devient professeur de clinique des maladies du système nerveux. Il a décrit avec Landouzy la myopathie facio–scapulo–humérale ;

avec Sotas la névrite interstitielle hypertrophique ; avec Thomas l'atrophie olivo-ponto-cérébelleuse ; avec Roussy le syndrome thalamique. Il a écrit : Sémiologie des affections du système nerveux ; Anatomie des centres nerveux (en collaboration avec sa femme) ; Traité des maladies de la moelle épinière.

### **Jackson-Weiss: [130]**



Le syndrome de Jackson-Weiss se caractérise par une crâniosynostose de degré variable, des fusions des tarsiens ou des métatarsiens, des anomalies faciales, un élargissement des gros orteils ce qui le diffère du syndrome de Crouzon et des mains normales contrairement au syndrome de Pfeiffer. Le syndrome se transmet de manière autosomique dominante à forte pénétrance et expression variable. Il est lié à une mutation du gène FGFR2 (fibroblast growth factor receptor 2) du bras long du chromosome 10 comme dans la maladie de Crouzon.



Initialement décrit en 1976 (C.E. Jackson) chez une grande famille amish (kindred) au sein de laquelle, 88 individus affectés ont été observés et 50 autres ont été affectés. Plusieurs autres familles avec le trouble ont depuis été décrites. En outre, des cas isolés ont été rapportés dans lesquels il n'y avait pas d'antécédents familiaux connus.

### **Jacod:[131]**

*Syndrome du carrefour petro sphénoïdal*



Syndrome dû à une compression des II<sup>ème</sup>, III<sup>ème</sup>, IV<sup>ème</sup>, V<sup>ème</sup> et VI<sup>ème</sup> paires crâniennes par un sarcome de la trompe d'Eustache, une tumeur hypophysaire ou orbitaire, ou bien une tumeur étendue de l'étage moyen du crâne.

Il se définit par une cécité et une ophtalmoplégie totale unilatérales, ainsi qu'une céphalée frontale permanente, avec exacerbations dans l'hémiface homolatérale, principalement dans le territoire de l'ophtalmique.



M. Jacod, neurologue français né en 1921.

## Kernohan:[132,133,134]



Le syndrome de Kernohan est défini physio-pathologiquement comme une compression traumatique du pédoncule cérébral controlatéral à la lésion cérébrale primaire, donnant ainsi sur le plan clinique un déficit moteur homolatéral. L'exploration radiologique est représentée surtout par l'IRM suivie par la TDM. Malgré les difficultés rencontrées dans la détermination de la démarche thérapeutique, il semblerait que la chirurgie soutenue par la rééducation motrice seraient les moyens thérapeutiques les plus appropriés à favoriser un bon pronostic de ce syndrome de fausse localisation en neurologie.



Kernohan et Woltman sont les premiers à démontrer l'hémi-parésie ipsilatérale (homolatérale) par rapport à une masse supra-tentorielle en 1928. Grâce à l'examen post-mortem des patients atteints de tumeurs et qui présentaient une hémi-parésie homolatérale à l'atteinte cérébrale, Kernohan a mis en évidence le rôle de la pression de la lésion primaire dans la compression du pédoncule cérébral controlatéral. Tout en s'appuyant sur la description des modifications histologiques et les dommages des tissus sous-jacents dans la face antérolatérale du pédoncule cérébrale (mésencéphale), nos deux scientifiques ont découvert une encoche phénoménale appelée encoche de Kernohan-Woltman. Cette dernière est une indentation du pédoncule cérébral associée à une certaine forme de hernie transtentorielle (hernie uncale), celle-ci est considérée comme conséquence d'une lésion primaire au niveau de l'hémisphère opposé du cerveau. Par conséquent, la partie interne du lobe temporal va comprimer la tente du cervelet puis la pression sera transmise au tronc cérébral. Ainsi, les forces de compression vont provoquer le mésencéphale qui empiètera à son tour sur le bord controlatéral de la tente du cervelet formant une encoche appelé « encoche de Kernohan ».



**James Watson Kernohan** (1896–1981) pathologist Américano-Irlandais.

Il a terminé sa formation médicale à l'université Queen de Belfast en 1920. Deux de ses contributions ont été particulièrement significatives pour la neurochirurgie :

La mise en place d'un système de classement simple pour les gliomes, qui continue à être pertinent à cette date et la reconnaissance d'un signe de fausse localisation produit par « L'entaille du pédoncule cérébral par le bord libre de la tente du cervelet », en collaboration avec le neurologue Henry Woltman. Ce phénomène sera reconnu plus tard comme « l'encoche de Kernohan » ou « Kernohan Notch ».

## Klippel–Feil: [135]



Malformation congénitale du rachis cervical caractérisée par une segmentation anormale et une fusion de deux ou de plusieurs segments rachidiens. Pic de début dans la 2e ou 3e décennie de vie. Peut se manifester à tout âge. Survient dans 1 sur 42 000 naissances viables. Légère prédominance masculine. Augmentation d'incidence lors d'un syndrome d'alcoolisme fœtal.




La triade classique comprend un cou court, une ligne d'implantation basse des cheveux sur la nuque et une diminution d'amplitude de la mobilité du rachis cervical. Peuvent se voir : un début progressif de la myélopathie cervicale, une altération de la voix, des syncinésies ou mouvements en miroir au niveau des extrémités supérieures et, parfois, inférieures chez approximativement 20 % des patients.

L'exploration comprend la radiographie et TDM pour documenter l'alignement vertébral et les anomalies anatomiques osseuses, l'IRM du rachis cervical pour les symptômes neurologiques.

Résultats :

- Fusion de deux segments rachidiens ou plus :
- Les fusions au niveau de C2–C3 et du rachis cervical inférieur sont habituelles.

- Les fusions extensives peuvent s'étendre au rachis thoracique supérieur.
- Scoliose associée.
- Os omovertebraux (entre scapula et vertèbre) : mieux documentés par la TDM.
- Côtes cervicales. Hémivertèbres.
- Sténose rachidienne et impression basilaire.
- Syringomyélie (hypersignal sur les coupes IRM sagittales et axiales pondérées en T2).
- Protrusions des disques intervertébraux.

-  - Arthrite rhumatoïde juvénile.
- Spondylarthrite ankylosante.
- Fusion postchirurgicale.
- Discite.

### **Klüver–Bucy: [136]**



Le syndrome de Klüver–Bucy est caractérisé par : astéréognosie ( incapacité à reconnaître les objets par leur forme perçue tactilement) ; prosopagnosie ( incapacité à reconnaître les visages) ; troubles de la mémoire ; émoussement émotionnel (placidité) ; hypermétamorphose, avec tendances orales à porter à la bouche les objets de façon compulsive; plaisanteries déplacées) et hypersexualité ; disparition de la peur et un besoin d'explorer l'environnement akathisie (incapacité à « rester en place »).



La cause la plus fréquente est l'HSE mais elle a également été associée à d'autres infections telles que : méningite tuberculeuse, méningo–encéphalite listériale, maladie de Whipple cérébrale primaire.

D'autres causes incluent: traumatismes crâniens (pas nécessairement très grave), la démence, en particulier la démence fronto–temporale (maladie de Pick) et aussi la maladie d'Alzheimer, les lésions chirurgicales, post–épilepsie, maladie cérébrovasculaire.



Ce syndrome a été découvert expérimentalement dans les années 1930 par le psychologue **Heinrich Klüver** et le neurochirurgien **Paul Bucy** de l'Université de Chicago après des lobectomies temporales bilatérales de singes rhésus.

L'association à une encéphalite virale chez l'adulte humain est établie dans les années 1960. Des lésions bilatérales de l'amygdale ont permis de comprendre l'importance de celle-ci dans la gestion des émotions.

## **Kojewnikov:[90]**

### *Epilepsie partielle continue*



Epilepsie partielle symptomatique caractérisé par des crises partielles somatomotrices fréquemment suivies dans le même territoire par des myoclonies segmentaires permanentes rebelles à la thérapeutique.



Le syndrome de Kojewnikov (SK) est caractérisé par des contractions musculaires rythmiques presque continues sur une partie limitée du corps pendant des heures, des jours ou même des années. En plus des secousses myocloniques, environ 60% des patients présentent des crises partielles complexes et des crises généralisées secondaires. Selon l'étiologie, les crises focales peuvent être présentes avant le début de l'état focal, ou le patient peut commencer par un état focal soudain épileptique. Les déficits neurologiques focaux peuvent être présents avant l'apparition de (SK). EEG: anomalies focales dans les régions centrales.



Il est plus fréquent chez les adultes, et les étiologies les plus communes sont les maladies vasculaires cérébrales, les accidents vasculaires cérébraux et les tumeurs. Les causes moins fréquentes sont les troubles métaboliques, les encéphalopathies rénales et hépatiques, la dysplasie corticale, les encéphalopathies mitochondriales et les encéphalopathies toxiques.

Le pronostic à long terme dépend de l'étiologie et de la faisabilité de l'excision chirurgicale des lésions corticales.



**Alexis Yakovlevitch Kojewnikov**, neuropsychiatre russe (1894 et 1895).

Pionnier de la psychiatrie en Russie, il a milité pour un traitement humain des malades mentaux. Kozhevnikov a plusieurs contributions dans l'anatomie pathologique des maladies nerveuses. En plus de l'épilepsie partielle continue. Il a décrit la diplégie spastique progressive familiale et a étudié la formation de cellules nerveuses dans l'amyotrophie sclérotique, l'ophtalmoplégie et la paralysie bulbaire asthénique.

## **Korsakoff:[137]**

*Syndrome amnésique avec fabulations, psychose de Korsakoff ou démence de Korsakoff*



Trouble neurologique d'origine multifactorielle dont une carence en thiamine (vitamine B<sub>1</sub>) au niveau du cerveau. Il se manifeste par des troubles neurologiques cognitifs.

Sa survenue est souvent liée à l'alcoolisme chronique. Elle peut être due plus rarement à certaines formes de sévères malnutritions. C'est une complication de l'encéphalopathie de Wernicke, bien que chez certains patients, il peut passer totalement inaperçu.



Le syndrome de Korsakoff, caractérisé par une désorientation temporo-spatiale, une amnésie antérograde sévère avec oubli à mesure massif, des confabulations, une fréquente euphorie et des fausses reconnaissances, s'accompagne parfois de polynévrite des membres inférieurs et/ou d'autres troubles psychiques. À l'évolution démentielle progressive habituelle peuvent se substituer désormais, sous l'effet de la thérapeutique, des formes évolutives plus favorables.

Les pathologies associées :

- Poly-neuropathie (polynévrite) axonale carencielle (vitamines B1 et B6) de type sensitivomotrice sévère et/ou névrite optique rétrobulbaire
- Encéphalopathie de Wernicke
- Cancers, notamment cancers ORL
- Cardiomyopathie dilatée



**Sergueï Sergeïevitch Korsakov (1854 –1900).**

Neuropsychiatre russe ayant publié de nombreux ouvrages sur la neuropathologie, la psychiatrie et la criminalistique. Le Journal nevropatologii i psikhiatriciiimeniKorsakova «Revue de neuropathologie et de psychiatrie Korsakoff» a été dénommé en son honneur. En marge de ses études sur la psychose alcoolique, dite syndrome de Korsakoff, l'ayant mené notamment à reconnaître plusieurs cas de polyneuropathie alcoolique, Korsakov développe le concept de paranoïa.

Il a été un élément clé dans la fondation de la Société des neuropathologistes et psychiatres de Moscou.

 Plus loin le syndrome de Wernicke–Korsakoff

# L

## Lambert–Eaton:[138]




Le syndrome myasthénique de Lambert–Eaton (SMLE) est une maladie rare. L'incidence est estimée entre 0,48 et 0,75 par millions d'habitants et la prévalence autour de 3,42. Cependant, du fait des difficultés diagnostiques et de la méconnaissance du syndrome, ces chiffres sont certainement sous-estimés. Classiquement, le SMLE est décrit comme une maladie de l'homme de plus de 50 ans, mais cette assertion n'est valable que pour les formes paranéoplasiques associées aux CPPC. Il est en fait observé chez l'adulte de tout âge et dans les formes idiopathiques, les femmes sont légèrement surreprésentées (52 %). Le SMLE est très rare chez l'enfant et une dizaine de cas seulement ont été décrits. Ils sont généralement idiopathiques, mais exceptionnellement, une association avec un neuroblastome a été rapportée.



Le diagnostic de SMLE repose sur la reconnaissance des symptômes et des signes cliniques, sur l'étude électrophysiologique et la mise en évidence des anticorps anti-CCVD. La triade clinique se compose généralement d'une faiblesse musculaire proximale, d'une dysautonomie et d'une aréflexie. Une faiblesse proximale des muscles des jambes est habituellement le premier symptôme noté par le patient dans près de 80 % des cas. Cette faiblesse musculaire se propage généralement des régions proximales à distales et caudale à crânienne. La vitesse de propagation est très variable d'un patient à l'autre et peut être plus rapide en présence d'un CPPC associé. La présence de symptômes oculaires et bulbaires est variable dans le temps et n'affecte pas tous les patients. Contrairement à la myasthénie, ces

symptômes sont exceptionnellement isolés et lorsqu'ils sont présents, les patients ont une faiblesse musculaire généralisée. La présence d'une dysautonomie est un élément majeur du diagnostic et est présente dans 80 à 96 % des patients atteints de SMLE. Cette dysautonomie est généralement peu invalidante et se caractérise par une sécheresse de la bouche, qui est le symptôme le plus fréquent, et très évocateur du diagnostic chez un patient ayant une faiblesse musculaire proximale. Les dysfonctions érectiles chez les hommes et la constipation sont également fréquentes. L'hypotension orthostatique, les difficultés de miction, les yeux secs, et les anomalies de transpiration sont moins fréquentes. Les patients atteints de SMLE ont des réflexes ostéotendineux diminués ou absents. Une caractéristique, de ce syndrome est la réapparition de ces réflexes après l'exercice musculaire, mais ce test est peu sensible et n'est retrouvé que chez 40% des patients. Le diagnostic de SMLE est porté par l'étude électromyographique.

 Le syndrome commence souvent par une légère faiblesse proximale d'un ou des membres inférieurs, par contraste avec la myasthénie, où ptosis et diplopie dominant généralement la présentation clinique. Le temps médian entre début des symptômes et diagnostic peut aller jusqu'à 19 mois dans les formes non paranéoplasiques. Les symptômes sont le plus souvent confondus avec une myasthénie, une myopathie, une myosite à inclusion, notamment chez les patients âgés, un canal lombaire étroit, qui se présente fréquemment avec une fatigabilité des membres inférieurs ou avec un stade précoce de maladie de Parkinson. Chez certains patients, les symptômes se développent d'une manière subaiguë et si le SMLE n'est pas évoqué rapidement, il est fréquemment discuté une neuropathie, un syndrome de Guillain-Barré ou une sclérose latérale amyotrophique. Cependant, les patients atteints de SMLE n'ont pas de symptômes sensitifs ou douloureux et le liquide céphalo-rachidien est généralement normal.



Le premier cas a été rapporté en 1953 chez un homme de 47 ans traité pour un CPPC par Anderson et ses collaborateurs du St Thomas' Hospital de Londres, mais c'est en 1956

que les neurologues américains **Lambert, Eaton** et **Rooke** ont établi, à partir de six observations, les éléments cliniques et électro-physiologiques du syndrome qui porte leur nom.

### Lennox–Gastaut:[139]



Moins fréquent que le SW ; c'est une affection grave touchant les jeunes enfants de 2 – 6 ans. Caractérisé par des crises généralisées toniques axiales au cours du sommeil associées à des crises atoniques et des absences atypiques pluriquotidiennes avec chutes fréquentes et une régression psychique sévère. Présence de troubles de la personnalité et de troubles mentaux, retard intellectuel et/ou troubles caractériels.

EEG inter critique caractéristique : de très nombreuses pointes ondes lentes diffuses sur un trace de fond ralenti. Le pronostic est mauvais (retard mental, crises incontrôlables, psychose).



**Henri Jean Pascal Gastaut**(1915–1995) neurologue français.

**William Gordon Lennox** (1884–1960) neurologue américain.

### Ligne médiane:[140,141]



Le syndrome de la ligne médiane est lié aux anomalies du développement du mésoderme durant la 5<sup>e</sup> semaine de l'embryogenèse. De cause génétique ou non ces anomalies comprennent des lésions anatomiques incluant la ligne médiane du cerveau ± une dysplasie septo-optique (comprenant une hypoplasie du nerf optique et/ou une hypoplasie hypophysaire) et des dysmorphies faciales.



Ce groupe de syndromes, caractérisé par la présence d'altérations au niveau bilatéral et médian, comprend, entre autres, le syndrome oro-facial-digital (un groupe hétérogène de troubles génétiques qui ont en commun la présence d'altérations buccales, faciales et numériques.) et le syndrome d'Opitz (trouble génétique aux expressions cliniques très variées,

les principaux signes étant l'hypotélorisme, l'hypospadias, une racine nasale large et des pleurs dysphoniques; la présence de fentes labiales – on a également décrit des altérations thoraciques et abdominales ainsi que des anomalies génito–urinaires).

### **Locked–in syndrome:[21]**

*Nommé aussi syndrome de retenue ou de désafférentation motrice, syndrome d'enfermement ou syndrome de verrouillage*



C'est l'infarctus protubérantiel le plus grave car le décès survient presque toujours à court terme. Secondaire à une occlusion du tronc basilaire, il est responsable d'un infarctus de la partie ventrale du pied de la protubérance.

Le patient présente une tétraplégie flasque, une diplégie facio–pharyngo–glosso–masticatrice, un mutisme et une paralysie bilatérale de l'horizontale que sont le noyau abducens et la substance réticulée Pontine paramédiane. Les seuls mouvements volontaires possibles sont l'élévation des paupières et la verticalité du regard, les centres de la verticalité étant respectés car situés dans le mésencéphale. Ces patients mutiques mais conscients peuvent communiquer par un code en utilisant ces mouvements.



Les premières descriptions d'état apparenté au locked–in syndrome semblent provenir de la littérature « un cadavre avec des yeux vivants » « une femme frappée de mutisme et d'immobilité ». Il faut attendre 1941 pour que la littérature médicale évoque ce syndrome. En 1947, un premier cas de locked–in syndrome était diagnostiqué par un neurologue et un neurochirurgien. En 1966, avec Plum et Posner, le terme de locked–in syndrome était introduit qui veut dire littéralement « enfermé à l'intérieur ».

En 1997, le grand public découvre le locked–in syndrome dans « Le Scaphandre et le Papillon », ouvrage autobiographique du journaliste français Jean–Dominique Bauby (1952–1997) où il raconte sa vie avant son attaque cérébrale et son expérience du locked–in syndrome qui l'a

enfermé dans un corps ne répondant plus à son esprit, d'où la métaphore du titre. Ce livre a été dicté par le clignement de sa paupière gauche, lettre par lettre, à un tiers locuteur.



**Jerome B. Posner** est un neurologue américain né en 1932,

Il est connu pour ses recherches sur les maladies paranéoplasiques au Memorial Sloan-Kettering Cancer Center. Avec le Dr Fred Plum, il a aidé à élaborer des lignes directrices pour aider à déterminer comment traiter au mieux les patients comateux, en écrivant *The Diagnosis of Stupor et Coma* en 1966.



**Fred Plum** (1924–2010) est un neurologue américain qui a développé les termes «état végétatif persistant» et «syndrome immobilisé» dans le cadre de ses recherches continues

sur la conscience et les comas et les soins du comate.


Il a obtenu son diplôme en médecine de la Faculté de médecine de l'Université Cornell en 1947.

Son premier article publié a été coécrit avec le futur prix Nobel Dr Vincent du Vigneaud.

Plum a élaboré des lignes directrices pour déterminer comment traiter au mieux les patients comateux, en écrivant *The Diagnosis of Stupor et Coma* en 1966 avec son ancien partenaire de recherche, le Dr Jerome B. Posner. En collaboration avec le neurochirurgien de Glasgow Dr. Byron Jennett, Plum a développé l'échelle Coma de Glasgow.


# M

## Main capricieuse « alien hand »:[83]

 Le terme de main capricieuse a été proposé par **Poncet** et **Ceccaldi** pour lever une ambiguïté issue de la littérature anglophone, qui utilise le terme d'alien hand (littéralement : main étrangère) pour la désigner, alors que le terme de main étrangère (utilisé tel quel en anglais) désigne un autre phénomène. Le phénomène de la main capricieuse peut toucher indifféremment la main droite ou la main gauche, survient de façon fortuite. La main est animée de mouvements qui ont un but apparent, plus ou moins précis, habituellement déclenchés par un stimulus de l'environnement proche : objet à saisir, machine à manipuler. Ces mouvements peuvent prendre l'aspect d'un comportement d'utilisation ou d'une manipulation compulsive des objets, avec des persévérations. Souvent le patient n'est pas conscient des mouvements et s'en étonne, avant d'essayer de les contrôler. La plupart de ces phénomènes de main capricieuse sont associés à des lésions de l'aire motrice supplémentaire, du gyrus cingulaire antérieur, du cortex préfrontal médian de l'hémisphère dominant et de la partie antérieure du corps calleux, d'où le terme de frontal alien hand qui a été proposé par Feinberg. La main capricieuse serait la conséquence d'un défaut d'inhibition de comportements plus ou moins automatisés d'exploration manuelle ou de manipulation.

 Main étrangère, déconnexion interhémisphérique.

## Main étrangère:[83]

 Il a été initialement décrit chez des malades ayant une tumeur du corps calleux. « Le

patient qui tient ses mains l'une dans l'autre derrière son dos ne reconnaît pas l'appartenance de sa main gauche ». Quand il tient de la main droite sa main gauche, il est parfaitement capable de dire qu'il tient une main, peut même préciser s'il s'agit d'une main gauche ou droite, mais ne va pas reconnaître qu'il s'agit de la sienne. Le déficit ne porte pas donc pas sur la reconnaissance tactile de la main mais sur la reconnaissance de son appartenance. Il ne s'agit donc en aucune façon d'un trouble du comportement moteur, ce qui impose de bien le distinguer de l'alien hand de la littérature anglophone. C'est une atteinte du tronc du corps calleux qui est impliquée dans ce déficit.

☞ Main capricieuse, déconnexion interhémisphérique.

## **Médullaires:[22]**



Ils se caractérisent par l'association de signes moteurs, sensitifs et végétatifs. Ils sont classés en 4 types en fonction des causes qui les déterminent : section, compression, lésion partielle, ou ischémie ou autre.

Seront cités, les syndromes suivants :

- Sd de section médullaire complète
- Sd de l'hémisection de la moelle ou de Brown-Séguard
- Sd de compression médullaire
- Sd médullaires partiels
- Sd de la sclérose combinée de la moelle
- Sd du cône terminal ou de la moelle sacrée
- Sd spinothalamique

## **Médullaires partiels:[21]**



Ils sont liés à une lésion de l'axe gris ou des cordons de la moelle.

Les syndromes segmentaires sont liés à une atteinte partielle de l'axe gris.

– **Syndrome segmentaire ventral** relève d'une atteinte de la corne antérieure et il se traduit par un syndrome moteur de type périphérique. Syndrome sous lésionnel. Syndrome pyramidal plus ou moins franc (Signe de Babinski) ; troubles de la sensibilité à tous les modes avec niveau net ; Troubles sphinctériens et trophiques

– **Syndrome segmentaire de la commissure grise** (syndrome syringomyélique ; centromédullaire) due à l'interruption des fibres commissurales et se caractérise par une dissociation de la sensibilité de type syringomyélique avec abolition de la thermoalgésie et conservation du tact et de la sensibilité profonde. Ce syndrome est surtout le fait de la syringomyélie.

– **Syndrome segmentaire dorsal** est lié à l'atteinte des cornes postérieures. Il se manifeste par un syndrome sensitif pluri-radicalaire.

Les syndromes cordonaux sont liés à l'atteinte de la substance blanche.

– **Syndrome cordonal postérieur** se manifeste par des douleurs cordonales et l'étude de la sensibilité note une dissociation de type tabétique : abolition de la sensibilité profonde et du tact épicrotique, alors que les sensibilités thermiques et douloureuses sont conservées.

– **Syndrome cordonal antéro-latéral** se caractérise par l'existence de douleurs à type de brûlure avec parfois une hyperpathie. L'examen note un syndrome pyramidal homolatéral et une anesthésie thermo-algésique contro-latérale à la lésion.

## Mélargie parésthétique:[56]



Décrite en 1895 par ROTH, elle correspond à une compression du nerf fémoro-cutané (nerf cutané latéral de la cuisse) à sa sortie du bassin, sous l'épine iliaque antéro-supérieure dans la traversée de l'arcade fémorale. **Se traduit cliniquement par des troubles sensitifs purs** : dysesthésies paresthésies et brûlures de topographie en raquette sur la face externe de la cuisse ; Signe de TINEL à la percussion de l'arcade crurale. Le mécanisme est traumatique : vêtements trop serrés, corset orthopédique, déformation du bassin, prise de greffon iliaque, marathon, amaigrissement rapide entraînant une variation de la courbure du tronc nerveux lorsqu'il perfore le fascia.

☞ Syndromes canaux.

## Méningé: [22]



On parle de syndrome méningé devant :

– des céphalées. Elles sont constantes et peuvent être isolées. Permanentes avec des paroxysmes provoqués par la lumière, les mouvements de la tête, le bruit. Elles sont violentes, diffuses, souvent pulsatiles, décrites comme des sensations d'éclatement, d'étau, elles irradient vers le cou et le rachis ; elles s'accompagnent parfois de rachialgies.

Une photophobie, une intolérance au bruit, une hyperesthésie diffuse rendent encore ces céphalées si particulières et pénibles.

–les vomissements sont inconstants, sans nausée préalable, survenant aux changements de position, faciles, sans effort.

–d'autres troubles végétatifs peuvent survenir, surtout dans les formes graves : troubles du rythme cardiaque (bradycardie), du rythme respiratoire (bradypnée, pauses), une élévation tensionnelle. La constipation est classique mais tardive.

–d'autres symptômes peuvent survenir, selon les étiologies, certains sont des signes de gravité : troubles de la conscience (obnubilation, états confusionnels, plus rarement coma), convulsions plus rares chez l'adulte.



A l'examen :

–La raideur de la nuque est le signe méningé le plus précoce et le plus constant. Elle se recherche par la flexion passive de la tête sur le thorax. Le mouvement est limité par la contracture très douloureuse des muscles cervicaux postérieurs. Les mouvements latéraux sont moins douloureux et possibles.

–Le signe de Kernig se recherche en pliant les cuisses sur le bassin, jambes étendues : une douleur s'oppose à cette extension et oblige le patient à fléchir les cuisses et les jambes. On

peut aussi chercher cette contracture en faisant asseoir le patient sur son lit : on observe une flexion des jambes et cuisses sur le bassin.

-Le signe de Brudzinski apparait lors des tentatives d'anteflexion de la tête, on observe une flexion involontaire des membres inférieurs.

-Les réflexes tendineux et cutanés sont variablement perturbés. On peut ainsi observer un signe de Babinski, des réflexes tendineux vifs.

-D'autres signes neurologiques peuvent apparaitre en fonction de l'étiologie :

- dans les méningites infectieuses virales ou bactériennes, le syndrome méningé est accompagné d'un syndrome fébrile. L'analyse du LCR permet de différencier les méningites à liquide clair (le plus souvent virales) des méningites purulentes (bactériennes).
- dans l'hémorragie méningée, le syndrome méningé est d'installation brutale, la céphalée est violente et les troubles de la conscience sont habituels.

## **Métatarsalgies de Morton: [56]**



Affection douloureuse intéressant l'articulation métatarso-phalangienne du 4ème orteil. Il s'agit d'une lésion du nerf interdigital, nerf sensitif, branche des nerfs plantaires. Au cours de son trajet, il traverse un ligament (le ligament transverse profond du tarse) qui unit la tête des métatarsiens entre eux. C'est à ce niveau que se produit la neuropathie qui est particulière par l'existence quasi constante d'un névrome du nerf interdigital.



Le tableau clinique est caractérisé par des épisodes de douleurs lancinantes au niveau du 3ème et du 4ème orteil avec parfois, irradiations de la douleur le long du bord externe du pied et de la jambe. Ces douleurs surviennent surtout à la marche, sont calmées par le repos et l'ablation de la chaussure et peuvent également survenir spontanément la nuit. En dehors de causes traumatiques (fracture d'une phalange, d'un métatarsien) le mécanisme principal de la neuropathie est l'hyperextension de l'articulation métatarso-phalangienne (traumatique,

congénital, port de talons hauts, professions exposées (carreleur, électricien) polyarthrite rhumatoïde).



**Thomas George Morton (1835–1903)** chirurgien américain, fils de Samuel George Morton (1799–1851), professeur d'anatomie au Pennsylvania College. Il choisit la même carrière que son père. En 1856, il obtint le titre de docteur en médecine à l'Université de Pennsylvanie. En 1857, il devint médecin chef de l'hôpital de Pennsylvanie et reçut une formation en chirurgie. Thomas Morton était également un écrivain prolifique sur divers thèmes médicaux, à titre d'exemple son article "La transfusion de sang et son application pratique". Mais c'est par son travail sur les métatarsalgies, publié en 1876 qu'il a été connu le plus.

Voir syndrome canaux.

## Millard Gübler:[21]



Associant une paralysie d'un hémicorps, controlatérale à la lésion et respectant la face, à une paralysie du VI et/ou du VII de type périphérique homolatérale à la lésion.



Il s'agit d'une lésion du tronc cérébral située dans la région protubérantielle inférieure. Les principales causes sont : AVC (ischémique) ; tumeur du tronc (gliome) ; sclérose en plaques.



**Adolphe-Marie Gübler (1821 – 1879)** médecin et pharmacologue français. Il a commencé ses études de médecine en 1841 à Paris. Il obtient son doctorat en 1849. Il est considéré comme le premier médecin à avoir fait la différence entre un ictère hémotogène et un ictère hépatogène. Le nom de Gübler est associé avec celui d'Auguste Louis Jules Millard (1830–1915), qui avait initialement décrit le trouble en 1855.



**Auguste Louis Jules Millard (1830–1915)** médecin français.

Il a étudié la médecine à Paris, où en 1860 il a obtenu le titre de médecin des hôpitaux. En 1855, il a identifié un trouble caractérisé par un ramollissement unilatéral du cerveau causé par l'obstruction des vaisseaux sanguins des ponts, connu sous le nom de «syndrome de Millard-Gübler», nommé en conjonction avec Adolphe-Marie Gübler, qui a décrit le syndrome dans un article publié en 1856.

☞ Syndromes alternes.

### **Miller-Fisher:[142]**



Neuropathie auto-immune caractérisée par la triade clinique à début brusque : ataxie, aréflexie et ophtalmoplégie externe (bilatérale et souvent complète ou presque) avec un déficit moteur absent ou très modéré. Le début brusque des troubles oculomoteurs extrinsèques est un élément déterminant du syndrome de Miller-Fisher. Il s'agit d'une forme rare du syndrome de Guillain-Barré dont l'incidence annuelle est estimée à 1/1 000 000 et dont le diagnostic est confirmé par la présence d'anticorps antigangliosides GQ1b. L'évolution est, en général, bénigne et les patients récupèrent en quelques mois.

☞ Syndrome du Guillain Barré.

### **Moelle attachée:[143]**



Le syndrome de moelle bas attachée correspond à un ensemble de symptômes provenant d'une traction axiale constante du cône terminal de la moelle épinière, fixé en position caudale anormale. Troubles sphinctériens, dysurie, douleurs périnéales, parésie des membres inférieurs en sont les signes principaux. L'IRM est l'examen de choix. Le traitement repose sur une neurolyse microchirurgicale du cône terminal. C'est une complication du dysraphisme spinal. L'affection, peut être asymptomatique, est souvent découverte chez l'enfant et rencontrée chez l'adulte. A l'état normal, le niveau du cône médullaire se situe en L1-L2. Au

cours de cette affection, il se trouve en dessous de ce niveau, et souvent associé à des malformations congénitales à type de filum épais ou de tumeurs bénignes type de lipome intra ou extradural. En raison des caractéristiques physiques de la moelle épinière et de ses rapports anatomiques, les conséquences de l'élongation touchent essentiellement le cône terminal, ce qui explique que la symptomatologie s'exprime surtout à ce niveau. En effet, le syndrome de moelle bas attachée se caractérise par une myélopathie progressive associée à des troubles urinaires à type d'incontinence, de rétention ou d'infections urinaires à répétition. Cliniquement, on distingue trois syndromes : **le syndrome neuro-orthopédique, le syndrome cutané lombo-sacré et les troubles sphinctériens** qui peuvent être intriqués :

– **Le syndrome neuro-orthopédique** consiste en des déficits moteurs, sensitifs, et parfois trophiques des membres inférieurs à nette prédominance distale, couramment unilatéraux ou bilatéraux mais très asymétriques. Il se traduit par l'association de signes périphériques et centraux et par une anomalie constante des réflexes osteo-tendineux. Il s'y associe des troubles de la marche, une dysmorphie du ou des pieds, une amyotrophie, des troubles vasomoteurs distaux et une scoliose. La douleur localisée à la région ano-périnéale, seul signe présent chez notre patiente, est le principal symptôme chez l'adulte.

– **Le syndrome cutané lombosacré** associe le plus souvent par ordre de fréquence un sinus dermique, une voussure sous-cutanée, une tumeur pédiculée, une queue de faune ou un angiome. Ces signes cutanés lombo-sacrés présents dans 90% des cas chez l'enfant, peuvent manquer chez plus de 50% de cas de l'adulte.

– **Les troubles sphinctériens** sont présents dans 80% des cas. Les troubles urinaires, conséquences de l'hypertonie vésicale, sont plus fréquents que les troubles stercoraux, caractérisés par une constipation opiniâtre avec défécation douloureuse.

Une possibilité d'aggravation où d'apparition des troubles neurologiques est possible. Les examens urodynamiques ont une place dans le diagnostic et dans le suivi des syndromes de moelle bas attachée. Ils peuvent montrer des troubles de dysfonctionnement vésical, une aréflexie, hyper réflexie vésicale ou une hypocompliance vésicale.

## **Moya Moya:**[144]

*Maladie de Nishimoto, maladie de Nishimoto-Takeuchi-Kudo ou maladie obstructive du polygone de Willis*



La maladie de Moya Moya est une affection létale avec des épisodes hémiplésiques brutaux, récidivants, plus ou moins régressifs, évoluant vers un déficit moteur et sensoriel permanent, des répercussions mentales et des troubles du langage, provoquée par une sténose bilatérale des siphons carotidiens, associée à un réseau capillaire angiomateux situé à la base du cerveau.

On distingue:

- Maladie de Moya-Moya : limitée à l'atteinte des artères intracrâniennes pouvant être idiopathique mais il existe des formes familiales (dans 10 % des cas le mode de transmission est autosomique récessif)
- Syndrome de Moya-Moya ou Moya-Moya secondaire : associée à une affection locale ou générale (foie, cœur). Situations particulières La maladie de Moya-Moya peut être secondaire à la radiothérapie, apparaitre au cours de la drépanocytose ou chez patients porteurs d'une neurofibromatose type I ou du syndrome de Williams.



Cette atteinte vasculaire, d'étiologie inconnue, est plus fréquente au Japon. Chez l'enfant, les manifestations cliniques sont dominées par des accidents ischémiques cérébraux multiples évoluant vers une démence. Lorsque la maladie commence avant quatre ans, elle est rapidement létale. Elle peut commencer chez l'adolescent; chez l'adulte elle se caractérise par des hémorragies cérébrales intra-ventriculaires ou méningées, liées à la rupture d'anévrismes ou de petites artères cérébrales collatérales anormales. Les céphalées, souvent les premiers signes de la maladie, peuvent être secondaires aux cris, à une hyperventilation ou à des

convulsions. Il existe des épisodes d'hémianopsie, d'amaurose et de diplopie. L'hypotension et HTA peuvent aussi être des facteurs déclenchants.

L'EEG est anormal, la scanographie montre une atrophie corticale et une dilatation ventriculaire et la résonance magnétique nucléaire des ramollissements hémisphériques diffus. Lediagnostic est fait sur l'angiographie montrant des sténoses ou des occlusions artérielles (partie antérieure du polygone de Willis (circulusarteriosuscerebri), origine des artères cérébrales antérieures et moyennes), ou un réseau vasculaire télangiectasique anormal. Les lésions sont bilatérales formant un fin réseau artériolaire anastomotique avec aspect de «fumée de cigarette».



En 1957, Takeuchi et Shimizu ont signalé un cas d'une maladie inconnue caractérisée par une hypoplasie des artères carotides internes.

En 1968 et 1969, Kudo, Nishimoto et Takeuchi, ainsi que Suzuki et Takaku, ont publié leurs études dans la littérature anglaise, ce qui a grandement contribué à la reconnaissance de la maladie de moyamoya dans le monde entier. Ces auteurs ont également décrit les 6 étapes de progression angiographique, du stade 1 (rétrécissement de l'artère carotide) au stade 6 lorsque se développe un réseau vasculaire anormal au niveau de la base du crâne avec son l'aspect angiographique en « nuage de fumée »d'ou l'expression japonaise moyamoya fumée de cigarette.

## **Muscle obturateur interne : [120]**




Le tableau clinique se différencie du Hamstring syndrome par l'association à la douleur fessière et du membre inférieur prédominant en station assise, d'irradiations douloureuses inguinales et périnéales pouvant faire évoquer une participation pudendale. L'examen clinique retrouve le même point douloureux trochantérien, mais le point douloureux fessier est situé sur l'axe vertical médian, 5 cm plus bas que dans la situation précédente, sur une ligne horizontale allant du grand trochanter à la pointe du coccyx. Une coupe de scanner

réalisée sur le point douloureux fessier permet de situer avec certitude la topographie musculaire en cause (piriforme ou obturateur interne). Beaucoup de patients « étiquetés » syndrome du piriforme ont en fait une douleur de l'obturateur interne. On retrouve également une douleur à la pression endo–ischiatique profonde (par appui périnéal ou endo–rectal latéral) correspondant à la portion endo–pelvienne du muscle.

✂ Les sciatiques de la fesse.

## **Muscle pyramidal:[120]**

*Syndrome du muscle piriforme ou syndrome du canal intra–piriforme*

 Il s'agit la plupart du temps d'un diagnostic d'exclusion qui ne sera évoqué qu'après une longue phase d'errance à la recherche d'une pathologie rachidienne. Les femmes en sont beaucoup plus souvent victimes que les hommes.

Le muscle piriforme est un muscle de la fesse étendu en éventail du grand trochanter à la face ventrale du sacrum. C'est un rotateur externe de la hanche lors de l'extension de la jambe, et un abducteur de la hanche lorsque la jambe est fléchie. Il intervient dans l'équilibre du bassin. Il rentre en contact dans le canal sous–piriforme avec le tronc sciatique et avec le nerf cutané postérieur de la cuisse (petit sciatique) qui assure l'innervation de la face postérieure de la cuisse. Situé plus dorsalement que le tronc sciatique, le nerf cutané postérieur de la cuisse sera le premier comprimé par le muscle qui présente parfois une bandelette tendineuse réalisant un arc de compression. Ainsi s'explique la sciatique tronquée qui ne descend que jusqu'à la fosse poplitée.

 *Signes d'appel*

Le patient se plaint avant tout d'une douleur fessière avec des irradiations plus ou moins descendantes à la face postérieure de la cuisse, voire d'un trajet sciatique complet. Cette douleur fessière est en général aggravée par la station assise, parfois par un effort physique

comme la marche, un soulèvement, les escaliers ou par certaines positions extrêmes. À l'inverse, certains patients sont soulagés, en station assise, par la mise en flexion et abduction passive du membre inférieur (raccourcissement passif du muscle). Si la douleur sciatique est unilatérale la douleur fessière peut être bilatérale mais en général avec un côté prépondérant. Certains patients sont plus exposés que d'autres, notamment les sportifs pratiquant la course de fond ou les cyclistes. Ces douleurs apparaissent parfois après une chute ou un traumatisme fessier. Une inégalité de longueur des membres inférieurs, une atteinte de la sacro-iliaque peuvent également être favorisantes. Parfois, ce sont des patients qui ont été traités, voire opérés pour une authentique sciatique discale mais qui gardent une sciatgie sans syndrome rachidien. Le patient peut décrire une sensation de tension, de contracture, de spasme fessier. La douleur sciatique a parfois une tonalité de paresthésie.

#### *Examen clinique*

L'examen clinique en décubitus ventral retrouve un point douloureux à l'insertion du piriforme sur le trochanter. Le deuxième point douloureux est retrouvé au niveau de la portion moyenne du muscle, sur une ligne verticale passant à mi-distance du trochanter et du sacrum, et sur une ligne horizontale située environ 2 cm au dessus du trochanter. Certaines manœuvres peuvent réveiller la douleur : -en position debout, la rotation interne et la flexion antérieure du tronc simultanées ; -en décubitus dorsal, la rotation interne passive, la mise en flexion du membre inférieur, ou la manœuvre de Lasègue sensibilisée par la mise en rotation interne du membre inférieur ; -en décubitus latéral du côté non affecté, la jambe douloureuse est placée derrière l'autre jambe, le genou reposant sur latable, la douleur fessière est déclenchée quand le patient tente de soulever son genou.

☞ Les sciatiques de la fesse.

#### **Myasthénique: [21]**



Ensemble des symptômes et de signes résultant d'un dysfonctionnement de la jonction

(synapse) neuromusculaire.

⊕ Le maître symptôme est la fatigabilité musculaire : déficit moteur lié à l'effort et s'améliorant ou disparaissant au repos. D'où la fluctuation des symptômes dans la journée, leur recrudescence en fin de journée et, plus encore, leur caractère intermittent (totalement absents au repos, notamment le matin au réveil).

Le déficit moteur peut atteindre tous les muscles striés de l'organisme. Trois domaines musculaires sont particulièrement sensibles :

1. Atteinte oculomotrice

- Ptosis (chute de la paupière supérieure), asymétrique, éventuellement alternant (droit puis gauche), avec, typiquement le signe compensateur du sourcil (hypercontraction du muscle frontal)
- Diplopie (vision double)
- La motilité pupillaire est toujours respectée

2. Atteinte de la phonation, de la déglutition, de la mastication

- Voix nasonnée (en fin de conversation)
- Déglutition difficile (en fin de repas), parfois fausses routes alimentaires (risque de pneumopathie d'inhalation) ou reflux alimentaires par le nez
- Mastication déficitaire (fin de repas)

3. Atteinte des membres : faiblesse proximale

4. Atteinte des muscles de la nuque : la tête fléchit après un temps de marche (avec parfois des cervicalgies)

5. Atteinte respiratoire (par paralysie des muscles intercostaux et du diaphragme) : de la polypnée superficielle jusqu'à l'asphyxie. Le pronostic vital peut donc être compromis : urgence médicale (en milieu de réanimation).

Il n'y a jamais de symptomatologie sensitive (douleurs, paresthésies) car la synapse neuromusculaire, uniquement motrice, est la seule structure atteinte.

L'examen neurologique peut être strictement normal s'il est pratiqué à distance de tout effort. Le syndrome peut être localisé à un groupe de muscles (comme dans les formes oculaires pures), L'examen peut mettre en évidence un déficit après un effort répété, intense (par exemple, apparition d'un ptosis après une dizaine d'accroupissements).

Il peut exister un déficit permanent notamment :

- racine des membres inférieurs (le sujet étendu sur le dos ne peut tenir les membres inférieurs fléchis plus d'une minute)
- fléchisseurs de la nuque
- orbiculaire des paupières

Dans tous les cas, plusieurs signes négatifs sont à noter :

- pas d'amyotrophie ni de fasciculations
- pas de modification des réflexes ostéo-tendineux
- pas de déficit sensitif.

Le test à la prostigmine (anticholinesthésique), s'il est positif, confirme le diagnostic : lorsqu'existe un déficit permanent, ou lorsqu'on l'a provoqué, il est corrigé en quelques minutes par l'injection intraveineuse lente d'une ampoule de prostigmine.

L'électrodiagnostic neuro-musculaire est décisif :

- Démonstration d'un bloc neuro-musculaire : le principe est de stimuler de façon répétitive un tronc nerveux (ulnaire par exemple) en mesurant l'amplitude des potentiels d'action musculaires. Une diminution d'amplitude (décrément) d'au moins 10 % entre le 1er et le 5ème potentiel démontre un bloc de transmission post-synaptique (que l'injection de prostigmine fait disparaître).
- Vitesses de conduction nerveuse normales



\*Devant une baisse de la paupière supérieure on peut évoquer :

-un ptosis (paralysie du muscle releveur de la paupière supérieure) par : myopathie oculaire, atteinte du III mais sans lien à l'effort ni fluctuation

-un signe de Claude-Bernard-Horner (avec myosis)

-un blépharospasme (hyperactivité du muscle orbiculaire des paupières)

\*Certains syndromes neurologiques s'aggravent à l'effort : (neuropathies périphériques, myopathies, syndrome pyramidal), mais habituellement sans la fluctuation si caractéristique du syndrome myasthénique.

\*Le diagnostic de syndrome myasthénique est très souvent méconnu pendant des mois du fait de l'absence possible de signes « objectifs » à l'examen clinique.



Les principales causes du syndrome myasthéniques :

- la myasthénie++++
- Syndrome de Lambert-Eaton :
- Syndromes myasthéniques congénitaux

### **Myogène:[145,146]**

*Syndrome myopathique (les dystrophies musculaires)*



Ensemble des symptômes et signes résultant d'une affection primitive des fibres musculaires (myopathie).



Symptômes :

**Faiblesse musculaire** : Retentit sur les activités motrices courantes

**Douleurs musculaires** (myalgies) et crampes (avec contraction en boule d'un muscle)

Déclenchées ou non par les efforts.

Signes cliniques

**Déficit moteur** : Proximal et bilatéral (+++) Prédomine à la racine des membres et sur la musculature axiale

- ceinture pelvienne et muscles paravertébraux

\*marche dandinante," en canard "

\*difficulté à se relever de la position accroupie (le malade prend appui avec ses mains sur les genoux et " grimpe " le long de ses cuisses) ou de la position assise (signe du tabouret)

\*hyperlordose (atteinte des muscles paravertébraux)

– ceinture scapulaire et nuque

\*déficit des deltoïdes, des biceps et triceps brachiaux

\*scapula alata (décollement des omoplates par paralysie des grands dentelés)

\*déficit des fléchisseurs de la nuque

D'autres muscles peuvent être atteints, plus rarement :

– muscles de la face : orbiculaires des paupières, releveur de la paupière supérieure (ptosis), muscles oculomoteurs ou pharyngo-laryngés.

– muscles distaux

– muscles respiratoires (syndrome restrictif)

– cœur (cardiomyopathie)

Intensité variable (selon le degré d'évolution de la myopathie)

### **Modifications du volume musculaire**

Amyotrophie

\*Même topographie que le déficit moteur (proximal et bilatéral) et sévérité variable

\*Parfois masquée par le panicule adipeux

\*Parfois absente (myopathies métaboliques)

Hypertrophie, plus rare, concernant surtout les mollets.

### **Anomalies de la contraction ou de la décontraction musculaire**

\*Abolition du réflexe (ou contraction) idio-musculaire :

\*La percussion directe du muscle (avec un marteau à réflexes) ne provoque plus la réponse normale (qu'est la contraction en masse du muscle suivie d'une décontraction rapide)

\*Contraction anormale, "en boules"

\*Myotonie

– Lenteur de la décontraction musculaire, indolore

- Spontanée (le patient desserre lentement un objet ou la main de l'examineur) ou provoquée (par percussion de l'éminence thénar : le pouce se met en adduction et ne revient que lentement à sa position initiale).
- Inconstante, ne s'observe que dans certaines myopathies.

### **Rétractions tendineuses**

#### **Signes négatifs**

- Pas de déficit sensitif
- Pas d'abolition des réflexes ostéo-tendineux (sauf à un stade évolué, quand l'amyotrophie ne permet plus d'obtenir la réponse)
- Pas de fasciculations

### **Examens complémentaires**

#### **1. Electrodiagnostic neuromusculaire**

- Electromyogramme (EMG) : tracé myogène
  - \*Anormalement riche en unités motrice par rapport à l'effort fourni (un grand nombre d'unités sont recrutées : sommation spatiale)
  - \*Potentiels polyphasiques, de brève durée et de faible amplitude
  - \*Dans les myopathies avec myotonie, l'EMG comporte des salves d'unité motrice rapprochées (bruit caractéristique de « rafale »)
- Les vitesses de conduction nerveuse motrices et sensitives sont normales

2. Augmentation de la créatine kinase sérique est quasi-constante, due à la nécrose des fibres musculaires (d'où libération et passage dans le sang de l'enzyme) et parfois considérable (10 à 20 fois la normale, N < 70 UI/l).

#### **3. Biopsie musculaire**

- Coexistence de fibres atrophiques et hypertrophiques ; aspect « bariolé » caractéristique
- Présence de fibres nécrosées et de fibres en régénérescence (basophiles)

- Fibrose et augmentation du tissu adipeux. De nombreuses autres anomalies peuvent s'observer, certaines ayant valeur d'orientation étiologique.

*NB : La biopsie musculaire doit être faite dans un muscle non concerné par un EMG récent, dans un muscle atteint cliniquement mais peu atrophié.*

⊕ 1. Syndrome neurogène périphérique

Déficit moteur et atrophie sont communs au syndrome myogène et au syndrome neurogène périphérique. En faveur du syndrome myogène :

- déficit proximal et bilatéral
- abolition du réflexe idéo-musculaire
- réflexes ostéotendineux conservés
- absence de déficit sensitif
- absence de fasciculations

2. Certaines amyotrophies d'inutilisation (alitement prolongé, atteintes du système nerveux central, dénutrition, etc ...)

# N

## Nelson: [147]




Dans les années 1950, le syndrome de Nelson a été défini comme l'association d'un macroadénome corticotrope avec sécrétion élevée d'ACTH après surrénalectomie bilatérale. Les moyens modernes d'imagerie hypophysaire et les dosages fiables d'ACTH permettent de définir actuellement ce syndrome comme l'évolution d'un microadénome corticotrope ou d'un macroadénome corticotrope agressif. La problématique que pose ce syndrome est de l'ordre thérapeutique : contenir le développement tumoral au prix d'un hypercortisolisme non contrôlé, avec toutes les conséquences cliniques et biologiques que l'on connaît, ou guérir l'hypercortisolisme avec le risque de voir évoluer le reliquat tumoral.

Les facteurs prédictifs d'évolutivité tumorale après surrénalectomie : le jeune âge des patients au diagnostic, la présence d'un reliquat tumoral visible à l'imagerie avant la surrénalectomie, les signes cytologiques d'agressivité de l'adénome corticotrope et l'augmentation importante des taux d'ACTH dans les premiers mois qui suivent la surrénalectomie.


## Nerf intérosseux antérieur: [56]




Il est très rare mais spécifique. Il provient très souvent d'une atteinte traumatique des deux os de l'avant bras. La paralysie intéresse avant tout les muscles extrinsèques innervés par le nerf médian (longs fléchisseurs du pouce et de l'index notamment). Lorsque le patient tente une pince pollicidigitale, il ne peut plier les phalanges distales de ces deux doigts et dessine alors le bec de canard des ombres projetées.

 Syndromes canaux.

## Nerf sciatique poplité externe (SPE) au col du péroné (nerf fibulaire commun):[148]

 C'est le plus fréquent des syndromes canaux du membre inférieur. Son étiologie correspond au maintien prolongé d'une position accroupie ou jambes croisées, comprimant le SPE lorsqu'il contourne la tête du péroné. Le SPE, branche externe de division du nerf sciatique, contourne le col du péroné en passant sous la partie supérieure du muscle long péronier latéral, se retrouvant dans une situation anatomique de tunnel où il est vulnérable.

 **La symptomatologie motrice prédomine ou est quasi pure** : Déficit rapide ou rapidement progressif des releveurs du pied, de l'extenseur des orteils et des péroniers latéraux, respectant le moyen fessier (permet d'éliminer une atteinte radiculaire L5). L'existence de douleurs, de paresthésies sur la face externe de la jambe jusqu'à la face dorsale du pied est moins fréquente. Signe de Tinel positif à la percussion du col fibulaire. **A l'EMG on a un bloc de conduction du SPE au genou.**

Les paralysies « médicales » traumatiques sont la cause la plus fréquente, par maintien prolongé d'une attitude Paralyse des carreleurs, des vendangeurs, des vendeuses de chaussures. Il existe aussi les paralysies traumatiques (fractures du col de la fibula) ; les kystes synoviaux de la fosse poplitée, voire kyste mucoïde intraneural.

 Syndrome canaux.

## Nerf sus scapulaire: [56]



Souvent méconnu, il consiste en des douleurs de l'épaule. Il succède souvent à des travaux de force avec mouvements répétitifs ; Le diagnostic repose avant tout sur l'inspection du sujet tournant le dos à l'examineur. On constate une amyotrophie des fosses supra et infra-épineuses. Les rotateurs externes sont déficitaires. L'EMG retrouve des tracés appauvris dans ces deux muscles. Le traitement en est chirurgical et consiste à sectionner le ligament transverse supérieur de la scapula sous lequel passe le nerf.

➡ Plus loin syndromes canaux.

# OP

## Occipital: [110]



La sémiologie est visuelle, simple (cortex primaire) ou complexe (cortex associatif).

– Déficits visuels élémentaires :

- Hémianopsie (ou quadranopise) latérale homonyme (HLH) controlatérale, par lésion de l'aire 17 de Brodmann.
- Cécité corticale (lésions bilatérales)

– Déficits visuels complexes

- Négligence visuelle ou visuo-spatiale.
- Agnosies visuelles : pour les objets, les couleurs, les visages, les lettres (alexie). Un syndrome alexie-agraphie peut s'observer dans certaines lésions occipito-pariétales.

– Crises d'épilepsie, rares, simples (phosphènes) ou complexes (animaux, personnages, scènes).

– Métamorphopsies (vision déformée des objets) et hallucinations visuelles (perceptions sans objets), peuvent se rencontrer dans des contextes pathologiques autres que l'épilepsie (aura migraineuse par exemple).

## Ogilvie:[149]

*Colectasie aiguë idiopathique, ou pseudo obstruction colique aiguë idiopathique,*



Le syndrome d'Ogilvie est un syndrome occlusif au cours duquel il n'existe pas d'obstacle mécanique. Il s'agit d'une dilatation gazeuse de la totalité du côlon (et du rectum) survenant le plus souvent dans les suites d'un polytraumatisme, ou chez des malades intubés-

ventilés, chez des patients âgés alités, ou encore des patients traités par neuroleptiques. Cette occlusion fonctionnelle par paralysie motrice du côlon comporte les mêmes risques qu'une occlusion mécanique du côlon. Le diagnostic suspecté à l'ASP devant une distension majeure du cadre colique est confirmé par l'opacification basse (lavement ou TDM) qui ne met pas en évidence d'obstacle organique.

Le traitement repose sur l'exsufflation endoscopique éventuellement réalisée de façon itérative. Certains prokinétiques (prostigmine) peuvent être utilisés avec prudence.

### **Pancoast–Tobias: [150]**



Atteinte du tronc primaire inférieur, associant des signes d'atteinte de C8 et un signe de Claude Bernard Horner (par atteinte du ganglion sympathique cervical inférieur).

Le syndrome de Pancoast–Tobias (SPT) est classiquement défini par la combinaison d'une douleur de l'épaule et du bras dans le territoire C8–D1, d'une amyotrophie des muscles intrinsèques de la main et d'un syndrome de Claude–Bernard–Horner (CBH), plus ou moins associés à une lyse costale. Il est le plus souvent secondaire à une lésion d'origine tumorale au niveau de l'apex pulmonaire. Ce syndrome est retrouvé dans 3 à 5 % des cas de tumeurs pulmonaires. La symptomatologie clinique est la traduction d'une compression ou d'une infiltration des structures de voisinage de l'apex pulmonaire.



**Henry Khunrath Pancoast** (1875–1939) est un radiologue américain.

Il a obtenu son diplôme de la faculté de médecine de l'Université de Pennsylvanie en 1898 et, en 1900, a commencé une formation en chirurgie à l'hôpital de l'Université de Pennsylvanie. Anesthésiste, mais attiré par la radiologie, il succéda au professeur Charles Lester Leonard (1861–1913) en 1902 à la tête du département de radiologie de la faculté de médecine de l'Université de Pennsylvanie. En 1912, il fut nommé le premier professeur de radiologie du pays. Pancoast était l'un des pionniers de la radiologie.



**José W. Tobías** (1893–1951) est un médecin argentin.

Il a obtenu son doctorat en médecine avec mention en 1918. Il a été président de la Société de médecine interne de Buenos Aires en 1929, année où il est devenu "profesor escudero y profesor suplent". Il a ensuite été nommé professeur titulaire.

## Pariétal: [110]



Le lobe pariétal comporte le gyrus post central (fonctions sensibles) et d'autres structures, dites associatives car intégrant des fonctions cognitives. Son atteinte se traduit par :

### -Déficits sensitifs

- Déficits sensitifs élémentaires (hypo ou anesthésies) hémicorporels controlatéraux.
- L'extinction sensitive et l'astéréognosie se recherchent en l'absence de déficit sensitif élémentaire (ou seulement un déficit modéré) et quand elles existent sont très évocatrices d'une lésion pariétale

### -Troubles du schéma corporel

- Hémisphère mineur : hémiasomatognosie.  
Plus rarement, on observe des illusions corporelles : phénomène de la main étrangère, le malade ne reconnaissant plus comme étant sienne sa main gauche, ou la percevant comme étant celle d'un étranger. Parfois il s'agit d'une impression de membre surnuméraire ou du sentiment d'absence d'un membre ou d'un segment de membre.
- Hémisphère dominant : agnosie digitale, autotopagnosie, indistinction droite/gauche.

### -Troubles visuo-spatiaux

- Quadransopie inférieure controlatérale (atteinte des radiations optiques)
- Négligence visuo spatiale (le malade néglige les objets ou les personnes situées dans son hémiespace, généralement le gauche chez les droitiers)
- Perte de la mémoire topographique, parfois désorientation spatiale isolée.

- Apraxies, gestuelle, constructive, de l'habillage
- Aphasie, de Wernicke (lésion du gyrus supramarginalis et du pli courbe, situés respectivement à la partie antérieure et à la partie postérieure de P2), de conduction (lésion du faisceau arqué) ou transcorticale sensorielle, agraphie.
- Les crises épileptiques peuvent être
  - o Partielles simples, somatosensitives, aphasiques
  - o Partielles complexes

## **Parinaud:[151]**

### *Syndrome pédonculaire*



Le **syndrome de Parinaud** est un syndrome neurologique affectant la motricité oculaire. Il fut décrit en 1883 par l'ophtalmologiste français Henri Parinaud.

Il se manifeste par une paralysie de la verticalité du regard, principalement vers le haut. Il s'agit d'une paralysie supra-nucléaire. Les autres signes cliniques parfois rencontrés dans le syndrome de Parinaud sont : pseudo-signes d'Argyll Robertson (est une abolition du réflexe photomoteur, avec conservation de la réaction d'accommodation, nystagmus, rétraction des paupières (signe de Collier), paralysie du nerf oculomoteur, paralysie de la convergence oculaire, œdème papillaire bilatéral.

Ces signes oculaires peuvent être associés aux manifestations en relation avec la cause du syndrome : hydrocéphalie par sténose de l'aqueduc, hémorragie intracrânienne sur malformation artério-veineuse cérébrale par exemple.

Les principales causes du syndrome de Parinaud sont : Les pathologies les plus incriminées au cours de ce syndrome sont les tumeurs cérébrales pinéales, l'hydrocéphalie et les hématomes. L'origine vasculaire est rare. Les structures incriminées sont le noyau interstitiel de Cajal et la commissure postérieure. Le tableau peut être complet ou incomplet



**Henri Parinaud** (1844 – 1905) ophtalmologue et neurologue français. Il est considéré comme le fondateur de l'ophtalmologie française.

En 1869, il commença des études de médecine à Limoges. La guerre franco-prussienne de 1870 interrompit ses études. Après la guerre, il reprend ses études médicales à Paris. Le syndrome de Parinaud fut décrit par Parinaud en 1889.

## Parkinsonien:[21]



Le syndrome parkinsonien étant le plus connu et le plus fréquent des syndromes extrapyramidaux il se caractérise par l'association de trois signes :

\*un tremblement de repos Lent (4 à 7 cycles/seconde), régulier, de faible amplitude.

-Peut être bilatéral d'emblée ou unilatéral (surtout dans les formes débutantes) et peut également toucher les membres inférieurs, la face et la langue.

-S'observe surtout aux extrémités des membres supérieurs (ou il évoque le geste d'émietter du pain ou de rouler une cigarette).

-Disparaît totalement (ou s'atténue considérablement) lors du mouvement volontaire et du sommeil

-Exagéré par : émotions, fatigue (fin de journée), efforts intellectuels (calcul mental)

\*une hypertonie, ou rigidité, décrite comme « plastique » par opposition à la spasticité du syndrome pyramidal.

-Diffuse, mais prédomine sur les muscles antigravidiques

-Retrouvée de façon plus ou moins marquée lors de la mobilisation passive des différents segments des membres supérieurs. Si le déplacement du membre est interrompu, le membre garde passivement sa position. Le phénomène de « la roue dentée » s'observe lorsque la rigidité est moins importante, cédant par à-coups successifs.

\*une hypokinésie (akinésie, bradykinésie, oligokinésie), c'est-à-dire des mouvements rares et lents.

-Désigne la raréfaction de l'activité motrice du patient

- Apparent dans la motilité volontaire et automatique
- Niveau global d'activité spontanée réduit, gestes rares, limités en amplitude
- Réduction ou disparition de la gesticulation « automatique » émotionnelle, ou du balancement des bras à la marche
- Visage peu ou pas expressif, rare clignement des paupières.
- Exploration visuelle souvent réduite à des mouvements oculaires sans déplacement céphalique.

## Périphériques:[152]



Par définition, ce sont des syndromes neurogènes périphériques (SdNP) systématisés à une racine, un plexus ou à un tronc nerveux périphérique.

Quelques définitions :

**Mononeuropathies:** atteinte d'un tronc nerveux, d'un plexus ou d'une racine.

**Mononeuropathie simple** si le (SdNP) est mono-focal unilatéral, limité à un seul élément anatomique. Il peut s'agir : d'une racine : syndrome radiculaire, d'un plexus : syndrome plexuel ou d'un tronc nerveux : syndrome tronculaire.

**Mononeuropathie multiple** si le SdNP est pluri-focal, habituellement bilatéral, asymétrique et asynchrone. S'il s'agit de plusieurs troncs nerveux : **multinévríte**.

**Polyneuropathies:** atteinte de tous les troncs nerveux et/ou toutes les racines. Le syndrome neurogène périphérique y est par définition bilatéral et symétrique (ou peu asymétrique).

**Polynévrites (ou Polyneuropathies longueur dépendantes) :** SdNP bilatéral symétrique, distal, touchant initialement et principalement les pieds, progressif (installé en quelques mois ou années), synchrone (les 2 pieds sont touchés simultanément).

**Polyradiculonévrites:** SdNP bilatéral et symétrique, proximal et distal, touchant les 4 membres et souvent la face et le tronc, aigu (installé en quelques jours), mais il existe des formes chroniques.

Seront cités :

Syndrome du Guillain-Barré

Syndromes radiculaires

Syndrome de la queue de cheval

Syndromes plexiques

Syndrome de Pancoast et Tobias

Syndromes tronculaires

### **Pfeiffer:[153,154]**



Le syndrome de Pfeiffer est un syndrome rare, à transmission autosomique dominante, associant une craniosténose, des pouces et des gros orteils élargis et déviés, et une syndactylie partielle des mains et des pieds. Une hydrocéphalie peut être parfois présente, ainsi qu'une proptose oculaire sévère, une ankylose des articulations des épaules, des anomalies viscérales et un retard du développement. Le syndrome de Pfeiffer atteint 1 individu sur 100 000. Selon la sévérité du phénotype, le syndrome de Pfeiffer se divise en trois sous-types. Le syndrome de Pfeiffer classique, ou de type 1, inclut les patients qui présentent des symptômes modérés, tels qu'une brachycéphalie, une hypoplasie centro-faciale et des anomalies des doigts des mains et des pieds ; les malades ont une intelligence normale et généralement un bon pronostic. Les malades du type 2 présentent un crâne en trèfle, une proptose extrême, des anomalies des doigts des pieds et des mains, une ankylose ou une synostose des épaules, un retard du développement et des complications neurologiques. Le type 3 ressemble au type 2, mais ne présente pas de crâne en trèfle. Il peut y avoir un chevauchement entre les trois types. Il peut être provoqué par des mutations des gènes *FGFR-1* ou *FGFR-2* (fibroblastgrowth factor receptor). Un diagnostic prénatal peut être fait lorsque l'échographie montre une craniosténose, un hypertélorisme avec proptose, un pouce élargi, ou bien à l'aide d'un test moléculaire lorsqu'un autre cas existe dans la famille et que la mutation génétique a été identifiée. Le test génétique est important pour confirmer le diagnostic. La prise en charge inclut la chirurgie de la

craniosténose en plusieurs temps. Une chirurgie faciale reconstructrice est nécessaire pour réduire l'exophtalmie et l'hypoplasie centro-faciale.



**Rudolf Arthur Pfeiffer** est généticien allemand, né le 30 mars 1931 à Saarbrücken. Il a obtenu son doctorat en médecine à Heidelberg en 1959 et a commencé sa carrière à l'Université de Münster en tant qu'assistant scientifique à l'Institut de génétique humaine de la Clinique pour enfants. Pfeiffer a été l'un des premiers auteurs à décrire l'embryopathie de la thalidomide et il a publié de nombreux ouvrages dans le domaine de la génétique médicale. Sa bibliographie compte plus de 500 articles. Il était un membre fondateur de la Société européenne de conseil génétique.

### Plexuels ou plexiques:[152]



Beaucoup plus rares que les syndromes radiculaires, ils réalisent des tableaux cliniques complexes, associant les symptômes et signes d'atteinte de **plusieurs racines** cervicales ou lombosacrées. La très grande majorité des syndromes plexuels sont dus à des traumatismes violents (étirement du plexus brachial lors d'un accident de moto), soit à des cancers (infiltration cancéreuse du plexus ou effets neurotoxiques de la radiothérapie). En pratique, c'est essentiellement le **contexte pathologique** qui oriente le diagnostic.

L'atteinte du plexus brachial est plus fréquente que celle du plexus lombo-sacré.

Plusieurs formes topographiques peuvent être décrites :

- Atteinte de tout le plexus brachial entraînant une paralysie flasque et une anesthésie à tous les modes de tout le membre supérieur, avec aréflexie de tous les ROT.
- Atteinte du tronc primaire supérieur, associant les signes d'atteintes des racines C5 et C6.

### POEMS: [155,156]



Le POEMS syndrome est une affection multi-viscérale rare qui peut s'accompagner de complications graves. Il est défini par la présence d'une neuropathie périphérique (P), une anomalie des plasmocytes (M), et d'autres manifestations paranéoplasiques, les plus fréquentes


d'entre elles étant l'organomégalie (O), l'endocrinopathie (E), les altérations cutanées (S pour skin), un papilloedème, un oedème, des épanchements, une ascite et une thrombocytose.

Le pic d'incidence du syndrome POEMS se situe entre la 5ème et la 6ème décennie ; sa prévalence est inconnue. Il n'est pas nécessaire d'avoir tous les signes du syndrome pour en faire le diagnostic, et une reconnaissance précoce de la maladie est importante pour en réduire la morbidité.

⊕ Certains auteurs exigent la présence de deux critères majeurs (neuropathie, gammopathie monoclonale) avec un critère mineur parmi les critères suivants: lésion ostéocondensante, maladie de Castleman, organomégalie, oedème (périphérique, pleurésie, ascite), endocrinopathie (surrénale, hypophyse, parathyroïde, thyroïde, diabète), manifestations cutanées (hyperpigmentation, hypertrichose, angiomes, ongles blancs, oedème papillaire).

Le syndrome POEMS est fréquemment confondu avec une polyneuropathie inflammatoire démyélinisante chronique. La confusion diagnostique pose problème du fait que les thérapeutiques efficaces pour les polyneuropathies démyélinisantes (gammaglobuline IV, plasmaphérèse, et azathioprine) ne le sont pas pour les patients atteints d'un syndrome POEMS. La cause du syndrome POEMS est inconnue. Les bases du traitement de ce syndrome incluent une radiothérapie, des corticoïdes et une thérapie par des agents alkylants, comprenant une chimiothérapie à forte dose avec transplantation des cellules sanguines souches circulantes.

### Post-ponction lombaire: [157]

 Les syndromes post-ponction lombaires (SPPL) surviennent au décours d'une brèche durale et se manifestent essentiellement par des céphalées apparaissant lors de la mise en orthostatisme. Leur évolution est habituellement bénigne et les complications rares. Toutefois, le retentissement fonctionnel est majeur entraînant la prolongation de l'hospitalisation, des arrêts de travail et parfois, par manque d'explication, des consultations itératives. Malheureusement, la fréquence des SPPL reste élevée (15 à 40 % au décours d'une PL diagnostique), bien qu'un

certain nombre de mesures préventives et des recommandations existent. L'utilisation d'aiguilles de petit diamètre et à pointe de crayon permet une prévention optimale. L'évolution du SPPL peut être favorable après quelques jours, toutefois au-delà de 4 jours le traitement de référence par « blood patch épidural » doit être proposé.

⊕ Le diagnostic de SPPL repose sur l'interrogatoire mettant en évidence une céphalée inhabituelle récente, de type orthostatique, apparaissant dès la mise en position assise ou debout et disparaissant en position couchée. Ces caractéristiques posturales sont typiques d'un syndrome d'hypotension intracrânienne. Lorsque l'interrogatoire est difficile ou douteux, un test pratique consiste à évaluer le patient assis ou debout (si possible) en attendant que la douleur devienne intense puis à l'allonger strictement à plat (sans coussin) et à le réévaluer immédiatement puis après 15 minutes. La douleur est immédiatement soulagée par la mise à plat et diminuée de plus de 50 % après 15 minutes. La survenue au décours d'une ponction durale évoque immédiatement un SPPL. En l'absence de ponction, le même type de céphalée évoque une hypotension intracrânienne spontanée. D'après les critères de la classification internationale des céphalées, l'imagerie cérébrale n'est pas nécessaire au diagnostic d'un SPPL typique évoluant depuis quelques jours. En revanche, l'imagerie est impérative devant un tableau clinique atypique et/ou un tableau clinique sévère (avec atteinte d'un nerf crânien) et/ou une céphalée post-PL évoluant depuis plus d'une semaine sans amélioration et/ou après échec du traitement par un blood-patch épidural. L'IRM est alors le meilleur examen pour confirmer le diagnostic et rechercher une complication.



Au II<sup>e</sup> siècle, Galien, physicien grec, émit l'hypothèse que les ventricules cérébraux contenaient un gaz, le spiritus animalis. Il fallut attendre le XIX<sup>e</sup> siècle pour que Magendie démontre l'existence du liquide céphalospinal (LCS). Il ponctionna la grande citerne chez l'animal et montra que l'espace sous-arachnoïdien communiquait avec le 4<sup>e</sup> ventricule. En 1891, Quincke pratiqua les premières ponctions lombaires (PL) chez l'homme et dès 1898, Bier décrit le syndrome post-PL (SPPL). Le SPPL peut compliquer tous les types de ponctions

durales, qu'il s'agisse d'une ponction lombaire, d'une rachianesthésie ou d'un accident d'anesthésie péridurale.

### **Pourfour du petit:**[66]



Le syndrome de Pourfour du Petit, inverse du syndrome de Claude Bernard–Horner, est une entité peu connue, bien qu'il ait la même valeur localisatrice que ce dernier. Sa découverte peut être une importante piste diagnostique de pathologies constituant une urgence thérapeutique ; sa reconnaissance en tant qu'entité syndromique peut éviter des explorations inutiles et vaines pour le diagnostic étiologique de l'un ou l'autre des signes cliniques le constituant, notamment la mydriase ou l'exophtalmie unilatérales.

Il résulte d'une stimulation de la chaîne sympathique cervicale homolatérale. Le SPDP comporte dans sa forme complète une mydriase, une exophtalmie, un élargissement de la fente palpébrale avec rétraction de la paupière supérieure, une vasoconstriction avec pâleur, froideur et sudation de l'hémiface. Il peut précéder un SCBH. Il comporte un risque de conjonctivite, de kératite et d'épiphora en cas d'exophtalmie majeure. Le SPDP a les mêmes causes que le SCBH.



Le SPDP a été dénommé ainsi en mémoire de Pourfour du Petit, chirurgien des armées de Louis XIV, qui a particulièrement étudié les plaies cervicales causées par des coups d'épée et a notamment décrit les effets oculaires de l'atteinte du sympathique cervical. Ce syndrome a été décrit par Biffi en 1846.

### **Pyramidal:** [21]



Le syndrome pyramidal se caractérise par l'association de signes déficitaires (traduisant l'atteinte du faisceau cortico-spinal) et de signes de spasticité (liés à la libération d'activités motrices réflexes normalement inhibées par la voie corticospinale). La survenue de ces deux composantes peut être synchrone (en cas d'atteinte lentement progressive) ou décalée

dans le temps (en cas d'atteinte aiguë). Dans ce dernier cas, la paralysie est d'abord flasque (hypotonie) puis spastique (hypertonie pyramidale).

Il est controlatéral à la lésion lorsque celle-ci siège au-dessus du bulbe (moelle allongée), ipsilatéral à la lésion lorsque celle-ci est médullaire (les fibres cortico-spinales passant la ligne médiane au niveau de la moelle allongée).

### **Symptômes**

-Faiblesse motrice d'intensité et de topographie variables. Elle retentit sur les activités motrices courantes.

-La claudication motrice intermittente est évocatrice : le patient se plaint d'une faiblesse indolore d'un ou des deux membres inférieurs, survenant après un temps de marche, disparaissant au repos pour réapparaître par la suite.

-Des sensations de contractures et/ou de raideur pouvant s'exprimer comme douloureuses (liées à la spasticité)

-Des troubles de la phonation et de la déglutition peuvent s'observer en cas d'atteinte bilatérale.

-Des mictions impérieuses traduisent une vessie spastique.

### **Signes cliniques**

#### 1. Déficit moteur (déficit de la commande motrice volontaire)

-En cas de lésion aiguë et étendue, le déficit est massif, concernant toute la musculature, de topographie variable selon la localisation de la lésion : hémicorps (face, membre supérieur, membre inférieur) ou deux membres inférieurs, plus rarement un seul membre.

-En cas de lésion partielle ou progressive, le déficit prédomine sur certains groupes musculaires: Au membre supérieur, sur les muscles extenseurs et entraînant l'atteinte des mouvements fins et rapides des doigts.

Au membre inférieur, atteinte des muscles fléchisseurs

A la face, sur le territoire facial inférieur :

\*Effacement du pli naso-génien,

\*Asymétrie lorsqu'on demande au patient de découvrir les dents (le territoire facial supérieur est respecté car il reçoit des fibres de chaque hémisphère cérébral) et se corrigeant lors des mouvements automatiques tels que le rire, réalisant alors la dissociation automatico-volontaire.

## 2. Troubles du tonus musculaire

-En cas de lésion aiguë et étendue : hypotonie (déficit flasque)

-En cas de lésion partielle ou progressive, ou bien quelques semaines après la phase hypotonique : hypertonie pyramidale, ou spasticité, caractéristique du syndrome pyramidal.

## 3. Anomalies des réflexes ostéo-tendineux (ROT) et des réflexes cutanés

-Anomalies des ROT

\*Lésion aiguë et étendue : aréflexie ostéo-tendineuse

\*Lésion progressive ou partielle ou bien après une lésion aiguë : hyper-réflexie ostéo-tendineuse: les ROT sont vifs, diffusés, polycinétiques.

-Le signe de Babinski : réponse en extension du gros orteil

## 4. D'autres signes ont une moindre valeur Parmi eux :

-Les syncinésies, mouvements involontaires ou renforcements toniques survenant dans des groupes musculaires, lors de mouvements volontaires concernant une autre partie du corps (par exemple chez un malade faisant les marionnettes avec la main droite, la main gauche ébauche le même mouvement).

-Signe d'Hoffmann : flexion des doigts lors d'une pression vive sur l'ongle du majeur

-Abolition des réflexes cutanés abdominaux.

-Réflexes vifs isolément

⊕ Chez certains sujets, dits « neurotoniques », les ROT peuvent être vifs, parfois même polycinétiques avec une ébauche de clonus du pied, épuisable, sans que cela témoigne nécessairement d'un syndrome pyramidal. L'extension de la zone réflexogène n'est jamais observée dans ce cas.

-Syndrome neurogène périphérique

\*Pas de difficulté diagnostique si le déficit est hémicorporel (il ne peut être, alors, que central).

\*Si le déficit intéresse les deux membres inférieurs ou les quatre membres, ou encore un seul membre, le diagnostic peut être difficile à la phase aiguë du syndrome pyramidal, où existe une aréflexie ostéo-tendineuse, comme dans le syndrome neurogène périphérique. C'est souvent le contexte pathologique, la topographie du déficit, et les signes associés qui permettent de trancher. Le signe de Babinski est évidemment très utile.

-Syndrome extra-pyramidal

\*Pas de véritable paralysie, mais lenteur des gestes (akinésie)

\*Hypertonie extra-pyramidale (rigidité) plastique et non élastique

\*ROT normaux

-Syndrome de négligence (ou aspontanéité) motrice

\*Pas de véritable paralysie, mais sous-utilisation

\*Lésion frontale

-Trouble somatomorphe (trouble conversion)

Le pseudo déficit est souvent caricatural. L'examen neurologique est normal (réflexes et tonus musculaires). Le contexte psychologique est habituellement évocateur.

# QR

## Queue de cheval:[152]



La queue de cheval constitue l'ensemble des racines lombaires et sacrées, réunies dans le canal lombaire, en dessous de la terminaison de la moelle épinière (L1)

Le syndrome de la queue de cheval constitue une grande urgence neurochirurgicale (+++).

-Dans sa forme complète :

Douleurs pluri-radiculaires (sciatalgies et/ou cruralgies) des deux membres inférieurs

Paralysie flasque (hypotonique) complète des deux membres inférieurs

Aréflexie rotulienne et achilléenne bilatérale

Anesthésie en selle (+++)

Troubles sphinctériens : incontinence urinaire et anale (ou rétention des urines)

Abolition du réflexe anal. Béance anale.

-Dans sa forme incomplète, de L5 à S5 (sans atteinte L3 L4), des formes sacrées (limitées à des troubles sphinctériens et à une anesthésie en selle, pouvant déborder en fer à cheval sur la face postérieure des cuisses) et des formes unilatérales (syndrome d'une hémi-queue de cheval).

L'IRM est l'examen de choix, elle permet une exploration de toute la queue de cheval dans les trois plans de l'espace. Permet de déceler des anomalies à distance (métastases multiples).

La tomodensitométrie est utile pour vérifier la densité osseuse des ceps vertébraux et de ce fait se faire une idée du danger de tassement en cas de lésion lytique. Cependant, n'explore qu'un certain nombre de niveaux (il faut orienter le niveau des coupes en fonction de la clinique).



Les myélomalacies lombo-sacrées ; Le syndrome de la moelle attachée ; Les

polyradiculonévrites ; Atteintes plexuelles.



**Hernie discale** : C'est la cause la plus fréquente de syndrome de la queue de cheval. La séquence classique : lombalgie aiguë - sciatique - atteinte pluriradiculaire et sphinctérienne au cours d'un paroxysme douloureux n'est pas toujours respectée. Devant toute sciatique, le diagnostic doit être évoqué et recherché à l'interrogatoire et à l'examen clinique.

**Compressions d'origine épidurale et/ou osseuse** : Métastases épidurales (extension de localisations vertébrales adjacentes le plus souvent) avec ou sans tassement vertébral : néoplasmes ostéophiles, maladie de Kahler, hémopathies malignes, lymphomes (sans atteinte osseuse dans ce cas).

**Causes infectieuses** : Spondylodiscites à pyogène : syndrome infectieux aigu, clinique et biologique, tableau bruyant, très douloureux (syndrome rachidien souvent au premier plan). Mal de Pott (évolution à bas bruit, insidieux, chronique).

**Tumeurs intradurales** : Neurinomes, éventuellement méningiome : d'évolution très chronique avec « décompensation » aiguë. Ependymomes : tumeur souvent bénigne dans la forme myxopapillaire. Peut décompenser brutalement à l'occasion d'un traumatisme minime ou même spontanément par hémorragie intratumorale.

**La pathologie dégénérative lombaire** : Le syndrome du canal lombaire étroit débouche, à l'extrême et en l'absence de traitement, à un syndrome de la queue de cheval chronique. Il ne faut pas attendre les signes sphinctériens pour intervenir.

Les canaux lombaires étroits des achondroplases sont particulièrement évolutifs et symptomatiques, même chez l'adulte jeune.

## Radiculaires: [152]



La douleur radiculaire (radiculalgie) est le maître symptôme. Elle naît du rachis, souvent associée à une rachialgie (cervicalgie, dorsalgie, lombalgie) ; irradie le long d'un

dermatome de façon traçante selon un trajet systématisé ; **exacerbée** par la mise en tension de la racine (toux, éternuement, défécation, mobilisation du rachis) et calmée par le repos (mais il est des exceptions : recrudescence nocturne parfois).

Les paresthésies sont inconstantes, mais parfois résumant la symptomatologie, également systématisées à un dermatome.

Signes rachidiens : raideur segmentaire, attitude antalgique, contracture paravertébrale, torticolis cervical.

Signes radiculaires :

- Reproduction de la douleur par des manœuvres d'étirement de la racine
- Déficit sensitif : très inconstant, le plus souvent limité à la partie distale du dermatome (en raison des recouvrements anatomiques des dermatomes).
- Déficit moteur inconstant, systématisé
- Aréflexie ostéo-tendineuse (si la racine véhicule un arc réflexe analysable)
- Troubles végétatifs, vasomoteurs (cyanose, refroidissement) ou trophiques (peau sèche).

Toujours chercher des signes médullaires associés, car un syndrome radiculaire cervical ou thoracique peut être l'expression lésionnelle d'une compression médullaire.

**Sémiologie particulière à chaque racine cervicale, lombaire et sacrée :**

Ne sont envisagées que les atteintes les plus fréquentes et les principaux signes cliniques (Tableau VII)

**Racines thoraciques :** Les douleurs, dites intercostales naissent du rachis et irradient en hémiceinture (ou en ceinture lorsqu'elles sont bilatérales). Les douleurs T4 T5 sont situées à hauteur des mamelons, les douleurs T10 à hauteur de l'ombilic, les douleurs T12 à hauteur des plis inguinaux.

- Une hypo ou une anesthésie du dermatome correspondant peut s'observer
- Il est particulièrement important de chercher des signes médullaires sous-jacents

**Tableau VII :Sémiologie particulière à chaque racine cervicale, lombaire et sacrée**

Racine	Tracé douloureux (et déficit sensitif)	Déficit moteur (inconstant)	Réflexe diminué ou aboli
C5	Moignon de l'épaule (face externe)	Deltoïde (abduction du bras)	Bicipital
C6	Face antérieure du bras Face extérieure de l'avant-bras Pouce	Biceps brachial Brachial (flexion du coude)	Bicipital Stylo-radial
C7	Face postérieure du bras et de l'avant-bras Trois doigts médians (surtout le majeur)	Triceps brachial (extension du coude) et Extenseurs du poignet et des doigts	Tricipital
C8	Face interne du bras et de l'avant- bras 4ème et 5ème doigts	Fléchisseurs des doigts et muscles intrinsèques de la main (interosseux)	Cubito- pronateur
L3	Fesse Face antérieure de la cuisse Face interne du genou	Quadriceps fémoral (extension du genou) et tibial antérieur (flexion dorsale du pied)	Rotulien
L4	Fesse Face extérieure de la cuisse Face antérieure du genou Face antéro-interne de la jambe		
L5	Fesse Face postérieure de la cuisse Face externe de la jambe, Dos du pied et gros orteils	Extenseurs des orteils, Péroniers latéraux et partiellement tibial antérieur	
S1	Fesse Face postérieure de la cuisse Face postérieure de la jambe Talon, Plante du pied et 5ème orteil	Triceps sural (flexion plantaire du pied, marche sur la pointe des pieds difficile ou impossible)	Achilléen

## **Raeder**:[158]

*Syndrome paratrigéminal de Raeder, névralgie faciale essentielle*



Association de douleur fronto-orbitaire sous forme de cuisson, dans le territoire du nerf ophtalmique ou d'une de ses branches, à une atteinte sympathique avec myosis et parfois syndrome de Claude Bernard–Horner.

Une atteinte de la 6e paire crânienne (nerf abducens) a été également décrite.

Les lésions en cause atteignent à la fois le ganglion trigéminal et la carotide interne à son émergence de la partie pétreuse de l'os temporal. Elles sont variées. Mais de nombreux cas correspondent à des algies vasculaires de la face.



**Johan Georg Ræder** (1889–1959) ophtalmologiste norvégien ayant apporté une contribution significative à notre compréhension actuelle du glaucome. En 1924, il a rapporté 5 patients présentant une parésie oculo-sympathique unilatérale, c'est-à-dire un syndrome de Horner incomplet et une atteinte du trijumeau homolatérale. Il avait localisé la lésion dans l'espace limité de la fosse médiane, à travers lequel le nerf trijumeau et les fibres nerveuses sympathiques innervant l'œil traversaient. D'où le nom du syndrome "névralgie paratrigéminal".

## **Rasmussen**:[90]

*Encéphalite focale de Rasmussen*



L'**encéphalite focale de Rasmussen**, ou **syndrome de Rasmussen**, est une maladie rare et d'évolution chronique, d'origine probablement auto-immune dégénérative et entraînant une atteinte neurologique évoluant de façon péjorative avec des crises d'épilepsie sévères et fréquentes, une hémiparésie puis une hémiplégie et une perte de la parole.

Il s'agit d'une maladie inflammatoire du système nerveux central avec une infiltration lymphocytaire péri-vasculaire avec des anomalies évocatrices d'une dysplasie corticale.

L'Épilepsie de Kojewnikov constitue une forme particulière d'épilepsie qu'on peut observer au cours de la maladie.



**Theodore Brown Rasmussen(1910 – 2002)** Neurologue américain.

Il a obtenu son diplôme de médecine à l'Université du Minnesota en 1934. De 1936 à 1939, il fut chercheur en neurologie à la Mayo Foundation. Il a complété sa formation en neurochirurgie sous Wilder Penfield, William Cone et Arthur Elvidge à l'Institut neurologique de Montréal, 1939–1942. Il a obtenu son Master de neurosciences en 1939. Rasmussen est rappelé pour son travail minutieux sur la chirurgie de l'épilepsie et ses compilations ; durant 25 ans il en a probablement effectué le plus grand nombre d'opérations.

### **Raymond–Cestan:[159,160]**

*Syndrome de Cestan–Chenais:*



Association d'une hémiparésie et hémianesthésie gauches avec troubles de la déglutition, syndrome de Claude Bernard – Horner ("myosis d'origine bulbaire") à droite, paralysie de la corde vocale droite et hypoesthésie faciale droite.

L'autonomie de ce syndrome est d'autant plus critiquable qu'il est très proche des cas publiés par Avellis et Babinski–Nageotte.



**Étienne Jacques Marie Raymond Céstan** (6 avril 1872, Gaillac – 1934) était un neurologue français. En 1899, il reçut son doctorat médical et fut choisi par Fulgence Raymond pour être chef de clinique à la Salpêtrière. En 1903, il a été chargé du laboratoire d'histopathologie et, au cours de l'année suivante, il a obtenu son agrégation. Il a mené des recherches sur le développement du liquide céphalo–rachidien et les effets de l'injection intra–ventriculaire.

## Rolandique: [110,161]



Le sillon de Rolando, ou scissure centrale, sépare la circonvolution frontale ascendante (F.A. ou gyrus précentral) de la circonvolution pariétale ascendante (P.A. ou gyrus postcentral).

Ce cortex primaire comporte l'aire somatomotrice (F.A., dont les neurones constituent une grande partie de l'origine de la voie corticospinale ou faisceau pyramidal, destinée à l'hémicorps controlatéral) et l'aire somatosensitive (P.A., dont les neurones reçoivent les afférences sensibles thalamiques de l'hémicorps controlatéral).

Il existe une somatotopie telle que les territoires de la face et de la main sont surreprésentés et siègent dans la partie inférieure de ces gyri à la face externe de l'hémisphère (opercule rolandique) et les territoires du membre inférieur à la face interne de l'hémisphère (lobule paracentral).

### 2. Sémiologie

- Déficit moteur (ou trouble de la commande volontaire)
  - Hémiplégie controlatérale, souvent à prédominance brachiofaciale (quand la lésion touche la face externe), parfois à prédominance crurale (au membre inférieur), quand la lésion atteint le lobule paracentral à la face interne du cerveau.
  - Paralysie faciale centrale, quand la lésion est limitée à l'opercule rolandique. Il existe une dissociation automatico volontaire (déficit à la commande volontaire, pas de déficit lors des mouvements automatiques, comme le rire).
  - Syndrome pseudo bulbaire quand il y a une lésion des deux opercules rolandiques (rare).
  - Paraplégie en cas de lésion comprimant les deux lobules paracentraux (rare)
- Déficit sensitif de l'hémicorps controlatéral, à tous les modes, à prédominance brachiofaciale (parfois cheiro orale : main et bouche).

- Le déficit est souvent sensitivomoteur (car la cause la plus fréquente est ischémique : nécrose vasculaire dans le territoire de l'artère sylvienne – cérébrale moyenne –, qui vascularise les gyri pré et post centraux). Quand la lésion déborde sur la partie postérieure de la troisième circonvolution frontale (pied de F3) dans l'hémisphère majeur, une aphasie de Broca est associée à l'hémiplégie sensitivo motrice.
- Les crises d'épilepsie.
  - Crises bravais-jacksoniennes, avec leur progression topographique très particulière.
  - Crises motrices ou sensitives.



**Luigi Rolando** (1773–1831) était un anatomiste italien connu pour ses recherches pionnières sur la localisation cérébrale des fonctions. Il a étudié la médecine à Turin, puis a poursuivi ses études à Florence, où il a étudié la gravure, le dessin, la dissection anatomique et mené des investigations microscopiques du tissu nerveux. À partir de 1804, il fut professeur à l'université de Sassari et, en 1814, nommé professeur d'anatomie à l'université de Turin. En tant que professeur à l'Université de Turin, il a consacré sa vie à l'étude de l'anatomie du cerveau. Diverses entités neuro-anatomiques et neurologiques portent son nom: la veine Rolandique, l'artère Rolandique (artère sulcalecentrale), l'artère pré-Rolandique (artère sulcale pré-centrale), l'opercule Rolandique (opercule post-central), la région rolandique (cortex moteur primaire), la substance gélatineuse de Rolando, la fissure de Rolando (sulcus central) et l'épilepsie rolandique.

## **Russel:** [162,163]

### *Syndrome de Silver-Russel*



Le syndrome de Silver Russell (SSR) est une maladie génétique rare. Sa prévalence est estimée à 1/100.000. Il s'agit d'une pathologie de l'empreinte parentale, caractérisée par une grande diversité phénotypique. Ses signes cliniques majeurs sont: un retard de croissance intra-utérin sévère, un retard staturo-pondéral post natal, une dysmorphie craniofaciale particulière et une asymétrie des membres.



**Alexander Russel** pédiatre anglais né en 1914 à Newcastle. Il a étudié la médecine à l'Université de Durham, où il a été influencé par le pédiatre innovant J.M. Spence. Il s'est qualifié à l'âge de 21 ans et a ensuite occupé des postes d'hôpital junior à Newcastle-upon-Tyne. En 1954, il est devenu le fondateur de la première unité d'endocrinologie pédiatrique au Royaume-Uni, à l'hôpital Queen Elizabeth. En 1966, Russell fut invité à la nouvelle chaire de pédiatrie et de soins aux enfants du centre médical Hadassah de l'Université hébraïque de Jérusalem. En 1970 il a fondé le premier hôpital arabe pour enfants sur la rive ouest de la ville de Ramallah. En 1984, il a été élu à la présidence du Collège international de pédiatrie.

# S

## **Schneider:**[164,165,166]

*Syndrome de Kahn-Schneider, centromédullaire post-traumatique ou syndrome de contusion antérieure de la moelle*



Le syndrome de Schneider est décrit depuis de nombreuses années. Il s'agit d'une atteinte centromédullaire survenant au décours d'un traumatisme cervical, dont la forme la plus sévère consiste en une tétra-parésie prédominant sur les membres supérieurs.

Il a été particulièrement décrit par Kahn (1947) et Schneider (1954), ce syndrome est caractérisé par une tétraplégie motrice complète avec conservation d'une sensibilité profonde (vibratoire, sens positionnel) sous lésionnelle. Au niveau lésionnel il existe une hypoesthésie thermique et algésique. Il est corrélé à un mécanisme en flexion avec intrusion dans le canal d'un fragment osseux ou discal. Un traumatisme secondaire en résulterait par traction des ligaments dentelés sur la moelle au moment de la rétropulsion médullaire.

La complication la plus grave est l'atteinte de la fonction respiratoire qui peut survenir d'emblée ou à distance du traumatisme, par extension des lésions.

C'est une atteinte médullaire incomplète. Dans sa forme la plus sévère, il entraîne une tétra parésie prédominant sur les membres supérieurs (diplégie brachiale). Selon deux études, une différence de 10 points au score moteur ASIA entre les membres supérieurs et inférieurs est nécessaire pour affirmer le diagnostic. Les atteintes sensibles associées sont quant à elles variables, allant de troubles purement subjectifs isolés à des troubles de la sensibilité thermo-algique, épicrotique ou proprioceptive sous le niveau lésionnel. On peut aussi retrouver des troubles sphinctériens et notamment urinaires. Dans les formes plus modérées, l'atteinte

centromédullaire peut se manifester par une simple alodynie des membres supérieurs (sensation de brûlure aux deux mains), le reste de l'examen neurologique étant normal.



Le mécanisme lésionnel classique est une hyper extension cervicale. L'atteinte centromédullaire est due à une compression médullaire soudaine entre une composante antérieure disco-ostéophytique et une composante postérieure ostéoligamentaire. On retrouve fréquemment une lésion ostéoligamentaire associée, ou une hernie discale. Mais l'atteinte peut aussi survenir sans lésion ostéo-disco-ligamentaire, dans un contexte de canal cervical étroit. La symptomatologie résulte d'un œdème centromédullaire lié au traumatisme. Elle peut aussi être liée à une hématomyélie. Celle-ci est plus rare et de mauvais pronostic.



Le diagnostic repose sur l'imagerie cervicale. L'association d'un traumatisme cervical et de troubles neurologiques sous jacents doit faire pratiquer un scanner du rachis cervical dans les plus brefs délais. Celui-ci recherche des lésions rachidiennes instables (fractures, luxations) nécessitant une prise en charge chirurgicale immédiate. Il peut également objectiver des lésions d'arthrose cervicale.

Lorsque le scanner cervical ne retrouve pas de lésions permettant d'expliquer les signes cliniques, l'IRM cervicale est à faire en urgence. Elle permet d'établir le diagnostic positif, porté sur la présence d'un hyper signal intra-médullaire sur les séquences pondérées en T2. Elle peut mettre en évidence une hématomyélie. Elle permet aussi d'apprécier l'anatomie du canal cervical, le degré de compression médullaire. Elle recherche des lésions disco-ligamentaires éventuellement instables, non visibles sur le scanner et nécessitant une intervention chirurgicale urgente.



**Richard Coy Schneider** né en 1913 à Newark (New Jersey). Après avoir obtenu son diplôme de la Culver Military Academy, il fréquente le Dartmouth College. Il obtient un bachelor of art en 1935, un medical doctorat de l'Université de Pennsylvanie en 1939 et plus tard, en 1948, un master of science de l'Université du Michigan. Il a été interné à l'hôpital de Newark City, a

suivi une formation en pathologie à l'hôpital de Cleveland et a été résident en chirurgie générale à l'hôpital d'accueil de Detroit jusqu'en février 1943. Il était membre de l'American College of Surgeons, de l'American Association of Neurological Surgeons (président de 1975); la Société de neurochirurgie d'Amérique (vice-président, 1962); le Congrès des chirurgiens neurologiques (invité d'honneur 1977); l'Académie américaine de chirurgie neurologique; Fédération mondiale des chirurgiens neurologues (1970-1982); 2e vice-président nord-américain 1978-1982); Pan-Pacific Surgical Association (Vice-président pour la neurochirurgie de 1981 à 1983). Diplômé de l'American Board of Neurological Surgery, il a été membre de ce conseil de 1966 à 1972 (vice-président de 1970 à 1972). Le Dr Schneider a été l'un des rédacteurs et co-auteurs de *Correlative Neurosurgery* pour trois éditions (rédacteur en chef, 3e édition). Il a publié de nombreuses publications sur les traumatismes du crâne et de la moelle épinière, expliquant les mécanismes des syndromes de lésions cervicales aiguës centrales et antérieures aiguës, les fractures du pendu. Avec le Dr Elizabeth C. Crosby, neuroanatomiste de renommée mondiale, il a écrit sur l'insuffisance vasculaire de la jonction cervico-médullaire.

### **Schwartz-Bartter: [167,168]**

*Syndrome de sécrétion inappropriée d'hormone antidiurétique (SIADH)*



C'est le mécanisme le plus souvent responsable d'hyponatrémie de dilution et ses étiologies sont multiples. Le SIADH est lié à une hypersécrétion d'arginine vasopressine (AVP) l'hormone antidiurétique de l'homme. L'AVP induit une hypertonie urinaire qui limite les capacités d'excrétion de l'eau libre. Au cours du SIADH une sécrétion d'AVP non osmotique persiste malgré l'absence de stimulus volémique. L'apport d'eau excessif chez ces patients qui ne peuvent diluer leurs urines s'accompagne d'une hyponatrémie avec expansion du volume extracellulaire. Le diagnostic de SIADH est un diagnostic d'exclusion. Après élimination des autres causes d'hyponatrémie, le diagnostic de SIADH est retenu lorsque les cinq critères suivants sont réunis : hyponatrémie hypotonique, osmolalité urinaire supérieure à l'osmolalité plasmatique, absence d'œdème ou d'hypovolémie, excrétion urinaire sodée maintenant

l'équilibre de la balance sodée, fonction rénale, surrénale et thyroïdienne normales. Les causes du SIADH sont multiples et se répartissent en étiologies néoplasiques, neurologiques, pulmonaires et médicamenteuses ou toxiques. Le traitement comporte le traitement étiologique et le traitement de l'hyponatrémie. La restriction hydrique est la pierre angulaire du traitement de l'hyponatrémie chronique asymptomatique. Une correction plus rapide de la natrémie est recommandée en cas d'hyponatrémie aiguë ou d'hyponatrémie compliquée de manifestations neuro-encéphaliques.



**William Benjamin Schwartz** cardiologue américain né en 1922 à Boston.

**Frederic Crosby Bartter** (1914–1983) médecin américain.

Il a étudié à la Harvard Medical School où il a obtenu son diplôme de maîtrise en 1940. Il fit son internat à l'hôpital Roosevelt de New York. Pendant la Seconde Guerre mondiale, il travailla pour le US Public Health Service. De 1946 à 1951, il travailla avec Fuller Albright à la section Endocrinologie de l'Hôpital général du Massachusetts. C'est en lien avec la recherche sur la régulation de la pression artérielle et les processus importants pour l'hypertension chez l'homme, qu'il a découvert qu'il souffrait lui-même d'hypertension maligne. Il est décédé subitement le 5 mai 1983, à l'âge de 69 ans, d'une hémorragie cérébrale lors d'une conférence.

## Sciatiques de la fesse:[120]



La confusion entre syndrome radiculaire et tronculaire n'est pas rare. En matière de douleur sciatique, il faut, devant toute douleur tronquée ou au trajet inhabituel, évoquer une souffrance tronculaire du nerf ischiatique à la fesse. Le réflexe habituel devant une douleur sciatique est d'évoquer un conflit disco-radiculaire. L'absence de symptomatologie rachidienne et le début des douleurs à la fesse et non en région lombaire doivent redresser l'approche étiopathogénique. Lorsqu'on a éliminé une tumeur tronculaire (rarement responsable de douleurs autres que celles provoquées par la pression tumorale) il faut évoquer et rechercher une compression du tronc ischiatique par le muscle piriforme mais aussi le muscle obturateur

interne. Le Hamstring syndrome peut prêter à confusion. Le traitement est avant tout physiothérapique. Ses échecs conduisent aux infiltrations classiques scano-guidées voire en l'injection de toxine botulinique. La chirurgie ne sera envisagée que quand toutes ces solutions auront échoué (Figure7).

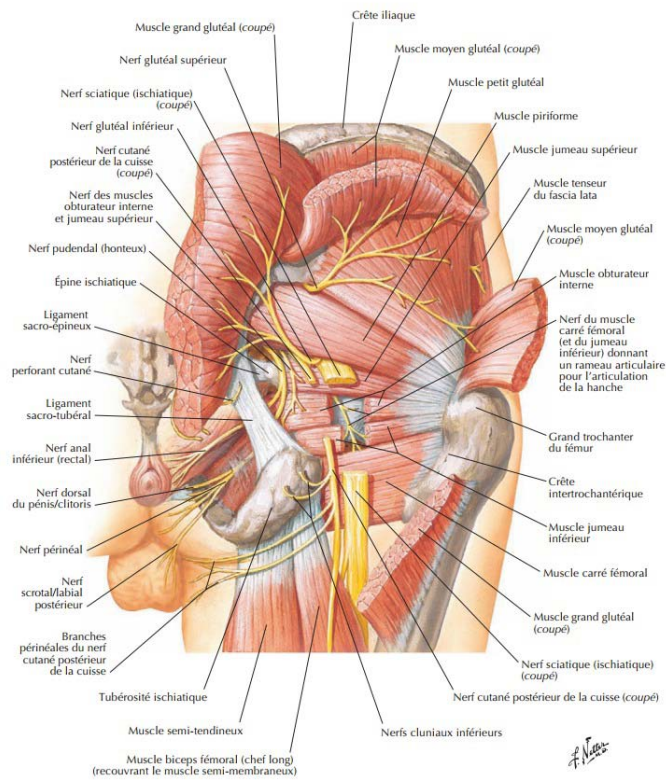


Figure 8: Trajet et rapports du nerf sciatique [169]

👉 Syndrome du pyramidal, syndrome du muscle piriforme et Hamstring syndrome.

### **SCIWORA:[170,171]**

*Spinal cord injury without radiographic abnormality*



Le concept de traumatisme médullaire sans anomalie radiologique visible a été introduit par Lloyd en 1907, puis décrit par Pang et Wilberger en 1982 sous l'acronyme SCIWORA, définissant des tableaux neurologiques sévères post-traumatiques sans lésion radiologiquement décelable sur les clichés standards et le scanner.

Ces SCIWORA ont une très nette prédominance pédiatrique et masculine avec une incidence variant de 19 à 34 % des traumatismes médullaires de l'enfant. On observe également une corrélation entre l'âge de survenue et la sévérité du tableau neurologique, l'enfant de moins de 8 ans présentant plus fréquemment des lésions complètes de la moelle. Les accidents de la voie publique, les chutes et accidents de sport en sont les principales causes, ainsi que le traumatisme néonatal lors de l'accouchement par le siège. Par contre, il n'a pas été observé de corrélation entre la cause du traumatisme et la sévérité du déficit. Les SCIWORA sont plus fréquemment rencontrés à l'étage cervical en raison de son caractère mobile, et n'ont jamais été décrits à l'étage lombaire, probablement du fait de leur association avec des lésions létales telles que les ruptures de l'aorte ; de même, on les rencontre rarement à l'étage dorsal en raison de l'action protectrice de la cage thoracique.

Les particularités radiologiques du rachis de l'enfant sont à connaître, afin, d'une part, de comprendre les mécanismes en cause dans les SCIWORA, et d'autre part, de ne pas tomber dans les « pièges radiologiques » représentés par les synchondroses, l'hyperlaxité physiologique, ou encore les variantes anatomiques. Le sous-développement de la masse musculaire para-spinale, l'élasticité majeure des ligaments vertébraux, la morphologie des vertèbres incomplètement calcifiées, et l'orientation horizontale des facettes articulaires, associés au poids de la tête du jeune enfant, favorisent l'hyperlaxité de la colonne en distraction, hyperextension et hyperflexion.

Le mécanisme principal des SCIWORA est donc celui d'une inadéquation entre l'hyperlaxité de la colonne vertébrale et l'hypermobilité résultante de la moelle d'élasticité moindre. Un second mécanisme potentiel est celui d'un infarctus médullaire par compression ou avulsion des vaisseaux nourriciers.

Le spectre des symptômes cliniques inclus sous l'acronyme SCIWORA est large. Par définition, les SCIWORA sont caractérisés par des signes cliniques objectifs de myélopathie d'origine traumatique malgré des explorations radiologiques et tomodensitométriques négatives. Une IRM en urgence est donc essentielle. Le protocole combine systématiquement des coupes sagittales

étudiant l'ensemble de la moelle en écho de spin rapide T1 et T2, et des coupes axiales en T2 centrées sur le niveau pathologique. Des coupes en écho de gradient T2, très sensible aux effets de susceptibilité magnétique et donc aux résidus d'hémosidérine, peuvent aider à la détection d'une hémorragie aiguë. L'IRM permet tout d'abord d'exclure les lésions extra médullaires qui requièrent une intervention neurochirurgicale en urgence, tels que l'hématome épidual, la hernie discale compressive ou la déchirure ligamentaire, avec une sensibilité nettement supérieure à celle du scanner. Par ailleurs, elle affirme la topographie, le type et l'extension de l'atteinte médullaire. La séméiologie IRM des lésions médullaires est variée, en rapport soit avec un œdème, soit avec une hémorragie.

Ainsi on peut observer :

- une hémorragie aiguë sous la forme d'un hyposignal T2 ;
- une contusion non hémorragique ou une atteinte ischémique sous la forme d'un hypersignal T2 ;
- une contusion hémorragique sous la forme d'un hyposignal central entouré d'un hypersignal périphérique en T2 ;
- une section médullaire se traduisant par une solution de continuité du cordon spinal sur toutes les séquences.

D'autre part, l'IRM permet l'évaluation du pronostic fonctionnel: une section médullaire ou une hématomyélie franche ont un pronostic sombre, tandis qu'une hémorragie mineure ou un œdème seraient corrélés à de plus grandes chances de récupération. L'IRM peut être normale au stade aigu : on parle alors de « concussion » médullaire due à des anomalies biochimiques sans anomalie de signal, de bon pronostic si la clinique s'avère rassurante. Il a toutefois été rapporté un manque de sensibilité de l'IRM au stade aigu chez des sujets malgré tout déficitaires ; le pronostic fonctionnel est alors très réservé chez ces patients pour lesquels une étude des potentiels évoqués somesthésiques et moteurs pourrait s'avérer plus informative.

Enfin, l'IRM a également une incidence thérapeutique. Devant des anomalies de signal en IRM, une immobilisation externe est recommandée pour une durée de 12 semaines, associée à une

restriction des activités pendant les 12 semaines suivantes. Un traitement par corticoïdes en bolus doit être adjoint dans les 6 premières heures : son efficacité n'a jamais été bien évaluée, mais il pourrait améliorer le pronostic.

### **Sclérose combinée de la moelle:[172]**



Atteinte simultanée, dans la moelle épinière, de deux zones de substance blanche, le cordon postérieur associe un syndrome pyramidal et un syndrome cordonal postérieur :

Cliniquement, après une installation insidieuse ou subaigüe, les paresthésies dominent, maximales aux membres inférieurs, avec parfois des douleurs. La sensibilité vibratoire et le sens des positions sont atteints et une ataxie est habituelle, accentuée par l'occlusion des yeux. Le syndrome pyramidal se traduit surtout par un signe de Babinski du fait de la dépression des réflexes monosynaptiques.

L'aggravation spontanée se fait vers une paraplégie flasque avec troubles sphinctériens et atteinte sévère des divers modes de sensibilité.

L'étiologie est classiquement rapportée au syndrome neuro-anémique ou neuro-achylique, dont la vitaminothérapie B12 précoce, parentérale et continue peut permettre une récupération totale dans 50% des cas.

### **Section médullaire complète: [21]**



Ce syndrome évolue en deux phases

La première phase du choc spinal : il s'agit d'une paraplégie ou d'une tétraplégie flasque, avec anesthésie totale au-dessous de la lésion, les réflexes ostéo-tendineux et cutanés sont abolis, il existe une rétention des urines et des selles.

La deuxième phase d'automatisme médullaire : survient en général 3 à 4 semaines après l'accident initial. Les réflexes ostéo-tendineux réapparaissent, et une hypertonie pyramidale (spasticité) s'installe. Les réflexes de défense définissent l'automatisme médullaire ; le signe de

Babinski en est le premier élément : à un degré de plus, c'est le réflexe du triple retrait, très caractéristique d'une lésion médullaire. La motilité volontaire et les différents types de sensibilité sont toujours abolis au dessous de la lésion, les reflexes ostéo-tendineux sont vifs voire polycinétiques. Des mictions réflexes peuvent être obtenues par percussion du pubis.

Il fait suite le plus souvent à un traumatisme avec fracture du rachis, infarctus transverse total ou une myélite aiguë. A différencier de la compression médullaire aiguë consécutive à une tumeur maligne une épидурite infectieuse ou métastatique une lésion discal un hématome intrarachidien.

### **Selle turcique vide: [173,174]**



La selle turcique vide (STV) est définie par une arachnoïdocèle intrasellaire. Les STV primitives sont en rapport avec une déhiscence constitutionnelle du diaphragme sellaire. Les STV secondaires surviennent après une apoplexie hypophysaire souvent en présence d'un adénome. On note une prédominance chez la femme d'âge moyen, généralement obèse et multipare. C'est une pathologie bénigne, à condition de détecter une insuffisance antéhypophysaire.

Elle est le plus souvent due à une déhiscence du diaphragme sellaire entraînant un remplissage de la selle par du liquide céphalorachidien dont la pression, à la longue, entraîne une déformation de la selle turcique. L'hypophyse saine est tassée sous le diaphragme sellaire mais reste habituellement fonctionnelle et il n'y a pas d'insuffisance hypophysaire. Il peut exister, rarement, une hyperprolactinémie de déconnexion par étirement de la tige pituitaire.

Sur les clichés simples du crâne (découverte fortuite habituellement), la selle est élargie en cadre, sans érosion des parois. L'IRM ou le scanner permettent le diagnostic en montrant une selle turcique remplie de liquide céphalorachidien, avec une mince bandelette sur le plancher correspondant à l'hypophyse saine et un étirement de la tige pituitaire allant de l'infundibulum à l'hypophyse saine.

## **SIDA:[175]**



Les complications neurologiques liées à l'infection par le virus de l'immunodéficience humaine sont fréquentes, touchant le système nerveux central, périphérique et le muscle. Ces complications peuvent se rencontrer à tous les stades de la maladie, de la séroconversion au stade du syndrome d'immunodéficience acquise (sida). Les troubles neurologiques peuvent être liés directement au VIH, à des infections opportunistes, à un lymphome ou être secondaires à une toxicité médicamenteuse. Les infections opportunistes, en particulier la toxoplasmose et la tuberculose, devront être systématiquement suspectées en cas d'atteinte du système nerveux central.



**A. Primo-infection** : Les symptômes de la primo-infection (syndrome rétroviral aigu) surviennent dans un délai de 1 à 3 semaines après le contact contaminant. La séroconversion s'accompagne dans 50 % des cas d'un syndrome infectieux non spécifique assez proche de la mononucléose infectieuse : fièvre dans 90 % des cas, adénopathies, pharyngite (60 %), rash cutané maculopapuleux (50 %), arthralgies et diarrhée. Biologiquement, cette primo-infection s'accompagne de thrombopénie (75 %), voire de leucopénie (50 %) avec neutropénie. On observe habituellement une lymphopénie initiale suivie d'un syndrome mononucléosique (hyperlymphocytose avec grands lymphocytes hyperbasophiles et inversion de la formule leucocytaire). L'élévation des transaminases est présente dans la moitié des cas.

Le diagnostic repose précocement sur la mise en évidence d'ARN VIH plasmatique (dès 10 jours après la contamination) ou d'antigène p24 (à partir de 15 jours après la contamination, persistant 1 à 2 semaines), puis sur l'apparition progressive d'anticorps spécifiques (20 jours après le contage). Les manifestations neurologiques qui peuvent s'observer à cette phase (10 %) sont variées : méningo-encéphalite, méningite lymphocytaire isolée, polyradiculonévrite de type Guillain-Barré ou mononévrite – la paralysie faciale périphérique étant la plus fréquente – neuropathie périphérique, myélopathie. Ces manifestations disparaissent spontanément en

quelques semaines. La primo-infection symptomatique, notamment avec atteinte neurologique, est une indication à un traitement antirétroviral.

B. Phase de sida : Il s'agit de la forme évoluée de l'infection au VIH définie par la survenue de manifestations infectieuses opportunistes ou tumorales liées à la dépression de l'immunité cellulaire. L'ensemble du système nerveux peut être touché à tout moment de l'évolution, précocement ou tardivement, conséquence directe de l'infection ou le plus souvent conséquence du déficit immunitaire, de lésions dégénératives ou toxiques.

Différents tableaux neurologiques liés à l'infection par le VIH

A. Neuropathies périphériques

Des anomalies histologiques d'atteinte du système nerveux périphérique sont presque constantes au stade de sida (95 %). Ces anomalies entraînent des manifestations cliniques significatives dans 15 % des cas avec des signes cliniques variés.

1. Polyradiculoneuropathies aiguës : peuvent se voir à des stades très variables, mais surtout au stade précoce. L'atteinte motrice bilatérale et symétrique est au premier plan, accompagnée d'une aréflexie. Le tableau clinique est comparable à un syndrome de Guillain-Barré à forme motrice prédominante ; il existe cependant une réaction inflammatoire dans le LCS (hypercytose s'accompagnant d'une hyperprotéinorachie). La corticothérapie est le traitement de référence.

2. Polyneuropathies axonales distales : Les polyneuropathies axonales, distales le plus souvent, surtout sensibles, surviennent à un stade avancé du déficit immunitaire. Les antirétroviraux pourraient être une option thérapeutique. Néanmoins, une origine toxique médicamenteuse doit toujours être recherchée (antirétroviraux), surtout si le taux de CD4 + est élevé.

3. Mononeuropathies : Les mononeuropathies et mononeuropathies multiples, qui s'observent plus souvent à un stade précoce avec une évolution favorable, touchent les nerfs périphériques (nerf ulnaire, nerf fibulaire commun, nerf tibial) et les nerfs crâniens (nerf facial) ; elles ont en revanche à un stade tardif une évolution souvent rapide et progressive.

4. Polyradiculoneuropathies et myéloradiculopathies : Les polyradiculoneuropathies (en particulier une atteinte de la queue de cheval) et les myéloradiculopathies, responsables d'une paraplégie hyporéflexique associée à des troubles sensitifs et sphinctériens, parfois liées au CMV, justifient un traitement en urgence antiviral, en raison des risques de nécrose des racines et de la moelle (on recherchera systématiquement une atteinte rétinienne à CMV associée).

#### B. Myopathies

Une atteinte musculaire peut être observée à n'importe quel stade de l'infection par le VIH. Elle se traduit dans un contexte d'amaigrissement par une polymyosite proximale associant faiblesse musculaire et douleurs, plus rarement par d'importantes difficultés à la marche occasionnant des chutes. Le diagnostic est affirmé devant une augmentation des enzymes musculaires et par l'électromyogramme (syndrome myogène) et la biopsie musculaire. Ces tableaux de myopathie peuvent être liés au VIH, à l'administration d'AZT (Zidovudine®), à des infections opportunistes, à des infiltrations tumorales des muscles squelettiques, à un phénomène de vascularite ou s'intégrer dans le cadre d'une cachexie du sida. Des syndromes myasthéniques et des tableaux de rhabdomyolyse sont parfois décrits.

#### C. Atteintes du système nerveux central

Elles surviennent le plus souvent dans un contexte de déficit immunitaire avancé (nombre de lymphocytes CD4 entre 249 et 200) ou sévère (nombre de CD4 < 200). Six circonstances diagnostiques feront suspecter ces complications neurologiques du système nerveux central : un tableau de céphalée (isolée ou intégrée à un des trois tableaux ci-après), un syndrome méningé, un syndrome neurologique focal, un tableau d'encéphalite, des troubles de la marche, des troubles cognitifs. Une céphalée inhabituelle chez un patient VIH doit faire suspecter une complication neurologique centrale et faire pratiquer une imagerie cérébrale et une analyse du LCS.



Les étiologies à évoquer en fonction du tableau neurologique

Devant une céphalée – un syndrome méningé : Trois étiologies seront évoquées

cryptococcose; tuberculose ; méningite aseptique liée au VIH (diagnostic d'élimination).

Devant un syndrome neurologique focal : Trois étiologies seront évoquées : toxoplasmose cérébrale ; lymphome primitif du système nerveux central ; leuco-encéphalopathie multifocale progressive. D'autres causes de lésions cérébrales focalisées sont parfois rencontrées : abcès tuberculeux, encéphalite à cytomégalovirus ou liée à l'herpès. Un syndrome neurologique focal justifie la réalisation d'une imagerie cérébrale (TDM ou IRM) en urgence. La confrontation entre le mode d'installation des troubles neurologiques (aigu, subaigu ou progressif) et l'aspect des lésions (prise de contraste, lésion unique ou lésions multiples), est déterminante pour établir le diagnostic

Devant un tableau d'encéphalite : Trois étiologies seront évoquées : encéphalite à VIH ; encéphalite à CMV ; leucoencéphalopathie multifocale progressive.

Devant un trouble de la marche : Trois étiologies seront évoquées : neuropathie; polymyosite ; myélopathie vacuolaire.

Devant des troubles cognitifs progressifs : Une encéphalopathie à VIH.

## **Sinus caverneux: [176,177]**



Le syndrome des sinus caverneux est caractérisé par de multiples atteintes des paires crâniennes. La présentation clinique comprend l'affaiblissement des nerfs oculomoteurs, le syndrome de Horner et la perte sensorielle de la première ou de la deuxième division du nerf trijumeau dans diverses combinaisons. La pupille peut être impliquée ou épargnée ou peut sembler épargnée par une atteinte occulo-sympathique et parasympathique concomitante. Différents degrés de douleur peuvent être impliqués.



Le syndrome des sinus caverneux peut être causé par diverses entités pathogènes. Comprendre les caractéristiques cliniques et leurs implications, ainsi que les résultats d'imagerie caractéristiques, facilitera le diagnostic différentiel axé sur cette structure petite mais complexe, le sinus caverneux.

**Maladies infectieuses :**

-Thrombophlébite du sinus caverneux : La thrombophlébite du sinus caverneux est potentiellement létale généralement causée par une invasion bactérienne ou fongique compliquant une sinusite chez des patients présentant un diabète mal contrôlé ou une immunosuppression. Le diagnostic repose principalement sur des données cliniques. La tomодensitométrie et l'IRM peuvent fournir des informations de diagnostic avec des signes directs, notamment des modifications de l'intensité du signal ainsi que de la taille et du contour du sinus caverneux, ainsi que des signes indirects, notamment la dilatation des veines tributaires, l'exophtalmie et augmentation du renforcement dural le long du bord latéral du sinus caverneux.

-Actinomycose : L'actinomycose est une maladie rare. La plupart des patients sont immunocompétents et les hommes sont plus touchés que les femmes. On considère généralement que les bactéries ont accès au système nerveux central par extension directe de l'oreille ou des sinus ou hématogène propagé d'une source lointaine. Sur le plan radiographique, l'actinomycose peut apparaître sous la forme d'un abcès rehaussé de manière irrégulière et rehaussant le bord; comme méningo-encéphalite; ou sous forme de lésion massive.

-Aspergillose : L'aspergillose résulte le plus souvent d'une propagation hématogène et parfois d'une extension directe de l'infection depuis les sinus paranasaux, l'oreille moyenne ou l'orbite. La plupart des cas surviennent chez des patients immunodéprimés. Comme pour les champignons de l'ordre des Mucorales, les espèces d'*Aspergillus* ont tendance à envahir les vaisseaux. Une diminution de l'intensité du signal en imagerie pondérée en T1 et une intensité de signal très faible en imagerie pondérée en T2 sont des signes caractéristiques de l'aspergillose du sinus paranasal et sont attribués d'éléments paramagnétiques par les colonies fongiques hémorragiques ou *aspergillus*, principalement le fer et le magnésium.

**Inflammation non infectieuse :**

-Syndrome de Tolosa-Hunt Le syndrome de Tolosa-Hunt est une ophtalmoplégie douloureuse récurrente due à une inflammation granulomateuse non spécifique du sinus caverneux antérieur,

de la fissure orbitale supérieure ou de l'apex orbitaire. Le diagnostic repose sur la découverte d'une ophtalmoplégie douloureuse accompagnée de déficits oculomoteurs variables à travers les nerfs abducens, d'une excellente réponse au traitement par corticostéroïdes et d'une exclusion des autres lésions. Les résultats rapportés de l'IRM incluent une inflammation inflammatoire non spécifique lésions iso-intenses en images pondérées T1 et T2 dans le sinus caverneux antérieur, la fissure orbitale supérieure ou l'apex orbitaire avec rehaussement de contraste.

–Pseudotumeur Inflammatoire : Les pseudotumeurs inflammatoires sont des lésions inflammatoires idiopathiques dans lesquelles l'implication de la base du crâne est rare. Ces pseudotumeurs comprennent un groupe diversifié de lésions caractérisées par une infiltration inflammatoire de cellules et des réponses fibrotiques variables en fonction de la chronicité de la lésion. Les résultats typiques de l'IRM incluent des lésions des tissus mous infiltrant la base du crâne avec implication intralânienne durale, une destruction osseuse, une hypo-hyposensibilité sur les images pondérées en T2 en fonction de la fibrose et de la haute cellularité, ainsi qu'un rehaussement du contraste.

**Lésions vasculaires :**

– Anévrisme de l'artère carotide interne : Les ectasies vasculaires et les anévrysmes distaux de la carotide interne sont les masses parasellaires non néoplasiques les plus courantes chez l'adulte. L'apparence en imagerie de ces anévrysmes varie en fonction de la présence et de l'âge du thrombus et de divers paramètres de flux. Le diagnostic d'un anévrisme parasellaire est cliniquement important, car la réalisation d'une intervention chirurgicale sur un anévrisme mal diagnostiqué comme une tumeur peut avoir une issue fatale.


–Fistule carotido-caverneuse et fistule artérioveineuse durale : Les fistules carotido-caverneuses et les fistules artério-veineuses durales peuvent présenter des symptômes et des signes cliniques similaires et, à première vue, l'aspect angiographique peut sembler semblable dans les deux cas. La fistule caverneuse carotidienne peut résulter d'une lacération traumatique de l'artère carotide ou de la rupture d'un anévrisme dans le sac veineux environnant établissant une fistule artérioveineuse directe entre l'artère carotide interne et les espaces veineux du sinus

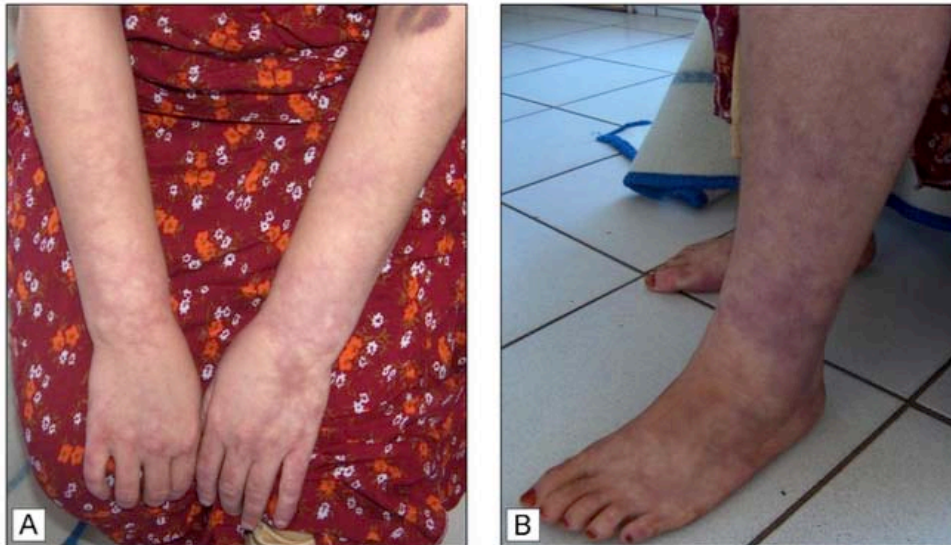caverneux. Cependant, la fistule artério-veineuse durale du sinus caverneux est plus facilement comprise comme une simple fistule artério-veineuse durale située à un endroit précis. En tomodensitométrie ou en imagerie par résonance magnétique, le diagnostic repose sur des modifications morphologiques telles que l'exophtalmie et l'élargissement des veines ophtalmiques supérieures, des sinus caverneux ou des muscles extra-oculaires. L'IRM est capable de dépeindre des vides de flux dans le sinus caverneux impliqué.

**Néoplasme :**

Les lésions néoplasiques les plus courantes dans le sinus caverneux sont causées par une invasion directe de tumeurs intracrâniennes telles que l'adénome hypophysaire, la diffusion périneurale des tumeurs malignes de la tête et du cou ou la propagation hématogène de lésions distantes. Cependant, des tumeurs primitives telles que méningiome, tumeurs neurogènes et hémangiome peuvent également survenir à partir du sinus caverneux lui-même.

**Sneddon: [178,179]**

 Syndrome comportant un livedo permanent, cyanotique, persistant en décubitus, sans infiltration, atteignant les quatre membres (Figure 8), le tronc et parfois même le visage, pouvant se développer dès l'enfance et qui précède parfois de plusieurs décennies des signes neurologiques polymorphes, transitoires, à caractère multifocal, faits d'accidents vasculaires cérébraux, d'épilepsie, de vertiges et, plus rarement, de syndrome pseudobulbaire, de chorée, d'épisodes transitoires d'amnésie ou d'amaurose.



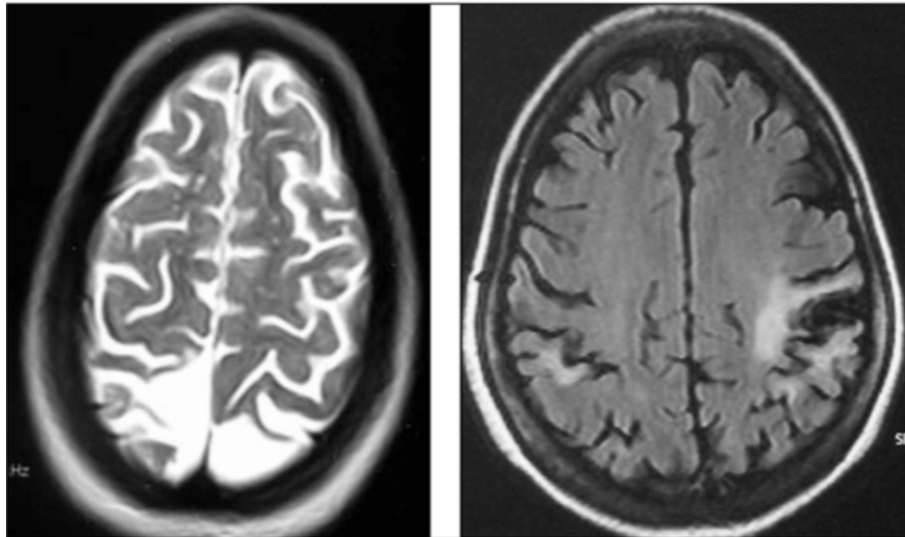
**Figure 9: Livedo racemosa chez une patiente ayant un syndrome de Sneddon  
Etendu aux membres supérieurs(A) et aux membres inférieurs(B). [178]**

D'autres lésions cutanées peuvent être observées beaucoup plus rarement: atrophie blanche, ulcérations, hémorragies périunguéales, thrombophlébites superficielles, phénomène de Raynaud.

⊕ La seule anomalie biologique, fréquente, est la présence d'anticorps anticardiolipides. Les examens scanographiques et par résonance magnétique peuvent montrer des infarctissements cérébraux. L'angiographie cérébrale, fréquemment normale, peut parfois révéler des sténoses des artères de moyen calibre et des artérioles hypodermiques, avec prolifération des cellules musculaires lisses de l'intima entraînant une sténose de la lumière. Elle peut néanmoins être normale. La TDM cérébrale visualise le ou les infarctus, habituellement localisés dans le cortex, avec une nette prédominance sur le territoire distal de l'artère sylvienne et de l'artère cérébrale postérieure. Elle peut montrer aussi une atrophie cortico sous-corticale synonyme de la chronicité de l'atteinte.

L'imagerie par résonance magnétique (IRM) cérébrale objective une atteinte de la substance blanche sous forme d'hypersignaux punctiformes. L'association de lésions ischémiques

corticales et de lésions punctiformes de la substance blanche est très évocatrice du SS et permet de retenir le diagnostic en présence d'un livedo isolé. (Figure9).



**Figure 10: IRM cérébrale chez une patiente ayant un syndrome de Sneddon.**

**A gauche** : coupe axiale, séquences pondérées T2, montrant des lésions hyperintenses punctiformes de la substance blanche.

**A droite** : coupe axiale, séquences FLAIR, montrant des lésions ischémiques hyperintenses pariétales bilatérales. [178]

La pathogénie de ce syndrome reste inconnue. Certains invoquent une vasculiteoblitérante ou un syndrome des anticorps antiphospholipides.



**I.B. Sneddon**, dermatologue britannique (1965)

### **Spino-thalamique:** [21]



Le déficit sensitif est sous lésionnel controlatéral à la lésion médullaire dissocié de type extra-lemniscal (touchant les sensibilités thermique et douloureuse, épargnant les sensibilités tactile et discriminative). Le syndrome spino-thalamique entre généralement dans la constitution du syndrome de Brown-Séguar.

☞ Syndromes médullaires, syndrome de Brown-Séguar.

## **Sturge-Weber:**[180,181]



Le syndrome de Sturge-Weber (SSW) est une malformation vasculaire congénitale caractérisée par une malformation capillaire faciale (classiquement dénommée « angiome » plan bien qu'il ne s'agisse pas d'une tumeur), accompagnée de troubles oculaires et neurologiques de manière variable. Son incidence est estimée à 1 cas pour 50 000.



La lésion faciale est un angiome plan (AP), généralement présent à la naissance, qui occupe la région frontale et palpébrale supérieure (zone communément dénommée V1). L'AP est parfois plus étendu, occupant également les aires faciales V2 (maxillaire) et V3 (mandibulaire), uni ou bilatéralement, s'étendant même parfois au tronc et aux membres. Dans de rares cas, il n'existe pas de malformation capillaire faciale, mais des anomalies vasculaires cérébrales comparables à celles du SSW « complet ». Plus de la moitié des patients atteints de SSW développent un glaucome du même côté que l'AP facial de zone V1, surtout si l'AP occupe les paupières supérieure et inférieure. Dans certains cas, on rencontre également un glaucome et des anomalies vasculaires au fond d'oeil. Les patients présentent également une anomalie vasculaire leptoméningée qui peut être responsable, en général avant 2 ans, d'une comitialité (chez 75% des patients ayant des anomalies vasculaires intracrâniennes) et, à des degrés divers, d'un déficit moteur de l'hémicorps opposé et d'un retard des acquisitions. La détérioration psychomotrice est variable, fonction en partie de la difficulté éventuelle à contrôler médicalement les crises d'épilepsie. Au cours de l'évolution s'installe une hémiatrophie cérébrale du même côté, tandis que des calcifications en volutes dessinent les circonvolutions cérébrales. Le diagnostic se fait généralement à la naissance, face à des manifestations neurologiques et à la présence d'un angiome plan facial en territoire V1. Environ 10% des enfants porteurs d'angiome plan en zone V1 ont un SSW. Les localisations neurologiques du SSW sont explorées par radiographie du crâne (calcifications rarement présentes chez le nourrisson), électroencéphalogramme, et surtout par scanner avec injection de contraste iodé, ou mieux IRM avec injection de gadolinium (aux données plus précoces et plus riches que celles du scanner).



Le SSW n'est pas une maladie héréditaire, et son étiologie est inconnue. On retient l'hypothèse d'une mutation somatique sur le primordium neural antérieur, avant la migration des crêtes neurales céphaliques.




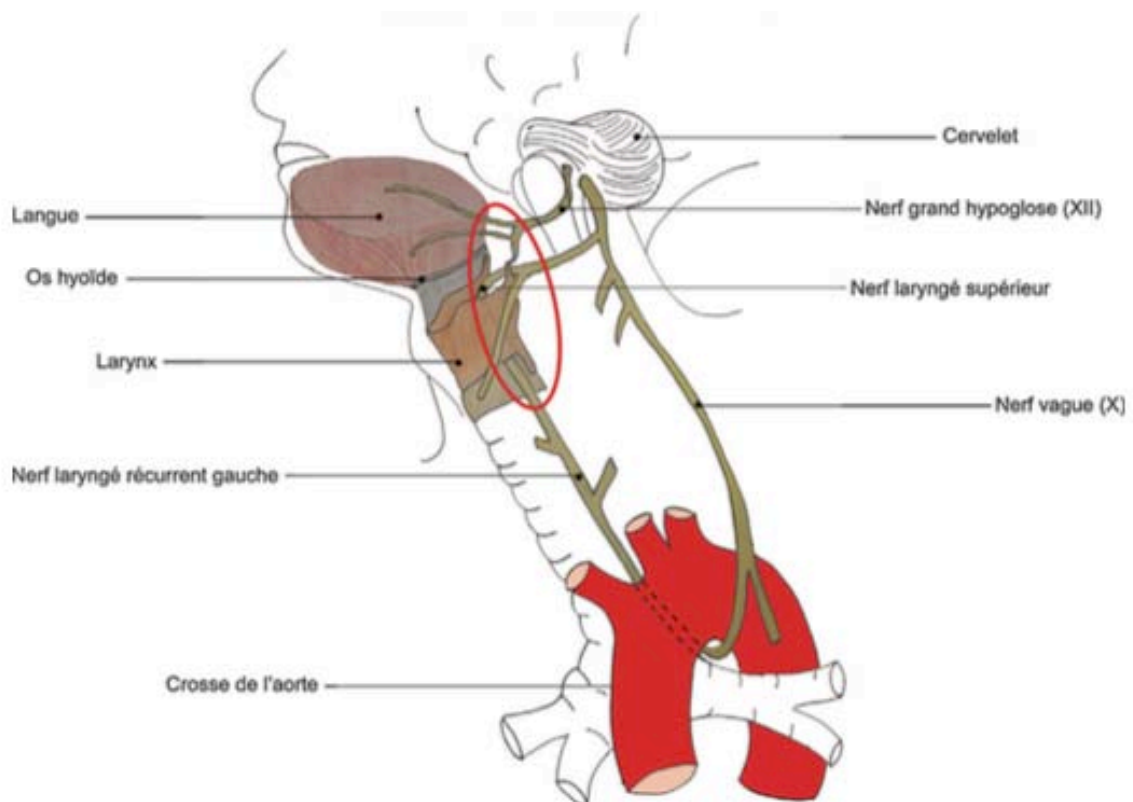
Le SSW est une urgence médicale neuro-pédiatrique et son traitement est symptomatique. Le traitement des angiomes plans par laser pulsé à colorant n'est pas contre-indiqué en cas de SSW, dès lors que l'épilepsie est traitée (anti-convulsants) et contrôlée. Le risque de glaucome étant important, plusieurs examens ophtalmologiques doivent être effectués durant les deux premières années de vie. Ce suivi ophtalmologique doit être poursuivi jusqu'à l'âge adulte, même si les premiers examens sont normaux. En cas de glaucome, la chirurgie peut être envisagée. Les enfants présentant une faiblesse musculaire importante doivent être pris en charge.

Le recours à des gestes de neurochirurgie reste exceptionnel.

# T

## Tapia: [182,183]

 Ce syndrome associe une lésion extra-crâniale des nerfs crâniens X et XII provoquant la paralysie d'une hémilangue et de la corde vocale homolatérale. C'est un syndrome rare qui survient la plupart du temps après une intubation. Le mécanisme lésionnel le plus souvent évoqué est une compression par le tube au point de croisement du nerf vague avec le nerf hypoglosse (Figure10).



**Figure 11: Dans l'entouré rouge, la zone de compression des nerfs grand hypoglosse et récurrent par la sonde d'intubation [183]**



Le syndrome de Tapia a été décrit pour la première fois en 1904 sur un ancien toréador blessé par une corne de taureau derrière l'angle inférieur de la mandibule par Antonio Garcia Tapia. Médecin ORL espagnol fils d'un médecin de campagne. Il fait ses études de médecine à l'université de Madrid où il obtient son doctorat en 1896.

*Voir plus loin syndrome de Vernet et syndrome de Collet-Sicard.*

## **Temporal:**[110]



La sémiologie en est complexe, à l'image de l'hétérogénéité fonctionnelle de ce lobe.

- L'aphasie de Wernicke est le principal signe d'atteinte du lobe temporal de l'hémisphère majeur. Elle résulte d'une lésion de la partie postérieure des deux premières circonvolutions temporales (T1, T2) et de la partie adjacente du lobe pariétal (gyrus supramarginal et pli courbe).
- Agnosies auditives : pour les bruits, la musique (amusie), les mots (surdité verbale pure)
- Quadransopie latérale homonyme supérieure (par atteinte des radiations optiques à la profondeur du lobe)
- Confusion mentale ou états dépressifs dans les lésions du lobe temporal droit.
- Amnésies antérogrades lors d'atteintes des deux hippocampes.
- Crises d'épilepsie
  - o Simples, élémentaires (bruits, sons) ou élaborées (air de musique)
  - o Complexes, d'une grande diversité.

## **Terson:** [184]



Le syndrome de Terson est dû à la rupture de capillaires péri-papillaires et rétinien, secondaire à une augmentation brutale de la pression intra vasculaire consécutive à une brusque hyperpression intracrânienne. La baisse de l'acuité visuelle rend la prise en charge initiale de ces patients plus difficile. Le diagnostic repose sur le fond d'oeil mettant en évidence

les hémorragies dans le vitré. L'évolution peut être spontanément lentement favorable, mais la persistance du sang peut conduire à diverses complications (hémosidérose, cataracte, membranes épi-rétiniennes et autres anomalies maculaires, décollement rétinien) qui, avec la lenteur excessive de certaines résorptions, sont mises en avant pour justifier la vitrectomie. Celle-ci raccourcit les délais de récupération et elle est justifiée lors de lésions bilatérales sans récupération spontanée.

## Thalamique:[185]



Le thalamus est un relais des voies ascendantes par les connexions thalamo corticales : voies de la sensibilité, circuits moteurs sous-corticaux en provenance du striatum, du cervelet et du locus niger, afférences de la réticulée qui se projettent sur les noyaux médians et antérieurs. Le thalamus exerce de plus une activation hémisphérique, soit globale (noyaux de projections diffuses), soit sélective (noyaux de relais).



Le terme de « syndrome thalamique », initialement proposé par Déjerine et Roussy En 1906, désigne aujourd'hui les tableaux neurologiques en rapport avec toute lésion du thalamus.



Les douleurs thalamiques sont persistantes, profondes, paroxystiques et rebelles aux analgésiques, avec parfois hyperpathie, et sont retardées par rapport à la lésion causale, et associées à un déficit sensitif, parfois mineur, voire absent. Un hémisindrome sensitif, a fortiori si associé à une hémiparésie, est caractéristique. Les troubles moteurs sont variés : soit déficitaires, soit liés à une ataxie, ou comportant des mouvements anormaux : hémichorée, astérisis, myoclonies, et de façon plus caractéristique, une négligence motrice. Les lésions thalamiques droites peuvent entraîner un syndrome de l'hémisphère mineur. L'aphasie thalamique est observée lors de lésions du thalamus gauche : réduction de l'expression autonome, incohérence du discours avec paraphasies verbales et perturbation de la réalisation

vocale ; persévérations ou agrammatisme. Des lésions thalamiques ischémiques bilatérales sont responsables de troubles de mémoire surtout antérogrades, associés souvent à des troubles des fonctions exécutives, parfois après une période de coma.

### **Tolosa Hunt: [186,187,188]**



Le syndrome de Tolosa–Hunt est un syndrome d'ophtalmoplégie douloureuse, atteignant tous les groupes d'âge, caractérisé par des crises aiguës (d'une durée allant de quelques jours à quelques semaines) de douleurs périorbitaires, une paralysie du nerf oculomoteur homolatéral, un ptosis, des mouvements désordonnés des yeux et une vision brouillée généralement secondaires à un processus inflammatoire non spécifique du sinus caverneux ou de la fissure orbitaire supérieure. Son évolution est imprévisible avec des remissions spontanées dans certains cas et des crises récidivantes dans d'autres cas.



Il y a près de 50 ans, Tolosa a rapporté un cas d'un patient avec des douleurs orbitaires gauches et une ophtalmoplégie totale homolatéral, l'angiographie cérébrale a montré un rétrécissement intra-caverneux de l'artère carotide gauche, après le décès du patient l'autopsie a révélé une inflammation granulomateuse du sinus caverneux. Sept ans plus tard, Hunt et al ont défini une entité clinique d'étiologie obscure suite à l'étude de 6 patients. La réponse thérapeutique aux glucocorticoïdes a été reconnue par Hunt et son équipe. En 1966, Smith et Taxdal ont été les premiers à appliquer l'éponyme « syndrome de Tolosa–Hunt » pour cette entité clinique, sur la base d'étude de 5 cas supplémentaires.

### **Trépané: [189,190]**



Le syndrome du trépané est une complication rare et tardive de la craniectomie. Elle apparaît dans les semaines ou mois suivant la chirurgie et se manifeste par une dégradation neurologique non expliquée par d'autres étiologies.



Il est dû à une dysfonction corticale causée par une distorsion cérébrale sous le volet osseux.



La présentation clinique habituelle du syndrome du trépané est dominée par un patient masculin, quel que soit son âge, ayant bénéficié d'une craniectomie quelle qu'en soit l'indication, et qui développe trois mois plus tard des symptômes neurologiques non expliqués par d'autres causes, à type de déficit cognitif, sensorimoteur, des céphalées, des troubles de la vigilance. . Le diagnostic du syndrome du trépané sera confirmé par l'amélioration rapide de l'état neurologique du patient suite à la remise en place du volet osseux ou d'une cranioplastie.

## Tronculaires: [152]



Tout tronc nerveux peut être atteint par section, compression ou lors d'un envahissement par une tumeur bénigne ou maligne. Une bonne connaissance du parcours anatomique et de la sémiologie de chaque tronc oriente l'exploration électrophysiologique voire parfois radiologique afin de préciser le niveau précis d'atteinte sur le trajet du nerf (Tableau VIII).



### **Sémiologie générale et éléments du diagnostic**

Signes fonctionnels :

*Sensitifs* : Paresthésies, hypoesthésie, plus souvent que douleurs, parfois particulièrement pénibles, brûlures (causalgies), décharges électriques (névralgies). Ces symptômes sont systématisés au territoire d'un tronc nerveux.

*Moteurs* : manque de force, maladresse, gêne, également systématisés

Signes physiques :

-Déficit moteur, avec amyotrophie (toujours différée de plusieurs semaines), systématisés

-Déficit sensitif global mais inconstant et généralement limité à une partie du territoire anatomique

-Aréflexie ou hyporéflexie ostéotendineuse (seulement si le tronc nerveux véhicule un arc réflexe)

-Troubles trophiques cutanés ;

-Signe de Tinel, inconstant mais de valeur : la palpation ou la percussion du tronc nerveux déclenche des paresthésies dans les segments distaux du tronc nerveux.

Examens complémentaires :


L'électrodiagnostic peut être pratiqué pour :

- confirmer le diagnostic dans les cas difficiles
- préciser le niveau d'atteinte du nerf, par la mesure étagée des vitesses de conduction
- chercher des signes infracliniques d'atteinte d'autres nerfs
- fournir des données étiologiques (mécanisme d'atteinte du nerf) et pronostiques.

La plupart des atteintes monotronculaires sont dues à des traumatismes, des compressions aiguës ou chroniques, parfois à une maladie générale (diabète, vascularite), exceptionnellement à une tumeur.


**Tableau VIII: Séméiologie particulière à certains troncs nerveux.[152]**

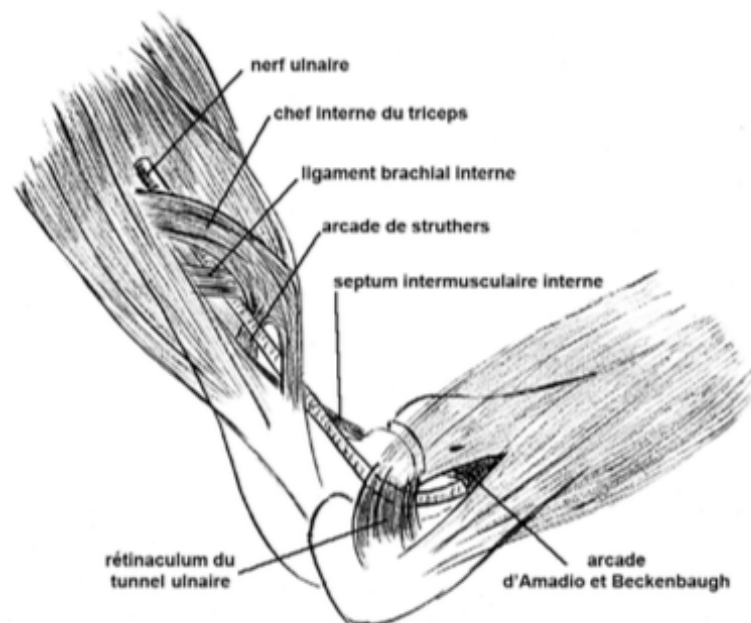
Nerf	Déficit moteur Amyotrophie	Déficit sensitif Douleur. Aréflexie
<b>RADIAL</b>	Extension du poignet et des doigts (P1)	Partie externe du dos de la main (tabatière anatomique)
<b>ULNAIRE (cubital)</b>	Latéralité des doigts et adduction du pouce Amyotrophie interosseux et hypothénar	Bord interne de la main Auriculaire et bord interne de l'annulaire
<b>MÉDIAN</b>	Pince pouce-index Amyotrophie du versant externe éminence thénar	Pulpe de l'index
<b>FÉMORAL (crural)</b>	Flexion cuisse sur bassin (psoas) Extension du genou (quadriceps)	Face antérieure de la cuisse Aréflexie rotulienne
<b>FIBULAIRE COMMUN (Sciatique poplitée externe.)</b>	Pied tombant. Steppage Amyotrophie de la loge antéro-externe de la jambe	Face externe de la jambe et dos du pied
<b>TIBIAL (Sciatique poplitée interne)</b>	Flexion plantaire du pied	Douleurs plantaires Aréflexi achilléenne

 Syndromes périphériques et syndromes canaux pour d'autres atteintes tronculaires.

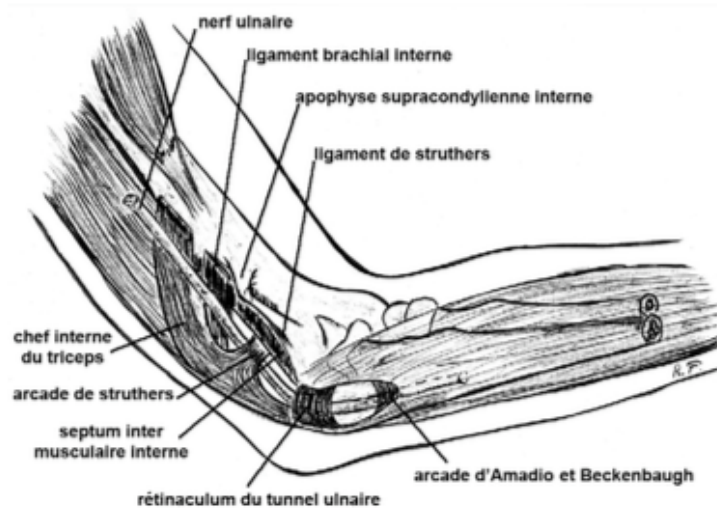
## Tunnel cubital au coude: [56,191]

### *Syndrome du nerf ulnaire*

 C'est le syndrome canalaire le plus fréquent après le syndrome du canal carpien. Le nerf ulnaire est extrêmement vulnérable à la jonction brachio-antébrachiale. Il est le siège d'une mobilité majeure en flexion/extension. Il chemine dans la gouttière épitrochléo-olécranienne à la face interne du coude. Il entre en rapport avec : en dehors l'olécrane, en dedans la bandelette épitrochléo-olécranienne, en avant l'épicondyle médial. Après ce passage, il s'insinue entre les 2 chefs du muscle fléchisseur ulnaire du carpe, en passant sous l'arcade du chef antérieur ou épitrochléen (Figure 11 et 12).



**Figure 12 : Trajet du nerf ulnaire au coude en vue postéro-interne avec les différentes structures anatomiques de voisinage : Nerf ulnaire. Ligament brachial interne. Chef interne du triceps. Arcade de Struthers. Septum inter-musculaire interne [191]**



**Figure 13:Trajet du nerf ulnaire au coude en vue antéro-interne.**

Les différentes structures anatomiques de voisinage : Nerf ulnaire. Ligament brachial interne. Chef interne du triceps. Apophyse supracondylienne interne. Ligament de Struthers. Arcade de Struth.Septum intermusculaire interne. Retinaculum du tunnel ulnaire.Arcade d'Amadio et Beckenbaugh [191]



Les mécanismes de la neuropathie ulnaire au coude ont une origine post traumatique : par majoration du cubitus valgus physiologique. Il s'agit le plus souvent de lésions anciennes survenues dans l'enfance et insuffisamment réduites, luxation du nerf ulnaire par insuffisance de la bandelette E ; ou idiopathique : par la vulnérabilité du nerf à cet endroit. Il faut évoquer ce syndrome chez les patients relevant d'un alitement prolongé entraînant une compression durable des deux coudes (coma, séjour en réanimation, etc).



Les signes de début sont dominés par les dysesthésies et paresthésies dans les 2 derniers doigts et le bord cubital de la main, dont la caractéristique est, au contraire du syndrome du canal carpien, d'être majorées par l'effort, les gestes répétitifs, ou l'appui des coudes sur un plan dur. Puis apparition progressive d'une hypoesthésie, et d'un déficit moteur touchant les muscles intrinsèques de la main et l'éminence hypothénar qui s'amyotrophie jusqu'au tableau tardif de la main cubitale avec constitution de la griffe qui réalise une hyperextension de P1 et la flexion de P2 et P3 prédominant sur les quatrième et cinquième doigts. La palpation du nerf ulnaire dans la gouttière épitrochléo-olécranienne recherche un empâtement, une hypomobilité du nerf qui prend toute son importance par rapport au côté sain en cas d'atteinte unilatérale.

On lui décrit 3 stades de gravité : stade I : dysesthésies et paresthésies isolées ; stade II : troubles sensitifs objectifs et moteurs mineurs ; stade III : troubles moteurs et sensitifs sévères, avec amyotrophie.

L'exploration consiste en une radiographie standard du coude pour rechercher une cause locale et un EMG pour un bloc de conduction du nerf ulnaire au coude.

➡ Plus loin les syndromes canaux.

## **Tunnel tarsien: [56,192]**

*Syndrome du Nerf tibial postérieur au canal tarsien*



Le syndrome du tunnel tarsien décrit en 1962 par **Keck** et **Lam**, correspond à une souffrance du nerf tibial ou de ses branches de division. Son diagnostic est clinique mais une imagerie est nécessaire pour rechercher une cause compressive retrouvée dans 60% à 80% des cas. L'échographie est un examen performant pour explorer cette pathologie.



La **symptomatologie** est caractérisée par des **douleurs** à type de brûlure et de paresthésies qui siègent au niveau du talon, de la plante du pied et des orteils. Il s'agit de douleurs souvent nocturnes et calmées par le fait de remuer le pied ou de le laisser penché en dehors du lit. L'échographie permet une bonne exploration du tunnel tarsien et montre l'élément compressif quand il existe.

Le tunnel tarsien est représenté anatomiquement par le canal calcanéen, qui est le lieu où le nerf tibial postérieur donne ses deux branches terminales : Le nerf plantaire interne et Le nerf plantaire externe. Il fait suite à la gouttière rétro-malléolaire interne et est limitée par en avant le plan osseux avec au dessous les tendons des jambier postérieur et du fléchisseur commun des orteils, en arrière le tendon du fléchisseur propre du I, en dehors de haut en bas le ligament latéral interne, la face interne du calcanéum, la chaire carrée de sylvius et en dedans le ligament annulaire interne.



Les étiologies de la neuropathie sont surtout traumatiques (séquelles de fractures déplacées du tibia, du talus ou du calcaneus) des séquelles d'entorse de ligament collatéral médial. La compression peut être iatrogène après un geste chirurgical. Il peut s'agir de ténosynovites, de kystes intrafasciculaires ou épineuraux ou de pathologie veineuse locale +++.

☞ Plus loin syndromes canaux.

# UV

## Usher: [193,194]



Le syndrome d'Usher est une maladie génétique comportant une double atteinte sensorielle (auditive et visuelle) appelée surdicécité.

L'association d'une rétinopathie pigmentaire et d'une surdité congénitale de perception dans un contexte de consanguinité fait suggérer le diagnostic de syndrome d'Usher.

La présence d'une surdité congénitale modérée avec acquisition du langage, des réponses vestibulaires normales et une rétinopathie pigmentaire qui débute vers l'âge adulte jeune sont en faveur du type 2 de ce syndrome. Le type 1 se caractérise par la profondeur et le caractère congénital de la surdité de perception empêchant l'acquisition de la parole. Les troubles vestibulaires entraînent souvent une ataxie discrète et retardent l'acquisition de la marche. La rétinopathie pigmentaire débute dans l'enfance, souvent dès les dix premières années. Dans le cas du type 3, la surdité est progressive avec une fonction vestibulaire généralement altérée.



Le tableau clinique s'explique par une dégénérescence progressive des cellules photoréceptrices en bâtonnets et au niveau cochléaire, à une perte étendue des cellules ciliaires de l'organe de Corti et des cellules ganglionnaires spiralées avec atrophie des vascularis stria. Les troubles de l'équilibre et/ou de la coordination sont inconstants dans le type 1, alors qu'un retard mental ou des manifestations psychiatriques peuvent être présents dans les types 2 et 3. L'étude génétique du syndrome d'Usher conclut à l'hétérogénéité de la maladie, les trois types cliniques pouvant se diviser en plusieurs sous-types génétiques. Les différentes mutations géniques sont connues pour provoquer les différentes formes; à ce jour, toutes les mutations ne

sont pas connues. Les recherches récentes portent sur l'identification de nouveaux gènes, sur la fonction des protéines correspondantes et sur les interactions entre les protéines.



**Charles Howard Usher** (1865–1942) ophtalmologue écossais.

Il obtint son doctorat de médecine en 1891 à l'hôpital St. Thomas de Londres. Il devint ensuite chirurgien spécialisé en ophtalmologie auprès de Edward Nettleship (1845–1913) à St. Thomas. En 1894, il obtint sa bourse du Royal College of Surgeons d'Edimbourg. Usher était un ornithologue amateur passionné et un pêcheur. Il jouait du violoncelle dans un quatuor à cordes qui se réunissaient régulièrement chez lui.

### **Vasoconstriction cérébrale réversible: [195,196]**

*Vascularite cérébrale isolée bénigne, Syndrome de Call-Fleming, Pseudo vascularite du SNC, Angiopathie bénigne du SNC, Angiopathie du post partum*



Le syndrome de vasoconstriction cérébrale réversible (SVCR) est considéré comme rare mais est probablement sous-diagnostiqué. L'âge moyen de survenue est de 42 ans, avec une légère prédominance féminine. Ce syndrome est défini par l'association de céphalée le plus souvent ictale et d'irrégularité de calibre des artères intracrâniennes (succession sténose dilatation (Figure13) réversible en 1 à 3 mois (normalisation de l'angiogramme cérébral). Le SVCR est attribué à une anomalie transitoire et réversible de la régulation du tonus artériel cérébrale, qui entraîne une vasoconstriction et une vasodilatation multifocale et diffuse. Plus de la moitié des cas sont secondaires à la prise de substances vaso-actives (cannabis, antidépresseurs IRS, décongestionnants nasaux) et/ou au post-partum.



Le SVCR évolue en une seule phase, généralement sans nouveau symptôme au-delà d'un mois. Le début est brutal, typiquement avec des céphalées en coup de tonnerre récurrentes, souvent déclenchées par l'activité sexuelle ou les manoeuvres de Valsalva. Les crises comitiales et les déficits neurologiques focaux sont moins fréquents et débutent généralement après les céphalées. Les hémorragies sous-arachnoïdiennes corticales (22 %), les hématomes

intracérébraux (6 %) et les crises comitiales (3 %), sont des complications précoces, survenant généralement au cours de la première semaine. Les complications ischémiques incluant les AIT (16 %) et les infarctus (4 %), surviennent significativement plus tard que les hémorragies, vers la fin de la deuxième semaine.

Le diagnostic de SVCR doit être systématiquement évoqué chez un patient ayant des céphalées en coup de tonnerre, isolées ou associées à d'autres symptômes neurologiques, après avoir exclu les autres causes (Tableau IX). Il doit également être évoqué devant une hémorragie méningée non anévrismale et/ou un AVC cryptogénique, surtout accompagné de céphalées. Des examens appropriés devraient toujours être faits pour identifier les anomalies artérielles caractéristiques. Le diagnostic de certitude nécessite la démonstration de la réversibilité des anomalies artérielles dans les 12 semaines du début. Cette limite a été proposée sur la base du délai de normalisation des artères dans la majorité des cas publiés, mais la résolution complète pourrait être plus lente chez certains patients.

**Tableau IX: Adaptés des critères diagnostiques de l'International headache society pour l'angiopathie cérébrale aiguë bénigne et des critères proposés en 2007 par Calabrese et al.**

**[196]**

1. Céphalée aiguë et sévère (souvent en coup de tonnerre), isolée ou associée à des déficits neurologiques focaux ou des crises comitiales
2. Évolution clinique d'un seul tenant, sans nouveaux symptômes apparaissant au-delà d'un mois après le début
3. Vasoconstriction segmentaire des artères cérébrales démontrée par une angiographie conventionnelle ou non invasive (ARM, angio-TDM)
4. Exclusion d'une hémorragie sous-arachnoïdienne par rupture d'anévrisme
5. Liquide céphalorachidien normal ou modérément anormal (protéinorachie < 1 g/L, leucocytes < 15 par mm<sup>3</sup>, glycorachie normale)
6. Disparition des anomalies artérielles démontrée par une deuxième angiographie conventionnelle ou non invasive, faite dans les 12 semaines du début



SVCR est primitif dans 40% à 75% et secondaire dans 25% à 60% des cas:

- Post-partum seul,
- Post-partum + exposition à des substances vaso-actives, éclampsie, pré-éclampsie.

- Exposition à des substances vaso-actives
- Tumeurs sécrétant des catécholamines
- Exposition à des immunosuppresseurs ou des dérivés sanguins
- Divers Hypercalcémie, porphyrie, traumatisme crânien, hématome sous- dural spinal, procédures neurochirurgicales, hypotension du liquide céphalorachidien (LCR).
- Affections associées des gros vaisseaux : Dissection des artères cervicales, anévrisme intracrânien non rompu, dysplasie artérielle cérébrale.

⊕ Toute céphalée en coup de tonnerre doit être considérée comme une céphalée secondaire et explorée en urgence. Le premier diagnostic à évoquer est **l'hémorragie sous-arachnoïdienne (HSA)** et le premier examen à pratiquer est donc une TDM cérébrale sans injection, suivi d'une PL si la TDM est normale.

La cause la plus fréquente d'HSA est *la rupture d'anévrisme* le diagnostic nécessite une angiographie en urgence. Les autres causes d'HSA sont plus rares et incluent le SVCR ce qui peut être source de confusion. Cependant, plusieurs éléments permettent de distinguer une hémorragie méningée due à un SVCR d'une hémorragie méningée anévrysmale (TableauX).

**Tableau X: Elements permettant la distinction entre une HSA due à une rupture anévrysmale et une HSA suite à SVCR[195]**

HSA suite à une rupture anévrysmale	HSA suite à SVCR
<ul style="list-style-type: none"> <li>-Pas de corrélation avec la localisation et la sévérité du vasospasme</li> <li>- le saignement tend à prédominer au contact de la malformation rompue</li> <li>- vasospasme sur une ou deux artères de moyen calibre proche du site de saignement.</li> </ul>	<ul style="list-style-type: none"> <li>- corrélée avec la localisation est la sévérité du vasospasme.</li> <li>- circonscrite à la surface corticale, avec une quantité de sang modérée,</li> <li>- la vasoconstriction est diffuse et multifocale, touchant plusieurs artères de moyen et gros calibre, dont certaines à distance du saignement.</li> <li>- l'aspect angiographique typique du SVCR inclut non seulement une vasoconstriction mais aussi des dilatations segmentaires et multifocales donnant l'aspect caractéristique de « collier de perles » ou de « chapelet de saucisses »</li> </ul>

Dans certaines formes sévères de SVCR, le diagnostic différentiel doit se faire avec **une angéite cérébrale**, notamment une angéite primitive du système nerveux central (APSNC). Dans l'APSNC, il est capital d'instaurer sans délai un traitement par corticoïde et immunosuppresseur, alors que dans le SVCR, il ne faut pas faire courir au patient les risques d'une biopsie cérébrale et d'une immunosuppression prolongée. À la phase aiguë, il est parfois impossible de différencier les deux affections sur les aspects de l'artériographie, et ce sont le tableau clinique, l'aspect du parenchyme en IRM et le LCR qui guident le diagnostic (Tableau XI).

**Tableau XI: diagnostic différentiel du SVCR (formes sévères) [195]**

Vascularite	SVCR
<ul style="list-style-type: none"> <li>- H&gt;F</li> <li>- début insidieux</li> <li>- céphalée progressive, pas au premier plan</li> <li>- pas de contexte particulier</li> <li>- IRM anormale 90%</li> <li>- PL anormale</li> <li>- Artério souvent normale</li> </ul>	<ul style="list-style-type: none"> <li>- F&gt;H</li> <li>- début brutal</li> <li>- céphalée en coup de tonnerre dominant la symptomatologie</li> <li>- contexte évocateur</li> <li>- IRM normale 70%</li> <li>- PL normale</li> <li>- Artério toujours anormale</li> </ul>

Dans l'éventualité rare où le diagnostic entre les deux affections demeure hésitant, il peut être préférable d'attendre quelques jours ; un RCVS se stabilise ou s'améliore rapidement avec régression considérable de la vasoconstriction, alors que les irrégularités artérielles de l'APCNS ne s'améliorent pas.



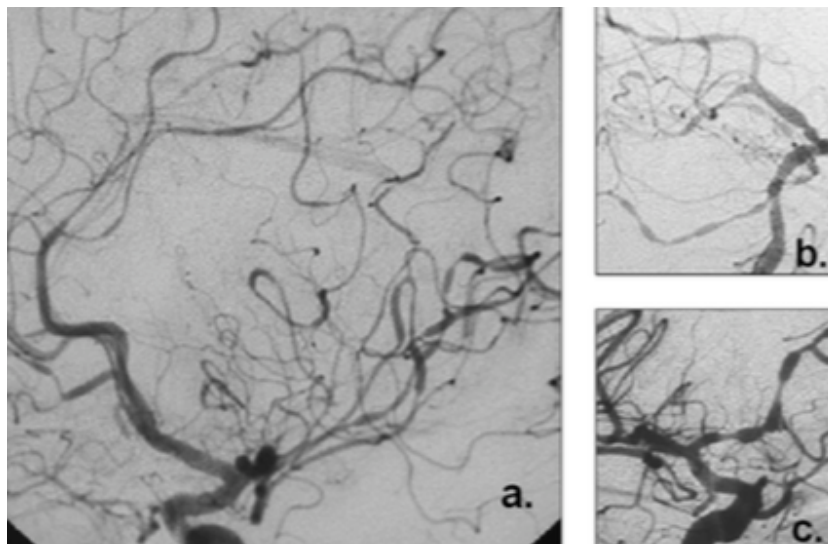
-**Eliminer les principaux diagnostics** devant une céphalée ictale : HSA anévrysmale, thrombose veineuse cérébrale, dissection des TSA

-**Eliminer les autres causes d'irrégularités** de calibre des artères intracrâniennes: vasospasme post HSA, athérome intracrânien, vascularite primitive ou secondaire, athérome intracrânien, Moya Moya, autres ...

-**Enfin, s'assurer de la réversibilité des irrégularités** de calibre des artères intracrâniennes : normalisation de l'imagerie à 3 mois. Le diagnostic de certitude ne peut donc être retenu qu'à distance de l'épisode initial.



Depuis plus de 50 ans, ce phénomène de vasoconstriction cérébrale réversible a été rapporté sous une multitude d'éponymes différents évoquant soit les causes sous-jacentes, soit les mécanismes physiopathologiques présumés et reflétant les approches particulières des divers spécialistes amenés à prendre en charge ces patients (neurologues vasculaires, spécialistes des céphalées, obstétriciens, réanimateurs, internistes, rhumatologues). Beaucoup plus récemment, il est apparu que tous ces patients partageaient un même tableau clinique, biologique et radiologique, indépendamment des causes sous-jacentes ou des facteurs favorisant. Le terme descriptif de « syndrome de vasoconstriction cérébrale réversible » a alors été proposé en 2007 pour faciliter le diagnostic et stimuler la recherche sur ce phénomène énigmatique.



**Figure 14 : Artériographie conventionnelle au cours du syndrome de vasoconstriction cérébrale réversible. Multiples rétrécissements et dilatations segmentaires touchant les artères de moyen (a et b) et/ou gros (b et c) calibre, des axes carotidiens (a et c) ou vertébrobasilaire(b). [195]**

## **Ventricule fente :[197,198]**



Le terme «syndrome du ventricule à fente» fait généralement référence à l'apparition intermittente, chez les sujets hydrocéphaliques shuntés, de symptômes cliniques tels que maux de tête, vomissements et léthargie associés à de petits ventricules cérébraux latéraux à la

TDM ou à l'IRM. Cependant, comme chez une grande proportion de patients hydrocéphaliques shuntés, les examens de tomodensitométrie ou d'IRM de routine peuvent révéler de petits, voire même des ventricules cérébraux méconnaissables, sans aucune anomalie clinique, la symptomatologie clinique est caractéristique du syndrome.

⊕ Divers symptômes et signes ont été associés au diagnostic de SVS, par exemple hypersomnie paroxystique, convulsions, troubles endocriniens, ataxie et détresse respiratoire intermittente. Dans la grande majorité des cas rapportés dans la littérature, le tableau clinique se compose d'épisodes récurrents de céphalées, de malaises, de vomissements et de divers troubles de la conscience. La plupart des auteurs soulignent que le SVS est une complication « chronique », d'autres auteurs, cependant, différencient les formes « aiguës » et « chroniques ». Le drainage excessif du LCR des cavités ventriculaires explique les symptômes et les signes de la SVS. Néanmoins, les céphalées associées au SVS diffère de celles associées à l'hypotension intracrânienne: il ne sont pas liées à la posture et elles ne sont pas soulagées par le décubitus.

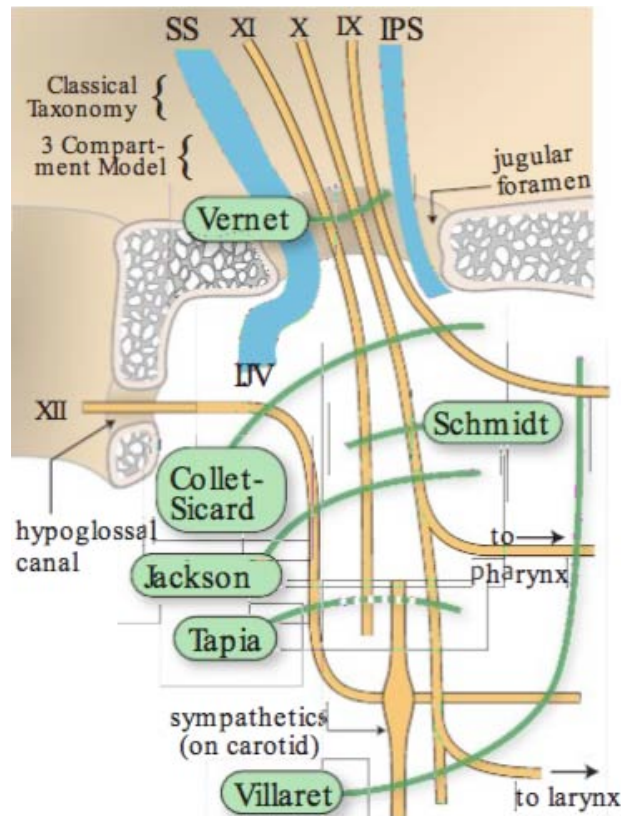
⊕ Lorsque les céphalées, les nausées, les vomissements et éventuellement la léthargie dépendent d'un drainage excessif du LCS après la mise en place d'un dispositif de dérivation du LCR ou d'une révision du shunt du LCR, ils sont observés peu de temps après l'opération et ont tendance à s'estomper au début de la période post-opératoire. En revanche, le SVS survient généralement après plusieurs mois ou années de bon fonctionnement du shunt CSF.

### **Vernet:[199,200,201]**

*Syndrome du trou déchiré postérieur, syndrome du foramen jugulaire*

🔍 Syndrome caractérisé par l'atteinte des IXe, Xe et XIe paires crâniennes, caractérisé par des troubles de la phonation (enrouement), de la déglutition, une régurgitation des liquides par le nez, quelquefois une hypersalivation et de la toux. À l'examen, on reconnaît une paralysie de la corde vocale, du sternocléidomastoïdien, du trapèze, une agueusie de la partie postérieure

de la langue et une hémianesthésie du voile, du pharynx et du larynx. D'autres associations de paralysies des dernières paires crâniennes ont été décrites: syndrome condylo-déchiré postérieur (Collet-Sicard), adjoignant une paralysie de la XIIe paire crânienne; syndrome de l'espace sous-parotidien postérieur (Villaret), comportant essentiellement une atteinte des quatre dernières paires et un syndrome de Claude Bernard-Horner; syndrome de Tapia, avec association prévalente d'atteintes des Xe et XIIe paires. (Figure 14).



**Figure 15 : Schéma du foramen jugulaire (coupe coronale du foramen jugulaire gauche vu de face). Les syndromes de foramen Jugular sont illustrés: une ligne continue passant par un nerf indique un déficit, une ligne pointillée une ± implication[25]**

🧠 Parmi les étiologies, il peut s'agir: de tumeurs variées de la base du crâne (surtout métastatiques), de paragangliomes (tumeurs du glomus jugulaire), de lésions vasculaires (ischémie de l'artèrepharyngée ascendante, dissection de la carotide interne), voire de traumatismes cervicaux (lésions souvent bilatérales, pouvant provoquer des paralysies étagées de la VIe à la XIIe paire crânienne et des déficits pyramidaux et sensitifs).



M. Vernet, neurologue français né en 1916.

## Vestibulaire: [22, 202]



Ensemble des symptômes et signes résultant d'une lésion du système vestibulaire.

Impliqué dans le contrôle de l'équilibre, l'appareil vestibulaire est constitué :

- 1) de récepteurs vestibulaires situés dans le labyrinthe, et sensibles à la pesanteur et aux mouvements ;
- 2) du nerf vestibulaire qui chemine dans l'angle ponto-cérébelleux et gagne la protubérance ;
- 3) des noyaux vestibulaires situés sous le plancher du 4ème ventricule.



\*Le principal symptôme est le vertige : sensation de déplacement des objets autour du patient. La rotation peut se faire dans un des trois plans de l'espace, le plus souvent horizontal. Des bourdonnements d'oreille et des nausées peuvent y être associés. Plus rarement, il s'agit de sensations de latéro-pulsion ou d'instabilité à la marche. Typiquement avec déviation unilatérale, elle se fait « en étoile » aux changements de position. Elle peut être pseudo-ébrieuse. Au maximum elle est impossible.

\* Le nystagmus : oscillation rythmique et conjuguée des globes oculaires, comportant deux secousses : l'une rapide, l'autre lente. Le sens du nystagmus est défini par celui de la secousse rapide : on dit que le nystagmus « bat » de ce côté-là. Le plan dans lequel s'effectue le nystagmus peut être horizontal, vertical, rotatoire, multiple.

\* Signe de Romberg labyrinthique Le patient étant debout, yeux fermés, talons joints, on observe de façon retardée une déviation latéralisée du corps. Cette manoeuvre peut être sensibilisée si le patient, les membres inférieurs tendus, place ses index en face de ceux de l'examineur : à l'occlusion des yeux on observe une déviation lente, retardée et latéralisée des index.

On distingue le syndrome vestibulaire périphérique, lié à une lésion des récepteurs ou du nerf et le syndrome vestibulaire central par atteinte des noyaux vestibulaires.

➤ Syndrome vestibulaire périphérique

Vertiges rotatoires intenses, accentués par les mouvements de la tête et s'accompagnant de nausées et de vomissements.

-Nystagmus horizontal ou horizonto-rotatoire dont la secousse lente est dirigée du côté atteint.

-Déviation des index vers le côté atteint.

-Signe de Romberg latéralisé du côté atteint, voire une ataxie.

-Une atteinte cochléaire fréquente avec acouphènes, baisse de l'audition.

➤ Syndrome vestibulaire central

Il est dysharmonieux en ce sens que :

-Les vertiges sont flous : sensations vertigineuses.

-Le nystagmus est multiple, rotatoire ou vertical.

-L'ataxie est multi-directionnelle, comme la déviation des index. Les troubles auditifs sont absents; les signes témoignant d'une atteinte des autres structures du tronc cérébral en revanche sont fréquents : atteinte des noyaux des nerfs crâniens, syndrome cérébelleux.

## **Villaret: [203,204]**

*Syndrome de l'espace sous parotidien*



Ce syndrome se caractérise par une paralysie ipsilatérale du nerf crânien IX, X, XI, XII et parfois le nerf crânien numéro VII. Il peut également s'agir des ganglions cervicaux du tronc sympathique. La paralysie est causée par une lésion dans l'espace rétro-parotide postérieur.

\*A différencier de la triade de Villaret associant des urines «noires» ou ayant une forte tendance à foncer, un œil de verre et une hépatomégalie. Elle est le témoin d'une atteinte métastatique d'un mélanome oculaire.



**Maurice Villaret** (1877 –1946) neurologue français né à Paris.

En 1906, il reçoit son doctorat en médecine de l'Université de Paris. En 1927, il devient

professeur d'hydrothérapie et de climatologie. En 1917, il décrit le «syndrome de Villaret». Villaret a réalisé de vastes recherches impliquant la physiologie et les causes du système veineux portal. Il a également entrepris plusieurs études pathologiques de la cirrhose.

➡ Plus loin syndrome de Vernet, syndrome de Collet Sicard.

## **Von Recklinghausen: [205,206]**



La neurofibromatose 1 (NF1) ou maladie de Von Recklinghausen est l'une des maladies génétiques parmi les plus fréquentes. C'est une affection autosomique dominante et le risque, pour un individu atteint, de transmettre la maladie à ses enfants est de 50 %. La NF1 est caractérisée par une extrême variabilité de son expression clinique que l'on retrouve également au sein d'une même famille.



Le tableau clinique de la NF1 associe, le plus souvent, de multiples taches café au lait (Figure15), des lentigines axillaires et inguinales, des neurofibromes cutanés et des nodules de Lisch (Figure16). Les difficultés d'apprentissage sont fréquentes et parmi les complications moins fréquentes mais qui font la gravité de certaines formes cliniques, il est important de détecter précocement les neurofibromes plexiformes (Figure17), les gliomes intracérébraux (en particulier celui des voies optiques), les tumeurs des gaines nerveuses, les anomalies vasculaires et les dysplasies osseuses. La conférence de consensus du National Institute of Health de Bethesda (États-Unis) a précisé, sept critères cardinaux pour le diagnostic de NF1 (TableauXII). Le diagnostic de la NF1 est posé si deux de ces signes sont réunis chez un même individu. Chez l'adulte, le diagnostic de NF1 est en règle facile sur les données de l'examen clinique. Mais chez l'enfant les taches café au lait peuvent demeurer longtemps le seul signe, et en absence d'antécédents familiaux de NF1, le diagnostic demeure parfois en suspens. La symptomatologie évolue avec l'âge et la pénétrance de la maladie est quasi complète à l'âge de huit ans.



Cette maladie est connue depuis longtemps. Elle a été décrite dès 1793 par Tiselius puis en 1882 par Von Recklinghausen.

**Friedrich Daniel Von Recklinghausen** (1833–1910) anatomo–pathologiste allemand.

Il obtient son doctorat en médecine en 1855 à Berlin. En 1865, il est nommé professeur titulaire d'anatomie pathologique à l'Université de Königsberg, Puis il devient professeur titulaire de la chaire d'anatomie pathologique de l'université de Wurtzbourg (1866–1872), où il approfondit ses recherches sur la pyohémie. Von Recklinghausen a écrit l'une des premières descriptions de l'hémochromatose et a introduit ce terme dans la littérature médicale. En 1862, il établit la méthode de la coloration par l'argent pour prouver les jonctions intercellulaires et fonda les bases pour les travaux ultérieurs de Julius Friedrich Cohnheims (1839–1884) sur la migration et l'inflammation des leucocytes.

**Tableau XII: Critères diagnostiques de la NF1– Conférence de consensus sur les neurofibromatoses(NIH–Bethesda, 1988) [205]**

1	Un apparenté du premier degré atteint (parent, fratrie ou enfant)
2	Au moins 6 taches café au lait(TCL) >1.5cm après la puberté >0.5cm avant la puberté
3	Lentigines axillaires ou inguinales
4	Ou Au moins deux neurofibromes quel que soit le type Au moins un neurofibrome plexiforme
5	Gliome du nerf optique
6	Au moins 2 nodules de Lisch (hamartome irien)
7	Une lésion osseuse caractéristique Pseudarthrose Dysplasie du sphénoïde Amincissement du cortex des os longs

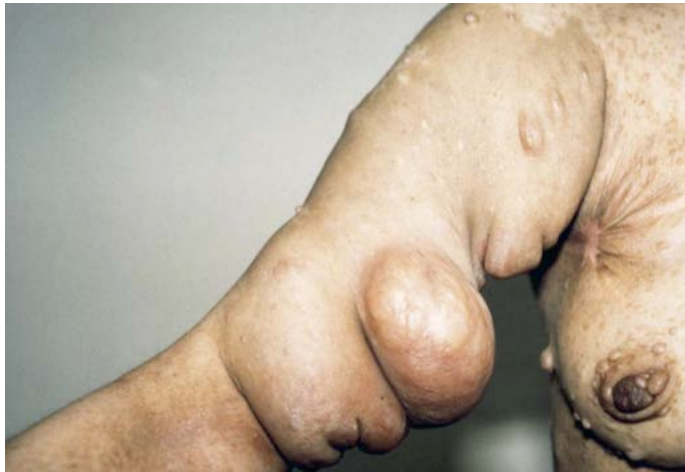

Figure 16: Neurofibromes plexiformes [205]

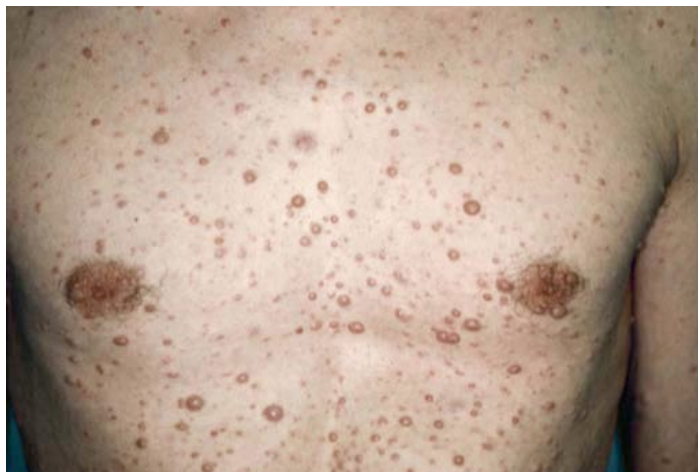

Figure 17: Neurofibromes cutanés [205]

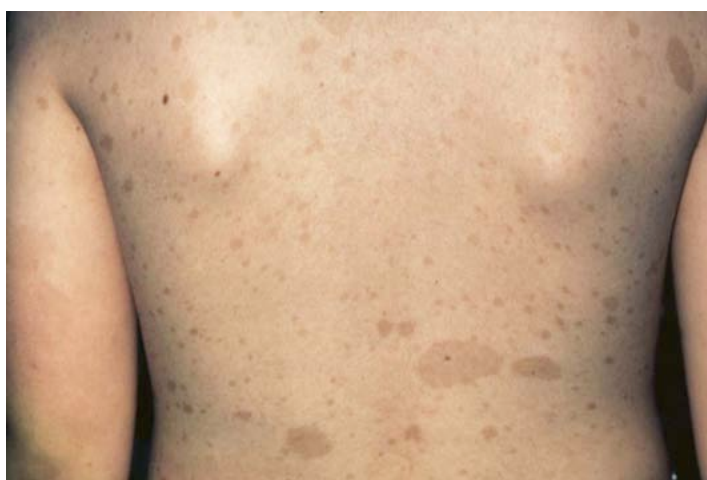

Figure 18: Tâches café au lait [205]

# WXYZ

## **Wallenberg:**[21,207]

*Syndrome de la fossette latérale du bulbe*



Syndrome sensitif alterne riche et complexe, comportant:

- du côté opposé à la lésion, hémianesthésie thermique et douloureuse de l'hémicorps, majorée au niveau des membres, respectant la face, par atteinte du faisceau spinothalamique;
- du côté de la lésion, anesthésie thermique et douloureuse de la face par atteinte de la racine descendante du trijumeau, avec syndrome de Claude-Bernard-Horner, paralysie de l'hémi-voile, de l'hémi-pharynx et de la corde vocale, syndrome vestibulaire (nyctagmus rotatoire, déviation des index) et hémi-syndrome cérébelleux.

Son installation est le plus souvent brutale, avec grands vertiges, céphalées postérieures, troubles de la déglutition et parfois hoquet.



Il s'agit principalement de lésions latéralisées de la région bulbo-protubérantielle par infarctus de la région latérale rétro-olivaire du bulbe, irriguée par l'artère de la fossette latérale issue soit de l'artère cérébelleuse postéro-inférieure, soit de l'artère vertébrale. La cause la plus fréquente est la dissection de l'artère vertébrale, bien mise en évidence par les IRM. Des lésions tumorales, infectieuses, inflammatoires, traumatiques (manipulations cervicales), plus rarement une démyélinisation, sont aussi décrites. Les variations du dispositif vasculaire latérobulbaire expliquent la fréquence de nombreuses formes incomplètes, voire dépassées, avec en particulier association d'un ramollissement cérébral.



**Adolf Wallenberg** (1862 –1949), médecin interniste et neurologue allemand.

Il étudie la médecine à Leipzig et obtient son doctorat en 1886, avec une thèse consacrée à la poliomyélite. De 1886 à 1888 il est assistant à l'hôpital de Danzig et devient professeur titulaire en 1910. Passionné d'anatomie comparée, il décrit le cerveau aviaire, et notamment le rôle du système olfactif dans l'identification, la reconnaissance et l'ingestion des aliments. En 1895, il donne la description clinique et les constatations autopsiques de l'occlusion de l'artère cérébelleuse postéro–inférieure.

### **Weber**: [21,208]

*Hémiplégie supérieure alterne*



Paralysie du III ipsilatérale, hémiplégie controlatérale provoquée par un infarctus ou une tumeur du tronc cérébral.

Syndrome alterne rare, comportant une hémiplégie croisée touchant la face et une paralysie directe, complète ou dissociée, de la IIIe paire crânienne, lié à une atteinte du pied pédonculaire. Rarement pur, il peut s'associer à des signes cérébelleux croisés (syndrome de Claude) ou directs par extension de la lésion vers la calotte pédonculaire, de même qu'à des mouvements choréo–athétosiques croisés par extension de celle–ci aux structures sous–thalamiques (syndrome de Benedikt). Syndromes de Claude et de Benedikt entrent dans le cadre des syndromes inférieurs du noyau rouge. Son étiologie, liée classiquement à un infarctus mésencéphalique paramédian, peut être également tumorale ou inflammatoire.



**Herman David Weber** (1823 – 1918) médecin allemand.

Il a fait ses études de médecine à l'Université de Marbourg et à Bonn où il obtient son diplôme en 1848. Weber insistait sur l'importance du climat dans le traitement des maladies, en particulier de la tuberculose. Il est l'un des fondateurs de la climatothérapie. En 1863 il publia la description complète du syndrome de Weber. Toutefois la première description clinique en avait

été donnée dès 1838 par **August Nikolaus Gendrin** (1796–1890). C'est **Joseph Grasset** (1849–1918) qui proposa l'appellation éponymique de « syndrome de Weber ».

Voir syndrome de Claude, syndrome de Benedikt.

### **Wernicke–Korsakoff:** [137,209,210]

*Syndrome de Gayet– Wernicke–Korsakoff, syndrome de Gayet– Wernicke*



Complication de certains alcoolismes majeurs, rapportée surtout à une carence en vitamine B1, caractérisée par un syndrome aigu : le syndrome de Gayet–Wernicke, suivi d'un syndrome chronique : le syndrome de Korsakoff (voir Korsakoff).

Le syndrome de Gayet–Wernicke débute par des troubles de la conscience. À la confusion mentale initiale s'ajoutent des troubles neurologiques: hypertonie oppositionnelle, signes cérébelleux et, dans un cas sur trois, de très évocatrices paralysies oculomotrices avec nystagmus. Un traitement précoce et intensif par la thiamine évite le passage à la chronicité.

Les lésions histologiques à type de raréfaction neuronale et de prolifération gliale sont communes aux deux syndromes, avec une prédominance, sur le circuit hippocampo–mamillothalamique de Papez, dans le syndrome de Korsakoff.

L'unicité de ces deux syndromes, historiquement et cliniquement distincts, est désormais communément admise.



**Carl Wernicke** (15 mai 1848 – 15 juin 1905) neurologue et psychiatre allemand.

Il est, avec Paul Broca, un précurseur de la recherche sur les localisations cérébrales par l'*aphasiologie*. Il se fit connaître par ses travaux sur l'aire cérébrale impliquée dans le langage, à laquelle il laissera son nom (l'aire de Wernicke), ainsi qu'au syndrome d'aphasie associé aux lésions de cette zone (aphasie de Wernicke). Son nom est aussi attaché à l'encéphalopathie de Wernicke. Carl Wernicke est surtout psychiatre, il a pu former Karl Kleist qui a poursuivi ses travaux avec Karl Leonhard aboutissant en 1968 à une classification très élaborée des psychoses endogènes.

## **West:**[90,139,211]

*Spasmes en flexions du nourrisson*



Syndrome épileptique du jeune enfant, débutant toujours entre trois et sept mois, associant une triade symptomatique: spasmes musculaires fréquents, surtout en flexion, survenant généralement en séries, surtout au réveil et à l'endormissement, parfois asymétriques ou unilatéraux; arrêt du développement avec régression psychomotrice sévère; tracé intercritique caractéristique, l'hypsarythmie. EEG Inter critique caractéristique par une hypsarythmie qui est succession ininterrompue d'ondes et des pointes de très grande amplitude, diffuses et irrégulières.



Secondaire dans 70% des cas, le syndrome de West relève alors de nombreuses agressions cérébrales dont: l'encéphalite anoxo-ischémique, les malformations (syndrome d'Aicardi), les phacomatoses (sclérose tubéreuse de Bourneville, principalement), les anomalies de la giration corticale et la trisomie 21.



Le diagnostic différentiel avec des affections non épileptiques chez les bébés est très important, principalement avec les myoclonies bénignes de la petite enfance.



**William James West**, (1794–1848) chirurgien anglais et apothicaire qui a pris un rôle important dans le mouvement local de la réforme de la pratique médicale. Il publia en 1837 la première série d'ovariotomies en Angleterre. En 1841 il décrivit pour la première fois l'image d'une sorte de spasme infantile (présent chez son propre fils, James Edwin West) dans un article publié par The Lancet et qui est connu aujourd'hui comme le syndrome de West.

➤ Plus loin les syndromes épileptiques.

## Zellweger: [212,213]



Ce syndrome est marqué par une dysmorphie faciale très caractéristique, une hypotonie sévère, des crises d'épilepsie et des dysfonctionnements hépatiques et rénaux. Le syndrome affecte 1 nouveau-né sur 50 000.

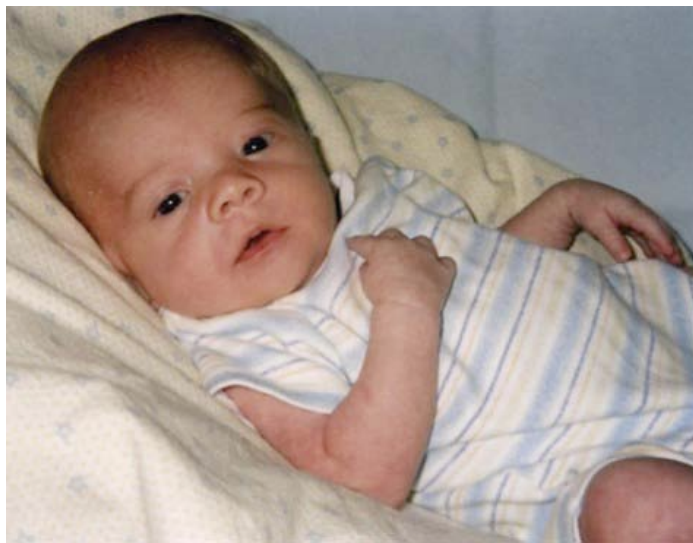

Le syndrome de Zellweger est souvent suspecté lors de l'examen clinique et est définitivement confirmé par un examen biochimique. L'imagerie par résonance magnétique peut être utile pour révéler une polymicrogyrie. L'hydronéphrose peut être suspectée à l'échographie prénatale. Les nouveaux-nés présentent un faciès aplati, une fontanelle antérieure large, des sutures écartées, un front proéminent et haut placé, un occiput plat, des fentes palpébrales orientées en haut et en dehors, une arrête nasale large, un épicanthus et des rebords supra-orbitaux hypoplasiques (Figure 18). Une macrocéphalie ou une microcéphalie, un palais ogival, une protrusion linguale ou une micrognathie, et un excédent de plis cutanés au niveau du cou peuvent être présents. Les patients peuvent également présenter une cataracte, un glaucome, une rétinite pigmentaire, un nystagmus et une atrophie du nerf optique. Progressivement surviennent des troubles visuels puis la perte de la vision. Une surdité neurosensorielle peut être présente. Une hépatomégalie, un ictère, une hypertrophie pylorique et une hydronéphrose sévère sont fréquents. Une cryptorchidie et un hypospadias (garçons), ou une clitoromégalie (filles) peuvent survenir. Les anomalies squelettiques sont fréquentes. Le système nerveux central est sévèrement affecté (hypotonie musculaire profonde, hyporéflexie ou aréflexie, déficit intellectuel sévère).



La cause la plus fréquente du syndrome de Zellweger est un défaut génétique au niveau du gène *PEX1* (qui altère la fonction des peroxysomes et prévient la dégradation des acides gras à très longue chaîne). Il en résulte une accumulation de métabolites toxiques et des altérations dans le développement des cellules neurales. La maladie est transmise selon le mode autosomique récessif.

⊕ Les principaux diagnostics différentiels incluent l'adrénoleucodystrophie (maladie péroxisomale résultant en une démyélinisation cérébrale, une dysfonction axonale de la moelle épinière causant une paraplégie spastique, une insuffisance surrénale et une insuffisance testiculaire dans certains cas) et la forme infantile de la maladie de Refsum (affection péroxydomale qui se manifeste par une rétinite pigmentaire et une neuropathie périphérique) ; les autres maladies à écarter sont le syndrome d'Usher et les maladies présentant une hypotonie sévère.



**Figure 19 : Exemple de patient présentant des stigmates du syndrome de Zellweger. Notez le front proéminent et haut placé, la tête haute, les yeux largement espacés, une arrête nasale large. [214]**

# Discussion

## I. Qu'est ce qu'un dictionnaire ?

Selon *le Dictionnaire du français contemporain* [215]

« Recueil de mots ou d'une catégorie de mots d'une langue, rangés dans un ordre en général alphabétique, avec leur sens, des indications sur les conditions de leur emploi et parfois des développements encyclopédiques »

Selon le *Trésor de la Langue Française de 1971* [216]

« Recueil de mots d'une langue ou d'un domaine de l'activité humaine, réunis selon une nomenclature d'importance variable et présentés généralement par ordre alphabétique, fournissant sur chaque mot un certain nombre d'informations relatives à son sens et à son emploi et destiné à un public défini »

Selon la 9<sup>ème</sup> édition du *Dictionnaire de l'académie française 9eme édition* [217]

« Recueil méthodique de mots rangés le plus souvent dans l'ordre alphabétique.

## II. Evolution des dictionnaires

Dans l'Antiquité, on a élaboré des glossaires : des ouvrages qui expliquaient les mots peu connus ou vieillis des textes ; une **glose**, c'est-à-dire un article de glossaire, proposait des synonymes, et quelques explications supplémentaires. Les plus anciens dictionnaires connus étaient des tablettes cunéiformes de l'Empire akkadien avec des listes de mots bilingues sumérien-akkadien, découvertes à Ebla (Syrie moderne) et datées d'environ 2300 av. J.C.

« L'histoire des dictionnaires en occident et celle de la lexicographie Européenne commence vraiment avec la Renaissance humaniste. Le mot dictionnaire a d'abord été réservé aux ouvrages bilingues, alors que le Thesaurus, consacré au latin ou au grec, était monolingue. Les ouvrages de l'italien Calpino paraissent dès 1502; alors que les trésors du début du XVII<sup>e</sup> siècle ne trouveront leur prolongement dans une suite régulière d'ouvrages unilingue que vers la fin du siècle. La lexicographie a conservé de ses origines le système de mise en rapport entre les

éléments d'un lexique et des équivalences élaborées dans la même langue – qui sont venues remplacer les traductions – et qui sont destinées à en révéler les signifiés. Il s'agit donc d'une certaine présentation du lexique résultat d'une tradition de quatre siècles. Ce lexique est défini plus ou moins arbitrairement selon des critères pratiques et présentés par éléments séparés. Les dictionnaires se consacrent surtout à l'exploitation sémantique de ses éléments grâce à deux procédés : la substance du contenu lexicographique et la disposition matérielle de ce contenu ».

[218]

Les premiers véritables dictionnaires ont été publiés au XVI<sup>ème</sup> et surtout au XVII<sup>ème</sup> siècles, ce qui a été facilité par l'imprimerie (XV<sup>ème</sup> siècle). Les premiers grands lexicographes sont Richelet (*Dictionnaire français*) et Furetière (*Dictionnaire universel*) à la fin du XVII<sup>ème</sup> siècle (1680 et 1690) ; le *Dictionnaire de l'Académie* date de 1694. [219]

### **III. Qui confectionne les dictionnaires ?**

Le domaine de la linguistique qui s'occupe de l'élaboration des dictionnaires est la lexicographie, un domaine considéré une science en même temps qu'une pratique. C'est un travail artisanal qui exige une grande dose de patience mais aussi une science qui a pour objet d'observer, de recueillir, de choisir et de décrire les unités lexicales d'une langue et les interactions qui s'exercent entre elles. L'objet de son étude est donc le lexique, c'est-à-dire l'ensemble des mots, des locutions en ce qui a trait à leurs formes, à leurs significations et à la façon dont ils se combinent entre eux.

En vue de l'élaboration de son dictionnaire, le lexicographe doit répertorier les unités lexicales d'une langue déterminée. Il s'emploie ensuite à faire état de leurs formes comme de leurs significations. Les premiers motifs de consultation d'un dictionnaire sont l'orthographe et le ou les sens d'un mot, mais aussi, **les renseignements sur l'univers**, sur les réalités que désignent les mots.

Pour certains linguistes théoriciens, la démarche des lexicographes n'est pas suffisamment scientifique, pas tout à fait systématique : tantôt sont intégrés dans le dictionnaire

certain dérivés, tantôt ne sont pas recensées toutes les créations potentielles. Cependant c'est d'abord l'usage qui dicte le choix des mots plutôt qu'un modèle rationnel. Le travail lexicographique s'apparente davantage à celui d'un artisan qu'à celui d'un logicien. [220]

#### IV. Typologie lexicographique des dictionnaires

Du point de vue de la forme, tous les dictionnaires possèdent un élément linguistique qui reçoit la dénomination d'*entrée* (ou *adresse*) et d'une série d'informations qui reçoivent le nom d'*article*. Les *entrées* sont des mots ou groupes de mots en typographie différente constituant les unités qu'on va chercher par ordre alphabétique, et sur lesquels vont porter les *articles*. C'est ainsi que l'ensemble d'entrées est défini comme macrostructure et l'ensemble d'articles est connu comme microstructure.

En plus qu'ils soient bilingues ou monolingues on distingue plusieurs types de dictionnaire. La première classification est basée sur le sujet traité et la nature des informations qui sont présentes dans le dictionnaire:

a) *Les dictionnaires de choses ou encyclopédiques* : les renseignements portent sur la chose désignée par le mot : utilisation, origine, images ou cartes pour mieux faire comprendre. Ils donnent sur les objets dénotés un maximum d'information historique et technique, privilégiant l'univers des choses par rapport au lexique de la langue.

b) *Les dictionnaires de mots ou dictionnaires de langue* qui s'intéressent aux mots eux-mêmes : renseignements grammaticaux, la prononciation, l'étymologie, utilisations des mots, niveaux de langue, etc. Les noms propres n'y ont pas leur place. Ces dictionnaires essaient de résoudre des problématiques linguistiques différentes.

La deuxième classification est basée sur la quantité ou la spécialisation. On parle alors de dictionnaires *extensifs* qui essaient de répertorier tous les mots de la langue et de dictionnaires *intensifs* (aussi dits *sélectifs* ou *spécifiques*) qui décrivent un domaine technique ou scientifique limité comme c'est le cas des différents dictionnaires scientifiques, argotiques, étymologiques, techniques, etc.

Dans la pratique, il y a toujours des aspects de langue dans les dictionnaires encyclopédiques, et des aspects encyclopédiques dans les dictionnaires de langue. Il y a surtout un aspect dominant, linguistique ou encyclopédique. La spécialisation des deux aspects conduit aussi à faire des encyclopédies véritables ou des dictionnaires des synonymes, analogiques, etc. [221]

## V. Les dictionnaires médicaux :

L'histoire de la réalisation des premiers dictionnaires médicaux est étroitement liée à celle du développement de la terminologie médicale. Cette dernière, de part sa complexité et sa richesse, présente de grands défis tant pour les historiens de la médecine que pour les linguistes. En passant d'un art à une science, la médecine a dû incorporer une terminologie plus rigoureuse et plus systématique. [222]

L'idée d'un dictionnaire médical pourrait avoir été suggérée dans l'antiquité à travers les premières listes de médicaments. Le papyrus égyptien Ebers a été rédigé vers 1600 av. J.-C. et comprenait une liste de 800 ordonnances utilisant 700 médicaments et 27 définitions de termes. Il est considéré avec le papyrus égyptien Smith qui lui, contient 69 définitions de termes, comme les premières gloses de termes médicaux. [223]

Les premières versions de ces pharmacopées ont été classées en fonction de la substance utilisée pour traiter un problème diététique ou chirurgical ou une maladie. Les listes classées par ordre alphabétique ne sont apparues qu'au premier siècle après J.-C. sans vraiment constituer un dictionnaire médical au sens propre du terme. [224]

Les sources écrites les plus anciennes de la médecine occidentale sont les écrits hippocratiques des Vème et IVème siècles av. J.-C., qui couvrent tous les aspects de la médecine à cette époque et contiennent de nombreux termes médicaux. Le **Corpus hippocratique** constitue probablement le précurseur aux dictionnaires médicaux modernes.

Ce fut le début de l'ère grecque de la langue de la médecine, qui dura même après la conquête romaine. Les œuvres de Galien de Pergame, datant du IIème siècle après J.-C., ont été pendant des siècles d'une valeur aussi importante que celles d'Hippocrate. [225]

Par ailleurs, trois encyclopédistes romains sont réputés pour avoir inventé la majorité de la terminologie médicale latine encore utilisée aujourd'hui: *Caton l'Ancien* au deuxième siècle avant J.-C., Celsus et *Plin le Vieux* dans le 1er siècle après J.-C. Les indexes de la version imprimée de leurs manuscrits sont à l'origine des glossaires médicaux. [226]

Aulus Cornelius Celsus écrit *De Medicina*, qu'on appelait parfois *Cicero medicorum* (le Cicéron des médecins) qui était une synthèse encyclopédique des connaissances médicales basée sur des sources grecques. [225]

Au cours du Moyen Âge, une troisième langue a gagné en importance, de nombreux textes médicaux grecs classiques ayant été traduits en Arabe. Parmi les premiers traducteurs arabes de textes médicaux, Hunain Ibn Ishak al Ibadi, dont le nom latin était Johannitius (808–877), Il est le père et le fondateur de la terminologie médicale arabe. Les dictionnaires médicaux arabes étaient les premiers dictionnaires multilingues dans le domaine. [222]

Cependant, au moment de la Renaissance, alors que le grec n'était plus largement compris, les œuvres grecques et arabes étaient traduites en latin et l'ère du latin médical commença. Les écrits de Galien sont devenus disponibles en latin au 13ème siècle, avec plusieurs commentaires associés. Les textes médicaux n'ont commencé à être traduits en langues européennes vernaculaires comme le français, l'allemand, le portugais et le catalan qu'à partir du 14ème et 15ème siècle, presque en même temps dans différentes régions d'Europe. [227]

A titre d'exemple, les premiers dictionnaires et glossaires en Europe ont été :

- Le *Synonyma Stephani*, un dictionnaire élaboré par Stephanus d'Antioche en 1127.
- Le dictionnaire de Matthaeus Sylvaticus nommé *Opera pandectarum medicinae*.
- Le premier dictionnaire médical de la renaissance fut réalisé par Symphorien Champers ou Campigeius : *Vocabulorum medicinalium ac terminorum difficilium explanationes*

[222]

L'impression a commencé en Europe au cours de la moitié du 15<sup>ème</sup> siècle, plus de 1100 imprimeries existaient dans 200 villes européennes. Après 1470, les textes médicaux ont émergé incluant les textes d'Hippocrate, Dioscorides, Galien et Avicenne, tous traduits en latin.

[228]

*De Medicina* de Celsus est paru dès 1478, suivi des éditions latines de Galien.

Au cours des siècles suivants, presque tous les ouvrages médicaux importants furent publiés en latin; le vocabulaire médical s'est élargi mais n'a fondamentalement pas changé. Le latin médical continue d'être un latin ordinaire avec l'addition de nombreux termes médicaux grecs et latins. [225]

- La publication de la première encyclopédie médicale vit le jour au cours de la seconde moitié du XVI<sup>ème</sup> siècle.

*Le lexicon medicum graeco-latum* de Bartholomeus Castellus était un dictionnaire bilingue qui énumérait l'appellation grecque et latine des termes médicaux en plus des terminologies anciennes et contemporaines des techniques chirurgicales et des produits pharmacologiques.

- Le premier dictionnaire d'anatomie a été publié à Basel en 1551 par Josephus Amerarius.

[222]

Depuis la Renaissance, plusieurs dictionnaires ont été imprimés:

Sanford V Larkey a listé plusieurs dictionnaires médicaux dans son article sur les glossaires scientifiques dans les livres anglais du 16<sup>ème</sup> siècle :

- Thomas Elyot a compilé *librotheca* un dictionnaire latin-anglais contenant les termes appropriés relatifs à la physique et la chirurgie.
- Andrew Borde a publié *breuiary of healthe* en 1547 qui incluait des termes latins, grecques et quelques termes arabes pour les maladies et les traitements médicamenteux.
- Charles Estienne ayant reçu une formation médicale était un imprimeur prolifique à Paris entre 1550 et 1560 et a produit plusieurs travaux dont *Dictionarium Latino-Gallicum*. En 1564, toujours à Paris, Jean de Gorris a publié *Definitorium medicarum libri XXIII*. [229]

Peu à peu, les langues nationales gagnèrent du terrain aux dépens du latin. Celles-ci ne se sont pas limitées à l'importation de termes déjà trouvés dans le latin médical. Les scientifiques ont continué à développer de nouveaux concepts qu'il fallait nommer. Ils ont ainsi inventé une multitude de nouveaux termes, dont la plupart étaient composés de racines grecques plutôt que latines, le latin ne permettant pas dans la même mesure la formation de mots composés. Ils ont introduit, par exemple, les termes néphrectomie, ophtalmoscopie et érythrocyte, qui dans le latin médical auraient été un peu plus encombrants *excisio renis*, *inspectio oculorum* et *cellula rubra*, respectivement.

Pour environ 200 ans et à partir du 16<sup>ème</sup> siècle *le lexicon medicum graeco latinum* de Bartolomeo Castelli a été le dictionnaire le plus largement utilisé. [226]

Un autre dictionnaire populaire de la même période était *le lexicon medicum renovatum* compilé par Steven Blanchard. Son dictionnaire a été initialement publié en 1679 et a connu 20 éditions. [226]

Le premier dictionnaire médical en Grande Bretagne a été publié en 1684, qui était une traduction du travail de Blanchard nommé *the physical dictionary*. [226]

Le 19<sup>ème</sup> siècle apporte les premières avancées scientifiques notables en médecine. Par la suite, le 20<sup>ème</sup> siècle et la période d'après la seconde guerre mondiale ont vu des progrès significatifs dans le domaine. Entre les deux guerres, l'allemand était un bon candidat pour devenir la lingua franca de la médecine mais dans les années 50' et 60', la littérature médicale française a pris le dessus. [222]

L'émergence des USA en tant que puissance économique et scientifique leader dans le monde et l'impact croissant de la culture anglo-saxonne américaine ont permis l'expansion de la langue anglaise dans le monde. De nos jours les revues médicales les plus influentes sont rédigées en anglais, de même que les conférences internationales sont devenues anglophones.[225]

Au cours du siècle passé, trois dictionnaires étaient utilisés par les étudiants en médecine américains : ceux compilés par Thomas Stedman, Newman Dorland, and George M. Gould.

L'expérience éditoriale initiale de Stedman avec les dictionnaires a débuté en 1901 quand il a travaillé sur la dernière édition du dictionnaire de Robley Dunglison *A dictionary of medical science*. C'était le dictionnaire le plus largement utilisé par les étudiants américains et médecins au cours du 19<sup>ème</sup> siècle. [226]

A l'ère d'Internet, la version papier des dictionnaires ainsi que les textes médicaux sont aujourd'hui délaissés malgré le confort qu'ils offrent lors de leur utilisation et leur disponibilité une fois obtenus. Ils nécessitent une mise au point continue qui est plus aisément accomplie grâce aux moyens électroniques (CD-ROM, ordinateur, Internet). Ces derniers, même s'ils risquent de se détériorer ou de s'endommager, restent nettement plus pratiques lors des déplacements avec un accès plus large à l'information.

## **VI. Qu'en est-il de notre dictionnaire ?**

De ce qui précède notre travail intitulé « Dictionnaire des syndromes en pratique neurochirurgicale » fait partie des dictionnaires *encyclopédiques spécialisés*. C'est un projet dont l'ambition majeure est d'offrir un outil d'approche pratique et synthétique de sémiologie neurologique et neurochirurgicale, destinée à la fois aux étudiants en médecine et aux praticiens.

### **1. Pourquoi une forme dictionnaire ?**

Le choix du dictionnaire s'est d'emblé imposé à nous du fait qu'il permet de présenter un nombre assez important de syndromes classés par ordre alphabétique garantissant ainsi une certaine neutralité quant à l'importance accordée à chacun de ceux-ci. Aussi parce que c'est un outil didactique pratique, synthétique et de consultation facile représentant le mieux notre visée pédagogique.

## 2. Pourquoi les syndromes ?

**L'éponymie :** L'utilisation des noms propres pour désigner des maladies, des syndromes, des lois, des signes ou des techniques vise à perpétuer la mémoire de ceux qui ont contribué aux progrès de l'art de guérir. Les éponymes ainsi créés viennent grossir les rangs des synonymes qui encombrant le vocabulaire médical. Bien entendu certaines éponymies ont l'avantage de la brièveté : le mal de Pott est plus vite dit que l'ostéo-arthrite tuberculeuse de la colonne vertébrale mais elle a aussi de nombreux inconvénients dont le principal est la difficulté de la mémorisation ou de la reconnaissance de la spécialité en question avec tous ces noms qui se répètent : syndrome d'Arnold-Chiari en neurochirurgie et syndrome de Budd-Chiari en gastrologie. La partie historique a été associée à visée de faciliter la mémorisation.

**L'intérêt de la sémiologie :** La sémiologie constitue une pierre angulaire dans la pratique médicale. Semblable au flair du détective, l'intuition du médecin s'éveille au chevet du malade. Grâce à un interrogatoire ciblé basé sur l'observation perspicace du patient, et un examen clinique précis vont s'initier les premières hypothèses diagnostiques et ainsi va suivre la prise en charge thérapeutique. L'avancement technologique des explorations contribue efficacement à toute démarche thérapeutique si les résultats sont soumis au sens critique du clinicien.

## VII. Quelles sont les principales difficultés ?

### 1. Le plan IMRAD:

Parmi les principes de la rédaction scientifique figure la structure IMRAD ou IMRED : introduction, méthode, résultats et discussion. Celle-ci facilite la revue de la littérature, permettant aux lecteurs de naviguer plus rapidement dans les articles pour trouver des documents pertinents à leur objectif. Elle prend en charge efficacement une réorganisation qui élimine les détails inutiles, et permet au lecteur d'évaluer une présentation bien ordonnée avec une information pertinente et significative.

L'application de cette structure à notre ouvrage a été un défi en vue de l'absence de résultats quantitatifs.

## 2. Le choix des syndromes:

La neurochirurgie est une spécialité indissociable de la neurologie, ce lien a rendu difficile la distinction des syndromes neurochirurgicaux de ceux neurologiques. L'absence d'ouvrage dédié aux syndromes neurochirurgicaux nous a laissé un choix très vaste de syndromes. Notre boîte à outils était principalement les ouvrages fondamentaux de neurologie préétablis.

Le premier défi qui s'est posé était de définir *la macrostructure* de notre ouvrage, c'est-à-dire de sélectionner les syndromes (*les entrées*) qui seront répertoriés. Par la suite, il a fallu cerner leurs significations, en faire un classement hiérarchique et s'attaquer à l'élaboration de *leurs articles*.

La sélection de ses syndromes était très enrichissante, nous laissant même caresser l'ambition de répertorier tous les syndromes liés d'une manière ou d'une autre à la neurochirurgie, mais cette exhaustivité relevant de l'utopie, ainsi que cette ambition chronophage, nous ont forcé en conséquence d'opérer des choix subjectifs, il a fallu décider de l'intégration ou non d'un syndrome donné dans le dictionnaire, puis du choix des informations et de la microstructure globalement de ce dernier. Notant que, certains syndromes ont été retenus en dehors des critères d'inclusions ou d'exclusion que nous avons choisi en nous basant seulement sur leur affinité neurochirurgicale.

Tout compte fait, cette activité complexe et essentielle requiert à la fois analyse et synthèse, ce qui constitue l'une des tâches les plus ardues.

## 3. La forme:

La mise en page exigée par la faculté de médecine de Marrakech.

## VIII. Quelles sont les limites de notre travail ?

Concernant la macrostructure, la liste établie des syndromes est non exhaustive. Relativement à la microstructure, sans la contrainte du temps et de la mise en page, elle aurait pu être plus élaborée et complétée par des images, des schémas anatomiques, des arbres décisionnels de conduites à tenir, ainsi que d'un chapitre thérapeutique.

Certaines idées ont pris naissance au cours de la réalisation de ce projet notamment le développement de questionnaires évaluant les connaissances des médecins sur les syndromes éponymiques, ou encore la numérisation de ce projet permettant la fusion de l'écrit, de l'image, du son et de la vidéo en un seul support.

## IX. Quelles perspectives d'avenir ?

Malgré toutes les difficultés que nous venons d'exposer nous sommes presque parvenus à la finalisation de notre travail dans l'espoir d'en faire un projet collectif pédagogique au niveau de notre faculté en collaboration avec plusieurs étudiants et encadrants pour aboutir à plusieurs tomes de dictionnaires de syndromes dans différentes spécialités. Ceci dans l'optique d'encourager les jeunes à produire et stimuler leur créativité dans cette ère où la **facilité** encourage la **passivité**.

# Conclusion

L'examen clinique n'a cessé d'évoluer à travers les siècles. D'abord médecine d'observation avec Hippocrate et l'école grecque, elle devient anatomo-clinique au 19<sup>ème</sup> siècle, puis s'associe désormais à la médecine technique.

Autant qu'hyperspécialisation, la neurochirurgie baigne de nos jours dans le développement moderne des nouvelles technologies en matière diagnostique et thérapeutique (neuroimagerie, neuromonitoring, neuronavigation, chirurgie robotique...) ce qui laisse le médecin céder à la tentation du diagnostic facile, accepté sans critique, pouvant le mener à tort à de grandes déceptions thérapeutiques. C'est grâce à un interrogatoire et un examen clinique précis, que vont s'initier les premières hypothèses diagnostiques, d'où l'intérêt de rester clinicien malgré tous les avènements technologiques.

Ce travail original, sans précédent sur le sujet, a été une aventure enrichissante :

Premièrement, en survolant une large partie de la pathologie neurologique et neurochirurgicale et dont le principal défi était de résumer les principaux syndromes afin d'en faciliter l'usage.

Deuxièmement, en découvrant un domaine totalement nouveau qui est celui de la lexicographie. Cette dernière joignant « science et pratique » nécessite certaines compétences pour toute expérience dictionnaire et dont la principale contrainte est le temps.

Troisièmement, en parcourant l'histoire de la sémiologie médicale grâce aux éponymes.

Ces derniers malgré les inconvénients qu'ils comportent, permettent d'ancrer les découvertes médicales dans l'histoire et nous font comprendre comment la médecine s'est développée et est progressivement devenue ce qu'elle est aujourd'hui.

Comme tout ouvrage de référence, ce travail a une vocation pédagogique et didactique pour les étudiants, les neurochirurgiens et les médecins régulièrement confrontés aux pathologies neurochirurgicales. Son utilité est d'avoir à leur disposition un instrument commode de consultation et une aide pour un apprentissage systématique de sémiologie neurochirurgicale dans l'espoir que cette idée de « dictionnaire » puisse être utilisée dans d'autres disciplines afin d'apporter à notre faculté une encyclopédie de référence en matière de «syndromes».

# Résumés

## Résumé

Ce Dictionnaire des syndromes en pratique neurochirurgicale compte parmi les dictionnaires *encyclopédiques spécialisés* d'un point de vue lexicographique. Il présente un listing non exhaustif des principaux syndromes rencontrés en neurochirurgie « au quotidien » ou au moins assez fréquemment.

Ce travail original sur le plan national et francophone, a été réalisé dans une optique pédagogique et didactique, destiné à tous les étudiants en médecine et aux praticiens souhaitant faire l'appui sur leur démarche diagnostique et/ou thérapeutique en neurochirurgie.

L'idée de la création de cet ouvrage est née de la richesse sémiologique en rapport avec le système nerveux et l'éponymie qui en découle posant souvent problème en terme de mémorisation au cours de la pratique neurochirurgicale quotidienne. C'est un projet dont l'ambition majeure est d'offrir un outil d'approche pratique et synthétique de sémiologie neurologique et neurochirurgicale à travers les différents syndromes, avec un aperçu historique à travers l'éponymie pour faciliter la mémorisation.

L'élaboration de ce travail a duré approximativement 2 ans et s'est déroulée en deux étapes :

- **Le listing des syndromes :** après avoir appliqué nos critères de sélection, nous avons retenu 144 syndromes et 235 appellations.
- **La présentation de chaque syndrome :** le défi a été d'uniformiser la présentation des syndromes, de résumer et de simplifier les informations au maximum.

Les syndromes sont classés par ordre alphabétique comprenant (quand cela a été possible) un plan standard.

Comme tout ouvrage de référence, l'utilité de ce dernier est d'avoir à la disposition des étudiants en médecine, des neurochirurgiens et des médecins régulièrement confrontés aux

pathologies neurochirurgicales un instrument commode de consultation et une aide pour un apprentissage systématique de la sémiologie neurochirurgicale. Dans l'optique d'encourager les jeunes à être plus productifs et stimuler leur créativité dans cette ère où la **facilité** encourage la **passivité**, nous espérons que cette idée de « dictionnaire » puisse être utilisée dans d'autres disciplines afin d'apporter à la littérature médicale une encyclopédie de référence en matière de «syndromes».

## Abstract

This Dictionary of Syndromes in Neurosurgical practice is one of the most specialized encyclopedic dictionaries from a lexicographic point of view. It references a non-exhaustive listing of the main syndromes met in neurosurgery "on a daily basis" or at least quite often.

This original work on the national and francophone level was carried out for an educational and didactic purpose, meant for medical students and practitioners wishing to improve their diagnostic and / or therapeutic strategies in neurosurgery.

The idea of writing this book blossomed from the abundance of the nervous system's semiology and the resulting eponymy which often causes problems in terms of memorization during daily neurosurgical practice.

This project has as an ambition to offer a practical and synthetic approach to neurological and neurosurgical semiology by describing the different syndromes, as well as portraying a historical overview via their eponymy to simplify memorization.

It took 2 years to complete this work, split in two phases:

- The listing of the syndromes: we selected 144 syndromes and 235 appellations.
- The description of each syndrome: the challenge was to come up with a standardized plan for all of them as well as summarize and simplify the information.

The syndromes were alphabetically sorted and written according to a standardized plan every time it was possible.

Like every reference work, the usefulness of the latter is to have at the disposal of medical students, neurosurgeons and doctors who are regularly dealt with neurosurgical disorders, a convenient tool to turn to for help and for systematic learning of neurosurgical semiology.

In this era where facility encourages passivity we hope through this work to inspire young people to be more productive and to stimulate their creativity.

We also expect that this “dictionary” will be used in other disciplines to add an encyclopedic reference of “syndromes” to the medical literature.

## ملخص

يعد قاموس المتلازمات في ممارسة جراحة الأعصاب من بين القواميس الموسوعية المتخصصة من وجهة نظر معجمية. و هو يقدم قائمة غير شاملة من المتلازمات الرئيسية المتواجدة بجراحة المخ والأعصاب "بشكل يومي" أو على الأقل في كثير من الأحيان. تحقق هذا العمل الأصلي و الوحيد على المستوى الوطني ومستوى الدول الفرنكوفونية بهدف تربوي وتعليمي ، و هو موجه لجميع طلاب الطب والممارسين الراغبين في دعم نهجهم التشخيصي و/أو العلاجي في جراحة الأعصاب.

دوافع إنشاء هذا الكتاب انبثقت من تعدد الأعراض و تشابه التسميات المتعلقة بالجهاز العصبي الذي غالبا ما يحول دون حفظها و ضبطها أثناء الممارسة اليومية لجراحة الأعصاب. إنه مشروع يهدف إلى تقديم آلية عملية وتركيبية في علم الأعراض العصبية وجراحة الأعصاب من خلال مختلف المتلازمات، مع لمحة تاريخية للتفسير و تسهيل الحفظ.

استغرق انجاز هذا العمل زهاء عامين تقريبا و ذلك من خلال مرحلتين:

- انجاز قائمة المتلازمات: اخترنا 144 متلازمة و 235 تسمية.
- عرض كل متلازمة :حيث كان التحدي توحيد المتلازمات، وتلخيص وتبسيط المعلومات. تم ترتيب المتلازمات ترتيبا أبجديا متتبعين (حيثما أمكن) تصميميا موحدا.

ومثل أي عمل مرجعي، فإن فائدة هذا الأخير هو أن يصبح في متناول طلبة الطب، وجراحي الأعصاب والأطباء الذين يتعاملون بانتظام مع الأمراض العصبية أداة مساعدة وملائمة للتشاور والتعلم الممنهج و التمكن من تسميات الجراحة العصبية.

أملنا تشجيع الشباب على الإنتاج وتحفيز قدراتهم الإبداعية وتطلعنا استخدام فكرة "القاموس" هذه في تخصصات أخرى لإثراء الأدبيات الطبية بموسوعات مرجعية عن "المتلازمات".

# Annexes

## Liste des syndromes par ordre alphabétique

### A

Acrocéphalosyndactylie de type 1 *↔ Apert*

**Adams–Hakim**

**Ahumada–Del Castillo**

**Alcock**

**Alternes**

**Aménorrhée–galactorrhée**

Amnésique avec fabulations *↔ Korsakoff*

Angiopathie bénigne du SNC *↔ vasoconstriction cérébrale réversible*

Angiopathie du post–partum *↔ vasoconstriction cérébrale réversible*

**Anton**

Anton–Babinski *↔ Anton*

**Apert**

Apex pétreux *↔ Gradenigo*

**Apoplexie hypophysaire**

Argonz–Del Castillo *↔ Ahumada–Del Castillo*

**Arnold–Chiari**

**Artère cérébrale antérieure**

**Artère cérébrale moyenne**

**Artère cérébrale postérieure**

Articulaire postérieur *↔ facettaire*

Athétosique *↔ voir extra–pyramidal*

### B

**Babinski et Nageotte**

Ballique *↔ extra pyramidal*

**Bébé secoué**

**Benedickt**

Bertolotti–Garcin *↔ Garcin*

**Brown–Séguard**

**Bruns**

Bulbaire antérieur ↔ *interolivaire de Déjerine*

Bulbaire latéral ↔ *Babinski Nageotte*

## C

Call Fleming ↔ *vasoconstriction cérébrale réversible*

**Canal carpien**

**Canal de Guyon**

**Canal lombaire étroit**

**Canal radial**

**Canalaires**

Carrefour condylo–déchiré postérieur (SCDP) ↔ *collet sicard*

Carrefour pétro–sphénoïdal ↔ *Jacod*

Centromédullaire ↔ *médullaires partiels*

Centromédullaire post–traumatique ↔ *Schneider*

**Cérébelleux**

Céstan–Chenais ↔ *Raymond*

**Chiari–Frommel**

Choréique ↔ *extra–pyramidal*

**Claude**

**Claude–Bernard–Horner**

Colectasie aigue idiopathique ↔ *Ogilvie*

**Collet–Sicard**

Compression du nerf pudental ↔ *Alcock*

**Cône terminal**

**Confusionnel**

Contusion antérieure de la moelle ↔ *Schneider*

Cordonal antérolatéral ↔ *médullaires partiels*

Cordonal postérieur ou lemniscal ↔ *médullaires partiels*

**Crock**

**Crouzon**

Crow–Fukase ↔ *POEMS*

**Currarino**

Cushing

## D

Dandy–Walker

Déconnexion interhémisphérique

Défilé cervico–thoracique

Démence de Korsakoff *↔* *Korsakoff*

Démentiel

Désafférentation motrice *↔* *Locked in syndrome*

Diencephalique

Dravet

Dysconnexion calleuse *↔* *déconnexion interhémisphérique*

## E

Encéphalite focale de Rasmussen *↔* *Rasmussen*

Enfermement *↔* *Locked in syndrome*

Epilepsie partielle continue *↔* *Kojewnikov*

Epileptiques

Espace parotidien postérieur *↔* *Villaret*

Extrapyramidal

## F

Facettaire

Failed Back surgery

Faux du cerveau *↔* *ligne médiane*

Fissure orbitaire supérieure

Foramen jugulaire *↔* *Vernet*

Foramen magnum

Forbes–Albright

Fossette latérale du bulbe *↔* *Wallenberg*

Foster–Kennedy

Foville

Foville–Brucken *↔* *Foville*

## Frontal

## G

### Garcin

Garcin-Guillain ↗ *Garcin*

Gayet- Wernicke-Korsakoff ↗ *Wernicke-Korsakoff*

### Gertsman

Gowers-Paton-Kennedy ↗ *Foster-Kennedy*

### Gradenigo

Gradenigo et Lannois ↗ *Gradenigo*

### Grand dentelé antérieur

### Guillain-Barré

## H

### Hamstring syndrome

Hartmann ↗ *Garcin*

Hémibase ↗ *Garcin*

Hémibulbe ↗ *Babinski Nageotte*

Hémiplégie supérieure alterne ↗ *Weber*

Hémipolyneuropathie ↗ *Garcin*

Hémisection de la moelle ↗ *Brown-Séguard*

Horner ↗ *Claude-Bernard-Horner*

### Hyper perfusion cérébrale

### Hypertension intracrânienne

Hypertension intracrânienne bénigne ↗ *HTIC idiopathique*

### Hypertension intracrânienne idiopathique

### Hypotension intracrânienne

### Hypothalamo-hypophysaire

## IJK

### Inter-olivaire de Déjerine

### Jackson-Weiss

**Jacod**

Kahn Schneider ↔ *Schneider*

Kennedy ↔ *Foster-Kennedy*

**Kernohan**

**Klippel-Feil**

**Kluver-Bucy**

**Kojewnikov**

**Korsakoff**

**L**

**Lambert-Eaton**

**Lennox-Gastaut**

Lésionnel ↔ *médullaire*

**Ligne médiane**

**Locked in syndrome**

**M**

**Main capricieuse**

**Main étrangère**

**Médullaires**

**Médullaires partiels**

**Mélargie parésthétique**

**Méningé**

**Métatarsalgie de MORTON**

**Millard Gübler**

**Miller Fisher**

**Moelle attachée**

Moelle sacrée ↔ *cône terminal*

**Moya Moya**

**Muscle obturateur interne**

**Muscle pyramidal**

**Myasthéniques**

**Myogène**

## N

### Nelson hyperpigmentation

Nerf du serratus major ☞ *grand dentelé*

### Nerf interosseux antérieur

Nerf médian ☞ *canal carpien*

Nerf sciatique poplité externe (SPE) au col du péroné ou nerf fibulaire commun

### Nerf sus scapulaire

Nerf tibial postérieur au canal tarsien ☞ *tunnel tarsien*

Nerf ulnaire ☞ *tunnel cubital au coude*

Névralgie faciale essentielle ☞ *syndrome de Raeder*

## O

### Occipital

Occulo-sympathique ☞ *Claude -Bernard-Horner*

Oculaire sympathique ☞ *Claude-Bernard-Horner*

### Ogilvie

Opitz ☞ *ligne médiane*

## P

### Pancoast et Tobias

Paralysie alterne de Foville ☞ *Foville*

Paramédian de Foix ☞ *interolivaire de Déjerine*

Paratrigéminal de Raeder ☞ *Raeder*

### Pariétal

### Parinaud

### Parkinsoniens

Pédonculaire ☞ *Parinaud*

### Périphériques

### Pfeiffer

### Plexiques ou plexuels

## POEMS

Pointe du rocher ⇔ *Gradenigo*

Post commotionnel ⇔ *subjectif des traumatisés crâniens*

**Post ponction lombaire**

**Pourfour du Petit**

Pseudo obstruction colique aigue idiopathique ⇔ *Ogilvie*

Pseudo tumor cerebri ⇔ *HTIC bénigne*

Pseudo vascularite du SNC ⇔ *vasoconstriction cérébrale réversible*

Psychose de Korsakoff ⇔ *Korsakoff*

**Pyramidal**

## QR

**Queue de cheval**

**Radiculaires**

**Raeder**

**Rasmussen**

**Raymond et Cestan**

Retenue ⇔ *Locked in syndrome*

**Rolandique**

**Russel**

## S

**Schneider**

**Schwartz–Bartter**

**Sciatiques de la fesse**

**SCIWORA** Spinal cord injury without radiographic abnormality

**Sclérose combinée de la moelle**

Sécrétion inappropriée d'ADH ⇔ *Schwartz–Bartter*

**Section médullaire complète**

Segmentaire de la commissure grise ⇔ *médullaires partiels*

Segmentaire dorsal ⇔ *médullaires partiels*

Segmentaire ventral ⇔ *médullaires partiels*

**Selle turcique vide**

## SIDA

Silver–Russel ☞ *Russel*

## Sinus Caverneux

## Sneddon

Sous lésionnel ☞ *compression médullaire*

Spasmes en flexions du nourrisson ☞ *West*

## Spinothalamique

## Sturge–Weber

Subjectif des traumatisés crâniens ☞ *post commotionnel*

Syringomyélique ☞ *médullaires partiels*

## TU

## Tapia

## Temporal

## Terson

## Thalamique

## Tolosa–Hunt

Traumatisme médullaire sans anomalie radiologique visible ☞ *SCIWORA*

Traversée fessière ☞ *muscle pyramidal*

## Trépané

Tronc cérébral ☞ *alternes*

## Tronculaires

Trou déchiré postérieur ☞ *Vernet*

Trou occipital ☞ *foramen magnum*

Tumoro–paralytique unilatéral de Schmincke ☞ *Garcin*

## Tunnel cubital au coude

## Tunnel tarsien

## Usher

## V

Vascularite cérébrale isolée bénigne ☞ *vasoconstriction cérébrale réversible*

## Vasoconstriction cérébrale réversible

Vasospasme post hémorragie méningée ☞ *dc différentiel vasoconstriction cérébrale réversible*

**Ventricule fente**

Verbiest ⇔ *canal lombaire étroit*

**Vernet**

Verrouillage ⇔ *locked in syndrome*

**Vestibulaire**

**Villaret**

**Von Recklinghausen**

## **WXYZ**

**Wallenberg**

**Weber**

**Wernicke–Korsakoff**

**West**

**Zellweger**

## LISTE DES GROUPEMENTS SYNDROMIQUES

### Syndromes alternes :

Syndrome Inter-olivaire de Déjerine  
Syndrome de Wallenberg  
Syndrome de Babinski et Nageotte  
Locked in syndrome  
Syndrome de Raymond et Cestan  
Syndrome de Millard-Gübler  
Syndrome de Foville  
Syndrome de Weber  
Syndrome de Benedickt  
Syndrome de Claude  
Syndrome de Parinaud

### Syndromes médullaires

Syndrome de Brown Séquard ou de l'hémi-moelle  
Syndrome lésionnel  
Syndrome segmentaire ventral  
Syndrome segmentaire dorsal  
Syndrome centromédullaire  
Syndromede Schneider  
Syndrome cordonal postérieur  
Syndrome cordonal antérolatéral  
Syndrome de la sclérose combinée de la moelle  
Syndrome du cône terminal  
Syndrome spinothalamique  
Syndrome de Currarino

### Les malformations

Syndrome de canal lombaire étroit ou de Verbiest  
Syndrome de Crock  
Syndrome de la moelle attachée  
Syndrome de Klippel-Feil  
Syndrome de Dandy-Walker  
Syndrome d'Adams-Hakim  
Syndrome d'Arnold-Chiari

### Syndromes périphériques

Syndrome Guillain–Barré  
Syndrome de Miller–Fisher  
Syndromes Radiculaires  
Syndrome de la queue de cheval  
Syndromes Plexiques  
Syndrome de Pancoast et Tobias  
Syndromes Tronculaires

### Syndromes canaux

Syndrome du canal carpien du nerf médian  
Syndrome du tunnel cubital au coude au coude  
Syndrome du canal radial  
Syndrome du nerf sus scapulaire  
Syndrome du défilé cervico–thoracique  
Syndrome du nerf du serratus major  
Syndrome du nerf interosseux antérieur  
Syndrome du canal de Guyon La loge de Guyon  
Le SPE au col du péroné Le nerf sciatique poplité externe (SPE) au col du péroné (nerf fibulaire commun)  
La mélargie parésthétique (nerf cutané latéral de la cuisse fémoro–cutané)  
Métatarsalgie de Morton  
Nerf tibial postérieur au canal tarsien  
Syndrome de compression du nerf pudendal ou syndrome d’Alcock  
Syndrome du canal intra–piriforme  
Hamstring syndrome  
Syndrome du muscle obturateur interne  
Syndrome myogène  
Syndromes myasthéniques  
Syndrome de Lambert–Eaton  
Syndrome pyramidal  
Syndrome extrapyramidal  
Syndrome Parkinsoniens  
Syndrome cérébelleux  
Syndrome vestibulaire

### **Syndromes encéphaliques**

Syndrome d'hypertension intracrânienne  
Syndrome d'hypertension intracrânienne bénigne  
Syndrome d'hypotension intracrânienne  
Syndrome rolandique  
Syndrome pariétal  
Syndrome frontal  
Syndrome occipital  
Syndrome temporal  
Syndrome Méningé  
Syndrome confusionnel  
Syndrome démentiel  
Syndrome de déconnexion calleuse  
Syndrome thalamique  
Syndrome de l'artère cérébrale antérieure  
Syndrome de l'artère cérébrale moyenne  
Syndrome de l'artère cérébrale postérieure

### **Syndromes épileptiques**

Syndrome de Kojewnokov  
Syndrome de Rasmussen  
Syndrome West  
Syndrome de Lennox–Gastaut  
Syndrome de Dravet  
Syndrome de Cushing  
Syndrome hypothalamo–hypophysaire  
Syndrome de la selle turcique vide  
Syndrome de Kernohan  
Syndrome de sécrétion inappropriée d'ADH ou syndrome de Schwartz–Bartter  
Syndrome d'hyper perfusion cérébrale  
Syndrome de Kernohan  
Syndrome de la fissure orbitaire supérieure  
Syndrome du ventricule fente  
Syndrome de Gradenigo ou syndrome de l'apex pétreux ou de la pointe du rocher inflammation de l'apex pétreux  
Syndrome de Garcin  
Syndrome de Bruns  
Syndrome de Foster–Kennedy  
Syndrome de Kluver–Bucy

Syndrome du carrefour pétro sphénoïdal ou syndrome de Jacod  
Syndrome des trépanés  
Syndrome de Russel  
Syndrome de Pfeiffer  
Syndrome de Crouzon  
Syndrome d'Apert  
Syndrome de Jackson-Weiss  
Syndrome de POEMS  
Syndrome de Moya-Moya  
Syndrome de SCIWORA  
Syndrome de Sneddon  
Syndrome de Sturge-Weber  
Syndrome de Terson  
Syndrome de Tolosa-Hunt  
Syndrome Raeder  
Syndrome de Tapia  
Syndrome de Vernet  
Syndrome de Villaret  
Syndrome de Claude-Bernard-Horner  
Syndrome du Pourfour du Petit  
Syndrome de Collet-Sicard  
Syndrome diencephalique  
Syndrome Korsakoff  
Syndrome de Wernicke-Korsakoff  
Syndrome subjectif des traumatisés crâniens ou post commotionnel  
Syndrome de la main étrangère  
Syndrome de la main capricieuse  
Syndrome de vasoconstriction cérébrale réversible  
Syndrome du bébé secoué  
Syndrome d'aménorrhée-galactorrhée  
Syndrome d'Ahaumada del Castillo  
Syndrome de Forbes-Albright  
Syndrome de Chiari-Frommel  
Syndrome de Nelson  
Syndrome de Anton  
Syndrome de l'apoplexie pituitaire i  
Syndrome Facettaire  
Failed back surgery syndrome  
Syndrome de Gerstmann  
Syndrome de la ligne médiane  
Syndrome d'Ogilvie

Syndrome de post ponction lombaire

SIDA

Syndrome du sinus caverneux

Syndrome du trou occipital

Syndrome de Von Recklinghausen

# Références Bibliographiques

1. **Alejandro Goig G.**  
Origin and development of the book: Medical semiology.  
*Rev Med Chile 2018;146:387-390*
2. **British Medical Association.**  
The British Medical Association illustrated medical dictionary  
*London: Dorling Kindersley, 2002,177.*
3. **GORDON MILLICHAP Joseph.**  
Neurological syndromes: A Clinical Guide to Symptoms and Diagnosis.  
*1st edition. New York: Springer, 2013.*
4. **DICTIONNAIRE MEDICAL DE L'ACADEMIE DE MEDECINE.**  
Disponible sur:<http://dictionnaire.academie-medicine.fr/index.php?q=syndrome>.  
*Dernière consultation le: 05-nov-2018.*
5. **ENCYCLOPÆDIA UNIVERSALIS.**  
Disponible sur: <http://www.universalis.fr/encyclopedie/medecine-histoire>.  
*Dernière consultation le: 05-nov-2018.*
6. **DECK Philipe et KERAVERI Yves.**  
Neurochirurgie.  
*Paris: Ellipses,1995, 704.*
7. **Campus de Neurochirurgie.**  
L'histoire de la Neurochirurgie.  
*Disponible sur: <http://campus.neurochirurgie.fr/spip.php?article40>.*  
*Dernière consultation le: 12-juill-2018.*
8. **Delmas O.**  
Chirurgie: tout a changé.  
*Science et vie hors série 2018; 282.*
9. **Collectif.**  
Dictionnaire encyclopédique des sciences médicales.  
*Tome 21. 2<sup>ème</sup> édition. Paris : G. Masson, 1885, 1429.*

10. **O'malley et al.**  
Andreas Vesalius of Brussels 1514–1564.  
*Medical history* 2012;8(4):380–383.
11. **Molnar Z.**  
Timeline: Thomas Willis (1621–1675), the founder of clinical neuroscience.  
*Nature Reviews Neuroscience* 2004;5 (4):329.
12. **Pascal Duris .**  
Medecine experimentale : claudes bernard.  
*Disponible sur : <https://www.universalis.fr/encyclopedie/medecine-experimentale-claude-bernard/>*  
*Dernière consultation le 18 -nov-2018.*
13. **Desiderio P.**  
Histoire des antibiotiques.  
*Histoire des sciences* 1954;7:124-138.
14. **Encyclopædia Universalis**  
William Thomas Green Morton.  
*Disponible sur: <http://www.universalis.fr/encyclopedie/william-thomas-green-morton>*  
*Dernière consultation le: 23-oct-2018*
15. **LICHTENTHAELER Charles.**  
Histoire de la médecine.  
*Paris : Fayard, 1978, 612.*
16. **ELLENBOGEN Richard G.**  
Principles of Neurosurgery.  
*2ème édition. Canada: Elsevier, 2004, 880.*
17. **Google Scholar.**  
Disponible sur: <https://scholar.google.fr/>.  
*Dernière consultation le: 09-nov-2018.*
18. **Home – PubMed – NCBI .**  
Disponible sur: <https://www.ncbi.nlm.nih.gov/pubmed/>.  
*Dernière consultation le: 09-nov-2018.*

19. **ScienceDirect.com | Science, health and medical journals, full text articles and books.**  
Disponible sur: <https://www.sciencedirect.com/>.  
*Dernière consultation le: 09-nov-2018.*
20. **BERLIT Peter.**  
Mémento en neurologie.  
*Maloine, 1996, 299.*
21. **RECONDO Jean.**  
Sémiologie du système nerveux central.  
*Flammarion, 1995.*
22. **Les neurologues du groupe Pitié-Salpêtrière.**  
Sémiologie: neurologie.  
*Faculté de médecine de Pierre et Marie Curie, 2001.*
23. **Collège des Enseignants de Neurologie**  
Disponible sur: <https://www.cen-neurologie.fr/>.  
*Dernière consultation le: 20-nov-2018.*
24. **ROHKAMM Reinhard.**  
Atlas de poche de neurologie.  
*2ème ed. Paris: Lavoisier, 2016, 552.*
25. **GREENBERG Mark.**  
Handbook of neurosurgery.  
*8th Edition. New York : Thième, 2016, 1664.*
26. **Collège de neurochirurgie.**  
Neurochirurgie.  
*Elsevier Masson, 2016, 280.*
27. **Mongin M, Hommet C, et Mondon K.**  
Hydrocéphalie à pression normale: mise au point et aspects pratiques.  
*Rev. Médecine Interne 2015;36:825-833.*

28. **Pujari S et al.**  
Normal pressure hydrocephalus: long-term outcome after shunt surgery.  
*J Neurol Neurosurg Psychiatry* 2008;79:1282.
29. **The Harvard Gazette.**  
Raymond D. Adams.  
Disponible sur :<https://news.harvard.edu/gazette/story/2010/05/raymond-d-adams/>.  
Dernière consultation le : 18-nov-2018
30. **Matthew BW.**  
Salomón Hakim and the discovery of normal-pressure hydrocephalus.  
*Neurosurgery, Hagerstown* 2010;67(1):155-159.
31. **Dictionnaire médical de l'Académie de Médecine.**  
Disponible sur:<http://dictionnaire.academiedemedecine.fr/index.php?q=am%C3%A9norrh%C3%A9-galactorrh%C3%A9>.  
Dernière consultation le: 04-oct-2018.
32. **Vilar L, Bronstein M.**  
Diagnosis and management of hyperprolactinemia: Results of a Brazilian multicenter study with 1234 patients.  
*J. Endocrinol. Invest.* 2008 May;31(5):44.
33. **Ziouziou I et al.**  
Le syndrome du canal d'Alcock ou névralgies pudendales: un diagnostic à ne pas méconnaître.  
*Can Urol Assoc J* 2013;7:486.
34. **Kim Oelhafen et al.**  
Benjamin Alcock and his canal.  
*Clinical anatomy* 2012 ;26(6) :662-666.
35. **Collège des Enseignants de Neurologie.**  
Syndromes du tronc cérébral.  
Disponible sur: <https://www.cen-neurologie.fr/premier-cycle/semiologie-topographique/syndromes-peripheriques/syndromes-du-tronc-cerebral>.  
Dernière consultation le: 17-nov-2018

36. **Gabriel Anton.**  
*Disponible sur: <http://www.whonamedit.com/doctor.cfm/200.html>.*  
*Dernière consultation le: 26-oct-2018.*
37. **Joseph Jules Francois Félix Babinski**  
*Disponible sur: <http://www.whonamedit.com/doctor.cfm/370.html>*  
*Derniere consultation le 26-oct-2018*
38. **Benmiloud S et al.**  
Le syndrome d'apert .  
*Pan Afr Med J 2013;14:66 .*
39. **Eugène Charles Apert .**  
*Disponible sur: <http://www.whonamedit.com/doctor.cfm/205.html>.*  
*Dernière consultation le: 20-nov-2018.*
40. **Baglin G et al.**  
Apoplexie hypophysaire et baisse d'acuité visuelle bilatérale sévère : à propos d'un cas.  
*Journal français d'ophtalmologie 2009;32:6-611*
41. **Baruah M. et Ranabir S.**  
Pituitary apoplexy.  
*Indian J Endocrinol Metab 2011;15:188.*
42. **TUBBS Shane, OAKES Jerry.**  
The Chiari Malformations: A Historical Context.  
*1st edition. New York: Springer, 2013, XVI-377.*
43. **BARKOVICH James.**  
Pediatric Neuroimaging.  
*4th edition. Lippincott Williams & Wilkins, 2005, 932.*
44. **Dictionnaire médical de l'Académie de Médecine.**  
*Disponible sur: <http://dictionnaire.academie-medecine.fr/index.php?q=nageotte>.*  
*Dernière consultation le: 25-oct-2018.*

45. **Krasnianski M. et al.**  
Between Wallenberg syndrome and hemimedullary lesion: Cestan–Chenais and Babinski–Nageotte syndromes in medullary infarctions.  
*Journal of Neurology* 2006;253(11):1442–1446.
46. **Donohoe M.**  
Evidence based Medecine and shaken baby syndrome : part I literature review 1966–1998.  
*The American journal of forensic medicine and pathology* 2003;24:239–242
47. **Renier D.**  
Syndrome du bébé secoué.  
*J. Pédiatrie Puériculture* 2012;25:158-164.
48. **MEDICAL EPONYMS 2012.**  
John Patrick Caffey .  
*Disponible sur: from <https://medical-dictionary.thefreedictionary.com/John+Patrick+Caffey>*  
*Dernière consultation le 18-nov-2018*
49. **LARNER Andrew, COLES Alasdair, SCOLDING Neil et BARKER Roger.**  
A–Z of Neurological Practice.  
*2nd Edition. London: Springer,2011,V-814.*
50. **Moritz Benedikt**  
Aus meinem leben: erinnerungen und erorterungen.  
Vienna: C.Konegen 1906, 419.
51. **Brown–Séquard syndrome – an overview | ScienceDirect Topics.**  
*Disponible sur: <https://www.sciencedirect.com/topics/medicine-and-dentistry/brown-sequard-syndrome>.*  
*Dernière consultation le: 25-oct-2018.*
52. **Theodore CR.**  
Charles Edouard Brown–Séquard (1817–1894).  
*Yale J Biol Med.* 1946 Mar; 18(4): 227-238.
53. **Krasnianski M. et al.**  
Brunns syndrome caused by intraventricular tumor.  
*Eur. J. Med. Res* 2008;13 :179–181.

54. **Ludwig Bruns.**  
Disponible sur : <http://www.whonamedit.com/doctor.cfm/1268.html>.  
Dernière consultation le 18-nov-2018.
55. **Dreano T, Albert JD, Marin F, Sauleau P.**  
Syndrome du canal carpien.  
*EMC – Appareil locomoteur 2011:1-8 [Article 14-069-A-10].*
56. **Campus de Neurochirurgie.**  
Les syndromes canaux.  
*Disponible sur: <http://campus.neurochirurgie.fr/spip.php?article409>.*  
*Dernière consultation le: 09-oct-2018.*
57. **J. Louaste , L. Amhajji, K. Rachid.**  
Compression du nerf cubital dans le canal de Guyon secondaire à une synostose pisiforme-os crochu. À propos d'un cas.  
*Chirurgie de la main 2007 ;26(3) :170-172.*
58. **Arnoldi CC al.**  
Lumbar spinal stenosis and nerve root entrapment syndromes. Definition and classification.  
*Clin Orthop Relat Res 1976;115:4-5.*
59. **Konno S. et al.**  
Development of a clinical diagnostic support tool to identify patients with lumbar spinal stenosis.  
*Eur Spine J 2007;16:7.*
60. **Mazières P. B.**  
Le canal lombaire étroit : épidémiologie, diagnostic et traitement.  
*Rhumatos 2015;12:236.*
61. **Mazières P. B.**  
Le canal lombaire étroit : épidémiologie, diagnostic et traitement.  
*Rhumatos 2015;12:239.*
62. **Mazières P. B.**  
Le canal lombaire étroit : épidémiologie, diagnostic et traitement.  
*Rhumatos 2015;12:240.*

63. **Cambon-Binder A., Sedel L., Hannouche D.**  
Syndromes canaux et des défilés.  
EMC (Elsevier Masson SAS, Paris), Appareil locomoteur, 15-005-A-10, 2010.
64. **Collège des Enseignants de Neurologie.**  
Syndrome cérébelleux.  
*Disponible sur: <https://www.cen-neurologie.fr/premier-cycle/semiologie-analytique/syndrome-myogene-myopathique/syndrome-myogene-myopathique-3>.*  
*Dernière consultation le: 29-oct-2018.*
65. **Henri Charles Jules Claude**  
*Disponible sur: [https://data.bnf.fr/fr/12980074/henri\\_claude/](https://data.bnf.fr/fr/12980074/henri_claude/)*  
*Dernière consultation le 18-nov-2018*
66. **SCgural P., Speeg-Schatz C. et Wagner J.**  
Le syndrome de Claude Bernard-Homer et son contraire, le syndrome de Pourfour du Petit, en anesthésie-réanimation.  
*Ann Fr Anesth Réanim 1998;17:24.*
67. **Walton KA, Buono LM.**  
Horner syndrome  
*Curr Opin Ophthalmol. 2003 Dec;14(6):357-63.*
68. **Battaglia F., Martini L. et Tannier C.**  
Syndrome de Collet-Sicard après dissection carotidienne.  
*Rev Neurol 2009;165:588-590*
69. **Gutiérrez R et al.**  
Síndrome de Collet-Sicard.  
*Neurología 2015;30:130-132.*
70. **Syndrome confusionnel.**  
Collège des Enseignants de Neurologie.  
*Disponible sur: <https://www.cen-neurologie.fr/premier-cycle/semiologie-analytique/syndrome-myogene-myopathique/syndrome-myogene-myopathique-8>.*  
*Dernière consultation le: 31-oct-2018.*

71. **Morvan G.**  
L'imagerie des sténoses lombaires.  
*J Radiol* 2002;83:1165-1175.
72. **Wang J.C., Nagy L. et Demke J. C.**  
Syndromic Craniosynostosis.  
*Facial Plast. Surg. Clin. N. Am.* 2016;24:531-543.
73. **Louis Edouard Octave Crouzon.**  
Disponible sur: <https://www.whonamedit.com/doctor.cfm/1363.html>.  
*Dernière consultation le: 20-nov-2018.*
74. **Balasubramaniam C., Rao S. M.**  
Craniostenosis.  
*J Pediatr Neurosci* 2011;6:23-26.
75. **Belkacem S., Chellaoui M. et Dafiri R.**  
Le syndrome de Currarino.  
*Feuill. Radiol.* 2010;50:115-120.
76. **Rollins N. et Otto K.**  
Guido C. Currarino.  
*Pediatr. Radiol.* 2016;46:439-440
77. **Melmed S.**  
Pathogenesis of pituitary tumors.  
*Nat Rev Endocrinol* 2011;7:257-266.
78. **Sundararaman L. V. et Desai S. P.**  
The Anesthesia Records of Harvey Cushing and Ernest Codman.  
*Anesth. Analg.* 2018;126:322-329.
79. **Rosales C. et al.**  
Prise en charge d'un hypercorticisme :Management of hypercortisolism.  
*La Revue de médecine interne* 2008;29:337-346.

- 80. Bliss M.**  
Harvey cushing: a life in surgery.  
*Can J Surg. 2007;50(1):70-71.*
- 81. Karsten Ebbing.**  
Le syndrome de dandy-walker (étude anatomo-clinique d'un cas adulte).  
*Thèse de doctorat, Genève, 2004, 64.*
- 82. KOLLIAS S.**  
Dandy-Walker Syndrome.  
*Encyclopedia of the Neurological Sciences, Elsevier, 2014, 935-941.*
- 83. Sellal F.**  
Syndrome de dysconnexion calleuse.  
*Prat. Neurol. FMC 2015;6:143-150.*
- 84. Verstichel P, Degos JD.**  
Syndrome de déconnexion interhémisphérique.  
*EMC Neurologie. Paris: Elsevier SAS; 2000 [17-036-C10], 16 p.*
- 85. Nakas A, Bonnard C, Egloff DV.**  
Syndrome de compression vasculonerveuse dans le défilé cervico-thoracique :analyse critique du traitement chirurgical.  
*Ann Chir Main 1986;5:195-207.*
- 86. Collège des Enseignants de Neurologie.**  
Syndrome démentiel.  
*Disponible sur: <https://www.cen-neurologie.fr/premier-cycle/semiologie-analytique/syndrome-myogene-myopathique/syndrome-myogene-myopathique-9>.  
Dernière consultation le: 29-oct-2018.*
- 87. Jean-Marc Orgogoz.**  
Syndrome démentiel.  
EMC Neurologie. Paris: Elsevier SAS; 1995 [17-023-A30].
- 88. Orphanet: Syndrome diencephalique.**  
*Disponible sur: [https://www.orpha.net/consor/cgi-bin/OC\\_Exp.php?lng=fr&Expert=1672](https://www.orpha.net/consor/cgi-bin/OC_Exp.php?lng=fr&Expert=1672).  
Dernière consultation le: 05-oct-2018.*

89. **Poussaint TY et al.**  
Diencephalic syndrome: clinical features and imaging findings.  
*AJNR Am J Neuroradiol.* 1997 Sep;18(8):505.
90. **Fejerman N.**  
Epileptic Syndromes and Diseases.  
*Encyclopedia of the Neurological Sciences, Elsevier, 2014, 178-195.*
91. **F.E. Jansen et al.**  
Severe myoclonic epilepsy of infancy (Dravet syndrome): Recognition and diagnosis in adults.  
*NEUROLOGY* 2006;67:2224-2226.
92. **Collège des Enseignants de Neurologie**  
Épilepsies de l'enfant et de l'adulte.  
*Disponible sur: <https://www.cen-neurologie.fr/deuxieme-cycle%20/epilepsies-lenfant-ladulte>.*  
*Dernière consultation le: 05-oct-2018*
93. **Boulefkhad A.**  
Diagnostic et Syndromes épileptiques.  
*Université Constantine, 2016-2017.*
94. **Collège des Enseignants de Neurologie.**  
Syndrome parkinsonien.  
*Disponible sur: <https://www.cen-neurologie.fr/.../syndrome-myogene-myopathiqu...>*  
*Dernière consultation le: 11-déc-2018.*
95. **HOWARD Smith.**  
Current Therapy in Pain.  
*Elsevier, 2008, 704.*
96. **Adams MA, Hutton WC.**  
The mechanical fonction of the lumbar apophyseal joint.  
*Spine* 1986;11:739.
97. **Jackson RP.**  
The facet syndrome, myth or reality ?  
*Clin Orthop.* 1992 ;279:110-121.

98. Clère F.  
Douleur chronique après chirurgie du rachis – comment gérer l'échec?  
*Douleurs Eval. – Diagn. – Trait.* 2013;14:52-53.
99. James R. Daniell et Orso L. Osti  
Failed back surgery syndrome : a review article.  
*Asian Spine J.* 2018 ;12(2):372-379.
100. Girodon M. et al.  
Syndrome de la fissure orbitaire supérieure post-traumatique: mise au point.  
*Rev. Stomatol. Chir. Maxillo-Faciale Chir. Orale* 2016;117:340-350.
101. Giaoui L. et al.  
Syndrome de la fissure orbitaire supérieure post traumatique : a propos de 4cas et revue de la littérature  
*Journal Français d'Ophtalmologie* 2001;24:295.
102. Symonds CP, Meadows SP.  
Compression of the spinal cord in the neighbourhood of the foramen magnum.  
*Brain* 1937;60:52-84.
103. Yasuoka S, Takakura K.  
Proposal for the definition of foramen magnum syndrome –foramen magnum tumor and abnormalities.  
*No To Shinkei.* 1983;35(10):7.
104. FORBES, ANNE PAPPENHEIMER PERSONAL AND PROFESSIONAL PAPERS, 1930-1991  
*Disponible sur: [https://collections.countway.harvard.edu/onview/collections/show/19?fbclid=IwAR1lpV1F5ySkC1Vu9miZGk\\_wYW9ydGMcK9BGIAPjCV3miCokxMQdBqduGKc](https://collections.countway.harvard.edu/onview/collections/show/19?fbclid=IwAR1lpV1F5ySkC1Vu9miZGk_wYW9ydGMcK9BGIAPjCV3miCokxMQdBqduGKc)*  
*Dernière consultation le 18-nov-2018.*
105. Robert Foster Kennedy.  
*Disponible sur: <https://www.whonamedit.com/doctor.cfm/1181.html>.*  
*Dernière consultation le: 20-nov-2018.*
106. Lotfipour S. et al.  
An unusual presentation of subfrontal meningioma: a case report and literature review for Foster Kennedy syndrome.  
*Intern Emerg Med* 2011;6:267-269

- 107. Massey EW., Schoenberg B.**  
Foster Kennedy Syndrome.  
*History of Neurology 1984;41:658-659.*
- 108. Achille-Louis-François Foville.**  
Disponible sur: <https://www.whonamedit.com/doctor.cfm/1484.html>.  
Dernière consultation le: 20-nov-2018.
- 109. Cheng HC, Yen MY et Wang AG.**  
Foville's syndrome with ipsilateral internuclear ophthalmoplegia due to spontaneous pontine hemorrhage.  
*Taiwan J. Ophthalmol. 2013;3:75-77.*
- 110. Collège des Enseignants de Neurologie.**  
Syndromes hémisphériques.  
Disponible sur: <https://www.cen-neurologie.fr/premier-cycle/semiologie-topographique/syndromes-peripheriques/syndromes-hemispheriques>.  
Dernière consultation le: 29-oct-2018.
- 111. F. Letournel et al.**  
Syndrome de Garcin révélant un lymphome malin non hodgkinien.  
*Rev. Neurol.2004;160:952-955.*
- 112. Dictionnaire médical de l'Académie de Médecine.**  
Disponible sur: <http://dictionnaire.academie-medecine.fr/index.php?q=Garcin%20%28syndrome%20de%29>.  
Dernière consultation le: 06-oct-2018.
- 113. J. P. Alapatt, S. Premkumar, R. C. Vasudevan,**  
Garcin's syndrome—a case report.  
*Surgical Neurology 2007;67:184-185.*
- 114. Ehrlé N. et al.**  
Syndrome de Gerstmann acquis ou développemental. Illustration chez une patiente atteinte de sclérose en plaques.  
*Rev. Neurol. 2012;168:852-860.*

**115. Josef Gertsman.**

*Disponible sur : <https://www.whonamedit.com/doctor.cfm/2020.html>*

*Dernière consultation le 18-nov-2018.*

**116. Favier M. et al.**

Syndrome de Gradenigo au cours d'une apicite chez un enfant.

*Arch. Pédiatrie 2015;22:283-286.*

**117. M Motamed, A Kalan.**

Gradenigo's syndrome.

*Postgrad Med J 2000;76:559-560.*

**118. Collège des Enseignants de Neurologie.**

Polyradiculonévrite aiguë inflammatoire (syndrome de Guillain-Barré)

*Disponible sur: <https://www.cen-neurologie.fr/deuxieme-cycle%20/radiculalgies-syndromes-canalaires-neuropathies-peripheriques-polyradiculonevrite>.*

*Dernière consultation le: 31-oct-2018*

**119. Hadden R. D. M. et al.**

Electrophysiological Classification of Guillain-Barré Syndrome : Clinical Associations and Outcome.

*Ann Neurol 1998 ;44 :780-788*

**120. Labat J. J. et al.**

Les sciatiques de la fesse.

*Neurochirurgie 2009;55:459-462.*

**121. Puranen J, Orava S.**

The hamstring syndrome: a new diagnosis of gluteal sciatic pain.

*Am J Sports Med 1988;16:517-521.*

**122. Fugate J. E.**

Complications of Neurosurgery.

*Continuum (Minneap Minn) 2015;21:1425-1444.*

**123. Van Mook WNKA, Rennenberg JMWR, Schurink GW.**

Cerebral hyperperfusion syndrome.

*Lancet Neurol 2005;4:88.*

- 124. IRTHUM B. et LEMAIRE J.**  
Hypertension intracrânienne.  
*Encycl Méd Chir Neurologie .Paris : Elsevier, 1999, 8.*
- 125. Proust F, Derrey S, Lavabre O, Castel H.**  
Hypertension intracrânienne.  
*EMC Neurologie 2012;9(2):1-14[Article 17-023-A-93].*
- 126. Moser T. et al.**  
Syndrome d'hypotension intracrânienne.  
*Feuill Radiol 2004;44:113-123.*
- 127. Brue T.**  
Pathologie hypothalamo-hypophysaire: quels signes d'appel chez l'adulte?  
*Journal de Radiologie 2009;90:1490-1491.*
- 128. Gustave Roussy.**  
Charles Foix.  
*Revue neurologique 1927:441-446.*
- 129. Encyclopædia Universalis.**  
JULES-JOSEPH DÉJERINE.  
*Disponible sur: <https://www.universalis.fr/encyclopedie/jules-joseph-dejerine/>.  
Dernière consultation le : 19-nov-2018.*
- 130. Cohen M. M.**  
Jackson-Weiss syndrome.  
*Am J Med Genet 2001;100:325-329.*
- 131. OISHI Minoru.**  
Handbook of neurology.  
*Singapore: World Scientific, 1997, 402.*
- 132. ALAOUI Safae.**  
Le syndrome de Kernohan en neurologie. A propos d'un cas avec revue systématique de la littérature.  
Thèse de doctorat en médecine, sous la direction du Professeur Ali AKhaddar, Marrakech,  
*Faculté de médecine et de pharmacie, 2016, 181.*

133. **Asra AF et al.**  
Kernohan's notch syndrome in acute subdural hematoma: significance of coronal views of computed tomography scan imaging for emergent preoperative diagnosis.  
*International Journal of Research in Medical Sciences* 2016;4:3648.
134. **Binder DK, Lyon R, Manley GT.**  
Transcranial motor evoked potential recording in a case of Kernohan's notch syndrome: case report.  
*Neurosurgery* 2004;54(4):999-1002.
135. **WALDMAN Steven.**  
Pathologies musculosquelettiques douloureuses.  
*Elsevier Masson, 2012, 465.*
136. **Goscifiski I. Et al.**  
The Kluver-Bucy Syndrome.  
*Acta Neurochir* 1997;139:303-306 .
137. **Dictionnaire médical de l'Académie de Médecine.**  
Disponible sur: <http://dictionnaire.academie-medecine.fr/index.php?q=Gayet-Wernicke-Korsakoff%20%28enc%C3%A9phalopathie%20de%29>.  
*Dernière consultation le: 08-oct-2018.*
138. **Honorat J.**  
Lambert-Eaton myasthenic syndrome, an immune pathology of neuromuscular junctions.  
*Bull. Acad. Natle Méd* 2014;198:243-255
139. **Ferrie C. D.**  
Epileptic syndromes in childhood and adolescence.  
*Paediatr. Child Health* 2009;19(5):210-215.
140. **Chentli F. N. F, Haddam A. E. M, et Meskine D.**  
Anomalies endocriniennes au cours du syndrome de la ligne médiane à propos de 66 cas  
*Diabetes & Metabolism* 2007;33:24.
141. **Tallon-Walton V. et al.**  
Oral findings in Midline Syndrome: A case report and literature review.  
*Med Oral Patol Oral Cirugia Bucal* 2010:579-582.

- 142. Pithadia A.B et Kakadia N.**  
Guillain-Barré syndrome.  
*Pharmacol Rep 2010;62:220-232.*
- 143. FUZIER Valérie, CHASSARD Dominique et MERCIER Frédéric.**  
Syndrome de la moelle attachée – Prise en charge des maladies rares en anesthésie et analgésie obstétricales.  
*Elsevier Masson, 2015, 800.*
- 144. FUZIER Valérie, CHASSARD Dominique et MERCIER Frédéric.**  
Syndrome de Moya-Moya – Prise en charge des maladies rares en anesthésie et analgésie obstétricales.  
*Elsevier Masson, 2015, 800.*
- 145. Collège des Enseignants de Neurologie.**  
Syndrome myogène (myopathique).  
Disponible sur: <https://www.cen-neurologie.fr/premier-cycle/semiologie-analytique/syndrome-myogene-myopathique/syndrome-myogene-myopathique>.  
*Dernière consultation le 16-nov-2018.*
- 146. AMERI Alain.**  
Neurologie clinique: guide pratique.  
*Paris: Heures de France, 2001, 474.*
- 147. Mounier C. et al.**  
Syndrome de Nelson: évolution d'un adénome hypophysaire corticotrope agressif  
*Ann Endocrinol 2007;68:28-33.*
- 148. Cambon-Binder A, Sedel L, Hannouch D.**  
Syndromes canaux et des défilés.  
*EMC (Elsevier Masson SAS, Paris), Appareil locomoteur, 15-005-A-10, 2010.*
- 149. Maloney N. et Vargas H.D.**  
Acute Intestinal Pseudo-Obstruction (Ogilvie's Syndrome).  
*Clin. Colon Rectal Surg. 2005;18:96-101.*

- 150. Sellami L et al.**  
Le syndrome de Pancoast–Tobias: une entité à plusieurs visages, à propos de 95 cas.  
*Douleurs Eval. – Diagn. – Trait. 2017;18:146-151.*
- 151. Kharrat H et al.**  
Syndrome de Parinaud aigu: à propos d'un cas.  
*Rev Neurol 2018;174:31.*
- 152. Collège des Enseignants de Neurologie.**  
Syndromes périphériques.  
Disponible sur :<https://www.cen-neurologie.fr/premier-cycle/semiologie-topographique/syndromes-peripheriques/syndromes-peripheriques>.  
*Dernière consultation le: 09-oct-2018.*
- 153. Cheng S. S. W, Lo I. F.M, et Luk H.M.**  
Chinese patients with p.Ala172Phe-related Pfeiffer syndrome: a case and literature review.  
*Clin Dysmorphol 2018;27:83-84.*
- 154. Khanna P et al.**  
Pictorial essay: The many faces of craniosynostosis.  
*Indian J Radiol Imaging 2011;21:49.*
- 155. Mahfoudhi M, Turki S et Kheder A.**  
POEMS syndrome: un diagnostic à ne pas méconnaître.  
*Pan Afr Med J 2015;20:448.*
- 156. Orphanet: Syndrome POEMS.**  
Disponiblesur:[https://www.orpha.net/consor/cgi-bin/OC\\_Exp.php?Lng=FR&Expert=2905](https://www.orpha.net/consor/cgi-bin/OC_Exp.php?Lng=FR&Expert=2905)  
*Dernière consultation le: 10-oct-2018.*
- 157. Roos C. et al.**  
Le syndrome post–ponction lombaire. Revue de la littérature et expérience des urgences.  
*Rev Neurol 2014;170:407-415.*
- 158. Grimson B. S. et Thompson H. S.**  
Raeder's syndrome. A clinical review.  
*Surv Ophthalmol 1980;24:199-210.*

**159. Raymond et Cestan**

Disponible sur: <http://dictionnaire.academie-medecine.fr/index.php?q=Cestan-Chenais>  
Dernière consultation le 18-nov-2018

**160. Étienne Jacques Marie Raymond Céstan**

Disponible sur :<https://www.whonamedit.com/doctor.cfm/669.html>  
Dernière consultation le 18-nov-2018.

**161. Caputi F. et al.**

Luigi Rolando and his pioneering efforts to relate structure to function in the nervous system.

*J Neurosurg.* 1995;83(5):933.

**162. Lamzouri A, Ratbi I, et Sefiani A,**

Syndrome de Silver Russell: à propos de 3 cas et revue de la littérature.

*Pan Afr Med J* 2013;14:91.

**163. Alexander Russell.**

Disponible sur: <https://www.whonamedit.com/doctor.cfm/2458.html>.

Dernière consultation le: 29-oct-2018.

**164. Fuentes J.M. et Fuentes S.**

Les traumatismes du rachis cervical C3-C7.

*Rachis* 2003;15:173.

**165. The Society of Neurological Surgeons.**

Disponible sur: <http://www.societyns.org/society/bio.aspx?MemberID=7663>.

Dernière consultation le: 01-nov-2018.

**166. Perennes M, Henaux P.L. et Seguin P.**

Un syndrome centromédullaire après une chute de sa hauteur.

*Ann Fr Médecine Urgence* 2015;5:51-53.

**167. Heng A. et al.**

Syndrome de sécrétion inappropriée d'hormone antidiurétique □ diagnostic et prise en charge.

*Réanimation* 2006;15:490-496.

**168. Frederic Crosby Bartter.**

Disponible sur: <https://www.whonamedit.com/doctor.cfm/2067.html>.

*Dernière consultation le: 29-oct-2018.*

**169. Netter F. H.**

Atlas of Human Anatomy.

*5th ed. Philadelphia: Saunders Elsevier, 2011, 624.*

**170. Fregeville A. et al.**

Traumatisme médullaire sans anomalie radiologique visible (SCIWORA): à propos d'un cas et revue de la littérature.

*Journal de radiologie 2007; 88:904-906*

**171. Osenbach R. K, Menezes A. H.**

Spinal cord injury without radiographic abnormality in children.

*Pediatr Neurosci 1989;15:168.*

**172. Tirel A. et al.**

Sclérose combinée de la moelle, anomalies IRM et carence en vitamine B12.

*Revue neurologique 2007;163:76.*

**173. Bayar I. et al.**

Selle turcique vide : à propos de 10 cas.

*Ann Endocrinol 2016;77:353.*

**174. FMPMC-PS – Endocrinologie – Niveau DCEM1 – Examen National Classant .**

Disponible sur: <http://www.chups.jussieu.fr/polys/endocrino/poly/POLY.Chp.18.2.2.html>.

*Dernière consultation le: 03-oct-2018.*

**175. Infections à herpès virus du sujet immunocompétent – Infections par le VIH.**

Disponible sur: <https://www.cen-neurologie.fr/print/53>.

*Dernière consultation le: 03-oct-2018.*

**176. Lee J.H. et al.**

Cavernous Sinus Syndrome: Clinical Features and Differential Diagnosis with MR Imaging

*Am. J. Roentgenol. 2003;181:583-590.*

- 177. Van Overbeeke J J, Jansen J J, Tulleken C A F.**  
The cavernous sinus syndrome: an anatomical and clinical study.  
*Clin Neurol Neurosurg* 1988;90:311-319.
- 178. El Benaye J et al.**  
Le syndrome de Sneddon.  
*Presse Médicale* 2013;42:138-144.
- 179. Zelger B et al.**  
Life history of cutaneous vascular lesions in Sneddon's syndrome.  
*Hum Pathol* 1992;23:668-75.
- 180. Comi AM.**  
Update on Sturge-Weber syndrome: diagnosis, treatment, quantitative measures, and controversies.  
*Lymphat Res Biol* 2007;5:257-264.
- 181. Orphanet sturge weber**  
Disponible sur :[https://www.orpha.net/consor/cgi-bin/Disease\\_Search.php?lng=FR&data\\_id=591&MISSING%20CONTENT=Syndrome-de-Sturge-Weber&search=Disease\\_Search\\_Simple&title=Syndrome-de-Sturge-Weber](https://www.orpha.net/consor/cgi-bin/Disease_Search.php?lng=FR&data_id=591&MISSING%20CONTENT=Syndrome-de-Sturge-Weber&search=Disease_Search_Simple&title=Syndrome-de-Sturge-Weber)  
Dernière consultation le 18-nov-2018.
- 182. Mathieu P. A et al.**  
Le syndrome de Tapia : bases anatomiques.  
*Morphologie* 2017;101:199.
- 183. Danklou J et al.**  
Syndrome de Tapia après intubation orotrachéale.  
*Anesth Réanimation* 2018;4 :250-253.
- 184. Madern F et al.**  
Atteintes rétiniennes dans le syndrome de Terson : à propos d'un cas.  
*Journal français d'ophtalmologie* 2002;25:174.
- 185. Cesaro P, Rieu D, Ollat H.**  
Syndromes thalamiques.  
*EMC (Elsevier Masson SAS, Paris), Neurologie, 17-037-F-10, 2006.*

- 186. Anoune M et al.**  
Complete third nerve palsy revealing Tolosa–Hunt Syndrome.  
*Pan Afr Med J* 2015; 20:137.
- 187. Tolosa E.**  
Periarteritic lesions of the carotid siphon with the clinical features of a carotid infraclinoidal aneurysm.  
*J Neurol Neurosurg Psychiatry* 1954;17(4):300–2.
- 188. Hunt WE et al.**  
Painful ophthalmoplegia: Its relation to indolent inflammation of the cavernous sinus.  
*Neurology* 1961;11:56–62.
- 189. Delaunois E et al.**  
Syndrome du trépané à propos d'un cas.  
*Rev Neurol* 2016;172: A137.
- 190. Annan M. et al.**  
Syndrome du trépané : revue systématique de littérature et proposition de critères cliniques.  
*Rev Neurol* 2014;170:A49.
- 191. Roulot E, Charlez C.**  
Le nerf ulnaire au coude.  
*Chir. Main* 2004; 23:S110-S127.
- 192. Fantino O. et al.**  
Échographie du tunnel tarsien : aspect normal et pathologique.  
*J. Radiol.* 2011;92 : 1072-1080.
- 193. Daoudi C. et al.**  
Le syndrome d'Usher: à propos d'une observation.  
*Pan Afr Med J* 2017; 27:217.
- 194. Charles Howard Usher.**  
Disponible sur: <https://www.whonamedit.com/doctor.cfm/3160.html>.  
*Dernière consultation le: 29-oct-2018.*

195. **Ducros A.**  
Syndrome de vasoconstriction cérébrale réversible.  
*Presse Médicale 2010;39:312-322.*
196. **Headache classification Subcommittee of the international Headache society.**  
The international classification of headache disorders.  
*Cephalalgia 2004;24:1-160.*
197. **Di Rocco C.**  
Is the slit ventricle syndrome always a slit ventricle syndrome?  
*Childs Nerv. Syst 1994;10:49-58.*
198. **Epstein F, Lapras C, Wisoff J. H.**  
Slit-Ventricle Syndrome: Etiology and treatment.  
*Pediatric Neurosci 1988;14:5-10.*
199. **Jo Y. R et al.**  
Vernet Syndrome by Varicella-Zoster Virus.  
*Ann Rehabil Med 2013;37:449.*
200. **CHONG Vincent.**  
Jugular Foramen, in Skull Base Imaging  
*1st edition. USA: Elsevier, 2017, 350.*
201. **Dictionnaire médical de l'Académie de Médecine.**  
Disponible sur: <http://dictionnaire.academie-medecine.fr/index.php?q=vernet>.  
*Dernière consultation le: 12-nov-2018.*
202. **Collège des Enseignants de Neurologie.**  
Syndrome vestibulaire.  
Disponible sur: <https://www.cen-neurologie.fr/premier-cycle/semiologie-analytique/syndrome-myogene-myopathique/syndrome-myogene-myopathique-12>.  
*Dernière consultation le: 12-nov-2018.*
203. **Garrett D.**  
Villaret's Syndrome : A Report of Two Cases.  
*Surg Neurol 1993;39:282.*

**204. MAURICE VILLARET.**

Disponible sur: <http://www.whonamedit.com/doctor.cfm/1163.html>.

*Dernière consultation le: 12-nov-2018.*

**205. Pinson S, Wolkenstein P.**

La neurofibromatose 1 (NF1) ou maladie de Von Recklinghausen.

*Rev. Médecine Interne 2005;26:196-215.*

**206. Crihalmeanu T, Ayyaswami V, Prabhu A. V.**

Friedrich Daniel von Recklinghausen.

*JAMA Dermatol 2018;154(8):921.*

**207. Zeidman L. A, Mohan L.**

Adolf Wallenberg: Giant in Neurology and Refugee from Nazi Europe,

*J Hist Neurosci 2014;23:31-44.*

**208. SIR HERMAN DAVID WEBER.**

Disponible sur: <http://www.whonamedit.com/doctor.cfm/411.html>.

*Dernière consultation le: 12-nov-2018.*

**209. CARL WERNICKE.**

Disponible sur: <http://www.whonamedit.com/doctor.cfm/927.html>.

*Dernière consultation le: 12-nov-2018.*

**210. McIntosh C, Chick J.**

Alcohol and the nervous system.

*J Neurol Neurosurg Psychiatry 2004;75:iii16-iii21.*

**211. Ford J. M. T, West W. J.**

Abdominal Surgeon and Distraught Father

*J. Med. Biogr 200;11:107-113*

**212. Orphanet: Syndrome de Zellweger**

Disponible sur: [https://www.orpha.net/consor/cgi-bin/OC\\_Exp.php?Lng=FR&Expert=912](https://www.orpha.net/consor/cgi-bin/OC_Exp.php?Lng=FR&Expert=912).

*Dernière Consultation le: 23-sept-2018*

- 213. Grayer J.**  
Recognition of Zellweger syndrome in infancy.  
*Adv Neonatal Care* 2005;5:5-13.
- 214. Lee P. R. et Raymond G. V.**  
Child Neurology: Zellweger syndrome.  
*Neurology* 2013;80:207-210.
- 215. Collectif.**  
Dictionnaire du français contemporain.  
*Paris : Larousse, 1967, 1252.*
- 216. Collectif.**  
Trésor de la langue française.  
*CNRS éditions, 1971, 1207.*
- 217. Collectif.**  
Dictionnaire de l'académie française.  
*9ème édition. Fayard, 2001, 1788.*
- 218. COLLIGNON Lucien, GLATIGNY Michel.**  
Les dictionnaires : Initiation à la lexicographie.  
*Paris : CEDIC, 1978, 206.*
- 219. REY Alain.**  
De l'artisanat des dictionnaires à une science de mots.  
*2e édition. Paris : Armand Colin, 2008, 320.*
- 220. DE VILLERS Marie-Éva.**  
Profession lexicographe.  
*Montréal: Presses de l'Université de Montréal, 2014, 72.*
- 221. Martin N.C.**  
Lexicographie et traduction: les différents types des dictionnaires : classement et typologie.  
*Entreculturas* 2009;1:33.

**222. NAGY IMOLA KATALIN.**

The history, peculiar terminology and translation problems of the language of medicine

*Disponibile sur: <https://old.upm.ro/ldmd/LDMD-01/Lds/Lds%2001%2022.pdf>*

*Dernière consultation le : 18-nov-2018*

**223. Sigerist Henry Ernest.**

A History of Medicine.

*New York: Oxford University Press, 1950, 298-318.*

**224. Mackinney LC.**

Medieval Medical Dictionaries and Glossaries.

*Chicago: University of Chicago Press, 1938, 240.*

**225. Henrik RW.**

The language of medicine.

*J R Soc Med. 2004;97(4):187-188.*

**226. Ambrose TC.**

A short history of medical dictionaries.

*The Pharos of Alpha Omega Alpha Honor Medical Society 2005;68(2):24-27.*

**227. Frînculescu IC.**

Cross-linguistic influence in the medical language.

*Language and Literature-European landmarks of identity 2009;1(5):334-337.*

**228. Chappell Warren.**

A short history of the printed word.

*New York: Dorset Press, 1970, 84.*

**229. Larkey SV.**

Scientific glossaries in sixteenth century English books.

*Bull Hist Med 1937;S:105.*



أُقَسِّمُ بِاللَّهِ الْعَظِيمِ

أَنْ أُرَاقِبَ اللَّهَ فِي مِهْنَتِي.

وَأَنْ أَصُونَ حَيَاةَ الْإِنْسَانِ فِي كَافَّةِ أَطْوَارِهَا فِي كُلِّ الظُّرُوفِ وَالْأَحْوَالِ

بِإِدْلَةٍ وَسُعيٍ فِي إِنْقَادِهَا مِنَ الْهَلَاكِ وَالْمَرَضِ وَالْأَلَمِ وَالْقَلْقِ.

وَأَنْ أَحْفَظَ لِلنَّاسِ كِرَامَتَهُمْ، وَأَسْتُرَ عَوْرَتَهُمْ، وَأَكْتُمَ سِرَّهُمْ.

وَأَنْ أَكُونَ عَلَى الدَّوَامِ مِنْ وَسَائِلِ رَحْمَةِ اللَّهِ، مَسْخَرَةً كُلِّ رِعَايَتِي الطَّبِيبَةِ لِلْقَرِيبِ وَالْبَعِيدِ،

لِلصَّالِحِ وَالطَّالِحِ، وَالصَّدِيقِ وَالْعَدُوِّ.

وَأَنْ أَثَابِرَ عَلَى طَلَبِ الْعِلْمِ الْمُسَخَّرِ لِنَفْعِ الْإِنْسَانِ .. لَا لِأَذَاهِ.

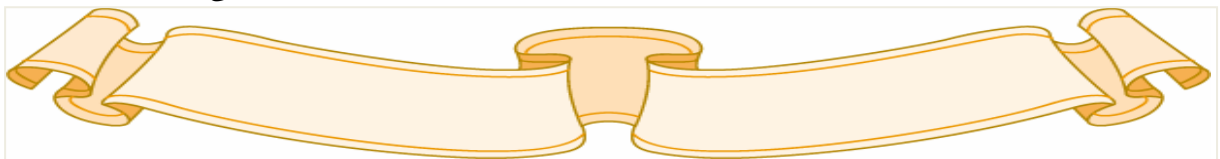
وَأَنْ أُوَفِّرَ مَنْ عَلَّمَنِي، وَأُعَلِّمَ مَنْ يَصْغُرُنِي، وَأَكُونَ أَخْتًا لِكُلِّ زَمِيلٍ

فِي الْمِهْنَةِ الطَّبِيبَةِ مُتَعَاوِنِينَ عَلَى الْبِرِّ وَالتَّقْوَى.

وَأَنْ تَكُونَ حَيَاتِي مِصْدَاقَ إِيمَانِي فِي سِرِّي وَعَلَانِيَتِي،

نَقِيَّةً مِمَّا يَشِينُهَا تُجَاهَ اللَّهِ وَرَسُولِهِ وَالْمُؤْمِنِينَ.

وَاللَّهُ عَلَى مَا أَقُولُ شَهِيدٌ.



## قاموس المتلازمات في ممارسة جراحة الدماغ والأعصاب

### الأطروحة

قدمت ونوقشت علانية يوم 2019/02/19

من طرف

الآنسة **مريم دهشم**

المزداة في 13 مارس 1991 بمراكش

لنيل شهادة الدكتوراه في الطب

### الكلمات الأساسية :

علمُ الأعراض - مَسْماة - تاريخ الطب - متلازمة  
قاموس - تجميع القواميس - جِراحةُ الأعصاب

### اللجنة

الرئيسة

ن. منصوري

السيدة

أستاذة في جراحة الوجه والفكين

المشرف

ع. أخضار

السيد

أستاذ في جراحة الدماغ والأعصاب

الحكام

ج. هيكل

السيد

أستاذ في علم الأوبئة السريرية - الطب الوقائي والتشخيصي