

ANNEE: 2018

THESE N°: 245

**KYSTE HYDATIQUE DE PANCREAS :**  
**A PROPOS DE 2 CAS**  
**EXPERIENCE DE L'HÔPITAL MILITAIRE AVICENNE MARRAKECH**

**THÈSE**

*Présentée et soutenue publiquement le :.....*

**PAR**

**Mr. Anas HADARI**

*Né le 27 Mai 1992 à Oulad Teima*

*Médecin Interne du CHU Mohammed VI de Marrakech*

*De L'Ecole Royale du Service de Santé Militaire - Rabat*

**Pour l'Obtention du Doctorat en Médecine**

**MOTS CLES** : Hydatidose – Pancréas – Complication – Fistule – Echographie.

**JURY**

**Mr. A. ZENTAR**

Professeur de Chirurgie Générale

**Mr. A. ACHOUR**

Professeur de Chirurgie Générale

**Mr. R. MSSROURI**

Professeur de Chirurgie Générale

**Mr. A. AIT ALI**

Professeur de Chirurgie Générale

**Mr. R. EL BARNI**

Professeur de Chirurgie Générale

**PRESIDENT**

**RAPPORTEUR**

**JUGES**

بِسْمِ اللَّهِ الرَّحْمَنِ الرَّحِيمِ

سبحانك لا علم لنا إلا ما  
علمتنا إنك أنت العليم الحكيم

سورة البقرة: الآية: 31

بِسْمِ اللَّهِ الرَّحْمَنِ الرَّحِيمِ



**UNIVERSITE MOHAMMED V DE RABAT**  
**FACULTE DE MEDECINE ET DE PHARMACIE - RABAT**

**DOYENS HONORAIRES :**

1962 – 1969 : Professeur Abdelmalek FARAJ  
1969 – 1974 : Professeur Abdellatif BERBICH  
1974 – 1981 : Professeur Bachir LAZRAK  
1981 – 1989 : Professeur Taieb CHKILI  
1989 – 1997 : Professeur Mohamed Tahar ALAOUI  
1997 – 2003 : Professeur Abdelmajid BELMAHI  
2003 – 2013 : Professeur Najia HAJJAJ - HASSOUNI



**ADMINISTRATION :**

**Doyen** : Professeur Mohamed ADNAOUI  
**Vice Doyen chargé des Affaires Académiques et étudiantes**  
Professeur Mohammed AHALLAT  
**Vice Doyen chargé de la Recherche et de la Coopération**  
Professeur Taoufiq DAKKA  
**Vice Doyen chargé des Affaires Spécifiques à la Pharmacie**  
Professeur Jamal TAOUFIK  
**Secrétaire Général** : Mr. Mohamed KARRA

**1- ENSEIGNANTS-CHERCHEURS MEDECINS**

**ET  
PHARMACIENS**

**PROFESSEURS :**

**Décembre 1984**

Pr. MAAOUNI Abdelaziz	Médecine Interne – <i><u>Clinique Royale</u></i>
Pr. MAAZOUZI Ahmed Wajdi	Anesthésie -Réanimation
Pr. SETTAF Abdellatif	pathologie Chirurgicale

**Novembre et Décembre 1985**

Pr. BENSAYD Younes	Pathologie Chirurgicale
--------------------	-------------------------

**Janvier, Février et Décembre 1987**

Pr. CHAHED OUAZZANI Houria	Gastro-Entérologie
Pr. LACHKAR Hassan	Médecine Interne
Pr. YAHYAOUY Mohamed	Neurologie

**Décembre 1988**

Pr. BENHAMAMOUCH Mohamed Najib	Chirurgie Pédiatrique
--------------------------------	-----------------------

Pr. DAFIRI Rachida  
**Décembre 1989**  
Pr. ADNAOUI Mohamed  
Pr. CHAD Bouziane  
Pr. OUAZZANI Taïbi Mohamed Réda

Radiologie  
Médecine Interne –**Doyen de la FMPR**  
Pathologie Chirurgicale  
Neurologie

**Janvier et Novembre 1990**

Pr. CHKOFF Rachid  
Pr. HACHIM Mohammed\*  
Pr. KHARBACHAâcha  
Pr. MANSOURI Fatima  
Pr. TAZI Saoud Anas

Pathologie Chirurgicale  
Médecine-Interne  
Gynécologie -Obstétrique  
Anatomie-Pathologique  
Anesthésie Réanimation

**Février Avril Juillet et Décembre 1991**

Pr. AL HAMANYZaïtounia  
Pr. AZZOUZI Abderrahim  
Pr. BAYAHIA Rabéa  
Pr. BELKOUCHIAbdelkader  
Pr. BENCHEKROUN Belabbes Abdellatif  
Pr. BENSOUDAYahia  
Pr. BERRAHO Amina  
Pr. BEZZAD Rachid  
Pr. CHABRAOUI Layachi  
Pr. CHERRAHYahia  
Pr. CHOKAIRI Omar  
Pr. KHATTAB Mohamed  
Pr. SOULAYMANI Rachida  
Pr. TAOUFIK Jamal

Anatomie-Pathologique  
AnesthésieRéanimation –**Doyen de la FMPO**  
Néphrologie  
Chirurgie Générale  
Chirurgie Générale  
Pharmacie galénique  
Ophtalmologie  
Gynécologie Obstétrique  
Biochimie et Chimie  
Pharmacologie  
Histologie Embryologie  
Pédiatrie  
Pharmacologie – **Dir. du Centre National PV**  
Chimie thérapeutique **V.D à la pharmacie+Dir du CEDOC**

**Décembre1992**

Pr. AHALLAT Mohamed  
Pr. BENSOUDA Adil  
Pr. BOUJIDA Mohamed Najib  
Pr. CHAHED OUAZZANI Laaziza  
Pr. CHRAIBICHafiq  
Pr. DEHAYNI Mohamed\*  
Pr. EL OUAHABI Abdessamad  
Pr. FELLAT Rokaya  
Pr. GHAFIR Driss\*  
Pr. JIDDANE Mohamed  
Pr. TAGHY Ahmed  
Pr. ZOUHDI Mimoun

Chirurgie Générale V.D Aff. Acad. et Estud  
Anesthésie Réanimation  
Radiologie  
Gastro-Entérologie  
Gynécologie Obstétrique  
Gynécologie Obstétrique  
Neurochirurgie  
Cardiologie  
Médecine Interne  
Anatomie  
Chirurgie Générale  
Microbiologie

**Mars 1994**

Pr. BENJAAFAR Noureddine  
Pr. BEN RAIS Nozha  
Pr. CAOUI Malika  
Pr. CHRAIBIAbdelmjid  
Pr. EL AMRANI Sabah

Radiothérapie  
Biophysique  
Biophysique  
Endocrinologie et Maladies Métaboliques **Doyen de la FMPA**  
Gynécologie Obstétrique



Pr. EL BARDOUNI Ahmed  
Pr. EL HASSANI My Rachid  
Pr. ERROUGANI Abdelkader  
Pr. ESSAKALI Malika  
Pr. ETTAYEBI Fouad  
Pr. HADRI Larbi\*  
Pr. HASSAM Badredine  
Pr. IFRINE Lahssan  
Pr. JELTHI Ahmed  
Pr. MAHFOUD Mustapha  
Pr. RHRAB Brahim  
Pr. SENOUCI Karima

### **Mars 1994**

Pr. ABBAR Mohamed\*  
Pr. ABDELHAK M'barek  
Pr. BELAIDI Halima  
Pr. BENTAHILA Abdelali  
Pr. BENYAHIA Mohammed Ali  
Pr. BERRADA Mohamed Saleh  
Pr. CHAMI Ilham  
Pr. CHERKAOUI LallaOuafae  
Pr. JALIL Abdelouahed  
Pr. LAKHDAR Amina  
Pr. MOUANE Nezha

### **Mars 1995**

Pr. ABOUQUAL Redouane  
Pr. AMRAOUI Mohamed  
Pr. BAIDADA Abdelaziz  
Pr. BARGACH Samir  
Pr. CHAARI Jilali\*  
Pr. DIMOU M'barek\*  
Pr. DRISSI KAMILI Med Nordine\*  
Pr. EL MESNAOUI Abbas  
Pr. ESSAKALIHOUSSYNI Leila  
Pr. HDA Abdelhamid\*  
Pr. IBEN ATTYA ANDALOUSSI Ahmed  
Pr. OUAZZANI CHAHDI Bahia  
Pr. SEFIANI Abdelaziz  
Pr. ZEGGWAGH Amine Ali

### **Décembre 1996**

Pr. AMIL Touriya\*  
Pr. BELKACEM Rachid  
Pr. BOULANOUAR Abdelkrim  
Pr. ELALAMI EL FARICHA EL Hassan  
Pr. GAOUZI Ahmed  
Pr. MAHFOUDI M'barek\*  
Pr. OUADGHIRI Mohamed  
Pr. OUZEDDOUN Naima  
Pr. ZBIR EL Mehdi\*

### **Novembre 1997**

Traumato-Orthopédie  
Radiologie  
Chirurgie Générale- **DirecteurCHIS**  
Immunologie  
Chirurgie Pédiatrique  
Médecine Interne  
Dermatologie  
Chirurgie Générale  
Anatomie Pathologique  
Traumatologie – Orthopédie  
Gynécologie –Obstétrique  
Dermatologie

Urologie  
Chirurgie – Pédiatrique  
Neurologie  
Pédiatrie  
Gynécologie – Obstétrique  
Traumatologie – Orthopédie  
Radiologie  
Ophtalmologie  
Chirurgie Générale  
Gynécologie Obstétrique  
Pédiatrie

Réanimation Médicale  
Chirurgie Générale  
Gynécologie Obstétrique  
Gynécologie Obstétrique  
Médecine Interne  
Anesthésie Réanimation  
Anesthésie Réanimation  
Chirurgie Générale  
Oto-Rhino-Laryngologie  
Cardiologie -**DirecteurHMI Med V**  
Urologie  
Ophtalmologie  
Génétique  
Réanimation Médicale

Radiologie  
Chirurgie Pédiatrie  
Ophtalmologie  
Chirurgie Générale  
Pédiatrie  
Radiologie  
Traumatologie-Orthopédie  
Néphrologie  
Cardiologie



Pr. ALAMI Mohamed Hassan  
Pr. BEN SLIMANE Lounis  
Pr. BIROUK Nazha  
Pr. ERREIMI Naima  
Pr. FELLAT Nadia  
Pr. HAIMEUR Charki\*  
Pr. KADDOURI Nouredine  
Pr. KOUTANI Abdellatif  
Pr. LAHLOU Mohamed Khalid  
Pr. MAHRAOUI CHAFIQ  
Pr. TAOUFIQ Jallal  
Pr. YOUSFI MALKIMounia

Gynécologie-Obstétrique  
Urologie  
Neurologie  
Pédiatrie  
Cardiologie  
Anesthésie Réanimation  
Chirurgie Pédiatrique  
Urologie  
Chirurgie Générale  
Pédiatrie  
Psychiatrie  
Gynécologie Obstétrique

### Novembre 1998

Pr. AFIFI RAJAA  
Pr. BENOMARALI  
Pr. BOUGTAB Abdesslam  
Pr. ER RIHANI Hassan  
Pr. BENKIRANEMajid\*  
Pr. KHATOURI ALI\*

Gastro-Entérologie  
Neurologie – Doyen de la FMP Abulcassis  
Chirurgie Générale  
Oncologie Médicale  
Hématologie  
Cardiologie

### Janvier 2000

Pr. ABID Ahmed\*  
Pr. AIT OUMAR Hassan  
Pr. BENJELLOUN DakhamaBadr.Sououd  
Pr. BOURKADI Jamal-Eddine  
Pr. CHARIF CHEFCHAOUNI Al Montacer  
Pr. ECHARRAB El Mahjoub  
Pr. EL FTOUH Mustapha  
Pr. EL MOSTARCHID Brahim\*  
Pr. ISMAILI Hassane\*  
Pr. MAHMOUDI Abdelkrim\*  
Pr. TACHINANTE Rajae  
Pr. TAZI MEZALEK Zoubida

Pneumophtisiologie  
Pédiatrie  
Pédiatrie  
Pneumo-phtisiologie  
Chirurgie Générale  
Chirurgie Générale  
Pneumo-phtisiologie  
Neurochirurgie  
Traumatologie Orthopédie- Dir. Hop. Av. Marr.  
Anesthésie-Réanimation Inspecteur du SSM  
Anesthésie-Réanimation  
Médecine Interne



### Novembre 2000

Pr. AIDI Saadia  
Pr. AJANA Fatima Zohra  
Pr. BENAMR Said  
Pr. CHERTI Mohammed  
Pr. ECH-CHERIF EL KETTANI Selma  
Pr. EL HASSANI Amine  
Pr. EL KHADER Khalid  
Pr. EL MAGHRAOUI Abdellah\*  
Pr. GHARBI Mohamed El Hassan  
Pr. MAHASSINI Najat  
Pr. MDAGHRI ALAOUI Asmae  
Pr. ROUIMI Abdelhadi\*

Neurologie  
Gastro-Entérologie  
Chirurgie Générale  
Cardiologie  
Anesthésie-Réanimation  
Pédiatrie Directeur Hop. ChekikhZaied  
Urologie  
Rhumatologie  
Endocrinologie et Maladies Métaboliques  
Anatomie Pathologique  
Pédiatrie  
Neurologie

### Décembre 2000

Pr. ZOHAIR ABDELAH\*

ORL

## Décembre 2001

Pr. BALKHI Hicham\*  
Pr. BENABDELJLIL Maria  
Pr. BENAMAR Loubna  
Pr. BENAMOR Jouda  
Pr. BENELBARHDADI Imane  
Pr. BENNANI Rajae  
Pr. BENOACHANE Thami  
Pr. BEZZA Ahmed\*  
Pr. BOUCHIKHI IDRISSE Med Larbi  
Pr. BOUMDIN El Hassane\*  
Pr. CHAT Latifa  
Pr. DAALI Mustapha\*  
Pr. DRISSI Sidi Mourad\*  
Pr. EL HIJRI Ahmed  
Pr. EL MAAQILI Moulay Rachid  
Pr. EL MADHI Tarik  
Pr. EL OUNANI Mohamed  
Pr. ETTAIR Said  
Pr. GAZZAZ Miloudi\*  
Pr. HRORA Abdelmalek  
Pr. KABBAJ Saad  
Pr. KABIRI EL Hassane\*  
Pr. LAMRANI Moulay Omar  
Pr. LEKEHAL Brahim  
Pr. MAHASSIN Fattouma\*  
Pr. MEDARHRI Jalil  
Pr. MIKDAME Mohammed\*  
Pr. MOHSINE Raouf  
Pr. NOUINI Yassine  
Pr. SABBAH Farid  
Pr. SEFIANI Yasser  
Pr. TAOUFIQ BENCHEKROUN Soumia

## Décembre 2002

Pr. AL BOUZIDI Abderrahmane\*  
Pr. AMEUR Ahmed \*  
Pr. AMRI Rachida  
Pr. AOURARH Aziz\*  
Pr. BAMOUYoussef \*  
Pr. BELMEJDOUBGhizlene\*  
Pr. BENZEKRI Laila  
Pr. BENZZOUBEIR Nadia  
Pr. BERNOUSSIZakiya  
Pr. BICHRA Mohamed Zakariya\*  
Pr. CHOHO Abdelkrim\*  
Pr. CHKIRATE Bouchra  
Pr. EL ALAMI EL FELLOUS Sidi Zouhair  
Pr. EL HAOURI Mohamed \*  
Pr. FILALI ADIB Abdelhai

Anesthésie-Réanimation  
Neurologie  
Néphrologie  
Pneumo-phtisiologie  
Gastro-Entérologie  
Cardiologie  
Pédiatrie  
Rhumatologie  
Anatomie  
Radiologie  
Radiologie  
Chirurgie Générale  
Radiologie  
Anesthésie-Réanimation  
Neuro-Chirurgie  
Chirurgie-Pédiatrique  
Chirurgie Générale  
Pédiatrie **Directeur. Hop.d'Enfants**  
Neuro-Chirurgie  
Chirurgie Générale  
Anesthésie-Réanimation  
Chirurgie Thoracique  
Traumatologie Orthopédie  
Chirurgie Vasculaire Périphérique  
Médecine Interne  
Chirurgie Générale  
Hématologie Clinique  
Chirurgie Générale  
Urologie **Directeur Hôpital Ibn Sina**  
Chirurgie Générale  
Chirurgie Vasculaire Périphérique  
Pédiatrie



Anatomie Pathologique  
Urologie  
Cardiologie  
Gastro-Entérologie  
Biochimie-Chimie  
Endocrinologie et Maladies Métaboliques  
Dermatologie  
Gastro-Entérologie  
Anatomie Pathologique  
Psychiatrie  
Chirurgie Générale  
Pédiatrie  
Chirurgie Pédiatrique  
Dermatologie  
Gynécologie Obstétrique

Pr. HAJJIZakia  
 Pr. IKEN Ali  
 Pr. JAAFAR Abdeloihab\*  
 Pr. KRIOUILE Yamina  
 Pr. LAGHMARIMina  
 Pr. MABROUK Hfid\*  
 Pr. MOUSSAOUI RAHALI Driss\*  
 Pr. OUJILAL Abdelilah  
 Pr. RACHID Khalid \*  
 Pr. RAISSMohamed  
 Pr. RGUIBI IDRISSE Sidi Mustapha\*  
 Pr. RHOU Hakima  
 Pr. SIAHSamir \*  
 Pr. THIMOU Amal  
 Pr. ZENTAR Aziz\*

### **Janvier 2004**

Pr. ABDELLAH El Hassan  
 Pr. AMRANI Mariam  
 Pr. BENBOUZID Mohammed Anas  
 Pr. BENKIRANE Ahmed\*  
 Pr. BOUGHALEM Mohamed\*  
 Pr. BOULAADASMalik  
 Pr. BOURAZZA Ahmed\*  
 Pr. CHAGAR Belkacem\*  
 Pr. CHERRADI Nadia  
 Pr. EL FENNI Jamal\*  
 Pr. EL HANCHIZAKI  
 Pr. EL KHORASSANI Mohamed  
 Pr. EL YOUNASSIBadreddine\*  
 Pr. HACHI Hafid  
 Pr. JABOUIRIK Fatima  
 Pr. KHARMAZ Mohamed  
 Pr. MOUGHILSaid  
 Pr. OUBAAZ Abdelbarre\*  
 Pr. TARIB Abdelilah\*  
 Pr. TIJAMIFouad  
 Pr. ZARZURJamila

### **Janvier 2005**

Pr. ABBASSI Abdellah  
 Pr. AL KANDRY Sif Eddine\*  
 Pr. ALLALI Fadoua  
 Pr. AMAZOUZI Abdellah  
 Pr. AZIZ Nouredine\*  
 Pr. BAHIRI Rachid  
 Pr. BARKAT Amina  
 Pr. BENYASS Aatif  
 Pr. BERNOUSSI Abdelghani  
 Pr. DOUDOUH Abderrahim\*  
 Pr. EL HAMZAOUI Sakina\*  
 Pr. HAJJI Leila

Ophtalmologie  
 Urologie  
 Traumatologie Orthopédie  
 Pédiatrie  
 Ophtalmologie  
 Traumatologie Orthopédie  
 Gynécologie Obstétrique  
 Oto-Rhino-Laryngologie  
 Traumatologie Orthopédie  
 Chirurgie Générale  
 Pneumophtisiologie  
 Néphrologie  
 Anesthésie Réanimation  
 Pédiatrie  
 Chirurgie Générale

Ophtalmologie  
 Anatomie Pathologique  
 Oto-Rhino-Laryngologie  
 Gastro-Entérologie  
 Anesthésie Réanimation  
 Stomatologie et Chirurgie Maxillo-faciale  
 Neurologie  
 Traumatologie Orthopédie  
 Anatomie Pathologique  
 Radiologie  
 Gynécologie Obstétrique  
 Pédiatrie  
 Cardiologie  
 Chirurgie Générale  
 Pédiatrie  
 Traumatologie Orthopédie  
 Chirurgie Cardio-Vasculaire  
 Ophtalmologie  
 Pharmacie Clinique  
 Chirurgie Générale  
 Cardiologie



Chirurgie Réparatrice et Plastique  
 Chirurgie Générale  
 Rhumatologie  
 Ophtalmologie  
 Radiologie  
 Rhumatologie  
 Pédiatrie  
 Cardiologie  
 Ophtalmologie  
 Biophysique  
 Microbiologie  
 Cardiologie

*(mise en disponibilité)*

Pr. HESSISSEN Leila  
Pr. JIDAL Mohamed\*  
Pr. LAAROUSSI Mohamed  
Pr. LYAGOUBI Mohammed  
Pr. NIAMANE Radouane\*  
Pr. RAGALA Abdelhak  
Pr. SBIHI Souad  
Pr. ZERAIDI Najia

### Décembre 2005

Pr. CHANI Mohamed

### Avril 2006

Pr. ACHEMLAL Lahsen\*  
Pr. AKJOUJ Said\*  
Pr. BELMEKKI Abdelkader\*  
Pr. BENCHEIKH Razika  
Pr. BIYI Abdelhamid\*  
Pr. BOUHAFS Mohamed El Amine  
Pr. BOULAHYA Abdellatif\*  
Pr. CHENGUETI ANSARI Anas  
Pr. DOGHMI Nawal  
Pr. FELLAT Ibtissam  
Pr. FAROUDY Mamoun  
Pr. HARMOUCHE Hicham  
Pr. HANAFI Sidi Mohamed\*  
Pr. IDRIS LAHLOU Amine\*  
Pr. JROUNDI Laila  
Pr. KARMOUNI Tariq  
Pr. KILI Amina  
Pr. KISRA Hassan  
Pr. KISRA Mounir  
Pr. LAATIRIS Abdelkader\*  
Pr. LMIMOUNI Badreddine\*  
Pr. MANSOURI Hamid\*  
Pr. OUANASS Abderrazzak  
Pr. SAFI Soumaya\*  
Pr. SEKKAT Fatima Zahra  
Pr. SOUALHI Mouna  
Pr. TELLAL Saida\*  
Pr. ZAHRAOUI Rachida

### Octobre 2007

Pr. ABIDI Khalid  
Pr. ACHACHI Leila  
Pr. ACHOUR Abdessamad\*  
Pr. AIT HOUSSA Mahdi\*  
Pr. AMHAJJI Larbi\*  
Pr. AOUI Sarra  
Pr. BAITE Abdelouahed\*  
Pr. BALOUCH Lhousaine\*

Pédiatrie  
Radiologie  
Chirurgie Cardio-vasculaire  
Parasitologie  
Rhumatologie  
Gynécologie Obstétrique  
Histo-Embryologie Cytogénétique  
Gynécologie Obstétrique

Anesthésie Réanimation

Rhumatologie  
Radiologie  
Hématologie  
O.R.L  
Biophysique  
Chirurgie - Pédiatrique  
Chirurgie Cardio - Vasculaire  
Gynécologie Obstétrique  
Cardiologie  
Cardiologie  
Anesthésie Réanimation  
Médecine Interne  
Anesthésie Réanimation  
Microbiologie  
Radiologie  
Urologie  
Pédiatrie  
Psychiatrie  
Chirurgie - Pédiatrique  
Pharmacie Galénique  
Parasitologie  
Radiothérapie  
Psychiatrie  
Endocrinologie  
Psychiatrie  
Pneumo - Phtisiologie  
Biochimie  
Pneumo - Phtisiologie



Réanimation médicale  
Pneumo phtisiologie  
Chirurgie générale  
Chirurgie cardio vasculaire  
Traumatologie orthopédie  
Parasitologie  
Anesthésie réanimation Directeur ERSM  
Biochimie-chimie

Pr. BENZIANE Hamid\*  
 Pr. BOUTIMZINE Nourdine  
 Pr. CHARKAOUI Naoual\*  
 Pr. EHIRCHIOU Abdelkader\*  
 Pr. ELABSI Mohamed  
 Pr. EL MOUSSAOUI Rachid  
 Pr. EL OMARI Fatima  
 Pr. GHARIB Nouredine  
 Pr. HADADI Khalid\*  
 Pr. ICHOU Mohamed\*  
 Pr. ISMAILI Nadia  
 Pr. KEBDANI Tayeb  
 Pr. LALAOUI SALIM Jaafar\*  
 Pr. LOUZI Lhoussain\*  
 Pr. MADANI Naoufel  
 Pr. MAHI Mohamed\*  
 Pr. MARC Karima  
 Pr. MASRAR Azlarab  
 Pr. MRABET Mustapha\*  
 Pr. MRANI Saad\*  
 Pr. OUZZIF Ezzohra\*  
 Pr. RABHI Monsef\*  
 Pr. RADOUANE Bouchaib\*  
 Pr. SEFFAR Myriame  
 Pr. SEKHSOKH Yessine\*  
 Pr. SIFAT Hassan\*  
 Pr. TABERKANET Mustafa\*  
 Pr. TACHFOUTI Samira  
 Pr. TAJDINE Mohammed Tariq\*  
 Pr. TANANE Mansour\*  
 Pr. TLIQUI Houssain  
 Pr. TOUATI Zakia

### Décembre 2007

Pr. DOUHAL ABDERRAHMAN

### Décembre 2008

Pr. ZOUBIR Mohamed\*  
 Pr. TAHIRI My El Hassan\*

### Mars 2009

Pr. ABOUZAHIR Ali\*  
 Pr. AGDR Aomar\*  
 Pr. AIT ALI Abdelmounaim\*  
 Pr. AIT BENHADDOU El hachmia  
 Pr. AKHADDAR Ali\*  
 Pr. ALLALI Nazik

Pharmacie clinique  
 Ophtalmologie  
 Pharmacie galénique  
 Chirurgie générale  
 Chirurgie générale  
 Anesthésie réanimation  
 Psychiatrie  
 Chirurgie plastique et réparatrice  
 Radiothérapie  
 Oncologie médicale  
 Dermatologie  
 Radiothérapie  
 Anesthésie réanimation  
 Microbiologie  
 Réanimation médicale  
 Radiologie  
 Pneumologie  
 Hématologie biologique  
 Médecine préventive santé publique et hygiène  
 Virologie  
 Biochimie-chimie  
 Médecine interne  
 Radiologie  
 Microbiologie  
 Microbiologie  
 Radiothérapie  
 Chirurgie vasculaire périphérique  
 Ophtalmologie  
 Chirurgie générale  
 Traumatologie orthopédie  
 Parasitologie  
 Cardiologie



Ophtalmologie

Anesthésie Réanimation  
 Chirurgie Générale

Médecine interne  
 Pédiatre  
 Chirurgie Générale  
 Neurologie  
 Neuro-chirurgie  
 Radiologie

Pr. AMINE Bouchra  
 Pr. ARKHA Yassir  
 Pr. BELYAMANI Lahcen\*  
 Pr. BJIJOU Younes  
 Pr. BOUHSAIN Sanae\*  
 Pr. BOUI Mohammed\*  
 Pr. BOUNAIM Ahmed\*  
 Pr. BOUSSOUGA Mostapha\*  
 Pr. CHAKOUR Mohammed \*  
 Pr. CHTATA Hassan Toufik\*  
 Pr. DOGHMI Kamal\*  
 Pr. EL MALKI Hadj Omar  
 Pr. EL OUENNASS Mostapha\*  
 Pr. ENNIBI Khalid\*  
 Pr. FATHI Khalid  
 Pr. HASSIKOU Hasna \*  
 Pr. KABBAJ Nawal  
 Pr. KABIRI Meryem  
 Pr. KARBOUBI Lamya  
 Pr. L'KASSIMIHachemi\*  
 Pr. LAMSAOURI Jamal\*  
 Pr. MARMADE Lahcen  
 Pr. MESKINI Toufik  
 Pr. MESSAOUDI Nezha \*  
 Pr. MSSROURI Rahal  
 Pr. NASSAR Ittimade  
 Pr. OUKERRAJ Latifa  
 Pr. RHORFI Ismail Abderrahmani \*

**PROFESSEURS AGREGES :**  
**Octobre 2010**

Pr. ALILOU Mustapha  
 Pr. AMEZIANE Taoufiq\*  
 Pr. BELAGUIDAbdelaziz  
 Pr. BOUAITY Brahim\*  
 Pr. CHADLI Mariama\*  
 Pr. CHEMSI Mohamed\*  
 Pr. DAMI Abdellah\*  
 Pr. DARBI Abdellatif\*  
 Pr. DENDANE Mohammed Anouar  
 Pr. EL HAFIDI Naima  
 Pr. EL KHARRAS Abdennasser\*  
 Pr. EL MAZOUZ Samir  
 Pr. EL SAYEGH Hachem  
 Pr. ERRABIH Ikram  
 Pr. LAMALMI Najat  
 Pr. MOSADIK Ahlam  
 Pr. MOUJAHID Mountassir\*  
 Pr. NAZIH Mouna\*  
 Pr. ZOUAIDIA Fouad

Rhumatologie  
 Neuro-chirurgie  
 Anesthésie Réanimation  
 Anatomie  
 Biochimie-chimie  
 Dermatologie  
 Chirurgie Générale  
 Traumatologie orthopédique  
 Hématologie biologique  
 Chirurgie vasculaire périphérique  
 Hématologie clinique  
 Chirurgie Générale  
 Microbiologie  
 Médecine interne  
 Gynécologie obstétrique  
 Rhumatologie  
 Gastro-entérologie  
 Pédiatrie  
 Pédiatrie  
 Microbiologie *Directeur Hôpital My Ismail*  
 Chimie Thérapeutique  
 Chirurgie Cardio-vasculaire  
 Pédiatrie  
 Hématologie biologique  
 Chirurgie Générale  
 Radiologie  
 Cardiologie  
 Pneumo-phtisiologie



Anesthésie réanimation  
 Médecine interne  
 Physiologie  
 ORL  
 Microbiologie  
 Médecine aéronautique  
 Biochimie chimie  
 Radiologie  
 Chirurgie pédiatrique  
 Pédiatrie  
 Radiologie  
 Chirurgie plastique et réparatrice  
 Urologie  
 Gastro entérologie  
 Anatomie pathologique  
 Anesthésie Réanimation  
 Chirurgie générale  
 Hématologie biologique  
 Anatomie pathologique

## Mai 2012

Pr. AMRANI Abdelouahed  
Pr. ABOUELALAA Khalil\*  
Pr. BELAIZI Mohamed\*  
Pr. BENCHEBBA Driss\*  
Pr. DRISSI Mohamed\*  
Pr. EL ALAOUI MHAMDI Mouna  
Pr. EL KHATTABI Abdessadek\*  
Pr. EL OUAZZANI Hanane\*  
Pr. ER-RAJI Mounir  
Pr. JAHID Ahmed  
Pr. MEHSSANI Jamal\*  
Pr. RAISSOUNI Maha\*

Chirurgie Pédiatrique  
Anesthésie Réanimation  
Psychiatrie  
Traumatologie Orthopédique  
Anesthésie Réanimation  
Chirurgie Générale  
Médecine Interne  
Pneumophtisiologie  
Chirurgie Pédiatrique  
Anatomie pathologique  
Psychiatrie  
Cardiologie

## Février 2013

Pr. AHID Samir  
Pr. AIT EL CADI Mina  
Pr. AMRANI HANCHI Laila  
Pr. AMOUR Mourad  
Pr. AWAB Almahdi  
Pr. BELAYACHI Jihane  
Pr. BELKHADIR Zakaria Houssain  
Pr. BENCHEKROUN Laila  
Pr. BENKIRANE Souad  
Pr. BENNANA Ahmed\*  
0.  
Pr. BENSGHIR Mustapha\*  
Pr. BENYAHIA Mohammed\*  
Pr. BOUATIA Mustapha  
Pr. BOUABID Ahmed Salim\*  
Pr. BOUTARBOUCH Mahjouba  
Pr. CHAIB Ali\*  
Pr. DENDANE Tarek  
Pr. DINI Nouzha\*  
Pr. ECH-CHERIF EL KETTANI Mohamed Ali  
Pr. ECH-CHERIF EL KETTANI Najwa  
Pr. ELFATEMI Nizare  
Pr. EL GUERROUJ Hasnae  
Pr. EL HARTI Jaouad  
Pr. EL JOUDI Rachid\*  
Pr. EL KABABRI Maria  
Pr. EL KHANNOUSSI Basma  
Pr. EL KHLOUFI Samir  
Pr. EL KORAICHI Alae  
Pr. EN-NOUALI Hassane\*  
Pr. ERRGUIG Laila  
Pr. FIKRI Meryim  
Pr. GHFIR Imade

Pharmacologie – Chimie  
Toxicologie  
Gastro-Entérologie  
Anesthésie Réanimation  
Anesthésie Réanimation  
Réanimation Médicale  
Anesthésie Réanimation  
Biochimie-Chimie  
Hématologie biologique  
Informatique Pharmaceutique

Anesthésie Réanimation  
Néphrologie  
Chimie Analytique  
Traumatologie Orthopédie  
Anatomie  
Cardiologie  
Réanimation Médicale  
Pédiatrie  
Anesthésie Réanimation  
Radiologie  
Neuro-Chirurgie  
Médecine Nucléaire  
Chimie Thérapeutique  
Toxicologie  
Pédiatrie  
Anatomie Pathologie  
Anatomie  
Anesthésie Réanimation  
Radiologie  
Physiologie  
Radiologie  
Médecine Nucléaire



Pr. IMANE Zineb  
Pr. IRAQI Hind  
Pr. KABBAJ Hakima  
Pr. KADIRI Mohamed\*  
Pr. LATIB Rachida  
Pr. MAAMAR Mouna Fatima Zahra  
Pr. MEDDAH Bouchra  
Pr. MELHAOUI Adyl  
Pr. MRABTI Hind  
Pr. NEJJARI Rachid  
Pr. OUBEJJA Houda  
Pr. OUKABLI Mohamed\*  
Pr. RAHALI Younes  
Pr. RATBI Ilham  
Pr. RAHMANI Mounia  
Pr. REDA Karim\*  
Pr. REGRAGUI Wafa  
Pr. RKAIN Hanan  
Pr. ROSTOM Samira  
Pr. ROUAS Lamiaa  
Pr. ROUIBAA Fedoua\*  
Pr. SALIHOUN Mouna  
Pr. SAYAH Rochde  
Pr. SEDDIK Hassan\*  
Pr. ZERHOUNI Hicham  
Pr. ZINE Ali\*


**Avril 2013**

Pr. EL KHATIB Mohamed Karim\*  
Pr. GHOUNDALE Omar\*  
Pr. ZYANI Mohammad\*

Pédiatrie  
Endocrinologie et maladies métaboliques  
Microbiologie  
Psychiatrie  
Radiologie  
Médecine Interne  
Pharmacologie  
Neuro-chirurgie  
Oncologie Médicale  
Pharmacognosie  
Chirurgie Pédiatrique  
Anatomie Pathologique  
Pharmacie Galénique  
Génétique  
Neurologie  
Ophtalmologie  
Neurologie  
Physiologie  
Rhumatologie  
Anatomie Pathologique  
Gastro-Entérologie  
Gastro-Entérologie  
Chirurgie Cardio-Vasculaire  
Gastro-Entérologie  
Chirurgie Pédiatrique  
Traumatologie Orthopédie

Stomatologie et Chirurgie Maxillo-faciale  
Urologie  
Médecine Interne

**\*Enseignants Militaires**



## MARS 2014

ACHIR ABDELLAH  
BENCHAKROUN MOHAMMED  
BOUCHIKH MOHAMMED  
EL KABBAJ DRISS  
EL MACHTANI IDRISSE SAMIRA  
HARDIZI HOUYAM  
HASSANI AMALE  
HERRAK LAILA  
JANANE ABDELLA TIF  
JEAIDI ANASS  
KOUACH JAOUAD  
LEMNOUER ABDELHAY  
MAKRAM SANAA  
OULAHYANE RACHID  
RHISSASSI MOHAMED JMFAR  
SABRY MOHAMED  
SEKKACH YOUSSEF  
TAZL MOUKBA. :LA.KLA.

**\*Enseignants Militaires**

## DECEMBRE 2014

ABILKACEM RACHID'  
AIT BOUGHIMA FADILA  
BEKKALI HICHAM  
BENAZZOU SALMA  
BOUABDELLAH MOUNYA  
BOUCHRIK MOURAD  
DERRAJI SOUFIANE  
DOBLALI TAOUFIK  
EL AYOUBI EL IDRISSE ALI  
EL GHADBANE ABDEDAIM HATIM  
EL MARJANY MOHAMMED  
FEJJAL NAWFAL  
JAHIDI MOHAMED  
LAKHAL ZOUHAIR  
OUDGHIRI NEZHA  
Rami Mohamed  
SABIR MARIA  
SBAI IDRISSE KARIM

**\*Enseignants Militaires**

Chirurgie Thoracique  
Traumatologie- Orthopédie  
Chirurgie Thoracique  
Néphrologie  
Biochimie-Chimie  
Histologie- Embryologie-Cytogénétique  
Pédiatrie  
Pneumologie  
Urologie  
Hématologie Biologique  
Généologie-Obstétrique  
Microbiologie  
Pharmacologie  
Chirurgie Pédiatrique  
CCV  
Cardiologie  
Médecine Interne  
Généologie-Obstétrique

Pédiatrie  
Médecine Légale  
Anesthésie-Réanimation  
Chirurgie Maxillo-Faciale  
Biochimie-Chimie  
Parasitologie  
Pharmacie Clinique  
Microbiologie  
Anatomie  
Anesthésie-Réanimation  
Radiothérapie  
Chirurgie Réparatrice et Plastique  
O.R.L  
Cardiologie  
Anesthésie-Réanimation  
Chirurgie Pédiatrique  
Psychiatrie  
Médecine préventive, santé publique et Hyg.



## AOUT 2015

Meziane meryem  
Tahrilatifa

Dermatologie  
Rhumatologie

## JANVIER 2016

BENKABBOU AMINE  
EL ASRI FOUAD  
ERRAMI NOUREDDINE  
NITASSI SOPHIA

Chirurgie Générale  
Ophtalmologie  
O.R.L  
O.R.L

## **2- ENSEIGNANTS – CHERCHEURS SCIENTIFIQUES**

### PROFESSEURS / PRs. HABILITES

Pr. ABOUDRAR Saadia  
Pr. ALAMI OUHABI Naïma  
Pr. ALAOUI KATIM  
Pr. ALAOUI SLIMANI Lalla Naïma  
Pr. ANSAR M'hammed  
Pr. BOUHOUCHE Ahmed  
Pr. BOUKLOUZE Abdelaziz  
Pr. BOURJOUANE Mohamed  
Pr. CHAHED OUZZANI Lalla Chadia  
Pr. DAKKA Taoufiq  
Pr. DRAOUI Mustapha  
Pr. EL GUESSABI Lahcen  
Pr. ETTAIB Abdelkader  
Pr. FAOUZIMoulay El Abbas  
Pr. HAMZAOUI Laila  
Pr. HMAMOUCHE Mohamed  
Pr. IBRAHIMI Azeddine  
Pr. KHANFRI Jamal Eddine  
Pr. OULAD BOUYAHYA IDRISSE Med  
Pr. REDHA Ahlam  
Pr. TOUATI Driss  
Pr. ZAHIDI Ahmed  
Pr. ZELLOU Amina

Physiologie  
Biochimie – chimie  
Pharmacologie  
Histologie-Embryologie  
Chimie Organique et Pharmacie Chimique  
Génétique Humaine  
Applications Pharmaceutiques  
Microbiologie  
Biochimie – chimie  
Physiologie  
Chimie Analytique  
Pharmacognosie  
Zootechnie  
Pharmacologie  
Biophysique  
Chimie Organique  
Biologie moléculaire  
Biologie  
Chimie Organique  
Chimie  
Pharmacognosie  
Pharmacologie  
Chimie Organique

Mise à jour le 14/12/2016 par le  
Service des Ressources Humaines





# *Dédicaces*

---

*A Allah*

*Toutpuissant*

*Qui m'a inspiré*

*Quim'a guidé dans le bon chemin*

*Je vous dois ce que je suis devenue*

*Louanges et remerciements*

*Pour votre clémence et miséricorde*

*À  
FEU SA MAJESTÉ LE ROI  
HASSAN II*



*Que Dieu ait son âme en sa Sainte Miséricorde.*

*À*  
*SA MAJESTÉ LE ROI*  
*MOHAMED VI*  
*Chef Suprême et Chef d'Etat-Major Général*  
*des Forces Armées Royales*  
*Roi du MAROC et garant de son intégrité territoriale*



*Qu'Allah le glorifie et préserve Son Royaume.*

*À*  
*SON ALTESSE ROYALE*  
*LE PRINCE HÉRITIER*  
*MOULAY EL HASSAN*



*Que Dieu le garde.*

*À*  
*SON ALTESSE ROYALE*  
*LE PRINCE MOULAY RACHID*



*Que Dieu le protège.*

*À*

*TOUÛE LA FAMILLE ROYALE*



*A*

*Monsieur le Général de Corps d'Armée*

*Abdelfattah LOUARAK*

*Inspecteur Général des FAR et Commandant de la Zone Sud*

*En témoignage de notre grand respect*

*Notre profonde considération et sincère admiration*



*A*

*Monsieur le Médecin Général de Brigade*

*Abdelkrim MAHMOUDI*

*Professeur d'Anesthésie Réanimation.*

*Inspecteur du Service de Santé des Forces Armées Royales.*

*En témoignage de notre grand respect,*

*Et notre profonde considération*

*A*

*Monsieur le Médecin général de brigade*

*Abdelhamid HDA*

*Professeur de Cardiologie Directeur de l'HMIMV –Rabat.*

*En témoignage de notre grand respect*

*Et notre profonde considération*



*A*

*Monsieur le Médecin Colonel Major*

*Mohammed Abbar*

*Professeur d'urologie*

*Directeur de l'HMMI-Meknès.*

*En témoignant de notre grand respect*

*et notre profonde considération*

*A*

*Monsieur le Médecin Colonel Major*

*Khalid SAIR*

*Professeur de chirurgie viscérale*

*Directeur de l'Hôpital Militaire Avicenne de Marrakech*

*En témoignant de notre grand respect*

*Et notre profonde considération*



*A*

*Monsieur le Médecin Colonel Major*

*Abdelouahed BAITE*

*Professeur d'Anesthésie Réanimation*

*Directeur de l'E.R.S.S.M*

*En témoignage de notre grand respect*

*Et notre profonde considération.*

*A*

*Monsieur le Médecin Colonel*

*Zahnounerachid*

*Commandant du groupement formation et instruction*

*ERSSM*

*En témoignant de notre grand respect*

*Et notre profonde considération*



*A mon regretté grand-père paternel*

*Que Dieu ait ton âme en sa sainte miséricorde.*

*A mon grand-père maternel*

*A ma grand-mère maternelle*

*A ma grand-mère paternelle*

*Que Dieu vous prête santé et longue vie.*

*A mon très cher père KHALID HADARI*

*Autant de phrases et d'expressions aussi éloquentes soient elles ne sauraient exprimer ma gratitude, mon profond respect et l'amour que je porte envers toi.*

*Unique et irremplaçable .Tu es et tu resteras mon premier professeur, avec qui j'ai appris autant si ce n'est plus ce que je n'ai appris au sein de la faculté. Tu es l'exemple de ce que je voudrai devenir plus tard dans la vie, l'exemple du sérieux, de dévouement, d'honnêteté, et d'endurance.*

*Ton soutien, ton amour, ton grand cœur, ta générosité exemplaire et ta présence constante ont fait de moi ce que je suis aujourd'hui. La personne avec qui je pourrai discuter et sur qui je pourrai compter, tu m'as toujours compris et tendu la main.*

*Ce modeste travail est le fruit de tout sacrifice déployé pour mon éducation, j'espère qu'il t'apporte la joie de voir aboutir tes espoirs et être le début de mes récompenses envers vous. Ce titre de Docteur en Médecine je le porterai fièrement et je te le dédie tout particulièrement.*

*A ma merveilleuse et chère maman JMIA SAIDA*

*Aucune dédicace, aucun mot, aucun petit geste ne peut exprimer ma gratitude ni mon estime envers toi.*

*Tu étais toujours à mes côtés, toujours à mon écoute, à m'épauler dans les moments les plus décisives de ma vie.*

*Ta prière et ta bénédiction m'ont été d'un grand secours aussi bien dans mes études que dans toutes les étapes de ma vie.*

*tuest plus qu'une maman, tu es toute une famille, une vie pour moi. Je n'aurais jamais été ce que je suis sans toi, sans tes encouragements, sans tes prières, et sans tes orientations .*

*J'essayerai toujours d'être le fils que tu espères avoir et je mourrais dans cette voie .*

*Je te dédie ce travail en témoignage de mon profond amour. Puisse Dieu, le tout puissant, te préserver et t'accorder santé, longue vie et bonheur. Je t'aime maman.*

*A ma très chère fiancée, Dr SOUKAINA TAKY-EDDINE*

*En écrivant ce petit texte, je suis revenu un peu en arrière, en regardant défiler devant moi ces journées estudiantines aussi difficiles qu'agréables, pleines de souvenirs marquant mon âme, enrichis d'amour et de tendresse. Maintenant ces journées ont cédé la place à d'autres plus prometteuses qui se lancent à l'horizon avec beaucoup de résolution et d'espérances.*

*Ma chérie, depuis que je t'ai connu, tu n'as cessé de me soutenir et de m'épauler. Tu me voulais toujours meilleur. Tu as cru en moi, tu as encouragé ma persévérance et tu m'as procuré la confiance, la stabilité et ton immense gentillesse. Éléments sans lesquels mes efforts à réussir ce travail seraient vains.*

*Je te remercie de ne m'avoir jamais déçu. Sans toi jamais cet humble travail n'aurait vu le jour.*

*Je remercie le bon Dieu qui a fait croiser nos chemins. Qu'il puisse nous procurer santé et longue vie.*

*A mon frère ABDELHAKIM et son épouse JALILA*

*Je ne saurai traduire sur papier l'affection que j'ai pour toi, je n'oublierai jamais ces merveilleux moments en famille passés ensemble. Intelligent que tu es, j'implore Allah de te réserver un avenir meilleur.*

*A mes deux frères futurs docteurs, ADIL et MOHCINE*

*Pour toute l'ambiance dont vous m'avez entouré, pour toute votre spontanéité et votre élan chaleureux et en témoignage des profonds liens qui nous unissent, notre fraternité qui m'est très chère et tout l'amour que je porte pour vous, je vous dédie cette thèse en témoignage de ma plus grande reconnaissance de votre soutien et affection.*

*Je vous souhaite de tout mon cœur le bonheur qu'il faut pour vous combler, la persévérance et la ténacité qu'il vous faut pour achever vos études médicales en bonne forme et devenir qui vous avez toujours rêvé d'être. sachez que je suis fier de vous.*

*A la mémoire de mes tantes MAHJOUBA et LATIFA*

*J'aurais aimé vous avoir à mes cotés dans ce jour mémorable. Que la  
clémence de*

*Dieu règne sur vous et que sa miséricorde apaise vos âmes.*

*A Mon cher oncle MOHAMED et son épouse RACHIDA et  
mon cher oncle AZZEDINE et son épouse KHADIJA*

*Veillez trouver dans ce travail le témoignage de l'affection, et l'estime  
que j'ai pour vous. Puisse grand dieu vous prêter longue vie, santé et  
bonheur.*

*A ma chère tante KHADIJA et son époux BOUBKER, NAIMA et son époux MOUSSA, RACHIDA et son époux HASSAN, TOURIA et son époux MAHJOUB, SAIDA et son époux HABIB, TITIM et son époux SAID, ZANOBA et son époux OMAR*

*Je ne saurais exprimer ma reconnaissance et ma gratitude envers vous tous pour votre soutien permanent.*

*Je vous dédie ce travail avec la plus grande reconnaissance et la profonde affection.*

*Que dieu vous protège et vous procure bonheur et santé.*

*A mes chers cousins et cousines Dr Molay Ahmed, Samira, Abdeltif, Youssef, Fatymzehra, Hiba, Salma, Reda, Yassine, Yassmine, Meriem, Abdnour, Nissrine, Doha, Jihade, Amine, Hamza, Khaoula, Taha, Maria, Amine, Abdessamad, Chaimae, Charafeddine, Radoua, Haitam, Ayman,*

*Yasser,*

*En témoignage de ma gratitude et de mon affection la plus sincère, je vous dédie ce travail.*

*Que dieu vous protège et vous procure bonheur, santé et prospérité.*

*A ma promotion 2010 de l'ERSSM*



*A ma promotion de la Faculté de Médecine et de Pharmacie de Rabat*



*A la 16eme promotion de l'Association des m ddecins internes de  
Marrakech*

جمعيته للاطباء الداخليين بمراكش  
ASSOCIATION DES MEDECINS INTERNES DE MARRAKECH



*A mes chers amis, Dr ASSILA, Dr BENALI, Dr IDRISSE, Dr  
KAAKOVA, Dr MOUALINE, Dr TARBI, Dr TOUAB, Dr  
OUBAAZ, Mr DRIDER, Mr ESSAMLALI, Mr FAISSAL, Mr  
MAATOF, Mr MONCEF, Mr SIMO, Dr SAKIT, Mr ZAGDALI.*

*Au chers familles ABABOU, BELMEJAD, BELOUAD, JEDDAB,  
MOUJOU, OULEDGHOUAGHA, TAYAN, , TOUZI,  
MASOUDI, SALAMA, ZAGDALI, SIMO, ZINEDDINE.*

*A mes chers Professeurs Lalla RABIA, Ali BOUYLAZAN,  
MOUSAIDE*

*Vous m'avez accueilli les bras ouverts. Je vous dédie ce travail en  
témoignage de mon grand respect et mon estime envers vous. Pour vos  
conseils et votre soutien moral. J'implore dieu qu'il vous apporte  
bonheur et santé.*





# *Remerciements*

---

---

*A mon maître et président de thèse*

*Mr le Professeur A. ZENTAR*

*Professeur de Chirurgie Générale*

*A l'honneur que vous nous faites en acceptant de présider le jury de  
notre thèse est pour nous l'occasion de vous témoigner notre profonde  
reconnaissance pour vos qualités humaines.*

*Veillez trouver ici, l'expression de notre grande estime.*

*A notre maître et rapporteur de thèse*

*Mr le professeur A.ACHOUR*

*Professeur de Chirurgie Générale*

*C'est un grand honneur de nous confier ce travail, nous vous remercions  
d'avoir veillé à la réalisation de cette thèse.*

*Nous espérons avoir mérité votre confiance.*

*Veillez accepter l'expression de nos sentiments les plus respectueux et  
les plus reconnaissants.*

*A notre maître et juge de thèse*

*Mr le Professeur R. MSSROURI*

*Professeur de Chirurgie Générale*

*Nous avons été touchés par la bienveillance et la cordialité de votre  
accueil.*

*Nous sommes très sensibles à l'honneur que vous nous faites en  
acceptant de juger notre travail.*

*C'est pour nous l'occasion de vous témoigner estime et respect.*

*A notre maître et juge de thèse*

*Mr le Professeur A.AIT ALI*

*Professeur de Chirurgie Générale*

*Nous sommes particulièrement touchés par la spontanéité et la gentillesse avec laquelle vous avez bien voulu accepter de juger ce travail.*

*Nous Vous remercions ce grand honneur que vous nous faites.  
Veuillez accepter, cher maître, ce travail avec toute notre estime et haute vénération.*

*A notre maître et juge de thèse*

*Mr le professeur R. ELBARNI*

*Professeur de Chirurgie Générale*

*Nous sommes très sensibles à l'honneur que vous nous faites en  
acceptant de juger cette thèse.*

*Nous avons apprécié vos qualités d'enseignant et de médecin, votre  
dynamisme et votre extrême sympathie.*

*Veillez trouver ici, cher maître, l'expression de notre vive  
reconnaissance et notre gratitude.*



# Liste des illustrations

---

---

## Liste des abréviations

<b>ABZ</b>	: Albendazole
<b>ASP</b>	: Abdomen sans préparation
<b>CM</b>	: Cystadénomemucineux
<b>CPRE</b>	: Cholangio-pancréatographie rétrograde par voie endoscopique
<b>CS</b>	: Cystadénome séreux
<b>DP</b>	: Drainage percutané
<b>EE</b>	: Echo-endoscopie
<b>EG</b>	: Echinococcusgranulosus
<b>ELISA</b>	: Enzyme-linkedimmunosorbentassay
<b>EUS-FNA</b>	: Aspiration endoscopique à l'aiguille fine guidée par échographie
<b>HMG</b>	: Hépatomégalie
<b>HCD</b>	: Hypochondre droit
<b>HCG</b>	: Hypochondre gauche
<b>KHP</b>	: Kyste hydatique du pancréas
<b>HAI</b>	: Hémagglutination indirecte
<b>IRM</b>	: Imagerie par résonance magnétique
<b>NFS</b>	: Numération formule sanguine
<b>OMS</b>	: Organisation mondiale de la santé
<b>PAIR</b>	: Ponction, aspiration, injection et ré-aspiration
<b>TDM</b>	:Tomodensitométrie

**TOGD** : Transit oeso-gastro-duodéal

**VBP** : Voie biliaire principale

## **Liste des tableaux**

Tableau 1: Présentation synthétique des observations médicales des deux patients .....	8
Tableau 2: Rangs taxonomiques de l'Echinococcus granulosus .....	16
Tableau 3: Incidence de l'hydatidose pancréatique selon son siège : .....	26
Tableau 4: Classification échographique de Gharbi et al. <sup>[61]</sup> .....	53
Tableau 5:Correspondance entre la classification de Gharbi et celle de l'OMS. ....	54

## **Liste des figures**

Figure 1: Tomodensitométrie abdominale : masse kystique rétro-gastrique.(patient 1) .....	10
Figure 2: Tomodensitométrie abdominale : présence de bulles d'air dans la collection, signant une infection très probable. (patient 1) .....	10
Figure 3: Tomodensitométrie abdominale : dilatation visible du canal de Wirsung en amont de la masse. (patient 1).....	11
Figure 4: ASP montrant une masse refoulant le duodénum. (patient 2).....	11
Figure 5: Tomodensitométrie abdominale : formation kystique mesurant 72 mm au dépens de la tête du pancréas. (patient 2). ....	12
Figure 6:Dérivation kysto-gastrique . (patient 2). ....	12
Figure 7: Adulte d'Echinococcus granulosus. ....	19
Figure 8: Kyste hydatique avec larves (scolex) d'échinococcus. ....	21
Figure 9: Schéma du cycle biologique d' Echinococcus granulosus.....	23
Figure 10: Répartition géographique de l'hydatidose dans le monde <sup>[18]</sup> .....	25
Figure 11: Evolution du nombre de cas de l'hydatidose au Maroc de l'année 2003 à l'année 2012.....	31
Figure 12: Répartition des cas de kyste hydatique par organe touché, Maroc, 2011,2012 .....	33
Figure 13: Kyste hydatique avec multiple vésicule filles.....	36
Figure 14: Kyste hydatique visible dans sa totalité.....	37
Figure 15: Radiographie standard de l'abdomen montrant une courbure classique calcification dans la région du corps pancréatique (flèche). ....	51

Figure 16:TDM montrant kyste hydatique dans la région de la tête du pancréas (flèche épaisse) provoquant une atrophie du parenchyme pancréatique avec canal dilaté (tête de la flèche) antérieur à la veine splénique (flèche courbe). <sup>[67]</sup> .....	55
Figure 17: TDM montrant lésion kystique solitaire (50 mm) tête pancréatique <sup>[67]</sup> .....	56
Figure 18: Image de résonance magnétique pondérée en T2 montrant un kyste hydatique hypointense dans la tête du pancréas (épaisseur flèche) provoquant une dilatation du canal pancréatique (flèche courbe) et séparation des membranes dans le kyste hydatique hépatique (flèche fine). <sup>[67]</sup> .....	59
Figure 19: Image de résonance magnétique pondérée T démontrant une intensité de signal élevée en raison de la lésion kystique dans le tête du pancréas avec un système canalaire biliaire obstrué. ....	60
Figure 20: Image écho-endoscopique montrant :A) les flèches noires montrent le kyste hydatique pancréatique. B) La flèche blanche en pointillé montre un matériel solide (scolex hydatiques) et une migration du kyste hydatique dans le canal pancréatique principal <sup>[75]</sup> .....	61
Figure 21: Cholangiographie per-opératoire montre un aspect de compression extrinsèque de la VBP avec une opacification du kyste pancréatique à travers le Wirsung <sup>[44]</sup> ..... <b>Error! Bookmark not defined.</b>	
Figure 23: Résection du dôme saillant <sup>[97]</sup> .....	75
Figure 22: La ponction-vidange de la masse ramène du liquide clair (eau de roche) <sup>[97]</sup> .....	75
Figure 24: spléno-pancréatectomie gauche,avec une tumeur dans le queue de le pancréas. <sup>[30]</sup> .....	78
Figure 25: A l'ouverture du kyste. On voit Les vésicules filles <sup>[30]</sup> .....	78
Figure 26: Fistule entre le kyste hydatique pancréatique et le canal pancréatique principal (deux flèches). <sup>[30]</sup> .....	78
Figure 27:A, B. Images de tomodensitométrie axiale (TDM) avec contraste amélioré montrant la masse kystique (flèches blanches) provenant du col du pancréas. C, D.images sans contraste montrent un cathéter de 10 F pigtail dans la cavité du kyste. E. image CT axiale contrastée obtenue 18 mois après le traitement montre pas de cavité cystique. <sup>[107]</sup> .....	84
Figure 28:Vues duodénoscopiques avec A) extraction de membranes hydatiques multiples par sphinctérotomie endoscopique. B) membranes hydatiques jaunâtres saillantes de la papille après une sphinctérotomie <sup>[108]</sup> .....	85



# Sommaire

---

---

Introduction .....	1
Patients et méthodes .....	5
Résultats : .....	7
Discussion .....	13
I. Rappel : .....	14
A. Aperçu historique : .....	14
1. À travers le monde : .....	14
2. Au Maroc : .....	15
B. Parasitologie : .....	16
1. Agent pathogène : .....	16
1.1. Taxonomie : .....	16
1.2. Classification : .....	16
1.3. Morphologie : .....	17
1.3.1. La forme adulte .....	17
1.3.2. L'oeuf: .....	19
1.4. Cycle parasitaire .....	22
1.5. Mode de contamination humaine .....	23
II. Epidémiologie : .....	24
A. Epidémiologie de l'Hydatidose au niveau mondial : .....	24
1. Epidémiologie descriptive : .....	24
1.1. Répartition géographique : .....	24
1.2. L'hydatidose pancréatique : .....	25
2. Epidémiologie analytique : .....	26
B. Epidémiologie de l'Hydatidose au niveau national : .....	27
1. Etude rétrospective en 1993 : .....	28
2. L'enquête des années 2003-2004 .....	28
2.1. Répartition par région : .....	28
2.2. Répartition par âge : .....	28
2.3. Répartition par organe atteint : .....	30
3. Situation de l'hydatidose en 2005-2006 <sup>[26]</sup> : .....	30

3.1.	Répartition par région :	30
3.2.	Répartition par âge :	30
3.3.	Répartition par organe touché :	30
4.	Etude de l'année 2011-2012	31
4.1.	Répartition par milieu social :	32
4.2.	Répartition des cas des kystes hydatiques par âge et par sexe :	32
4.3.	Répartition par organe :	32
III.	Anapathologie du kyste hydatique : <sup>[11]</sup>	34
A.	Le Kyste hydatique:	34
1.	Double membrane ou mur kystique :	34
2.	Liquide hydatique :	35
B.	Le périkyste :	37
IV.	Diagnostic positif :	38
A.	Circonstance de découverte :	38
1.	Symptômes révélateurs :	38
1.1.	Masse palpable :	39
1.2.	Ictère :	40
1.3.	La douleur :	40
1.4.	Les troubles digestifs :	40
1.5.	Autres signes :	41
2.	Complications :	41
2.1.	Rupture :	41
2.2.	Infection :	42
2.3.	Les complications toxiques <sup>l</sup>	43
2.4.	Pancréatites :	43
2.5.	Un infarctus mésentérique <sup>[47]</sup> :	43
3.	Découverte fortuite :	44
V.	Biologie :	45
A.	Spécifique :	45
1.	Les réactions immunologiques :	45

1.1.	Exploration de l'hypersensibilité immédiate (Immunité cellulaire) :	45
1.1.1.	Dosage des Ig E.....	45
1.1.2.	Le test de dégranulation des basophiles.....	45
1.1.3.	Intradermo-réaction de Casoni.....	45
1.2.	Les réactions sérologiques (Immunité humorale).....	46
1.2.1.	Techniques quantitatives :.....	46
a.	L'hémagglutination indirecte (HAI).....	46
b.	La technique ELISA (Enzyme-linkedimmunosorbentassay).....	47
1.2.2.	Techniques qualitatives :.....	47
a.	L'immunoélectrophorèse <sup>[53]</sup> :.....	47
b.	L'immunoblot :.....	48
c.	L'électrosynérèse:.....	48
B.	Non spécifique :.....	49
VI.	Examens radiologiques:.....	50
A.	Radiographie standards :.....	50
1.	ASP :.....	50
2.	Radiographie pulmonaire :.....	51
B.	Echographie :.....	51
C.	Tomodensitométrie (TDM) :.....	54
D.	L'imagerie par résonance magnétique (IRM) :.....	57
1.	IRM abdominal :.....	58
2.	La bili-IRM :.....	59
3.	Le wirsungo-IRM :.....	60
E.	Echo-endoscopie (EE) :.....	60
F.	Explorations invasives :.....	62
1.	Aspiration endoscopique à l'aiguille fine guidée par échographie (EUS-FNA) : .. .....	62
2.	Cytoponction et biopsie :.....	62
3.	La cholangio-pancréatographie rétrograde par voie endoscopique CPRE : .....	63
4.	Cathétérisme rétrograde de wirsung :.....	63

5.	Kystographie et cholangiographie per-opératoire :.....	<b>Error! Bookmark not defined.</b>
VII.	Diagnostic différentiel : .....	64
VIII.	Traitement : .....	66
A.	Buts : .....	66
B.	Moyens : .....	66
1.	Traitement médical : .....	66
1.1.	Les contre-indications du traitement médical : .....	67
1.2.	Ses effets indésirables: .....	68
1.3.	Mode d'administration, posologies, spécialités, présentations, au Maroc : .....	68
1.4.	L'efficacité du traitement médical <sup>[72]</sup> : .....	68
2.	Traitement chirurgical : .....	69
2.1.	Les voies d'abord : .....	69
2.1.1.	Voie médiane : .....	69
2.1.2.	Voies paramédianes : .....	69
2.1.3.	La cœlioscopie: .....	70
2.2.	Les temps opératoires : .....	70
2.2.1.	L'extermination du parasite : .....	70
2.2.2.	Bilan lésionnel : .....	72
2.3.3	Les techniques chirurgicales : .....	74
a.	Les techniques conservatrices : .....	74
b.	Les techniques radicales : .....	77
i	La kystectomie: .....	77
ii	La pancréatectomie segmentaire réglée : .....	77
3.	Traitement percutané : .....	79
3.1.	Ponction-aspiration-injection-réaspiration (PAIR) : .....	79
3.1.1.	Principes généraux : .....	80
3.1.2.	Matériels utilisés et techniques : .....	80
3.1.3.	Les étapes de la PAIR : .....	81
3.2.	Le drainage percutané (DP).....	83

4. Traitement endoscopique La cholangio-pancréatographie rétrograde par voie endoscopique CPRE :.....	85
C. Indications : .....	86
D. Résultats : .....	87
1. Mortalité opératoire globale :.....	87
2. Morbidité : .....	87
E. Surveillance : .....	88
1. Surveillance radiologique .....	88
2. Surveillance biologique et immunologique .....	88
F. Prophylaxie :.....	89
1. Mesures prophylactiques individuelles.....	89
2. Mesures prophylactiques collectives .....	90
Conclusion.....	92
Résumés .....	96
Références .....	100



# Introduction

---

---

L'hydatidose, ou l'échinococcose kystique, dénomination actuellement préconisée par l'Organisation mondiale de la santé (OMS), est une anthroponose due au développement chez l'homme de la forme larvaire du tænia du chien, l'Echinococcusgranulosus (EG).

C'est une zoonose cosmopolite très répandue dans le monde. Elle est relativement fréquente à travers les régions d'élevages de moutons et se rencontre essentiellement dans le bassin méditerranéen, en Afrique du nord, Amérique latine, Europe du sud, Asie et Australie .

Cette pathologie demeure fréquente et constitue un problème de santé publique dans les pays de forte endémie.

C'est une maladie parasitaire potentiellement mortelle, où l'homme est l'hôte intermédiaire accidentel et où le chien constitue le réservoir et l'hôte définitif du ténia échinocoque.

La contamination se fait en consommant de l'eau ou des crudités souillées par les déjections du chien, ou directement au contact du chien parasité .

Le kyste hydatique touche les deux sexes et tous les âges. Il atteint essentiellement le foie, le poumon étant atteint en seconde position. Il peut aussi intéresser, mais beaucoup moins fréquemment, d'autres localisations telles que la rate, les reins, le cœur, l'os, ou le système nerveux central. La localisation pancréatique, sujet de notre thèse, reste exceptionnelle.

La symptomatologie du kyste hydatique du pancréas dépend de plusieurs facteurs comme sa localisation, sa taille, la présence de complications, etc. Il

peut aussi être asymptomatique et découvert fortuitement, lors d'un examen systématique ou d'un bilan préopératoire.

L'échographie, et la tomodensitométrie représentent un apport considérable pour le diagnostic et fournissent un bilan radiologique essentiel avant toute intervention chirurgicale. L'imagerie par résonance magnétique surtout la bili-IRM et le wirsungo-IRM permettent de détecter la communication entre les lésions kystiques et les canaux biliaires et pancréatiques, donnant une information primordiale en matière de prise en charge. L'Echo-endoscopie peut montrer avec précision la relation entre le kyste et le canal pancréatique, et permet d'effectuer une étude biochimique et cytologique du produit d'aspiration grâce à l'« Aspiration endoscopique à l'aiguille fine guidée par échographie (EUS-FNA) ».

Le bilan biologique repose essentiellement sur les examens sérologiques utilisant différentes techniques immunologiques. Cependant, une sérologie négative ne permet pas d'exclure le diagnostic de l'hydatidose.

Le diagnostic positif repose sur l'imagerie et peut parfois se révéler difficile. L'échographie, la tomodensitométrie et l'IRM reconnaissent les lésions kystiques pancréatiques. Cependant, la difficulté est de rattacher cette lésion à une origine hydatique. Il faut s'aider des arguments épidémiologiques et de la sérologie hydatique pour porter le diagnostic en préopératoire.

Le traitement du kyste hydatique est longtemps resté purement chirurgical. Ces dernières années ont été marquées par le développement de techniques de radiologie interventionnelle par voie percutanée comme la ponction, aspiration, injection et ré-aspiration (PAIR) et le drainage percutané qui donnent un nouveau

souffle et un avenir prometteur dans le traitement de kyste hydatique du pancréas.

La prophylaxie est un véritable traitement qui doit agir à tous les niveaux de la chaîne épidémiologique.

Nous rapportons deux cas de kyste hydatique du pancréas. Ils font partie de 925 cas de kyste hydatique toutes localisations confondues et colligées entre 1993 et 2017 au service de Chirurgie générale de l'Hôpital Militaire Avicenne.

Nous ferons un état des lieux des moyens diagnostiques et thérapeutiques de cette entité exceptionnelle de localisation hydatique.



# Patients et méthodes

---

---

Notre travail est un rapport de 2 cas rares de kyste hydatique isolé du pancréas. En effet, sur 925 cas de kyste hydatique toutes localisations confondues, colligés en 24 ans, entre 1993 et 2017 dans le service de chirurgie générale de l'Hôpital Militaire Avicenne de Marrakech, 2 cas étaient à localisation pancréatique isolée.

Ces patients étaient soumis à un examen clinique minutieux et divers examens biologiques et d'imagerie. Ils ont fait l'objet de publications médicales dans des revues internationales<sup>[1][2]</sup>.



# Résultats :

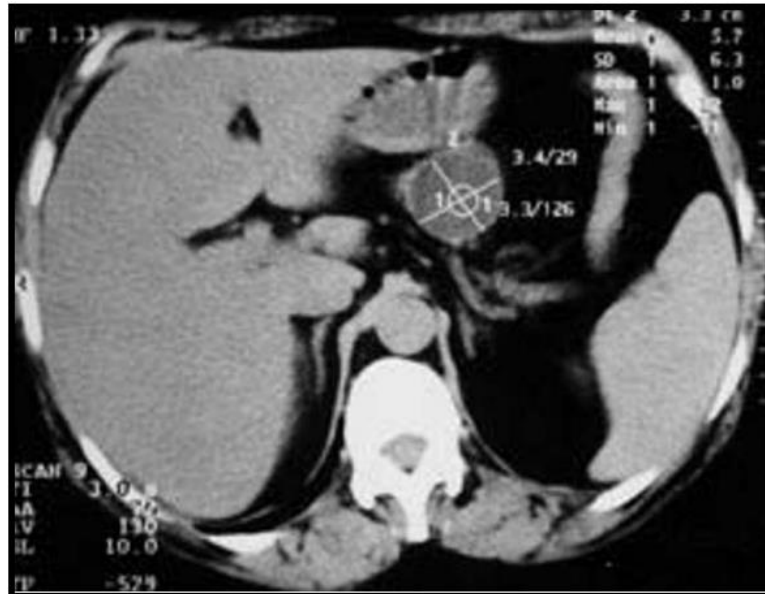---

---

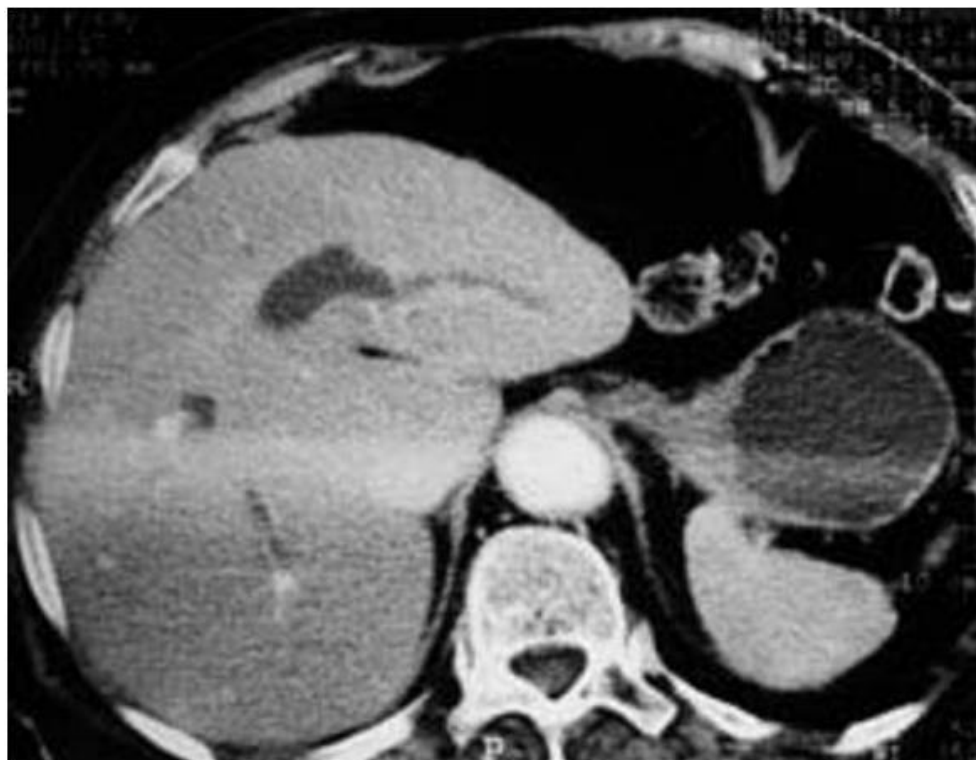**Tableau 1: Présentation synthétique des observations médicales des deux patients .**

<b>PATIENTS</b>	<b>Patient 1</b>	<b>Patient 2</b>
Age	54 ans	8 ans
Sexe	Femme	Fille
ATCD	hypertendue. insuffisance rénale au stade d'hémodialyse depuis 14 ans	RAS
Circonstance de découverte	douleurs épigastriques aiguës associées à des vomissements et une fébricule	Douleurs épigastriques depuis 4 mois associées à des vomissements.
Masse abdominale	Non	masse à cheval sur l'hypochondre droit et l'épigastre de 10 cm de diamètre, adhérente au plan profond.
Biologie	GB : 12 500/ml. Hémoglobine : 11,2 g/dl . Bilan hépatique : RAS sérologie hydatique : non faite.	bilan biologique : sans particularité sérologie hydatique : négative.
Imagerie	<u>L'échographie</u> : vésicule biliaire lithiasique à paroi fine, voie biliaire principale de calibre normal. Image kystique du corps du pancréas de 7cm de diamètre. <u>Le scanner</u> : masse à contenu hypodense et liquidien, présence de bulles d'air. Dilatation du canal de Wirsung en amont de la masse. <u>La radiographie du poumon</u> : RAS	<u>TOGD à la gastrograffine</u> : élargissement du cadre duodéal. <u>scanner abdominal</u> : formation kystique de 72 mm au dépens de la tête du pancréas à contenu purement liquidien. Paroi relativement épaisse régulière avec une membrane flottante sans rehaussement après injection du produit de contraste : aspect de kyste hydatique de la tête du pancréas type II de la classification de GHARBI.  <u>La radiographie du poumon</u> : RAS

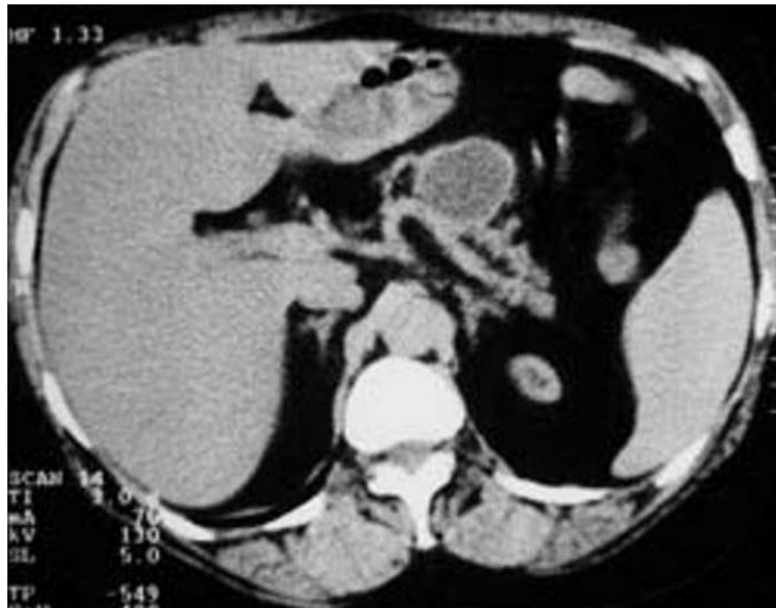Exploration chirurgicale	Laparotomie médiane sus-ombilicale, pas de réaction inflammatoire. L'arrière cavité des épiploons libre. Ouverture de l'épiploon gastro-colique : kyste hydatique dont le dôme était blanchâtre. Cholangiographie per Opératoire :absence de fistule pancréatique.	Laparotomie médiane sus-ombilicale : kyste hydatique de la tête du pancréas d'environ 8 cm de diamètre comprimant le 2ème duodénum. Fistule kysto-canalaire.
Le traitement chirurgical	Résection du dôme saillant :extraction de la membrane prolifère. Une cholécystectomie et un drainage de la cavité résiduelle.	Après protection du champ Ponction-aspiration d'un liquide clair « eau de roche » suivie d'une kystotomie avec extraction de la membrane prolifère. Confection d'une kysto gastrostomie par voie rétro-gastrique.
Suites opératoires	Les suites simples. Sortie à J+5.	Les suites simples. Sortie à J+6.



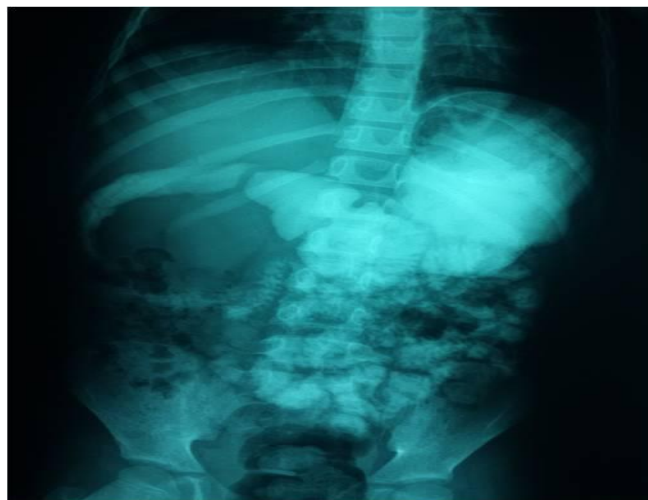**Figure 1: Tomodensitométrie abdominale : masse kystique rétro-gastrique.(patient 1)**



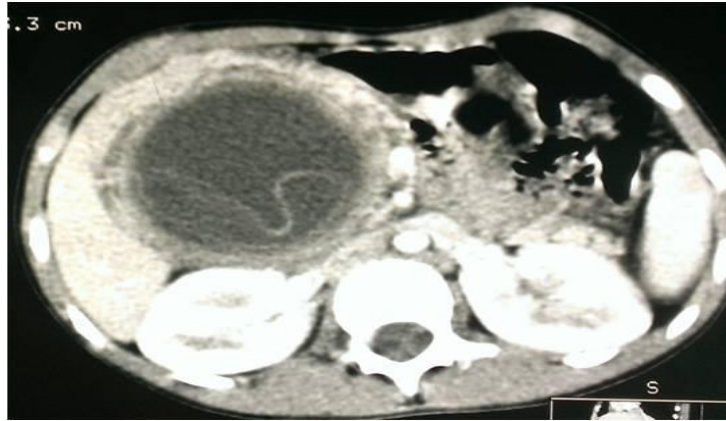**Figure 2: Tomodensitométrie abdominale : présence de bulles d'air dans la collection, signant une infection très probable. (patient 1)**



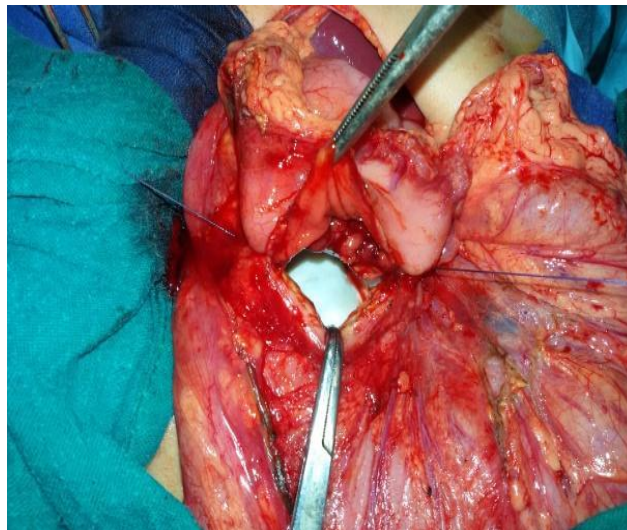
**Figure 3: Tomodensitométrie abdominale : dilatation visible du canal de Wirsung en amont de la masse. (patient 1).**



**Figure 4: ASP montrant une masse refoulant le duodénum. (patient 2)**



**Figure 5: Tomodensitométrie abdominale : formation kystique mesurant 72 mm au dépend de la tête du pancréas. (patient 2).**



**Figure 6:Dérivation kysto-gastrique . (patient 2).**



# Discussion

---

---

## **I. Rappel :**

### **A. Aperçu historique :**

#### **1. À travers le monde :**

Le kyste hydatique est connu depuis l'Antiquité. Hippocrate et Galien <sup>[3]</sup> y font allusion dans leurs écrits et signalent sa présence dans le foie humain. A la fin du XVIIème siècle, Redi avec d'autres auteurs<sup>[4]</sup>, soupçonnent l'origine parasitaire du kyste hydatique mais c'est seulement en 1782 que Goeze démontre qu'il s'agit d'un cestode en retrouvant les scolex en abondance dans la cavité de la tumeur. Les principales dates qui ont marqué la caractérisation de la maladie sont<sup>[5]</sup> :

- 1804 : R. Laennec met en évidence la différence entre l'hydatidose humaine et animale .
- 1821 : Bresher identifie le parasite .
- 1835 : Von Siebold identifie le mode de transmission .
- 1862 : Leuckart et Heubner réalisent au laboratoire à partir de scolex d'origine humaine, la reproduction expérimentale du cycle .
- 1872 : Nauxyn en Allemagne et Kabb en Islande, réalisent au laboratoire à partir de scolex d'origine humaine, la reproduction expérimentale du cycle .
- 1901 : Mise en évidence du mécanisme anaphylactique que provoque le parasite .
- 1950 : Etude de la thérapeutique de la maladie à l'occasion du premier congrès mondial sur le kyste hydatique à Aigre .

- 1961-1996 : Etablissement des tests immunologiques par Fisherman, de l'électrophorèse par Capronen et l'utilisation de l'ultrasonographie pour le diagnostic du kyste hydatique.

## **2. Au Maroc :**

En 1919, à Marrakech, Bouin et Jazas recueillirent les premiers documents exclusivement vétérinaires concernant la maladie hydatique<sup>[6]</sup>. A l'échelle humaine, les premiers travaux sur cette zoonose ont été réalisés par Duckster en 1924<sup>[7]</sup>, qui a observé 24 cas à l'hôpital Cocard à Fès.<sup>[8]</sup>

Dans une mise au point sur la parasitologie au Maroc faite en 1955 et publiée dans la revue Maroc Médical, le Dr Gaud résumait la situation de l'échinococcose au Maroc comme suit : « *La fréquence de l'échinococcose humaine au Maroc paraît avoir été sous-estimée longtemps. En 1935, MARTIN et ARNAUD la considéraient comme « une maladie assez rare et presque une curiosité ».*

*En 1948, P. FAURE faisait valoir que, dans quatre grands hôpitaux du Maroc (Rabat, Casablanca, Fès, Marrakech), il avait été opéré en moyenne un kyste hydatique pour 10 hernies inguinales ou pour 7 appendicectomies. En 1949, J. FAURE<sup>[6]</sup> désignait une zone de la région de Marrakech où était observé au moins un kyste hydatique par an pour 30.000 habitants. En 1951, CHENEBAULT note 21 kystes hydatiques pulmonaires certains et 20 probables sur 87.500 sujets examinés radiologiquement.*

*Quoique fragmentaires et difficilement extrapolables, ces différents chiffres imposent une conclusion : le kyste hydatique est fréquent au Maroc<sup>[9]</sup>.*

*Sa répartition est d'ailleurs inégale. Le Maroc Atlantique est beaucoup plus infesté que le Maroc présaharien. La parasitose sévit avec une intensité particulière dans certains foyers, qui coïncident toujours avec des zones d'élevage de bovins, sans qu'on note, toutefois, une corrélation entre densité bovine et fréquence de l'échinococcose humaine.*

*Les femmes sont plus atteintes que les hommes, dans la proportion de 3 à 2. La parasitose paraît relativement rare chez les enfants. Il est décelé chez ces derniers 4 à 5 fois moins de kystes hydatiques que chez l'adulte. »<sup>[10]</sup>*

## **B. Parasitologie :**

### **1. Agent pathogène :**

#### **1.1. Taxonomie :**

**Tableau 2: Rangs taxonomiques de l'Echinococcusgranulosus**

Embranchement	Classe	Ordre	Famille	Genre	Espèce
Plathelminthes	Cestode	Cyclophillidés	Taniadae	Echinococcus	Granulosus

#### **1.2. Classification :**

L'échinococcose désigne un ensemble d'infections engendrées par des larves de cestodes appartenant au genre Echinococcus.

Il existe quatre sous espèces du genre Echinococcus : *L'Echinococcusgranulosus*, *E. multilocularis*, *E. vogeliet* , et *E. oligarthus* .

Nous allons traiter les caractéristiques de l' *L'Echinococcusgranulosus*, responsable de l'hydatidose, sujet de notre travail.

-9 sous espèces différentes d'EchinococcusGranulosus ont été décrites, mais seulement 4 semblent devoir être retenus :

**E.G. Granulosus** : cosmopolite, le ver adulte se trouve chez le chien domestique et chez quelques canidés sauvages, le mouton constitue l'hôte intermédiaire principal. Cette espèce est la grande responsable de l'hydatidose humaine.

**E.G. Equinus** : Le chien est l'hôte définitif, le cheval est le seul hôte intermédiaire connu. Il est responsable de kyste à localisation hépatique exclusive. Il ne jouerait pratiquement aucun rôle dans la pathologie humaine.

### **E.G. Canadensis et E.G. Boréal** :

Ces 2 variétés présentent la particularité de donner surtout des kystes pulmonaires à évolution le plus souvent bénigne.

### **1.3. Morphologie :**

Il se présente sous trois formes évolutives :

- la forme adulte, qui vit fixé entre les villosités de l'intestin grêle de l'hôte définitif.
- la forme ovulaire ou œuf, c'est la forme extériorisée du parasite qui survit dans le milieu extérieur et contamine l'hôte intermédiaire et l'homme.
- la larve hydatique, forme kystique (métacestode) qui se développe dans l'organe infesté de l'hôte intermédiaire ou de l'homme.

#### **1.3.1. La forme adulte <sup>[11]</sup>:**

Elle se présente sous la forme d'un ver, mesurant 2-7 mm de long qui vit, à l'état saprophyte, fixé entre les villosités de l'intestin grêle du chien. Ce tænia

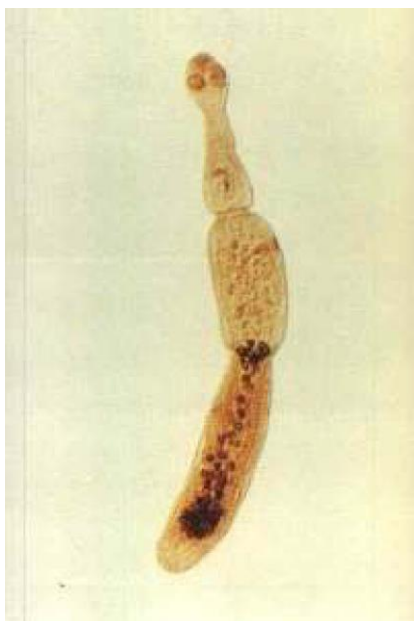
n'est pas un ver solitaire. Un même chien peut en héberger un nombre variable, de plusieurs centaines à plusieurs milliers. Sa longévité varie entre 6 mois et 2 ans.

On lui reconnaît 3 portions qui sont la tête, le cou et le corps :

- La tête ou scolex est d'aspect piriforme. Elle est pourvue de 4 ventouses arrondies et d'un rostre saillant armé d'une double couronne de crochets. Les ventouses et les crochets assurent l'adhésion du parasite à la paroi intestinale de l'hôte.

- Le cou est court.

- Le corps du ver est formé de trois anneaux. Le dernier anneau, proglottide formé en 6 à 11 semaines, est un utérus gravide contenant jusqu' à 1500 œufs mûrs appelés aussi embryophores. Arrivé à maturité, Il se détache du reste du parasite pour être rejeté dans les selles, en Libérant les œufs. Il est remplacé en 2 à 5 semaines.



**Figure 7: Adulte d'Echinococcusgranulosus.**

### **1.3.2. L'œuf:**

L'œuf est ovoïde (35  $\mu\text{m}$ ), non operculé, protégé par une coque épaisse et striée. Il contient un embryon hexacanthé à six crochets ou oncosphère. La maturation de l'œuf se réalise dans le milieu extérieur, sa survie sur le sol dépend des conditions d'humidité et de température<sup>[12]</sup>.

Ainsi l'embryophore résiste:<sup>[13]</sup>

- Plus de 28 jours à 21°C avec suffisamment d'humidité ;
- 1 an sur une pâture, dans un environnement humide et entre +4°C et 15°C;
- 24h de -35°C à -50°C ;
- Quelques minutes à - 70°C.

Mais il est très sensible aux hautes températures et à la dessiccation , principale cause de mortalité des œufs dans la nature:

- A une humidité relative de 25%, les œufs sont tués en 4 jours ;
- A une humidité relative de 0%, en 1 seul jour ;
- A une température de 60-80°C, en moins de 5 minutes.

Les agents chimiques, engrais et désinfectants n'altèrent pas sa vitalité et ne peuvent donc être utilisés pour désinfecter les légumes contaminés.

La larve ou kyste hydatique :

Une fois arrivé dans les viscères de l'hôte intermédiaire ou accidentel, l'embryon hexacanthé perd ses crochets, se vacuolise, développe une vésiculation centrale et prend alors une forme kystique : c'est l'hydatide ou kyste hydatique. Sa croissance se fera de façon concentrique à la manière une tumeur bénigne. La vitesse de maturation est lente, dépendante de l'espèce hôte et du viscère parasité .Elle varie chez l'être humain de 1 à 30 mm par an <sup>[14]</sup>.

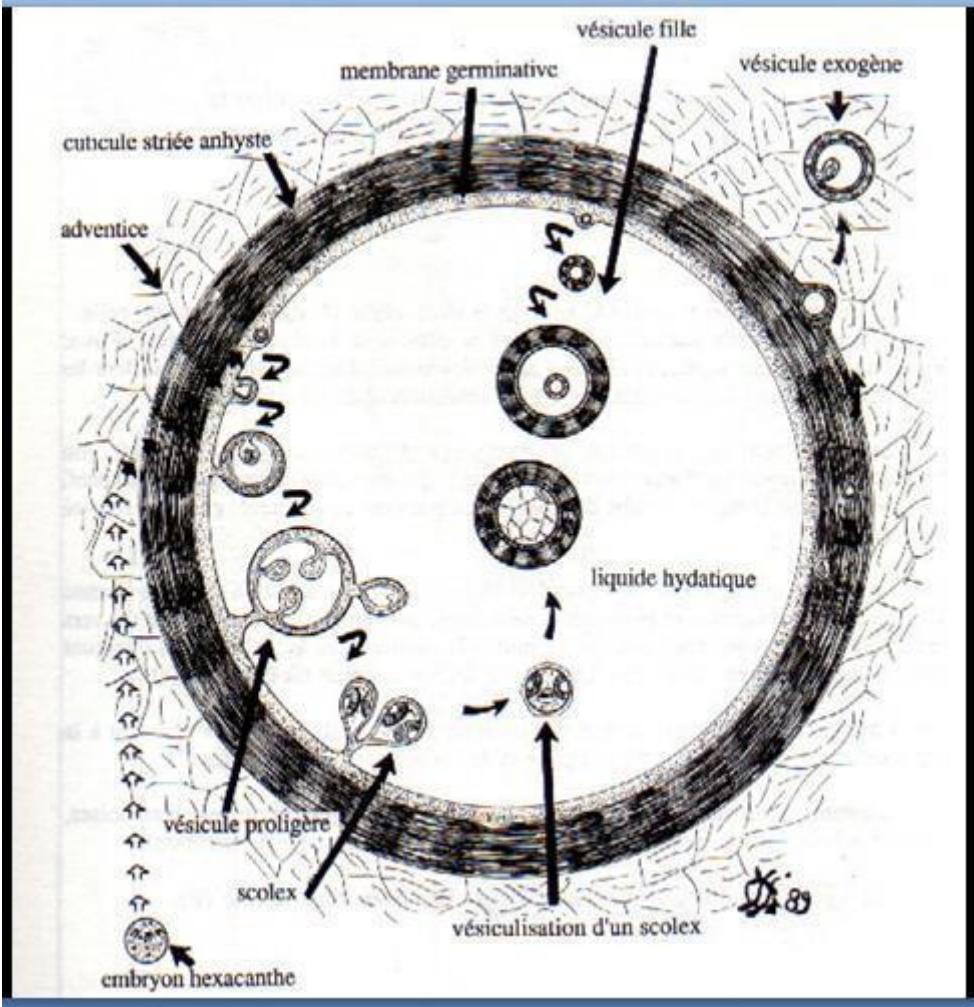


Figure 8: Kyste hydatique avec larves (scolex) d'échinococcus.

#### **1.4. Cycle parasitaire :<sup>[15]</sup>**

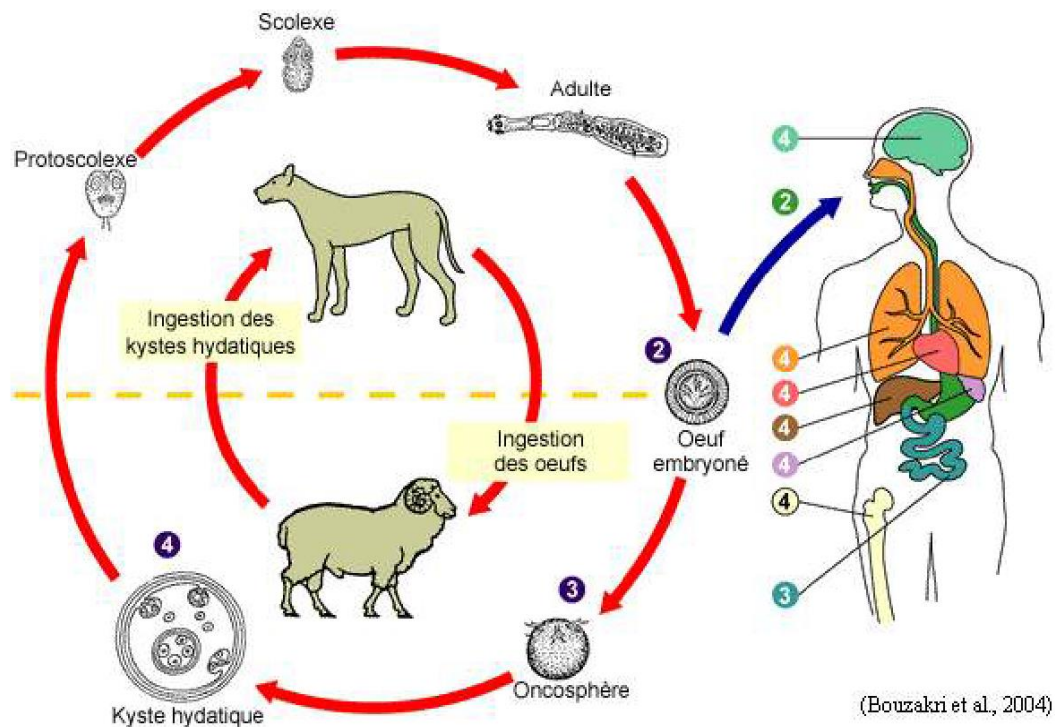
Le cycle parasitaire se déroule en deux phases successives, chacune chez un hôte différent :

\* Le stade adulte, survient chez l'hôte définitif qui est surtout le chien mais peut être aussi le renard ou le loup.

\* Le stade larvaire ou hydatidose chez l'hôte intermédiaire qui est souvent le mouton.

L'*Echinococcus granulosus* (forme adulte) vit dans l'intestin du chien. Les œufs (embryophores) sont éliminés avec ses excréments.

L'embryophore est ingéré par un hôte intermédiaire herbivore (mouton, bœuf, porc, cheval, lapin) et s'engage dans la circulation veineuse mésentérique pour gagner souvent le foie où va se développer. Parfois, il gagne la grande circulation et peut se fixer en n'importe quel point de l'organisme. Au niveau du foie, l'embryon se vacuolise et présente une vésiculation centrale qui, en se développant, forme l'hydatide ou kyste hydatique. Lorsque l'hôte intermédiaire, porteur de kyste hydatique, meurt et que ses viscères sont dévorés par le chien, chaque scolex se transforme dans l'intestin grêle en ténia adulte, ainsi se trouve fermé le cycle parasitaire naturel.



**Figure 9: Schéma du cycle biologique d' Echinococcusgranulosus.**

### **1.5. Mode de contamination humaine<sup>[15]</sup> :**

L'homme, hôte intermédiaire accidentel, se contamine en région d'élevage de moutons au contact du chien. Chez ce dernier, certains anneaux se déchirent et libèrent les œufs à la marge de l'anus. Le prurit anal provoque chez le chien un réflexe de léchage, le chien récupère ainsi de nombreux œufs qui se retrouveront au niveau des papilles linguales et de la cavité buccale puis, par léchage, au niveau du pelage , expliquant ainsi la contamination des enfants qui sont particulièrement exposés (contact affectif et privilégié avec le chien, souillure des assiettes et plats de cuisine par la langue de chien.). La contamination intervient de même par ingestion de végétaux comestibles crus

(fraises, radis, etc.) souillés par les déjections des chiens et insuffisamment lavés.

## **II. Epidémiologie :**

### **A. Epidémiologie de l'Hydatidose au niveau mondial :**

#### **1. Epidémiologie descriptive :**

##### **1.1. Répartition géographique :**

L'*E.granulosus*, responsable de l'hydatidose commune à l'homme et à plusieurs mammifères, est présent sur tous les continents, ce qui lui confère une répartition géographique cosmopolite.

L'hydatidose est répandue en Afrique du nord, dans certains pays du pourtour méditerranéen (Moyen orient, Egypte et Turquie), en nouvelle Zélande, en Australie, en Asie et en Amérique latine.<sup>[16]</sup>

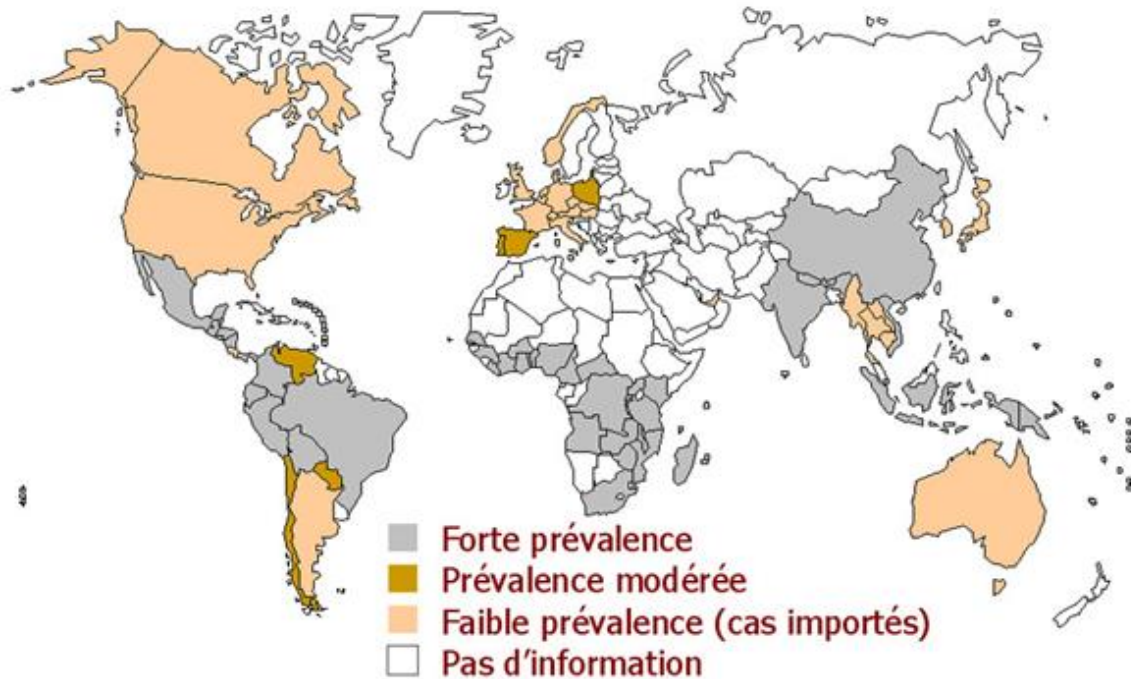
Le Kenya est le pays où la prévalence est la plus élevée : 200 cas /100 000 habitants / an. Ce taux élevé est dû principalement au fait que les cadavres humains, y compris ceux décédés d'hydatidose, sont éparpillés dans les prairies pour être, selon la croyance, emportés par les dieux et sont, en fait, dévorés par les chiens sauvages, ce qui entretient le cycle.<sup>[17]</sup>

\* Le Maghreb est une zone intermédiaire, elle concerne surtout la Tunisie : 15/100 000 habitants par an, le Maroc : 8/100 000 habitants par an et l'Algérie : 1.5 cas/ 100 000 habitants par an.

\* En Amérique latine, on rencontre la maladie surtout au Brésil, Argentine, Pérou, Uruguay et au Chili.

\* Aux états unis, elle est considérée comme une maladie des émigrés.

\* En Europe, l'hydatidose est devenue beaucoup plus rare, grâce à l'intervention des services vétérinaires et elle touche habituellement les émigrés de zones endémiques.



**Figure 10: Répartition géographique de l'hydatidose dans le monde<sup>[18]</sup>.**

## **1.2. L'hydatidose pancréatique :**

- La localisation pancréatique du kyste hydatique est très rare voire exceptionnelle.<sup>[19][20]</sup>

-Elle représente 0,2% à 1.6 % de l'ensemble des localisations abdominales de la maladie hydatique.<sup>[21]</sup>

- Jusqu'à 2014, 206 cas ont été colligés dans le monde [22]. Cette rareté est expliquée par le cycle du parasite. L'embryon exacanthé, après sa traversée de la paroi intestinale, suit la circulation porte, pour retrouver un double filtre: hépatique et pulmonaire. Ce double obstacle explique la fréquence du kyste hydatique hépatique et pulmonaire. Dès qu'il est franchi, l'embryon exacanthé, par la circulation systémique, notamment l'artère mésentérique supérieure, peut se greffer au niveau du pancréas[23].

-Son siège est céphalique dans 57% des cas (due à sa riche vascularisation), corporelle dans 24% des cas et caudale dans 19% des cas[21].

**Tableau 3: Incidence de l'hydatidose pancréatique selon son siège :**

<b>Localisation pancréatique</b>	<b>Céphalique</b>	<b>corporelle</b>	<b>Caudale</b>
Incidence de l'hydatidose	57%	24%	19%

## **2. Epidémiologie analytique :**

L'hydatidose est une anthroponose complexe qui constitue un véritable problème de santé publique dans les pays qui possèdent une activité agricole importante où elle est présente à un état endémique. Sa distribution est influencée par un certain nombre de facteurs [18] :

- Facteurs environnementaux :
  - Présence de chiens errants dans les milieux urbains et ruraux
  - Modes d'élevage dominés par le nomadisme dans certaines régions.
  - l'humidité propice pour l'entretien des embryophores dans le milieu extérieur

- Facteurs socioculturels :
  - Analphabétisme et ignorance du danger de la maladie et de son mode de transmission
  - Coutumes et traditions (fêtes familiales, fête religieuse du Sacrifice);
  - Adoption de chiens de garde sans contrôle vétérinaire.
- Facteurs socio-économiques :
  - l'infrastructure médiocre au niveau des abattoirs ruraux
  - Hygiène défectueuse surtout en milieu rural ;
  - Prédisposition de certaines professions (bouchers, bergers, agriculteurs ...).

### **B. Epidémiologie de l'Hydatidose au niveau national :**

Le Maroc est un pays à vocation agricole, ce qui explique l'état endémique de la maladie hydatique dans notre pays. L'agriculture et l'élevage constituent la base de son économie, et la population rurale plus de la moitié de sa population générale

La situation épidémiologique de l'hydatidose a pu être appréciée à partir du dénombrement des cas de kyste hydatique, opérés dans les Services de Chirurgie des Hôpitaux Publics du Pays. Le service des maladies parasitaires élabore un rapport annuel sur la situation épidémiologique de l'hydatidose au Maroc, suite à la mise en place à partir de l'année 2003 d'un registre de récolte des données au niveau de tous les services de chirurgie des CHU et des hôpitaux provinciaux. Dans le même cadre, un arrêté ministériel rendant la déclaration du kyste hydatique obligatoire a été publié au bulletin officiel au cours de l'année 2003

[24]

Dans le but d'estimer l'ampleur de cette maladie chez l'homme au Maroc, on va citer les résultats des études rétrospectives et les collectes de données qui ont été menées dans ce sens de l'année 1980 à l'année 2012 :

### **1. Etude rétrospective en 1993 :**

Cette étude qui a été faite sur les cas opérés pour kyste hydatique de 1980 à 1992 a été réalisée en 1993. Le nombre de cas opérés dénombrés durant cette période était de 13.973, soit une incidence moyenne de 1074 cas par année et un taux d'incidence cumulé moyen de 4,8 cas opérés pour 100.000 habitants.<sup>[24]</sup>

### **2. L'enquête des années 2003-2004<sup>[25]</sup> :**

Le nombre de cas opérés enregistrés au cours des années 2003 et 2004 s'élève respectivement à 1659 et à 1701, soit un taux d'incidence similaire pour les deux années, 5,6 cas pour 100.000 habitants.

#### **2.1. Répartition par région :**

La distribution géographique de la maladie montre une prépondérance des cas dans les provinces où la sédentarisation de l'élevage tend à se développer (Provinces des régions du Chaouia Ouardigha, Meknès, Tafilalet et Doukkala-Abda). La répartition des cas, selon le milieu, montre que 65% en 2004 et 60% en 2003 sont issus du milieu rural contre 35% et 40% pour les milieux urbains et suburbains.

#### **2.2. Répartition par âge :**

Parmi les cas enregistrés en 2003 et 2004, toutes les tranches d'âge sont touchées avec une prédominance pour la tranche des adultes jeunes 15-45 ans

qui constituent 66% des cas opérés en 2003 et 64% en 2004. Les enfants de moins de 15 ans représentent 13% environ en 2003 et 15% en 2004.

### **2.3. Répartition par organe atteint :**

La répartition des cas selon l'organe, montre en 2003 que l'hydatidose hépatique est de loin la plus fréquente avec 78% des cas, suivie de l'hydatidose pulmonaire avec environ 18% des atteintes puis les autres organes (os, cerveau, reins ;pancréas ...) avec 4% des cas.

### **3. Situation de l'hydatidose en 2005-2006<sup>[26]</sup> :**

Pour la troisième fois consécutive, le service des maladies parasitaires élabore un rapport annuel sur la situation épidémiologique de l'hydatidose au Maroc.

#### **3.1. Répartition par région :**

A l'examen des données relatives à la répartition par province, de résidence, des cas opérés au cours des années 2005-2006, 1495 cas ont été enregistrés en 2005 (dont un cas venant de l'étranger) dans les différentes provinces et 1403 cas en 2006. Soit une légère diminution de 6,15%.

En 2005, 68% des cas ont été enregistrés en milieu rural contre 65% en 2006.

#### **3.2. Répartition par âge :**

L'analyse montre qu'en 2005, la tranche d'âge de 20 à 39 ans a enregistré à elle seule 41% de tous les cas. Nous avons fait la même constatation pour l'année 2006.

#### **3.3. Répartition par organe touché :**

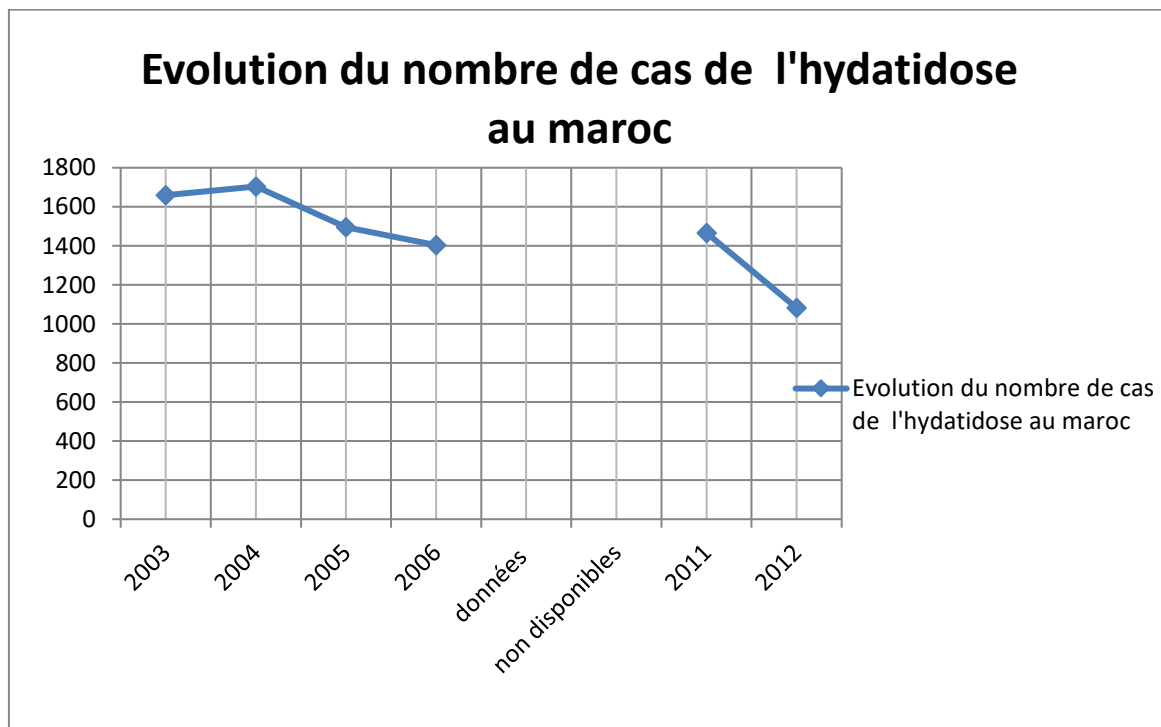
Le foie reste l'organe le plus touché par la maladie, avec 74% des cas opérés en 2005 contre 80% en 2006, suivi des poumons avec 19% en 2005 et

16% en 2006. Ces deux organes représentent à eux seuls en 2005 et 2006, 98% des localisations.

#### 4. Etude de l'année 2011-2012<sup>[26]</sup> :

-C'est une étude qui porte sur une série de 2548 cas, déclarés dans différentes régions du Maroc auprès de la direction d'épidémiologie du Ministère de la santé au service des maladies parasitaires entre 2011 et 2012.

1466 cas en 2011, ont été enregistrés contre 1082 cas en 2012, ceci montre une diminution dans le nombre de cas d'hydatidose.



**Figure 11: Evolution du nombre de cas de l'hydatidose au Maroc de l'année 2003 à l'année 2012.**

#### **4.1. Répartition par milieu social :**

Pour les considérations d'ordre épidémiologique, le milieu social représente un facteur important à analyser.

Il y a une prédominance de la maladie chez les patients issus du milieu rural avec un pourcentage de 62,52% contre 37,48% des cas issus du milieu urbain.

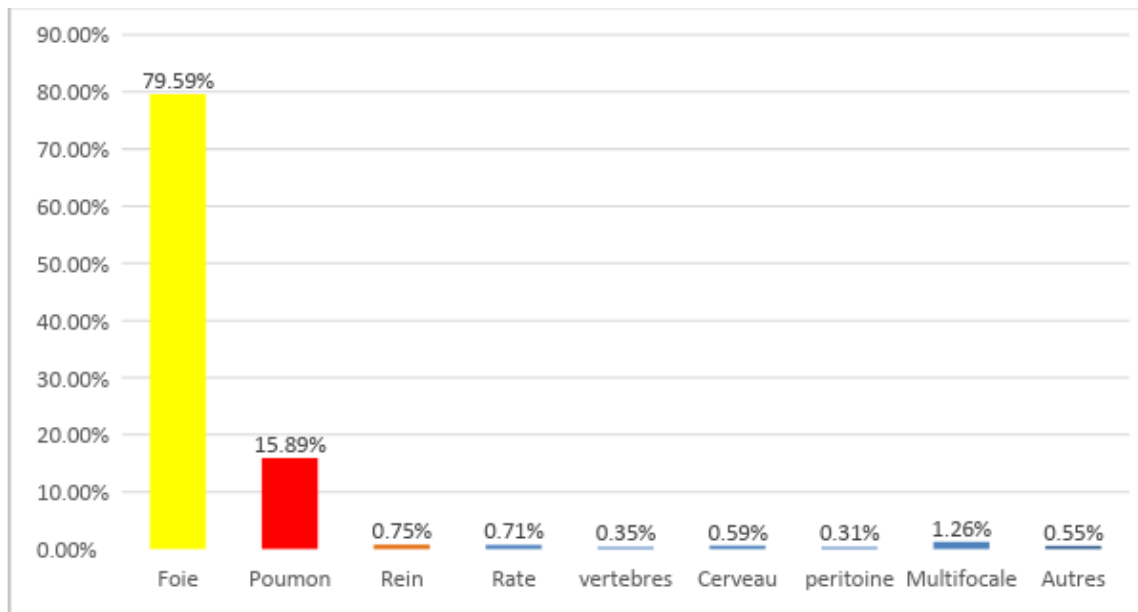
#### **4.2. Répartition des cas des kystes hydatiques par âge et par sexe :**

Toutes les tranches d'âges sont touchées, avec une prédominance pour la tranche d'âge comprise entre 21 et 30 ans, qui a enregistré à elle seule 591 cas, soit 23,19% du total, suivie de la tranche d'âge de 31-40 ans qui représente 17,38% avec 443 cas. Ces deux tranches d'âges représentent 40,57% du total des cas.

La répartition des cas d'hydatidose par sexe montre une nette prédominance féminine avec 61,50% et un sex – ratio H/F égal à 0,62.

#### **4.3. Répartition par organe :**

Le foie reste l'organe le plus touché par la maladie. 2028 cas ont été recensés d'atteinte hépatique isolé soit 79,59%. Pour le kyste hydatique pulmonaire, 405 cas ont été enregistré soit 15,89%. Ces données mettent la localisation hépatique en première position comme toujours, suivie par la localisation pulmonaire. Les autres localisations sont rares.



**Figure 12: Répartition des cas de kyste hydatique par organe touché, Maroc, 2011,2012**

**Multifocale:** foie+poumon, foie+rein, foie+péritoine, péritoine + abdomen, poumon +péritoine.

**Autres :** muscle, PSOAS, péricarde, vessie, os, pancréas, ovaire, pelvis, œil /orbitaire.

### **III. Anatomopathologie du kyste hydatique :<sup>[11]</sup>**

Le Kyste hydatique est une sphère creuse contenant un liquide sous tension et des vésicules.

Il est constitué de deux structures différentes :

- 1- L'hydatide ou le kyste hydatique proprement dit, élément parasitaire
- 2- L'adventice ou périkyste qui appartient à l'organe hôte.

#### **A. Le Kyste hydatique:**

##### **1. Double membrane ou mur kystique :**

Les membranes interne (membrane proligère) et externe (Cuticule) sont accolées l'une à l'autre.

La cuticule est formée de lamelles de chitine concentriques, stratifiées et anhistes, sécrétées en permanence vers l'extérieur par l'autre membrane. De nature mucopolysaccharidique, elle favorise le passage de substances nutritives vers l'intérieur du kyste ; c'est en fait le moyen d'échange avec l'hôte. Elle a un aspect blanc laiteux opaque lorsque le parasite est vivant. Bien qu'assez fragile, elle est douée d'une certaine élasticité qui lui permet de se distendre sous la poussée intérieure du liquide hydatique. Elle protège le parasite de la réaction immunologique de l'organisme, probablement en inhibant la voie du complément.

La seconde membrane, proligère ou germinative, tapisse la face interne de la cuticule. Élément noble de l'hydatide, on l'assimile au tégument du parasite. C'est un fin syncytium plasmodial (20 µm) disposé en trois couches, très riche en noyaux cellulaires. Elle bourgeonne dans la lumière du kyste hydatique pour

former des capsules ou vésicules proligères contenant du scolex, les capsules se détachent pour sédimenter au fond de l'hydatide forment un culot de décantation granuleux blanchâtre : le sablehydatique. C'est contre elle qu'est dirigée l'action des médicaments antiparasitaires efficaces.

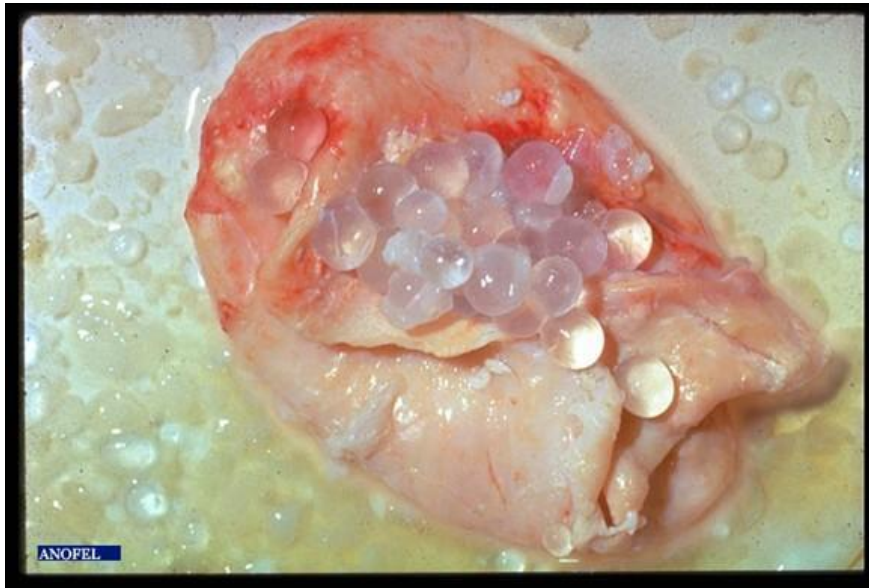## **2. Liquide hydatique :**

C'est un liquide limpide, eau de roche et stérile, emplissant la lumière du kyste. La pression régnant à l'intérieur du kyste peut être considérable, atteignant 100 cm d'eau pour un diamètre de 10 cm.

Dans un kyste intact, le liquide hydatique n'entre pas en contact avec les tissus de l'hôte. Il provient des sécrétions de la membrane proligère mais aussi du plasma de l'hôte par dialyse transcuticulaire. Il contient de sels de sodium, et de calcium, mais aussi de phospholipides, de glucose, de protéines (acides aminés +++ ) à haute propriété anaphylactisante. Ainsi, son passage dans la circulation ou dans la cavité péritonéale peut être responsable de choc anaphylactique.

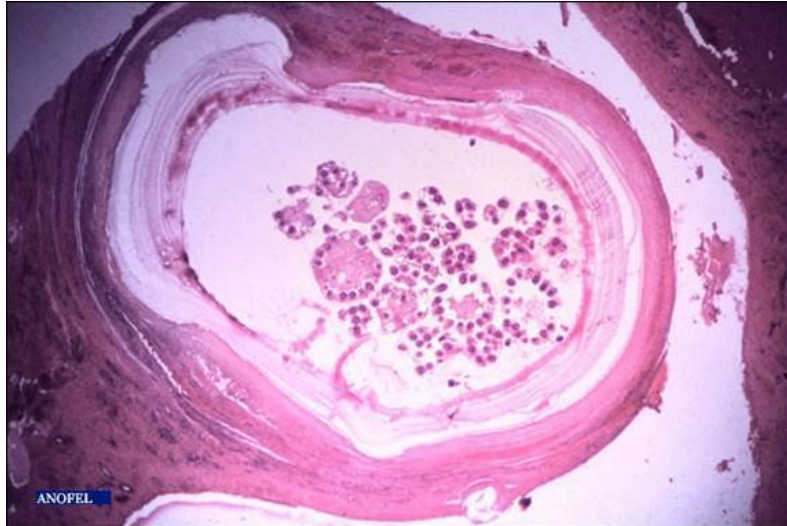
Dans les kystes fissurés ou fistulisés dans les voies biliaires ou dans une bronche (kyste pulmonaire), le liquide hydatique peut être souillé de bile et de germes qui prolifèrent (kyste infecté).

Le liquide hydatique reçoit les bourgeonnements de la membrane proligère. Ce sont de petites poches translucides, creuses, mesurant 250 à 500  $\mu\text{m}$ , appendues par un pédicule fin et fragile. Dans ces cavités visibles à l'oeil nues s'individualisent entre 10 et 20 protoscolex ou petits scolex. Produits selon un mécanisme de clonage, ils sont analogues aux scolex des vers adultes mais invaginés et globuleux.



**Figure 13: Kyste hydatique avec multiple vésicule filles.**

Au cours de l'évolution de l'hydatide peuvent apparaître des vésicules filles (Figure 13), endogènes ou exogènes. Après 10 à 12 mois d'évolution, certains protoscolex peuvent en effet se vésiculer à leur tour formant des vésicules filles endogènes. Elles flottent dans l'hydatide mère, ont une constitution et un rôle reproducteur identique avec bourgeonnement interne de nouvelles capsules proligères, quelques protoscolex pourront à leur tour se vésiculer pour constituer des petites vésicules filles fertiles. Les vésicules filles exogènes s'enclavent dans les feuillettes de la cuticule. Elles sont peu à peu refoulées vers l'extérieur, comme une hernie, donnant à l'hydatide un aspect bosselé qui déforme l'image radiologique classique très régulièrement circulaire.



**Figure 14: Kyste hydatique visible dans sa totalité.**

### **B. Le péricyste :**

Appelé aussi Adventice ou coque, c'est une formation non parasitaire produite de la réaction des tissus écrasés par le développement de l'hydatide. Irrités par les toxiques, ces tissus se transforment en coque fibro-conjonctivale dure, épaisse, riche en néo-vaisseaux qui assurent sa vitalité.

En vieillissant, l'adventice se calcifie. Cette calcification donne des images radiologiques caractéristiques de grande importance diagnostique.

## **IV. Diagnostic positif :**

### **A. Circonstances de découverte :**

La symptomatologie du kyste hydatique dépend de plusieurs facteurs comme sa localisation, sa taille, et la présence de complications. Il peut aussi être asymptomatique et découvert fortuitement, lors d'un examen systématique ou d'un bilan préopératoire. L'interrogatoire permet de déceler une notion de contagement hydatique, de séjour en milieu rural ou en zone d'endémie.

#### **1. Symptômes révélateurs :**

La symptomatologie est souvent insidieuse après une longue évolution, ce qu'explique la très grande latence. Dans une étude menée au Kenya<sup>[27]</sup>, environ 45 % ont une croissance modérée (6 à 15 mm/an). La plupart des kystes sont acquis dans l'enfance et ne sont diagnostiqués qu'à la troisième ou quatrième décennie de la vie. Seulement environ 10 à 25% des cas sont révélés dans l'enfance<sup>[28]</sup>.

Le kyste hydatique du pancréas n'a pas de symptomatologie propre, Les manifestations cliniques varient en fonction du siège et du stade évolutif du kyste.

Les KHP sont généralement solitaires (90% -91%) et répartis de manière inégale : céphalique(50% - 58%),corporel(24% -34%) et caudal(16% -19%)<sup>[29]</sup>.

Le kyste de la tête du pancréas peut se manifester par un ictère d'allure cholestatique<sup>[30]</sup>.

Les kystes situés dans le corps ou la queue du pancréas peuvent être asymptomatique et peuvent être détectés par la présence d'une masse abdominale<sup>[31]</sup>.

La taille peut varier de quelques millimètres à plusieurs centimètres<sup>[21]</sup>.

### **1.1. Masse palpable :**

La tuméfaction abdominale est un signe d'appel fréquent. Elle peut être constatée par le patient lui-même ou par le médecin, lors d'une consultation parfois même pour une autre affection.

Elle est de siège épigastrique dans 54 % des cas , au niveau de l'hypochondre droit dans le tiers des cas, et au niveau de l'hypochondre gauche dans 21% des cas <sup>[31]</sup>.

La palpation de cette tuméfaction montre une formation arrondie, lisse, de volume variable, ferme voire dure. Elle est rénitente, indolore en général mais parfois sensible. Elle est habituellement peu mobilisable.

Au niveau de l'hypochondre droit, elle suit les mouvements respiratoires transmis par le foie.

Au niveau de la région épigastrique, il n'est pas rare d'observer la transmission des battements aortiques sans le moindre souffle abdominal à l'auscultation.

Sa situation au niveau de l'hypochondre gauche fait souvent évoquer une splénomégalie bien que des incisures de la rate ne soient pas palpées.

Ce signe rarement isolé , est en général associé à un tableau de douleur abdominale avec dyspepsie et gêne gastrique.

## **1.2. Ictère :**

C'est un ictère de type rétionnel. Il constitue le deuxième signe d'appel avec 34 % des cas<sup>[21]</sup> dont la totalité se révèle être des kystes hydatiques de siège céphalique.

C'est un ictère continu et permanent dans 20% des cas, ou un ictère discontinu et à rechutes dans 15% des cas .

L'examen clinique trouve une HMG avec une vésicule biliaire palpable.

Deux hypothèses sont posées: compression de la voie biliaire principale par le kyste lui-même <sup>[32]</sup> et/ou par la migration du matériel hydatiques d'KHP par 2 mécanismes :soit une rupture dans la VBP ou une fistule kysto-biliaire<sup>[32]</sup>.

## **1.3. La douleur :**

La douleur isolée constitue 6 % des motifs de consultation<sup>[21]</sup>, mais elle est retrouvée dans plus de la moitié des cas associée à d'autres signes.

Généralement la douleur est de siège épigastrique, et peut aussi siéger au niveau de HCD simulant une colique hépatique<sup>[23]</sup>. Elle peut aussi faire partie de la triade classique de la crise d'angiocholite <sup>[32]</sup>.

La douleur peut également siéger au niveau de l'HCG.

Enfin, la douleur peut être de type solaire, qui est assez rare et déclenchée par l'alimentation et l'effort. Souvent, elle est accompagnée de signes végétatifs à type de sueurs et tachycardie et cède spontanément.

## **1.4. Les troubles digestifs :**

Les troubles digestifs sont aussi fréquents que variés. Ils sont retrouvés dans presque 70 % des cas. Il s'agit de douleurs abdominales vagues sans

caractère précis dans la moitié des cas .Les vomissements alimentaires sont retrouvés dans 30 % des cas et ladyspepsie dans 25 % des cas .Nous citerons également nausées, pyrosis ,régurgitations , intolérance aux graisses , satiété précoce par compression de l'estomac<sup>[33]</sup>,inappétence voire anorexie allant jusqu'à l'amaigrissement et la cachexie faisant parfois évoquer l'hypothèse d'une affection maligne .

### **1.5. Autres signes :**

- Altération de l'état général.
- Signes allergiques : Dans 1-5 %<sup>[34]</sup>, à type d' urticaire, prurit.

## **2. Complications :**

Les complications de KHP ne sont pas rares , et peuvent être inaugurales. On peut les regrouper schématiquement comme suit :

### **2.1. Rupture :**

Elle est la conséquence d'un double facteur, mécanique et inflammatoire. L'érosion progressive d'une zone plus ou moins importante de la paroi de l'organe adjacent au kyste provoque la perte de substance. Ainsi créée, elle peut rester latente. Par ailleurs, cette solution de continuité laisse passer le contenu du kyste dans le viscère et entraîne parfois un accident anaphylactique, une échinococcose secondaire, et le plus souvent des complications spécifiques à l'organe intéressé.

On peut distinguer :

- ✚ La fistule kysto-biliaire<sup>[23]</sup> :Les symptômes sont polymorphes, dominées en premier lieu par la douleur abdominale, qui elle, semble constante, puis l'angiocholite.

- ✚ La fistule kysto-digestive<sup>[35]</sup> : le plus souvent dans de duodénum , peut se traduire par des manifestations digestives et allergiques<sup>[36]</sup>.

Les fistules kysto-biliaire et kysto-digestive peuvent se voir dans 0.5% des cas<sup>[37]</sup>.

- ✚ La fistule kysto-wirssungienne : à l'origine de pancréatite <sup>[38]</sup> et de Wirssungorragie<sup>[39]</sup>.
- ✚ La fistulisation dans la circulation veineuse <sup>[40]</sup>: responsable d'une localisation secondaire ou métastatique .La communication intéresse la veine splénique ou le tronc veineux splénomésaraïque. La rupture intra vasculaire expose à un risque mortel avec choc anaphylactique. Elle peut aussi provoquer une embolie pulmonaire gravissime et d'emblée mortelle.

Rupture en intra-péritonéale ou rétro-péritonéale<sup>[41]</sup>, à l'origine de complications hémorragiques et de réactions péritonéales <sup>[41]</sup>.

## **2.2. Infection :**

L'infection du contenu du kyste donne l'abcès pancréatique<sup>[38]</sup> . Il se constitue soit par fissuration des membranes de l'hydatide permettant l'entrée de bile plus ou moins septique, soit par l'apport hématogène de bactéries<sup>[42]</sup>.

La prolifération bactérienne de germes pyogènes entraîne la suppuration et parfois la transformation du kyste en une collection pyogazeuse au sein de laquelle flottent les membranes parasitaires qui vont être rapidement lysées <sup>[35]</sup>.

L'infection peut aussi se manifester par une angiocholite<sup>[32]</sup> réalisant la triade typique de CHARCOT due à la migration du matériel hydatique dans la VBP .

### **2.3. Les complications toxiques <sup>[40]</sup>:**

Ce sont des accidents rares et dus à la pénétration des produits toxiques du liquide hydatique dans l'organisme. ils peuvent se faire d'une façon brusque au cours d'une rupture traumatique ou spontanée , soit de façon chronique par filtration continue du matériel hydatique à travers les membranes du kyste vers le courant sanguin. Les accidents allergiques les plus fréquents et parfois inauguraux sont de nature bénigne : prurit, urticaire, lymphoedème, bronchospasme. Les manifestations peuvent être gravissimes aboutissant au décès en quelques heures par choc anaphylactique résultant d'un phénomène d'hypersensibilité type I, IgE dépendant. Parallèlement, on a décrit des polyarthrites séronégatives résistant aux anti-inflammatoires non stéroïdiens, d'évolution favorable par traitement chirurgical et répondant aux critères du rhumatisme parasitaire. Elles relèvent d'un mécanisme immunoallergique<sup>[43]</sup>.

### **2.4. Pancréatites :**

La fistulisation dans le Wirsung avec présence de débris parasitaires<sup>[44]</sup> peut être responsable de poussées de pancréatite aiguë récidivantes<sup>[38]</sup> ,de pancréatite chronique obstructive <sup>[45]</sup>, voire de wirsungorragie<sup>[39]</sup> .

Le mécanisme de la pancréatite chronique dans la maladie hydatique n'a pas été clairement élucidé. Il peut être lié à la réponse inflammatoire au liquide du kyste et à l'obstruction récurrente du canal de Wirsung par le contenu du kyste <sup>[46]</sup>.

### **2.5. Un infarctus mésentérique<sup>[47]</sup> :**

Il a été décrit comme la conséquence d'une thrombose de l'artère mésentérique supérieure en rapport avec une compression hydatique. <sup>[39][44]</sup>.

### **3. Découverte fortuite :**

Le KHP est le plus souvent asymptomatique<sup>[21][38]</sup>, et découvert à l'occasion d'une hospitalisation pour une autre pathologie telle un syndrome ulcéreux, une pancréatite aigüe, ou un diabète<sup>[38][39]</sup>.

## **V. Biologie :**

### **A. Spécifique :**

#### **1. Les réactions immunologiques :**

##### **1.1. Exploration de l'hypersensibilité immédiate (Immunité cellulaire) :**

###### **1.1.1. Dosage des Ig E<sup>[48]</sup>:**

La détermination quantitative des IgE totales et le dosage des IgE anti hydatiques analysent le même type d'immunité de façon plus fiable. Les IgE totales sont augmentées dans 52 à 82 % des cas, les IgE spécifiques dans 59 à 90 % des cas .Elle est réalisée par des techniques radio-immunologiques.

###### **1.1.2. Le test de dégranulation des basophiles<sup>[49]</sup>:**

Le test de dégranulation des basophiles humains en présence d'antigène hydatique serait significatif lorsque l'index de dégranulation dépasse 35 %. La sensibilité de ce test est bonne et semble être intéressant dans les localisations pulmonaires où la sérologie fait parfois défaut.

###### **1.1.3. Intradermo-réaction de Casoni<sup>[50]</sup> :**

Elle consiste à injecter dans le derme un antigène hydatique purifié standardisé. La réaction positive doit apparaître en 15 à 30 minutes sous forme d'une papule œdémateuse au point d'injection, d'une superficie supérieure ou égale à 120 mm.

Elle a été abandonnée depuis les années 80 en raison de sa faible valeur diagnostique et des réactions allergiques qu'elle engendre parfois. Et du fait de risque de transmission virale (VIH-hépatite B ou C).

## **1.2. Les réactions sérologiques (Immunité humorale)**

Elle reste une étape essentielle du diagnostic.

Les réactions sérologiques sont nombreuses : Leur sensibilité et spécificité dépendent de la qualité de l'antigène utilisé. Les antigènes sont obtenus à partir d'hydatides fertiles de foies parasités.

**Les antigènes figurés** correspondent aux protoscolex entiers ou à des coupes de scolex.

**Les antigènes solubles** sont préparés à partir du liquide hydatique. Ils doivent être absolument purifiés pour éviter certaines réactions faussement positives.

Les principales techniques sérologiques sont :

### **1.2.1. Techniques quantitatives :**

#### **a. L'hémagglutination indirecte (HAI) [51]:**

L'antigène soluble est fixé sur des hématies de mouton formolées. Cette fixation permet d'obtenir l'agglutination de celles-ci en présence d'anticorps correspondant.

C'est une réaction quantitative, simple, rapide et très sensible.

La réaction d'HAI est considérée significative, si elle est positive à une dilution sérique supérieure ou égale à 1/160.

Le test d'hémagglutination indirecte a une sensibilité de 70 %. Quelques faux positifs peuvent être liés à une réaction croisée avec d'autres parasites, notamment la bilharziose.

## **b. La technique ELISA (Enzyme-linked immunosorbent assay)**

C'est une technique immuno-enzymatique récente et rapide .qui possède a une sensibilité supérieure à 95 %, mais sa spécificité est moins satisfaisante, dépendant du taux de purification de l'antigène.

Ce dernier est fixé sur un support solide. Si l'anticorps est présent dans le sérum à tester, il se forme un complexe immun par addition d'une antiglobuline humaine couplée à une enzyme.

Cette dernière catalyse une réaction qui libère un composant coloré suivi par spectrophotométrie.

Des études antérieures ont montré que la sensibilité et la spécificité de l'ELISA sont de 94% et à 90,3% respectivement. Tandis que l'HAI possède une sensibilité de 93% et une spécificité de 94,9% [52].

Ces deux techniques sérologiques sont classiques, sensibles, économiques, reproductibles et complémentaires<sup>[48]</sup>.

### **1.2.2. Techniques qualitatives :**

#### **a. L'immunoélectrophorèse<sup>[53]</sup> :**

La sensibilité de ce test diminue en cas de kyste simple ou calcifié et augmente en cas de kyste fissuré ou rompu.

De plus, cette technique est longue, de lecture délicate, avec possibilité de réactions croisées qui peuvent être observées avec l'échinococcose alvéolaire et la cysticercose.

Les inconvénients de cette technique sont : le temps de sa réalisation (au moins 5 jours) et les grandes quantités d'antigènes et de sérum qu'elle nécessite.

### **b. L'immunoblot :**

Cette technique peut évaluer la petite unité d'antigène d'Echinococcusgranulosus. Elle utilise l'électrophorèse sur gel de polyacrylamide pour séparer les antigènes d'Echinococcusgranulosus, préalablement dénaturées, selon leur masse. Ils seront ensuite transférés depuis le gel sur une membrane (typiquement en nitrocellulose), où elles sont exposées à un anticorps spécifique de l'antigène d'intérêt.

L'immunoblot utilisant l'antigène EM18 a une sensibilité qui varie entre 50 et 90 % et une spécificité qui dépasse 95% [54]

En pratique, le sérodiagnostic du kyste hydatique doit être réalisé avec deux ou trois techniques qui se complètent, l'une qualitative et l'autre quantitative.

une étude comparative entre les tests sérologiques ELISA et l'HAI utilisés pour le dépistage du Kyste hydatique et qui a montré que les deux techniques se complètent, mais elles doivent être couplées à une autre technique plus spécifique telle que l'Immunoblot.[55]

### **c. L'électrosynérèse:**

Elle remplace actuellement l'immunoélectrophorèse grâce à sa rapidité (3 à 5heures) et sa consommation moindre d'antigènes.

### **Intérêt de la sérologie :**

Dans les zones endémiques, Le diagnostic du KHP est le plus souvent porté par les examens morphologiques, en particulier l'échographie. Mais dans

certain cas douteux, la sérologie prend toute sa valeur et constitue un élément fondamental pour orienter le diagnostic.

Dans ces cas, Il est recommandé d'associer deux techniques, l'une quantitative, l'autre qualitative pour obtenir une sensibilité et spécificité de 90 à 95%.

### **B. Non spécifique :**

- ✓ NFS (numération formule sanguine):  
A la recherche d'une hyperleucocytose qui témoigne d'une complication infectieuse.
- ✓ Ionogramme : Bilan de retentissement des vomissements en cas de compression gastrique.
- ✓ CRP et Pro-Calcitonine : Si complication infectieuse.
- ✓ Bilan de cholestase .
- ✓ Bilan hépatique : ASAT/ALAT, PAL, Gamma-GT.
- ✓ Sa perturbation signe une souffrance hépatique en cas de complication biliaire prolongée.
- ✓ Bilan pancréatique : lipasémie .

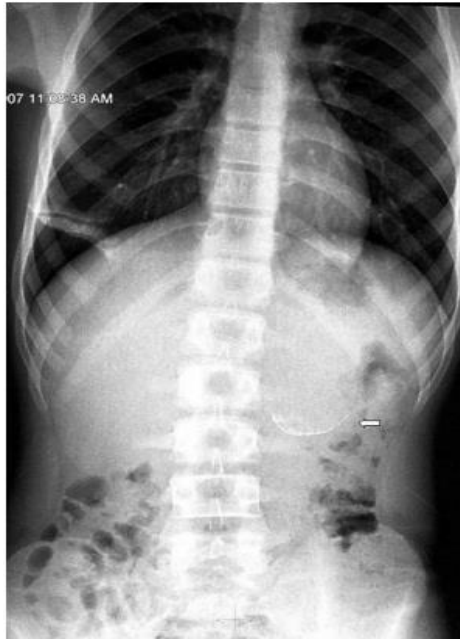## **VI. Examens radiologiques:**

Le pancréas est un organe difficile à explorer directement et avant l'avènement de l'échographie presque toutes les investigations renseignaient indirectement sur la loge pancréatique. Nous citons les opacifications digestives, biliaires et vasculaires. Les observations plus récentes montrent que l'échographie est un examen primordial qui passe avant tout autre examen dans le diagnostic des affections viscérales, en l'occurrence pancréatiques.

### **A. Radiographie standards :**

#### **1. ASP :**

C'est un examen simple qui peut révéler au niveau de l'aire pancréatique, des calcifications limitées arciformes ou en anneau entourant tout le kyste ou intéressant l'ensemble du kyste avec une tonalité plus ou moins homogène. Mais le plus souvent, il ne révélera qu'une opacité de tonalité hydrique refoulant les organes de voisinages.



**Figure 15: Radiographie standard de l'abdomen montrant une courbure classique calcification dans la région du corps pancréatique (flèche).**

## **2. Radiographie pulmonaire :**

Pour toute localisation rare du kyste hydatique, des localisations associées, notamment pulmonaire, doivent être systématiquement recherchées par la radiographie pulmonaire.

## **B. Echographie :**

L'échographie est facilement disponible et rentable . C'est l'examen de première intention, simple, non invasif et indolore, pouvant détecter des kystes de 1 cm <sup>[56]</sup>.

La sensibilité diagnostique de l'échographie abdominale dans l'échinococcose abdominale se situe en général entre 93 et 98% <sup>[57][58][59]</sup>, mais elle peut être moins précise pour les lésions pancréatiques ,en raison de la difficulté de visualisation du pancréas. Elle permet de visualiser directement

l'image du kyste, de préciser sa taille, son siège exact et ses rapports avec les organes voisins.

L'aspect le plus classique est une image hypoéchogène ronde à bord régulier. Il convient de rechercher un épaississement localisé de la paroi, isolé ou multiple, qui représente l'activité prolifère et est pathognomonique. Il en est de même du sable hydatique, parfois visualisé sous la forme de fines échos, mobiles, déclives, que l'échographie montre au mieux.

Enfin la multiplicité des vésicules, initialement au contact intime de la paroi, donne une image en «nids d'abeilles» . Lorsque ces vésicules croissent en nombre, leurs parois propres sont à l'origine d'images pseudotissulaires.

L'échodoppler permet d'évaluer les rapports de la lésion avec les structures vasculaires voisines<sup>[60]</sup>.

La classification de Gharbi échographique est la plus utilisée. Elle tient compte à la fois de l'aspect échographique et de l'histoire naturelle du KH. Cette

Classification comporte 5 types, regroupés dans le tableau suivant :

**Tableau 4: Classification échographique de Gharbi et al.<sup>[61]</sup>**

Type échographique	Description
Type I	Formation liquidienne pure, de forme arrondie, transsonore, anéchogène: kyste univésiculaire.
Type II	Même aspect, plus un dédoublement de la membrane.
Type III	Formation liquidienne cloisonnée avec de multiples échos en forme de cercle, correspondant aux parois de vésicules filles, aspect en nid d'abeille : kyste multivésiculaire.
Type IV	Formation hétérogène, avec des plages anéchogène et échogène, aspect pseudo-tumoral.
Type V	Formation hyperéchogène à antérieure visible, fortement échogène avec ombre acoustique postérieur : kyste calcifié partiellement ou totalement.

La diagnostic du KH est certain lorsqu'il s'agit d'un type II et III ,alors que les type I et IV peuvent poser de sérieux problèmes de diagnostic différentiel. Le type I peut prêter à confusion avec un kyste séreux . Quant au type IV ,il peut poser des problèmes de diagnostic différentiel avec les abcès et les tumeurs malignes nécrosées d'où l'intérêt de l'échodoppler car il n'y a pas de flux vasculaire en intra et en périlésionnel dans le kyste hydatique. Dans ces conditions, la mise en évidence de petites vésicules filles périphériques ,de spirale échogène ou anéchogène et éventuellement la présence d'autres localisations hydatiques orientent vers la nature hydatique de la masse . Parfois le recours à la TDM est nécessaire<sup>[62]</sup>.

En 2001, une classification plus complexe a été proposée par WHO-IWGE<sup>[63]</sup> afin de codifier les décisions thérapeutiques et mieux sélectionner les patients.

**Tableau 5:Correspondance entre la classification de Gharbi et celle de l’OMS.**

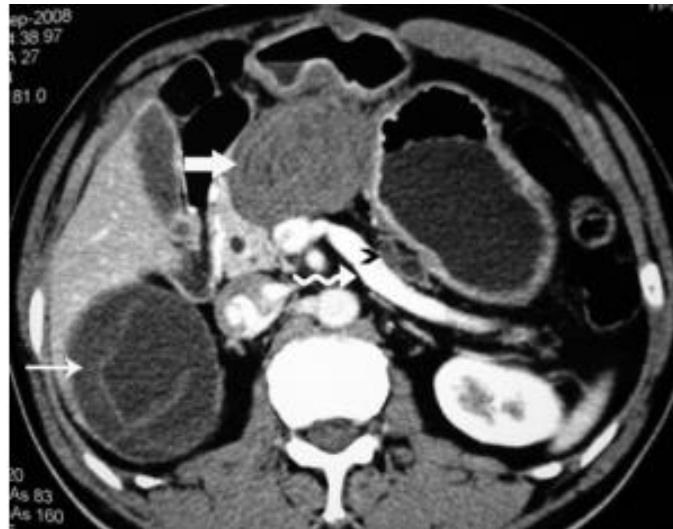<b>Classification de gharbi et al 1981. <sup>[77]</sup></b>	<b>Classification de l’OMS (who informal working group on echinococcosis) WHO-IWGE 2001<sup>[80]</sup></b>	<b>Regroupement</b>
—	CL (cystic lesion )	Kystes simples sans aspect pathognomonique du KH
Type I	Type CE 1	Groupe 1 : Lésions actives kystes évolutives et habituellement fertiles
Type III	Type CE 2	
Type II	Type CE 3	Groupe 2 : Lésions transitionnelles, Kystes en voie de dégénérescence, évolution possible vers CE2
Type IV	Type CE 4	Groupe 3 : Lésions inactives, kystes dégénérés ou partiellement, voire totalement calcifiées, très probablement stériles.
Type V	Type CE 5	

### **C. Tomodensitométrie (TDM) :**

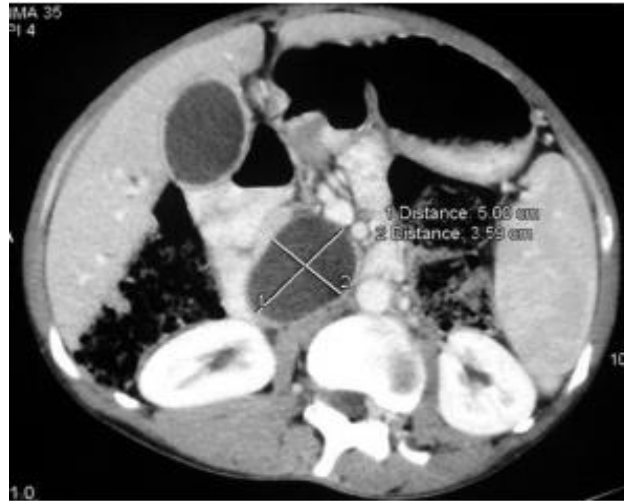La tomodensitométrie reste l’examen de choix. Elle peut être demandée d’emblée ou le plus souvent en cas de doute diagnostique , en particulier pour les KH de type IV et I <sup>[65]</sup>. Elle tire ses indications des limites de l’échographie

et permet une étude plus précise et plus détaillée en appréciant la nature du contenu kystique, et les rapports anatomiques avec les organes de voisinage.

La TDM donne les mêmes renseignements que l'échographie mais avec plus de précision et de fiabilité, détectant les lésions de 1cm de diamètre, habituellement sans faux positifs, et assurant un bilan lésionnel topographique plus précis<sup>[66]</sup> .



**Figure 16:TDM montrant kyste hydatique dans la région de la tête du pancréas (flèche épaisse) provoquant une atrophie du parenchyme pancréatique avec canal dilaté (tête de la flèche) antérieur à la veine splénique (flèche courbe).<sup>[67]</sup>**



**Figure 17: TDM montrant lésion kystique solitaire (50 mm) tête pancréatique<sup>[67]</sup>.**

Les avantages de la tomodensitométrie par rapport à l'échographie sont <sup>[68]</sup>:

- Une meilleure identification des aspects échographiques peu spécifiques tels que les types I et IV de la classification de Gharbi.
- L'étude aisée des kystes hydatiques calcifiés en totalité ou partiellement.
- La détermination de la taille exacte du kyste et ses rapports avec les organes visualisés.
- Le diagnostic d'organe malgré certaines limites inhérentes à la taille.
- Le dénombrement facile et l'identification des localisations difficiles, intra- et rétro-péritonéales.
- La détection des complications, en particulier la surinfection par la mise en évidence de gaz intra-kystique.

- En post-opératoire, l'étude des complications postopératoires, surtout chez les patients obèses et multi-opérés, ainsi que le diagnostic de récurrence.

La classification du KH selon son aspect tomodensitométrique :

- Type I : Masse de densité liquidienne, homogène, ne se modifiant pas après injection de produit de contraste endoveineux. Sa paroi est régulière, plus ou moins épaisse, parfois calcifiée.
- Type II : Masse liquidienne à paroi décollée ou totalement détachée réalisant une image rubanée, dense (30 UH), flottant ou sédimentant en intrakystique.
- Type III : Masse cloisonnée comportant des septas, réalisant des lignes denses arciformes plus ou moins épaisses, séparant des logettes liquidiennes arrondies correspondant aux vésicules filles.
- Type IV : Masse de densité élevée dépassant parfois 30 UH, de contenu parfois hétérogène et non rehaussé par le produit de contraste.
- Type V : Masse calcifiée spontanément hyperdense homogène ou hétérogène d'aspect stratifié, alternant des bandes denses et hypodenses.

#### **D. L'imagerie par résonance magnétique (IRM) :**

L'imagerie par résonance magnétique permet de faire le diagnostic du kyste hydatique dans ses différents stades évolutifs, en particulier en cas de complications.

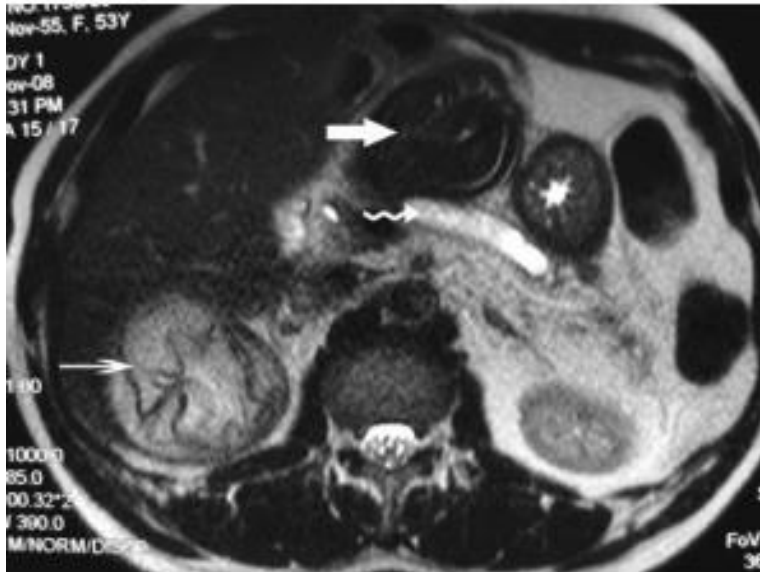
## **1. IRM abdominal:**

A l'IRM , le kyste apparaît en hyper-signal sur les séquences pondérées en T2 avec un halo périphérique d'hypo-signal qui correspond au péri-kyste . L'architecture interne décrite en TDM est retrouvée en IRM . Pour le type IV de GHARBI ,elle peut parfois mettre en évidence en particulier sur les séquences T2 de fines structures tissulaires au sein de la lésion formant des enroulements concentriques très évocateurs.

Zalaquett et al.<sup>[69]</sup> a montré que les kystes actifs: CE1 et CE2 ont un signal hyper-intense en T2 qui est pathognomonique. Le kyste de transition CE3 présente un signal hypo-intense en T2 . En ce qui concerne les kystes inactifs, CE4 a un signal iso et hypo-intense et CE5 a un signal très hypo-intense.

La TDM peut parfois mettre en évidence une prise de contraste tardive des septas fibreux mais c'est l'IRM qui est l'examen le plus sensible grâce aux séquences pondérées T2 .<sup>[57]</sup>

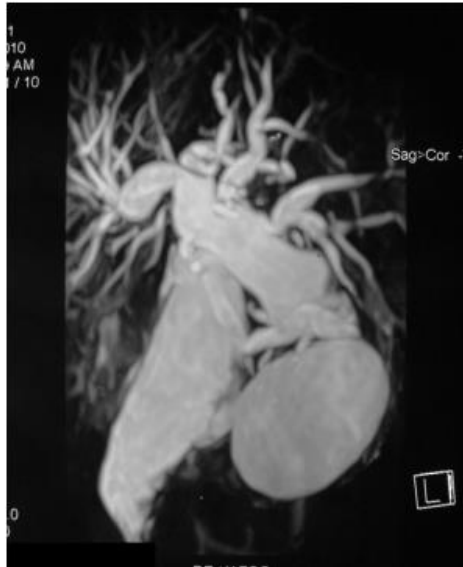Stojkovic et al. <sup>[70]</sup> ont comparé rétrospectivement l'échographie,l'IRM et la TDM chez les patients atteints de KH pour déterminer la performance de la TDM et de l'IRM en comparaison avec l'échographie. Il a conclu que l'échographie reste la pierre angulaire du diagnostic, et du suivi de KH . L'IRM est utilisée si l'échographie ne peut pas être effectuée en raison de l'emplacement du kyste ou pour des raisons spécifiques au patient. L'IRM reproduit mieux les caractéristiques définies par échographie de CE que TDM. L'IRM avec une forte pondération T2 est préférable à la TDM.



**Figure 18: Image de résonance magnétique pondérée en T2 montrant un kyste hydatique hypointense dans la tête du pancréas (épaisseur flèche) provoquant une dilatation du canal pancréatique (flèche courbe) et séparation des membranes dans le kyste hydatique hépatique (flèche fine).<sup>[67]</sup>**

## **2. La bili-IRM :**

Elle est utile pour explorer l'arbre biliaire. Elle confère des informations importantes en cas d'un kyste pancréatique de la tête du pancréas provoquant une compression canalaire, ou lors de la présence d'une fistule kysto-biliaire.



**Figure 19: Image de résonance magnétique pondérée T démontrant une intensité de signal élevée en raison de la lésion kystique dans le tête du pancréas avec un système canalaire biliaire obstrué.**

### **3. Le wirsungo-IRM :**

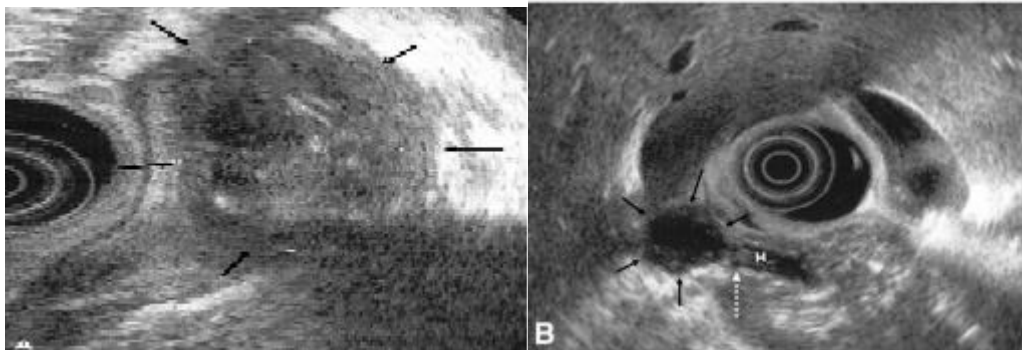
L'IRM du canal pancréatique est prometteuse. Elle peut détecter une fistule communiquant le kyste et le canal pancréatique, et rechercher des complications pancréatiques telle que la pancréatite aigue. <sup>[70]</sup>

### **E. Echo-endoscopie (EE) :**

Depuis son introduction dans le début des années 1990, l'EE a émergé comme une révolution et une technique prometteuse permettant le diagnostic, la stadification et le traitement de certaines lésions. L'EE est un outil qui a renforcé l'imagerie du pancréas, elle est capable d'obtenir des images précises, avec un pouvoir prédictif négatif élevé, allant de 87 à 100% <sup>[71][72][73]</sup>. En plaçant le transducteur dans la lumière intestinale, l'EE permet de surseoir à deux

problèmes techniques par rapport à l'échographie transcutanée : l'écran gazeux intestinal et la nécessité d'utiliser la basse fréquence et donc une basse résolution diminuant la pénétrance vers la profondeur du pancréas [22][74]. La stricte proximité entre le transducteur et les lésions permet une définition très précise de l'échostructure des kystes. La sensibilité de l'EE dans la détection de toute masse pancréatique peut atteindre 97%, avec un meilleur rendement que l'échographie transcutanée et la TDM, principalement pour les lésions de petite taille (<3 cm) [22]. L'EE peut montrer avec précision la relation entre le kyste et canal pancréatique [75]. En plus des informations morphologiques détaillées, l'EE donne la possibilité d'effectuer une étude biochimique et cytologique du produit d'aspiration. Cependant, l'EE, bien que dépendant de l'opérateur, peut être très utile, en particulier lorsque la TDM et IRM sont équivoques [76].

L'EE peut identifier une fistule kystopancréatique avec migration de scolex dans le Wirsung, cause possible de pancréatite aiguë par obstruction [76][77]



**Figure 20: Image écho-endoscopique montrant :A) les flèches noires montrent le kyste hydatique pancréatique. B) La flèche blanche en pointillé montre un matériel solide (scolex hydatiques) et une migration du kyste hydatique dans le canal pancréatique principal [75].**

## **F. Explorations invasives :**

### **1. Aspiration endoscopique à l'aiguille fine guidée par échographie (EUS-FNA) :**

Cette technique connue chez les anglo-saxons sous la dénomination de «EndoscopicUltrasound-Guided Fine Needle Aspiration (EUS-FNA) »fournit des informations morphologiques plus détaillées ainsi que la possibilité d'une étude biochimique et cytologique de liquide d'aspiration qui aide à différencier les kystes hydatiques d'autres lésions pancréatiques kystiques.

L'aspiration du fluide intra-kystique pour analyse cytologique et/ou chimique ou la biopsie de la paroi du kyste a été recommandée comme méthode pour distinguer les kystes hydatiques du pancréas des pseudokystes ou tumeurs kystiques communes <sup>[78]</sup>.

La premièreEUS-FNA d'une lésion pancréatique a été réalisée en 1994 et depuis lors, de nombreuses séries ont été publiées <sup>[79]</sup>. Les techniques de EUS-FNA ont été largement décrites ailleurs<sup>[80]</sup> . Les complications majeures liées à l'EUS-FNA sur des lésions kystiques du pancréas peuvent être une pancréatite aiguë (0,85%) <sup>[81]</sup>, une douleur abdominale (0,56%)<sup>[81][82]</sup> ,une hémorragie au sein de kyste (<1%) <sup>[83][84]</sup>,une infection et fièvre (0,85%) <sup>[81-84]</sup>.

### **2. Cytoponction et biopsie :**

La ponction percutanée exploratrice du kyste hydatique est citée pour être formellement contre indiquée<sup>[85]</sup> et éliminée du cortège diagnostique en raison des complications largement rapportées dans son utilisation pour le diagnostic des tumeurs pancréatiques : pancréatites, hémorragies, ensemencement et dissémination péritonéale, s'ajoutent ici les risques d'infection intrakystique, de

fissure, voire de rupture du kyste. L'antibiothérapie prolongée s'est révélée inefficace sur l'infection intrakystique<sup>[86]</sup> et retarde la mise en œuvre du traitement chirurgical.

Les auteurs pensent que cette technique devrait être évitée si le diagnostic de KH est suspecté<sup>[86]</sup>. Par contre, certains auteurs rapportent des expériences prometteuses sur des ponctions biopsiques sous guidage échographique qui ont été réalisées sans complications<sup>[87]</sup>.

### **3. La cholangio-pancréatographie rétrograde par voie endoscopique CPRE :**

Elle permet théoriquement l'opacification d'une éventuelle fistule kysto-biliaire, mais l'indication est surtout thérapeutique. La sphinctérotomie endoscopique, associée ou non à un drainage naso-biliaire, permet le drainage des voies biliaires en cas de complications biliaires<sup>[46]</sup>.

Cette technique est limitée aux cas compliqués.<sup>[85]</sup>

### **4. Cathétérisme rétrograde de wirsung :**

Cette technique est aussi limitée aux cas compliqués.<sup>[85]</sup>

Elle consiste en l'introduction d'un cathéter dans le canal de wirsung et l'injection d'un produit radioactif à la recherche de complication pancréatique, notamment la fistule kysto-pancréatique et la compression du wirsung.

## VII. Diagnostic différentiel :

Le diagnostic positif repose sur l'imagerie et peut quelques fois se révéler difficile. L'échographie, la tomodensitométrie et l'IRM reconnaissent les lésions kystiques pancréatiques. Cependant, la difficulté est de rattacher cette lésion à une origine hydatique.

Les signes qui orientent vers la nature hydatique du kyste sont la présence de calcifications arciformes, qui est très évocatrice (12 % des cas)<sup>[47][88]</sup>, de même que la présence de vésicules filles intra kystiques, un aspect de décollement de membrane ou une autre localisation hydatique abdominale ou pulmonaire <sup>[39][38]</sup>. Il faut également s'aider des arguments épidémiologiques et de la sérologie hydatique pour porter le diagnostic en préopératoire.

Cependant, la négativité de cette dernière n'élimine pas la nature hydatique d'une masse kystique pancréatique. En cas de persistance d'un doute diagnostique, le recours à l'échoendoscopie est d'un grand apport du fait d'une meilleure étude du contenu de la tumeur kystique<sup>[39]</sup>.

En l'absence d'éléments d'orientation, les autres tumeurs kystiques du pancréas doivent être évoquées. Ainsi le diagnostic différentiel se posera essentiellement avec le cystadénocarcinome, le cystadénome séreux (CS) et le cystadénomemucineux (CM). Classiquement l'aspect radiologique de ces tumeurs est caractérisé par la présence, au sein de la masse kystique de cloisons qui se réhaussent après injection de produit de contraste <sup>[89]</sup>. Cependant, cet aspect n'est pas constant et l'on peut retrouver des calcifications arciformes dans les CM et des calcifications centrales dans les CS avec des cloisons dont la prise de contraste n'est pas toujours très nette <sup>[89][90]</sup>.

Le pseudo-kyste du pancréas se distingue d'un kyste hydatique de type I par l'absence d'une paroi propre. Le cystadénome et le cystadénocarcinome se distinguent d'un kyste hydatique de type III par le réhaussement, après injection de produit de contraste, des bords et des cloisons intrakystiques<sup>[91]</sup>.

## **VIII. Traitement :**

Le traitement du kyste hydatique est longtemps resté purement chirurgical. L'apparition récente d'autres possibilités thérapeutiques aide dans la prise en charge de cette affection

### **A. Buts :**

Les buts de tout traitement du KHP sont :

- obtenir la guérison et supprimer la symptomatologie clinique.
- éviter l'évolution naturelle vers les complications.
- éviter les récurrences.
- et en cas de traitement chirurgical, éviter les complications peropératoires et surtout la morbidité postopératoire.

### **B. Moyens :**

#### **1. Traitement médical :**

Jusqu'en 1977, date de la première utilisation avec succès d'un traitement médical chez l'homme, la chirurgie était l'unique solution pour traiter la maladie hydatique. Depuis cette date, plusieurs études utilisant des carbamates benzimidazolés (Mébendazole (Vermox®) et l'Albendazole (Zentel®) comme chef de file, ne cessent de rapporter des résultats intéressants, allant de la réduction de la taille des kystes avant la chirurgie, à la guérison complète de certains kystes sous le seul traitement médical. Cette thérapeutique a été initialement utilisée pour les malades jugés inopérables. Plus tard, d'autres indications ont été proposées notamment pour réduire la taille des kystes et stériliser leurs contenus avant la chirurgie, évitant ainsi les risques de

dissémination secondaire, et en postopératoire pour agir aussi bien sur les petits kystes passés inaperçus, que sur les éventuels scolex disséminés au cours de la chirurgie, empêchant ainsi leur évolution kystique.

Le développement du traitement médical est important pour plusieurs raisons :

- ❖ En monothérapie : pour les malades jugés inopérables ou ceux refusant l'opération, ou en cas de kystes multiples et disséminés, ou de contres- indications temporaires ou absolues, ou en cas d'inaccessibilité aux structures hospitalières surtout dans les pays de haute endémie.
- ❖ En association au traitement percutané : l'Albendazole est indiqué chez les malades en mauvais état général, ne pouvant pas supporter la chirurgie.
- ❖ En association à la chirurgie : en cas de kyste rompu ou récidivant après chirurgie. Le traitement est débuté 14-20 jours avant la chirurgie et poursuivi de 2 à 24 mois.

L'Albendazole a une meilleure absorption digestive. Ses taux sanguins et intrakystiques sont plus élevés et sa transformation en un métabolite actif a une bonne concentration intrakystique. L'administration de l'Albendazole se complique rarement d'effets secondaires majeurs.<sup>[92]</sup>

### **1.1. Les contre-indications du traitement médical :**

Plusieurs situations contre-indiquent le traitement médical<sup>[93]</sup> :

- grossesse.
- Insuffisance hépatique.

- Insuffisance médullaire.

### **1.2. Ses effets indésirables:**

Suites à l'administration du traitement médical ,plusieurs effets ont été notés<sup>[93]</sup> :

- Douleur abdominale, nausées, vomissements
- Céphalées, vertiges
- Prurit, éruptions cutanées, alopecie
- Leucopénie, anémie, aplasie médullaire
- Hépatite
- Glomérulonéphrite

### **1.3. Mode d'administration, posologies, spécialités, présentations, au Maroc :**

L'Albendazole s'utilise, par voie orale et se présente sous forme de comprimés dosés à 400mg, ou de suspension buvable à 400 mg/ 10ml (Flacon de 10 ml).

Dans l'hydatidose, il est prescrit à la dose de 10 à 14 mg/kg/j en 2 prises ou à la dose d'un comprimé à 400 mg matin et soir. Un traitement par cures de 28 jours espacées par 15 jours d'arrêt est aussi efficace et moins toxique qu'un traitement en continu. L'Albendazole s'administre au cours des repas. Une meilleure absorption lors de repas riches en graisse a été observée.

### **1.4. L'efficacité du traitement médical<sup>[72]</sup> :**

L'efficacité du traitement médical est suivie sur l'échographie qui recherche une diminution du volume du KHP ou une augmentation de l'échogénicité de son contenu.

Trois essais randomisés ont montré que l'albendazole était plus efficace sur le kyste hydatique que le placebo ou le mébendazole .Un essai randomisé a comparé l'albendazole associé au praziquantel à l'albendazole seul.Il a montré que l'association était plus efficace que l'albendazole seul.

Cependant, la disparition complète de tous les kystes n'a jamais été obtenue dans ces différentes études. Le traitement médical utilisé seul ne constitue pas le traitement idéal. La chirurgie reste donc le traitement de choix.

## **2. Traitement chirurgical :**

### **2.1. Les voies d'abord :**

Le choix de la voie d'abord est fondamental dans la chirurgie du KHP. Le choix était encore plus délicat avant l'avènement de l'imagerie moderne qui permet une localisation exacte du kyste et surtout le diagnostic d'une localisation multiple.

Elle doit s'adapter à deux impératifs :

- Réaliser une exposition correcte des kystes.
- Permettre un contrôle aisé des pédicules vasculaires.

#### **2.1.1. Voie médiane :**

Il s'agit d'une incision médiane sus ombilicale abordant la cavité abdominale à travers la ligne blanche et donnant une excellente exposition de l'arrière-cavité des épiploons, et pouvant être élargie en sous ombilical.

#### **2.1.2. Voies paramédianes :**

Elles sont nombreuses et supposent une connaissance exacte du siège de la tumeur . On peut citer :

- ✚ Les incisions sous costales gauche donnent une bonne exposition sur les kystes hydatiques de la queue du pancréas
- ✚ Les voies transversales: sont plus délabrantes.
- ✚ Les incisions angulaires type RIO BRANCO ou incision en J, qui sont également délabrantes .

Les deux dernières voies d'abord sont très peu utilisées.

Le pancréas est abordé en grande partie par ouverture de l'arrière cavité des épiploons, le plus souvent après effondrement du ligament gastro-colique.

Les kystes céphaliques peuvent parfois nécessiter une ouverture du petit épiploon. Les kystes céphaliques à développement postérieur nécessitent un décollement duodéno-pancréatique.

### **2.1.3. La cœlioscopie:**

La laparoscopie ou la cœlioscopie concerne la chirurgie réalisée dans la cavité abdominale à l'aide d'instruments spéciaux, d'une caméra et d'une optique. L'optique et les instruments sont introduits par des orifices de trocars sans ouvrir l'abdomen. Le chirurgien travaille sans vision directe, par l'intermédiaire d'un écran<sup>[94]</sup>.

En raison de la délicate nature de la procédure laparoscopique et l'importance d'éviter le déversement du contenu du kyste, la résection ouverte a été la norme de soins pour le traitement de l'échinococcose pancréatique.

## **2.2. Les temps opératoires :**

### **2.2.1. L'extermination du parasite :**

Elle est identique à l'extermination de tout kyste hydatique indépendamment de sa localisation, il s'agit là de tuer le parasite dans l'œuf.

- Trois solutions parasitocides :
- Une solution formolée à 2 % :

Détruit efficacement le parasite, mais certains inconvénients en limitent l'utilisation,

Il est impliqué dans la survenue des états de choc anaphylactique précoce ou secondaire. Ces inconvénients ont fait abandonner son usage thérapeutique au profit d'autres agents stérilisants.

- Le sérum salé hypertonique :

Le sérum salé devient efficace à partir d'une concentration de 20% . En cas d'utilisation d'une quantité importante pour le lavage péritonéal, il peut entraîner des désordres hydro-électrolytiques majeurs dont l'hypernatrémie d'où la nécessité de surveiller la natrémie dans les périodes per et postopératoires.

- Eau oxygénée :

Constitue le scolicide de choix. Vu son innocuité, sa disponibilité, son faible coût, sa fiabilité d'utilisation, son excellente tolérance et son efficacité clinique et expérimentale, elle constitue le scolicide le plus utilisé actuellement. Il existerait un risque théorique d'embolie gazeuse et de chocs parfois mortels qui semblent être liés à l'injection d'eau oxygénée dans un kyste plein sous pression .

Les temps opératoires :

- Stérilisation et ablation du parasite.

- Suppression de la cavité résiduelle qui est partielle avec les méthodes conservatrices et totale avec les méthodes radicales.
- Enfin, identification des fistules.

L'isolement du kyste revient à protéger la cavité abdominale en disposant autour de la tumeur des champs imbibés de solution parasiticide. La stérilisation du kyste est un geste impératif, hormis les cas de kystectomie en bloc ou d'exérèse réglée. Un trocart branché sur le système d'aspiration ponctionne le kyste dont on retire le tiers environ de liquide hydatique, remplacé immédiatement par l'une des trois solutions parasitocides . Après une dizaine de minutes, temps estimé nécessaire à la lyse du parasite, une ponction-vidange est réalisée.

Vient ensuite la kystotomie au bistouri électrique, une membrane proligère complètement affaissée et d'éventuelles vésicules filles sont retirées. Après , la cuticule est décollée en passant par le plan de clivage naturel à l'aide d'un tampon monté et par traction douce, la face interne de la coque est alors tamponnée par des compresses de parasitocides.

### **2.2.2. Bilan lésionnel :**

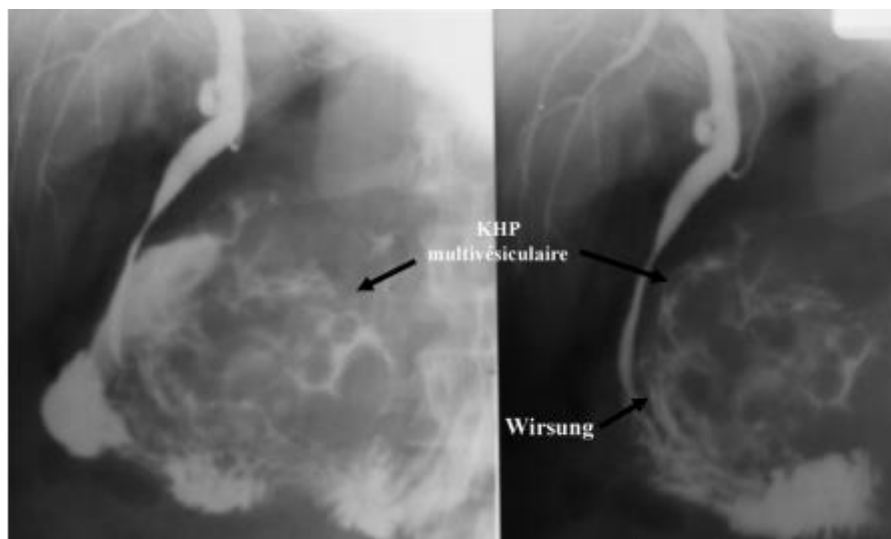
Une fois le parasite tué, un bilan lésionnel local et locorégional s'impose .

#### **a. Un bilan canalaire :**

Il s'agit essentiellement du retentissement tumoral sur le cholédoque (dans sa portion intra-pancréatique) et sur le canal de Wirsung.

L'opacification biliaire ou wirsungienne peut révéler une fistule kysto-biliaire ou une fistule kysto-wirsungienne à l'aide de la kystographie et la

cholangiographie per-opératoire. C'est un temps opératoire primordial qui dictera l'attitude opératoire.



**Figure 21: Cholangiographie per-opératoire montre un aspect de compression extrinsèque de la VBP avec une opacification du kyste pancréatique à travers le Wirsung<sup>[44]</sup>.**

### **b. Bilan vasculaire :**

Un réseau veineux profond riche constaté à la laparotomie doit faire craindre l'existence d'une hypertension portale sectorielle même si la rate paraît de volume normal. En effet, la reperméabilisation de certaines voies de dérivation compense la splénomégalie observée dans ces cas.

### **c. Exploration de la cavité abdominale :**

L'endémicité de l'hydatidose dans notre pays exige une révision abdominale complète à la recherche d'autres sites dans les organes pleins (le foie, la rate et le rein), dans les mésos digestifs, dans le péritoine pariétal et dans

les culs de sac. Les clichés pulmonaires demandés systématiquement avant tout acte chirurgical renseignent sur l'existence d'hydatidose pulmonaire associée.

### **2.2.3 Les techniques chirurgicales :**

Les principaux objectifs du traitement chirurgical sont l'élimination totale de tous les éléments parasites, et la gestion de la cavité péri-kystique résiduelle avec maximum de conservation de l'organe hôte.

#### ***a) Les techniques conservatrices :***

Elles vont du respect total du péri-kyste à sa résection partielle. Le principe de ces interventions est d'éviter la dissection péri-kystique toujours hémorragique quand le kyste est jeune, profondément enchâssé dans le pancréas.

Si le geste reste bénin, les suites risquent d'être compliquées par la persistance d'une cavité résiduelle dont le drainage, même prolongé, n'est pas garant de bons résultats<sup>[95]</sup>.

Les méthodes conservatrices sont dominées par la résection du dôme saillant.

#### ***i. La résection du dôme saillant<sup>[96]</sup> :***

La résection du dôme saillant consiste en une mise à plat de la cavité résiduelle en réséquant la partie du péri-kyste qui fait saillie à la surface du pancréas.

Elle ne comporte pas de geste sur le parenchymesain. Ce type de geste nécessite d'ouvrir le kyste, de stériliser et d'évacuer le contenu.

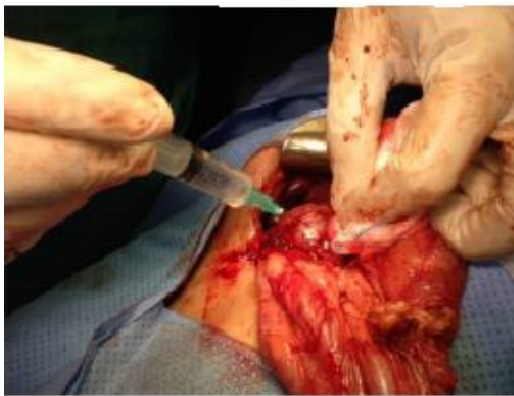L'opérateur commence, comme déjà sus-cités, par décompresser le kyste à l'aiguille fine, puis réalise la ponction à l'aide d'un trocart de gros calibre

connecté à une aspiration. Pour les très gros kystes, l'aspiration doit être progressive afin d'éviter le risque du choc à vacuo . La membrane prolifère doit être évacuée par la suite.

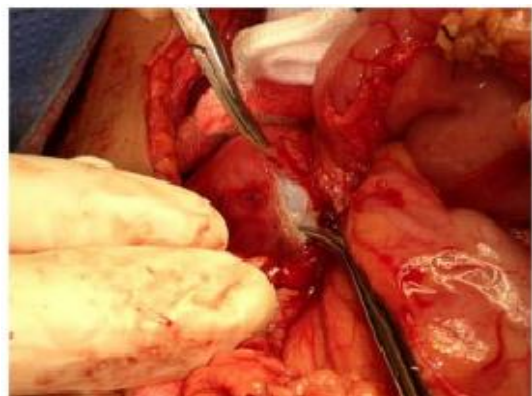Le drainage de la cavité est le plus souvent réalisé à l'aide de drains tubulaires souples, aspiratifs, raccordés à un bocal stérile. Extériorisés au plus court et laissés en place tant qu'ils produisent.

Le traitement de la cavité résiduelle se fait par plusieurs méthodes :

- L'épiploplastie : Elle consiste à combler la cavité résiduelle par le grand épiploon utilisant ainsi ses propriétés physiologiques de sécrétion, résorption et de phagocytose, ce qui permet d'éviter la rétention hématique et de suc pancréatique.
- Le capitonnage: Il efface la cavité résiduelle en suturant ses parois l'une contre l'autre par des points trans-parenchymateux.



**Figure 23: La ponction-vidange de la masse ramène du liquide clair (eau de roche)<sup>[97]</sup>**



**Figure 22: Résection du dôme saillant<sup>[97]</sup>.**

## *ii. La réduction de la cavité<sup>[85]</sup> :*

La réduction de la cavité était la plus couramment utilisée. C'est une méthode palliative qui se fait avec ou sans drainage interne . La poche est laissée en place après avoir réséqué la partie exubérante et drainée vers l'extérieur par un drain aspiratif. Certains prévoient le capitonnage de cette poche au fil résorbable.

Les inconvénients de cette méthode sont les fistulisations biliaires ou pancréatiques secondaires, la suppuration, l'hémorragie auxquelles s'ajoute le risque de blesser les canalicules pancréatiques lors du capitonnage.

La réduction de cavité avec drainage interne se fait dans une partie du tube digestif :estomac, duodénum ou plus couramment le jéjunum<sup>[44]</sup>. C est la kysto-jejunosomie en Y ; l'anse intestinale est suffisamment longue (40 a 70 cm) pour pouvoir s'opposer au reflux de liquide jéjunal dans la cavité kystique .

Il existe aussi la kystojejunostomie sur une anse en Omega, l'anse étant montée en précolique ou en transmésocolique.

La kystogastrostomie est plus facile à réaliser soit par voie rétro gastrique en abordant le kyste après ouverture de l'arrière cavité des épiploons, soit par voie transgastrique après gastrotomie antérieure et postérieure .L'inconvénient de cette méthode est essentiellement la stase de liquide gastrique dans ce diverticule même si l'anastomose se fait au niveau de la face postérieure de l'estomac .

Citons enfin ,lakystoduodénostomie préconisée pour les kystes situés au voisinage du deuxième duodénum . L'anastomose se fait loin de la papille par voie transduodénale avec le risque important de blesser artère gastroduodénale.

### **iii. Suture canalaire<sup>[98]</sup> :**

Les kystes avec effraction du canal de Wirsung, pour lesquels une anastomose kysto-digestive n'est pas possible du fait de la qualité des tissus, pourraient bénéficier d'une suture canalaire sur drain tuteur associée au drainage externe du kyste. Cette suture n'est pas toujours possible.

### **b) Les techniques radicales :**

Les méthodes radicales ont l'avantage de supprimer la cavité résiduelle et de suturer, en tissu sain, les gestes radicaux ne sont pas toujours réalisables, du fait de la localisation ou de la multiplicité des kystes.

#### **i. La kystectomie<sup>[67]</sup> :**

La kystectomie est la méthode idéale en théorie, mais elle se heurte en pratique à un problème fondamental: il n'existe pas de plan de clivage entre le parasite et le tissu sain.

De ce fait, l'extirpation du kyste expose à la blessure des canalicules pancréatiques et de petits vaisseaux glandulaires dont l'hémostase est difficile à maîtriser .

Cette méthode n'est pas retrouvée dans les articles récents au profit de la réduction de la cavité kystique et de la résection du dôme saillant.

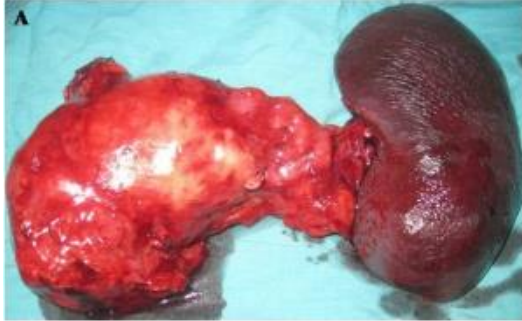#### **ii. La pancréatectomie segmentaire réglée :**

##### **❖ La spléno-pancréatectomie gauche<sup>[30]</sup> :**

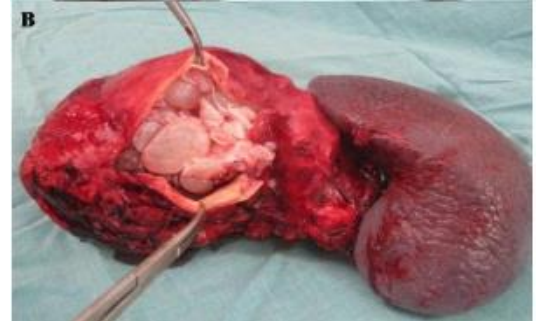
Une pancréatectomie gauche permettra d'emporter le kyste et de suturer le pancréas en tissu sain.

La morbidité du drainage après résection du dôme saillant (fistule pancréatique) doit faire préférer les interventions d'exérèse type

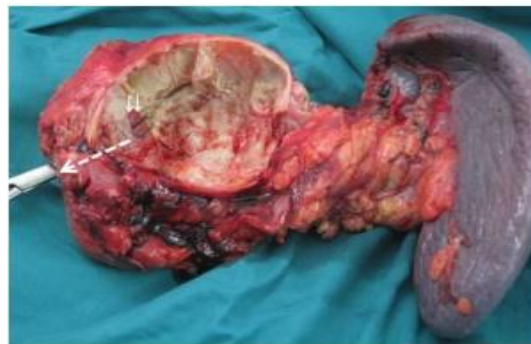spléno-pancréatectomie gauche.



**Figure 24: spléno-pancréatectomie gauche, avec une tumeur dans la queue du pancréas. [30]**



**Figure 25: A l'ouverture du kyste. On voit Les vésicules filles [30]**



**Figure 26: Fistule entre le kyste hydatidique pancréatique et le canal pancréatique principal (deux flèches). [30]**

#### ❖ La duodéno-pancréatectomie céphalique :

Une duodéno-pancréatectomie céphalique est jugée excessive et démesurée pour une pathologie bénigne<sup>[85]</sup>.

### **3. Traitement percutané :**

Il y a quelques années, la ponction transcutanée directe d'un kyste hydatique était considérée comme un geste doublement dangereux en raison des risques de réaction anaphylactique et de dissémination. Ces risques ont longtemps contre indiqué la ponction d'un kyste hydatique.

Le traitement du kyste hydatique faisait appel essentiellement au traitement chirurgical. Avec le développement de l'imagerie médicale, notamment l'échographie, le traitement percutané devient de plus en plus pratiqué quand la chirurgie est contre indiquée.

Son efficacité est non seulement démontrée mais paraît des plus remarquables aux vues des expériences rapportées, tout au moins pour les kystes accessibles. Elle permet d'inactiver le parasite, de détruire la membrane proligère, d'évacuer le contenu du kyste et d'obtenir l'oblitération de la cavité résiduelle. Si ces méthodes ont fait la preuve dans le KHF, il est difficile d'en dire autant pour le KHP.

#### **3.1. Ponction-aspiration-injection-réaspiration (PAIR) :**

C'est une méthode mini-invasive qui consiste à réaliser une ponction (P) percutanée sous contrôle échographique (avec des sondes de 3,5 à 5 MHz) ou scanographique et une aspiration (A) du liquide contenu dans le KHP par l'intermédiaire d'une aiguille ou d'un cathéter, suivies par la destruction des protoscolex restants dans la cavité résiduelle par l'injection (I) d'un agent scolicide qui est ensuite réaspiré (R). l'Albendazole est obligatoirement prescrit per os, 24 heures avant et 30 jours après la procédure<sup>[99]</sup>.

Plusieurs essais ont confirmé que la PAIR est appropriée pour le traitement du foie, de la cavité abdominale et les kystes hydatiques rénaux. La standardisation de la procédure était faite en 2001 par l'Organisation mondiale de la santé (OMS)<sup>[100]</sup>. La PAIR ne doit pas être utilisée dans les poumons, la colonne vertébrale et le cerveau <sup>[101]</sup>. Concernant le kyste hydatique du pancréas, cette technique est déconseillée en raison du risque de complications. Elle n'est indiquée que lorsque la chirurgie est impossible<sup>[102]</sup>. Le travail de Yattoo et al. <sup>[101]</sup> est le seul rapport dans la littérature pour la gestion percutanée de la maladie hydatique pancréatique en utilisant la technique PAIR.

### **3.1.1. Principes généraux :**

Une structure hospitalière et la disposition de moyens de réanimation sont indispensables, ainsi qu'une structure chirurgicale en cas de besoin. L'anesthésie générale est clairement préférable pour contrôler l'hémodynamique du patient et éviter que le patient ne bouge, ce qui expose au risque de mobilisation du matériel mis en place dans le kyste.

Le traitement percutané d'un kyste hydatique est éventuellement concevable en ambulatoire, mais une courte hospitalisation avec surveillance sur 24 heures est clairement préférable.

### **3.1.2. Matériels utilisés et techniques :**

Une aiguille fine (de calibre 22 à 16 gauges) est indiquée pour les kystes anéchogènes de plus de 5 cm de diamètre. Un calibre trop fin de l'aiguille expose au risque d'obstruction de sa lumière. Un drain (de calibre 8 à 12 French), de préférence en «queue de cochon », est utilisé quand du matériel hydatique est visible à l'échographie préopératoire. La mobilisation de la queue de cochon

permet souvent d'effondrer des logettes et améliore la vidange du kyste et sa stérilisation.

### **3.1.3. Les étapes de la PAIR :**

#### **➤ La ponction :**

Dans des conditions d'asepsie rigoureuse, la ponction est généralement faite sous échographie. L'aiguille utilisée est généralement fine (18-22 G). Il faut choisir la voie d'abord la plus courte possible.

On réduit ainsi le risque de fuite du liquide hydatique sous pression, au niveau de l'orifice créé dans la paroi du kyste, autour du matériel utilisé, en évitant le risque de choc anaphylactique immédiat et, à distance, le risque de dissémination. Il ne faut faire qu'un seul trajet et pénétrer franchement dans la cavité kystique<sup>[103][104]</sup>.

#### **➤ L'aspiration :**

Buts :

1. Décompresser le kyste .

2. Confirmer le diagnostic : L'hyperpression du liquide, sa couleur claire et la présence d'un sédiment crayeux sont évocateurs de la nature hydatique du kyste et de sa viabilité. Ces paramètres sont étudiés immédiatement. On profite de ce prélèvement pour un examen parasitologique avec recherche de scolex, tout en appréciant leur mobilité et leur affinité tinctoriale (éosine, bleu de méthylène) .Ce prélèvement initial sera comparé au recueil de liquide en fin de procédure pour s'assurer de la lyse des scolex. Le drain pourra être laissé en place et retiré ultérieurement.

3. Rechercher une fistule kysto-biliaire ou kysto-pancréatique, qui imposerait, si présente, l'arrêt de la procédure. Les éléments qui orientent vers son existence sont l'absence de pression et la couleur jaunâtre du liquide. Dans ces situations douteuses, un dosage de la bilirubine et de la lipase est réalisé.

La confirmation de la nature hydatique, de la viabilité du kyste et de l'absence de fistule autorise la poursuite de la procédure par l'aspiration du liquide.

L'aspiration est effectuée en proportions variables allant de 35 à 100 % du Volume théorique calculé<sup>[105]</sup>.

➤ **L'injection :**

Elle est destinée à détruire la membrane germinative et les vésicules filles non ponctionnables.

Généralement, la quantité injectée représente le tiers du volume aspiré. Le produit est laissé en place pendant une durée de 20 à 30 minutes.

Les agents scolicides les plus utilisés sont l'alcool à 95% ou le sérum salé hypertonique à 30% (au moins 15%).

Le risque de cholangite sclérosante secondaire à l'injection de liquide scolicide a été décrit. Ce risque existe lorsqu'il y a une fistule kystobiliaire, ce qui impose la recherche de celle-ci. Ce risque est beaucoup plus important avec l'alcool absolu qu'avec le sérum salé hypertonique<sup>[106]</sup>.

➤ **La réaspiration:**

Le liquide réaspiré doit être également examiné au microscope optique afin de s'assurer de la destruction des scolex. Cette méthode simple nécessite cependant le respect scrupuleux de certaines précautions.

L'administration concomitante de benzimidazolés, fortement recommandée, est débutée 4 heures avant la ponction et poursuivie pendant 1 à 4 semaines<sup>[106]</sup>.

### **3.2. Le drainage percutané (DP)<sup>[107]</sup> :**

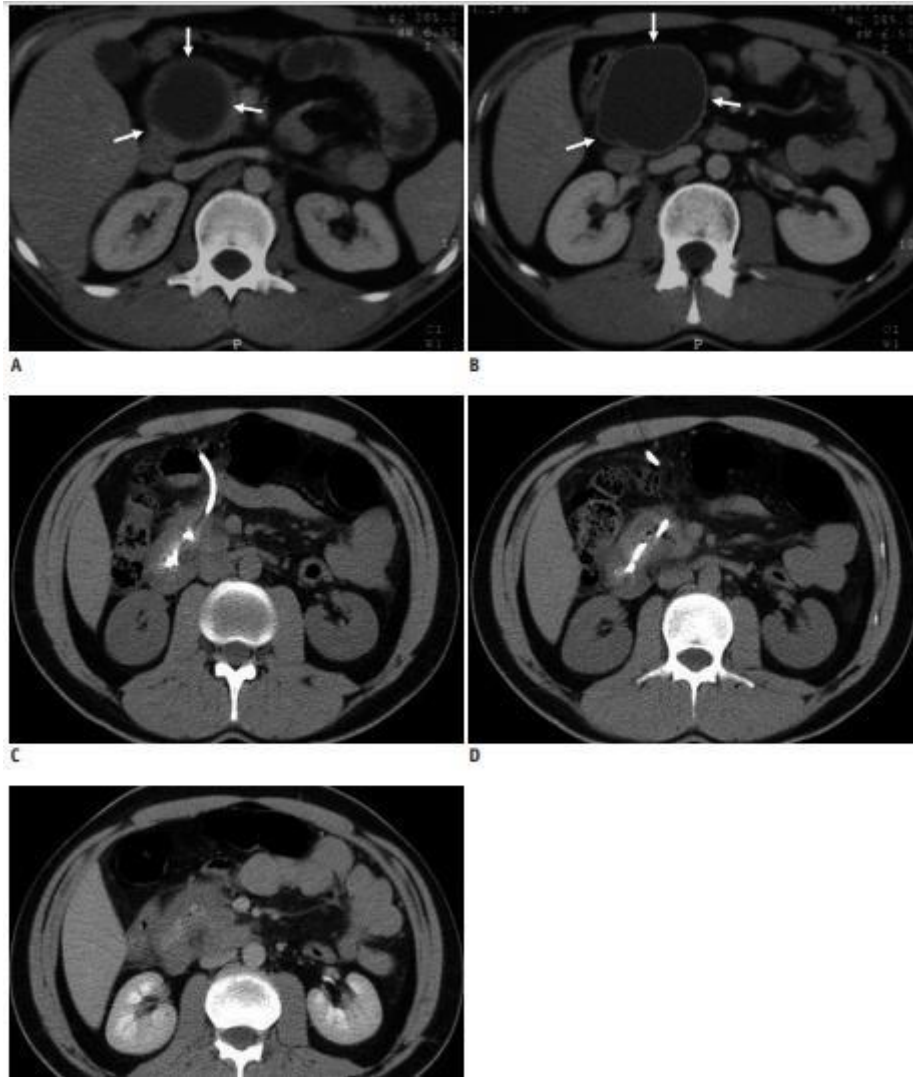
Le drainage percutané (DP) pourrait être un bon traitement pour certains kystes hydatiques pancréatique<sup>[107]</sup>.

C'est une bonne alternative à la chirurgie. Il peut être combiné avec la chimio prophylaxie médicale avant et après sa réalisation en utilisant le Praziquantel ou Albendazol. L'utilisation de fines aiguilles et de cathéters ainsi que les progrès dans les techniques américaines et le geste écho-guidé font que le risque de déversement soit extrêmement improbable<sup>[92]</sup>.

Le DP avec technique de cathéter est différent de la PAIR simple, car il utilise un cathéter en « queue de cochon » 10 F supplémentaire en le laissant pendant 24 heures .

La technique du cathéter permet une réduction du volume liquidien et une sclérose des parois de la cavité kystique plus rapide , contrairement à la PAIR simple, dans laquelle une quantité significative du volume reste non drainé dans le kyste.

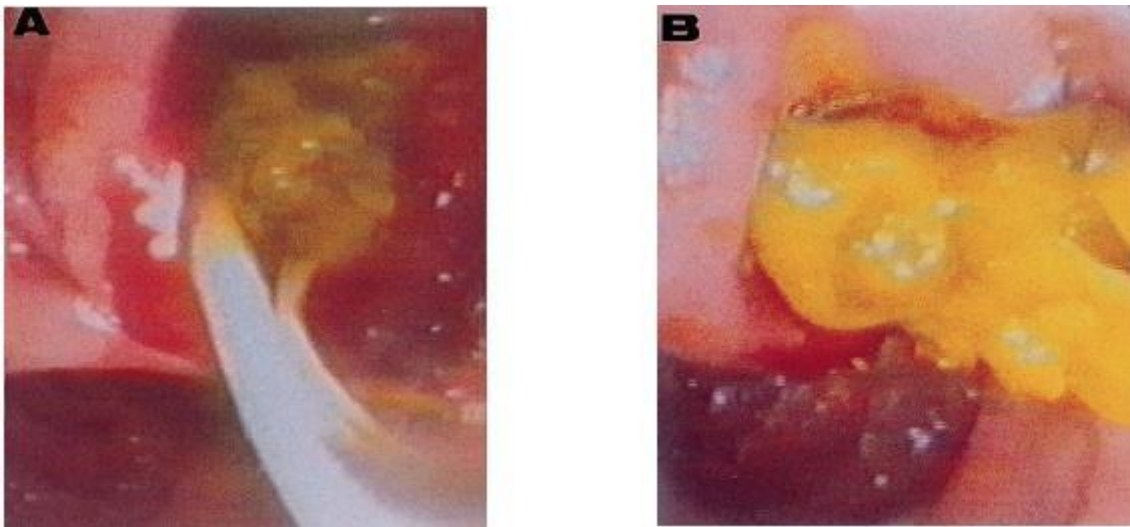
La technique du cathéter est principalement utilisée pour le kyste hydatique situé dans le foie.



**Figure 27:A, B. Images de tomodensitométrie axiale (TDM) avec contraste amélioré montrant la masse kystique (flèches blanches) provenant du col du pancréas. C, D.images sans contraste montrent un cathéter de 10 F pigtail dans la cavité du kyste. E. image CT axiale contrastée obtenue 18 mois après le traitement montre pas de cavité kystique.<sup>[107]</sup>**

#### **4. Traitement endoscopique La cholangio-pancréatographie rétrograde par voie endoscopique CPRE :**

La CPRE permet théoriquement l'opacification d'une éventuelle fistule kysto-biliaire dans un but diagnostique. Mais l'indication est surtout thérapeutique. La sphinctérotomie endoscopique, associée ou non à un drainage naso-biliaire, permet le drainage des voies biliaires. Dans des cas sélectionnés, la sphinctérotomie endoscopique seule permet la guérison sans recours à la chirurgie.



**Figure 28: Vues duodéoscopiques avec A) extraction de membranes hydatiques multiples par sphinctérotomie endoscopique. B) membranes hydatiques jaunâtres saillantes de la papille après une sphinctérotomie<sup>[108]</sup>.**

### **C. Indications :**

Le traitement est principalement chirurgical et les modalités thérapeutiques dépendent du siège du kyste et de l'existence ou non d'une fistule kysto-canalaire.

➤ En l'absence de fistule canalaire attestée par cholangiographie et/ou Wirsungographie : la résection du dôme saillant après stérilisation per opératoire est l'intervention recommandée. Elle est associée à un drainage externe avec ou sans épiploplastie pour diminuer le risque d'infection de la cavité résiduelle.

➤ En présence d'une fistule canalaire, le geste chirurgical est fonction du siège du kyste :

- Si le kyste est à gauche de l'axe mésentérico-portal, la morbidité du drainage (fistule pancréatique, suppuration) après résection du dôme saillant doit faire préférer les interventions d'exérèse type spléno pancréatectomie gauche ou pancréatectomie gauche.
- À droite de l'axe mésentérico-portal, l'exérèse est totale, à savoir une duodéno pancréatectomie céphalique, est jugée disproportionnée pour cette affection parasitaire bénigne: La dérivation kysto-digestive type anastomose kystogastrique ou kysto-jéjunale sur anse en Y doit être préférée au drainage externe ou à l'unique résection du dôme saillant .

➤ Les kystes avec effraction du canal de Wirsung, pour lesquels une anastomose kysto-digestive n'est pas possible du fait de la qualité des tissus, pourraient bénéficier d'une suture canalaire du canal de Wirsung sur drain tuteur associée au drainage externe du kyste.

➤ Quant à la dilatation sans fistule de la voie biliaire principale, elle régresse après traitement du kyste et ne nécessite aucun geste sur le cholédoque.

➤ En revanche, une thrombose de la veine splénique avec hypertension portale segmentaire peut justifier une spléno pancréatectomie gauche.

➤ Le drainage percutané et la PAIR sont des moyens alternatifs indiqués chez les patients inopérables et doivent être combiné à une chimioprophylaxie avec l'Albendazole.

➤ Certains auteurs recommandent de considérer par excès la cavité résiduelle d'un kyste hydatique du pancréas comme l'équivalent d'une tranche de section pancréatique, même en l'absence d'une large fistule canalaire, avec un risque non négligeable de fistule pancréatique postopératoire. Ils recommandent aussi la mise en place d'un large drainage dans la cavité résiduelle et l'administration systématique à l'induction et en postopératoire de Sandostatine® pendant sept jours dans un but préventif [44].

## **D. Résultats :**

### **1. Mortalité opératoire globale :**

Elle a diminué avec l'amélioration des techniques chirurgicales, elle était de 11,5% par an avant 1936, elle est de 6 % après cette date [109] . Les causes de décès opératoires ou postopératoires rapportés par les différents études peuvent être très variées et diverses telles un choc anaphylactique, une péritonite, une embolie pulmonaire, un infarctus du grêle ,ou une évolution d'un état cachectique.

### **2. Morbidité:**

La morbidité est de l'ordre de 30 à 32 % .Elle se traduit par :

- ✚ Des complications d'ordre général : pneumopathies basales droite ou gauche.

- ✚ Des complications locales : à type de suppuration de la cavité ou de fistule canalaire<sup>[110]</sup>. Ces fistules s'expliquent par l'existence de brèche canalaire passée inaperçue au cours de l'acte opératoire ou secondaire à l'infection de la poche insuffisamment drainée<sup>[111]</sup>.

Des hémorragies sont observées dans près de 12 % des cas il s'agit d'un méléna abondant observé après drainage interne par kysto-jejunostomie sur anse en Y<sup>[112]</sup>.

D'autres complications locorégionales étaient décrites telles une pancréatite chronique diffuse ou une cirrhose biliaire secondaire.

### **E. Surveillance :**

Sur le plan évolutif, les récurrences sont fréquentes et les kystes peuvent exister dans un même organe ou dans des organes différents à des âges différents. Tout ceci indique la nécessité d'une surveillance au long cours. Cette surveillance est triple : clinique, biologique et morphologique. Elle doit être prolongée.

#### **1. Surveillance radiologique<sup>[113]</sup> [114] :**

L'image échographique permet de différencier un kyste évolutif d'une cavité résiduelle. La récurrence hydatique étant observée en général après 6 mois.

L'échographie doit être faite tous les ans pendant les deux premières années.

#### **2. Surveillance biologique et immunologique<sup>[115]</sup> :**

La biologie est surtout faite d'un bilan de cholestase et une lipasémie à la recherche d'une complication biliaire ou pancréatique.

Habituellement le taux des anticorps s'élève nettement dans les semaines qui suivent l'intervention, atteignant un taux maximum au bout de 2 mois, puis décroît pour se négativer en 18 à 24 mois après l'acte chirurgical. La persistance d'un taux élevé d'anticorps est en faveur d'un kyste hydatique oublié et leur réascension est en faveur d'une récurrence dont le taux varie entre 10 - 40 %, situation fréquente lors d'un traitement conservateur.

## **F. Prophylaxie :**

L'hydatidose représente un grave problème de santé publique qui menace l'économie des pays endémiques comme c'est le cas dans notre pays.

Elle impose une prophylaxie de grande envergure basée sur l'interruption du cycle parasitaire, ce qui suppose une coopération entre les secteurs de santé et ceux de l'agriculture ainsi qu'une attention particulière des pouvoirs publics.

Les mesures de prophylaxie de l'hydatidose sont théoriquement simples à formuler, mais malheureusement bien plus difficile à appliquer sur le terrain notamment dans le monde rural où il y a un grand taux d'analphabétisme et des infrastructures médiocres.

Elle impose d'agir sur tous les niveaux de la chaîne épidémiologique de façon concomitante, suivie et soutenue.

### **1. Mesures prophylactiques individuelles<sup>[24]</sup> :**

Ces mesures sont du ressort de chaque individu pour assurer sa propre protection et celle de sa famille. Elles peuvent se résumer comme suit :

- Eviter le contact avec des chiens et d'être léché par un chien aux mains ou au visage.

- Faire surveiller les chiens domestiques par des vétérinaires pour des traitements vermifuges .
- Ne jamais oublier de bien se laver les mains après un contact avec un chien .
- Apprendre surtout aux enfants à se laver systématiquement les mains après avoir joué avec des chiens ou touché des ustensiles ou autres objets souillés par des chiens .
- Laver soigneusement avec eau javellisée les légumes destinés à être mangés crus (3 à 4 gouttes par litre d'eau) .
- Détruire les viscères infestés de ténia échinocoque.
- Empêcher les chiens de se nourrir des viscères infestés par le ténia échinocoque.
- Eloigner les chiens des habitations et des potagers .
- Eviter que les chiens ne lèchent les assiettes et les plats .

## **2. Mesures prophylactiques collectives<sup>[24] [116]</sup> :**

Ces mesures visent avant tout à interrompre le cycle entre l'hôte définitif et les hôtes intermédiaires. Il s'agit de tous les aspects liés à la lutte contre les chiens errants ainsi que le contrôle de l'abattage du bétail pour la consommation de viandes.

Les principales mesures sont :

Améliorer les conditions de l'abattage réglementé (abattoirs) : l'abattoir est un maillon important dans la prévention et la lutte contre l'Hydatidose et ce à plusieurs titres. En effet , l'abattoir constitue un passage obligé pour toute préparation de viandes destinées à la consommation humaine et par conséquent ,

c'est à son niveau que s'opère l'inspection de ces dernières et la saisie de celles qui ont été reconnues impropres à la consommation .

C'est également à son niveau qu'on peut recueillir les informations nécessaires aux études épidémiologiques de la maladie, indispensables à tout suivi de l'évolution de la maladie chez les bétails ainsi que l'évaluation de tout plan de lutte mis en place. Pour ces raisons, toute nouvelle construction d'abattoir doit tenir compte des normes sanitaires et hygiéniques.

Renforcer le contrôle vétérinaire des viandes en milieu rural .

Lutter contre l'abattage clandestin.

Ne jamais donner directement aux chiens, les organes des hôtes intermédiaires contenant des kystes.

Interdire l'accès des chiens aux abattoirs.

Lutter contre les chiens errants.

Procéder à l'élimination des organes infestés selon les techniques recommandées pour empêcher les chiens ou les animaux sauvages de les manger.

Soumettre tous les chiens à propriétaire à un traitement vermifuge, au Praziquantel, tous les six mois et ne pas leur donner à manger de la viande crue ni les laisser manger les déchets provenant d'animaux tués pour leur viande .

Renforcer l'arsenal juridique réglementant les lieux et conditions d'abattage et de contrôle sanitaire.



# Conclusion

---

---

---

Au cours de ce travail, nous avons essayé de dégager quelques particularités concernant une localisation exceptionnelle du kyste hydatique.

Sur le plan épidémiologique, l'hydatidose est un problème de santé publique dans les zones d'endémie représentées par tous les pays d'élevage où le contact chiens-moutons est constant, en particulier le pourtour méditerranéen, notamment le Maroc. L'Hydatidose sévit dans presque toutes les régions rurales du pays.

La symptomatologie est souvent insidieuse après une longue évolution, ce qui explique la très grande latence. Les symptômes que rapportent le patient, ainsi que les signes retrouvés à l'examen physique, varient en fonction de la taille et de la localisation du kyste hydatique au sein du parenchyme pancréatique, et de l'existence ou non de complications.

Les modalités d'imagerie vont du simple au complexe et invasif. L'échographie est facilement disponible et rentable, c'est l'examen de première intention, simple, non invasif et indolore. La sensibilité diagnostique de l'échographie abdominale chez l'échinococcose abdominale se situe en général entre 93 et 98%. La tomodensitométrie reste l'examen de choix, elle peut être demandée d'emblée ou le plus souvent en cas de doute diagnostique. L'imagerie par résonance magnétique permet de faire le diagnostic de kyste hydatique dans ses différents stades évolutifs, en particulier en cas de fistule pancréatique ou biliaire surtout grâce à la bili et wirsung-IRM. L'avènement de nouvelles techniques endoscopiques ont consolidé l'arsenal de diagnostic, elles permettent de chercher une relation entre le kyste et canal pancréatique, et d'effectuer une étude biochimique et cytologique du produit d'aspiration avec la biopsie de la lésion.

Les examens biologiques, les sérologies apportent des outils important de diagnostic et de suivi de l'hydatidose, il se base sur la recherche d'anticorps spécifiques par des techniques quantitatives (immunofluorescence indirecte, hémagglutination, ELISA) et qualitative (immunoélectrophorèse ou Western Blot) .Un résultat négatif ne permet jamais d'exclure une hydatidose. Une hyperéosinophilie peut apparaitre lors d'une fissuration de la paroi kystique.

Le traitement est principalement chirurgical et les modalités thérapeutiques dépendent du siège du kyste et de l'existence ou non d'une fistule kysto-canalaire. En l'absence de fistule canalaire, la résection du dôme saillant opératoire est l'intervention recommandée. La spléno pancréatectomie gauche est approprié pour les KHP caudales en cas de fistule. En cas de kyste caudale et en présence d'une fistule pancréatique, une duodéno pancréatectomie céphalique est jugée disproportionnée pour cette affection parasitaire bénigne. La dérivation kysto-digestive type anastomose kystogastrique ou kysto-jéjunale sur anse en Y est recommandée. Le drainage percutané et la PAIR sont des moyens alternatifs indiqué chez les patients inopérables et il doit être combiné à une chimioprophylaxie avec l'Albendazole.

il est difficile de considérer une guérison comme définitive en matière d'échinococcose. La surveillance de ces patients à long terme est importante du fait de la fréquence des récives particulièrement dans les localisations d'accès difficile. Elle est basée sur l'examen clinique et surtout sur des critères radiologiques et immunologiques. Cependant, même si les thérapeutiques aboutissent à de bons résultats, la véritable solution à l'éradication de la maladie hydatique reste la prévention. Elle passe avant tout par l'information et

l'éducation des populations concernées, par l'abattage des chiens errants et le contrôle strict dans les abattoirs, pour couper le cycle de l'échinococcose.

L'éradication de la maladie hydatique est tributaire d'une prophylaxie bien conduite et bien organisée.



# Résumés

---

---

## RESUME

**Titre:** Kyste hydatique de pancréas: à propos de 2 cas, expérience de l'Hôpital Militaire Avicenne Marrakech.

**Auteur:** Anas HADARI.

**Mots Clés:** Hydatidose, pancréas, complication, fistule, Echographie.

L'hydatidose est une affection parasitaire due à la forme larvaire du ténia *Echinococcus granulosus*. Elle constitue un problème de santé publique dans les zones d'endémie représentées par tous les pays d'élevage où le contact chiens-moutons est constant, en particulier le pourtour méditerranéen, notamment le Maroc.

La localisation pancréatique du kyste hydatique est exceptionnelle, même dans les pays où la maladie hydatique sévit à l'état endémique. La symptomatologie est différente selon la localisation, la taille des kystes et de l'apparition d'éventuelles complications. Le diagnostic est basé sur un faisceau d'arguments épidémiologiques, cliniques, biologiques et d'imageries.

Nous rapportons 2 cas de localisations pancréatiques, sur 925 cas de kyste hydatique toutes localisations confondues colligés pendant une période de 24 ans ; Entre 1993 et 2017 dans le service de chirurgie générale de l'Hôpital Militaire Avicenne de Marrakech.

Le principal symptôme était la douleur épigastrique et les vomissements. Une masse de HCD était retrouvée chez une seule patiente. La sérologie hydatique était négative chez une patiente et n'était pas réalisée chez l'autre.

Le diagnostic préopératoire a été établi chez les 2 patientes par échographie et tomodensitométrie.

Le traitement consistait à une résection du dôme saillant chez la première patiente, une kystotomie avec confection d'une anastomose kysto-gastrostomie par voie rétro-gastrique chez la deuxième. Les suites opératoires étaient simples.

A travers ces 2 observations et à la lumière des données de la littérature nous insisterons sur les difficultés diagnostiques engendrées par cette localisation inhabituelle du kyste hydatique, l'importance du diagnostic préopératoire, l'intérêt d'une exérèse la plus conservatrice possible, et un traitement radical ou une anastomose kysto-digestive en cas de fistule et l'importance de la surveillance sérologique post-opératoire afin d'éviter les récurrences.

## **ABSTRACT :**

**Title:** Hydatid cyst of pancreas: about 2 cases, experience of Military Hospital Avicenna Marrakech.

**Author:** Anas HADARI.

**Keywords:** Hydatidosis, pancréas, complication, fistula, ultrasound.

Hydatidosis is a parasitic disease caused by the larval form of tapeworm *Echinococcus granulosus*. It is a public health problem in endemic areas represented by all agronomical countries where the dog-sheep contact is constant, particularly around the Mediterranean, including Morocco.

Primary hydatid cyst of the pancreas is exceptional, even in endemic areas. The symptoms are different according to the localization, the size of the cysts and the presence of complications. The diagnosis is based on a bundle of epidemiological, clinical, biological and imaging arguments.

We report 2 cases of pancreatic localization, on 925 cases of hydatid cyst all localizations combined collected during a period of 24 years; Between 1993 and 2017 in the General Surgery Department of the Military Hospital Avicenne of Marrakech.

The main symptom was epigastric pain and vomiting. A right upper quadrant abdominal mass was found in only one patient. The hydatid serology was negative for one patient and was not realized for the other one.

The preoperative diagnosis was established in both patients by ultrasound and computed tomography (CT scan).

The treatment consisted in the resection of the prominent dome of the hydatid cyst for the first patient, a cystotomy with a retrogastric gastrostomy anastomosis for the second patient. The postoperative course was simple.

Through these 2 observations and in the light of literature data we will emphasize the diagnostic difficulties caused by this unusual localization of the hydatid cyst, the importance of preoperative diagnosis, the advantage of the most conservative excision possible, and a radical treatment or a cyst-digestive anastomosis in case of fistula and the importance of postoperative serological surveillance to avoid recurrences.

## ملخص :

**العنوان:** الكيس العداري للبنكرياس: بصدد حالتين ، تجربة مستشفى العسكري ابن سينا مراكش.

**المؤلف:** أنس الحضري

**الكلمات الأساسية :** داء العداري ، بنكرياس ، مضاعفات ، ناسور ، موجات فوق صوتية.

داء العداري مرض طفيلي ناتج عن الطور اليرقي من الديدان الشريطية "المشوكة الحبيبية". وهي مشكلة صحية عامة في المناطق الموبوءة التي تمثلها جميع البلدان التي يكون فيها الاتصال بين الكلاب و الأغنام بشكل دائم ، لا سيما في حوض البحر الأبيض المتوسط ، بما في ذلك المغرب.

غير أن الأكياس العدارية للبنكرياس استثنائية ، حتى في المناطق الموبوءة. وتختلف الأعراض باختلاف التوطن وحجم الحويصلات ووجود المضاعفات المحتملة. كما يعتمد التشخيص على حزمة من الحجج الوبائية والسريرية والبيولوجية و الاشعاعية.

و لقد سجلت حالتان من حالات التوطن في البنكرياس ، من بين 925 حالة من الأكياس العدارية ، باختلاف التوطن ، على امتداد 24 سنة ؛ أي خلال الفترة الممتدة بين 1993 و 2017 في قسم الجراحة العامة في المستشفى العسكري ابن سينا مراكش.

وكان العرض الرئيسي هو الألم الشرسوفي والقيء. و تم العثور على كتلة في الربع العلوي الأيمن من المريض الأول . و كانت الابحات في الدم و الأمصال العدارية سلبية في مريض واحد في حين لم تنجز في المريض الثاني.

و لقد اعتمد التشخيص قبل الجراحة عند كل المرضى على الموجات فوق الصوتية والتصوير المقطعي.

كما تأسس العلاج على استئصال القبة البارزة عند المريض الأول ، و على عملية مفاغرة كيس-معدة عند المريض الثاني. و كانت تبعات العملية الجراحية بسيطة.

من خلال هذه الملاحظات وفي ضوء البيانات الأدبية من المؤلفات الطبية سوف نتطرق إلى ، أهمية التشخيص قبل الجراحة وإلى صعوباته الناتجة بالضرورة عن الموقع الإستثنائي للكيس العداري للبنكرياس. كما سنتطرق إلى ميزة الاستئصال المحافظة والعلاج الجذري أو مفاغرة الجهاز الهضمي في حالة الناسور وأهمية المراقبة المصلية بعد الجراحة تجنباً لتكرار الحالة.



# Références

---

---

- [1]. Lahkim M, Fassi Fihri MJ, Ramraoui ME, Elguazzar A, El Barni R and El Khader A (2016) A Patient Case of Pancreatic Hydatid Cyst. BAOJ Med Nursing 2: 016.
- [2]. Achour A, Daali M. Kyste hydatique du pancréas. Journal de Chirurgie 2005;142(5):331–332.
- [3]. Benchekroun .A, Faik .M, Esskalli .N, Lakrissa .A, Abakkat.M, Hachimi.M, Marzouk .M, Adfel.J, Le Kyste Hydatique Du Rein A Propos De 36 Observations. ACTA UROLOG Belgica Vol 55 ; 1987 ;4.
- [4]. Golvan. VJ,Élément de la parasitologie médicaleFlammarion: 123 141.
- [5]. Capron. A, Vernes. A, Bieguet .J,Le diagnostic immun-électrophoretique de l'hydatidose, KHFSIMEP ed Lyon; 1966:27-40.
- [6]. Faure J. Contribution à L'Étude de L'Échinococcose dans la Région de Marrakech. Bull Inst Hyg Maroc 1949;9:211.
- [7]. Duckester, M.Fréquence du kyste hydatique au MarocMaroc médical 1924.
- [8]. Bourée P. Hydatidosis: dynamics of transmission. World journal of surgery 2001;25(1):4–9.
- [9]. Lahbabi.Kyste hydatique au MarocMaroc Médical 1959: 126 - 169.
- [10]. Maroc Médical, 1955, la pathologie marocaine – Maladies infectieuses et les zoonoses, pp 1511-1541.
- [11]. Carmoi T, Farthouat P, Nicolas X, et al. Kystes hydatiques du foie. EMC (Elsevier Masson SAS, Paris), Hépatologie,7- 023-A-10,2008.
- [12]. Holcman B, Heath DD. The early stages of Echinococcus granulosus development. Acta tropica 1997;64(1-2):5–17.
- [13]. Ripoche M. La lutte contre l'hydatidose en Sardaigne. 2009;

- [14]. Avgerinos ED, Pavlakis E, Stathoulopoulos A, Manoukas E, Skarpas G, Tsatsoulis P. Clinical presentations and surgical management of liver hydatidosis: our 20 year experience. *HPB* 2006;8(3):189–193.
- [15]. Sakhri J, Ali AB. Le kyste hydatique du foie. *Journal de Chirurgie* 2004;141(6):381–389.
- [16]. Bourée P, Bisaro F. Hydatidose: aspects épidémiologique et diagnostique. *Antibiotiques* 2007;9(4):237–245.
- [17]. Selma Bellil, Faten Limaiem, Khadija Bellil, Ines Chelly, Amira Mekni, Slim Haouet, NidhameddineKchir, Moncef Zitouna . Profil épidémiologique des KH extra pulmonaires. *La tunisie Médicale* - 2009 ; Vol 87 N°2: 123 – 126.
- [18]. Marija Stojkovic, Bruno Gottstein, Thomas Junghanss Echinococcosis. *Manson’s Tropical Infectious Diseases (Twenty-third Edition)*2014, Pages 795–819.e3.
- [19]. Abid M, Guirat A, Salah KB, Khlif M, Frikha F, Mzali R, et al. Kyste hydatique du pancréas: une localisation exceptionnelle. *Archives de pédiatrie* 2010;17(7):1056–1058.
- [20]. Primer PP-KTE, Hastalıǵı PH. Primary hydatid disease of the pancreas mimicking pancreatic pseudo-cyst in a child: case report and review of the literature. *Turkiye Parazitoloj Derg* 2011;35:50–2.
- [21]. Mohamed H, Azza S, Chrif A, Karim S, Adnen C. Hydatid cyst of the pancreas revealed by acute pancreatitis: report of a case. *The Pan African medical journal* 2015;22:166–166.
- [22]. Alizadeh AHM. Primary hydatid cyst of the pancreas: a review. *JOP J Pancreas (Online)* 2016;17(3):250–256.

- [23]. Claret-Tournier D. Le Kyste hydatique du pancréas: aspects anatomiques, cliniques et thérapeutiques, revue générale à propos d'une observation. 1974;
- [24]. Comité interministériel de lutte contre l'Hydatidose / Echinococcose. Laamrani El Idrissi A, Lhor Y, Roudani M, lutte contre l'hydatidose/echinococcose : Guide des activités de lutte, 2007. Disponible sur internet : URL:<http://www.sante.gov.ma>.
- [25]. Service de maladies parasitaires et service de lutte antivectorielle Rapport annuel d'activités : Etats d'avancement des programmes de lutte contre les maladies parasitaires des années 2005-2006. Royaume du Maroc Ministère de la Santé Direction de lutte contre les maladies ; 2007.
- [26]. Durif S, Marinkovic Z, Febvre C, Raffoul J. Abdomen aigu chirurgical: un mode de révélation rare de kyste hydatique hépatique. Archives de pédiatrie 2005;12(11):1617–1619.
- [27]. Ammann RW, Eckert J. Cestodes: echinococcus. Gastroenterology Clinics 1996;25(3):655–689.
- [28]. Bellakhdar A, Mokhtari M, Kadiri R, Mansouri A, Bouzidi A. Kyste hydatique du pancréas à propos de deux observations. Acta Chir Belg 1987;87:225–7.
- [29]. Oruc MT, Kulaçoğlu IH, Hatipoğlu S, Külah B, Özmen MM, Coskun F. Primary hydatid cyst of the pancreas related to main pancreatic duct. A case report. Hepato-gastroenterology 2002;49(44):383–384.
- [30]. Makni A, Jouini M, Kacem M, Safta ZB. Acute pancreatitis due to pancreatic hydatid cyst: a case report and review of the literature. World Journal of Emergency Surgery 2012;7(1):7.

- [31]. Sebbag H, Partensky C, Roche J, Ponchon T, Martins A. Recurrent acute pancreatitis from the rupture of a solitary pancreatic hydatid cyst into Wirsung's canal. *Gastroenterologie clinique et biologique* 1999;23(6-7):793–794.
- [32]. Elmadi A, Khattala K, Elbouazzaoui A, Rami M, Labib I, Harandou M, et al. Kyste hydatique du pancréas révélé par angiocholite chez un enfant. *Journal de pédiatrie et de puériculture* 2010;23(4):201–203.
- [33]. Mabrouk MB, Waad F, Malek B, Jaafar M, Fethia H, Ahlem S, et al. Hydatid Cyst of the Pancreas: A Report on Ten Cases. *JOP Journal of the Pancreas* 2015;16(6).
- [34]. Boyano T, Moldenhauer F, Mira J, Joral A, Saiz F. Systemic anaphylaxis due to hepatic hydatid disease. *Journal of investigational allergology & clinical immunology* 1994;4(3):158–159.
- [35]. Cosme A, Orive V, Ojeda E, Aramburu V, Irazusta M, Arenas JJ. Hydatid Cyst of the Head of the Pancreas with Spontaneous Fistula to the Duodenum. *American Journal of Gastroenterology* 1987;82(12).
- [36]. Mathai V, Jesudason SB, Muthusami JC, Kuruvilla R, Idikula J, Sada P. Chronic pancreatitis caused by intraductal hydatid cysts of the pancreas. *British journal of surgery* 1994;81(7):1029–1029.
- [37]. Khiari A, Mseddi MA, Hadiji S, Mnif J, Kharrat M, Jlidi R, et al. Kyste hydatique de la tête du pancréas fistulisé dans le duodénum: à propos d'un cas. In: *Annales de gastro-entérologie et d'hépatologie*. Expansion scientifique; 1994. page 57–59.

- [38]. Gayral F, Bouree P, Jourdanne P, Millat B, Labayle D. Hydatid cyst of the pancreas. One case (author's transl). *La Nouvelle presse medicale* 1981;10(46):3787–3788.
- [39]. Fadil A, Bolbarod AA, El Fares F. Kyste hydatique du pancréas. À propos d'une observation. In: *Annales de chirurgie*. Elsevier; 2000. page 173–175.
- [40]. Zaouche A, Haouet K. Traitement chirurgical des kystes hydatiques du foie. *EMC Techniques chirurgicales-Appareil digestif* 2006;40–775.
- [41]. Serhal S, Sebai F, Mestiri S. Kyste hydatique du pancréas: à propos de 3 observations. *Journal de chirurgie* 1987;124(10):542–544.
- [42]. Rey P, Debonne J-M, Klotz F. Pancréas parasitaire. *EMC-Hépatogastroentérologie* 2005;2(1):49–58.
- [43]. Klotz F, Nicolas X, Debonne JM, Garcia JF, Andreu JM. Kystes hydatiques du foie ; *Encyclopédie médico-chirurgicale( Elsevier, paris) hépatologie, 7-023-A610* 2000, 16p.
- [44]. Bedioui H, Chebbi F, Ayadi S, Daghfous A, Bakhtri M, Jouini M, et al. Kyste hydatique primitif du pancréas: diagnostic et modalités chirurgicales. à propos de trois cas. *Gastroentérologie clinique et biologique* 2008;32(1):102–106.
- [45]. Katkhouda N, Legoff D, Tricarico A, Castillo L, Bertrand M, Mouiel J. Kyste hydatique du pancreas responsable d'une pancreatite chronique recidivante. *La Presse médicale* 1988;17(38):2021–2023.
- [46]. Regan JK, Brown RD, Marrero JA, Malik P, Rosenberg F, Venu RP. Chronic pancreatitis resulting from primary hydatid disease of the pancreas: a case report and review of the literature. *Gastrointestinal endoscopy* 1999;49(6):791–793.

- [47]. Arnaud A, Sarles AC, Belkhodja C, Larbi B. Kyste hydatique du pancréas, à propos de deux observations. *Chirurgie* 1991 ; 117 : 607-12.
- [48]. B. EL Mansouri, M. Laboudi, A. Sadak, and M. Rhajaoui. “Hydatidosis human in Rabat region (Morocco): study of prevalence and contribution of serological diagnosis “. *International Journal of Innovation and Scientific Research*.255-256.2015.
- [49]. Estève V. Diagnostic biologique de l’hydatidose. *Développement et santé* 1998;137.
- [50]. Belahcen. A. L’hydatidose chez l’enfant; expérience de l’hôpital Mohamed V d’instruction ; Thèse de Médecine, Rabat, 1997, N°290.
- [51]. Bourée P, Botterel F, Resende P. Sérologies parasitaires en pratique courante: intérêt et limites. *Revue française des laboratoires* 2004;2004(366):51–59.
- [52]. Macpherson CN, Kachani M, Lyagoubi M, Berrada M, Bouslikhane M, Shepherd M, et al. Cystic echinococcosis in the Berber of the Mid Atlas mountains, Morocco: new insights into the natural history. *Annals of Tropical Medicine &\* Parasitology* 2004;98(5,481-490).
- [53]. Jouini M, Hafi Z, Ksontini R, AMMOUS A, KACEM M, HOUISSA H, et al. Kyste hydatique du foie ouvert dans la veine cave inférieure. *Lyon chirurgical* 1995;91(4):305–307.
- [54]. Rogan MT, Craig PS. Zoonoses—the Role of Serology in Human. *Cestode Zoonoses: Echinococcosis and Cysticercosis: An Emergent and Global Problem* 2002;341:135.
- [55]. Akisu C, Bayram SD, Yuncu G, Aksoy U, Ozkoç S, Biçmen C, et al. Evaluation of IHA, ELISA and Western Blot tests in diagnosis of pulmonary cystic hidatidosis. *Tuberkuloz ve toraks* 2005;53(2):156–160.

- [56]. Ennabli E, ZAOUCHE A, Khereddine E, Horchani H, Slim R, Ben Jilani S. Kyste hydatique de la tête du pancréas avec érosion du Wirsung. Diagnostic échographique. Médecine et chirurgie digestives 1984;13(5):357–360;
- [57]. Chammakhi-Jemli C, Mekaouer S, Miaoui A, Daghfous A, Mzabi H, Cherif A, et al. Pancréatite aiguë révélatrice d'un kyste hydatique du pancréas: Hydatid cyst of the pancreas presenting with acute pancreatitis. Journal de radiologie 2010;91(7-8):797–799.
- [58]. Balik AA, Çelebi F, Başoğlu M, Ören D, Yildirgan I, Atamanalp SS. Intra-abdominal extrahepatic echinococcosis. Surgery today 2001;31(10):881–884.
- [59]. Shaw JM, Bornman PC, Krige JEJ. Hydatid disease of the liver. South African Journal of Surgery 2006;44(2):70–77.
- [60]. Dhar P, Chaudhary A, Desai R, Agarwal A, Sachdev A. Current trends in the diagnosis and management of cystic hydatid disease of the liver. The Journal of communicable diseases 1996;28(4):221–230.
- [61]. Gharbi HA, Hassine W, Brauner MW, Dupuch K. Ultrasound examination of the hydatid liver. Radiology 1981;139(2):459–463.
- [62]. Vergas-Serrano Serrano B. Eur Radiol 1997; 7: 548 1997; 7: 548-551. Dione E. Editions Editions techniques techniques-Encycl.Med.Chir Encycl.Med.Chir. Radiodiagnostic . Radiodiagnostic- Urologie Urologie- Gynécologie; cologie; 34-280-A-10, 1993, 8p.
- [63]. Vuitton DA, Bresson-Handi S , Delabrousse E , et al. Foie et maladies parasitaire. Gastroenterol Clin Biol 2004;28:1122-37.

- [64]. Eckert J, Gemmell MA, Meslin F-X, Pawlowski ZS. WHO-OIE manual on Echinococcosis in humans and animals: a public health problem of global concern. Citeseer; 2001.
- [65]. Andronikou S, Welman CJ, Kader E. Classic and unusual appearances of hydatid disease in children. *Pediatric radiology* 2002;32(11):817–828.
- [66]. Goguş Ç, Şafak M, Baltacı Su, Turkolmez K. Isolated renal hydatidosis: experience with 20 cases. *The Journal of urology* 2003;169(1):186–189.
- [67]. Shah OJ, Robbani I, Zargar SA, Yattoo GN, Shah P, Ali S, et al. Hydatid cyst of the pancreas. An experience with six cases. *JOP Journal of the Pancreas* 2010;11(6):575–581.
- [68]. Pedrosa I, Saiz A, Arrazola J, Ferreirós J, Pedrosa CS. Hydatid Disease: Radiologic and Pathologic Features and Complications 1: (CME available in print version and on RSNA Link). *Radiographics* 2000;20(3):795–817.
- [69]. Zalaquett E, Menias C, Garrido F, Vargas M, Olivares JF, Campos D, et al. Imaging of Hydatid Disease with a Focus on Extrahepatic Involvement. *RadioGraphics* 2017;37(3):901–923.
- [70]. Stojkovic M, Rosenberger K, Kauczor H-U, Junghanss T, Hosch W. Diagnosing and staging of cystic echinococcosis: how do CT and MRI perform in comparison to ultrasound? *PLoS neglected tropical diseases* 2012;6(10):e1880.
- [71]. Makni A, Chebb F, Jouini J, Kacem M, Ben ZS. Left pancreatectomy for primary hydatid cyst of the body of pancreas. *Annals of African Surgery* 2011;8.
- [72]. Dziri C, Haouet K, Fingerhut A. Treatment of hydatid cyst of the liver: where is the evidence? *World journal of surgery* 2004;28(8):731–736.

- [73]. Owens DJ, Savides TJ. Endoscopic ultrasound staging and novel therapeutics for pancreatic cancer. *Surgical Oncology Clinics* 2010;19(2):255–266.
- [75]. Diop SP, Costi R, Le Bian A, Carloni A, Meduri B, Smadja C. Acute pancreatitis associated with a pancreatic hydatid cyst: understanding the mechanism by EUS. *Gastrointestinal endoscopy* 2010;72(6):1312–1314.
- [76]. Barresi L, Tarantino I, Granata A, Curcio G, Traina M. Pancreatic cystic lesions: How endoscopic ultrasound morphology and endoscopic ultrasound fine needle aspiration help unlock the diagnostic puzzle. *World journal of gastrointestinal endoscopy* 2012;4(6):247.
- [77]. Rizk MK, Gerke H. Utility of endoscopic ultrasound in pancreatitis: A review. *World Journal of Gastroenterology: WJG* 2007;13(47):6321.
- [78]. Jacobson BC, Baron TH, Adler DG, Davila RE, Egan J, Hirota WK, et al. ASGE guideline: the role of endoscopy in the diagnosis and the management of cystic lesions and inflammatory fluid collections of the pancreas. *Gastrointestinal endoscopy* 2005;61(3):363–370.
- [79]. Erickson RA, Sayage-Rabie L, Beisner RS. Factors impacting endoscopic ultrasound-guided fine needle aspiration passes for pancreatic malignancies. *Gastrointest Endosc* 2000;51:184–190.
- [80]. Erickson RA. Technical review: EUS-guided fine needle aspiration. *Gastrointest Endosc* 2004;50:267–79.
- [81]. Eloubeidi MA, Tamhane A, Varadarajulu S, Wilcox CM. Frequency of major complications after EUS-guided FNA of solid pancreatic masses: a prospective evaluation. *Gastrointestinal endoscopy* 2006;63(4):622–629.

- [82]. O'Toole D, Palazzo L, Arotçarena R, Dancour A, Aubert A, Hammel P, et al. Assessment of complications of EUS-guided fine-needle aspiration. *Gastrointestinal endoscopy* 2001;53(4):470–474.
- [83]. Lai R, Stanley MW, Bardales R, Linzie B, Mallery S. Endoscopic ultrasound-guided pancreatic duct aspiration: diagnostic yield and safety. *Endoscopy* 2002;34(09):715–720.
- [84]. Frossard JL, Amouyal P, Amouyal G, Palazzo L, Amaris J, Soldan M, et al. Performance of endosonography-guided fine needle aspiration and biopsy in the diagnosis of pancreatic cystic lesions. *The American journal of gastroenterology* 2003;98(7):1516.
- [85]. Derbel F, Zidi MK, Mtimet A, Hamida MBH, Mazhoud J, Youssef S, et al. Hydatid cyst of the pancreas: A report on seven cases. *Arab Journal of Gastroenterology* 2010;11(4):219–222.
- [86]. Faucompret S, Farthouat P, Sainton T, Breda Y. Kyste hydatique du pancréas compliqué après cytoponction. In: *Annales de chirurgie*. Elsevier Masson; 2001. page 491–492.
- [87]. Makhoul E, Basile N, Aftimous G, Zaarour A. Primary Hydatid Cyst of the Pancreas: A Rare Pathology. *JOP Journal of the Pancreas* 2016;17(3).
- [88]. Tissot E, Peschaud R, Vignal J, Francillon J. Le kyste hydatique du pancréas. *Lyon Chir* 1975 ; 71 : 127-30.
- [89]. Levy M, Levy P, Hammel P, Zins M, Vilgrain V, Amouyal G, et al. Diagnosis of cystadenomas and cystadenocarcinomas of the pancreas. Study of 35 cases. *Gastroenterologie clinique et biologique* 1995;19(2):189–196.

- [90]. Guaraldi S, Sá E, Romano S, Carvalho ACP. Usefulness of echoendoscopy in the diagnosis of primary cystic neoplasms of the pancreas. *Radiologia Brasileira* 2005;38(6):451–458.
- [91]. Khiari A, Mzali R, Ouali M, Kharrat M, Kechaou MS, Beyrouiti MI. Kyste hydatique du pancréas : à propos de sept observations. *Ann Gastroentérol Hépatol* 1994;30:87–91.
- [92]. Khuroo MS, Dar MY, Yattoo GN, Zargar SA, Javaid G, Khan BA, et al. Percutaneous drainage versus albendazole therapy in hepatic hydatidosis: a prospective, randomized study. *Gastroenterology* 1993;104(5):1452–1459.
- [93]. Jemaa MB, Marrakchi C, Maaloul I, Mezghanni S, Khemakhem B, Arab NB, et al. Traitement médical du kyste hydatique: évaluation de l'albendazole chez 3 patients (22 kystes). *Médecine et maladies infectieuses* 2002;32(9):514–518.
- [94]. Jellouli M, Mekki M, Maazoun K, Belghith M, Jouini R, Sahnoun L, et al. Traitement laparoscopique du kyste hydatique du foie chez l'enfant: Étude préliminaire à propos de 12 cas. *Le Journal de coelio-chirurgie* 2004;(51):78–81.
- [95]. Daali M, Hssaida R, Zoubir M, Borki K. Moroccan experience in the surgical treatment of multiple hydatid cysts in the liver. *Sante (Montrouge, France)* 2001;11(3):177–184.
- [96]. Wani NA, Shah OJ, Zargar JI, et al. Hydatid cyst of the pancreas. *Dig Surg* 2000;17(2):188–90.
- [97]. El Bakkaly A, Merouane N, Dalero O, Oubeja H, Erraji M, Ettayebi F, et al. Primary hydatid cyst of the pancreas of the child: a case report. *The Pan African Medical Journal* 2017;27.

- [98]. Boubbou M, Boujraf S, Sqalli NH, Maaroufi M, Tizniti S. Large pancreatic hydatid cyst presenting with obstructive jaundice. *Arab Journal of Gastroenterology* 2010;11(1):47–49.
- [99]. Akbulut S, Yavuz R, Sogutcu N, Kaya B, Hatipoglu S, Senol A, et al. Hydatid cyst of the pancreas: Report of an undiagnosed case of pancreatic hydatid cyst and brief literature review. *World journal of gastrointestinal surgery* 2014;6(10):190.
- [100]. Bastid C, Sahel J. Le traitement percutané des kystes hydatiques est dorénavant une réalité validée par l'OMS Percutaneous treatment of hydatid cysts is now validated by WHO. *Acta endoscopica* 2004;34(1):101–109.
- [101]. Yattoo GN, Khuroo MS, Zargar SA, Bhat FA, Sofi BA. CASE REPORT: Percutaneous drainage of the pancreatic head hydatid cyst with obstructive jaundice. *Journal of gastroenterology and hepatology* 1999;14(9):931–934.
- [102]. Kliment M, Urban O, Cegan M, Fojtik P, Falt P, Dvorackova J, et al. Endoscopic ultrasound-guided fine needle aspiration of pancreatic masses: the utility and impact on management of patients. *Scandinavian journal of gastroenterology* 2010;45(11):1372–1379.
- [103]. Malet O, Heyries L, Lagrange X, Sahel J. Traitement endoscopique d'un kyste hydatique surinfecté et fistulisé dans les voies biliaires. *Gastroentérologie Clinique et Biologique* 2009;33(3):199–201.
- [104]. Paksoy Y, Ödev K, Şahin M, Arslan A, Koç O. Percutaneous treatment of liver hydatid cysts: comparison of direct injection of albendazole and hypertonic saline solution. *American journal of roentgenology* 2005;185(3):727–734.

- [105]. Filice C, Brunetti E. Use of PAIR in human cystic echinococcosis. *Acta Tropica* 1997;64(1-2):95–107.
- [106]. Karaman B, Battal B, Ustunsoz B, Ugurel MS. Percutaneous treatment of a primary pancreatic hydatid cyst using a catheterization technique. *Korean journal of radiology* 2012;13(2):232–236.
- [107]. Sáez-Royuela F, Yuguero L, López-Morante A, Pérez-Álvarez JC, Martín-Lorente JL, Ojeda C. Acute pancreatitis caused by hydatid membranes in the biliary tract: treatment with endoscopic sphincterotomy. *Gastrointestinal endoscopy* 1999;49(6):793–796.
- [108]. Anderson MA, Fisher L, Jain R, Evans JA, Appalaneni V, Ben-Menachem T, et al. Complications of ERCP. *Gastrointestinal endoscopy* 2012;75(3):467–473..
- [109]. Papadimitriou J. Pancreatic abscess due to infected hydatid disease. *Surgery* 1987;102(5):880–882.
- [110]. Hamzaoui M, Gasmi M, Sahli S, Essid A, Houissa T. Une angiocholite aiguë révélant un kyste hydatique du pancréas chez l'enfant. *Gastroentérologie clinique et biologique* 2007;31(4):428–430.
- [111]. Jai SR, El Hattabi K, Bensardi F, Chehab F, Khaiz D, Bouzidi A. Primary hydatid cyst of the pancreas causing obstructive jaundice. *Saudi Journal of Gastroenterology* 2007;13(4):191.
- [112]. Chehab F, Khail D, Bouzidi A. La surveillance postopératoire du kyste hydatique du foie opéré. *Med Maghreb* 1997;86:41–42.
- [113]. Racil H, Amar JB, Moulay REF, Ridene I, Cheikrouhou S, Zarrouk M, et al. Kystes hydatiques compliqués du poumon. *Revue des maladies respiratoires* 2009;26(7):727–734.

- [114]. Kabi F, Benyahya E, Faiz S, BENNIS R, MKINSI O. al. Echinococcose de l'os iliaque (à propos d'un cas). Rev Maroc Chir Orthop Traumatol 2005;23:53–55.
- [115]. Bouchard O, Aumaitre. Diagnostic et traitement des parasitoses digestives (sauf amibiase). Encycl Méd Chir (Elsevier, Paris). Gastro-entérologie. 9-062-A-40. 1999. 13p.

# Serment

*Au moment d'être admis à devenir membre de la profession médicale, je m'engage solennellement à consacrer ma vie au service de l'humanité.*

- *Je traiterai mes maîtres avec le respect et la reconnaissance qui leur sont dus.*
- *Je pratiquerai ma profession avec conscience et dignité. La santé de mes malades sera mon premier but.*
- *Je ne trahirai pas les secrets qui me seront confiés.*
- *Je maintiendrai par tous les moyens en mon pouvoir l'honneur et les nobles traditions de la profession médicale.*
- *Les médecins seront mes frères.*
- *Aucune considération de religion, de nationalité, de race, aucune considération politique et sociale ne s'interposera entre mon devoir et mon patient.*
- *Je maintiendrai le respect de la vie humaine dès la conception.*
- *Même sous la menace, je n'userai pas de mes connaissances médicales d'une façon contraire aux lois de l'humanité.*
- *Je m'y engage librement et sur mon honneur.*

# قسم أبقراط

بسم الله الرحمن الرحيم

أقسم بالله العظيم

في هذه اللحظة التي يتم فيها قبولي عضوا في المهنة الطبية أتعهد علانية:

- ◀ بأن أكرس حياتي لخدمة الإنسانية.
- ◀ وأن أحترم أساتذتي وأعترف لهم بالجميل الذي يستحقونه.
- ◀ وأن أمارس مهنتي بوازع من ضميري وشرفي جاعلا صحة مريض هدي الأول.
- ◀ وأن لا أفشي الأسرار المعهودة إلي.
- ◀ وأن أحافظ بكل ما لدي من وسائل على الشرف والتقاليد النبيلة لمهنة الطب.
- ◀ وأن أعتبر سائر الأطباء إخوة لي.
- ◀ وأن أقوم بواجبي نحو مرضاي بدون أي اعتبار ديني أو وطني أو عرقي أو سياسي أو اجتماعي.
- ◀ وأن أحافظ بكل حزم على احترام الحياة الإنسانية منذ نشأتها.
- ◀ وأن لا أستعمل معلوماتي الطبية بطريق يضر بحقوق الإنسان مهما لاقيت من تهديد.
- ◀ بكل هذا أتعهد عن كامل اختيار ومقسما بشرفي.

والله على ما أقول شهيد.

## الكيس العداري للبنكرياس:

بصدد حالتين، تجربة المستشفى العسكري ابن سينا مراكش

### أطروحة

قدمت ونوقشت علانية يوم : .....

### من طرف

**السيد: أنس الحضري**

المزوداد في: 27 ماي 1992 بأولاد تايمة

طبيب داخلي بالمركز الاستشفائي الجامعي محمد السادس بمراكش

من المدرسة الملكية لمصلحة الصحة العسكرية - الرباط

### لنيل شهادة الدكتوراه في الطب

الكلمات الأساسية: داء العداري - بنكرياس - مضاعفات - ناسور - موجات فوق صوتية.

### تحت إشراف اللجنة المكونة من الأساتذة

رئيس

السيد: عزيز زنطار

أستاذ في الجراحة العامة

مشرف

السيد: عبد الصمد عاشور

أستاذ في الجراحة العامة

السيد: رحال مسروري

أستاذ في الجراحة العامة

أعضاء

السيد: عبد المنعم آيت علي

أستاذ في الجراحة العامة

السيد: رشيد البرني

أستاذ في الجراحة العامة