

UNIVERSITE SIDI MOHAMMED BEN ABDELLAH
FACULTE DE MEDECINE ET DE PHARMACIE



Année 2007

Thèse N° 023

L'ENDOSCOPIE DIGESTIVE HAUTE
INTERVENTIONNELLE EN PEDIATRIE

THESE

PRESENTEE ET SOUTENUE PUBLIQUEMENT LE 07/05/2007

PAR

M. Mourad ANDICH

Né le 11 juillet 1979 à AL-HOCEIMA

POUR L'OBTENTION DU DOCTORAT EN MEDECINE

MOTS-CLES :

Endoscopie, Sténose oesophagienne, Corps étranger, Dilatation, Enfant.

JURY

M. Sidi Adil IBRAHIMI.	PRESIDENT
Professeur de d'hépatho-gasto-entérologie.	
M. Mustapha HIDA.	RAPPORTEUR
Professeur de Pédiatrie.	
M. Abdelhak BOUHARROU.	} JUGES
Professeur de Pédiatrie.	
M. Youssef BOUABDALLAH.	
Professeur agrégé de Chirurgie pédiatrique.	
M. Samir ATMANI.	
Professeur agrégé de Pédiatrie.	

جامعة سيدي محمد بن عبد الله
كلية الطب و الصيدلة بفاس



أطروحة رقم 023

سنة 2007

التنضير الهضمي الباطني العلاجي العلوي عند الطفل

الأطروحة

قدمت ونوقشت علانية يوم 2007/05/07

من طرف

السيد أنديش مراد

المزداد في 11 يوليوز 1979

لنيل شهادة الدكتوراه في الطب

الكلمات الأساسية:

منضار باطني، تضيق مرئي، جسم غريب، توسيع، طفل.

اللجنة

الرئيس	السيد سيدي عادل إبراهيمي
المشرف	السيد أستاذ في علم أمراض الجهاز الهضمي والكبد مصطفى حيدة.
أعضاء اللجنة	السيد أستاذ طب الأطفال عبد الحق بوهر و
	السيد أستاذ طب الأطفال يوسف بو عبد الله
	السيد أستاذ مبرز في جراحة الأطفال سمير عثمانى
	السيد أستاذ مبرز في طب الأطفال



Dédicaces



*Toutes les lettres ne sauraient trouver les mots qu'il
faut...*

*Tous les mots ne sauraient exprimer la gratitude,
L'amour, le respect, la reconnaissance...
Aussi, c'est tout simplement que*



*Je dédie cette
thèse...*

A MON TRES CHER PÈRE AHMED ANDICH

Aucune dédicace ne saurait exprimer mon respect, mon amour éternel et ma considération pour les sacrifices que tu as consentis pour mon instruction et mon bien être.

Tu as fait de moi ce que je suis aujourd'hui, je te dois tout, l'excellente éducation, le bien être matériel, moral et spirituel.

Tu es pour moi l'exemple d'abnégation, de dévouement et de probité.

Que ce modeste travail soit l'exaucement de tes vœux tant formulés, le fruit de vos innombrables sacrifices, bien que je ne t'en acquitterai jamais assez.

Puisse Dieu, le Très Haut, t'accorder santé, bonheur et longue vie et faire en sorte que jamais je ne te déçoive.

A MON ADORABLE MERE AICHA LAMKADEM

Aucun mot ne saurait exprimer tout ce que je ressens pour toi, je te remercie pour tout le soutien exemplaire et l'amour exceptionnel que tu me portes depuis mon enfance et j'espère que ta bénédiction m'accompagne toujours.

Tu me seras à jamais l'exemplaire de sagesse, de bonté et de générosité.

Ta quasi-présence à mes cotés m'a procuré beaucoup de bon sens et de claire voyance.

En ce jour, j'espère réaliser chère mère et douce créature un de tes rêves, sachant que tout ce que je pourrais faire ou dire ne pourrait égaler ce que tu m'as donné et fait pour moi.

Je prie Dieu le tout puissant de t'accorder longue vie, santé et bonheur, de préserver ta gentillesse, ta tendresse et ton sourire qui illumine la vie de tes enfants.

Que Dieu te bénisse.

A MES CHERES SŒURS ET FRÈRES

ALGHAZI ;

JAMILA ;

HABIBA ;

LATIFA ;

HAFIDA ;

MILOUDA ;

NOUEDDINE ;

HANNAN ;

IKRAM ;

AZIZE ;

ADIL ;

SALWA.

En témoignage de mon affection fraternelle, de ma profonde tendresse et reconnaissance, je vous souhaite une vie pleine de bonheur et de succès et que Dieu, le tout puissant, vous protège et vous garde.

Avec tout le respect que je vous dois...

A LA MEMOIRE DE MES GRAND PERES ET MERES

J'airai tant aimé que vous soyez présents.

Vous me manquez beaucoup.

Que Dieu ait vos âmes dans sa sainte miséricorde.

*A MA FUTURE FEMME
ET A MES FUTURS ENFANTS
JE VOUS AIME*

A TOUS MES COUSINS ET COUSINES

A TOUTE MA TRES CHERE FAMILLE

*Qu'il me soit permis de vous exprimer à travers ce travail, mon respect
et ma vive reconnaissance.*

*A MES AMI(E) S DE TOUJOURS : RAJAA, MERYEM, AICHA,
AMINA, AZZEDDINE, KHALID, AMIN, TARIK,
ABDALGHANI, NAIM, YOUSSEF, SOUFIAN, MOURAD,
HASSAN.*

*En souvenir de notre sincère et profonde amitié et des
moments agréables que nous avons passé ensemble.*

*Veillez trouver dans ce travail l'expression de mon respect
le plus profond et mon affection la plus sincère.*

Je vous souhaite bonheur, réussite et pleines de choses.

*AU PERSONNEL MÉDICAL ET PARAMÉDICAL DU
SERVICE DE PÉDIATRIE DU CHU HASSAN II DE FÈS*

*En témoignage de nos sincères remerciements et profonde
estime pour votre aide.*

A TOUS CEUX QUI ME SONT CHERS.

*A TOUTES LES PERSONNES QUI ONT PARTICIPÉ À
L'ÉLABORATION DE CE TRAVAIL.*

A TOUS CEUX QUE J'AI OMIS DE CITER.

A MOI.



Remerciements



A NOTRE MAITRE ET PRÉSIDENT DE THÈSE

*MONSIEUR LE PROFESSEUR SIDI ADIL IBRAHIMI
PROFESSEUR D'HEPATO-GATRO-ENTEROLOGIE*

Pour le très grand honneur que vous nous faites en acceptant de juger et de présider notre thèse.

Nous vous conservons toujours notre profonde reconnaissance en souvenir de votre modestie de savoir.

Veillez trouver ici, chère maître, le témoignage de notre profonde gratitude et grand respect.

A NOTRE MAITRE ET RAPPORTEUR DE THÈSE

MONSIEUR LE PROFESSEUR MOUSTAPHA HIDA

PROFESSEUR DE PÉDIATRIE

Nous vous remercions pour la gentillesse et la spontanéité avec lesquelles vous avez bien voulu diriger ce travail.

Nous avons eu le grand plaisir de travailler sous votre direction, et nous avons trouvé auprès de vous le conseiller et le guide qui nous a reçu en toute circonstance avec sympathie, sourire, bienveillance et patience inépuisable.

Votre simplicité, votre compétence, et vos qualités humaines et professionnelles font que vous serez toujours un exemple pour nous.

Nous voudrions être digne de la confiance que vous nous avez accordée et vous prions, chère Maître, de trouver ici le témoignage de notre sincère reconnaissance et profonde gratitude.

A NOTRE MAITRE ET JUGE DE THÈSE

*MONSIEUR LE PROFESSEUR BOUHARROU ABDALHAK
PROFESSEUR DE PÉDIATRIE*

Vous nous faites l'honneur d'être présent pour juger ce travail.

*Vous avez toujours été généraux par vos connaissances et votre
sympathie.*

*Veillez trouver ici, chère maître, nos remerciements les plus
chaleureux.*

A NOTRE MAITRE ET JUGE DE THÈSE

*MONSIEUR LE PROFESSEUR BOUABDALLAH YOUSSEF
PROFESSEUR AGRÉGÉ DE CHIRURGIE PEDIATRIQUE*

Vous nous faites le grand honneur de siéger parmi nos juges.

*Votre gentillesse et votre ardeur au travail renforcent votre mérite
et font de vous un élément exemplaire.*

*Nous vous exprimons nos sentiments respectueux et notre
gratitude.*

*À NOTRE MAITRE ET JUGE DE THÈSE,
MONSIEUR LE PROFESSEUR ATMANI SAMIR
PROFESSEUR AGRÉGÉ DE PEDIATRIE*

Vous avez accepté avec gentillesse de juger ce travail.

*Veillez trouver ici, l'expression de notre considération et de notre
profond respect.*

*A MADAME LE DOCTEUR BENMILOUD SARRA
MEDECIN RÉSIDENTE EN SERVICE DE PÉDIATRIE*

Vous avez fait preuve d'une grande disponibilité et d'une grande gentillesse.

Vos conseils nous ont été du plus profitable dans l'élaboration de ce travail en consacrant avec beaucoup d'amabilité, une partie de votre temps précieux.

Veillez accepter nos remerciements les plus sincères.



Sommaire



PLAN

PARTIE THÉORIQUE

INTRODUCTION	1
HISTORIQUE.....	3
APPAREILLAGE	6
I. CARACTÉRISTIQUES TECHNIQUES DES ENDOSCOPES	7
II. PROCÉDURES DE NETTOYAGE ET DE DÉSINFECTION DES ENDOSCOPES.....	10
I - Principes généraux	10
2-Traitement des endoscopes.....	16
2-1 Procédures manuelles.....	16
2-2 Procédures automatiques	19
2-3 Traitement du petit matériel et des accessoires	20
2-4 Désinfection après stockage.....	22
2-5 Environnement	22
TECHNIQUE DE L'ENDOSCOPIE DIGESTIVE HAUTE	23
I. CONDITIONS DE L'EXAMEN.....	24
1- préparation du tube digestif	24
2- Antibioprophylaxie	24
3- Ansthésie et monitoring	25
II. DÉROULEMENT DE L'EXAMEN	27
III. SURVEILLANCE POST-ENDOSCOPIQUE.....	28
L'ENDOSCOPIE DIGESTIVE HAUTE INTERVENTIONNELLE	29
I. LES DILATATIONS OESOPHAGIENNES	30

1- Les techniques de dilatation oesophagienne	30
2- Les principales indications.....	40
2-1 Les sténoses peptiques.....	40
2-2 Les sténoses caustiques	42
2-3 Le mégaoesophage idiopathique	43
2-4 Les sténoses congénitales de l'oesophage	44
II. L'HÉMOSTASE ENDOSCOPIQUE DES HÉMORRAGIES DIGESTIVES	
HAUTES.....	46
1- La sclérose et la ligature endoscopique des varices oesophagiennes	48
1-1 La sclérothérapie endoscopique.....	49
1-2 La ligature endoscopique des varices oesophagiennes	51
2- Autres moyens thérapeutiques endoscopiques	52
3- Traitement endoscopique des hémorragies gastroduodénales d'origine ulcèreuse.....	54
3-1 Les techniques de thermo-coagulation	55
3-2 Les techniques d'injection.....	56
3-3 La technique du laser	57
III. EXTRACTION ENDOSCOPIQUE DES CORPS ÉTRANGERS DIGESTIFS	58
1- Matériel d'extraction.....	58
2- Matériel de protection	60
3- Surveillance des patients.....	62
4- Complications des corps étrangers	63
IV. LA GASTROSTOMIE PERCUTANÉE ENDOSCOPIQUE	63
1- Matériel de la gastrostomie percutanée endoscopique	63
2- Techniques de la gastrostomie percutanée endoscopique	66
3- Indications et contre-indications de la gastrostomie	

percutanée endoscopique.....	72
3-1 Les indications	72
3-2 Les contre-indications.....	72
4- Complications de la gastrostomie percutanée endoscopique	73
5- Le retrait de la sonde de la gastrostomie percutanée endoscopique.....	75
6- Les avantages de la gastrostomie percutanée endoscopique ...	75

PARTIE PRATIQUE

MATÉRIEL ET MÉTHODE	78
I. CARACTÉRISTIQUES DES PATIENTS.....	79
II. CRITÈRES D'INCLUSION	79
III. FICHE D'EXPLOITATION	79
IV. MATÉRIEL UTILISÉ	80
V. PRÉPARATION DES PATIENTS	80
VI. SURVEILLANCE POST-ENDOSCOPIQUE.....	81
RÉSULTATS	82
I. CARACTÉRISTIQUES CLINIQUES DES PATIENTS.....	83
II. LES DIFFÉRENTS TYPES D'ENDOSCOPIES DIGESTIVES HAUTES INTERVENTIONNELLES REALISÉES	83
1- Les dilatations oesophagiennes	86
1-1- Caractéristiques cliniques	86
1-2- Nombre de séances de dilatations.....	86
1-3- Résultats des dilatations	90
1-4- Complications	90
1-5- Mortalité.....	91

2- La ligature endoscopique des varices oesophagiennes.....	92
3- L'extraction des corps etrangers.....	94
3-1 Caractéristiques cliniques.....	94
3-2 Caractéristiques endoscopiques.....	98
DISCUSSION.....	100
I. LES DILATATIONS OESOPHAGIENNES.....	101
II. L'HEMOSTASE ENDOSCOPIQUE DES HEMORRAGIES DIGESTIVES	
HAUTES.....	108
1- La rupture des varices oesophagiennes.....	108
2- Les hémorragies gastro-duodénales d'origine ulcéreuse.....	111
III. L'EXTRACTION ENDOSCOPIQUE DES CORPS ÉTRANGERS	
OESOPHAGIENS	112
IV. LA GASTROSTOMIE PERCUTANÉE ENDOSCOPIQUE	122
CONCLUSION.....	126
RÉSUMÉ	128
BIBLIOGRAPHIE	132

Liste des tableaux


Tableau I :	Les oesogastroduodénoscopes pédiatrique	9
Tableau II :	Les niveaux de désinfection	13
Tableau III:	Les produits désinfectants prêt à l'emploi pour endoscopes	14
Tableau IV:	Les différents produits utilisés pour le nettoyage	15
Tableau V :	Procédures endoscopiques à risque pour lesquelles une antibioprophylaxie est recommandée	26
Tableau VI :	La classification de Savary des oesophagites peptiques	41
Tableau VII :	Les mesures servant à éviter les complications au cours de la gastrostomie percutanée endoscopique	74
Tableau VIII:	Répartition du sexe selon les tranches d'âge	84
Tableau IX :	L'incidence des symptômes présentés par les malades ayant bénéficiés d'une EDHI	85
Tableau X :	L'incidence des symptômes et de la sténose oesophagienne selon la tranche d'âge.....	88
Tableau XI:	Incidence de l'ingestion des CE selon la tranche d'âge.....	96
Tableau XII:	Les principales manifestations cliniques en cas d'ingestion de CE	96
Tableau XIII:	Le délai de prise en charge des patients ayant ingérés un corps étranger.....	97
Tableau XIV :	La répartition des séances de dilatations oeophagiennes	106
Tableau XV:	Les résultats de la dilatation oesophagienne selon les séries	107
Tableau XVI:	La moyenne d'âge et le sexe des malades selon les séries	117
Tableau XVII:	Le siège des corps étrangers oesophagiennes selon les séries	118
Tableau XVIII:	Les résultats de l'extraction par endoscopie dans les séries internationales.....	119
Tableau XIX:	Le statut oesophagien dans notre série en comparaison avec les résultats obtenus dans la série de WILLIAM.S.....	120
Tableau XX:	La sténose oesophagienne associe dans notre série et dans les série internationales.....	120

Liste des figures

Figure 1 : Fibroscope oeso-gastro-duodéal (service de pédiatrie du CHU HASSAN-II de Fès)	8
Figure 2 : Désinfection manuelle (service de pédiatrie du CHU HASSAN-II de Fès).....	21
Figure 3 : le dilatateur de Savary-Gilliard (service de gastro-entérologie du CHU HASSAN-II de Fès).....	35
Figure 4 : Les différentes variétés de ballonnets pneumatiques avec la pompe à insufflation	38
Figures 5 a et b : Ligature de varices oesophagiennes	53
Figure 6 : Matériel d'extraction pour corps étranger	61
Figure 7: Tube plastique (Overtube) permettant l'extraction de corps étranger traumatisant	
Figure 8 : La sonde de gastrostomie à trois voies	65
Figure 9 : Le bouton de gastrostomie	65
Figure 10 : La technique de Pull	69
Figure 11 : La technique de Push.....	70
Figure 12 : La technique d'introduction.....	71
Figure 13 : Répartition des endoscopies digestives hautes interventionnelles selon les tranches d'âge.....	84
Figure 14: Nombre de séances de dilatations	89
Figure 15 : ligature des varices oesophagiennes	93
Figure 16 : Extraction d'un grain d'olive.....	95
Figure 17 : Extraction d'un corps étranger en plastique.....	95
Figure 18 : Le siège d'enclavement du corps étranger	99
Figure 19 : La fréquence des lésions endoscopiques rencontrées au cours d'ingestion d'un corps étranger	99

ABRÉVIATIONS

- CE : Corps Etranger.
- CEO : Corps Etranger Oesophagienne.
- CHU : Centre Hospitalier Universitaire.
- DM : Dispositifs Médicaux.
- FOGD : Fibroscopie Oeso-Gastro-Duodénale.
- G : Gauges.
- GPE : Gastrostomie Percutanée Endoscopique.
- HDH : Hémorragies Digestives Hautes.
- HTP : Hypertension portale.
- JOG : Jonction Oeso-Gastrique.
- RGO : Reflux Gastro-Oesophagien.
- SIO : Sphincter Inférieur de l'œsophage.
- VCT : Varices Cardio-Tubérositaires.
- VO : Varices Oesophagiennes.

A decorative border in a reddish-brown color, resembling a scroll or ribbon, frames the title. It has rounded corners and small circular motifs at the top and bottom edges.

INTRODUCTION

L'endoscopie digestive haute a connu un essor particulier en pédiatrie durant ces deux dernières décennies. Depuis son introduction chez l'enfant dans les années soixante-dix, elle s'est rapidement développée pour devenir une des explorations les plus couramment utilisées en gastroentérologie pédiatrique. La mise au point de fibroscopes de diamètre de plus en plus faible, de mieux en mieux adaptés aux exigences anatomiques de l'enfant, et notamment aux enfants de faible poids a permis une meilleure approche des lésions œsogastroduodénales chez eux. Grâce à l'utilisation de plus en plus fréquente, La fibroscopie œsogastroduodénale (FOGD) est devenue un examen plus facile, plus fiable et mieux toléré. Elle n'est plus un examen réservé, comme il y a quelques années, à des situations exceptionnelles en urgences, mais elle s'inscrit désormais dans la démarche diagnostique de symptômes digestifs ou autres telles que la survenue de malaise [1,2,3].

Actuellement, une nouvelle évolution se dessine avec le développement de l'endoscopie digestive interventionnelle. Ce geste recouvre l'ensemble des actes thérapeutiques réalisés par voie endoscopique au niveau du tube digestif. Il a bénéficié des progrès réalisés dans le perfectionnement du matériel endoscopique et ses annexes. Les indications sont nombreuses et variées, et les résultats sont de plus en plus performants à conditions d'avoir un matériel adapté, un opérateur expérimenté et un environnement pédiatrique capable de prendre en charge l'enfant avant, pendant et après le geste. Dans ces conditions les demandes de FOGD sont devenues croissantes mais les indications sont parfois délicates à codifier principalement chez les enfants les plus jeunes [3,4].

L'intérêt de notre travail est de rapporter la modeste expérience de l'unité des explorations digestives pédiatriques du service de pédiatrie de CHU HASSAN-II de Fès et de faire une mise au point sur l'endoscopie digestive interventionnelle en pédiatrie, ses indications et ses limites.

The word "HISTORIQUE" is written in a large, bold, 3D-style serif font. The letters are dark grey with a lighter grey highlight on the top and left sides, giving them a three-dimensional appearance. The text is contained within a horizontal rectangular frame that resembles a scroll, with rounded corners and a slight shadow on the right side. The scroll is positioned in the center of the page.

HISTORIQUE

Depuis longtemps, l'exploration de l'intérieur du corps humain pour déceler les anomalies était toujours un idéal recherché par les médecins. D'abord des autopsies, objet d'oppositions farouches, puis des interventions chirurgicales de plus en plus sophistiquées ont eu lieu. L'exploration par un matériel endoscopique n'était qu'un rêve en l'absence d'un éclairage efficace.

Au dix-neuvième siècle, Philippe Bozzini a mis au point le premier appareil regroupant une lanterne et une série de tubes métalliques pourvus de miroirs à l'une de leurs extrémités. C'est à partir de cet appareillage primitif et important que furent construits les premiers endoscopes [5].

En 1868, Adolf Kusmall, après avoir assisté au spectacle de sabre, eut l'idée de faire progresser un tube rigide dans l'estomac guidé sur un flexible préalablement introduit dans l'œsophage. La manœuvre a réussi, mais la source lumineuse était trop faible et l'idée fut abandonnée.

En 1878, Edison miniaturisa les ampoules électriques et dès lors l'endoscope sorti du domaine du bricolage artisanal pour entrer dans celui de la technique rigoureuse.

Dès 1847, Max Nitz, urologue viennois, fit construire le premier cystoscope. Son compatriote, Johan Von Mickuliez Radeki pratiqua en 1881 les premières gastroscopies, avec un appareil de 65 cm de long, ce qui lui permit de reconnaître le cancer de l'estomac.

En 1917, le physicien allemand Lang avait démontré que des images claires pouvaient être transmises par une série de lentilles, convexes disposées le long d'une courbe, à condition que celles-ci soient peu accentuées. Sur ce principe Rudolf Schindler, familier du gastroscopie rigide fit construire par la maison «Wolf de Berlin» le premier gastroscopie semi flexible [6].

Par ailleurs, dès 1850 John Tyndall avait décrit le phénomène des lights pipes. Mais il a fallu attendre 1956 pour que Basil Hirschowitz, aidé de L.C Curtiss et C.W Petters, construise le premier fibroscope aux Etats-Unis. Une nouvelle dimension est apparue avec le développement des techniques d'endoscopie interventionnelle permettant de traiter médicalement de nombreuses maladies qui exigeaient auparavant l'intervention des chirurgiens [7].

Depuis quelques années, un nouveau perfectionnement, de l'examen endoscopique est intervenu, « la vidéo-endoscopie » où les fibres de verre sont remplacées par une transmission numérique de l'image qui apparaît sur un écran de télévision où les pixels sont suffisamment nombreux pour fournir une image de haute définition modulable à volonté [8]. Nul doute que l'ingéniosité des inventeurs et l'imagination des médecins nous réservent encore bien des surprises dans le futur.



APPAREILLAGE

I. CARACTERISTIQUES TECHNIQUES DES ENDOSCOPES

Tous les fibroscopes et vidéo-endoscopes (Figure 1) utilisés sont dotés d'un canal opérateur qui autorise le passage d'instruments (pinces à biopsies, aiguilles rétractiles pour injections per-endoscopiques, ballonnets de dilatations pneumatiques...) et de deux canaux accessoires qui permettent l'insufflation d'air et l'injection d'eau permettant le lavage des optiques distales. Les oeso-gastro-duodénoscopes actuels à vision axiale, en raison de leur souplesse, de l'amplitude de leur béquillage quadridirectionnel, permettent d'explorer en totalité le tractus digestif supérieur, de la bouche oesophagienne à l'angle duodénale DII - DIII, y compris la calotte tubérositaire [9].

Actuellement, une gamme importante des endoscopes s'offre à l'utilisation pédiatrique (Tableau I). Le GIF-N-30 (Olympus®) et le FG-16X (Pentax®) récemment développés (1994) sont les seuls endoscopes utilisables chez le nouveau-né de petit poids de naissance (poids supérieur à 1200 g). Le GIF-XP-20, le GIF-XP-160 (Olympus®), le FG-24V (Pentax®) et le FG-100 PE (Fujinon®) sont utilisables chez le nouveau-né à terme et jusqu'à l'âge de 4 ans. Au-delà, il est préférable de recourir au GIF-P-30 ou P-140 ou P-230, au EG-450-PE, utilisables si nécessaire dès le 12^{ème} mois de vie. Passé 10 ans, le recours aux GIFXQ-30 ou 160 ou 240, au EG-450-HR (Fujinon®) et au EG-2540 (Pentax®) est souhaitable. Ces endoscopes ont un canal opérateur de 2,8 mm de diamètre, et sont les seuls qui permettent la réalisation des actes d'endoscopie thérapeutique [11].

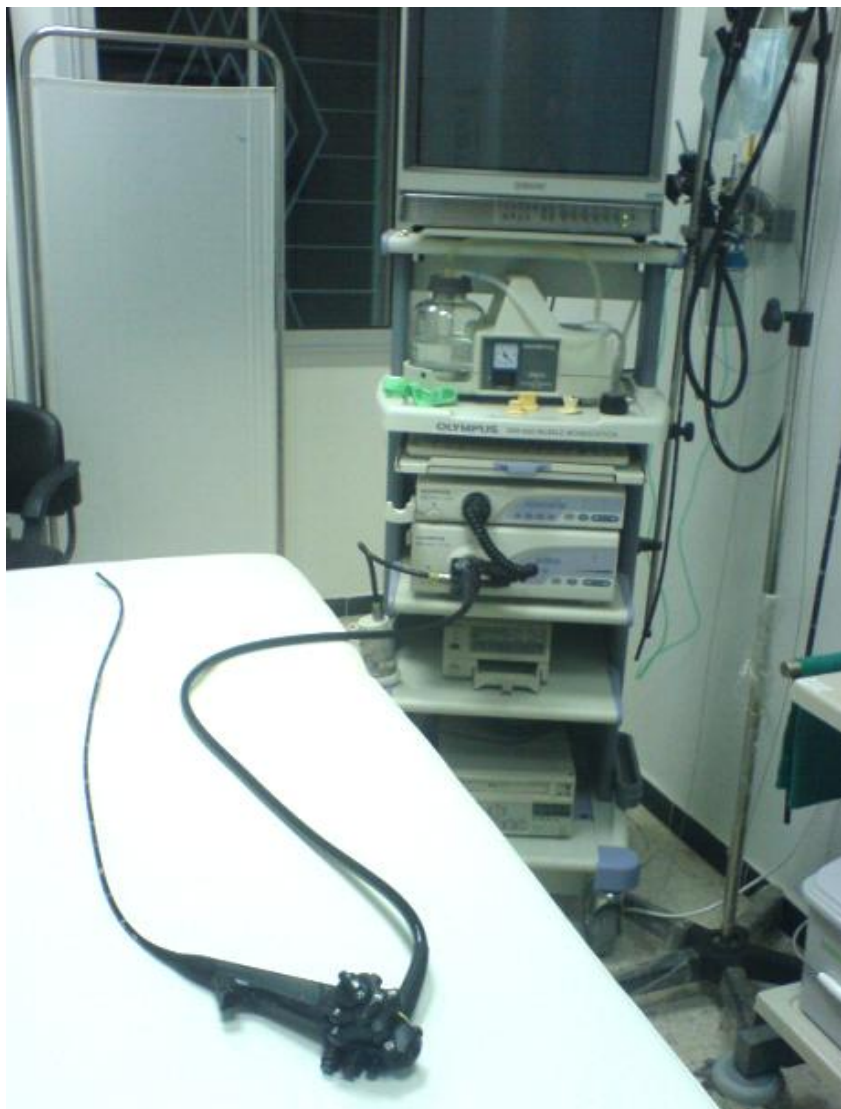

Figure 1 : fibroscope oeso-gastro-duodéal (service de pédiatrie du CHU HASSAN-II de Fès)

Tableau I : Les oesogastroduodénoscopes pédiatrique [10].

Endoscopes	A-C (degré)	F (mm)	L-TL (m)	D (mm)	B (degré)	D-CO (mm)
Fujinon®						
EG-450-PE	120	5 à 100	1.100	8.2	H/B 210-90	2.2
					D/G 100-100	
EG-450-HR	120	7 à 100	1.100	9.4	idem	2.8
ED-420-XL	130	5 à 100	1.250	12.2	H/B 130-90	3.2
					D/G110-110	
Olympus®						
GIF-N-30	120	3 à 50	0.93	5.3	H/B 180-180	2.0
					D/G 160-160	
GIF-XP -20	100	3 à 100	1.030	7.9	H/B 210-90	2.0
					D/G 100-100	
GIF-P-30	120	3 à 100	1.030	9.0	idem	2.2
GIF-XQ-40	120	5 à 60	1.030	9.8	idem	2.8
PJF-7.5SE	80	mai-60	1.030	7.5	H/B 120-90	2.0
					D/G 90-90	
<u>EVIS-(vidéo) EXERA</u>						
GIF-XP-160	120	3 à 100	1.030	5.9	H/B180-180	2.0
					D/G 100-100	
GIG-160	140	3 à 100	1.030	8.6	idem	2.8
TIF-160 R	100/5 retro	5 à 60	1.24	11.3	H/B 120-90	3.2
					D/G 110-90	
<u>EVIS (vidéo) 230 et 240</u>						
GIF-N-230	120	3 à 50	0.925	6	H/B 180-180	2
					D/G 160-160	
GIF-XP-240	120	3 à 100	1.03	7.7	H/B 210-90	2.2
					D/G 100-100	
GIF-XQ-240	140	3 à 100	1.030	9.0	idem	2.8
JIF -240	100	5 à 60	1.235	12.6	H/B 120-90	3.2
					D/G 110-90	
Pentax®						
FG- 16 x	125	3 à 50	0.925	5.3	H/B 180-180	2
					D/G 160-160	
FG-24 x	105	3 à 100	1.050	7.8	H/B210-120	2.4
					D/G 120-120	
FG-29 X	100	3 à 100	1.050	9.8	H/B 210-120	2.8
					D/G 120-120	
<u>Vidéo Série 40</u>						
EG-2540	120	5 à 100	1.050	8.7	H/B210-120	2.4
					D/G 120-120	
ED-3440 T	120	5 à 100	1.250	13	H/G 120-90	4.2
					D/G 110-90	

(A-C: angle du champ ; F: focale ou profondeur de champ ; L-TL: longueur utile du tube d'insertion ; D: diamètre de l'embout distal ou du tube d'insertion ; B: béquillage haut-bas(H/B) et droit-gauche (D/G) de l'extrémité distale ; D-CO: Diamètre du canal opérateur).

II. PROCÉDURES DE NETTOYAGE ET DE DÉSINFECTION DES ENDOSCOPES

1- Principes généraux

L'utilisation d'un matériel hautement décontaminé est une priorité avant tout geste thérapeutique. Le risque d'infection liée à l'endoscopie digestive paraît aujourd'hui exceptionnel grâce à la diffusion depuis une dizaine d'années de nombreuses recommandations issues des diverses sociétés scientifiques d'endoscopie digestive [12]. Cependant, des cas d'infections persistent et ont toujours été rapportés à des erreurs de la procédure. Il s'agit le plus souvent d'absence d'écouvillonnage des canaux, de la non irrigation de tous les canaux, de la mauvaise utilisation des produits nettoyants ou désinfectants (concentration ou durée de contact insuffisant), de la contamination du flacon de lavage ou du laveur désinfecteur ou de la non stérilisation du matériel annexe [13].

La liste des micro-organismes pouvant être mis en cause est longue. Les virus, les levures et les champignons prennent une place de plus en plus importante à côté des bactéries classiques, telles que *Salmonella*, *Pseudomonas*, *Bacille de Koch*, etc... [14]. Ceci souligne l'intérêt du nettoyage, de la désinfection et de la stérilisation. Le nettoyage se définit par l'enlèvement physique, à l'aide de brosse ou de jet d'eau, de matériel organique en utilisant de l'eau ou d'un produit de nettoyage. La désinfection consiste à la réduction du nombre de microorganismes vivants avec élimination de tout germe pathogène. Alors que la stérilisation correspond à la disparition complète de toute forme vivante de microorganisme [14].

Le niveau de traitement des dispositifs médicaux est prioritairement déterminé en fonction du risque infectieux lié à sa destination anatomique (Tableau II). Pour les endoscopes souples ne pénétrant pas dans des cavités naturelles stériles

(Gastrosopes, coloscopes, duodénoscopes, écho-endoscopes...), sont considérés comme des dispositifs médicaux semi-critiques et doivent subir une désinfection de niveau intermédiaire dont le résultat microbiologique doit être bactéricide, fongicide, virucide et tuberculocide (*Mycobacterium tuberculosis*) et, le cas échéant, mycobactéricide (*Mycobacterium avium*) [10]. Cependant, Les endoscopes souples pénétrant dans des cavités stériles (exemple : cholédoscopes par voie transpariétale) sont des dispositifs critiques tout comme le petit matériel annexe endoscopique (pinces à biopsie, anse à polypectomie, sphincterotomes...), mais à la différence de ce dernier, ils ne peuvent être stérilisés en raison de leur thermo-sensibilité. Dans ce cas et à défaut, une désinfection de haut niveau est requise. Celle-ci doit être bactéricide, fongicide, virucide, mycobactéricide et sporicide [14].

Les produits désinfectants utilisés sont nombreux [9] :

- La Glutaraldéhyde à 2% (tableau III) à température ambiante (20°C), est le désinfectant de référence. Il inactive le virus d'immunodéficience (VIH) et le virus d'hépatite B (VHB) en moins de 5 minutes. Pour le virus d'hépatite C (VHC), il existe un risque de transmission virale, car l'ARN viral se fixe sur l'endoscope en particulier dans le canal opérateur et sur les pinces à biopsies. La technique de la polymérase chaîne réaction (PCR) a démontré que l'utilisant du Glutaraldéhyde à 2% pendant 20 minutes élimine l'ARN du VHC. Un temps de 20 minutes est nécessaire aussi à l'action du Glutaraldéhyde à 2 % sur les mycobactéries, en particulier *Mycobacterium tuberculosis*. Bien que ce risque n'a jamais été décrit en endoscopie digestive, il doit être pris en compte lorsque les plateaux techniques d'endoscopies digestives sont communs avec l'endoscopie bronchique, où des infections à mycobactéries ont été relevées. Cependant, les effets secondaires de ce produit sur le personnel chargé de la désinfection sont fréquents et sévères à type d'allergie, dermatite, conjonctivite, rhinite, asthme...

- Les désinfectants à base d'acide peracétique, associés ou non à la peroxyde d'oxygène, ont été validés en procédures manuelles et automatiques. Ils sont bactéricides et virucides en 5 minutes et mycobactéricides et sporicides en 10 minutes.

- L'eau, pour le traitement manuel des endoscopes semi-critiques, l'eau de réseau, si elle répond à des critères de potabilité, est suffisante. Pour le traitement des endoscopes critiques (rentrant dans des cavités stériles), l'eau de rinçage terminal doit être stérile. Pour les laveurs désinfecteurs, une eau de niveau II, est nécessaire (moins de 10 micro-organismes opportunistes pour 100 ml). Cette qualité d'eau ultra propre est obtenue en général pour les laveurs désinfecteurs par une batterie de cartouches de filtration (5 µm, 0,1 µm).

Actuellement, de nombreux produits désinfectants sont à la disposition des personnels des unités de désinfection des endoscopes. Les principaux produits sont résumés dans le tableau IV.

Tableau II : Les niveaux de désinfection [15].

	Niveau 1	Niveau 2	Niveau 3
Cible	Bactéries végétatives Levures HIV	Idem 1 + virus des hépatites Mycobactéries Moisissures	Idem 2 + spores
Temps	10-15 min	30 min à 2H	4 à 10H

Tableau III : Les produits désinfectants prêt à l'emploi pour endoscopes [16]

Produit	Laboratoires	Composition
CIDEX	JOHNSON et JOHNSON	Glutaraldéhyde à 2%
GIGASEPT	PHAGOGENE	Aldéhyde succinique à 10%
ENDOSPORINE	PETERS	Glutaraldéhyde à 2% +Tensioactifs
INSTRUDINE	SOCHIPHARM	Glutaraldéhyde à 2% + Ammonium quaternaire
KORSOLEX	BDF médical	Glutaraldéhyde à 2% +Tensioactifs
SEKUCID	PARAGERM	Glutaraldéhyde à 2% +Tensioactifs
SPORADINE	RIVADIS	Glutaraldéhyde à 2% +Ammonium quaternaire
STERANIOS	ANIOS	Glutaraldéhyde à 2%

Tableau IV : Les différents produits utilisés pour le nettoyage [16].

Produit	Laboratoires	Composition	Présentation
ALCOSEPTYL	IFA CREDO LEVER	Ammonium quaternaire, Tensioactifs amphotères, Enzyme protéolytique.	Liquide à diluer
ALKAZYME	ALKAPHARM	Ammonium quaternaire, Enzyme protéolytique.	Poudre à diluer
ANIOZYME PLA	ANIOS	Ammonium quaternaire, Tensioactifs non ioniques, Enzyme protéolytique.	Poudre à diluer
CIDEZIME	JOHNSON et JOHNSON	Tensioactifs, Enzyme protéolytique.	Liquide à diluer
DUROSEPT EZ	MARIENFELDE	Ammonium quaternaire, Tensioactifs, Enzyme protéolytique.	Poudre à diluer
ESLULASE	RIVADIS	Ammonium quaternaire, Enzyme protéolytique.	Poudre à diluer
PHAGOLASE ND	PHAGOGENE	Ammonium quaternaire, Tensioactifs amphotère, Enzyme protéolytique, Tensioactifs non ioniques.	Liquide à diluer

2- Traitement des Endoscopes

2-1 Procédures manuelles

Le traitement manuel (Figure 2) des endoscopes doit être réalisé après chaque endoscopie et comporte cinq étapes obligatoires: Le pré-traitement, le nettoyage, le rinçage intermédiaire, la désinfection et le rinçage final. Il existe une sixième étape, le séchage qui est réalisé, si l'endoscope n'est pas utilisé immédiatement. Pour pouvoir subir toutes ces opérations, les endoscopes doivent être immergeables. [9, 15, 17]

✓ Le pré-traitement

Il se fait en salle d'endoscopie, immédiatement après la fin du geste. Il vise à éviter que les canaux internes sèchent et se bouchent, ceci en mettant l'endoscope dans un bac contenant une solution détergente. Il convient d'utiliser un détergent sans aldéhyde afin d'éviter la fixation des protéines et la formation de bio-films bactériens [9,17].

✓ Le nettoyage [9, 17, 18,19]

Il se fait en deux étapes :

Ø Le premier nettoyage, consiste à démonter les pistons et les valves de l'endoscope, immerger l'endoscope dans un bain contenant une solution détergente, écouvillonner soigneusement tous les canaux de l'endoscope en maintenant en place et en fonctionnement le testeur d'étanchéité, faire ressortir l'écouvillon à l'extrémité distale et le nettoyer avant de lui faire effectuer le trajet en sens inverse, pratiquer un brossage soigneux des optiques, valves et pistons de l'endoscope avec une brosse souple en plastique (le bois est proscrit) et débrancher ensuite le testeur d'étanchéité enfin irriguer l'ensemble des canaux avec la solution de nettoyage de manière à chasser toutes les bulles d'air et à faire circuler la

solution nettoyante dans toutes les parties internes. Le testeur d'étanchéité doit être connecté et déconnecté hors du bain. Il faut utiliser des écouvillons adaptés à l'endoscope. Selon les recommandations du fabricant, plusieurs écouvillons différents peuvent être nécessaires pour nettoyer efficacement les différents canaux.

Après ce premier nettoyage, il faut purger systématiquement tous les canaux pour éliminer le maximum de salissures et de produits nettoyants avant de procéder au rinçage. L'endoscope est rincé et irrigué à l'eau du réseau. Les différents canaux sont ensuite purgés. Le temps total de ce premier nettoyage ne doit pas être inférieur à 10 minutes. Ce premier bain est éliminé et le bac de trempage est nettoyé avec le même détergent que celui qui est utilisé pour le nettoyage des endoscopes. Le bac peut être rincé à l'eau du réseau puis réutilisé ou séché après la dernière procédure.

∅ Le deuxième nettoyage, est réalisé après préparation d'un nouveau bain dans un bac propre. Il comporte l'immersion complète de l'endoscope et l'irrigation de tous les canaux. Le temps dédié à cette phase ne doit pas être inférieur à 5 minutes.

▼ Le rinçage intermédiaire

Il sert à éliminer les matières organiques ainsi que toute trace de produit détergent. Pour réaliser ce rinçage correctement, il faut rincer l'extérieur et l'intérieur en irriguant soigneusement chaque canal avec au minimum 300 ml d'eau pour les soins standards après immersion de l'endoscope, puis purger les canaux pour éviter de diluer ensuite le bain de désinfectant avec l'eau du rinçage [9, 17, 18,19].

▼ La désinfection

Il convient d'utiliser un produit désinfectant sans action détergente à base de glutaraldéhyde en solution à 2% ou d'aldéhyde succinique en solution à 10%. La fréquence du renouvellement du bain de désinfection est un élément important qui doit être évaluée en fonction du produit utilisé et du type d'endoscopie réalisée. Une durée de 20 minutes minimum est préconisée quel que soit le type d'endoscopie et rentre dans le cadre des «précautions universelles» [9,17].

▼ Le rinçage terminal

L'eau utilisée est fonction du site exploré. En cas de désinfection de niveau intermédiaire, l'eau du réseau suffit. En cas de désinfection de haut niveau, de l'eau stérile doit être utilisée. L'endoscope doit être rincé et immergé complètement dans le bac de rinçage final, avec les valves et les pistons. tous les canaux doivent être irrigués abondamment (au moins 300 ml) afin d'éviter les rares cas de colites toxiques au glutaraldéhyde. L'eau doit être renouvelée après chaque utilisation [20, 21,22].

▼ Le Séchage

C'est une étape obligatoire afin d'éliminer toute trace d'humidité qui pourrait favoriser le développement des microorganismes en milieu humide. L'extérieur de l'endoscope doit être séché avec un champ stérile (cavité stérile) ou propre (cavité colonisée). L'intérieur doit être séché avec de l'air médical filtré et détendu. Certaines recommandations internationales préconisent un rinçage à l'alcool à 70° précédant le séchage. Le stockage doit permettre d'éviter toute recontamination ou altération des endoscopes. Il se fait sans valves et de manière optimum suspendu ou à défaut à plat sur un plateau recouvert d'un champ propre ou stérile dans une armoire spécifique, qui doit être régulièrement entretenue. Les conditions de

stockage optimales permettraient de supprimer la phase de désinfection de début du programme [18, 19, 23,24].

2-2 Procédures automatiques [4, 9,25]

Elles offrent de nombreux avantages. Elles soulagent le personnel d'un travail fastidieux, les différents temps sont parfaitement respectés, tous les conduits sont irrigués en continue, et le circuit fermé minimise le risque de toxicité des produits désinfectants. Les inconvénients de ces procédures sont liés à leur prix élevé, leur encombrement et la nécessité du control bactériologique.

Actuellement, les appareils OLYMPUS sont de loin les plus utilisés, deux machines à laver sont disponibles :

-Le « KEY MED AUTO DESINFECTOR » qui traite un seul endoscope à la fois et assure dans un cycle de 9 minutes le nettoyage, la désinfection et le rinçage. La durée de chaque phase peut être modifiée. Le choix des produits est laissé à l'utilisateur. Les contrôles bactériologiques (avec comme désinfectant la glutaraldéhyde à 2 %) sont très satisfaisants.

-L' « ENDO THERMO DESINFECTION SYSTEM ». C'est une machine plus coûteuse, plus élaborée, qui traite deux appareils en même temps. Elle assure d'abord dans un cycle de 28 minutes le nettoyage, la désinfection, le rinçage, puis le séchage en 30 minutes (facultatif).

Les travaux du GERMANDE (Groupe d'Evaluation et de Recherche sur les Machines à Nettoyer les endoscopes et sur les Endoscopes) [26] ont montré que l'efficacité désinfectante est meilleure, quand l'endoscope avait subi un prétraitement avant son passage en laveur désinfecteur. Les résultats microbiologiques sont meilleurs, avec les laveurs désinfecteurs traitant à chaud (avec de la glutaraldéhyde comme désinfectant) et l'efficacité globale de la procédure permet de réduire d'au moins de 7 log le nombre de bactéries, de 6 log le

nombre de champignons et de 4 log le nombre de spores.

2-3 Traitement du petit matériel et des accessoires [11,27]

Chaque fois qu'il existe un matériel à usage unique, il est recommandé de l'utiliser en priorité. A défaut, ce petit matériel d'endoscopie ainsi que les accessoires de l'endoscope (flacons de lavage, pistons...) ou ceux du lavage (écouvillons, brosses...) bénéficieront d'un traitement. Les instruments contaminés doivent être transportés dans des plateaux, de la salle d'endoscopie à la salle de désinfection, en respectant les mesures destinées à protéger le personnel et l'environnement. Pour le nettoyage, les accessoires doivent être déconnectés et démontés intégralement, puis immergés dans une solution immédiatement après usage. Les canaux et les lumières accessibles doivent être brossées et irriguées. Une unité de nettoyage à ultrasons avec ou sans irrigation d'une fréquence de plus de 30 KHz améliore l'efficacité du nettoyage. La température du bain de nettoyage ne doit pas excéder 45 °C.

Pour le rinçage, les accessoires nettoyés doivent être transférés dans un bac rempli d'eau. Cette eau est renouvelée après chaque rinçage. Il faut rincer les surfaces et purger les canaux avec l'eau et retirer les accessoires du bac. Quant au séchage, il se fait à l'aide d'un chiffon ne peluchant pas et d'un soufflage de l'air médical pour sécher parfaitement les accessoires. A la fin, il faut remonter les accessoires et vérifier leur bon fonctionnement.

La stérilisation, consiste à ensacher les accessoires dans des emballages de taille adaptée pour instruments à stériliser. Elle est faite de préférence à la vapeur d'eau à 134° pendant 18 minutes.



Figure 2 : Désinfection manuelle (service de pédiatrie du CHU HASSAN-II de Fès)

2-4 Désinfection après stockage

Si l'endoscope est stocké plus de 12 heures mais moins d'une semaine, un cycle automatique de désinfection (désinfection, rinçage terminal, soufflage) ou un cycle de désinfection manuelle doivent être réalisés. Si l'endoscope est stocké depuis plus d'une semaine un cycle complet de traitement doit être réalisé [28].

2-5 Environnement

Le personnel doit être vacciné et immunisé contre l'hépatite virale B. Il doit recevoir une formation spécifique sur ces procédures de désinfection et sur les risques de manipulation des substances toxiques et dangereuses. Les précautions générales d'hygiène doivent être respectées, quelque soit le statut sérologique du patient, en se protégeant (gants, lunettes ou masques adaptés, sur-blouses...) afin de lutter contre les risques d'accidents d'exposition du sang. Le local de désinfection spécifique pour le traitement des endoscopes doit être situé à proximité des salles d'endoscopie. Cette salle de désinfection doit être constamment ventilée et nettoyée [11].



**TECHNIQUES
DE L'ENDOSCOPIE DIGESTIVE
HAUTE**

I. CONDITIONS DE L'EXAMEN

Généralement en endoscopie digestive, un bilan d'hémostase est demandé si le patient est sous anticoagulants ou présentant une hépatopathie. Le rétablissement de l'état hémodynamique s'impose avant toute exploration du tube digestif. Un consentement parental doit être obtenu avant toute exploration ou intervention endoscopique, précisant les risques inhérents à cet examen et les bénéfices escomptés [29].

1- Préparation du tube digestif

Avant l'endoscopie, l'estomac doit être vide et le malade doit être à jeun depuis au moins 6 heures (de 6 à 36 mois) à 8 heures (au-delà de 36 mois) à l'exception des nourrissons de moins de 3 mois et des nouveau-nés dont le jeûne est limité à 4 heures. Pour prévenir tout risque d'accident hypoglycémique dans cette tranche d'âge, il est nécessaire de laisser un libre accès à l'eau glucosée, ou de perfuser l'enfant avec un soluté glucosé si l'examen est retardé [9].

2- Antibio prophylaxie

Le but de l'antibio prophylaxie est la prévention des complications infectieuses générales et locales. Au cours d'une endoscopie digestive le risque de bactériémies est de 4 % pour la gastro-duodénoscopie, 9 % pour la ligature des varices oesophagiennes, 15 % pour la sclérose des varices oesophagiennes et 22 % pour la dilatation oesophagienne [30]. De nombreux cas isolés d'endocardite secondaire à une endoscopie ont été décrits dans la littérature [31]. L'intérêt de cette antibio prophylaxie doit être contrebalancé avec son coût élevé (lié au nombre d'endoscopies réalisées), le risque de sélection de germes résistants, l'absence d'efficacité absolue dans la prévention de l'endocardite et des infections locales et le risque de provoquer un choc anaphylactique ou des manifestations allergiques de

gravité variable [32]. Diverses recommandations d'antibioprophylaxie ont été proposées par les Sociétés Savantes de divers pays [33], dont la SFAR (société française d'anesthésie et réanimation) en France [34]. Elles visent à limiter les infections d'origine endogène (Tableau V).

3- Anesthésie et monitoring

Pour un bon déroulement de l'acte interventionnel (extraction de corps étranger, dilatation œsophagienne, sclérose ou ligature élastique de varices œsophagiennes, gastrotomie percutanée endoscopique...), une anesthésie générale avec ou sans intubation trachéale est obligatoire [35]. La désaturation en oxygène peut se produire même avant l'endoscopie et peut être asymptomatique. Une surveillance étroite de certains paramètres objectifs est nécessaire, tels que la fréquence respiratoire, le pouls, la mesure de la saturation en oxygène qui est plus précise que l'observation clinique pour dépister une éventuelle hypoxie. Ceci est particulièrement important pour les nouveau-nés et les enfants de bas âge, qui sont plus sensibles à l'endoscopie œsophagienne et à la distension gastrique [36].

Tableau V : Procédures endoscopiques à risque pour lesquelles une antibioprofylaxie est recommandée [33,34].

Risques	Type d'intervention	Produit	Posologie	Durée
Risque au site d'intervention prédominant	<ul style="list-style-type: none"> • Sclérose de varices oesophagiennes • Ligature des varices oesophagiennes en période hémorragique • Dilatation oesophagienne • Gastroskopie endoscopique 	Céfazoline	Pédiatrie : 50 mg/kg préopératoire	Unique sauf si durée >4 h : réinjection
		Allergie : clindamycine + gentamycine	Pédiatrie : 20 mg/kg préopératoire gentamycine 2 à 3 mg/kg	Dose unique
Risque d'endocardite prédominant	<ul style="list-style-type: none"> • Sclérose de varices oesophagiennes • Dilatation oesophagienne 	Amoxicilline ou ampicilline + gentamycine	Pédiatrie : 50 mg/kg 1,5 mg/kg perf 30'	Même dose 6 h plus tard Dose unique
		Vancomycine ou téicoplanine (pas d'AMM)	Pédiatrie : 20 mg/kg 400 mg IVD	une fois

II. DÉROULEMENT DE L'EXAMEN [1,9, 11,36]

Lors de la progression de l'endoscope, il faut être prudent aux gestes en particulier chez le nourrisson et le nouveau-né car ils ont une fragilité accrue de la muqueuse oeso-gastrique, et une sensibilité excessive à la dilatation gastrique aiguë lors de l'insufflation. L'enfant est mis en décubitus latéral gauche, la tête en extension pour diminuer l'angle oro-oesophagienne. L'endoscope est introduit doucement par la bouche et avancé sans force jusqu'à la racine de la langue. Pour faciliter le franchissement de la bouche oesophagienne, après une légère insufflation d'air, l'endoscopiste doit attendre l'ouverture spontanée du sphincter supérieur de l'œsophage. Le franchissement de ce dernier peut s'accompagner chez le tout petit d'une sensation de résistance élastique dont l'opérateur apprend à apprécier son degré. Le passage de la bouche oesophagienne par l'endoscope peut entraîner une compression trachéale ce qui impose de vérifier à tout instant la respiration de l'enfant. Toute sensation de résistance doit faire arrêter la progression et vérifier l'absence de sténose.

Passée la bouche oesophagienne, la progression se fait sous contrôle de la vue, les parois de l'œsophage étant écartées par une légère insufflation. Le diaphragme enserme la jonction œsogastrique à une distance des arcades dentaires supérieures variable selon l'âge (de 12 à 40 cm). Le franchissement du cardia et l'exploration de la partie haute du fundus sont aisés. Le fibroscope est ensuite poussé doucement le long de la grande courbure qu'il épouse pour se mettre en face de la région pylorique qui apparaît parfois décalée par rapport à l'axe de l'antra. Après franchissement du pylore et du bulbe, un béquillage, parfois associé à des manœuvres de retrait, permet d'explorer le 2ème et le 3ème duodénum.

Tout au long de cette progression, les maîtres mots sont prudence et circonspection. La rapidité de l'examen est le gage de sa tolérance, mais passé la bouche oesophagienne, toute la progression doit s'effectuer sous contrôle de la vue. L'appréciation des lésions se fait plus lors de la progression de l'appareil qu'au retrait de celui-ci. Les muqueuses sont fragiles et vite marquées par le passage du fibroscope. Il faut prendre garde à ne pas trop insuffler en particulier chez le nouveau-né. A cet égard, les appareils de très faible calibre représentent un danger d'hyper-insufflation car le débit d'insufflation y est plus important qu'avec un endoscope classique variable. Seule une manoeuvre de rétrovision permet l'examen du fundus ou du calotte tubérositaire. L'extrémité du gastroscopie étant dans la partie proximale de l'antra, une angulation de 210° vers le haut autorise la vision de la petite courbure verticale gastrique. Une rotation de 180° de la pointe du fibroscope dégage la grande courbure verticale gastrique haute et la calotte tubérositaire. A la fin de gastroscopie, il est nécessaire d'exsuffler l'estomac.

III. SURVEILLANCE POST-ENDOSCOPIQUE

L'examen achevé, le malade, en particulier le nouveau né et le nourrisson de moins de 3 mois, est laissé sous surveillance en salle de réveil en position de sécurité jusqu'à récupération complète des fonctions vitales pendant au moins 15 à 30 minutes.

Au décours de l'acte endoscopique, la vérification des critères d'aptitude à la sortie avant de signer l'autorisation de sortie pour les patients ambulatoires et des critères de réveil anesthésiologiste pour les patients retournant dans le service hospitalier est primordiale [37,38].

A decorative scroll frame with a brown border and grey scroll ends, containing the title text.

L'ENDOSCOPIE DIGESTIVE HAUTE INTERVENTIONNELLE

I. LES DILATATIONS ŒSOPHAGIENNES

Les sténoses de l'œsophage sont rares chez l'enfant. Le plus souvent acquises [39.40], elles résultent des altérations de la paroi œsophagienne avec épaissement de certaines de ses couches et développement de la fibrose. Elles sont responsables d'une morbidité élevée avec des conséquences qui peuvent être graves en relation avec l'amaigrissement, la malnutrition et l'inhalation pulmonaire [39].

L'histoire de la dilatation œsophagienne a commencé il y a plus de 450 ans par l'utilisation de bougies pour pousser des aliments enclavés dans l'œsophage. Cette méthode a été introduite en France par Verdier en 1975. Depuis cette date plusieurs auteurs l'ont adopté. Actuellement, les progrès de la fibroscopie souple et des dilateurs de l'œsophage permettent leur dilatation instrumentale avec un maximum d'efficacité et un minimum de complications. La dilatation œsophagienne est une technique simple et souvent efficace à condition d'être réalisée par un opérateur entraîné et de respecter les règles de sécurité strictes. Elle semble être une solution thérapeutique efficace dans la majorité des sténoses œsophagiennes de l'enfant. Cependant, des accidents parfois dramatiques, secondaires à une perforation de l'œsophage, ne sont pas exceptionnels [41].

1-Les techniques de dilatation œsophagienne

Les méthodes de dilatation disponibles sont nombreuses. Le procédé de ce geste associe un endoscope souple et un dilateur. Cette méthode visuelle et manuelle permet le contrôle de chaque phase de la dilatation.

▼ Le dilatateur d'EDER-PUESTOW

La dilatation avec le matériel Eder-Puestow est une technique utilisée depuis 1951. Elle s'est développée surtout avec l'avènement du fibroscope souple en utilisant un fil guide métallique et un amplificateur de brillance [42]. Ce dilatateur comprend [42,43] :

- Un fil guide métallique à l'extrémité duquel se trouve un ressort flexible. La longueur totale du fil avec le ressort est de 182 cm,
- Une tige métallique sous forme d'une sonde qui possède à son extrémité un ressort souple et flexible,
- Et des olives métalliques au nombre de 13, de forme ovalaire et qui possèdent un canal central qui permet de les engager sur la sonde métallique. Ces olives sont calibrées selon la filière Charrière de 21 à 45 unités french, correspondant à un diamètre de 7 à 15 mm.

La dilatation se pratique sous anesthésie générale. Elle se déroule en deux temps. D'abord il y a une mise en place du fil guide à travers la sténose jusqu'à l'estomac sous contrôle endoscopique. La position du fil guide peut être vérifiée sous amplificateur de brillance. Puis l'endoscope est retiré en vérifiant la position du fil guide. Après avoir vissé l'olive adéquate sur la sonde métallique, l'extrémité flexible du dilatateur est enduit de lubrifiant. La sonde dilatatrice est poussée progressivement le long du fil guide maintenu tendu. Généralement, des olives de diamètre croissant sont utilisées au cours de la même séance [41-44].

La dilatation avec le matériel Eder-Puestow est indiquée surtout dans les sténoses courtes très rigides [45]. Cette méthode permet d'effectuer un bougienage en toute sécurité. Cependant il ne faut pas perdre de vue le risque majeur de perforation qui peut être due soit au fil guide, soit à la sonde [44].

▼ Le dilatateur de SAVARY-GILLIARD

Actuellement, le dilatateur de Savary-Gilliard (Figure 3) constitué de bougies en polyvinyle remplace le dilatateur d'Eder-Puestow, dans presque toutes les indications des sténoses oesophagiennes. Son intérêt réside dans sa simplicité d'emploi, sa bonne tolérance, son efficacité et sa faible morbidité [44].

Ce dilatateur comporte un fil guide métallique de 0,8 mm de diamètre, muni à son extrémité d'un embout très souple. Il est gradué avec des repères à 40, 60, 80, 100, 120 et 140 cm. C'est un jeu de bougies en polyvinyle rigide dans le plan transversal et semi-flexible dans le plan longitudinal, avec un bout effilé de 10 cm de long et un orifice central pour permettre le passage du fil guide. Elles mesurent 70 cm de longueur, le dilatateur comporte 16 bougies dont le diamètre va de 5 à 20 mm, leur diamètre s'accroît d'un millimètre d'une bougie à l'autre. Un marqueur radio-opaque de 1 cm de long est incorporé à proximité de la base de l'extrémité antérieure conique et effilée de chaque bougie, permettant sa visualisation en scopie [11,43].

La dilatation se fait chez un malade en décubitus latéral gauche et sous anesthésie générale avec intubation. Avant de commencer la dilatation le fil guide doit être vérifié à la recherche d'éventuelles plicatures, courbures, ou ruptures, de son extrémité souple, susceptibles d'entraver le bon déroulement de la dilatation. Le premier temps consiste en une fibroscopie réalisée avec un endoscope à vision axiale. Le fibroscope étant amené jusqu'au niveau de l'orifice supérieur de la sténose, en règle infranchissable. Le fil guide est introduit dans le canal opérateur, puis poussé sous contrôle de la vue jusqu'à l'orifice supérieur de la sténose. Ensuite, prudemment, sans forcer à travers la sténose, jusqu'à l'estomac, sur une longueur d'au moins 30 cm, ce qui garantit la sécurité des manoeuvres suivantes. Le fibroscope est ensuite retiré lentement tout en maintenant le fil guide en place.

La dilatation proprement dite est réalisée en tenant compte du diamètre de la sténose avec la première bougie de faible calibre enfilée sur le fil guide. Son passage à travers le segment sténose est marqué par une sensation de ressaut précédée par une résistance, en règle modérée, mais quelques fois importante lorsque la sténose est rigide. La dilatation est effectuée sans forcer sur la bougie. Devant toute résistance anormalement forte, s'opposant à sa progression, une nouvelle tentative est effectuée avec une bougie de plus faible diamètre. Pour que la dilatation soit effective, la bougie doit franchir complètement le segment rétréci, elle est ensuite retirée, en laissant en place le fil guide. La séance de dilatation est interrompue dès que l'effort sur la bougie est tel qu'il peut entraîner une perforation. Lorsque le passage de la bougie est très facile, il faut sauter un calibre, pour arriver plus rapidement aux bougies les plus grosses. Afin d'éviter tout risque de perforation, il faut insister, sur la nécessité de maintenir le fil guide toujours parfaitement tendu, tout au long de la progression de la bougie jusqu'au franchissement total du rétrécissement. Une fois la dernière bougie passée, le fil guide est tiré complètement jusqu'à ce que l'extrémité distale de la bougie vienne buter contre le bout souple de celui-ci. Le retrait des deux éléments se fait alors en même temps en un seul bloc. Généralement, il est recommandé de ne pas utiliser plus de trois dilatateurs de diamètre progressivement croissant en une session pour réduire le risque de perforation [43, 46, 47].

Après la dilatation, le malade doit être hospitaliser pendant les 24 heures suivant la séance et gardé à jeun jusqu'au soir ou jusqu'au lendemain, afin de dépister d'éventuels signes de fissuration ou de perforation. Cette surveillance consiste essentiellement en la recherche de douleur thoracique, rétro-sternale ou abdominale, pendant et immédiatement après la séance de dilatation et l'apparition d'une fièvre, d'une tachycardie ou d'un emphysème sous cutané qui signe la

perforation. Ces signes peuvent apparaître tardivement, 12 à 24 heures après la dilatation. En fait, dans le quasi totalité des cas, ces signes sont apparus très précocement en moins d'une heure. Devant la moindre suspicion de perforation, un abdomen sans préparation et une radiographie thoracique sont effectués, à la recherche soit d'un pneumothorax ou d'un épanchement pleural. En cas de perforation de l'oesophage thoracique, soit d'un croissant gazeux sous diaphragmatique signant une perforation de l'oesophage abdominal. En cas de douleur, et malgré la négativité des examens cliniques et radiologiques le patient doit être hospitalisé et mis en observation [38, 45].

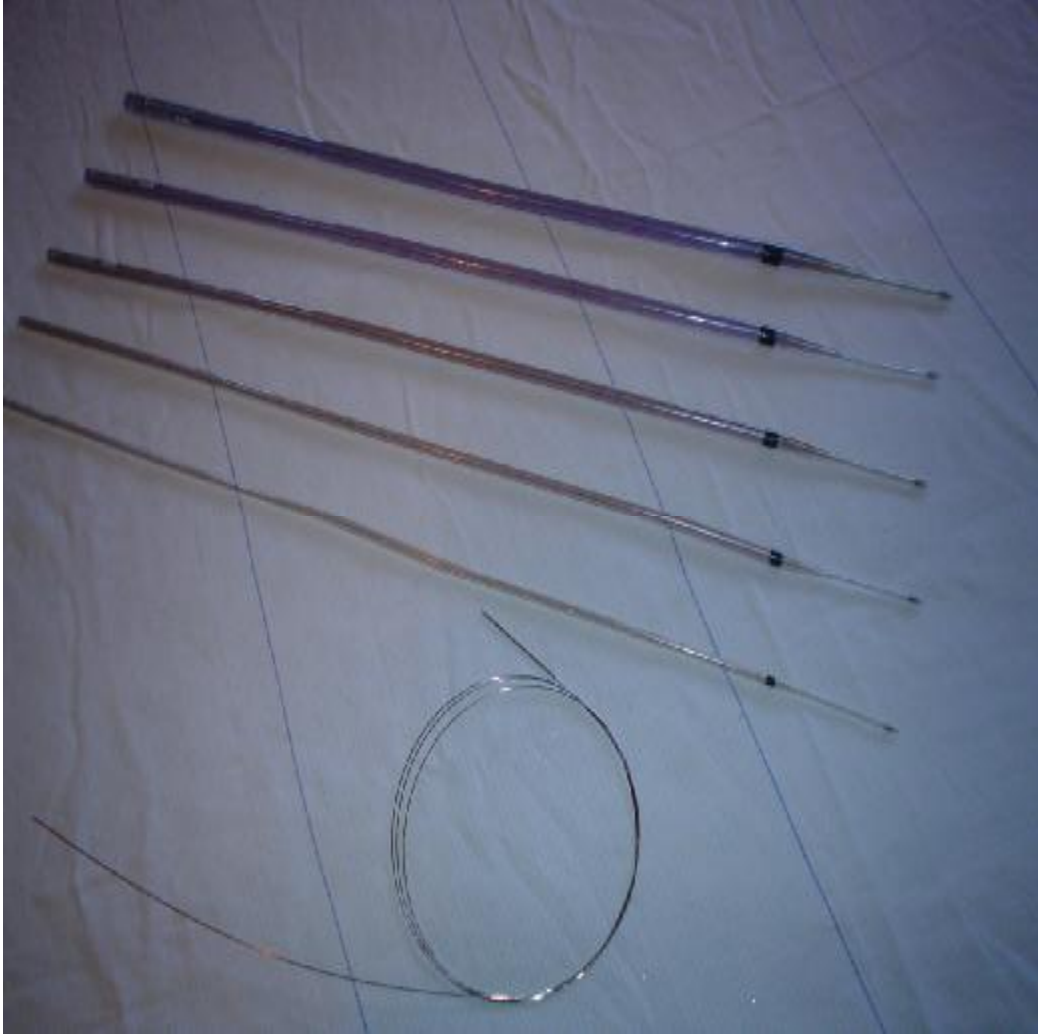


Figure 3 : le dilateur de Savary-Gilliard (service de gastro-entérologie du CHU HASSAN-II de Fès)

▼ La dilatation par ballonnet pneumatique TTS (Through The Scope)

Le développement durant ces dix dernières années de ballonnets en polyéthylène (Figure 4), utilisés dans les sténoses du tractus gastro-intestinal a permis d'accéder à la dilatation de sténoses jusque-là inaccessibles (biliopancréatiques, intestinales). Actuellement leur utilisation s'est étendue aux sténoses oesophagiennes, à coté des autres méthodes qui sont toujours utilisées [45,48]. Cependant la dilatation au ballonnet reste coûteuse et ne peut être utilisée qu'une seule fois [40].

Il s'agit de ballonnets introduits dans le canal opérateur de l'endoscope. Leur diamètre varie de 4 à 40 mm, mais les plus communément utilisés pour l'oesophage sont les ballonnets de 12, 15 ou 18 mm de diamètre. Le dispositif comprend le ballonnet de 5 à 15 mm de diamètre et de 6 à 8 cm de longueur et un cathéter semi flexible de 180 cm de long et de 2,33 mm de diamètre [42].

Avant de commencer la dilatation, la gaine de protection du ballonnet doit être retirée puis un lubrifiant hydrosoluble doit être appliqué sur le ballonnet, qu'il ne faut pas le pré-gonfler, pour faciliter son passage dans le canal opérateur. Le ballonnet dégonflé est introduit dans le canal opérateur de diamètre égal ou supérieur à 2,8 mm, puis il est poussé jusqu'à ce qu'il soit entièrement visualisé sous l'endoscope. Avant le gonflage, il faut vérifier que le ballonnet sort complètement de l'endoscope et qu'il est dans la position souhaitée au niveau de la sténose, puis il est dilaté par injection d'un mélange à part égale d'eau et de produit de contraste hydrosoluble. La dilatation exercée, qui varie en fonction du diamètre du ballonnet choisi, est maintenue pendant une durée de 1 à 3 minutes à une pression de 75 à 85 psi. Le gonflement peut être répété deux à trois fois. Le diamètre recherché il est déterminé par les conditions cliniques du patient, en particulier l'amélioration de la dysphagie et/ou du statut alimentaire et le gain du

poids, en plus des constatations endoscopiques. En général il est de 12 mm [11, 40, 42,44, 50].

Ces ballonnets trouvent leur indication dans les sténoses caustiques. Pour le ballonnet plus long, il est utilisé pour les sténoses filiformes, tortueuses, rigides et le ballonnet le plus court pour les sténoses courtes et serrées [42]. Ces ballonnets sont également utilisés pour la dilatation des sténoses congénitales de l'œsophage [11].

Le risque majeur est la perforation. Celle-ci semble moins fréquente du fait que la pression appliquée sur la paroi de l'oesophage est radiale contrairement aux autres dilateurs où elle est surtout longitudinale [42].

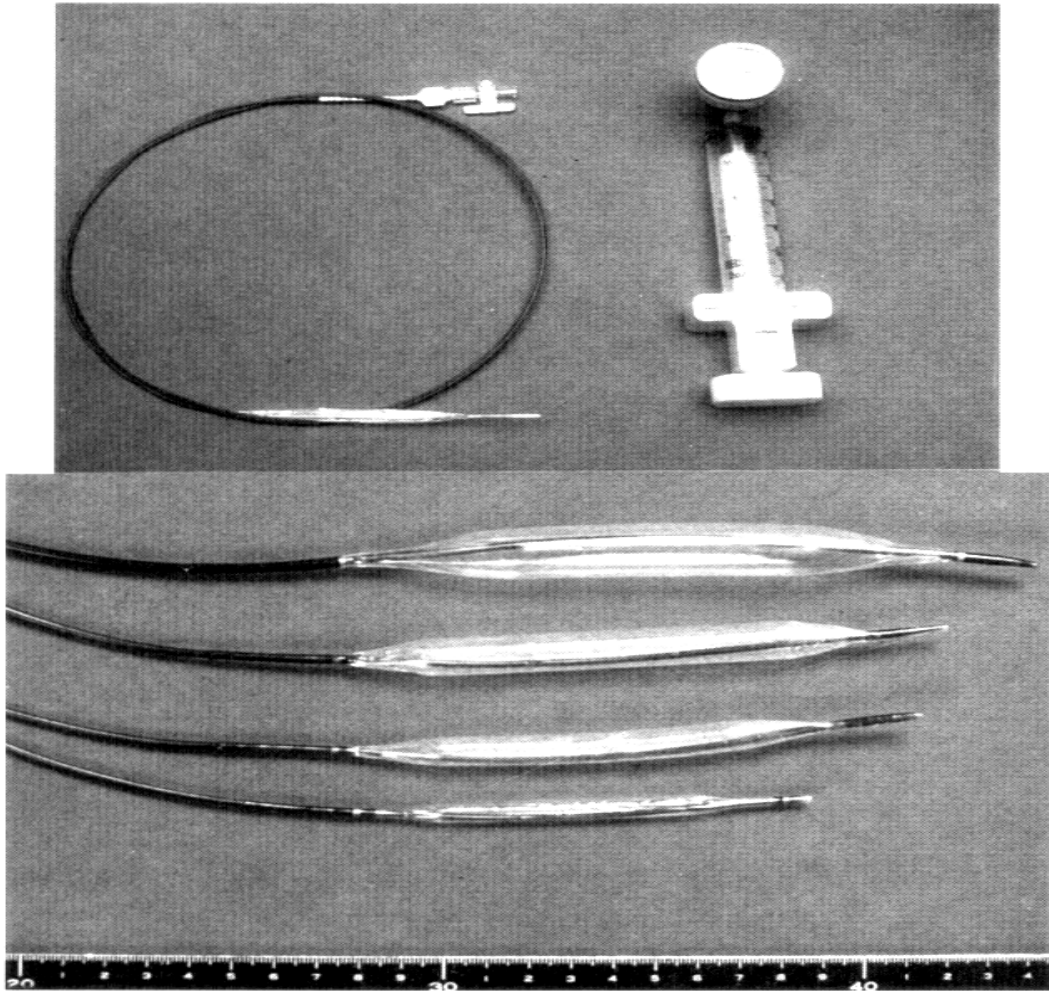


Figure 4 : Les différentes variétés de ballonnets pneumatiques avec la pompe à insufflation [49].

▼ Le dilatateur RIGIFLEX

Il s'agit de dilateurs à ballonnet cardia à double lumière, qui autorisent la mise en place de la totalité du dilateur sur un fil guide. Le diamètre du cathéter double lumière est de 5 mm. La longueur du ballonnet pneumatique est de 10 cm. Les dilateurs Rigiflex sont disponibles en trois diamètres différents (3.0, 3.5, et 4.0 centimètres) [11,51].

En pratique, le ballonnet est d'abord examiné pour rechercher une fuite ou une asymétrie. Après évacuation de tout liquide ou aliment en rétention, le fil guide, introduit dans le canal opérateur de l'oesophagoscope, passe le cardia sous contrôle de la vue. Le fil guide étant maintenu en place, l'endoscope est retiré. Le dilateur, enfilé sur le fil guide, est mis en place sous contrôle radioscopique. Des repères radio-opaques situés à la limite supérieure et inférieure du ballonnet pneumatique facilitent son insertion à cheval sur le cardia. Le ballonnet est progressivement insufflé en prenant soin de maintenir l'indentation créée par le SIO en son milieu. Une légère traction sur le ballonnet est nécessaire pour le maintenir en place, car il tend à migrer vers l'aval lors de l'insufflation. Le ballonnet est insufflé rapidement afin d'atteindre des pressions de 60 psi pendant 15 à 60 secondes, puis de 90 à 120 psi pendant 30 à 60 secondes. Lors d'une même séance de dilatation, deux insufflations au plus sont faites. Après ablation du dilateur, une petite quantité de produit de contraste hydrosoluble est donnée pour contrôler l'absence de fuite. Deux séances de dilatation sont souvent nécessaires chez le même malade. Les résultats de la dilatation pneumatique seraient au moins aussi bons que ceux de la chirurgie. Le malade doit être surveillé pendant 6 heures, puis progressivement alimenté car il y a un risque de perforation [11,52].

Le dilateur Rigiflex trouve son indication principale dans la dilatation du méga-œsophage idiopathique [11,51].

2- Les principales indications

2-1 Les sténoses peptiques

La sténose peptique de l'œsophage correspond au stade IV de la classification de Savary (tableau VI). C'est une complication redoutée et sévère des oesophagites ulcérées du reflux gastro-oesophagienne (RGO). Elle est devenue rare depuis la généralisation d'une prise en charge médicale du RGO chez l'enfant [11]. Les facteurs prédisposant, incluent le milieu socioéconomiques défavorisés, les arriérés mentaux et/ou les infirmes moteurs cérébraux, les affections respiratoires chroniques, les malformations congénitales gastro-intestinales ou après traitement chirurgical d'atrésie de l'œsophage et de la hernie diaphragmatique congénitale [11,54].

La prévalence de la sténose oesophagienne secondaire au reflux gastro-oesophagienne sévère est mal précisée chez l'enfant et elle est estimée au environ de 1.5 % [55]. Le tableau clinique est dominé par la dysphagie parfois douloureuse. Au début elle est intermittente, devenant progressivement permanente s'accompagnant d'une diminution du pyrosis et le plus souvent un amaigrissement [56]. L'endoscopie met en évidence une sténose, en règle courtes (1 à 3 cm de longueur), concentrique siégeant toujours au tiers inférieur de l'œsophage à la jonction des épithéliums malpighien et cylindrique en amont immédiat d'une hernie hiatale, parfois plus haut à la limite supérieure d'un endobrachyœsophage, la dilatation d'amont lorsqu'elle existe est modérée. Les biopsies confirment le caractère bénin [11,56]. En général, la sténose peptique montre une bonne réponse aux séances de dilatations endoscopiques, une fois sont combinées à un traitement approprié avec des inhibiteurs de pompe à proton [57]. La nécessité et la fréquence de séances de dilatation ultérieures sont fonction de l'évolutivité de l'oesophagite de reflux associée, du type de matériel utilisé et de la réponse à la dilatation initiale [58].

Tableau VI : La classification de Savary des oesophagites peptiques [53]

Stade	Lésions endoscopiques
I	Erosions isolées, non confluentes
II	Erosions longitudinales, confluentes, ne prenant pas toute la circonférence
III	Erosions longitudinales, confluentes, prenant toute la circonférence
IVa	Une ou plusieurs ulcérations oesophagiennes au niveau de la zone de transition, pouvant s'accompagner de sténose ou de métaplasies
IVb	sténose mais sans érosion ni ulcération

2-2 Les sténoses caustiques

Les ingestions de toxiques sont fréquentes chez les enfants. Il s'agit de substances susceptibles du fait de leur pH ou de leur pouvoir oxydant d'induire des lésions tissulaires [59]. Il s'agit d'une pathologie grave avec un taux de mortalité immédiate ou retardée de 12 %, et des séquelles invalidantes non négligeables [60]. Le meilleur traitement reste préventif, c'est la mise hors de portée de l'enfant des produits dangereux [61].

Les produits en cause sont essentiellement les produits à usage domestique. Les agents en cause sont, en règle liquides, exceptionnellement des paillettes ou des solides. Les produits les plus incriminés sont les bases (décapant de four, l'olivette servant pour le conditionnement des olives, le potasse, l'ammoniac,...) puis les acides (l'acide chlorhydrique «esprit de sel», l'acide sulfurique utilisé dans l'eau de batterie) et plus rarement les oxydants (L'eau de javel sous forme concentrée) [59,61]. Les sténoses oesophagiennes caustiques compliquent 45 à 70 % des brûlures caustiques graves. Les bases fortes sont les plus dangereuses et touchent essentiellement l'oesophage. Elles sont responsables de 80% des lésions oesophagiennes graves. Les bases dissolvent les protéines, saponifient les graisses, réalisant une nécrose et pénètrent en profondeur dans les tissus, en particulier dans les couches musculaires de l'oesophage [62,63]. Les acides coagulent les protéines de la muqueuse oesophagienne, la couche musculaire est protégée. La profondeur des lésions caustiques et, par conséquent, leur potentiel sténosage dépend de la nature du produit, de sa concentration et du temps de contact avec les tissus. Les lésions siègent avec prédilection au niveau des rétrécissements physiologiques de l'oesophage [64, 65,66].

Les sténoses caustiques sont classées soit en fonction de leur diamètre, alors, elles sont subdivisées en sténose peu sévère, moyennement sévère ou sévère. Le

diamètre étant réduit respectivement de 25%, de 25 à 50% ou de plus de 50% [67]. Soit en fonction de leur longueurs, une sténose courte est peu sévère et une sténose étendue est sévère quelque soit son diamètre [42]. Chez l'enfant les sténoses peu sévères sont plus fréquentes, car l'ingestion est presque toujours accidentelle [42].

Le traitement des sténoses caustiques relève de dilatations pneumatiques sur fil guide sous contrôle radiologique, dont les résultats sont attestés [11]. La fréquence des séances de dilatation est toujours guidée par l'intensité de la gêne fonctionnelle et surtout par sa récurrence plus ou moins marquée [58, 62,63].

2-3 Le mégaoesophage idiopathique

Décrit en 1674 [68], l'achalasia œsophagienne est un trouble moteur primitif de l'œsophage d'origine neurogène, dont l'étiologie, et notamment la part des facteurs génétiques, demeure encore mal précisée. Il s'agit d'une affection rare dont 5 % des cas seulement se révèlent avant l'âge de 15 ans. Il y a une prédominance masculine et possibilité de formes familiales avec association fréquente à d'autres anomalies : dysautonomie ou terrain neurologique particulier (trisomie, encéphalopathie...) [69,70].

En raison de la faible incidence de l'achalasia chez l'enfant, qui est de 0,02 à 0,31/1 000 000 individus/an, peu de données sont disponibles dans la littérature [11].

La symptomatologie révélatrice est le plus souvent capricieuse et intermittente à l'origine d'un retard au diagnostic [11]. Le diagnostic de certitude est apportée par la manométrie œsophagienne qui met très précocement en évidence l'absence de relaxation du sphincter inférieur de l'œsophage associée à une dyskinésie du corps de l'œsophage [71].

Dans l'achalasia, l'objectif thérapeutique est de réduire ou de supprimer l'obstacle fonctionnel situé sur le bas oesophage. Cet objectif peut être atteint par

plusieurs modalités thérapeutiques. L'oeso-cardiomyotomie extra-muqueuse longitudinale de type Heller, par chirurgie conventionnelle [72], par chirurgie [73], par dilatation pneumatique progressive per-endoscopique [74], et récemment par injection intra-sphinctérienne de toxine botulique par voie endoscopique [75].

L'une des alternatives thérapeutiques au traitement chirurgical (myotomie de Heller complétée par un montage antireflux) du mégaoesophage idiopathique est la dilatation pneumatique du cardia [76]. Plusieurs types de dilateurs sont disponibles pour le traitement de l'achalasia. Le choix doit être basé sur la formation et l'expérience de l'endoscopiste [77].

Une des innovations thérapeutiques les plus fascinantes dans le traitement de l'achalasia est l'injection intra-sphinctérienne perendoscopique de la toxine botulique [78].

Les traitements médicamenteux utilisent les dérivés nitrés ou, plus récemment, les antagonistes calciques (nifédipine, diltiazem), qui agissent en diminuant le tonus de la fibre musculaire lisse. Les études manométriques montrent que la nifédipine provoque en quelques minutes une baisse du tonus du sphincter inférieur de l'œsophage mais elle n'agit que sur les achalasia peu évoluées. De plus, un échappement thérapeutique est habituellement observé après quelques semaines ou mois, ce qui limite son utilisation au long cours [79]. Le traitement médical n'est donc généralement utilisé que de façon palliative et transitoire pour permettre la réhabilitation nutritionnelle dans l'attente d'une technique plus radicale [80].

2-4-Les sténoses congénitales de l'oesophage

Les sténoses congénitales de l'oesophage sont rares 1 /25,000-50,000 naissances vivantes. Trois formes de ces sténoses sont décrites [81,82]:

- Le diaphragme ou en virole (fibromusculaire) : anneau peu étendu en hauteur,

mince, ne comprenant que la muqueuse et la muscularis mucosae, réalisant une sténose qui atteint l'oesophage thoracique au niveau de T4 ou de T8 ;

- Le rétrécissement fibreux (membraneux) : plus étendu en hauteur, constitué par une hypertrophie fibreuse sans cause reconnue, il se situe en règle générale au niveau du tiers inférieur de l'oesophage thoracique ;

- L'hétérotopie trachéo-bronchique: l'hétérotopie de tissu du tube aérifère, due à une anomalie de segmentation de l'intestin primitif, réalise par inclusion dans la paroi oesophagienne des différentes composantes trachéo-bronchiques et, en particulier de cartilage, une sténose pratiquement toujours située à l'extrémité inférieure de l'oesophage.

L'examen endoscopique informe, en matière de diaphragme, sur la souplesse de celui-ci, sur l'importance de l'orifice résiduel, perméable ou non à l'endoscope, mais perméable dans tous les cas à une optique auto éclairante fine qui objective le caractère normal de l'oesophage sous-jacent. Concernant l'hétérotopie, elle informe sur le contact ferme, voire dur (cartilage), obtenu par le porte-coton ou l'aspirateur au niveau de la paroi. Pour la sténose fibreuse, l'endoscopie élimine la présence d'une oesophagite, élément essentiel du diagnostic avec la sténose peptique, sur le degré du rétrécissement et sur les chances qu'a celui-ci d'être dilaté prudemment à la bougie. Des études récentes ont montré que l'écho endoscopie a été employé pour aider à la définition étiologique et au traitement des sténoses oesophagiennes congénitales. Comme résultats, un épaissement focal de lamina propria oesophagien et des secteurs hyper-échogène dans un nombre de situations variable, suggèrent l'étiologie fibromusculaire et cartilagineuse, respectivement [82, 83].

Le traitement chirurgical est électif pour le type cartilagineux, puisqu'il y a une incidence élevée de perforation oesophagienne pendant le procédé de dilatation

endoscopique, le souci essentiel au cours de cette chirurgie est d'éviter de provoquer un reflux par le raccourcissement de l'oesophage et donc de s'opposer préventivement à celui-ci par une opération antireflux. Tandis que les sténoses fibromusculaire et membraneuses sont sensibles aux dilatations endoscopiques [84]. Le risque de perforation oesophagienne par dilacération longitudinale de l'oesophage au niveau de la sténose est particulièrement élevé et fait privilégier, comme lors des dilatations des sténoses anastomotiques après traitement chirurgical des atrésies de l'oesophage, la technique de dilatation par ballons de dilatation TTS, puisqu'il s'agit le plus souvent de sténose unique et courte [11].

II. L' HEMOSTASE ENDOSCOPIQUE DES HEMORRAGIES

DIGESTIVES HAUTES

Les hémorragies digestives sont relativement rares chez l'enfant, leur taux de mortalité est bas [85]. Contrairement aux patients adultes, Les rectorragies peuvent constituer le maître symptômes chez les enfants en cas d'HDH (hémorragies digestives hautes) à cause de leur transit intestinal accéléré [85].

Le moment de l'exploration endoscopique est dicté par la sévérité de du saignement. En cas de saignement actif et un état hémodynamique instable et nécessitant une transfusion sanguine, l'oesogastroduodenoscopie doit être réalisée le plus rapidement possible après une réanimation adéquate. Cependant, en cas d'hémorragie importante et une hypovolémie incontrôlable, l'oeso-gastro-duodenoscopie doit être réalisée avant l'acte chirurgicale, pour le diagnostic topographique de la lésion saignante [86]. L'importance d'une réanimation appropriée initiale, est attestée par le fait qu'une endoscopie élective est associée à un taux de complications plus bas qu'une endoscopie urgente [86]. La restauration de la volémie est essentielle pour la prévention d'un choc irréversible. Ce

remplissage vasculaire doit être prudent et le taux d'hématocrite doit être compris entre 25% et 30%, surtout en cas d'hémorragie secondaire aux varices oesophagiennes, car une expansion volémique excessive, dans des études expérimentales sur les rats, entraîne une augmentation de la pression veineuse portale avec aggravation du saignement variqueux [87]. Il faut mettre en place deux bonnes voies veineuses (20 gauges (G) chez le nourrisson, 18 G pour l'enfant, et 16 G pour l'adolescent). Parfois vu la sévérité de la situation et la difficulté de l'abord périphérique, la mise en place d'une voie centrale ou d'une voie osseuse est indispensable. Le tubage gastrique est une étape importante pour l'estimation de l'activité du saignement, Le lavage gastrique et la destination entre l'origine haute ou basse de l'hémorragie. Contrairement aux croyances de certains auteurs, la présence de VO n'est pas une contre-indication au tubage gastrique. Tout au long de cette réanimation, la recherche des signes indiquant la survenue d'un choc est essentielle (tachycardie, allongement du temps de recoloration, hypotension artérielle et les troubles de conscience) [88].

En plus du rétablissement de l'état hémodynamique, actuellement, les deux classes thérapeutiques majeures utilisées au cours des HDH sont, les antiacides et les vasoconstricteurs. L'utilisation empirique des antiacides est expliquée par la prédominance des lésions peptico-dépendantes comme étiologies des HDH. Concernant les agents vasoconstricteurs, ils sont utilisés dans les hémorragies secondaires au VO, ils diminuent la pression portale en abaissant le flux veineux portal et le flux sanguin porto-systémique [85]. Chez les patients cirrhotiques, l'utilisation d'un traitement antibiotique à visé prophylactique pour une courte durée (7 jours) permet de diminuer le taux d'infection bactérienne et allonge la survie [89]. Chez les enfants présentant une hémorragie secondaire à une gastrite ou un ulcère gastroduodénal, un traitement pour l'éradication de l'*Helicobacter pylori* est

recommandé après étude histologique [85].

Cependant, L'endoscopie digestive est la méthode la plus rapide et la plus précise pour la prise en charge diagnostique et thérapeutique, d'où l'intérêt de la familiarité de l'endoscopiste pédiatrique avec les techniques d'hémostase endoscopique.

1- La sclérose et la ligature endoscopiques des varices oesophagiennes

Les varices oesophagienne représentent la cause la plus fréquente et la plus sévères des hémorragies digestives chez l'enfant et comportent un risque de mortalité important [3]. Les Hémorragies digestives lors de l'hypertension portale sont dues à la rupture de VO et/ou de varices cardiotubérositaires (VCT). Elles représentent 10 à 15 % des HDH de l'enfant [90]. Cependant, le taux du mortalité semble est bas (3 % à 8%); résultant essentiellement des récives hémorragiques précoces ou de l'insuffisance hépatocellulaire avancée [91].

La rupture des VO correspond à une explosion par déséquilibre entre une pression excessive dans la varice et la résistance de la paroi, sans qu'il ait été démontré de relation nette avec la pression portale [92]. Le diagnostic endoscopique des lésions digestives de l'hypertension portale repose sur des critères précis. Les VO, de couleur blanche ou bleutée, sont distinguées en trois grades [93] :

- ü Grade I : Les VO s'affaissent lors de l'insufflation ;
- ü Grade II : Les VO non jointives, ne s'effacent plus lors de l'insufflation ;
- ü Grade III : Des VO jointives, obstruant la lumière oesophagienne.

Les signes de la série rouge décrits au niveau des VO, mais maintenant sont applicables à tous les types de varices, sont de description variée : macules rouge cerise, zébrures, voussures érythémateuses ou vésicules hémocystiques, zone ecchymotique, varices sur les varices et télangiectasies diffuses [93]. En l'absence de

tels aspects, certains signes endoscopiques ont fait la preuve de leur valeur prédictive positive de rupture [94] : la taille des varices (grade II ou III), la présence de taches rouges et de VCT.

La stratégie thérapeutique est basée sur l'administration précoce d'un traitement pharmacologique (vasoconstricteurs splanchniques) [91] suivi d'un traitement endoscopique. Ce dernier sera d'autant plus précoce qu'il y a persistance ou récurrence hémorragique. Au cours de l'endoscopie, si l'hémorragie est active, le choix se portera sur la sclérothérapie ou sur la ligature. L'échec de ces mesures doit faire envisager une deuxième tentative d'hémostase endoscopique. Dans le cas particulier des varices gastriques, la préférence ira d'emblée à la colle biologique ou à défaut au TIPS [95].

1-1 La sclérothérapie endoscopique

La sclérothérapie endoscopique est la méthode la plus ancienne, décrite pour la première fois en 1939 par Crafoord [89], qui a fait la preuve de son efficacité chez l'enfant pour la prévention de la récurrence hémorragique et l'hémostase en urgence, avec une moindre morbidité et mortalité que la chirurgie de dérivation en urgence [96]. Depuis l'introduction dans l'arsenal thérapeutique de la sclérothérapie, le nombre d'interventions chirurgicales a fortement diminué. Elle est de plus en plus utilisée en pédiatrie vue la rapidité d'hémostase qu'elle offre et la réduction de la fréquence de récurrences des saignements. Elle permet l'éradication des varices chez l'enfant dans 75 % à 92 % des cas après de multiples séances [97]. Cependant le but de la sclérothérapie varie de l'hémostase temporaire et provisoire chez les patients en attente de la transplantation hépatique à l'oblitération complète des varices chez les patients atteints d'une hypertension portale avec bloc extra-hépatique [36].

De nombreux produits sclérosants sont disponibles, éthanol, l'oléate éthanolamine 5 %, morrhuate de sodium à 5 % et la tétradecyl 1 à 2 %. Ces deux derniers sont les plus utilisés dans la majorité des séries pédiatriques. Les résultats obtenus par ces différents agents sclérosants sont similaires [36]. Trois techniques d'injection avec une aiguille rétractable en Téflon à usage unique, sont possibles, l'injection para-variqueuse, l'injection intra-variqueuse ou l'injection para- et intra variqueuse. L'injection para variqueuse de 1 à 2 ml ou plus crée une voussure localisée avec œdème qui comprime les varices. L'injection intra-variqueuse de 2 à 3 mL ou plus provoque une expansion cylindrique de la colonne variqueuse, et comme résultats le spasme ou la thrombose de cette dernière.

En pratique, le plus souvent, sont réalisées des injections intra-variqueuses. En période hémorragique, l'objectif de la sclérothérapie est de diminuer le saignement. La répétition des injections sur le même site expose au risque de nécrose profonde et d'un saignement ultérieur [11,91]. Toutes les varices situées dans l'espace limité par la ligne en Z et la ligne située à 3 à 5 cm de la JOG (jonction oesogastrique) doivent être traitées [85,91]. Le volume maximal du produit sclérosant utilisé chez l'enfant est de 0,8 ml/kg du poids par séance sans dépasser 20 ml [36]. Après la première séance qui permet l'obtention de l'hémostase dans plus de 80 % des cas, la répétition des séances est nécessaire pour l'éradication des varices, à un rythme d'une séance par semaine le premier mois, puis une séance par mois jusqu'à l'éradication des VO. En cas d'escarres au point d'injection, la séance de sclérose est différée [11,36]. L'éradication est obtenue en quatre à cinq séances [96].

Cependant, la sclérothérapie est associée à de nombreuses complications. Elles sont rarement sévères chez l'enfant [97]. Il s'agit, le plus souvent, d'une fébricule et des douleurs thoraciques, mais elles cèdent spontanément en moins de

72 heures, parfois, certains enfants développent des troubles transitoires de la motricité oesophagienne et un RGO [36]. Mais, parfois il peut survenir une sténose oesophagiennes et des ulcérations [36, 94,97].

1-2 La ligature endoscopique des varices oesophagiennes

L'utilisation de la ligature dans le traitement et la prévention des hémorragies digestives par rupture de VO a vu le jour en 1988, 30 ans après la première ligature des hémorroïdes, grâce à la proposition de Stiegmann et al. [98]. Cependant, elle est d'introduction récente chez l'enfant [99] et elle a supplanté la sclérothérapie [3]. Elle permet d'arrêter le saignement en strangulant la varice et, par conséquence, la thrombose de varice [91]. Vu le calibre de l'endoscope utilisé pour le matériel de ligature, une intubation trachéale est recommandée en plus d'une anesthésie générale [36].

Le matériel comporte, un cylindre creux auquel il est associé un anneau élastique du ligature (actuellement, il est possible, dans le même temps endoscopique, de mettre en place jusqu'à six élastiques), l'ensemble est fixé sur l'embout distal de l'endoscope [3, 11,91]. Un fil de traction est fixé dans une rainure interne du cylindre et introduit dans le canal à biopsie de l'endoscope. Une fois mis en place dans l'œsophage, l'endoscope est positionné en regard d'une varice (Figure 5a), qui est aspirée à l'intérieur dans le canal opérateur de cet endoscope. L'aspiration doit être prudente en raison de la faible épaisseur de l'œsophage, puis ligaturée par largage d'un élastique (Figure 5b). La ligature est réalisée d'abord pour les varices les plus bas puis les autres VO qui siègent plus haut [91,100]. Après la séance initiale, une autre séance est répétée 3 à 4 semaines plus tard, puis des séances mensuelles jusqu'à l'éradication des varices [36].

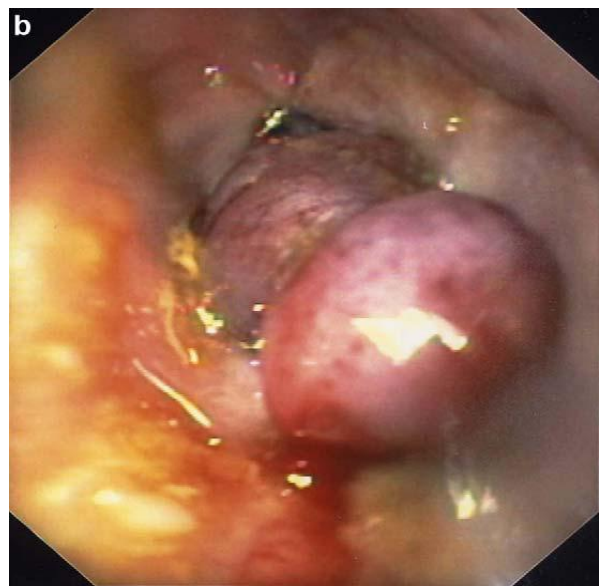
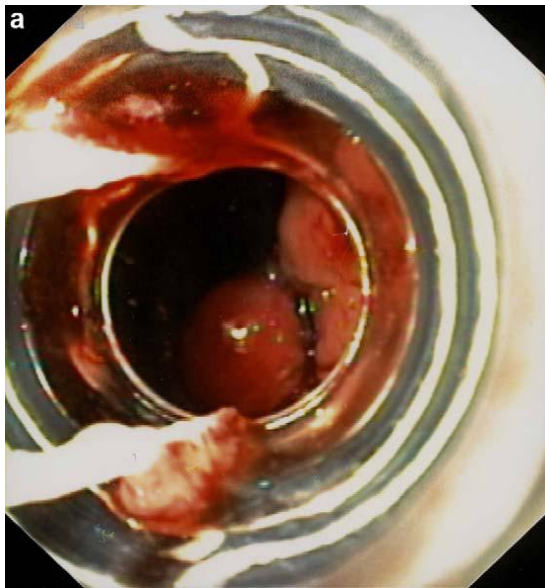
L'administration du sucralfate après la procédure pour la prévention des

ulcérations, est utilisée par certains auteurs [91]. Pour éviter le détachement de l'anneau élastique de ligature, certains auteurs, recommandent seulement la prise de liquides sans résidus dans les premières 24 heures, puis poursuivre par une alimentation semi liquide pour les 48 heures suivantes [85,91]. Les données cliniques disponibles, suggèrent que cette technique ne peut être réalisée que chez les enfants âgés plus de 2 ans [101].

Un certains nombre de complications sont attribuées à cette technique, mais sont rares, à type de tension et de douleurs thoraciques, de traumatisme du cardia accompagné d'hémorragie ou de perforation, et de compression du larynx et de la trachée [100].

2- Autres moyens thérapeutiques endoscopiques des VO

Il s'agit d'hémostase par oblitération des varices oesophagiennes par injection intra variqueuse de colles acryliques (N-butyl-2-cyanoacrylate=HISTOACRYL® et l'isobutyl-2-cyanoacrylate=Bucrylate®) elle est rarement pratiquée vue les risques d'embolie vasculaire, l'obstruction et la détérioration de l'endoscope. Elle est utilisée en cas d'hémorragie digestive consécutive à la rupture de varices fundiques. L'obturation variqueuse consiste à injecter la colle biologique dans la lumière de la varice qui réagit en quelques secondes avec le sang pour former un caillot. Si l'injection est réalisée correctement, l'arrêt du saignement est quasiment instantané [91]. L'utilisation de petits clips vasculaires pour contrôler le saignement variqueux qui a été rapportée dans la littérature par Ohnuma et al [100]. Et enfin, l'utilisation des sondes de tamponnement. Mais cette technique, doit rester juste un moyen de sauvetage provisoire permettant l'arriver à la thérapeutique définitive [91].



Figures 5 a et b : Ligature de varices oesophagiennes [3]

3-Traitement endoscopique des hémorragies gastro-duodénales

d'origine ulcéreuse

Les ulcères gastroduodénaux sont responsables de 40 % des hématoméses de moyenne ou de grande abondance de l'enfant de 1 mois à 15 ans [102]. La plupart des ces hémorragies surviennent dans un contexte pathologique riche tel que la souffrance neurologique aiguë avec hypertension intracrânienne (tumeur cérébrale, Hydrocéphalie, encéphalite ou traumatisme crânien), l'état septicémique, la déshydratation aiguë, l'insuffisance rénale aiguë, l'ulcère postopératoire, rarement lors de brûlures profondes et étendues ou coïncident avec une prise médicamenteuse. L'aspirine et les anti-inflammatoires non stéroïdiens sont plus souvent en cause que les corticoïdes. Plus rarement, il s'agit d'un ulcère primitif, rare avant l'âge 10 ans, de siège essentiellement duodéal [103].

L'oesogastroduodéno-scopie identifie dans plus de 80 % des cas la lésion hémorragique. L'idéal est de la faire dans les 6 ou 12 premières heures, dès que l'état hémodynamique stabilisé le permet. Chez les patients cliniquement stables sans signes de saignement actif, il est possible de la différer sous réserve de ne pas dépasser un délai de 12 à 24 heures pour l'exécuter [104]. L'identification des stigmates de saignement récent, prédictifs du risque de récurrence est importante. Dans ce but, la classification de Forrest est généralement utilisée ; trois stades sont décrits [105] :

- ü Stade Ia : jet artériel ;
- ü Stade Ib : suintement ;
- ü Stade IIa : vaisseau visible non hémorragique ;
- ü Stade IIb : caillot adhérent ;
- ü Stade IIc : taches pigmentées ;

ü Stade III : fond propre.

Les trois techniques d'hémostase endoscopique des hémorragies gastro-duodénales d'origine ulcéreuse sont représentées par les techniques d'injections, la thermo-coagulation et le laser. Par ailleurs, l'endoscopie thérapeutique est accompli avec plus de facilité si elle est réalisée avec un endoscope à double canal opérateur, malheureusement, les endoscopes pédiatriques thérapeutiques sont souvent à canal unique, ce qui rend la réalisation plus difficile [106].

3-1 Les techniques de thermo-coagulation

Les deux techniques majeures de la thermo-coagulation, utilisent soit des sondes d'électrocoagulations, mono-polaires ou bipolaires (BICAP), ou des sondes thermiques. Les sondes mono-polaires sont moins utilisées à cause des dommages tissulaires profondes et irréversibles et le risque de perforation qu'elles entraînent. Actuellement, des sondes multipolaires (BICAP), offrant six points de contact, sont aussi disponibles. Les sondes thermiques sont disponibles en deux diamètres de 2,4 et 3,2 mm. Les sondes d'électro-coagulation bipolaires (BICAP) sont disponibles également en deux diamètres 2,3 et 3,2 mm [107-109]. Les FOGD avec un canal opérateur de 2,8 mm de diamètre et un diamètre externe de 9,5 à 9,8 mm, destinés pour l'adulte, peuvent être utilisés pour les sondes thermiques ou BICAP de petit calibre. Cependant le calibre important de ces endoscopes ne permet pas leur utilisation chez l'enfant surtout chez le nourrisson [109].

L'hémostase par la sonde thermique ou la sonde BICAP, doit être réalisée par la technique dite coapting coagulation. D'abord le vaisseau saignant est tamponné par la sonde en lui imprimant des compressions répétitives, puis il est coagulé par la suite [107]. L'attitude idéal est de coaguler de façon circonférentielle la zone entourant le point saignant puis directement le vaisseau visible. En utilisant la sonde

thermique, 2 à 3 pulsations de 20 à 30 joules sont délivrées d'une manière rapide et successive au niveau de la zone en question [107]. Cependant, en utilisant la sonde BICAP une coagulation plus profonde est réalisée grâce à de multiples pulsations de 2 secondes qui sont délivrées ou bien une longue pulsation unique de 14 secondes d'une puissance de 15 à 25 watts. Cependant, le haut wattage peut créer une dessiccation tissulaire importante et rapide [107,108].

3-2 Les techniques d'injection

Les techniques d'injection dans les lésions non variqueuses, sont réalisées par l'injection d'un produit hémostatique en 3 ou 4 sites autour et 1 à 3 mm à distance de la zone qui saigne. Cependant les volumes maximaux qui peuvent être injectés chez l'enfant tout en diminuant le risque de perforation et de dommages tissulaires ne sont pas encore définitivement déterminés [107].

Les aiguilles utilisées pour la sclérose des ulcères, ont généralement un diamètre de 21 à 25 G et une longueur de 4 à 8 mm. Les aiguilles de 23 G et 25 G sont utilisées pour les endoscopes avec un canal opérateur de 2 mm, l'aiguille de 21 G est utilisée avec un canal opérateur de 2,8 mm. Le nouveau cathéter d'injection à double lumière est disponible permettant à la fois l'injection et l'irrigation de la lésion. Cet instrument nécessite un canal opérateur de 2,8 mm de diamètre [109]. Les techniques d'injection sont les seules réalisables avec des fibroscopes de fin diamètre (canal opérateur de 2 mm ou mieux 2,8 mm) [11]. Les différents produits hémostatiques utilisés sont [36,110-112] :

ü L'adrénaline (épinephrine) :L'injection de 5 à 10 ml d'adrénaline à 1/10 000 dans les quatre quadrants (à 3, 6, 9 et 12 heure) permet d'obtenir une hémostase dans au moins 80 à 85 % des cas de saignement actif. En cas de vaisseau visible

sans saignement actuel, il convient de compléter immédiatement les injections d'adrénaline par l'injection de 5 mL ou plus de polidocanol à 1 %.

ü l'alcool absolu à 98 % : a un effet sclérosant. Les injections doivent être de faible volume (0,2 ml par point d'injection, pour un volume total de 1 ml) ;

ü Le polidocanol 1 % : utilisé pour son effet sclérosant et de tamponnement local. Les volumes injectés sont de 0,5 à 1 ml jusqu'à un total de 5 ml.

ü autres produits : représentés par la thrombine, le sérum salé ou le sérum glucosé.

Des effets secondaires systémiques de ces techniques sont constatés, surtout chez les patients cirrhotiques et en cas d'insuffisance hépatocellulaire, à type de tachycardie ventriculaire et hypertension artérielle systémique sévère en cas d'injection d'adrénaline au niveau de la sous muqueuse oesophagienne. Par contre ces effets ne sont pas observés en cas d'utilisation au niveau gastrique ou duodénale [113].

3-3 La technique du laser

Le laser en pédiatrie, a été utilisé initialement pour le traitement des lésions vasculaires [114]. Il existe deux types, Argon laser et le neodymium:yttrium laser (Nd:Yag laser) [115]. Ce dernier est le type le plus utilisé en endoscopie. Il s'agit d'une onde infrarouge continue, émet avec une longueur de 1,064 nm et une puissance approximative de 100 watts, à travers un fibre du verre de 600 µm du diamètre logé dans un cathéter en téflon de 2,5 mm de diamètre qui traverse le canal opérateur de l'endoscope. Le laser est délivré à des pulsations de 0,5 secondes avec une puissance de 80 W à une distance de 2 à 3 cm de l'artère saignante [108,110]. Cependant, cette technique a de nombreuses inconvénients,

incluant la destruction des tissus, la nécessité des protecteurs des yeux de l'opérateur, la réactivation des particules virales et le coût élevé [107].

III. EXTRACTION ENDOSCOPIQUE DES CORPS ETRANGERS

DIGESTIFS

La fréquence des ingestions de corps étrangers a diminué chez l'enfant en raison des mesures de sécurité instaurées dans la fabrication des jouets. L'interrogatoire et la symptomatologie orientent le diagnostic mais des symptômes ORL ou respiratoires, parfois isolés, sont parfois révélateurs. Les complications sont rares mais graves (perforation œsophagienne surtout). Un bilan radiologique simple doit être systématique pour localiser le corps étranger (CE) ou rechercher une complication.

L'endoscopie avec un fibroscope souple, représente l'examen diagnostique et thérapeutique de choix dont la morbidité et la mortalité sont presque nulles lorsque l'extraction est réalisée par un opérateur expérimenté. Les matériels d'extraction des CE et de protection de la muqueuse œsophagienne sont variés et souvent ingénieux.

1-Matériel d'extraction

La diversité des corps étrangers implique de disposer de la totalité des modèles de pinces à corps étrangers disponibles commercialement, afin de choisir l'instrument le mieux adapté à la configuration de l'objet à extraire. Ce matériel est abondant et très diversifié (Figure 6) [3, 11,116-118] :

- La pince à biopsie sans dard permet d'extraire la plupart des CE de petite taille ayant une extrémité pointue ou effilée, comme les arêtes de poisson, les aiguilles, cure-dents ou esquilles osseuses. Les CE non vulnérants ayant un orifice central ou latéral, comme les anneaux, les boulons ou les anciennes clés, peuvent également

être extraits avec une pince et du fil. Le fil est passé par le canal opérateur ou par l'intermédiaire d'une sonde gastrique à travers l'anneau et récupéré par une pince à biopsie passée par le canal opérateur. Un U est ainsi formé, la traction combinée du fil et de la pince lors du retrait de l'endoscope permet l'extraction du CE.

- La pince tripode à griffes permet la préhension de CE volumineux et/ou mous.
- Les pinces à ouverture large comprennent la pince crocodile à mors crantés et la pince dents de rat à mors distaux recourbés. Ces pinces sont destinées à l'extraction des CE volumineux, lourds ou impactés comme les gros morceaux de viande, les pièces de monnaie, les piles boutons. Certaines pinces ont des mors en caoutchouc utiles en cas de CE lisses et durs comme les jetons métalliques.
- L'anse lasso peut également saisir les CE non lisses (noyaux de fruits, épingles de sûreté ouvertes pointes en bas...).
- Les anses à panier de Dormia de plusieurs tailles, à 4 ou 6 brins, sont indispensables pour capter des CE lisses sans prise comme certains noyaux, des billes, des osselets, des piles ou de gros boulons.
- Un cathéter à ballonnet d'extraction peut aider à remonter des CE friables ou des CE non acérés de petite taille. Il peut ainsi extraire des petites pièces lisses, des piles boutons, et des aliments qui se fragmentent beaucoup, rendant leur préhension difficile. Le ballonnet dégonflé est passé sous contrôle de la vue par le canal opérateur sous le CE œsophagien, puis gonflé. Les CE sont alors remontés coincés entre l'endoscope et le ballonnet.
- Un filet de préhension a également été proposé. Son diamètre fermé de 3 mm oblige à l'acquisition d'un endoscope de gros canal opérateur. Sa structure multi-perforée permet de capter des corps étrangers alimentaires mous ou très friables difficiles à ramener par un autre moyen.

2- Matériel de protection

Le matériel de protection est indispensable pour l'extraction de CE volumineux (> 20 mm) et pour les CE vulnérants. Son but est d'éviter une déchirure du cardia, de la muqueuse et de la bouche œsophagiennes. Deux matériels sont actuellement commercialisés [3, 120,121] :

- Le capuchon protecteur en caoutchouc ou en latex. Il est positionné retourné sur l'extrémité distale du fibroscope. Le fibroscope est descendu dans la cavité gastrique. Le CE est capté avec le matériel d'extraction adapté. Lors de la remontée du fibroscope, son frottement au niveau du cardia entraîne l'expansion conique du capuchon qui isole ainsi le CE de la muqueuse digestive. La technique est assez simple et bien tolérée.

- Une gaine rigide (Figure 7) « overtube » de 60 à 80 cm de longueur et de 11 à 15 mm de diamètre. Elle est glissée sur le fibroscope avant son introduction buccale. Le CE est capté comme habituellement. La gaine est ensuite descendue prudemment jusqu'à l'extrémité de l'endoscope et le CE tracté à l'intérieur de la gaine, puis retiré. Le diamètre interne est pourtant insuffisant pour le passage de CE volumineux comme les jouets, les dentiers ou les pendentifs de grande taille. La gaine rigide est cependant irremplaçable pour l'extraction d'un CE vulnérant bloqué dans l'œsophage.



Figure 6 : Matériel d'extraction pour corps étranger [119] :

- 1) pince à biopsie sans dard ;
- 2) pince tripode à griffes ;
- 3) pince dents de rat ;
- 4) pince crocodile ;
- 5) anse Dormia ;
- 6) anse lasso.



Figure 7 : Tube plastique (*Overtube*) permettant l'extraction de corps étranger traumatisant [3].

3- Surveillance des patients [122-124]

Après l'extraction, une endoscopie de contrôle doit être faite en cas d'ingestion de pile, de CE acérés et alimentaires, d'une part pour faire le bilan lésionnel et, d'autre part, pour rechercher un facteur favorisant (sténose...). Un traitement antibiotique efficace sur la flore bucco-pharyngée doit être instauré en cas de lésions muqueuses œsophagiennes ou lors d'incarcérations d'arêtes de poisson et d'esquilles osseuses.

La perforation œsophagienne est rare, mais grave. Des signes ou symptômes de perforation doivent être recherchés au décours (fièvre, tachycardie, gêne respiratoire, douleur thoracique ou abdominale, emphysème sous-cutané). Si l'extraction a été difficile, un transit œsophagien aux hydrosolubles doit être réalisé immédiatement après l'extraction à la recherche d'une perforation ou d'une fistule. Il doit être fait dans les 24-36 heures après l'extraction d'une pile à la recherche d'une fistule, puis au quatorzième jour à la recherche de sténose. Enfin, en cas de facteur favorisant (sténose peptique ou autres origines), une prise en charge spécifique devra être réalisée immédiatement ou à moyen terme après l'examen.

Pour les CE laissés dans l'estomac ou les intestins, dans la majorité des cas, l'alimentation est permise et le patient peut regagner son domicile. Une radiographie abdominale hebdomadaire est effectuée afin de s'assurer que le CE passe le pylore et/ou progresse dans l'intestin. Si le CE reste plus de 3 à 4 semaines dans l'estomac, s'il arrête sa progression ou que le patient devient symptomatique, une extraction doit être faite par voie endoscopique (CE gastrique) ou chirurgicale (CE gastrique ou intestinale).

La surveillance des patients ayant ingéré une pile comprend une radiographie abdominale tous les 3 à 4 jours. Un traitement anti-sécrétoire est préconisé pour réduire le risque de corrosion de la pile. Une mesure de la concentration de mercure

sérique et urinaire est indiquée en cas de piles au mercure détériorées. Une concentration excessive nécessite un traitement chélateur. La présence d'un CE acéré dans l'intestin conduit à l'hospitalisation du patient et à sa mise à la diète en raison d'un risque de perforation élevé, notamment dans la région iléo-cæcale (15 % à 35 %). Une radiographie abdominale quotidienne est réalisée. Sans progression du CE sur 3 jours, une intervention chirurgicale de principe est décidée.

4- Complications des corps étrangers

Les CE peuvent entraîner des complications locales ou à distance. Le risque œsophagien dépend de leur type. Les pièces ou médaillons, même de diamètre important (> 25 mm), sont en règle peu agressifs, sauf en cas de diagnostic tardif. Une inflammation locale ou des ulcérations œsophagiennes peuvent se rencontrer, mais les perforations sont exceptionnelles [125-127]. Les lésions les plus importantes sont provoquées par les piles de plus de 20 mm, les piles au lithium et les piles au mercure [123].

IV. LA GASSTOMIE PERCUTANÉE ENDOSCOPIQUE

La gastrostomie percutanée endoscopique (GPE) a renouvelé l'intérêt pour la gastrostomie d'alimentation, en particulier chez les patients incapable de déglutir. La première illustration de la GPE a été faite en 1980 par Gauderer et Ponsky [128]. Elle a connu un essor dans le domaine de la nutrition entérale de longue durée (> 4 semaines) [3].

1- Matériel de gastrostomie percutanée endoscopique

De nombreux kits sont commercialisés en France, mais très peu d'études sont disponibles sur l'évaluation du matériel. L'enquête réalisée par la Société Française de Pédiatrie a permis de répertorier les qualités et les défauts des matériels utilisés

chez l'enfant [129]. Cependant, Il existe deux types de sondes de gastrostomie:

✓ La sonde à ballonnet à trois voies (Figure 8) : Appelé "sonde de gastrostomie". Elles sont en silicone ou polyuréthane, matériaux inertes et bien tolérées. Elles sont fermées par un bouchon. Ces sondes pourraient s'altérer plus rapidement [130].

✓ Le bouton de gastrostomie à ballonnet (Figure 9) : C'est un bouton, situé à ras de la peau du ventre dans lequel, une tubulure est connectée au moment de l'alimentation. Actuellement, le bouton de gastrostomie est la solution la plus répandue [131]. Un bouton de gastrostomie est en général posé après cicatrisation de la stomie, c'est à dire deux mois (au moins) après sa réalisation. Le dispositif initial utilisé est alors une sonde de gastrostomie [131].

Le choix du type de gastrostomie dépend de l'expérience de l'équipe qui la réalise. Quelle que soit la méthode, la nutrition par la sonde peut être mise en place quelques heures après la pose [130].

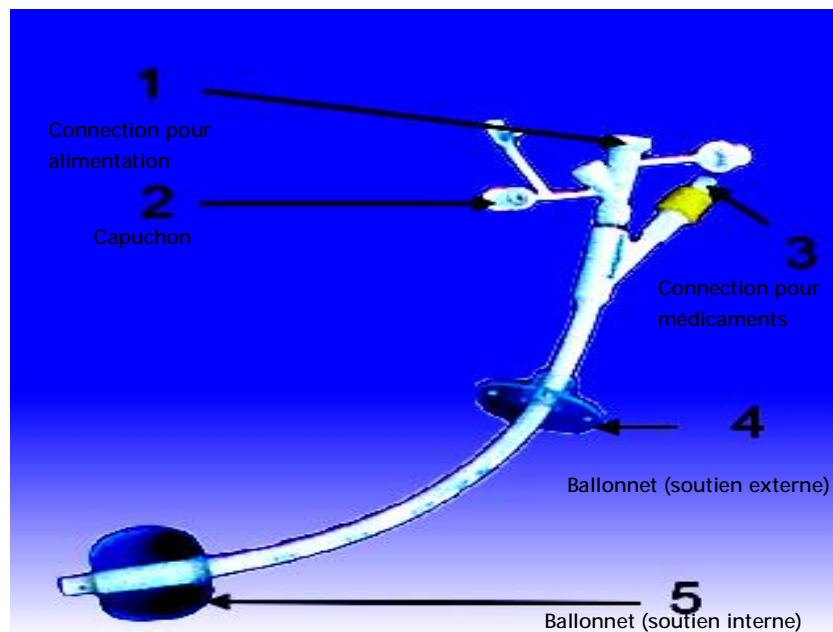


Figure 8 : La sonde de gastrostomie à trois voies [131].

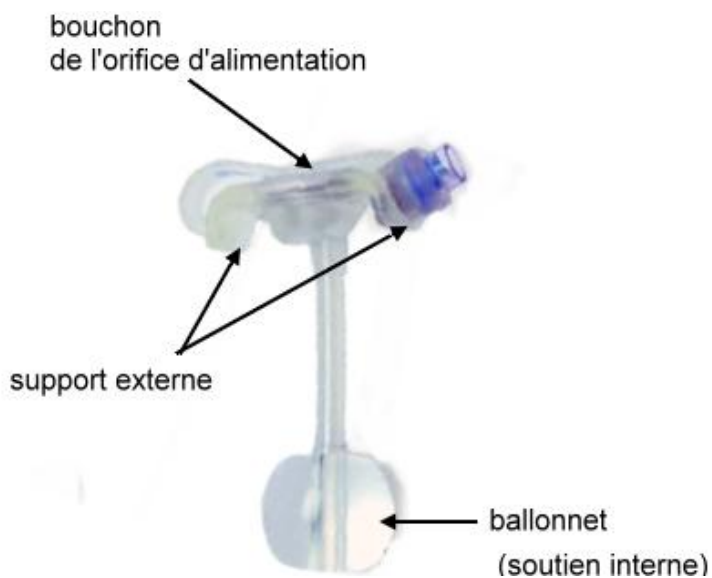


Figure 9 : Le bouton de gastrostomie [131].

2- Techniques de la gastrostomie percutanée endoscopique

Il existe plusieurs techniques pour la réalisation de la gastrostomie percutanée perendoscopique. Chez l'enfant, la méthode de pull est la plus couramment utilisée [3].

✓ La technique de Pull (Figure 10): Avant le procédé, une préparation du malade est indispensable, qui consiste à l'administration d'antibiotiques à viser prophylactique car le geste est à haut risque infectieux [132] et un jeun depuis au moins 8 heures [11].

La GPE s'effectue dans une salle, avec un plateau d'instruments standard, un cathéter de Pezzer (16F), deux aiguilles avec canule (Venflon®) de 16 G et des fils de suture. Pour la gastroscopie, un endoscope souple (fibroscope) adulte ou enfant est utilisé selon la taille du patient. L'abdomen est désinfecté, une ligne est dessinée du milieu de la côte inférieure gauche jusqu'à l'ombilic, un point est déterminé à deux tiers de cette ligne [11,133]. Un scalpel permet d'inciser la peau sur 3 à 5 mm. L'endoscope est introduit dans l'estomac qui est gonflé d'air ce qui éloigne le foie et le côlon et amène la paroi gastrique antérieure en contact avec la paroi abdominale. Par transillumination, la lumière du gastroscope est visible sur la paroi abdominale, l'aiguille est introduite à travers les 2 parois, sous contrôle visuel et l'aiguille métallique est retirée pour passer un fil de soie à travers la canule. Celui-ci est attrapé par l'endoscopeur et tiré jusqu'à la bouche. Le cathéter de Pezzer ou plus récemment un dispositif spécial (Fresenius®) y est fixé et tiré dans l'estomac. Le gastroscope est réintroduit pour contrôler le site et la tension exercée sur les parois par le cathéter. Le contrôle endoscopique n'est pas indispensable mais il permet de vérifier la position de la collerette interne et l'absence de traction trop importante de celle-ci (risque d'enfouissement [134,135]).

▼ La méthode de Push (Figure 11) : Cette technique de Sacks-Vine est moins utilisée et diffère peu de la précédente [137]. Le choix du site de gastrostomie se fait de la même manière. Après l'incision un guide flexible est attrapé par l'endoscope et retiré jusqu'à la bouche. Un long tube ferme est poussé sur ce guide, il est suffisamment long pour rester toujours dans les mains de l'opérateur, il atteint la canule et il est tiré hors de l'estomac. Le guide est retiré et les connecteurs sont fixés, un contrôle endoscopique de la tension sur la paroi est recommandé [138].

L'inconvénient de cette méthode est lié au risque de lésions du pharynx, de l'oesophage et de l'estomac, surtout chez des petits enfants. Cependant aucune n'a été rapportée [138].

▼ La technique d'introduction (Figure 12) : Cette méthode s'est inspirée de la technique d'insertion des cathéters veineux centraux (Seldinger).

Après administration d'une dose d'antibiotique, une endoscopie de contrôle est pratiquée puis l'estomac est gonflé d'air. Le site de gastrostomie est choisi par trans-illumination. Un guide est inséré à travers une aiguille introduite de manière percutanée dans l'estomac. Une incision de 1 cm est faite à travers la peau et le fascia, à côté du guide. Des dilateurs successifs sont passés sur le guide. Un introducteur en fuseau couvert d'un fourreau est glissé sur le guide. L'introducteur et le guide sont retirés et une sonde à ballonnet est introduite dans le fourreau. Le ballonnet est gonflé et le fourreau séparé et retiré. Le ballonnet est tiré pour rapprocher l'estomac de la paroi abdominale, la tension est contrôlée par l'endoscopeur et le cathéter est fixé à la peau [139].

Cette technique a été décrite chez l'adulte en 1984 par Russell [139], pour l'enfant, elle n'est décrite qu'en 1993 Crombleholme [140], puis modifiée en 1996 par Robertson [141]. Ce dernier après plusieurs pneumopéritonées nécessitant des conversions en chirurgie ouverte chez des petits enfants, a proposé le placement de

deux cathéters de Fogarty, se faisant face, à 6mm du site choisi pour la gastrostomie. La suite se déroule de la même manière avec l'avantage de pouvoir dilater l'orifice et de placer ainsi une sonde à ballonnet plus grande, plus performante pour la décompression.

Cette technique offre les avantages de ne nécessiter qu'une insertion de l'endoscope et de diminuer les infections de plaies [141]. Le risque d'infection est diminué car le système ne traverse pas la bouche et l'oesophage. Le retrait de la sonde ou son changement ne nécessite pas d'endoscopie [139].

Une possibilité offerte par les GPE est le placement de sondes de Jéjunostomies [142]. Elle est proposée chez les patients présentant un risque de pneumopathie d'inhalation, un reflux gastroœsophagien sévère ou des troubles de vidange gastrique. Après mise en place d'une sonde de GPE, une sonde jéjunale est poussée à travers cette sonde de GPE puis tirée par une pince à biopsie passée dans l'endoscope ou glissée sur un fil guide métallique dans le duodénum. Cependant, Le faible diamètre de la sonde jéjunale favorise ses obstructions fréquentes [143].

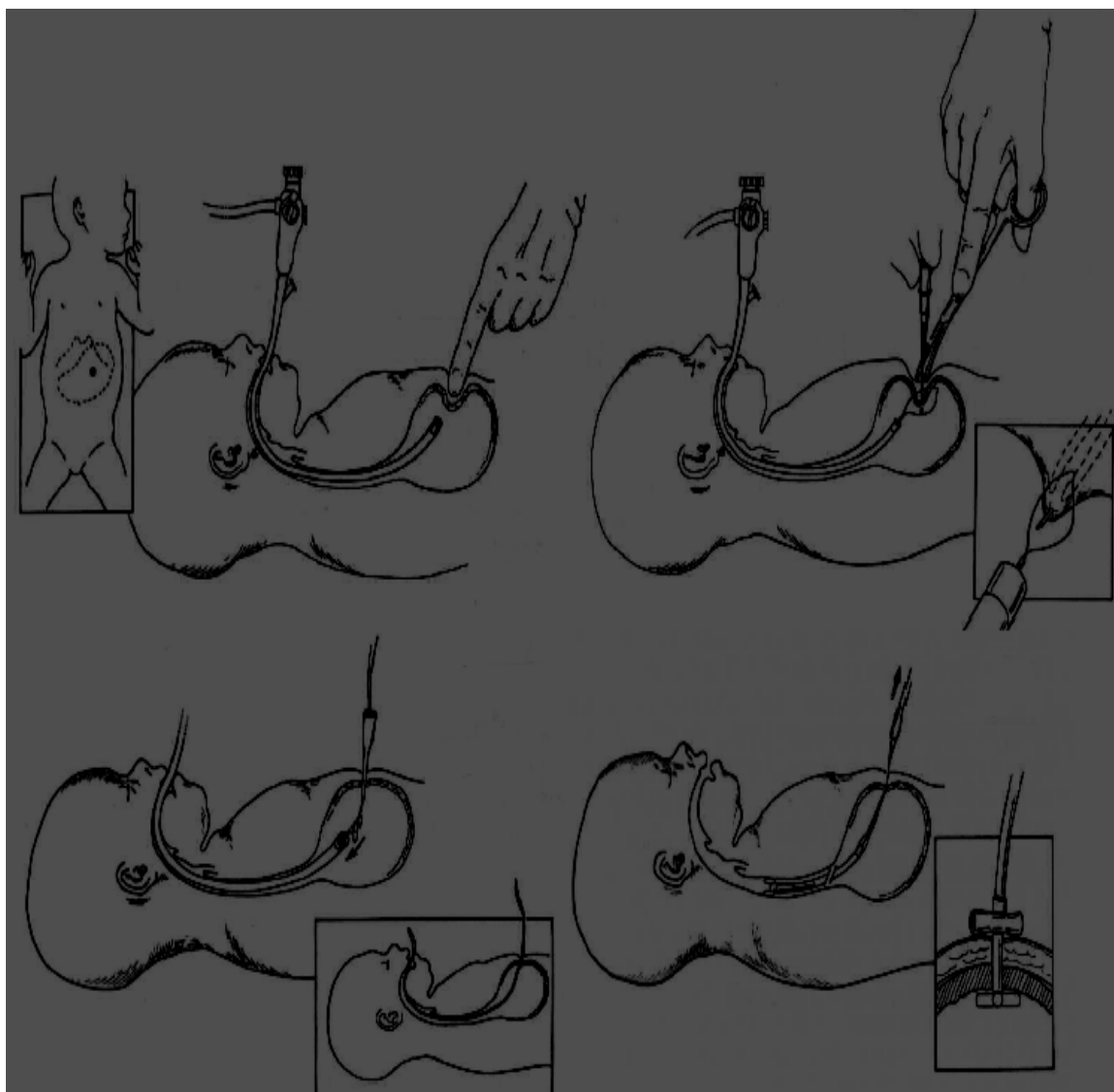


Figure 10 : La technique de Pull [136].

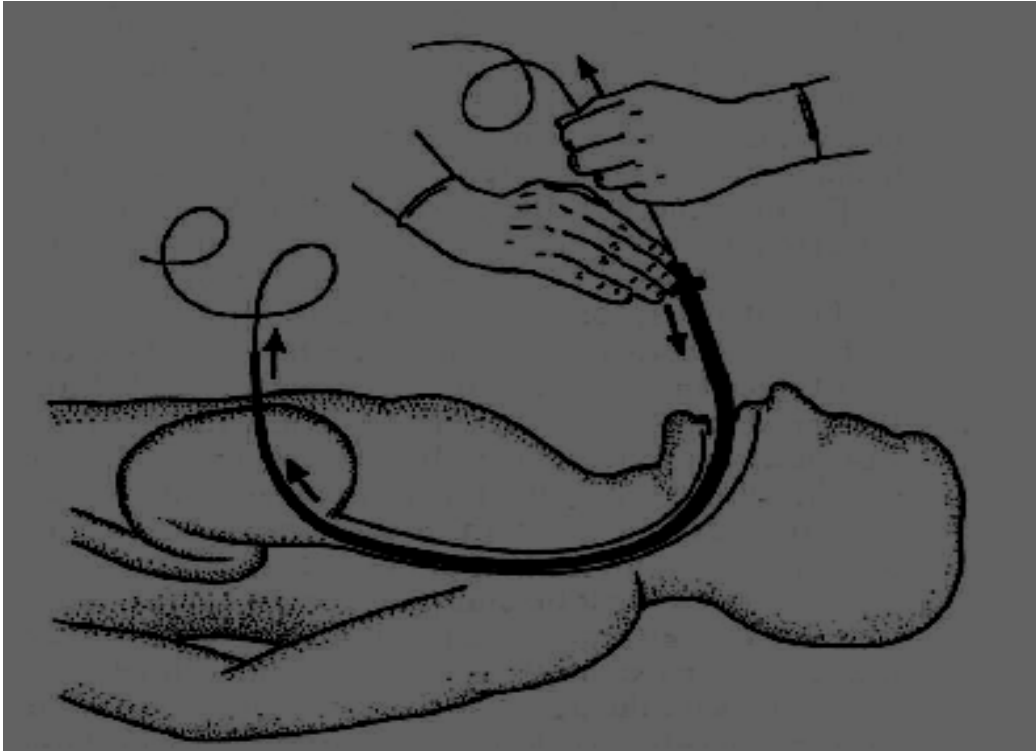


Figure 11 : La technique de Push [136]

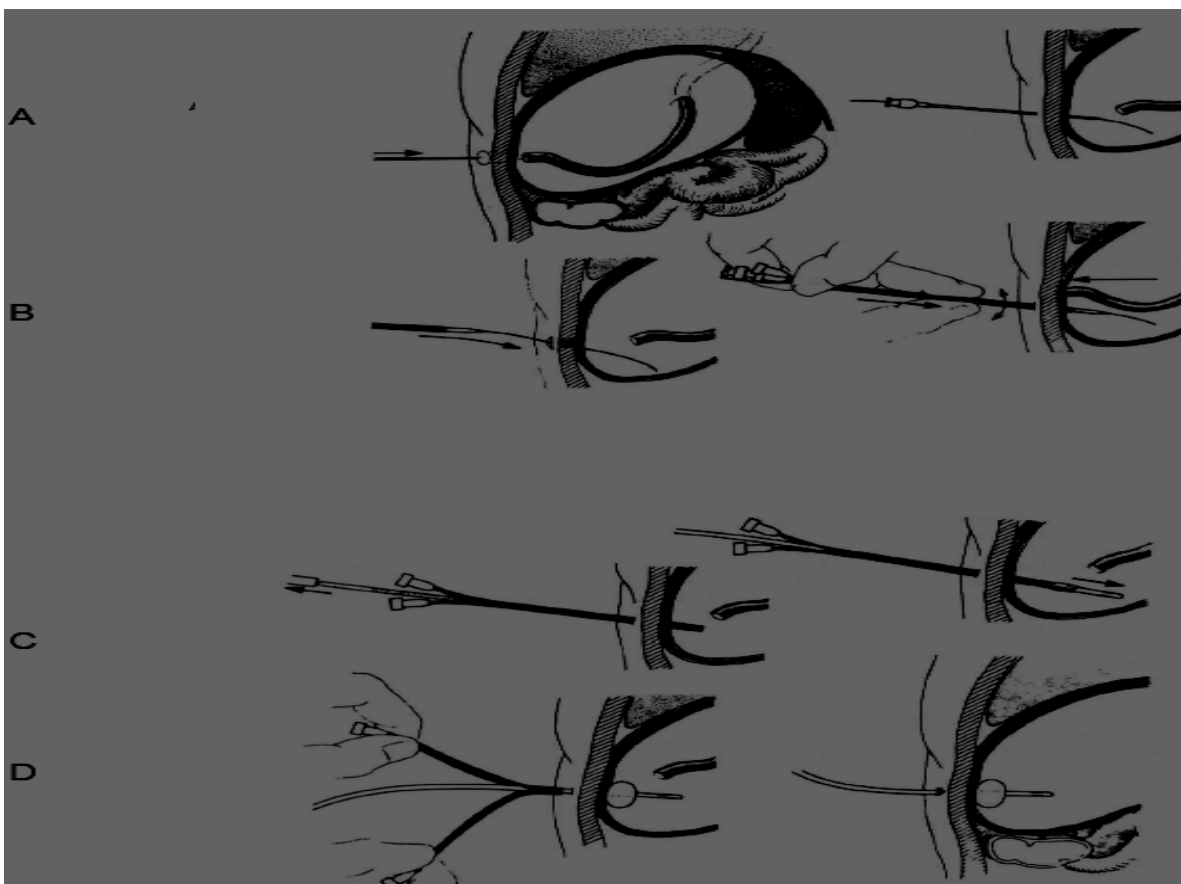


Figure 12 : La technique d'introduction [136]

3- Indications et contre-indications de la GPE

3-1 Les indications

Si la GPE peut le plus souvent être placée aisément, sa mise en place n'est ni sans risque, ni sans coût, et le consensus international actuel est de la réserver aux patients dont on estime qu'ils en auront besoin au moins pendant 4 semaines. Les principales indications sont les troubles de déglutition avec fausses routes et pneumopathies d'inhalation, les dysphagies, les dénutritions par insuffisance d'apport ou hyper catabolisme, les séquelles d'anoxie cérébrale; les affections neuromusculaires congénitales; les encéphalopathies, et la mucoviscidose et la sclérose latérale amyotrophique. Plus rarement, la GPE est utilisée pour la décompression gastro-intestinale dans les pseudo-obstructions ou dans les sténoses intestinales [11, 131, 143-145].

3-2 Les contre-indications

Les contre-indications absolues sont peu nombreuses, les troubles sévères de la coagulation, l'atteinte pariétale inflammatoire, infectieuse, néoplasique (sauf en vue d'une décompression), l'ascite abondante, l'insuffisance respiratoire sévère, l'interposition d'organe (hépatomégalie, interposition colique), l'absence de transillumination, ou un pronostic vital évalué inférieur à un mois. L'existence d'une hypertension portale (varices œsophagiennes ou gastriques, gastropathie), d'une volumineuse hernie hiatale, d'un ulcère évolutif sont des contre-indications relatives devant faire discuter l'indication au cas par cas. Par ailleurs, la gastrectomie partielle ou totale n'est pas une contre-indication, la sonde de GPE étant placée dans le moignon gastrique à distance de l'anastomose ou dans le jéjunum. De même, une chirurgie abdominale antérieure n'interdit pas le geste à condition d'obtenir une bonne transillumination et de choisir le site de pose avec précaution. Une GPE peut

être posée en présence d'un shunt ventriculo-péritonéal ou péritonéo-veineux si celui-ci est repéré radiologiquement et si la sonde de GPE siège à distance [11,144]

4- Complications de la GPE

Diverses complications mineures ont été rapportées dans 7 à 13% des cas [146]. La pose de GPE entraîne l'apparition d'un RGO chez 14% des enfants atteint d'une pathologie neurologique [147]. Les infections péristomiales, ou un pneumo-péritoine témoignant d'une fuite d'air autour du site de ponction. Ce dernier, peut être observé immédiatement après la mise en place de la sonde de gastrostomie dans un tiers des cas. Il est le fait d'un accolement incomplet entre l'estomac et la paroi abdominale que corrige une légère traction de la sonde [148].

Les complications majeures liées au geste sont rares de l'ordre de 3%. La majorité est favorisée par une traction excessive sur la sonde. Il s'agit de la péritonite, la fasciite nécrosante, l'ulcère gastrique, l'hémorragie gastrique, la déchirure œsophagienne, la perforation gastrique et la fistule gastro-colique, en particulier en cas d'antécédents de chirurgie abdominale et/ou de transillumination pariétale insuffisante [11, 148,149].

L'ablation de la sonde de GPE et son remplacement par un bouton ne sont pas exempts de complications. Elles sont représentées par le décollement gastropariétal par fausse route lors de la mise en place du bouton. Ce risque impose de réaliser ce geste sous contrôle endoscopique afin de s'assurer du siège intragastrique du bouton de gastrostomie. Pour éviter ces complications, un certains nombre de mesures doivent être respectées (Tableau VII) [148].

Tableau VII : Les mesures servant à éviter les complications au cours de la gastrostomie percutanée endoscopique [148].

Eviter la perforation colique	Bonne trans-illumination. Recherche d'une ombre colique. Choisir site haut (mais pas trop). Bonne empreinte digitale. Eviter les zones d'adhérences possibles.
Eviter lésion oesophagienne	Endoscope de taille appropriée. Introduire l'extrémité flexible du guide dans le trocart. Attraper le guide loin de son extrémité pour lui permettre de plier. Ne jamais tirer contre résistance. Lubrifier la sonde de gastrostomie. Utiliser une sonde en rapport avec la taille de l'enfant.
Eviter une infection	Usage de l'antibiothérapie de routine.
Eviter la migration de l'arrêt	S'assurer que l'arrêt externe n'est pas trop serré.
Eviter l'érosion de la muqueuse gastrique	Garder une faible tension sur les arrêts. Tourner la sonde quotidiennement.

5- Le retrait de la GPE

La durée de vie d'une sonde de gastrostomie est d'environ 730 jours (extrêmes 180-1305 jours). Il est préférable d'attendre 2 à 3 mois avant de remplacer la sonde afin que le trajet fistuleux soit organisé [11]. Le retrait d'une sonde de GPE doit être effectué sous endoscopie pour permettre l'ablation de la pièce intragastrique. Autrefois des sondes de GPE ont été coupées à la peau et remplacées par un bouton, mais des impactions de la pièce intragastrique dans le pylore ont été décrites et ont contribué à rendre indispensable le retrait de tout le dispositif [143].

6- Les avantages de la GPE

Les avantages de la GPE sur la gastrostomie à ciel ouvert, tiennent au fait que lors de la GPE, il y a moins de fuites, elle ne nécessite pas la laparotomie, elle crée moins d'adhérences péritonéales, le temps opératoire et d'anesthésie plus courts, elle provoque moins de douleurs post-opératoires, elle ne laisse pas de cicatrice, un usage immédiat après la pose est possible, le temps d'hospitalisation est réduit, elle est moins chère et enfin les complications attribuées à la GPE sont rares [148].



PARTIE PRATIQUE

Actuellement, l'endoscopie digestive est devenue l'examen de première intention dans de nombreuses situations grâce à la qualité des renseignements qu'elle apporte. L'endoscopie digestive interventionnelle recouvre l'ensemble des actes thérapeutiques réalisés par voie endoscopique au niveau du tube digestif. Certains gestes sont maintenant réalisés courante en pédiatrie : la dilatation des sténoses oesophagiennes, la ligature des varices oesophagiennes, l'extraction des corps étrangers, la mise en place d'une gastrostomie et d'autres dont les indications sont de plus en plus rares, sont habituellement réalisés avec la collaboration des endoscopistes d'adultes dont le champ d'activité en endoscopie interventionnelle est beaucoup plus large.

L'objectif de notre travail est de rapporter l'expérience de l'unité des explorations digestives de service de pédiatrie de service du pédiatrie de CHU HASSAN-II du Fès et de faire une mise au point sur l'endoscopie digestive interventionnelle en pédiatrie, ses indications et ses limites.



MATÉRIEL ET MÉTHODES

I. CRACTÉRISTIQUES DES PATIENTS

Il s'agit d'une étude rétrospective portant sur vingt-quatre patients ayant bénéficiés de cinquante-deux endoscopies digestives haute interventionnelle, colligés au sein du service de pédiatrie de CHU HASSAN-II de Fès, sur une période de quatre ans et deux mois, allant du 25 Novembre 2002 au 24 janvier 2007.

L'âge des patients allait de 5 mois à 10 ans avec une moyenne de 3,5 ans. vingt patients sont admis par le biais des urgences et 4 patients ont bénéficiés d'une EDHI dans le cadre de leur suivi régulier pour RGO.

Notre population se compose de 13 filles (54,2% des cas) et 11 garçons (45,8% des cas) avec un sexe ratio de 1,2.

Toutes les endoscopies ont été accomplies par le même opérateur.

II. CRITÈRES D'INCLUSION

Nous avons inclus dans cette étude tous les patients ayant nécessité un acte endoscopique interventionnel, dont l'âge est compris entre 0 et 15 ans, recrutés par le biais du service des urgences ou adressés par les centres de santés avoisinants, les médecins de ville ou les hôpitaux régionaux du pays. Il s'agit des cas d'ingestion de corps étranger, de sténose oesophagienne empêchant une alimentation orale normale et les cas d'hémorragies par rupture des varices oesophagiennes.

III. FICHE D'EXPLOITATION

Les données cliniques et endoscopiques sont recueillies à partir du registre des comptes rendus de l'endoscopie digestive du service de pédiatrie. Une fiche d'exploitation est établie pour chaque patient permettant l'analyse des différents paramètres cliniques et endoscopiques :

- L'identification du patient : nom, âge, sexe.

- Les antécédents personnel, familiaux et les tares connues.
- Les indications : suspicion d'ingestion de corps étranger, dysphagie, hémorragie digestive...
- Le nombre de séances de dilatations des sténoses œsophagiennes et leurs résultats.
- La nature du corps étranger ingéré (identifiée par les données de l'interrogatoire), le délai entre l'ingestion et l'extraction et les résultats de l'EDHI.
- Les complications attribuées à la pathologie sous jacente
- Les complications de l'acte endoscopique.

IV. MATERIEL UTILISÉ

Toutes les EDHI ont été réalisées par un fibroscope de marque Olympus® type XPE ou un vidéo-endoscope de type Evis Extra 160. Les dilatations oesophagiennes ont été réalisées par le dilatateur de Savary-Gilliard. Le fibroscope est introduit jusqu'à la sténose puis le fil guide, passé à travers le canal opérateur, est poussé prudemment et sous contrôle de la vue, par la sténose jusqu'à l'estomac. Après retrait du fibroscope, la dilatation est effectuée par la bougie de Savary de diamètre adéquat (selon le degré de sténose) enfilée sur le fil guide. 2 à 3 bougies de calibre croissant sont utilisées à chaque séance. La dernière bougie est retirée avec le fil guide et une endoscopie de contrôle est effectuée pour apprécier le résultat de la dilatation et l'absence de lésions provoquées.

Pour l'extraction des corps étrangers oesophagiennes, il existe un matériel très diversifié et adapté à la configuration du CE. A savoir, la pince à mors de rat, la pince à mors de crocodile et l'anse à panier de Damia.

V. PRÉPARATION DES PATIENTS

Tous les patients doivent être à jeun pendant 8 heures au minimum avant

l'acte endoscopique, pour ceux qui ont une cardiopathie associée, ils ont bénéficiés d'une antibioprofylaxie anti-oslerienne. Tous les patients étaient sédatés soit par une injection intraveineuse de Midazolam (hypnovel®) à la dose de 0,08 à 0,2 mg/kg ou de Propofol (Diprivan®) à la dose de 2,5 à 5 mg/kg selon l'age des patients.

VI. SURVEILLANCE POST-ENDOSCOPIQUE

En cas de dilatation oesophagienne, l'enfant est gardé sous surveillance pendant 6 à 8 heures sauf complications. Il doit rester à jeun au moins 6 heures. Il est libéré après examen clinique à la recherche, en particulier, d'un emphysème sous-cutané et une radiographie thoracique pour détecter un éventuel pneumo médiastin. En cas de d'extraction des corps étrangers, l'enfant est sort après quelques minutes de surveillance dans la majorité des cas.

RESULTATS

I. CARACTÉRISTIQUES CLINIQUES DES PATIENTS

L'âge des patients ayant bénéficiés d'une EDHI varie de 5 mois à 10 ans, avec une prédominance des enfants dont l'âge se situe entre 0 et 2 ans (50 % des cas), suivie par la tranche d'âge de 2 à 6 ans (29 % des cas) puis la tranche d'âge de plus de 6 ans (Figure 13).

Le sexe masculin est prédominant avant l'âge de 6 ans. Cependant dans la tranche d'âge plus de 6 ans, les filles sont majoritaires (Tableau VIII).

La principale indication clinique est représentée essentiellement par les manifestations digestives, tel que la dysphagie (34 % des cas), suivi par les vomissements (20,7 % des cas) généralement post-prandiaux précoces soit aux solides ou même aux liquides et l'hypersialorrhée (15,1 % des cas) puis les manifestations extra-digestives tel que l'hypotrophie, le hoquet et les broncho-pneumopathies à répétitions (Tableau IX).

L'état hémodynamique des patients était stable dans tous les cas sauf chez une seule patiente qui avait présentée une hématomèse de grande abondance associée à des signes d'intolérance cliniques et une défaillance hémodynamique. Ceci a nécessité un rétablissement de son état hémodynamique avant l'acte endoscopique.

II. LES DIFFÉRENTS TYPES D'EDHI REALISÉES

Cinquante-deux EDHI ont été réalisées chez 24 enfants. Il s'agit de 12 cas d'extractions de CE soit 23,1 % de l'ensemble des EDHI, 39 cas de dilatations oesophagiennes soit 75 % de l'ensemble des cas et un seul cas de ligature endoscopique des VO soit 1,9 % des cas.

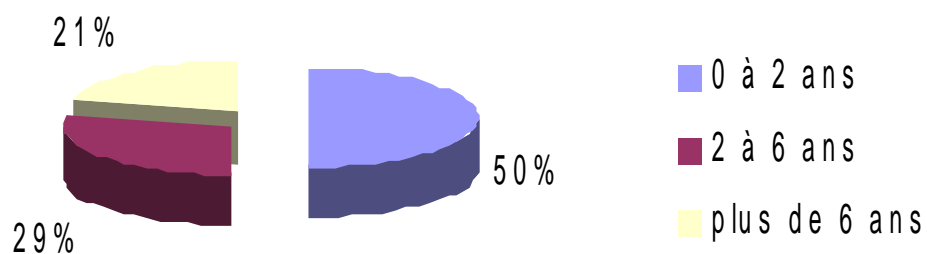


Figure 13 : Répartition des EDHI selon les tranches d'âge

Tableau VIII: Répartition du sexe selon les tranches d'âge.

Les tranches d'âge	Filles		Garçons	
	Nombre	%	Nombre	%
0 à 2 ans	5	41,7	7	58,3
2 à 6 ans	2	28,6	5	71,4
Plus de 6 ans	5	100	0	0

Tableau IX : L'incidence des symptômes présentés par les malades ayant bénéficiés d'une EDHI.

Les symptômes	Nombre	Pourcentage (%)
Dysphagie	18	34
Vomissements	11	20,7
Hypersialorrhée	08	15,1
Hypotrophie	07	13,2
Broncho-pneumopathies à répétitions	03	5,7
Hoquet	04	7,5
Asymptomatiques	01	1,9
Hématémèse	01	1,9

1- les dilatations oesophagiennes

1-1 Caractéristiques cliniques

L'âge des patients ayant bénéficiés d'une dilatation oesophagienne endoscopique varie de 1 à 8 ans, avec une moyenne de 4,3 ans. Il s'agit de 3 garçons (soit 27,3 %) et 8 filles (soit 72,7 %), avec un sexe ratio de 0,38. Les dilatations oesophagiennes ont été réalisées le plus souvent chez des enfants âgés moins de 6 ans (Tableau X).

La principale indication est représentée par la dysphagie (32 % des cas), suivi par les vomissements et l'hypersialorrhée (21 % et 25 % des cas successivement) (Tableau X).

Tous ces enfants, ont bénéficié d'un traitement médical anti-sécrétoire pour traiter l'osophagite responsable de la sténose. Ce traitement comporte soit des anti-H2 à dose fortes soit des inhibiteurs de la pompe à proton (IPP). Le traitement chirurgical a été envisagé après échec de traitement médical, surtout chez les patients dont la dysphagie récidive de façon répétée et sans tendance à l'amélioration.

1-2- Nombre de séances de dilatations

Trente-neuf séances de dilatations oesophagiennes ont été réalisées chez onze patients. Elles ont pour but de permettre aux malades d'avoir une alimentation convenable dans la majorité des cas, toute en évitant d'avalier de grosses bouchées.

Le nombre moyen de séances de dilatations qui a permis d'obtenir une reprise satisfaisante de l'alimentation orale est de 3,55 séances par malade avec des extrêmes de 1 à 10 séances. Chez certains patients (27,3 % des cas), des dilatations supplémentaires sont parfois nécessaires en raison d'une récurrence fréquente de la gêne fonctionnelle. Dans 63,5 % des cas, il s'agissait de moins de trois séances, et un

seul patient a bénéficié de dix séances de dilatations en raison de l'importance de la gêne fonctionnelle persistante (Figure 14).

Le rythme des séances de dilatations est fonction de la sévérité de la sténose et du degré de la gêne fonctionnelle. Dans la majorité des cas il était de une dilatation toutes les quinze jours, cependant, il était initialement espacé de 1 à 6 mois dans 3 cas (soit 27,3 %) surtout dans les sténoses peu sévères où la gêne fonctionnel est volontiers modéré.

Le nombre de séance de dilatation, nécessaires pour obtenir une diminution notable voire une disparition de la dysphagie est inférieur ou égale à trois séances dans 63,6 % des cas, il est situé entre quatre et six séances dans 27,3 % des cas et entre sept et dix séances dans 9,1 % des cas, cependant, à savoir que seulement un malade a nécessité dix séances de dilatations.

Tableau X : L'incidence des symptômes et de la sténose oesophagienne selon la tranche d'âge.

Incidence des symptômes		Incidence de la sténose	
Les symptômes	Nombre de cas	Les tranches d'âges	Nombre de cas
Dysphagie	9 (32 %)	0-2 ans	4 (36,4 %)
Vomissements	6 (21 %)	2-6 ans	4 (36,4 %)
Hypersialorrhée	3 (10,5 %)	ñ 6 ans	3 (27,2 %)
Bronchoalvéolites à répétitions	3 (10,5 %)	-	-
Hypotrophie	7 (25 %)	-	-

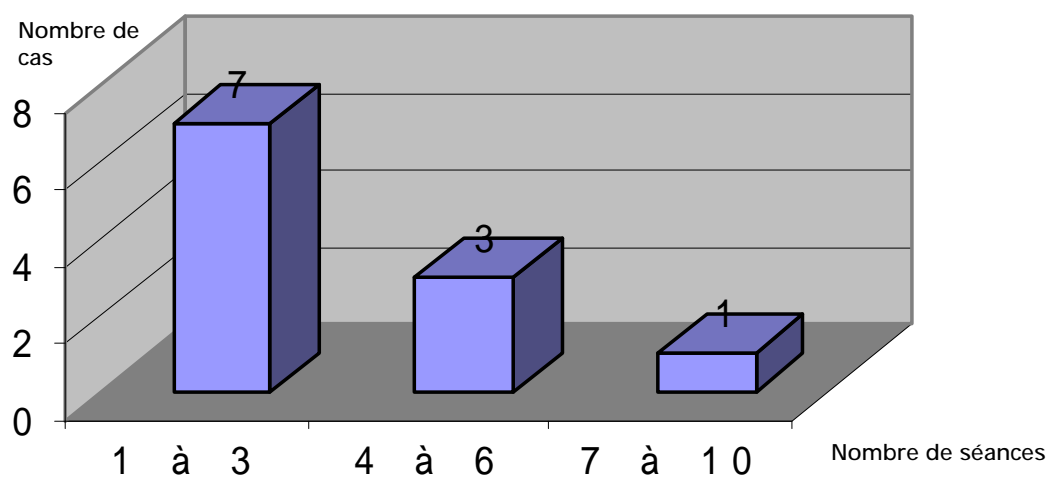


Figure 14: Nombre de séances de dilatations

1-3 Résultats des dilatations

L'appréciation de l'efficacité de la dilatation est jugée sur des critères cliniques et para cliniques. La dysphagie, la prise pondérale, l'augmentation du calibre de la filière oesophagienne surtout à l'endoscopie. La dilatation était estimée satisfaisante, quand le diamètre atteint après dilatation était de 15 mm (12.8 mm chez les enfants moins de 5 ans) enfin la nécessité de séances de dilatation supplémentaires. Cependant, la dysphagie est le critère essentiel.

Une disparition totale de la dysphagie a été obtenue chez 91 % des patients. Cependant un seul malade (9 %) a gardé une dysphagie modérée.

La réponse à la dilatation varie d'un patient à l'autre. La récurrence de la dysphagie est presque la règle et nécessite des séances de dilatations supplémentaires dont le nombre varie en fonction de la rapidité de cette récurrence. Celle-ci régresse dans le temps. C'est ainsi que dans 3 cas (27 %), une dilatation supplémentaire a été nécessaire en raison de la récurrence d'une dysphagie épisodique, rapidement résolutive après la séance de dilatation supplémentaire. Le diamètre de la sténose a été évalué après la période de dilatation surtout à l'endoscopie. Ce diamètre a été apprécié sur la possibilité de franchir la sténose. Dans notre série tous les malades sont arrivés enfin des séances de dilatations à un diamètre très satisfaisant

1-4 Complications

Le plus souvent, un saignement minime survenant surtout en fin de séance de dilatation et objectivé par la dernière bougie qui revient souillée de sang est fréquemment observé.

Un seul cas de perforation oesophagienne a été noté, soit une moyenne de 9 % par malade, le taux rapporté au nombre total de séances de dilatation est de 2,5 %

en moyenne. Il s'agit d'une patiente, âgée de 14 mois suivie pour reflux gastro-oesophagienne massive avec sténose oesophagienne infranchissable. Le délai par rapport à la première séance dilatation était de 4 mois. La survenue de la perforation était inopinée. Le diagnostic de la perforation a été posé immédiatement après la séance de dilatation. La patiente a présentée une tachycardie, une tachypnée, une fièvre à 39 °C et un emphysème sous cutané siégeant au niveau du cou et la partie haute du thorax. Le reste de l'examen physique était sans particularités. La formule numération sanguine a montrée une hyperleucocytose. Une radiographie thoracique et un scanner cervico-thoracique ont révélés une perforation oesophagienne et un pneumomédiastin.

La prise en charge, a consisté en une hospitalisation immédiate, avec mise au repos totale du tube digestif et une triple antibiothérapie à large spectre associant: bétalactamine + aminoacides + métronidazole. La surveillance, était basée sur la prise de la température et des examens physiques réguliers, des numérations sanguines, des radiographies thoraciques et des scanners cervico-thoraciques répétés.

L'évolution était favorable, avec disparition de l'emphysème sous cutané et de pneumo-médiastin. La reprise de l'alimentation orale liquidienne était progressive au bout de deuxième jour.

Aucun cas d'abcès du cerveau, d'endocardite bactérienne ou d'hémorragie de grande abondance n'a été observé.

1-5 Mortalité

Aucun décès n'a été déploré.

2- La ligature endoscopique des varices oesophagiennes

A ce jour un seul cas de ligature endoscopique (Figure 15) a été réalisé chez une fille de 10 ans, suivie pour hépatite auto-immune et qui a présentée une hématomèse de grande abondance avec instabilité hémodynamique à la suite d'une rupture des varices oesophagiennes. L'acte endoscopique a consisté, après une réanimation énergétique et rétablissement de l'état hémodynamique, à la mise en place de quatre anneaux élastiques au niveau de quatre cordons variqueux. L'évolution était bonne et la patiente n'a plus récidivé à ce jour.

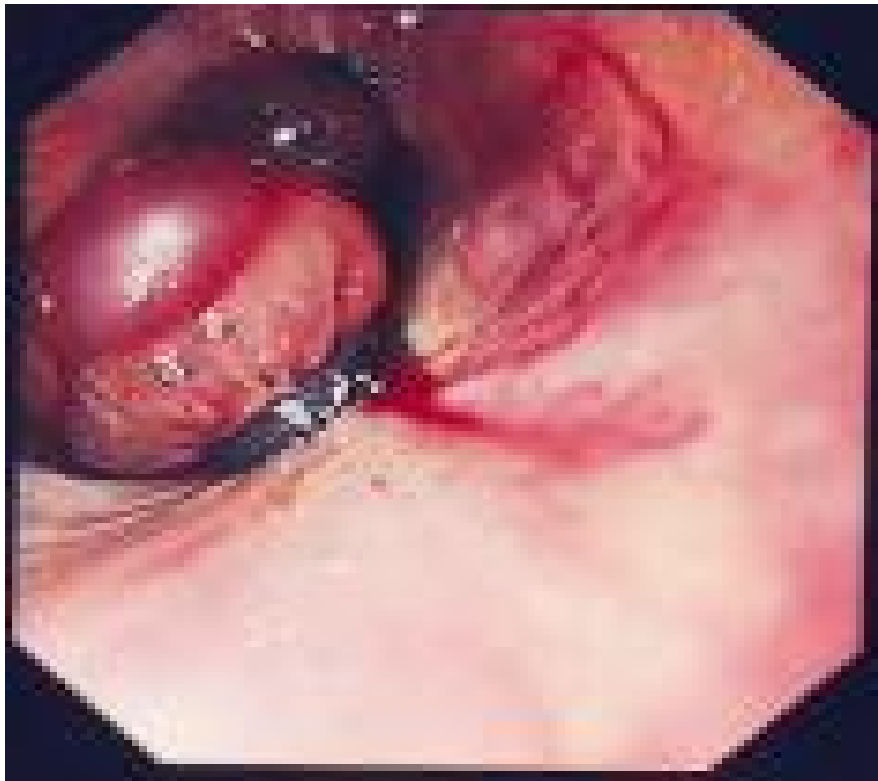


Figure 15 : ligature des varices oesophagiennes.

3- L'extraction des corps étrangers

3-1 Caractéristiques cliniques

L'âge des patients ayant bénéficiés d'une extraction endoscopiques du corps étranger varie de 5 mois à 10 ans, avec une moyenne de 2,2 ans. Il s'agit de 8 garçons (67% des cas) et 4 filles (33 % des cas), avec un sexe ratio de 2. La fréquence d'ingestion de corps étranger est plus élevée chez les patients âgés de moins de 2 ans (67 %) (Tableau XI).

La principale indication est représentée par la dysphagie (37,5 % des cas), suivi par les vomissements et l'hyper sialorrhée (20,8 % des cas pour chacune) puis le hoquet (16,7 %). 4,2 % des patients étaient asymptomatiques (Tableau XII). neuf patients (75 % des cas) avaient un œsophage normal et trois avaient une sténose oesophagienne (un cas de sténose congénitale et deux cas de sténoses peptiques)

Le délai entre l'ingestion et l'extraction du CE, varie entre 03 heures et 40 jours avec une moyenne de 4,3 jours. A noter que dans un seul cas la durée était de 40 jours (Tableau XIII). Il s'agissait de pièces de monnaie chez 8 patients (67 %), de blocage des fragments alimentaires dans 3 cas (25 %) (Figure 16) et d'un jouet en plastique dans un seul cas (8 %). (Figure 17) Tous les CE métalliques ont été détectés à la radiographie thoracique incluant le rachis cervicale, par contre les CE en plastique et les aliments, ils n'ont pas été visualisés.

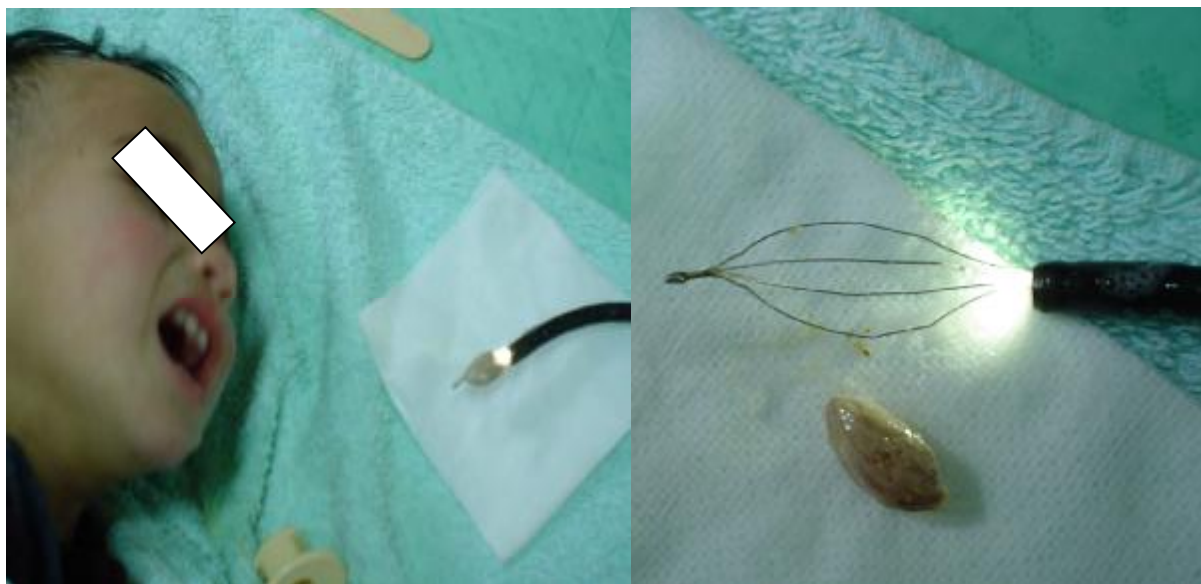

Figure 16 : Extraction d'un grain d'olive sur sténose oesophagienne.

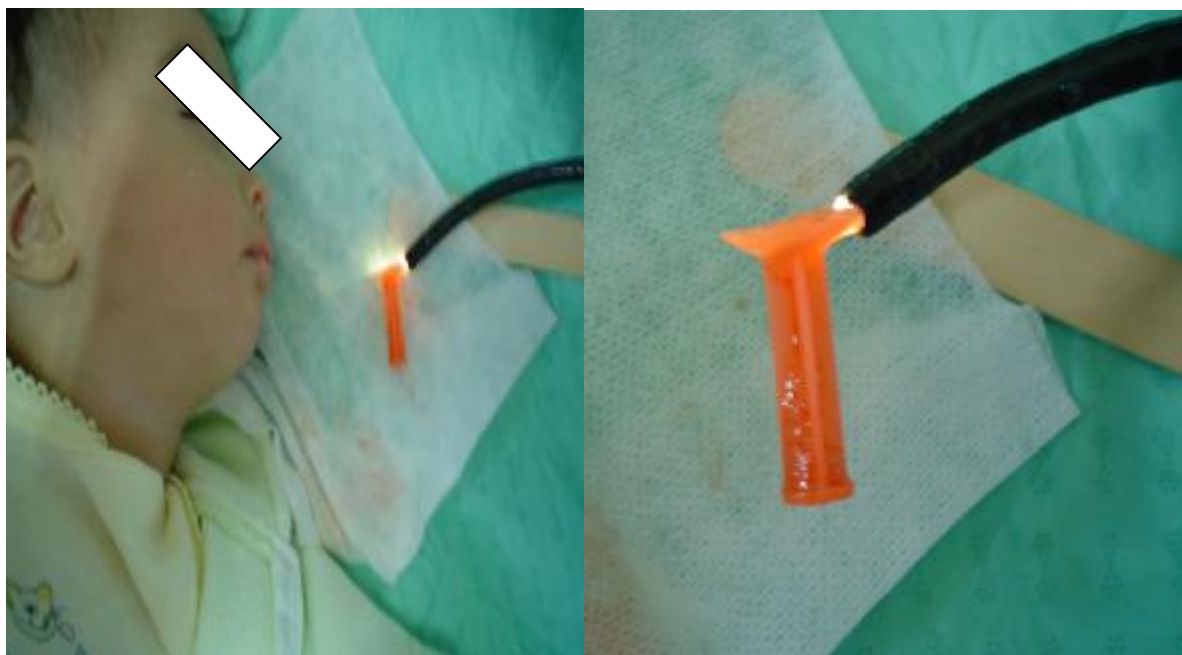


Figure 17 : Extraction d'un corps étranger en plastique.

Tableau XI: Incidence de l'ingestion des CE selon la tranche d'âge.

Les tranches d'ages	Nombre de patients	Pourcentage (%)
0 - 2 ans	08	67
2 - 6 ans	03	25
≥ 8 ans	01	08

Tableau XII : Les principales manifestations cliniques en cas d'ingestion de CE.

Les symptômes	Nombre	Pourcentage (%)
Dysphagie	9	37,5
Vomissements	5	20,8
Hypersialorrhée	5	20,8
Hoquet	4	16,7
Asymptomatique	1	4,2

Tableau XIII : Le délai de prise en charge des patients ayant ingérés un corps étranger.

Le délai de prise en charge	Nombre de patients	Pourcentage (%)
6 heures	3	25 %
6 et 24 heures	4	33,3 %
> 24 heures	5	41,7 %

3-2 Caractéristiques endoscopiques

La majorité des CE se sont enclavés au tiers supérieur de l'œsophage (59 %), suivi par ceux qui s'enclavent au tiers inférieur (33 %) (Figure 18). Il s'agissait en fait, de 09 patients ayant un œsophage normal (soit 75 % des cas) et de 03 patients ayant une sténose œsophagienne (une sténose congénitale et deux sténoses peptiques) (soit 25 % des cas). Les différentes lésions endoscopiques observées lors de l'extraction de CE peuvent être classées en 4 types [150] :

- type I : absence de lésions visibles à l'endoscopie
- type II : lésions propres strictement limitées à la muqueuse.
- type III : lésions strictement limitées à la muqueuse mais qui sont inflammatoires et associées à un oedème ou à un hématome de la paroi. Ces lésions sont souvent consécutives à un CE ayant stagné dans la lumière œsophagienne provoquant ainsi une inflammation locale voire une ischémie et une stase de liquides septiques au niveau de lésions.
- type IV : plaie transfixiante de la paroi de l'œsophage ou à un abcès intra mural.

07 patients (soit 58,33 des cas).

Si l'on se réfère à cette classification, sept patients (58%) ont des lésions de type I, trois ont des lésions de type III (25 %) et deux patients ont des lésions de type II (17 %) (Figure 19). Les patients qui ont des lésions de type III, avaient une rétention des corps étrangers datant de plus de 3 jours et ceux qui ont des lésions de type II ont une rétention de corps étranger remontant à moins de 6 heures.

L'extraction endoscopique a été tentée chez tous les malades. La majorité des cas (91,7 %) ont été extraits avec succès. Un seul cas d'échec a été noté où le corps étranger a été passé dans l'estomac pour suivre une progression régulier.

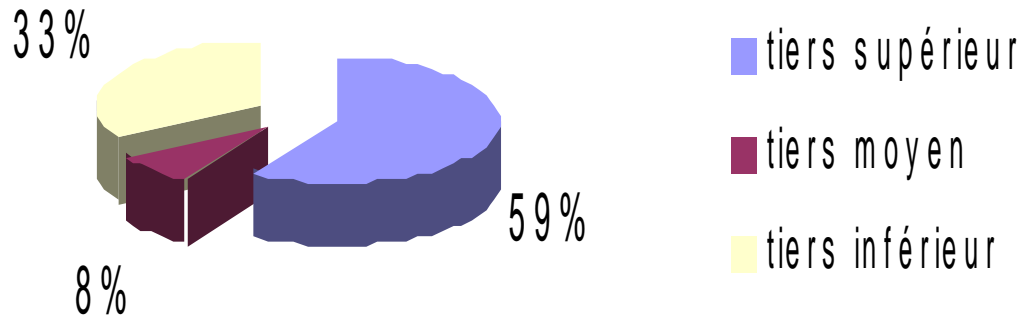


Figure 18 : Le siège d'enclavement du CE

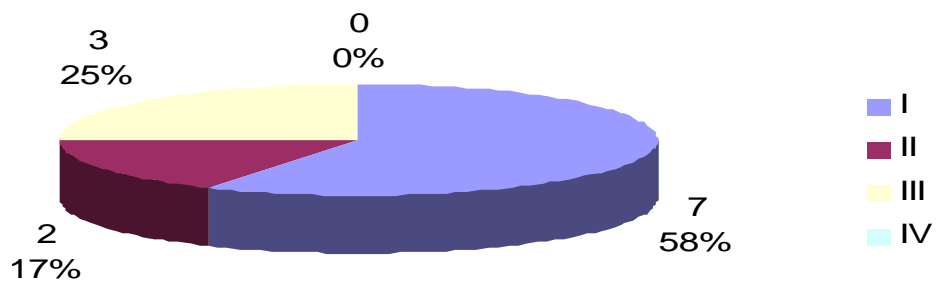


Figure 19 : La fréquence des lésions endoscopiques rencontrées au cours d'ingestion d'un corps étranger.

DISCUSSION

I. LES DILATATIONS OESOPHAGIENNES

Les sténoses de l'œsophage sont rares chez l'enfant [39,40]. Elles sont responsables d'une morbidité élevée avec des conséquences qui peuvent être graves en relation avec l'amaigrissement, la malnutrition et l'inhalation pulmonaire [39]. Les progrès de la fibroscopie souple et des dilateurs de l'œsophage permettent leur dilatation instrumentale avec un maximum d'efficacité et un minimum de complications [41].

La moyenne d'âge des patients qui ont une sténose œsophagienne et qui ont bénéficiés de dilatations œsophagiennes endoscopiques varie entre 2,5 à 7,5 ans [58,151-153]. Ceci concorde avec Le résultat de notre série. Une prédominance masculine est notée par certains auteurs [154], pour d'autres c'est le sexe féminin qui prédomine [155]. Dans notre série, on note une nette prédominance féminine.

La symptomatologie révélatrice de sténose œsophagienne est représentée surtout par la dysphagie, les vomissements, l'hypersialorrhée et l'hypotrophie [154,155]. Ce qui est tout a fait concordant avec les résultats de notre série.

Les lésions peptiques actives associées à la sténose œsophagienne sont fréquentes et entretiennent les récives. De ce fait, tous les auteurs préconisent un traitement anti-sécrétoire associé aux dilatations instrumentales [154,155]. Notre attitude est similaire.

L'utilisation du dilateur de Savary-Gilliard semble actuellement faire le consensus dans le cadre de dilatation des sténoses œsophagiennes [58, 156,157]. Par ailleurs, peu de données sont disponibles sur de larges séries pour permettre d'apprécier les indications et les complications de cette thérapie en pratique pédiatrique [58]. Son intérêt réside dans sa simplicité d'emploi, sa bonne tolérance, son efficacité et sa faible morbidité [47,157]. Une simple prémédication est préconisée par la xylocaïne à 2 % pour l'anesthésie oro-pharyngée, 1mg d'atropine

pour diminuer les sécrétions salivaires, et 10 mg de diazépam intraveineuse dans un but myorelaxant et amnésique [158]. Le plus souvent, l'utilisation de la scopie est obligatoire [46]. Certains auteurs, trouvent que l'amplificateur de brillance n'est pas indispensable et qu'il peut être utilisé, seulement, lorsque la mise en place du fil guide pose problèmes [159-161]. Dans notre expérience, nous n'utilisons ni scopie, ni amplificateur de brillance au cours de nos séances de dilatation.

Le contrôle endoscopique après dilatation doit être réalisé systématiquement pour apprécier le bénéfice de la technique [58]. Mais pour presque tous les auteurs, cette attitude n'est pas systématique [161].

Le rythme ou la fréquence des séances de dilatation est impossible à déterminer à l'avance en se basant sur l'aspect de la sténose au transit oesogastroduodéal ou à l'endoscopie [58]. En effet, chaque cas a ses propres particularités et la réponse à la dilatation varie considérablement d'un individu à l'autre voire chez un même individu. Le rythme des séances varie sensiblement en fonction des auteurs, tant au début du traitement pour obtenir la dilatation complète jusqu'à 12 mm, que pour les séances supplémentaires après récurrence de la sténose. La fréquence des séances de dilatation est toujours guidée par l'intensité de la gêne fonctionnelle et surtout par sa récurrence plus ou moins marquée [58, 67,69]. Il est généralement admis qu'une séance de dilatation ne doit pas compter plus de quatre passages du dilatateur et que l'intervalle entre les séances doit se situer entre 7 jours et un mois [58]. Dans notre travail, le rythme des séances dépendait de la sévérité de la sténose. Les séances de dilatations étaient réalisées toutes les semaines dans presque tous les cas surtout les trois premiers mois, puis elles sont espacées en fonction de la dysphagie et de la stabilisation des lésions.

Le nombre moyen de séances est variable. Les défenseurs de cette méthode conservatrice insistent pour dilater longtemps afin d'éviter une chirurgie lourde et non dénuée de risques [69]. Dans la littérature, le nombre moyen de séances de dilatation qui permet une disparition définitive de la dysphagie se situe entre 3 et 7,19 [46,159]. Dans notre série, le nombre moyen de séances par malade est de 3,55 (Tableau XIV).

Les facteurs prédictifs du résultat de la dilatation des sténoses peptiques sont mal connus. La sévérité de la sténose, l'intensité de l'oesophagite et la réponse à la première dilatation sont des facteurs pronostiques discutés [162]. La plupart des séries internationales, rapportent un taux élevé de succès de dilatations instrumentales des sténoses oesophagiennes avec reprise d'une alimentation orale normale sans dysphagie. Le même résultat est obtenu dans notre expérience (Tableau XV).

Les complications infectieuses sévères (abcès du cerveau, endocardite, arthrite septique) sont beaucoup plus rares mais peuvent exister. Il est admis actuellement, que la dilatation peut engendrer des abcès du cerveau. Le premier cas d'abcès du cerveau a été décrit par Rontal en 1973 [163]. Dès lors, plusieurs cas d'abcès souvent unique ont été décrits [58,164]. Certains cas d'endocardite bactérienne ont été décrits après les séances de dilatations soulignant l'intérêt d'une antibioprophylaxie anti-oslerienne [164]. Deux cas d'arthrite septique ont été observées [163,164].

Certains auteurs suggèrent que l'infection peut être secondaire à une contamination par le matériel [164]. Pour Bautista, l'infection serait secondaire à la densité importante de bactéries contenues dans les lésions oesophagiennes et entretenue par les micro- traumatismes dus à la dilatation [163]. Dans une étude prospective sur la fréquence de la bactériémie, Bautista a retrouvé 36 cas (72 %)

dans sa série. Pour cela, une antibioprophylaxie systématique est conseillée avant la dilatation [163]. Dans notre série, une antibioprophylaxie est systématiquement administrée à nos patients, vue le risque infectieux du geste. Cependant, aucun cas de complication infectieuse sévère n'a été observé.

Il est bien connu que la dilatation sur fil guide et sous contrôle visuel permet d'effectuer un bougierage avec un maximum de sécurité, évitant au mieux les risques de perforation. Risque majeur de toute dilatation, il est de l'ordre de 0 % à 7,14 % [151-153, 165-167] (Tableau XV). Cet accident peut survenir à n'importe quel moment au cours de la séance. La présentation clinique n'est pas toujours typique, une dilatation ardue, une hémorragie importante doivent alerter, mais une dilatation facile ne met pas à l'abri de cette complication. Les symptômes varient en fonction de la localisation, de la taille de la perforation ainsi que de la rapidité de son installation. Cet accident majeur peut mettre en jeu le pronostic vital et constitue une menace qui ne doit jamais être perdue de vue, le taux de mortalité n'étant pas négligeable qui est de l'ordre de 0% à 0,6% [46,58,163,166]. Le pronostic dépend surtout de la précocité diagnostique et donc thérapeutique [168].

La perforation survient en général lors de la cinquième ou de la sixième séance de dilatation. Le diagnostic peut être posé au cours de la séance même, ou pendant les premières 24 heures [169].

La perforation doit être diagnostiquée précocement, sa prise en charge très tôt, permet une évolution favorable dans la plupart des cas [167]. Les patients doivent être surveillés au minimum 4 à 6 heures après la séance de dilatation [169]. Certains auteurs, hospitalisent leurs patients systématiquement pendant 24 heures [58]. Pour notre expérience, la durée de surveillance est de 6 à 8 heures après la séance de dilatation, sauf complications.

Une fois le diagnostic établi et la perforation localisée. Une alimentation parentérale exclusive et, une triple antibiothérapie par voie générale associant une bétalactamine, ou une céphalosporine, un aminoside et du métronidazole Doivent être instaurées [168]. Ce traitement médical est institué en urgence et en milieu chirurgical. En cas d'échec, un traitement chirurgical doit être prévu [168]. Ce traitement chirurgical consiste soit en une simple suture de la brèche oesophagienne, soit en un drainage du médiastin ou pleural soit à une oesophagoplastie colique ou gastrique [170]. Dans notre série, un seul cas de perforation oesophagienne était traité médicalement, il a bien évolué au bout de douze jours.

Les critères de choix d'un traitement médical [168] sont :

- Les perforations détectées précocement chez des malades cliniquement stables et à jeun.
- Les perforations diagnostiquées tardivement, chez des patients ayant prouvé leur bonne tolérance de la médiastinite : en cas d'infection limitée à une poche pleurale sans crépitation cutanée, ni pneumothorax ou pneumopéritoine, ni extravasation intra péritonéale du produit de contraste.
- Le traitement chirurgical est indiqué d'emblée dans les sépsis graves avec état de choc, les larges perforations avec une contamination diffuse et les perforations de l'oesophage abdominal.

Tableau XIV : La répartition des séances de dilatations œsophagiennes selon les séries.

Les auteurs	Nombre total de séances	Moyenne	Extrêmes
Huet [58]	60	5	1 à 34
DE LA Rionda [46]	115	7,19	1 à 21
JC Pereira-ima et al [160]	111	3	-
JJ Akram et al [155]	30	4,29	1 à 8
Notre série	39	3,55	1 à 10

Tableau XV: Les résultats de la dilatation oesophagienne selon les séries.

Les auteurs	Nombre de patients	Nombre de cas de perforation oesophagienne	Pourcentage de succès (%)
Monerco et al [165]	28	01(3,57 %)	85,7 %
Hicks et al [151]	14	01(7,14 %)	76 %
O'Niell et al [152]	18	0	67 %
H Rode et al [153]	16	0	88 %
JC Pereira-Lima et al [160]	140	04 (2,8 %)	93,5 %
Benhassine [166]	88	01(1,14 %)	-
A Guitron et al [167]	292	02(0,68 %)	-
Notre série	11	01(09 %)	91 %

II. L'HEMOSTASE ENDOSCOPIQUE DES HEMORRAGIES

DIGESTIVES HAUTES

1- La rupture des varices oesophagiennes

L'hémorragie digestive, est le mode de révélation de l'hypertension portale le plus fréquent surtout lorsque l'affection causale n'est pas connue. Mais, elles ne rendent compte que de 10 à 15 % des HDH de l'enfant [90]. C'est un signe fréquemment rencontré avec un pourcentage variant entre 56 % et 73 % selon les séries [171,172]. L'hémorragie digestive se manifeste dans 40 à 60 % des cas par des hématomèses d'abondances variables, suivie ou non de méléna [172]. Les étiologies sont dominées par les blocs intra hépatiques [173,174] à l'exception de la série de Hill et al ou le bloc sous hépatique est prédominant [175]. La cirrhose est la cause la plus fréquente de l'HTP. Elle est en rapport avec les maladies des voies biliaires en particulier l'atrésie des voies biliaires, et les maladies métaboliques en particulier la maladie de WILSON [171, 173,174]. Concernant l'hépatite auto-immune, elle est rarement rapportée dans la littérature [171, 173,174]. L'âge des malades ayant une HTP varie entre 4 mois et 18 ans [171,172] et une prédominance féminine est notée par certains auteurs [172]. Pour notre patiente, elle est âgée de 10 ans, elle avait une hépatite auto-immune compliquée d'HTP et l'hémorragie digestive étant le mode révélation de cette complication.

Environ 80 % des enfants qui ont une obstruction porte, ont saigné au moins une fois, parmi eux 41 % saignent avant l'âge de 3 ans. Pour les enfants atteints de fibrose hépatique congénitale le taux de saignement est de 46 % et pour ceux atteints d'une cirrhose il est de 32 % [176]. La mortalité et la morbidité des HDH des blocs intra hépatiques sont plus élevées que celles des obstructions portes [177]. Le risque d'hémorragie digestive est bien plus élevé chez les enfants porteurs d'une

hypertension portale pré hépatique (cavernome portal) que chez les enfants porteurs d'un bloc intra ou supra hépatique [178]. L'enfant rejoint l'adulte en ce qui concerne la fréquence des récurrences hémorragiques secondaires à la rupture des VO. Elle se produit approximativement dans 70 % des cas chez l'adulte, 40 % de ces récurrences se produisent dans les six premiers mois après le premier épisode [91].

La lésion hémorragique est identifiée avec certitude lors de l'endoscopie dans 70 à 80 % des cas [179]. Une lésion causale est identifiée dans plus de 80 % lorsque la fibroscopie est réalisée dans les délais courts soit moins de 24 heures en post hémorragique [178,180].

Parmi les moyens de prévention des hémorragies digestives par rupture des VO, la sclérose endoscopique demeure le traitement de choix. L'éradication des VO est habituellement obtenue en 4 à 5 séances avec un taux de succès de 80 à 94 % [11,112, 175]. Mis à part son rôle dans la prévention, elle permet de contrôler le saignement en situation d'urgence, et même de prévenir la première hémorragie digestive (Sclérothérapie prophylactique) [11]. L'efficacité des injections est proportionnelle au nombre de séances. L'éradication des VO passe de 26 % à 71 % chez les patients ayant reçu plus de 4 séances de sclérothérapie [180]. Cependant, la sclérothérapie est associée à de nombreuses complications. Elles sont rarement sévères chez l'enfant [97]. Le plus souvent, il s'agit d'une fébricule et des douleurs thoraciques. Elles cèdent spontanément en moins de 72 heures. Parfois, certains enfants développent des troubles transitoires de la motricité oesophagienne et un RGO [36]. Dans 0 à 39% des cas [95], une sténose est notée dans un délai moyen de 5 semaines, coïncidant avec l'éradication des VO, mais parfois plusieurs mois après la dernière injection de produit sclérosant. Ces sténoses paraissent en relation avec la dose du produit sclérosant utilisé [91,97]. Heureusement, elles sont facilement dilatables par voie endoscopique [3]. Après l'injection intra variqueuse de morrhuate

de sodium à 5 %, des épanchements pleuraux uni ou bilatéraux, cédant spontanément, ont été décrits dans 26 à 62 % des cas [106]. Lors de la deuxième séance de sclérose au huitième jour, quels que soient le produit sclérosant utilisé et la technique d'injection, des ulcérations s'observent dans de nombreux cas, responsables de récurrences hémorragiques précoces graves dans 3 à 33 % des cas [36,106]. Ces ulcères chimiques cicatrisent en quelques semaines spontanément. Pour accélérer leur cicatrisation, des cytoprotecteurs comme le sucralfate ou les antisécrétoires, paraissent particulièrement importants dans les 5 jours suivant la séance de sclérothérapie [97]. La complication la plus grave et la plus redoutée est la perforation œsophagienne, rencontrée dans 0 à 4 % des cas [106]. Enfin d'autres manifestations systémiques sont très rares exemple d'infarctus médullaires avec paraplégie à la suite des injections de sclérosant en amont des 5 cm de la JOG [97,107]. Le risque potentiel à long terme de néoplasie œsophagienne pour les enfants traités par sclérothérapie est inquiétant. Cependant, malgré l'application universelle de cette technique, peu d'études ont rapportées cette association [181].

Actuellement, la ligature endoscopique des VO, bien que de pratique récente chez l'enfant, a donné de meilleurs résultats [182]. Cependant, l'efficacité de la ligature endoscopique à prévenir la récurrence hémorragique à long terme chez l'enfant n'est pas encore établie [36]. Plusieurs études, ont montré la supériorité de la ligature par rapport à la sclérothérapie en matière de rapidité d'obtention de l'éradication des varices, des complications locales à type d'ulcérations, de sténoses et du risque de récurrence hémorragique [99]. Notre patiente a bénéficié d'une seule séance de ligature endoscopique avec mise en place de quatre anneaux élastiques. Vu que notre expérience en matière de cet acte endoscopique interventionnel est encore jeune, on ne dispose pas d'assez de données pour tirer des conclusions.

2- Les hémorragies gastro-duodénales d'origine ulcéreuse

Les ulcères gastro-duodénaux sont responsables de 40 % des hématoméses de moyenne ou de grande abondance de l'enfant de 1 mois à 15 ans [102]. La FOGD identifie dans plus de 80 % des cas la lésion hémorragique. Dès que l'état hémodynamique est restauré, une FOGD doit être réalisée. Chez les patients cliniquement stables sans signes de saignement actif, il est possible de la différer sous réserve de ne pas dépasser un délai de 12 à 24 heures pour l'exécuter [104]. L'identification des stigmates de saignement récent, prédictifs du risque de récurrence est importante. Dans ce but, la classification de Forrest est généralement utilisée. En se référant à cette classification [105], le taux de récurrence du saignement est de 50 % en cas de vaisseau visible, 20 % en cas de caillot adhérent, 10 % en cas de tache pigmentée est moins de 5 % en cas de fond propre [183].

Les trois techniques d'hémostase endoscopique des hémorragies gastro-duodénales d'origine ulcéreuse sont représentées par les techniques d'injections, la thermo coagulation et le laser. L'efficacité de ces trois méthodes est identique et le taux d'hémostase est de 70 à 90 % [107]. Le choix de la technique thérapeutique, dépend de l'équipement disponible et de l'expérience de l'endoscopiste. Les diverses thérapeutiques endoscopiques utilisées permettent d'amoindrir le risque de récurrence, le recours à la chirurgie, et parfois le nombre de culots globulaires transfusés et le taux de mortalité, en cas de saignement soutenu ou de risque élevé de récurrence [184]. Les différentes études réalisées ne permettent pas de conclure quant à la supériorité d'une technique par rapport à une autre. Ceci explique la grande utilisation des techniques d'injection qui sont simples et peu onéreuses [110,184].

En cas d'hémorragie gravissime, après réanimation rapide, une endoscopie diagnostique, suivie d'une tentative d'hémostase endoscopique est faite. L'échec

appelle une intervention conservatrice en urgence. Une telle éventualité s'observe dans au plus 5 à 8 % des ulcères hémorragiques de l'adulte [185]. Elle est exceptionnelle chez l'enfant. Dans 80 à 92 % des cas, l'hémorragie cède pendant le temps de réanimation et de lavage gastrique [185]. Bien que les anti-H2 (Ranitidine plus que Cimétidine) ne soient efficaces que dans le traitement des hémorragies digestives hautes liées aux ulcères gastriques, il est licite de les utiliser puisqu'ils sont efficaces sur la cicatrisation des ulcères. En réalité, actuellement, dans les hémorragies digestives ulcéreuses, les inhibiteurs des pompes à protons leur sont préférés [11]. En cas de récurrence hémorragique ou de saignement persistant, une hémostase endoscopique est tentée avant de recourir à une intervention chirurgicale d'hémostase. S'il s'agit d'un ulcère gastrique, l'excision de l'ulcère, suivie d'une vagotomie- pyloroplastie, est préférée chez l'enfant à la gastrectomie des deux tiers des cas [11].

III. L'EXTRACTION DES CORPS ÉTRANGERS OESOPHGIENS

La question des corps étrangers est une de celles qui ont relevé beaucoup de débats, concernant les différentes modalités de prise en charge et notamment l'extraction. La fréquence de survenue de corps étranger chez l'enfant n'est pas la même pour toutes les tranches d'âge, cette fréquence est liée aux phases de développement psychomoteur. L'exploration du monde avant l'âge de trois ans se fait avec les mains et la bouche, la présence de corps étranger dans l'œsophage est donc relativement élevée dans cette période de développement de vie mais elle reste difficile à apprécier car de nombreux cas ne sont pas hospitalisés ni même diagnostiqués, cela laisse penser que de nombreux corps étrangers de l'œsophage de l'enfant sont ingérés et restent donc ignorés. Les cas hospitalisés sont orientés vers différents services (ORL, médecine et chirurgie) d'où une dispersion des séries.

La plus grande série retrouvée dans la littérature est celle de Nandi [122] qui a rapporté 2394 cas d'ingestion de corps étrangers.

Le nourrisson doit avoir atteint le stade de préhension et le stade oral. La fréquence maximale d'ingestion de corps étrangers est en effet observée entre 6 mois et 3 ans. La moyenne d'âge de nos patients est de 2,2 ans, ce qui concorde avec les données de la littérature (Tableau XVI) [127, 150, 186-189]. Cependant, des cas d'ingestions de corps étrangers par des nourrissons de moins de 6 mois ont été rapportés dans la littérature [190].

Dans notre série on note une prédominance masculine puisqu'on trouve 8 garçons (soit 67 %) et 4 filles (soit 33 %), avec un sexe ratio de 2. Les données des séries internationales rapportent un taux de 2 garçons pour une fille (Tableau XVI) [127, 186, 187, 189, 191]. Cette différence d'incidence d'ingestion de corps étrangers entre les deux sexes, peut être expliquée par le fait que à cette période de vie les garçons sont plus turbulents et plus curieux à explorer leur milieu environnant.

Dans la littérature, une variation saisonnière est évidente, avec plus de cas rapportés en été [192]. Ceci peut être attribué au fait que pendant cette période de l'année les enfants sont beaucoup plus libres que les autres saisons et passe plus de temps à jouer. Dans notre série on ne note pas cette particularité.

Le délai de prise en charge des CE oesophagiennes, est généralement de six heures [193]. Par contre, dans notre série, les patients consultent le plus souvent après un délai de 24 heures. Cette discordance peut être expliquée par la peur des enfants à réclamer l'ingestion et parfois par l'ignorance des parents.

L'ingestion est le plus souvent accidentelle, exception faite des handicapés mentaux et des enfants atteints de maladies psychiatriques. Les objets déglutis sont divers et varient avec l'âge [4, 194]. Il peut s'agir de pièces de monnaie, des batteries

en boutons et des arêtes de poissons, ou des objets plus complexes, tels que des crayons, des lunettes, des cuillères et des brosses à dents [195]. Enfin un phénomène de société important est apparu depuis 10 à 15 ans (le "Body packing" syndrom) surtout dans les régions où le trafic de drogue est très répondeu. Les trafiquants de drogue tentent à traverser les frontières en faisant ingérer à des enfants des doses parfois importantes contenues dans des paquets plus ou moins hermétiques dont la déchirure peut être fatale [125]. Cependant, les pièces de monnaies constituent, aussi bien dans notre série que dans les séries internationales, les CE les plus fréquents [127, 150,187, 188,191, 196,197].

Chez l'enfant, le diagnostic est plus difficile et l'interrogatoire n'est informatif que dans 5 % des cas [126]. La dysphagie, l'hypersialorrhée et les vomissements représentent les principaux symptômes révélateurs de CE. Cependant, dans 20 % des cas, l'ingestion peut rester longtemps asymptomatique [127, 187,196]. L'examen physique doit être réalisé dès l'admission du patient. Il comprend la mesure des constantes hémodynamiques (conscience, température, tension artérielle, diurèse) afin de rechercher une complication (sepsis, choc hypovolémique). L'examen bucco- pharyngé doit explorer les loges amygdaliennes, la base de la langue et les vallécules pour rechercher le corps étranger ou une plaie muqueuse. La palpation de la région cervicale recherche une douleur à la mobilisation du pharynx ou un emphysème sous-cutané. L'auscultation pulmonaire doit être systématique, et la palpation abdominale doit chercher une défense abdominale. Il est recommandé de faire un bilan radiologique comportant un cliché de face et un cliché de profil même si le patient est asymptomatique. Le corps étranger peut être radio-opaque ou radio transparent. L'incidence du profil, met en évidence la majorités des corps étrangers oesophagiens, cependant, les arêtes du poisson, les os du poulet et les objets en plastiques sont rarement visualisés

[188,198]. Le scanner thoracique peut être utilisé, mais il y a des faux négatifs en cas de corps étrangers radio-transparents. Actuellement, avec l'avènement de scanner tridimensionnel ces faux négatifs sont surmontés [199]. Dans notre pratique, une radiographie thoracique prenant le rachis cervical est systématiquement réalisée. On est arrivé à identifier tous les CE métalliques (67 %), par contre les CE en plastique et les aliments, ils n'ont pas été visualisés.

Dans notre série le pourcentage de CE siégeant au niveau du tiers supérieur de l'œsophage est de 66,7 %, ceci-ci rejoint les séries internationales où le siège au niveau du tiers supérieur est le plus fréquemment rencontré (Tableau XVII) [127, 190,191, 200,201]. Cette fréquence peut être expliquée par le fait que la partie supérieure de l'œsophage représente l'endroit le plus rétréci de l'œsophage.

Une fois l'œsophage est franchi, 95 % des corps étrangers sont éliminés le plus souvent en 4 à 6 jours. Parfois en 3 à 4 semaines. Cependant, 10 % à 20 % des CE nécessitent une extraction endoscopique et moins de 1% exigent une intervention chirurgicale [3, 122,125].

Le délai d'extraction des CE est en fonction de son type et son siège. Les CE gastriques sont moins urgents à retirer. Certains CE peuvent être laissés en place (pièces, CE non acérés, CE dont la longueur est inférieure à 5 cm et le diamètre inférieur à 2 cm). Les CE symptomatiques, acérés, et les piles ouvertes sont retirés immédiatement. L'extraction d'une pile détériorée dans l'estomac est le plus souvent chirurgicale. Pour une pile intacte, l'attitude est plus discutée. Pour certains, l'extraction doit être immédiate. Pour d'autres, elle peut être retardée de 24 heures pour les piles au mercure et de 48 heures pour les autres [3, 11,123].

La plupart des CE retenus sont identifiés tôt après l'ingestion et sont pour la plupart extrais facilement. L'oesophagoscopie est la méthode d'extraction la plus couramment utilisée, quand cette extraction endoscopique offre des difficultés, le

CE est propulsé dans l'estomac. Dans notre série, parmi les 12 oesophagoscopies, un seul CE a été propulsé dans l'estomac pour suivre par la suite une progression régulière (Tableau XVIII).

Dans notre série comme celle de S William, dans un peu plus de la moitié de cas l'oesophagoscopie a révélé un état oesophagien normal (Tableau XIX). La présence d'un facteur local, favorisant l'enclavement des CE au niveau de l'oesophage est détecté chez 25 % de nos malades (Tableau XX).

Le risque de perforation oesophagienne est élevé en cas d'ingestion des os d'animaux, d'arêtes de poissons ou d'objets métalliques pointus. Deux perforations oesophagiennes létales et une fistule œotrachéale, ont été rapportées au décours de l'ingestion de telles piles [202]. Les infections pulmonaires révèlent 5 % des corps étrangers. La principale circonstance favorisante est le retard diagnostique. Les abcès rétro pharyngés sont parfois révélateurs d'arêtes ou d'os méconnus. Les facteurs favorisants retrouvés sont la localisation pharyngée du CE, le type acéré et son caractère radio transparent [125]. La mortalité consécutive à l'ingestion de corps étranger est rare [122, 194, 195,204]. Aucun cas de perforation oesophagiennes ni de décès consécutif à l'ingestion de CE n'a été noté dans notre série.

Tableau XVI : La moyenne d'âge et le sexe des malades selon les séries.

Les auteurs	Nombre de patient	Moyenne d'âge	Sexe ratio
I Roderick [127]	118	2.5 ans	1,32
S William [150]	484	3 ans	1,83
EM Stephan [186]	267	3.68 ans	1,45
AE Balci et al. [187]	1116	4,2 ans	-
W Chang et al [188]	1265	5,2 ans	-
T Mahafza et al [189]	-	-	1,14
Notre série	12	2,2 ans	2

Tableau XVII : Le siège des corps étrangers oesophagiennes selon les séries.

Le siège	tiers supérieur	tiers moyen	tiers inférieur
I Roderick [127]	85(69 %)	26(21 %)	12(12 %)
PH Cereuse [200]	121(90 %)	9(6 %)	5(4 %)
Jackson et al. [201]	70%	20%	10 %
T Mahafza et al [189]	445(89%)	-	-
AM Shivakumar et al [191]	87(83,7%)	0	17(16,3%)
Notre série	07(58,3 %)	1(8,4 %)	4(33,3 %)

Tableau XVIII: Les résultats de l'extraction par endoscopie dans les séries internationales

Les auteurs	Nombre d'endoscopies réalisées avec pourcentage du succès	pourcentage d'échec d'extraction
S William [150]	439 (91 %)	1.36 %
I Roderick [127]	72 (58 %)	8 %
L Hadni [190]	88 (88 %)	1.13 %
A Al-Qudah et al [203]	180 (93,9 %)	6,11 %
Notre série	12 (91,67 %)	8,33 %

Tableau XIX: Le statut oesophagien dans notre série en comparaison avec les résultats obtenus dans la série de S William.

Etat de l'oesophage	S William [150]	Notre série
Normal	220 (51 %)	07 (58,33 %)
Saignement	36	01
Erythème	31	04
Oedème	30	03
Ulcération	28	03

Tableau XX: La sténose oesophagienne associée dans notre série et dans les séries internationales.

Les auteurs	État oesophagienne sous jacent	
	normal	sténose
A. Al-Qudah et al [203]	165	15 (8,3 %)
I Roderick [127]	98	20 (17 %)
M LE Rhun et al [119]	-	15 %
Notre série	09	03 (25%)

IV. LA GASTROSTOMIE PERCUTANÉE ENDOSCOPIQUE

La gastrostomie percutanée endoscopique a pris un essor considérable ces dix dernières années en pédiatrie pour plusieurs raisons: la perfectionnement et la miniaturisation des endoscopes qui permettent de réaliser une fibroscopie digestive haute et de mettre en place une gastrostomie percutanée endoscopique dans des conditions techniques satisfaisantes, y compris des enfants très petits ; la commercialisation de sondes et de boutons de gastroscopie adaptés à l'enfant tant par leur diamètre que par leur longueur ; les progrès dans la prise en charge des maladies chroniques de l'enfant (cancer, pathologie digestive, respiratoire et neuromusculaire), qui ont permis une augmentation de la durée de vie des patients avec, conséquence, l'apparition de complications nutritionnelles dont le traitement spécifique s'intègre dans le projet thérapeutique de l'enfant [3]

La technique à ciel ouvert a peu évolué depuis un siècle. Par ailleurs, la technique de GPE a fortement diminué les risques opératoires par sa rapidité, rendant les anesthésies plus courtes pour des patients dont l'état général est altéré. Elle est sûre, avec moins de complications et ses indications ont pu s'élargir à de nouvelles pathologies, et de plus en plus d'enfants bénéficient de la pose d'une GPE. Une étude pédiatrique réalisée par l'unité d'onco-hématologie pédiatrique de CHU de Lausanne montre son utilité dans le maintien d'un bon statut nutritionnel chez les enfants présentant un cancer [136]. Pour Park et al. [205], la prise de poids est plus importante en cas de nutrition entérale par gastrostomie car la nutrition par sonde nasogastrique est plus souvent interrompue, du fait du déplacement, de l'obstruction ou de l'arrachage de la sonde. La GPE a un meilleur confort et est mieux acceptée psychologiquement que la sonde naso-gastrique et il n'y a pas d'interférence avec la rééducation de la déglutition [206].

Selon les recommandations de la société européenne d'endoscopie gastro-intestinale, la confection d'une gastrostomie percutanée endoscopique est une indication aux antibiotiques prophylactiques. Tous les patients subissant une GPE par la méthode push ou pull devraient bénéficier d'une dose prophylactique avant la procédure pour diminuer le nombre des infections de stomies, Les bactéries Incriminées sont oro-pharyngées et cutanées [207]. Une étude randomisée en double aveugle a montré une différence significative d'infection de la stomie avec ou sans antibiotique [208]. Une autre étude montre une nette différence entre les infections de la stomie après la procédure avec ou sans traitement préventif, mais pas de différence entre push et la méthode pull sans antibiotique [209].

Dans la série de Gauderer [210] et celle de Langer [146], environ un tiers des enfants indemnes de RGO avant la GPE et la moitié de ceux qui avaient un RGO avant la GPE ont nécessité ultérieurement une intervention antireflux. Aussi la recherche d'un éventuel RGO et l'évaluation de sa sévérité par une pH-métrie de 24 heures sont, pour certains, nécessaires avant toute GPE. L'incidence du RGO est plus importante en cas de gastrostomie chirurgicale avec un taux plus élevé de pneumopathies d'inhalation dans l'étude pédiatrique de Cameron et al. [211], expliquée par l'altération des mécanismes anti-reflux lors de la mise en place de la GPE. La pose d'une gastrojéjunostomie par voie transgastrique après introduction d'un vidéoendoscope pédiatrique par l'orifice de gastrostomie a été décrite pour diminuer le risque de RGO [212]. Cependant, il ne semble pas exister de différence en termes de morbidité et de mortalité entre les deux techniques [213]. La durée d'hospitalisation et le coût sont en revanche plus importants en cas de gastrostomie chirurgicale. La simplicité de la pose d'une GPE et sa rapidité de mise en place, la courte durée d'anesthésie générale et la reprise plus précoce de l'alimentation après la pose font préférer la GPE. La gastrostomie chirurgicale doit être discutée après

échec de la pose par voie endoscopique ou radiologique. La gastrostomie peut être faite par cœlioscopie [214]. Aucune étude prospective n'a comparé la GPE à la gastrostomie cœlioscopique [206].

La technique gastrostomie radiologique est proche de celle de Russel et ne nécessite pas d'anesthésie générale. L'insufflation gastrique est réalisée à l'aide d'une sonde nasogastrique de petit calibre. Dans l'étude de de Baere et al. [215], le taux de succès de pose est de 99 %, la série comportant plus de 25 % d'échec de la GPE dans une population essentiellement de cancérologie ORL. Les complications majeures semblent moins importantes qu'avec la GPE (5,9 versus 9,4 %). En revanche, il n'existe pas de différence significative concernant le taux de complications mineures. Son intérêt réside dans la possibilité de réalisation en cas de sténose du carrefour oropharyngé ou œsophagienne, dans la diminution du risque infectieux et de dissémination tumorale et en cas de troubles de l'ouverture buccale.

La jéjunostomie endoscopique percutanée décrite en 1984 par Ponsky et Aszodi [216] est rarement utilisée. Le taux d'échec de la pose peut atteindre 30 %. Barrera et al [217] en ont posé 17 en réanimation avec un succès de 100 % ; une seule complication et aucun cas d'inhalation, 13 patients sur 17 ont poursuivi la nutrition entérale au domicile. L'utilisation d'un entéroscope est possible et on peut s'aider d'un repérage échographique ou radiologique [218]. La pose d'une gastrojéjunostomie par voie transgastrique après introduction d'un vidéoendoscope pédiatrique par l'orifice de gastrostomie a été décrite pour diminuer le risque de RGO [212].

La nutrition entérale est habituellement débutée 24 heures après la pose. Elle peut être exclusive ou associée à une alimentation orale. Le début de la nutrition entérale peut être plus précoce. Choudhry et al [219] n'ont pas mis en évidence de

différence significative en termes d'effets secondaires, de morbidité et de mortalité lorsque la nutrition entérale est débutée 3 heures ou 24 heures après la pose. Dans l'étude de Schneider et al [220], le sevrage a pu être possible dans 56 % des cas pour les patients ayant une affection aiguë curable et dans 24 % des cas pour les patients ayant des troubles de la déglutition d'origine neurologique.

Pour éviter les problèmes mineurs comme celui des GPE rompues ou incrustées, il est conseillé de les changer avant la fin de leur première année de vie par un bouton. Par sa simplicité, il permet aux grands enfants de se charger eux-mêmes des soins et des remplacements. La piscine devient également une activité autorisée [136].

CONCLUSION

L'endoscopie digestive haute interventionnelle pédiatrique recouvre l'ensemble des actes endoscopiques réalisés à des fins thérapeutiques. Elle a bénéficiée de grands progrès technologiques durant ces deux dernières décennies. Notamment, la miniaturisation des endoscopes, du matériel accessoire et surtout des avances en matière des mesures de réanimation pédiatriques. La stricte application des règles de nettoyage et de désinfection a permis de diminuer de façon importante le risque infectieux de ce geste. Actuellement, les indications chez l'enfant sont de plus en plus fréquentes, ce qui a permis aux équipes pédiatriques d'acquérir suffisamment d'expérience et donc une diminution importante du nombre de complications. Ce geste, a permis aussi de reculer la chirurgie dans de nombreuses pathologies.

L'objectif de notre travail est de rapporter l'expérience de l'unité des explorations digestives de service de pédiatrie du CHU Hassan II de Fès en matière des actes interventionnelles et de faire une mise au point sur l'endoscopie digestive interventionnelle en pédiatrie.

L'endoscopie digestive interventionnelle pédiatrique reste le meilleur moyen thérapeutique dans de nombreuses pathologies de tractus digestif de l'enfant. Cependant, elle n'est pas dénuée de complications. Pour cela, le pédiatre gastro-entérologue doit bien réfléchir avant de poser une indication vue les risques attribués à ce geste thérapeutique même s'ils sont exceptionnels.

The word "RÉSUMÉ" is rendered in a large, bold, 3D serif font with a metallic, reflective texture. It is centered within a horizontal rectangular frame that resembles a scroll, with rounded corners and a vertical bar on the left side. The frame has a thin black border and a light gray shadow effect, giving it a three-dimensional appearance as if it's a scroll unrolled on a surface.

RÉSUMÉ

L'endoscopie digestive haute interventionnelle (EDHI) pédiatrique recouvre l'ensemble des actes à visée thérapeutique effectués par voie endoscopique au niveau du tractus digestif haut de l'enfant. Les indications sont nombreuses et les résultats sont de plus en plus performants à condition d'avoir un matériel adapté et un opérateur expérimenté. Actuellement les demandes sont de plus en plus fréquentes mais les indications restent parfois délicates à codifier surtout chez les enfants les plus jeunes. L'objectif de notre travail est de rapporter l'expérience pédiatrique en EDHI et de mettre le point sur les indications et les limites de cette thérapie.

Nous rapportons l'expérience de l'unité des explorations digestives du service de pédiatrie de CHU HASSAN-II de Fès, portant sur 52 endoscopies digestives hautes interventionnelles, colligés sur une période de quatre ans et deux mois (du 25 Novembre 2002 au 24 janvier 2007). L'âge des patients était de 5 mois à 10 ans avec une moyenne de 3,5 ans. La principale indication est représentée par les dilatations oesophagiennes (75%) suivie par l'extraction des corps étrangers oesophagiens (23%). La ligature endoscopique des varices oesophagiennes a eu lieu dans un seul cas.

Trente-neuf dilatations oesophagiennes étaient réalisées chez 11 patients en utilisant les bougies de Savary-Gilliard avec un taux de succès de 91%. Douze extractions de corps étrangers ont eu lieu avec une prédominance des pièces de monnaies (67%). Le délai moyenne entre l'ingestion et l'extraction était de 4,3 jours avec une fréquence élevée de la tranche d'âge de moins de 3 ans. Le taux de succès était de 91,7 %. Un seul cas de ligature endoscopique des varices oesophagiennes a été réalisé chez une fille de 10 ans à l'occasion d'hématémèse de grande abondance. Toutes ces endoscopies ont été effectuées sans incidents, sauf un seul cas de perforation œsophagienne suite à une dilatation pour sténose peptique.

L'EDHI est d'un grand apport en gastro-entérologie pédiatrique. Elle a réduit le taux d'interventions chirurgicales surtout en cas de corps étrangers enclavés dans l'œsophage et le nombre des gastrostomies chirurgicales en plus de l'amélioration du pronostic vital en cas d'hémorragies digestives hautes. Actuellement, les complications sont en nette diminution, soulignant l'intérêt d'utilisation d'un matériel adapté par un opérateur bien expérimenté et surtout la préparation et la surveillance durant et après ce geste.

التنظير الهضمي الباطني العلاجي العلوي عند الطفل، يمثل جميع العمليات العلاجية التي تتم بواسطة المنظار الباطني على مستوى الأنبوب الهضمي العلوي للطفل. الاستدعاءات عديدة والنتائج جد مرضية، بشرط التوفر على أدوات ملائمة و طبيب ذو خبرة عالية. حالياً، الطلبات عديدة، بيد أن أحيانا هذه الاستدعاءات جد حساسة حيث يجب أن تكون مقننة خاصة عند الأطفال الصغار. الهدف من دراستنا، هو عرض تجربتنا فيما يخص التنظيرات الهضمية العلاجية العليا عند الطفل وتوضيح استدعاءات وحدود هذه الوسيلة العلاجية.

سنستعرض تجربة وحدة مبحث الجهاز الهضمي بمصلحة طب الأطفال بالمستشفى الجامعي الحسن الثاني بفاس، التي تتعلق بـ 52 تنظير باطني هضمي علاجي علوي، منتقاة على مدة أربع سنوات وشهرين (من 25 نونبر 2002 إلى 24 يناير 2007). عمر المرضى يتراوح ما بين 5 شهور و 10 سنوات، حيث متوسط العمر هو 3.5 سنة. الاستدعاء الأساسي تمثل في توسيع التضيقات المرئية (75%) ويأتي بعدها استخراج الأجسام المرئية (23%). أما فيما يخص عقد الدوالي المرئية بالمنظار الباطني قد تم في حالة واحدة.

اثنان وثلاثون توسيعا للتضيقات المرئية أنجزت عند 11 مريضا، حيث تم استعمال مجس صفاري- جيليارد، وكان معدل النجاح هو 91%. أما فيما يخص استخراج الأجسام الغريبة فقد تمت في 12 حالة مع هيمنة القطع النقدي (67%). متوسط الأجل بين البلع والاستخراج الجسم الغريب هو 4،3 يوم. تعتبر الفئة العمرية الأقل من ثلاث سنوات هي الأكثر تعرا لبلع الجسم الغريب. معدل نجاح استخراج الأجسام الغريبة كان 91،7% و فيما يخص عقد الدوالي المرئية بالمنظر الباطني، قد تمت في حالة واحدة عند طفلة عمرها 10 سنوات أثناء قيئها للدم بوفرة كبيرة. لقد أنجزت كل هذه التنظيرات الباطنية بدون عواقب، باستثناء تنقيب المرئ في حالة واحدة أثناء عملية توسيع تضيق مرئي.

يعتبر التنظير الهضمي الباطني العلاجي العلوي ذو مردود دية كبيرة في مجال علم المعدة و الأمعاء عند الطفل. حيث ساهمت في تخفيض عدد العمليات الجراحية خاصة في حالة الأجسام الغريبة العالقة في المرئ و عدد العمليات الجراحية لإيصال المعدة إلى الخارج عبر الجلد، إضافة إلى تحسين مآل المريض في حالة النزيف الهضمي العلوي. حالياً، تعتبر التعقيدات المترتبة عن هذه الوسيلة العلاجية في انخفاض ملحوظ، وهذا ما يبين أهمية استعمال أدوات ملائمة من طرف طبيب ذو خبرة عالية وخاصة تهئى المرضى والمراقبة أثناء وبعد عملية التنظير الباطني.

BIBLIOGRAPHIE

1. JF Mougnot, C Polononovski.
La fibroscopie digestive haute de l'enfant.
Arch Fr Pediatr 1981; 38: 807-814.
2. ME Ament, WE Berquist, J Vargas, V Perisic.
Fiberoptic upper intestinal endoscopy in infants and children.
Ped Clin N Am 1988; 35: 141-155.
3. L Michaud.
Endoscopie digestive interventinnelle en pédiatrie.
Archives de pédiatrie 2006; 13: 399-404.
4. JF Mougnot, C Liguory, P Chapoy.
Endoscopie digestive interventionnelle pédiatrique.
Arch Fr Pediatr 1991; 48: 571-579.
5. A Mark. MA Gilger.
Gastroenterologic endoscopy in children: past, present, and future.
Current opinion in pediatrics 2001; 13(5): 429-434.
6. J Guerre.
Histoire naturelle de l'endoscopie digestive.
Les sélections de Médecine sciences 2003: 26.
7. J Guerre.
Evolution des conceptions sur les maladies gastroenterologiques.
Paris, Elsevier 1996; 1: 17-33.
8. K Knyrim, H Seiditz, N Vart.
Vidéoendoscopes : Evaluation de leurs qualités optiques.
Gastroenterol clin biol 1990; 24(2): 195-197.
9. PH Benhamou, PX Vannerom, C Dupont.
Endoscopie digestive haute chez l'enfant et le nourrisson.
Acta endoscopica 2000; 30 (3 Suppl 2).
10. JF Mougnot
Endoscopie digestive in : NAVARRO, J Schmitz
Gastroenterologie pédiatrique 2^{ème} edition.
Médecine-Sciences. Flammarion, Paris 2000; 664-86.
11. JF Mougnot, C Fauce, et O Goulet.
Endoscopie digestive.
EMC, Pédiatrie, 4-17-A-05. Gastro-entérologie 9-013 -B-07.2001, 26 p.

12. AT Axon.
Working party report to the World Congresses.
Desinfection and endoscopy : summary and recommendations.
J. Gastroenterol. Hepatology 1991; 6: 23-24.
13. J Andrieu, S Barney, P Colardelle, P Maisonneuve, V Giraud, E Robin et al.
Prévalence et facteurs de risque de l'infection par le virus de l'hépatite C
Dans une population hospitalisée en gastroentérologie.
Gastroentérol. Clin. Biol 1995; 19: 340-345.
14. M jung.
Laveurs désinfecteurs de materiel endoscopique.
Acta Endoscopia 2000 ; 30(3): 345-347.
15. R Erny, C Gulian.
Protocole d'hygiène du materiel endoscopique en gynécologie
J Gynecol.obstet. biol. Reprod 1994; 23: 884-887.
16. Auteur anonyme.
Recommandations pour le choix des produits destinés au traitement manuel
des endoscopes.
CCLIN SO Version 1 octobre 1995.
17. J Mallaret, J Calop.
Protocole de déinfection manuelle des endoscopes.
EMC Dig 1997; 26(5).
18. F Bergheau et MC Veyre.
Endoscopie et infections nosocomiales: risque, prévention,
Le pharmacien hospitalier 1990; 102: 41.
19. A Pourieux.
Evaluation du transfert du matériel d'endoscopie digestive vers l'usage unique
au CHU de Toulouse.
Revue de l'ADPHSO 1999; 24(2): 35-40.
20. Circulaire DGS/DH n° 236 du 2/04/96.
Relative aux modalités de désinfection des endoscopes dans les lieux de soins
en france.
Bulletin Officiel 1996 ; 17.

21. Circulaire DGS/DH n° 672 du 20/10/97.
Relative à la stérilisation des dispositifs médicaux dans les établissements de santé en France.
Bulletin Officiel 1997 ; 43.
22. P Beaufort, P Chassagne, D Larrey, H Mchel.
Colite au glutaraldéhyde compliquant une endoscopie: une nouvelle observation.
La Presse Médicale 1996: 27.
23. R Schulze-Robbecke, G J Tuschewitzki.
La prévention d'infection en endoscopie gastrointestinale.
Acta Endoscopia 1989; 19 suppl 3: 177-186.
24. L Pineau , B La Scola , A Desjeux , B Marchetti , M Barthet et JC Grimaud .
Maîtrise de la qualité microbiologique des endoscopes : évaluation sur site de l'intérêt d'une armoire de séchage/stockage des endoscopes.
Endoscopy 2005; 37: AB3.
25. P Amouyal. J Vitaux, JPh Barbier et al.
Endoscopie digestive, appareils et désinfection.
EMC, Estomac-Intestin, 9013 B05. 10-1989, 8 p.
26. H Soule, Luu, D J Shum, B Marchetti, R Mallaret, R Systchenko et al.
Evaluation of automated and manual endoscopic cleaning and disinfection methods efficacy.
Endoscopy J. Hosp. Infect 2000; 32: 807-818.
27. JF Ardizzone, C Xavier, P Poitier et al.
Les procédures actuelles de décontamination du matériel d'endoscopie digestive sont efficace vis-à-vis du risque de transmission du virus de l'hépatite C.
Gastroenterologie clinique et biologique 2000: 975-176.
28. A Biron, M Picard.
Désinfection en endoscopie.
Présentation APLEIN, CHU NANTES 2005: 2p.
29. P Chapoy et B Le Luyer.
Endoscopie digestive.
Revue internationale de pédiatrie 1998; 287(88): 26-30.

30. R Systchenkor.
Actualités sur la désinfection en endoscopie digestive.
État de l'Art en Endoscopie Digestive.
7ème Journée du Limousin, Limoges: 12 juin 2004.
31. M Montalto, M LA Rregina, P Gemilli, R Manna, G Gasbarrini.
Mitral valve endocarditis caused by Streptococcus oralis occurring after upper Gastro-intestinal endoscopy.
Am J Gastroenterol 2002; 97: 2179-2150.
32. Auteur anonyme.
American Society for Gastrointestinal Endoscopy.
Infection control during gastrointestinal endoscopy.
Gastrointest Endosc 1999; 49: 836-41.
33. AS Dajani, KA Taubert, W Wilson, AF Bolger, A Bayer, P Ferrieri and al.
Prevention of bacterial endocarditis recommendations by the American Heart Association.
Clin Infect Dis 1997; 25: 1448-1458.
34. Auteur anonyme.
Société Française d'Anesthésie et de Réanimation.
Recommandations pour la pratique de l'antibioprophylaxie en chirurgie.
Press Med 2001; 30: 794-802.
35. T Vallot, F Servin.
Endoscopie haute, sédation et anesthésie: quels besoins ? quelles conditions ?
Gastroentérol Clin Biol 1996; 20: 561-563.
36. G George, E A Marvin.
Pediatric Upper Gastrointestinal Endoscopy, Endoscopic Retrograde Cholangio-pancreatographie, and coloscopie Pediatric Gastroenterology and Nutrition in Clinical Practice.
Inc. New York 2001; 32: 789-846.
37. JE Bazin.
Critères de sorties et recommandations aux opérés ambulatoires.
In: Conseiller C Cousin MT éd.
Les complications des anesthésies de courte durée.
Paris. JEPU 1995: 111-114.
38. P Duvaldestin, L Beydon.
Les impératifs de l'anesthésie ambulatoire. In : Conférences d'actualisation.

- XXXIe congrès national d'anesthésie-réanimation.
Paris. SFAR 1989: 17-23.
39. U Poddar, BR Thapa.
Benign esophageal strictures in infants and children: results of Savary-Gilliard bougie dilation in 107 Indian children.
Gastrointest Endosc 2001; 54: 480-4.
40. SL Broor, D Lahoti, PP Bose, GN Ramesh, GS Raju, A Kumar.
Benign esophageal strictures in children and adolescents: etiology, clinical profile, and results of endoscopic dilation.
Gastrointest Endosc 1996; 43: 474-7.
41. P Fernando, S Bittencourt et SD Carvalho.
Gastrointestinal endoscopy, gastroesophageal reflux, esophageal atresia, corrosives.
Endoscopic dilatation of esophageal strictures in children and adolescents.
J Pediatr 2006; 82(2): 127-31.
42. Y Timothy, Nostrant.
Esophageal dilatation.
Dig Dis 2000; 13: 337-355.
43. E Barrière, L Courat, JC Létard, JM Canard et D Sautereau.
Endoscopie diagnostique et thérapeutique du tractus digestif supérieur.
EMC Gastro-entérologie, 9-013-B-06, 2002, 15 p.
44. JF Dumon, DI Santo, P Fuentes, R Giudicelli, M Noircelerc et E Rebou.
Dilatations oesophagiennes.
EMC ORL, 12-1977, 20827 A10.
45. MG Lee, MY Sing, S Venugopal, H Spencer, C Lyn.
Caustic strictures of the oesophagus.
West Indian Med J 1990; 39(4): 245-9.
46. LM De Larionda, OT Fragos, E Sagero, B Delgado, O Larramendi, Borbolla.
Treatment with Savary-Gilliard bougies in oesophageal Strictures.
Rev Gastroenterol Peru 1995; 15(2): 152-7.
47. E David, D Fleischer, B Stanley, Benjamin, Edwardl, JR Cattau And al.
A marked guide wire facilitates oesophageal dilation.
Am J Gastroenterology 1989; 84: 359-361.

48. K Sandgern, G Malmfors.
Balloon dilatations of oesophageal strictures in children.
Eur J Pediatr surg 1998; 8(1): 9-11.
49. F Takao et L Geoffrey.
Esophageal Strictures in Children with Recessive Dystrophic Epidermolysis
Bullosa: Experience of Balloon Dilatation in Nine Cases.
Journal of Pediatric Gastroenterology and Nutrition 1998; 27(5): 524-529.
50. CM Myer, WS Ball, GS Bisset.
Balloon dilatation of oesophageal strictures in children.
Arch Otolaryngol Head Neck Surg 1991; 117(5): 529-32.
51. A Khan, S Waqar, H Shah, Altaf Alam, AK Butt, F Shafqat.
Efficacy of rigidflex balloon dilatation in 12 children with achalasia: a 6-month
prospective study showing weight gain and symptomatic improvement
Diseases of the Esophagus 2002; 15(2): 167-170.
52. A Lambroza, RW Schuman.
Pneumatic dilation for achalasia without fluoroscopic guidance: safety and
efficacy.
Am J Gastroenterol 1995; 90: 1226-9.
53. R Meier, M Steuerwald.
Troubles peptiques, Maladie de reflux.
Forum Med Suisse 2003; 41: 976-982.
54. Y Vandenplas, E Hassall.
Mechanisms of gastroesophageal reflux and gastroesophageal reflux disease.
J Pediatr Gastroenterol Nutr 2003; 35:119-136.
55. TE Gibbons, J Stockwell, RP Kreh.
Population based epidemiologic survey of gastroesophageal reflux disease in
hospitalized US children.
Gastroenterology 2001; 120: 154.
56. F DE Jonckere et JC Grimaud.
Dysphagies.
Revue du praticien 2003; 53(12): 1345.
57. E Hassall, D Israel, R Shepherd, M Radke, A Dalvag, B Skold, et al.
Omeprazole for treatment of chronic erosive esophagitis in children: a
multicenter study of efficacy, safety, tolerability and dose requirements.

- J Pediatr 2000; 137: 800-807.
58. F Huet, JF Mougnot, T Saleh, Y Vannerom.
Les dilatations oesophagiennes en pédiatrie: étude de 33 patients.
Arch. Pédiatr 1995; 2: 423-430.
59. M Nuutinen , M Uhari, T Karvali, K Kouvalainen.
Consequences of caustic ingestions in children.
Acta Pédiatr 1994; 83: 1200-1205.
60. GP Rigo, L Camellini, F Azzolini, S Guazzetti, G Bedogni, A Merighi, et al.
What is the utility of selected clinical and endoscopic parameters in predicting the risk of death after caustic ingestion?
Endoscopy 2002; 34: 304-310.
61. M Mekki, M Said, M Belghith, I Krichene, S Chelly, R Jouini, et al.
Pneumatic dilatation of caustic esophageal strictures in children. Report of five cases.
Arch. Pédiatr 2001; 8(5): 489-492.
62. T Lamireau, B Lianas, C Deprez, F EL Hammar, P Vergnes, JL Demarquez et al.
Severity of ingestion of caustic, substance in children.
Arch Pediatr 1997; 4(6): 529-34.
63. L Michaud, PS Ganga, C Devulder, Sategbo, F Gottran, P Debeugny, et al.
Long – term follow up of children with oesophageal caustic stenosis.
Arch Pediatr 1998; (5,6): 610-616.
64. R Cotton, B Fearon.
Oesophageal strictures in infants and adults.
Canadian journal of otolaryngology 1972; 1(3): 225-230.
65. S Jeffrey, MD Adam, G Herbert, MD Birck.
Pediatric caustic ingestion.
Ann Otol Rhinol Laryngol 1982; 91: 656-658.
66. M Noirclerc, G Chauvin, J Jouglard, L Garbe, J DI Costanzo.
Les brûlures du tractus digestif supérieur.
EMC estomac intestin. Paris 1978; 4: 9200 A 10.
67. CA Bautista, E Estevez, Varela, A Villanuev, R Tojo Sierra et S Cadranel.
A retrospective analysis of ingestion of caustic substances by children. Ten year statistics in galicia.
Eur J Pediatr 1997; 156: 410-414.
-

68. T Willis.
Pharmaceutis rationalis. Five diatribe de medicamentorum in humano corpore,
Lang Hauge Comitibus 1674: 18-19.
69. I Karnak, ME Senocak, FC Tanyel and N Buyukpamukcu.
Achalasia in childhood: surgical treatment and outcome,
Eur. J. Pediatr Surg 2001; 11: 223-229.
70. OE Illi and U.G.
Stauffer, Achalasia in childhood and adolescence,
Eur. J. Pediatr. Surg 1994; 4: 214-217.
71. G Cargill, JM Goutet, C Onorati and A Munck.
La manométrie œsophagienne chez l'enfant et le nourrisson,
Ann. Pediatr. (Paris) 1985; 32: 193-201.
72. E Heller.
Extramucosa cardioplastische bei chronischen.
Cardiospasmus mit Dilatation des Oesophagus mit Grenzgeb.
Med chir 1914; 27: 141
73. D Bouamrine, B Millat, M Veyrac, P Bauret.
Traitement par laparoscopie du méga œsophage idiopathique.
Gastroenterol. Clin. Biol 1997; 21: 43.
74. PJ Pasricha, WJ Ravich, TR Hendrix et al.
Intrasphincteric botulinum toxin for the treatment of achalasia N.
Engl. J Med 1995; 332: 774-8.
75. VM Fishman, IP Parkman, TD Schlano.
Symptomatic improvement in achalasia after botulinum toxin injection of the
lower esophageal sphincter.
Am J Gastroenterol 1996; 91: 1724-30.
76. DK Nakayama, NA Shorter, JT Boyle, JB Watkins, JA O'Neill.
Pneumatic dilatation and operative treatment of achalasia in children.
J Pediatr Surg 1987; 22: 619-622.
77. F Mearin, JR Armengol, L Chicharro, et al.
Forceful dilation under endoscopic control in the treatment of achalasia: a
randomised trial of pneumatic versus metallic dilator.
Gut 1994; 35: 1360-2.

78. PJ Pasricha, WJ Ravich, TR Hendrix, S Sostre, B Jones, AN Kalloo.
Treatment of achalasia with intrasphincteric injection of botulinum toxin: a pilot trial.
Ann Intern Med 1994; 121: 590-1.
79. JL Lelli, RA Drongowski, AG Coran.
Efficacy of the transthoracic modified Heller myotomy in children with achalasia- a 21-year experience.
J. Pediatr. Surg 1997; 32: 338-341.
80. JM Goutet, G Cargill and JF Mougnot.
Le méga-œsophage idiopathique infantile : à propos de sept cas étudiés en Manométrie.
Acta. Endoscopica 1984; 14: 259-270.
81. SA Vasudevan, F Kerendi, H Lee, RR Ricketts.
Management of congenital esophageal stenosis.
J Pediatr Surg 2002; 37: 1024-6.
82. MA Bigard, JP Bronowicki, H Hudziak, C Clavière, P Anciaux.
Complications de l'endoscopie digestive.
EMC, Gastroenterologie, 9-013-V-05, 1996, 14 p.
83. N Usui, S Kamata, H Kawahara, T Sawai, K Nakajima, H Soh, et al.
Usefulness of endoscopic ultrasonography in the diagnosis of congenital esophageal stenosis.
J Pediatr Surg 2002; 37: 1744-6.
84. Ouanes, M Mekki, R Jouini, M Belghith, L Sahnoun, A Zakhama, and al.
Congenital esophageal stenosis due to tracheobronchial remnants.
Archives de Pédiatrie 2006; 13(7): 1043-1046.
85. Fox VL.
Gastrointestinal bleeding in infancy and childhood.
Gastroenterol Clin North Am 2000; 29: 37-66.
86. R Katon et M Ronald.
Complications of upper gastrointestinal endoscopy in the gastrointestinal bleeder.
Dig Dis Sci 1981; 26: 47-54.

87. D Kravetz.
Splanchnic and systemic hemodynamics in portal hypertensive rats during hemorrhage and blood volume restitution.
Gastroenterology 1986; 90: 1232-1240.
88. G Luk.
Gastric aspiration in localization of gastrointestinal hemorrhage.
JAMA 1979; 241: 576-578.
89. B Bernard et al.
Antibiotic prophylaxis for the prevention of bacterial infections in cirrhotic patients with gastrointestinal bleeding: a meta-analysis.
Hepatology 1999; 29: 1655-1661.
90. WR Treem.
Gastrointestinal bleeding in children.
Gastrointest Endosc Clin North Am 1994; 4: 75-97.
91. PJ McKiernan.
Treatment of variceal bleeding.
Gastrointest Endosc Clin North Am 2001; 11: 789-812.
92. D Valla.
À propos des varices oesophagiennes et de leur rupture.
Gastroentérol Clin Biol 1986; 10: 571-574
93. P Cales, B Zabotto, C Meskens, JP Caucanas, JP Vinel, H Desmorat et al.
Gastroesophageal endoscopic features in cirrhosis.
Observer variability, interassociations and relationship to hepatic dysfunction.
Gastroenterology 1990; 98: 156-162.
94. P Cales, JP Pascal.
Histoire naturelle des varices oesophagiennes au cours de la cirrhose (de la naissance à la rupture).
Gastroentérol Clin Biol 1988; 12: 245-254.
95. R De Franchis.
Developing consensus in portal hypertension.
J Hepatol 1996; 25 : 390-4.
96. ER Howard, MD Stringer, AP Mowat.
Assessment of injection sclerotherapy in the management of 152 children with Oesophageal varices.

- Br J Surg 1988; 75 : 404-408.
97. T Lons, JC Trinchet.
La sclérose endoscopique des varices oesophagiennes. Incidents et complications
Gastroentérol. Clin Biol 1992; 16 : 50-63.
98. SG tiegmann, T Cambre, JH Sun.
A new endoscopic elastic band ligating device.
Gastrointest Endosc 1988; 32 : 230-3.
99. E Hassall.
Non-surgical treatment for portal hypertension in children.
Gastrointest Endosc Clin North Am 1994; 4: 223-258.
100. N Ohnuma, H Takahasgi, M Tanabe, H Yoshida, J Iwai et T Muramatsu.
Endoscopic variceal ligation using a clipping appartus in children with portal hypertension
Endoscopy 1997; 29(2): 86-90.
101. MR Price, KH Sartorelli, FM Karrer, MR Narkewics, RJ Sokol, JR Lilly.
Management of esophageal varices in children by endoscopique variceal ligation.
J Pediatr Surg 1996; 31(8): 1056-1059.
102. JF Mougnot, P Balquet.
Les hématémèses de l'enfant. Approches diagnostiques actuelles.
In : Journées parisiennes de pédiatrie.
Médecine-Sciences, Paris: Flammarion 1978: 243-253.
103. B Drumm, JM Rhoads, DA Stringer, PM Sherman, LE Ellis, PR Durie.
Peptic ulcer disease in children. Etiology, clinical findings and clinical course.
J Pediatrics 1988; 82: 410-414.
104. O Mouterde, S Hadji, E Mallet, B Le Luyer, P Metayer.
Les hémorragies digestives chez l'enfant : à propos de 485 endoscopies.
Ann Pédiatr 1996; 43: 167-176.
105. JA Forrest, ND Finlayson, DJ Smearman.
Endoscopy in gastrointestinal bleeding.
Lancet 1974; 2: 394-397.

106. R Wyllie, M Kay.
Esophagogastroduodenoscopy, colonoscopy and related techniques.
In: Wyllie R, Hyams J, eds.
Pediatric gastrointestinal disease: pathophysiology, diagnosis, management.
Philadelphia: Saunders 1993; 967-98.
107. PI Hsu, XZ Lin, SH Chan, CY Lin, TT Chang, JS Shin et al.
Bleeding peptic ulcer. Risk factors for rebleeding and sequential changes in
endoscopic findings.
Gut 1994; 35: 746-749.
108. L Laine.
Determination of optimal technique for bipolar electrocoagulation treatment.
Gastroenterology 1991; 100: 107-112.
109. LA Heitlinger.
Gastrointestinal hemorrhage In Pediatric Gastrointestinal Disease:
Pathophysiology, Diagnosis, Management. Edited by Wyllie R, Hyams
JS. Philadelphia: WB Saunders Co. 1999: 64-72.
110. GS Cooper, A Chak, LE Way, PJ Hammar, DL Harper, GE Rosenthal.
Early endoscopy in upper gastrointestinal hemorrhage: association with
recurrent bleeding, surgery, and length of hospital stay.
Gastrointest Endosc 1999; 49: 145-152.
111. WJ Griffiths, DA Neumann, JD Welsh.
The visible vessel as an indicator of uncontrolled or recurrent gastrointestinal
hemorrhage.
N Engl J Med 1979; 300: 1411-1413.
112. JY Lau, SC Chung, JW Leung, KK Lo, MY Yung, AK Li.
The evolution of stigmata of hemorrhage in bleeding peptic ulcers: a sequential
endoscopic study.
Endoscopy 1998; 30: 513-518.
113. JY Sung, SC Chung, JM Low, et al.
Systemic absorption of epinephrine after endoscopic submucosal injection in
patients with bleeding peptic ulcers.
Gastrointest Endosc 1993; 39: 20-2.
114. PA Noronha.
Endoscopic laser therapy for gastrointestinal bleeding from congenital vascular
lesions.

- J Pediatr Gastroenterol Nutr 1988; 7: 375-378.
115. KJ Shah, NAG Coad.
Menetrir's disease in childhood associated with cytomegalo-virus infection : a case report and review of literature.
Br J Radiol 1986; 59: 615-620.
116. MA Mirhej, J Koch, J Stansell.
A novel approach to ring-type foreign body removal : the « U-wire ».
Gastrointest Endosc 1999; 49: 243-5.
117. B Neustater, JS Barkin.
Extraction of an esophageal food impaction with a Roth retrieval net.
Gastrointest Endosc 1996; 43: 66-7.
118. DB Nelson, JJ Bosco, W Curtis, DO Faigel, PB Kelsey, JW Leung, et al.
Endoscopic retrieval devices.
Gastrointest Endosc 1999; 50: 932-4.
119. Le Rhun Marc, Monat Sophie, Barouk Jérôme.
Prise en charge des corps étrangers du tractus digestif supérieur
Hépto-Gastro. Mini-revues 2001; 8(3): 179-187.
120. G Bertoni, R Sassatelli, R Conigliaro, G Bedogni.
A simple latex protector hood for safe endoscopic removal of sharp-pointed gastroesophageal foreign bodies.
Gastrointest Endosc 1996; 44: 458-461.
121. DL Carr, FH al-Kawas, MS Branch, WJ Byrne, SA Edmundowicz, PA Jamidar, et al.
Overtube use in gastrointestinal endoscopy.
Gastrointest Endosc 1996; 44: 767-70.
122. P Nandi, GB Ong.
Foreign body in the esophagus : review of 2 394 cases.
Br J Surg 1978; 65: 5-9.
123. V Laugel, J Beladdale, B Escande, U Simeoni.
Accidental ingestion of button battery.
Arch Pediatr 1999; 6: 1231-5.
124. WA Webb.
Management of foreign bodies of the upper gastrointestinal tract.
Gastroenterology 1988; 94: 204-16.

125. B Singh, M Kantu, G Har, et FE Lucente.
Complications associated with 327 foreign bodies of the pharynx, larynx, and esophagus.
Ann Otol Rhinol Laryngol 1997; 106: 301-4.
126. J Reilly, J Thompson, C MacArthur, S Pransky, D Beste, M Smith, et al.
Pediatric aerodigestive foreign body injuries are complications related to timeliness of diagnosis.
Laryngoscope 1997; 107: 17-20.
127. I Roderick. MacPherson, JG Hill, H Biemann Othersen, EP Tagge, CD Smith.
Esophageal foreign bodies in children : diagnosis, treatment, and complications.
Am J Roentgenol 1996; 166: 919-24.
128. MWL Gauderer, JL Ponsky, RJ Izant.
Gastrostomy without laparotomy : a percutaneous endoscopic technique.
J Pediatr Surg 1980; 15 : 872-875.
129. L Michaud.
Société Française de Pédiatrie. Enquête sur les matériels de gastrostomie per-
endoscopique. Congrès de Rouen 11/5/2000.
130. A Le sidaner.
Gastrostomie percutanée endoscopique
Acta Endoscopica 2002; 32(5).
131. L Michaud.
La gastrostomie.
Réalités pédiatriques 2001; 66: 38-43.
132. R Verdon, S Dargere.
Complications infectieuses de la gastrostomie percutanée endoscopique.
Nutr. Clin. Métabol 2000; 14: 149-152.
133. JA Stewart, P Hagan.
Failure to transilluminate the stomach is not an absolute contraindication to PEG
insertion.
Endoscopy 1998; 30: 621-622.
134. MWL Gauderer, TA Stellato.
Percutaneous endoscopic gastrostomy in children :
the technique in detail.
Pediatr Surg Int. 1991; 6: 82-87.

135. P Dell'abate, M Berni Casani, P Piccolo, A Iosca, A Galimberti, et al.
Syndrome du «bumper» enfoui. A propos de deux cas; recommandations et traitement; expérience personnelle.
Acta Endoscopica 1999; 29: 513-517.
136. S M Fridelance.
Les gastrostomies pecutanées endoscopiques chez l'enfant.
Thèse Médecine, Lausanne, université de lausanne, 2004.
137. PG Foutch, GA Woods, GA Talbert.
A critical analysis of the Sacks-Vine gastrostomy tube a review of 120 consecutive procedures.
Am. J. Gastroenterol 1988; 83: 252-255.
138. BJ Moran, MB Taylor, CD Johnson.
Percutaneous endoscopic gastrostomy.
Br J Surg 1990; 77: 858-862.
139. TR Russell, M Brotman, F Norris.
Percutaneous gastrostomy : a new simplified and cost-effective technique.
Am J Surg 1984; 148: 132-137.
140. TM Crombleholme, NN Jacir.
Simplified «push» technique for percutaneous endoscopic gastrostomy in children.
J Pediatr Surg 1993; 28: 1393-1395.
141. FM Robertson, TM Crombleholme, LA Latchaw, NN Jacir.
Modification of the« Push » technique for percutaneous endoscopic gastrostomy in infants and children.
J Am Coll Surg 1996; 182: 215-218.
142. DJ Iley, GA Calleja, JS Barkin.
Percutaneous endoscopic jejunostomy indications, techniques and evaluation.
Gastro-intest. Endosc. Clin. North. Am. 1992; 2: 223-230.
143. BY Safadi, JM Marks, JL Ponsky.
Percutaneous endoscopic gastrostomy an update.
Endoscopy 1998; 30: 781-789.
144. L Michaud, D Guimber, B Carpentier, R Sfeir, A Lambilliotte, F Mazingue, et al.
Gastrostomy as a decompression technique in children with chronic Gastrointestinal obstruction.

- J Pediatr Gastroenterol Nutr 2001; 32: 82-5.
145. X Hebuterne, B Messing, P Rampal.
Which patients should have an endoscopic percutaneous gastrostomy ?
Gastroenterol Clin Biol 1998; 22: 1065-70.
146. JC Langer, DE Wesson, SH Ein, RM Filler, B Shandling, RA Superina et al.
Feeding gastrostomy in neurologically impaired children. Is an antireflux procedure necessary?
J Pediatr Gastroenterol Nutr 1988; 7: 837-841.
147. MJ Wheatley, JR Wesley, DM Tkach, AG Coran.
Long-term follow-up of braindamaged children requiring feeding gastrostomy :
should an antireflux procedure always be performed ?
J Pediatr Surg 1991; 26: 301-305.
148. SW Beasley, AG Catto-Smith, PM Davidson.
How to avoid complications during percutaneous endoscopic gastrostomy.
J Pediatr Surg 1995; 30: 671-673.
149. P BEAU.
Complications tardives de la gastrostomie percutanée endoscopique.
Nutr. Clin. Métabol 2000; 14: 153-156.
150. S William, MD Crysdale, SS Khalil, MD John YOO,MD.
Esophageal foreign bodies in children.15-Year review of 484 cases.
Ann OtoRhinol Laryngol 1991; 100 (4 pt 1): 320-324.
151. LM Hichs, DL Christie, DC Hall et al.
Surgical treatment of esophageal strictures secondary to gastroesophageal reflux.
J Pediatr Surg 1980; 15: 863-8.
152. JA O'Neill, J Betts, MM Ziegler, et al.
Surgical management of reflux strictures of the esophagus in childhood.
Ann Surg 1982; 196: 453-460,
153. H. Rode, A.J.W. Millar, R.A. Brown, and S. Cywes.
Reflux Strictures of the Esophagus in Children
J Pediatr Surg 1992; 27(4): 462-465.
154. PF Bittencourt, SD Carvalho, AR Ferreira, SF Melo, DO Andrade, PP Figueiredo Filho, et al.
Endoscopic dilatation of esophageal strictures in children and adolescents.
-

- J Pediatr (Rio J) 2006; 82: 127-31.
155. J Jawad Akram, A Izziddien AL-Samarrai, A AL-Rabeeah, R AL-Rashed.
The management of esophageal strictures in Saudi children.
Ann Saudi Med 1995; 15(1): 43-47.
156. E Shemesh, A Czerniak.
Comparison between Savary-Gilliard and Balloon Dilatation of Benign Esophageal Strictures.
World Journal of Surgery 1990; 14: 518-522.
157. JF Dumon, B Meric, S Michael, D Fleischer.
A new method of oesophageal dilation using Savary- Gilliad bougies.
Gastrointestinal Endoscopy 1987; 31(6): 379 -382.
158. S Sawhney, R Jain, M Berry.
Balloon dilatation of oesophageal strictures.
Australas Radiol 1990; 34 (3): 200-3.
159. B Marshall, SA Afridi, PD King, JS Barthel et JH Britt.
Oesophageal dilation on polyvinyl, (American) dilators over a marked guidewire :
9 practice and safety at one center over a 5 - yr period.
Am J Gastroenterol 1996; 91(8): 1503-6.
160. J Pereira Lima, R Ramires, J Zamini, A Cassal, C Marroni, A Mattos.
Endoscopic dilatini of benign oesophageal strictures report on 1043
procedures.
Am J Gastroenterol 1999; 94 (6): 1497-501.
161. RA Kosarek.
Oesophageal Dilation.
Mayo Clinic Proc 1992; (67): 299-300.
162. DJ Patterson, DY Graham, JL Smith et al.
Natural history of benign oesophageal stricture treated by dilatation.
Gastroenterology 1993; 85: 346-50.
163. CA Bautista, CR Varela, ME Estevez, BR Jardon, CT Dargallo, JA Villanueva, S
Cadranel et R Tojo.
What is infection risk of oesophageal dilatation ?.
European Journal of Pediatrics 1998; 157(11): 901-3.

164. RE Clouse.
Complications of endoscopic gastrointestinal dilatation techniques.
Gastrointest Endos clin N Am 1996; 6(2) : 323 -41.
165. I Monereo, L Cartes, E Bless.
Peptic esophageal stenosis in children.
J Pediatr Surg 1973; 8: 475-478.
166. ML Benhassine, Benhassine, L Smati, M Yahioune et M Baghriche.
Dilatations oesophagiennes dans les sténoses caustiques.
EPU sur l'ingestion de caustique chez l'enfant INSP 2001.
167. A Guitron , R Adalid , J Nares , G Mena , JA Gutierrez et C Olivares .
Benign esophageal strictures in toddlers and pre-school children. Results of
endoscopic dilation
Rev Gastroenterol Mex. 1999; 64(1): 12-15.
168. K Slim, V Elbaz, D Pezet et J Chipponi.
Non surgical treatment of perforation of the thoracic oesophagus.
Press Med 1996; 325(4): 154-6.
169. E Paneri, AJ Millar, H Rode, RA Brown et S Cywes.
Iatrogenic oesophageal perforation in children: patterns of injury, presentation,
management, and out come.
J pediatr Surg 1996; 31(7): 890-5.
170. B Andreoni, ML Farina, R Biffi, C Crosta.
Oesophageal perforation and caustic injury : emergency management of caustic
ingestion.
Dis Oesophagus 1997; 10 (2): 95-100.
171. ME Goncalves, SR Cardoso, JG Maksoud.
Prophylactic sclerotherapie in children with esophageal varices: long-term
results of a controlled prospective randomised trial.
J Pediatr Surg 2000; 35(3): 401-5.
172. ND Heaton, M DavenportT, ER Howard.
Incidence of haemorrhoids and anorectal varices in children with portal
hypertension.
Br J Surg 1993; 80: 616-618.
173. DW Goh, NA Myers.
Portal hypertensionn in children-the changing spectrum.

- J Pediatr Surg 1994; 29(5): 688-691.
174. SJ Westra, C Zaninovic, J Vargas, AL Hall et al.
The volume of portal vein pulsatility on duplex sonograms as a sign of portal hypertension in children with liver disease.
AJR. 1995; 165: 167-172.
175. ID Hill, MD Browie.
Endoscopic sclerotherapy for control of bleeding varices in children.
Am J Gastroenterol 1991; 86(4): 472-476.
176. F Alvarez, O Bernard, D Alagille.
Les obstructions portes de l'enfant.
Gastroentérol Clin Biol 1984; 8: 330-335.
177. E Hassall.
Non-surgical treatment for portal hypertension in children.
Gastrointest Endosc Clin North Am 1994; 4: 223-258.
178. P Hadchouel.
Place de la fibroscopie oesogastroduodenale dans l'hypertension portale en pédiatrie.
Acta Endoscopica 1984; 22: 108-109.
179. N Erreimi, M Hida, N Mouane et al.
Apport de la fibroscopie dans le diagnostic des hémorragies digestives hautes chez l'enfant. À propos de 937 observations.
Ann Gastroentérol Hépatol 1998; 34(2): 75-78.
180. M Chaabouni, T Kammoun, A Mahfoudh et al.
Les hémorragies digestives hautes chez l'enfant: à propos de 166 cas,
La Tunisie médicale 1999; 77(4): 197-204.
181. MD Stringer, ER Howard.
Longterm outcome after injection sclerotherapy for oesophageal varices in Children with extrahepatic portal hypertension.
Gut 1994; 35 (2): 257-259.
182. SA Zargar, G Javid, BA Khan et al.
Endoscopic ligation compared with sclerotherapy for bleeding esophageal varices in children with extrahepatic portal venous obstruction.
Hepatology 2002; 36(3): 666-672.

183. IK Chung, JS Ham, HS Kim, SH Park, MH Lee, SJ Kim.
Comparison of the hemostatic efficacy of the endoscopic hemoclip method with hypertonic saline-epinephrine injection and a combination of the two for the management of bleeding peptic ulcers.
Gastrointest Endosc 1999; 49: 13-18.
184. DJ Cook, GH Guyatt, BJ Salena et LA Laine.
Endoscopic therapy for acute nonvariceal upper gastrointestinal hemorrhage: a meta-analysis.
Gastroenterology 1992; 102: 139-148.
185. P Wara.
Endoscopic prediction of major bleeding. A prospective study of stigmata of haemorrhage in bleeding ulcer.
Gastroenterology 1985; 88: 1209-1214.
186. EM Stephan, WB Stephan, PK Alfred, LS Charles, JS Ronal and WA Keith.
Ballon Extraction of Esophageal foreign bodies in children.
J Pediatr Surg 1998; 33: 266-270.
187. AE Balci et al.
Esophageal foreign bodies under cricopharyngeal level in children: an analysis Of 1116 cases.
Interact CardioVasc Thorac Surg 2004; 3: 14-18.
188. W Cheng, PK Tam.
Foreign-body ingestion in children in children: experience with 1265 cases.
J Pediatr Surg 1999; 34: 1472-6.
189. Tareq Mahafza, Anwar Batieha, Munther Suboh, Tareq Khrais.
Esophageal foreign bodies: a Jordanian experience.
Int. J. Pediatr. Otorhinolaryngol 2002; 64: 225-227.
190. L Hadni.
Les corps étrangers oesophagiens chez l'enfant.
Thèse Médecine, Rabat, 1984, numéro 319.
191. M Shivakumar, kS Asho, KB Naik, Prashanth, H GirishF, C Gaurav.
Foreign bodies in upper digestive tract.
Indian Journal of Otolaryngol and Head and Neck Surgery 2006; 58(1): 63-68.
192. A Chaikhouni, JM Kratz, FA Crawford.
Foreign bodies of the esophagus.

- Am Surg 1985; 51: 173-9.
193. S William, D Chambers, H Ashman et al.
Oesophageal foreign bodies at the University Hospital of the West Indies.
West Indian med j 2005; 54(1): 47-50.
194. A Arana, B Hauser, S Hachimi-Idrissi, Y Vandenplas.
Management of ingested foreign bodies in childhood and review of the literature.
Eur J Pediatr 2001; 160: 468-72.
195. K Aoyagi, K Maeda, I Morita, K Eguchi, H Nishimura, S Sakisaka.
Endoscopic removal of a spoon from the stomach with a double-snare and balloon.
Gastrointest Endosc 2003; 57(7): 990-1.
196. ED Mc-Gahren.
Esophageal foreign bodies,
Pediatrics Rev 1999; 20 (4):129-133.
197. M Aslam, MS Shafi,
Oesophageal foreign bodies at Rawalpindi General Hospital.
J. Surg. Pakistan 1997; 2: 14-16.
198. D Hodge, F Tecklenburg, G Fleisher.
Coin ingestion : does every child need a radiograph ?
Ann Emerg Med 1985; 14: 443-6.
199. Eng JGH, SE Aks, C Marcus, S Issleib.
False-negative abdominal CT scan in a cocaine body stuffer.
Am J Emerg Med 1999; 17: 702-4.
200. PH Cereuse, E Truy, P Muller, J Rene, F Disant, A Morgon.
Corps etrangers de l'oesophage : quelle attitude pour quel risque infectieux ?
Oesophagus foreign bodies-choice of a suitable therapeutique according to the infectious risq ?
JFRQOL 1996; 45(1).
201. RM Jackson, DB Hawkins.
Coins in the esophagus. What is the best management ?
Int J Pediatr Otorhinolaryngol 1986; 12: 127-35.
202. TL Litovitz.
Battery ingestion: product accessibility and clinical course.
-

- Pediatrics 1985; 75: 469-476.
203. A Al-Qudah, S Daradkeh, M Abu- Khalaf.
Esophageal foreign bodies.
Eur J Cardiothorac Surg 1998; 13: 494-498.
204. MA Simic, BM Budakov.
Fatal upper esophageal hemorrhage caused by a previously ingested chicken bone: case report.
Am J Forensic Med Pathol 1998; 19:166-8.
205. RH Park, MC Allison, J Lang, E Spence, AJ Morris, BJ Danesh et al.
Randomised comparison of percutaneous endoscopic gastrostomy and nasogastric tube feeding in patients with persisting neurological dysphagia.
Br Med J 1992; 304: 1406-1409.
206. A Le Sidaner.
Gastrostomie percutanée endoscopique.
Acta Endosc 2002; 32: 739-754.
207. JR Rey, A Axon, A Budzynska, A Kruse, A Nowak.
Guidelines of the European Society of Gastrointestinal Endoscopy: Antibiotic prophylaxis for gastrointestinal endoscopy.
Endoscopy 1998; 30: 318-324.
208. NK Jain, DE Larson, KW Schroeder, DD Burton, KP Cannon, RL Thompson, et E DiMagno.
Antibiotic prophylaxis for percutaneous endoscopic gastrostomy.
Ann Intern Med 1987; 107: 824-828.
209. WL Akkersdijk, JD van Bergeijk, T van Egmond, CJJ Mulder, GP van Berge Henegouwen, C van der Werken, et KJ van Erpecum.
Percutaneous endoscopic gastrostomy : comparison of push and pull methods and evaluation of antibiotic prophylaxis.
Endoscopy 1995; 27: 313-316.
210. MW Gauderer.
An updated experience with percutaneous endoscopic gastrostomy.
Gastrointest Endosc Clin North Am 1992; 2: 195-199.
211. BH Cameron, GK Blair, JJ Murphy and GC Fraser.
Morbidity in neurologically impaired children after percutaneous endoscopic versus Stamm gastrostomy.

- Gastrointest Endosc 1995; 42: 41-44.
212. MG Lapalus, J Dumortier, JP Lagarrigue, V Vochelle and T Ponchon.
Jéjunostomie percutanée endoscopique par voie transgastrique.
Gastroentérol Clin Biol 2003; 27: 344-345.
213. GV Stiegmann, JS Goff, D Silas, N Pearlman, J Sun and al.
Norton, Endoscopic versus operative gastrostomy: final results of a prospective randomized trial.
Gastrointest Endosc 1990; 36: 1-5.
214. R Raakow, R Hintze, S Schmidt, A Adler and P Neuhaus.
The laparoscopic Janeway gastrostomy. An alternative technique when percutaneous endoscopic gastrostomy is impractical.
Endoscopy 2001; 33: 610-613.
215. T De Baere, R Chapot, Kuoch, P Chevallier, JP Delille, C Domenge et al.
Percutaneous gastrostomy with fluoroscopic guidance: single center experience in 500 consecutive cancer patients.
Radiology 1999; 21: 651-654.
216. JL Ponsky and A Aszodi.
Percutaneous endoscopic jejunostomy.
Am J Gastroenterol 1984; 79: 113-116.
217. R Barrera, M Schattner, S Nygard, M Ahdoot, A Ahdoot, S Adeyeye et al.
Outcome of direct percutaneous endoscopic jejunostomy tube placement for nutritional support in critically ill, mechanically ventilated patients.
J Crit Care 2001; 16: 178-181.
218. KE Grund,
Jejunostomy endoscopic percutaneous.
Acta Endosca 2002; 32: 55-761.
219. U Choudhry, CJ Barde, R Markert and N Gopalswamy.
Percutaneous endoscopic gastrostomy: a randomized prospective comparison of early and delayed feeding.
Gastrointest Endosc 1996; 44: 164-167.
220. SM Schneider, C Raina, P Pugliese, I Pouget, P Rampal and X Hébuterne.
Outcome of patients treated with home enteral nutrition.
JPEN 2001; 25: 203-209.