



UNIVERSITE CADI AYYAD
FACULTE DE MEDECINE ET DE PHARMACIE
MARRAKECH

ANNEE 2011

THESE N°37

Tumeurs Neuroendocrines Digestives

THESE

PRESENTEE ET SOUTENUE PUBLIQUEMENT LE.../.../2011

PAR

Mme. Nadia AIT LHACHMI

Née le 16 Février 1982 à Marrakech

POUR L'OBTENTION DU DOCTORAT EN MEDECINE

MOTS CLES

Tumeurs endocrines digestives-Tumeurs fonctionnelles-Tumeurs non fonctionnelles-Hypersécrétion hormonale-Octréoscan

JURY

Mr. O. ESSADKI

Professeur de Radiologie

PRESIDENT

Mme. K. KRATI

Professeur d'Hepato-Gastro-Enterologie

RAPPORTEUR

Mme. B. BELAABIDIA

Professeur d'Anatomie pathologique

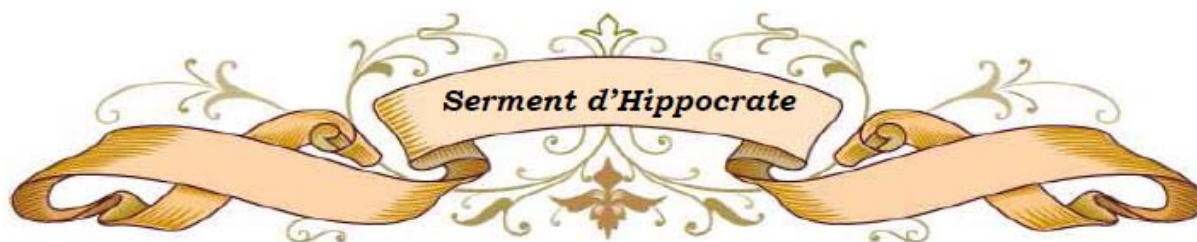Mr. M. LOUZI

Professeur agrégé de Chirurgie viscérale

JUGES

بِسْمِ اللَّهِ الرَّحْمَنِ الرَّحِيمِ

﴿ اللَّهُ لَا إِلَهَ إِلَّا هُوَ الْحَيُّ الْقَيُّومُ لَا تَأْخُذُهُ سِنَّةٌ
وَلَا نَوْمٌ لَهُ مَا فِي السَّمَوَاتِ وَمَا فِي الْأَرْضِ مَنْ ذَا
الَّذِي يَشْفَعُ عِنْدَهُ إِلَّا بِإِذْنِهِ يَعْلَمُ مَا بَيْنَ أَيْدِيهِمْ
وَمَا خَلْفَهُمْ وَلَا يُحِيطُونَ بِشَيْءٍ مِّنْ عِلْمِهِ إِلَّا بِمَا
شَاءَ وَسِعَ كُرْسِيُّهُ السَّمَوَاتِ وَالْأَرْضَ وَلَا يَئُودُهُ
حِفْظُهُمَا وَهُوَ الْعَلِيُّ الْعَظِيمُ ﴾



Au moment d'être admis à devenir membre de la profession médicale, je m'engage solennellement à consacrer ma vie au service de l'humanité.

Je traiterai mes maîtres avec le respect et la reconnaissance qui leur sont dus.

Je pratiquerai ma profession avec conscience et dignité. La santé de mes malades sera mon premier but.

Je ne trahirai pas les secrets qui me seront confiés.

Je maintiendrai par tous les moyens en mon pouvoir l'honneur et les nobles traditions de la profession médicale.

Les médecins seront mes frères.

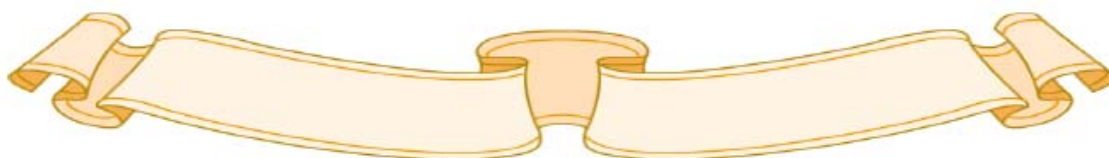Aucune considération de religion, de nationalité, de race, aucune considération politique et sociale, ne s'interposera entre mon devoir et mon patient.

Je maintiendrai strictement le respect de la vie humaine dès sa conception.

Même sous la menace, je n'userai pas mes connaissances médicales d'une façon contraire aux lois de l'humanité.

Je m'y engage librement et sur mon honneur.

Déclaration Genève, 1948.





*LISTE
DES PROFESSEURS*

UNIVERSITE CADI AYYAD
FACULTE DE MEDECINE ET DE PHARMACIE
MARRAKECH

Doyen Honoraire : Pr. Badie-Azzamann MEHADJI

ADMINISTRATION

Doyen : Pr. Abdelhaq ALAOUI YAZIDI

Vice doyen : Pr. Ahmed OUSEHAL

Secrétaire Général : Mr. Azzeddine EL HOUDAIGUI

PROFESSEURS D'ENSEIGNEMENT SUPERIEUR

ABBASSI	Hassan	Gynécologie-Obstétrique A
ABOUSSAD	Abdelmounaim	Néonatalogie
AIT BENALI	Said	Neurochirurgie
ALAOUI YAZIDI	Abdelhaq	Pneumo-phtisiologie
BELAABIDIA	Badia	Anatomie-Pathologique
BOUSKRAOUI	Mohammed	Pédiatrie A
EL HASSANI	Selma	Rhumatologie
ESSADKI	Omar	Radiologie

FIKRY	Tarik	Traumatologie- Orthopédie A
FINECH	Benasser	Chirurgie – Générale
KISSANI	Najib	Neurologie
KRATI	Khadija	Gastro-Entérologie
LATIFI	Mohamed	Traumato – Orthopédie B
MOUTAOUAKIL	Abdeljalil	Ophtalmologie
OUSEHAL	Ahmed	Radiologie
RAJI	Abdelaziz	Oto-Rhino-Laryngologie
SARF	Ismail	Urologie
SBIHI	Mohamed	Pédiatrie B
SOUMMANI	Abderraouf	Gynécologie-Obstétrique A
TAZI	Imane	Psychiatrie

PROFESSEURS AGREGES

ABOULFALAH	Abderrahim	Gynécologie – Obstétrique B
AIT SAB	Imane	Pédiatrie B
AKHDARI	Nadia	Dermatologie
AMAL	Said	Dermatologie
ASMOUKI	Hamid	Gynécologie – Obstétrique A
ASRI	Fatima	Psychiatrie
BENELKHAÏAT BENOMAR	Ridouan	Chirurgie – Générale
BOUMZEBRA	Drissi	Chirurgie Cardiovasculaire
CHABAA	Laila	Biochimie
CHELLAK	Saliha	Biochimie-chimie
DAHAMI	Zakaria	Urologie
EL FEZZAZI	Redouane	Chirurgie Pédiatrique
EL HATTAOUI	Mustapha	Cardiologie

ELFIKRI	Abdelghani	Radiologie
ESSAADOUNI	Lamiaa	Médecine Interne
ETTALBI	Saloua	Chirurgie – Réparatrice et plastique
GHANNANE	Houssine	Neurochirurgie
LMEJJATTI	Mohamed	Neurochirurgie
LOUZI	Abdelouahed	Chirurgie générale
MAHMAL	Lahoucine	Hématologie clinique
MANSOURI	Nadia	Chirurgie maxillo-faciale Et stomatologie
MOUDOUNI	Said mohammed	Urologie
NAJEB	Youssef	Traumato - Orthopédie B
OULAD SAIAD	Mohamed	Chirurgie pédiatrique
SAIDI	Halim	Traumato - Orthopédie A
SAMKAOUI	Mohamed Abdenasser	Anesthésie- Réanimation
TAHRI JOUTEI HASSANI	Ali	Radiothérapie
YOUNOUS	Saïd	Anesthésie-Réanimation

PROFESSEURS ASSISTANTS

ABKARI	Imad	Traumatologie-orthopédie B
ABOU EL HASSAN	Taoufik	Anesthésie - réanimation
ABOUSSAIR	Nisrine	Génétique
ADERDOUR	Lahcen	Oto-Rhino-Laryngologie
ADMOU	Brahim	Immunologie
AGHOUTANE	El Mouhtadi	Chirurgie – pédiatrique
AIT BENKADDOUR	Yassir	Gynécologie – Obstétrique A
AIT ESSI	Fouad	Traumatologie-orthopédie B
ALAOUI	Mustapha	Chirurgie Vasculaire périphérique
ALJ	Soumaya	Radiologie
AMINE	Mohamed	Epidémiologie - Clinique
AMRO	Lamyae	Pneumo - phtisiologie
ANIBA	Khalid	Neurochirurgie
ARSALANE	Lamiae	Microbiologie- Virologie
ATMANE	El Mehdi	Radiologie
BAHA ALI	Tarik	Ophtalmologie
BAIZRI	Hicham	Endocrinologie et maladies métaboliques
BASRAOUI	Dounia	Radiologie
BASSIR	Ahlam	Gynécologie – Obstétrique B
BELKHOUCHE	Ahlam	Rhumatologie
BEN DRISS	Laila	Cardiologie
BENCHAMKHA	Yassine	Chirurgie réparatrice et plastique
BENHADDOU	Rajaa	Ophtalmologie
BENHIMA	Mohamed Amine	Traumatologie-orthopédie B
BENJILALI	Laila	Médecine interne
BENZAROUEL	Dounia	Cardiologie
BOUCHENTOUF	Rachid	Pneumo-phtisiologie

BOUKHANNI	Lahcen	Gynécologie – Obstétrique B
BOURROUS	Monir	Pédiatrie A
BSSIS	Mohammed Aziz	Biophysique
CHAFIK	Aziz	Chirurgie Thoracique
CHAFIK	Rachid	Traumatologie-orthopédie A
CHAIB	Ali	Cardiologie
CHERIF IDRISSE EL GANOUNI	Najat	Radiologie
DIFFAA	Azeddine	Gastro - entérologie
DRAISS	Ghizlane	Pédiatrie A
DRISSI	Mohamed	Anesthésie -Réanimation
EL ADIB	Ahmed rhassane	Anesthésie-Réanimation
EL ANSARI	Nawal	Endocrinologie et maladies métaboliques
EL BARNI	Rachid	Chirurgie Générale
EL BOUCHTI	Imane	Rhumatologie
EL BOUIHI	Mohamed	Stomatologie et chirurgie maxillo faciale
EL HAOUATI	Rachid	Chirurgie Cardio Vasculaire
EL HAOURY	Hanane	Traumatologie-orthopédie A
EL HOUDZI	Jamila	Pédiatrie B
EL IDRISSE SLITINE	Nadia	Pédiatrie (Néonatalogie)
EL JASTIMI	Said	Gastro-Entérologie
EL KARIMI	Saloua	Cardiologie
EL KHAYARI	Mina	Réanimation médicale
EL MANSOURI	Fadoua	Anatomie - pathologique
EL MGHARI TABIB	Ghizlane	Endocrinologie et maladies métaboliques
EL OMRANI	Abdelhamid	Radiothérapie
FADILI	Wafaa	Néphrologie
FAKHIR	Bouchra	Gynécologie – Obstétrique B

FICHTALI	Karima	Gynécologie – Obstétrique B
HACHIMI	Abdelhamid	Réanimation médicale
HAJJI	Ibtissam	Ophtalmologie
HAOUACH	Khalil	Hématologie biologique
HAROU	Karam	Gynécologie – Obstétrique A
HERRAG	Mohammed	Pneumo-Phtisiologie
HOCAR	Ouafa	Dermatologie
JALAL	Hicham	Radiologie
KADDOURI	Said	Médecine interne
KAMILI	El ouafi el aouni	Chirurgie – pédiatrique générale
KHALLOUKI	Mohammed	Anesthésie-Réanimation
KHOUCHANI	Mouna	Radiothérapie
KHOULALI IDRISSE	Khalid	Traumatologie-orthopédie
LAGHMARI	Mehdi	Neurochirurgie
LAKMICH	Mohamed Amine	Urologie
LAOUAD	Inas	Néphrologie
LOUHAB	Nissrine	Neurologie
MADHAR	Si Mohamed	Traumatologie-orthopédie A
MANOUDI	Fatiha	Psychiatrie
MAOULAININE	Fadlmrabihrabou	Pédiatrie (Néonatalogie)
MATRANE	Aboubakr	Médecine Nucléaire
MOUAFFAK	Youssef	Anesthésie - Réanimation
MOUFID	Kamal	Urologie
NARJIS	Youssef	Chirurgie générale
NEJMI	Hicham	Anesthésie - Réanimation
NOURI	Hassan	Oto-Rhino-Laryngologie
OUALI IDRISSE	Mariem	Radiologie
QACIF	Hassan	Médecine Interne
QAMOUSS	Youssef	Anesthésie - Réanimation
RABBANI	Khalid	Chirurgie générale

RAIS	Hanane	Anatomie-Pathologique
ROCHDI	Youssef	Oto-Rhino-Laryngologie
SAMLANI	Zouhour	Gastro - entérologie
SORAA	Nabila	Microbiologie virologie
TASSI	Noura	Maladies Infectieuses
TAZI	Mohamed Illias	Hématologie clinique
ZAHLANE	Mouna	Médecine interne
ZAHLANE	Kawtar	Microbiologie virologie
ZAQUI	Sanaa	Pharmacologie
ZOUGAGHI	Laila	Parasitologie -Mycologie



DEDICACES

A ma chère maman Mme Malika BOUSKRI

*A ce doux rayon de soleil qui a su me réchauffer
A cette ravissante fleur qui a su embellir ma vie
Aucune dédicace ne peut exprimer ce que je ressens en pensant :
A toute la tendresse et l'amour dont vous m'avez généreusement entourée
A l'ampleur des sacrifices et des souffrances que vous avez endurés pour pouvoir m'éduquer et me voir heureuse
A vos encouragements qui m'ont toujours soutenus et guidés
Vous avez fait, chère maman, de patience et de compréhension.
Vous n'avez cessé de lutter pour nous satisfaire
Je ne saurais comment vous exprimer mon estime, mon affection et ma gratitude
Je vous prie d'accepter ce modeste travail qui grâce à vous a pu voir le jour et qui n'est qu'une simple récolte de ce que vous
avez semé vous et cher papa.*

A mon cher papa Mr Lahcen AIT LACHMI

*Aucun mot, aucune dédicace ne saurait exprimer à sa juste valeur mon profond amour, ma reconnaissance et mon respect
pour tous les sacrifices consentis et soutenus durant des années pour mon éducation et ma formation.
A vous papa je dédie ce travail que sans votre soutien et votre amour n'aurait pu voir le jour.
Que ce travail soit un témoignage de mon immense gratitude et de ma reconnaissance éternelle.
Puisse Dieu vous bénir, vous protéger et vous procurer bonne santé, bonheur et longue vie pour que je puisse à mon tour
vous combler sans vous décevoir.*

A mon mari Mr Habib EL KHADIRI

*Ton soutien moral et ta compréhension ont toujours été présents aux moments les plus difficiles
Symbole de patience et de sympathie, je voudrais pouvoir t'apporter ici la chaleur de mon affection, de mon respect et de
mon grand amour.
Ce travail a été réalisé grâce à toi, au temps que tu as bien voulu m'accorder, par amour pour moi et par respect vis-à-vis de
mon objectif. Je me dois de considérer ma réussite comme une œuvre commune, une œuvre de notre couple.
Je te serais toujours reconnaissante pour tous les encouragements que tu m'as prodigués, et qui ont permis à ce travail de
voir le jour.
Que nos liens restent toujours solides et que Dieu nous apporte bonheur et nous aide à réaliser tous nos vœux.*

A mes très chers frères Younes & Abdelghafour

*Vous avez toujours été là pour moi, à partager les moments difficiles mais aussi les plus joyeux, je vous dédie ce travail, en
guise de reconnaissance de votre amour, votre affection, votre tendresse, votre compréhension et votre générosité avec tous
mes vœux de bonheur, de santé, de succès et de réussite.
Je prie Dieu le tous puissant de nous garder, à jamais unis en plein amour, joie et prospérité. J'espère que vous soyez
aujourd'hui fières de moi. Je vous aime.*

A ma fille Sara

*Tu es la fille la plus belle et la plus tendre du monde entier, tu étais toujours à côté de maman pour la soutenir, pour la
prendre entre tes bras aux moments les plus difficiles, tu me demande souvent si je suis fière de toi, oui mon cœur je le suis,
et je voudrais que tu sois aussi fière de ta maman
Je te souhaite santé, bonheur, et réussite et que Dieu te bénisse et te protège.*

A mon bébé Mohammed Iskandar

*On a passé ensemble des moments durs, mais après, il n'y a que du bonheur, ou presque, chaque sourire, chaque regard, chaque son sont des rayons qui éclaircissent ma vie et qui me poussent à continuer en essayant d'être une bonne maman.
Que Dieu te bénisse et te protège*

A ma Khokha Dr Khadija Moussaoui

*Tu es la sœur dont je rêvais toujours, depuis qu'on s'est rencontré il y a 10 ans tu étais toujours douce, bosseuse, généreuse, tu étais toujours à mes côtés dans mes meilleurs et mes pires moments. Tu es le modèle de l'amitié et de la fidélité, mais aussi le bon modèle du bon médecin.
Nulle dédicace ne saurait exprimer ma grande reconnaissance et ma profonde affection. Je te dédie ce travail en témoignage de mon grand amour, mon respect et ma gratitude. Tu m'as énormément aidé durant ce long parcours. Je te dis tout simplement merci et je pris Dieu le tout puissant de t'accorder bonheur, santé et succès, de nous garder, à jamais unis en plein amour, joie et prospérité*

A ma chère Ahlam

*Je te remercie pour tous les beaux moments qu'on a passés ensemble, pour tes encouragements, je n'oublierai jamais que tu étais toujours là pour moi
Je te dédie ce travail en témoignage d'amour, de fidélité et de respect*

A la mémoire de Inna, Driss et ma grand-mère Aicha

Puissent vos âmes reposent en paix, Que Dieu, le tout puissant, vous couvre de sa Sainte miséricorde.

A la famille AIT L'HACHMI, BOUSKRI, EL KHADIRI

Veillez trouver dans ce travail l'expression de mes sentiments les plus sincères.

A tous (es) mes très chers amis (es)

*A tous les inoubliables moments que nous avons passés ensemble
Avec toutes mes prières d'une longue vie pleine d'amour, de bonne santé et de réussite*

A mes enseignants de primaire, secondaire et de la faculté de médecine de Marrakech

A tous les collègues de classe, d'amphithéâtre et des stages hospitaliers

A tous le personnel médical et paramédical de l'hôpital Ibn Zohr de Marrakech

A tous ceux qui me sont très chers et que j'ai omis de citer

A tous ceux qui ont contribué de près ou de loin à l'élaboration de ce travail

A tous les patients, que Dieu vous guérissè



REMERCIEMENT

A notre maître et président de thèse : Pr O. ESSADKI

Nous sommes très sensibles à l'honneur que vous nous faites en acceptant la présidence de notre jury de thèse. Nous vous portons une grande considération tant pour vos qualités humaines que pour votre sens clinique et votre conscience professionnelle. Vous serez pour nous l'exemple de droiture et de sérieux dans l'exercice de notre profession. Veuillez accepter, cher maître, le témoignage de notre profonde reconnaissance, et l'expression de nos remerciements les plus sincères.

A notre maître et rapporteur de thèse : Pr K. KRATI

Nous tenons à vous exprimer toute notre reconnaissance pour l'honneur que vous nous avez fait en acceptant de diriger notre travail et en nous consacrant de votre temps précieux pour parfaire ce travail. Que votre compétence, votre sérieux, votre rigueur au travail, votre sens critique et vos nobles qualités humaines soient pour nous le meilleur exemple à suivre. Veuillez trouver, cher Maître, dans ce travail l'expression de nos vifs remerciements et de notre grande estime.

A notre maître et juge : Pr. B. BELABIDIA

Nous sommes très sensibles à l'honneur que vous nous faites en acceptant de juger ce travail. Votre culture scientifique, votre compétence et vos qualités humaines ont suscité en nous une grande admiration. Veuillez accepter, cher maître, le témoignage de notre profonde reconnaissance, et l'expression de nos remerciements les plus sincères.

A notre maître et juge : Pr. M. LOUZI

Nous sommes très honorés que vous ayez accepté de siéger parmi le jury de notre thèse. Votre ardeur dans le travail et votre dévouement pour le bien être du malade nous inspirent admiration et estime. Que ce travail soit pour nous l'occasion de vous exprimer notre gratitude et notre profond respect.

A notre maître Dr A. DIFAA : Professeur assistant du service d'Hépto-Gastro-Entérologie

Je suis très touchée et reconnaissante pour la simplicité et la gentillesse avec laquelle vous m'avez reçu et accepté de m'aider dans ce travail. Votre compétence pratique ainsi que vos qualités humaines ont suscité mon admiration. Veuillez retrouver à travers ces termes, l'expression de ma vive reconnaissance et ma grande estime.

A Dr N. IDRISSE : Professeur assistant du service de Radiologie

Votre aide à la réalisation de ce travail était d'un grand apport. Veuillez accepter, l'expression de nos vifs remerciements.

A Dr IBRAHIMI Maroua : Résidente au service d'anatomo-pathologie

*Je vous remercie beaucoup pour tous ce que vous avez fait pour que ce travail puisse voir le jour,
Et je serai toujours reconnaissante.*

A Mme Habiba : Personnel paramédical au service d'Oncologie

Qui a participé à la réalisation de cette enquête

Je ne saurais oublier tous ceux qui, de près ou de loin, ont contribué à la réalisation de ce travail.



ABBREVIATION

TED	: Tumeur Endocrine Digestive
TE	: Tumeur Endocrine
Tm	: Tumeur
ENETS	: European Neuroendocrine Tumor Society
AEG	: Altération de l'Etat Général
TDM	: Tomodensitometrie
FOGD	: Fibroscopie Oeso-Gastro-Duodénale
NFS+Pq	: Numération Formule Sanguine+Plaquettes
5HIAA	: Acide 5 Hydroxy-indol-acétique
ECG	: Electrocardiogramme
NEM	: Néoplasie Endocrine Multiple
NEM1	: Néoplasie Endocrine Multiple type 1
NEM2	: Néoplasie Endocrine Multiple type 2
OMS	: Organisation Mondiale de la Santé
TR	: Toucher Rectal
M	: Masculin
F	: Féminin
IPP	: Inhibiteurs de la pompe à protons
ENM	: Erythème Necrolytique Migrateur
DAB	: Débit Acide Basal
SZE	: Syndrome de Zollinger -Ellisson
TEP	: Tumeur Endocrine Pancréatique
SRS	: Sintigraphie aux Recepteurs de la Somatostatine
MH	: Métastases Hépatiques
DTPA	: Acide Diétylène Triaminepentaacétique
CMT	: Carcinome Médullaire de la Thyroide
111 In-DTPA	: Acide Diétylène Triaminepentaacétique marqué à l'Indium 111

PP	: Polypeptide Pancréatique
hcG	: Hormone Gonadotrophique Chorionique
NSE	: Neuron Specific Enolase
5-HT	: 5-Hydroxytryptamine
5-http	: 5-Hydroxytryptophane
CgA	: Chromogranine A
AINS	: Anti Inflammatoires Non Stéroïdiens
PTH	: Parathormone
PTHrp	: Parathormone related peptide
VIP	: Vasoactive Intestinal Peptide
GHRH	: Growth Hormone Releasing Hormone
MIBG	: Méta-Iodo-Benzyl-Guanidine
PGP	: Protein Gene Product
H.Pylori	: Hélicobacter Pylori
SIDA	: Syndrome d'Immuno-Déficiencce Acquis
MODY	: Maturity Onset Diabetes of Young mosm
PR	: Polyarthrite Rhumatoide
ADK	: Adénocarcinome
Nb	: Nombre
IRN	: Interferon
5-FU	: 5-FluoroUracile
LP	: Libération Prolongée
ADR	: Adriamycine
DITC	: Deticène
Dox	: Doxorubicène
STZ	: Streptozotocine
RO	: Réponse Objective

CPM	: Cyclophosphamide
MTX	: Methotrexate
CDDP	: Cisplatine
Vpvb	: Etoposide
CLZ	: Chlorozotocine
AF	: Acide Folinique
IVPC	: Intra-Veineux en Perfusion Continue
G-CSF	: Granulocyte-Colony Stimulating Factor
MUI	: Million d'Unités Internationales
MHz	: Méga Hertz
DPC	: Duodéno-Pancréayectomie Céphalique
ORL	: Oto-Rhino-Pharyngé
FFCD	: Fédération Franchophone de Cancérologie Digestive
CITH	: Chimiothérapie
APUD	: Amine Precursor Uptake and Decarboxylation= Captation et Décarboxylation des Precurseurs d'Amines
Mm	: millimètres
Cm	: centimètres
Kg	: Kilogrammes



PLAN

<u>Introduction</u>	1
<u>Matériel et méthode</u>	3
<u>Résultats et Analyse</u>	9
I- ETUDE EPIDEMIOLOGIQUE	10
1- Fréquence.....	10
2- Répartition selon l'age.....	10
3- Répartition selon le sexe.....	10
4- Répartition selon la localisation.....	11
5- Origine géographique.....	12
II- ETUDE CLINIQUE.....	12
1- Antécédants des patients	12
2- Circonstances de découverte	13
3-Signes fonctionnels.....	13
4- Examen clinique.....	13
III- EXAMENS PARACLINIQUES.....	14
1- Imagerie.....	14
2- Examens endoscopiques.....	18
3- Examens biologiques.....	18
4- ECG et Consultation cardiologique.....	19
5-Etude anatomopathologique.....	19
IV- DIAGNOSTIC.....	29
V- BILAN D'EXTENSION ET CLASSIFICATION.....	29
1- Bilan d'extension.....	29
2- Classification TNM et stades	30
VI- TRAITEMENT.....	31
1- Buts	31
2- Traitement curatif.....	32
3- Traitement palliatif.....	33
VII- SURVEILLANCE.....	33
VIII-SURVIE.....	34
XI- COMPLICATIONS EVOLUTIVES.....	37
<u>Discussion</u>	38
I- L'ANATOMOPATHOLOGIE DES TUMEURS ENDOCRINES DIGESTIVES.....	39
1- Caractères généraux.....	39
2- Modes de prélèvements.....	40
3- Méthodes d'étude anatomopathologique.....	40
4- Etude anatomopathologique.....	41
5- Classification des tumeurs endocrines digestives.....	53

6- Classification TNM et Stadification.....	55
II- ETUDE EPIDEMIOLOGIQUE.....	62
1- Fréquence.....	62
2- Répartition selon le sexe.....	63
3- Répartition selon l'age.....	63
4- Répartition selon la localisation.....	63
5- Facteurs de risque	65
III- DIAGNOSTIC POSITIF.....	68
1- Circonstances de découverte.....	68
2- Interrogatoire	73
3- Examen général.....	73
4- Etude paraclinique	74
5- Formes cliniques.....	92
6- Cas particuliers.....	103
7- Immunohistochimie.....	107
IV- DIAGNOSTIC DIFFERENTIEL DES TED.....	109
1- Description clinique.....	109
2- Description paraclinique	115
V- BILAN PRETHERAPEUTIQUE.....	125
1- Buts	125
2- Moyens.....	125
VI- EVOLUTION, PRONOSTIC.....	129
1- La taille tumorale.....	130
2- Le caractère fonctionnel	130
3- La différenciation tumorale.....	130
4- L'invasion vasculaire.....	131
5- L'index mitotique.....	131
6- L'index de prolifération Ki67.....	132
7- Les métastases.....	134
8- L'atteinte cardiaque.....	134
9- Le traitement curatif.....	134
10- Autres facteurs pronostiques.....	135
11- Marqueurs génétiques de malignité.....	137
VII- TRAITEMENT	138
1- Buts.....	138
2- Moyens.....	138
2-1- Moyens médicaux	138
2-2- Moyens chirurgicaux.....	148
3- Indications	174
VIII- SURVEILLANCE.....	180

1- Outils de surveillance.....	180
2- Modalités de surveillance.....	183
IX- COMPLICATION EVOLUTIVES.....	185
1- Métastases à distance.....	185
2- Récidiveslocorégionales.....	185
<u>Conclusion</u>	186
<u>Resumes</u>	188
<u>Annexes</u>	192
<u>Bibliographie</u>	198



INTRODUCTION

Les tumeurs endocrines digestives (anciennement appelées tumeurs neuroendocrines digestives) représentent un groupe hétérogène de tumeurs ayant des caractéristiques fonctionnelles et morphologiques communes en rapport avec leur différenciation endocrine.

Elles sont hétérogènes par leur présentation clinique, leur évolutivité et leur pronostic.

Les tumeurs endocrines, en général, peuvent se développer à partir des glandes endocrines proprement dites (hypophyse, parathyroïdes, thyroïde, pancréas endocrine, surrénales) ou à partir des tissus comportant un système endocrinien diffus, comme les muqueuses digestives et respiratoires, mais aussi à partir d'organes apparemment dépourvus de cellules endocrines à l'état normal.

Les TED sont considérés comme des tumeurs rares. Elles représentent environ 1 % des tumeurs digestives.

En pratique, parmi les TED, il faut distinguer les tumeurs endocrines du tube digestif, et les tumeurs endocrines pancréatiques. De même, la distinction entre les tumeurs bien différenciées et celles peu différenciées est importante en raison des conséquences pronostiques et thérapeutiques qu'elle implique. Les TE peu différenciées sont en effet caractérisées par leur agressivité et leur rapidité d'évolution, alors que les tumeurs bien différenciées sont habituellement d'évolution lente.

C'est une tumeur certes rare, mais qui fait l'objet d'une attention croissante justifiée par les points suivants:

✍ Les tumeurs endocrines ont en effet été initialement abordées comme des modèles permettant d'étudier a contrario les cellules endocrines normales, leurs propriétés fonctionnelles et leurs voies de différenciation.

✍ une augmentation de l'incidence des TE malignes au cours des 20 dernières

années expliquée essentiellement par l'amélioration des moyens diagnostiques.

✍ Le développement des techniques immuno histochimiques a profondément modifié l'approche diagnostique anatomopathologique de ces tumeurs en permettant une meilleure caractérisation des sécrétions tumorales et de l'expression cellulaire de marqueurs spécifiques.

✍ L'identification des gènes responsables des principaux syndromes de prédisposition génétique aux tumeurs endocrines a permis d'ouvrir de nouvelles pistes d'étude.

Les moyens thérapeutiques sont nombreux et le choix du traitement dépend essentiellement du siège de la tumeur primitive, du stade d'extension et de l'évolutivité tumorale. Dans tous les cas, la stratégie thérapeutique doit être décidée dans le cadre d'une réunion de concertation multidisciplinaire.

Actuellement, un effort important se poursuit activement pour définir des attitudes consensuelles de prise en charge des patients , notamment en Europe sous l'égide de l'European Neuroendocrine Tumor Society (ENETS).

Le but de notre étude est de déterminer les particularités épidémiologiques, cliniques, paracliniques, anatomopathologiques, et évolutive de ce cancer dans notre région. Nous essayons également d'évaluer les modalités thérapeutiques en comparaison avec les données de la littérature existante, afin d'améliorer la prise en charge de nos patients.



OBJECTIFS

Cette étude a pour objectifs :

- D'étudier les aspects épidémiologiques des tumeurs endocrines digestives dans la région de Marrakech
- D'étudier leurs aspects cliniques et paracliniques
- D'étudier la stratégie thérapeutique adoptée pour les tumeurs endocrines digestives dans la région de Marrakech.



*PATIENTS
ET METHODES*

I. TYPE DE L'ETUDE

Il s'agit d'une étude rétrospective réalisée au service de gastro-entérologie du centre hospitalier universitaire Mohammed VI de Marrakech. Cette étude s'est étalée sur une période de 6 ans et 8 mois s'étalant de Janvier 2004 à Aout 2010.

II. PATIENTS

Nous avons inclus dans notre étude toutes les tumeurs endocrines digestives confirmées histologiquement durant une période de 6 ans et 8 mois au niveau des services de Gastro-Entéro-Hépatologie et d'Oncologie.

Exclues de notre étude les tumeurs suspectes d'être d'origine endocrine sans preuve histologique, et les tumeurs endocrines extra-digestives.

III. METHODES

Le diagnostic a été retenu sur l'étude histologique des prélèvements biopsiques et de la pièce opératoire avec parfois étude immunohistochimique.

Les tumeurs ont été classées selon la classification de l'OMS 2000, réactualisée en 2004 pour les tumeurs endocrines digestives.

Les décisions thérapeutiques ont été prises dans un staff multidisciplinaire regroupant les Gastro-entérologues, les chirurgiens, les oncologues et les anatomopathologistes.

IV. RECUEIL DES DONNEES

Les différentes données ont été recueillies au niveau du :

Service de gastro-entérologie : dossiers d'hospitalisations des patients.

Service d'oncologie : dossiers de suivi des patients.

Les patients ont été convoqués par appel téléphonique en Septembre 2010 pour déterminer l'évolution après traitement et enquêter de leur statut de survie:

- ✍ Patients vivants
- ✍ Patients décédés par la pathologie tumorale
- ✍ Patients décédés par une autre cause
- ✍ Patients perdu de vue

Les différents paramètres étudiés ont été notés sur des fiches d'exploitation [annexe 1] selon dix rubriques :

- 1 Epidémiologie.
- 2 Antécédents personnels et familiaux.
- 3 Motif de consultation
- 4 Examen clinique
- 5 Imagerie
- 6 Bilan biologique
- 7 Etude anatomopathologique
- 8 Traitement
- 9 Surveillance

V. ANALYSE STATISTIQUE

En raison de la taille de l'échantillon, en l'occurrence 14 patients, nous n'avons eu recours à aucun logiciel d'analyse statistique. Les variables quantitatives ont été décrites par des moyennes et des fréquences. Les variables qualitatives ont été décrites par des pourcentages.



RESULTATS

I. ETUDE EPIDEMIOLOGIQUE:

1-Fréquence:

Notre étude a colligé 14 cas de tumeur endocrine digestive sur une période de 6 ans et Huit mois allant de janvier 2004 au 31 Aout 2010. Durant la même période, les registres du service de gastro-entérologie et d'Oncologie font état d'un nombre total de tumeurs digestives de 677. On peut en déduire une fréquence des tumeurs endocrines digestives de 2,06% de toute la pathologie tumorale digestive.

2- Répartition selon l'âge

L'âge moyen de nos patients était de 48,5 ans avec des extrêmes allant de 36 à 75 ans. La répartition d'âge figure dans le graphique suivant (Figure 1)

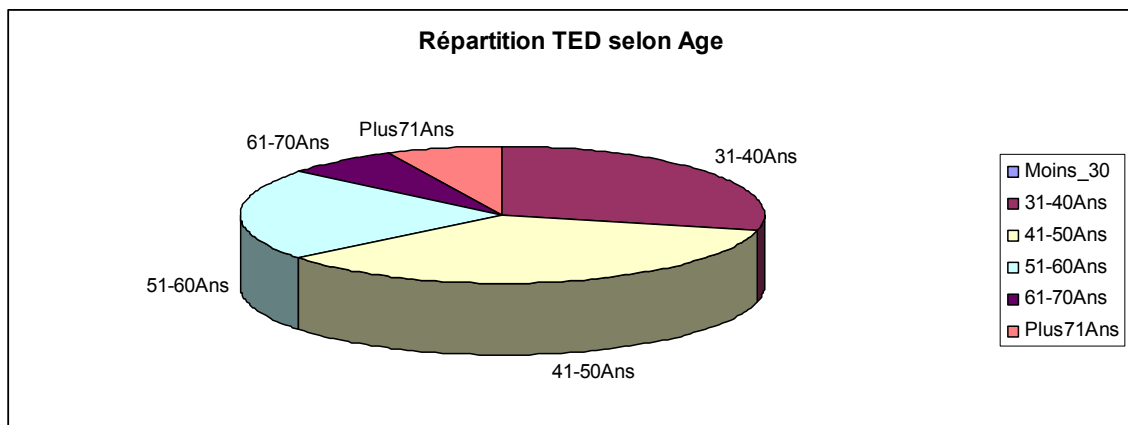


Figure 1 : Répartition des TED selon l'âge.

3- Répartition selon le sexe:

Il y a une discrète prédominance féminine, 6 cas étaient de sexe masculin, contre 8 de sexe féminin.

L'analyse bivariée des TED selon le sexe et le type anatomopathologique figure dans le tableau suivant (Tableau I):

Tableau I : Répartition des différents types anatomopathologiques des TED selon le sexe

	Tm carcinoïde	Carcinome endocrine bien différencié	Carcinome endocrine peu différencié
Femme	0	5	3
Homme	0	3	3

4- Répartition selon la localisation

Notre étude a noté 5 cas de localisation pancréatique, trois atteintes appendiculaires, deux atteintes gastriques, une tumeur de l'espace inter-pancréato-splénique, une localisation iléale distale, une tumeur colique et une tumeur de l'intestin grêle. (tableau II : Répartition des TED selon la localisation)

Tableau II : Répartition des TED selon la localisation

<u>Localisation Tumorale</u>	<u>Nbre de Cas</u>
TE gastriques	2
TE du jéjunum	1
TE de l'iléon distal	1
TE appendiculaires	3
TE coliques	1
TE rectales	0
TE pancréatiques	5
TE de l'espace inter-pancreato-splénique	1

5-Origine géographique :

Cinq de nos patients étaient résidents à Marrakech (6 cas). Deux patients étaient résidents à ELkelaa (2 cas). Un patient était originaire et résident à Laayoune (1 cas), un autre était de Settat (1 cas), deux autres à taroudante (2 cas), et deux derniers cas étaient de Zagora et d'Essaouira.

II. ETUDE CLINIQUE:

1- Antécédents des patients :

Les antécédents de nos patients étaient comme suite :

- ✓ Le tabagisme était retrouvé chez Quatre cas.
- ✓ L'antécédent de tuberculose pulmonaire traitée (un cas)
- ✓ Un kyste ovarien traité avec terrain de stérilité a été retrouvé chez un cas
- ✓ L'antécédent de tumeur surrénalienne opérée il y a 10 ans (un cas). L'étude anatomopathologique avait conclu à un adénome surrénalien bénin.
- ✓ L'antécédent d'appendicectomie faite il y a 20 ans a été retrouvé dans un seul cas. L'étude anatomopathologique n'a pas été réalisée sur la pièce d'appendicectomie.
- ✓ Cholécystectomie dans un cas.
- ✓ Aucun antécédent de phacomatose n'a été retrouvé chez nos patients.
- ✓ Aucun antécédents de néoplasie endocrinienne multiple diagnostiquée n'a été rapporté par nos patients.

2-Circonstances de découverte

- Treize cas étaient des tumeurs non fonctionnelles, trois d'entre elles révélées par un syndrome appendiculaire aigu, un par un syndrome occlusif et neuf cas étaient diagnostiqués à l'occasion d'un syndrome tumoral.
- Le cas restant, représentait une tumeur fonctionnelle (précisément un glucagonome), diagnostiquée cliniquement par la présence d'un érythème nécrolytique migrateur, associé à un amaigrissement important, des douleurs abdominales chroniques, et une hépatomégalie à l'examen physique.
- Aucun de nos patients n'a présenté un syndrome carcinoïde clinique (flush cutanés, diarrhées motrices).

3- Signes fonctionnels

Les motifs de consultation de nos patients ont été répartis comme suite (Tableau III : Signes fonctionnels révélateurs de TED)

Tableau III : Signes fonctionnels révélateurs de TED

Signes révélateurs	Nbre de cas
Douleur abdominale chronique	6
Tableau d'appendicite aiguë	3
Asthénie	2
Amaigrissement et AEG	1
Erythème nécrolytique migrateur	1
Tableau d'occlusion	1

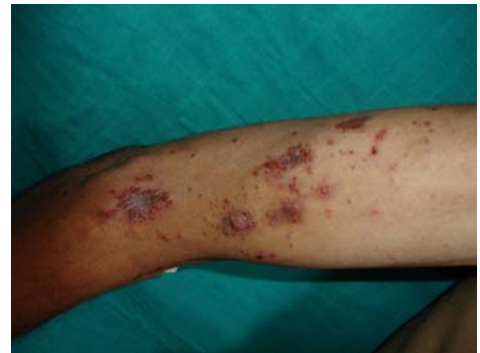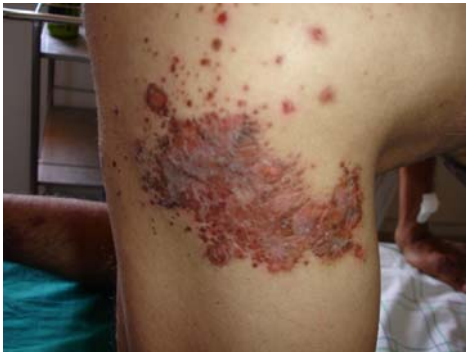4- Examen clinique:

L'examen clinique dans notre série était pauvre, nous avons noté :

- Hépatomégalie (dure, mal limitée, avec une flèche hépatique allant de 14

à 17 cm suivant les cas) dans 6 cas

- Erythème nécrolytique migrateur et glossite chez 1 cas (Figures 2-3)
- L'examen n'a pas noté de flush ni de signes cliniques d'hypoglycémie
- Sensibilité épigastrique dans 5 cas
- Aucun cas de Ganglion de Troisier
- Aucun cas d'anomalie à l'examen cardio-vasculaire (notamment un souffle)
- Examen clinique était normal dans 1 cas.



Figures 2-3 : Erythème nécrolytique migrateur révélateur

III. EXAMENS PARACLINIQUES:

1- Imagerie

1-1- L'échographie Abdominale, faite chez 11 cas.

- Elle a pu révéler la tumeur primitive chez 6 patients,
 - ✓ 5 cas avaient une localisation pancréatique (dont 3 céphaliques, et 2 caudales, la première tumeur céphalique était étendue à l'ampoule de Vater, les deux autres étaient sans extension loco régionale visible à l'échographie, tandis que les 2 tumeurs caudales ont envahi l'antrum, le pyllore, le bulbe et le duodénum).
 - ✓ Le cas restant avait une tumeur au niveau de l'espace inter pancréato

splénique.

La taille moyenne de la tumeur la plus volumineuse a été estimée à 4cm.

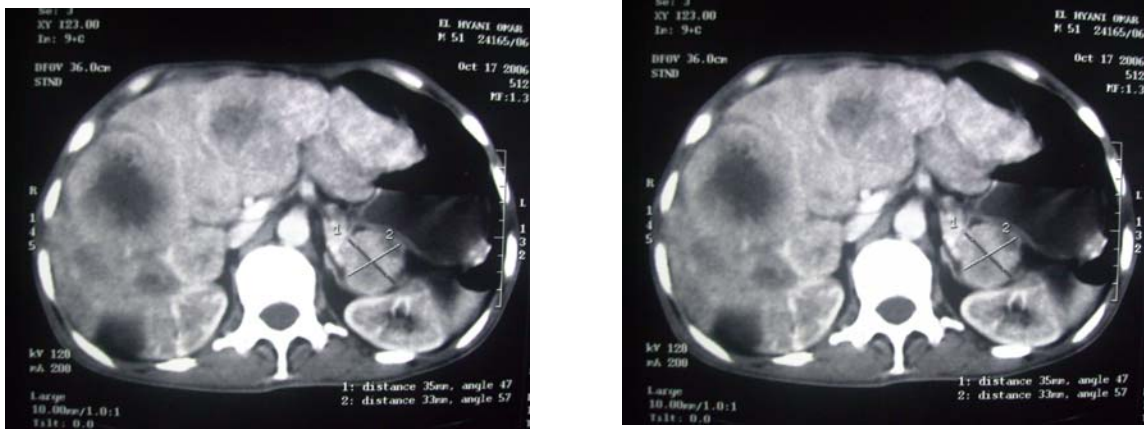
Les détails de l'analyse échographiques ne figuraient que rarement dans le dossier, le plus souvent on se contentait de noter la conclusion échographique.

- Des métastases dans 9/11 cas
 - ✓ Des métastases hépatiques isolées dans 2 cas
 - ✓ Des métastases hépatiques associées à une ascite de faible abondance dans un cas.
 - ✓ Des ADP abdominales profondes isolées dans 1 cas.
 - ✓ Des métastases hépatiques associées à des métastases ganglionnaires dans 4 cas.
 - ✓ Des métastases hépatiques avec métastases ganglionnaires et lame d'ascite dans un cas.
 - ✓ Les données de l'échographie sont résumées dans le tableau IV.
 - ✓ Une échographie s'est révélée normale.

Tableau IV : Les données de l'échographie abdominale chez 11 patients

Tm primiive	Métasases hépaiques isolées	Métastases hépatiques + Métastases ganglionnaires	Métastases hépaiques + Ascite	Métastases hépatique + Métastases ganglionnaires + Ascite	ADP abdominales profondes isolées
6 Cas	2 cas	4 cas	1 cas	1 cas	1 cas

1-2-La TDM Abdominale: (Figures 4-5)



Figures 4-5 : Masse tumorale pancréatique et métastases hépatiques

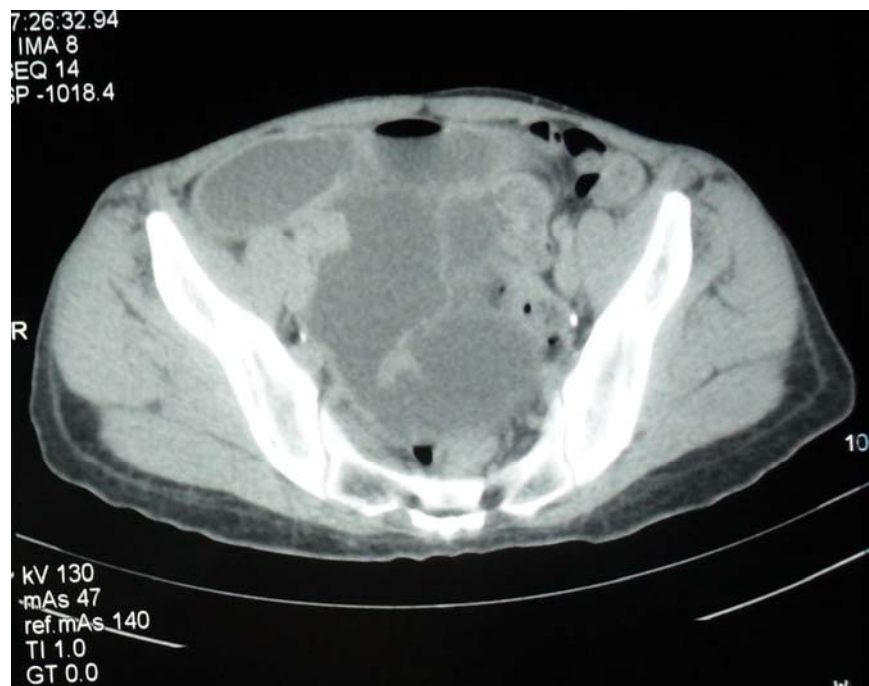

Figure 6 : Processus tumoral jéjunal rehaussé de façon intense et responsable d'une distension des anses grêles d'amont.

Faite chez 12 patients

Dans le cadre de la recherche de la tumeur primitive: elle a pu révéler 4 localisations que l'échographie n'a pas pu objectiver:

- Deux primitifs gastriques,
- une localisation iléo caecale,
- une tumeur du jéjunum (Figure 6).

Pour le bilan d'extension: elle a eu les mêmes résultats que ceux de l'échographie abdominale.

La dernière TDM était normale.

1-3-Les radiographies standards :

- La radiographie thoracique :

Systematiquement réalisée chez les malades, elle a pu révéler un épanchement pleural droit dans un cas

- L'ASP :

Faite chez une seule patiente dans le cadre d'un syndrome occlusif clinique, elle a montré une occlusion au niveau du grêle (Figure 7).

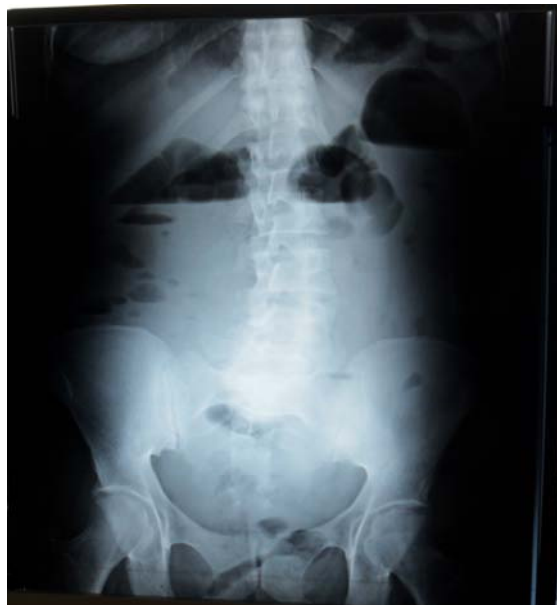

Figure 7 : Niveaux hydroaériques plus larges que hauts témoignant d'une occlusion de type grêlique.

2-Les examens endoscopiques

Deux coloscopies faites devant la suspicion d'une tumeur iléo-caecale. Elles ont montré une tumeur iléo caecale et une tumeur au niveau du colon droit.

La FOGD faite dans 9 cas devant des épigastralgies ou des anémies a permis de mettre en évidence :

- Une tumeur gastrique dans deux cas (Figures 8)
- Une tumeur se prolongeant jusqu'à l'ampoule de Vater.
- Aspect de compression extrinsèque antrale et duodénale dans deux cas.

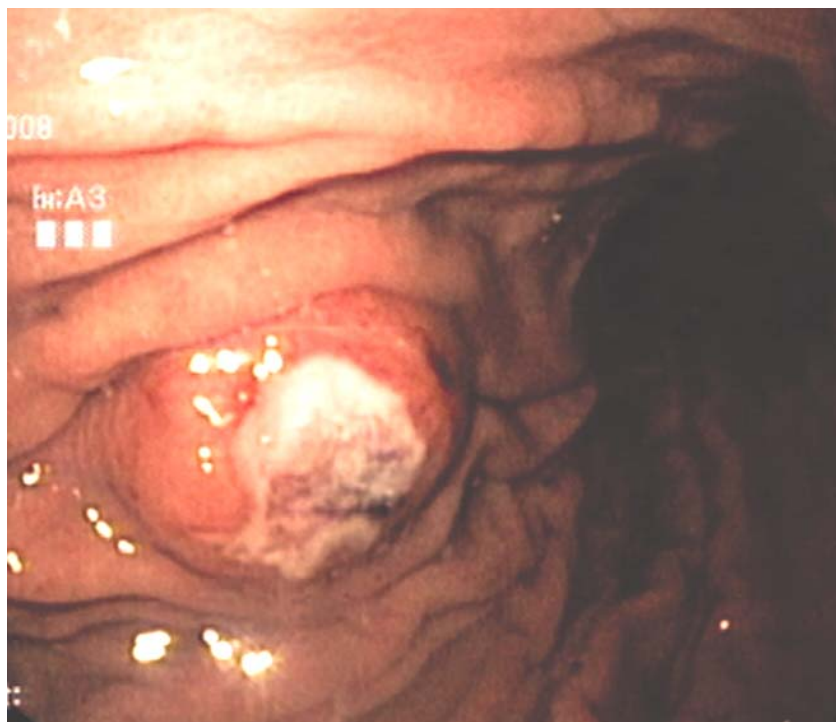


Figure 8 : Lésion polypoïde à centre ulcéré de l'estomac visible à la fibroscopie digestive haute.

3-Les examens biologiques

❖ NES+Pq a révélé une hyperplaquettose à 498000 éléments /ml chez 1 malade présentant 1 carcinome endocrine gastrique peu différenciée avec métastases ganglionnaires et hépatiques.

- ❖ La glycémie à jeun faite chez tous nos patients était normale
- ❖ Le dosage de la sérotonine, 5HIAA urinaire, Glucagonémie n'ont pas été fait

4-L'ECG+consultation cardiologique

Faits à la recherche d'une cardiopathie carcinoïde étaient sans anomalie chez tous nos patients

N.B L'octreoscan ainsi que les tests hormonaux n'ont pu être réalisés par manque de moyens.

5- Etude anatomopathologique.

L'examen anatomopathologique permet le diagnostic des tumeurs endocrines digestives et doit préciser :

- La morphologie tumorale
 - Différentiation
 - Atypies cytonucléaires
- La taille tumorale
- L'envahissement pariétal
- La présence ou non de nécrose tumorale
- La présence d'emboles vasculaires

5-1- Matériel d'étude

L'étude histologique a été réalisée sur:

- Des biopsies :
 - Per-endoscopiques
 - Ampoule de Vater : 1 cas
 - Antre : 1 cas
 - Colon : 1 cas

-Traspariétale écho-guidée

Diagnostic d'une masse abdominale : 1 cas

-Hépatique : 5 cas (Figure 9)

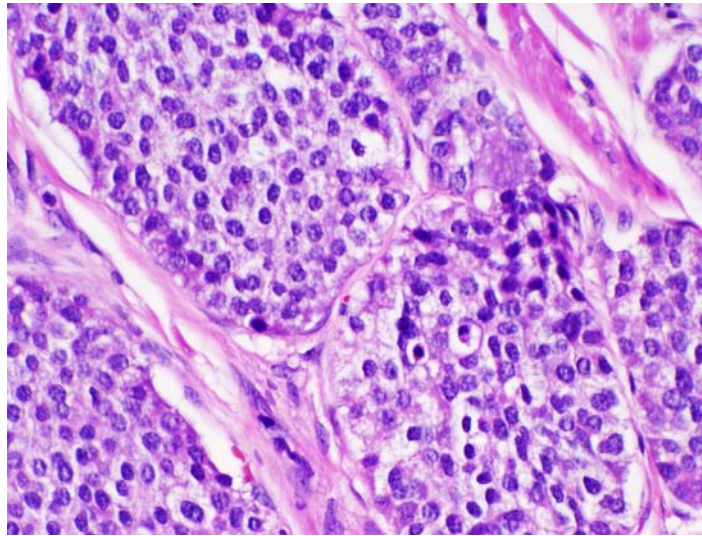


Figure 9 : Carcinome endocrine bien différencié du pancréas(HEx200). Prolifération tumorale organisée en amas de cellules monomorphes.

➤ Pièces opératoires : 7 cas

- Appendicectomie : 3 cas

- Duodénopancréatectomie céphalique : 2 cas

- Gastrectomie totale : 1 cas

- Résection grélique : 1 cas

5-2-Etude macroscopique:

L'examen macroscopique des pièces opératoires a montré que la taille moyenne de ces tumeurs étaient de 3,25 cm.

Par ailleurs, les caractéristiques de chaque tumeur étaient comme suite, selon la localisation :

- Estomac
 - La taille tumorale moyenne était de 4 cm
 - Leur localisation était fundique, d'aspect polypoïde
 - Bien circonscrites
- Appendice
 - Tumeur unique de 2 cm
 - Bien circonscrite, de consistance ferme et de couleur jaunâtre
- Pancréas
 - Unique, de localisation céphalique
 - La taille tumorale était de 3,5 cm
 - D'aspect bourgeonnant
- Intestin grêle
 - Tumeur unique de 2 cm
 - Localisée au niveau de la sous muqueuse
 - D'aspect polypoïde et de couleur grisâtre
- La tumeur réalise un aspect hyper vascularisé

Tableau V : Résultats de l'étude macroscopique des TED

Localisation de la Tm primitive	Taille (cm)	Nombre	Couleur	Siège	Aspect	Infiltration
Appendice	2	unique	Blan-jaunâtre			
Estomac	4	unique		Fundus	Polypoïde	séreuse
Pancréas	3,5	unique		Céphalique	bourgeonnant	
Jéjunum	2	Unique	Grisâtre	pan pariétal	polypoïde	

5-3- Etude microscopique:

a- Le type histologique :

La classification adoptée est la classification de l'OMS 2000/2004, et puis 2010

Nous avons noté :

- ✓ Un carcinome endocrine bien différencié dans 8 cas, siégeant:
 - au niveau de l'appendice (Figure 10) dans 3 cas

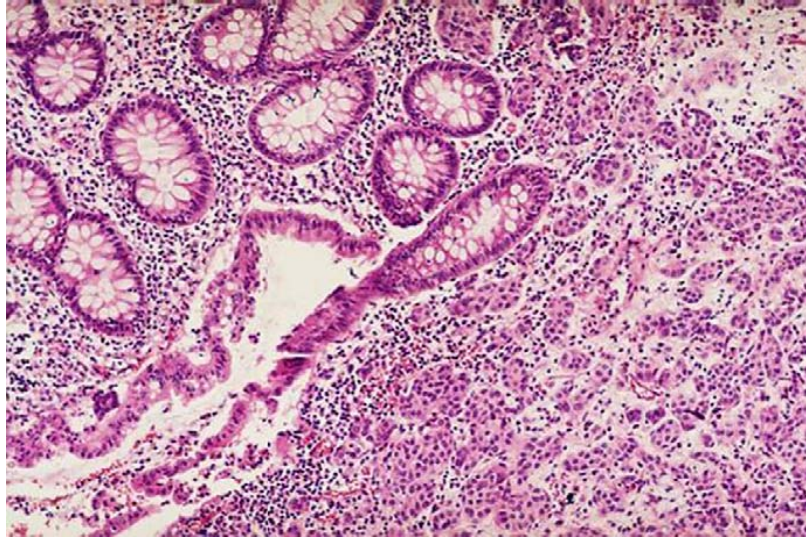


Figure 10 : Tumeur carcinoïde panpariétale de l'appendice (HEx200).

- au niveau du pancréas dans 2 cas (Dont 1 est un Glucagonome)
- Localisation iléo caecale dans 1 cas
- Au niveau de l'estomac (Figure 11-12) dans un cas

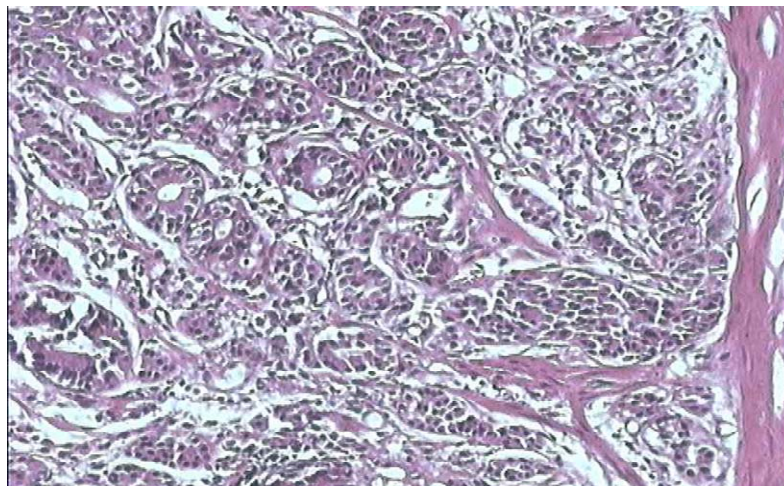


Figure 11 :Carcinome endocrine bien différencié de l'estomac (HEx100) e

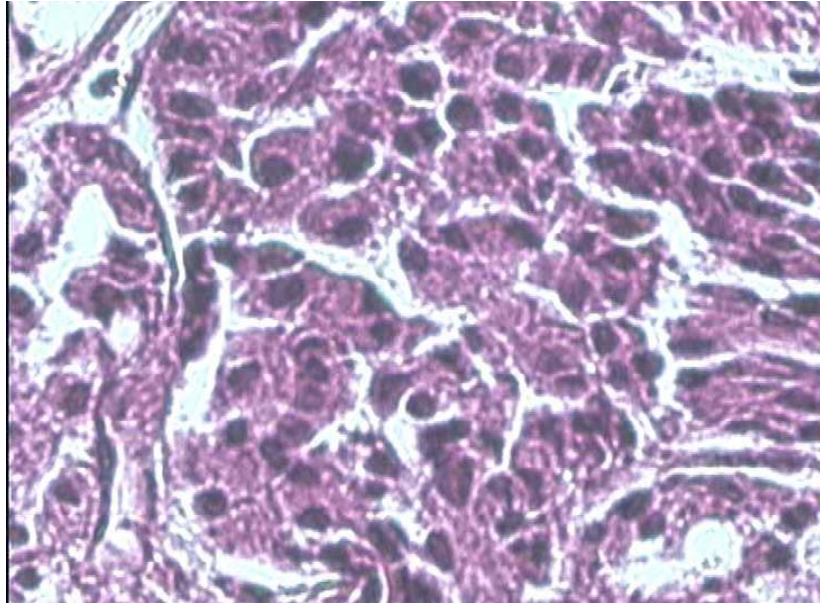


Figure 12 : Carcinome endocrine bien différencié de l'estomac (HEx400) : Les cellules tumorales sont munies d'un noyau régulier et hyperchromatique

- Au niveau du jéjunum (Figures 13-14) dans 1 cas

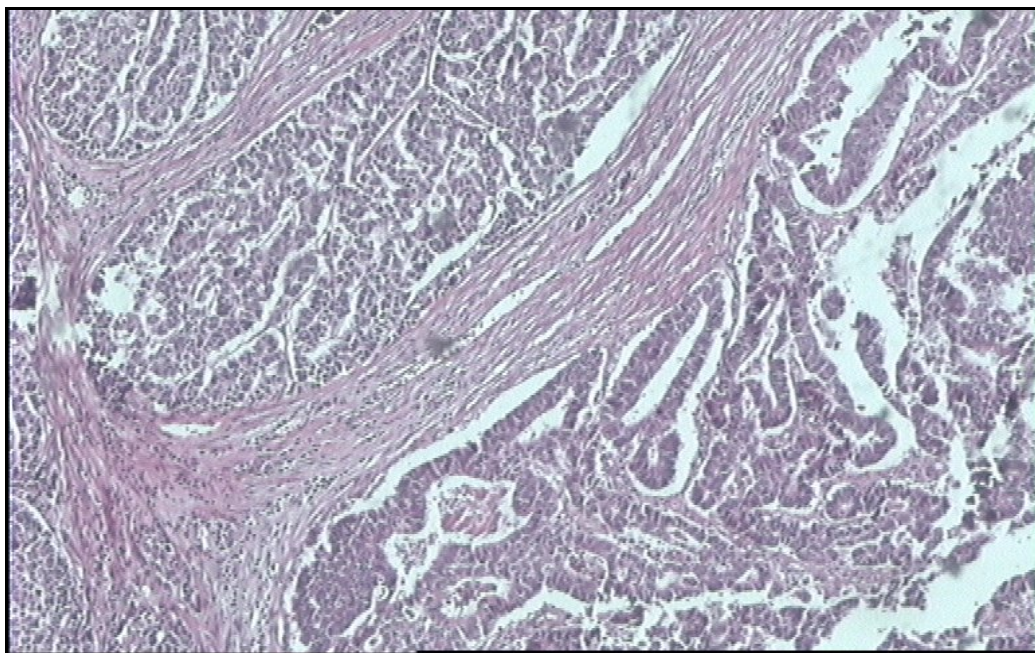


Figure 13 : Carcinome endocrine bien différencié du grêle : panpariétale, architecture trabéculaire, et acinaire(x200)

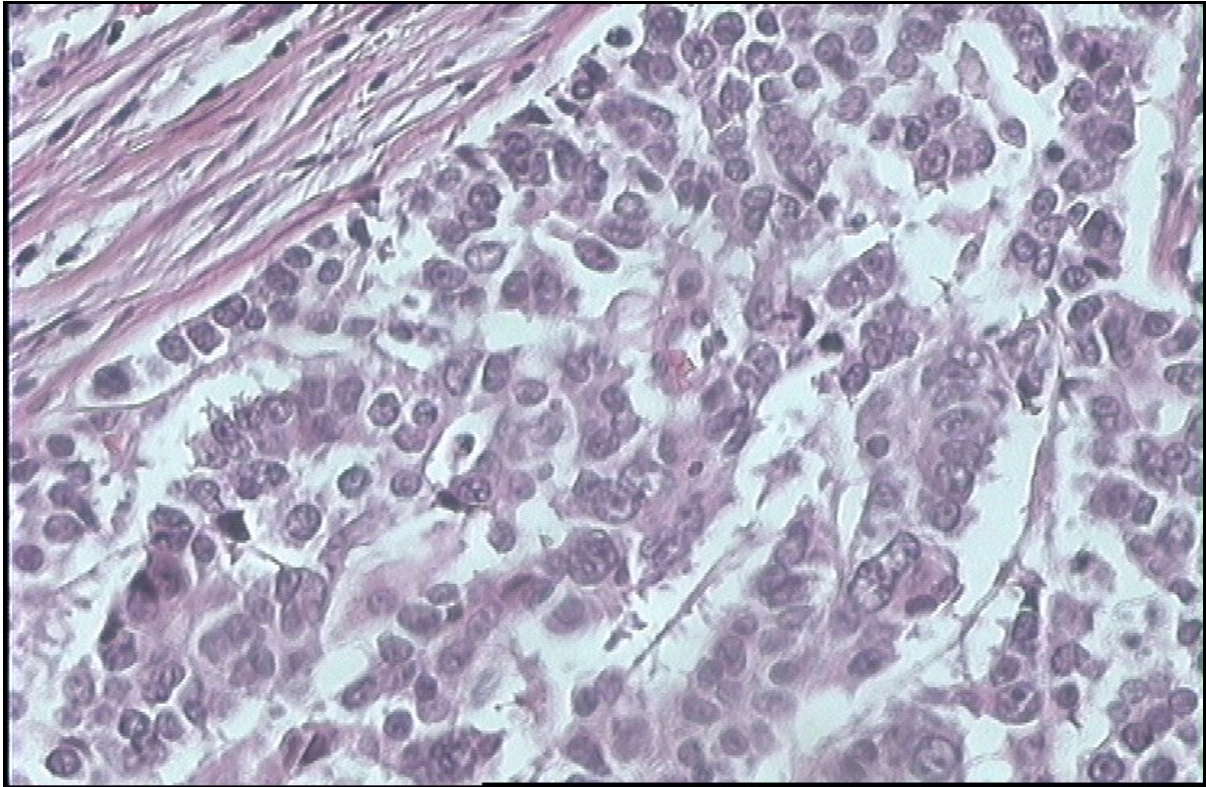


Figure 14 :Carcinome endocrine bien différencié du grêle : Prolifération tumorale maligne à cellules monomorphes , présence de mitoses anormales(x400)

- ✓ Un carcinome endocrine peu différencié a été noté dans 6 cas :
 - au niveau du pancréas dans 3 cas
 - au niveau de l'estomac dans 1 cas
 - au niveau de l'espace inter-pancréato-splénique dans 1 cas
 - au niveau du colon(Figure 15) dans 1 cas

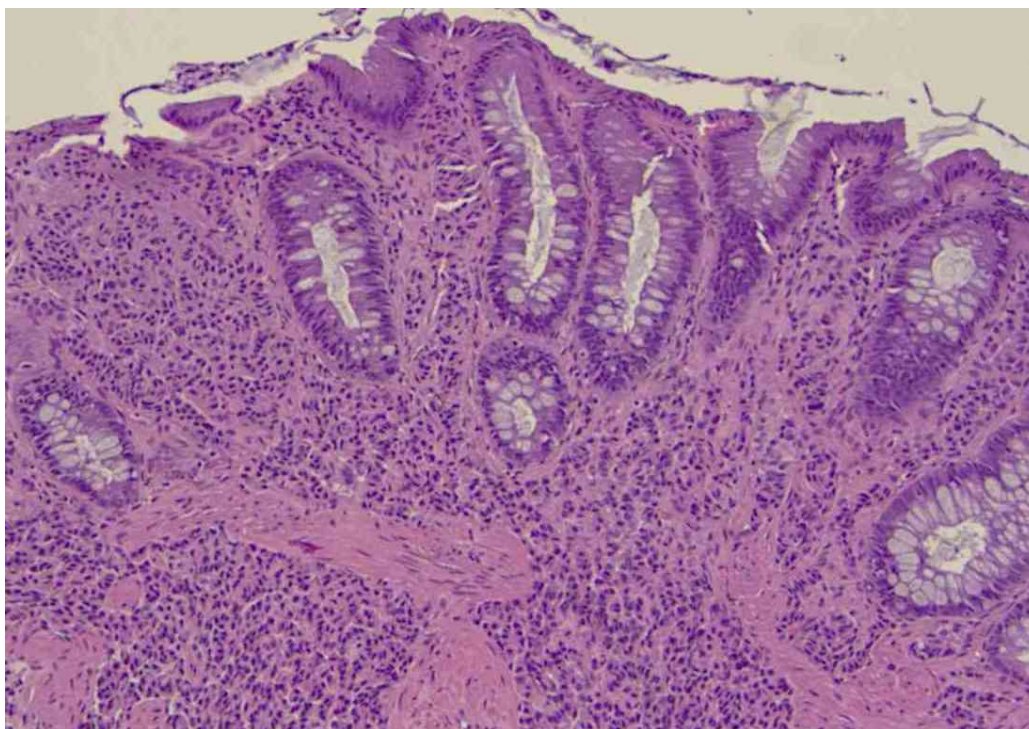


Figure 15 : carcinome endocrine peu différencié du colon (HEx200)

Tableau VI : Résultats de l'étude microscopique des TED primitives

Type histologique	Nombre de cas	Organes concernés
Carcinome endocrine bien différencié	8 cas	Appendice (3 cas) Pancréas (2 cas) Iléo-caecal (1 cas) Jéjunum (1 cas) Estomac (1 cas)
Carcinome endocrine peu différencié	6 cas	Pancréas (3 cas) Estomac (1 cas) EIPS (1 cas) Colon (1 cas)

b- Les ganglions:

Le curage ganglionnaire a été fait chez 6 patients ayant un carcinome endocrine :

- Gastrique : 1 cas
- Pancréatique : 2 cas
- Appendiculaire : 2 cas
- Jéjunal : 1 cas

Il a ramené entre 5 et 11 ganglions, positif dans les 5 premiers cas et négatif dans le dernier.

5-4-L'étude immuno-histochimique:

Elle a été faite uniquement dans cinq cas, les anticorps demandés confirmant la nature endocrine de la tumeur étaient l'AC anti-chromogranine A (Figure 16-17-18) et l'AC anti-synaptophysine(Figure 19). Ils étaient positifs dans tous les cas.



Figure 16 : Marquage positif à la chromogranine d'un carcinome endocrine bien différencié du grêle (x200)

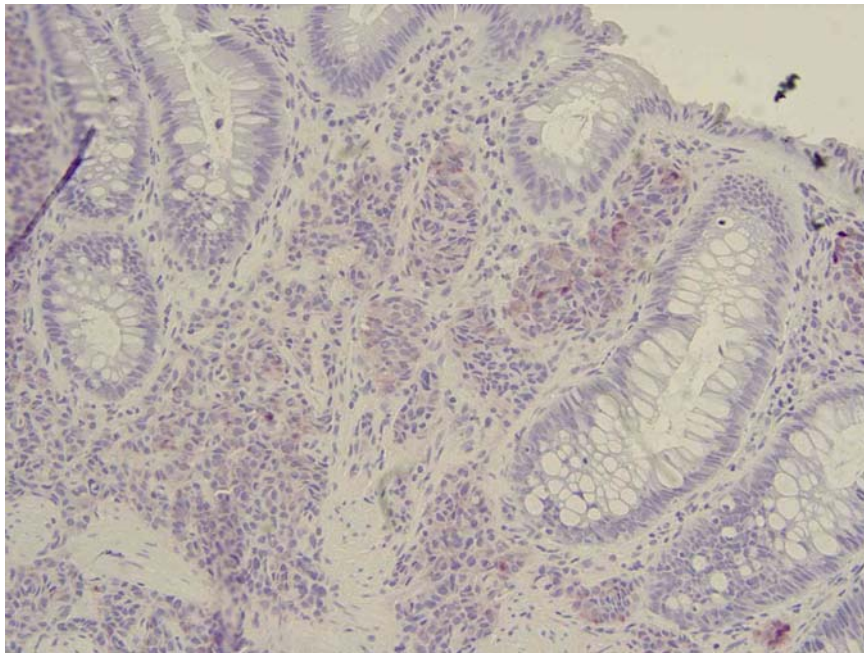
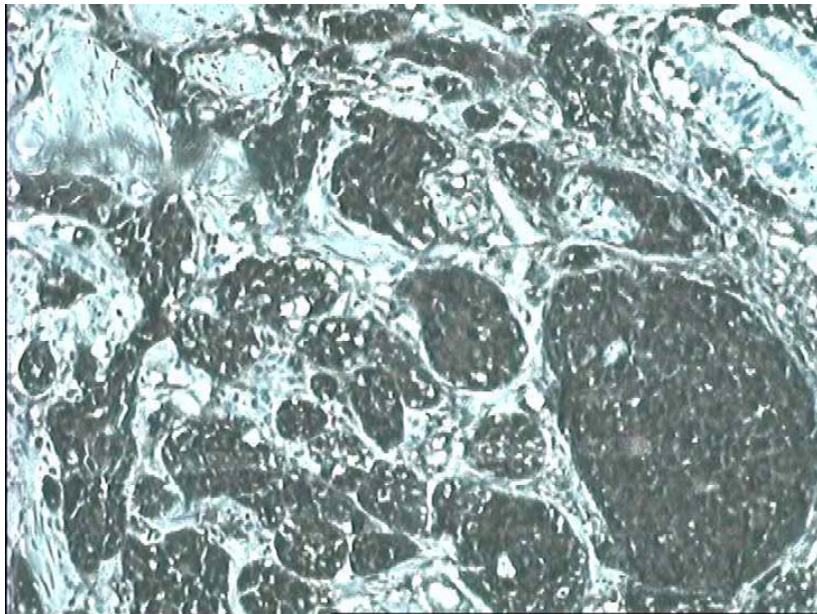
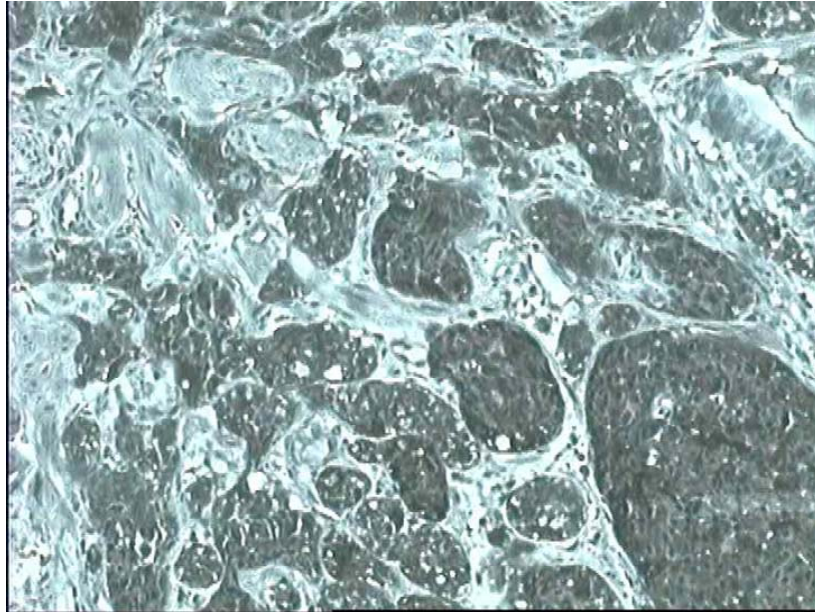


Figure 17 : Marquage positif à la chromogranine d'un carcinome peu différencié du colon (HEx400)



Chromogranine

Figure 18 : Marquage positif à la chromogranine d'un carcinome endocrine de l'estomac



Synaptophysine

Figure 19 : Marquage positif à la synaptophysine d'un carcinome endocrine de l'estomac

Les conclusions anatomopathologiques

L'étude anatomopathologique des pièces opératoires a conclu à

➤ Appendice

Carcinome endocrine bien différencié infiltrant au sein de lésions d'appendicite aigue phlegmoneuse dans 2 cas.

Mucocèle appendiculaire rompu sur une tumeur carcinoïde panpariétale de la base de l'appendice dans 1 cas.

➤ Pancréas :

Tumeur mesurant 4 cm dans 1 cas, 3,5 cm dans l'autre cas, avec necrose et angio-invasion.

➤ Estomac :

Aspect morphologique évoquant une tumeur carcinoïde atypique du fundus infiltrant la séreuse avec métastases ganglionnaires (2N+/4), stade T3N2 minimum du TNM. Les tranches de section oesophagienne et duodénale sont saines.

➤ Jéjunum :

Aspect anatomopathologique d'un carcinome neuroendocrine bien différencié du grêle, de 2 cm, panpariétale, sans extension au méso, avec embolies lymphatiques tumorales, les limites d'exérèse sont saines.

IV. LE DIAGNOSTIC

Le diagnostic de TED a été suspecté sur les données cliniques et de l'imagerie, et a été confirmé sur l'étude anatomo-pathologique soit de la pièce opératoire, de la biopsie transpariétale de la tumeur, ou de la biopsie des métastases hépatiques.

Aucun des malades n'a rapporté une notion de NEM1, mais néanmoins, l'interrogatoire a révélé la notion d'adénome surrénalien opéré il y a 10 ans (dans le cadre de NEM1?) dans 1 cas.

Un de nos patients rapportait la notion d'appendicectomie il y a 20 ans, sans étude anatomopathologique de la pièce opératoire (Tumeur endocrine digestive évoluant lentement).

V. BILAN D'EXTENSION ET CLASSIFICATION

1-Bilan d'extension

1-1- Echographie abdominale:

- Des métastases hépatiques isolées dans 3 cas, dont un est associé à une ascite de faible abondance.
- Des métastases hépatiques associées à des métastases ganglionnaires dans 5 cas, dont un est associé à une lame d'ascite.
- Des adénopathies abdominales profondes isolées dans 1 cas

1-2- TDM abdominale:

Pour le bilan d'extension: elle a eu les mêmes résultats que ceux de l'échographie abdominale.

1-3- La radiographie thoracique:

Elle a été systématiquement réalisée chez les malades, elle a pu révéler un épanchement pleural droit dans un cas, les autres patients avaient une radiographie thoracique normale.

2-Classification TNM et stade

L'étude anatomopathologique et les résultats des examens paracliniques nous ont permis de classer nos patients selon la classification de l'organisation mondiale de la santé (OMS) 2000, mais aussi de les classer en stades TNM selon European Neuroendocrine Tumor Society

Huit cas de TE bien différenciées

Six cas de TE peu différenciées

Cette étude a également permis de faire la classification TNM et la stadification selon European Neuroendocrine Tumor Society 2007 toutes catégories anatomopathologiques confondues

Trois cas ont été classés stade 2a

Un cas a été classé stade 2b

Un cas a été classé stade 3b

Neuf cas ont été classés stade 4

Tableau VII : Illustre la répartition des stades fonction de chaque type anatomopathologique.

Type anatomopathologique	Stade I	Ila	Ilb	IIla	IIlb	IV
Carcinome endocrine bien différencié	0	2	1	0	0	5
Carcinome endocrine peu différencié	0	1	0	0	1	4
Total	0	3	1	0	1	9

Tableau VIII : Illustre la répartition des stades en fonction des localisations

Localisation tumorale	Stadel	Ila	Ilb	IIla	IIlb	IV
Pancréas	0	1	0	0	0	4
Appendice	0	2	1	0	0	0
Iléo-caecal	0	0	0	0	0	1
Estomac	0	0	0	0	0	2
Espace inter-pancréato-splénique	0	0	0	0	1	0
Colon	0	0	0	0	0	1
Jéjunum	0	0	0	0	0	1

VI. LE TRAITEMENT :

1- Buts:

Curatif dans 6 cas

Palliatif dans 7 cas

La dernière patiente était décédée un mois après la biopsie hépatique, est donc n'a pas pu bénéficier d'aucun traitement.

Les autres moyens thérapeutiques n'ont pas été utilisés dans notre série faute de moyens.

3- Traitement palliatif :

Il se résume en quelques séances de chimiothérapie systémique à base de Cisplatine et Etoposide.

Cette chimiothérapie a été faite chez 7 patients dont 3 portaient une tumeur pancréatique, 1 avait une tumeur iléo-caecale, une tumeur colique, une tumeur gastrique, et le dernier patient avait une tumeur de l'espace inter pancréato-splénique.

Malheureusement, les autres moyens de traitement n'ont pas pu être pratiqués faute de moyens.

VII. SURVEILLANCE

Cette surveillance était au début mensuelle pendant 3 mois, trimestrielle pendant 9 mois, puis biannuelle pendant 2 ans, puis tous les 2 ans pendant 5 ans, elle s'est basée sur:

- L'interrogatoire

A la recherche de signes d'altération de l'état général, d'hémorragie digestive, de douleur abdominale chronique, de signes pleuro-pulmonaires, de douleur osseuse ou de signes cardiaques (cardiopathie carcinoïde).

- L'examen clinique:

Examen abdominale, à la recherche d'hépatomégalie, de masse abdominale, d'ascite, de sensibilité abdominale, avec à la fin un Toucher Rectal: il a révélé une hépatomégalie chez le malade présentant une tumeur de l'espace inter pancréato-splénique

La recherche de ganglion de Troisier, d'autres adénopathies: négative dans tous les cas.

Examen pleuro-pulmonaire a montré un syndrome d'épanchement pleural dans 1 cas.

- L'échographie abdominale de contrôle était réalisée chez 11 patients, elle a noté des nodules hépatiques dans 1 cas.
- La radiographie thoracique faite chez 11 malades, a révélé des métastases pulmonaires dans 1 cas.

La TDM (thoraco) abdomino-pelvienne faite chez 11 malades a révélé: des métastases hépatiques chez 1 cas, des métastases pulmonaires dans 2 cas.

- La TDM cérébrale a été faite chez un malade (carcinome gastrique) suite à l'apparition de signes neurologiques, elle a noté des métastases cérébrales.

VIII. SURVIE

Le statut de survie a été défini comme suite:

Vivant

Décédé par TED ou par TE pancréatique

Décédé d'une autre cause

Perdu de vue

Les données ont été recueillies au niveau des dossiers de suivi en consultation d'oncologie, et par appel téléphonique lorsque les patients étaient joignables (Aout 2010).

La durée moyenne de suivi étant de 7,32 mois, avec un taux de perdus de vue de 14,28%.

Parmi nos 14 patients présentant un carcinome endocrine digestif, 5 étaient en vie et suivaient leur consultation (jusqu'à aout 2010). Deux étaient perdus de vue ou bénéficient de surveillance dans d'autres centres d'oncologie, on n'a pas pu les joindre pour enquêter de leur état de santé, Sept malades ont été décédés;

Parmi les 5 patients présentant une tumeur pancréatique, une patiente est décédée de son cancer à un mois après la biopsie hépatique et n'a bénéficié d'aucun traitement, une patiente a été perdue de vue après avoir réalisé une duodéno pancréatectomie céphalique, le troisième malade est décédé dans un contexte de cachexie à 2 mois après sa duodéno pancréatectomie céphalique, la quatrième patiente est décédée en 5 mois suivant le diagnostic à l'occasion d'une dissémination métastatique hépatiques, péritonéales, pleurales et pulmonaires, et la dernière était toujours en vie.

Parmi les 3 malades ayant une tumeur appendiculaire, 2 avaient une bonne évolution avec un recul de 4 ans, l'autre malade est suivie à casa (suite à son déménagement) et on n'a pas pu avoir de renseignement sur l'évolution de son état.

Les 2 patients présentant une tumeur gastrique sont décédés, l'un dans les 3 mois suivant sa gastrectomie suite à des métastases cérébrales, et l'autre 14 mois après le diagnostic très probablement par métastases pulmonaires.

Le malade ayant une tumeur de l'espace inter pancréatosplénique est décédé en 14 mois suivant le diagnostic sans précision de la cause.

La patiente présentant une localisation iléo-caecale est décédée en 8 mois suivant le diagnostic par extension locale du cancer.

Les deux patients présentant des tumeurs jéjunale et colique sont toujours vivants, avec une durée de suivi respectivement de 5 et de 10 mois.

Tableau IX : Causes de décès des patients atteints de TED

Tm primitive	Cause de décès
Estomac	Métastases cérébrales
Estomac	Métastases pulmonaires
Pancréas	AEG profonde
Iléo-caecal	Syndrome occlusif
EIPS	Non précisé
Pancréas	1 patiente décédée avant le traitement
Pancréas	Dissémination métastatique

Le tableau suivant illustre ces différentes données

Tableau X : Survie des patients selon la localisation tumorale

N	Age	Sexe	Localisation Tm	Statut	Traitement	Délai de survie	Statut	cause du décès
1	40 ans	F	Appendice	Tm appendiculaire avec métastases ganglionnaires	Appendicectomie + hémicolectomie droite	42 mois	vivante	
2	54 ans	M	Appendice	Tm appendiculaire avec métastases ganglionnaires	Appendicectomie + hémicolectomie droite	4 ans	vivant	
3	36 ans	F	Appendice	Métastases ganglionnaires	Appendicectomie + hémicolectomie droite	5 ans	vivante	
4	75 ans	F	Pancréas	Extension à l'ampoule de Vater	Duodéno-pancréatectomie céphalique	patiente perdue de vue	Perdue de vue	
5	46 ans	M	Estomac	Métastases hépatiques + ganglionnaires	Gastrectomie totale	3 mois	Décédé	Métastases cérébrales
6	51 ans	M	Pancréas	Métastases hépatiques + ganglionnaires	Duodéno-pancréatectomie céphalique	2 mois	Décédé	AEG profonde
7	46 ans	F	Iléo-caecale	Métastases hépatiques + rénales + ganglionnaires	chimiothérapie palliative	8 mois	Décédée	Syndrome occlusif
8	42 ans	M	Espace inter-pancréato-splénique	Métastases ganglionnaires	chimiothérapie palliative	14 mois	Décédé	Non précisée
9	59 ans	F	Pancréas	Métastases hépatiques	Décédée avant tout traitement	1 mois	Décédée	
10	62 ans	F	Pancréas	Métastases hépatiques + ganglionnaires + péritonéales + pleurales	chimiothérapie palliative	5 mois	Décédée	Dissémination métastatique
11	46 ans	M	Estomac	Métastases hépatiques + ganglionnaires + pulmonaires	Jéjunostomie d'alimentation + Chimiothérapie palliative	14 mois	Décédé	Dissémination métastatique
12	45 ans	F	Grêle	Métastases hépatiques	Chirurgie carcinologique + Chirurgie de la métastase hépatique + chimiothérapie curative	5 mois	Vivante	
13	39 ans	F	Pancréas	Métastases hépatiques + ganglionnaires	chimiothérapie palliative	6 mois	Vivante	
14	37 ans	M	Colon	Métastases hépatiques + ganglionnaires	Chimiothérapie palliative	10 mois	Vivant	

IX.COMPLICATIONS EVOLUTIVES:

La surveillance a permis de détecter des métastases à distance, aucun cas de récurrences locorégionales n'a été noté.

- Métastases à distance:

Parmi les TE pancréatiques : Un cas de métastases pulmonaires.

TE gastriques : Un cas de métastases cérébrales, et un autre de métastases pulmonaires.

TE de l'espace inter-pancréato-splénique : Un cas de métastases hépatiques.

- Les complications: syndrome occlusif dans 1 cas



DISCUSSION

Les tumeurs endocrines (TE) peuvent se développer en n'importe quel site de l'organisme, non seulement à partir des glandes endocrines proprement dites (hypophyse, parathyroïdes, thyroïde, pancréas endocrine, surrénales) ou à partir des tissus comportant un système endocrinien diffus, comme les muqueuses digestives et respiratoires, mais aussi à partir d'organes apparemment dépourvus de cellules endocrines à l'état normal. [1]

Les tumeurs endocrines digestives représentent un groupe hétérogène de lésions néoplasiques qui ont en commun le fait d'être constituées de cellules tumorales présentant des signes histologiques et immunohistochimiques témoignant de leur différenciation endocrine et conservant, habituellement mais pas toujours, certaines propriétés des cellules endocrines normales dont elles sont supposées dériver, différant entre elles par leurs propriétés sécrétoires, leur mécanismes pathogéniques, leur présentation clinique, leur évolution et leur pronostic. En pratique, on distingue les tumeurs endocrines du tube digestif (TED), et les tumeurs endocrines pancréatiques (TEP) qui ont des caractéristiques cliniques et évolutives différentes et dont les modalités thérapeutiques varient. [2 ; 3 ; 4]

I. L'ANATOMOPATHOLOGIE DES TUMEURS ENDOCRINES DIGESTIVES

1 - Caractères généraux des TED

Les TED sont caractérisées au plan fonctionnel par la sécrétion de sérotonine, au plan histochimique par son argentaffinité (fixation directe des sels d'argent), au plan ultrastructural par l'aspect particulier des granules endosecrétoires.

Le caractère endocrine de la prolifération se traduit essentiellement par l'architecture tumorale, qui associe une riche vascularisation de type capillaire, et un agencement particulier des cellules le plus souvent disposées en massifs ou travées à bords nets, les plus périphériques volontiers arrangées en palissade. On distingue 5 types architecturaux :

A-insulaire (massifs pleins de taille variable)

B- trabéculaire (travées étroites dans un stroma plus ou moins abondant)

C-glandulaire (lumières glanduliformes au sein des massifs avec parfois production de mucine)

D-indifférencié

E-forme mixte associant les formes précédentes [5]

2-Modes de prélèvement

Ils dépendent de la localisation tumorale, ils peuvent être soit :

Ponction biopsie écho-guidée, scanno-guidée, ou par voie endoscopique

Pièce opératoire.

3-Méthodes d'étude anatomo-pathologique

3-1-Examen extemporané

Cet examen peropératoire nécessite une rapidité d'exécution technique et diagnostique. Il est réalisé à l'aide d'une coupe congelée effectuée dans un cryostat. Après un séchage rapide de la coupe, celle-ci est colorée par l'hématoxyline-éosine, puis déshydratée et montée. La principale indication de cet examen en ce qui concerne les tumeurs endocrines du pancréas est de vérifier l'intégrité de la recoupe chirurgicale (en pratique l'isthme pancréatique en cas de duodéno pancréatectomie céphalique). Cet examen peut porter sur la tumeur elle-même en cas de doute préopératoire sur sa nature, sur des ganglions suspects ou toute autre lésion susceptible de modifier le geste chirurgical.

Le diagnostic cytopathologique extemporané ne permet pas de trancher entre bénignité et malignité et l'histologie elle même peut être prise en défaut. [6]

3-2-Examen anatomo-pathologique standard

Examen capital, incontournable, permet à lui seul la certitude diagnostique.

Les données macroscopiques sont essentielles : elles permettront d'orienter les prélèvements qui échantillonneront à leur tour les lésions.

4-Etude anatomopathologique

4-1-Macroscopie

L'évaluation macroscopique de la tumeur permet de préciser sa localisation, sa taille, son caractère unique ou multiple, son aspect (solide/kystique), la présence de nécrose éventuelle, son degré d'invasion ou d'extension et la présence de métastases associées [7 ; 8 ; 9 ; 10].

a-TE pancréatique :

Les localisations à la tête, au corps ou à la queue du pancréas sont en proportions globalement équivalentes. Les glucagonomes, vipomes et insulinomes sont volontiers localisés au corps ou à la queue du pancréas, les gastrinomes (Figure 1) et les tumeurs non fonctionnelles sont plus souvent localisés à la tête, les somatostatинomes en zone périampullaire. Les tumeurs endocrines pancréatiques sont en général uniques, sauf lorsqu'elles se développent dans le cadre d'une maladie génétique (néoplasie endocrinienne multiple de type 1 [NEM1], maladie de Von Hippel- Lindau [VHL]).

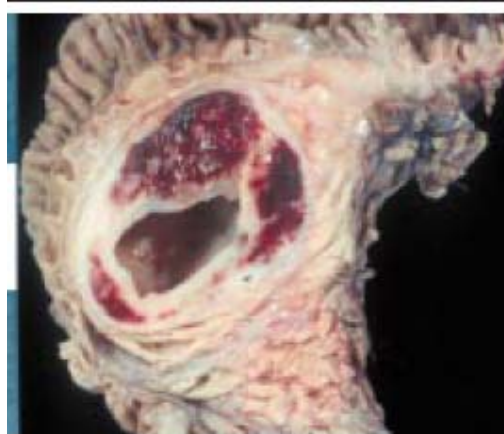

Figure 1: Volumineux gastrinome de la tête du pancréas mesurant 6 cm de grand axe, bien limité, comportant des remaniements hémorragiques et kystique (11)

-Aspect macroscopique :

Les tumeurs endocrines ont un aspect ferme, blanchâtre, bien limité sans capsule périphérique. La kystisation de ces tumeurs est classique. La taille varie de quelques millimètres à plus de 10 cm de grand axe. Les tumeurs endocrines fonctionnelles, se révèlent souvent, en raison de leur traduction clinique, à un stade précoce rendant parfois difficile leur localisation. Ainsi, les tumeurs de plus petite taille correspondent volontiers à des insulinomes (généralement inférieurs à 15 mm), les plus volumineuses à des tumeurs non fonctionnelles révélées par une symptomatologie d'ordre tumoral.

[11]

b- TE du tube digestif :

Les tumeurs endocrines gastriques sont classées en quatre types :

↳ TE à cellules ECL de type I: sont habituellement de petite taille polypoïdes multiples et multacentriques disséminées dans la partie haute de l'estomac.

↳ TE à cellules ECL de type II: son aspect macroscopique est identique à celui de la TE gastrique de type I, la différence s'observe sur le plan histologique.

↳ TE à cellules ECL de type III: Il s'agit habituellement de lésions uniques, volumineuses et invasives.

↳ TE non à cellules ECL: est comparable à celle des tumeurs à cellules ECL de type III : lésions uniques, volumineuses et invasives, mais, à la différence de ces dernières, pouvant survenir dans n'importe quel secteur de l'estomac. [3]

↳ La TE duodénale est souvent de petite taille, enchâssée dans la paroi, elle est de type variable, glandulaire ou mixte, de siège souvent ampullaire.

↳ La TE du grêle est souvent petite, peu visible, repérable par la palpation de la pièce sous forme d'un nodule ferme enchâssé dans la paroi, dans 1/3 des cas, elle est multiple et peut comporter jusqu'à une centaine d'éléments. Plus volumineuse, elle se présente comme une tumeur en bissac constituée d'un nodule jaune rosé de siège sous-muqueux et muqueux se prolongeant dans le mésentère, au-delà de la musculature (Figure 2). Elle induit une induration fibreuse de l'anse grêle souvent visible sur coupes TDM, des adénopathies de voisinage s'observent fréquemment [5]

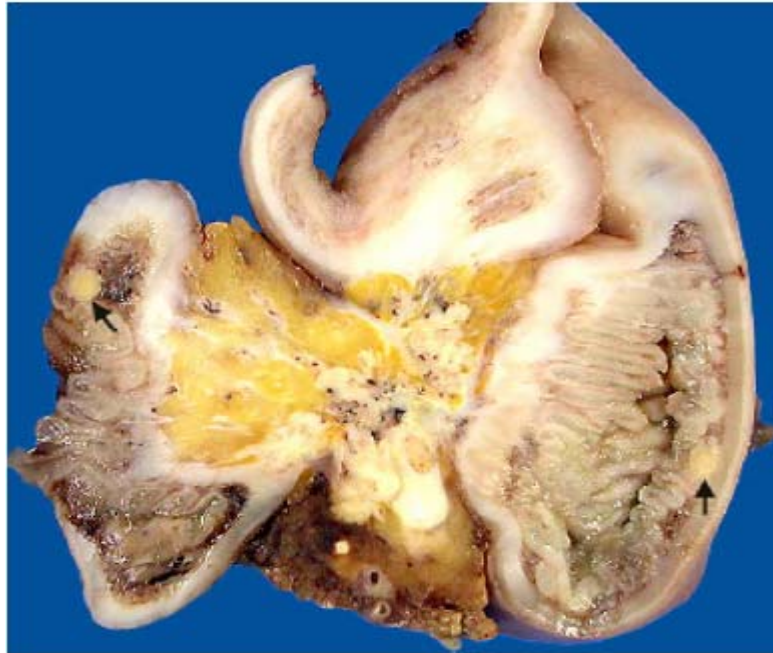


Figure 2 : La tumeur primitive sous-muqueuse (jaune chamois) localisée dans la paroi du grêle est de très petite taille (flèches). Noter l'aspect rétracté du mésentère et des vaisseaux (réaction desmoplastique) (94).

↳ La TE appendiculaire est toujours petite, se traduit par un renflement de l'extrémité distale de l'appendice, plus rarement par une infiltration blanchâtre de la base. Elle est souvent associée à des lésions d'appendicite aiguë ou d'appendicite chronique oblitérante.

↳ La TE colique peut se présenter sous la forme d'un volumineux polype, d'une tumeur infiltrant la paroi colique, d'une lésion annulaire obstructive, ou d'une infiltration diffuse de la paroi colique [12].

↳ La TE rectale (Figure 3) se présente comme des petites formations arrondies, parfois multiples. [5]

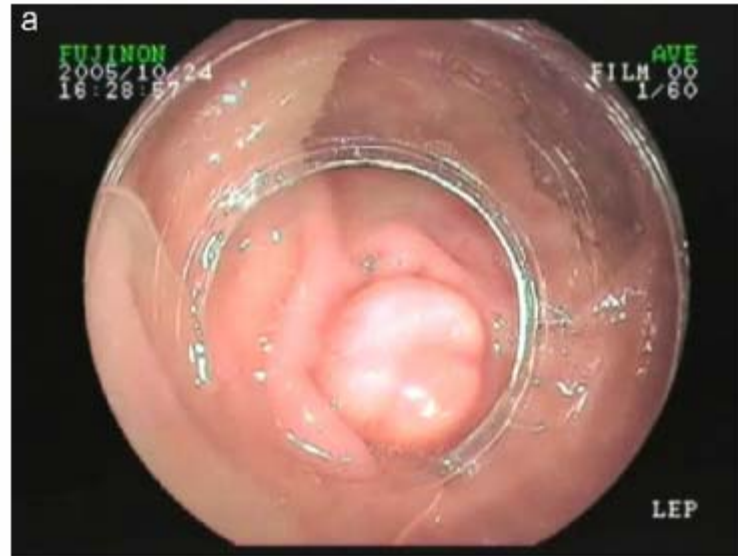

Figure 3 : Aspect déprimé d'une TER de 1 cm de diamètre 84.

4-2-Microscopie :

Au faible grossissement, les TE ont une architecture le plus souvent lobulaire ou trabéculaire, le stroma est d'abondance variable, mais toujours très vascularisé. Au fort grossissement, les cellules tumorales sont monomorphes ; leur taille est le plus souvent moyenne ; leur noyau à chromatine fine et en position centrale ; leur cytoplasme est abondant et à limites nettes [7 ; 8 ; 9 ; 10].

a-TE pancréatiques :

La très grande majorité des tumeurs endocrines pancréatiques est bien différenciée et leur aspect histologique caractéristique est généralement suffisant pour reconnaître leur nature endocrine. Elles se caractérisent par :

- ✓ des cellules régulières présentant une faible anisocaryose ;
- ✓ une organisation insulaire, trabéculaire, acineuse ou massive ;
l'architecture est indépendante du type cellulaire prépondérant, mises à part les tumeurs produisant de la somatostatine qui ont une disposition acineuse ;

✓ un stroma particulier, généralement grêle, richement vascularisé, parfois fibrohyalin ; l'existence d'un stroma amyloïde est surtout le fait des tumeurs sécrétant de l'insuline.

Certaines caractéristiques cytologiques particulières peuvent prêter à confusion, comme un aspect microvacuolisé ou en bague à chaton, trompeur pour un adénocarcinome, ou encore un aspect oncocytaire (Figure 4). [11]

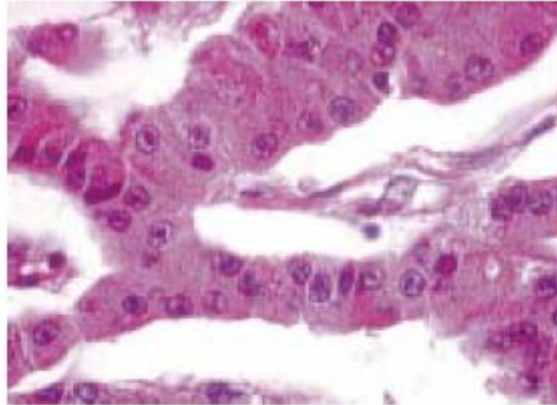


Figure 4 : Tumeur endocrine avec différenciation oncocytaire. Les cellules possèdent un volumineux cytoplasme éosinophile et un noyau paracentral à chromatine dispersée avec un nucléole central (hématoxyline-éosine, × 500) (11).

En microscopie électronique, les tumeurs endocrines pancréatiques peuvent contenir un nombre variable de granules sécrétoires. Ces granules sécrétoires comprennent une membrane périphérique et un corps dense central. Leur morphologie permet théoriquement de caractériser le produit de sécrétion d'une cellule tumorale. Cependant, certains granules sont difficiles à distinguer les uns des autres et l'identification est parfois impossible. Cette technique très lourde n'est pas utilisée pour le diagnostic de routine. [11]

b-TE du tube digestif :

TE duodénale : (C, A+C, B+C)

TE grêle représentent la forme type du carcinoïde. Sur le plan architectural, elles sont le plus souvent de type A, c'est-à-dire constituées de massifs cellulaires à contours irréguliers

mais à limites nettes, avec une fréquente orientation palissadique des cellules périphériques, parfois s'y associent des travées ou des lumières glandulaires. Le stroma entre les massifs est sclérohyalin, très rarement amyloïde, parfois siège d'une néoélastogénèse. Sur le plan cytologique, les cellules sont des cellules EC, régulières, possédant un cytoplasme abondant finement granuleux. En microscopie électronique, les granules endosecrétoires sont caractéristiques, pléiomorphes, de taille variable et de forme irrégulière.

TE appendiculaire d'aspect histologique identique à celui du grêle

TE colique : aspect histologique typique (A ou B)

TE rectale : type E [5]

TE gastrique:

TE type I: La tumeur est le plus souvent localisée, Superficielle et non invasive. Elle est formée de cellules ECL, sécrétant de l'histamine, exprimant les marqueurs endocrines et neuro-endocrines habituels. La muqueuse non tumorale est remaniée par des lésions de gastrite chronique atrophique avec hyperplasie endocrinienne.

TE type II: La principale différence se trouve dans la muqueuse non tumorale; alors que dans les tumeurs endocrines de type I, celle-ci est remaniée par des lésions de gastrite chronique atrophique avec hyperplasie endocrinienne, elle est ici remaniée par des lésions de gastrite hypertrophique et hypersécrétante typique du syndrome de Zollinger-Ellison. Une hyperplasie des cellules ECL est également présente.

TE à cellules ECL de type III: Les tumeurs sont le plus souvent des lésions bien différenciées, présentant parfois des atypies cytonucléaires ou un index mitotique élevé. La muqueuse non tumorale ne présente pas de signe d'hyperplasie endocrinienne.

TE non à cellules ECL: Histologiquement, les lésions présentent des degrés de différenciation variables. Elles sont habituellement morphologiquement bien différenciées mais comportent néanmoins souvent des atypies (pléiomorphisme, index mitotique élevé, foyers de nécrose). Il est possible d'identifier plusieurs types d'hormones dans les cellules tumorales : sérotonine, gastrine, ACTH, selon les cas. Quelques cas de tumeurs peu différenciées, de type à petites cellules, voire à grandes cellules, ont été également décrits. [3]

La répartition histologique des TED dans notre série est identique à ce qui est décrit dans la littérature (Prédominance des TED bien différenciées). En effet, les carcinomes bien différenciés (8 cas) sont relativement plus nombreux que les carcinomes peu différenciés (6 cas) dans notre série, on n'a pas relevé de tumeur endocrine bénigne ou de malignité incertaine dans notre série.

4-3- Immunohistochimie

Elle aide à confirmer le diagnostic de TE déjà établi devant les aspects macroscopiques et microscopiques caractéristiques. Néanmoins, elle devient essentielle dans les formes atypiques et peu différenciées [7 ; 8 ; 9 ; 10].

Elle peut détecter tous les marqueurs neuroendocrines, incluant les antigènes des granules de sécrétion (comme la chromogranine A)(Figure 5), les antigènes des vésicules neurosécrétoires (comme la synaptophysine)(Figure 6) et les antigènes cytosoliques (comme la NSE et la protéine PGP9.5). [2]

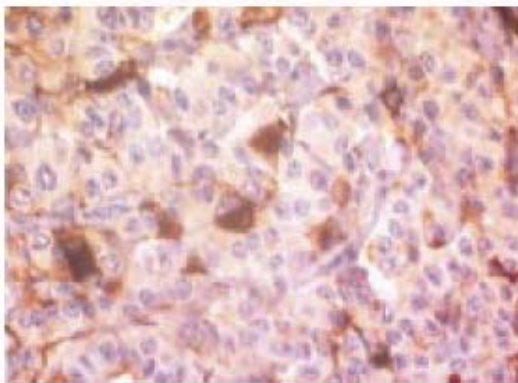


Figure 5 : Immunohistochimie. Expression de la chromogranine par les cellules tumorales dans une tumeur endocrine bien différenciée, marquage cytoplasmique hétérogène (immunoperoxydase, × 250).(11)

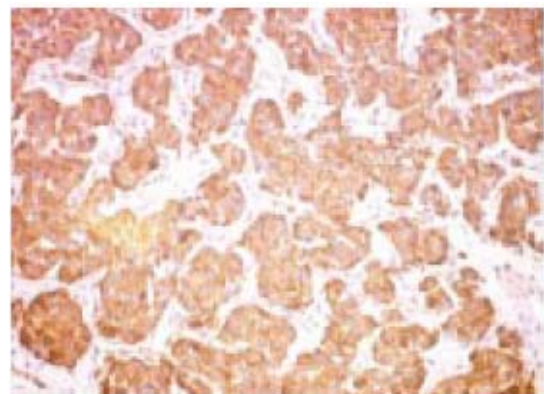


Figure 6 : Immunohistochimie. Expression de la synaptophysine par les cellules tumorales dans une tumeur endocrine bien différenciée, marquage cytoplasmique (immunoperoxydase, × 100).(11)

4-4-Description des critères de malignité

La malignité des tumeurs endocrines est difficile à évaluer au plan histopathologique, exception faite des carcinomes endocrines peu différenciés à haut potentiel évolutif. En pratique, le problème pour le clinicien et le pathologiste est d'affirmer la bénignité ou la malignité d'une tumeur endocrine bien différenciée et ainsi d'évaluer son pronostic évolutif. Les seuls critères de malignité indiscutables dans les tumeurs bien différenciées sont l'envahissement des organes de voisinage et la présence de métastases régionales ganglionnaires ou à distance. Ainsi, l'OMS a proposé des critères histologiques dans la classification 2000.

a- La différenciation :

La catégorie des tumeurs endocrines bien différenciées regroupe toutes les lésions ne présentant pas de signes objectifs de malignité au moment du diagnostic, comme la présence de métastases ou l'invasion de la couche musculaire de la paroi digestive. Cette catégorie inclut deux sous-groupes dont l'évolution ultérieure (bénigne ou de bas grade de malignité) ne peut pas être prédite avec certitude au moment du diagnostic. Les critères permettant de classer une tumeur dans l'un ou l'autre de ces sous groupes varient en fonction de l'organe ou du segment du tube digestif [2].

Dans toutes leurs localisations, pancréatiques et gastro-intestinales, les tumeurs endocrines digestives bien différenciées (Figure 7) présentent un aspect globalement comparable [2].

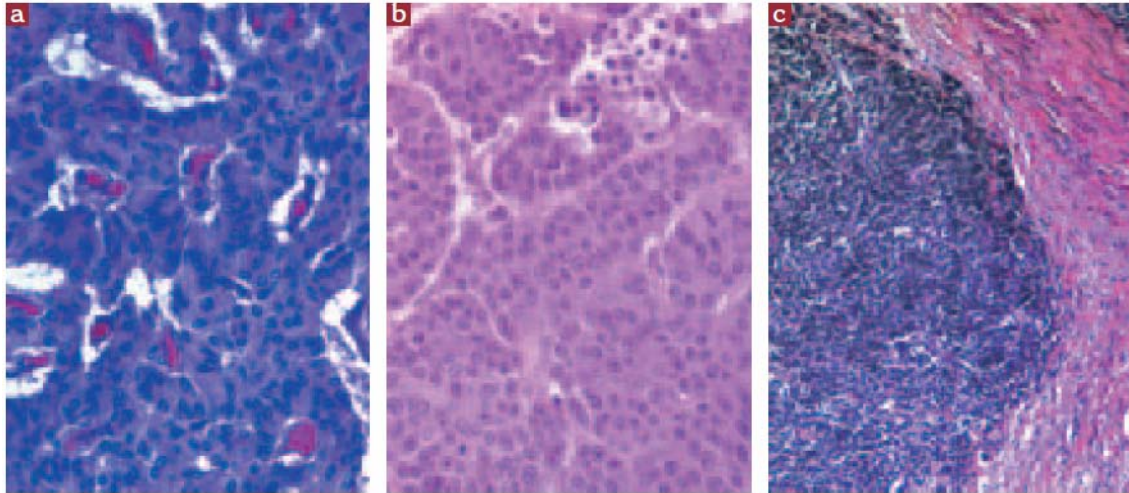


Figure 7 : Aspects cytologiques des carcinomes endocrines digestifs. Carcinome endocrine bien différencié du pancréas (a), carcinome endocrine du côlon, morphologiquement bien différencié mais présentant certaines atypies (pléiomorphisme nucléaire, nombreuses mitoses, foyer de nécrose) (b) et carcinome endocrine peu différencié de l'estomac (c). Hématoxyline-éosine-safran, grandissement original : a et b, × 350, c, × 120 (2)

Les cellules : régulières avec faible anisocaryose arrangées en structures organoïdes ; leur architecture présente des aspects variables, solides, trabéculaires ou glandulaires, qui peuvent être isolés ou associés au sein d'une même lésion, les cellules tumorales sont presque toujours monomorphes ; lorsqu'il existe un certain degré de pléiomorphisme, celui-ci est toujours limité.

Le cytoplasme est abondant, les noyaux sont réguliers et ne présentent que peu d'atypies cytonucléaires, les nucléoles sont présents mais rarement bien visibles.

Les mitoses sont rares, l'index de prolifération Ki67 est faible, la nécrose est habituellement absente ; lorsqu'elle existe, elle est focale. [2]

Un stroma généralement grêle, richement vascularisé, parfois fibro-hyalin. [13]

b-l'infiltration vasculaire :

L'invasion vasculaire est un critère à prendre en compte en faveur du caractère agressif de la tumeur. Cependant, la Caractérisation des embolies (Figure 8) est parfois difficile et il peut

être utile de s'aider d'immunomarquages avec des marqueurs vasculaires. La présence d'une angioinvasion fait passer, indépendamment des autres critères, du groupe des tumeurs de comportement bénin dans le groupe des tumeurs de pronostic incertain.

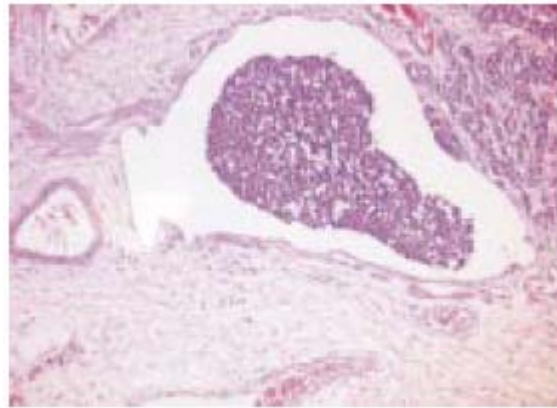


Figure 8 : Carcinome endocrine bien différencié. Embole tumoral intravasculaire (hématoxylineéosine, × 30). (11)

c-l'indice mitotique :

Le compte des mitoses est corrélé à la survie des malades. Cependant, son manque de reproductibilité est la critique majeure qui lui est faite. Il dépend de l'épaisseur des coupes, de l'intensité de la coloration et de l'anticorps utilisé. Il convient donc d'appliquer des critères stricts et reproductibles. C'est ainsi que le compte de mitoses évalué pour 10 CFG est un critère entrant dans la classification OMS 2000 : les tumeurs endocrines avec un comportement bénin comptent jusqu'à 2 mitoses pour 10 CFG, les tumeurs avec un comportement incertain comptent plus de 2 mitoses pour 10 CFG. Ce compte n'est pas discriminant pour séparer tumeurs endocrines à pronostic incertain et carcinomes endocrines bien différenciés (ces derniers peuvent présenter entre 2 et 10 mitoses pour 10 CFG)

d-L'index de prolifération :

L'index de prolifération est important à prendre en compte pour le classement pronostique des tumeurs endocrines. Son évaluation se fait par immunohistochimie avec l'anticorps MIB1 (reconnaissant la protéine Ki-67, exprimée par les cellules en dehors de la phase G0). Il convient d'appliquer des critères stricts et reproductibles. En effet, des variations de résultats peuvent être observées secondairement à des paramètres techniques (fixation, clone et dilution de l'anticorps, technique d'amplification et de révélation) et en raison de l'hétérogénéité du marquage au sein d'une même tumeur. Le taux de prolifération entre dans la classification OMS 2000, évalué en pourcentage de cellules marquées pour 10 CFG. Les tumeurs endocrines avec un comportement bénin comptent jusqu'à 2 % de cellules marquées, les tumeurs avec un comportement incertain comptent plus de 2 % de cellules marquées (figure 9). Ce compte n'est pas toujours discriminant pour séparer tumeurs endocrines de pronostic incertain et carcinomes endocrines bien différenciés (ces derniers présenteraient plus de 5 % de cellules marquées). Les carcinomes peu différenciés comptent plus de 15 % de cellules marquées par le MIB1. Le type de sécrétion hormonale entre en jeu dans le classement pronostique des tumeurs endocrines du pancréas. Les insulinomes sont le plus souvent bénins. L'inverse est vrai pour les autres tumeurs fonctionnelles, qui n'entrent jamais dans le cadre des tumeurs de pronostic favorable dans la classification OMS 2000. [11 ; 13]

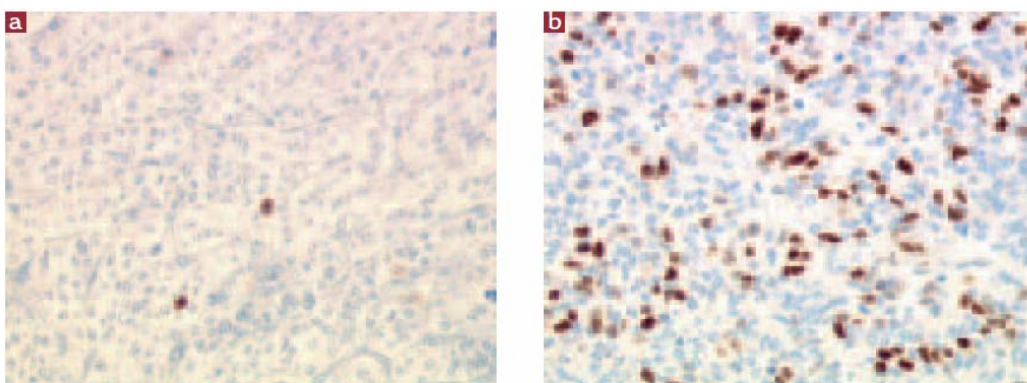


Figure 9 : Index de prolifération Ki67 dans une tumeur endocrine bien différenciée de pronostic incertain (a) et dans un carcinome endocrine bien différencié (b). Immunoperoxydase, grandissement original : \times 350. (2)

e-La nécrose:

La présence de nécrose est un critère accessoire de classification. L'existence de foyers localisés de nécrose dans un carcinome bien différencié invite à faire classer la lésion comme G2, mais cette classification doit être confirmée par la démonstration d'une forte activité proliférative. Les tumeurs G3 sont constamment associées à l'existence de plages de nécrose, parfois étendues.

f-Atypies cellulaires:

Leur présence est plus marquée en allant de TE bien différenciée vers carcinome endocrine peu différencié. En effet, elles sont absentes dans les TE bénignes, rares en cas de TE de malignité incertaine, modérées dans les carcinomes endocrines bien différenciés, et importantes en cas de carcinome endocrine peu différencié (Figure10).

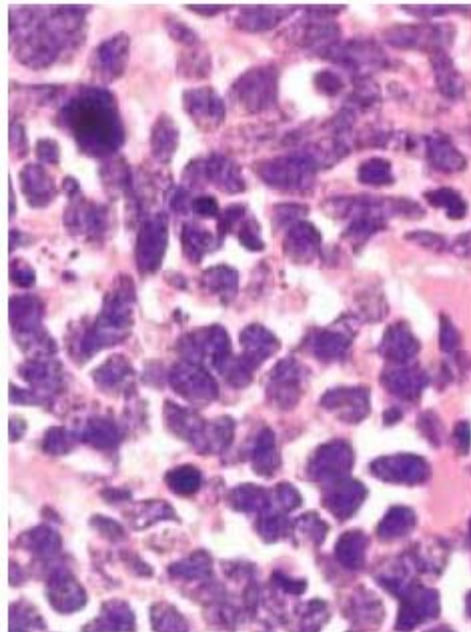


Figure 10 : Histologie avec hématoxyline et éosine d'un malade ayant un carcinome endocrine peu différencié. On observe une architecture désorganisée avec plusieurs atypies cellulaires.(19)

5-Classification des tumeurs endocrines digestives

5-1-En fonction de leur origine embryologique

Une classification des TED en fonction de leur origine embryologique a été proposée par Williams et Sandler. Elle est peu utilisée en pratique et permet de distinguer trois groupes :

- tumeurs développées à partir de l'intestin antérieur (foregut) : TE œsophagiennes, TE gastriques, TE duodénales et jéjunales hautes, TE pancréatiques, TE de l'appareil respiratoire et TE thymiques ; [4 ; 7]
- tumeurs développées à partir de l'intestin moyen (midgut) : TE jéjunales basses et iléales, TE cœcales et TE appendiculaires ; [4 ; 7]
- tumeurs développées à partir de l'intestin postérieur (hindgut) : TE coliques et rectales. [4; 7]

5-2-En fonction de critères morphologiques.

La classification des TE proposée par l'Organisation mondiale de la santé (OMS) en 2000 est actuellement la référence (Tableau I). Il s'agit d'une classification histopronostique commune aux TE du tube digestif et du pancréas. Quatre groupes tumoraux d'agressivité croissante sont distingués en fonction de critères histopathologiques tels que la taille, l'extension tumorale, l'architecture, la présence de nécrose, de critères cytologiques et architecturaux, de marqueurs de prolifération tels que l'index mitotique et l'expression du ki67 (ou Mib1). [4]

La classification de l'OMS, proposée en 2000, partiellement réactualisée en 2004, avec son schéma standardisé de description anatomopathologique, définit un cadre pour faciliter l'évaluation de la malignité tumorale.

Cette classification est basée sur une combinaison de données cliniques et pathologiques, associées à des paramètres spécifiques de chaque organe où une tumeur endocrine peut se développer. [2 ; 14]

Tableau I :Classification de l'Organisation mondiale de la santé des tumeurs endocrines digestives. [4]

	TE bénignes	TE de malignité incertaine	Carcinome endocrine bien différencié	Carcinome endocrine peu différencié
Différentiation histologique	Bien différenciée	Bien différenciée	Bien différenciée	Peu différenciée
Atypies cellulaire	Aucune	Rares cellules	Modérée	Importante
Nécrose	Absente	Possible, limitée	Possible, focale	Habituelle
Angio-invasion	Non	Possible	Possible	Possible
Taille	Estomac, grêle : < ou égale à 1cm Appendice, colon, rectum : < ou égale à 2cm Pancréas : < 2cm	Estomac, grêle : > 1cm Appendice, colon, rectum : > 2cm Pancréas : > ou égale à 2cm	Estomac, grêle : habituellement > 1cm Appendice, colon, rectum, pancréas, habituellement > 2cm	
Index mitotique	< ou égale à 2	Pancréas > 2	Habituellement 2-10	> 10
Index de prolifération (Ki67)	< ou égale à 2%	> 2%	2-15%	> 15%
Invasion locale	Tube digestif: muqueuse, sous muqueuse Pancréas: intra-pancréatique		Tube digestif : musculéuse Pancréas : extension extra-pancréatique	
Métastases	Non	Non	Possible	Possible

5-3-En fonction de critères fonctionnels

En pratique, on distingue les tumeurs fonctionnelles (responsables de symptômes liés à une production de peptides ou d'amines) qui nécessitent un traitement symptomatique spécifique, et les tumeurs non fonctionnelles (sans symptômes liés à une production de peptides ou d'amines). [4]

6-Classification TNM et Stadification [14 ; 15]

Le système TNM est un langage universel qui a fait la preuve de son efficacité et de son intérêt pour la prise en charge des malades atteints de tumeurs malignes.

Cette classification est basée sur les résultats des examens morphologiques, et l'étude anatomopathologique.

6-1-Propositions pour une classification TNM des tumeurs endocrines de l'intestin antérieur (estomac, duodénum et pancréas) (Tableaux II, III et IV)

Le concept de tumeur endocrine in situ (Tis) n'est admis, en l'état actuel des connaissances, que dans l'estomac [14] ; il n'est pas retenu dans le pancréas.

La distinction entre les stades T est déterminée par le degré d'invasion locale et/ou par la taille de la tumeur, conformément aux principes de la classification OMS, désormais cliniquement validée [14]. Les seuils de taille retenus pour la distinction entre stades T1 et T2 sont ceux de l'OMS (1 cm pour l'estomac et l'intestin proximal, 2 cm pour le pancréas). En d'autres termes, les stades T1 correspondent à des tumeurs classées comme tumeurs endocrines bien différenciées bénignes par l'OMS et les tumeurs T2 incluent les tumeurs de pronostic incertain de l'OMS. Les tumeurs T3 et T4 sont habituellement des tumeurs localement invasives. Cependant, pour les tumeurs du pancréas, un seuil de 4 cm a été retenu pour la limite entre les stades T2 et T3 et reste discuté ; il fallait que la différence de taille entre les tumeurs T1 et T3 soit suffisamment importante pour être facilement détectée par les techniques d'imagerie. La définition des stades N et M est conforme aux principes généraux du système TNM.

TABLEAU II. – Propositions de classification TNM et de Stadification clinique pour les tumeurs endocrines de l'estomac. [14]

T- Tm primitive			
Tx	la Tm primitive ne peut pas être évaluée		
T0	pas d'évidence pour une Tm primitive		
Tis	Tm in situ/dysplasie (<0,5cm)		
T1	la Tm envahit le chorion ou la sous muqueuse ou de taille <1 cm		
T2	la Tm envahit la musculuse ou la sous séreuse ou de taille >1 cm		
T3	la Tm atteint la séreuse		
T4	la Tm envahit les organes adjacents		
	Pour tout T, ajouter (m) en cas de Tm multiples		
N- Ganglions lymphatiques régionaux			
Nx	le statut des gg lymphatiques régionaux n'est pas évaluable		
N0	absence d'atteinte gg		
N1	présence d'atteinte gg régionales		
M- métastases à distance			
Mx	métastases à distance non évaluées		
M0	absence de métastases à distance		
M1	présence de métastases à distance		
Stades cliniques			
Stade 0	Tis	N0	M0
Stade 1	T1	N0	M0
Stade IIa	T2	N0	M0
IIb	T3, T4	N0	M0
Stade IIIa	T4	N0	M0
IIIb	tout T	N1	M0
Stade IV	toutT	tout N	M1

TABLEAU III : Propositions de classification TNM et de Stadification clinique pour les tumeurs endocrines de l'intestin grêle proximal (duodénum, ampoule de Vater, jéjunum proximal). [14]

T - tumeur primitive			
TX la tumeur primitive ne peut pas être évaluée			
T0 pas d'évidence pour une tumeur primitive			
T1 la tumeur envahit le chorion ou la sous-muqueuse ou de taille < 1 cm			
T2 la tumeur envahit la musculuse ou de taille > 1 cm			
T3 la tumeur envahit le pancréas ou l'espace rétropéritonéal			
T4 la tumeur envahit le péritoine ou d'autres organes, tumeur limitée à l'ampoule de Vater pour les paragangliomes gangliocytiques			
Pour tout T, ajouter (m) en cas de tumeurs multiples			
N - ganglions lymphatiques régionaux			
NX le statut des ganglions lymphatiques régionaux n'est pas évaluable			
N0 absence d'atteinte ganglionnaire			
N1 présence d'atteinte ganglionnaire régionale			
M - métastase à distance			
MX métastase à distance non évaluée			
M0 absence de métastase à distance			
M1 présence de métastase à distance			
Stades cliniques			
Stade I	T1	N0	M0
Stade IIa	T2	N0	M0
IIb	T3	N0	M0
Stade IIIa	T4	N0	M0
IIIb	tout T	N1	M0
Stade IV	tout T	tout N	M1

TABLEAU IV : Propositions de classification TNM et de Stadification clinique des tumeurs endocrines du pancréas. [14]

<p>T – tumeur primitive TX la tumeur primitive ne peut pas être évaluée T0 pas d'évidence pour une tumeur primitive T1 la tumeur est limitée au pancréas et sa taille est < 2 cm T2 la tumeur est limitée au pancréas et sa taille est 2–4 cm T3 la tumeur est limitée au pancréas et sa taille est > 4 cm, ou elle envahit le duodénum ou la voie biliaire T4 la tumeur envahit la paroi des gros vaisseaux adjacents (axe cœliaque ou artère mésentérique supérieure), l'estomac, la rate, le côlon, la glande surrénale Pour tout T, ajouter (m) en cas de tumeurs multiples</p>																											
<p>N – ganglions lymphatiques régionaux NX le statut des ganglions lymphatiques régionaux n'est pas évaluable N0 absence d'atteinte ganglionnaire N1 présence d'atteinte ganglionnaire régionale</p>																											
<p>M – métastase à distance MX métastase à distance non évaluée M0 absence de métastase à distance M1 présence de métastase à distance</p>																											
<p>Stades cliniques</p> <table border="1"> <tr> <td>Stade I</td> <td>T1</td> <td>N0</td> <td>M0</td> </tr> <tr> <td>Stade IIa</td> <td>T2</td> <td>N0</td> <td>M0</td> </tr> <tr> <td> IIb</td> <td>T3</td> <td>N0</td> <td>M0</td> </tr> <tr> <td>Stade IIIa</td> <td>T4</td> <td>N0</td> <td>M0</td> </tr> <tr> <td> IIIb</td> <td>tout T</td> <td>N1</td> <td>M0</td> </tr> <tr> <td>Stade IV</td> <td>tout T</td> <td>tout N</td> <td>M1</td> </tr> </table>				Stade I	T1	N0	M0	Stade IIa	T2	N0	M0	IIb	T3	N0	M0	Stade IIIa	T4	N0	M0	IIIb	tout T	N1	M0	Stade IV	tout T	tout N	M1
Stade I	T1	N0	M0																								
Stade IIa	T2	N0	M0																								
IIb	T3	N0	M0																								
Stade IIIa	T4	N0	M0																								
IIIb	tout T	N1	M0																								
Stade IV	tout T	tout N	M1																								

6-2- Proposition de classification TNM applicable aux tumeurs endocrines de l'iléon, de l'appendice, du côlon et du rectum (Tableaux V, VI, VII)

Comme pour la version précédente, les propositions s'inspirent du système TNM utilisé pour les carcinomes exocrines digestifs. Comme pour la classification des tumeurs de l'intestin antérieur, la distinction entre les stades T est déterminée par la taille tumorale (1 ou 2 cm selon le site) et par l'infiltration dans la paroi digestive (sauf pour l'appendice, les tumeurs T1 infiltrent la muqueuse ou la sous-muqueuse, T2 la musculuse, T3 la sous-séreuse et T4 le péritoine).

Pour la localisation appendiculaire, le degré d'infiltration dans le méso-appendice est introduit dans cette classification. Il est recommandé de compter le nombre de ganglions métastatiques et de donner précisément la localisation des métastases à distance (pulmonaire ; hépatique ; osseuse) afin de pouvoir tester l'éventuelle signification de ces informations dans des travaux ultérieurs.

TABLEAU V. Proposition de classification TNM pour les tumeurs endocrines du jéjunum distal et de l'iléon. [15]

T- Tumeur primitive			
TX	La tumeur primitive ne peut être évaluée		
T0	Pas d'évidence pour une tumeur primitive		
T1	La tumeur envahit la muqueuse ou la sous-muqueuse et de taille < 1 cm		
T2	La tumeur envahit la musculature ou de taille > 1 cm		
T3	La tumeur atteint la sous-séreuse		
T4	La tumeur envahit le péritoine/les organes adjacents		
Pour tout T, ajouter (m) en cas de tumeurs multiples			
N- Ganglions lymphatiques régionaux			
NX	Le statut des ganglions régionaux n'est pas évaluable		
N0	Absence d'atteinte ganglionnaire		
N1	Présence d'atteinte ganglionnaire régionale		
M- Métastase à distance			
MX	Métastase à distance non évaluée		
M0	Absence de métastase à distance		
M1	Présence de métastase à distance		
Stades cliniques			
Stade I	T1	N0	M0
Stade IIa	T2	N0	M0
IIb	T3	N0	M0
Stade IIIa	T4	N0	M0
IIIb	tout T	N1	M0
Stade IV	tout T	tout N	M1

TABLEAU VI. — Proposition de classification TNM pour les tumeurs endocrines de l'appendice [15]

T- Tumeur primitive			
TX La tumeur primitive ne peut être évaluée			
T0 Pas d'évidence pour une tumeur primitive			
T1 La tumeur envahit la sous-muqueuse ou la musculuse et de taille < 1 cm			
T2 La tumeur envahit la sous-muqueuse, la musculuse et/ou focalement (jusqu'à 3 mm) la sous-séreuse/méso-appendice et de taille > 2 cm			
T3 La tumeur est > 2 cm et/ou envahit largement (sur plus de 3 mm) la sous-séreuse/ méso-appendice			
T4 La tumeur envahit le péritoine/les organes adjacents			
N- ganglions lymphatiques régionaux			
NX Le statut des ganglions régionaux n'est pas évaluable			
N0 Absence d'atteinte ganglionnaire			
N1 Présence d'atteinte ganglionnaire régionale			
M- métastase à distance			
MX Métastase à distance non évaluée			
M0 Absence de métastase à distance			
M1 Présence de métastase à distance			
Stades cliniques			
Stade I	T1	N0	M0
Stade IIa	T2	N0	M0
IIb	T3	N0	M0
Stade IIIa	T4	N0	M0
IIIb	tout T	N1	M0
Stade IV	tout T	tout N	M1

TABLEAU VII. Proposition de classification TNM pour les tumeurs endocrines du côlon et du rectum. [15]

T- Tumeur primitive			
TX	La tumeur primitive ne peut être évaluée		
T0	Pas d'évidence pour une tumeur primitive		
T1	La tumeur envahit le chorion ou la sous muqueuse		
T1a	Taille < 1 cm		
T1b	Taille 1-2 cm		
T2	La tumeur envahit la musculature ou de taille > 2 cm		
T3	La tumeur atteint la sous-séreuse/graisse périrectale		
T4	La tumeur envahit le péritoine/les organes adjacents		
Pour tout T, ajouter (m) en cas de tumeurs multiples			
N- Ganglions lymphatiques régionaux			
NX	Le statut des ganglions régionaux n'est pas évaluable		
N0	Absence d'atteinte ganglionnaire		
N1	Présence d'atteinte ganglionnaire régionale		
M- Métastase à distance			
MX	Métastase à distance non évaluée		
M0	Absence de métastase à distance		
M1	Présence de métastase à distance		
Stades cliniques			
Stade I	T1	N0	M0
Stade IIa	T2	N0	M0
IIb	T3	N0	M0
Stade IIIa	T4	N0	M0
IIIb	tout T	N1	M0
Stade IV	tout T	tout N	M1

6-3-Propositions pour un système de grades histologiques [7 ; 8 ; 9 ; 10]

Un des problèmes mal résolus par la classification OMS proposée en 2000 est la classification des tumeurs endocrines digestives morphologiquement bien différenciées, mais présentant des index de prolifération élevés ou d'autres signes d'agressivité (foyers de nécrose par exemple). Dans la mesure où certaines études récentes suggèrent que ces tumeurs ont un plus mauvais pronostic, il est apparu souhaitable de les individualiser. Il est donc proposé de distinguer deux grades, G1 et G2, au sein des carcinomes endocrines bien différenciés et d'y

associer un grade G3, correspondant aux carcinomes endocrines peu différenciés (tableau VIII). La classification dépend essentiellement de l'index mitotique ou de l'index de prolifération évalué à l'aide de l'anticorps Ki67 (ou MIB1).

TABLEAU VIII : Proposition d'un système de grade histologique pour les tumeurs endocrines digestives. [15]

Grade	Index mitotique (10 HPF)*	Index Ki67 (%)**
G1	<2	<ou égale à 2
G2	2-20	3-20
G3	>20	>20

* 10 HPF: high power field = 2 mm², au moins 40 champs évalués dans les zones de plus haute densité mitotique ; ** anticorps MIB1 ;% sur 2000 cellules tumorales dans les zones de plus haute densité de cellules avec marquage nucléaire.

II. ETUDE EPIDEMIOLOGIQUE

1- Fréquence

Les TE sont des tumeurs rares [16] (1% de l'ensemble des Tumeurs) [17]. On considère que les TED représentent environ 1 % des tumeurs digestives, et constituent les plus fréquentes après les tumeurs de la thyroïde [3 ; 7] L'incidence par 100 000 habitants varie entre 0,56 et 2,2 dans les pays développés [4].

Cette incidence est en augmentation dans de nombreux pays au cours des 20 dernières années, cela est en rapport soit avec le développement des moyens diagnostiques, soit que c'est une réelle augmentation de l'incidence[17 ; 18 ; 3 ; 4 ; 5 ; 7]

Notre série note une fréquence de 2,06% de TE parmi toute la pathologie néoplasique digestive.

2-Répartition selon le sexe

Des données épidémiologiques concernant un groupe de 229 TED diagnostiquées entre 1976 et 1999 et présentant des caractères histologiques de malignité validés ont récemment été rapportées par le Registre des tumeurs digestives de Dijon. [4]

Ces TED malignes sont rares avant l'âge de 40 ans dans les deux sexes, leur incidence augmentant ensuite plus rapidement chez l'homme que chez la femme [12] Le taux d'incidence standardisé sur l'âge était de 0,76 cas pour 100 000 chez les hommes et 0,50 cas pour 100 000 chez les femmes. [4]

Ces résultats ne sont pas compatibles avec les nôtres, où la fréquence des TED est égale dans les deux sexes.

3-Répartition selon l'âge [17 ; 4]

Les TED surviennent avec prédilection chez l'adulte aux alentours de la cinquième ou la sixième décennie.

La moyenne d'âge au moment du diagnostic se situe entre 36 et 54 ans pour les TE bien différenciées, elle est de 52,25 ans pour les TE peu différenciées.

En effet, dans notre série, la moyenne d'âge était de 48,5 ans, avec des extrêmes de 36 et 75 ans , ce qui correspond à la littérature.

4-Répartition selon la localisation

Les TE du tube digestif sont les plus fréquentes des TED, avec une prévalence d'environ 1,5 cas pour 100 000 habitants.

Dans 90 % des cas la localisation est intestinale, essentiellement appendiculaire, parfois iléo-caecale, plus rarement rectales.

4-1-TE gastriques :

Avant l'époque de l'endoscopie, les TE gastriques représentaient environ 2% des TED. Cette incidence est actuellement estimée à environ 8%. Cette augmentation est probablement en rapport avec une détection plus fréquente grâce à l'endoscopie.

Notre série rapporte deux cas de TE gastrique (soit 14,21% des TED)

4-2-TE du duodénum et du jéjunum proximal :

Mise à part les gastrinomes duodénaux qui représentent 65 % des TE, les autres TE duodénales et du jéjunum proximal sont très rares.

Notre série rapporte un cas de tumeur jéjunale (soit 7,14%)

4-3-TE de l'iléon distal :

Les TE de l'intestin grêle (fréquemment appelées « carcinoïdes »), le plus fréquemment localisées dans l'iléon distal, représentent dans les séries chirurgicales un tiers de tumeurs de l'intestin grêle.

Notre série rapporte 1 seul cas de tumeur iléo-caecale, soit 7,14%

4-4-TE appendiculaires :

Les TE appendiculaires représentent 30 à 45 % des cas de TED et 75 % des tumeurs appendiculaires. C'est le cancer le plus fréquent de l'appendice.

Notre série rapporte 3 cas de TE appendiculaire, soit 21,42%.

4-5-TE coliques :

Les TE du côlon représentent moins de 1 % des tumeurs coliques et moins de 10 % de toutes les TED. Les tumeurs endocrines du côlon transverse et gauche sont rares.

Notre étude a objectivé un cas de TE colique ; soit 7,14%.

4-6-TE rectales :

Les TE du rectum sont assez fréquentes (1 à 2 % des tumeurs rectales), Elles sont beaucoup plus fréquentes que les TE coliques.

Elles représentent environ 12 à 20 % des TED dans les séries un peu ancienne. Les données les plus récentes (1992-1999) suggèrent une fréquence plus élevée, autour de 25 % des tumeurs endocrines digestives en raison probablement d'une meilleure détection par endoscopie.

Notre série ne rapporte aucun cas de TE rectale.

4-7-TE pancréatiques :

Les TE du pancréas représentent environ 0,5 % des tumeurs pancréatiques. [4 ; 3 ; 19]

Notre série rapporte 5 cas de TE pancréatiques ; soit 35,71%

5-Facteurs de risque

5-1-Facteurs hormonaux

Il a été suggéré, en raison d'une plus grande incidence chez les femmes que chez les hommes avec une incidence maximale en période d'activité génitale, que des facteurs hormonaux pourraient intervenir. [4]

5-2-Traitement chronique par les inhibiteurs de la pompe à protons (IPP)

Comme la sécrétion de la gastrine par des cellules G antrales est inhibée en condition acide, une hypergastrinémie peut être la conséquence de tout traitement qui diminue l'acidité gastrique. Les médicaments anti-sécrétoires augmentent la gastrine sérique de l'ordre de 2 à 4 fois la normale.

Des études chez le rat montrent qu'un usage prolongé des IPP peut se compliquer d'une hyperplasie des cellules EC-L et d'éventuels EC-Lomes. Cependant, en l'état actuel, il n'existe pas de données montrant que l'hypergastrinémie induite par des IPP dans le traitement des affections peptiques chez l'Homme est associée à un risque de TE gastrique. [19 ; 20 ; 21 ; 22]

5-3-Prédisposition génétique (4 ; 14 ; 23 ; 24 ; 25 ; 26 ; 27 ; 28 ; 29)

Des TE du pancréas sont observées chez 60 à 90 % des patients porteurs d'une néoplasie endocrine multiple type 1 (NEM1) et la recherche d'une NEM1 doit être systématique en cas de TE du pancréas, car son existence modifie la prise en charge clinique et thérapeutique des patients et de leur famille.

Les néoplasies endocriniennes multiples (NEM) sont des affections héréditaires de transmission autosomique dominante caractérisées par la survenue chez plusieurs membres d'une même famille de lésions endocriniennes diversement associées. On distingue les NEM1 et les NEM2. Les TED entrent plutôt dans le cadre des NEM1.

Le syndrome de NEM1 ou syndrome de Wermer est défini par l'association chez une même personne, d'au moins deux atteintes endocrines bénignes ou malignes, simultanées ou successives. Il s'agit d'une maladie liée à une mutation du gène MEN1 localisé au niveau du bras long du chromosome 11 (11q13) qui code pour une protéine de 610 acides aminés, la ménine.

La prévalence de la NEM1 dans la population générale est mal connue, estimée entre 1/50 000 et 1/20 000 à partir d'études épidémiologiques et nécropsiques. La pénétrance de la maladie est très élevée, supérieure à 90 % à l'âge de 50 ans. Les premières manifestations cliniques surviennent habituellement au cours de la troisième ou de la quatrième décennie, mais certaines atteintes peuvent rester très longtemps asymptomatiques.

La NEM 1 associe dans sa forme complète 3 atteintes principales : hyperparathyroïdie primaire, tumeur endocrine duodéno pancréatique et adénome hypophysaire. En réalité, ces 3 atteintes peuvent être diversement associées d'un sujet à l'autre, et de multiples autres atteintes, endocriniennes ou non, peuvent également être observées (Tableau IX).

Le diagnostic de NEM 1 familiale est évoqué lorsqu'un cas index présente une NEM 1 selon les critères diagnostiques énoncés ci-dessus et l'un de ses parents au premier degré présente au moins l'une des 3 atteintes principales.

Dans notre série, nous n'avons noté aucun cas de TE familiale. Cependant un patient âgé de 40 ans présente l'association d'un carcinome endocrine peu différencié de l'espace inter pancréato splénique, et l'antécédent d'un adénome surrénalien diagnostiqué et traité dix ans auparavant.

Tableau IX : Manifestations cliniques de la NEM1 [24]

Hyperparathyroïdie primaire : 90 à 100%
Tumeur endocrine duodéno pancréatique : 30 à 75%
Adénome hypophysaire : 15 à 65%
Atteinte corticosurrénalienne : 40%
Lipomes sous cutanés et viscéraux : 30%
Tumeur neuroendocrine thymique ou bronchique : 5 à 10%
Lésions cutanées

5-4-Le tabac :

Il a un rôle dans les carcinomes endocrines peu différenciés. [20]

II. DIAGNOSTIC POSITIF

1-Circonstances de découverte

Les manifestations cliniques des TE vont être liées à leur localisation, à leur caractère fonctionnel ou non et à leur agressivité [30 ; 31 ; 32].

Il peut s'agir de :

1-1-Syndrome carcinoïde [4 ; 33]

Le syndrome carcinoïde est la manifestation clinique caractéristique des TE du tube digestif. Sur le plan physiopathologique, le syndrome carcinoïde résulte de l'action des différentes substances vasoactives (sérotonine et autres peptides (bradykinine, histamine, substance P...)) sécrétées par la tumeur et qui sont normalement métabolisées et inactivées au niveau du foie. Ainsi, le syndrome carcinoïde ne s'observe qu'en cas de tumeurs primitives extradigestives ou en cas de tumeurs primitives digestives avec métastases hépatiques qui déversent directement leurs sécrétions dans la veine cave inférieure en évitant le passage et l'inactivation hépatique. Il n'est présent que chez 10 à 20 % des patients,

Il associe typiquement flush, (Le flush est un érythème paroxystique vasomoteur de la face, du cou et de la face antérieure du thorax pouvant apparaître spontanément mais souvent déclenché par une émotion, l'exercice, Certains aliments ou la prise d'alcool.) et diarrhée motrice. Plus rarement, les épisodes de flushs peuvent être sévères, accompagnés de bronchospasme, d'hypotension avec tachycardie, de confusion mentale et même de coma pouvant mettre en jeu le pronostic vital : on parle de crise carcinoïde. [4 ; 33] Aucun patient de notre série ne présente ce syndrome carcinoïde.

1-2-Cardiopathie

Une cardiopathie carcinoïde peut être présente après une longue période d'évolution dans environ un tiers des cas. Elle est liée à l'épaississement fibreux de l'endocarde du cœur

droit avec une atteinte valvulaire se manifestant par une insuffisance tricuspidiennne, un rétrécissement pulmonaire et une insuffisance cardiaque droite. Cette cardiopathie est responsable du décès des patients dans un tiers des cas. Plus rarement, une atteinte cardiaque gauche peut être observée, favorisée par la reperméabilisation du foramen ovale. [4 ; 33]

Aucun patient de notre série ne présente cette cardiopathie.

1-3-L'érythème necrolytique migrateur (Figure 11)

L'érythème necrolytique migrateur (ENM) est classiquement associé au glucagonome. Il est présent dans 90 % des cas. [6]

C'est une dermatose bulleuse qui se présente sous la forme de lésions prurigineuses et douloureuses recouvertes d'une croûte psoriasique d'extension centrifuge. Elle précède souvent de plusieurs années le diagnostic (6 à 8 ans en moyenne), Ces lésion évoluent par poussées et siègent sur les extrémités des membres, le visage, les régions péri-orificielles, les fesses, et le périnée. Il s'y associe des atteintes muqueuses.

Ces lésions cutanées, probablement secondaires à l'hypercatabolisme azoté, s'accompagnent d'un amaigrissement souvent majeur, de manifestations thromboemboliques dans un quart des cas, de manifestations digestives à type de douleur et de diarrhée dans 10 à 15 % des cas et parfois de stomatite et de troubles psychiques. La biopsie cutanée précoce contribue au diagnostic. [4 ; 6 ; 34 ; 35)

Dans notre série, le patient présentant un glucagonome avait un érythème nécrolytique migrateur.

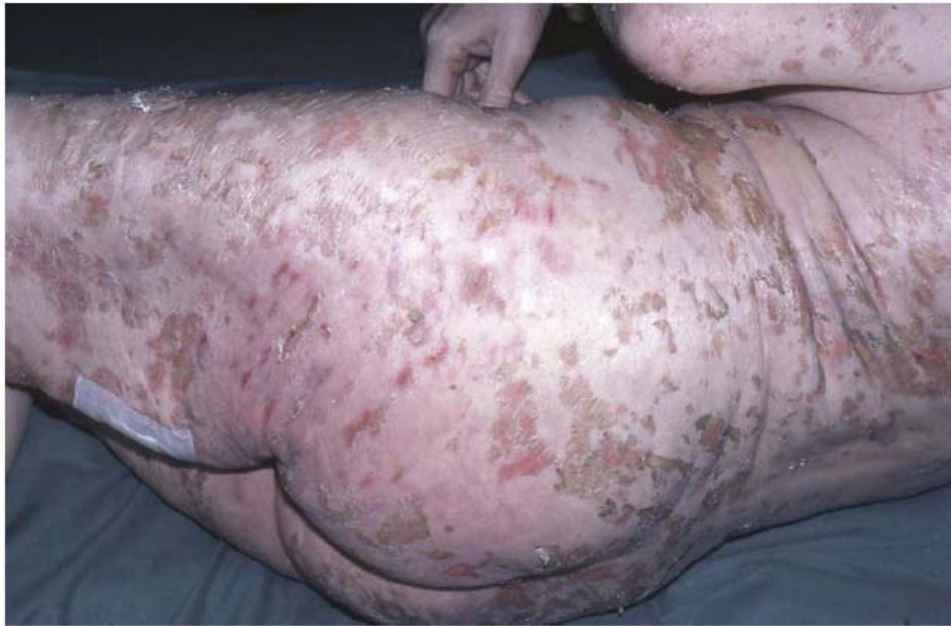

Figure 11 : Syndrome du glucagonome. Érythème nécrolytique migrateur.(35)

1-4-Métastases à distance

Les métastases à distance peuvent être révélatrices de TED. Ce sont généralement des métastases hépatiques. L'analyse histologique de la métastase peut être difficile. Les marquages en immunohistochimie peuvent être très utiles. La positivité de l'immunomarquage aux anticorps antichromogranine A, et aux anticorps anti KL1 permet de certifier la TED primitive et d'envisager une thérapeutique adaptée. L'échographie abdominale est l'examen de choix pour détecter les métastases hépatiques, elles sont multiples et souvent massives. [5 ; 36]

Dans notre série, Les patients admis au stade de métastases révélant le primitif digestif ou pancréatique étaient au nombre de 13. Les signes fonctionnels étaient en rapports avec des localisations hépatiques, ganglionnaires, mais aussi péritonéales et pleurales.

1-5-Accès d'hypoglycémie

Apparaissant chez l'adulte d'âge moyen, ils sont récidivants, Leur survenue à distance des repas, en fin de nuit, le matin à jeun ou à l'occasion d'un exercice, l'existence d'une prise de

poinds doivent orienter vers une cause organique (Dont l'insulinome est la principale cause). Ces épisodes, qui peuvent mettre en jeu le pronostic vital, peuvent être accompagnés de manifestations neuropsychiatriques trompeuses pouvant être à l'origine d'un retard diagnostique important. En dehors des crises, l'examen clinique est en général normal. Un syndrome tumoral ou des métastases sont rarement révélateurs et c'est exceptionnellement qu'il existe un syndrome de Cushing paranéoplasique, une hyperparathyroïdie ou des troubles de la fonction sexuelle. [4 ; 6]

Notre série ne rapporte aucun cas d'hypoglycémie

1-6-La maladie ulcéreuse

Elle se voit essentiellement au cours du syndrome de Zollinger–Ellison. Ce dernier associe une maladie ulcéreuse sévère, récidivante, avec des ulcères multiples et de localisation atypique, souvent compliquée (hémorragie ou perforation inaugurale dans 25 % des cas) associée dans deux tiers des cas à une diarrhée chronique volumogénique. La diarrhée est liée à l'augmentation des sécrétions digestives (gastriques, biliopancréatiques, duodéno-jéjunales) induites par l'hyperacidité intra-intestinale, mais également à la maldigestion (pH intraluminal acide), à la malabsorption (jéjunite) et à l'accélération de la motricité intestinale. Dans environ un quart des cas toutefois, la maladie se présente comme un ulcère duodéal banal et dans 15 % des cas, la diarrhée est isolée sans ulcère. Une œsophagite peptique sévère associée est fréquente.

Ces manifestations sont secondaires à une hypersécrétion acide gastrique permanente non régulée qui est mise en évidence par l'étude du débit acide basal (DAB) habituellement supérieur à 10 Meq/h. Dans 80 à 90 % des cas, il existe une hypergastrinémie à l'état basal.

Le diagnostic de certitude est apporté dans 95 % des cas par le test à la sécrétine qui montre une stimulation paradoxale de la sécrétion acide et de la gastrine sous perfusion de sécrétine. [4 ; 6]

Notre série ne rapporte aucun cas de SZE.

1-7-Diarrhée sécrétoire aqueuse

Une diarrhée sécrétoire aqueuse profuse (« choléra endocrine » ou syndrome de Verner-Morrison) pouvant atteindre 10 à 15 l/j, évoluant par poussées intermittentes, est un signe constant qui oriente vers le VIPome.

L'osmolarité des selles est proche de 300 mOsm/kg et le caractère sécrétoire est confirmé par la persistance de la diarrhée au cours du jeûne. Cette diarrhée chronique s'accompagne d'un amaigrissement dans 90 % des cas et d'une déshydratation dans plus de 80 % des cas. Des vomissements sont fréquents et il peut également exister, des douleurs abdominales et des flushs.

Biologiquement, la diarrhée peut se compliquer d'une hypokaliémie secondaire souvent sévère et pouvant être à l'origine de complications cardiaques, neurologiques à type de parésies voire de paralysies et d'une acidose métabolique. On note par ailleurs une a- ou hypochlorhydrie gastrique, une intolérance au glucose dans 20 à 50 % des cas et une hypercalcémie avec hypophosphorémie dans la moitié des cas.

Ces manifestations sont dues à une élévation du taux du VIP (vasoactives intestinal peptide) et d'autres peptides responsables d'une hypersécrétion hydroélectrolytique intestinale surpassant largement les capacités d'absorption colique. [4; 6]

Notre série ne rapporte aucun cas de diarrhée en rapport avec un VIPome.

1-8-Découverte fortuite

En raison de l'évolution lente qui caractérise les TE, elles peuvent se révéler lors d'un examen paraclinique fait dans le cadre d'une autre pathologie ; NEM/endocrinopathie

2-Interrogatoire

En plus de l'âge, la profession, le niveau socio-économique, l'interrogatoire doit rechercher les antécédents médico-chirurgicaux des patients et de leurs familles à la recherche d'un syndrome héréditaire, à savoir, une hyperparathyroïdie, un adénome hypophysaire, un adénome surrénalien.

Les signes fonctionnels se divisent en deux groupes :

- ❖ Ceux en rapport avec le syndrome tumoral
 - Altération de l'état général
 - Douleur abdominale
 - Masse abdominale
 - Syndrome occlusif
 - Angiocholite
- ❖ Ceux en rapport avec le syndrome d'hypersécrétion hormonale
 - Eruption cutanée
 - Prurit
 - Malaises
 - Diarrhées
 - Vomissements
 - Atteinte cardiaque

3-Examen clinique

L'examen clinique est une étape primordiale dans la démarche diagnostique.

En raison de leur rareté, et de leur évolution le plus souvent lente, les TED peuvent être diagnostiquées à un stade tardif.

L'examen clinique peut donc objectiver de divers signes en rapport soit avec un syndrome tumoral, soit avec un syndrome d'hypersécrétion hormonale lorsqu'il existe.

Syndrome tumoral : peut se manifester par une masse abdominale correspondant à la tumeur primitive, une hépatomégalie en rapport avec des métastases hépatiques, des adénopathies, une ascite, voire la palpation d'une tumeur au toucher rectal.

Syndrome d'hypersécrétion hormonale : dans ce cas, l'examen clinique peut révéler l'un des signes cliniques cités ci-dessus (éruption cutanée, amaigrissement, AEG, déshydratation...).

L'examen clinique peut permettre, à lui seul, d'orienter les examens complémentaires.

4- Etude paraclinique

4-1- Imagerie (bilan morphologique)

Il est orienté par la caractérisation clinique et biologique de la tumeur. Il recherche la tumeur primitive et participe au bilan d'extension. Dans tous les cas, il devra distinguer ce qu'il revient à l'extension tumorale, à des tumeurs associées dans le cadre d'un syndrome de prédisposition héréditaire, voire à la présence de secondes tumeurs, il permet le suivi des patients.

La sensibilité de tous les examens d'imagerie radiologique est habituellement excellente en raison de la grande taille des lésions au moment du diagnostic. De fait, la plupart des séries rapportent une sensibilité proche de 95 %. [37]

Les objectifs de l'imagerie sont triples : diagnostique, bilan préthérapeutique et de surveillance [38 ; 39 ; 40].

a-L'échographie abdominale : [6 ; 17 ; 25 ; 41]

L'échographie abdominale transpariétale est un examen incontournable dans la pathologie abdominale du fait de ses possibilités diagnostiques, de son innocuité et de sa grande disponibilité. Mais, elle a un effet restreint en matière de TED, Elle ne garde une place que dans la détection des métastases hépatiques, sinon elle est utile pour objectiver des adénopathies abdominales, ou pour guider une biopsie d'une masse abdominale ou d'une métastase hépatique.

L'aspect en échographie peut être hypo-, hyperéchogène ou hétérogène. Elles peuvent être en partie kystiques, ceci étant probablement dû à la lenteur de leur croissance et à des phénomènes de nécrose ischémique. Plus la tumeur est de grande taille, plus l'aspect hétérogène, nécrotique ou kystique et le caractère malin sont fréquents. Les formes purement kystiques représentent moins de 5 % de l'ensemble des lésions kystiques du pancréas. Des calcifications sont présentes dans les lésions de grande taille, dans plus de 30 % des cas.

La sensibilité de l'échographie transabdominale est de 25-70 % pour la détection des insulinomes et de 30 % pour celle des gastrinomes, surtout quand les lésions font plus de 3 cm. [25]

L'échographie Abdominale faite chez 11 de nos patients, a montré des métastases hépatiques isolées chez 2 malades, métastases hépatiques associées à des métastases ganglionnaires chez 4 patients, métastases hépatiques associées à des adénopathies abdominales profondes et à une lame d'ascite chez 1 patiente, adénopathies abdominales profondes chez 1 malade, métastases hépatiques et ascite dans 1 cas.

Dans notre série, elle a pu révéler le néo primitif dans 6 cas, dont 5 avaient une localisation pancréatique, le patient restant avait une tumeur au niveau de l'espace inter pancréato splénique. La taille moyenne de la tumeur la plus volumineuse a été estimée à 4cm. Les détails de l'échographie n'étaient pas exploitables chez tous les cas.

b- L'échoendoscopie : [5 ; 6 ; 17 ; 19 ; 42]

L'utilisation de l'écho-endoscopie est particulièrement intéressante. Son apport peut être présenté en 4 points :

1-La détection de petites tumeurs duodénales (sensibilité supérieure de 50 à 60 % pour les gastrinomes) qui ne sont habituellement pas visibles sur le scanner. (Figure 12)

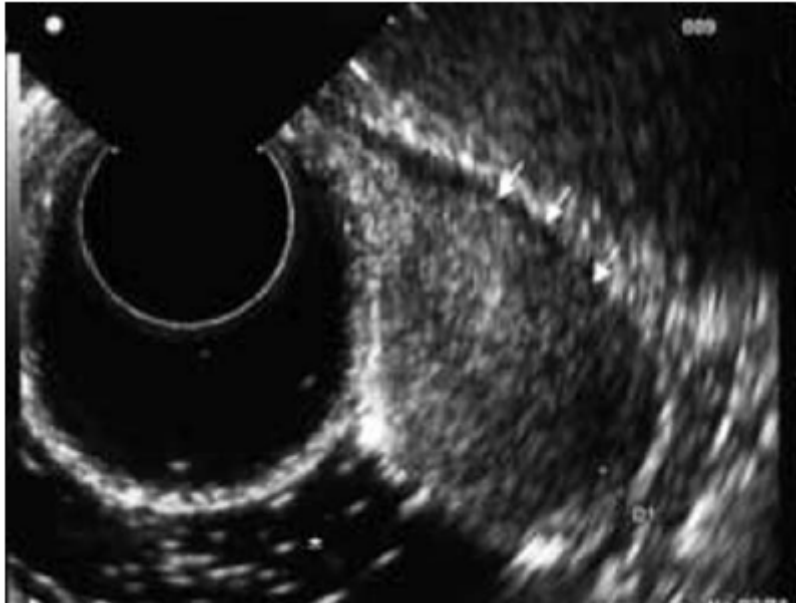

Figure 12 : A l'échoendoscopie on discerne facilement la tumeur faite d'un aspect assez échogène mais homogène occupant la sous muqueuse mais ne dépassant pas la musculuse (ligne noir cernant la tumeur en profondeur - flèches). La visualisation de lésions est parfois facilitée par un ballonnet très gonflé et après instillation d'eau. (19)

2-Elle est à préconiser dans le bilan de toute suspicion de TEP non démontrée par l'imagerie conventionnelle. L'échoendoscopie est la technique de visualisation des TEP la plus sensible (environ 90%). [6 ; 43]

(Tableau Xa,X b)

En effet, la plupart des TEP ont des limites nettes, dans 80% des cas, elles sont hypoéchogènes et homogènes, elles peuvent avoir un aspect kystique ou être hétérogènes notamment lorsqu'elles sont de grande taille[43].

3-Localisation correcte de tumeur dont le diamètre ne dépasse pas 5 mm.

4-Bilan d'extension locorégionale des TED.

Situées dans la sous-muqueuse (nécessité d'un ballonnet très bien gonflé et de hautes fréquences échographiques). Il est parfois utile de remplir d'eau la lumière digestive afin de mieux visualiser ces lésions pariétales.

Le tableau Xa illustre la sensibilité de l'échoendoscopie en fonction de la localisation tumorale

Localisation Tm	Sensibilité de l'échoendoscopie
Rectum	90%
Duodénum	60%
Pancréas	75-100%

Le tableau Xb suivant note la sensibilité de l'échoendoscopie fonction du type tumoral

Type Tm	Sensibilité de l'échoendoscopie
Insulinome	85-90%
Gastrinome	50-60%

c- TDM abdominale: (5; 6; 17; 19; 41)

C'est l'un des examens essentiels pour le diagnostic des TE primitives du tube digestif et du pancréas et de leurs éventuelles métastases. Peu d'études sont disponibles pour comparer la performance de la TDM par rapport aux autres techniques mais globalement on peut retenir une sensibilité de l'ordre de 60 à 90 % pour la détection d'une tumeur primitive.

Elle montre typiquement une tumeur hypodense devenant hyperdense après injection du produit de contraste en rapport avec le caractère hypervasculaire des TE, mais d'autres signes tels une fibrose avec rétraction du mésentère, et des ganglions du mésentère (visibles sur la TDM dans 90 % des cas) sont importants à apprécier.

En effet, la TDM permet :

- Le diagnostic de la tumeur primitive dans 20 à 70% des cas
- Le diagnostic des métastases hépatiques dans 46 à 70% des cas qui apparaissent comme des lésions focalisées rondes, hypodenses, hypervascularisées, d'allures volontiers kystiques (Figure 13)

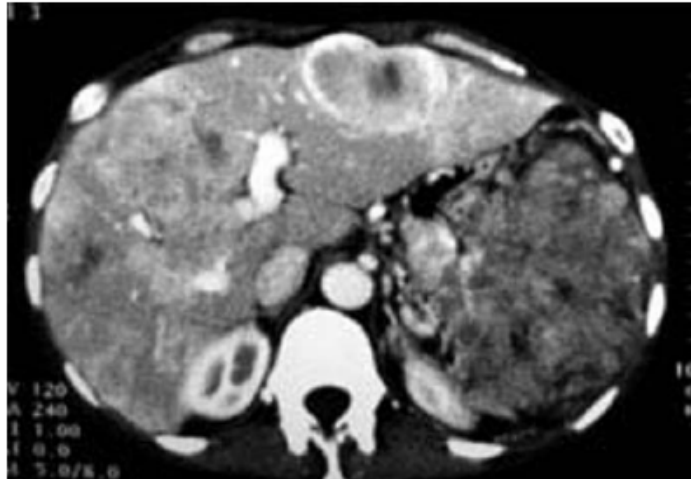


Figure 13 : Volumineuse tumeur endocrine non fonctionnelle de la queue du pancréas avec hypertension portale segmentaire, envahissement de la paroi gastrique et métastases hépatiques bilobaires. (17)

- La recherche d'une extension mésentérique (Figure 14) et ganglionnaire dans 46% des cas

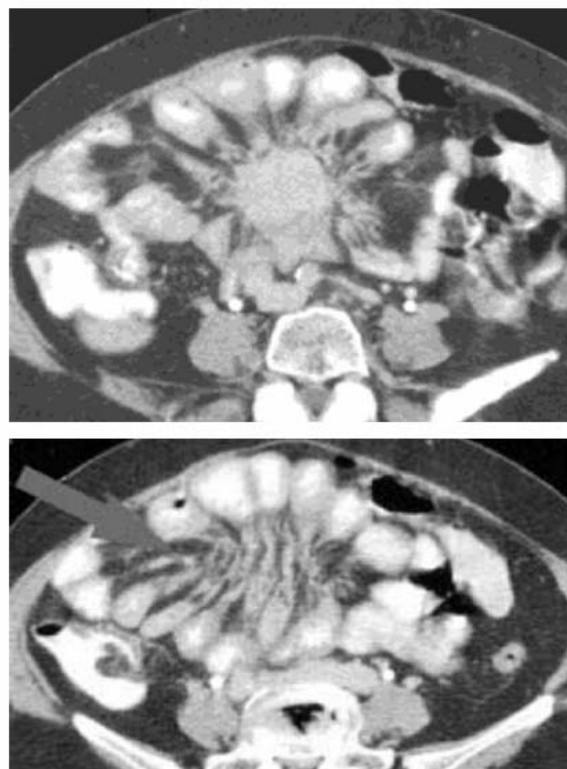


Figure 14 : Tumeur carcinoïde typique associant masse mésentérique rétractile (A) e épaissement pariétal circonférentiel ischémique des anses (flèche en A). Fibrose majeure étendue aux feuillets mésentériques iléaux (flèche en B).(87)

- La surveillance et l'évaluation de la réponse thérapeutique

L'entéroscanner est une nouvelle technique qui a supplanté les transits barytés ou aux hydrosolubles et les techniques de reconstruction permettant une meilleure détection des lésions intestinales.

La TDM abdominale faite chez 12 patients le plus souvent dans le cadre du bilan d'extension, avaient montré les mêmes résultats que ceux de l'écho abdominale, avec révélation du néo primitif chez les 3 patients dont l'écho n'a pas pu l'objectiver, il s'agissait de deux primitifs gastriques, et d'une localisation iléo caecale, la dernière TDM était normale.

d- IRM abdominale : (17; 19 ; 41 ; 44; 45)

L'imagerie par résonance magnétique est un examen important en matière de TED, son apport peut être résumé en 5 points :

- L'IRM est utile dans l'identification de la tumeur primitive jéjuno-iléale et colique : la tumeur est sous forme d'une masse hypervasculaire et parfois calcifiée.
- L'IRM est parfois nécessaire en matière de TEP pour mieux caractériser les rapports de la tumeur avec les structures de voisinage surtout le canal de Wirsung. Cependant, sa sensibilité pour la détection de TEP de petite taille reste encore inférieure à celle des scanners de la dernière génération.

Peu d'études sont disponibles pour comparer la performance de l'IRM par rapport aux autres techniques mais globalement on peut retenir une sensibilité de l'ordre de 60 à 90 % pour la détection d'une tumeur primitive. La sensibilité peut augmenter de 82-92 % si est réalisée une étude dynamique après injection.

- Les métastases hépatiques des TED sont très vascularisées. En IRM, elles apparaissent iso-intenses ou hypo-intenses en mode T1 et hyperintenses en mode T2.

Sur une étude réalisée en 2003 comparant l'apport de l'IRM par rapport à la TDM et à la Scintigraphie aux récepteurs de la Somatostatine(SRS) dans le diagnostic des métastases hépatiques des tumeurs endocrines, le taux de métastases hépatiques détectées par l'IRM était

significativement plus élevé pour l'IRM par rapport à la tomodensitométrie ($p = 0,02$) et la SRS ($p < 0,0001$). La concordance inter observateur était également la plus élevée pour l'IRM avec un coefficient de 84 % versus 78 % et 69 % respectivement pour la TDM et la SRS.

- L'IRM a de meilleures performances dans la détection, des métastases osseuses.
- L'angioIRM a supplanté l'angiographie plus invasive. Elle permet de préciser la vascularisation des lésions et surtout les rapports de la masse tumorale avec les branches artérielles, principalement celles de l'artère mésentérique supérieure qui doivent toujours être appréciées en préopératoire.

L'extension mésentérique est cotée en 4 stades en fonction de l'atteinte distale (stade I), proximale (stade II), tronculaire (stade III) et rétropéritonéal avec atteinte des branches jéjunales situées à gauche de l'axe mésentérique (stade IV)

4-2- Endoscopie : [41 ; 19]

Elle a deux intérêts majeurs : diagnostique et thérapeutique.

L'endoscopie digestive haute permet l'identification des TED jusqu'au ligament de Treitz (œsophage, estomac, duodénum). (Figure 15)

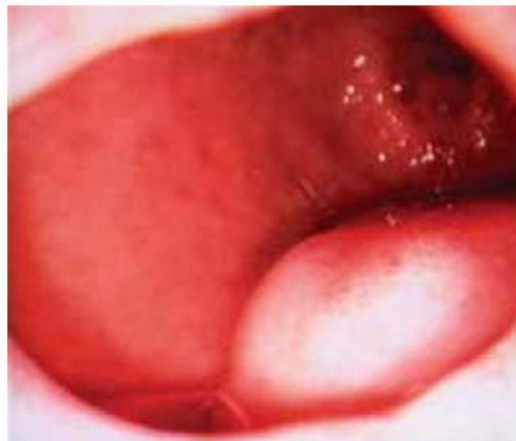

Figure 15 : Exemple endoscopique d'une tumeur endocrine bien différenciée de 2 cm de diamètre située sur la face postérieure du bulbe duodénal.(19)

- Les TED œsophagiennes sont situées au tiers inférieur de l'œsophage.
- Les TED gastriques prédominant au fundus.
- Les TED duodénales sont rares. Elles se situent dans le bulbe, le 2^e duodénum ou la papille.

L'iléo-coloscopie est utile pour la détection des TE rectales, coliques et certaines tumeurs de siège iléal distal.

La recto-sigmoidoscopie : Les lésions de l'intestin postérieur prédominent au rectum. Toutefois, compte tenu du fait qu'elles s'associent à un adénocarcinome colique dans 20 % des cas, une coloscopie doit toujours être effectuée. Ces tumeurs sont en général petites, mobiles, sous muqueuses, polypoïdes ou sessiles. L'aspect endoscopique peut se limiter à un simple épaissement sous muqueux, responsable de rectorragies.

L'entérocopie à double ballonnet

L'entérocopie à double ballonnet est une nouvelle technique qui permet d'explorer le grêle proximal et distal. Malheureusement, elle est limitée par son coût élevé et sa sensibilité faible pour détecter les TED (de 21 % à 52 %).

La vidéo capsule : La sensibilité de la capsule endoscopique est de 42 % à 76 %. La capsule permettrait de découvrir dans 66 % des cas des TED non détectées par les examens fonctionnels ou morphologiques standards. Le taux de détection de la capsule est de 90 % lors d'exploration complète du grêle qui est possible seulement dans 67 % des cas.

Les examens endoscopiques dans notre travail ont révélé 1 cas de tumeur iléo caecale, une tumeur du colon droit, 2 cas de tumeur gastrique, et 2 aspects de compression extrinsèque antrale et duodénale. La FOGD a permis une biopsie au niveau de l'ampoule de Vater d'une extension d'une tumeur pancréatique.

4-3-L'imagerie nucléaire

L'imagerie nucléaire revêt un intérêt bien particulier dans le cadre des TE puisque celles-ci ont la capacité de fixer, d'internaliser ou de métaboliser les différents radio-traceurs. L'objectif est d'obtenir une plus grande affinité du radio-traceur sur une tumeur donnée. [46 ; 47 ; 48 ; 49 ; 50]

L'octreoscan ou Scintigraphie des récepteurs de la somatostatine : [4 ; 41 ; 19 ; 51]

La scintigraphie à octréotide marqué à l'indium 111, ou Octreoscan, contre indiqué en cas de grossesse [52], est également un examen important dans la prise en charge diagnostique et thérapeutique des TED. Il permet de rechercher la tumeur primitive, mais aussi les atteintes ganglionnaires et les atteintes métastatiques.

Sur une série de 131 cas, des lésions invisibles sur les autres techniques d'imagerie ont été découvertes chez 37 cas (28%).

Récepteurs de la somatostatine

Les effets de la somatostatine endogène sont médiés par des récepteurs membranaires spécifiques dont cinq sous-types ont été identifiés chez l'homme (RSS 1 à 5). Tous ces récepteurs ont une forte affinité pour la somatostatine endogène mais une affinité variable pour ses différents analogues.

Deux analogues sont actuellement utilisés en routine : l'octréotide (Sandostatin, Novartis Pharma, Bâle, Suisse) et le lanréotide (Somatuline, Ipsen Biotech, Paris 5). L'affinité pour l'octréotide est forte pour le sous-type 2, faible pour les sous-types 3 et 5 et nulle pour les sous-types 1 et 4 ; injecté en sous-cutané, sa demi-vie est de 2 h. Il peut être couplé à divers radionucléotides. Le plus utilisé est le DTPA (acide diéthylène-triaminepentaacétique) marqué à l'indium 111.

La majorité des TED et des TEP et leurs métastases, à l'exception des insulinomes, expriment des récepteurs de la somatostatine de sous-type 2 et peuvent être visualisées par l'octréotide marqué. De multiples tumeurs peuvent exprimer les sstR : les TED mais également les adénomes hypophysaires, paragangliomes, phéochromocytomes, carcinomes pulmonaires à petites cellules, CMT, carcinomes mammaires, lymphomes malins.

Les scintigraphies par injection intraveineuse de 150 à 220 MBq du ^{111}In -DTPA octréotide (pentetrotide), octreoscan, sont actuellement la meilleure méthode de détection des TED. L'acquisition planaire ou par tomographie est effectuée 24 h à 48 h après l'administration du radiopharmaceutique [53 ; 54 ; 55].

Les TED fonctionnelles sont toutefois mieux détectées que les TED non fonctionnelles, avec des taux de détection estimés respectivement à 82 % et 73%.

La détection de l'envahissement ganglionnaire ou des métastases à distance est cependant moins bonne, respectivement 48 % et 67 %.

La scintigraphie à l'octréotide a de nombreuses indications :

L'intérêt diagnostique majeur de cette méthode est d'être complémentaire à d'autres techniques d'imagerie. Elle suggère le caractère endocrine d'une masse tumorale déjà visualisée en imagerie conventionnelle. La scintigraphie permet de confirmer des lésions connues, et de révéler des lésions non visualisées par les autres techniques d'imagerie. Cependant, elle doit être utilisée en première intention en cas de TE de l'intestin moyen, qui sont parfois difficiles à visualiser avec d'autres méthodes. La précision diagnostique est de 80 à 90 % et demeure efficace dans la localisation de la tumeur primitive et des métastases [56 ; 57 ; 58]. (Figure 16 et 17)

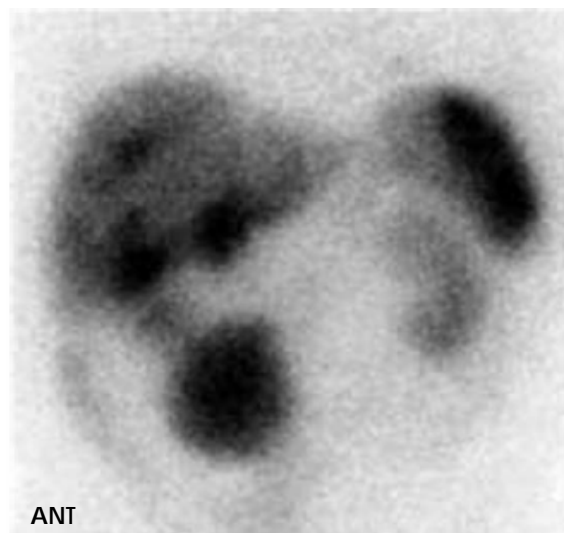


Figure 16 : Scintigraphie des récepteurs de la somatostatine avec image frontale à 24 heures après injection de l'indium marquée montrant une tumeur endocrine de l'intestin moyen (fosse iliaque droite au niveau de la dernière anse iléale) ainsi que des métastases hépatiques.(19)

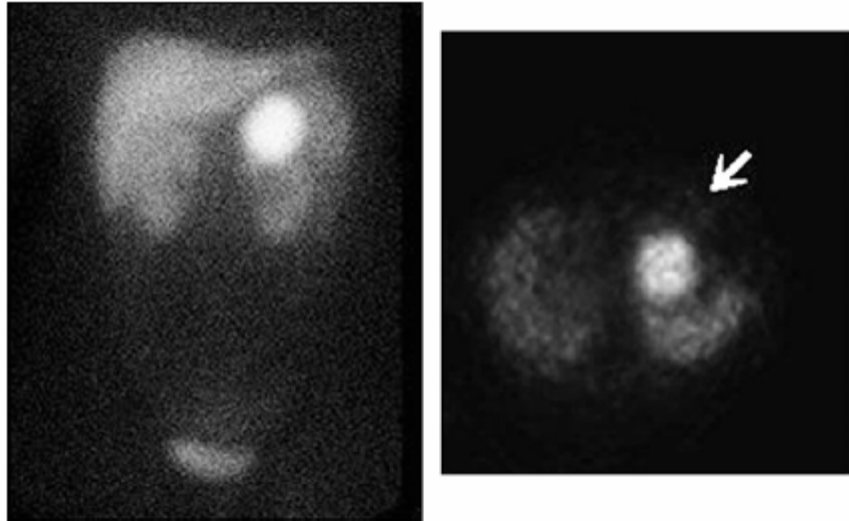


Figure 17 : Scintigraphie au pentétréotide marqué montrant une fixation intense pathologique dans l'aire pancréatique.(51)

Dans le cadre du bilan topographique et d'extension initial d'une TE du tube digestif ou pancréatique.

C'est l'examen de référence pour la recherche de la tumeur primitive en cas de métastases révélatrices isolées.

Intérêt de la scintigraphie à l'octréotide dans la stratégie thérapeutique des TED : L'Octreoscan pourrait également avoir un intérêt pour prédire l'efficacité thérapeutique des analogues de la somatostatine.

Un autre intérêt important de la scintigraphie est la prédiction d'un effet thérapeutique bénéfique pour un éventuel traitement par radiothérapie métabolique à l'aide d'analogues radiomarqués.

Scintigraphie à l'octréotide dans le bilan de surveillance des TED opérées : Il est recommandé de refaire un Octreoscan 3 à 6 mois après l'intervention si l'Octreoscan préopératoire était positif. En dehors de cette indication, les recommandations sont d'effectuer un Octreoscan en cas de point d'appel clinique, en particulier en cas de suspicion de lésion secondaire osseuse.

Enfin, la scintigraphie à l'octréotide est un des éléments essentiels du suivi dans les néoplasies endocriniennes multiples de type 1 (NEM 1).

Plusieurs études ont démontré que la scintigraphie est la technique la plus sensible (90 %) pour localiser les gastrinomes (> 2 cm) ou identifier des métastases hépatiques. Dans une étude prospective, cette technique modifie la prise en charge dans environ 40 % des cas de gastrinomes, permettant la localisation de la tumeur primitive et l'identification de métastases non détectées par d'autres méthodes. La scintigraphie 5 l'In-octréotide est recommandée en première intention pour toutes les TEP, en dehors des insulinomes.

La sensibilité et la spécificité de l'Octreoscan sont évaluées respectivement à 90 % et 86 %, le taux de détection étant de 84 %.

La sensibilité de l'examen est variable en fonction de la tumeur : elle est excellente pour les gastrinomes (70 à 90 %), bonne pour les glucagonomes et les vipomes (75 %), médiocre pour les insulinomes (50 %).

Les faux négatifs sont dus à une acquisition trop rapide, une acquisition exclusivement planaire, avec une caméra ne permettant pas de tomographie, tumeurs peu différenciées, une lésion trop petite [50 % pour les tumeurs de l'ordre de 0,5 cm], ou n'exprimant pas de sstR permettant le couplage de l'octréotide (il s'agit principalement des métastases de TED). Un traitement par analogue de la somatostatine diminue la fixation splénique, mais les TED sont détectables malgré une diminution de l'intensité du marquage.

La tumeur peut être également masquée par des fixations physiologiques (foie, rate, tube digestif...). La spécificité est bonne pour les TE, mais la scintigraphie n'est d'aucune aide pour la distinction entre les différents types de TE.

Les faux positifs sont liés à la présence de récepteurs à la somatostatine, conduisant soit à des fixations physiologiques qui peuvent mimer la pathologie, soit à des fixations pathologiques autres (pathologies inflammatoires, auto-immunes, autres pathologies tumorales [méningiome, lymphome, tumeur du sein, tumeur du poumon, tumeur de la thyroïde]).

Des développements technologiques récents utilisant des caméras couplées à une TDM, ou techniques de fusion permettent une meilleure localisation anatomique des tumeurs révélées par la scintigraphie. La précision diagnostique est passée de 65 et 75 % respectivement pour la scintigraphie (SPECT) et la TDM à 98 % dans une étude comportant 58 malades avec des TED.

Aucun patient de notre série n'a bénéficié de cet examen.

RECAPITULATION (Tableau XI)

Tableau XI. – Sensibilité des examens morphologiques pour le diagnostic des tumeurs endocrines de la région duodéno pancréatique.

	Examen	Sensibilité (%)
Duodénum	Endoscopie	35
	Echoendoscopie	55
	Echographie, TDM, IRM	0
Pancréas	Echographie, TDM, IRM	0
		15-30
		>95
	Taille > 3cm	75-100
	Echoendoscopie	55-60
Ganglions péri-pancréatiques	Echoendoscopie	
Octreoscan	Taille < 15mm	40-50
	Taille > 15-20mm	>90

TDM : scannographie. IRM : imagerie par résonance magnétique □

L'échoendoscopie, le scanner (TDM) et/ou l'imagerie par résonance magnétique (IRM) sont les examens de première intention, même si des études récentes montrent une sensibilité limitée pour la détection des tumeurs de petite taille ou des métastases. La plupart des TED sont isodenses au scanner et ne se rehaussent pas après injection intraveineuse de produit de contraste. La sensibilité peut augmenter de 82-92 % si est réalisée une étude dynamique après injection. L'IRM est la meilleure technique pour identifier les métastases hépatiques et osseuses.

4-4-Biologie : [18 ; 25 ; 59 ; 60 ; 61 ; 62]

Le diagnostic biologique est basé sur la recherche d'éventuelles sécrétions hormonales et vient confirmer un syndrome fonctionnel. Les marqueurs spécifiques sont, bien sûr, l'insuline pour les insulinomes, la gastrine pour les gastrinomes, le glucagon pour les glucagonomes. Il n'est pas démontré que faire de multiples dosages hormonaux soit utile en situation clinique courante dans les cas de tumeurs sporadiques (sans NEM 1). Néanmoins, compte tenu de la méconnaissance de ces tumeurs et de la banalité apparente des symptômes, les dosages anormaux aident parfois à redresser un diagnostic non fait de syndrome fonctionnel (somatostatine, insulinome ou glucagonome peu symptomatique...) ou incitent à exercer une surveillance plus attentive. C'est dans le cas des tumeurs non fonctionnelles que prennent tout leur intérêt les marqueurs endocrines non spécifiques d'un syndrome, comme la chromogranine A, le polypeptide pancréatique (PP), et la sous unité alpha de l'hormone gonadotrophique chorionique (hCG).

Tableau XII : Marqueurs généraux des tumeurs endocrines

Chromogranine (A, B, C): protéines monomériques d'acides solubles retrouvées dans les granules de sécrétion (la Chromogranine est la plus utilisée).
Enolase neuro-spécifique(NSE) : dimère de l'enzyme émolase, marqueur cytoplasmique de différenciation neuroendocrine.
Synaptophysine : Glycoprotéine membranaire retrouvée dans les vésicules neuronales de cellules neuroendocrines.

a-Acide 5-hydroxy-indol-acétique (5 HIAA)

a-1-Physiopathologie :

Le 5-HIAA est le produit du catabolisme de la sérotonine (5-HT ou 5-hydroxytryptamine), elle-même synthétisée à partir du tryptophane. Cette synthèse a lieu dans le compartiment cérébral, où la demi-vie de la 5-HT est de quelques minutes, et dans le compartiment extra-cérébral (représenté essentiellement par les cellules

enterochromaffines du tractus digestif.) où sa demi-vie est d'une dizaine d'heures. La 5-HT est ensuite stockée dans le système nerveux, les cellules entérochromaffines digestives et les plaquettes sanguines.

La 5-HT est ensuite catabolisée au niveau hépatique, par une monoamine oxydase puis une aldéhyde réductase, en 5-HIAA, lui-même éliminé finalement par le rein.

Normalement moins de 1 % du tryptophane est catabolisé en 5-HT. Dans les TED, le métabolisme du tryptophane est déséquilibré, aboutissant à une surproduction de 5-hydroxytryptophane (5-HTP), de 5-HT et de 5-HIAA. Il faut noter que certaines TED ont un déficit en L-aromatique amino-acide décarboxylase, enzyme assurant la 2^e étape de la transformation du tryptophane en 5-HT. Ce déficit aboutit à une accumulation de 5-HT sans production de 5-HT.

a-2-Conditions de prélèvement :

La sérotonine est dosée dans le sang total (numération de plaquettes indispensable) ou les urines déprotéinisées. Le prélèvement de sang total doit être impérativement effectué sur tube plastique hépariné. La sérotonine peut également être dosée dans le plasma (sérotonine plasmatique). Dans ce cas, le prélèvement doit être fait en présence d'une IMAO.

Les dosages de 5-HT et 5-HIAA doivent être fait après 48 h de régime pauvre en tryptophane et sérotonine, les résultats sanguins dépendent de la vitesse de centrifugation, les résultats urinaires dépendent de la qualité du recueil des urines sur 24 h.

a-3-Interprétation des résultats :

VALEURS NORMALES

Marqueur biologique	Valeur normale
5-HT sang total	0,10 à 0,50 M/l
5-HT urinaire	50 à 700 nM/24h Ou nM/mM créatinine
5-HIAA urinaire	0,5 à 45 M/24h Ou 0,7 à 3,60 M/24h

Une augmentation de l'un des 3 paramètres signe la présence d'une tumeur endocrine (à noter que certaines lésions ne produisent que du 5-HIAA).

a-4-Sensibilité et spécificité :

Les dosages sanguins sont techniquement délicats. Seul celui de la 5-HT est effectué en routine.

- Le 5-HIAA urinaire est le plus spécifique (88 %), mais sa sensibilité n'est que de 35 %. Toutefois, la prise de lévodopa, d'aspirine, ou de dérivés thiazidiques peut être à l'origine de faux négatifs. Enfin, le 5-HIAA est élevé dans 14 % de la population normale.
- Le 5-HIAA sanguin a une spécificité et une sensibilité respectivement de 89 et 97 %, mais ce n'est pas, pour l'instant, un dosage de routine.

b-La Chromogranine A:[6 ; 13 ; 15 ; 17; 18; 37 ; 44 ; 63; 64 ; 65 ; 66]

b-1-Physiopathologie :

La chromogranine A est une glycoprotéine soluble synthétisée et stockée dans les granules des cellules neuroendocrines. C'est un marqueur aspécifique des tumeurs endocrines. Son taux dépend du volume tumoral, du siège de la tumeur, de la nature de la sécrétion.

b-2-Techniques du dosage :

Elle peut être dosée par technique radioimmunologique (RIA ou IRMA) ou immunochimie (ELISA) par anticorps mono ou polyclonal selon les trousse.

b-3- Interprétation des résultats :

Valeurs normales

Normalement le taux de CgA doit être inférieur à 100 ng/ml.

b-4-Sensibilité et spécificité :

Elle est moins sensible que le 5-HIAA, mais plus spécifique.

Sa sensibilité est moyenne, 86 % (de 10 à 100 %), sa sensibilité est de l'ordre de 70-80 % pour les tumeurs endocrines du pancréas, meilleure pour les tumeurs fonctionnelles que pour les tumeurs non fonctionnelles (72 % vs 52 % dans la série de l'IGR).

Une étude récente a prouvé une sensibilité assez bonne de la chromogranine A sérique pour des TE pancréatiques fonctionnelles (96 %) ; toutefois ce chiffre était de 75 % en cas de tumeur non fonctionnelle.

Il est donc possible que le dosage de la chromogranine A soit de peu d'utilité pour le diagnostic des petites tumeurs pancréatiques non fonctionnelles découvertes fortuitement.

Sa spécificité est bonne (de 68 à 100 %). Cependant, une étude récente a mis en évidence une spécificité globale (tout type de tumeur confondu) médiocre (65 %)

Ces valeurs dépendent en fait de la TED, et de la technique de dosage utilisée, les meilleures étant encore les techniques radioimmunologiques (Tableau XIII)

Tableau XIII : Evaluation de la sensibilité et de la spécificité des techniques de radioimmunoanalyses en fonction de la localisation de la tumeur endocrine digestive (TED) primitive.

Localisation de la TED	Technique	Sensibilité	Spécificité
Intestin antérieur	IRMA	64%	68%
Gastrinome	RIA	92%	67%
Iléon	IRMA	58%	68%
	RIA	87%	

Le taux de CgA dépend :

- 1) de la localisation de la TED : iléon 538-1740 ng/ml, estomac 529-179ng/ml.
- 2) du caractère métastatique : élevé chez 81 % des patients métastatiques contre 11 % des patients non métastatiques ;
- 3) de l'extension de la maladie : la CgA est élevée dans 38 % des cas s'il existe un envahissement ganglionnaire, 69 % s'il y a moins de 3 sites métastatiques, et 100 % chez les patients polymétastatiques.

4) de la réponse au traitement: la sensibilité et la spécificité de la CgA sont respectivement de 91,7 % et 96,4 %.

Mais son taux ne dépend pas du caractère sécrétant ou non de la TED.

La CgA est toutefois un marqueur aspécifique ; elle peut être majorée par d'autres lésions:

1) toutes les tumeurs neuroendocrines (pancréas, bronches, etc.), mais également les phéochromocytomes, les paragangliomes, les CMT, les adénomes parathyroïdiens et hypophysaires (Figure 18)

2) les cancers pulmonaires à petites cellules ;

3) les adénocarcinomes de prostate. L'insuffisance rénale et hépatique, l'hypergastrinémie, la prise d'inhibiteur de la pompe à protons, même à faible dose, induisent également une élévation de CgA.

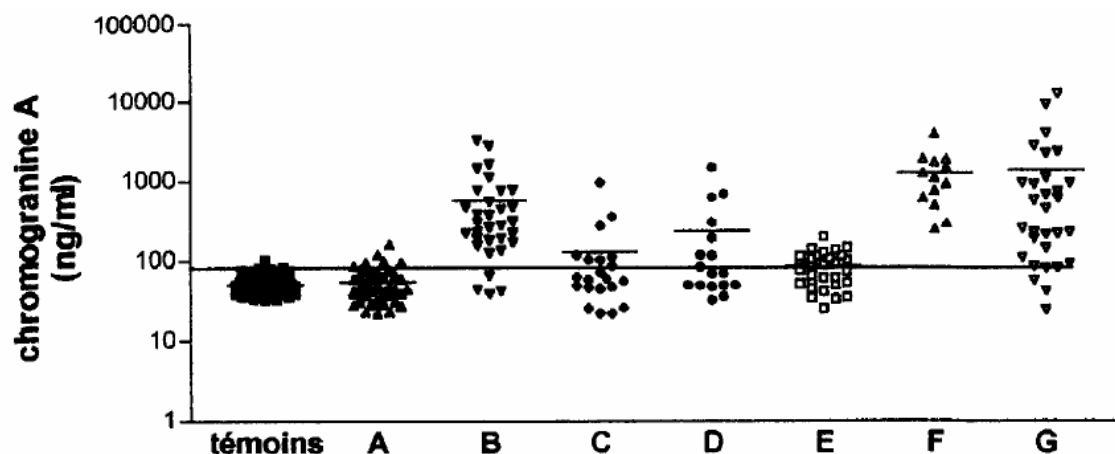


Figure 18 : Distribution des concentrations sériques de Cg A (ng /ml) pour les différentes pathologies. La ligne horizontale représente le seuil de positivité du dosage fixé à 100 ng /ml.

Les temoins : sans pathologie connue.

Les TNE :

Groupe B : Phéochromocytome.

Groupe C : Cancers médullaires de la thyroïde.

Groupe D : Tumeurs des îlots pancréatiques.

Groupe E : Hyperparathyroïdies primaires.

Groupe F : Gastrinomes.

Groupe G : Tumeurs carcinoïdes et carcinomes de localisation grèlique. (114)

Il n'existe que de rares faux positifs pour la chromogranine A. Soit par un manque de sensibilité dans les anticorps utilisés, soit par le faible nombre de granules intracellulaires.

Enfin, ce marqueur est probablement utile dans le suivi. En effet, il existe une corrélation globale entre l'évolution de la masse tumorale et celle des taux de chromogranine A.

c- Autres marqueurs et tests de stimulation : [8 ; 41 ; 44]

Aucun marqueur n'égale la sensibilité et la valeur prédictive du 5-HIAA et de la CgA.

✓La NSE : (Neuron specific éolase)

N'est élevée que dans 40 % des tumeurs endocrines [67 ; 68 ; 69]. Neuropeptide K, substance P, gastrine, calcitonine, glucagon, VIP (vasoactive intestinal polypeptide), PP (Pancreatic polypeptid), ne sont utiles que pour les diagnostics d'exclusion. La présence de la NSE au sein d'une tumeur n'est pas une condition suffisante pour affirmer formellement le diagnostic de tumeur endocrine. En pratique, la NSE est faite en seconde intention, lorsque la Chromogranine et/ou la Synaptophysine n'apportent pas de résultats suffisants.

✓L'α HcG :

Elles ne sont pas couramment utilisées, seraient élevées dans les TED non sécrétantes, mais également dans les carcinomes pulmonaires à petites cellules et les CMT.

✓Autres marqueurs :

Une nouvelle protéine couplée au calcium, exprimée dans les TED —la sécrétagogine — a été détectée dans les gastrinomes, insulinomes et carcinoïdes. Cette protéine est impliquée dans la régulation du flux calcique et la prolifération cellulaire. La sécrétagogine a été également détectée dans le plasma des patients ayant des carcinoïdes métastatiques et pourrait devenir un outil clinique pour certaines tumeurs.

5-Formes cliniques

5-1-TED fonctionnelles :

Ce sont des tumeurs avec des symptômes liés à la sécrétion tumorale. (18)

Elles sont rapidement symptomatiques et sont de diagnostic radiologique souvent difficile car de petite taille [16].

Elles sont localisées dans la plupart des cas au niveau du duodéno-pancréas.

Elles sont distinguées par l'hormone secrétée en 5 types tumoraux :

a-L'insulinome :[4 ; 6 ; 18 ; 70 ; 71 ; 72]

C'est une tumeur qui se développe à partir de cellules normalement présentes dans le pancréas endocrine, tumeurs orthocrines.

Il survient chez l'adulte d'âge moyen.

L'insulinome est la plus fréquente des TE fonctionnelles du pancréas dont il représente plus de la moitié des cas avec une incidence annuelle en France de 75 à 100 cas.

L'insulinome est la principale cause d'hypoglycémie organique survenant typiquement à distance des repas, au réveil et à l'effort. Ces signes disparaissent lors de l'administration de sucre.

Des manifestations d'hypoglycémie sont liées à une libération excessive de catécholamines (sueurs, faiblesse, tremblements, tachycardie), d'autres sont de nature neuropsychique (impression de tête vide, céphalées, irritabilité, vision trouble, confusion). Elles sont longtemps méconnues car banales et assimilées à des manifestations fonctionnelles, mais pouvant être sévères allant jusqu'aux crises convulsives et au coma, ce qui fait la gravité de cette maladie. Initialement les symptômes sont intermittents.

Une obésité est présente chez moins de 40 % des malades.

Dans 90 % des cas la tumeur est unique, localisée le plus souvent au niveau du corps ou de la queue du pancréas. Dans 10 % des cas, il s'agit d'adénomes multiples pouvant entrer dans le cadre d'une NEM1. Dans 5 à 10 % des cas, il n'existe pas de tumeur individualisable mais une hyperplasie des îlots pancréatiques.

Dix à 25 % des insulinomes sont malins avec des métastases le plus souvent hépatiques.
[18]

b- Gastrinome: [4; 6 ; 18 ; 70]

Les gastrinomes, ou syndrome de Zollinger–Ellison, se développent à partir des cellules G gastriques.

L'incidence est : de 25 à 50 cas annuels en France (0,05/100 000). Elle constitue alors la 2^{ème} TE fonctionnelle du pancréas. La localisation est unique dans 60 à 80% des cas.

La symptomatologie est liée aux conséquences de l'hypersécrétion gastrique acide induite par la sécrétion tumorale de gastrine.

Le tableau typique associe un ou des ulcères duodénaux ou jéjunaux, parfois compliqués, une œsophagite parfois sévère, une diarrhée, un amaigrissement et des vomissements de liquide clair. Il est heureusement exceptionnel d'observer maintenant une telle expression clinique. Les circonstances habituelles qui doivent faire évoquer le diagnostic sont : l'ulcère bulbaire compliqué, l'ulcère bulbaire associé à une œsophagite, l'ulcère bulbaire associé à une diarrhée, l'ulcère récidivant malgré l'éradication vérifiée d'*Helicobacter pylori* ou survenant en l'absence d'infection à *H. pylori* ou de prise d'AINS, l'ulcère bulbaire associé à une hypercalcémie ou dans un contexte de NEM 1, l'ulcère post-bulbaire, l'ulcère associé à une hypergastrinémie et la récurrence ulcéreuse post-opératoire. La diarrhée est présente dans 65–70 % des cas. La diarrhée chronique inexplicée isolée est maintenant une situation rare (3 %) devant faire évoquer le diagnostic. Le fait que la diarrhée diminue sous antisécrétoires est un argument empirique pour le diagnostic de SZE. Dans environ 15 % des cas, il n'y aurait pas de lésions ulcérées du tractus digestif supérieur. Enfin, il est probable que de nombreux diagnostics de SZE ne sont pas faits, car, chez 20 % des malades, la maladie se présente sous la forme d'un ulcère bulbaire banal bien contrôlé par une dose standard d'inhibiteur de la pompe à protons (IPP). En effet, des données récentes provenant de deux centres de référence italienne et nord-américaine ont montré que le nombre de nouveaux diagnostics de SZE avait baissé d'environ 50 % après la mise sur le marché des IPP, alors que celui des nouveaux diagnostics des autres types de tumeurs endocrines avait augmenté. De plus, au moment du diagnostic, le SZE était plus souvent accompagné de métastases dans la période post-IPP (29 %) que dans la période pré-IPP (18 %).

Ceci suggère que les cas de SZE actuellement non diagnostiqués risquent de l'être ultérieurement à un stade plus évolué et souligne la nécessité de faire des diagnostics précoces.

Dans 25 % des cas le gastrinome s'intègre dans le cadre d'une NEM1 et les localisations sont alors multiples dans 75 % des cas.

La tumeur est localisée au pancréas dans la moitié des cas, le plus souvent au niveau de la tête, au duodénum ou plus rarement ganglionnaire.

Il s'agit souvent de tumeurs de petite taille : 90 % des tumeurs duodénales mesurent moins de 1 cm et 60 % des tumeurs pancréatiques mesurent moins de 3 cm de diamètre. Le gastrinome est malin dans 60 % des cas.

Tableau XIV. - Causes des hypergastrinémies en fonction du niveau de la Sécrétion acide gastrique.

Sécrétion gastrique acide normale ou élevée	Ulcère bulbaire associé à l'infection à H. pylori
	Hyperfonction/hyperplasie des cellules G antrales
	Sténose pyloro-duodénale
	"Retained antrum"
	Syndrome de grêle court
	Insuffisance rénale
Sécrétion gastrique acide basse	Syndrome de Zollinger-Ellison
	Gastrite atrophiante fundique, dont Biermer (atrophie fundique)
	Traitements antisécrétoires
	Vagotomie

c- Glucagonome :

Il s'agit de tumeurs rares puisque leur incidence est estimée à un à deux nouveaux cas par an en France.

Le syndrome typique associe un érythème nécrolytique migrateur (90 %), un amaigrissement majeur (96 %) et un diabète (87 %). Il y a parfois des manifestations thromboemboliques (phlébite, embolie pulmonaire), une diarrhée, des douleurs abdominales et des manifestations psychiques (dépression, insomnie). L'anémie normochrome, normocytaire est très fréquente, ainsi que l'hypoaminoacidémie et l'hypoprotidémie.

Les manifestations cutanées (érythème nécrolytique migrateur) sont caractéristiques de cette maladie, mais pas spécifiques.

Habituellement, la tumeur est unique et volumineuse (> 30 mm dans 80 % des cas). Les glucagonomes sont des tumeurs le plus souvent malignes (50 à 80 % des cas) développées aux dépens des cellules A de Langerhans.

Les principaux sites métastatiques sont le foie, les glandes surrénales, les os et les ganglions.

Le seul cas de TE fonctionnelle retrouvé dans notre série est un glucagonome, soit 7,14%.

d- VIPome :

Le VIPome, ou syndrome de Verner-Morrison, est une tumeur langerhansienne développée à partir des cellules D1 caractérisée par la sécrétion du peptide vaso-intestinal (VIP).

Elle est très rare, Son incidence annuelle en France est de 3 à 5 cas et les femmes sont 3 fois plus fréquemment atteintes que les hommes.

Les principaux symptômes sont résumés dans le tableau XV. Les signes typiques ("choléra pancréatique") sont la diarrhée chronique aqueuse sécrétoire avec déshydratation, perte de poids et hypokaliémie. La diarrhée est intermittente dans la moitié des cas avec des périodes d'exacerbation au cours desquelles elle est profuse : 1-3 L/24 h chez 30 % des malades, 3-5 L/24 h chez 33 % et > 5 L/24 h chez 37 %.

La tumeur est habituellement assez volumineuse (Figure 19). Dans 10 % des cas, la localisation tumorale est extrapancréatique. Dans plus de la moitié des cas, il s'agit d'une tumeur unique de 2 à 20 mm de diamètre, dans moins de 10 % des cas les tumeurs sont multiples et dans 15 à 25 % des cas, il existe une hyperplasie des îlots de Langerhans sans tumeur individualisable. Dans 35 à 50 % des cas, la tumeur est maligne avec des métastases dans 60 % des cas.

Tableau XV. - Principaux symptômes du VIPome

		Present (%)
Signes digestifs	Diarrhée chronique	100
	Vomissements	50
	Douleurs abdominales	35
Signes cutanés	Flush	23
	Pigmentation	13
Signes neurologiques	Parésies	25
	Tétanie	13
	Troubles psychiatriques	19
Signes généraux	Perte de poids	90
	Déshydratation	83
	Polyurie	21
	Fièvre	15

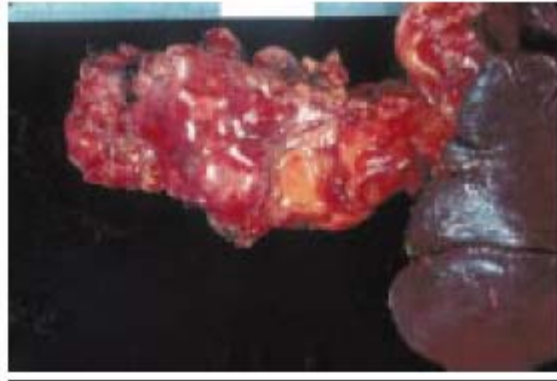

Figure 19 : Vipome de la queue du pancréas avant fixation et ouverture de la pièce opératoire.(11)

e- Somatostatine :

Les somatostatine, constitués en majorité de cellules D.

Ce sont des tumeurs extrêmement rares voire exceptionnelles puisqu'une cinquantaine de cas seulement ont été rapportés, plus souvent chez des hommes que chez des femmes.

La compilation de cas publiés qui reste la plus informative est celle de Vinik et al. publiée en 1987 (tableau XVI).

De nombreuses tumeurs sont immunoréactives à la somatostatine ou associées à une élévation des taux de somatostatine dans le sang, mais sans syndrome spécifique. Le syndrome de somatostatine est une association de signes et symptômes d'une grande banalité : diabète, diarrhée avec stéatorrhée, lithiase biliaire, amaigrissement. De ce fait, le diagnostic est probablement rarement évoqué, même chez un malade avec une tumeur pancréatique.

La tumeur est en général unique, Il existe 2 formes selon la localisation de la tumeur primitive : pancréatique (70 % des cas) ou duodénale (30% des cas). Les tumeurs duodénales sont fréquemment de localisation périampullaire, plus petites et moins souvent métastatiques.

Les formes localisées au pancréas sont plus souvent symptomatiques, volumineuses (jusqu'à 50 mm de diamètre) et malignes avec des métastases hépatiques.

Dans 50 % des formes duodénales, il existe une maladie de Von Recklinghausen.

Les taux plasmatiques de somatostatine sont très élevés dans les formes pancréatiques, ce n'est pas toujours le cas dans les formes duodénales.

Tableau XVI. – Principales caractéristiques cliniques et morphologiques des Somatostatinomes en fonction de leur siège

	Pancréas (n = 27)	Duodénum (n = 21)
Diabète	21/27	3/14
Lithiase vésiculaire	17/18	6/14
Diarrhée	11/12	3/8
Stéatorrhée	10/12	1/8
Perte de poids	9/10	4/9
Ictère	-	3/9
Siège	Tête, corps	Ampullaire : 5
Métastases hépatiques	19/23	3/16

f-Autres tumeurs fonctionnelles :

Les GRFomes sont des tumeurs extra-crâniennes sécrétant de la GHRH, la GHRH étant responsable de la stimulation de la GH (hormone de croissance) et d'une acromégalie. Ce type de tumeur peut être exceptionnellement situé dans le pancréas.

Les tumeurs sécrétant de la sérotonine peuvent induire un syndrome carcinoïde atypique, même en l'absence de métastases hépatiques.

La sécrétion de thyrocalcitonine, rarement responsable de symptômes fonctionnels, pourrait être de mauvais pronostic.

L'ACTHome pancréatique serait la cause de 11 % des syndromes de Cushing liés à une sécrétion ectopique d'ACTH.

Trente-cinq cas de neurotensinomes (tumeur sécrétant de la neurotensine) ont été publiés. Ces tumeurs sont souvent associées à d'autres tumeurs fonctionnelles (SZE, VIPome) et il n'est pas certain que la sécrétion tumorale de neurotensine induise des symptômes (diarrhée, flush, hypotension, palpitations, œdème)□

L'hypercalcémie des PTHomes est liée à la sécrétion de PTHrp (parathormone related peptide).

Toutes les hormones peuvent être sécrétées par un processus tumoral.

RECAPITULATION (Tableau XVII)

Tableau XVII. - Caractéristiques des principaux syndromes fonctionnels liés aux tumeurs endocrines duodéno-pancréatiques

Type	Peptide sécrété	Incidence	Localisation tumorale	MH %	Association à NEM1 %
SZE	Gastrine	0,5-1,5	Duodénum et/ou ganglion : 70 % Pancréas : < 20 % Autres/inconnu : 10 %	25	20-25
Insulinome	Insuline	1-2	Pancréas : > 99 %	8-15	5-8
VIPome	VIP	0,05-0,2	Pancréas : 90 %	25	5-15
Glucagonome	Glucagon	0,01-0,1	Pancréas : 100 %	80	<5
Somatostatino- me	Somatostatine	Très rare	Pancréas : 55 % Duodénum/jejunum : 45 %	50	<5
GRFome	GHRH	?	Pancréas : 30 % Poumons : 54 % Jéjunum : 7 % Autres : 13 %	30	?
ACTHome	ACTH	Exceptionnel	Pancréas : 11 % des syndromes > 95 ? de Cushing ectopiques	>9 5	?
Tm associée à un syndrome carcinoïde	Sérotonine	Exceptionnel (65 cas publiés)	Pancréas (< 1 % des syndromes carcinoïdes)	>6 0	?

MH : métastases hépatiques.

SZE : syndrome de Zollinger-Ellison.

VIP: vasoactive intestinal peptide.

GHRH: growth hormone releasing hormone.

5-2-TED non fonctionnelles [6 ; 18 ; 37]

Considérées comme exceptionnelles il y a 20 ans, les tumeurs endocrines non fonctionnelles sont mieux connues. La généralisation des techniques d'immunohistochimie a été associée à une augmentation sensible de la prévalence de leur diagnostic. Ainsi, pour Falconi et al, les tumeurs endocrines non fonctionnelles représentaient moins de 20 % des tumeurs endocrines pancréatiques dans les années 1980 et 65 % à la fin des années 1990. Elles représentent globalement de 15 à 65 % des tumeurs endocrines pancréatiques et de 0,4 à 1,6 % des tumeurs pancréatiques.

La médiane de l'âge au diagnostic est située entre 50 et 60 ans avec des extrêmes de 23 à 80 ans. Il ne semble pas y avoir de différence entre les tumeurs non fonctionnelles ou fonctionnelles quant à ces paramètres généraux. (Tableau XVIII).

Ces tumeurs sont révélées par un syndrome tumoral (métastases hépatiques, tumeur pancréatique) symptomatique (douleurs, altération de l'état général) ou non (découverte fortuite), ou lors du bilan de NEM1. Il faut probablement remettre en cause la classique malignité de ces tumeurs, tout au moins quand elles sont de petite taille. En effet, celle-ci est probablement à rattacher au fait que, jusqu'à la diffusion actuelle des techniques radiologiques performantes, Seules les tumeurs malignes ou de grande taille étaient détectées, le syndrome tumoral étant leur unique mode d'expression. De plus en plus, on dépiste maintenant de façon fortuite des petites tumeurs endocrines pancréatiques non fonctionnelles qui sont bénignes. On sait en plus que la prévalence des tumeurs endocrines pancréatiques est élevée dans les séries autopsiques (jusque 3 %), suggérant que beaucoup ne sont jamais détectées car bénignes et asymptomatiques.

La majorité de ces tumeurs est sécrétante et exprime des peptides que l'on peut doser dans le sérum ou le plasma ou mettre en évidence dans les cellules tumorales, c'est le cas en particulier du PP, de la somatostatine, du glucagon, de la calcitonine, des chromogranines, de la sous-unité alpha de la gonadotrophine Chorionique humaine (HCG).

Le diagnostic de la nature endocrine est fait en fonction du contexte sur l'examen anatomopathologique (biopsie, pièce opératoire), l'aspect radiologique ou sur un Octreoscan positif. L'élévation des divers marqueurs hormonaux peptidiques n'est pas suffisamment spécifique pour permettre d'affirmer un diagnostic de tumeur endocrine. L'examen anatomopathologique prend ici toute son importance en cas de tumeur de grande taille ou métastatique, car, en plus de son intérêt diagnostique, elle évalue le degré de différenciation dont dépend les indications thérapeutiques. Elle apporte également des informations ayant un intérêt pronostic (% de mitoses, nécrose, prolifération-Ki67...).

Tableau XVIII. – Prévalence des tumeurs endocrines pancréatiques non fonctionnelles par rapport aux tumeurs fonctionnelles dans les grandes séries de la littérature et prévalence de la malignité

Auteurs [référence]	Nombre de tumeurs	% de tumeurs non fonctionnelles	% de tumeurs non fonctionnelles malignes/avec métastases hépatiques
Broder et Carter [30]	52	21	91/91
Kent [31]	168	15	92/44
Dial [32]	33	33	82/9
Broughan [33]	84	25	60/ND
Ericksson [34]	84	24	70/65
Madeira [35]	82	54	ND/72
Solorzano [36]	163	100	62/ND

ND : information non donnée.

6-Cas particuliers

6-1-TED associée à une NEM1 [4; 6 ; 18 ; 37]

La NEM 1 est définie sur le plan clinique par l'association de plusieurs endocrinopathies : l'hyperparathyroïdie (quasi constante), l'adénome hypophysaire (42 % dans l'expérience du GENEM) sécrétant ou non, l'atteinte endocrine pancréatique (40-70 %), l'atteinte surrénalienne (20- 50 %) souvent non fonctionnelle et d'autres atteintes plus rares, dont les tumeurs endocrines bronchiques et thymiques (5 %) et les ECLomes fundiques en cas de SZE.

La prévalence de la NEM 1 varie très largement selon le type de tumeur endocrine duodéno-pancréatique.

Elle est de 20-25 % en cas de SZE, mais est plus faible avec les autres types tumoraux.

Il n'y a pas de données fiables pour les tumeurs non fonctionnelles.

En cas de NEM 1, les tumeurs pancréatiques sont toujours multiples et le plus souvent de petite taille. Les tumeurs sont de différents types (non fonctionnels et fonctionnels) chez un même malade. Un syndrome fonctionnel (SZE par exemple) peut être associé à un autre syndrome fonctionnel (insulinome), ce qui se voit exceptionnellement en l'absence de NEM 1. La multiplicité des tumeurs est un signe qui doit faire suspecter la NEM 1, car les tumeurs endocrines sporadiques (sans NEM 1) sont pratiquement toujours uniques. Dans le cas particulier du SZE associé à la NEM 1, il existe dans environ 80 % des cas des gastrinomes multiples situés dans la paroi duodénale.

La recherche d'une NEM 1 passe par celle des endocrinopathies associées. L'élimination d'une hyperparathyroïdie (dosage de la calcémie basale totale et ionisée et de la PTH basale) est un fort argument contre la NEM 1. Néanmoins, l'hyperparathyroïdie peut être normocalcémique (diagnostic par le test de charge calcique). L'adénome hypophysaire est diagnostiqué par l'imagerie par résonance magnétique et le type de sécrétion par la biologie. Il s'agit dans 80 % des cas d'un macroadénome, sécrétant ou non (prolactine surtout). L'atteinte surrénale est diagnostiquée par la scanographie. Elle est rarement fonctionnelle. En cas de SZE, des tumeurs endocrines multiples à cellules ECL du fundus sont détectées chez 25-30 % des malades. Les

tumeurs thymiques et bronchiques sont visualisées par la scanographie thoracique et l'Octreoscan. Le bilan d'un syndrome de Cushing, d'une acromégalie, d'une hypercalcémie néoplasique est fait en fonction de la présentation clinique et biologique. La recherche d'un syndrome héréditaire n'est donc jamais demandée de première intention et doit être ciblée en fonction du contexte.

Le diagnostic génétique n'est facile que si le malade appartient à une famille connue avec NEM 1 dans laquelle l'anomalie génétique a été typée. En effet, il y a pratiquement autant d'anomalies génétiques différentes qu'il y a de familles, ce qui rend difficile la détection d'une telle anomalie chez un individu isolé. Il n'y a pas de corrélation phénotype-génotype.

La recherche d'une NEM 1 est une étape indispensable dans la prise en charge de toute tumeur endocrine duodéno-pancréatique, même métastatique, car sa présence modifie le traitement chirurgical, nécessite une enquête génétique dans la famille, ainsi qu'une prise en charge spécifique des endocrinopathies associées et une surveillance longue car la guérison n'est jamais obtenue.

Cette recherche n'est indispensable que pour les TED développées aux dépens de l'intestin antérieur. Elles s'intègrent à une NEM1 dans environ 10 % des cas. Cette fréquence est variable en fonction du site de la tumeur primitive. Treize p. cent des patients ayant une NEM1 et un syndrome de Zollinger-Ellison développent une TED gastrique. Les tumeurs produisant de la somatostatine, plus rares, sont situées à l'ampoule de Vater et s'intègrent dans 30 % des cas à un syndrome de Von Recklinghausen. Enfin, les localisations duodénales peuvent s'intégrer à une neurofibromatose de type 1 ou à une sclérose tubéreuse, toutes deux exceptionnelles.

La recherche de NEM1 devient systématique en cas de découverte de TE duodéno-pancréatique, ou de la présence d'un syndrome de Zollinger-Ellison.

Le dépistage de la NEM1 repose sur:

Dosage de PTH et de la calcémie basale ionisée

TDM abdominale

IRM cérébrale

La découverte d'une NEM1 chez une personne modifie la prise en charge thérapeutique, et impose la recherche de ce syndrome chez tous les membres de la famille

Applications au diagnostic [19; 63]

En pratique, la confirmation du diagnostic de tumeur endocrine repose le plus souvent sur l'association d'au moins deux types de marqueurs immunohistochimiques : un marqueur endocrine proprement dit, comme la chromogranine A, et au moins un marqueur endocrine. Ces deux types de marqueurs sont en effet complémentaires et non redondants. L'intérêt de l'utilisation d'au moins un marqueur endocrine résulte de la possibilité de faux négatifs dans l'immunodétection de la chromogranine A. Parmi les marqueurs endocrines, le plus sensible est sans conteste la Synaptophysine, qui doit être utilisée en première ligne. En cas de nécessité, un ou plusieurs autres marqueurs endocrines peuvent être ajoutés.

7-Biologie des TED fonctionnelles

7-1-Insulinome : [4 ; 6 ; 73]

Les examens complémentaires biologiques permettront le diagnostic en objectivant à la fois l'hypoglycémie et l'hyperinsulinisme.

Le diagnostic est confirmé biologiquement par la constatation d'une hypoglycémie ($< 0,40 \text{ g/dL} = 2,2 \text{ mmol/L}$) associée à une élévation paradoxale de l'insulinémie. Les taux de proinsuline $> 5 \text{ pmol/l}$ et surtout de peptide C (fragments de la proinsuline) $> 0,6 \text{ ng/ml}$ sont élevés.

Plus de 2/3 des insulinomes présentent un rapport insuline/glycémie supérieur à 0,40.

En cas de doute sur le diagnostic, il est fait une épreuve de jeûne en hospitalisation, d'une durée de 48 h, dont le but est d'induire une hypoglycémie symptomatique. Les dosages biologiques sont répétés tout au long de l'épreuve et en cas de symptômes. L'épreuve est positive en 24 h chez 67-75 % des malades et en 48 h chez plus de 95 %. Ainsi que la

détermination synchrone de la glycémie et de l'insulinémie au cours de cette épreuve s'avère démonstrative dans la quasi-totalité des cas.

7-2-Gastrinome : [4 ; 6]

Le diagnostic repose sur la démonstration de l'hypersécrétion acide gastrique non stimulable par la mesure du débit acide basal horaire (> 15 mmol/h avec une concentration acide > 100 mmol/l) par un tubage réalisé après arrêt des traitements antisécrétoires pendant quelques jours et surtout sur le dosage de la gastrinémie à l'état basal et après un test à la sécrétine. La gastrinémie basale est supérieure à 50 pg/ml mais peut dépasser 1 000 pg/ml (elle est alors pathognomonique du SZE). Des taux entre 50 et 200 pg/ml sont décrits dans la gastrite atrophique, en cas de résection étendue du grêle et dans l'insuffisance rénale et bien sur au cours d'un traitement par IPP ou après un repas. Le test à la sécrétine seul ou combiné au calcium entraîne une élévation paradoxale de la gastrinémie mesurée 2 et 5 minutes après l'injection.

7-3-VIPome : [4 ; 6]

Le diagnostic est conforté par le dosage de VIP plasmatique qui est > 50 pmol/l. Des taux élevés de polypeptides pancréatiques, de prostaglandines PGE₂, de calcitonine et de gastrine ont été rapportés.

7-4-Glucagonome : [4 ; 6 ; 35]

La confirmation du diagnostic est biologique : hyperglucagonémie.

L'hyperglucagonémie basale $> 1 000$ pg/ml dans la quasi totalité des cas, suffit à consolider le diagnostic évoqué par la clinique.

Biologiquement, il existe un diabète dans 85 % des cas qui reste en général modéré en raison d'une sécrétion conservée d'insuline et s'explique par une augmentation de la glycogénèse et de la glycolyse hépatique secondaires à l'hyperglucagonémie.

Les autres anomalies biologiques observées sont :

- Une anémie normochrome normocytaire
- Une hypoprotidémie
- Une hypoalbuminémie
- Une hypolipémie
- Une Hypocholestérolémie
- Une hypotriglycéridémie secondaires à la réduction de la synthèse hépatique des very low density lipoproteins (VLDL) et
- Une hypo-amino-acidémie.

7-5- Somatostatine : [4 ; 74]

Le diagnostic formel de Somatostatine ne pourrait être évoqué que sur le dosage plasmatique de la somatostatine qui se révèle élevé, et qui est demandé en présence d'un contexte clinique de somatostatine, ce qui en pratique est exceptionnel, cette élévation de la somatostatine est plus importante en cas de localisation pancréatique qu'en cas de localisation duodénale.

8- Immunohistochimie [3; 4; 8; 75]

L'existence de difficultés diagnostiques a justifié la recherche d'aides au diagnostic dans le domaine de l'immunohistochimie.

Le développement des techniques de marquage immunohistochimique a constitué un progrès considérable dans le diagnostic des tumeurs endocrines digestives et ces techniques sont actuellement largement utilisées. Leur faible coût, leur facilité de mise en route, leur rapidité et leur capacité d'explorer un nombre élevé de cellules en font en effet une technique de choix. [4]

Leur principe repose sur la mise en évidence de marqueurs cellulaires par l'utilisation d'anticorps spécifiques.

L'intérêt de l'immunohistochimie peut se résumer en 3 points essentiels :

a-affirmer le diagnostic de TE, en mettant en évidence des marqueurs structuraux communs. Le diagnostic de TE repose sur la mise en évidence des marqueurs neuroendocrines généraux (ou marqueurs structuraux communs) qui sont habituellement regroupés en trois principales catégories :

1- Marqueurs cytosoliques ou marqueurs cytoplasmiques :

○ Neuron specific éolase (NSE) : il s'agit d'une enzyme glycolytique, marqueur peu spécifique des cellules neuroendocrines puisque exprimé par de nombreuses autres cellules mais qui présente l'avantage de ne pas être en rapport avec le contenu des cellules en granules neurosécrétoires.

○ Protein gene product 9.5 (PGP 9.5) : il s'agit d'une protéase cytoplasmique de rôle inconnu qui est peu spécifique et souvent colocalisée avec la NSE ;

○ Protéine 7B2.

Ces deux derniers marqueurs sont rarement utilisés en pratique courante.

2- Marqueurs associés aux granules sécrétoires :

○ chromogranines A (CgA), B (ou sécrétonine), C (ou sécrétogranine II) : ce sont des protéines monomériques solubles faisant partie des constituants de la matrice des grains de sécrétion et qui sont probablement des précurseurs de certains peptides (pancréastatine pour la CgA). Il s'agit de marqueurs très spécifiques des cellules endocrines mais dont l'expression est dépendante du contenu en granules de la cellule. Certaines TE très peu différenciées n'expriment que faiblement ce marqueurs.

○ Anticorps anti-CD57 (Leu 7, HNK-1) : ces anticorps reconnaissent un épitope de la membrane cytoplasmique des lymphocytes natural killer mais sont des marqueurs peu sensibles et peu spécifiques des cellules endocrines. [4]

3- Marqueurs associés aux vésicules sécrétoires :

○ Synaptophysine : il s'agit d'une glycoprotéine membranaire présente dans les vésicules claires des cellules neuroendocrines normales et tumorales ainsi que dans les vésicules présynaptiques des neurones. Son expression est indépendante du contenu

cellulaire en grains de sécrétions.

- Synapsine, SV 2, synaptobrévine.

Ces marqueurs ont été récemment identifiés et ne sont pas utilisés en pratique courante.

[4]

Il faut utiliser au moins deux marqueurs généraux pour pouvoir affirmer la nature endocrine d'une tumeur. On utilise généralement un anticorps antichromogranine (de préférence un anticorps reconnaissant les chromogranines A et B) et un anticorps antisynaptophysine.

b–Caractériser la nature de la sécrétion tumorale, en mettant en évidence les marqueurs spécifiques des produits de sécrétion. Il est possible de détecter par immunohistochimie les produits de sécrétion (amines, peptides, aminoacides, glycoprotéines) des cellules endocrines au niveau des granules sécrétoires.

c–d'aider à trouver le siège de la tumeur primitive en cas de métastases hépatiques endocrines sans primitif connu. Une réaction immunohistochimique positive à la sérotonine sera plutôt en faveur d'une origine grêlique et une immunohistochimie positive à la gastrine, glucagon... orientera plutôt vers une origine pancréatique.

IV–DIAGNOSTIC DIFFERENTIEL DES TED [4; 6; 18]

1–Description clinique

Le diagnostic différentiel des TED se pose de deux façons :

- **Sur le syndrome d'hypersécrétion hormonale**
- **Sur le syndrome tumoral**

1–1–TED fonctionnelles

Diagnostic différentiel d'une hypersécrétion hormonale

Ce problème se pose en pratique dans les situations où le diagnostic topographique est difficile, voire impossible : l'insulinome et le gastrinome

a- Insulinome :

L'insulinome ne doit être retenu qu'après avoir évoqué de principe la possibilité

- Des hypoglycémies factices : sont observées plus volontiers dans le personnel médical, paramédical ou chez des sujets ayant un proche parent diabétique recevant un traitement anti-diabétique. On retrouve en général un contexte psychologique perturbé qui doit rendre vigilant.

- L'hypoglycémie post-stimulative : est aussi un diagnostic différentiel de l'insulinome, elle survient de 1 à 4 heures après un repas. La bénignité habituelle des malaises, la survenue moins de 5 heures après les repas, la mise en évidence d'erreurs diététiques et surtout l'amélioration paradoxale pendant le jeûne sont de bons éléments d'orientation. De telles hypoglycémies réactionnelles peuvent se voir chez les gastrectomisés et les cirrhotiques.

- Les tumeurs mésoenchymateuses hypoglycémiantes (fibrosarcome, mésothéliome, rhabdomyosarcome, léiomyosarcome, lymphosarcome, liposarcome, hémangiopéricytome, neurofibrome) : peuvent entraîner des hypoglycémies de jeûne. Ces tumeurs sont assez aisément diagnostiquées car leur volume est important, leur siège est rétropéritonéal, intra abdominal ou thoracique. La cause de l'hypoglycémie reste encore non totalement élucidée mais il s'agit principalement d'une consommation excessive de glucose par la tumeur elle-même, sous l'action d'agents de croissance locaux (IGF1 et 2).

b-Gastrinome

Le SZE peut simuler cliniquement un simple ulcère gastrique ou duodénal dont le diagnostic est facile lorsque les signes sont typiques:

- douleur épigastrique sans irradiation,
- à type de crampes ou faims douloureuses,
- calmée par la prise d'aliments ou d'anti-acides,
- rythmée par les repas avec un intervalle libre de 1 à 3 heures,

-l'évolution spontanée par des poussées de quelques semaines séparées par des périodes asymptomatiques de quelques mois ou quelques années est évocatrice d'une maladie ulcéreuse liée à H.Pylori.

Lorsque la douleur est atypique, il faut penser à un adénocarcinome ou un lymphome gastrique, une pathologie pancréatique ou biliaire, une insuffisance coronarienne, une péricardite, une ischémie mésentérique, une douleur vertébrale projetée, une dyspepsie non ulcéreuse.

c-Glucagonome :

Des éruptions sémiologiquement proches d'un ENM ont été rapportées au cours de pancréatites chroniques, de syndromes de malabsorption, d'hépatopathies chroniques ou de dermatose carencielle. [76 ; 77]

d-Somatostatinome :

Le tableau de somatostatinome (triade diabète, syndrome de malabsorption, lithiase vésiculaire) n'est complet qu'en cas de localisation pancréatique, alors qu'en cas de somatostatinome duodénal, le tableau n'est presque jamais complet, c'est dans ce cas ou il faudrait éliminer les autres diagnostics différentiels.

En effet, devant un diabète; il faut évoquer : [78]

- ❖ Les diabètes iatrogènes : Ils correspondent aux hyperglycémies provoquées par :
 - corticoïdes (sous toutes les formes)
 - β bloquants non cardio-sélectifs
 - diurétiques hypokaliémiants
 - progestatifs de synthèse de type norstéroïdes
 - sympathicomimétiques (Salbutamol)
 - antiprotéases (traitement du SIDA)
- ❖ Les autres étiologies du diabète

Elles ne sont pas recherchées systématiquement. En cas de doute diagnostique uniquement (diabète n'ayant pas les caractères habituels du type 1 ou du type 2) on évoquera une autre étiologie en fonction du contexte clinique:

☞ Pancréatite chronique calcifiante

☞ Diabètes endocriniens [79]

Ils sont associés à l'hyperthyroïdie, au phéochromocytome, au syndrome de Cushing, à l'acromégalie. Seuls les signes cliniques évocateurs de ces différentes pathologies doivent amener à pratiquer des dosages hormonaux nécessaires au diagnostic.

☞ Cancer du pancréas

Le tableau clinique est évocateur (amaigrissement, vitesse de sédimentation accélérée, fièvre, ictère...) chez un sujet de plus de 40 ans sans antécédent familial de diabète.

☞ Diabète de type 3

Il doit être suspecté chez les africains et les indiens. Ce diabète apparaît entre 30 et 40 ans. Son début est aigu, généralement avec cétose. L'évolution se fait secondairement vers un mode non insulino-dépendant. Il n'y a pas de marqueur d'auto-immunité, pas d'insuffisance pancréatique. Ce diabète associe carence insulinaire et insulino-résistance.

☞ diabète MODY (Maturity Onset Diabetes of the Young)

C'est un diabète d'hérédité autosomique dominante. Il s'agit d'un diabète non insulino-dépendant, survenant avant l'âge de 25 ans, parfois même dans l'enfance. Le diabète MODY réalise une hyperglycémie bénigne familiale due à une mutation de la glucokinase, enzyme dont le métabolisme régule la sécrétion d'insuline. Tout se passe comme si le « lecteur de glycémie » de la cellule B du pancréas était dérégulé, lisant 1 g/l lorsque la glycémie est en réalité à 1,20 ou 1,40 g/l.

☞ Diabète secondaire à une mutation de l'acide désoxyribonucléique mitochondrial.

Il associe une surdité de perception et se caractérise par une hérédité maternelle. Il peut s'associer à des atteintes tissulaires diverses, musculaires, neurologiques, cardiaques, rétiniennes. Ce diabète est parfois d'emblée insulino-dépendant.

☞ Diabète lipoatrophique

Congénital ou acquis, il est caractérisé par la disparition du tissu adipeux. Il existe une insulino-résistance majeure avec hyperlipidémie et stéatose hépatique. A l'examen clinique, on peut retrouver un acanthosis nigricans (pigmentation brunâtre avec aspect épaissi et velouté de la peau et nombreux papillomes au niveau du cou, des aisselles, de l'ombilic) témoin de l'insulino-résistance.

Autres étiologies rares: pancréatectomie totale, mucoviscidose, cirrhose hépatique, insuffisance rénale sévère.

Devant une lithiase vésiculaire;

- ❖ La cirrhose biliaire primitive et la cirrhose alcoolique
- ❖ Les infections des voies biliaires
- ❖ L'infestation parasitaire
- ❖ Le diabète

Devant un syndrome de malabsorption [80]

❖ **La maladie cœliaque**

Syndrome de malabsorption complet ou incomplet dû à une atrophie villositaire totale parfois localisée à la muqueuse duodéno-jéjunale, parfois plus diffuse, régressant complètement sous régime sans gluten.

❖ **Les entéropathies et déficits en immunoglobuline**

Un déficit immunitaire **primitif** (déficits combinés sévères, hypoglobulinémies acquises et déficits en immunoglobuline A) s'accompagne d'une diarrhée permanente ou intermittente dans 10 à 60% des cas.

Les déficits immunitaires **acquis** doivent être cités:

☞ lambliaose

☞ pullulation microbienne si elle s'accompagne d'une déconjugaison des sels biliaires

☞ entéropathie exsudative, en particulier lors d'un lymphome, doivent aussi être discutés le déficit en lactase, une hyperplasie nodulaire lymphoïde, une amylose et certaines tumeurs malignes digestives.

Les relations entre déficit immunitaire et manifestations digestives ne sont pas clairement établies, en particulier il n'y a pas de parallélisme entre l'un et l'autre.

❖ **Les carences en disaccharidase**

Le déficit en lactase est le déficit acquis le plus courant. Le déficit peut être une conséquence normale chez l'adulte: 10% chez le Caucasien, 70% chez l'Asiatique, le Noir et le Nord-Africain.

La preuve est apportée par un test de tolérance au lactose, un transit du grêle additionné de lactose, le dosage de l'activité lactasique sur la biopsie jéjunale, ou un breath-test à l'hydrogène. Un test d'exclusion/réintroduction peut être pratiqué.

❖ **La maladie de Whipple**

Il s'agit d'une maladie rare dont l'origine est probablement un désordre immunitaire portant sur les macrophages. Il permet une invasion bactérienne non-spécifique atteignant plusieurs organes.

❖ **La maladie des chaînes lourdes ou lymphome méditerranéen**

Elle se définit par la présence dans le sérum d'une immunoglobuline A dépourvue de chaîne légère et constituée uniquement de chaînes lourdes. La maladie atteint préférentiellement les sujets jeunes originaires du pourtour méditerranéen.

e- Vipome : [81 ; 82 ; 83]

Devant un tel tableau, il convient d'éliminer d'abord des causes beaucoup plus fréquentes de diarrhée aigue ou chronique. En premier lieu, le choléra. Puis, une tumeur villeuse rectosigmoïdienne, parfois responsable d'une hypokaliémie sévère, sera éliminée par coloscopie. L'abus de laxatifs ou de diurétiques peut être un diagnostic très difficile d'autant qu'il est caché par le malade, et que le taux de VIP plasmatique peut être élevé. On s'aidera de la coloscopie (mélanose colique) et du dosage de phénolphtaléine et d'antraquinone dans les selles et les urines.

Il faut ensuite éliminer les autres diarrhées d'origine endocrine qui ont souvent un caractère sécrétoire: dans le syndrome de Zollinger-Ellison, il y a une hypersécrétion gastrique

massive en rapport avec une hypergastrinémie. Dans le syndrome carcinoïde avec métastases hépatiques, il y a une élévation de la sérotoninémie et de l'excrétion urinaire de son métabolite, l'acide 5-hydroxy-indol-acétique (5HIAA).

Enfin, le cancer médullaire du corps thyroïde s'accompagne de diarrhée dans un tiers des cas avec en général un nodule palpable et une élévation de la calcitoninémie.

1-2-Diagnostic différentiel de la masse tumorale

Les principaux diagnostics différentiels des TED de l'estomac sont: l'adénocarcinome gastrique, et le lymphome gastrique.

Les diagnostics différentiels des TED du grêle sont: l'adénocarcinome, le lymphome hodgkinien ou non hodgkinien, la maladie de Crohn, ou encore une tuberculose intestinale.

Les diagnostics différentiels des TED colo-rectales sont: l'adénocarcinome, le lymphome, le polype colo-rectal (50% des TE rectales sont totalement asymptomatiques et leur taille est inférieure à 1 cm dans deux tiers des cas. Il n'est d'ailleurs pas rare que l'aspect endoscopique des TER soit tout à fait atypique pouvant même mimer un "banal" polype de quelques millimètres) [84], ou l'ulcère solitaire du rectum.

Le principal diagnostic différentiel des TED pancréatiques est l'adénocarcinome du pancréas.

2-Description Paraclinique

2-1-Biologie

a- Insulinome : [85]

- Hypoglycémie avec hyperinsulinisme:

Regroupe les hypoglycémies factices:

Le diagnostic d'hypoglycémie factice par l'insuline exogène peut être démontré devant la discordance franche entre un taux d'insulinémie élevé et un taux de peptide C effondré en situation d'hypoglycémie. La présence d'auto-anticorps anti-insuline peut être un élément supplémentaire du diagnostic.

La prise de sulfonylurée est beaucoup difficile à prouver car l'insulinémie et le peptide C sont élevés dans les mêmes proportions. Le dosage de la pro-insuline, couplée avec l'insulinémie et le peptide C plasmatique sera utile pour étayer le diagnostic.

- Hypoglycémie post-stimulative:

Dans cette situation, l'insulinosecrétion induite par le repas est quantitativement normale. Le rapport insuline/peptide C est normal à jeun, mais augmente lors de l'hypoglycémie post-prandiale.

- Hypoglycémie sans hyperinsulinisme:

- Tumeurs mésoenchymateuses
- Médicaments: les salicylés à forte dose, le propranolol, la cimétidine, la ranitidine, le dextropropoxyfène, la quinine, la colchicine, la perhexilline, la disopyramide, la cibenzoline, l'halopéridol.

b-Gastrinome : [18 ; 53]

Diagnostic différentiel des états d'hypergastrinémies

- Avec augmentation du débit acide gastrique :

- L'hypersecrétion primitive de gastrine est observée dans les situations suivantes :

L'hyperplasie des cellules G antrales, la sténose pylorique, la gastrectomie des 2/3. Elle peut également apparaître lors d'affections extra-digestives : l'hyperparathyroïdie primaire, le carcinome ovarien, le phéochromocytome.

- Le ralentissement de la clairance métabolique de la gastrine lors des insuffisances rénales chroniques, des shunts porto-caves, de l'insuffisance hépatique

- Sans augmentation du débit acide gastrique au cours des gastrites atrophiques, de la maladie de Biermer, après vagotomie gastrique et lors de traitement antisécrétoire.

c-Glucagonome :

Autres causes d'hyperglucagonémie:

Diabète décompensé, cirrhose, insuffisance rénale, maladie cœliaque, infarctus du myocarde. [86]

d-Somatostatine :

Une élévation de la somatostatine sérique peut également exister en cas de cancer médullaire de la thyroïde, cancer du poumon à petites cellules ou de phéochromocytome. [4 ; 74]

2-2-Imagerie [87]

a-Le pancréas :

TDM

Le diagnostic différentiel des tumeurs non sécrétantes volumineuses est difficile ; leur aspect de nécrose centrale entourée d'une couronne hypervasculaire se rencontre également dans les adénocarcinomes macrokystiques, les carcinomes à cellules acineuses et certaines métastases ; la constatation d'une infiltration péripancréatique et la précocité de l'obstruction canalaire (biliaire ou pancréatique) sont plutôt en faveur d'une tumeur d'origine exocrine. [88]

ASP

Des calcifications ont été décrites de façon exceptionnelle dans de grosses tumeurs malignes ou leurs métastases : elles prennent un aspect grossier, nodulaire et localisé qui doit les différencier d'une pancréatite. [88]

Echographie

Il n'y a pas d'aspect échographique très spécifique de tumeurs endocrines [89].

L'aspect des métastases, lorsqu'elles sont de petite taille, est volontiers hyperéchogène, pouvant simuler un hémangiome. [88]

Les métastases ganglionnaires ont un aspect échographique identique à celui des petits adénomes, la différenciation ne pouvant être faite que sur des arguments topographiques, ce qui n'est pas toujours facile [88].

IRM

En plus du caractère hypervasculaire, l'aspect le plus fréquemment rencontré semble être un hyposignal modéré sur les séquences en T1 et un signal iso-intense ou discrètement hyperintense sur les séquences pondérées en T2 [89].

Les difficultés rencontrées tiennent à la petite taille des lésions associées et aux nombreux artefacts de volume partiel dans cette région, liés aux mouvements respiratoires et digestifs.

L'injection en bolus de gadolinium-DTPA (acide diéthylène triamine penta-acétique) au cours d'acquisitions rapides (de type flash, turbo-flash...) peut permettre de mettre en évidence le caractère hypervasculaire, intense et transitoire, de la plupart de ces tumeurs.

En l'absence d'un syndrome sécrétoire évocateur, le diagnostic différentiel est aussi difficile que pour le scanner, et repose sur la même analyse. [88]

Artériographie

Lorsque la tumeur est volumineuse, elle est le plus souvent globalement hypervasculaire avec des zones hypodenses centrales ; ce n'est sans doute pas dans ces cas que l'artériographie est la plus contributive mais elle y a malgré tout le mérite de différencier assez clairement une tumeur endocrine non sécrétante d'un adénocarcinome pancréatique. Quand la tumeur est de petite taille, les signes les plus caractéristiques en sont :

- l'opacification précoce à partir d'une vascularisation périphérique (c'est un adénome) qui réalise un petit syndrome de masse très localisé ; ce corbeillage peut être identifié assez facilement s'il concerne des vaisseaux intrapancréatiques, car seules les branches artérielles qui contournent un bord du pancréas sont susceptibles à l'état normal de présenter des boucles.

- Le corbeillage est un signe essentiel, présent même si la lésion est hypo- ou isodense.

Les principaux faux positifs sont : une rate accessoire (son mode de vascularisation est de type hilare ; elle reste hyperdense plus longtemps, sa dynamique se rapprochant de celle de la rate normale), une adénopathie métastatique (rien ne permet de la différencier de l'adénome, ce qui n'est pas sans poser un grave problème dans le SZE), une lésion ulcéreuse du duodénum, fréquente dans le SZE (volontiers hypervasculaire mais sans syndrome de masse), la simple visualisation en enfilade d'une queue de pancréas à direction antéropostérieure. [88]

b-Estomac

TDM:

L'adénocarcinome est le premier diagnostic qui doit venir à l'esprit devant tout syndrome tumoral, d'une part parce que c'est la tumeur la plus fréquente de l'estomac, d'autre part parce qu'il peut prendre des aspects variables; il peut s'agir d'une lésion nodulaire avec épaissement pariétal localisé, d'un épaissement pariétal diffus, d'une masse ulcérée, ou d'une volumineuse tumeur.

Le léiomyosarcome: tumeur du muscle lisse, à développement exoluminal, souvent volumineuse, parfois calcifiée, hétérogène après injection d'iode à centre nécrotique, les métastases à distance sont souvent kystiques ou nécrotiques.

Le lymphome (Figure 20): l'estomac est le site privilégié du lymphome, en particulier le lymphome non hodgkinien, il se manifeste par un épaissement important de la paroi(5 cm en moyenne), la graisse extra-digestive est préservée avec peu ou pas d'adénopathies péri-gastriques et les adénopathies rétropéritonéales sont souvent volumineuses, siégeant en général au dessous du hile rénal.

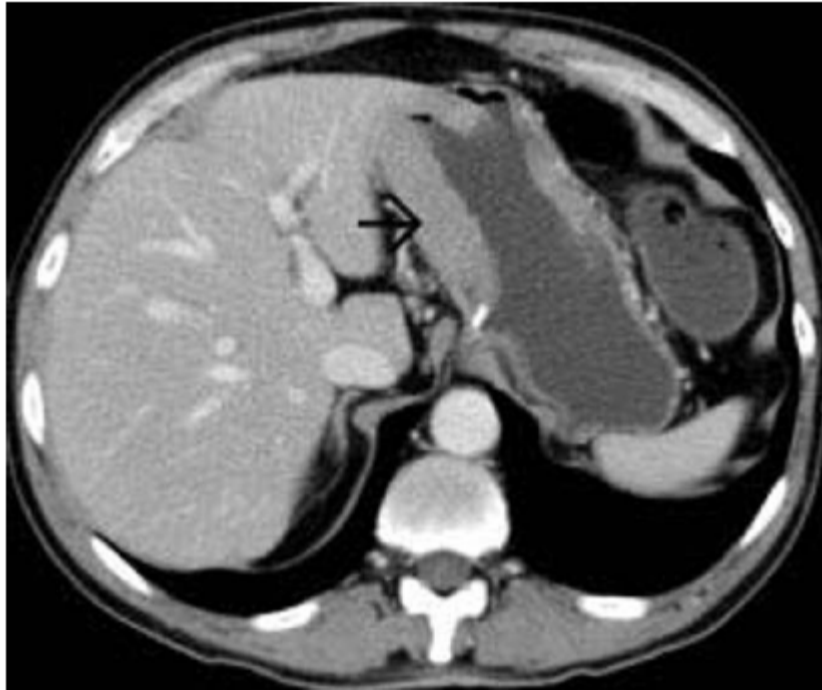


Figure 20 : Épaississement pariétal localisé (flèche) de la petite courbure gastrique, régulier, se rehaussant de façon homogène, sans infiltration péri gastrique, associé à des ganglions gastriques de petite taille (< 1 cm) : lymphome gastrique de type Malt.(115)

Le liposarcome se distingue du léiomyosarcome par la présence d'amas graisseux au sein de la tumeur.

c-Le grêle [87 ; 90]

La masse mésentérique

Elle représente l'élément le plus facile à mettre en évidence sur l'imagerie en coupe. En général, ses contours spiculés et les anomalies environnantes (travées rétractiles du mésentère, aspect moniliforme radiaire des vaisseaux péri-tumoraux, signes d'ischémie subaiguë des anses avoisinantes) sont suffisamment évocateurs pour permettre d'affirmer facilement le diagnostic. La masse fibreuse est parfois le siège de petites calcifications nodulaires. Sur les coupes retardées, on observe son rehaussement progressif qui contraste avec le lavage des structures avoisinantes. Le caractère rétractile peut manquer et dans plus de 30 % des cas, c'est une masse mésentérique ronde homogène qui traduit l'envahissement du péritoine par les cordons

tumoraux. Les adénopathies sont fréquentes autour de la masse. Les anomalies de calibre vasculaire doivent être soigneusement recherchées car elles permettent la distinction avec d'autres atteintes mésentériques (lymphome, maladie de Crohn).

Le nodule carcinoïde

L'infiltration tumorale et la fibrose réactionnelle sont responsables d'une plicature caractéristique de la musculature qui projette le nodule dans la lumière digestive. Le transit opaque était le moyen le plus efficace pour sa mise en évidence mais à l'heure actuelle, le scanner volumique, surtout couplé à l'entéroclyse permet d'objectiver l'importante angiogénèse de la tumeur carcinoïde caractéristique par son intensité et par l'infiltration du mésentère adjacent.

Dans les formes évoluées, notamment celles qui touchent le carrefour iléo-caecal et le colon droit, l'atteinte fibreuse nodulaire ou infiltrante pariétale est indissociable de la masse mésentérique en regard, les spiculations rétractiles du bord mésentérique des structures intestinales en regard de la masse sont très évocatrices, au scanner comme sur les opacifications digestives.

d-Colon et rectum

L'adénocarcinome est la tumeur colique maligne la plus fréquente, il se présente sous forme d'un épaissement pariétal asymétrique, une masse endoluminale ou pariétale, sténosante et hétérogène après injection iodée.

Le lymphome colique est souvent secondaire à une atteinte ganglionnaire. Il peut se présenter sous forme d'une masse dont la taille varie entre 3 et 15cm ou se révéler par une invagination lorsqu'il siège sur le caecum.

Atteintes inflammatoires:

Représentées par la maladie de Crohn qui se caractérise par un épaissement majeur de la paroi(1-3cm), la sclérolipomatose traduit l'extension trans-séreuse; elle est responsable de "pseudomasse" refoulant les anses digestives saines, les adénopathies mésentériques sont habituelles.

e-Les métastases hépatiques des tumeurs carcinoïdes :

Leur caractère hypervascularisé au temps artériel précoce est aussi classique que rare en pratique courante (Figure 21). En fait, l'aspect le plus évocateur, qui permet souvent le diagnostic, est celui de métastases d'assez grande taille à contours réguliers comme dans les autres tumeurs endocrines [87]. Le trait spécifique est lié, là aussi, à l'importance de la charpente fibreuse collagène de ces métastases, responsable de la fréquente indentation capsulaire (pour les lésions superficielles) et surtout d'une cinétique de rehaussement très particulière (rehaussement de la partie centrale sur les coupes retardées). Cet aspect est commun à toutes les lésions tumorales hépatiques à forte composante fibreuse (métastases d'adénocarcinomes lieberkühniens recto-coliques, cholangiocarcinomes périphériques, hémangio-endothéliomes épithélioïdes) mais le caractère arciforme régulier des contours, la multiplicité des lésions, l'absence de retentissement clinique notable aident au diagnostic.

Un autre aspect très évocateur est celui de lésions très nombreuses « kystisées » (Figure 22) pouvant à première vue donner le change avec une polykystose hépatique [87]. Là aussi, la discordance entre une atteinte multifocale massive du foie et un retentissement clinique modéré doivent faire rechercher les autres éléments cliniques de la tumeur carcinoïde.

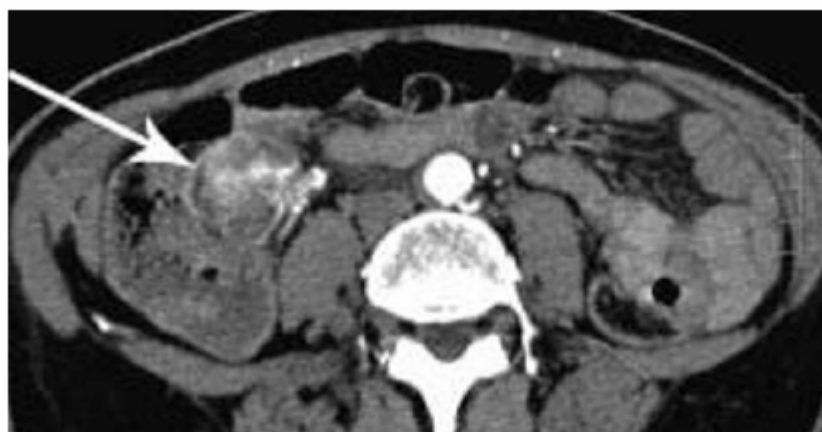

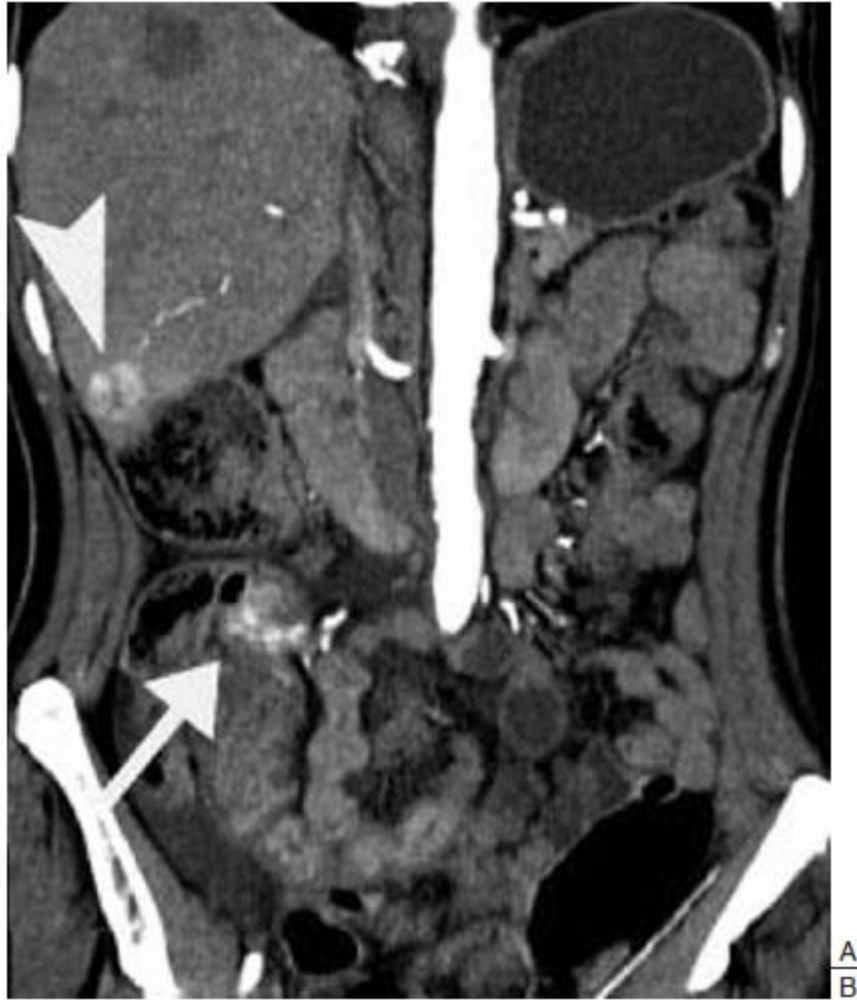


Figure 21 : L'hypervascularisation est une caractéristique importante du nodule carcinoïde, et est surtout perceptible sur le temps d'injection précoce. Réalisation d'un angio scanner pour l'exploration vasculaire de l'aorte abdominale conduisant à la découverte d'une tumeur carcinoïde du grêle (flèches en A et B) avec métastases hépatiques (tête de flèche en B).(87)

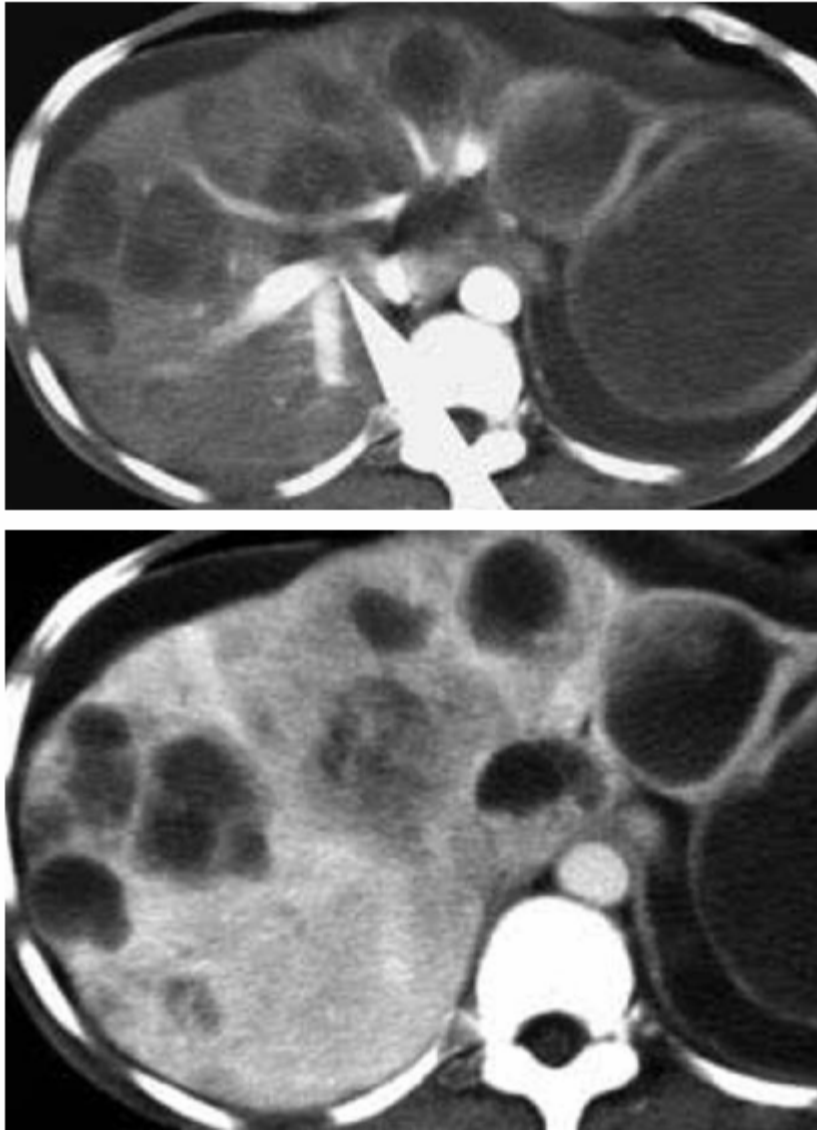


Figure 22 : Des localisations métastatiques d'allure pseudo-kystiques sont très évocatrices de tumeurs carcinoïdes surtout dans un contexte d'état général relativement conservé.(87)

2-3-Histologie

Certaines caractéristiques cytologiques particulières peuvent prêter à confusion, comme un aspect microvacuolisé ou en « bague à chaton », trompeur pour un adénocarcinome.

Cas particuliers:

- Le diagnostic différentiel des carcinomes endocrines à petites cellules comporte le lymphome malin à petites cellules, le carcinome épidermoïde peu différencié, les adénocarcinomes peu différenciés, le mélanome, le sarcome à petites cellules et les tumeurs neuroectodermiques primitives. [91]
- Les carcinomes endocrines peu différenciés du pancréas sont comparables en tout point aux carcinomes à petites cellules du poumon et doivent faire éliminer la métastase pancréatique d'une telle tumeur. Il convient également d'éliminer une tumeur maligne d'autre origine comme un lymphome, un carcinome peu différencié non endocrine ou un sarcome. [91]

V-BILAN PRETHERAPEUTIQUE [92]

1-Buts

Préciser l'extension loco-régionale et à distance (Métastases) de la maladie tumorale et donc déterminer le stade TNM et le grade de la tumeur qui guident la prise en charge thérapeutique.

- Juger de l'opérabilité de la tumeur
- Juger de l'opérabilité du patient.

2-Moyens

2-1-Interrogatoire:

Va préciser la qualité de vie du patient (courbe pondérale, présence d'une asthénie, d'une anorexie, apparition de nouveaux symptômes), en plus des signes fonctionnels.

2-2-Examen clinique:

Doit être minutieux, complet, appareil par appareil.

a- Examen général: conscience, poids (perte avec précision du pourcentage ou prise de poids), température, coloration des conjonctives, lésions dermatologiques (purpura, ictère, ENM...), dosage de la glycémie capillaire, bandelettes urinaires.

b- Examen abdominal: à la recherche d'une masse abdominale (dont il faut préciser le grand diamètre, les limites, les rapports avec les deux plans superficiel et profond, et le siège), d'une hépatomégalie (FH, consistance, bord inférieur), d'une ascite de moyenne ou de grande abondance, le toucher rectal va préciser la présence ou l'absence de masse palpable au niveau du canal anal, et si le doigtier revient souillé de sang.

c- Examen des aires ganglionnaires: à la recherche d'adénopathies superficielles palpables, sans omettre de palper le ganglion de Troisier.

d- Examen pleuro-pulmonaire: à la recherche d'un syndrome d'épanchement pleural uni ou bilatéral, d'un syndrome de condensation uni ou bilatéral.

e- Examen cardio-vasculaire: à la recherche d'un souffle, d'un bruit surajouté, d'une arythmie, d'une tachy ou bradycardie, sans omettre de palper tous les pouls artériels périphériques.

f- Palpation de la loge thyroïdienne à la recherche d'un nodule ou d'un goitre.

g- Examen de l'appareil locomoteur qui consiste en une palpation de tous les segments osseux, et de toutes les articulations à la recherche d'un point douloureux, ou d'une masse anormale.

h- Examen neurologique: à la recherche d'un trouble de la sensibilité, de la motricité, de l'équilibre, des réflexes.

i- Examen gynécologique: contient l'examen au speculum, le toucher vaginal, et l'examen des seins.

2-3-Les examens paracliniques:

Les examens complémentaires morphologiques et biologiques permettent de juger de l'extension et de l'évolutivité tumorale.

a- Les examens morphologiques initiaux :

- TDM abdomino-pelvienne
- Scintigraphie des récepteurs de la somatostatine
- Echoendoscopie pour les tumeurs de siège gastrique, duodéal, pancréatique ou rectal.

b- Les examens morphologiques complémentaires :

- Imagerie complémentaire sur les foyers de fixation à l'Octreoscan
- Si suspicion de SZE: gastroscopie avec examen attentif du duodénum (recherche de gastrinome) et examen attentif du fundus avec biopsies fundiques (hyperplasie des cellules ECL et ECLomes)
 - En cas de métastases hépatiques: recherche de métastases osseuses ne fixant pas l'Octreoscan
 - En cas de métastases hépatiques non résécables: biopsie d'une métastase avant traitement antitumoral
 - En cas de métastases hépatiques paraissant résécables: IRM hépatique, TDM thoracique
 - En cas de métastases hépatiques endocrines avec primitif inconnu, l'analyse immunohistochimique peut apporter des renseignements en faveur de la localisation de la tumeur primitive (sérotonine positive: recherche tumeur du tube digestif)
- Si appendicectomie antérieure, vérifier l'absence de tumeur endocrine appendiculaire; sinon échoendoscopie de la région duodéno-pancréatique, gastroscopie avec examen attentif du duodénum et de la papille, coloscopie, entérocopie, penser à un primitif non digestif (TDM thoracique)
- Echographie cardiaque à la recherche d'une cardiopathie carcinoïde en cas

de syndrome carcinoïde ou élévation des taux de sérotonine plaquettaire ou 5HIAA urinaires.

c- Les examens biologiques :

- Chromogranine A sérique
- Si tumeur endocrine duodéno pancréatique fonctionnelle: dosage du peptide en fonction de la symptomatologie fonctionnelle + tests dynamiques adaptés (test à la sécrétine si suspicion de SZE – attention au risque de décompensation du SZE lors de l'arrêt des antisécrétoires, épreuve de jeune si suspicion d'insulinome)
- Si tumeur de l'intestin grêle et du colon droit : 5HIAA urinaires de 24h pendant 2 à 3 jours sous régime approprié
- Tumeurs endocrines fundiques: gastrinémie, rechercher gastrite atrophique fundique et maladie de Biermer (biopsies fundiques à distance + immunomarquage chromogranine A pour documenter une hyperplasie des cellules endocrines; en leur absence, rechercher SZE et NEM1
- Calcémie, phosphorémie, glycémie. Si hypercalcémie, doser PTH et, si PTH basse, doser PTHrp.

d-Recherche d'une prédisposition génétique :

- ❖ En cas de tumeur duodéno-pancréatique ou gastrique, recherche d'une NEM1
 - Interrogatoire personnel et recueil des antécédents familiaux
 - Calcémie ionisée basale et PTH basale
 - Etre attentif à tout foyer extra-digestif à l'Octreoscan: loge thymique, hypophyse.
- ❖ Dans les situations à risque élevé de NEM1: SZE, tumeurs duodéno-pancréatiques multiples, histoire familiale évocatrice, hyperparathyroïdie ou toute autre atteinte pouvant être liée à la NEM1.
 - Faire faire en plus, avec l'aide d'un endocrinologue, une recherche d'une hyperparathyroïdie, d'adénome hypophysaire, de tumeur surrénalienne, de tumeur

endocrine bronchique ou thymique.

- Recherche de mutations constitutionnelles du gène de la ménine après consentement éclairé.

VI-EVOLUTION, PRONOSTIC [2; 4; 5; 8; 13; 37]

Le grand problème qui se pose en matière de TED est d'affirmer avec certitude la malignité de la tumeur quand elle est bien différenciée. Les critères histologiques conventionnels de malignité des tumeurs (atypies nucléaires, hypercellularité, nombre élevé de mitoses) ne sont pas valides pour les TE. Les critères qui posent avec certitude le diagnostic de malignité figurent sur la classification histologique de l'OMS.

La survie à 5 ans des TE digestives bien différenciées, et des carcinomes endocrines bien différenciés est respectivement de 88% et 63%.

Malgré ce pronostic globalement excellent, certains patients vont présenter une évolution défavorable et décéderont de leur TE.

La malignité des TED est difficile à évaluer au plan histopathologique, exception faite des carcinomes peu différenciés à haut potentiel évolutif. Les seuls critères de malignité indiscutables dans les tumeurs bien différenciées sont l'envahissement des organes de voisinage et la présence de métastases régionales ganglionnaires ou à distance. Cependant, d'autres critères qui ne sont liés qu'à la tumeur et qui seront détaillés ci-dessous sont utilisés dans la classification OMS 2000. En pratique, le problème pour le clinicien et le pathologiste est d'affirmer la bénignité ou la malignité d'une tumeur endocrine bien différenciée et ainsi d'évaluer son pronostic évolutif. [13]

- **Les facteurs pronostiques des TED:**

1-La taille tumorale

La taille de la tumeur primitive est un élément important du pronostic.

Welch et Malt rapportent un taux de survie à 5 ans de 100% pour les tumeurs de taille < 0,5 cm, de 50% pour les tumeurs de 1 à 2 cm et de 20% pour les tumeurs de plus de 2 cm.

La taille des tumeurs endocrines non métastasées est inférieure à celle des tumeurs s'accompagnant de localisations secondaires. Capella intègre la taille tumorale dans sa classification de 1995. Ce critère est retenu dans la classification OMS 2000 : les tumeurs endocrines avec un comportement bénin mesurent moins de 2 cm de plus grand axe. Il est précisé qu'une taille inférieure à 2 cm serait associée à une probabilité de presque 100 % d'avoir un comportement bénin, alors que pour une taille comprise entre 2 et 3 cm, cette probabilité serait de 90 %.

2-Le caractère fonctionnel

Des études montrent qu'il n'y avait pas de différence significative entre les tumeurs non fonctionnelles ou fonctionnelles pour le taux de résécabilité (44 et 53 %) et pour le taux de survie sans récurrence à 2 ans (67 et 40 %).

Par contre, Le type de sécrétion hormonale entre en jeu dans le classement pronostique des tumeurs endocrines. Les insulinomes sont bénins dans la plupart des cas. L'inverse est vrai pour les autres tumeurs fonctionnelles, qui sont classées dans la version 2000 de l'OMS au minimum comme tumeurs de pronostic incertain, indépendamment des autres critères, et n'entrent jamais dans le cadre des tumeurs de pronostic favorable.

3-La différenciation tumorale

La différenciation tumorale est un critère important intervenant dans le pronostic des tumeurs endocrines. Les tumeurs endocrines pancréatiques sont séparées en deux grands

groupes : les tumeurs bien différenciées et les tumeurs peu différenciées. Ces dernières sont rares (elles représentent environ 10 % des tumeurs endocrines pancréatiques). Elles correspondent toujours à des tumeurs malignes au pronostic extrêmement défavorable. Elles sont volumineuses au moment du diagnostic, fréquemment associées à des métastases. Ces tumeurs peu différenciées s'accompagnent presque toujours de critères généraux en accord avec leur sombre pronostic : taille importante, nécrose, index mitotique et index de prolifération MIB1 très élevés (supérieur à dix pour dix champs à fort grossissement et supérieur à 15 % de cellules tumorales MIB1 +), infiltration vasculaire et engainement périnerveux, invasion locale et métastases à distance. La protéine p53 est très fréquemment exprimée par les cellules tumorales, à l'opposé des tumeurs bien différenciées.

En effet, les 3 patients de notre série ayant une bonne évolution présentent des carcinomes endocrines bien différenciés.

4-L'invasion vasculaire

L'invasion vasculaire est un critère à prendre en compte en faveur du caractère agressif de la tumeur. 90% des tumeurs endocrines métastasées s'accompagnent d'embolies vasculaires. La caractérisation de ces embolies est parfois difficile et il peut être utile de s'aider d'immunomarquages avec des marqueurs vasculaires. Ce critère est retenu dans la classification OMS 2000 : la présence d'une angio-invasion fait passer, indépendamment des autres critères, dans le groupe des tumeurs de pronostic incertain.

5-L'index mitotique

Le compte des mitoses est simple à effectuer et présente un intérêt dans l'évaluation du pronostic des tumeurs endocrines. L'index mitotique est corrélé à la survie des patients.

C'est ainsi que le compte de mitoses évalué pour dix champs à fort grossissement, est un critère entrant dans la classification OMS 2000 : les tumeurs endocrines avec un

comportement favorable bénin comptent jusqu'à deux mitoses pour dix champs à fort grandissement, les tumeurs avec un comportement incertain comptent plus de deux mitoses pour dix champs à fort grandissement. Ce compte n'est pas discriminant pour séparer tumeurs endocrines à pronostic incertain et carcinomes endocrines bien différenciés (ces derniers peuvent présenter entre deux et dix mitoses pour dix champs à fort grandissement).

6-L'index de prolifération Ki67

L'évaluation de l'index de prolifération est importante à prendre en compte pour le classement pronostique des tumeurs endocrines. L'appréciation du taux de prolifération se fait par immunohistochimie avec l'anticorps MIB1.

Il a été montré dans la plupart des études, que l'index de prolifération Ki67 est inversement corrélé avec la survie, en effet, Un taux de survie significativement plus bas est observé chez les patients dont la tumeur présentait un taux de prolifération supérieur à 4 %.

Ce taux est évalué en pourcentage de cellules marquées pour dix champs à fort grandissement. Les tumeurs endocrines avec un comportement bénin comptent jusqu'à 2 % de cellules marquées, les tumeurs avec un comportement incertain comptent plus de 2 % de cellules marquées. Ce compte n'est pas toujours discriminant pour séparer tumeurs endocrines de pronostic incertain et carcinomes endocrines bien différenciés (ces derniers présentent plus de 5 % de cellules marquées). Les carcinomes peu différenciés comptent plus de 15 % de cellules marquées par le MIB1 (Figure 23).

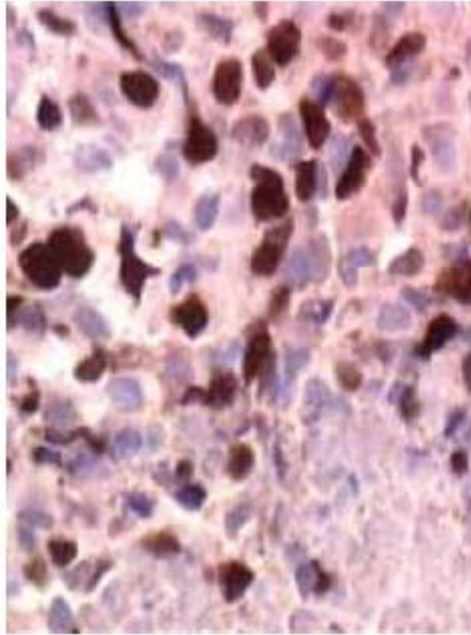


Figure 23 : Histologie avec hématoxyline et éosine d'un malade ayant un carcinome endocrine peu différencié. L'immunomarquage est fortement positive pour le Ki-67 (MIB- 1) ; marquage en marron.(19)

Aujourd'hui, il est raisonnable de conclure que l'évaluation de l'index Ki67 a un intérêt pronostique dans les tumeurs endocrines de l'intestin antérieur (pancréas et estomac) mais que cet intérêt n'est pas démontré dans les tumeurs de l'intestin moyen (iléon et caecum) où de nouvelles études sont nécessaires.

TABLEAU XIX. — Index Ki67 dans les tumeurs endocrines de l'intestin grêle comparées aux autres tumeurs endocrines digestives (Canavese et al., 2001).

	Nb	Moyenne% (extrêmes)	P
A-Carcinoïde malins de l'intestin moyen	18	0,1 (0-1,76)	-
B-Tm bien différenciées, bénignes, autres sites	51	0,05 (0-4,42)	NS
C-Carcinomes bien différenciés, autres sites	26	1,16 (0-34,2)	<0,02
D-Carcinomes peu différenciés, autres sites	12	40,53 (14-80,75)	<0,001

NS : Non Significatif

7- Les métastases

Le pronostic des TED métastatiques est moins favorable que celui des tumeurs localisées.

8- L'atteinte cardiaque

Elle grève lourdement le pronostic (mortalité de 50% à 3 ans)

9-Le traitement curatif

La chirurgie à visée curative est associée à une excellente survie à long terme, même en présence de métastases, notamment dans les séries japonaises. Le taux de survie globale à 1, 3 et 5 ans pour 16 malades ayant eu une résection à visée curative était respectivement de 94, 83 et 83 %. Dans une autre série de 16 malades dont neuf avaient des métastases hépatiques ou

ganglionnaires et qui ont tous été opérés à visée curative, le taux de survie était de 100 % à 5 ans. D'autres séries rapportent des chiffres un peu moins optimistes. Après chirurgie à visée curative, le taux de survie à 5 ans était de 72 % en l'absence de métastases ganglionnaires, 44 % en cas de tumeur localement évoluée et 40 % en présence de métastases à distance. Parmi 12 malades ayant une tumeur non fonctionnelle dont dix avaient des métastases à distance, la durée moyenne de survie était de 23,7 mois. La survie à 5 ans parmi 39 malades ayant une tumeur localisée sans métastase était de 72 % après résection et 44 % en l'absence de résection. Parmi 34 malades ayant des métastases, ces deux chiffres étaient respectivement de 41 % et 38 %.

Au total, ces chiffres montrent bien que les taux de survie sont élevés même en présence d'un envahissement local ou de métastases à distance et qu'un traitement chirurgical agressif est justifié à chaque fois qu'il est possible et que l'ensemble des localisations tumorales peut être réséqué.

10- Autres facteurs pronostiques

10-1- La sous-unité alpha de la gonadotrophine chorionique humaine (hCG-alfa)

Une expression de hCG-alfa par les cellules tumorales a été fortement corrélée au risque de malignité, une expression intense de hCG-alfa a été à nouveau retrouvée dans les lésions endocrines néoplasiques malignes. hCG-alfa a aussi été identifiée dans toutes les lésions endocrines se développant dans un contexte de néoplasie multiendocrinienne de type 1 (NEM1), incluant celles de l'hypophyse, des parathyroïdes, du poumon, du duodénum, du pancréas et de l'estomac.

Cependant, dans les localisations autres que pancréatiques et gastriques, aucune association à la malignité n'a été démontrée.

10-2-Densité vasculaire intra-tumorale [93]

L'évaluation de la densité vasculaire intratumorale a été proposée récemment comme un puissant facteur pronostique dans de nombreux types d'adénocarcinomes, dont ceux du sein, du côlon, du pancréas et du poumon. Schématiquement, dans ces tumeurs, plus la densité vasculaire intra-tumorale est élevée, plus le risque de dissémination métastatique est élevé, plus la durée de survie tend à être courte, plus le risque de récurrence est élevé. Deux études indépendantes récentes ont étudié la densité vasculaire intra-tumorale dans des séries importantes de tumeurs endocrines pancréatiques. Elles sont parvenues à la même conclusion : paradoxalement, dans ce type de tumeurs endocrines, une densité vasculaire intra-tumorale élevée est un facteur de bon pronostic, corrélé avec un comportement bénin et avec une durée de survie prolongée ; inversement, une densité vasculaire faible est un paramètre permettant d'identifier des tumeurs à risque élevé de malignité, malgré la présence d'autres critères histopronostiques apparemment favorables (Figure 24). L'hypothèse la plus probable pour expliquer ces résultats paradoxaux est que les tumeurs endocrines digestives bénignes ou de faible grade de malignité conservent la capacité d'induire la formation d'un stroma organoïde, riche en vaisseaux, rappelant les caractéristiques du tissu de soutien des tissus endocrines normaux. Il reste à valider l'intérêt pronostique de la densité vasculaire intratumorale dans des séries prospectives de tumeurs endocrines pancréatiques et à déterminer si ce paramètre se comporte de la même façon dans les tumeurs endocrines gastro-intestinales.

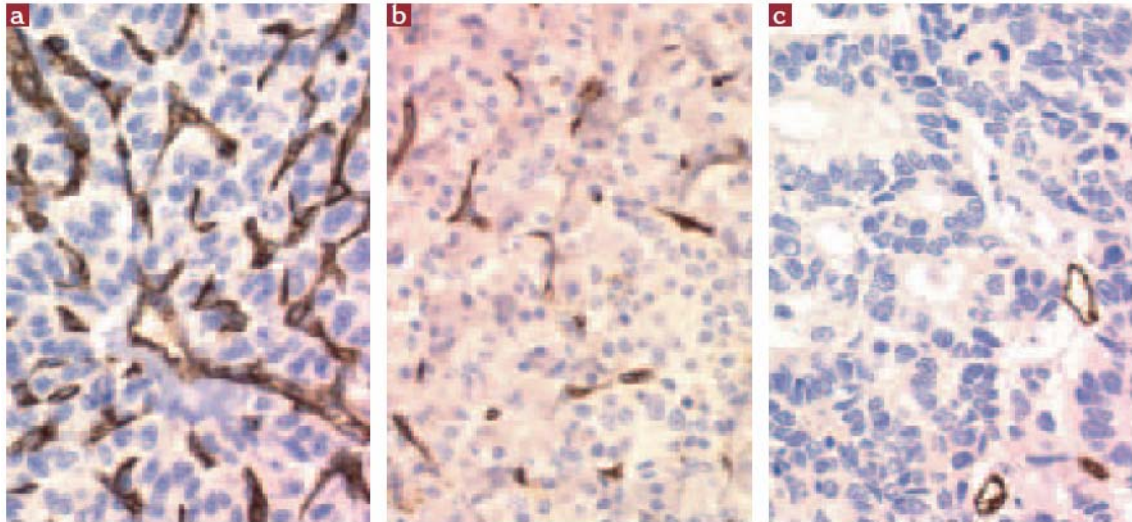


Figure 24 : Comparaison de la densité vasculaire intra-tumorale, évaluée après immunodétection du marqueur endothélial CD34, dans plusieurs types de tumeurs endocrines pancréatiques : tumeur endocrine bien différenciée bénigne (a), carcinome endocrine bien différencié (b), carcinome endocrine peu différencié (c). Immunoperoxydase, grandissement original : $\times 350$.

10-3-Autres marqueurs

Dans une grande série de tumeurs endocrines digestives (89 cas avec suivi), une accumulation nucléaire de la survivine, régulateur du cycle cellulaire, a été détectée par immunohistochimie dans tous les cas de carcinomes endocrines peu différenciés et dans 5 des 50 cas de carcinomes endocrines bien différenciés à comportement agressif ; ce marqueur pourrait donc être intéressant pour identifier les cas de plus mauvais pronostic.

Dans les gastrinomes, une augmentation de l'expression d'IGF-1 a été corrélée avec l'agressivité tumorale.

Dans les tumeurs endocrines pancréatiques, plusieurs marqueurs apparemment puissants de malignité ont été proposés récemment, comme la présence de nécrose, la perte de l'expression de CD99, l'expression anormale de la cytokératine 19 et le statut aneuploïde. L'exception de la présence de nécrose, déjà reconnue comme un paramètre informatif, l'intérêt des autres marqueurs et leurs capacités d'adaptation aux conditions du diagnostic de routine doivent être confirmés par des études indépendantes.

11–Les marqueurs génétiques de malignité

Pour l'index Ki67, des études comparatives de pertes génétiques associées à la malignité, concernant notamment le chromosome X et la région 3p, ont montré que ces anomalies étaient restreintes aux tumeurs de l'intestin antérieur (estomac et pancréas) et qu'elles étaient absentes des tumeurs de l'intestin moyen (grêle). Ces résultats renforcent l'hypothèse selon laquelle les tumeurs de l'intestin antérieur et celles de l'intestin moyen se développent selon des mécanismes moléculaires différents et étendent ce concept à la progression tumorale. Dans les carcinomes endocrines peu différenciés, des résultats moléculaires récents ont montré la très grande fréquence des anomalies génétiques, indépendamment de leur site de développement.

VII–TRAITEMENT

1–Buts

Le traitement des tumeurs carcinoïdes a un double but :

- D'une part réaliser une exérèse complète de la tumeur ou à défaut réduire autant que possible le volume tumoral (cytoréduction tumorale maximale) [70]

- D'autre part entreprendre un traitement symptomatique.

[70 ; 94]

2–Moyens

2–1–Moyens médicaux

a–Traitement symptomatique :

a–1– Les analogues de la somatostatine (SA):

La somatostatine (SS–14) est une hormone naturelle tétradécapeptidique présente dans les cellules endocrines du tractus gastro–intestinal et dans les cellules D des îlots pancréatiques.

Elle entraîne une diminution de la concentration sérique de nombreux peptides intestinaux (insuline, glucagon, gastrine...) et inhibe la réponse physiologique postprandiale à ces peptides. Les récepteurs de la somatostatine sont présents dans la majorité des TED. La demi-vie de la somatostatine naturelle n'est que de quelques minutes ce qui limite son utilisation thérapeutique. Des analogues ayant une grande affinité pour les récepteurs sst2 et sst5 ont été développés (octréotide : Sandostatine, lanréotide : Somatuline). Les formes retardées de ces analogues présentent l'avantage de ne nécessiter qu'une injection mensuelle ou bimensuelle, ce qui permet d'améliorer l'observance thérapeutique, le confort et la qualité de vie des patients traités. [4]

Le rationnel du traitement par les analogues de la somatostatine repose sur la présence des récepteurs de la somatostatine dans les TED (80 à 90 % selon des études autoradiographiques ou scintigraphiques). Les effets bénéfiques de la somatostatine native dans le traitement des crises carcinoïdes aiguës ont été démontrés dans les années 70. Les effets biologiques apparaissent en fonction de l'inhibition des sous-types de récepteurs de la somatostatine et surtout du sous-type 2 (sst- 2) pour lequel les analogues de la somatostatine ont tous une bonne affinité. Le premier analogue de la somatostatine, disponible depuis une quinzaine d'années, est l'octréotide, administré sous forme d'injections sous-cutanées pluriquotidiennes en raison d'une demi-vie courte. Actuellement, on dispose d'analogues à libération prolongée tels le lanréotide (administré par voie intramusculaire tous les 10 à 14 jours), et l'octréotide LP qui permettent des injections en intramusculaire ou sous-cutanées mensuelles. [19]

Les analogues de la somatostatine ont deux effets :

Symptomatique :

L'efficacité des analogues de la somatostatine a été décrite dès 1986 sur les tumeurs carcinoïdes avec une amélioration symptomatique du syndrome carcinoïde. Sont particulièrement efficaces dans le traitement des rares syndromes carcinoïdes d'origine pancréatique dus à une hypersécrétion de sérotonine ou d'autres kinines [46 ; 95 ; 96]

Les analogues de la somatostatine ont démontré leur intérêt dans la prise en charge symptomatique des TEP avec syndromes hypersécrétoires comme les VIPomes avec diarrhée sévère, lésions cutanées des glucagonomes et dans le traitement symptomatique des syndromes carcinoïdes. Une métaanalyse a montré une amélioration très nette des syndromes carcinoïdes chez 92 % des patients avec une rémission complète des symptômes dans 40 à 60 % des cas. Le lanréotide a une efficacité sur le syndrome carcinoïde comparable à celle de l'octréotide. Un échappement thérapeutique, ou tachyphylaxie, est relativement fréquent, survenant dans un délai de 18 mois en moyenne après le début du traitement et pouvant nécessiter une augmentation des doses pour maintenir l'effet symptomatique. [4]

Efficacité des SA selon la forme galénique:

La réponse biochimique est souvent démontrée par la capacité des analogues de la somatostatine à diminuer d'au moins 50 % le taux des 5-HIAA urinaires. L'octréotide, donne un taux moyen de réponse clinique de 72 % et une réponse biochimique dans 50 % des cas. Dans une étude en « cross-over » comparant l'octréotide sous-cutané et le lanréotide, il n'existait pas de différence en termes de réponse symptomatique ou biochimique.

Les malades préféraient la forme à libération prolongée.

Une deuxième formulation à libération prolongée (Sandostatine LP) a ensuite été développée. Cette formulation galénique avec des microsphères biodégradables d'octréotide assure une libération prolongée sur 4 semaines par deux mécanismes : libération de l'octréotide par diffusion par des pores, et érosion de la matrice. Une étude ultérieure a comparé l'octréotide sous-cutané pluriquotidien à l'octréotide LP (Sansostatine LP) administré tous les 28 jours ; il n'existait pas de différence en terme de réponse symptomatique entre les deux types de traitement, justifiant l'utilisation de l'octréotide LP mensuel. Ceci apporte un confort important aux malades atteints de syndrome carcinoïde. Dans une étude de phase II non comparative, des résultats voisins ont été récemment démontrés en utilisant une forme prolongée de lanréotide (Somatuline autogel) également administré de façon mensuelle.

Efficacité des SA selon la dose:

Des doses élevées d'analogues de la somatostatine ou la perfusion continue n'augmentent pas le taux de réponses cliniques.

En cas de persistance de la diarrhée, d'autres causes de diarrhée (liées à une malabsorption des sels biliaires après résection de l'intestin grêle, ou à une pullulation bactérienne) doivent être cherchées et traitées. En cas d'inefficacité des analogues de la somatostatine, on peut augmenter la dose d'analogue retard et/ou diminuer l'intervalle entre les injections de 28 à 21 jours. Une deuxième option est l'administration d'interdoses d'octréotide sous-cutané (traitement de sauvetage). [19]

L'association des analogues de la somatostatine et d'autres traitements (interféron, cytotoxiques, chirurgie ou chimio-embolisation) est parfois nécessaire en cas d'échec ou d'échappement au traitement. [19]

Tableau XX [16]: Effets des analogues de la somatostatine sur les symptômes et les marqueurs hormonaux au cours des TED (la plupart avec syndrome carcinoïde)

1er auteur	Analogue	Nb de patients	Taux de réponse symptomatique, %	Taux de réponse biochimique,%
Eriksson	Octréotide	228 méta-analyse	64	66
Ruszniewski	Lanréotide LP 30 mg	39	40	50
Wymenga	Lanréotide LP 30 mg	55	42	47
Rubin	Octréotide LP 10-30 mg	93	Bon contrôle	-
Ricci	Octréotide LP 20 mg	15	82	41
Ruszniewski	Lanréotide autogel LP	71	Flushes: 65 Diarrhée: 18	24

Abréviations : LP ; Libération Prolongée

Antiprolifératif : Voir chapitre Traitement médical anti-prolifératif

a-2- L'interferon alpha (IFN) :

Son utilisation est justifiée par plusieurs raisons :

- Il stimule le système immunitaire (en particulier les cellules T et NK)
- Il bloque les cellules tumorales en phase G1/S du cycle cellulaire
- Il inhibe la synthèse protéique et hormonale
- Il inhibe l'angiogénèse

La dose recommandée est de 3 à 5 MUI, 3 à 5 jours par semaine, par voie sous cutanée.

Le traitement doit être adapté à l'âge, au poids, et à la formule leucocytaire.

Différentes études ont démontré une amélioration des symptômes chez 40 à 60% des patients, une réponse biologique chez 30 à 60%, et une réduction tumorale chez 10 à 15%□

Ce traitement est utilisé en seconde intention après échec de la chimiothérapie.

a-3- Les inhibiteurs de la pompe à protons :

L'utilisation des IPP a constitué une avancée majeure dans le traitement symptomatique des gastrinomes, avec une importante diminution de la mortalité liée à l'hypergastrinémie sévère. En bloquant de façon efficace la sécrétion acide, les IPP permettent de prévenir la survenue des complications ulcéreuses et de contrôler les symptômes ulcéreux et la diarrhée. Les doses utilisées sont habituellement le double ou triple des doses habituelles. [4]

b-Traitement antiprolifératif:

b-1- La chimiothérapie:[4; 6; 19; 94; 96]

- Le traitement par chimiothérapie doit être envisagé en fonction de la différenciation histologique, de la localisation et de l'évolutivité tumorale. Une tumeur est considérée comme évolutive lorsque la surface tumorale (produit des 2 plus grands diamètres perpendiculaires) augmente de plus de 25 % en 6 mois.

- En effet, La place de la chimiothérapie systémique est importante en cas de TE pancréatique métastatique évolutive (Tableau XXI). Dans cette situation, l'association

adriamycine + streptozotocine est le protocole de chimiothérapie de référence et permet d'obtenir environ 30 à 35 % de réponses objectives et semble allonger la survie médiane à 5 ans. [4]

- Les autres protocoles : L'association d'étoposide et cisplatine est aussi une référence, donne une réponse comprise entre 40 et 60%. L'association 5-fluorouracile (FU) + déticène (DTIC) adriamycine (ADR) est une option.

La place de la chimiothérapie est plus discutée en cas de TE du tube digestif en raison d'une moins bonne chimiosensibilité (Tableau XXII).

- La référence est l'association streptozotocine + 5-FU qui permet d'obtenir 15 à 30 % de réponses objectives. La durée de réponse n'est que de l'ordre de quelques mois, Le taux de réponse de 33 % obtenu par Moertel et al. en 1979 combinant 5-FU et streptozotocine n'a pas été confirmé dans des séries plus modernes. D'autres combinaisons cytotoxiques sont également inefficaces. L'association cytotoxique-interféron a également été testée. Les résultats ne sont pas intéressants hormis dans une étude ayant testé du 5-FU continu associé à l'interféron qui a montré un taux de réponse de 47 %.

ATTENTION: Toxicité rénale de la streptozotocine

Toxicité cardiaque de l'adriamycine

Dans le traitement des tumeurs endocrines pancréatiques bien différenciées évolutives, l'association adriamycine streptozotocine permet une réponse objective dans 40 à 69 % des cas, et allonge la survie médiane. Cependant, il est nécessaire de bien surveiller l'effet de la chimiothérapie en raison d'une toxicité au long cours. Le traitement des tumeurs endocrines peu différenciées repose sur d'autres molécules : l'association d'étoposide et cisplatine est ici la référence, avec un taux de réponse compris entre 40 et 60%.

Les résultats de la mono-chimiothérapie (5FU ou Streptozotocine) pour des TE bien différenciées de l'intestin moyen sont décevants avec un taux de réponse inférieur à 20 % et une durée de réponse ne dépassant que rarement 3 mois.

La chimiothérapie a peu d'effet. Plusieurs protocoles ont été tentés. Citons le plus classique associant streptozotocine et 5-FU et le plus efficace associant streptozotocine et doxorubicine entraînant une augmentation significative de la médiane de survie. [6]

L'interféron est une alternative intéressante. Employé seul il associe un effet antisécrétoire significatif chez la moitié des patients et un potentiel de réduction tumorale (chez 1 patient sur 10). Les doses préconisées de l'ordre de 5 millions d'unités injectées 3 à 5 fois /semaine. [6]

L'association de l'interféron à la chimiothérapie a été préconisée au prix d'une tolérance encore médiocre qu'un taux de réponse modeste ne permet pas de compenser. [6]

L'association de chimiothérapie utilisée chez nos patients est Cisplatine-Etoposide.

Tableau XXI – Résultats de la chimiothérapie pour des tumeurs endocrines de l'intestin moyen.
[19]

	Phase	Protocole	Nb	Réponse objective %	Survie médiane (mois)
Moertel (23)	III	5FU+Cyclophosphamide 5-FU+STZ	47422	2633	-
Engstrom (23)	III	5-FU+STZ+DOX	8081	2221	1511
Moertel (23)	III	MTX+Cyclophosphamide STZ+Cyclophosphamide	1614	00	-
Frame (23)	II	DOX+STZ	33	40	11
Moertel (23)	II	VP16+Cisplatine	13	0	-
Di Bartolomeo (23)	II	5-FU+DOX+DTIC	20	10	5

STZ : streptozotocine ; 5-FU : 5 Fluoro-uracile ; DOX : Doxorubicine ; DTIC : Dacarbazine

Tableau XXII. – Résultats de la chimiothérapie pour des tumeurs endocrines de l'intestin moyen
[19]

Type de Tm	Réponse complète	Réponse partielle	Réponse mineure	Stabilisation	Maladie progressive	Nb de malades
Pancréas	3 (9%)	7 (22%)	13 (20%)	11 (34%)	4 (13%)	32
Tm endocrine de l'intestin moyen (carcinoïde)	-	13(20%)	13 (20%)	28 (42%)	12 (18%)	66
Ensemble des Tm	3 (2%)	32 (26%)	24 (19%)	44 (35%)	22 (18%)	133

Tableau XXIII : Polychimiothérapie des tumeurs endocrines bien différenciées du tube digestif
[4]

Références	Protocole	Nb	RO %	Survie médiane (mois)
Moertel 1979	5-FU+CPM	47	26	-
	5-FU+STZ	42	33	
Engstrom 1984	5-FU+STZ	80	22	15
	ADR	81	21	11
Frame 1988	ADR+STZ	33	40	11
Haller 1990	5-FU+STZ	67	16	24
	5-FU+ADR	75	13	16
Rougier 1991	5-FU+ADR+CDDP	15	14	27
Bajetta 2002	5-FU+ADR+DTIC	12	50	-

RO: Réponse objective; 5-FU:5fluorouracile; CPM:Cyclophosphamide; STZ:Streptozotocine; ADR:adriamycine; MTX: methotrexate; CDDP: cisplatine; VP16: étoposide; DTIC: déticène.

Tableau XXIV : Polychimiothérapie des tumeurs endocrines pancréatiques bien différenciées. [4]

Références	Protocole	Phase	Nb	RO (%)	Durée RO (mois)	Survie médiane
Eriksson, 1990	ADR+STZ	II	25	36	22	□
Rougier, 1991	5-FU+ADR+CDDP	II	5	20	9	□
Rivera, 1998	STZ+5-FU+ADR	II	12	54,5	15+	21+
Olivier, 1998	5-FU+AF+DTIC	II	9	44	□	□
Bajetta, 2002	5-FU+DTIC+ADR	II	32	25	□	□
Moertel, 1980	STZ 5-FU+STZ	III	42 42	36 63	17 17	16,5 mois 26 mois
Moertel, 1992	ADR+STZ 5-FU+STZ CLZ	III	36 33 33	69 45 30	18 14 17	2,2 ans 1,5 ans 1,4 ans

RO : réponse objective ; ADR : adriamycine ; STZ : streptozotocine ; 5-FU : 5-fluoro-uracile ; CLZ : chlorozotocine ; AF : acide folinique ; DTIC : déticène ; CDDP : cisplatine.

Tableau XXV. Résultats des chimiothérapies des tumeurs endocrines peu différenciées. [37]

Références	Protocole	Nb de patients	RO%	Survie médiane (mois)
Mayo clinic	VP16 130mg/m ² IVPC de j1 -j3 + CDDP 45mg/m ² IVPC j2 et j3	18	67	19
Institut Paoli Calmettes	VP16-130mg/m ² IVPC de j1 - j3 +CDDP 45mg/m ² IVPC j2 et j3 +G-CSF 300/m ² j6-j13	11	54	□
Institut Gustave Roussy	VP16 100mg/m ² IV 1h, j1 - j3 +CDDP 100mg/m ² j1	41	41,5	15

VP:étoposide; CDDP: cisplatine; IVPC: Intraveineux en perfusion continue; G-CSF: Granulocyte-Colony Stimulating factor.

b-2- Les analogues de la somatostatine :

Les études sur l'effet anti-tumoral des analogues de la somatostatine dans les TE sont difficiles à interpréter en raison de l'hétérogénéité des types tumoraux, de l'absence de preuve d'une maladie réellement progressive, du manque d'études contrôlées et de l'utilisation de doses et de formes différentes des analogues [19]. Une réponse objective est rare [19]. Une stabilisation est obtenue chez environ 50 % des malades (durée de non progression : 10-25 mois).

Dans les années 1990, un effet antiprolifératif a été décrit [95]. La plupart des études rapportaient des taux de réponse objective faibles avec 5 à 10% de réponses partielles et essentiellement une stabilité pour 36 à 70 % des patients. En 2002, une étude réalisée chez des patients ayant un syndrome de Zollinger-Ellison a confirmé l'intérêt de l'utilisation des analogues de la somatostatine comme alternative de la chimiothérapie avec stabilisation des lésions chez 47 % des cas, réduction de la taille de la tumeur (6 % des cas), avec une excellente tolérance. [95]

Il n'y a pas de marqueur prédictif de l'effet antitumoral ou de stabilisation tumorale en dehors de l'activité anti sécrétoire. [6]

b-3- L'interféron :[4 ; 6 ; 18 ; 25]

L'interféron est une alternative intéressante, qui a un double effet :

- Antisécrétoire et symptomatique significatif bien démontré ; Il permet d'obtenir une diminution des flushs dans 60 à 80 % des cas et de la diarrhée dans un peu plus de 50 % des cas.

- L'effet antitumoral est moins important avec environ 15 % de réponses objectives et 40 % de stabilisation tumorale. [4]

- La dose recommandée est de 3 à 5 MUI, 3 à 5 jours par semaine, par voie sous cutanée
- Il permet une amélioration des symptômes dans 40 à 60% des cas, une réponse biologique dans 30 à 60% des cas, et une réduction tumorale dans 10 à 15% des cas
- Il est utilisé en seconde intention après échec de la chimiothérapie

En résumé, ces résultats n'ont pas entraîné de changement dans les habitudes thérapeutiques où l'interféron n'occupe qu'une place secondaire dans la stratégie thérapeutique des TED.

b-4- La combinaison de l'interféron et des analogues de la somatostatine :

Les analogues de la somatostatine (ASS) et l'interféron ont indépendamment des effets anti-sécrétoires et symptomatiques intéressants en cas de TED fonctionnelle.

En cas de TED responsable d'un syndrome carcinoïde, ils permettent d'améliorer la diarrhée et les flushs dans respectivement environ 50 à 70 % des cas [44]. L'effet anti-tumoral de ces molécules est moins important avec un taux de réponse objective qui ne dépasse pas 10 %. Toutefois une stabilisation de la maladie peut se voir chez environ 40 % des malades. Deux groupes allemands ont récemment comparé l'effet des ASS ou de l'interféron seul à l'association des deux molécules chez des malades ayant des TED progressives. Dans une étude prospective chez 80 patients ayant des TED, il n'existait pas de différence d'efficacité anti-tumorale entre les différents bras de l'étude (randomisée lanréotide, interféron ou leur association) avec une augmentation de la toxicité en cas de traitement combiné.

Une étude récente de phase III portant sur 80 malades comparant lanréotide, interféron et leur association ne montrait pas de différence entre les trois traitements, avec une réponse tumorale partielle respectivement de 4 ; 3,7 et 7,1 %, une stabilisation respectivement de 28 ; 26 et 18 % des malades. [19]

L'absence de supériorité d'un traitement par ASS + interféron par rapport à un traitement par ASS seul a également été rapportée dans une 2ème étude randomisée utilisant l'octréotide chez 105 patients. La survie sans progression et la survie globale médiane (octréotide seul : 32 mois, octréotide + interféron : 54 mois) n'étaient pas statistiquement différentes entre les deux groupes. [44]

2-2-Moyens chirurgicaux

La chirurgie, c'est le traitement de référence chaque fois que possible[97], et c'est le seul traitement potentiellement curatif[96]. Effectuée par un chirurgien expérimenté afin d'en limiter les risques, elle comprend un acte sur le pancréas ou sur le segment atteint du tube digestif, associée le plus souvent à un curage ganglionnaire, et parfois à une chirurgie des métastases hépatiques.

L'étendue de la chirurgie varie selon les données des examens préopératoires (Adénopathies abdominales à l'écho ou à la TDM), les résultats de l'examen extemporané et les constatations peropératoires macroscopiques (extension locorégionale).

a-Techniques chirurgicales :

Elles dépendent de la localisation de la tumeur primitive.

a-1- Chirurgie du duodéno-pancréas

Les interventions les plus pratiquées sont les énucléations et les pancréatectomies gauches. Le choix dépend essentiellement: [17]

- de la nature maligne de la lésion,
- de la taille, de la localisation,
- des rapports de la tumeur avec le canal pancréatique principal,
- et enfin du terrain et du caractère sporadique ou non de la maladie

(multiplicité des lésions).

❖ **Enucléation (Figure 25)**

Elle est proposée pour les tumeurs sporadiques, présumées bénignes et situées à distance du canal pancréatique principal. L'information concernant la distance séparant la lésion du canal pancréatique est fondamentale et doit être précisée sur le bilan morphologique préopératoire (écho-endoscopie et IRM). L'échographie peropératoire est systématiquement effectuée au mieux avec une sonde de 7.5 ou de 10-MHz.

L'avantage principal de l'enucléation est la préservation du parenchyme pancréatique permettant d'éviter le risque de diabète et d'insuffisance pancréatique à long terme. Il est à noter que l'enucléation est praticable dans certaines conditions sous vidéo-laparoscopie, la voie d'abord est médiane, sinon sous costale gauche.

Après énucléation, la loge de l'exérèse est en général drainée. [17 ; 70 ; 98 ; 99]

Aucun cas d'enucléation dans notre série.

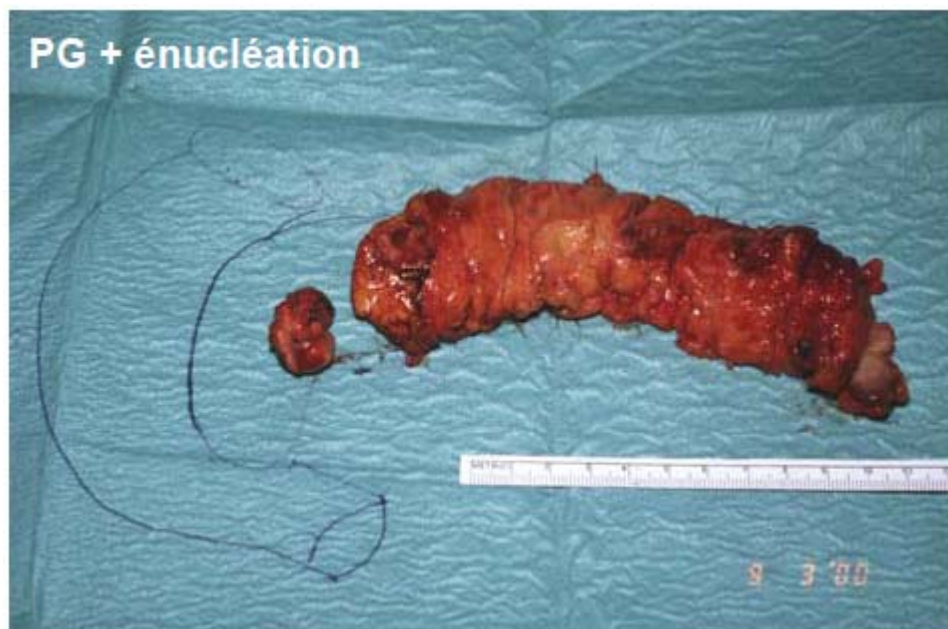

Figure 25 : pièce opératoire après énucléation.(116)

❖ **Exérèse pancréatique médiane ou gauche**

Elle est réservée aux tumeurs localisées en dehors de la tête du pancréas (corps ou queue), non accessibles à une énucléation, essentiellement en raison de leur taille (supérieure à 2-3 cm) et surtout de leur rapport étroit avec le canal pancréatique principal, ou de leur malignité potentielle ou affirmée.

Lorsque la tumeur est située sur l'isthme ou sur la partie droite du corps, une pancréatectomie médiane peut être proposée. C'est l'intervention qui s'approche le plus d'une énucléation, en terme de préservation du parenchyme pancréatique, et qui permet de préserver les structures avoisinantes (voie biliaire, duodénum, estomac, rate).

La tranche pancréatique céphalique est suturée sur elle-même. Le moignon gauche est en règle générale anastomosé à l'estomac ou au jéjunum (sur une anse en Y). Lorsque l'exérèse est plus étendue vers la gauche ou située d'emblée dans la partie gauche du corps, le moignon restant est laissé en place et drainé sans anastomose pancréatico-digestive. Lorsque l'exérèse du pancréas gauche est complète ou caudale et que les vaisseaux spléniques sont conservés, il s'agit d'une pancréatectomie gauche sans splénectomie. Ces exérèses gauches avec ou sans splénectomie peuvent, dans certaines conditions, s'effectuer sous vidéo laparoscopie. [17]

Aucun cas dans notre série.

❖ **Duodéno-pancréatectomie céphalique (DPC) (Figure 26)**




Figure 26 : DPC (117)

- Cette intervention est effectuée dans 2 situations :
 - Les tumeurs céphaliques volumineuses, profondes, généralement malignes, ou à potentiel malin,
 - Les tumeurs bénignes mais situées en profondeur à proximité du canal pancréatique principal.

- La principale condition pour pratiquer la DPC est la perméabilité du tronc cœliaque et la persistance d'un flux en sens normal dans l'artère gastroduodénale (du territoire cœliaque vers la mésentérique supérieure)

- Le taux de mortalité dans les centres chirurgicaux à gros débit, est inférieur à 5 %. La mortalité augmente significativement en fonction de l'âge et de l'existence de comorbidité (diabète, bronchopathie chronique obstructive et coronaropathie).

- Le taux de morbidité de la DPC est de l'ordre de 20 à 70 %.
- Après DPC avec anastomose pancréatico-digestive, 30 à 60 % des malades doivent être suppléés en enzymes pancréatiques pour corriger une stéatorrhée clinique. [17 ; 98 ; 99]

Elle est réalisée chez 2 patients de notre série.

La résection des ganglions au niveau du tronc cœliaque et du ligament hépatique est nécessaire [99].

a-2- Chirurgie du tube digestif

La prise en charge chirurgicale des TE gastro-intestinales doit être adaptée à chaque localisation tumorale et au bilan d'extension locale et générale. [100]

❖ OESOPHAGE

L'oesophagectomie par voie transthoracique ou par voie transhiatale sont parfois indiquées selon la localisation de la lésion tumorale; 1/3 inférieur ou 2/3 supérieurs, avec un taux de mortalité et de morbidité non négligeable. [100]

❖ ESTOMAC

Mucosectomie :

Effectuée pour les tumeurs limitées à la muqueuse gastrique. [19]

Gastrectomie totale

Le traitement des TE sporadiques est similaire à celui des cancers de l'estomac :

En l'absence de métastases hépatiques, la gastrectomie totale avec curage ganglionnaire est réalisée en présence de métastases hépatiques, par traitement anti-tumoral systémique. Le choix de traitement des tumeurs > 1 cm, chirurgie ou résection endoscopique, est difficile en raison des difficultés d'appréciation du risque métastatique réel en fonction des facteurs locaux (envahissement en profondeur de la paroi gastrique, marqueurs pronostiques histologiques...). La plupart des EC-Lomes de petite taille (< 1 cm) sont situés dans la muqueuse ou la sous-muqueuse. L'infiltration en profondeur de la paroi gastrique est clairement corrélée à la taille de la tumeur et à la présence de métastases [19]. Dans une étude récente concernant 51 malades ayant des tumeurs de type I, la survie à 5 et 10 ans (96 et 74 %, respectivement) n'était pas différente de la population générale [19]. De plus, ni la taille ni l'infiltration en profondeur n'influençaient le pronostic et le seul facteur péjoratif était la présence de métastases avec une survie passant de 98 % à 75 % à 5 ans et 78 à 25 % à 10 ans.

Un traitement chirurgical par antrectomie, en normalisant le taux sérique de gastrine, a été proposé dans le traitement d'EC-Lomes et permet leur régression totale ou partielle. Cependant, on ne peut considérer ce traitement comme un standard. On note que le taux de récurrence est faible après résection chirurgicale sans antrectomie ou après polypectomie endoscopique.

La gastrectomie totale semble disproportionnée par rapport aux risques courus par l'évolution naturelle d'EC-Lomes [19].

Elle engendre une mortalité et morbidité chez des individus qui sont souvent asymptomatiques. Une chirurgie limitée est impossible en cas de tumeurs multiples et la gastrectomie polaire supérieure représente un geste aussi lourd qu'une gastrectomie totale. De

plus, une exérèse limitée laisse en place d'éventuelles lésions de dysplasie et le stimulus prolifératif (sécrétion de gastrine) n'est pas supprimé.

Pour les patients ayant une maladie plus avancée ou présentant une tumeur de type III, une gastrectomie totale avec curage ganglionnaire doit être proposée. La survie à cinq ans de l'ensemble des TE gastriques varie de 49 à 64 %. Les tumeurs de type I ont un taux de survie à cinq ans de 78 %. [100]

❖ DUODENUM ET JEJUNUM PROXIMAL

Le traitement des tumeurs endocrines duodénales peut être chirurgical ou endoscopique.

La wedge résection (Exérèse chirurgicale d'une partie d'un organe, le segment excisé sera en forme de coin) n'est possible que pour les tumeurs de la face antérieure. Pour les tumeurs situées à la face postérieure du bulbe, la résection a été réalisée par duodénotomie, ce qui est habituellement pratiqué en chirurgie ouverte. [98]

La plupart des TE duodéno-jéjunales sont indolentes et une résection locale peut être envisagée pour des lésions de petite taille. En cas de tumeur plus volumineuse ou en présence de métastases ganglionnaires, un geste chirurgical à visée oncologique doit être proposé. [19]

❖ L'INTESTIN GRELE

Une résection large de la tumeur primitive incluant une résection du mésentère et des ganglions régionaux est le but de la chirurgie. Cependant une chirurgie palliative peut aussi être réalisée pour :

- prévenir ou traiter une complication abdominale secondaire à la présence d'une lésion mésentérico-intestinale ;
- faciliter le traitement médical d'un syndrome carcinoïde en réduisant la masse tumorale.

Le type d'intervention chirurgicale dépend de l'extension mésentérique. En effet, quatre stades d'extension mésentérique sont décrits (Tableau XXVI)

Tableau XXVI : Les stades de l'extension mésentérique

Stade	Extension mésentérique
I	Tumeur localisée près de l'intestin
II	Tumeur atteignant les branches artérielles après leur départ de l'artère mésentérique supérieure
III	Tumeur s'étendant au niveau du tronc de l'artère mésentérique supérieure
IV	Tumeur s'étendant en rétropéritonéal, supra pancréatique ou atteignant les branches artérielles proximales jéjunales du côté gauche de l'artère mésentérique supérieure

Une exploration abdominale complète doit aussi être réalisée lors de la laparotomie en raison du caractère habituellement multicentrique des lésions, de la fréquence des métastases hépatiques et de lésions tumorales intestinales non Carcinoïdes associées.

Durant toutes ces interventions, un soin particulier doit être réalisé pour laisser 1,5 à 2 m de grêle car le syndrome de grêle court est difficile à gérer en association avec un syndrome carcinoïde. L'exérèse des lésions mésentériques ou intestinales améliore la symptomatologie chez environ 80 % des patients, augmente la survie avec une qualité de vie appréciable même chez les patients ayant une maladie évoluée. En conséquence, même si des métastases hépatiques sont présentes, la résection de la tumeur primitive doit être réalisée. Environ 80% des patients développent une récurrence à 20 ans. Les réinterventions sont parfois nécessaires même chez les patients ayant des tumeurs avancées en raison de douleurs abdominales chroniques secondaires à l'obstruction et à l'ischémie intestinale. Ces réinterventions doivent être décidées avec prudence en raison des risques de fistule, de dévascularisation et de grêle court. [100]

Chirurgie carcinologique

Le but du traitement chirurgical est l'exérèse complète de la tumeur et éventuellement de ses métastases, condition nécessaire pour obtenir une guérison définitive de la maladie. En ce qui concerne la tumeur primitive, la résection d'une anse grêle et de son mésentère est nécessaire en respectant l'axe mésentérique supérieur [96]. Les TE du grêle sont fréquemment associées à une rétraction du mésentère due à une fibrose secondaire extensive.

Une résection de la tumeur primitive est également indiquée en cas de maladie métastatique afin d'éviter des complications locales (occlusion digestive). [19]

Le traitement des formes non métastatiques repose sur une chirurgie d'exérèse complète, afin d'obtenir une résection passant en zone macroscopiquement saine, unique moyen d'améliorer significativement la survie des patients à cinq ans.

En pratique, il convient de réaliser une résection intestinale associée à un curage ganglionnaire mésentérique systématique, compte tenu de l'incidence de l'envahissement ganglionnaire (40 %), y compris en cas de tumeur primitive de moins de 1 cm. L'exérèse des métastases mésentériques peut justifier une colectomie en cas d'envahissement des vaisseaux mésentériques.

Le traitement des carcinoïdes intestinaux métastatiques justifie au mieux la résection de la tumeur primitive et de ses métastases si du moins l'imagerie préopératoire permet d'espérer une cytoréduction tumorale d'au moins

80 %. Si la résection a été complète, il n'y a pas d'indication à un traitement complémentaire.

Le pronostic des tumeurs carcinoïdes du grêle est meilleur que celui des adénocarcinomes (compte tenu de la faible évolutivité de ces lésions), avec 67 à 75 % de survie à cinq ans pour les tumeurs résécables et de 50 % de survie à cinq ans pour les non résécables. Il est cependant moins bon que celui des tumeurs rectales (88 % de survie), de l'appendice (71 %), et des atteintes bronchopulmonaires [94].

Même en cas d'impossibilité d'un traitement curatif, un traitement agressif (chirurgie de cytoréduction lorsqu'au moins 90 % de la masse tumorale peut être réséquée, chimiothérapie ou

chimioembolisation) est parfois nécessaire afin de contrôler les symptômes invalidants liés à la sécrétion hormonale. [19]

Dans notre série, la résection de la tumeur primitive a été faite chez le patient présentant une tumeur jéjunale.

❖ APPENDICE

Les TE de l'appendice sont souvent traitées dans un contexte d'urgence par appendicectomie et parfois, il est nécessaire de compléter le traitement par une hémicolectomie droite.

Le taux de survie à cinq ans des lésions localisées, avec atteinte ganglionnaire et métastases à distance est de 94, 85 et 34 % respectivement. [100]

L'appendicectomie est réalisée chez 3 de nos patients dans un contexte urgent.

❖ COLON

Une résection locale est proposée pour les tumeurs dont la taille est inférieure à 2 cm. Cependant, la majorité des patients ont une tumeur plus volumineuse. Le traitement recommandé correspond alors à une hémicolectomie droite (Figure 27 et 28) réglée avec curage ganglionnaire. Les patients présentant une TE colique ont un pronostic péjoratif. La survie globale à cinq ans est de 70 % pour les patients avec une maladie locale, 44 % lors d'atteinte ganglionnaire et de 20 % en présence de métastases [100].

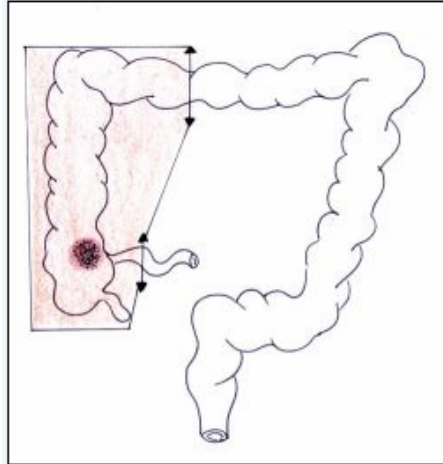


Figure 27 : La lésion se situe au niveau du colon droit nécessitant la réalisation d'une hémicolectomie droite.(117)

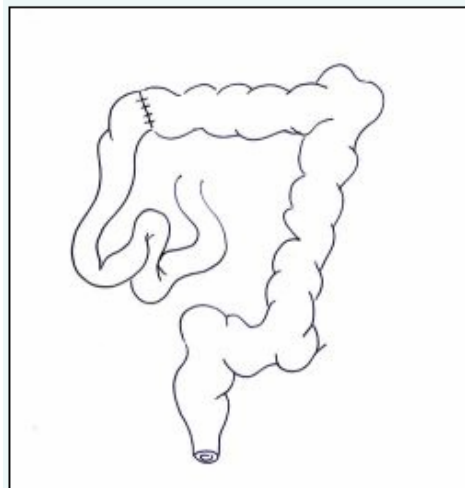


Figure 28 : anastomose entre l'intestin grêle (iléon) et la partie transverse du côlon.(117)

Le traitement chirurgical consiste à réaliser une exérèse segmentaire avec curage ganglionnaire du territoire du drainage lymphatique. [17]

Une colectomie radicale comme dans le traitement de l'adénocarcinome colique est recommandée. [19]

❖ RECTUM

Une résection locale trans-anale peut être proposée pour des tumeurs de moins de 1 cm de diamètre. Le risque de récurrence et de métastases est alors estimé à inférieur à 2 %. Les autres patients (20% des TE rectales) correspondent soit à des tumeurs dont le diamètre est supérieur ou

soit lorsqu'il existe un doute sur l'extension en profondeur (atteinte musculuse) ou sur la présence de ganglions métastatiques lors de la réalisation de l'échographie endoanale. Une attitude plus radicale doit alors être proposée et une résection colorectale avec exérèse du mésorectum ou une amputation abdominopérinéale devra être réalisée. Le pronostic est de 72 % de survie globale à cinq ans. Cependant, la survie à cinq ans des patients ayant une tumeur avec métastases est inférieure à 10 %. [100]

La plupart des TE rectales (75 %) font moins de 10 mm de diamètre et sont donc accessibles à un traitement local (résection à l'anse diathermique ou mucosectomie). Pour les tumeurs de 10 à 20 mm de diamètre, la prise en charge est plus difficile et controversée. Alors que les tumeurs de cette taille peuvent être traitées par une excision locale, l'appréciation de l'envahissement en profondeur par une échoendoscopie au préalable est essentielle. En effet, une atteinte de la musculuse, la présence d'ulcération et même la présence de symptômes sont des facteurs de mauvais pronostic faisant discuter un traitement chirurgical plus extensif. Les tumeurs de plus de 20 mm sont traitées par une résection antérieure ou abdominopérinéale du rectum. Certains auteurs ont montré dans des séries rétrospectives que la survie n'était pas différente en comparant la chirurgie agressive au traitement local. La décision thérapeutique doit prendre en compte l'âge du malade et les possibles facteurs de Co-morbidité. [19]

Tableau XXVII :Traitement des tumeurs endocrines gastro-intestinales (carcinoïdes).

Siège (Prévalence)	Taille	Risque métastatique	Traitement chirurgical	Survie globale à 5 ans %
Appendice (4 à 40%)	< 1 cm (70 à 75% des cas) 1 à 2 cm	Nul Non nul	Appendicectomie Pas de consensus. Facteurs péjoratifs : envahissement de la base, du méso, de la séreuse, production de la mucine, embols lymphatiques ou veineux. Hémi-colectomie droite	71+/-6
	>2cm	30%		
Grêle (22 à 47%)	<0,5cm <1cm 1-2cm	Nul 15% 60-84%	Résection courte Résection large avec l'ensemble du territoire gg	60+/-2
	>2cm	60- 100%		
Rectum (15 à 30%)	<1cm (80% des cas)	2%	Résection endoscopique ou électrocoagulation ou exérèse endoanale chirurgicale Attitude selon l'atteinte de la musculature (Echoendoscopie)	87+/-2
	1-2cm >2cm	10-15% 60-100%	Exérèse anatomique selon siège (résection antérieure ou amputation)	
Estomac (2 à 8%)	<1cm >2cm		Exérèse locale Gastrectomie+curage gg	63+/-4
Colon (5 à 15%)			Résection carcinologique	62+/-3

b–Chirurgie des métastases hépatiques : [36 ; 101]

b–1 Résection hépatique :

❖ Bien que son évolution spontanée soit très lente, l'atteinte hépatique métastatique d'origine endocrine est invalidante par le syndrome carcinoïde qu'elle génère.

❖ Elle a l'avantage de faciliter le contrôle du syndrome carcinoïde et d'améliorer à la fois la durée et la qualité de la survie.

❖ L'exérèse complète est réalisée dans 2 situations rares :

- Présence d'une métastase hépatique unique
- Présence de plusieurs métastases hépatiques mais localisées à un même lobe hépatique

❖ Résection des métastases en 2 temps : la plus utilisée

- Effectuée lorsqu'il s'agit de métastases hépatiques diffuses et bilatérales.

- La résection des lésions est réalisée en deux temps, en commençant par une résection unilatérale avec ligature portale du lobe hépatique opposé, permettant de réaliser l'exérèse des métastases hépatiques du lobe controlatéral dans un second temps, en bénéficiant de l'hypertrophie compensatrice obtenue lors de la première intervention chirurgicale.

Le taux de mortalité peropératoire est entre 0 et 6%

Le taux de morbidité postopératoire est de 7%

Malgré qu'il n'y ait pas de consensus pour le traitement des métastases hépatiques, les études faites ont conclu à une survie globale à 5 ans obtenue par ce volet thérapeutique comprise entre 69 et 89%, ces taux sont supérieurs à ceux que donnent la chimioembolisation (50%) ou la chimiothérapie (29%)

Malheureusement, le taux de récurrence reste élevé

b-2- Place de la transplantation hépatique : [36]

Dans le contexte de métastases hépatiques non extirpables, centrales ou bilobaire touchant plus de trois-quarts du parenchyme, se discute la place de la transplantation hépatique. En fonction de l'âge du patient, de l'évolutivité de la maladie, et après avoir soigneusement éliminé la présence de métastases extraganglionnaires et extra-hépatiques. En effet, l'existence fréquente d'une carcinose péritonéale et moins souvent de métastases osseuses en limitent les indications. Elle peut être proposée à des patients sélectionnés, jeunes (moins de 60 ans), avec contrôle de la tumeur primitive.

Une étude rétrospective multicentrique française rapporte, dans cette situation, un taux de survie de respectivement 78 % à 2 ans et 69 % à 5 ans, si l'on exclut la mortalité postopératoire qui reste élevée (21 à 44 %).

c-Les complications de la chirurgie :

❖ Les fistules pancréatico-digestives :

- Complication commune à toutes les interventions pancréatiques (énucléation, exérèse pancréatique médiane ou gauche, DPC)
- Cette complication survient dans 10 à 40% des cas
- Le risque de fistule est plus élevé lorsque le parenchyme pancréatique est sain (friable) et quand le canal de Wirsung est non dilaté, ce qui est très souvent le cas des TEP qui ne s'accompagnent pas de dilatation canalaire ni de phénomènes de pancréatite d'amont. [17 ; 98]
- L'intérêt de l'utilisation des dérivés de la somatostatine dans la prévention de fistule pancréatico-digestive reste discuté, mais la dernière étude multicentrique randomisé française est en faveur de l'utilité de l'octréotide lorsque le pancréas est friable et chez les malades ayant un canal de Wirsung non dilaté. [17 ; 98]

❖Le diabète :

- En l'absence de diabète pré-opératoire, celui-ci ne complique que 0 à 7 % des DPC.
- Les pancréatectomies gauches exposent, en fonction de l'importance du sacrifice parenchymateux, à un risque de diabète à long terme estimé entre 2 et 10 % et qui augmente avec l'étendue de la pancréatectomie [17]

❖Ulcère anastomotique :

- Le risque d'ulcère anastomotique à distance (5 à 20 %) nécessite la prescription systématique d'antisécrétoires dans les mois suivants la DPC. L'intérêt fonctionnel de la conservation pylorique reste controversé. Afin d'éviter tout rebond et le risque d'ulcère anastomotique, les malades ayant eu une DPC pour gastrinome sont traités de façon transitoire dans la période postopératoire par des inhibiteurs de la pompe à protons. [17]

❖Amaigrissement :

- A long terme, la période post-DPC (évaluée essentiellement pour l'adénocarcinome du pancréas) est associée dans 65 à 80 % des cas à un amaigrissement transitoire de 5 à 10 kg. Cet amaigrissement se corrige au delà d'un an, et se stabilise à environ 5 % sous le poids de forme, sauf en cas de récurrence tumorale. [17 ; 98]

❖Complications infectieuses :

- C'est l'apanage des pancréatectomies gauches associées à une splénectomie, qui expose à une plus grande fréquence et plus grande gravité des complications bactériennes et thromboemboliques à distance, d'autant plus que le malade est jeune ou immunodéprimé. raison pour laquelle la conservation splénique est souhaitable, chaque fois que la tumeur est bénigne et de petite taille (inférieure à 2 cm)

- Les malades doivent être préférentiellement vaccinés contre les souches de *Streptococcus pneumoniae* idéalement plusieurs semaines avant l'intervention ou un mois après l'intervention.
- Certains proposent une vaccination contre les autres bactéries encapsulées comme l'*Hemophilus influenzae* B et le *Neisseria meningococcus* (surtout chez les enfants et les malades potentiellement immunodéprimés)
- En tous les cas, et malgré l'absence de consensus, les adultes non immunodéprimés reçoivent une antibioprophylaxie par une pénicilline A pendant les 2 ans suivant l'intervention ou au minimum couvrant la période postopératoire (le temps que les vaccins produisent leur effet protecteur).
- Le rappel du vaccin est en général nécessaire tous les 4 à 5 ans.
- Le malade doit être averti de consulter un médecin en urgence pour recevoir une antibiothérapie adaptée en cas d'épisode infectieux d'origine bactérienne suspectée (surtout ORL ou méningé) ou prouvée. [17 ; 98]
 - ❖Syndrome du petit estomac se manifestant par des douleurs abdominales provoquées par les repas en cas de gastrectomie totale.
 - ❖Syndrome de malabsorption observé en cas de résection d'un segment du tube digestif plus ou moins étendu.
 - ❖Le syndrome du grêle court est aussi à redouter lorsque le segment grêlique réséqué est de grande taille.
 - ❖Autres complications fréquentes :
Hémorragie et collections infectieuses

2-3-Traitement endoscopique

a-Estomac :

Le traitement endoscopique est couramment proposé pour les tumeurs de petite taille (1 cm) et peu nombreuses. Il représente un traitement ciblé des lésions détectées à l'endoscopie.

L'option endoscopique est peu morbide et avec les nouvelles techniques de mucosectomie, le traitement des lésions de la sous muqueuse peut être réalisé. Des données limitées sont disponibles après résection endoscopique. Ichikawa et al. ont traité 5 malades avec des EC-Lomes (moins de 10 mm chez 4 d'entre eux) par mucosectomie endoscopique (Figure 29) sans récurrence avec un suivi de 33 mois. Borsch et al. ont comparé un traitement limité (résection endoscopique) effectué en présence d'un faible nombre de tumeurs (moins de 5) et d'une taille inférieure à 10 mm à un traitement plus agressif (antrectomie) en cas de tumeur supérieure à 10 mm de diamètre quel que soit leur nombre. Il n'existait pas de différence de survie à 5 et 10 ans entre les deux groupes.

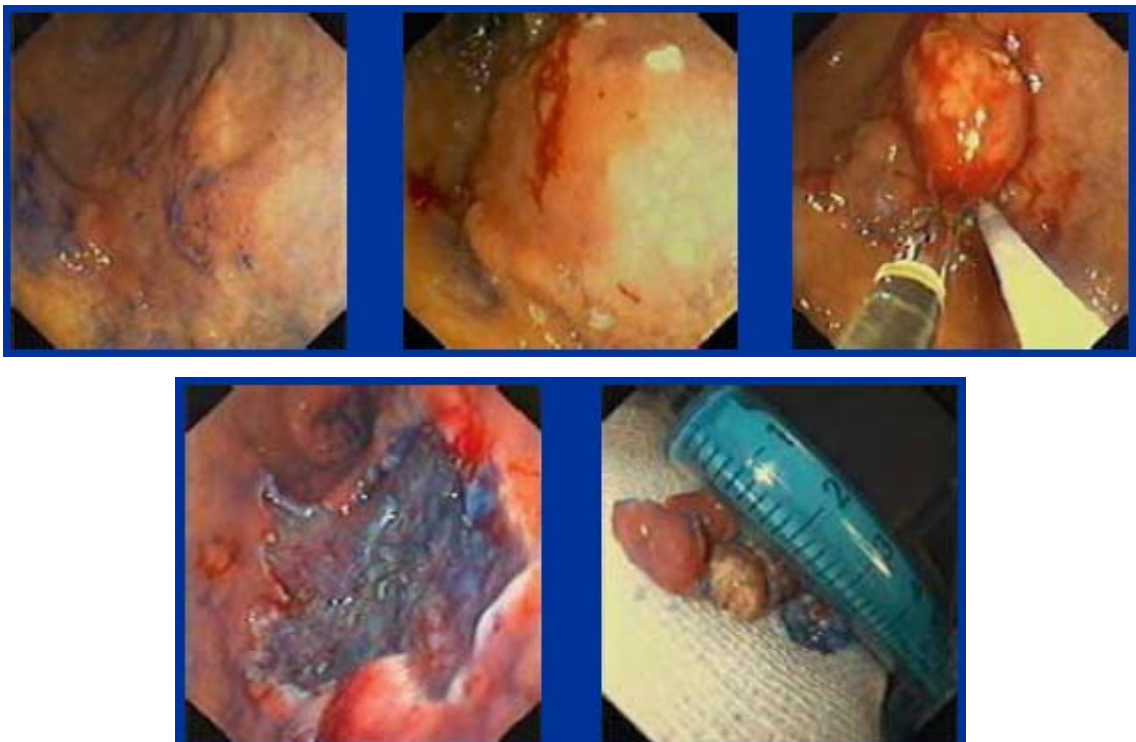


Figure 29 : Mucosectomie par fragments.(117)

Un traitement endoscopique doit être considéré pour des EC-Lomes gastriques peu nombreux et de petite taille. [19]

La polypectomie endoscopique permet le traitement des tumeurs de type I et II si moins de 5 tumeurs non invasives sont présentes, et si leur taille est inférieure à 1 cm. [100]

b-Duodénum et Jéjunum proximal :

La résection endoscopique peut être envisagée dans les tumeurs de petite taille (0,5 à 1 cm), qui ne dépassent pas la sous-muqueuse, sans adénopathie satellite ni métastase (Figure 30). Elle peut être guidée par l'échoendoscopie. Lorsque la tumeur est proche du pylore, cette résection est plus difficile, voire impossible.

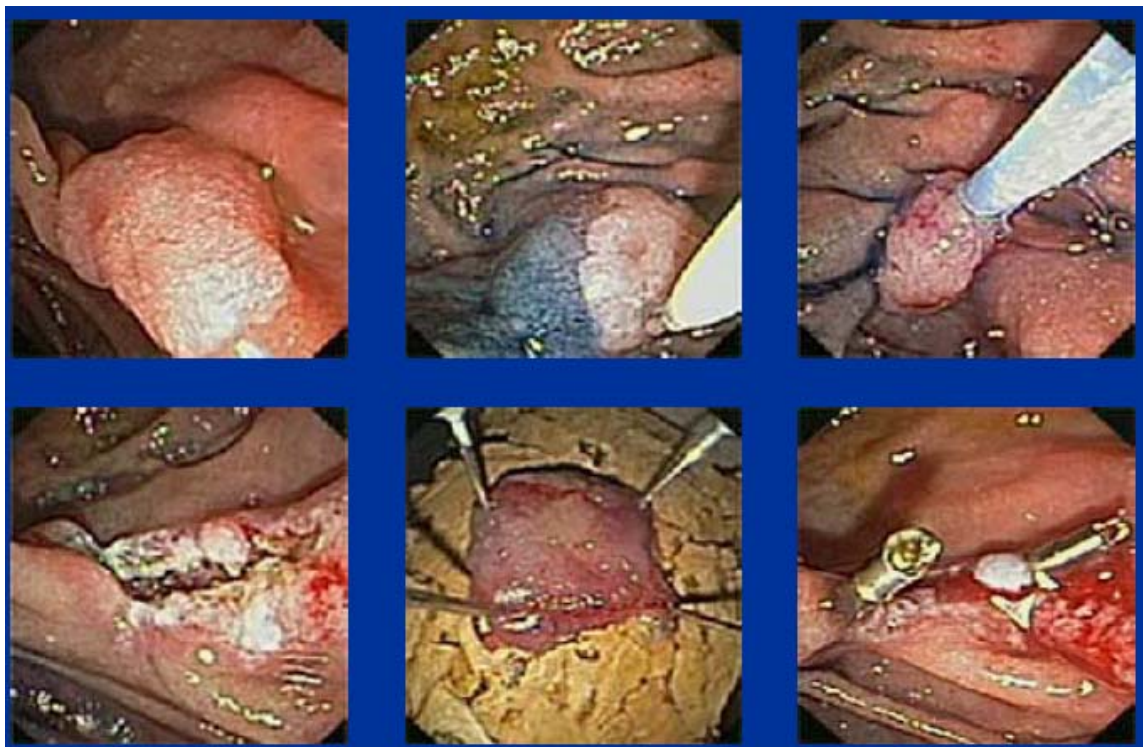


Figure 30 : Mucosectomie duodénale.(117)

c-Rectum

Des données récentes de la littérature, notamment celles issues des travaux d'équipes japonaises permettent de mieux déterminer le profil évolutif des TE rectales et la place que peut y prendre le traitement endoscopique. Celui-ci, comme tout traitement conservateur, ne peut

s'envisager que si le risque de métastases ganglionnaires est proche de zéro et si l'exérèse locale de ces TE est possible avec des marges de sécurité suffisantes.

Les progrès récents faits en endoscopie, notamment en ce qui concerne les techniques de résection monobloc des tumeurs muqueuses ou sous-muqueuses, l'avènement des méthodes de résection endoscopique par dissection sous-muqueuse ou encore les mucosectomies (Figure 31) larges, ont facilité l'accessibilité de ces TE à un geste de résection endoscopique, et ce d'autant plus qu'elles sont souvent de petite taille (inférieure à 1 cm). Les opérateurs japonais considèrent que la meilleure méthode de résection est la mucosectomie avec capuchon qui, dans une étude contrôlée, a montré qu'elle permettait d'obtenir des marges de sécurité latérale et profonde significativement supérieures à celles obtenues en mucosectomie à l'anse classique. Cela se vérifiait également pour le taux de résection complète qui était de 100% pour la méthode avec capuchon contre 47% avec une anse (Tableau XXVIII). D'autres alternatives avec simple ou double ligature, ou encore des techniques de dissection endoscopique restent possibles, avec de bons résultats également.

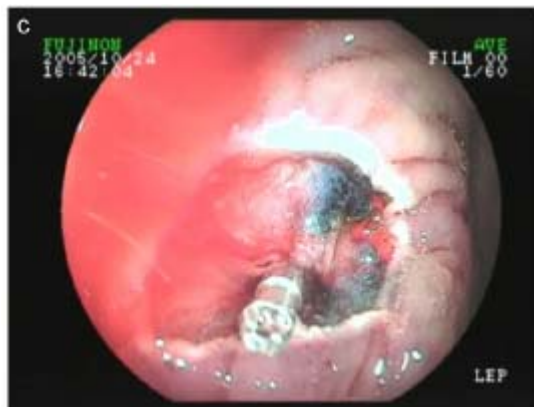

Figure 31 : Aspect déprimé d'une TER de 1 cm de diamètre après résection par mucosectomie avec capuchon et pose d'un clip hémostatique (84)

Tableau XXVIII Caractéristiques anatomopathologiques des pièces de résection endoscopique par résection à l'anse ou au capuchon

	Résection à l'anse	Capuchon	p
Marge en profondeur (mm)	0,15±0,21	1±0,46	□□0009
Marge latérale (mm)	0,42±0,32	2,56±1,24	0,0016
Résection complète (%)	37	100	□,025

Les critères à prendre en considération dans le traitement endoscopique des TE rectales identifiés dans la littérature sont: la taille de la lésion, l'aspect endoscopique, le siège de la tumeur (sous-muqueuse ou musculuse) et les critères histologiques de résection. En effet, le risque de dissémination métastatique d'une TE rectale est directement corrélé à sa taille. Ainsi, le risque métastatique est de 30% pour les TE rectales de taille comprise entre 1 et 2 cm et ce chiffre passe à 70% pour les lésions de plus de 2 cm.

Récemment Fahy et al. ont proposé un score histopronostique prenant en considération certes la taille et l'envahissement de la musculuse, mais aussi la présence d'emboles vasculaires ou lymphatiques et l'index mitotique (Tableau XXIX). Lorsque ce score était de 0, la survie sans récurrence était de 100%; il n'est donc dans ce cadre pas nécessaire de réaliser une surveillance après la résection endoscopique. En revanche, la survie sans récurrence était de 70% lorsque ce score était compris entre 1 et 2 et proche de 0 lorsque le score était de 3 ou plus.

Tableau XXIX Score histopronostique proposé par Fahy et al.

Points	Taille	Profondeur	Emboles (vasculaires ou lymphatiques)	Index mitotique
0	< 1 cm	Muqueuse/sous-muqueuse	Non	< 2/50 grands champs
1	1–1,9 cm	Musculeuse ou plus profond	Oui	> 2/50 grands champs
2	>2cm			

Ces données sont à mettre en parallèle avec les recommandations de la fédération francophone de cancérologie digestive (FFCD) pour les TE rectales, qui proposent une résection endoscopique exclusive lorsque la taille de la tumeur est inférieure ou égale à 2 cm, que celle-ci est bien différenciée, limitée à la muqueuse ou à la sous-muqueuse, sans adénopathies périrectales et comportant moins de deux mitoses par dix grands champs. Mais une TE rectale ne doit pas avoir un aspect déprimé ou ulcéré en endoscopie et la marge de résection doit être saine aussi bien en profondeur et latéralement. [84; 102]

2-4-Autres thérapeutiques [4; 18 ; 19 ; 36 ; 96; 102; 103 ; 104 ; 105]

a- Embolisation :

Définition : C'est l'induction d'une ischémie tumorale par désartérialisation hépatique

Elle est parfois utilisée seule en raison du caractère très vascularisé des métastases de nature endocrine

Elle peut être réalisée par voie chirurgicale (rarement utilisée), ou par voie radiologique, cette dernière permet d'obtenir une diminution des manifestations fonctionnelles dans plus de 70% des cas, et des réponses tumorales dans 50 à 60% des cas d'une durée de 10 à 12 mois.

b- Chimio-embolisation :

Définition : C'est l'induction d'une ischémie tumorale après occlusion de l'artère hépatique, en combinant l'injection locale d'adriamycine ou de streptozotocine puis d'agents emboligènes (Curaspon...)

C'est une méthode utilisée depuis plusieurs années pour le traitement des métastases hépatiques endocrines.

Le traitement direct des métastases hépatiques est souvent nécessaire en raison des symptômes liés à l'hypersécrétion hormonale, mais aussi de leur rôle pronostique plus défavorable.

Elle permet le contrôle des symptômes (60 à 80 %) et leur amélioration dans 60 à 100 % des cas avec baisse des 5-HIAA urinaires de plus de 50 % dans plus de 50 % des cas, et de durées médianes variant de 6 à 42 mois selon les séries.

Ce traitement est réservé aux TE bien différenciées non résécables sans extension extra-hépatique majeure. En raison de leur faible sensibilité à la chimiothérapie systémique, les métastases hépatiques des TE du grêle sont les meilleures indications de la CIAH.

Les contre-indications :

- anastomose biliodigestive ou prothèse biliaire en raison d'un risque majeur de complication infectieuse avec abcès hépatique.
- thrombose veineuse portale.
- Insuffisance hépatocellulaire.

Deux séances de CIAH sont nécessaires afin d'obtenir une meilleure réponse.

Complications :

Surviennent dans moins de 5% des cas :

- Insuffisance hépatique aigue.
- Insuffisance rénale aigue.

- Cholécystite aigue.
- Syndrome post-embolisation : caractérisé par des douleurs de l'hypochondre droit, de la fièvre et éventuellement des nausées associées à une augmentation transitoire des transaminases, son évolution est rapidement favorable sous traitement symptomatique.
- Une crise carcinoïdienne, en rapport avec un relargage de grande quantité d'hormones lors de la nécrose tumorale, elle peut avoir des conséquences importantes surtout hémodynamiques, qui doivent être prévenues par l'administration d'octréotide au cours du geste.

La combinaison de la chimioembolisation et de la chimiothérapie systémique peut être utilisée en cas de métastases hépatiques associées à une masse tumorale extrahépatique importante.

La chimioembolisation lipiodolée hépatique a pour avantage théorique par rapport à la chimiothérapie systémique :

- L'accroissement du temps de contact avec la tumeur grâce au ralentissement circulatoire provoqué par le Lipiodol et l'embolisation ;
- le ciblage de la tumeur grâce à la sélectivité du Lipiodol pour les cellules tumorales ;
- l'effet antitumoral induit par l'embolisation artérielle puisque les tumeurs carcinoïdes sont hypervascularisées.

c- La radiofréquence : [19 ; 96]

- Définition :

C'est l'induction d'une ischémie tumorale par hyperthermie.

- Le principe du traitement est la destruction des cellules tumorales en utilisant une ou plusieurs aiguilles qui génèrent une hyperthermie entre 50 et 60°C.
- La voie d'abord est percutanée ou chirurgicale (y compris coelioscopique).
- Les limites de ces techniques sont des lésions > 35 mm, un nombre > 5 et

une localisation au contact des gros vaisseaux.

- La morbidité est habituellement mineure mais des cas d'hémorragie, d'abcès et de perforations ont été décrits.
- Des taux de réponse de 87 à 96 % à 18 et 25 mois sont rapportés.
- Bien que sa place reste relativement limitée, cette technique semble intéressante en association avec la chirurgie. [19]

Plus récemment, la radiofréquence a été proposée dans le traitement des métastases hépatiques multiples. Dans l'attente d'études contrôlées, cette option est actuellement réservée aux métastases résiduelles après exérèse ou de résection anatomiquement difficile. Ce traitement peut être effectué en peropératoire (en complément d'une hépatectomie partielle) ou par voie percutanée sous contrôle radiologique. [96]

d- La radiothérapie métabolique : [1 ; 4 ; 19 ; 106 ; 107 ; 108]

Etant donné la résistance des TE digestives à la chimiothérapie ou la radiothérapie externe, et devant la capacité de TE à exprimer les récepteurs de la somatostatine, une nouvelle méthode thérapeutique a été testée utilisant des traceurs spécifiques, et notamment les analogues radio-marqués de la somatostatine. Ces nouveaux analogues marqués par des émetteurs bêta donnent des résultats préliminaires encourageants

Principe du traitement : Le traitement est fondé sur l'action destructrice des rayonnements ionisants émis par un radio-pharmaceutique sélectivement concentré par les sites tumoraux. Ceci suppose de disposer d'un traceur spécifique permettant d'administrer une irradiation maximale aux cellules tumorales tout en limitant l'exposition des cellules saines.

Traceurs utilisés :

- **Méta-iodobenzylguanidine**

La méta-iodobenzylguanidine, désignée sous le sigle mIBG, est un dérivé de la guanéthidine qui comporte un groupe guanidine et un groupe phényl portant un atome d'iode. Il s'agit d'une molécule structurellement proche de la noradrénaline qui, une fois injectée, diffuse dans l'espace intersynaptique, est activement recaptée par les récepteurs des terminaisons adrénergiques de type 1 et s'accumule sélectivement dans les organes sécrétant des catécholamines (médullosurrénales, paraganglions sympathiques, fibres nerveuses du système sympathique) et dans les tumeurs qui dérivent de ces organes (phéochromocytomes, neuroblastomes, paragangliomes sympathiques, carcinomes médullaires thyroïdiens, tumeurs carcinoïdes).

La mIBG marquée à l'iode radioactif s'est révélée un excellent traceur pour le bilan d'extension des phéochromocytomes, paragangliomes et neuroblastomes avec une sensibilité comprise entre 80 et 90 %. L'iode 131 est un émetteur qui présente la caractéristique de pouvoir être utilisée en diagnostic ou en thérapie. Cette propriété est mise à profit depuis des décennies, pour le traitement des récurrences des cancers thyroïdiens différenciés.

La mIBG a également été proposée pour le traitement des tumeurs carcinoïdes. Les séries rétrospectives font état de 15 à 20 % de réponses tumorales objectives et 65 % de réponses symptomatiques. [107]

- **Les peptides**

Les peptides principalement utilisés à l'heure actuelle pour la radiothérapie métabolique des tumeurs endocrines sont les analogues de la somatostatine.

Il peut s'agir de nombreux radionucléides.

- ❖ **L'octréotide marqué à l'yttrium-90**

Il a été le premier proposé. Il s'agit de l'agent utilisé pour le diagnostic en scintigraphie, le Tyr3-octréotide, couplé à un agent chélatant, le DOTA, permettant son marquage à l'yttrium-90, émetteur beta pur. On obtient ainsi le 90Y-DOTA-D-Phe1-Tyr3-octréotide (90Y-DOTATOC ou Octreother1)

L'étude de Paganelli et al. Réalisée chez 39 patients avec une escalade de dose, a montré un taux de réponses objectives (réponses complètes et partielles) de 23 % et une stabilisation de la maladie dans 64 % des cas.

Le principal obstacle à l'utilisation du ⁹⁰Y-DOTATOC a été sa néphrotoxicité importante, qui reste préoccupante à long terme car semblant s'aggraver régulièrement.

❖ L'octréotate

Marqué au lutétium-177 (¹⁷⁷Lu), ce composé s'est montré très efficace sur des modèles tumoraux chez le rat, en permettant d'obtenir des régressions tumorales et en augmentant la survie des animaux. Il a été marqué avec divers autres émetteurs beta (⁹⁰Y, ¹⁵³Sm, ¹⁸⁶Re), mais il semble que les meilleurs rapports efficacité/toxicité soient obtenus avec le [¹⁷⁷Lu -DOTA0, Tyr3] octréotate. De plus, le ¹⁷⁷Lu a des caractéristiques physiques qui en font un très bon agent de radiothérapie interne : énergie beta moyenne de 0,13 Mev (et maximale de 0,5 Mev) conférant un parcours moyen des électrons de 0,28 mm, période de 6,71 jours, émission gamma de 208 keV avec 11 % d'intensité permettant un contrôle scintigraphique dans des conditions peu contraignantes de radioprotection.

Dans une étude préliminaire menée par Kwekkeboom et al. Chez 18 patients, une rémission partielle a été obtenue chez 39 % des patients.

Des résultats préliminaires avec le ¹⁷⁷Lutetium-DOTA-Tyr-Octréotide (Octréotate) ont montré une affinité pour les récepteurs de la somatostatine dix fois supérieure à celle de l'octréotide. Des résultats préliminaires excellents avec l'Octréotate ont été notés pour des TE digestives avec un taux de contrôle tumoral de 83 % (réponse partielle : 33 %, stabilisation : 50 %).

La tolérance du traitement est satisfaisante, bien qu'il existe fréquemment une myélosuppression transitoire. [19]

❖ Le lanréotide

Il permet une régression dans 20,5 % des cas et une stabilisation dans des cas 43,6 %.
[106]

Les effets de la radiothérapie interne sont potentialisés par la chimiothérapie systémique.

Il est également possible d'obtenir une action cytotoxique sur les cellules tumorales en administrant un analogue radiomarqué de la somatostatine.

Les pré requis d'un tel traitement sont :

- la présence de récepteurs de haute densité et de haute affinité sur les cellules tumorales,
- une stabilité du radiomarquage guidant le choix du chélateur et du vecteur,
- une activité hautement spécifique et une forte affinité du radiopharmaceutique pour les récepteurs de la somatostatine avec liaison rapide et internalisation du ligand,
- Enfin, le rayon d'action des particules radioactives doit être adapté à la dissémination tumorale.

3-Indications [37 ; 92 ; 109]

Le traitement dépend essentiellement de :

- ❖ La localisation tumorale
- ❖ La différenciation histologique
- ❖ Caractère fonctionnel ou non fonctionnel
- ❖ Présence ou non d'une NEM1
- ❖ Présence ou non de métastases

3-1-Le traitement symptomatique

Prioritaire, doit être débuter dès la phase des explorations. [92]

Syndrome carcinoïde, diarrhée par VIPome, glucagonome symptomatique : SA (octréotide ou lanréotide) à doses adaptées aux symptômes,

- ❖ SZE : IPP à dose adaptée à la réponse clinique, endoscopique et sécrétoire
- ❖ Insulinome : Diazoxide. si persistance des hypoglycémies ou intolérance au Diazoxide, SA sous surveillance (risque d'hypoglycémie), perfusion continue de serum glucosé.

En cas d'échec du traitement symptomatique, on fait appel au traitement antitumoral, notamment chirurgie ou chimioembolisation.

3-2- TE bien différenciée non métastatique :

❖ TE pancréatiques :

En l'absence de NEM1 : indication de chirurgie, même en cas d'extension régionale, sauf risque opératoire trop élevé

En cas de NEM1 : indications de chirurgie limitées à des situations particulières : Tumeur de plus de 2 cm ou dont la taille augmente, insulinome, glucagonome, VIPome ou autre tumeur fonctionnelle symptomatique malgré le traitement symptomatique [97 ; 110 ; 111 ; 112]

SZE : duodénotomie systématique (Diagnostic et résection des gastrinomes duodénaux)

Explorations peropératoires systématiques : exploration de toute la cavité abdominale (Tumeur ectopique), écho hépatique et pancréatique, transillumination duodénale endoscopique si SZE.

❖ TE gastriques :

Dans le cadre d'une gastrite atrophique fundique ou d'un SZE/NEM1

- < ou égale à 1 cm : destruction ou résection endoscopique (mucosectomie si besoin)
- > 1 cm ou extension au-delà de la musculature à l'échoendoscopie : discussion de résection chirurgicale ou endoscopique ou antrectomie

(uniquement si gastrite atrophique fundique) en fonction du terrain, de l'extension des tumeurs et de leur nombre. Très exceptionnellement gastrectomie totale.

Tumeurs fundiques multiples avec gastrite atrophique fundique ou SZE/NEM1 : SA

En dehors du cadre d'une gastrite atrophique fundique ou d'un SZE/NEM1 : chirurgie carcinologique type adénocarcinome.

❖ **TE duodénales :**

Le traitement des tumeurs endocrines duodénales peut être chirurgical ou endoscopique. La résection endoscopique peut être envisagée dans les tumeurs de petite taille (0,5 à 1 cm), qui ne dépassent pas la sous muqueuse, sans adénopathies satellites ni métastases. [98]

En cas de tumeur plus volumineuse ou en présence de métastases ganglionnaires, un geste chirurgical à visée oncologique doit être proposé. [19]

❖ **TE du grêle :**

Chirurgie même si mésentérite rétractile et carcinose péritonéale (sauf si risque du grêle court ou d'Altération de l'état général), avec exploration de toute la cavité abdominale et de l'ensemble du grêle (multiplicité des tumeurs dans le grêle (20%), tumeur exocrine associée (colon)). [92]

En effet, le stade I est traité par une résection digestive et mésentérique. Le stade II est traité par une hémicolectomie droite avec curage ganglionnaire. L'exérèse d'une tumeur de stade III est habituellement difficile à réaliser sans mettre en danger la vascularisation de l'ensemble de l'intestin grêle.

Si la tumeur est non résécable, non évolutive et non symptomatique, une simple surveillance avec réévaluation multidisciplinaire régulière sera réalisée.

❖ **TE appendiculaires :**

Ces tumeurs peuvent être traitées par simple appendicectomie si la taille de la tumeur est inférieure à 1 cm. Une hémicolectomie droite doit cependant être proposée chez les patients ayant des tumeurs inférieures à 2 cm mais avec invasion vasculaire, atteinte du mésoappendice, atteinte ganglionnaire ou atteinte de la base de l'appendice à proximité du cæcum. En présence d'une tumeur mesurant entre 1 et 2 cm et ne présentant pas les critères ci-dessus, il existe un risque d'avoir un ou des ganglions positifs dans environ 3 %. Ce risque ganglionnaire doit donc être mis en balance avec la morbidité et la mortalité d'une hémicolectomie droite pour adapter au cas par cas la stratégie optimale. Une hémicolectomie droite avec curage ganglionnaire doit être réalisée lorsque la tumeur est supérieure à 2 cm puisqu'il existe un risque de récurrence après simple appendicectomie. Pour les patients âgés ou porteurs de tares médicales, une appendicectomie simple peut parfois être proposée même pour de volumineuses tumeurs. [19 ; 96 ; 100 ; 113]

❖ **TE coliques :**

Une résection locale est proposée pour les tumeurs dont la taille est inférieure à 2 cm. En cas de tumeur plus volumineuse, une chirurgie carcinologique type adénocarcinome est envisagée [96].

❖ **TE rectales :**

Tumeur inférieure ou égale à 2 cm et bien différenciée, non ulcérée et non déprimée, sans embolies vasculaires ou lymphatiques, limitée à la muqueuse/sous muqueuse et sans adénopathies périmrectales (Echoendoscopie) et moins de 2 mitoses par 10 grands champs : résection endoscopique [84] (mucosectomie avec pose de clips ou tatouage pour retrouver la cicatrice si besoin), ou exérèse chirurgicale par voie trans-anale

Sinon : chirurgie carcinologique type adénocarcinome [96].

3-3- Carcinomes endocrines bien différenciés avec métastases hépatiques non résécables :

Il est recommandé de réséquer les métastases hépatiques synchrones ou métachrones des carcinomes bien différenciés si celles-ci et la tumeur primitive sont résécables, de croissance lente, et en l'absence de métastases extra hépatiques non résécables.

Traitement de la tumeur primitive: indications très sélectionnées de chirurgie en fonction des complications potentielles et des possibilités ultérieures de transplantation.

Dans ce cas, le traitement anti-tumoral des métastases hépatiques est en général indiqué si elles sont évolutives selon les critères OMS ou RECIST (imagerie à 3 mois, puis tous les 6 mois par TDM ou IRM), ou si elles restent symptomatiques malgré le traitement symptomatique ou en cas d'envahissement hépatique supérieur à 50%. Il faut discuter un traitement anti tumoral d'emblée en cas de métastases extra hépatiques (notamment osseuses).

Le traitement utilisé dans ce cas est la chimiothérapie à base de Adriamycine-streptozotocine ou 5FU-streptozotocine si contre indication à l'adriamycine, complétée par la chimioembolisation (Ce traitement est réservé aux TE bien différenciées non résécables sans extension extrahépatique majeure.)en absence de métastases extra hépatiques.

3-4- Carcinomes endocrines bien différenciés avec métastases hépatiques résécables :

Réséction chirurgicale de la tumeur primitive et des métastases hépatiques, éventuellement complétée par d'autres techniques de destruction tumorale, sans traitement complémentaire à visée anti-tumoral.

Recours à la chimiothérapie (adriamycine-streptozotocine) si contre indication à la chirurgie.

TE du Grêle :

En cas de métastases hépatiques isolées, on réalisera une chimioembolisation. Si elle s'avère efficace, on discutera ensuite en milieu multidisciplinaire des possibilités d'exérèse

chirurgicale, si échappement thérapeutique, il faudra envisager soit une chimiothérapie (5FU, streptozotocine), soit un traitement par interféron alpha, soit chez des patients jeunes hautement sélectionnés une transplantation hépatique.

Si les métastases sont hépatiques et extra hépatiques, peut se discuter une chimiothérapie, une ischémie hépatique transitoire répétée associée à une chimiothérapie alternée (les tumeurs carcinoïdes étant vascularisées à 90% par l'artère hépatique), ou l'interféron alpha.

L'association de ces différentes modalités thérapeutiques améliore la survie globale et dans la majorité des cas la qualité de vie. Dans tous les cas, la prise en charge de ces patients doit être "agressive": les chimiothérapies actuelles permettent de faire régresser certaines lésions jugées auparavant irrésécables et doivent donc faire rediscuter régulièrement la possibilité d'une exérèse, seul traitement curatif. [19]

Les autres localisations :

Résection chirurgicale de la tumeur primitive et des métastases hépatiques, éventuellement complétée par d'autres techniques de destruction tumorale, sans traitement complémentaire à visée anti-tumoral.

Recours à la chimiothérapie (adriamycine-streptozotocine) si contre indication à la chirurgie.

3-5-TE peu différenciée quel que soit le siège.

Pas de consensus entre les experts

Soit chirurgie si parait curative, suivie éventuellement d'une chimiothérapie adjuvante par CDDP-étoposide. Soit chimiothérapie d'emblée par CDDP-étoposide +/- radiothérapie.

3-6-Traitement des métastases osseuses.

Radiothérapie et chirurgie à discuter

Traitement symptomatique

VIII-SURVEILLANCE [114]

Les objectifs du suivi sont :

- ❖ de détecter du tissu tumoral résiduel, une récurrence locale ou dans les aires ganglionnaires ainsi que d'éventuelles métastases à distance.
- ❖ Assurer le contrôle du syndrome d'hypersecretion hormonale.

1-Outils de surveillance

1-1-Examen clinique

Indispensable, il consiste en une palpation soignée de l'abdomen et de toutes les aires ganglionnaires sans omettre le ganglion de Troisier.

1-2-Echographie abdominale [5 ; 92]

Elle apparaît comme la méthode de choix pour le diagnostic des métastases hépatiques et ganglionnaires. Ses performances sont néanmoins plus faibles que celles des autres techniques d'imagerie (TDM, IRM, octreoscan).

1-3-TDM thoraco-abdomino-pelvienne [5; 19]

Elle est utile à la surveillance et à l'évaluation de la réponse thérapeutique.

Elle permet de détecter les métastases ganglionnaires abdominales dans 46 %, les métastases hépatiques dans 46 % à 70 %, les métastases médiastinales dans 31% des cas et les métastases osseuses dans 10 %. (Figure 32)

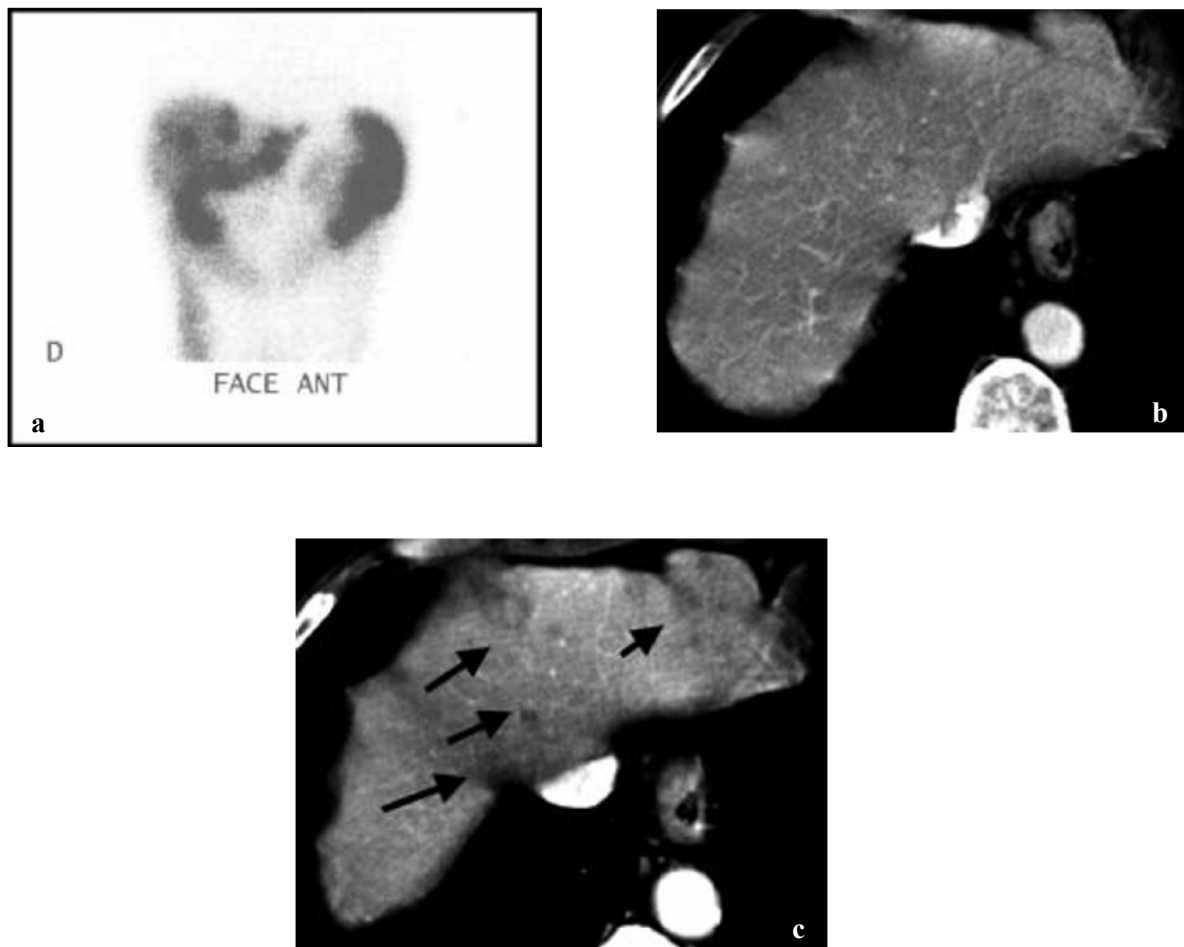


Figure 32 : Carcinoïde du grêle métastatique d'emblée chez un homme de 56 ans. Fixation intense des foyers métastatiques lors de l'Ocréoscan pré-thérapeutique. Traitement par Octreother (3 administrations de 120 mCi (4,44 GBq), espacées de 6 semaines). Réponse thérapeutique objective avec réduction de 90 % du volume des métastases hépatiques en fin de traitement. Apparition d'une nouvelle lésion 18 mois plus tard. A et B) Ocréoscan et tomographie abdominale avant traitement. C) Tomographie abdominale (6 mois après traitement). (118)

1-4-IRM abdominale [41 ; 19]

Permet de chercher les métastases. Malheureusement, elle se confronte au cout élevé, et au problème de disponibilité. (Figure 33 et 34)

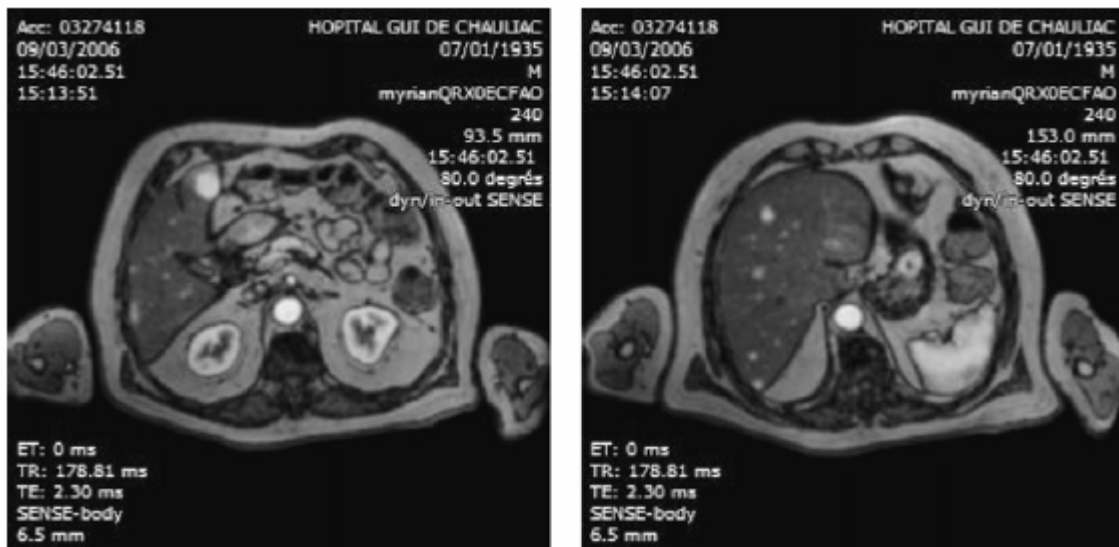


Figure 33 : IRM-gadolinium avant le traitement par analogues de la somatostatine : multiples lésions nodulaires réparties sur l'ensemble du parenchyme hépatique.(95)

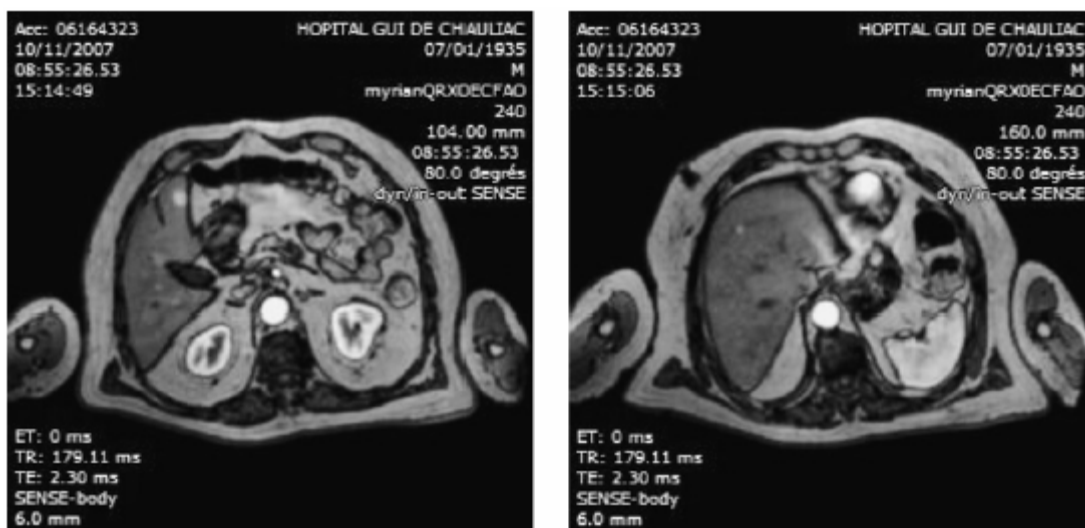


Figure 34 : IRM-gadolinium après 19 mois de traitement par Somatuline (lanréotide) LP 90 mg intramusculaire par mois : diminution de 50 % en taille et en nombre des lésions hépatiques.(95)

1-5-L'octreoscan [51]

La place de la scintigraphie aux récepteurs de la somatostatine dans la surveillance des TE n'est pas clairement validée. L'apparition de nouveaux foyers indique de façon quasi formelle une aggravation ; en revanche, aucune étude n'indique le sens à donner à une diminution de fixation (disparition des cellules tumorales ou modification de l'expression des récepteurs). Une fixation persistante après traitement ne préjuge pas de l'efficacité thérapeutique de ce dernier (cellules tumorales ou inflammation). La réapparition de signes cliniques, l'ascension des marqueurs ou l'existence de signes à l'imagerie traditionnelle en faveur d'une récurrence chez un patient ayant une scintigraphie initiale positive sont des indications légitimes pour refaire une scintigraphie.

1-6-La chromogranine A [6; 18; 19]

Baudin et al ont pu montrer dans une analyse comparative avec la NSE, que l'évolution des taux de CgA chez des patients atteints de tumeur endocrine était bien corrélée à l'extension de la maladie et constitue donc un marqueur de choix pour le suivi de ces patients.

D'autres études ont montré qu'il existe une corrélation globale entre l'évolution de la masse tumorale et celle des taux de chromogranine A.

Sensibilité : 87% contre 76% de 5-HIAA.

Les principaux outils de surveillance des TED sont:

- ❖ L'échographie abdominale
- ❖ Le dosage de la chromogranineA
- ❖ L'octreoscan

2-Modalités de surveillance.

Dépendent de :

- ❖ la présence ou l'absence de métastases hépatiques

- ❖ la localisation de la tumeur primitive
- ❖ la différenciation histologique

En présence de métastases hépatiques :

Après résection, refaire IRM et TDM tous les 3 mois pendant 6 mois, puis tous les 6 mois.

Refaire l'octreoscan (s'il était initialement contributif) à 6 mois

Scintigraphie osseuse ou octreoscan en cas de signes cliniques d'appel

Echographie cardiaque tous les 6 mois en cas de syndrome carcinoïde.

En l'absence de métastases hépatiques :

- ❖ Après chirurgie à visée curative, refaire octreoscan tous les 6 mois si contributif initialement

- ❖ Tumeur peu différenciée (toutes localisations) : surveillance rapprochée (1 à 3 mois) avec échographie hépatique

- ❖ Tumeur rectale bien différenciée <2 cm et n'atteignant pas la musculature et réséquée en totalité et sans métastases ganglionnaires et avec moins de 2 mitoses par 10 grands champs : pas de suivi

- ❖ Tumeur appendiculaire < ou égale à 1 cm ou 1 à 2 cm et base non envahie et absence de métastases ganglionnaires dans le méso-appendice et absence d'embolies veineuses ou lymphatiques et nature non adénocarcinoïde : pas de suivi

- ❖ Autres situations : suivi minimal annuel comprenant interrogatoire, examen clinique, contrôle de l'efficacité du traitement symptomatique éventuel + dosage des marqueurs initialement anormaux et chromogranine A + échographie hépatiques +/- suivi local en fonction de l'organe. Si syndrome héréditaire, surveillance spécifique adaptée.

En effet; une surveillance prospective dont le premier élément sera le bilan phosphocalcique annuel avec dosage de la parathormone. Il n'y a pas de moyen actuellement de faire de diagnostic anténatal. Quand la mutation est connue dans une famille et qu'un des membres n'est pas atteint, il est possible de le rassurer avec certitude, en précisant que la mutation ne peut sauter une génération. [23]

- ❖ L'intérêt de l'octreoscan à titre systématique pour la surveillance des malades à

visée curative n'est pas validé.

La surveillance des patients présentant une TED a été effectuée chez 10 de nos patients soit 71,42%, les autres étant perdus de vue ou décédés de leur cancer.

IX-COMPLICATIONS EVOLUTIVES

1-Métastases à distance :

Elles peuvent être inaugurales, révélatrices du cancer ou survenir plus de 10 ans après la tumeur initiale, justifiant un suivi très prolongé de ces patients.

Les métastases à distance peuvent être révélées par des douleurs, des signes neurologiques ou devant une anomalie radiologique. Le principal point d'appel est l'apparition de métastases hépatiques à l'échographie abdominale.

Localisation des métastases :

Elles sont souvent multiples et siègent essentiellement au niveau du foie. D'autres localisations métastatiques sont possibles : pleuro-pulmonaire, péritonéale, cérébrales et osseuses.

2-Récidives locorégionales

On ne dispose pas d'études sur la fréquence des récidives locorégionales des TED en fonction de la différenciation histologique. Cependant, cette fréquence est élevée lorsqu'il s'agit de TED peu différenciée.

Traitement des récidives

Le traitement est avant tout chirurgical, comprenant un curage ganglionnaire en cas de récurrence ganglionnaire. Un traitement par chimiothérapie systémique ou par Analogues de la Somatostatine est généralement administré après la chirurgie en cas de besoin.



CONCLUSION

En pathologie tumorale digestive, les TED soulèvent toujours les problèmes les plus ardu, aussi bien sur le plan diagnostique, que thérapeutique et de surveillance.

Cette étude nous a permis de constater que les TED dans notre région ne présentaient pas de nettes spécificités, cependant nous relevons certains points inhérents à la pratique médicale et la condition sanitaire dans notre région en général:

- ❖ La majorité de nos patients consultent à un stade évolué, en effet, 92,85% des malades ayant une TED (différentes localisation) avait des métastases au bilan d'extension initial.

- ❖ Sur le plan paraclinique, nous avons noté le non recours à l'octreoscan et au bilan hormonal alors que toutes les études récentes s'accordent à souligner leur place incontournable dans la stratégie diagnostique devant une suspicion de TED.

- ❖ En anatomopathologie, on n'insistera jamais assez au près des cliniciens sur la nécessité d'orienter les pièces, et de fournir les éléments cliniques et paracliniques indispensables pour orienter le diagnostic. On attire également l'attention sur la faible utilisation de la batterie d'immunohistochimie pour le diagnostic de malignité de certaines TED, alors qu'elle serait d'une aide précieuse pour certains cas difficiles.

- ❖ Sur le plan thérapeutique, nous avons noté l'absence d'utilisation (par manque de moyens) d'analogues de la somatostatine aussi bien pour le traitement symptomatique que pour le traitement anti-tumoral, alors que son bénéfice reste non négligeable.

- ❖ Toujours sur le plan thérapeutique, nous attirons l'attention sur l'absence de pratique de différentes modalités de traitement des métastases hépatiques (embolisation et chimioembolisation), ainsi que l'absence d'unité de médecine nucléaire dans notre région pour que les patients bénéficient de radio-fréquence et de radiothérapie métabolique.

- ❖ Enfin nous soulignons avec regret le fort taux de perdu de vu parmi nos patients, essentiellement par manque de moyens, alors que les TED demeurent globalement de bon pronostic à condition d'assurer un traitement approprié et une surveillance prolongée.



RESUME

Résumé

Les tumeurs endocrines sont rares, elles constituent un groupe hétérogène de tumeurs dont les caractéristiques cliniques, les propriétés sécrétoires et l'évolution sont variables. Nous avons réalisé une étude retrospective dans les services de Gastro-entérologie et d'oncologie de l'hôpital Ibn Tofail à Marrakech, afin d'étudier les aspects épidémiologiques, cliniques, diagnostiques, thérapeutiques et évolutives des tumeurs endocrines digestives dans cette région. Cette étude a été faite sur une période s'étalant de Janvier 2004 à Aout 2010, elle a colligé 14 cas de tumeurs endocrines digestives histologiquement confirmée. Le lot comportait 8 femmes et 6 hommes, avec une moyenne d'âge de 48,5 ans, et un sexe ratio de 0,75, Les cas sont répartis en une tumeur fonctionnelle, et treize tumeurs non fonctionnelles. Le diagnostic a été retenu sur l'examen anatomo-pathologique de la pièce opératoire, de la biopsie des métastases hépatiques ou de la biopsie tumorale. Le diagnostic a été fait à un stade relativement tardif, la prise en charge était selon les cas curative ou palliative. Elles peuvent s'exprimer par des manifestations pouvant être secondaires à une hypersecrétion hormonale, ou liés aux symptômes de la masse tumorale. Elles peuvent également s'intégrer dans le cadre de syndrome de prédisposition génétique. L'octreoscan est l'examen le plus performant pour détecter les tumeurs endocrines digestives. Le traitement chirurgical doit être adapté à chaque localisation tumorale et au bilan d'extension locale et générale, les tumeurs fonctionnelles nécessitent un traitement symptomatique pour stopper les signes dus à l'hypersecretion hormonale. Dans les formes métastatiques, le traitement n'est pas codifié. Toutefois, malgré les progrès des moyens d'investigation et de traitement, le diagnostic de tumeurs endocrines digestives reste encore trop souvent tardif.

Mots clés Tumeurs endocrines digestives – Tumeurs fonctionnelles – Tumeurs non fonctionnelles – Hypersecrétion hormonale – Octréoscan.

Abstract

Endocrine tumors are rare, they are a heterogeneous group of tumors whose clinical features, functional properties, and clinical course differ. We have achieved a retrospective study in the services of Gastroenterology and Oncology, Ibn Tofail Hospital in Marrakesh, in order to study the epidemiological, clinical, diagnostic, therapeutic and evolutionary of digestive endocrine tumors in this region. This study was done over a period spanning from January 2004 to August 2010, it collected 14 cases of digestive endocrine tumors histologically confirmed. The lot included 8 women and 6 men with a mean age of 48.5 years and a sex ratio of 0.75, cases are divided into a functional tumor, and thirteen non-functional tumors. The diagnosis has been made on the anatomico-pathological examination of surgical specimen, biopsy of liver metastases or tumor biopsy. The diagnosis was made at a relatively late stage, the management was either, according to cases, curative or palliative. They can express themselves through events that might be secondary to hormonal hypersecretion, or related to the symptoms of the tumor mass. They might also fit into the framework of genetic predisposition syndrome. Octreoscan is the most efficient examination for detecting digestive endocrine tumors. Surgical treatment should be adapted to each tumor localization and local and general staging, functional tumors require treatment for symptomatic to stop signs due to hormonal hypersecretion. In metastatic, treatment is not codified. However, despite progress in methods of investigation and treatment, the diagnosis of digestive endocrine tumors is still too late.

Key words Tumeurs endocrines digestives – Tumeurs fonctionnelles – Tumeurs non fonctionnelles – Hypersecretion hormonale – Octréoscan.

ملخص

تعتبر الأورام الصماء أوراما نادرة ، و هي تشكل مجموعة غير متجانسة ذات خصائص سريرية ، إفرازية و تطورية مختلفة . قمنا بدراسة رجعية بكل من مصلحتي الجهاز الهضمي و الأنكولوجيا بمستشفى ابن طفيل بمراكش ، قصد تحديد المظاهر الوبائية ، السريرية ، التشخيصية ، العلاجية و التطورية للمرض بالمنطقة . أجريت هذه الدراسة في فترة ما بين يناير 2004 و غشت 2010 ، و قد تمخضت النتائج عن 14 حالة من أورام الجهاز الهضمي الصماء المثبتة تشريحيًا ، منها 8 نساء و 6 رجال ، كان متوسط العمر قرابة 5،48 سنة ، نسبة الجنس 75،0 ، و قد توزعت الحالات بين 13 ورما غير وظيفيا ، وورما وظيفيا واحدا . اعتمد تشخيص المرض أساسا على الفحص التشريحي المرضي سواء للمقطوعة ، أو لخزعة كبد الإنبثاث، أو لخزعة الورم ذاته ، و جاء هذا التشخيص في مرحلة متأخرة نسبيا ، كما كان العلاج مناسباً أو ملطفا حسب كل حالة . و يمكن لهذه الأورام أن تعبر عن نفسها من خلال أعراض إما أن تكون مرتبطة بفرط الإفراز الهرموني أو بكتلة الورم . و يمكن أيضا أن تدخل في إطار متلازمة استعداد وراثي ، يبقى الأكثر يوسكان أكثر فعالية للكشف عن أورام الجهاز الهضمي الصماء . ينبغي تكيف العلاج الجراحي للورم لكل عضو على حدة و كذا للتدرج المحلي و العام ، و تتطلب الأورام الوظيفية علاجا للحد من الأعراض الناتجة عن فرط الإفرازات الهرمونية . و أما في حالة الثقيلي ، فالعلاج غير مقنن . و على الرغم من تقدم أساليب التشخيص و العلاج ، فإن أورام الجهاز الهضمي الصماء غالبا ما تشخص بعد فوات الأوان .

الكلمات الأساسية أورام الجهاز الهضمي الصماء - أورام وظيفية - أورام غير وظيفية - فرط الإفراز الهرموني - أكثر يوسكان .



ANNEXES

Profuse	Hydrique
Graisseuse	Glaireuse
Sanglante	Motrice
Nombre de selles /j	
Rectorragies	
Abondance	Rapport avec les selles
Hématémèse	
Abondance	
Maelena	
Syndrome rectal	
Vomissements	
Alimentaires	Bilieus
Post-prandiaux :	
Précauces	Tardifs
Nausées	
Prise de poids	
Crampes musculaires	
Flush	
Siège	Durée
Prurit	
Hypersialorée	
Tachycardie	
Eruption cutanée	
Siège	Evolution
Nature	
Signes d'hypoglycémie	
Perte de poids	
Abdomen aigu	

Accidents occlusifs

Hépatomégalie

Flèche hépatique

Bord antérieur

Consistance

Glossite

Stomatite

Signes d'anémie

Vulvovaginite

Insuffisance cardiaque

Epanchement péricardique

Bronchospasme

Toux

Dyspnée

Arthrites

Troubles psychiatriques

Altération de l'état général

Découverte fortuite

Examens paracliniques

Echographie abdominale

Resultats

TDM abdominale

Resultats

IRM abdominale

Resultats

Echoendoscopie

Resultats

Fibroscopie digestive haute

Resultats

Recto-coloscopie

Resultats

Examens barytés

Resultats

Biopsies

Etude anatomo-pathologique

Tests immuno-histochimiques

Tests hormonaux

Gastrinémie

Insulinémie

Glucagonémie

Vipémie

Somatostatинémie

Autres

Bilan biologique standard

Resultats

Conclusion clinico-paraclinique

Siège

Taille

Unique

Multiple

Potentiel malin

Nature endocrine



BIBLIOGRAPHIE

1–Scoazec J–Y.

Pathologie tumorale endocrinienne.
Annales de Pathologie 2005;25(6):445–6.

2–Rindi G, Couvelard A, Scoazec J–Y, Bordi C.

Evaluation de la malignité dans les tumeurs endocrines digestives : Recommandations pratiques.
Annales de Pathologie 2005;25(6):487–98.

3–Couvelard A.

Tumeurs endocrines gastro–intestinales : particularités morphologiques et clinico–
pathologiques.
Annales de Pathologie 2005;25(6):499–509.

4–Mitry E, Rougier P.

Tumeurs endocrines digestives.
Gastroenterologie 2007[9–089–C–20].

5–Tordjman G, Roucayrol A–M, Cattan D, Belaiche J, Chagnon J–P, Launay J–M.

Tumeurs carcinoides digestives.
Gastroenterologie 1999[9–089–C–20].

6–Schlienger J–L.

Tumeurs endocrines du pancréas.
Annales d’Endocrinologie 2005;66(1):64–68.

7–Yakoub M, Laban E, Taris M, Debais C , Jamet C , Levillain P.

Classification et aspects anatomopathologiques des tumeurs endocrines digestives.
Medecines nucléaire 2009;33(11):680–8.

8–Chetty R.

An overview of practical issues in the diagnosis of gastroenteropancreatic neuroendocrine
pathology .
Arch Pathol Lab Med 2008;132(8):1285–9.

9–Metz D–C, Jensen R–T.

Gastrointestinal neuroendocrine tumors : Pancreatic endocrine tumors.
Gastroenterology 2008;135:1469–92.

10-Kloppel G, Anlauf M.

Epidemiology, tumour biology and histopathological classification of neuroendocrine tumours of the gastrointestinal tract.

Best pract Res Clin Gastroenterol 2005;19(4):507-17.

11-Couvelard A .

Anatomie pathologique des tumeurs endocrines du pancréas.

Hépatologie 2002[7-107-A-10].

12-Saint-Blancard P, Hervouet M, Chapuis O.

Carcinome endocrine peu différencié du colon.

La Revue de Medecine Interne 2010;31:10-2.

13-Couvelard A, Felce-Dachez M, Degott C.

Classification histologique des tumeurs endocrines du pancréas. Gastroenterologie Clinique et Biologique 2003;27(Sup3):15-9.

14-Couvelard A, Scoazec J-Y.

Une classification TNM pour les tumeurs endocrines digestives : Recommandations de l'European Neuroendocrine Tumor Society(2006). Annales de Pathologie 2006;26(6):413-7.

15-Couvelard A, Scoazec J-Y.

Une classification TNM pour les tumeurs endocrines digestives de l'intestin moyen et postérieur : propositions de l'European

Neuroendocrine Tumor Society (2007).

Annales de Pathologie 2007;27(6):426-32.

16-Ramirez M, Sellier J, Vélasco S, Kraimps J-L, Ferru A, Levillain P.

Ce qu'il faut savoir en 2009 sur les tumeurs endocrines digestives. Journal de Radiologie 2009;90(10):1521-22.

17-Kianmanesh R, O'Toole D, Sauvanet A, Ruszniewski P, Belghiti J.

Traitement chirurgical des tumeurs endocrines gastro-entéro-pancréatiques.

Journal de Chirurgie Viscérale 2005;142(3):132-49.

18-Cadiot G, Mignon M, Geraze.

Stratégie diagnostique des tumeurs endocrines duodéno-pancréatiques.

Gastroenterologie Clinique et Biologique 2003;27(Sup3):6-14.

19–O’Toole D.

Tumeurs endocrines de l’estomac, de l’intestin grêle, du côlon et du rectum.
Gastroenterologie Clinique et Biologique 2006;30(2):276–91.

20–Baudin E, Leboulleux S, Dromain C, De Baere T, Elias D, Duvillard P.

Tumeurs endocrines gastro–entéro–pancréatiques : diagnostic, caractérisation clinique, pronostic et traitement.
Endocrinologie–Nutrition 2008[10–036–B–10].

21–Kulke M–H, Stuart K, Enzinger P–C, Ryan D–P, Clark J–W, Muzikanski A et al.

Phase II study of temozolomide and thalidomide in patients with metastatic neuroendocrine tumors.
J Clin Oncol 2006;24:401–6.

22–Kulke M–H, Bergsland E–K, Ryan D–P, Enzinger P–C, Lynch T–J, Zhu A–X et al.

Phase II study of recombinant human endostatin in patients with advanced neuroendocrine tumors.
J Clin Oncol 2006;24:3555–61.

23–Goudet P, Calender A, Cougard A, Murat A, Henry J–F, Kraimps J–L et al.

La néoplasie endocrinienne multiple de type 1 ou syndrome de Wermer. Ce qu’il faut savoir en chirurgie d’une maladie rare.
Annales de Chirurgie 2002;127(8):591–9.

24–Bauters C, Leclerc L, Wémeau J–L, Proye C, Pigny P, Porchet N.

Néoplasies endocriniennes multiples. Quand et comment les rechercher ? Apport récents de la génétique.
La Revue de Medecine Interne 2003;24:721–9.

25–Libé R, Chanson P.

Les tumeurs endocrines du pancréas lors de la néoplasie endocrinienne multiple type 1 (NEM1) : actualités sur les facteurs pronostiques, l’imagerie et le traitement.
Annales d’Endocrinologie 2007;68(Sup1):1–8.

26–Chanson P, Murat A, Cadiot G, Calender A.

Néoplasie endocrinienne multiple de type 1.
Endocrinologie–Nutrition 2009[10–036–A–05].

27–Tabarin A, Enfer–Vattaut S, Latrabe V.

Incidentalomes surrenaliens. In :Chanson P, Yong J, editors. Traité d’Endocrinologie. Paris : Flammarion Medecine Science 2007:444–53.

28–Norton J–A, Melcher M–L, Gibril F, Jensen R–T.

Gastric carcinoid tumors in multiple endocrine neoplasia–1 patients with Zollinger–Ellison syndrome can be symptomatic, demonstrate aggressive growth, and require surgical treatment. *Surgery* 2004;136:1267–74.

29–Verges B, Boureille F, Goudet P, Murat A, Beckers A, Sassolas G et al.

Pituitary disease in MEN type 1 (MEN 1) : data from the France–Belgium MEN1 multicenter study. *J Clin Endocrinol Metab* 2002;87:457–65.

30–Silvain C.

Manifestations cliniques et diagnostic échocardiographique des tumeurs endocrines digestives. *Medecine Nucléaire* 2009;33(11):689–94.

31–Lonser RR, Glenn G–M, Walther M, Chew E–Y, Lubitti S–K, Lineshanw M et al.

Von Hippel Lindau disease. *Lancet* 2003;361:2059–67.

32–Patel K–K, Kim M–K.

Neuroendocrine tumors of the pancreas: endoscopic diagnosis. *Curr Opin Gastroenterol* 2008;24:638–42.

33–Zarzur J , Daherddine A, Housni A, Balafrej K, Zaidi K, Benmimoun E.G et al.

Atteinte cardiaque au cours du syndrome carcinoïde : à propos d'un cas. *Annales de Cardiologie et d'Angéiologie* 2001;50(7–8):412–5.

34–Benisvy D , Desruelles F , Caroli.Bosc F , Thyès F , Kaphan R , Fuzibet J.G et al.

Erythème necrolytique migrateur et néoplasie endocrinienne multiple. *Revue de Medecine Interne* 2001;22(S1):128.

35–Drematcheff S, Lalande Champetier de Ribes T, Marty C, Sans N, Railhac JJ.

Érythème nécrolytique migrateur et tumeur pancréatique : le glucagonome. *Journal de Radiologie* 2004;85(3):329–31.

36–Roth T , Marmorale A, Gavelli A, Huguet C.

Le traitement chirurgical des métastases hépatiques des tumeurs Carcinoïdes. *Annales de Chirurgie* 2002;127(10):783–5.

37–Lévy P , Ruzniewski P.

Tumeurs endocrines non fonctionnelles du pancréas. *Hépatologie* 2002[7–107–A–62].

38–Tasu J–P, Ramirez M, Raban N, Vialle R.

Imagerie des tumeurs endocrines digestives : Le point de vue du radiologue.
Medecine Nucléaire 2009;33(11):695–705.

39–Chen H.

Therapeutic options for patients with metastatic gastrointestinal carcinoid.
J Surg Oncol 2008;97:203–4.

40–Baudin E, Dromain C.

Biology and imaging of neuroendocrine tumors.
Rev Prat 2002;52:268–73.

41–Mathonnet M.

Tumeurs endocrines digestives : stratégie Diagnostique.
Journal de Chirurgie Viscérale 2007;144(4):287–92.

42–L’Hermine C–L, Renan C–A, Marchandise X, Nocaudie M–C.

Hépatologie 1998[7–1076A–70].

43–Dromain C, De Baere T, Elias D, Duvillard P, Ducreux M, Baudin E.

Tumeurs endocrines du pancréas.
Radiologie et Imagerie Médicale : Abdominale–Digestive 2009[33–656–A–10].

44–Scoazec J–Y , O’Toole D .

Tumeurs endocrines digestives : pathogénie, diagnostic et classification. Les tumeurs endocrines digestives — quoi de neuf en 2006 ? Le point de vue du clinicien.
Annales de Pathologie 2006;26(HS1):55–61.

45–Caramella C, Bidault F, Baudin E, Schlumberger M, Ducreux M, Dromain C.

Imagerie des tumeurs endocrines du pancréas.
Journal de Radiologie 2009;90(10):1405.

46–Illouz F, Sadoul J–L, Rohmer V.

Imagerie et traitement basés sur les récepteurs à la somatostatine dans les tumeurs endocrines digestives.
Annales d’Endocrinologie 2010;71(S1):3–12.

47–Haug A, Auernhammer C–J, Wangler B, Tiling R, Schmidt G, Goke B et al.

Intraindividual comparison of 68 Ga–DOTA–TATE and 18F–DOPA PET in patients with well–differentiated–metastatic neuroendocrine tumours.
Eur J Nucl Med Mol Imaging 2009;36:765–70.

48–Cwikla J–B, Sankowski A, Seklecka N, Buscombe J–R, Nasierowska–Guttmejer A, Jeziorski K–G et al.

Efficacy of radionuclide treatment DOTATATE Y–90 in patients with progressive metastatic gastroenteropancreatic neuroendocrine carcinomas(GEP–NETs): a phase II study.
Ann Oncol 2010;21:787–94.

49–Seregni E, Macauro M, Coliva A, Castellani M–R, Bajetta E, Aliberti G et al.

Treatment with tandem[(90)Y]DOTA–TATE and[(177)Lu]DOTA–TATEof neuroendocrine tumors refractory to conventional therapy: Preliminary results.
Q J Nucl Med Mol Imaging 2010;54:84–91.

50–Gabriel M, Oberauer A, Dobrozemski G, Decristoforo C, Putzer D, Kendler D et al.

68Ga–DOTA–Tyr3–octreotide PET for assessing response to somatostatine–receptor–mediated radio–nuclide therapy.
J Nucl Med 2009;50:1427–34.

51–Rigaberta J, De Clermontb H.

Outils diagnostiques et plus particulièrement, place de la scintigraphie dans les tumeurs neuroendocrines : l'exemple d'un vipome dans une NEM de type 1.
Annales d'Endocrinologie 2007;68(2–3):199–203.

52–Lebtahi R, Calzada M, Helal B–O, Cadiot G, Mitry E, Ruszniewski P.

Guide pour la rédaction de protocoles pour la scintigraphie des recepteurs de la somatostatine.
Medecine Nucléaire 2010;34(2):148–55.

53–Calzada M, Keller I, Potier L, Gaura–Schmidt V, Maurel G, Kiffel T et al.

Medecine nucléaire et imagerie multimodalités des tumeurs endocrines.
Medecine Nucléaire 2010;34(8):444–50.

54–Hapdey S, Gardin I, Salles A, Rousselière F, Edet–Sanson A, Véra P.

Imagerie hybride : Principe, dosimétrie et contrôle de qualité. Medecine Nucléaire 2009;33(5):285–9.

55–El Badaoui A, De Clermont H, Valli N, Caignon J–M, Fernandez P, Allard M et al.

Impact diagnostique de la TEMP–TDM dans l'exploration des tumeurs endocrines.
Medecine Nucléaire 2008;32(2):66–75.

56–Cuny T, Saveanu A, Taieb D, Barlier A.

Ciblage des recepteurs de la somatostatine dans les tumeurs endocrines gastroentéropancréatiques(TNE–GEP) : quels radiotraceurs pour quelles tumeurs ?
Medecine Nucléaire 2010;34(5):310–7.

57–Oberg K.

Management of neuroendocrine tumours.
Ann Oncol 2004;15(Suppl.4)[iv293–98].

58–Zerbi A, Falconi M, Rindi G, Della Fave G, Tomassetti P, Pasquali C.

The members of the AISP–Network Study Group.
Am J Gastroenterol 2010;1–9.

59–D’Herbomez M.

Les marqueurs biologiques des tumeurs endocrines digestives.
Medecine Nucléaire 2009;33(11):678–9.

60–Taupenot L, Harper K–L, O’Connor D–T.

The chromogranin–secretogranin family.
N Engl J Med 2003;348:1134–49.

61–Kimberly A, Palczkowski, Adrian Vella, Geoffrey B, Thompson, Clive S et al.

Secular Trends in the presentation and management of functioning insulinoma at the Mayo Clinic, 1997–2007.
J Clin Endocrinol Metab 2009;94:1069–73.

62–Baudin E, Ducreux M.

Tumeurs endocrines thoraciques et digestives. France, Paris :Springer–Verlag 2008.

63–Scoazec J–Y.

Tumeurs endocrines : biologie et physiopathologie.
Annales de Pathologie 2005;25(6):447–61.

64–D’Herbomez M, Do Cao– C, Vezzosi D, Borzon–Chasot F.

Chromogranin A assay in clinical practice.
Annales d’Endocrinologie 2010;71(4):274–80.

65–Bravo E–L, Tagle R.

Pheochromocytoma : state–of–the –art and future prospects. Endocr Rev 2003;24:539–53.

66–Bergestuen D–S, Aabakken L, Holm K, Vatn M, Thiis–Evensen E.

Small intestinal neuroendocrine tumors: Pronostic factors and survival.
Scand J Gasroenterol 2009;44:1084–91.

67–Barbier L, Turrini O, Sarran A, Delpero J–R.

Tumeur pancréatique endocrine avec thrombus veineux néoplasique et métastases hépatiques bilobaires. Cas clinique illustrant la stratégie thérapeutique.
Journal de Chirurgie Viscérale 2010;147(1):66–70.

68–Belghiti J, Ogata S.

Assessment of hepatic reserve or the indication of hepatic resection.
J HBP Surg 2005;12:1–3.

69–Touzios J–G, Kiely J–M, Pitt S–C.

Neuroendocrine hepatic metastases: dose aggressive treatment improve survival?
Ann Surg 2005;241:776–85.

70–Kraimps J–L, Beaulieu A.

Le traitement chirurgical des tumeurs endocrines digestives.
Medecine Nucléaire 2009;33(11):724–6.

71–Norton J, Fraker D, Alexander R.

Surgery to cure the Zollinger–Ellison syndrome.
N Engl J Med 1999;341:635–44.

72–Adam R, Laurent A, Azaulay D.

Two stage hepatectomy : a planned strategy to treat irresectable liver tumors.
Ann Surg 2000;232:777–85.

73– Dromain C, Leboulleux S, Sabourin J–C, De Baere T,

Bidault G, Baudin E.

Tumeurs endocrines.

Annales d’Endocrinologie 2005;66(5):400–1.

74–Hamy A, Heymann M–F, Bodic J, Visset J, Le Borgne J, Lenéel J–C et al.

Le somatostatine duodénale. Étude anatomoclinique de 12 cas opérés. Annales de Chirurgie
2001;126(3):221–6.

75–Cadiot G.

Cas clinique : Tumeur endocrine pancréatique.

Gastroenterologie Clinique et Biologique 2007;31(2):240–4.

76–Baricault S, Soubrane J–C, Courville P, Young P, Joly P.

Erythème nécrolytique migrateur au cours d’une maladie de Waldman.

Annales de Dermatologie et de Vénérologie 2006;133(8–9):693–6.

77–Vincent–Dejean C, Mirallié E, Dupas B, Milpled B, Charbonnel B.

Glucagonome : Un diagnostic dermatologique.
Annales d'Endocrinologie 2005;66(5):438–9.

78–Grimaldi A.

Diabétologie. 2000.
Disponible sur <http://www.chups.jussieu.fr/polys/endocrino/poly/POLY.Chp.22.4.html>

79–Hallab L, Louda F, Chadli A, Ghomari H, Farouqui A.

Diabète secondaire aux endocrinopathies.
Diabètes & metabolism 2010;36(S1):A93.

80– Hépto–Gastro–Entérologie 2006.

Disponible sur:<http://vanessalafolle.aceboard.fr/196918-1786-3415-0-SYNDROMES-MALABSORPTION.htm>

81– Trouilloud I, Peyrin–Biroulet L, Bigard M–A.

Conduite à tenir devant une diarrhée chronique.
Gastro–entérologie 2009[9–001–B–50].

82–Schneider S–M, Rampal P.

Update on microscopie colitis.
Gastroenterologie Clinique et Biologique 2002;26:B48–B54.

83–Endoscopie digestive basse : indications en dehors du dépistage en population. ANAES
Service des recommandations professionnelles 2004. www.has-sante.fr

84– Bensoussan M, Lamarque D, Dousset B , Tarris B , Brezault C , Chaussade S.

Quelle est la place du traitement endoscopique dans les tumeurs endocrines du rectum ?
Gastroenterologie Clinique et Biologique 2008;32(12):985–8.

85–Cazabat L, Chanson P.

Hypoglycémie et insulinome.
Annales d'Endocrinologie 2009;70(S1):2–11.

86– Batton O, Eggenpieller P, Bechade D, Bonnet S, Rouquette–Vincenti I, Baranger B et al.

Pancréatectomie médiane pour glucagonome débutant.
Gastroenterologie Clinique et Biologique 2005;29(3):308–10.

87–BARBARY C, CORBY S, TISSIER S, MICHEL N, MEYER–BISH L, RÉGENT D.

Les tumeurs carcinoïdes du tube digestif : points clés et images pièges de l'imagerie en coupe.
Feuillets de Radiologie 2005;45(1):49–60.

88– <http://www.medix.free.fr/sim/tumeur-endocrine-hepatologie.php>

89–Menu Y, Buffet C.

Imagerie du pancréas.
Hépatologie 2009[7-007-B-29].

90–Zins M, Balaton A.

Les tumeurs carcinoïdes du grêle : formes révélatrices.
Journal de Radiologie 2009;90(10):1300–59.

91–Chapet O, Corcelle–Requin A, Padovani L, Bizollon M–H, Merieux C, Trillet–Lenoir V, et al.

Carcinome neuroendocrine à petites cellules de la région anorectale : à propos de deux cas.
La Revue de Medecine Interne 2001;22(11):1109–15.

92–Bedenne L, Brixi–Benmansour H, Chayvialle J–A, Ducreux M, Elias D, Goichot B et al.

<http://www.snfge.asso.fr/data/moduleDocument/Publication/5/1252.htm>

93–Hervieu V, Marion–Audibert A–M, Gouysse G, Barel C, Lombard–Bohas C, Mege–Lechevallier F et al.

La densité vasculaire intra-tumorale des tumeurs endocrines digestives et sa signification pronostique varient en fonction de la localisation tumorale.
Annales de Pathologie 2004;24(HS1):125.

94–Veyrie N, Pierre–Kahn N, Hugol D, Servajean S, Berger N, Bethoux J–P, et al.

Tumeur carcinoïde de l'intestin grêle.
Annales de chirurgie 2004;129(10):607–10

95–Kanyndia–KJ–M, Samalin E, Sebah H, Gallix B, Yachou M.

Efficacité d'un traitement par analogues de la somatostatine en monothérapie dans la prise en charge d'une tumeur endocrine métastatique.
Gastroentérologie Clinique et Biologique 2008;32(12):989–91.

96–O'Toole D, Kianmanesh R, Farges O, Ruszniewski P.

Traitement des tumeurs endocrines pancréatico–duodénales.
La revue du Praticien 2002;52:1546–53.

97–Ferru A, Chabrun V, Tourani J–M.

Traitement médical des tumeurs endocrines digestives.
Medecine Nucléaire 2009;33(11):718–23.

98–Kianmanesh R, Farges O, Maillochaud JH, Sauvanet A, Balghiti J.

Gastroenterologie 2003;142.

99–Peix J–L, Proye C.

Stratégie et technique dans le traitement chirurgical des tumeurs endocrines duodéno pancréatiques.
Techniques Chirurgicales–Appareil Digestif 2006[40–883].

100–Brunaud L, Bresler L, Ayav A, Muresan M, Klein M, Weryha G, et al.

Prise en charge chirurgicale des tumeurs endocrines du tractus gastro–intestinal.
Annales de chirurgie 2004;129(10):563–70.

101–Kianmanesh R, O’Toole D, Sauvanet A, Ruzsniwski P, Balghiti J.

Traitement chirurgical des tumeurs endocrines gastro–entéro–pancréatiques.
Journal de Chirurgie Viscérale 2005;142(4):208–19.

102–Madeira I, Ruzsniwski P.

Tumeurs carcinoides digestives: mise au point sur le traitement.
La Revue de Médecine Interne 1999;20:421–6.

103–Dumoussset E, Chabrot P, Buc E, Cassagnes L, Ravel A, Abergel A et al.

Embolisation et chimioembolisation des métastases hépatiques de tumeurs endocrines.
Feuillets de Radiologie 2010;50(1):11–21.

104–Roche A, Lasser P.

Loco–regional treatment of neuroendocrine tumours.
Rev Prat 2002;52:274–8.

105–Buck J–L, Sobin L–H.

Carcinoids of the gastrointestinal tract.
Radiographics 1990;10:1081–95.

106–Vuillez J–P.

Traitement à visée palliative ou curative : la radiothérapie vectorisée des tumeurs endocrines.
Médecine Nucléaire 2007;31(9):506–13.

107–Giammarile F, Borson–Chazot F.

Traitement des tumeurs neuroendocrines par la mIBG et les peptides radiomarqués.
Pathologie Biologie 2006;54(3):130–6.

108–Bodei L, Giammarile F.

Traitement des tumeurs neuro–endocrines par les peptides radiomarqués.
Médecine Nucléaire 2009;33(3):142–7.

109–Wemeau J–L, Proye C–H.

Gastroenterologie 1998.

110–Ekeblad S, Sundin A, Janson E–T, Welin S, Granberg D, Kindmark H et al.

Temozolomide as monotherapy is effective I treatment of advanced malignantneuroendocrine tumors.
Clin Caner Res 2007;13:2986–91.

111–Kulke M–H, Lenz H–J, Meropol N–J, Posey J, Ryan D–P, Picus J et al.

Activity of sunitinib in patients with advanced neuroendocrine tumors.
J Clin Oncol 2008;26:3403–10.

112–Yao J–C, Lombard–Bohas C, Baudin E, Kvols L–K, Rougier P, Ruzsniwski P et al.

A phase II trial of daily oral RAD001(everolimus) in patients with metastatic pancreatic neuroendocrine tumors(NET) after failure of cytotoxic chemotherapy.
Proc Am Soc Clin Oncol Gastroenterol Cancer Symp 2009[abstr. 122].

113–Goere D, Elias D.

Diagnostic de tumeur appendiculaire lors d’une appendicectomie.
Journal de Chirurgie Viscérale 2009;146(SS1):36–8.

114–Degorce F , Aunis D.

Chromogranine A humaine : de la biochimie à la clinique.
Immunoanalyse et biologie Spécialisée 1999;14:383–91

115–RIDEREAU–ZINS C, AUBÉ C, LEBIGOT J, PESSAUX P, DIB N, CARON–POITREAU C.

Tumeurs peu fréquentes du tube digestif :aspects tomodynamométriques.
Feuillets de Radiologie 2005 ;45(2):114–25.

116–ROTHMUND M.

Chirurgie des tumeurs neuro–endocrines du pancréas (TEP) dans le cadre de la néoplasie endocrinienne multiple de type 1 (NEM 1).
e–mémoires de l’Académie Nationale de Chirurgie, 2006, 5 (1) : 01–04.

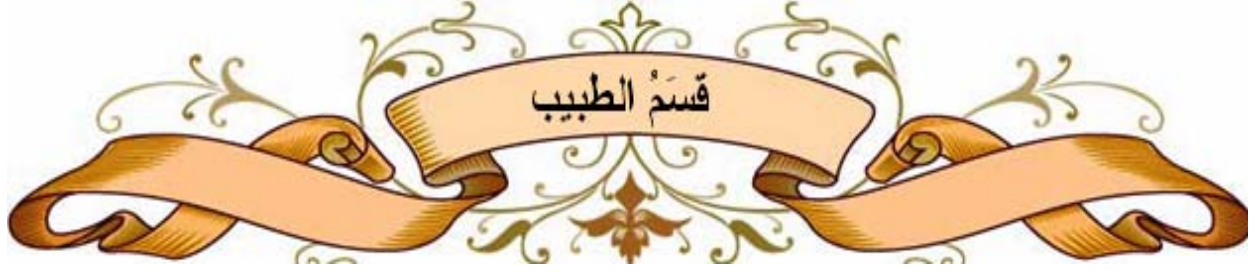117–Traitement endoscopique du tube digestif.

Disponible sur :<http://www.chirurgie-besancon.com.doc>

118–Borson–Chazot F.

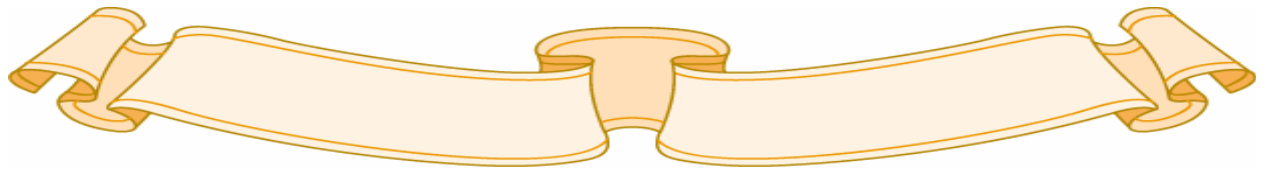
Radiothérapie métabolique des tumeurs endocrines gastro–entéro–pancréatiques par les analogues radio–marqués de la somatostatine.

Annales d'Endocrinologie 2006 ;67(3) :198–204.



اقسِمُ بِاللَّهِ الْعَظِيمِ

أَنْ أَرَأِبَ اللّٰهَ فِي مِهْنَتِي.
وَأَنْ أَصُونَ حَيَاةَ الْإِنْسَانِ فِي كَافَّةِ دَوَارِهَا فِي كُلِّ الظُّرُوفِ وَالْأَحْوَالِ بِإِذْنِ وَسْعِي
فِي اسْتِنْقَاذِهَا مِنَ الْهَلَاكِ وَالْمَرَضِ وَالْأَلَمِ وَالْقَلْقِ
وَأَنْ أَحْفَظَ لِلنَّاسِ كِرَامَتَهُمْ، وَأَسْتُرَ عَوْرَتَهُمْ، وَأَكْتُمَ سِرَّهُمْ.
وَأَنْ أَكُونَ عَلَى الدَّوَامِ مِنْ وَسَائِلِ رَحْمَةِ اللّٰهِ، بِإِذْنِ رِعَايَتِي الطَّبِيبِيَةِ لِلْقَرِيبِ وَالْبَعِيدِ،
لِلصَّالِحِ وَالطَّالِحِ، وَالصَّدِيقِ وَالْعَدُوِّ.
وَأَنْ أَثَابِرَ عَلَى طَلْبِ الْعِلْمِ، أَسْخِرَهُ لِنَفْعِ الْإِنْسَانِ .. لَا لِأَذَاهِ
وَأَنْ أُوَقِّرَ مَنْ عَلَّمَنِي، وَأَعْلَمَ مَنْ يَصْنَعُنِي، وَأَكُونَ أَخْتًا لِكُلِّ زَمِيلٍ فِي الْمِهْنَةِ الطَّبِيبِيَّةِ
مُتَعَاوِنِينَ عَلَى الْبِرِّ وَالتَّقْوَى.
وَأَنْ تَكُونَ حَيَاتِي مِصْدَاقَ إِيمَانِي فِي سِرِّي وَعَلَانِيَتِي ، نَقِيَّةً مِمَّا يُشِينُهَا تَجَاهَ اللّٰهِ
وَرَسُولِهِ وَالْمُؤْمِنِينَ.
وَاللّٰهُ عَلَى مَا أَقُولُ شَهِيدٌ





جامعة القادسي عياض
كلية الطب و الصيدلة
مراكش

أطروحة رقم 35

سنة 2011

أورام الجهاز الهضمي الصماء

الأطروحة

1120 /.../... قدمت ونوقشت علانية يوم

من طرف

السيدة نادية أيت الهاشمي

المزداة في 16 فبراير 1982 بمراكش

لنيل شهادة الدكتوراه في الطب

الكلمات الأساسية:

أورام الجهاز الهضمي الصماء - أورام وظيفية - أورام غير وظيفية
فرط الإفراز الهرموني - أكثر يوسكان .

اللجنة

الرئيس

السيد **ع. صدقي**

أستاذ في علم الأشعة

المشرف

السيدة **خ. كراتي**

أستاذة في أمراض الجهاز الهضمي

السيدة **ب. بلعابدية**

أستاذة في علم التشريح المرضي

الحكام

السيد **م. لوزي**

أستاذ في الجراحة العامة