

UNIVERSITE MOHAMMED V - RABAT
FACULTE DE MEDECINE ET DE PHARMACIE - RABAT-

ANNEE: 2018

THESE N°: 306

HEMANGIOME CAVERNEUX
DE LA FOSSE INFRA TEMPORALE :
A PROPOS D'UN CAS

THÈSE

Présentée et soutenue publiquement le :.....

PAR

Mlle. Hala EL BELIDI

Née le 13 Mars 1991

Médecin Interne du CHU Ibn Sina de Rabat

Pour l'Obtention du Doctorat en Médecine

MOTS CLES: Hémangiome caverneux – Fosse infra temporale.

JURY

Mme. M. FIKRI

Professeur de Radiologie et d'Imagerie Médicale

Mme. S. BENZAOU

Professeur de Chirurgie Maxillo-faciale
et Stomatologie

Mme. S. OURAINI

Professeur en Oto-rhino-laryngologie
et Chirurgie Cervico-faciale

Mr. A. JAHIDI

Professeur en Oto-rhino-laryngologie
et Chirurgie Cervico-faciale

Mr. A. EL AYOUBI EL IDRISI

Professeur d'Anatomie

PRESIDENT

RAPPORTEUR

JUGES

سُبْحَانَكَ اللَّهُمَّ الْعَلِيمُ

« سُبْحَانَكَ لَا عِلْمَ لَنَا إِلَّا مَا
عَلَّمْتَنَا إِنَّكَ أَنْتَ الْعَلِيمُ الْحَكِيمُ »

سورة البقرة: الآية: 32

صَلَّى
عَلَيْهِ
وآلِهِ
وَسَلَّمَ



**UNIVERSITE MOHAMMED V DE RABAT
FACULTE DE MEDECINE ET DE PHARMACIE - RABAT**

DOYENS HONORAIRES :

1962 – 1969 : Professeur Abdelmalek FARAJ
1969 – 1974 : Professeur Abdellatif BERBICH
1974 – 1981 : Professeur Bachir LAZRAK
1981 – 1989 : Professeur Taieb CHKILI
1989 – 1997 : Professeur Mohamed Tahar ALAOUI
1997 – 2003 : Professeur Abdelmajid BELMAHI
2003 – 2013 : Professeur Najia HAJJAJ - HASSOUNI



ADMINISTRATION :

Doyen : Professeur Mohamed ADNAOUI
Vice Doyen chargé des Affaires Académiques et étudiantes
Professeur Mohammed AHALLAT
Vice Doyen chargé de la Recherche et de la Coopération
Professeur Taoufiq DAKKA
Vice Doyen chargé des Affaires Spécifiques à la Pharmacie
Professeur Jamal TAOUFIK
Secrétaire Général : Mr. Mohamed KARRA

1- ENSEIGNANTS-CHERCHEURS MEDECINS

**ET
PHARMACIENS**

PROFESSEURS :

Décembre 1984

Pr. MAAOUNI Abdelaziz	Médecine Interne – <i><u>Clinique Royale</u></i>
Pr. MAAZOUZI Ahmed Wajdi	Anesthésie -Réanimation
Pr. SETTAF Abdellatif	pathologie Chirurgicale

Novembre et Décembre 1985

Pr. BENSAID Younes	Pathologie Chirurgicale
--------------------	-------------------------

Janvier, Février et Décembre 1987

Pr. CHAHED OUZZANI Houria	Gastro-Entérologie
Pr. LACHKAR Hassan	Médecine Interne
Pr. YAHYAOUI Mohamed	Neurologie

Décembre 1988

Pr. BENHAMAMOUCHE Mohamed Najib	Chirurgie Pédiatrique
Pr. DAFIRI Rachida	Radiologie

Décembre 1989

Pr. ADNAOUI Mohamed
Pr. CHAD Bouziane
Pr. OUAZZANI Taïbi Mohamed Réda

Médecine Interne – Doyen de la FMPR
Pathologie Chirurgicale
Neurologie

Janvier et Novembre 1990

Pr. CHKOFF Rachid
Pr. HACHIM Mohammed*
Pr. KHARBACH Aïcha
Pr. MANSOURI Fatima
Pr. TAZI Saoud Anas

Pathologie Chirurgicale
Médecine-Interne
Gynécologie -Obstétrique
Anatomie-Pathologique
Anesthésie Réanimation

Février Avril Juillet et Décembre 1991

Pr. AL HAMANY Zaïtounia
Pr. AZZOUZI Abderrahim
Pr. BAYAHIA Rabéa
Pr. BELKOUCHI Abdelkader
Pr. BENCHEKROUN Belabbes Abdellatif
Pr. BENSOU DA Yahia
Pr. BERRAHO Amina
Pr. BEZZAD Rachid
Pr. CHABRAOUI Layachi
Pr. CHERRAH Yahia
Pr. CHOKAIRI Omar
Pr. KHATTAB Mohamed
Pr. SOULAYMANI Rachida
Pr. TAOUFIK Jamal

Anatomie-Pathologique
Anesthésie Réanimation – Doyen de la FMPO
Néphrologie
Chirurgie Générale
Chirurgie Générale
Pharmacie galénique
Ophtalmologie
Gynécologie Obstétrique
Biochimie et Chimie
Pharmacologie
Histologie Embryologie
Pédiatrie
Pharmacologie – Dir. du Centre National PV
Chimie thérapeutique V.D à la pharmacie+Dir du CEDOC

Décembre 1992

Pr. AHALLAT Mohamed
Pr. BENSOU DA Adil
Pr. BOUJIDA Mohamed Najib
Pr. CHAHED OUAZZANI Laaziza
Pr. CHRAIBI Chafiq
Pr. DEHAYNI Mohamed*
Pr. EL OUAHABI Abdessamad
Pr. FELLAT Rokaya
Pr. GHAFIR Driss*
Pr. JIDDANE Mohamed
Pr. TAGHY Ahmed
Pr. ZOUHDI Mimoun

Chirurgie Générale V.D Aff. Acad. et Estud
Anesthésie Réanimation
Radiologie
Gastro-Entérologie
Gynécologie Obstétrique
Gynécologie Obstétrique
Neurochirurgie
Cardiologie
Médecine Interne
Anatomie
Chirurgie Générale
Microbiologie

Mars 1994

Pr. BENJAAFAR Noureddine
Pr. BEN RAIS Nozha
Pr. CAOUI Malika
Pr. CHRAIBI Abdelmjid
Pr. EL AMRANI Sabah

Radiothérapie
Biophysique
Biophysique
Endocrinologie et Maladies Métaboliques
Doyen de la FMPA
Gynécologie Obstétrique



Pr. EL BARDOUNI Ahmed
Pr. EL HASSANI My Rachid
Pr. ERROUGANI Abdelkader
Pr. ESSAKALI Malika
Pr. ETTAYEBI Fouad
Pr. HADRI Larbi*
Pr. HASSAM Badredine
Pr. IFRINE Lahssan
Pr. JELTHI Ahmed
Pr. MAHFOUD Mustapha
Pr. RHRAB Brahim
Pr. SENOUCI Karima

Mars 1994

Pr. ABBAR Mohamed*
Pr. ABDELHAK M'barek
Pr. BELAIDI Halima
Pr. BENTAHILA Abdelali
Pr. BENYAHIA Mohammed Ali
Pr. BERRADA Mohamed Saleh
Pr. CHAMI Ilham
Pr. CHERKAOUI Lalla Ouafae
Pr. JALIL Abdelouahed
Pr. LAKHDAR Amina
Pr. MOUANE Nezha

Mars 1995

Pr. ABOUQUAL Redouane
Pr. AMRAOUI Mohamed
Pr. BAIDADA Abdelaziz
Pr. BARGACH Samir
Pr. CHAARI Jilali*
Pr. DIMOU M'barek*
Pr. DRISSI KAMILI Med Nordine*
Pr. EL MESNAOUI Abbes
Pr. ESSAKALI HOUSSYNI Leila
Pr. HDA Abdelhamid*
Pr. IBEN ATTYA ANDALOUSSI Ahmed
Pr. OUAZZANI CHAHDI Bahia
Pr. SEFIANI Abdelaziz
Pr. ZEGGWAGH Amine Ali

Décembre 1996

Pr. AMIL Touriya*
Pr. BELKACEM Rachid
Pr. BOULANOUAR Abdelkrim
Pr. EL ALAMI EL FARICHA EL Hassan
Pr. GAOUZI Ahmed
Pr. MAHFOUDI M'barek*
Pr. OUADGHIRI Mohamed
Pr. OUZEDDOUN Naima
Pr. ZBIR EL Mehdi*

Traumato-Orthopédie
Radiologie
Chirurgie Générale- **Directeur CHIS**
Immunologie
Chirurgie Pédiatrique
Médecine Interne
Dermatologie
Chirurgie Générale
Anatomie Pathologique
Traumatologie – Orthopédie
Gynécologie –Obstétrique
Dermatologie

Urologie
Chirurgie – Pédiatrique
Neurologie
Pédiatrie
Gynécologie – Obstétrique
Traumatologie – Orthopédie
Radiologie
Ophtalmologie
Chirurgie Générale
Gynécologie Obstétrique
Pédiatrie

Réanimation Médicale
Chirurgie Générale
Gynécologie Obstétrique
Gynécologie Obstétrique
Médecine Interne
Anesthésie Réanimation
Anesthésie Réanimation
Chirurgie Générale
Oto-Rhino-Laryngologie
Cardiologie - **Directeur HMI Med V**
Urologie
Ophtalmologie
Génétique
Réanimation Médicale

Radiologie
Chirurgie Pédiatrie
Ophtalmologie
Chirurgie Générale
Pédiatrie
Radiologie
Traumatologie-Orthopédie
Néphrologie
Cardiologie



Novembre 1997

Pr. ALAMI Mohamed Hassan
Pr. BEN SLIMANE Lounis
Pr. BIROUK Nazha
Pr. ERREIMI Naima
Pr. FELLAT Nadia
Pr. HAIMEUR Charki*
Pr. KADDOURI Nouredine
Pr. KOUTANI Abdellatif
Pr. LAHLOU Mohamed Khalid
Pr. MAHRAOUI CHAFIQ
Pr. TAOUFIQ Jallal
Pr. YOUSFI MALKI Mounia

Gynécologie-Obstétrique
Urologie
Neurologie
Pédiatrie
Cardiologie
Anesthésie Réanimation
Chirurgie Pédiatrique
Urologie
Chirurgie Générale
Pédiatrie
Psychiatrie
Gynécologie Obstétrique

Novembre 1998

Pr. AFIFI RAJAA
Pr. BENOMAR ALI
Pr. BOUGTAB Abdesslam
Pr. ER RIHANI Hassan
Pr. BENKIRANE Majid*
Pr. KHATOURI ALI*

Gastro-Entérologie
Neurologie – *Doyen de la FMP Abulcassis*
Chirurgie Générale
Oncologie Médicale
Hématologie
Cardiologie

Janvier 2000

Pr. ABID Ahmed*
Pr. AIT OUMAR Hassan
Pr. BENJELLOUN Dakhama Badr.Sououd
Pr. BOURKADI Jamal-Eddine
Pr. CHARIF CHEFCHAOUNI Al Montacer
Pr. ECHARRAB El Mahjoub
Pr. EL FTOUH Mustapha
Pr. EL MOSTARCHID Brahim*
Pr. ISMAILI Hassane*
Pr. MAHMOUDI Abdelkrim*
Pr. TACHINANTE Rajae
Pr. TAZI MEZALEK Zoubida

Pneumophtisiologie
Pédiatrie
Pédiatrie
Pneumo-phtisiologie
Chirurgie Générale
Chirurgie Générale
Pneumo-phtisiologie
Neurochirurgie
Traumatologie Orthopédie- *Dir. Hop. Av. Marr.*
Anesthésie-Réanimation *Inspecteur du SSM*
Anesthésie-Réanimation
Médecine Interne



Novembre 2000

Pr. AIDI Saadia
Pr. AJANA Fatima Zohra
Pr. BENAMR Said
Pr. CHERTI Mohammed
Pr. ECH-CHERIF EL KETTANI Selma
Pr. EL HASSANI Amine
Pr. EL KHADER Khalid
Pr. EL MAGHRAOUI Abdellah*
Pr. GHARBI Mohamed El Hassan
Pr. MAHASSINI Najat
Pr. MDAGHRI ALAOUI Asmae
Pr. ROUIMI Abdelhadi*

Neurologie
Gastro-Entérologie
Chirurgie Générale
Cardiologie
Anesthésie-Réanimation
Pédiatrie *Directeur Hop. Chekikh Zaied*
Urologie
Rhumatologie
Endocrinologie et Maladies Métaboliques
Anatomie Pathologique
Pédiatrie
Neurologie

Décembre 2000

Pr. ZOHAIR ABDELAH*

ORL

Décembre 2001

Pr. BALKHI Hicham*
Pr. BENABDELJLIL Maria
Pr. BENAMAR Loubna
Pr. BENAMOR Jouda
Pr. BENELBARHDADI Imane
Pr. BENNANI Rajae
Pr. BENOACHANE Thami
Pr. BEZZA Ahmed*
Pr. BOUCHIKHI IDRISSE Med Larbi
Pr. BOUMDIN El Hassane*
Pr. CHAT Latifa
Pr. DAALI Mustapha*
Pr. DRISSI Sidi Mourad*
Pr. EL HIJRI Ahmed
Pr. EL MAAQILI Moulay Rachid
Pr. EL MADHI Tarik
Pr. EL OUNANI Mohamed
Pr. ETTAIR Said
Pr. GAZZAZ Miloudi*
Pr. HRORA Abdelmalek
Pr. KABBAJ Saad
Pr. KABIRI EL Hassane*
Pr. LAMRANI Moulay Omar
Pr. LEKEHAL Brahim
Pr. MAHASSIN Fattouma*
Pr. MEDARHRI Jalil
Pr. MIKDAME Mohammed*
Pr. MOHSINE Raouf
Pr. NOUINI Yassine
Pr. SABBABH Farid
Pr. SEFIANI Yasser
Pr. TAOUFIQ BENCHEKROUN Soumia

Anesthésie-Réanimation
Neurologie
Néphrologie
Pneumo-phtisiologie
Gastro-Entérologie
Cardiologie
Pédiatrie
Rhumatologie
Anatomie
Radiologie
Radiologie
Chirurgie Générale
Radiologie
Anesthésie-Réanimation
Neuro-Chirurgie
Chirurgie-Pédiatrique
Chirurgie Générale
Pédiatrie **Directeur. Hop.d'Enfants**
Neuro-Chirurgie
Chirurgie Générale
Anesthésie-Réanimation
Chirurgie Thoracique
Traumatologie Orthopédie
Chirurgie Vasculaire Périphérique
Médecine Interne
Chirurgie Générale
Hématologie Clinique
Chirurgie Générale
Urologie **Directeur Hôpital Ibn Sina**
Chirurgie Générale
Chirurgie Vasculaire Périphérique
Pédiatrie



Décembre 2002

Pr. AL BOUZIDI Abderrahmane*
Pr. AMEUR Ahmed *
Pr. AMRI Rachida
Pr. AOURARH Aziz*
Pr. BAMOU Youssef *
Pr. BELMEJDOUB Ghizlene*
Pr. BENZEKRI Laila
Pr. BENZZOUBEIR Nadia
Pr. BERNOUSSI Zakiya
Pr. BICHRA Mohamed Zakariya*
Pr. CHOHO Abdelkrim *

Anatomie Pathologique
Urologie
Cardiologie
Gastro-Entérologie
Biochimie-Chimie
Endocrinologie et Maladies Métaboliques
Dermatologie
Gastro-Entérologie
Anatomie Pathologique
Psychiatrie
Chirurgie Générale

Pr. CHKIRATE Bouchra
Pr. EL ALAMI EL FELLOUS Sidi Zouhair
Pr. EL HAOURI Mohamed *
Pr. FILALI ADIB Abdelhai
Pr. HAJJI Zakia
Pr. IKEN Ali
Pr. JAAFAR Abdeloihab*
Pr. KRIOUILE Yamina
Pr. LAGHMARI Mina
Pr. MABROUK Hfid*
Pr. MOUSSAOUI RAHALI Driss*
Pr. OUJILAL Abdelilah
Pr. RACHID Khalid *
Pr. RAISS Mohamed
Pr. RGUIBI IDRISSE Sidi Mustapha*
Pr. RHOU Hakima
Pr. SIAH Samir *
Pr. THIMOU Amal
Pr. ZENTAR Aziz*

Janvier 2004

Pr. ABDELLAH El Hassan
Pr. AMRANI Mariam
Pr. BENBOUZID Mohammed Anas
Pr. BENKIRANE Ahmed*
Pr. BOUGHALEM Mohamed*
Pr. BOULAADAS Malik
Pr. BOURAZZA Ahmed*
Pr. CHAGAR Belkacem*
Pr. CHERRADI Nadia
Pr. EL FENNI Jamal*
Pr. EL HANCHI ZAKI
Pr. EL KHORASSANI Mohamed
Pr. EL YOUNASSI Badreddine*
Pr. HACHI Hafid
Pr. JABOUIRIK Fatima
Pr. KHARMAZ Mohamed
Pr. MOUGHIL Said
Pr. OUBAAZ Abdelbarre*
Pr. TARIB Abdelilah*
Pr. TIJAMI Fouad
Pr. ZARZUR Jamila

Janvier 2005

Pr. ABBASSI Abdellah
Pr. AL KANDRY Sif Eddine*
Pr. ALLALI Fadoua
Pr. AMAZOUZI Abdellah
Pr. AZIZ Noureddine*
Pr. BAHIRI Rachid

Pédiatrie
Chirurgie Pédiatrique
Dermatologie
Gynécologie Obstétrique
Ophtalmologie
Urologie
Traumatologie Orthopédie
Pédiatrie
Ophtalmologie
Traumatologie Orthopédie
Gynécologie Obstétrique
Oto-Rhino-Laryngologie
Traumatologie Orthopédie
Chirurgie Générale
Pneumophtisiologie
Néphrologie
Anesthésie Réanimation
Pédiatrie
Chirurgie Générale

Ophtalmologie
Anatomie Pathologique
Oto-Rhino-Laryngologie
Gastro-Entérologie
Anesthésie Réanimation
Stomatologie et Chirurgie Maxillo-faciale
Neurologie
Traumatologie Orthopédie
Anatomie Pathologique
Radiologie
Gynécologie Obstétrique
Pédiatrie
Cardiologie
Chirurgie Générale
Pédiatrie
Traumatologie Orthopédie
Chirurgie Cardio-Vasculaire
Ophtalmologie
Pharmacie Clinique
Chirurgie Générale
Cardiologie



Chirurgie Réparatrice et Plastique
Chirurgie Générale
Rhumatologie
Ophtalmologie
Radiologie
Rhumatologie

Pr. BARKAT Amina
Pr. BENYASS Aatif
Pr. BERNOUSSI Abdelghani
Pr. DOUDOUH Abderrahim*
Pr. EL HAMZAOUI Sakina*
Pr. HAJJI Leila
Pr. HESSISSEN Leila
Pr. JIDAL Mohamed*
Pr. LAAROUSSI Mohamed
Pr. LYAGOUBI Mohammed
Pr. NIAMANE Radouane*
Pr. RAGALA Abdelhak
Pr. SBIHI Souad
Pr. ZERAIDI Najja

Décembre 2005 Pr. CHANI Mohamed

Avril 2006

Pr. ACHEMLAL Lahsen*
Pr. AKJOUJ Said*
Pr. BELMEKKI Abdelkader*
Pr. BENCHEIKH Razika
Pr. BIYI Abdelhamid*
Pr. BOUHAFS Mohamed El Amine
Pr. BOULAHYA Abdellatif*
Pr. CHENGUETI ANSARI Anas
Pr. DOGHMI Nawal
Pr. FELLAT Ibtissam
Pr. FAROUDY Mamoun
Pr. HARMOUCHE Hicham
Pr. HANAFI Sidi Mohamed*
Pr. IDRIS LAHLOU Amine*
Pr. JROUNDI Laila
Pr. KARMOUNI Tariq
Pr. KILI Amina
Pr. KISRA Hassan
Pr. KISRA Mounir
Pr. LAATIRIS Abdelkader*
Pr. LMIMOUNI Badreddine*
Pr. MANSOURI Hamid*
Pr. OUANASS Abderrazzak
Pr. SAFI Soumaya*
Pr. SEKKAT Fatima Zahra
Pr. SOUALHI Mouna
Pr. TELLAL Saida*
Pr. ZAHRAOUI Rachida

Octobre 2007

Pr. ABIDI Khalid
Pr. ACHACHI Leila
Pr. ACHOUR Abdessamad*

Pédiatrie
Cardiologie
Ophtalmologie
Biophysique
Microbiologie
Cardiologie (mise en disponibilité)
Pédiatrie
Radiologie
Chirurgie Cardio-vasculaire
Parasitologie
Rhumatologie
Gynécologie Obstétrique
Histo-Embryologie Cytogénétique
Gynécologie Obstétrique

Anesthésie Réanimation

Rhumatologie
Radiologie
Hématologie
O.R.L
Biophysique
Chirurgie - Pédiatrique
Chirurgie Cardio - Vasculaire
Gynécologie Obstétrique
Cardiologie
Cardiologie
Anesthésie Réanimation
Médecine Interne
Anesthésie Réanimation
Microbiologie
Radiologie
Urologie
Pédiatrie
Psychiatrie
Chirurgie - Pédiatrique
Pharmacie Galénique
Parasitologie
Radiothérapie
Psychiatrie
Endocrinologie
Psychiatrie
Pneumo - Phtisiologie
Biochimie
Pneumo - Phtisiologie



Réanimation médicale
Pneumo phtisiologie
Chirurgie générale

Pr. AIT HOUSSA Mahdi*
 Pr. AMHAJJI Larbi*
 Pr. AOUI Sarra
 Pr. BAITE Abdelouahed*
 Pr. BALOUCH Lhousaine*
 Pr. BENZIANE Hamid*
 Pr. BOUTIMZINE Nourdine
 Pr. CHARKAOUI Naoual*
 Pr. EHIRCHIOU Abdelkader*
 Pr. ELABSI Mohamed
 Pr. EL MOUSSAOUI Rachid
 Pr. EL OMARI Fatima
 Pr. GHARIB Noureddine
 Pr. HADADI Khalid*
 Pr. ICHOU Mohamed*
 Pr. ISMAILI Nadia
 Pr. KEBDANI Tayeb
 Pr. LALAOUI SALIM Jaafar*
 Pr. LOUZI Lhousain*
 Pr. MADANI Naoufel
 Pr. MAHI Mohamed*
 Pr. MARC Karima
 Pr. MASRAR Azlarab
 Pr. MRABET Mustapha*
 Pr. MRANI Saad*
 Pr. OUZZIF Ez zohra*
 Pr. RABHI Monsef*
 Pr. RADOUANE Bouchaib*
 Pr. SEFFAR Myriame
 Pr. SEKHSOKH Yessine*
 Pr. SIFAT Hassan*
 Pr. TABERKANET Mustafa*
 Pr. TACHFOUTI Samira
 Pr. TAJDINE Mohammed Tariq*
 Pr. TANANE Mansour*
 Pr. TLIGUI Houssain
 Pr. TOUATI Zakia

Décembre 2007

Pr. DOUHAL ABDERRAHMAN

Décembre 2008

Pr ZOUBIR Mohamed*
 Pr TAHIRI My El Hassan*

Mars 2009

Chirurgie cardio vasculaire
 Traumatologie orthopédie
 Parasitologie
 Anesthésie réanimation **Directeur ERSM**
 Biochimie-chimie
 Pharmacie clinique
 Ophtalmologie
 Pharmacie galénique
 Chirurgie générale
 Chirurgie générale
 Anesthésie réanimation
 Psychiatrie
 Chirurgie plastique et réparatrice
 Radiothérapie
 Oncologie médicale
 Dermatologie
 Radiothérapie
 Anesthésie réanimation
 Microbiologie
 Réanimation médicale
 Radiologie
 Pneumo phtisiologie
 Hématologie biologique
 Médecine préventive santé publique et hygiène
 Virologie
 Biochimie-chimie
 Médecine interne
 Radiologie
 Microbiologie
 Microbiologie
 Radiothérapie
 Chirurgie vasculaire périphérique
 Ophtalmologie
 Chirurgie générale
 Traumatologie orthopédie
 Parasitologie
 Cardiologie



Ophtalmologie

Anesthésie Réanimation
 Chirurgie Générale

Pr. ABOUZAHIR Ali*
 Pr. AGDR Aomar*
 Pr. AIT ALI Abdelmounaim*
 Pr. AIT BENHADDOU El hachmia
 Pr. AKHADDAR Ali*
 Pr. ALLALI Nazik
 Pr. AMINE Bouchra
 Pr. ARKHA Yassir
 Pr. BELYAMANI Lahcen*
 Pr. BJIJOU Younes
 Pr. BOUHSAIN Sanae*
 Pr. BOUI Mohammed*
 Pr. BOUNAIM Ahmed*
 Pr. BOUSSOUGA Mostapha*
 Pr. CHAKOUR Mohammed *
 Pr. CHTATA Hassan Toufik*
 Pr. DOGHMI Kamal*
 Pr. EL MALKI Hadj Omar
 Pr. EL OUENNASS Mostapha*
 Pr. ENNIBI Khalid*
 Pr. FATHI Khalid
 Pr. HASSIKOU Hasna *
 Pr. KABBAJ Nawal
 Pr. KABIRI Meryem
 Pr. KARBOUBI Lamy
 Pr. L'KASSIMI Hachemi*
 Pr. LAMSAOURI Jamal*
 Pr. MARMADE Lahcen
 Pr. MESKINI Toufik
 Pr. MESSAOUDI Nezha *
 Pr. MSSROURI Rahal
 Pr. NASSAR Ittimade
 Pr. OUKERRAJ Latifa
 Pr. RHORFI Ismail Abderrahmani *

PROFESSEURS AGREGES :

Octobre 2010

Pr. ALILOU Mustapha
 Pr. AMEZIANE Taoufiq*
 Pr. BELAGUID Abdelaziz
 Pr. BOUAITY Brahim*
 Pr. CHADLI Mariama*
 Pr. CHEMSI Mohamed*
 Pr. DAMI Abdellah*
 Pr. DARBI Abdellatif*
 Pr. DENDANE Mohammed Anouar
 Pr. EL HAFIDI Naima
 Pr. EL KHARRAS Abdennasser*
 Pr. EL MAZOUZ Samir
 Pr. EL SAYEGH Hachem

Médecine interne
 Pédiatre
 Chirurgie Générale
 Neurologie
 Neuro-chirurgie
 Radiologie
 Rhumatologie
 Neuro-chirurgie
 Anesthésie Réanimation
 Anatomie
 Biochimie-chimie
 Dermatologie
 Chirurgie Générale
 Traumatologie orthopédique
 Hématologie biologique
 Chirurgie vasculaire périphérique
 Hématologie clinique
 Chirurgie Générale
 Microbiologie
 Médecine interne
 Gynécologie obstétrique
 Rhumatologie
 Gastro-entérologie
 Pédiatrie
 Pédiatrie
 Microbiologie ***Directeur Hôpital My Ismail***
 Chimie Thérapeutique
 Chirurgie Cardio-vasculaire
 Pédiatrie
 Hématologie biologique
 Chirurgie Générale
 Radiologie
 Cardiologie
 Pneumo-ptisiologie



Anesthésie réanimation
 Médecine interne
 Physiologie
 ORL
 Microbiologie
 Médecine aéronautique
 Biochimie chimie
 Radiologie
 Chirurgie pédiatrique
 Pédiatrie
 Radiologie
 Chirurgie plastique et réparatrice
 Urologie

Pr. ERRABIH Ikram
Pr. LAMALMI Najat
Pr. MOSADIK Ahlam
Pr. MOUJAHID Mountassir*
Pr. NAZIH Mouna*
Pr. ZOUAIDIA Fouad

Gastro entérologie
Anatomie pathologique
Anesthésie Réanimation
Chirurgie générale
Hématologie biologique
Anatomie pathologique

Mai 2012

Pr. AMRANI Abdelouahed
Pr. ABOUELALAA Khalil*
Pr. BELAIZI Mohamed*
Pr. BENCHEBBA Driss*
Pr. DRISSI Mohamed*
Pr. EL ALAOUI MHAMDI Mouna
Pr. EL KHATTABI Abdessadek*
Pr. EL OUAZZANI Hanane*
Pr. ER-RAJI Mounir
Pr. JAHID Ahmed
Pr. MEHSSANI Jamal*
Pr. RAISSOUNI Maha*

Chirurgie Pédiatrique
Anesthésie Réanimation
Psychiatrie
Traumatologie Orthopédique
Anesthésie Réanimation
Chirurgie Générale
Médecine Interne
Pneumophtisiologie
Chirurgie Pédiatrique
Anatomie pathologique
Psychiatrie
Cardiologie



Février 2013

Pr. AHID Samir
Pr. AIT EL CADI Mina
Pr. AMRANI HANCHI Laila
Pr. AMOUR Mourad
Pr. AWAB Almahdi
Pr. BELAYACHI Jihane
Pr. BELKHADIR Zakaria Houssain
Pr. BENCHEKROUN Laila
Pr. BENKIRANE Souad
Pr. BENNANA Ahmed*
0.
Pr. BENSGHIR Mustapha*
Pr. BENYAHIA Mohammed*
Pr. BOUATIA Mustapha
Pr. BOUABID Ahmed Salim*
Pr. BOUTARBOUCH Mahjouba
Pr. CHAIB Ali*
Pr. DENDANE Tarek
Pr. DINI Nouzha*
Pr. ECH-CHERIF EL KETTANI Mohamed Ali
Pr. ECH-CHERIF EL KETTANI Najwa
Pr. ELFATEMI Nizare
Pr. EL GUERROUJ Hasnae
Pr. EL HARTI Jaouad
Pr. EL JOUDI Rachid*

Pharmacologie – Chimie
Toxicologie
Gastro-Entérologie
Anesthésie Réanimation
Anesthésie Réanimation
Réanimation Médicale
Anesthésie Réanimation
Biochimie-Chimie
Hématologie biologique
Informatique Pharmaceutique

Anesthésie Réanimation
Néphrologie
Chimie Analytique
Traumatologie Orthopédie
Anatomie
Cardiologie
Réanimation Médicale
Pédiatrie
Anesthésie Réanimation
Radiologie
Neuro-Chirurgie
Médecine Nucléaire
Chimie Thérapeutique
Toxicologie

Pr. EL KABABRI Maria
 Pr. EL KHANNOUSSI Basma
 Pr. EL KHLOUFI Samir
 Pr. EL KORAICHI Alae
 Pr. EN-NOUALI Hassane*
 Pr. ERRGUIG Laila
 Pr. FIKRI Meryim
 Pr. GHFIR Imade
 Pr. IMANE Zineb
 Pr. IRAQI Hind
 Pr. KABBAJ Hakima
 Pr. KADIRI Mohamed*
 Pr. LATIB Rachida
 Pr. MAAMAR Mouna Fatima Zahra
 Pr. MEDDAH Bouchra
 Pr. MELHAOUI Adyl
 Pr. MRABTI Hind
 Pr. NEJJARI Rachid
 Pr. OUBEJJA Houda
 Pr. OUKABLI Mohamed*
 Pr. RAHALI Younes
 Pr. RATBI Ilham
 Pr. RAHMANI Mounia
 Pr. REDA Karim*
 Pr. REGRAGUI Wafa
 Pr. RKAIN Hanan
 Pr. ROSTOM Samira
 Pr. ROUAS Lamiaa
 Pr. ROUIBAA Fedoua*
 Pr. SALIHOUN Mouna
 Pr. SAYAH Rochde
 Pr. SEDDIK Hassan*
 Pr. ZERHOUNI Hicham
 Pr. ZINE Ali*

Pédiatrie
 Anatomie Pathologie
 Anatomie
 Anesthésie Réanimation
 Radiologie
 Physiologie
 Radiologie
 Médecine Nucléaire
 Pédiatrie
 Endocrinologie et maladies métaboliques
 Microbiologie
 Psychiatrie
 Radiologie
 Médecine Interne
 Pharmacologie
 Neuro-chirurgie
 Oncologie Médicale
 Pharmacognosie
 Chirurgie Pédiatrique
 Anatomie Pathologique
 Pharmacie Galénique
 Génétique
 Neurologie
 Ophtalmologie
 Neurologie
 Physiologie
 Rhumatologie
 Anatomie Pathologique
 Gastro-Entérologie
 Gastro-Entérologie
 Chirurgie Cardio-Vasculaire
 Gastro-Entérologie
 Chirurgie Pédiatrique
 Traumatologie Orthopédie

Avril 2013

Pr. EL KHATIB Mohamed Karim*
 Pr. GHOUNDALE Omar*
 Pr. ZYANI Mohammad*

Stomatologie et Chirurgie Maxillo-faciale
 Urologie
 Médecine Interne

**Enseignants Militaires*



MARS 2014

ACHIR ABDELLAH
BENCHAKROUN MOHAMMED
BOUCHIKH MOHAMMED
EL KABBAJ DRISS
EL MACHTANI IDRISSE SAMIRA
HARDIZI HOUYAM
HASSANI AMALE
HERRAK LAILA
JANANE ABDELLA TIF
JEAIDI ANASS
KOUACH JAOUAD
LEMNOUER ABDELHAY
MAKRAM SANAA
OULAHYANE RACHID
RHISSASSI MOHAMED JMFAR
SABRY MOHAMED
SEKKACH YOUSSEF
TAZL MOUKBA. :LA.KLA.

***Enseignants Militaires**

DECEMBRE 2014

ABILKACEM RACHID'
AIT BOUGHIMA FADILA
BEKKALI HICHAM
BENAZZOU SALMA
BOUABDELLAH MOUNYA
BOUCHRIK MOURAD
DERRAJI SOUFIANE
DOBLALI TAOUFIK
EL AYOUBI EL IDRISSE ALI
EL GHADBANE ABDEDAIM HATIM
EL MARJANY MOHAMMED
FEJJAL NAWFAL
JAHIDI MOHAMED
LAKHAL ZOUHAIR
OUDGHIRI NEZHA
Rami Mohamed
SABIR MARIA
SBAI IDRISSE KARIM

***Enseignants Militaires**

Chirurgie Thoracique
Traumatologie- Orthopédie
Chirurgie Thoracique
Néphrologie
Biochimie-Chimie
Histologie- Embryologie-Cytogénétique
Pédiatrie
Pneumologie
Urologie
Hématologie Biologique
Généologie-Obstétrique
Microbiologie
Pharmacologie
Chirurgie Pédiatrique
CCV
Cardiologie
Médecine Interne
Généologie-Obstétrique

Pédiatrie
Médecine Légale
Anesthésie-Réanimation
Chirurgie Maxillo-Faciale
Biochimie-Chimie
Parasitologie
Pharmacie Clinique
Microbiologie
Anatomie
Anesthésie-Réanimation
Radiothérapie
Chirurgie Réparatrice et Plastique
O.R.L
Cardiologie
Anesthésie-Réanimation
Chirurgie Pédiatrique
Psychiatrie
Médecine préventive, santé publique et Hyg.



AOUT 2015

Meziane meryem
Tahri latifa

Dermatologie
Rhumatologie

JANVIER 2016

BENKABBOU AMINE
EL ASRI FOUAD
ERRAMI NOUREDDINE
NITASSI SOPHIA

Chirurgie Générale
Ophtalmologie
O.R.L
O.R.L

2- ENSEIGNANTS – CHERCHEURS SCIENTIFIQUES

PROFESSEURS / PRs. HABILITES

Pr. ABOUDRAR Saadia	Physiologie
Pr. ALAMI OUHABI Naima	Biochimie – chimie
Pr. ALAOUI KATIM	Pharmacologie
Pr. ALAOUI SLIMANI Lalla Naïma	Histologie-Embryologie
Pr. ANSAR M'hammed	Chimie Organique et Pharmacie Chimique
Pr. BOUHOUCHE Ahmed	Génétique Humaine
Pr. BOUKLOUZE Abdelaziz	Applications Pharmaceutiques
Pr. BOURJOUANE Mohamed	Microbiologie
Pr. CHAHED OUZZANI Lalla Chadia	Biochimie – chimie
Pr. DAKKA Taoufiq	Physiologie
Pr. DRAOUI Mustapha	Chimie Analytique
Pr. EL GUESSABI Lahcen	Pharmacognosie
Pr. ETTAIB Abdelkader	Zootchnie
Pr. FAOUZI Moulay El Abbes	Pharmacologie
Pr. HAMZAOUI Laila	Biophysique
Pr. HMAMOUCHE Mohamed	Chimie Organique
Pr. IBRAHIMI Azeddine	Biologie moléculaire
Pr. KHANFRI Jamal Eddine	Biologie
Pr. OULAD BOUYAHYA IDRISSE Med	Chimie Organique
Pr. REDHA Ahlam	Chimie
Pr. TOUATI Driss	Pharmacognosie
Pr. ZAHIDI Ahmed	Pharmacologie
Pr. ZELLOU Amina	Chimie Organique

*Mise à jour le 14/12/2016 par le
Service des Ressources Humaines*





DEDICACES

A MES TRÈS CHÈRES PARENTS :

Mr ABDENEBI EL BELIDI et Mme NAIMA AIT

TALEB

*Merci de votre éducation, de votre confiance, de vos conseils
et de votre amour.*

*Merci pour votre altruïsme, vos prières nocturnes, votre
soutien moral ...*

Merci d'être les parents exceptionnels que vous êtes.

*Tous les mots ne sauraient exprimer ma profonde
reconnaissance*

et estime envers vous.

*Vous m'avez tout donné et j'espère qu'à mon tour je pourrai
vous combler.*

*A toi mon cher papa, tu as toujours veillé à ce que je ne
manque de rien, tu as fait tant de sacrifices pour me voir
réussir.*

Que Dieu te procure bonne santé et longue vie.

*A toi mon adorable maman, tu m'as toujours comblée
d'amour, d'affection et de tendresse. Ton sourire illumine mes
jours, ton extrême bonté et ta bienveillance m'ont toujours
émue.*

Que Dieu tout puissant te protège et te garde à nos côtés.

*Je vous rends hommage par ce modeste travail en guise de
ma reconnaissance éternelle.*

Je vous aime infiniment.

*A MA SOEUR , MON AME SŒUR , MA COMPLICE ,
LA MEILLEURE CARDIOLOGUE*

ABIR EL BELIDI

*Je ne peux exprimer à travers ces lignes tous mes
sentiments d'amour et de tendresse envers toi.*

*Merci d'avoir partagé avec moi tant de moments
inoubliables, des rires aux prises de tête.*

Merci pour les câlins réconfortants et pleins de douceur

*Je te remercie pour avoir parcouru avec moi toutes les
étapes, nous avons joué ensemble, grandi ensemble,
souffert ensemble pour au final gagné ensemble..*

*Je n'oublierai jamais nos souvenir d'enfance, nos
moments de joie dans les succès de l'une comme de
l'autre.*

*Je te dédie ce travail en témoignage de tout mon amour
et de mon éternelle reconnaissance. Puissions-nous rester
toujours unies. J'implore Dieu qu'il te porte bonheur
et t'aide à réaliser tous tes vœux.*

A MES GRAND-MERES :

Mme ROKIA EL BELIDI et Mme ROKIA BAYAHIA :

MES CHÈRES GRAND-MERES ...

*Merci pour vos prières qui m'ont permis d'atteindre ce
niveau là.*

*Je vous souhaite une longue vie pleine de bonheur, de santé
et de prospérité.*

A LA MEMOIRE DE MA TANTE BADIA

AIT TALEB

ET MON ONCLE JAMAL AIT TALEB :

*Votre bonté, votre dévouement, votre générosité et votre
gentillesse resteront à jamais gravés dans ma mémoire.*

*Que dieu vous accorde la paix éternelle et vous accueille dans
son paradis*

A LA MEMOIRE DE MES GRAND-PERES :

Mr EL BELIDI IBRAHIM

ET Mr AIT TALEB MOHAMMED

*J'aurais bien voulu que vous soyez parmi nous en ce jour
mémorable. Que la clémence de dieu règne sur vous*

et que sa miséricorde apaise vos âmes.

*A MA CONFIDENTE, MA CHÈRE COUSINE et MA
MEILLEURE AMIE Mme NISRINE KOUSSIH*

*En témoignage de toute l'affection que je te porte, ainsi que
les souvenirs innombrables que nous avons
partagé ...*

*Je te dédie ce travail en te souhaitant tout le bonheur du
monde ...*

*A MON AMIE ET CHÈRE COUSINE Mlle DOUNIA
KOUSSIH*

*En témoignage de toute l'affection que je te porte
Je te dédie ce travail en te souhaitant tout le bonheur du
monde ...*

A TOUS MES ONCLES ET TANTES :

*Merci pour votre soutien énorme et vos prières si précieuses
Veuillez trouver dans ce travail le témoignage de mes
sentiments les plus sincères.*

A TOUS MES COUSINS ET COUSINES

Je n'oublierai jamais nos moments de joie et de bonheur.

Nos souvenirs d'enfance. Nos fous rires...

*Merci pour la touche de folie que vous avez apporté à ma vie
Je vous dédie ce travail en vous souhaitant tout le bonheur
du monde.*

A TOUTES MES AMIES

*BENCHIDMI Sara , HNICH Hajar , EL BHALI Hajar ,
LARGHICH Imane , REGRAGUI Hind , MOUSSAHIM
Ilham*

Merci pour votre soutien et votre amitié.

*Je vous souhaite à toutes longue vie pleine de bonheur et de
prospérité. Je vous exprime par ce travail toute mon
affection et j'espère que notre amitié restera intacte
et durera pour toujours*

A tous mes collègues du service d'ophtalmologie A :

*Je vous dédie ce travail en témoignage
du respect et de la reconnaissance que je vous dois*

*A tous les internes du CHU promotion 2015 : MANSMA7
FIK*

A tous les jeunes et anciens internes de l'AMIR

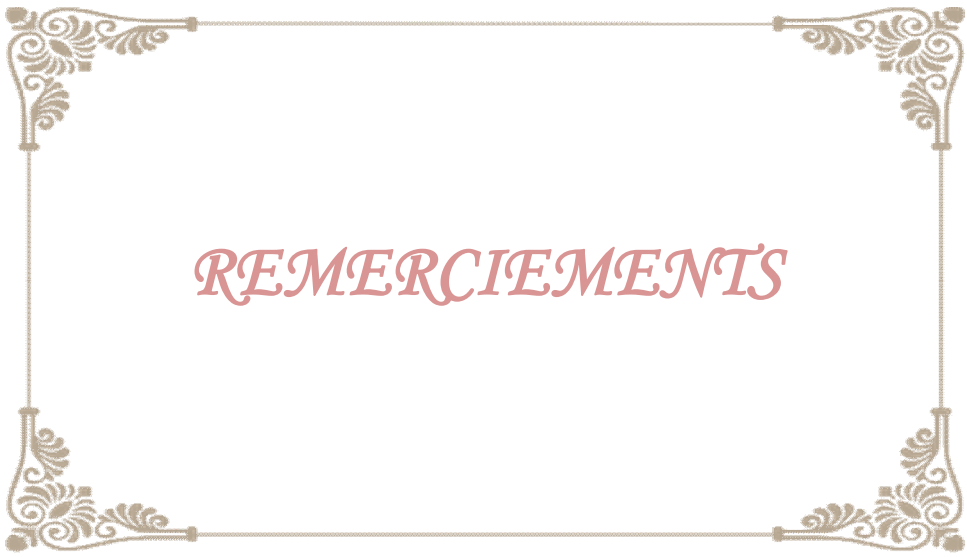
*A tous ceux qui me sont très chers
et que j'ai omis de citer qu'ils me pardonnent...*

*A l'internat et notre devise éternelle
« Vive l'internat, Vive l'AMIR ».*



جمعية الأطباء الداخليين

ASSOCIATION DES MÉDECINS INTERNES



REMERCIEMENTS

A notre Maître, Président du Jury

Madame Meriem FIKRI

Professeur De Radiologie

Service De Radiologie

Hôpital Des Spécialités

Faculté De Médecine De Rabat

*Nous sommes très sensibles à l'honneur et au privilège
que vous nous accordez en acceptant de présider le jury
de cette thèse.*

*Nous sommes impressionnés par vos grandes qualités
humaines qui n'ont d'égales que votre haute compétence.*

*Ce travail est pour nous l'occasion de vous témoigner
notre profonde gratitude.*

*A notre Maître et Rapporteur de thèse
Madame BENZAOU SALMA
Professeur de Chirurgie Maxillo-faciale Et Stomatologie
Service De Chirurgie Maxillo-faciale Et Stomatologie
Hôpital Des Spécialités
Faculté De Médecine De Rabat*

*C'est pour nous un immense honneur d'accepter le défi
qu'a représenté ce travail. Qu'il nous soit permis de
témoigner à travers ces quelques lignes, notre
admiration pour vous
et votre sens du dur labeur qui n'ont d'égal que vos
qualités humaines.*

*Vous nous avez prodigué tant de précieux conseils
et nous vous en remercîe.*

*Puisse ce travail être pour nous l'occasion de vous
exprimer notre gratitude et notre dévouement.*

*A notre Maître et Juge de thèse
Madame Saloua OURAINI
Professeur d'ORL et chirurgie cervico-faciale
Service d'ORL Et Chirurgie Cervico-faciale
H.M.MV
Faculté De Médecine De Rabat*

*Nous vous remercions de nous avoir fait l'honneur
d'accepter de prendre place au sein de ce jury de thèse.
Nous sommes très reconnaissants de la spontanéité avec
laquelle vous avez accepté de juger notre travail.
Nous tenons à vous exprimer tout notre respect.
Soyez assurée de notre reconnaissance sincère.*

*A notre Maître et Juge de thèse
Monsieur Ali JAHIDI
Professeur d'ORL et chirurgie cervico-faciale
Service d'ORL Et Chirurgie Cervico-faciale
H.M.MV
Faculté De Médecine De Rabat*

*Vous nous faites un grand honneur en acceptant
de juger notre travail.*

*Vous nous avez reçu avec beaucoup d'amabilité
et nous en fûmes touchés.*

*Veillez accepter l'expression de notre
vive gratitude et haute considération*

*A notre Maître et Juge de thèse
Monsieur EL AYOUBI EL IDRISSE ALI
Professeur D'Anatomie
Service d'ORL Et Chirurgie Cervico-faciale
Hôpital Des Spécialités
Faculté De Médecine De Rabat*

*Nous tenons à vous exprimer nos sincères
remerciements*

de bien vouloir faire partie du jury de notre travail.

*Nous n'oublierons jamais la valeur de votre
enseignement*

ni vos qualités professionnelles et humaines.

*Il nous est particulièrement agréable de vous exprimer
notre profonde gratitude et notre dévouement.*

*A toute personne qui de près ou de loin a contribué à la
réalisation de ce travail.*

*A nos maîtres et tous ceux qui ont contribué un jour à
notre éducation et formation de médecin.*



*LISTE
DES ABREVIATIONS*

Abréviations

Angio-IRM : Angiographie par résonance magnétique

BFGF : Basic fibroblast growth factor

CAE : Conduit auditif externe

CPT : Carcinome papillaire de la thyroïde

FIT : Fosse infra temporale

FIT : Fosse infra temporale

IRM : Imagerie par résonance magnétique

TDM : Tomodensitométrie

TOCG : Tumeur osseuse à cellules géantes



SOMMAIRE

INTRODUCTION	1
RAPPELS	3
I .Anatomie descriptive de la fosse infra temporale	4
I .1.Situation	4
I .2. Contenant	6
I.2. a . La paroi externe ou base	6
I .2. b . La paroi supérieure.....	7
I.2. c . La paroi postéro-interne	8
I .2. d .La paroi antérieure	8
I .2. e . Le sommet ou la fosse ptérygo-palatine	8
I.3 . contenu	12
I.3 .a. Le muscle ptérygoïdien latéral	13
I .3 .b. Le muscle ptérygoïdien médian	15
I.3 .c. L'appareil aponévrotique	16
I . 3 .d. L'artère maxillaire interne	17
I.3. e. La veine maxillaire interne	18
I .3 . f. Le nerf mandibulaire	19
I.3 .g. Le nerf maxillaire	21
I .3 .h. Le ganglion ptérygo-palatin (ou sphéno-palatin)	23
I .3 .i . Le nerf du canal ptérygoïdien	23

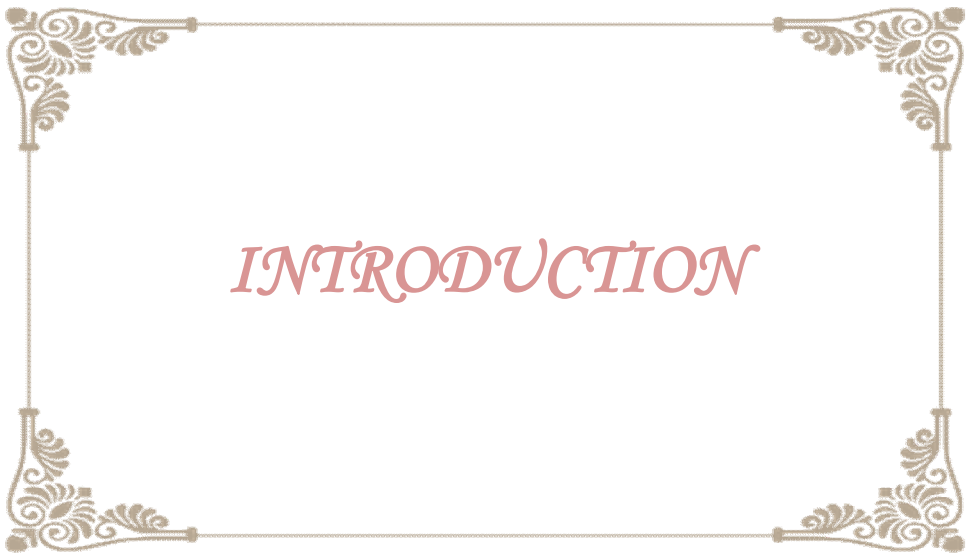I.3.j. Le contenu cellulo-adipeux	24
I.4 .Les rapports de la fosse infra temporale	26
I.5 .Les divisions de la région infra-temporale	27
II . Sémiologie clinique de la fosse infra temporale	29
a. Les douleurs	29
b . Les tuméfactions faciales et endo-buccales	30
b.1. Les tuméfactions faciales	30
b.2. Les tuméfactions endo-buccales	30
c. Les troubles de l'ouverture buccale	31
d. Les atteintes nerveuses	31
e. Les troubles de ventilation et les otites séreuses	32
f. Les signes ophtalmologiques	32
III. Les tumeurs de la fosse infra-temporale	33
1. Les tumeurs primitives	33
1.a..Les tumeurs d'origine vasculaire	34
1.a.1. Hémangiome caverneux	34
1.a .2.Hémangiopéricytomes	34
1. a .3 . Les autres tumeurs d'origine vasculaire	35
1.b. Les tumeurs nerveuses	35
1.b.1.Schwannome	35
1.b.2..Neurofibrome	36

1.b.3.Méningiome	36
1.c.Tumeurs du tissu lymphoïde	36
1.c.1. Les lymphomes et lymphosarcomes	36
1.d. Les tumeurs musculaires	37
1.d.1.Rhabdomyosarcome	37
1.d.2. Leiomyosarcome	38
1.e. Les autres tumeurs conjonctives	38
1.e.1. Les autres tumeurs conjonctives bénignes	38
1.e.1.a. Tumeur fibreuse solitaire.....	38
1.e.1.b. Lipome	39
1.e.1.c. Les tumeurs osseuses à cellules géantes (TOCG)	39
1.e.2. Les autres tumeurs conjonctives malignes	40
1.e.2..a. Myxofibrosarcome ou histiocytome fibreux malin myxoïde.....	40
1.e.2.b. Chondrosarcome	40
1.e.2. c . Synovialosarcome	41
1.e.2.d. Mélanome	42
1.f.Les tumeurs épithéliales d'apparence primitive	42
1.g. Les tumeurs du tissu embryonnaire	43
1.g .1. Kyste dermoïde	43
1.g.2. Lipoblastome	43

2. La pathologie tumorale de la fosse infra temporale provenant des régions avoisinantes.....	44
2.a. Le fibrome naso-pharyngien	44
2.b. Les cancers du cavum	45
2.c. Les tumeurs de la région amygdalienne	45
2.d. Les tumeurs de la région rétro-molaires	46
2.e. Les tumeurs de la parotide	46
3. Les tumeurs métastatiques	47
3.1. Métastase d'un carcinome à cellules rénales	47
3.2. Métastases d'un carcinome papillaire de la thyroïde	48
3.3. Métastases d'un cancer du col utérin	48
3.4. Métastases d'un carcinome colorectal	49
OBSERVATION	50
DISCUSSION	62
I. Incidence	63
II. Etiopathogénie	64
III. Diagnostic clinique	65
IV. Les explorations paracliniques	66
1. Echographie	66
2. TDM cranio-faciale	66
3. IRM et Angio-IRM	67

4. Scintigraphie aux hématies marquées au Technétium 99m	68
5. Artériographie	68
6. Radiographie standard	69
7. Histologie	69
V. Traitement	70
V.1. L'exérèse chirurgicale	70
V.1.1. Les voies d'abord	71
a . Les approches latérales	71
a .1. Voies d'abord latérales limitées à la fosse infra temporale	71
a . 1 .1. La voie tranzygomatique limitée	71
a.1.2 . Voie transmandibulaire latérale supérieure	74
a.1.3. Voie transmandibulaire latérale inférieure	77
a.2. Voies d'abord latérales élargies	79
a.2.1. Voie préauriculaire sous-temporale	79
a.2.2. Voies transpétreuses antérieures	82
b. Les voies d'abord antérieures de la fosse infra temporale	87
b.1. Les voies transmaxillaires	87
b.1.1. Les voies transmaxillaires limitées	87
b.1.1.1. La voie de Cadwell-Luc	87
b.1.1.2. Voie de Rouge-Denker	88
b.1.1.3. Voie dérivée du Lefort I	90

b.1.1.4. Voie transorale	92
b.1.2. Les voies transmaxillaires larges	93
b.1.2.1. Voie paralatéronasale	93
b.1.2.2. Voie nasolabiale	94
b.1.2.3. Degloving nasolabial.	95
b.2. Voie transmandibulaire médiane	97
c. Voies combinées	99
d. Voie transpalatine	100
V.1.2. Apport des techniques endoscopiques	101
V.1.3. Apport de la chirurgie assistée par ordinateur	102
V.2. Autres thérapeutiques	103
VI. Complications	103
VI.1. Complications immédiates	103
VI.2. Complications à court terme	103
VII. Pronostic	104
VIII. Surveillance	104
CONCLUSION	105
RESUME	107
BIBLIOGRAPHIE	111



Les hémangiomes sont des tumeurs bénignes, plus fréquemment observées en pédiatrie que chez l'adulte. Selon leur type histologique on peut les classer en hémangiomes capillaires (petits vaisseaux), hémangiomes caverneux (gros vaisseaux) ou mixtes (1).

L'hémangiome capillaire est la tumeur la plus commune de la tête et du cou chez les enfants et elle a souvent des localisations superficielles puis subit généralement une involution complète.

Les hémangiomes chez adultes sont généralement de type caverneux et sont des lésions rares qui ne montrent aucune régression spontanée (2)

Il y a plusieurs cas rapportés d'hémangiomes caverneux de la cavité buccale, du pharynx et du larynx, mais ces néoplasmes sont extrêmement rares en tant que tumeurs primaires de la fosse infra temporale (3).

Nous rapportons dans cette étude un cas d'hémangiome caverneux de la fosse infra temporale opéré au service de chirurgie maxillo-faciale, et nous proposons à la lumière de cette observation une revue de la littérature afin de mettre en exergue les différents aspects épidémiologiques, cliniques, diagnostiques et thérapeutiques de ces tumeurs.



La fosse infra temporale est une entité anatomique individualisée depuis un siècle sous le nom de « fosse ptérygo –maxillaire » présentait des délimitations floues et controversées . Avant l'apparition de l'imagerie scannographique , l'exploration de son contenu était quasi impossible hormis par angiographie .

Plus récemment , les possibilités de reconstruction tridimensionnelle avec le scanner et l'apport des coupes dans tous les axes souhaitables grâce à l'imagerie par résonance magnétique ont permis d'affiner la connaissance des limites et des éléments constitutifs de cette région .(4)

I .Anatomie descriptive de la fosse infra temporale : (5)

I .1.Situation :

La fosse infra temporale est située:

- En dedans du ramus et du masséter;
- En avant de la région parotidienne;
- En arrière de la tubérosité maxillaire , du vestibule buccal, dont elle n'est séparée que par le buccinateur, et en arrière de la région génienne;
- Au dessous de la partie horizontale de la grande aile du sphénoïde et du canal zygomatique;
- Au dessus du plan horizontal tangent au bord inférieur de la mandibule;
- En dehors de l'apophyse ptérygoïde et de la paroi pharyngée.

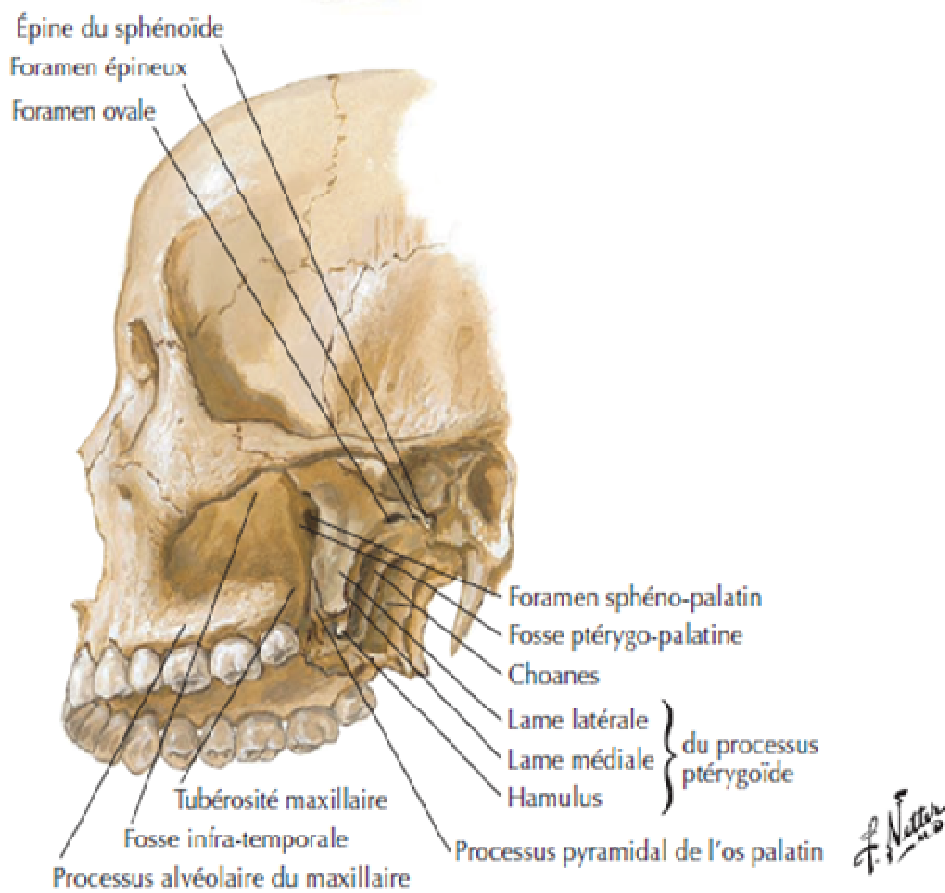
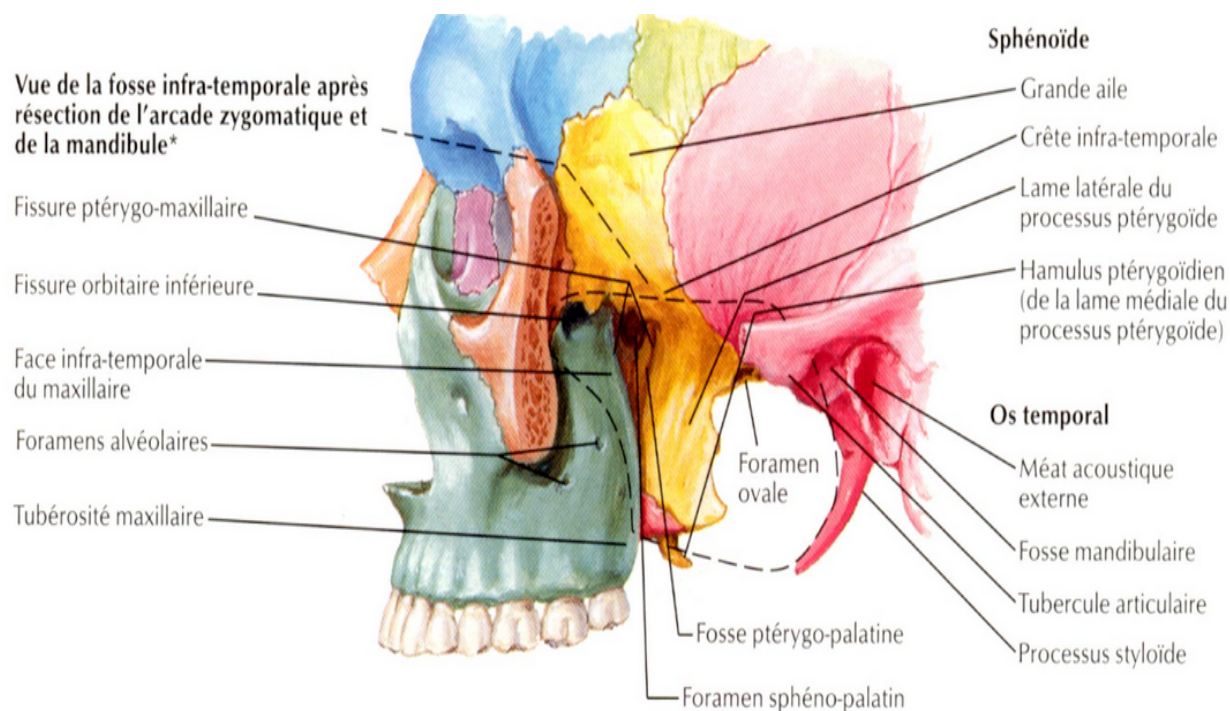


Figure 1 :schéma anatomique : Vue inféro-laterale du massif facial montrant la Situation de la fosse infra temporale par rapport aux structures osseuses (6)



Superficiellement, le processus mastoïde forme la limite postérieure

Figure 2 :schéma anatomique :Vue de la fosse infra-temporale après resection de l'arcade Zygomatique et de la mandibule (6)

I .2. Contenant :

Région profonde latéralisée de la face ,la fosse infra temporale à grossièrement la forme d'une pyramide à base externe et à sommet antéro-médial. On lui décrira donc une base, quatre faces (antérieure , supérieure, postéro-interne et inférieure) et un sommet.

I.2. a . La paroi externe ou base :

Elle est constituée par la face interne du ramus, balisée par le canal dentaire inférieur et l'épine de Spix. Cette paroi présente à sa partie supérieure une

ouverture correspondant à l'échancrure sigmoïde, par laquelle la fosse infra temporale communique avec la région masséterienne.

I.2. b . La paroi supérieure

Encore appelée plafond de la fosse, la paroi supérieure comporte deux segments:

- un segment interne
- un segment externe.
- Le segment interne :

Le segment interne osseux est formé:

- par la partie inférieure de la face externe de la grande aile du sphénoïde. Deux orifices font communiquer la fosse cérébrale moyenne et la FIT: les foramen ovale et spinosum,
- et par la partie plane sous-temporale de l'écaille du temporal, et en arrière, le versant antérieur du condyle temporal.
- Le segment externe

Il est occupé par une large ouverture, canal zygomatique, limité par:

- la crête sphéno-temporale en dedans,
- l'arcade zygomatique en dehors,
- la racine transverse de l'apophyse zygomatique en arrière,
- l'os zygomatique en avant.

Par ce trou zygomatique, la fosse infra-temporale communique avec la région temporale.

I.2. c . La paroi postéro-interne :

Elle est osseuse en avant, formée par le fond de la fosse ptérygo-palatine et la face médiale de l'aile interne de l'apophyse ptérygoïde plus en arrière. Ensuite, cette face postéro-interne devient musculo-aponévrotique, constituée de la face médiale du ptérygoïdien interne, et de l'aponévrose interptérygoïdienne.

I .2. d .La paroi antérieure :

Elle est constituée par:

- En dedans: la face postérieure de la tubérosité du maxillaire.
- En dehors: La face antérieure est formée en haut par l'extrémité inférieure de la gouttière rétro-malaire,
- En bas: On trouve le fascia bucco-pharyngien et le ligament ptérygo-mandibulaire.

I .2. e . Le sommet ou la fosse ptérygo-palatine :

Elle communique avec la cavité principale de la FIT par la fente ptérygo-maxillaire.

Elle est située sous l'apex orbitaire. De forme pyramidale de 2 centimètres de haut pour 1 centimètre de large, on lui décrit quatre faces, une base supérieure et un sommet inférieur.

- La base supérieure

Elle regarde en haut et se trouve constituée par les racine moyenne et antérieure de la grande aile du sphénoïde et en avant par la partie médiale de la fente sphéno-maxillaire.

- La face antérieure

Elle est constituée pour ses 4/5èmes inférieurs, par la partie interne de la tubérosité du maxillaire supérieur.

La partie toute supérieure correspond à la facette ptérygo-maxillaire de l'apophyse orbitaire du palatin.

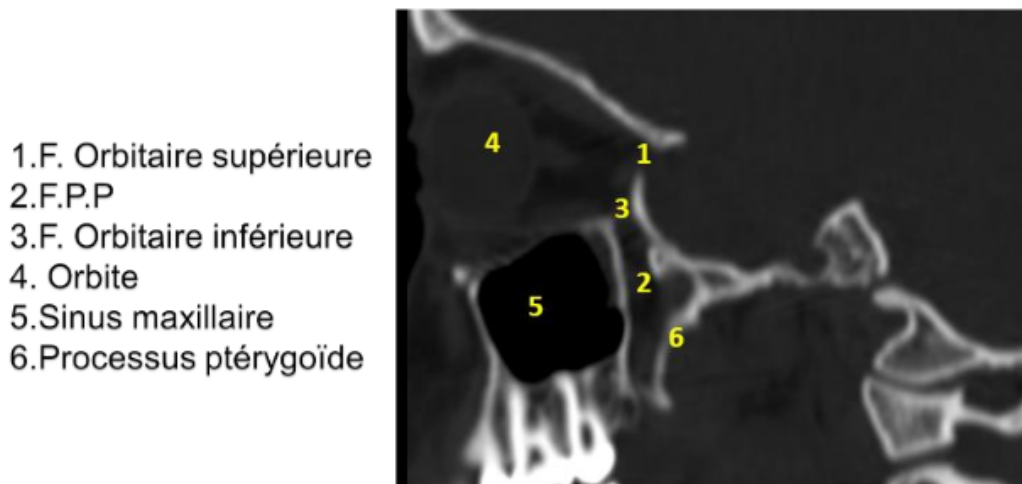


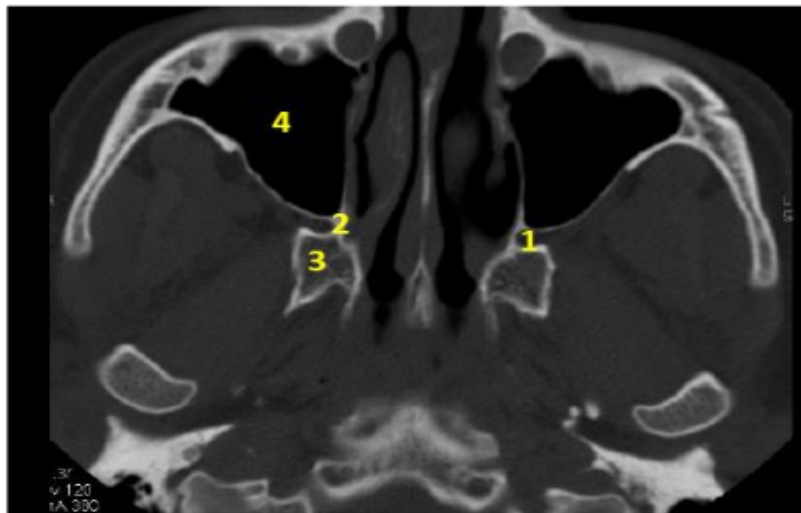
Figure 3 :Scanner du massif facial ;coupe sagittale ; fenêtre osseuse montrant la FPP limitée en avant par la paroi postérieure du sinus maxillaire ;en arrière par le processus ptérygoïde (7)

- La face postérieure

Elle est constituée par la face antérieure de l'apophyse ptérygoïde, et dans sa partie interne par une étroite bande de la lame verticale du palatin.

On y trouve trois orifices:

- en haut et en dehors l'orifice exocrânien du canal grand rond d'où sort le nerf maxillaire.
- En bas et en dedans, et à quelques millimètres de lui, se situe l'orifice antérieur du canal ptérygoïdien.
- Plus en dedans encore, se trouve l'orifice antérieur du canal ptérygo-palatin où s'engage le nerf pharyngien de Bock.



1.FPP

2. lame perpendiculaire de l'os palatin

3.processus ptérygoïde

4.sinus maxillaire

Figure 4 :Scanner du massif facial ;coupe axiale ; fenêtre osseuse montrant la FPP qui se présente sous forme d'un espace de densité tissulaire situé entre l'os maxillaire en avant , la lame perpendiculaire de l'os palatin en dedans et le processus ptérygoïde en arrière (7)

- la face externe

Virtuelle, il s'agit de la fente ptérygo-maxillaire. Elle est limitée en haut par la fente sphéno-maxillaire et le tubercule du sphénoïde, en bas par le processus pyramidale du palatin, en avant par la tubérosité maxillaire et en arrière par la face antérieure de l'apophyse ptérygoïde.

- La face interne

Elle est constituée par la partie moyenne de la face latérale de la mince lame verticale du palatin. Elle ferme l'espace de 2 à 3 millimètres de large, ménagé entre l'apophyse ptérygoïde en arrière et la partie plus interne de la tubérosité du maxillaire supérieur en avant.

Tout en haut, juste à la jonction avec la face supérieure, s'ouvre le trou sphéno-palatin.

Tout en bas, près du sommet inférieur, s'ouvre le canal palatin postérieur.

- Le sommet

Le sommet inférieur est le point de rencontre:

- de l'apophyse ptérygoïde en arrière,
- de la tubérosité du maxillaire en avant,
- de la lame verticale du palatin en dedans.

Ce sommet est ponctué par l'entrée des canaux palatins principal et accessoire.

I.3 . contenu :

La fosse infra-temporale contient les muscles ptérygoïdiens et leurs aponévroses, les vaisseaux maxillaires internes et un réseau nerveux important.

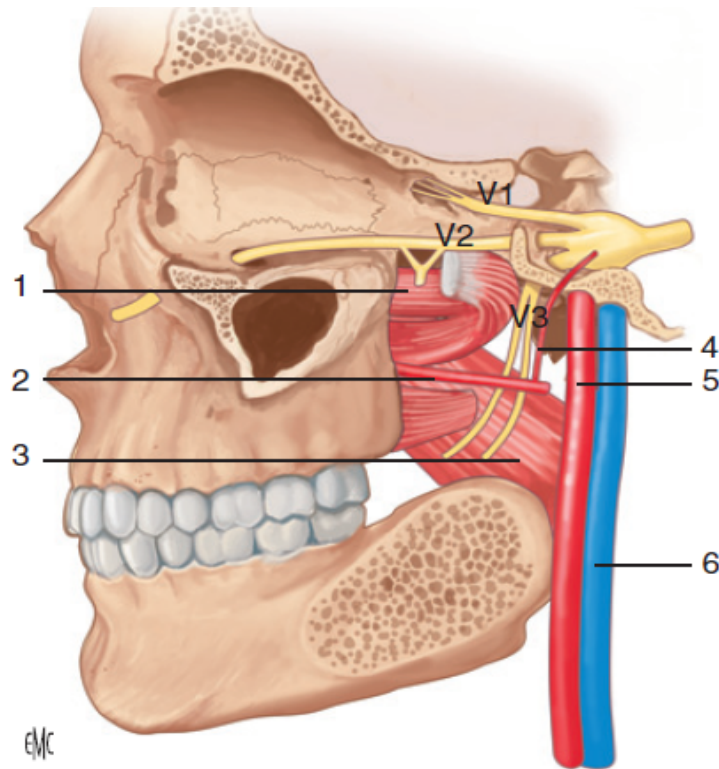


Figure 5 :schéma anatomique :Vue latérale de la fosse infra temporale. 1. Muscle ptérygoïdien latéral ; 2. artère maxillaire interne ; 3. muscle ptérygoïdien médial ; 4.artère méningée moyenne ; 5. artère carotide interne ; 6. veine jugulaire interne; V1, V2, V3. nerf trijumeau et ses branches. (8)

I.3 .a. Le muscle ptérygoïdien latéral :

Épais, court, aplati transversalement, de forme conique, il comporte deux faisceaux:

- Un faisceau supérieur ou sphénoïdal: Il prend son origine sur le 1/3 supérieur de la face externe de l'aile externe de l'apophyse ptérygoïde, la crête sphéno-temporale et la face infra-temporale de la grande aile sphénoïdale. Ses fibres se terminent sur le bord antérieur du ménisque de l'articulation temporo-mandibulaire et le tiers supérieur de la fossette antérieure du col du condyle.
- Un faisceau inférieur ou ptérygoïdien: Il s'insère sur les 2/3 inférieurs de l'aile externe de l'apophyse externe, sur la face pyramidale du palatin et la tubérosité maxillaire . Il converge pour fusionner avec le faisceau supérieur et s'amarrer aux 2/3 inférieurs de la fossette antérieure du col du condyle.

C'est un muscle propulseur de la mandibule ou diducteur en cas de contraction unilatérale.

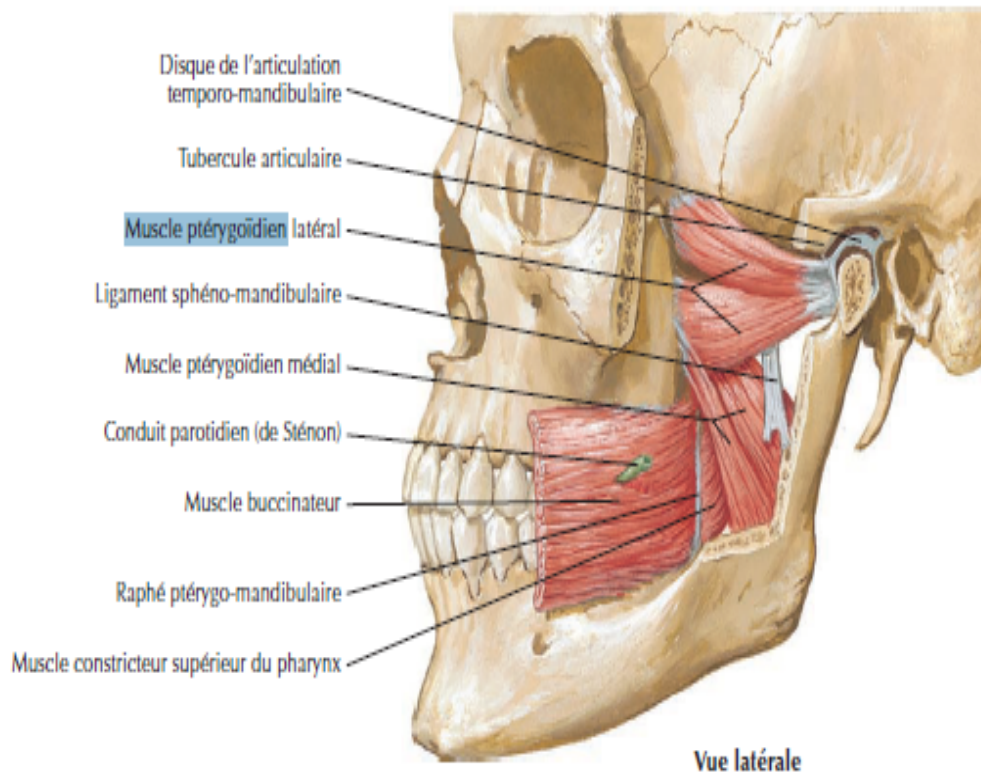


Figure 6 : Vue anatomique latérale du massif facial montrant les insertions du muscle ptérygoïdien latéral (6)

I.3 .b. Le muscle ptérygoïdien médian :

Epais, quadrilatère. Il naît de la fosse ptérygoïde et un faisceau secondaire provient de la tubérosité du maxillaire. Il va s'insérer sur la face médiane de l'angle mandibulaire, du bord postérieur à l'épine de Spix et la ligne mylo-hyoïdienne en avant.

Il est élévateur de la mandibule et très accessoirement diducteur.

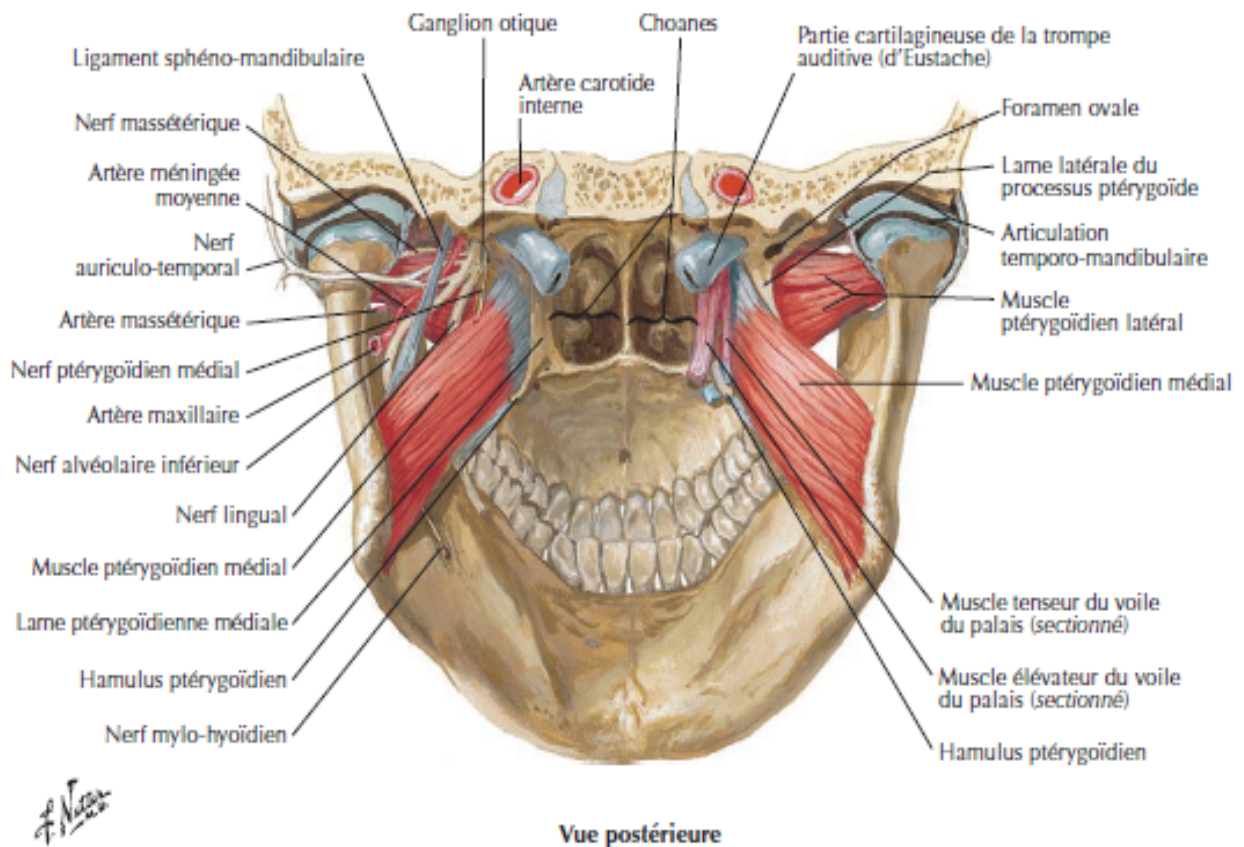


Figure 7 :Vue anatomique postérieure de la partie inférieure du massif facial montrant les insertions du muscle ptérygoïdien médian (6)

I.3 .c. L'appareil aponévrotique:

*** L'aponévrose inter-ptérygoïdienne**

C'est une lame quadrilatère, elle s'insère :

- en haut, sur la scissure tympano-squameuse antérieure , l'épine du sphénoïde et le bord interne du foramen ovale,
- en bas, sur l'épine de Spix et la face médiale du ramus,
- en avant, le bord postérieur de l'aile externe de l'apophyse ptérygoïde,
- en arrière, son bord postérieur libre va constituer le bord postérieur de la boutonnière rétro condylienne de Juvara.

Elle présente plusieurs renforcements:

- Le ligament tympano-mandibulaire
- Le ligament sphéno-mandibulaire
- Le ligament ptérygo-épineux

*** L'aponévrose ptérygo-temporo-mandibulaire**

Elle s'insère en avant sur le bord postérieur de l'aile ptérygoïdienne externe, et en arrière sur le bord antérieur du condyle mandibulaire, où elle rejoint l'insertion du ptérygoïdien latéral.

En bas, elle se fond avec la face postéro-interne du ptérygoïdien latéral .

En haut, le bord libre est épaissi et forme le ligament de Hyrtl.

I . 3 .d. L'artère maxillaire interne :

Branche terminale de la bifurcation de la carotide externe, elle constitue l'artère profonde de la face. Elle va traverser la FIT horizontalement.

Naissant dans la région parotidienne, elle pénètre dans la FIT par la boutonnière rétro-condylienne . Sinueuse, elle se dirige en avant et en dedans suivant deux variétés:

- Profonde: Dans l'espace inter-ptérygoïdien, elle se dirige vers l'aponévrose ptérygo-temporo-mandibulaire, qu'elle traverse pour passer entre les deux faisceaux du ptérygoïdien latéral .
- Superficielle, plus rare: Plus basse à l'entrée de la FIT, elle décrit une courbe concave en haut pour passer sous le ptérygoïdien latéral et croiser la face externe de son faisceau inférieur.

Elle pénètre ensuite dans la fosse ptérygo-palatine par la fente ptérygo-maxillaire.

Elle va donner ses dernières collatérales avant de prendre le nom d'artère sphéno-palatine pour pénétrer dans le trou sphéno-palatin.

L'artère maxillaire interne va donner de nombreuses collatérales, classiquement 14 branches.

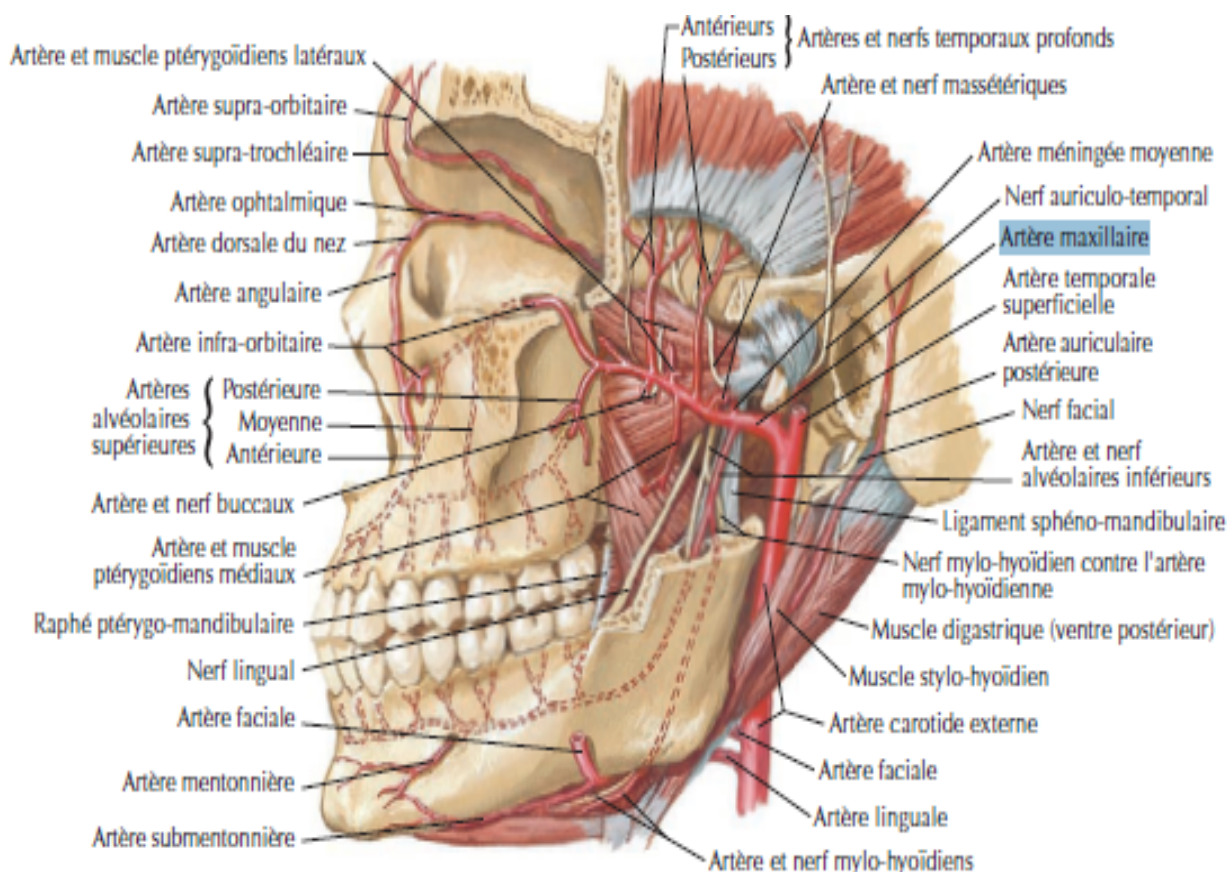


Figure 8 :Schéma anatomique (vue latérale) montrant la naissance ,le trajet et les branches collatérales de l'artère maxillaire (6)

I.3. e. La veine maxillaire interne :

Elle prend son origine de la veine sphéno-palatine et suit à contrecourant l'artère maxillaire. Elle draine les régions irriguées par l'artère. Elle peut rester bien individualisée, cheminant en dessous et en dehors de l'artère, mais prend le plus souvent une disposition plexiforme.

On lui décrit alors deux courants principaux:

- alvéolaire, près de la tubérosité maxillaire,
- ptérygoïdien.

En franchissant la boutonnière rétro-condylienne, la veine se place entre l'artère en bas et le nerf auriculo-temporal en haut. Il s'unit, en arrière du col de la mandibule, à la veine temporale superficielle pour former la veine jugulaire externe.

I.3 . f. Le nerf mandibulaire :

Nerf mixte, il est constitué par la 3ème racine sensitive du trijumeau et la racine motrice, qui fusionnent au niveau du trou ovale. Il émerge de la base du crâne par le foramen ovale. Le nerf pénètre dans la fosse infra-temporale et descend verticalement dans l'espace inter-ptérygoïdien, délimité par les aponévroses inter-ptérygoïdienne et ptérygo-temporo mandibulaire.

- Ses branches:

Le tronc du nerf va donner:

un rameau méningé récurrent

un tronc moteur commun aux muscles: - ptérygoïdien médial

- tenseur du voile

- tenseur du tympan.

Ces nerfs quittent la région par la zone criblée de l'aponévrose inter-ptérygoïdienne entre la base du crâne et le ligament de Civinini.

Le nerf se divise ensuite pour donner:

. un tronc antérieur, se divisant en:

- nerf buccal

- nerfs temporaux

- nerf masseterin
- nerf du muscle ptérygoïdien latéral;
- . un tronc postérieur avec:
 - le nerf auriculo-temporal
 - le nerf alvéolaire inférieur
 - le nerf lingual

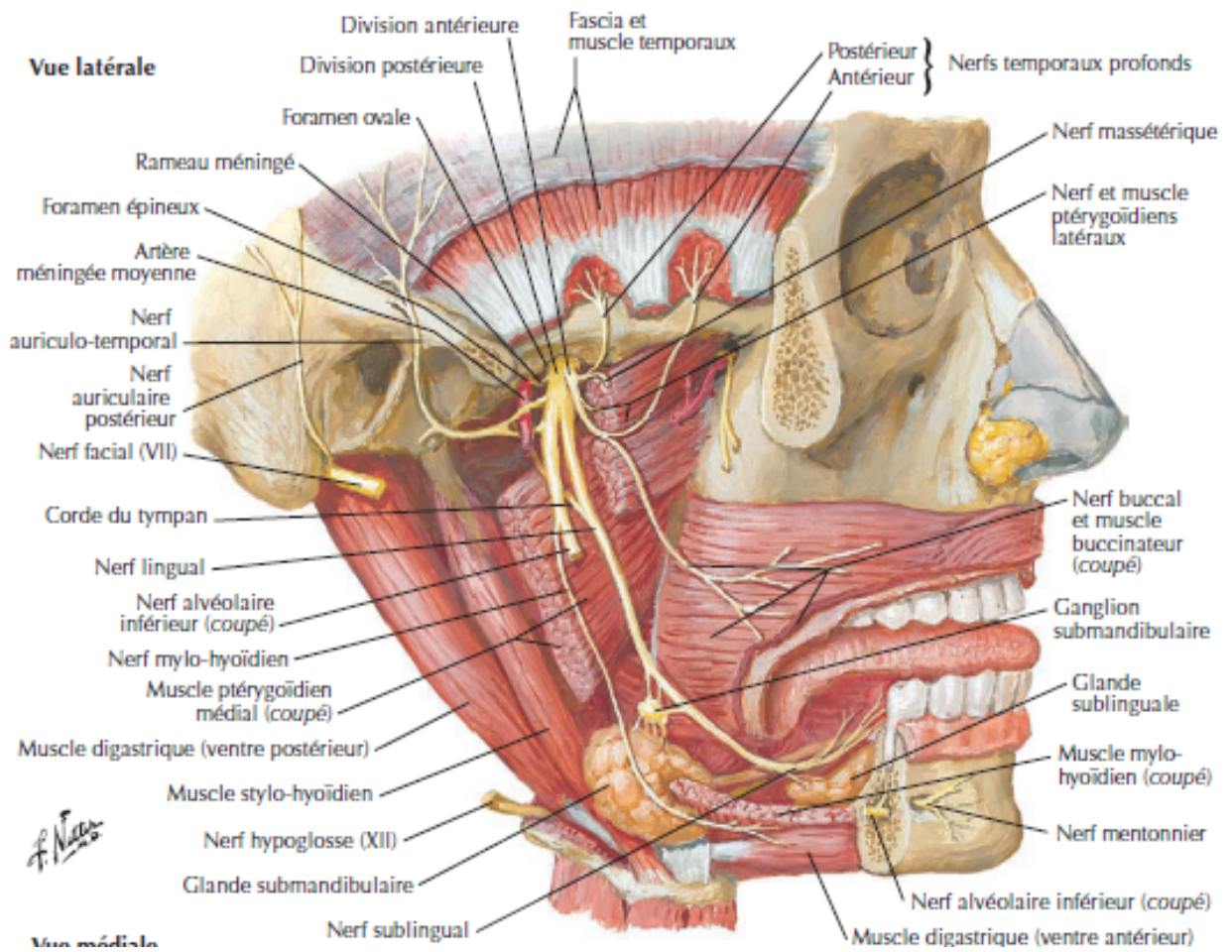


Figure 9 :Vue latérale d'un schéma anatomique montrant les branches de division du nerf mandibulaire(6)

I.3 .g.Le nerf maxillaire :

Nerf exclusivement sensitif, seconde branche du trijumeau, il se détache du bord antéro-externe du ganglion trigéminal . Son segment endocrânien se dirige en avant et légèrement en dehors en balisant la partie supéro-latérale du sinus sphénoïdal. Il pénètre ensuite dans le trou grand rond, , puis dans la fosse ptérygo-palatine, qu'il traverse obliquement en bas, en dehors et en avant, en devenant presque transversal.

Il traverse la fente ptérygo-maxillaire et pénètre dans la fosse infratemporale, où un second coude sur la face postérieure de la tubérosité lui donne une direction sagittale vers la fente sphéno-maxillaire, la gouttière puis le canal sous orbitaire.

Il se termine au trou sous orbitaire en donnant le nerf sous orbitaire.

Ses branches collatérales :

Dans la fosse ptérygo-palatine, il donne, de dedans en dehors:

- le rameau récurrent méningé.
- les nerfs alvéolaires postérieurs et supérieurs
- le rameau orbitaire, qui participe à l'inervation sécrétoire de la glande lacrymale par l'arcade orbita-lacrymale du nerf lacrymal
- le nerf sphéno-palatin.

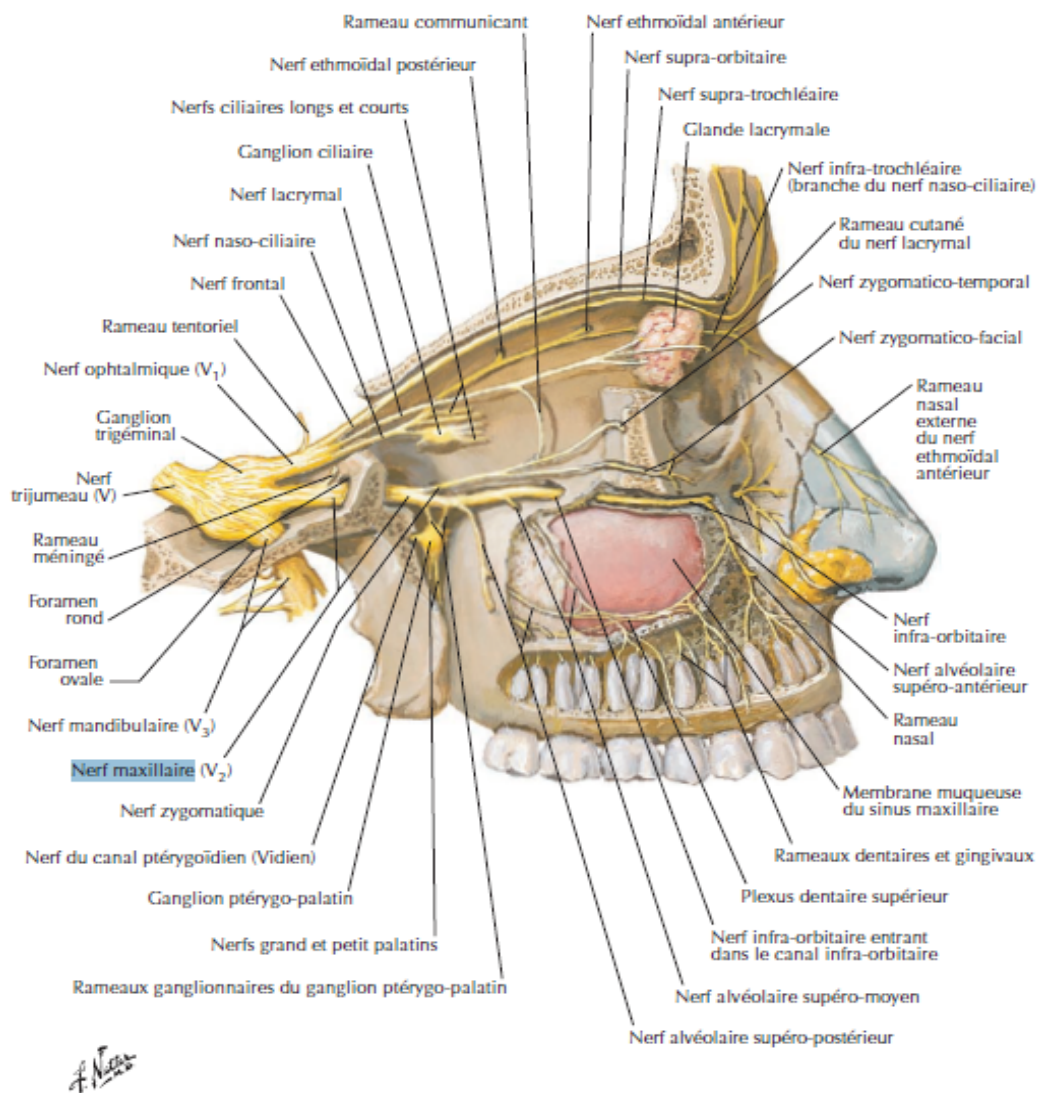


Figure 10 :Schéma anatomique en vue latérale montrant l'origine ,le trajet et les branches collatérales du nerf maxillaire (6)

I .3 .h. Le ganglion ptérygo-palatin (ou sphéno-palatin) :

Le ganglion ptérygo-palatin est situé dans l'angle supéro-interne de la fosse ptérygo-palatine avec le nerf du canal ptérygoïdien .

Il est actuellement considéré comme un ganglion annexé au système parasymphatique.

Ce ganglion est constitué de fibres afférentes et efférentes.

Les fibres afférentes sont fonctionnelles:

- le nerf du canal ptérygoïdien
- Le nerf sphéno-palatin

Les fibres efférentes sont topographiques:

- les rameaux orbitaires,
- les nerfs nasaux,
- les nerfs palatins,
- le nerf naso-palatin,
- les rameaux pharyngiens de Bock.

I .3 .i . Le nerf du canal ptérygoïdien :

Le nerf grand pétreux naît du pôle antérieur du ganglion géniculé.

Il gagne son canal osseux creusé dans le tegmen tympani et se porte en avant et en dedans au dessus du tour basal de la cochlée.

Il émerge à la face supérieure du rocher par le hiatus de Fallope . Il chemine sous la dure-mère vers le trou déchiré antérieur (TDA) .

En atteignant le TDA, il reçoit de nombreuses anastomoses provenant:

- du plexus péri-carotidien (sympathique)
- du plexus tympanique.

Il avait déjà reçu des anastomoses provenant du nerf de Jacobson (anciennement grand nerf pétreux profond).

Le nerf du canal ptérygoïdien est alors constitué et pénètre dans le tissu fibreux dense du TDA puis le canal ptérygoïdien . Ce canal se dirige en avant pour s'ouvrir dans la fosse ptérygo-palatine.

Le nerf du canal ptérygoïdien se termine alors rapidement en se connectant à la face postérieure du ganglion ptérygo-palatin.

Il a un rôle sécrétoire des glandes lacrymales

I.3.j. Le contenu cellulo-adipeux :

Tous les organes contenus dans la loge infra-temporale sont répartis au milieu d'un tissu adipeux lâche qui comble l'espace entre les muscles et les plans aponévrotiques en constituant un plan de glissement musculo-aponévrotique.

Ces nappes adipeuses sont entourées par une capsule unique, présentant ainsi une remarquable continuité, ou se présentent sous la forme de plusieurs loges distinctes séparées par des lames conjonctives.

Le contenu graisseux est susceptible d'une certaine élasticité, qui lui permet d'épouser les changements de volume musculaire. La présence de la capsule facilite en outre les mouvements au contact des masticateurs, du périoste ou des surfaces aponévrotiques.

Il s'agit donc bien d'un organe de glissement.

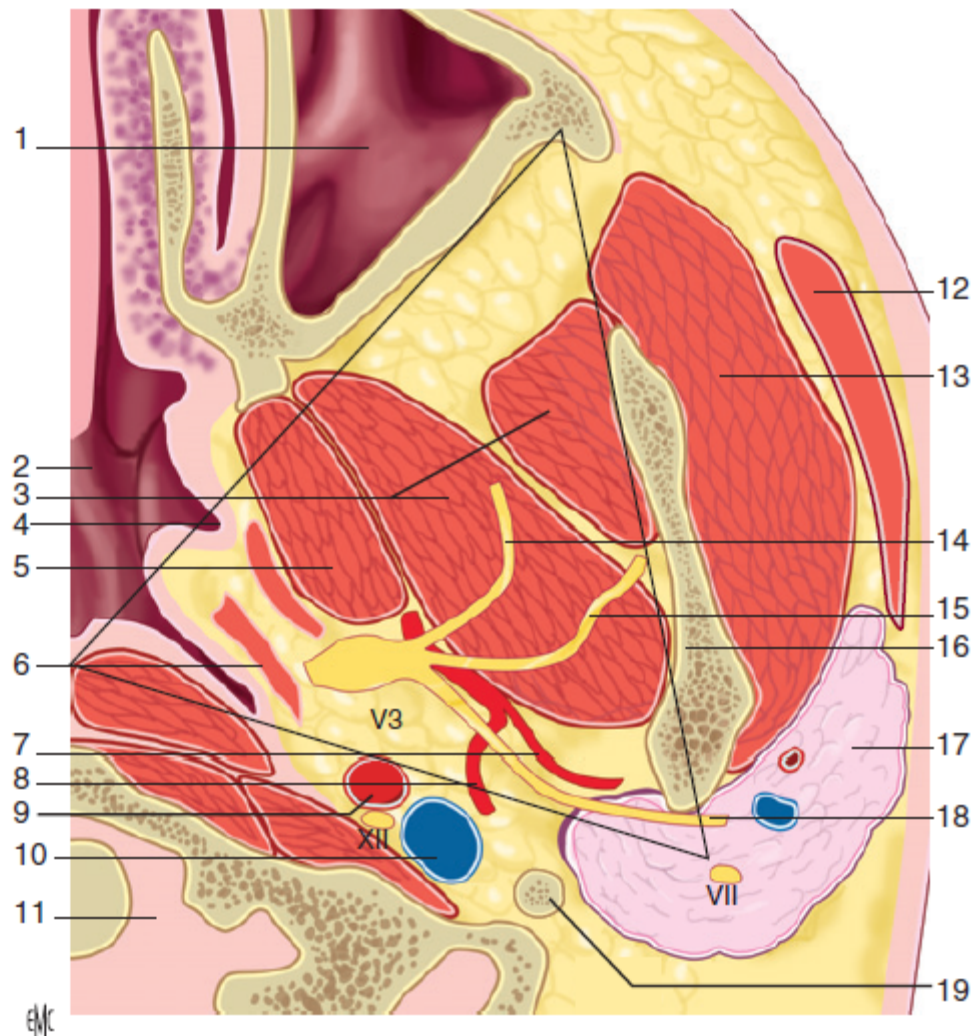


Figure 11 : schéma anatomique d'une Coupe axiale de la fosse infratemporale. 1. Sinus maxillaire ; 2. fosse nasale ; 3. muscle ptérygoïdien latéral 1 et 2 ; 4. trompe d'Eustache ; 5. muscle ptérygoïdien médial ; 6. muscle élévateur du voile ; 7. Artère maxillaire interne ; 8. artère méningée moyenne ; 9. artère carotide interne ; 10. veine jugulaire interne ; 11. rachis cervical C1 ; 12. Muscle temporal ; 13. muscle masséter ; 14. nerf lingual ; 15. nerf mandibulaire ; 16. ramus mandibulaire ; 17. Gland parotide ; 18. nerf auriculotemporal ; 19. apophyse styloïde. (8)

I.4 .Les rapports de la fosse infra temporale : (44)

La fosse infra temporale entre en rapport avec huit régions avoisinantes :

- en arrière et en dedans, avec l'espace préstylien contenant de la graisse et le lobe profond de la parotide ;
- en arrière de l'espace préstylien, avec l'espace vasculaire ou rétrostylien occupé par l'artère carotide interne, la veine jugulaire interne, les neuvième, dixième, onzième et douzième

paires crâniennes ;

- en dehors, avec la région massétérienne par l'incisure mandibulaire ;
- en haut et en dehors, avec la région temporale exocrânienne par l'échancrure zygomatique
- en bas et en dedans, avec la région submandibulaire, prolongement inférieur de l'espace rétrostylien ;
- en haut, avec l'endocrâne par les foramen rotundum, ovale et spinosum;
- en dedans, avec les fosses nasales par le foramen sphéno palatin ;
- en avant, avec l'orbite par la fissure orbitaire inférieure, avec la région jugale par le V2, avec l'espace buccal par le ligament ptérygomandibulaire

I.5 .Les divisions de la région infra-temporale :

la FIT est subdiviser en:

-La région rétro-maxillo-zygomatique : c'est la partie antérieure de la FIT située en avant de la région des muscles ptérygoïdiens contient de la graisse :boule de bichât et le tendon du muscle temporal

- La région des muscles ptérygoïdiens : correspond à la région postérieure de la FIT

-Limites :

- Antérieure :région retro-maxillo- zygomatique

- Postérieure : espace pré-stylien

-Latérale : ramus mandibulaire

-Médiale :pharynx

-Contenu :

-Muscle ptérygoïdien médial

-Muscle ptérygoïdien latéral

-Nerf mandibulaire

- Artère et veine maxillaire interne.

- Fosse ptérygo-palatine : elle correspond au classique arrière-fond ou sommet antéro-supéro-médial de la FIT. est limitée en avant par le processus ptérygoïde de l'os sphénoïde et en arrière par la paroi postérieure du sinus maxillaire

Elle livre passage à l'artère maxillaire interne qui se termine par l'artère sphéno-palatine ,au nerf du canal ptérygoïdien , au nerf maxillaire et au ganglion sphéno-palatin.

3 Régions :

- Région rétro maxillo zygomatique
- Fosse ptérygo-palatine
- Région des ptérygoïdiens

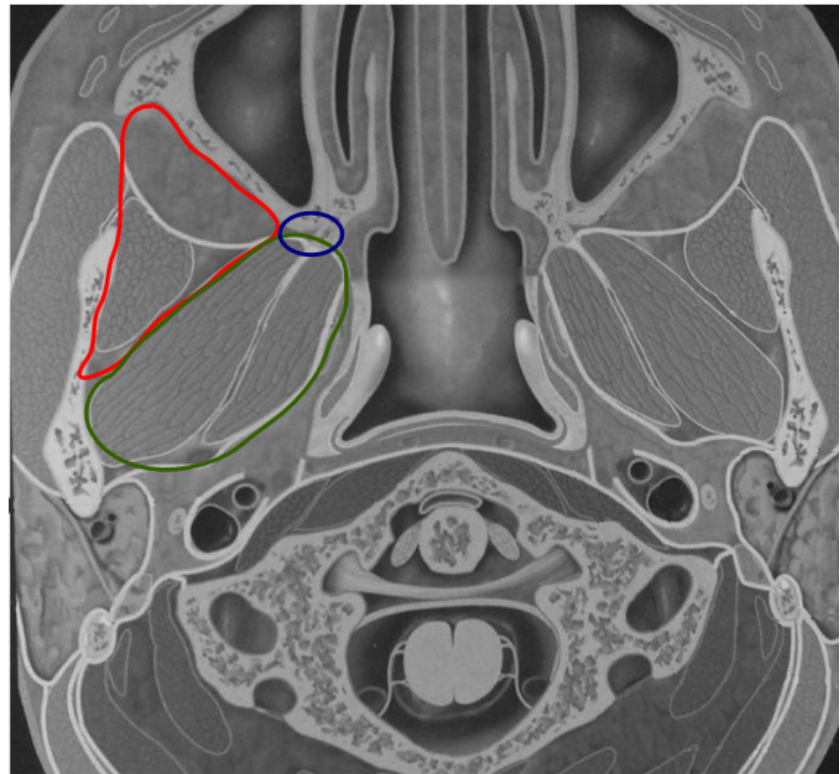


Figure 12 :Schéma scannographique en coupe axiale montrant la subdivision de la fosse infra-temporale (7)

II . Sémiologie clinique de la fosse infra temporale : (4)

C'est essentiellement la sémiologie tumorale qui sera évoquée ici . la sémiologie de la fosse infra temporale n'est pas constituée d'un symptôme unique et spécifique mais de plusieurs éléments cliniques qui , par leur association , doivent orienter vers cette région .

L'analyse de la littérature , met en lumière plusieurs symptômes qui sont retrouvés avec une grande fréquence , isolés ou associés .

Ce sont :

- _ Des douleurs
- _ Des tuméfactions faciales , endo-buccales ,ou vélares ;
- _ Des limitations de l'ouverture buccale ;
- _ Des atteintes nerveuses ;
- _ Les troubles de ventilation et les otites séreuses ;
- _ Des signes ophtalmologiques .

a. Les douleurs :

Elles constituent avec les tuméfactions faciales , les deux symptômes les plus fréquemment révélateurs d'une pathologie de la fosse infra temporale ; elles peuvent précéder la découverte de la tumeur de plusieurs années.

Ce sont des douleurs profondes localisées à la joue ou à la région pré-tragienne ,ou la région massétérienne . Elles diffusent parfois à toute une hémiface.

Elles évoluent soit sur un mode continue , avec un fond douloureux permanent , soit sous forme de crises , parfois nocturnes .

Ces douleurs paraissent extrêmement variables , prenant parfois des aspects trompeurs qui conduisent à des erreurs de diagnostic tels que : un dysfonctionnement de l'articulation temporo-mandibulaire , une pathologie dentaire , pathologie otologique , une sinusite maxillaire , névralgie essentielle du trijumeau ou une maladie de Horton .

b . Les tuméfactions faciales et endo-buccales :

b.1. Les tuméfactions faciales :

Elles constituent fréquemment le premier signe clinique , pouvant évoluer pendant longtemps avant que le patient ou son entourage ne remarque l'existence d'une asymétrie faciale.

La tuméfaction peut se localiser à la région jugale, temporo-zygomatique , masséterienne ou la région parotidienne .

b.2. Les tuméfactions endo-buccales :

Une tuméfaction endo-buccale est fréquemment associée à la tuméfaction faciale . Elle se localise habituellement à la partie postérieure du vestibule buccal supérieur . Elle passe souvent inaperçue et c'est pourquoi devant toute suspicion de tumeur de la fosse infra temporale , il faut effectuer un examen clinique et surtout une palpation de la région , d'autant que cela peut être le seul signe clinique décelable.

Le prolongement vélaire des tumeurs de la fosse infra temporale se situe très haut dans le voile , surplombant l'amygdale , et ne descendant guère au dessous de l'ogive amygdalienne . Cette tuméfaction se différencie de celle que

provoquent les tumeurs parotidiennes à développement pharyngé , dont le relief prédomine à la hauteur de l'amygdale qui est refoulée en dedans et en arrière .

c. Les troubles de l'ouverture buccale :

Ils comprennent les limitations de l'ouverture buccale et les latéro-déviations mandibulaires .

La limitation de l'ouverture buccale apparait d'autant plus fréquente et précoce que la tumeur est infiltrante et destructrice .

Plusieurs mécanismes peuvent l'expliquer :

Une atteinte osseuse directe de l'articulation temporo-mandibulaire

Un envahissement tumoral des muscles masticateurs

une contraction musculaire réflexe provoquant un trismus. Cette dernière éventualité est la plus fréquente . Elle permet également d'expliquer la latéro-mandibulie .

En effet , l'irritation tumorale du muscle ptérygoidien latéral provoque une attraction vers l'avant de l'unité condylienne du côté pathologique et donc une latéro déviation mandibulaire du côté opposé .

d. Les atteintes nerveuses :

L'existence d'un déficit sensitif dans le territoire du nerf mandibulaire est assez rarement retrouvée . Il s'observe essentiellement avec les tumeurs épithéliales malignes mais existe parfois avec les tumeurs nerveuses .

Le nerf mandibulaire est un nerf sensitivomoteur . en cas d'atteinte motrice , il se produit lors de l'ouverture de la bouche une déviation de la mâchoire du côté paralysé , donnant un aspect d'orifice buccal oblique ovalaire .

L'atteinte motrice du nerf mandibulaire retentit également sur la contraction des muscles masticateurs et lorsqu'elle est ancienne apparaît une atrophie des muscles temporal et masséter qu'il faut penser à rechercher cliniquement .

e. Les troubles de ventilation et les otites séreuses :

Cette symptomatologie est fréquemment rencontrée , quel que soit le type de tumeur . Elle peut s'expliquer :

- _ Par l'atteinte du nerf du ptérygoïdien médial et du muscle élévateur du voile du palais ;
- _ Par la compression de la trompe ou son envahissement tumoral ;
- _ Par un dysfonctionnement du muscle élévateur du voile du palais ;

Une otite séreuse unilatérale avec un examen du cavum normal doit donc faire rechercher d'autres signes cliniques permettant d'évoquer une pathologie de la fosse infra temporale , surtout si elle s'accompagne de douleurs.

f. Les signes ophtalmologiques :

La fosse infra temporale communique avec l'orbite par la fissure infra orbitaire. En fait , la symptomatologie oculaire paraît très rare.

Les symptômes ophtalmologiques observés sont : baisse de l'acuité visuelle , diplopie , exophtalmie, déficit du champs visuel.

Ces signes oculaires sont souvent isolés , sans autre symptôme évocateur d'une atteinte de la fosse infra temporale

III. Les tumeurs de la fosse infra-temporale :

Les tumeurs de la fosse infra-temporale sont rares et présentent un large spectre de pathologies, bénignes et malignes.

La région infra-temporale, en raison de son relatif emplacement caché, est inaccessible à l'examen clinique et endoscopique

Les tumeurs occupant cette région , à l'exception des tumeurs à évolution rapide ,peuvent continuer à croître de façon inaperçue pour une période considérable , lorsque les symptômes apparaissent, ils sont insidieux.

La tomodensitométrie et l'IRM ont permis depuis plus de 10 ans une excellente étude topographique de ces tumeurs.

C'est en 1964 que Conley établit une classification qui fut souvent reprise par la suite.(4)

Il sépara les tumeurs de la FIT en 3 groupes :

- _ Les tumeurs primitives qui prennent naissance de la fosse infra temporale à partir des éléments constitutifs de la région .
- _ Les tumeurs développées à partir d'une structure voisine qui viennent envahir secondairement la fosse infra temporale .
- _ Les tumeurs métastatiques dont la tumeur primitive est située à distance. (4)

1. Les tumeurs primitives :

Ce sont des tumeurs rares, recouvrant de nombreuses variétés histologiques, dominées par les tumeurs vasculaires et les tumeurs nerveuses. (4)

1.a..Les tumeurs d'origine vasculaire :

1.a.1. Hémangiome caverneux :

C'est la tumeur qui sera détaillée dans notre étude

1.a .2.Hémangiopéricytomes : (4 , 53 ,54)

Les hémangiopéricytomes sont traditionnellement décrits comme des tumeurs vasculaires développées partir de cellules mésenchymateuses avec une différenciation péricytaire . Ces tumeurs sont rares ; elles représentent environ 1 % des tumeurs d'origine vasculaire . Le diagnostic d'hémangiopéricytome est difficile car sans profil histologique et immunohistochimique caractéristique. Il s'agit donc le plus souvent d'un diagnostic d'élimination . Ce sont les tumeurs ubiquitaires qui se développent partout ou existent des capillaires. Entre 15 et 20 % de ces tumeurs siègent dans le cou et la face, essentiellement au niveau nasosinusien et dans la cavité oropharyngée

Elles se voient à tous les âges mais prédominent entre 40 et 50 ans . Elles sont indolores d'évolution lente insidieuse.

En IRM, l'hémangiopéricytome se présente comme une tumeur d'aspect intermédiaire en T1 avec importante prise de contraste à l'injection de gadolinium, d'aspect variable en T2 en hyper- ou hyposignal, hyperintense en STIR (séquences avec suppression de la graisse) par son caractère vasculaire. Cet aspect est peu discriminant, mais pour Murphey , on peut évoquer le diagnostic devant une tumeur de signal particulier : hétérogène, avec des filets curvilignes disséminés mais plus fréquents en périphérie tumorale, prenant fortement le gadolinium en T1, retrouvés identiques hyperintenses en T2 et en

STIR, fortement évocateurs de fins vaisseaux à bas débit . Cet aspect est inconstant et non pathognomonique.

Le pourcentage de malignité est de 40% , avec 20% de malignité à distance et 20% de malignité locale(récidive au pourtour de l'ancien foyer primitif)

1. a .3 . Les autres tumeurs d'origine vasculaire : (4)

Les hémangiomes , les hémangiosarcomes ,les tumeurs glomiques et les angiofibromes sont exceptionnels.

1.b. Les tumeurs nerveuses :

Ce sont les tumeurs les plus fréquente de la FIT , Au sein de ces tumeurs nerveuses , les schwannomes et les neurofibromes sont largement majoritaires , et les méningiomes très rares . (4)

1.b.1.Schwannome : (9)

Les schwannomes sont des tumeurs issues des cellules nerveuses de Schwann, se développant surtout à partir des nerfs périphériques moteurs ou sensitifs. Ils peuvent survenir à tout âge, mais plus particulièrement entre 20 et 30 ans (67 % des cas) et il n'existe pas de prédominance de sexe ou de race . 25% des schwannomes se développent dans la région cervico-faciale .

les schwannomes de la fosse infra temporale sont rares , ils peuvent s'agir d'une lésion primaire , d'extension des structures adjacentes ou bien de métastase .

Cliniquement, les schwannomes sont le plus souvent asymptomatiques, de croissance lente, mais ils peuvent être accompagnés de douleurs et/ou de

paresthésies dans 50 % des cas. D'autres symptômes ont été rapportés en fonction de la localisation tumorale

1.b.2..Neurofibrome : (4)

Les neurofibromes résultent d'une prolifération cellulaire portant à la fois sur les éléments conjonctifs et schwanniens : ce sont des tumeurs non encapsulées , parfois solitaires , mais le plus souvent associées à d'autres localisations et s'intégrant alors dans le cadre d'une maladie de Recklinghausen.

1.b.3.Méningiome : (10)

Les méningiomes sont des tumeurs bénignes extra parenchymateuses développées à partir des cellules méningées de l'arachnoïde, ils représentent 13 à 26% des tumeurs primitives cérébrales. Les méningiomes extra crâniens sont rares et ils touchent principalement l'orbite, l'os temporal, les fosses nasales et la mandibule . La localisation dans la fosse infra-temporale est exceptionnelle

La majorité des méningiomes ont une croissance lente et produisent les symptômes par effet de masse plutôt que l'invasion tissulaire .

La distinction entre les méningiomes primaires et secondaires est importante dans la prise en charge thérapeutique.

1.c.Tumeurs du tissu lymphoïde :

1.c.1. Les lymphomes et lymphosarcomes : (4 ;11 ;12)

Ils sont très rares dans cette localisation.

2 cas de lymphosarcomes ont été rapportés par Conley dans sa serie et 1 cas de lymphome par Shaheen .

Les proliférations lymphoïdes constituent une part importante dans le diagnostic différentiel des tumeurs de la région cervicofaciale. Elles regroupent deux entités histologiques principales : les lymphomes hodgkiniens (LH) et les lymphomes non hodgkiniens (LNH). Les LNH sont volontiers extranodaux et leurs localisations regroupent deux catégories distinctes : les organes lymphoïdes de l'anneau de Waldeyer et les localisations extra-nodales extralymphoïdes .

Les LNH de la fosse infra temporale sont rares, 7 cas seulement ont été rapportés. les localisations dans le sinus maxillaire et dans la paroi externe des cavités nasales sont les plus habituelles. Elles font l'objet de difficultés diagnostiques liées à leur topographie et leurs manifestations qui sont banales et peu spécifiques.

Seul l'examen histologique avec étude immuno-histochimique permet le diagnostic.

1.d. Les tumeurs musculaires :

1.d.1.Rhabdomyosarcome : (13 ;14)

Le rhabdomyosarcome est une tumeur maligne rare à différenciation musculaire striée qui s'observe surtout chez l'enfant et l'adolescent.

Près de la moitié des rhabdomyosarcomes surviennent au niveau de la tête et du cou. Les sites les plus habituels sont l'orbite , le nasopharynx et les sinus para-nasaux ; la localisation dans la fosse infra temporale est très rare .

La distribution ne semble pas être affectée par le sexe . L'enfant de race blanche est trois fois plus atteint que l'enfant de race noire .

La majorité des cas surviennent pendant les deux premières décennies de la vie, l'âge moyen de survenue étant de 14 ans .

Le rhabdomyosarcome se manifeste le plus souvent sous forme d'une douleur persistante de l'hémiface et un trismus .

1.d.2. Leiomyosarcome : (15 ;16)

Les léiomyosarcomes sont des tumeurs malignes rares, représentant moins de 7-10% de tous les sarcomes des tissus mous et seulement 1% des sarcomes de la tête et du cou .

Un seul cas de leiomyosarcome spontané de la fosse infra temporale a été rapporté dans la littérature (dans la série de Johnson et Maran)

1.e. Les autres tumeurs conjonctives :

1.e.1. Les autres tumeurs conjonctives bénignes :

1.e.1.a. Tumeur fibreuse solitaire : (17 ;18)

La tumeur fibreuse solitaire est une tumeur rare, survenant chez l'homme et la femme sans prédominance de sexe avec une moyenne d'âge d'environ 57 ans et des extrêmes de 42 et 67 ans . Cette tumeur a été décrite pour la première fois par Klemperer et Rabin en 1931 comme une tumeur fusocellulaire pleurale .

L'origine mésothéliale de cette tumeur n'est plus retenue et il paraît clair actuellement, d'après plusieurs études histologiques et immunohistochimiques, qu'elle soit mésenchymateuse d'origine (myo) fibroblastique .

Elle est loin d'être une tumeur cantonnée aux séreuses et il est maintenant bien admis qu'elle peut toucher plusieurs localisations extra-pleurales notamment la cavité abdominale, le rétropéritoine, le médiastin, l'orbite, les

voies aériennes supérieures et les tissus mous et très rarement la fosse infra temporale. La tumeur fibreuse solitaire extrapleurale représente environ 0,6% des tumeurs des tissus mous.

Les manifestations cliniques de la tumeur fibreuse solitaire extrapleurale dépendent de son siège , au niveau de la fosse infra temporal elle se révèle sous forme d'une tuméfaction jugale douloureuse . Des signes systémiques comme l'hypoglycémie par insulino-sécrétion, les arthralgies et les ostéoarthrites ont été décrits.

1.e.1.b. Lipome : (19)

Les lipomes sont des tumeurs bénignes des tissus mous , ils correspondent à une prolifération adipocytaire cloisonnée dans une capsule fibreuse . Les lipomes cervico-céphaliques, qui représentent 13 % des lipomes, surviennent électivement dans la partie sous cutané du triangle cervical postérieur. Et très rarement dans la fosse infra temporale .

Ces tumeurs sont vues les plus souvent dans la cinquième et sixième décennies , et fréquemment chez les personnes obèses .

Les lipomes dans la fosse infra temporale ont une évolution très insidieuse , ils ont pas de symptomatologie spécifique et ils peuvent se manifester sous forme d'une masse jugale indolore évoluant progressivement .

1.e.1.c. Les tumeurs osseuses à cellules géantes (TOCG) : (20)

Les TOCG sont des tumeurs bénignes relativement rares avec un pic d'incidence à la troisième décennie. La femme est légèrement plus concernée (sex-ratio de 1,09) . La localisation habituelle des TOCG est les membres (90%). Le squelette facial est exceptionnellement atteint (2 %), avec une

prédilection pour les os sphénoïdal, temporal, frontal, mandibulaire et maxillaire. La localisation au niveau de la fosse infra temporale est extrêmement rare ; seuls deux cas ont été rapportés chez des patients de 44 et 48 ans. La TOCG est constituée d'une prolifération de cellules stromales ovoïdes et de cellules géantes multinucléées dans des proportions variables avec une prédominance de cellules géantes.

La TOCG se manifeste par une tuméfaction jugale évoluant progressivement sur des années.

1.e.2. Les autres tumeurs conjonctives malignes :

1.e.2..a. Myxofibrosarcome ou histiocytome fibreux malin myxoïde : (21)

Les myxofibrosarcomes ou sarcomes des tissus mous représentent 1 % de tous les cancers de l'adulte. En raison de leur rareté, de leur localisation ubiquitaire et de leur diversité morphologique, ils posent souvent des problèmes diagnostiques.

Le myxofibrosarcome est l'un des sarcomes les plus fréquents des extrémités chez le sujet âgé touchant les deux sexes. Au niveau de la tête et du cou, les myxofibrosarcomes sont rares. Seulement 19 cas ont été décrits dans la région crano-céphalique , dont un cas dans la fosse infra-temporale révélé par une tuméfaction jugale associée à des douleurs réfractaires .

1.e.2.b. Chondrosarcome (22 ;23)

Le chondrosarcome est un groupe hétérogène des tumeurs malignes d'origine cartilagineuse mais aussi osseuse et mésenchymateuse . La localisation au niveau de la tête et cou est rare, il représente 0,1% des carcinomes de cette

région , le chondrosarcome de la fosse infra temporale est encore très rare. Les sites habituels du chondrosarcome au niveau maxillo-facial sont les cavités nasales, les sinus para nasaux et la mandibule. La prédominance masculine est notée par plusieurs auteurs, souvent entre la quatrième est la septième décade.

Les chondrosarcomes de la fosse infra temporale n'ont pas de signes cliniques spécifiques ; mais les premiers signes cliniques est la tuméfaction jugale douloureuse augmentant rapidement de volume entraînant une déformation faciale , obstruction nasal et extension aux os de voisinage entraînant parfois des nodules de perméation . les signes cliniques les plus tardifs sont douleur et mobilité des dents en regard et rarement une paralysie faciale.

1.e.2. c . Synovialosarcome : (24)

Les synovialosarcomes sont parmi les tumeurs les plus fréquentes des tissus mous et représentent environ 8% de tous les sarcomes des tissus mous.

Au niveau cervico-facial, les synovialosarcomes sont rares, ils n'ont été rapportés que chez 181 patients . Ces synovialosarcomes s'observent chez l'adulte jeune d'un âge moyen de 20 à 34 ans avec une prédominance masculine . Leur origine n'est pas bien définie et il semble qu'ils se développent à partir d'une cellule mésenchymateuse pluripotente . Ceci explique leur survenue dans des régions dépourvues de tissu synovial normal comme la région infra temporale.

Sans symptomatologie clinique spécifique, les synovialosarcomes cervicofaciaux évoluent lentement sur plusieurs mois . Classiquement, les patients consultent pour une masse indolente augmentant progressivement de volume.

1.e.2.d. Mélanome : (25)

Le mélanome est une tumeur maligne développée au dépend des mélanocytes, cellules d'origine neuroectodermique, retrouvées au niveau de la peau et des différentes muqueuses dérivant de l'ectoderme et moins fréquemment au niveau des muqueuses dérivant de l'endoderme .

Les mélanomes sont cliniquement classés ont cutanés, méningés primaires, uvéales, et muqueux; cutané étant le plus commun .Une autre entité a été décrite , il s'agit du mélanome primitif non cutané et non muqueux

Bien que le mélanome malin du nasopharynx ou le sinus maxillaire peut empiéter sur la fosse infra temporale , le mélanome primitif dans cette région est exceptionnel

Seulement deux cas de mélanome primitif non cutané et non muqueux dans la fosse infra temporale ont été rapporter dans la littérature anglaise .

1.f.Les tumeurs épithéliales d'apparence primitive :

Il s'agit essentiellement de tumeurs malignes : épithélioma spino-cellulaire ou adénocarcinome.

Il est toujours très difficile d'être certain du caractère primitif de cette lésion et d'éliminer un cancer développé aux dépens de la trompe auditive , de la cavité nasale , des sinus ou du cavum . (4)

1.g. Les tumeurs du tissu embryonnaire :

1.g.1. Kyste dermoïde : (26)

Les kystes dermoïdes sont des formations tumorales bénignes, de croissance lente, presque toujours d'origine congénitale, résultant de l'inclusion aberrante d'éléments ectodermiques, lors de la fermeture du tube neural, entre la 3ème et la 5ème semaine du développement embryonnaire.

Ces tumeurs sont rares. Elles représentent approximativement 1 % de toutes les tumeurs intracrâniennes . Seulement 7% des kystes dermoïdes touchent la tête et le cou .

Elles sont fréquemment rencontrées dans le sourcil latéral, l'orbite, et nez. La localisation dans la fosse infra temporale est exceptionnelle .

Les kystes dermoïdes sont le plus souvent observés chez les femmes de 20 à 36 ans .

Les kystes dermoïdes sont bénins et deviennent généralement symptomatiques secondaire à leur effet de masse sur les structures neurales adjacentes .

1.g.2. Lipoblastome : (27)

Le lipoblastome est une tumeur bénigne très rare du tissu graisseux embryonnaire . C'est une tumeur qui touche presque exclusivement le nourrisson et l'enfant. L'âge de survenue est inférieur à 3 ans dans 90% des cas et inférieur à un an dans 40% des cas.

La majorité de ces tumeurs touchent les tissus sous cutanés des extrémités et du tronc. Elles sont extrêmement rares au niveau de la tête et du cou : Seulement 48 cas ont été signalés dans la littérature anglaise . Habituellement, le lipoblastome est asymptomatique, mais il peut le devenir par sa taille et sa localisation , et il se manifeste au niveau de la fosse infra-temporale par une masse indolore sans aspect inflammatoire de la peau en regard ni adénopathie satellite

2. La pathologie tumorale de la fosse infra temporale provenant des régions avoisinantes:

Les rapports anatomiques montrent bien que la FIT peut être facilement envahie par les tumeurs de voisinage .

Cet envahissement est connu , mais il était difficile à apprécier tant par la clinique que par la radiologie classique . C'est le mérite de l'imagerie actuelle de permettre un examen précis de ces extensions , de faciliter le choix de la voie d'abord et de juger des possibilités d'exérèse . (4)

2.a. Le fibrome naso-pharyngien : (28)

Le fibrome nasopharyngien (juvenile nasopharyngeal angiofibroma pour les Anglo-Saxons) est une tumeur vasculaire rare, histologiquement bénigne mais localement agressive, qui se développe presque exclusivement chez les adolescents de sexe mâle. Le fibrome nasopharyngien représente moins de 0,05 % des tumeurs de la tête et du cou. À partir de la cavité nasale et du nasopharynx, il peut se développer dans plusieurs directions, au travers des multiples fissures et foramens de la fosse infra temporale et de la base du crâne. S'il provoque au départ obstruction nasale et épistaxis récidivantes, il peut au

stade ultime mettre en jeu le pronostic vital, par envahissement du système nerveux central ou du sinus caverneux. L'origine, la nature, la pathogénie et l'histoire naturelle du fibrome naso-pharyngien restent mystérieuses.

2.b. Les cancers du cavum :

L'envahissement de la FIT au cours des cancers du cavum est le fait des tumeurs à extension latérale. Il s'agit le plus souvent de tumeur implantées sur la paroi latérale du cavum .

Il n'y a pas de signe clinique pathognomonique de l'atteinte de la FIT. Cette atteinte ne peut être affirmée que par l'imagerie médicale . (4)

2.c. Les tumeurs de la région amygdalienne :

La fosse infra temporale est proche de la région amygdalienne ou tonsillaire . Elle peut être envahie par les tumeurs amygdalienne dont l'extension est latérale .

Cet envahissement sera suspecté sur plusieurs éléments :

- La présence d'un trismus serré et persistant
- Le caractère ulcéro-infiltrant de la tumeur
- Une loge amygdalienne fixé par atteinte de la musculature pharyngée
- Une atteinte du pilier antérieur , et de la tubérosité maxillaire

Il sera confirmé par la tomodensitométrie et l'IRM

L'évidement de la FIT améliore le contrôle local , mais le pronostic reste très péjoratif . (4)

2.d. Les tumeurs de la région rétro-molaires :

La recherche d'un envahissement de la FIT fait partie de tout bilan de tumeur de la région rétro-molaire et de la face interne de la joue . Ces régions présentent en effet des rapports anatomiques particuliers avec la FIT.

La littérature concernant la région rétro-molaire est peu importante ; cette localisation étant le plus souvent confondue ou traitée avec la région amygdalienne . Elle correspond à une entité tout à fait particulière .

Les tumeurs de la région rétro-molaire envahissant la FIT sont de très mauvais pronostic .(4)

2.e. Les tumeurs de la parotide :

Les tumeurs parotidiennes peuvent s'étendre en profondeur vers l'espace para-amygdalien et le voile, et cette extension est bien connu pour les adénomes pléomorphes. L'envahissement de la région infra temporale par les tumeurs parotidiennes semble plus rare.

Il semble que l'envahissement de la région infra temporale par une tumeur parotidienne signe la malignité .

Cette notion n'a pas qu'un simple intérêt spéculatif . En effet l'association de signes cliniques d'atteinte de la région infra temporale , tels qu'une anesthésie labio-mentonnière ou un trismus , associés à une tumeur de la parotide , doit faire redouter son origine maligne.

En connaissant les difficultés du diagnostic histologique de ces tumeurs profondes avant l'exploration chirurgicale, ces données permettraient de programmer l'abord chirurgical et la stratégie thérapeutique en faveur d'un processus malin . (4)

3. Les tumeurs métastatiques :

Les métastases qui touchent la tête et le cou ne sont pas fréquentes. Aux États-Unis, elles s'agit le plus souvent des localisations secondaires de cancer de poumon, du sein, du rein et des mélanomes. (46)

Les tumeurs impliquant la fosse infra-temporale peuvent provenir des tissus de la région, mais sont plus souvent le résultat de l'extension des structures voisines. Les lésions métastatiques localisées dans cette région sont rarement rencontrées. (4)

3.1. Métastase d'un carcinome à cellules rénales : (29)

Le carcinome à cellules rénales représente 3-5% de toutes les tumeurs malignes chez les adultes. Il peut se reproduire à tout moment après une néphrectomie, et il n'est pas inhabituel de détecter des métastases tardives, même des décennies après l'exérèse chirurgicale curative de la tumeur primaire.

La localisation des métastases est variable en cas de carcinome à cellules rénales. Les sites les plus communs de propagation de la tumeur sont les poumons (50-60%), le foie (30-40%), les os (30%) et le cerveau (5%) [1,4]. Bien que rarement signalés, les métastases des carcinomes à cellules rénales dans la région de la tête et du cou peuvent arriver jusqu'à 15% des cas, même s'ils sont presque toujours associés à d'autres métastases dans les sites les plus communs.

De plus, le carcinome à cellules rénales est la troisième tumeur la plus fréquemment métastaser à la région de la tête et du cou, précédé seulement par le cancer du sein et du poumon. Le nez et les sinus paranasaux sont le plus souvent touchés et ils sont suivis par la cavité orale.

Seulement deux cas de métastases d'un carcinomes à cellules rénales dans la fosse infra temporale ont été rapporter dans la littérature .

3.2.Métastases d'un carcinome papillaire de la thyroïde : (30)

Le carcinome papillaire de la thyroïde (CPT) est une tumeur maligne caractérisée par un faible potentiel évolutif et d'une extension essentiellement ganglionnaire. Néanmoins les localisations à distance ne sont pas à exclure . Les localisations secondaires ; bien que rares ; sont les poumon et les os et exceptionnellement les muscles squelettiques , ovaires , les glande sous-maxillaires , les sinus sphénoïdaux, le pancréas, le cerveau, et les surrénale . Seulement un seul cas de métastases de la fosse infra temporale d'un carcinome papillaire de la thyroïde a été rapporté dans la littérature .

3. 3. Métastases d'un cancer du col utérin : (31)

Le cancer du col de l'utérus est le quatrième cancer le plus fréquent chez les femmes. La tumeur se propage généralement dans le tissus environnants par infiltration directe et dissémine plus tard par les voies lymphatiques et hématogènes.

Propagation parla voie hématogène est relativement inhabituelle, et concerne le plus souvent les poumons, les os, le foie et les ganglions lymphatiques extra pelviens

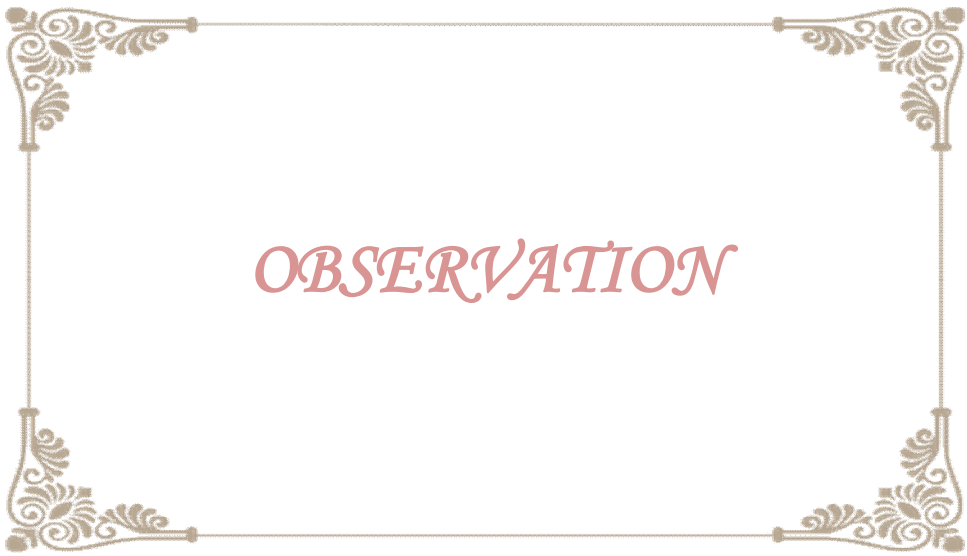Les localisations secondaires dans le cerveau , la peau ,le sein, la thyroïde, la moelle épinière, le rein, la glande surrénale, le cœur et le péricarde sont rares . Les métastases dans la région orale et maxillo-faciale sont exceptionnelles .

Un seul cas a été rapporté dans la littérature de métastase d'un cancer du col dans la région de la fosse infra temporale :il s'agit d'une patiente âgée de 37ans qui a subi une hystérectomie subtotale pour un carcinome épidermoïde du col de l'utérus , et qui a présenté 22 mois après un trismus , douleur de l'hémiface puis une tuméfaction temporale unilatérale , la patiente a été traitée initialement pour un dysfonctionnement de l'articulation temporo-mandibulaire ensuite pour un abcès dentaire , devant la non amélioration la patiente a consulté au service de chirurgie maxillo faciale ou le diagnostic de métastase d'un carcinome épidermoïde a été posé après la réalisation d'une biopsie de la masse .

3. 4.Métastases d'un carcinome colorectal : (32)

Le cancer colorectal est le troisième cancer le plus fréquemment diagnostiqué chez les hommes et le deuxième chez les femmes dans le monde, avec 1,4 million de cas et 693 900 décès en 2012.¹ Environ 20% des patients présentent des métastases à distance au moment du diagnostic initial. Le foie, les poumons, le péritoine, les os, les ovaires et les surrénales sont fréquemment impliqués dans les métastases à distance du cancer colorectal. Autres sites métastatiques décrits dans la littérature: cerveau, peau, pancréas, rate, larynx, langue et œil. Le cancer colorectal avec métastase à la fosse infra temporale (FIT) est extrêmement rare.

Il y avait quelques cas rapportés de métastases de cancer colorectal dans la FIT . Mason AC et al. en 2005 ont décrit un cas rare de cancer colorectal dans lequel la présentation initiale de la maladie était une masse dans la mandibule avec l'implication de la fosse ptérygopalatine et de l'étage moyenne de la base du crane. La tumeur primaire a été localisée par coloscopie seulement après que le diagnostic histologique de l'adénocarcinome de la mandibule a été fait .(47)



Il s'agit d'un patient âgé de 17ans, sans antécédents pathologiques notables, ayant comme habitudes toxiques tabagisme depuis 8 mois, il a été admis au service de chirurgie maxillo-facial et stomatologie à l'hôpital des spécialités de Rabat en janvier 2016 pour la prise en charge d'une tuméfaction de l'hémiface droite évoluant progressivement depuis 7ans.

Le patient ne présentait aucun signe associé, et l'examen clinique trouvait, une tuméfaction temporo-jugale droite s'étendant de la région temporal en haut jusqu'en regard de l'angle mandibulaire en bas, soulevant le sourcille droit sur sa partie externe et abaissant la commissure labiale droite par rapport à la commissure gauche, la peau en regard était saine. A la palpation c'était une masse polylobée, de consistance ferme, dure par endroit, indolore, fixe par rapport au plan profond et mobile par rapport au plan superficiel, mesurant 130mm×60mm.

A l'examen endobuccal , on notait une ouverture buccale respectée avec une distance inter-incisives à 4,5cm avec un mauvais état bucco-dentaire, à la palpation on notait la présence d'une masse jugale droite avec une muqueuse saine en regard, l'orifice de sténon et l'oropharynx étaient libres. le reste de l'examen trouvait une sensibilité et motricité de la face respectées sans adénopathies cervico-parotidiennes palpables

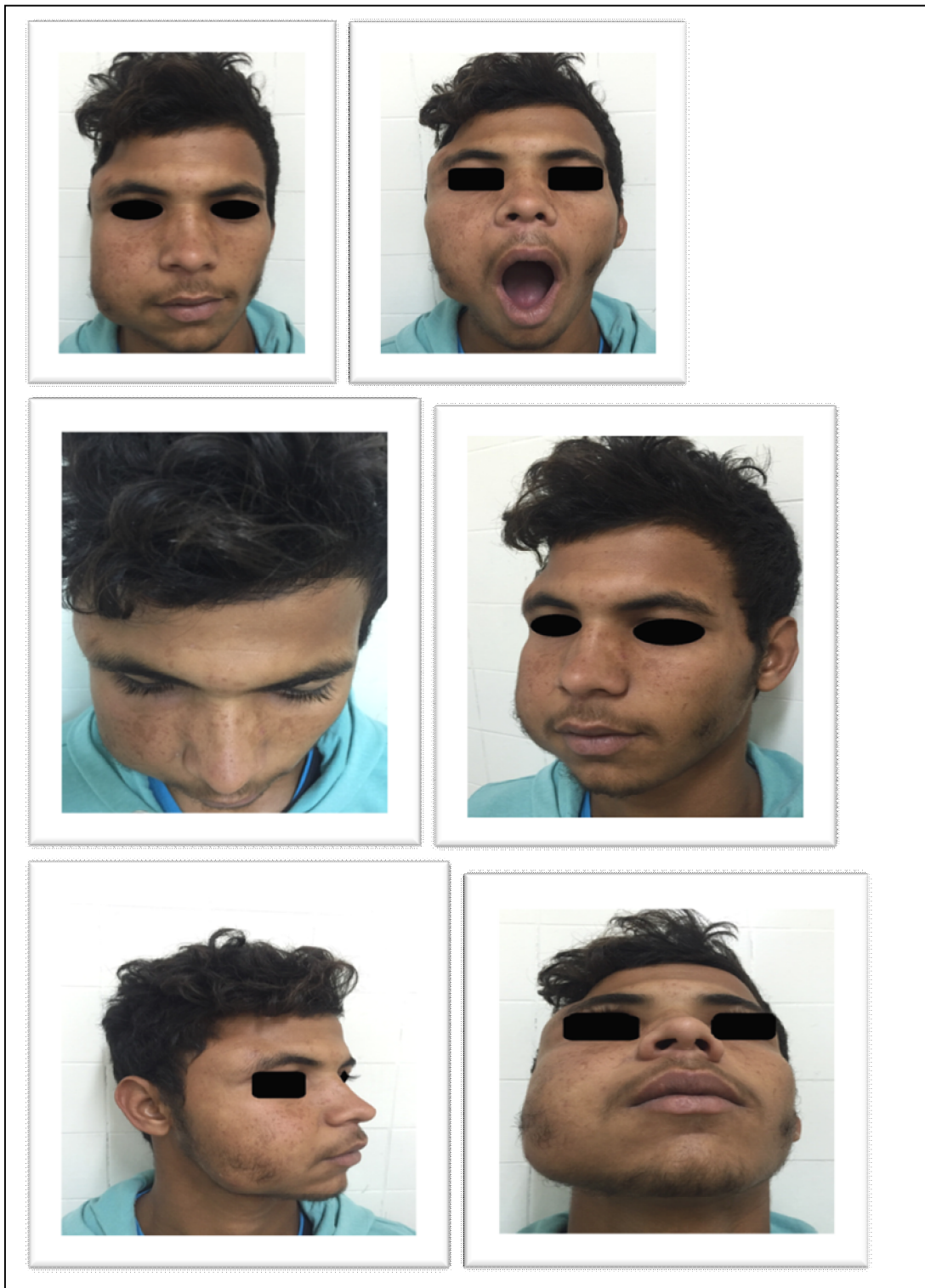

Figure 13 :Patient de 17ans présentant une tuméfaction temporo-jugale droite

Une échographie a été demandée initialement objectivant un processus tumoral temporo-jugal droit bien limité de contours bosselés , renfermant des plages kystiques et des micro calcifications , faiblement vascularisé au doppler ; mesurant 120×30mm et arrivant jusqu'à l'espace masticateur droit . Il s'y associait une adénopathie cervicale du territoire IIa droite mesurant 10×17mm .Les glandes parotides , sous maxillaires et thyroïde était d'aspect respecté , avec liberté des axes jugulo-carotidiens .

Un scanner cranio-cervico-facial , réalisé avant et après injection de produit de contraste, a mis en évidence un processus tumoral temporo-jugal droit mesurant 51×32×130 mm de grands axes, hypodense, non encapsulé , de contours bosselés polylobés ,peu rehaussé après injection renfermant des calcifications (phlébolithes) , refoulant les muscles masséters en dehors et ptérygoïdien et temporal en dedans sans les infiltrer ,

En bas il arrivait à la région sous mandibulaire avec respect de la glande sous maxillaire homolatérale .

En haut il comblait la boule de Bichat et s'étendait jusqu'aux parties molles temporales droites sans extension endocrânienne .

En En avant et en dedans ,il arrivait au contact de la paroi externe du sinus maxillaire et de l'arcade zygomatique sur lesquelles, il exerce une empreinte (témoignant d'une évolution lente),,sans lyse osseuse , ni extension à l'espace parapharyngé

Il s'y associait à des adénopathies cervicales de 12mm des territoires Ib et II bilatéralement . les glandes parotides et l'espace vasculaire jugulocarotidien étaient respectés.

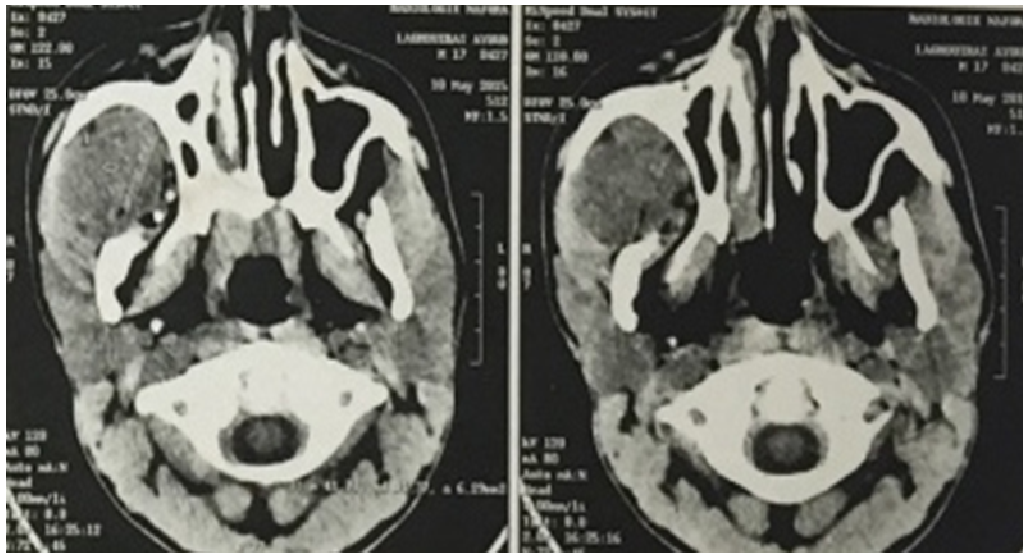


Figure 14 :Scanner du massif facial coupe axiale fenêtre parenchymateuse montrant un processus tumoral bien limité de la fosse infra temporale

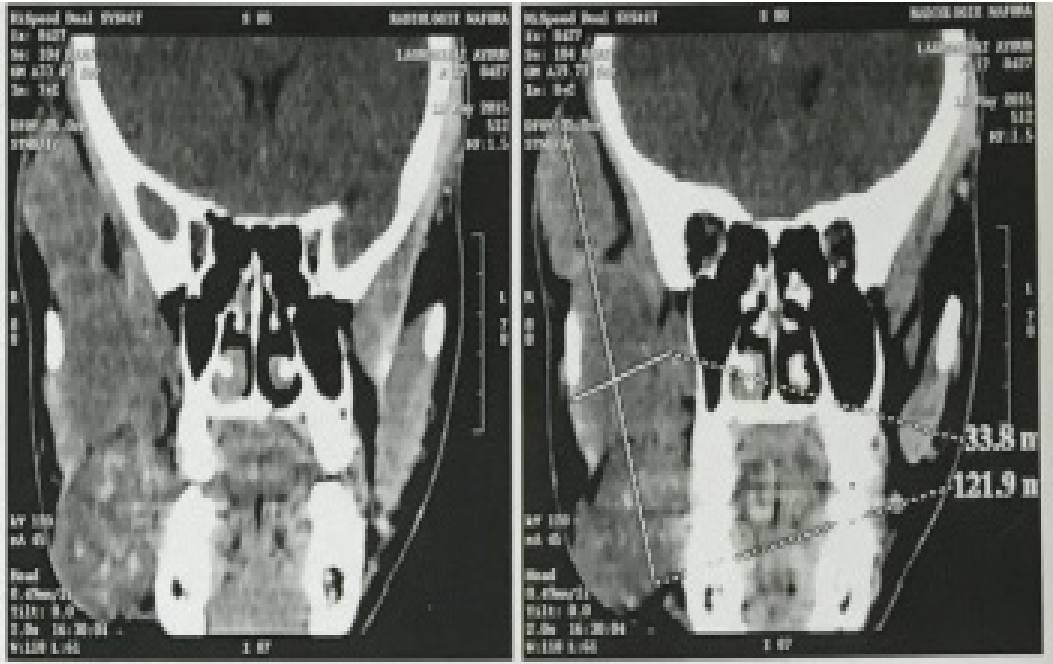

Figure 15 :Scanner du massif faciale coupe coronale fenêtre parenchymateuse montrant les extensions du processus tumoral

L'angio-IRM cranio-faciale a objectivé un processus lésionnel temporo-jugal droit , hétérogène polylobé , renfermant des zones kystiques, en hyposignal T1, léger hypersignal hétérogène T2 et FLAIR , isosignal diffusion , rehaussé faiblement et de façon hétérogène après injection de gadolinium mesure 122×43×41mm .

Sur le plan topographique , ce processus Occupait la fosse rétro maxillo-zygomatique droite ou il comblait la boule de Bichat , englobant le tendon du muscle temporal, arrivant en dedans au contact de la paroi externe du sinus maxillaire sans l'envahir et entrant en contact avec le muscle ptérygoïdien latéral qu'il refoulait en bas et en arrière .

En bas , il s'étendait à l'espace masticateur et refoulait le muscle masséter droit en dehors qui était comprimé .

En haut , il s'étendait à la fosse temporale externe droite .

Par ailleurs, ce processus respectait la fosse ptérygo-palatine homolatérale , les autres espaces profonds de la face , des glandes parotides ,des glandes sous maxillaires et des reliefs muqueux du cavum , avec absence de visualisation de lésion osseuse .

On notait l'absence d'anomalie de signal parenchymateuse sus tentorielle au niveau cérébral .

Au final, l'aspect TDM et IRM est en faveur d'un processus tumoral bénin, pouvant correspondre à un angiome caverneux.

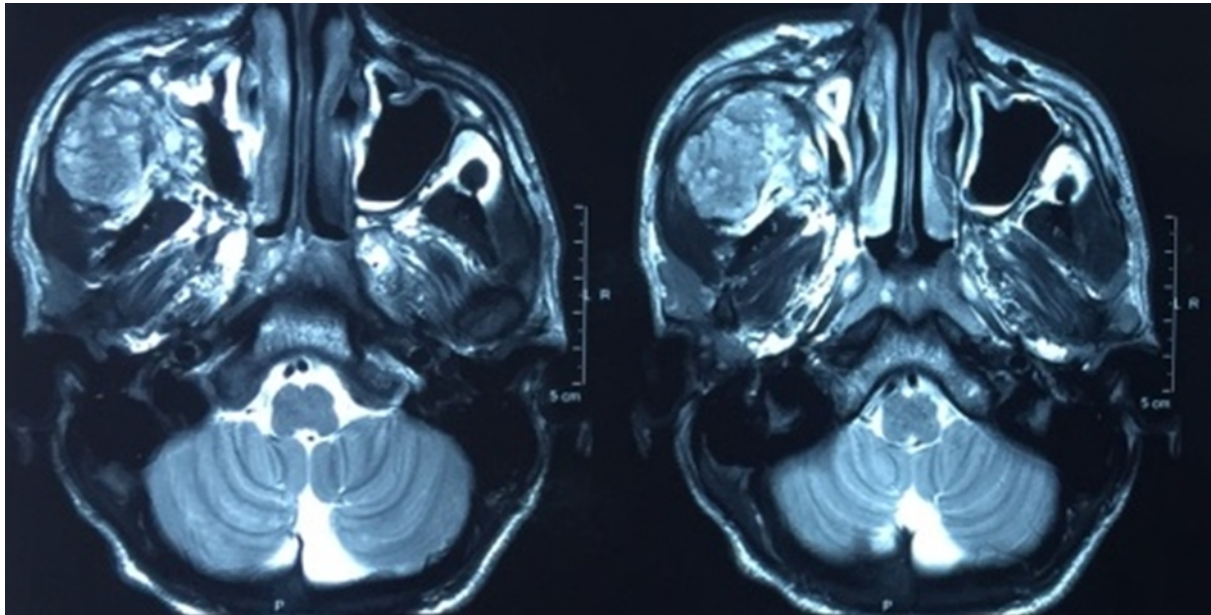


Figure 16 :IRM cranio-faciale ;coupe axiale , séquence T2 , processus lésionnel de la fosse infra temporale en léger hypersignal

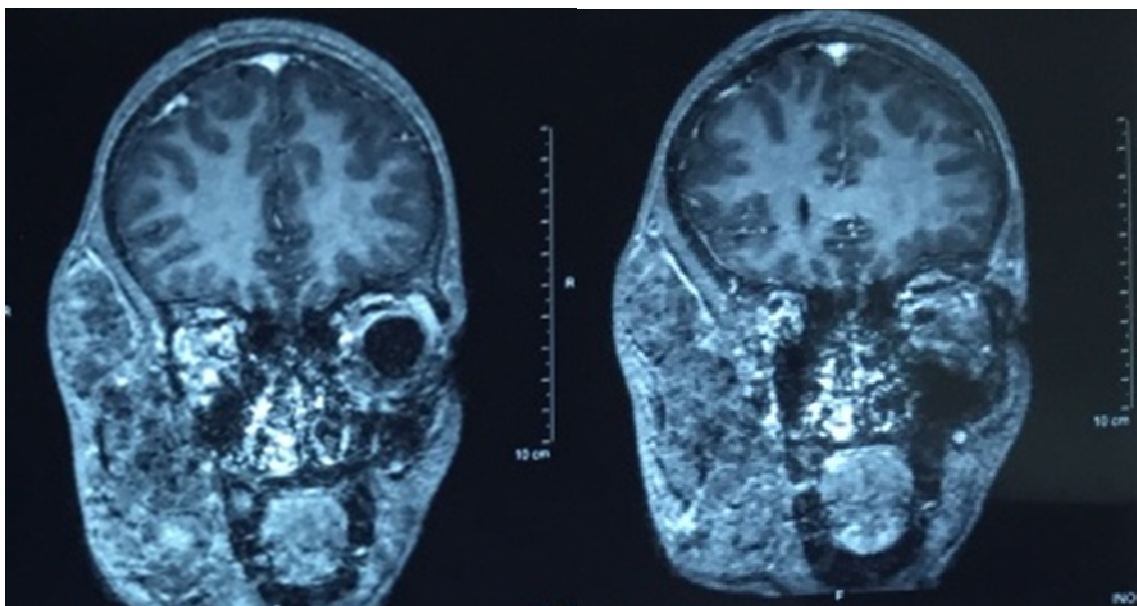


Figure 17 :Angio-IRM cranio-faciale ,coupe coronale , séquence T1 injectée , montant le processus lésionnel ; qui s'étend en haut à la fosse temporale et en bas à l'espace masticateur ; faiblement rehaussé après injection de gadolinium

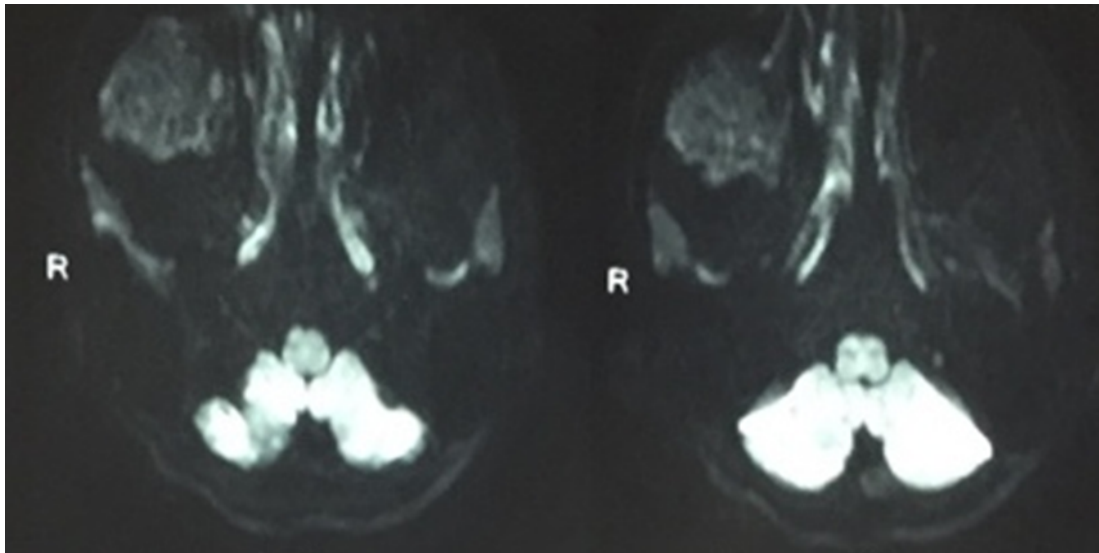


Figure 18 :IRM cranio-faciale , coupe axiale ,séquence diffusion , montrant le processus lésionnel en isosignal

Une angiographie carotidienne externe a été faite à but diagnostic objectivant la présence d'un discret blush vasculaire , au niveau des parties molles jugales droites , avec aspect en grappe de raisin , sans retour veineux précoce . Il est alimenté par de très fines branches issues de la maxillaires interne droite , elle a été faite également à but thérapeutique 24h avant le geste opératoire .

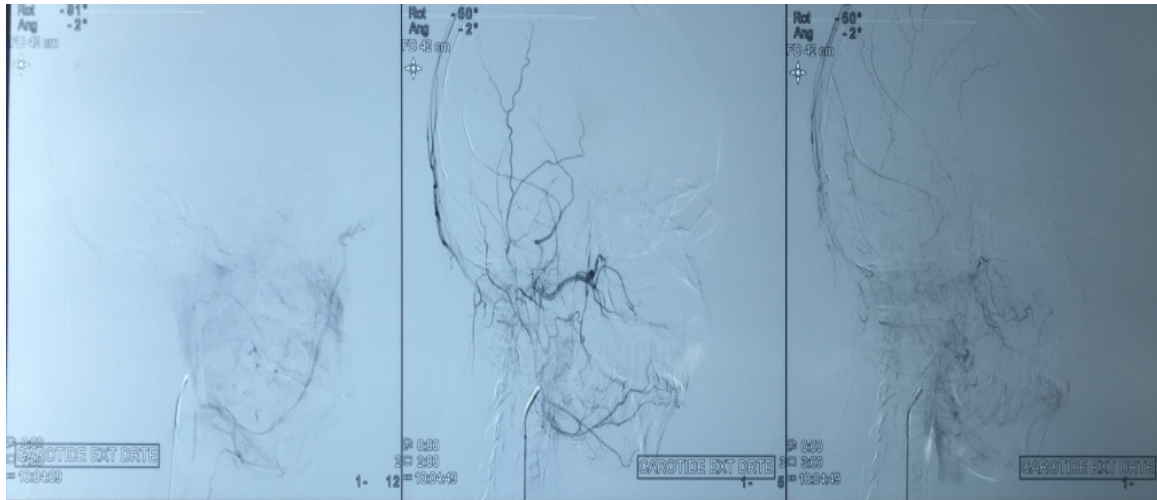


Figure 19 : Une angiographie carotidienne externe montrant un discret blush vasculaire

Un bilan pré-opératoire a été effectué chez le patient qui a objectivé une anémie hypochrome microcytaire avec un taux d'hémoglobine à 11.3g/dl ; le reste du bilan est revenu normal

Radio du thorax : sans anomalie

L'intervention chirurgicale était réalisée 24 heures après une embolisation préopératoire de l'artère maxillaire interne, pour diminuer le flux sanguin de l'angiome caverneux.

Une double voie d'abord était utilisée :

- Héli-coronale droite : qui permettait la dissection de portion temporale de la tumeur jusqu'à l'arcade zygomatique
- Puis un abord vestibulaire supérieure droite allant de la 11 à la 18 dent : qui permettait la dissection de la portion jugale.
- La libération de la portion infra-temporale de la tumeur, à travers l'arcade et l'os zygomatiques qui étaient refoulés en avant et en dehors, a permis l'exérèse de la tumeur en monobloc.

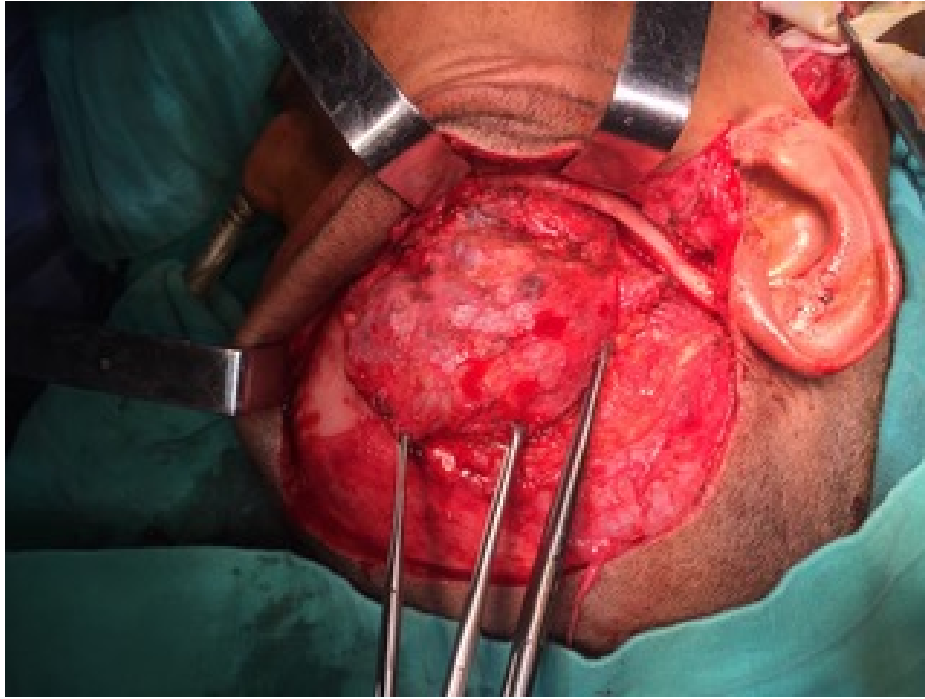


Figure 20: Abord hémicoronal avec dissection tumorale sous le fascia tumorale superficielle

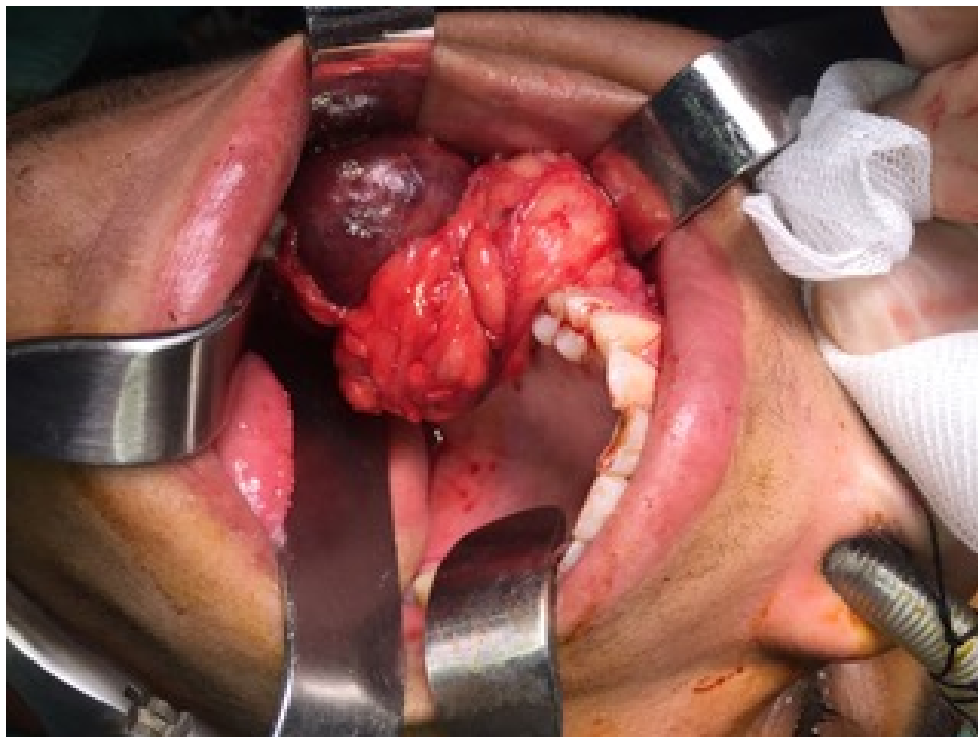

Figure 21 : Abord vestibulaire supérieur disséquant la portion jugale

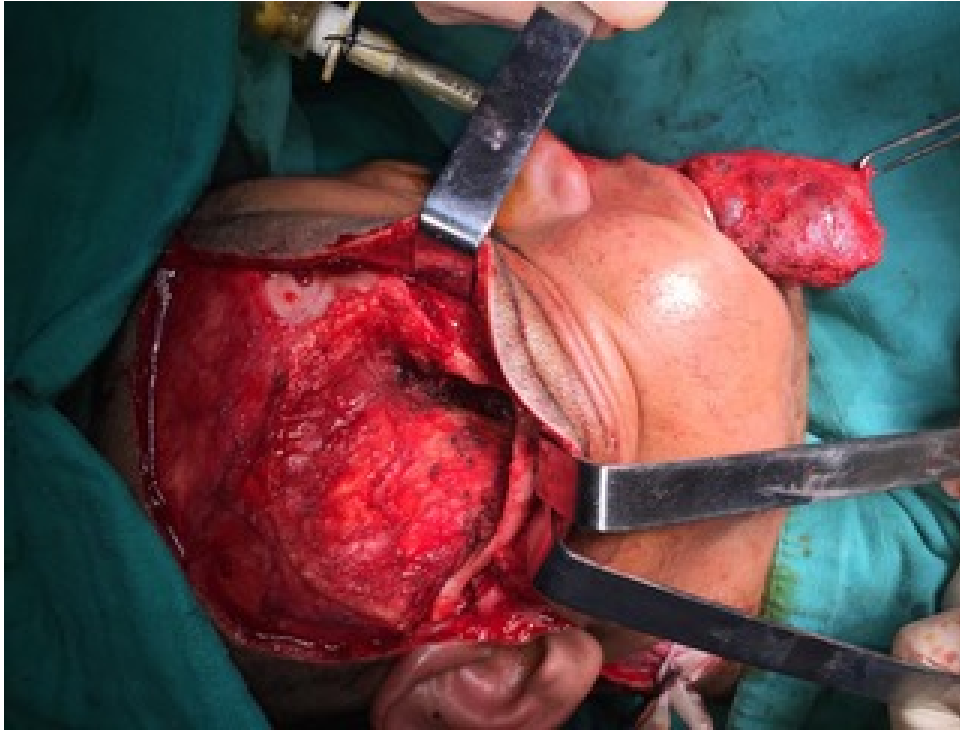

Figure 22 : Elargissement de la FIT permettant l'exérèse tumorale sans abord direct

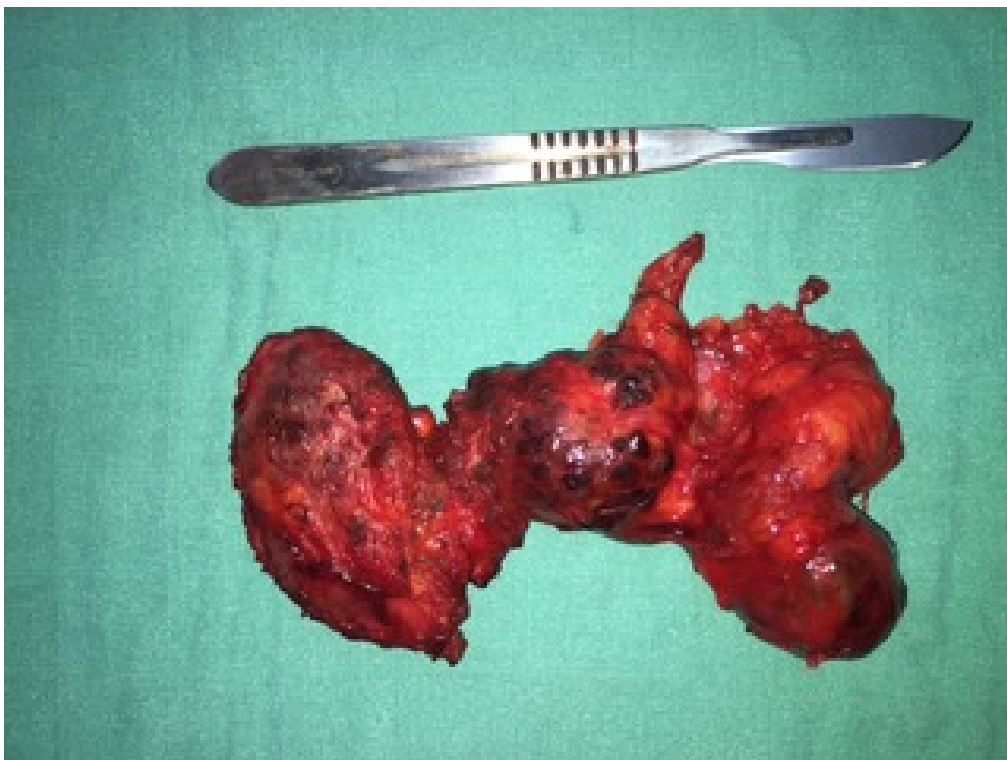

Figure 23 : exérèse en monobloc de la tumeur vasculaire

Les suites post opératoires étaient simples :Aucune complication à type d'hématome, d'infection ou de paralysie faciale n'a était noté.

Le diagnostic d'hémangiome caverneux a été confirmer par l'examen histologique .

Après un recul de 1an, le patient gardait une projection en avant et en dehors de l'arcade et de l'os zygomatiques droits qui sera traitée ultérieurement par une ostéotomie de recul .Aucune récidence clinique ni radiologique n'a été noté .



Figure 24 :Photos post opératoires du patient après un an , montrant une projection en avant et en dehors de l'arcade zygomatique droite



DISCUSSION

I. Incidence :

Les hémangiomes sont des tumeurs vasculaires bénignes, secondaires au développement anormal des structures vasculaires embryonnaires. Ils touchent le plus souvent le tronc et les extrémités; dans 20 % des cas, la localisation est cervicofaciale . Les hémangiomes sont caractérisés par une prolifération multicentrique des cellules endothéliales. Ils sont classés en trois types histopathologiques en fonction de la structure vasculaire concernée :

- le type capillaire est caractérisé par une activité proliférative formant des structures capillaires. Ils sont cutanés et touchent surtout les enfants
- le type caverneux est caractérisé par une activité mitotique de larges structures vasculaires. Ils touchent plus fréquemment l'adulte et sont susceptibles d'envahir les structures profondes. Dans notre observation, il s'agit d'un hémangiome caverneux de la fosse infra-temporale.
- le type mixte comporte les deux structures vasculaires précédentes. (1)

Presque toutes les tumeurs observées dans la fosse infra temporale des extensions de lésions des structures avoisinantes . les tumeurs primitives de la fosse infra temporale sont rares (4), et les hémangiomes caverneux de la fosse infra temporale sont extrêmement rares; seulement sept cas ont été rapportés dans la littérature (1 ,2,3,33 ,34,35) , et l'hémangiome caverneux de la fosse infra temporale que nous avons rapporter est unique par sa taille mesurant 122×43×41mm

II .Etiopathogénie : (36)

L'hémangiome est une prolifération hyperplasique transitoire du mésenchyme angioformateur, formée d'une grosse masse avec multiplication cellulaire endothéliale alimentée par des néovaisseaux.

L'origine de l'hémangiome et les stimuli angiogéniques modulant la prolifération rapide et son involution ont fait l'objet de nombreuses études .

Trois théories ont été évoquées dans la prolifération des hémangiomes :

- Théorie de l'angiogenèse : la formation des néovaisseaux est sous le contrôle de cellules endothéliales seules. En présence d'un stimulus de l'angiogenèse, les cellules endothéliales des néovaisseaux accomplissent le programme de prolifération. Certains auteurs mentionnent que l'héparine, sécrétée par les mastocytes, est un stimulus puissant de la migration de cellules endothéliales capillaires qui est une étape importante de l'angiogenèse. Les cellules endothéliales modulent également plusieurs facteurs angiogéniques, dont le basic fibroblast growth factor (BFGF) ;
- Théorie hormonale : certains auteurs ont révélé des niveaux élevés du 17 bêta-estradiol chez les enfants présentant un hémangiome et un grand nombre de récepteurs de l'estradiol au niveau du tissu provenant d'hémangiome en phase proliférative. Ces données biologiques sont en faveur du rôle hormonal dans la prolifération des hémangiomes ;
- Théorie virale : certains auteurs pensent que le papilloma-virus a un rôle dans la prolifération des hémangiomes

III .Diagnostic clinique :

Les hémangiomes sont des tumeurs bénignes, congénitales, qui peuvent rester longtemps quiescentes. Dans plus de 50 % des cas, elles sont susceptibles de se développer spontanément au cours de la deuxième ou la troisième décennies(1).

Les hémangiomes caverneux apparaissent sous forme d'une lésion de plus grande taille , que les hémangiomes capillaires , globuleuse, compressible, de couleur rouge vif ou violet foncé. , moins circonscrites et envahissant souvent des structures profondes. Elles n'ont pas tendance à régresser, d'où la fréquente nécessité d'un traitement chirurgical.(3,36)

La tumeur peut être rarement douloureuse et d'évolution rapide , et elle peut être révéler également par un trismus (4)

Dans le cas que nous avons rapporté, la tuméfaction évoluait depuis sept ans ; chez un patient âgé de 17 ans ; se localisait dans la région jugo-temporale droite , indolore, polylobée , fixée par rapport au plan profond et mobile par rapport au plan superficiel ,de consistance ferme ; dure par endroit , faisant 130mm×60mm , avec expression endobuccale sans adénopathie palpable .
Devant ce tableau clinique , on a évoqué les diagnostics suivants : hémangiome , lipome , kyste dermoïde , schwannome et méningiome , d'où la nécessité des examens complémentaires ..

IV. Les explorations paracliniques :

Divers examens complémentaires – échographie, CT-scan, IRM, angio-IRM et artériographie – peuvent être réalisés pour le diagnostic d'un hémangiome.

Ils permettent, le plus souvent, de confirmer la nature vasculaire de la lésion, mais le diagnostic de certitude est apporté par l'examen histologique. (1)

1.Echographie : (37)

L'écho-Doppler est un examen qui permet de confirmer la nature vasculaire de la masse, mais n'est pas suffisamment performant pour définir de façon précise ses limites et ses rapports avec les tissus voisins, particulièrement dans les sièges profonds comme le cas de la fosse infra temporale.

En échographie, l'hémangiome caverneux est visible sous la forme d'une masse homogène, bien limitée, hyperéchogène. Elle montre de larges espaces vasculaires contenant un flux lent bien mis en évidence par l'échographie Doppler couleur.

2.TDM cranio-faciale :

Au scanner, l'hémangiome caverneux apparaît sous forme d'une masse hétérogène globalement hypodense, comportant des phlébolithes sur les coupes avant injection. Après injection, des prises de contraste d'aspects variés, certaines fugaces, d'autres plus progressives et persistantes. Des zones hypodenses sont également possibles, surtout dans les hémangiomes volumineux, correspondant à des thromboses.

Le scanner permet une excellente analyse des rapports surtout osseux de l'hémangiome. En effet au voisinage d'une structure osseuse, l'hémangiome va réaliser une empreinte plutôt qu'une lyse en raison de son évolution très lente sur plusieurs années.

3.IRM et Angio-IRM :

L'IRM est considérée comme l'examen de choix pour l'exploration des hémangiomes car elle détermine de façon très précise l'extension de la lésion ainsi que ses rapports avec les structures adjacentes . L'hémangiome se caractérise par un iso ou un hyposignal en T1, et surtout un hypersignal très évocateur en séquence pondérée T2 .

La séquence en écho de gradient est sensible pour la mise en évidence de zones calcifiées ou de thrombose au sein de l'hémangiome visible sous formes de zones en asignal.

La prise de contraste après injection de gadolinium est variable.

Certaines caractéristiques radiologiques semblent suggérer l'hémangiome :
(38)

- _ Hypersignal en T2
- _ Des chaînes vasculaires séparés par fibrose et / ou par de la graisse dans les lésions > 2 cm;
- _ Présence de zones de thrombus, fibrose, dépôt d'hémosidérine et / ou calcification

Dans le cas que nous avons rapporté, l'angio-IRM a objectivé un processus lésionnel temporo-jugal droit, occupant la fosse infra temporale s'étendant en haut à la fosse temporale et en bas à l'espace masticateur, hétérogène polylobé, renfermant des zones kystiques, en hyposignal T1, léger hypersignal hétérogène T2 et FLAIR, isosignal diffusion, rehaussé faiblement et de façon hétérogène après injection de gadolinium mesure 122×43×41mm, et devant ce tableau on a évoqué le diagnostic d'un hémangiome caverneux.

4. Scintigraphie aux hématies marquées au Technétium 99m :

La scintigraphie aux hématies marquées est un examen relativement spécifique pour le diagnostic d'hémangiome. Il est peu utilisé en dehors des États-Unis. Néanmoins, plusieurs études ont prouvé son efficacité diagnostic en particulier lorsqu'il persiste un doute sur l'origine de la tumeur (doute entre lésions tissulaire et vasculaire) après le scanner et l'IRM. Selon certaines études, sa sensibilité serait de 100 % et sa spécificité de 86 %. Elle permet en effet de différencier les hémangiomes des tumeurs pleines mais ne permet pas de les distinguer des autres tumeurs vasculaires (39)

L'examen qui semble le plus intéressant à l'heure actuelle est la tomoscintigraphie dont la sensibilité est supérieure à celle de l'image plane. (40)

5. Artériographie :

L'artériographie est réalisée de manière sélective si un geste thérapeutique est envisagé. Elle met en évidence les pédicules nourriciers de la tumeur et un « blush » vasculaire.

Les critères faisant poser l'indication d'une embolisation pour cette pathologie tumorale ne sont pas établis à ce jour. Elle nous semble utile en cas d'hémangiome de grande taille car elle permet de diminuer le saignement peropératoire . D'autres auteurs ont constaté une régression tumorale suite à l'embolisation (41).

Elle consiste après cathétérisme de la carotide externe, en l'étude des différents branches nourricières du blush, puis après cathétérisme hyper sélectif d'une embolisation soit par des particules "Embosphères" soit par des fragments de "Curaspon", permettant une bonne dé vascularisation lésionnelle.

6.Radiographie standard :

La radiographie standard peut montrer des phlébolithes et les déformations osseuses .

7.Histologie :

La biopsie est contre indiquée en cas de suspicion d'un hémangiome vu le risque hémorragique .

L'examen histologique de la pièce opératoire montre macroscopiquement une lésion bleue, irrégulière, par dilatation des vaisseaux , contenant parfois des calcifications dystrophiques .

Et microscopiquement il correspond à des vaisseaux dilatés, en agencement lobulaire ou au hasard, à paroi épaissie par fibrose adventitielle et cellules inflammatoires dans le stroma. Des calcifications sont fréquentes (42)

V. Traitement :

Les options thérapeutiques de l'hémangiome caverneux de la fosse infra-temporale comprennent , la radiothérapie , l'injection intra lésionnelle de produit sclérosants, la cryothérapie , ligature des vaisseaux , l'embolisation et l'exérèse chirurgicale .

L'exérèse chirurgicale complète représente le traitement de choix car elle donne les meilleurs résultats .. La chirurgie est indiquée pour les tumeurs volumineuses qui envahissent les structures adjacentes, responsables de douleurs, de troubles fonctionnels ou de déformation faciale . La radiothérapie n'est pas recommandée comme traitement de première intention, elle est indiquée pour les récurrences dépassant les possibilités de la chirurgie , (1 ,3)

V.1. L'exérèse chirurgicale :

L'abord chirurgical de la fosse infra-temporale est délicat en raison de la complexité anatomique et de la difficulté d'accès de cette région , (4)

Pendant longtemps , cette région a été abordée essentiellement pour les prolongements de tumeurs provenant de régions avoisinantes . L'opérateur était alors amené à étendre son champs d'exérèse dans la fosse infra temporale en partant soit de la région faciale , soit de la région temporale soit de la région parotidienne . Les tumeurs primitives de la fosse infra temporale restaient habituellement méconnues pendant longtemps.(4)

Toutefois, depuis plus d'un siècle , l'abord spécifique de la région infra temporale a été proposé , notamment pour l'extraction de corps étrangers , le traitement de névralgie faciale . L'historique des voies d'abord est très bien rappelé dans la thèse d'Yves Menier (Nantes 1985). (4)

V.1.1.Les voies d'abord :

Deux voies d'abord, latérale et antérieure, peuvent être utilisées pour accéder à la fosse infra-temporale. Les approches latérales comprennent la voie transzygomatique et la voie mandibulaire, avec pour principale complication la paralysie faciale ; les voies d'abord antérieures la voie transpalatine et la voie transmaxillaire (voie d'abord de Caldwell-Luc). Ces dernières sont généralement indiquées pour la biopsie et, dans certains cas, pour l'exérèse des lésions de petite taille . (2 ,3,43)

a . Les approches latérales :

a .1. Voies d'abord latérales limitées à la fosse infra temporale :

a . 1 .1.La voie tranzygomatique limitée : (8)

Les principales indications sont les tumeurs bénignes de la partie haute de la FIT . Elle contourne le nerf facial intraparotidien par le haut.

Elle ne laisse que peu de séquelle esthétique (conservation du VII, de l'articulation temporomandibulaire, cicatrice peu visible à terme), mais expose mal la partie inférieure de la FIT avec une mauvaise exposition des éléments postérieurs (axe vasculaire rétrostylien). Une parésie du rameau frontal du facial, le plus souvent transitoire, est possible.

Une cale molaire est préalablement placée en bouche afin de projeter le coroné vers le bas.

L'incision verticale préauriculaire du bord inférieur du tragus jusqu'à la suture temporopariétale ipsilatérale peut être poursuivie jusqu'au tragus controlatéral en incision bicoronale en cas de nécessité d'exposition antérieure . Elle est située à 2 cm en arrière de l'implantation des cheveux et est parallèle à celle-ci .

Le décollement vers le bas des plans superficiels en suivant strictement l'aponévrose temporale se poursuit jusqu'à l'exposition du bord supérieur du zygoma. Le respect de ce repère est un garant de la conservation du rameau frontal du facial.

On incise et rugine ensuite le périoste du zygoma en conservant les insertions du masséter .

L'abord est élargi en réalisant l'ostéotomie de l'arcade zygomatique à ses deux extrémités en prenant soin de la réaliser très en avant en cas de tumeur latéro-orbitaire. Les ostéotomies peuvent être poussées jusqu'au pilier frontal et au corps du malaire, pour élargir la voie d'abord au cadre orbitaire . L'arcade zygomatique pédiculée sur le masséter est réclinée vers le bas .

Le muscle temporal peut être récliné soit vers le haut en cas de tumeur de la FIT s'étendant à la base du crâne, en sectionnant le coroné (l'intérêt de la cale molaire placée préalablement prend ici son sens) ; soit vers le bas en cas de tumeur intracrânienne à extension infra temporale, en incisant ses insertions supérieures .

La fermeture comprend d'abord l'ostéosynthèse (par plaque vissée) de l'arcade zygomatique et éventuellement du coroné. Un drain aspiratif est mis en place avant fermeture des plans superficiels. La reprise de l'alimentation est immédiate (initialement molle).

En cas d'extension tumorale vers l'orbite, la voie d'abord peut être prolongée vers l'avant par une incision bicoronale et une ostéotomie transmalaire plus antérieure . Si le volume tumoral le nécessite, et notamment en cas d'extension tumorale inférieure, cette voie transzygomatique peut être associée à une voie transmandibulaire.

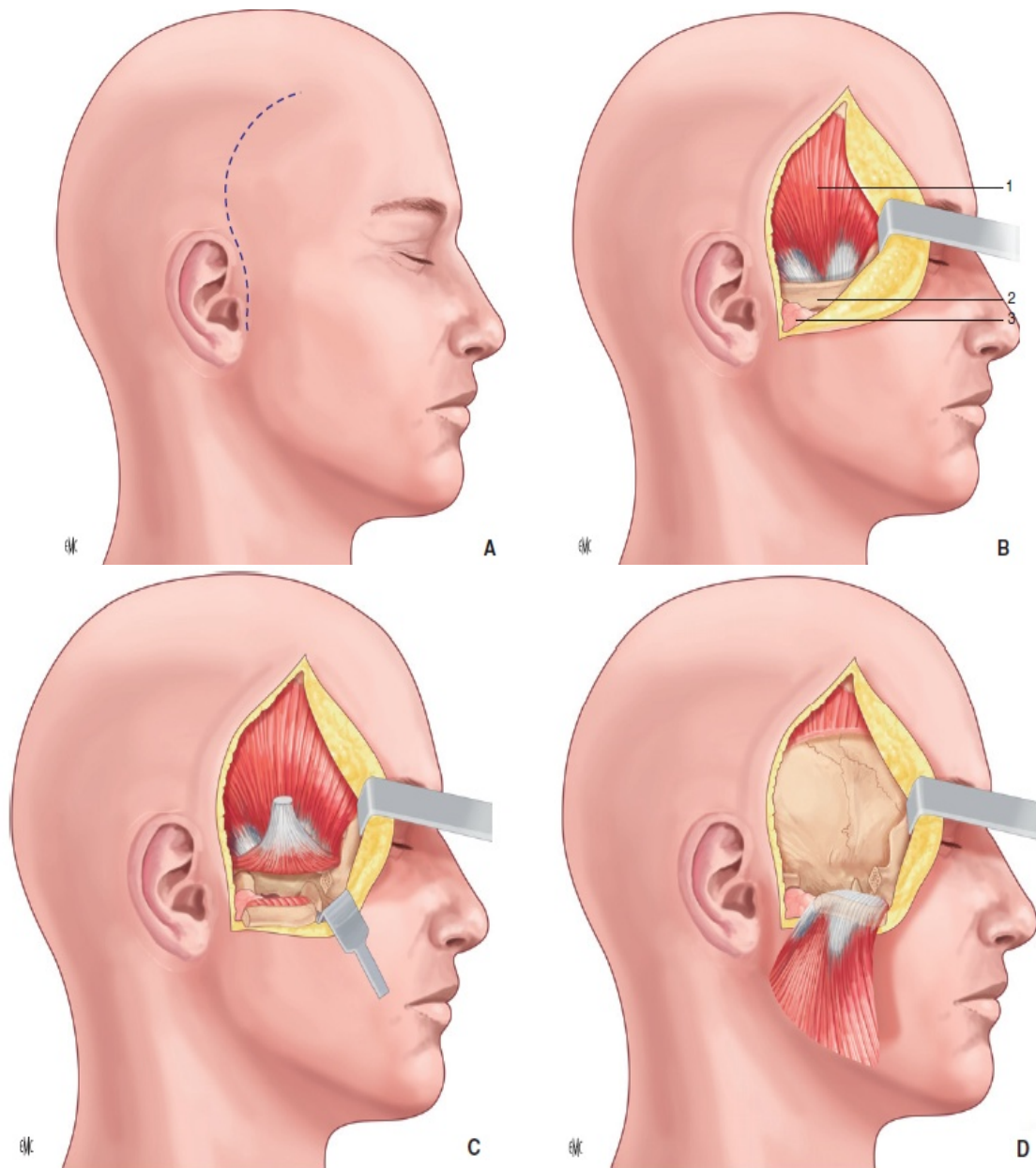


Figure 25 :Voie transzygomatique limitée. 1. Muscle temporal ; 2. arcade zygomatique ; 3. glande parotide.

A. Incision cutanée.

B. Libération de l'arcade zygomatique.

C. Section du coroné et ostéotomies de l'arcade zygomatique. Le muscle temporal est récliné vers le haut.

D. Section du muscle temporal qui est récliné vers le bas en conservant l'insertion sur le coroné. (8)

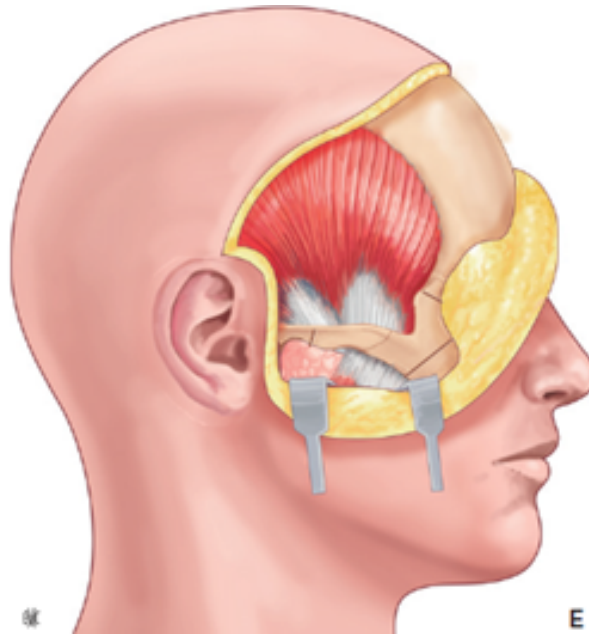


Figure25 :(suite) Voie transzygomatique limitée. 1. Muscle temporal ; 2. Arcade zygomatique ; 3. glande parotide.

E. Incision bicoronale permettant d'exposer le cadre orbitaire. (8)

a.1.2 . Voie transmandibulaire latérale supérieure (8)

Cet abord s'applique aux tumeurs situées à la partie latérale de la région des ptérygoïdiens, entre les deux muscles ptérygoïdiens.

Elle est peu délabrante sur le plan esthétique et fonctionnel. La section haute de la mandibule permet la conservation du nerf mandibulaire et du nerf lingual. L'incision cutanée superposable à celle d'une parotidectomie permet l'exérèse simultanée d'une tumeur intraparotidienne étendue à la FIT. L'abord restant étroit, il ne permet pas de contrôler la base du crâne. Une parésie du rameau mentonnier du facial, le plus souvent transitoire, est fréquente.

L'incision cutanée préauriculaire est donc superposable à une voie de parotidectomie, et est prolongée en cervical jusqu'à l'os hyoïde.

Le décollement, dans le plan du lifting au niveau jugal et dans le plan de l'aponévrose cervicale superficielle au niveau cervical, permet l'exposition de la région parotidienne qui est tractée vers le haut. La parotide est ensuite libérée du tragus et du bord antérieur du sterno-cléido-mastoïdien, permettant de dégager le bord postérieur du ramus mandibulaire.

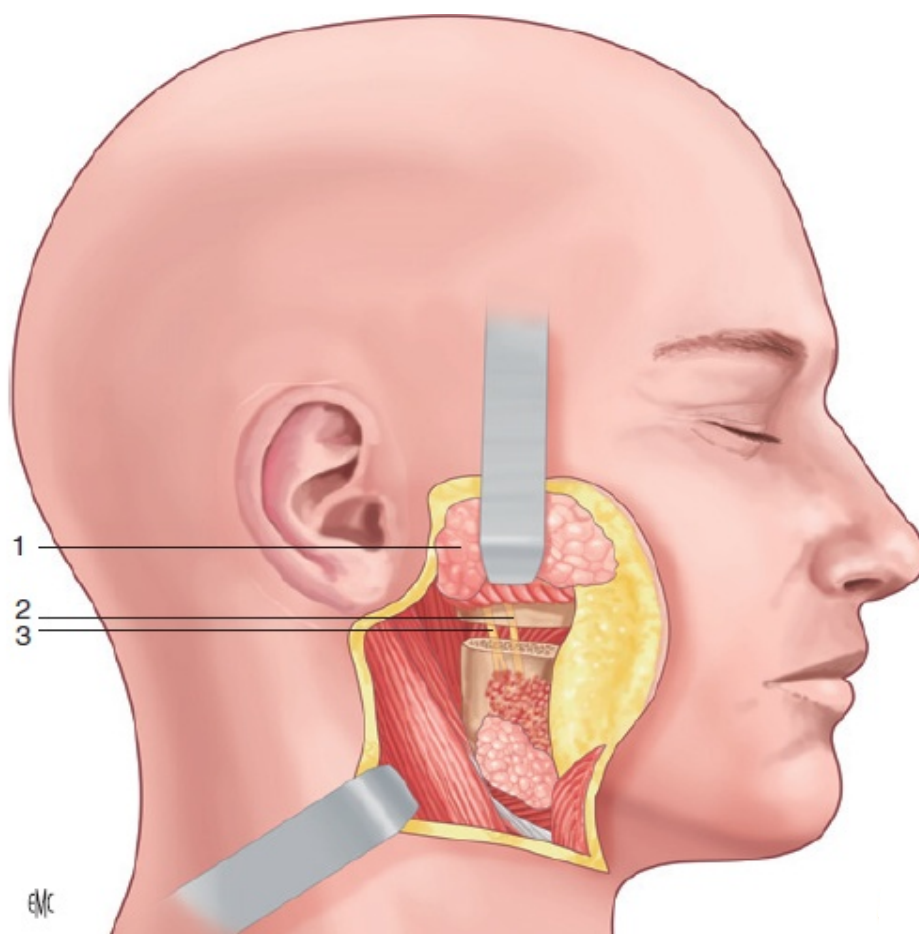
Le bord inférieur du masséter est séparé du périoste de l'angle mandibulaire et l'ensemble parotide/nerf facial/ masséter est récliné vers le haut. Le périoste du ramus mandibulaire est ensuite ruginé vers le haut, jusqu'à l'échancrure sigmoïde, permettant la réalisation de l'ostéotomie mandibulaire dans le plan occlusal, au-dessus de l'épine de Spix.

Les deux berges osseuses sont écartées permettant d'exposer le nerf mandibulaire et le nerf lingual en avant. La région des ptérygoïdiens est alors explorable. La section du coroné comme certains l'ont proposé ne semble pas apporter une meilleure exposition, contrairement à la simple section des fibres temporales insérées sur le bord antérieur du ramus mandibulaire.

La fermeture s'attache à reconstituer la sangle ptérygomassétéline en refixant le ptérygoïdien médial au périoste mandibulaire interne. L'ostéosynthèse mandibulaire par plaque de titane implique une alimentation molle pour trois semaines.

Dans le cas rapporté par S. Bouslama *et al.* de l'hémangiome caverneux de la fosse infra temporale mesurant $8 \times 7 \times 6$ cm, ils ont procédé à une exérèse large de la tumeur, après ligature de l'artère carotide externe, par voie d'abord

transmandibulaire supérieur (1). La cavité résiduelle a été comblée par un lambeau de muscle sterno-cleïdo-mastoïdien, placé sous les branches du nerf facial. L'intervention a été peu hémorragique. La paralysie faciale postopératoire a régressé totalement en 3 mois. Dans un 2ème temps, on a réalisé la reconstruction de la mandibule avec une greffe chondrocostale ; ceci a permis de corriger partiellement la dépression jugale



**Figure 26 : Voie transmandibulaire supérieure. 1. Muscle masséter et glande parotide ;
2. nerf lingual ; 3. nerf alvéolaire inférieur. (8)**

a.1.3. Voie transmandibulaire latérale inférieure : (8)

Cette voie d'abord permet un accès à la partie inférieure de la FIT. Elle est particulièrement intéressante pour accéder aux tumeurs du sinus maxillaire étendues en arrière à la FIT. Elle ne laisse que peu de séquelle esthétique et fonctionnelle (anesthésie dans le territoire du V3 systématique). Elle donne un accès large à la région des ptérygoïdiens. En revanche, elle ne permet pas de contrôle de la partie haute de la FIT ni de la base du crâne. Une parésie du rameau mentonnier du facial, le plus souvent transitoire, est fréquente.

L'incision cutanée submandibulaire arciforme, à hauteur de l'os hyoïde, est étendue de la pointe mastoïdienne à la symphyse mentonnière. Cette incision peut être élargie par section de la lèvre inférieure pour un accès aux espaces parapharyngé et rétromaxillo-malaire, au prix de séquelles esthétiques et fonctionnelles plus importantes. Le repérage premier du pédicule facial, sa ligature et sa projection vers le haut permettent de rester dans un plan profond par rapport au rameau mentonnier du facial et donc de le préserver. Le bord inférieur mandibulaire est repéré, dégagé, son périoste incisé sur le rebord mandibulaire puis ruginé pour libérer l'angle mandibulaire. L'ostéotomie est réalisée au niveau de l'angle mandibulaire, droite ou en « marche d'escalier », facilitant la synthèse. Après écartement des berges osseuses, le pédicule mandibulaire est coagulé et sectionné, les insertions mandibulaires du ptérygoïdien médial sont libérées permettant une ascension du ramus mandibulaire. L'accès à la FIT inférieure est alors large.

La fermeture est identique à la voie transmandibulaire supérieure avec un réamarrage du ptérygoïdien médial au périoste mandibulaire interne, et ostéosynthèse mandibulaire par plaque de titane. Une alimentation molle de trois semaines postopératoires est nécessaire.

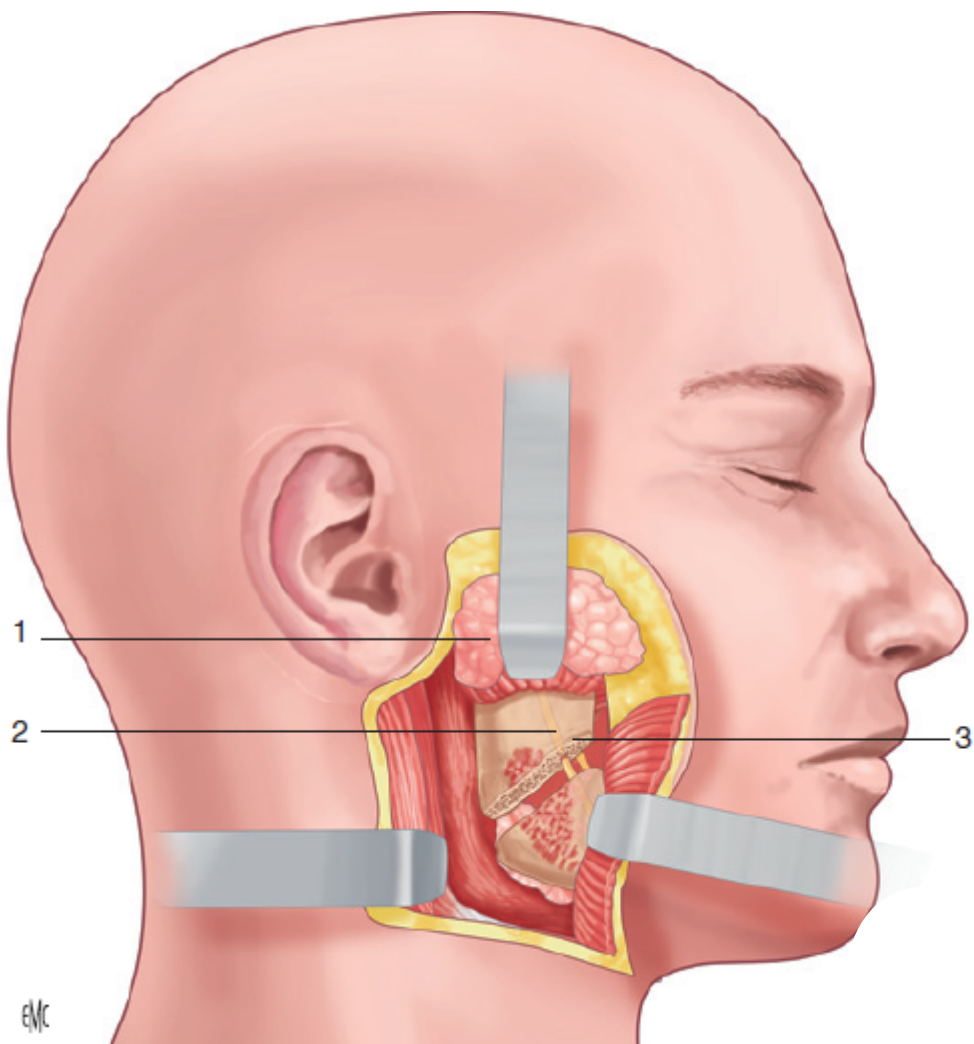


Figure 27: Voie transmandibulaire inférieure. 1. Muscle masséter et glande parotide ; 2. nerf alvéolaire inférieur ; 3. nerf lingual (8)

a.2. Voies d'abord latérales élargies (8)

Ces voies d'abord ne sont pas limitées à la FIT et permettent un accès étendue aux régions anatomiques adjacentes.

a.2.1. Voie préauriculaire sous-temporale (8)

C'est l'abord dérivé de l'intervention de Sekhar . Elle est indiquée pour l'exérèse de tumeurs primitives volumineuses de la FIT ou de tumeur de la base du crâne avec envahissement de la FIT par continuité .

Elle permet un large contrôle de la base du crâne et d'exposer la dure-mère temporale, le sinus caverneux, la carotide interne.

L'incision cervicale permet un contrôle de l'artère carotide interne, de l'artère carotide externe et de la veine jugulaire interne.

Les séquelles esthétiques sont acceptables avec une dysfonction postopératoire fréquente de l'articulation temporomandibulaire.

Le sacrifice du condyle mandibulaire retentit effectivement sur l'articulé dentaire. Les parésies du rameau frontal du facial sont fréquentes, mais en règle générale, transitoires. Une surdité de transmission par épanchement tympanique ou un trismus séquellaire sont également fréquents en postopératoire.

L'incision préauriculaire est prolongée en haut de façon identique à celle de la voie transzygomatique limitée, et en bas de façon identique à celle de la voie transmandibulaire latérale supérieure . Après décollement parotidien du bord antérieur du sterno-cléido-mastoïdien et du tragus, le repérage du ventre postérieur du digastrique amène à identifier le nerf facial qui peut être ainsi préservé pendant toute la durée de l'intervention. Après abord zygomatique en suivant strictement l'aponévrose temporale de haut en bas, l'ostéotomie du

zygoma est identique à celle de la voie transzygomatique limitée et permet de rabattre vers le bas l'arcade zygomatique pédiculée sur le masséter. La section du coroné permet de récliner vers le haut le bloc temporocoronoïdien . La luxation de l'articulation temporomandibulaire laisse place le plus souvent à une condylectomie qui permet de dégager la partie postérieure de la FIT. Après mise en place d'un écarteur dédié (Yasargil), le fraisage osseux extradural du toit de la FIT permet de repérer successivement l'artère méningée moyenne, branche de l'artère maxillaire (au niveau du foramen spinosum), puis le V3 au niveau du foramen ovale. Le fraisage de la racine de la ptérygoïde permet un contrôle du V2 (au niveau du foramen rond). Le fraisage de l'aile sphénoïdale permet un accès au cavum si nécessaire. La fermeture s'effectue après comblement éventuel de la cavité opératoire par de la graisse autologue abdominale ou par le muscle temporal rabattu dans la cavité opératoire. L'ostéosynthèse du coroné et de l'arcade zygomatique permet une reprise alimentaire molle immédiate en postopératoire.

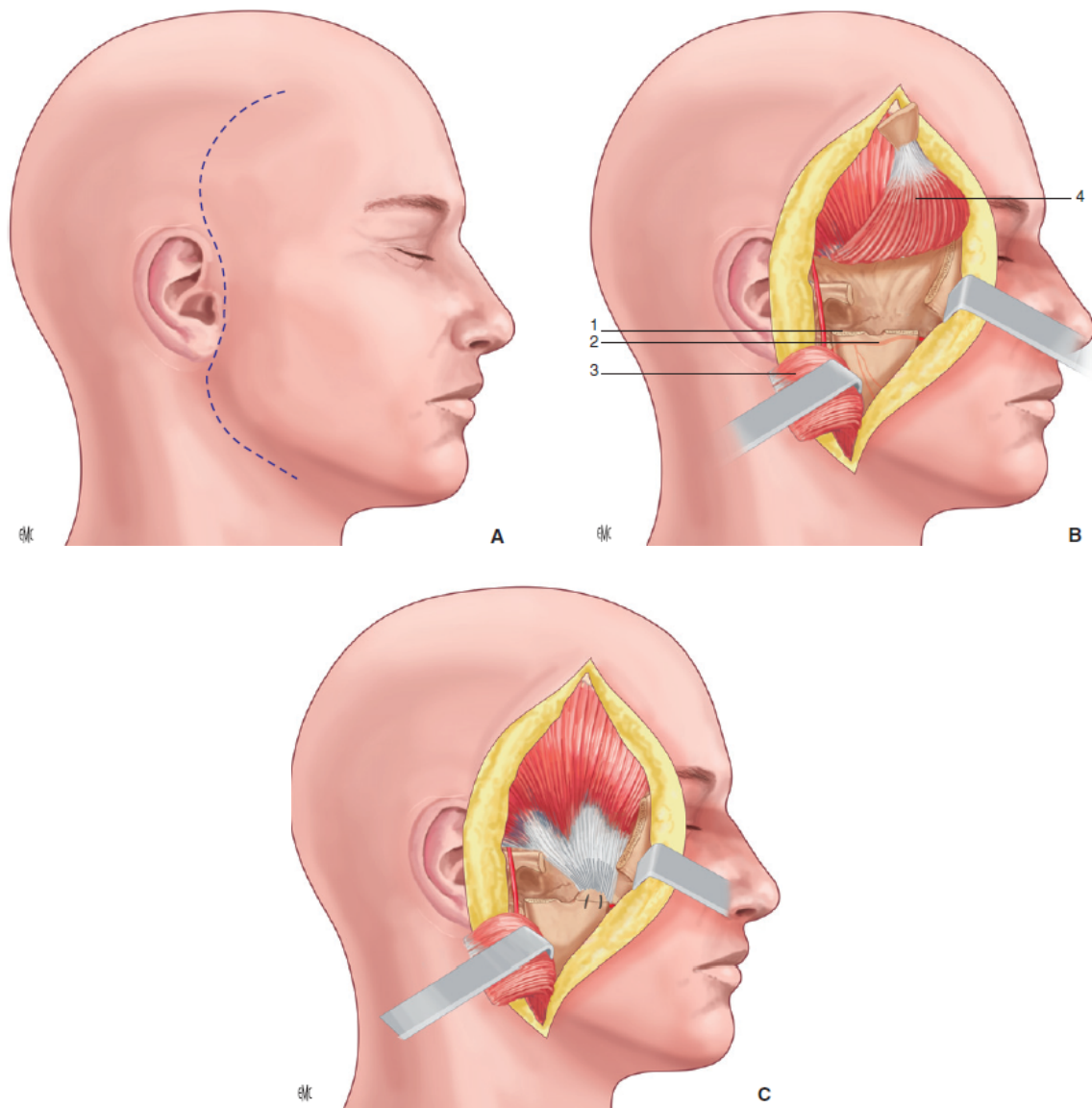


Figure 28: Voie préauriculaire sous-temporale.

A. Incision cutanée.

B. 1. Condyle mandibulaire ; 2. artère maxillaire ; 3. masséter ; 4. coroné et muscle temporal récliné vers le haut.

C. Fermeture avec repositionnement du coroné sur la mandibule. (8)

a.2.2. Voies transpétreuses antérieures (8) :

Elles ont été développées par Fisch qui en a décrit trois types : A, B et C.

- La voie A, la plus postérieure, n'aborde que le compartiment infralabyrinthique (golfe jugulaire, portion verticale et coude de la carotide intrapétreuse) et ne donne qu'un accès très limité à la partie postérieure de la FIT.

- Le type B expose la moitié postérieure de la FIT, jusqu'à l'apophyse ptérygoïde.

- Le type C aborde largement la FIT en exposant la carotide interne intrapétreuse en totalité, la trompe d'Eustache, la paroi latérale du cavum, la partie inférieure du sinus caverneux et la partie postérieure de l'orbite.

Elles sont indiquées en cas de tumeurs pétreuses étendues à la FIT. Elles ne sont pas indiquées pour les tumeurs circonscrites à la FIT étant donné les séquelles non négligeables de ces voies.

Le type B aborde le clivus et les lésions situées dans l'angle compris entre la portion verticale et la portion horizontale de la carotide interne.

La voie infratemporale de type C permet d'exposer les lésions envahissant la trompe d'eustache, la base du crâne susjacent, la paroi latérale du cavum, le pôle postérieur de l'orbite, et la paroi inférieure du sinus caverneux.

Elles donnent donc un accès plus ou moins large à la FIT.

Les extensions à la partie inférieure de la FIT peuvent cependant nécessiter une voie mixte (abord concomitant cervical ou cervicofacial).

Parésie faciale supérieure, surdité et troubles de l'articulé dentaire avec dysfonction de l'articulation temporomandibulaire sont des séquelles postopératoires souvent inévitables.

Nous décrivons les types B et C. La procédure commune d'exclusion de l'oreille moyenne débute le temps chirurgical.

L'incision cutanée est concave en avant, rétroauriculaire de la région temporale à l'os hyoïde. Elle passe à 3 cm en haut et en arrière du sillon rétroauriculaire. Elle intéresse l'ensemble de l'épaisseur des tissus mous, jusqu'à l'os au niveau mastoïdien. Elle s'étend jusqu'à la lisière des cheveux pour le type B et jusqu'à la queue du sourcil pour le type C .

Après décollement antérieur des tissus mous et section du conduit auditif externe (CAE) à la limite du conduit osseux et cartilagineux, on expose le sterno-cléido-mastoïdien en bas, la parotide superficielle et, en haut, l'aponévrose temporale.

Un lambeau fibromusculaire à pédicule antérieur est prélevé aux dépens de la conque afin de réaliser, lors du temps de fermeture, un deuxième plan de fermeture du CAE. Le conduit auditif cartilagineux est ensuite fermé sur lui-même en réalisant un lambeau cutané pédiculé sur la paroi postérieure du conduit. Ce lambeau est fixé à la partie antérieure du CAE qui a préalablement été libéré de son plan cutané.

Dans le type B de Fisch, la branche frontale du nerf facial est ensuite repérée, pour un contrôle et une préservation pendant toute l'intervention. Après l'incision et la rugination périostée, deux ostéotomies très antérieures et postérieures du zygoma permettent de libérer le bloc massétérozygomatique vers le bas. Le muscle temporal est alors séparé de l'écaille du temporal et de la grande aile du sphénoïde, permettant sa bascule vers le bas, pédiculé sur le coroné.

Le fraisage temporal débute par la suppression du CAE osseux, de la membrane tympanique, du marteau et de l'enclume et de la totalité des cellules de l'oreille moyenne. Après squelettisation des deuxième et troisième portions du nerf facial, la carotide interne et le golfe jugulaire sont repérés à la partie inférieure de la cavité.

L'articulation temporomandibulaire est alors ouverte et le condyle temporal rétracté vers le bas. Le plancher de la fosse cérébrale moyenne est largement fraisé sans oublier le condyle temporal.

C'est grâce à cette résection osseuse que l'accès à la partie postérieure de la FIT est possible. La coagulation et la section de l'artère méningée moyenne puis du V3 permettent un accès aux structures plus profondes et un abaissement plus important du condyle mandibulaire. Le processus ptérygoïde, la trompe d'Eustache, la carotide interne dans sa portion verticale, son coude et une partie de sa portion horizontale et le clivus peuvent ainsi être progressivement exposés. Une exposition suffisante nécessite parfois le sacrifice du condyle mandibulaire.

Après ligature de la trompe d'Eustache cartilagineuse et ostéosynthèse de l'arcade zygomatique, la fermeture se fait par mise en place de graisse autologue dans la cavité sur laquelle le muscle temporal peut être basculé. La peau est fermée en trois plans, sans drainage.

La voie infra temporale C est plus antérieure ; elle comporte les mêmes temps opératoires que la voie B auxquels s'ajoutent la suppression de la base de l'apophyse ptérygoïde et éventuellement l'ouverture du cavum et de la paroi externe de l'orbite.

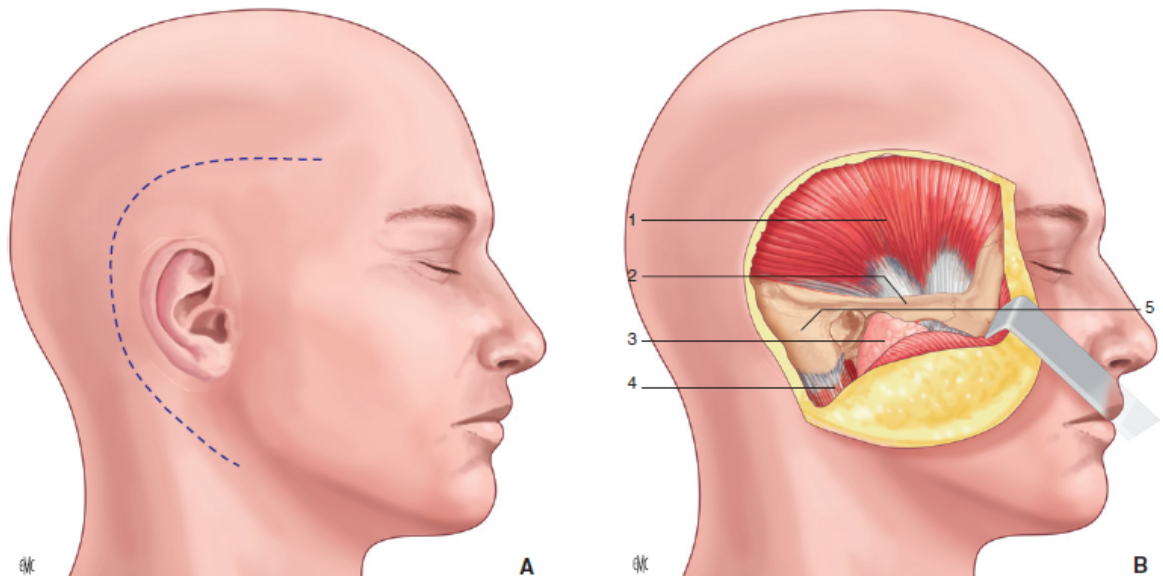


Figure 29. Voie transpétreuse antérieure de Fisch.

A. Incision cutanée.

B. Exposition de l'arcade zygomatique et de la mastoïde après section du méat auditif externe.

1. Muscle temporal ; 2. arcade zygomatique ; 3. glande parotïde ; 4. muscle sterno-cléïdo-mastoïdien ; 5. mastoïde.(8)

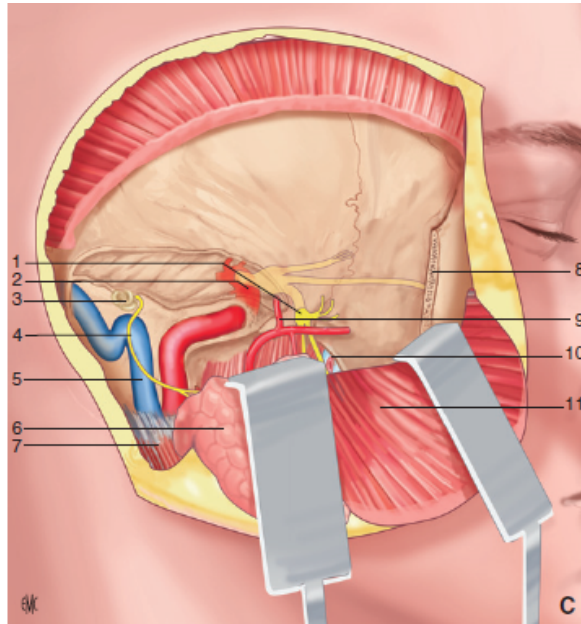


Figure 29 :(suite) Voie transpétreuse antérieure de Fisch.

C. Exposition large de la fosse infratemporale à sa partie supérieure après ostéotomies et bascule vers le bas du muscle temporal.

1. Nerf mandibulaire ; 2. Carotide interne ; 3. labyrinthe osseux ; 4. nerf facial ; 5. sinus latéral ; 6. glande parotide et plans superficiels réclinés ; 7. muscle sterno-cléido-mastoïdien ; 8. Arcade zgomatique ; 9. artère méningée moyenne ; 10. orifice tubulaire ; 11. Muscle temporal récliné. (8)

b. Les voies d'abord antérieures de la fosse infra temporale :

Elles comprennent les voies transmaxillaires et la voie transmandibulaire médiane .

b.1.Les voies transmaxillaires :

Le maxillaire représente l'obstacle osseux qu'il faut franchir pour aborder la fosse infra temporale par l'étage moyen de la face . On peut certes le contourner latéralement dans l'abord transoral mais l'accès a la FIT se trouve alors étroit . Cet obstacle osseux peut lui-même être réséqué soit par une voie endobuccale vestibulaire , soit par une voie cutanée , soit éventuellement en associant les deux . Quand à la voie endo-nasale , elle ne donne qu'un accès très limité à la fosse ptérygo-palatine .(44)

b.1.1.Les voies transmaxillaires limitées

b.1.1.1.La voie de Caldwell-Luc : (44)

La voie de Caldwell-Luc est un abord transantral de la fosse infratemporale. Ses principaux temps opératoires sont :

- une incision vestibulaire muqueuse décalée par rapport à l'ouverture osseuse ;
- un décollement sous-périosté ;
- une trépanation de la paroi antérieure du maxillaire, respectant le nerf infraorbitaire ;
- un fraisage de l'os de la paroi postérieure après avoir retiré la muqueuse en regard.

Cet abord a été proposé pour la ligature de l'artère maxillaire, découverte à la partie supéromédiale de la paroi postérieure, dans la fosse ptérygopalatine où elle chemine au contact du périoste avant de devenir artère sphéno-palatine dans le foramen du même nom. L'abord de Caldwell-Luc peut être élargi en dehors mais la vision reste limitée en hauteur et dépend essentiellement du développement du sinus .

Cette voie a été adaptée pour l'exérèse de l'hémangiome caverneux de la fosse infra-temporale faisant $1 \times 1,5 \times 3$ cm rapporté dans l'article de Sarac, Sar et Koybasi en 2000 (3)

b.1.1.2. Voie de Rouge-Denker (44)

La voie de Rouge-Denker est une voie transantronasale donnant accès à la partie inféromédiale de la fosse infratemporale, à la cavité nasale et au cavum. Elle se réalise par :

- une incision vestibulaire supérieure dépassant le frein labial supérieur de 2 cm en controlatéral ;
- un décollement sous-périosté dégageant l'orifice piriforme jusqu'à l'épine nasale antérieure ;
- la trépanation de la paroi antérieure du sinus maxillaire. Le processus frontal du maxillaire est partiellement réséqué, en préservant une baguette antérieure pour atténuer les séquelles esthétiques ;
- l'intervention de Denker résèque la cloison intersinus nasale, les cornets moyen et inférieur ;

- l'intervention de Rouge mobilise le septum nasal, donnant accès au vomer. Celui-ci peut alors être réséqué jusqu'au sphénoïde, offrant ainsi un large jour sur le cavum.

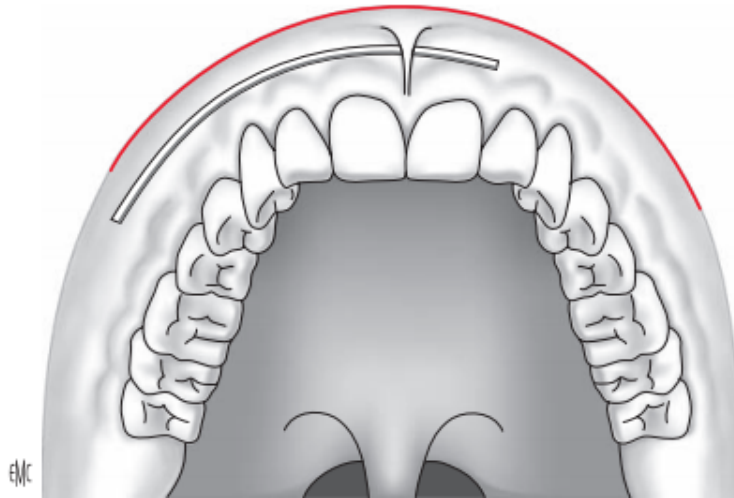


Figure 30: Incisions vestibulaires pour l'abord de la fosse infra temporale par voie transmaxillaire et par voie de Rouge-Denker. (44)

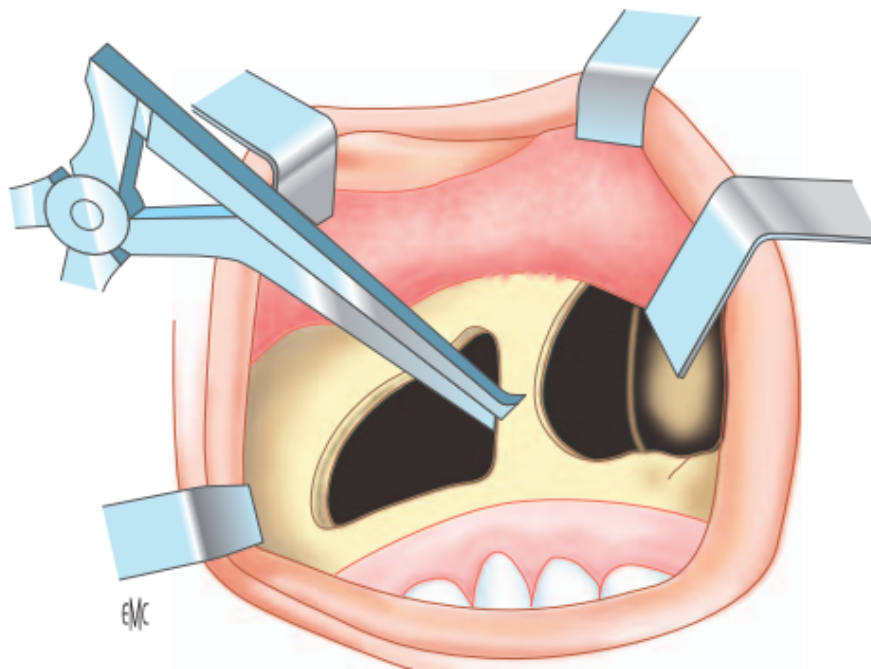


Figure 31: Abord vestibulaire antronal de type Rouge-Denker. (44)

b.1.13. Voie dérivée du Lefort I : (44)

Alors que l'ostéotomie de type Lefort I est un concept ancien, décrit il y a 140 ans par von Langenbeck, la voie dérivée du Lefort I pour l'abord de la fosse infratemporale est peu utilisée. Elle comporte :

- une incision vestibulaire supérieure bilatérale ;
- un lambeau mucopériosté relevé jusqu'aux orifices piriformes, aux nerfs infraorbitaires et, latéralement jusqu'aux contreforts zygomatiques ;
- un décollement de la muqueuse du plancher des fosses nasales en remontant sur la cloison intersinusal latéralement et sur le septum en dedans ;

- une ostéotomie réalisée après avoir adapté quatre miniplaques en titane de 2 mm pour permettre la récupération d'une occlusion parfaite en fin d'intervention ;
- un clivage des processus ptérygoïdes. Le plateau maxillaire peut alors être abaissé, dégagant la fosse ptérygopalatine et la région rétromaxillozygomatique. La largeur d'exposition est approximativement de 8 cm en avant et 5 cm en arrière ;
- une fermeture par ostéosynthèse suivie d'un blocage intermaxillaire de 3 semaines.

Sous réserve d'une technique irréprochable, cette voie ne laisse pas de séquelle esthétique. Les complications décrites sont essentiellement des hémorragies d'origine nasale et d'exceptionnelles nécroses ischémiques du maxillaire

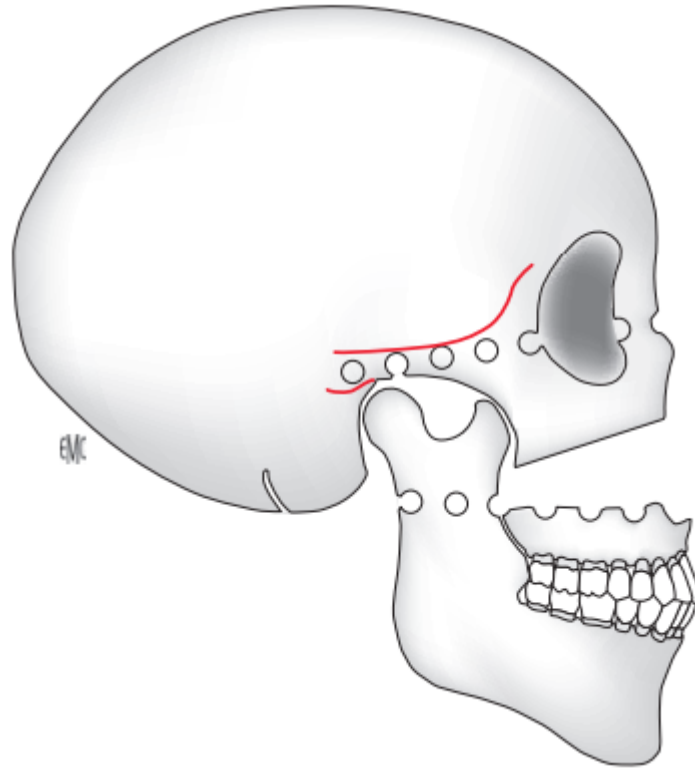


Figure 32 :Schéma montrant l'arc de rotation du maxillaire par la voie dérivée de l'ostéotomie de Lefort I. (44)

b.1.1.4. Voie transorale : (44)

La voie transorale n'est pas réellement transmaxillaire. Elle contourne le maxillaire par l'arrière. Elle comporte une incision dans le sillon vestibulaire en regard des trois dernières molaires.

Le corps adipeux de la joue est enlevé ou refoulé. Il peut être utilisé pour la fermeture d'une communication buccosinusienne. Cette voie donne accès à l'espace rétro maxillo zygomatique pour extraire les corps étrangers ou pour réaliser des prélèvements biopsiques. La voie transorale est peu utilisée car il s'agit essentiellement d'une voie d'exploration, très limitée.

b.1.2.Les voies transmaxillaires larges : (44)

Elles comprennent principalement les voies paralatéronasale et nasolabiale, le degloving nasolabial, .

b.1.2.1.Voie paralatéronasale :

La voie paralatéronasale permet un abord transantral de la fosse infra temporale. Cette voie laisse peu de séquelles esthétiques si l'on prend soin de positionner la cicatrice dans les plis naturels du visage. Elle comporte :

- une incision cutanée verticale, débutant dans la région canthale interne, descendant obliquement vers l'aile du nez qu'elle contourne jusqu'à la columelle. Cette incision peut être élargie par section de la lèvre supérieure ;
- une dissection sous-périostée exposant la face antérieure du maxillaire jusqu'au foramen infraorbitaire. Le nerf infraorbitaire est alors repéré et doucement tracté vers le haut et le dehors ;
- une ostéotomie quadrangulaire comportant une section paramédiane des os propres du nez, une section à l'aplomb de la suture fronto-naso-maxillaire, une section du rebord orbitaire inférieur et une section de la face antérieure du maxillaire à hauteur de l'orifice piriforme. Cette fenêtre sur la région antrale mesure environ 6 cm de côté ;
- une ouverture de la paroi postérieure du sinus maxillaire et l'accès à la fosse infra temporale.

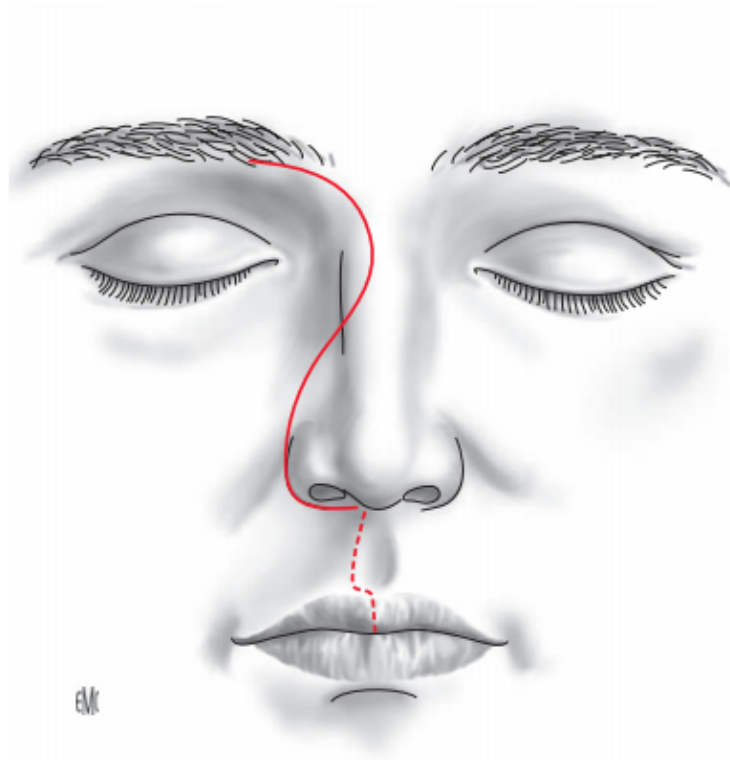


Figure 33 :Abord paralatéronasal (44)

b.1.2.2.Voie nasolabiale :

La voie nasolabiale est dérivée de la voie paralatéronasale. Seule l'incision cutanée diffère ; elle suit le sillon nasogénien au lieu de contourner la pyramide nasale et peut être étendue jusqu'à la commissure labiale homolatérale .

L'hémangiome caverneux de la fosse infra temporale rapporté dans l'article de Toriumi DM, et Shermetaro CB en 1989 a été exciser chirurgicalement en utilisant l'approche nasolabiale (35).

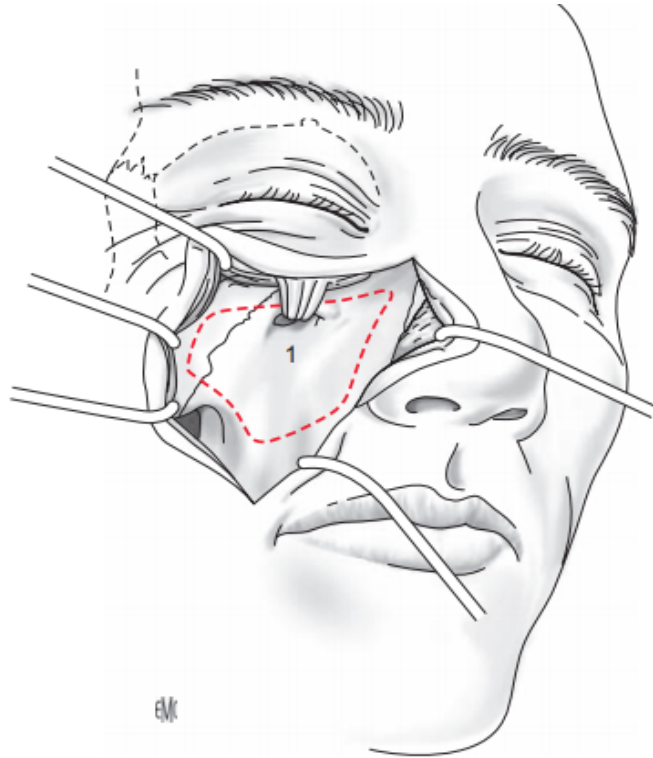


Figure 34 :Voie nasolabiale. 1. Volet osseux. (44)

b.1.2.3.Degloving nasolabial. : (44)

Le degloving est une voie bivestibulaire, introduite en France par Frèche, Bouche et Serres , proposée en 1984 pour le traitement des papillomes inversés et en 1989 pour l'exérèse des tumeurs de l'étage moyen de la face . Le degloving permet un abord transantral transnasal de la fosse infratemporale après ouverture de la paroi postérieure du sinus maxillaire. La technique opératoire consiste en :

- une incision vestibulaire bilatérale étendue d'une molaire à l'autre, passant au-dessus du frein labial supérieur ;
- un décollement sous-périosté dégageant les orifices piriformes, l'épine nasale antérieure et la face antérieure des deux sinus maxillaires ;

- un repérage et respect des deux nerfs infraorbitaires ;
- deux incisions endonasales circulaires comprenant chacune une incision interseptocollumellaire et une incision intercartilagineuse. En bas, elles rejoignent le bord inférieur des orifices piriformes dégagés par la voie sous-labiale ;
- un relèvement sous-périosté complet des tissus mous de la pyramide nasale jusqu'au bord inféro-interne de l'orbite et à la suture nasofrontale
- un abord osseux à volet perdu comme dans la paralatéronasale ou par simple trépanation comme dans l'intervention de Denker. Le principal avantage du degloving est l'absence totale de cicatrice. Néanmoins, l'accès est limité latéralement par le nerf infraorbitaire et l'accès à la base du crâne est insuffisant pour les tumeurs de la fosse infra temporale étendues à cette structure.

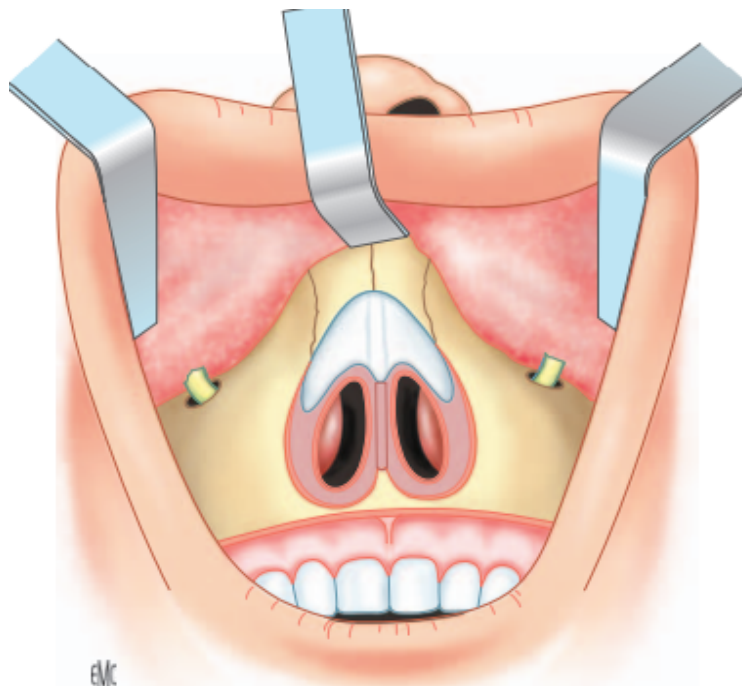


Figure 35 :Abord obtenu par la technique du degloving (44)

b.2. Voie transmandibulaire médiane : (44)

Il s'agit d'une voie cervico-trans-bucco-pharyngée permettant un abord antéro-inférieur de la fosse infratemporale en longeant le muscle ptérygoïdien médial après mandibulotomie médiane . L'intervention comporte :

- une incision arciforme de type Sébilleau-Carrega, de la pointe mastoïdienne à l'os hyoïde, contournant la houppe mentonnière et sectionnant la lèvre inférieure ;
- une levée du lambeau cutanéopeaucier préservant le rameau marginal de la mandibule (VII) ;
- une section des insertions hyoïdiennes des muscles digastrique, stylohyoïdien et mylohyoïdien qui sont réclinés vers le haut avec la glande submandibulaire ;
- une incision du périoste mandibulaire qui est ruginé sur 2 cm de part et d'autre de la ligne médiane ;
- une ostéotomie mandibulaire rectiligne ou en marche d'escalier après avoir foré quatre trous de repères. Ceux-ci autorisent le bon positionnement des fragments mandibulaires en fin d'intervention ;
- une distraction des deux fragments mandibulaires. Celle-ci tend la muqueuse du plancher buccal qui est sectionnée jusqu'à la base du pilier vélaire antérieur. Le nerf lingual est repéré et respecté. Au fur et à mesure, l'hémimandibule est réclinée latéralement et donne accès à l'espace paraamygdalien. L'artère carotide externe est alors visible et sera liée à la naissance de l'artère faciale. L'accès à la fosse ptérygomandibulaire, à la fosse infratemporale et à la base du crâne est

achevé en sectionnant le muscle ptérygoïdien médial et le ligament sphénomandibulaire. Le nerf lingual, suivi vers le haut, permet de reconnaître le muscle ptérygoïdien médial sur lequel il chemine ;

- une fermeture par ostéosynthèse mandibulaire à l'aide de plaques vissées en titane. Cette voie évite le repérage du nerf facial nécessaire dans les voies latérales directes. Elle permet de contrôler l'ensemble de la fosse infratemporale . Les séquelles fonctionnelles et esthétiques sont modérées sous réserve d'une technique irréprochable.

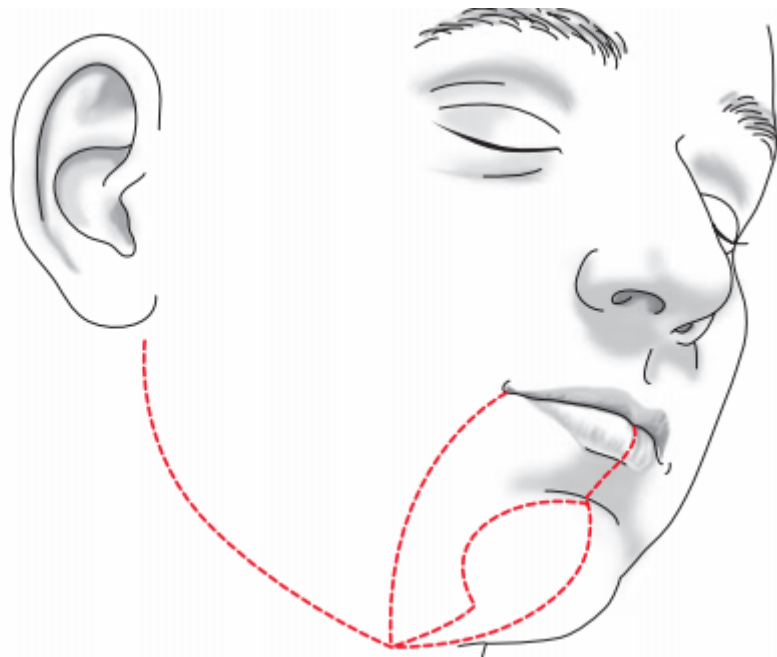


Figure 36 :Voie transmandibulaire médiane : incisions cutanées. (44)

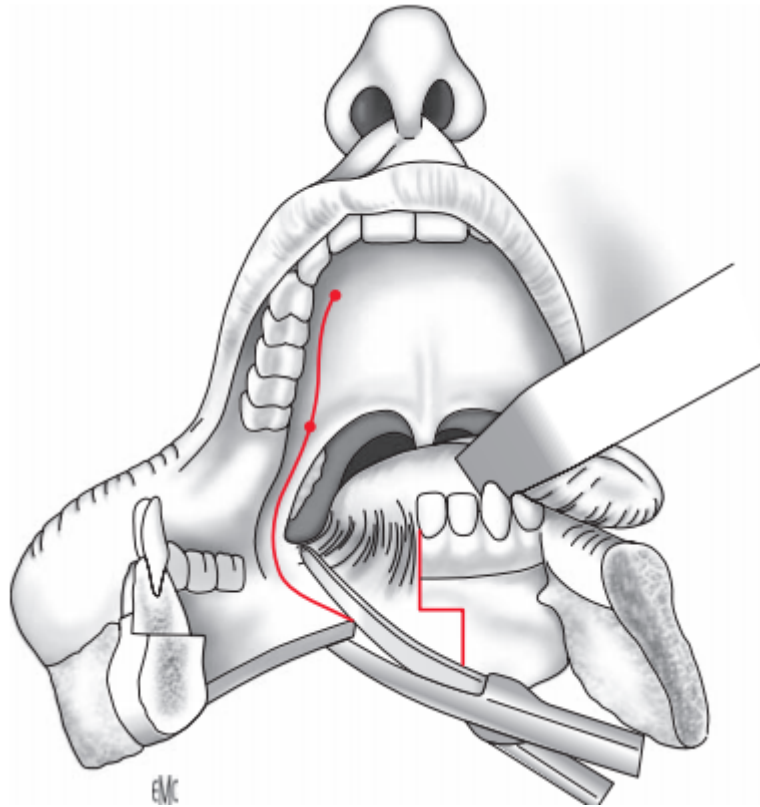


Figure 37 :. Voie transmandibulaire médiane : incision endobuccale. (44)

c. Voies combinées : (44)

Les différentes voies d'abord de la fosse infratemporale franchissent l'obstacle osseux qui en barre l'accès soit par l'avant soit latéralement. Toutes ces techniques peuvent donc être combinées entre elles pour obtenir un abord toujours plus large : voie transmandibulaire latérale et voie transmaxillaire, voie transzygomatique et voie vestibulaire... Il est à noter également la possibilité d'une voie combinée avec double ostéotomie mandibulaire : décrite par Attia en 1984 , elle comporte une ostéotomie du ramus mandibulaire et une ostéotomie parasymphysaire. Ceci offre un large accès à la région des ptérygoïdiens et à la région parapharyngée.

d .Voie transpalatine : (2)

J ,Kornfehl a décrit dans son cas rapporté en 1996, l'abord de la fosse infra temporale pour l'exérèse d'un hémangiome caverneux par voie transpalatine sans ostéotomie

L'opération a été pratiquer chez un patient en décubitus dorsal sous anesthésie générale

Le pilier amygdalien droit et palais mou ont été divisés par une incision en S pour accéder au nasopharynx .

La muqueuse pharyngée et muscle constricteur supérieur du pharynx ; formant la paroi latérale de la nasopharynx ; ont été séparés , en évitant le traumatisme de la trompe d'Eustache. Une tumeur encapsulée de 2 cm a été identifiée dans la partie dorsale du muscle ptérygoïdien médial et libéré par dissection.

L'exérèse complète de la tumeur était possible sans évidence saignement.

Les incisions de la paroi latérale du pharynx étaient suturées en deux plans et celles du palais mou en trois plans.

L'alimentation orale a été repris cinq jours en post opératoire

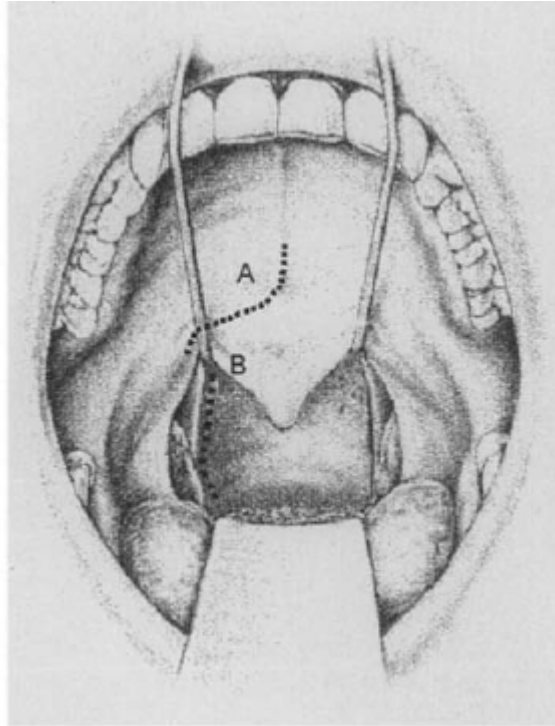


Figure 38 :Schéma montrant la voie transpalatine
A .palais mou B.mur latéral du pharynx (2)

V.1.2. Apport des techniques endoscopiques :

Le principal intérêt de l'endoscopie est d'éviter, dans certains cas, une voie d'abord large de la fosse infra temporale, cause possible de séquelles esthétiques et/ou fonctionnelles.

L'abord des tumeurs de la fosse infra temporale par voie endoscopique exclusive reste actuellement difficile car, si l'accès à cette région est acquis, la manipulation des instruments y est difficile au travers d'une voie d'abord étroite et profonde. Une alternative intéressante est donc de combiner l'endoscopie à une voie d'abord chirurgicale large pour bénéficier des avantages de chaque technique : un champ opératoire large et une exploration précise en profondeur.

L'endoscopie permet alors de contrôler la qualité de l'exérèse et de repérer toutes les structures nobles de la fosse infra temporale. (44)

Récemment, une approche endoscopique transmaxillaire a été décrite pour l'extraction des angiofibromes s'étendant à la FIT (48 ,49) . En outre, quelques études endoscopiques cadavériques récentes ont indiqué que l'utilisation d'une combinaison de l'endonasale et l'approche de Caldwell-Luc pour l'accès transmaxillaire peut étendre considérablement l'exposition, permettant une résection sûre et efficace des lésions FIT (50,51). Les deux cas rapportés par Muneo Nakaya dans son article ont montré que les hémangiomes caverneux de la FIT excédant 6 cm peuvent être excisé par voie endoscopique, en utilisant une approche transmaxillaire et transorale, sans incisions faciales ni complications opératoires . (33)

V .1.3 . Apport de la chirurgie assistée par ordinateur : (44 ,52)

La chirurgie endoscopique assistée par ordinateur permettrait encore d'améliorer la prise en charge des tumeurs de la fosse infra temporale. Cette technique a surtout été développée pour la chirurgie des sinus et de la base du crâne . Elle consiste en une imagerie préopératoire permettant un repérage en temps réel des instruments chirurgicaux dans le champ opératoire.

Actuellement, l'utilisation de la chirurgie assistée par ordinateur en dehors des sinus et de la base du crâne est en cours d'évaluation, en particulier pour la chirurgie hypophysaire et pour l'abord de la fosse infra temporale

V.2. Autres thérapeutiques :

Plusieurs traitements non chirurgicaux ont été proposés : cryothérapie, injection de corticoïdes ou de produits sclérosants, embolisation seule, ligature artérielle ou radiothérapie avec des résultats controversés . Ces méthodes ne sont actuellement proposées qu'en cas de contre-indication opératoire, ou de refus de la chirurgie (1)

VI. Complications :

VI.1. Complications immédiates : (1 ,2,3)

La principale complication per opératoire d'un hémangiome caverneux est l'hémorragie , d'où la nécessité d'une embolisation préopératoire du vaisseaux nourricier ou ligature préopératoire de ce dernier .

VI.2. Complications à court terme :

Elles dépendent de la voie d'abord : (8,44.3)

-Les principales complications des approches latérales de la fosse infra temporale sont une parésie faciale qui est le plus souvent résolutive , trismus ; Les séquelles esthétiques sont acceptables avec une dysfonction postopératoire fréquente de l'articulation temporomandibulaire en cas de l'abord préauriculaire sous-temporale . Une surdité de transmission par épanchement tympanique est également fréquente en postopératoire ;

-Les complications des approches antérieures sont des séquelles esthétiques post opératoire, la dysphagie

Et nous citons pour complication commune les infections post opératoire .

VII. Pronostic :

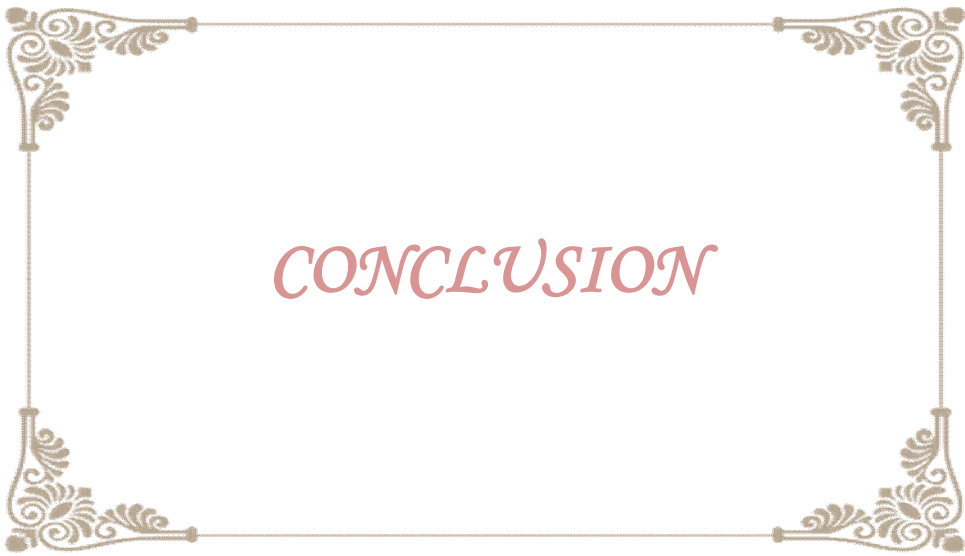Wolf et al. et Tang et al. ont signalé des taux de récurrence respectivement de 18 % et 19 % après exérèse complète (1)

Dans une autre étude réalisée par Buetow et al., un taux de récurrence de 18% a été identifié après une chirurgie incomplète (45)

VIII .Surveillance :

Un suivi méticuleux et prolongé, basé sur clinique et les examens radiologiques, est fortement recommandé pour assurer un diagnostic immédiat d'une éventuelle récurrence locale .(1)

Dans les sept cas rapportés dans la littérature , la durée moyenne de suivie était de deux ans , durant laquelle aucune récurrence n'a été mentionné

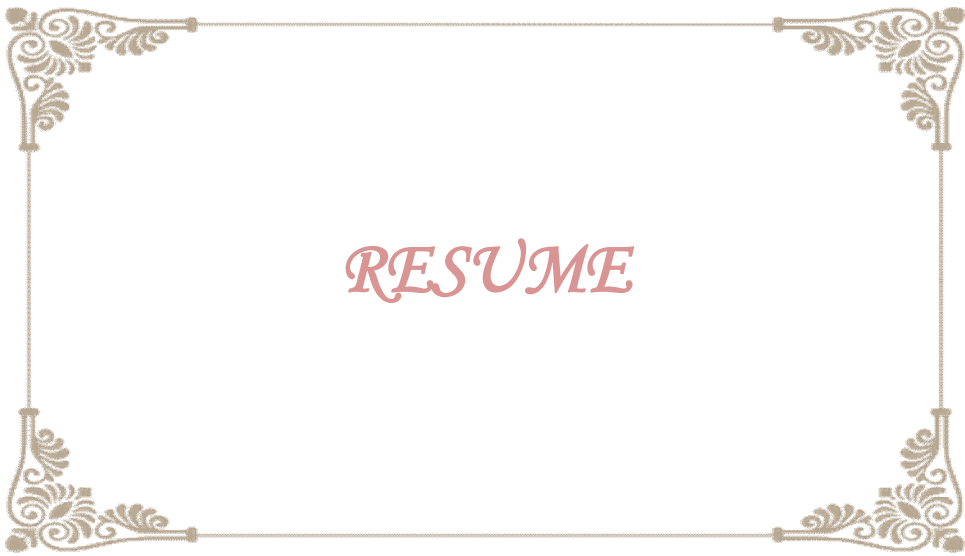

Les hémangiomes caverneux sont des tumeurs vasculaires bénignes , ils siègent le plus souvent dans la tête et le cou , mais leur localisation dans la fosse infra temporale est extrêmement rare .

La prise en charge des hémangiomes de la fosse infra temporale est guidée par leur volume, leur topographie et leurs extensions, au mieux précisées par une tomodensitométrie et une imagerie par résonance magnétique préopératoires.

L'exérèse chirurgicale complète représente le traitement de choix .

Un suivi postopératoire clinique et radiologique est conseillé en raison du risque élevé de récurrence.



Résumé

Titre : Hémangiome caverneux de la fosse infra temporale : à propos d'un cas

Auteur : EL BELIDI HALA

Mots clés : hémangiome caverneux ; fosse infra temporale

Introduction:

L'hémangiome caverneux touche la région cervico-faciale dans 20 % des cas. La localisation dans la fosse infra-temporale reste rare. Le but de notre travail est, à partir d'un cas d'hémangiome caverneux de la fosse infra temporale, de faire le point sur la clinique, les examens paracliniques utiles au diagnostic et de préciser les traitements possibles de cette tumeur.

Cas clinique:

Un patient de 17 ans ;sans antécédents pathologiques notables ; a consulté pour une tuméfaction de l'hémiface droite , évoluant depuis sept ans. La tuméfaction était temporo jugale polylobée ferme, dure par endroit , indolore, mesurait 130mm×60mm .Le diagnostic d'un angiome caverneux de la fosse infra temporale a été évoqué sur l'IRM. .Le traitement a consisté, après abord de la fosse infra-temporale droite, à réaliser l'exérèse tumorale en monobloc après l'embolisation vasculaire première . Les suites ont été simples . L'anatomopathologie a confirmé le diagnostic d'hémangiome caverneux.

Après un recul d'un an , le patient n'as pas présenté de récidence .

Discussion:

Les hémangiomes caverneux sont des tumeurs bénignes, congénitales, qui peuvent rester longtemps quiescentes. elles sont susceptibles de se développer spontanément au cours de la deuxième ou la troisième décennies , seulement quelques cas d'hémangiome caverneux de la fosse infra temporale ont été rapporter . Divers examens complémentaires peuvent être réalisés pour le diagnostic, mais le diagnostic de certitude est apporté par l'examen histologique .

L'abord de la fosse infra- temporale reste laborieux malgré la diversité des voies d'abord proposées dans la littérature , cependant L'exérèse chirurgicale complète représente le traitement de choix .

Le suivi postopératoire clinique et radiologique, est conseillé en raison du risque de récidence.

Abstract

Title : Cavernous hemangioma of the infratemporal fossa

Author: EL BELIDI HALA

Key words: cavernous hemangioma ; infratemporal fossa

Introduction :

Cavernous hemangioma affects the cervico facial region in 20% of cases. Localization in the infra-temporal fossa remains rare. The purpose of our thésis is reviewing the clinical and paraclinical diagnosis and the possible treatments of this tumor based on a case of cavernous hemangioma of infra-temporal fossa.

Clinical case:

A 17-year-old patient with no pathological history; consulted for tumefaction of the right hemiface, evolving for seven years. The tumefaction was multilobed partly rough, painless, measuring 130mm × 60mm. The diagnosis of a cavernous angioma of the infra-temporal fossa was evoked on the MRI. The treatment consisted of monobloc tumor excision after a vascular embolization. The postoperatives were good and histological examination confirmed the diagnosis of the cavernous hemangioma.

After one year, we did not observe any relapse of the tumor.

Discussion:

Cavernous hemangiomas are congenital and benign tumors that can remain quiescent for a long time. they are likely to develop spontaneously during the second or third decades, only a few cases of cavernous hemangioma of the infra-temporal fossa have been reported. Various additional examinations can be carried out for the diagnosis., but the certain diagnosis is provided by histological examination.

The surgical approach to the infra-temporal fossa remains tough despite the diversity of the approaches proposed in the literature, however complete surgical exicion is the traitement of choice.

Clinical and radiological follow -up is important because of the risk of recurrence

ملخص

العنوان: الورم الوعائي الكهفي في الحفرة تحت الصدغ

من طرف: هالة البلعيدي

الكلمات الأساسية: الورم الوعائي الكهفي ؛ الحفرة تحت الصدغ

المقدمة :

يؤثر ورم وعائي كهفي على منطقة الرقبة والوجه في 20% من الحالات ومع ذلك ، لا يزال التوطين في حفرة تحت الصدغ أمراً نادراً . الغرض من عملنا هو ، من حالة ورم وعائي كهفي للحفرة تحت الصدغ ، لمراجعة التشخيص السريري وشبه السريري والعلاجات الممكنة لهذا الورم.

حالة سريرية :

مريض يبلغ من العمر 17 عامًا بلا تاريخ مرضي ؛ استشار من اجل تورم الشق الايمن من الوجه، وتطور لمدة سبع سنوات. كان التورم صدغٌ وُجِيئِيّ ، متعدد الفصوص ، جاسئ، صلب جزئيا ، غير مؤلم ، بقياس 130 ملم × 60 ملم ، تم استنباط تشخيص ورم وعائي كهفي للحفرة تحت الصدغ على التصوير بالرنين المغناطيسي.

يتكون العلاج من استئصال ورم أحادي الكتلة بعد إحداث انسداد الأوعية الدموية. بعد العملية الجراحية كانت الفحوصات جيدة و الفحص النسيجي اكد تشخيص ورم وعائي كهفي. بعد عام واحد ، لم نلاحظ أي ارتداد للورم.

مناقشة:

الأورام الوعائية الكهفية هي أورام خَلقية حميدة يمكن أن تظل هادئة لفترة طويلة. من المحتمل أن يتطوروا بشكل عفوي في العقد الثاني أو الثالث . لقد تم الإبلاغ عن عدد قليل فقط من حالات ورم وعائي كهفي للحفرة تحت الصدغ في الأدب. يمكن إجراء فحوصات إضافية مختلفة للتشخيص. أنها تسمح ، في معظم الأحيان ، لتأكيد طبيعة الطبيعة الوعائية للآفة ، ولكن يتم توفير تشخيص اليقين عن طريق الفحص النسيجي.

يبقى النهج الجراحي للحفرة تحت الصدغ شاقًا على الرغم من تنوع المناهج المقترحة في الأدب إلا أن الاستئصال الجراحي الكامل يمثل العلاج الامثل.

ينصح المتابعة السريرية والإشعاعية بعد العملية الجراحية بسبب مخاطر عودة المرض.



BIBLIOGRAPHIE

- [1] Bouslama S, Mziou Z, Omezzine M, Khochtali H. Hémangiome de la fosse infra-temporale : à propos d'un cas. *Med Buccale Chir Buccale* 2011;17:29-32
- [2] J Kornfehl J, Gstöttner W, Kontrus M, Sedivy R. Transpalatine excision of a cavernous hemangioma of the infra-temporal fossa. *Eur Arch Otorhinolaryngol* 1996;253:172-5.
- [3] Sarac S, Koybasi S, Kaya S. Transmaxillary excision of a rare cavernous hemangioma of the infra-temporal fossa. *Ear Nose Throat J* 2000;79:448-9,452.
- [4] LEGENT F. - LACCOURREYE H. et COLLECTIF .La fosse infra temporale . Paris,Arnette, Société Française d' Oto-Rhino-Laryngologie et de Pathologie Cervico-Faciale 1991 , XIII-224 p
- [5] Jean-Pierre Lavieille. Limites anatomiques et intérêt chirurgical des voies infra-temporales dans les lésions de la base du crane. *Médecine humaine et pathologie.* 1991.
- [6] FRANK H. NETTER, MD.atlas d'anatomie humaine 5^e édition, Elsevier Masson,2011
- [7] A. SALEM, Y. HENTATI, F. BEN AMARA , H. RAJHI, R. HAMZA, N.MNIF,M. MARREKCHI, H.HAJRI, M.FERJAOUI, N. HENTATI , RADIOANATOMIE DE LA FOSSE NFRATEMPORALE ,service d'imagerie médicale – EPS Charles Nicolle – Tunis

- [8] Philippe Y, Boyer J, Bordure P. Voies d'abord latérales de la fosse infratemporale. EMC – Techniques chirurgicales - Tête et cou 2015;10(1):1-9 [Article 46-040].
- [9] LACHERE A, KERRARY S, CHAINE A, BOUVIER S, RIGOLET A, BERTOLUS C . Schwannoma of the tongue: case report and literature review. Med Buccale Chir Buccale 2009 ; 15: 195-198
- [10] C. Galant, P. Rombaux, M. Hamoir, E. Marbaix & S. Gosseye (1998) .Meningioma of the Infratemporal Fossa: Report of a Case, Acta Clinica Belgica, 53:4, 282-284,DOI: 10.1080/17843286.1998.11754176
- [11] M. Boulaich , A. Oujilal , N. Nazih , A. Filali , A. Lazrak , M. Kzadri. Lymphomes non Hodgkiniens de la fosse infra-temporale. À propos d'un cas . Revue de Stomatologie et de Chirurgie Maxillo-Faciale 2003 ;104 :347-351
- [12] HAFIAN H, MAUPRIVEZ C, FURON V, MÉROL J, MICHEL PLUOT, LEFÈVRE B . Non hodgkin lymphoma of maxillary sinus. A case report. Med Buccale Chir Buccale 2004; 10: 31-36
- [13] Dohar JE, Marentette LJ, Adams GL. Rhabdomyosarcoma of the infratemporal fossa: diagnostic dilemmas and surgical management. Am J Otolaryngol. 1991 May-Jun;12(3):146-9
- [14] M. TAZI, H. HAFIAN , F. COLLIN, P. MAIGON, Y. BRUCHON, D. PERRIN. Maxillary rhabdomyosarcoma: report of a case. Med Buccale Chir Buccale 2002; 8: 81-86

- [15] Barbiero FJ, Huttner AJ, Judson BL, Baehring JM . Leiomyosarcoma of the infratemporal fossa with perineurial spread along the right mandibular nerve: a case report. *CNS Oncol.* 2017 Oct;6(4):281-285. doi: 10.2217/cns-2017-0004
- [16] Givi B, Liu J, Bilsky M et al. Outcome of resection of infratemporal fossa tumors. *Head Neck* 35(11), 1567–1572 (2013)
- [17] C. S. Rayappa, P. D. McArthur , K. Gangopadhyay , J. I. Antonius . Solitary fibrous tumour of the infratemporal fossa. *The Journal of Laryngology & Otology* .110 (6),1996 . 594-597
- [18] Harmouch T, Hamas N, Daoudi A, Amarti A. Une tumeur exceptionnelle du doigt: la tumeur fibreuse solitaire. *The Pan African Medical Journal.* 2011;10:49.
- [19] Tiwari R, Quak J, Egeler S, et al. Tumors of the Infratemporal Fossa. *Skull base surgery.* 2000;10(1):1-9.
- [20] Bourhaleb Z, Chekrine T, Bouamama I, Bouchbika Z, Benchakroun N, Joughadi H,Tawfiq N, Sahraoui S, Benider A. [A rare tumor of the infratemporal fossa]. *Rev Stomatol Chir Maxillofac.* 2010 Jun;111(3):165-7. doi:10.1016/j.stomax.2010.04.003. Epub 2010 Jun 4. French. PubMed PMID: 20605177.
- [21] Dell’Aversana Orabona G, Iaconetta G, Abbate V, et al. Head and neck myxofibrosarcoma: a case report and review of the literature. *Journal of Medical Case Reports.* 2014;8:468. doi:10.1186/1752-1947-8-468.

- [22] Touati MM, Chihani M, Darouassi Y, et al. Le chondrosarcome nasosinusien: à propos de deux cas et revue de la littérature. *The Pan African Medical Journal*. 2014;19:165. doi:10.11604/pamj.2014.19.165.4643.
- [23] Sharma, S. , Rao, J. , Jain, H. , Majumder, K. and Gehlot, N. (2014) Mesenchymal Chondrosarcoma of the Infratemporal Fossa—A Rare Case Report. *International Journal of Clinical Medicine*, 5, 314-318. doi: 10.4236/ijcm.2014.56047.
- [24] A. Oujilal, M. Boulaich, A. Lahlou, A. Lazrak, A. Sefiani, M.Kzadri, Synovialosarcome de la fosse infratemporale, *Revue de Stomatologie et de Chirurgie Maxillo-faciale* , 107(5),2006 : 397-399,
- [25] Singh RK, Leekha N, Varghese BT, Anila KR. Primary Melanoma of Infra Temporal Fossa: A Case Report. *Indian Journal of Surgical Oncology*. 2015;6(3):276-279. doi:10.1007/s13193-015-0396-x.
- [26] Triplett TM, Griffith A, Hatanpaa KJ, Barnett SL. Dermoid Cyst of the Infratemporal Fossa: Case Report and Review of the Literature. *Journal of Neurological Surgery Reports*. 2014;75(1):e33-e37. doi:10.1055/s-0033-1358795.
- [27] Najib J, Aniba K, Laghmari M, et al. Lipoblastome de la fosse sous temporale. *The Pan African Medical Journal*. 2014;19:323. doi:10.11604/pamj.2014.19.323.2623.
- [28] Hervé S, Portier F, Chapot R, Guichard JP, Wassef M, Tran Ba Huy P et Herman P. Fibrome nasopharyngien. *Encycl Méd Chir* .20-585-A-10, 2001, 14 p

- [29] D'Angelo T, Blandino A, Ascenti G, Vinci S, Gaeta M, Mazziotti S. Solitary metastasis of renal cell carcinoma in infratemporal fossa. *Clin Imaging*. 2015 Jan-Feb;39(1):155-7. doi: 10.1016/j.clinimag.2014.07.013
- [30] Morita N, Morimoto K, Yonezawa K, Otsuki N, Nibu K. Infratemporal fossa metastasis of papillary thyroid cancer. *Head Neck*. 2013 Apr;35(4):E119-21. doi:10.1002/hed.21951
- [31] Dimitrakopoulos I, Ntomouchtsis A, Iordanidis F. Infratemporal fossa metastasis from carcinoma of the uterine cervix. *Oral Maxillofac Surg*. 2011 Jun;15(2):121-5. doi: 10.1007/s10006-010-0218-9
- [32] Eng Haw Lim, Irfan Mohamad, Ramiza Ramza Ramli, Bhavaraju Venkata Murali Krishna, Infratemporal fossa metastasis of colorectal carcinoma, *Egyptian Journal of Ear, Nose, Throat and Allied Sciences*, 2017 , 18(2) :183-185 <https://doi.org/10.1016/j.ejenta.2016.12.012>.
- [33] Muneo Nakaya, Wataru Kida, Akiko Ito, Shintaro Yoshihara, Teruhiko Fuchigami, Endoscopic transoral and transmaxillary excision of the infratemporal fossa hemangioma, *Auris Nasus Larynx*, 2015 ,42(3) : 258-262 .<https://doi.org/10.1016/j.anl.2014.12.001>.
- [34] Şahin B, Sönmez S, Yılmazbayhan ED, Orhan KS. Cavernous hemangioma in unusual location: pterygopalatine fossa. *Braz J Otorhinolaryngol*. 2016 Apr 13. pii:S1808-8694(16)30022-2. doi: 10.1016/j.bjorl.2016.02.003

- [35] Toriumi DM, Shermetaro CB, Pecaro BC. Cavernous hemangioma of the infratemporal fossa. *Ear Nose Throat J.* 1989 Mar;68(3):252, 258-9
- [36] M. Elbaghouli · R. Aboutaib · M. Dakir · R. Rabii · F. Meziane . Cavernous hemangioma of the spermatic cord (about a case and literature review) . *Androl.* (2010) 20:155-158 . DOI 10.1007/s12610-010-0076-1
- [37] Saqui AE, Aggouri M, Benzagmout M, Chakour K, Chaoui MEF. Une cause rare d'exophtalmie: l'hémangiome caverneux intraorbitaire (à propos d'un cas). *The Pan African Medical Journal.* 2017;26:131. doi:10.11604/pamj.2017.26.131.9808.
- [38] T. Bucci, F. De Giulio, A. Romano, L. Insabato, L. Califano. *Angioma cavernoso del muscolo temporale: caso clinico e revisione della letteratura* . *ACTA otorhinolaryngologica italica* 2008;28:83-86
- [39] B Dallaudiere , Y Benayoun , MP Boncoeur-Martel , PY Robert , JP Adenis , A Maubon . Aspect des hémangiomes caverneux intraorbitaires. *Journal de radiologie.* Septembre 2009,90(9_C1) :1039_1045 .Doi : JR-9-2009-90-9-C1-0221-0363-101019-200905250
- [40] Cadranel J , Hadj-Nacer K. Angiomes ou hémangiomes du foie. *Hépatogastro*, janvier-février 2005 ,12(1) :51_58
- [41] *Bakhos D, Lescanne E, Legeais M, Beutter P, Morinière S, Hémangiome caverneux de la fosse nasale, 04/2007.1329(2), 65-11*

- [42] WEISS SW, GOLDBLUM JR. Soft tissue tumors. The CV Mosby company, St Louis, Fourth edition, 2001
- [43] Prades JM, Timoshenko A, Merzougui N, Martin C. A cadaveric study of a combined trans-mandibular and transzygomatic approach to the infra-temporal fossa. *Surg Radiol Anat* 2003;25:180-7.
- [44] : Bailleul S., Bordure P., Gayet-Delacroix M., Beauvillain de Montreuil C. Chirurgie de la fosse infratemporale. EMC (Elsevier Masson SAS, Paris), Techniques chirurgicales - Tête et cou, 46-040, 2007.
- [45] Nejmi KIYMAZ ,Nebi YILMAZ ,Suleyman OZEN,Ismail DEMIR,Burhan Oral GUDU,Abdulkali KOZAN , Cavernous Hemangioma Presenting as a Giant Cervical Mass: A Case Report. *Turkish Neurosurgery* 2010, Vol: 20, No: 1, 69-72
- [46] Barnes L. Metastases to the Head and Neck: An Overview. *Head and Neck Pathology*. 2009;3(3):217-224. doi:10.1007/s12105-009-0123-4.
- [47] A.C. Mason, K.K. Azari, L.M. Farkas, *et al.* Metastatic adenocarcinoma of the colon presenting as a mass in the mandible. *Head Neck*, 27 (2005), pp. 729-732
- [48] Khalifa MA, Ragab S. Endoscopic assisted antral window approach for type III nasopharyngeal angiofibroma with infratemporal fossa extension. *Int J Pediatr Otolaryngol* 2008;72:1855–60.

- [49] Morsy SME, Khafagy YW. Transnasal endoscopic management of angiofibroma extending to pterygopalatine and infratemporal fossae. *J Laryngol Otol* 2011;125:701–5.
- [50] Theodosopoulos PV, Guthikonda B, Brescia A, Keller JT, Zimmer LA. Endoscopic approach to the infratemporal fossa: anatomic study. *Neurosurgery* 2010;66: 196–202.
- [51] Edward DM, Theodore HS, Vijay KA. Endoscopic approach to the infratemporal fossa. *Op Tech Otolaryngol* 2011;22:285–90.
- [52] Wise SK, DelGaudio JM. Computer-aided surgery of the paranasal sinuses and skull base. *Expert Rev Med Devices* 2005;2:395-408.
- [53] M. Mimoun, C. Badoual, T. Meatchi, P. Bonfils, Hémangiopéricytomes nasosinusiens, *Annales d'Otolaryngologie et de Chirurgie Cervico-faciale* 2008, 125(1) : 18-23
- [54] S. Deneuve, J.-P. Lézy, F. Cyna-Gorse, C. Vacher, L'hémangiopéricytome mandibulaire, une tumeur vasculaire maligne, *Revue de Stomatologie et de Chirurgie Maxillo-faciale*, 2007, 108(2) :146-149,

Serment d'Hippocrate

Au moment d'être admis à devenir membre de la profession médicale, je m'engage solennellement à consacrer ma vie au service de l'humanité.

- *Je traiterai mes maîtres avec le respect et la reconnaissance qui leur sont dus.*
- *Je pratiquerai ma profession avec conscience et dignité. La santé de mes malades sera mon premier but.*
- *Je ne trahirai pas les secrets qui me seront confiés.*
- *Je maintiendrai par tous les moyens en mon pouvoir l'honneur et les nobles traditions de la profession médicale.*
- *Les médecins seront mes frères.*
- *Aucune considération de religion, de nationalité, de race, aucune considération politique et sociale ne s'interposera entre mon devoir et mon patient.*
- *Je maintiendrai le respect de la vie humaine dès la conception.*
- *Même sous la menace, je n'userai pas de mes connaissances médicales d'une façon contraire aux lois de l'humanité.*
- *Je m'y engage librement et sur mon honneur.*

قسم أبقراط

بسم الله الرحمان الرحيم

أقسم بالله العظيم

في هذه اللحظة التي يتم فيها قبولي عضوا في المهنة الطبية أتعهد علانية:

- ◀ بأن أكرس حياتي لخدمة الإنسانية .
- ◀ وأن أحترم أساتذتي وأعترف لهم بالجميل الذي يستحقونه .
- ◀ وأن أمارس مهنتي بوانزع من ضميري وشر في جاعلا صحة مريض هدي في الأول .
- ◀ وأن لا أفشي الأسرار المعهودة إلي .
- ◀ وأن أحافظ بكل ما لدي من وسائل على الشرف والتقاليد النبيلة لمهنة الطب .
- ◀ وأن أعتبر سائر الأطباء إخوة لي .
- ◀ وأن أقوم بواجبي نحو مرضاي بدون أي اعتبار ديني أو وطني أو عرقي أو سياسي أو اجتماعي .
- ◀ وأن أحافظ بكل حزم على احترام الحياة الإنسانية منذ نشأتها .
- ◀ وأن لا أستعمل معلوماتي الطبية بطريق يضر بحقوق الإنسان مهما لاقيت من تهديد .
- ◀ بكل هذا أتعهد عن كامل اختيار ومقسما بالله .

والله على ما أقول شهيد .

الورم الوعائي الكهفي في الحفرة تحت الصدغ (بصدد حالة واحدة)

أطروحة

قدمت ونوقشت علانية يوم:

من طرفه

الآنسة: هالة البلعيدي

المزودة في 13 مارس 1991

طبيبة داخلية بالمركز الاستشفائي الجامعي ابن سينا بالرباط

لنيل شهادة الدكتوراه في الطب

الكلمات الأساسية: الورم الوعائي الكهفي - الحفرة تحت الصدغ.

تحت إشراف اللجنة المكونة من الأساتذة

رئيس

السيدة: مريم فكري

أستاذة في طب الأشعة والتصوير الطبي

مشرف

السيدة: سلمى بن عزو

أستاذة في جراحة الفك والوجه وأمراض الفم

أعضاء

السيدة: سلوى أورايني

أستاذة في جراحة الأنف والحنجرة وجراحة الوجه والرقبة

السيد: علي جهيدي

أستاذ في جراحة الأنف والحنجرة وجراحة الوجه والرقبة

السيد: علي الأيوبي الادريسي

أستاذ في علم التشريح