



UNIVERSITE CADI AYYAD  
FACULTE DE MEDECINE ET DE PHARMACIE  
MARRAKECH

Année 2015

Thèse N° 60

**L'apport de la coelioscopie  
dans la prise en charge des testicules  
non palpables chez l'enfant**

---

**THESE**

PRESENTEE ET SOUTENUE PUBLIQUEMENT LE 26/05/2015

**PAR**

**Mme. Meriam RABITAT EDDINE**

Née Le 17 Juin 1989 à Marrakech

**POUR L'OBTENTION DU DOCTORAT EN MEDECINE**

---

**MOTS-CLÉS :**

Testicule non palpable- Coelioscopie- Enfant I

---

**JURY**

M.	<b>M. OULAD SAIAD</b>	PRESIDENT
	Professeur de Chirurgie Pédiatrique	
M.	<b>E. E. KAMILI</b>	RAPPORTEUR
	Professeur Agrégé de Chirurgie Pédiatrique	
M.	<b>M. A. LAKMICH</b>	JUGES
	Professeur Agrégé d'Urologie	
Mme.	<b>D. BASRAOUI</b>	
	Professeur Agrégée de Radiologie	
Mme.	<b>G. DRAISS</b>	
	Professeur Agrégée de Pédiatrie	

بِسْمِ اللَّهِ الرَّحْمَنِ الرَّحِيمِ

قَالُوا سُبْحَانَكَ لَا عِلْمَ لَنَا إِلَّا مَا عَلَّمْتَنَا إِنَّكَ أَنْتَ الْعَلِيمُ

الْحَكِيمُ ﴿٣٢﴾

صَدِّقَ قَوْلِ اللَّهِ الْعَظِيمِ

(سورة البقرة)



# *Serment d'hypocrate*

*Au moment d'être admis à devenir membre de la profession médicale, je m'engage solennellement à consacrer ma vie au service de l'humanité.*

*Je traiterai mes maîtres avec le respect et la reconnaissance qui leur sont dus.*

*Je pratiquerai ma profession avec conscience et dignité. La santé de mes malades sera mon premier but.*

*Je ne trahirai pas les secrets qui me seront confiés.*

*Je maintiendrai par tous les moyens en mon pouvoir l'honneur et les nobles traditions de la profession médicale.*

*Les médecins seront mes frères.*

*Aucune considération de religion, de nationalité, de race, aucune considération politique et sociale, ne s'interposera entre mon devoir et mon patient.*

*Je maintiendrai strictement le respect de la vie humaine dès sa conception.*

*Même sous la menace, je n'userai pas mes connaissances médicales d'une façon contraire aux lois de l'humanité.*

*Je m'y engage librement et sur mon honneur.*

**Déclaration Genève, 1948**





*LISTE DES  
PROFESSEURS*

**UNIVERSITE CADI AYYAD**  
**FACULTE DE MEDECINE ET DE PHARMACIE**  
**MARRAKECH**

Doyen Honoraire: Pr Badie Azzaman MEHADJI

ADMINISTRATION

Doyen : Pr Mohammed BOUSKRAOUI

Vice doyen à la recherche et la coopération : Pr.Ag. Mohamed AMINE

Secrétaire Générale : Mr Azzeddine EL HOUDAIGUI

**Professeurs de l'enseignement supérieur**

Nom et Prénom	Spécialité	Nom et Prénom	Spécialité
ABOULFALAH Abderrahim	Gynécologie-obstétrique	FINECH Benasser	Chirurgie – générale
AIT BENALI Said	Neurochirurgie	GHANNANE Houssine	Neurochirurgie
AIT-SAB Imane	Pédiatrie	KISSANI Najib	Neurologie
AKHDARI Nadia	Dermatologie	KRATI Khadija	Gastro- entérologie
AMAL Said	Dermatologie	LMEJJATI Mohamed	Neurochirurgie
ASMOUKI Hamid	Gynécologie-obstétrique B	LOUZI Abdelouahed	Chirurgie – générale
ASRI Fatima	Psychiatrie	MAHMAL Lahoucine	Hématologie - clinique
BENELKHAÏAT BENOMAR Ridouan	Chirurgie - générale	MANSOURI Nadia	Stomatologie et chiru maxillo faciale
BOUMZEBRA Drissi	Chirurgie Cardio-Vasculaire	MOUDOUNI Said Mohammed	Urologie
BOUSKRAOUI Mohammed	Pédiatrie A	MOUTAOUAKIL Abdeljalil	Ophtalmologie
CHABAA Laila	Biochimie	NAJEB Youssef	Traumato- orthopédie
CHELLAK Saliha ( Militaire)	Biochimie- chimie	OULAD SAIAD Mohamed	Chirurgie pédiatrique
CHOULLI Mohamed Khaled	Neuro pharmacologie	RAJI Abdelaziz	Oto-rhino-laryngologie
DAHAMI Zakaria	Urologie	SAIDI Halim	Traumato- orthopédie

EL FEZZAZI Redouane	Chirurgie pédiatrique	SAMKAOUI Mohamed Abdenasser	Anesthésie-réanimation
EL HATTAOUI Mustapha	Cardiologie	SARF Ismail	Urologie
ELFIKRI Abdelghani ( Militaire )	Radiologie	SBIHI Mohamed	Pédiatrie B
ESSAADOUNI Lamiaa	Médecine interne	SOUMMANI Abderraouf	Gynécologie-obstétrique A/B
ETTALBI Saloua	Chirurgie réparatrice et plastique	YOUNOUS Said	Anesthésie-réanimation
FIKRY Tarik	Traumato- orthopédie A		

### Professeurs Agrégés

Nom et Prénom	Spécialité	Nom et Prénom	Spécialité
ABKARI Imad	Traumato-orthopédie B	EL OMRANI Abdelhamid	Radiothérapie
ABOU EL HASSAN Taoufik	Anesthésie-réanimation	FADILI Wafaa	Néphrologie
ABOUCHADI Abdeljalil ( Militaire )	Stomatologie et chir maxillo faciale	FAKHIR Bouchra	Gynécologie- obstétrique A
ABOUSSAIR Nisrine	Génétique	FOURAIJI Karima	Chirurgie pédiatrique B
ADALI Imane	Psychiatrie	HACHIMI Abdelhamid	Réanimation médicale
ADERDOUR Lahcen	Oto- rhino- laryngologie	HAJJI Ibtissam	Ophtalmologie
ADMOU Brahim	Immunologie	HAOUACH Khalil	Hématologie biologique
AGHOUTANE El Mouhtadi	Chirurgie pédiatrique A	HAROU Karam	Gynécologie- obstétrique B
AIT AMEUR Mustapha ( Militaire )	Hématologie Biologique	HOCAR Ouafa	Dermatologie
AIT BENKADDOUR Yassir	Gynécologie- obstétrique A	JALAL Hicham	Radiologie
AIT ESSI Fouad	Traumato-orthopédie B	KAMILI El Ouafi El Aouni	Chirurgie pédiatrique B
ALAOUI Mustapha ( Militaire )	Chirurgie- vasculaire périphérique	KHALLOUKI Mohammed	Anesthésie- réanimation
AMINE Mohamed	Epidémiologie- clinique	KHOUCHANI Mouna	Radiothérapie
AMRO Lamyae	Pneumo- phtisiologie	KOULALI IDRISSE Khalid ( Militaire )	Traumato- orthopédie
ANIBA Khalid	Neurochirurgie	KRIET Mohamed ( Militaire )	Ophtalmologie
ARSALANE Lamiae ( Militaire )	Microbiologie - Virologie	LAGHMARI Mehdi	Neurochirurgie
BAHA ALI Tarik	Ophtalmologie	LAKMICH Mohamed Amine	Urologie
BASRAOUI Dounia	Radiologie	LAOUAD Inass	Néphrologie

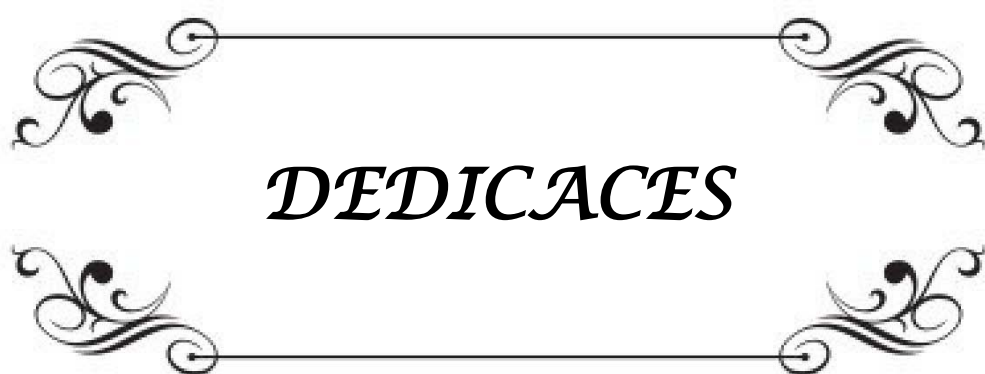
BASSIR Ahlam	Gynécologie- obstétrique A	LOUHAB Nisrine	Neurologie
BELKHOU Ahlam	Rhumatologie	MADHAR Si Mohamed	Traumato- orthopédie A
BEN DRISS Laila ( Militaire )	Cardiologie	MANOUDI Fatiha	Psychiatrie
BENCHAMKHA Yassine	Chirurgie réparatrice et plastique	MAOULAININE Fadl mrabih rabou	Pédiatrie
BENHIMA Mohamed Amine	Traumatologie - orthopédie B	MATRANE Aboubakr	Médecine nucléaire
BENJILALI Laila	Médecine interne	MEJDANE Abdelhadi ( Militaire )	Chirurgie Générale
BENZAROUEL Dounia	Cardiologie	MOUAFFAK Youssef	Anesthésie - réanimation
BOUCHENTOUF Rachid ( Militaire )	Pneumo- phtisiologie	MOUFID Kamal( Militaire )	Urologie
BOUKHANNI Lahcen	Gynécologie- obstétrique B	MSOUGGAR Yassine	Chirurgie thoracique
BOUKHIRA Abderrahman	Toxicologie	NARJISS Youssef	Chirurgie générale
BOURRAHOUEAT Aicha	Pédiatrie B	NEJMI Hicham	Anesthésie- réanimation
BOURROUS Monir	Pédiatrie A	NOURI Hassan	Oto rhino laryngologie
BSISS Mohamed Aziz	Biophysique	OUALI IDRISSE Mariem	Radiologie
CHAFIK Rachid	Traumato- orthopédie A	QACIF Hassan ( Militaire )	Médecine interne
CHAFIK Aziz ( Militaire )	Chirurgie thoracique	QAMOUSS Youssef ( Militaire )	Anesthésie- réanimation
CHERIF IDRISSE EL GANOUNI Najat	Radiologie	RABBANI Khalid	Chirurgie générale
DRAISS Ghizlane	Pédiatrie	RADA Nouredine	Pédiatrie A
EL BOUCHTI Imane	Rhumatologie	RAIS Hanane	Anatomie pathologique
EL HAOURY Hanane	Traumato- orthopédie A	ROCHDI Youssef	Oto-rhino- laryngologie
EL MGHARI TABIB Ghizlane	Endocrinologie et maladies métaboliques	SAMLANI Zouhour	Gastro- entérologie
EL ADIB Ahmed Rhassane	Anesthésie- réanimation	SORAA Nabila	Microbiologie - virologie
EL ANSARI Nawal	Endocrinologie et maladies métaboliques	TASSI Noura	Maladies infectieuses
EL BARNI Rachid ( Militaire )	Chirurgie- générale	TAZI Mohamed Illias	Hématologie- clinique
EL BOUIHI Mohamed	Stomatologie et chir maxillo faciale	ZAHLANE Kawtar	Microbiologie - virologie
EL HOUDZI Jamila	Pédiatrie B	ZAHLANE Mouna	Médecine interne

EL IDRISSI SLITINE Nadia	Pédiatrie	ZAOUI Sanaa	Pharmacologie
EL KARIMI Saloua	Cardiologie	ZIADI Amra	Anesthésie - réanimation
EL KHAYARI Mina	Réanimation médicale		

## Professeurs Assistants

Nom et Prénom	Spécialité	Nom et Prénom	Spécialité
ABIR Badreddine (Militaire)	Stomatologie et Chirurgie maxillo faciale	FAKHRI Anass	Histologie- embyologie cytogénétique
ADALI Nawal	Neurologie	FADIL Naima	Chimie de Coordination Bioorganique
ADARMOUCH Latifa	Médecine Communautaire (médecine préventive, santé publique et hygiène)	GHAZI Mirieme (Militaire)	Rhumatologie
AISSAOUI Younes ( Militaire )	Anesthésie - réanimation	HAZMIRI Fatima Ezzahra	Histologie – Embryologie - Cytogénétique
AIT BATAHAR Salma	Pneumo- phtisiologie	IHBIBANE fatima	Maladies Infectieuses
ALJ Soumaya	Radiologie	KADDOURI Said ( Militaire )	Médecine interne
ARABI Hafid (Militaire)	Médecine physique et réadaptation fonctionnelle	LAFFINTI Mahmoud Amine ( Militaire )	Psychiatrie
ATMANE El Mehdi ( Militaire )	Radiologie	LAHKIM Mohammed (Militaire)	Chirurgie générale
BAIZRI Hicham ( Militaire )	Endocrinologie et maladies métaboliques	LAKOUICHMI Mohammed ( Militaire )	Stomatologie et Chirurgie maxillo faciale
BELBACHIR Anass	Anatomie- pathologique	LOQMAN Souad	Microbiologie et toxicologie environnementale
BELBARAKA Rhizlane	Oncologie médicale	MARGAD Omar ( Militaire )	Traumatologie - orthopédie
BELHADJ Ayoub (Militaire)	Anesthésie - Réanimation	MLIHA TOUATI Mohammed (Militaire)	Oto-Rhino - Laryngologie
BENHADDOU Rajaa	Ophtalmologie	MOUHSINE Abdelilah (Militaire)	Radiologie
BENLAI Abdeslam ( Militaire )	Psychiatrie	NADOUR Karim(Militaire)	Oto-Rhino - Laryngologie
CHRAA Mohamed	Physiologie	OUBAHA Sofia	Physiologie
DAROUASSI Youssef ( Militaire )	Oto-Rhino - Laryngologie	OUEIAGLI NABIH Fadoua ( Militaire )	Psychiatrie
DIFFAA Azeddine	Gastro- entérologie	SAJIAI Hafsa	Pneumo- phtisiologie
EL AMRANI Moulay Driss	Anatomie	SALAMA Tarik	Chirurgie pédiatrique
EL HAOUATI Rachid	Chiru Cardio vasculaire	SERGHINI Issam (Militaire)	Anesthésie - Réanimation
EL HARRECH Youness (Militaire)	Urologie	SERHANE Hind	Pneumo- phtisiologie

EL KAMOUNI Youssef (Militaire)	Microbiologie Virologie	TOURABI Khalid (Militaire)	Chirurgie réparatrice et plastique
EL KHADER Ahmed (Militaire)	Chirurgie générale	ZARROUKI Youssef	Anesthésie - Réanimation
EL MEZOUARI El Moustafa (Militaire)	Parasitologie Mycologie	ZIDANE Moulay Abdelfettah (Militaire)	Chirurgie Thoracique



*DEDICACES*

*A mes chers parents lalla Malika et Sidi Mohamed*

*Une simple dédicace ne pourrait en aucun cas exprimer le grand amour que je porte  
pour vous.*

*Vous m'avez été tout au long de ma vie une référence de bonté, de générosité, de  
tendresse et d'amour inconditionné*

*Vos prières m'ont été d'un grand soutien au cours de ce long parcours.*

*Tous les mots ne sauraient exprimer le respect, la considération, la gratitude et le  
grand amour que j'éprouve pour vous.*

*Puisse le bon Dieu vous garder, et vous procurer bonheur, prospérité et longue vie.*

*A mon cher mari Aimad*

*Une nouvelle âme m'a été insufflée depuis le jour où je t'ai connu.*

*Merci pour tes encouragements, pour ton support et pour tous tes sacrifices.*

*Merci d'avoir toujours été à mes côtés, dans les meilleurs moments comme dans les  
pires.*

*Merci pour le grand aide que tu m'as fourni pour la réalisation de ce travail, que  
j'espère sera témoignage de mon profond amour pour toi.*

*Que Dieu nous bénisse, nous protège, et garde notre relation en épanouissement  
continu.*

*A mon cher frère Amine et sa petite famille*

*Vous m'étiez tout au long de ma vie une source d'encouragement, de soutien et de  
grand amour.*

*Veillez trouver dans ce travail l'expression de mon profond amour.*

*Puisse le bon Dieu vous protéger et illuminer vos chemins.*

*A ma grand-mère lalla Amina*

*Ton grand cœur a fait de toi mon refuge préféré.*

*Tu m'as comblée d'amour depuis mon enfance.*

*Tes prières et ton grand soutien m'ont accompagnés tout au long de ma vie.*

*Que Dieu te protège, et te procure santé et longue vie.*

*A la mémoire de ma grand-mère lalla Fatna*

*Tu es loin des yeux mais tu ne le seras jamais du cœur.*

*Tes prières me procuraient espoir dans les moments les plus difficiles.*

*Sache que ton absence laisse un grand vide dans mon cœur.*

*Que Dieu t'admets dans sa grande miséricorde.*

**A la mémoire de mes grand parents Sidi Mohamed et Sidi Mehdi**

*J'aurais aimé que vous soyez avec nous pour partager ce moment tant attendu.  
Puisse Dieu vous admettre dans sa grande miséricorde et vous accueillir en son vaste paradis avec les prophètes et les saints.*

**A mes oncles et tantes, cousins et cousines**

*Votre soutien, votre amour et vos encouragements ont été pour moi d'un grand réconfort.*

*Veillez trouver dans ce travail, l'expression de mon amour et de ma gratitude.  
Que Dieu vous procure santé, prospérité et longue vie.*

**A mes beaux-parents et toute ma belle famille,**

*Je remercie Dieu de m'avoir procurée une belle famille autant affectueuse et chaleureuse.*

*Merci pour vos encouragements, vos prières et votre amour.*

*Je vous dédie ce travail en guise de reconnaissance, de respect et de gratitude.*

**A toutes mes amies,**

*En particulier Lamia, Dounia, Intissar, Malika, Khadija, Loubna, Selma B...*

*Un grand merci également à Ibtissam O, Sanaa, Nada, Salma E, Jinane... ainsi qu'à mes amies d'enfance Soukaina et Doha*

*Votre compagnie a rendu ce long parcours pleins de beaux souvenirs inoubliables  
Nous avons partagé ensemble le meilleur et le pire.*

*Merci pour votre amitié, pour votre soutien et votre encouragement.*

*Je vous souhaite tous le succès et bonheur du monde.*

**A tous mes collègues de promotion,**

*Vous m'étiez d'un grand soutien tout au long de mes études.*

*Veillez trouver dans ce travail, l'expression de mon respect et de ma considération*

**A tous les patients que j'ai rencontrés pendant mes années d'étude,**

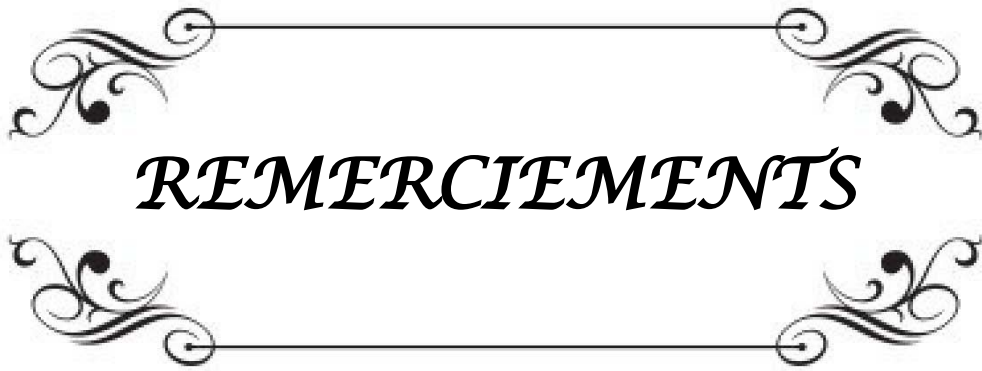
*Vous êtes des modèles de patience et de courage*

*Même dans les moments les plus critiques, vous gardiez toujours espoir en Dieu*

*Mille mercis pour votre coopération, votre confiance et pour les leçons de vie que j'ai appris à travers vous*

*Je vous souhaite du fond du cœur une vie pleine de bonheur, santé et prospérité.*

**A toute personne ayant contribué de loin ou de près à la réalisation de ce travail**



*REMERCIEMENTS*

**A mon maitre et rapporteur de thèse Professeur KAMILI**

*Vous m'avez accordé un immense honneur et un grand privilège en acceptant de diriger mon travail. Votre disponibilité et vos précieuses recommandations ont été pour moi d'une grande aide. Vous m'avez comblée par votre sympathie, votre modestie et vos qualités humaines. Je vous remercie d'avoir consacré à ce travail une partie de votre temps et de m'avoir guidée avec rigueur et bienveillance.*

*Vos qualités professionnelles et humaines me servent d'exemple. Veuillez trouver ici, Professeur, l'expression de ma profonde gratitude.*

**A mon maitre et président de thèse Professeur OULAD SAIAO**

*L'honneur que vous nous avez accordé en acceptant de juger notre modeste travail nous a énormément touchés.*

*Ainsi, c'est pour nous l'occasion de vous témoigner notre reconnaissance pour votre aide lors de notre formation.*

*Vos qualités humaines et professionnelles sont connues de tous et susciteront toujours notre admiration*

*Veuillez trouvez ici, Professeur, l'expression de nos sincères remerciements.*

**A mon maitre et juge de thèse Professeur LAKMICHI**

*Vous nous faites l'honneur de vous intéresser à notre travail et de bien vouloir siéger parmi notre jury*

*Votre compétence, votre sympathie et votre modestie sont autant de qualités à admirer. Veuillez trouver ici, cher maître, le témoignage de notre gratitude et de nos vifs remerciements.*

**A mon maitre et juge de thèse Professeur BASRAOUI**

*Nous sommes particulièrement touchés par la gentillesse et la spontanéité avec laquelle vous avez bien voulu juger ce travail.*

*Nous vous remercions pour le grand honneur que vous nous avez fait.*

*Veuillez accepter chère maître, nos sentiments d'estime et de considération*

**A mon maitre et juge de thèse Professeur DRAISS**

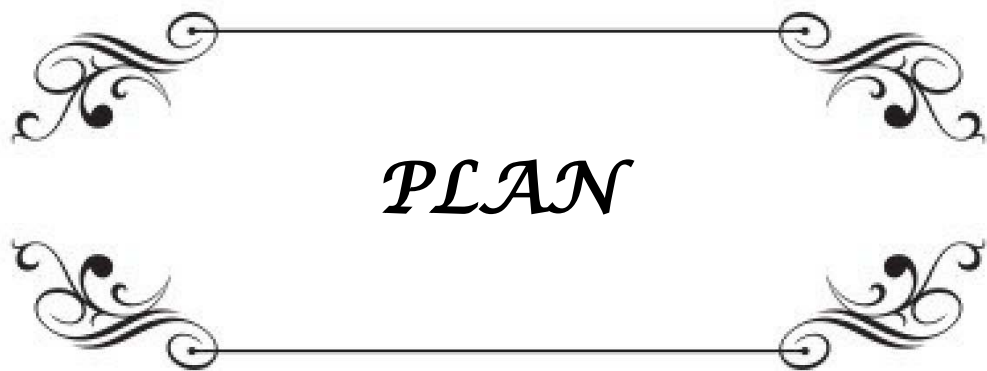
*Vous nous faites le grand honneur de vous intéresser à notre travail, et de bien vouloir siéger dans notre jury. Nous tenons à exprimer notre profonde gratitude pour votre bienveillance et votre simplicité avec lesquelles vous nous avez accueillis. Veuillez trouver ici, chère maître, le témoignage de notre grande estime et de notre sincère reconnaissance.*



*ABBREVIATIONS*

## Liste des abréviations :

- CPV** : Canal péritonéo-vaginal
- DHT** : Dihydrotestostérone
- FSH** : Hormone folliculo-stimulante
- GnRH** : Gonadotropin-Releasing Hormone
- LH** : Hormone lutéinisante
- R** : Récepteur
- T** : Testostérone
- TNP** : testicule non palpable



***PLAN***

<b>INTRODUCTION</b> .....	<b>1</b>
<b>MATÉRIELS ET MÉTHODES</b> .....	<b>4</b>
I. But de l'étude : .....	<b>5</b>
II. Critères d'inclusion et d'exclusion .....	<b>5</b>
1. Critères d'inclusion : .....	<b>5</b>
2. Critères d'exclusion : .....	<b>5</b>
III. Recueil des données .....	<b>5</b>
<b>RÉSULTATS</b> .....	<b>7</b>
I. Données épidémiologiques : .....	<b>8</b>
1. Fréquence : .....	<b>8</b>
2. Répartition selon l'âge : .....	<b>8</b>
3. Circonstances de découverte : .....	<b>8</b>
4. Antécédents familiaux d'anomalies de migration testiculaire : .....	<b>9</b>
5. Côté du testicule non palpable : .....	<b>9</b>
6. Côté controlatéral : .....	<b>9</b>
7. Malformations associées : .....	<b>10</b>
8. Bilan paraclinique : .....	<b>11</b>
II. Exploration laparoscopique : .....	<b>12</b>
1. Position du testicule : .....	<b>12</b>
2. Aspect du testicule : .....	<b>12</b>
3. Taille du testicule : .....	<b>13</b>
4. Canal péritonéo-vaginal : .....	<b>14</b>
5. Pédicule spermatique : .....	<b>14</b>
6. Anomalies épидидymo-testiculaires : .....	<b>15</b>
III. Traitement laparoscopique : .....	<b>16</b>
IV. Evolution : .....	<b>17</b>
1. Position du testicule : .....	<b>17</b>
2. Taille du testicule : .....	<b>18</b>
3. Ascension secondaire : .....	<b>19</b>
4. complications à court terme : .....	<b>19</b>
<b>DISCUSSION</b> .....	<b>20</b>
I. Historique de la laparoscopie: .....	<b>21</b>
II. Rappels historiques de la prise en charge des testicules non palpables .....	<b>22</b>
III. Rappels physiopathologiques : .....	<b>23</b>
1. Rappel anatomique : .....	<b>23</b>
2. Rappel embryologique : .....	<b>33</b>
3. Mécanisme de la migration testiculaire : .....	<b>38</b>
4. Mécanisme de la non descente testiculaire : .....	<b>41</b>
5. Conséquences de la non descente testiculaire : .....	<b>43</b>
IV. données épidémiologiques : .....	<b>45</b>
1. Fréquence : .....	<b>45</b>

2. Age :	45
3. Antécédents familiaux d'anomalies de migration testiculaire :	47
4. Côté atteint :	47
5. Malformations associées :	48
V. bilan paraclinique :	49
1. bilan radiologique :	49
2. Explorations biologiques :	54
VI. Exploration laparoscopique :	54
1. Les bases de la laparoscopie :	55
2. Résultats :	64
3. Traitement :	67
VII. le suivi post-opératoire :	77
VIII. Autres modalités thérapeutiques :	79
1. Chirurgie conventionnelle :	79
2. Traitement médical :	83
IX. Comparaison entre la coelioscopie et la chirurgie conventionnelle :	85
X. La conduite à tenir devant un testicule non palpable :	87
<b>CONCLUSION</b>	<b>88</b>
<b>ANNEXES</b>	<b>90</b>
<b>RÉSUMÉS</b>	<b>94</b>
<b>BIBLIOGRAPHIE</b>	<b>98</b>



*INTRODUCTION*

Les anomalies de migration testiculaire regroupent un ensemble de situations cliniques très différentes dont les prises en charge sont spécifiques.

Ainsi, ces testicules non descendus peuvent être :

**Cryptorchides:** le testicule est situé spontanément et en permanence en dehors du scrotum, en un point quelconque de son trajet normal de migration. Son abaissement par traction manuelle est impossible ou suivi d'une réascension immédiate lorsqu'on le lâche.

**Ectopiques:** Cela correspond à une migration du testicule en dehors de son trajet normal de descente. Le testicule peut être retrouvé sous la peau du périnée, de la verge ou à la racine de la cuisse.

Cette anomalie représente moins de 1% des troubles de migration testiculaire.

**Oscillants :** ou dits « ascenseurs ». Cette situation clinique est la plus fréquente. Ils correspondent à des testicules pouvant descendre spontanément dans la bourse et migrant de façon répétitive au niveau de l'orifice inguinal superficiel ou profond.

Ces testicules non descendus sont le plus souvent isolés, mais peuvent s'intégrer dans le cadre de syndromes poly-malformatifs [1].

Les testicules non palpables (TNP), objets de notre étude, représentent près de 20 % des situations d'anomalies de la migration testiculaire.

La cœlioscopie exploratrice, décrite par Cortes et al en 1976 s'est imposée depuis plusieurs années comme une méthode performante donnant des informations complètes et évitant d'autres investigations diagnostiques dans ces situations de testicules non palpables. Elle permet dans le même temps opératoire de débiter le traitement chirurgical [2].

Le traitement du testicule non palpable est justifié par le plus grand risque d'infertilité et de dégénérescence maligne, sans oublier l'inquiétude des parents et l'aspect esthétique et psychologique de la mise en place du testicule dans la bourse [3].

Plusieurs techniques et procédés chirurgicaux sont décrits dans le cadre du traitement du testicule non palpable s'imposant en fonction des données de l'exploration laparoscopique [4]

L'objectif de notre étude est :

- De montrer l'intérêt de la cœlioscopie dans la prise en charge des testicules non palpables chez l'enfant
- D'émettre des recommandations pour une prise en charge plus simplifiée des testicules non palpables chez l'enfant

*MATÉRIELS*  
*ET*  
*MÉTHODES*

## **I. But de l'étude :**

Il s'agit d'une étude rétrospective descriptive d'une série de 100 patients présentant des testicules non palpables.

Nos patients ont été colligés au service de chirurgie pédiatrique générale du CHU Mohammed VI de Marrakech.

Notre étude s'est étalée sur 6 années, du 1<sup>er</sup> janvier 2009 au 31 décembre 2014. L'objectif était d'évaluer l'intérêt de la laparoscopie dans la prise en charge des testicules non palpables

## **II. Critères d'inclusion et d'exclusion**

### **1. Critères d'inclusion :**

Etaient inclus dans notre étude tous les enfants dont l'âge est inférieur à 15 ans et présentant un testicule non palpable traités par laparoscopie.

### **2. Critères d'exclusion :**

Etaient exclus de notre étude les enfants présentant une ectopie testiculaire, cryptorchidie ou un testicule oscillant.

## **III. Recueil des données**

Le recueil de données de chaque patient s'est fait sur la base des dossiers médicaux.

Les renseignements recueillis ont été notés sur une fiche d'exploitation (annexe n° 1)

L'analyse des dossiers a été faite selon une fiche d'exploitation prenant en considération les éléments suivants :

- L'âge de l'enfant.
- Motif de consultation
- Les circonstances de découverte.
- Les antécédents du patient.
- Notion familiale d'anomalies de migration testiculaire.
- Côté de l'atteinte.
- Anomalies urogénitales et malformations associées.
- Bilan para cliniques demandé
- Les données de l'exploration laparoscopique.
- Les modalités thérapeutiques laparoscopiques.
- Résultats post opératoires.
- complications à court terme
- complications à long terme.

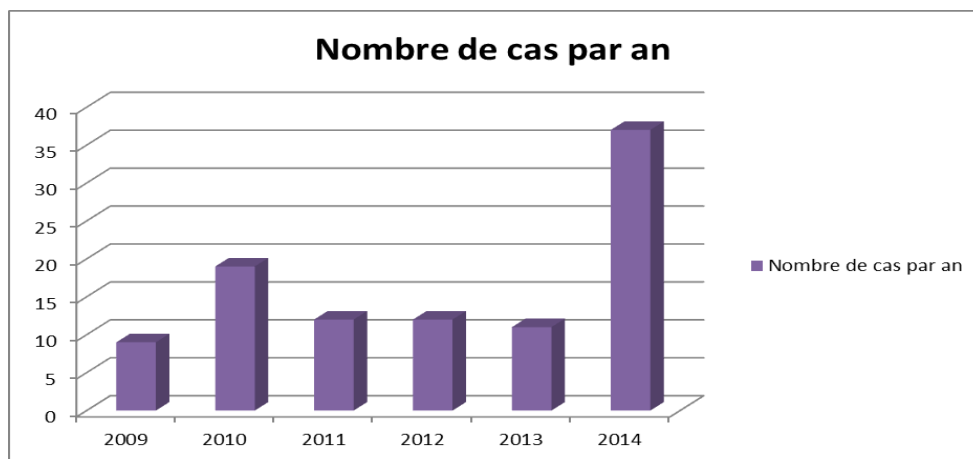


*RESULTATS*

## I. Données épidémiologiques :

### 1. Fréquence :

Durant la période allant du 1<sup>er</sup> janvier 2009 au 31 décembre 2014, 100 patients ont été colligés au service de chirurgie pédiatrique générale de l'hôpital mère-enfant pour la prise en charge de 116 testicules non palpables



**Figure 1 : Nombre de cas par an**

### 2. Répartition selon l'âge :

L'âge des enfants retenus varie entre 1 an et 14 ans soit une moyenne d'âge de 6,4 ans

### 3. Circonstances de découverte :

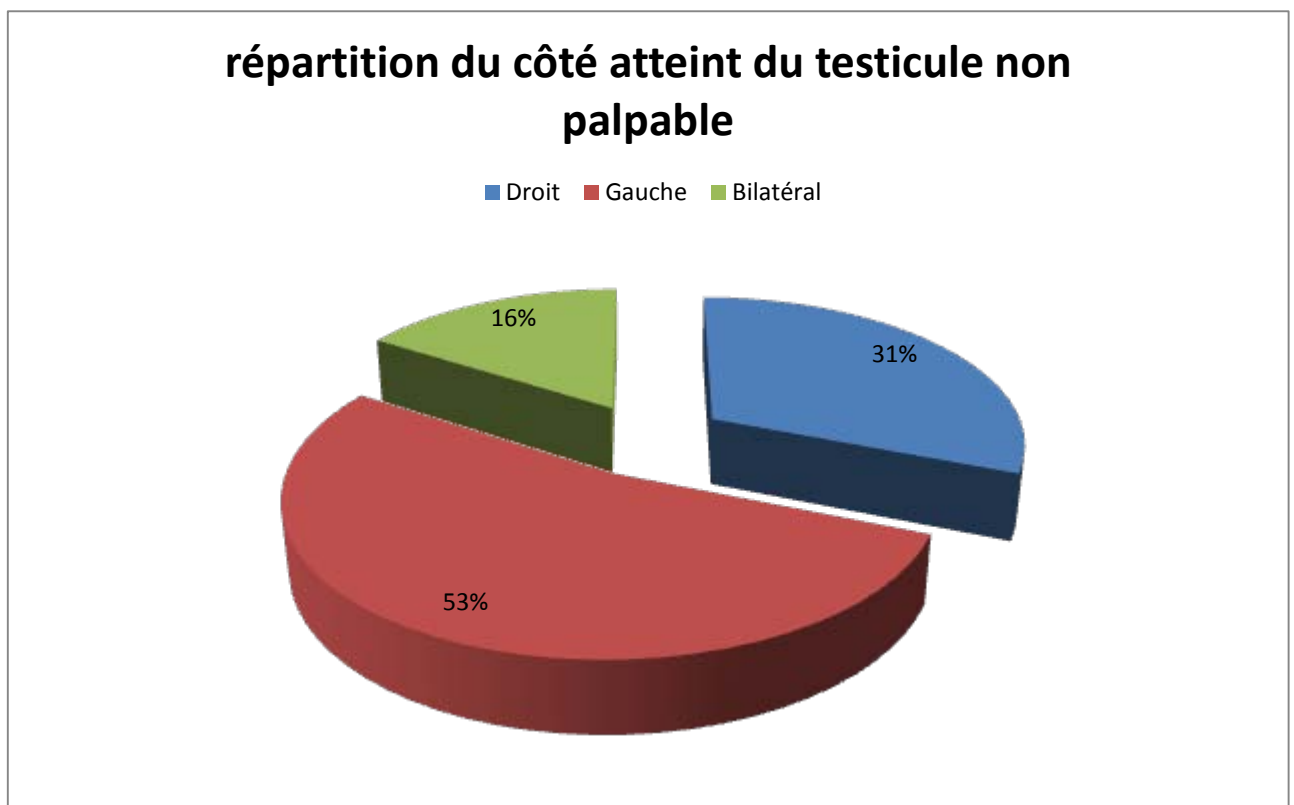
Cette notion n'été précisée dans notre série que chez 10 cas. Elle a été faite selon différents modes : à la salle d'accouchement chez un seul cas, par la maman chez 5 cas tandis que la découverte était fortuite lors d'une consultation chez un médecin chez 4 cas.

#### 4. Antécédents familiaux d'anomalies de migration testiculaire :

Cet élément de l'interrogatoire a n'été recherché que chez 10 cas. 2 cas seulement avaient un cas similaire dans la famille

#### 5. Côté du testicule non palpable :

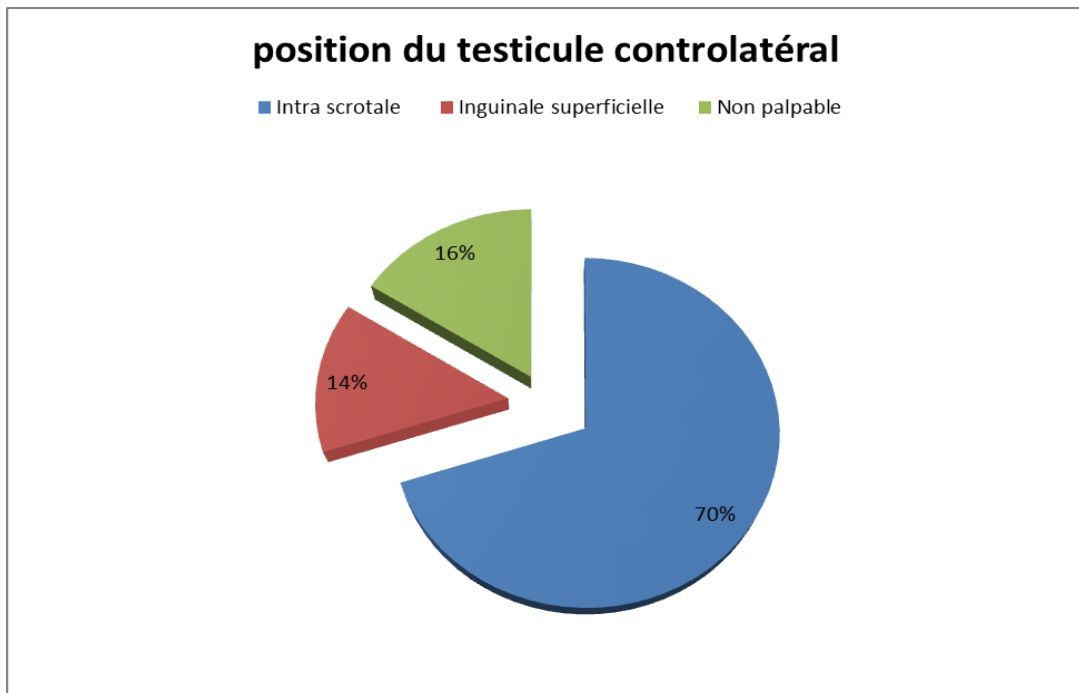
Dans notre série de 116 TNP, le côté droit était atteint chez 31 cas, le côté gauche chez 53 cas tandis que l'atteinte était bilatérale chez 16 cas.



**Figure 2 : Répartition du côté atteint du testicule non palpable**

#### 6. Côté controlatéral :

L'examen du testicule controlatéral a objectivé 70 en position intra-scrotale et 14 au niveau inguinal superficiel



**Figure 3:** Position du testicule controlatéral

## 7. Malformations associées :

Chez certains cas, le testicule non palpable était associé à des malformations. En effet, L'hypospadias a été retrouvé chez 5 cas, le micropénis chez 3 cas et le microscrotum chez un seul cas

L'examen clinique a également objectivé :

- 2 cas de syndrome de Prune Belly
- 1 cas : faciès d'hypothyroïdie
- 1 cas : dysmorphie faciale + Malformation ano-rectale (balder neck fistula) + retard du langage
- 1 cas : retard psychomoteur + syndactylie + brachydactylie
- 1 cas : trisomie 21
- 1 cas : cardiopathie
- 1 cas : dysmorphie faciale + exophtalmie

## **8. Bilan paraclinique :**

### **8-1 Bilan radiologique :**

#### **a. Echographie abdomino-pelvienne :**

Sur 116 TNP, L'échographie n'a été réalisée que chez 11 cas.

Elle a pu objectiver le testicule en regard de l'orifice profond du canal inguinal chez 2 cas, en intra abdominal chez 5 cas et absent chez 2 cas. Alors que le diagnostic était douteux chez 2 autres cas.

#### **b. TDM abdomino-pelvienne :**

Cet examen n'été pratiqué chez aucun cas de notre série

#### **c. IRM abdomino-pelvienne :**

Aucun patient n'a bénéficié de l'IRM abdomino-pelvienne.

#### **d. Opacification des vaisseaux spermatiques :**

Cet examen n'a été demandé chez aucun cas de notre série.

### **8-2 Bilan biologique :**

#### **a. Dosage hormonal de FSH-LH :**

Aucun patient n'a bénéficié de bilan hormonal

#### **b. Caryotype :**

Réalisé chez un seul cas ayant présenté un testicule non palpable droit associé à une cryptorchidie gauche et à un hypospadias moyen et chez qui l'exploration laparoscopique avait suspecté des troubles du développement sexuel. Le résultat a objectivé un caryotype 46XY sans anomalies.

## II. Exploration laparoscopique :

### 1. Position du testicule :

L'exploration laparoscopique a été pratiquée chez les 100 cas de notre série. Sur les 116 TNP explorés, la cœlioscopie a permis d'identifier :

27 testicules en regard de l'orifice profond du canal inguinal, 69 en intra abdominale et 20 testicules agénésiques

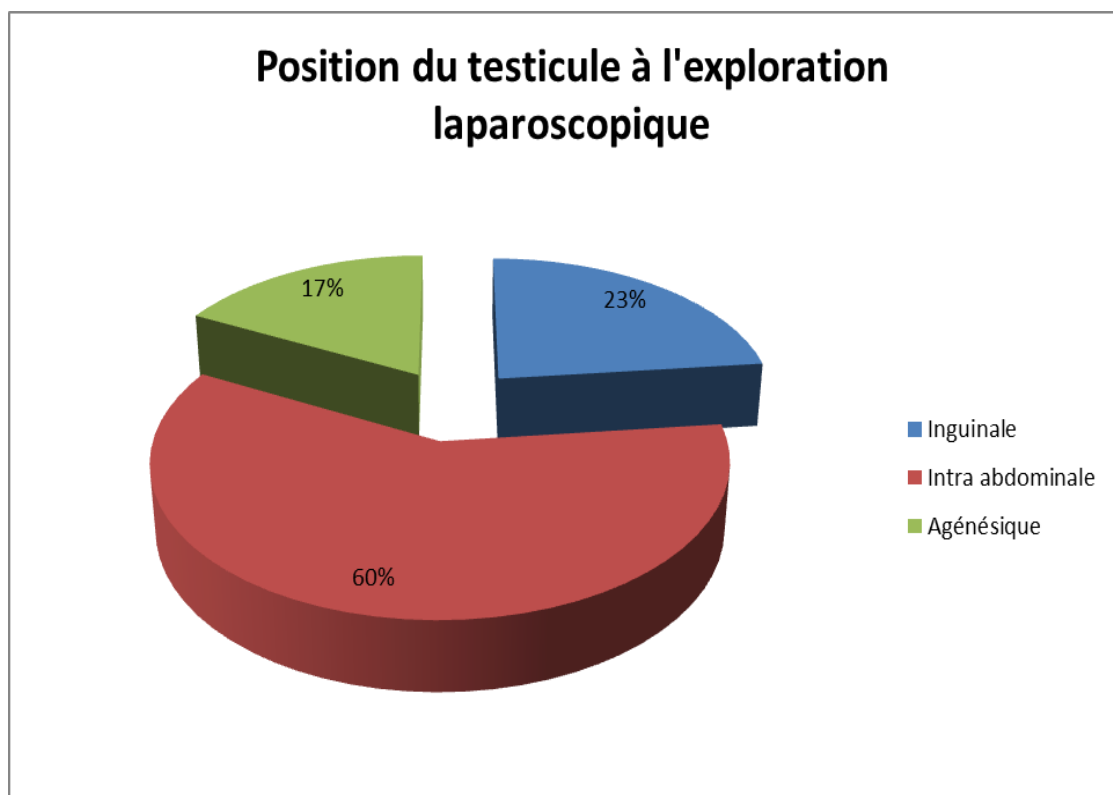
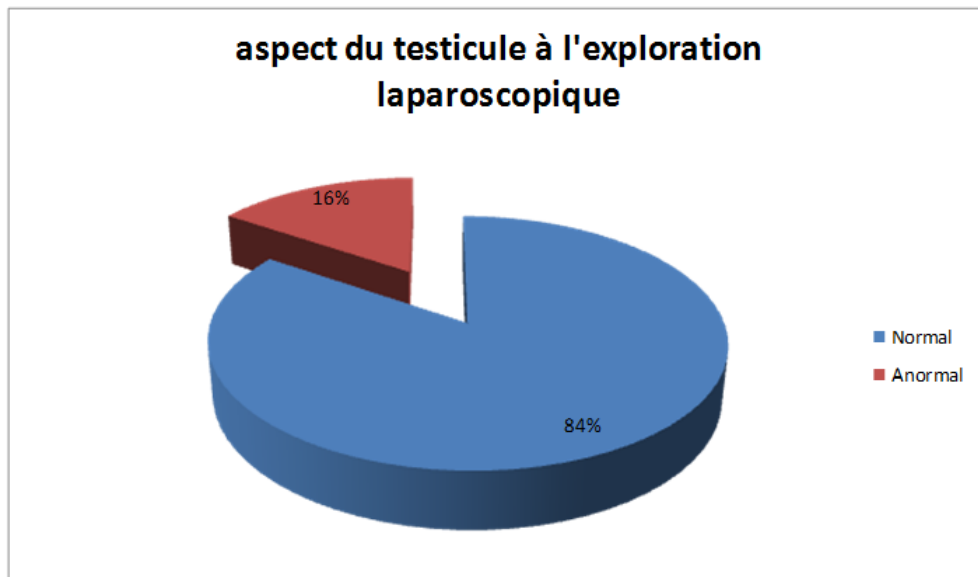


Figure 4: Position du testicule à l'exploration laparoscopique

### 2. Aspect du testicule :

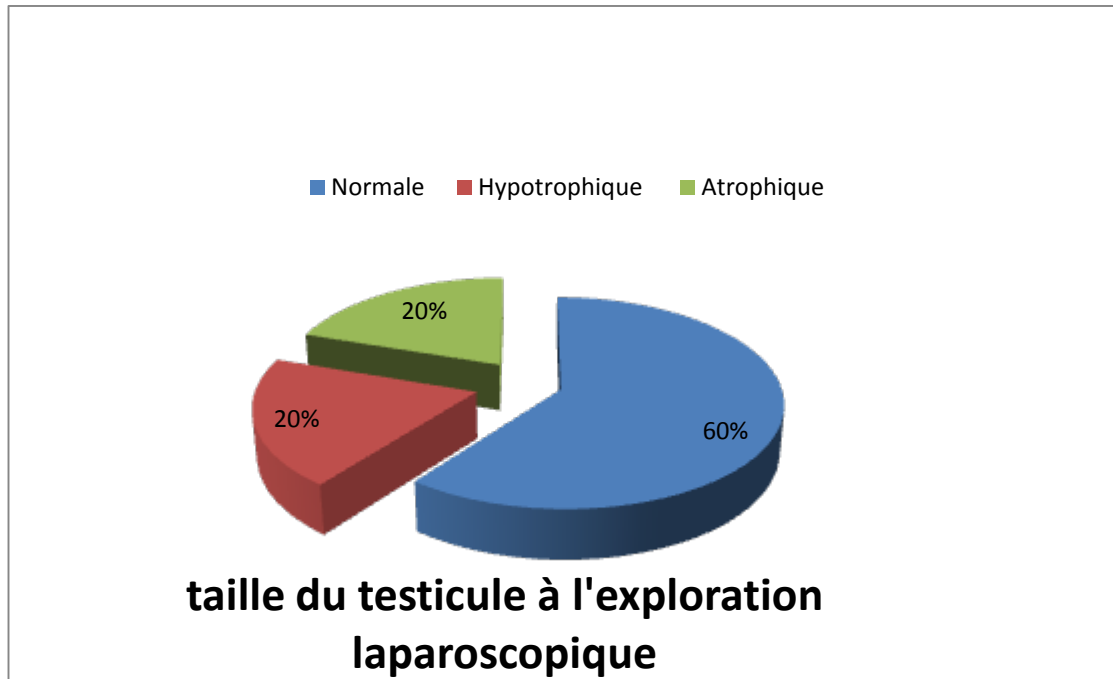
L'aspect du testicule a été précisé chez 84 cas. Il était normal chez 71 cas et pathologique chez 13 cas.



**Figure 5:** Aspect du testicule à l'exploration laparoscopique

### 3. Taille du testicule :

Sur 116 testicules non palpables, 58 étaient de taille normale, 19 hypotrophiques et 19 atrophiques.



**Figure 6:** Taille du testicule à l'exploration laparoscopique

#### 4. Canal péritonéo-vaginal :

Le canal péritonéo-vaginal (CPV) était présent chez 16.4% des cas et absent chez 83.6% des cas.

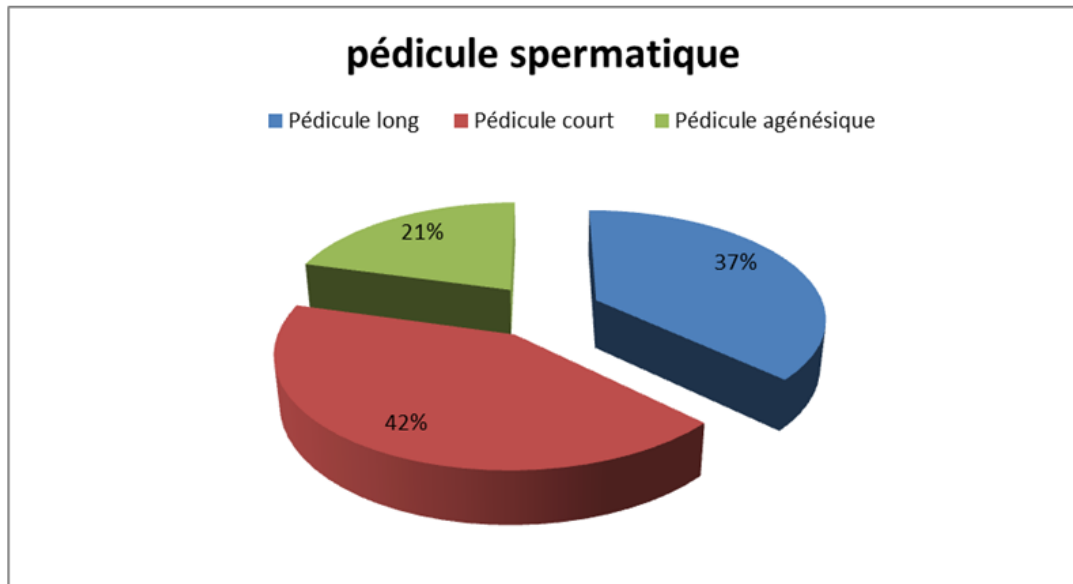
**Tableau 1 :** Etat du canal péritonéo-vaginal à l'exploration laparoscopique

	Nombre	Pourcentage %
CPV absent	97	83.6
CPV présent	19	16.4
total	116	100

#### 5. Pédicule spermatique :

La longueur du pédicule spermatique est un élément important à préciser dans le cas de testicules intra abdominaux, permettant de décider la technique chirurgicale adéquate. Elle a été précisée chez 72 cas de notre série. La longueur du pédicule spermatique était suffisante pour

permettre un abaissement en un seul temps chez 49 cas, tandis que le pédicule était court chez 23 cas exigeant ainsi le recours à d'autres modalités d'abaissement. En cas d'agénésie testiculaire, le pédicule s'est révélé absent.



**Figure 7 : Longueur du pédicule spermatique**

## **6. Anomalies épидидymo-testiculaires :**

4 cas de déconnexion épидидymo-testiculaire et 1 cas d'atrésie partielle de l'épididyme ont été retrouvés dans notre série de 116 TNP.

D'autres anomalies ont été retrouvées chez un cas présentant un testicule non palpable droit associé à une cryptorchidie gauche et à un hypospadias moyen, représentées par l'existence à gauche d'un aspect de trompe associée, et à droite d'un ovotestis, sans présence d'utérus.

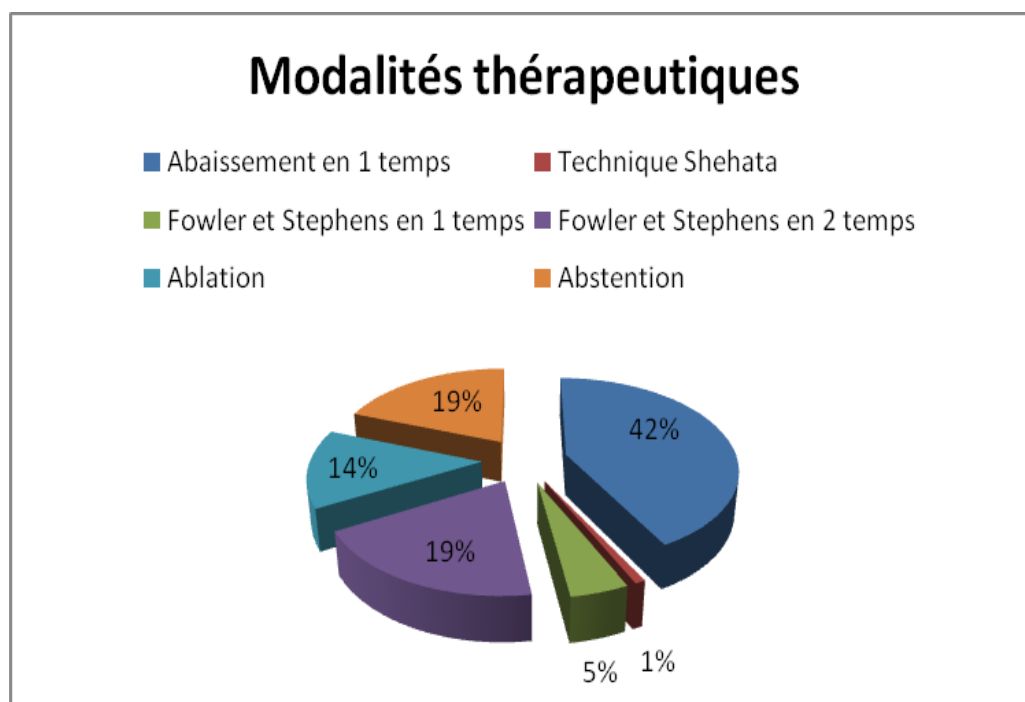
Chez un enfant âgé de 14 ans qui s'est présenté pour testicule non palpable gauche, l'exploration laparoscopique a objectivé un testicule croisé (en para-vésical droit).

### III. Traitement laparoscopique :

Différentes modalités thérapeutiques ont été pratiquées pour les différents cas de notre série. Le choix de chaque technique dépend des résultats de l'exploration laparoscopique. Le tableau ci-dessous résume les différentes modalités utilisées

**Tableau II : Modalités de traitement**

	Nombre	Pourcentage (%)
<b>Abaissement en 1 temps</b>	49	42,2
<b>Technique Shehata</b>	1	0,86
<b>Fowler et Stephens en 1 temps</b>	5	4,6
<b>Fowler et Stephens en 2 temps</b>	23	19,3
<b>Ablation</b>	15	13,7
<b>Abstention</b>	23	19,3
<b>Total</b>	116	100



**Figure 8 : modalités d'abaissement**

❖ Concordance clinique-laparoscopie :

L'examen clinique a permis d'identifier 116 testicules non palpables.

L'exploration laparoscopique a été concordante dans 20 cas correspondant à des agénésies testiculaires.

Cependant, l'examen clinique n'a pas pu objectiver le testicule qui siégeait en regard de l'orifice profond du canal inguinal dans 27 cas et en position abdominale dans 69 cas.

**Tableau III : Concordance clinique-laparoscopie**

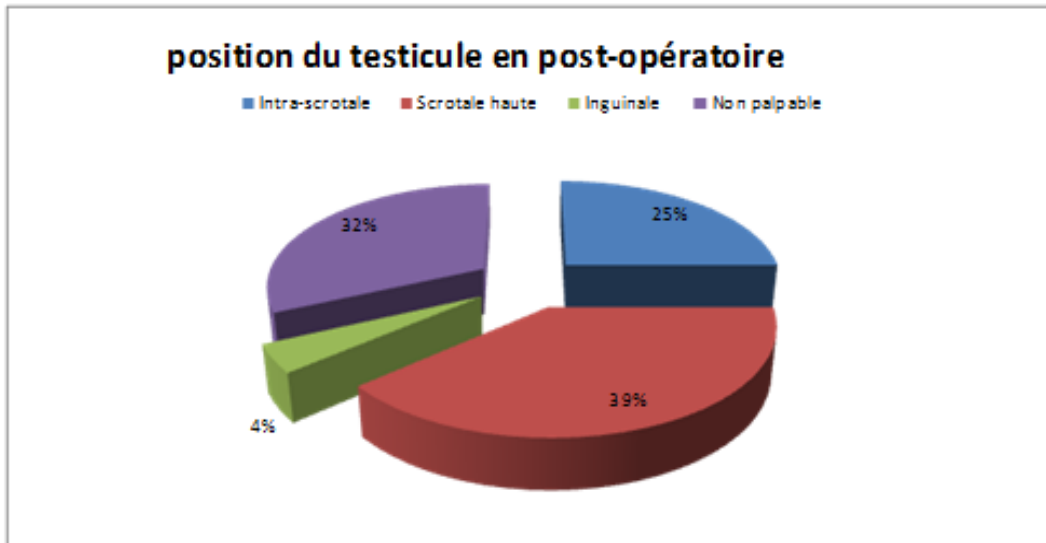
<b>Donnée de l'examen clinique</b>	116 testicules non palpables
<b>Exploration laparoscopique concordante</b>	20 testicules agénésiques
<b>Exploration laparoscopique non concordante</b>	-27 testicules en regard de l'orifice profond du canal inguinal. -69 testicules intra-abdominaux

#### **IV. Evolution :**

Les critères d'évaluation du taux de succès se basent essentiellement sur la bonne taille du testicule et sa localisation en intra scrotale en post opératoire

##### **1. Position du testicule :**

Le suivi postopératoire a objectivé 29 testicules en position intra-scrotale, 45 en position scrotale haute, 5 en inguinale et 37 non palpables.



**Figure 9** : position du testicule en post-opératoire

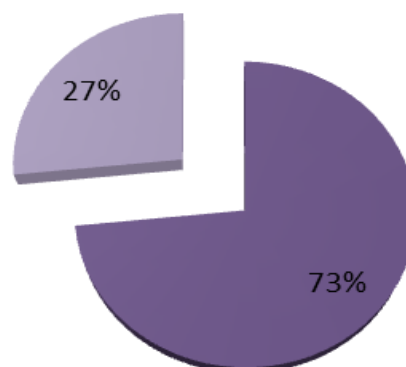
## 2. Taille du testicule :

La taille du testicule en postopératoire est restée normale chez 73.4% des cas alors qu'elle a diminué chez 26.6% des cas.

---

## taille du testicule en post opératoire

■ Taille Normale    ■ Taille Diminuée



**Figure 10** : Taille du testicule en post-opératoire

**3. Ascension secondaire :**

Dans notre série de 116 testicules non palpables, on a noté 4 cas d'ascension secondaire en post-opératoire.

**4. complications à court terme :**

Aucun cas de torsion ni de cicatrice chéloïde n'a été retrouvé. On a décrit 4 cas d'atrophie testiculaire



*DISCUSSION*

## I. Rappel historique de la laparoscopie:

- En 1901, **G.Kelling** a introduit pour la première fois un cystoscope à travers la paroi abdominale d'un chien vivant. Après insufflation d'air dans l'abdomen, il a visualisé les viscères.
- En 1910, fut la première application chez l'homme grâce à **Jacobeus**.
- En 1911, fut le premier diagnostic laparoscopique posé par **Bernheim** aux USA.
- En 1924, **Zolikofer** a décrit l'utilisation du CO<sub>2</sub> pour l'insufflation.
- En 1934, **J.Ruddock** a décrit les nouvelles lentilles optiques et a souligné l'intérêt de la péritonéoscopie en chirurgie.
- En 1938, **Janos Veress** a développé une nouvelle aiguille pour créer un pneumopéritoine.
- en 1947, **Raoul PALMER** créa le monitoring de la pression intra abdominale.
- La thermo coagulation, exposant à moins de risques de brûlures viscérales, apparait en 1960 grâce à **Kurst SEMM**.

La laparoscopie est restée principalement utilisée en gynécologie jusqu'à 1987, lorsque **P.Mauriat** a réalisé la première cholécystectomie laparoscopique [5, 6, 7].

### ❖ L'Evolution de l'utilisation de la laparoscopie en pédiatrie :

- En 1969, **GANS** apporta des instruments pédiatriques protéolytiques, utilisés chez les enfants plus tard, en moitié de l'année 1970, inaugurant ainsi l'usage de la laparoscopie en pédiatrie [8].
- Au début des années 80, la laparoscopie pédiatrique était simplement diagnostique, puis elle est devenue thérapeutique en se développant dans le domaine de la chirurgie d'abord digestive et plus récemment urologique.

Elle s'est développée d'abord chez les enfants plus âgés pour être ensuite pratiquée chez toutes les tranches d'âge, y compris les nouveau-nés.

- La mise au point de matériel adapté à la taille de l'enfant a grandement participé à son essor [9].

## II. Rappels historiques de la prise en charge des testicules non palpables [10, 11, 12] :

- L'étude des testicules non palpables a commencé au cours du 18ème siècle avec les descriptions anatomiques dans les travaux du Baron **Albrecht Von haller** et **John Hunter**.
- En 1755, **Von Haller** a décrit dans son travail « **OPUSCULA PATHOLOGICA** » la position abdominale du testicule fœtal.
- En 1762, **Hunter** était le premier à utiliser le terme de "Gubernaculum " pour la structure qu'il a cru être responsable du guidage de la descente testiculaire.
- En 1820, le premier essai d'une correction chirurgicale du testicule non descendu a été fait par **Rosenmerkel** de MUNICH en Allemagne.
- En 1871, **J.Adams** avec **J.B Curling** ont exécuté la première orchidopexie chez un enfant en bas âge, évoluant vers le décès du patient par péritonite.
- En 1877, **Thomas Annandale** rapporte la première orchidopexie réussie.
- En 1881, **MAX Schüller** était le premier à décrire la division du processus vaginal pour mobiliser le cordon spermatique dans la correction du testicule mal positionné.
- **Bevan**, en 1918 a rapporté ses résultats d'orchidopexie sur une série de plus de 400 cas, avec un indice de réussite proche de 95%.
- en 1931, **Prentiss** a décrit avec détails l'anatomie chirurgicale des vaisseaux spermatiques, et a souligné l'importance de replacer le testicule sans tension pour assurer le bon approvisionnement de sang et prévenir l'atrophie.
- En 1957, **J. Lattimer** a décrit la création d'une poche entre le dartos et la peau, adaptée au testicule, pour empêcher sa réascension dans l'anneau externe.
- En 1959, **Fowler** et **Stephens** décrivent l'intérêt d'une section haute du pédicule en cas de brièveté du pédicule spermatique permettant ainsi l'abaissement au niveau scrotal puis la fixation du testicule.
- En 1976, **Cortes** a proposé la laparoscopie comme une alternative intéressante dans l'exploration du testicule non palpable.

Vu le risque d'infertilité et du potentiel de dégénérescence maligne du testicule non palpable, les hypothèses et les techniques chirurgicales concernant cette affection ont continué à évoluer.

### **III. Rappels physiopathologiques :**

#### **1. Rappel anatomique :**

Les testicules, glandes génitales mâles, situées dans les bourses, ont une double fonction:

- ✓ Endocrine : sécrétion d'hormones sexuelles.
- ✓ Exocrine : production de spermatozoïdes.

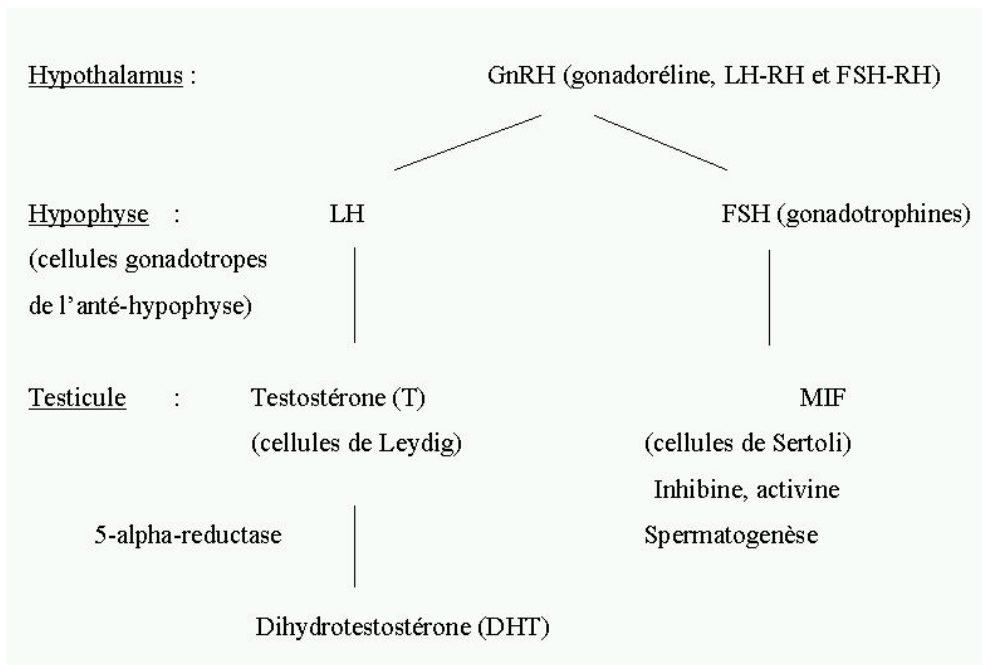
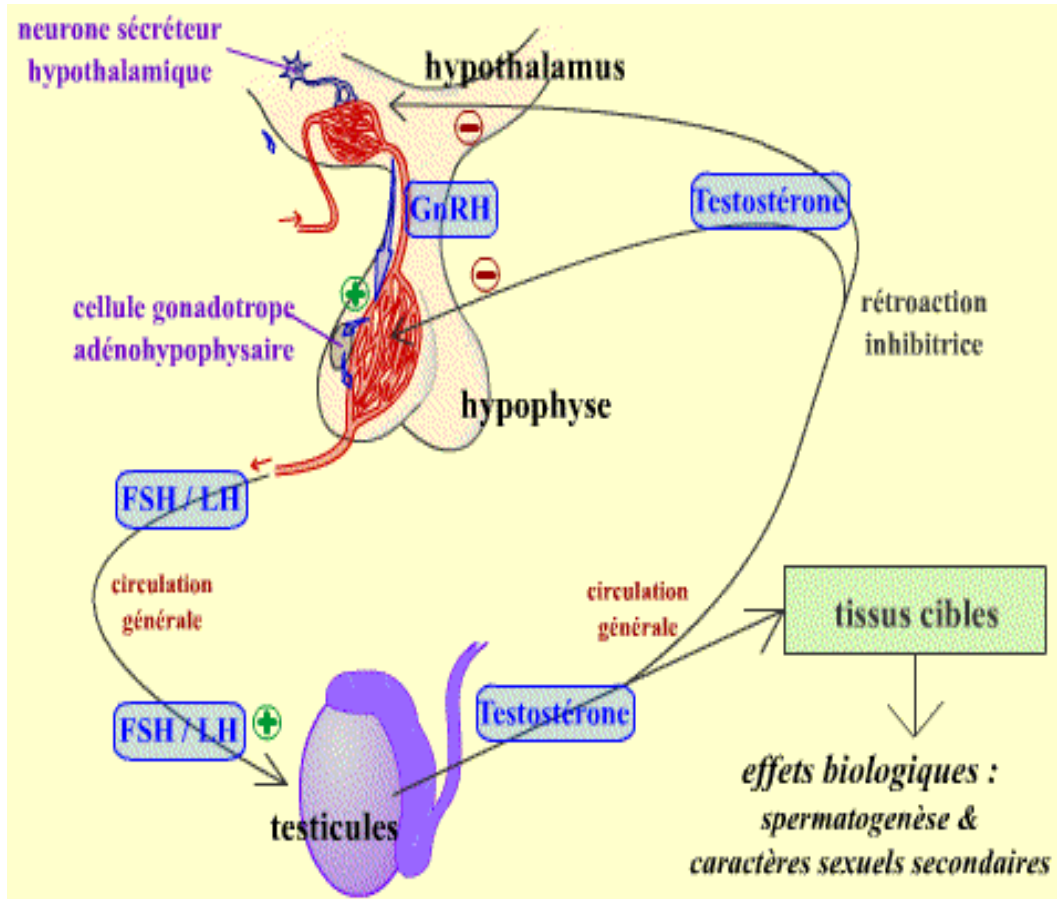


Figure 21 : Axe hypothalamo-hypophysio-testiculaire

**Testostérone et DHT** : Les androgènes s'unissent aux récepteurs (R) à la surface cellulaire et interagissent avec l'ADN pour contrôler la différenciation du canal de Wolf (pour les complexes R-T) et des organes génitaux externes (pour les complexes R-DHT).

**Inhibine, Activine** : Il s'agit de deux peptides sécrétés par les cellules de Sertoli, qui interviennent dans la régulation de l'axe gonadotrope.

L'Inhibine freine la multiplication des spermatogonies et la sécrétion de progestérone. Elle exerce par ailleurs un rétrocontrôle négatif sur la FSH.

L'activine a un effet stimulateur de la FSH in vitro, mais sa signification physiologique in vivo est inconnue [13].

### **1-1 Anatomie descriptive [23 ; 24] :**

Le testicule, organe pair, a la forme d'un ovoïde aplati transversalement, dont le grand axe est oblique en bas et en arrière. Sa surface est lisse, nacrée ; Sa consistance est ferme et régulière.

Il mesure, en moyenne, 4 à 5 cm de long, 2,5 cm d'épaisseur et pèse 20 grammes.

Il présente :

- \* 2 faces : latérale et médiale,
- \* 2 bords : dorso-cranial et ventro-caudal,
- \* 2 pôles : cranial et caudal

Il est coiffé par l'épididyme qui s'étend tout au long de son bord dorso-cranial.

Le testicule est entouré d'une enveloppe résistante : l'albuginée, qui envoie des cloisons à l'intérieur du testicule, le segmentant en lobules qui contiennent les tubes séminifères.

#### **a. Situation :**

Le testicule est situé dans les bourses à la partie antérieure du périnée, sous la verge. Appendus au cordon spermatique, le testicule gauche en général situé un peu plus bas que le droit, ils sont mobiles sous l'effet des fibres du crémaster et de la pesanteur.

**b. Nombre :**

Ils sont au nombre de deux, l'un droit, l'autre gauche : rarement il n'en existe qu'un, l'autre ne s'étant pas développé (monorchidie) ; plus rarement il n'y en a aucun (anorchidie), ou au contraire plus de deux (polyorchidie).

**1-2 Rapports du testicule ( Figures 22 ; 23) :**

**a. Les bourses :**

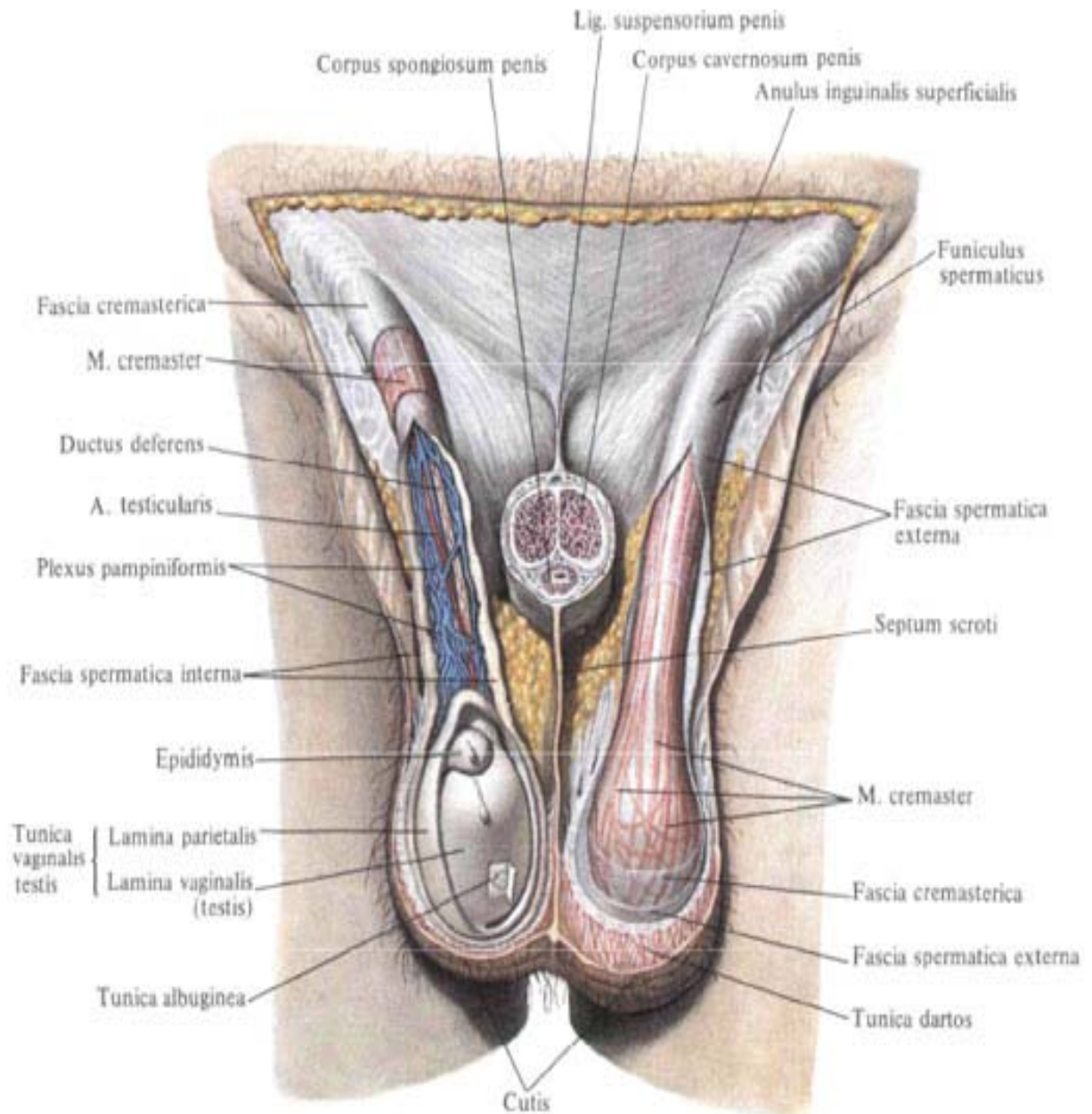
A l'intérieur de la bourse, le testicule et l'épididyme sont en partie recouvert d'une séreuse à 2 feuillets d'origine péritonéale: **la tunique vaginale**. Elle recouvre la totalité de la face latérale du testicule et en partie seulement la face médiale de la glande. La vaginale se poursuit en crânial par le vestige du processus vaginal.

**b. Le cordon spermatique :**

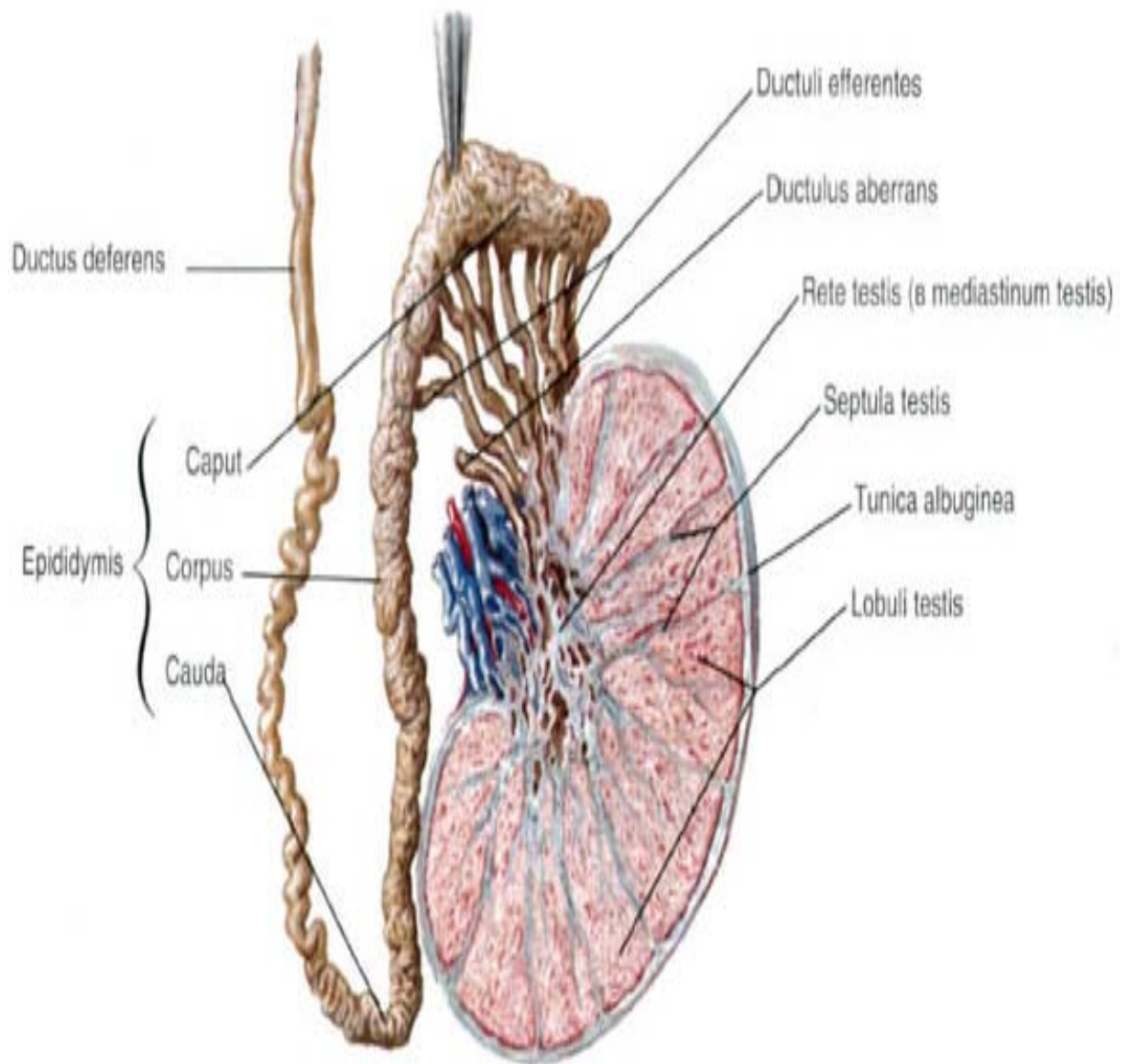
Il suspend le testicule et l'épididyme. Contenu dans une tunique fibreuse, il est centré par le vestige du processus vaginal et contient le conduit déférent, les vaisseaux du testicule et de l'épididyme. Il suit le trajet du canal inguinal jusqu'à son orifice profond.

**c. Le conduit déférent :**

Il se dissocie des vaisseaux testiculaires à l'anneau inguinal profond.



**Figure 22 : Rapports anatomiques du testicule**



Фронтальный срез

**Figure 23** : Coupe transversale d'un testicule

**1-3 Vascularisation et innervation [24 ; 25 ; 26] :**

**a. Vascularisation Artérielle :**

La vascularisation artérielle est assurée par trois artères :

Une artère principale, l'**artère spermatique** ou testiculaire essentiellement destinée au testicule.

**Les artères déférentielle** ou du canal déférent, et **funiculaire** ou crémastérique

*a-1 L'artère testiculaire:*

Elle naît le plus souvent de l'aorte abdominale, de 2 à 5 cm au-dessous des artères rénales.

Après un trajet lombaire rétro péritonéal assez rectiligne, elle traverse le canal inguinal, chemine dans le cordon spermatique où elle abandonne quelques fines collatérales. Avant sa terminaison, l'artère testiculaire donne le plus souvent deux collatérales épидидymaires.

L'artère testiculaire se termine au-dessus du bord postéro supérieur du testicule en deux branches parenchymateuses, externe et interne. Ces branches atteignent le testicule en croisant le bord interne du corps de l'épididyme, puis la ligne de réflexion de la vaginale, pénétrant alors sous l'albuginée.

Il faut signaler enfin la possibilité de division haute dans le cordon, de l'artère testiculaire, voire dans la région rétro péritonéale, ce qui peut poser un problème en cas d'auto transplantation du testicule, et lors de la dissection du cordon dans les orchidopexies.

*a-2 L'Artère du conduit déférent:*

Issue de l'artère iliaque interne ou hypogastrique, elle chemine au contact du conduit déférent auquel elle abandonne de fins rameaux, jusqu'à l'anse épидидymo-déférentielle où elle se termine par deux ou trois branches.

Il faut noter dans son trajet funiculaire l'existence de rameaux anastomotiques pour l'artère testiculaire, le plus souvent situés quelques centimètres au-dessus de l'épididyme.

*a-3 L'Artère crémastérique:*

Branche de l'artère épigastrique, elle-même issue de l'artère iliaque externe, l'artère crémastérique accompagne le cordon jusqu'à la queue de l'épididyme, étant située en dehors du fascia spermatique interne.

Elle se termine à ce niveau par des branches qui s'anastomosent avec l'artère testiculaire et l'artère du conduit déférent.

**b. Vascularisation veineuse :**

La conception classique distingue deux groupes veineux : l'un antérieur, ou plexus pampiniforme, l'autre postérieur, la veine crémastérique ou funiculaire.

Une conception plus moderne décrit trois groupes veineux :

- ✓ Le plexus pampiniforme qui constituera la veine spermatique ou testiculaire.
- ✓ les veines déférentielles ;
- ✓ les veines crémastériques.

Cette conception correspond d'ailleurs à la répartition artérielle.

**c. Vascularisation Lymphatique :**

Les vaisseaux lymphatiques du testicule et de l'épididyme montent le long des vaisseaux spermatiques et se jettent dans les ganglions abdomino aortiques, qui s'échelonnent depuis le pédicule rénal jusqu'à la bifurcation aortique.

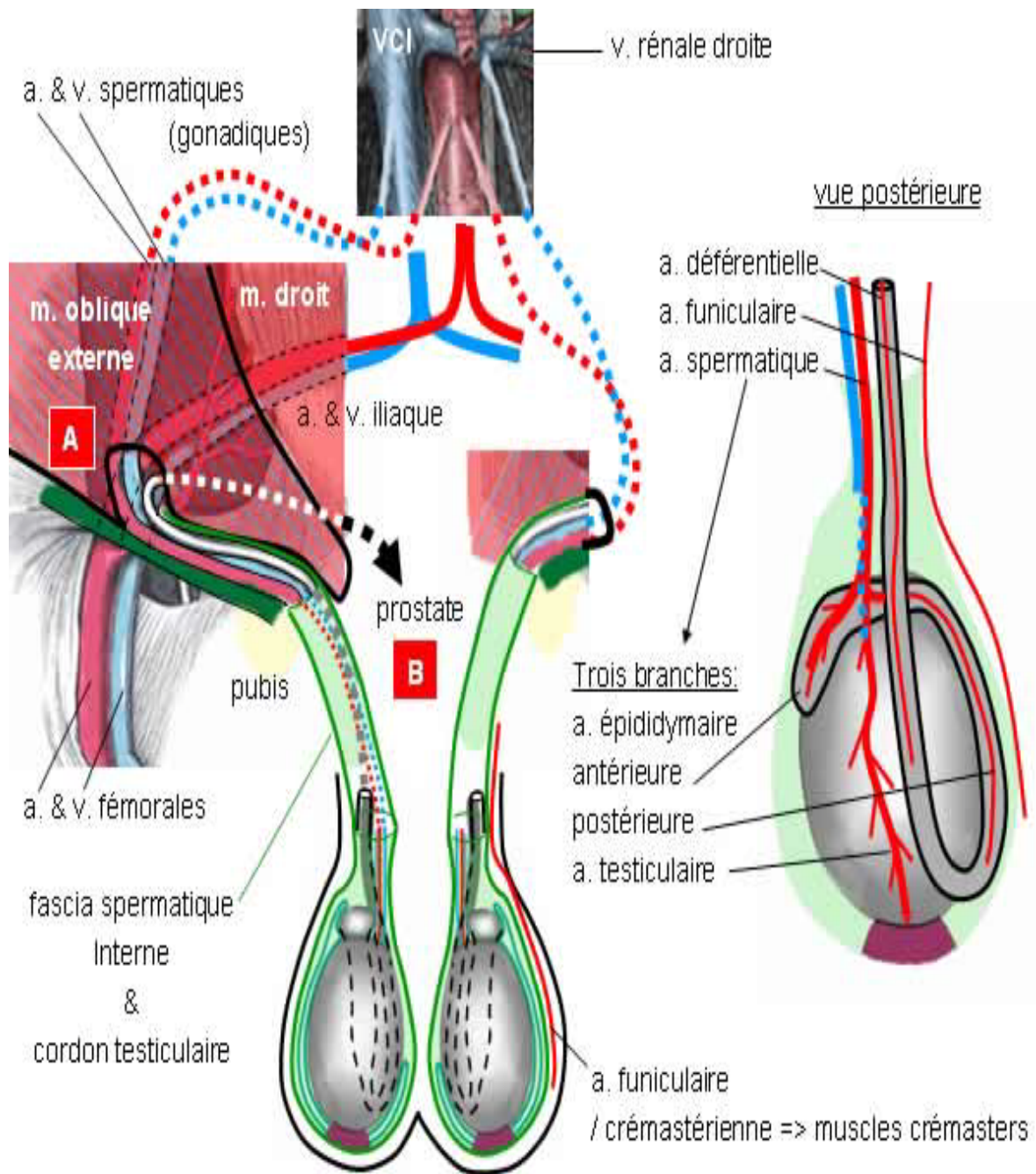
**d. Innervation :**

Provient de deux sources : du plexus spermatique ou testiculaire et du plexus déférentiel.

Le plexus spermatique ou testiculaire représente une efférence du plexus épigastrique ou solaire.

Le plexus déférentiel représente une branche efférente du plexus hypogastrique inférieur ou pelvien.

Les nerfs testiculaires se distribuent à l'albuginée, aux canaux séminifères et aux éléments vasculaires, jouant un rôle important dans la trophicité et les sécrétions interne et externe de la gonade.



© Copyright 2010 [www.dillingco.com](http://www.dillingco.com)

Fig: Anat gen m p7

**Figure24:** vascularisation artérielle et veineuse du testicule

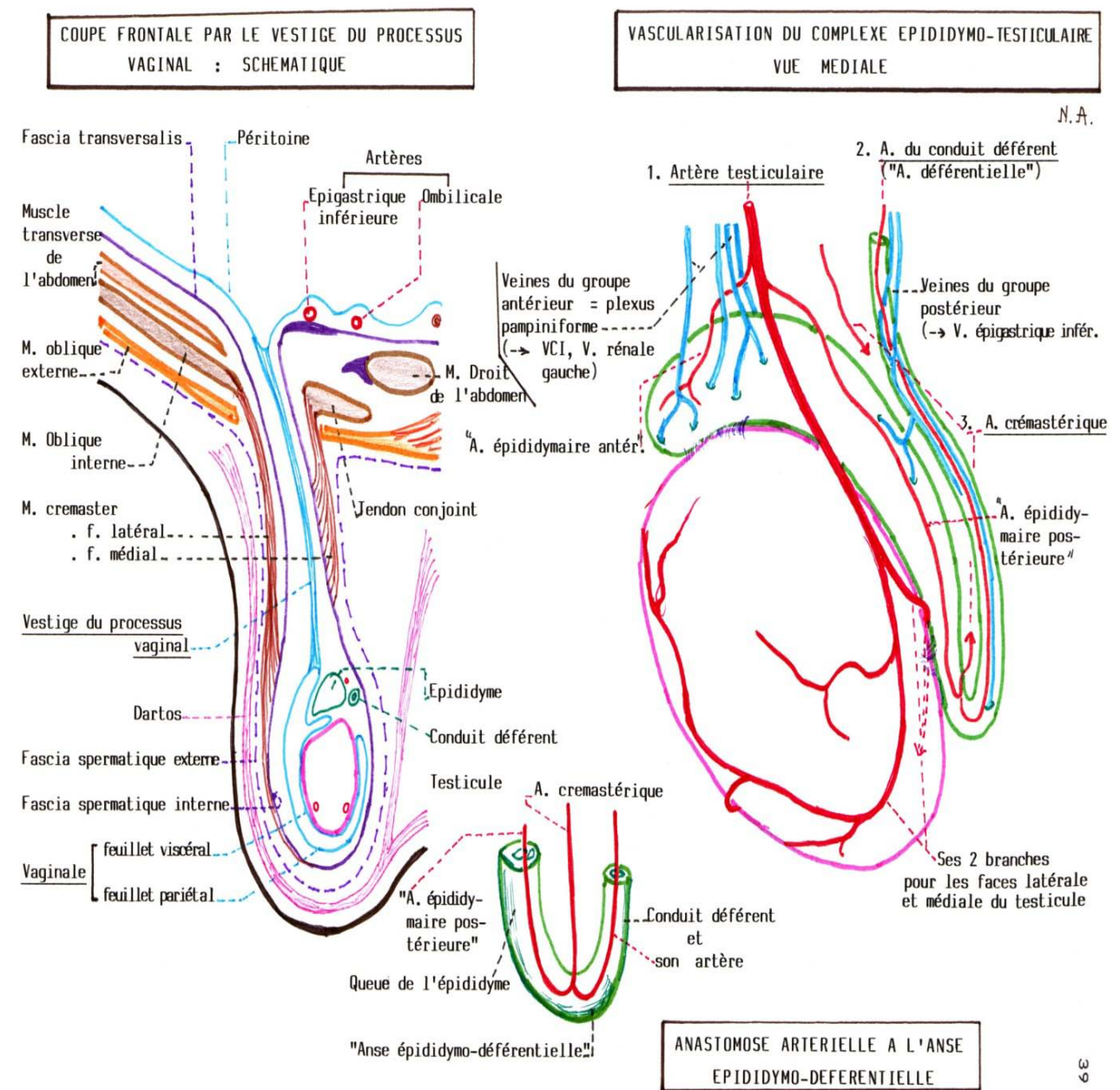


Figure 25 : Vascularisation du complexe épидидymo-testiculaire

## **2. Rappel embryologique :**

L'appareil uro-génital est dérivé du mésoblaste [24, 28].

### **2-1 Appareil génital primitif**

Les gonades apparaissent chez l'embryon de quatre semaines sous forme de la crête génitale ou gonadique, de chaque côté de la ligne médiane, entre le mésonéphros proprement dit et le mésentère dorsal (Figure 16).

### **2-2 Cellules germinales primordiales**

Elles apparaissent à un stade précoce du développement (vingt et unième jour) au niveau de la paroi de la vésicule vitelline, près de l'origine de l'allantoïde.

A la sixième semaine, les cellules germinales primordiales envahissent les crêtes génitales et sont incorporées dans les cordons sexuels primitifs. Les cellules germinales primordiales ont donc un rôle inducteur sur le développement gonadique (Figure 27).

### **2-3 Gonade indifférenciée:**

A la sixième semaine, la gonade est encore indifférenciée (Figure 28). Chez un embryon possédant un chromosome sexuel XY, la gonade évoluera vers le testicule.

Vers la fin du deuxième mois, le corps de Wolff entame sa régression.

Le développement de l'appareil génital masculin est déterminé par l'action des hormones mâles sécrétées par les testicules du fœtus qui entraînent une régression des structures para-méso néphrotiques (Müller) et une différenciation des structures méso néphrotiques (Wolff).

En effet, si le sexe chromosomique (XY) détermine le sexe gonadique et la formation du testicule vers la fin de la 6ème semaine de gestation, la masculinisation des voies génitales est active et liée à l'action des hormones testiculaires.

Le facteur antimüllérien, ou hormone antimüllérienne (AMH), est une glycoprotéine synthétisée par les cellules de Sertoli, alors que les hormones androgènes testiculaires sont produites par les cellules de Leydig.

La testostérone testiculaire fœtale stimule les canaux de Wolff.

Après régression du corps de Wolff, le ligament inguinal s'insère en haut au niveau du pôle inférieur du testicule et en bas dans la région inguinale. Il devient le gubernaculum testis.

Dans le sexe masculin, les deux canaux para-méso néphrotiques disparaissent à la onzième semaine. Par contre, les deux canaux de Wolff persistent et vont se transformer de la façon suivante :

- ✓ appendice de l'épididyme, ou hydatide pédiculée, du côté crânial
- ✓ épидидyme pour le segment qui se trouve en regard du testicule et qui reçoit les canaux efférents.

Sous les gonades, les canaux de Wolff deviennent le canal déférent grâce à l'apport de tissu musculaire lisse, s'étendant jusqu'au sinus uro-génital) [13] (Figures 27 et 28).

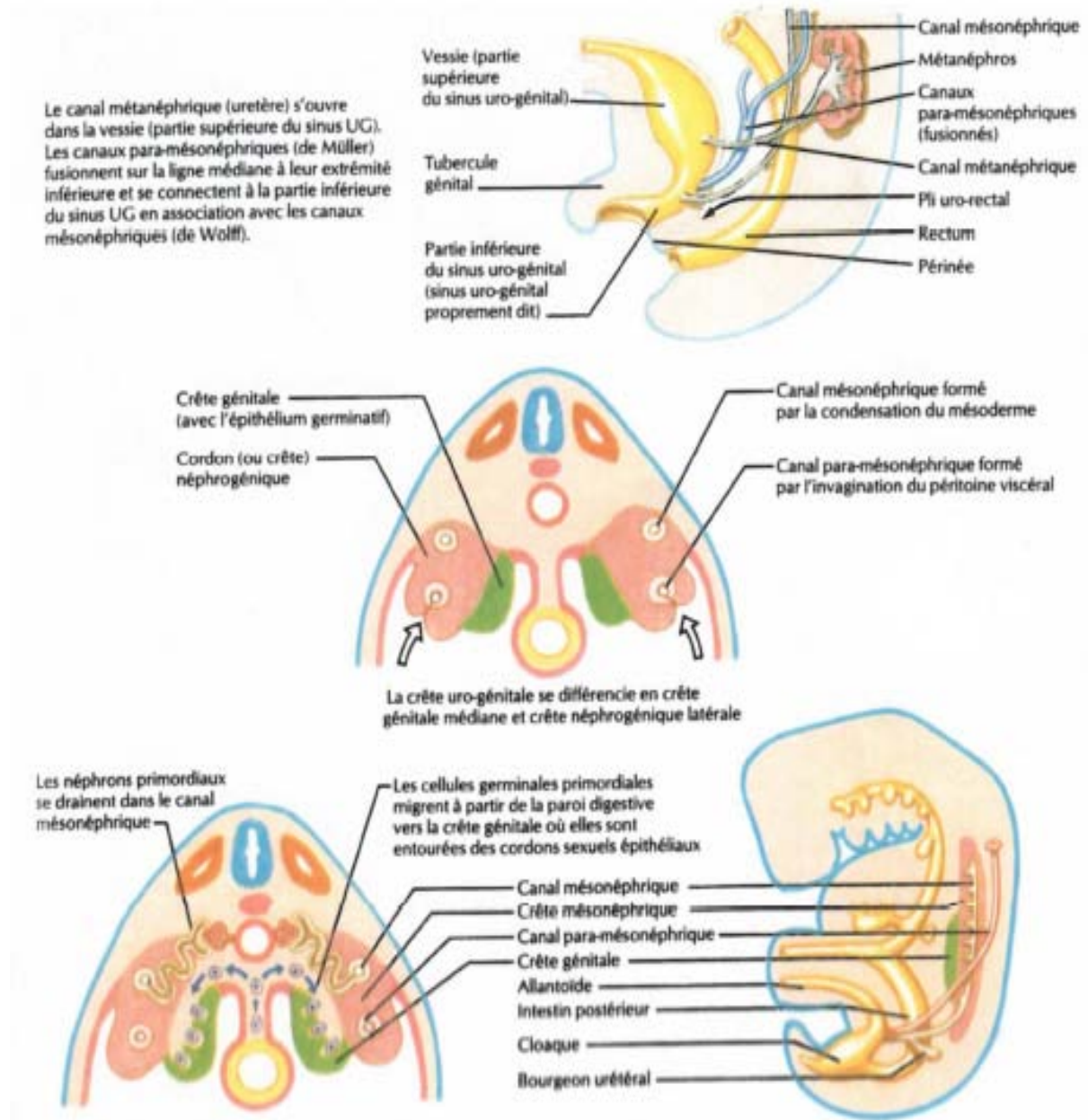


Figure 26: Ebauche du système génital

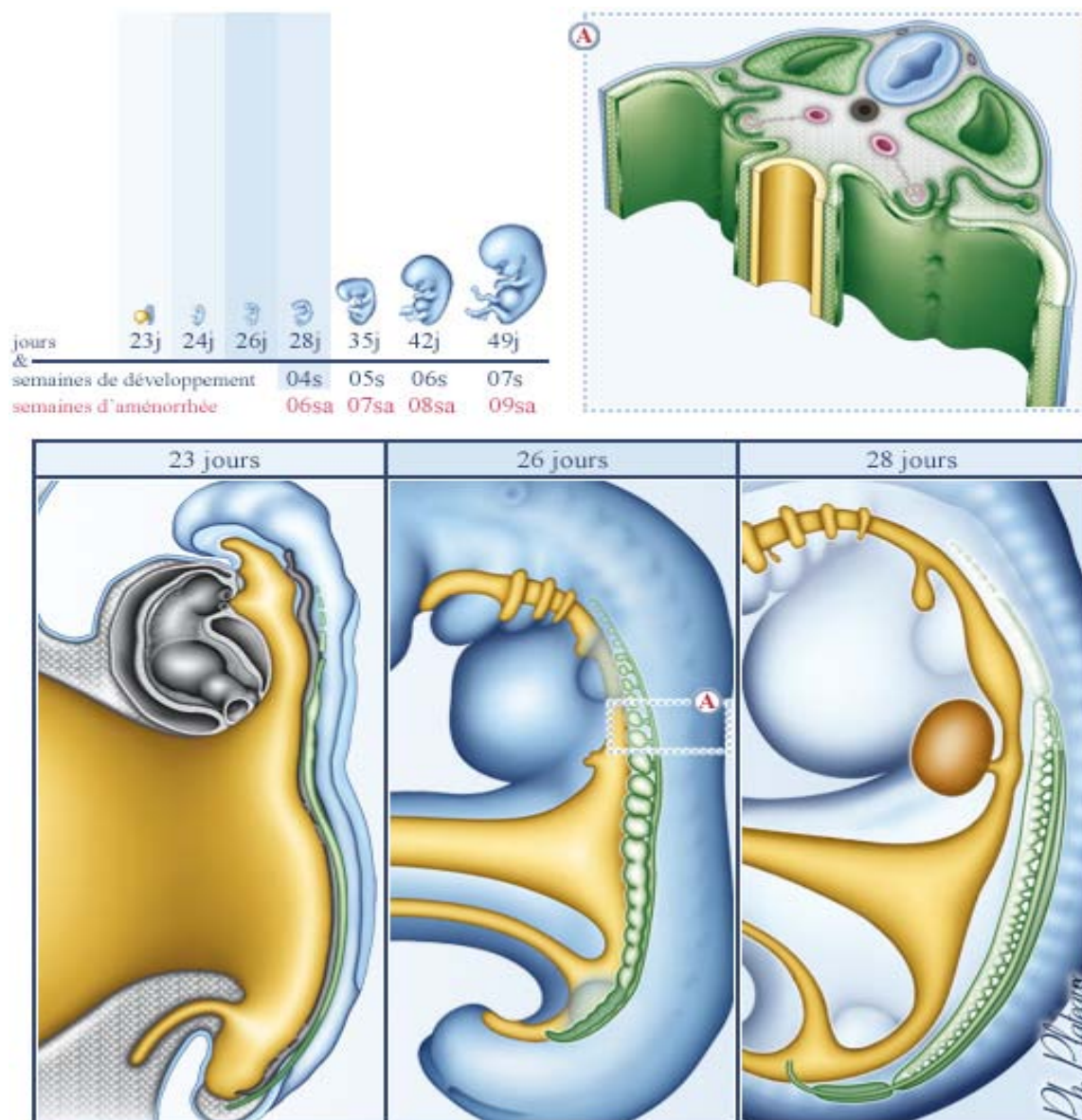


Figure 27 : Développement des cellules germinales primordiales

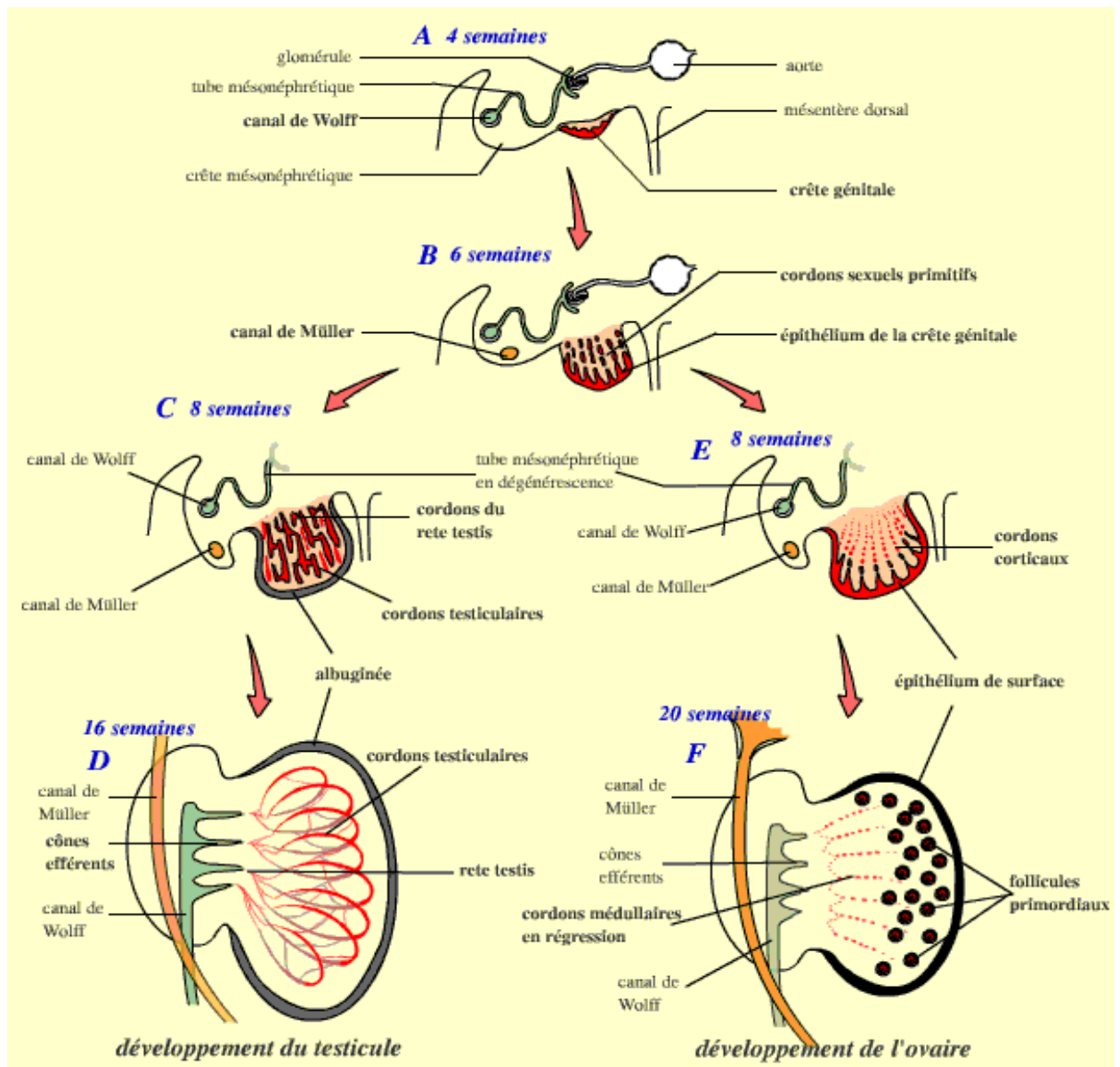


Figure 28 : Principe de la différenciation sexuelle

### **3. Mécanisme de la migration testiculaire :**

Les mécanismes de la migration testiculaire sont complexes et impliquent la coordination de différents facteurs, tous intriqués entre eux. Les principaux étant mécaniques, musculaires, nerveux et surtout hormonaux.

Les testicules migrent de leur position lombaire initiale vers les orifices inguinaux profonds, puis jusque dans le scrotum.

On peut distinguer une migration relative et une migration réelle [13;20;21;22].

#### **3-1 La Migration relative :**

Par suite de la croissance rapide du corps de l'embryon au cours du deuxième mois, et notamment de la partie inférieure de la colonne vertébrale, ainsi que de l'absence d'allongement du gubernaculum testis, la région lombaire « s'élève » tandis que le testicule paraît s'abaisser.

Au début du troisième mois, il se situe à proximité de la région inguinale, derrière le péritoine de la paroi abdominale. Il s'agit donc d'un déplacement passif lié à la croissance du corps de l'embryon.

#### **3-2 La Migration réelle :**

Le processus vaginal (ou canal péritonéo-vaginal) va se développer de chaque côté, en avant du gubernaculum testis, correspondant à un prolongement par évagination du péritoine de la cavité cœlomique à partir d'une fossette vaginale péritonéale près de laquelle est inséré le gubernaculum. Ce diverticule péritonéal entraîne avec lui certains éléments de la paroi abdominale, tandis que le gubernaculum est toujours situé à l'extérieur.

Les testicules atteignent l'orifice profond vers le sixième mois, traversent le canal pendant le septième mois et se trouvent en situation intra scrotale à la fin du huitième mois.

Le rôle des hormones (gonadotrophines et androgènes) dans la migration testiculaire est indiscutable ; celui du gubernaculum pose encore des problèmes. Il est probable que la sécrétion

androgénique du testicule fœtal entraîne des modifications du gubernaculum facilitant le développement du processus vaginal du canal inguinal.

Cette migration testiculaire se déroule en 2 phases (Figures 28, 29, 30) :

- La phase trans-abdominale : est sous l'influence de facteurs mécaniques et hormonaux. En l'absence du gubernaculum testis, le testicule ne migre pas; cette phase dépend aussi d'un facteur testiculaire non androgénique, qui pourrait être l'AMH sécrétée par les cellules de Sertoli.
- La migration trans-inguinale: la plus sensible, est sous contrôle androgénique. L'organe cible essentiel étant le gubernaculum testis, qui joue le rôle de guide et d'inducteur mésenchymateux. Ces androgènes sont sécrétés par les cellules de Leydig sous l'influence des gonadotrophines chorioniques.

Au terme de la migration, le processus vaginal qui s'est progressivement rétréci, s'oblitére dans son segment proximal (ligament de Cloquet). Dans son segment distal, il persiste sous la forme des deux feuillets séreux qui entourent le testicule et constituent la vaginale.

Les différentes phases impliquées dans la descente testiculaires sont donc influencées par des facteurs distincts:

**a. Phase intra-abdominale :**

- ✓ rôle du gubernaculum
- ✓ facteur hormonal MIF
- ✓ indépendante des androgènes

**b. Phase inguinale:**

- ✓ migration du gubernaculum
- ✓ dépendante des androgènes
- ✓ rôle clé du nerf génito-fémoral

Dans cette deuxième phase, la testostérone agit apparemment indirectement via le système nerveux et le nerf génito-fémoral, qui innerve le gubernaculum et le scrotum.

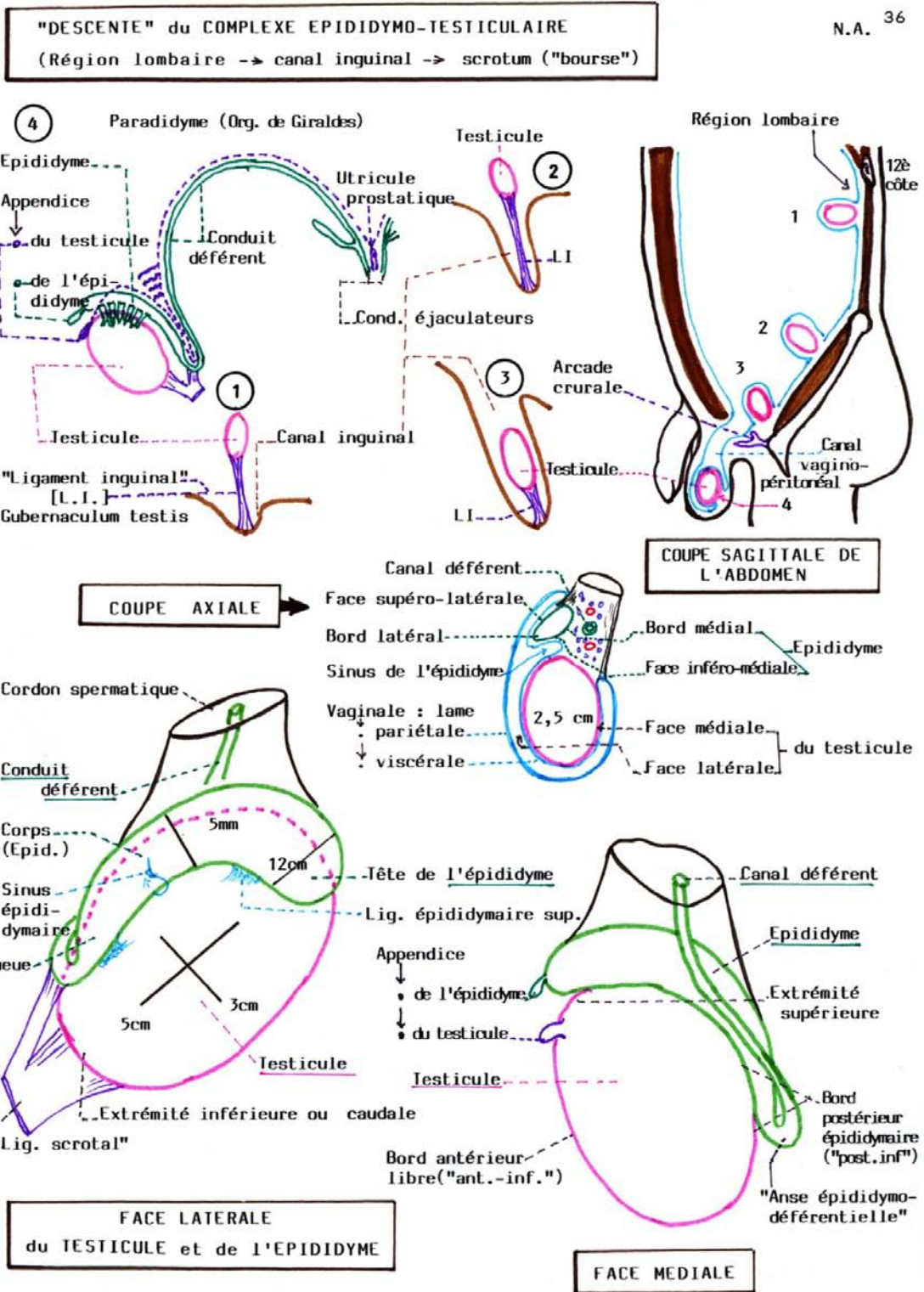
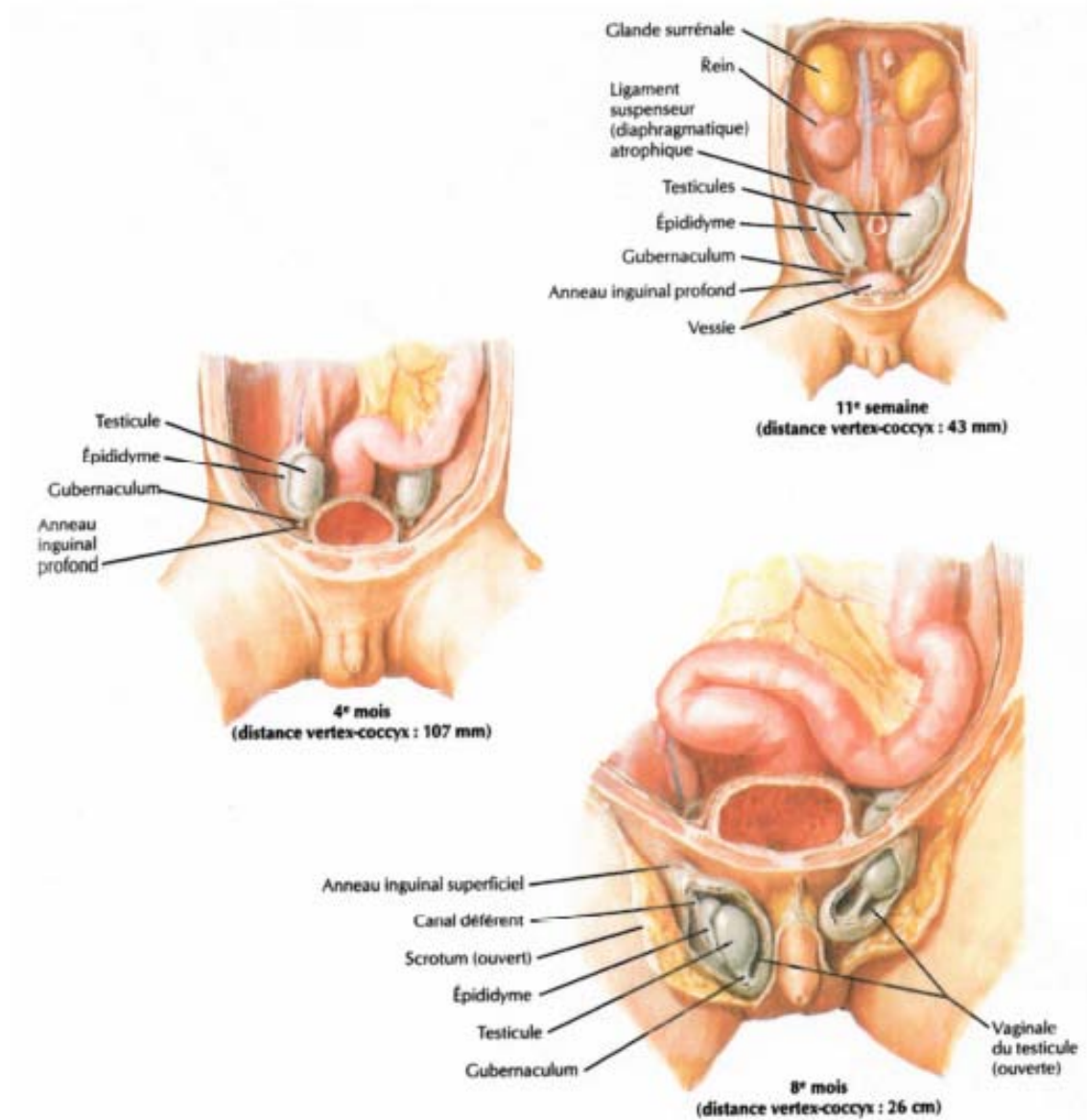


Figure 29 : Descente du complexe épидидymo-testiculaire



**Figure 30 :** Descente testiculaire à travers la paroi abdominale

#### 4. Mécanisme de la non descente testiculaire :

Les mécanismes de la migration testiculaire sont complexes et impliquent la coordination de facteurs mécaniques, musculaires, nerveux et surtout hormonaux, et qui diffèrent selon les phases de la descente [13 ; 23].

Plusieurs théories ont été offertes pour expliquer la physiopathologie de la cryptorchidie, y compris des anomalies gubernaculaires, pressions intra abdominales réduites, anomalies testiculaires et/ ou épидидymaires intrinsèques et des anomalies endocriniennes, aussi bien que des anomalies anatomiques [13].

Parmi les facteurs mécaniques, on retrouve principalement le gubernaculum testis- fait de tissu mésenchymateux lâche- qui est une structure qui attache le pôle inférieur du testicule à la base du scrotum, du fait de l'augmentation de sa taille, il va distendre l'anneau inguinal en direction du scrotum et va guider le testicule et faciliter sa descente (Figure 28). Par conséquent, les anomalies de cet attachement peuvent contribuer à la non descente du testicule [13;23].

Parallèlement, le processus péritonéo vaginal progresse. L'anneau inguinal s'élargit, le testicule poussé par la pression intra abdominale franchit le canal inguinal. Par la suite, il y aurait une involution progressive du gubernaculum testis qui devient un élément fibreux à la partie inférieure de l'ensemble épидидymo-testiculaire. Les modifications du gubernaculum testis sont sous la dépendance des facteurs hormonaux ; auxquels il faut ajouter la très probable participation d'une sécrétion « androgenlike » du nerf génito crural [24 ; 22].

Une autre théorie du testicule mal descendu est basée sur les anomalies testiculaires et / ou épидидymaires intrinsèques. Plusieurs études ont prouvé que histologiquement, l'épithélium germinal du testicule mal descendant peut être anormal. D'autres études ont montré que les dissociations des jonctions épидидymo-testiculaires sont d'autant plus fréquentes que le testicule est haut situé. La pression intra abdominale semble également jouer un rôle dans la descente testiculaire. La présence de testicule non palpable bilatéral est commune chez les patients avec un syndrome de Prune Belly ou avec gastroschisis, tous les deux sont associées aux pressions intra abdominales diminuées [25]. Cependant, la théorie basée sur les pressions réduites n'explique pas la plupart des cas de testicule non palpable [26 ; 27].

Enfin, des anomalies de l'axe hypothalamo-pituitaire-gonadal ont été postulées comme explication possible pour des anomalies de la descente testiculaire, ainsi que certains désordres génétiques [28].

## 5. Conséquences de la non descente testiculaire :

Les conséquences de la non descente testiculaire sont multiples mais deux figurent au premier plan: le risque de **cancer du testicule** et le risque d'**infertilité**.

### 5-1 L'infertilité :

Les facteurs potentiels d'infertilité du testicule non palpable sont multiples :

- L'hyperthermie.
- La qualité du tissu testiculaire propre.
- Les dissociations épидидymo-testiculaire, agénésie de l'épididyme ou du canal déférent, d'autant plus fréquentes que le testicule est haut situé.

Les conséquences de la non descente testiculaire uni ou bilatérale sur la fertilité ultérieure ont été très largement débattues dans la littérature sans pour autant apporter de conclusions univoques [24].

Dans une étude de Cortes et al [29], il a été démontré que le risque ultérieur d'infertilité chez l'adulte est estimée entre 78 et 100% en post orchidopexie bilatérale, et à 33% en post orchidopexie unilatérale.

L'influence de l'âge au moment du traitement est démontrée sur cette même étude, où a été prouvé que si l'orchidopexie est exécutée avant l'âge de 2 ans, la fertilité prévue est autour de 87,5%. Cependant, si l'intervention est retardée jusqu'à la puberté le taux de fertilité chute jusqu'à 14,9% [30 ; 31].

### 5-2 La dégénérescence maligne :

La non descente testiculaire est un facteur de risque bien établi pour la néoplasie testiculaire.

Les facteurs potentiels de dégénérescence maligne sont multiples :

- L'hyperthermie.
- Anomalie de stéroïdogénèse.

- Réduction de la production d'AMH.
- Prolifération des gonocytes A.

Bien que le rapport entre la non descente testiculaire et la malignité soit incontesté, le risque relatif cité varie considérablement entre les études. Ainsi , le risque de néoplasie dans une grande étude de 1335 garçons souffrant de testicule non palpable et qui ont subi une orchidopexie, s'est avéré de 5%, associant un testicule intra abdominal, des organes génitaux externes anormaux ou un caryotype anormal, contre 0% chez les patients sans ces derniers caractères [29].

La non descente testiculaire bilatérale comporte un plus gros risque de malignité qu'unilatérale. Dans 8-15% de cas d'atteinte unilatérale, les tumeurs se produisent au niveau du testicule scrotal controlatéral. Le risque de développer une tumeur à cellule germinale est habituellement plus grand si le testicule est intra abdominal [32 ; 33].

Le traitement du testicule non palpable avant la puberté diminue le risque de cancer [34 ; 35]. Ceci a été démontré sur une étude de cohorte composée de 16983 hommes suédois qui ont été traités chirurgicalement pour testicule non palpable à l'enfance, où le risque de cancer testiculaire parmi les hommes ayant subi l'orchidopexie après l'âge de 13 ans est approximativement deux fois celui des hommes traités avant l'âge de 13 ans [36].

### **5-3 Autres conséquences moins fréquentes [37] :**

#### **a. L'atrophie et la nécrose testiculaire:**

Sont trouvées dans 3% des testicules non descendants non opérés, dues à la qualité inférieure du tissu testiculaire, et la présence d'une hernie inguinale associée à la cryptorchidie qui peut comprimer les vaisseaux testiculaires donnant la nécrose testiculaire.

#### **b. Le traumatisme et la torsion du testicule :**

Ils sont classiquement plus communs car les attachements testiculaires des testicules non descendus sont plus lâches que dans les testicules de localisation normale. On devrait se rendre

compte que la douleur abdominale aiguë et un scrotum vide pourraient être liés à la torsion d'un testicule cryptorchide.

## **IV. données épidémiologiques :**

### **1. Fréquence :**

L'anomalie de migration testiculaire est un motif fréquent de consultation des services de chirurgie pédiatrique : elle concerne 20 % des prématurés, 3 % de nouveau-nés à terme et 0,8 % des enfants de un an. Parmi ces enfants, 20 % présentent des testicules réellement non palpables posant des problèmes de diagnostic et de traitement

Le testicule non palpable peut correspondre à différentes situations : soit que le testicule n'existe pas (agénésie testiculaire), soit qu'il a disparu (atrophie testiculaire), soit qu'il est resté très haut sur son trajet de migration et il n'est pas palpable : testicule à la partie haute du canal inguinal ou intra-abdominal.

Le testicule non palpable présente approximativement 20% des testicules non descendus dans les différentes séries.

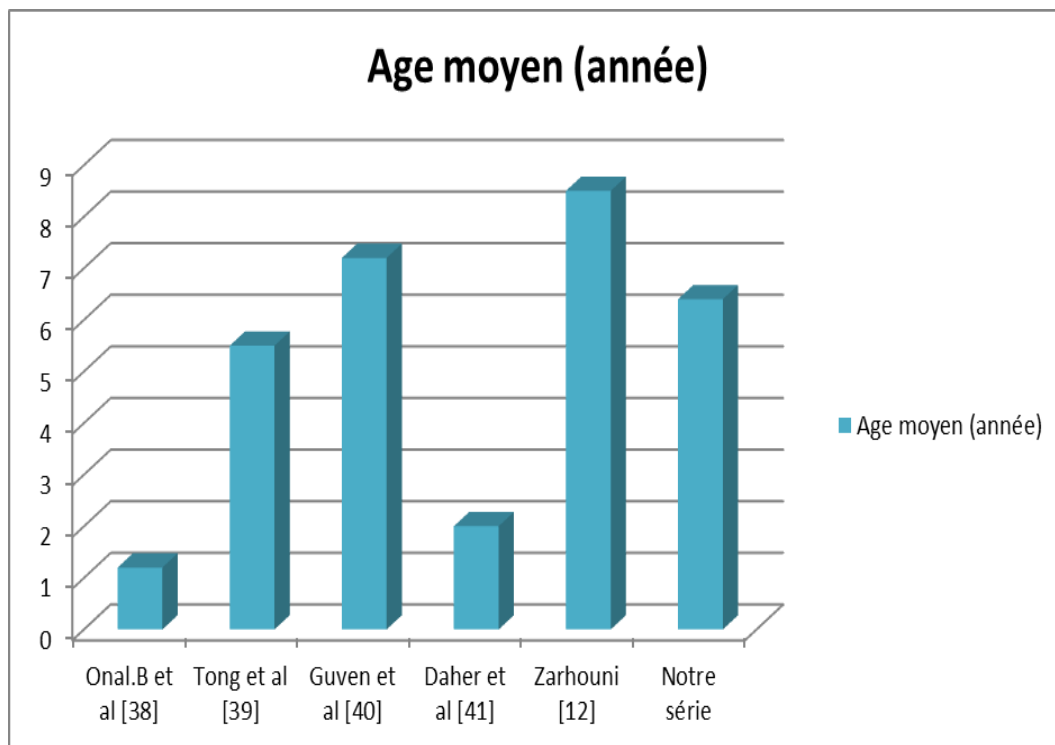
Dans notre série, la fréquence par rapport à la naissance est difficile à estimer.

### **2. Age :**

L'âge moyen dans les différentes séries de la littérature varie entre 1,2 et 8.5 ans [38; 39; 40; 41; 12].

L'âge moyen de prise en charge dans les séries d'Onal et al [38], Tong et al [39] et Guven et al [40] est respectivement 1.2, 5.5 et 7.2 ans.

Tandis que dans les séries de Daher P et al [41] et Zarhouni [12], l'âge moyen de prise en charge était de 2 ans pour la première et de 8.5 ans pour la deuxième.



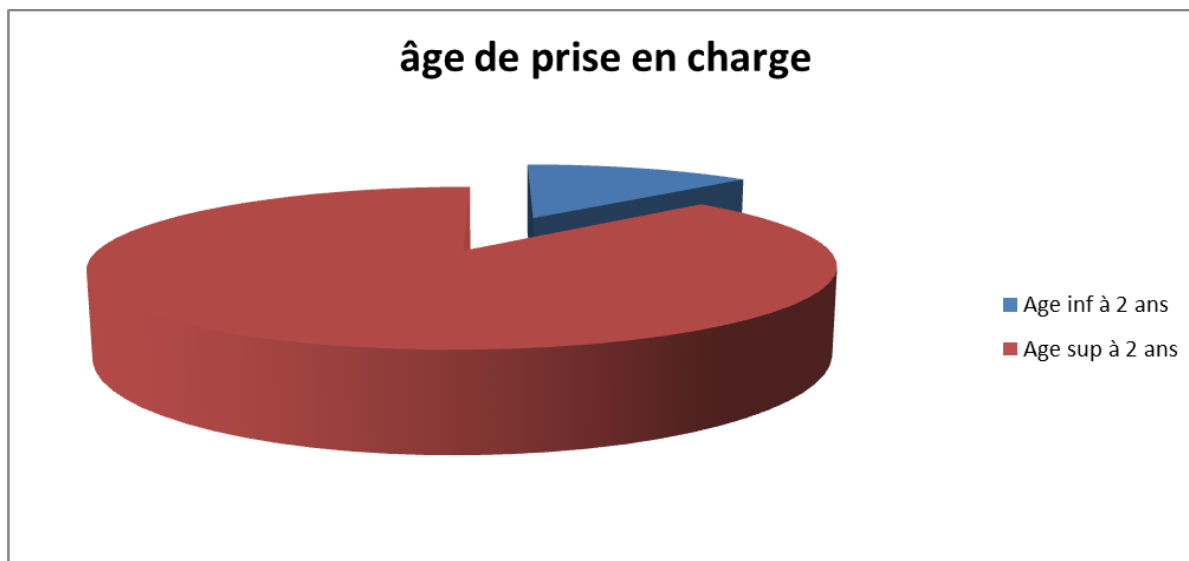
**Figure 31** : Age moyen de prise en charge des enfants dans notre série et dans la littérature

Charny et Wolgin ont rapporté en 1957 que les testicules non palpables ayant une structure normale ne devenaient hypoplasiques que vers l'âge de quatre à cinq ans [42]

Hadziselimovic et al ont réalisé une étude microscopique des gonades non descendues et ont trouvé une fibrose péri-tubulaire à partir de l'âge de 12-18 mois [43].

L'âge recommandé de prise en charge des testicules non palpables est controversé. L'American Academy of Pediatrics [44], Canaveese et al [45] et le rapport du consensus nordique [46] recommandent la prise en charge chirurgicale avant l'âge de 1an. Alors que l'âge conseillé selon l'association Européenne de la directive d'urologie est entre 12 et 18mois [47].

Dans notre série, l'âge moyen de prise en charge est de 6.4 ans, donc est nettement supérieur à celui recommandé. Ce retard de diagnostic et de prise en charge est dû au manque de dépistage systématique à la naissance et à l'ignorance des parents de cette anomalie. 13 % des enfants de notre série ont été opérés à un âge inférieur à 2 ans.



**Figure 32** : âge de prise en charge des testicules non palpables

### **3. Antécédents familiaux d'anomalies de migration testiculaire :**

Dans la littérature [26], ils varient entre 1,5 et 4% chez les pères d'enfants ayant des testicules non descendus et de 6,2% dans la fratrie.

Dans notre série, cette notion a été précisée chez 2% qui présentent un antécédent de cryptorchidie dans leur fratrie.

### **4. Côté atteint :**

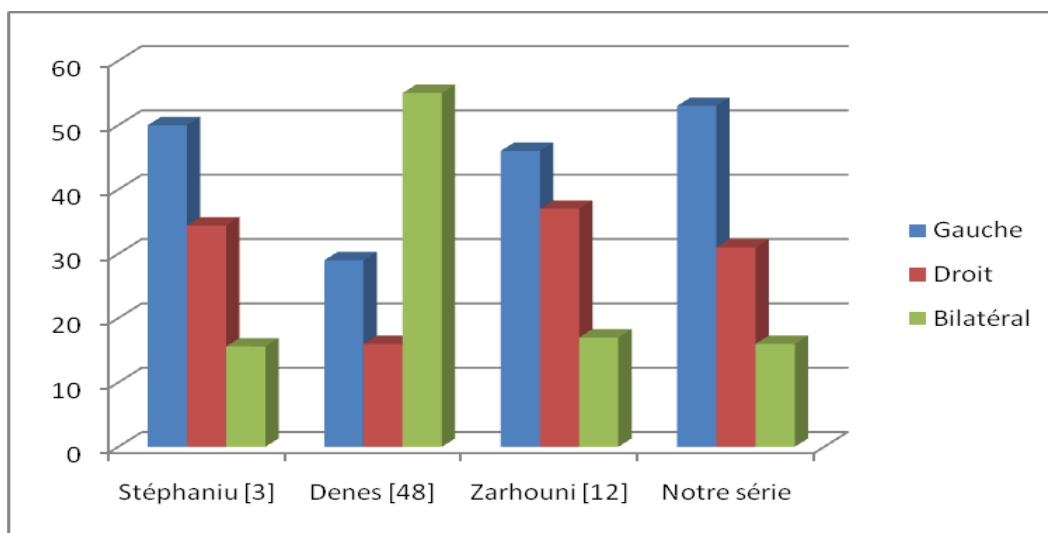
Les résultats de notre série sont conformes à ceux des autres études. On retrouve ainsi la prédominance du testicule non palpable unilatéral gauche.

Stéfaniu [3] rapporte une atteinte du côté gauche chez 50% des cas, côté droit chez 34,4% des cas et une atteinte bilatérale chez 15,6% des cas.

Quant à la série de Denes [48], 29% des cas présentaient TNP gauche, 16% avaient une atteinte du côté droit, et 55% des cas souffraient d'une atteinte bilatérale.

Tandis que Zarhouni [12] a décrit 46% d'atteinte du côté gauche, 37% du côté droit et 17% d'atteinte bilatérale.

Alors dans notre série l'atteinte du côté gauche concernait 53% des cas, le côté droit était atteint dans 31% des cas et l'atteinte bilatérale concernait 16% des cas.



**Figure 33:** Côté du testicule non palpable dans la littérature et dans notre série

## 5. Malformations associées :

L'anomalie la plus fréquemment associée au testicule non palpable est la hernie inguinale, elle est 5 à 6 fois plus fréquente que dans la population générale [49]. Sa fréquence varie dans les différentes séries de la littérature. Dans notre étude, elle est de 0.86%.

Parmi les syndromes poly malformatifs pouvant s'associer aux testicules non palpables, on retrouve le syndrome de Prune Belly (SPB) ou Eagle-Barrett syndrome, qui est un syndrome anatomo-radiologique associant une aplasie ou hypoplasie des muscles de la paroi antérieure de l'abdomen, des dilatations des voies urinaires et des testicules non descendus. Ses formes cliniques peuvent être variables allant du mort-né par dysplasie rénale et respiratoire majeure à l'enfant pratiquement normal. [25]

Dans notre série, 2 cas de syndrome de Prune Belly ont été rapportés. Le 1<sup>er</sup> a bénéficié d'un abaissement en un seul temps pour le testicule droit et en 2 temps pour le côté gauche, tandis que le 2<sup>ème</sup> a bénéficié d'un abaissement en un seul temps pour les 2 côtés.

D'autres anomalies urogénitales peuvent être présentes. Selon Gruner [50], l'hypospadias est 10 fois plus fréquent que dans la population normale, et une anomalie des organes génitaux externes est associée dans 3% des cas. D'après Garpin [51], la pathogénie de l'association hypospadias-cryptorchidie fait peut être intervenir une anomalie des récepteurs tissulaires aux androgènes. De même, Bath [52] a signalé qu'à part les syndromes chromosomiques, un déficit de la synthèse de la testostérone et une insensibilité des cellules androgéniques cibles à la dihydrotestostérone doit être considéré comme cause possible.

Dans notre série, l'hypospadias a été retrouvé chez 5% des cas, le micropénis chez 3% et le microscrotum chez 1% des cas.

Plusieurs anomalies ont été détectées lors de notre étude, notamment :

- 1 cas : faciès d'hypothyroïdie
- 1 cas : dysmorphie faciale + MAR (balder neck fistula) + retard du langage
- 1 cas : retard psychomoteur + syndactylie + brachydactylie
- 1 cas : trisomie 21
- 1 cas : cardiopathie
- 1 cas : dysmorphie faciale + exophtalmie

## **V. bilan paraclinique :**

### **1. bilan radiologique :**

#### **1-1 Echographie :**

Bien que sa pratique ait tendance à s'étendre, l'échographie n'a toujours aucune place à titre systématique dans la prise en charge des testicules non palpables chez l'enfant [53]

Elle est moins fiable que l'examen clinique dans la détection des testicules non descendus, ne visualise pas les testicules intra-abdominaux et ne modifie en rien la conduite du traitement chirurgical. La seule indication qui semble être retenue est le testicule non palpable

chez l'enfant obèse chez lequel le testicule est souvent présent mais d'accès difficile à l'examen clinique [54].

Elder [55] rapporte un score de fiabilité de 45% de l'échographie dans le diagnostic du testicule non palpable, les erreurs étant soit des faux positifs (testicule visualisé en fait absent), soit des faux négatifs (testicule non vu en fait présent).

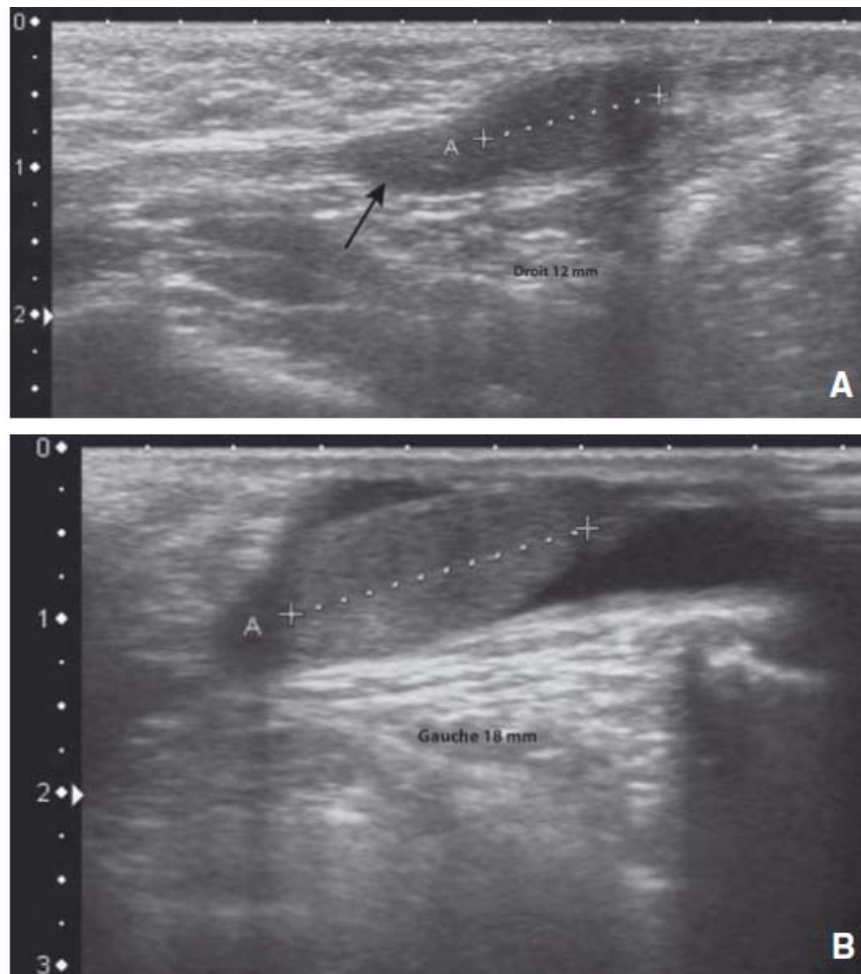
Denes [48] rapporte la non spécificité de l'échographie vu que le résultat était négatif chez tous les patients ayant bénéficié d'une échographie préopératoire. Tasian [56] confirme ce constat dans une revue de la littérature, où il rapporte que malgré le développement technologique dans le domaine des ultrasons, l'échographie demeure une méthode non fiable dans la détection des testicules intra abdominaux.

Dans notre série, l'échographie a été réalisée chez 11 cas, ayant ainsi objectivé 2 testicules en regard de l'orifice profond du canal inguinal, 5 testicules intra abdominaux, 2 testicules absents. Dans 2 cas, le diagnostic était douteux.

Le tableau ci-dessous résume le degré de concordance entre les résultats de l'échographie et ceux de l'exploration laparoscopique dans notre série.

**Tableau IV: Concordance échographie-cœlioscopie**

<b>Données de l'échographie</b>	<b>Données de la cœlioscopie</b>
2 cas de doute diagnostique	2 testicules intra-abdominaux
2 cas de testicules absents	1 cas : testicule intra-abdominal 1 cas : testicule agénésique
2 cas de testicules en regard de l'orifice profond du canal inguinal	1 cas : testicule en inguinal profond 1 cas : testicule intra-abdominal
5 cas de testicules intra-abdominaux	5 cas de testicules intra-abdominaux



**Figure 35:** Echographie, coupes longitudinales sur la région inguinale droite (A) et sur l'hémiscrotum gauche (B). Testicule droite en position inguinale haut situé, plus petit (12 mm) que le gauche (18 mm), avec épидидyme (flèche) au contact du testicule.

#### 1-2 **TDM abdomino-pelvienne :**

Le scanner est considéré plus fiable que l'échographie en matière de testicule intra abdominal, sauf pour le testicule atrophique [53]. Cependant, il n'est pas recommandé de réaliser un scanner en tant qu'examen de routine chez les enfants présentant des testicules non palpables [56].

la TDM abdomino-pelvienne n'a été demandé chez aucun patient de notre série.

**1-3 IRM abdomino-pelvienne :**

L'IRM est nettement plus sensible que le scanner et légèrement supérieure à l'échographie. Elle permet de repérer un testicule cryptorchide qu'il soit de localisation canalaire ou abdominale.

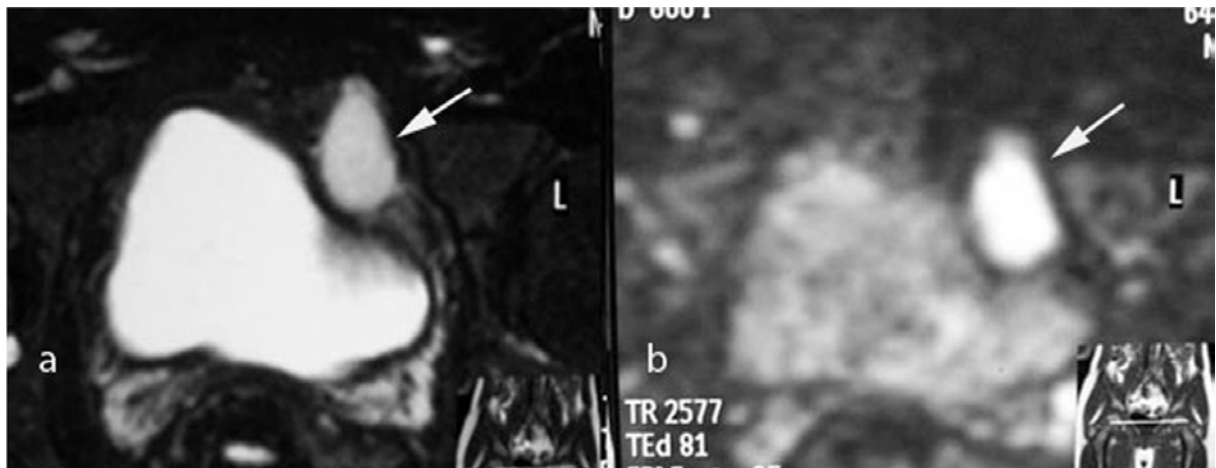
Elle a l'avantage d'avoir un meilleur contraste, un champ de vue plus large et une meilleure analyse morphologique avec en particulier une localisation plus précise dans les différents segments du canal inguinal.

Cependant, un testicule en position abdominale peut échapper à la détection IRM [57]. Ce constat a été confirmé dans une méta-analyse publiée par Krishnaswani [58], et qui a démontré que l'IRM a une sensibilité modérée en cas de testicule agénésique et pauvre en matière de testicule intra-abdominal.

Néanmoins, l'association IRM de diffusion-IRM conventionnelle, permet d'identifier avec plus de précision la localisation du testicule non palpable, permettant ainsi un diagnostic préopératoire plus fiable [59]. Ainsi, une étude menée par une équipe égyptienne ayant pour objectif d'étudier l'intérêt de l'IRM de diffusion dans la détection des testicules non palpables, a permis de comparer les résultats de l'IRM conventionnelle, ceux de l'IRM de diffusion ainsi que les résultats de l'association IRM conventionnelle-IRM de diffusion avec les résultats de l'exploration laparoscopique. C'est ainsi que l'IRM conventionnelle a présenté un taux de sensibilité de 87%, spécificité de 50% et un taux de précision de 83%. Quant à l'IRM de diffusion, son taux de sensibilité était de 91%, la spécificité était de 66,7% et la précision était de 88,6%. Alors que la combinaison entre IRM conventionnelle et IRM de diffusion a permis d'authentifier une sensibilité de 95,8%, spécificité de 100% et précision de 96,2%.[59].

Cependant, le coût cher de l'IRM et ses difficultés techniques la rendent un examen non recommandé en pratique courante pour la détection du testicule non palpable.

Aucun patient de notre série n'a bénéficié d'une exploration par IRM



**Figure 35:** (a) : Graisse Axial supprimée en séquence T2 d'IRM de diffusion. (b) : IRM de diffusion, coupe axiale, obtenue à la valeur ab de 800, montrant l'hyper-intensité gauche intra-abdominale basse, correspondant à un testicule gauche (flèche)

#### **1-4 Opacification des vaisseaux spermatiques :**

Ce sont des explorations assez fiables, permettant d'authentifier l'existence de la gonade. Cependant, ce sont des techniques agressives sur des vaisseaux de petit calibre à cet âge. Elles sont de 2 types :

- La phlébographie de la veine spermatique: opacifie le plexus pampiniforme drainant le testicule. Si celui-ci est absent, la veine est borgne. L'absence de veine signifie l'absence de testicule.
- L'artériographie de l'artère spermatique : Peut aider également à la localisation de la gonade, mais à cause de son caractère invasif, elle n'est que rarement pratiquée [57].
- Cette exploration n'a pas été réalisée chez les cas de notre série.

#### **1-5 Scintigraphie au Thallium, Gd-MRA (angiographie par résonance magnétique au Gadolinium):**

Malgré une bonne sensibilité (96%) et spécificité (100%), cet examen n'est que rarement pratiqué.

Elle est capable de visualiser le tissu testiculaire et la fourniture des vaisseaux pampiniformes, donnant ainsi les informations anatomiques et morphologiques. Elle permet

l'identification précise des testicules agénésiques par sa capacité de démontrer la présence des vaisseaux pampiniformes en l'absence de tissu testiculaire [60]

## **2. Explorations biologiques :**

Indiquées en cas testicules non palpables bilatéraux ou en cas d'association à des malformations notamment micropénis ou hypospadias.

Un caryotype doit être ainsi réalisé :

- ❖ Si l'enfant a 46 XX : le diagnostic le plus suspect est l'hyperplasie congénitale des surrénales ; le dosage du 17 OH progestérone confirme le diagnostic.
- ❖ Si l'enfant a 46 XY sur le caryotype : des examens sont effectués afin de démontrer la présence de tissu testiculaire :
  - **Dosage de la testostérone.**
  - **Test de stimulation aux gonadotrophines**
  - **Dosage du MFI (facteur anti müllerien) [61]**

Dans notre série, le caryotype a été réalisé chez un patient présentant un testicule non palpable droit associé à une cryptorchidie gauche et à un hypospadias moyen. Il s'est révélé normal : 46XY sans anomalies.

## **VI. Exploration laparoscopique :**

La laparoscopie est devenue une norme de référence pour évaluer et traiter le testicule non palpable.

Durant les dernières décennies, le recours à la cœlioscopie dans le cadre de la prise en charge des testicules non palpables a considérablement augmenté.

Le traitement du testicule non palpable a pour but :

- De diminuer le risque d'hypofertilité, surtout en cas d'atteinte bilatérale.

- De diminuer le risque de dégénérescence maligne, surtout en cas de testicule haut situé.
- De traiter les anomalies du canal inguinal (en particulier la hernie ou persistance du canal péritonéo-vaginal, ou vestige du processus vaginal).
- De diminuer le risque de torsion.
- Sans oublier l'aspect esthétique et psychologique de la mise en place du testicule dans la bourse.

Vu l'importance de la qualité de prise en charge des testicules non palpables, plusieurs études ont été menées dans ce cadre.

## **1. Les bases de la laparoscopie :**

### **1-1 Outils : [62]**

La cœlioscopie s'est imposée comme le meilleur moyen pour localiser un testicule non palpable, largement supérieure dans ses résultats aux autres techniques morphologiques. De plus, la laparoscopie permet non seulement la localisation d'un testicule mais également la réalisation d'un geste thérapeutique.

Pour cela, on aura besoin de :

#### **a. Bloc opératoire :**

Qui doit être spacieux, avec une disposition adéquate du matériel assurant ainsi une ergonomie du placement des chirurgiens.

#### **b. Table opératoire :**

La table opératoire doit être réglée à une hauteur de 20 cm plus bas qu'une chirurgie ouverte, car le pneumopéritoine soulève la cavité péritonéale d'une quinzaine de centimètres.

L'écartement des jambières est indispensable pour la pratique endoscopique.

**c. Colonne vidéo : (figure 36)**

Comprend l'empilement de l'insufflateur, la source lumineuse, la caméra et parfois un système lavage-aspiration. L'écran est généralement au sommet de la tour. Le patient est relié au chariot par des câbles.

*c-1 L'insufflateur :*

C'est un appareil qui permet de maintenir à un niveau constant la pression moyenne intra-abdominale choisie par le chirurgien. Cet appareil insuffle le CO<sub>2</sub> dans l'abdomen à un débit choisi par le chirurgien. Le débit devient nul dès que la pression moyenne intra-abdominale désirée est obtenue.

*c-2 Le système de vision :*

Une fois le champ opératoire créé, le système de vision permet de visualiser les organes sur l'écran d'un moniteur. Ce système comprend :

➤ L'optique : (figure 37)

Au cours des 15 dernières années, l'instrumentation laparoscopique s'est considérablement modifiée, tant sur le plan de la taille que sur celui de la qualité. En général, les instruments sont de 5 mm, voire 3 mm de diamètre, avec des optiques de 10,5 ou 3 mm. La qualité des optiques comme de l'ensemble de la colonne vidéo s'est également considérablement améliorée offrant maintenant une excellente image en deux dimensions avec un champ correct même avec les optiques de plus petites tailles. Ces optiques offrent une vision directe à 0° ou oblique (25°,30°), particulièrement utile dans certaines indications.

L'optique laisse passer la lumière provenant de la source lumineuse et permet à la caméra de capter les photons provenant de l'objectif, et il est introduit à la cavité abdominale par un trocart.

➤ Caméra

✓ Une source lumineuse :

Il existe deux sortes de source: une source de lumière à halogène et une source à xénon (lumière froide). En fait, toutes les lumières sont relativement chaudes et le xénon peut brûler si l'optique est laissée longtemps au contact d'un organe.

Un câble de lumière unit l'endoscope à la source de lumière.

**d. Câbles : (figure 38)**

Les câbles unissent l'endoscope à la source lumineuse. Ils sont constitués d'un faisceau de fibres optiques serti aux 2 bouts. Les câbles optiques véhiculent la lumière grâce à la réflexion lumineuse à l'intérieur des fibres. Les fibres optiques se cassent facilement lors de l'utilisation des câbles, il faut donc les manipuler avec prudence et éviter de les tordre. Les câbles à gel sont plus rigides sauf au niveau des 2 extrémités serties par le quartz.

**e. Le moniteur: (figure 36)**

Élément important de la chaîne de vision, il doit être capable de restituer toutes les qualités de résolution de la caméra (nombre de lignes horizontales du moniteur égal au nombre de lignes fournies par la caméra).

**f. Le système de lavage aspiration : (figure 36)**

Il permet d'assurer :

- la vision
- hydro dissection
- la protection des tissus
- l'hémostase
- la prévention des adhérences,
- la réanimation (dialyse péritonéale).

L'appareil doit avoir une pression d'injection élevée, de l'ordre de 1 bar.

Certains appareils (type Manhès) permettent de chauffer le sérum et de le maintenir à une température déterminée par l'opérateur. Ils sont actuellement peu utilisés à cause des pannes fréquentes. Un flacon en plastique souple, contenant le liquide d'irrigation (eau stérile ou sérum physiologique), comprimé avec un brassard gonflable ou tensiomètre permet une irrigation lavage très performante. C'est le dispositif le plus utilisé actuellement.

La canule d'aspiration est à double courant, permettant le lavage et l'aspiration ou vice versa avec la même canule.

**g. Trocarts : (figure 39)**

Ils permettent le passage des instruments à travers la paroi. La pointe de leur mandrin est soit conique, soit pyramidale, soit mousse. Chaque trocart possède une valve permettant un passage facile et automatique des instruments. Ils sont démontables. La taille des trocarts est conditionnée par le diamètre des instruments utilisés.

Les plus gros sont les 10–12 mm (trocarts de l'optique) ; 5mm (trocarts de travail).

**h. Les instruments : (figure 40)**

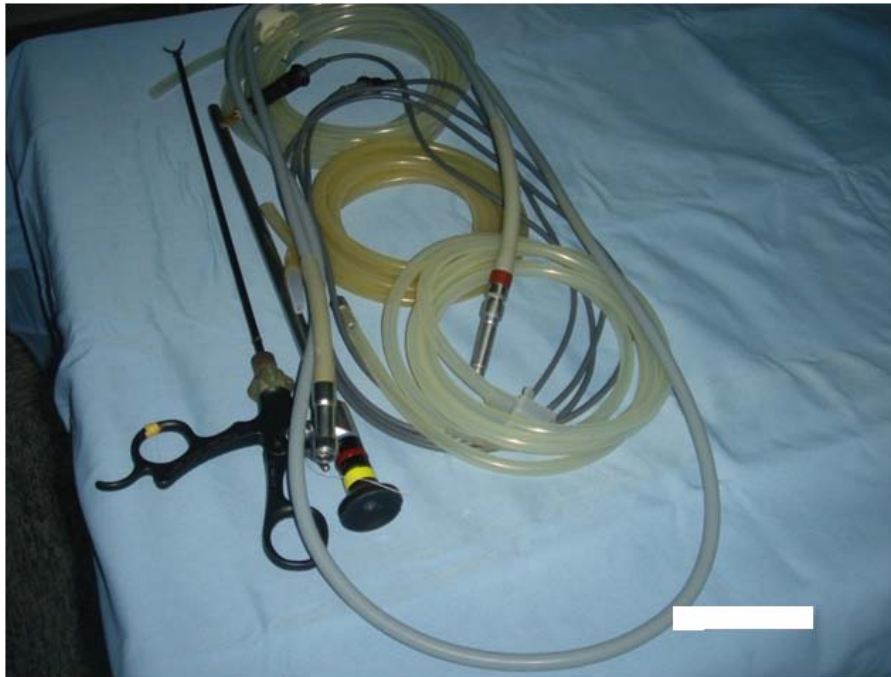
La gamme des instruments se diversifie de plus en plus, offrant à côté des instruments traditionnels (pince à préhension, ciseaux, dissecteur, porte aiguilles...), un ensemble de pinces à clips, agrafeuses. L'hémostase en cœlioscopie est également assurée par l'utilisation de crochet coagulateur monopolaire, pince bipolaire ou bistouri ultracision.



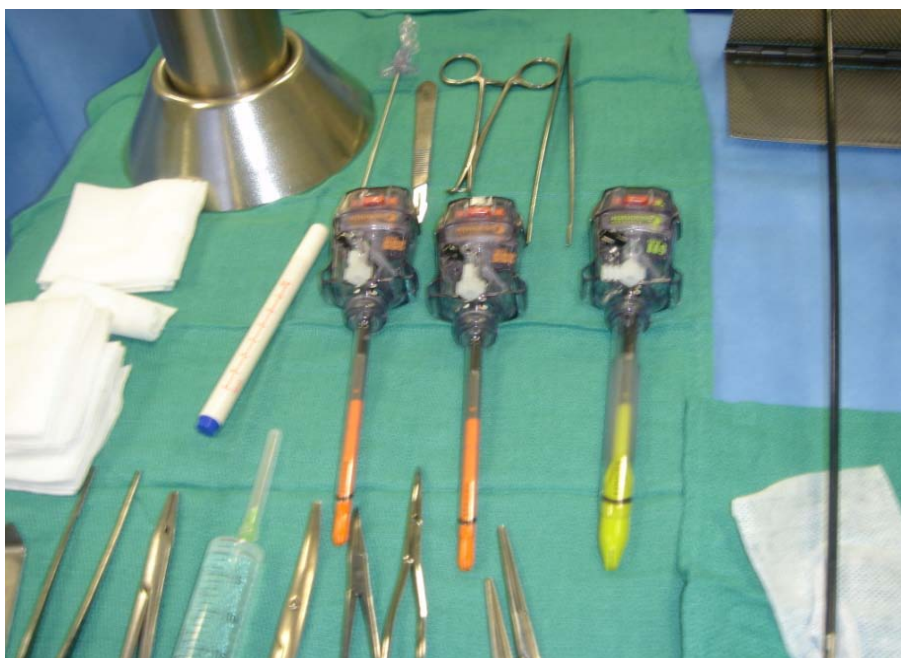Figure 36: colonne vidéo comportant le moniteur, l'insufflateur, la lumière et le magnétoscope



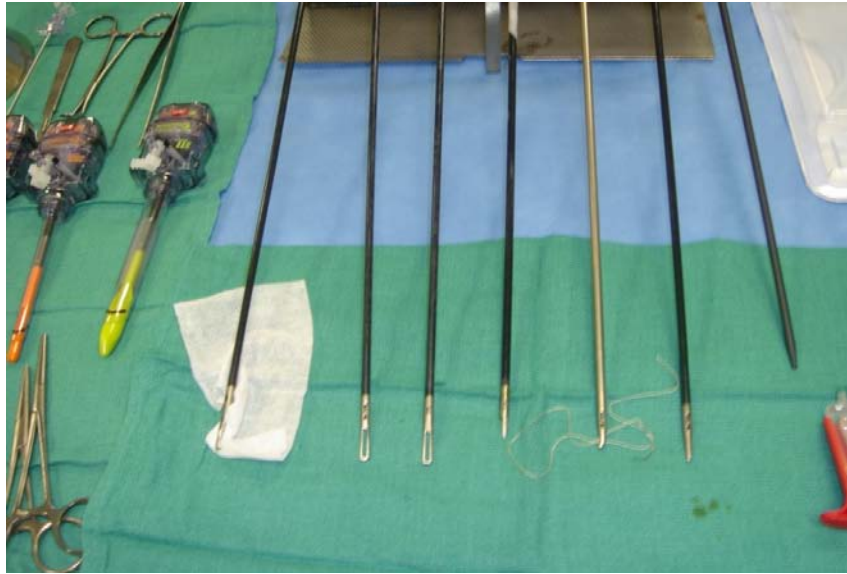Figure 37 : Optiques



**Figure 38 : Câbles de lumière, aspiration et coagulation**



**Figure 39: Trocarts**



**Figure 40:** Pinces (de préhension, dissection, ciseaux, des porte-aiguilles)

#### 1-2 Principe [62] :

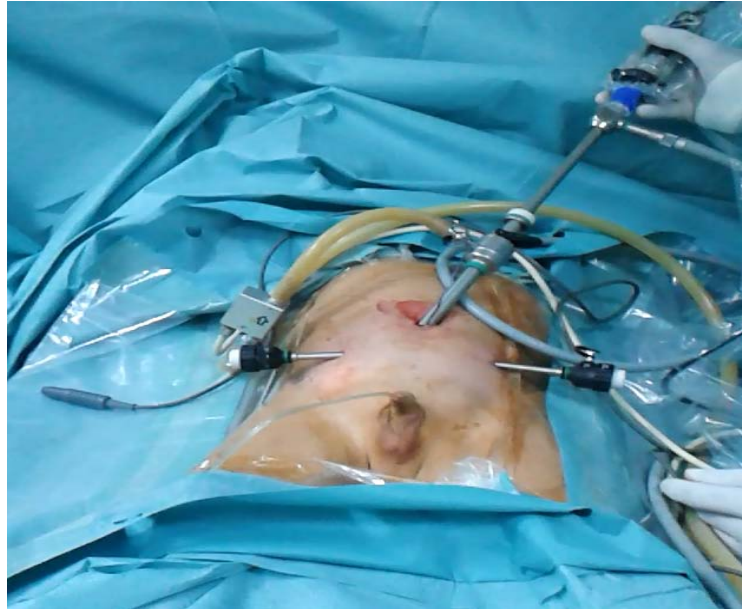Le principe de la cœlioscopie repose sur l'introduction d'instruments opératoires en intra ou rétro-péritonéal, permettant l'intervention chirurgicale sous contrôle d'une optique reliée à une camera et à un ou plusieurs écrans de télévision. La cœlioscopie nécessite la création d'un espace de travail, grâce à l'insufflation de dioxyde de carbone dans les espaces. Le dioxyde de carbone a l'avantage de ne pas entraîner de distension digestive pouvant limiter le geste chirurgical, et de permettre l'utilisation de coagulation électrique.

Le premier trocart est inséré dans la cavité abdominale sous contrôle de la vue (Open coelioscopy) après incision des différents plans jusqu'au péritoine.

Cette technique, très largement recommandée chez l'enfant, permet d'éviter une plaie viscérale et surtout vasculaire telle qu'elle a été décrite après insufflation première (à l'aiguille de Veress) et mise en place du premier trocart à l'aveugle (figure 41)

Après vérification de la bonne position du trocart, le pneumopéritoine est progressivement insufflé. La pression d'insufflation, contrôlée en permanence au cours de l'intervention, varie en fonction de l'âge et du poids des patients (5-6 mm Hg chez le petit et 12 mm Hg chez l'enfant plus âgé). Ce premier trocart permet une exploration de la cavité

abdomino-pelvienne et le repérage des testicules, des déférents et des vaisseaux testiculaires. Les repères sont : Les vaisseaux iliaques externes, le ligament ombilical, les vaisseaux testiculaires et l'orifice inguinal profond qui est soit ouvert soit fermé. Si un geste est nécessaire, un ou deux autres trocarts de 3 ou 5 mm sont placés latéralement sous contrôle vidéo.



**Figure 41: Installation du malade**

### **1-3 Anesthésie [62 ; 63 ; 64] :**

L'anesthésie générale avec intubation et ventilation assistée est une obligation de la cœlioscopie. Elle doit répondre à deux impératifs :

- L'analgésie doit être superposable à toute la zone concernée par le pneumopéritoine.
- Elle doit procurer un relâchement musculaire qui permette un compromis entre une vision efficace pour le chirurgien et une pression intra abdominale compatible avec l'âge et l'état de l'enfant.

La surveillance doit être rigoureuse, et doit être poursuivie au-delà de l'exsufflation, en raison de l'existence d'accidents différés.

Le pneumopéritoine entraîne deux conséquences : l'hypercapnie liée à la diffusibilité de CO<sub>2</sub>, la chute du débit cardiaque liée à la diminution du retour veineux. La première est réduite

par la ventilation, la seconde par la prévention de l'hyperpression abdominale (faible Trendelenburg, insufflation à pression contrôlée).

**1-4 Complications :**

Les études récentes affirment que la chirurgie laparoscopique chez l'enfant est sûre avec un taux très bas de complication. Esposito [66] a rapporté sur une série de 701 procédures laparoscopiques un taux de 2,7% de complications, dont six ont exigé la conversion en chirurgie ouverte.

On peut rencontrer trois types de complications [3 ; 62 ; 65] :

**a. Complications liées au pneumopéritoine :**

La création et le maintien du pneumopéritoine s'accompagnant d'une augmentation de PaCO<sub>2</sub>. La compression de la veine cave inférieure par le pneumopéritoine et l'augmentation de la pression intra abdominale peut gêner la ventilation et entraîner une chute de la saturation sanguine en oxygène, l'anesthésiste doit alors diminuer les pressions d'insufflation.

La mauvaise évacuation du pneumopéritoine en fin d'intervention ainsi qu'une susceptibilité individuelle sont à l'origine de douleurs scapulaires, abdominales, nausées et vomissements.

**b. Complications en per opératoire :**

Sont les plus sévères, viscérales ou vasculaires, le plus souvent secondaires à l'utilisation d'une aiguille de Verres lors de l'insufflation, devenues de plus en plus rares grâce à la technique dite « ouverte » (Open laparoscopy).

**c. Complications postopératoires :**

Sont rares : obstruction urétérale par compression par le déférent, adhérences après la laparoscopie, cicatrices chéloïdes, infection de la plaie opératoire.

**1-5 Contre-indications [66 ; 62] :**

Les contres -indications formelles sont:

- ✓ Hypertension intracrânienne
- ✓ Instabilité hémodynamique.
- ✓ Certaines cardiopathies (shunt droit-gauche) ou hypertension artérielle pulmonaire.
- ✓ Troubles graves de l'hémostase.
- ✓ Insuffisance respiratoire grave.

L'âge n'est pas une contre-indication puisque les possibilités de cœlioscopie chez le nouveau-né sont clairement rapportées dans plusieurs études. Cependant, aucune publication ne rapporte l'utilisation de la cœlioscopie chez le grand prématuré.

**1-6 Suites opératoires [48] :**

Les suites post opératoires sont simples, l'enfant peut quitter l'hôpital dans les heures qui suivent l'intervention. La reprise du transit en post opératoire est plus rapide, aucun antalgique n'est systématiquement prescrit dans les suites opératoires sauf en cas de besoin. Un antiémétique peut être prescrit en cas de vomissement ou nausées. Les enfants peuvent reprendre leurs activités quotidiennes plus tôt. Enfin, l'aspect cosmétique, important en pédiatrie, est amélioré.

**2. Résultats :**

**2-1 Position du testicule :**

Hvistendahl [67] rapporte sur une série de 132 testicules non palpables, 27 testicules agénésiques, 80 intra abdominaux et 25 testicules inguinaux intra canauxiers.

Dans la série d'El Gohary [68] composée de 189 testicules non palpables, 35% étaient agénésiques, 19% en position inguinale et 46% en position intra abdominale

Alors que dans la série de Denes [48], 20% des cas sont agénésiques, 35,5% des testicules sont inguinaux intra canalaire, et 44,5% des testicules sont intra abdominaux.

Tandis que Zarhouni [12] a décrit dans sa série, 27.5% des testicules agénésiques, 25.7% en position inguinale et 45.7% en intra-abdominal.

Quant à notre série de 116 testicules non palpables, on a retrouvé 27 en regard de l'orifice profond du canal inguinal, 69 en intra-abdominal et 20 agénésiques, se situant ainsi dans la même marge que les résultats de la littérature.

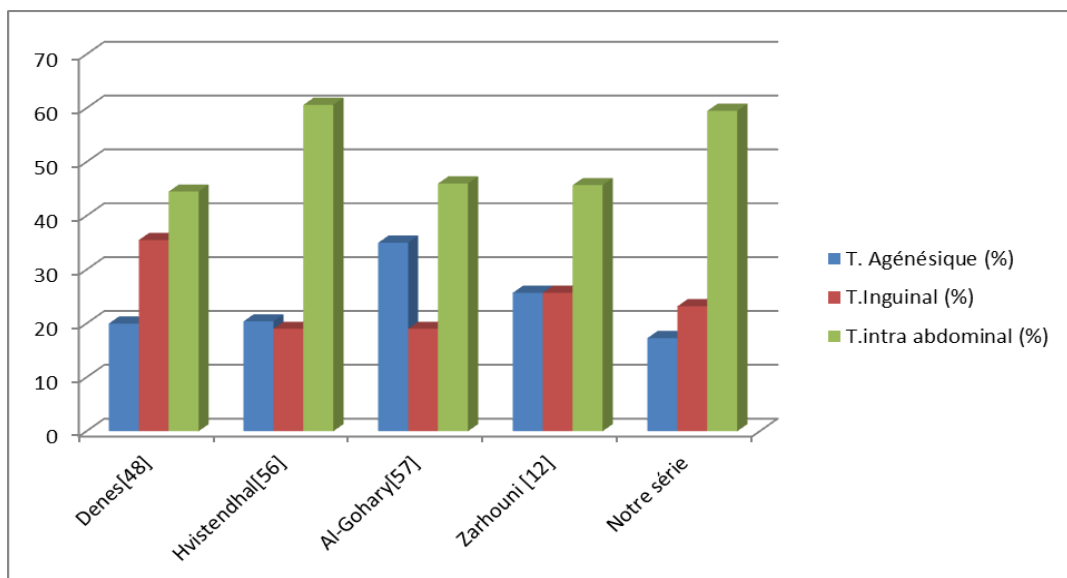
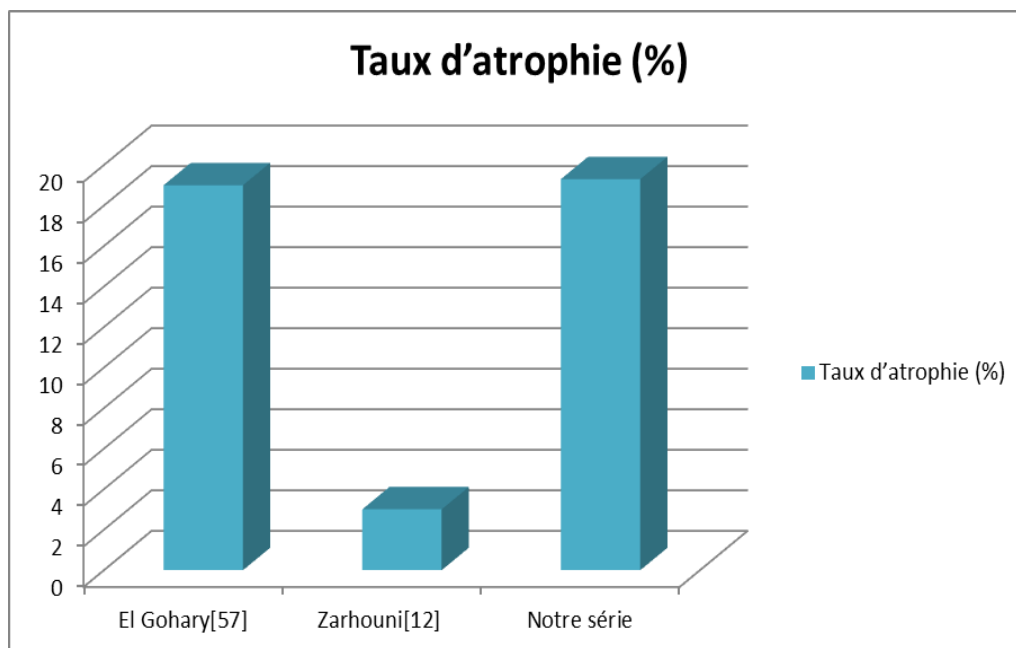


Figure 42 : Position du testicule dans la littérature et dans notre série

#### 2-2 Dimensions testiculaires :

Zarhouni [12] rapporte un taux d'atrophie de 3%, alors qu' El gohary [68] rapporte 19% de cas d'atrophie testiculaire sur une série de 229 testicules non palpables.

Dans notre série de 116 TNP, on a retrouvé 19.3% de testicules hypotrophiques et 19.3% atrophiques.



**Figure 43 : dimensions testiculaires dans la littérature et dans notre série**

### **2-3 Pédicule spermatique :**

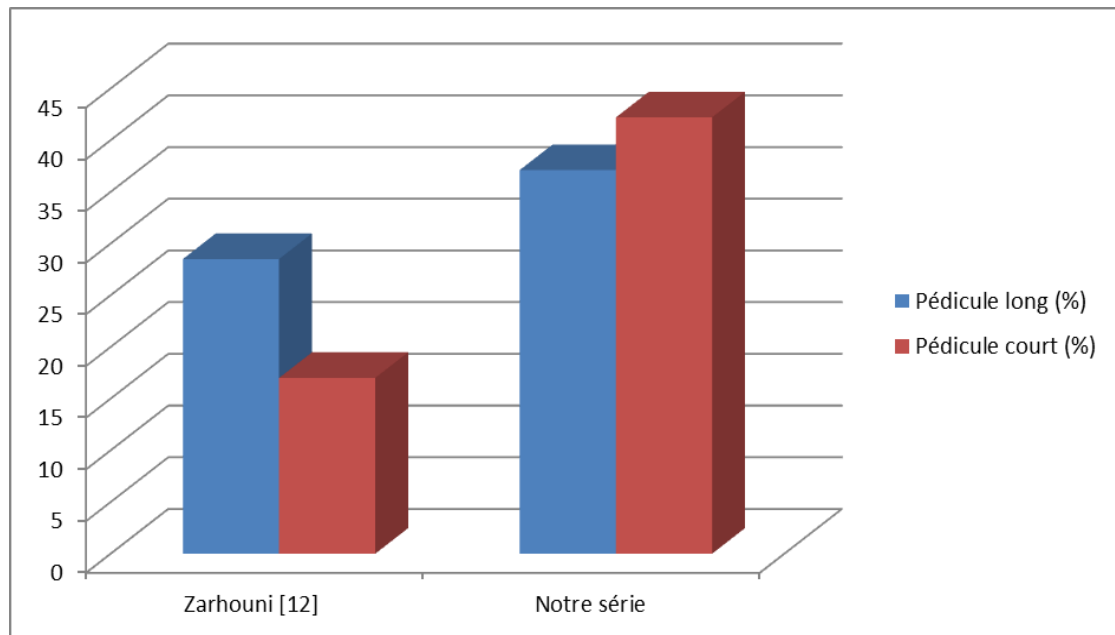
L'appréciation de la longueur du pédicule spermatique est un temps essentiel et déterminant avant toute intervention opératoire pour TNP.

Cisek [69] a essayé d'établir une relation entre la longueur du pédicule spermatique et la viabilité testiculaire. Il a noté que :

Sur 41 cas de pédicule de longueur normale, il a eu 54% de testicules non viables. Alors que, sur 19 cas ayant un pédicule court, il y a eu 89% de testicules non viables.

Zarhouni [12] rapporte que 28,5% des testicules ont un pédicule long et 17% ont un pédicule court.

Dans notre série, sur 116 TNP, la longueur du pédicule spermatique a été précisée dans 72 cas, où 49 présentaient un pédicule long alors que 23 avaient un pédicule court.



**Figure 44 : Taille du pédicule spermatique**

#### **2-4 Pathologie du canal péritonéo-vaginal :**

Selon Averous [24], la pathologie du CPV est presque toujours associée à la cryptorchidie. Le canal a pu ne pas se fermer complètement et retient mécaniquement le testicule dans le trajet du canal inguinal.

Dans notre série, le CPV était présent dans 16.4% des cas.

#### **2-5 Anomalies épидидymo-testiculaires :**

Stéfaniu [3] rapporte sur une série de 141 testicules non palpables, 15 cas présentaient une déconnexion épидидymo-testiculaire, dont 9 était totale et 6 partielle.

Tandis que dans notre série de 116 TNP, on a rapporté 4 cas de déconnexion épидидymo-testiculaires et 1 cas d'atrésie partielle de l'épididyme.

### **3. Traitement :**

La découverte d'un testicule intra abdominal lors d'une laparoscopie permet en principe d'évaluer au mieux la longueur des vaisseaux spermatiques et de déterminer la conduite

thérapeutique. C'est la brièveté des vaisseaux spermaticques qui s'oppose à l'abaissement du testicule, le canal déférent n'est pas un facteur limitant.

Ainsi, le protocole utilisé pour le traitement du testicule intra abdominal repose sur les particularités de la vascularisation testiculaire, la position intra abdominale haute ou basse et la mobilité du testicule [70 ; 71].

La technique de Fowler et Stephens en 2 temps dans l'abaissement des testicules intra abdominaux chez les enfants est la technique la plus utilisée par les chirurgiens pédiatres. Sa réalisation en un seul temps ou en deux temps dépend de la position du testicule intra abdominal et de la longueur des vaisseaux spermaticques [72].

### **3-1 Abaissement en un seul temps :**

Son indication majeure est le testicule intra-abdominal bas situé (à une distance de moins de 2cm de l'orifice inguinal interne).

Deux trocarts opérateurs de 3 ou 5 mm sont placés, l'un dans la fosse iliaque, l'autre en para ombilicale du côté opposé du testicule.

Le gubernaculum testis est sectionné le plus bas possible permettant ainsi de tracter le testicule. La libération est obtenue par une dissection du péritoine, permettant une levée en bloc des vaisseaux spermaticques sur une bandelette péritonéale. De la même façon on procède à la libération du déférent sur une bandelette de péritoine jusqu'en latéro-vésical. [70]

Cependant, la distance du testicule de l'orifice inguinal interne à elle seule ne permet pas toujours une décision concernant la technique d'abaissement la plus appropriée. D'autres facteurs doivent être considérés surtout la mobilité et la longueur des vaisseaux spermaticques. Ainsi, une mobilisation du testicule vers l'orifice interne controlatéral est effectuée pour évaluer si la longueur des vaisseaux spermaticques est suffisante pour atteindre le scrotum. [73] Une fois obtenue, l'abaissement entre peau et dartos est réalisé en introduisant une pince en intra abdominal par une courte incision à la partie haute du scrotum.

Si la longueur des vaisseaux spermatiques est estimée insuffisante, un premier temps de la technique de Fowler et Stephens est alors mis en œuvre.

El Anany [74] rapporte que l'orchidopexie laparoscopique est considérée la technique standard pour la prise en charge diagnostic et thérapeutique des testicules intra-abdominaux. En tant que moyen diagnostic, elle procure les meilleurs outils d'identification et de localisation des testicules non palpables, permettant ainsi d'éviter des explorations invasives et non nécessaires chez les enfants souffrant d'anorchidie.

Denes [48] rapporte dans sa série de 124 testicules non palpables, que 29 ont bénéficié d'un abaissement laparoscopique en un seul temps, dont 3 avec ligature vasculaire ayant un taux de succès estimé à 33% (2 cas se sont compliqué d'une atrophie et 1 cas normal), et 26 sans ligature vasculaire avec un taux de succès de 96%.

Tandis que Zarhouni [12] rapporte que 62,5% des testicules ont bénéficié d'un abaissement en un seul temps.

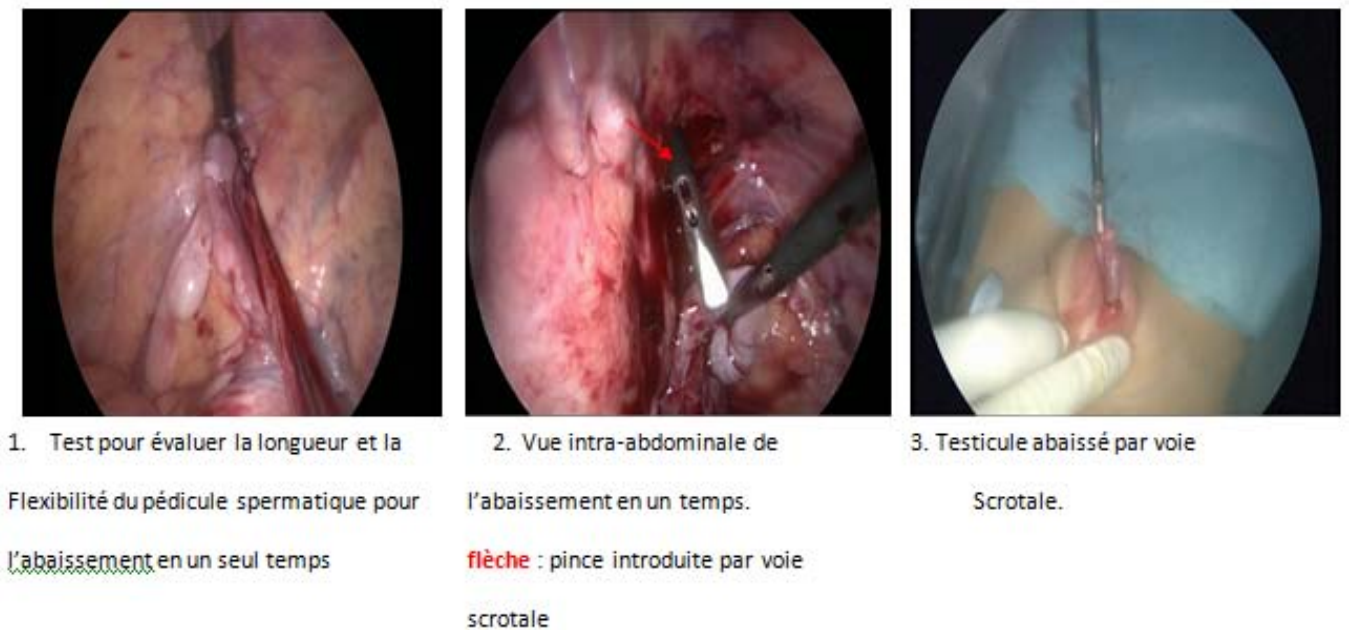
Alors que Hvistendahl [67] rapporte sur une série de 132 testicules non palpables, que le groupe ayant bénéficié d'une orchidopexie laparoscopique simple en un seul temps a eu un indice de réussite de 60%. Les complications étaient peu fréquentes et mineurs : 2 hernies inguinales qui ont été ré opérées et 3 hématomes scrotaux contrôlés.

Backer et al [75] quant à eux ont mentionné un indice de réussite de 97,2 % chez les 178 patients ayant bénéficié d'une orchidopexie laparoscopique.

Papparella [76] rapporte que 60% des testicules ont bénéficié d'un abaissement laparoscopique en un seul temps dans une série de 124 testicules intra abdominaux.

Alors que dans les séries de Radmayer et al [72], Moursy et al [77] et Esposito et al [78], le taux de réussite était de 100%, ayant comme nombre de patients opérés respectivement 28, 28 et 20 patients.

Quant à notre série composée de 116 testicules non palpables, l'abaissement en un seul temps a été réalisé chez 49 patients (42,2%) avec un taux de réussite estimé à 87,8%.



**Figure 45 :** Abaissement en un seul temps

### **3-2 Fowler et Stephens en un temps :**

Papparella [76] rapporte dans sa série de 182 cœlioscopies réalisées dans le cadre de 194 testicules non palpables, que la technique de Fowler et Stephens en un seul temps a été réalisée chez 4,12%

Docimo et al [75] décrivent un taux de succès de 67 % pour la technique Fowler-Stephens en un temps.

Becker [79] a décrit dans sa série de 32 testicules non palpables, que chez 46,8% des cas ayant bénéficié d'un abaissement par la technique de Fowler et Stephens en un seul temps, 73% des cas avaient une taille normale et se situaient en intra-scrotal et un seul cas avait une position normale mais une taille diminuée. Il rapporte que 2 testicules présentaient des anomalies de position : un se situait en inguinal et a bénéficié d'une reprise chirurgicale avec succès et l'autre était en position scrotale haute et présentait une atrophie testiculaire.

Dans notre série, la technique de Fowler et Stephens en un seul temps a été réalisée chez 4,3% des cas. Le suivi a objectivé 80% des cas en position scrotale haute (4 testicules) et 20% (1 testicule) en intra-scrotal .tandis que les dimensions testiculaires étaient normales chez 3 des cas et diminuées chez un seul cas. L'atrophie testiculaire post-opératoire a été décrite chez un seul cas.

### **3-3 Fowler et Stephens en 2 temps [70 ; 65] :**

C'est une technique réalisée en deux temps, respectant un intervalle empirique de 4 à 6 mois qui favorise la revascularisation d'origine déférentielle.

Le premier temps est le prolongement naturel de la phase diagnostique : un seul trocart operateur de 5 mm est introduit dans la fosse iliaque controlatérale, et on réalise une électrocoagulation à la pince du pédicule spermatique le plus à distance possible du testicule. La source artérielle principale spermatique supprimée va permettre aux artères accessoires (vaisseaux épидидymo déférentiels et vaisseaux du gubernaculum testis) d'assurer la suppléance.

Le second temps de Fowler–Stephens nécessite la même installation avec deux trocarts que pour une orchidopexie laparoscopique en un seul temps.

La libération du testicule se fait par la dissection d'un lambeau péritonéal triangulaire pédiculisé sur le déférent, jusqu'en arrière de la vessie.

L'orchidopexie est réalisée selon la même technique qu'en un seul temps

Dans la série de Stefaniu [3] comprenant 141 testicules non palpables, 48,9% (69 testicules) ont été opérés selon la technique de Fowler et Stephens en 2 temps avec un taux de réussite estimé à 78,5%. Selon lui, cette technique mérite d'être retenue car elle donne de bons résultats en assurant un meilleur apport vasculaire du testicule.

La série d'Alagaratnam [80] est jusque-là la plus large série ayant étudié la technique de Fowler et Stephens en 2 temps, et qui a décrit un taux de réussite de 83,3% (85 testicules sur 102). Alors que le taux d'atrophie a atteint 8,8% et le déplacement secondaire a pu être observé chez 8,8 % des cas.

Quant à Hvistendahl et al [67], ils ont décrit dans leur série de 132 cas, que la technique de Fowler et Stephens en 2 temps a été réalisée chez 49,2% des cas avec un taux de succès atteignant 81%. Il a rapporté un taux d'atrophie de 14% et d'ascension secondaire de 6%.

Alors que Baker et al [75] rapportent dans leur série composée de 58 testicules opérées selon la technique de Fowler et Stephens en 2 temps, que le taux de réussite est aux alentours de 87,9% des cas. 10,3% des cas ont présenté une atrophie alors 1,7% des cas se sont compliqués d'ascension secondaire.

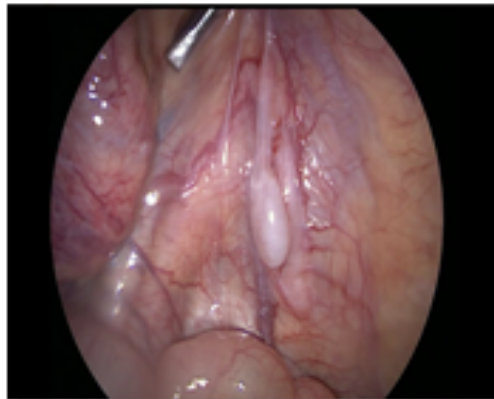
Al-anany [74] et al ont utilisé cette technique chez 40,17% des cas et ont décrit un taux de réussite de 95,7% contre un taux d'atrophie de 4,3% sans cas d'ascension secondaire décrit.

La technique de Fowler et Stephens a été réalisée dans la série de Moursy [77] chez 41% cas, décrivant ainsi un taux de réussite de 88,8%. 5,6% était le taux d'atrophie et de déplacement secondaire.

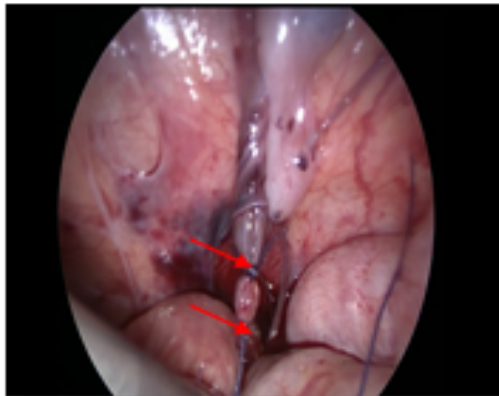
Al-gohary [68], Redmayer et al [72] et Denes et al [48] ont réalisé à leur tour une orchidopexie selon la technique de Fowler et Stephens en 2 temps chez respectivement 32, 29 et 25 cas avec un taux de réussite estimé à 69% pour al-gohary, 93,1% pour la série de Redmayer et 88% pour Denes.

Alors que dans la série d'Esposito et al [78], 12 patients ont été opérés selon cette technique. Ils ont décrit un taux de réussite estimé à 83,3% contre un taux d'atrophie aux alentours de 16,7%.

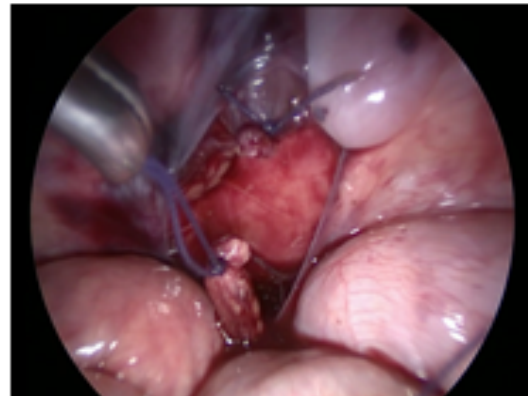Concernant notre série, la technique de Fowler et Stephens en 2 temps a été réalisée chez 19,8% avec un taux de réussite aux alentours de 86,5%. L'atrophie a été décrite chez 4,5% des cas (1 cas) alors que les anomalies de position concernaient 9% des cas.



1. Vue intra-abdominale du testicule droit situé à distance de l'orifice inguinal interne.

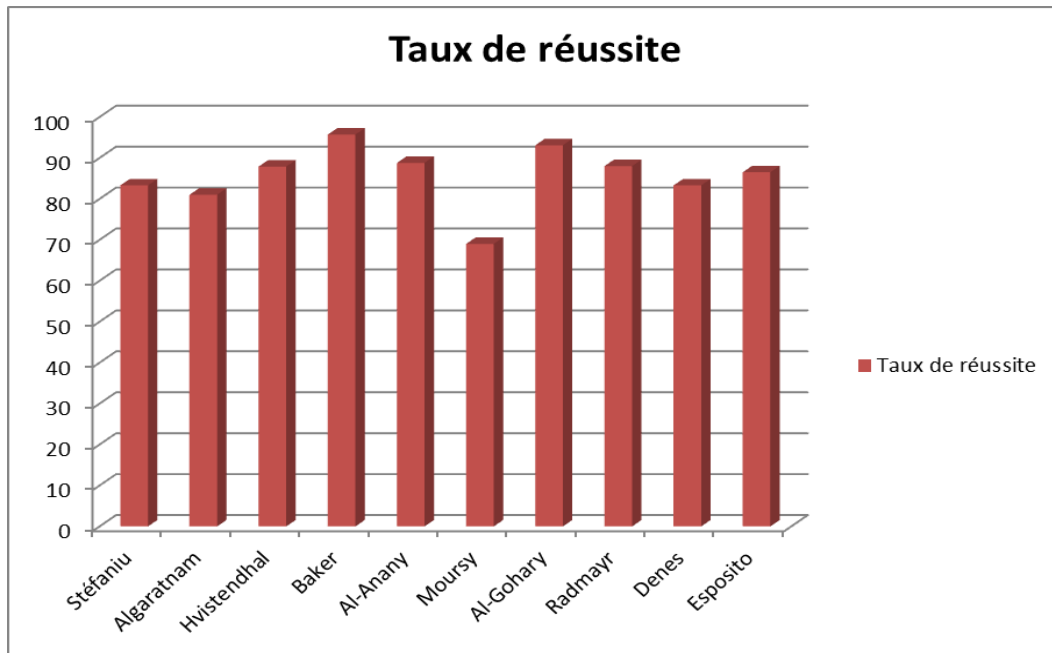


2. Pédicule spermatique court imposant  
Fowler-Stephens en 2 temps  
Flèches : ligature du pédicule spermatique.



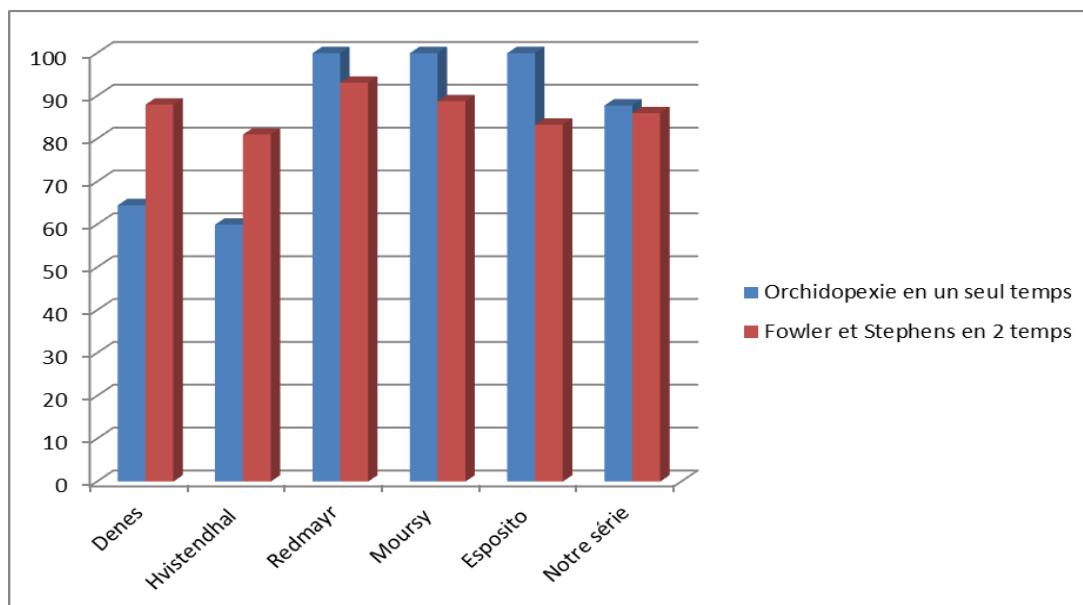
3. Section du pédicule spermatique

**Figure 46 : 1er temps de Fowler et Stephens**



**Figure 47:** taux de réussite de la technique de Fowler et Stephens en 2 temps dans la littérature et dans notre série

La figure ci-dessous résume le taux de réussite de l'orchidopexie en un seul temps et l'abaissement selon la technique de Fowler et Stephens en un seul temps dans les différentes séries de la littérature et dans notre étude.



**Figure 48 :** Comparaison entre le taux de réussite de l'orchidopexie en un seul temps et celui de la technique de Fowler et Stephens en 2 temps dans la littérature et dans notre série

La technique de Fowler–Stephens en deux temps a toujours présenté des taux de succès plus importants que celle en un seul temps ; Stec [81] rapporte un indice de réussite de 63% pour la technique de Fowler et Stephens en un seul temps, et de 67,6% pour Fowler et Stephens en deux temps. Quant à la série de Denes [48], le taux de réussite la technique en un seul temps était estimé à 88%, contre 96% pour la technique en 2 temps.

**3-4 Ablation :**

Dans la série de Stéfaniu [3], une gonade avec un aspect très dystrophique a été enlevée, les autres avaient un bon aspect macroscopique (volume, couleur, consistance).

Alors que dans notre série, l'ablation a concerné 14 testicules (12% des cas)

**3-5 Technique Shehata :**

Shehata [82] a réalisé une étude pour évaluer le bénéfice de traction progressive dans la gestion de la prise en charge du testicule abdominal en allongeant les vaisseaux testiculaires au lieu de les diviser.

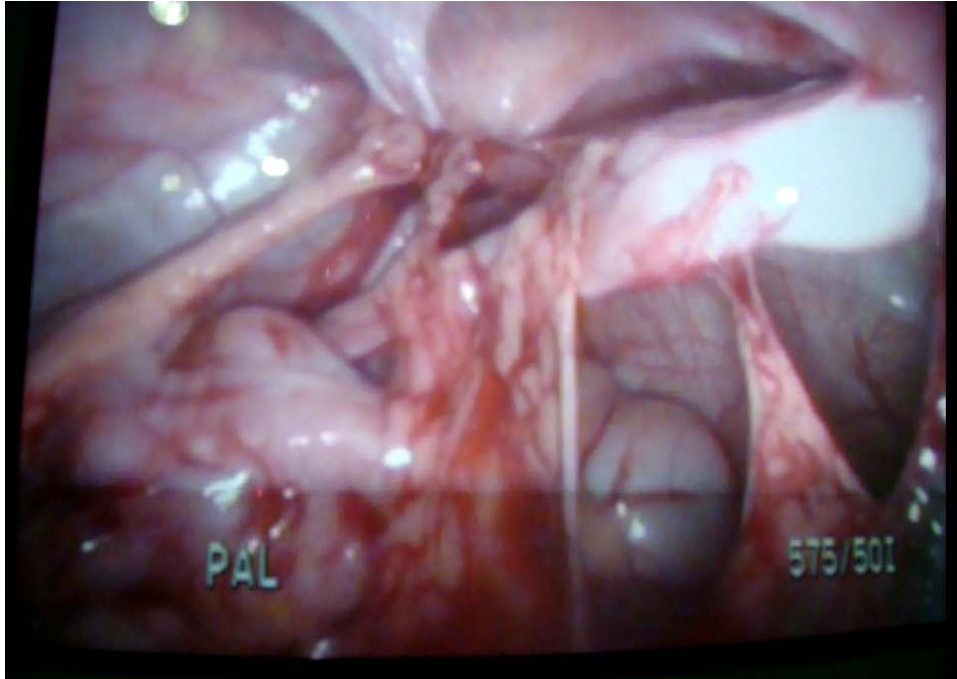
Dans cette étude, dix enfants avec testicules intra-abdominaux unilatéraux ont été opérés par laparoscopie. Les gubernaculum et le pôle inférieur du testicule ont été fixés avec un Prolène 2/0 point qui est sorti au-dessus de l'épine antéro-supérieure controlatérale. Une traction progressive sur le point de tension a été atteinte aux environ de 14 jours.

Une laparoscopie a été effectuée après 14 jours pour vérifier la nouvelle position du testicule et de localiser les testicules intra-scrotaux.

Le Suivi a été fait après 6-12 mois, basé sur l'examen clinique pour vérifier la position et la taille des testicules, et sur le Doppler couleur a été pour contrôler la vascularisation. Il a pu objectiver un taux de réussite de 90% (dans un cas, soit 10%, il y'a eu un lâchage de suture de tension, le patient était alors opéré selon la technique de Fowler et Stephens)

L'étude par Doppler a montré une vascularisation normale, à la fois veineuse et artérielle.

Dans notre série, la technique Shehata a été réalisé chez un seul cas (0.86%), avec une position du testicule en post opératoire au niveau scrotal haut, sans anomalies de taille ni de consistance.



**Figure 49** :2ème temps laparoscopique de la technique de Shehata montrant de multiples adhérences

## **VII. le suivi post-opératoire :**

La taille et le siège du testicule en post opératoire doivent être surveillés et évalués à une semaine, un mois, 3 mois et à 6 mois par l'examen physique.

Un bon résultat est défini par un testicule de taille normale, palpable avec un siège intra scrotal normal [41].

Il est courant que les échecs chirurgicaux possibles tels que l'atrophie testiculaire post opératoire et l'ascension secondaire ne puissent pas être estimés jusqu'à au moins un an en post opératoire [72].

La torsion est l'une des complications qui peut subvenir en pré ou post opératoire. Steven MJ et al [83], ont conclu que la meilleure façon de prévenir cette complication est de s'assurer lors de la ligature des vaisseaux que les clips sont placés à une distance suffisante du testicule.

Hvistendahl et al [67], Baker et al [75] et Al-Anany et al [74] ont décrit dans leurs séries un taux d'atrophie correspondant respectivement à 14%, 10,3% et 4,3%.

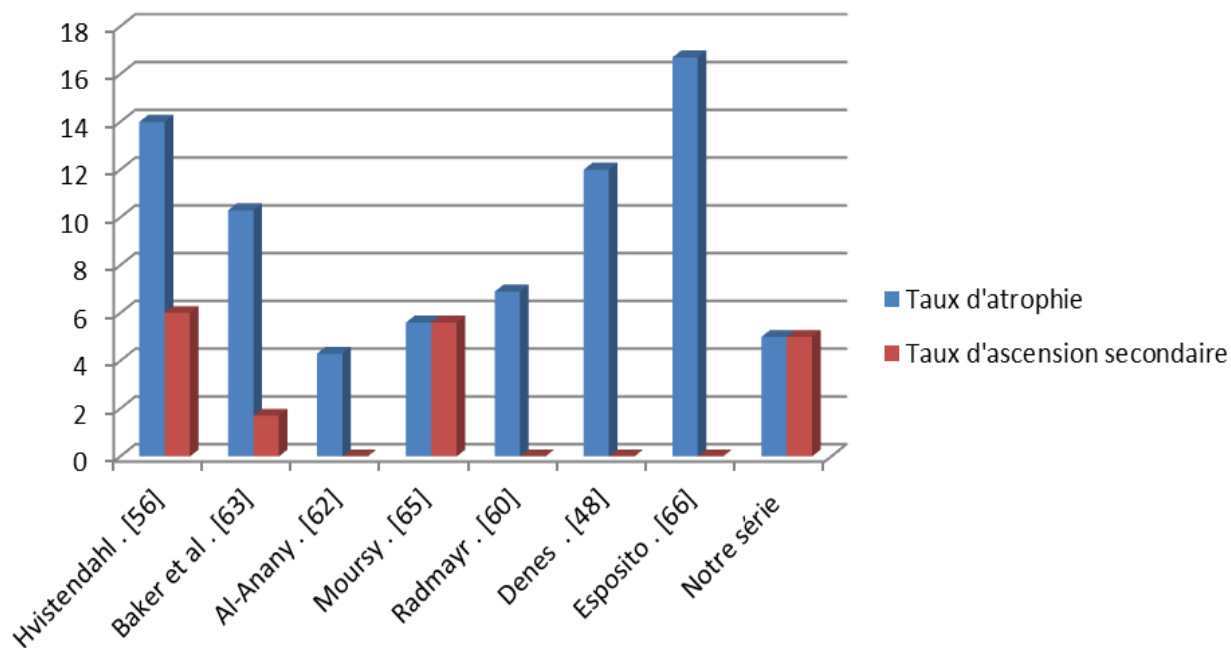
Quant à Moursy et al [77], Radmayr et al [72] ainsi que Denes et al [48], ils ont rapporté un taux d'atrophie aux alentours de 5,6 % pour le premier, 6,9% pour le second et 12% pour le dernier.

Tandis qu'Esposito et al [78] ont décrit un taux d'atrophie de 16,7%.

Dans notre série, le taux d'atrophie a été observé chez 5% des cas.

Concernant l'ascension secondaire, elle a été décrite dans la série de Hvistendahl [67] chez 6% des cas, Baker et al [75] chez 1,7% des cas et dans la série de Moursy et al [77] chez 5,6% des cas. Alors qu'aucun cas n'a été rapporté chez Radmayr et al [72], Denes et al [48], Baker et al [75] et Esposito et al [78].

Dans notre série, l'ascension secondaire a été décrite chez 5% des cas (4cas)



**Figure 50** : Taux d'atrophie et d'ascension secondaire dans la littérature et dans notre série

L'âge de prise en charge des TNP est l'un des facteurs influençant le pronostic à court et à long terme. Hadziselimovic et al ont réalisé une étude microscopique des gonades non descendues et ont trouvé une fibrose péri-tubulaire à partir de l'âge de 12-18 mois [43].

L'âge recommandé de prise en charge des testicules non palpables est controversé. L'American Academy of Pediatrics [44], Canaveese et al [45] et le rapport du consensus nordique [46] recommandent la prise en charge chirurgicale avant l'âge de 1 an. Alors que l'âge conseillé selon l'association Européenne de la directive d'urologie est entre 12 et 18 mois [47].

Dans notre série, 13 % des enfants ont été opérés à un âge inférieur à 2 ans.

Le tableau ci-dessous résume la position du testicule en postopératoire en fonction de l'âge de prise en charge dans notre série.

**Tableau V: Position du testicule en postopératoire en fonction de l'âge de prise en charge**

Age / Position	Age inférieur à 2 ans	Age supérieur à 2 ans
Intra-scrotale	38,6%	33%
Scrotale haute	46%	46,7%
Inguinale	7,7%	4,8%
Non palpable	7,7%	18,5%
Total	100%	100%

## VIII. Autres modalités thérapeutiques :

### 1. Chirurgie conventionnelle :

Il existe différentes techniques opératoires en fonction de la position du testicule et la longueur du pédicule spermatique.

Lorsque le testicule est de taille normale, avec un pédicule suffisamment long, c'est l'indication de l'orchidopexie conventionnelle. Cette intervention est basée sur le fait qu'après dissection, les vaisseaux spermatiques sont suffisamment longs pour permettre l'abaissement et la fixation dans le scrotum (figure 49).

Lorsque le testicule est haut situé ou lorsqu'il est intra-abdominal, avec un pédicule vasculaire trop court pour être abaissé dans le scrotum et, ainsi assurer une bonne vascularisation au testicule, d'autres options chirurgicales sont proposées :

**1-1 Orchidopexie en deux temps :**

le pôle inférieur de la tunique testiculaire peut être attaché au pubis ou au muscles adjacents. Un intervalle d'un an est requis pour la deuxième intervention qui consiste en l'abaissement testiculaire. Les résultats sont souvent décevants. En effet, il n'y a aucune raison que les vaisseaux s'allongent entre les deux temps opératoires. De plus, la fibrose postopératoire gêne beaucoup la deuxième intervention [84].

**1-2 Technique de Fowler –Stephens:**

Cette opération en un ou deux temps opératoires a pour but d'autonomiser la vascularisation testiculaire. Elle peut se faire par laparotomie et/ou par laparoscopie pour les deux temps respectivement.

Le premier temps abdominal consiste à lier les vaisseaux testiculaires. La vascularisation sera alors assurée par le développement d'une circulation collatérale à partir des artères déférentielle et crémastérique, ainsi que des vaisseaux du gubernaculum, qui sont toujours assez longs pour permettre l'abaissement du testicule. Le deuxième temps opératoire, pratiqué quelques mois après la première intervention, consiste alors à abaisser le testicule dans le scrotum. Cette technique expose peut être le testicule à une période prolongée d'ischémie chaude ainsi qu'à un drainage veineux insuffisant responsable d'une congestion testiculaire pouvant aboutir à une stérilité.

**1-3 L'auto transplantation testiculaire [85] :**

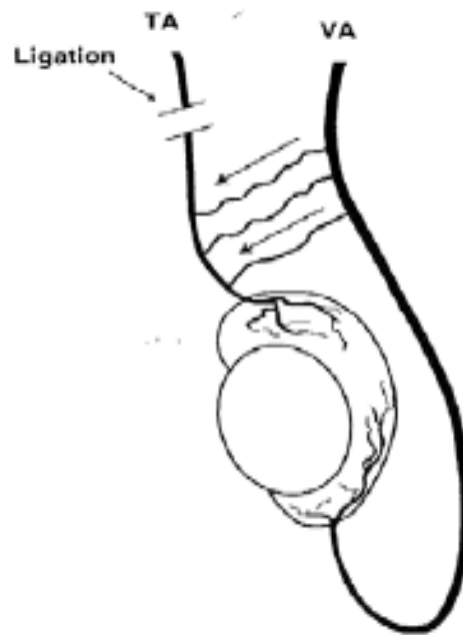Cette technique a été décrite pour le traitement des testicules intra abdominaux hauts situés, et serait particulièrement indiquée en cas de testicules non palpables bilatéraux. Elle implique la division des vaisseaux testiculaires et de l'anastomose vasculaire microscopique de

l'artère et veine testiculaires aux vaisseaux épigastriques inférieurs. Ce procédé est exécuté seulement à quelques centres, car il nécessite la maîtrise parfaite des techniques microchirurgicales et semble donner le moins d'atrophie testiculaire.

**1-4 Technique de KOFF :**

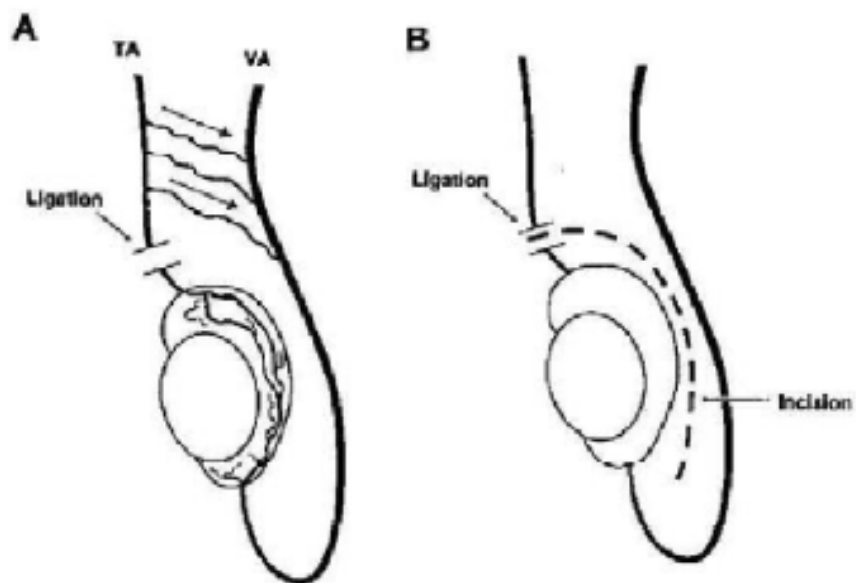
Elle repose sur la section basse des vaisseaux spermatiques (figure 50). La dissection ne permet pas une descente testiculaire complète, raison pour laquelle le pédicule spermatique est sectionné au ras du testicule et la dissection est poursuivie sur l'anse déférentielle permettant le gain de quelques centimètres par une descente testiculaire au fond du scrotum [86].

En effet, des études récentes sur l'anatomie vasculaire du testicule ont montré qu'il existe un large réseau anastomotique entre les artères distales spermatiques et déférentielles. Ceci permet au testicule de recevoir sa vascularisation de l'artère déférentielle, qui reçoit la circulation collatérale provenant de l'artère spermatique, en dessus de la ligature. La qualité de la vascularisation est contrôlée sur le bout distal de la spermatique qui est laissée libre.



**Figure 51 : Ligature haute de l'artère spermatique**

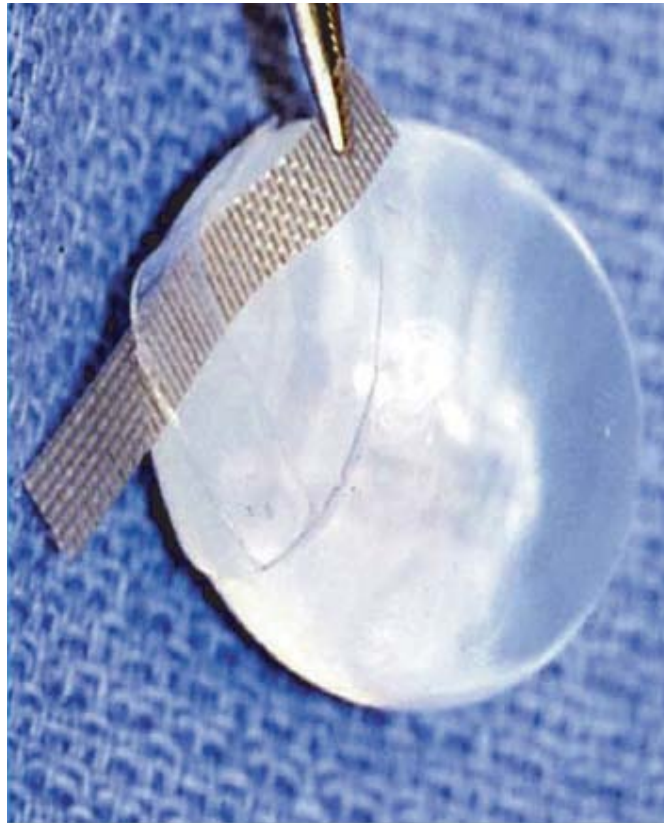VA : artère déférentielle. TA : artère spermatique



**Figure 52 : Ligature basse de l'artère spermatique**

**1-5 La prothèse testiculaire :**

Lorsqu'il existe une agénésie ou une atrophie du testicule, il est possible de mettre en place dans la bourse homolatérale une prothèse testiculaire en matériel biocompatible (figure 51). Cet artifice permet de restaurer complètement l'aspect cosmétique de la bourse [87].



**Figure 53 : Prothèse testiculaire**

**2. Traitement médical :**

Il est peu employé en raison de son efficacité inconstante. Il existe 2 types de traitement hormonal à base de bêta-HCG et de LH-RH en injection intramusculaire. Le protocole utilisé habituellement fait appel à une dose minimale de 1500UI/m<sup>2</sup> par injection et conduit à neuf injections intramusculaires alternées tous les deux jours de 500 à 1500UI/ injection chez

l'enfant dont l'âge est inférieur à 5 ans, et de 1500UI/ injection chez l'enfant de plus de 5 ans [1].

Les effets secondaires du traitement hormonal sont représentés par :

- Augmentation de la taille de la verge et des testicules
- Fréquence accrue des érections
- Œdème rosé du scrotum
- Modification du comportement : agressivité, irritabilité

Ces effets secondaires disparaissent à l'arrêt du traitement.

Dans la série de Stéfaniu, sept patients avaient reçu un traitement hormonal (injections d'HCG), sans résultat convaincant (dans un cas de cryptorchidie bilatérale le testicule droit est devenu palpable, mais il est resté haut et intracanalair).

En moyenne, sur 33 études publiées entre 1950 et 1990, les taux de succès rapportés sont de 21% pour le GnRH, 19% pour le HCG et 4% pour l'effet placebo [88].

Selon Noché [87], l'intérêt de la stimulation hormonale dans le cadre du testicule non palpable est de diagnostiquer la présence de tissu testiculaire.

Dans notre série, le traitement hormonal n'a été instauré chez aucun patient.

## **IX. Comparaison entre la coelioscopie et la chirurgie conventionnelle :**

La chirurgie des testicules non palpables est en pleine phase d'évolution où les exigences socio-économiques ne sont pas toujours compatibles. Aussi, de nouveaux paramètres sont apparus, notamment la douleur, la durée d'hospitalisation, la durée d'absentéisme scolaire ainsi que le coût [65].

Les principaux avantages attribués à la chirurgie laparoscopique sont : une douleur moindre, une durée d'hospitalisation plus courte, une reprise rapide de l'activité et un meilleur aspect esthétique [3; 4; 42; 76].

La coelioscopie a eu le grand mérite de pousser les chirurgiens à revoir la routine traditionnelle des soins post-opératoires pratiqués en chirurgie ouverte classique, et particulièrement en ce qui concerne la reprise de l'alimentation et la durée du séjour hospitalier [47].

Le confort post opératoire après vidéo-chirurgie est meilleur que celui de la chirurgie ouverte. La laparoscopie diminue significativement les douleurs postopératoires et permet un retour plus rapide à une activité normale comme le prouve la majorité des études [67 ; 71]. On note que la durée d'hospitalisation en cas de TNP est de 1 jour [89, 90]; ceci se reflète dans les résultats de notre étude où le délai de séjour était de 24h.

En 1999, Ferro [60] a réalisé une étude comparative entre la laparoscopie et la chirurgie ouverte pour TNP, où il a étudié les paramètres suivants : les découvertes anatomiques, la procédure opératoire, le temps, le coût ainsi que le recul. Il n'a pas noté de différence significative concernant les paramètres analysés à l'exception du coût et du temps opératoires qui étaient significativement plus élevés en cas de laparoscopie. Cependant, cette étude resterait-elle fiable dans notre époque où la pratique de la coelioscopie a grandement évolué et où le temps opératoire a largement diminué ?

En plus de la douleur significative, la durée d'hospitalisation et période de convalescence prolongées ainsi que l'aspect inesthétique de l'abdomen en post-opératoire, la chirurgie ouverte expose également au risque d'infection au niveau du site d'incision, d'abcès profond, de

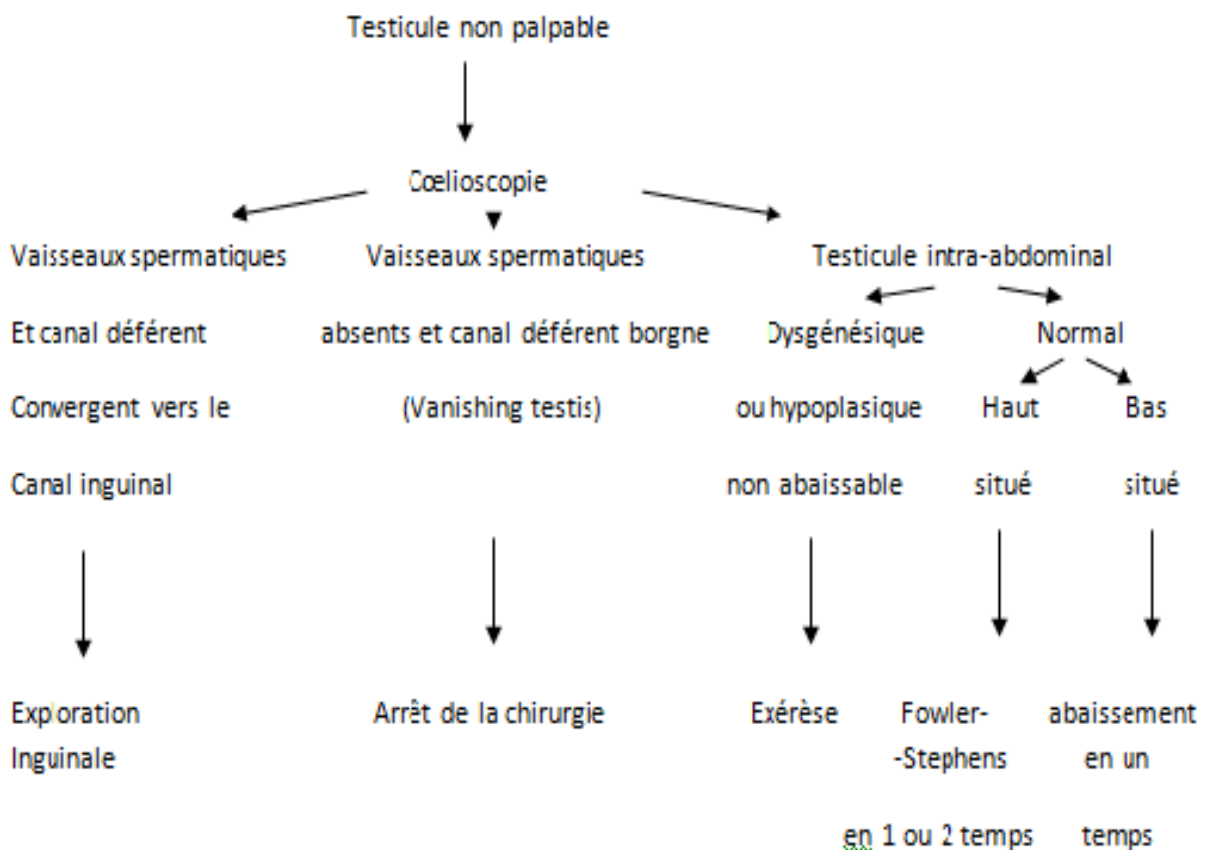
péritonite, de brides intra-péritonéales et aux autres complications de la chirurgie abdomino-pelvienne [42 ; 45].

Les expériences des différents auteurs avaient démontré l'utilité de la cœlioscopie dans la prise en charge des testicules non palpables, avec des taux de réussite très satisfaisants et un faible taux d'échec [3 ; 12 ; 48 ; 68 ; 74 ; 75 ; 91].

## X. La conduite à tenir devant un testicule non palpable :

D'un point de vue diagnostique, la laparoscopie permet chez l'enfant présentant un testicule non palpable d'aboutir rapidement à une réponse définitive et fiable sur le statut gonadique, et d'amorcer le traitement chirurgical d'un testicule trophique en situation intra abdominale par l'orchidopexie laparoscopique en un seul temps ou le premier temps de la technique de Fowler–Stephens, et lorsqu'il existe une brièveté du pédicule spermatique, une section haute du pédicule permettant l'abaissement scrotal et la fixation du testicule après 4 à 6 mois selon la technique en deux temps .

Elle permet également l'exérèse d'un testicule atrophique pour étude histologique [11].



**Figure 54 :** Notre algorithme décisionnel concernant la conduite à tenir devant un testicule non palpable chez l'enfant



*CONCLUSION*

Après la première laparoscopie diagnostique pour la recherche du testicule non palpable en 1976, la laparoscopie a considérablement modifié la stratégie de prise en charge des testicules non palpables.

Elle permet de renseigner avec certitude sur l'existence d'une gonade, sur sa localisation et de mettre en œuvre l'option thérapeutique retenue : orchidectomie, orchidopexie en un seul temps ou Fowler et Stephens en un seul ou en deux temps.

La cœlioscopie est une technique à la fois simple et sensible, avec une morbidité faible et contrôlable. En effet, la possibilité de poser le diagnostic et de réaliser le geste thérapeutique dans le même temps coelioscopique a progressivement contribué à faire de la laparoscopie le « gold-standard » de la prise en charge des testicules non palpables.

Aussi et au vu de tout ce qui a été cité, nous recommandons l'exploration coelioscopique en première intention après un examen clinique minutieux et rigoureux, attestant que le ou les testicules n'est ou ne sont pas palpables.



*ANNEXES*

## Fiche d'exploitation

### Identité :

- Numéro du dossier :
- Age :
- Nombre de fraterie :

### Motif d'hospitalisation :

- Bourse vide : gauche  droite  bilatérale

### Antécédents :

#### Personnels :

- Prématurité : oui  non
- Hypotrophie : oui  non

#### Familiaux

- Antécédents familiaux d'anomalies de migration testiculaire oui  non

### Histoire de la maladie :

- Circonstances de découverte : \* salle d'accouchement   
\* Par la maman   
\* Découverte fortuite lors d'une consultation
- Testicule déjà présent dans la bourse : oui  non

### Examen clinique :

- côté atteint : gauche :  droit :  bilatéral
- côté controlatéral : – position du testicule :  
– taille :  
– consistance :
- OGE : Verge : – insertion du méat : normale :  hypospadias   
– Aspect :   
– Dimensions : normales  micropénis

Scrotum : normal :  anormal

- Hernie inguinale : oui  non
- Malformations associées :
- Hypospadias : oui  non
- Micropénis : oui  non
- Microscrotum : oui  non
- Obésité : oui  non
- Retard statural : oui  non
- Autres :

**Examens paracliniques :**

- Imagerie :      **1/ échographie :**      oui                       non 
  - testicule inguino-scrotal
  - Testicule abdominal
  - Absence de testicule :
  - Doute de diagnostic :
- Dimension :
- 2/TDM :**      oui                       non
- Résultats :
- 3/IRM :**      oui                       non
- Résultats :
- 4/Opacification des vaisseaux spermatiques :**      oui                       non
- Résultats :
- Biologie : - Dosage testostérone :
- Dosage FSH-LH :
- Caryotype :

**Traitement médical :**      oui                       non   
Résultats :

**Exploration laparoscopique :**

- Position du testicule:      - inguinale : 
  - Intra-abdominale :
  - Agénésie testiculaire :
- Aspect: normal                       anormal
- Taille : normale                       hypotrophie                       agénésie
- Canal péritonéo-vaginal : présent :                       absent
- Pédicule spermatique : long                       court
- Insertion de la gonade testiculaire :
- Anomalies épидидymo-testiculaires :      - pas d'anomalies : 
  - Indépendance épидидymo-testiculaire
  - Atrésie partielle de l'épididyme :

**Modalités d'abaissement :**

- Abaissement en un temps :
- Technique shehata
  - Fowler et stephens en un temps :
  - Fowler et stephens en 2 temps :
  - Ablation :
  - Abstention :

**Résultats :**

- Position du testicule : – intra-scrotale :
- Scrotale haute :
- Inguinale :
- Non palpable :
  
- Taille du testicule : normale :  diminuée
- Consistance : normale :  anormale
- Ascension secondaire :                    oui  non

**Complications :**

- à court terme : – torsion
- atrophie testiculaire
- cicatrice chéloïde :
- RAS :
  
- A long terme : – dégénérescence testiculaire :
- stérilité



*RESUMES*

## Résumé

Les testicules non palpables (TNP) représentent près de 20 % des situations d'anomalies de la migration testiculaire. La coelioscopie s'est imposée depuis plusieurs années comme une méthode performante donnant les informations les plus complètes et évitant d'autres investigations. Elle a un double intérêt : diagnostique et thérapeutique. Notre travail est une étude rétrospective descriptive intéressant les enfants se présentant pour testicules non palpables colligés au service de chirurgie pédiatrique générale du CHU Mohamed VI de Marrakech, sur une période de six ans allant du 1er janvier 2009 au 31 décembre 2014. Dans cette étude, cent enfants (Cent seize testicules non palpables) ont bénéficié d'une exploration laparoscopique. Dans 17,3 % des cas, il s'agissait d'une agénésie testiculaire. Tandis que dans 19,8% des cas, le testicule était haut situé et un premier temps laparoscopique d'abaissement a été réalisé alors que l'abaissement en un seul temps a été effectué dans 42,2% des cas. La durée d'hospitalisation était de 24h sans complications notables. L'objectif de ce travail est de sensibiliser les chirurgiens sur les avantages de la coelioscopie en tant qu'outils diagnostic et thérapeutique afin d'optimiser la prise en charge des testicules non palpables chez les enfants

## **Abstract**

The non palpable testis account for nearly 20% of anomalies situations of testicular migration. Laparoscopy has become for many years a successful method giving the most complete information and avoiding other investigations. It has a double interest: diagnosis and treatment. Our work is retrospective descriptive study about children presenting non-palpable testes collected in general pediatric surgery department of mother-child hospital at the University Hospital Center Mohamed VI of Marrakech during a six-year period ran from January 1st 2009 to December 31st 2014. In our study, one hundred children (One hundred and sixteen non-palpable testes) underwent laparoscopic exploration. In 17.3% of cases, it was a testicular agenesis. While in 19.8% of cases, the testis was located above and a first lowering laparoscopic time was performed while the lowering in one time was carried out in 42.2% of cases. The hospital stay was 24 hours without significant complications. The objective of this work is to educate surgeons about the benefits of laparoscopy as tools for diagnosis and treatment in order to optimize the management of non-palpable testis at children

## ملخص

تمثل الخصية غير المحسوسة ما يقارب من 20% من حالات الإضطرابات المرتبطة بهجرة الخصية. أصبح تنظيف البطن منذ سنوات عديدة وسيلة ناجحة تمكن من إعطاء معلومات مكتملة و شاملة وتجنب وسائل تحقيقات أخرى، وبالتالي تمكيننا من التشخيص و العلاج. هذا العمل هو دراسة استعادية وصفية تهتم الأطفال المصابين بخصية غير محسوسة. الذين تم علاجهم في قسم جراحة الأطفال العامة بمستشفى الأم و الطفل التابع للمركز الإستشفائي الجامعي محمد السادس بمراكش. امتدت هذه الدراسة فترة ست سنوات اعتبارا من 1 يناير 2009 إلى 31 دجنبر 2014. و في هذه الدراسة، تم إخضاع مائة طفل (مائة وستة عشر خصية غير محسوسة) لاستكشاف بالمنظار. في 17.3% من الحالات الخصية غير موجودة. بينما في 19.8% من الحالات، وجدت الخصية في أعلى البطن مما استوجب إجراء تخفيض أولي بالمنظار في انتظار عملية ثانية بعد أربعة إلى ستة أشهر. في حين تم إجراء تخفيض في أن واحد عند 42.2% من الحالات. وكانت الإقامة في المستشفى قد استغرقت 24 ساعة من دون مضاعفات كبيرة. الهدف من هذا العمل هو تثقيف الجراحين على فوائد تنظيف البطن كأداة تشخيص وعلاج لتحسين جودة علاج الخصية غير المحسوسة عند الأطفال



***BIBLIOGRAPHIE***

1. **Merrot T.**  
Prise en charge des testicules non descendus.  
*progrès en urologie*.2009;19:265–268.
2. **Cortes N, Ferrari P, Zambarda E, Manenti A, Baldini A, Morano FP.**  
Diagnosis of bilateral abdominal cryptorchidism by laparoscopy.  
*Endoscopy*.1976;8:33–34
3. **Stéfaniu M, Lefébure B, Liard-Zmuda A, Bachy B.**  
Testicules impalpables.Place de la cœlioscopie.  
*Archives de pédiatrie* .2004 ;11:315–318
4. **Denes T, Saito Fernando J, Silva Frederico A, Giron Amilcar M, Machado M, Srougi M.**  
Laparoscopic Diagnosis and Treatment of non palpable testis.  
*International Braz J Urol*.2008;34: 329–335.
5. **Litynski GS.**  
Highlights in the history of laparoscopy.  
*Frankfort /Main, B. Bernet Verlag*.1996 ; 3–9804740–62.
6. **Stellato A.**  
History of laparoscopic surgery.  
*SurgClin North Am*.1992; 72: 997–1002
7. **Hammoud k, Salem A, El-Ghoneimy M, Abdelhakim A, Saad I.**  
Role of Laparoscopy in Diagnosis and Management of non–palpable Undescended Testis  
*J Urology*. 2011 sept ;78(35):S114
8. **Cotte B, De Lapasse C, Nohuz E, Rivoire C, Tamburro S, Boughizane S et al.**  
Coeliochirurgie  
Encycl Méd Chir ( Elsevier, Paris) , Gynécologie, 76–A–10,2008.21p
9. **Buisson P, Leclair MD, Podevin G, Laplace C, Lejus C, Heloury Y.**  
Chirurgie coelioscopique chez l'enfant.  
*Archives de pédiatrie*. 2005;12:1407–1410
10. **Tackett LD, Patel SR, Caldamone AA.**  
A history of cryptorchidism: lessons from the eighteenth century.  
*JPediatrUrol*.2007. Dec;3(6):426–32

11. **Bugel H, Pfister C, Liard-zmuda A, Bachy B, Mitrofanoff P.**  
Intérêt de l'exploration et du traitement par cœlioscopie des testicules impalpables : à propos d'une série de 48 cas.  
*Progrès en Urologie*.1998;8: 78-82
12. **Zerhouni H, Lachhab M, Amrani A, Zarhouni F, Benhammou M.**  
Place de la laparoscopie dans la prise en charge des testicules non palpables chez l'enfant. A propos de 35 cas.  
*Annales d'urologie*.2003 ; 37 : 140-142
13. **Barzachi D.**  
Les cryptorchidies opérées selon la technique de Fowler et Stephens.  
[Thèse de doctorat en médecine]. Univ Genève, 2003
14. **Bailleul JP, Mauroy B. Anatomie du testicule, des voies spermatiques et des bourses.** *Encycl Méd chir (Elsevier, Paris ), Urologie*;18-600-A-10.1991.14p
15. **Blanc E, Meria P, Cussenot C.**  
Anatomie chirurgicale des organes génitaux masculins externes.  
*Encycl Méd chir (Elsevier, Paris ), Techniques chirurgicales-Urologie*; 41-390.1998.12p
16. **Sobotta J.**  
Atlas d'anatomie humaine Sobotta- Tome 2, Tronc, Viscères, Membre Inferieur. 4ème éd.2000 : 231
17. **Yalçın B, Komesli G, Özgök Y, Ozan H.**  
Vascular anatomy of normal and undescended testes: Surgical assessment of anastomotic channels between testicular and deferential arteries.  
*Urology*. 2005; 66:854-857
18. **Juskiewenski S, Guitard J, Moscovici J.**  
Embryologie de l'appareil urinaire.  
*Encycl Méd chir (Elsevier, Paris ), Néphrologie -Urologie*,18-002-A-10.1993.8p
19. **Cochard L.**  
Atlas d'Embryologie Humaine de Netter. Edition Masson.2003:171-173 ;177-8
20. **Biserte J.**  
Chirurgie du testicule non descendu.  
*Encycl Méd Chir (Elsevier- Paris), Techniques chirurgicales - Urologie* ; 41-410.2001.11p

21. **Hughes Ieuan A, Acerini Carlo L.**  
Factors controlling testis descent.  
*Eur J Endocrinol.*2008 ;159 :75-82
22. **Toppari J.**  
Physiology and disorders of testicular descent.  
*Endocr Dev.*2003; 5:104-109.
23. **Brouwers MM, De Bruijne LM, De Gier RPE, Zielhuis GA, Feitz WF, Roeleveld N.**  
Risk factors for undescended testis.  
*J PediatrUrol .*2012;8 :59-66
24. **Averous M, Lopez C.**  
La cryptorchidie:le point de vue de l'urologue pédiatre.  
*Gynécologie Obstétrique & Fertilité.*2004;32: 813-817
25. **Diao B, Diallo Y; Fall PA, Ngom G, Fall B, Ndoye AK et al .**  
Syndrome de prune belly : aspects épidémiologiques, cliniques et thérapeutiques.  
*Progrès en urologie.*2008 ;18 :470-474
26. **Sumfest JM, Kolon TF, Rukstalis DB.**  
Cryptorchidism: Treatment & Management.  
2009.[www.emedicine.medscape.com](http://www.emedicine.medscape.com)
27. **Virtanen HE, Cortes D, Rajpert-De Meyts E, Ritzen M, Nordenskjold A, Skakkebak NE, Toppari J.**  
Development and descent of the testis in relation to cryptorchidism.  
*ActaPaediatr.* 2007; 96: 622-627
28. **Hutson JM, Hasthorpe S.**  
Abnormalities of testicular descent.  
*Cell Tissue Res.*2005; 322:155-158
29. **CortesD, Thorup JM, Visfeldt J.**  
Cryptorchidism: aspects of fertility and neoplasms.  
*Horm Res.*2001;55:21-27
30. **Mackinnon AE.**  
The undescended testis.  
*Indian J Pediatr.*2005; 72:429-432

31. **Murphy F, Sri Paran T, Puri P.**  
Orchidopexy and its impact on fertility.  
*PediatrSurg Int.* 2007;23:625–632
32. **Virtanen HE, Bjerknes R, Cortes D, Jørgensen N, Rajpert-De Meyts E, Thorsson AV et al**  
Cryptorchidism: classification, prevalence and long-term consequences.  
*ActaPaediatr.*2006; 96: 611–616
33. **Herrinton LJ, Zhao W, Husson J.**  
Management of cryptorchidism and risk of testicular cancer.  
*Am J Epidemiol.*2003;157: 602–605
34. **Walsh T, Dall'Era M, Croughan M.**  
Prepubertal orchiopexy for cryptorchidism may be associated with lower risk of testicular cancer.  
*JUrol.*2007;178(4):1440–1446.
35. **Wallan EM, Shortliffe LMD.**  
Undescended testis and testicular tumors.In:M. J. Ashcraft KW, Sharp RJ, Sigalet DL, Snyder CL, editors.  
*Pediatric surgery. 3rd ed. Philadelphia, London, New York: WB Saunders Company; 2000.*
36. **Pettersson A, Richiardi L, Nordenskjold A, Kaijser M, Akre A.**  
Age at surgery for undescended testis and risk of testicular cancer.  
*N Engl J Med.*2007;356(18):1835–1841
37. **Mouriquand P.**  
Undescended testes in children: the pediatric urologist's point of view.  
*Eur J Endocrinol.*2008; 159:83–86
38. **Onal B., Kogan BA.**  
Additional benefit of laparoscopy for non palpable testes: Finding a contra lateral patent processus.  
*UROLOGY.* 2008;71: 1059–1063
39. **Tong Q, Zheng L, Tang S, Mao Y, Wang Y, Liu Y, Cai J, Ruan Q.**  
Laparoscopy-assisted orchiopexy for recurrent undescended testes in children.  
*J PediatrSurg.*2009; 44: 806–810

40. **Guven A, Kogan BA.**  
Undescended testis in older boys: further evidence that ascending testes are common.  
*J PediatrSurg.*2008 ;43:1700-1704
41. **Daher P, Nabbout P, Feghali J, Riachy E.**  
Is the Fowler–Stephens procedure still indicated for the treatment of non palpable intra-abdominal testis?  
*JPediatrSurg.* 2009; 44: 1999-2003
42. **Charny CW, Wolgin W.**  
The management of cryptorchism.  
*Surg GynecolObstet.*1956;102:177-86.
43. **Hadziselimovic F, Girand J, Herzog B.**  
Lack of germ cells and endocrinology in cryptorchid boys from one to six years of life. In: Bierrich JR, Giarola A, editors.  
*New York, Academic Press, 1979.*p. 129.
44. **Action Committee Report of the Urology Section, American Academy of Pediatrics.**  
Timing of elective surgery of the genitalia of male children, with particular reference to the risks, benefits and psychological effects of surgery and anesthesia.  
*Pediatrics.*1997;7:590.
45. **Canavese F, Lalla R, Linari A, Cortese MG, Gennari F. Hadziselimovic F.**  
Surgical treatment of cryptorchidism.  
*Eur J Pediatr .*1993;152(Suppl 2):S43-4
46. **Martin Ritz E, Bergh A, Bjerknes R, Christiansen P, Cortes D, Haugen SE et al.**  
Nordic consensus on treatment of undescended testes.  
*Acta Pædiatrica.*2007; 96: 638-643.
47. **Papparella A, Romano M, Noviello C, Cobellis G, Nino F, Del Monaco C et al.**  
The value of laparoscopy in the management of non-palpable testis.  
*J PediatrUrol.* 2010;3:550-554
48. **Denes FT, Saito FJ, Silva FA, Giron AM, Machado M, Srougi M.**  
Laparoscopic Diagnosis and Treatment of non palpable Testis.  
*International Braz J Urol.* 2008 may-june;34 (3): 329-335.

49. **Hubert J, Pascal V, Cormier L, Géraud H.**  
Exploration clinique et para clinique du testicule.  
*Encycl Méd Chir (Elsevier- Paris), néphrologie-urologie ;18-601-C-10.1997.15p.*
50. **Gruner M, Grapin C, Audry G. Cryptorchidie.**  
Ectopie testiculaire.  
*Encycl Méd chir (Elsevier, Paris ). Pédiatrie. 4-089-B-10. 1992, 8p*
51. **Grapin C, Germed M, loc'h P, Bridzler J, Gruner M.**  
Malformations associées à l'ectopie testiculaire.  
*Ch ped. 1989 ;30(3):141-143*
52. **Batch JA , Williams DM, Dabies HR, Browen BD, Evans BA, Hughes IA et al.**  
Role of the androgen receptor in male sexual differentiation.  
*Horm Res.1992 ;38: 226-229*
53. **Rosenberg D.**  
Testicule non perçu à la palpation, l'échographie est-elle utile ?  
*archives de pédiatrie.2003 ;10 :188-190*
54. **LeBartz G, Petit P, Ravasse T.**  
Qu'attendre de l'échographie dans les anomalies de migration testiculaire.  
*Archives de pédiatrie.2006;13:426-428*
55. **Elder JS.**  
Ultrasonography is unnecessary in evaluating boys with a non palpable testis.  
*Pediatrics.2002;110:748-51*
56. **Tasiana GE, Coppb HL, Baskinb LS.**  
Diagnostic imaging in cryptorchidism: utility, indications and effectiveness.  
*J Pediatr Surg.2011;46 :2406-2413*
57. **Roy C, Tuchmann C.**  
Echographie scrotal.  
*J Radiol.2003 jun ; 84 (6): 667-680*
58. **Krishnaswami S, Fonnesbeck C, Penson D, McPheeters ML.**  
Magnetic Resonance Imaging for Locating Non palpable Undescended Testicles: A Meta-analysis.  
*PEDIATRICS. 2013Jun.131(6):1908-16.*

59. **Yeung CK, Tam YH, Chan YL, Lee KH, Metreweli C.**  
A new management algorithm for impalpable undescended testis with gadolinium enhanced magnetic resonance angiography.  
*JUrol.*1999;162: 998-1002
60. **Ferro F, Spagnoli A, Zaccara A, Devico A .**  
Is préopérative laparoscopy useful for impalpable testis ?  
*JUrol.*1999 Sep;162(3 Suppl 2); 995-6
61. **Lee MM, Donahoe PK, Silverman BL, Hasegawa Y, Gustafson ML, Chang Y, MacLaughlin DT.**  
Measurements of Serum Müllerian Inhibitin Substance in the evaluation of children with nonpalpable gonads.  
*N Engl J Med.*1997; 336: 1480-1486
62. **Sauvat F, Revillon Y.**  
Chirurgie coelioscopique et laparoscopique chez l'enfant.  
*Encycl Méd chir (Elsevier, Paris ). Pédiatrie.* 4-019-A-10. 2006, 7p.
63. **QUERLEU D.**  
Coelochirurgie : principes généraux et instrumentation.  
*Encycl Méd chir (Elsevier, Paris ). Techniques chirurgicales-gynécologie ,* 41- 515-A, 2002, 8p.
64. **Giaufré E.**  
Anesthésie pour chirurgie urologique de l'enfant.  
*Encycl Méd Chir (Elsevier, Paris). Anesthésie-Réanimation.* 36-592-B-10. 2003, 11p
65. **Smaldone MC, Sweeney DD, Ost MC, Docimo SG.**  
Laparoscopy in paediatric urology: present status  
*BJ U International.*2007; 100 : 143-150
66. **Buisson P, Leclair MD, Podevin G, Laplace C, Lejus C, Heloury Y.**  
Chirurgie coelioscopique chez l'enfant.  
*Archives de pédiatrie.*2005; 12: 1407-1410.
67. **Hvistendahl GM, Poulsen EU.**  
Laparoscopy for the impalpable testes: Experience with 80 intra-abdominal testes.  
*J PediatrUrol.*2009 oct;5(5):389-92.
68. **El gohary MA.**  
Non-descent of the testis: An overlooked laparoscopic finding.  
*J PediatrUrol .*2008; 4: 364-366.

69. **Cisek LJ , Peters CA, Atala A; Bauer SB, Diamond DA, Retik AB.** Current findings in diagnostic laparoscopic evaluation of the non palpable testis.  
*JUrol.*1998 sept ;160 :1145–1149
70. **Abbou CC, Doublet JD, Gaston R,Guilloneau B.**  
La laparoscopie en urologie pédiatrique.  
*ProgUrol.*1999;9: 979–1000
71. **Samadi AA, Palmer LS, Franco I.**  
Laparoscopic orchidopexy: Report of 203 cases with review of diagnosis, operative technique, and lessons learned.  
*JEndourol.* 2003; 17(6):365–8.
72. **Radmayr C, Oswald J, Schwentner C, Neururer R, Peschel R, Bartsch G.**  
Long-term outcome of laparoscopically managed nonpalpable testes.  
*J Urol.*2003;170: 2409–2411
73. **Banieghbal B, Davies M.**  
Laparoscopic evaluation of testicular mobility as a guide to management of intra-abdominal testes.  
*World J Urol.*2003 May;20(6):343–5.
74. **El-Anany F, Gad El-Moula M, Abdel MA, Abdallah A, Takahashi M, Kanayama H.**  
Laparoscopy for impalpable testis: classification based management.  
*SurgEndosc.*2007 Mar; 21(3):449–54.
75. **Baker LA, Docimo SG, Surer I.**  
A multi-institutional analysis of laparoscopic orchidopexy.  
*BJU Int.*2001; 87: 484–489
76. **Papparella A, Parmeggiani P, Cobellis G, Mastroianni L, Stranieri G., Pappalepore N et al.**  
Laparoscopic management of nonpalpable testes: A multicenter studyof the Italian Society of Video Surgery in Infancy.  
*JPediatrSurg.*2005; 40: 696– 700
77. **Moursy EE, Gamal W, Hussein MM.**  
Laparoscopic orchiopey for non-palpable testes: outcome of two techniques.  
*J PediatrUrol .*2011;7:178–181

78. **Esposito C, Lima M, Mattioli G.**  
Complications of pediatric urological laparoscopy: mistakes and risks.  
*J Urol.* 2003; 169: 1490–2
79. **Becker T, Koen M, Wurz S, Berger C, Riccabona M.**  
Two stage vs one stage fowler stephens orchidopexy—a critical retrospective analysis.  
*J PediatrUrol.* 2007apr. 3(Supp1):S37–38.
80. **Alagaratnam S, Nathaniel C, Cuckow P, Duffy P, Mushtaq I, Cherian A et al.**  
Testicular outcome following laparoscopic second stage Fowler Stephens orchidopexy.  
*J PediatrUrol.*2014; 10: 186–192
81. **Stec AA, Tanaka ST, Adams MC, Pope JC, Thomas JC, Brock JW.**  
Orchiopexy for Intra–Abdominal Testes: Factors Predicting Success.  
*JUrol.*2009; 182:1917–1920
82. **Shehata SM.**  
Laparoscopically assisted gradual controlled traction on the testicular vessels: a new concept in the management of abdominal testis. A preliminary report.  
*Eur J Pediatr Surg.*2008 Dec;18(6):402–6.
83. **Steven MJ, McCabe AJ, Davis C, O'toole SJ.**  
Testicular torsion: A complication of laparoscopic orchidopexy.  
*J PediatrUrol.* 2006 ; 2:509–510
84. **Gruner M, Grapin C, Audry G.**  
Cryptorchidie. Ectopie testiculaire.  
*Encycl Méd Chir (Elsevier, Paris). Pédiatrie,*4–089–B–10, 1992,7p
85. **Tackett LD, Wacksman J, Billmire D.**  
The high intra–abdominal testis: technique and long–term success of laparoscopic testicular autotransplantation.  
*J Endourol.*2002; 16: 359–361
86. **Stephen A, Koff SA, Sethi PS.**  
Treatment of high undescended testes by low spermatic vessel ligation: an alternative to the Fowler and Stephens technic.  
*JUrol.* 1996 ;156: 799–803.

- 87. Noché ME, Grapin–Dagomo C.**  
Testicule non palpable : Mise au point.  
*mt pédiatrie*.2009 janvier–février;12(1)
- 88. Pyorala S, Huttunen NP, Uhari M.**  
A review and meta–analysis of hormonal treatment of cryptorchidism.  
*J Clin Endocrinol Metab*.1995sept; 80(9): 2795–2799.
- 89. Nassar AHM.**  
Laparoscopic assisted orchidopexy: a new approach to the impalpable testis.  
*J Pediatr Surg*.1995jan ;30 :39–41.
- 90. Caldamone AA, Amanal JF.**  
Laparoscopic stage 2 Fowler–Stephens orchidopexy.  
*J Urol*.1994oct ;152 :1253–1256
- 91. Schumacher M, Seeger M, Szavay P.**  
Rôle de la laparoscopie dans la cryptorchidie.  
*Forum Med Suisse*.2014 ;14(7) :122–126

# قسم الطبيب

أقسم بالله العظيم

أن أراقب الله في مهنتي.

وأن أصون حياة الإنسان في كافة أطوارها في كل الظروف والأحوال بآذلاً  
وسعي في استنقاذها من الهلاك والمرض

والألم والقلق.

وأن أحفظ للناس كرامتهم، وأستر عورتهم، وأكتم سرهم.

وأن أكون على الدوام من وسائل رحمة الله، باذلاً رعايتي الطبية للقريب  
والبعيد، للصالح والطالح، والصديق والعدو.

وأن أثابر على طلب العلم، أسخره لنفع الإنسان.. لا لأذاه.

وأن أوقر من علمني، وأعلم من يصغرني، وأكون أخاً لكل زميل في المهنة  
الطبية

متعاونين على البر والتقوى.

وأن تكون حياتي مصداق إيماني في سرّي وعلانيتي، نقيّة مما يشينها  
تجاه الله ورسوله والمؤمنين.

والله على ما أقول شهيد



جامعة القاضي عياض  
كلية الطب و الصيدلة  
مراكش

سنة 2015

أطروحة رقم 60

## مساهمة تنظيف البطن في علاج الخصية غير المحسوسة لدى الأطفال

### الأطروحة

قدمت ونوقشت علانية يوم .../.../2015

من طرف

السيدة مريم رابطة الدين

المزودة في 17 يونيو 1989 بمراكش

لنيل شهادة الدكتوراة في الطب

الكلمات الأساسية :

الخصية غير المحسوسة - تنظيف البطن - الطفل

### اللجنة

الرئيس

السيد م. أولاد الصياد

أستاذ في جراحة الأطفال

المشرف

السيد ا. ا. كاملي

أستاذ مبرز في جراحة الأطفال

السيد م. أ. لقميشي

أستاذ مبرز في أمراض المسالك البولية

الحكام

السيدة د. بصراوي

أستاذة مبرزة في الفحص بالأشعة

السيدة غ. الضرايس

أستاذة مبرزة في طب الأطفال