



UNIVERSITE CADI AYYAD
FACULTE DE MEDECINE ET DE PHARMACIE
MARRAKECH

ANNEE 2013

THESE N° 94

**Prise en charge neurochirurgicale
de l'hémangioblastome de l'encéphale.
Expérience du service de Neurochirurgie CHU Med VI**

THESE

PRESENTEE ET SOUTENUE PUBLIQUEMENT LE/...../2013

PAR

Mr. Yassine ROKNI

Né le 31 Août 1986 à BOUMALNE DADES

POUR L'OBTENTION DU DOCTORAT EN MEDECINE

MOTS CLES

Fosse cérébrale postérieure – Hémangioblastome – Maladie de VON HIPPEL
LINDAU –Imagerie–Chirurgie.

JURY

Mr. S. AIT BENALI

Professeur de Neurochirurgie

PRESIDENT

Mr. M. LMEJJATI

Professeur Agrégé de Neurochirurgie

RAPPORTEUR

Mr. H. GHANNANE

Professeur de Neurochirurgie

Mr. M. ZOUBIR

Professeur d'Anesthésie–Réanimation

Mr. A. EL FIKRI

Professeur agrégé de Radiologie

} **JUGES**

بِسْمِ اللَّهِ الرَّحْمَنِ الرَّحِيمِ

رَبُّ أَوْزَعَنِي أَنْ أَشْكُرَ نِعْمَتَكَ
الَّتِي أَنْعَمْتَ عَلَيَّ وَعَلَى وَالِدَيَّ
وَأَنْ أَعْمَلَ صَالِحًا تَرْضَاهُ
وَأَصْلِحْ لِي فِي نَزِيَّتِي إِنِّي تُبْتُ
إِلَيْكَ وَإِنِّي مِنَ الْمُسْلِمِينَ
صَدَقَ اللَّهُ الْعَظِيمُ.



Serment d'hypocrate

Au moment d'être admis à devenir membre de la profession médicale, je m'engage solennellement à consacrer ma vie au service de l'humanité.

Je traiterai mes maîtres avec le respect et la reconnaissance qui leur sont dus.

Je pratiquerai ma profession avec conscience et dignité. La santé de mes malades sera mon premier but.

Je ne trahirai pas les secrets qui me seront confiés.

Je maintiendrai par tous les moyens en mon pouvoir l'honneur et les nobles traditions de la profession médicale.

Les médecins seront mes frères.

Aucune considération de religion, de nationalité, de race, aucune considération politique et sociale, ne s'interposera entre mon devoir et mon patient.

Je maintiendrai strictement le respect de la vie humaine dès sa conception.

Même sous la menace, je n'userai pas mes connaissances médicales d'une façon contraire aux lois de l'humanité.

Je m'y engage librement et sur mon honneur.

Déclaration Genève, 1948





LISTE DES PROFESSEURS

UNIVERSITE CADI AYYAD
FACULTE DE MEDECINE ET DE PHARMACIE
MARRAKECH

Doyen Honoraire

: Pr. Badie–Azzamann MEHADJI

ADMINISTRATION

Doyen

: Pr. Abdelhaq ALAOUI YAZIDI

Vice doyen à la recherche et la
coopération

: Pr. Ag. Mohamed AMINE

Secrétaire Général

: Mr. Azzeddine EL HOUDAIGUI

PROFESSEURS D'ENSEIGNEMENT SUPERIEUR

ABOULFALAH	Abderrahim	Gynécologie – Obstétrique B
ABOUSSAD	Abdelmounaim	Néonatalogie
AIT BENALI	Said	Neurochirurgie
AIT SAB	Imane	Pédiatrie B
AKHDARI	Nadia	Dermatologie
ALAOUI YAZIDI	Abdelhaq	Pneumo–phtisiologie
AMAL	Said	Dermatologie
ASMOUKI	Hamid	Gynécologie – Obstétrique A
ASRI	Fatima	Psychiatrie

BELAABIDIA	Badia	Anatomie-Pathologique
BENELKHAÏAT BENOMAR	Ridouan	Chirurgie - Générale
BOUMZEBRA	Drissi	Chirurgie Cardiovasculaire
BOUSKRAOUI	Mohammed	Pédiatrie A
CHABAA	Laila	Biochimie
CHOULLI	Mohamed Khaled	Neuropharmacologie
ESSAADOUNI	Lamiaa	Médecine Interne
FIKRY	Tarik	Traumatologie- Orthopédie A
FINECH	Benasser	Chirurgie - Générale
GHANNANE	Houssine	Neurochirurgie
KISSANI	Najib	Neurologie
KRATI	Khadija	Gastro-Entérologie
LOUZI	Abdelouahed	Chirurgie générale
MAHMAL	Lahoucine	Hématologie clinique
		stomatologie et chirurgie
MANSOURI	Nadia	maxillo faciale
MOUDOUNI	Said mohammed	Urologie
MOUTAOUAKIL	Abdeljalil	Ophtalmologie
NAJEB	Youssef	Traumato - Orthopédie B

RAJI	Abdelaziz	Oto-Rhino-Laryngologie
SAIDI	Halim	Traumato – Orthopédie A
	Mohamed	
SAMKAOUI	Abdenasser	Anesthésie- Réanimation
SARF	Ismail	Urologie
SBIHI	Mohamed	Pédiatrie B
SOUMMANI	Abderraouf	Gynécologie-Obstétrique A
YOUNOUS	Saïd	Anesthésie-Réanimation

PROFESSEURS AGREGES

ADERDOUR	Lahcen	Oto-Rhino-Laryngologie
ADMOU	Brahim	Immunologie
AMINE	Mohamed	Epidémiologie – Clinique
ARSALANE	Lamiaie	Microbiologie- Virologie (Militaire)
BAHA ALI	Tarik	Ophtalmologie
BOUKHIRA	Abderrahman	Biochimie-Chimie (Militaire)
BOURROUS	Monir	Pédiatrie A
CHAFIK	Aziz	Chirurgie Thoracique (Militaire)
CHELLAK	Saliha	Biochimie-chimie (Militaire)

CHERIF IDRISSE EL GANOUNI	Najat	Radiologie
DAHAMI	Zakaria	Urologie
EL ADIB	Ahmed rhassane	Anesthésie–Réanimation
EL FEZZAZI	Redouane	Chirurgie Pédiatrique
EL HATTAOUI	Mustapha	Cardiologie
EL HOUDZI	Jamila	Pédiatrie B
ELFIKRI	Abdelghani	Radiologie (Militaire)
ETTALBI	Saloua	Chirurgie – Réparatrice et plastique
KHALLOUKI	Mohammed	Anesthésie–Réanimation
KHOULALI IDRISSE	Khalid	Traumatologie–orthopédie (Militaire)
LAOUAD	Inas	Néphrologie
LMEJJATI	Mohamed	Neurochirurgie
MANOUDI	Fatiha	Psychiatrie
NEJMI	Hicham	Anesthésie – Réanimation
OULAD SAIAD	Mohamed	Chirurgie pédiatrique
TASSI	Noura	Maladies Infectieuses

PROFESSEURS ASSISTANTS

ABKARI	Imad	Traumatologie–orthopédie B
--------	------	----------------------------

ABOU EL HASSAN	Taoufik	Anesthésie – réanimation
ABOUSSAIR	Nisrine	Génétique
ADALI	Imane	Psychiatrie
ADALI	Nawal	Neurologie
AGHOUTANE	El Mouhtadi	Chirurgie – pédiatrique
AISSAOUI	Younes	Anesthésie Reanimation (Militaire)
AIT BENKADDOUR	Yassir	Gynécologie – Obstétrique A
AIT ESSI	Fouad	Traumatologie–orthopédie B
ALAOUI	Mustapha	Chirurgie Vasculaire périphérique (Militaire)
ALJ	Soumaya	Radiologie
AMRO	Lamyae	Pneumo – phtisiologie
ANIBA	Khalid	Neurochirurgie
BAIZRI	Hicham	Endocrinologie et maladies métaboliques (Militaire)
BASRAOUI	Dounia	Radiologie
BASSIR	Ahlam	Gynécologie – Obstétrique B
BELBARAKA	Rhizlane	Oncologie Médicale
BELKHOU	Ahlam	Rhumatologie

BENALI	Abdeslam	Psychiatrie (Militaire)
BEN DRISS	Laila	Cardiologie (Militaire)
BENCHAMKHA	Yassine	Chirurgie réparatrice et plastique
BENHADDOU	Rajaa	Ophthalmologie
BENHIMA	Mohamed Amine	Traumatologie-orthopédie B
BENJILALI	Laila	Médecine interne
BENZAROUEL	Dounia	Cardiologie
BOUCHENTOUF	Rachid	Pneumo-phtisiologie (Militaire)
BOUKHANNI	Lahcen	Gynécologie - Obstétrique B
BOURRAHOuat	Aicha	Pédiatrie
BSSIS	Mohammed Aziz	Biophysique
CHAFIK	Rachid	Traumatologie-orthopédie A
DAROUASSI	Youssef	Oto-Rhino - Laryngologie (Militaire)
DIFFAA	Azeddine	Gastro - entérologie
DRAISS	Ghizlane	Pédiatrie A
EL AMRANI	Moulay Driss	Anatomie
EL ANSARI	Nawal	Endocrinologie et maladies métaboliques
EL BARNI	Rachid	Chirurgie Générale (Militaire)

EL BOUCHTI	Imane	Rhumatologie
EL BOUIHI	Mohamed	Stomatologie et chirurgie maxillo faciale
EL HAOUATI	Rachid	Chirurgie Cardio Vasculaire
EL HAOURY	Hanane	Traumatologie–orthopédie A
EL IDRISSE SLITINE	Nadia	Pédiatrie (Néonatalogie)
EL KARIMI	Saloua	Cardiologie
EL KHADER	Ahmed	Chirurgie Générale (Militaire)
EL KHAYARI	Mina	Réanimation médicale
EL MEHDI	Atmane	Radiologie (Militaire)
EL MGHARI TABIB	Ghizlane	Endocrinologie et maladies métaboliques
EL OMRANI	Abdelhamid	Radiothérapie
FADILI	Wafaa	Néphrologie
FAKHIR	Bouchra	Gynécologie – Obstétrique A
FAKHIR	Anass	Histologie –embryologie cytogénétique
FICHTALI	Karima	Gynécologie – Obstétrique B
HACHIMI	Abdelhamid	Réanimation médicale
HAJJI	Ibtissam	Ophtalmologie

HAOUACH	Khalil	Hématologie biologique
HAROU	Karam	Gynécologie – Obstétrique B
HOCAR	Ouafa	Dermatologie
JALAL	Hicham	Radiologie
KADDOURI	Said	Médecine interne (Militaire)
KAMILI	El ouafi el aouni	Chirurgie – pédiatrique générale
KHOUCHANI	Mouna	Radiothérapie
LAGHMARI	Mehdi	Neurochirurgie
LAKMICH	Mohamed Amine	Urologie
LAKOUICHMI	Mohammed	Chirurgie maxillo faciale et Stomatologie (Militaire)
LOUHAB	Nissrine	Neurologie
MADHAR	Si Mohamed	Traumatologie–orthopédie A
MAOULAININE	FadlMrabihrabou	Pédiatrie (Néonatalogie)
MARGAD	Omar	Traumatologie – Orthopédie B (Militaire)
MATRANE	Aboubakr	Médecine Nucléaire
MOUAFFAK	Youssef	Anesthésie – Réanimation
MOUFID	Kamal	Urologie (Militaire)
MSOUGGAR	Yassine	Chirurgie Thoracique

NARJIS	Youssef	Chirurgie générale
NOURI	Hassan	Oto-Rhino-Laryngologie
OUALI IDRISSE	Mariem	Radiologie
OUBAHA	Sofia	Physiologie
OUERAGLI NABIH	Fadoua	Psychiatrie (Militaire)
QACIF	Hassan	Médecine Interne (Militaire)
QAMOUSS	Youssef	Anesthésie – Réanimation (Militaire)
RABBANI	Khalid	Chirurgie générale
RADA	Noureddine	Pédiatrie A
RAIS	Hanane	Anatomie-Pathologique
ROCHDI	Youssef	Oto-Rhino-Laryngologie
SAMLANI	Zouhour	Gastro – entérologie
SERHANE	Hind	Pneumo-Phtisiologie
SORAA	Nabila	Microbiologie virologie
TAZI	Mohamed Illias	Hématologie clinique
ZAHLANE	Mouna	Médecine interne
ZAHLANE	Kawtar	Microbiologie virologie
ZAQUI	Sanaa	Pharmacologie
ZIADI	Amra	Anesthésie – Réanimation

A decorative frame with ornate scrollwork and flourishes, containing the word "DEDICACE" in a stylized, bold, serif font. The frame is centered on the page.

DEDICACE

*Toutes les lettres ne sauraient trouver les mots qu'il faut....
Tous les mots ne sauraient exprimer la gratitude,
l'amour, Le respect, la reconnaissance...
Aussi, c'est tout simplement que ...*



Je dédie cette Thèse...

***AU GRAND DIEU, TOUT PUISSANT
EN SIGNE DE MA FOI ET MA GRATITUDE***

Ma très chère mère

C'est grâce à ta bonne éducation, ton amour, ta générosité, ton soutien et ta patience que j'ai parvenu à surmonter toutes les difficultés et achever mon cursus médical.

Les mots et toutes les expressions de la gratitude ne peuvent rendre compte de ta grandeur et l'ampleur des sacrifices que tu as faits pour moi je t'aime énormément ma chère maman et je te dédie ce travail qui n'est que le fruit de tous les efforts que tu as fournis pour moi.

Mon cher père

Tu étais toujours pour moi, et tu le resteras, le prototype de l'homme studieux, altruiste, tendre et responsable. C'est grâce à tes efforts, ton sérieux et ton dévouement que je suis là. Merci mon père j'espère être toujours à la hauteur de tes attentes et contribuer à ta joie et ta fierté.

A MES CHÈRES FRÈRES Taoufik, El houssaine Mohammed

Votre aide et votre attachement familial resteront la lumière qui éclairera mon chemin. Je ne vous remercierais jamais assez pour ce que vous faites pour moi ainsi que pour notre famille. Que ce travail soit le témoignage de mes sentiments les plus sincères et les plus affectueuses. Merci pour tous vos efforts et vos sacrifices afin de me soutenir dans mes études. Puissent l'amour et la fraternité nous unir à jamais.

Mon oncle mimoun taouss

Tu étais toujours le deuxième père pour moi, merci pour ton soutien et ta générosité, Puisse dieu vous procurer bonheur et prospérité .

A tous mes oncles et tantes, mes cousins et cousines, A toute la famille

ROKNI et TAOUSS,

A toute la famille khatimi

Que ce travail soit témoignage mes sentiments les plus sincères et les plus affectueux. Puisse dieu vous procurer bonheur et prospérité

A mes très chers amis

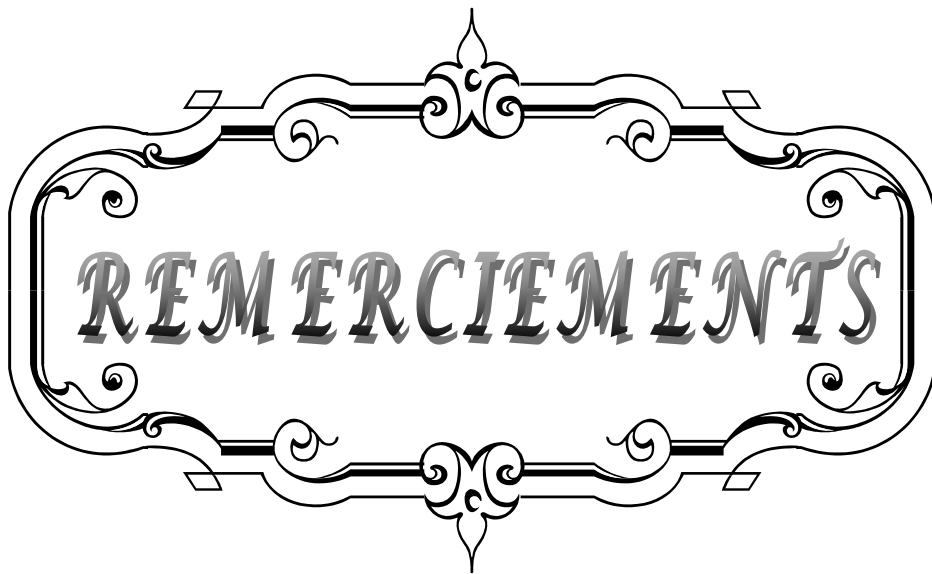
*Moujan, rachid, mustapha, yahya, soufiane, abdelghani, bachir,
mohamed, Hassan brahim, abderahman, mahmoud,
amis de 147, rami, fiwar, nourdine, majda*

Merci infiniment pour votre soutien et votre gentillesse, vous êtes pour moi plus que des amis, je vous dédie ce travail et j'espère que notre amitié durera toute la vie

A mes amis(es) et collègues

A tous les moments qu'on a passé ensemble, à tous nos souvenirs ! Je vous souhaite à tous longue vie pleine de bonheur et de prospérité. Je vous dédie ce travail en témoignage de ma reconnaissance et de mon respect.
Merci pour tous les moments formidables qu'on a partagés

A tous ceux qui me sont chers et que j'ai omis de citer

A decorative, ornate frame with a central focus on the word "REMERCIEMENTS". The frame is composed of elegant, symmetrical scrollwork and flourishes, with a central decorative element at the top and bottom. The word "REMERCIEMENTS" is written in a bold, serif, all-caps font, centered within the frame.

REMERCIEMENTS

A notre maître et président de thèse
Professeur Saïd AIT BEN ALI
Professeur en Neurochirurgie
Au CHU Mohammed VI de Marrakech

Vous nous avez fait le grand honneur de bien vouloir accepter la présidence de notre jury de thèse. Veuillez trouver ici, professeur, l'expression de nos sincères remerciements.

A notre maître et rapporteur de thèse
Professeur Mohamed LMEJJATI
Professeur Agrégé Neurochirurgie
Au CHU Mohammed VI de Marrakech

Vous nous avez fait un grand honneur en acceptant de nous confier ce travail.

Nous vous remercions de votre patience, votre disponibilité, de vos encouragements et de vos précieux conseils dans la réalisation de ce travail.

Votre compétence, votre dynamisme et votre rigueur ont suscité en nous une grande admiration et un profond respect. Vos qualités professionnelles et humaines nous servent d'exemple.

Veuillez croire à l'expression de ma profonde reconnaissance et de mon grand respect.

A notre maître et juge
Professeur Houssine Ghannane
Professeur en Neurochirurgie
Au CHU Mohammed VI de Marrakech

Nous tenons à vous exprimer nos plus sincères remerciements pour avoir accepté de siéger auprès de ce noble jury. Votre présence nous honore.

Veuillez trouver ici, professeur, l'expression de notre profond respect.

A notre maître et juge
Professeur ZOUBIR Mohamed
Professeur D' Anesthésie-Réanimation
Hopital Militaire Avicenne-Marrakech

Nous vous remercions de la spontanéité avec laquelle vous avez accepté de juger ce travail.

Veillez trouver ici, cher Maître, le témoignage de notre grande estime.

A notre maître et juge
Professeur EL FIKRI Abdelghani
Professeur agrégé de Radiologie
Hopital Militaire Avicenne-Marrakech

Nous vous remercions vivement de l'honneur que vous nous faites en siégeant dans ce jury.

Veillez accepter, cher Maître, notre sincère respect.

A tout le personnel du service de Neurochirurgie au CHU Mohamed VI
de Marrakech

En témoignage de ma gratitude et de mes remerciements.

A toute personne qui de près ou de loin a contribué à la réalisation de ce
travail.

A decorative, ornate frame with a central floral motif at the top and bottom. The frame is composed of two horizontal lines with intricate scrollwork and flourishes. The word "ABBREVIATIONS" is written in a bold, serif, all-caps font within the frame.

ABBREVIATIONS

Liste des abréviations

APC	: Angle ponto-cérébelleux.
ARN	: Acide ribonucléique.
ATCD	: Antécédent.
BAV	: Baisse de l'acuité visuelle.
CHU	: Centre hospitalier universitaire.
DVA	: Dérivation ventriculo-atriale.
DVP	: Dérivation ventriculo-péritonéale.
ELS	: Endolymphatic Sac Tumors.
EMA	: Epithelial Membrane Antigen.
FCP	: Fosse cérébrale postérieure.
FO	: Fond d'oeil.
GFAP	: Glial Fibrillary Acidic Protein.
Gy	: Gray.
HES	: Hématoxyline éosine safran.
HIF	: Hypoxia Inducible Factors.
Hg	: Mercure.
HTA	: Hypertension artérielle.
HTIC	: Hypertension intracrânienne.
IRM	: Imagerie par résonance magnétique.
LCR	: Liquide céphalo-rachidien.
OAP	: Oedème aigu du poumon.
PDGF	: Platelet Derived Growth Factor.
PICA	: Posterior Inferior Cerebellar Artery.
SFNC	: Société Française de Neurochirurgie.
TC	: Tronc cérébral.
TDM	: Tomodensitométrie.
TGF	: Transforming Growth Factor.
VCS	: Ventriculo-cisternostomie endoscopique.
VHL	: Von Hippel Lindau.
VMA	: Vanyl mandelic acid.
V3	: 3ème ventricule.
V4	: 4ème ventricule.
μ	: Micromètre.
Å	: Angström. °C : Degré celsius.



INTRODUCTION	1
PATIENTS ET METHODES	3
I. Patients	4
II. Methodes	4
RESULTAT	5
I .DONNES EPIDEMIOLOGIQUES	6
1-fréquence	6
2-âge	6
3-sexe	6
II.DONNES CLINIQUES	7
1. Délai diagnostic	7
2.Symptomatologie clinique	7
III.DONNES PARACLINIQUES	9
1-Imagerie par résonance magnétique	9
2-Tomodensitométrie	12
3-Bilan d'autres localisations	18
IV.TRAITEMENT	18
1. Traitement Médical	18
2.Traitement Chirurgicale	19
V. ANATOMOPATHOLOGIE	20
VI.EVOLUTION	21
1-Evolution précoce	21
2-Evolution à court terme	22
3- Evolution à long terme	22
DISCUSSION	24
I-EPIDEMIOLOGIE	25
1-Fréquence et localisation	25
2-Age et sexe	26

II-ANATOMOPATHOLOGIE.....	27
1-Histogénèse.....	27
2-Macroscopie.....	27
3-Microscopie optique.....	29
4-Microscopie électronique.....	30
5-Immuno-histochimie.....	34
III- PATHOGENIE.....	35
1-Généralités.....	35
2-Génétique, Biologie moléculaire et maladie de Von Hippel lindau.....	36
IV -CLINIQUE.....	42
1-clinique.....	42
2-formes cliniques.....	44
V -PARACLINIQUE.....	47
1-Hémogramme.....	47
2-Tomodensitométrie.....	48
3- Imagerie par résonance magnétique.....	49
4-Angiographie.....	50
5-Bilan d'extension.....	51
VI-TRAITEMENT.....	53
1-Traitement préopératoire.....	53
2-Traitement chirurgicale.....	54
3-la radiochirurgie stéréotaxique.....	57
4-Indications.....	58
VII-RESULTATS-PRONOSTIC.....	59
VIII-SURVEILLANCE.....	60
CONCLUSION.....	62
RESUMES.....	64
BIBLIOGRAPHIES.....	68



INTRODUCTION

Tumeur vasculaire bénigne, d'histogénèse incertaine, l'hémangioblastome représente approximativement 2% des tumeurs primitives du système nerveux central. [6].

La fosse cérébrale postérieure notamment les hémisphères cérébelleux est la localisation préférentielle où elle représente 93,47% de l'ensemble des hémangioblastomes cérébraux et 7 à 10% des tumeurs de cette région . Le siège supra-tentorial semble être rare, avec une fréquence de l'ordre de 2 à 8% de tous les hémangioblastomes. [1].

Il s'agit d'une tumeur relativement rare, essentiellement de l'adulte, qui peut être sporadique ou génétique dans le cadre de la maladie de Von Hippel-Lindau. [2, 3,4]

L'avènement de l'imagerie par résonance magnétique (IRM) a un grand apport pour une excellente caractérisation tissulaire des différentes formes de ces tumeurs. Elle permet également de préciser avec exactitude leurs rapports avec les structures de voisinage dont le traitement reste de nos jours essentiellement chirurgical.

Le but de ce travail est de revoir les caractéristiques épidémiologiques, cliniques, paracliniques, thérapeutiques et évolutifs des hémangioblastomes encéphalique et ce à partir de l'analyse d'une série rétrospective de 11 cas d'hémangioblastomes de l'encéphale pris en charge au service de Neurochirurgie CHU Mohammed VI de Marrakech .Tout en insistant sur notre propre expérience dans la prise en charge de ce type de tumeur avec comparaison avec les données de la littérature.



PATIENTS & METHODES

I. PATIENTS :

Notre étude est rétrospective ayant porté sur 13 cas d'hémangioblastomes de l'encéphale colligés au service de Neurochirurgie du CHU Mohammed VI Marrakech sur une période de 09 ans s'étalant du 2003 au 2011.

II. METHODES :

L'analyse rétrospective des dossiers médicaux retenus pour l'étude a été faite suivant une fiche d'exploitation préétablie recueillant les différents paramètres anamnestiques, cliniques, paracliniques, thérapeutiques et évolutifs, tout en insistant sur notre propre expérience avec comparaison avec les données de la littérature.

1- Critères d'inclusion :

Nous avons inclus dans cette série les patients ayant présentés un hémangioblastome opéré dans le CHU Med VI ,avec preuve anatomopathologique

2- Critères d'exclusion :

Ont été exclus de cette série :

- un cas dont le dossier était incomplet.



RESULTATS

I. DONNES EPIDEMIOLOGIQUES :

1- FREQUENCE :

Sur une analyse de 340 cas de tumeurs encéphalique, 120 tumeurs de la FCP ont été opérées entre 2003 et 2011 au CHU Med VI de Marrakech, il n'y a eu que 11 cas d'hémangioblastomes de la FCP soit 9,16% des tumeurs de la FCP et un cas en sus tentoriel soit 0.23%.de toute les tumeurs.

2- AGE :

La tranche d'âge la plus touchée était celle comprise entre 30 et 45 ans avec 07 malades ; soit 58,33% des cas

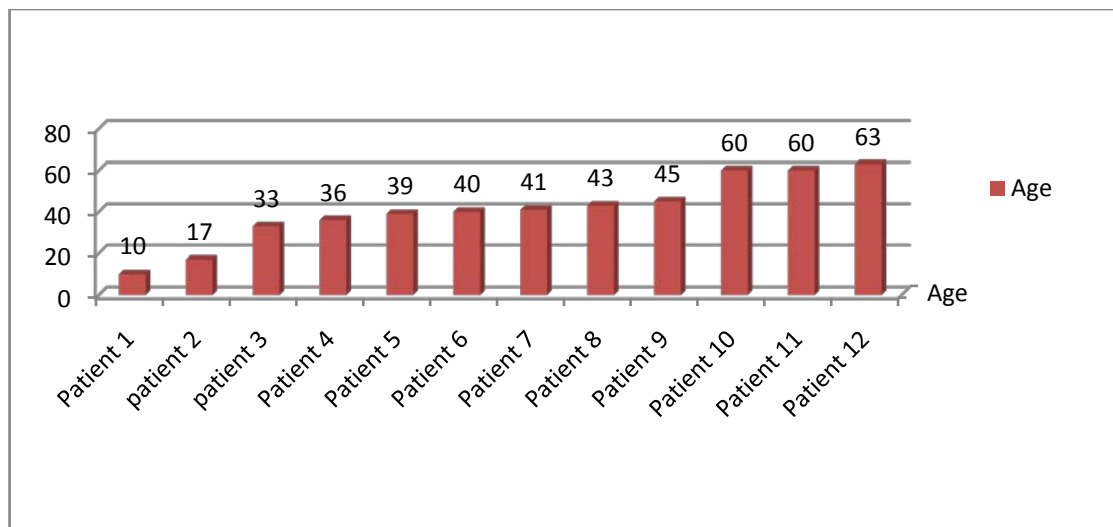


Diagramme 1: Répartition selon l'age

3- SEXE :

Parmi nos 12 patients, 07 étaient de sexe masculin, soit 58,33% et 05 cas de sexe féminin, soit 41,66% des cas.

Le sexe ratio est de 1,4 en faveur d'une prédominance masculine.

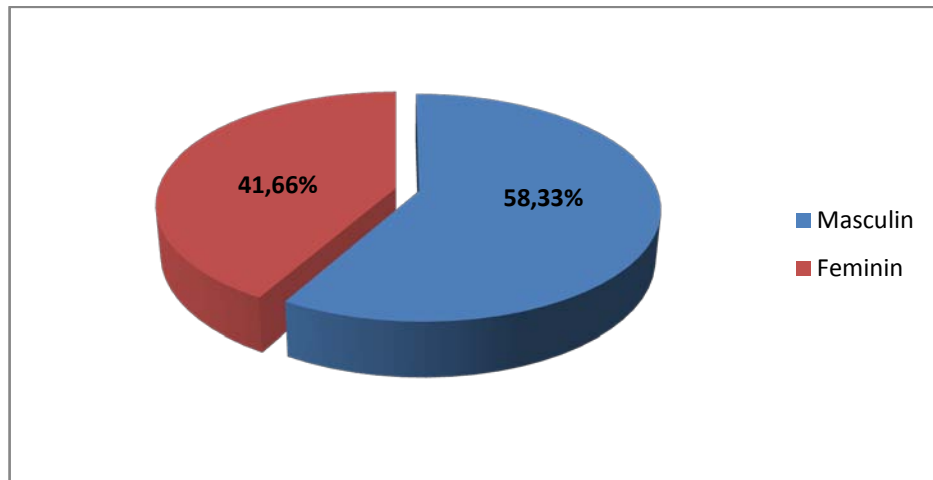


Diagramme 2: Répartition selon le sexe

II. DONNES CLINIQUES :

1. Délais diagnostique :

La plupart de nos malades ont consulté dans un délai compris entre 2 mois et 2 ans, avec une moyenne de un an et demi.

2. Symptomatologie clinique :

2-1 signes fonctionnels :

Les signes qui ont amené nos malades à consulter sont polymorphes, et dépendent de la topographie de la tumeur. Ils sont dominés dans notre série par les vomissements et les céphalées constatés respectivement dans 11 cas soit (91,66%), tableau I.

Tableau I : les signes d'HTIC selon le nombre de patient

Signes d'HTIC	Nombre de cas	Pourcentage (%)
Vomissement	11	91,66
Céphalées	11	91,66
Baisse de l'acuité visuelle	7	58,33

D'autres signes révélateurs sont représentés dans le tableau II

Tableau II : Répartition des patients selon les signes cliniques à l'admission

Signes	Nombre de cas	Pourcentage %
Vertige	4	33,33
diplopie	2	16,66
Trouble de la marche	1	8,33
dysphagie	1	8,33
Crise d'épilepsie	1	8,33

2-2 Signes physiques :

a. Syndrome d'hypertension intracrânienne

il représente le motif majeur de consultation de nos malades, il est fait de :

- Céphalées : à prédominance matinale, pulsatiles résistantes aux traitements antalgiques habituels retrouvées chez 11 patients soit 91,66%
- Vomissements : sans effort, dits « en jet » retrouvées chez 11 malades
- Diminution de l'acuité visuelle : était retrouvée chez 7 patients, soit 58,33%
- Le fond d'œil a été réalisé chez deux cas. Il a montré un œdème papillaire .

b. Syndrome cérébelleux :

Il a été noté chez 08 malades, soit 66,66% des cas de notre série. Le syndrome cérébelleux était stato-kinétique chez 06 patients (75% des cas), statique chez 01 malade (12,5% des cas) et kinétique dans 01 cas (12,5% des cas).

Tableau III :Le syndrome cérébelleux selon le type

Syndrome cérébelleux	Nombre de cas	Pourcentage (%)
stato-kinétique	6	75
Statique	1	12,5
Kinétique	1	12,5

c. Syndrome vestibulaire :

Dans notre série 4 cas ont présentés le syndrome vestibulaire soit 33,33 % des cas.

d. Atteinte des voies longues :

Dans notre série, deux patients avaient un syndrome pyramidal réflexe, soit 16,66% des cas.

e. Atteinte des paires crâniennes :

Dans notre série, 4 malades présentaient une atteinte de la troisième paire crânienne, soit 33,33 % des cas.

III. DONNES PARACLINIQUES

1. IMAGERIE PAR RESONANCE MAGNETIQUE :

Cet examen n'a été réalisé que chez 4 patients, soit 33,33% des cas en raison des conditions socio-économiques précaires de la plupart des patients de notre série.

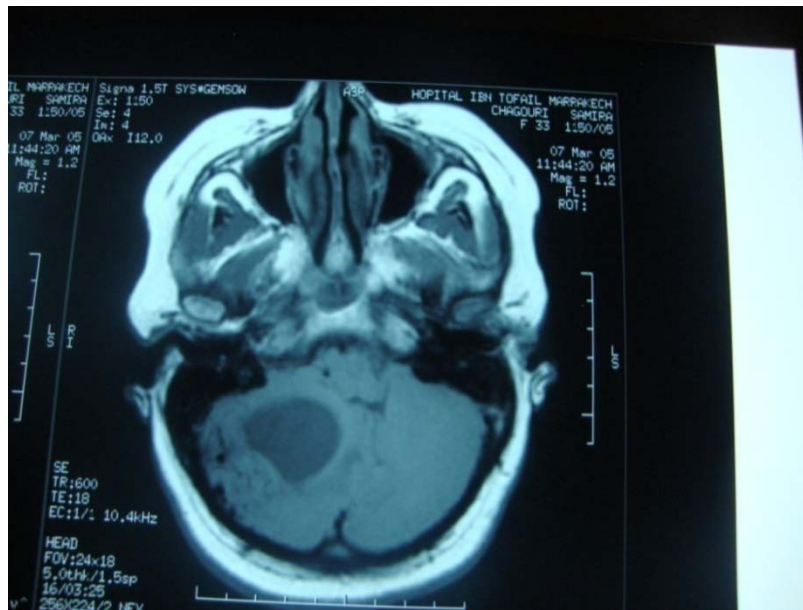


Figure : 1

Coupe IRM en séquence pondérée T1 sans injection de contraste montrant une Formation localisée au niveau de l'hémisphère cérébelleux droit qui est en hyposignal et comporte deux zones de signal différente avec un effet de masse sur le 4ème ventricule qu'elle refoule à gauche.

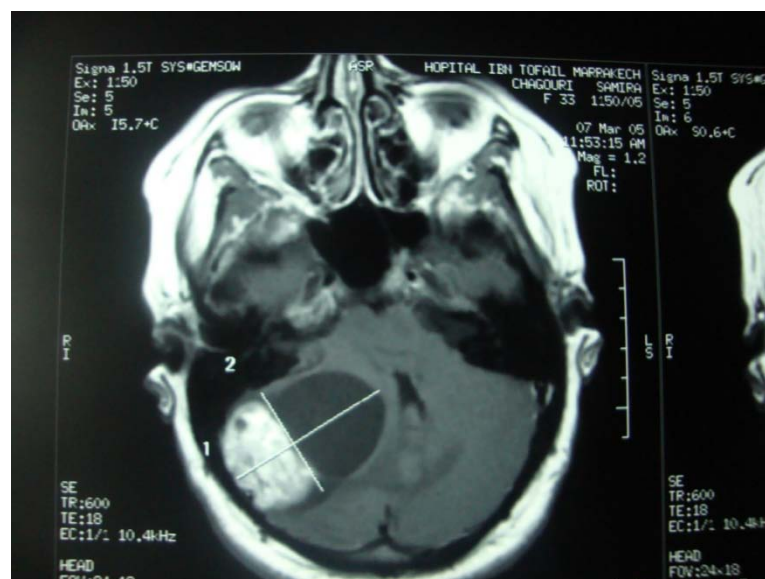

Figure :2

Coupe IRM en Séquence pondérée en T1 après injection de Gadolinium montrant un Rehaussement intense de la portion tissulaire de la lésion correspondant au nodule mural fait évoquer un hémiangioblastome

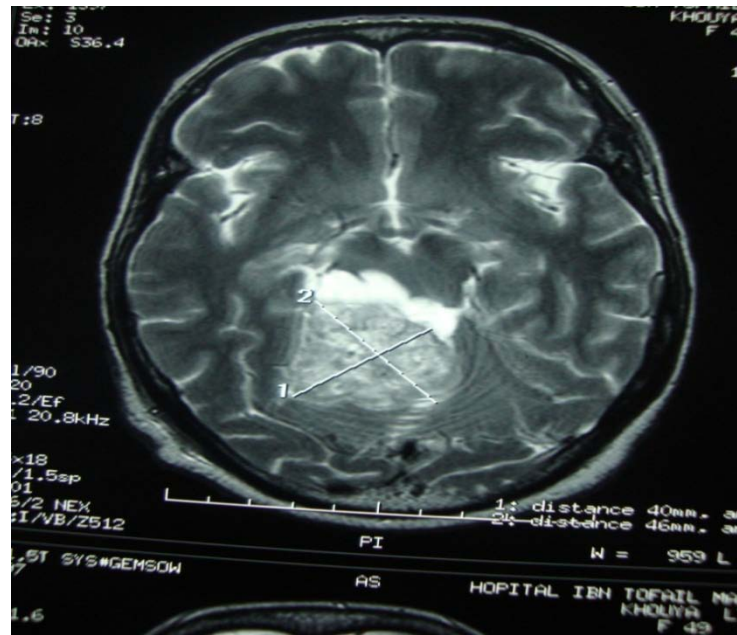


Figure :3

IRM en coupe axiale en séquence T1 montrant processus tumoral au dépend du vermis et de l'hémisphère cérébelleux droit en hyposignal hétérogène avec présence de quelques zones punctiformes en hypersignal

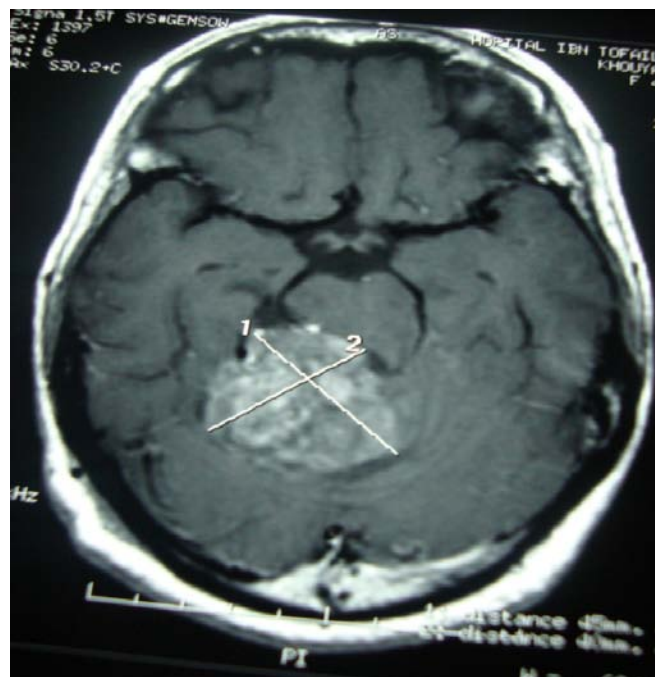


Figure 4

IRM en coupe axiale Séquence T2 montrant un processus tumorale qui se rehausse de façon intense et hétérogène en rapport avec un hemangioblastome

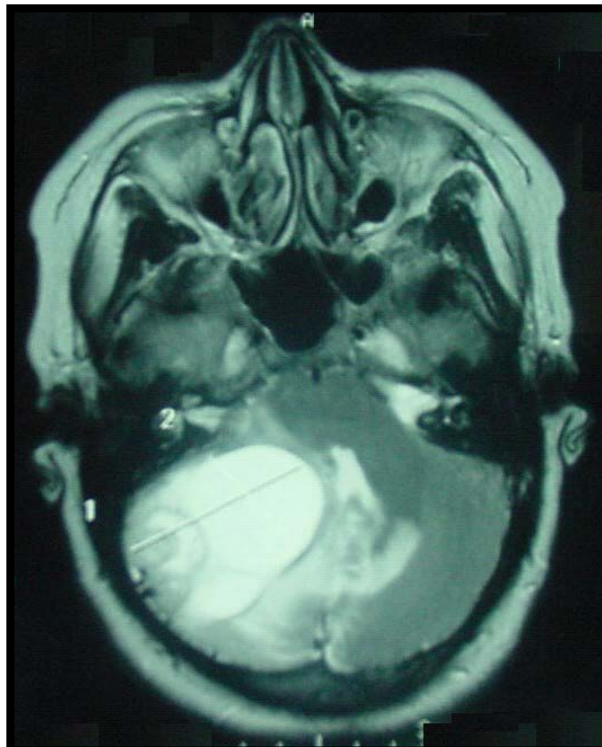


Figure :5

IRM en coupe axiale. En séquence pondérée T2 montre une Formation occupant l'hémisphère cérébelleux droit. ovale,et en hypersignal comportant une zone périphérique hétérogène et une plage d'œdème périlésionnel avec Effet de masse sur le 4^{ème} ventricule et sur le cortex prépontique en rapport avec un hémiangioblastome

2. TOMODENSITOMETRIE CEREBRALE :

Tous les malades de notre série ont bénéficié d'une TDM cérébrale qui a mis en évidence le processus tumoral. Elle a permis de préciser :

2-1 La topographie :

Le siège de la tumeur a été précisé dans tous les cas. Les hémisphères cérébelleux représentaient la localisation préférentielle avec 06 cas, soit 50% des cas, 3 hémiangioblastomes étaient localisés au niveau du vermis, soit 25% des cas et un hémiangioblastome était localisés au niveau du l'Angle ponto cérébelleux, soit 08,33% des cas, et un cas au niveau plancher du 4 em ventricule soit 08,33 % des cas, et un seul cas au niveau temporal droit soit 08,33%

Tableau IV : la topographie de la tumeur selon le siège

Localisation	Nombre de cas	Pourcentage (%)
Hémisphères cérébelleux	6	50
Vermis	3	25
Angle ponto cérébelleux	1	8,33
plancher du 4 ^{ème} ventricule	1	8,33
Lobe temporal droit	1	8,33

2-2 La taille tumorale

La taille de la tumeur a été précisée chez tous les malades. Elle variait entre 30 mm et 45 mm.

2-3 Aspect scannographique :

La TDM cérébrale était réalisée chez tous les malades de notre série. Le type 2 (macrokystique) était prédominant ; il était retrouvé chez 06 malades, soit 50% des cas ; le type 3 (solide) était retrouvé chez 03 malades, soit 25% des cas ; le type 1 (kystique simple) chez 02 malades, soit 16,66% des cas et le type 4 (solide microkystique) était présent chez un seul malade, soit 08,33% des cas.

L'hydrocéphalie était retrouvée chez 10 malades, soit 83,33% des cas et l'œdème périlésionnel était constaté chez 09 patients, soit 75 % des cas

Tableau V : Aspect scannographique de l'hémangioblastome

Aspect	Nombre de cas
Kystique simple	2
Macrokystique	6
Solide	3
Solide microkystique	1
Œdème périlésionnel	9
Hydrocéphalie	10

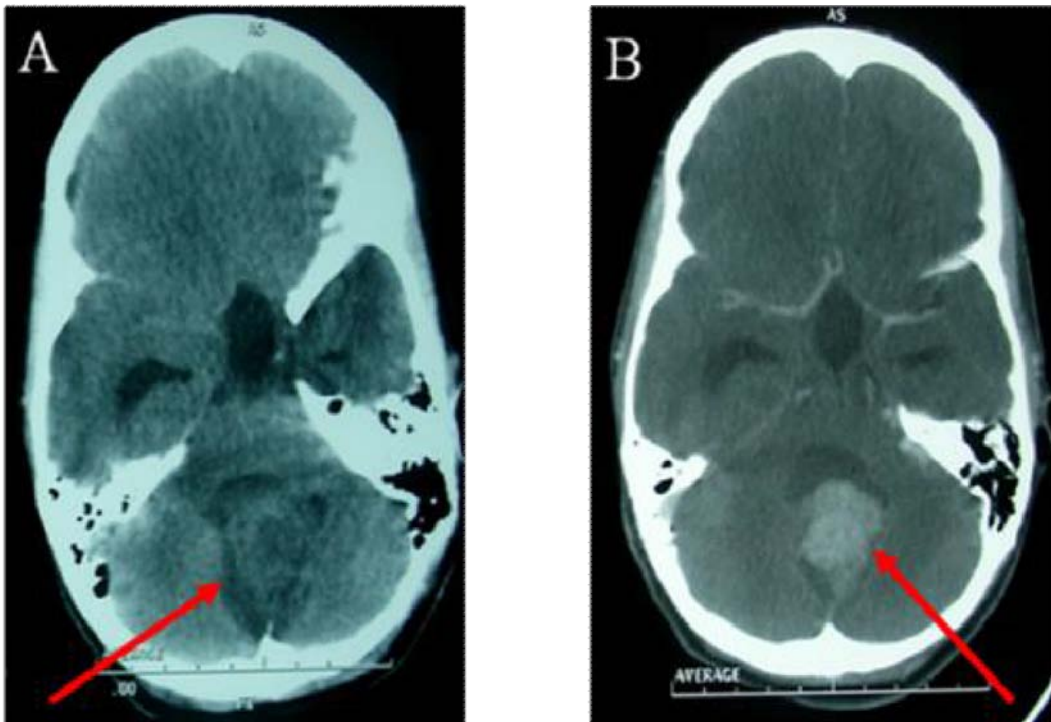


Figure 6

TDM cérébrale en coupes axiales avant (A) et après (B) injection de produit de contraste montrant une image hypodense bien limitée siégeant au niveau du V4, qui se rehausse de façon hétérogène après injection de contraste (flèche) en rapport avec un hémangioblastome

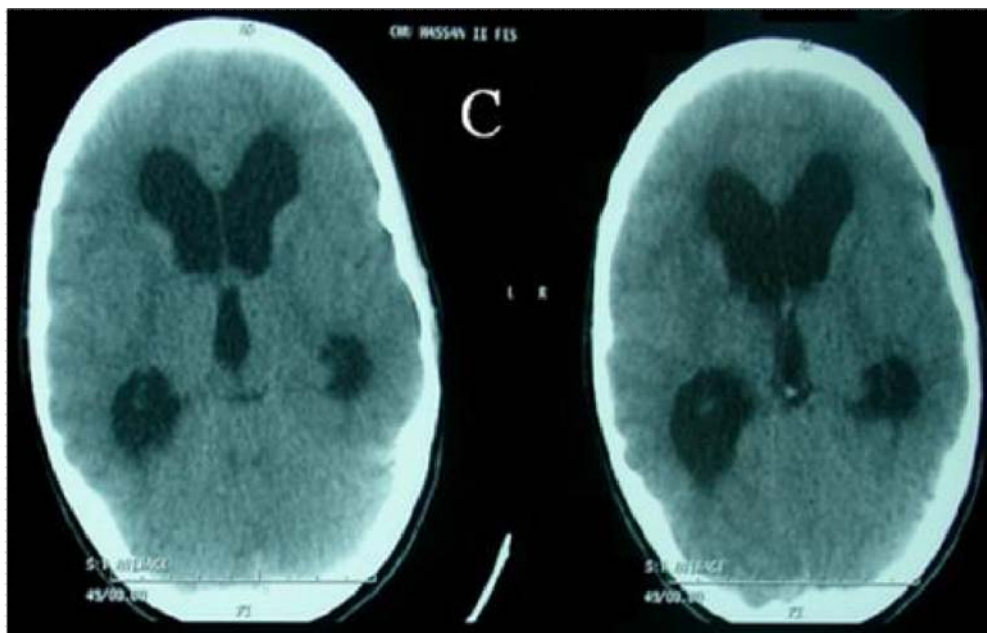


Figure : 7

TDM cérébrale en coupes axiales avant (C) montrant une hydrocéphalie triventriculaire (C).

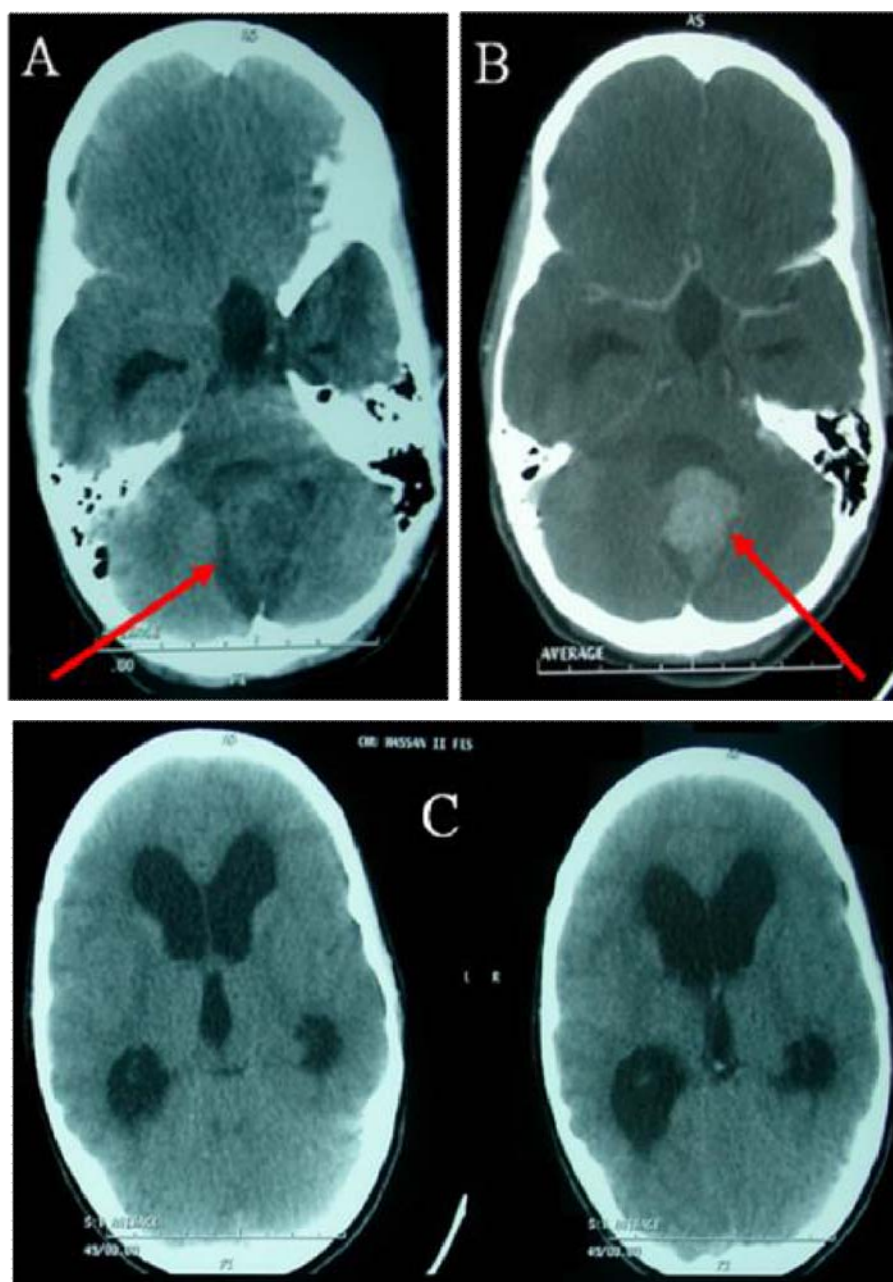


Figure : 8

TDM cérébrale en coupes axiales avant (A, C) et après (B) injection de Produit de contraste montrant une lésion isodense, bien limitée, prenant fortement le contraste, siégeant au niveau du plancher du V4 (flèche), responsable d'une importante hydrocéphalie triventriculaire active.

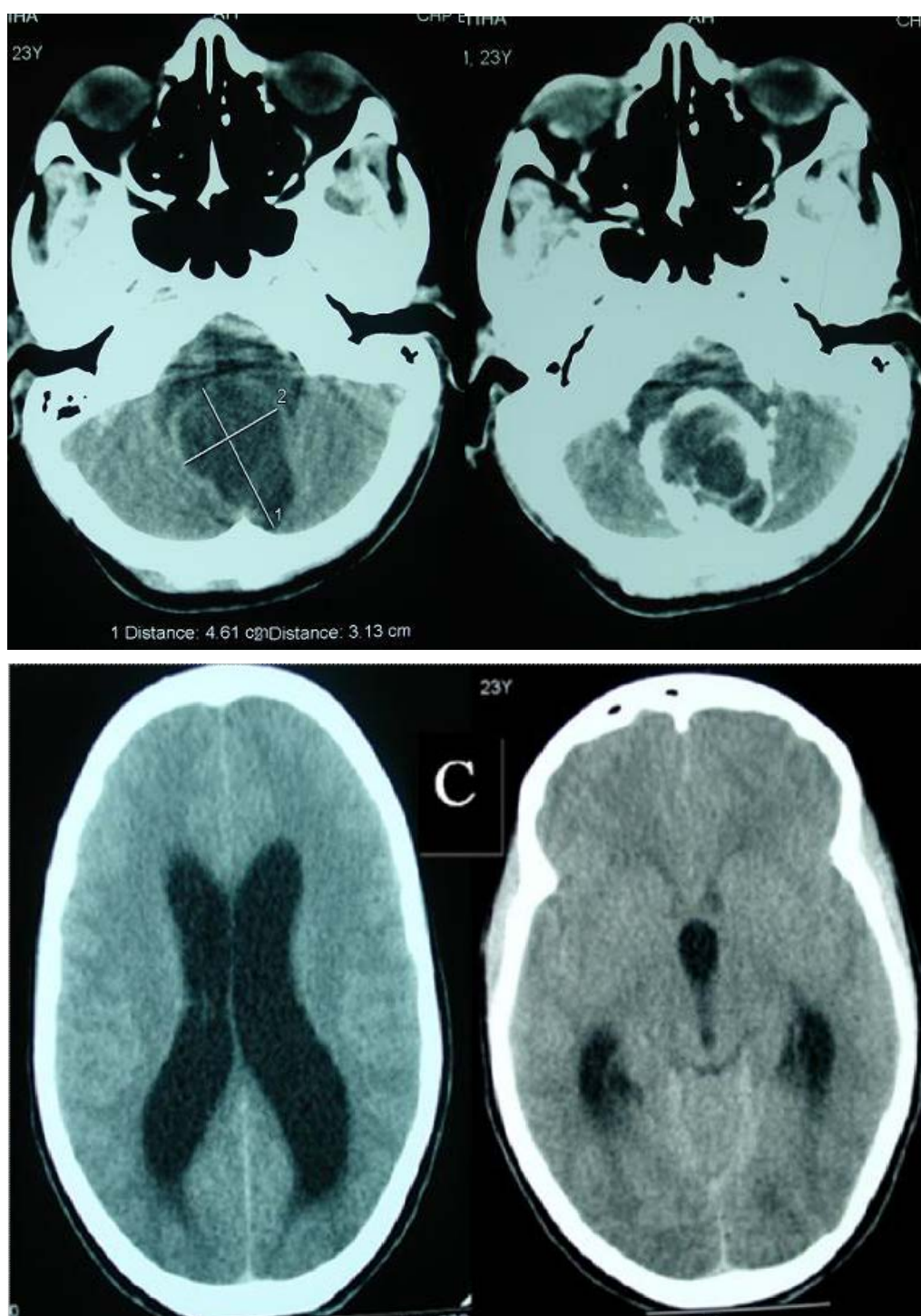


Figure :9

TDM cérébrale en coupes axiales avant (A et C) et après (B) injection de produit de contraste montrant une image hypodense bien limitée siégeant au niveau du V4, qui se rehausse de façon hétérogène après injection de contraste (flèche) avec une hydrocéphalie triventriculaire (C)

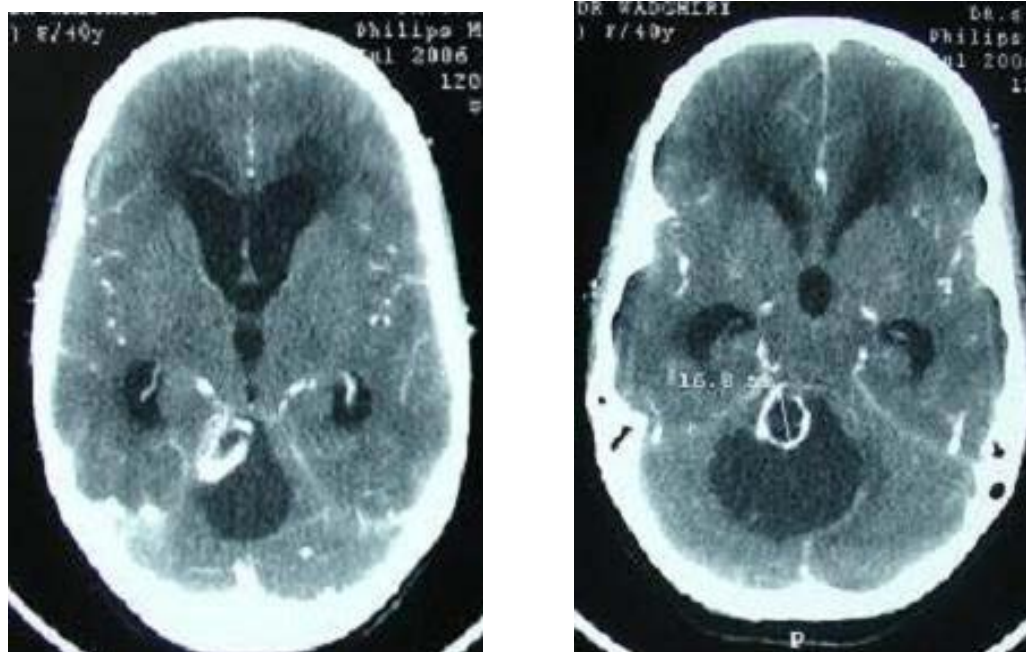


Figure :10

TDM cérébrale en coupes axiales après injection de produit de contraste iodé montrant une image kystique de la fosse cérébrale postérieure , médiane, prenant le produit de contraste de façon hétérogène, responsable d'une hydrocéphalie triventriculaire active.

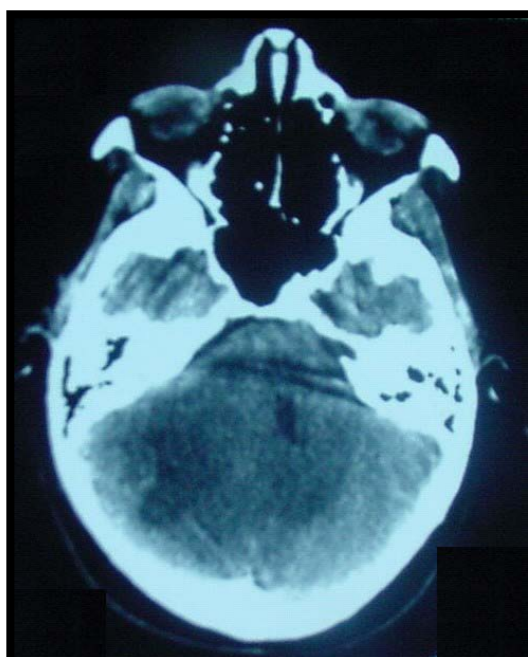

Figure :11

TDM en coupe axiale avant injection de contraste IV.
Plage d'hypodensité au niveau de l'hémisphère cérébelleux droit.

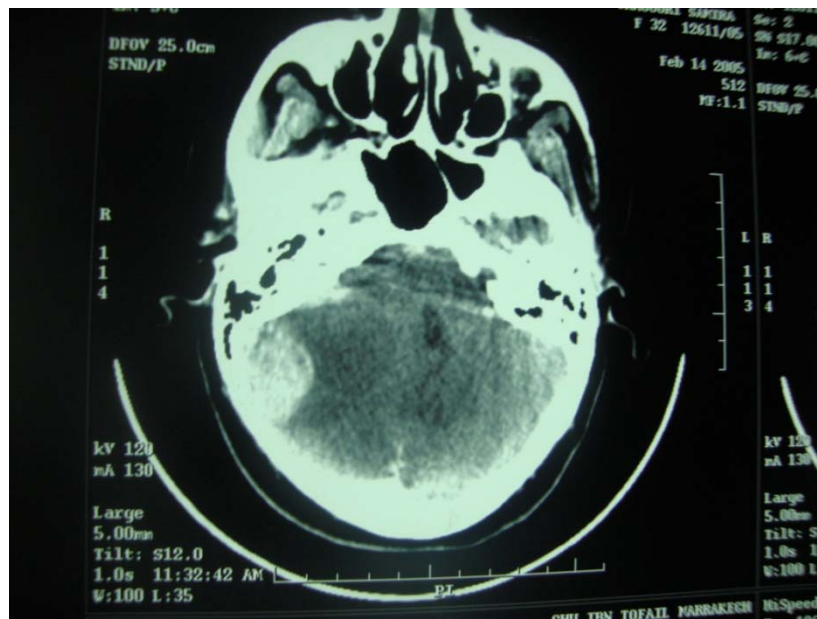


Figure : 12

TDM cérébrale en coupe axiale après injection de contraste IV. Rehaussement intense du nodule mural. La composante kystique est hypodense.

3. BILAN D'AUTRES LOCALISATIONS :

Parmi nos malades de notre série seulement quatre ont bénéficié d'une échographie abdominale et d'une TDM abdominale dans le cadre du bilan d'extension. Cependant, un malade de notre série présentait une atteinte rénale associée.

IV. TRAITEMENT :

1. Traitement médical :

Tous les malades de notre série ont reçu un traitement médical symptomatique, à base d'antiémétiques oraux ou injectables en cas de vomissements, d'antalgiques associés à une corticothérapie parentérale chez les malades admis avec des signes sévères d'HTIC.

2. Traitement chirurgical :

2-1 traitement de l'hydrocephalie :

Parmi les malades de notre étude, 09 malades ont eu un abord direct de la tumeur sans dérivation ventriculaire première. Par contre, 02 patients ont bénéficié en premier d'un geste de dérivation ventriculaire, soit 16,66% des cas, le geste a consisté en une dérivation ventriculopéritonéale .

2-2 Exérèse tumorale :

Tous nos malades ont été opérés avec confirmation histologique de l'hémangioblastome dans tous les cas.

a. position du malade :

Le décubitus ventral était préféré chez la plupart des malades, sauf pour deux d'entre eux chez qui le décubitus latéral était préconisé.

b. la voie d'abord :

Elle est guidée par la localisation et l'extension tumorale, dans notre série plusieurs volets ont été utilisés :

La voie occipito-cervicale médiane chez 9 patients.

Abord de l'angle pontocérébelleux chez un malade.

Abord rétromastoidien droit chez un malade.

Abord temporal droit chez un malade.

c. Type d'exérèse :

Onze malades ont bénéficié d'une chirurgie d'exérèse complète. Un malade de notre série a bénéficié d'une biopsie ou d'une exérèse partielle de la tumeur.

V. ANATOMOPATHOLOGIE :

Tous nos patients opérés avaient une confirmation histologique. Nous rapportons ici quelques exemples :

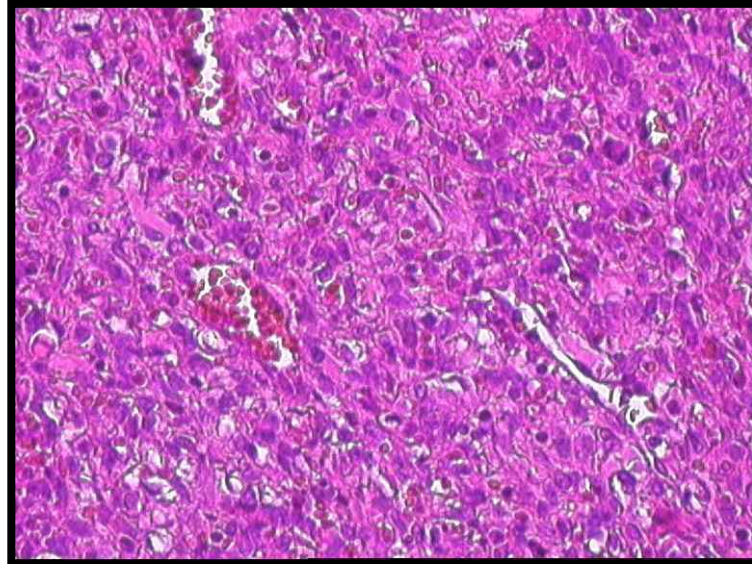


Figure : 12

Prolifération tumorale bénigne à double contingent vasculaire et stromal (HE × 100).

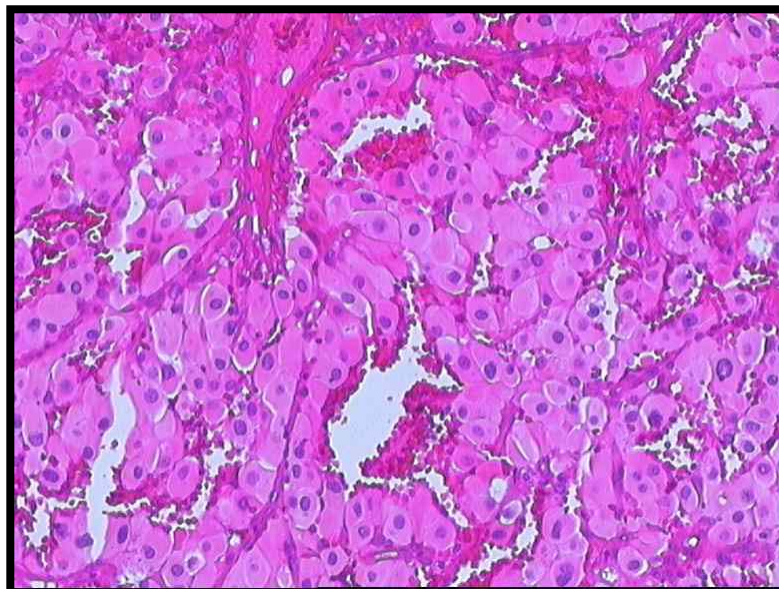


Figure : 13

Le contingent stromal comporte de nombreuses cellules xanthélassmées (HE×200).

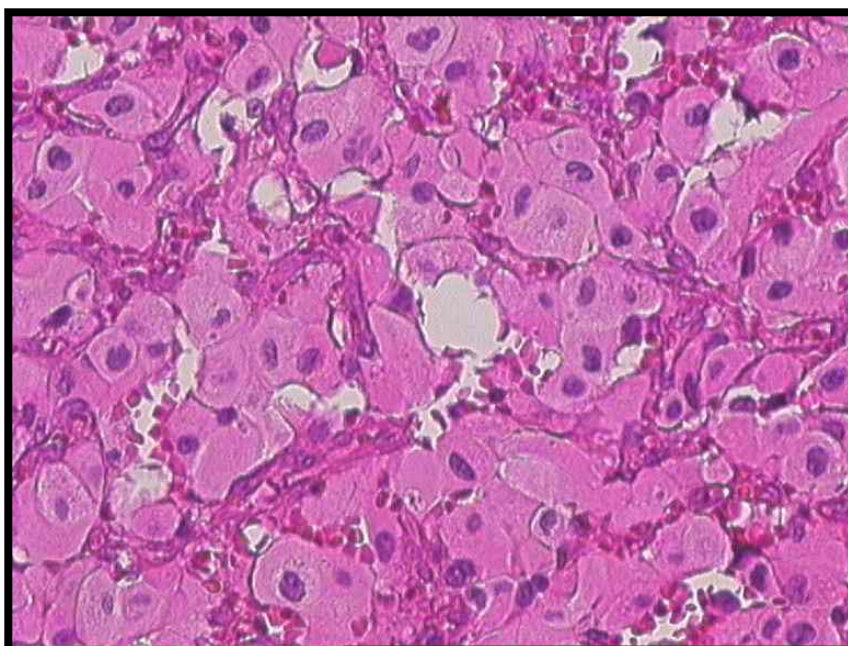


Figure : 14 La prolifération vasculaire et stromale comporte de larges nappes de cellules xanthélassmées (HE×400).

VI. Evolution :

1. Evolution précoce:

Les suites opératoires ont été simples chez 08 patients soit 66,66% par contre des complications postopératoires ont été observées chez 04 patients de notre série soit 33,33% ; le détail de ces différentes complications est exposé dans le tableau ci-dessous :

Tableau VI :les complications postopératoire précoce

Types de complications	Nombre de cas	Pourcentage (%)
Fuite de LCR avec meningite	2	16,66
pneumopathie	1	8,33
Sd cerebelleux	1	8,33

2. Evolution à court terme :

Le suivi des malades opérés durant les premiers mois était favorable. Aucun malade n'a présenté une complication infectieuse ou hémorragique.

3. Evolution à long terme :

L'évolution a été favorable pour tous les survivants avec une régression nette des signes neurologiques et amélioration de l'état général.

Lors du suivi, 04 patients ont bénéficié d'une imagerie de contrôle postopératoire.

Au total, le scanner cérébral de contrôle a été réalisé dans 03 cas et l'IRM cérébrale dans 01 cas. 3 de nos malades ont présentés une récurrence tumorale après un recul moyen de 02 ans.

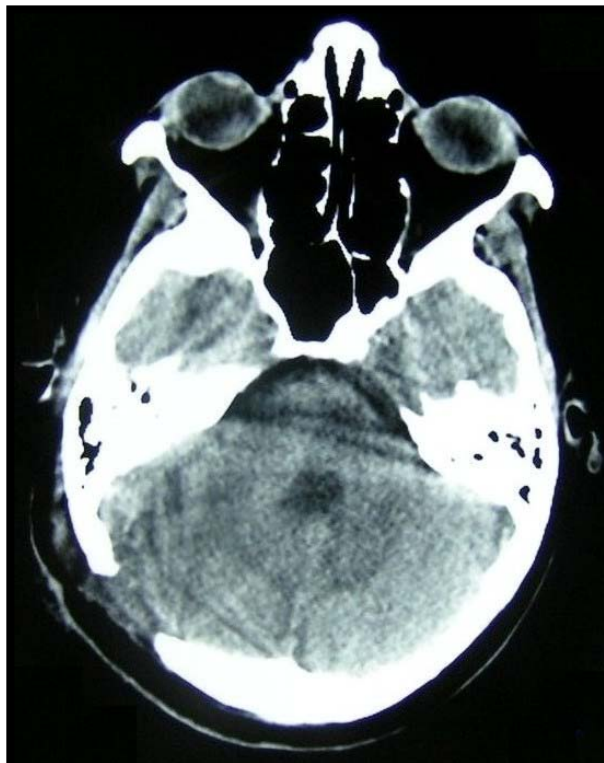

Figure :15

TDM de contrôle en coupe axiale sans injection de contraste IV après exérèse chirurgicale (Sur un délai de 10jours). Petite plage d'hypodensité au niveau de l'hémisphère cérébelleux droit en regard de la craniotomie. Disparition de l'effet de masse sur le 4ème Ventricule et sur la citerne prépontique.

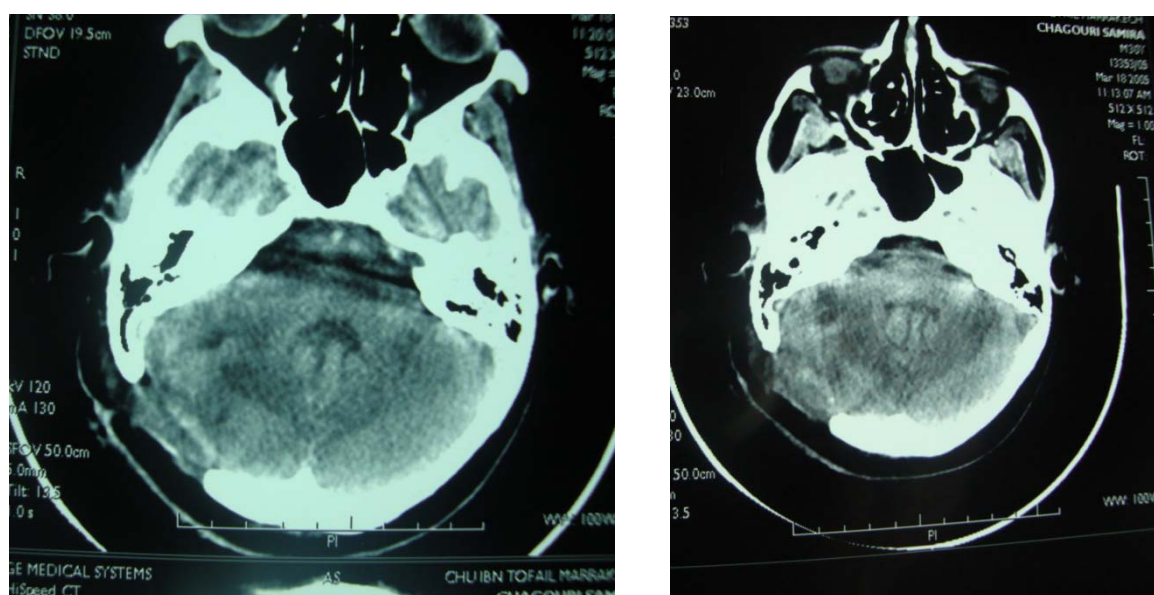


Figure :16

TDM de contrôle en coupe axiale sans et après injection de contraste IV après exérèse chirurgicale . absence de prise de contraste anormale de la fosse cerebral posterieur en regard du volet. Disparition de l'effet de masse sur le 4ème Ventricule



DISCUSSION

I. EPIDEMIOLOGIE

1. Fréquence et localisation

Les hémangioblastomes sont des tumeurs rares qui représentent environ 2% de l'ensemble des tumeurs du SNC. La FCP en constitue le siège préférentiel (92,6%).

Malgré cette quasi exclusivité, les hémangioblastomes infra-tentoriels représentent moins de 2% des tumeurs intra-crâniennes et moins de 8% des tumeurs de la fosse cérébrale postérieure. [5].

La majorité des hémangioblastomes infra-tentoriels (94,3%) est localisé dans le cervelet [6]. Les hémisphères cérébelleux sont 4 fois plus fréquemment atteints que le vermis [1]. Au niveau du tronc cérébral, les formes ventrales préprotubérantielles ou pré-bulbaires sont exceptionnelles ; les localisations préférentielles étant la partie caudale du plancher du quatrième ventricule à proximité de l'area postrema, la face dorso-latérale du bulbe et la jonction bulbomédullaire [6, 1]. Exceptionnellement (moins de 3 % de l'ensemble des hémangioblastomes de la fosse postérieure), les hémangioblastomes peuvent se développer au sein de la citerne de l'angle ponto-cérébelleux [7].

En sus-tentoriel, les hémangioblastomes peuvent être localisés dans divers sites intra-cérébraux (lobes, corps calleux), ou extra-cérébraux (tige pituitaire, hypophyse, citerne opto-chiasmatique). Ils représentent moins de 1% des tumeurs sus-tentorielles.

Depuis l'introduction de l'imagerie par résonance magnétique, leur fréquence apparaît plus grande dans le cadre de la maladie de VON HIPPEL-LINDAU.

Une étude rétrospective a été réalisée à propos des hémangioblastomes intracrâniens sporadiques sur 36 patients, qui a montré une atteinte des hémisphères cérébelleux prédominante avec 66%, suivie par ordre de fréquence décroissant par le vermis (14%), le quatrième ventricule (11%), les hémisphères cérébraux (5%) et le tronc cérébral (3%) [8].

Dans notre série de 12 cas d'hémangioblastomes sporadiques de l'encéphale. Les hémisphères cérébelleux représentaient la localisation préférentielle avec 06 cas, soit 50 % des cas, 3 hémangioblastomes étaient localisés au niveau du vermis, soit 25% des cas et un hémangioblastome était localisés au niveau du l'Angle ponto cérébelleux, soit 08,33% des cas, et un cas au niveau plancher du 4 em ventricule soit 08,33 % des cas et un autres au niveau du lobe temporal droit

2. Age et sexe :

Les hémangioblastomes du névraxe sont des tumeurs de l'adulte. L'âge moyen de découverte est de 31,5 ans pour les hémangioblastomes du tronc cérébral, 32,3 ans pour les formes sus-tentorielles et 34,9 ans pour les localisations cérébelleuses. Une révélation symptomatique avant 10 ans et après 65 ans est rarissime.

Les hémangioblastomes sont d'apparition plus précoce chez la femme que chez l'homme, Les hémangioblastomes sont également de révélation plus précoce dans les formes familiales et les formes multi-systémiques et ce dans les deux sexes.

L'âge moyen au diagnostic dans les cas familiaux est plus précoce de 5,6 années que dans les cas sporadiques, ce qui explique les deux pics de fréquence observés : le premier dans la tranche d'âge de 26-30 ans, le deuxième dans la tranche 36-40 ans [6, 1].

Les hémangioblastomes sont un peu plus fréquents chez l'homme que chez la femme avec un sex-ratio de 1,5 [7]. Une étude récente a montré un âge moyen au moment de diagnostic de 47 ans avec un sex-ratio de 1,5 [8].

Dans notre série, l'âge moyen est comprise entre 30 et 45 ans et les hommes sont plus touchés que les femmes avec un sex-ratio de 1,4 ce qui est concordant avec les données de la littérature.

II. ANATOMO-PATHOLOGIE

1. HISTOGENESE :

L'histogenèse des hémangioblastomes n'est pas encore parfaitement élucidée.

La théorie selon laquelle les cellules stromales seraient d'origine réticulaire et la tumeur de nature réticulo-endothéliale, à l'origine de l'ancienne appellation d'angioréticulome [9], peut être rejetée en raison du type des capillaires tumoraux.

Une filiation des cellules stromales à partir des péricytes peut aussi être écartée. Les arguments immunocytochimiques avancés pour défendre une origine neuro-ectodermique ne sont pas aussi convaincants.

L'hypothèse histogénétique la plus probable reste celle qui fait naître les cellules stromales d'une prolifération des cellules endothéliales des capillaires à partir d'un vice organogénétique du blastème vasculaire au troisième mois ; à ce stade du développement foetal, le mésenchyme vasculaire est situé au contact du voile médullaire postérieur, les hémisphères cérébelleux commencent à se développer : une partie du mésenchyme vasculaire reposant sur le voile médullaire postérieur pourrait être attirée à l'intérieur des hémisphères cérébelleux et représenter le germe du développement tumoral ultérieur. C'est de cette théorie ancienne que viennent les appellations d'hémangiome capillaire [10] et d'hémangioblastome [11]. Les cellules transitionnelles qui apparaissent en culture témoigneraient d'une origine commune à partir d'angioblastes primitifs des cellules endothéliales et des cellules stromales. Toutefois, il n'existe pas d'argument de certitude [7].

2. MACROSCOPIE :

Quelle que soit leur localisation dans le système nerveux central, il convient de souligner que les hémangioblastomes se trouvent habituellement au contact du revêtement lepto-

méningé. De même, qu'ils soient sporadiques ou associés à la maladie de VON HIPPEL LINDAU, il n'existe pas de critère anatomopathologique permettant de différencier les deux lésions.

Il s'agit d'une lésion tumorale, bénigne et vasculaire à deux composantes : l'une vasculaire, capillaire et l'autre stromale. Ces deux composantes peuvent être associées dans des proportions variables.

Les hémangioblastomes du cervelet peuvent revêtir quatre aspects macroscopiques [7] : kyste simple (type 1), kyste avec nodule mural (type 2), tumeur dense (type 3), tumeur solide avec de petits kystes internes (type 4).

Les deux formes à composante liquidienne principale comptent pour les deux tiers des cas.

2-1 L'HEMANGIOBLASTOME MACROKYSTIQUE :

Est la variété la plus commune et représente environ 60,6% des cas [1, 7]. Il se présente comme un kyste sphérique ou ovoïde, souvent de grande taille (30 à 50 mm de diamètre), rempli d'un liquide xanthochromique. Sur sa paroi lisse, parcourue par de très fins petits vaisseaux, une tumeur murale de teinte rouge-orangée est visible, de taille nettement inférieure à celle du kyste (5 à 15 mm de diamètre). Le kyste tumoral n'a pas de paroi propre; ses limites correspondent à du tissu cérébelleux repoussé de façon centrifuge par le liquide de transsudation produit par le nodule mural [11].

Les deux formes à composante solide dominante constituent un tiers des cas.

2-2 L'HEMANGIOBLASTOME SOLIDE (TYPE 3)

Qui représente 26,2% de l'ensemble des hémangioblastomes cérébelleux [6] est une tumeur charnue, rouge foncée, grossièrement sphérique, parfois volumineuse (3 à 4 cm de diamètre), sans capsule propre, dont les limites sont également représentées par du tissu cérébelleux refoulé : cette absence de limitation nette a été confirmée par l'étude ultrastructurale [12]. L'apport vasculaire dans cette variété est habituellement très riche.

Les hémangioblastomes solides peuvent être recouverts par de grosses artères et des veines dilatées et tortueuses leur conférant un aspect angiographique et macroscopique mimant celui d'une malformation artério-veineuse.

2-3 L'HEMANGIOBLASTOME MICROKYSTIQUE (TYPE 4)

Ne se distingue du précédent que par la présence de petits kystes intra-tumoraux de 1 à 5 mm de diamètre, de volume très inférieur à celui de la partie charnue. Les tumeurs kystiques sont plus fréquentes au niveau des hémisphères cérébelleux alors que les formes denses sont plus fréquentes au niveau du vermis et du tronc cérébral [6].

Les types 2, 3 et 4 sont rencontrés avec une fréquence sensiblement égale dans les hémangioblastomes sus-tentoriels [1].

Dans notre étude, les hémangioblastomes de type 2 (macrokystique) sont retrouvés chez 06 malades (50 % des cas); le type 3 (solide ou dense) est observé chez 03 malades (25 % des cas), le type 1 kystique est présent chez deux malades (16,66 % des cas) et le type 4 (microkystique) est rencontré chez un seul patient (8,33 % des cas).

3. MICROSCOPIE OPTIQUE :

La structure tumorale comporte deux contingents intriqués:

- Un contingent vasculaire fait d'un important réseau capillaire au trajet sinueux et de calibre irrégulier formant un maillage plus ou moins dense. Ce réseau capillaire est parfois collabé et bordé par des cellules endothéliales régulières [13, 14, 4]. On note rarement quelques foyers d'érythroblastose.
- Le contingent cellulaire, entre les mailles vasculaires, est caractérisé par la présence de cellules à contours arrondis ou rarement fusiformes. Ces cellules sont souvent de grande taille; au noyau central arrondi, de taille variable non mitotique. Le cytoplasme est marqué par une surcharge lipidique lui donnant un caractère spumeux et éosinophile [15].

Ces cellules sont soit isolées ou groupées en îlots, séparées par de fins septa réticuliniques irréguliers mise en évidence par l'imprégnation argentique; constituant les cellules stromales [14, 4].

Des remaniements à type d'hémorragie et d'œdème peuvent exister expliquant probablement en partie le développement de kystes intra tumoraux.

4. MICROSCOPIE ELECTRONIQUE :

En microscopie électronique, les hémangioblastomes sont constitués de cellules tumorales principales, d'espaces extra-cellulaires, de capillaires et de mastocytes.

4-1 LES CELLULES TUMORALES PRINCIPALES :

Très nombreuses et regroupées en plages ou travées, les cellules principales correspondent aux cellules claires ou spongieuses visibles en microscopie optique. De forme grossièrement étoilée, ces cellules émettent souvent des prolongements cytoplasmiques plus ou moins irrégulièrement allongés, donnant des aspects de section transversale polyédriques, circulaires, ou très irréguliers. Les cellules et prolongements cellulaires sont parfois disposés de façon jointive mais sans jamais de desmosomes [16, 17].

Leur noyau, volumineux, arrondi, régulier, est de structure assez homogène.

La chromatine finement granuleuse forme souvent une bande plus dense aux électrons en bordure de la membrane nucléaire. Un nucléole est rarement présent.

Leur cytoplasme bordé par une membrane simple apparaît souvent clair, très peu dense aux électrons. Il contient un certain nombre d'organites de morphologie habituelle : mitochondries, appareil de Golgi, centriole, ribosomes, reticulum endoplasmique granulaire, mais ceux-ci sont relativement peu nombreux, en général groupés dans la région périnucléaire et absents des prolongements cytoplasmiques.

Certains éléments nous semblent mériter plus ample description, car ce sont eux qui donnent aux cellules tumorales principales leur physionomie assez particulière.

a. Filaments cytoplasmiques :

Le cytoplasme des cellules tumorales principales contient de très nombreux microfilaments d'environ 70 Å de diamètre, de longueur indéterminée, sans périodicité décelable. Ces filaments présents aussi bien dans la région périnucléaire que dans les expansions cytoplasmiques sont disposés au hasard ou bien prennent un aspect en faisceaux plus ou moins peignés. Ces microfilaments ne semblent contracter aucun rapport de continuité ou de dépendance avec les autres organites cellulaires.

b. Reticulum endoplasmique agranulaire :

Contrastant avec la rareté du reticulum endoplasmique granulaire, on observe de nombreuses cavités formant un réseau tubulaire limité par une membrane simple, dépourvue de ribosomes. L'organisation et la répartition de ces cavités de reticulum lisse sont variables. Le plus souvent, il s'agit de sections ovalaires irrégulièrement allongées et rarement dilatées, réparties de façon assez abondante mais apparemment au hasard dans le cytoplasme aussi bien au niveau du corps cellulaire que des prolongements. Lorsqu'un appareil de Golgi est visible, on constate souvent que le reticulum lisse est particulièrement abondant dans son voisinage. Par endroits, le reticulum lisse très développé constitue des images d'enroulements membranaires parfois centrés par une vacuole claire.

c. Vacuoles :

Électroniquement vides ou contenant parfois un matériel amorphe plus ou moins dense aux électrons, non cernées par une membrane, arrondies ou ovalaires de 1 à 6 ou 8 μ de diamètre (ou même beaucoup plus lorsque coalescentes), ces vacuoles sont dispersées dans le cytoplasme et correspondent aux vacuoles lipidiques visibles en microscopie optique.

d. Particules de glycogène :

Confirmant les données de la microscopie optique, on constate en microscopie électronique la présence dans le cytoplasme des cellules tumorales principales de glycogène particulaire disséminé dans le corps cellulaire et les prolongements et souvent groupé sous la forme de plages parfois très étendues. Assez fréquemment, ces plages glycogéniques bordent étroitement les vacuoles lipidiques.

–Enfin, signalons quelques images d'interprétation délicate (enroulements membranaires, corps membraneux complexes).

4-2 LES ESPACES EXTRA-CELLULAIRES :

Les cellules principales, isolées ou groupées en îlots de trois ou quatre, sont séparés les uns des autres par des espaces extra-cellulaires plus ou moins développés mais en général assez étroits. Ces espaces contiennent soit un matériel finement granuleux ou floconneux, soit le plus souvent des fibres se présentant sous trois aspects :

- a) –fibres de collagène avec une périodicité de 640 Å et un diamètre habituellement assez petit (300 à 600 Å) ;
- b) –fines fibrilles d'un diamètre d'environ 70 Å et sans périodicité, considérées par beaucoup d'auteurs comme des fibres de précollagène
- c) –et beaucoup plus rarement collagène à longue périodicité.

Au sein de ces espaces extra-cellulaires, se trouvent de nombreux capillaires et des mastocytes [18, 19].

4-3 LES CAPILLAIRES :

Siégeant entre les travées des cellules principales, les capillaires, de calibre souvent irrégulier et de trajet tortueux, se composent de cellules endothéliales, de péricytes et d'une lame basale.

Les cellules endothéliales ont un noyau très irrégulièrement ovalaire avec ou sans nucléole et un cytoplasme aplati dense aux électrons contenant de nombreuses mitochondries arrondies et volumineuses, des filaments intra-cytoplasmiques, un appareil de Golgi, d'assez nombreuses microvésicules et quelques citernes ergastoplasmiques.

Les cellules endothéliales sont jointives et présentent des desmosomes aux zones de jonction [16, 17, 19].

Les péricytes ont un aspect voisin de celui des cellules endothéliales et se trouvent au sein d'un dédoublement de la trame basale.

En effet, la face périphérique des cellules endothéliales est entourée par une lame basale continue se dédoublant pour englober les péricytes. Les capillaires des hémangioblastomes sont donc des capillaires normaux de type continu avec péricytes.

4-4 LES MASTOCYTES :

L'identification des mastocytes en microscopie électronique, par rapport aux cellules proprement tumorales ne soulève aucune difficulté. Les mastocytes sont des cellules arrondies ou ovalaires, toujours séparées des éléments cellulaires tumoraux ou des capillaires voisins par un espace extra-cellulaire souvent riche en fibres collagènes. La membrane plasmique qui limite la cellule présente des expansions et des replis plus ou moins allongés. Le cytoplasme surtout en périphérie, est rempli de grains arrondis très osmiophiles, correspondant aux grains métachromatiques visibles en optique, et dont la structure à fort grossissement est tout à fait pathognomonique.

En résumé, le « pattern » ultrastructural de base des hémangioblastomes comporte :

-des cellules tumorales principales, caractérisées par leur noyau généralement arrondi et volumineux, leur cytoplasme abondant, de forme étoilée avec de nombreuses expansions, et leur richesse en microfilaments, en glycogène, en reticulum endoplasmique agranulaire et en lipides (sous forme de vacuoles le plus souvent, ou de corps membraneux complexes beaucoup plus rarement).

–ces cellules principales sont réparties de façon isolée ou par îlots de trois ou quatre au sein d'un espace extra-cellulaire contenant des fibres pré-collagènes et collagènes, des capillaires à endothélium continu avec péricytes et membrane basale et enfin, des mastocytes présentant des grains cytoplasmiques caractéristiques.

5. IMMUNO-HISTO-CHIMIE:

Certains marqueurs antigéniques ont été utilisés pour pouvoir résoudre la question posée par les cellules stromales spécifiques de l'hémangioblastome.

- Le facteur VIII (Von Willebrand factor) marque les cellules endothéliales des capillaires tumoraux [14, 20].
- L'UEAI (ulex europaeus agglutinin) marque les cellules endothéliales des capillaires tumoraux [20].
- L'EGFR (epidermal growth factor recepteur) marque les cellules stromales [20].
- VEGF (vascular endothelial growth factor) marque les cellules stromales [14].
- La NSE (neuron spécifique enolase) marque les cellules stromales [4].
- Le CD44 marque à la fois les cellules endothéliales et les cellules stromales mais avec un degré plus élevé pour ces dernières [20].
- La GFAP (glial fibrillary acid protein) marque les cellules astrocytaires avec une faible immunopositivité pour les cellules stromales [14, 20].
- La Protéine S100 positive dans les prolongements gliaux de la marge tumorale alors qu'elle est négative sur les cellules stromales [14,21].

L'étude immuno-histochimie a permis de trouver des marqueurs fiables des cellules endothéliales mais l'identification précise des cellules stromales est difficile compte tenu qu'il n'existe pas de marqueurs spécifiques.

L'utilisation de marqueurs immuno-histochimique n'a pas pu éclaircir l'origine précise et spécifique des cellules stromales mais elle a permis d'affirmer que les cellules endothéliales et stromales ne sont pas identiques sur le plan antigénique.

III. PHATOGHENIE

1. GENERALITES :

Depuis sa description au début du 2^e siècle, l'histoire de l'hémangioblastome est difficilement dissociable de celle de la maladie de Von Hippel Lindau.

En 1864, le premier cas probable de maladie de Von Hippel Lindau a été décrit dans le Golezawski's Atlas où un patient présente une association de tumeur cérébrale et rétinienne [22]. L'angiomatose rétinienne isolée a été décrite par Eugène Von Hippel en 1879 et rattachée à des cas familiaux en 1895. Mais c'est surtout Arvid Lindau à qui on doit l'association entre les différentes lésions de la maladie.

La maladie de Von Hippel Lindau appartient au groupe le plus large des phacomatoses. Elle se présente sous forme de lésions diversement associées: hémangioblastome rétinien, hémangioblastome du système nerveux central, cancer rénal à cellules claires, kystes rénaux, phéochromocytomes, kystes ou tumeurs pancréatiques et cystadénome papillaire de l'épididyme. Depuis 1995 les tumeurs du sac endolymphatique ont également intégrés ce groupe lésionnel.

Appartenant au groupe des phacomatoses, la maladie de Von Hippel Lindau est une affection congénitale, souvent héréditaire, qui est liée à un désordre du développement embryonnaire.

Elle occasionne une dystrophie de l'un, de deux, voire des trois feuillets tissulaires. Cette dystrophie est associée à une forte tendance blastemateuse responsable de l'apparition de tumeurs [23].

Elle peut être sporadique (mutation de novo) dans 20 % des cas [2, 3,4]. Mais dans la majorité des cas cette maladie est héréditaire à transmission mendélienne, autosomique dominante, à forte pénétrance et à expressivité variable. Cette pénétrance est égale dans les deux sexes et augmente avec l'âge pour être supérieure à 95% chez les sujets de plus de 60 ans [23, 24, 4].

Cette expressivité est extrêmement variable d'un individu à l'autre, même au sein d'une famille où les formes cliniques peuvent différer.

En fait, il a été mis en évidence cliniquement deux types de maladie de Von Hippel Lindau :

- Le type 1 où il n'y a pas de phéochromocytome.
- Le type 2 où le phéochromocytome est diversement associé aux autres lésions.

Cette diversité complexe de présentation pour une maladie rare (1/36 000 naissances vivantes) [13, 15,4] est le reflet d'une grande hétérogénéité phénotypique dont l'origine est génétique.

2. GENETIQUE, BIOLOGIE MOLECULAIRE ET MALADIE DE VHL : [25]

La maladie de VHL appartient à un ensemble d'affections pathologiques connues depuis Van Der Hoeve sous le nom de phacomatoses ; le prototype de ces maladies étant la neurofibromatose de Von Recklinghausen [26].

Les phacomatoses forment un groupe d'affections congénitales, fréquemment héréditaires, conséquences de désordres du développement embryonnaire, à l'origine de dystrophies des tissus dérivés de l'un, de deux, voire des trois feuillets embryonnaires fondamentaux et par une tendance blastomateuse responsable d'apparition et du développement de tumeurs, presque toujours histologiquement bénignes. Ces phacomatoses peuvent avoir un caractère sporadique (mutation de novo) ou survenir dans le cadre d'une affection familiale où la transmission s'effectue suivant le mode mendélien autosomique dominant, avec une forte pénétrance et une expressivité variable [27].

Les avancées de la génétique moléculaire ont permis de localiser depuis peu d'années un nombre croissant de sites chromosomiques responsables de ces maladies. Le développement d'une tumeur peut être dû soit à l'activation d'un oncogène ou à l'inactivation d'un gène suppresseur de tumeur.

Dans la maladie de Von Hippel-Lindau, la tumeur caractéristique, l'hémangioblastome, d'origine mésoblastique, se trouve donc associée à des lésions d'origine neuro-ectoblastique et/ou d'origine endoblastique.

Dans la maladie de Von Hippel-Lindau, le déterminisme tumoral apparaît lié à l'inactivation des deux copies d'un tel gène suppresseur de tumeur (VHL) et s'effectue suivant le modèle décrit par Knudsson dans le rétinoblastome (voir Figure 17)

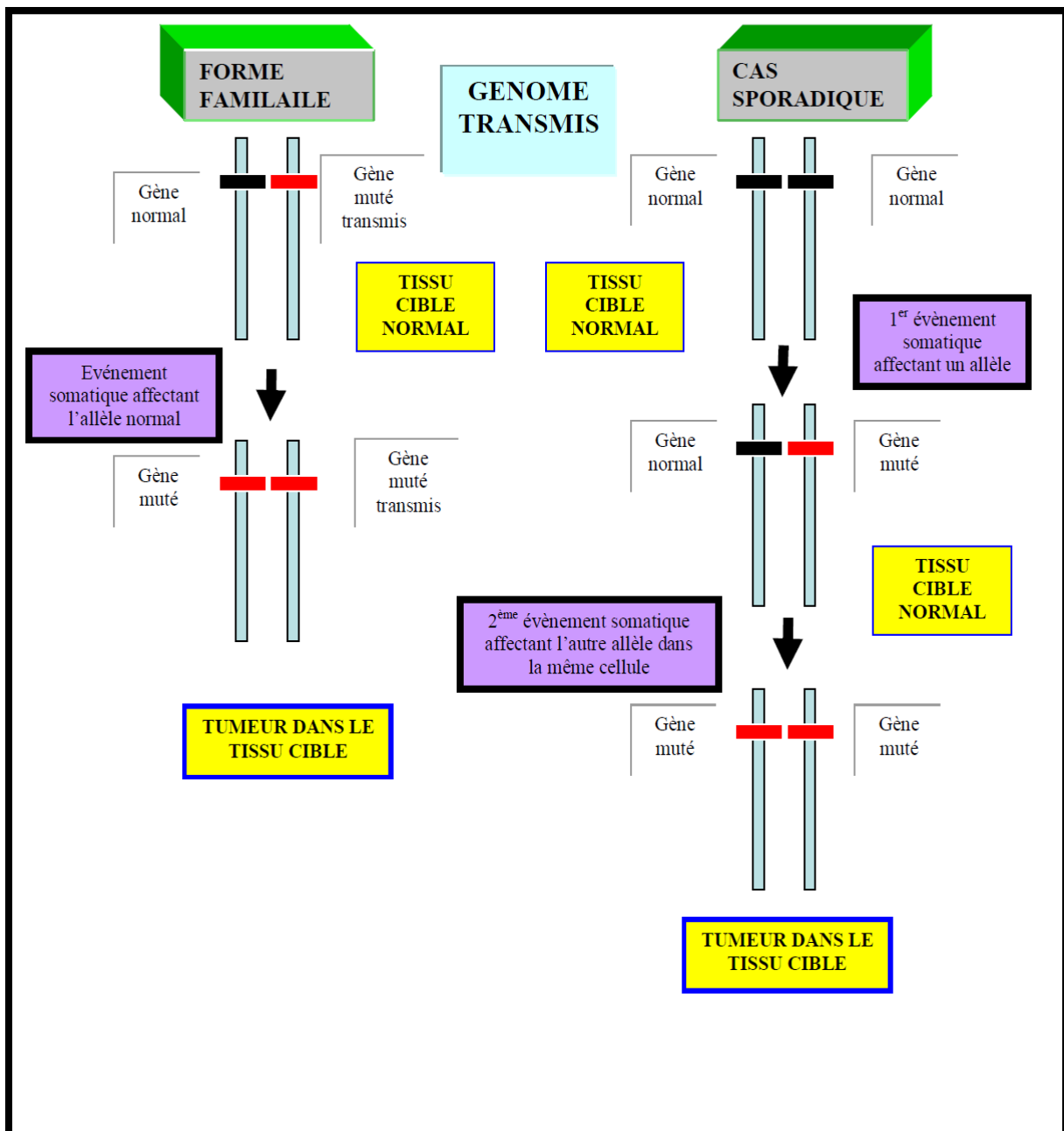


Figure :17

Modèle de KNUDSSON : déterminisme tumoral en cas de gène suppresseur de tumeur.

- **Dans la forme familiale** : le sujet naît avec une mutation germinale du gène VHL sur le chromosome du premier parent, et dès lors qu'une deuxième mutation sur le chromosome du 2ème parent survient (pendant la vie du sujet), la tumeur se

déclenche alors : c'est le cas des hémangioblastomes survenant dans le cadre de la maladie de VHL.

- **Dans la forme sporadique** : le sujet naît indemne et ce n'est qu'au cours de sa vie qu'il subit la 1^{ère} puis la 2^{ème} mutation somatique, ce qui déclenche la tumeur (car il n'y a plus de gène suppresseur de la tumeur).

Il a été montré en 1988 [28] que le gène responsable de la maladie de Von Hippel-Lindau est situé sur l'extrémité télomérique du bras court du chromosome 3, en 3p25-3p26 par Seizinger et ses collègues. Il s'agit d'un gène suppresseur de tumeur dont le rôle est le contrôle de la multiplication cellulaire. La caractérisation de loci flanquant la zone où siège le gène de la maladie a permis en 1992 la mise au point d'un premier test diagnostique pré-symptomatique dans les familles à risque.

Le clonage du gène responsable a été publié en mai 1993 par Latif et ses 4 collègues [28].

Les formes familiales sont des génopathies de transmission autosomique dominante et de pénétrance égale dans les deux sexes. A l'échelon individuel, la pénétrance augmente avec l'âge et apparaît pratiquement complète à 65 ans [29].

La plupart des patients atteints de la maladie de VHL héritent d'un gène VHL (allèle) avec une mutation de la lignée germinale venant du parent affecté et un gène VHL normal (phénotype sauvage) provenant du parent non affecté. Bien que toutes les cellules possèdent une mutation de la lignée germinale VHL, chez les patients héritant du trait, les tumeurs ne se forment que dans les cellules ayant perdu la fonction de l'allèle 16 de phénotype sauvage et se trouvant localisées dans des organes cibles spécifiques susceptibles de la maladie de VHL [30].

Le gène VHL est largement exprimé dans les tissus, y compris ceux non affectés par la maladie de VHL [31]. L'ARN messager de VHL encode la protéine VHL (pVHL). Au stade post translation, les complexes pVHL avec elongin B, elongin C, Rbx1, et cullin 2, formant une ligase de l'ubiquitin qui protéolyse la sous-unité du facteur inducteur d'hypoxie (HIF) [30, 32, 33].

Dans des circonstances normales, le HIF coordonne la réponse cellulaire à l'hypoxie à travers la régulation de la transcription. Le facteur inducteur d'hypoxie augmente le métabolisme cellulaire et accroît l'expression des facteurs angiogéniques et mitogéniques. Certains de ces facteurs comprennent un facteur de croissance endothélial vasculaire (VEGF), une chaîne de facteurs de croissance dérivés des plaquettes (PDGF), l'érythropoïétine, et le facteur transformant le facteur de croissance (TGF) [30, 34].

Si la fonction pVHL est absente ou anormale, l'HIF peut stimuler constitutivement l'angiogénèse au moyen d'une augmentation des taux de VEGF ou PDGF [30, 35, 36] expliquant la nature vasculaire des tumeurs associées à la maladie de VHL [37]. La perméabilité vasculaire de la tumeur accrue favorisée par le VEGF peut constituer la cause de la formation fréquente d'oedèmes péritumoraux et des kystes dans la maladie de VHL. Le développement favorisé par l'HIF de boucles autocrines par la surproduction de TGF ou d'érythropoïétine lié à la surexpression de leurs récepteurs réceptifs peuvent être sous-jacents à la tumorigénèse [30, 38, 39].

La tumorigénèse, indépendante de la régulation HIF, peut être provoquée ou augmentée uniquement si la pVHL est absente ou anormale [30]. Les cellules manquant de pVHL perdent la capacité de sortir du cycle cellulaire, ce qui peut constituer un événement précoce dans la tumorigénèse de la maladie de VHL [40].

L'absence de pVHL peut continuer d'augmenter l'expression du VEGF à travers la libération de la régulation de la transcription et de la post translation [41]. Les cellules manquant de pVHL ne peuvent pas correctement assembler la matrice extracellulaire de fibronectine [42].

L'expressivité de la maladie est éminemment variable à la fois entre les familles affectées et chez les membres d'une même famille : certains patients auront des lésions nombreuses, rétinienne, nerveuses et viscérales entraînant une morbidité sévère tandis que d'autres auront une expressivité relativement modérée de la maladie. L'étude des familles démontre également une variabilité interfamiliale : ainsi les phéochromocytomes paraissent liés à certaines familles prédisposées au sein desquelles une haute incidence de l'association des hémangioblastomes

réiniens a été soulignée [43, 44] ; dans d'autres familles, le carcinome rénal à cellules claires apparaît comme la principale manifestation ; dans d'autres encore l'atteinte pancréatique ou l'atteinte médullaire est le trait dominant.

Le phénomène d'anticipation génétique est présent, clairement démontré par l'analyse de la majorité des familles : dans certaines, il a même été observé une présentation de la maladie chez un enfant antérieure à sa révélation chez le géniteur affecté.

La maladie de VHL comprend six manifestations cliniques majeures : [44]

- Trois intéressent l'extrémité céphalique : hémangioblastome du névraxe, hémangioblastome rétinien, tumeur du sac endolymphatique.
- Trois sont des manifestations viscérales : phéochromocytome, cancer du rein à cellules claires et/ou kystes rénaux multiples, kystes ou tumeurs pancréatiques.

Le diagnostic de la maladie de VHL est porté quand il existe : deux hémangioblastomes de l'extrémité céphalique, ou un hémangioblastome du névraxe et une lésion viscérale, ou une lésion majeure et un antécédent familial [43, 44].

L'incidence est de un nouveau cas pour 39 000 naissances environ [45]. Il existe deux sous types de la maladie de VHL : type 1 : sans phéochromocytome ; type 2 : avec phéochromocytome.

Plusieurs points méritent d'être soulignés : [44]

- Le risque que le patient soit atteint d'une maladie de VHL lorsqu'un hémangioblastome est découvert est de 36% tout âge confondu. La notion d'âge est essentielle : ce risque est à 60% si le patient a 20 ans pour n'être plus que 10 à 15% pour les patients de 70 ans.
- Si l'hémangioblastome entre dans le cadre d'une maladie de VHL, l'ensemble du névraxe doit être exploré par une IRM crânio-spinale qui sera répétée tous les trois ans.

Le diagnostic de la maladie de VHL impose la recherche soigneuse d'une autre tumeur de la FCP notamment la tumeur du sac endolymphatique. Le sac endolymphatique étant localisé à

la face postérieure du rocher, à un centimètre environ du bord postérieur du rocher. Les tumeurs du sac endolymphatique ont d'abord été établies comme une entité pathologique distincte par Heffner [46] en 1989 et ont été reconnues comme élément du syndrome de la maladie de VHL par Manski et coll en 1997 [47]. On peut trouver la preuve par imagerie d'une tumeur du sac endolymphatique chez environ 10 à 15% des patients atteints de la maladie de VHL, et 30% des patients atteints de VHL avec une tumeur du sac endolymphatique développent des tumeurs bilatérales [46, 47]. En dépit de leur histologie bénigne, les tumeurs du sac endolymphatique sont des tumeurs localement invasives causant une morbidité audio-vestibulaire, associant une perte auditive, des vertiges, tintement d'oreilles et douleur auditive [47, 48].

La survie moyenne dans le cadre de la maladie de VHL est de 50 ans : les causes fondamentales de décès sont les complications liées aux hémangioblastomes du système nerveux central [49].

IV. Clinique :

1. clinique

1-1 Hémangioblastomes infra-tentoriels :

Le tableau clinique des hémangioblastomes infratentoriels dépend de la localisation du site tumoral au niveau cérébelleux ou du tronc cérébral.

a- Les hémangioblastomes cérébelleux :

A ce niveau, ces tumeurs sont souvent pauci-symptomatiques, de décompensation rapide, au terme d'une histoire clinique d'une durée moyenne de 8,33 mois, plus rapide chez la femme que chez l'homme [6].

Les signes révélateurs sont caractérisés par l'importance des signes d'hypertension intracrânienne (présents lors du diagnostic dans près de 100% des cas), contrastant avec la

moins fréquente et la pauvreté des signes neurologiques d'accompagnement. Des signes de pré-engagement tonsillaire peuvent aussi être observés.

A l'examen, un œdème papillaire est fréquemment présent. L'examen neurologique peut aussi montrer un syndrome vestibulaire central, un syndrome cérébelleux hémisphérique ou vermien, beaucoup plus rarement un syndrome pyramidal ou des signes d'atteinte des dernières paires crâniennes. Ces critères ne sont pas spécifiques. Outre la grossesse, un traumatisme crânien peut induire une poussée évolutive de la maladie et en anticiper la révélation [1].

b- Les hémangioblastomes du tronc cérébral :

Ils peuvent se manifester par une hypotension orthostatique, une symptomatologie vestibulaire centrale ou une diplopie. Aucun élément ne permet cependant également d'évoquer sur la simple clinique ce type tumoral. Malgré le caractère hypervasculaire des hémangioblastomes, notamment les types 3 et 4, il est à noter que ces tumeurs ne se révèlent qu'exceptionnellement par un accident hémorragique à type d'hémorragie sous-arachnoïdienne pure ou d'hématome intra-axial [1]. Dans quelques cas, l'accident hémorragique inaugural a pu être léthal [7].

Selon J. Le Reste et L. Riffaud, le tableau clinique révélateur des hémangioblastomes de la FCP est dominé par les céphalées (60%), le syndrome cérébelleux (60%), les nausées/vomissements (33%), alors que les troubles de conscience, les crises d'épilepsie et le syndrome vestibulaire représentaient 5% des signes respectivement [8].

Dans notre étude, la symptomatologie clinique d'appel était très variée avec les proportions suivantes : syndrome d'HTIC (91,66%), syndrome cérébelleux (66,66%), syndrome vestibulaire (33,33%), syndrome pyramidal (16,16%), atteinte des paires crâniennes (33,33%).

1-2 Hémangioblastomes supra-tentoriels :

Les hémangioblastomes sus-tentoriels peuvent être localisés dans divers sites intra-cérébraux (lobes, corps calleux), ou extra-cérébraux (tige pituitaire, hypophyse, citerne opto-

chiasmatisque). Ils représentent moins de 1% des tumeurs sus-tentorielles [7, 1]. Dans notre série un cas d'hémangioblastome sus-tentorial a été révélé par des crises d'épilepsie.

2. formes cliniques :

2-1 Localisations extra-encéphaliques :

- ***Hémangioblastomes rétiniens*** : Les hémangioblastomes rétiniens (tumeurs de Von Hippel Lindau) sont d'authentiques tumeurs (le terme d'angiomatose rétinienne est impropre), siégeant typiquement à la périphérie de la rétine. Il existe aussi des formes para-papillaires. L'hémangioblastome du nerf optique intra-orbitaire est exceptionnel.
- ***Hémangioblastomes intra-rachidiens*** : Les hémangioblastomes médullaires siègent le plus souvent au niveau des cordons postérieurs, au contact du revêtement lepto-méningé. Les formes intra-parenchymateuses ou situées dans un plan antérieur au canal épendymaire sont exceptionnelles. Dans le sens rostro-caudal, les deux sièges préférentiels sont les renflements cervical et lombaire. Les hémangioblastomes extra-médullaires sous-leptoméningés, rares, sont souvent en situation rétro-latéro-médullaire.
- ***Les hémangioblastomes radiculaires*** (à l'étage médullaire ou de la queue de cheval) sont développés le plus souvent sur les racines postérieures et restent habituellement intra-canalaires. Les formes en sablier sont exceptionnelles. Ils ont les mêmes capacités d'association pathologique que toutes les autres formes tumorales, à l'exception des exceptionnels hémangioblastomes extraduraux, lésions toujours isolées et sans caractère héréditaire [50].

2-2 Localisations axiales multiples (Hémangioblastomatose) :

La multiplicité tumorale peut être décelable d'emblée ou ne se manifester qu'au cours de l'évolution ultérieure avec un délai de révélation entre les différentes tumeurs très variable,

parfois supérieur à 20 ans. Aucune systématisation réductrice n'est possible. Ont été décrites des formes plurifocales sur un seul site (cervelet, moelle) et des formes multicentriques. L'association la plus fréquente réalise l'hémangioblastomatose rétinocérébelleuse (25 % des cas).

Dans nos observations personnelles, nous avons noté un malade ayant une atteinte autre que l'atteinte infra-tentorielle unique.

2-3 Les localisations viscérales :

La fréquence de cette association est estimée à 12% [51]. L'angiographie sélective peut montrer clairement l'association des hémangioblastomes du système nerveux central et des tumeurs de la cavité abdominale.

a. L'atteinte rénale :

Elle peut être révélée par une masse lombaire ou par une protéinurie.

L'urographie intraveineuse montre des images de refoulement, de compression ou d'écartement des calices.

Le cancer du rein à cellules claires affecte près de 75% des patients à 60 ans, et est responsable de 30 à 50 % des décès, plus en raison d'une prise en charge trop souvent tardive que d'une particulière agressivité [52-53]. Le cancer rénal associé à la maladie de VHL, longtemps asymptomatique, se distingue des tumeurs «sporadiques» par son âge de découverte (60% des cas avant 40 ans), une fréquente apparence kystique (kystes «atypiques» cloisonnés ou à paroi épaissie) et un caractère multifocal et bilatéral (parfois jusqu'à plusieurs dizaines de tumeurs) qui rend son traitement très délicat [54, 55]. Des kystes multiples d'allure bénigne s'observent également, seuls ou associés aux lésions tumorales.

b. L'atteinte pancréatique :

L'atteinte pancréatique est la plus méconnue de toutes les manifestations viscérales associées à l'hémangioblastome, alors qu'il s'agit sans doute de la lésion la plus fréquente, peut

être parce qu'elle consiste habituellement en des kystes multiples, plus rarement en cystadénomes séreux ou kystes isolés, sans aucun retentissement clinique [56, 57].

Des tumeurs endocrines potentiellement malignes et nécessitant une exérèse précoce sont pourtant décelées de plus en plus souvent [56, 58].

c. L'atteinte surrénalienne :

Le phéochromocytome, survient surtout dans certaines familles de malades particulièrement exposées à ce risque [57, 59, 60]. La symptomatologie en est souvent fruste (HTA isolée, souvent instable) et la triade classique «céphalées palpitations- sueurs» est assez rarement observée.

Le phéochromocytome est le plus souvent surrénalien et bilatéral mais il existe également quelques paragangliomes [61]. Le caractère souvent révélateur du phéochromocytome et le risque toujours latent de crise hypertensive paroxystique aux conséquences parfois dramatiques, notamment lors d'un acte médical invasif, doivent toujours être présents à l'esprit [60].

d. L'atteinte épидидymaire :

Elle est à type de cystadénome papillaire : Price [62] en 1971 conclut que cette tumeur devrait être considérée comme partie intégrante de la maladie de Von Hippel Lindau et signalait que la plupart des patients avec des lésions bilatérales ont le syndrome de Von Hippel Lindau.

Chez la femme, l'équivalent consisterait en la présence de cystadénomes papillaires bilatéraux du ligament large [63].

e. Autres atteintes plus rares : [64]

Le foie : Il peut être le siège de kystes, d'adénomes, de cavernomes ou de tumeurs carcinoïdes.

La rate : elle peut être le siège d'angiomes ou de kystes.

Les poumons : ils peuvent contenir des kystes, des fibromes, des adénomes.

Enfin, le tissu cutané, la vessie, la prostate et l'utérus peuvent être le siège d'hémangioblastomes.

Sur nos 12 cas personnels, le bilan d'extension a été réalisé chez 4 de nos malades et qui a montré une atteinte rénal associée dans un seul cas.

V. Paraclinique :

1. Hémogramme :

La polyglobulie secondaire n'est que très exceptionnellement révélatrice [6].

D'après certains auteurs [65, 66], la polyglobulie accompagne les hémangioblastomes de la FCP dans 10 à 40 % des cas. Elle disparaît avec l'exérèse de la tumeur, réapparaît en cas de récurrence et le pourcentage de polyglobulie est alors beaucoup plus important [67]. Cramer [67] relève une polyglobulie chez 18 % des patients porteurs d'hémangioblastomes cérébelleux et chez 63 % des patients porteurs d'hémangioblastomes récidivants.

Il s'agit d'une polyglobulie secondaire, intéressant le chiffre des globules rouges avec une augmentation parallèle de l'hématocrite, du taux d'hémoglobine et de la masse sanguine, avec érythroblastose médullaire ; les numérations leucocytaire et plaquettaire sont normales et il n'y a pas de splénomégalie.

La localisation cérébelleuse est celle qui entraîne le plus gros pourcentage de polyglobulie par rapport aux autres localisations au niveau du névraxe. Cette polyglobulie associée aux hémangioblastomes cérébelleux vient en deuxième position après celle associée au cancer du rein.

Des études de la substance érythropoïétique obtenue à partir du fluide des hémangioblastomes kystiques cérébelleux n'ont pas montré de différence quant à leurs propriétés physique, chimique ou biologique par rapport à celle d'origine rénale [68].

Pour nos cas personnels, en pré-opératoire, et sans qu'il y ait eu de transfusions préalables, aucun patient n'avait pas une polyglobulie.

2. La tomодensitométrie :

2-1 aspect scannographique

Historiquement, cet examen a modifié de façon importante la prise en charge des tumeurs cérébrales surtout grâce à l'injection de produit de contraste. Elle démontre l'hydrocéphalie si elle existe et permet d'objectiver la néoformation tumorale.

a- Le kyste

Le kyste tumoral des hémangioblastomes macrokystiques donne une hypodensité spontanée aux contours réguliers ; après injection de produit de contraste, peut être observée une ligne hyperdense cernant la cavité du kyste [69, 70].

b- Le nodule

Le nodule mural est isodense avant injection iodée ; après injection, il apparaît hyperdense vis à vis du tissu cérébelleux et isodense avec les sinus veineux voire plus dense qu'eux. Ce nodule est habituellement localisé au niveau de la partie du kyste située au contact d'une surface leptoméningée.

Les tumeurs solides (types 3 et 4) sont isodenses ou légèrement hyperdenses avant et très fortement hyperdenses après injection. Occasionnellement, des vaisseaux vascularisant la tumeur peuvent être visualisés après injection sous l'aspect de structures linéaires hyperdenses [69, 70].

c- Effet de masse

L'effet de masse est directement proportionnel à la taille de la lésion puisque l'œdème est généralement absent ou du moins très discret ce qui est un argument pour le diagnostic positif de l'hémangioblastome [71].

2-2 Siege de la tumeur

La TDM permet, en plus de l'aspect scannographique de la tumeur, de préciser le siège de l'hémangioblastome. En effet, l'hémangioblastome infra-tentorial se localise plus

fréquemment au niveau du cervelet (90,61%) par rapport au tronc cérébral (9,39%) [72]. L'hémangioblastome sus-tentorial est essentiellement intra-parenchymateux (86,8%) [72]. La localisation intraventriculaire ne représente que 7,3%.

Tous les malades de notre série ont bénéficié d'une TDM cérébrale. Le type 2 (macrokystique) était prédominant, retrouvé chez 06 malades (50% des cas) et l'hydrocéphalie était retrouvée chez 10 malades, soit 83,33% des cas.

2-3 Diagnostic différentiel

Le problème de diagnostic différentiel peut se poser devant :

- Un hémangioblastome kystique sans nodule mural avec un kyste arachnoïdien. L'étude spectrométrique du liquide kystique faite après drainage peropératoire fait la différence [22].
- -Un hémangioblastome cérébral à composante solide avec des métastases [24].
- -Un hémangioblastome avec un épendymome ou un astrocytome à localisation médullaire. Les hémangioblastomes et les astrocytomes sont plus volontiers excentrés.

3. Imagerie par résonance magnétique :

L'IRM est la modalité d'imagerie de choix pour l'exploration de la fosse postérieure où la sensibilité et la précision de la tomodensitométrie sont limitées par les artéfacts d'effet de volume partiel induits par la pyramide pétreuse.

La résonance magnétique est particulièrement utile pour l'évaluation des tumeurs du tronc cérébral et pour celle des tumeurs pluri-focales.

La technique est bien codifiée [73]: sur une antenne de surface, en coupes fines (3 à 5 mm), en séquences spine écho (SE) pondérées T1 et T2 et en séquence SE T1 avec injection de Gadolinium. Au minimum, deux plans perpendiculaires. Le plus souvent un plan sagittal associé à un plan axial .

L'IRM montre sur les séquences pondérées en T1 un hyposignal et sur les séquences pondérées en T2 un hypersignal qui peut dépasser largement les limites de la tumeur. Sur les séquences pondérées en T1 après administration de gadolinium, l'IRM est capable de démontrer des nodules non mis en évidence par la tomodensitométrie [69].

Ainsi, les kystes apparaissent comme une formation bien limitée en hyposignal T1 homogène, hypersignal T2 et hyposignal Flair. Le nodule mural est en signal intermédiaire en T1 et fortement rehaussé par le contraste. Il siège habituellement au niveau de la partie du kyste au contact d'une surface lepto-méningée. Quant aux tumeurs solides, elles se présentent en signal intermédiaire en T1, hypersignal T2, avec un fort rehaussement. Parfois, des zones d'asignal serpentineuses d'origine vasculaire peuvent être observées. Enfin, les formes mixtes sont possibles. [5].

Dans notre série, 04 malades ont bénéficié d'une IRM cérébrale préopératoire.

4. L'angiographie :

L'angiographie a été détrônée par l'IRM qui possède une excellente résolution spatiale ainsi qu'une sensibilité équivalente grâce à l'injection de Gadolinium. Mais celle-ci garde des avantages en permettant :

La détection de petits nodules tissulaires qui auraient pu échapper aux explorations précédentes. Elle est aussi indispensable pour les hémangioblastomes inférieurs à un centimètre [14, 71].

L'analyse des vaisseaux nourriciers de la lésion et le repérage des vaisseaux normaux [74].

La prise en charge endovasculaire permettant par l'embolisation, la dévascularisation tumorale dans un but de stabilisation des lésions inopérables ou en préopératoire direct pour diminuer les pertes sanguines dans les hémangioblastomes assez volumineux [1, 52].

En fin, elle permet de préciser la distribution des lésions et de leur vascularisation afin d'adopter un abord opératoire.

L'aspect angiographique est caractéristique: Dès les premiers temps de l'angiographie, il y'a apparition d'une flaque de produit de contraste, inhomogène, s'élargissant lors des temps ultérieurs devenant plus homogène et de tonalité maximale aux temps capillaro-veineux. Il existe un remplissage capillaire et un drainage veineux précoce sans avoir de signification péjorative.

Si la tumeur se situe dans un kyste, celui-ci apparaît comme un espace clair par suite du refoulement des vaisseaux. En cas de nodule comportant une petite plage de nécrose centrale, celle-ci se présente comme une petite zone avasculaire au sein du nodule.

Différents modèles angiographiques sont décrits et permettent de distinguer trois principaux schémas [75]:

- ◆ Tumeur kystique sans nodule vasculaire.
- ◆ Nodule vasculaire de taille variable accompagné par des artères nourricières élargies et parfois des vaisseaux de drainage.
- ◆ Volumineuse masse vascularisée et entourée d'un réseau de vaisseaux anormaux.

Les vaisseaux afférents et efférents dilatés peuvent faire suggérer l'existence d'une malformation artério-veineuse.

L'angiographie précise la localisation exacte de l'hémangio-blastome.

Aucun malade de notre série n'a bénéficié d'une angiographie en préopératoire.

5. BILAN D'EXTENTION :

La possibilité dans tous les cas (qu'il s'agisse de cas en apparence sporadiques ou de formes familiales déjà connues) d'une dissémination du processus tumoral impose un bilan lésionnel.

En cas d'hémangioblastomatose, l'exérèse d'une tumeur peut en effet induire une poussée évolutive d'une ou de plusieurs autres localisations connues ou quiescentes [1]. Ce phénomène, décrit également dans la neurofibromatose, reste de pathogénie inconnue (libération de facteurs de croissance tumorale ?). Ce risque potentiel doit être évoqué lors de la

décision thérapeutique. C'est dire qu'un bilan lésionnel devrait pouvoir être envisagé, dans l'idéal, avant tout geste chirurgical. La fréquence des situations imposant une thérapeutique d'urgence (admission de patients en situation d'hypertension intracrânienne aiguë) le reporte souvent à la phase post-thérapeutique [70].

Ce bilan type doit être clinique, biologique et faire appel aux différentes techniques d'imagerie (voir tableau VII).

Tableau VII :Bilan d'évaluation de la maladie

<p>-INTERROGATOIRE → Enquête génétique (+++)</p> <p>-BILAN GENERAL</p> <ul style="list-style-type: none">* Examen neurologique* Examen somatique* Hémogramme <p>-BILAN ORIENTÉ (Recherche des localisations autres que la localisation révélatrice) :</p> <ul style="list-style-type: none">> Dépistage des hémangioblastomes rétiens<ul style="list-style-type: none">• Examen au FO (périphérie rétinienne)• Angiographie rétinienne en cas de doute> Evaluation des hémangioblastomes encéphaliques<ul style="list-style-type: none">• IRM• Angiographie> Dépistage des hémangioblastomes intra-rachidiens : IRM> Dépistage du phéochromocytome (+++)<ul style="list-style-type: none">• Critères cliniques• Dosages biologique : Catécholamines et VMA (urine de 24 h), Epinéphrine et nor-épinéphrine plasmatiques• Scintigraphie à la méta-iodo-benzyl-guanidine (MIBG)> Dépistage des autres localisations viscérales :<ul style="list-style-type: none">• Echographie abdominale• En cas de doute ou aspect pathologique : TDM abdominale avec injection• Si doute sur une tumeur charnue (rein) : Artériographie
--

A cause du risque bien connu d'accident vasculaire sévère et parfois léthal survenant au moment d'une induction anesthésique ou d'un geste chirurgical, voire d'une simple perfusion de produit de contraste iodé, la recherche d'un phéochromocytome chez un patient affecté d'hémangioblastome cérébelleux constitue la toute première priorité [26].

Ce bilan lésionnel permettra de reconnaître les différentes formes de la maladie : hémangioblastome "solitaire", hémangioblastomatose sur un seul site, hémangioblastomatose bi- ou pluri-centrique, hémangioblastomatose rétinienne uni- ou bilatérale, lésions viscérales, maladie familiale ou forme en apparence sporadique [76].

VI. TRAITEMENT:

1. Traitement préparatoire : [77, 78]

Il s'agit d'une étape essentielle qui permet au neurochirurgien d'intervenir dans les meilleures conditions après une bonne réanimation des patients en mauvais état général et la lutte contre l'HTIC.

Ce traitement consiste à :

- lutter contre l'HTIC.
- assurer une ventilation optimale (car l'hypercapnie aggrave l'HTIC).
- poser une bonne voie veineuse.
- traiter la fièvre par les antipyrétiques (car l'hyperthermie aggrave l'HTIC).
- rétablir un bon équilibre hydro-électrolytique.
- démarrer un traitement antiépileptique (en cas de crise comitiale).
- mettre en route un traitement anti-oedémateux (corticoïdes, mannitol, diurétiques) selon les cas.

2. Traitement chirurgical :

2-1 Traitement de l'hydrocéphalie [79-80] :

La fréquence d'une hydrocéphalie associée (60 à 80 % des cas) pousse à discuter au préalable l'opportunité d'une dérivation liquidienne, qu'elle soit externe ou interne. Cependant, cette dérivation préopératoire ne doit pas être systématique. Un traitement corticoïde anti-oedémateux peut parfois être suffisant pour attendre le moment de l'intervention sur la fosse postérieure [81].

Quelque soit le type de dérivation utilisée, le but est d'éviter les complications de l'HTIC, de diminuer le taux de mortalité opératoire et de pouvoir compléter le bilan préopératoire dans les meilleures conditions de sécurité.

Les indications du drainage liquidien sont schématiquement représentées par [82] :

- une hydrocéphalie très marquée et d'évolution aiguë.
- une hydrocéphalie symptomatique décompensée avec présence des troubles de conscience.

Cette dérivation du LCR peut consister à :

- Réaliser une ventriculo-cisternostomie endoscopique, qui consiste à réaliser un orifice sur la paroi du 3ème ventricule permettant de contourner l'obstacle et de rétablir une bonne circulation du LCR.
- Drainer le LCR en dehors du système nerveux central vers un site doté d'un pouvoir de résorption (péritoine, oreillette droite), à l'aide d'un système de drainage composé de cathéter et d'un système de valve (dérivation ventriculo-péritonéale (DVP) ou ventriculo-atriale (DVA)) [83].
- Placer un système de dérivation ventriculaire externe (DVE) de façon temporaire, en préopératoire ou per-opératoire. Le cathéter ventriculaire est généralement implanté au niveau de la corne frontale du ventricule latéral droit et raccordé à un

réservoir de recueil du LCR dont la hauteur de fixation détermine la pression de drainage du LCR.

Si une dérivation interne par valve a été placée en premier lieu, elle pourra être enlevée secondairement dans la mesure du possible durant le premier mois suivant la chirurgie d'exérèse.

Il est aussi à noter que la dérivation ventriculaire interne peut se compliquer d'une migration du cathéter, de septicémie et de méningites bactériennes.

Certains auteurs préconisent l'utilisation d'une dérivation externe, non dénuée de risque infectieux [84], sachant que ce risque important de complications infectieuses peut être diminué par le respect du caractère clos du drainage, la tunnellation du système et le retrait précoce [85].

Dans notre série, 02 malades ont bénéficié d'une dérivation ventriculaire avant l'abord direct de la tumeur, soit 16,66% des cas .

2-2 chirurgie d'exérèse tumorale : [1, 7]

Le seul traitement efficace des localisations intra-axiales des hémangioblastomes est l'exérèse complète. Les modalités techniques, les difficultés et les risques dépendent de la localisation et du type macroscopique. Le choix de la position opératoire et de la voie d'abord est fonction du siège de la tumeur et de son extension.

Dans les hémangioblastomes macrokystiques du cervelet entraînant une forte hyperpression, il peut être utile avant l'ouverture durale de réaliser une ponction transdurale du kyste et l'aspiration d'une partie du contenu liquidien au moyen d'une aiguille fine guidée par les données de l'imagerie, ce qui permet une détente progressive du cervelet et évite une décompression brutale de la fosse postérieure au moment de l'ouverture durale. Celle-ci effectuée, l'exploration peut permettre de visualiser parfois d'emblée le nodule tumoral sous-pial : ses vaisseaux nourriciers sont aisément contrôlés puis le nodule est retiré ce qui ouvre la

paroi kystique qui est alors examinée. Si la tumeur murale n'est pas directement visible en surface, la cavité kystique est abordée par une courte corticotomie cérébelleuse ; l'examen de la paroi du kyste permet de reconnaître alors la tumeur murale qui est excisée.

Dans les deux cas, le plan de dissection doit déborder d'au moins 5 mm les limites apparentes du nodule en emportant une collerette de tissu cérébelleux péri-tumoral. Si une fois le nodule mural excisé l'examen attentif sous fort grossissement de la paroi kystique ne montre pas d'autre image tumorale, l'excision de la paroi du kyste n'est pas nécessaire. Par contre, si aucun nodule mural n'est découvert en dépit d'une exploration attentive sous fort grossissement (type 1), l'excision de la paroi kystique doit être effectuée.

Dans les formes denses (types 3 et 4), l'analyse de l'angiogramme préopératoire est d'un particulier intérêt. L'excision doit être réalisée avec méthode, avec un contrôle puis une section première de proche en proche des pédicules artériels suivie de celle des veines de drainage. Le plan de dissection doit rester à une courte distance de la surface tumorale ce qui permet de repérer et contrôler aisément les vaisseaux et de circonscrire progressivement la tumeur du tissu cérébelleux de voisinage, parallèlement aux progrès du contrôle vasculaire. L'hémangioblastome doit pouvoir être retiré en masse au terme de cette dissection.

Il est très fortement déconseillé de tenter une section tumorale pour effectuer une réduction de la masse. Une hémorragie massive difficilement contrôlable est la sanction de toute effraction tumorale survenant avant que la tumeur n'ait été déconnectée de ses principaux apports artériels.

Les progrès techniques microchirurgicaux et anesthésiques permettent actuellement l'ablation totale d'hémangioblastomes du tronc cérébral, avec une proportion croissante de succès. Toutefois, l'exérèse de quelques formes d'hémangioblastomes du tronc reste techniquement très difficile. Du point de vue chirurgical, il est nécessaire de bien différencier les hémangioblastomes du 4^{ème} ventricule des hémangioblastomes situés dans le bulbe et de ceux localisés à la jonction bulbo-médullaire. Les hémangioblastomes du 4^{ème} ventricule peuvent être libérés assez aisément de son plancher. Par contre, en dépit de la présence également d'un

plan de clivage, l'ablation des autres variétés est beaucoup plus délicate en raison du degré d'enchatonnement intra-axial de la tumeur ; elle est fonction de l'importance de la néo-vascularisation.

Le contrôle per-opératoire des potentiels évoqués auditifs du tronc cérébral est d'un bon apport pendant l'acte chirurgical. Il est généralement nécessaire d'inciser le vermis postéro-inférieur pour obtenir une bonne exposition de la tumeur. Sous fort grossissement, la dissection de la partie de la tumeur incarcérée dans le bulbe peut être progressivement réalisée après ouverture du revêtement pial. Cette dissection exige une microcoagulation bipolaire pas à pas des vaisseaux nourriciers. Leur section, l'un après l'autre, doit conduire à une libération progressive puis à l'ablation en masse de la tumeur. dix malades de notre série ont bénéficié d'une chirurgie d'exérèse complète. et un malade a bénéficié d'une exérèse partielle de la tumeur.

3. La radiochirurgie stéréotaxique :

La radiochirurgie stéréotaxique est une procédure neurochirurgicale en conditions stéréotaxiques, avec cadre invasif, où des faisceaux étroits de rayonnements ionisants, délivrés en une séance unique et à dose élevée permettent d'induire un effet radiologique sur un volume cible prédéterminé, sans ouverture de la boîte crânienne, et en minimisant le risque de dommages aux structures cérébrales adjacentes.

Elle peut être utilisée avec :

- un cyclotron : particules lourdes chargées.
- un accélérateur linéaire d'électrons : rayonnement X d'énergie entre 4 et 8 MV
- un " Gamma-Knife " : rayonnements gamma issus de multiples sources de Cobalt 60 radioactif.

La radiochirurgie stéréotaxique a été étudiée en tant qu'option thérapeutique potentielle dans la prise en charge des hémangioblastomes [86, 87]. Les petits hémangioblastomes non associés aux kystes péri-tumoraux peuvent répondre au mieux à la radiothérapie.

Bien que certaines études aient établi le succès de l'usage de la radiochirurgie fondée sur la stabilité de la taille de la tumeur, le manque de progression de l'hémangioblastome dans ces cas peut représenter une période de repos et non une réponse au traitement [88, 89]. Une évaluation à plus long terme sur plus de patients est nécessaire pour déterminer l'efficacité de ce traitement et le risque potentiel de développer de nouvelles néoplasies chez ces patients.

Dans la littérature actuelle, la dose administrée était variable allant de 10 à 40 Gy, avec moins de réponses à des doses plus faibles ; des lésions du tissu sain sous jacent étaient observées à des doses plus élevées [90, 91].

La dose pourrait être comprise entre 15-18 Gy pour les hémangioblastomes de petite taille et extrêmement vasculaire [92].

Aucun malade de notre série n'a bénéficié d'une radiochirurgie stéréotaxique.

4. Indications : [93].

Seuls doivent faire l'objet d'une exérèse chirurgicale les hémangioblastomes du névraxe présentant un caractère pathogène patent. Les localisations asymptomatiques de découverte fortuite relèvent d'une simple surveillance.

La radiochirurgie stéréotaxique est réservée pour les hémangioblastomes cérébelleux quiescents ou des localisations inextirpables [92].

Les tumeurs du sac endolymphatique découvertes précocement peuvent également être enlevées chirurgicalement afin d'éviter l'évolution vers la surdité [33].

Le traitement des hémangioblastomes rétiniens fait appel au laser et à la cryothérapie.

Le traitement des phéochromocytomes est évidemment chirurgical avec la possibilité très récente d'interventions sous laparoscopie lorsque les lésions sont de petite taille [94]. Les tumeurs endocrines du pancréas doivent également être retirées chirurgicalement.

L'atteinte rénale pose désormais les problèmes thérapeutiques les plus complexes. Il est bien sûr capital de découvrir les lésions très tôt afin de pouvoir réaliser une chirurgie

conservatrice (tumorectomies ou néphrectomie partielle) préservant au mieux le parenchyme rénal tout en évitant la progression de la maladie cancéreuse, et permettant ainsi d'éviter ou de reculer au maximum la binéphrectomie et la dialyse chez des patients jeunes et souvent lourdement affectés par ailleurs [95].

VII. Résultats – pronostic :

Dans le relevé des cas français effectué en 1983, la mortalité post-opératoire après exérèse complète d'une localisation cérébelleuse unique restait élevée (16,3%) ; elle augmentait avec l'âge et était plus importante de façon significative dans les types 3 et 4, que dans le type 2 [96].

Les résultats tardifs ne peuvent être appréciés que dans les très rares séries comportant un suivi de longue durée. Ainsi, dans les formes infra-tentorielles les plus favorables (lésion cérébelleuse unifocale isolée en apparence sporadique), le taux de sujets indemnes de toute lésion lors de la surveillance post-opératoire après exérèse complète, est de 62% à 5 ans dans la série de la SFNC. Par contre, il n'était plus que de 50% à 10 ans ; aucun des 7 patients encore suivis à 21 ans n'était indemne, du fait des récurrences et/ou de la révélation de nouvelles localisations.

La mortalité globale varie de 26,3% à 35,1%. Ce taux, environ deux fois supérieur à la mortalité immédiate, est lié aux récurrences et à la gravité des réinterventions [96].

Les facteurs de mauvais pronostic sont l'existence d'un caractère familial, garant pratiquement certain d'une prolifération pluri-focale (même si elle n'est pas objectivable initialement) et d'un fort potentiel évolutif, et dans les formes en apparence "sporadiques" la présence d'emblée de plusieurs localisations et notamment d'une composante rétinienne, et la révélation de la maladie avant 30 ans, tous éléments qui feront évoquer une néo-mutation.

Les incertitudes évolutives sont liées à la présence potentielle de tumeurs latentes, à l'état quiescent, susceptibles de se développer tardivement (parfois au delà de la quinzième

voire de la vingtième année) donnant l'apparence soit d'une pseudo-récidive (développement sur un site déjà traité), soit d'une dissémination tumorale secondaire.

Dans notre série, aucun malades n'est décédé en postopératoire.

Par contre des complications postopératoires ont été observées chez 04 patients a type de fuite d LCR avec méningite chez 02 malades soit 18,18% et un malade présente une pneumopathie et un autre présente syndrome cérébelleux.

VIII. Surveillance :

La surveillance des malades porteurs ou opérés pour un hémangioblastome nécessitera des bilans lésionnels effectués de façon régulière mais jamais contraignante. Il ne faut pas méconnaître en effet le retentissement psychologique parfois très sévère dont souffrent notamment dans les formes familiales- des patients très au fait (parfois plus que leur médecin traitant) du potentiel évolutif imprévisible mais souvent redoutable de leur maladie.

La surveillance doit être minutieux et comporte une surveillance clinique et paraclinique :

- a. clinique : examen clinique ,neurologique et somatique,examen ophtalmologique.
- b. paraclinique :faisant appel aux différentes techniques d'imagerie.

IRM et surveillance post-opératoire :

L'IRM grâce à sa résolution de contraste élevée et ses possibilités d'imagerie dans différents plans, parait plus performante dans la différenciation entre les séquelles post-opératoires des récives tumorales, cette dernière restant le souci constant des neurochirurgiens.

En effet, l'IRM est non seulement capable de bien visualiser tous les aspects post-opératoires, mais aussi de dépister d'éventuelles complications (hématome donnant un hypersignal caractéristique en T1 et en T2). Son intérêt devient fondamental lorsqu' il s'agit grâce à l'injection de Gadolinium, de faire le diagnostic des récives tumorales.

Toute prise de Gadolinium sur des contrôles post-opératoires tardifs est suspecte de récidive. Toutefois, en période post-opératoire précoce, il peut être difficile de faire la part des choses vu les phénomènes inflammatoires cicatriciels.

La fréquence de surveillance est différente selon les formes d'hémangioblastomes: en effet, en cas d'hémangioblastome sporadique, seule une IRM de contrôle quelques mois après l'intervention s'avère nécessaire pour vérifier l'affaissement du kyste et l'absence de tumeur résiduelle. Alors que dans le cas de la maladie de Von Hippel Lindau, une surveillance régulière est nécessaire comportant une IRM de contrôle à rythme annuelle [4], un examen clinique, un examen ophtalmologique avec fond d'oeil, un dosage des catécholamines urinaire, une TDM abdominale, sans oublier un interrogatoire sur l'histoire familiale pour dépister une éventuelle lésion incluse dans la maladie de VHL [15, 71, 74, 97].


Il y a deux types de récurrences d'hémangioblastomes de l'encéphale :

- une repousse locale après ablation incomplète du nodule mural kystique ou des nodules solides.
- des tumeurs déjà présentes mais trop petites pour avoir été localisées.

Le nombre de récurrences connues dans la littérature est plutôt faible et atteint seulement 9%. Ces récurrences peuvent également intéresser le reste du névraxe et les organes abdominaux [7].

Dans notre étude lors du suivi, 04 patients ont bénéficié d'une imagerie de contrôle postopératoire.

Au total, le scanner cérébral de contrôle a été réalisé dans 03 cas et l'IRM cérébrale dans 01 cas. 3 de nos malades ont présentés une récurrence tumorale après un recul moyen de 02 ans.



CONCLUSION

L'étude des 12 cas d'hémangioblastomes colligés au service de Neurochirurgie de CHU MED VI de Marrakech comporte onze atteinte infra-tentorielle et un seul cas sus-tentorielle.. Tous les malades avaient un hémangioblastome sporadique. Le tableau clinique est dominé par le syndrome d'HTIC et le syndrome cérébelleux et dans tous les cas, c'est l'HTIC qui était la révélation première.

L'IRM et la TDM sont les deux moyens paracliniques de choix : l'IRM est plus sensible pour révéler la présence de la tumeur, ses caractéristiques (siège, taille, volume, nombre exact...) et la localisation de la portion kystique de la tumeur, ses relations avec le nodule mural de même que ses répercussions sur les cavités ventriculaires.

Le diagnostic d'hémangioblastome encéphalique est d'un pronostic grave compte tenu de la mortalité post-opératoire, du risque de récurrence et des localisations multiples.

La thérapeutique consiste en une ablation tumorale aussi complète que possible et la dérivation de l'hydrocéphalie associée peut se discuter dans certains cas. La radiochirurgie stéréotaxique est parfois indiquée lorsque des noyaux tumoraux ont été laissés en place du fait de leur inaccessibilité ou de leur taille trop petite mais aucune publication n'a fait preuve de son efficacité.

La surveillance post-opératoire s'effectue par la clinique et par l'imagerie basée sur l'IRM qui pourra déceler une récurrence associée ou non à une dilatation ventriculaire.

Enfin, chez les personnes avec antécédents familiaux de la maladie de Von Hippel Lindau, il ne sera pas abusif de faire un examen ophtalmoscopique et une IRM cérébrale de manière périodique.



RESUMES

Résumé

Notre étude est une analyse rétrospective de 12 cas d'hémangioblastomes de l'encéphale pris en charge au service de Neurochirurgie CHU Med VI de Marrakech entre 2003 et 2011.

L'hémangioblastome survient plus fréquemment chez l'adulte jeune avec une fréquence très élevée chez l'adulte entre 30 et 45 ans. 58,33 % de nos patients étaient de sexe masculin.

La symptomatologie clinique est dominée par l'hypertension intracrânienne présente chez la totalité des malades, associée à un syndrome cérébelleux dans 66,66 % des cas.

La localisation au niveau des hémisphères cérébelleux était la plus fréquente (50 % des cas), suivie par le vermis (25 %) et l'angle ponto cérébelleux avec le plancher du 4^{em} ventricule (08,33 %). Les localisation sus-tentorielle et intramédullaire restent rares, avec un seul cas au niveau temporal droit.

Le diagnostic de certitude repose sur l'examen histologique du matériel prélevé lors de l'intervention chirurgicale.

La chirurgie d'exérèse tumorale est la base du traitement des hémangioblastomes de l'encéphale. L'exérèse chirurgicale était complète chez onze de nos malades. Aucun malade n'a bénéficié d'un traitement adjuvant.

La mortalité opératoire dans notre série est nulle. Par contre, l'évolution était bonne pour nos malades avec 3 ont présentés une récurrence tumorale après un recul de 02 ans

ABSTRACT

Our study is a retrospective analysis concerning 12 cases of the encephale hemangioblastomas treated at the neurosurgical department University Hospital Med VI of Marrakech between 2003 and 2011.

Hemangioblastoma occurs more frequently in young adults with a very high frequency in adults between 30 and 45 years. 58.33% of our patients were men.

The clinical symptoms were dominated by intracranial hypertension signs which were present in the totality of patients, and associated to cerebellar syndrome in 66.66% of cases.

The most frequent location of the tumor was the cerebellar hemispheres with 50% of cases, followed by the vermis 25% floor of the 4th ventricle (08,33%). Supratentorial localization and medulla remains rare, with a single case of right temporal lobe

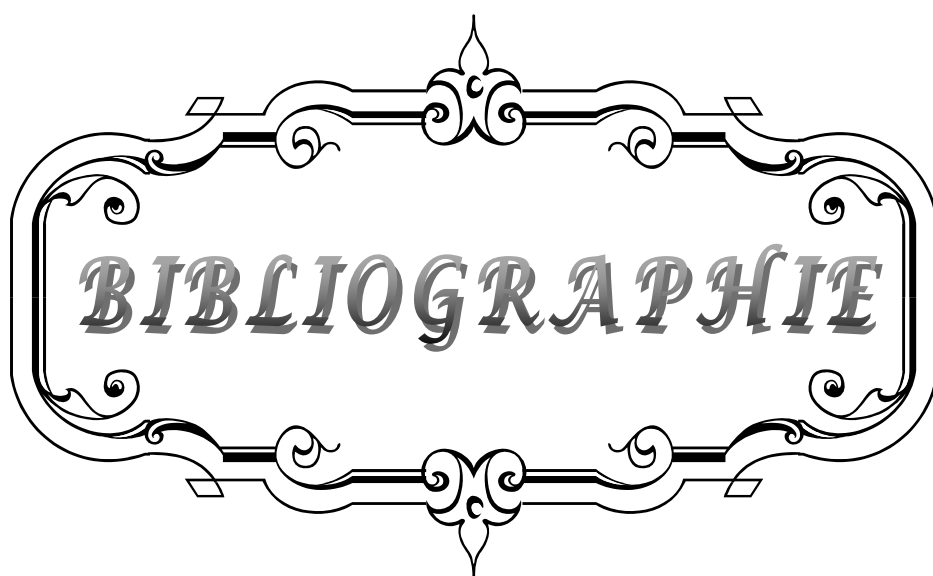
The diagnosis relies on histological examination of the fragment obtained during the surgical intervention.

Surgical excision is the basis of treatment of encephale hemangioblastomas. Surgical excision was complete in eleven of our patients. None of our patients received adjuvant therapy.

Postoperative mortality was 0% in our series. Nevertheless, the outcome was good for all of them with 3 presented a tumoral second offense(recurrence) after a recoil(drop) of 02 years

ملخص

نستعرض في هذه الدراسة 12 حالة ورم أورمي وعائي، خضعت للعلاج بمصلحة جراحة الدماغ والأعصاب بالمركز الاستشفائي الجامعي محمد السادس بمراكش، خلال المدة الممتدة بين 2003 و 2011. يتردد الورم الأورمي العائلي أكثر عند الشخص الناضج مع تردد كبير عند الأشخاص المحصورة أعمارهم بين 30 و 45 سنة. 58,33% من مرضانا ذكور. يسيطر على أعراض المرض السريرية غالبا فرط الدم داخل القحف وذلك عند 100% من المرضى مقرونا بمتلازمة المخيخ الملاحظة عند 66,66% من الحالات. يكمن التموضع الأكثر تكرارا في كرة المخيخ بنسبة 50% من الحالات، متبوعا بدودة المخيخ بنسبة 25% ثم أرضية البطنين الرابع بنسبة 8,3%، التموضعات فوق الخيمة وداخل النخاع تبقى نادرة مع حالة واحدة في الفص الصدغي الأيمن. يعتمد تشخيص المرض على الفحص النسيجي لقطعة ورمية يتم الحصول عليها أثناء العملية الجراحية. ويشكل استئصال الورم العلاج الرئيسي للورم الأورمي العائلي. الاستئصال الورمي كان تاما في 11 حالات، كما لم يستقد أي مريض من علاج تكميلي ولم تسجل أي حالة وفاة. و كان التطور جيد بالنسبة لجميع مرضانا مع عودة الورم ل 3 من الحالات.



BIBLIOGRAPHIE

1. **Resche F.**
Les angioréticulomes-hémangioblastomes- du névraxe.
Thèse Méd Nantes 1971 ; 875: 1-147.
2. **JAMES- E, CONWAY- BS, DEAN CHOU, RICHARD- E CLATTERBUCK, HENRY BREM ,et al.**
Hemangioblastomas of the Central Nervous System in Von Hippel- Lindau Syndrome and Sporadic disease.
Neurosurgery 2001 January; 48 (1): 55- 63.
3. **RICHARD S., C.C., TAILLANDIER L ., RESCHE F.**
La maladie de Von Hippel- Lindau: progrès génétiques et applications cliniques.
La lettre du Neurologue 1997; 2: 55- 60.
4. **RICHARD S.; PHILIPPE D.; KATHLYN MARSOT- D.; SOPHIE G.; CHRISTOPHE B. et RESCHE F.**
Central nervous system hemangioblastomas, endolymphatic sac tumors, and Von Hippel- Lindau disease.
Neurosurg Rev 2000; 23: 1- 22.
5. **N. Ech-Cherif El Kettani, H. Benchaaboun , M.R. El Hassani, N. Chakir, M. Jiddane.**
Hémangioblastomes de la fosse cérébrale Postérieure, Cerebral hemangioblastomas.
Feuillets de radiologie 2010 ; 50:23-26.
6. **Resche F, Chabannes J, Combelles G, Djindjian M, Fischer G, Hassoun J, Hurth M, et al .**
Les hémangioblastomes infra-tentoriels
Neurochirurgie 1985 ; 31: 91-149 .
7. **Resche F., Moisan JP., Mantoura J., de Kersaint-Gilly A., André MJ., Perrin-Resche I., et al.**
Haemangioblastoma, Haemangioblastomatosis, and von Hippel-Lindau Disease.
Adv Tech Stand Neurosurg (Springer, Wien - New-York) 1993;20: 197-304.
8. **Le Reste p .j., L.Riffaud.**
Hémangioblastome intracrâniens sporadiques :une étude rétrospective .
Neurochirurgie 2010 ;56(6) :563 .
9. **Roussy G, Oberling C.**
Les tumeurs angiomeuses des centres nerveux.
Presse Méd 1930;38 : 179-85.

10. **Lindau A.**
Studien über Kleinhirncysten. Bau, Pathogenese und Beziehungen zur Angiomatosis Retinae.
Acta Pathol Microbiol Scand Suppl 1928; I : 1-128.
11. **Cushing H, Bailey P.**
Tumors arising from the blood-vessels of the brain. Angiomatous malformations and hemangioblastomas.
Springfield (Ill): CC Thomas, 1928.
12. **Lefranc G, Pradal G, Resche F, Mathé JF.**
Ultra-structure d'un hémangioblastome cérébelleux.
Neurochirurgie 1975;21: 365-75.
13. **CHATELL JF; BRUN- M; LE MANH- C; DIARD- F. LABREZE- C**
Phacomatoses chez l'enfant
EMC 31: 625- A- 10
14. **ESKRIDGE JM; MCAULIFFE W et al.**
Preoperative endovascular embolization of craniospinal Hemangioblastomas. Am. J. Neuroradiol. 1996; 17: 525- 531
15. **RICHARD S., S . MARTIN, PH . DAVID, PH. DECQ et le GEFVHL.**
Maladie de Von Hippel- Lindau et Hémangioblastomes du Système Nerveux Central
Neurochirurgie 1998; 44 (4): 258- 266.
16. **Kawamura J., Garcia G.H., Kamijyo Y.**
Cerebellar hemangioblastoma.
histogenesis of stroma cells.Cancer, 1973; 31: 1528-40.
17. **Kissel P., Schmitt J., André J.M.**
Les phacomatoses.
Encycl. Méd. Chir.Neurologie, 1975 ; 17-165.
18. **Kendall B., Russel J.**
hemangioblastomas of the spinal cord.
Br. J. Radiol. 1966 ; 39 : 817-23.

19. **Koch G.**
Genetic aspect of the phacomatoses.
In: Vinken P.J., Bruyn G.W. Handbook of clinical neurology. The phacomatoses.
Amsterdam, North Holland edit., 1972 ; 488-561.
20. **SLATER ANDREW; NIAL R.**
MOORE and SUSAN M. HUSON The Natural History of Cerebellar Hemangioblastomas in
Von Hippel- Lindau Disease.
American Journal of Neuroradiology 2003 Sept; 24: 1570- 1574.
21. **F.fliyou, K.IBAHIQUIN,L.ZAIDI,et al .**
L'hémangiopéricytome(A propos de 8 cas).
African journal of neurological sciences. 2010 ;vol.29 :No 2
22. **VATSAL D.K., M. HUSAIN, N. HUSAIN, S. CHAWLA, R. ROY and RAKESH K.**
GUPTA Cerebellar hemangioblastoma simulating arachnoid cyst on imaging and surgery
Am J Pathol 2001;1-3
23. **CHU- B- C; TERAÉ- S; HIDA-K; FURUKAWA-M; ABE- S; MIYASAKA-K et al.**
MR findings in spinal hemangioblastoma: correlation with symptoms and with
angiographic and surgical findings AJNR- Am- J-
Neuroradiol. 2001 Jan; 22 (1): 206- 17
24. **MOTTOLESE C., STAN H., GIORDANO F., FRAPPAZ D., ALEXEI ., D, and
STREICHENBERGER.**
N Metastasis of Clear- Cell Renal Carcinoma to Cerebellar Hemangioblastoma in Von
Hippel Lindau Disease: Rare or not Investigated?
Acta Neurochir. (wien) 2001; 143: 1059- 1063
25. **Alexander O., Vortmeyer · Eric A, et al.**
Nervous system involvement in von Hippel-Lindau disease:
pathology and mechanisms .
Acta Neuropathol. 2013; 125:333-350
26. **Huber TL, Kouskoff V, Fehling HJ, Palis J, Keller G.**
Haemangioblast commitment is initiated in the primitive streak of the mouse embryo.
Nature 2004; 432 (7017): 625-30.

27. **Park DM, Zhuang Z, Chen L, et al.**
von Hippel–Lindau disease–associated hemangioblastomas are derived from embryologic multipotent cells.
PLoS Med. 2007; 4(2): e60.
28. **Seizinger BR, Rouleau GA, Ozelius LJ.**
Von Hippel–Lindau disease maps to the region of chromosome 3 associated with renal cell carcinoma.
Nature 1988; 332(6161):268–69.
29. **Reyns N, Assaker R, Louis E, Lejeune JP.**
Leptomeningeal hemangioblastomosis in a case of Von Hippel Lindau disease: case report.
Neurosurgery 2003; (52):1212–15.
30. **Lonser RR, Glenn GM, Walther M.**
Von Hippel–Lindau disease.
Lancet 2003; 361(9374): 2059–67.
31. **Latif F, Tory K, Gnarr J.**
Identification of the von Hippel–Lindau disease tumor suppressor gene.
Science 1993; 260 (5112): 1317–20.
32. **Duan DR, Pause A, Burgess WH.**
Inhibition of transcription elongation by the VHL tumor suppressor protein.
Science 1995; 269 (5229): 1402–06.
33. **Pause A, Lee S, Worrell RA.**
The Von Hippel–Lindau tumor–suppressor gene product forms a stable complex with human CUL–2, a member of the Cdc53 family of proteins.
Proc Natl Acad Sci 1997; 94 (6): 2156–61.
34. **Kaelin WG Jr.**
Molecular basis of the VHL hereditary cancer syndrome.
Nat Rev Cancer 2002; 2 (9): 673–82.
35. **Richard S, Campello C, Taillandier L, Parker F, Resche F.**
Haemangioblastoma of the central nervous system in von Hippel–Lindau disease: French VHL Study Group. Intern Med. 1998; 243(6): 547–53.

36. **Maxwell PH, Wiesener MS, Chang GW.**
The tumour suppressor protein VHL targets hypoxia-inducible factors for oxygen-dependent proteolysis.
Nature 1999;399 (6733): 271–75.
37. **Carmeliet P, Dor Y, Herbert JM.**
Role of HIF-1 α in hypoxia-mediated apoptosis, cell proliferation and tumour angiogenesis.
Nature 1998; 394 (6692): 485–90.
38. **Reifenberger G, Reifenberger J, Bilzer T, Wechsler W, Collins VP.**
Coexpression of transforming growth factor- α and epidermal growth factor receptor in capillary hemangioblastomas of the central nervous system.
Am J Pathol. 1995; 147 (2): 245– 50.
39. **Weil RJ, Lonser RR, DeVroom HL, Wanebo JE, Oldfield EH.**
Surgical management of brainstem hemangioblastomas in patients with von Hippel Lindau disease.
J Neurosurg. 2003; 98(1): 95–105.
40. **Pause A, Lee S, Lonergan KM, Klausner RD.**
The von Hippel–Lindau tumor suppressor gene is required for cell cycle exit upon serum withdrawal.
Proc Natl Acad Sci. 1998; 95 (3): 993–8.
41. **Gnarra JR, Zhou S, Merrill MJ, et al.**
Posttranscriptional regulation of vascular endothelial growth factor mRNA by the product of the VHL tumor suppressor gene.
Proc Natl Acad Sci US A. 1996; 93 (20):10589–10594.
42. **Ohh M, Yauch RL, Lonergan KM, et al.**
The von Hippel–Lindau tumor suppressor protein is required for proper assembly of an extracellular fibronectin matrix.
Mol Cell. 1998; 1 (7): 959–68.
43. **Richard S, Martin S, David P, Decq P.**
Maladie de VON HIPPEL LINDAU et hémangioblastome du système nerveux central. Applications cliniques des progrès génétiques.
Neurochirurgie 1998; 44 : 258–66.

44. **Slater A, Moore NR, Huson SM.**
The natural history of cerebellar hemangioblastomas in VON HIPPEL LINDAU disease.
Am J Neuroradiol 2003; 24: 1570-4.
45. **Neumann HP, Wiestler OD.**
Clustering of features of von Hippel-Lindau syndrome: evidence for a complex genetic locus.
Lancet. 1991; 337(8749): 1052-4.
46. **Heffner DK.**
Low-grade adenocarcinoma of probable endolymphatic sac origin: a clinicopathologic study of 20 cases.
Cancer 1989; 64(11): 2292-2302.
47. **Manski TJ, Heffner DK, Glenn GM.**
Endolymphatic sac tumors: a source of morbid hearing loss in von Hippel-Lindau disease.
JAMA. 1997; 277 (18):1461-6.
48. **Choo D, Shotland L, Mastroianni M.**
Endolymphatic sac tumors in von Hippel-Lindau disease.
J Neurosurg. 2004; 100(3):480-7.
49. **Duan DR, Pause A, Burgess WH.**
Inhibition of transcription elongation by the VHL tumor suppressor protein [see comments].
Science 1995; 269 (5229): 1402-06.
50. **Latif F, Tory K, Gnarr J, et al.**
Identification of the von Hippel-Lindau disease tumor suppressor gene.
Science. 1993;260(5112) :1317-20.
51. **Richard S , Beigelman C , Gerber Van Effenterer , Gaudrec A , Sahel M , Binaghi M ,et al.**
L'hémangioblastome existe-t-il en dehors de la maladie de Von Hippel Lindau?
Neurochir 1994 ; 40 :145-54.
52. **Chauveau D, Duvic C, Chrétien Y, Paraf F, Droz D, Melki P ,et al.**
Renal involvement in Von Hippel Lindau disease.
Kidney Int 1996 ; 50 : 944-51.

53. **Richard S, Campello C, Taillandier L, Parker F , Resche F.**
Hemangioblastomas of the central nervous system in Von Hippel Lindau disease.
J Intern Med 1998; in press.
54. **Maher ER, Yates JRW, Ferguson-Smith MA.**
Statistical analysis of the two stage mutation model in Von Hippel Lindau disease, and in sporadic cerebellar hemangioblastoma and renal cell carcinoma.
J Med Genet 1990; 27: 311-14.
55. **Statement of American Society of Clinical Oncology.**
Genetic testing for cancer susceptibility.
J Clin Oncol 1996; 14: 1730-36.
56. **Hammel P, Beigelman C, Chauveau D, Resche F, Bougeroulles E, Flejou JF, et al.**
Variété des lésions pancréatiques au cours de la maladie de Von Hippel Lindau.
Gastroenterol.Clin.Biol. 1995; 12: 1011-17.
57. **Lamiell JM, Salazar FG, Hsia YE.**
Von Hippel Lindau disease affecting 43 members of a single kindred.
Medicine 1989; 68:1-29.
58. **Maher ER, Kaelin W.**
Von Hippel Lindau disease.
Molecular review. Medicine 1997; 76: 381-91.
59. **Neuman HPH, Bender BU, Januszewicz A, Janetschek G, Eng C.**
Pheochromocytome familial.
In : Grunfeld JP, Bach JF, Kreis H, eds. Actualités néphrologiques Jean Hamberger, Paris: Médecine-sciences Flammarion, 1997 ; 337-50.
60. **Richard S, Beigelman C, Gerber S, Van Effenterre R, Gaudric A, Sahel, et al.**
Pheochromocytoma as the first manifestation of Von Hippel Lindau disease.
Surgery 1994; 116: 1076-81.
61. **Los M, Jansen GH, Kaelin WG, Lips CJM, Blijham GHB. Voest EE.**
Expression pattern of the Von Hippel Lindau protein in human tissues.
Lab Invest 1996; 75: 231-38.

62. **Price E.B.**
Papillary cystadenoma of the epididymis.
A clinicopathologic analysis of 20 cases. Arch.Patho. 1971; 91; 456-70.
63. **Scully R.E, Galdabini J.J, Mc Neely B.U.**
Case records of the MASSACHUSETTS General Hospital.
New Engl. J. Méd; 1978; 298 : 95-101.
64. **Resche F.**
Les angioréticulomes-hémangioblastomes du névraxe.
Thèse Méd. NANTES, 1971; n° 87.
65. **Auderber M, Grumbach Y, Frison B, Dieval M, Risourg B, Piussan CH.**
La maladie de Von hippel Lindau.
La médecine infantile, 1977; 84: 285-97.
66. **Olivercona H.**
The cerebellar angioreticulomas.
J. Neurosurg 1952; (9): 317-30.
67. **Cramer F, Kimsey M.W.**
The cerebellar hemangioblastomas; Review of 53 cases with special reference to cerebellar cysts and the association of polycythemia.
Arch.neurol.psychiatr. 1952; 67: 237-52.
68. **Waldman T.A, Rosse WF.**
Tumors producing erythropoeisis Stimulating factors.
Jr. Eds. Pheladelphia; 1964; 270-80.
69. **Jagannathan J, Lonser RR, Smith R, DeV-room HL, Oldfield EH.**
Surgical management of cerebellar hemangioblastomas in patients with von Hippel-Lindau disease.
J Neurosurg. 2008; 108(2) : 210-22.
70. **Lonser RR, Glenn GM,Walther M, et al.**
von Hippel-Lindau disease.
Lancet. 2003; 361(9374) : 2059-67.

71. **RIMMELIN A., GANGI A., KLINFERT A., TAVERNE F., DIETMANN JL.**
Imagerie des hémangioblastomes du système nerveux central.
Feuillets de radiologie 1994; 34: 482- 492.
72. **FERRANTE BYL .,ACQUI M MASTRONARDI L., FORTUNA A**
Supratentorial hemangioblastoma. Report of a case and review of the literature.
Zeut. Bl. Neurochir. 1988; 49: 151- 161.
73. **ROESSLER KARL, WOLFGANG DIETRICH, CHRISTINE HABERLER, HARALD GOERZER, et al.**
Multiple spinal "miliary" hemangioblastomas in Von Hippel- Lindau (VHL) disease without cerebellar involvement.
Neurosurg Rev 1999; 22: 130- 134.
74. **ROONPRAPUNT CHANLAND, M-D, PH-D, V. MICHELLE SILVERA , AVI SETTON, DIANA FREED, et al.**
Surgical Management of Isolated Hemangioblastomas of the spinal cord.
Neurosurgery 2002 August; 49 (2): ??
75. **RAGHAVAN RAVI, M-D, JON KRUMERMAN, ELISABETH J RUSHING, CHRLES L., et al.**
Recurrent (No familial) Hemangioblastomas Involving Spinal Nerve Roots: Case report.
Neurosurgery Dec 2000; 47 (6): 1443- 1448 .
76. **Aldape KD, Plate KH, Vortmeyer AO, Zagzag D, Neumann HPH.**
Haemangioblastoma. In: Louis DN, Ohgaki H, Wiestler OD, Cavenee WK, eds. WHO Classification of Tumours of the Central Nervous System.
International Agency for Research on Cancer (IARC); 2007;184-86.
77. **Fransolet AC, Born JD, Misson JP, Dresse MF, Forget P, Rausin L.**
Rev Med Liege 2007; 62: 4: 200-4.
78. **Huber TL, Kouskoff V, Fehling HJ, Palis J, Keller G.**
Haemangioblast commitment is initiated in the primitive streak of the mouse embryo.
Nature.2004; 432(7017): 625-30.
79. **Fournier D, Pasco-Papon, Menei P, Mercier P, Guy G.**
Tumeurs intraventriculaires.
EMC, Neurologie 1997; 17: 1-14.

80. **Woodward ER, Wall K, Forsyth J, Macdonald F, Maher ER.**
VHL mutation analysis in patients with VHL mutation analysis in patients with isolated central nervous system haemangioblastoma.
Brain 2007; 130 (pt 3): 836–42.
81. **Ohh M, Yauch RL, Lonergan KM, et al.**
The von Hippel–Lindau tumor suppressor protein is required for proper assembly of an extracellular fibronectin matrix.
Mol Cell. 1998; 1 (7): 959–68.
82. **Choyke PL, Glenn GM, Walther MM, Patronas NJ, Linehan WM, von Zbar B.**
Hippel–Lindau disease : genetic, clinical, and imaging features.
Radiology 1995; 194 (3): 629–42.
83. **Melmon KL, Rosen SW.**
Lindau's disease.
Am J Med. 1964; 36: 595–617.
84. **Wanebo JE, Lonser RR, Glenn GM, Oldfield EH.**
The natural history of hemangioblastomas of the central nervous system in patients with von Hippel–Lindau disease.
J Neurosurg. 2003; 98 (1): 82–94.
85. **Lonser RR, Weil RJ, Wanebo JE, DeVroom HL, Oldfield EH.**
Surgical management of spinal cord hemangioblastomas in patients with von Hippel–Lindau disease.
J Neurosurg. 2003; 98(1): 106–16.
86. **Niemela M, Lim YJ, Soderman M, Jaaskelainen J, Lindquist C.**
Gamma knife radiosurgery in 11 hemangioblastomas.
J Neurosurg. 1996; 85 (4): 591–6.
87. **Patrice SJ, Sneed PK, Flickinger JC, et al.**
Radiosurgery for hemangioblastoma: results of a multiinstitutional experience.
Int J Radiat Oncol Biol Phys. 1996; 35(3): 493–9.
88. **Jagannathan J, Lonser RR, Smith R, DeVroom HL, Oldfield EH.**
Surgical management of cerebellar hemangioblastomas in patients with von Hippel–Lindau disease.
J Neurosurg. 2008; 108 (2): 210–22.

89. **Ammerman JM, Lonser RR, Dambrosia J, Butman JA, Oldfield EH.**
Long-term natural history of hemangioblastomas in patients with von Hippel-Lindau disease: implications for treatment.
J Neurosurg. 2006; 105(2): 248-55.

90. **Niemela M.**
Hemangioblastomas. In : Loeffler JS, Black PM eds.
Cancer of the Nervous System, 2nd Edition. Lippincott, Williams and Wilkins, 2004; 563-72.

91. **Vates GE, Berger MS.**
Hemangioblastomas of the central nervous system. In: Winn RH. ed.
Youmans Neurological Surgery. W.B. Saunders Company, 2004; 1053- 66.

92. **Jawahar A, Kondziolka D, Garces YI, Flickinger JC, Pollock BE, Lunsford LD.**
Stereotactic radiosurgery for hemangioblastomas of the brain.
Acta Neurochir (Wien) 2000; 142: 641-4.

93. **S. RICHARD , F. PARKER , N. AGHAKHANI , G. ALLEGRE , F. PORTIER , P. DAVID , K.MARSOT-DUPUCH.**
MALADIE DE VON HIPPEL-LINDAU : PROGRÈS GÉNÉTIQUES ET CLINIQUES RÉCENTS.
J. Neuroradiol. 2005; 32: 157-167.

94. **Manski TJ, Heffner DK, Gleen GM, Patronas N, Pikus A, Katz D, et al.**
Endolymphatic sac tumors. A source of hearing loss in Von Hippel Lindau disease.
JAMA 1997; 277: 1461-6.

95. **Rodrigues S, Fagan P, Turner J.**
Endolymphatic sac tumors: a review of the St. Vincent's hospital experience.
Otol Neurotol. 2004; 25(4): 599-603.

96. **Albert L, Rhoton JR.**
Posterior fossa veins.
Neurosurgery, 2000; 47:69-92.

97. **SERRADELL A. POU**
Phacomatoses.
EMC 17163-B-10.

- 98. Susan Standring.**
The anatomical basis of clinical practice.
Gray's anatomy, 39th Ed (Elsevier), 2008.
- 99. Adel K, Afifi, Ronald A.**
Bergman Functional neuroanatomy:
text and atlas 2nd ed. (McGraw-hill) 2005.

قسم الطبيب

اقسمُ باللهِ العَظِيمِ
أن أراقبَ اللهَ في مهنتي .
وأن أصونَ حياةَ الإنسانِ في كافّةِ أطوارها
في كل الظروف والأحوال
بإدلاً وسعي في استنقاذها من الهلاكِ والمرَضِ
والألمِ والقلقِ .

وأن أحفظَ للناسِ كرامَتَهُم، وأسترَ عَوْرَتَهُم، وأكتمَ سِرَّهُم .
وأن أكونَ على الدوامِ من وسائلِ رحمةِ الله، بإدلاً رِعَايَتِي الطِبِيَّةَ للقريبِ
والبعيدِ، للصالحِ والطالحِ، والصديقِ والعدوِ .

وأن أثابرَ على طلبِ العلمِ، أسخِرَهُ لنفعِ الإنسانِ . لا لأذاهِ .
وأن أوقِرَ من عِلْمَنِي، وأُعَلِّمَ من مِصْغَرَنِي، وأكونَ أخاً لكلِّ زميلٍ في
المِهْنَةِ الطِبِيَّةِ

مُتَعَاوِنِينَ عَلَى الْبِرِّ وَالتَّقْوَى .

وأن تكونَ حياتي مِصْدَاقَ إِيمَانِي فِي سِرِّي وَعَلَانِيَتِي ، نَقِيَّةً مِمَّا تُسَيِّئُهَا
تَجَاهَ اللَّهِ وَرَسُولِهِ وَالمُؤْمِنِينَ .

واللهِ على ما أقولُ شهيد



جامعة القادسيه عياض
كلية الطب و الصيدلة
مراكش

أطروحة رقم 94

سنة 2013

التكفل بعلاج الورم الأورمي الوعائي الدماغي تجربة مصلحة جراحة الدماغ والأعصاب بالمستشفى الجامعي محمد السادس

الأطروحة

قدمت ونوقشت علانية يوم / / 2013
من طرف

السيد ياسين ركني

المزاداد في 31 غشت 1986 ببومالن دادس

لنيل شهادة الدكتوراة في الطب

الكلمات الأساسية:

الحفرة الخلفية - ورم أورمي وعائي - مرض فون هيلل لندو - تصوير - جراحة

اللجنة

الرئيس	السيد س. أيت بن علي
المشرف	أستاذ في جراحة الدماغ والأعصاب السيد م. المجاطي
الحكام	أستاذ مبرز في جراحة الدماغ والأعصاب السيد ح. غنان
	أستاذ في جراحة الدماغ والأعصاب السيد م. زوبر
	أستاذ في التخدير والانعاش السيد ع. الفكري
	أستاذ مبرز في الفحص بالأشعة