



UNIVERSITE CADI AYYAD
FACULTE DE MEDECINE ET DE PHARMACIE
MARRAKECH

ANNEE 2013

THESE N°:84

Prise en charge neurochirurgicale des traumatismes du rachis cervical inférieur

THESE

PRESENTEE ET SOUTENUE PUBLIQUEMENT LE .../.../2013

PAR

Mlle. Fatima-Azzahra CHAKOR

Née le 07/04/1987 à Agadir

POUR L'OBTENTION DU DOCTORAT EN MEDECINE

MOTS CLES

Rachis cervical inférieur -Traumatisme - Imagerie - Chirurgie.

JURY

Mr. S. AIT BENALI

Professeur de Neurochirurgie

PRESIDENT

Mr. M. LMEJJATI

Professeur agrégé de Neurochirurgie

RAPPORTEUR

Mr. H. GHANNANE

Professeur de Neurochirurgie

JUGES

Mr. M. BOURROUS

Professeur agrégé de Pédiatrie A

Mme. N. CHERIF IDRISSE EL GANOUNI

Professeur agrégée de Radiologie

بِسْمِ اللَّهِ الرَّحْمَنِ الرَّحِيمِ

"رب أوزعني أن أشكر نعمتك
التي أنعمت عليّ وعلى والديّ وأن
أعمل صالحاً ترضاه وأطع لبي فيه
خيرتي إنني تبت إليك وإنني من
المسلمين"

صدق الله العظيم.



Au moment d'être admis à devenir membre de la profession médicale, je m'engage solennellement à consacrer ma vie au service de l'humanité.

Je traiterai mes maîtres avec le respect et la reconnaissance qui leur sont dus.

Je pratiquerai ma profession avec conscience et dignité. La santé de mes malades sera mon premier but.

Je ne trahirai pas les secrets qui me seront confiés.

Je maintiendrai par tous les moyens en mon pouvoir l'honneur et les nobles traditions de la profession médicale.

Les médecins seront mes frères.

Aucune considération de religion, de nationalité, de race, aucune considération politique et sociale, ne s'interposera entre mon devoir et mon patient.

Je maintiendrai strictement le respect de la vie humaine dès sa conception.

Même sous la menace, je n'userai pas mes connaissances médicales d'une façon contraire aux lois de l'humanité.

Je m'y engage librement et sur mon honneur.

Déclaration Genève, 1948.







LISTE DES



PROFESSEURS



UNIVERSITE CADI AYYAD
FACULTE DE MEDECINE ET DE PHARMACIE
MARRAKECH

Doyen Honoraire

: Pr. Badie-Azzamann MEHADJI

ADMINISTRATION

Doyen

: Pr. Abdelhaq ALAOUI YAZIDI

Vice doyen à la recherche et la coopération

: Pr. Ag. Mohamed AMINE

Secrétaire Général

: Mr. Azzeddine EL HOUDAIGUI

PROFESSEURS D'ENSEIGNEMENT SUPERIEUR

ABOULFALAH	Abderrahim	Gynécologie – Obstétrique B
ABOUSSAD	Abdelmounaim	Néonatalogie
AIT BENALI	Said	Neurochirurgie
AIT SAB	Imane	Pédiatrie B
AKHDARI	Nadia	Dermatologie
ALAOUI YAZIDI	Abdelhaq	Pneumo-phtisiologie

AMAL	Said	Dermatologie
ASMOUKI	Hamid	Gynécologie – Obstétrique A
ASRI	Fatima	Psychiatrie
BELAABIDIA	Badia	Anatomie-Pathologique
BENELKHAÏAT BENOMAR	Ridouan	Chirurgie – Générale
BOUMZEBRA	Drissi	Chirurgie Cardiovasculaire
BOUSKRAOUI	Mohammed	Pédiatrie A
CHABAA	Laila	Biochimie
CHOULLI	Mohamed Khaled	Neuropharmacologie
ESSAADOUNI	Lamiaa	Médecine Interne
FIKRY	Tarik	Traumatologie- Orthopédie A
FINECH	Benasser	Chirurgie – Générale
GHANNANE	Houssine	Neurochirurgie
KISSANI	Najib	Neurologie
KRATI	Khadija	Gastro-Entérologie
LOUZI	Abdelouahed	Chirurgie générale
MAHMAL	Lahoucine	Hématologie clinique
MANSOURI	Nadia	stomatologie et chirurgie maxillo faciale
MOUDOUNI	Said mohammed	Urologie
MOUTAOUAKIL	Abdeljalil	Ophtalmologie
NAJEB	Youssef	Traumato - Orthopédie B

RAJI	Abdelaziz	Oto-Rhino-Laryngologie
SAIDI	Halim	Traumato - Orthopédie A
SAMKAOUI	Mohamed Abdenasser	Anesthésie- Réanimation
SARF	Ismail	Urologie
SBIHI	Mohamed	Pédiatrie B
SOUMMANI	Abderraouf	Gynécologie-Obstétrique A
YOUNOUS	Saïd	Anesthésie-Réanimation

PROFESSEURS AGREGES

ADERDOUR	Lahcen	Oto-Rhino-Laryngologie
ADMOU	Brahim	Immunologie
AMINE	Mohamed	Epidémiologie - Clinique
ARSALANE	Lamiae	Microbiologie- Virologie (Militaire)
BAHA ALI	Tarik	Ophtalmologie
BOUKHIRA	Abderrahman	Biochimie-Chimie (Militaire)
BOURROUS	Monir	Pédiatrie A
CHAFIK	Aziz	Chirurgie Thoracique (Militaire)
CHELLAK	Saliha	Biochimie-chimie (Militaire)
CHERIF IDRISSE EL GANOUNI	Najat	Radiologie
DAHAMI	Zakaria	Urologie

EL ADIB	Ahmed rhassane	Anesthésie-Réanimation
EL FEZZAZI	Redouane	Chirurgie Pédiatrique
EL HATTAOUI	Mustapha	Cardiologie
EL HOUDZI	Jamila	Pédiatrie B
ELFIKRI	Abdelghani	Radiologie (Militaire)
ETTALBI	Saloua	Chirurgie – Réparatrice et plastique
KHALLOUKI	Mohammed	Anesthésie-Réanimation
KHOULALI IDRISSE	Khalid	Traumatologie-orthopédie (Militaire)
LAOUAD	Inas	Néphrologie
LMEJJATI	Mohamed	Neurochirurgie
MANOUDI	Fatiha	Psychiatrie
NEJMI	Hicham	Anesthésie - Réanimation
OULAD SAIAD	Mohamed	Chirurgie pédiatrique
TASSI	Noura	Maladies Infectieuses

PROFESSEURS ASSISTANTS


ABKARI	Imad	Traumatologie-orthopédie B
ABOU EL HASSAN	Taoufik	Anesthésie - réanimation
ABOUSSAIR	Nisrine	Génétique
ADALI	Imane	Psychiatrie
ADALI	Nawal	Neurologie

AGHOUTANE	El Mouhtadi	Chirurgie – pédiatrique
AISSAOUI	Younes	Anésthésie Reanimation (Militaire)
AIT BENKADDOUR	Yassir	Gynécologie – Obstétrique A
AIT ESSI	Fouad	Traumatologie-orthopédie B
ALAOUI	Mustapha	Chirurgie Vasculaire périphérique (Militaire)
ALJ	Soumaya	Radiologie
AMRO	Lamyae	Pneumo - phtisiologie
ANIBA	Khalid	Neurochirurgie
BAIZRI	Hicham	Endocrinologie et maladies métaboliques (Militaire)
BASRAOUI	Dounia	Radiologie
BASSIR	Ahlam	Gynécologie – Obstétrique B
BELBARAKA	Rhizlane	Oncologie Médicale
BELKHOU	Ahlam	Rhumatologie
BENALI	Abdeslam	Psychiatrie (Militaire)
BEN DRISS	Laila	Cardiologie (Militaire)
BENCHAMKHA	Yassine	Chirurgie réparatrice et plastique
BENHADDOU	Rajaa	Ophtalmologie
BENHIMA	Mohamed Amine	Traumatologie-orthopédie B
BENJILALI	Laila	Médecine interne
BENZAROUEL	Dounia	Cardiologie
BOUCHENTOUF	Rachid	Pneumo-phtisiologie (Militaire)

BOUKHANNI	Lahcen	Gynécologie – Obstétrique B
BOURRAHOUCAT	Aicha	Pédiatrie
BSSIS	Mohammed Aziz	Biophysique
CHAFIK	Rachid	Traumatologie-orthopédie A
DAROUASSI	Youssef	Oto-Rhino – Laryngologie (Militaire)
DIFFAA	Azeddine	Gastro - entérologie
DRAISS	Ghizlane	Pédiatrie A
EL AMRANI	Moulay Driss	Anatomie
EL ANSARI	Nawal	Endocrinologie et maladies métaboliques
EL BARNI	Rachid	Chirurgie Générale (Militaire)
EL BOUCHTI	Imane	Rhumatologie
EL BOUIHI	Mohamed	Stomatologie et chirurgie maxillo faciale
EL HAOUATI	Rachid	Chirurgie Cardio Vasculaire
EL HAOURY	Hanane	Traumatologie-orthopédie A
EL IDRISSE SLITINE	Nadia	Pédiatrie (Néonatalogie)
EL KARIMI	Saloua	Cardiologie
EL KHADER	Ahmed	Chirurgie Générale (Militaire)
EL KHAYARI	Mina	Réanimation médicale
EL MEHDI	Atmane	Radiologie (Militaire)
EL MGHARI TABIB	Ghizlane	Endocrinologie et maladies métaboliques
EL OMRANI	Abdelhamid	Radiothérapie
FADILI	Wafaa	Néphrologie

FAKHIR	Bouchra	Gynécologie – Obstétrique A
FAKHIR	Anass	Histologie -embryologie cytogénétique
FICHTALI	Karima	Gynécologie – Obstétrique B
HACHIMI	Abdelhamid	Réanimation médicale
HAJJI	Ibtissam	Ophtalmologie
HAOUACH	Khalil	Hématologie biologique
HAROU	Karam	Gynécologie – Obstétrique B
HOCAR	Ouafa	Dermatologie
JALAL	Hicham	Radiologie
KADDOURI	Said	Médecine interne (Militaire)
KAMILI	El ouafi el aouni	Chirurgie – pédiatrique générale
KHOUCHANI	Mouna	Radiothérapie
LAGHMARI	Mehdi	Neurochirurgie
LAKMICH	Mohamed Amine	Urologie
LAKOUICHMI	Mohammed	Chirurgie maxillo faciale et Stomatologie (Militaire)
LOUHAB	Nissrine	Neurologie
MADHAR	Si Mohamed	Traumatologie-orthopédie A
MAOULAININE	Fadlmrabihrabou	Pédiatrie (Néonatalogie)
MARGAD	Omar	Traumatologie – Orthopédie B (Militaire)
MATRANE	Aboubakr	Médecine Nucléaire
MOUAFFAK	Youssef	Anesthésie - Réanimation

MOUFID	Kamal	Urologie (Militaire)
MSOUGGAR	Yassine	Chirurgie Thoracique
NARJIS	Youssef	Chirurgie générale
NOURI	Hassan	Oto-Rhino-Laryngologie
OUALI IDRISSE	Mariem	Radiologie
OUBAHA	Sofia	Physiologie
OUEIAGLI NABIH	Fadoua	Psychiatrie (Militaire)
QACIF	Hassan	Médecine Interne (Militaire)
QAMOUSS	Youssef	Anesthésie - Réanimation (Militaire)
RABBANI	Khalid	Chirurgie générale
RADA	Noureddine	Pédiatrie A
RAIS	Hanane	Anatomie-Pathologique
ROCHDI	Youssef	Oto-Rhino-Laryngologie
SAMLANI	Zouhour	Gastro - entérologie
SERHANE	Hind	Pneumo-Phtisiologie
SORAA	Nabila	Microbiologie virologie
TAZI	Mohamed Illias	Hématologie clinique
ZAHLANE	Mouna	Médecine interne
ZAHLANE	Kawtar	Microbiologie virologie
ZAOUI	Sanaa	Pharmacologie
ZIADI	Amra	Anesthésie - Réanimation



DEDICACES

JE DÉDIE CETTE THÈSE...✍



A TOUS LES MEDECINS DIGNES DE CE NOM...

Je dédie cette thèse.....

A MES CHERS PARENTS SALAH ET RKIA

Vous avez été pour moi tout au long de mes études le plus grand symbole d'amour, de dévouement qui n'a ni cessé ni diminué.

Votre bonté et votre générosité sont sans limites.

Vos prières m'ont été d'un grand soutien au cours de ce long parcours.

Puisse votre existence pleine de sérieux, de droiture et d'humanisme me servir d'exemple dans l'exercice de ma fonction.

Aucun mot, aucune dédicace ne saurait exprimer mon respect, ma considération, ma reconnaissance et l'amour éternel pour les sacrifices que vous avez consentis pour mon instruction et mon bien-être.

En ce jour, j'espère réaliser l'un de vos rêves.

Veillez trouver dans ce travail, le fruit de votre dévouement et vos sacrifices ainsi que l'expression de ma gratitude et mon profond amour.

Que Dieu, tout puissant, vous garde et vous procure santé, bonheur et longue vie pour que vous demeuriez le flambeau illuminant le chemin de vos enfants...

A mon très cher Frère :Ahmed yassine

Tu sais que l'affection et l'amour fraternel que je te porte sont sans limite.

Ton aide, ton soutien et ton dévouement m'ont beaucoup touché.

J'implore Dieu qu'il t'apporte bonheur et t'aide à réaliser tes vœux.

Je te souhaite une vie pleine de joie de santé et de réussite.

A la mémoire de mon grand-père Ouissaden

Puissent ton âme repose en paix. Que Dieu, le tout puissant, te couvre de Sa Sainte miséricorde et t'accueille dans son éternel paradis.

A Mes très chers grand-père :haj Mohamed et grandes-mères :hajja Rabrha et hajja Hadda

Aucune dédicace ne saurait exprimer la profondeur de mon amour et de mon attachement. Puisse dieu vous accorde longue vie, afin que je puisse vous combler à mon amour.

A tous mes oncles et tantes

Ce travail est aussi le fruit de vos encouragements et de vos bénédictions.
Soyez assurés de ma profonde gratitude.

A tous mes cousins et cousines

Je ne peux trouver les mots justes et sincères pour vous exprimer mon affection et mes pensées, vous êtes pour moi des frères et sœurs sur qui je peux compter.

A mes chères amies

Lamia, fatin, kaoutar, souad, soumya, hana, safia, mariam...

Vous êtes pour moi plus que des amies! Je ne saurais trouver une expression témoignant de ma reconnaissance et des sentiments de fraternité que je vous porte. Je vous dédie ce travail en témoignage de notre amitié que j'espère durera toute la vie.

A mes amis(es) et collègues

A tous les moments qu'on a passé ensemble, à tous nos souvenirs ! Je vous souhaite à tous longue vie pleine de bonheur et de prospérité. Je vous dédie ce travail en témoignage de ma reconnaissance et de mon respect.
Merci pour tous les moments formidables qu'on a partagés.

A tous ceux qui me sont chers et que j'ai omis de citer

A tous ceux qui ont contribué de près ou de loin à l'élaboration de ce travail.
Aux malades...

Que Dieu vous bénisse et vous comble.



REMERCIEMENTS

A NOTRE MAÎTRE ET PRÉSIDENT DE THÈSE : Pr. S. AIT BENALI

Vous nous avez fait un grand honneur en acceptant aimablement la présidence de notre jury.

Vos qualités professionnelles nous ont beaucoup marqués mais encore plus votre gentillesse et votre sympathie. Votre enseignement restera pour nous un acquis de grande valeur.

Veillez accepter, cher maître, dans ce travail nos sincères remerciements et toute la reconnaissance que nous vous témoignons.

A NOTRE MAÎTRE ET RAPPORTEUR DE THÈSE : Pr. M. LMEJJATI

Nous sommes très heureux de l'honneur que vous nous avez fait en témoignant un vif intérêt pour ce travail. Vous nous avez guidés en nous conseillant et en consacrant une partie de votre temps précieux. Vous nous avez à chaque fois réservée un accueil aimable et bienveillant.

Votre sympathie, votre modestie et vos qualités professionnelles ne peuvent que susciter l'estime et le respect de tous.

Veillez trouver ici, cher Maître, l'assurance de notre admiration et de notre profond respect.

A NOTRE MAÎTRE ET JUGE : Pr. H. GHANNANE

Nous vous remercions de nous avoir honorés par votre présence. Vous avez accepté aimablement de juger cette thèse. Cet honneur nous touche infiniment et nous tenons à vous exprimer notre profonde reconnaissance.

Veillez accepter, cher maître, dans ce travail l'assurance de notre estime et notre profond respect.

A NOTRE MAITRE ET JUGE : Pr. M. BOURROUS

Merci d'avoir accepté de juger mon travail, votre compétence, votre rigueur, et vos qualités humaines exemplaires ont toujours suscité notre admiration. Nous vous exprimons notre reconnaissance pour le meilleur accueil que vous nous avez réservé.

Veillez croire à l'expression de notre grande admiration et notre profond respect.

A NOTRE MAITRE ET JUGE : Pr. N. CHÉRIF IDRISSE EL GANOUNI

Nous sommes très touchés par la spontanéité avec laquelle vous avez accepté de juger notre travail.

Nous sommes très honorés de votre présence parmi notre jury de thèse. Veillez croire à l'expression de notre grande admiration et notre profond respect.

A MONSIEUR LE PROFESSEUR K. AANIBA

Vous nous avez inspiré le sujet de cette thèse, à laquelle vous avez contribué en nous guidant, en nous conseillant et en nous consacrant une partie de votre temps précieux.

Vous nous avez toujours accueillis avec bienveillance et grande sympathie qui ont été pour nous d'un grand soutien moral et d'un très grand encouragement.

Que votre sérieux et rigueur de travail nous soient un exemple à suivre. Veillez trouver ici le témoignage de notre gratitude et de nos sincères remerciements.

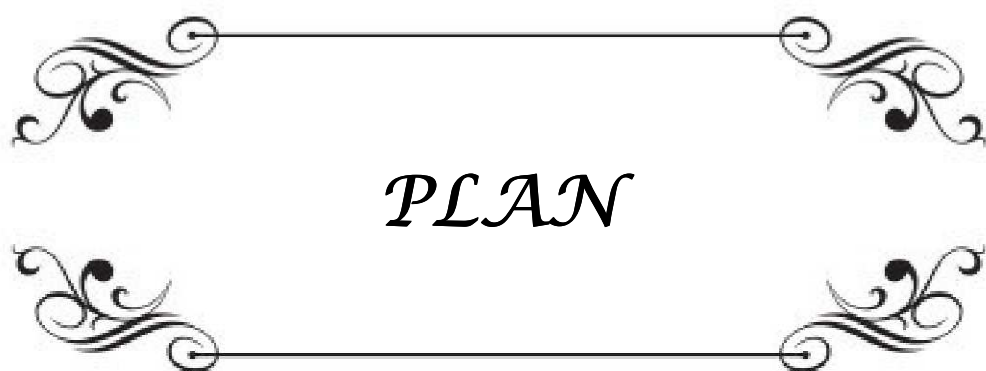
A TOUTE L'EQUIPE DU SERVICE DE NEUROCHIRURGIE



ABBREVIATIONS

Liste des Abréviations

AVP	: Accident de la voie publique
Dt	: Droit
Fr	: Fracture
R	: Recul
Frgt	: Fragment
IntraC	: Intracanalaire
FSMA	: Fracture séparation du massif articulaire
Gche	: Gauche
Hgie	: Hémorragie
IRM	: Imagerie par résonance magnétique
LLA	: Ligament latéral antérieur
LLP	: Ligament latéral postérieur
IL	: Inclinaison latérale
TA	: Torsion axiale
PM	: Pression moyenne
RAS	: Rien à signaler
RCI	: Rachis cervical inférieur
RCS	: Rachis cervical supérieur
SAMU	: Services d'aide médicale urgente
SMUR	: Service mobile d'urgence et de réanimation
Sd	: Syndrome
TC	: Traumatisme crânien
TDM	: Tomodensitométrie
Tr	: Trouble



PLAN

INTRODUCTION	1
PATIENTS ET METHODES	3
ICONOGRAPHIE	6
RESULTATS	11
I.EPIDEMIOLOGIE	12
II.CLINIQUE	14
III.PARACLINIQUE	17
IV.TRAITEMENT	22
V.EVOLUTION	25
DISCUSSION	28
I. EPIDEMIOLOGIE	29
II. PRISE EN CHARGE PRE-HOSPITALIERE	31
III.PISE EN CHARGE HOSPITALIERE... ..	34
IV. PARACLINIQUE	42
V. ASPECT THERAPEUTIQUE	57
VI. EVOLUTION ET COMPLICATIONS	72
VII.PREVENTION	79
VIII.PERSPECTIVES D'AVENIR.....	80
CONCLUSION	81
RESUMES	83
ANNEXES	87
BIBLIOGRAPHIE	107




INTRODUCTION

Les traumatismes du rachis cervical inférieur sont des lésions du système ostéo–disco–ligamentaire qui représente une unité fonctionnelle avec certaines particularités lésionnelles. C'est un problème majeur de santé publique de par leur fréquence et leur gravité. Ils sont de plus en plus fréquents vu la recrudescence des accidents de la voie publique par le non respect du code de la route et constituent une pathologie grave par les conséquences neurologiques qui engagent le pronostic fonctionnel mais surtout vital. Peu de blessures sont aussi dévastatrices que celles de la moelle épinière tant en terme d'années de vie perdues qu'en termes de coût pour la société. En effet, les conséquences générées par l'hospitalisation et la longue réhabilitation représentent un investissement énorme ; sans compter le préjudice fonctionnel et social pour le patient et sa famille. D'où la nécessité d'une prise en charge pré–hospitalière rapide et adéquate et un diagnostic précoce.

Actuellement, la prise en charge pré–hospitalière au Maroc est améliorée par le lancement du Plan national de prise en charge des urgences médicales. Cette amélioration passe par la mise en place des centres de régulation médicale, la mise en service progressive du numéro national unique et gratuit des appels médicaux d'urgence «141», le renforcement et la normalisation du parc ambulancier, la création de nouveaux SAMU ruraux, la mise en place de services mobiles d'urgence et de réanimation (SMUR) et l'acquisition d'héli–SMUR.

Le but de ce travail est d'étudier les caractéristiques épidémiologiques, cliniques, paracliniques, thérapeutiques et évolutives des traumatismes du rachis cervical inférieur à travers des cas colligés au service de Neurochirurgie du Centre Hospitalier Universitaire Mohammed VI de Marrakech et de les comparer avec les données de la littérature.



PATIENTS
&
METHODES

I. PATIENTS :

Notre travail consiste en une étude des dossiers de 50 patients opérés pour un traumatisme du rachis cervical inférieur de C3 à C7 sur une période de 6 ans, allant du janvier 2007 au décembre 2012, colligés au service de Neurochirurgie du CHU Mohamed VI de Marrakech.

II. CRITERES D'INCLUSION :

Seuls les patients traités chirurgicalement ont été inclus dans notre étude.

III. CRITERES D'EXCLUSION :

On a exclu : – les patients décédés avant l'acte opératoire.

- les patients traités orthopédiquement.
- les malades sortants contre avis médical.
- les dossiers non exploitables.

IV. METHODES :

C'est une étude rétrospective et descriptive. Pour chaque dossier, nous avons recueilli un ensemble de données épidémiologiques, cliniques, paracliniques, thérapeutiques et évolutives. L'exploitation de ces données était réalisée grâce à une fiche d'exploitation préétablie. Le traitement statistique des résultats a été fait par le logiciel SPSS version 18.

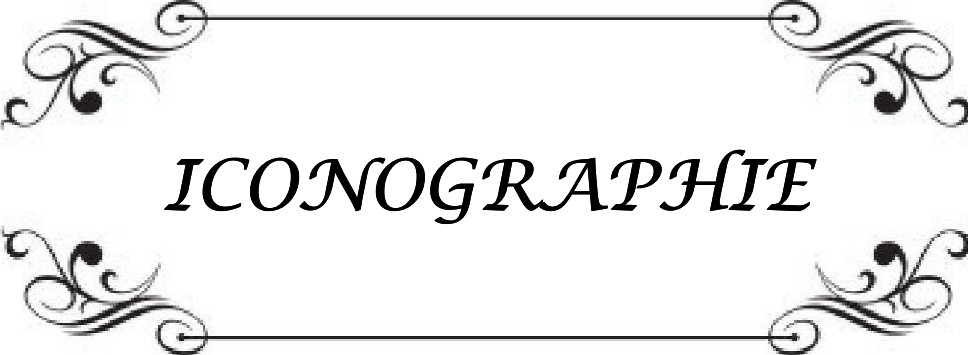
Tout au long de cette étude, nos réflexions se sont axées sur :

- 1–L'épidémiologie des traumatismes du rachis cervical inférieur ;
- 2–Leur étude clinique ;

3-Leurs aspects paracliniques ;

5-Les différents volets de la prise en charge neurochirurgicale ;

6-Leur évolution en fonction de l'état neurologique et de la méthode thérapeutique.



ICONOGRAPHIE

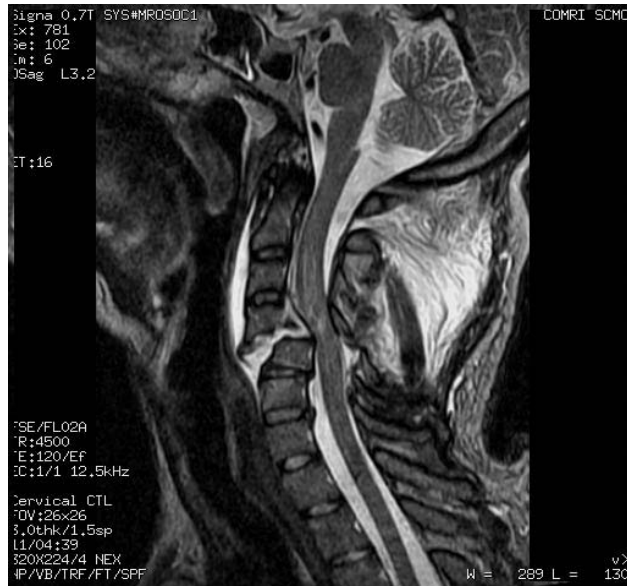

Figure 1 : IRM du rachis cervical en coupe sagittale en séquence pondérée T2 montrant une luxation C5-C6 avec compression médullaire

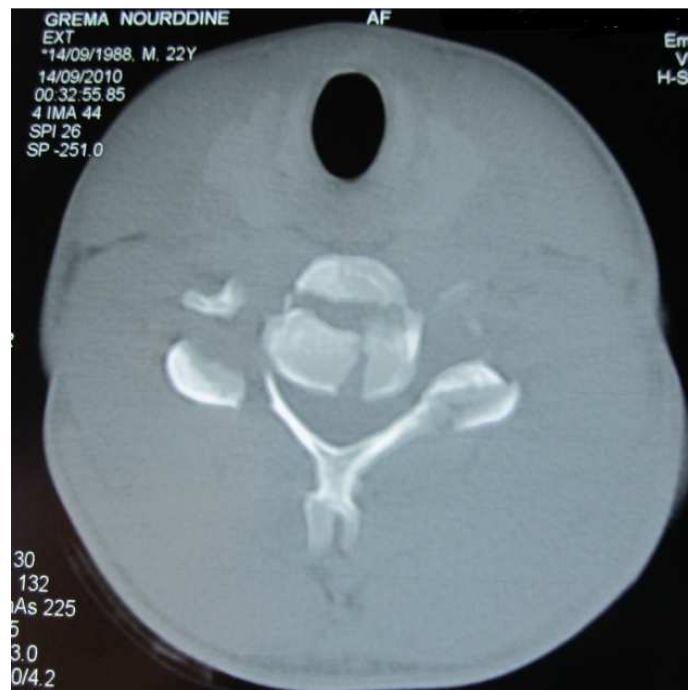


Figure 2 : Tomodensitométrie cervicale en coupe axiale montrant une fracture éclatement de C5 avec recul du mur vertébral postérieur

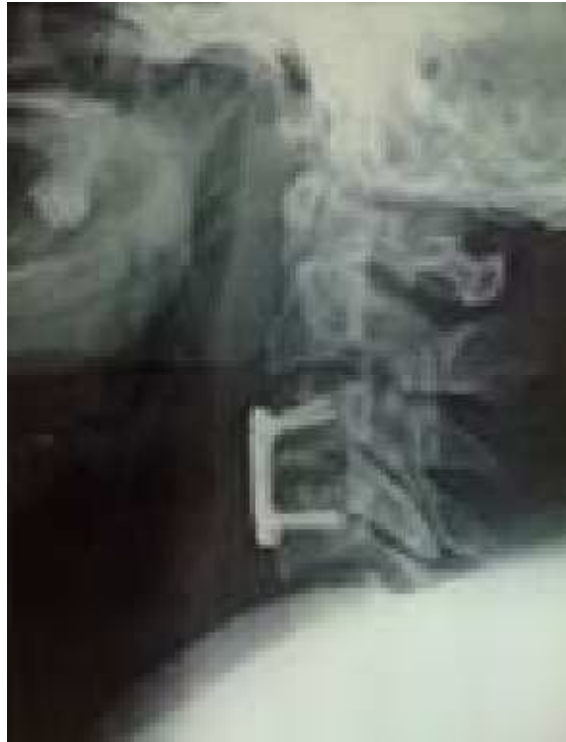

Figure 3 : Radiographie standard du rachis cervical de profil en postopératoire montrant Une arthrodèse par abord antérieur par système de fixation d'ostéosynthèse plaque et vissage

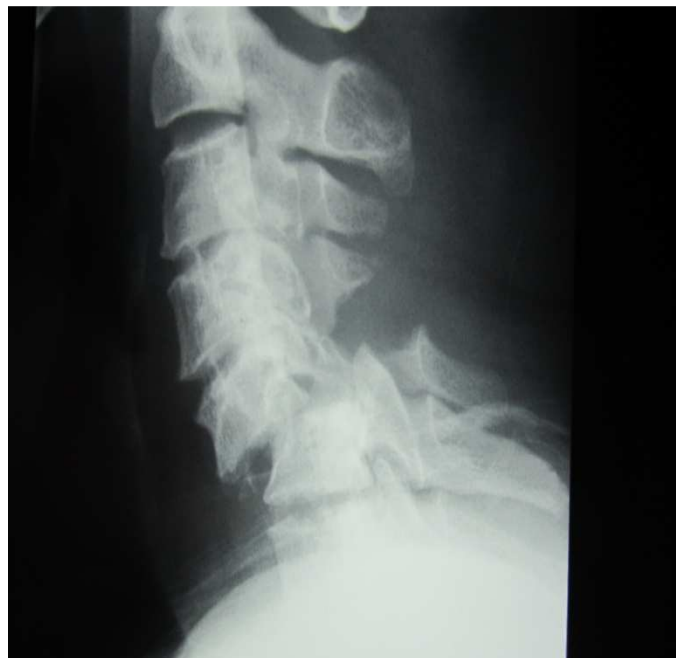

Figure 4 : Radiographie standard du rachis cervical de profil montrant une luxation C5-C6

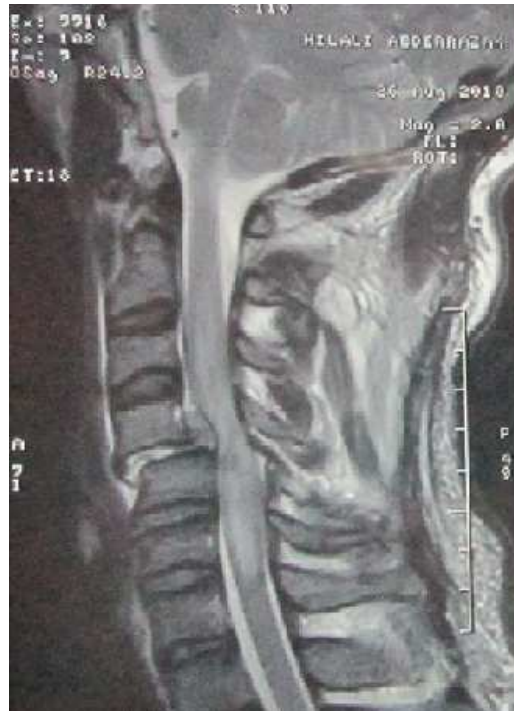

Figure 5 : IRM du rachis cervical en coupe sagittale en séquence pondérée T1 montrant subluxation C4-C5 avec hématome épidual et contusion médullaire oedémato-hémorragique étendu de C2 à C6

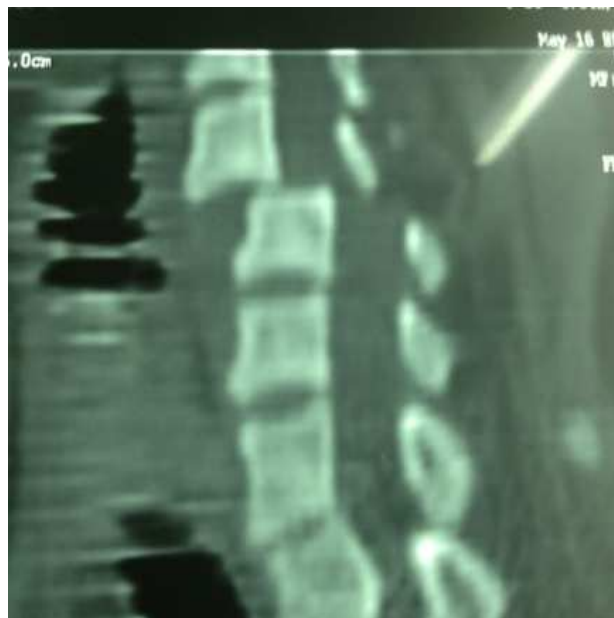

Figure 6 : Tomodensitométrie cervicale en coupe sagittale montrant une luxation C4-C5

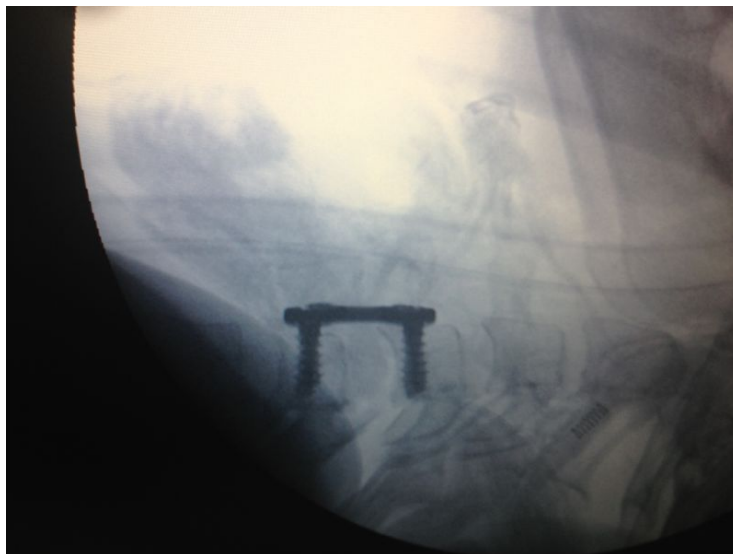


Figure 7 : Radiographie standard du rachis cervical de contrôle après réduction d'une luxation C4-C5 avec mise en place d'un greffon et d'une plaque antérieure



RESULTATS

I. EPIDEMIOLOGIE :

1. La fréquence par rapport à l'ensemble du rachis:

Les traumatismes du rachis cervical inférieur représentent 68,90% par rapport à l'ensemble du rachis.

2. La Répartition selon l'âge :

L'âge moyen de nos patients est de 37,50 ans avec des extrêmes allant de 14 ans à 80 ans, la tranche d'âge comprise entre 20 et 30 est la plus touchée avec une fréquence de 26% (figure 8).

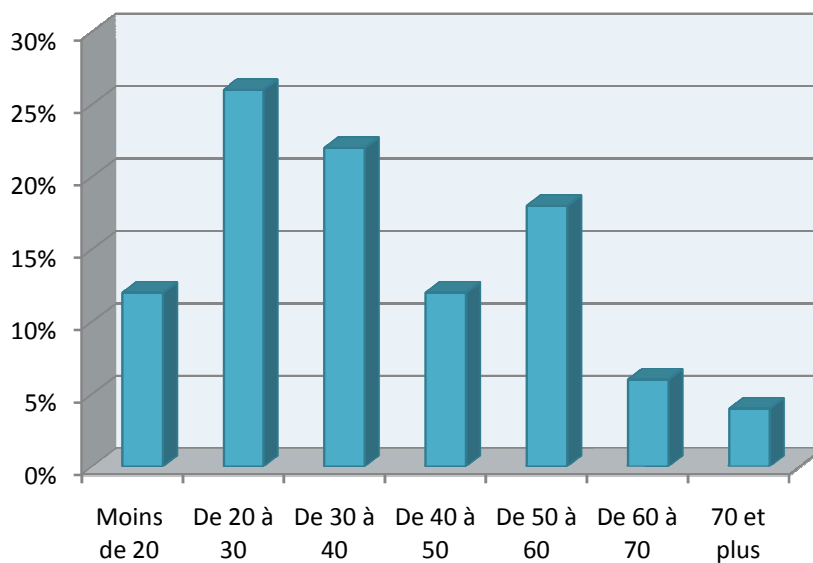


Figure 8 : Répartition selon la tranche d'âge.

3. La répartition selon le sexe :

Nous avons notés une nette prédominance masculine, avec 42 hommes (84% des cas) contre 8 femmes (16% des cas).

Le Sexe ratio est de 5,25 en faveur homme pour 1 femme (Figure 9).

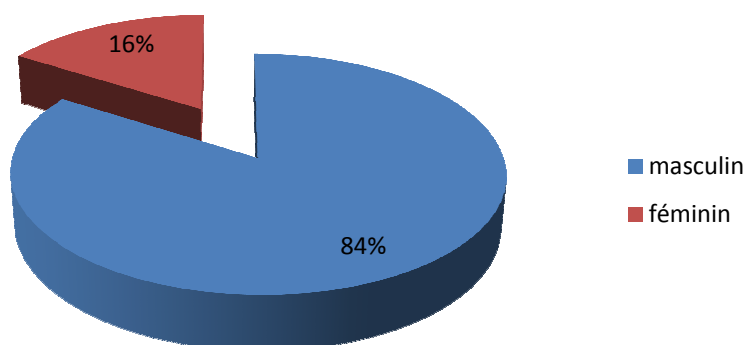


Figure 9 : Répartition selon le sexe.

4. Les étiologies :

L'étiologie des traumatismes est dominée par les accidents de la voie publique (48%), suivie des chutes (28%). Les agressions viennent en troisième place (10%), puis les accidents de plongeurs (8%). (Tableau I, figure 10)

Tableau I : Répartition selon les étiologies.

Etiologies	Nombre	Pourcentage (%)
AVP	24	48
Chutes	14	28
Agressions	5	10
Accidents de plongeurs	4	8
Accidents de travail	3	6
Total	50	100

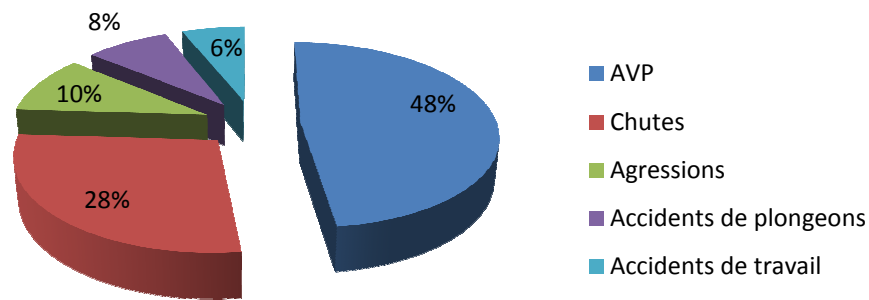


Figure 10 : Répartition selon les étiologies.

II. CLINIQUE :

1. Le délai d'admission à l'hôpital (figure 11):

L'étude de notre série montre que 36 % de nos patients ont consulté dans les 6h suivant le traumatisme.

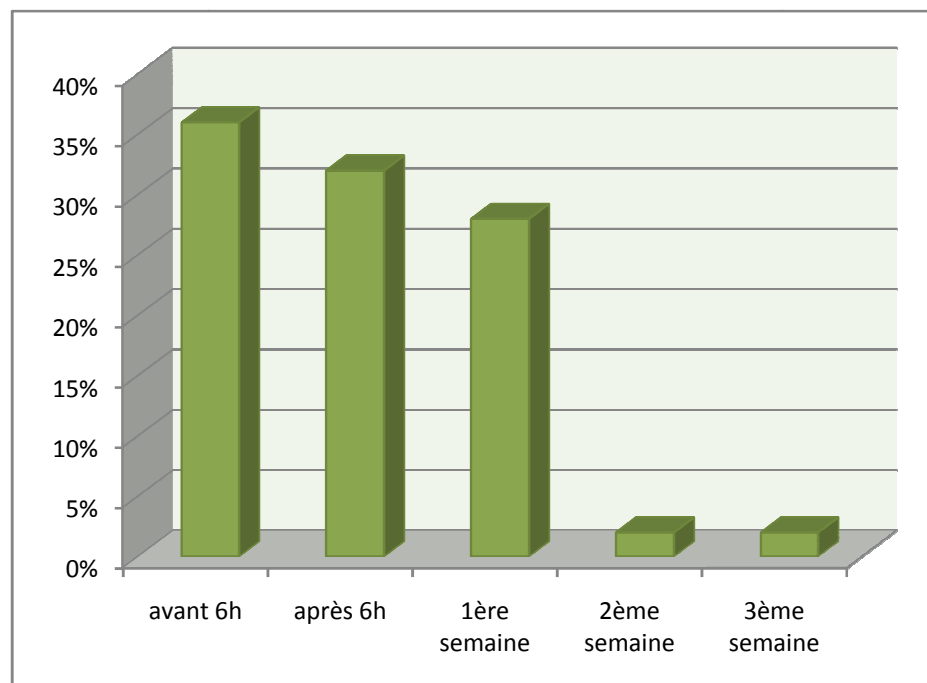


Figure 11 : Répartition selon le délai d'admission.

2. Conditions de ramassage :

Le transport a été médicalisé dans 48% des cas.

3. Examen clinique :

3-1 Syndrome rachidien :

Quarante six malades ont présenté un syndrome rachidien. Cette symptomatologie est dominée par les douleurs épineuses spontanées ou provoquées par la palpation dans 36% (tableau II).

Tableau II: Répartition selon la symptomatologie rachidienne.

Syndrome Rachidien	Nombre de cas	Pourcentage %
Douleurs épineuses	18	36
Néuralgies cervico-brachiales	7	14
Torticolis	4	8
Torticolis+DL épineuses	16	32
Absent	4	8

3-2 Symptomatologie neurologique :

Elle dépend de la violence du traumatisme et du mécanisme lésionnel. Ainsi nous avons retrouvé une atteinte neurologique de gravité variable chez 42 blessés. Chez les 8 blessés restants, l'examen neurologique a été strictement normal.

On a réparti les atteintes neurologiques retrouvées chez nos 42 patients en :

a. Syndrome lésionnel:

On a noté 7 atteintes radiculaires sous forme de néuralgies cervico-brachiales, dont 4 étaient des atteintes unilatérales et 3 étaient des atteintes bilatérales.

b. Syndrome sous lésionnel:

On a constaté 35 atteintes médullaires dont 18 cas de tétraplégies complètes, 10 cas de

tétraplégies incomplètes, 6 cas de tétraparésies et 1 cas de monoparésie. Sur les 35 atteintes médullaires 17 patients ont présenté des troubles génito-sphinctériens et 8 ont présenté des troubles neurovégétatifs (tableau III).

Tableau III: Répartition selon la symptomatologie neurologique.

Symptomatologie neurologique	Nombre	Pourcentage %
Tétraplégie complète	18	51,43
Tétraplégie incomplète	10	28,57
Tétraparésie	6	17,14
Monoparésie	1	2,86
Tr génito-sphinctériens	17	48,57
Tr neurovégétatifs	8	22,86

Au terme de l'examen neurologique, nous avons réparti nos patients selon la classification de FRANKEL et nous avons retrouvé les résultats suivants (tableau IV) :

Tableau IV: Répartition selon la classification de FRANKEL.

Frankel	Nombre	Pourcentage %
A	18	51,43
B	10	28,57
C	6	17,14
D	1	2,86
E	8	16

4. Traumatismes associés :

12 de nos patients se sont présentés aux urgences avec une atteinte isolée du rachis cervical inférieur. Le reste des patients ont par contre présenté des traumatismes associés de siège et de gravité variable (tableau V):

Tableau V: Répartition selon les lésions associées.

Traumatismes associes	Nombres	Pourcentage %
Traumatisme crânien	10	20
Traumatisme du rachis cervical supérieur	4	8
Traumatisme thoracique	6	12
Traumatisme dorsolombaire	4	8
Traumatisme de l'appareil locomoteur	4	8
Traumatisme abdominal	3	6
Traumatisme du bassin	5	10

III. PARA-CLINIQUE :

1. Radiographies standards du rachis cervical:

Deux incidences sont pratiquées systématiquement chez tous nos patients. La radiographie du rachis cervical de face et de profil.

L'examen radiographique n'a pas retrouvé de lésion ostéo-articulaire visible uniquement dans 9 cas alors que chez les 41 blessés restants, on a objectivé des lésions radiologiques au niveau du rachis cervical inférieur.

2. Radiographies dynamiques :

Des clichés dynamiques ont été réalisés dans 1 seul cas, 10 jours après le traumatisme initial, montrant une entorse grave.

3. La tomodensitométrie cervicale (TDM):

Réalisée chez 43 patients (86%), elle nous a permis de poser avec précision le bilan lésionnel ostéoarticulaire.

La TDM était normale dans 5 cas contrastant avec le tableau clinique, indiquant la

réalisation d'une IRM.

4. Imagerie par résonance magnétique (IRM) :

Cette exploration a été réalisée dans 16 cas. 7 blessés ont bénéficié d'emblée de cet examen, directement après les radiographies standards, sans exploration tomodensitométrique. Des séquences T1 et T2 étaient systématiquement réalisées dans le plan sagittal et en coupe axiale et coronale.

Elle a permis de détecter en plus des données scannographiques les lésions médullaires suivantes :

- 10 contusions médullaires.
- 8 compressions médullaires d'origine osseuse.
- 9 hernies discales post-traumatiques.
- 5 myopathies cervicarthrosiques décompensées par le traumatisme.
- 1 forte angulation de moelle sur traumatisme cervical négligé.
- 1 rupture ligamentaire.

5. Résultats des examens para-cliniques:

5-1 Niveaux atteints :

On note que les niveaux C5-C6, C4-C5, C6-C7 sont les plus touchés avec une fréquence respective de 38%, 34% et 22%. L'atteinte étagée est retrouvée dans 26% des cas dont 16% ont été une atteinte de deux étages contigus.

5-2 Vertèbre atteinte :

On a constaté que les vertèbres C4, C5 et C6 sont les plus touchés. (Tableau VI)

Tableau VI: Répartition selon la vertèbre atteinte.

vertèbre atteinte	Nombre	Pourcentage %
C3	10	20
C4	18	36
C5	28	56
C6	23	46
C7	8	16
D1	2	4

5-3 Lésions anatomopathologiques :

Les lésions anatomopathologiques diagnostiquées chez nos patients grâce à l'étude des différents examens d'imageries, ont été répertoriées dans 3 groupes distincts comprenant (figure 12) :

*Lésions ostéoarticulaires dans 24 cas (42%) dans lesquelles on retrouve : (Tableau VII)

- Fracture simple : 4 cas ;
- Fracture tassement : 3 cas ;
- Recul du mur postérieur : 7 cas ;
- Fragment intra-canalair : 4 cas ;
- Fracture comminutive : 6 cas.

Tableau VII: Répartition des lésions ostéoarticulaires selon la vertèbre atteinte.

	C3	C4	C5	C6	C7
Fr. simple	0	2	1	1	0
Fr. tassement	0	0	1	1	1
R. du mur post	3	1	2	0	1
Frgt. intraC	0	1	1	2	1
Fr. commun	0	1	2	3	0

*Lésions discoligamentaires et médullaires dans 28 cas (56%). Elles sont faites de : (Tableau VIII)

- Entorse grave : 1 cas ;
- Luxation : 5 cas ;
- Hernie discale post-traumatique : 7 cas ;

Prise en charge neurochirurgicale des traumatismes du rachis cervical inférieur

- Spondylolisthésis : 1 cas ;
- Contusion médullaire : 6 cas ;
- Compression médullaire : 4 cas ;
- myopathies cervicarthrosiques décompensées par le traumatisme : 4 cas.

Tableau VIII: Répartition des lésions discoligamentaires et médullaires selon la vertèbre atteinte.

	C3-C4	C4-C5	C5-C6	C6-C7	C7-D1
E. grave	0	0	1	0	0
Luxation	0	2	2	1	0
H.discale	1	1	3	2	0
Spondyl.	0	0	0	0	1
Contusion	1	1	1	2	1
compression	0	1	2	1	0
myopathie	1	1	0	1	1

*Lésions mixtes dans 7 cas (14%) :

- Tear-drop fracture : 2 cas.
- Fracture séparation du massif articulaire : 3 cas.
- Fracture-luxation : 6 cas.

Tableau IX: Répartition des lésions discoligamentaires et médullaires selon la vertèbre atteinte.

	C3	C4	C5	C6	C7
Tear-drop Fr.	0	0	1	1	0
FSMA	0	0	1	2	0
Fr. luxation	1	2	2	1	0

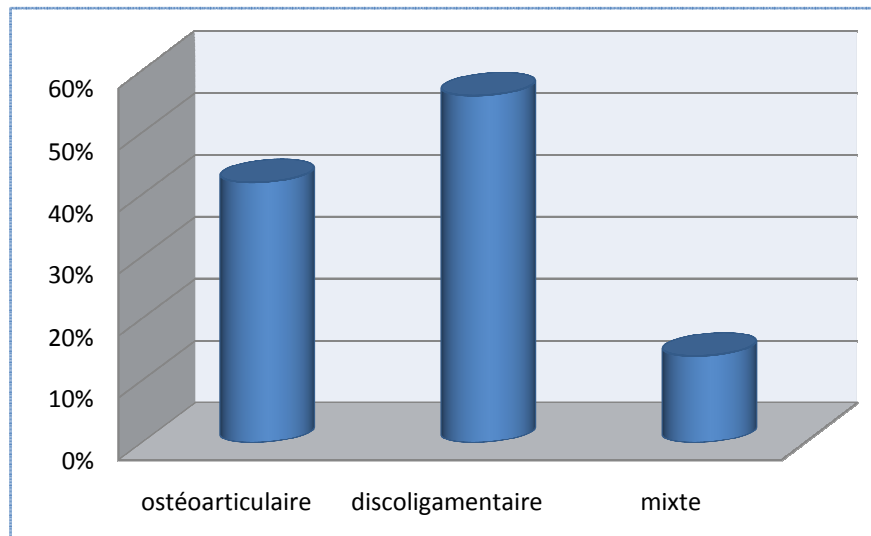


Figure 12 : Répartition selon les lésions anatomopathologiques.

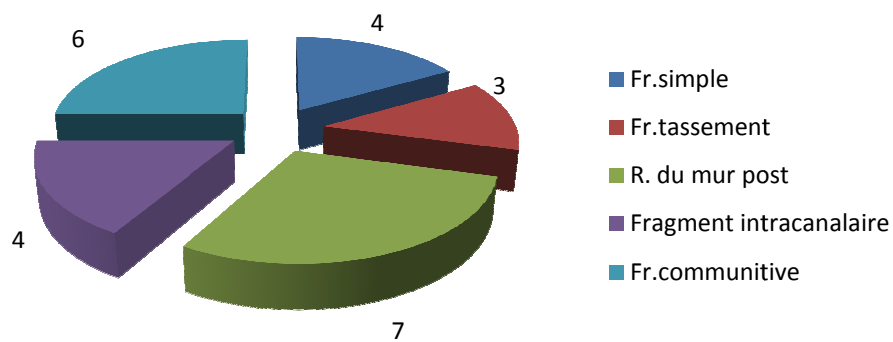


Figure 13 : Répartition des lésions ostéoarticulaires.

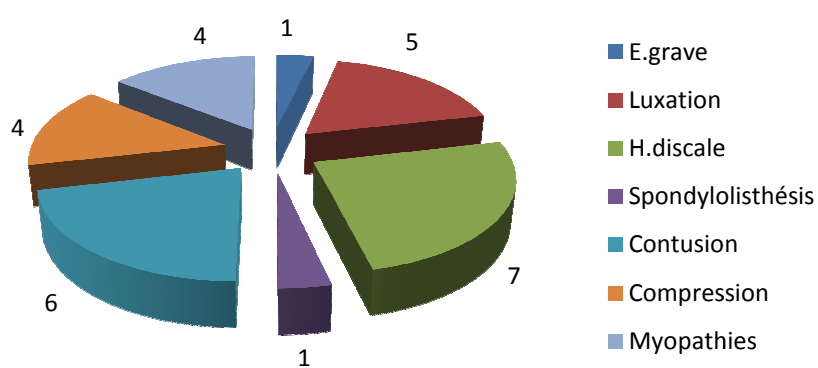


Figure 14 : Répartition des lésions disco-ligamentaires et médullaires.

Tableau X: Répartition selon la classification utilisée.

	Type	Nombre de cas
Lésions par compression A	I	3
	II	6
	III	2
Lésions en flexion B	I	0
	II	1
	III	3
Lésion en extension C	I	0
	II	0
	III	4
Lésion en rotation D	I	3
	II	1
	III	2
Hernie discale E		7

IV. TRAITEMENT :

1. Traitement médical :

- les 10 patients qui ont été admis avec des troubles neurovégétatifs ou dans le cadre d'un poly traumatisme ont bénéficié d'une prise en charge initiale en réanimation dès leur admission.
- Le traitement symptomatique fait d'antalgique, anti-inflammatoire et myorelaxant a été prescrit chez tous nos malades.
- Les malades qui ont été admis avant la sixième heure après le traumatisme, et ayant présenté des troubles neurologiques ont bénéficié d'une corticothérapie à base de méthyle prédnisolone en bolus (30mg /Kg/la 1^{er} heure, puis 5,4mg/Kg/h les 23 heures restantes). Cette tranche représente 51,42% des malades ayant une atteinte neurologique.
- Les malades qui ont été admis avec déficit neurologique sévère (Frankel A, B +ou- C) ont bénéficié d'un traitement anticoagulants préventif de la maladie thrombo-

embolique.

2. Traitement orthopédique :

- La traction trans-crânienne est systématique mais elle a été réalisée une seule fois en attendant le traitement chirurgical chez un patient présentant une fracture-luxation C5-C6.
- La mise en place préventive d'une minerve ou d'un collier a été systématique chez tous nos patients dès le début de toute prise en charge dans l'attente du traitement chirurgical.
- La contention post opératoire par minerve a été réalisée systématiquement chez tous nos patients. La durée moyenne d'immobilisation était de 2 mois.

3. Traitement chirurgical :

3-1 Délai d'intervention :

Le délai moyen de l'intervention est de 5 jours avec des extrêmes allant 1 à 31 jours.

3-2 La voie d'abord :

Sur la totalité de nos patients :

- 43 patients ont été opérés par voie antérieure pré-sterno-cléidomastoïdienne (86%) dont :
 - 21 dissectomies avec arthrodèse par greffon osseux.
 - 22 corporectomies avec greffon intersomatique.

La fixation par plaque cervicale antérieure a été associée dans tous les cas.

- 6 patients ont été opérés par voie d'abord postérieure (12%), utilisant dans tous les cas des plaques vissées postérieures dont :
 - 1 ostéosynthèse simple.
 - 5 laminectomies.

-1 patient a été opéré par voie mixte (2%) pour luxation C6-C7 avec hernie discale.

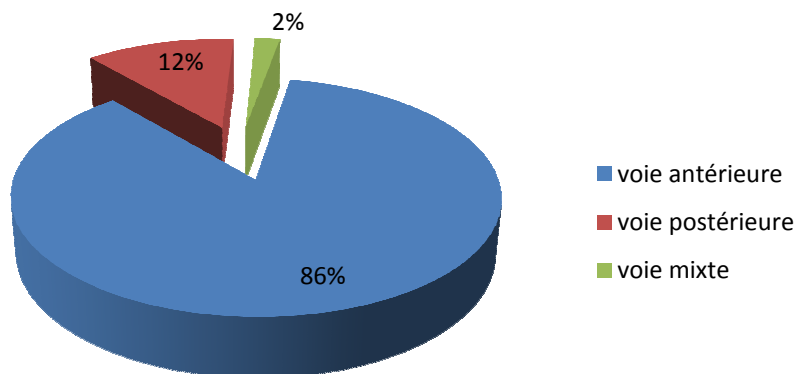


Figure 15 : Répartition selon la voie d'abord.

Tableau XI: Répartition selon la nature du geste chirurgical.

	Nombre	Corporectomie	Dissecotomie	Arthrodèse	Laminectomie	Ostéosynthèse simple
Voie antérieure	41	22	19	411	0	0
Voie postérieure	8	0	0	5	5	3

4. Durée d'hospitalisation :

La durée moyenne d'hospitalisation dans notre série est de 9,30 jours avec des extrêmes allant de 1 à 30 jours.

5. Traitement fonctionnel :

La rééducation a été réalisée de façon systématique chez tous les patients ayant un déficit neurologique.

V. EVOLUTION :

1. Evolution en fonction de l'état neurologique :

L'évolution est étroitement liée à la sévérité du traumatisme et de l'état neurologique initial. Elle a été évaluée essentiellement au cours de l'hospitalisation et juste avant la sortie.

Dans l'ensemble, nous avons constaté une amélioration chez 17 patients (48,57%). L'état neurologique est resté stationnaire chez 20 patients (57,14%) et s'est aggravé chez 6 patients (17,14%).

Plus les troubles neurologiques sont incomplets, plus le patient a la chance de récupérer. Ainsi on a noté une amélioration de 100% pour le stade E et D, 66,66% pour le stade C alors qu'elle est de 20% pour le stade B et de 5,55% pour le stade A.

Tableau XII: Evolution en fonction de l'état neurologique.

Evolution	A	B	C	D	E
Favorable	1	2	4	1	8
Stationnaire	13	7	1	---	---
Aggravation	4	1	1	---	---
Total	18	10	6	1	8

2. Evolution en fonction de la nature des lésions :

Nous avons noté que les lésions osseuses pures sont de bon pronostic, car elles déterminent une instabilité osseuse temporaire qui disparaissait avec la consolidation. Par contre, les lésions disco-ligamentaires et médullaires sont beaucoup plus graves car la cicatrisation est fibreuse et de qualité mécanique médiocre à l'origine d'une limitation des mouvements et des douleurs résiduelles. Alors que les lésions médullaires sont souvent définitives.

3. Evolution en fonction de la méthode thérapeutique :

L'analyse de l'évolution selon que la chirurgie a été par voie antérieure ou par voie postérieure n'a pas montré de différence significative avec une récupération de l'ordre de 56,09% pour la voie antérieure et de 50% pour la voie postérieure.

Tableau XIII: Evolution en fonction de la méthode thérapeutique.

Evolution	Voie antérieure	Voie postérieure
Favorable	23	4
Stationnaire	11	2
Aggravation	3	1
Décès	4	1
Total	41	8

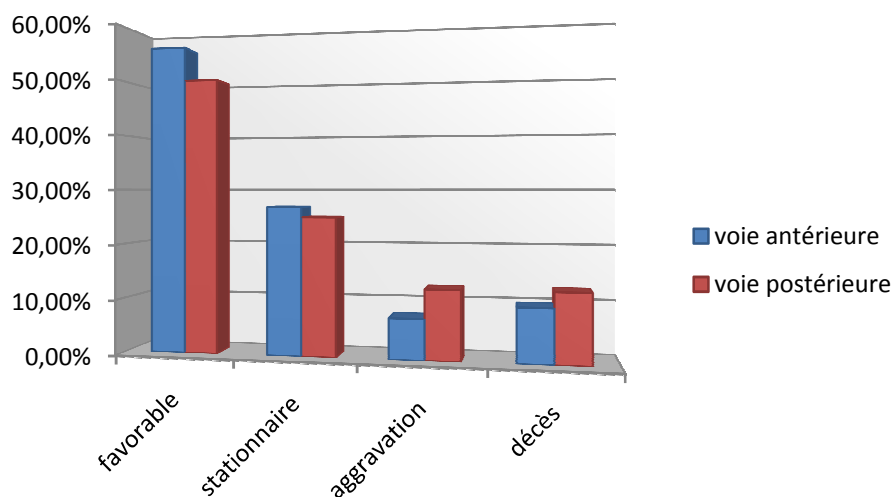


Figure 16 : Evolution en fonction de la méthode thérapeutique.

4. Complications post-opératoires :

Chez nos patients on a observé :

- Un seul cas de démontage du matériel d'ostéosynthèse.
- Deux cas d'infection du site opératoire.
- Un seul cas de luxation post opératoire.
- cinq décès en postopératoire dont trois à J1 du postopératoire.
- On n'a pas noté durant cette période des cas de complications à type de thrombophlébite, de dysphagie par perforation d'œsophage ni de dysphonie par lésion du nerf récurrent.

A decorative rectangular frame with ornate, symmetrical scrollwork at each corner. The word "DISCUSSION" is centered within the frame in a bold, italicized serif font.

DISCUSSION

I. EPIDEMIOLOGIE :

1. Fréquence par rapport à l'ensemble du rachis:

Les lésions du rachis cervical inférieur de C3 à C7 sont les plus fréquentes en raison de la vulnérabilité de ce segment rachidien et de son extrême mobilité. Selon les données de la littérature, ces traumatismes prédominent avec un pourcentage qui varie entre 65% et 75%.

Dans notre série, les traumatismes du RCI représentent 68,90% par rapport à l'ensemble du rachis.

2. Fréquence selon l'âge:

La grande majorité des traumatismes du rachis cervical touche les adultes jeunes entre 20 et 35 ans (1). L'âge moyen des victimes est de 30 ans, mais avec deux pics d'incidence : entre 16 et 25 ans pour la majorité, et après 60 ans, en raison d'une vulnérabilité accrue (ostéoporose, rétrécissement du canal médullaire). Chez les enfants les traumatismes rachidiens sont plus rares(2).

Dans la série de HOUNDENOU.K(3), la tranche d'âge la plus touchée est celle comprise entre 20 et 30 ans avec un âge moyen de 31,1 ans. La série de R. KAYA (4) a noté que l'âge moyen des patients était de 39 ans avec des extrêmes de 14 à 82 ans.

Dans notre série, la moyenne d'âge était de 37,5 et la tranche d'âge la plus touchée était celle comprise entre 20 et 30 ans.

3. Fréquence selon le sexe :

La plupart des études publiées dans la littérature montrent une nette prédominance masculine (1) des lésions du rachis et de la moelle pouvant aller jusqu'à 3-4 hommes pour une femme.

Notre série a comporté 42 hommes, soit 84% et 8 femmes, soit 16 %. Ce résultat est superposable aux données de la littérature.

Tableau XIV : Répartition des patients selon le sexe dans la littérature.

	Nombre de cas	Hommes (%)	Femmes (%)
Dr J. MATTA IBARRA, Dr. Victor ARRIETA MARRIA (5)	50	90,00	10,00
R. KAYA, B. KILINÇ, MÜSLÜMAN (Turquie) (4)	47	76,60	23,40
P.M. LOEMBE, S. AKOURE- DAVIN (Gabon) (6)	160	83,75	16,25
HOUNDENOU.K (3)	114	79	21
Notre série	50	84	16

4. Fréquence selon les circonstances:

L'étude des circonstances du traumatisme du rachis cervical fait ressortir des notions classiques retrouvées dans les différentes publications à savoir une nette prédominance des accidents de la voie publique avec une fréquence allant de 42% à 73%, suivie des chutes entre 13% et 20%. (7)

Dans notre série, les accidents de la voie publique ont représenté 48%, contre 28% pour les chutes et 10% pour les agressions.

Tableau XV : Répartition des circonstances des traumatismes dans la littérature.

	Chute (%)	A V P (%)	Agression (%)	Autres (%)
Dr J. MATTA IBARRA, Dr. Victor MARRIA, (5)	-	42,00	-	-
R. KAYA, B. KILINÇ, MÜSLÜMAN. (4)	19,15	70,21	-	10,64
P.M. LOEMBE, S. AKOURE-DAVIN (6)	18,12	67,50	9,40	-
HOUNDENOU.K (3)	52,2	37,50	2,90	2,90
WANINGER et al. (8)	27	41	15	17
Notre série	28	48	10	8

II. PRISE EN CHARGE PRE-HOSPITALIERE : (9-12)

Le traumatisme vertébro-médullaire est une urgence neurochirurgicale, donc un diagnostic précoce sur les lieux de l'accident est d'une importance capitale pour assurer le ramassage et un transport correct d'autant plus que les traumatisés du rachis présentent des circonstances étiologiques très variées et peu spécifiques et que les lésions associées peuvent parfaitement masquer l'atteinte de la colonne vertébrale.

L'objectif est d'éviter l'aggravation de l'instabilité osseuse potentiellement présente, de restaurer les fonctions vitales en prenant compte du traumatisme médullaire, de rechercher et traiter les lésions associées qui peuvent masquer l'atteinte médullaire.

1. Ramassage et transport:

Il est facile de méconnaître une atteinte rachidienne : Bohlman (13) rapportait sur une série de 300 fractures du rachis cervical, 100 cas qui n'avaient pas été diagnostiqués initialement

cliniquement et/ou radiologiquement, avec des retards de diagnostic s'échelonnant d'un jour à un an. Ringenberg (13) relève l'absence de diagnostic initial chez 7% de ses hospitalisés pour traumatisme du rachis cervical. Un certain nombre de lésions rachidiennes peuvent se déplacer secondairement, du fait d'une prise en charge incorrecte.

Cette possibilité doit être prise en compte à l'intervention du SAMU. La règle consiste donc à considérer tout polytraumatisé et tout comateux comme porteur d'une lésion instable du rachis jusqu'à preuve du contraire, et d'agir en conséquence dès la prise en charge. Ceci implique des règles précises pour tout blessé suspect (14) :

1. Minerve cervicale de principe, adaptée au patient.
2. Dégagement monobloc coordonné du blessé, avec maintien de l'axe tête cou tronc, sans traction excessive.
3. Installation dans un matelas à dépression, comportant un dispositif anti-rétraction. Si on utilise un matelas non muni de ce système, il est indispensable d'éviter le moulage au niveau du vertex et de la voûte plantaire.

2. Maintenir les fonctions vitales:

Les paramètres ventilatoires et hémodynamiques sont les déterminants principaux du pronostic des traumatisés crâniens et médullaires. Il faut s'attacher à maintenir une oxygénation et une perfusion médullaire adéquates. En effet, une hypoxie, une hypercapnie et/ou une hypotension aggravent les lésions d'ischémie du tissu cérébral et, par analogie, le pronostic neurologique des traumatisés médullaires.

La prise en charge initiale comprendra un monitoring complet :

- électrocardioscope ;
- fréquence cardiaque ;
- pression artérielle au mieux invasive ;
- oxymétrie pulsée en continu ;

- capnographie ;
- température centrale.

3. Assurer une hémodynamique et une oxygénation correcte :

Le bilan lésionnel, qui doit être complet, doit rechercher un hémopéritoine, un épanchement pleural liquide ou aérien ou un traumatisme crânien susceptible de provoquer un hématome extradural. Le traitement de ces lésions est prioritaire et peut retarder la prise en charge du traumatisme médullaire. Les atteintes médullaires sévères retentissent sur l'hémodynamique et la ventilation pulmonaire. Ainsi, dans les lésions neurologiques hautes, une hypoventilation peut s'installer par atteinte musculaire, ainsi qu'une hypotension par baisse des résistances vasculaires (Atonie sympathique). L'inhibition de la toux favorise l'encombrement bronchique. Il faut entreprendre un remplissage prudent et, si nécessaire, administrer des amines pressives, afin de maintenir une pression de perfusion correcte. La dopamine est dans ce contexte l'agent de choix. En cas de collapsus, on administre en première intention des colloïdes et des hydroxy-éthyl-amidons. Le remplissage doit être prudent afin d'éviter toute surcharge et toute dilution. L'hématocrite doit toujours rester supérieur à 30%. Si l'hémodynamique est stable, le soluté le plus indiqué est le sérum physiologique. L'objectif est de maintenir une pression artérielle moyenne (PAM) supérieure à 90 mmHg. Une éventuelle bradycardie sera traitée par de l'atropine (15-18).

4. Examen neurologique :

En l'absence de lésion associée mettant en jeu le pronostic vital, la gravité des traumatismes rachidiens est liée à l'atteinte médullaire. L'examen de la motricité volontaire et de la sensibilité permet de définir le niveau médullaire des lésions. Il a été codifié par l'American Spinal Injury Association, ce qui permet d'établir un score moteur et un score sensitif dit score ASIA (Figure 10).

STANDARD NEUROLOGICAL CLASSIFICATION OF SPINAL CORD INJURY

MOTOR

KEY MUSCLES

C2	R	L		
C3				
C4				
C5			Elbow flexors	
C6			Wrist extensors	
C7			Elbow extensors	
C8			Finger flexors (distal phalanx of middle finger)	
T1			Finger abductors (little finger)	
T2				
T3				
T4				
T5				
T6				
T7				
T8				
T9				
T10				
T11				
T12				
L1				
L2			Hip flexors	
L3			Knee extensors	
L4			Ankle dorsiflexors	
L5			Long toe extensors	
S1			Ankle plantar flexors	
S2				
S3				
S4-5				

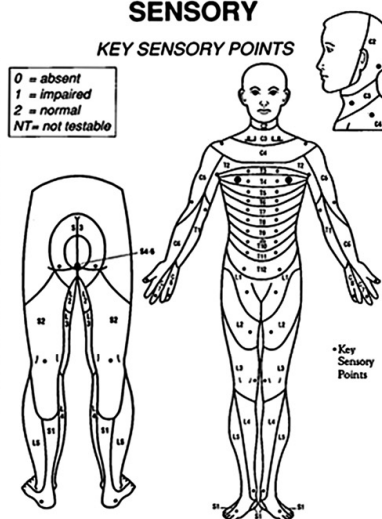
0 = total paralysis
 1 = palpable or visible contraction
 2 = active movement, gravity eliminated
 3 = active movement, against gravity
 4 = active movement, against some resistance
 5 = active movement, against full resistance
 NT = not testable

Voluntary anal contraction (Yes/No)

SENSORY

KEY SENSORY POINTS

0 = absent
 1 = impaired
 2 = normal
 NT = not testable



*Key Sensory Points

TOTALS + = **MOTOR SCORE** (max: 100)

TOTALS + = **PIN PRICK SCORE** (max: 112)

TOTALS + = **LIGHT TOUCH SCORE** (max: 112)

NEUROLOGICAL LEVEL *The most caudal segment with normal function*

SENSORY R L

MOTOR R L

COMPLETE OR INCOMPLETE?

Incomplete = presence of any sensory or motor function in lowest sacral segment

ZONE OF PARTIAL PRESERVATION *Partially innervated segments*

SENSORY R L

MOTOR R L

This form may be copied freely but should not be altered without permission from the American Spinal Injury Association Version 4p
GHC 1992

Figure 17 : Fiche d'évaluation neurologique métamérique ASIA
(American Spinal Injury Association) (7).

III. PRISE EN CHARGE HOSPITALIERE :

1. Examen clinique:

1-1 Examen général :

Il doit être simple et complet et doit chercher tout d'abord les signes d'une détresse respiratoire et circulatoire nécessitant un traitement urgent.

L'examen ne doit pas oublier la recherche des lésions associées qui mettraient en jeu le pronostic vital et l'urgence traitée pourrait primer sur celle de la fracture du rachis (lésion du crâne, de l'abdomen et du thorax).

Pour ceci l'examen doit commencer tout d'abord par:

- L'appréciation de l'état de conscience du malade.
- La prise de la tension artérielle et du pouls.
- L'examen cardio-respiratoire minutieux.
- Examen vasculaire à la recherche d'une turgescence des veines périphériques des membres responsable d'une vasoplégie.

1-2 Examen du rachis cervical :

Cet examen doit être fait sur un patient en décubitus dorsal, manipulé doucement et permet de rechercher:

- Douleur rachidienne à la pression des épineuses.
- Déformation rachidienne.
- Saillie d'une épineuse.
- Plaie paravertébrale.
- Ecchymose para vertébrale.

1-3 Examen neurologique :

L'examen neurologique précis et systématique est absolument indispensable avec les objectifs suivants :

- Rechercher les signes d'irritation, de souffrance ou de destruction médullaire (frustes, incomplet, complet).
- Situer le niveau lésionnel médullaire.
- Interpréter les critères témoignant d'une irréversibilité définitive des signes neurologiques.

Constater que la symptomatologie neurologique est fixe, s'aggrave ou régresse

a. Étude de la motricité volontaire :

Elle permet de fixer le niveau approximatif de la lésion, en évaluant de façon comparative, la force musculaire segmentaire des différents groupes musculaires (tableau XVI).

Le score moteur est fondé sur l'examen de 10 muscles clés testés à droite et à gauche (tableau XX). Pour chaque mouvement la force est mesurée et affectée d'un coefficient croissant de 0 en l'absence de contraction musculaire, à 5 lorsqu'il existe une contraction entraînant un mouvement dans toute l'amplitude articulaire contre une résistance complète. Le score total maximal est donc de 100 (50 à droite et 50 à gauche).

Tableau XVI : les 10 mouvements clés du score d'ASIA et leur correspondance métamérique.

Mouvements clés	métamère	Mouvements clés	métamère
Flexion du coude	C5	Flexion de la hanche	L2
Extension du poignet	C6	Extension du genou	L3
Extension du coude	C7	Flexion dorsale du pied	L4
Flexion de P3 du 3 ^{ème} doigt	C8	Extension du gros orteil	L5
Abduction du 5 ^{ème} doigt	T1	Flexion plantaire	S1

Tableau XVII: cotation de la force musculaire.

QUALITE DE LA CONTRACTION MUSCULAIRE	COTATION
- Contraction nulle	0
- Ebauche de contraction	1
- Contraction nulle ne s'opposant ni à la pesanteur, ni à la résistance	2
- Contraction s'opposant à la pesanteur mais non à la résistance	3
- Contraction légèrement diminuée mais s'opposant à la pesanteur et la résistance	4
- Contraction normale	5

Il est indispensable de chiffrer chaque muscle ou groupe musculaire.

b. Etude de la sensibilité:

C'est le moment le plus difficile de l'examen, il faut tenir compte de la fatigabilité et de la suggestibilité du blessé. On étudiera la sensibilité superficielle au moins au tact et à la douleur, si possible au chaud et au froid ainsi que la sensibilité profonde par l'étude du sens de position des orteils et par le diapason.

Le score sensitif s'évalue après étude de la sensibilité au tact et la pique d'un point dans

chacun des 28 dermatomes et de chaque côté.

L'absence de sensibilité est coté : 0 ;

L'hypoesthésie ou l'hyperesthésie : 1 ;

La sensibilité normale : 2 ;

Il est préférable de commencer l'examen par le toucher et par le bas.

c. Étude des réflexes crémastérien et anal :

C'est une phase essentielle et obligatoire de l'examen neurologique. La suppression du réflexe crémastérien, la béance anale sont habituellement interprétés comme des signes de transection médullaire.

d. Etude des fonctions végétatives :

La moelle cervicale haute est le siège de noyaux et relais végétatifs orthosympathiques ; leur irritation ou leur destruction retentit sur le pouls, la tension artérielle et la température corporelle. Selon certains auteurs, ils auraient une certaine valeur pronostique lorsqu'ils sont installés d'emblé.

La classification de Galibert (19,20) permet de reconnaître :

- *Un syndrome vagotonique* avec : Hypothermie, Bradycardie, Hypotension artérielle.
- *Un syndrome sympathicotonique* avec : Hyperthermie, Tachycardie, Hypertension artérielle.

La survenue précoce d'un syndrome vagotonique est un élément de mauvais pronostic et traduirait une transection médullaire.

Dans notre série, dans la pratique, nous avons utilisé comme dans la littérature anglo-saxonne, le score de FRANKEL (21) pour faire l'évaluation clinique de nos patients. L'examen cherche à préciser le caractère complet ou incomplet de l'atteinte (Tableau XVIII).

L'étude précise la sensibilité, la motricité, les réflexes et les signes neurovégétatifs.

Tableau XVIII : Classification de FRANKEL.

Grade A : pas de fonction motrice, ni sensitive au dessous du niveau lésionnel
Grade B : atteinte motrice complète, mais conservation d'une fonction sensitive
Grade C : conservation motrice, mais sans usage pratique
Grade D : force motrice suffisante pour autoriser une marche avec ou sans aide
Grade E : pas de trouble moteur, ni sensitif, ni sphinctérien

e. Synthèse des résultats de l'examen neurologique :

La tétraplégie constitue le modèle habituel d'une lésion de la moelle cervicale.

On peut être amené à conclure à une tétraplégie totale des fonctions spinales, à un déficit incomplet ou partiel ou à des signes frustes d'atteinte médullaire.

e-1 Les tétraplégies complètes :

❖ *Au dessus de C4*

La tétraplégie complète au dessus de C4 est le plus souvent mortelle. Soit que le blessé n'a pas le temps d'arriver au centre spécialisé et meurt en quelques heures par perte de la fonction diaphragmatique, soit que placé sous prothèse respiratoire, il décède de complications infectieuses liées à la trachéotomie et à la mise sous assistance respiratoire

❖ *Au dessous de C4-C5*

La tétraplégie est compatible avec la survie du malade qui garde une respiration diaphragmatique mais perd la respiration intercostale. Les troubles respiratoires restent cependant le problème le plus préoccupant par le fait de la diminution de l'amplitude respiratoire et de l'impossibilité de l'expectoration.

En général, la tétraplégie complète est une paralysie flasque, aréflexique, hypotonique avec anesthésie à tous les modes, trouble sphinctériens et végétatifs. Le niveau lésionnel

conditionne l'avenir de tels blessés.

❖ *Au niveau C5*

Tous les mouvements du bras sont perdus et le blessé est entièrement dépendant.

❖ *Au dessous de C5*

Il persiste une conservation des mouvements de flexion de l'avant-bras sur le bras et la possibilité de réaliser certains gestes courants

❖ *Au dessous de C7*

Le patient peut récupérer en plus, un certains de degré d'extension de l'avant-bras sur le bras.

Dans les lésions basses ou dans les atteintes de la charnière cervico-dorsale :

Les mouvements de flexion des doigts, peuvent être récupérés et la main très utilisable. Ces lésions très basses sont à rapprocher plus des paraplégies que des tétraplégies.

e-2 Les tétraplégies incomplètes :

Elles sont dues à des lésions incomplètes de la moelle cervicale. Elles sont parfois précédées d'une phase de choc spinal rendant au début leur reconnaissance difficile.

- **le syndrome de contusion antérieure de la moelle cervicale : (Kahn-schneider) :**

Il est en règles dû à un mécanisme en flexion entraînant une hernie discale traumatique qui, lèse la partie antérieure de la moelle. Il comporte une tétraplégie immédiate et totale avec conservation plus ou moins complète de la sensibilité tactile et conservation intégrale de la sensibilité profonde.

Kahn (1947) attire l'attention sur le rôle du ligament dentelé (22) à l'origine d'un

deuxième traumatisme par traction sur les cordons latéraux. Pour Schneider (23) le pronostic est bon.

- **le syndrome centromédullaire ou syndrome de contusion centrale de la moelle :**

Observé avec prédilection chez les sujets âgés avec sténose du canal rachidien et après mouvement en hyperextension. Ce syndrome réalise une tétraplégie incomplète avec atteinte discrète des membres inférieurs et une diplégie brachiale.

La sensibilité profonde est conservée, la sensibilité superficielle étant altérée à des degrés différents. Les troubles sphinctériens existent au début mais régressent rapidement.

- **Le syndrome de contusion postérieure de la moelle (Roussy-Lhermitte) :**

Ce syndrome associe une tétraplégie totale avec abolition des réflexes ostéo-tendineux et cutanés, des troubles dans les membres supérieurs, des troubles sphinctériens, un priapisme. Le syndrome sensitif consiste en un syndrome des fibres longues avec anesthésie épicroticienne et perte de la sensibilité profonde consciente.

- **le syndrome d'insuffisance vertébrale aigue :**

Peut s'observer en association avec les tableaux précédents.

- **le syndrome spino-cérébelleux :**

Il comporte une tétraplégie incomplète avec irritation pyramidale majeure et automatisme précoce. Il existe en plus une hypertonie majeure et des troubles de la coordination motrice. Il semble s'agir là d'une contusion médullaire superficielle dont le pronostic est favorable.

- **le syndrome de l'artère spinale antérieure :**

Il s'agit d'une diplégie brachiale avec aréflexie ostéo-tendineuse. Il n'y a pas de syndrome sous-lésionnel, si non de très courte durée. L'évolution est en générale favorable mais l'amyotrophie précoce de type Aran-Duchenne y est précoce, gênant la récupération.

○ **Les syndromes médullaires partiels :**

- Le syndrome de Brown-Séguard :

Il correspond à une hémisection médullaire et associe une perte de la sensibilité profonde avec hémiparésie d'un côté et une hémianesthésie thermo-algique de l'autre.

- Les monoparésies.
- Les retentions sphinctériennes isolées.
- Les syndromes en « en peau d'oignon » de Dejerine :

Surviennent pour des lésions C3-C4 (« Dejerine onion-skin pattern » de Schneider) (24); il est caractérisé par une tétraparésie avec hypoesthésie de la face ménageant la partie moyenne de celle-ci.

Dans notre série, les patients présentant une atteinte neurologique, qu'il s'agisse d'une tétraparésie complète ou incomplète ou d'un syndrome médullaire partiel sont plus nombreux. L'analyse de la littérature internationale et nationale montrent la même tendance.

En effet 84% avaient un déficit neurologique (42 cas) et seulement 8 patients sur les 50 que comporte notre série avaient un examen neurologique normal soit 16%.

Les tétraparésies de grade A sont de loin l'atteinte neurologique la plus fréquente (18 cas) soit 51,43% de l'ensemble des lésions neurologiques. Les autres lésions sont moins fréquentes.

Tableau XIX : Répartition selon l'absence ou la présence des signes neurologiques dans la littérature.

	Sans signes neurologiques (%)	Avec signes neurologiques (%)
Dr J. MATTA IBARRA, Dr. Victor MARRIA (5)	24,00	76,00
R. KAYA, B. KILINÇ, M. MÜSLÜMAN (23)	8,50	91,50
P.M. LOMBE, D. BOUGER, L. DUKULY (6)	45,70	54,30
HOUNDENOU.K (3)	36,03	63,97
Notre série	16	84

1-4 Les lésions traumatiques associées :

Dans notre série, le traumatisme crânien a représenté la première lésion associée au traumatisme du rachis cervical inférieur (20%) suivie des traumatismes thoraciques (12%) et en 3^{ème} position viennent les traumatismes du bassin (10%).

Sur 508 cas de traumatismes rachidiens, Saboe et coll ont recensé 47 % de lésions associées, dont 26 % de traumatismes crâniens, 24 % de lésions thoraciques, et 23 % de fractures des os longs. La majorité des lésions touchaient le rachis cervical (29 %) et la jonction thoraco-lombaire (21 %), mais c'était les fractures du rachis dorsal qui s'accompagnaient le plus de lésions associées : 82 % contre 72 % pour le rachis lombaire et 28% pour les lésions du rachis cervical.

IV. PARACLINIQUE:

L'examen clinique du rachis cervical d'un patient traumatisé à une valeur limitée et c'est à l'examen radiologique que revient le rôle d'affirmer ou d'infirmer une lésion rachidienne.

L'examen radiologique doit répondre aux questions suivantes :

- ✓ Existe-t-il une lésion ?
- ✓ Quelles sont, son importance et son extension ?
- ✓ La lésion est-elle stable ou instable ? (question fondamentale)
- ✓ Quelle est la cause du déficit neurologique ?
- ✓ Un fragment osseux est-il présent dans le canal rachidien ?
- ✓ Existe-t-il des lésions associées ?

1. Techniques d'exploration :

1-1 L'étude radiologique standard :

Elle représente une étape indispensable de tout traumatisme du rachis cervical. Le nombre d'incidence à pratiquer dépend de l'état clinique du patient ainsi que des auteurs.

Elle doit permettre d'étudier l'ensemble des vertèbres de C3 à C7-D1. Les disques doivent être enfilés ; les massifs articulaires, lames, et pédicules superposés. Une traction des membres supérieurs est parfois indispensable pour dégager C7-D1.

a- Le cliché de face à rayons ascendants

Il apprécie le disque intervertébral, la projection médiane des épineuses, leur espacement, ainsi que les corps vertébraux.

b- Les clichés de ¾ du rachis :

Aux trois clichés de base, certains auteurs associent des clichés ¾ du rachis qui permettent l'étude de C7-D1 et des interlignes unco-vertébraux.

Dans notre série, la radiographie standard à été réalisée systématiquement chez tous les patients. L'examen a été réalisé de face, de profil. Les incidences ¾ gauche ou droite n'étaient pas systématiquement réalisées.

1-2 La tomодensitométrie :

La tomодensitométrie hélicoïdale a permis d'améliorer les performances de l'imagerie (4). L'indication et les modalités dépendent des résultats de l'examen clinique et des clichés standards. La sensibilité des clichés standards dans la détection des lésions vertébrales est variable. Sur 7120 patients, les trois clichés de base ne méconnaissent que 1% des lésions. Pour Woodring et Lee (5), les clichés méconnaissent 23% des fractures (sur 213 dossiers), dont la moitié est instable. Nunez et Quencer (6) indiquent que jusqu'à 57% des lésions peuvent être méconnues.

La nette supériorité du scanner dans la visualisation des lésions du rachis est reconnue.

Les avantages de la TDM:

- Cet examen non agressif ; demande un minimum de mobilisation du patient.
- Il visualise idéalement les lésions osseuses et le degré de sténose canalaire.

- Couplé à une myélographie, en décubitus dorsal, la TDM permet l'obtention d'une image suffisamment exploitable pour apprécier le retentissement radiculo-médullaire d'une lésion sténosante.
- Reconstruction 3D.

Lorsque la zone à explorée est limité à 2 à 3 étages, certains préconise la haute résolution, coupes de 1 mm jointives avec un pitch de 1. D'autres auteurs préconisent des coupes de 3 mm. Chez le patient polytraumatisé ou l'ensemble du rachis est à examiner, l'épaisseur des coupes doit augmenter de 3mm avec un pitch de 1. Le repérage du niveau pathologique permet de compléter l'examen par la haute résolution.

Les reconstructions dans le plan frontal, sagittal et parasagittal seront systématiques en cas de lésions repérées en axiale. Les coupes seront étudiées en résolution spatiale pour l'os et en densité pour les parties molles.

L'étude de la charnière cervico-thoracique peut être gênée par les artefacts liés aux épaules.

Le maximum des renseignements apportés par la TDM concerne les lésions ostéoarticulaires. On peut ainsi déterminer si ces lésions sont symétriques ou asymétriques, voire antagonistes entre les deux cotés. La topographie et la direction des images fracturaires, les déplacements sont de précieux guides dans l'étude des mécanismes vulnérants (compression, flexion-extension, rotation, mécanismes combinés).

Dans notre série, le scanner a été réalisé chez presque la totalité des patients (86%).

1-3 L'imagerie par résonance magnétique :

Elle sera indiquée en urgence en cas de lésions neurologiques ou vasculaires, dans les cas où la TDM ne permet pas de faire parfaitement le diagnostic des lésions ou en cas de discordance entre les lésions constatées et l'examen clinique. Les coupes sagittales en spin écho T1 et T2, complétées de coupes axiales, permettent l'étude du contenu

intrarachidien et des disques intervertébraux. Les séquences en écho de gradient T2 éliminent les artefacts de flux et donnent une bonne image myélographique indispensable dans le bilan des compressions médullaires, notamment en l'absence de lésions osseuses (7).

Les modifications visibles sont donc les suivantes (7) :

➤ Lésions des corps vertébraux :

Les tassements vertébraux peuvent entraîner des modifications immédiates traduisant une perte de l'eau et de graisse. Cela donne des zones en hyposignal en T1 et T2 non modifiables de la corticale l'œdème médullaire accompagnant les fissures et les contusions osseuses ; il s'agit d'un infiltrat hydrique donc noir en T1 et blanc en T2. il évolue vers la normale en quelques semaines

L'ostéonécrose aseptique se caractérise par un hyper signal en T2 cernant un liseré en hyposignal.

➤ Les lésions disco-vertébrales :

La hernie discale apparaît sur les coupes sagittales. L'avantage de l'IRM quand elle peut être pratiquée dans le contexte de l'urgence est l'analyse des coupes sagittales de l'ensemble d'une région rachidienne. Le dôme postérieur du disque est ainsi apprécié comparativement aux étages vertébraux (hernies étagées) et il est possible d'en constater les rapports avec la moelle et les racines. Par ailleurs, le ligament vertébral commun postérieur restant en hyposignal, la hernie peut être localisée par rapport à celui-ci. L'IRM peut aussi visualiser les altérations de la structure discale et objectiver une fracture. Les coupes axiales ne sont, en revanche pas supérieures à l'apport de la TDM.

➤ Lésions ligamentaires :

L'IRM apporte souvent des renseignements essentiels sur la pathologie ligamentaire. Le ligament interépineux peut notamment être visualisé et des zones de rupture mise en évidence. Les apports de l'IRM en pathologie ligamentaire traumatique ne sont pas encore déterminants, cependant, les structures ligamentaires étant constamment sombres, tout

hypersignal peut être considéré comme suspect.

➤ Lésions médullaires :

Les lésions médullaires permettent de visualiser une troisième composante essentielle : le sang. On se souviendra de l'évolution de l'hématome en fonction de sa composition en fer et en matériel magnétique. D'abord en hyposignal et T1, le sang passe en hypersignal au bout de quelques jours, ce qui permet de le caractériser. Il est en revanche en hypersignal en T2 plus ou moins hétérogène. Ainsi peuvent être dépistés et datés les hématomes médullaires.

Les compressions médullaires par des corps étrangers (fragment d'os et fragment herniaire) seront également bien analysés par l'IRM ce qui est plus difficile pour les lésions des racines.

Ainsi, l'IRM est un procédé efficace pour analyser les lésions traumatiques rachidiennes. Souvent dans le contexte de l'urgence, la présence de matériel métallique de réanimation peut faire récuser l'examen ; néanmoins quand les équipes sont informées et rodées, les renseignements apportés, notamment en vue d'une attitude chirurgicale, sont décisifs. Des appareillages amagnétiques, certes onéreux, spécialement adaptés pour l'IRM commencent actuellement à être diffusés. Il persiste encore des contre-indications majeures : stimulateurs cardiaques ; matériel d'ostéosynthèse incompatible avec l'IRM ; clips métalliques intracrâniens ; corps étrangers métalliques intraoculaire.

Dans notre série, 32% des patients avaient bénéficié d'une IRM.

Au total :

L'étude radiologique standard reste le bilan initial. Chez les polytraumatisés, le scanner du rachis cervical fait parti de bilan. En cas de traumatisme minime, le bilan standard suffit. Il sera complété par un scanner sur une zone précise en cas de doute diagnostique ou si la jonction cervico-thoracique n'est pas dégagée (tableau XX).

Tableau XX : comparaison des bilans radiologiques dans la littérature.

	Rx standard (%)	TDM (%)	IRM (%)
HOUNDENOU.K (3)	100	84,2	12,3
NOTRE SÉRIE	50	86	32

1-4 Discussion des résultats radiologiques de notre série avec les autres séries de la littérature:

a. Niveau lésionnel :

Les lésions traumatiques du rachis cervical peuvent toucher soit le rachis cervical supérieur, soit le rachis cervical inférieur ou les intéresser les deux charnières à la fois. Toute fois les données de la littérature internationale montre une prédominance des atteintes du rachis cervical inférieur (7).

b. Répartition des lésions selon la charnière touchée :

Les résultats trouvés rejoignent ceux de la série de R. KAYA, B. KILINÇ (4) et la série de P.M. LOMBE, D. BOUGER, (6) en ce qui concerne la prédominance de l'atteinte de la charnière C5C7. Pour les autres charnières les résultats ne sont pas superposables.

Dans notre série, la charnière C5C6 est le plus touchée avec 19 cas sur 50 soit 38%, suivie de la charnière C4C5 qui fait 34% des cas.

c. La nature la lésion :

Les hernies discales sont prédominantes dans **notre série**, elles représentent 14% de l'ensemble des lésions suivies des fractures-luxations et des fractures comminutives (12%).

Tableau XXI : Répartition en fonction de la nature de la lésion selon la littérature.

AUTEURS	Fractures- luxations %	Luxations Et subluxation %	Fracture comminutive %	Fractures- tassements %	Tear-Drop fractures %	Fractures simples %	Hernie discale %
P.LOEMBE, S. AKOURE- DAVIN (6)	25,6	53 (29+24)	-	7,5	14	-	-
B. MAHJOUBA (25)	35,01	22,81	-	14,9	08	2,6	15,8
Notre série	12	10	12	6	4	8	14

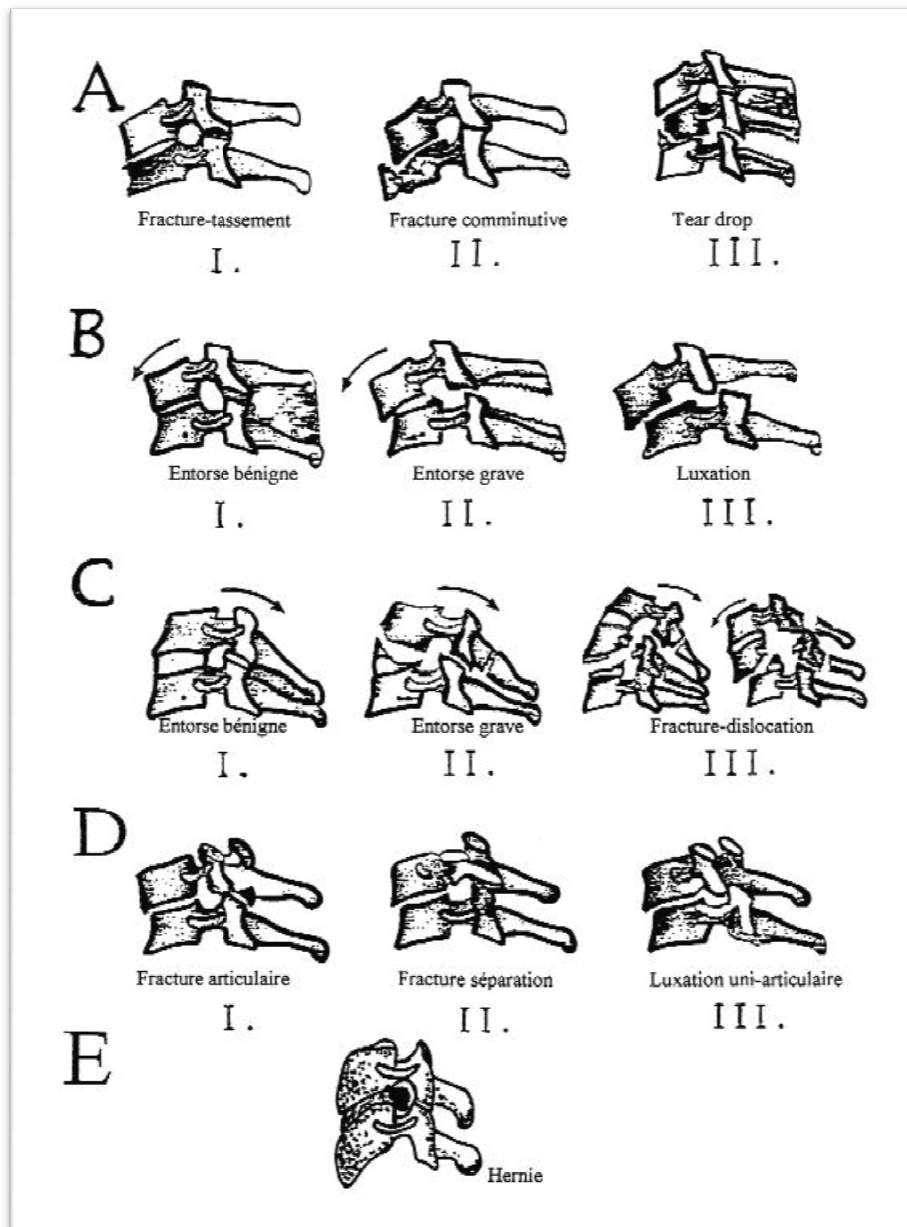


Figure 18 : Classification du Pr C. Argenson des traumatismes du rachis cervical inférieur (26).

d. Stratégie diagnostique :

La prise en charge d'un traumatisme du rachis cervical doit répondre à deux questions principales : un examen d'imagerie est-il nécessaire ? Si oui, par lequel doit-on commencer? (27) Récemment, deux études prospectives multicentriques (28,29) ont tenté de répondre à cette question. Comme les lésions traumatiques asymptomatiques du rachis cervical sont rares,

l'enjeu est de déterminer les meilleurs critères cliniques permettant d'exclure, chez un patient, une lésion cervicale traumatique sans avoir recours à l'imagerie. L'étude américaine NEXUS (National Emergency X-Radiography Utilisation Study) (28) est basée sur l'analyse de 34 069 patients traumatisés ayant bénéficié de radiographies du rachis cervical. Cinq critères ont été retenus afin de définir une population présentant un très faible risque de lésion cervicale et qui, par conséquent, ne nécessite pas d'examen d'imagerie (Tableau XXII). Dans cette étude, la sensibilité de ces critères était très bonne (99,6 %), mais la spécificité était faible (12,9 %). Une autre étude a rapporté une sensibilité plus faible avec ces critères (de l'ordre de 93 %).

L'étude canadienne (Canadien C-Spine Rule : CCR) (30,29) a été réalisée chez 8 924 patients conscients et stables sur le plan hémodynamique afin d'évaluer 20 paramètres cliniques regroupés en 3 items (Tableau XXIII). Ces critères permettaient d'identifier les traumatismes significatifs du rachis cervical avec une sensibilité (100 %) et une spécificité (42,5 %) supérieures à celles des critères NEXUS. L'application des critères canadiens permettrait de réduire le taux de radiographies chez 55,9 % des patients contre 66,6 % pour les critères NEXUS.

*Quel premier bilan d'imagerie ?

Une étude cas témoin américaine a tenté de répondre à cette question. Chez les patients devant être explorés par l'imagerie, ceux qui présentent au moins un facteur de risque élevé de lésion cervicale énoncé par Harborview (31) (Tableau XXIV) doivent bénéficier d'emblé d'un scanner cervical. Les sujets polytraumatisés et les sujets nécessitant un scanner cérébral bénéficient en fait actuellement d'emblée d'un scanner cervical. Chez les autres, les clichés standard sont le premier examen à réaliser, et parfois le seul s'ils sont strictement normaux. Cette attitude, en permettant de dépister plus rapidement et plus efficacement les lésions traumatiques, serait avantageuse en matière de dépenses de santé (32).

Tous les critères énoncés dans ce chapitre ne font pas encore l'objet d'une reconnaissance ou d'une utilisation internationale. Toutefois, ils sont d'individualisation récente et l'intérêt croissant qu'ils suscitent dans la littérature laisse à penser qu'il ne s'agit que d'une question de temps. Par contre, aucun d'entre eux ne fixe avec précision la place de l'IRM dans la

stratégie diagnostique. Cet examen, du fait de son accessibilité limitée, est à l'heure actuelle un examen de seconde intention (après réalisation de radiographies standard et/ou d'un examen tomodensitométrie (33).

Tableau XXII: Critères de NEXUS.

Absence de douleur cervicale médiane	Absence de déficit neurologique focal	Conscience normale
Absence d'intoxication (alcool, drogue)		
Absence de douleur distrayante (fracture du fémur ou du bassin par exemple)		

Tableau XXIII : Critères CCR.

A : Présence d'un facteur de risque élevé de lésion cervicale
<ul style="list-style-type: none">- âge = 65 ans- mécanisme lésionnel dangereux (chute de plus de 1 mètre ou de plus de 5 marches, compression axiale sur la tête comme lors des accidents de plongeon, accident de voiture à plus de 100 km/h ou avec des tonneaux ou avec éjection du véhicule, accident à vélo ou à moto)- paresthésies des extrémités
B : Présence de facteurs de risque faible de lésion cervicale
<ul style="list-style-type: none">- accident de voiture avec impact simple à l'arrière (à l'exclusion « d'un impact à l'avant, d'une collision avec un bus ou un camion, d'un « tonneau », ou d'un choc avec un véhicule circulant à grande vitesse)- le patient tient seul en position assise dans le service des urgences- ambulation sans problème depuis l'accident
C : Patient capable d'effectuer une rotation active de la tête de 45° vers la droite et vers la gauche

Tableau XXIV : Critères à haut risque de lésion traumatique du rachis cervical d'Harborview.

La présence d'au moins un de ces éléments devrait faire pratiquer un scanner cervical comme premier examen d'imagerie.	
<u>Mécanisme lésionnel à haute énergie</u>	
- accident de voiture à vitesse élevée (> 50 km/h)	
- décès d'un tiers sur les lieux de l'accident	
- chute de plus de 3 mètres	
<u>Éléments cliniques à haut risque</u>	
- coma ou hématome intracrânien	
- signes ou symptômes neurologiques orientant vers une	origine cervicale
- fracture du bassin ou des membres	

1-5 Classification anatomo-pathologique :

Les traumatismes du rachis cervical inférieur posent un problème de classification. Nous avons adopté la classification d'Argenson (Figure 18) à laquelle nous rajoutons comme pour le symposium de la Société française de chirurgie orthopédique et traumatologique (SOCOFT) 2001 les hernies discales pures post-traumatiques immédiates(1,26,34). C'est une classification lésionnelle qui attribue la responsabilité des différents types de traumatismes observés à un des quatre vecteurs lésionnels principaux flexion, compression, extension, distraction et rotation. Argenson et al. (35).

Si on reprend la conception des trois colonnes établie par Denis au niveau du rachis thoraco-lombaire nous retrouvons au niveau cervical : la colonne antérieure, disco-corporéal, la colonne moyenne qui est ici uniquement disco ligamentaire, et enfin la colonne postérieure articulo-ligamentaire. La colonne moyenne formée par la partie postérieure du disque et le ligament longitudinal postérieure , et la clef de la stabilité du rachis cervical : sa lésion associée à celle de la colonne postérieure entraîne , dans tous les traumatismes comportant un vecteur de flexion, une instabilité en flexion durable et même évolutive, il en est de même dans les traumatismes en extension ou son atteinte associé à celle de la colonne antérieure, et

responsable d'instabilité et souvent de neuro-agressivité, dans les traumatismes rotatoires elle est généralement lésée, ce qui permet la dislocation ou la fracture d'une articulaire postérieure, à l'opposée, elle peut être respectée dans certains traumatismes en compression pure (20,36,34).

a. Lésions en compression:

➤ Fracture Tassement antérieur:

*Stables, elles respectent le mur vertébral postérieur et le ligament longitudinal postérieur.

➤ Fracture comminutive:

- Elles touchent électivement C7.
- Il faut se méfier des clichés incomplets où C7 n'est pas visible et exiger de voir l'interligne C7- D1 sur le cliché de profil, en effectuant un cliché de profil avec traction vers le bas des épaules.
- Des lésions neurologiques sont présentes dans 50 % des cas par recul du mur postérieur dans le canal vertébral.

➤ Tear-drop fracture ou en goutte de larme:

- Elle correspond à une atteinte à la fois osseuse et disco ligamentaire où il existe une rupture des éléments du segment mobile rachidien jusqu'au disque intervertébral, épargnant en général le ligament longitudinal antérieur.
- Le plongeon en eau peu profonde représente une des étiologies les plus fréquentes.
- Des signes neurologiques sont présents dans 80 % des cas par recul du mur postérieur lié à la lésion du ligament longitudinal postérieur.
- Le mécanisme est une transition entre compression et flexion -distraction.
- Le scanner montre souvent, outre le trait frontal antérieur, une lésion sagittale du corps vertébral.
- Signe radiologique d'une tear-drop fracture en C5 : d'avant en arrière :

- épaissement des tissus mous antérieurs ;
- fragment osseux triangulaire détaché du coin antéro-inférieur de C5 ;
- rétrolisthésis de C5 ;
- bâillement des articulations zygapophysaires ;
- bâillement interépineux ;
- fracture verticale de l'arc postérieur (à la place des deux lésions précédentes).

b. Lésions en flexion :

➤ Entorse bénigne :

En flexion : traumatisme en coup de fouet (whiplash Injury) (11)

- Elle ne rentre pas en compte dans les pourcentages des séries chirurgicales qui ne considèrent que les lésions nécessitant un traitement chirurgical.
- Elle est six fois plus fréquente que les lésions chirurgicales et représente le traumatisme rachidien le plus rencontré aux urgences.
- Une hernie discale cervicale postérieure peut être responsable de lésions neurologiques dans des cas exceptionnels.

➤ Entorse grave :

- Par rupture des éléments du segment mobile rachidien.
- Dans 25 % des cas, elle est dépistée sur des clichés dynamiques effectués à distance du traumatisme.
- Elle est fréquente après 50 ans.
- Elle se définit par au moins trois des cinq signes radiologiques suivants :
 - 1) Antelisthésis > 3,5 mm au-dessus de C4, 2,5 mm au-dessous.
 - 2) Angulation des plateaux vertébraux de plus de 10°.
 - 3) Perte de parallélismes des articulaires postérieurs.
 - 4) Découverte de plus de 50 % de l'articulaire supérieure de la vertèbre sous-jacente

à la lésion.

5) Écart inter épineux anormal ou fracture :

- Avulsion horizontale d'une épineuse.

- Fractures luxations biauriculaires.

➤ Fractures luxations biarticulaires.

c. Lésions en extension:

Ces lésions sont à l'origine de troubles radiculaires par fermeture du trou de conjugaison lors de la rotation vertébrale. Elles peuvent également être à l'origine de lésions de l'artère vertébrale.

Un certain nombre de critères radiographiques évocateurs d'une rotation vertébrale sur les clichés standard doivent éveiller l'attention :

- De face : déviation d'une épineuse du côté de la lésion.
- De profil : antélisthesis ; modification de l'aspect vertébral au passage de la lésion : vertèbres vues de profil au-dessus de la lésion et vues de 3/4 sous la lésion ou vice versa.
- De trois quarts : diastasis uncovertébral du côté de la lésion ; modification de l'aspect vertébral au passage de la lésion inverse de celle observée sur le profil.

Le scanner, notamment avec reconstruction bidimensionnelle sagittale, permet de confirmer le diagnostic.

Trois diagnostics possibles :

- Entorses en hyperextension sans lésion ostéoarticulaire traumatique décelable associées à une lésion médullaire.
- Entorse grave en hyperextension.
- Luxations-fractures en hyperextension ou lésions du type CIII d'Argenson.

d. Lésions en rotation:

Ce sont des lésions asymétriques. Les variétés qu'on retrouve sont :

- Fracture articulaire unilatérale.
- Fracture séparation du massif articulaire:

Deux traits de fracture séparent complètement le massif articulaire du pédicule en avant et de la lame en arrière. Le massif articulaire s'horizontalise.

Les radiographies montrent un aspect de double contour du massif articulaire.

Le scanner confirme le diagnostic.

Le déplacement antérieur est rarement important : il est alors souvent associé à des lésions disco ligamentaires.

- Luxation uni-articulaire, parfois associée à une fracture de l'articulaire :

Les signes neurologiques sont plus souvent médullaires que radiculaires. Les lésions disco ligamentaires associées sont fréquentes (2/3 des cas).

2. Les hernies discales:

Ce sont isolées symptomatiques post-traumatiques :

Elles sont molles toujours associées à des lésions neurologiques le plus souvent médullaires.

Tableau XXV: Comparaison des séries en fonction du mécanisme anatomopathologique.

	Type	Notre série	DE PERETTI.F(35)	
Lésion par compression A	I	6	6,5	26,5
	II	12	8,8	
	III	4	11,2	
Lésion en flexion B	I	0	0	20,6
	II	2	10,3	
	III	6	10,3	
Lésion en extension C	I	0	8,9	14,6
	II	0	1,7	
	III	8	4	
Lésion en rotation D	I	6	18	29,5
	II	2	7,4	
	III	4	4,1	
Hernie discale E		14		3,8

V. ASPECTS THÉRAPEUTIQUES :

1. Traitement médical :

La lésion finale de la moelle épinière responsable de séquelles neurologiques est provoquée non seulement par le traumatisme mais aussi par les réactions en chaînes (aboutissant à l'ischémie) qu'il engendre dès les toutes premières heures et pendant plusieurs jours.

Dans l'étude NASCIS II (National acute Spinal Injury Study, 1992), Bracken et ses collaborateurs (37,38) recommandaient l'admission précoce de **méthylprednisolone** (30 mg/kg en 30 min, puis 5,4 mg/kg/h pendant les premières 23 heures). Celle-ci permettrait d'inhiber en partie l'extension de la lésion secondaire.

Plusieurs études randomisées et contrôlées ou cas-témoins ou rétrospectives, concernant plus de 1000 patients, n'ont pas confirmé les effets bénéfiques de la **méthylprednisolone** sur la motricité et la récupération fonctionnelle, décrits dans NASCIS II et NASCIS III. Inversement,

l'effet néfaste du traitement sur l'immuno-compétence, les complications infectieuses (en particulier respiratoires), les hémorragies digestives et la durée de séjour sont fréquemment décrits (18).

Dans notre série, 50% des patients tétraplégiques ont bénéficié d'une corticothérapie intraveineuse avant le traitement chirurgical.

Les gangliosides sont des extraits purifiés de cerveau de bœuf. Expérimentalement il été montré qu'il favorise la repoussé neuronale après une lésion traumatique ou au cours d'un accident vasculaire cérébral. L'efficacité d'une telle thérapeutique après un traumatisme médullaire vertébral est vraisemblable (39,40). L'efficacité sur la récupération de muscles initialement paralysés aux membres inférieurs est attribuée au ganglioside GM-1 sur les axones traversant la lésion.

Cependant les résultats de Geisler n'ont pas été confirmés. Aucun patient de notre série n'avait été traité par les gangliosides.

L'ion calcium joue un rôle très important dans les phénomènes ischémiques et d'activation enzymatique. Les inhibiteurs calciques, notamment la nimodipine, ont fait l'objet de nombreuses études animales. Expérimentalement, un effet positif sur l'amélioration du débit sanguin médullaire après un traumatisme est rapporté. L'intérêt clinique des anticalciques reste à démontrer (41).

Enfin, les agents cytoprotecteurs et les inhibiteurs de récepteurs NMDA (N- méthyl D-Aspartate) sont en cour d'évaluation (41,42).

2. Traitement orthopédique :

Dans une première étape, réduction et contention orthopédique ont constitué les seuls gestes thérapeutiques applicables à des lésions définies par la clinique et des radiographies standards ; ces méthodes ont ensuite connu une certaine désaffection au profit d'une

chirurgie directe naissante avant de trouver regain d'intérêt grâce aux travaux de deux écoles : celle de STOCHE MANDEVILLE avec son chef de file, GUTTAMANN, et celle Lilloise de LAINE, avec P.GALIBERT qui a prolongé ces travaux avec le souci de classer les indications respectives des traitements conservateurs et chirurgicaux.

Les principales méthodes encore utilisées actuellement et qui peuvent rendre un service reconnu et parfois immédiat au blessé se répartissent en deux groupes selon le matériel utilisé : la fronde ou l'étrier mais le principe mécanique de réduction par traction est le même dans les deux cas.

Dans notre série, tous nos patients ont bénéficié d'un traitement orthopédique préventif consistant en une traction crânienne par un étrier suivie d'une immobilisation par une minerve plâtrée ou non (1 cas), ou d'emblé par une minerve sans traction dans l'attente du traitement chirurgical. Par ailleurs tous les patients opérés ont eu un traitement orthopédique complémentaire pendant un à deux mois selon la gravité des lésions consistant à la pose d'une minerve moulée ou simple.

3. Traitement chirurgical :

Le traitement des traumatismes du rachis cervical vise dans un premier temps à réduire tout déplacement vertébral et à lever une éventuelle compression médullaire, puis à stabiliser le rachis pour éviter l'installation d'une déformation.

3-1 Délai de prise en charge :

Si de nombreuses études chez l'animal ont montré l'intérêt de la lever précoce d'une compression médullaire, aucune étude n'a pu le confirmer chez l'homme (43).

Une étude randomisée prospective (44,45) a pris en compte le délai opératoire, mais elle compare la chirurgie « précoce » réalisée avant 72 heures (après une moyenne de 1,8 jour d'hospitalisation) à la chirurgie « tardive », après 5 jours : la différence de presque 10 points du score ASIA (64 vs 54,2) en faveur de groupe « précoce » n'est pas statistiquement

significative sur respectivement 34 et 28 patients.

Des études rétrospectives suggèrent que la chirurgie décompressive améliore beaucoup la récupération, mais il n'y a pas de consensus quand au moment idéal de l'intervention, ni de données pour estimer les chances d'une décompression tardive.

Dans notre série, le délai moyen de l'intervention chirurgicale est de 5 jours après le traumatisme.

3-2 Principes généraux :

Quelque soit le traitement choisi, l'essentiel est l'obtention d'un rachis stable et d'une moelle libre : devant un traumatisme rachidien et médullaire, les objectifs sont la réduction de la déformation, la libération endocanalaire et la stabilisation rachidienne.

3-3 Voies d'abord chirurgicale :

La chirurgie du rachis cervical peut s'effectuer par voie antérieure (largement utilisée dans notre série), par voie postérieure ou par double abord (mixte).

a. Chirurgie antéro-latérale du rachis cervical :

C'est indiscutablement à Ralph Cloward (46) et Henk Verbiest (47) que cette chirurgie antérieure du rachis cervical doit ces notes de noblesse. Elle s'est développée dans le monde entier au point de devenir la voie privilégiée du traitement chirurgical des affections de rachis cervical, applicable à la pathologie dégénérative, traumatique, tumorale ou vasculaire. La voie d'abord antéro-latérale accède au rachis cervical par la face antérieure et latérale du cou. Elle chemine soit en avant du muscle sterno-cléido-mastoïdien (voie pré-sterno-mastoïdienne) ou en arrière de lui (voie retro-sterno-mastoïdienne). Elle passe soit entre l'axe viscérale du cou (larynx, trachée, pharynx, œsophage et corps thyroïde) et le paquet vasculaire (carotide, jugulaire), soit en arrière des vaisseaux carotido-jugulaires (entre ceux-ci et le muscle sterno-cléido-mastoïdien ou en arrière de celui-ci). Elle parvient sur la face ventrale des corps vertébraux, soit sur leur face latérale à l'aplomb des apophyses transverses, du

canal transverse, de l'ancus et du foramen intervertébral.

Cette voie permet soit une chirurgie antérieure et médiane, soit latérale, soit une combinaison des deux :

- une chirurgie antérieure et médiane par accès pré-sterno-cléido-mastoïdien se porte sur les corps vertébraux (pour une somatotomie), les disques (discectomie)
- une chirurgie latérale par accès retro-sterno-cléido-mastoïdien se porte sur les apophyses transverses, les articulations unco-vertébrales, la face latérale des corps vertébraux, le foramen intervertébral et son contenu, la face postérieure du corps vertébral et le canal vertébral.
- Une double chirurgie antéro-médiane et antéro-latérale est possible ; la ligne de démarcation de ces deux abords combinés est le muscle long du cou et la chaîne sympathique.

La mise en place d'une traction cervicale est souvent nécessaire, voire même systématique pour certains. Elle permet de réduire les lésions traumatiques déplacées, de stabiliser le rachis pendant les temps de résection discale et /ou osseuse, de permettre la greffe en compression, si l'on n'utilise pas le système d'écartement intersomatique décrit par Caspar (48).

La chirurgie antéro-latérale du rachis cervical ne peut être exécutée en toute sécurité sans un contrôle radiologique per-opératoire. Il faut au minimum pouvoir réaliser des radiographies de profil. L'idéal est de pouvoir disposer pendant toute la durée de l'intervention d'un contrôle par amplificateur de brillance. L'appareil est installé pour permettre des contrôles de profil sans gêner l'opérateur. Il doit pouvoir être déplacé le long du malade et immédiatement repositionné par un mouvement de « travelling ».

Ce contrôle radiologique permet de :

- ✓ repérer le niveau vertébral abordé.
- ✓ déterminer le niveau de l'incision cutanée.
- ✓ contrôler la réduction en cas de traumatisme vertébral.
- ✓ vérifier le bon positionnement du greffon intersomatique.
- ✓ contrôler le bon positionnement des plaques et des vis au cours d'une ostéosynthèse.

Dans notre série, 43 patients ont été traité par abord antéro-latéral, soit 86%.

a.1. Abord pré-sterno-cléido-mastoïdien :

L'incision cutanée est centrée sur l'étage de la lésion et sera dessinée après repérage sous amplificateur de brillance. Elle peut être horizontale le long des plis de la peau (ligne de Langer), prolongée en dehors selon le nombre d'étage à traiter, ou verticale en suivant le bord antérieur du muscle sterno-cléido-mastoïdien.

La peau et le tissu sous-cutané sont sectionnés jusqu'au muscle peaucier du cou avec hémostase des vaisseaux sous-dermiques en respectant la veine jugulaire externe.

Le muscle peaucier du cou est sectionné également horizontalement. L'aponévrose cervicale superficielle est dégagée verticalement en disséquant le bord antérieur du muscle sterno-cléido-mastoïdien.

L'aponévrose cervicale moyenne est ensuite ouverte le long du muscle sterno-cléido-mastoïdien en dedans de l'axe vasculaire en repérant à la palpation l'artère carotide primitive.

Dès que la gaine vasculaire est repérée, on peut récliner les vaisseaux en dehors sans pression excessive. Un écarteur refoule en dedans l'axe viscéral. Puis on dégage le bord externe de la glande thyroïde sous le muscle sterno-thyroïdien. On accède enfin au plan rachidien recouvert du ligament longitudinal antérieur, entre les deux muscles long du cou et le droit antérieur en dehors jusqu'à C6.

Le disque repéré est ponctionné avec une aiguille à ponction lombaire, sous contrôle radiologique. En cas de somatotomie ou de corporectomie, il faut également commencer par le temps de résection discale car celle-ci donne la largeur du corps vertébral et permet de localiser le canal rachidien.

La fermeture est simple. Seul le plan du peaucier doit être reconstitué. Un drainage aspiratif du plan prévertébral est recommandé.

a.2. Abord pré-sterno-cléido-mastoidien et rétro-carotido-jugulaire :

Cet abord passe entre le muscle sterno-cléido-mastoïdien en dehors et la veine jugulaire interne en dedans. Les muscles prévertébraux sont sectionnés le long de la branche antérieure des apophyses transverses après isolement de la chaîne sympathique qui est refoulée en dedans. On expose ainsi la face latérale des corps vertébraux et le canal transversaire. Celui-ci est ouvert par résections par abord oblique transcorporel.

a.3. Abord rétro-sterno-cléido-mastoidien:

Cet abord donne accès de C1 à C7. Cette voie rétro-vasculaire et pré-scalénique, est la voie du sympathique cervical et de l'artère vertébrale de C2 à C6.

b. Chirurgie postérieure du rachis cervical :

La technique de fixation du rachis cervical inférieur par voie postérieure repose sur l'utilisation de vis. Les vis sont implantées au niveau du massif articulaire, lieu de stabilité osseuse.

La possibilité d'une réduction in situ à foyer ouvert de la majorité des luxations des articulaires postérieures est un élément supplémentaire militant en faveur de cette technique chirurgicale.

La pratique de celle-ci repose sur une technique rigoureuse tant au niveau de l'installation du patient, de la réalisation de l'abord et de l'implantation du matériel d'ostéosynthèse que de la fermeture.

Le matériel d'ostéosynthèse est constitué par des vis corticales de 12 à 20 mm, d'un diamètre de 3,5 mm. Les plaques d'ostéosynthèse proposées par Roy-Camille ont un extrême de 13 mm ce qui permet de résoudre la quasi-totalité des problèmes des rachis cervicaux et ce, quelque soit la morphologie des patients, les plaques sont disponibles avec deux à cinq trous. L'utilisation d'un matériel en titane (IRM compatible) simplifie le suivi postopératoire des patients. D'autres matériels utilisant des tiges sont disponibles. L'entraxe entre les vis est dès lors variable et l'utilisation simplifiée.

La mise en place des plaques d'ostéosynthèse lors de l'abord postérieur permet, dans la majorité des cas, d'obtenir une fusion spontanée des articulaires. Il peut être intéressant en l'absence de laminectomie de faire une décortication des lames selon la technique de Hibbs. Il n'est pas nécessaire de rajouter de l'os spongieux, une telle greffe étant difficile à réaliser compte tenu de la faible surface osseuse disponible. Dans quelques cas, si l'ostéoporose est importante, la fixation par vis est de mauvaise qualité. Il faut alors recourir à la mise en place d'un peu de ciment à os dans le trou du massif articulaire, mais il ne faut pas pousser celui-ci trop loin sous peine de le voir partir dans le foramen. Le vissage sur le ciment mou donne ainsi une fixation de bonne qualité, stable à long terme.

Un drainage aspiratif est toujours laissé en place et ce, d'autant qu'il y a une laminectomie. Il est retiré précocement vers la 48^{ème} heure. Les brèches durables sont rares du fait de l'épaisseur de la dure mère à cet étage.

Une immobilisation complémentaire par minerve moulée ou simple collier est proposée pour une période de deux mois en fonction de l'instabilité de la lésion et de la qualité de la fixation et de l'os.

Dans notre série, nous avons eu recours à la voie postérieure dans 12% des cas.

Développée par Ralph Cloward (46) et Henk Verbiest (47), la chirurgie antérieure du rachis cervical s'est répandue dans le monde entier au point de devenir la voie privilégiée du traitement chirurgical des affections de rachis cervical.

Tableau XXVI : Répartition de l'utilisation des voies d'abord dans la littérature.

Auteurs	Voie antérieure (%)	Voie postérieure (%)	Voie combinée (%)
ROY-CAMILLE et al (49)	11	89	-
ORDONNEZ et al (50)	90	10	-
KALFF et al (51)	81,44	-	18,56
P.M.LOEMBE, S. AKOURE-DAVIN (6)	72,2	23,5	4,3
HOUNDENOU.K (3)	85,9	12,8	1,3
Notre série	86	12	2

L'analyse des ces différentes études montre que la prédilection des voies utilisées varient en fonction des auteurs. Toute fois, comme **dans notre série**, la voie antérieure reste la plus utilisée à en témoigné les séries de ORDONNEZ et al (50) ; de KALFF et al (51) et de P.M. LOEMBE (6). Dans note série, la voie antérieure est 5 fois plus utilisée que la voie postérieure (85,9% vs 12,8). La voie combinée est utilisée seulement dans un cas et reste la moins utilisée. Ces données rejoignent celles des auteurs sus cités.

Contrairement à **notre série**, dans une série nationale réalisée à Rabat par BOUTARBOUCH MAHJOUBA (25) on note une prédominance de l'utilisation de la voie postérieure, 50,46% des cas contre seulement 24,77% pour la voie antérieure. Dans la série de Roy-Camille et al qui est une série de 221 cas de traumatisme de rachis cervical on note la préférence de la voie postérieure qui était utilisé chez 90% des patients.

c. Techniques chirurgicales et matériels utilisés :

c.1. La greffe intersomatique :

Quelques règles doivent être respectées :

- ✓ le greffon est appliqué au contact de l'os, c'est-à-dire que le plateau vertébral doit être débarrassé du cartilage qui le recouvre à l'aide d'une curette ou d'une fraise pneumatique ; l'incorporation est meilleure si le greffon est

appliqué au contact de l'os spongieux.

- ✓ Les surfaces du greffon doivent correspondre le plus parfaitement possible aux surfaces osseuses adjacentes (48).
- ✓ La forme du greffon (ou la taille des plateaux vertébraux) doit tenir compte de la lordose cervicale physiologique ou permettre de la rétablir.
- ✓ La taille du greffon doit être adaptée à la perte de substance osseuse.
- ✓ Il doit être placé en compression. Celle-ci est obtenue en utilisant la traction cervicale (ou l'écarteur intersomatique de Caspar) au moment de sa mise en place, le relâchement de la traction assure une compression suffisante.
- ✓ Il est implanté de façon symétrique dans l'espace intersomatique, à égale distance de la face antérieure et de la face postérieure du corps vertébrale adjacent, pour une meilleure répartition des contraintes mécaniques, et pour éviter sa fracture et/ou son expulsion.

La technique de Cloward (52,53) utilise des greffons cylindriques encastrés dans le trou à cheval sur deux corps vertébraux. Elle cumule les avantages d'un appui à la fois sur l'os compact du plateau vertébral et qui lui confère la meilleure résistance mécanique et un appui sur l'os spongieux lui donnant la meilleure chance d'incorporation. **Dans notre** série c'est la technique de Cloward qui a été utilisée chez nos patients.

Dérivée de celle de Cloward, **la technique d'Otero** (54) utilise des greffons cylindriques filetés permettant un meilleur ancrage mécanique et augmentant la surface hôte/greffon.

Quant la greffe a été réalisée pour une lésion initialement instable (en particulier traumatique), il est indispensable de réaliser une ostéosynthèse complémentaire pour reconstituer les éléments antérieurs de stabilité, la greffe n'ayant des propriétés mécaniques suffisantes qu'après son incorporation (55).

Dans notre série, la greffe intersomatique associée à une plaque a été utilisée chez tous nos patients.

Plusieurs types de greffons peuvent être employés, chacun avec leurs avantages et leurs inconvénients, ce qui doit dicter le choix de l'opérateur. On dispose comme greffon :

- Les autogreffes : Le greffon iliaque tricortical est le plus adapté à cette chirurgie.

L'os compact en périphérie prend en charge les contraintes mécaniques, alors que l'os spongieux situé au centre permet une rapide incorporation.

- Les allogreffes : Des allogreffes peuvent être prélevées lors d'intervention orthopédiques (56) dans des conditions strictes d'asepsie, et avec l'accord du donneur. Les prélèvements sont en grande majorité des têtes fémorales prises au cours des arthroplasties de hanches.
- Les xélogreffes d'origine animale et Les substituts osseux

D'une façon générale, rien ne remplace l'autogreffe tricorticale. Mais la simplicité d'emploi des allogreffes, des xélogreffes et des substituts osseux, associée à la disparition des morbidités liés au prélèvement du greffon, justifie leur emploi.

Dans notre série, 100% des greffons utilisés sont des autogreffes prélevés au niveau de la crête iliaque des patients.

c.2. les ostéosynthèses :

Galibert et Orozco (57) semblent avoir été les premiers auteurs à proposer l'ostéosynthèse cervicale par plaques vissées dès la fin des années 1960. Ce concept s'est rapidement généralisé et il existe aujourd'hui un grand nombre d'implants disponibles reposant sur le même principe. Les progrès les plus récents portent sur l'emploi du titane et la mise au point de matériel biorésorbable.

➤ Les matériaux :

On distingue :

- Les plaques : De nombreux modèles sont disponibles (48,58). Habituellement la plaque est rectangulaire, trapézoïde ou de forme complexe avec une double concavité postérieure pour s'adapter à la face antérieure du rachis cervical. Elle comporte des trous circulaires et ou avals recevant les vis.
- Les vis : de nombreuses vis sont commercialisées avec les plaques correspondantes. Il existe deux types à savoir les vis à os cortical (os compact) et les vis à os spongieux.

➤ Techniques de l'ostéosynthèse :

Trois principes fondamentaux doivent être rappelés pour la réalisation d'une ostéosynthèse cervicale antérieure :

- Il n'y a pas d'ostéosynthèse sans greffe, hormis les rares cas de fractures corporéales pures, correctement réduites.
- L'ostéosynthèse ne remplit son rôle que pendant un temps limité, celui de l'incorporation de la greffe.
- Elle doit être aussi courte que possible et ne pas intéresser les segments rachidiens qui restent mobiles, en particulier ne pas bloquer les disques sains.

Ø Ostéosynthèse par « vissage centrosomatique » :

C'est la plus souvent réalisé. Ce geste, à priori simple, doit être conduit de façon rigoureuse en respectant quelques règles fondamentales pour éviter les «débricolages».

La plaque est posée au contact de la face antérieure des corps vertébraux libérés des tissus mous adjacents (ligaments longitudinal antérieur et latéralement les muscles longs du cou). Les ostéophytes sont soigneusement abrasés à la fraise pneumatique et/ou à la pince rouge. La plaque est positionnée sur la ligne médiane dans l'axe du rachis.

La longueur de la plaque est choisie sous contrôle radiologique.

Les trous pour la mise en place des vis sont réalisés avec une mèche d'un diamètre égal l'âme de la vis, habituellement 1,5 mm. Le perçage est effectué sous contrôle radiologique (orientation et longueur) parallèlement au plateau vertébral adjacent.

Le serrage de la vis doit être relativement modéré, « à deux doigts » pour éviter son dérapage. Si ces règles sont respectées, le montage est très solide.

L'immobilisation par collier souple ou rigide est toujours indiquée d'autant que le montage est « long » (plus de deux segments adjacents) ou que l'ostéosynthèse est imparfaite. Sa durée est de 2 à 3 mois.

Ø Ostéosynthèse par vissage « pédiculo-isthmique » :

Ce type d'ostéosynthèse, proposé en 1987 par Lozes et Coll. (59) possède de meilleures propriétés biomécaniques dans la mesure où le pédicule vertébral est une structure très résistante. Cette ostéosynthèse est toute fois plus complexe et nécessite un abord bilatéral.

Elle doit être réservée aux rachis ostéopathiques après somatectomie de principe indiquée par la pathologie vertébrale.

Tableau XXVII : Répartition des différentes méthodes chirurgicales dans la littérature.

Auteurs	Ostéosynthèse antérieure		Ostéosynthèse postérieure			
	sans plaque (greffon seul) (%)	avec plaque (%)	Plaque AXIS (%)	Plaque de Roy-Camille	CD (%)	Laçage (%)
VERBIEST (36)	100	0	0	0	0	0
GOFFI et al (22)	0	100	0	0	0	0
RIPA et al (23)	0	100	0	0	0	0
ROY-CAMILLE (24)	-	11	-	89	-	-
P.M. LOEMBE (16)	6,95	62,21	-	-	-	-
HOUNDENOU.K (3)	83,3	5,1	-	5,13	1,3	3,85
Notre série	0	86	-	12	-	1,03

Dans la littérature internationale occidentale, l'ostéosynthèse antérieure associe presque toujours une plaque et un greffon dans les combinaisons suivantes : discectomie + greffon + plaque ou Corporectomie + greffon + plaque ou encore greffe intersomatique + plaque. Aussi, comme dans les séries occidentales, la série de P.M. LOEMBE réalisée au Gabon montre la même tendance consistant à mettre une plaque en plus de la greffe. Dans cette série 62,21% des patients traités par abord antérieur ont bénéficié de cette technique (16).

Dans notre série, les choix presque systématique de l'abord antéro-latéral avec discectomie ou corporectomie avec mise en place de greffon intersomatique et une plaque est motivé par la facilité de réalisation de cette technique corrélé aux bon résultats associés.

4. Rééducation et prise en charge psychologique :

4-1 Rééducation :

Durant son séjour dans le service de neurochirurgie, le tétraplégique à besoin de soins intensifs qui doivent être assurés par une équipe médicale et un personnel entraîné. Après cette phase initiale, il doit être pris en charge par un centre spécialisé où il bénéficiera d'une rééducation qui est la base indispensable d'une bonne réinsertion professionnelle et d'un maximum d'indépendance personnelle à condition d'être bien conduite et maintenue.

a. But de la rééducation :

- rechercher une éventuelle chance de récupération neurologique.
- surmonter les séquelles induites par une paraplégie traumatique.
- le membre supérieur du paraplégique demande une attention particulière: l'épaule doit rester mobile, le coude doit garder un maximum de flexion extension, les espaces interosseux de la main souvent le premier doivent conserver une ouverture et une souplesse.

b. Type de Rééducations :

b-1 Rééducation physique :

Elle doit commencer dès que possible après le traitement chirurgical, cela consiste en un positionnement correct des extrémités, afin d'éviter les déformations et positions vicieuses, et une physiothérapie active et passive régulière, qui faciliteront l'utilisation des divers appareillages de déplacement.

b-2 Rééducation respiratoire :

Elle concerne les tétraplégiques avec lésion médullaire cervicale haute associée.

b-3 Rééducation vésicale et intestinale :

La rééducation vésicale vise à prévenir l'atteinte rénale, à éviter la distension et l'infection urinaire, et à établir un niveau de continence acceptable socialement.

La rééducation intestinale permet l'évacuation régulière des matières fécales. Elle doit commencer tôt car l'iléus paralytique est une complication fréquente des lésions médullaires.

Dans notre série, La rééducation a été réalisée chez tous les malades présentant les déficits neurologiques et durant toute la période d'hospitalisation, et après la sortie de l'hôpital pour les patients non perdus.

4-2.Prise en charge psychologique :

Il est important d'aider le malade à s'adapter à son déficit permanent et à garder confiance en lui-même, afin de restaurer une vie sociale aussi normale que possible et de lui permettre par la suite une véritable insertion professionnelle.

VI. EVOLUTION ET COMPLICATIONS :

1. Complications :

1-1 Principales complications rencontrées :

Le chiffre global des complications de la chirurgie antérieure rapportées dans la littérature est d'environ 5% avec des extrêmes allant de 2.93% à 6.80% (60).

a. Les complications générales :

Décès : 0.34 à 0.96% (par défaillance cardio-respiratoire, infection sévères, embolie gazeuse, hypotension).

Détresse respiratoire : par embolie pulmonaire, pneumothorax, apnée du sommeil (1.1%) (60).

Dans notre série, nous avons déploré au total 5 décès sur 50 cas, soit 10% de notre série. Les informations recueillies sur le dossier de ces patients ne nous avaient pas permis de savoir avec exactitude les causes de ces décès.

b. Les complications régionales dues à la voie d'abord :

Seront détaillées ici les complications régionales et l'estimation de leur fréquence de survenue telles que la littérature les rapporte :

- ✓ traumatismes pharyngés et œsophagiens (0.25%) : dysphagie par œdème, perforation œsophagienne ou trachéale.
- ✓ infections locales : plaie opératoires et spondylodiscites (inférieur à 1%)
- ✓ traumatismes neurologiques (de 0.64 à 0.66%) : nerf laryngé récurrent, racine, moelle (monoparésie, paraparésie, syndrome centromédullaire, syndrome de Brown-Séquard, syndrome de contusion antérieure de la moelle, quadriparésie, chaîne sympathique avec syndrome de Claude-Bernard-Honer)
- ✓ fistule de LCR par plaie de la dure mère avec ou sans traumatisme

neurologique : 1.7% pour Bertalanffy (61).

- ✓ hématome de la plaie opératoire, hématome retro-pharyngiens, hématomes épiduraux sur vis perforant la corticale postérieure du corps vertébral et sur plaie des veines épidurales ou après résection du ligament longitudinal postérieur : 1 à 2%.

Dans notre série, nous avons noté un seul cas d'infection du site opératoire.

Le tableau ci-dessous résume la fréquence des complications relevées dans la littérature.

Tableau XXVIII : Répartition des complications dans la littérature.

Type de complication	Moyenne (%)	Extrêmes (%)
Incidence globale	5	2.93 - 6.80
Décès		0.34 - 0.96
Déplacement des greffons		2.10 - 4.60
Cyphose supérieure à 10°	10	
Pseudarthrose, nécrose aseptique des greffons		0.90 - 3.00
Démontage des ostéosynthèses	3	
Perforation œsophagienne	0.25	
Infections	1	
Fistules de LCR	1.7	
Hématomes		1.00 - 2.00
Complication sur site de donneur	18	
Traumatismes neurologiques		0.64 - 6.60
Traumatismes vasculaires	0.5	

1-2. Complications des greffes antérieures :

Elles représentent environ 0.9 à 2.6% de l'ensemble de la chirurgie cervicale par voie antérieure.

a. Le déplacement du greffon :

La fréquence des déplacements du greffon est estimée dans la littérature entre 10,2 et 29% en traumatologie avec 38 à 64% de déformations définitives. Gregory (62) notait 13% de déplacement de greffon par la technique de Robinson (greffon tri-corticaux) sur 66

cas revus et 4,9% de nécrose avasculaire et aseptique du greffon. Le déplacement du greffon impose une reprise opératoire en raison du risque de compression de l'axe aéro-digestif et d'instabilité. La fracture du greffon et le tassement sur de l'os de mauvaise qualité est également une cause fréquente de perte de réduction. La cause des déplacements est parfois un greffon mal adapté en particulier en volume avec distraction excessive.

Dans notre série, aucun cas de migration de greffon n'a été constaté.

b. Les déformations post-opératoires :

Il s'agit de cyphoses supérieures à 10° survenant après abord antérieur avec ou sans greffe.

Dans la discectomie sans greffe, on peut observer un pincement intersomatique responsable d'une sténose foraménale. Cependant à long terme, il n'y a pas de différence significative entre les séries avec ou sans greffe sur les résultats obtenus sur la radiculalgie. Quant au risque de cyphose définitive et symptomatique à long terme et nécessitant une reprise opératoire avec greffe, il est de 2,8%; Il serait de 10% dans les séries avec greffe (63).

Les cyphoses cervicales sur greffes peuvent s'observer par tassement du greffon, impactant dans le corps vertébral bordant ou instabilité sur discopathie adjacente. Pour Stauffer et Kelly (64) le risque de déformation serait de 30% dans les séries traitant de l'instabilité traumatiques.

Aucune déformation post-opératoire n'a été déplorée dans **notre série**. En effet tous les patients opérés étaient porteurs systématiquement d'une minerve moulée ou collier simple pendant deux à trois mois selon la gravité de la lésion.

c. Les pseudarthroses et cals vicieux :

Sur une revue de 10 ans d'expériences de la technique de Robinson, Bohlman (65) constate 5% de non fusion pour une chirurgie à un niveau et 15% pour une chirurgie à plusieurs niveaux.

Tous risques confondus, ce sont les corporectomies qui viennent en tête.

Plusieurs causes sont évoquées : contention post opératoire inadéquate, migration ou fracture du greffon. En cas de pseudarthrose symptomatique, une reprise par voie postérieure avec ostéosynthèse est habituellement conseillée.

En ce qui concerne les cals vicieux, il semble que les somatotomies antérieures longitudinales n'en donnent pas. Mais si elles sont effectuées par une laminectomie, le risque de voir une cyphose serait de 9% pour Roy-Camille. Cet auteur a observé par ailleurs 3% de cals vicieux avec la technique de Robinson et 16,5% avec celle de Cloward.

Dans notre série, aucun patient ne présentait de pseudarthrose ou cal vicieux

d. Complication du site donneur :

Boni (67) a fait état de 18% de complications dues à des hématomes, des infections, des douleurs locales. Watters (66) en fait une analyse détaillée. Elles occupent 12% de sa série : infections superficielles et profondes, méralgie paresthésique, fracture du bassin (sur ostéoporose), hématome profond, rétention urinaire. Avec le temps ces problèmes ont régressé et finalement ne constituent plus une plainte majeure des patients.

1-3 Le démontage des ostéosynthèses :

La complication majeure des ostéosynthèses est le démontage de la plaque avec avulsion des vis et risque œsophagien (dysphagie par compression, infection par perforation). Ce risque de démontage est de l'ordre de 3% en moyenne avec des chiffres allant de 2 à 4,34% selon les séries (63), la cause la plus fréquente est un vissage trop près du disque sus ou sous-jacent, voire dans le disque

Dans notre série, un seul cas de démontage de matériel d'ostéosynthèse a été déploré.

1-4 Les complications oeso-laryngo-trachéales :

a. La dysphonie :

Survenant dans les suites d'une procédure antérieure, la dysphonie peut être due à une atteinte du nerf laryngé récurrent ou à une lésion laryngée secondaire à l'intubation ou à l'écartement : hématomes, contusions et lacérations trachéales, avulsion des cordes vocales et dislocation crico-aryténoïdienne. Ces complications (en dehors de l'œdème et des réactions inflammatoires locales) seraient présentes dans 6% des cas (63). Les signes usuels sont l'enroulement, la douleur lors de la déglutition, la dysphonie ou l'aphonie.

Dans notre série, aucun cas n'a été retrouvé chez nos patients.

b. La dysphagie :

Elle s'observe chez 3 à 5% des patients (63). Le plus souvent transitoire, elle est en relation avec un œdème post-opératoire en regard des points d'écartement. La persistance du symptôme doit faire suspecter une autre cause (hématome, infection, dénervation, adhérences)

c. Les perforations œsophagiennes :

Lindsey en 1987 (68) rapporte 22 cas de perforation œsophagienne sur 945 patients à partir de l'enquête de la CSRS (Cervical Spine Research Society) : 6 de ces complications sont per-opératoires et repérées immédiatement (blessure de la paroi par mèche de forage), 6 sont apparues dans la première semaine post-opératoire (blessure occulte) et 10 plusieurs mois ou années après la chirurgie (migration de vis, compression et érosion de matériel).

En 1989, Crampette et Coll. (69) rapportent 6 observations de lésions œsophagiennes après abord antérieur et ostéosynthèse de rachis cervical. Parmi ces 6 observations, 4 sont imputables à des démontages d'ostéosynthèse avec migration de vis, 2 à des plaies per-opératoires de l'œsophage non reconnues.

Aucun cas de perforation œsophagienne n'est a déploré dans **notre série.**

1-5 Les infections :

Elles semblent plus fréquentes ou du moins mieux documentées à l'étage lombaire qu'à l'étage cervical. Elles sont plus fréquentes dans les voies postérieures que dans les voies antérieures.

Saillant et Coll. (70), sur une série de 90 infections post-opératoires, révèlent 16 infections cervicales. Ces 16 infections concernent 13 abords postérieurs et 3 abords antérieurs.

Watters (66) décrit une spondylodiscite survenue sur une série de 126 patients opérés par voie antérieure.

Dans notre série, nous avons noté deux cas d'infections post-opératoires.

1-6 Les complications neurologiques :

a. Les complications médullaires :

Cloward (46) a rapporté en 1962 le premier cas de traumatisme per-opératoire de la moelle par une mèche sans garde. Sugar estime le risque médullaire après abord antérieur à au moins 2 pour mille

Aucune complication neurologique n'est observée dans **notre série.**

b. Les complications radiculaires :

Les complications radiculaires ont une incidence de 2,7% pour Thoreux et Coll. (72), 1,7% pour Bertalanffy et Eggert (61), et 3,4% pour Yonenobu et Coll. (73). Les causes possibles sont une libération trop étendue latéralement avec traumatisme radiculaire, une plaie d'une artère radiculaire avec hématome péri-radiculaire, un fragment discal laissé ou un ostéophyte négligé.

Dans notre série, on note 1 seul cas de névralgie cervico-brachiale post opératoire secondaire à une luxation post-opératoire.

1-7 Les lésions vasculaires :

L'incidence des plaies ou thrombose de l'artère vertébrale serait de 0,5% pour Smith

et Coll. (74).

Weinberg (75), Cosgrove et Theron (76) ont publié 3 cas de fistules artério-veineuses vertébro-vertébrale dans les suites d'une discectomie cervicale difficile (reprise opératoire).

Smith et Coll. (74) ont colligé 10 cas de traumatisme iatrogène de l'artère vertébrale dans le foramen transverse.

Pas de lésion vasculaire rapportée dans **notre série**.

2. Évolution :

L'état neurologique initial constitue le facteur essentiel qui détermine la possibilité de récupération neurologique à long terme.

Quelques degrés de récupération neurologique s'avèrent possible dans les lésions médullaires complètes si l'on observe une amélioration dans les 24 heures suivant le traumatisme.

Les lésions médullaires incomplètes présentent un potentiel de récupération plus élevé, mais aucun moyen clinique ou biologique ne permet de l'évaluer avec exactitude.

Quelques patients tétraplégiques ont évolué favorablement notamment ceux ayant un déficit partiel, mais les informations recueillies dans l'exploration des dossiers des patients de **notre série** ne permettent pas donner des statistiques sur le devenir neurologiques de ces patients.

Sur le plan orthopédique, tous les patients suivis ont consolidé correctement. On ne déplore aucune déformation rachidienne.

VII. PREVENTION :

1. Prévention primaire :

Basée essentiellement sur les facteurs étiologiques dominés par les accidents de la voie publique et les chutes :

- Sensibilisation des jeunes aux dangers de la route et à l'importance du respect du code de la route et les mesures de sécurités.
- Renforcer la sécurité routière et automobile.
- Améliorer et développer le réseau de prise en charge préhospitalière.

2. Prévention secondaire :

- Adaptation et développement des structures hospitalières pour avoir l'habilité à prendre en charge ce type de malades.
- Développement de consensus nationaux par les experts sur la stratégie de prise en charge.
- Création des centres spécialisés dans la prise en charge des grands traumatisés vertébro-médullaires.

3. Prévention tertiaire :

- Création et développement des centres de prise en charge des grands handicapés.
- Facilite leurs insertion sociale et reclassement professionnel.
- Encourager la recherche scientifique dans le domaine de la thérapie génique.

VIII. PERSPECTIVES D'AVENIR :

Trois axes de recherche ont fait l'objet de nombreux travaux expérimentaux très prometteurs :

- Réanimation médullaire : produits pharmaceutiques agissant sur les phénomènes toxiques secondaires.
- La repousse axonale.
- La greffe neuronale.

En attendant l'aboutissement de ces recherches prometteuses, la prévention reste le seul moyen sur lequel on peut agir pour limiter les conséquences neurologiques des traumatismes du rachis cervical inférieur.

A decorative rectangular frame with ornate, symmetrical scrollwork at each corner. The word "CONCLUSION" is centered within the frame in a bold, italicized, serif font.

CONCLUSION

Les traumatismes du rachis cervical sont fréquents, leur gravité réside dans la possibilité d'atteinte neurologique qui marque le plus souvent définitivement le pronostic fonctionnel. Le blessé médullaire est un patient à risques multiples qui demande une attention toute particulière de la part de l'équipe soignante. Pendant la période initiale, le pronostic vital est en jeu du fait des possibles complications respiratoires, cardio-vasculaires et végétatives. Des gestes routiniers jouent un rôle important sur le pronostic à long terme, en particuliers les soins cutanés et urinaires qui nécessitent une minutie toute particulière. Cette pathologie a largement bénéficié de l'apport de l'imagerie, en particulier le scanner hélicoïdal, qui permet de faire un bilan lésionnel parfait. La chirurgie y a connu son plus grand essor surtout avec le développement de la chirurgie par voie antérieure. La chirurgie postérieure ayant également bénéficié de l'apport en matériel sophistiqué, compatible avec l'IRM et facile à placer.

La voie d'avenir est ouverte pour la recherche dans les domaines de repousse neuronale et de prévention de la lésion médullaire secondaire. Les efforts sont à multiplier pour la prévention des accidents de la circulation et pour la promotion de la formation des équipes de secourisme et de transport médicalisé.

A decorative rectangular frame with ornate, symmetrical scrollwork at each corner. The word "RESUMES" is centered within the frame in a bold, italicized serif font.

RESUMES

Résumé

Les traumatismes du rachis cervical sont des lésions du système ostéo–disco–ligamentaire de la colonne cervicale et constituent un problème majeur de santé publique de par leur fréquence et leur gravité.

Le but de ce travail est d'élucider le profil épidémiologique, clinique, paraclinique, thérapeutique et évolutif de cette pathologie à travers une étude rétrospective et descriptive allant du Janvier 2007 au décembre 2012, incluant tous les patients hospitalisés et traités chirurgicalement au service de Neurochirurgie du CHU Mohammed VI à Marrakech qui a permis de retenir 50 cas.

Les traumatismes du rachis cervical inférieur représentent 68,90% par rapport à l'ensemble du rachis. La moyenne d'âge était de 37,5 ans avec une prédominance du sexe masculin à 84%. L'étiologie des traumatismes est dominée par les accidents de la voie publique dans 48%.

La symptomatologie clinique était variable, dominée par la tétraplégie complète dans 51,43%. Tous nos patients ont bénéficié de radiographies standards (100%), 34 ont eu une tomodensitométrie (86%). L'imagerie par résonance magnétique a pu être réalisée chez 16 de nos patients (32%) lorsque ces derniers présentaient une atteinte neurologique. Les hernies discales représentent la lésion la plus fréquente (7 cas) suivies des fractures–luxations et fractures comminutives (6 cas chacun). Sur les 50 patients, 43 ont été opérés par abord antérieur et 6 par abord postérieur. Dans un seul cas un double abord a été retenu. L'abord antérieur avec mise en place d'un greffon intersomatique avec ostéosynthèse est la technique chirurgicale la plus utilisée et est corrélée à des résultats très satisfaisants. L'évolution en générale est favorable avec une bonne réduction et un alignement correct sur la radiographie.

Abstract

The traumas of the lower cervical spine are lesions of the cervical spine osteo–disco–ligamentous system and constitute a major public health problem due to their frequency and severity.

The aim of this work is to elucidate the epidemiological, clinical, paraclinical, therapeutic and evolutionary profile of this disease through a retrospective and descriptive study that goes from January 2007 to December 2012, including all patients hospitalized and treated surgically in the Neurosurgery section in the university center Mohammed VI in Marrakech which found 50 cases.

The lower cervical spine traumas represent 68.90% compared to the thoraco–lumbar spine. The average age was 37.5 years with a male predominance of 84%. The etiology of the trauma is dominated by road accidents in 48%.

The clinical symptoms were dominated by the complete quadriplegia in 51.43%. All patients received standard X rays (100%), 34 patients had a CT scan (86%). The magnetic resonance imaging (MRI) has been performed in 16 of our patients (32%) when they had a neurological symptom. Herniated discs are the most frequent lesion (7 cases), followed by fractures, dislocations and comminuted fractures (n = 6 each). Of the 50 patients, 43 were operated by anterior approach and 6 by posterior approach first. In one case a double approach was chosen. The anterior approach with the implementation of an interbody graft fixation with osteosynthesis is the most used surgical technique and is correlated with very satisfactory results. The evolution in general is favourable with a good reduction and correct alignment on the x–ray.

ملخص

تعتبر الإصابة برضوخ العمود الفقري العنقي من آفات نظام العمود الفقري المتكون من العظام، الأقرص و الأربطة و تشكل مشكلة صحية عامة نظرا لتواترها و مخاطرها.

الهدف من هذا العمل هو توضيح الخصائص الوبائية، السريرية، شبه السريرية، العلاجية و التطورية من خلال دراسة إسترجاعية و وصفية تم إنجازها من بداية يناير 2007 إلى نهاية دجنبر 2012، حيث تم إدماج جميع المرضى الذين تم استشفائهم وعلاجهم جراحيا في مصلحة جراحة الدماغ بالمركز الإستشفائي الجامعي محمد السادس بمراكش والذي سمح بإدماج 50 ملفا.

إنها تمثل 68,90 % مقارنة مع العمود الفقري. بلغ متوسط العمر 37,5 عاما مع غلبة الذكور بنسبة 84%. يلاحظ أن السبب الأكثر ترددا هو حوادث السير بنسبة 48%.

كانت الأعراض السريرية مختلفة حيث سيطر على أغلبها الشلل الرباعي الكامل في 51,43%.

الفحص بالتصوير الإشعاعي المعياري شمل جميع المرضى و الفحص بالأشعة فوق الصوتية شمل 34 مريض بنسبة 86%. أما التصوير بالرنين المغناطيسي فقد شمل 16 مريضا أي بنسبة 32% عندما كان لديهم أعراض عصبية. يمثل القرص المنزلق الآفة الأكثر ترددا (7 حالات) تليها الكسور، الخلع و الكسور المفتتة (6 حالات لكل منها). التقنية الجراحية المختارة تمثلت في النهج الأمامي لدى 43 مريض و النهج الخلفي لدى 6 مرضى. أما النهج المزدوج فتم اختياره في حالة واحد. كان النهج الأمامي مع وضع و تثبيت طعم بين الفقرتين التقنية الجراحية الأكثر استخداما و قد ارتبطت بنتائج مرضية جدا. التطور كان إيجابيا بصفة عامة مع التخفيض الجيد والمحاذاة الصحيحة على الأشعة السينية.



ANNEXES

I. ANATOMIE ET BIOMECANIQUE :

1. RAPPEL ANATOMIQUE :

1-1 Géométrie de la vertèbre (81) : Figure 19

Le mouvement entre deux pièces osseuses est fonction de la géométrie des surfaces en contact et des freins ligamentaires. Ce sont ces structures qui déterminent la trajectoire du mouvement. Les principaux aspects typiques des vertèbres du rachis cervical inférieur sont : le corps vertébral rectangulaire et ses processus unciformes, les pédicules courts, les processus transversaires percés par le foramen du même nom, l'orientation des facettes articulaires, l'orientation des processus épineux et leur aspect bifide, le volume du canal médullaire.

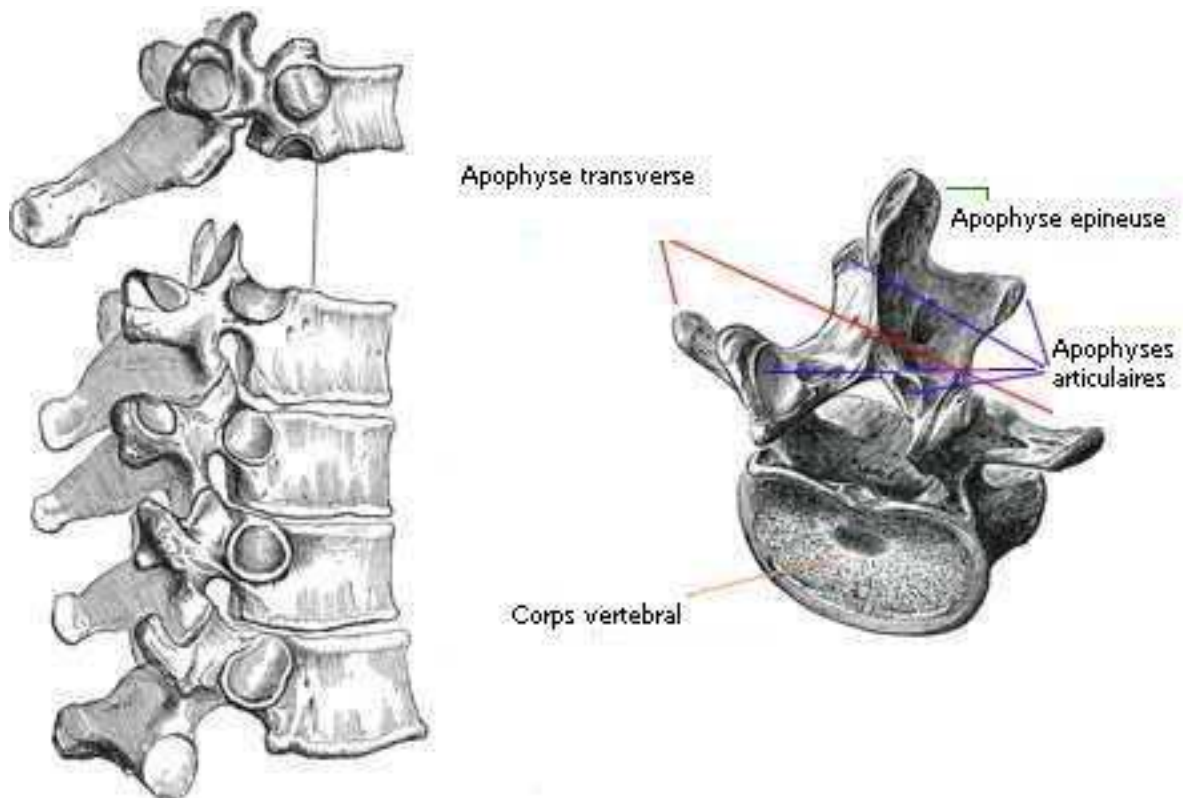


Figure 19 : Vertèbre cervicale type (79).

Au regard de plusieurs études, il se dessine un rachis cervical inférieur centré sur C5. En C5, les surfaces articulaires sont rondes, peu verticalisées, parallèles.

La hauteur des processus unciformes est maximum. En C3–C4, les surfaces facettaires crâniales s'horizontalisent, s'ovalisent à grand axe sagittalisé, et présentent des uncus de petite taille. Cette disposition semble favoriser le couplage inclinaison latérale torsion axiale. En C6–C7, les surfaces facettaires crâniales se verticalisent, s'ovalisent à grand axe frontalisé, et présentent des uncus de faible taille. Cette disposition semble favoriser la flexion–extension (80,81).

1-2 Le disque intervertébral :

La plupart des auteurs reconnaissent un rapport disco–corporéal important au niveau cervical : 2/5 pour Kapandji (82). Cette hauteur relative est le témoin de la mobilité plus importante de la colonne cervicale par rapport aux autres segments rachidiens. La hauteur ventrale est plus importante que la hauteur dorsale (d'où une lordose cervicale globale). C4–C5 et C5–C6 sont les disques les plus épais, avec 5,6mm et 5,7mm. La surface de section du disque s'accroît de C3 à C7.

Les disques intervertébraux agissent comme des coussinets élastiques dans lesquels le nucleus répartit les pressions de façon égale et uniforme et les transmet aux lamelles de collagènes de l'anneau fibreux dont l'élasticité les amortit et les absorbe. L'annulus est l'agent de précontrainte. C'est l'amortisseur effectif des charges. Ces fibres sont obliques et parallèles et d'une lamelle à l'autre s'inversent en formant un angle de 60° par rapport à l'axe discal. Cette organisation qui permet une variation d'obliquité de 15° est responsable de l'élasticité discale. Ils sont comprimés par la charge qu'ils supportent et reprennent graduellement leur forme originale en l'absence de contrainte durable. Le dispositif des fibres croisées est particulièrement résistant en torsion et en traction compression mais moindre en cisaillement. Néanmoins ce dernier mouvement n'est pas un mouvement physiologique et correspond au mécanisme des entorses.

Couplés avec les ligaments, les muscles et les deux vertèbres adjacentes, les disques

forment une unité fonctionnelle et constituent avec eux la symphyse intervertébrale. White et Van Neuville (83) ont étudié la biomécanique du disque et leur résistance lors d'une compression verticale. Ils distinguent trois phases : une phase de déformation élastique au cours de laquelle le disque se déforme facilement en réponse à des contraintes de compression peu importantes, une phase de déformation plastique, pendant laquelle la rigidité du disque s'accroît avec augmentation des contraintes axiales, et une phase de rupture pendant laquelle des signes de souffrance du disque apparaissent pour une faible augmentation des forces de compression. Il semble également que la vitesse d'application des contraintes axiales joue un rôle, avec une phase de rigidité plus précoce du disque et donc une diminution conséquente de la capacité d'absorption des forces. En conséquence, la phase de rupture est atteinte plus précocement dans le cas d'une application brutale d'une contrainte axiale (80, 82, 83).

1-3 Les ligaments du rachis cervical inférieur (83, 84, 85) : Figure 20

a- Le Ligament longitudinal antérieur:

Il est tendu longitudinalement de la face exocrânienne basilaire de l'os occipital à la face antérieure de la première vertèbre sacrée, en avant de la colonne disco-corporéale. On lui reconnaît trois bandes:

- Une bande médiane, épaisse, de largeur uniforme de 7,3mm à 7,8 mm.
- Deux bandes latérales minces situées sous les muscles longs du cou Le LLA est fortement adhérent à la face ventrale du disque avec qui il échange des fibres, mais aussi aux bords ventraux des plateaux adjacents. C'est le principal frein ligamentaire à l'extension avec la partie antérieure du disque. Ces deux derniers éléments forment la colonne ligamentaire antérieure. Sa rupture traumatique se traduit par un bâillement discal antérieur mais n'entraîne pas forcément de déstabilisation rachidienne. Celle-ci survient lors des traumatismes en extension forcée.

b- Le Ligament longitudinal postérieur :

Il est tendu de la face endocrânienne basilaire de l'os occipital à la face dorsale du coccyx, en arrière de la colonne disco-corporéale. Il a un aspect festonné transversalement, étroit en regard du corps, large en regard du disque. On lui reconnaît deux faisceaux :

- ✓ Le faisceau profond est tendu d'un disque à l'autre. Son insertion est étroite sur le disque crânial et le bord postérieur du plateau crânial, et large sur le disque caudal, en forme de Y inverser avec une bandelette médiane. Il pont la face dorsale de la vertèbre en regard du corps, ménageant un espace occupé par le réseau antérieur des plexus veineux intrarachidiens issus du trou émissaire. Sa largeur est maximum au niveau C4-C5.
- ✓ Le faisceau superficiel adhérant au faisceau profond et pontent plusieurs étages. Il est médian et se continue latéralement en une membrane épidurale, qui enveloppe les racines. Cet aspect en double feuillet est bien visible en IRM au niveau lombaire. Le LLP avec la partie postérieure du disque forme la colonne ligamentaire moyenne de Denis. C'est le pivot central du rachis cervical, véritable garant de la stabilité. On le compare au ligament croisé du genou de part sa fonction stabilisatrice antéro-postérieure et de part son absence de tendance à la cicatrisation spontanée. La rupture du LLP aboutit à un état de déstabilisation rachidienne caractéristique des entorses graves comme le décrivent plusieurs auteurs. Le LLP représente l'élément essentiel de la stabilité du rachis cervical inférieur (80).

c- Les capsules articulaires zygo-apophysaires :

Les capsules articulaires s'étendent d'une facette articulaire des articulations zygo-apophysaires à l'autre. On distingue deux portions :

- ✓ La portion dorsale couvre les 180° de l'arc dorsal de l'interligne articulaire dans le secteur allant de la base de l'apophyse transverse à la lame. Elle est insérée solidement aux zygapophysies sus et sous-jacentes. La mise en tension est assurée par la flexion du cou.

- ✓ La portion ventrale s'étend en avant de l'articulation zygapophysaire. Les fibres sont orientées vers le bas et latéralement, contournant le massif articulaire par en avant en éventail. Cette portion est renforcée par la terminaison en avant du ligamentum flavum.

Les capsules articulaires jouent le rôle de frein dans le mouvement de flexion.

d- Le ligament jaune (ligamentum flavum) :

Il est unique à chaque étage car il n'est pas possible de trouver de discontinuité de ses fibres sur la ligne médiane. A l'étage cervical il est de forme rectangulaire dans l'espace inter-lamaire de C2- C3 à C6-C7. La portion inter-lamaire est donc continue d'un massif articulaire à l'autre. Les fibres sont orientées crânio-caudalement. La paroi dorsale du canal rachidien alternant lames et ligaments jaunes est donc parfaitement lisse. Sur la ligne médiane les fibres élastiques du ligament jaune se mélangent avec les fibres du ligament inter spinal. En avant, le ligament jaune renforce la capsule articulaire. Le ligament jaune est très résistant et son rôle de système de frein au court du mouvement de flexion est couplé à celui des apophyses articulaires postérieures. Il est en état de tension permanente en position neutre et par contre est relâché en extension.

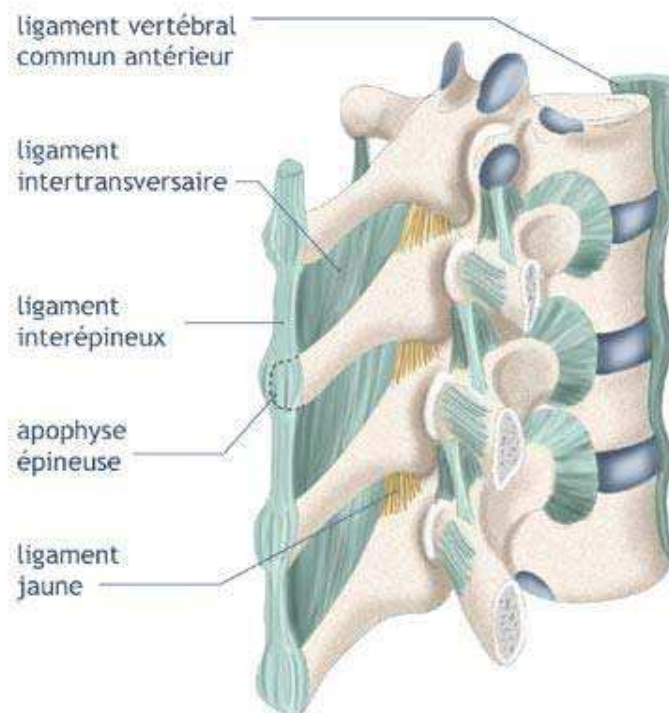


Figure 20 : Les ligaments du rachis cervical (85).

e- Les ligaments inter et supra épineux, le ligament nucal :

Le ligament interépineux est constitué de fibres obliques vers le bas et l'arrière, unissant les processus épineux. Il reçoit des fibres ventrales du ligament supra épineux et quelques fibres du ligament jaune. Le ligament supra épineux unit l'extrémité des processus épineux adjacents.

Le ligament nucal est un mince raphé sagittal intermusculaire tendu de l'os occipital au processus épineux de C7.

Pour Chazal (79), les ligaments les plus résistants sont les capsules articulaires, le ligament jaune et le LLP en particulier, contribuant à la délimitation du canal rachidien. Il constate que le LLA et le ligament interépineux appliquent leurs résistances avec un grand bras de levier : ils sont loin du centre de mouvement et n'ont donc pas besoin d'être très résistants. Ils sont renforcés en fin d'extension par le butoir osseux formé par l'empilement des épineuses. En

revanche, les capsules articulaires, le ligament jaune et le LLP agissent avec un court bras de levier et doivent être très résistants. Ils sont de plus les seuls freins de la flexion. Un traumatisme en flexion entraînant une rupture des éléments stabilisateurs postérieurs jusqu'au LLP provoque une déstabilisation rachidienne caractéristique des entorses graves. De plus, toujours selon Chazal, grâce au système de frein passif qu'ils constituent, les ligaments contribuent à la stabilité horizontale et offrent une résistance quand une force est appliquée sur le disque, le protégeant des contraintes excessives. Chazal a montré que la destruction des éléments postérieurs entraîne, lors d'une flexion de plus de 15°, une rupture du disque.

2. CINEMATIQUE (11) :

2-1 Mouvement de flexion-extension :

a. Description du mouvement :

A partir de sa position de repos en lordose physiologique, le rachis effectue un mouvement soit vers l'avant modifiant la courbure en cyphose, c'est la flexion, soit vers l'arrière en hyperlordose, c'est l'extension.

La flexion de l'ensemble du rachis cervical est la sommation de mouvements élémentaires au niveau de chaque unité fonctionnelle. Le corps vertébral sus-jacent glisse vers l'avant. Cette mobilité d'un corps vertébral par rapport à l'autre produit un glissement des bords antérieurs en marche d'escalier. Les disques se déforment et les facettes articulaires zygapophysaires glissent les unes sur les autres découvrant la partie postérieure des facettes crâiales sans se décoapter de plus de 50%. Ce mouvement est limité par la mise en tension des ligaments postérieurs au disque et la partie postérieure de ce dernier.

L'extension est la sommation de mouvements élémentaires au niveau de chaque unité fonctionnelle. Bascule et recul du corps vertébral sus-jacent produisent un glissement des bords postérieurs des corps vertébraux, une ouverture ventrale de l'espace intersomatique, un glissement vers l'arrière des facettes zygapophysaires crâiales sur leurs homologues caudales avec

un bâillement antérieur de l'interligne articulaire et une fermeture des foramens intervertébraux. Le mouvement est limité par la butée des processus épineux les uns sur les autres et la tension du ligament longitudinal antérieur ainsi que la partie antérieure du disque. Les processus unciformes jouent un rôle de guide au cours de ces mouvements.

b. Amplitude du mouvement :

L'amplitude de ce mouvement est limitée en avant par le contact menton sternum. La valeur angulaire de cette flexion-extension est variable selon les individus. Les chiffres donnés par différents auteurs sont variables et parfois contradictoires (78) (tableau XII) :

Tableau XII: La valeur angulaire de la flexion extension selon les différents auteurs (79).

MESTDAGH	FE 76,5° avec F>E
LYSELL	FE 64° avec F>E
LESTER	FE 84° avec F>E

Par ailleurs, l'amplitude n'est pas équivalente au niveau de chaque unité fonctionnelle. Deux auteurs ont étudié les valeurs respectives au niveau de chaque unité fonctionnelle sur le vivant par une étude radiologique, sur le cadavre (Tableau XIII) :

Tableau XIII : La valeur angulaire au niveau de chaque unité fonctionnelle (79).

	MESTDAGH	LYSELL
C5-C6	19,5°	14,5°
C4-C5	18,5°	13°
C6-C7	16,5°	13,5°
C3-C4	15,5°	10,5°
C2-C3	11°	5°
C7-D1	8°	8°

Nous pouvons donc conclure à une zone charnière C5-C6, hyper mobile en flexion-extensions.

2-2 Mouvement d'inclinaison et de torsion axiale :

a. Description du mouvement :

Le rachis cervical effectue des mouvements d'inclinaison latérale et de torsion axiale à partir d'une position de repos dans le plan frontal. Il n'existe pas de mouvement pur en inclinaison latérale ou en torsion axiale. Il existe un glissement différentiel des facettes articulaires droites et gauches. Le glissement vers l'avant de la facette caudale droite associé au glissement vers l'arrière de la facette caudale gauche produit une inclinaison latérale gauche et une torsion axiale gauche. Ce mouvement peut être décomposé en deux phases élémentaires au niveau du rachis cervical inférieur.

*** Inclinaison latérale :**

Au niveau de chaque unité fonctionnelle se produit un bâillement du disque du côté convexe, le mouvement étant arrêté lorsque l'uncus vient en contact avec le corps vertébral sus-jacent. En arrière se produit un glissement différentiel entre les facettes articulaires. Ce mouvement est d'amplitude modéré en flexion car le disque alors comprimé présente peu de compliance ; il est impossible en extension du fait du verrouillage des articulations zygapophysaires. La position optimum pour l'inclinaison latérale est la position neutre en flexion-extension.

Ainsi, tout mouvement d'inclinaison latérale s'accompagne d'une torsion axiale couplée, et toute torsion axiale, d'une inclinaison latérale couplée.

b. Amplitude du mouvement:

***Inclinaison latérale :**

L'amplitude globale en inclinaison latérale du bloc C3-D1 a été étudiée par Lysell (79) sur pièce cadavérique : 49° avec 28° de torsion axiale couplée. Comme pour la flexion-extension, l'amplitude globale est la sommation des mouvements réalisés au niveau de chaque unité fonctionnelle. Ainsi, Lysell retrouve (Tableau XIV):

Tableau XIV: Amplitude des mouvements en fonction de chaque unité fonctionnelle (79).

Niveau	En flexion	Torsion axiale
C3-C4	9,8°	6,8°
C4-C5	9°	6,1°
C5-C6	9°	4,7°
C6-C7	8,4°	3,4°
C2-C3	7,9°	6,1°
C7-D1	2°	2°

C'est donc l'étage C3-C4 qui est le plus mobile en inclinaison latérale. Le couplage IL/TA est plus important dans la partie haute du rachis cervical inférieur.

* Torsion axiale :

L'amplitude du mouvement est pour Lysell (79), de 45° en torsion axiale et de 24° en inclinaison latérale couplée.

Le couplage est plus important dans la partie haute du rachis cervical inférieur. Les segments C3-C5 sont plus mobiles dans ces déplacements.

2-3. Dynamique médullaire :

L'étui protecteur ostéo-ligamentaire qui constitue le canal médullaire est déformable dans les conditions biomécaniques normales, aussi bien dans les mouvements de flexion-extension que dans les mouvements d'inclinaisons. Ces mouvements et leur retentissement sur les dimensions du canal rachidien sont naturellement et passivement suivis par le cordon médullaire et les racines. Dans des conditions non physiologiques d'amplitudes de mouvements excessifs, les structures nerveuses peuvent être soumises à des contraintes de strictions et d'étirements qui dépassent leurs capacités d'adaptation. Des contraintes excessives peuvent également se produire dans le cadre de dimensions canales limites constitutionnelles ou du fait de remaniements dégénératifs arthrosiques.

a. Comportement du canal médullaire durant les mouvements :

*Modifications du diamètre canalaire :

Chaque surface du canal médullaire présente un comportement spécifique durant les mouvements et peut-être responsable de déformation transverse du cordon médullaire. Sur la face ventrale du canal médullaire cervical, les disques en fonction de l'âge et du niveau considéré sont plus ou moins saillants dans le canal. En extension, il existe une accentuation de la saillie du disque dans le canal et en arrière, une plicature des ligaments jaunes et ces deux structures antérieures et postérieures contribuent à la réduction du diamètre canalaire. En flexion, le diamètre s'accroît du fait de l'étirement et l'effacement de ces deux structures.

* Modifications longitudinales :

L'amplitude des mouvements est maximale dans le plan sagittal pour le rachis au cours des mouvements de flexion-extension. De nombreux auteurs ont étudié les mouvements du rachis et leurs amplitudes sur les différents segments rachidiens et pour chaque niveau, leurs retentissements sur l'espace intervertébral. La principale conséquence des mouvements de flexion-extension est une variation de longueur du canal médullaire.

Selon Louis (86), les variations de longueur du canal médullaire mesurées au cours du mouvement de flexion-extension sont les suivantes (Tableau XV):

Tableau XV : Longueur du canal médullaire au cours du mouvement de flexion extension.

	Flexion	Extension	Total
Cervical	28 mm	- 15	43
Thoracique	3 mm	- 3	6
Lombaire	28 mm	- 20	48
Total	59 mm	- 38	97

Ce travail effectué sur cadavre frais montre une variation de longueur du canal pouvant atteindre plus de 90 mm. Ces données ont été confirmées in vivo par des études cliniques et radio logiques par d'autres auteurs.

Au niveau cervical lors du passage de la flexion à l'extension, la paroi antérieure du canal se modifie d'une longueur proche de 20 mm, égale à la somme des bâillements discaux à chaque espace intervertébral. Les modifications de longueur sont plus importantes à la partie postérieure

du canal ou selon que les lames se chevauchent ou qu'elles s'écartent les unes des autres, l'allongement peut atteindre 50 mm. Les espaces ayant la mobilité la plus importante sont C5–C6 et C6–C7 avec 6 mm à 8 mm d'élongation pour chacun d'eux.

b. Comportement mécanique et dynamique du cordon médullaire :

La moelle épinière est un tissu viscoélastique qui présente des propriétés d'adaptation en réponse aux sollicitations mécaniques qui lui sont imposées dans les mouvements physiologiques du rachis et du canal rachidien qui la contient. La propriété élastique qui lui est reconnue et qui lui confère une rapidité d'adaptation est la résultante, sur le plan microscopique, d'une disposition particulière des fibres axonales et du tissu connectif, sous forme de plicatures, lorsque la moelle est relâchée et le rachis en extension. Ces mêmes fibres deviennent rectilignes quand la moelle s'étire et que le rachis est en flexion. Pendant l'extension, le cordon médullaire, et les enveloppes méningées se plissent à leur surface, leur diamètre est maximum et la queue de cheval est relâchée avec un aspect sinueux des radicelles. Inversement, durant la flexion, la surface de la moelle devient lisse, son diamètre diminue et les radicelles de la queue de cheval s'étirent.

Il n'y a donc pas un simple mouvement de « va et vient » du cordon médullaire qui glisserait dans son canal au cours de ces mouvements mais une véritable réponse adaptative par une modification structurelle du tissu nerveux.

Des études plus récentes de la dynamique médullaire dans son canal par imagerie I.R.M ont confirmé ces données et ont permis de préciser la plus grande fréquence des conflits disco médullaires au niveau C4–C5 et C5–C6, niveau où les capacités d'élongation du canal sont les plus grandes lors des mouvements de flexion–extension et où les possibilités d'adaptation élastique du cordon médullaire et en particulier en C5–C6 sont les plus faibles ce qui finalement représente une zone de stress et de faiblesse maximale pour la moelle. Il existe par contre des zones de mobilité et d'élongation minimale en particulier au niveau médio thoracique (D6) où au contraire les propriétés élastiques du cordon médullaire sont plus importantes ce qui représente une zone de moindre stress pour le cordon médullaire dans les sollicitations extrêmes. Ceci explique probablement les cas

fréquents de lésions médullaires découvertes en I.R.M à type de contusions survenant à distance d'une lésion rachidienne objectivée sur les radiographies standards. Il est à noter également que la position et l'installation opératoire peuvent avoir des conséquences sur cette dynamique médullaire et en particulier, que c'est en flexion rachidienne cervicale, qui correspond à la position pour les abords postérieurs, que les contraintes biomécaniques sont les plus importantes pour la moelle.

3. Déstabilisation du rachis traumatique :

L'étude de la stabilité d'une lésion traumatique du rachis est indispensable à la prise en charge et à la décision thérapeutique. Celle-ci repose sur une bonne connaissance et compréhension des règles générales de la biomécanique du rachis et sur une parfaite analyse des données radiologiques. L'instabilité est une notion biomécanique signifiant la perte de rigidité. Le rachis n'étant pas un édifice rigide, Saillant (87) utilise le terme de déstabilisation du rachis et définit l'instabilité comme l'atteinte de l'un des éléments de stabilité du rachis. Cette notion est valable aussi bien au niveau du rachis cervical qu'au niveau du rachis dorsolombaire (88).

3-1 Stabilité et Déstabilisation :

La stabilité du rachis est la faculté de maintenir lors d'une contrainte physiologique un même rapport entre les vertèbres afin de préserver de façon immédiate ou ultérieure, l'intégrité de son contenu, la moelle et les racines. Celle-ci procure à la colonne vertébrale sa solidité, tout en préservant ses caractéristiques biomécaniques et en particulier sa mobilité, lui permettant de jouer son rôle de protection vis à vis des structures nerveuses qu'elle contient.

Le rachis normal décrit une succession d'états d'équilibres stables et instables et cette notion est à la fois statique et dynamique. Lors d'un déplacement, les forces et les mouvements instantanés vont s'équilibrer, permettant le passage à un nouvel état d'équilibre stable et déterminant la stabilité des éléments entre eux. La déstabilisation est la perte de l'un ou de plusieurs éléments de stabilité, avec un passage d'un état d'équilibre stable vers un état

d'équilibre instable, sans retour à la position d'équilibre initiale. Cette phase est souvent transitoire avec une évolution soit vers un nouvel état d'équilibre instable, soit vers une restabilisation dans une position vicieuse. La déstabilisation est évolutive et variable dans le temps. Selon White (83) et Panjabi (85), l'atteinte de la stabilité est tridimensionnelle, un mouvement principal n'étant jamais isolé. C'est le Coupled Spinal Motion (11, 89).

3-2. Eléments de stabilité :

La stabilité est fonction de trois paramètres :

- Un composant statique passif et indéformable, les vertèbres. Elles s'élargissent de haut en bas de C1 à L5 : Il s'agit d'une adaptation à la charge.
- Un composant élastique, déformable, le segment mobile rachidien comprenant le disque, les capsules des articulations inter apophysaires postérieures, les ligaments jaunes et interépineux, les ligaments vertébraux longitudinaux dorsaux (postérieurs) et ventraux (antérieurs) assurant à chaque niveau la cohésion intervertébrale, tout en permettant la mobilité.

- Un composant actif: la musculature rachidienne et thoraco-abdominale. Celui-ci joue un rôle fondamental à la fois moteur et stabilisateur du rachis. Les muscles agissent comme des haubans actifs qui équilibrent et déterminent les positions de ce mat articulé qu'est le rachis. L'équilibre et la mobilité du rachis est correctement assurée par l'action simultanée de muscles antagonistes, expliquant les déviations rachidiennes observées dues à l'insuffisance de certains groupes musculaires.

Au niveau du rachis cervical, le système fléchisseur est constitué des muscles longs du cou, des muscles scalènes et des muscles sterno-cléido-mastoïdiens. Le système extenseur est constitué de trois plans. Un plan superficiel avec le muscle trapèze et des plans moyen et profond formés des muscles spinaux situés dans les gouttières para vertébrales (78).

3-3. Organisation anatomique et biomécanique générale des éléments de stabilités :

a. Stabilité verticale :

L'architecture du rachis est très complexe et de nombreuses théories sur sa stabilité ont été proposées depuis celle de Nicoll en 1949.

En 1958, Decoux et Rieuneau (91) défendaient le concept du mur postérieur. Celui-ci comprenait non seulement la partie postérieure du corps vertébral mais également le segment postérieur du disque et la portion de ligament longitudinal dorsal les recouvrant.

En 1963, Holdsworth améliora la compréhension des traumatismes rachidiens en divisant le rachis en deux colonnes, une antérieure, et une postérieure (92).

En 1970 Roy Camille (93) souligna l'importance du segment moyen rachidien et en 1974 introduisit la notion de segments vertébraux. Il décrit trois segments verticaux et deux segments horizontaux.

Les segments verticaux comprennent un segment antérieur constitué du ligament longitudinal ventral et la partie antérieure du corps vertébral. Le segment moyen constitué du mur vertébral postérieur, des pédicules, des apophyses articulaires postérieures et leurs capsules et du ligament jaune. Le segment postérieur est constitué des lames et des épineuses. Les segments horizontaux comprennent un segment osseux, la vertèbre et un segment disco ligamentaire, le segment mobile rachidien décrit plus haut (93, 86).

En 1983, Denis (90) puis Lewis (94) en 1985, décrivent l'architecture rachidienne comme un équilibre de trois colonnes. Une antérieure, corporéo-discale et deux postéro latérales constituées des articulations inter apophysaires postérieures pour Lewis alors que Denis sépare la colonne antérieure, formée de la partie antérieure des corps vertébraux et des disques, la colonne moyenne formée de la partie postérieure des corps vertébraux et des disques et du ligament longitudinal dorsal et la colonne postérieure formée du complexe ligamentaire postérieur et des articulations inter apophysaires postérieures. C'est le « three column spine concept ».

Ces théories sont à la base de l'analyse de la stabilité des lésions traumatiques du rachis. Cependant elles ne prennent pas en compte l'importance des courbures dans la stabilité du rachis

Il peut paraître évident que la plus grande partie des contraintes est supportée par la colonne antérieure compte tenu de son volume et il existe dans le sens crânio-caudal un accroissement régulier des forces axiales de la région cervicale vers la région lombaire. Cependant, la distribution des forces axiales au sein des trois colonnes est différente à chaque niveau, le module force étant plus important au niveau des lordoses rachidiennes et en particulier au niveau lombaire où la distribution est pratiquement égale entre la colonne antérieure et les deux colonnes postérieures. L'organisation en trois courbures du rachis dans le plan sagittal (lordose cervicale, cyphose dorsale, lordose lombaire) diminue nettement les contraintes. L'obliquité des plateaux des corps vertébraux et des disques harmonieusement répartie tout au long des différentes courbures représente un facteur mécanique essentiel dans la répartition des forces axiales. En effet, au niveau des disques inclinés, les forces verticales de la pesanteur se décomposent en une force de compression perpendiculaire aux plateaux vertébraux et une force de cisaillement dans le plan du disque. Cette disposition entraîne une diminution des contraintes de compression de 50%. En revanche les vertèbres orientées horizontalement, en particulier celles de transition situées au sommet des courbures rachidiennes, seront les plus soumises aux forces de compression axiale et par conséquent exposées aux fractures dites de compression. Ces notions de biomécanique ont une incidence directe sur la chirurgie du rachis traumatique car, si la conservation ou la reconstruction des trois colonnes n'est pas acquise et correctement orientée, la statique rachidienne peut être sévèrement compromise. En pratique, le risque de retentissement sur les courbures et donc sur l'équilibre du rachis est apprécié par le calcul des cyphoses vertébrales et régionales d'une fracture et par la recherche d'une translation ou d'une bascule (89).

b. Stabilité transversale :

La direction et l'amplitude des mouvements du rachis définissent sa stabilité transversale.

Chaque segment mobile intervertébral est capable d'effectuer un nombre limité de mouvement et d'amplitude limitée également. C'est la somme des mouvements élémentaires qui détermine l'amplitude globale du rachis dans les trois plans de l'espace.

Quand les possibilités de mouvement au niveau du segment disco-corporéal sont analysées séparément, le disque admet cinq degrés de liberté: flexion-extension, translation antéro-postérieure, inclinaison latérale, traction compression, et rotation. Cependant, ces larges possibilités de mouvement autorisé au niveau du disque sont limitées en fait, par les articulations inter apophysaires à un secteur de l'espace et réduisent la mobilité intervertébrale à seulement trois types de mouvements: flexion-extension, inclinaison latérale, et rotation.

Il est important de souligner le rôle essentiel joué par le système capsulo-ligamentaire dans la stabilité horizontale. Leur arrangement est longitudinal et leur travail s'effectue essentiellement en tension. Ainsi, le complexe ligamentaire antérieur, longitudinal et continu, semble consolider la colonne antérieure. Le ligament longitudinal ventral, tout comme la partie antérieure du disque, contrôle les mouvements d'extension. Le ligament longitudinal dorsal est particulièrement développé au niveau du rachis cervical, et son intégrité est indispensable à la stabilité horizontale. Le ligament jaune est particulièrement résistant et joue un rôle de frein au cours des mouvements de flexion Il semble par contre relâché en flexion. Les ligaments inter et surépineux sont les plus postérieurs et jouent un rôle dans le contrôle des mouvements de flexion (89).

c. Facteurs de rupture de l'équilibre :

La déstabilisation est segmentaire et localisée au niveau de la lésion, mais sera susceptible de modifier l'ensemble de l'équilibre du rachis. La rupture de l'équilibre peut atteindre un ou plusieurs des éléments de stabilité. La lésion peut prédominer ou débiter sur l'un des éléments. Par exemple, dans certaines fractures, il y a à la fois des dégradations osseuses, discoligamentaires et musculaires. Si la lésion prédomine sur l'un des facteurs, elle induit un dysfonctionnement des autres et un retentissement sur les courbures. La déstabilisation remet en cause l'ensemble des fonctions du rachis et est le passage d'un état d'équilibre stable vers un état d'équilibre instable. Deux possibilités évolutives existent : la restabilisation ou l'évolution vers des états d'équilibre instable successifs .La restabilisation peut être le terme évolutif d'un état d'hypermobilité.

Ces phénomènes peuvent se produire de façon brutale, ou de façon plus lente et progressive selon les lésions. Cette évolution peut cependant être prévue (89).

II. PHYSIOPATHOLOGIE DE L'ATTEINTE MEDULAIRE : (19)

Les lésions médullaires sont souvent la conséquence de quatre types de force appliquée au rachis cervical : flexion, extension, rotation et compression. Selon la force appliquée à la moelle épinière, on peut observer:

- une commotion : elle s'accompagne classiquement d'une dépression des fonctions médullaires sans lésion anatomique de la moelle. L'aspect macroscopique de la moelle est normal mais il existe des altérations histologiques modérées. La récupération fonctionnelle de ces formes de tétraplégie est relativement non négligeable.
- une contusion : elle comporte souvent une lésion médullaire définitive mais incomplète. Sur le plan macroscopique la moelle est œdématisée et ecchymotique. La récupération dans ces cas est beaucoup plus aléatoire.
- une lacération ou attrition : elle peut aboutir à une section médullaire complète.

Suite aux traumatismes médullaires directs, des réactions moléculaires et cellulaires vont s'enclencher. Ces réactions commencent dans les premières minutes suivant l'accident et peuvent se poursuivre pendant plusieurs jours, voire quelques semaines.

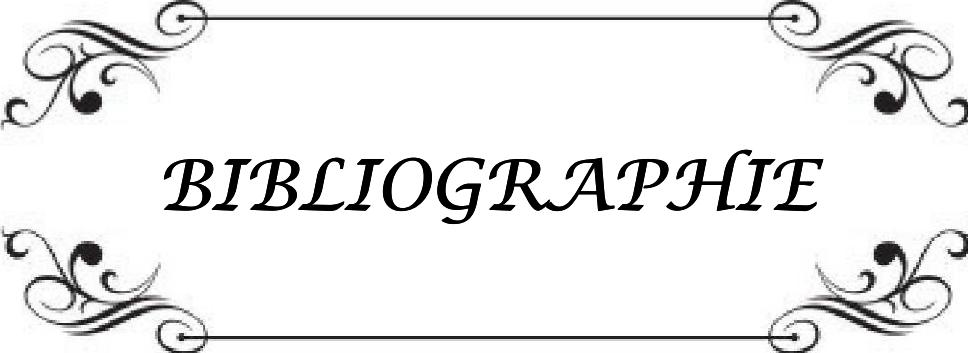
Plusieurs mécanismes sont avancés dans la genèse des lésions secondaires. Parmi ces facteurs on retrouve une modification électrolytique avec augmentation du calcium intracellulaire, du potassium extracellulaire et de la perméabilité au sodium. Parmi les changements biochimiques, on note une accumulation des neurotransmetteurs et une libération des acides aminés excitateurs comme le glutamate et l'aspartate. Ceci entraîne une accumulation intracellulaire de calcium et de sodium aboutissant à la mort cellulaire.

La membrane cellulaire est également altérée par l'accumulation des radicaux libres et par la libération de substances comme les thromboxanes et les leucotriènes.

L'apparition d'une hypoperfusion au niveau de la substance grise médullaire est également néfaste. Parmi les modifications vasculaires délétères pour la moelle, on retrouve la perte de l'autorégulation locale, l'hypotension systémique, l'hémorragie, l'atteinte de la microcirculation et la diminution du débit sanguin par vasospasme ou microthrombose.

Suite à ces phénomènes une réponse inflammatoire va débiter dans les heures qui suivent le traumatisme et peut durer plusieurs jours. On constate, pendant cette phase, des altérations endothéliales et des changements de la perméabilité vasculaire. Il existe également une libération des médiateurs de l'inflammation, un développement de l'œdème et l'activation des microglies.

Ces phénomènes sont importants, car ils intéressent les zones sus-lésionnelles, et leur limitation peut avoir une incidence sur le plan fonctionnel en permettant une récupération neurologique sur un ou deux métamères. Ceci est particulièrement important pour les traumatismes cervicaux, en raison des conséquences importantes du niveau lésionnel définitif sur l'handicap neurologique. En effet, une lésion au dessus de C4, ou émerge les nerfs phréniques il y aura une paralysie diaphragmatique, alors que dans les atteintes cervicales basses au dessous de C4 la conservation de l'activité diaphragmatique permet une autonomie ventilatoire très précieuse.



BIBLIOGRAPHIE

1. **Schoenfeld J, Sielski B, Rivera K-P, Julia O. Bader, Harris M-B.**
Epidemiology of cervical spine fractures in the US military.
The spine J 2012; 12, Is9: 777-83.
2. **Leonard JC, Kuppermann N, Oslen C, et al.**
Pediatric Emergency Care Applied Research Network. Factors associated with cervical spine injury in children after blunt trauma.
Ann EMERG Med. 2011;58:145-55.
3. **HOUNDENOU.K**
Traumatisme du rachis cervical
Thèse Méd Fes, 89/2010.
4. **KAYA R.A., KILING A.M.**
Selection of the surgical approach for stabilization of subaxial cervical spinal.
Ann EMERG Med. 2010;38 ;120-29
5. **MATTA. J, MARIA V.**
Fijacion posterior con placas para fracturas cervicales subaxiales.1992-2003.
6. **LOEMBE P.M., AKOURE-DAVIN S.**
Fractures et luxations du rachis cervical : Attitude thérapeutique au Gabon.
7. **Ashish Taneja, MD, Chirag A. Berry, MD, and Raj D. Rao, MD.**
Initial Management of the Patient With Cervical Spine Injury.
Semin In Spine Surg 2013; 25: 2-13
8. **Waninger KN, Swartz EE.**
Cervical spine injury management in the helmeted athlete.
Curr Sports Med Rep 2011;10:45-49.
9. **Rousseau MA, Pascal-Moussellard H, Lazennec JY, Catonné Y.**
Evaluation et orientation thérapeutique devant un traumatisme du rachis cervical.
EMC - Traité de Médecine Akos 2012 ; 7(2) :1-7[Article 2-0608].
10. **Mirek S., Bousquet O., Deroo B., Nadji A., Freysz M.**
Traumatisme vertébro-médullaire.
EMC, Médecine d'urgence, 2011 ; 25 : 200-10.

11. **ALLEN BL, FERGUSON RL, LEHMANN TR, O'BRIEN RP**
Mechanistic of closed, indirect fracture and dislocation of the lower cervical spine
Spine, 1982; 7(1): 1-27.
12. **BIVINS HG, BEZMALINOVIC Z, PRICE HM, WILLIAMS JL.**
The effect of axial traction during orotracheal intubation of the trauma victim with an unstable cervical spine.
Ann Emerg Med 1999; 17: 25-29.
13. **SELTZER S, ROBERT O, LENFANT F, FOISSAC JC, FREYSZ M.**
Prise en charge préhospitalière des traumatismes du rachis cervical.
Urgences 2001. Cours supérieurs et mises au point. SFUM.
14. **GERLING MC, DAVIS DP, HAMILTON RS, ET AL.**
Effects of cervical spine immobilization technique and laryngoscope blade selection on an unstable cervical spine in a cadaver model of intubation.
Ann Emerg Med, 2000 ; 36:293-300.
15. **FORD P, NOLAN J.**
Cervical spine injury and airway management.
Curr Opin Anaesthesiol, 2002;15:193-201.
16. **LANGERON O., RIOU R**
Prise en charge du rachis traumatique
Encycl Méd Chir, Anesthésie-Réanimation, 36-605-A-20, 1998, Elsevier SAS
17. **ROLLAND E, LAZENNEC JY ET SAILLANT G**
Conduite à tenir devant un traumatisme du rachis.
Encycl Méd Chir, Urgences, 24-100-E-10, 2001, 18 p.
18. **SOCIETE FRANÇAISE D'ANESTHESIE ET DE REANIMATION**
Prise en charge d'un blessé adulte présentant un traumatisme vertébro-médullaire
Rev Mal Respir 2004 ; 21 : 1017-32.
19. **Galibert P, Grunewald P.**
Les traumatismes de la moelle épinière cervicale.
Annales de Neurochirurgie 1973 : 7-52. L'expansion scientifique française.

20. **Galibert P.**
Remarques à propos du syndrome neuro-végétatif des traumatismes de la moelle épinière. Neurochirurgie 1995 ; 5 : 354-359
21. **Frankel H, Michaelis L, Paeslack V, Ungar G, Walsh JJ**
Closed injuries of the cervical spine and spinal cord: Results of conservative treatment of vertical compression of the cervical spine.
Proceed Vet Admin Spinal Cord Injury Conf 19:28-32, 1973.
22. **Kahn A.**
The role of the donate ligament in spinal cord compression and the syndrome of lateral sclerosis.
J Neurosurg 1997; 4: 191-199.
23. **Schneider RC, Crosby EC, Russo RH, Gosch HH.**
Traumatic spinal cord syndromes and their management.
Clinical Neurosurgery 2005: 424-492.
24. **Schneider RC, Crosby EC, Russo RH, Gosch HH.**
Traumatic spinal cord syndromes and their management.
Clinical Neurosurgery, Baltimore. The William and Wilkins Company. P: 424-492
25. **BOUTARBOUCH M,**
Traumatisme du rachis cervical inférieur : Expérience du service de neurochirurgie de l'hôpital IBN SINA, 1994-2002.
26. **DE PERETTI F, Vital JM.**
Les traumatismes récents du rachis cervical inférieur.
Symposium SOFCOT 2001.Rev Chir Orthop 2002 ;88(suppl15) :103-57.
27. **EL FEGOUN P, STACCINI O, GILLE F, DE PERETTI ,**
Delayed diagnosis of inferior cervical spine injury
Rev. Chir. orthop 2004, 90
28. **DICKINSON G, STIELL IG, SCHULL M**
Retrospective application of the NEXUS low-risk criteria for cervical spine radiography in Canadian emergency departments
Ann Emerg Med 2004; 43: 507-14.

- 29. STIELL IG, WELLS GA, VANDEMHEEN KL**
The Canadian C–spine rule for radiography in alert and stable trauma patients
JAMA 2001; 286: 1841–8.
- 30. STIELL IG, CLEMENT CM, MCKNIGHT D, ET AL.**
The Canadian C–spine rule versus the NEXUS lowrisk criteria in patients with trauma
N Engl J Med 2003; 349: 2510–8.
- 31. GLAUDE E.–L ET ALL**
Traumatismes du rachis cervical
Feuil de Radio 2006, 46, n°1,5–37 Masson Parisson, Paris, 2006
- 32. HOFFMAN JR, WOLFSON AB, TODD K, MOWER WR.**
Selective cervical spine radiography in blunt trauma: methodology of the National
Emergency X–Radiography Utilisation Study (NEXUS).
Ann Emerg Med 1998; 32: 461–9
- 33. Gerbeaux P, Portier F**
Stratégies d’imagerie des traumatismes du rachis cervical ;
Presse Médicale ;32 :1853–6 ; Masson Paris 2003
- 34. HARRIS JH, EIDEKEN–MONROE B, KOPANIKY**
A PRACTICAL classification of acute cervical injuries.
Orthop Clin North Am, 1986, 17, 15–30.
- 35. PERETTI.F F.**
Classification des lésions du rachis cervical inférieur
SYMPOSIUM – SO.F.C.O.T. 2001. 1S107–1S114
- 36. GOODRICH.J. RIDDLE,T**
Lower Cervical Spine Fractures and Dislocations
Amer, Acad of Orthop, Surg. Mar 16, 2005
- 37. CONFERENCE D’EXPERTS**
Prise en charge d’un blessé adulte présentant un traumatisme vertébro-médullaire.
Rev Mal Respir 2004 ; 21 : 1017–32
- 38. COURT, MERLAUD .L, NORDIN,J**
La chirurgie des traumatismes du rachis cervical inférieur, sans complication
neurologique, par voie antérieure
Rev Chir Orthop, 2002, S5:1S133 – 1S140

- 39. DAFFNER RH.**
Cervical radiography for trauma patients: a time-effective technique?
Am J Roentgenol 2000; 175: 1309-11
- 40. DAFFNER RH, DAFFNER SD.**
Vertebral injuries: detection and implications.
Eur J Radiol 2002; 42:100-16.
- 41. BENCHIKH, EL FEGOUN.A , STACCINI.P , GILLE.O ,**
Delayed diagnosis of inferior cervical spine injury
Rev chir orthop, 2004, 90:517-524
- 42. DAFFNER RH, BROWN RR, GOLDBERG AL.**
A new classification for cervical vertebral injuries:influence of CT.
Skeletal Radiol 2000; 29: 125-32.
- 43. SANDRINE SELTZER ,MARC FREYSZ**
Prise en charge initiale des traumatismes du rachis cervical
Le praticien en anesthésie-réanimation, 2002, 6, 5
- 44. DECOUX P, REIUNEAU G.**
Rapport à la 23ème réunion annuel de la société française de chirurgie orthopédique et traumatologique
Chir Orthop 1958, 44, 237-244
- 45. SCIMECA B, PALMISANI M, DONATI U,**
Fractures and dislocations of the lower cervical spine: surgical treatment. A review of 83 cases.
Chir Organi Mov. 2003; 88(4):397-410.
- 46. Cloward RB.**
New method of diagnosis and treatment of cervical disc disease.
Clin.Neurol 1962; 8: 93-132.
- 47. Verbiest H. Anterolateral**
operations for fractures or dislocations of the cervical spine due to injuries or previous surgical interventions.
Clin Neurosurg 1972; 20:334-366.

- 48. Casper W, Barbier DD, Klara PM.**
Anterior cervical fusion and Casper plate stabilization for cervical trauma.
Neurosurg 1989; 25: 491–502.
- 49. Roy-Camille R, Saillant G, Laville C, Benazet JP:**
Treatment of lower cervical spinal injuries--C3 to C7. Spine,
Neurosurg 1992 17: S 442–S 446.
- 50. Ordonez BJ, Benzel EC, Naderi S, Weller SJ.**
Cervical facet dislocation: Techniques for ventral reduction and stabilization.
J Neurosurg 200 ; 92:18–23.
- 51. Kalff R, Kocks W, Grote W, Scmit-Neuerburg**
Operative spondyladesis in injuries of the lower cervical spine. Neurosurg Rev 1993;
16:211–220.
- 52. Cloward RB.**
The anterior approach for removal of ruptured cervical disks.
J Neurosurg 1958; 15: 602–614.
- 53. Cloward RB.**
Treatment of acute fracture and fracture dislocation of the cervical spine by vertebral
fusion.
J Neurosurg 1961; 18: 201–206.
- 54. Otero Vich JM.**
Anterior cervical interbody fusion with threaded cylindrical bone.
J Neurosurg 1985; 63: 750–753.
- 55. Brunon J, Fuentes JM.**
Chirurgie antérieure et antérolatérale du rachis cervical antérieur (vint cinq ans après
H. Verbiest). Première partie : les bases techniques.
Neurochirurgie 1996 ; 40 : 105–122.
- 56. Hutten D, Duparc J.**
Réalisation et organisation d'une banque d'os personnelle.
Rev Chir Orthop 1988, 74: 146–149.
- 57. Bucci MN, Dauser RC, Maynard FA, Hoff JT**
Management of post-traumatic cervical spine instability: Operative fusion versus
halo vest immobilization. Analysis of 49 cases.
J Trauma 1988; 28:1001–1006.

- 58. Fuentes JM.**
Description d'une plaque d'ostéosynthèse cervicale antérieure.
Neurochirurgie 1984 ; 30 : 351-353.
- 59. Lozes G, Fawaz A, Jomin M, Herlant M, Schmidt D, Wiremblewski P.**
Ostéosynthèse du rachis cervical inférieur par vissage antérieur pédiculo-isthmique.
Neurochirurgie : 1987 ;33 :420-424.
- 60. Bohlman HH**
Acute fractures and dislocations of the cervical spine: An analysis of three hundred hospitalized patients and review of the literature.
J Bone & Joint Surg Am 1979; 61: 1119-1142.
- 61. Bertalanffy H, Eggert HR.**
Complications of anterior cervical discectomy without fusion in 450 consecutive patients.
Acta Neurochir 1988 ; 90: 132-135.
- 62. Gregory CF.**
Complications of anterior cervical fusion.
J Bone JOINT Surg 1964 ; 46 B : 715.
- 63. Brunon J, Fuentes JM.**
Chirurgie antérieure et antérolatérale du rachis cervical antérieur (vingt cinq ans après H. Verbiest). Deuxième partie : Indications, résultats, complications.
Neurochirurgie 1996 ; 40 : 105-122.
- 64. Stauffer ES, Kelly EG**
Fracture-dislocation of the cervical spine. Instability and recurrent deformity following treatment by anterior interbody fusion.
J Bone & Joint Surg 1977; 59A:45-48.
- 65. Bohlman HH, Eismont FJ.**
Surgical techniques of anterior decompression and Fusion for spinal cord injuries. Clin Orthop 1981;154 : 57-67.
- 66. Watters WC, Levinthal R.**
Anterior cervical discectomy with and without fusion. Results, complications and long-term follow-up.
Spine 1994 ; 19: 2343-2347.

- 67. Boni M, Denaro V.**
Traitement chirurgical des cervicarthroses. Révision à distance (2–13 ans) chez les premiers cas opérés par voie antérieure.
Rev Chir Orthop 1982 ; 68 : 269–280.
- 68. Lindsey RW, Newhouse KE, Leach J, Murphy MJ.**
Nonunion following two-level anterior cervical discectomy and fusion. Clin Orthop 1987, 223 : 155–163.
- 69. Crampette L, Mondain M, Guerrier B, Fuentes JM, Segnarbieux F.**
Le risque pharyngo-oesophagien de la chirurgie du rachis cervical par voie antérieure.
Ann Oto-Laryngol 1989 ; 106 :491–495.
- 70. Saillant G, Lazennec JY, Kone B, RoyCamille R, Laville C.**
Surgical strategy for post-operative infection of the spine. Aretrospective study of 90 cases. Presentation of 5 th Annual Meeting of The European Spine Society, Madrid Sept 8–10, 1994.
- 71. Sugar O.**
Spinal cord malfunction after anterior cervical discectomy.
Surg Neurol 1981;15: 4–8.
- 72. Thoreux P, Roy Camille R, Nordin JY.**
Les complications de la chirurgie cervicale : Rachis cervical dégénératif et traumatique. Cahiers d'Enseignement de la SOFCOT n°48.
Expansion Scientifique, Paris, 1994: 182–195.
- 73. Yonenobu K, Hosono HI, Wasaki M, Asano M, Ono K.**
Neurologic complications of surgery for cervical compression myelopathy. Spine 1991; 16: 1277–1282.
- 74. Smith MD, Emery SE, Dudley A, Murray KJ, Leventhal M.**
Vertebral artery injuryduring anterior decomposition of the cervical spine: a retrospective review of ten patients.
J Bone Joint Surg (Br) 1993 ; 75:410–415.
- 75. Weinberg PE, Flom RA.**
Traumatic vertebral arteriovenous fistula.
Surgical Neurol 1973 ; 1: 162–167.

- 76. Cosgrove GR, Theron J.**
Vertebral arteriovenous fistula following anterior cervical surgery. Report of two cases.
J Neurosurg 1987 ; 1 : 155-162.
- 77. Challali M.**
Traumatismes récents du rachis cervical inférieur chez l'adulte.
EMC- Appareil locomoteur 2012 ; 7(4) :1-15[Article 15-826-A-10]
- 78. M.-A. Rousseau, H. Pascal-Moussellard, Y. Catonné, Jean-Yves Lazenec**
Anatomie et biomécanique du rachis cervical.
Revue du Rhumatisme 2008 ; 75: 707-711
- 79. GOSSET J.F**
Traitement Chirurgical Du Rachis Cervical Inférieur.
Thèse Méd. France
- 80. DE PERETTI.F, JUND S**
Elements d'anatomie chirurgicale propres au rachis cervical inférieur rachis cervical traumatique.
Cahier d'enseignement de la SOFCOT 2000 ;76:35-41.
- 81. ROUVIERE H, DELMAS A**
Anatomie humaine Tome 1 : Descriptive, topographique et fonctionnelle : tête et cou.
Paris Masson, 1990.
- 82. KAPANDJI IA.**
Le rachis cervical : physiologie articulaire.
Maloine, Paris 1994 ; 168-251
- 83. WHITE A, PANJABI M.**
Clinical biomechanics of the spine.
J B Lippincott Company, Philadelphia, 1978
- 84. CHIU WC, HANN JM, CUSHING BM, KRAMER ME, SCALEA**
Ligamentous injuries of the cervical spine in trauma patients : incidence, evaluation, and outcome.
J Trauma, 2001; 50 : 457-463.

- 85. PANJABI MM, OXLAND TR, PARKS EH.**
Quantitative anatomy of cervical spine ligaments.
J Spinal Disord 1991; 4: 277-28
- 86. 86- ROY-CAMILLE R, LOUIS R, ARGENSON C, GOUTTALIER O**
L'instabilité vertébrale expérimentale dans les fractures instables du rachis.
Rev Chir Orthop 1977 ; 63 : 417-475
- 87. ZOUAOUI, SAILLANT.G**
Traumatismes du rachis cervical inférieur et lésions médullaires.
Rev Chir Orthop 2002 S5p. 1S143 - 1S146
- 88. KÜÇÜK.H**
Biomechanical analysis of cervical spine sagittal stiffness characteristics.
Comp Biol Med 2006.11.014
- 89. BOZKUS H, AMES CP, CHAMBERLAIN RH, NOTTMEIER EW, SONNTAG**
Biomechanical analysis of rigid stabilization techniques for three-column injury in the lower cervical spine.
Spine 2005 Apr 15;30(8):915-22
- 90. DENIS F.**
The three column spine an its significance in the classification of acute thoraco-lumber spine injury.
Spine 1983, 8:817-831
- 91. DECOUX P, REIUNEAU G.**
Rapport à la 23éme réunion annuel de la société française de chirurgie orthopédique et traumatologique.
Rev Chir Orthop 1958, 44, 237-244
- 92. HOLDSWORTH FW.**
Fractures, dislocations, and fracture-dislocations of the spine.
J Bone Joint Surg 1970; 52A: 1534-1551
- 93. JUDET R, JUDET J, ROY-CAMILLE R, ZERAH JC, SAILLANT G.**
Fractures du rachis cervical : fracture-séparation du massif articulaire.
Rev Chir Orthop 1970; 56 : 155-64.

94. **GOODRICH, J- MD, RIDDLE, T- MD.**
Lower Cervical Spine Fractures and Dislocations.
Amer Acad of Orthop Surg. Mar 16, 2005
95. **Gauvrit JY, Tréhan G, Lejeune JP et Pruvo JP.**
Traumatismes médullaires.
Encycl Méd Chir, 31-670-A-20, 2003, 8 p.



قسم الطبيب

اقسِمُ بِاللَّهِ الْعَظِيمِ

أَنْ أَرَأِبَ اللَّهَ فِي مِهْنَتِي.

وَأَنْ أَصُونَ حَيَاةَ الْإِنْسَانِ فِي كَافَّةِ أَطْوَارِهَا فِي كُلِّ الظُّرُوفِ وَالْأَحْوَالِ بِإِدْلَالٍ وَسَعْيٍ فِي

اسْتِنْفَادِهَا مِنَ الْهَلَاكِ وَالْمَرَضِ وَالْأَلَمِ وَالْقَلْقِ.

وَأَنْ أَحْفَظَ لِلنَّاسِ كِرَامَتَهُمْ، وَأَسْتُرَ عَوْرَتَهُمْ، وَأَكْتَمَ سِرَّهُمْ.

وَأَنْ أَكُونَ عَلَى الدَّوَامِ مِنْ وَسَائِلِ رَحْمَةِ اللَّهِ، بِإِدْلَالِ رِعَايَتِي الطَّبِيبَةَ لِلْقَرِيبِ وَالْبَعِيدِ، لِلصَّالِحِ

وَالطَّالِحِ، وَالصَّدِيقِ وَالْعَدُوِّ.

وَأَنْ أَتَابِرَ عَلَى طَلَبِ الْعِلْمِ، أَسْخِرَهُ لِنَفْعِ الْإِنْسَانِ .. لَا لِأَذَاهِ.

وَأَنْ أُوقِّرَ مَنْ عَلَّمَنِي، وَأُعَلِّمَ مَنْ يَصْغُرَنِي، وَأَكُونَ أَخًا لِكُلِّ زَمِيلٍ فِي الْمِهْنَةِ الطَّبِيبَةِ

مُتَعَاوِنِينَ عَلَى الْبِرِّ وَالتَّقْوَى.

وَأَنْ تَكُونَ حَيَاتِي مِصْدَاقَ إِيمَانِي فِي سِرِّي وَعَلَانِيَتِي ، نَقِيَّةً مِمَّا يُشِينُهَا تَجَاهَ اللَّهِ وَرَسُولِهِ

وَالْمُؤْمِنِينَ.

والله على ما أقول شهيد





جامعة القاضي عياض
كلية الطب والصيدلة
مراكش

أطروحة رقم: 84

سنة 2013

التكفل الجراحي العصبي بصدمات العمود
الفقري العنقي السفلي

الأطروحة

قدمت ونوقشت علانية يوم .. / .. / 2013

من طرف

الآنسة شكور فاطمة الزهراء

المزداة في 7 أبريل 1987 بأكاير

لنيل شهادة الدكتوراه في الطب

الكلمات الأساسية:

العمود الفقري العنقي السفلي - الصدمة - التصوير - جراحة

اللجنة

الرئيس

السيد س. آيت بن علي

أستاذ في جراحة الدماغ والأعصاب

المشرف

السيد م. المجاطي

أستاذ مبرز في جراحة الدماغ والأعصاب

الحكام

السيد ح. غنان

أستاذ في جراحة الدماغ والأعصاب

السيد م. بوروس

أستاذ مبرز في طب الأطفال

السيدة ن. شريف ادريسي الكنوني

أستاذة مبرزة في الفحص بالأشعة