



كلية الطب  
والصيدلة - مراكش  
FACULTÉ DE MÉDECINE  
ET DE PHARMACIE - MARRAKECH

Année 2022

Thèse N° 052

# Place de la chirurgie dans la prise en charge des oreilles décollées.

---

## THESE

PRESENTÉE ET SOUTENUE PUBLIQUEMENT LE 17/02/2022

PAR

Mlle. **Assala CHERKI**

Née le 06 Février 1996 à Youssoufia

POUR L'OBTENTION DU DOCTORAT EN MEDECINE

---

### MOTS-CLÉS :

Otoplastie - Oreilles décollées - Pavillon de l'oreille

---

## JURY

M.	<b>A. ABOUCHADI</b>		PRESIDENT
	Professeur de Chirurgie maxillo-faciale		
M.	<b>N. MANSOURI HATTAB</b>	}	RAPPORTEURS
	Professeur de Chirurgie maxillo-faciale		
M.	<b>M. EL BOUIHI</b>		
	Professeur de Chirurgie maxillo-faciale		
M.	<b>B. ABIR</b>	}	JUGES
	Professeur agrégé de Chirurgie maxillo-faciale		
M.	<b>K. TOURABI</b>		
	Professeur agrégé de Chirurgie réparatrice et plastique		

بِسْمِ اللَّهِ الرَّحْمَنِ الرَّحِيمِ

سبحانك لا علم لنا إلا ما علمتنا

إننا أنت العليم الحكيم

اللَّهُ  
صَدَقَ  
العظيم

سورة البقرة: الآية: 31



# Serment d'hippocrate

*Au moment d'être admis à devenir membre de la profession médicale,*

*Je m'engage solennellement à consacrer ma vie au service de l'humanité.*

*Je traiterai mes maîtres avec le respect et la reconnaissance qui leur sont dus.*

*Je pratiquerai ma profession avec conscience et dignité. La santé de mes malades sera mon premier but.*

*Je ne trahirai pas les secrets qui me seront confiés.*

*Je maintiendrai par tous les moyens en mon pouvoir l'honneur et les nobles traditions de la profession médicale.*

*Les médecins seront mes frères.*

*Aucune considération de religion, de nationalité, de race, aucune considération politique et sociale, ne s'interposera entre mon devoir et mon patient.*

*Je maintiendrai strictement le respect de la vie humaine dès sa conception.*

*Même sous la menace, je n'userai pas mes connaissances médicales*

*D'une façon contraire aux lois de l'humanité.*

*Je m'y engage librement et sur mon honneur.*

*Déclaration Genève, 1948*





*LISTE DES PROFESSEURS*



**UNIVERSITE CADI AYYAD**  
**FACULTE DE MEDECINE ET DE PHARMACIE**  
**MARRAKECH**

Doyens Honoraires : Pr. Badie Azzaman MEHADJI  
: Pr. Abdelhaq ALAOUI YAZIDI

**ADMINISTRATION**

Doyen : Pr. Mohammed BOUSKRAOUI  
Vice doyen à la Recherche et la Coopération : Pr. Mohamed AMINE  
Vice doyen aux Affaires Pédagogiques : Pr. Redouane EL FEZZAZI  
Secrétaire Générale : Mr. Azzeddine EL HOUDAIGUI

**Professeurs de l'enseignement supérieur**

Nom et Prénom	Spécialité	Nom et Prénom	Spécialité
ABKARI Imad	Traumato- orthopédie	ESSAADOUNI Lamiaa	Médecine interne
ABOU EL HASSAN Taoufik	Anésthésie- réanimation	FADILI Wafaa	Néphrologie
ABOUCHADI Abdeljalil	Stomatologie et chir maxillo faciale	FAKHIR Bouchra	Gynécologie- obstétrique
ABOULFALAH Abderrahim	Gynécologie- obstétrique	FOURAIJI Karima	Chirurgie pédiatrique
ABOUSSAIR Nisrine	Génétique	GHANNANE Houssine	Neurochirurgie
ADALI Imane	Psychiatrie	GHOUNDALE Omar	Urologie
ADMOU Brahim	Immunologie	HACHIMI Abdelhamid	Réanimation médicale
AGHOUTANE EI Mouhtadi	Chirurgie pédiatrique	HAJJI Ibtissam	Ophtalmologie
AISSAOUI Younes	Anesthésie - réanimation	HAROU Karam	Gynécologie- obstétrique
AIT AMEUR Mustapha	Hématologie Biologique	HOCAR Ouafa	Dermatologie

AIT BENALI Said	Neurochirurgie	JALAL Hicham	Radiologie
AIT BENKADDOUR Yassir	Gynécologie- obstétrique	KAMILI El Ouafi El Aouni	Chirurgie pédiatrique
AIT-SAB Imane	Pédiatrie	KHALLOUKI Mohammed	Anesthésie- réanimation
ALJ Soumaya	Radiologie	KHATOURI Ali	Cardiologie
AMAL Said	Dermatologie	KHOUCHANI Mouna	Radiothérapie
AMINE Mohamed	Epidémiologie- clinique	KISSANI Najib	Neurologie
AMMAR Haddou	Oto-rhino-laryngologie	KRATI Khadija	Gastro- entérologie
AMRO Lamyae	Pneumo- phtisiologie	KRIET Mohamed	Ophtalmologie
ANIBA Khalid	Neurochirurgie	LAGHMARI Mehdi	Neurochirurgie
ARSALANE Lamiae	Microbiologie -Virologie	LAKMICHI Mohamed Amine	Urologie
ASMOUKI Hamid	Gynécologie- obstétrique	LAOUAD Inass	Néphrologie
ATMANE El Mehdi	Radiologie	LOUHAB Nisrine	Neurologie
BAIZRI Hicham	Endocrinologie et maladies métaboliques	LOUZI Abdelouahed	Chirurgie - générale
BASRAOUI Dounia	Radiologie	MADHAR Si Mohamed	Traumato- orthopédie
BASSIR Ahlam	Gynécologie- obstétrique	MANOUDI Fatiha	Psychiatrie
BELBARAKA Rhizlane	Oncologie médicale	MANSOURI Nadia	Stomatologie et chiru maxillo faciale
BELKHOUS Ahlam	Rhumatologie	MAOULAININE Fadl mrabih rabou	Pédiatrie (Neonatalogie)
BEN DRISS Laila	Cardiologie	MATRANE Aboubakr	Médecine nucléaire
BENALI Abdeslam	Psychiatrie	MOUAFFAK Youssef	Anesthésie - réanimation
BENCHAMKHA Yassine	Chirurgie réparatrice et plastique	MOUDOUNI Said Mohammed	Urologie
BENELKHAIAT BENOMAR Ridouan	Chirurgie - générale	MOUFID Kamal	Urologie
BENHIMA Mohamed Amine	Traumatologie - orthopédie	MOUTAJ Redouane	Parasitologie
BENJILALI Laila	Médecine interne	MOUTAOUAKIL Abdeljalil	Ophtalmologie

BENZAROUEL Dounia	Cardiologie	MSOUGGAR Yassine	Chirurgie thoracique
BOUCHENTOUF Rachid	Pneumo- phtisiologie	NAJEB Youssef	Traumato- orthopédie
BOUKHANNI Lahcen	Gynécologie- obstétrique	NARJISS Youssef	Chirurgie générale
BOUKHIRA Abderrahman	Biochimie - chimie	NEJMI Hicham	Anesthésie- réanimation
BOUMZEBRA Drissi	Chirurgie Cardio- Vasculaire	NIAMANE Radouane	Rhumatologie
BOURRAHOUEAT Aicha	Pédiatrie	OUALI IDRISSI Mariem	Radiologie
BOURROUS Monir	Pédiatrie	OUBAHA Sofia	Physiologie
BOUSKRAOUI Mohammed	Pédiatrie	OULAD SAIAD Mohamed	Chirurgie pédiatrique
CHAFIK Rachid	Traumato- orthopédie	QACIF Hassan	Médecine interne
CHAKOUR Mohamed	Hématologie Biologique	QAMOUSS Youssef	Anesthésie- réanimation
CHELLAK Saliha	Biochimie- chimie	RABBANI Khalid	Chirurgie générale
CHERIF IDRISSI EL GANOUNI Najat	Radiologie	RADA Noureddine	Pédiatrie
CHOULLI Mohamed Khaled	Neuro pharmacologie	RAIS Hanane	Anatomie pathologique
DAHAMI Zakaria	Urologie	RAJI Abdelaziz	Oto-rhino-laryngologie
DRAISS Ghizlane	Pédiatrie	ROCHDI Youssef	Oto-rhino- laryngologie
EL ADIB Ahmed Rhassane	Anesthésie- réanimation	SAMKAOUI Mohamed Abdenasser	Anesthésie- réanimation
EL AMRANI Moulay Driss	Anatomie	SAMLANI Zouhour	Gastro- entérologie
EL ANSARI Nawal	Endocrinologie et maladies métaboliques	SARF Ismail	Urologie
EL BARNI Rachid	Chirurgie- générale	SORAA Nabila	Microbiologie - Virologie
EL BOUCHTI Imane	Rhumatologie	SOUMMANI Abderraouf	Gynécologie- obstétrique
EL BOUIHI Mohamed	Stomatologie et chir maxillo faciale	TASSI Noura	Maladies infectieuses

EL FEZZAZI Redouane	Chirurgie pédiatrique	TAZI Mohamed Illias	Hématologie-clinique
EL HAOURY Hanane	Traumato- orthopédie	YOUNOUS Said	Anesthésie-réanimation
EL HATTAOUI Mustapha	Cardiologie	ZAHLANE Kawtar	Microbiologie - virologie
EL HOUDZI Jamila	Pédiatrie	ZAHLANE Mouna	Médecine interne
EL IDRISSE SLITINE Nadia	Pédiatrie	ZAOUI Sanaa	Pharmacologie
EL KARIMI Saloua	Cardiologie	ZIADI Amra	Anesthésie - réanimation
EL KHAYARI Mina	Réanimation médicale	ZOUHAIR Said	Microbiologie
EL MGHARI TABIB Ghizlane	Endocrinologie et maladies métaboliques	ZYANI Mohammed	Médecine interne
ELFIKRI Abdelghani	Radiologie		

#### Professeurs Agrégés

Nom et Prénom	Spécialité	Nom et Prénom	Spécialité
ABIR Badreddine	Stomatologie et Chirurgie maxillo faciale	GHAZI Mirieme	Rhumatologie
ADARMOUCH Latifa	Médecine Communautaire (médecine préventive, santé publique et hygiène)	HAZMIRI Fatima Ezzahra	Histologie-embryologie cytogénétique
AIT BATAHAR Salma	Pneumo- phtisiologie	IHBIBANE fatima	Maladies Infectieuses
ARABI Hafid	Médecine physique et réadaptation fonctionnelle	KADDOURI Said	Médecine interne
ARSALANE Adil	Chirurgie Thoracique	LAHKIM Mohammed	Chirurgie générale
BELBACHIR Anass	Anatomie- pathologique	LAKOUICHMI Mohammed	Stomatologie et Chirurgie maxillo faciale
BELHADJ Ayoub	Anesthésie -Réanimation	MARGAD Omar	Traumatologie - orthopédie

BENJELLOUN HARZIMI Amine	Pneumo- phtisiologie	MLIHA TOUATI Mohammed	Oto-Rhino - Laryngologie
BOUZERDA Abdelmajid	Cardiologie	MOUHSINE Abdelilah	Radiologie
BSISS Mohamed Aziz	Biophysique	NADER Youssef	Traumatologie - orthopédie
CHRAA Mohamed	Physiologie	SALAMA Tarik	Chirurgie pédiatrique
DAROUASSI Youssef	Oto-Rhino - Laryngologie	SEDDIKI Rachid	Anesthésie - Réanimation
EL HAOUATI Rachid	Chirurgie Cardio- vasculaire	SERGHINI Issam	Anesthésie - Réanimation
EL KAMOUNI Youssef	Microbiologie Virologie	TOURABI Khalid	Chirurgie réparatrice et plastique
EL KHADER Ahmed	Chirurgie générale	ZARROUKI Youssef	Anesthésie - Réanimation
EL MEZOUARI EI Moustafa	Parasitologie Mycologie	ZEMRAOUI Nadir	Néphrologie
EL OMRANI Abdelhamid	Radiothérapie	ZIDANE Moulay Abdelfettah	Chirurgie thoracique
FAKHRI Anass	Histologie- embyologie cytogénétique		

#### Professeurs Assistants

Nom et Prénom	Spécialité	Nom et Prénom	Spécialité
AABBASSI Bouchra	Pédopsychiatrie	ESSADI Ismail	Oncologie Médicale
ABALLA Najoua	Chirurgie pédiatrique	FASSI Fihri Mohamed jawad	Chirurgie générale
ABDELFETTAH Youness	Rééducation et Réhabilitation Fonctionnelle	FDIL Naima	Chimie de Coordination Bio- organique
ABDOU Abdessamad	Chiru Cardio vasculaire	FENNANE Hicham	Chirurgie Thoracique
ABOULMAKARIM Siham	Biochimie	HAJHOUI Farouk	Neurochirurgie
ACHKOUN Abdessalam	Anatomie	HAJJI Fouad	Urologie

AIT ERRAMI Adil	Gastro-entérologie	HAMMI Salah Eddine	Médecine interne
AKKA Rachid	Gastro - entérologie	Hammoune Nabil	Radiologie
ALAOUI Hassan	Anesthésie - Réanimation	HAMRI Asma	Chirurgie Générale
ALJALIL Abdelfattah	Oto-rhino-laryngologie	HAZIME Raja	Immunologie
AMINE Abdellah	Cardiologie	JALLAL Hamid	Cardiologie
ARROB Adil	Chirurgie réparatrice et plastique	JANAH Hicham	Pneumo- phtisiologie
ASSERRAJI Mohammed	Néphrologie	LAFFINTI Mahmoud Amine	Psychiatrie
AZAMI Mohamed Amine	Anatomie pathologique	LAHLIMI Fatima Ezzahra	Hématologie clinique
AZIZ Zakaria	Stomatologie et chirurgie maxillo faciale	LAHMINE Widad	Pédiatrie
BAALLAL Hassan	Neurochirurgie	LALYA Issam	Radiothérapie
BABA Hicham	Chirurgie générale	LAMRANI HANCH Asmae	Microbiologie-virologie
BELARBI Marouane	Néphrologie	LOQMAN Souad	Microbiologie et toxicologie environnementale
BELFQUIH Hatim	Neurochirurgie	MAOUJOUD Omar	Néphrologie
BELGHMAIDI Sarah	Ophthalmologie	MEFTAH Azzelarab	Endocrinologie et maladies métaboliques
BELLASRI Salah	Radiologie	MESSAOUDI Redouane	Ophthalmologie
BENANTAR Lamia	Neurochirurgie	MILOUDI Mohcine	Microbiologie - Virologie
BENCHAFAI Ilias	Oto-rhino-laryngologie	MOUGUI Ahmed	Rhumatologie
BENNAOUI Fatiha	Pédiatrie	NASSIH Houda	Pédiatrie
BENZALIM Meriam	Radiologie	NASSIM SABAH Taoufik	Chirurgie Réparatrice et Plastique
BOUTAKIOUTE Badr	Radiologie	OUEIAGLI NABIH Fadoua	Psychiatrie
CHAHBI Zakaria	Maladies infectieuses	OUMERZOUK Jawad	Neurologie
CHEGGOUR Mouna	Biochimie	RAGGABI Amine	Neurologie
CHETOUI Abdelkhalek	Cardiologie	RAISSI Abderrahim	Hématologie clinique
CHETTATI Mariam	Néphrologie	REBAHI Houssam	Anesthésie - Réanimation
DAMI Abdallah	Médecine Légale	RHARRASSI Isam	Anatomie-patologique

DARFAOUI Mouna	Radiothérapie	RHEZALI Manal	Anesthésie-réanimation
DOUIREK Fouzia	Anesthésie- réanimation	ROUKHSI Redouane	Radiologie
EL- AKHIRI Mohammed	Oto- rhino- laryngologie	SAHRAOUI Houssam Eddine	Anesthésie-réanimation
EL AMIRI My Ahmed	Chimie de Coordination bio-organnique	SALLAHI Hicham	Traumatologie- orthopédie
EL FADLI Mohammed	Oncologie médicale	SAYAGH Sanae	Hématologie
EL FAKIRI Karima	Pédiatrie	SBAAI Mohammed	Parasitologie-mycologie
EL GAMRANI Younes	Gastro-entérologie	SBAI Asma	Informatique
EL HAKKOUNI Awatif	Parasitologie mycologie	SEBBANI Majda	Médecine Communautaire (médecine préventive, santé publique et hygiène)
EL JADI Hamza	Endocrinologie et maladies métaboliques	SIRBOU Rachid	Médecine d'urgence et de catastrophe
EL KHASSOUI Amine	Chirurgie pédiatrique	SLIOUI Badr	Radiologie
ELATIQUI Oumkeltoum	Chirurgie réparatrice et plastique	WARDA Karima	Microbiologie
ELBAZ Meriem	Pédiatrie	YAHYAOUI Hicham	Hématologie
ELJAMILI Mohammed	Cardiologie	ZBITOU Mohamed Anas	Cardiologie
ELOUARDI Youssef	Anesthésie réanimation	ZOUIA Btissam	Radiologie
EL-QADIRY Rabiyy	Pédiatrie	ZOUIZRA Zahira	Chirurgie Cardio- vasculaire

LISTE ARRÊTÉE LE 23/06/2021



*DEDICACES*



Je dédie cette thèse,

Tout d'abord à Allah le tout puissant, qui m'a donné la force et la patience d'accomplir ce modeste travail. Louange et remerciement pour sa clémence et sa miséricorde.

Puis à ceux qui m'ont donné la vie, et sans qui, rien de cela ne serait possible, à mes très chers parents : l'exceptionnelle Jamila Sajid et le serein Abdellah Cherki.

Les mots ne sauraient exprimer l'immense amour que je porte pour vous ni la profonde gratitude pour vos innombrables sacrifices et interminables efforts que vous n'avez jamais cessé de consentir pour mon bien être et mon instruction. Votre soutien et encouragements constants m'ont donné la force de faire le formidable métier que je m'appête à faire. Je vous remercie pour votre patience et votre amour inconditionnel. Et je vous promets aussi que même si jamais je ne pourrai vous apporter autant ni vous rendre ce que vous m'avez donné, je serai toujours là. Envers et contre tout. Que Dieu tout puissant vous garde et vous procure santé, bonheur et longue vie pour que vous demeuriez le flambeau illuminant de nos chemins. J'espère de tout mon cœur avoir répondu aux espoirs que vous avez fondés en moi et je vous rends hommage par ce modeste travail en guise de ma reconnaissance et amours éternels. Je vous aime à en mourir.

A mon très cher frère Ayoub Cherki, puisse l'amour et la fraternité nous unissent à jamais. Je te souhaite réussite dans ta vie, avec tout le bonheur qu'il faut pour te combler. Merci pour ton soutien durant toutes ces années et ton aide immense à la réalisation de ce travail, ton amour inconditionnel et ta présence constante. Tu es et tu seras toujours ma sécurité dans ce monde si obscure. Que dieu nous unit à jamais.

A mes grand-parents paternels et maternels, qui nous ont quittés... spécialement à ma grand-mère Touda qui vient de passer, je suis désolée si je n'étais pas très présente..

A toute la famille Cherki et Sajid, à tous mes oncles et tantes, mes cousines et mes cousins, et à tous les membres de ma famille, petits et grands, à mon oncle Azzedine Sajid, ma tante Hafida Sajid, et ma tante Aicha, votre amour me réchauffe le cœur.

Merci pour votre soutien et encouragements. J'espère que vous trouverez ici le témoignage de ma profonde affection. Que Dieu vous protège.

A la famille Naji, qui étaient et sont toujours là, qui ont assisté à toutes mes sottises d'enfant et qui m'ont aimé comme une des leurs. A Naima Fallah spécifiquement, qui me donne tant d'amour et me comble par ses douâs.

A la famille Gannabi et à la grande sœur Chaimae Gannabi, ma maicha, la plus paisible ! Les gens se perdent en grandissant et en changeant de ville. Elle, je l'ai gardée pendant longues 14 années tout en sachant que notre amitié s'est faite dans moins d'une année. Je te souhaite tout le bonheur du monde, tu le mérites amplement.

A ma chère Widad El Hankari, ma première colocataire, ma première amitié en quittant la maison, ma confidente et la sœur que je n'ai jamais eue. Quiconque nous connaît toutes les deux séparément, trouvera notre amitié improbable avec nos caractères très divergents. Mais,

c'est justement cela que j'aime en nous. Elle est mon amie malgré nos différences et je sais qu'elle veillera toujours sur moi, même si je m'entête et je m'éloigne, elle me retrouvera.

A mes copines à qui je casse la tête avec mes histoires : l'épique Ichtihak Amou, la plus forte et la plus loyale, qui a survécu tant de difficultés, maintenant, c'est le temps de briller et vivre pleinement. Un avenir prometteur t'attend, je le sais, que de la joie Inshallah. La combattante Latifa Oumaiouf, la grande sœur, la voix de la raison, je te remercie pour l'écoute et les conseils que je ne suis jamais. La fashionista Rim Almagoussi (j'ai écrit le nom correctement !) et l'encyclopédie Jihane Hamdane, les amies qui ont causé ma ruine financière avec les brunchs imprévus, vous êtes toutes les deux mon rayon de soleil. Et pour finir en beauté, la douce Saloua Hazmiri, sensibilité et féminité. Fragilité et émotions, Slioua vit tout avec tant de sentiments et vivacité, et c'est une très belle chose que j'ai toujours admiré. Force et courage à toi ma belle, tu vas marquer tant de vies par ta bonté, accroche toi!

A celles qui représentent la joie de vivre, Houda Fakhri et Nouhaila Moustahfid. Houda, pédiatre à plein temps et mon coach personnel en temps de crise, je te souhaite joie et prospérité dans ta vie et je ne peux que te remercier pour tout. Deux rencontres très improbables et qui ont duré avec beaucoup de moments extraordinaires. A nous la vie, a nous le bonheur, à nous les fous rires !

A Zakaria Wakrim, une amitié invraisemblable durant mon internat avec tout les hauts et les bas que le mot porte (Coyote and bipbip !) Très cérébral et déterminé, qualités qu'on ne peut qu'admirer. Et pourtant, a toujours répondu présent dès que c'était nécessaire. Je te remercie pour tout, et je te souhaite tout le bonheur du monde avec beaucoup de succès. Je sais que tu vas y arriver Inshallah.

A mes ami(e)s d'enfance : Fatima Ezzahra El Moussaoui, Mehdi Yacoubi, Samia Allaou, Yassine el Youssoufi, Ilyass Lamrabet, Yassine el Azim... A mes ami(e)s rencontrés durant toutes ces longues années d'amphithéâtre/ buvette/ bibliothèque et cafés pour étudier (GANO pour les vrais !).

A tous mes collègues médecins internes de la 19ème promotion sans exception : Amine Laalou, Mohamed Hasani, Hamdaoui Ayoub, Fatima Arabi, Saad Moumen, Nafidi Salma, Imane Katif, Faycal Idam, Jouahri Anas, Sahar Rochd, Nidae Mimouni, Kabbaj Samia, Ilafe El machi, Intissar Kial, Raja Ousalm, Siham Sbihi, Assia Lemkhoudem, Zakaria Ztati, Ayoub El Attar, Fatima Ezzahra Afryad, Yasmina Hadoui, Mohamed Amine Majhoul, Najat Bouhdoud, Soumaya Jamil, Yasmina Yassine, Salah Eddine Youbi, Touilite Manal, Lalouly Sara, Ouaziz Meriem, Merkouk Oumaima, Sara Boumediane, Ayoub Alaoui, Khalid EL ouardi, Zineb El Mernissi, Mehdi El mansouri, Nouha Mansar... une grande famille Hamdoulilah.

Aux pépites de la 20ème promotion de médecins internes qui se reconnaîtront sûrement et tout mon respect à mes anciens de la 18ème promotion.

Aux résidents, étudiants, infirmiers et tout le personnel des services par lesquelles j'ai eu l'occasion de faire un passage durant mon cursus d'externat et surtout d'internat. Grand merci au personnel de la réanimation qui a su m'accueillir dans leur famille dans le temps du COVID, c'était atroce mais avec eux, ce l'était moins. Je cite : Meriem Essafti, Chadi Rahmani, Nadir

Inajjarne, Mohamed Makoudi, Reda Hedrami, Nissrine.. et tant d'autres personnes. Toute mon admiration à cette belle spécialité et son équipe!

Un merci s'impose pour tous ceux qui ont fait de mon passage en Pédiatrie B convivial et chaleureux. Service de Cardiologie HMA, passage qui a conditionné un choix décisif dans ma vie: choix de spécialité, je remercie Professeur Bouzerda pour son écoute et sa disponibilité continue. Je remercie mon binôme Salah Eddine Kaddouri qui était toujours compréhensif, je remercie les résidents qui m'ont tant aidé et restent à l'écoute malgré les contraintes. Une pensée émue à tous mes collègues, futurs cardiologues, une grande et belle équipe que je tiens à saluer et ensemble j'espère qu'on fera de beaux exploits.

Si je dois citer tous les noms, je ne pourrai pas assurer ma soutenance à temps ! Je dirai cela pour faire court : à toute personne qui se reconnaît dans cette dédicace, à toute personne qui sait qu'elle compte pour moi et que j'ai omis involontairement de citer : je m'en excuse et merci pour tous les beaux moments partagés.

A toute personne qui est entrain de lire ma thèse et s'est intéressée à ma dédicace, sache que cela est le travail clôturant 5 longues années d'études théoriques et 2 interminables années d'internat avec toutes les misères qu'un étudiant en médecine peut vivre. Je veux te dire que ce n'était pas facile, j'ai perdu beaucoup et j'ai gagné autant.. Voire plus. J'ai vécu des moments où j'ai cru que je m'en remettrais pas, je veux te dire que j'avais tort, il faut garder en tête que tout finit par finir comme le dit si bien Maman chérie, et que toute souffrance est surmontable grâce à Dieu et grâce à l'amour des siens. Quelle que soit la bataille que tu es entrain de mener aujourd'hui, je te dis de tenir bon et surtout ne laisse rien au monde te souiller ta bonté d'âme.

Aux futures personnes que je rencontrerai plus tard dans la vie Inshallah, vous aurez une amie en or, courage à vous ! (sarcasme, ou pas ?)

Et enfin, une pensée particulière à tous les patients souffrants, qui nous marquent chaque jour par leurs histoires, je leur souhaite à tous un prompt rétablissement.

Que Dieu vous protège toutes et tous.

*Assala Cherkí*



*REMERCIEMENTS*



*A notre maître et Président de thèse*

*Monsieur le professeur A. ABOUCHADI*

*Professeur de l'Enseignement supérieur et chef de service de CMF à  
Hôpital Militaire Avicenne de Marrakech*

*Vous nous honorez tous, et moi en particulier, par votre présence.*

*Votre compétence professionnelle incontestable ainsi que vos  
qualités humaines vous valent l'admiration et le respect de tous. Vous êtes  
et vous serez pour nous l'exemple de rigueur et de droiture dans  
l'exercice de la profession.*

*Je tiens à vous remercier pour l'accueil aimable et bienveillant, c'était  
très touchant dans ces temps assez stressants. Je vous remercie d'avoir  
accepté de présider le jury de ma thèse malgré les contraintes.*

*Veillez, cher Maître, trouver dans ce modeste travail  
l'expression de notre haute considération, de notre sincère reconnaissance  
et de notre profond respect.*

*A notre maître et Rapporteur de thèse*

*Professeur N. MANSOURI HATTAB*

*Professeur de l'enseignement supérieur et chef de service de chirurgie  
maxillo-faciale et esthétique à Hôpital Ibn  
Tofaïl CHU Mohammed VI de Marrakech*

*Permettez-moi de vous remercier du fin fond de mon cœur pour la  
bienveillance, la gentillesse et la spontanéité avec lesquelles vous avez  
accepté de diriger ce travail. Travailler sous votre direction était un réel  
honneur. Vous êtes l'exemple à suivre pour nous tous, et surtout, nous les  
doctoresses, votre parcours est inspirant et on ne peut que l'admirer et  
espérer être un jour aussi brillantes.*

*Vos qualités scientifiques, pédagogiques et votre intarissable bonté  
m'inspirent beaucoup d'admiration et de respect. Vous êtes un exemple à  
suivre. Veillez trouver ici le témoignage de ma gratitude et ma  
reconnaissance les plus sincères.*

*A notre maître et Rapporteur de thèse*

*Professeur M. EL BOUIHI*

*Professeur de l'enseignement supérieur de chirurgie maxillo-faciale et  
esthétique, et directeur de l'Hôpital Ibn  
Tofaïl CHU Mohammed VI de Marrakech*

*Merci de nous avoir confié la responsabilité de ce travail. Toute notre  
gratitude s'adresse à vous, cher professeur, pour tout ce que nous vous  
devons. Vous avez su nous communiquer le désir d'offrir le meilleur de  
nous-mêmes. Nous vous sommes très reconnaissants pour tout le temps et  
les sacrifices que vous avez dû faire aux dépens de votre travail et de vos  
obligations, ainsi que pour vos encouragements inlassables, vos conseils  
judicieux, et vos remarques hors pair.*

*A notre maître et Juge de thèse*

*Monsieur le professeur B. ABIR*

*Professeur agrégé de chirurgie maxillo-faciale et esthétique à l'hôpital  
Militaire Avicenne de Marrakech*

*Je vous remercie vivement pour l'honneur que vous me faites  
en acceptant de juger ce travail. Je suis très sensible à votre gentillesse.*

*Votre modestie et compétence me seront à jamais mémorables.*

*Veillez croire, cher professeur, en mon admiration et  
mes sentiments les plus respectueux.*

*A notre maître et Juge de thèse*

*Monsieur K. TOURABI*

*Professeur agrégé de Chirurgie plastique et esthétique de  
L'hôpital Militaire Avicenne de Marrakech*

*Je ne peux vous remercier assez de m'avoir honorée par votre présence.*

*Je suis très reconnaissante envers votre gentillesse, professionnalisme,  
bienveillance et respect. Vous avez accepté aimablement de juger  
cette thèse. Cet honneur me touche infiniment et je tiens à vous exprimer  
ma profonde reconnaissance.*



*LISTE DES ILLUSTRATIONS*



## Liste des figures

- Figure 1** : Evaluation clinique en per-opérateur
- Figure 2** : Champage en per-opérateur
- Figure 3** : Voie d'abord
- Figure 4** : Marquage néo angle hélix anthélix
- Figure 5** : Néo pli hélix anthélix fixé
- Figure 6** : Répartition selon les tranches d'âge dans notre série
- Figure 7** : Répartition selon le sexe dans notre série
- Figure 8** : Répartition du niveau socio-économique dans notre série
- Figure 9** : Répartition des patients selon la latéralité
- Figure 10** : Répartition selon la symétrie du décollement chez nos patients
- Figure 11** : Répartition selon les mécanismes du décollement dans notre série
- Figure 12** : Répartition selon la rigidité du cartilage dans notre étude
- Figure 13** : Répartition selon la présence ou non de malformation associée
- Figure 14** : Répartition des patients selon le mode d'anesthésie réalisée
- Figure 15** : Répartition selon les techniques chirurgicales utilisées
- Figure 16** : Répartition selon les complications dans notre série
- Figure 17** : Degré de satisfaction du chirurgien opérateur
- Figure 18** : Degré de satisfaction des patients et leurs familles
- Figure 20** : Coupe frontale d'un embryon de 5 semaines
- Figure 21** : Développement des 6 colliculi
- Figure 22** : Anatomie de la face externe du pavillon de l'oreille
- Figure 23** : Topographie de l'oreille
- Figure 24** : Mesures anthropométriques

- Figure 25** : Angulométrie du pavillon
- Figure 26** : Vascularisation artérielle de la face externe du pavillon de l'oreille
- Figure 27** : Vascularisation artérielle de la face interne du pavillon de l'oreille
- Figure 28** : La vascularisation veineuse de l'oreille externe
- Figure 29** : Anatomie des nerfs sensoriels du pavillon de l'oreille
- Figure 30** : Âge moyen des patients opérés pour des oreilles proéminentes en comparaison internationale
- Figure 31** : Répartition par sexe des patients opérés pour des oreilles proéminentes en comparaison internationale
- Figure 32** : Anatomie auriculaire comparative entre oreille normale et oreille décollée
- Figure 33** : Schématisation des principales déformations du pavillon
- Figure 34** : Technique du bloc annulaire
- Figure 35** : Technique pour anesthésier le lobule de l'oreille et l'hélix
- Figure 36** : Technique pour anesthésier l'hélix et le tragus
- Figure 37** : Installation opératoire du patient pour otoplastie visualisant le champage
- Figure 38** : 1. Tracés et excision cutanée 2. Lambeau à pédicule mastoïdien
- Figure 39** : Technique de Stenstrom : principe d'affaiblissement à la râpe du cintre antérieur
- Figure 40** : Etapes de la technique de Stenstrom
- Figure 41** : Technique de Mustardé
- Figure 42** : Technique de Becker
- Figure 43** : Les différents temps de la technique de Becker
- Figure 44** : Technique de Converse
- Figure 45** : Technique de Marino
- Figure 46** : Résection de cartilage

- Figure 47** : Technique de Furnas
- Figure 48** : Schéma expliquant le rétrécissement du CAE
- Figure 49** : Fermeture de l'angle céphalo-conchal par enfouissement de la conque avec fixation au périoste mastoïdien par un mouvement de glissement en dedans et en avant
- Figure 50** : Conformateurs auriculaires
- Figure 51** : Techniques de lobuloplastie
- Figure 52** : Algorithme selon Nauman et al
- Figure 53** : Algorithme d'otoplastie par Stal et al
- Figure 54** : Classification des oreilles décollées et indication chirurgicale
- Figure 55** : Pansement post - opératoire
- Figure 56** : Complication type hématome
- Figure 57** : Ulcérations cutanées sur la face antérieure du pavillon
- Figure 58** : Cicatrice chéloïde rétro-auriculaire

## Liste des tableaux

<b>Tableau I</b>	:	Liste des patients de notre étude
<b>Tableau II</b>	:	Répartition selon l'âge dans la littérature
<b>Tableau III</b>	:	Répartition selon le sexe dans la littérature
<b>Tableau IV</b>	:	Répartition selon la latéralité dans la littérature
<b>Tableau V</b>	:	Répartition selon la motivation dans la littérature



*PLAN*



<b>INTRODUCTION</b>	<b>1</b>
<b>PATIENTS ET MÉTHODES</b>	<b>4</b>
<b>I. Méthodes et analyses</b>	<b>5</b>
<b>II. Critères d'inclusion</b>	<b>5</b>
<b>III. Critères d'exclusion</b>	<b>5</b>
<b>IV. Collecte des données</b>	<b>5</b>
<b>V. Définition des variables analysées</b>	<b>5</b>
<b>VI. Analyses des données</b>	<b>6</b>
<b>VII. Technique utilisée</b>	<b>6</b>
<b>RÉSULTATS</b>	<b>10</b>
<b>I. Résultats épidémiologiques</b>	<b>11</b>
1. Terrain	11
1.1.Age	11
1.2.Sexe	11
1.3.Niveau socio-économique	12
2. Antécédents	13
3. Motivation à la chirurgie	13
<b>II. Résultats de l'examen clinique</b>	<b>13</b>
1. Latéralité du décollement	13
2. Symétrie du décollement	14
3. Mécanisme du décollement	14
4. Rigidité du cartilage	15
5. Malformations associées	15
<b>III. Prise en charge thérapeutique</b>	<b>16</b>
1. Mode d'anesthésie :	16
1.1.bilan pré-op	16
1.2. Type anesthésie	17
2. Technique chirurgicale	17
3. Suivi post-opératoire :	18
3.1 Durée d'hospitalisation	18
3.2 Traitement post-op	18
4. Complications de l'otoplastie	18
5. Degré de satisfaction des patients et du chirurgien opérateur après l'otoplastie	19

<b>IV. Liste des patients de notre série avec iconographie</b>	<b>21</b>
<b>DISCUSSION</b>	<b>31</b>
<b>I. Rappel</b>	<b>32</b>
1. Historique de l'otoplastie	32
2. Embryologie du pavillon de l'oreille	34
2.1. Rappel sur l'appareil brachial	34
2.2. Formation de l'oreille externe	36
2.3. Conclusions pratiques de l'étude embryologique	37
3. Anatomie chirurgicale du pavillon de l'oreille	38
3.1. anatomie descriptive du pavillon de l'oreille	38
3.2. anatomie topographique de l'oreille	44
3.3. anatomie vasculaire du pavillon de l'oreille	48
4. Etiologie des oreilles décollées	53
<b>II. Données épidémiologiques et cliniques</b>	<b>55</b>
1. Répartition selon l'âge	55
2. Répartition selon le sexe	57
3. Répartition selon la latéralité	60
4. Répartition selon la motivation à la chirurgie	61
<b>III. Prise en charge thérapeutique</b>	<b>62</b>
1. Exploration	62
1.1. Exploration clinique	62
1.2. Démarche pratique : examen clinique	66
2. Mode d'anesthésie :	68
2.1 Anesthésie local et loco- régional,	68
2.2 anesthésie générale	72
3. Techniques d'otoplastie :	75
3.1. Objectifs de l'otoplastie	76
3.2. Les voies d'abord	77
3.3. Modelage de l'anthélix	78
3.4. Correction de l'hypertrophie conchale	89
3.5. Correction de l'ouverture de l'angle céphalo-conchal	93
3.6. Techniques non chirurgicales	94
3.7. Correction de la protrusion du lobule	96
4. Indications chirurgicales	98

5. Suivi post-opérateur:	103
5.1.Traitement post- opératoire	103
5.2.Complications et traitement	104
5.3.Causes d'échec de l'otoplastie	109
<b>IV. Recommandations</b>	<b>110</b>
<b>CONCLUSION</b>	<b>111</b>
<b>ANNEXES</b>	<b>113</b>
<b>RESUMES</b>	<b>117</b>
<b>BIBLIOGRAPHIE</b>	<b>124</b>



*INTRODUCTION*



L'otoplastie est l'ensemble des techniques chirurgicales développées et raffinées au cours des dernières décennies visant à corriger le préjudice essentiellement esthétique des oreilles décollées. Dont la prévalence dans la population se rapproche de 5% chez les caucasiens. (1)

Les oreilles permettent une véritable personnalisation du visage, une étude en 1965 amenée par un criminologiste assure que les détails structuraux des oreilles peuvent être assimilés aux empreintes par leur particularité et spécificité aux individus et pourraient être utilisés pour identifier les criminels défigurés (2)

La correction des oreilles décollées est devenue nécessaire devant l'importance apportée à l'image de soi dans l'ère de la chirurgie esthétique et les critères exigeants des canons de beauté, ainsi, l'otoplastie prend de plus en plus d'intérêt dans le domaine de la chirurgie.

L'otoplastie représente un véritable challenge pour le chirurgien à cause de la complexité de l'anatomie chirurgicale et anthropométrique du pavillon de l'oreille car les oreilles décollées représentent une malformation causée par plusieurs particularités anatomiques qui peuvent s'associer entre elles à des degrés divers, impliquant le développement de plus de 200 techniques chirurgicales décrites au cours des années.

Ainsi, le chirurgien confronte plusieurs problèmes en matière de l'otoplastie :

- ✚ Pas de critères standardisés définissant les oreilles décollées
- ✚ Pas de choix de stratégie opératoire codifié
- ✚ Pas de critères de réussite préétablis mais une évaluation dépendant surtout sur la satisfaction subjective du chirurgien et du patient
- ✚ Complications post opératoires et les récives

Notre étude a été motivée par l'intérêt émergent que notre population apporte de plus en plus à son image et la multitude des techniques chirurgicales qu'il faut évaluer et adapter à notre contexte afin d'aboutir aux meilleurs résultats avec les moindres complications.

Le but de cette étude étant :

- ❖ Décrire les techniques chirurgicales
- ❖ Rappeler les indications chirurgicales
- ❖ Etablir des recommandations

Toutes ces particularités nous ont incités à revenir sur cette série des 20 cas d'otoplastie, tous pris en charge au CHU Mohamed VI de Marrakech, à l'hôpital IBN TOFAIL par le même opérateur sur une période d'étude allant de Novembre 2012 à Novembre 2021 avec un recul de 6 mois.



## *PATIENTS ET METHODES*



## **I. Méthodes et analyses :**

Il s'agit d'une étude rétrospective allant de Novembre 2012 à Novembre 2021 avec un recul de 6 mois.

On a répertorié 20 dossiers, concernant les patients pris en charge au service de chirurgie maxillo-faciale et esthétique de l'hôpital Ibn Tofail du CHU Mohammed VI de Marrakech pour prise en charge des oreilles décollées.

## **II. Critères d'inclusion :**

Il a été retenu dans cette étude les dossiers des patients :

- Présentant des oreilles décollées ou une récurrence du décollement après otoplastie ancienne.
- Pour lesquels a été posée une indication d'otoplastie.
- Opérés dans le service de chirurgie maxillo-faciale et esthétique entre Novembre 2012 et Novembre 2012.

## **III. Critères d'exclusion :**

Les dossiers incomplets ont été exclus de notre étude.

## **IV. Collecte des données**

Le recueil des données a été réalisé à partir du dossier médical des patients qui ont été hospitalisés au service, du registre des urgences et du registre du bloc opératoire.

## **V. Définition des variables analysées**

L'étude a été réalisée à l'aide d'une fiche d'exploitation (annexe 1) qui renseigne sur :

- Les données épidémiologiques : L'âge, le sexe, niveau socio-économique

- Les antécédents
- Les motivations à la chirurgie
- Description clinique du décollement de l'oreille et ses mécanismes
- La stratégie thérapeutique.
- Les complications
- Le degré de satisfaction du chirurgien et des patients après l'otoplastie.

## **VI. Analyse des données**

La saisie des textes et des tableaux a été faite sur le logiciel Word 2019 et celle des graphiques sur le logiciel Excel 2019.

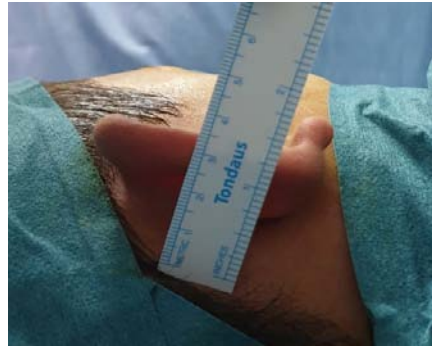
L'analyse statistique des données a été faite à l'aide du logiciel sphinx et SPSS version 1.

Nous étions confrontés à de nombreuses difficultés, notamment le manque de certaines données concernant essentiellement l'évolution et le suivi postopératoire des patients.

## **VII. Technique utilisée :**

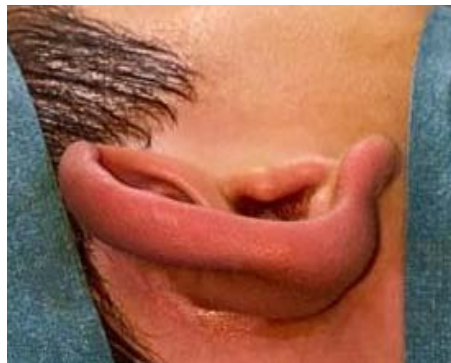Technique utilisée dans notre série est la technique de Becker Modifiée sous anesthésie générale ou anesthésie locale/ ou loco-régionale selon l'âge du patient se déroulant sur plusieurs étapes :

1. Evaluation clinique minutieuse sur table opératoire de tous les paramètres anthropométriques et anatomiques.



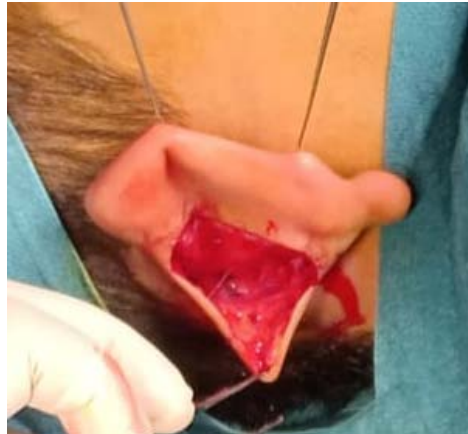**Figure 1 : évaluation clinique en per-opérateur (Iconographie du service de CMF hôpital Ibn Tofail du CHU Mohamed 6)**

2. Anesthésie locale et locorégionale pour adulte et par infiltration de lidocaine-adrenalinée ou bien anesthésie générale pour les enfants.
3. Installation du patient en décubitus dorsal.
4. Champage qui permet l'exposition simultanée des oreilles et de la partie médiane du visage nécessaires à la comparaison per-opérateur avec deux champs opératoires (un pour chaque oreille) après avoir rabattu les cheveux et procédé à une désinfection soigneuse du pavillon de l'oreille.



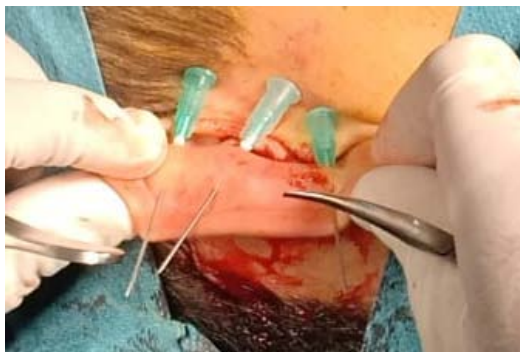**Figure 2 : Champage permettant l'exposition de l'oreille à corriger (Iconographie du service de CMF hôpital Ibn Tofail du CHU Mohamed 6)**

5. Voie d'abord postérieure rétro auriculaire avec une incision parallèle à l'hélix à 10 mm du bord libre hélicien et dissection sous cutanée sus péricondrale rétro auriculaire permettent de libérer le lit conchal et la face postérieure de l'anthélix



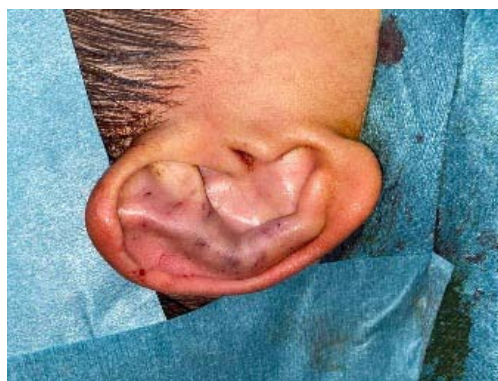**Figure 3 : Voie d'abord (Iconographie du service de CMF hopital Ibn Tofail du CHU Mohamed 6)**

6. Repérage du future néo angle hélix anthélix au niveau antérieur par des aiguilles



**Figure 4 : Marquage par aiguilles du néo angle hélix anthélix**

7. Chondrotomie postérieure préservant le péri-chondre antérieure et sans dissection.
8. Création du nouveau pli hélix anthélix fixé par des points perdus retro-auriculaire en U.



**Figure 5: nouveau pli hélix anthélix fixé par des points en U**

**Place de la chirurgie dans la prise en charge des oreilles décollées.**

---

9. Remise de la conque et fixation au lit conchal.
10. Excision éventuelle d'une raquette cutanée excédentaire.
11. Fermeture en points séparés.
12. Pansement gras qui moule les reliefs occlusif et non compressif.
13. Contrôle post opératoire à J+5 et à J+10 pour ablation de points de sutures.
14. Maintien d'un bandage auriculaire pendant un mois.



*RESULTATS*

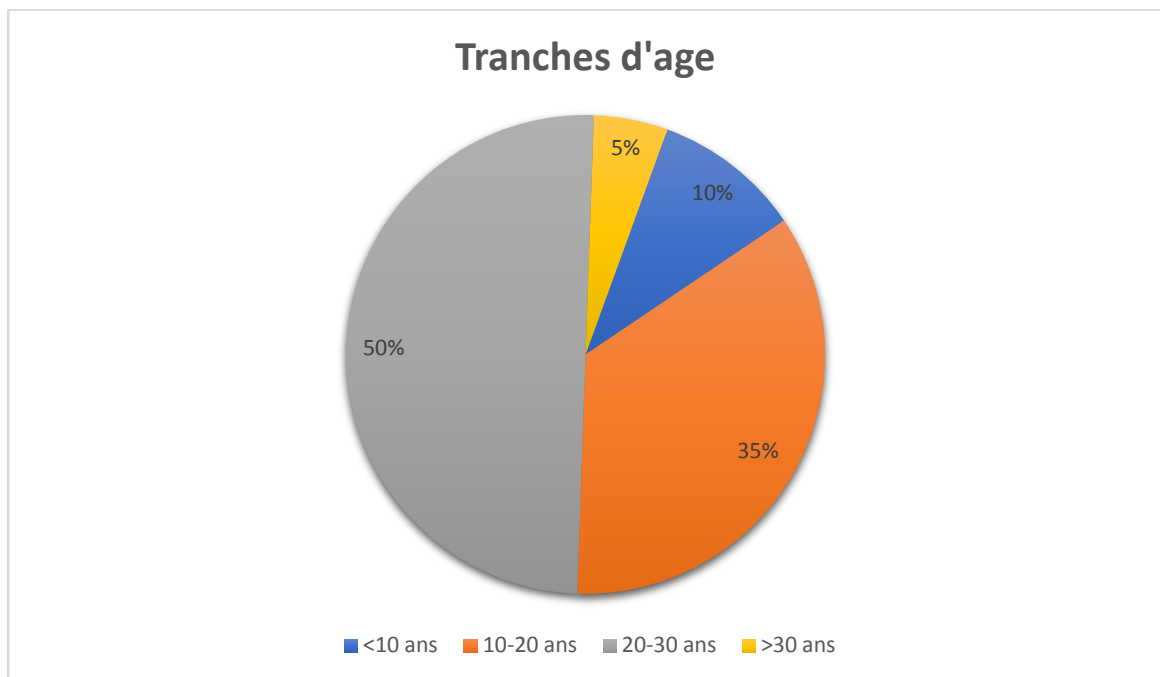


## **I. Résultats Epidémiologiques :**

### **1. Terrain :**

#### **1.1 Age :**

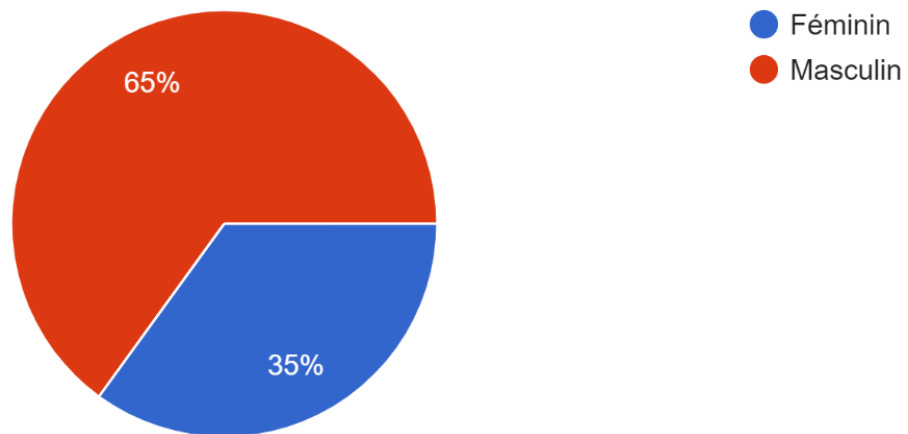
L'âge moyen de nos patients était de 19.8 avec des extrêmes allant de 8 ans à 34 ans. La répartition selon les tranches d'âge dans notre série est bien présentée sur la figure 1.



**Figure 1: Répartition selon les tranches d'âge dans notre série**

#### **1.2 Sexe :**

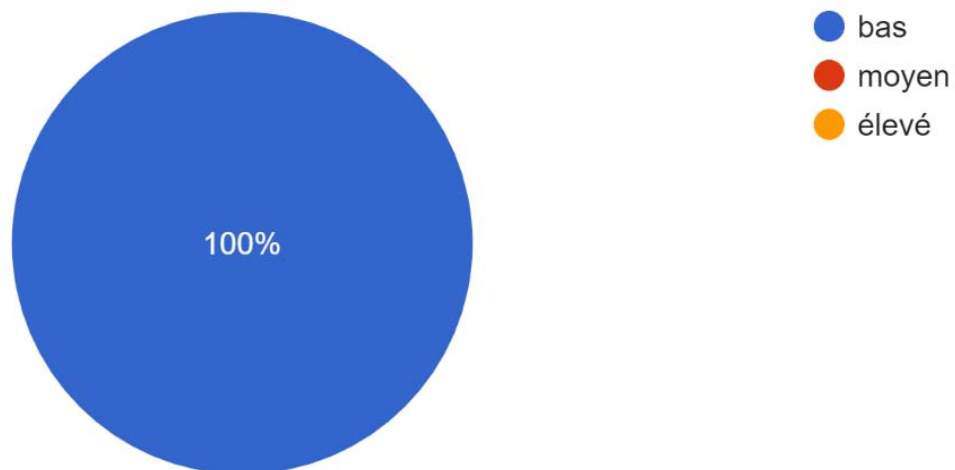
L'étude de la répartition selon le sexe (Figure 2) retrouve que 13 patients étaient de sexe masculin soit 65% des 20 patients avec 7 patients du sexe féminin comme présenté sur la figure 2. La sex-ratio était de 1.85.



**Figure 2: Répartition des patients de notre série selon le sexe**

**1.3 Niveau socio-économique :**

Le niveau socio-économique dans notre étude était bas chez tous nos patients comme présenté sur la Figure 3.



**Figure 3: Répartition du niveau socio-économique dans notre série**

**2. Antécédents :**

Les patients de notre série n'avaient pas d'antécédents.

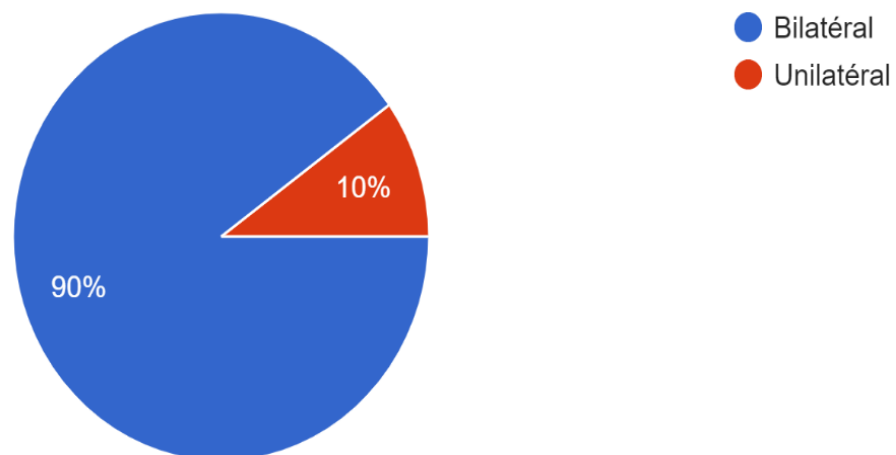
**3. Motivation à la chirurgie :**

Tous nos patients étaient motivés par la gêne esthétique dans notre série d'étude associée à l'intimidation particulièrement chez les enfants en âge scolaire par leurs camarades d'école.

**II. Résultats Cliniques :**

**1. Latéralité du décollement :**

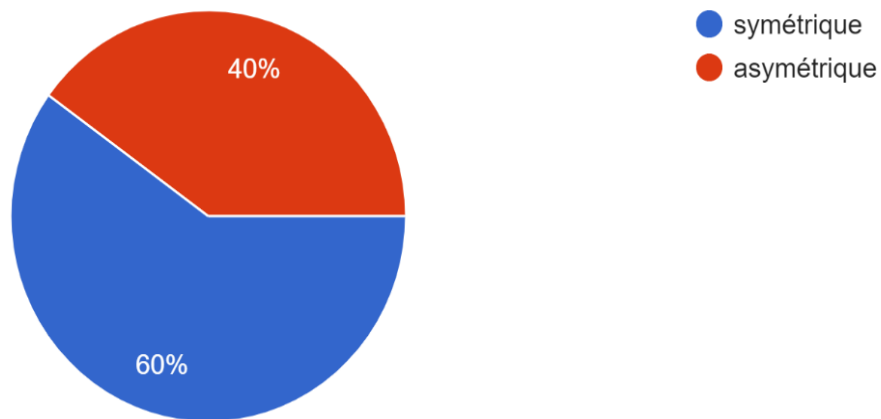
Dans notre série, 18 de nos patients avaient un décollement bilatéral soit 90% contrairement à 2 patients seulement qui présentaient un décollement unilatéral de l'oreille droite soit 2% de notre série d'étude.



**Figure 9: Répartition selon la latéralité du décollement chez nos patients**

## **2. Symétrie du décollement :**

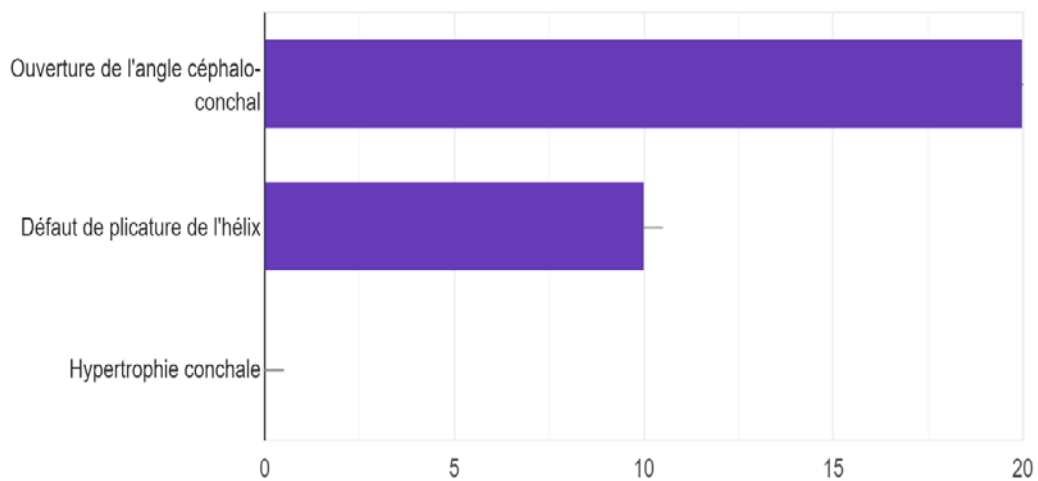
Dans notre série 60% de nos patients présentaient un décollement symétrique soit 12 patients, en parallèle on a retrouvé 40% d'asymétrie soit 8 patients, dont 2 avaient un décollement unilatéral et donc d'emblée en asymétrie.



**Figure 10: Symétrie du décollement chez nos patients**

## **3. Mécanisme du décollement :**

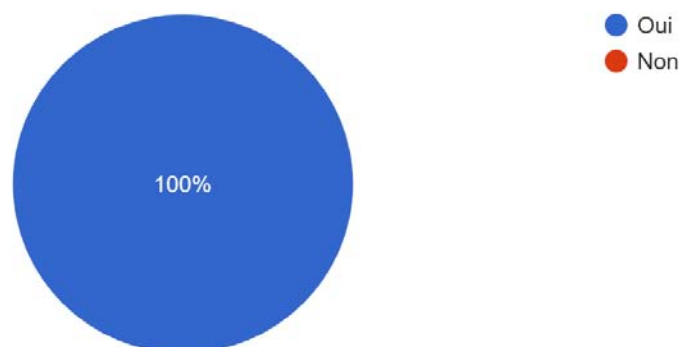
L'anomalie d'ouverture de l'angle céphalo-conchal était décrite chez 100% de nos patients et elle était associée à un défaut de plicature de l'hélix chez 50% des patients de notre série. Alors que l'hypertrophie conchale n'était pas décrite chez aucun patient de notre série.



**Figure 11: Mécanismes du décollement chez nos patients**

#### **4. Rigidité du cartilage :**

Tous nos patients avaient un cartilage rigide.

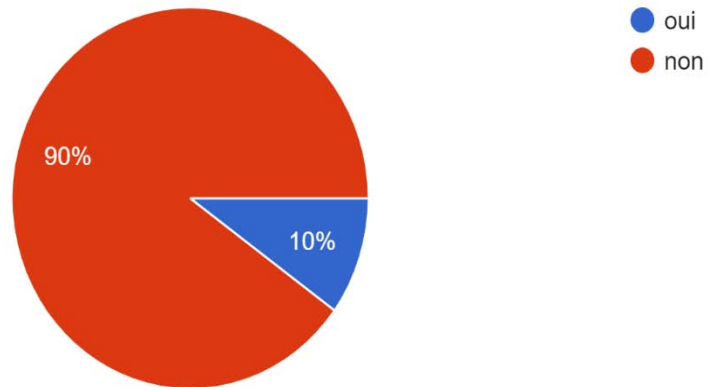


**Figure 12: Répartition de la rigidité du cartilage dans notre étude**

#### **5. Malformations associées :**

Dans notre étude, 90% des patients n'avaient pas une malformation associée soit 18 patients de notre série et seulement deux patients avaient une malformation type :

- Asymétrie faciale
- Blépharophimosis avec un ptosis



**Figure 13: Répartition des patients selon la présence ou non de malformation associée**

### **III. Prise En Charge Thérapeutique :**

#### **1. Mode d'anesthésie**

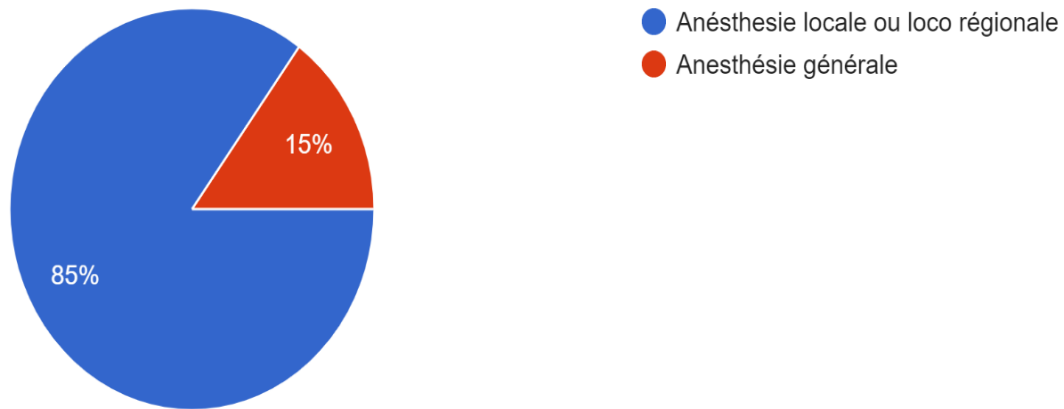
##### **1.1 Bilan pré-op :**

Tous nos patients ont profité d'un bilan pré-opératoire de base qui s'était révélé normal et qui comprenait :

- NFS
- TP, TCK
- Urée
- Créatinine
- Radiographie du thorax incidence de face.

##### **1.2 Type d'anesthésie :**

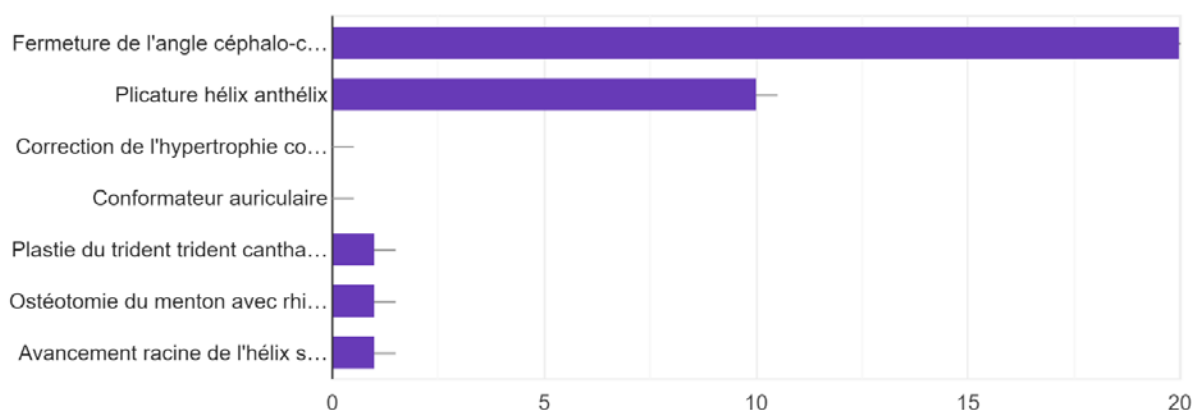
85% de nos patients ont bénéficiés d'une anesthésie locale ou loco-régional soit 17 patients, avec seulement 15% des patients soit 3 patients qui ont bénéficié d'une anesthésie générale.



**Figure 14: Répartition des patients selon le mode d'anesthésie réalisée**

## **2. Technique chirurgicale :**

Une fermeture de l'angle céphalo-conchal a été réalisée chez 100% de nos patients, cette technique a été associée à une plicature de l'hélix sur l'anthélix selon la technique de Beker modifiée comme décrite avant chez 50% de nos malades, aucune correction de l'hypertrophie conchale n'a été retrouvée dans notre série ni l'utilisation d'un conformateur auriculaire. D'autres gestes ont été associés chez deux de nos patients qui présentaient des malformations associées à type de : avancement de la racine de l'hélix selon Antia Buch chez un seul patient, ostéotomie du menton avec rhinoplastie chez un seul patient qui présentait une asymétrie faciale, et une plastie en trident canthal interne bilatéral avec cure de ptosis par résection du muscle releveur chez un seul patient.



**Figure 15: Répartition des techniques chirurgicales et gestes associées dans notre série**

### **3. Suivi post-opératoire :**

#### **3.1. Durée d'hospitalisation**

Dans notre série, la moitié de nos patients ont été opéré en ambulatoire, pour l'autre moitié, une durée moyenne de 3 jours avec des extrêmes d'hospitalisation de 2 à 5 jours.

#### **3.2. Traitement post-opératoire :**

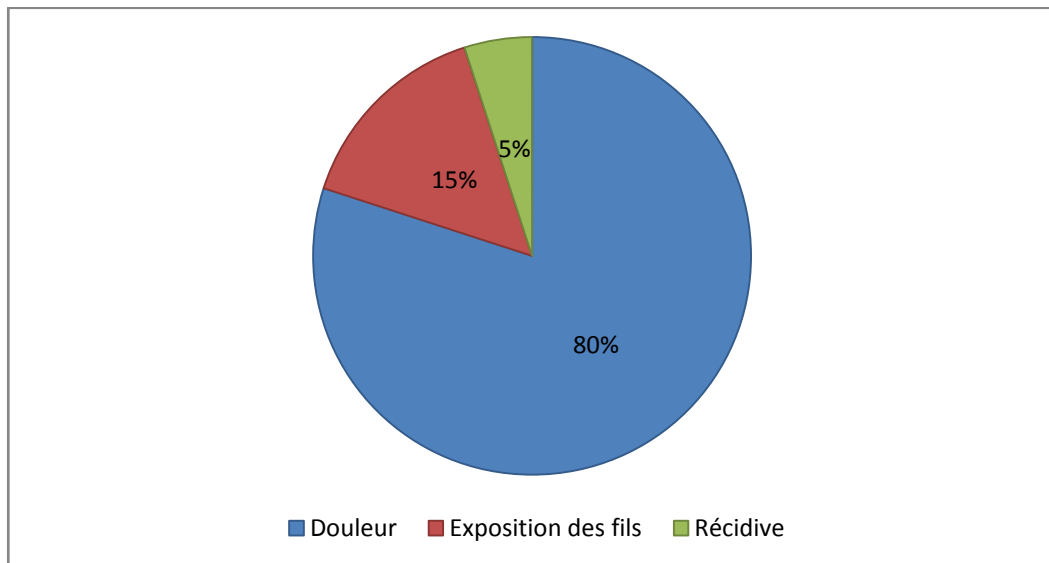
Tous nos patients ont bénéficié d'un traitement antalgique et antibiotique (Paracétamol et amoxicilline acide clavulanique pendant 6 jours).

### **4. Complications de l'otoplastie :**

Dans notre série, 80% des patients ont souffert d'une douleur post-opératoire traitée par antalgique.

L'exposition de fils était chez 3 patients sur une série de 20 patients soit 15%, à 2 ans, à 5 ans, et à 7 ans de l'intervention qui ont été retirés sous anesthésie locale.

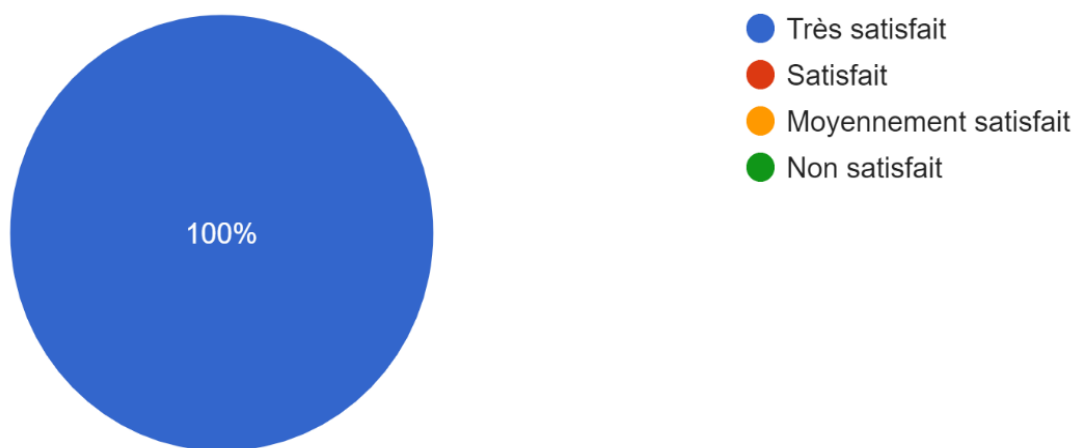
Une récurrence avec relâchement de points de sutures chez un patient adulte à 6 mois de la réparation, repris sous anesthésie locale pour retouche et resserrage de fils de plicature hélix anthélix.



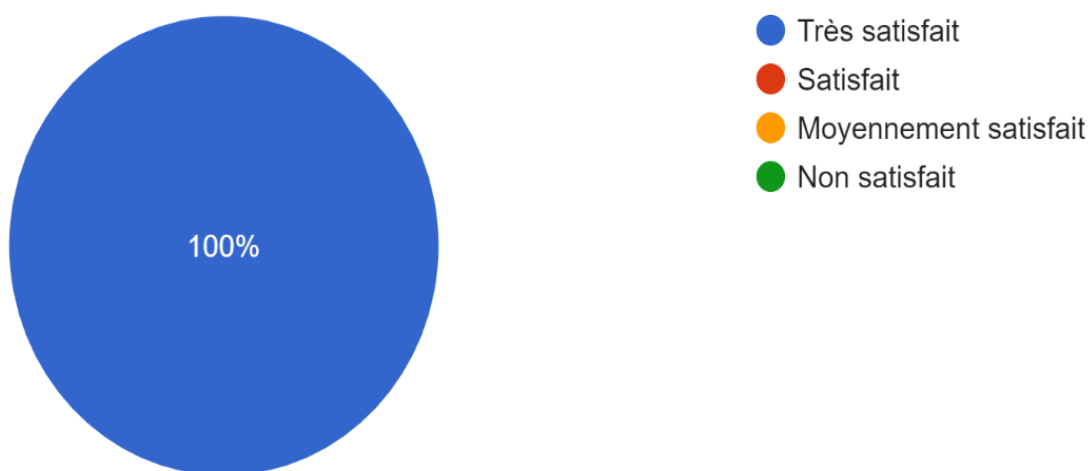
**Figure 16: Répartition des patients selon les complications**

**5. Degré de satisfaction des patients et du chirurgien après l'otoplastie :**

100% de nos patients ont été très satisfait de la chirurgie, de même pour le chirurgien opérateur.





**Figure17: Répartition selon le degré de satisfaction du chirurgien opérateur**




**Figure 18: Degré de satisfaction des patients et leurs familles**

I. Liste des patients de notre série avec iconographie :



Tableau I : Patients de notre étude

Iconographie	Age	Clinique	Prise en charge
 <i>Juin</i>	14 ans	Oreilles décollées bilatérales asymétriques par ouverture de l'angle céphalo conchal	Fermeture de l'angle céphalo-conchal sous anesthésie locale
 <i>Juin</i>	19 ans	Oreilles décollées bilatérales symétriques par défaut de plicature de l'hélix avec ouverture de l'angle céphalo conchal.	Fermeture de l'angle céphalo-conchal avec plicature de l'hélix anthélix sous anesthésie locale



Place de la chirurgie dans la prise en charge des oreilles décollées.

 <p><i>Juin</i></p>	26 ans	Oreilles décollées bilatérales symétriques par ouverture de l'angle céphalo-conchal	Fermeture de l'angle céphalo-conchal sous anesthésie locale
 <p><i>Juillet</i></p>	13 ans	Oreilles décollées bilatérales asymétriques par ouverture de l'angle céphalo-conchal et défaut de plicature de l'hélix de l'oreille droite.	Fermeture de l'angle céphalo-conchal avec Plicature helix anthelix à droite sous anesthésie locale


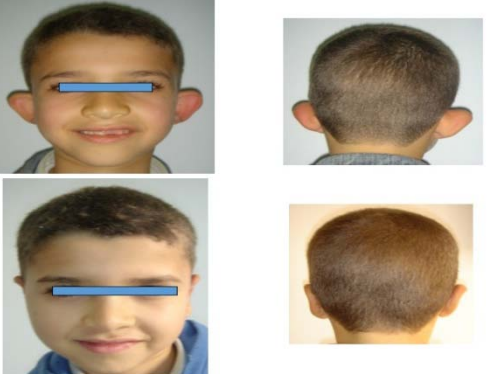
Place de la chirurgie dans la prise en charge des oreilles décollées.

 <p style="text-align: right;"><i>Juillet</i></p>	<p>25 ans</p>	<p>Oreilles décollées bilatérales symétriques par ouverture de l'angle céphalo-conchal, avec une malformation associée type : Blepharophimosis et ptosis</p>	<p>Fermeture de l'angle céphalo conchal sous anesthésie locale avec correction de la malformation associée par une plastie en trident canthale interne bilatéral et cure de ptosis par résection du releveur</p>
 <p style="text-align: right;"><i>Aout</i></p>	<p>10 ans</p>	<p>Oreilles décollées bilatérales asymétriques par ouverture de l'angle céphalo conchal et défaut de plicature de l'hélix droite</p>	<p>Fermeture de l'angle céphalo conchal avec plicature helix anthelix de l'oreille droite sous anesthésie locale</p>



Place de la chirurgie dans la prise en charge des oreilles décollées.

 <p style="text-align: right;"><i>Septembre</i></p>	<p>28 ans</p>	<p>Oreilles décollées bilatérales symétriques par ouverture de l'angle céphalo conchal</p>	<p>Fermeture de l'angle céphalo conchal sous anesthésie locale</p>
 <p style="text-align: right;"><i>Octobre</i></p>	<p>23 ans</p>	<p>Oreilles décollées bilatérales asymétriques par ouverture de l'angle céphalo-conchal et défaut de plicature de l'hélix Associée à une asymétrie faciale</p>	<p>Fermeture de l'angle céphalo-conchal et plicature de l'hélix sur anthélix sous anesthésie locale Associée à une ostéotomie du menton et une rhinoplastie</p>



Place de la chirurgie dans la prise en charge des oreilles décollées.

 <p><i>Novembre</i></p>	26 ans	Oreilles décollées bilatérales symétriques par ouverture de l'angle céphalo-conchal	Fermeture de l'angle céphalo conchal sous anesthésie local
 <p><i>Novembre</i></p>	8 ans	Oreilles décollées bilatérales symétriques par ouverture de l'angle céphalo-conchal et défaut de plicature de l'hélix	Fermeture de l'angle céphalo conchal avec plicature hélix anthélix sous anesthésie locale


Place de la chirurgie dans la prise en charge des oreilles décollées.

 <p><i>Octobre</i></p>	12 ans	Oreilles décollées bilatérales symétriques par ouverture de l'angle céphalo-conchal	Fermeture de l'angle céphalo-conchal sous anesthésie générale
 <p><i>Novembre</i></p>	24 ans	Oreilles décollées bilatérales asymétriques par ouverture de l'angle céphalo-conchal	Fermeture de l'angle céphalo-conchal sous anesthésie locale

Place de la chirurgie dans la prise en charge des oreilles décollées.

 <p style="text-align: right;"><i>Novembre</i></p>	<p>25 ans</p>	<p>Oreilles décollées bilatérales symétriques par ouverture de l'angle céphalo-conchal et défaut de plicature de l'hélix</p>	<p>Fermeture de l'angle céphalo-conchal et plicature hélix anthélix sous anesthésie locale</p>
 <p style="text-align: right;"><i>Juillet</i></p>	<p>11 ans</p>	<p>Oreilles décollées bilatérales symétriques par ouverture de l'angle céphalo-conchal et défaut de plicature de l'hélix</p>	<p>Fermeture de l'angle céphalo-conchal et plicature hélix anthélix sous anesthésie générale</p>



Place de la chirurgie dans la prise en charge des oreilles décollées.

 <p style="text-align: right;"><i>Juin</i></p>	<p>8 ans</p>	<p>Oreille décollée unilatérale par ouverture de l'angle céphalo-conchal et défaut de plicature de l'hélix anthélix</p>	<p>Fermeture de l'angle céphalo-conchal avec plicature hélix anthélix avec avancement de la racine de l'hélix selon la technique d'Antia Buch</p>
 <p style="text-align: right;"><i>Aout</i></p>	<p>24 ans</p>	<p>Oreilles décollées bilatérales asymétriques par ouverture de l'angle céphalo-conchal</p>	<p>Fermeture de l'angle céphalo-conchal sous anesthésie locale</p>

Place de la chirurgie dans la prise en charge des oreilles décollées.

 <p style="text-align: right;"><i>Juin</i></p>	<p>18 ans</p>	<p>Oreilles décollées bilatérales symétriques par ouverture de l'angle céphalo-conchal et défaut de plicature de l'hélix</p>	<p>Fermeture de l'angle céphalo-conchal et plicature de l'hélix anthélix sous anesthésie locale</p>
 <p style="text-align: right;"><i>Juin</i></p>	<p>22 ans</p>	<p>Oreilles décollées bilatérales symétriques par ouverture de l'angle céphalo-conchal et défaut de plicature de l'hélix</p>	<p>Fermeture de l'angle céphalo-conchal et plicature de l'hélix anthélix sous anesthésie locale</p>

Place de la chirurgie dans la prise en charge des oreilles décollées.

 <p style="text-align: right;">Septembre</p>	<p>26 ans</p>	<p>Oreille décollée unilatérale droite par défaut d'ouverture de l'angle céphalo-conchal</p>	<p>Fermeture de l'angle céphalo-conchal sous anesthésie locale</p>
 <p style="text-align: right;">Juillet</p>	<p>34 ans</p>	<p>Oreilles décollées bilatérales symétriques par ouverture de l'angle céphalo-conchal</p>	<p>Fermeture de l'angle céphalo-conchal sous anesthésie locale</p>



*DISCUSSION*



## **I. Rappel**

### **1. Historique de l'otoplastie :**

L'histoire de l'otoplastie remonte au X<sup>ème</sup> siècle avec l'Hindou Surustra et au XV<sup>e</sup> siècle avec le Bolognais Tagliacozzi qui sont considérés comme des précurseurs des techniques de l'otoplastie. (3)

Depuis, plusieurs périodes dans les techniques de l'otoplastie se sont succédées devenant de plus en plus simplifiées et perfectionnées à fur et à mesure. Durant la première période, on se contentait d'enlever un croissant de peau rétro-auriculaire selon Dieffenbach en 1845 et Ely en 1881, ce dernier fut le premier à réaliser une otoplastie pour des oreilles proéminentes congénitales (4) . Sauf que l'élasticité du ressort cartilagineux et la distension des amarres cutanées entraînait reproduction de la déformation. Cette idée, dès la fin du XIX<sup>e</sup> siècle, faisait condamner ce type de procédé.

Au cours de la deuxième période, on a adjoint à l'exérèse cutanée la résection d'une portion de la conque inaugurée par King et Monks (5). En fait, un nom domine toute cette période, c'est celui de Morestin (6) qui, en 1903, décrivait un procédé qui eut un grand et durable succès, en France notamment, et qui fut repris dans de nombreux traités de technique opératoire. On reprochait à ce procédé remarquable par sa simplicité, de supprimer le sillon rétro-auriculaire, donnant un pavillon aplati sans relief et trop collé.

La troisième période voyait naître les techniques de plicature simple de l'anthélix déjà entrevues par Morestin (6). C'est à Lockett (7), en 1910, que nous devons les techniques qui se proposent de reconstruire la plicature normale de l'anthélix. Il y parvient en associant une excision en « croissant » de la peau postérieure opposée au futur anthélix et une résection d'une bande allongée de cartilage tout autour de l'anthélix et de sa branche postéro-supérieure, et en suturant enfin, par des points éversants, les berges cartilagineuses restantes. Il ne faut pas omettre les travaux de Young (8) qui se proposait de repositionner le scapha en bonne position

par rapport à la conque sans suture de soutien.

En gros, deux grands procédés ont été développés :

- Procédés visant à émousser la plicature de l'anthélix :
- Par des chondrotomies unique ou bien parallèles de part et d'autre de l'anthélix, voire même des chondrotomies transfixiantes comme illustré avec Barsky, avec des voies d'abord antérieure ou postérieure. Marino, en 1964, propose un procédé simple qui combine la chondrotomie et points de suture. (9) (10)
- D'autres procédés plus complexes, notamment avec Becker (11) et Dufourmentel (12) :
- Techniques plus élaborées visant à réformer l'anthélix par une véritable tubulisation :
- Converse est le promoteur de cette méthode (13). Des chondrotomies placées en arrière et en avant de l'anthélix et de sa branche supérieure sont un peu plus distantes que dans l'intervention de Becker.

La reproche qui peut être faite à cette technique séduisante est d'obtenir un bourrelet antihélicéen trop important avec réduction du scapha.

Mis à part les deux grands procédés, certains ont proposé un amincissement du cartilage par la râpe(14) ou à l'aide de striation (15), voire même sans amincissement(16) à l'aide de points de matelassier placés sur le cartilage de part et d'autre du néoanthélix sans toucher à la peau antérieure sans le seul but de tubuliser l'anthélix. Et toujours, viser sa plicature harmonieuse, d'où la résection des tissus rétroauriculaires, technique mis en exergue par Robin (17) et Pollet (18) qui a permis une reposition plus facile de la conque.

Sans oublier la correction des ressorts antérieures qui s'opposent à une reposition du pavillon avec Robin qui a préconisé une chondrotomie antérieure à l'union de la conque du conduit auditif externe qui va permettre la bascule du pavillon vers l'arrière. Auric a perfectionné ce point de technique en suturant le bord antérieur de la conque au périoste mastoïdien, évitant ainsi toute déformation du méat.

Pollet de son côté a proposé une technique très séduisante dont l'intérêt est de rompre l'effet de ressort constitué par la fusion de la racine de l'hélix et de la branche inférieure de l'anthélix, il y parvient par une section cartilagineuse dissimulée permettant de séparer la partie antérosupérieure de l'anthélix et la racine de l'hélix. (3) Ainsi que La correction de la protrusion du lobule qui a été mise en exergue par Senchal (19). Et Récemment, l' affaiblissement du cartilage sous endoscope avec Graham (20)

## **2. Embryologie du pavillon de l'oreille :**

L'origine de l'oreille externe est double : le premier et le deuxième arc branchiaux participent à sa morphogénèse selon un mode « pluraliste ». En effet, 6 bourgeons émanent de ces arcs et se distribuent de façon à former un organe aux reliefs tourmentés. Le devenir et l'importance des différents bourgeons sont controversés et il est hasardeux de vouloir expliquer par l'embryologie les différentes malformations rencontrées.

### **2.1 Rappel sur l'appareil brachial : (Figure 20)**

L'oreille externe provient de la première fente ectobranchiale et de l'ectoblaste des 2 premiers arcs.

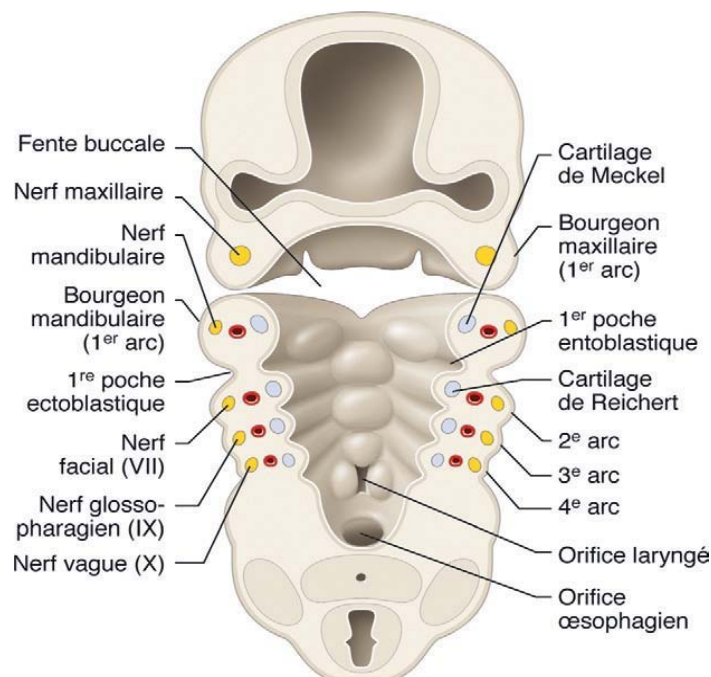
L'appareil branchial apparait dès la fin du premier mois de vie. Il est issu de la différenciation de 3 feuillettes : endoblaste, ectoblaste, et mésoblaste. Il se situe au niveau de la paroi latérale de l'extrémité céphalique.

Cet appareil est constitué de fentes ou sillons branchiaux, séparés par des saillies ou arcs branchiaux. Il existe 4 fentes ectobranchiales et 6 fentes endobranchiales qui correspondent à la partie latérale du pharynx.

Un arc branchial contient un mésoderme à l'origine d'un squelette cartilagineux, d'un arc vasculaire, d'un nerf crânien mixte et d'une ébauche musculaire. Le premier arc va donner le bourgeon de Meckel et le deuxième celui de Reichert. Il existe un déterminisme embryologique à partir duquel chaque arc va avoir une destinée précise.

## Place de la chirurgie dans la prise en charge des oreilles décollées.

- Le premier arc est maxillo--mandibulaire et va être à l'origine de la cinquième paire crânienne.
- Le deuxième arc est hyoïdien et sera à l'origine du territoire du VII.
- Le troisième arc est hyo--thyroïdien.
- Le quatrième et le cinquième sont pharyngolaryngés.
- L'oreille externe naît de la partie supérieure de la première poche branchiale ectoblastique.
- L'oreille moyenne naît de l'endoblaste.
- L'oreille interne naît à la fois de l'ectoblaste pour ses éléments nerveux et du mésoblaste pour ses éléments osseux.



**Figure 20: Coupe frontale d'un embryon de 5 semaines (21)**

## **2.2 Formation de l'oreille externe (Figure 21)**

Les étapes essentielles se déroulent pendant le deuxième mois embryonnaire.

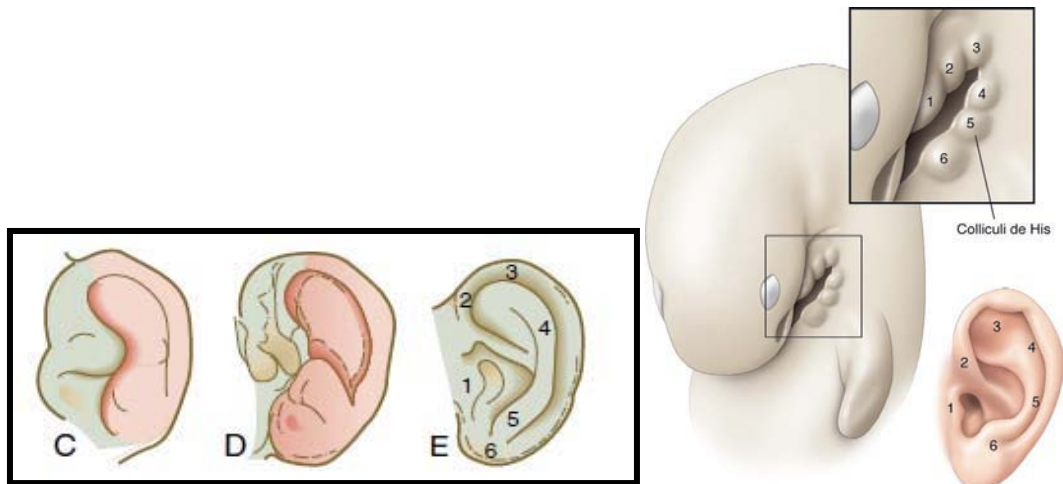
- vers la 5<sup>ème</sup> semaine se produit un bourgeonnement de la première fente branchiale.
- Dès la 6<sup>ème</sup> semaine, apparaissent sur les berges de cette première fente des bourgeons correspondant à une prolifération mésenchymateuse temporairement plus rapide et condensée en 6 endroits voisins. Ils existent 3 bourgeons sur la berge mandibulaire antérieure. Ces formations sont les colliculi.
- la 7<sup>ème</sup> semaine, les colliculi fusionnent autour de la première fente qui deviendra le méat auditif primitif. Dans le même temps, le pavillon auriculaire se déplace en direction dorso-latérale sous la poussée expansionnelle du premier arc.

La part respective des deux arcs et le devenir des colliculi est matière à controverse. Les colliculus sont numéroté de 1 à 6, de bas en haut et d'avant en arrière.

Une cartographie embryologique a été proposée, établissant une correspondance entre chaque colliculi et les différentes parties du pavillon :

- Le colliculi n°1 donne le tragus.
- Le colliculi n°2 et le n°3 fusionnent et participant à la formation de l'hélix.
- Le colliculi n°4 donne l'anthélix.
- Le colliculi n°5 et le n°6 donne le lobule.

L'oreille externe est donc en place dès la fin de la septième semaine. La structure cartilagineuse est présente à partir du 45<sup>ème</sup> jour.



**Figure 21: Développement des 6 colliculi de part et d'autre de la première fente ectobranchiale (21)**

**2.3 Conclusions pratiques de l'étude embryologique :**

L'oreille externe est d'origine hyoïdienne à 85% mais la participation de l'arc mandibulaire explique l'association de certaines anomalies du pavillon à la pathologie malformative du premier arc maxillo-mandibulaire et du bourgeon maxillaire : dysostoses crânio-faciales, syndromes oto-mandibulaires.

On constate que la partie lobulaire, uni tissulaire est moins souvent atteinte que la partie bi-tissulaire, comportant peau et cartilage.

Le pavillon se forme brièvement et précocement lors de l'embryogénèse, avant l'oreille moyenne. Un pavillon normal peut coexister avec une atrésie de l'oreille moyenne. Par contre, on ne peut pas trouver une anotie avec une oreille moyenne normale.

### **3. Anatomie chirurgicale du pavillon de l'oreille**

#### **3.1 Anatomie descriptive du pavillon de l'oreille (22–27)**

##### ***a. Dimensions et croissances***

Le pavillon de l'oreille est une structure de fibrocartilage, lamellaire, plissée sur elle-même, d'un dessin original et complexe, paire et symétrique.

Sa forme est grossièrement ovalaire, à grand axe oblique vers le bas et en avant. Le pavillon de l'oreille a une fonction de cornet acoustique.

Ses dimensions moyennes sont comprises entre 55 et 65mm de hauteur. Sa largeur est d'environ 30 à 35mm avec une légère inclinaison vers l'arrière de 10° à 15°. Il existe de nombreuses variations de taille selon le sexe, l'appartenance ethnique et d'un individu à l'autre.

##### ***b. Reliefs du pavillon de l'oreille***

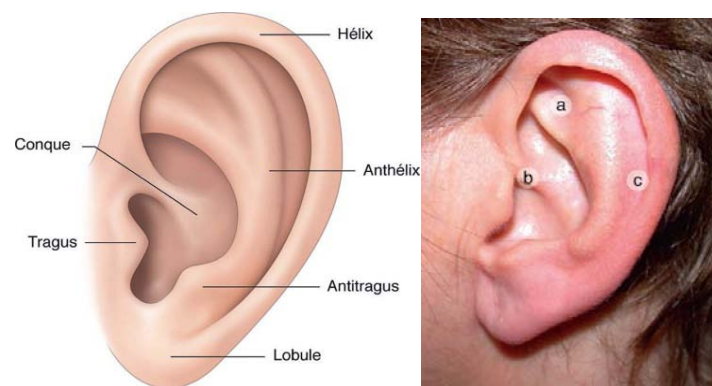
Ils constituent l'anatomie de surface du pavillon. L'originalité de son dessin est en fait un élément caractéristique de l'identité individuelle. Les deux pavillons sont rigoureusement symétriques. Une des difficultés de l'otoplastie consiste à reproduire avec fidélité ses différents reliefs. On lui décrit :

##### ***b.1. Face latérale : (Figure 22)***

Cette face présente un certain nombre de saillies et de dépressions :

- ✓ **La conque** est une dépression centrale et profonde, dont le fond se continue directement par le méat acoustique externe. La conque répond à la mastoïde sur ses deux tiers antérieurs. Le tiers postérieur est libre et donne naissance au relief de l'anthélix.
- ✓ **L'hélix** est le repli du bord supéro-postérieur du pavillon. Son extrémité antérieure, racine de l'hélix, est située dans la conque, au-dessus du méat acoustique externe. Dans sa partie supéro-postérieure, se trouve le tubercule du pavillon.

- ✓ **L'anthélix** est une proéminence située entre la conque et l'hélix dont il est séparé par la gouttière scaphoïde. L'anthélix se divise en avant en une branche supérieure et une branche inférieure qui délimitent la fossette triangulaire. Une fente, la cymba de la conque, sépare la racine de l'hélix et la branche inférieure de l'anthélix
- ✓ **Le tragus** est un relief aplati situé en avant de la conque. Il répond en haut à l'hélix dont il est séparé par le sillon antérieur de l'oreille ; en bas il est en relation avec la partie haute du lobule et l'antitragus.
- ✓ **L'antitragus** est un relief arrondi, séparé du tragus par l'incisure inter-tragienne. Il est situé dans la partie inférieure de la conque.
- ✓ **Le lobule** est un repli inférieur charnu et dépourvu de cartilage. Sa forme et son type d'insertion sont très variables d'un sujet à un autre.



**Figure 22 : Anatomie de la face externe du pavillon de l'oreille(27)**

**a. Fossette naviculaire b. Racine de l'hélix c. Gouttière antihélicéenne**

***b.2. Face médiale***

Se compose de deux parties bien distinctes. Une partie adhérente et une partie libre :

La partie adhérente correspond au segment antérieur du pavillon qui s'insère sur la partie latérale de la base du crâne et se poursuit avec le méat acoustique externe. Sa surface d'insertion a une forme ovale à grand axe presque vertical. Sa surface d'insertion dépasse largement les limites du méat acoustique externe jusqu'à environ 3 cm au-dessus du méat sur

l'os temporal et en arrière jusqu'au processus mastoïde.

La partie libre est moins étendue que la face latérale mais présente le même aspect qu'elle, avec des saillies et des dépressions qui reproduisent en sens inverse celles de la face latérale. Aux dépressions de la face latérale correspondent des éminences de la conque, de la gouttière scaphoïde et de la fossette triangulaire. Le sillon transverse sépare les reliefs de la conque et de la fossette triangulaire.

*b.3. Bord circonférentiel*

Dans sa plus grande partie, en avant, en haut et en arrière, il est constitué par l'hélix. Il se poursuit en bas par un repli purement cutané, le lobule.

*c. Constituants du pavillon de l'oreille*

*c.1. Fibrocartilage*

Elle est d'une importance capitale car c'est lui qui constitue la plupart des reliefs anatomiques précédemment évoqués, mais aussi parce qu'il présente des propriétés élastiques particulières dont la maîtrise est à la base de l'otoplastie.

Ce fibrocartilage, hétérogène dans son épaisseur (0.5 à 1.5mm) autant que dans ses propriétés mécaniques, forme la quasi-totalité du pavillon, à l'exception du lobule. Il est fait de nombreuses fibres élastiques et recouvert de périchondre sur toutes ses faces. Il est particulièrement épais et résistant sur la face postérieure du pavillon, ce qui autorise une bonne traction chirurgicale par les ligatures.

Le fibrocartilage du pavillon se compose de deux portions réunies par un isthme. La portion antérieure forme le cartilage du méat acoustique externe, dont fait partie le cartilage du tragus, et la portion postérieure celle du pavillon. Il forme une lame mince et élastique qui occupe toute l'étendue du pavillon à l'exception du lobule. Il est recouvert sur ses deux faces d'un périchondre épais et nacré. Il détermine tous les reliefs du pavillon.

La conque constitue une source appréciable de cartilage dans la chirurgie d'armature des

ailes du nez par exemple.

L'extrémité antérieure de l'hélix présente une petite éminence, l'épine de l'hélix, implantée en regard du tragus. Son extrémité postérieure, ou queue de l'hélix, est séparée de l'antitragus par la fissure antitrigo-hélicéenne. L'antitragus est séparé de la lame du tragus par l'incisure terminale, mais uni par elle par une étroite connexion, l'isthme. Ce dernier assure la continuité entre le cartilage du pavillon et celui du méat acoustique externe.

### *c.2. Ligaments*

Naissant du périchondre, il existe deux types de ligaments :

- **Les ligaments intrinsèques** : ils ne nous paraissent pas présenter de réalité individualisable, relient entre elles les différentes parties du cartilage, comblent les incisures entre les languettes cartilagineuses et maintiennent la forme du pavillon. Ils sont au nombre de quatre :
  - Le premier s'étend de l'antitragus à la queue de l'hélix et comble l'incisure antitrigo-hélicéenne,
  - Le deuxième relie le bord supérieur de la lame supérieure du tragus à la petite incisure de la conque comblant le sillon antérieur du pavillon.
  - Le troisième, située à la face médiale du pavillon, s'étend de la convexité de la conque à la convexité de la fossette de l'anthélix, recouvrant le sillon transversal de l'anthélix.
  - Le quatrième, qui est aussi médial, est assez fort et unie la convexité de la fossette de l'anthélix à la convexité de la conque.
- **Les ligaments extrinsèques** : sont constitués de deux nappes de conjonctifs dense unissant le fibrocartilage à l'os temporal :
  - Le ligament antérieur naît du fascia temporal, au-dessus du processus zygomatique

en avant et se dirige en arrière à la partie antérieure de la conque.

- Le ligament postérieur est plus large et plus épais. Il se fixe en arrière à la base du processus mastoïde et en avant à la convexité de la conque et au ponticulus.

### *c.3. Muscles*

On distingue deux groupes de muscles auriculaires : les muscles intrinsèques qui s'étendent du cartilage au revêtement cutané et relient les deux parties du cartilage et les muscles extrinsèques qui sont très minces et fixent le pavillon à la face temporale de la tête.

#### ➤ Les muscles intrinsèques :

- Le grand muscle de l'hélix s'étend verticalement sur la partie antérieure de l'hélix.
- Le petit muscle de l'hélix longe le bord libre de la racine de l'hélix
- Le muscle du tragus est formé de faisceaux verticaux situés sur la face latérale du tragus.
- Le muscle de l'antitragus relie l'antitragus à l'extrémité inférieure de l'anthélix.
- Les muscles transverse et oblique, situés sur la face médiale du pavillon, s'étendent de la conque aux éminences de la gouttière scaphoïde et de la fossette triangulaire.

#### ➤ Les muscles extrinsèques :

Le muscle auriculaire antérieur relie l'épine de l'hélix et le bord antérieur de la conque au fascia temporal.

Le muscle auriculaire supérieur s'insère sur la galea aponévrotique. Les fibres convergent vers la face médiale du pavillon pour rejoindre l'éminence correspondant à la fossette triangulaire.

Le muscle auriculaire postérieur est composé de deux ou trois faisceaux reliant le ponticulus au processus mastoïde.

Les muscles auriculaires sont différents entre la face médiale et la face latérale :

- Sur la face latérale, la peau est très adhérente et absolument immobile sur le périchondre. Sur cette face, la graisse est de répartition très irrégulière : inexistante au niveau de la conque et très abondante au niveau de la partie ascendante de l'hélix, de l'anthélix, de l'antitragus et du tragus. C'est au niveau du lobule que la couche graisseuse atteint son épaisseur maximale.
- Sur la face médiale, le tissu cellulaire sous-cutané est riche en fibres élastiques et en lobules graisseux qui confèrent à la peau de cette face une certaine mobilité.

#### *c.4. Peau*

La peau du pavillon se continue sans limites distinctes avec celle des régions voisines dont elle n'est pas différenciable. Elle est juste plus rose, plus lisse et plus douce au toucher. D'une grande minceur, elle laisse apercevoir en transparence les vaisseaux.

- **L'épiderme et le derme :**

Ils sont d'épaisseur appréciable du côté médial et très mince du côté latéral.

- **Les poils :**

Très nombreux, on les trouve partout où il y a de la graisse. Ils sont en général très développés au niveau du tragus alors que partout ailleurs, ils sont très rudimentaires.

- **Les glandes (sébacées, sudoripares) :**

Les glandes sébacées, situées dans l'épaisseur du derme, sont très développées comme celle du lobule du nez. Situées essentiellement dans la concavité de la conque et dans la fossette de l'anthélix, elles forment parfois de petits kystes sébacés.

Les glandes sudoripares, situées dans la couche profonde du derme, sont petites et peu nombreuses. Au niveau de l'entrée du méat acoustique externe, elles se modifient pour se transformer en glandes cérumineuses.

**3.2 Anatomie topographique de l'oreille :**

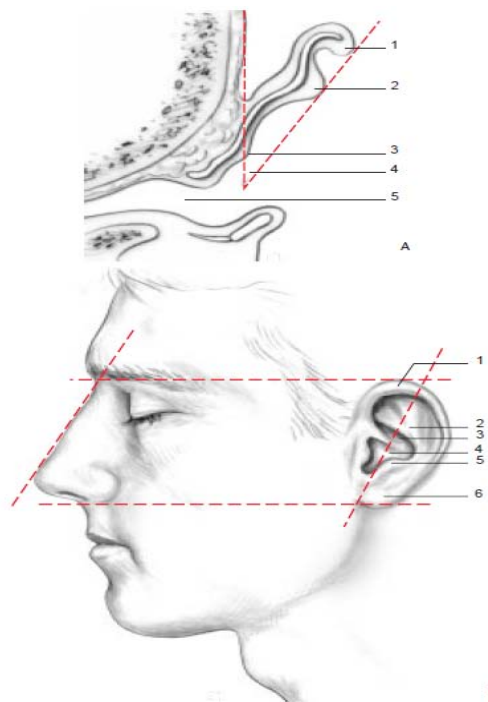
*a. Topographie de l'oreille : (3) (Figure 23)*

Le pavillon normal dans un plan frontal est compris entre deux lignes sensiblement horizontales : la supérieure passe par le sourcil et l'inférieure par le bord libre de l'aile du nez. Son grand axe est parallèle à la ligne de profil du nez. Le plan du pavillon forme un angle d'environ 10° ouvert vers le haut avec le plan temporal. Le lobule est situé dans un plan voisin de celui formé par le contour de l'hélix.

Dans un plan sagittal, la ligne joignant le point culminant du contour de l'oreille au bord antérieur du lobule est normalement parallèle à l'arête dorsale de la pyramide nasale.

La ligne presque verticale, joignant la racine de l'hélix et la zone de jonction entre lobule et face, prolonge normalement le rebord postérieur de la branche montante mandibulaire (19).

Dans un plan horizontal, l'angle de la modification est à l'origine de la plupart des disgrâces esthétiques du pavillon.



**Figure 23: Topographie de l'oreille. (3)**

**A. Coupe horizontale. 1. Hélix ; 2. Anthélix ; 3. Conque ; 4. Angle céphaloauriculaire; 5. Conduit auditif externe.**

**B. Rapports anatomiques. 1. Hélix ; 2. Anthélix ; 3. Cymba conchae ; 4. Cavum conchae ; 5. Antitragus ; 6. Lobule**

***b. Critères anthropométriques de l'oreille : (3,28)***

Des études anthropométriques ont révélé que la longueur verticale du pavillon de l'oreille adulte mesure entre 5 et 6 cm environ, et que sa largeur doit correspondre à environ 55% de sa longueur. Les dimensions idéales de l'oreille adulte varient entre les hommes et les femmes, les dimensions idéales féminines étant en moyenne de 59,0 mm sur 32,5 mm, tandis que les dimensions idéales masculines sont de 63,5 sur 35,3 mm. Ces dimensions sont illustrées dans la figure ci-dessous. (Figure 24A)

L'oreille externe se développe rapidement à un jeune âge, 90% de la largeur adulte étant atteinte à l'âge de 1 an et entre 97% et 99% de la largeur adulte étant atteinte à l'âge de 10 ans. La dimension verticale de l'oreille se développe plus lentement, atteignant 75% de la longueur adulte à l'âge d'un an et 93% à l'âge de 10 ans. Globalement, l'oreille est développée à 85% à l'âge de 3 ans.

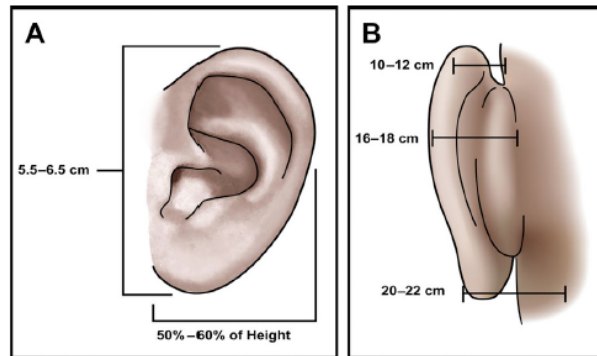
L'anthropométrie est une discipline quasiment sans limite, mais nous retenons en pratique quatre angles importants (Figure 25) :

- l'angle céphalo-conchal, entre le plan de la mastoïde et la tangente de la conque ; sa valeur est d'environ 80 à 90° ;
- l'angle scapho-conchal qui est délimité par les lignes tangentes entre les plans du scapha et la conque. Il correspond à un degré plus ou moins marqué de plicature de l'hélix sur l'anthélix. Sa valeur normale est égale environ à 90°. Pour Jost(29), la fermeture de cet angle, aux alentours de 80°, confère une indéniable élégance à l'oreille ;
- l'angle scapho-hélicéen traduit le degré de plicature de l'hélix sur le plan du scapha, en d'autres termes le degré d'antéversion du bourrelet auriculaire. Il doit se situer dans une fourchette comprise entre 40 et 60° ;
- l'angle céphalo-auriculaire est ainsi mis entre le plan de la mastoïde et celui passant à la fois par le sillon rétro-auriculaire et le bord le plus postérieur du contour du pavillon. Il est très influencé par l'angle céphalo-conchal, mais la plupart des modifications angulaires vont directement retentir sur cet angle. Il est chiffré à 20 ou 30°.

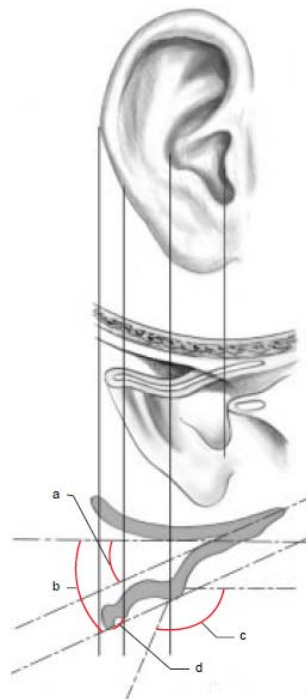
Certains auteurs comme Krappen (30) complètent ces données angulaires par des mensurations de distance entre les différents points du pavillon et le plan crânien. La distance entre le bord supérieur de l'hélice et la mastoïde doit être comprise entre 10mm et 12mm, la distance entre le bord médian de l'hélice et la mastoïde doit être comprise entre 16 et 18mm, et la distance entre l'hélice caudale et la mastoïde doit être comprise entre 20mm et 22mm, comme

le montre la figure en dessous. (Figure 24B)

L'intérêt de ces méthodes est une évaluation postopératoire concernant les résultats de la chirurgie des oreilles décollées ou dans la chirurgie de reconstruction du pavillon de l'oreille.



**Figure 24 : Mesures anthropométriques normales de l'oreille**



**Figure 25 : Angulométrie du pavillon inspiré de Senechal (19)**

- a. Angle céphaloconchal ; b. Angle céphaloauriculaire; c. Angle scaphohélicéen ;  
d. Angle scaphoconchal.,

### **3.3 Anatomie vasculaire du pavillon de l'oreille (31)**

Les artères proviennent de l'artère carotide externe. Les veines du pavillon se drainent dans la veine jugulaire externe par la veine temporale superficielle et par la veine auriculaire postérieure.

Le drainage lymphatique est collecté par les nœuds pré-auriculaires, parotidiens superficiels, mastoïdiens (ou retro-auriculaires) et intra-auriculaires. Les vaisseaux efférents de ces nœuds sont satellites de la veine jugulaire externe ou gagnent le nœud jugulo-digastrique.

La vascularisation des différents territoires anatomiques du pavillon n'est pas homogène. Il existe un réseau vasculaire dense au niveau de l'hélix avec la présence de nombreuses anastomoses. Par contre, la vascularisation de la conque est pauvre.

#### ***a. Système artériel***

La vascularisation artérielle du pavillon est assurée par deux territoires principaux : un territoire postérieur et un autre antérieur.

##### ***a.1. le territoire postérieur***

Il provient le plus souvent de l'artère auriculaire postérieure (AAP), branche collatérale grêle de l'artère carotide externe, se termine dans le sillon rétro-auriculaire en donnant trois branches : la branche supérieure, la moyenne et la branche inférieure qui assurent la vascularisation de la face médiale du pavillon. Ces trois branches s'anastomosent entre elles.

Il existe des rameaux perforants qui contournent l'hélix (rameaux circonflexes). Ces rameaux proviennent de l'AAP et prennent en charge la vascularisation de certaines régions de la face latérale du pavillon comme l'hélix ou le lobule.

Parfois, par l'absence de l'artère auriculaire postérieure, la vascularisation de la face médiale est assurée par des branches de l'artère occipitale (AO). Des rameaux perforants et circonflexes provenant de l'artère occipitale prennent en charge la vascularisation de l'hélix et du lobule.

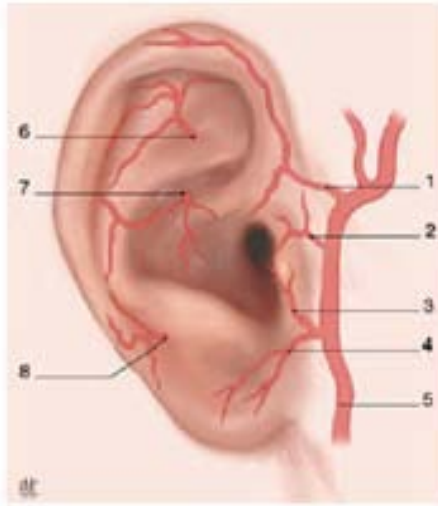
*a.2. le territoire antérieur*

Il provient de l'artère temporale superficielle (ATS), branche terminale de l'artère carotide externe, assure la vascularisation de la face latérale du pavillon et donne deux branches principales :

- La branche hélicale, supérieure, court le long de l'hélix et se distribue à la partie supérieure de la face latérale du pavillon. Cette branche est constante et s'anastomose avec la branche supérieure de l'artère auriculaire postérieure
- La branche lobulaire, inférieure, assure la vascularisation du tragus et de la face latérale du lobule. Elle s'anastomose avec la branche inférieure de l'artère auriculaire postérieure. Ces deux branches envoient des rameaux vers la conque et s'anastomosent entre elles. Parfois, l'artère temporale superficielle présente une branche supplémentaire, la branche auriculaire moyenne qui se dirige de part et d'autre du tragus. Cette branche donne des rameaux courts assurant la vascularisation de la conque. Elle s'anastomose avec les branches hélicale et lobulaire.

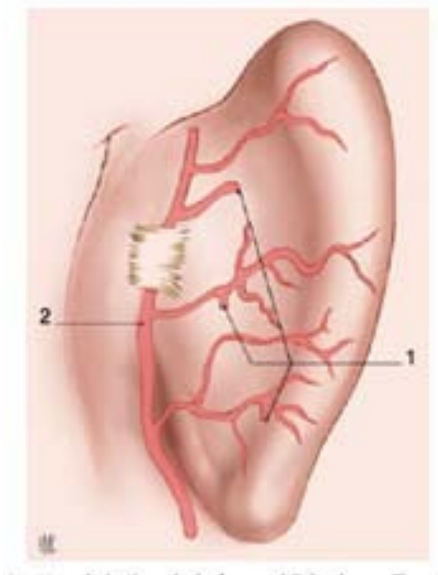
Très souvent, les branches provenant de l'artère temporale superficielle sont très grêles et la vascularisation de la face latérale du pavillon est assurée en grande partie par l'artère auriculaire postérieure, par l'intermédiaire des rameaux circonflexes et perforants.

- l'artère temporale superficielle (ATS) et l'artère auriculaire postérieure (AAP) sont les principales branches impliquées dans la vascularisation du pavillon. Les branches hélicales et lobulaires provenant de l'artère temporale superficielle sont constantes et prennent en charge la vascularisation de la face latérale du pavillon comprenant le tragus, la partie antérieure de l'hélix, de la conque et du lobule. La branche auriculaire moyenne est inconstante et si elle existe, elle vascularise le tragus. Les branches terminales de l'ATS s'anastomosent avec celles de l'AAP.
- L'artère occipitale (AO) contribue à la vascularisation du pavillon lorsque l'AAP est absente.



**Figure 26 : Vascularisation artérielle de la face externe du pavillon (31)**

1. Artère de l'hélix 2. Artère de la racine de l'hélix 3. Artère du tragus 4. Artère antérieure du lobule 5. Artère temporale superficielle 6. Artère perforante supérieure 7. Artère perforante moyenne 8. Artère perforante inférieure



**Figure 27 : Vascularisation artérielle de la face interne du pavillon (31)**

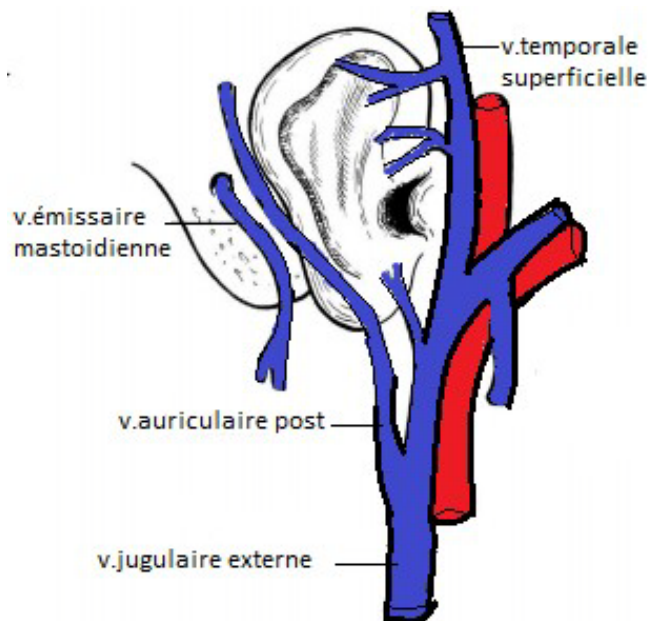
1. Artères perforantes supérieure, moyenne et inférieure 2. Artère auriculaire postérieure

*b. Système veineux*

Se répartissent aussi en deux territoires :

- Le territoire antérieur : Les veines superficielles se jettent dans le plexus sous-cutané de la joue, les profondes dans la veine temporale en haut et dans les veines profondes de la parotide postérieure en bas.
- Le territoire postérieur : Les veines superficielles communiquent avec les veines occipitales superficielles. Les postéro-supérieures se jettent dans la veine temporale profonde. Les moyennes et inférieures se collectent dans un arc postérieur constant qui se termine dans les veines profondes de la glande parotide.

Quelques branches communiquent avec les veines de la région mastoïdienne.



**Figure 28: La Vascularisation veineuse de l'oreille externe (31)**

*c. Système lymphatique*

Leur étude est de peu d'intérêt dans ce travail. On peut considérer que les lymphatiques de l'oreille sont regroupés en 4 principaux sites ganglionnaires de drainage :

- Le ganglion parotidien sous-auriculaire.
- Le ganglion pré-auriculaire.
- Le ganglion mastoïdien.
- Les ganglions cervicaux profonds latéraux.

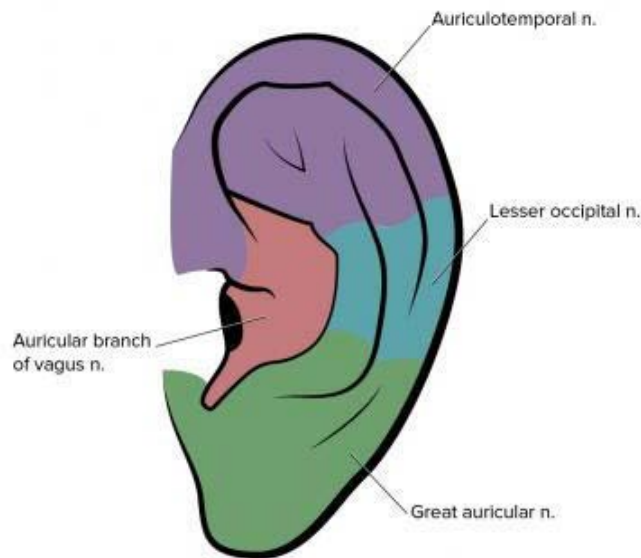
*d. Innervation*

L'innervation motrice est assurée par le nerf facial.

L'innervation sensitive est assurée par :

- Le nerf auriculo-temporal, branche du nerf trijumeau, qui innerve la partie antéro-supérieure du pavillon jusqu'au tragus et la paroi antérieure du méat acoustique externe.
- Le rameau sensitif du nerf facial qui se distribue à la paroi postérieure du méat acoustique externe.
- Les nerfs grand auriculaire et petit occipital, branches du plexus cervical superficiel, qui innervent la partie postérieure du pavillon, la face médiale et le lobule.
- Le nerf vague qui assure l'innervation de la conque (face médiale et latérale).

L'innervation de la conque (face latérale) est complétée par le rameau sensitif du nerf facial



**Figure 29: Anatomie des nerfs sensoriels du pavillon de l'oreille (32)**

#### **4. Etiologies des oreilles décollées :**

Les anomalies auriculaires peuvent être considérées comme déformantes si tous les composants de l'oreille sont bien développés, et si la forme auriculaire et la topographie de surface peuvent être restaurées à la normale, ou presque, par des manipulations exercées par le chirurgien à l'examen clinique afin de mimer un aspect normal, telles que des oreilles proéminentes.

L'armature cartilagineuse définitive peut être soumise à des forces externes in utero et/ou ex utero entraînant des anomalies auriculaires déformantes.

Ainsi, les forces de déformation peuvent provoquer une topographie anormale dans une oreille par ailleurs embryologiquement normale. La déformation auriculaire affecte le plus souvent l'hélix et l'anti-hélix et se limite rarement à la conque. La partie du pavillon de l'oreille la plus sensible aux forces de déformation est constituée des composants malléables dérivés du pli libre de l'oreille, qui manque de support médian. Les composants dérivés du pli de l'oreille libre comprennent l'anthélix, l'hélix, l'antitragus, le scaphoïde et les fosses triangulaires. Le type le

plus courant d'anomalie auriculaire déformante est une oreille dont la crête supérieure et le corps de l'anthélix sont mal définis, ce que l'on observe fréquemment dans les oreilles proéminentes où l'angle concho-scaphal est accru.

Cette anomalie peut résulter de forces déformantes in utero ou postnatales causées par une insertion aberrante des muscles auriculaires intrinsèques ou extrinsèques ou un déséquilibre des actions musculaires. Ce dernier point peut expliquer l'observation selon laquelle l'incidence des oreilles proéminentes augmente après la naissance. (33)

Les composants centraux plus rigides de l'oreille, à savoir la conque, la racine hélicoïdale et le tragus, sont moins sensibles aux forces de déformation.

L'armature cartilagineuse de l'auricule fœtal est entièrement développée et ressemble à celle de l'auricule adulte définitif dès la neuvième semaine de gestation. Les anomalies auriculaires déformantes se produisent après cette période et résultent de forces anormales in utero ou ex utero agissant sur le cartilage auriculaire nouvellement formé. Les forces déformantes peuvent résulter de vecteurs musculaires anormaux causés par une insertion aberrante du muscle auriculaire et/ou un déséquilibre musculaire, comme dans le cas des oreilles proéminentes, résultant d'un positionnement anormal in utero ou postnatal. Une étude anatomique montre une corrélation positive entre le point d'insertion du muscle auriculaire postérieur et le degré de proéminence de l'oreille. (34)

Les forces de déformation peuvent agir sur le cadre auriculaire définitif, entraînant une forme auriculaire anormale. Ces anomalies auriculaires déformantes peuvent être corrigées en appliquant une force opposée au pavillon de l'oreille ex utero.

Étant donné que certaines anomalies auriculaires déformantes peuvent survenir après la naissance, par définition, elles ne sont pas toutes strictement congénitales mais pour simplifier, toutes les anomalies auriculaires déformantes et malformatives sont considérées comme des anomalies auriculaires congénitales dans la littérature incluant les oreilles décollées. (35)

## **II. Données épidémiologiques et cliniques :**

### **1. Répartition Selon L'âge**

La répartition selon l'âge des patients qui consultent pour des oreilles décollées dépend essentiellement du motif de consultation, l'intimidation par l'environnement est l'apanage des enfants en âge scolaire et la gêne esthétique motive surtout le grand enfant et les adultes. Les patients ayant des oreilles décollées consultent généralement à un âge précoce vu que la malformation est congénitale et son retentissement commence dès le bas âge.

L'âge moyen de nos patients est de 19.8. Les résultats retrouvés dans notre série d'étude se rapprochent avec les données de la littérature notamment avec l'étude de Ungarelli et al, De la fuente et Sordo, Irkoren et al, et Bulstrode et al. (Tableau I)

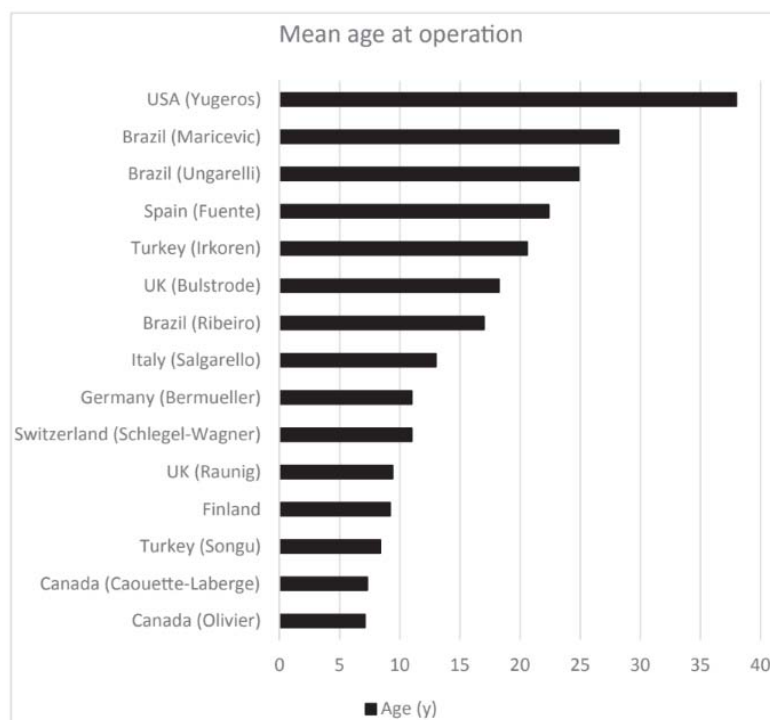
Néanmoins, l'âge va concerner deux catégories : une catégorie pédiatrique aux alentours de 9 ans, l'âge autorisant la chirurgie, la fin de la croissance du pavillon de l'oreille, mais également de conscience par l'enfant et sa malformation relaté par l'intimidation par l'entourage scolaire et familial (la fratrie) et poussé par les parents.

La 2eme catégorie étant adulte jeune aux alentours de la vingtaine, l'âge de conscience de l'importance d'une gêne esthétique physique, de responsabilité de décision mais également de financement de l'acte opératoire, notre étude rapport une série plutôt d'adulte.

**Tableau II : Répartition selon l'âge dans la littérature**

<b>Les études</b>	<b>L'âge moyen (ans)</b>
Kajosaari et al. (36)	9.2
Caouette-Laberge et al. (37)	7.3
Olivier et al.(38)	7
Raunig et al. (39)	9.5
Songu et Kutlu (40)	8.4
Yugueros et Friedlland (41)	38
Ungarelli et al (42)	24.89
Maricevich et al (43)	28.2
De la fuente et Sordo (44)	22.4
Irkoren et al (45)	20.6
Rebeiro et al (46)	17
Bermueller et al (47)	11
Schlegel-Wagner et al (48)	11
Mandal et al (49)	9
Bulstrode et al (50)	18.3
<b>Notre étude</b>	<b>19.8</b>

Une étude a rassemblé les résultats des âges moyens des patients opérés pour des oreilles proéminentes en comparaison internationale (36)



**Figure 30 : Âge moyen des patients opérés pour des oreilles proéminentes en comparaison internationale**

## **2. Répartition Selon Le Sexe**

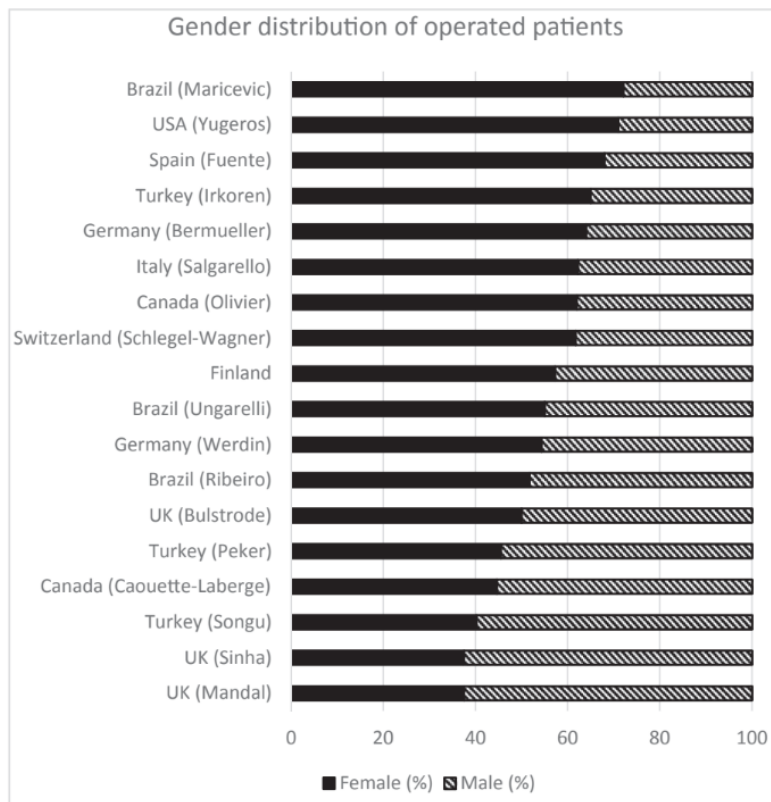
Les données de notre série ne concordent pas avec la majorité des séries de la littérature, qui notent une nette prédominance du sexe féminin. (Tableau II)

Notre étude rapporte une série plutôt masculine vraisemblablement expliquée par la coiffure culturelle à cheveux courts chez l'homme au Maroc camouflant difficilement la dysmorphie, mais également la difficulté d'accès aux soins de la catégorie féminine en milieu défavorisé de notre patientèle hospitalière, difficulté sociale et matérielle ou l'esthétique n'est pas une priorité.

**Tableau III : Répartition selon le sexe dans la littérature**

<b>Les études</b>	<b>Prédominance (%)</b>
Kajosaari et al. (36)	F (58)
Caouette-Laberge et al. (37)	M (55)
Olivier et al (38)	M (62)
Songu et Kutlu (40)	M (60)
Yugueros et Friedlland (41)	F (71)
Ungarelli et all (42)	F (55)
Maricevich et al (43)	F (72)
De la fuente et Sordo (44)	F (68)
Irkoren et al (45)	F (65)
Ribeiro et al (46)	F (52)
Sinha et al (51)	M (62)
Bermueller et al (52)	F (64)
Schlegel-Wagner et al(48)	F (62)
Werdin et al (53)	F (54)
Mandal et al (49)	M (62)
Bulstrode et al (50)	50/50
Peker et al (54)	F (54)
<b>Notre étude</b>	<b>M (65)</b>

Une étude dans la littérature a permis une comparaison internationale de la répartition du sexe des patients opérés pour des oreilles proéminentes.



**Figure 31: Répartition par sexe des patients opérés pour des oreilles proéminentes en comparaison internationale**

### **3. Répartition Selon La Latéralité**

La répartition selon la latéralité dans la littérature a montré une nette prédominance de la bilatéralité ce qui concorde avec les résultats de notre étude. Ceci peut être expliqué par l'origine congénitale et constitutionnelle qui va affecter les deux oreilles. (Tableau III)

**Tableau IV : Répartition selon la latéralité dans la littérature**

<b>Les études</b>	<b>Bilatéral – Unilatéral (%)</b>
Kajosaari et al. (36)	79 – 21
Caouette-Laberge et al. (37)	95-5
Olivier et al.(38)	95-5
Raunig et al. (39)	82-18
Songu et Kutlu (40)	85-15
Yugeros et Friedland (41)	93-7
Ungarelli et all (42)	100-0
De la fuente et Sordo (44)	96-4
Irkoren et al (45)	90-10
Sinha et al (51)	92-8
Mandal et al (49)	100-0
Bulstrode et al (50)	88-12
Peker et al (54)	93-7
<b>Notre étude</b>	<b>90-10</b>

#### **4. Répartition Selon La Motivation De La Chirurgie**

Les données de notre série concordent avec l'étude de Kajosaari et al et Hao et al avec des pourcentages respectifs de 94% et 73%. D'autres motivations ont été retrouvées dans la littérature majoritairement avec l'intimidation. (Tableau IV)

Les données de notre série sur la motivation rapportaient la gêne esthétique exprimé par tous nos patients ainsi que l'intimidation particulièrement pendant l'enfance, il existe une importante souffrance psychologique, souvent due aux moqueries de leurs camarades d'école. La littérature confirme ces notions.

La motivation est essentielle à étudier en âge pédiatrique et adulte imposant de réaliser l'otoplastie chez les enfants vers l'âge de 9 ans, notamment lorsqu'ils sont en souffrance psychologique et qui expriment le désir d'une réparation. Elle est par ailleurs réalisable à tout âge, même chez l'adulte, chez les femmes et les hommes qui sont motivés par les mêmes raisons.

**Tableau V : Répartition selon la motivation à la chirurgie dans la littérature**

<b>Les études</b>	<b>Motivation à la chirurgie (%)</b>
Kajosaari et al. (36)	Gêne esthétique (94)
Braun et al (55)	Intimidation (42.6)
Hao et al (56)	Gêne esthétique (73)
Niemelä et al (22)	Intimidation (88)
Bradbury et al (58)	Intimidation (67)
Cooper Hobson et al (59)	Intimidation (41)
<b>Notre étude</b>	<b>Gêne esthétique (100)</b>

### **III. Prise En Charge Thérapeutique :**

Les oreilles décollées sont des malformations auriculaires congénitales peu fréquentes et font appel à une prise en charge spécialisée par un chirurgien avéré. Les interventions chirurgicales par différentes techniques d'otoplastie restent prédominantes vu les consultations tardives des patients et qui les exposent à des résultats non satisfaisants, et pour le patient et pour le chirurgien, ainsi qu'un grand risque de récurrence.

Néanmoins, nous insistons sur le dépistage précoce et précis des oreilles décollées chez les nouveaux nés afin de permettre un traitement modulateur rapide et adapté sans avoir recours à la chirurgie plus tard à l'enfance.

#### **1. Exploration :**

##### **1.1. Exploration clinique**

L'examen clinique est une étape essentielle dans la prise en charge des oreilles décollées. L'évaluation minutieuse de tous les paramètres anthropométriques et anatomiques est très importante du point de vue chirurgical, en nous permettant de comprendre le mécanisme du décollement de l'oreille afin de décider sur la meilleure technique ou les différentes techniques à combiner pour avoir un résultat satisfaisant.

Le diagnostic des oreilles décollées est toujours subjectif sans critères diagnostiques standardisés, ce qui constitue un vrai challenge pour tout clinicien. Bien que des mesures exhaustives des dimensions et des angles auriculaires soient disponibles, la définition de "normal" ou "proéminent" est obscure.

L'oreille proéminente s'étend au-delà des limites normales de la distance entre la mastoïde et le rebord hélicoïdal. (Figure 32) Dans la très grande majorité des cas, ces déformations inesthétiques se combinent, à des degrés variables : (Figure 33) (3)

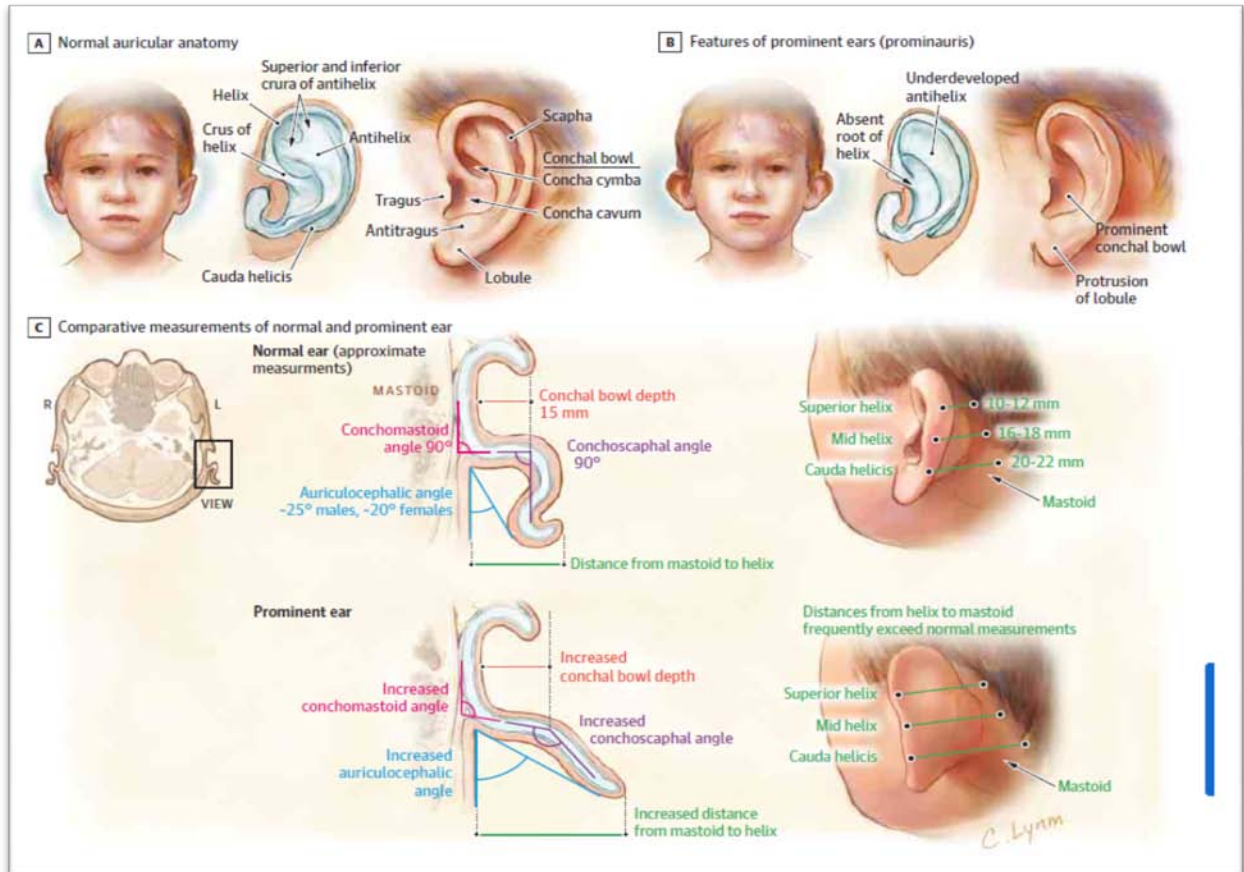


Figure 32: Anatomie auriculaire comparative entre oreille normale et oreille décollée (60)

a. Ouverture de l'angle céphalo-conchal

Le pavillon a une forme et un relief normaux mais semble avoir pivoté autour de son attache antérieure. Une augmentation de 10° de cet angle donne déjà une déformation notable sur le plan esthétique. Cette ouverture peut être la conséquence d'une hypertrophie conchale ou par défaut d'enfouissement avec une cuvette conchale normale.

Lorsqu'il existe un doute sur la juste appréciation de cette déformation, on la vérifie cliniquement en appuyant sur le bord externe de la conque : la déformation se corrige. Tandis que la pression du doigt sur l'hélix n'améliore pas l'aspect du pavillon.

*b. Hypertrophie conchale :*

Cette anomalie est surtout évidente en vue postérieure. Elle se vérifie par un développement excessif de la conque qui accroît la distance entre le rebord hélicéen et le plan crânien avec une profondeur dépassant 2cm.

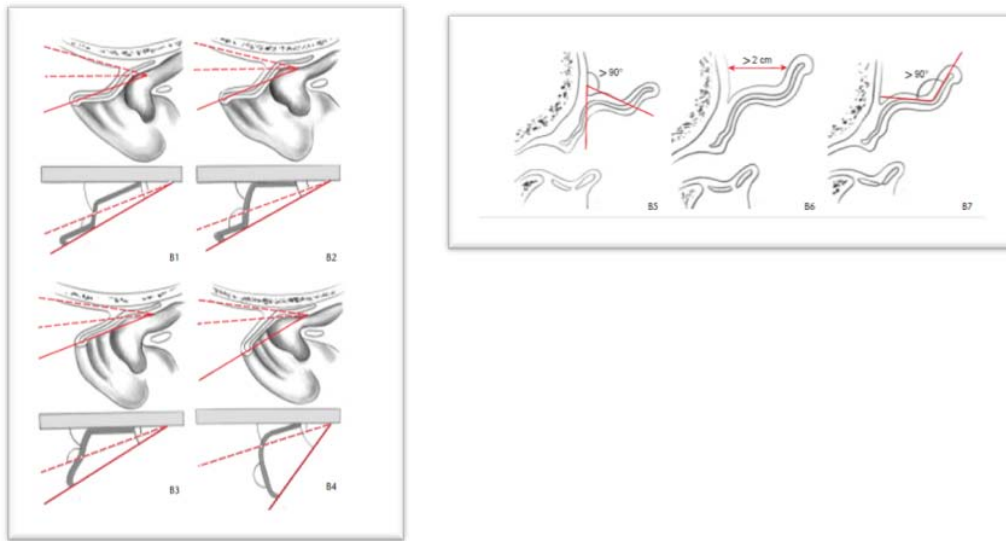
On la met en évidence par l'examen de la face postérieure du pavillon. La pression du doigt est incapable de corriger la déformation.

*c. Défauts de plicature de l'anthélix*

C'est la déformation la plus typique et la plus sensiblement préjudiciable sur le plan esthétique, donnant à l'oreille un aspect d'« antenne parabolique » apprécié par l'angle scapho-conchal.

L'ouverture de cet angle aux alentours de 175° peut représenter près du double de l'angle normal.

Cette déformation de l'angle est facilement corrigée par les doigts de l'examineur.



**Figure 33 : Schématisation des principales déformations du pavillon conduisant à une oreille décollée :**

**Ouverture excessive de l'angle céphaloconchal (B1) ; hypertrophie conchale (B2) ; défaut presque complet de plicature de l'anthélix (B3) ; association des trois anomalies précédentes (B4) ; anomalie de l'angle céphaloconchal (B5) ; hypertrophie de la conque (B6) ; défaut de plicature de l'anthélix (B7)**

Ces trois grands facteurs de décollement sont associés dans la plupart des cas à des degrés divers. D'autres anomalies peuvent d'ailleurs se surajouter au décollement notamment **la valgisation du lobe** ou **la protrusion du lobe** ou même absence du lobule sans oublier que l'épaisseur du cartilage conditionne la rigidité et l'élasticité du pavillon, alors que ses reliefs en déterminent la forme et la position.

L'association de déformations modérées ou minimes, lorsqu'elles sont considérées séparément, peut aboutir à une déformation d'ensemble qui est notable.

C'est pourquoi, généralement, l'otoplastie esthétique doit combiner différentes techniques correctrices entre elles pour aboutir à un résultat d'ensemble harmonieux, élégant, et surtout durable.

**1.2. Démarche pratique : examen clinique**

C'est une étape primordiale dans la prise en charge d'une chirurgie esthétique, elle implique de relever les anomalies de la dysmorphie et l'étude du terrain par l'anamnèse, l'examen physique, les explorations et la prise de photos. Cette étape impose à nos yeux : 1<sup>ere</sup> consultation et une 2<sup>ème</sup> consultation.

**a. La première consultation :**

Cette première consultation permet au chirurgien :

- de prendre connaissance des attentes du patient ainsi que du retentissement esthétique et psychologique du problème.
- l'étude des motivations.
- l'étude les antécédents médicaux et chirurgicaux
- L'évaluation de la dysmorphie et de classer la malformation et ses composantes.

Il existe plusieurs types de défauts :

- **Un défaut de plicature de l'anthélix** définit par absence de pli sur le Y cartilagineux de l'oreille, donnant un aspect d'oreille rectiligne sans relief et non courbée.
- **Une ouverture de l'angle céphalo-conchal** par plusieurs mécanismes :
  - Soit par hypertrophie de la cuvette conchale qui se trouve agrandie, trop large et trop haute et peu enfoui dans son lit augmentant la projection de l'oreille. Elle imposera alors une réduction du cartilage conchal et l'enfouissement de la conque afin de réduire l'angle céphalo-conchal et améliore la projection des oreilles.
  - Soit elle est siège d'un défaut d'enfouissement avec une cuvette conchale de dimension normale luxée de son lit responsable d'une ouverture anormale de l'angle céphalo-conchale, avec une augmentation de la projection de l'oreille, la réparation dans ce cas se limite à l'enfouissement de la conque.
- **Une valgisiation du lobe de l'oreille** : le lobe de l'oreille est trop décollé

Cet examen approfondi permet donc au chirurgien de proposer au patient une technique adaptée et l'information du patient sur :

- Les modalités de l'intervention, le type d'anesthésie.
- Les suites post opératoires habituelles ainsi que les complications éventuelles seront exposées en détail au patient.
- La cicatrice.

La cicatrice qui est en règle non visible car elle est située dans tous les cas à la face postérieure du pavillon. Les cicatrices sont dissimulées derrière le pavillon de l'oreille.

L'évolution de la cicatrice qui est stéréotypée : souvent rosées les trois premiers mois, elles s'estompent lentement avec le temps. En cas de cicatrisation pathologique hypertrophique, on peut recourir à un traitement médical local voire à une correction chirurgicale secondaire qui est, par rapport à l'opération initiale, un geste simple.

Il lui sera alors remis une fiche d'information détaillée sur l'intervention prévue afin de compléter son information et lui permettre de mûrir sa réflexion « à tête reposée ».

Et enfin, de faire un bilan photographique.

***b. La deuxième consultation :***

Elle permet une réponse personnalisée aux éventuelles interrogations du patient. Un nouvel examen clinique permet de valider la proposition thérapeutique envisagée initialement et de se projeter à partir du bilan photographique.

En vue de l'anesthésie (locale potentialisée ou générale en fonction de l'âge), il est souvent nécessaire de pratiquer certains examens pré-opératoires biologiques et d'avoir une consultation d'anesthésie. Aucun traitement contenant de l'aspirine ne peut être pris dans les 1 à 2 jours avant l'intervention.

## **2. Mode d'anesthésie**

### **2.1. Anesthésie locale et loco-régionale :**

***a. Réalisation de l'anesthésie locale (AL) :***

On distingue deux types d'AL : topique et par infiltration

- L'anesthésie locale topique consiste à bloquer les terminaisons nerveuses sensibles en appliquant l'agent anesthésique directement sur la peau (61). Elle possède de nombreux avantages, puisqu'elle diminue la douleur à l'introduction de l'aiguille et ne déforme pas les berges de la plaie à suturer.
- En France, un mélange eutectique d'anesthésiques locaux (lidocaïne 2,5% et prilocaïne 2,5%) est disponible. Cette technique est peu utilisée aux urgences car son temps d'application minimal pour obtenir une efficacité est de 60 minutes, rendant les délais de prise en charge difficilement acceptables dans le cadre d'urgence. De plus, l'anesthésie locale obtenue n'est que de 5 millimètres de profondeur et s'avère insuffisante pour la réalisation d'une suture filaire (62).
- L'anesthésie locale par infiltration : En l'état actuel, indiquée dans la prise en charge des plaies par infiltration des berges de proche en proche. C'est une technique simple, efficace et est réalisée pour la plupart des plaies du pavillon de l'oreille au niveau des urgences(63).

La technique d'infiltration consiste à utiliser de fines aiguilles de 22 à 25 G et à n'injecter que de petits volumes répétés d'une solution réchauffée, sans dépasser les doses tolérées et en réalisant un test d'aspiration avant chaque injection. La lidocaïne (0,5 ou 1% ) peut être utilisée dans sa forme adrénalinée ayant l'avantage de prolonger le temps d'AL, d'obtenir un champ anesthésique élargi (effet vasoconstricteur) et d'élargir les indications, la lidocaïne est généralement associée à l'épinephrine à 1 :100000 ou 1 :200000 qui nous permettra une meilleure hémostase locale par sa qualité vasoconstrictrice.

***b. Réalisation de l'anesthésie loco-régionale (ALR) :***

Elle consiste à injecter l'agent anesthésique à proximité du nerf concerné. Il s'agit de blocs dits périphériques c'est-à-dire sans retentissement général (hémodynamique, ventilatoire, neurologique central) (64). Ils permettent donc l'anesthésie des zones de recouvrement cutané-

muqueux et des reliefs osseux innervés par les branches des nerfs de l'oreille externe. Il existe différents blocs de l'oreille externe en fonction du nerf concerné (62).

*c. Les blocs de l'oreille externe :*

Comme nous l'avons vu ci-dessus (voir chapitre rappel anatomique), le nerf auriculo-temporal innerve seulement une partie de l'oreille, le reste est assuré par plusieurs autres contingents nerveux.

La partie postéro-inférieure du pavillon, le conduit auditif externe et le lobule sont innervés par les rameaux auriculaires du plexus cervical superficiel.

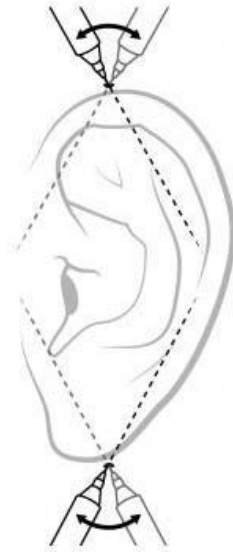
La conque et la partie externe du conduit auditif (zone de Ramsay Hunt) sont innervées par l'intermédiaire de Wrisberg (VII bis).

La branche auriculaire du pneumogastrique (X) assure l'innervation sensitive de la partie profonde du conduit auditif et de la partie inférieure du tympan. La caisse du tympan, quant à elle, est innervée par le nerf de Jacobson ou nerf tympanique, branche du glossopharyngien (65).

Cette innervation complexe rend difficile la réalisation d'une anesthésie tronculaire. On a donc le plus souvent recours à une anesthésie distale par infiltration, associée à une anesthésie de surface, anesthésie dont les modalités dépendent de la technique chirurgicale utilisée (64). Le choix de la technique dépend de la zone du pavillon de l'oreille qui nécessite une anesthésie.

*c.1. Technique du bloc annulaire (Ring block technique) : (Figure 34)*

Le bloc annulaire fournit une anesthésie à l'ensemble de l'oreille, à l'exclusion de la conque et du conduit auditif externe.

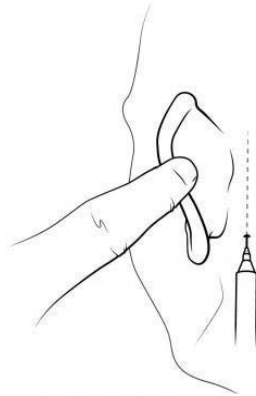


**Figure 34 : Technique de bloc annulaire (32)**

L'oreille est anesthésiée à travers des blocs en forme d'anneau. On devrait insérer l'aiguille 1 cm inférieur à la fixation du lobule de l'oreille au cuir chevelu, puis on dirige l'aiguille vers le tragus, on aspire, et on injecte tout en tirant en arrière. L'aiguille ne devrait pas être complètement enlevée. Elle devrait être redirigée vers l'arrière, le long de la direction d'hélix. On devrait aspirer et injecter comme on recule. Une procédure similaire est utilisée pour la partie supérieure. L'aiguille devrait être insérée environ 1 cm au-dessus de la fixation de l'oreille au cuir chevelu. On la dirige vers le tragus, on aspire et on injecte tout en reculant. Puis elle devrait être redirigée vers l'arrière, le long de la direction de l'hélix, puis on aspire, et on injecte tout en tirant en arrière. L'artère temporale superficielle, située en dedans de l'oreille, traverse l'arcade zygomatique. Si l'artère est canulée, il faut maintenir une pression ferme avec une compresse pendant au moins 20 à 30 minutes.

***c.2. Technique du bloc de champ (Field block technique) :***

Ce bloc de champ (Figure 35) fournit une anesthésie au lobule de l'oreille et à l'hélix (plus grandes branches nerveuses auriculaires et auriculaires inférieures).

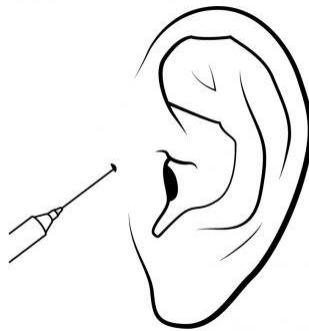

**Figure 35: Technique pour anesthésier le lobule de l'oreille et l'hélix (32)**

Pour réaliser ce bloc, on insère l'aiguille juste en arrière de l'attache inférieure de l'oreille (derrière le lobule de l'oreille). Puis on aspire et on injecte un total de 3 à 4 ml d'anesthésique tout en avançant l'aiguille en haut, suivant la courbure du sillon rétro-auriculaire.

**c.3. Bloc nerveux auriculo-temporal :**

Cette technique (Figure 36), permet l'anesthésie de l'hélix et du tragus (nerf auriculo-temporal).



**Figure 36: Technique pour anesthésier l'hélix et le tragus (32)**

Après l'insertion de l'aiguille en avant et en haut du tragus. On aspire et on injecte 3 à 4 mL d'anesthésique.

L'otoplastie concerne le plus souvent les grands enfants en bonne santé. Si la technique d'anesthésie locorégionale est choisie, elle est le plus souvent associée à une sédation, mieux tolérée que l'anesthésie générale, réalisée avec un hypnotique (midazolam, propofol ou kétamine) et/ou un opiacé (rémifentanyl ou sufentanyl). On utilise un anesthésique local de longue durée la ropivacaine à 7,5 mg/ml avec un volume nécessaire de 4 à 6 ml. Le nerf auriculo-temporal ainsi

que les rameaux auriculaires du plexus cervical superficiel sont ainsi infiltrés en quatre ou cinq points(66). L'anesthésie locale peut être associée à l'anesthésie générale afin d'assurer l'analgésie postopératoire et pour diminuer le saignement per-opératoire.

L'AL et l'ALR est un acte médical bien codifié qui doit être réalisé dans un endroit calme et approprié, bénéficiant du matériel de réanimation. Le monitoring du patient ne présente aucune particularité (pression artérielle, fréquence cardiaque et saturation en oxygène) (64).

Il est important d'organiser la surveillance du patient dans les minutes qui suivent la fin de l'injection, afin de pouvoir détecter précocement tout signe de toxicité systémique des anesthésiques locaux ou d'autres produits éventuellement injectés parfois par erreur (67).

L'AL et l'ALR sont souvent réservées aux otoplastie par des techniques de sutures et font appel aux moyens locaux avec une durée d'intervention ne dépassant pas 1 heure, surtout chez les grands enfants et les adultes.

## **2.2. Anesthésie générale :**

Méthode souvent choisie surtout chez les enfants de moins de 10 ans. Elle est toujours complétée par une infiltration locale de la lidocaïne à 1% adrénalinée associée à l'épinéphrine. L'infiltration permet l'hydro-dissection, une analgésie post-opératoire plus longue ainsi qu'une diminution du saignement (effet vasoconstricteur) (68).

### **a. L'évaluation pré-opératoire:**

L'évaluation préopératoire se fait au moment de la consultation préanesthésique (CPA). Elle comporte habituellement un interrogatoire, un examen physique et la prescription des examens complémentaires, afin d'obéir aux objectifs suivants :

- De déterminer l'aptitude globale du patient aux actes anesthésiques et chirurgicaux.
- D'estimer la probabilité de complications postopératoires.
- D'identifier des éléments affectant le choix de la technique anesthésique.
- D'assurer une préparation optimale du patient.
- D'informer et de discuter avec celui-ci les choix envisagés afin de diminuer son anxiété et d'obtenir son consentement éclairé surtout que c'est une chirurgie réparatrice.

L'évaluation préopératoire doit s'efforcer de dépister d'éventuels troubles de la crase sanguine et faire le bilan des malformations associées. Une radiographie thoracique de face préopératoire est systématique.

L'anesthésiste doit fournir une information claire sur les risques encourus au cours de cette chirurgie morphologique qui ne doit en aucun cas engager le pronostic vital du patient.

L'ensemble des éléments recueillis lors de la consultation pré-anesthésique doit être colligé dans le dossier d'anesthésie.

Dans notre série, la CPA avec bilan pré-anesthésique a été effectuée chez 100% de nos malades.

***b. La période per-opératoire :***

***b.1. Installation du patient :***

Avant l'intervention, on recommande un shampoing avec une solution antiseptique la veille ou le jour de l'intervention, avec un nettoyage soigneux du pavillon de l'oreille. Au bloc opératoire, on prépare deux champs opératoires (un pour chaque oreille) de façon classique après avoir rabattu les cheveux et procédé à une désinfection soigneuse du pavillon de l'oreille.

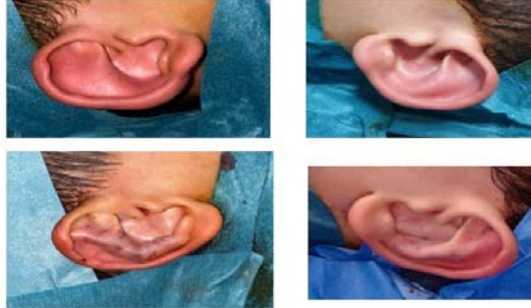L'installation type en chirurgie faciale, en décubitus dorsal, tête sur le côté, champ opératoire perforé incluant l'oreille à corriger. Un appui-tête est utilisé pour le positionnement. Les cheveux sont positionnés hors du champ opératoire. Des draps transparents en plastique sont utilisés pour couvrir le tube endotrachéal, le nez et la bouche si le geste sous passe sous anesthésie générale.

Une coiffe pliable en coton est utilisée pour couvrir le cuir chevelu et est fixée avec des agrafes le long de la ligne des cheveux.

Ce type de drapage permet l'exposition simultanée des oreilles et de la partie médiane du visage nécessaires à la comparaison peropératoire.(69)

La position opératoire et la durée de l'anesthésie obligent à la sécurisation des voies aériennes supérieures par intubation orotrachéale si on est dans le cas d'une anesthésie générale. La sonde d'intubation est enveloppée d'une bande stérile tout le long de sa traversée

du champ opératoire. L'anesthésie associe un hypnotique intraveineux et /ou par inhalation (gaz halogéné) à un morphinique pour lutter contre les réactions sympathiques liées aux temps douloureux de la chirurgie.



**Figure 37: Installation opératoire du patient pour otoplastie visualisant le champage (Iconographie du service de chirurgie maxillo-faciale du CHU Mohamed 6 de Marrakech)**

***b.2. Surveillance per-opératoire :***

Le protocole anesthésique choisi doit être facilement réversible en cas de difficultés d'intubation si l'anesthésie générale est à réaliser, pour permettre un bon contrôle tensionnel et un réveil rapide sans hypotonie des voies aériennes supérieures. Cette chirurgie correctrice du pavillon auriculaire impose, plus qu'ailleurs, une parfaite collaboration entre les équipes anesthésique et chirurgicale pour éviter la survenue de complications rares mais potentiellement graves.

Le champ opératoire qui cache les tuyaux, doit autoriser le dépistage précoce de toute ouverture ou obstruction du circuit respiratoire.

Le monitoring est nécessaire au cours de l'anesthésie. Il n'exclut pas la surveillance clinique du patient par un personnel anesthésique présent attentif en salle d'opération. Il est basé sur l'oxymétrie de pouls, la capnographie, les paramètres ventilatoires, un ECG continu, surveillance du débit urinaire par cathétérisme vésical, surveillance de la température, les concentrations des gaz anesthésiques et les alarmes.

L'antibioprophylaxie et la corticothérapie sont nécessaires.

Les complications per-opératoires spécifiques à l'otoplastie sont rares. Les hémorragies

sont exceptionnelles.

*c. Les suites opératoires :*

Les suites opératoires en chirurgie du pavillon de l'oreille sont en général simples. Seuls les patients ayant subi une anesthésie générale peuvent accuser d'un trouble de transit et donc, ne peuvent s'alimenter que quelques heures après l'intervention.

Les prescriptions postopératoires sont celles de toutes les interventions de la chirurgie réparatrice de la face. Un traitement antalgique peut être prescrit de niveau 1 ou 2, adapté à la douleur et à la demande du patient. Le pansement sera vérifié 24 heures après pour s'assurer de l'absence d'hématome. Une fois le pansement ouvert, les soins antiseptiques sont réalisés tous les jours jusqu'à cicatrisation. Si un bourdonnet a été placé, il est enlevé au 8<sup>ème</sup> jour (68) .

### **3. Techniques d'otoplastie :**

Plus de 200 techniques ont été décrites pour la correction chirurgicale des oreilles proéminentes (69). Cela suggère qu'il n'existe pas une et idéale technique, et qu'on continuera toujours de modifier et perfectionner les approches chirurgicales tout en se basant sur l'histoire de l'otoplastie pour évoluer.

Les techniques de résection du cartilage comprennent les incisions cartilagineuses, les excisions, le râpage du cartilage et l'abrasion des surfaces auriculaires postérieures ou antérieures. Ces techniques visent à éliminer le ressort élastique du cartilage, ce qui est censé préserver les résultats chirurgicaux et éviter les récives. Les techniques préservant le cartilage sont apparues dans le but d'éviter les irrégularités du pavillon plus marquée en antérieur qui peuvent survenir avec les techniques de résection du cartilage. La suture, plutôt que l'incision, est utilisée pour créer les contours auriculaires souhaités, préservant ainsi le support cartilagineux et minimisant les irrégularités de contour.

L'actualité en matière d'otoplastie est d'appliquer une approche adaptée aux différentes anomalies résultant à la malformation auriculaire, ce qui peut nécessiter une combinaison de

plusieurs techniques en même temps ou de manière progressive dans plusieurs temps, pour obtenir un contour auriculaire d'apparence naturelle.

Nous allons détailler certaines des techniques clés qui ont façonné l'approche actuelle de la déformation de l'oreille proéminente, en accordant une attention particulière à la littérature récemment publiée.

L'âge adéquat préconisé dans la littérature à la chirurgie est à 9 ans où l'oreille s'est complètement développée, or que récemment, des études ont trouvé que même une chirurgie à un âge précoce peut avoir des résultats satisfaisants même si l'oreille continue à croître avec l'âge.

### **3.1. Objectifs de l'otoplastie :**

Les objectifs de l'otoplastie sont de restaurer les propriétés anatomiques et la position normale du pavillon de l'oreille de manière esthétique et permanente. Les objectifs de base de l'otoplastie ont été résumés par McDowell en 1968 (70) , et sont les suivants :

- Toute forme de protrusion dans le tiers supérieur de l'oreille doit être corrigée.
- En vue de face, l'hélix des deux oreilles doit être visible au-delà de l'anti-hélix.
- L'hélix doit avoir une ligne lisse et régulière sur toute sa longueur.
- Le sillon post-auriculaire ne doit pas être fortement diminué ou déformé.
- L'oreille ne doit pas être placée trop près de la tête – la distance postérieure entre le bord extérieur de l'hélix et la mastoïde doit être de 10–12 mm en haut, de 16–18 mm dans le tiers central et de 20–22 mm dans le tiers inférieur.
- La position des deux oreilles doit concorder avec l'aspect la plus symétrique possible – à 3 mm de variation maximale.

### **3.2. Les voies d'abord :**

#### **a. Abord postérieur :**

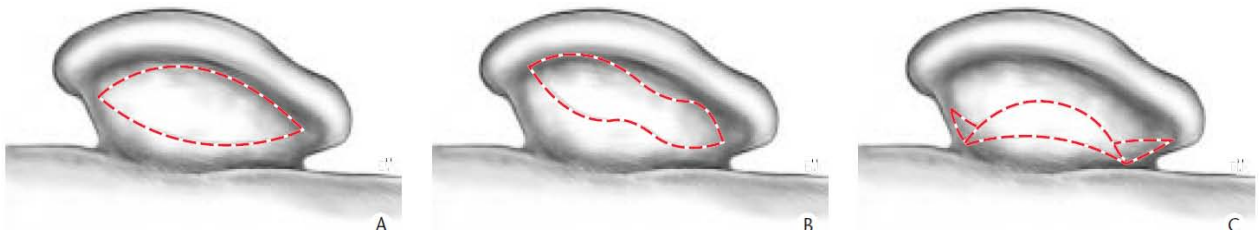
La face postérieure a l'avantage de permettre des incisions dissimulées. Deux techniques sont utilisées :

- l'excision cutanée, tracée en forme de « raquette » rétrécie à sa partie moyenne à laquelle chaque chirurgien rajoute quelques variantes adaptées à son expérience (figure 35).

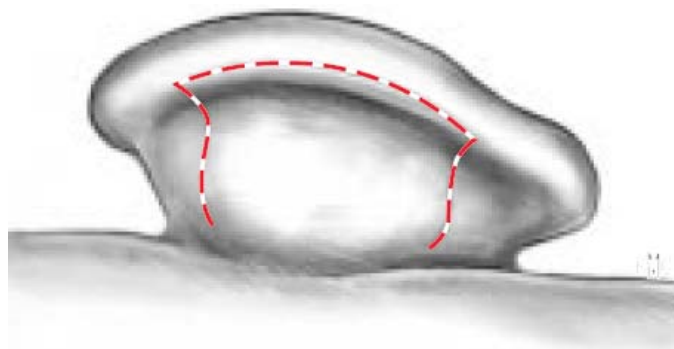
L'incision périphérique parallèle à l'hélix dessine une courbe régulière convexe en arrière, l'incision centrale est concave respectant un tracé réniforme ;

- la taille d'un lambeau à pédicule mastoïdien, en commençant par une incision parallèle à l'hélix à 5 mm du bord libre auquel viennent se brancher deux incisions perpendiculaires jusqu'au sillon rétro-auriculaire. (Figure 38.1)

Dans notre série, la voie d'abord était exclusivement postérieure avec un lambeau à pédicule mastoïdien.



**Figure 38.1 : Tracés et excision cutanée**



**Figure 38.2 : Lambeau à pédicule mastoïdien**

*b. Abord antérieur sous le rebord de l'hélix :*

Il est réservé à la technique des chondrotomies partielles antérieures (Stenström, Chongchet)

Le muscle rétro-auriculaire qui comble le sillon rétro-auriculaire est repéré et ôté, en prenant soin de préserver le périoste pré-mastoïdien. Cette résection musculaire permet l'enfouissement de la conque et constitue un temps systématique dans les otoplasties car il facilite la reposition de l'oreille et corrige, dans de nombreux cas, une conque trop saillante. Une hémostase soigneuse à la pince bipolaire termine ce temps d'exposition.

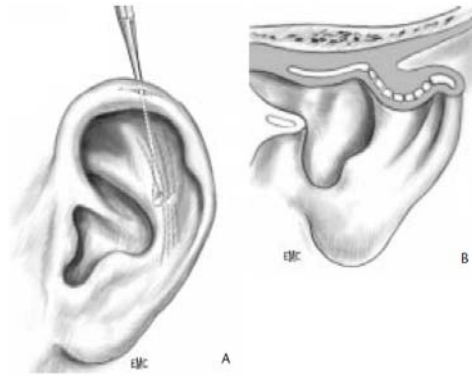
**3.3. Modelage de l'anthélix :**

Les techniques visant à corriger le défaut de plicature de l'anthélix visent à recréer une plicature avec un relief naturel par fermeture de l'angle scapho-conchal. La technique choisie doit tenir compte des habitudes du chirurgien opérateur mais surtout de l'épaisseur du cartilage conditionnant la rigidité et l'élasticité du pavillon.

*a. Technique de Stenström modifiée :*

- Le principe de la technique, permet de rompre le cintre fibro-élastique antérieur de façon que le cintre postérieur assure une force de traction centripète provoquant l'enroulement spontanée du cartilage.
- La technique :

Se base sur une tubulisation par chondrotomies partielles antérieures. Le principe de la technique est de rompre le cintre fibroélastique antérieur par une râpe de telle sorte que le cintre postérieur, intact, assure une force de traction centripète, provoquant l'enroulement spontané du cartilage (figure 39A et B).(3)



**Figure 39 : Technique de Stenström : principe d'affaiblissement à la râpe du cintre antérieur (3)**

Après repérage du futur anthélix (Figure 40.a), l'exérèse cutanée se fait dans l'axe de l'anthélix sans décollement cutané postérieur (Figure 38.b). L'exposition de la queue de l'hélix qui est séparé de l'anthélix (Figure 40.c).

L'exposition de la face externe du pavillon se fait par voie antérieure limitée à la jonction hélix-branche supérieure de l'anthélix (Figure 40.d) (3) permettant un décollement antérieur large qui inclut l'anthélix, ses branches et la partie externe de la conque. Ce décollement s'effectue au moyen d'une sonde cannelée (Figure 40.e).

Les chondrotomies partielles antérieures non transfixiantes restent dans le plan sous-périchondral, et sont réalisées à la râpe de Stenström (Figure 40.f) : chaque mouvement se fait d'un seul tenant, de bas en haut sans revenir sur un endroit strié (Figure 40.g). Un petit croissant de cartilage est réséqué en fin d'intervention.

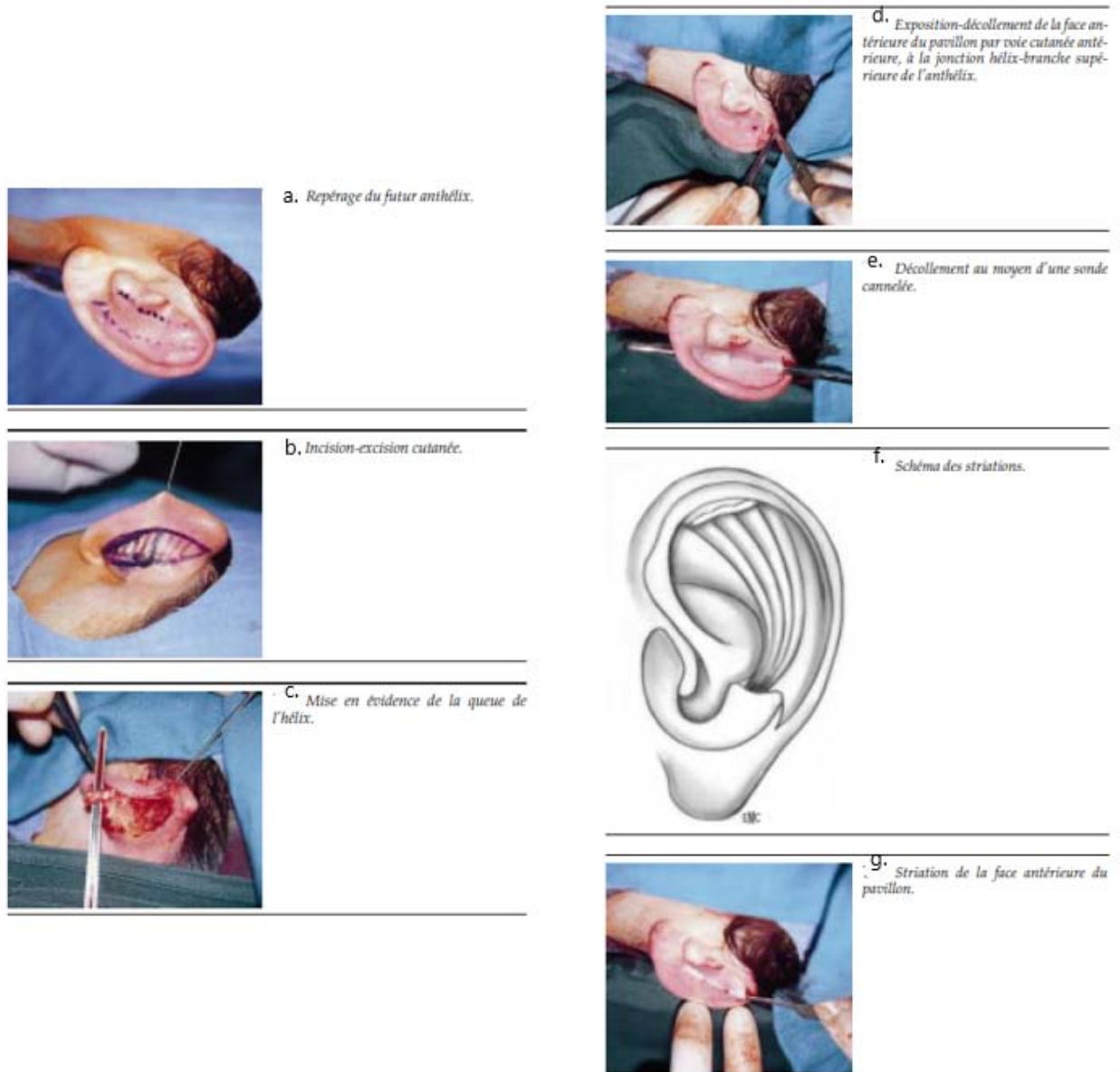


Figure 40 : Etapes de la technique de Stenström

- Les inconvénients de la technique, c'est un aspect brisé de l'anthélix en cas de striation en deux temps, ou un aspect anguleux de ce dernier en cas de striations transfixiantes ou bien, plus souvent, une insuffisance de résultat en cas d'oreilles très décollées.

- La technique peut varier selon l'expérience du chirurgien, les différentes alternatives :
  - Décollement antérieur au niveau de la fissure antitragohélicéenne.
  - Certains fixent la tubulisation observée par chondrotomies partielles antérieures à l'aide de points comme dans la technique de Mustardé.
  - D'autres réalisent un enfouissement de la conque et une fixation de celle-ci au plan pré-mastoïdien

La technique de Stenström n'a pas été retenue dans notre série étant donnée la rigidité du cartilage dans notre population essentiellement adulte, la préférence était pour la chondrotomie postérieure à ciel ouvert.

***b. Technique de Mustardé***

Décrite en 1963 (16) Le principe de la technique de Mustardé se base sur la tubulisation du cartilage afin de créer un néoanthélix sans avoir recours à la chondrotomie. Le relief du néoanthélix est obtenu par des points de matelassier, au fil fin non résorbable, laissés à demeure, chargeant cartilage et périchondre. La tension des fils règle le plissement de l'anthélix. Avec le temps, un tissu fibreux se crée dans la gouttière de l'anthélix et maintient le résultat.

- Le principe de la chirurgie est d'assurer une tubulisation sans chondrotomies.
- La technique :

Débutant par un repérage du néoanthélix en créant la ligne médiane du pli antihélice qui doit être marquée et les points de suture prévus doivent être marqués de la même manière, à une distance de 7 à 8 mm de part et d'autre de la ligne médiane.

Puis des aiguilles de calibre 27 trempées dans du bleu de méthylène pour traverser le cartilage auriculaire à chacun des points d'entrée prévus qui doivent se trouver à une distance de 7 à 8 mm de la ligne médiane du pli antihélien.

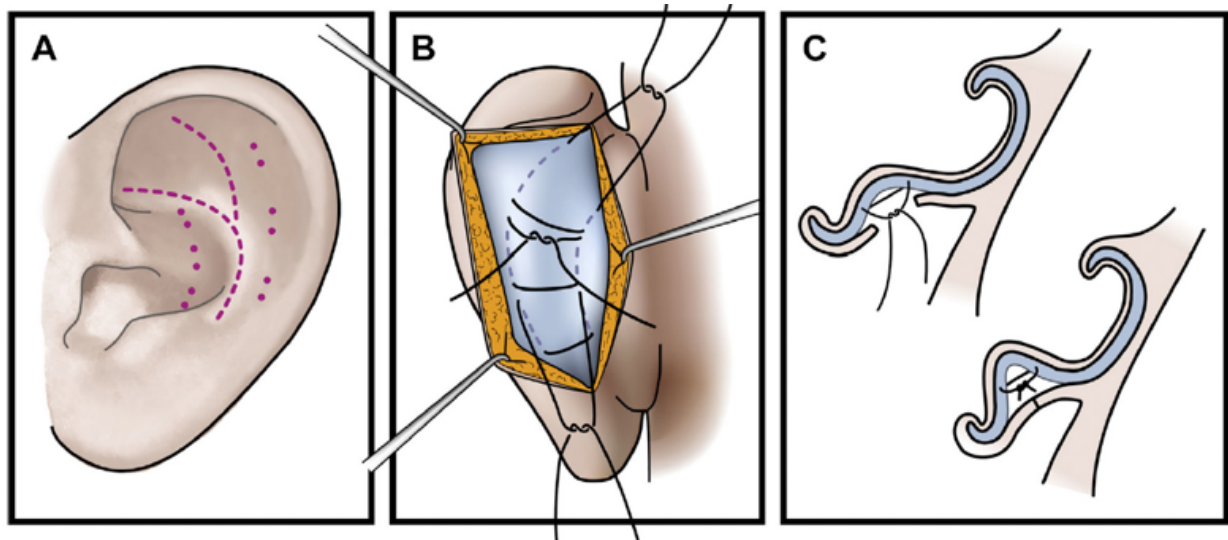
Après repérage et marquage du néonathélix, une incision cutanée postauriculaire elliptique est ensuite réalisée avec une lame numéro 15 et exposition de la face médiale du cartilage.

On place trois ou quatre points en cadre, au fil incolore non résorbable disposés symétriquement à 1 cm environ de part et d'autre du sommet de l'anthélix, espacés entre eux de 4 mm, englobant le périchondre externe strictement sous-cutané (Figure 41C).

Le serrage des points sera progressif jusqu'à obtention du relief voulu, L'ordre dans lequel les points sont noués varie dans la littérature. Certains chirurgiens les nouent de supérieur à inférieur, tandis que d'autres nouent d'abord le point médian, puis le point inférieur et enfin le point supérieur. Le processus de nouage de chaque point de Mustardé est illustré de manière représentative sur la figure 3B et une représentation en coupe transversale d'un point complètement noué est montrée (Figure 41C).

L'oreille doit être retournée périodiquement pour vérifier que la peau n'a pas été percée et le pli anti-hélical résultant doit être visualisé avant de nouer les points de suture. L'ordre dans lequel les points sont noués varie dans la littérature.

L'incision est ensuite fermée avec une suture résorbable enfouie interrompue, suivie d'une suture courante à absorption rapide, en laissant une petite ouverture à l'aspect inférieur de l'incision pour éventuel drainage.



**Figure 41: Technique de Mustardé (A) Repérage du néo anthélix avant la réalisation de l'incision et le repérage des points de sutures matelassier (B) Serrage progressif des points de suture jusqu'à obtention du relief voulu (C) Coupe sagittale démontrant la technique de Mustardé avec incision fermée.**

La technique de Mustardé (28) garde un succès chez les chirurgiens vue sa grande flexibilité et la possibilité de la reprise chirurgicale est simple car l'anatomie du cartilage n'a pas été modifiée en cas de récurrence

- Plusieurs inconvénients restent à préciser dont les différentes causes sont :
  - Le fronçage de l'anthélix est lié au trop grand intervalle entre les points, ou à des sutures trop larges ;
  - La section du cartilage par le fil de suture se voit lorsque le fil est trop serré, lorsque la suture ne prend pas le péri-chondre, ou lorsqu'elle est trop proche du sommet de l'anthélix ;
  - La création d'un anthélix trop vertical et la persistance d'un décollement supérieur du pavillon sont évitées en faisant converger l'axe des points en cadre vers le centre

de la conque, et en faisant remonter la ligne de ces points assez haut vers la branche supérieure de l'anthélix ;

- l'hypocorrection est due au serrage trop appuyé des points ;
- On peut voir apparaître les fils à travers la peau.
- Les différentes variantes de la technique :

On peut utiliser des incisions sur la face postérieure du cartilage en entamant les deux tiers environ de l'épaisseur, les incisions se font le long de l'anthélix sur une largeur de 2 mm.

Il se produit ainsi une cassure dans le cartilage. Certains fragilisent la face latérale de l'anthélix avant de tubuliser ce relief. Cette fragilisation peut se faire en hachurant le cartilage au bistouri ou à l'aide d'une fraise, voire au moyen d'un laser CO2.

En cas de récurrence, la reprise chirurgicale est simple car l'anatomie du cartilage n'a pas été modifiée.

*c. Technique de Becker modifiée (3,11)*

Technique adoptée dans notre série, c'est une tubulisation par chondrotomies postérieures. Elle s'adresse à des déformations complexes. Ayant pour but de reposer le pavillon en maintenant une plicature naturelle de l'anthélix et tout en évitant la protrusion du lobule.

Vise une tubulisation par chondrotomies postérieures dont le but est de reposer le pavillon en maintenant une plicature naturelle de l'anthélix, tout en évitant la protrusion du lobule.

En réalisant des chondrotomies convenablement placées permettent de désolidariser le scapha d'une part de la conque et de l'antitragus, d'autre part de l'hélix (figure 42).

Les différents temps de la technique : (figure 43)

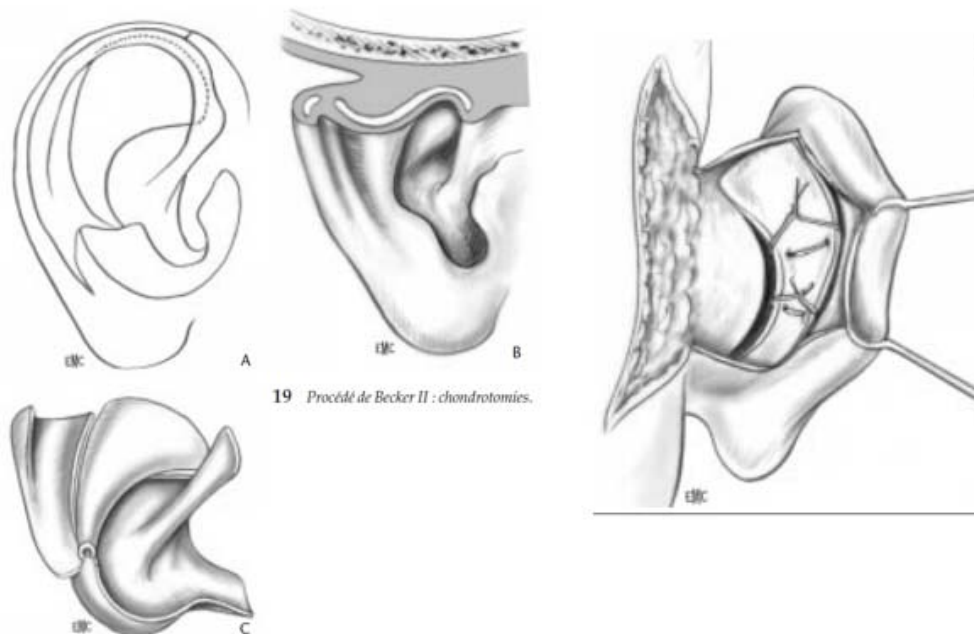
Une fois la face médiale du cartilage exposée (Figure 43.1), et les ressorts antérieur et inférieur sectionnés (Figure 43.2), on procède au repérage du néoanthélix au moyen d'aiguilles

(Figure 43.3). On débute les chondrotomies par celle de la conque en forme de « C » (Figure 43.4), on isole ainsi la conque du scapha et de l'anthélix.

La chondrotomie en « point d'interrogation » va, elle, séparer l'anthélix de l'hélix (figure 43. 5). Elle rejoint en haut et en avant la chondrotomie centrale brisant le ressort cartilagineux antérosupérieur (figure 43. 6) comme le préconise Jost (29).

La plicature du cartilage est assurée par deux ou trois points enfouis (figure 43. 7) utilisant un fil incolore à résorption lente. Ces points transfixient les deux berges du néoanthélix et sont suturés à la demande (figure 43.8).

|



**Figure 42: Technique de Becker**

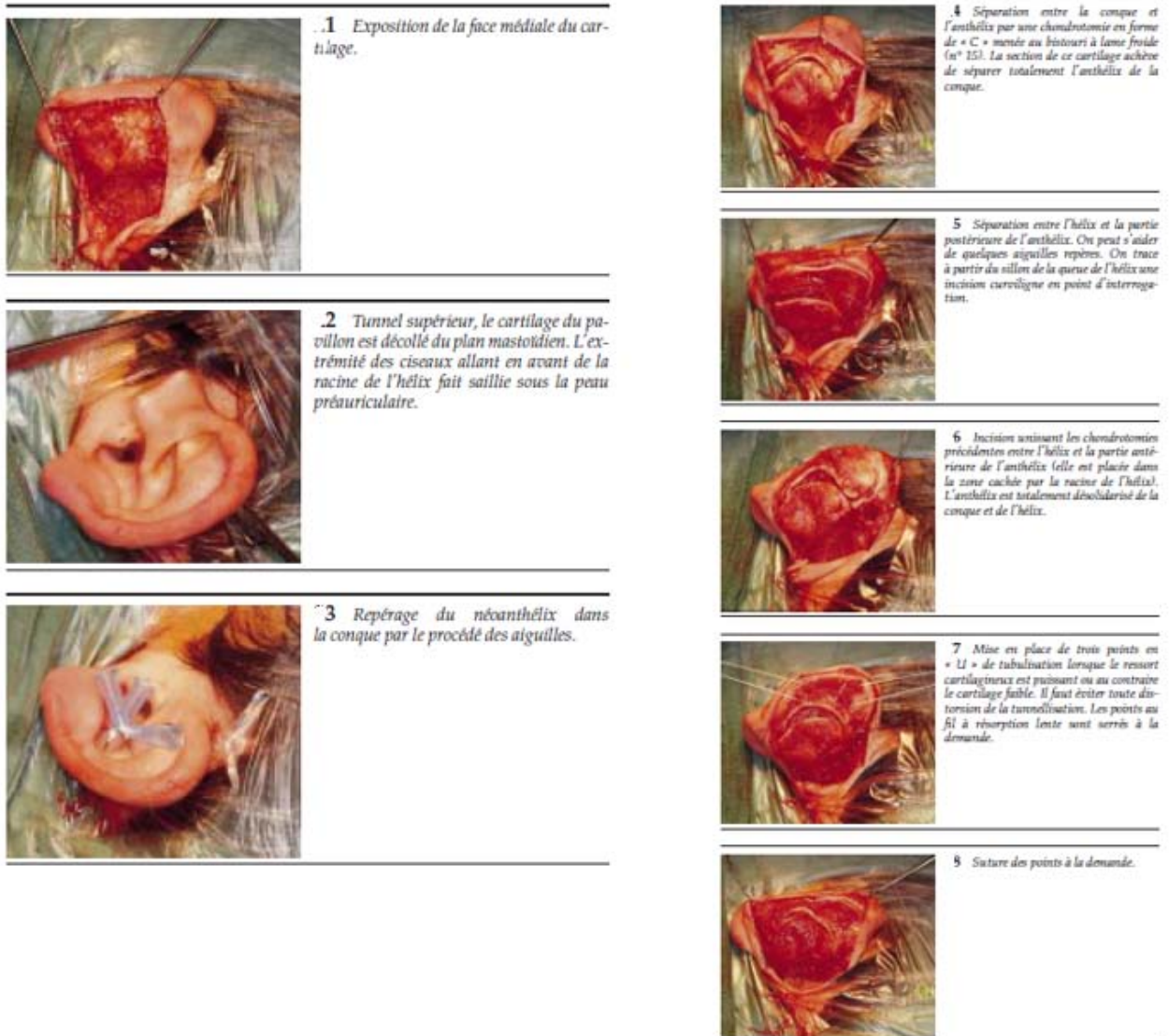


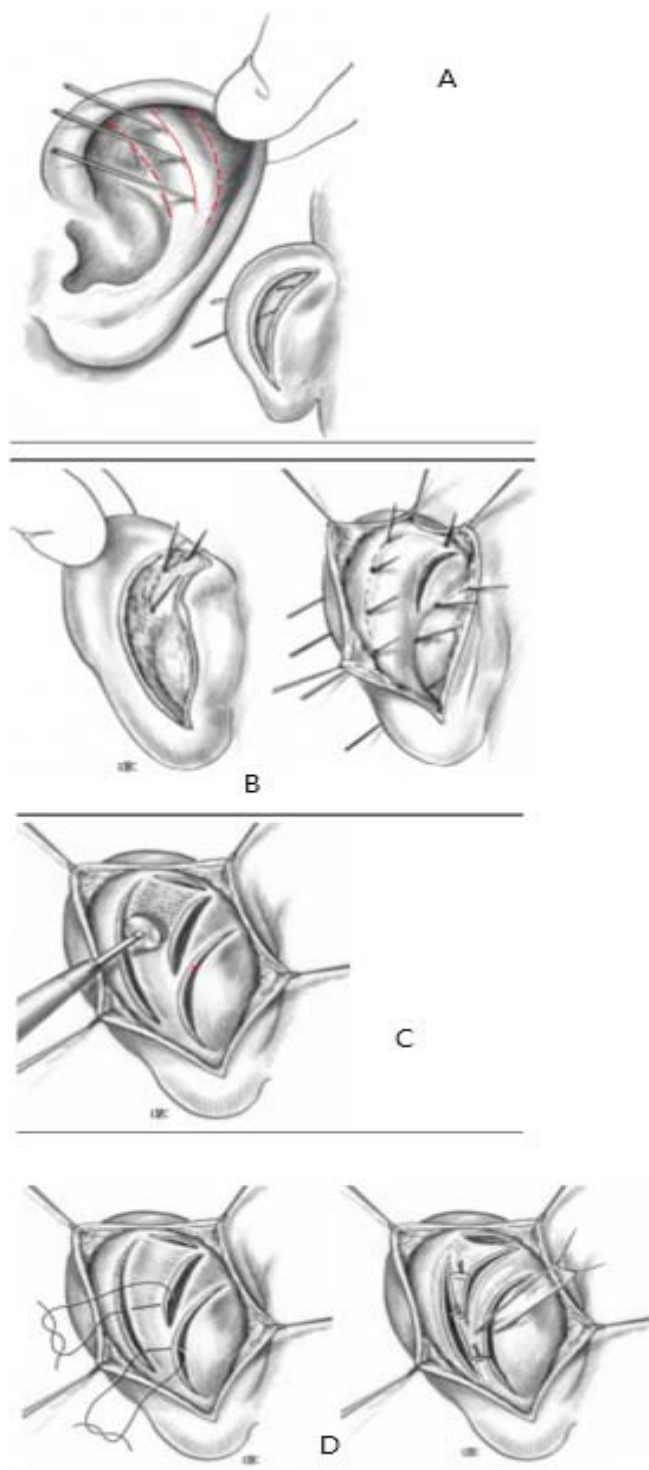
Figure 43 : Les temps de la technique de Becker

*d. Technique de Converse (3,13)*

Cette technique décrite en 1955 puis en 1963, se basant sur des techniques de sutures et d'incision de cartilage combinés afin de réaliser une tubulisation en « corne d'abondance » d'un segment de cartilage piriforme correspondant à toute la hauteur de l'anthélix et de sa branche supérieure (figure 44A).

Les chondrotomies antérieure et postérieure suivent le contour de l'anthélix et s'étendent en haut jusqu'à la gouttière de l'hélix (figure 44B) ; l'incision supérieure horizontale n'est pas jointive avec les précédentes et laisse des ponts de cartilage intact.

Le cartilage, s'il est épais, est aminci au moyen d'une brosse rotative sans aucune résection (figure 44C) (71). La tubulisation est maintenue par une série de points de suture enfouis (Figure 44D).

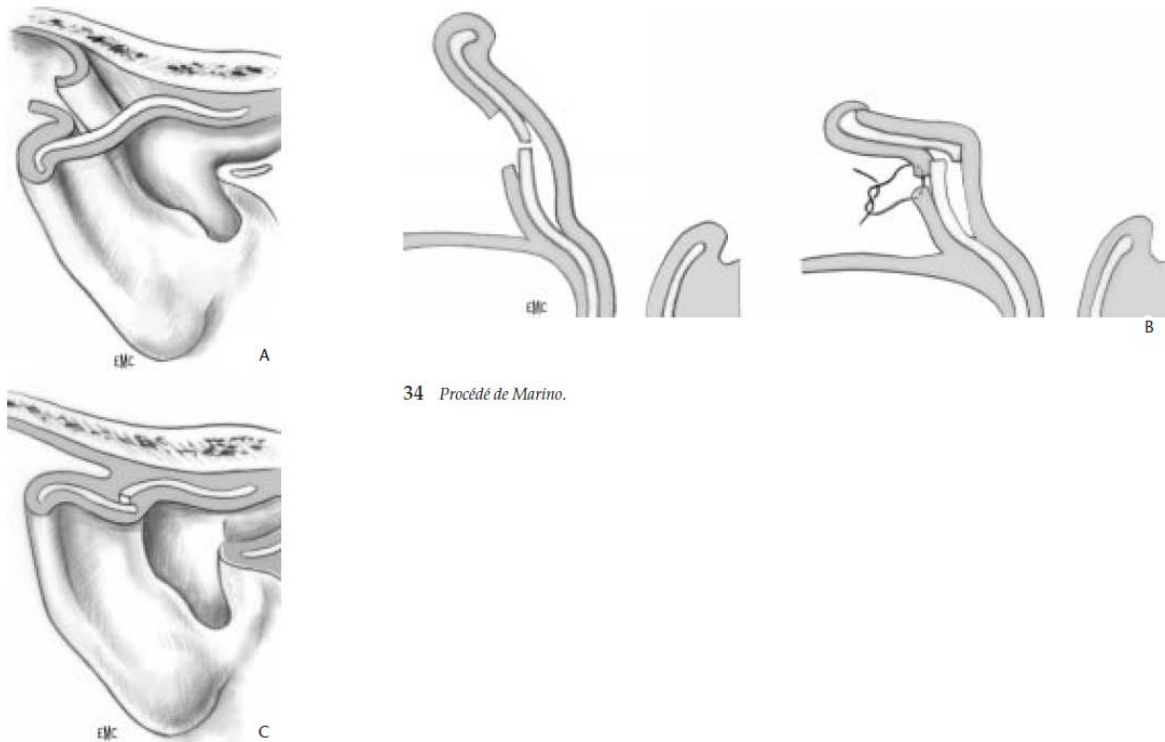


**Figure 44 : Temps de la technique de Converse**

**3.4. Correction de l'hypertrophie conchale :**

L'hypertrophie conchale reste la moins fréquente anomalie définissant les oreilles décollées et ne peut pas être traitée par un enfouissement simple de la conque, des résections cartilagineuses de la conque hypertrophiée doivent être réalisées afin d'avoir des résultats satisfaisants comme le préconise Marino (10) ( Figure 45 ) .

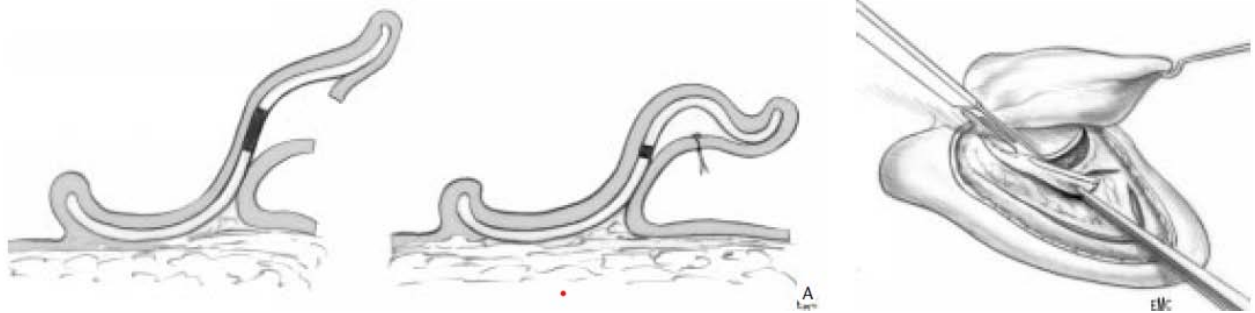
- Technique de Marino : On décolle sur 1 cm environ la peau externe de la conque. Si l'hypertrophie de la conque est très importante, on peut alors réséquer quelques millimètres du bord libre de celle-ci : la suture avec chevauchement des cartilages est faite au moyen d'un fil incolore à résorption lente ;



**Figure 45 : Technique de Marino**

- Une résection d'un croissant de conque est l'une des alternatives utiles pour gérer l'hypertrophie conchale, cependant la résection doit être limitée à une mince bande de 2

à 3mm si l'on veut éviter la formation d'un pli cutané sur la face latérale du pavillon (figure 44A, B), cette résection peut se faire par voie antérieure comme le préconise Waltter ou par voie médiale avec Jost et Pitanguy. (72,73)



**Figure 46: Résection de cartilage**

**A: Résection d'un croissant par voie médiale (Jost, Pitanguy) B: Voie antérieure (Wallter)**

- On peut translater vers l'avant la conque dans l'espace créé par l'ablation des tissus mous, suivi d'un amarrage au périoste par un point en « U ». L'écueil à éviter est un rétrécissement du méat auditif externe comme décrit avec la technique de Furnas.

La technique décrite en 1968, traite l'hypertrophie conchale, sans chondrotomie.

Cette intervention est efficace devant des oreilles décollées causées par une hypertrophie conchale isolée, contrairement chez les patients ayant un défaut de plicature associée a cette anomalie, dans ce cas la technique de Furnas, doit être effectuée avant la correction du défaut de plicature de l'anthélix, car le recul du bol choncal améliore dans la majorité des cas le défaut de plicature.(74)

Les temps de la technique :

En premier, il faut délimiter la surface de contact, avec un petit instrument de choix du chirurgien (par exemple, un applicateur à bouts de coton) est utilisé pour presser le bol conchal contre la mastoïde jusqu'à ce qu'il soit en contact avec celle-là et que l'oreille ne soit plus

proéminente, une ligne sera délimitée sur la face antérieure de la conche et qui sera incurvée sur la face postérieure (et ces lignes de rencontre des deux surfaces est marquée sur le bol conchal.) (75)

Puis, une zone elliptique de peau postérieure auriculaire est enlevée pour exposer la surface postérieure du cartilage auriculaire, en enlevant les muscles et les ligaments auriculaires postérieurs mais en épargnant toute branche du nerf grand auriculaire.

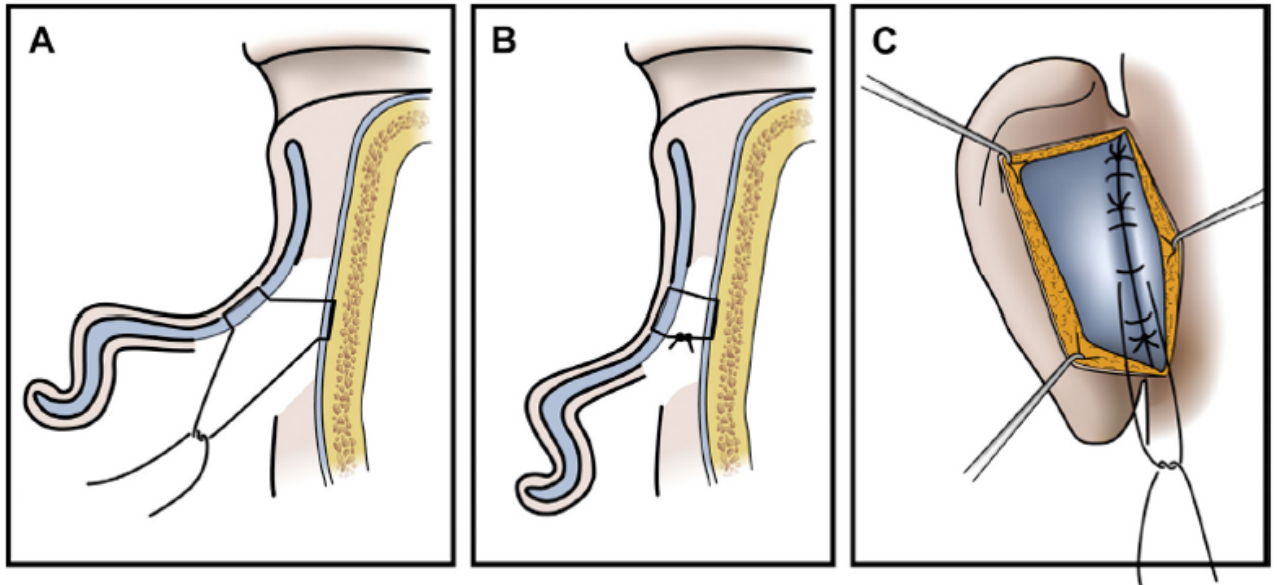
Ensuite, une zone d'environ 1 cm sur 2 cm de fascia mastoïdien profond est exposée qui sera manipulée de façon à avoir l'aspect désiré ; des points de sutures horizontales par un fil non résorbables 4-0 en nylon sont passées dans le périoste mastoïdien, de pleine épaisseur à travers le cartilage (sans perforer la peau conchale antérieure), et de nouveau dans le périoste de la mastoïde. (Figure 47)

En général, on en place 2 ou 3 sutures et on les serre à moitié pour évaluer l'effet avant de faire les nœuds finaux. Une correction de la protrusion du lobule peut être associée par incision médiane de la peau retro lobulaire.

Enfin, l'incision est fermée avec des fils résorbables enfouis, suivies d'une suture courante à absorption rapide, en laissant une petite ouverture à l'aspect inférieur de l'incision pour le drainage.

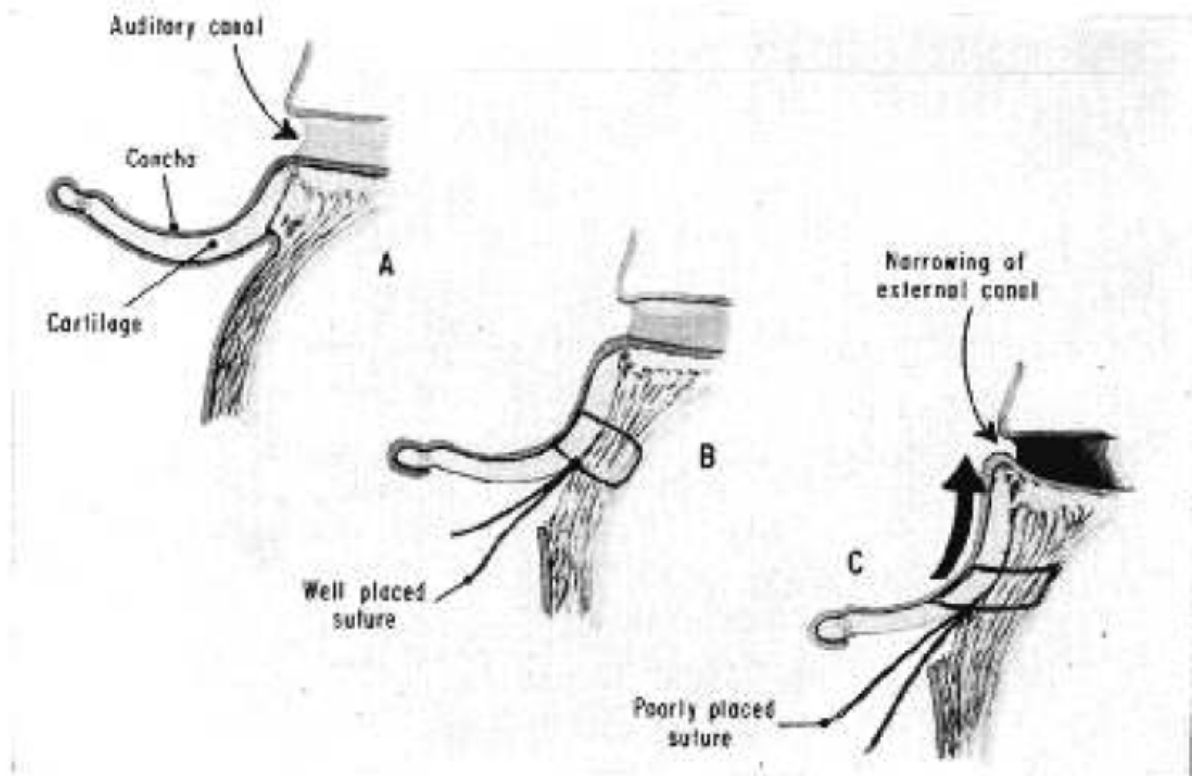
Le processus de réalisation des nœuds afin d'aboutir à un recul du bol conchal de Furnas représentatif sont illustrés sur la figure 46.

Il faut faire attention au placement des sutures car il est bien documenté que les sutures placées trop loin en avant sur la mastoïde ou en arrière sur le cartilage conchal ont le potentiel d'exagérer la rotation antérieure ou postérieure de l'oreille et peuvent provoquer un rétrécissement du conduit auditif externe. (60) (figure 48).



**Figure 47 : Technique de Furnas (28)**

(A) Position du point de suture conchomastoidien non serré, (B) Suture conchomastoidienne finale selon Furnas, (C) Vue sur les l'aspect après la réalisation des points de suture selon Furnas.



**Figure 48 : Schéma objectivant le rétrécissement du conduit auditif externe (75)**

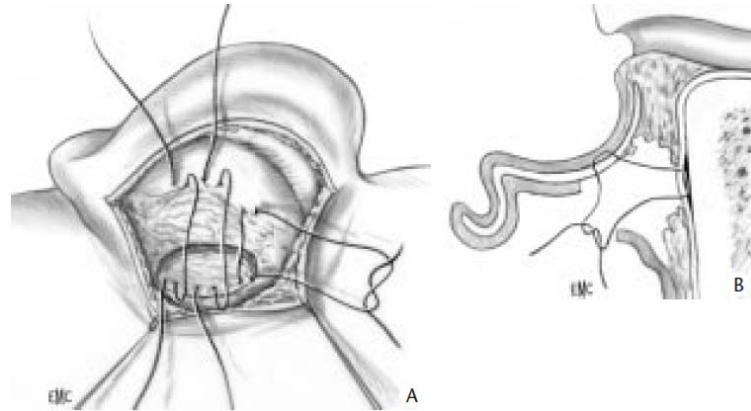
(A) oreille décollée avant correction (B) Point de suture en bonne position permettant la correction du décollement (C) Point de suture mal positionnée causant un rétrécissement évident du conduit auditif externe.

### **3.5. Correction de l'ouverture de l'angle céphalo-conchal :**

La conque est enfouie dans l'espace créée par la résection du muscle rétro-auriculaire (10,18) et est amarrée solidement au périoste pré-mastoïdien grâce à un ou deux points en « U » de fil non résorbable et incolore (76). Des essais de serrage sont pratiqués afin de contrôler l'effet obtenu et le caractère symétrique de la correction. Leur action doit fermer l'angle céphalo-conchal en tirant légèrement en haut et en arrière pour ne pas entraîner de rétrécissement du conduit auditif externe. La résection du muscle rétro-auriculaire et libération du lit conchal permet de fixer solidement les points sur le périoste et de ce fait d'avoir un résultat plus stable dans le temps. En outre, ce mouvement de pivot de l'oreille vers la mastoïde

telle une porte sur ses gonds permet de réduire la visibilité de la conque de face. (Figure 49)

Cette technique a été réservée à tous nos patients porteurs d'ouverture de l'angle céphalo-conchal.



**Figure 49: Fermeture de l'angle céphalo-conchal par enfouissement de la conque avec fixation au périoste mastoïdien par un mouvement de glissement en dedans et en avant.**

### **3.6. Techniques non chirurgicales:**

La période néonatale est unique en raison de la possibilité de corriger les déformations auriculaires à l'aide de techniques non chirurgicales, car seulement un tiers des déformations auriculaires observées à la naissance se corrigeront d'elles-mêmes au cours de la première semaine(77).

La souplesse du cartilage auriculaire au cours de la période néonatale est maintenue grâce aux niveaux élevés d'œstrogènes maternels en circulation et qui atteignent leur maximum chez le fœtus juste avant la naissance et chutent rapidement pour atteindre des niveaux normaux entre 6 semaines et 3 mois environ, ce qui correspond à la période pendant laquelle le traitement par conformateur auriculaire est le plus efficace. On pense que les niveaux élevés d'œstrogènes maternels favorisent des niveaux plus élevés de protéoglycanes dans le cartilage, ce qui augmente sa souplesse.

La correction non chirurgicale des déformations auriculaires a été rapportée pour la première fois dans la littérature dans les années 1980. Kurozumi et al(78) ont rapporté la correction réussite d'un enfant avec déformation de l'oreille après la pose d'une attelle en mousse sur l'oreille. Matsuo et al(79) ont rapporté leur expérience avec 150 patients présentant des déformations auriculaires qui ont été traités avec un bandage et un moulage non chirurgicaux pendant la première année de vie. Ces mêmes auteurs (79) ont rapporté d'excellents résultats lorsque les patients étaient traités dans les 6 premières semaines de vie ; cependant, les patients traités après 6 semaines de vie parvenaient rarement à corriger leur déformation.

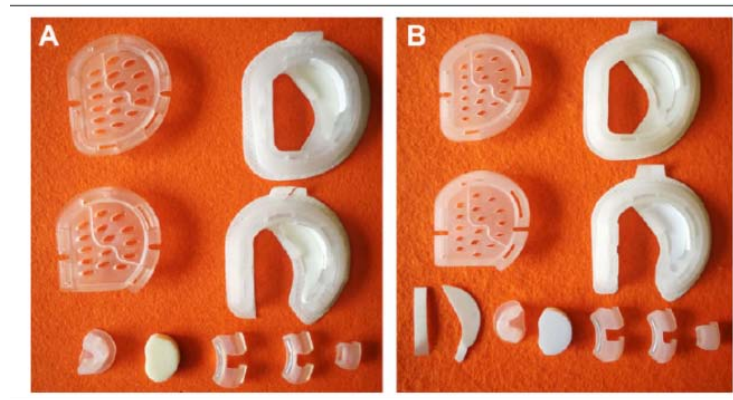
De nombreuses méthodes d'attelle chirurgicale et/ou de moulage ont été rapportées dans la littérature. Elles comprennent l'utilisation de matériaux facilement disponibles, tels que des rouleaux dentaires et du ruban adhésif chirurgical, ainsi que des systèmes préfabriqués disponibles dans le commerce.

Historiquement, les hypertrophies conchales étaient plus difficiles à corriger par moulage que les anomalies de l'hélix et de l'anthélix. Par exemple, van Wijk et al(80) ont rapporté leur expérience avec 132 patients présentant des déformations auriculaires qui ont été traités par moulage de l'oreille et/ou attelle. Les auteurs ont rapporté que 69,8% des déformations du rebord anti-hélicien ont été corrigées de manière satisfaisante, contre seulement 26,8% des déformations de la conque.

Des dispositifs disponibles dans le commerce (EarWell Infant Ear Correction System ; beconmedical, The LiangEar Infant Ear Correction System...) (figure 50) a été mis au point pour pallier certaines des limites des techniques d'attelle plus basiques. Dans leur série initiale, Byrd et al(77) ont rapporté un taux de réussite supérieur à 90% , avec des résultats bons à excellents chez les nouveau-nés après une période de traitement de 6 semaines. Ce système de traitement s'est également avéré efficace pour traiter les hypertrophies conchales, y compris une crête conchale proéminente. Dans une autre étude récente, Doft et al(81) ont rapporté leur expérience

d'un traitement précoce (avant 2 semaines de vie) utilisant le système Ear-Well. Grâce à l'initiation précoce du traitement, ils ont pu utiliser une durée de thérapie de 2 semaines (au lieu de 6 semaines) et ont obtenu des résultats jugés excellents ou grandement améliorés par 96% des parents.

La réussite du moulage de l'oreille pendant la période néonatale peut éviter la nécessité d'une intervention chirurgicale ultérieure pour corriger ces déformations auriculaires.



**Figure 50: conformateur auriculaire (82)**

**A, The EarWell Infant Ear Correction System. B, The LiangEar Infant Ear Correction System**

### **3.7. Correction de la protrusion du lobule de l'oreille :**

Le lobule est le tiers inférieur non cartilagineux de l'oreille qui est parallèle au plan du tiers supérieur de l'oreille. Il peut être un élément négligé de l'oreille proéminente. On pense que la protrusion du lobule peut se produire soit en raison d'un excès des tissus mous retro-auriculaires ou le positionnement de l'extrémité caudale du cartilage hélicoïdal.

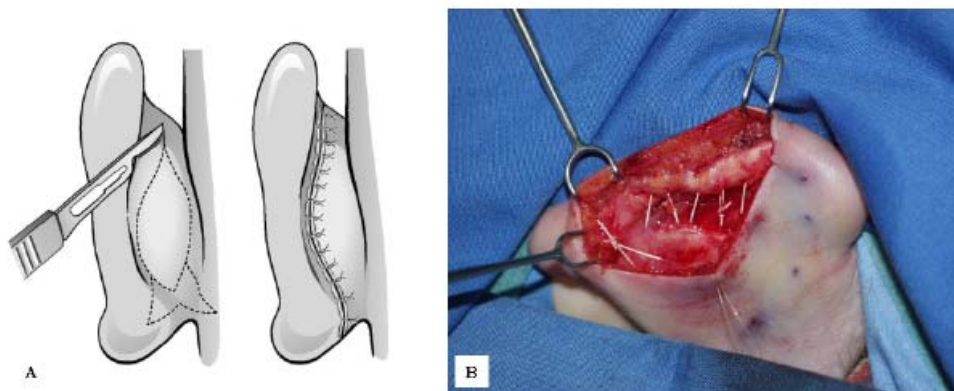
Les techniques susmentionnées ne traitent pas du positionnement des lobules et, en fait, peuvent amplifier la protrusion du lobule.(83) Le lobule doit être évalué et traité lors de la dernière étape de l'otoplastie en évitant une sous-corrrection ou une correction excessive. (84)

L'approche de Gosain (84) repose sur des éléments précis notamment l'identification du point de contrôle du lobule qui est le point le plus proche du sillon rétro lobulaire qui repositionne le lobule entier sans le déformer de manière significative.

Une incision perpendiculaire est pratiquée sur la face médiale du lobule, allant du point de contrôle à l'incision cutanée post auriculaire et deux zones triangulaires d'excédent de peau de part et d'autre du point de contrôle sont découpées.

La suture est placée à travers le point de contrôle, fixée au fascia mastoïdien, et serrée jusqu'à ce que le lobule soit adéquatement contrôlé.

Wood-Smith utilise une excision modifiée en queue de poisson modifiée pour corriger le lobule saillant,(85) tandis que Spira et al(86) font une excision en coin et produisent le degré de correction le degré de correction souhaité avec une suture allant du derme profond jusqu'au périoste du scalpe. (Figure 51)



**Figure 51: Techniques de lobuloplastie**

#### **4. Indications chirurgicales :**

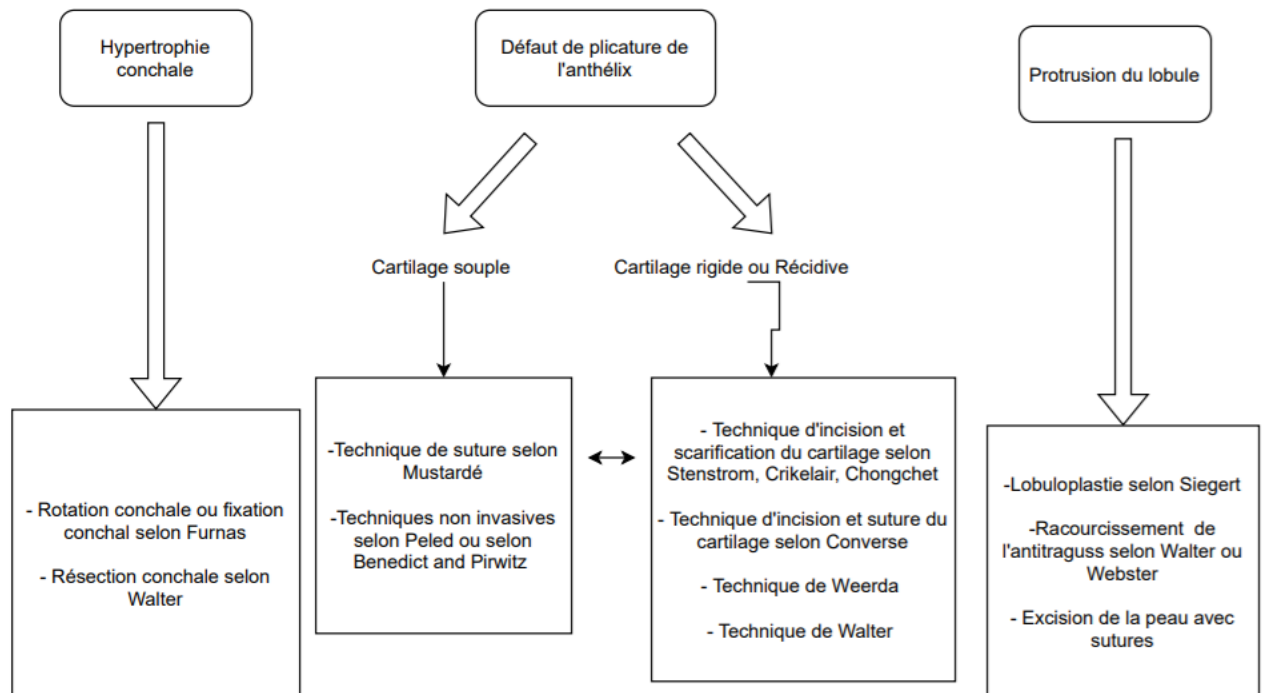
Malgré la grande variabilité des techniques d'otoplastie, aucun consensus n'a été validé sur une et unique méthode idéale pour traiter les oreilles décollées vue que c'est une malformation congénitale combinant généralement plusieurs anomalies anatomiques.

Les techniques standards les plus utilisées ont été abordées ci-dessus avec la technique de Mustardé, Converse, Stenstrom, Chongchet et Crikelair... (13,16,87,88)

Ces techniques combinées ou isolées selon le terrain du patient peuvent donner des résultats satisfaisant à très satisfaisant malgré le grand nombre de modifications de techniques.

Un algorithme a été proposé par Nauman et al (89) en prenant en considérations : (Figure 50)

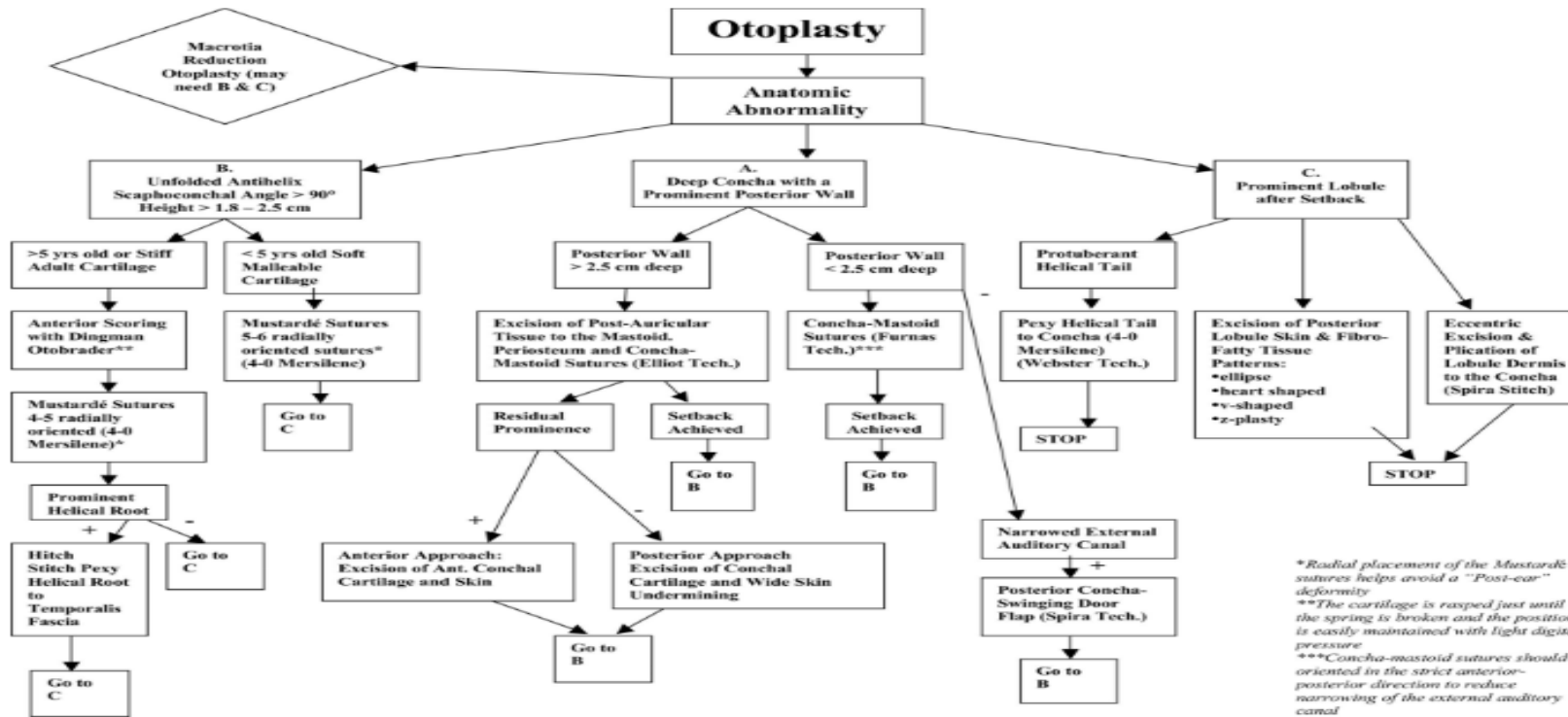
- Angle hélix-mastoïde (>30°)
- Distance hélix-mastoïde
- Défaut de plicature de l'anthélix
- Hypertrophie de la conche
- Position du lobule
- Consistance du cartilage :
- Cartilage mou, facilement pliable
- Cartilage épais, rigide, peu malléable
- Première intervention ou récurrence
- Âge du patient



**Figure 52: Algorithme selon Nauman et al**

Stal et al. (1997) ont publié une approche algorithmique pour l'otoplastie qui indique les différentes techniques de manière logique, systématique et graduée (Fig. 51)(85)

Fig. 6. An algorithmic approach to otoplasty. Reprinted with permission from Stal, S., Kellner, M., and Spira, M. An algorithm for otoplasty. *Oper. Tech. Plast. Reconstr. Surg.* 4: 88, 1997.



606

PLASTIC AND RECONSTRUCTIVE SURGERY, April 1, 2005

Figure 53 : Algorithme d'otoplastie selon Stal et al.

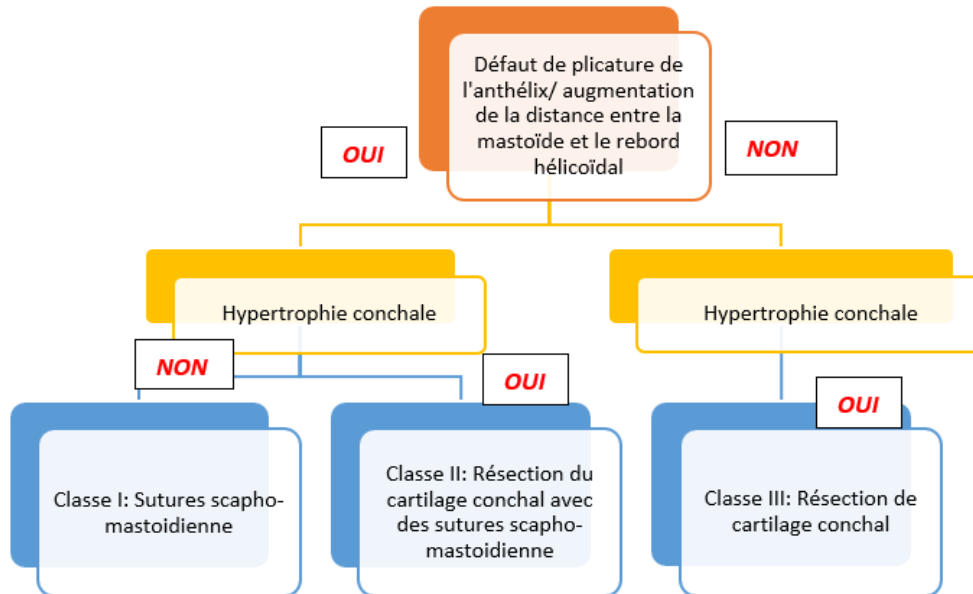
Un étude par Lee et al (90) a permis une classification des oreilles décollées en 3 classes, en se basant sur les différentes composantes causant le décollement de l'oreille, et a proposé les indications chirurgicales adaptées à chaque classe.

- **Classe I** : caractérisé comme simple et causée par le défaut de plicature de l'anthélix isolée, et c'est une indication a une technique de suture notamment la technique de Mustardé.
- **Classe II** : Mixte entre la première classe avec une hypertrophie conchale et c'est une indication aux techniques de sutures avec résection du cartilage conchale afin d'obtenir des résultats satisfaisants.
- **Classe III** : c'est une hypertrophie conchale qui est une indication a la résection du cartilage d'emblée

**Place de la chirurgie dans la prise en charge des oreilles décollées.**

---

- On peut comprendre que la technique ou les techniques choisies pour l'otoplastie doivent prendre en considération les spécificités de chaque patient et la préférence du chirurgien.



**Figure 54 : Classification des oreilles décollées et indication chirurgicale (90)**

## **5. Suivi post-opératoire :**

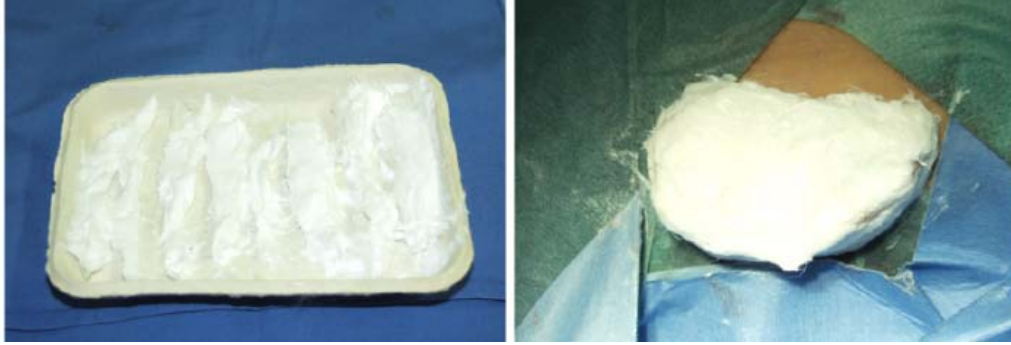### **5.1. Traitement post-opératoire : (89)**

Concernant les soins postopératoires après une otoplastie, les sutures cutanées faites par des fils non résorbables sont laissées en place en moyenne de 15 à 21 jours.

Le pansement post-opératoire doit comporter un moulage des reliefs du pavillon au moyen d'un packing avec du coton ou des sangles imbibées d'une préparation contenant des antibiotiques ou un agent désinfectant (Biogaze, Antibiotulle) afin de préparer un pansement gras recouvert d'un pansement hermétique et maintenu par une bande qui ne doit pas être trop serrée pour éviter la souffrance ischémique de la peau antérieure du pavillon. Dans le but de stabiliser le contour du pavillon nouvellement formé et éviter l'infection. Ce pansement est impérativement vérifié 24 heures après, à la recherche d'un hématome.

Le pansement est laissé en place durant 8 jours. Au cours des 7-8 premiers jours, le pansement est changé deux fois. En outre, une antibioprofylaxie péri- et postopératoire de 7 jours avec un agent pénétrant dans le cartilage peut être utilisée en cas de chirurgie extensive d'affaiblissement du cartilage. Par la suite, on prescrit le port nocturne d'un bandeau pendant 3 semaines à porter au moins la nuit après retrait des sutures afin d'éviter le plissement accidentel du pavillon de l'oreille.

La piscine et la plongée sont interdites pendant 1 à 2 mois (risque d'irritation de la cicatrice qui derrière les oreilles est particulièrement sensible et fragile). Attention au port de lunettes dont les branches peuvent traumatiser la cicatrice. La pratique des sports violents (arts martiaux, sport d'équipe) ne se fera pas avant 2 mois. (Figure 55)



**Figure 55 : Pansement postopératoire**

Dans notre série ces consignes sont respectées scrupuleusement seul garant d'éviter des complications, néanmoins, nous insistons sur le pansement gras qui moule les reliefs occlusif et non compressif.

Un contrôle post opératoire à J+5 et à J+10 pour ablation de points de sutures et le maintien d'un bandage auriculaire pendant un mois.

**5.2. Complications et leurs traitements :**

*a. Complications Précoces*

- **Douleurs** : elles sont rares, surviennent parfois lors des 24-48 premières heures. Souvent, elles sont consécutives à un pansement trop serré ou mal positionné. La prescription d'antalgiques non salicylés règle facilement le problème car il faut toujours se méfier de l'apparition d'un hématome.
- **Hématome** : il représente 0,8% (8) des complications. Il est souvent découvert après l'ablation du pansement devant une douleur persistante. Il se traduit par une tuméfaction arrondie de couleur rouge violacé siégeant au niveau du sillon rétro auriculaire. (Figure 56)

Son traitement impose une reprise chirurgicale au bloc opératoire avec évacuation, hémostase soigneuse et prise d'antibiotiques. La prise d'acide acétylsalicylique dans les semaines qui précèdent l'intervention nous conduit à reporter catégoriquement ce geste opératoire.

- ***Infection*** : l'incidence de l'infection postopératoire ne justifie pas pour certains l'utilisation d'antibiotiques, cependant nous recommandons une prescription à visée antistaphylococcique pendant une période de 8 jours. Quant à la périchondrite (19), elle se manifeste par des douleurs vives, une hyperthermie, avec un aspect rouge épaissi et un gonflement localisé ou intéressant toute la face externe. Le germe le plus souvent en cause est le *Pseudomonas aeruginosa* isolé ou associé à d'autres germes comme le staphylocoque doré.

Son traitement impose la mise en route d'une antibiothérapie par voie intraveineuse à forte dose repose sur l'association d'une céphalosporine de 3e génération ou d'une fluoroquinolone à un aminoside (91). Un traitement chirurgical est nécessaire dans les formes collectées avec nécrose cartilagineuse. L'évolution en l'absence de traitement est une fonte pavillonnaire. Il en résulte des séquelles esthétiques majeures avec une déformation et un épaissement du cartilage.

- ***Troubles trophiques*** : Ces ulcérations sont favorisées par l'infiltration d'adrénaline, un décollement exagéré ou par des pansements trop serrés. On peut observer certaines souffrances cutanées en regard de l'anthélix après la technique de Stenström. Ces états nécessitent la mise en place d'un pansement gras Antibiotulle et une surveillance. Ils n'ont aucune conséquence grave. (Figure 57)
- ***Paresthésies et douleur au froid*** : elles sont rares et généralement disparaissent au bout de 1 année.

Dans notre série, 80% des patients ont souffert d'une douleur postopératoire traitée par un antalgique, sinon il n'a pas été relevé de problème hémorragique.

*b. Complications Tardives*

Chaque technique engendre son lot de complications et de mauvais résultats surtout sur le plan esthétique. Il faut distinguer différentes complications :

- la récurrence partielle est presque toujours due à une faute opératoire, et se rencontre fréquemment dans la technique de Mustardé (7 à 10% ) (16,34). Il en est de même de l'exposition des fils de suture, surtout quand la plicature est effectuée sur des cartilages trop rigides. Une fréquence de 6,5 à 12% a été rapportée(92) ;
- l'angulation marquée sans transition entre l'anthélix et le tragus (93);
- la disparition de l'arrondi de l'anthélix remplacé par une arête plus ou moins aiguë en position variable très douloureuse pour le patient ;
- l'oreille dite en « téléphone ». Il s'agit d'une protrusion de la partie supérieure, inférieure et avec hypercorrection de la partie moyenne qui a nécessité une reprise chirurgicale. Les cas les plus fréquents sont :
  - Excision cutanée trop importante ;
  - Tubulisation trop fermée du tiers moyen de l'anthélix ;
  - La protrusion résiduelle du lobule ;
  - L'hypercorrection avec souvent une quasi-absence de sillon rétro-auriculaire. Elle relève d'une faute technique le plus souvent.

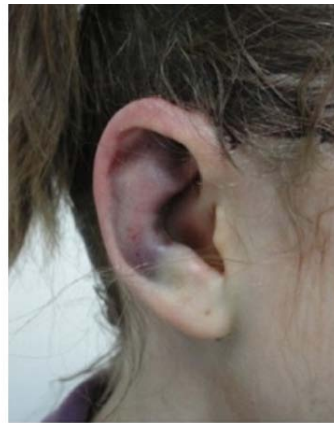Mais l'une des complications tardives sur le plan fonctionnel peut être suite à la technique de Furnas s'il y a un mauvais positionnement des points de suture surtout chez l'adulte, suite à une hyper correction de l'hypertrophie conchale et qui peut donner une rétraction du conduit auditif externe et donc une surdité de transmission. (94,95) (96)

- ***Cicatrices hypertrophiques et chéloïdes (Figure 58)***

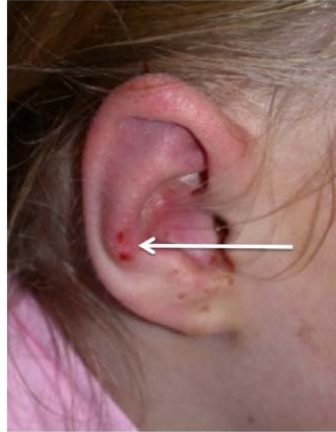Elles sont rares mais compromettent souvent le résultat esthétique. Elles apparaissent entre le 30e et le 45e jour. Le facteur racial permet d'expliquer leur prédominance chez les Noirs

ainsi que chez les races d'Extrême-Orient. D'autres facteurs hormonaux peuvent entrer en ligne de compte, et on déconseille l'intervention avant la puberté. On distingue :

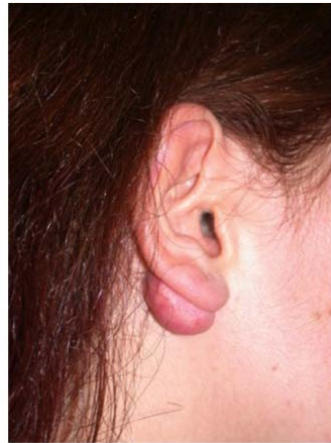- les formes mineures où apparaissent des petits nodules. L'infiltration in situ d'acétonide de triamcinolone, 10 mg dilué dans 2 mL de solution de Ringer Lactate en atténue les aspects ;
- dans les formes sévères avec chéloïdes importantes, la prise en charge d'une telle complication impose l'association d'un traitement médical à la chirurgie ou à la radiothérapie pour avoir les résultats optimaux. L'excision est en intra-chéloïdienne, suivie le plus souvent d'une greffe dermo-épidermique mince. Les injections de triamcinolone intra-cicatricielles sont effectuées à l'aiguille fine ou à l'aide d'un Dermoject (97) 1 mois après. Elles sont suivies d'une ou deux séances espacées de 1 mois si nécessaire. Certains(75,98) [15, 17] utilisent la radiothérapie externe en complément de la chirurgie, ils délivrent 6 Gy le jour de l'intervention chirurgicale suivis de 6 Gy, 1 semaine après. On peut prescrire également à visée générale de la vitamine E (tocophérol) à la dose journalière de 100 à 200 mg.



**Figure 56: Complication type hématome**



**Figure 57: Ulcérations cutanées sur la face antérieure du pavillon**



**Figure 58: Cicatrice chéloïde rétro-auriculaire**

Dans notre série il a été noté une exposition de fils chez 3 patients sur une série de 20 patients soit 15%, à 2 ans, à 5 ans, et à 7 ans de l'intervention qui ont été retirés sous anesthésie locale. Une récurrence avec relâchement de points de sutures chez un patient adulte à 6 mois de la réparation, repris sous anesthésie locale pour retouche et resserrage de fils de plicature hélix anthélix.

**5.3. Causes d'échec de l'otoplastie :**

L'échec en matière d'otoplastie est difficile à définir vu que le résultat reste subjective non standardisé par l'ensemble des chirurgiens et qui se base sur la satisfaction du patient et sa famille ainsi que la satisfaction du chirurgien opérateur.

Comme mentionné ci-dessus, l'otoplastie doit répondre aux buts établis par McDowell (99) et on peut considérer l'échec comme tout résultat ne répondant pas à ces critères, sans oublier que la récurrence est considérée complication tardive par certains auteurs dans la littérature et comme échec de l'otoplastie pour d'autres.

La rechute du décollement de l'oreille est un événement décevant pour le patient et le chirurgien qui peut ne devenir évidente que au moins 1 mois après l'opération. La rechute peut se produire pour diverses raisons. Notamment, l'utilisation de sutures résorbables pour les parties principales de la procédure, comme les sutures de Mustarde, peut apporter une correction temporaire, mais au fil du temps, il s'affaiblit et se résorbe, ce qui entraîne une rechute. Ou des sutures permanentes peuvent se détacher ou "glisser" avec le temps. Ils peuvent également s'éroder à travers le cartilage.

Les résultats de l'excision du cartilage peuvent être imprévisibles, surtout dans les oreilles dont le cartilage est épais et non flexible.

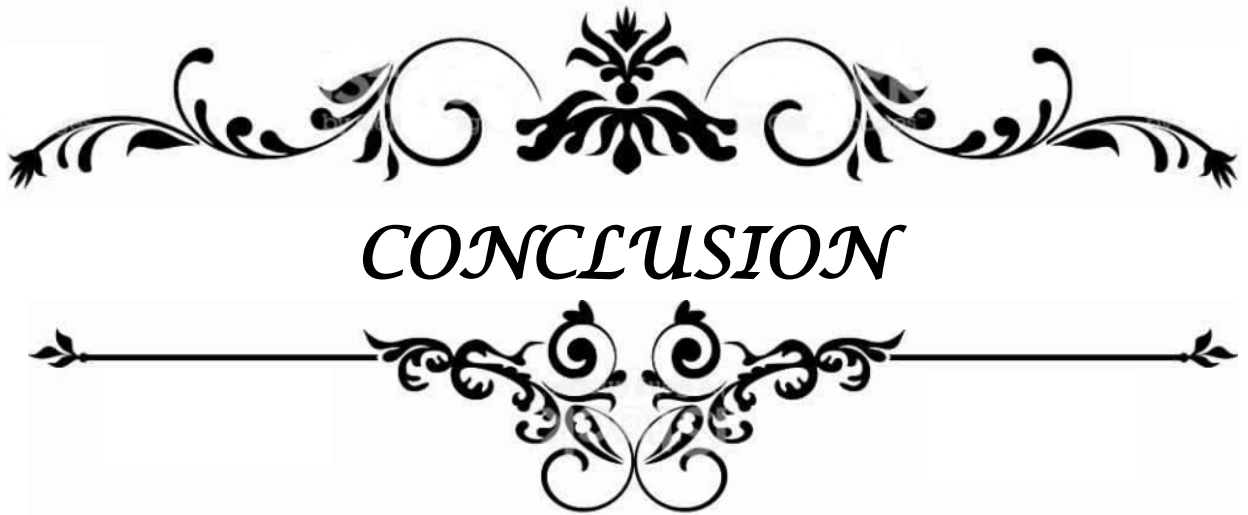
Si l'on utilise la technique de Furnas pour le recul conchale le chirurgien doit s'assurer d'ancrer fermement les sutures dans le cartilage conchal et le périoste mastoïdien pour éviter la perte de la correction.

Certains chirurgiens préconisent une légère surcorrection au moment de l'opération pour permettre le rebond du cartilage. (96)


#### **IV. Recommandations :**

Selon cette étude et selon les données de la littérature, nous proposons ces recommandations:

1. Etudier les motivations et le profil du patient
2. Choisir un protocole simple adapté au cas par cas.
3. Adapter le type d'anesthésie qui assure le confort du chirurgien et du patient.
4. Choisir la technique maîtrisée.
5. Opter pour une seule technique afin d'étudier le retour et rattraper les insuffisances avec recul.
6. S'assurer d'une exécution scrupuleuse des étapes techniques.
7. Respecter les consignes post opératoires afin d'éviter les complications pouvant altérer les résultats de l'otoplastie.
8. Réduire les contraintes de prise en charge, particulièrement longue et lourde pour des patients éloignés des centres de soins, qui n'ont pas les moyens ou l'engagement pour des techniques d'otoplastie à grand risque de complications.
9. Etudier les attentes du patient et en tenir compte lors du choix thérapeutique. Il faut noter que les attentes du patient sont différentes des nôtres, et qu'un résultat moyen à nos yeux peut largement le satisfaire.
10. Accorder l'écoute utile en péri-opératoire avec une prise en charge de la psychologie des patients.
11. Insister sur l'intérêt de la prise en charge à un âge précoce des patients ayant des oreilles décollées avec des techniques non chirurgicales ce qui confie des chances supplémentaires de réussite à la correction et sensibiliser les sages femmes et les pédiatres pour le dépistage néonatale.



## *CONCLUSION*



L'otoplastie représente un véritable challenge pour le chirurgien à cause de la multitude des techniques et les exigences de ses résultats. Nécessitant, ainsi, un chirurgien opérateur expérimenté et se tenant à jour sur les différentes techniques décrites.

Elle englobe plus de 200 techniques qui varient d'un chirurgien à un autre par les différentes approches et détails du geste qui impliquent systématiquement l'expérience de l'équipe chirurgicale, car l'échec est difficilement accepté chez les patients.

Selon notre étude menée sur une série personnelle du même opérateur, il est louable de rapporter la complexité et les exigences de l'otoplastie, nécessitant une approche adaptée devant l'absence d'un consensus standardisé pour la prise en charge.

La chirurgie à un âge tardive dans notre contexte constitue un véritable obstacle pour des résultats satisfaisants autant bien pour le chirurgien que pour le patient. Ainsi, on comprend l'intérêt d'un dépistage précoce idéalement à l'âge néonatal qui pourrait révolutionner la prise en charge dans notre contexte.

La recherche en matière d'otoplastie est toujours d'actualité avec l'avènement des techniques mini-invasives, notamment, des techniques visant à développer des techniques d'injection d'enzymes assouplissant sélectivement le tissu cartilagineux pour le remodelage des structures cartilagineuses de la tête et du cou et même un remodelage par du laser et électromécanique, mais cela reste toujours en phase d'expérimentation.



*ANNEXES*



## Annexe 1 : Fiche d'exploitation

Prise en charge chirurgicale des oreilles décollées : à propos de 20 cas

### Fiche d'exploitation :

CHU Mohammed VI

Hôpital Universitaire Ibn Tofail

Service de Chirurgie Maxillo Faciale

Chef de service : Pr Mansouri El Hattab Nadia

N° dossier :

Année :

▪ **IDENTITE**

Nom :

Prénom :

Age :

Sexe :

N. Téléphone :

N. d'entrée :

Adresse :

Date de première consultation :

Niveau socio-économique : bas  moyen  élevé

▪ **ANTECEDANTS :**

▪ **Motivation à la chirurgie :**

Gêne esthétique

Problème fonctionnel

Intimidation et retentissement psychologique

Non précisé

▪ **Description clinique du décollement des oreilles :**

Type de décollement :

Décollement unilatéral : oui  non

Décollement bilatéral : oui  non

Symétrie : oui  non

Rigidité du cartilage : oui  non

Malformation associée : oui  non

Si oui, type : .....

▪ **Mécanismes :**

Ouverture de l'angle céphalo-conchal

Hypertrophie conchale

Défaut de plicature de l'anthélix sur lui-même

▪ **Prise en charge chirurgicale :**

1. Mode d'anesthésie :

Anesthésie générale avec intubation orotrachéale  Anesthésie locale

2. Techniques opératoires :

Fermeture de l'angle céphalo conchale

Plicature de l'anthélix

Correction de l'hypertrophie conchale

Conformateur auriculaire

Autres gestes associés : .....

3. Durée d'hospitalisation :

4. Traitement médical post-opératoire :

5. Complications :

**Court terme :**

Douleurs  Hématome  Chondrite

**Moyen terme :**

Troubles trophiques (Ulcérations)  Paresthésie et douleur de fond

**Long terme :**

Irrégularité du relief  Plicature saillante (oreille en téléphone)

Asymétrie du résultat  Hypercorrection avec absence du sillon rétro-auriculaire

Exposition de fils  Rétrécissement du CAE

Cicatrices hypertrophiques et chéloïdes  Récidive

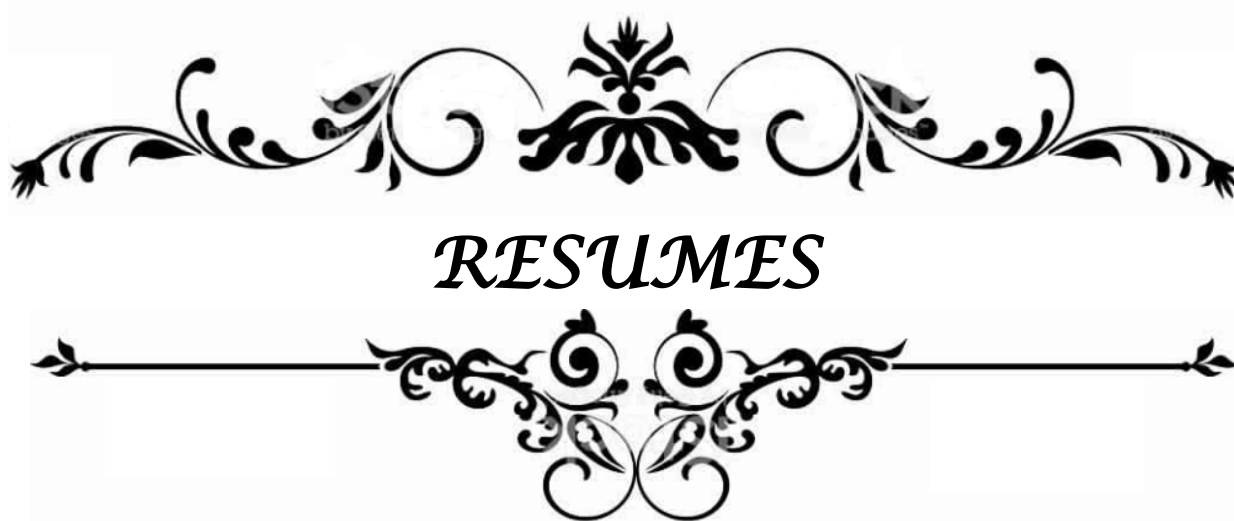6. Prise en charge des complications si elles existent :

7. Degré de satisfaction du chirurgien opérateur :

Très satisfait  Satisfait  Moyennement satisfait  Non satisfait

8. Degré de satisfaction des patients et leurs familles après la reconstruction :

Très satisfait  Satisfait  Moyennement satisfait  Non satisfait



*RESUMES*



## **Résumé**

**Introduction** : L'otoplastie est une technique chirurgicale permettant la prise en charge des oreilles décollées dont la prévalence se rapproche à 5% dans la population. L'intérêt porté à l'otoplastie est de plus en plus important surtout dans l'ère de la chirurgie esthétique, ainsi, plusieurs techniques ont vu le jour durant ces dernières années.

**Objectifs** : Le but de cette étude étant de rappeler les différentes techniques chirurgicales, d'en rappeler les indications et d'établir des recommandations en matière d'otoplastie.

**Méthodes** : Il s'agit d'une étude rétrospective comportant 20 patients, pris en charge pour des oreilles décollées au service de chirurgie maxillo-faciale et esthétique de l'hôpital Ibn Tofail du CHU Mohamed VI de Marrakech. L'étude était étalée sur une période allant de Novembre 2012 à Novembre 2021 avec un recul de 6 mois. La saisie des textes et des tableaux a été faite sur le logiciel Word 2019 et celle des graphiques sur le logiciel Excel 2019 et l'étude statistique a été réalisée avec le logiciel sphinx et SPSS version 1.

### **Résultats :**

Dans notre étude :

- L'âge moyen était de 19.8 ans.
- Une nette prédominance masculine.
- Le niveau socio-économique était bas chez tous nos patients et ils ne présentaient pas d'antécédents.
- La motivation à la chirurgie était une gêne esthétique chez tous nos patients.
- Le décollement était bilatéral chez 90% de nos patients, et était symétrique chez 60% de nos patients, tout en sachant que 2 patients de notre série avaient un décollement

unilatéral et donc d'emblée en asymétrie, ce qui nous laisse avec 6 patients seulement avec un décollement bilatéral asymétrique.

- Le mécanisme du décollement était une ouverture de l'angle céphalo-conchal chez 100% de nos patients, associée chez 50% d'eux à un défaut de plicature de l'hélix. L'hypertrophie conchale n'était pas retrouvée dans notre série mais des malformations associées ont été retrouvées chez 2 de nos patients.
- La prise en charge thérapeutique était chirurgicale chez 100% de nos patients avec une fermeture de l'angle céphalo-conchal chez 100% des patients associées à une plicature de l'hélix et anthélix chez 50% des patients selon la technique de Becker modifiée, sous anesthésie locale ou locorégionale sous 85% de nos patients. Des gestes chirurgicaux associés ont été réalisés chez les patients qui ont présentés une malformation associée.
- Le traitement post-opératoire a consisté en un traitement antalgique et antibiothérapie pendant 6 jours chez tous nos patients.
- Les complications étaient à type de douleur post-opératoire dans 80% des patients, avec 15% qui se sont compliqués d'exposition de fils et 5% ont souffert d'une récurrence avec relâchement des points de suture.
- Le résultat était très satisfaisant chez 100% de nos patients de même pour le chirurgien opérateur.

**Conclusion :** L'otoplastie représente un véritable challenge pour le chirurgien à cause de la multitude des techniques et les exigences de ses résultats. Nécessitant, ainsi, un chirurgien opérateur expérimenté et se tenant à jour sur les différentes techniques décrites et on ne peut qu'insister sur la prise en charge précoce qui permet des résultats meilleurs. Le futur de l'otoplastie c'est les techniques mini invasives qui restent toujours en cours d'expérimentation.

## **Summary**

**Introduction:** Otoplasty is a surgical technique for the management of protruding ears, the prevalence of which is close to 5% in the population. The interest in otoplasty is growing, especially in the age of cosmetic surgery, thus, several techniques have emerged in the past few years.

**Objectives:** The purpose of this study is to review the different surgical techniques, to recall the indications and to establish recommendations for otoplasty.

**Methods:** This is a retrospective study of 20 patients treated for protruding ears in the maxillofacial and cosmetic surgery department of the Ibn Tofail Hospital of the Mohamed VI University Hospital of Marrakech. The study was spread over a period from November 2012 to November 2021 with a 6-month follow-up. The texts and tables were compiled on Word 2019 software and the graphs on Excel 2019 software and the statistical study was carried out with sphinx and SPSS version 1 software.

### **Results:**

In our study:

- The mean age was 19.8 years.
- A clear male predominance.
- The socio-economic level was low in all our patients and they had no previous history.
- The motivation for surgery was aesthetic discomfort in 100% of our patients.
- The detachment was bilateral in 90% of our patients, and symmetrical in 60% of our patients, although 2 patients in our series had a unilateral detachment and therefore asymmetrical from the start, which leaves us with only 6 patients with an asymmetrical bilateral detachment.

- The mechanism of the detachment was an opening of the cephalo-conchal angle in 100% of our patients, associated in 50% of them with a defect of folding of the helix. Conchal hypertrophy was not found in our series but associated malformations were found in 2 of our patients.
- Half of our patients were admitted as ambulatory patients, the other half were hospitalized for an average duration of 3 days with a minimum of 2 days and a maximum of 5 days.
- Therapeutic management was surgical in 100% of our patients with a closure of the cephalo-conchal angle in 100% of patients associated with a folding of the helix and anthelix in 50% of patients following Becker's technic, under local or loco-regional anesthesia in 85% of our patients. Associated surgical procedures were performed in patients who presented an associated malformation.
- Postoperative treatment consisted of analgesic and antibiotic therapy for 6 days in all our patients.
- Complications were postoperative pain in 80% of patients, with 15% having complicated suture exposure and 5% having a recurrence with loosened sutures.
- The result was very satisfactory for 100% of our patients and for the operating surgeon.

**Conclusion:** Otoplasty represents a real challenge for the surgeon because of the multitude of techniques and the exigencies of its results. Thus, it requires an experienced surgeon who is up to date on the various techniques described and we can only insist on early management to obtain better results. The future of otoplasty lies in minimally invasive techniques that are still being tested.

## ملخص

**مقدمة:** تجميل الأذن هي تقنية جراحية لتصحيح الأذن البارزة، حيث يقترب انتشارها من 5% بين السكان. يتزايد الاهتمام ب تجميل الأذن ، خاصة في عصر الجراحة التجميلية ، لذلك ظهرت عدة تقنيات في السنوات الأخيرة.

**الأهداف:** الغرض من هذه الدراسة هو مراجعة التقنيات الجراحية المختلفة، و تذكر

التعليمات الخاصة بتصحيح الأذن البارزة ووضع توصيات لجراحة تجميل الأذن

**الطرق:** هذه دراسة بأثر رجعي لعشرين مريضاً عولجوا من آذان بارزة في قسم جراحة

الوجه والفكين والتجميل في مستشفى ابن طفيل بمستشفى محمد السادس الجامعي في مراكش.

وامتدت الدراسة على فترة من تشرين الثاني (نوفمبر) 2012 إلى تشرين الثاني (نوفمبر)

2021 مع متابعة لمدة 6 أشهر . تم تجميع النصوص والجدول على برنامج Word


2019 والرسومات الموجودة على برنامج Excel 2019 وتم إجراء الدراسة الإحصائية

باستخدام Sphinx و SPSS الإصدار 1.

**نتائج:** في دراستنا:

- كان متوسط العمر 19.8 سنة.
- غلبة ذكورية واضحة.
- كان المستوى الاجتماعي والاقتصادي منخفضاً لدى جميع مرضانا وليس لديهم أمراض أخرى.
- كان الدافع وراء الجراحة الانزعاج الجمالي لدى 100% من مرضانا.
- كان بروز ثنائياً لدى 90% من مرضانا ، وتماماً في 60% من مرضانا ، على الرغم من أن مريضين في سلسلتنا كان لهما بروز أحادي الجانب وبالتالي غير متماثل منذ البداية ، مما يترك لنا 6 مرضى فقط مع بروز ثنائي غير متماثل.

- كانت آلية البروز عبارة عن فتحة في الزاوية الرأسية المحورية في 100% من مرضانا، والتي ارتبطت في 50% منهم بعيب في طي لولب الأذن. تم العثور على تشوهات مرتبطة به في 2 من مرضانا.
  - لمدة متوسطها 3 أيام بعد أدنى يومين وبعد أقصى 5 أيام.
  - كان العلاج جراحيا في 100% من مرضانا مع إغلاق الزاوية الرأسية المحورية في 100% من المرضى و تصحيح طية اللولب في 50% من المرضى ، تحت التخدير الموضعي في 85% من مرضانا. تم إجراء العمليات الجراحية المناسبة للمرضى الذين يعانون من تشوه مرتبط.
  - يتكون علاج ما بعد الجراحة من علاج مسكن ومضادات حيوية لمدة 6 أيام في جميع مرضانا.
  - كانت المضاعفات هي آلام ما بعد الجراحة في 80% من المرضى ، مع 15% تعرضوا للخيوط المعقدة و 5% عانوا من تكرار مع خيوط مفككة.
  - كانت النتيجة مرضية جداً لـ 100% من مرضانا ولجراح العمليات.
- استنتاج:** تمثل جراحة تجميل الأذن تحدياً حقيقياً للجراح نظراً لتعدد التقنيات والنتائج الصعبة. لذلك يتطلب الأمر جراحاً متمرساً على دراية بالتقنيات المختلفة الموصوفة ولا يمكننا إلا الإصرار على التصحيح المبكر للحصول على نتائج أفضل. يكمن مستقبل تجميل الأذن في التقنيات الأقل بضعاً التي لا تزال قيد الاختبار.



*BIBLIOGRAPHIE*



1. **Bardach J.**  
Congenital ear deformities. Surgery for congenital and acquired malformations of the auricle. In: Cummings CW, Frederickson JM, Harker LA, et al, editors.  
*Otolaryngology-head and neck surgery. St. Louis, MO: Mosby; 1986;*
2. **Jerome E. ADAMSON, Charles F. HORTON.**  
The growth pattern of external ear.  
*Plast Reconstr Surg. 1965;36(4).*
3. **Thomassin J, Magalon G, Bardot J, Braccini F.**  
*Chirurgie des oreilles décollées. :16.*
4. **Ellart J, Guerreschi P, Pasquesoone L, Duquennoy-Martinot V.**  
Cure d'oreilles décollées.  
*Ann Chir Plast Esthét. 2016 Oct;61(5):703-12.*
5. **Monks G.**  
*Operations for correcting the deformity due to prominent ears. 1891;134:84-8.*
6. **Morestin H.**  
De la reposition et du plissement cosmétique du pavillon de l'oreille.  
*Rev Orthon. 1903;4:17-27.*
7. **King Lockett WH.**  
A new operation for prominent ears based on the anatomy of the deformity.  
*Surg Gynecol Obstet. 1910;10:635-7.*
8. **Young F.**  
Correction of abnormally prominent ears.  
*Surg Gynecol Obstet. 1944;78:541-4.*
9. **Aubry M, Senechal G.**  
Chirurgie des oreilles décollées.  
*Sem Hôp Paris. 1956;72:3810-4.*

10. **Aubrey M, Jost G, Neveu M.**  
Technique chirurgicale simplifiée des oreilles décollées. Procédé de Hector Marino.  
*Ann-Oto-Laryng.* 1962;79:587-91.
11. **Becker OJ.**  
Surgical correction of the abnormally protruding ear.  
*Arch Oto-Laryngol.* 1949;50:541-60.
12. **Dufourmentel C.**  
Chirurgie plastique de l'oreille externe.  
*Rev Prat Paris.* 1958;8:3097-107.
13. **Converse JM, Nigro A, Wilson JA JN.**  
A technique for surgical correction of the lop ears.  
*Plast Reconstr Surg.* 1955;(15):411-8.
14. **Stenström S.**  
The Stenström otoplasty.  
*Clin Plast Surg.* 1978;465-8.
15. **Chongchet V.**  
A method for anthelix reconstruction.  
*Br J Plast Surg.* 1963;268-72.
16. **MustardéJC.**  
The correction of prominent ears using simple mattress sutures.  
*Br J Plast Surg.* 1963;16:170-6.
17. **Senechal G, Pech A.**  
Chirurgie du pavillon de l'oreille.  
*Paris Arnette.* 1970;

- 18. Pollet J.**  
Chirurgie plastique et reconstructive du pavillon de l'oreille.  
*Gaz Med. 1966;73:539-55.*
- 19. Senechal B, Chauffabe JP, Senechal G.**  
Complications et échecs des otoplasties.  
*Ann Oto-Laryngol. 1983;493-8.*
- 20. Graham KE, Gault DT.**  
Endoscopic assisted otoplasty: a preliminary report.  
*Br J Plast Surg. 1997;50:47-57.*
- 21. F.Disant, C.Fuchsmann.**  
Les dysplasies otomandibulaires.  
*Chirurgie plastique réparatrice de la face et du cou. Elsevier Masson. Vol. Volume 1. 2011. 252-255 p.*
- 22. Rouvière H.**  
Anatomie humaine.  
*Paris: Masson. 1940. 354-62 p.*
- 23. Testut J.**  
*Précis. atlas de dissection des régions. Paris: Octave Doin. 1921.*
- 24. Ladreit de Lacharrière JF.**  
Dictionnaire encyclopédique des sciences médicales. Oreille.  
*Paris: édition Décembre. Vol. Volume17. 1882. 191 p.*
- 25. Gray H.**  
Anatomy of the human body.  
*Philadelphia: Lea and Febiger. Vol. Vol 10. 1918.*
- 26. Bennett SP, Dagash H, McArthur PA.**  
The role of the antitragicus muscle in plical folding of the pinna.  
*Plast Reconstr Surg. 2005;(115):1266-8.*

27. **P. Boudard.**  
Reconstruction partielle du pavillon auriculaire.  
Chirurgie plastique réparatrice de la face et du cou. Elsevier Masson. Vol. Volume 1.  
2011. 276 p.
28. **Schneider AL, Sidle DM.**  
Cosmetic Otoplasty.  
*Facial Plast Surg Clin N Am.* 2018 Feb;26(1):19-29.
29. **Jost G.**  
*Atlas de chirurgie esthétique plastique (2e ed).* In: Paris: Masson. 1988. p. 100-19.
30. **Krappen S, Slegelj R, Weerda H.**  
*Clinical anthropometry of the auricle. Face.* Vol. 5. 1998. 159-161 p.
31. **F. Legent, L. Perlemuter, C.Vandenbrouck.**  
*Cahiers d'anatomie d'ORL. 4eme Edition. Masson III;*
32. **Daniel J Hutchens et al.**  
*Ear Anesthesia: Overview, Indications, Contraindications.*
33. **Tan ST, Gault DT.**  
When do ears become prominent?  
*Br J Plast Surg.* 1994 Dec;47(8):573-4.
34. **Guyuron B, DeLuca L.**  
Ear projection and the posterior auricular muscle insertion.  
*Plast Reconstr Surg.* 1997 Aug;100(2):457-60.
35. **Porter CJW, Tan ST.**  
Congenital auricular anomalies: topographic anatomy, embryology, classification, and treatment strategies.  
*Plast Reconstr Surg.* 2005 May;115(6):1701-12.

36. **Kajosaari L, Pennanen J, Klockars T.**  
Otoplasty for prominent ears – demographics and surgical timing in different populations.  
*Int J Pediatr Otorhinolaryngol.* 2017 Sep;100:52–6.
37. **Caouette–Laberge L, Guay N, Bortoluzzi P, Belleville C.**  
Otoplasty: anterior scoring technique and results in 500 cases.  
*Plast Reconstr Surg.* 2000 Feb;105(2):504–15.
38. **Olivier B, Mohammad H, Christian A, Akram R.**  
Retrospective study of the long–term results of otoplasty using a modified Mustardé (cartilage–sparing) technique.  
*J Otolaryngol – Head Neck Surg J Oto–Rhino–Laryngol Chir Cervico–Faciale.* 2009 Jun;38(3):340–7.
39. **Raunig H, Kang N.**  
Correction of the hypertrophic conchal bowl without cartilage excision.  
*J Plast Reconstr Aesthetic Surg JPRAS.* 2014 Oct;67(10):1393–6.
40. **Songu M, Kutlu A.**  
Long–term psychosocial impact of otoplasty performed on children with prominent ears.  
*J Laryngol Otol.* 2014 Sep;128(9):768–71.
41. **Yugueros P, Friedland JA.**  
Otoplasty: the experience of 100 consecutive patients.  
*Plast Reconstr Surg.* 2001 Sep 15;108(4):1045–51; discussion 1052–1053.
42. **Ungarelli LF, de Andrade CZN, Marques EGSC, Jorge JLG, Neto BFM, de Andrade GAM, et al.**  
Diagnosis and Prevalence of Prominent Lobules in Otoplasty: Analysis of 120 Patients with Prominent Ears.  
*Aesthetic Plast Surg.* 2016 Oct;40(5):645–51.

43. **Maricevich P, Gontijo de Amorim NF, Duprat R, Freitas F, Pitanguy I.**  
Island technique for prominent ears: an update of the Ivo Pitanguy clinic experience.  
*Aesthet Surg J.* 2011 Aug;31(6):623-33.
44. **de la Fuente A, Sordo G.**  
Minimally invasive otoplasty: technical details and long-term results.  
*Aesthetic Plast Surg.* 2012 Feb;36(1):77-82.
45. **Irkoren S, Kucukkaya D, Sivrioglu N, Ozkan HS.**  
Using bilaterally fascioperichondrial flaps with a distal and a proximal base combined with conventional otoplasty. Eur Arch Oto-Rhino-Laryngol Off J Eur Fed Oto-Rhino-Laryngol Soc EUFOS Affil Ger Soc  
*Oto-Rhino-Laryngol - Head Neck Surg.* 2014 Jun;271(6):1389-93.
46. **Ribeiro JAS, da Silva GS.**  
Finesse in otoplasty in four steps.  
*Aesthetic Plast Surg.* 2012 Aug;36(4):846-52.
47. **C. Bermueller et al.**  
Quality of life and patients' satisfaction after otoplasty  
*Eur Arch otorhinolaryngol,* 2012 Nov, 269(11): 2423-31.
48. **Schlegel-Wagner C, Pabst G, Müller W, Linder T.**  
Otoplasty using a modified anterior scoring technique: standardized measurements of long-term results.  
*Arch Facial Plast Surg.* 2010 Jun;12(3):143-8.
49. **Mandal A, Bahia H, Ahmad T, Stewart KJ.**  
Comparison of cartilage scoring and cartilage sparing otoplasty--A study of 203 cases  
*J Plast Reconstr Aesthetic Surg JPRAS.* 2006;59(11):1170-6.

- 50. Bulstrode NW, Huang S, Martin DL.**  
Otoplasty by percutaneous anterior scoring. Another twist to the story: a long-term study of 114 patients.  
*Br J Plast Surg. 2003 Mar;56(2):145-9.*
- 51. Sinha M, Richard B.**  
Postauricular fascial flap and suture otoplasty: a prospective outcome study of 227 patients.  
*J Plast Reconstr Aesthetic Surg JPRAS. 2012 Mar;65(3):367-71.*
- 52. Bermueller C, Kirsche H, Sebert A, Rotter N.**  
Quality of life and patients' satisfaction after otoplasty.  
*Eur Arch Otorhinolaryngol. 2012 Nov;269(11):2423-31.*
- 53. Werdin F, Wolters M, Lampe H.**  
Pitanguy's otoplasty: report of 551 operations.  
*Scand J Plast Reconstr Surg Hand Surg. 2007;41(6):283-7.*
- 54. Peker F, Celiköz B.**  
Otoplasty: anterior scoring and posterior rolling technique in adults.  
*Aesthetic Plast Surg. 2002 Aug;26(4):267-73.*
- 55. Braun T, Hainzinger T, Stelter K, Krause E, Berghaus A, Hempel JM.**  
Health-related quality of life, patient benefit, and clinical outcome after otoplasty using suture techniques in 62 children and adults.  
*Plast Reconstr Surg. 2010 Dec;126(6):2115-24.*
- 56. Hao W, Chorney JM, Bezuhly M, Wilson K, Hong P.**  
Analysis of Health-Related Quality-of-Life Outcomes and Their Predictive Factors in Pediatric Patients Who Undergo Otoplasty.  
*Plast Reconstr Surg. 2013 Nov;132(5):811e.*
- 57. Niemelä BJ, Hedlund A, Andersson G, Wahlsten VS.**  
Prominent Ears: The Effect of Reconstructive Surgery on Self-Esteem and Social Interaction in Children with a Minor Defect Compared to Children with a Major Orthopedic Defect:  
*Plast Reconstr Surg. 2008 Nov;122(5):1390-8.*

58. **Bradbury ET, Hewison J, Timmons MJ.**  
Psychological and social outcome of prominent ear correction in children.  
*Br J Plast Surg. 1992;45(2):97-100.*
59. **Cooper-Hobson G, Jaffe W.**  
The benefits of otoplasty for children: Further evidence to satisfy the modern NHS.  
*J Plast Reconstr Aesthet Surg. 2009 Feb;62(2):190-4.*
60. **Pawar SS, Koch CA, Murakami C.**  
Treatment of Prominent Ears and Otoplasty: A Contemporary Review.  
*JAMA Facial Plast Surg. 2015 Nov;17(6):449-54.*
61. **Pratique des anesthésies locales et locorégionales par des médecins non spécialisés en anesthésie-réanimation, dans le cadre des urgences –**  
*La SFAR Société Française d'Anesthésie et de Réanimation. ELSEVIER 2016*
62. **Gressus E.**  
Prise en charge par anesthésie locorégionale des plaies de la face chez l'enfant de 5 à 15 ans, étude de 22 cas aux urgences pédiatriques, N° 51.  
*[Nantes]; 2007.*
63. **Tarsia V, Singer AJ, Cassara GA, Hein MT.**  
Percutaneous regional compared with local anaesthesia for facial lacerations: a randomised controlled trial.  
*Emerg Med J EMJ. 2005 Jan;22(1):37-40.*
64. **Z.Taddrarate, Mansouri Hattab N.**  
Limites de l'anesthésie locoregionale en urgentologie maxillofaciale : a propos de 1000 cas N 112.  
*[Marrakech]; 2011.*
65. **Deleuze A, Gentili ME, Vial G.**  
Anesthésie locorégionale en ORL : les blocs de la face.  
*Ann Fr Anesth Réanimation. 2004 Nov;23(11):1110-3.*

66. **Deleuze A, Gentili M.**  
Anesthésie et chirurgie plastique en ambulatoire.  
*Prat En Anesth Réanimation. 2008 Sep;12(4):259-65.*
67. **Fuzier R, Singelyn F.**  
Unintentional neuromuscular blocking agent injection during an axillary brachial plexus nerve block.  
*Reg Anesth Pain Med. 2005 Feb;30(1):104-7.*
68. **Guyot L, Seguin P, Benateau H.**  
Techniques en chirurgie maxillo-faciale et plastique de la face [Internet].  
Paris: Springer Paris; 2010 [cited 2021 Dec 19]. Available from:  
<http://link.springer.com/10.1007/978-2-8178-0073-8>
69. **Patrick Kelley et al.**  
Otoplasty: evaluation, technique, and review  
*J Craniofac Surg. 2003 Sep; 14(5): 643-53.*
70. **McDowell MD**  
Goals in otoplasty for protruding ears  
*Plastic and reconstructive surgery: January 1968, Volume 41, issue 1, p 17-27*
71. **Epy ET.**  
An operation for prominence of the auricles.  
*Arch Oto-Laryngol 1981 ; 10 : 97-100. 1981;*
72. **Becker OJ.**  
SURGICAL CORRECTION OF THE ABNORMALLY PROTRUDING EAR.  
*Arch Otolaryngol. 1949 Nov 1;50(5):541.*
73. **Siegert R, Weerda H, Remmert S.**  
Embryology and surgical anatomy of the auricle.  
*Facial Plast Surg FPS. 1994 Jul;10(3):232-43.*

- 74. Ambro BT, Lebeau J.**  
Pediatric otoplasty.  
*Oper Tech Otolaryngol-Head Neck Surg.* 2009 Sep 1;20(3):206-9.
- 75. Furnas DW.**  
Correction of prominent ears by conchamastoid sutures.  
*Plast Reconstr Surg* 189-93. 1968.
- 76. Kathleen C Sie MD**  
Otoplasty: An Alternative Approach to Management of the Deep Conchal Bowl  
*The Laryngoscope – Wiley Online Library* 2006
- 77. Byrd HS, Langevin C-J, Ghidoni LA.**  
Ear molding in newborn infants with auricular deformities.  
*Plast Reconstr Surg.* 2010 Oct;126(4):1191-200.
- 78. Kurozumi N, Ono S, Ishida H.**  
Non-surgical correction of a congenital lop ear deformity by splinting with Reston foam.  
*Br J Plast Surg.* 1982 Apr;35(2):181-2.
- 79. Matsuo K, Hirose T, Tomono T, Iwasawa M, Katohda S, Takahashi N, et al.**  
Nonsurgical correction of congenital auricular deformities in the early neonate: a preliminary report.  
*Plast Reconstr Surg.* 1984 Jan;73(1):38-51.
- 80. Van Wijk MP, Breugem CC, Kon M.**  
A prospective study on non-surgical correction of protruding ears: the importance of early treatment.  
*J Plast Reconstr Aesthetic Surg JPRAS.* 2012 Jan;65(1):54-60.
- 81. Doft MA, Goodkind AB, Diamond S, DiPace JI, Kacker A, LaBruna AN.**  
The newborn butterfly project: a shortened treatment protocol for ear molding.  
*Plast Reconstr Surg.* 2015 Mar;135(3):577e-83e.

- 82. Xiong H, Wang X, Li G, Xu J, Zhai J, Chen S, et al.**  
Comparison of 2 Ear Molding Systems for Nonsurgical Management of Newborn Auricular Deformities.  
*Ear Nose Throat J.* 2020 Feb 7;100:014556132090139.
- 83. Thorne CH, Wilkes G.**  
Ear Deformities, Otoplasty, and Ear Reconstruction:  
*Plast Reconstr Surg.* 2012 Apr;129(4):701e-16e.
- 84. Gosain AK, Recinos RF.**  
A Novel Approach to Correction of the Prominent Lobule during Otoplasty:  
*Plast Reconstr Surg.* 2003 Aug;112(2):575-83.
- 85. Janis JE, Rohrich RJ, Gutowski KA.**  
Otoplasty:  
*Plast Reconstr Surg.* 2005 Apr;115(4):60e-72e.
- 86. Spira M.**  
Otoplasty: what I do now--a 30-year perspective.  
*Plast Reconstr Surg.* 1999 Sep;104(3):834-40; discussion 841.
- 87. Chongchet V.**  
A method of antihelix reconstruction.  
*Br J Plast Surg.* 1963 Jan;16:268-72.
- 88. Stenstroem SJ.**  
A 'natural' technique for correction of congenitally prominent ears.  
*Plast Reconstr Surg.* 1963 Nov;32:509-18.
- 89. Andreas Naumann.**  
Otoplasty - techniques, characteristics and risks.  
*GMS Curr Top Otorhinolaryngol - Head Neck Surg.* 2007;6.

90. **Lee Y, Kim YS, Lee WJ, Rha DK, Kim J.**  
Proposal of a Classification System for the Assessment and Treatment of Prominent Ear Deformity.  
*Aesthetic Plast Surg.* 2018 Jun;42(3):759-65.
91. **Barry B.**  
Pseudomonas aeruginosa et infections ORL.  
*Presse Therm Clim;* 139:29—33. 2002;
92. **Adamson PA, McGraw BL, Tropper GJ.**  
Otoplasty: critical review of clinical results.  
*The Laryngoscope.* 1991 Aug;101(8):883-8.
93. **Elliott RA.**  
Complications in the treatment of prominent ears.  
*Clin Plast Surg.* 1978 Jul;5(3):479-90.
94. **Adamson PA, Litner JA.**  
Otoplasty Technique.  
*Facial Plast Surg Clin N Am.* 2006 May;14(2):79-87.
95. **Small A.**  
Prevention of meatal stenosis in conchal setback otoplasty:  
*The Laryngoscope.* 1975 Oct;85(10):1782-5.
96. **Owsley TG, Biggerstaff TG.**  
Otoplasty Complications.  
*Oral Maxillofac Surg Clin N Am.* 2009 Feb;21(1):105-18.
97. **Walter C, Nolst Trenité GJ.**  
Revision otoplasty and special problems.  
*Facial Plast Surg FPS.* 1994 Jul;10(3):298-308.

**98. Craig RD, Pearson D.**

Early post-operative irradiation in the treatment of keloid scars.

*Br J Plast Surg. 1965 Oct;18(4):369-76.*

**99. McDowell AJ.**

Goals in otoplasty for protruding ears.

*Plast Reconstr Surg. 1968 Jan;41(1):17-27.*

# قسم الطبيب

## أقسم بالله العظيم

أن أراقبَ الله في مهنتي.

وأن أصونَ حياة الإنسان في كافة أطوارها في كل الظروف

والأحوال باذلة وسعي في إنقاذها من الهلاك والمرض

والألم والقلق.

وأن أحفظَ للناسِ كرامتهم، وأسترَ عورتهم، وأكتمَ سرهم.

وأن أكونَ على الدوام من وسائلِ رحمة الله، باذلة رعايتي الطبية

لل قريب والبعيد، للصالح والطالح، والصديق والعدو.

وأن أثابر على طلب العلم، وأسخره لنفع الإنسان لا لأذاه.

وأن أوقرَ من علمني، وأعلمَ من يصغرنني، وأكونَ أختاً لكل زميل

في المهنة الطبية متعاونين على البر والتقوى.

وأن تكون حياتي مصداق إيماني في سرِّي وعلانيتي، نقيّة مما

يُشِينها تجاه

الله ورَسُوله والمؤمنين.



والله على ما أقول شهيد

## التدبير الجراحي للأذن البارزة

### الأطروحة

قدمت ونوقشت علانية يوم 2022/02/17

من طرف

الآنسة أصالة الشرقي

المزداة في 06 فبراير 1996 باليوسفية

لنيل شهادة الدكتوراه في الطب

الكلمات الأساسية:

أذن بارزة - تجميل الأذن - صيوان الأذن

### اللجنة

الرئيس	ع. أبوشادي	السيد
المشرفين	أستاذ في جراحة تقويم الوجه و الفكين ن. المنصوري حطاب	السيدة
	أستاذة في جراحة تقويم الوجه و الفكين م. بويهي	السيد
الحكام	أستاذ في جراحة تقويم الوجه و الفكين ب. عابو	السيد
	أستاذ مبرز في جراحة تقويم الوجه و الفكين خ. القرابي	السيد
	أستاذ مبرز في الجراحة التقويمية	