

UNIVERSITE MOHAMMED V - SOUISSI  
FACULTE DE MEDECINE ET DE PHARMACIE -RABAT-

ANNEE: 2014

THESE N°: 104

**HYDATIDOSE PERITONEALE CHEZ L'ENFANT**  
(A PROPOS DE 05 CAS)

THÈSE

*Présentée et soutenue publiquement le :.....*

**PAR**

**Mr. Omar MOURAFIQ**

*Né le 24 Mars 1987 à Agadir*

*Médecin Interne du CHU Ibn Sina - Rabat*

*De L'Ecole Royale du Service de Santé Militaire - Rabat*

**Pour l'Obtention du Doctorat en Médecine**

**MOTS CLES:** Hydatidose – Péritoine – Enfant – Traitement.

**JURY**

**Mr. M. N. BENHAMAMOUCHE**

Professeur de Chirurgie Pédiatrique

**PRESIDENT**

**Mr. M. KISRA**

Professeur de Chirurgie Pédiatrique

**RAPPORTEUR**

**Mr. H. ZERHOUNI**

Professeur de Chirurgie Pédiatrique

**Mr. A. AIT ALI**

Professeur de Chirurgie Viscérale

**JUGES**

**Mme. H. OUBEJJA NEBAOUI**

Professeur de Chirurgie Pédiatrique

بِسْمِ اللَّهِ الرَّحْمَنِ الرَّحِيمِ

سبحانك لا علم لنا إلا ما  
علمتنا إنك أنت العليم الحكيم

بِسْمِ اللَّهِ  
الرَّحْمَنِ الرَّحِيمِ

سورة البقرة: الآية: 31





**UNIVERSITE MOHAMMED V- SOUISSI**  
**FACULTE DE MEDECINE ET DE PHARMACIE – RABAT**

**DOYENS HONORAIRES :**

1962 – 1969 : Professeur Abdelmalek FARAJ  
1969 – 1974 : Professeur Abdellatif BERBICH  
1974 – 1981 : Professeur Bachir LAZRAK  
1981 – 1989 : Professeur Taieb CHKILI  
1989 – 1997 : Professeur Mohamed Tahar ALAOUI  
1997 – 2003 : Professeur Abdelmajid BELMAHI  
2003 – 2013 : Professeur Najia HAJJAJ - HASSOUNI

**ADMINISTRATION :**

**Doyen** : Professeur Mohamed ADNAOUI  
**Vice Doyen chargé des Affaires Académiques et étudiantes**  
Professeur Mohammed AHALLAT  
**Vice Doyen chargé de la Recherche et de la Coopération**  
Professeur Taoufiq DAKKA  
**Vice Doyen chargé des Affaires Spécifiques à la Pharmacie**  
Professeur Jamal TAOUFIK

**Secrétaire Général** : Mr. El Hassane AHALLAT

**1- ENSEIGNANTS-CHERCHEURS MEDECINS  
ET  
PHARMACIENS**

**PROFESSEURS :**

**Mai et Octobre 1981**

Pr. MAAZOUZI Ahmed Wajih	Chirurgie Cardio-Vasculaire
Pr. TAOBANE Hamid*	Chirurgie Thoracique

**Mai et Novembre 1982**

Pr. BENOSMAN Abdellatif	Chirurgie Thoracique
-------------------------	----------------------

**Novembre 1983**

Pr. HAJJAJ Najia ép. HASSOUNI	Rhumatologie
-------------------------------	--------------

**Décembre 1984**

Pr. MAAOUNI Abdelaziz	Médecine Interne
Pr. MAAZOUZI Ahmed Wajdi	Anesthésie -Réanimation
Pr. SETTAF Abdellatif	Chirurgie

**Novembre et Décembre 1985**

Pr. BENJELLOUN Halima	Cardiologie
Pr. BENSALD Younes	Pathologie Chirurgicale
Pr. EL ALAOUI Faris Moulay El Mostafa	Neurologie



**Janvier, Février et Décembre 1987**

Pr. AJANA Ali  
 Pr. CHAHED OUAZZANI Houria  
 Pr. EL YAACOUBI Moradh  
 Pr. ESSAID EL FEYDI Abdellah  
 Pr. LACHKAR Hassan  
 Pr. YAHYAOUI Mohamed

Radiologie  
 Gastro-Entérologie  
 Traumatologie Orthopédie  
 Gastro-Entérologie  
 Médecine Interne  
 Neurologie

**Décembre 1988**

Pr. BENHAMAMOUCH Mohamed Najib  
 Pr. DAFIRI Rachida  
 Pr. HERMAS Mohamed

Chirurgie Pédiatrique  
 Radiologie  
 Traumatologie Orthopédie

**Décembre 1989 Janvier et Novembre 1990**

Pr. ADNAOUI Mohamed  
 Pr. BOUKILI MAKHOUKHI Abdelali\*  
 Pr. CHAD Bouziane  
 Pr. CHKOFF Rachid  
 Pr. HACHIM Mohammed\*  
 Pr. KHARBACH Aïcha  
 Pr. MANSOURI Fatima  
 Pr. OUAZZANI Taïbi Mohamed Réda  
 Pr. TAZI Saoud Anas

Médecine Interne  
 Cardiologie  
 Pathologie Chirurgicale  
 Pathologie Chirurgicale  
 Médecine-Interne  
 Gynécologie -Obstétrique  
 Anatomie-Pathologique  
 Neurologie  
 Anesthésie Réanimation

**Février Avril Juillet et Décembre 1991**

Pr. AL HAMANY Zaïtounia  
 Pr. AZZOUZI Abderrahim  
 Pr. BAYAHIA Rabéa  
 Pr. BELKOUCHI Abdelkader  
 Pr. BENABDELLAH Chahrazad  
 Pr. BENCHEKROUN Belabbes Abdellatif  
 Pr. BENSOU DA Yahia  
 Pr. BERRAHO Amina  
 Pr. BEZZAD Rachid  
 Pr. CHABRAOUI Layachi  
 Pr. CHERRAH Yahia  
 Pr. CHOKAIRI Omar  
 Pr. JANATI Idrissi Mohamed\*  
 Pr. KHATTAB Mohamed  
 Pr. SOULAYMANI Rachida  
 Pr. TAOUFIK Jamal

Anatomie-Pathologique  
 Anesthésie Réanimation  
 Néphrologie  
 Chirurgie Générale  
 Hématologie  
 Chirurgie Générale  
 Pharmacie galénique  
 Ophtalmologie  
 Gynécologie Obstétrique  
 Biochimie et Chimie  
 Pharmacologie  
 Histologie Embryologie  
 Chirurgie Générale  
 Pédiatrie  
 Pharmacologie  
 Chimie thérapeutique

**Décembre 1992**

Pr. AHALLAT Mohamed  
 Pr. BENSOU DA Adil  
 Pr. BOUJIDA Mohamed Najib  
 Pr. CHAHED OUAZZANI Laaziza  
 Pr. CHRAIBI Chafiq  
 Pr. DAOUDI Rajae  
 Pr. DEHAYNI Mohamed\*  
 Pr. EL OUAHABI Abdessamad  
 Pr. FELLAT Rokaya

Chirurgie Générale  
 Anesthésie Réanimation  
 Radiologie  
 Gastro-Entérologie  
 Gynécologie Obstétrique  
 Ophtalmologie  
 Gynécologie Obstétrique  
 Neurochirurgie  
 Cardiologie



Pr. GHAFIR Driss\*  
Pr. JIDDANE Mohamed  
Pr. OUZZANI Taibi Med Charaf Eddine  
Pr. TAGHY Ahmed  
Pr. ZOUHDI Mimoun

#### **Mars 1994**

Pr. BENJAAFAR Nouredine  
Pr. BEN RAIS Nozha  
Pr. CAOUI Malika  
Pr. CHRAIBI Abdelmjid  
Pr. EL AMRANI Sabah  
Pr. EL AOUAD Rajae  
Pr. EL BARDOUNI Ahmed  
Pr. EL HASSANI My Rachid  
Pr. ERROUGANI Abdelkader  
Pr. ESSAKALI Malika  
Pr. ETTAYEBI Fouad  
Pr. HADRI Larbi\*  
Pr. HASSAM Badredine  
Pr. IFRINE Lahssan  
Pr. JELTHI Ahmed  
Pr. MAHFOUD Mustapha  
Pr. MOUDENE Ahmed\*  
Pr. RHRAB Brahim  
Pr. SENOUCI Karima

#### **Mars 1994**

Pr. ABBAR Mohamed\*  
Pr. ABDELHAK M'barek  
Pr. BELAIDI Halima  
Pr. BRAHMI Rida Slimane  
Pr. BENTAHILA Abdelali  
Pr. BENYAHIA Mohammed Ali  
Pr. BERRADA Mohamed Saleh  
Pr. CHAMI Ilham  
Pr. CHERKAOUI Lalla Ouafae  
Pr. EL ABBADI Najia  
Pr. HANINE Ahmed\*  
Pr. JALIL Abdelouahed  
Pr. LAKHDAR Amina  
Pr. MOUANE Nezha

#### **Mars 1995**

Pr. ABOUQUAL Redouane  
Pr. AMRAOUI Mohamed  
Pr. BAIDADA Abdelaziz  
Pr. BARGACH Samir  
Pr. CHAARI Jilali\*  
Pr. DIMOU M'barek\*  
Pr. DRISSI KAMILI Med Nordine\*  
Pr. EL MESNAOUI Abbes

Médecine Interne  
Anatomie  
Gynécologie Obstétrique  
Chirurgie Générale  
Microbiologie

Radiothérapie  
Biophysique  
Biophysique  
Endocrinologie et Maladies Métaboliques  
Gynécologie Obstétrique  
Immunologie  
Traumato-Orthopédie  
Radiologie  
Chirurgie Générale  
Immunologie  
Chirurgie Pédiatrique  
Médecine Interne  
Dermatologie  
Chirurgie Générale  
Anatomie Pathologique  
Traumatologie – Orthopédie  
Traumatologie- Orthopédie  
Gynécologie –Obstétrique  
Dermatologie

Urologie  
Chirurgie – Pédiatrique  
Neurologie  
Gynécologie Obstétrique  
Pédiatrie  
Gynécologie – Obstétrique  
Traumatologie – Orthopédie  
Radiologie  
Ophtalmologie  
Neurochirurgie  
Radiologie  
Chirurgie Générale  
Gynécologie Obstétrique  
Pédiatrie

Réanimation Médicale  
Chirurgie Générale  
Gynécologie Obstétrique  
Gynécologie Obstétrique  
Médecine Interne  
Anesthésie Réanimation  
Anesthésie Réanimation  
Chirurgie Générale



Pr. ESSAKALI HOUSSYNI Leila  
Pr. HDA Abdelhamid\*  
Pr. IBEN ATTYA ANDALOUSSI Ahmed  
Pr. MANSOURI Aziz\*  
Pr. OUAZZANI CHAHDI Bahia  
Pr. SEFIANI Abdelaziz  
Pr. ZEGGWAGH Amine Ali

Oto-Rhino-Laryngologie  
Cardiologie  
Urologie  
Radiothérapie  
Ophtalmologie  
Génétique  
Réanimation Médicale

### **Décembre 1996**

Pr. AMIL Touriya\*  
Pr. BELKACEM Rachid  
Pr. BOULANOUAR Abdelkrim  
Pr. EL ALAMI EL FARICHA EL Hassan  
Pr. GAOUZI Ahmed  
Pr. MAHFOUDI M'barek\*  
Pr. MOHAMMADI Mohamed  
Pr. OUADGHIRI Mohamed  
Pr. OUZEDDOUN Naima  
Pr. ZBIR EL Mehdi\*

Radiologie  
Chirurgie Pédiatrie  
Ophtalmologie  
Chirurgie Générale  
Pédiatrie  
Radiologie  
Médecine Interne  
Traumatologie-Orthopédie  
Néphrologie  
Cardiologie

### **Novembre 1997**

Pr. ALAMI Mohamed Hassan  
Pr. BEN SLIMANE Lounis  
Pr. BIROUK Nazha  
Pr. CHAOUIR Souad\*  
Pr. ERREIMI Naima  
Pr. FELLAT Nadia  
Pr. GUEDDARI Fatima Zohra  
Pr. HAIMEUR Charki\*  
Pr. KADDOURI Noureddine  
Pr. KOUTANI Abdellatif  
Pr. LAHLOU Mohamed Khalid  
Pr. MAHRAOUI CHAFIQ  
Pr. OUAHABI Hamid\*  
Pr. TAOUFIQ Jallal  
Pr. YOUSFI MALKI Mounia

Gynécologie-Obstétrique  
Urologie  
Neurologie  
Radiologie  
Pédiatrie  
Cardiologie  
Radiologie  
Anesthésie Réanimation  
Chirurgie Pédiatrique  
Urologie  
Chirurgie Générale  
Pédiatrie  
Neurologie  
Psychiatrie  
Gynécologie Obstétrique

### **Novembre 1998**

Pr. AFIFI RAJAA  
Pr. BENOMAR ALI  
Pr. BOUGTAB Abdesslam  
Pr. ER RIHANI Hassan  
Pr. EZZAITOUNI Fatima  
Pr. LAZRAK Khalid \*  
Pr. BENKIRANE Majid\*  
Pr. KHATOURI ALI\*  
Pr. LABRAIMI Ahmed\*

Gastro-Entérologie  
Neurologie  
Chirurgie Générale  
Oncologie Médicale  
Néphrologie  
Traumatologie Orthopédie  
Hématologie  
Cardiologie  
Anatomie Pathologique

### **Janvier 2000**

Pr. ABID Ahmed\*  
Pr. AIT OUMAR Hassan  
Pr. BENJELLOUN Dakhama Badr.Sououd

Pneumophtisiologie  
Pédiatrie  
Pédiatrie



Pr. BOURKADI Jamal-Eddine  
Pr. CHARIF CHEFCHAOUNI Al Montacer  
Pr. ECHARRAB El Mahjoub  
Pr. EL FTOUH Mustapha  
Pr. EL MOSTARCHID Brahim\*  
Pr. EL OTMANY Azzedine  
Pr. ISMAILI Mohamed Hatim  
Pr. ISMAILI Hassane\*  
Pr. KRAMI Hayat Ennoufouss  
Pr. MAHMOUDI Abdelkrim\*  
Pr. TACHINANTE Rajae  
Pr. TAZI MEZALEK Zoubida

### **Novembre 2000**

Pr. AIDI Saadia  
Pr. AIT OURHROUI Mohamed  
Pr. AJANA Fatima Zohra  
Pr. BENAMR Said  
Pr. CHERTI Mohammed  
Pr. ECH-CHERIF EL KETTANI Selma  
Pr. EL HASSANI Amine  
Pr. EL KHADER Khalid  
Pr. EL MAGHRAOUI Abdellah\*  
Pr. GHARBI Mohamed El Hassan  
Pr. HSSAIDA Rachid\*  
Pr. LAHLOU Abdou  
Pr. MAFTAH Mohamed\*  
Pr. MAHASSINI Najat  
Pr. MDAGHRI ALAOUI Asmae  
Pr. NASSIH Mohamed\*  
Pr. ROUMI Abdelhadi\*

### **Décembre 2000**

Pr. ZOHAIR ABDELAH\*

### **Décembre 2001**

Pr. ABABOU Adil  
Pr. BALKHI Hicham\*  
Pr. BELMEKKI Mohammed  
Pr. BENABDELJLIL Maria  
Pr. BENAMAR Loubna  
Pr. BENAMOR Jouda  
Pr. BENELBARHDADI Imane  
Pr. BENNANI Rajae  
Pr. BENOUACHANE Thami  
Pr. BENYOUSSEF Khalil  
Pr. BERRADA Rachid  
Pr. BEZZA Ahmed\*  
Pr. BOUCHIKHI IDRISSE Med Larbi  
Pr. BOUMDIN El Hassane\*  
Pr. CHAT Latifa  
Pr. DAALI Mustapha\*  
Pr. DRISSI Sidi Mourad\*

Pneumo-phtisiologie  
Chirurgie Générale  
Chirurgie Générale  
Pneumo-phtisiologie  
Neurochirurgie  
Chirurgie Générale  
Anesthésie-Réanimation  
Traumatologie Orthopédie  
Gastro-Entérologie  
Anesthésie-Réanimation  
Anesthésie-Réanimation  
Médecine Interne

Neurologie  
Dermatologie  
Gastro-Entérologie  
Chirurgie Générale  
Cardiologie  
Anesthésie-Réanimation  
Pédiatrie  
Urologie  
Rhumatologie  
Endocrinologie et Maladies Métaboliques  
Anesthésie-Réanimation  
Traumatologie Orthopédie  
Neurochirurgie  
Anatomie Pathologique  
Pédiatrie  
Stomatologie Et Chirurgie Maxillo-Faciale  
Neurologie

ORL

Anesthésie-Réanimation  
Anesthésie-Réanimation  
Ophtalmologie  
Neurologie  
Néphrologie  
Pneumo-phtisiologie  
Gastro-Entérologie  
Cardiologie  
Pédiatrie  
Dermatologie  
Gynécologie Obstétrique  
Rhumatologie  
Anatomie  
Radiologie  
Radiologie  
Chirurgie Générale  
Radiologie



Pr. EL HIJRI Ahmed  
 Pr. EL MAAQILI Moulay Rachid  
 Pr. EL MADHI Tarik  
 Pr. EL MOUSSAIF Hamid  
 Pr. EL OUNANI Mohamed  
 Pr. ETTAIR Said  
 Pr. GAZZAZ Miloudi\*  
 Pr. GOURINDA Hassan  
 Pr. HRORA Abdelmalek  
 Pr. KABBAJ Saad  
 Pr. KABIRI EL Hassane\*  
 Pr. LAMRANI Moulay Omar  
 Pr. LEKEHAL Brahim  
 Pr. MAHASSIN Fattouma\*  
 Pr. MEDARHRI Jalil  
 Pr. MIKDAME Mohammed\*  
 Pr. MOHSINE Raouf  
 Pr. NOUINI Yassine  
 Pr. SABBAH Farid  
 Pr. SEFIANI Yasser  
 Pr. TAOUFIQ BENCHEKROUN Soumia

**Décembre 2002**

Pr. AL BOUZIDI Abderrahmane\*  
 Pr. AMEUR Ahmed \*  
 Pr. AMRI Rachida  
 Pr. AOURARH Aziz\*  
 Pr. BAMOU Youssef \*  
 Pr. BELMEJDOUB Ghizlene\*  
 Pr. BENZEKRI Laila  
 Pr. BENZZOUBEIR Nadia  
 Pr. BERNOUSSI Zakiya  
 Pr. BICHA Mohamed Zakariya\*  
 Pr. CHOHO Abdelkrim \*  
 Pr. CHKIRATE Bouchra  
 Pr. EL ALAMI EL FELLOUS Sidi Zouhair  
 Pr. EL BARNOUSSI Leila  
 Pr. EL HAOURI Mohamed \*  
 Pr. EL MANSARI Omar\*  
 Pr. ES-SADEL Abdelhamid  
 Pr. FILALI ADIB Abdelhai  
 Pr. HADDOUR Leila  
 Pr. HAJJI Zakia  
 Pr. IKEN Ali  
 Pr. ISMAEL Farid  
 Pr. JAAFAR Abdeloihab\*  
 Pr. KRIOUILE Yamina  
 Pr. LAGHMARI Mina  
 Pr. MABROUK Hfid\*  
 Pr. MOUSSAOUI RAHALI Driss\*

Anesthésie-Réanimation  
 Neuro-Chirurgie  
 Chirurgie-Pédiatrique  
 Ophtalmologie  
 Chirurgie Générale  
 Pédiatrie  
 Neuro-Chirurgie  
 Chirurgie-Pédiatrique  
 Chirurgie Générale  
 Anesthésie-Réanimation  
 Chirurgie Thoracique  
 Traumatologie Orthopédie  
 Chirurgie Vasculaire Périphérique  
 Médecine Interne  
 Chirurgie Générale  
 Hématologie Clinique  
 Chirurgie Générale  
 Urologie  
 Chirurgie Générale  
 Chirurgie Vasculaire Périphérique  
 Pédiatrie

Anatomie Pathologique  
 Urologie  
 Cardiologie  
 Gastro-Entérologie  
 Biochimie-Chimie  
 Endocrinologie et Maladies Métaboliques  
 Dermatologie  
 Gastro-Entérologie  
 Anatomie Pathologique  
 Psychiatrie  
 Chirurgie Générale  
 Pédiatrie  
 Chirurgie Pédiatrique  
 Gynécologie Obstétrique  
 Dermatologie  
 Chirurgie Générale  
 Chirurgie Générale  
 Gynécologie Obstétrique  
 Cardiologie  
 Ophtalmologie  
 Urologie  
 Traumatologie Orthopédie  
 Traumatologie Orthopédie  
 Pédiatrie  
 Ophtalmologie  
 Traumatologie Orthopédie  
 Gynécologie Obstétrique



Pr. MOUSTAGHFIR Abdelhamid\*  
Pr. NAITLHO Abdelhamid\*  
Pr. OUJILAL Abdelilah  
Pr. RACHID Khalid \*  
Pr. RAISS Mohamed  
Pr. RGUIBI IDRISSE Sidi Mustapha\*  
Pr. RHOU Hakima  
Pr. SIAH Samir \*  
Pr. THIMOU Amal  
Pr. ZENTAR Aziz\*

**Janvier 2004**

Pr. ABDELLAH El Hassan  
Pr. AMRANI Mariam  
Pr. BENBOUZID Mohammed Anas  
Pr. BENKIRANE Ahmed\*  
Pr. BOUGHALEM Mohamed\*  
Pr. BOULAADAS Malik  
Pr. BOURAZZA Ahmed\*  
Pr. CHAGAR Belkacem\*  
Pr. CHERRADI Nadia  
Pr. EL FENNI Jamal\*  
Pr. EL HANCHI ZAKI  
Pr. EL KHORASSANI Mohamed  
Pr. EL YOUNASSI Badreddine\*  
Pr. HACHI Hafid  
Pr. JABOUIRIK Fatima  
Pr. KHABOUZE Samira  
Pr. KHARMAZ Mohamed  
Pr. LEZREK Mohammed\*  
Pr. MOUGHIL Said  
Pr. TARIB Abdelilah\*  
Pr. TIJAMI Fouad  
Pr. ZARZUR Jamila

**Janvier 2005**

Pr. ABBASSI Abdellah  
Pr. AL KANDRY Sif Eddine\*  
Pr. ALAOUI Ahmed Essaid  
Pr. ALLALI Fadoua  
Pr. AMAZOUZI Abdellah  
Pr. AZIZ Nouredine\*  
Pr. BAHIRI Rachid  
Pr. BARKAT Amina  
Pr. BENHALIMA Hanane  
Pr. BENYASS Aatif  
Pr. BERNOUSSI Abdelghani  
Pr. CHARIF CHEFCHAOUNI Mohamed  
Pr. DOUDOUH Abderrahim\*  
Pr. EL HAMZAOUI Sakina\*  
Pr. HAJJI Leila

Cardiologie  
Médecine Interne  
Oto-Rhino-Laryngologie  
Traumatologie Orthopédie  
Chirurgie Générale  
Pneumophtisiologie  
Néphrologie  
Anesthésie Réanimation  
Pédiatrie  
Chirurgie Générale

Ophtalmologie  
Anatomie Pathologique  
Oto-Rhino-Laryngologie  
Gastro-Entérologie  
Anesthésie Réanimation  
Stomatologie et Chirurgie Maxillo-faciale  
Neurologie  
Traumatologie Orthopédie  
Anatomie Pathologique  
Radiologie  
Gynécologie Obstétrique  
Pédiatrie  
Cardiologie  
Chirurgie Générale  
Pédiatrie  
Gynécologie Obstétrique  
Traumatologie Orthopédie  
Urologie  
Chirurgie Cardio-Vasculaire  
Pharmacie Clinique  
Chirurgie Générale  
Cardiologie

Chirurgie Réparatrice et Plastique  
Chirurgie Générale  
Microbiologie  
Rhumatologie  
Ophtalmologie  
Radiologie  
Rhumatologie  
Pédiatrie  
Stomatologie et Chirurgie Maxillo Faciale  
Cardiologie  
Ophtalmologie  
Ophtalmologie  
Biophysique  
Microbiologie  
Cardiologie (mise en disposition)



Pr. HESSISSEN Leila  
Pr. JIDAL Mohamed\*  
Pr. LAAROUSSI Mohamed  
Pr. LYAGOUBI Mohammed  
Pr. NIAMANE Radouane\*  
Pr. RAGALA Abdelhak  
Pr. SBIHI Souad  
Pr. ZERAIDI Najia

### **Décembre 2005**

Pr. CHANI Mohamed

### **Avril 2006**

Pr. ACHEMLAL Lahsen\*  
Pr. AKJOUJ Said\*  
Pr. BELMEKKI Abdelkader\*  
Pr. BENCHEIKH Razika  
Pr. BIYI Abdelhamid\*  
Pr. BOUHAFS Mohamed El Amine  
Pr. BOULAHYA Abdellatif\*  
Pr. CHENGUETI ANSARI Anas  
Pr. DOGHMI Nawal  
Pr. ESSAMRI Wafaa  
Pr. FELLAT Ibtiham  
Pr. FAROUDY Mamoun  
Pr. GHADOUANE Mohammed\*  
Pr. HARMOUCHE Hicham  
Pr. HANAFI Sidi Mohamed\*  
Pr. IDRIS LAHLOU Amine\*  
Pr. JROUNDI Laila  
Pr. KARMOUNI Tariq  
Pr. KILI Amina  
Pr. KISRA Hassan  
Pr. KISRA Mounir  
Pr. LAATIRIS Abdelkader\*  
Pr. LMIMOUNI Badreddine\*  
Pr. MANSOURI Hamid\*  
Pr. OUANASS Abderrazzak  
Pr. SAFI Soumaya\*  
Pr. SEKKAT Fatima Zahra  
Pr. SOUALHI Mouna  
Pr. TELLAL Saida\*  
Pr. ZAHRAOUI Rachida

### **Octobre 2007**

Pr. ABIDI Khalid  
Pr. ACHACHI Leila  
Pr. ACHOUR Abdessamad\*  
Pr. AIT HOUSSA Mahdi\*  
Pr. AMHAJJI Larbi\*  
Pr. AMMAR Haddou\*

Pédiatrie  
Radiologie  
Chirurgie Cardio-vasculaire  
Parasitologie  
Rhumatologie  
Gynécologie Obstétrique  
Histo-Embryologie Cytogénétique  
Gynécologie Obstétrique

Anesthésie Réanimation

Rhumatologie  
Radiologie  
Hématologie  
O.R.L  
Biophysique  
Chirurgie - Pédiatrique  
Chirurgie Cardio – Vasculaire  
Gynécologie Obstétrique  
Cardiologie  
Gastro-entérologie  
Cardiologie  
Anesthésie Réanimation  
Urologie  
Médecine Interne  
Anesthésie Réanimation  
Microbiologie  
Radiologie  
Urologie  
Pédiatrie  
Psychiatrie  
Chirurgie – Pédiatrique  
Pharmacie Galénique  
Parasitologie  
Radiothérapie  
Psychiatrie  
Endocrinologie  
Psychiatrie  
Pneumo – Phtisiologie  
Biochimie  
Pneumo – Phtisiologie

Réanimation médicale  
Pneumo phtisiologie  
Chirurgie générale  
Chirurgie cardio vasculaire  
Traumatologie orthopédie  
ORL



Pr. AOUI Sarra  
 Pr. BAITE Abdelouahed\*  
 Pr. BALOUCH Lhousaine\*  
 Pr. BENZIANE Hamid\*  
 Pr. BOUTIMZIANE Nourdine  
 Pr. CHARKAOUI Naoual\*  
 Pr. EHIRCHIOU Abdelkader\*  
 Pr. ELABSI Mohamed  
 Pr. EL BEKKALI Youssef\*  
 Pr. EL MOUSSAOUI Rachid  
 Pr. EL OMARI Fatima  
 Pr. GANA Rachid  
 Pr. GHARIB Nouredine  
 Pr. HADADI Khalid\*  
 Pr. ICHOU Mohamed\*  
 Pr. ISMAILI Nadia  
 Pr. KEBDANI Tayeb  
 Pr. LALAOUI SALIM Jaafar\*  
 Pr. LOUZI Lhoussain\*  
 Pr. MADANI Naoufel  
 Pr. MAHI Mohamed\*  
 Pr. MARC Karima  
 Pr. MASRAR Azlarab  
 Pr. MOUSSAOUI Abdelmajid  
 Pr. MOUTAJ Redouane \*  
 Pr. MRABET Mustapha\*  
 Pr. MRANI Saad\*  
 Pr. OUZZIF Ez zohra\*  
 Pr. RABHI Monsef\*  
 Pr. RADOUANE Bouchaib\*  
 Pr. SEFFAR Myriame  
 Pr. SEKHSOKH Yessine\*  
 Pr. SIFAT Hassan\*  
 Pr. TABERKANET Mustafa\*  
 Pr. TACHFOUTI Samira  
 Pr. TAJDINE Mohammed Tariq\*  
 Pr. TANANE Mansour\*  
 Pr. TLIGUI Houssain  
 Pr. TOUATI Zakia

Parasitologie  
 Anesthésie réanimation  
 Biochimie-chimie  
 Pharmacie clinique  
 Ophtalmologie  
 Pharmacie galénique  
 Chirurgie générale  
 Chirurgie générale  
 Chirurgie cardio vasculaire  
 Anesthésie réanimation  
 Psychiatrie  
 Neuro chirurgie  
 Chirurgie plastique et réparatrice  
 Radiothérapie  
 Oncologie médicale  
 Dermatologie  
 Radiothérapie  
 Anesthésie réanimation  
 Microbiologie  
 Réanimation médicale  
 Radiologie  
 Pneumo phtisiologie  
 Hématologique  
 Anesthésier réanimation  
 Parasitologie  
 Médecine préventive santé publique et hygiène  
 Virologie  
 Biochimie-chimie  
 Médecine interne  
 Radiologie  
 Microbiologie  
 Microbiologie  
 Radiothérapie  
 Chirurgie vasculaire périphérique  
 Ophtalmologie  
 Chirurgie générale  
 Traumatologie orthopédie  
 Parasitologie  
 Cardiologie

**Décembre 2007**

Pr. DOUHAL ABDERRAHMAN

Ophtalmologie

**Décembre 2008**

Pr ZOUBIR Mohamed\*  
 Pr TAHIRI My El Hassan\*

Anesthésie Réanimation  
 Chirurgie Générale



### **Mars 2009**

Pr. ABOUZAHIR Ali\*  
Pr. AGDR Aomar\*  
Pr. AIT ALI Abdelmounaim\*  
Pr. AIT BENHADDOU El hachmia  
Pr. AKHADDAR Ali\*  
Pr. ALLALI Nazik  
Pr. AMAHZOUNE Brahim\*  
Pr. AMINE Bouchra  
Pr. ARKHA Yassir  
Pr. AZENDOUR Hicham\*  
Pr. BELYAMANI Lahcen\*  
Pr. BJIJOU Younes  
Pr. BOUHSAIN Sanae\*  
Pr. BOUI Mohammed\*  
Pr. BOUNAIM Ahmed\*  
Pr. BOUSSOUGA Mostapha\*  
Pr. CHAKOUR Mohammed \*  
Pr. CHTATA Hassan Toufik\*  
Pr. DOGHMI Kamal\*  
Pr. EL MALKI Hadj Omar  
Pr. EL OUENNASS Mostapha\*  
Pr. ENNIBI Khalid\*  
Pr. FATHI Khalid  
Pr. HASSIKOU Hasna \*  
Pr. KABBAJ Nawal  
Pr. KABIRI Meryem  
Pr. KADI Said \*  
Pr. KARBOUBI Lamya  
Pr. L'KASSIMI Hachemi\*  
Pr. LAMSAOURI Jamal\*  
Pr. MARMADÉ Lahcen  
Pr. MESKINI Toufik  
Pr. MESSAOUDI Nezha \*  
Pr. MSSROURI Rahal  
Pr. NASSAR Ittimade  
Pr. OUKERRAJ Latifa  
Pr. RHORFI Ismail Abderrahmani \*  
Pr. ZOUHAIR Said\*

Médecine interne  
Pédiatre  
Chirurgie Générale  
Neurologie  
Neuro-chirurgie  
Radiologie  
Chirurgie Cardio-vasculaire  
Rhumatologie  
Neuro-chirurgie  
Anesthésie Réanimation  
Anesthésie Réanimation  
Anatomie  
Biochimie-chimie  
Dermatologie  
Chirurgie Générale  
Traumatologie orthopédique  
Hématologie biologique  
Chirurgie vasculaire périphérique  
Hématologie clinique  
Chirurgie Générale  
Microbiologie  
Médecine interne  
Gynécologie obstétrique  
Rhumatologie  
Gastro-entérologie  
Pédiatrie  
Traumatologie orthopédique  
Pédiatrie  
Microbiologie  
Chimie Thérapeutique  
Chirurgie Cardio-vasculaire  
Pédiatrie  
Hématologie biologique  
Chirurgie Générale  
Radiologie  
Cardiologie  
Pneumo-phtisiologie  
Microbiologie

### **PROFESSEURS AGREGES :**

#### **Octobre 2010**

Pr. ALILOU Mustapha  
Pr. AMEZIANE Taoufiq\*  
Pr. BELAGUID Abdelaziz  
Pr. BOUAITY Brahim\*  
Pr. CHADLI Mariama\*  
Pr. CHEMSI Mohamed\*

Anesthésie réanimation  
Médecine interne  
Physiologie  
ORL  
Microbiologie  
Médecine aéronautique



Pr. DAMI Abdellah\*  
Pr. DARBI Abdellatif\*  
Pr. DENDANE Mohammed Anouar  
Pr. EL HAFIDI Naima  
Pr. EL KHARRAS Abdennasser\*  
Pr. EL MAZOUZ Samir  
Pr. EL SAYEGH Hachem  
Pr. ERRABIH Ikram  
Pr. LAMALMI Najat  
Pr. LEZREK Mounir  
Pr. MALIH Mohamed\*  
Pr. MOSADIK Ahlam  
Pr. MOUJAHID Mountassir\*  
Pr. NAZIH Mouna\*  
Pr. ZOUAIDIA Fouad

Biochimie chimie  
Radiologie  
Chirurgie pédiatrique  
Pédiatrie  
Radiologie  
Chirurgie plastique et réparatrice  
Urologie  
Gastro entérologie  
Anatomie pathologique  
Ophtalmologie  
Pédiatrie  
Anesthésie Réanimation  
Chirurgie générale  
Hématologie  
Anatomie pathologique

### **Mai 2012**

Pr. AMRANI Abdelouahed  
Pr. ABOUELALAA Khalil\*  
Pr. BELAIZI Mohamed\*  
Pr. BENCHEBBA Drissi\*  
Pr. DRISSI Mohamed\*  
Pr. EL ALAOUI MHAMDI Mouna  
Pr. EL KHATTABI Abdessadek\*  
Pr. EL OUAZZANI Hanane\*  
Pr. ER-RAJI Mounir  
Pr. JAHID Ahmed  
Pr. MEHSSANI Jamal\*  
Pr. RAISSOUNI Maha\*

Chirurgie Pédiatrique  
Anesthésie Réanimation  
Psychiatrie  
Traumatologie Orthopédique  
Anesthésie Réanimation  
Chirurgie Générale  
Médecine Interne  
Pneumophtisiologie  
Chirurgie Pédiatrique  
Anatomie pathologique  
Psychiatrie  
Cardiologie

### **Février 2013**

Pr. AHID Samir  
Pr. AIT EL CADI Mina  
Pr. AMRANI HANCHI Laila  
Pr. AMOUR Mourad  
Pr. AWAB Almahdi  
Pr. BELAYACHI Jihane  
Pr. BELKHADIR Zakaria Houssain  
Pr. BENCHEKROUN Laila  
Pr. BENKIRANE Souad  
Pr. BENNANA Ahmed\*  
Pr. BENSEFFAJ Nadia  
Pr. BENSghir Mustapha\*  
Pr. BENYAHIA Mohammed\*  
Pr. BOUATIA Mustapha  
Pr. BOUABID Ahmed Salim\*  
Pr. BOUTARBOUCH Mahjouba  
Pr. CHAIB Ali\*  
Pr. DENDANE Tarek  
Pr. DINI Nouzha\*

Pharmacologie – Chimie  
Toxicologie  
Gastro-ENTÉROLOGIE  
Anesthésie Réanimation  
Anesthésie Réanimation  
Réanimation Médicale  
Anesthésie Réanimation  
Biochimie-Chimie  
Hématologie  
Informatique Pharmaceutique  
Immunologie  
Anesthésie Réanimation  
Néphrologie  
Chimie Analytique  
Traumatologie Orthopédie  
Anatomie  
Cardiologie  
Réanimation Médicale  
Pédiatrie



Pr. ECH-CHERIF EL KETTANI Mohamed Ali	Anesthésie Réanimation
Pr. ECH-CHERIF EL KETTANI Najwa	Radiologie
Pr. ELFATEMI Nizare	Neuro-Chirurgie
Pr. EL HARTI Jaouad	Chimie Thérapeutique
Pr. EL JOUDI Rachid*	Toxicologie
Pr. EL KABABRI Maria	Pédiatrie
Pr. EL KHANNOUSSI Basma	Anatomie Pathologie
Pr. EL KHLOUFI Samir	Anatomie
Pr. EL KORAICHI Alae	Anesthésie Réanimation
Pr. EN-NOUALI Hassane*	Radiologie
Pr. ERREGUIG Laila	Physiologie
Pr. FIKRI Meryim	Radiologie
Pr. GHANIMI Zineb	Pédiatrie
Pr. GHFIR Imade	Médecine Nucléaire
Pr. IMANE Zineb	Pédiatrie
Pr. IRAQI Hind	Endocrinologie et maladies métaboliques
Pr. KABBAJ Hakima	Microbiologie
Pr. KADIRI Mohamed*	Psychiatrie
Pr. LATIB Rachida	Radiologie
Pr. MAAMAR Mouna Fatima Zahra	Médecine Interne
Pr. MEDDAH Bouchra	Pharmacologie
Pr. MELHAOUI Adyl	Neuro-chirurgie
Pr. MRABTI Hind	Oncologie Médicale
Pr. NEJJARI Rachid	Pharmacognosie
Pr. OUKABLI Mohamed*	Anatomie Pathologique
Pr. RAHALI Younes	Pharmacie Galénique
Pr. RATBI Ilham	Génétique
Pr. RAHMANI Mounia	Neurologie
Pr. REDA Karim*	Ophthalmologie
Pr. REGRAGUI Wafa	Neurologie
Pr. RKAIN Hanan	Physiologie
Pr. ROSTOM Samira	Rhumatologie
Pr. ROUAS Lamiaa	Anatomie Pathologique
Pr. ROUIBAA Fedoua*	Gastro-Entérologie
Pr. SALIHOUN Mouna	Gastro-Entérologie
Pr. SAYAH Rochde	Chirurgie Cardio-Vasculaire
Pr. SEDDIK Hassan*	Gastro-Entérologie
Pr. ZERHOUNI Hicham	Chirurgie Pédiatrique
Pr. ZINE Ali*	Traumatologie Orthopédie

### **Avril 2013**

Pr. EL KHATIB Mohamed Karim\*  
 Pr. GHOUNDALE Omar\*  
 Pr. ZYANI Mohammad\*

Stomatologie et Chirurgie Maxillo-faciale  
 Urologie  
 Médecine Interne

**\*Enseignants Militaires**



## 2- ENSEIGNANTS – CHERCHEURS SCIENTIFIQUES

### *PROFESSEURS / PRs. HABILITES*

Pr. ABOUDRAR Saadia	Physiologie
Pr. ALAMI OUHABI Naima	Biochimie
Pr. ALAOUI KATIM	Pharmacologie
Pr. ALAOUI SLIMANI Lalla Naïma	Histologie-Embryologie
Pr. ANSAR M'hammed	Chimie Organique et Pharmacie Chimique
Pr. BOUHOUCHE Ahmed	Génétique Humaine
Pr. BOUKLOUZE Abdelaziz	Applications Pharmaceutiques
Pr. BOURJOUANE Mohamed	Microbiologie
Pr. CHAHED OUAZZANI Lalla Chadia	Biochimie
Pr. DAKKA Taoufiq	Physiologie
Pr. DRAOUI Mustapha	Chimie Analytique
Pr. EL GUESSABI Lahcen	Pharmacognosie
Pr. ETTAIB Abdelkader	Zootchnie
Pr. FAOUZI Moulay El Abbes	Pharmacologie
Pr. HAMZAOUI Laila	Biophysique
Pr. HMAMOUCHE Mohamed	Chimie Organique
Pr. IBRAHIMI Azeddine	Biotechnologie
Pr. KHANFRI Jamal Eddine	Biologie
Pr. OULAD BOUYAHYA IDRISSE Med	Chimie Organique
Pr. REDHA Ahlam	Biochimie
Pr. TOUATI Driss	Pharmacognosie
Pr. ZAHIDI Ahmed	Pharmacologie
Pr. ZELLOU Amina	Chimie Organique

*Mise à jour le 13/02/2014 par le  
Service des Ressources Humaines*





# *Dédicaces*





*A Allah*

*Tout puissant*

*Qui m'a inspiré*

*Qui m'a guidé dans le bon chemin*

*Je vous dois ce que je suis devenu*

*Louanges et remerciements*

*Pour votre clémence et miséricorde*

*A*

*FEU SA MAJESTÉ LE ROI*

*HASSAN II*



*Que Dieu ait son âme dans son Saint Paradis*

*A*

*SA MAJESTÉ LE ROI*

*MOHAMED VI*



*Chef suprême et chef d'état major général*

*des Forces Armées Royales.*

*Qu'Allah le glorifie et préserve son royaume*

*A*

*SON ALTESSE ROYALE LE PRINCE*

*HERITIER*

*MOULAY EL HASSAN*



*Que Dieu le garde*

*A TOUTE LA FAMILLE ROYALE*



*A*

*Monsieur le Général de Corps d'Armée*

*Abdelaziz BENNANI*

*Inspecteur Général des FAR et Commandant la Zone Sud*

*En témoignage de notre grand respect,*

*Notre profonde considération et sincère admiration*

*A*

*Monsieur le Médecin Général de Brigade*

*AHMED MOUDENE*

*Professeur De Traumatologie Orthopédie*

*Inspecteur du Service de Santé des Forces Armées Royales*

*En témoignage de notre grand respect*

*Et notre profonde considération*

*A*

*Monsieur le Médecin Colonel Major*

*DIMOU M'BAREK*

*Professeur d'Anesthésie Réanimation*

*Directeur de l'HMIMV – Rabat*

*En témoignage de notre grand respect*

*Et notre profonde considération*

*A*

*Monsieur le Médecin Colonel Major*

*Abdelkrim MAHMOUDI*

*Professeur d'Anesthésie Réanimation*

*Directeur de L'Hôpital Militaire de Meknès*

*En témoignage de notre grand respect*

*Et notre profonde considération*

*A*

*Monsieur le Médecin Colonel Major*

*Hassan ISMAILI*

*Professeur de traumatologie orthopédie*

*Directeur de L'Hôpital Militaire de Marrakech.*

*En témoignage de notre grand respect*

*Et notre profonde considération.*

*A*

*Monsieur le Médecin Colonel Major*

*HDA ABDELHAMID*

*Professeur de Cardiologie.*

*Directeur de l'E. R. S. S. M et de L'E. R. M. I. M.*

*En témoignage de notre grand respect*

*Et notre profonde considération.*

*A*

*Monsieur le Médecin Lieutenant Colonel*

*Abdelaziz BOUSNANE*

*Commandant du groupement de formation et d'instruction.*

*A Mes très chers parents : Saïd et fatima*

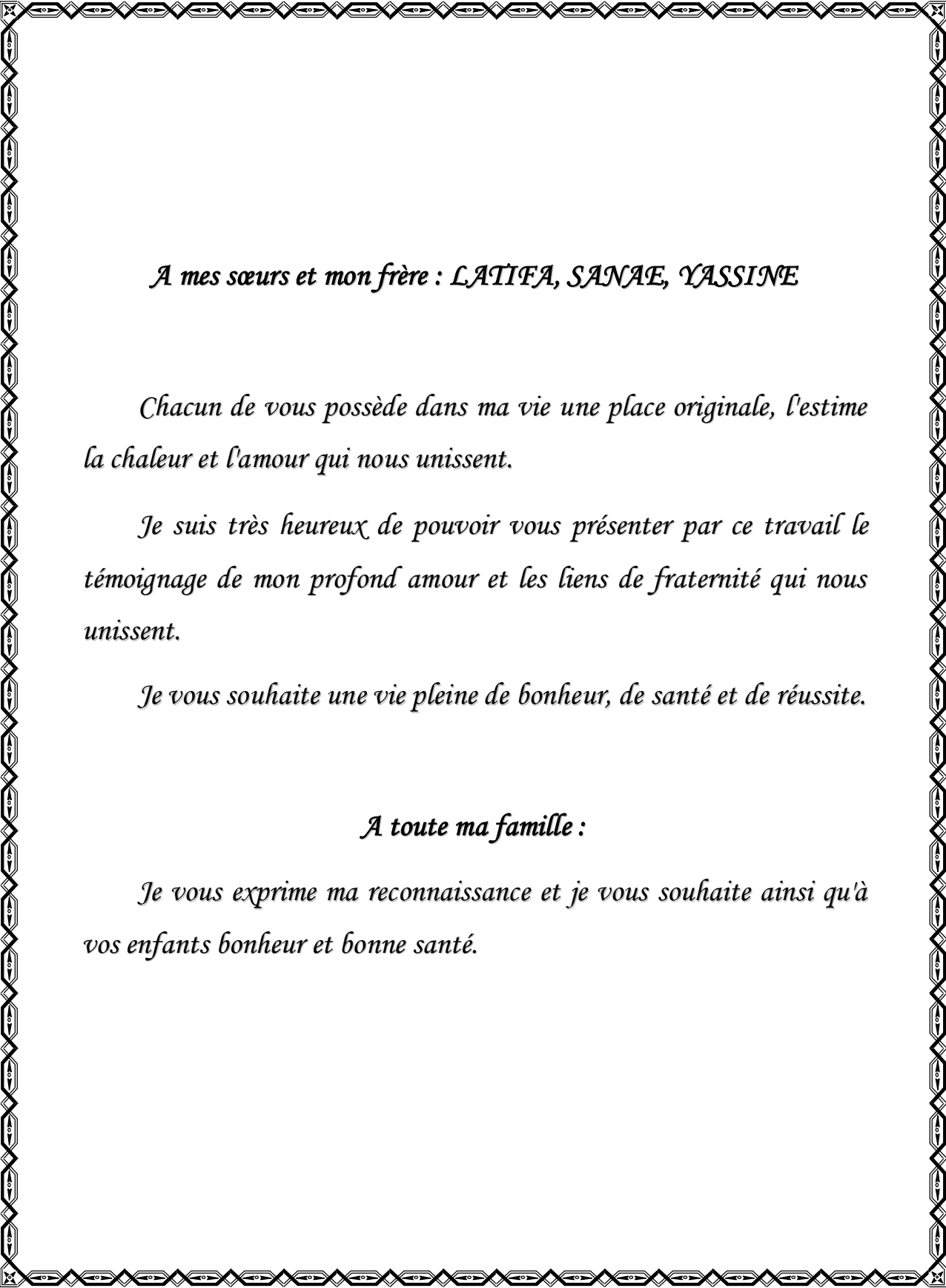
*Aucune dédicace ne pourra traduire ma profonde reconnaissance et mon grand amour.*

*Vous m'avez entouré d'une grande affection, et vous avez été toujours pour moi un grand support dans mes moments les plus difficiles.*

*Vous avez veillé sur mon éducation avec le plus grand soin.*

*Vous êtes pour moi l'exemple de droiture, de lucidité et de persévérance.*

*A travers ce travail, je vous remercie et prie dieu le tout puissant qu'il vous garde en bonne santé et vous procure une longue vie que je puisse vous combler à mon tour.*



*A mes sœurs et mon frère : LATIFA, SANAE, YASSINE*

*Chacun de vous possède dans ma vie une place originale, l'estime la chaleur et l'amour qui nous unissent.*

*Je suis très heureux de pouvoir vous présenter par ce travail le témoignage de mon profond amour et les liens de fraternité qui nous unissent.*

*Je vous souhaite une vie pleine de bonheur, de santé et de réussite.*

*A toute ma famille :*

*Je vous exprime ma reconnaissance et je vous souhaite ainsi qu'à vos enfants bonheur et bonne santé.*



*A mes amis :*

*Veillez trouvez dans ce travail l'expression de mon affection la plus sincère et ma reconnaissance pour votre amitié qui marquera mes souvenirs.*

*A tous ceux qui ont contribué, de près ou de loin à l'élaboration de ce travail.*

*A tous ceux qui j'ai omis de citer.*



# *Remerciements*



*A Notre maître et président de JURY*

*Monsieur le professeur BENHAMAMOUCH Mohamed Najib*

*Professeur de chirurgie pédiatrique*

*Chef de service de chirurgie « A » HER*

*Nous sommes fiers de l'honneur que vous nous faites en acceptant de présider notre jury de thèse.*

*Votre culture scientifique, votre compétence et vos qualités humaines ont suscité en nous une grande admiration.*

*Veillez trouver dans ce travail, l'expression de notre respect et de nos remerciements les plus sincères.*

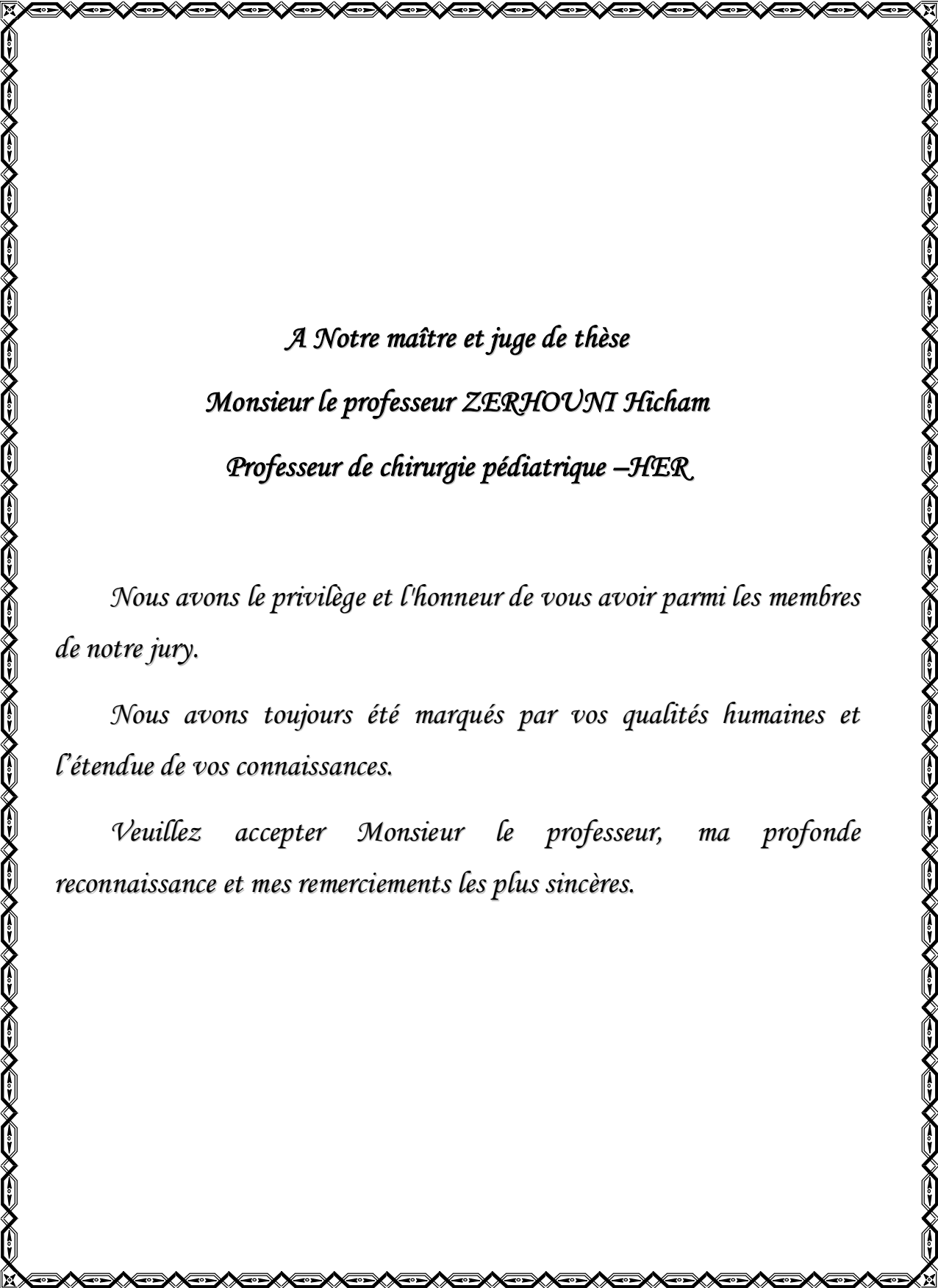
*A Notre maître et rapporteur de thèse*  
*Monsieur le professeur KISRA Mounir*  
*Professeur de chirurgie pédiatrique – H.E.R.*

*Nous tenons à vous déclarer nos remerciements les plus sincères pour avoir accepté de diriger ce travail et avoir vérifié à son élaboration avec patience et disponibilité.*

*Votre dévouement au travail, votre modestie et votre gentillesse imposent le respect et représentent le modèle que nous serons toujours heureux de suivre.*

*Ce fut très agréable de travailler avec vous pendant cette période.*

*Puisse ce travail être à la hauteur de la confiance que vous nous avez accordée.*

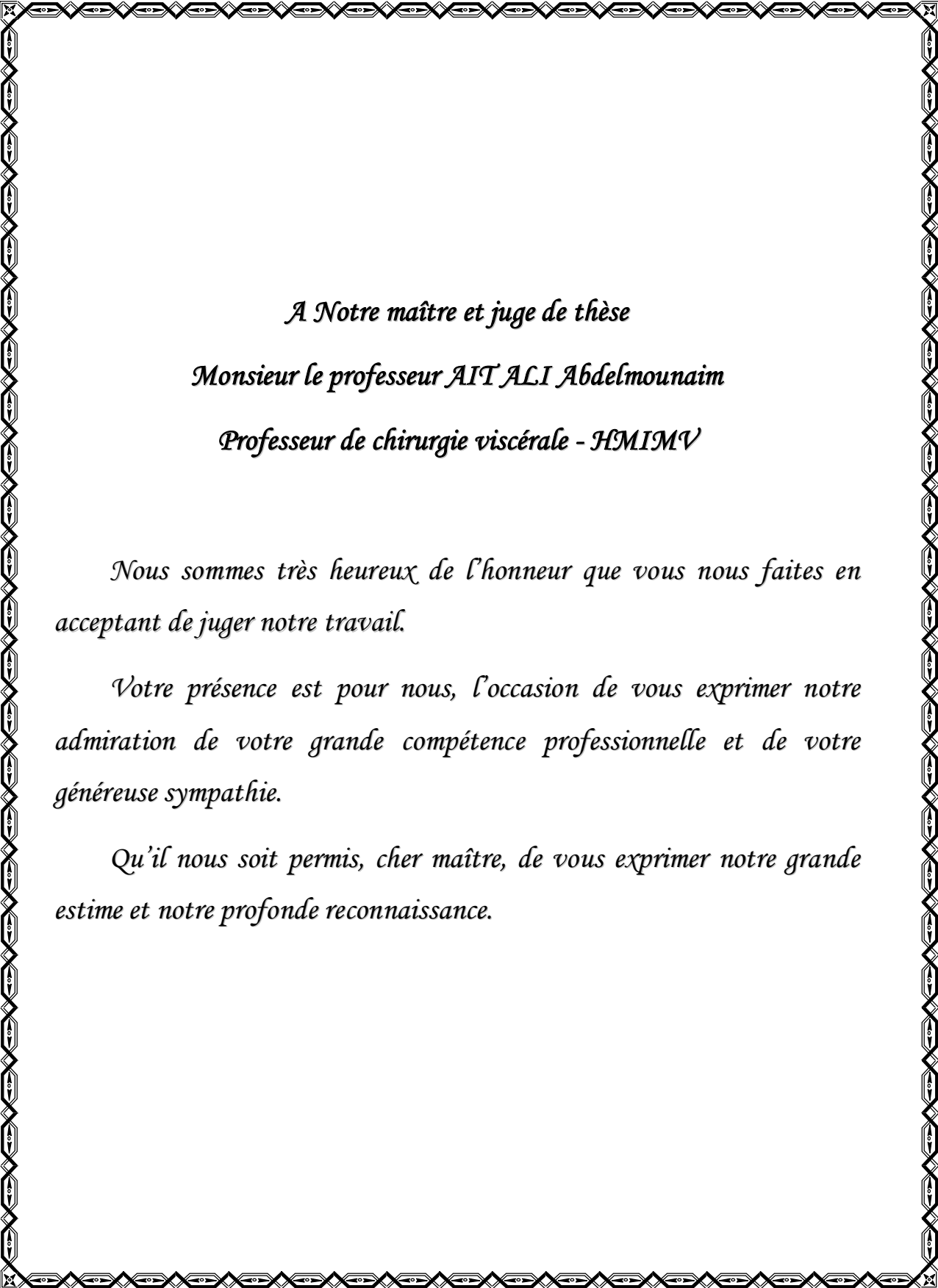


*A Notre maître et juge de thèse*  
*Monsieur le professeur ZERHOUNI Hicham*  
*Professeur de chirurgie pédiatrique –HER*

*Nous avons le privilège et l'honneur de vous avoir parmi les membres de notre jury.*

*Nous avons toujours été marqués par vos qualités humaines et l'étendue de vos connaissances.*

*Veillez accepter Monsieur le professeur, ma profonde reconnaissance et mes remerciements les plus sincères.*



*A Notre maître et juge de thèse*  
*Monsieur le professeur AIT ALI Abdelmounaim*  
*Professeur de chirurgie viscérale - HMIMV*

*Nous sommes très heureux de l'honneur que vous nous faites en acceptant de juger notre travail.*

*Votre présence est pour nous, l'occasion de vous exprimer notre admiration de votre grande compétence professionnelle et de votre généreuse sympathie.*

*Qu'il nous soit permis, cher maître, de vous exprimer notre grande estime et notre profonde reconnaissance.*

*A Notre Maître et Juge de Thèse*

*Madame le professeur HOUDA OUBEJJA NEBAOUI*

*Professeur de chirurgie pédiatrique – HER*

*Vous avez accepté en toute simplicité de juger ce travail et c'est pour nous un grand honneur de vous voir siéger parmi notre jury de thèse.*

*Qu'il nous soit permis de vous exprimer notre gratitude et notre profond respect.*

*Veillez trouver ici l'expression de notre respectueuse considération et notre profonde admiration pour toutes vos qualités scientifiques et humaines.*



# *Sommaire*



<b>Introduction</b> .....	1
<b>Rappel anatomique du péritoine</b> .....	3
I-Définition et description .....	4
II- La vascularisation .....	7
III- L'innervation du péritoine .....	7
<b>Parasitologie</b> .....	8
I-Forme adulte .....	9
II-Œuf .....	13
III-Forme larvaire .....	14
IV-Cycle parasitaire .....	15
V- Modes de contamination humaine .....	18
<b>Physiopathologie et anatomopathologie</b> .....	19
I-Structure du kyste.....	20
A/ Coque ou adventice .....	21
B/ Larve hydatique ou « kyste rempli d'eau » .....	22
1/ Double membrane ou mur kystique .....	22
2/ Liquide hydatique .....	22
II-Fertilité du kyste et vésiculation secondaire .....	24
III-Évolution du kyste.....	28
IV-Réponse immune de l'hôte .....	29

V-Particularités anatomo-pathologiques de l'hydatidose péritonéale ...	30
A/ L'hydatidose péritonéale primitive .....	30
B/ L'hydatidose péritonéale secondaire .....	30
<b>Etiopathogénie</b> .....	37
I- hydatidose péritonéale primitive .....	38
1/ Voie hématogène .....	38
2/Voie hétérotopique .....	38
II-Hydatidose péritonéale secondaire .....	38
III-Circonstances de rupture du KH primitif .....	38
1-Rupture spontanée .....	38
2- Rupture au cours d'un effort .....	38
3- Rupture traumatique .....	39
<b>Matériels et méthodes</b> .....	40
I / Les observations cliniques .....	41
II/ Résumé des observations cliniques .....	64
<b>Résultats</b> .....	68
I-Données épidémiologiques .....	69
1-Fréquence .....	69
2- Age .....	69
3- Répartition selon le sexe .....	70
II-Données cliniques .....	70

1-Signes cliniques .....	70
III-Données paracliniques .....	72
1-Biologie .....	72
2- Imagerie .....	73
IV-Traitement .....	74
1)Traitement chirurgicale .....	74
2) Traitement médical .....	75
V-Complications post opératoires .....	75
1) morbidité post opératoires .....	75
2) Mortalité .....	75
VI-Evolution après traitement .....	75
<b>Analyse et discussion</b> .....	76
1 /Epidémiologie .....	77
A-Aspects épidémiologiques .....	77
B-Répartition géographique de l'hydatidose .....	78
1/Dans le monde .....	78
2/Au Maroc .....	81
C- Chez l'enfant .....	83
D-Facteurs favorisant la contamination humaine .....	85
1/ Facteurs socioculturels .....	85
2/ Facteurs socio-économiques .....	86

3/ Facteurs environnementaux .....	86
II-Etiopathogénie .....	87
III-Diagnostic clinique .....	87
A/Etude clinique .....	88
B/Formes cliniques .....	91
1/Les formes aiguës .....	91
2/ Les formes tumorales .....	91
3/L'échinococcose péritonéale vésiculaire enkystée .....	92
IV-Diagnostic paraclinique .....	93
A/La biologie .....	93
1/ Diagnostic de présomption .....	93
2/ Diagnostic de certitude .....	96
B/ Radiologie .....	97
1/ Echographie .....	97
2/ Tomodensitométrie .....	105
3/IRM .....	110
4/ Autres explorations radiologiques .....	112
4-1/ Radiographie du thorax .....	112
4-2/ Abdomen sans préparation .....	112
V/Diagnostic différentiel .....	114
VI/ Traitement .....	115

A/Traitement médical .....	115
1/ Mode d'action et modalités thérapeutiques .....	115
a/ Durée du traitement et indications .....	116
b/ Résultats du traitement médical .....	120
2/ Contre- indications .....	122
3/Toxicité .....	123
B/ Traitement chirurgical .....	123
1/Règles générales .....	124
2/ Voies d'abord .....	124
3/ L'exploration .....	126
4/Précautions opératoires .....	127
5/ Conduite thérapeutique .....	129
5-1/Les lésions viscérales primitives .....	129
5-2/Les lésions péritonéales .....	132
C/ Cœlioscopie .....	137
D/ Traitement percutané .....	138
E/Les suites opératoires .....	141
1/Morbidité post-opératoires .....	141
2/Mortalité .....	141
3/ Récidives .....	142
VII/ Surveillance post opératoire .....	143

1/ Surveillance biologique .....	144
2/ Surveillance échographique .....	144
3/Protocole de surveillance postopératoire .....	145
VIII/ Evolution .....	145
1-Sous traitement .....	145
2/ Sans traitement .....	146
IX/-Prophylaxie .....	147
1/ Mesures individuelles .....	147
2/ Mesures collectives .....	148
X/ Perspectives thérapeutiques .....	150
1/ Vaccination .....	150
a/ Le vaccin EG95 .....	150
b/ Le vaccin rEg 14-3-3 .....	150
2/ Traitement médical.....	150
<b>Conclusion</b> .....	151
<b>Résumé</b> .....	153
<b>Bibliographie</b> .....	157

## **ABREVIATIONS**

ABZ	: Albendazole
ASP	: Abdomen sans préparation
ELISA	: Enzyme Linked Immunosorbent assay
IRM	: Imagerie par résonance magnétique
HP	: Hydatidose péritonéale
KH	: Kyste Hydatique
KHF	: Kyste Hydatique du Foie
OMS	: Organisation Mondiale de la santé
RDS	: Résection du Dôme Saillant
TDM	: Tomodensitométrie
WHO-IWGE	: World Health Organization Informal Working Group On Echinococcosis



# *Introduction*



L'échinococcose péritonéale comprend l'ensemble des phénomènes réalisés par l'ensemencement de cette séreuse, primitif ou secondaire, par les larves d'*Echinococcus granulosus*.

Elle peut être causée par la rupture massive d'un kyste hydatique viscéral réalisant le tableau aigu de choc anaphylactique. Ailleurs, les fissurations discrètes sont les plus habituelles et progressives réalisant les kystes péritonéaux. Ainsi, l'hydatidose péritonéale se présente sous forme des tableaux cliniques polymorphes selon la localisation anatomique. Cette affection pose donc de sérieux problèmes diagnostiques, thérapeutiques mais aussi pronostiques, surtout dans les formes à expression aiguë. [27]

Le risque de récurrence fréquent fait la réputation de « cancer blanc » de cette affection. [101]

C'est pourquoi il nous a paru intéressant de rapporter 5 cas d'échinococcose péritonéale, traités dans le service de chirurgie « A » de l'hôpital d'enfants de Rabat pendant une période de 10 ans (janvier 2002 à janvier 2013).



*Rappel anatomique  
du péritoine*



## **I-Définition et description: [46]**

Le péritoine est une membrane séreuse annexée aux organes contenus dans la cavité abdomino-pelvienne, c'est-à-dire à la partie sous diaphragmatique de l'appareil digestif et à certains organes de l'appareil génito-urinaire.

Macroscopiquement, on reconnaît au péritoine, comme toute séreuse :

### **1. Un feuillet pariétal :**

Appelé encore péritoine pariétal, appliqué sur les parois des cavités abdominale et pelvienne ; le feuillet pariétal est doublé profondément dans toute son étendue par une couche de tissu cellulaire ou cellulo-adipeux appelée fascia propria.

### **2. Un feuillet viscéral :**

Ou péritoine viscéral, constitué par le revêtement séreux des organes abdomino-pelviens.

Les feuillets viscéraux et pariétaux délimitent un espace virtuel : la cavité péritonéale.

### **3. Des replis membraneux :**

Relient le péritoine pariétal au péritoine viscéral. Ces replis engainent les pédicules vasculo-nerveux qui vont de la paroi aux organes enveloppés par la séreuse. Chacun d'eux se compose de 2 feuillets séparés l'un de l'autre par une mince lame de tissu cellulo-graisseux, renfermant des vaisseaux et des nerfs. Ces feuillets séreux émanent du péritoine pariétal, s'avancent dans la cavité abdomino pelvienne et se continuent avec le péritoine viscéral de part et d'autre de la zone suivant laquelle les vaisseaux et les nerfs abordent l'organe auquel ils sont destinés.

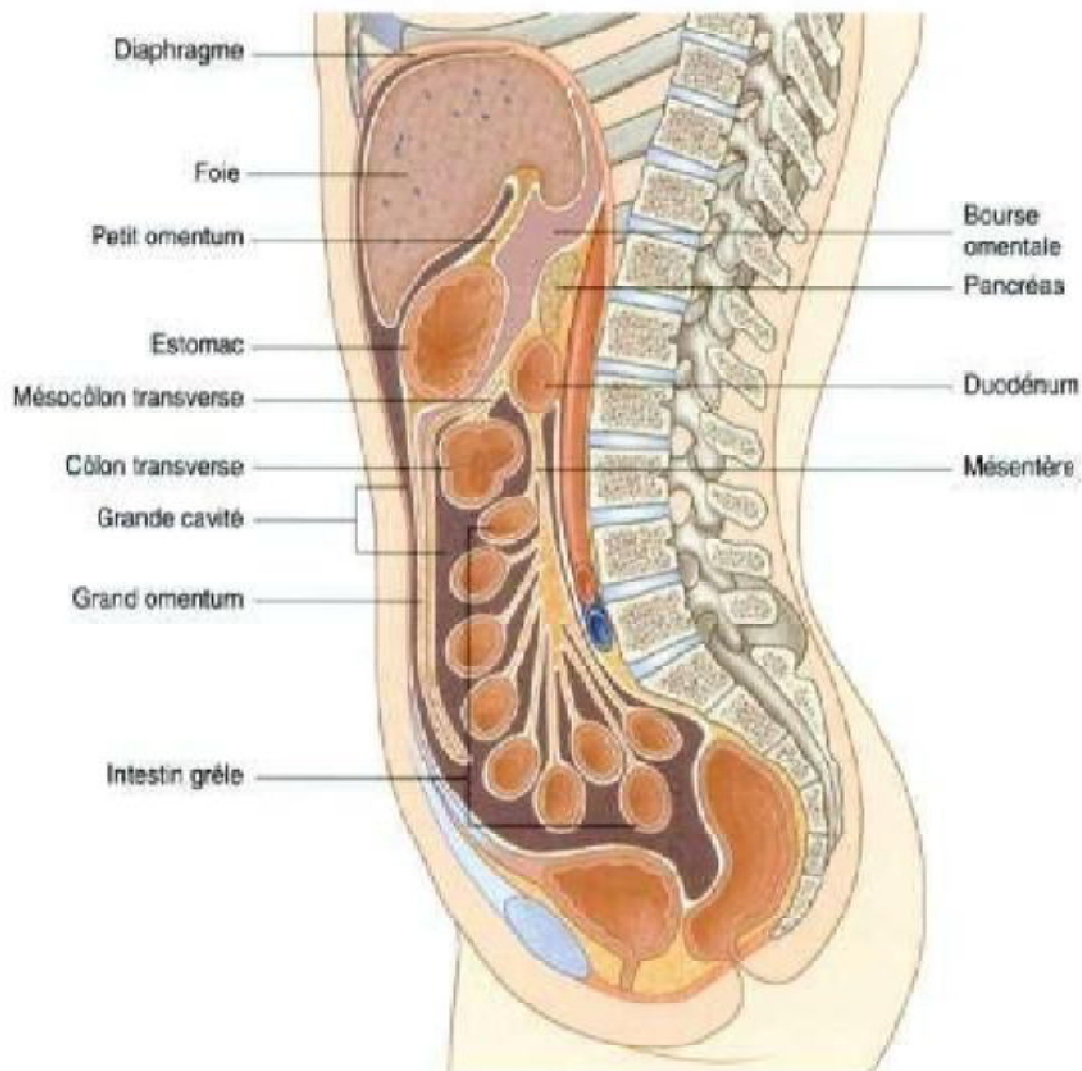
Les replis du péritoine sont de plusieurs sortes et portent, suivant les cas le nom du méso, d'épiploon ou du ligament.

On appelle méso les replis péritonéaux qui unissent à la paroi un segment du tube digestif. Le méso s'appelle mésogastre, mésoduodenum, mésentère ou mésocôlon suivant qu'il est en connexion avec l'estomac, le duodénum, le jéjuno-iléon ou le côlon.

On nomme ligament les replis de péritoine qui relie à la paroi des organes, intra-abdominaux ou pelviens, ne faisant pas partie du tube digestif (foie, utérus etc. ...).

Enfin on donne le nom d'épiploons aux replis péritonéaux qui s'étendent entre deux organes intra-abdominaux. En fait à la surface des organes, le péritoine apparaît comme un « simple vernis », il ne prend la texture et l'allure d'une membrane ayant une certaine épaisseur qu'au niveau des parois (péritoine pariétal) et au niveau des mésos et des épiploons. Sa doublure par le fascia propria permet alors de le mobiliser et de le suturer. Ainsi on peut citer :

- Epiploon gastro-duodéno-hépatique ou petit épiploon.
- Epiploon gastro-colique ou grand épiploon. (Figure1)



**Figure 1** : Coupe sagittale de l'abdomen montrant la cavité péritonéale [88]

## **II- La vascularisation:**

Du péritoine pariétal est assurée, de haut en bas, par des branches des artères intercostales, lombaires, épigastriques et circonflexes, artères issues directement de l'aorte, de l'artère iliaque externe, ou de la fémorale. Celle du péritoine viscéral est assurée par les branches de division des troncs coeliaque et mésentérique. [55,56]

Le retour veineux viscéral se fait par des veines mésentériques qui collectent le sang en direction de la veine porte.

Il n'y a pas de circulation lymphatique propre à la séreuse péritonéale, seul un dispositif juxta-diaphragmatique fait de 'fenêtres' mesothéliales permet d'assurer le drainage de la lymphe de la cavité péritonéale vers les lymphatiques diaphragmatiques, le canal thoracique et la circulation générale.

## **III- L'innervation du péritoine :**

Semble très inégalement répartie [40], et l'on distingue des zones hypersensibles, qui peuvent être des témoins cliniques en cas d'inflammation péritonéale ; ce sont principalement :

- Le diaphragme (hoquet).
- Le nombril (cri de l'ombilic à la palpation digitale).
- Le cul-de sac de Douglas, exploré par les touchers pelviens, et où le doigt entrant en contact direct avec le péritoine déclenche une douleur vive. Ces zones hypersensibles correspondent à des foyers où l'innervation péritonéale est très riche et dont l'exploration clinique présente un intérêt diagnostique dans les syndromes péritonéaux.



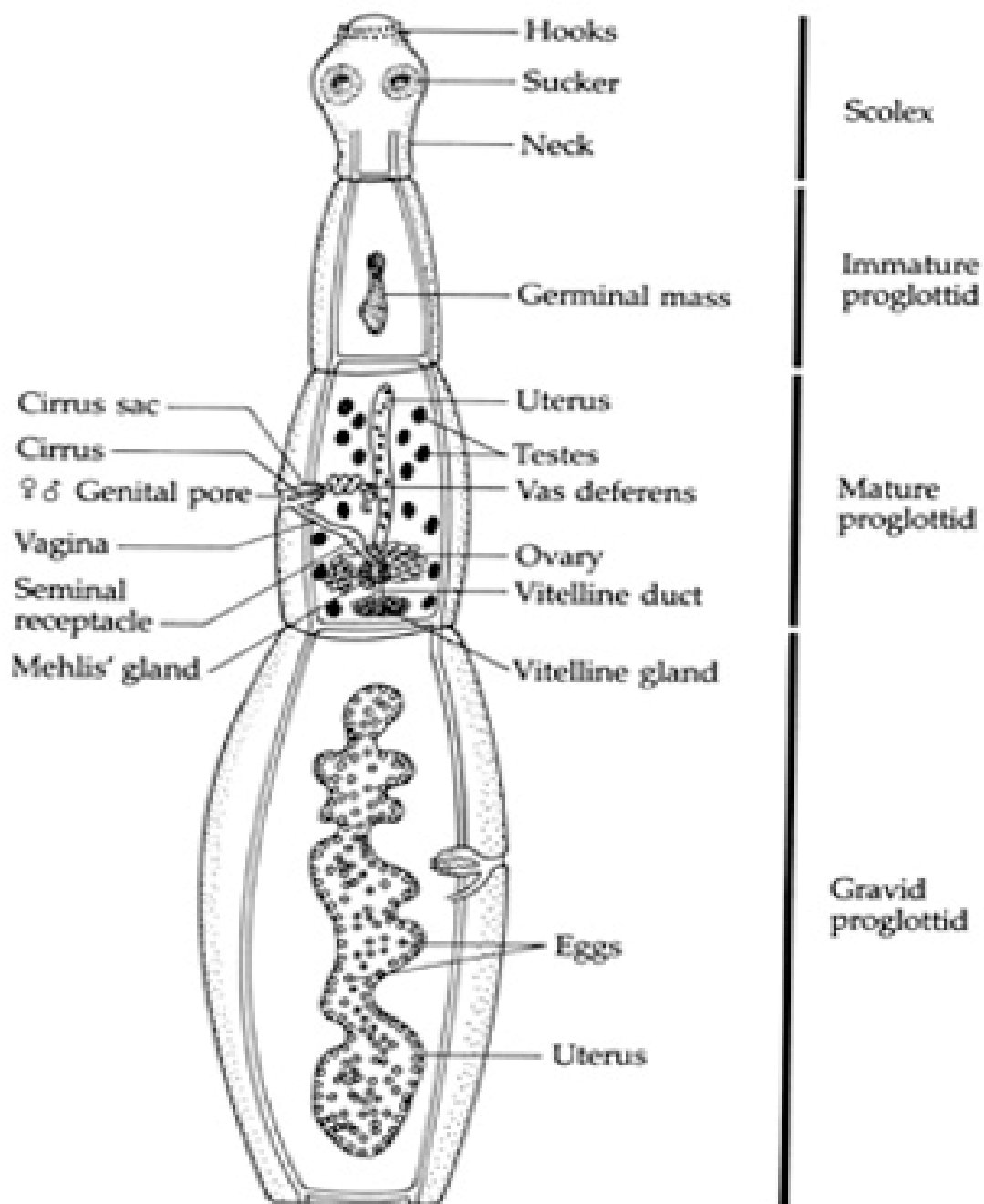
*Parasitologie* : [63]



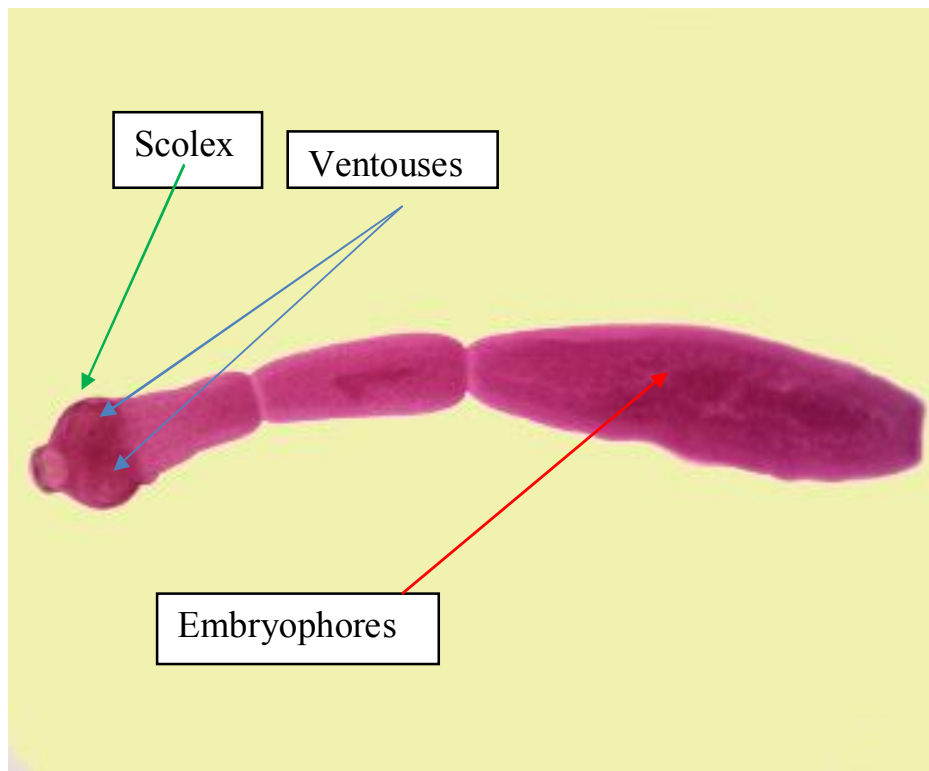
## **I-Forme adulte :**

Le tænia *Echinococcus granulosus* est un cestode de la famille des plathelminthes. Il mesure 5 à 8 mm de long, vit fixé entre les villosités de l'intestin grêle, sa longévité atteignant de 6 mois à 2 ans. Un même hôte peut en héberger une centaine à plusieurs milliers. La partie céphalique ou scolex est d'aspect piriforme (figure 2).

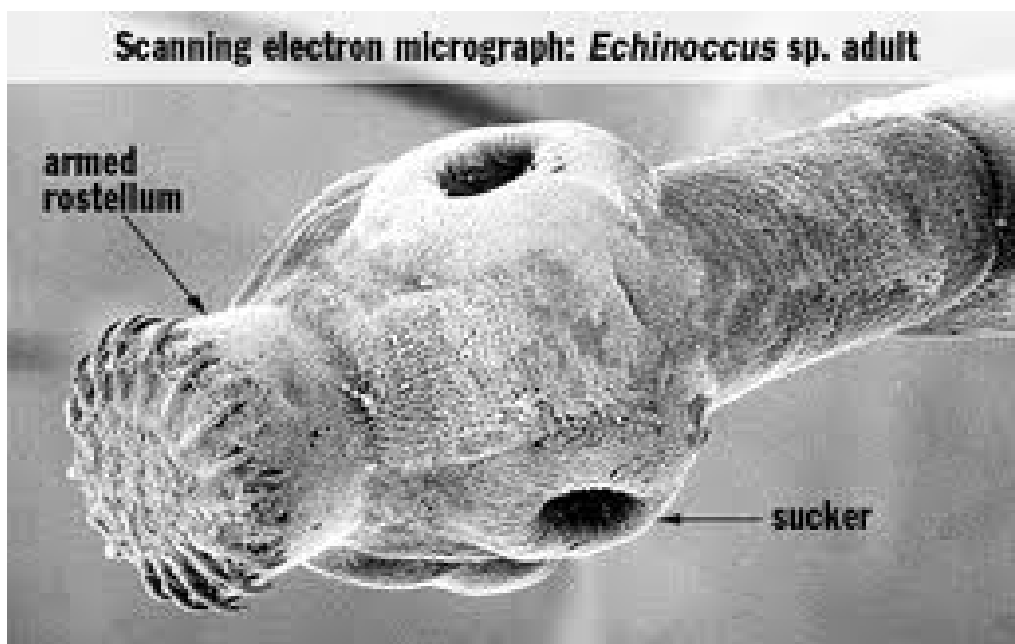
Elle est pourvue de quatre ventouses arrondies et d'un rostre saillant armé d'une double couronne de crochet. Occasionnellement, une troisième rangée est munie de minuscules crochets. Ces crochets dessinent un poignard à trois parties : une lame incurvée, une garde et un manche. Ils sont réfringents et plus ou moins colorés par la coloration de Ziehl. Les ventouses et les crochets assurent l'adhésion du parasite à la paroi intestinale de l'hôte. Le corps du tænia est formé de trois anneaux constituant une chaîne appelée strobile. Les deux premiers sont immatures. Le dernier anneau, proglottide formé en 6 à 11 semaines, est un utérus gravide contenant jusqu'à 1500 œufs mûrs. Il se détache complètement à maturité pour être saisi par le péristaltisme intestinal. Il est remplacé en 8 à 15 jours, au maximum 5 semaines.



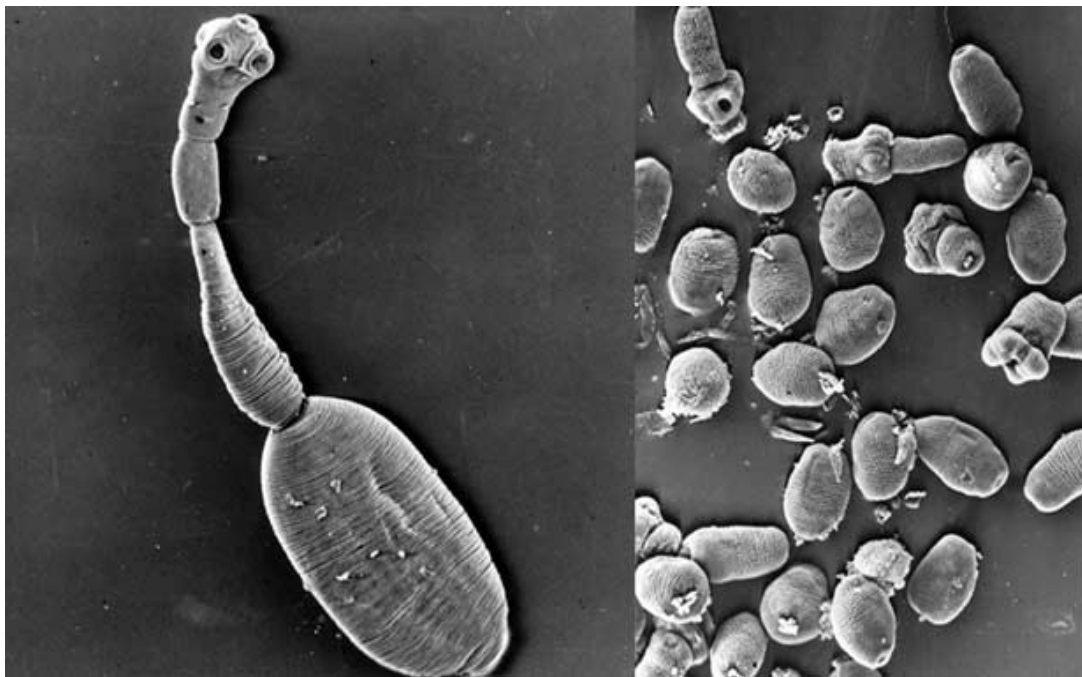
**Figure 2 :** *Echinococcus granulosus* adulte. [99]



**Figure 3 :** Echinococcus granulosus adulte. [98]



**Figure 4 :** Scolex au microscope électronique [102].



**Figure 5** : Echinococcus granulosus au microscope électronique [96]

## **II-Œuf :**

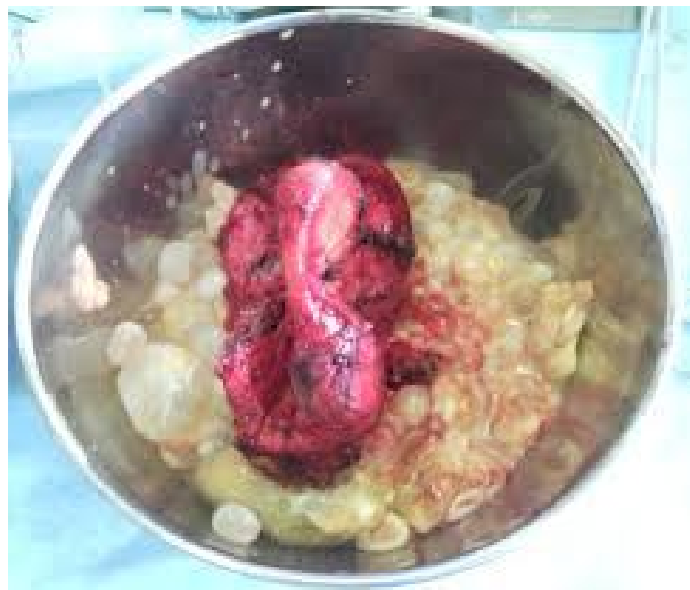L'œuf est ovoïde (35  $\mu\text{m}$ ), non operculé, protégé par une coque épaisse et striée. Il contient un embryon hexacanthe à six crochets ou oncosphère. La maturation de l'œuf se réalise dans le milieu extérieur. Sa survie sur le sol dépend des conditions d'humidité et de température. Elle est de 1 mois à +20°C, 15 mois à 7°C, 4 mois à -10°C. L'œuf est détruit en 3 jours si l'hygrométrie est faible (inférieure à 70%), en quelques heures par la dessiccation et en quelques instants au-delà de 60°C. Les agents chimiques, engrais ou désinfectants n'altèrent pas sa vitalité et ne peuvent donc être utilisés pour désinfecter les légumes contaminés.



**Figure 6 :** Echinococcus granulosus à l'état ovalaire [103]

### **III-Forme larvaire :**

C'est le métacestode d'*E. granulosus* ou kyste hydatique. Sa vitesse de maturation est lente, dépendante de l'espèce hôte et du viscère parasité. Un même organe peut en contenir plusieurs par suite d'une forte infestation ou bourgeonnement exogène, à l'origine de l'hydatidose multivésiculaire ou pluriloculaire.



**Figure 7 :** Paroi kystique avec d'innombrables vésicules filles de tailles variables [4]

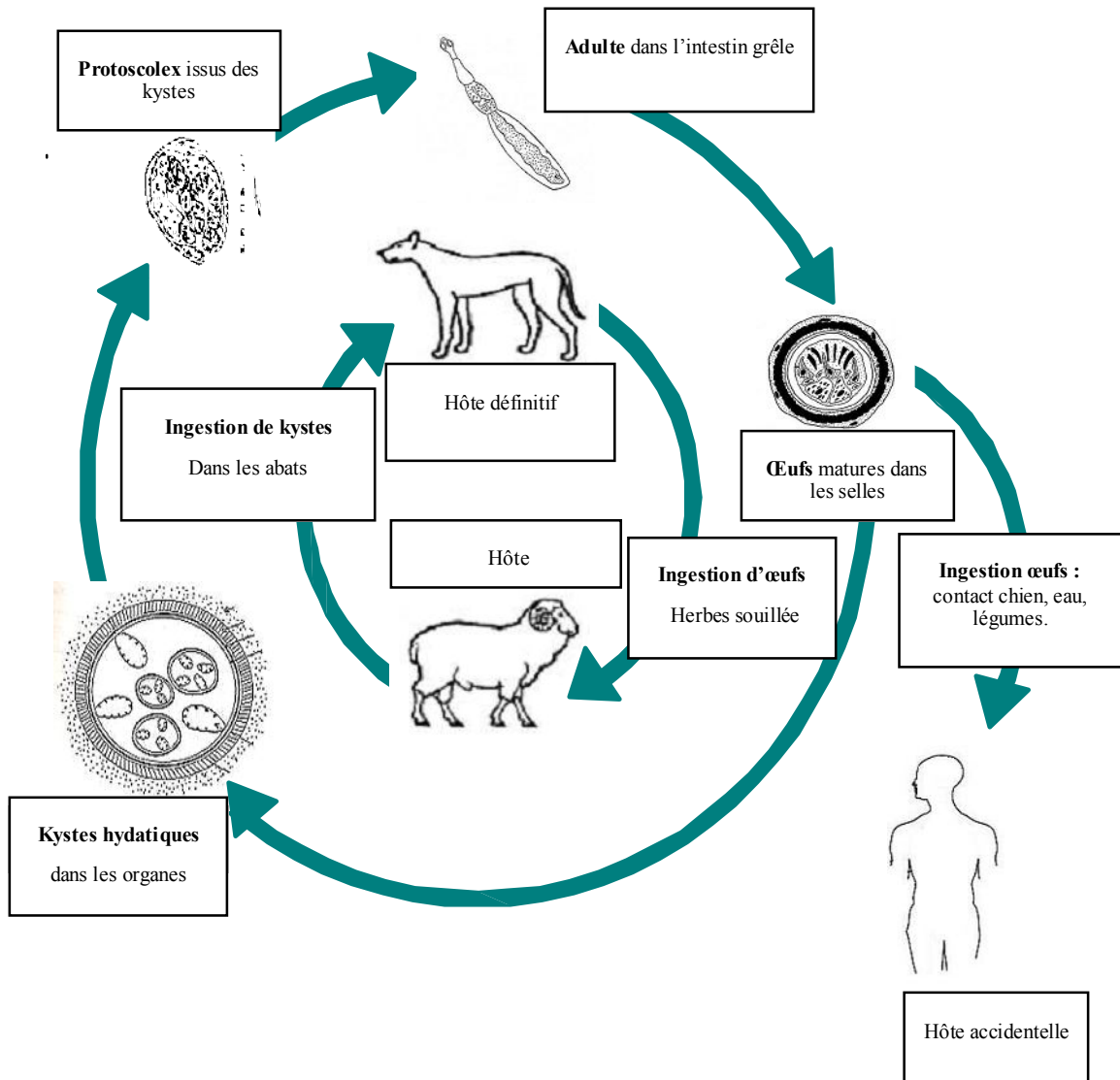
#### **IV-Cycle parasitaire :**

L'échinococcose est une cyclozoonose (figure 8) qui requiert deux hôtes pour son achèvement. L'hôte définitif est le chien, plus rarement un autre canidé comme le loup, le chacal, l'hyène. L'hôte intermédiaire est un herbivore et avant tout le mouton qui broute au ras du sol. Viennent ensuite les bovins, les porcins, mais également le cheval et les chèvres. Les chameaux, le renne, l'élan et le yak sont propres à certaines régions. L'homme s'insère accidentellement dans le cycle évolutif du ver c'est une impasse épidémiologique.

Les œufs sont éliminés dans le milieu extérieur avec les selles du chien. Ils sont ingérés par l'hôte intermédiaire herbivore. L'oncosphère éclôt de sa coque protectrice dans l'estomac ou le duodénum sous l'effet des sucs digestifs. Les sécrétions provenant des glandes de pénétration favorisent son entrée dans la paroi digestive, cisailée par les six crochets équipés d'une musculature propre. L'oncosphère ne peut diffuser par voie artérielle car la robustesse de la paroi vasculaire empêche son passage. Il pénètre facilement par le système veineux porte puis traverse le foie où il s'arrête le plus souvent. Dépassant le foie par les veines sus-hépatiques, il passe par le cœur droit et parvient aux poumons. Plus rarement, la localisation peut se faire en n'importe quel point de l'organisme via la circulation générale. Un passage lymphatique de l'oncosphère doit exister et expliquerait la localisation pulmonaire ou inhabituelle de certains kystes, sans lésion hépatique concomitante. Une fois fixé dans un viscère, soit l'embryon est rapidement détruit par la réaction inflammatoire et les cellules phagocytaires, soit il se transforme en hydatide par phénomène de vésiculation. Le cycle est fermé lorsque le chien dévore les viscères (foie, poumons) d'un herbivore parasité. Les

scolex ingérés par milliers se dévagent et se transforment chacun en vers adultes dans son tube digestif.

Dans les pays chauds et secs, les conditions climatiques sont défavorables au développement de l'œuf dans le milieu extérieur. Le cycle nécessite alors une forte pression d'infection. Au Kenya, dans la région de Turkana, le taux élevé de l'infection n'est pas dû seulement aux chiens intégrés à la vie nomade, mais surtout au fait que les cadavres humains, y compris ceux décédés d'hydatidose, sont éparpillés dans les prairies pour être, selon la croyance, emportés par les dieux et sont, en fait, dévorés par les chiens sauvages, ce qui entretient le cycle.



**Figure8** : Cycle Biologique de l'Echinococcus granulosus. [52]

## **V- Modes de contamination humaine :**

L'infection humaine résulte du commensalisme et de la cohabitation avec les chiens atteints de tæniasis à *E. granulosus*. Des enquêtes épidémiologiques, autopsiques et sérologiques, ont été menées pour préciser le niveau de portage animal dans plusieurs foyers. Le taux d'infection moyen du chien est par exemple de 14% en Jordanie, 22% en Tunisie et 30% en Uruguay. En Chine, les chiffres peuvent s'élever à 71% pour les chiens et 90% pour les moutons. L'homme contracte la maladie par ingestion des œufs selon deux modalités, et avant tout par voie directe, car le chien qui se lèche l'anus, souille d'œufs sa langue et son pelage en faisant sa toilette et contamine l'homme en lui léchant le visage ou en se faisant caresser. La contamination indirecte s'effectue par l'eau de boisson, les fruits ramassés à terre et légumes crus souillés par les œufs. Les œufs sont dispersés passivement par le vent, la pluie, les ruisseaux, les mouches coprophages, les arthropodes mais par les chaussures de l'homme ou les pattes des animaux. Parfois, des coutumes favorisent la transmission. Ainsi au Kenya, les excréments sont utilisés comme emplâtre pour les plaies et comme lubrifiant pour les colliers des femmes. Au Moyen-Orient, ils sont utilisés pour ramollir le cuir des chaussures. Enfin, la transmission interhumaine est impossible et l'ingestion de viscères crus contenant les métacestodes d'*E. granulosus* n'est pas infectante pour l'homme. [63]

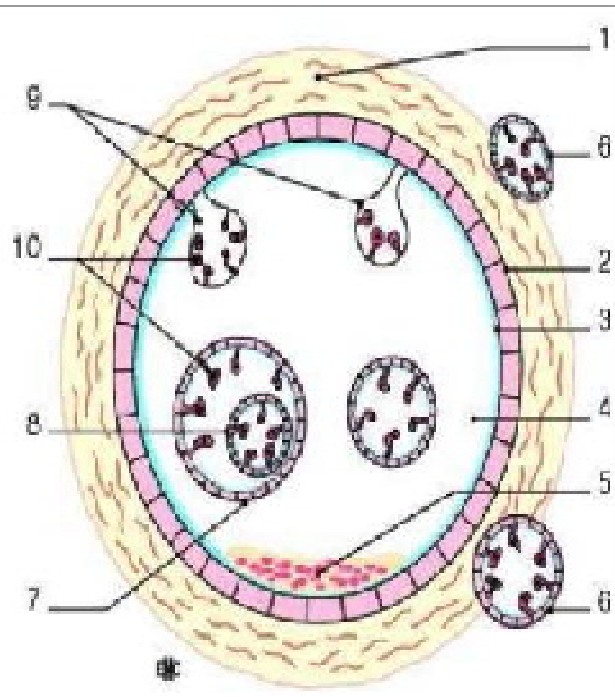


*Physiopathologie et  
anatomopathologie :[63]*



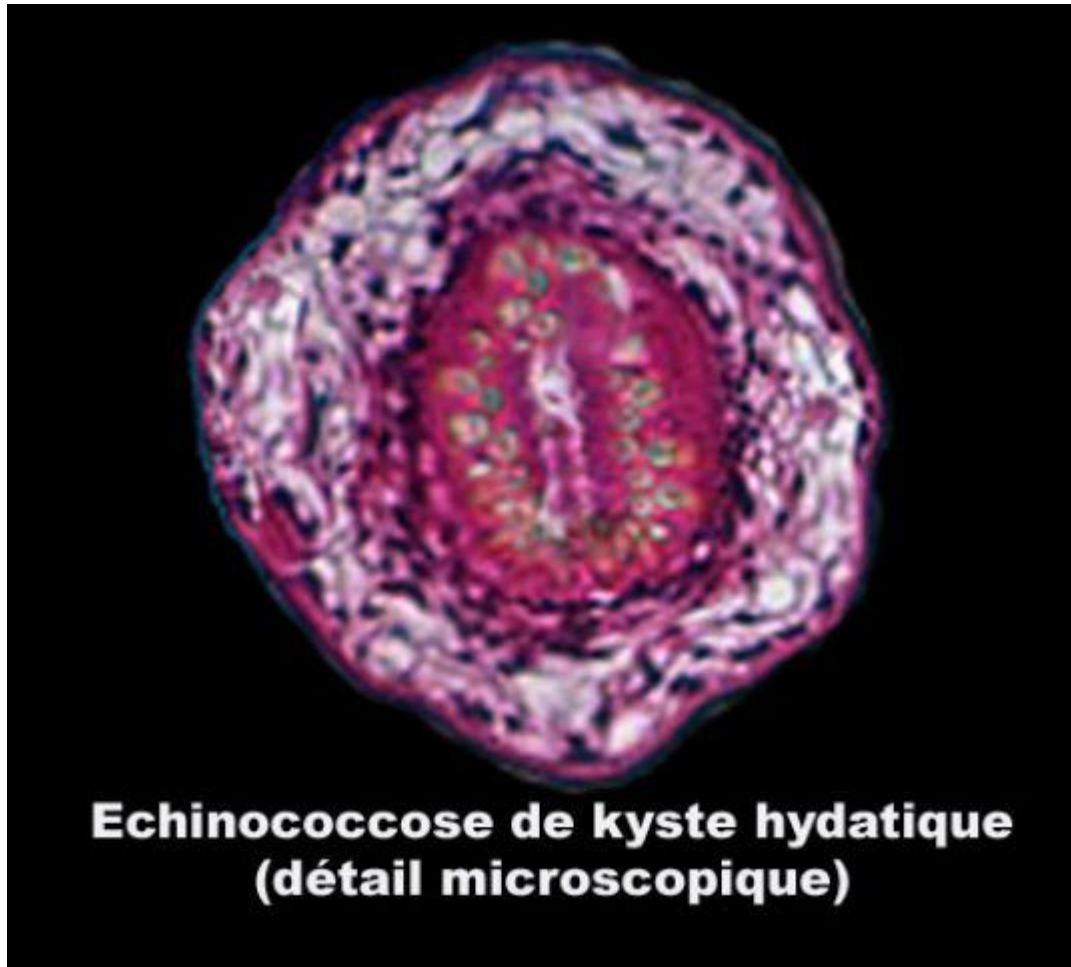## **I-Structure du kyste : [63]**

Elle est identique chez l'homme et l'animal. C'est une sphère creuse contenant un liquide sous tension et des vésicules (Figure9).



**Figure 9 :** Structure du kyste hydatique : [63]

- 1- Adventice réactionnelle.
- 2- Membrane cuticule (externe).
- 3- Membrane proligère (interne).
- 4- Liquide hydatique.
- 5- Sable hydatique.
- 6- Vésicule fille exogène.
- 7- Vésicules (capsule) proligère.
- 8- Protoscolex.
- 9- Vésicule fille endogène.
- 10- Vésicule petite fille.



**Figure10** : structure du kyste hydatique au microscope:[104]

**A/ Coque ou adventice :**

Le périkyste est une formation non parasitaire. C'est le produit de la réaction des tissus écrasés par le développement de l'hydatidose. Irrités par les toxiques, ces tissus se transforment en coque fibroconjonctive dure, épaisse, riche en néovaisseaux qui assurent sa vitalité. Même s'il existe un plan de clivage entre l'adventice et la larve, cette coque qui se calcifie gêne le chirurgien dans ses efforts pour réduire la cavité résiduelle.

## **B/ Larve hydatique ou « kyste rempli d'eau » :**

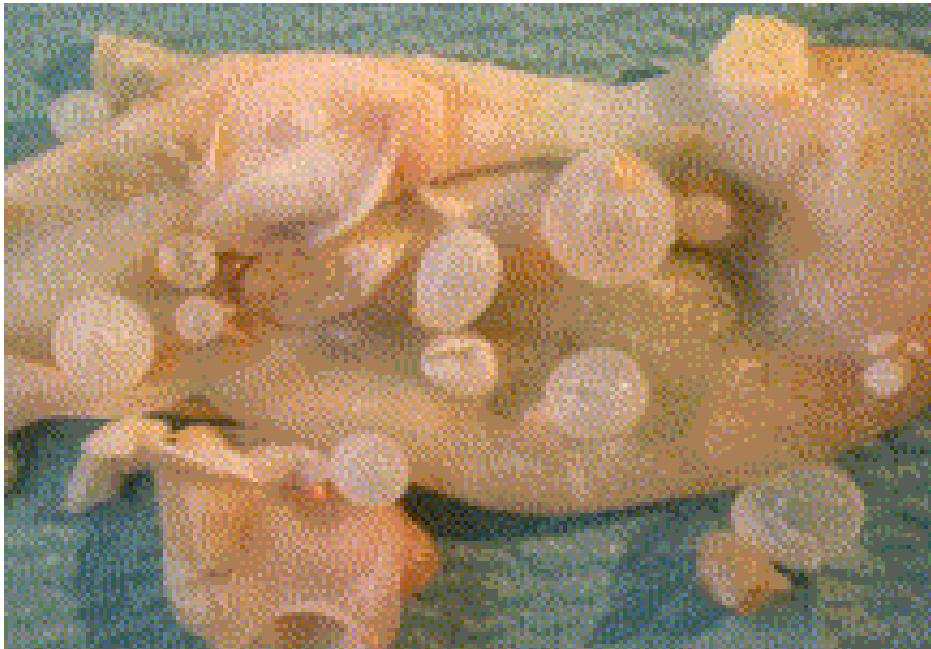### **1/ Double membrane ou mur kystique :**

Les membranes interne et externe sont accolées l'une à l'autre. La membrane externe ou cuticule est formée de lamelles de chitine concentriques, stratifiées et anhistes, sécrétées en permanence vers l'extérieur par l'autre membrane. De nature mucopolysaccharidique, elle favorise le passage de substances nutritives vers l'intérieur du kyste. Elle a un aspect blanc laiteux opaque lorsque le parasite est vivant. Bien qu'assez fragile, elle est douée d'une certaine élasticité qui lui permet de se distendre sous la poussée intérieure du liquide hydatique. Elle protège le parasite de la réaction immunologique de l'organisme, probablement en inhibant la voie du complément. La seconde membrane, proligère ou germinative, tapisse la face interne de la cuticule. Élément noble de l'hydatide, on l'assimile au tégument du parasite. C'est un fin syncytium plasmodial (20µm) disposé en trois couches, très riche en noyaux cellulaires. C'est contre elle qu'est dirigée l'action des médicaments antiparasitaires efficaces.

### **2/ Liquide hydatique :**

C'est un liquide limpide, eau de roche et stérile, emplissant la lumière du kyste. La pression régnant à l'intérieur du kyste peut être considérable, atteignant 100 cm d'eau pour un diamètre de 10 cm. L'hyperpression, facteur essentiel de croissance et de complication à type de rupture, s'abaisse dans les kystes anciens et multivésiculaires. Dans un kyste intact, le liquide hydatique n'entre pas en contact avec les tissus de l'hôte. Il est majoritairement constitué d'eau (99,9%). Le reste est un mélange complexe de molécules dérivées à la fois

du parasite et du sérum de l'hôte : ions, lipides, glucides, albumine et acides aminés. Le liquide est un excellent milieu de culture lorsque l'hydatide se fissure. Il détient d'importantes propriétés antigéniques. Il existe notamment des immunoglobulines (Ig) E spécifiquement dirigées contre deux des 19 fractions antigéniques isolées dans le liquide hydatique par électrophorèse, l'antigène A(ou 5) et l'antigène B. Il provient des sécrétions de la membrane prolifère mais aussi du plasma de l'hôte par dialyse transcuticulaire.



**Figure 11** : Kyste hydatique pulmonaire contenant des vésicules filles. [6]

## **II-Fertilité du kyste et vésiculation secondaire :**

La membrane germinative émet des prolongements dans la lumière du kyste. Elle bourgeonne de petites poches translucides, creuses, mesurant 250 à 500µm, appendues par un pédicule fin et fragile. Ce sont les capsules (ou vésicules) proligères. Dans ces cavités visibles à l'œil nues s'individualisent entre 10 et 20 protoscolex ou petits scolex. Produits selon un mécanisme de clonage, ils sont analogues aux scolex des vers adultes mais invaginés et globuleux. L'analyse de leur ultrastructure retrouve la présence de crochets dépourvus de musculature indépendante. La formation du protoscolex prend du temps : au moins 1 an chez le cochon, 2 à 5 ans chez le mouton, 4 à 6 ans chez la vache. Or, un kyste est d'autant plus fertile qu'il possède de protoscolex. C'est pourquoi l'abattage des jeunes animaux ne permet pas au cycle de s'achever, les kystes étant non fertiles, «acéphalocèles ». Les protoscolex survivent 10 jours dans les carcasses en putréfaction. Ils résistent à la réfrigération mais pas à la congélation. Ces caractéristiques ont des conséquences importantes dans la prévention de la parasitose.

Les capsules se détachent pour sédimenter au fond de l'hydatide formant un culot de décantation granuleux blanchâtre, le sable hydatique. Un kyste en détient 3 à 6 ml, chaque millilitre contenant jusqu'à 400 000 scolex. Des kystes fertiles et stériles peuvent coexister chez un même patient. Il n'existe pas de relation entre la taille et la fertilité du kyste (Figure 12).

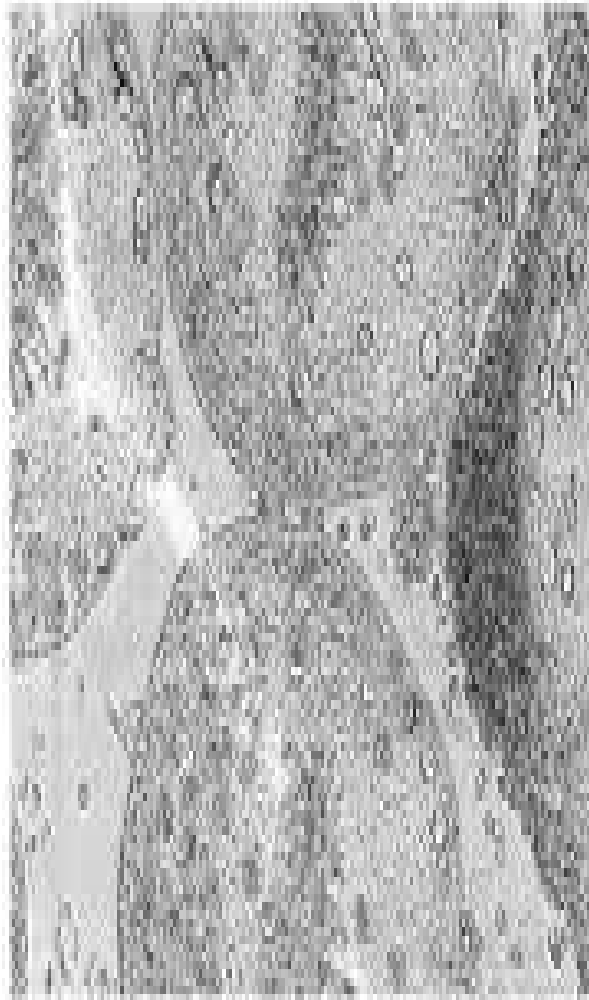


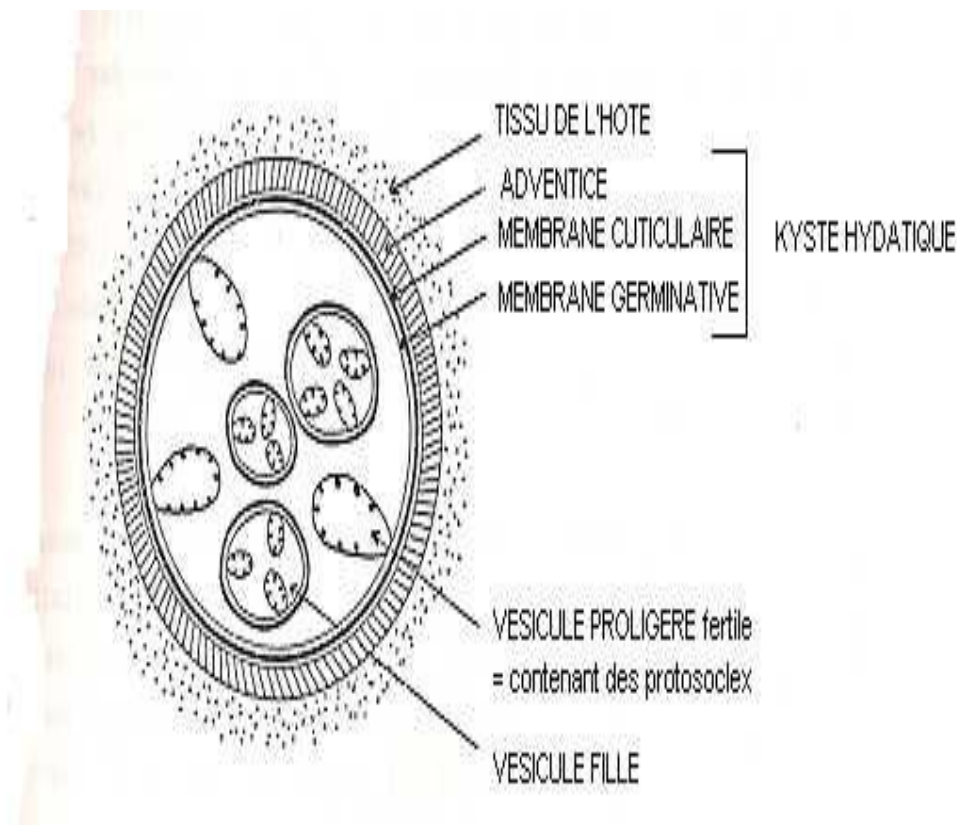
Photo n° 1.



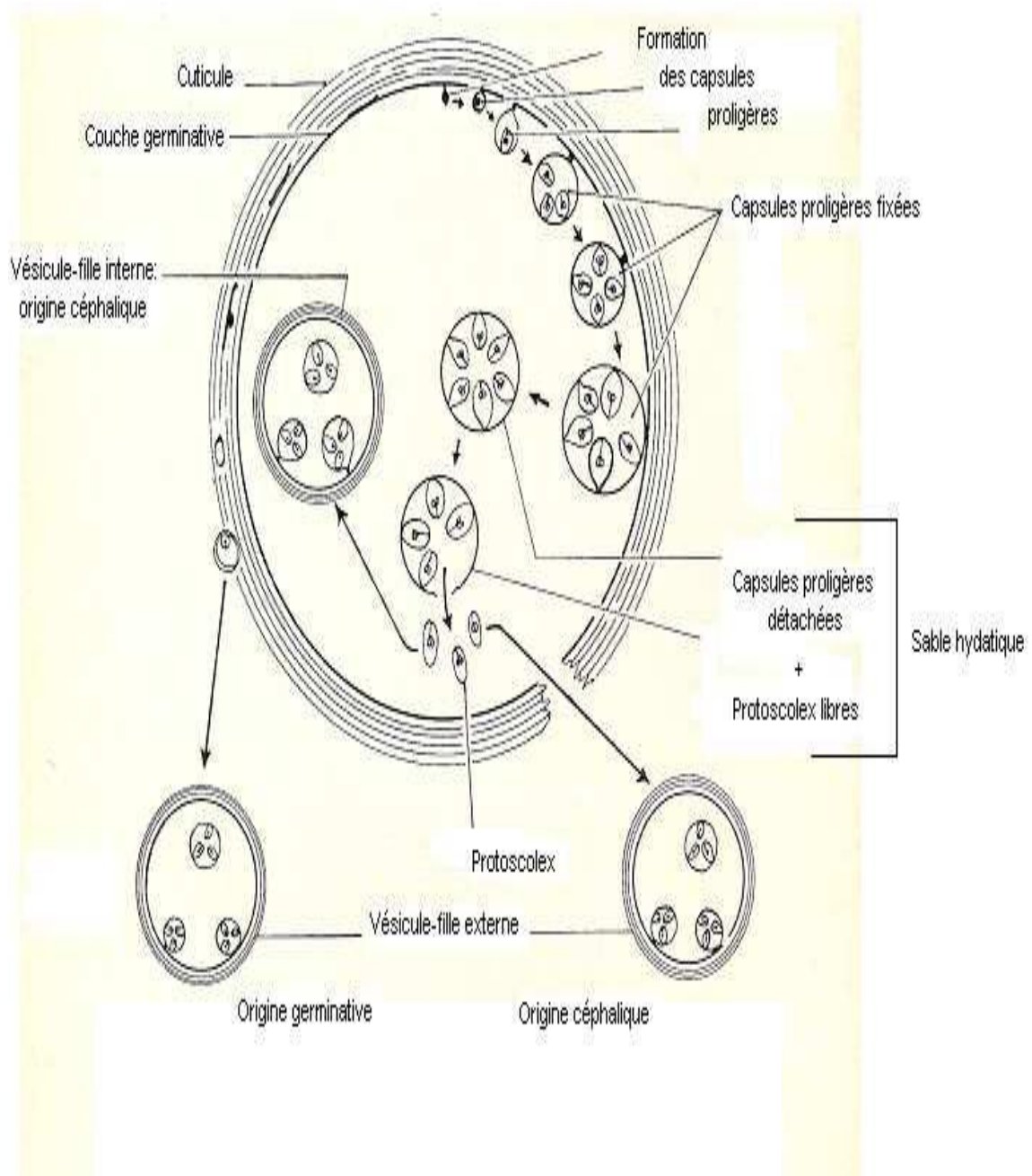
Photo n° 2.

**Figure 12 :** Sable hydatique avec des protoscolex [100]

Au cours de l'évolution de l'hydatide peuvent apparaître des formations particulières appelées vésicules filles (Figure 13 et 14), endogènes ou exogènes. Après 10 à 12 mois d'évolution, certains protoscolex peuvent en effet se vésiculer à leur tour formant des vésicules filles endogènes. Elles flottent dans l'hydatide mère, ont une constitution et un rôle reproducteur identique avec bourgeonnement interne de nouvelles capsules proligères, quelques protoscolex peuvent à leur tour se vésiculer pour constituer des vésicules petites-filles fertiles. Les vésicules filles exogènes s'enclavent dans les feuillets de la cuticule. Elles sont peu à peu refoulées vers l'extérieur, comme une hernie, donnant à l'hydatide un aspect bosselé qui déforme l'image radiologique classique très régulièrement circulaire.

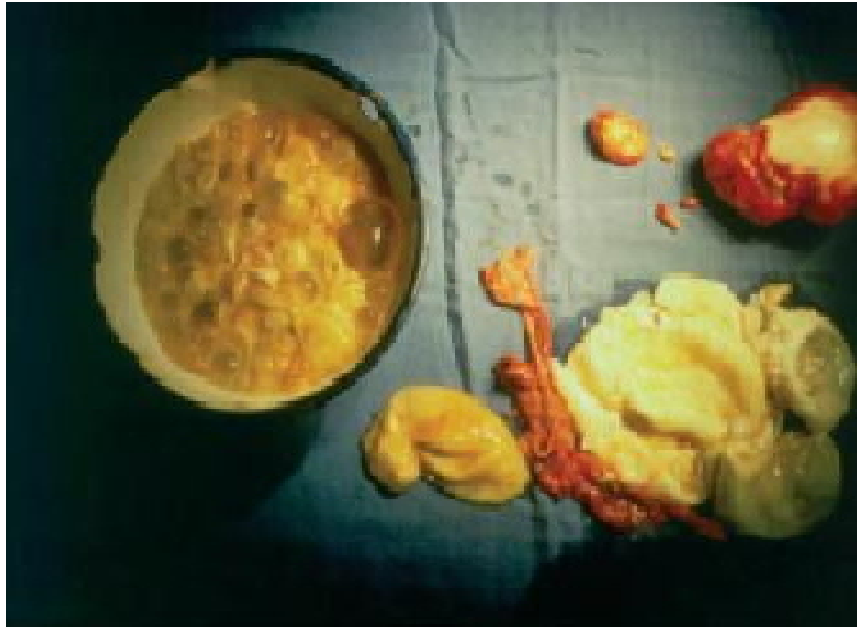

**Figure 13** : Schéma d'un kyste d'*Echinococcus granulosus* [52]



**Figure 14** : Schéma de la formation des vésicules filles [52]

Les protoscolex ont donc un double potentiel, celui de se transformer en strobile adulte et celui de produire d'autres kystes chez l'hôte(Figure15).



**Figure 15** : Kystes enlevés chirurgicalement [63]

(Coques, membranes prolifères vésicules filles)

### **III-Évolution du kyste**

Les hydatides filles exogènes peuvent être expulsées à l'extérieur du kyste et métastaser dans l'organisme, c'est l'échinococcose secondaire. Cette diffusion peut être provoquée par la manipulation opératoire du kyste. Spontanément, la taille du kyste peut atteindre 1 à 15 cm, voire plus de façon exceptionnelle. La vitesse de croissance lente (1 à 5mm/an), 45% ont une croissance modérée (6 à 15mm/an) et 11% une croissance plus rapide (30mm/an) jusqu'à atteindre le volume d'une tête d'enfant en plusieurs années.

La dégénérescence ou mort spontanée survient pour 16% des kystes. Enfin, une fissuration partielle ou franche est toujours redoutée. Le kyste hydatique se présente sous deux formes anatomo-cliniques distinctes. Le kyste sain, univésiculaire, rempli de liquide eau de roche, au périkyte fin et souple s'oppose au kyste malade, ancien, multivésiculaire, au contenu biliopurulent, au périkyte épais et rigide, avec une ou plusieurs fistules kystobiliaires.

#### **IV-Réponse immune de l'hôte :**

La survie prolongée d'*E. granulosus* à l'état de kyste dans l'organisme indique l'existence de mécanismes lui permettant d'échapper à la réponse immunitaire humorale et cellulaire. L'établissement du kyste hydatique dépend à la fois de phénomènes immunitaires protecteurs et de l'effet toxique du parasite. Les toxines libérées localement par le protoscolex et le kyste sont particulièrement sensibles aux macrophages. La réponse immunologique serait plus faible au poumon qu'au foie.

Le chien acquiert un certain degré d'immunité qui limite la réinfestation, l'apparition de nouveaux strobiles et la formation de nouveaux kystes. Les kystes présents ne sont pas détruits.

Chez l'homme, il existe une production d'auto anticorps qui ne semble pas intervenir dans la défense de l'organisme. L'hydatidose induit une éosinophilie et la production d'un taux élevé d'anticorps, principalement d'IgG de sous classe 4 et d'IgE. Les cytokines interviennent dans la relation hôte-parasite par une production significative d'interleukine (IL) 4 et, dans une moindre mesure, d'autres cytokines (IL1, IL6, IL10, interféron gamma). Les caractéristiques structurelles du périkyte, le nombre, la taille et de la localisation du kyste dans

le foie conditionnent la production d'IL1, d'IL2 et d'IL4, alors que la production de tumor necrosis factor (TNF) est abaissée lors de fistule biliaire. Les lymphocytes T helpers, TH1 et TH2, régulent la réponse immune. La susceptibilité à la maladie est liée à une forte réponse TH2 alors que la réponse de type TH1 est protectrice.

## **V-Particularités anatomo-pathologiques de l'hydatidose péritonéale :**

### **A/ L'hydatidose péritonéale primitive :**

L'ensemencement du péritoine par voie sanguine est possible mais rare.

### **B/ L'hydatidose péritonéale secondaire :**

Les lésions anatomo-pathologiques observées au cours de l'HP secondaire sont le résultat à la fois de la rupture d'un kyste viscéral dans la cavité péritonéale et de différents modes de réactions de cette séreuse à l'agression hydatique.

En cas de rupture, le kyste primitif déverse dans cavité péritonéale :

- Le liquide hydatique et le sable hydatique formé par scolex et débris des membranes.
- Des vésicules filles s'il est multivésiculaire.
- Parfois même de la bile s'il existe une communication kysto-biliaire. Le plus souvent, il s'agit d'un KH du foie qui se rompt, plus rarement de la rate.

Les lésions causées par la rupture intrapéritonéale sont classées en deux groupes [38]:

**1/ Lésions précoces :**

Elles surviennent tout de suite après la rupture sous forme :

-d'hydatidose libre ou ascite hydatique.

-Ou de pseudo-tuberculose hydatique.

***a-Dans l'hydatidose libre :***

L'aspect du liquide permet de distinguer :

***a-1/ L'hydatido-péritoine :***

C'est la forme classique déterminée par la rupture d'un kyste avec migration de la membrane intacte ou bien ouverte accompagnée ou non de vésicules filles dans la cavité péritonéale.

Il en existe deux formes : l'une aiguë, l'autre chronique, chacune de ses formes se divise en deux variétés selon qu'il s'agit de kyste unique ou de kystes multiples.

-dans la forme aiguë : il existe un épanchement péritonéal séreux dans lequel flottent les éléments hydatiques.

-dans la forme chronique : au contraire, on trouve un processus d'enkystement global qui se manifeste par une grosse poche membraneuse recouvrant tous les organes intrapéritonéaux, en adhérant en avant au péritoine antérieur et postérieurement à l'estomac, au foie et aux anses intestinales. Cette

poche contient en moyenne cinq à dix litres de liquide où sont immergés les éléments vésiculaires [38]

**a-2/L'hydatopéritoine :**

Est au contraire représenté par le seul épanchement de liquide hydatique répandu dans la cavité péritonéale à la suite de la rupture d'un KH univésiculaire non suivie de sa migration dans la cavité abdominale [38,7]

**a-3/L'hydatidocholéritoine :**

Est la forme biliaire qui résulte de la rupture d'un KH du foie avec écoulement de bile dû à la fissuration des canaux biliaires qui s'ouvrent dans le péricyste[68]

**a-4/L'hydatidohémopéritoine :**

C'est la forme hémorragique qui peut résulter aussi bien de la rupture d'un kyste situé dans le foie que celle d'un kyste localisé dans la rate, l'organe porteur du kyste est largement endommagée par la rupture.

**a-5/La rupture d'un kyste suppuré :**

Elle va entraîner une péritonite aiguë généralisée à laquelle s'ajouteront les signes de choc anaphylactique [66].

***b- La pseudotuberculose hydatique du péritoine [33 ;32] :***

Avait été étudiée par Déve. Elle est très rare. Elle correspond à une involution des scolex et des vésicules filles aboutissant à des formations qui rappellent l'aspect et la structure des granulations véritables. [33,32]

L'épanchement séreux entraîne un épaissement du péritoine qui est le siège d'un semis de granulations pseudomiliaires translucides grisâtres ou jaunâtres. L'évolution de cette forme peut se faire soit :

- vers la destruction des parasites par phagocytose et réaction fibreuse (pseudotuberculose de guérison).
- vers le développement de certains de ces amas parasitaires devenant des grappes de KH en miniature : pseudotuberculose prémonitoires d'échinococcose secondaire plus ou moins localisée.

Mais le plus souvent, le processus de lutte péritonéale ou les défenses immunitaires ne sont pas aussi intenses, alors :

- \* L'épanchement persiste dans un péritoine ou va se développer de façon exubérante l'échinococcose secondaire en milieu de cloisonnements et d'adhérences.
- \* Ailleurs, l'irritation du péritoine est passagère, l'épanchement se résorbe en quelques semaines, les éléments fertiles poursuivent leur évolution : KH abdominaux multiples.
- \* D'autre fois, les cloisonnements permettent le développement de kystes localisés.

## **2/ Lésions tardives :**

Elles sont fonction de :

- l'importance de l'ensemencement
- des réactions initiales de la séreuse péritonéale.

- de la présence ou absence de bile
- des défenses immunologiques du malade.

Dans ces lésions tardives, la réaction de défense du péritoine est maximale et les lésions se sont organisées, c'est l'échinococcose définitive. On distingue deux groupes de lésions :

***a- L'échinococcose secondaire par greffe sous séreuse :***

Elle se présente sous différents aspects selon le degré de l'infestation.

***a-1/La forme généralisée :***

La cavité péritonéale est le siège d'une effroyable dissémination faite de centaines de KH de tailles différentes [80]

***a-2/ Les KH multiples de l'abdomen :***

A côté des KH greffés dans la cavité, on trouve un grand nombre de kystes involués. Cette forme témoigne d'une infestation moindre et surtout d'une résistance particulière du malade [43]

***a-3/ Les formes localisées :***

Elles sont les plus fréquentes, les kystes sont moins nombreux et se groupent dans des régions localisées de l'abdomen. La traduction clinique est une symptomatologie d'empreinte aux viscères comprimés dans lesquels ils peuvent s'ouvrir.

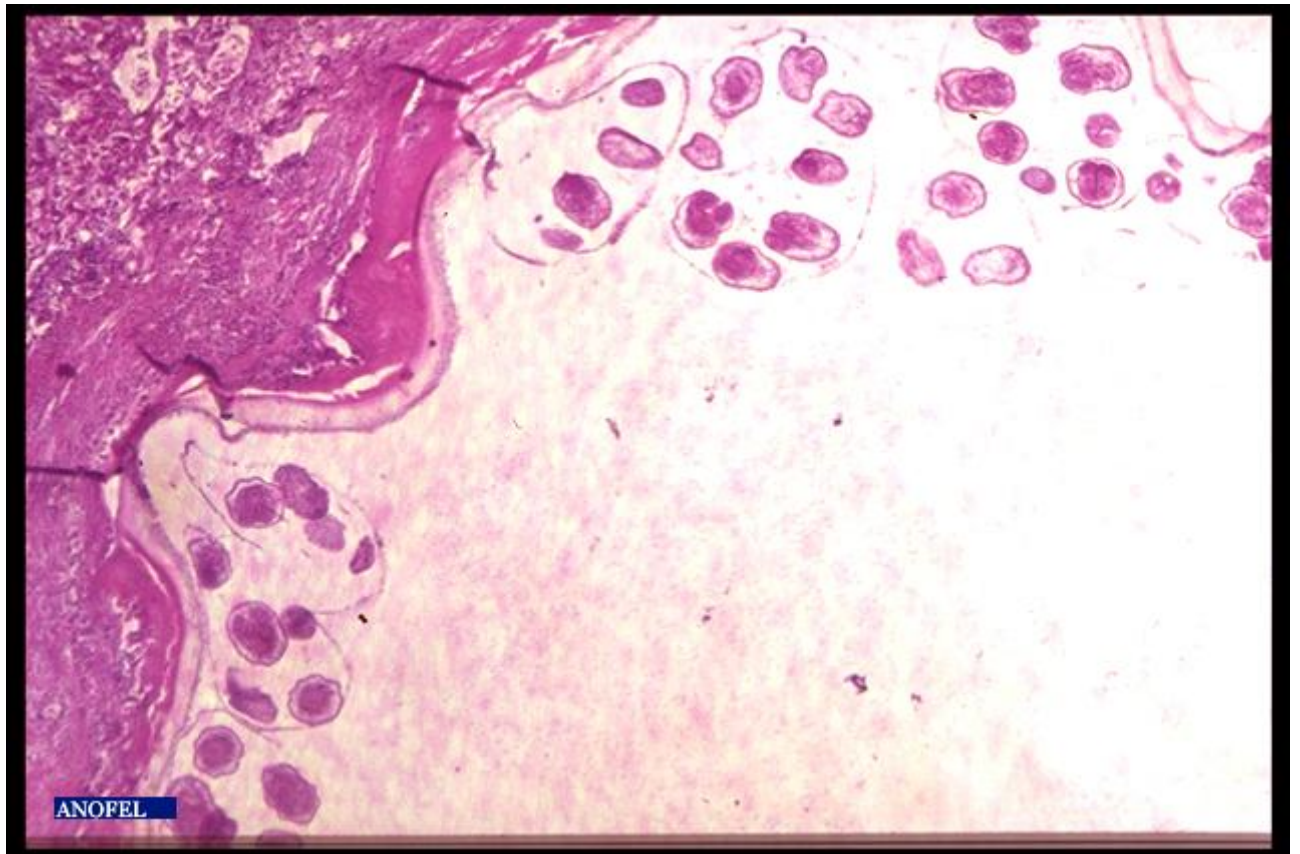
Toutes les localisations sont possibles.

***b- Echinococcose vésiculeuse enkystée :***

Ici, les éléments échinococcosiques et l'épanchement sont contenus dans un processus d'enkystement global qui se manifeste par une grosse poche membraneuse recouvrant tous les organes intrapéritonéaux.

Les éléments échinococcosiques sont libres : vésicules filles vivantes ou flétries et débris de membranes et scolex. Ces éléments flottent dans un liquide abondant : 5 à 10 litres [63-43-19].

Le déterminisme de la membrane d'enkystement reste controversé, mais il semble dû à l'irritation péritonéale du liquide hydatique lui-même. L'étude de la membrane d'enkystement (trois couches superposées) la rapproche d'une adventice kystique et l'assimile à un granulome inflammatoire qui va subir une évolution fibreuse facilitant parfois le geste d'exérèse. [38]



**Figure 16** : kyste hydatique : Echinococcus granulosus (coupe histologique) [104]



## *Étiopathogénie*



L'hydatidose péritonéale peut être primitive ou secondaire :

### **I- hydatidose péritonéale primitive :**

Elle est exceptionnelle et se fait par deux voies :

#### **1/ Voie hématogène :**

C'est la greffe péritonéale d'un embryon hexacante apporté par le courant sanguin. Bien que cette éventualité soit rare, on ne peut cependant nier son existence [64, 87, 38]

Dans ce cas, le foie, la rate, le rein sont indemnes avec absence de cicatrice ou de kyste.

#### **2/Voie hétérotopique :**

Par la migration en bloc d'un kyste hydatique le plus souvent hépatique, ayant rompu son adventice et gardé sa membrane intacte [17,43]

### **II- Hydatidose péritonéale secondaire :**

Elle est souvent due à une fissuration ou une rupture d'un kyste hydatique hépatique, plus exceptionnellement splénique [11] favorisée par un traumatisme parfois minime et souvent méconnu.

### **III-Circonstances de rupture du KH primitif :**

#### **1-Rupture spontanée :**

Favorisée par la grande taille du kyste.

#### **2- Rupture au cours d'un effort :**

Par l'augmentation de la pression intra-abdominale [43].

### **3- Rupture traumatique :**

Ce traumatisme peut être

\* Une contusion abdominale.

\* Une intervention chirurgicale: ce qui explique la fréquence de récurrences dans le péritoine plusieurs années après intervention pour KH du foie [47, 58,65].

\* Des gestes diagnostiques mal contrôlés :

- Ponction biopsie du foie
- Laparoscopie



## *Matériels et méthodes*



Il s'agit d'une étude rétrospective de 05 cas d'hydatidose péritonéale chez l'enfant colligés au service de chirurgie pédiatrique « A » de l'Hôpital d'enfant de Rabat, du janvier 2002 à janvier 2013.

Nos détaillant les observations de nos 5 patients, en se basant sur les éléments suivants :

-Age

-Sexe

-Tableau clinique : état général, signes fonctionnels et examen physique.

-Données des examens paracliniques : échographie abdominal, radiographies standards et bilan biologique.

-Traitement : type d'intervention, compte rendu opératoire et suites opératoires (immédiates, tardives).

Notre analyse s'est basée sur l'évolution des caractéristiques : épidémiologiques, cliniques, biologiques, radiologiques et thérapeutiques de hydatidose péritonéale en comparaison avec les données de la littérature.

## **I / Les observations cliniques :**

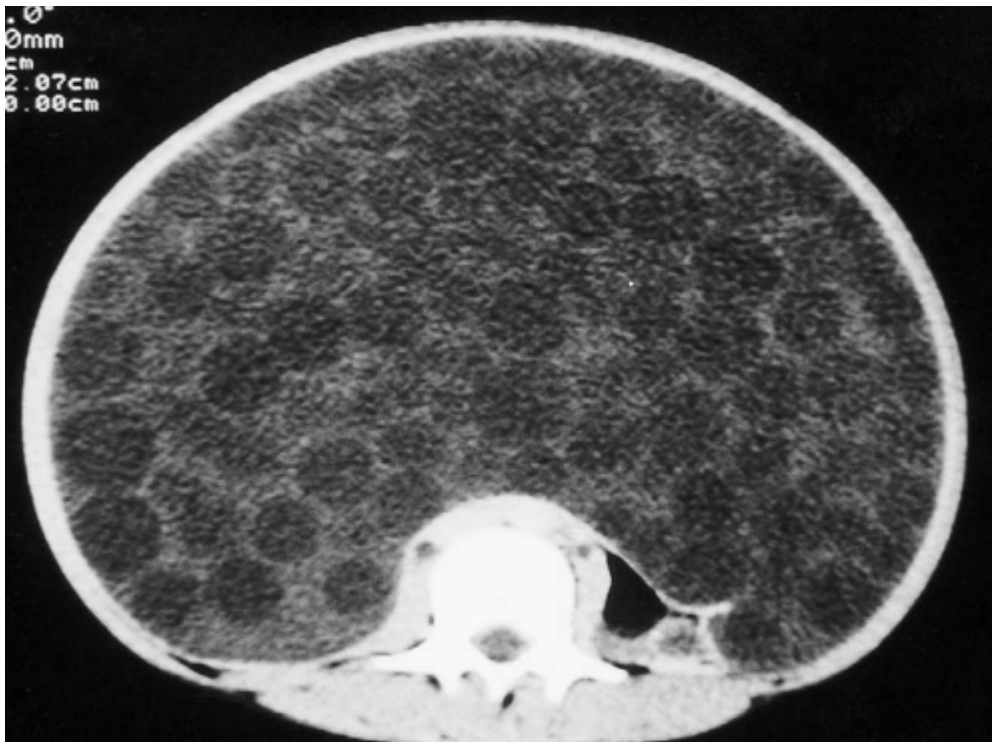
### **A) Observation N ° 1 :**

Il s'agit d'une jeune fille de 13 ans qui a consulté pour une augmentation progressive du volume abdominal associée à des vomissements et une altération de l'état général depuis 45 jours. Une notion de contact avec les chiens a été retrouvée à l'interrogatoire. L'examen clinique a montré une distension abdominale avec une circulation veineuse collatérale et une matité généralisée à

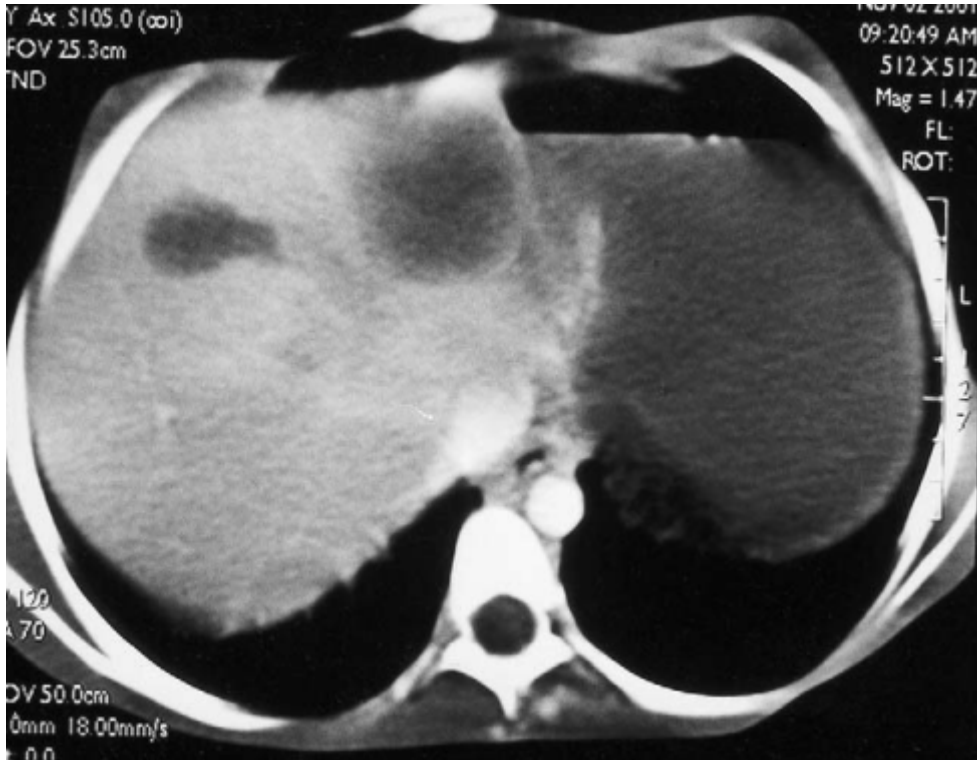
la percussion, le foie et la rate étaient palpables. La radiographie pulmonaire a objectivé une surélévation importante des deux coupes diaphragmatiques.

L'échographie abdominale a montré une image hyperéchogène avec multiples vésicules occupant la totalité de la cavité abdominale et un kyste hydatique du segment V du foie. La tomодensitométrie abdominale (figure 17 et 18) a montré une énorme masse liquidienne multivésiculaire, abdominopelvienne, associée à un kyste hépatique au niveau du segment V et deux kystes de la paroi abdominale antérieure. La sérologie hydatique était fortement positive (1/10 240).

Le diagnostic d'une hydatidose multiple (hépatique, péritonéale et pariétale) était retenu.



**Figure 17 :** Coupe scanographique montrant la masse occupant la totalité de la cavité abdominale et refoulant le tube digestif en arrière.



**Figure 18 :** Coupe scanographique montrant un kyste hydatique du segment V du foie.

L'enfant a été opérée par une large voie d'abord médiane sus-ombilicale. Après aspiration d'environ 8 litres de liquide à travers une petite brèche péritonéale, la laparotomie a retrouvé une quantité importante de vésicules hydatiques de différents diamètres, dans une cavité limitée par une paroi propre qui occupait la quasi-totalité de l'abdomen et du pelvis. Les organes abdominopelviens étaient refoulés par la masse et recouverts par la paroi postérieure de cette masse, dont le contenu permettait de remplir une grande bassine (10 litres). Les deux kystes pariétaux à la partie supérieure des muscles grands droits ont été stérilisés par du sérum salé hypertonique et vidés de leur contenu. A la partie supérieure de la cavité on a découvert un trajet fistuleux plein de vésicules filles, qui se dirigeait vers le foie. Celui-ci était le siège d'un

kyste hydatique au dépend du segment V, traité par stérilisation et résection du dôme saillant. Les suites opératoires étaient simples, la patiente a été mise sous traitement médical à base d'albendazole à la dose de 15mg/kg/j en trois cures de 21 jours pour éviter les récives. On a enregistré 10 mois de recul, on notait une nette amélioration de l'état général de l'enfant, alors que le contrôle échographique montrait une cavité péritonéale propre avec une image résiduelle du segment V du foie.

**B / Observation N°2 :**

**1/Identité :**

Il s'agit d'un garçon (LAH. M) âgé de 5 ans, bien vacciné selon le PNI, deuxième d'une fratrie de trois, originaire et habitant à Khouribga.

**2/ Motif d'hospitalisation :** douleur de hypocondre droit.

**3/ Antécédents :**

*a/Médicaux :*

Notion de contact avec les chiens errants.

Pas de tares connues.

Pas de notion de tuberculose ni de diabète.

*b/ Chirurgicaux :*

Jamais opéré.

*c/ Toxiques :* pas d'habitudes toxiques.

*d/ Familiaux :* pas d'antécédents familiaux notables.

**4/ Histoire de la maladie :**

Le début de la symptomatologie remonte à 2 ans par l'apparition d'une douleur de l'hypochondre droit, intermittente, sans irradiation, à type de pesanteur sans notion de fièvre.

L'évolution a été marquée par une aggravation de la symptomatologie, ce qu'a motivé une consultation de médecine générale, le diagnostic d'hydatidose péritonéale a été évoqué par une échographie abdominale. Ensuite l'enfant a été adressé au service pour prise en charge. Le tout évolue dans un contexte de perte de poids non chiffrée.

**5/ Examen clinique :**

*a/ Examen général :*

Patient bien orienté dans le temps et dans l'espace, en assez bonne état générale, apyrétique conjonctive normalement colorés. Poids : 17 kg

TA : 120/ 80 mm Hg FC : 80bat/ min FR : 17cycle/ min

*b/ Examen abdominal :*

Abdomen souple respire normalement.

Pas de masse palpable avec légère hépatomégalie à deux travers de doigts indolore.

Les orifices herniaires sont libres.

*c/ Examen cardiovasculaire :*

Choc de pointe en place.

B1 et B2 bien perçus

Pas de souffle ni de bruit surajoutés.

***d/ Examen pleuro pulmonaire :***

Pas de déformation thoracique.

Les vibrations vocales sont bien transmises.

Le murmure vésiculaire est bien perçu.

Pas de syndrome de condensation

***e/ Examen des aires ganglionnaires :***

Aires ganglionnaires sont libres.

Le reste des examens sont sans particularités.

**6/ Conclusion :**

Il s'agit d'un enfant âgé de 5 ans, sans antécédents particuliers qui présente des douleurs de l'hypocondre droit, chez qui l'examen clinique trouve une légère hépatomégalie à deux travers de doigts.

**7/ examens complémentaires :**

***a/ Biologie :***

***a-1 / Ionogramme sanguin :***

Sodium : 135 mEq/l

Potassium : 4,2 mEq/l

Chlore : 106 mEq/l

Reserve alcaline : 19

Glycémie : 0,87g/l

Urée : 0,22g/l

Créatinine : 4,7mg/l

Protides totaux : 70g/l

**a-2/NFS :**

GB : 9910 /uL

Eosinophiles : 140/ $\mu$ L : normal

Hémoglobine : 12,4 g/dl

Plaquettes : 385000/Ul

**a-3/ Bilan d'hémostase :**

TP : 100% TCA : 34'' /34

***b/Radiologie :***

**b-1/Echographie abdominale et thoracique :**

Kyste hydatique péritonéale de type IV sus vésicale mesurant 8cm associé à un kyste hydatique pulmonaire droit.

**b-2 / radiographie du thorax de face :** montre

•Formation de tonalité hydrique sans calcification pariétale correspondante à un kyste hydatique à développement postérieur.

**8/ traitement :**

L'indication opératoire a été posé on a décidé de traité en premier la localisation pulmonaire puis péritonéale l'ensemble encadré par un traitement médical.

**8-1/ traitement chirurgical :**

**a/ Traitement du kyste hydatique pulmonaire :**

➤ Compte rendu opératoire :

Malade sous AG décubitus latéral gauche billot sous thoracique.

Thoracotomie latéral allant de ligne axillaire antérieure à l'épine de l'omoplate.

Réclinement de grand dorsal en arrière du grand dentelé en avant mettant le quatrième espace intercostale.

Incision transpérioste sur le bord supérieur de la 5<sup>ème</sup> côte.

Ouverture de la cavité pleural et création d'un pneumothorax.

Exploration : énorme kyste hydatique pulmonaire prenant le lobe moyen.

Evacuation après mise en place de compresse au sérum hypertonique.

Résection du dôme saillant.

Fermeture de 3 fistules

Capitonnage des berges du kyste.

Fermeture sur un drain thoracique.

➤ Suites opératoires : simples

**b/ Traitement chirurgical du kyste hydatique intra péritonéal sus**

**vésical** : 11 mois après la première intervention.

➤ Compte rendu opératoire :

Malade sous AG décubitus dorsal billot sous lombaire.

Laparotomie médiane mise en place d'une sonde sous ombilicale.

Ouverture de la ligne blanche.

Exploration : trouve : masse jaunâtre de consistance rénitente, adhérente en haut au grand épiploon et en bas au dôme vésicale.

La masse est facilement clivable par rapport au dôme vésical, dissection soigneuse par rapport à celui-ci.

Ligature section des adhérences au grand épiploon.

La ponction de la masse ne ramène aucun liquide.

Vérification de l'hémostase

Pièce est adressée à l'étude anatomo-pathologique.

L'exploration du reste de la cavité abdominale notamment l'étage sus mésocolique (foie et rate) ne trouve pas de localisation hydatique.

Fermeture plan par plan.

➤ Suites opératoires : simples

### ***8-2 / Traitement médical :***

#### **8-2-1 / Albendazole :** (15mg/kg/j)

4 cures de 28 jours séparées par des intervalles libres de 14 jours.

### ***8-3 / Surveillance :***

#### **8-3-1 / Echographie abdominale de contrôle :**

Absence de récives ou de résidus.

**C/ Observation N°3 :**

**1/ Identité :**

Mlle DAB.N âgée de 13ans 3ème d'une fratrie de 5 originaire et habitant Kelaate Sraghna, vaccinée selon le PNI.

**2/ Motif d'hospitalisation :** douleurs abdominales

**3/Antécédents :**

*a / Médicaux :* Notion de contact avec les chiens.

*b/ Chirurgicaux :* jamais opérée

*c / toxiques :* pas d'habitudes toxiques connues

*d / Familiaux :* pas d'antécédents familiaux notables.

**4/ Histoire de la maladie :**

Le début de la symptomatologie remonte à 2ans par l'installation progressive de douleurs abdominales localisés au niveau de l'hypochondre droit intermittente sans irradiation et sans vomissement ni troubles de transit évoluant dans un contexte d'amaigrissement non chiffré. Devant ce tableau la patiente a consultée chez un médecin généraliste chez qui elle a bénéficiée d'une échographie abdominale qui a montrée un kyste hydatique du foie. La patiente a été ensuite envoyée au service pour prise en charge.

**5/ Examen clinique :**

*a/ Examen général :*

Patiente en assez bonne état général conjonctive normalement colorées apyrétique. Poids : 40kg taille : 1,30m

***b / Examen abdominal :***

***b-1/ Inspection :*** abdomen respire normalement

Présence d'une voussure au niveau de l'hypocondre droit.

***b-2/Palpation :*** hépatomégalie (flèche hépatique =16cm)

Pas de splénomégalie ni de contact lombaire

***b-3/ Examen pulmonaire :*** sans particularité.

***b-4/Examen des aires ganglionnaires :*** masse sus claviculaire droite de consistance molle de 3cm de diamètre mobile et indolore.

Le reste de l'examen clinique est sans particularité.

**6/ Conclusion :**

Il s'agit d'une patiente âgée de 13ans ayant comme antécédents notion de contact avec les chiens qui présente des douleurs abdominales chez qui l'examen clinique trouve une hépatomégalie et une masse cervicale.

**7/ Examens complémentaires :**

***a/Echographie abdominale :***

Kystes hydatiques multiples du foie, de stade différent : type 1, 2, 3, et 4

Lame d'épanchement pelvien.

***b/Radiographie du thorax de face :***

Présence d'opacités parenchymateuses pulmonaires du lobe supérieur droit et du lobe inférieur gauche. En faveur de kystes hydatiques pulmonaires.

***c/ Echographie cervicale :***

Présence au niveau de 1/3 inférieur du muscle trapèze droit d'une formation kystique hétérogène avec multiples membranes en son sein, elle mesure 4fois 2,7 cm.

Aspect en faveur d'un kyste hydatique type 2 du muscle trapèze droit.

***d/Bilan biologique :***

**d-1/NFS :** GB= 17370/ $\mu$ l

Eosinophilie=0,4% : normal

**d-2/Sérologie hydatique :** positif

**d-3/Bilan hépatique :** ALAT=77 IU/L

ASAT=76 IU/L

PAL, GGT, BT, BC et BNC sont normaux.

**d-4/Ionogramme sanguin :** normal

**d-5/ Bilan d'hémostase :** TP=100% TCA patient/TCA témoin=1

**8 / Traitement :**

***8-1/ Traitement médical :***

La patiente a été mise sous traitement médical : Albendazole 15mg/kg/j en quatre cures de 28 jours séparées par des intervalles libres de 14 jours.

***8-2/ Traitement chirurgical :***

L'indication opératoire a été posée devant la non amélioration des lésions.

Compte rendu opératoire :

Sous AG, DD, intubé, ventilé, sonde urinaire en place.

Sous cœlioscopie : introduction d'un trocard de 10 au niveau ombilical.

L'exploration trouve un foie truffé de kystes on décide alors de convertir.

Incision sous costale droite.

Section musculo-aponévrotique et ouverture du péritoine.

L'exploration trouve un foie très augmenté de taille et truffé de kystes hydatiques de tailles et de types variés.

Protection du champ opératoire par des mèches imbibées de sérum salé hypertonique (SSH).

Aspiration, stérilisation et extraction des membranes prolifères de 8 gros kystes repartis entre le foie droit et le foie gauche de type II et de taille d'environ 2-5cm au niveau du foie droit et d'un gros kyste de 6cm au niveau du grand épiploon.

Aspiration stérilisation d'un gros kyste parenchymateux inaccessible par la cure radicale.

Persistance de petites kystes parenchymateux inaccessibles.

Au total, on a évacué 14 kystes hépatiques.

Stérilisation de toutes les cavités résiduelles par SSH.

Toilette péritonéale et hémostase.

Fermeture de la paroi plan par plan(F.P.P.P) sur deux drains de Redon rétro et sous hépatique.

Incision sur la masse du trapèze ouverture aspiration du kyste, le liquide est purulent.

Extraction de la membrane proligère.

Stérilisation de la cavité résiduelle au SSH.

F.P.P.P sur drain de Redon.

#### **D/Observation N°4 :**

##### **1/ Identité :**

Enfant âgé de 10ans, troisième d'une fratrie de trois originaire et habitant Kaser Elkbir.

##### **2/ Motif d'hospitalisation :** douleurs abdominales

##### **3/Antécédents**

*a/Médicaux :* Suivi pour hémophilie A.

*b/Chirurgicaux :* Pas d'antécédents notables.

*c / Familiaux :* frère hémophile

##### **4/Histoire de la maladie :**

Le début de la symptomatologie remonte à 1mois par l'apparition de douleurs épigastriques et pelviennes d'intensité modérée sans irradiation, associées à une dysurie avec des brûlures mictionnelles. Ensuite la maman a consultée à Tanger où une échographie abdomino-pelvienne a été réalisée et qui a montrée : une hydatidose péritonéale.

L'enfant a été adressé au service pour complément de la prise en charge.

**5/Examen clinique :**

*a/ Examen général :*

Enfant en assez bon état général, conjonctives normalement colorées, apyrétique. Poids= 30kg Taille=1,38m Fréquence cardiaque=75bat/min  
Fréquence respiratoire =16 cycles/min

*b/Examen abdominal :*

Abdomen souple

Sensibilité sous ombilicale et épigastrique

Pas de masse palpable ni d'hépto-splénomégalie.

*c/Examen cardiovasculaire :*

B1 et B2 bien perçus

Pas de souffle à l'auscultation.

*d/Examen pleuro pulmonaire :*

Pas de déformation thoracique

Vibrations vocales bien transmises

Murmure vésiculaire bien perçu.

Le reste de l'examen clinique est sans particularité.

**6/Conclusion :**

Il s'agit d'un patient âgé de 10ans ayant comme antécédents : hémophilie A modérée qui a présenté il y a 1 mois des douleurs abdominales et chez qui l'examen clinique retrouve une sensibilité épigastrique et hypogastrique.

**7/Examens complémentaires :**

***a/ Echographie abdomino-pelvienne :***

Kyste hydatique de type I, de 7,9cm/7cm aux segments VI et VII du foie.

Kyste hydatique pelvien, latéro-vésical droit, de type III de 6,3/6cm.

Hématome péritonéale gauche sous pariétale.

***b/ Radiographie du thorax :***

Surélévation de la coupole diaphragmatique droite

***c/Biologie :***

**c-1/NFS:** Hb=10,9 g/dl

VGM=76,4  $\mu$ 3

CCMH=32%

GB= 6900/ $\mu$ l

Eosinophiles : 340/ $\mu$ L : normal

PLT=505000/ml

**c-2/ Bilan hépatique:**

ASAT=19UI/L

ALAT=10UI/L

PAL=142UI/L

**c-3/ Bilan d'hémostase:**

TP= 55% TCA=59sec

Présence de l'anticorps anti-facteur VIII.

## **8/ Traitement :**

Patient ne peut être opéré vu son terrain d'hémophilie

Le patient a quitté le service sous traitement anti parasitaire Albendazole 15mg/kg/j en quatre cures de 28jours séparées par des intervalles libres de 14jours et à revoir dans 3 mois avec échographie abdomino- pelvienne de contrôle.

### **Echographie abdomino-pelvienne de contrôle :**

Kyste hydatique de type III ayant diminué de volume et qui a changé de type.

Petit kyste hydatique rétro vésicale type I.

La décision était de continuer le traitement médical et à revoir le patient dans 2 mois avec une autre échographie de contrôle.

## **E) Observation N° 5 :**

### **1- Identité :**

Il s'agit d'un enfant âgé de 15 ans, 7ème d'une fratrie de 7 originaire et habitant d'Errachidia.

### **2- Antécédents :**

#### ***a-Personnel :***

**a-1) Médicaux :** pas de tares connus.

**a-2) Chirurgicaux :** opéré en 1992 pour une masse abdominale  
(non documenté)

**a-3) Toxiques :** pas d'habitudes toxiques connus

***b- Familiaux*** : Pas d'antécédents familiaux notables.

**3-Motif d'hospitalisation** : douleurs abdominales.

**4-Histoire de la maladie** :

Le début de la symptomatologie remonte à une semaine par l'installation de douleurs abdominales sur le cadre colique avec notion de diarrhée liquidienne, sans vomissements ni fièvre. Ce qui a motivé la consultation aux urgences à l'HER puis admission en pédiatrie II pour masse abdominale.

**5- Examen physique** :

***a- Examen général*** :

Enfant en assez bon état générale, apyrétique, pâle, subictère conjonctivale, poids : 36kg (-3Déviations standard)

***b-Examen abdominale*** : retrouve

- Abdomen souple respire normalement.
- Hépatomégalie sans splénomégalie.
- 3 masses abdominales de 5cm/5cm en sous ombilicale et de part et d'autre de l'ombilic.

***c-Examen des aires ganglionnaires*** :

Adénopathies axillaires bilatérales moins de 2cm.

2 adénopathies cervicales gauches moins de 2cm.

***d-Examen des organes génitaux externes :***

Testicules non infiltrés

***e- Examen pleuro-pulmonaire :***

- i. Inspection : pas de déformation thoracique.
- ii. Palpation : vibrations vocales bien transmises.
- iii. Auscultation : le murmure vésiculaire bien perçu, pas de râles à l'auscultation.

***f-Examen cardiovasculaire :***

Choc de pointe en place à la palpation.

B1 et B2 bien perçu.

Pas de souffle à l'auscultation ni de bruit surajouté.

Le reste de l'examen clinique est sans particularité.

***g-Conclusion :***

Il s'agit d'un enfant âgé de 15 ans, ayant comme antécédents opéré en 1992 pour masse abdominale (sans documents) et qui présente il y a une semaine des douleurs abdominales sur le cadre colique avec diarrhée liquidienne et chez qui l'examen clinique trouve un enfant en assez bon état général avec une hépatomégalie et 3 masses abdominales de 5 cm/5cm en sous ombilicale et de part et d'autre de l'ombilic avec des adénopathies axillaires et cervicales gauches moins de 2cm.

**6-Examen complémentaires :**

***a-Biologie :***

**a-1) NFS :**

GB: 5260/ $\mu$ L

HGB: 13,7g/dl

EOS: 8, 7% (élevé)

PLT: 287.000/ $\mu$ l

**a-2) Ionogramme sanguin:**

Urée: 0,19g/L

Créatinine:5mg/l

Sodium:140meq/l

Potassium : 3,60meq/l

Glucose : 0,86g/l

Protéines totales : 73g /l

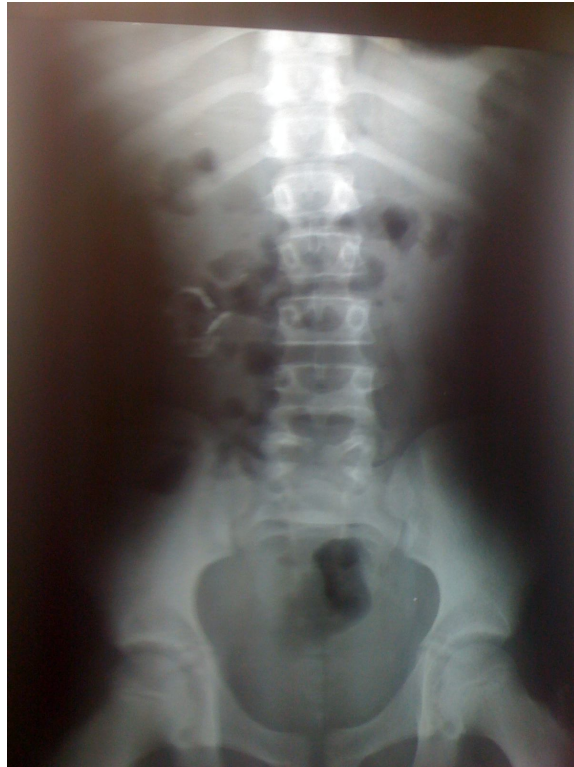**a-3) Bilan d'hémostase :** TQ : 11,6

TCA : 30sec

**a-4) Sérologie hydatique :** non faite

***b) Radiologie :***

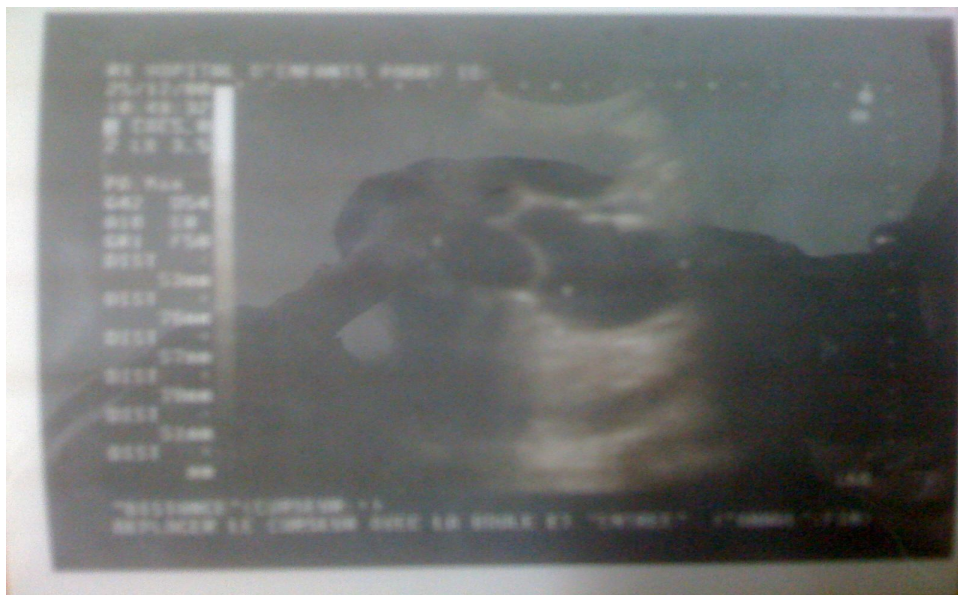**b-1) ASP :** opacité calcifiée droite.



**Figure 19** : ASP debout de face

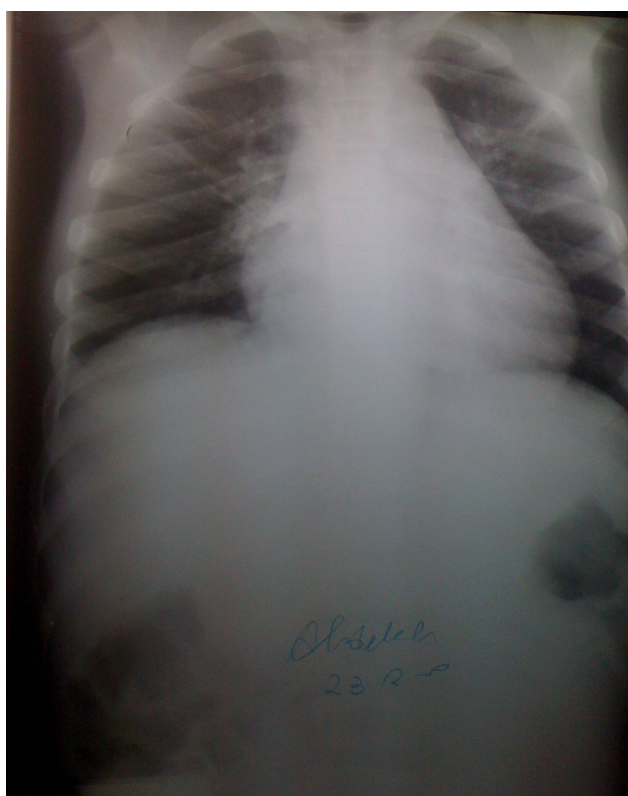**b-2) Echographie abdominale :**

- Le foie est le siège de 3 formations kystiques :
  - Une au niveau épigastrique très probablement appendu au foie gauche de 93x53mm de type I
  - Une au niveau du segment IV de 57x51mm de type II
  - Et une au niveau du segment V de 3cm de type I
- Kyste médio-rénal antérieur de 76x57mm de type III multi vésiculaires.
- Rate, rein gauche sans anomalies.
- Plusieurs kystes hydatiques intra péritonéales.



**Figure 20** : Echographie abdominale

**b-3) Radiographie du thorax** : Sans particularité.



**Figure 21** : Radiographie du thorax

**7) Traitement :**

***a) Traitement médical :***

**a-1) Albendazole :** 15mg/kg/j en quatre cures de 28 jours séparés par des intervalles libres de 14 jours.

***b) Traitement chirurgical :***

Le traitement chirurgical est indiqué 12 jours après la mise en route du traitement médical.

**a-1) compte rendu opératoire :**

- Incision médiane à cheval sur l'ombilic.
- Ouverture du péritoine.
- L'exploration trouve de multiples kystes hydatiques du péritoine au nombre de 17, de différentes tailles, dont 15 ont été réséqués en entiers.
- Les 2 autres ont été ponctionnés, après protection par des mèches imbibées de sérum hypertonique, puis ablation de leur membrane prolifère.
- Ponction et ablation de la membrane prolifère, puis résection du dôme du kyste hydatique de la loge rénale droite (sans ouverture de la loge).
- Le rein droit est palpé, pas de masse à son niveau.
- Toilette et hémostase.
- Réparation des brèches épiploïques.
- Mise en place d'un drain au niveau de la cavité résiduelle des deux kystes hépatiques

- Fermeture plan par plan.

**a-2) Suites opératoires :**

- Simples.

**a-3) Examen parasitologique des 17 kystes hydatiques péritonéaux :** montre la présence de scolex d'hydatide.

**II/ Résumé des observations cliniques :**

**Tableau 1 : Résumé des observations cliniques :**

	Patient 1	Patient 2	Patient 3	Patient 4	Patient 5
Sexe/Âge	Fille 11ans	Garçon 5 ans	Fille 13 ans	Garçon de 10 ans	Garçon 15 ans
Antécédents	Notion de contact avec les chiens	Notion de contact avec les chiens	Notion de contact avec les chiens	Hémophilie A	-Opéré pour une masse abdominale (pas de documents)
Interrogatoire	<ul style="list-style-type: none"> <li>• Augmentation du volume abdominale.</li> <li>• Vomissement</li> <li>• Altération de l'état générale</li> </ul>	Douleur de l'hypochondre droit Altération de l'état générale	-Douleur de l'hypochondre droit intermittente. Amaigrissement non chiffré.	Douleurs épigastriques et pelviennes. Brûlures mictionnelles et dysurie.	-Douleurs abdominales sur le cadre colique -Diarrhée liquidienne.
Examen clinique	<ul style="list-style-type: none"> <li>• Distention abdominale,</li> <li>• Circulation veineuse collatérale</li> <li>• Matité généralisée à la percussion,</li> <li>• Hépatomégalie</li> <li>• Splénomégalie</li> </ul>	Hépatomégalie	Hépatomégalie Masse cervicale	Sensibilité épigastrique et hypogastrique	-Hépatomégalie -3masses abdominales en sous et para-ombilicale - Adénopathies axillaires et cervicales gauche.
Biologie	<ul style="list-style-type: none"> <li>• Sérologie hydatique était fortement positive (1/10 240)</li> </ul>	GB :9910/μL Eosinophiles : 140/μl	GB :17370 Eosinophiles : 0,4% Sérologie hédatique positif ALAT :77UI/l ASAT :76UI/l	-GB: 6900/μl -Eosinophiles: 340/μl -Bilan hépatique normal -TP : 55% -TCA : 59sec -Présence de l'anticorps anti facteur VIII	GB : 5260/μl Eosinophiles : 8,7% Sérologie hydatique non faite.

Radiographies Standards	<b>Radiographie du thorax :</b> Surélévation importante de des deux coupes diaphragmatiques	<b>Radiographie du thorax :</b> Kyste hydatique pulmonaire	<b>Radiographie du thorax :</b> Kystes hydatiques pulmonaires	<b>Radiographie du Thorax :</b> Surélévation de la coupole diaphragmatique droite.	<b>Abdomen sans préparation :</b> Opacité calcifiée droite.
Echographie	Image hyperéchogène avec multiples vésicules occupant la totalité de la cavité abdominale et un KH du segment V du foie.	Hydatidose pulmonaire et péritonéale	<b>Echographie abdominale :</b> Kystes hydatiques multiples du foie de stade différent : type 1,2,3 et 4 <b>Echographie cervicale :</b> Kyste hydatique de type 2 au niveau du muscle trapèze droit.	<b>Echographie abdomino-pelvienne :</b> -Kyste hydatique de type I aux segments VI et VII du foie. -Kyste hydatique Pelvien latéro-vésical droit. -Hématome péritonéal gauche sous pariétale.	<b>Echographie abdominale :</b> -KH type I au niveau du foie gauche et au niveau du segment IV -KH de type II au niveau du segment IV -KH médio-rénal antérieur de type III. -Plusieurs KH intra péritonéaux.
TDM abdominale	Enorme masse liquidienne multivésiculaires, abdomino-pelvienne, associée à un KH au niveau du segment V et 2 kystes de la paroi abdominale antérieure.	-	-	-	-

Chirurgie	-Aspiration de 8 litres de liquide hydatique -Les 2 kystes pariétaux à la partie supérieure des muscles grands droits ont été stérilisés par le sérum salé hypertonique et vidés de leur contenu. -Stérilisation et résection du dôme saillant du KH du segment V .	-Résection du dôme saillant du KH pulmonaire. -Dissection soigneuse du KH sus vésical par rapport au dôme vésical.	-Evacuation de 14KH hépatiques. -Stérilisation de toutes les cavités résiduelles par SSH. -Aspiration, stérilisation et extraction de la membrane proligère d'un gros kyste au niveau du grand épiploon. -Incision de la masse du trapèze, ouverture et aspiration du kyste. -Extraction de la membrane proligère. -Stérilisation de la cavité résiduelle au SSH.	Le patient ne peut être opéré vu son terrain d'hémophilie.	-Résection de 17 KH du péritoine en entiers, les 2 autres ont été ponctionnés avec ablation de leur membrane proligère. -Résection du dôme saillant du KH de la loge rénale droite.
Traitement associé	Albendazole pendant 4 mois	Albendazole pendant 6mois	Albendazole pendant 6mois	Albendazole pendant 6mois	Albendazole Pendant 6 mois
Evolution	Bonne Recul de 10mois	Bonne Recul 1,5 ans	Bonne Recul de 1 an	Bonne Recul de 6 mois	Perdu de vue



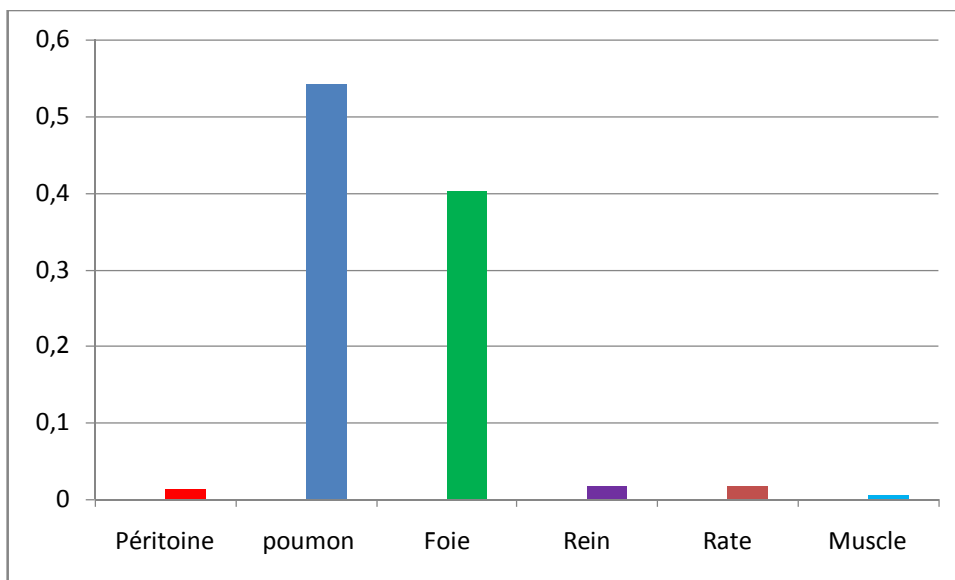
## *Résultats*



## **I-Données épidémiologiques:**

### **1-Fréquence :**

Dans notre service et durant 10 ans on a colligé 5 cas de l'hydatidose péritonéale ce qui représente 1,4% des 338 Kystes hydatiques opérés dans le service toutes les localisations confondues durant la même période. La fréquence des autres localisations se répartit de la façon suivante : poumon (54,1%), foie (40,2%), rein (1,7%), rate (1,7%) muscle (0,6%).( figure :22)



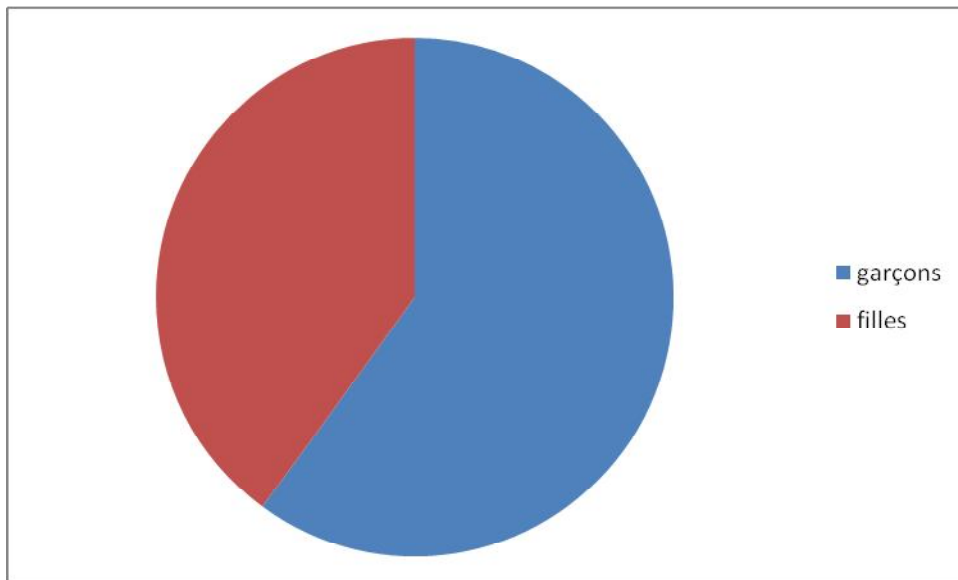
**Figure 22 :** Fréquence de l'hydatidose péritonéale par rapport aux autres localisations.

### **2- Age :**

Dans notre série, l'âge maximal d'atteinte est de 15 ans, l'âge minimal est de 05 ans, et la moyenne est de 10,8ans.

### **3- Répartition selon le sexe :**

On a retrouvé une prédominance du sexe masculin puisque on a 3 garçons soit 60% et 2 filles soit 40%, avec un sexe ratio de 1,5.



**Figure 23 :** Répartition de l'hydatidose péritonéale selon le sexe .

## **II-Données cliniques :**

### **1-Signes cliniques :**

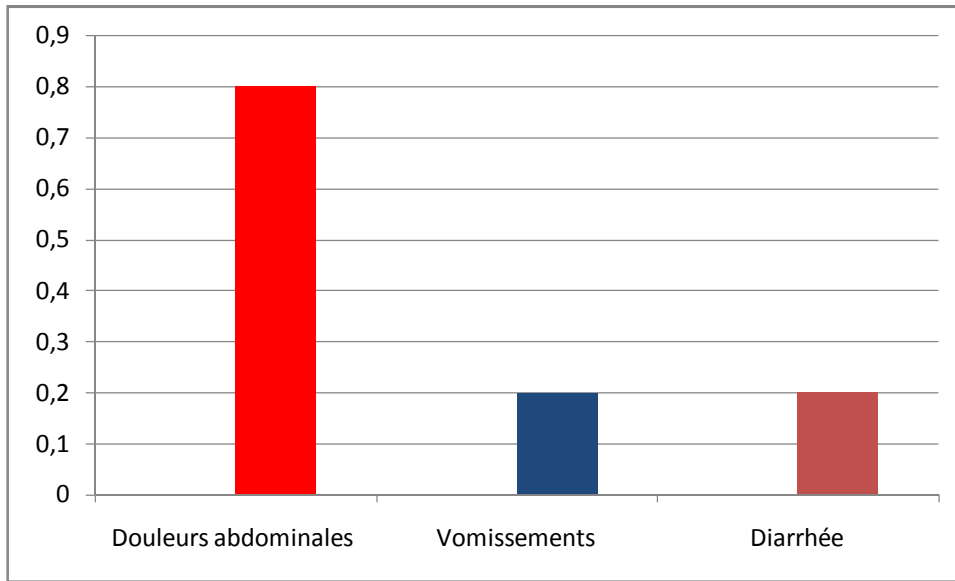
#### **a) Signes fonctionnels :**

- La douleur abdominale : constitue le motif de consultation le plus fréquent dans notre étude,

Elle est retrouvée chez 4 patients soit 80% des patients.

- La notion de vomissement a été notée dans un cas, soit 20%

- La diarrhée a été rapportée par un patient, soit 20%

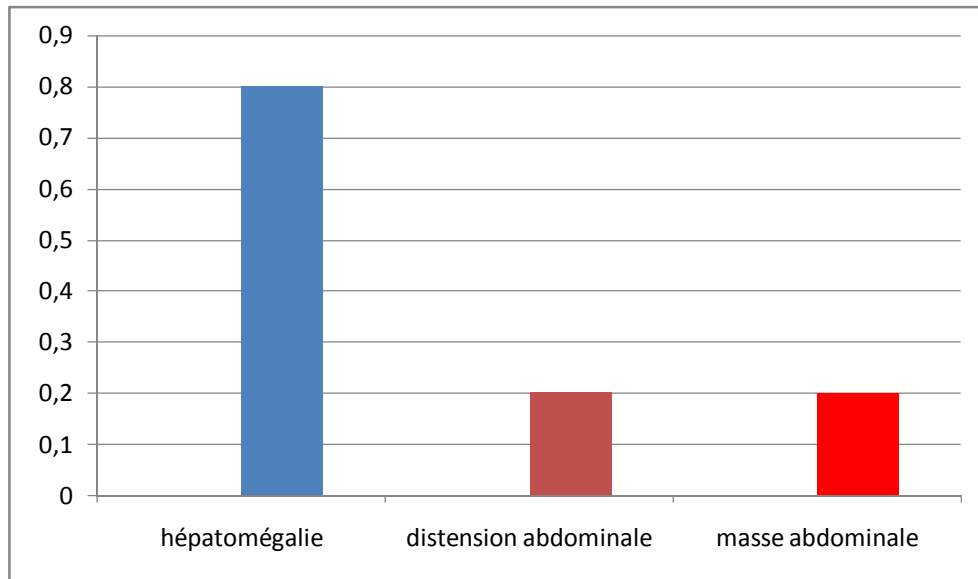


**Figure 24** : Répartition des patients en fonction des signes fonctionnels

**b) L'examen physique :**

On a retrouvé les éléments suivant :

- Distension abdominale chez un patient, soit 20%
- Hépatomégalie chez 4 patients, soit 80%
- Masse abdominale palpable chez un patient, soit 20%



**Figure 25 :** Répartition des patients en fonction des données de l'examen clinique.

### **III-Données paracliniques :**

#### **1-Biologie :**

- Hémogramme avec étude de l'éosinophilie a été pratiqué systématiquement chez tous les malades.

- Hyperleucocytose a été retrouvée chez un patient.

- Hyperéosinophilie a été signalée chez un cas, soit 20%.

- Sérologie hydatique a été demandée chez 2 patients et elle a revenue positive.

## **2- Imagerie :**

### **a) Echographie abdominale:**

-L'échographie a été pratiquée chez tous nos patients.

-Elle a permis toute seule de faire le diagnostic chez tous les patients.

-Selon la classification de GHARBI, on a identifié le type I chez 2 patients soit 40%, le type II a été présent chez un patient soit 20%, le type III a été observé chez un patient, soit 20% et le type IV a été présent chez un patient, soit 20%

-La taille du kyste a été déterminée chez 4 patients, soit 80%.

- Concernant le nombre de KH, les KH du péritoine étaient uniques dans une seule cas, soit 20% et multiples dans 4 cas, soit 80%.

- Outre le kyste hydatique de localisation péritonéal, était associé à un KH du foie chez 3 patients de notre série, soit 60% des cas.

### **b) TDM abdominale:**

Elle a été pratiquée chez un patient de notre série, soit 20%. Elle a permis de :

-Confirmer le diagnostic.

-Préciser le nombre.

### **c) ASP :**

Elle a été pratiquée chez un patient.

On a noté une opacité calcifiée droite, mais on n'a pas mis en évidence des niveaux hydroaériques.

**d) Radiographie thoracique :**

Cet examen a été réalisé chez presque la totalité des patients de notre série.

On a révélé chez 2 patients une surélévation de la coupole diaphragmatique droite et chez 2 autres un kyste hydatique pulmonaire.

**IV-Traitement :**

**1) Traitement chirurgical :**

**a) Voie d'abord :**

-Laparotomie médiane à cheval sur l'ombilic a été pratiquée chez 2 patients, soit 50%.

-La voie sous costale droite a été pratiquée chez un patient, soit 25%.

-Laparotomie médiane sus ombilicale a été pratiquée chez un patient, soit 25%

**b) Gestes opératoires :**

Le traitement du KH consiste à :

- Dissection du KH qui a été pratiquée chez 2 patients, soit 40%.
- Evacuation du KH et stérilisation de la cavité résiduelle qui a été pratiquée chez 3 patients soit 60%.

**c) Traitement associé :**

La deuxième localisation hépatique retrouvée chez 2 patients soit 40 % traitée par résection du dôme saillant.

La deuxième localisation pulmonaire retrouvée chez un patient, soit 20% est traitée par résection du dôme saillant 11 mois avant le traitement du KH péritonéal.

La deuxième localisation rénale retrouvée chez un patient, soit 20% traitée par résection du dôme saillant.

## **2) Traitement médical :**

En post opératoire, un traitement médical à base d'Albendazole a été utilisé chez tous nos patients, à la dose de 15mg/kg/j en 4 cures de 28 jours séparées par des intervalles libres de 14 jours.

## **V-Complications post opératoires :**

### **1) morbidité post opératoires :**

Les suites post opératoires ont été simples chez tous nos patients.

### **2) Mortalité :**

Aucune mortalité n'a été observée parmi les patients traités dans notre service.

## **VI-Evolution après traitement :**

Tous nos patients ont été suivis en consultation pendant une durée allant d'un an et demi à deux ans et demi avec une durée moyenne de 2 ans.

Notre surveillance est basée sur des critères cliniques et échographiques.

Aucun patient n'a récidivé.



## *Analyse et discussion*



## **1 /Epidémiologie :**

### **A-Aspects épidémiologiques :**

L'hydatidose touche surtout les bergers et les gens de meute, mais aussi les enfants qui jouent avec les chiens errants ou de compagnie. La prévalence humaine est d'autant plus élevée que les chiens ont accès ou sont délibérément nourris par les viscères d'animaux abattus. C'est le mode d'élimination des déchets d'abattage qui importe dans la transmission, et non pas le simple fait d'abattre les moutons à domicile ou de posséder un chien. Il faut enterrer profondément les carcasses de moutons avec de la chaux vive ou, mieux, les incinérer pour empêcher les prédateurs de se contaminer en les dévorant.

La distribution des malades montre que la prévalence du kyste croît significativement avec l'âge, ce qui traduit l'absence d'acquisition d'une immunité protectrice. L'hydatidose est plutôt une maladie de l'adulte jeune, l'âge moyen de découverte est de 40 ans. Il existe une prédominance féminine, estimée à 70 % dans la majorité des études, car les femmes s'occupent plus que les hommes du cheptel et des chiens. Mais on ne peut exclure l'intervention de facteurs hormonaux ou immunologiques. Cette prédominance féminine se retrouve pour toutes les localisations anatomiques du kyste hydatique.

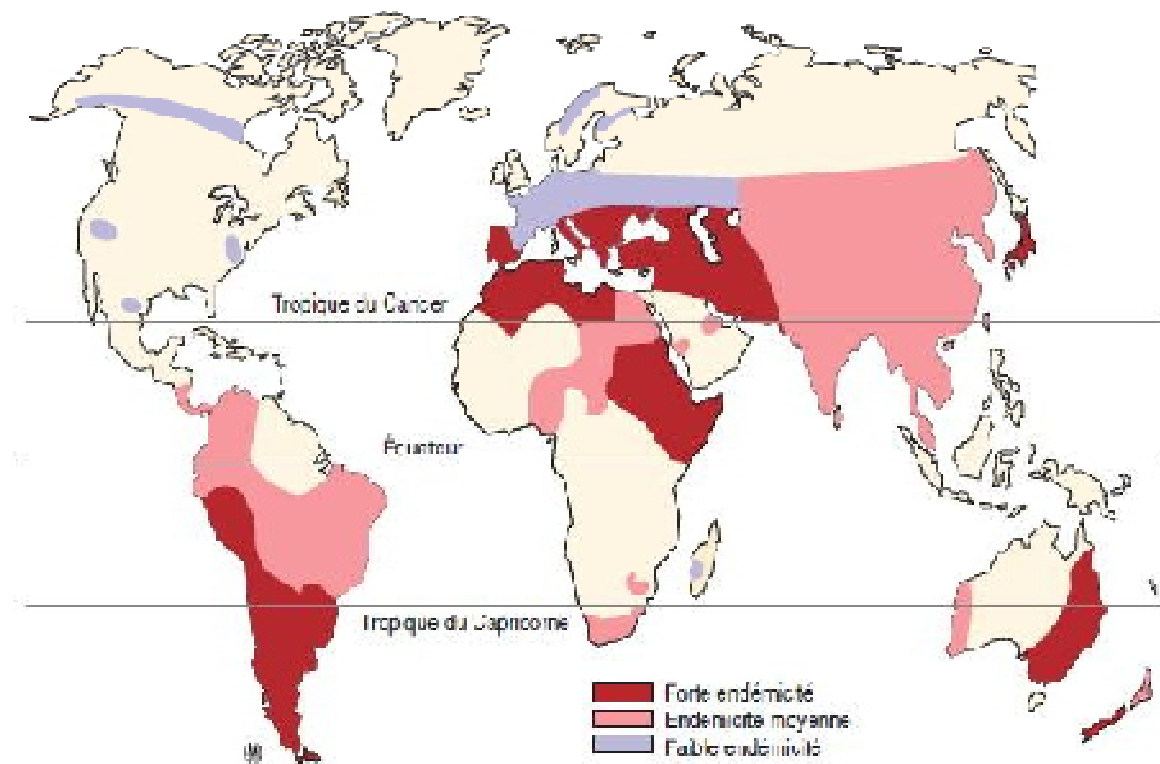
L'hydatidose se présente sous des aspects épidémiologiques différents. Le cycle ancestral est assuré par les herbivores et les canidés sauvages. Il constitue l'amorce du cycle rural, le plus commun, qui se réalise entre le bétail d'élevage et le chien.

L'endémie peut alors être massive : c'est le cas du Maghreb et de nombreux pays d'Amérique du Sud. Elle est sporadique dans les foyers où une prévention efficace a été mise en place (Australie). [63]

## **B-Répartition géographique de l'hydatidose :**

### **1/Dans le monde :**

L'hydatidose est une maladie endémique qui pose un problème de santé publique dans certaines régions du monde où s'effectue l'élevage du bétail et des moutons, notamment dans le pourtour méditerranéen, le Moyen-Orient et l'Amérique du Sud [14]. (figure26)



**Figure 26 :** Répartition géographique des hydatidoses humaines et animales. [63]

**Tableau 2 : comparaison des taux annuels d'incidence de l'hydatidose dans divers pays d'endémie et certaines régions (pour 100 000 habitants) [63]**

Moyen-Orient		Afrique du Nord		Chine		Amérique latine		Kenya	
Palestine	2,6	Algérie	10	Xibo	32	Uruguay	22	Turkana	220
Jordanie	2,9	Maroc	12	Hui	13	(département de Floride)			
Koweït	3,6	Tunisie	14	Han	13	Argentine	143		
Liban	3,9			Kazakh	16	(province de Rio Negro)			

Elle se rencontre plus particulièrement dans les pays où le chien garde le troupeau, dans les populations rurales et chez les sujets à faible niveau de vie.

L'hydatidose est un important problème de santé publique dans les principaux foyers où 500 à 1000 cas sont diagnostiqués chaque année (figure 26)

*E. granulosus* n'est pas une espèce uniforme car deux formes biologiques sont reconnues. La forme nordique (au dessus de 50° latitude nord) est caractérisée par un tropisme pulmonaire et un cycle sauvage impliquant le loup et l'élan.

La forme européenne est cosmopolite et se divise en deux sous espèces : *E. granulosus equinus* et *E. granulosus granulosus*. Celui-ci comporte les souches bovine, ovine, porcine, cameline. Seules les souches ovine et porcine peuvent véritablement infester l'homme. Cette possibilité n'est pas confirmée pour la souche bovine. L'infection humaine n'existe pas dans les régions où seuls les

bovins et porcins sont élevés. En effet, leurs kystes ne sont habituellement pas fertiles, à la différence des kystes des ovins. Toutes ces données rendent partiellement compte de la répartition géographique de l'hydatidose.

L'échinococcose est une anthroponose cosmopolite. En Amérique Latine, on rencontre surtout la maladie en Argentine, au Brésil, au Pérou, en Uruguay et au Chili. Aux États-Unis, entre 50 et 150 cas d'hydatidose sont annuellement importés par la population immigrée d'Asie Centrale et du Moyen-Orient. En Chine, 26 000 cas d'hydatidose ont été opérés ces 40 dernières années dans six provinces. En Afrique du Nord, elle concerne surtout la Tunisie, le Maroc et l'Algérie. En Afrique de l'Est, c'est au Kenya dans la région de Turkana que l'incidence la plus élevée au monde est retrouvée (220 pour 100 000 habitants). Elle s'explique par la promiscuité entre le chien et l'homme.

On ne connaît pas précisément les raisons de la rareté de l'hydatidose humaine en Afrique de l'Ouest et en Australie, alors que la maladie est présente dans le bétail. L'hypothèse d'une souche d'*E. granulosus* particulière a été soulevée. En Océanie, l'échinococcose intéresse l'Australie. La parasitose a été éradiquée en Islande et les taux d'incidence régressent en Nouvelle-Zélande, à Chypre et en Tasmanie.

En Europe, les pays du pourtour méditerranéen sont atteints avec plus ou moins d'intensité (Grèce, Italie, Espagne, Portugal). Avec près de 800 cas annuels, l'hydatidose n'est pas rare en France.

Elle est due à l'existence de petits foyers autochtones situés principalement en Aquitaine, dans le Massif central, en Normandie et en Corse (10 pour 100 000). [63]

Elle touche l'homme quels que soient l'âge et le sexe et atteint tous les viscères sans exception. Le foie est le premier organe mis au contact du parasite.

Chez l'adulte la localisation hépatique est la première en termes de fréquence et affecte majoritairement la femme active.

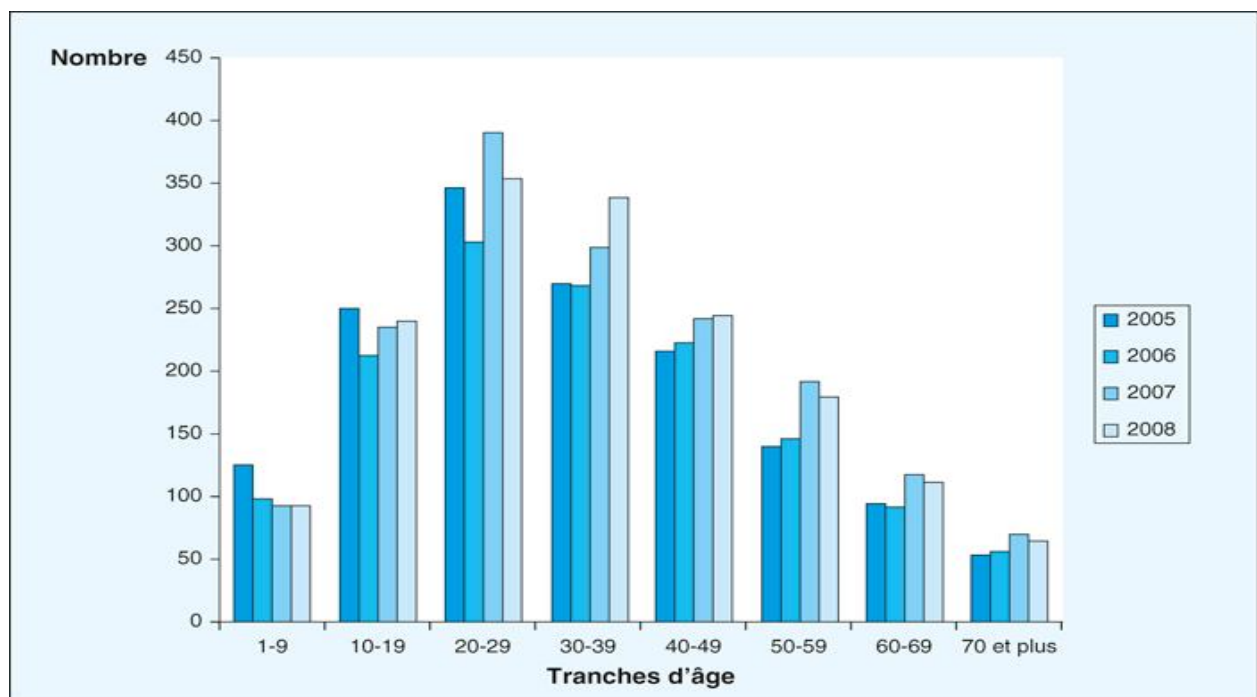
Par contre chez l'enfant, les diverses études montrent la prédominance de la localisation pulmonaire : 55 % à Marseille et 42,5 % en Tunisie, la localisation hépatique vient ensuite (38 à 40 %) et les autres sont exceptionnelles [64]. Certains auteurs l'expliquent par le fait que le filtre hépatique chez l'enfant est « Poreux » pour les embryons hexacanthes [44].

Une étude tunisienne montre que l'enfant d'âge scolaire (dix ans), en particulier le garçon, paie un lourd tribut tant au plan sanitaire qu'au plan scolaire (absentéisme pour ses soins). [105]

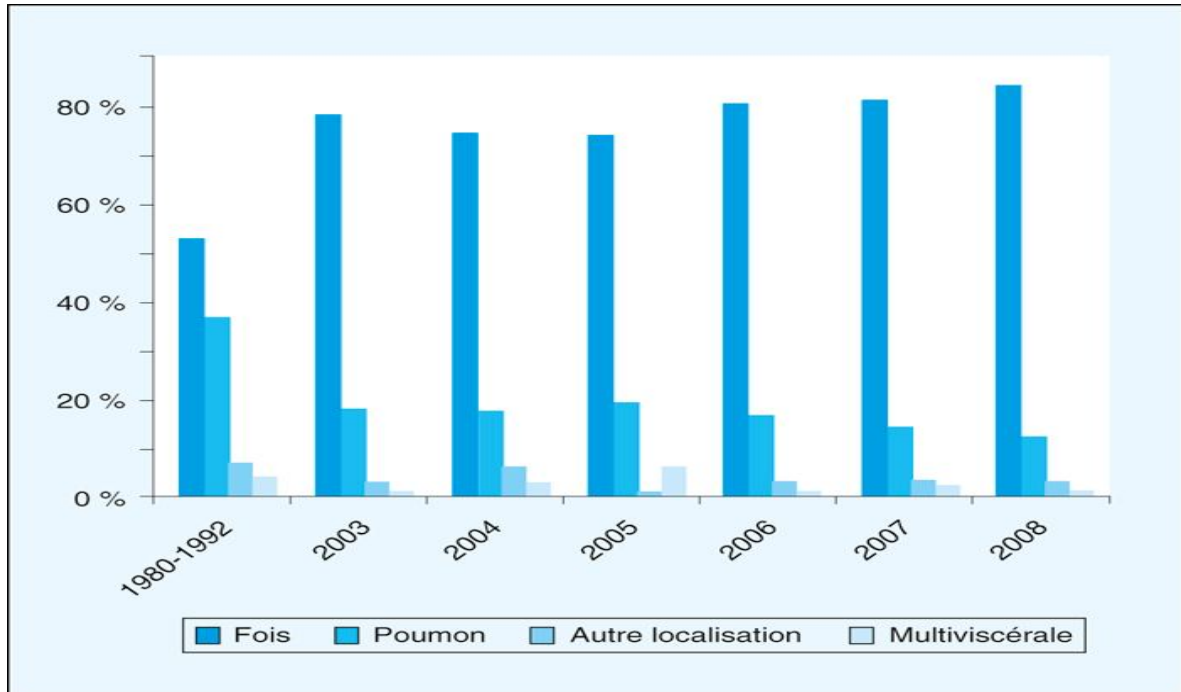
## **2/Au Maroc :**

Selon une étude épidémiologique rétrospective et descriptive sur une période allant de 1980 à 2008 et dont les données sur les patients ont été recueillies à partir du bulletin épidémiologique établi par la Direction de l'épidémiologie et de lutte contre les maladies rapportant tous les cas opérés pour hydatidose entre les années 1980 et 1992, ainsi que les rapports annuels des maladies parasitaires publiés chaque année par la même direction entre 2003 et 2008. L'étude avait recensé 23 512 cas d'hydatidose avec une répartition annuelle croissante du nombre des cas et de leur incidence chirurgicale.

L'hydatidose est présente sur toute la superficie du Maroc, avec une répartition inégale d'une région à l'autre. Elle est surtout observée chez les malades issus du milieu rural et une nette prédominance des cas de sexe féminin est constatée durant toute la période d'étude (sex-ratio H/F= 0,66). Toutes les tranches d'âge sont touchées avec une prédominance d'atteinte de l'adulte jeune. Le foie est l'organe le plus touché suivi par la localisation pulmonaire, les atteintes des autres organes sont plus rares. Ces résultats montrent que l'hydatidose demeure un grand problème de santé publique au Maroc et qu'une surveillance continue de la situation épidémiologique est essentielle d'une part, pour évaluer les actions mises en œuvre dans la lutte contre cette parasitose et d'autre part, pour permettre une réadaptation et ajustement à temps des ces mesures afin d'espérer réduire l'incidence de cette maladie. [30]



**Figure 27** : Répartition de l'hydatidose au Maroc en fonction des tranches d'âge de 2005 à 2008 [30]



**Figure 28** : Répartition de l'hydatidose au Maroc de 1980 à 2008 en fonction de la localisation. [30]

Dans notre étude, la majorité des enfants était issue du milieu rural soit 80%.

### **C- Chez l'enfant :**

#### **a-Répartition selon l'âge :**

En général, entre 5 et 15 ans. Exceptionnellement avant l'âge de 2 ans.

La contamination est d'autant plus facile que l'enfant est en contact avec le chien parasité.

Dans notre étude, l'âge variait entre 5 et 15 ans

**b-Répartition selon le sexe :**

Prédominance masculine avant l'âge de 15 ans. [70]

Dans notre série, nous avons constaté une prédominance masculine soit 60%.

**Tableau 3** : Répartition des KH péritonéaux selon le sexe

Auteurs	Nombre de cas	Sexe	
		Masculin	Féminin
Moumen [75]	34	9	25
Karavias [58]	17	9	8
El Mansari [36]	12	4	8
Notre série	5	3	2

**c-Localisation :**

La localisation des kystes hydatiques peut se faire dans tous les viscères mais en raison des étapes de la migration larvaire, le foie et les poumons représentent plus de 80% des organes atteints.

Contrairement à l'adulte, la localisation hépatique occupe la deuxième position après la localisation pulmonaire qui est la plus fréquente chez l'enfant. Cette dernière représente plus que 80% des organes atteints.

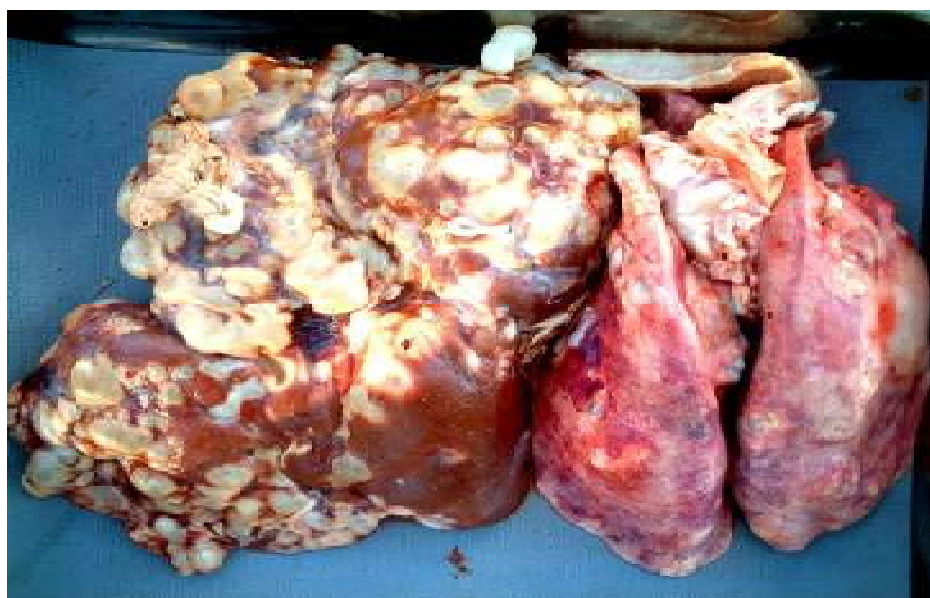L'hydatidose péritonéale représente 1,4% et 9,4% de toutes les localisations du kyste hydatique [27] . Dans notre série elle représente 1,4% de toutes les localisations confondues. Elle est le plus souvent secondaire à la rupture ou à la fissuration des kystes hydatique notamment hépatiques. [66]

### **D-Facteurs favorisant la contamination humaine :**

Des études ponctuelles ont permis d'identifier un certain nombre de facteurs favorisant dont les plus importants sont [28] :

#### **1/ Facteurs socioculturels :**

- Analphabétisme et ignorance du danger de la maladie et son mode de transmission.
- Coutumes et traditions (fêtes familiales, fête religieuse du sacrifice).
- Adoption de chiens de garde sans contrôle vétérinaire.



**Figure 28 :** Foie et poumon d'ovins infestés de kystes hydatique [28]

## **2/ Facteurs socio-économiques :**

- Hygiène défectueuse surtout en milieu rural :

Ingestion de végétaux comestibles crus (fraises, radis, etc.) souillés par les déjections des chiens et insuffisamment lavés.

- Abattoirs sous équipés, notamment les tueries rural.
- prédisposition de certaines professions (bouchers, bergers, agriculteurs ...)

## **3/ Facteurs environnementaux :**

- Présence de chiens errants dans les milieux urbain et rural.
- Modes d'élevage dominés par le nomadisme dans certaines régions.



**Figure 29 :** Chien mangeant des viscères infestés [28]

## II-Etiopathogénie :

L'hydatidose péritonéale primitive est rare, un seul cas de figure dans cette série.

Par contre les 04 autres cas d'hydatidose péritonéale étaient secondaires à une rupture d'un kyste hydatique du foie ou hépatorénal (1cas) dans la cavité péritonéale.

La notion de traumatisme n'a été signalée chez aucun de nos patients.

**Tableau 4** : Etiopathogénie de l'HP selon les auteurs

Auteurs	Nombre totale de kystes	KH Primitifs	KH secondaires			
			à un KHF	à un KHS	à un KHHS	à un KHHR
Karavias	17	2	15	0	0	0
Prousalidis[82]	25	8	17	0	0	0
Moumen	34	4	18	3	7	3
El Mansari	12	1	9	0	1	0
Notre série	5	1	3	0	0	1

KHF : Kyste hydatique du foie

KHHS : KH hépatosplénique

KHS : KH splénique

KHHR : KH hépatorénal

## III-Diagnostic clinique :

Les signes cliniques sont dominés par la douleur, de siège et d'intensité variable et qui peut être accompagnée par des vomissements et une atteinte de l'état général. Ailleurs, il peut s'agir d'un syndrome abdominal aigu ou d'un ictère rétionnel. La constatation d'une masse abdominale est fréquente. [72]

## **A/ Etude clinique :**

L'échinococcose péritonéale est cliniquement polymorphe et souvent déroutante. Ceci s'explique par l'extrême diversité des localisations des kystes hydatiques.

### **1- L'interrogatoire :**

Il reste un temps capital, mais il doit être très poussé pour s'enquérir des éléments qui aideront à établir le diagnostic, il faudra se renseigner sur l'origine de l'enfant, ainsi que la notion de contact avec les chiens. [13]

Se renseigner sur les antécédents du patient, que ce soit médicaux, chirurgicaux ou traumatiques.

Il faut rechercher également l'épisode initial de rupture du KH viscéral, cet épisode est souvent introuvable [65,43]

### **2- Les signes fonctionnels :**

#### ***a-La douleur :***

La douleur abdominale peut être diffuse, violente et lancinante. [57] Elle signe la péritonite perforative et l'inondation brutale du péritoine si elle est précédée d'un traumatisme. Cette douleur peut être atténuée et persistante pendant plusieurs semaines, signant la fissuration du kyste primitif dans le péritoine. Le siège de la douleur diffère selon la localisation du kyste.

#### ***b- Les signes de compression :***

Les phénomènes compressifs, à type de subocclusion [7,24], d'hypertension portale, d'ictère rétionnel [42] ou de compression urinaire peuvent être une circonstance de découverte.

***c-Les signes d'allergie :***

Les signes d'allergie vont de l'accident dramatique dû au choc anaphylactique rapidement mortel par œdème aigu de la glotte, aux signes cliniques plus atténués à type de prurit, de dyspnée et d'urticaire généralisée. [38-20]

**3- Les signes généraux :**

L'état général reste longtemps conservé, ne s'altère que s'il s'agit d'un kyperparasitisme ou d'une longue évolution de la maladie [62,58].

**4- Les signes physiques :**

Ils sont variables :

***a- L'ictère :***

De type rétentionnel par compression des voies biliaires par le kyste péritonéale ou hépatique primitif. Cet ictère peut être associé à un tableau plus ou moins complet d'hypertension portale [62, 72,43].

***b-L'ascite :***

L'ascite, par rupture intrapéritonéale du kyste hydatique, est retrouvée dans 10% des cas [5], elle pose le diagnostic différentiel avec les autres ascites, un signe alors parait en faveur de la péritonite encapsulante hydatique et qui parait très significatif est que cette pseudo-ascite antérieure ne déplisse pas l'ombilic, avec une zone de matité invariable avec les positions, cette matité laisse des zones sonores au niveau des flancs par refoulement en bloc des viscères [32].

Le diagnostic de ces ascites est parfois apporté à l'occasion de la ponction imprudente et inutile, voire dangereuse qui amène un liquide franchement hydatique (chiliforme, Rivalta positif Riche en protéine, BK négatif) eau de roche ou parfois bilieux. D'où ; devant toute ascite en pays d'endémie hydatique, il faut avoir la hantise à l'hydatidose péritonéal et pratiquer une échographie qui aidera à redresser le diagnostic mieux que de se précipiter sur une ponction qui entraînera de lourdes conséquences.[62]

***c- Les masses abdominales :***

La constatation d'une masse abdominale est fréquente (94% pour Moumen et al). [75]

La symptomatologie tumorale abdominale doit faire évoquer le diagnostic d'hydatidose péritonéale chez un sujet en bon état général, surtout si elle est associée à une masse hépatique. [43]

***d-L'hépatomégalie :***

Elle doit être soigneusement recherchée, soit témoignant d'une hydatidose hépatique, soit secondaire à une hypertension portale.

***e-La splénomégalie :***

Bien que l'hydatidose splénique n'offre généralement aucun caractère clinique particulier, la splénomégalie doit être recherchée. [18]

***f-Les touchers pelviens :***

Les touchers pelviens représentent un temps capital de l'examen clinique en percevant une ou plusieurs tumeurs pelviennes. [7, 17, 48,79]

Dans notre étude, le signe physique prédominant était l'hépatomégalie (80%).

### **B/Formes cliniques :**

On distingue schématiquement:

#### **1/Les formes aiguës :**

##### ***a-La forme foudroyante :***

Le plus souvent traumatique, cliniquement la rupture aigue du KH dans le péritoine se caractérise par son début brutal et son polymorphisme allant du tableau de la péritonite aigue, dont la fréquence est estimée à 82% dans la série de Beyrouti, 91 % dans la série de Zaouche, à un choc anaphylactique, éventualité certaine mais qui reste rare. Un seul cas décrit dans la série de Beyrouti. [84]

##### ***b-La forme atténuée :***

Elle se manifeste par :

- Un épisode douloureux isolé.
  - Cette douleur peut être atténuée et persistante pendant plusieurs semaines, signant la fissuration du kyste primitif dans le péritoine.
- [27]

#### **2/ Les formes tumorales :**

Sont les plus fréquentes, on distingue selon l'importance de la dissémination :

***a-La forme généralisée :***

L'abdomen est bosselé par des masses arrondies, de grosseurs variables, fermes, dures ou rénitentes les unes fixes les autres mobiles. [80]

***b-La forme localisée :***

Toutes les localisations abdominales sont possibles [15,62]

**3/L'échinococcose péritonéale vésiculaire enkystée :**

C'est un véritable syndrome ascitique où l'énorme volume de l'abdomen contraste avec l'état général du malade peu altéré. [21]

**Tableau 5 : Signes cliniques rencontrés chez nos patients**

Signes cliniques		Nombre de cas
Signes généraux	Amaigrissement	3
Signes fonctionnels	Douleurs abdominales	4
	Vomissements	1
	Diarrhée	1
	Troubles urinaires	1
Signes physiques	Hépatomégalie	4
	Splénomégalie	1
	Masse abdominale	1
	CVC	1

CVC : Circulation Veineuse Collatérale

**Tableau 6** : Signes cliniques de l'hydatidose péritonéale rapportés par la littérature.

Signes cliniques	Série de Moumen	Série de Karavias	Série de Prousalidis	Notre série
Douleurs abdominale	44,10%	52,94%	48%	80%
Amaigrissement	23,52%		12%	60%
Troubles urinaires	0%	5,88%	16%	20%
Ictère	8,82%	—	—	0%
Hépatomégalie	64,70%	—	—	80%
Splénomégalie	28,57%	—	—	20%
Masse abdominale	94,11%	—	—	20%
Ascite hydatique	2,94%	—	—	20%
Vomissements	—	—	12%	20%
Syndrome occlusif	—	12%	—	0%
Asymptomatique	5,88%	17,64%	12%	0%

Les signes cliniques sont dominés par la douleur abdominale dans notre série, par contre dans celle de Moumen la masse abdominale est la règle.

#### **IV-Diagnostic paraclinique :**

##### **A/La biologie :**

Les examens biologiques ne sont pas spécifiques.

Le diagnostic biologique repose sur des éléments de présomption et d'autres de certitude.

##### **1/ Diagnostic de présomption :**

Repose sur des examens biologiques qui apportent une contribution importante au diagnostic de la maladie hydatique.

Les réactions immunologiques peuvent orienter rapidement un diagnostic difficile, de même qu'ils permettent une surveillance post opératoire, en revanche, la négativité de ses examens en particulier sérologiques n'élimine pas le diagnostic [61, 85]

***1-1/Arguments indirects :***

***a/Hémogramme***

Habituellement normal

L'hyperéosinophilie concomitante à la phase d'invasion s'estompe rapidement, elle peut persister parfois (7 à 15 % des cas) à un niveau modéré. Elle peut réapparaître à l'occasion d'une fissuration du kyste mais fait défaut en cas de surinfection bactérienne. [63]

Dans notre série, hyperéosinophilie a été retrouvée chez 1 patient soit 20% des cas.

Une hyperleucocytose peut se rencontrer en cas de surinfection du contenu du kyste ou sa rupture dans la voie biliaire principale.

Dans notre série, l'hyperleucocytose a été constatée chez 1 patient soit 20%.

***b/ Bilan inflammatoire :***

La vitesse de sédimentation est souvent accélérée du fait des phénomènes inflammatoires et infectieux engendrés.

**c/ Bilan hépatique :**

En général normal

Une cytolyse ou une cholestase doivent faire craindre une complication telle que la rupture dans les voies biliaires ou la compression.

Dans notre série, le bilan hépatique a été demandé chez 2 patients : normal chez un patient, cytolyse chez un patient.

***1-2/Arguments spécifiques :***

**a) Sérologie**

Les moyens sérologiques permettent de mettre en évidence les anticorps spécifiques. Ils sont destinés à affirmer la nature hydatique du kyste et doivent reposer sur deux techniques complémentaires, l'une qualitative, l'autre quantitative.

**a-1) Les méthodes qualitatives :** l'immunoélectrophorèse et surtout l'électro-synérèse, plus rapide (3 à 5 heures) et moins consommatrice d'antigène, sont des réactions de précipitation en gélose qui mettent en présence un antigène soluble purifié préparé à partir de liquide hydatique et le sérum du patient. La positivité est définie par la présence d'arcs de précipitation (de 1 à 15). Cependant, c'est la présence de l'arc 5 spécifique de la fraction majeure d'E. granulosus qui affirme le diagnostic d'hydatidose. La spécificité est excellente (supérieure à 90 %) mais la sensibilité est insuffisante (inférieure à 80%). L'arc 5 a également été retrouvé chez des patients atteints d'échinococcose alvéolaire ou de cysticercose.

**a-2) Les méthodes quantitatives** : sont représentées par l'hémagglutination indirecte (hématies en billes de latex sensibilisées par l'antigène hydatique), l'immuno-fluorescence indirecte utilisant un antigène figuré (coupe à congélation de scolex ou de membrane prolifère) et surtout les réactions immuno-enzymatiques (Elisa) utilisant un antigène purifié (la fraction 5). Ces méthodes de bonne spécificité ont une excellente sensibilité. En couplant deux techniques, l'une qualitative, l'autre quantitative, la sensibilité et la spécificité sont comprises entre 90 et 95 %.

Les faux négatifs sont dus à des kystes calcifiés inactifs ou non immunogènes, éventuellement à un déficit immunitaire humoral. Les faux positifs sont rares, dus à une cysticercose, une échinococcose alvéolaire ou une distomatose. La surveillance sérologique des malades permet de contrôler l'efficacité thérapeutique. Il y a une augmentation du titre des anticorps qui peuvent même apparaître en cas de négativité initiale dans les 6 semaines suivant l'intervention puis il y a une lente décroissance jusqu'à la négativation qui survient entre 1 et 5 ans. Une réascension du taux des anticorps peut être en faveur d'une échinococcose secondaire. [22.77.97]

## **2/ Diagnostic de certitude :**

La ponction d'une hydatide uniloculaire en dehors d'une opération est formellement proscrite. Le diagnostic sur des prélèvements d'origines diverses :

-le liquide provenant d'une aspiration biopsie par aiguille fine [93] ou d'une ponction au cours d'une intervention permettra de mettre en évidence après centrifugation, des crochets provenant des protoscolex lysées, des protoscolex ou des vésicules filles endogènes.

-l'examen d'une vomique, d'une pièce opératoire : permettra de visualiser soit macroscopiquement l'hydatide uniloculaire par l'examen des membranes cuticulaires ou proligères, soit microscopiquement par l'examen histologique mettant en évidence la structure de la larve. [90].

Les techniques par PCR relèvent du domaine de la recherche. [28]

## **B/ Radiologie :**

L'imagerie médicale est une étape essentielle dans le diagnostic de cette hydatidose, le bilan d'extension, et dans la surveillance de la maladie hydatique. Les aspects observés varient en fonction du stade évolutif de l'affection. Pour autant, on ne peut établir une corrélation parfaite entre la chronologie et aspect morphologique. [63]

### **1/ Echographie :**

C'est l'examen de première intention.

Sa fiabilité diagnostique varie de 90 à 100%. La fiabilité topographique est cependant incertaine mais ne change en rien l'attitude chirurgicale [27].

**Tableau 7** : fiabilité de l'échographie dans le diagnostic de l'hydatidose péritonéale.

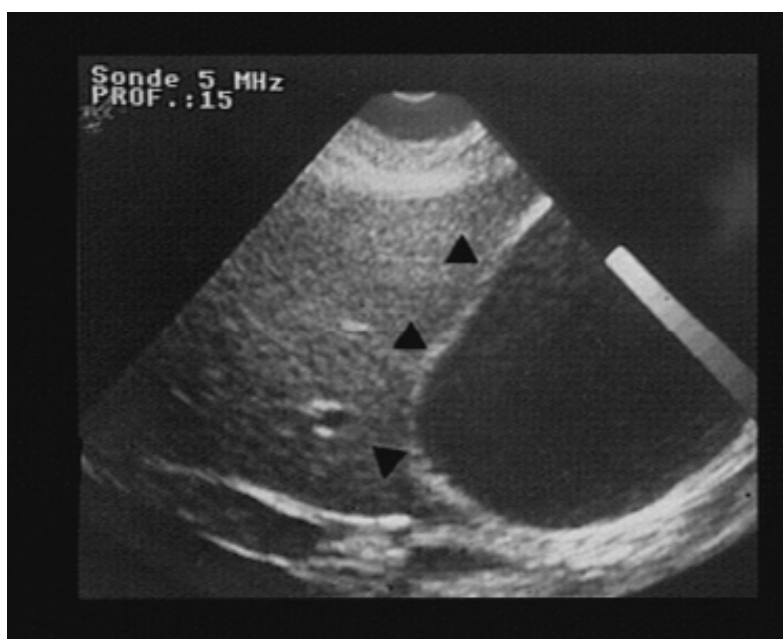
<b>Auteurs</b>	<b>Résultats positifs</b>
Moumen	87%
Mohana [73]	100%
Prousalidis	24%
Notre série	100%

On distingue plusieurs classifications, la plus utilisée est celle de Gherbi (1981) :

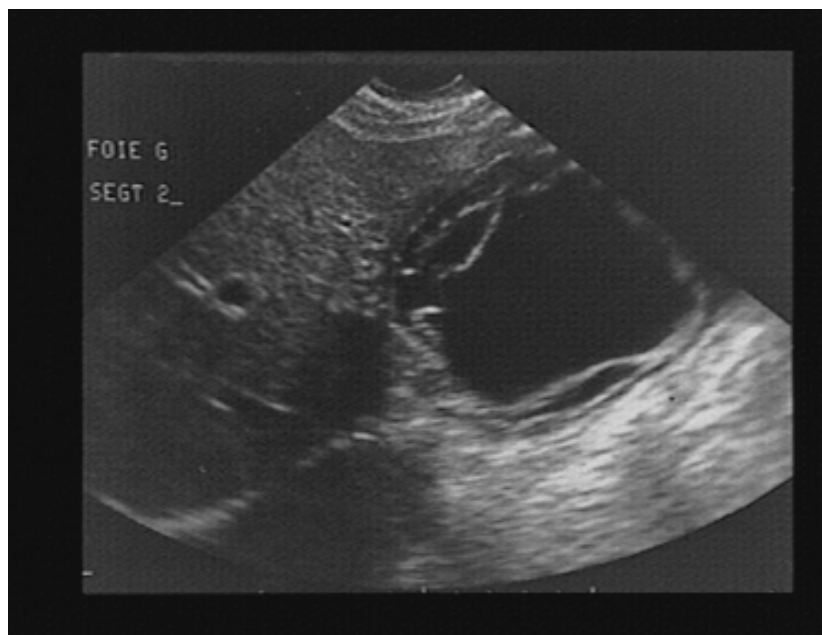
*a/ Classification de Gharbi et al :*

**Tableau 8 :** Classification morphologique selon Gharbi [95]

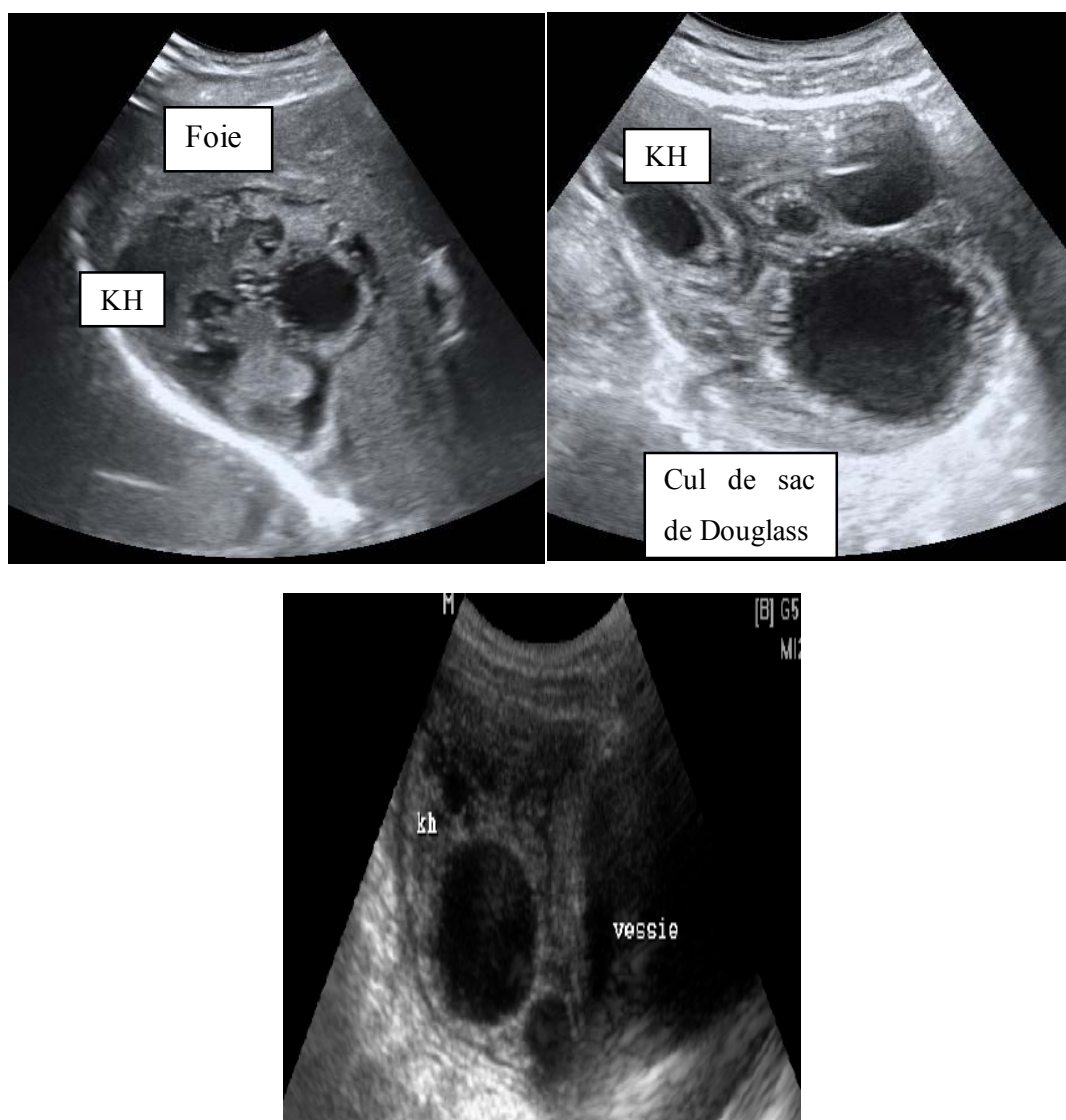
Type	Aspect
1	Kyste uniloculé/contenu liquidien pur
2	Kyste uniloculé avec décollement de membrane (Water-lily sign)
3	Multiples vésicules ("filles") intrakystique+composante liquidienne
4	Pseudotumoral: composante solide prédominante
5	Solide, lésion calcifiée



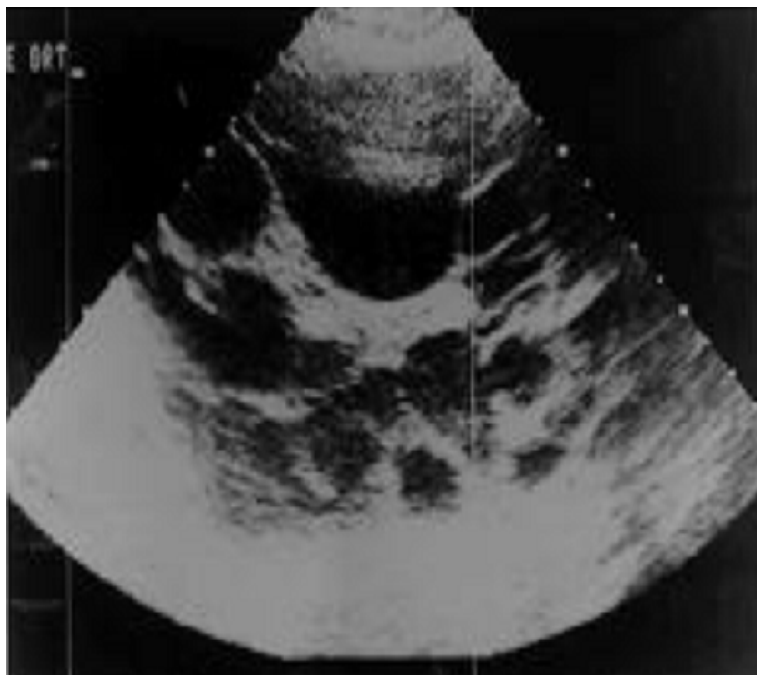**Figure 30 :** Echographie abdominale : Epaissement pariétal (tête de flèche), caractéristique du kyste hydatique de type I du foie. [51]



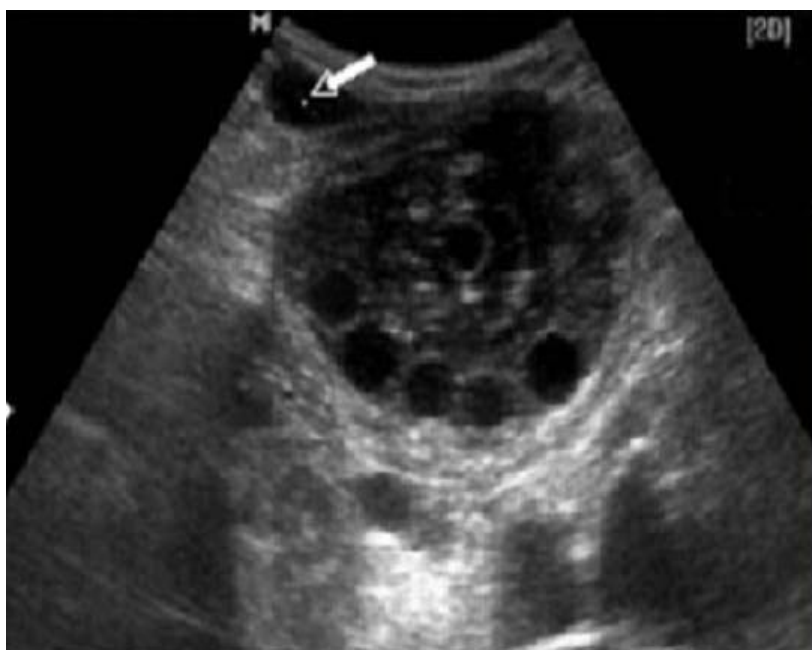
**Figure 31** : Echographie abdominale : Coupe transverse du lobe gauche du foie : aspect typique caractérisé par le décollement des membranes, kyste de type II. [51]



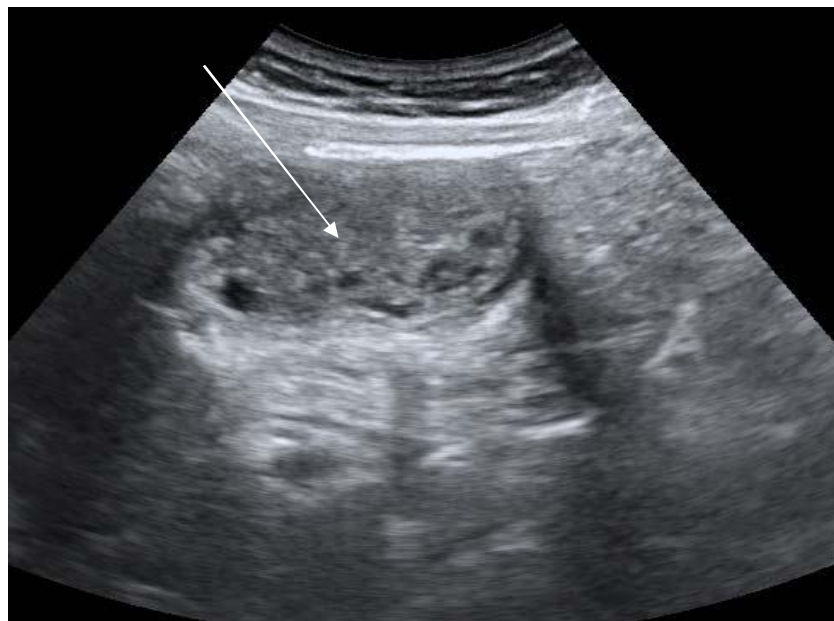**Figure 32** : Echographie abdominale : Kyste hydatique multi vésiculaires hépatique associé à un kyste hydatique de siège pelvien rétro vésical (type III) [53]



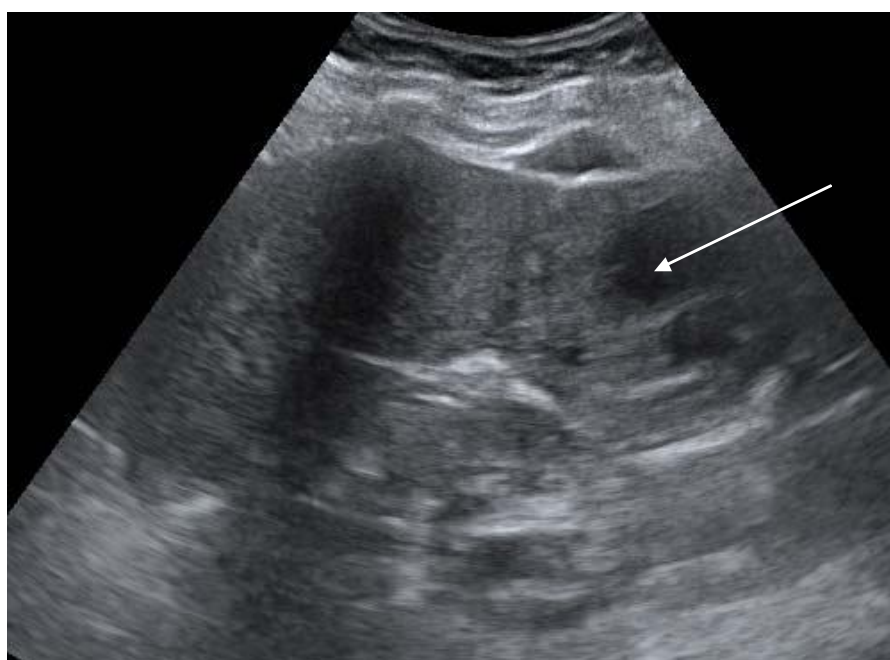**Figure 33 :** Echographie abdominale : Multiples kystes hydatiques multivésiculaires grossièrement arrondis occupant presque toute la cavité péritonéale. [53]



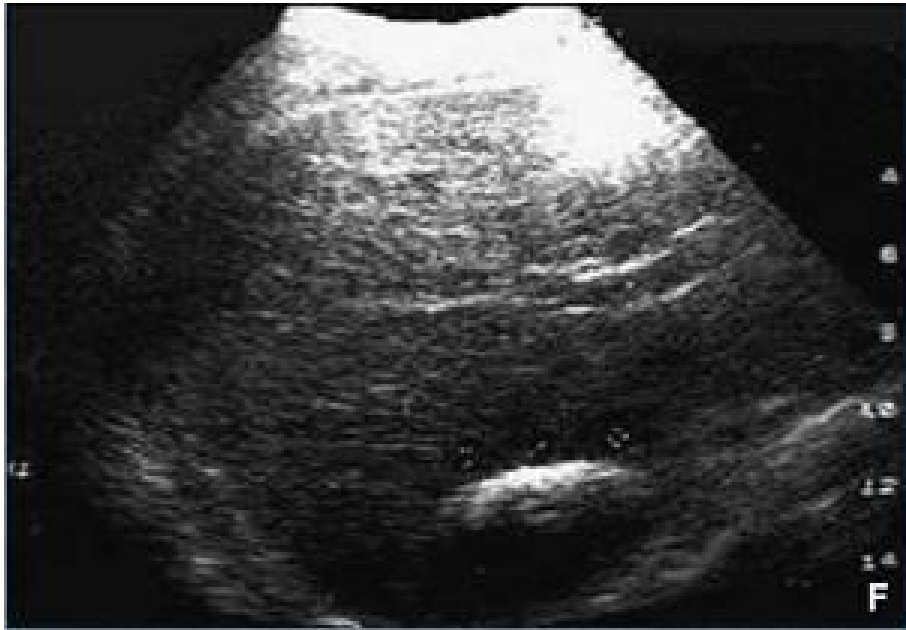**Figure 34 :** Echographie abdominale : Kyste hydatique multi vésiculaires (type III) du grand épiploon avec présence d'une fistule avec la paroi abdominale antérieure (flèche). [53]



**Figure 35 :** Echographie abdominale Kyste hydatique de type IV du grand épiploon. [53]



**Figure 36 :** Echographie abdominale Kyste hydatique de type IV de la rate [53]



**Figure 37:** Echographie abdominale : Kystes hydatiques du foie de type V: Calcification du périkyste. [49]

Le type 5 correspond à une calcification en masse, une fine calcification de la paroi pouvant apparaître dans tous les autres types, sans que cela modifie la classification en question.

Les types 3 et 4 sont ceux le plus souvent rencontrés dans la plupart des séries. Ces lésions sont souvent unifocales dans 20% des cas, elles sont multifocales, avec des aspects volontiers différents les uns des autres. [63]

D'autres classifications ont été proposées particulièrement celle de l'OMS :

***b/ Classification de l'OMS :***

En 2001, une classification a été proposée par la WHO-IWGE afin de mieux sélectionner les patients pour un traitement percutané. Cette classification

fait intervenir le caractère potentiellement fertile ou non du KHF et son caractère transitionnel :

- Groupe 1 (lésion kystique) : type cystic lesion (CL) ; kyste non parasitaire ou KHF à un stade très précoce et qui serait stérile.
- Groupe 2 (fertile) : types CE1 (cystic échinococcosis 1) et CE2.
- Groupe 3 (transitionnel) : Type CE3
- Groupe 4 (non fertile) : types CE4 ET CE5

On retrouve des correspondances entre la classification de Gherbi et celle de la WHO-IWGE. [76]

Devant une lésion purement liquide, il convient de rechercher un épaissement localisé de la paroi, isolé ou multiple, qui représente l'activité prolifère et devient pathognomonique. Il en est de même du sable hydatique, parfois visualisé sous la forme de fins échos, mobiles, déclives, que l'échographie démontre au mieux.

Enfin, la multiplicité des vésicules, initialement au contact intime de la paroi, donne un aspect décrit classiquement comme représentant un « nid d'abeille » (figure 34). Lorsque ces vésicules croissent en nombre, leurs parois propres sont à l'origine d'images pseudotissulaires, qui peuvent en imposer pour un type 4 ou un type mixte 3-4.

Dans les types ultimes sur le plan chronologique, la calcification, parfois en masse, est responsable d'un cône d'ombre postérieur majeur qui ne permet plus l'étude de la lésion et nécessite donc la prise en charge par d'autres techniques d'imagerie.

Le doppler ne montre jamais d'hypervascularisation in situ ou dans la paroi. En revanche, les vaisseaux comprimés, refoulés en périphérie, dans le tissu sain adjacent, peuvent présenter des vitesses modérément accélérées, par sténose d'origine extrinsèque.

Notons que dans le type 4, la lésion de type solide est volontiers hétérogène et que le diagnostic différentiel avec d'autres pathologies devient plus difficile, imposant la confrontation aux données cliniques et sérologiques.

On recherche enfin dans ce type 4, de petites vésicules filles périphériques, parfois peu nombreuses, pour orienter vers l'hydatidose. De même, la visualisation de membranes flottant dans la masse tissulaire doit faire évoquer le diagnostic.

L'échographie permet le diagnostic de manière quasi pathognomonique dans les stades 2 et 3. Le type 5 est également évocateur, mais sur les arguments épidémiologiques. En revanche, les types 1 et 4 peuvent poser de difficiles problèmes différentiels sur le plan de la stricte sémiologie. [63]

L'échographie permet également de constater une ascite éventuelle et joue un rôle dans le bilan d'extension. [27]

## **2/ Tomodensitométrie:**

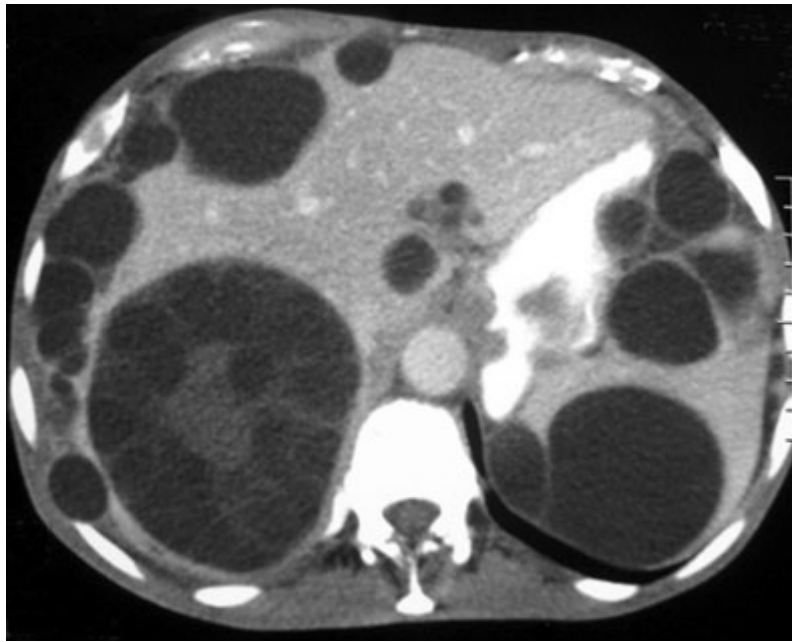
C'est l'examen fondamental dès qu'une décision chirurgicale est proposée. Elle se pratique en contraste spontané et avec injection iodée intraveineuse. Les précédents signes notés en échographie sont retrouvés grâce au scanner. L'image liquide présente une densité proche de 0 unité de Hounsfield lorsqu'elle est homogène. On évoque le diagnostic devant l'existence de petits

épaississements pariétaux endokystiques. L'aspect rubané des membranes, flottant dans le liquide hydatique, est également pathognomonique.

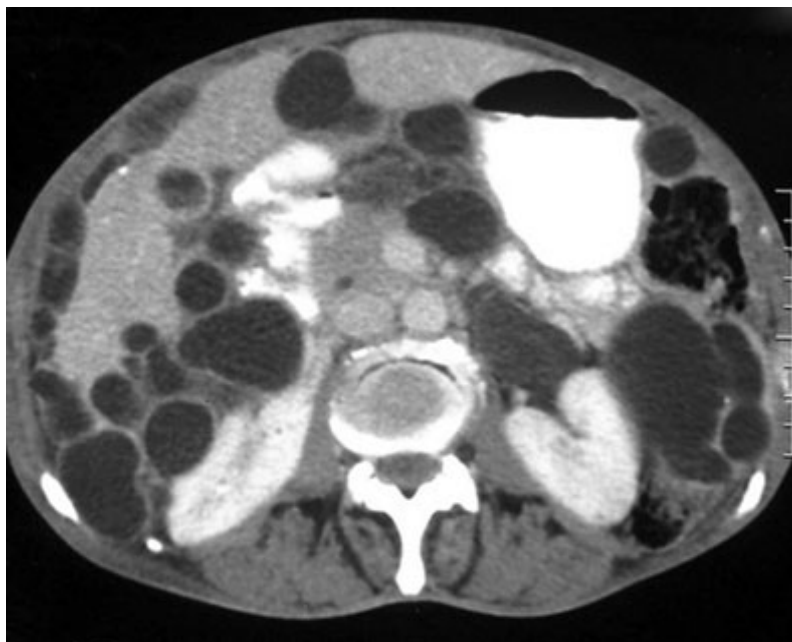
Les vésicules endocavitaires sont parfois moins bien visibles qu'en échographie.

Enfin le type 4 (masse solide) pose le même problème de diagnostic différentiel qu'en échographie. Aucun auteur n'a jamais démontré l'existence d'une augmentation de densité après injection iodée intraveineuse, dans la paroi ou dans les cloisons des vésicules, lorsqu'elles existent, ce qui permet d'éliminer a priori une éventuelle tumeur kystique.

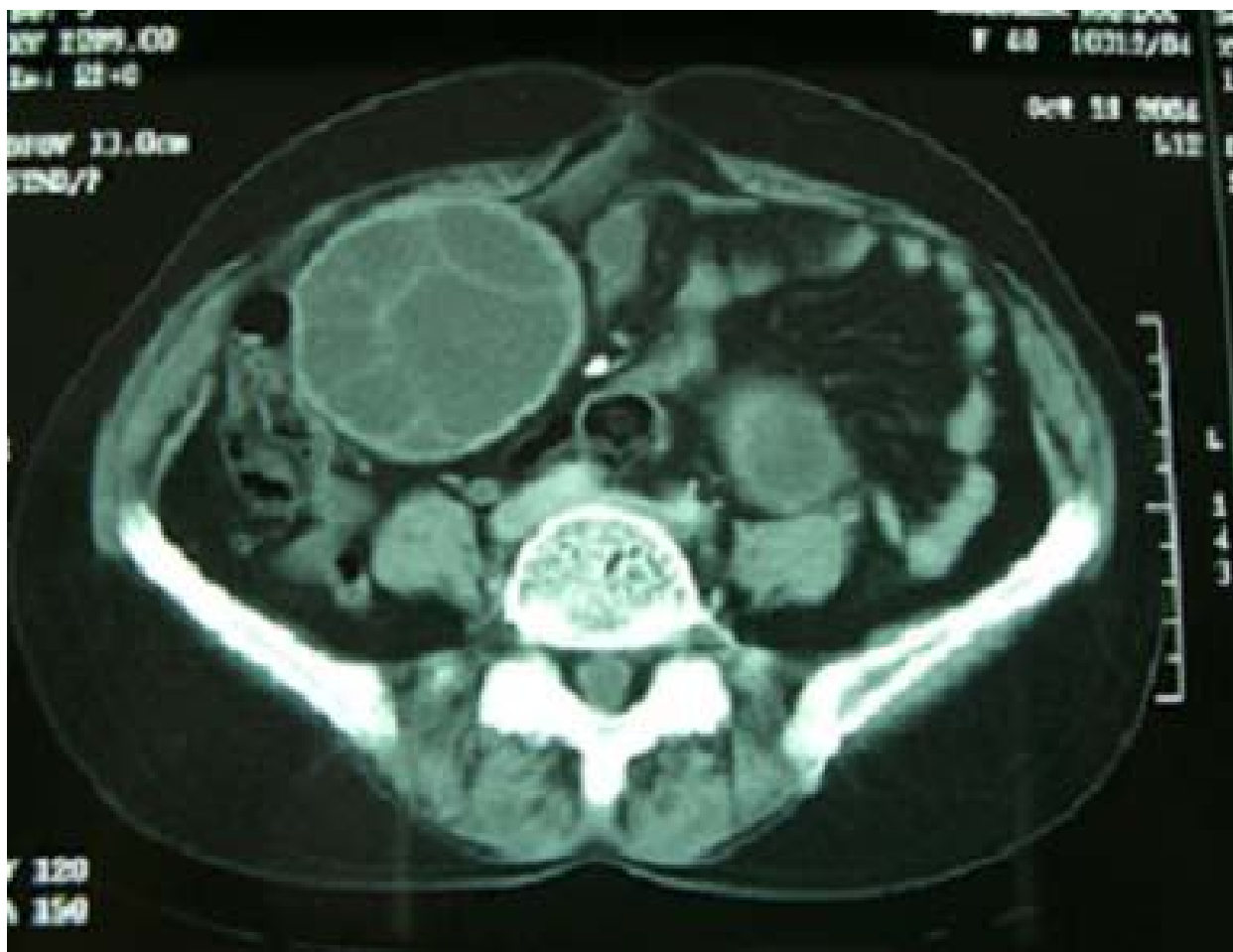C'est dans la mise en évidence des calcifications que la tomодensitométrie est supérieure aux autres techniques d'imagerie, de manière indiscutable. Ainsi, la mise en évidence d'une fine calcification pariétale, dans une lésion par ailleurs solide ou liquide, peut orienter vers une telle pathologie. De même, la mise en évidence de calcifications en masse d'une telle lésion permet d'éliminer d'autres types de lésions focales. Lorsqu'il s'agit de lésions diffuses d'âges différents, la mise en évidence de la calcification d'une seule d'entre elles permet d'orienter vers l'hydatidose. [63]



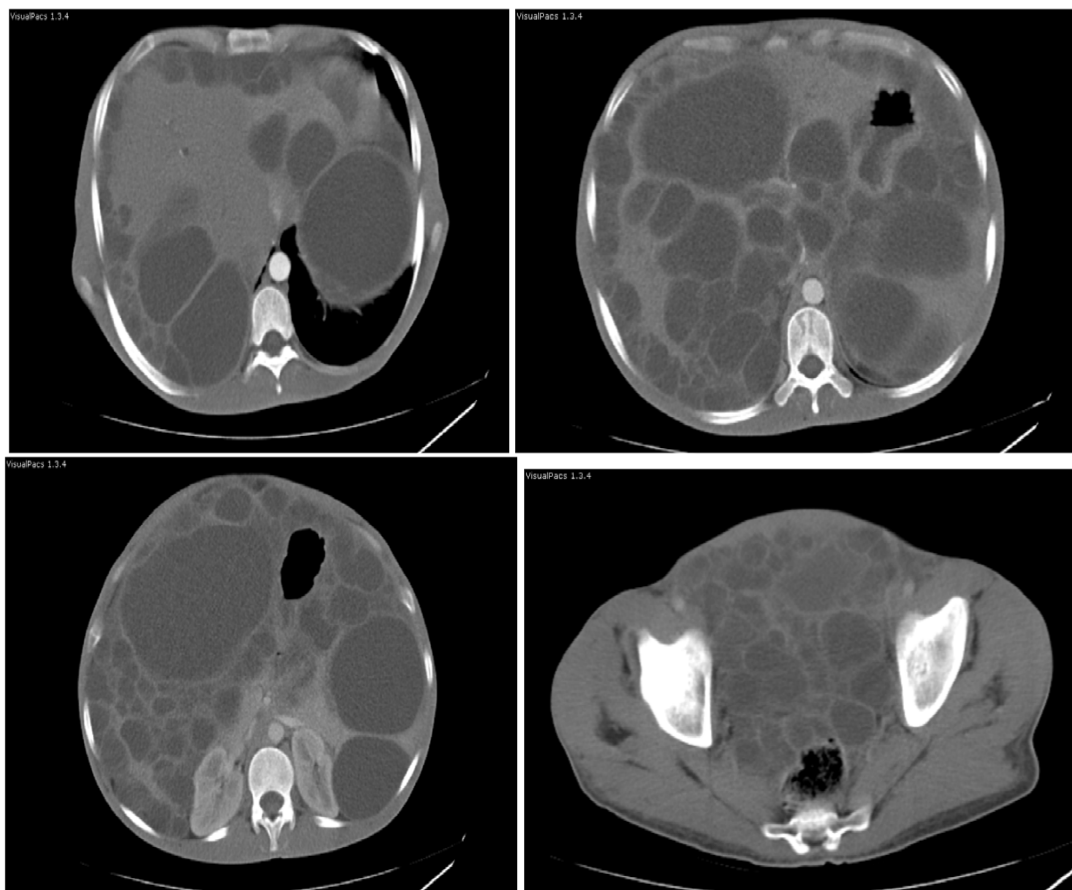
**Figure38** : TDM abdominale en coupes axiales : Plusieurs kystes hydatiques dans le foie, rate et le pancréas. En outre il existe plusieurs petits kystes dans la cavité péritonéale entre le foie et les côtes droites. [3]



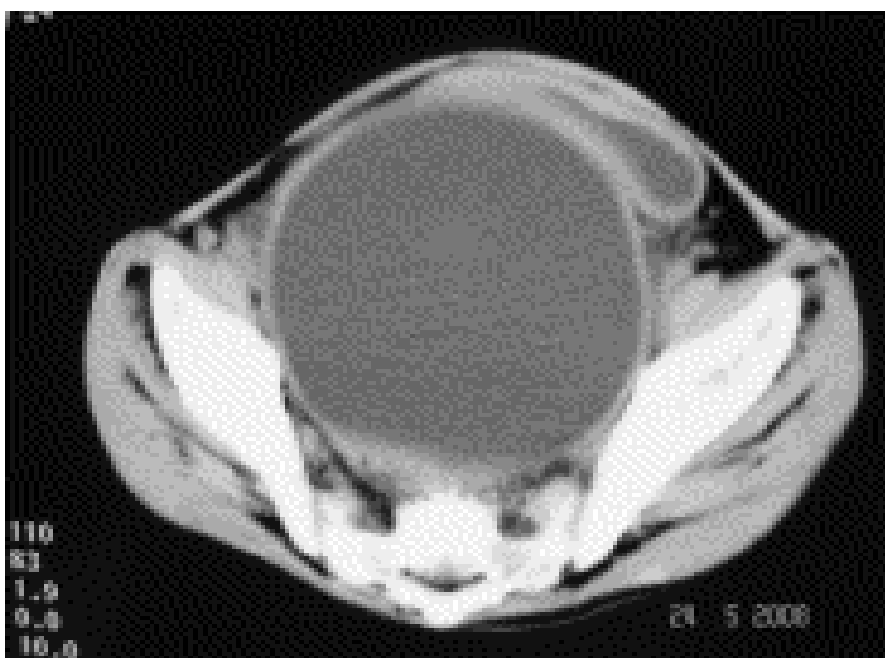**Figure 39** : TDM abdominale en coupes axiales : Multiples kystes hydatiques dans la cavité péritonéale. [3]



**Figure 40** : TDM abdominale en coupe axiales : Kystes hydatique multicloisonné (type III) du grand épiploon refoulant le colon droit [53]



**Figure 41** : TDM en coupes axiales : Hydatidose hépatique, intra péritonéale et pelvienne multivésiculaire. [53]



**Figure 42** : Coupe axiale tomodensitométrique montrant un kyste hydatique rétrovésical avec sa paroi propre. [9]

### **3/IRM**

L'imagerie par résonance magnétique n'a pas encore fait la preuve de son intérêt particulier dans l'hydatidose et ne semble pas actuellement donner des renseignements supérieurs aux autres méthodes d'imagerie ; il faut ajouter à cela son prix encore excessif. Elle serait cependant utile dans l'étude des rapports vasculaires [27].

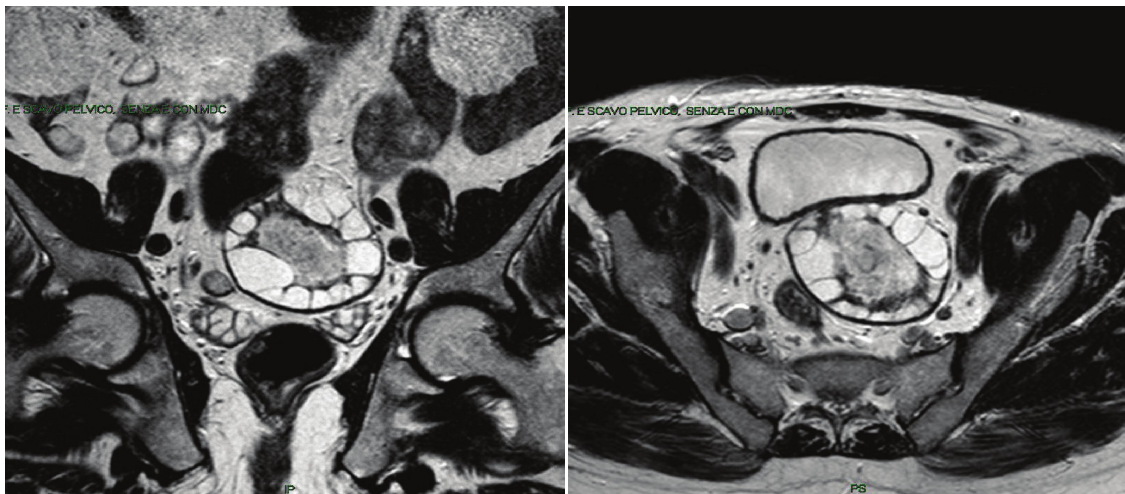
Elle montre des signes correspondant aux différentes formes anatomopathologiques déjà décrites.

Elle est très rarement employée dans une telle pathologie et que nous insisterons que sur deux aspects particuliers :

-**le type 4** : on peut observer une coque en hyposignal sur toutes les séquences, orientant vers cette pseudocapsule déjà décrite, sans rehaussement de signal après injection de gadolinium.

-**le type 5** : les petites calcifications passent inaperçues ; les calcifications en masse se manifestent par un hyposignal global homogène.

Elle a l'intérêt de permettre une étude multiplanaire. [63]



**Figure 43** : Les images IRM montrent un kyste hydatique dans l'espace rétrovésical. [26]



**Figure 44** : Coupe sagittale d'imagerie par résonance magnétique (IRM) : montrant un kyste hydatique rétrovésical : image liquidienne en hypersignal T2 [9]

#### **4/ Autres explorations radiologiques :**

##### ***4-1/ Radiographie du thorax :***

Elle vise à rechercher une déformation diaphragmatique localisée provoquée par un KH splénique, hépatique, rénal ou même pancréatique, ainsi qu'une association hydatique. Cette déformation diaphragmatique est retrouvée dans 12 à 17% des localisations spléniques [70,46].

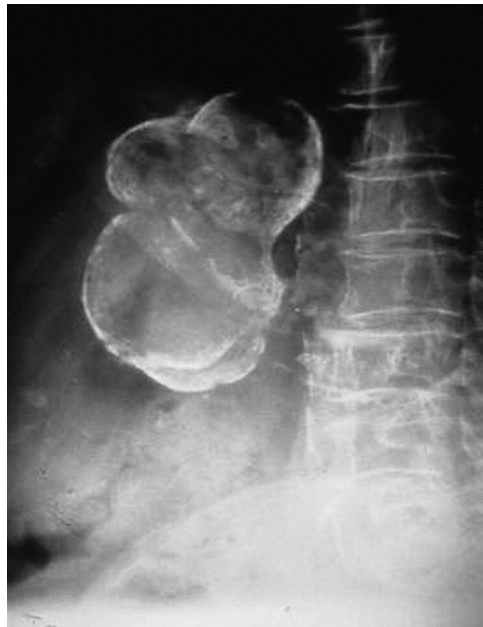##### ***4-2/ Abdomen sans préparation :***

Il est réalisé en décubitus dorsal, de face, mais parfois en orthostatisme lorsqu'il y a doute sur l'existence d'une surinfection (exceptionnelles images gazeuses intralésionnelles avec un niveau liquide).

Elle nous permet d'observer éventuellement :

- Une surélévation de la coupole diaphragmatique droite. [22]
- Des calcifications, de type arciforme ou annulaire.

Il est très souvent pris en défaut mais permet parfois, lorsque le service d'imagerie ne dispose pas d'échographie ou de scanner, de dépister un stade évolué de type 5. Il s'agit, dans ce dernier cas, le plus souvent, de découverte fortuite.



**Figure 45** : Radiographie de l'abdomen sans préparation. Kyste hydatique hépatique calcifié. [86]

## **V/Diagnostic différentiel :**

Tant qu'il n'y a pas de signes fonctionnels ou physiques spécifiques de l'hydatidose péritonéale, celle-ci peut prêter confusion avec plusieurs pathologies abdominales.

Le diagnostic différentiel de l'HP est discuté principalement avec :

- Les abdomens aigus chirurgicaux en cas de rupture brutale d'un KH viscéral en intra péritonéal. [37,61]
- Des tumeurs bénignes ou malignes de tous les viscères intra abdominaux, ou des localisations métastatiques multiples.
- Pour les formes vésiculeuses enkystées, il est très difficile de faire le diagnostic différentiel avec les ascites cirrhotique, tuberculeuses ou cancéreuses; les signes différentiels tel que l'ombilic jamais déplié, la sonorité des flancs, la matité antérieure invariable avec les positions du malade sont inconstants dans l'ascite hydatique et il ne faut pas se fier à ces signes pour infirmer ou affirmer une ascite hydatique. [32]
- En cas de tumeur pelvienne, on discute principalement un kyste ovarien chez la fille, ou un kyste du mésocolon pelvien.
- Kyste de l'ouraque
- Duplications digestives non communicante.
- Kyste mésentérique.
- Hématome ancien méconnu et organisé.

## **VI/ Traitement :**

Le traitement est essentiellement chirurgical et a pour but de traiter en même temps les kystes péritonéaux et le kyste hydatique primitif.

En matière de traitement médical, il faut savoir que la contamination du péritoine représente l'une de ses meilleures indications. Il pourrait prévenir l'apparition d'une échinococcose péritonéale secondaire, difficile à guérir. Différents auteurs ont préconisé l'albendazole dans les cas inopérables et en complément de la chirurgie. Des essais thérapeutiques à base de cette molécule ont abouti à une disparition des kystes péritonéaux dans 10% des cas [27]

### **A/Traitement médical : [76,28]**

La chimiothérapie antiparasitaire constitue un traitement non invasif et moins limité par le statut du patient que la chirurgie.

Le traitement médical du kyste hydatique fait appel à deux types de molécules. Le Mébendazole (Vermox) et l'Albendazole (Zentel) ; ce dernier est le plus utilisé car il est le plus efficace. [28]

#### **1/ Mode d'action et modalités thérapeutiques :**

Les benzimidazoles sont efficaces contre la forme larvaire en agissant sur le scolex et pour certains sur la membrane dont la perméabilité se trouve diminuée.

L'Albendazole (ABZ) présente une meilleure absorption lorsque celui-ci est administré au cours d'un repas riche en graisse. La dose habituellement recommandée est de 10 à 15 mg/kg/j en deux doses fractionnées sans dépasser

800mg/j. En cas d'indisponibilité de l'ABZ, le mébendazole constitue une alternative dont la dose est de 50mg/kg/j.[28]

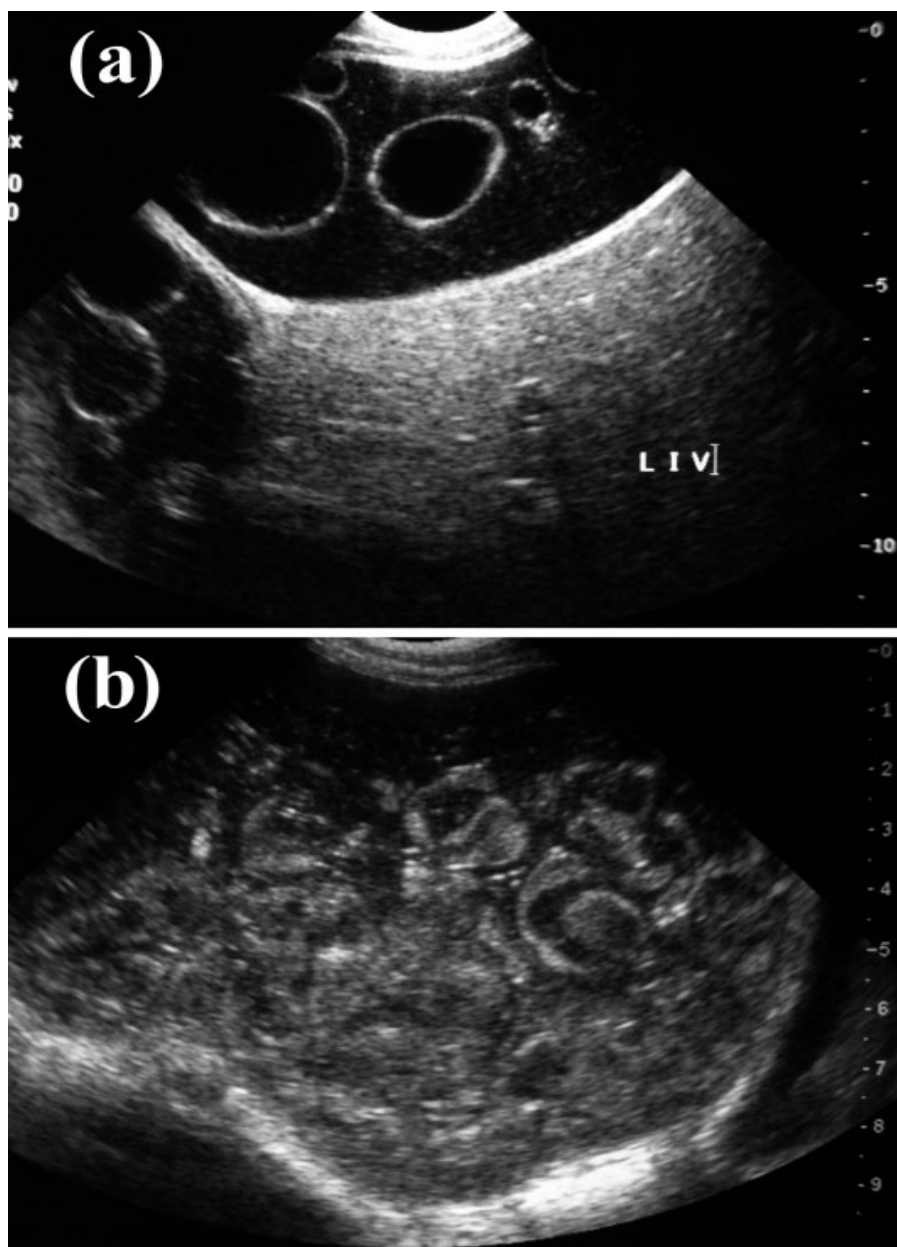
***a/ Durée du traitement et indications : [28,76]***

La durée du traitement dépend en fin de compte de l'indication. Le traitement médical peut être prescrit à visée curative ou à visée prophylactique.

***a-1/ A visée curative :***

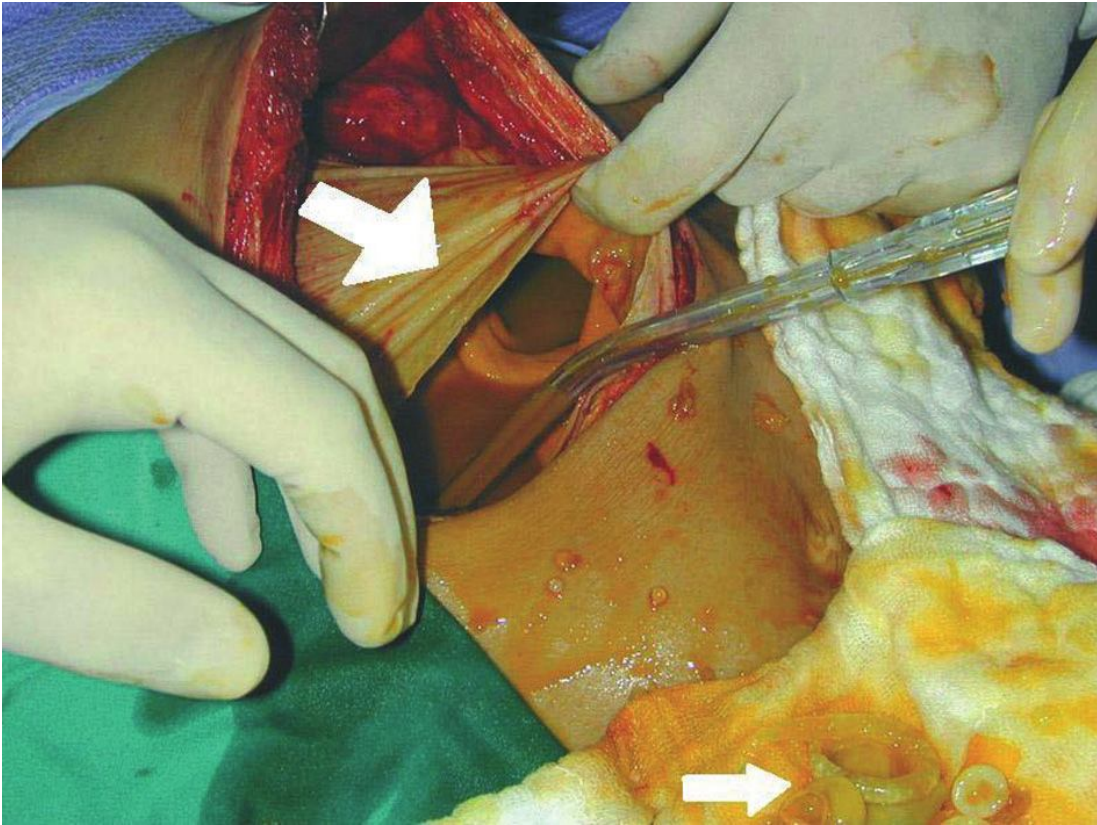
***a-1-1/ En pré-opératoire :***

- Le traitement pré-opératoire de l'hydatidose péritonéale pourrait présenter un intérêt de facilitation de l'intervention chirurgicale ; l'altération de la membrane de l'hydatide modifiant sa perméabilité entraîne un certain degré d'affaissement du kyste par suite de la diminution de la tension interne du liquide hydatique. [59]
- Le deuxième intérêt du traitement préopératoire serait la stérilisation des hydatides fertiles, mais l'effet scolicide in vivo ne semble pas suffisamment sûr et régulier, les précautions classiques de destruction des protoscolex au cours de l'intervention chirurgicale ne doivent pas être négligées. [58,91]
- Enfin, ce traitement préopératoire reste indiqué dans les cas où, pour des motifs divers, il est nécessaire de repousser l'intervention.



**Figure 46 :** Ecographie abdominal chez un garçon atteint d'une hydatidose péritonéale enkysté. [71]

- (a) : Faite le jour de l'admission : montre une ascite et de nombreux kystes intra-abdominale.
- (b) : Faite Après 3 mois de traitement avec l'Albendazole et le praziquental, montrant de nombreuses capsules brisées des kystes intra- péritonéales.



**Figure 47** : une photo peropératoire prise chez le même garçon atteint de l'hydatidose péritonéale enkystée, montrant un énorme kyste péritonéale (flèche large) et le reste de petits kystes dégénérés (flèche fine) [71]

*a-1-2/ En traitement unique :*

Généralement prescrit pour les kystes hydatiques multiples ne pouvant bénéficier d'aucun traitement chirurgical ou percutané.

Dans cette indication on prescrit généralement l'Albendazole, soit en continue pour une durée de 3 à 6 mois voir 12 mois en fonction de la réponse et de la tolérance, soit en discontinue en cycle de 28 jours avec des intervalles d'arrêt de 14 jours. On fait généralement 6 cures. [28]

Actuellement, beaucoup d'auteurs ont souligné la supériorité du traitement continu sans intervalle libre, plus efficace et aussi bien toléré que le traitement discontinu. Ce schéma a été approuvé par l'Organisation mondiale de la santé (OMS).

L'Albendazole seul peut être indiqué aussi en cas de Petits kystes entre 3 et 5 cm de type I et II.

La chimiothérapie peut toutefois être moins efficace dans les kystes hydatiques de type III.

Les benzimidazolés sont peu efficaces pour les kystes de taille supérieure à 10 cm car leurs effets sont extrêmement lents dans les kystes à gros volume de fluide. [28,76]

**a-2/ A visée prophylactique :**

❖ Cette thérapeutique sera justifiée :

- Lorsque les arguments anamnestiques, cliniques et immunologiques permettent de suspecter une fissuration ou une rupture spontanée ou traumatique de l'hydatidose.[20] Après l'intervention chirurgicale et ce, d'autant plus impérativement qu'existent des facteurs de risque de récurrences ou d'échinococcose secondaire. [85]

❖ Administré 96 heures avant l'intervention chirurgicale à la dose de 15 mg/kg/j, l'Albendazole diminue de façon très significative le risque de dissémination péritonéale et de récurrence. [20]

❖ Cette indication s'intègre actuellement dans la prise en charge encadrant le traitement percutané. On préconise dans cette situation de prendre l'Albendazole (12-15 mg/kg/j) commencé trois semaines avant la procédure et poursuivie deux mois après. [28]

***b/ Résultats du traitement médical : [28,76]***

Les résultats doivent être toujours appréciés sur le long terme, généralement 12 à 18 mois après le début du traitement.

On admet que le traitement médical entraîne une guérison dans 30 % des cas, une amélioration dans 40-50 % des cas et une absence de réponse dans 20-30 % des cas.

Le meilleur moyen pour juger l'efficacité est l'échographie, cette surveillance échographique doit être longue en moyenne durant 10 ans.

Le taux de récurrence avec le traitement médical est de 19 à 25 % survenant habituellement au cours de la deuxième année après le traitement.

Au cours de ces deux dernières décennies, plusieurs travaux ont montré l'efficacité de l'ABZ en utilisant comme thérapie néoadjuvante et adjuvante encadrant la chirurgie.

Dans ces cas, celle-ci a pour but de diminuer la fertilité du contenu kystique, de réduire de manière significative le risque d'échinococcose péritonéale secondaire par dissémination au cours de l'acte et de diminuer le taux de récurrences dues aux exovésiculations. La durée du traitement est de six semaines à trois mois. Celle-ci n'est pas consensuelle est dépend de plusieurs facteurs : l'âge du patient, la taille du kyste, sa topographie, sa classification

échographique (fertilité du kyste), la souplesse du périkyste et la procédure à réaliser.

L'association ABZ et praziquantel paraît plus efficace pour tuer les protoscolex que l'ABZ seul. Toutefois, l'utilisation de cette bithérapie précédant la chirurgie nécessite d'être validée par d'autres essais cliniques.

Caremani et coll, dans leur étude visant l'évaluation de l'efficacité thérapeutique de l'Albendazole ont obtenu des résultats très satisfaisants [21]:

Après 3 mois prolongés si nécessaire jusqu'à 9 mois de traitement par l'Albendazole, de 47 patients porteurs de 90 kystes : 74 kystes de type I et 16 kystes de type III, IV et V, ils ont eu les résultats suivants :

**Tableau 9** : Efficacité du traitement selon le type de kystes [21]: (série de Caremani) :

Type	Rémission complète(RC)	Rémission partielle(RP)	Réponse nulle (RN) +malade opéré
I, II	(56/74) 75,67%	10/74 (13,51%)	8/74 (10,8%)
III, IV, V	(15/16) 93,73%	0%	1/16 (6,25%)

Rémission complète (RC) : disparition ou calcification du kyste

Rémission partielle (RP) : réduction du volume de plus de 10 % ou réduction du nombre de kystes avec petites calcifications.

**Tableau 10** : Résultats du traitement par l'Albendazole des kystes hydatiques [21] :  
(Série de Caremani).

		RC	RP	RN	E II aires	T chirurgical	Récidives
Patients	Nombre	30/47	10/47	5/47	9/47	2/47	17/47
	pourcentage (%)	63,80%	21,10%	10,60%	19,10%	4,20%	36,17%
Kystes	Nombre	71/90	10/90	5/90		4/90	17/90
	pourcentage (%)	78,80%	11,10%	5,50%		4,40%	18,80%

RC : Rémission complète  
 RP : Rémission partielle  
 RN : Réponse nulle  
 E II aires : Effets secondaires  
 T chirurgical : Traitement chirurgical

Ce résultat est appuyé par Rodrigo, [89] qui a obtenu la régression complète des kystes péritonéaux et la réduction du volume des kystes hydatiques hépatiques et spléniques en utilisant le même produit à la même dose, mais pendant une longue durée (3 ans).

Actuellement, plusieurs axes de recherche, qui visent à rechercher la meilleure molécule thérapeutique, sont en cours d'évaluation chez l'animal, dont l'association flubendazole-ivermectine et ABZ-lufénuron.

## 2/ Contre- indications :[76]

L'ABZ est contre-indiqué dans les situations suivantes :

- a/ Kystes avec risque important de rupture
- b/ Hépatopathie chronique
- c/ Dépression de la moelle osseuse
- d/ Au cours du premier trimestre de la grossesse
- e/ Chez l'enfant âgé de moins de 2 ans

### **3/Toxicité :[28,76]**

- Les dérivés benzimidazolés peuvent être à l'origine d'un certain nombre d'effets secondaires : cytolyse, cholestase, thrombopénie, leucopénie, réaction allergique, alopecie. Trois cas d'aplasie médullaire mortelle ont été imputés à l'ABZ.

- Douleurs abdominales faisant craindre une fissuration d'un kyste hydatique abdominal.

Ces effets secondaires peuvent être à l'origine de la diminution des doses voire parfois l'arrêt du traitement, notamment pour l'hépatotoxicité c'est pourquoi une surveillance des transaminases, du gamma GT et de la numération formule sanguine (NFS) est nécessaire, au début 1 fois/ 2 semaines pendant un mois puis une fois/mois pendant toute la durée du traitement, toute augmentation des transaminases à moins de trois fois la normale doit baisser les doses de moitié, si cette augmentation dépasse trois fois la normale, le traitement doit être arrêté.

### **B/ Traitement chirurgical :**

Le traitement de l'hydatidose péritonéale reste avant tout chirurgical et a pour but de traiter en même temps les kystes péritonéaux et le kyste hydatique primitif.

Ce traitement doit être proportionné :

- A la forme anatomo-clinique de l'HP
- A l'existence de lésions associées.
- A la localisation du kyste viscéral primitif [74, 64,31]

### **1/Règles générales :**

Il faut toujours libérer le petit bassin de prime abord sous peine de compression pelvienne dont le pronostic peut être vital.

-Commencer par les KH les plus volumineux ou ceux qui sont compressifs.

-Evacuer les KH primitifs rompus dès le premier temps pour prévenir toute nouvelle dissémination.

Adapter la durée de chaque temps opératoire à la résistance de l'opéré.

Cependant, opérer en un ou plusieurs temps dépend essentiellement de l'importance de la diffusion péritonéale ; en présence de quelques KH péritonéaux, le problème est simple et la cure en un seul temps ne pose pas de problèmes, mais devant un très grand nombre de greffes, la prudence s'impose d'opérer en plusieurs temps.

### **2/ Voies d'abord :**

La voie d'abord doit réaliser une exposition correcte des kystes, permettre une exploration abdominale aisée et traiter les lésions associées. [27]

#### ***a/ Les incisions médianes :***

Sus et sous ombilicales sont les plus utilisées grâce aux avantages qu'elles ont :

-les temps d'exécution et de réfection sont courts car la section intéresse un seul plan aponévrotique qui est en plus dépourvu d'éléments vasculo-nerveux importants.

- La possibilité de s'élargir vers le haut ou vers le bas toujours avec les mêmes avantages.
- La possibilité de traiter en même temps et par la même voie : 2 ou plusieurs affections associées ou bilatérales.
- La possibilité de contrôler le contenu péritonéal et extra péritonéal.

Cependant, leurs troubles respiratoires post opératoires, leur tendance à l'infection pariétale et aux éventrations sont connus particulièrement dans les réinterventions [84], avec des difficultés pour les kystes du foie droit [27], laissant la place à la voie bi-sous-costale ou la voie combinée (sous-costale avec une médiane)

***b/ La sous costale droit :***

Susceptible d'être agrandie en bi-sous-costale permet une exposition correcte du foie.

***c/ La voie thoracique :***

Permet un abord aisé de certains kystes juxta-diaphragmatique, elle peut être utilisée dans un deuxième temps si par voie abdominale on n'a pas pu accéder à un kyste diaphragmatique.

***d/ Les voies latéralisées :***

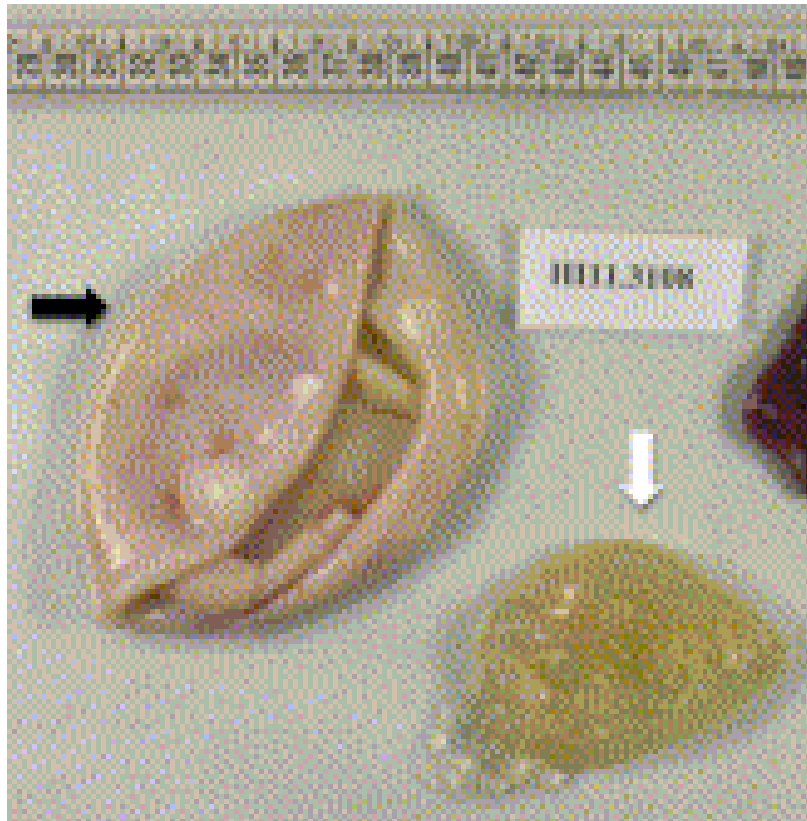
Ont lieu lors des interventions itératives. Elles conduisent aux lésions par dissociations musculaires.

***e/ Incisions obliques :***

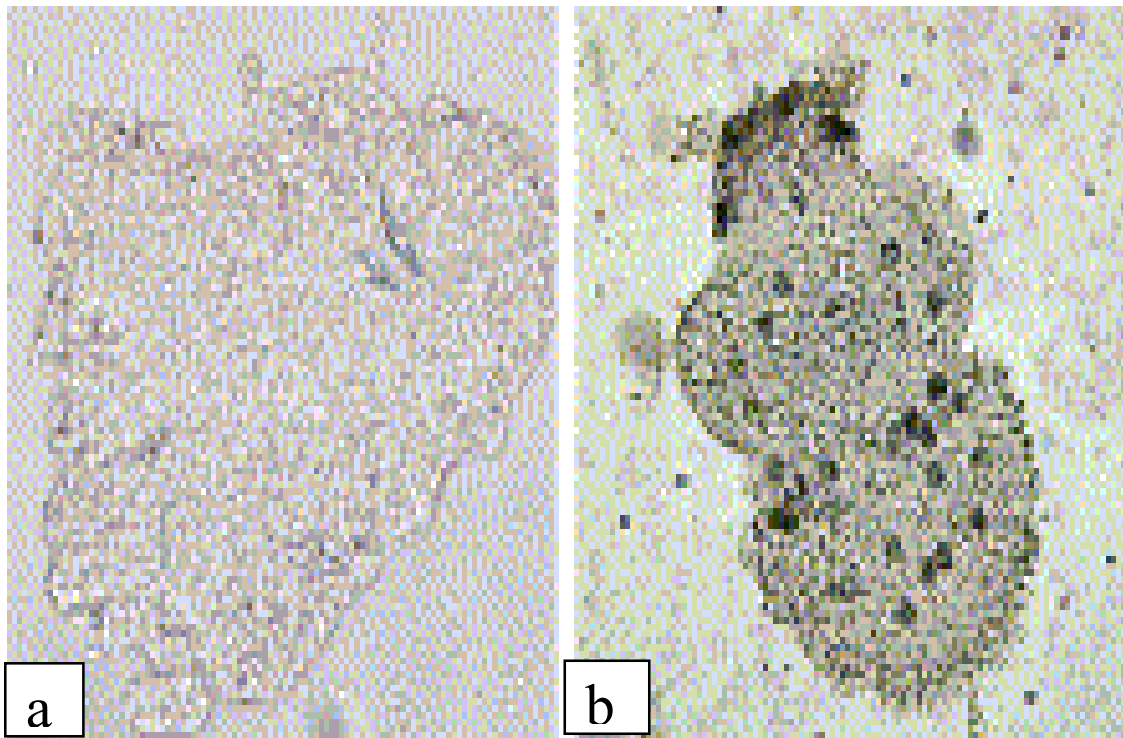
Préconisées dans l'abord des fosses iliaques et des hypochondres.

### 3/ L'exploration :

L'exploration de la cavité abdominale doit être complète sans oublier le cul-de-sac de Douglas, le rétropéritoine et les reins. Elle doit être minutieuse et prudente pour éviter une dissémination péritonéale. [27]



**Figure 48** : Aspect macroscopique après chirurgie. Membrane prolifère du kyste hépatique rompu dans la cavité péritonéale (flèche noire). Kyste péritonéal intact avec incision de sa membrane lors de l'analyse anatomopathologique faisant découvrir de multiples vésicules filles endo-kystiques (flèche blanche) [12]



**Figure 49** : Examen parasitologique. **a** : crochets de scolex mis en évidence dans le liquide péritonéal ponctionné lors du geste opératoire confirmant le diagnostic d'hydatidose ;  
**b** : aspect microscopique d'un scolex d'*Ecchinococcus granulosus*. [12]

#### **4/Précautions opératoires :**

Avant la cure d'un kyste qu'il soit péritonéal ou viscéral il faut toujours l'isoler du reste de la cavité abdominale par des champs imbibés de scolicide, l'usage du parasiticide est obligatoire :

- Pour prévenir une inondation ou un réensemencement péritonéal au cours de la rupture accidentelle d'un kyste.
- Quand la chirurgie est conservatrice ; il faut injecter dans le kyste le scolicide et ce n'est qu'après quelques minutes qu'on peut évacuer le kyste.

-Si rupture du kyste dans la cavité abdominale (iatrogène ou traumatique).

Dans toutes ses situations, si la neutralisation du parasite n'est pas efficace, on doit craindre une récurrence de l'HP ou hépatique.

Au cours de la progression de la chirurgie hydatique, plusieurs agents parasitocides ont été utilisés :

***a/Le formol [39, 92] :***

Les solutions de formol à 7% sont certainement parasitocides, une solution moins concentrée à 2% est souvent utilisée car elle est moins toxique pour les tissus avoisinants.

Le formol est très efficace, cependant son utilisation comporte des inconvénients :

- Les effets secondaires pour les utilisateurs, dus à l'inhalation de vapeur de formol et à l'irritation ophtalmologique.
- La cholangite sclérosante secondaire causée par l'injection du formol dans un kyste hydatique communiquant avec les voies biliaires.

***b/ Le sérum salé hypertonique(SSH) [29, 39,92]***

Il n'est parasitocide qu'à la concentration de 20%, pouvant être à l'origine de troubles hydroélectrolytiques à type d'hypernatrémie grave post opératoire lorsqu'un grand volume de cette solution est utilisé sur les champs opératoires ainsi qu'une cholangite sclérosante secondaire s'il pénètre dans les voies biliaires.

***c/L'eau oxygénée(H<sub>2</sub>O<sub>2</sub>) : [29, 94,92]***

L'eau oxygénée à 10 volumes est le scolicide de choix, le plus utilisé actuellement, vu sa disponibilité, son innocuité, son faible cout et son efficacité expérimentale et clinique.

La technique consiste en la ponction du kyste au trocart et l'extraction d'une partie du contenu, remplacée par l'eau oxygénée injectée par le trocart laissé en place sans pression. Un dégagement important de mousse se produit traduisant la libération d'oxygène gazeux. Cette mousse entraine avec elle les vésicules filles sous une certaine force qui pousse vers la surface le contenu de la poche parasitaire.

**5/ Conduite thérapeutique :**

Très souvent, on se trouve devant des lésions péritonéales et viscérales.

***5-1/Les lésions viscérales primitives :***

***5-1-1/Kyste hydatique du foie :***

La stratégie opératoire est commandée par le volume, la topographie, le caractère uni ou multi- vésiculaire des kystes et par l'existence d'éventuelles fistules kysto-biliaires.

***a/ Traitement des kystes :***

L'ablation d'un kyste plein est possible, idéal, mais exceptionnellement réalisable (hydatidectomie, kystectomie en bloc).

Autrement la résection du dôme saillant (RDS) est préférée à la péri-kystectomie en présence de kystes profonds et en contact avec des éléments vasculaires [74]. Cependant, cette méthode conservatrice simple (RDS) qui offre

une grande sécurité, et que la prudence conseille si les difficultés surgissent à ses inconvénients ; car son action incomplète sur le périkyste et la persistance de la cavité résiduelle rend les suites opératoires souvent longues et émaillées de complications à type de suppuration, [41] chose qui peut être en partie prévenue par le comblement de la cavité résiduelle par l'omentoplastie qui diminue significativement ce risque. [35]

Les kystes centraux ou paramédians nécessitent un drainage dans un premier temps et une péri-kystectomie dans un second temps.

Enfin, la présence de kystes multiples groupés dans un hémi-foie ou ayant une topographie lobaire, fera envisager une hépatectomie réglée ou une péri-kysto résection [92].

#### *b/ Traitement des fistules bilio-kystiques :*

Une fois diagnostiquées, les fistules bilio-kystiques doivent être traitées par cholécotomie drainage à l'aide d'un drain de Kehr, ou par un drainage de type PERDOMO voire un drainage bipolaire [61,37]

#### *5-1-2/KH spléniques :*

Le choix de la technique chirurgicale en cas d'hydatidose splénique est délicat quand on met en balance les complications postopératoires des résections du dôme saillant et les risques à long terme de la splénectomie radicale. La splénectomie partielle pourrait être le compromis idéal quand elle est réalisable. La classification d'Ousadden et al. (Tableau 11) permet de mieux choisir la technique opératoire en tenant compte de la nature du kyste, de sa localisation et des contraintes relatives à chaque technique.

**Tableau 11** : Classification des kystes hydatiques de la rate  
et traitement chirurgical correspondant.

Type	Caractéristiques	Techniques proposées
Type A	KHR unipolaire supérieur ou inférieur, épargnant plus du quart de la rate	La splénectomie partielle préférable à la RDS
Type B	KHR non unipolaire, épargnant plus du quart de la rate	La RDS préférable à la splénectomie totale
Type C	KHR détruisant plus de trois quarts de la rate	La splénectomie totale est préférable à la RDS

KHR : Kyste Hydatique de la rate, RDS : résection du dôme saillant. [78]

**5-1-3/KH du rein :**

Le traitement consiste soit en une intervention radicale : néphrectomie, soit en une intervention conservatrice totale ou kystectomie et néphrectomie partielles.

Les indications de la néphrectomie (à condition que l'autre rein soit anatomiquement et fonctionnellement sain) sont [96] :

a/ les gros kystes qui détruisent totalement ou presque le rein.

b/ les cas infectés ou ouverts dans les voies excrétrices

Par contre, les méthodes conservatrices sont indiquées dans :

a/ les kystes calcifiés.

b/ les kystes non ouverts dans les voies excrétrices.

### **5-2/Les lésions péritonéales :**

L'élimination du parasite peut se faire de deux façons :

**a/Exérèse totale du kyste.**

**b/Ponction, évacuation et stérilisation** par des scolicides en intrakystique pendant 5 à 10 min : le sérum salé hypertonique est le plus utilisé dans notre série.

La suppression de la cavité restante reste le point controversé du traitement chirurgical. Ce dernier peut se faire soit de façon radicale, soit d'une manière conservatrice. Les méthodes radicales permettent d'éviter les complications infectieuses liées à la persistance du périkyte. Elles sont représentées par :

**a/ Kystectomie totale :** qui consiste en l'ablation de l'ensemble du kyste sans ouverture ni stérilisation préalables.

**b/ Périkysectomie totale :** c'est-à-dire l'exérèse totale de la paroi kystique après stérilisation et évacuation du contenu. Elle n'est pas utilisée quand le kyste est jeune ou infecté.

Les risques liés aux méthodes radicales sont les blessures vasculaires et des perforations des organes creux (grêle, côlon, rectum, uretère).

Les méthodes conservatrices posent essentiellement le problème de la cavité résiduelle. Plusieurs méthodes sont préconisées :

**a/Périkysectomie partielle :** pratiquée surtout quand il existe des adhérences du kyste à des éléments vasculaires ou biliaires.

**b/Résection du dôme saillant :** facile à réaliser, non hémorragique, elle nécessite un drainage de la cavité résiduelle. Cette méthode présente un risque septique indiscutable qui est partagé par la périkystectomie partielle ; mais la fréquence avec laquelle sont notées les suites d'une résection du dôme saillant (20 à 60% selon certains auteurs) paraît exagérée, et due à l'insuffisance de la résection ou du drainage de la cavité restante.[27]

Le traitement de l'hydatidose péritonéale dépend de la forme anatomopathologique :

**a/Formes aiguës :**

C'est une urgence chirurgicale, le traitement consiste à évacuer l'épanchement péritonéal (sable hydatique, vésicules filles, bile, sang) et faire la cure du viscère infestant. [10]

Pour la toilette péritonéale : il existe un risque théorique d'embolie gazeuse et de choc anaphylactique avec l'eau oxygénée ; le formol est agressif sur la séreuse péritonéale ; le sérum salé hypertonique n'est efficace qu'à 30 % et peut entraîner des troubles hydroélectrolytique grave s'il est absorbé par la séreuse péritonéale. Le drainage doit être large afin de prévenir une hydatidose abdominale disséminée.

Un traitement médical est habituellement associé pour limiter le risque d'échinococcose péritonéale secondaire.

Le choix du scolicide reste un sujet de controverse, mais le sérum salé hypertonique à une concentration de 33% serait le plus efficace et le moins nocif [69], dans le but d'éviter les récurrences péritonéales.

Topcu et al [94] ont démontré dans leurs études que les adhésions ont été plus fréquemment retrouvées après un lavage abdominal par de nitrate d'argent 0,5 % et Polyvidone iodée 1 %, mais les meilleurs résultats ont été obtenus avec l'utilisation du sérum salé hypertonique 20 % et ( chlorhexidine-gluconate) 0,04%.

**b/HP localisée et KH multiples du péritoine :**

En matière de kystes hydatiques péritonéaux, c'est le grand nombre de greffes péritonéales qui fait la difficulté de l'intervention. En présence de quelques kystes le problème est simple mais le risque est grand de méconnaître une très petite vésicule fille dans les replis péritonéaux, dans un épiploon un peu gras, dans la profondeur d'un hypochondre ou dans la gouttière pariéto-colique.

Le temps péritonéal peut nécessiter l'association de plusieurs procédés en fonction de la topographie des lésions et de l'importance de la dissémination. Mais certaines règles doivent être présentes à l'esprit :

- Toujours libérer le bassin de prime abord sous peine de compression pelvienne dont le pronostic peut être vital.
- Adapter la durée de chaque temps opératoire à la résistance de l'opéré en commençant par la destruction des kystes les plus volumineux ou ceux qui compriment l'intestin et évacuer les KH primitifs dès le premier temps opératoire.
- La cure complète en un seul temps est souhaitable

Il est recommandé de faire l'exérèse (kystectomie , péri-kystectomie) des kystes facilement accessibles sans danger, surtout les kystes du péritoine pariétal étant donné le pouvoir de régénération de cette séreuse.

Les kystes de l'épiploon et des structures ligamentaires peuvent être réséqués et excisés en totalité sans risque.

La résection du dôme saillant (RDS) avec évacuation du parasite est indiquée dans les kystes profonds en contact étroit avec les vaisseaux, les mésos et les viscères (rectum, colon, jéjunum, ou à l'estomac). Quand les conditions locales et générales ne le permettent pas : patient multi-opéré présentant des adhérences denses rendant la dissection laborieuse et hémorragique nous préconisons la « ponction-aspiration-stérilisation » des kystes. Les gestes lourds, telles les pancréatectomies ou les hépatectomies majeures ne sont pas justifiés devant cette pathologie bénigne, vu leur grand risque de mortalité et de morbidité. [10]

Si le grand épiploon est rempli de kystes, on pourra pratiquer une omentectomie, mais là aussi la notion d'économie doit primer, car il peut très utilement combler les cavités résiduelles, notamment au niveau hépatique (épiplooplastie).

Le drainage de la cavité péritonéale par des drains aspiratifs ou des lames tubulées reste un geste discuté. Pour Daali et al. le drainage est devenu systématique chaque fois que les méthodes conservatrices, surtout la RDS, étaient préconisées. Ce drainage est aussi systématique pour les kystes profonds comme dans le Douglas.[27]

### **c/ Hydatidose péritonéale généralisée ;**

Le traitement de tous les kystes en un seul temps est pratiquement impossible. Dans ce cas, seuls les grands kystes symptomatiques doivent être

traités chirurgicalement, et le traitement médicale doit être administré de façon continue en postopératoire.

**d/ La pseudo tuberculose hydatique généralisée :**

Le chirurgien est incapable de fournir une aide quelconque au malade, et dans ce cas particulier, le traitement médical trouve tout son intérêt [33].

**e/L'hydatidose péritonéale vésiculeuse enkystée**

Il faut :

-Evacuer le contenu de la poche.

-Faire la cure du KH primitif

-Ne pas s'acharner à enlever la pseudo-membrane d'enkystement, car elle se résorbera avec le temps [90].

**Tableau 12 : Méthodes chirurgicales utilisés dans l'hydatidose péritonéale selon les auteurs.**

<b>Auteurs</b>	<b>Kystectomie totale</b>	<b>RDS</b>	<b>Périkystectomie totale</b>	<b>Respect des petits kystes</b>
Moumen(34 cas)	-	23	11	5
Prousalidis (25 cas)	13	-	5	1
Congiotti (3 cas)	3	-	-	1
EL Mansari(12 cas)	-	8	4	-
Notre série (5cas)	2	-	3	-

RSD : Résection du dôme saillant [25].

### **C/ Cœlioscopie :**

Le développement rapide de la laparoscopie a encouragé les chirurgiens à traiter les kystes hydatiques par cette technique mini-invasive tout en respectant les principes de la chirurgie conventionnelle, notamment la stérilisation. [83]

Pour Bastid le risque de dissémination ne serait pas supérieur à celui encouru lors d'une chirurgie à ciel ouvert. [50]

Pour limiter le risque de fuite de liquide hydatique au moment de l'aspiration du kyste hydatique, certains auteurs ont utilisé des artifices techniques variés tels que l'umbrella trocart et broyeur-aspirateur qui permettent de broyer le contenu kystique afin d'éviter les obstructions lors de l'aspiration. D'autres auteurs ont utilisé un trocart-aspirateur appelé le planirelu hydatid system (PHS) permettant de s'opposer au maximum au problème de la fuite grâce à la canule aspirative reliée à ce système. Ce système ressemble beaucoup à celui de Bickel et al. lequel est constitué d'un trocart transparent et légèrement biseauté dont l'extrémité appuyée sur le dôme saillant est solidarisée à la paroi kystique par une forte aspiration. Un deuxième trocart plus fin est introduit à l'intérieur du précédent pour aspirer le contenu kystique. [76]

La laparoscopie peut être utilisée chez les patients atteints de kystes superficiels, de petite taille et non compliqués. [81 , 76]

Dosmagambetov souligne l'intérêt de la cœlioscopie à propos de 15 cas dans le traitement de la rupture intrapéritonéale du kyste hydatique du foie. [34]

Rabii affirme que la laparoscopie permet de reproduire les mêmes principes de la chirurgie conventionnelle du kyste hydatique avec les avantages communs de la coeliochirurgie [83].

#### **D/ Traitement percutané :**

Le traitement percutané peut s'associer à la chirurgie en cas de d'hydatidose péritonéale ou surtout en cas de récurrence après chirurgie.

La PAIR est une méthode peu invasive qui se fait classiquement en quatre étapes successives comme sa dénomination l'indique (P : ponction, A : aspiration, I : injection, R : réaspiration). Cette technique a pour but d'inactiver le parasite, détruire la membrane proligère, évacuer le contenu du kyste et obtenir l'oblitération de la cavité résiduelle. En 1986, Ben Amor et Gargouri ont rapporté les premiers résultats très encourageants de la PAIR.

Cette même équipe tunisienne publiait la première série prospective en 1990. La PAIR sera ensuite validée en 2001 par l'OMS.[74]

Un traitement médicamenteux à base d'albendazole (12-15 mg/kg/j à commencé 14-20 jours avant la procédure et poursuivi de 2 à 24 mois) s'intègre actuellement dans une prise en charge encadrant le traitement percutané. [7]

#### **1/ La technique :**

La procédure est réalisée dans une salle de radiologie interventionnelle avec des conditions rigoureuses d'asepsie ; le malade est perfusé avec monitoring de ses constantes vitales. La présence d'un médecin anesthésiste-réanimateur et d'équipement permettant de gérer un éventuel choc anaphylactique est obligatoire. La PAIR peut se faire sous anesthésie locale ou générale.

Au décours du geste, il faut prévoir une courte hospitalisation avec surveillance pendant 24 heures.

***a/ Ponction :***

Elle est faite sous contrôle échographique ou scanographique en cas de localisation difficile. On utilise des aiguilles fines (19 à 22 G) assez longues (20cm).

***b/ Aspiration :***

L'aspiration immédiate de 10 à 15 ml permet d juger l'aspect du liquide. Elle a pour but de décompresser le kyste, de confirmer le diagnostic et de rechercher une fistule kystobiliaire qui imposerait l'arrêt de la procédure du fait du risque de cholangite sclérosante, complication majeure pouvant se terminer par une transplantation hépatique. Le liquide d'aspiration doit avoir l'aspect « eau de roche ». La nature hydatique du kyste et sa viabilité sont étudiées immédiatement par un examen parasitologique avec recherche de protoscolex, ainsi que leur mobilité et leur affinité tinctoriale (éosine, bleu de méthylène). En cas de doute sur l'existence d'une fistule biliaire (absence de pression, couleur jaunâtre du liquide), un dosage de la bilirubine est réalisé. La confirmation de la nature hydatique, de la viabilité du kyste et de l'absence de fistule biliaire autorise la poursuite de la procédure par l'aspiration du liquide. L'aspiration est effectuée en proportions variables allant de 35 à 100% du volume théorique calculé.

***c/ Injection :***

L'injection de l'agent scolicide permet de détruire la membrane germinative et les vésicules filles. Le volume injecté est variable selon les auteurs, allant du tiers aux deux tiers du liquide aspiré. Le scolicide est laissé dans la cavité kystique pendant 5 à 20 minutes. L'agent scolicide le plus utilisé

est le sérum salé hypertonique à 20%. L'alcool absolu à 95% est de plus en plus utilisé dans les séries récentes du fait de son double effet scolicide et sclérosant.

***d/ Réaspiration :***

Toute la solution scolicide doit être réaspiré. Certains recommandent un examen au microscope optique afin de vérifier la destruction des scolex. A la fin de la procédure, une injection de 2ml de Lipiodol ultra-fluide peut être réalisée pour tatouer la cavité kystique permettant une surveillance scanographique.

**2/ Variantes du traitement percutané :**

**2-1/ La PAIRA :** consiste en l'injection d'alcool absolu à 95% à la fin de la procédure et a pour but de compléter l'action scolicide mais surtout de favoriser la rétraction de la cavité résiduelle.

**2-2/ La PAIR-drainage (PAIR-PD) :** consiste à insérer un cathéter dans la cavité pour assurer un bon drainage externe. Le drainage est laissé en place pendant 24 à 72 heures ; il est retiré quand la quantité du liquide recueilli est inférieure à 10 ml/24h et que le contrôle échographique montre la rétraction de la cavité.

**2-3/ La percutaneous aspiration and injection (PAI) :** consiste, après ponction et aspiration du kyste, en l'injection sans réaspiration d'une solution à 10% d'albendazole en intrakystique. Le volume injecté est le quart du volume du kyste. Le rôle scolicide de l'albendazole étant bien établi, cette méthode permet d'avoir une concentration intracavitaire élevée d'albendazole.[76]

En accord avec les recommandations de l'OMS, la morbidité estimée à 7,4% et la mortalité estimée à 0,17% confirment à large échelle que le traitement percutané représente une alternative raisonnable, économique, efficace et sûre à la condition d'un opérateur expérimenté, dans le cadre d'une structure hospitalière.

En cas de récurrence, le traitement percutané est simple à répéter. [7]

### **E/ Les suites opératoires :**

#### ***1/Morbidité post-opératoires :***

La morbidité peut atteindre 16 %. Elle est faite essentiellement de collections profondes à type d'abcès du Douglas ou sous phrénique. Ce type de complication peut voir son incidence diminuer si on réalise une toilette correcte de la cavité résiduelle et si on assure un bon drainage surtout pour les kystes du Douglas. [27]

#### ***2/Mortalité***

La mortalité était nulle dans notre série, alors qu'elle est de l'ordre de 8 à 20 % dans d'autres séries. [27] La mortalité de la chirurgie augmente avec le nombre de laparotomies en raison de la fragilisation du terrain et la formation d'adhérences qui rendent la dissection délicate avec majoration du risque de lésions viscérales iatrogènes.

De ce fait plusieurs auteurs se sont tournés vers un traitement médicamenteux complémentaire à la chirurgie. [10]

**Tableau 13** : Fréquence de la mortalité post opératoire dans la littérature

<b>Auteurs</b>	<b>Mortalité</b>
Abi et coll [1]	11%
Aurousseau [5]	9,70%
Haddad [43]	20%
Moumen	9%
EL Mansari	0%
Notre série	0%

### ***3/ Récidives :***

Les récurrences sont très fréquentes en matière d'hydatidose péritonéale (10 à 18 %), étant donné qu'on n'est jamais sûr d'avoir fait l'exérèse complète des lésions. Le risque de récurrence fréquent fait la réputation de « cancer blanc » de cette affection. [101]

Ceci nous oblige à instaurer une surveillance à long terme, clinique, échographique, voire sérologique.

Donc, en matière de chirurgie de l'hydatidose péritonéale, les méthodes radicales doivent toujours être tentées en première intention. Ces techniques doivent laisser la place aux méthodes conservatrices lorsque les rapports des kystes avec les vaisseaux ou les organes avoisinants posent des difficultés chirurgicales. Ces méthodes conservatrices imposent un drainage chaque fois que le kyste est profond ou infecté. [27]

**Tableau 14** : Fréquence de récurrence de l'hydatidose péritonéale dans la littérature.

<b>Auteurs</b>	<b>Récurrences</b>
Moumen	39%
Karavias	12,50%
Prousalidis	13%
Notre série	0%

Le taux de récurrence noté dans notre série s'expliquerait par le nombre de nos malades.

### **VII/ Surveillance post opératoire :**

La surveillance à long terme vise essentiellement à détecter les récurrences nécessitant des réinterventions itératives.

La détection des récurrences n'est pas toujours facile :

- La clinique est toujours retardée par rapport à l'imagerie médicale.
- L'apport de la radiologie est limité par le diamètre du kyste récidivé et les remaniements postopératoires.
- La biologie qui a une place déterminante dans la surveillance et le dépistage des récurrences doit faire appel à plusieurs tests car aucun, à lui seul n'est fiable à 100%.

### **1/ Surveillance biologique :**

Habituellement le taux des anticorps s'élève nettement dans les semaines qui suivent l'intervention, atteignant un taux maximum au bout de 2 mois, puis décroît pour se négativer en 18 à 24 mois après l'acte chirurgical. [8,26]

La persistance d'un taux élevé d'anticorps est en faveur d'un kyste hydatique oublié et leur réascension est en faveur d'une récurrence dont le taux varie entre 10 et 40%, situation fréquente lors d'un traitement conservateur. Une étude de NOZAIS, sur 235 cas d'hydatidose, rapporte des négativations sérologiques après 3,5 et 7 ans [16,77]. La sérologie doit reposer préférentiellement sur deux techniques complémentaires, l'une qualitative (immunoélectrophorèse, électrosynérèse et ELISA), l'autre quantitative (immunofluorescence indirecte, hémagglutination indirecte). [23]

### **2/ Surveillance échographique :**

L'échographie peut objectiver une complication postopératoire :

- La cavité résiduelle compliquée de suppuration, d'hémorragie ou de collection biliohématique : il s'agit d'une image d'échostructure mixte à prédominance liquidienne comportant des échos denses disséminés à contours nets réguliers avec ou sans paroi propre. Celle-ci quand elle existe est hyperéchogène et discontinue, le diamètre de la cavité est généralement supérieur à 5 cm.
- La récurrence hydatique généralement après le 6ème mois postopératoire : image hypo ou anéchogène avec renforcement postérieur. Le diagnostic de récurrence est certain lorsque la guérison s'est faite sans séquelles à l'échographie.

### **3/Protocole de surveillance postopératoire :**

Un triple bilan clinique, biologique et morphologique doit être fait de façon séquentielle pour dépister les complications.

Ces examens seront faits au 1<sup>er</sup>, 6<sup>ème</sup> et 24<sup>ème</sup> mois postopératoire :

- La sérologie doit comporter au moins 2 tests :
  - L'immunofluorescence indirecte à faire lire par 2 techniciens différents pour réduire les causes d'erreurs.
  - L'hémagglutination indirecte
  - L'immunoélectrophorèse
  - Eventuellement le dosage des IgE totales et spécifiques
- Les examens morphologiques comprenant systématiquement une radiographie pulmonaire et une échographie abdominale. Une TDM sera faite au moindre doute.

## **VIII/ Evolution :**

### **1-Sous traitement :**

En général, bonne évolution clinique et radiologique.

La récurrence représente le risque majeur.

Plusieurs facteurs peuvent en être responsables:

- kyste méconnu ou abandonné au cours de l'intervention.
- Localisation secondaire par exo-vésiculation lors d'un traitement conservateur.

- Une inoculation opératoire d'un liquide hydatique non stérilisé.
- Une absence ou insuffisance du traitement médical antiparasitaire en postopératoire.
- Réinfestation en l'absence de mesures de prophylaxie.

Ce risque de récurrence impose une surveillance clinique, sérologique et radiologique (radiographie pulmonaire et échographie abdominal).

## **2/ Sans traitement:**

Après la rupture du KH primitif, différentes éventualités sont possibles :

**a- La mort rapide par accident anaphylactique** (œdème de la glotte) ou péritonite purulente généralisée, éventualité rare.

**b- La stabilisation** : pseudo-tuberculose hydatique du péritoine : forme abortive où les éléments hydatiques involuent, et qui peut arriver à se stabiliser en 2 à 12 mois [33].

Une hydatidose secondaire, le plus souvent localisée évolue sur 2 à 10 ans avant de déterminer des accidents graves et parfois l'issue est fatale. En effet, si aucun accident grave, de compression en particulier, ne vient brûler les étapes, l'évolution se fait vers un état redoutable de dénutrition avec amaigrissement, asthénie, œdème, pâleurs, hypotension, dyspnée, c'est la cachexie hydatique décrite par Dève. [31]

Les complications peuvent être :

**A/ Mécaniques** : dues :

**a/ A la compression** des organes creux, des vaisseaux ou des nerfs (voies urinaires, veine porte, veine cave, cœur, estomac, côlon, grêle, rectum)

**b/ A la fistulisation** qui peut se faire dans un organe creux, et dans ce cas l'évolution peut être favorable ; Ailleurs la fistule s'organise dans un orifice borgne, à travers le diaphragme ou dans les organes pleins.

**B/ Septiques** : avec un liquide louche ou purulent

**C/ Toxiques** :

**a/Aigues** : choc anaphylactique

**b/ Chroniques** : cachexie hydatique

**D/ L'hydatido-péritoine et le cholé-péritoine hydatiques chroniques** : qui évoluent progressivement vers l'aggravation [37,68]

## **IX/-Prophylaxie :**

La prophylaxie de L'HP est représentée essentiellement par l'éviction de tout facteur pouvant contribuer à la rupture d'un Kyste viscéral dans le péritoine et le traitement précoce des KH viscéraux primitifs. Cependant, La lutte contre l'hydatidose doit agir au niveau des différents maillons de la chaîne épidémiologique. Elle a un intérêt social et économique certain. Elle comprend : [28]

### **1/ Mesures individuelles :**

Ces mesures sont du ressort de chaque individu pour assurer sa propre protection et celle de sa famille. Elles peuvent se résumer comme suit :

- Eviter le contact avec les chiens.
- Eviter d'être léché par un chien aux mains ou au visage.

- Faire surveiller les chiens à propriétaires par des vétérinaires pour des traitements vermifuges.
- Ne jamais oublier de bien se laver les mains après un contact avec un chien.
- Apprendre surtout aux enfants à se laver systématiquement les mains après avoir joué avec des chiens ou touché des ustensiles ou autres objets souillés par des chiens.
- Laver soigneusement avec eau javellisée les légumes destinés à être mangés crus (3 à 4 gouttes par litre d'eau)
- Détruire les viscères infestés de ténia échinocoque.
- Empêcher les chiens de se nourrir des viscères infestés par le ténia échinocoque.
- Ecarter les chiens des habitations et des potagers.
- Eviter que les chiens ne lèchent les assiettes et les plats.

## **2/ Mesures collectives :**

Ces mesures visent avant tout à interrompre le cycle entre l'hôte définitif et les hôtes intermédiaires. Il s'agit de tous les aspects liés à la lutte contre les chiens errants ainsi que le contrôle de l'abattage du bétail pour la consommation de viandes. Les principales mesures sont :

- Améliorer les conditions de l'abattage réglementé (abattoirs et tueries en milieu rural).
- Renforcer le contrôle vétérinaire des viandes en milieu rural.

- Lutter contre l'abattage clandestin.
- Ne jamais donner directement aux chiens, les organes des hôtes intermédiaires contenant des kystes.
- Interdire l'accès des chiens, aux abattoirs.
- Lutter contre les chiens errants.
- Procéder à l'élimination des organes infestés selon les techniques recommandées pour empêcher les chiens ou les animaux sauvages de les manger.
- Soumettre tous les chiens à propriétaires à un traitement vermifuge, au praziquantel, tous les six mois et ne les donner à manger de la viande crue ni les laisser manger les déchets provenant d'animaux tués pour leur viande.
- Renforcer l'arsenal juridique règlement les lieux et conditions d'abattage et le contrôle sanitaire.

## **X/ Perspectives thérapeutiques :**

### **1/ Vaccination :**

#### **a/ Le vaccin EG95 :**

Actuellement il y a un vaccin connu sous le nom de EG95 qui peut protéger les ovins, les caprins et les bovins contre le kyste hydatique. Ce vaccin existe sous forme de trois doses, les deux premières doses sont réalisées à un mois d'intervalle assurent une protection de 90% pendant une durée de 12 mois. Une troisième vaccination réalisée à 12 mois renforce la protection qui passe à 99% et qui sera maintenu pendant une période de 11 mois. [45]

#### **b/ Le vaccin rEg 14-3-3 :**

Li ZJ et all. a étudiée l'immunité protectrice contre l'échinococcose granulosus chez les souris immunisées avec le vaccin rEg 14-3-3.

Les résultats indiquent que ce vaccin pourrait induire un niveau élevé d'immunité protectrice (84,47%).

La même étude affirme que ce vaccin pourrait être prometteur pour prévenir le kyste hydatique. [67]

### **2/ Traitement médical:**

Actuellement, plusieurs axes de recherche, qui visent à rechercher la meilleure molécule thérapeutique, sont en cours d'évaluation chez l'animal, dont l'association flubendazole-ivermectine et ABZ-lufénuron. [76]



## *Conclusion*



L'échinococcose péritonéale est assez rare, elle est souvent secondaire à une rupture ou à une fissure discrète d'un kyste hydatique hépatique. Le tableau clinique est très polymorphe, allant de la simple découverte fortuite à la forme généralisée en passant par certaines formes compressives.

L'imagerie médicale est une étape essentielle dans le diagnostic de l'hydatidose, fondée sur l'échographie et la TDM.

Le traitement chirurgical permet l'exérèse du kyste hydatique, alors que le traitement médical est utilisé pour éviter les récurrences ou dans les cas où les foyers de l'hydatidose sont inaccessibles à la chirurgie.

La conduite vis-à-vis du périkyste vise à préférer un geste simple même incomplet à un geste comportant un risque vital.

Le traitement percutané représente une alternative raisonnable surtout en cas de récurrence après chirurgie.

L'hydatidose péritonéale est difficile à traiter entièrement car elle est pourvoyeuse de récurrences et aboutit à des sujets multi opérés d'où sa dénomination hydatidose maligne.

Le pronostic de l'hydatidose péritonéale diffuse reste assez sombre ; c'est la précocité du diagnostic et du traitement des localisations primitives qui peuvent diminuer cette complication.



## *Résumé*



## **Résumé**

**Thème** : Hydatidose péritonéale chez l'enfant

**Auteur** : Omar MOURAFIQ

**Mots clés** : Hydatidose – péritoine – Enfant - Traitement

### **Introduction** :

L'hydatidose est fréquente dans les pays de forte endémie comme le Maroc. La localisation péritonéale est rare, le plus souvent secondaire à un kyste hydatique du foie. Sa forme primitive serait due à une dissémination hématogène par voie artérielle.

Son diagnostic positif repose généralement sur les données de l'imagerie et la sérologie hydatique.

Le traitement est chirurgical, couplé à un traitement médical, mais le véritable traitement demeure la prévention qui vise à interrompre le cycle parasitaire.

### **Matériels et méthodes** :

L'étude s'est porté sur 5 cas d'hydatidose péritonéale hospitalisés au service de chirurgie pédiatrique « A » de l'hôpital d'enfants de Rabat, entre janvier 2002 et janvier 2013 afin d'analyser les aspects épidémiologiques, cliniques, paracliniques ainsi que les modalités thérapeutiques et leurs efficacités.

### **Résultats** :

Hydatidose péritonéale représente 1,4% des 338 Kystes hydatiques opérés dans le service toutes les localisations confondues durant la même période.

L'atteinte masculine était prédominante et représentait 60%. L'âge variait entre 05 et 15 ans, issu dans la majorité des cas de zones rurales avec la notion de contact avec les chiens dans 80%.

Le diagnostic a reposé sur des arguments épidémiologiques et clinico-radiologiques.

La sérologie a été faite chez deux malades de cette série et elle était positive.

Les lésions associées sont représentées par : deux kystes hydatiques du foie, un kyste hydatique du poumon, un kyste hydatique du rein et un kyste hydatique du muscle trapèze.

La majorité de nos patients ont bénéficié d'un traitement chirurgical conservateur avec une bonne évolution post opératoire.

Le traitement médical est utilisé chez tous nos patients.

Aucun cas de mortalité ni de récurrence n'a été enregistré.

## **Abstract**

**Theme:** Peritoneal hydatidosis in children

**Author:** Omar MOURAFIQ

**Keywords:** Hydatid - peritoneum - Children - Treatment

### **Introduction:**

The hydatid disease is common in highly endemic countries such as Morocco. Peritoneal hydatidosis is a rare location for hydatid disease, most often secondary to a hydatid cyst of the liver. Its primitive form is due to hematogenous spread through blood.

The positive diagnosis is usually based on the imaging data and hydatid serology.

Surgical treatment is coupled to a medical treatment, but the real treatment is prevention, which aims to stop the parasite cycle.

### **Materials and methods:**

The study focused on five cases of peritoneal hydatidosis hospitalized in the Pediatric Surgery "A" Children's Hospital of Rabat, between January 2002 and January 2013 to analyze the epidemiological, clinical, paraclinical and the therapeutic modalities and their effectiveness.

### **Results:**

Peritoneal hydatidosis is 1,4% of 338 hydatid cysts operated in all locations combined during the same period service.

The men's involvement was predominant and accounted for 60%. The age ranged between 05 and 15 years, from the majority of cases of rural areas with the concept of contact with dogs in 80%.

The diagnosis was based on epidemiological and clinical-radiological arguments.

Serology was performed in two patients in this series and it was positive.

Associated lesions are represented by two hydatid cysts of the liver, lung hydatid cyst, hydatid cyst of the kidney and a hydatid cyst of the trapezius muscle.

The majority of our patients underwent conservative surgery with a good postoperative course.

Medical treatment is used in all patients.

No mortality or recurrence was recorded.

## ملخص

**الموضوع:** العداري البريتوني عند الطفل

**من طرف:** عمر مرافق

**الكلمات الأساسية:** العداري – الصفاق – الطفل – العلاج

### مقدمة

مرض العدارية هو شائع في البلدان الموبوءة بشدة مثل المغرب. التوطن البريتوني أمر نادر الحدوث، وعادة ما يكون راجع للكيسة العدارية الكبدية. التوطن البريتوني البدائي راجع إلى إنتشار الطفيلي عن طريق الدم

التشخيص يستند عادة على بيانات التصوير وعلى الأمصال للعدارية  
العلاج هو جراحي مقترن بالعلاج الطبي ، ويكمن العلاج الحقيقي في الوقاية التي تهدف الى قطع دورة حياة الطفيلية

### مواد وطرق

ركزت الدراسة على 5 حالات من داء العداري البريتوني، التي ادخلت الى مستشفى الأطفال بالرباط قسم الجراحة "أ" في الفترة الممتدة بين يناير 2002 ويناير 2013 ، قصد تحليل مختلف المعطيات الوبائية، السريرية، التكميلية وكذلك مختلف الطرق العلاجية وفعاليتها

### نتائج

العداري البريتوني يمثل 4,1% من 338 حويصلة مائية تم تشخيصها في انحاء مختلفة من الجسم وتم اجراء العملية لها في القسم في نفس الفترة  
غالبية مرضانا كانوا من الذكور و يمثلون 60% ، تراوحت اعمارهم بين 05 و 15 سنة، ينحدر معظمهم من أصل قروي، مع مفهوم التقارب مع الكلاب بنسبة 80 %.  
استند التشخيص على الحجج الوبائية، السريرية والإشعاعية  
تم إجراء الأمصال العدارية عند مريضين من هذه السلسلة، وكانت النتيجة ايجابية  
العداري البريتوني كان مصاحباً: بالعداري الكبدية في حالتين و العداري الرئوي في حالة واحدة والعداري الكلوي في حالة واحدة فيما تم تسجيل حالة واحدة للكيسة العدارية على مستوى العظلة شبه المنحرفة.

غالبية مرضانا عولجو بعملية جراحية محافظة مع تطور جيد

تم استخدام العلاج الطبي عند جميع المرضى

لم تسجل أية حالة وفاة أو انتكاس



## *Bibliographie*



- [1] **Abi F, El fares, Khaiz, Bouzidi A**  
Les localisations inhabituelles du kyste hydatique à propos de 40 cas.  
J chirurgie (Paris) 1989, 126, N°5 ; 307-312
- [2] **Aeberhard P, Fuhrmann R, Strahm P, et al.**  
Surgical treatment of hydatid disease of the liver: an experience from outside the endemic area. Hepatogastroenterology. 1996; 43:627-636.
- [3] **Ahmed G, Nejmeddine A and Mohamed Issam B**  
Gastrointestinal: Peritoneal hydatidosis  
Journal of Gastroenterology and Hepatology 22 (2007) 1347
- [4] **Alimi F, Limayem F, Magarrech I, Marzouk M, Jerbi S, Mlika S, Ennabli K**  
Kyste hydatique vertébral primitif à extension médiastinale postérieure compliquée d'une paraplégie  
Revue des Maladies Respiratoires  
Volume 29, Issue 7, Septembre 2012, Pages 908-911
- [5] **Aurousseau et Martinon F.**  
KH pelvien unique rompu un aspect régulier de l'échinococcose péritonéale secondaire  
J.chir (Paris) 1977, 144 N°3 : 167-174
- [6] **Avaro J.-P, Thefenne H, Brioude G. Orsini B., Garnotel E., Thomas P.**  
Place de la chirurgie dans les parasitoses pulmonaires.  
Revue de pneumologie clinique : Volume 68, issue 2, Avril 2012, pages117-122

**[7] Bastid C, Sahel J.**

Le traitement percutané des kystes hydatiques est dorénavant une réalité validée par l'OMS

Département d'hépatogastroentérologie

Hôpital sainte-Marguerit

Hépatogastro. Volume 11, Numéro 2, 123-8, Mars-Avril 2004, Mini-revue 1

**[8] Bahra. F.**

Kyste hydatique du foie compliqué vu en urgence (à propos de 31 cas).

Thèse Méd. Casablanca, 1990, n°128

**[9] Ben Ahmed Y, Khemekhem R, Nouria F, Boukedi A, Rahay H, Charieg A, Ghorbel S, Jlidi S, Chaouachi B.**

Kyste hydatique retrovésical chez l'enfant : à propos de quatre cas

Journal de Pédiatrie et de Puériculture

Volume 25, Issue 3, June 2012, Pages 131–135

**[10] Benamr S, Mohammadine E, Essadel A, Lahlou K, Taghy A, Chad B, Zizi A, Belmahi A.**

L'hydatidose péritonéale secondaire mise au point à propos d'une série de 50 cas

Médecine du Maghreb 2000 n°82

**[11] Benamer S, et al.**

L'hydatidose péritonéale secondaire

Maghreb Médical 1999, 334 :30-3

**[12] Benhamiche H, Sottier D, Funes De la Vega M, Cuisenier B, Mejean N, Krausé D.**

Hydatidose péritonéale secondaire à la rupture d'un kyste hydatique hépatique.

Journal de radiologie diagnostique et interventionnelle. 2012.10.011

- [13] **Bégué P, Jacques A,**  
Pathologies infectieuses de l'enfant.  
Elsevier Masson
- [14] **Bellil S, Limaiem F, Bellil K, Chelly I, Mekni A, Haouet S, Kchir N, Zitouna M**  
Profil épidémiologique des kystes hydatiques extra pulmonaires: A propos d'une série tunisienne de 265 cas  
La Tunisie Médicale - 2009 ; Vol 87 ( n°02 ) : 123 – 1267
- [15] **Bennani S, EL Mrini M, Raji A, Meziane F, Benjelloun S**  
Les KH retro-vésicaux et rétropéritonéaux isolés A propos de 5 cas  
Ann urol, 1992, 26, N° 6-7, 344-349
- [16] **Biava. M.F, Kures L.**  
Diagnostic biologique des échinococcoses.  
Revu. Prat. 1990, 40 (3) : 201 - 204.
- [17] **Bouday E, Samai A, Hajji A, Jana M**  
Echinococcose péritonéale. Un aspect singulier à propos d'un cas.  
Médecine et Armées 1979 ; 7 : 37-40
- [18] **Bourree P, Gayral F**  
EMC, Paris, Foie (1) 023-A10-1982
- [19] **Bye A, Niron H, Özer, Dolunay H**  
Encysted peritoneal hydatidosis; unusual ultrasonographic and clinical presentation of liver echinococcosis.  
British journal of radiology 1981, 54,339-340

- [20] **Calmakci M, Sayek I**  
Prophylactic effect of Albendazole in experimental peritoneal hydatidosis  
Hepato-Gastro enterol 39, 1992; 424-426
- [21] **Caremani M, Antonio E and al**  
Abdominal cystic hydatid disease (CHD) : classification of sonographic  
Appearance and response to treatment  
Jclin Ultrasound 1996, 24, N°9 , November/December : 491-500
- [22] **Carmoi T, Farthouat P, Nicolas X, Debonne J.M, Klotz F.**  
Kystes hydatiques du foie.  
EMC (Elsevier Masson SAS, Paris), Hépatologie, 7-023-A-10, 2008.
- [23] **Chehab. F, Khaiz D, Bouzidi A.**  
La surveillance post opératoire du kyste hydatique du foie opéré  
Médecine du Maghreb 1997 n°66.
- [24] **Coinand C, Goddio AS**  
Rupture dans le péritoine des kystes hydatiques du foie.  
Rev prat 1978, 28 : 2903-8
- [25] **Congiotti L, Musicsan P, Begni A, De Cezare V and al**  
Unusual localisations of hydatid disease : a 18 year experience  
Giorn chir 1994, vol 15, N° 3 ( Marzo) : 83-86
- [26] **Costamagna D, Maiocchi R ,Zampogna A,Alonzo A, Ambrosini R,  
Stecco A,and Mercalli F.**  
Peritoneal Hydatidosis  
Case Reports in Medicine  
Volume 2010, Article ID 714106, 2 pages

- [27] **Daali M, Hssaida R , Zoubir M, Hda A, Hajji A**  
Hydatidose péritonéale. A propos de 25 cas marocains  
Cahiers d'études et de recherches francophones / Santé . Volume 10, Numéro 4,  
255-60, Juillet - Août 2000, Etudes originales.
- [28] **D.E.L.M. Guide de lutte contre l'hydatidose 2007**  
www. Sante.gov.ma
- [29] **Denis G,**  
Histoire naturelle et traitement chirurgical du kyste hydatique du foie.  
Hôpital Rothschild, paris, Médecins sans frontières
- [30] **Derfoufi O, Ngoh Akwa E, Elmaataoui A, Miss E, Esselmani H,  
Lyagoubi M, Aoufi S**  
Profil épidémiologique de l'hydatidose au Maroc de 1980 à 2008  
Annales de biologie clinique, volume 70, Numéro 4, 457-61 Juillet – Août 2012
- [31] **Deve F.**  
La pseudo-tuberculose du péritoine  
Arch. Méd. Exp. Anat. Pathol. : 1907,347
- [32] **Deve F**  
L'échinococcose secondaire du péritoine  
L'échinococcose secondaire Masson édit, Paris, 1949 ; 39-70
- [33] **Doffoel M, Laidoudi A, Schneller M, Reys PH et coll**  
La pseudo-tuberculose hydatique du péritoine. A propos d'une forme autochtone.  
Sem.Hôp.Paris 1982, 58, N°4 : 246-249

- [34] Dosmagambetov SP**  
Laparoscopic treatment of liver hydatid disease in pediatric practice.  
Khirurgiia (Mosk). 2010;(4):51-3)
- [35] Dumon H, Quilici M**  
Parasitologie, épidémiologie et prophylaxie du KH  
Revu. Prat 1978, 28, 2827-2834
- [36] El Mansari O, Zentar A, Sair K, Sakit F, Bounaim A, Janati IM.**  
L'hydatidose péritonéale. A propos de 12 cas  
Service de chirurgie viscérale et vasculaire, hôpital militaire d'instruction  
Mohammed V, Rabat, Maroc.  
Ann chir 2000 ; 125 : 353-7
- [37] Erguney S, Tortum O, Haydar Taspinar A, et coll**  
Les KH compliqués du foie  
Ann Chir 1991, 45, N° 7 ; 584-589
- [38] Esposito G.**  
L'hydatopéritoine chez l'enfant. A propos de 2 cas  
Ann. Chir inf 1977, 18, 1, 29-37
- [39] Faik M, Oudanane M, Halhal A, Housni K, Ahalat M, Baroudi S**  
Cholangite sclérosante caustique, à propos d'un cas.  
Médecine de Maghreb 1998 N° 69
- [40] Fagniez P, Serpeau , Thomson C**  
Peritonites aiguës  
Encycl Méd. chir estomac- intestin 1982, 9045 A10,6

- [41] **Gallot D, Mansouri A, Charlier A**  
KH du foie. traitement par résection du dome saillant  
Méd chir dig, 1984, 57 ; 1542-1546
- [42] **Gharbi HA, Hassaine W, Abdesselam K**  
L'hydatidose abdominale à l'échographie, réflexion et aspect particuliers.  
Ann Radiol 1985, 28-31-4
- [43] **Haddad N, Tabbane S, Elouzo N**  
Aspects Clinique et problèmes de diagnostic des échinococcoses du péritoine  
Tunisie Méd., 1976, 54, 753-764
- [44] **Hafsa C, Belguith M, Colli M ,et al**  
Imagerie du kyste hydatique du poumon chez l'enfant  
J. Radiol 2005 ; 86 : 405-10
- [45] **Heath DD, Robinson C, Shakes T, Huang Y, Gulnur T, Shi B, Zhang Z, Anderson GA, Lightowlers MW.**  
Vaccination of bovines against *Echinococcus granulosus* (cystic echinococcosis).  
Ag Research Limited, Grasslands Research Centre, Private Bag 11008, Palmerston North 4442, New Zealand. Vaccine. 2012 Apr 26;30(20):3076-81. doi: 10.1016/j.vaccine.2012.02.073. Epub 2012 Mar 8
- [46] **Henri Rouviere, André Dalmas.**  
Tronc anatomie humaine descriptive, topographique et fonctionnelle  
XIVémeédition, tronc 2 ,Paris , édition Masson, P: 432-458
- [47] **Hiadalgo Pascual. M, Barquet Esteve N ,**  
Hepatic hydatidosis, 7.435 cases  
Rev. Esp. Enf. Digest 1987, 71,103-109

- [48] **Hirrache L, et al**  
Kyste hydatique du foie et échinococcose péritonéale.  
Tunisie Médicale 1986 ; 64 : 409-12
- [49] **[http://www.dematice.org/ressources/DCEM1/Chirurgie\\_generale](http://www.dematice.org/ressources/DCEM1/Chirurgie_generale)**  
(Consulté le 29/07/2013)
- [50] **[http://www.docteurbastid.com/kystes\\_hydatiques.php](http://www.docteurbastid.com/kystes_hydatiques.php)**  
(Consulté le 09/10/2013)
- [51] **<http://www.med.univ-rennes1.fr>**  
(Consulté le 29/07/2013)
- [52] **<http://oatao.univ-toulouse.fr>**  
La lutte contre l'hydatidose en Sardaigne.
- [53] **<http://pe.sfrnet.org/Data/ModuleConsultationPoster/pdf/2008>**  
Imagerie de l'hydatidose péritonéale. A propos de 23 cas (consulté le 29/07/2013)
- [54] **Imani F, Gillet J, Benchekroun A**  
Aspects radiologiques des KH du rein
- [55] **Kamina P,**  
Dictionnaire Atlas d'anatomie, A-F
- [56] **Kamina P,**  
Dictionnaire Atlas d'anatomie, P-Z  
Maloine S.A . : 1742-44
- [57] **Kamaoui I, Maaroufi M, Squalli N, Lamhadri M, Tizniti S**  
TROP12 Kyste hydatique péritonéal primitif : un diagnostic différentiel à ne pas méconnaître  
Journal de radiologie, Volume 86, Issue 10, Octobre 2005, Pages 1588

- [58] **Karavias , Dionissios D, Constantine E et al**  
Peritoneal echinococcosis.  
World J. Surg 1996, 20, 337-340
- [59] **Karimi E**  
Localisations abdominales et péritonéales exceptionnelles du KH à propos de 2 cas.  
Sem. Hop. De paris 1981, 57, N° 37,38 ; 1542-46
- [60] **Kary Dakis P, Perrakakis S, Economou N, Ninos A, et coll**  
Traitement chirurgical des ruptures des KH du foie.  
J. Chir ( Paris ) 1984, 131, N° 8-9, P 363-37
- [61] **Kheder A, EL Mekkil, Hamza M, Jeguirim M, et coll**  
Les aspects épidémiologiques, cliniques, radiologiques et immunologiques du KH pulmonaire en Tunisie.  
Ann chir 1983, 37, 82-83
- [62] **Kiari A, Fabre J.M, Mzali R, Domergue J, Beyrouiti MF**  
Les localisations inhabituelles du KH  
Ann. Gastro-entérol Hépatol 1995, 31, N° 5 295-305
- [63] **Klotz F, Nicolas X, Debonne JM, Garcia JF, et Andreu JM.**  
Kystes hydatiques du foie. Encycl Méd Chir ( Editions scientifiques et Médicales Elsevier SAS, Paris)  
Hépatologie, 7-023-A-10,2000, 16p
- [64] **Kourias B**  
Règles actuelles du traitement chirurgical de l'échinococcose secondaire (d'après 110 cas)  
Lyon chir. 195,50,407-417

- [65] **Landa Garcia J.I, Alonso E, Gonzalez Uniare J, and al.**  
Evaluation of solicial. Agents in an experimental  
Hydatid Disease Model  
Eur. Surf Res 1997, 29, 202-208
- [66] **Langer J.C, Rose DB, Keystone J.S, Taylor BR, Langer**  
Diagnosis and management of hydatid disease of the liver a 15 year north American  
experience  
Ann Sur 1984, 199, 412-417
- [67] **Li ZJ, Wang YN, Wang Q, Zhao W.**  
Echinococcus granulosus 14-3-3 protein: a potential vaccine candidate against  
challenge with Echinococcus granulosus in mice.  
Center of Scientific Technology of Ningxia Medical University, Yinchuan 750004,  
Ningxia Hui Autonomous Region, China.  
Biomed Environ Sci. 2012 Jun;25(3):352-8. doi: 10.3967/0895-3988.2012.03.014.
- [68] **Louzi A, jgounni R, Narjis Y, Benelkhaiat R-B, Finech B, El idrissi  
A, Dafli**  
L'hydatidose péritonéale. A propos de 27 cas  
Journal Africain d'Hépatogastroentérologie.  
Décembre 2011, Volume 5, Issue 4, pp 303-307
- [69] **Martinez P.**  
A warning to surgeons who occasionally see hydatid cyst ( lettre)  
Surgery 1989,105, 570
- [70] **Medarhri J , M. El ounani.**  
Rupture aigue post-traumatique d'un kyste hydatique du foie dans le péritoine  
révélée par une péritonite aigue généralisée.  
Médecine du Maghreb 1997 n°62.

- [71] **Médecine et Maladies infectieuses**  
Vol 19, issue 10, Octobre 1989, 439-443
- [72] **Miron D, Kawar B, Lumelsky D, Spiegel R and Horovitz Y**  
Encysted peritoneal hydatidosis in a child — the effectiveness of pre-operative therapy with a combination of praziquantel and albendazole.  
Annals of Tropical Medicine & Parasitology, Vol. 99, No. 6, 577–582 (2005)
- [73] **Mohana V, Parija SC , and Sibal RL**  
Abdominal hydatidosis in Pondicherry india  
Southeast Asian J Trop-Med Public health 1991 Dec 22 suppl; 365-371
- [74] **Mosbih A, Zemni S, Guermazi H, Dahmoul H**  
Le KH rétrovésical ( ou du cul de sac de Douglas) à propos de 3 cas  
Journal d'urologie 1989, 95, N° 8, 465-469
- [75] **Moumen M, EL Alaoui M, El Mansouri A, et coll**  
L'échinococcose péritonéale, problèmes diagnostiques et thérapeutiques à propos de 34 cas  
Chirurgie 1991,117 ; 854-859
- [76] **Noomen F, Mahmoudi A, Fodha Md, Boudokhane M, Hamdi A, Fodha M**  
Traitement chirurgical des kystes hydatiques du foie  
EMC – Techniques chirurgicales – Appareil digestif  
Volume 8, N° 2, mai 2013
- [77] **Nozais JP, Danis M, Loisy M, Gentilini M.**  
Le diagnostic sérologique de l'hydatidose. À propos de 235 cas.  
Pathol Biol 1985;33:238-42.

- [78] **Ousadden A, Raiss M, Hrorra A, AitLaalim S, Alaoui M, Sabbah F, Benamar A, et Ahallat M**  
Kystes hydatiques de la rate: chirurgie radicale ou conservatrice?  
Pan Afr Med J. 2010; 5: 21)
- [79] **Petigny A, Vilain C, Boulez J**  
Hydatidose multiple : hépatosplénique, péritonéale et génitale. Sem Hôp 1980 ; 56 : 685-7.
- [80] **Picard J.D , Parienty R, Ducellter R,**  
TDM dans les KH  
Chirurgie 1980, 106; 683-686
- [81] **Polat FR.**  
Hydatid cyst: open or laparoscopic approach? A retrospective analysis  
State Hospital, Sakarya, Turkey Surg Laparosc Endosc Percutan Tech. 2012 Jun;22(3):264-6. doi: 10.1097/SLE.0b013e318251625c
- [82] **Prousalidis J, K, Tzardinoglou K, Sgouradis L and al**  
Uncommon sites of Hydatid Disease  
World J. Surg 1998, 22 , 17-22
- [83] **Rabii R, Essaki H, Mezzour H, Fekak H, Joual A, Mezian F**  
Le traitement laparoscopique du kyste hydatique rénal (à propos de deux cas).  
Service d'Urologie, CHU Ibn Rochd, Casablanca, Maroc  
J Maroc Urol 2006;1:30-3
- [84] **Rachad M, Fdili F, Slimani O, Chaara H, Bouguern H, Melhouf M,**  
La rupture intra péritonéale d'un kyste hydatique au cours de la grossesse : à propos d'un cas rare.  
The Pan African Medical Journal. 2012;11:1

- [85] **Ramji S, Kulshrestha R , Sehgal S, Khandpur S**  
Primary peritoneal echinococcosis  
Indian Pediatr 1987, 24, 258
- [86] **Rey P, Mbaye P-S, Debonne J-M, Klotz F**  
Foie parasitaire  
EMC - Hépatologie  
Volume 1, Issue 2, June 2004, Pages 69–81
- [87] **Richard A, Davidson M.D**  
Issus in clinical parasitologic the management of hydatid cyst.  
J.Gastro-entéro 1984, 79,379-400
- [88] **Richard L, Wayne vogl.**  
Grays anatomie pour les étudiants  
Edition française 2006
- [89] **Rodrigo J, Ana G, MD, and al**  
Reduction of abdominal hydatid disease with prolonged treatment  
AJG 1997, Jul, 92 (7); 1231-2
- [90] **Settaf A, Bargach S, Aghazadi R, Lahlou M, et coll**  
Traitement de la fistule kysto-bilaire du KH du foie.  
J.chir (Paris) 1991, 128, 133-8
- [91] **Sinner W. N Von , Nyman R, Linjawi T, Ali AM**  
Fine-needle aspiration biopsy of hydatid cycts  
Acta Radiol 1995, 36; 168-172
- [92] **Steib A, Schmidt-Mutter, Bachellier Ph, Dupeyron J.P**  
Anesthésie pour chirurgie hépatique (en dehors de la transplantation).  
Conférences d'actualisation 2001, p : 369-384. Septembre 2001

- [93] **Taylor D, Morris D**  
Combination chemotherapy is more effective in post spillage prophylaxis for hydatid disease Than either Albendazole or praziquantel alone.  
Br. J. Surg 1989, 76, 954
- [94] **Teggi A, Lastilla MG, De Rosa F.**  
Therapy of human hydatid disease with mebendazole and albendazole.  
Antimicrob agents chemother 1993;37:1679–84
- [95] **Tonnelet R, Jausset F, Tissier S, Laurent V**  
Rupture spontanée d'un kyste hydatique et choc anaphylactique  
Journal de radiologie (2011) 92, 735—738
- [96] **Versaci A, Scuderi G, Rosato A, Angio LG, Oliva G, Sfuncia G, Saladino E, Macri A.**  
Rare localization of echinococcosis: personal experience  
ANZ.J.Surg.2005; 75;986-991
- [97] **Wattre P, Capron M, Bekhti A, Capron A.**  
Diagnostic immunologique de l'hydatidose. 139 observations.  
Nouv Presse Med 1980; 9:305-9.
- [98] **[Www.bioweb.uwlax.edu](http://www.bioweb.uwlax.edu)** (consulté le 02/08/2013)
- [99] **[Www.clem.mscd.edu](http://www.clem.mscd.edu)** (consulté le 02/08/2013)
- [100] **[Www.ledamed.org/IMG/html/doc-10799.html](http://www.ledamed.org/IMG/html/doc-10799.html)**  
Diagnostic biologique de l'hydatidose (consulté le 02/08/2013)
- [101] **[www.santemaghreb.com/kiosque/maghreb](http://www.santemaghreb.com/kiosque/maghreb)**  
(Consulté le 09/10/2013)

- [102] **www.stanford.edu/group/parasites**  
(Consulté le 02/08/2013)
- [103] **www.ulb.ac:**  
Echinococcus granulosus (consulté le 02/08/2013)
- [104] **www.vulgaris-medical.com/image-medicale/echinococcose- de-  
kyste-hydatique**  
(Consulté le 02/08/2013)
- [105] **Zait H, et al.**  
Profil épidémiologique de 290 cas d'échinococcose kystique humaine diagnostiqués au CHU Mustapha d'Alger (2006 à 2011).  
Pathol Biol (Paris) (2013),  
<http://dx.doi.org/10.1016/j.patbio.2013.03.001>.

## *Serment d'Hippocrate*

Au moment d'être admis à devenir membre de la profession médicale, je m'engage solennellement à consacrer ma vie au service de l'humanité.

- Je traiterai mes maîtres avec le respect et la reconnaissance qui leur sont dus.
- Je pratiquerai ma profession avec conscience et dignité. La santé de mes malades sera mon premier but.
- Je ne trahirai pas les secrets qui me seront confiés.
- Je maintiendrai par tous les moyens en mon pouvoir l'honneur et les nobles traditions de la profession médicale.
- Les médecins seront mes frères.
- Aucune considération de religion, de nationalité, de race, aucune considération politique et sociale ne s'interposera entre mon devoir et mon patient.
- Je maintiendrai le respect de la vie humaine dès la conception.
- Même sous la menace, je n'userai pas de mes connaissances médicales d'une façon contraire aux lois de l'humanité.
- Je m'y engage librement et sur mon honneur.

# قسم أبقراط

بسم الله الرحمن الرحيم

أقسم بالله العظيم

في هذه اللحظة التي يتم فيها قبولي عضوا في المهنة الطبية أتعهد علانية:

- ◀ بأن أكرس حياتي لخدمة الإنسانية .
- ◀ وأن أحترم أساتذتي وأعترف لهم بالجهد الذي يستحقونه .
- ◀ وأن أمارس مهنتي بواجب من ضميري وشر في جعل صحة مريض هدي في الأول .
- ◀ وأن لا أفشي الأسرار المعهودة إلي .
- ◀ وأن أحافظ بكل ما لدي من وسائل على الشرف والتقاليد النبيلة لمهنة الطب .
- ◀ وأن أعتبر سائر الأطباء إخوة لي .
- ◀ وأن أقوم بواجبي نحو مرضاي بدون أي اعتبار ديني أو وطني أو عرقي أو سياسي أو اجتماعي .
- ◀ وأن أحافظ بكل حزم على احترام الحياة الإنسانية منذ نشأتها .
- ◀ وأن لا أستعمل معلوماتي الطبية بطرق يضر بحقوق الإنسان مهما لاقيت من تهديد .
- ◀ بكل هذا أتعهد عن كامل اختياري ومقسما بشري في .

والله على ما أقول شهيد .

**العداري البريتوني عند الطفل**  
( بصدد 05 حالات )

**أطروحة**

قدمت ونوقشت علانية يوم : .....

من طرفه

**السيد : عمر مرافق**

المزاد في : 24 مارس 1987 بأكادير

طبيب داخلي بالمركز الاستشفائي الجامعي ابن سينا بالرباط

من المدرسة الملكية لمصلحة الصحة العسكرية - الرباط

**لنيل شهادة الدكتوراه في الطب**

الكلمات الأساسية: العداري - الصفاق - الطفل - العلاج.

تحت إشراف اللجنة المكونة من الأساتذة

رئيس

مشرف

أعضاء

السيد : محمد نجيب بنحماموش

أستاذ في جراحة الأطفال

السيد : منير كسرى

أستاذ في جراحة الأطفال

السيد : هشام زرهوني

أستاذ في جراحة الأطفال

السيد : عبد المنعم آيت علي

أستاذ في جراحة الأحشاء

السيدة : هدى أوبجة نبوي

أستاذة في جراحة الأطفال