



UNIVERSITE CADI AYYAD  
FACULTE DE MEDECINE ET DE PHARMACIE  
MARRAKECH

Année 2013

Thèse N : 82

**La prise en charge des malformations artério-veineuses intracrâniennes : expérience du service de neurochirurgie au CHU Mohammed VI**

---

**THESE**

PRESENTÉE ET SOUTENUE PUBLIQUEMENT LE .../.../2013  
**PAR**

**M<sup>lle</sup> majda ABOUTAIB**

Née le 10 Février 1987 à Souk sebt

**POUR L'OBTENTION DU DOCTORAT EN MEDECINE**

---

**MOTS-CLÉS :**

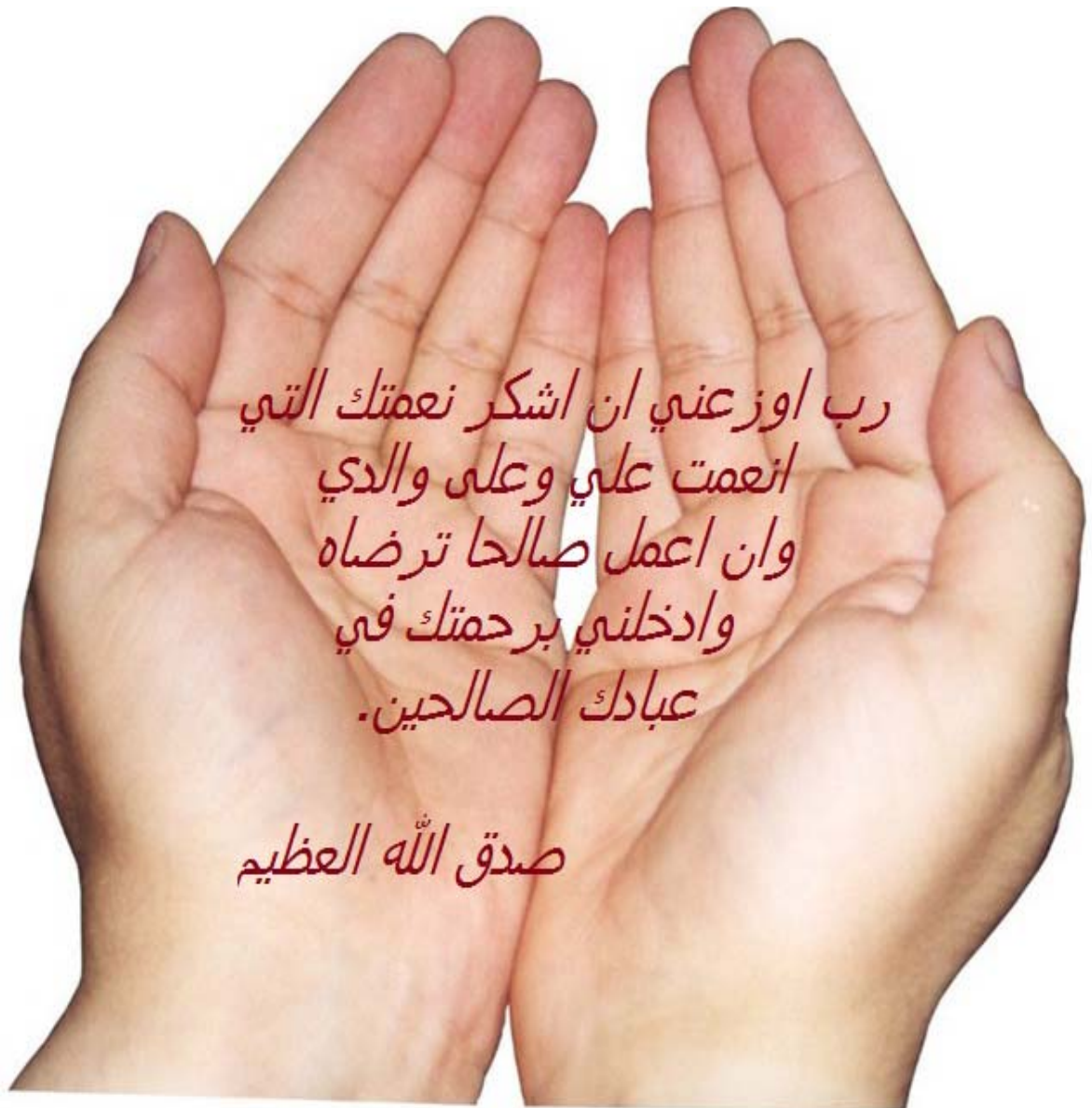Malformation artério-veineuse cérébrale-cerveau-imagerie-chirurgie.

---

**JURY**

<b>Mr. S. AITBENALI</b> Professeur de Neurochirurgie	<b>PRÉSIDENT</b>
<b>Mr. M. ELMEJJATI</b> Professeur agrégé de Neurochirurgie	<b>RAPPORTEUR</b>
<b>Mr. A. ELFIKRY</b> Professeur agrégée de Radiologie	} <b>JUGES</b>
<b>Mr. H. GHANNANE</b> Professeur de Neurochirurgie	
<b>Mr. M. ZOUBIR</b> Professeur de réanimation et d'anesthésie	

# بِسْمِ اللَّهِ الرَّحْمَنِ الرَّحِيمِ



رب اوزعني ان اشكر نعمتك التي  
انعمت علي وعلى والدي  
وان اعمل صالحا ترضاه  
وادخلني برحمتك في  
عبادك الصالحين.

صدق الله العظيم



*Au moment d'être admis à devenir membre de la profession médicale, je m'engage solennellement à consacrer ma vie au service de l'humanité.*

*Je traiterai mes maîtres avec le respect et la reconnaissance qui leur sont dus.*

*Je pratiquerai ma profession avec conscience et dignité. La santé de mes malades sera mon premier but.*

*Je ne trahirai pas les secrets qui me seront confiés.*

*Je maintiendrai par tous les moyens en mon pouvoir l'honneur et les nobles traditions de la profession médicale.*

*Les médecins seront mes frères.*

*Aucune considération de religion, de nationalité, de race, aucune considération politique et sociale, ne s'interposera entre mon devoir et mon patient.*

*Je maintiendrai strictement le respect de la vie humaine dès sa conception.*

*Même sous la menace, je n'userai pas mes connaissances médicales d'une façon contraire aux lois de l'humanité.*

*Je m'y engage librement et sur mon honneur.*

*Déclaration Genève, 1948.*





*LISTE DES PROFESSEURS*

**UNIVERSITE CADI AYYAD**  
**FACULTE DE MEDECINE ET DE PHARMACIE**  
**MARRAKECH**

Doyen Honoraire

: Pr. Badie-Azzamann MEHADJI

**ADMINISTRATION**

Doyen

: Pr. Abdelhaq ALAOUI YAZIDI

Vice doyen à la recherche et la coopération

: Pr. Ag. Mohamed AMINE

Secrétaire Général

: Mr. Azzeddine EL HOUDAIGUI

**PROFESSEURS D'ENSEIGNEMENT SUPERIEUR**

ABOULFALAH	Abderrahim	Gynécologie – Obstétrique B
ABOUSSAD	Abdelmounaim	Néonatalogie
AIT BENALI	Said	Neurochirurgie
AIT SAB	Imane	Pédiatrie B
AKHDARI	Nadia	Dermatologie
ALAOUI YAZIDI	Abdelhaq	Pneumo-phtisiologie
AMAL	Said	Dermatologie
ASMOUKI	Hamid	Gynécologie – Obstétrique A

ASRI	Fatima	Psychiatrie
BELAABIDIA	Badia	Anatomie-Pathologique
BENELKHAIAT BENOMAR	Ridouan	Chirurgie – Générale
BOUMZEBRA	Drissi	Chirurgie Cardiovasculaire
BOUSKRAOUI	Mohammed	Pédiatrie A
CHABAA	Laila	Biochimie
CHOULLI	Mohamed Khaled	Neuropharmacologie
ESSAADOUNI	Lamiaa	Médecine Interne
FIKRY	Tarik	Traumatologie- Orthopédie A
FINECH	Benasser	Chirurgie – Générale
GHANNANE	Houssine	Neurochirurgie
KISSANI	Najib	Neurologie
KRATI	Khadija	Gastro-Entérologie
LOUZI	Abdelouahed	Chirurgie générale
MAHMAL	Lahoucine	Hématologie clinique
MANSOURI	Nadia	stomatologie et chirurgie maxillo faciale
MOUDOUNI	Said mohammed	Urologie
MOUTAOUAKIL	Abdeljalil	Ophtalmologie
NAJEB	Youssef	Traumato - Orthopédie B
RAJI	Abdelaziz	Oto-Rhino-Laryngologie
SAIDI	Halim	Traumato - Orthopédie A

SAMKAOUI	Mohamed Abdenasser	Anesthésie- Réanimation
SARF	Ismail	Urologie
SBIHI	Mohamed	Pédiatrie B
SOUMMANI	Abderraouf	Gynécologie-Obstétrique A
YOUNOUS	Saïd	Anesthésie-Réanimation

## **PROFESSEURS AGREGES**

ADERDOUR	Lahcen	Oto-Rhino-Laryngologie
ADMOU	Brahim	Immunologie
AMINE	Mohamed	Epidémiologie - Clinique
ARSALANE	Lamiae	Microbiologie- Virologie (Militaire)
BAHA ALI	Tarik	Ophtalmologie
BOUKHIRA	Abderrahman	Biochimie-Chimie (Militaire)
BOURROUS	Monir	Pédiatrie A
CHAFIK	Aziz	Chirurgie Thoracique (Militaire)
CHELLAK	Saliha	Biochimie-chimie (Militaire)
CHERIF IDRISSE EL GANOUNI	Najat	Radiologie
DAHAMI	Zakaria	Urologie
EL ADIB	Ahmed rhassane	Anesthésie-Réanimation
EL FEZZAZI	Redouane	Chirurgie Pédiatrique
EL HATTAOUI	Mustapha	Cardiologie
EL HOUDZI	Jamila	Pédiatrie B

ELFIKRI	Abdelghani	Radiologie (Militaire)
ETTALBI	Saloua	Chirurgie – Réparatrice et plastique
KHALLOUKI	Mohammed	Anesthésie-Réanimation
KHOULALI IDRISSE	Khalid	Traumatologie-orthopédie (Militaire)
LAOUAD	Inas	Néphrologie
LMEJJATI	Mohamed	Neurochirurgie
MANOUDI	Fatiha	Psychiatrie
NEJMI	Hicham	Anesthésie - Réanimation
OULAD SAIAD	Mohamed	Chirurgie pédiatrique
TASSI	Noura	Maladies Infectieuses

### **PROFESSEURS ASSISTANTS**

ABKARI	Imad	Traumatologie-orthopédie B
ABOU EL HASSAN	Taoufik	Anesthésie - réanimation
ABOUSSAIR	Nisrine	Génétique
ADALI	Imane	Psychiatrie
ADALI	Nawal	Neurologie
AGHOUTANE	El Mouhtadi	Chirurgie – pédiatrique
AISSAOUI	Younes	Anesthésie Réanimation (Militaire)
AIT BENKADDOUR	Yassir	Gynécologie – Obstétrique A
AIT ESSI	Fouad	Traumatologie-orthopédie B
ALAOUI	Mustapha	Chirurgie Vasculaire périphérique (Militaire)

ALJ	Soumaya	Radiologie
AMRO	Lamyae	Pneumo - phtisiologie
ANIBA	Khalid	Neurochirurgie
BAIZRI	Hicham	Endocrinologie et maladies métaboliques (Militaire)
BASRAOUI	Dounia	Radiologie
BASSIR	Ahlam	Gynécologie – Obstétrique B
BELBARAKA	Rhizlane	Oncologie Médicale
BELKHOU	Ahlam	Rhumatologie
BENALI	Abdeslam	Psychiatrie (Militaire)
BEN DRISS	Laila	Cardiologie (Militaire)
BENCHAMKHA	Yassine	Chirurgie réparatrice et plastique
BENHADDOU	Rajaa	Ophtalmologie
BENHIMA	Mohamed Amine	Traumatologie-orthopédie B
BENJILALI	Laila	Médecine interne
BENZAROUEL	Dounia	Cardiologie
BOUCHENTOUF	Rachid	Pneumo-phtisiologie (Militaire)
BOUKHANNI	Lahcen	Gynécologie – Obstétrique B
BOURRAHOuat	Aicha	Pédiatrie
BSSIS	Mohammed Aziz	Biophysique
CHAFIK	Rachid	Traumatologie-orthopédie A
DAROUASSI	Youssef	Oto-Rhino – Laryngologie (Militaire)

DIFFAA	Azeddine	Gastro - entérologie
DRAISS	Ghizlane	Pédiatrie A
EL AMRANI	Moulay Driss	Anatomie
EL ANSARI	Nawal	Endocrinologie et maladies métaboliques
EL BARNI	Rachid	Chirurgie Générale (Militaire)
EL BOUCHTI	Imane	Rhumatologie
EL BOUIHI	Mohamed	Stomatologie et chirurgie maxillo faciale
EL HAOUATI	Rachid	Chirurgie Cardio Vasculaire
EL HAOURY	Hanane	Traumatologie-orthopédie A
EL IDRISSE SLITINE	Nadia	Pédiatrie (Néonatalogie)
EL KARIMI	Saloua	Cardiologie
EL KHADER	Ahmed	Chirurgie Générale (Militaire)
EL KHAYARI	Mina	Réanimation médicale
EL MEHDI	Atmane	Radiologie (Militaire)
EL MGHARI TABIB	Ghizlane	Endocrinologie et maladies métaboliques
EL OMRANI	Abdelhamid	Radiothérapie
FADILI	Wafaa	Néphrologie
FAKHIR	Bouchra	Gynécologie – Obstétrique A
FAKHIR	Anass	Histologie -embryologie cytogénétique
FICHTALI	Karima	Gynécologie – Obstétrique B
HACHIMI	Abdelhamid	Réanimation médicale
HAJJI	Ibtissam	Ophtalmologie

HAOUACH	Khalil	Hématologie biologique
HAROU	Karam	Gynécologie – Obstétrique B
HOCAR	Ouafa	Dermatologie
JALAL	Hicham	Radiologie
KADDOURI	Said	Médecine interne (Militaire)
KAMILI	El ouafi el aouni	Chirurgie – pédiatrique générale
KHOUCHANI	Mouna	Radiothérapie
LAGHMARI	Mehdi	Neurochirurgie
LAKMICH	Mohamed Amine	Urologie
LAKOUICHMI	Mohammed	Chirurgie maxillo faciale et Stomatologie (Militaire)
LOUHAB	Nissrine	Neurologie
MADHAR	Si Mohamed	Traumatologie-orthopédie A
MAOULAININE	Fadlmrabihrabou	Pédiatrie (Néonatalogie)
MARGAD	Omar	Traumatologie – Orthopédie B (Militaire)
MATRANE	Aboubakr	Médecine Nucléaire
MOUAFFAK	Youssef	Anesthésie - Réanimation
MOUFID	Kamal	Urologie (Militaire)
MSOUGGAR	Yassine	Chirurgie Thoracique
NARJIS	Youssef	Chirurgie générale
NOURI	Hassan	Oto-Rhino-Laryngologie
OUALI IDRISSE	Mariem	Radiologie

OUBAHA	Sofia	Physiologie
OUERIAGLI NABIH	Fadoua	Psychiatrie (Militaire)
QACIF	Hassan	Médecine Interne (Militaire)
QAMOUSS	Youssef	Anesthésie - Réanimation (Militaire)
RABBANI	Khalid	Chirurgie générale
RADA	Noureddine	Pédiatrie A
RAIS	Hanane	Anatomie-Pathologique
ROCHDI	Youssef	Oto-Rhino-Laryngologie
SAMLANI	Zouhour	Gastro - entérologie
SERHANE	Hind	Pneumo-Phtisiologie
SORAA	Nabila	Microbiologie virologie
TAZI	Mohamed Illias	Hématologie clinique
ZAHLANE	Mouna	Médecine interne
ZAHLANE	Kawtar	Microbiologie virologie
ZAOUI	Sanaa	Pharmacologie
ZIADI	Amra	Anesthésie - Réanimation



*DEDICATES*

A decorative, ornate frame with intricate scrollwork and flourishes. The word "DEDICATES" is written in a bold, serif, italicized font across the center of the frame. The frame has a double-line border with decorative elements at the top and bottom center, and curved, scroll-like details on the sides.

*Je dédie cette Thèse...✍*



***A TOUS LES MEDECINS DIGNES DE CE NOM...***

**A mon très cher père**

*J'ai vécu dans l'admiration de ta grande personnalité et de ta bonté.  
Tu es pour moi l'exemple de la réussite et du grand cœur.  
Puisse cette thèse symboliser le fruit de tes longues années de sacrifices consentis pour  
mes études et mon éducation.  
Puisse Dieu, le tout puissant, te protéger et t'accorder meilleure santé et longue vie afin  
que je puisse te rendre un minimum de ce que je te dois.*

**A ma très chère mère**

*Je ne trouve pas les mots pour traduire tout ce que je ressens envers une mère  
exceptionnelle dont j'ai la fierté d'être sa fille.  
Ta noblesse et ta bonté sont sans limites.  
Que ce travail soit un hommage aux énormes sacrifices que tu t'es imposés afin  
d'assurer mon bien être, et que Dieu tout puissant, préserve ton sourire et t'assure une  
bonne santé et une longue vie afin que je puisse te combler à mon amour.*

**A ma très chère sœur Fatima**

*Toi, je ne sais sincèrement comment te remercier. Tous les mots du monde ne  
pourraient suffire pour exprimer ma gratitude, ma reconnaissance, ni mes  
sentiments envers toi.  
Tu étais toujours à côté de moi, prêt à me soutenir, m'encourager et me consoler  
durant les moments difficiles.  
Ton aide, ta générosité, ton soutien ont été la lumière de mon chemin. Merci pour  
la joie que tu me procure, je ne saurais te la rendre.  
Que ce modeste travail, à qui tu as contribué, soit pour toi l'expression de mon  
infinie reconnaissance et le symbole de mon grand amour.*

**A ma très chère sœur Fouzia**

*Vos encouragements m'ont été d'un grand soutien au cours de ce long parcours  
Je vous rends hommage par ce modeste travail, en guise de ma reconnaissance et  
mon profond amour*

**A mes très chères Sœurs : Loubna, Laïla, Ghizlan, Afaf**

*Vous savez que l'affection et l'amour fraternel que je vous porte sont sans limite. Je  
remercie en vous les sœurs et les amies.  
J'implore Dieu qu'il vous apporte bonheur et vous aide à réaliser vos vœux.  
Je vous souhaite une vie pleine de joie.*

**A Mes très chers frères Mohammed, Omar**

*Je vous dédie ce travail, en témoignage de la profonde affection et de l'amour que j'ai  
pour vous.  
Pussions-nous rester unies dans la tendresse pour l'éternité et fidèles à l'éducation que  
nous avons reçue.  
Bonne chance et croyez en mes encouragements permanents.  
Que Dieu vous garde,*

*A mes chers beaux frères Adelwahed Mustapha, Rafiq, Haddan, Elkhiraoui,*

*A ma belle sœur Hafida*

*Ainsi que mes adorables et chères nièces et neveux*

*Veillez accepter à travers ce travail, l'expression de ma profonde affection et énorme respect. Votre gentillesse, votre solidarité, votre amour m'ont été une source de courage et de confiance.*

*Que Dieu tout puissant vous garde en bonne santé et vous apporte tout le bonheur.*

*A mon cher oncle Salah, ma tante Hafida, et ma très chère grand-mère*

*Et mes chères cousins et cousines*

*Ce travail est aussi le fruit de vos encouragements et de vos bénédictions.*

*Soyez assurés de ma profonde gratitude.*

*A la mémoire de mes grands-pères et grand-mère*

*Puissent vos âmes reposent en paix. Que Dieu, le tout puissant, vous couvre de Sa Sainte miséricorde et vous accueille dans son éternel paradis.*

*A toute la famille ABOUTAIB,*

*A toute la famille MOUNTASSIR,*

*Vous m'avez soutenu et comblé tout au long de mon parcours. Que ce travail soit témoignage mes sentiments les plus sincères et les plus affectueux. Puisse dieu vous procurer bonheur et prospérité.*

*A mes très chers amis*

*Ilham A, Aïcha E, Hanaa M, Houda M,*

*Jaouad E, Youssef O, Achraf A,*

*Vous êtes pour moi plus que des amis! Je ne saurais trouver une expression témoignant de ma reconnaissance et des sentiments de fraternité que je vous porte. Je vous dédie ce travail en témoignage de notre amitié que j'espère durera toute la vie.*

*A mes amis(es) et collègues,*

*A tous les moments qu'on a passé ensemble, à tous nos souvenirs ! Je vous souhaite à tous longue vie pleine de bonheur et de prospérité. Je vous dédie ce travail en témoignage de ma reconnaissance et de mon respect.*

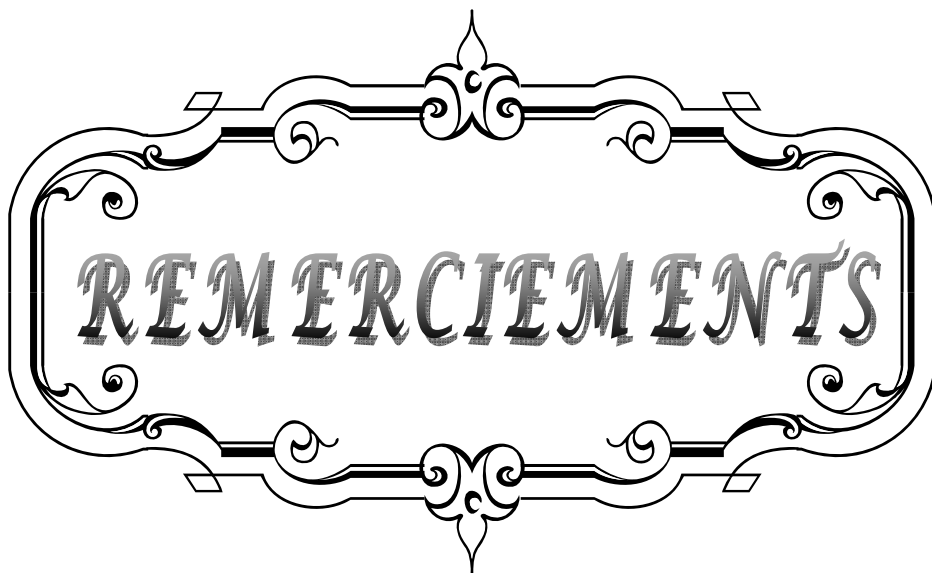
*Merci pour tous les moments formidables qu'on a partagés.*

*A tous ceux qui me sont chers et que j'ai omis de citer et qui n'en sont pas des moindres*

*A Tous les Patients qui me seront confiés*

*J'espère ne jamais les décevoir, ni trahir leur confiance.*

*Que Dieu m'aide et me guide*

A decorative, ornate frame with a central floral motif at the top and bottom. The frame is composed of two horizontal lines with intricate scrollwork and flourishes. The word "REMERCIEMENTS" is written in a bold, serif, all-caps font across the center of the frame.

**REMERCIEMENTS**

*A notre maître et président de thèse*

*Professeur AIT BEN ALI Saïd*

*Professeur en neurochirurgie*

*Au CHU Mohammed VI de Marrakech*

*Vous nous avez fait le grand honneur de bien vouloir accepter la présidence de notre jury de thèse. Veuillez trouver ici, professeur, l'expression de nos sincères remerciements.*

*A notre maître et rapporteur de thèse*

*Professeur LMEJJATI Mohammed*

*Professeur en neurochirurgie*

*Au CHU Mohamed VI de Marrakech*

*Vous nous avez fait un grand honneur en acceptant de nous confier ce travail. Nous vous remercions de votre patience, votre disponibilité, de vos encouragements et de vos précieux conseils dans la réalisation de ce travail.*

*Votre compétence, votre dynamisme et votre rigueur ont suscité en nous une grande admiration et un profond respect. Vos qualités professionnelles et humaines nous servent d'exemple.*

*Veillez croire à l'expression de ma profonde reconnaissance et de mon grand respect.*

*A notre maître et juge de thèse*

*Professeur GHANNANE Houcène*

*Professeur agrégé en neurochirurgie*

*Au CHU Mohammed VI de Marrakech*

*Nous tenions à vous exprimer nos plus sincères remerciements pour avoir accepté de siéger auprès de ce noble jury. Votre présence nous honore.*

*Veillez trouver ici, professeur, l'expression de notre profond respect.*

*A notre maître et juge*

*Professeur ELFIKRY Abdelghani*

*Professeur en radiologie*

*A l'hôpital militaire Avicenne de Marrakech*

*De votre enseignement brillant et précieux, nous gardons les meilleurs souvenirs. Nous sommes toujours impressionnées par vos qualités humaines et professionnelles. Nous vous remercions du grand honneur que vous nous faites en acceptant de faire part de notre jury.*

*A notre maître et juge  
Professeur ZOUBIR Mohamed  
Professeur de réanimation et d'anesthésie  
A l'hôpital militaire Avicenne de Marrakech*

*Nous tenions à vous exprimer nos plus sincères remerciements pour avoir accepté de siéger auprès de ce noble jury. Votre présence nous honore.  
Veuillez trouver ici, Professeur, l'expression de notre profond respect.*

*A notre maître  
Professeur AANIBA Khalid  
Professeur assistant en neurochirurgie  
Au CHU Mohamed VI de Marrakech*

*Nous vous remercions de votre enseignement et de l'intérêt que vous avez porté à ce travail. Nous vous exprimons notre reconnaissance pour le meilleur accueil que vous nous avez réservé. Veuillez croire à l'expression de notre grande admiration et notre profond respect.*

*A tout le personnel du service de neurochirurgie du CHU Mohamed VI Marrakech  
En témoignage de ma gratitude et de mes remerciements.*

*A toute personne qui de près ou de loin a contribué à la réalisation de ce travail.*

A decorative, ornate frame with a central floral motif at the top and bottom. The frame is composed of two parallel lines with intricate scrollwork and flourishes. The word "ABBREVIATIONS" is written in a bold, serif, all-caps font within the frame.

**ABBREVIATIONS**

## La Liste des abréviations :

<b>MAVc</b>	: malformation artério-veineuse cérébrale
<b>CHU</b>	: centre hospitalier universitaire
<b>HTA</b>	: hypertension artérielle
<b>VL</b>	: ventricule latéral
<b>V3</b>	: le troisième ventricule
<b>V4</b>	: le quatrième ventricule
<b>FCP</b>	: la fosse cérébrale postérieure
<b>TDM</b>	: tomodensitométrie
<b>IRM</b>	: imagerie par résonance magnétique
<b>ARM</b>	: angiographie par résonance magnétique
<b>PEC</b>	: prise en charge
<b>Grade SM</b>	: Grade de Spetzler et Martin



**PLAN**

A decorative, ornate frame with intricate scrollwork and flourishes. The word "PLAN" is written in a bold, serif font across the center of the frame.

<b>INTRODUCTION</b> .....	<b>1</b>
<b>PATIENTS ET METHODES :</b> .....	<b>3</b>
I. Type d'étude.....	4
II. Population cible.....	4
III. Cadre d'étude.....	4
IV. Variables étudiées.....	4
V. Collecte des données.....	5
VI. Analyse statistique.....	5
VII. Ethique.....	5
<b>RESULTATS ET ANALYSES :</b> .....	<b>6</b>
I- Introduction.....	7
II- Etude et analyse épidémiologique.....	7
III- Etude et analyse clinique.....	11
IV- Etude et analyse para clinique.....	14
1- TDM.....	14
2- IRM ou angio-IRM.....	17
3- Artériographie cérébrale.....	17
V- Etude et analyse thérapeutique.....	21
1- Stratégie thérapeutique.....	21
2- Choix de la stratégie thérapeutique.....	23
VI- Etude et analyse du profil évolutif.....	24
VII-Iconographie.....	28
<b>DISCUSSION</b> .....	<b>37</b>
I- Rappel anatomo-pathologique.....	38
II- Profil épidémiologique :.....	44
1. Fréquence.....	44
2. Prévalence.....	44
3. Incidence.....	45
4. Age.....	45
5. Sexe.....	47
6. Hérité et génétique.....	47
III- Etude clinique :.....	47
1. Hémorragie intracrânienne.....	48
2. Epilepsie.....	52
3. Signes et symptômes de MAVc sans hémorragie.....	54
IV- Etude para clinique :.....	55
1. Moyens diagnostiques :.....	55
1-1 TDM.....	56
1-2 Angiographie cérébrale numérisée.....	58
1-3 IRM.....	61
2. Facteurs para cliniques influençant le risque hémorragique.....	63
3. Facteurs diminuant le risque hémorragique.....	74

V-	Etude thérapeutique : .....	75
1-	Les moyens thérapeutiques : .....	75
1-1	Le traitement médical .....	75
1-2	La chirurgie .....	77
1-3	Le traitement endovasculaire .....	82
1-4	La radio chirurgie .....	85
2-	Le choix de la meilleure stratégie thérapeutique .....	88
VI-	Evolution et pronostic .....	89
<b>CONCLUSION</b> .....		<b>93</b>
<b>RESUMES</b> .....		<b>96</b>
<b>BIBLIOGRAPHIE</b> .....		<b>100</b>
<b>ANNEXES</b> .....		<b>115</b>



**INTRODUCTION**

Les malformations artério-veineuses intracrâniennes sont des anomalies cérébro-vasculaires congénitales constituées par un réseau complexe d'artères afférentes et de veines de drainage, reliées par un lit capillaire anormal, appelé « nidus ». (1-2-3).

Elles sont peu fréquentes 14 pour 10000 individus (0.14%) et se manifestent à n'importe quel stade de la vie avec un pic de fréquence entre 30 et 40 ans (4-5-6).

Les présentations cliniques les plus fréquentes des MAVc sont l'hémorragie intra crânienne, l'épilepsie, les céphalées chroniques et les déficits focaux non liés à l'hémorragie. (2-7-8-9-10).

L'hémorragie intra crânienne est le mode de révélation le plus prédominant, son incidence est de 2 à 3% par an et par malade (11-12-13-14). Elle se manifeste beaucoup plus par des hématomes cérébraux que des hémorragies méningées. Elle est redoutable du fait de son risque de mortalité et morbidité (13) définissant ainsi la gravité potentielle de ces malformations vasculaires.

Leur diagnostic a bénéficié de l'apport des examens neuroradiologiques les plus sophistiquées : scanner (TDM), angiographie et résonance magnétique nucléaire (IRM). Le dilemme posé aux médecins impliqués dans la prise en charge de ces lésions hémorragiques est d'évaluer face aux risques liés au traitement surtout devant la multiplicité des techniques et moyens thérapeutiques : microchirurgie, traitement endovasculaire, radio chirurgie, ou leur association et les risques liés à l'évolution naturelle de la maladie.

Le but de ce travail est de rapporter l'expérience du service de neurochirurgie du centre hospitalier universitaire (CHU) Mohammed VI de Marrakech, a travers une étude rétrospective de 10ans allant de 2002 à 2012 réalisé au service de neurochirurgie, ainsi que d'étudier les différents profils épidémiologique, clinique, para clinique, thérapeutique ainsi que le profil évolutif de cette anomalie.



## **I. TYPE D'ETUDE :**

Il s'agit d'une étude rétrospective d'une série de 24 patients, qui s'est déroulée sur une période de 10 ans, du 1<sup>er</sup> janvier 2002 au 31 décembre 2012.

## **II. POPULATION CIBLE :**

Les critères d'inclusion sont :

- Patients présentant une MAVc intracrânienne

Les critères d'exclusion sont :

- Dossier médical incomplet

## **III. CADRE D'ETUDE :**

Les services de neurochirurgie et de réanimation et d'anatomopathologie à l'hôpital ibn tofail, du CHU Mohammed VI ont servi de cadre pour la réalisation de notre étude.

## **IV. VARIABLES ETUDIEES:**

- Données épidémiologiques
- Renseignements cliniques
- Données de l'imagerie
- Modalités thérapeutiques et évolutives
- Données anatomopathologies

## V. COLLECTE DES DONNEES:

La collecte des données cliniques, des comptes rendus radiologiques et histologiques et des images de TDM, d'artériographie et d'IRM cérébrales s'est faite à partir des archives des services de neurochirurgie, de réanimation et d'anatomopathologie. L'ensemble des variables étudiées ont été collectées en utilisant une fiche d'exploitation préétablie : «Annexe I»

## VI. ANALYSE STATISTIQUE:

L'analyse statistique des données a été réalisée à l'aide du Microsoft Office Excel et du logiciel Sphinx. Les variables qualitatives ont été exprimées en pourcentages et les variables quantitatives ont été exprimées par les moyennes.

## VII. ETHIQUE:

L'analyse des dossiers de manière rétrospective ne nécessite pas un consentement du patient, et ce type de travail ne demande pas de soumission formelle à une commission d'éthique.

Pourtant, pour respecter le secret médical, on a gardé l'anonymat dans les fiches d'exploitation.



## I. Introduction :

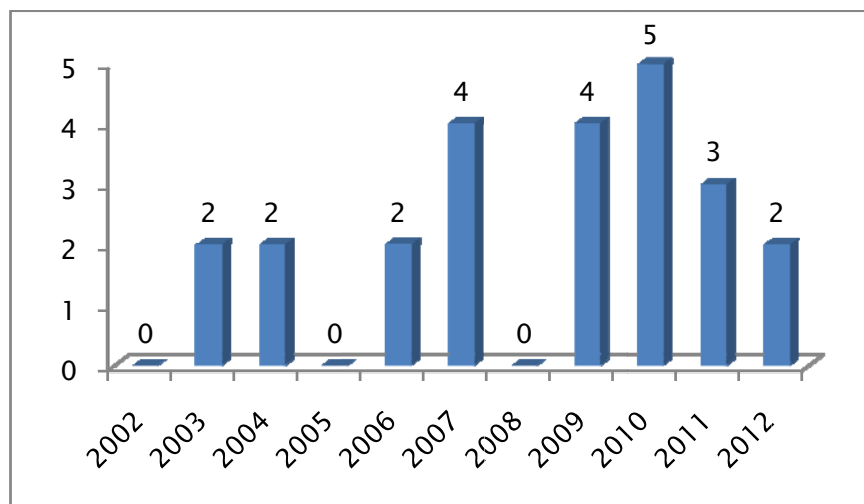
Une étude rétrospective de 24 cas de MAVc colligés au service de neurochirurgie de Marrakech sur une période de 10 ans allant de janvier 2002 à décembre 2012 a été réalisée.

Nous avons étudié le profil épidémiologique, clinico-radiologique et thérapeutique des MAVc ainsi que l'intérêt de la prise en charge chirurgicale dans le pronostic évolutif dans notre échantillon de MAVc.

## II. Etude et analyse épidémiologique :

### 1- Fréquence :

Sur une période de 10 ans entre janvier 2002 et décembre 2012, le nombre de cas colligés était de 24 cas, la moyenne par an était de 2,4 cas. Le diagramme suivant illustre la répartition des nombres de cas selon les années.



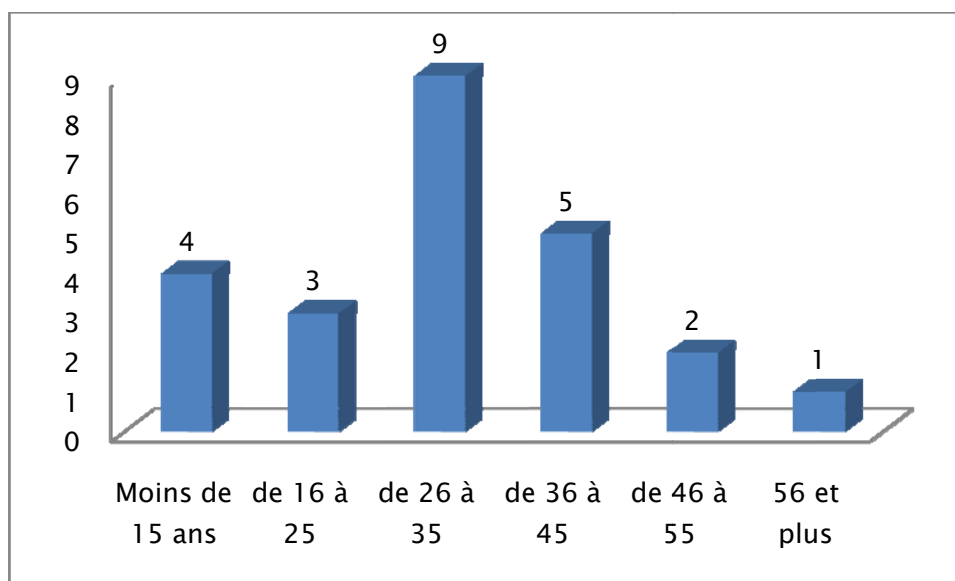
**Figure 1 :** nombre de cas/année sur la période étudiée entre 2002 et 2012

## 2- Age :

Nos patients avaient un âge qui variait entre 8 et 60 ans avec une moyenne d'âge de 31.33 ans. La répartition des cas selon les tranches d'âge de 10ans est illustrée sur le tableau et le diagramme suivant :

**Tableau I : nombre de cas par tranche d'âge.**

âge	Nbre de cas	Pourcentage(%)
Moins de 15 ans	4	16,70%
de 16 à 25	3	12,50%
de 26 à 35	9	37,50%
de 36 à 45	5	20,80%
de 46 à 55	2	8,30%
56 et plus	1	4,20%
total	24	100%



**Figure n°2 : nombre de cas par tranche d'âge**

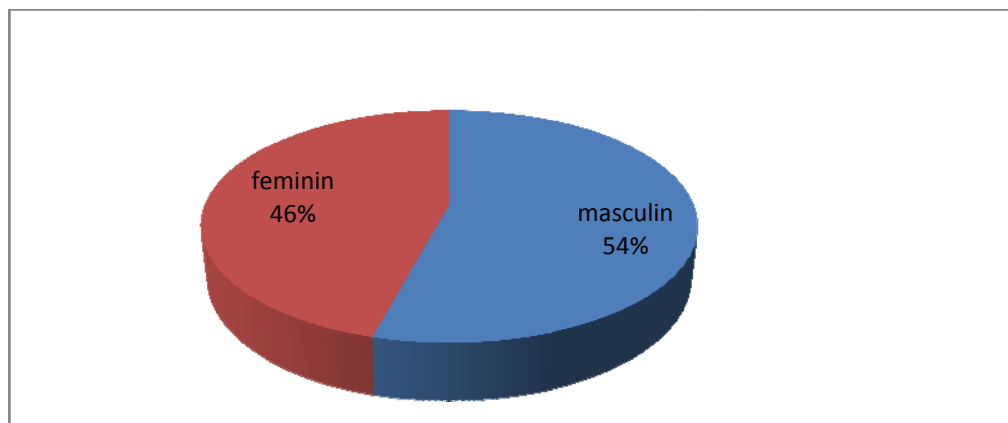
D'après cet histogramme, il s'avère que le pic de fréquence au sein de notre série se trouvait au niveau de la tranche d'âge de 26 à 35 par 37,5%, suivie de la tranche d'âge entre 36 et 45 ans par 20,8%.

La moyenne d'âge d'expression des MAVc de notre série coïncide avec l'âge moyen décrit dans la littérature.

Cependant l'âge pédiatrique qui constitue un facteur de mauvais pronostic des MAVc, est représenté au sein de notre série au niveau de la tranche d'âge de moins de 15 ans avec une fréquence de 16,7%.

### 3- Sexe :

Dans notre série, il y avait 13 hommes sur 11 femmes soit un sexe ratio de 1,18.



**Figure n°3** : répartition des cas selon le sexe.

### 4- Antécédents:

#### 4.1. Terrain :

- HTA et diabète : Deux patients de notre série (8,3%) présentaient une HTA, et un patient (4,2%) présentait un diabète insulino-dépendant.
- Tabagisme chronique : Un patient de notre série (4,2%) avait un tabagisme actif dans les antécédents.
- Autres : Une patiente de notre série présentait des épistaxis récidivantes depuis l'âge de 15 ans, et un autre avait un ATCD de cholécystectomie de la vésicule biliaire.

#### **4.2. Grossesse et post partum :**

Une de nos patientes (4,2%) avait présenté à j40 du post partum le premier épisode hémorragique de rupture de MAVc.

#### **4.3. Accident hémorragique antérieur de rupture :**

Cet antécédent a été présent chez deux patients de notre série (8,3%).

Le premier patient avait 23 ans, le premier épisode de rupture était survenu 2 mois avant la découverte de la MAVc sous forme d'un accident vasculaire cérébral hémorragique pariétal gauche opéré en avril 2009. La patient a été reçu 2mois après dans un tableau d'AVC hémorragique parenchymateux avec un tableau de pré-engagement temporal, une artériographie a été réalisée mettant en évidence une petite MAVc pariétale postérieur gauche.

Le second patient avait 40 ans, le premier épisode était sous forme d'AVC hémorragique parenchymateux fronto-pariétale gauche opéré le 4 septembre 2010, suite à la quelle le patient a été perdu de vue jusqu'à ce qu'il présente son second épisode hémorragique à prédominance parenchymateux après 1mois et demi du premier épisode. Le diagnostic de MAVc a été porté par une artériographie cérébrale qui a objectivé une MAVc fronto-pariétale gauche.

#### **4.4. Céphalées chroniques :**

Dans notre série, 2 cas (8,3%) souffraient de céphalées chroniques, le délai entre le début et l'accident hémorragique initial allait d'un mois à une année. Elles touchaient les deux sexes dans des proportions comparables un homme contre une femme et prédominaient à la 4<sup>ème</sup> décade (chez la femme à l'âge de 30 ans et l'homme à l'âge de 52 ans), des signes associées étaient retrouvés chez un seul cas représenté par des nausées chez la femme.

Ces douleurs étaient rebelles au traitement antalgique chez la femme et qui malheureusement n'avaient jamais suscité la pratique d'examens para cliniques dans le sens du diagnostique d'une MAVc.

#### **4.5. Epilepsie :**

Elle a été notée chez une seule patiente (4,2%) qui présentait des crises convulsives partielles de l'hémicorps droit secondairement généralisées régressant sous traitement antiépileptique avec un rythme d'une crise tout les 4 mois ayant évolué pendant une durée de 1 an ce qui a sollicité une prise en charge médicale.

### **III. Etude et analyse clinique :**

#### **1. Délai de diagnostic :**

Le mode de révélation de la MAVc chez nos patients a été dominé par un AVC hémorragique, le délai écoulé entre la survenue de ce dernier et le diagnostic final évoluait entre un et 34 jours avec une moyenne de 6,33 jours.

Chez les patients qui avaient une notion de céphalées chroniques, aucun épisode céphalalgique n'a suscité des investigations dans le sens du diagnostic d'une MAVc, le délai écoulé entre le début des céphalées et l'accident révélateur allait d'un mois à un an.

#### **2. Mode de révélation :**

L'expression de la MAVc était représentée pour la majorité des patients de notre série 87,5% (21 cas) sous la forme d'une hémorragie intra crânienne et selon sa localisation avait des manifestations cliniques différentes.

Seuls 3 patients de notre série avaient des manifestations neurologiques qui n'avaient aucune relation avec un saignement intra crânien. Le 1<sup>er</sup> patient avait présenté de façon subaigüe un syndrome vestibulaire harmonieux et une surdité de l'oreille gauche, le 2<sup>ème</sup> malade s'est présenté pour des troubles visuels associé à des rachialgies cervicales et la 3<sup>ème</sup> malade s'est présenté pour des crises épileptiques tonico-cloniques généralisés.

Nous n'avons déploré aucun décès, mais l'hémorragie était responsable de déficit moteur dans 9 cas avec une récupération totale du déficit dans 2 cas et partielle dans les 7 cas restants.

### **3. Signes fonctionnels :**

#### **3.1. Mode de début :**

Il était aigu, chez la majorité des patients de notre série chez 87,5%, témoignant du caractère vasculaire de l'atteinte neurologique, et subaiguë chez 2 patients et il était chronique chez une patiente.

#### **3.2. Etat de conscience :**

Il était perturbé chez 15 de nos patients (62.5%) allait d'une obnubilation simple à une de perte de connaissance brutal avec coma, auquel a succédé l'apparition toujours selon un mode aigu d'autres symptômes.

#### **3.3. Céphalées :**

Elles ont été notées chez la totalité de nos patients (100%). Elles s'intégraient dans le cadre d'un syndrome d'HTIC dans 21 cas (87,5%) et un syndrome méningé dans 1 cas (4.2%), et deux cas dans le cadre des céphalées chroniques (8,3%).

Elles étaient associées à des signes neurologiques de localisation (déficit moteur, crises convulsives, troubles phasiques, et troubles visuels).

#### **3.4. Crises convulsives :**

Elle est notée chez 6 cas de notre série (25,0%), 5 cas (20,8%) présentaient des crises convulsives généralisées, et localisées dans un seul cas (4,2%). Le délai entre leur début et le diagnostic final allait de 2 à 34 jours avec une moyenne de 14,4 jours.

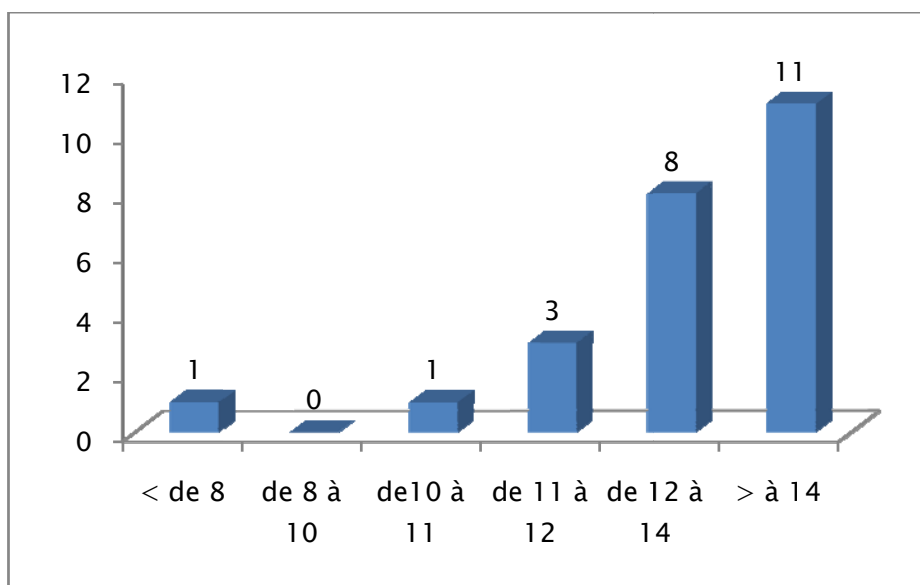
#### 4. Signes physiques :

##### 4.1. État de conscience :

Il a été chiffré grâce au score de Glasgow noté sur 15, le tableau et le diagramme suivants illustrent l'état de conscience des patients de notre série :

**Tableau II : Répartition des cas selon le score de Glasgow**

Score de Glasgow	Nbre de cas	Pourcentage (%)
7	1	4,20%
10	1	4,20%
11	3	12,50%
13	8	33,30%
15	11	45,80%
total	24	100%



**Figure n°4 : répartition des cas selon l'état de conscience**

Dans notre série, la majorité des patients 19 cas (79,1%) avait un score de Glasgow supérieur à 13 soit un état d'obnubilation à un état de conscience conservé.

Le reste des patients, 5 cas de notre série (20,9%), étaient comateux avec un coma léger dans 4 cas et profond dans un seul cas restant.

#### **4.2. Déficit neurologique :**

Ce déficit était moteur chez 41,7% (10cas), sous forme d'hémiplégie ou hémiparésie chez 90 % (9 cas) et de monoplégie chez 10 % (un cas).

Le déficit était total dans la majorité des cas 80%(8cas) et partiel dans 20%( 2cas), avec une prédominance droite de 70% (7cas) contre30% (3 cas) à gauche.

Les troubles phasiques ont été notés chez 3 patients. Une hémiparésie faciale chez 2 cas et un syndrome cérébelleux statico-cinétique chez un seul patient. Une hypoesthésie de l'hémicorps droit a été observée chez un seul malade.

#### **4.3. Compression des nerfs crâniens :**

Il a été noté chez 4 patients de notre série, isolé chez 2 patients par l'atteinte du nerf cochléo-vestibulaire et des nerfs oculomoteurs, et associé à des signes neurologiques de localisations chez 2 patients par l'atteinte du nerf optique et le nerf glosso-pharyngien.

### **IV. Etude et analyse para clinique :**

#### **1. TDM :**

Presque la majorité de nos patients 95,8% (23 cas) avaient bénéficié d'un scanner cérébral en urgence qui nous avait fourni plusieurs renseignements notamment le type d'hémorragie, la localisation de l'hématome qui laissaient donc supposer l'existence d'une MAVc sous jacente, la présence d'une hydrocéphalie comme complication à une hémorragie méningé massive, la présence d'ischémie ou de calcification qui sont évocateur de la présence d'une MAVc sans oublier la mise en évidence du nidus.

##### **1.1. Hémorragies intracrâniennes :**

###### **a- Hématomes cérébraux :**

Étaient retrouvés dans 19cas (79 ,2%).

- Sièges :

Il était lobaire profond chez tous les patients de notre série, avec une légère prédominance du côté gauche par rapport au côté droit (55.5% contre 44.5%). Sur le plan anatomique, la localisation à cheval sur deux lobes était plus fréquente que la localisation au niveau d'un seul lobe. Il a été noté la présence d'un cas au niveau de la fosse cérébrale postérieure et un autre cas au niveau de la région sellaire. Comme illustré dans ce tableau :

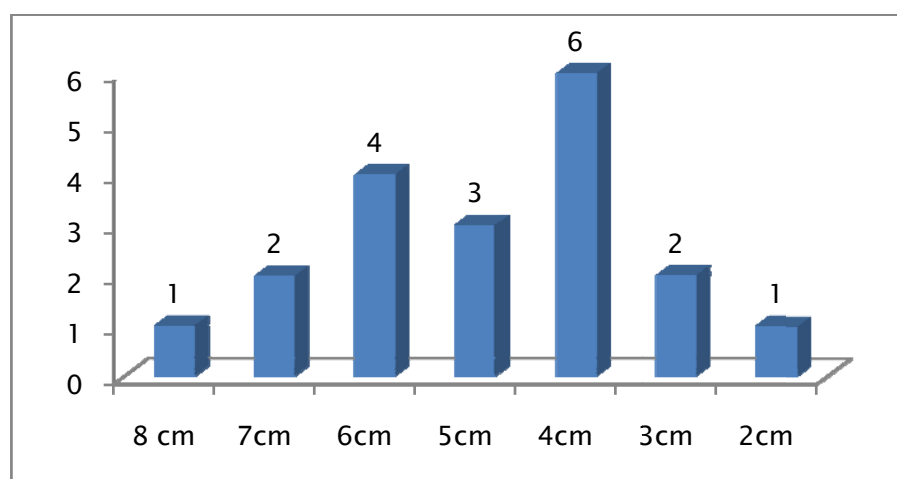
**Tableau III:** répartition des cas selon la localisation de l'hématome

topographie des hématomes	nombre de cas	pourcentage
Fronto-pariétal	4	21,05%
Pariéto-temporal	4	21,05%
Fronto-pariéto-temporal	3	15,78%
Pariétal	4	21,05%
Pariéto-occipital	1	5,26%
Frontal	1	5,26%
La FCP	1	5,26%
La région sellaire	1	5,26%
Total	19	100%

- taille :

Variaient de 2cm à 8cm de grand axe, avec une moyenne de 4,89cm et une médiane de 5cm.

La répartition des cas selon la taille des hématomes est représentée dans le diagramme suivant :



**Figure n°4:** répartition de la taille des hématomes selon les cas.

- Signes associés :

Un effet de masse a été noté chez 11 cas (45,8%) sur les structures médianes ventriculaires.

Un engagement sous falcoriel a été noté chez 4 patients (16.7%), et l'engagement temporal a été objectivé chez 3 malades (12,5%).

**b- Hémorragie ventriculaire isolée :**

Elle a été retrouvée chez 2 patients (9,52%).

**c- Hémorragie sous arachnoïdienne pure :**

Elle n'a pas été notée chez aucun patient de notre série de façon isolée mais associée à d'autres localisations.

**d- Les associations :**

La forme cérébro-ventriculaire était la plus fréquente avec une proportion de 19 % pour 4 cas suivi de la forme cérébro-méningée et cérébro-méningo-ventriculaire d'une proportion de 9,5% chacune.

**Tableau IV: Répartition des cas selon le type d'hémorragie**

TYPE D'HEMORRAGIE	NBRE DE CAS	POURCENTAGE (%)
hématome isolé	11	52,5%
hémorragie ventriculaire isolée	2	9,5%
hémorragie méningée isolée	0	0%
cérébro-ventriculaire	4	19%
cérébro-méningé	2	9,5%
méningo-ventriculaire	0	0%
cérébro-méningo-ventriculaire	2	9,5%
Total	21	100%

**1.2. L'hydrocéphalie :**

Dans notre série a été retrouvée chez 2 patients de notre série et elle était triventriculaire dans les 2 cas soit 8,7%.

### **1.3. Les calcifications :**

Elles ont été retrouvées chez un patient de notre série (4,3%). Elles étaient sous forme d'un amas de calcification de 20mm de diamètre disséminées avec un aspect serpigneux des vaisseaux dilatés au niveau de la région pariétale postérieure gauche.

### **1.4. Le nidus :**

Le nidus n'avait été mis en évidence que dans 13% des cas ( 3cas), 2cas en situation sous corticale et un cas au niveau corticale.

L'un était de siège pariéto-occipitale superficielle gauche paramédiane, l'autre était de siège sous cortical pariétal droit, et le dernier était de siège pariétal postérieur gauche.

## **2. IRM ou angio-IRM :**

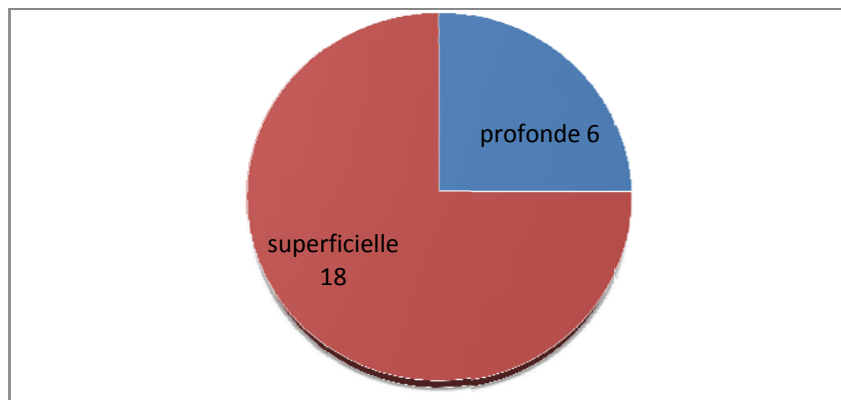
Une de nos patientes avait bénéficié de cet examen au lieu de l'artériographie, lequel avait objectivé une MAVc au niveau de l'angle ponto-cérébelleux gauche avec un nidus hypo intense en T1 et T2 le rehaussement était ponctué après l'injection de GADO. Elle mesurait 4/3cm.

## **3. Artériographie cérébrale:**

### **3.1. Topographie du nidus :**

#### **➤ Topographie sectionnelle :**

Dans notre série, il y avait plus de MAVc superficielles 18cas (75%) que profondes 6cas (25%) situées dans les hémisphères cérébraux. Ce camembert illustre la répartition des cas selon la localisation.



**Figure n°5:** répartition des cas en fonction de la topographie du nidus

➤ **Topographie anatomique :**

Dans notre série, la topographie des MAVc était lobaire à cheval entre 2 lobes dans (13 cas), avec par ordre décroissant de fréquence la localisation temporo-pariétale (6cas), fronto-pariétale (4cas), pariéto-occipitale (2cas) et fronto-temporale (1cas), alors que les MAVc étaient moins fréquentes sur un seul lobe (6cas) avec par ordre décroissant de fréquence le lobe : pariétal (3cas), temporal (2cas) et frontal (1 seul cas).

3 cas de nos patients avaient une MAV localisée au niveau de la fosse cérébrale postérieure, et 2 cas siégeaient au niveau des noyaux gris centraux et la région pinéale.

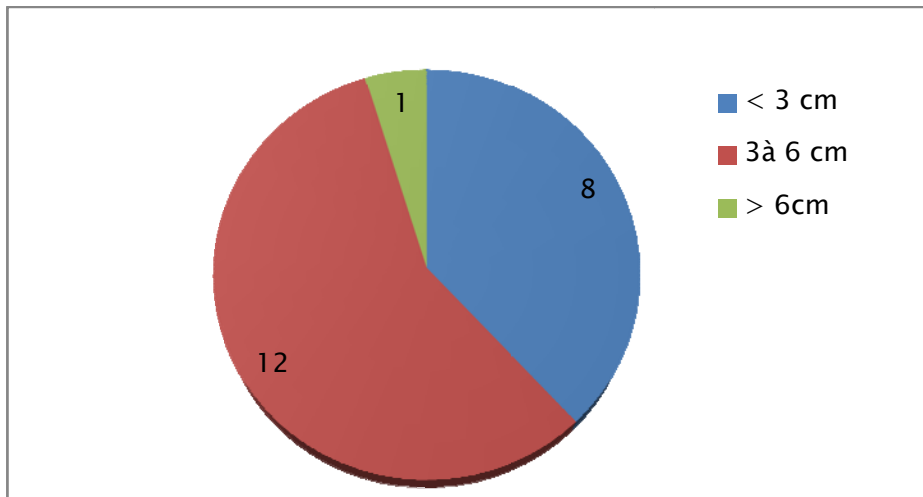
Il y avait plus de localisation gauche que droite 16 sur 8cas.

**TableauV :**répartition des cas selon la localisation du nidus

Topographie	Nombre de cas	Pourcentage(%)
temporo-pariétal	6	25%
fronto-parietal	4	16,70%
parieto-occipitale	2	8,30%
fronto-temporale	1	4,16%
Pariétale	3	12,50%
Temporale	2	8,30%
Frontale	1	4,16%
la FCP	3	12,50%
NGC et la région pinéale	2	8,30%
Total	24	100%

### 3.2. La taille du nidus :

Représentée par la figure suivante :



**Figure n°6:** Répartition des cas selon la taille du nidus

La taille des MAVc de notre série varie de 1cm à 6cm, avec une prédominance de la tranche de 3à6 cm et la taille moyenne était de 2,7cm.

Dans notre série plus que le 1/3 des patients de notre série présentaient des MAVc de petite taille, elles se sont toutes révélées par un AVC hémorragique avec des hématomes qui dépassent 4 cm.

Elles ont été traitées quand cela a été possible par chirurgie avec une bonne évolution post opératoire.

### 3.3. artères nourricières :

Elles étaient uniques dans 8 cas, avec une seule branche afférente représentée par ordre décroissant de fréquence : sylvienne (5 cas), l'artère cérébrale postérieure (2 cas), et l'artère cérébrale antérieure (1 cas).

Les afférences étaient doubles avec deux branches alimentant la MAVc dans 11 cas avec association sylvienne et cérébrale antérieure dans 9 cas, cérébrale moyenne et postérieure dans un cas et l'artère cérébrale postérieure avec l'artère cérébelleuse supérieure dans un cas.

Il y avait 2 cas avec 3 afférences artérielles et était représenté dans les 2 cas par les artères cérébrales antérieure, moyenne et postérieure.

On global, La MAVc est alimenté principalement de l'artère cérébrale moyenne dans 50% des cas suivie de l'artère cérébrale antérieur dans 33,3% des cas, et du système vertébro-basilaire dans 16,7% des cas.

#### 3.4. drainage veineux :

Les MAVc de notre série avaient un drainage veineux profond dans 5 cas, superficiel dans 15 cas et combiné dans 1 cas.

**Tableau VI:** répartition des cas en fonction de type de drainage

Type de drainage	Nombre de cas	Pourcentage(%)
Superficiel	15	71,40%
Profond	5	23,80%
Combiné	1	4,80%
<b>Total</b>	<b>21</b>	<b>100%</b>

#### 3.5. Grading de Spetzler-Martin :

Toutes les MAVc de notre série ont été classé en fonction du Grading de Spetzler-Martin.

**TableauVII:** Grading de Spetzler et Martin

Paramètres	fourchette	points associés
Taille du nidus	>6cm	3
	3cm<V<6cm	2
	<3cm	1
Topographie	éloquente	1
	non éloquente	0
drainage veineux	profond	1
	superficiel	0

Le tableau suivant illustre les cas de MAVc de notre série classés en fonction du Grading de Spetzler-Martin.

**Tableau VIII: Répartition des cas selon le grade de spetzler**

Grade	Nombre de cas	Pourcentage
Grade 1	0	0%
Grade 2	4	19%
Grade 3	16	76%
Grade 4	1	5%
grade 5	0	0%
Total	21	100%

La population des MAVc de notre série demeure très hétérogène avec une prédominance des grades II et III, et qui sont réputés de bas à moyen grade et de bon pronostic.

### **3.6. Anévrismes associés :**

Un anévrisme d'hyper débit a été objectivé chez 3 patients (12,5%) de notre série, un anévrisme au niveau de l'artère communicante antérieure et le 2<sup>ème</sup> d'hyper débit intra lésionnel et le 3<sup>ème</sup> cas une ectasie anévrismale associé à un vol vasculaire modéré.

## **V. Etude et analyse thérapeutique :**

### **1- Stratégie thérapeutique :**

#### **1.1. La chirurgie :**

22 de nos patients ont été opérés ou il a été effectué une exérèse totale de la MAVc. La voie d'abord est décidée en fonction de la localisation de la MAV, après évacuation d'un éventuel hématome, un repérage microscopique de ou des artères nourricières a été réalisé, les pédicules artériels sont isolés, coagulés et sectionnés, lorsque le pédicule artériel été important (plus de 1,5 mm de diamètre), un clip temporaire était appliquer avant de le sectionné. La veine de drainage été sectionnée à la fin de la dissection.

Les MAVc traité par microchirurgie dans notre série sont les MAVc de bas grade (grade II et III de Spetzler) ainsi qu'une MAVc de grade IV. Elles comportaient aussi des facteurs prédictifs de bonne réponse à la chirurgie :

- petite taille.
- la localisation superficielle.
- drainage veineux superficiel.

Un drainage externe a été réalisé chez deux patients de notre série de grade III de Spetzler, l'un a bénéficié d'une radio-chirurgie et la 2ème malade a été proposé pour un traitement d'embolisation.

#### **1.2. Traitement endovasculaire :**

Un de nos patients de notre série a été proposé pour un traitement endovasculaire. Il était de bas grade (grade III de Spetzler) et non accessible à la chirurgie. La MAVc était d'une taille de moins de 3cm, de localisation profonde, siège au niveau des noyaux gris centraux à droite. Elle est alimentée par des branches de l'artère cérébrale moyenne droite, avec un drainage veineux profond vers le sinus longitudinal inférieur.

Cette MAVc possédait des facteurs de bonne réponse à l'embolisation :

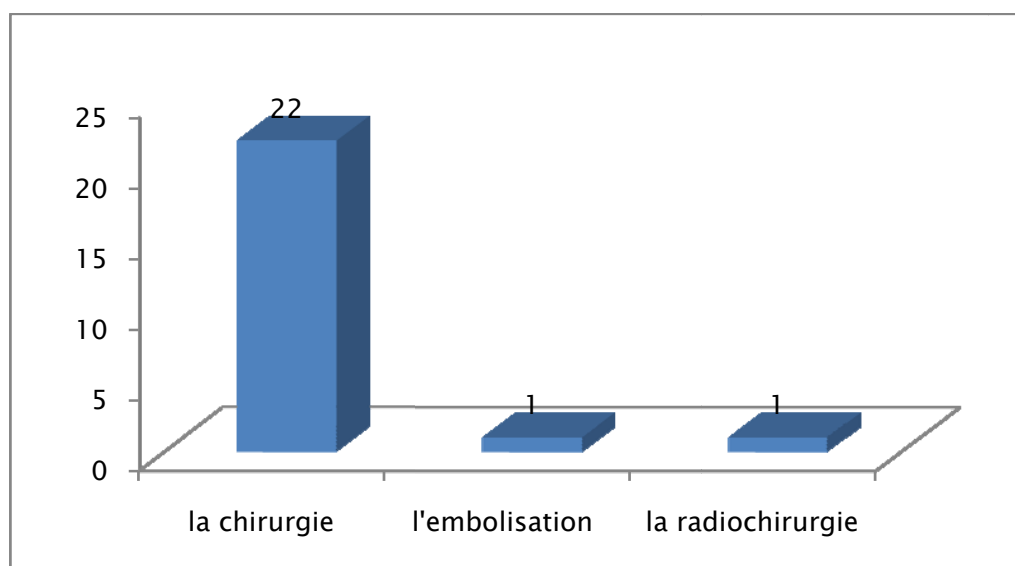
- calibre suffisant des pédicules afférents.
- localisation profonde.

#### **1.3. La radio-chirurgie :**

Un de nos patients a été proposé pour la radio chirurgie. Il était de bas grade (grade III de Spetzler) et non accessible à la chirurgie. Cette MAVc était d'une petite taille de moins de 3cm, de localisation profonde, siège au niveau de la région pinéale à gauche. Elle est alimentée par des branches de l'artère cérébrale moyenne gauche, avec un drainage veineux profond drainé par le sinus longitudinal inférieur, la veine cérébrale interne et l'ampoule de Galien.

#### 1.4. Traitement médical :

Tous les patients de notre série ont été mis sous traitement médical symptomatique notamment une couverture anti convulsivante et/ou antalgique et/ou un traitement antihypertenseur.



**Figure n°7:**répartition des cas en fonction de la stratégie thérapeutique

## 2- choix de la stratégie thérapeutique :

Le choix de la stratégie thérapeutique a été réalisé en fonction du grade de Spetzler-martin et la localisation du nidus, ce tableau illustre les résultats de notre série.

**Tableau IX:** choix de la stratégie thérapeutique en fonction du grade.

stratégie thérapeutique les grades	MAVc de bas grade			MAVc de haut grade	
	grade I	grade II	grade III	grade IV	Grade V
la microchirurgie	0	4	14	1	0
l'embolisation	0	0	1	0	0
la radio-chirurgie	0	0	1	0	0

## VI. Etude et analyse du profil évolutif :

Le suivi de nos patients a été réalisé en consultation, les patients perdus de vue ont été convoqué pour réévaluation de leur état clinique. Le recul allait d'une année à 3 ans.

L'échelle d'évaluation était basée sur 3 paramètres : décès, aggravation et amélioration. Une angiographie cérébrale, ou une IRM avec séquences angio avaient été demandées chez tous les patients mais faute de moyens, seul quelques patients de notre série avaient bénéficié de l'une ou l'autre de ces explorations neuro-vasculaires.

L'évolution a été appréciée en fonction des facteurs pronostiques des MAVc.

### 1. L'évolution en fonction de l'âge :

Les tableaux suivants illustrent les résultats obtenus :

**TableauX:** l'évolution des cas en fonction de l'âge

l'âge	moins de 15	de 16 à 25	de 26 à 35	de 36 à 45	de 46 à 55	56 et plus
Amélioration	4	3	8	4	2	1
Aggravation	0	0	1	1	0	0
Décès	0	0	0	0	0	0

**TableauXI:** la récupération des cas en fonction de l'âge

l'âge	moins de 25	de 26 à 45	46 et plus
récupération totale	4	4	2
récupération partielle	3	8	1

La tranche d'âge 26-45 ans a un profil évolutif meilleur que de celui des patients ayant un âge inférieur à 25 ans. Ce résultat est dû au fait que cette 2ème tranche est la plus représentative au sein de notre série.

L'âge inférieur à 15 ans qui a une valeur pronostique a été représentée au sein de notre série avec 4 cas dont l'évolution a été marquée par l'amélioration dont l'un d'eux avait subi un drainage externe et les autres cas une exérèse totale de la MAVc.

L'aggravation a été notée chez 2 patients de notre série avec une installation brutale d'un déficit sensitivomotrice de l'hémicorps.

## **2. L'évolution en fonction d'un antécédent de saignement :**

Un antécédent de saignement a été retrouvé chez deux patients de notre série. L'évolution de ces patients en l'absence de traitement a été marquée par la survenue d'un nouvel épisode hémorragique.

La majorité des patients de notre série ont été révélés par un épisode hémorragique, tous les patients traités n'ont pas eu une récurrence de l'épisode hémorragique.

Ainsi un épisode hémorragique révélateur de rupture favorise une récurrence hémorragique en l'absence de prise en charge adaptée.

## **3. L'évolution en fonction du type hémorragique :**

L'hémorragie Conditionne le pronostic par sa localisation et son abondance, le tableau suivant illustre l'évolution des patients en fonction du type de l'hémorragie :

**TableauXII:l'évolution des cas en fonction du type hémorragique**

<b>type d'hémorragie</b>	<b>hémorragie avec participation parenchymateuse</b>	<b>hémorragie avec participation ventriculaire</b>
Décès	0	0
Aggravation	0	1
récupération partielle	9	0
récupération totale	10	1

Les déficits neurologiques ont été notés chez les patients ayant une hémorragie avec participation parenchymateuse.

On a noté une récupération de 100% chez les patients ayant une hémorragie avec participation parenchymateuse dont 52,7% a été totale et 47,3% a été partielle. Alors que la récupération a été chez 50% des patients ayant une hémorragie ventriculaire et une aggravation chez 50% des cas.

#### **4. L'évolution en fonction du grade de Spetzler :**

L'évolution en fonction du grade de Spetzler est représentée dans le tableau suivant.

**TableauXIII: l'évolution en fonction de grade de SM**

type de grade	grade I	grade II	grade III	grade IV
Décès	0	0	0	0
Aggravation	0	0	2	0
récupération partielle	0	0	9	0
récupération totale	0	4	5	1

La récupération a été totale dans les MAVc de grade II par rapport au MAVc de grade III qui a été totale dans 31,25%, partielle dans 56,25% et une aggravation chez 12,5% des cas. Avec une récupération totale chez les MAVc de grade IV.

#### **5. L'évolution en fonction de la stratégie thérapeutique.**

##### **5-1 Les patients opérés :**

Tous les patients opérés ont eu une bonne évolution avec amélioration de leur état, d'entre eux sont restés asymptomatiques chez 10 cas (41,7%) et 11 patients (45,8%) ont récupéré leur déficit avec un recul de 1 à 3 ans.

Un malade avait présenté un déficit de l'hémicorps gauche en postopératoire dont l'imagerie scannographique a objectivé un hématome parenchymateux pariétale droit rompu dans le système ventriculaire avec une discrète lame sous durale en regard du volet de craniotomie. L'évolution a été marquée par une récupération partielle du déficit neurologique après évacuation de l'hématome, l'évolution à moyen et à long terme a été marquée par la persistance d'une hémiparésie séquellaire.

**5-2 Le patient ayant bénéficié d'un traitement endovasculaire :**

La patiente a été traitée par traitement endovasculaire et a eu une bonne évolution sans déficit neurologique. Une artériographie de contrôle a été réalisée chez la patiente pour laquelle une surveillance clinique a été réalisée, montrant un reliquat de la MAVc.

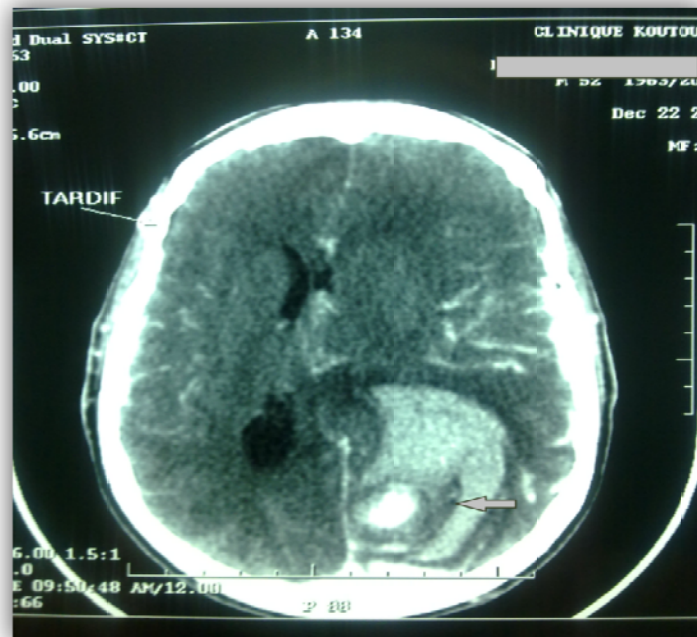
**5-3 Le patient proposé pour un traitement radio-chirurgical :**

Le patient qui a été proposé pour un traitement radio chirurgical a présenté un accident hémorragique cérébral compliqué d'hydrocéphalie traité par drainage externe après la cure radio-chirurgicale. L'évolution à long terme était favorable.

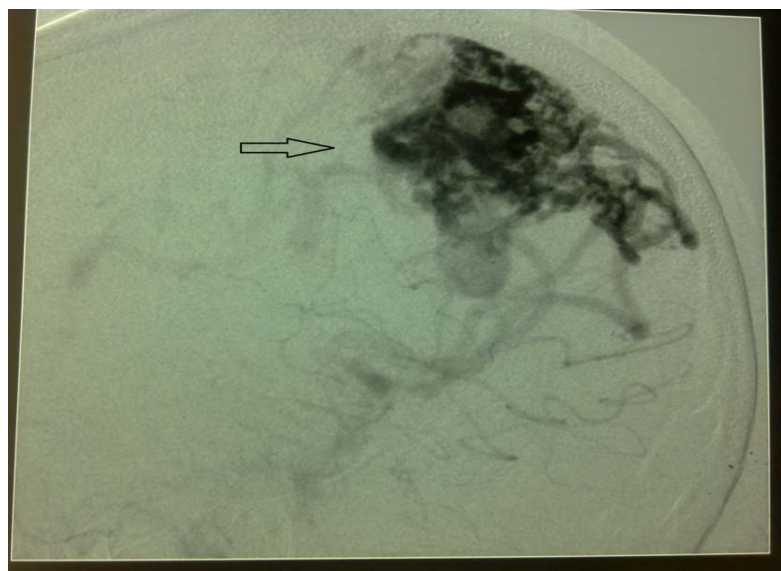**Tableau XIV l'évolution en fonction de la stratégie thérapeutique**

<b>type d'intervention</b>	<b>la chirurgie</b>	<b>l'embolisation</b>	<b>la radio-chirurgie</b>
Amélioration	21	1	0
Aggravation	1	0	1
Décès	0	0	0

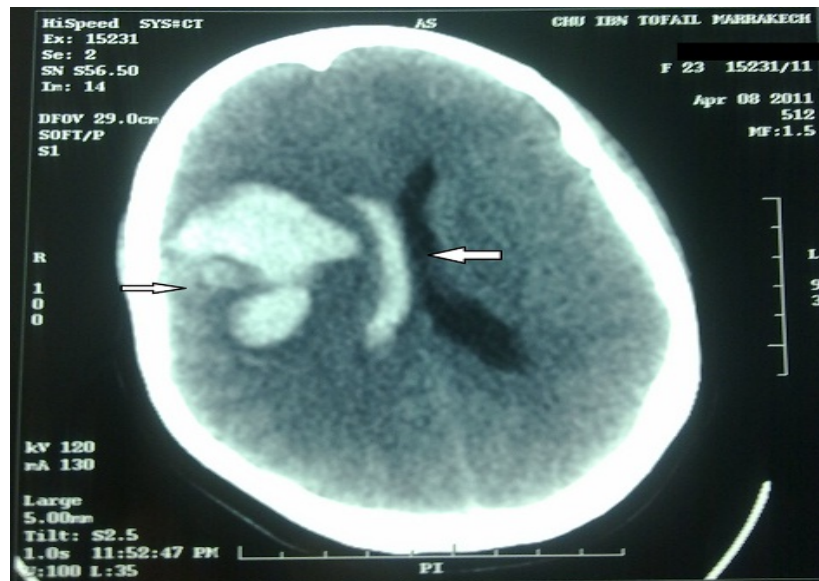
## VII. Iconographie :



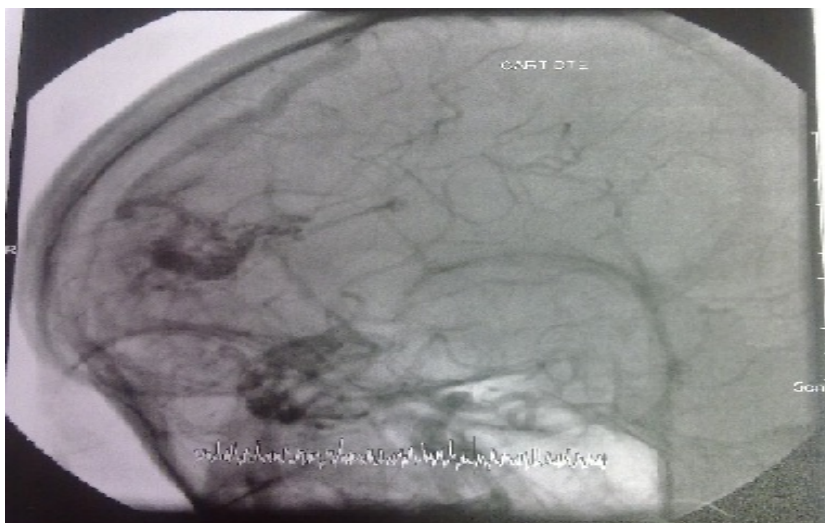
**Figure n°8 :** Aspect de TDM en faveur d'une malformation vasculaire pariétale postérieure gauche entourée d'un hématome intra-parenchymateux responsable d'une inondation hémorragique ventriculaire.



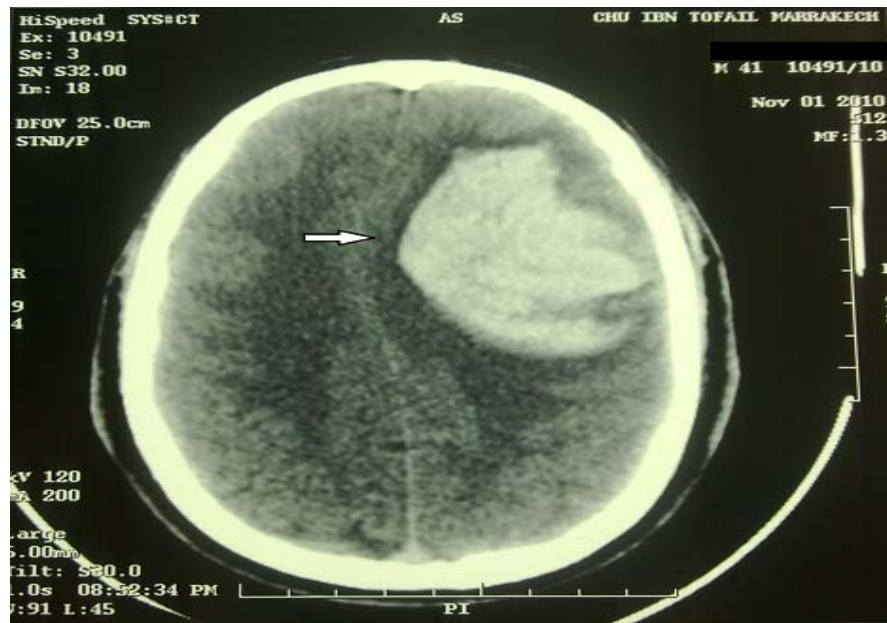**Figure n°9 :** Artériographie cérébrale d'une Malformation artério-veineuse pariéto-occipitale gauche alimenté principalement par les artères cérébrales antérieur et moyenne gauches.



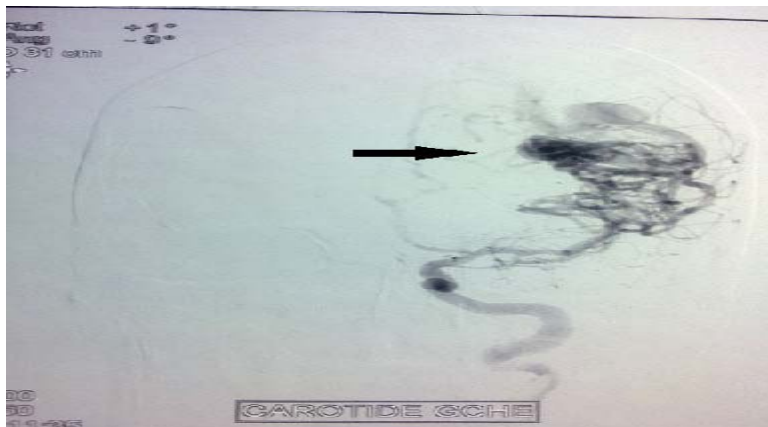
**Figure n°10** : une TDM d'un hématome parenchymateux profond pariétal droit mesurant 35x55mm. Entourée d'un discret œdème péri lésionnel avec inondation ventriculaire homolatérale.



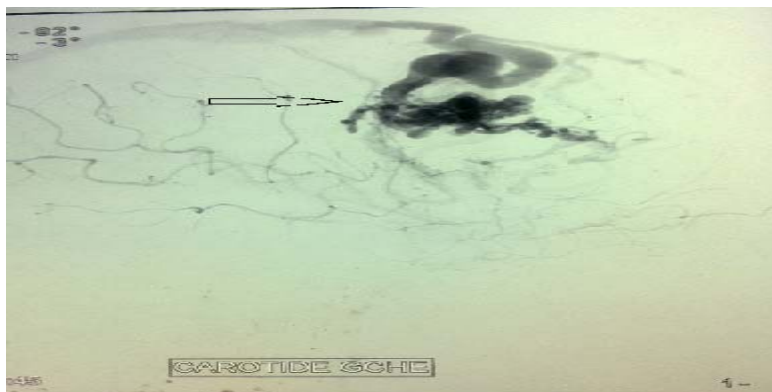
**Figure n°11** : existence d'une grosse malformation artério-veineuse fronto-temporale droite alimentée par les branches de l'artère sylvienne et l'artère cérébrale antérieure droites.



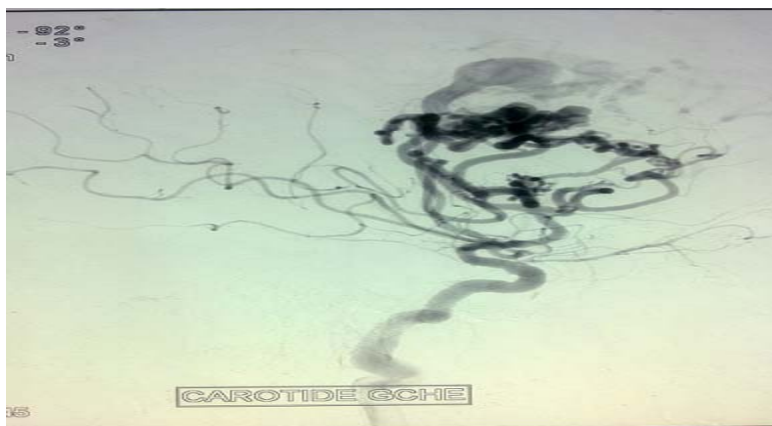
**Figure n°12** : hématome parenchymateux fronto-pariété-temporale gauche avec important effet de masse avec hémorragie ventriculaire gauche et une hémorragie méningée.



Vue de face

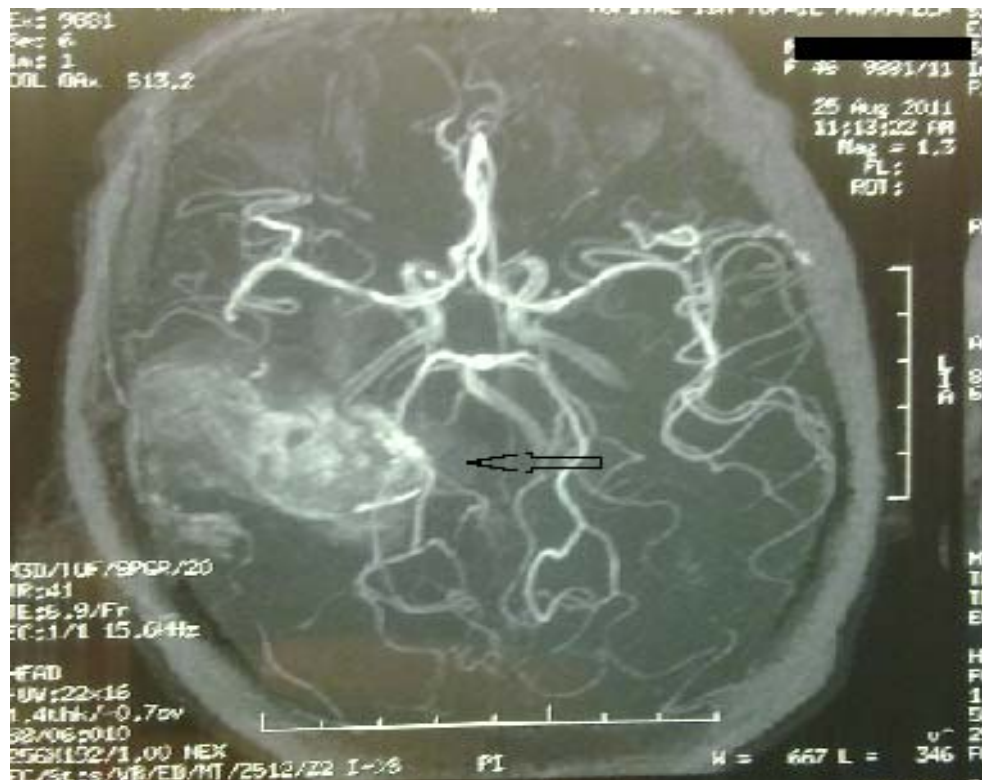


Vue de profil

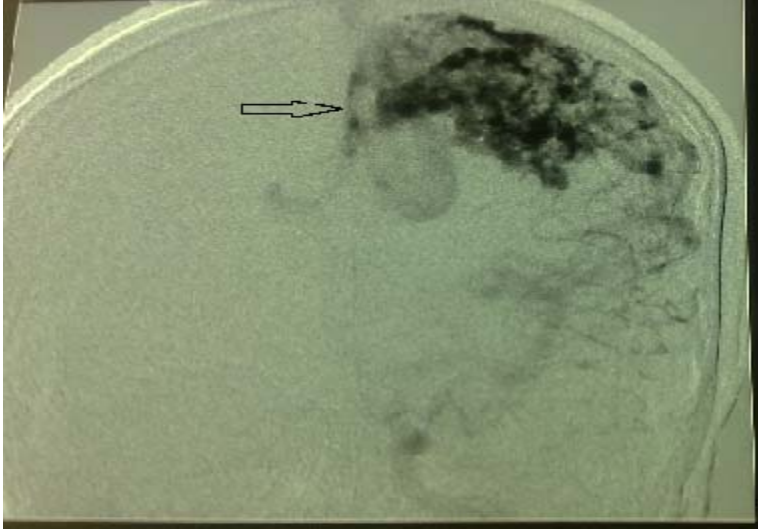


Vue  $\frac{3}{4}$

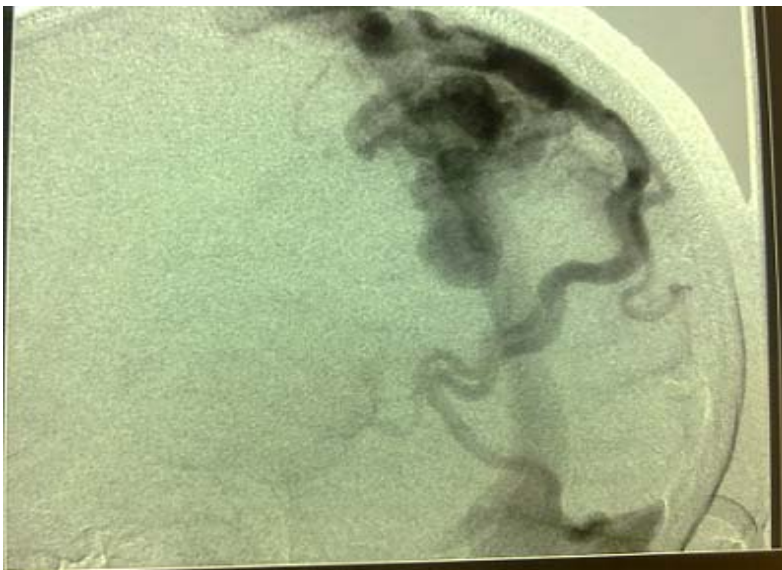
**Figures n°13** : artériographie cérébrale d'une malformation fronto-insulaire gauche alimentée par les branches de l'artère sylvienne et l'artère cérébrale antérieure modérément dilatés et sinusieuses le drainage veineux se fait par une veine dilatée rejoignant le sinus longitudinal supérieur via une ectasie anévrysmal et accessoirement par de multiples veines peu dilatées rejoignant le SLS et le système profond.



**Figures n°14 :** une angiIRM d'une malformation temporale droite profonde alimenté par des branches de l'artère cérébrale moyenne et accessoirement par l'artère cérébrale postérieure. Drainée par une grosse veine vers le sinus longitudinal supérieur.

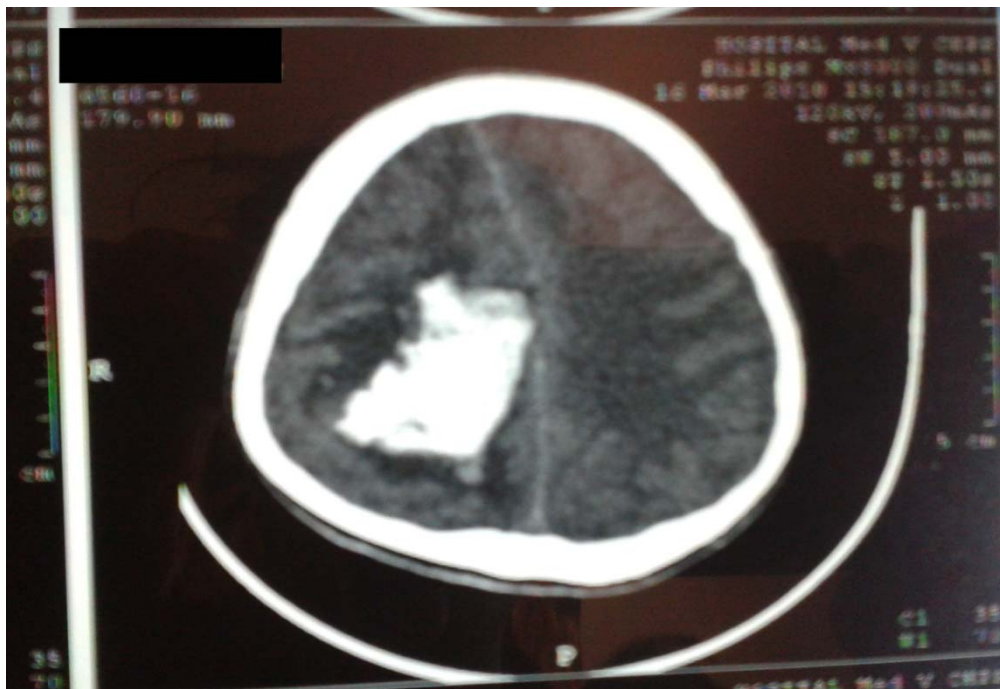

Vue de face

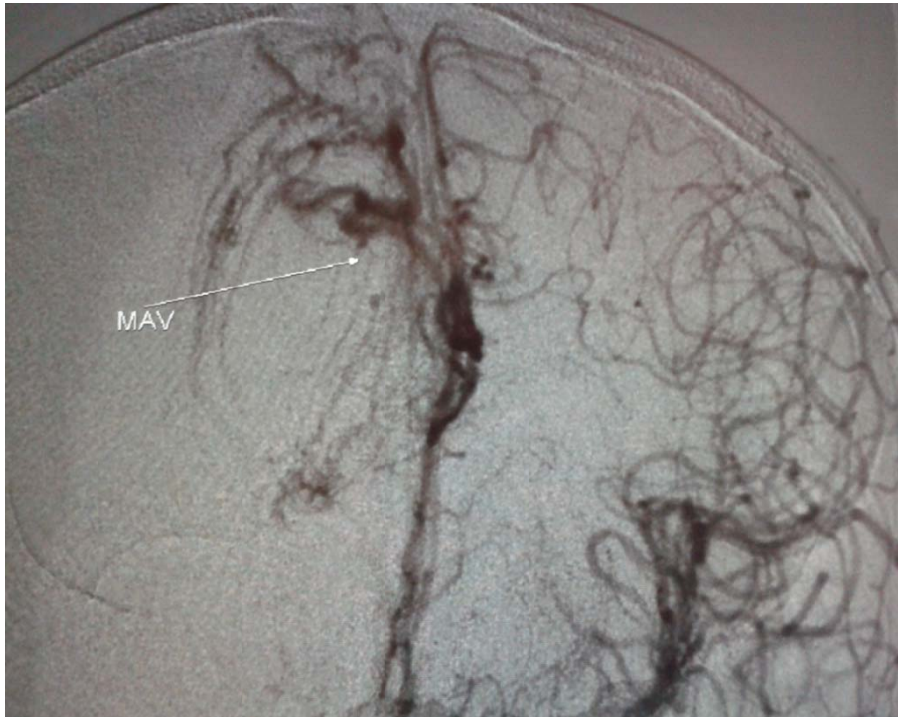


Vue de profil

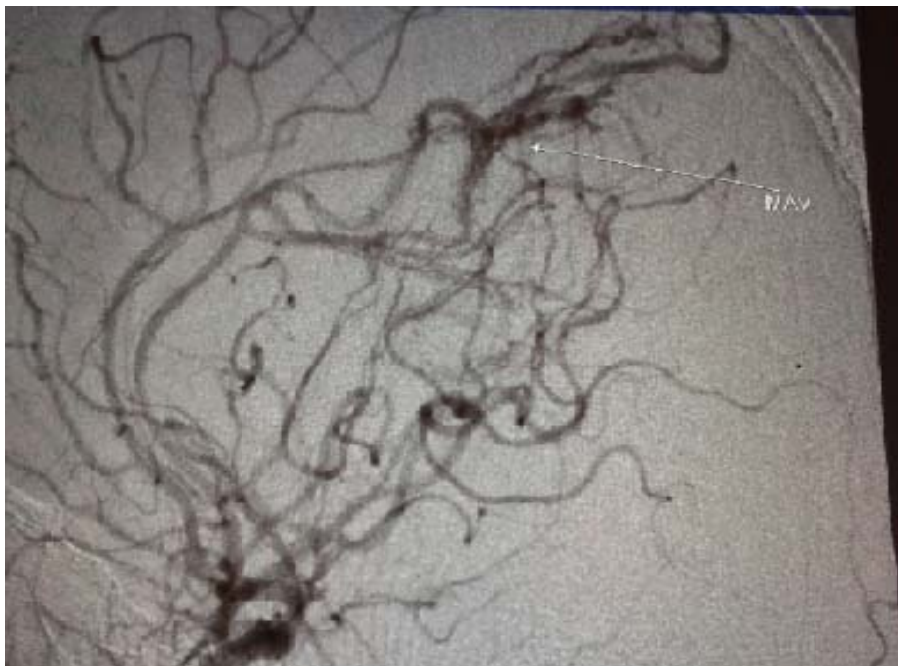
**Figures n°15** : artériographie cérébrale d'une malformation pariéto-occipitale gauche haut débit alimentée par des branches des artères cérébrales antérieure et moyenne et drainé par un collecteur veineux trop dilaté rejoignant le sinus longitudinal supérieur et par des petites veines rejoignant le sinus latéral gauche et le troclear.



**Figure n°16** : TDM d'un volumineux hématome intra parenchymateux pariéto-occipitale droit 50\*40 mm avec œdème péri lésionnel et effet de masse sur les structures médianes et un engagement sous falcoriel, une hémorragie intra ventriculaire intéressant le VL et V4.

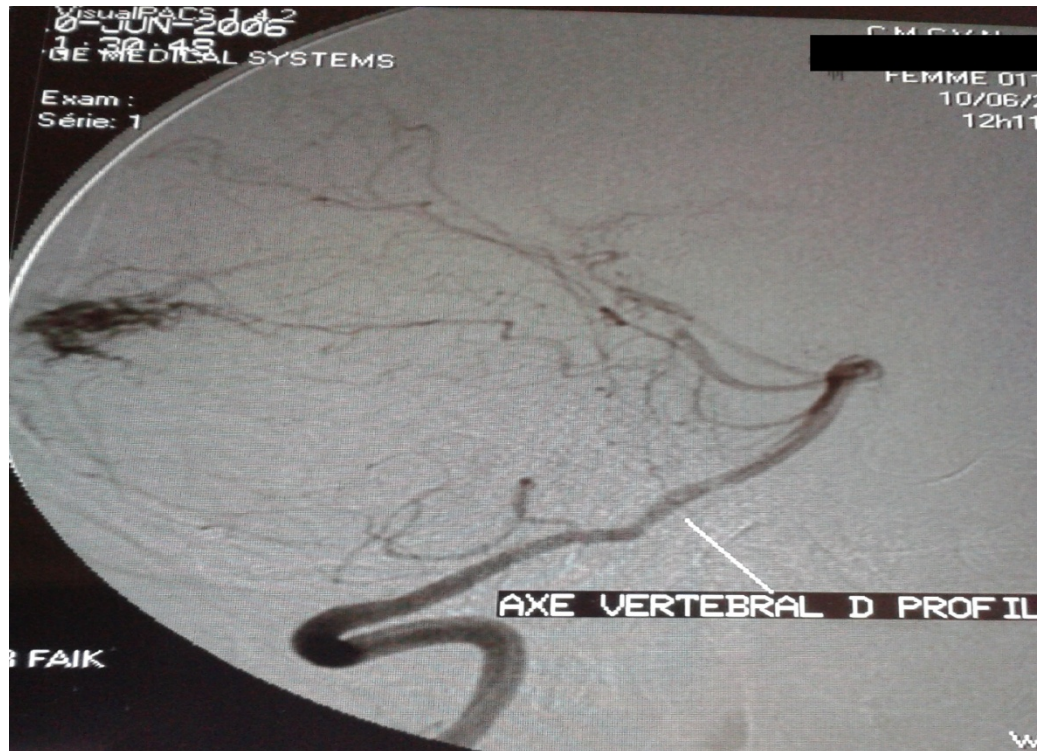

Vue de face



Vue de profil

**Figures n°17** : artériographie cérébrale d'une malformation artério-veineuse fronto-pariétale alimenté par l'artère cérébrale antérieure gauche.



**Figure n°18** : artériographie cérébrale d'une malformation artério-veineuse de la FCP alimenté par l'axe vertébral droit.



***DISCUSSION***

## **I. RAPPEL ANATOMO-PATHOLOGIQUE : (1-2-3-4)**

Les MAV sont des malformations d'origine vasculaire constituées d'un réseau compact d'artères tortueuses, de veines et de vaisseaux anormaux résultant d'une absence de développement du lit capillaire local avec un shunt artério-veineux.

### **1- LOCALISATION :**( 1-7)

Environ 90 % des MAV sont situées dans les hémisphères cérébraux (supratentorielle). Surtout en surface des lobes frontal, pariétal et temporal, plus rarement en profondeur.

### **2- TAILLE :** (1-5-6-7)

Près de 40% des MAV ont une taille qui est de 2,5cm, 50% ont une taille comprise entre 2,5cm et 5cm et seulement 10% ont une taille supérieure à 5cm. La taille donc peut varier d'une petite lésion appelée MAV cryptique à celle occupant tout ou une partie d'un hémisphère cérébral.

### **3- DONNEES HEMODYNAMIQUES :**(13-14)

La caractéristique hémodynamique principale des MAV est l'hyper débit. Celui-ci entraîne une altération de la paroi artérielle responsable d'une véritable angiopathie (PILLE- SPELLMAN J., BAKER K.F., LIZACZAL T.M.) pouvant expliquer la formation de dilatations anévrysmales (WILLINSKY R., LASJAUNIAS P., TERBRUGGE K., PRUVOST P.) source probable du saignement. L'hyper débit peut également entraîner des phénomènes de vol artériels à l'origine de certaines manifestations cliniques (épileptiques, déficits neurologiques).

#### **4- DONNEES ARCHITECTURAUX :**

##### **4-1 Pédicules artériels: (7-8-9-10)**

Sont dilatés et sinueux .Le calibre de chacun est proportionnel au débit qu'il véhicule. On distingue les pédicules afférents directs et les artères qui participent indirectement à la vascularisation par recrutement

##### **a- Les pédicules afférents directs :**

Le plus souvent, les afférences artérielles vascularisent directement le nidus. Ils sont de 2 types :

- Le type collatéral : les branches artérielles qui se rendent à la MAV naissent à partir d'un tronc artériel ininterrompu vascularisant dans sa distalité un territoire de cerveau sain.
- Le type terminal : Les branches artérielles dilatées se perdent dans le nidus. Leur Embolisation est beaucoup plus simple sur le plan technique et les risques sont mieux maîtrisés même lorsque la MAV siège en zone hautement fonctionnelle.

##### **b- Les afférences recrutées : (15-17)**

Sont des artères qui alimentent le nidus de façon indirecte en raison de phénomènes hémodynamiques (hyper débit).

##### **c- les anévrysmes associés : (10-15-17)**

L'association anévrysmes-MAVc est retrouvée dans 2,2% à 58% des cas selon les auteurs. Plusieurs classifications ont été établies pour les anévrysmes. Leur intérêt est de mettre l'accent sur le fait que tout anévrysme associé aux MAVc n'a pas la même signification et donc pas la même incidence thérapeutique.

La classification que nous utilisons est celle de NATAF et al, proche de la classification de Perata:

- ✓ anévrismes dysplasiques : topographie habituelle des anévrismes intracrâniens, controlatéraux à la MAVc.
- ✓ Anévrismes de type I : topographie habituelle des anévrismes intracrâniens, homolatéraux à la MAVc.
- ✓ Anévrismes de type II : situés sur un pédicule afférent à la malformation.
- ✓ Anévrismes de type III : juxta-nidaux ou intra-nidaux.

Redekop et al ont établie une classification similaire, ils ont déterminés également des anévrismes intranidaux, anévrismes liés au flux proximaux et distaux, et anévrismes non liés au flux.

#### **4-2 Le nidus : (1-7-8-9-10)**

Il Siège au centre de la lésion, les vaisseaux sont étroitement intriqués le uns au autres avec peu ou pas du tout de parenchyme cérébral les séparant. Il correspond à la zone du shunt dont la taille est variable dans la même malformation. Il s'y associe des remaniements secondaires comme la thrombose, la scléro-hyalinose, des calcifications ou une ossification. Une gliose péri lésionnelle est habituelle, Elle s'insinue dans les mailles tissées par ces vaisseaux et constitue un élément histologique capital pour différencier les angiomes des cavernomes.

##### **a- Topographie : (15-17)**

La classification topographique la plus généralement utilisée tient compte de la topographie du nidus par rapport aux structures encéphaliques. Proposée par Yasargil et par Berenstein et LASjaunias, une classification en six groupes selon l'anatomie sectionnelle dont un travail a montré l'intérêt prédictif pour la réponse à la radiothérapie :

- ✓ Type A : nidus de siège cortical
- ✓ Type B : nidus<<intra parenchymateux>> (substance blanche hémisphérique, noyaux gris centraux, tronc cérébral)

- ✓ Type C : nidus ventriculaire ou cisternal.
- ✓ Type AB : nidus cortico-sous-cortical
- ✓ Type BC : nidus de siège profond étendu au système ventriculaire ou aux citernes
- ✓ Type ABC : nidus intéressant les trois zones précitées

**b- Architecture : (15)**

A partir des classifications de Yasargil et celle de Houdart et al, nous distinguons deux types angio-architecturaux :

- ✓ Les nidus pléxiformes : correspondent à des réseaux de mailles fines (forme artériolo-veinulaires).
- ✓ les nidus non pléxiformes ou on trouve soit une ou des communications directes artério-veineuses de gros calibre, soit une poche veineuse unique (forme artériolo-veineuses).

**c- Le drainage veineux : (7-8-9-10)**

Les efférences prennent leur source dans le nidus sous forme de collecteurs veineux inclus ou incrustés à la surface

Elles peuvent prendre deux formes différentes :

- Ampoule veineuse dans laquelle viennent se jeter directement les vaisseaux du nidus qui l'entourent comme une chevelure.
- Conduit tortueux captant, sur toute la longueur de son trajet dans le nidus, les vaisseaux qui en viennent directement.

Les MAV peuvent être drainées par plusieurs collecteurs efférents. Ce drainage peut être superficiel, profond ou mixte.

**d- Drainage superficiel :**

Assuré par les veines corticales qui ont plusieurs connections et peuvent se drainer vers l'arrière via le sinus longitudinal supérieur et antérieurement via la veine sylvienne.

**e- Drainage profond :**

Les veines de drainage profond ont une voie commune qui est la veine de Galien et le sinus droit.

**f- Drainage mixte :**

Le drainage peut être constitué d'une combinaison des drainages profond et superficiel.

**Tableau XV: répartition du drainage en fonction des séries :**

Type de drainage	Série de NATAF et al (18)	Série de MICHEAL et al(19)	Série de MASAHIRO et al(20)	Série de TURJMAN et al(21)	Notre série
Profond	34%	64,5%	65%	8%	23,8%
Superficiel	44%	35,5%	35%	61%	71,4%
Mixte	22%	0%	0%	31%	4,8%

**4-3 DONNEES HISTOLOGIQUE : (1-4-11-12)**

Il existe trois types de vaisseaux au sein d'une MAV et ceci émane de récentes études immuno- histochimiques. La composante artérielle et veineuse des MAV a une expression identique à celle des artères normales et des plexus durs, alors que les veines artérialisées présentes en réponse au shunt artério-veineux expriment en plus du marqueur musculaire lisse l'alpha actine musculaire lisse, une isoforme de la myosine SMemb.

Les cellules endothéliales tapissant les vaisseaux mal formées expriment certains facteurs de croissance vasculaire (VEGF-A, VEGF-B) ainsi que leurs récepteurs suggérant leur contribution dans la croissance des MAV.

**4-4 CLASSIFICATION : (9)**

Les MAV peuvent être différenciées en 3 groupes en fonction de l'apport artériel au compartiment de drainage veineux initial:

- ❖ Les fistules artério veineuses qui ne font pas intervenir plus de trois artères nourricières.
- ❖ Les fistules artériolo-veineuses qui ont un apport artériel multiple et pléxiformes.

- ❖ Les fistules artériolo-veinulaires dont les shunts s'établissent entre les artérioles afférentes et des veines efférentes selon une disposition réciproque.

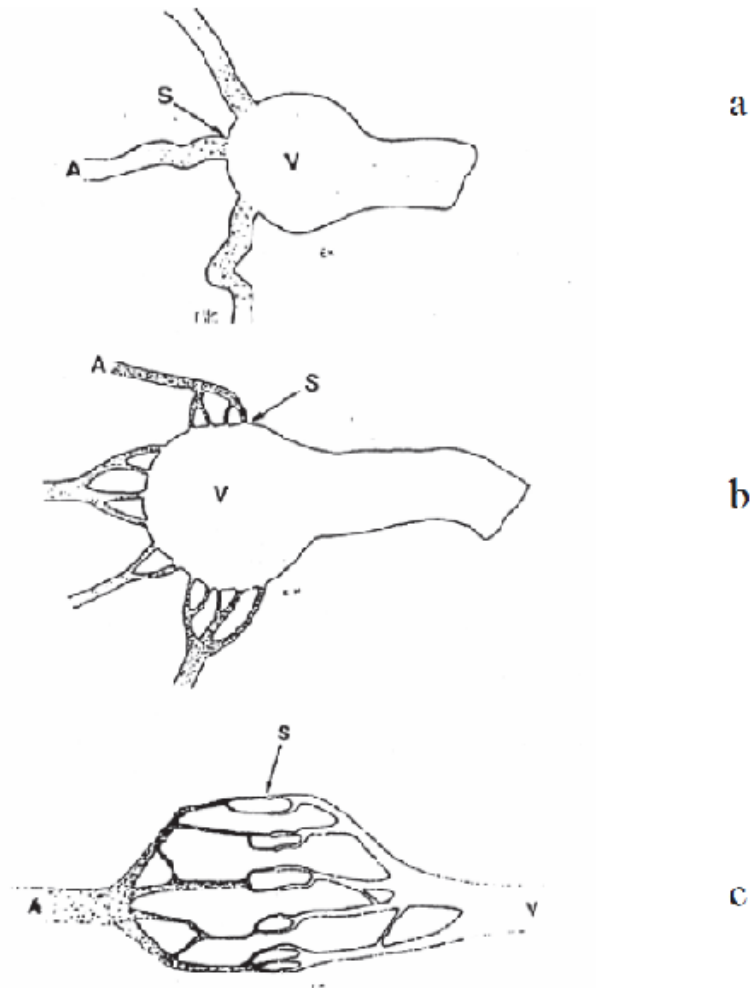


Schéma n°1 : classification anatomopathologique des MAVc (9)

- a : fistule artério-veineuse
- b : fistule artériolo-veineuse
- c : fistule artériolo-veinulaire

## II. PROFIL EPIDEMIOLOGIQUE :

Les risques liés à l'évolution naturelle de la maladie sont encore mal évalués, puisque les données épidémiologiques d'incidence et de prévalence sont encore mal connues.

### 1. Fréquence : (22-23-24-25)

Elle est estimée 14 pour 10000 individus.

### 2. Prévalence : (25-28-29-41-43)

Elle correspond à la proportion de la population à un instant donné qui vit avec le diagnostic de MAV cérébrale.

Leur prévalence varie entre 15 et 600 pour 100000 habitants, cette importante discordance entre les différentes études est due au fait que la prévalence chez les sujets vivants est sous-estimée parce que la quasi-totalité des patients asymptomatiques n'est pas prise en compte car non détecté.

Berman et al ont revu toutes les études publiées dans la littérature concernant ce taux et ont conclu que toutes « les estimations de prévalence de MAV qui sont publiées dans la littérature ne sont pas fondées » Pour ces auteurs, l'estimation la plus fiable de la prévalence serait le taux de détection des lésions symptomatiques : 0.94 pour 100000 hab. /an.

Une étude récente scotlandaise rapporte une prévalence de 18 cas/ 100000habitants.

Il faut préciser que deux études prospectives ont débuté, l'une en Ecosse en 1999 <Scottish Intracranial vascular Malformation Study>, l'autre en 2000 dans l'état de New York <New York Islands AVM Study>, qui ont constaté une détection annuelle autour entre 1,1 et 1,4 MAVc sur 100000 personnes.

### 3. L'incidence : (41-43)

Elle correspond la proportion de la population dans laquelle la MAV est découverte dans un contexte d'une première hémorragie intracrânienne. Des études récentes ont estimé l'incidence des MAVc entre 0,89 à 1,34/100.000 par an. Dans les deux études précédemment décrites rapportent une incidence de rupture de MAVc autour de 0,55 pour 100000 personnes-années.

Les taux d'incidence d'autres symptômes associés à des MAVc non rompues sont encore inconnus.

### 4. L'âge : (20-30-31-41-42)

Les MAVc se manifestent à n'importe quel stade de la vie, et deviennent souvent symptomatique chez les jeunes adultes entre 30-40 ans (Stapf et al. 2003a).(41)

Selon différentes séries :

- Ondra et al sur une étude prospective de 24 ans avait noté une moyenne d'âge de 33,7 (30)
  - Nataf et al sur une étude rétrospective allant de 1984 à 1999 portants sur 701 patients, la moyenne d'âge était de 31 ans (31).

Dans la population pédiatrique, la définition d'âge limite pour un enfant est variable dans différentes séries :

**Tableau XV:** la limite d'âge pédiatrique en fonction des séries

Auteurs	Années	Nbre de cas	Age pédiatrique
Notre série	2002-2012	24	4 cas avaient < 16 ans (16,7%)
Masahiro et al	1990-2000	101 cas avaient un age < 20 ans	56%<15ans 20%<10ans
Nataf et al	1984-1994	705	55cas avaient < 15 ans

Les MAVc de l'enfant semblent se différencier des MAVc de l'adulte sur plusieurs plans, modifiant le pronostic de cette pathologie :

- Révélées dans l'enfance dans moins de 20% des cas.(42)
- Deux types les plus fréquents de MAV dans la population pédiatrique sont : les fistules artério-veineuses avec ectasie anévrismale de la veine Galien et les MAV parenchymateux.
- Leur présentation clinique est plus grave que chez l'adulte : les MAVc chez les enfants moins de 2ans se révèlent par une insuffisance cardiaque congestive et chez les enfants plus âgés se révèlent par un AVC hémorragique avec un fréquence plus élevé que chez l'adulte. (42)

**Tableau XVI:** le taux des formes hémorragiques chez l'adulte et l'enfant en fonction des séries

Série	Taux des formes hémorragiques chez l'enfant	Taux des formes hémorragiques chez l'adulte
Nataf et al(31)	70%	59%
Kondiziolka(33)	90%	70%
Geroza et al(32)	80%	60%

- Un potentiel évolutif propre aux enfants avec une possibilité de saignement en dépit d'un traitement préalablement reçu et un contrôle angiographique post-thérapeutique normale et ceci étant dû à la théorie de mûrissement et de maturation progressive. (20-34-35)
- Cependant les conditions anatomiques et physiopathologiques des MAVc chez l'enfant doivent être prise en compte tant sur le plan diagnostique que thérapeutique avec des éléments pronostiques différents de ceux envisagés chez l'adulte.

Ainsi l'âge constitue un facteur de mauvais pronostic spontané et post thérapeutique.

### **5. Sexe :** (24-25-27-34-35-36)

En prenant en considération les résultats de plusieurs séries, la maladie affecte les deux sexes dans des proportions comparables.

Dans notre série, les hommes représentent 54,2% et les femmes 45,8% avec un sexe ratio de 1,18% ce qui concorde aux données de la littérature.

### **6. Hérédité et génétique :** (25-37-38)

La majorité des MAVc est considérée comme étant une anomalie congénitale, cependant, il est possible que certaines lésions puissent être acquises. Les cas de MAVc familiaux sont extrêmement rares et seuls quelques cas ont été rapportés dans la littérature.

Dans le cas de la maladie de Rendu Osler Weber également connue sous le nom de télangiectasies hémorragiques héréditaires (THH) correspondant à une angiodyplasie autosomique dominante caractérisé par une dysplasie vasculaire multi systémique avec des hémorragies récidivantes du nez de la peau des poumons du cerveau et du tractus gastro-intestinal.

Le très rare syndrome de Bonnet-Blanc-Dechaume ou également appelé syndrome de Wyburn-Mason correspond à l'association d'une angiomatose rétinienne unilatérale, d'un hémangiome cutané dans le territoire trigéminal ipsi-latéral et d'une malformation artério-veineuse mésencéphalique.

## **III. ETUDE CLINIQUE :**

Les MAVc se révèlent souvent chez l'adulte jeune par plusieurs types de symptômes neurologiques, dont des crises épileptiques chez 30%, des céphalées récidivantes chez 20% soit épisodiques ou chroniques, des déficits neurologiques progressifs (10%) ou des hémorragies intracrâniennes chez 40% des cas. (39-40-41)

## 1- Hémorragie intracrânienne : (40-41)

L'hémorragie intracrânienne est le mode de présentation clinique le plus fréquent des MAVc, avec une fréquence comprise entre 30% et 82% (24). Est constituée la complication la plus grave menant à une hémorragie cérébrale, ventriculaire, et/ou sous arachnoïdienne avec un risque de déficits neurologiques persistants.

### 1-1 Le taux annuel de saignement :

Généralement, le taux de rupture annuel est estimé entre 2% et 4% (Ondra et al. 1990 ; Kondziolka et al., 1995 ; Brown 2000) et cela à travers plusieurs séries sont rétrospectives, le tableau suivant illustre ces résultats (39):

**Tableau XVII: le taux de saignement annuel en fonction des séries.**

Série	Nbre de cas	Taux annuel de saignement
Graf et al (45)	191	2-3%
Crawford et al (44)	217	2,6%
Brown et al (27)	168	2,2%
Ondra et al (30)	166	4%
Wikins et al (49)	1500	2-3%

Une présentation hémorragique initiale représente le facteur de risque le plus puissant en faveur d'une future rupture avec augmentation du taux annuel d'hémorragie de 1% pour les MAVc non rompues à 5% pour les MAVc rompues.(39-41)

Après une première rupture, le risque de récurrence hémorragique peut atteindre 18% lors des 12 premiers mois (Stapf et al. 2005)(40-41). Dans la série Graf et al, les patients présentant une malformation artério-veineuse rompue ont un risque de saignement au cours de la première année suivant le saignement initial, estimé à 6% puis le taux revient ensuite à 2%(45). Itoyama et al, ont trouvé des résultats similaires(49), Le risque de resaignement après un premier épisode hémorragique est de 6,9% dans la première année. 1,9% par an après 5 ans et de 0,9% après 15

ans. Pour Pour Luessenhop et al (46), la récurrence hémorragique estimée à 5% par an après le premier épisode, à 15% après le second épisode et à 20% après le 3ème épisode, l'intervalle entre deux saignements est environ 5 ans. (46) Le risque hémorragique des MAVc qui se sont révélées par un symptôme autre qu'une hémorragie est de l'ordre de 1% et très faible voir nul pour les MAVc découvertes fortuitement.

Des analyses longitudinales récentes (Columbia AVM Database) suggèrent que – en dehors du critère de l'hémorragie initiale – la présence d'un drainage veineux profond exclusif et une localisation profonde du nidus constituent des variables morphologiques indépendamment associés au risque hémorragique à long terme (Staph et al. 2006b). (39)

D'autres facteurs d'ordre clinique, topographique, angio-architecturaux ainsi que hémodynamique influencent positivement le risque hémorragique d'une MAVc. Le tableau suivant résume les facteurs de risque de rupture de MAVc chez des patients non traités.(40)

**Tableau XVIII: les facteurs de risque de rupture de MAVc chez les patients non traités(40)**

Facteurs favorisants	Facteurs protecteurs
Démographiques : diagnostic >35ans Cliniques : présentation hémorragique initiale Morphologique : –localisation cérébrale profonde –drainage veineux profond unique –présence d'anévrisme intra ou juxta-nidiaux –une petite taille du nidus –présence d'une sténose veineuse –présence d'un reflux veineux Hémodynamiques : Une pression élevée dans les afférences et les efférences d'une MAVc	MAVc non rompue Présence d'un recrutement veineux

**1-2 Morbidité et mortalité associés à l'hémorragie :**

Plusieurs séries récentes suggèrent que la morbi-mortalité de ruptures de MAVc est moins importante que celle d'autres causes d'hémorragies (Hartmann et al., 1998 ; Choi et al.,

2005) et seulement 2% de toutes les hémorragies intracrâniennes sont liées à la rupture d'une MAVc (Stapf et al., 2002a).(39)

L'hémorragie intracrânienne conditionne le plus souvent le pronostic vital et fonctionnel par sa topographie et son abondance.

Les hémorragies des MAVc sont méningées dans 30% des cas, parenchymateuses (23%), intra ventriculaires (16%) et dans des localisations combinées dans 31% des cas. (8-28-29-47)

Les hémorragies parenchymateuses ont un risque plus élevé de s'accompagner d'un déficit neurologique (52%) (8-28), Dans la série de Hartmann et al, 47% ont eu une évolution favorable après le saignement et 37% des patients ont des symptômes neurologiques mais sont indépendant dans leur vie quotidienne.

Les hémorragies parenchymateuses sont plus destructrices que les hémorragies ventriculaires pures qui ont en règle un excellent pronostic si l'éventuelle hydrocéphalie est drainée.

La morbidité et mortalité ont été diversement appréciées par les auteurs, la morbidité était estimée à 10à15% et la mortalité à 25à85%.

- Graf et al (45) dans sa série de 191 cas retrouve :
  - \* une morbidité estimée à 81%
- Crawford et al dans sa série de 217 cas retrouve : rapporte que les patients qui ont présenté au accident hémorragique, 62% d'eux ne présentent pas d'handicap neurologique, 25% a eu une instabilité mineur et 6% a eu des déficits majeurs(44) avec un risque de décès estimé à 29% et un taux de morbidité estimée à 45%
- Brown et al dans sa série de 168 cas retrouve une : (48)
  - \*mortalité : 29%. Et une morbidité de 23%.
- Ondra et al dans sa série de 166 cas retrouve :(30)
  - \* une mortalité de 1%/an et
  - \*le taux combiné de morbidité sévère et de mortalité est de 2.7%/an.

- Wilkins et al rapporte que le risque annuel de mortalité pour les MAVc rompues est approximativement de 1%.(49)

Sur la base d'une analyse rétrospective, la rupture d'une MAVc a été considérée comme étant moins sévère que celle d'un anévrisme intracrânien (24-25). En fait, comme cela a été montré par Hillman et al (53), la rupture d'une MAVc est probablement aussi sévère que celle d'un anévrisme. En effet, si la rupture anévrismale est responsable d'une mortalité plus élevée que celle d'une MAVc( 21% versus 9%), en revanche une issue favorable est moins fréquemment obtenue en cas de MAVc qu'en cas d'anévrisme (49% versus 56%), ceci étant dû à l'incidence élevée d'hématomes parenchymateux en cas de MAVc.(52)

### **1-3 Grossesse et post-partum :**

70%des MAVc s'expriment entre 15 et 50 ans, période qui encadre la période de procréation.

La rupture des MAVc représente 23% des saignements (54-55), intra crânien qui surviennent durant la période de la grossesse et du post partum, comparativement à la rupture d'anévrisme qui représente 77%. (54-55)

Les hémorragies intra crâniennes secondaires à la rupture de MAVc ou d'anévrismes cérébraux sont responsables de 5 à 12% de la mortalité maternelle. (54-55-56)

Le risque hémorragique pour les femmes enceintes porteuses de MAVc sans ATCD hémorragique préalable est estimé à 0.035% par an et par femmes contre 0.031% par an pour les femmes non enceintes en âge de procréation. Il en résulte que le risque de saignement d'une femme porteuse d'une MAVc est de 3.5% pendant la grossesse contre un risque de 1 à 2% dans le reste de la population porteuse de MAVc ; il convient donc de conclure que la grossesse n'est pas un facteur de risque significatif d'hémorragie chez ces patientes qui n'ont pas encore saigné. (56-57)

Le risque d'un nouvel épisode hémorragique avant le terme de la grossesse après la rupture d'une MAVc durant la grossesse est estimé à 27% (51). Pour Horton et al (58), ils ont

établi que les femmes ayant déjà saigné d'une MAVc ont plus de risque de saigner au cours d'une éventuelle grossesse que celles qui n'ont jamais saigné (5.8% contre 3.5%). Pour Dias (56), le risque de resaignement pour toute malformation non traité serait de 33à50%, entraînant une mort maternelle de 50 à 68%. (56)

D'autre part, il semble que le risque de saignement soit plus corrélé à l'âge qu'à la parité; autrement dit, le risque hémorragique s'accroît avec l'âge de la mère mais pas avec le nombre de grossesse.

Quand l'hémorragie survient, elle a lieu volontiers durant les 2ème et 3ème trimestres que pendant la période du post partum (entre 20 SA et 6 semaines du post-partum) et qui peut être attribué aux changements hémodynamique, hormonale et de coagulation qui ont lieu durant la grossesse. Le travail et la délivrance n'augmenteraient pas le risque de saignement chez les femmes qui n'ont pas encore saigné.(49)

Compte tenu de l'ensemble de ces éléments, il semble que le choix de la voie d'accouchement doit se faire sur la base de considérations obstétricales et que la présence d'une malformation artério-veineuse n'est pas un élément susceptible de modifier l'attitude.(50-51)

Ainsi la grossesse constitue un facteur favorisant la rupture de MAVc.

## **2- Epilepsie :** (52)

Après l'hémorragie, l'épilepsie est le deuxième des symptômes le plus commun chez les patients porteurs de MAV intracrâniennes. Dans l'étude de Ondra et al., 24% des patients porteurs de MAV ont présenté des crises convulsives. Dans l'étude de Graf et al. 43 (32,1%) des 134 patients porteurs de MAV qui ont saigné, ils ont présenté des convulsions. Le temps de ces convulsions varie. En un peu moins de la moitié des patients, croyaient que la première crise a eu lieu au moment de l'hémorragie. Cependant, environ 19% des patients souffrent des crises quelque temps après l'épisode hémorragique (moyenne de 4,8 ans), et un autre tiers des cas qui présentent ces convulsions ont souffert avant leur première hémorragie documenté (moyenne

11,1 années). Dans une autre étude, le risque d'épilepsie de novo a été projeté à 18% 20 ans après le diagnostic (52).

Il est clair que l'épilepsie peut se manifester chez les patients porteurs d'MAV, avant, pendant ou après l'hémorragie, mais il est difficile d'estimer l'incidence de chacune de ces catégories. Dans une analyse prospective de Hofmeister et al. de 1289 patients porteurs de MAV cérébrales de trois bases de données indépendantes, environ 10% des patients porteurs de MAV présentent des crises convulsives focales, et avec des crises généralisées supplémentaire dans 30% des cas. Cependant Cette analyse, ne fait pas de distinction entre MAV rompues et non rompues. Une revue de la littérature suggère que l'incidence annuelle d'épilepsie de novo est probablement entre 1% et 4% (52).

Les patients âgés de 20 à 40ans sont les plus touchés, une MAVc révélé par une première crise au-delà de 60 ans est très rare.(40)

Plusieurs facteurs morphologiques semblent associer à la survenue des crises régulatrices, plus de 95% des MAVc ont un drainage veineux superficiel, le tableau suivant représente ses facteurs de risques (39-40-43).

**Tableau XIX:les facteurs de risque pour les crises symptomatiques  
chez des patients porteurs de MAVc non rompues (39-40).**

<b>Facteurs favorisants</b>
Démographique : 20-40 ans
Morphologiques :
-Localisation corticale, lobaire
- zone de jonction artérielle
- grande taille
- drainage veineux superficiel

Les crises de la plupart des patients restent bien contrôlées sous monothérapie antiépileptique.(39)

### **3- Signes et symptômes de MAV sans hémorragie : (52)**

Dans la plupart des cas, les MAV cérébrales présentent soit avec hémorragie ou des crises convulsives. Cependant, d'autres modes de présentation sont documentés.

Dans une étude de 48 patients porteurs de MAV des hémisphères cérébraux, Pool et al. ont observé que les symptômes initiaux étaient l'hémorragie (42%), l'épilepsie (33%), une hémiparésie (23%), les céphalées (14%), l'aphasie (8%), ou bruit (2%). Brown et al. ont également trouvé une variété de signes et de symptômes sur une présentation de 146 patients porteurs de MAV intracrâniennes symptomatiques. 25 patients présentaient des maux de tête attribuables à une MAV. A noter, seulement trois de ces patients avaient des lésions rompus. Douze patients ont présenté une ischémie focale, alors qu'un seul de ces patients a présenté une hémorragie. Les déficits neurologiques secondaires à l'effet de masse ont été trouvés chez cinq patients, dont aucun n'avait une MAV rompus. Trois autres patients ont présenté des bruits crâniens ou orbitaires. Parmi ceux-ci, un seul patient avait un MAV intracrânien rompu. Ainsi, les MAV s'expriment dans une variété de signes et de symptômes, et ces modes de présentation ne sont souvent pas représentatifs de l'intégrité de la lésion elle-même (52).

En dehors de l'hémorragie, plusieurs mécanismes ont été proposés pour expliquer les symptômes chez les patients porteurs de MAV intracrâniennes, y compris le phénomène de vol artériel, l'interférence avec le drainage veineux, effet de masse, une hydrocéphalie, une ischémie veineuse, et la dysfonction neurologique secondaire à la congestion passive de drainage veineux (52). À l'heure actuelle, vue la complexité de l'angio-architecture de MAV, il est difficile d'identifier définitivement un mécanisme unique non hémorragique responsable de tout symptôme donné.

#### **3-1 céphalées : (39-40-43)**

10% des MAVc sont diagnostiquées après le bilan d'une céphalée chronique en absence d'hémorragie. Bien que les maux de tête constituent un phénomène relativement fréquent parmi

des patients porteurs de MAVc (jusqu'à 50% selon les séries), il n'existe pas de syndrome de céphalée spécifique en association avec ce type de malformation.

Le taux relatif des syndromes de céphalées primaires (migraines, céphalées de tension, etc.) chez ces patients ne se distingue probablement pas de celui de la population générale, ce qui sème parfois le doute quant au lien étiologique entre les MAVc et les céphalées. La taille du nidus et la présence d'ectasies veineuses semblent être associées à la survenue de céphalées chez ces patients.

### **3-2 Déficit neurologique progressif : (40-43)**

Moins de 10% des patients développent un déficit neurologique progressif sans saignement de leur MAVc. Les femmes sont plus souvent touchées que les hommes, et la probabilité d'un déficit progressif augmente avec l'âge sans que le mécanisme physiologique en soit clair, certains auteurs ne cessent pas d'apporter l'hypothèse d'un éventuel effet de masse ou de désordre hémodynamique responsables de ce déficit.

### **3-3 MAV asymptomatiques : (39-40)**

En raison d'une disponibilité grandissante de l'imagerie cérébrale non invasive, notamment de l'IRM, jusqu'à 10% des MAVc sont découvertes fortuitement. La prévalence des MAVc asymptomatiques dans la population générale reste pourtant inconnue.

## **IV. ETUDE PARACLINIQUE :**

### **1- Les Moyens diagnostiques : (59-60-61-62-63-64)**

L'évaluation en imagerie des malformations artério-veineuses (MAV) cérébrales nécessite la visualisation sélective des différents compartiments de la lésion afin de décider la stratégie thérapeutique.

L'angiographie cérébrale reste la méthode de référence pour l'analyse anatomique des vaisseaux intracrâniens mais les techniques d'imagerie non invasives semblent constituer d'excellentes alternatives.

L'angio-scanner spiralé est rarement réalisé en raison de son caractère irradiant.

L'angiographie par résonance magnétique (ARM) apporte des informations intéressantes et peut être réalisée selon plusieurs techniques permettant l'étude radio-anatomique des MAVc.

Ces éléments permettent le plus souvent de définir la stratégie thérapeutique la mieux adaptée et d'évaluer les résultats des différentes modalités thérapeutiques mais également d'apporter des arguments pronostique sur le risque hémorragique par l'étude angio-architecturale.

#### **1-1 TDM : (61)**

##### **a- Intérêt :**

C'est l'examen le plus facilement accessible en urgence.

Les scanners spiralés de dernière génération de type « multibarettes » constituent une avancée technologique importante car permettent l'exploration rapide et précise des éléments vasculaires (61).

##### **b- Limite :**

Cette technique est particulièrement performante pour l'exploration vasculaire, mais en raison de son caractère irradiant et de la nécessité d'injecter de l'iode, le scanner est le plus souvent réservé au contexte de l'urgence pour la détection d'un hématome.( 61)

##### **c- Résultats :**

Dépendent du caractère rompu ou non de la MAVc, ce tableau illustre les anomalies observées.

**Tableau XX:** signification des anomalies observées sur la TDM (61)

ANOMALIES OBSERVEES	SIGNIFICATIONS
<p><b>Sans produit de contraste :</b> Examen normal Calcification parenchymateuse Calcification vasculaire Hypodensité parenchymateuse Anomalies de densité serpiginieuse  Hydrocéphalie Atrophie Effet de masse</p>	<p>MAVc de petite taille Hématome ancien Thrombose, calcifications pariétales Gliose, hématome ancien Vaisseaux anormaux (veines plus dilatées que l'artère) Compression des voies d'écoulement du LCR</p>
<p><b>Avec produit de contraste :</b> Rehaussement de densité vasculaire</p>	<p>Vaisseaux anormaux</p>

Les éléments faisant suspecter l'existence d'une malformation sous jacente sont : la topographie lobaire de l'hématome, l'existence de calcifications, la présence d'éléments serpiginieux de densité légèrement supérieure à celle de la substance grise correspondant aux vaisseaux malformatifs.

**d- Angio scanner :**

Correspond à l'acquisition unique volumique d'une partie du corps associée à l'injection intraveineuse en bolus de produit de contraste. Cette technique permet de distinguer très facilement les vaisseaux du parenchyme et, par reconstruction, d'obtenir la MAVc dans les trois plans de l'espace. (59) La taille de la malformation est mieux appréciée par l'angioscanner que par l'IRM ou elle est sous estimée (59) en raison de la difficulté à différencier les veines de drainages.

L'angioscanner reste une méthode d'imagerie vasculaire intéressante surtout à la phase aigue ou pour le repérage stéréotaxique avant planification d'une radio chirurgie car, à l'inverse des angiographies par résonance magnétique, ses résultats ne sont pas influencés par le flux (59).

Mais le caractère irradiant de cette technique en limite sa large utilisation.

## **1-2 L'ANGIOGRAPHIE CEREBRALE NUMERISEE : (59-64)**

### **1.2.1. Intérêt :**

C'est une technique de référence qui permet de détecter la MAVc mais aussi permet également d'apporter des arguments pronostics sur le risque hémorragique par l'étude Angio architecturale de la MAVc et les renseignements dynamiques qu'elle apporte.

Son but est aussi thérapeutique puisqu'elle est à la base du traitement endovasculaire.

### **1.2.2. Principe :**

C'est une étude dynamique qui consiste en un cathétérisme sélectif des artères à visé cérébrale avec injection de PDC iodé, puis le suivi de son écoulement par la radiographie en temps artériel puis en temps veineux, permettant ainsi de visualiser les éventuelles MAVc, leurs pédicules nourriciers et les veines de drainage.

### **1.2.3. Limite :**

Résultats conditionnées par des paramètres techniques rigoureux (immobilité du patient au moment de l'examen, la visualisation doit être sélective).

Les complications sont rares mais très grave, d'où la nécessité de les connaître pour s'armer de prudence au moment de l'examen :

- Complications neurologiques inhérentes à la migration d'une plaque ou un thrombus au contact de l'aiguille ou la sonde au moment du cathétérisme ou de l'injection.
- Complications liées à l'injection d'une bulle d'air ou d'un caillot formé dans l'aiguille ou dans le cathéter.

### **1.2.4. Résultats :**

Trois compartiments distincts doivent être distingués et analysés avec précision : les afférences, le nidus et les veines de drainage.

**a- Les afférences :**

Ils peuvent avoir trois configurations possibles : (9-63)

- 1) afférence unique ou multiple alimentant le nidus de façon direct ;
- 2) artères alimentant à la fois le nidus et le tissu cérébral normal ;
- 3) artères n'alimentant pas directement le nidus mais ayant subies des modifications angiomatoses en périphérie du nidus en raison du développement d'une circulation collatérale, liée à l'ischémie chronique.

Des anévrismes artériels sont parfois associés à la MAVc et peuvent se situer à différents niveaux : sur un vaisseau afférent au nidus (anévrisme d'hyper débit), au sein du nidus lui-même ou sur une artère indépendante à la MAV, ils sont corrélés positivement au risque hémorragique. (9-63).

**b- Le nidus :**

Correspond à un réseau de vaisseaux dysplasiques qui remplace le lit capillaire normal. Les communications ont des tailles variables, soit très fines (nidus de type pléxiformes) ou au contraire très large (fistules artério-veineuses), les deux types pouvant coexister au sein d'un même nidus.

La délimitation précise des contours du nidus est un élément important en imagerie car le traitement complet d'une MAVc est directement lié à l'oblitération du nidus. Sa forme, sa taille et surtout sa localisation doivent également être précisées car ils constituent des paramètres importants pour la planification du traitement.

Le risque hémorragique est augmenté pour les nidus de petite taille et pour les nidus situés dans les régions ventriculaires, para ventriculaires ou dans les noyaux gris centraux(64).

**c- Le drainage veineux :**

Est constitué de structures veineuses souvent multiples et dilatées s'abouchant dans un sinus dural. On distingue classiquement le drainage veineux superficiel dans les sinus sigmoïdes, transverse, caverneux, sphéno-pariétal ou sagittal supérieur et le drainage veineux profond dans les veines basales, cérébrales internes, de Galien et dans le sinus droit.

Un drainage veineux profond, un faible nombre de veines de drainage et la présence de sténoses ou occlusions veineuses sont associés à un risque hémorragique augmenté.

**d- Grade de Spetzler-Martin : (65)**

Au terme de l'artériographie un grade peut être établi : l'indice de SPETZLER et MARTIN qui a été initialement créé pour rendre compte du pronostic d'exérèse d'une MAV. Il est aujourd'hui communément adopté pour décrire la situation d'une MAVc donnée quel que soit le traitement planifié.(66)

L'indice de SPETZLER et MARTIN est fondé sur trois paramètres ; le volume de la MAVc, les veines de drainage et la localisation plus ou moins proche d'une zone neurologiquement fonctionnelle.

**Tableau XXI: la classification de SPETZLER et MARTIN (1986) : (65)**

PARAMETRES	FOURCHETTE	POINTS ASSOCIES
Taille du nidus	V>6cm	3
	3cm<V<6cm	2
	V<3cm	1
Région	Eloquente*	1
	Non éloquente	0
Drainage veineux	Profond	1
	Superficiel	0

\*Eloquente : localisation en zone dite fonctionnelle : cortex sensitivomoteur, aire du langage, cortex visuel, hypothalamus ou thalamus, capsule interne, tronc cérébral, pédoncules cérébelleux, noyaux cérébelleux.

La somme obtenue de chacun de ces items permet d'établir cinq grades, du grade 1 (petite malformation, à drainage veineux superficiel située dans une zone muette) au grade 5 (MAV de grande taille, intéressant une zone fonctionnelle avec drainage veineux profond).

### 1-3 **IRM :**

#### **a. Intérêt : (61)**

Grâce à son excellent pouvoir de différenciation entre substance blanche et substance grise, l'absence d'artefact osseux et la possibilité de réaliser des coupes dans les trois plans de l'espace, l'IRM complète harmonieusement la scanographie et l'angiographie, en fournissant de précieux renseignements à la fois d'ordre morphologique (forme, situation et extension exactes du nidus angiomateux) et d'ordre dynamique (rapidité du flux sanguin au niveau des vaisseaux afférents et efférents)

Plusieurs séquences sont définies et chacune a sa propre particularité.

#### **b. Séquences conventionnelles**

Elles correspondent aux séquences réalisées en spin écho ou en écho de gradient. Sur les premières, les vaisseaux circulants sont vides de signal (flow void) ; sur les secondes, à l'origine des techniques d'angiographie par résonance magnétique (ARM) un hyper signal intra-vasculaire est observé. Les séquences conventionnelles permettent : de localiser le nidus dans le parenchyme (séquence T1 et T2); d'analyser la morphologie de la malformation et ses rapports avec les structures cérébrales adjacentes (acquisition volumique en écho de gradient T1 avec injection de gadolinium) ; de rechercher des anomalies parenchymateuses (séquences T2 et flair) et de détecter un saignement (séquence écho de gradient T2).

#### **c. IRM fonctionnelle :**

Elle regroupe l'ensemble des séquences basées sur l'imagerie rapide (écho planar) et comporte :

- Imagerie de diffusion : Elle apporte peu d'informations diagnostiques et reste réservée à la détection précoce des complications parenchymateuses des MAVc (ischémie, hémorragie). (64)

- **Imagerie de perfusion** : Cette technique pourrait être élaborée pour une approche quantitative vélocimétrique des MAVc et de leur retentissement hémodynamique sur le parenchyme cérébral adjacent. (64)

**d. Angiographie par résonance magnétique :**

- ***ARM en temps de volume time flight (TOF) :***

Est la méthode de référence pour l'étude des artères du polygone de Willis. Cette technique ne nécessite pas d'injection de produit de contraste car l'hypersignal vasculaire est lié à un phénomène d'entrée de coupe. Les séquences peuvent être acquises dans tous les plans de l'espace selon une technique (2D) ou (3D). L'utilisation du logiciel MIP permet d'obtenir une image de type angiographique. (63-64)

- ***ARM en contraste de phase :***

Est basée sur l'analyse de la phase des protons mobiles par l'application d'un gradient bipolaire avec deux gradients d'intensité égale mais de sens opposé. Cette technique permet une analyse morphologique avec un bon contraste. (63-64)

- ***ARM dynamique :***

Basée sur l'acquisition, après injection de gadolinium pour le diagnostic de MAVc, d'une seule coupe en écho de gradient répété toutes les secondes pendant une minute. L'avantage de cette technique est d'apporter, en plus des informations anatomiques, des informations hémodynamiques comme le fait l'angiographie conventionnelle et mieux encore une étude dans le plan axial, comme au scanner et à l'IRM ce qui permet une meilleure évaluation des contours du Nidus.

## 2- Facteurs para-cliniques influençant le risque hémorragique :

Si l'on cherche à sélectionner les paramètres expliquant réellement le risque hémorragique d'une MAVc, il semble que les paramètres cliniques et topographiques peuvent être réduits à l'Angio architecture. En effet une MAVc ayant déjà saigné a en elle les facteurs de risques, ce qui va augmenter le risque de récurrence hémorragique par rapport au risque actuariel global.

De nombreux facteurs anatomiques et hémodynamiques ont été étudiés et un certain nombre d'entre eux semblent favoriser la rupture d'une MAVc.

C'est aussi ces facteurs morphologiques qui dictent la stratégie thérapeutique.

### 2-1 La taille : (20-67)

La taille peut varier d'une petite lésion appelée MAV cryptique à celle occupant tout ou une partie d'un hémisphère cérébral.

Selon plusieurs auteurs Michael et al (67), Masahiro et al (20), Reid C et al, une classification des MAVc a été établie selon leur taille en : MAVc de petite taille <3 cm, MAVc de taille moyenne si leur taille est entre 3 à 6 cm et les MAVc large si taille est >6cm.

Ce tableau représente la répartition des tailles selon différentes séries :

**Tableau XXII: répartition des MAVc en fonction des tailles selon différentes séries (20-65-67-68):**

TAILLE DES MAVc	SERIE DE SPETZLER (%)	SERIE DE MASAHIRO (%)	SERIE DE MICHAEL (%)	SERIE DE REID.C. (%)	Notre série %
<3cm	59	79	46,1	3,8	38,1
3à6cm	29	21	53,9	58,1	57,1
>6cm	12	0	0	38,1	4,8

Dans la série de Nataf et al, la taille variait de 4 à 60mm, la moyenne était de 21 mm et la médiane était de 20 mm. (28).

Dans d'autre série, des entités portant sur la taille ont été étudié, dans la série de Ghirley. I Stiver et al (69), une étude a porté sur les micro-MAVc qui sont définis selon Yasargil comme étant des MAVc dont le diamètre est <1 cm. (7).

Dans la série de Francis Turjman et al (21), les 41 MAVc ont été classées en petite celle qui ont un diamètre <3cm, MAVc moyennes si taille comprise entre 3 à 5 cm, MAV larges toute MAV dont le diamètre est entre 5 à 7 cm et sont dite géantes toute MAVc dont la taille dépasse 7 cm. Tandis que dans la série de Steven. D Charg et al (70), sont définies géante toute MAVc qui dépasse 6cm. Le pronostic des MAVc dépend en grande partie de leur taille et ceci émane des suggestions de plusieurs auteurs.

**a- MAVc de petite taille :**

Les MAVc de petite taille sont des MAVc à haut risque hémorragique et de ce fait ont un pronostic spontané qui reste réservé sous peine d'une abstention thérapeutique.

- **Graf** et al, dans leur série ont conclu à un risque hémorragique sur 5 ans estimé à 10% pour des MAVc >3cm et 52% pour les petites MAVc <3cm. (45)
- **Spetzler** et al dans leur série, 79% des MAVc <3cm, 29% des MAVc entre 3 à 6cm et 12% des MAVc >6cm présentant une hémorragie intracrânienne. (65)
- **Mansman** et al, d'après une analyse multi variée a également montré qu'une taille >3cm est un facteur associé négativement avec la survenue d'une hémorragie intracrânienne. (72)

Le risque de resaignement semble lui aussi influencé par la taille, puisque 21% des petites MAVc resaignent contre 18% des larges MAVc. (71)

Le taux de saignement élevé dans la population des MAVc de petite taille a été expliqué par des facteurs d'ordre hémodynamiques :

**Spetzler** et al (65) avait retrouvé une pression élevée au sein des artérioles afférentes de ces petites MAVc, alors que Willinsky et al avait retrouvé une pression élevée au niveau du secteur veineux qui serait un facteur supplémentaire de rupture.

Un intérêt particulier est à donner au micro MAVc qui selon Yasargil (7) est toutes MAVc dont la taille est inférieure à 1cm. Elles constituent un groupe particulier à haut risque hémorragique : 65-70% des présentations hémorragiques.

Le déficit neurologique induit par leur rupture étant très sévère du fait de la grande taille des hématomes qui touchent généralement les zones éloquentes. Dans une série de 12 cas de micro MAVc sur une période de 7 ans (1991-1998), tous ont saigné dont 10 cas ont eu un déficit neurologique et 7 en zone éloquente.

**b- MAVc de grande taille :**

Ce sont des MAVc qui ont un risque thérapeutique supérieur au risque lié à leur évolution naturelle. Du fait de leur grande taille, elles touchent presque toujours une zone éloquente ou des structures profondes encéphaliques et de ce fait toute rupture est dramatique. (66-70)

Elle nécessite le plus souvent plusieurs modalités thérapeutiques pour un nettoyage angiographique complet mais ceci peut être possible au dépend de séquelles neurologiques. C'est pour cette raison qu'une abstention thérapeutique est de mise à chaque fois que le risque thérapeutique est supérieur au risque de l'évolution naturelle de ces MAVc.

Un intérêt particulier est à donner aux MAVc géantes dont la taille >6cm, qui ont été étudiés par plusieurs auteurs :

- Chang et al (70) sur une série de 53 MAVc géantes prises en charge par plusieurs modalités thérapeutiques avec un traitement combiné dans la majorité des cas entre 1987-2001 a présenté les résultats suivants :

**TableauXXIII: résultats comparatif de l'évolution spontanée et après prise en charge thérapeutique :**

	Excellent	Bon	Mauvais	Décès
Avant traitement	58%(31)	32%(17)	9%(5)	0
Après traitement	51%(27)	28%(15)	6%(3)	15%(8)

Spetzler (65) sur une série de 32 MAVc géantes grade V traitées par embolisation et complété par 2à3 abords chirurgicaux, dont l'évolution a été bonne chez 15 patients, stationnaire chez 7, avec aggravation chez 10 patients.

### **2-2 La localisation :**

Environ 90 %des MAV sont situées dans les hémisphères cérébraux. Surtout en surface des lobes frontal, pariétal et temporal, plus rarement en profondeur.

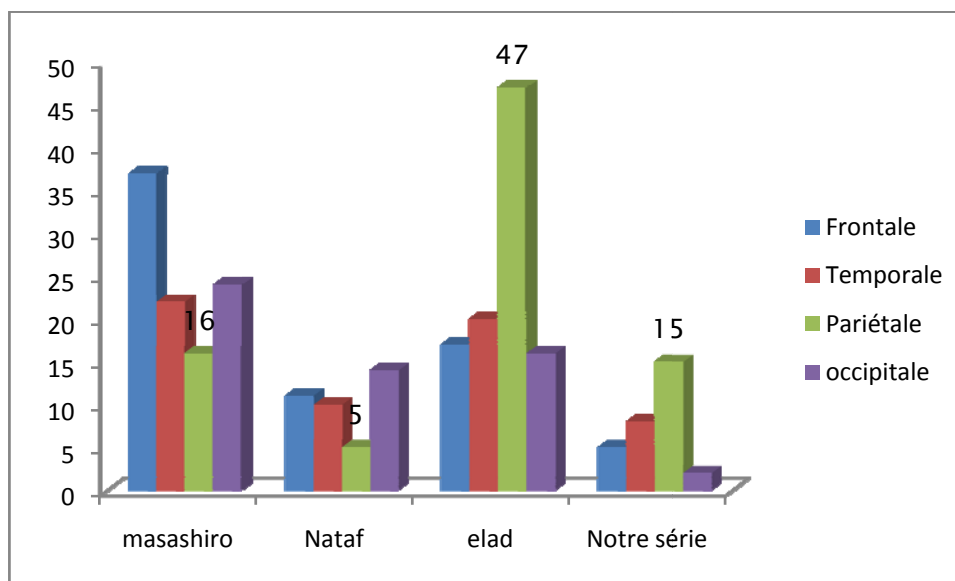
Le tableau suivant illustre le résultat de différentes séries qui affirment la prédominance lobaire par rapport à d'autres localisations :

**Tableau XXIV: Répartition des MAVc entre localisation lobaire et autre localisation en fonction des séries : (67-74-75-76)**

<b>série</b>	<b>Nbre de cas</b>	<b>Année</b>	<b>Lobaire</b>	<b>Autres localisation*</b>
Notre série	24	2002-2012	75%	25%
Micheal T.Lawton et al	76	1997-2002	59,3%	40,7%
Masahiro Shin et al	100	1990-2000	54cas	46cas
Eled.I.Levy et al	51	1987-1996	59%(30)	41%(21)
Reid.C.Thompson et al	45	1988-1996	67,5%(30)	32,5%(15)
Francis Turjman et al	155	1987-1990	94%(146)	6%(9)

\* :Autre localisation : insulaire, noyaux gris centraux, fosse posterieur, choroidienne, corps calleux.

La repartition au niveau des lobes varie selon les séries :



**Figure n°19** : répartition des MAV selon les lobes et les séries (20-77-78)

Les résultats de notre série concorde avec les résultats trouvés dans la série Elad et al.

L'artère nourricière principale est dans la majorité des cas, l'artère sylvienne puis dans un ordre décroissant l'artère cérébrale antérieure puis postérieure, les deux séries de Masahiro et al (20) et de la série de Turjman et al (21) illustrent ce fait :

**Tableau XXV** : répartition des afférences artérielles de la MAVc en fonction des séries

Séries	Artère cérébrale antérieure	Artère cérébrale moyenne	Système vertébro-basilaire
Masahiro et al (20)	28%	32%	12%
Turjman et al (21)	40%	57%	12%
Notre série	33,3%	50%	16,7%

Le pronostic des MAVc dépend aussi de leur localisation, plusieurs travaux ont étudié le risque hémorragique lié à certaines localisations et le risque inhérent à leur prise en charge.

Certains travaux semblent suggérer que les MAVc situées dans des localisations profondes en particulier dans les noyaux gris centraux ou dans les régions péri ou intra-ventriculaires pourraient avoir un risque augmenté de saignement. Willinski et al observent que les hémorragies semblent plus fréquentes pour les lésions profondes c'est le cas des :

**a. Les MAVc au niveau des noyaux gris centraux et thalamus : (89-90)**

Il a été démontré un taux élevé du risque annuel hémorragique par rapport au risque annuel concernant les MAVc d'autres localisations.

Le tableau suivant illustre le résultat des différentes séries qui se sont intéressées à cette entité de MAVc :

**Tableau XXVI: Risque de saignement des MAVc profondes selon différentes séries.**

Séries /auteurs	Nbre de cas	Taux de l'hémorragie	Nbre hémorragie post diagnostic	Suivi post diagnostic patient/année	risque hémorragique
MALIK ET AL/1998(73)	6	83.3%	3	6.2	48.6
MATSUSHIMA ET AL/1988 (74)	8	77.8%	4	85	4.7
LAWTON ET AL/1995 (76)	24	87.5%	18	57.6	31.3
SASAKI ET AL/1998 (75)	15	91%	10	88	11.4
IANG ET AL/2001 (67)	96	71.9%	49	55.2	9.8

**b. Les MAVc choroïdiennes et cisternales : (81)**

Elles se définissent par des MAVc entouré de liquide cérébro-spinal, ce sont des MAVc profondes qui sont généralement alimenté par des artères choroïdiennes généralement fines et demeurent peu fréquentes et peu décrites dans la littérature, dans la série de Nataf et al (5) , elles représentaient 3.8% des 701 cas.

Elles sont généralement de petite taille, de drainage veineux profond et associées le plus souvent à des anévrysmes, ces trois facteurs isolés ou associés sont responsable d'un risque hémorragique plus élevé.

Ces MAVc posent surtout un problème thérapeutique, la microchirurgie est difficile et la difficulté étant due à l'hémostase des veines sous épendymaires et du risque de déficit

(mnésique, champs visuel et moteur) que comporte les voies d'abords. Le traitement endovasculaire reste limitée par le calibre de ses afférences qui sont souvent petites et aux anastomoses nombreuses entre les différentes artères choroïdiennes

Les résultats de la radio chirurgie restent influencés par le défaut de définition exacte des afférences, mais elle demeure le moyen ultime pour contrôler ces lésions au dépit d'un délai assez long.

**c. Les MAVc du tronc cérébrale : (82-84)**

Elles sont rares et ne présentent que 5% de l'ensemble de ses malformations.

Ces MAVc ne semblent pas associées à un risque hémorragique supérieur aux autres localisations mais l'épisode hémorragique comporte une grande gravité clinique encore plus menaçante qu'une autre localisation.

La résection microchirurgicale reste très limitée par le risque de morbidité lourde et de mortalité élevée.

Drake et al (83) en 1979 a eu 2 décès sur 5 patients opérés et en 1986, sur 15 cas opérés, 2 ont bien évolués et 4 ont décédés en post opératoire immédiat.

Leur prise en charge se fait surtout par le biais radio chirurgical, d'ailleurs les séries microchirurgicales comportent en moyenne 4% de MAVc profonde alors que les séries radio chirurgicales en comportent en moyenne 30%.

**2-3 Facteurs qui entraînent une hyperpression veineuse :**

**a- Drainage veineux profond :**

Le drainage veineux profond est un facteur qui joue un rôle dans le pronostic spontané et thérapeutique des MAVc.

- Nataf et al (83) est le premier ayant étudié la corrélation entre hémorragie intra cérébrale liés aux MAVc et leurs caractéristiques architecturales, sur une série de

160 cas, il établit que le drainage veineux profond est un facteur qui augmente le risque hémorragique spontané. (83)

- Mansman et al (72) ont vérifié ces données sur une étude unie et multi varié des paramètres angioarchitecturaux de 662 MAVc et ont déduit une relation significative entre saignement et drainage veineux profond. (85).

Il serait aussi responsable de perturbation hémodynamiques post opératoire et serait responsable d'une morbidité avec des déficits neurologiques permanents, d'après la série de CARLOS SHERLER (86) 29.5% de déficit pour les MAVc de drainage veineux profond contre 7.5% pour celles de drainage superficiel. (62)

Hernesniemi et al, sur une étude uni et multi varié des paramètres angioarchitecturaux de 631 MAVc de 1942-2005 ont déduit que le drainage veineux profond est l'un des facteurs de risque hémorragique, à coté d'une grande taille de la MAVc, la localisation profonde et infratentorial, et ATCD de rupture sont considérés des facteurs de risque d'hémorragie ultérieure selon l'étude accordé au modèle uni varié. (43)

Le drainage veineux profond est cependant le plus souvent associé à une localisation profonde et de ce fait, il y a donc un facteur de risque spontané et post opératoire supplémentaires de mauvais pronostic

#### **b- Sténose veineuse :**

Constitue un facteur pronostic puisqu'il influe sur le risque hémorragique spontané des MAVc

Cette sténose constitue un gêne au retour veineux et peut être expliquée par différents mécanismes

Crawford et al (90) suggèrent une prolifération endovasculaire en réaction à l'augmentation du flux ou de la pression dans le système veineux. Willinsky et al (89) suggèrent un rétrécissement congénital d'origine extrinsèque de la veine lorsqu'elle traverse la dure mère

ou lorsqu'elle tourne autour d'une structure osseuse. (89) Alors que Nataf et al (83) avance la théorie de kingking d'une veine ectasique. (83)

Ces sténoses veineuses sont corrélées de manière positive avec un risque hémorragique élevé :

- Nataf et al en 1997, démontra la corrélation entre l'hémorragie et la sténose veineuse. (83)
- Mansman et al en 2000 identifia ce facteur au sein de sa large série comme un facteur de risque de saignement sauf pour les MAVc corticales. (72)
- Willinsky et al a démontré une relation entre rupture et sténose (53% versus 38%). (89)
- Misaka et al avait démontré statistiquement une corrélation entre hémorragie et sténose veineuse. (87)

Les résultats post chirurgicaux ne semblent pas être influencés par la sténose veineuse.

**c- Autres facteurs :**

La présence d'un reflux dans un sinus ou dans une veine profonde semble être positivement corrélée au risque hémorragique.

Au contraire la présence d'un recrutement veineux semble être protecteur contre un saignement

Hernesniemi et al avait démontré qu'il a une corrélation positive entre une ectasie veineuse intra ou paranidale et la rupture hémorragique d'une MAVc.(43)

**2-4 Les anévrismes associés :**

Les anévrismes sont fréquemment associés à MAVc. L'incidence des anévrismes associés-MAVc se situe entre 10% et 20%, mais une incidence allant jusqu'à 58% a été rapportée. La plupart de ces anévrismes rapportés étaient intranidal et ont été diagnostiqués sur des angiographies qui peuvent être sujettes à la variabilité des observateurs. Ces anévrismes ont été

soupçonnés d'être liés à un risque plus élevé d'hémorragie. En outre, ils peuvent influencer sur l'histoire naturelle et l'évolution clinique de la maladie. On estime que le risque annuel d'hémorragie d'une MAVc avec anévrismes coexistantes est de 7% contre 1,7% pour les patients porteurs de MAV seulement. (91)

En fait la classification la plus utile est celle proposé par le JOINT WRITING GROUP, les anévrysmes sont classés en anévrismes liés ou non au flux, nidaux, proximaux et distaux.

La responsabilité des anévrismes dans la survenue de l'hémorragie reste controversée par certains auteurs, Pollock et al (95) ne retrouvent pas d'associations entre la survenue d'une hémorragie et la présence d'anévrismes, Mansman et al (27) ne retrouvent pas d'association entre anévrisme situé sur un pédicule afférent et intra nidaux et une hémorragie intra crânienne.

Il existe en fait plusieurs types d'anévrismes et ceci pour mettre l'accent sur le fait que tout anévrisme associé au MAVc n'a pas la même signification et donc pas la même incidence thérapeutique. Meissel et al (92), après traitement endovasculaire notent une régression de 8% des anévrismes proximaux.

En cas de saignement, il est le plus souvent difficile de déterminer la cause du saignement, pour certains auteurs :

Cunha et al (94), sur une série de 24 patients, 64% avaient une hémorragie dont 46% était lié à la rupture anévrysmale, 33% à la MAVc et dans 21% de cause indéterminée.

Batjer et al (24), sur une série de 22 patients, 9 avaient une hémorragie dont 7 étaient en rapport avec la rupture anévrysmale.

La stratégie de prise en charge des anévrismes liés aux MAVc diffère selon les auteurs :

- Thompson et al (68) proposent un traitement chirurgical des anévrismes associés au MAVc car considéré comme étant la cause de l'hémorragie intracrânienne (68).
- Redekop et al rapporte une régression des anévrismes après prise en charge de la MAVc.
- L'idéal est de déterminer la cause de l'hémorragie pour une meilleure prise en charge, selon Meissel et al (92)

- ✓ Si l'hémorragie provient de la rupture de l'anévrisme, une prise en charge par chirurgie ou Embolisation de l'anévrisme s'avère urgente.
- ✓ Si l'hémorragie provient de la rupture de la MAVc, une prise en charge adaptée se fait après stabilisation du patient par prise en charge des conséquences du saignement. La prise en charge de la MAVc se fait toujours après traitement de l'anévrisme qui peut se faire soit en même temps par le même procédé thérapeutique.
- ✓ Quand la cause de l'hémorragie est difficile à déterminer, on préconise toujours une prise en charge de l'anévrisme dans un premier temps par chirurgie ou embolisation, sinon une prise en charge simultanée de la MAVc et de l'anévrisme si sont accessible au même procédé thérapeutique.(68-92)

#### **2-5 Les facteurs hémodynamiques** : (5-88-113-114)

La caractéristique principale des MAV cérébrales est l'hyper débit. Celui-ci entraîne une altération de la paroi artérielle responsable d'une véritable angiopathie pouvant expliquer la formation de dilatation anévrismales source probable du saignement.

L'hyper débit peut entraîner des phénomènes de vol artériel à l'origine de certaines manifestations cliniques. Notamment un déficit neurologique par ischémie.

L'évolution longtemps asymptomatique d'une MAV montre qu'un équilibre hémodynamique est établi à la fois à l'intérieur de la MAV et entre celles-là et la circulation du parenchyme cérébral normal. La rupture de cet équilibre est responsable des complications des MAV.

La pression dans les pédicules artériels est un facteur déterminant de rupture. Dans une petite série de patients, Spetzler et al ont évalué la pression au sein des pédicules nourriciers des MAVc. La différence entre la pression artérielle moyenne et la pression dans les pédicules nourriciers est plus élevée en cas de MAVc rompue, qu'en cas de MAVc non rompue. De plus les petites MAVc ont une pression au sein de leur pédicule nourricier, qui est significativement plus élevée que celle des grandes MAV, et conduisent à des hématomes plus volumineux en cas de

rupture. Ces résultats sont partiellement confirmés par Kader et al, qui observent que les patients présentant une hémorragie intracrânienne ont une pression dans les pédicules nourriciers qui est plus élevée que chez les patients ne présentant pas d'hémorragie.

Il faut noter que la pression dans les pédicules artériels nourriciers n'est que faiblement corrélée à la taille de la malformation, mais les mesures n'ont été réalisées que chez des patients porteurs de MAVc de taille moyenne et de grande taille. Dans une large série de patients, Duong et al ont également observé que la pression dans les pédicules artériels nourriciers était corrélée positivement avec la survenue d'un saignement. En revanche, dans une étude réalisée par Norbach et al, la pression dans les pédicules artériels nourriciers n'était pas statistiquement différente, que la présentation soit hémorragique ou non, et n'était pas corrélée à la taille de la malformation.

Pression dans les veines de drainage : il ne semble pas exister de différence de pression au sein des veines de drainage, que la présentation soit hémorragique ou non.

### **3- Facteurs diminuant le risque hémorragique : (27-88-113)**

Très peu d'études ont évalué les facteurs anatomiques ou hémodynamiques diminuant le risque de saignement d'une MAVc.

Deux facteurs ont été identifiés dans l'étude de Mansman et al, comme ayant un facteur protecteur contre le risque de saignement :

- Sténose artérielle, qui est définie comme une diminution de calibre artériel et qui peut être intrinsèque (protrusion intra-luminale liée à une angiopathie d'hyperdébit) ou extrinsèque (compression osseuse, durale ou veineuse)
- Angiectasie artérielle : celle-ci est définie comme une dilatation segmentaire artériolo-capillaire des systèmes collatéraux à proximité de la malformation artérioveineuse, avec recrutement et élargissement des anastomoses leptoméningées et sous épendymaires, et élargissement hémodynamique des

artères nourricières. Ces deux facteurs contribuent probablement à la diminution de la pression au sein du nidus, et donc à la réduction du risque hémorragique.

Les fistules artério veineuses définies comme de larges communications artério veineuses entre des compartiments artériels et veineux de la malformation, avec un flux élevé, semblent également associées à un risque moins élevé de saignement.

## **V. Etude thérapeutique :**

Une MAVc constitue généralement une lésion neuro-vasculaire complexe nécessitant une prise en charge pluridisciplinaire.

Le traitement symptomatique des crises d'épilepsie et des céphalées est idéalement assuré par un neurologue.

Le traitement spécifique de la malformation est a priori invasif et nécessite l'application d'une ou la combinaison de plusieurs techniques thérapeutiques : l'embolisation endovasculaire, l'exérèse chirurgicale et/ou la radiothérapie stéréotaxique.

Toute stratégie invasive vise à éliminer le risque d'une future hémorragie par oblitération partielle ou complète de la MAVc.

L'indication et le choix de la meilleure démarche thérapeutique nécessitent une discussion collégiale entre neurologues, neuroradiologues, neurochirurgiens et radiothérapeutes, basées sur les données cliniques (âge, sexe, mode de présentation, examen neurologique) et morphologiques (IRM, artériographie) de chaque patient.

### **1. Les moyens thérapeutiques :**

#### **1-1 Le traitement médical :**

##### **a- Traitement antiépileptique : (39)**

En cas de crises symptomatiques, un traitement anticomitial est indiqué selon les principes thérapeutiques habituels pour crises focales, c'est-à-dire par carbamazépine et/ou par

des molécules d'une génération plus récente selon le profil clinique du patient (âge, sexe, co-morbidité, co-médication, contraception orale, etc) (Pedley et al., 2000).

si les règles d'hygiène du sommeil et de l'alimentation sont respectées, la plupart des patients reste bien contrôlée sous monothérapie antiépileptique standard (Osipov et al., 1997).

Aucun traitement invasif ne peut garantir la disparition des crises symptomatiques après éradication de la MAVc.

#### **b- Traitement des céphalées : (39)**

Toute stratégie thérapeutique des maux de tête se définit selon le syndrome clinique. L'analyse sémiologique est cruciale pour l'application d'un traitement médicamenteux, qui en principe ne se distingue pas de la prise en charge habituelle de migraines, céphalées de tension, névralgies, etc.

Dans les céphalées épisodiques, les principes du traitement de crise et du traitement de fond s'appliquent sans modification sauf que les antalgiques et anti-inflammatoires exerçant un effet antiplaquettaire sont contre-indiqués à cause du risque hémorragique des MAVc.

En cas de crise de migraine, un traitement par vasoconstricteurs (triptans, dérivés ergotés) est possible dans le cadre des indications et contre indications habituelles.

En revanche, toute céphalée explosive (en coup de tonnerre) est une urgence nécessitant un bilan pour possible hémorragie intracrânienne par imagerie cérébrale.

Certains patients épileptiques souffrant également de maux de tête peuvent bénéficier de l'effet à la fois antiépileptique et antalgique de certaines molécules (par exemple valproate, gabapentine, etc).

Comme dans l'épilepsie symptomatique, il n'existe malheureusement aucun traitement invasif pouvant garantir la disparition des céphalées après l'éradication de la MAVc.

### **1-2 La chirurgie : (39-41)**

Du point de vue historique, l'extirpation neurochirurgicale de la MAVc constitue la stratégie thérapeutique la plus ancienne avec un taux moyen d'éradication complète jusqu'à 97%, sans ou avec une embolisation pré chirurgicale (stapf et al.,2002c).

Une synthèse récente suggérait une morbidité postopératoire globale en moyenne de 8,6% qui varie en augmentant avec le grade de l'échelle de Spetzler et martin entre 2%et 38%(castel et kantor, 2001). La seule série disposant d'une évaluation neurologique indépendante montrant la survenue de nouveaux déficits neurologiques immédiatement après chirurgie dans 41% des cas dont 15% invalidants au suivie moyen de 12 mois, 38% des patients montraient un déficit neurologique chronique, dont 6% invalidant (Hartmann et al.,2000).

Tandis que l'exérèse neurochirurgicale paraît la plus efficace par rapport au taux d'éradication complète, il existe un risque hémorragique dans la phase postopératoire soit à partir :

- D'un résidu de MAVc (Schaller et al., 1998 ; stapf et al .,2002)
- Soit sous forme d'hémorragie de reperfusion ( Young et Pile-Spellman 1994)
- Soit par saignement postopératoire dans la cavité chirurgicale ( Hartmann et al., 2002)

Ce traitement n'est malheureusement pas toujours possible et dépend de certains paramètres :(grade de Spetzler, la taille et la localisation de la MAVc).

Ce traitement n'est pas dénué de risques qui s'accroît avec certains facteurs représentés par : ( l'âge, l'état pré morbide, l'existence de déficit neurologique et des facteurs de risques qui exposent aux complications per et post opératoires :haut débit, le drainage veineux profond, la participation des pédicules artériels profonds, l'hypo-vascularisation du cortex situé au alentours de la MAVc , les artéριοles afférentes longues et les vaisseaux capillaires anormalement dilatées autour du nidus.

Cette méthode comporte des risques représentés par des déficits neurologiques post opératoires qui peuvent apparaître en post opératoire immédiat ou tardivement et d'autres complications : infection, l'hydrocéphalie et la thrombose veineuse.

**a- Grading de spetzler et martin :**

Pour l'évaluation du risque d'une intervention chirurgicale, l'échelle de spetzler et martin a été développée en tenant compte de la taille de la MAVc, de sa localisation fonctionnelle et de l'existence d'un drainage veineux profond (spetzler et martin 1986).

Le taux de morbidité post opératoire a tendance à augmenter avec le grade de spetzler et martin de la MAVc.

Spetzler et Hamilton sur une série de 120 patients ont noté une morbidité de 2.6% pour les MAVc de grade I-III et de 36.4% pour les MAVc de grade IV-V. (65)

Carlos Shaler, sur une série de 128 cas avait noté une augmentation de la morbidité en fonction du grade de Spetzler.

Les séries de Spetzler et Yasargil ont conclu à des résultats similaires et de ce fait on peut conclure que les MAVc peuvent être classés selon le grade de SPETZLER en :

❖ MAVc de haut grade :

Ce sont des grade IV et V, leur morbidité est estimée à 12-38% d'où prise en charge non invasive avec recommandation d'un traitement complet dans 5% des cas, le reste va bénéficier d'un traitement partiel ou d'une simple surveillance qui ne prévient pas de l'évolution naturelle de la MAVc.

Le tableau suivant montre le taux de mortalité et de morbidité chirurgicale en fonction du grade IV et V de petzler : (115)

**Tableau XXVII: le taux de mortalité et de morbidité chirurgicale en fonction du grade IV et V de Spetzler (115)**

Les séries	Nbre de cas	Décès	Morbidité majeur	Morbidité mineur
Spetzler et Martin(1986)	31	0	3	6
Heros et al (1990)	62	2	3	16
Spetzler et Hamilton(1994)	44	0	3	13
Pikus et Harbaugh(1998)	18	0	2	3
Total	155	2	9	40
Pourcentage		1,29	5,81	25,81

❖ MAVc de bas grade : (115)

Ce sont les grades I-IIetIII, leur morbidité est de 0à5%, d'où prise en charge chirurgicale invasive. Le risque de survenue d'un déficit neurologique permanent postopératoire est voir nul pour les patients grade I, II et III alors qu'il est de 21,9% pour les grades IV et de 16,7% pour les grades V. cette augmentation compréhensible de déficit neurologique avec le grade est notée dans toutes les séries.

Le tableau suivant montre le taux de mortalité et de morbidité chirurgicale en fonction du grade I à III de Spetzler.

**Tableau XXVIII : le taux de mortalité et de morbidité chirurgicale en fonction du grade I à III de Spetzler. (115)**

Les séries	Nbre de cas	Décès	Morbidité majeur	Morbidité mineur
Spetzler et Martin(1986)	69	0	1	4
Heros et al (1990)	91	1	0	10
Spetzler et Hamilton(1994)	76	1	1	8
Pikus et Harbaugh(1998)	54	0	0	1
Sisti et al (1993)	67	0	8	24
Total	357	2	10	47
Pourcentage		0,56	2,80	13,2

Ainsi le grade de Le grade de SPETZLER-MARTIN a un impact sur le pronostic thérapeutique.

**b- La taille de la MAVc :**

Selon différentes séries :

- Pasqualin et al (113) ont conclu que plus la taille augmente plus le risque de développer un déficit post opératoire augmente
- Morgan et al (62), sur une série de 112 patients ont démontré que seul la taille constitue un facteur prédictif de risque post opératoire.
- Carlos Shaller (86) avait remarqué aussi que la taille de la lésion est à elle seule indicative du risque chirurgical, et avait noté une augmentation du risque de morbidité avec la taille de la MAVc.

**TableauXXIX:le taux de morbidité et de deficit permanent en fonction de la taille de la MAVc**

Taille de la MAVc	Morbidité	Déficit permanent
<3cm	11,5%	5,1%
3à6cm	18,5%	21,5%
>6cm	28,6%	42,9%%

- Pour les lésions de moins de 3 cm, trois séries (Sisti et al, 1993. schaller et al, 1997. PIK et al.,2000) rapportent les résultats du traitement chirurgical de MAVc de moins de 3cm de diamètre toutes localisation confondues, elles font valoir une mortalité postopératoire nulle et une morbidité dite très réduite (de 1,5%à 9,7%) avec une exclusion complète de la MAVc au contrôle agiographique postopératoire (116).

**Tableau XXX: des résultats agiographiques des 3 séries de l'exclusion complète de la MAVc**

Séries	Année	Nbre de patients	Exclusion complète(%)
Sisti	1993	67	100%
Schaller	1997	62	98%
Pik	2000	110	99%

La taille est alors un facteur prédictif de morbidité postopératoire.

**c- Localisation en zone éloquente et profonde :**

Constitue le seul index de Spetzler-Martin qui a une valeur prédictive sur le déficit post opératoire.

Pasqualin et al (65) sur une série de 258 MAVc en zone éloquente, 33% ont développé un déficit neurologique permanent et 2.8% une mortalité.

Carlos Shaller (86), sur une série de 150 patients, ont défini 3 sous population de MAVc en fonction de la localisation en zone éloquente : non éloquente, faiblement éloquente et hautement éloquente et les résultats de morbidité et de déficit neurologique permanents en fonction des catégories est représenté dans le tableau suivant.

**TableauXXXI:** la morbidité en fonction de la localisation en zone éloquente. (86)

Zone d'éloquence	morbidité	Déficit permanent
Non éloquente	8,52%	3,3%
Peu éloquente	20,3%	17,6%
Hautement éloquente	20%	40%

Plusieurs auteurs rapportent leur expérience du traitement chirurgical de MAVc profondes para ventriculaire ou des noyaux gris centraux, ou localisations particuliers comme les MAVc de la scissure sylvienne ou de la région temporale interne dont la morbidité est lourde le tableau suivant résume leur résultats de la chirurgie des lésions profondes.

**TableauXXXII:** le taux de morbidité et de mortalité de la chirurgie des lésions profondes

Séries	Nbre de patients	Nbre opérés	Morbidité	Mortalité
De Oliveira	18	18	17%	6%
Sasaki	101	22	20%	0%
Lawton	32	22	9%	0%
U	16	16	25%	6,2%

L'exérèse des lésions striatales ou thalamiques serait facilitée par l'embolisation (11 cas sur 22 patients opérés par Lawton et al) et la multiplication des séances opératoires (11 séances

pour les 4 premiers patients de U et al). Sasaki ne rapporte aucun cas opéré après 1990 (15 opérés au total) et conseille fortement le traitement en multi modalité.

Les MAVc de la fosse postérieure sont réputées pour être d'un traitement plus difficile et d'un risque d'hémorragie postopératoire plus important. En 1986, Drake et al rapportaient leur expérience à propos de 66 cas dont 51 ont été opérés. Huit décès ont été notés dont 6 fois en raison d'un hématome postopératoire.

Batjer et Samson rapportent aussi leurs résultats à propos de 30 patients opérés une ou plusieurs fois, avec ou sans embolisation. Deux patients sont décédés (7%), l'un après le traitement d'une MAVc intéressant le tronc cérébral, l'autre en raison d'une hémorragie postopératoire. Une morbidité permanente a affecté 4 patients (13%).

Ainsi la localisation en zone éloquente et/ou profonde est alors un facteur prédictif de morbidité postopératoire. (116)

### **1-3 L'embolisation ou le traitement endovasculaire : (39-41)**

Il consiste en l'obstruction du nidus par le biais de la propulsion d'un produit d'embolisation dans le circuit artériel de la malformation. Ce traitement peut être utilisé seul à des fins curatives, en obstruant totalement le nidus ou associé aux autres méthodes permettant par la réduction du volume de la MAVc soit de diminuer le risque opératoire soit de réduire le champ d'irradiation de la radio chirurgie.

Le développement de microcathéter à flexibilité a permis la réalisation d'embolisation hyper-sélective. Et l'utilisation de NBCA (n-butyl-cyanocrylate) comme produit d'embolisation a permis une certaine souplesse au nidus embolisé et donc une facilité de l'exérèse chirurgicale.

Le but de l'embolisation est la conversion d'une grande MAVc inopérable en MAVc opérable ou accessible à la radio chirurgie.

Ces limites restent représentés par : la grande taille de la MAVc, le grand nombre et calibre étroit des pédicules artériels et le caractère distale du nidus.

Un autre avantage de la démarche endovasculaire est la possibilité d'un traitement d'éventuels anévrysmes artériels associés (Deruty et al., 1990 ; Nakahara et al., 1999 ; Stapf et al., 2002), en sachant que les recommandations actuelles varient selon les équipes quant à l'indication et au choix du meilleur moment de l'intervention sur l'anévrysme (avant, après ou en même temps que le traitement de la MAVc) (Thompson et al., 1998 ; Suzuki et Onuma, 1979 ; Redekop et al., 1998 ; Stapf et al., 2002).

Selon l'angio-architecture et le matériel utilisé, une oblitération complète peut être réalisée par embolisation seule dans 11%, 17, ou 40% des cas (Gobin et al., 1996 ; Meisel et al., 2002 ; Yakes et al., 1997) en utilisant de l'Histoacryl, et jusqu'à 49% en appliquant des liquides polymérisants (Mounayer et al., 2007).

Les complications du traitement endovasculaire doivent être comparées aux risques potentiels associés à l'histoire naturelle. La morbidité rapportée après traitement endovasculaire est de 0,4% à 12,5% des patients et la mortalité de 0,4% à 7,5%. Des publications plus récentes rapportent un déficit neurologique permanent après embolisation chez 9% des patients et un décès dans 2% des cas. au cours du traitement endovasculaire d'une MAV cérébrale, l'hémorragie apparaît la complication la plus fréquente et la plus sévère.

Parrallèlement au progrès technique et au perfectionnement du matériel utilisé, les résultats cliniques de l'embolisation endovasculaire par Histoacryl se sont constamment améliorés avec une morbidité moyenne de 10% selon les séries les plus récentes contre un taux de complications hémorragiques et ischémiques de près de 50% en 1982.

Tableau suivant résume le taux de morbidité dans des séries neuroradiologiques internationales :

**TableauXXXIII: le taux de morbidité du traitement endovasculaire en utilisant Histoacryl (41)**

Auteurs	Centre et période	Nbre de cas	Morbidité (%)	Distribution (%)
Goto (2005)	Fukuyama 1990-2004	177	11,9%	Déficit transitoire(8,8), Léger(3,4), sévère(0,6), mortel(1,1)
Bhatta-charya et al (2005)	Glasgow 1999-2005	127	9,4%	Hémorragie aigue(3,9) Déficits sans hémorragie(5,5)
Campos et al(2005)	Lisbonne	106	10,4%	Hémorragies(6,6), infarctus cérébraux(3,7)
Vinuela et al (2005)	Los angeles 1989-2005	512	11,6%	Déficit léger(3,9), modéré(3,3), severe(2,9), mortel(1,5)
Klurfan et al (2005)	Toronto 1994-2004	155	9,7%	15 complications cliniquement relevantes
Betramello et al (2005)	Vérone 2000-2004	44	9,1%	Taux de morbidité permanente

Le taux d'embolisations curatives avec guérison de MAVc complète va en augmentation depuis l'introduction des nouvelles molécules polymériques liquides comme ONYX avec un taux de morbidité périprocédurale moyenne de 18% :

**TableauXXXIV : le taux de morbidité selon différentes séries en utilisant l'onyx : (41-117)**

Auteurs	Centre d'étude	Taux de morbidité (%)
Pierot et al (2005)	Etude multicentrique française	16%
Mounayer et al (2007)	Paris	13%
Perez-Higuera et al (2005)	Madrid	15,5%
Song et al (2005)	Shanghai	22%
Weber et al (2007)	Essen	23%
Van Rooij et al (2007)	Tilburg	18%

Aucune série ne semble avoir analysé séparément le risque interventionnel pour des MAVc rompues et non rompues.

#### **1-4 La radio-chirurgie :**

Elle constitue le troisième aspect du traitement des MAVc qui, peut être utilisée seul ou en association avec d'autres moyens thérapeutiques.

Initialement, on utilisait des minimulti-faisceaux fixes, mais depuis quelques années, l'emploi de mini-faisceaux mobiles des accélérateurs linéaires a permis une plus grande diffusion de cette technique. L'irradiation peut être délivrée soit en :

- une seule séance : la radio chirurgie.
- en plusieurs séances : radiothérapie stéréotaxique fractionnée.

Elle reste réservée aux petites MAVc ou à des résidus non exclus après la chirurgie ou l'embolisation et situés dans des zones difficilement accessibles mais son seul reproche c'est qu'elle agit avec lenteur, la MAVc ne sera oblitérée qu'après un à deux ans et durant cette période, les risques hémorragiques sont présents et équivalents à ceux de l'histoire naturelle.

Certains paramètres semblent influencer la réponse à la radio chirurgie :

##### **a- grading de Spetzler et martin :**

Il existe une corrélation entre le grade de la MAVc et la réponse à la radiothérapie. Plusieurs auteurs se sont intéressés à confirmer cette relation. On retrouve les résultats des différentes séries dans le tableau suivant (118) :

**TableauXXXV:les résultats des différentes séries du traitement radio chirurgical (118)**

Auteurs	Nbre de patient porteurs de MAVc (Grade I-II)	Taux d'oblitération	Taux de saignement après RC par an	Complications neurologiques
Liscak et al	195	74%	2,1%	2,7%
Pittsburg et al	217	58% après 3ans 87% après 4ans 90% après 5ans	2,3%	2,3%
Flickinger et al	112	73%	-	-
	110 (dont 51% de grade I-II)	71%	-	5%

Dans la série de Zabel et al, on note un taux d'occlusion de 71% pour les MAVc de grade I et II contre 33% pour celles de grade plus élevé. Ainsi on a une relation inversement proportionnelle entre le grade de la MAVc et taux d'oblitération.

**b- Volume de la MAVc : (118)**

Plus le volume augmente plus le taux d'oblitération diminue. Dans la série de Miyawaki et al., comportant 73 patients dont 51% des MAVc le nidus excédaient 3cm. Les taux d'oblitération étaient de 89% pour un volume de moins de 4cm<sup>3</sup>, 67% pour un volume compris entre 4 et 13,9cm<sup>3</sup>, et 40% pour un volume plus de 14cm<sup>3</sup>. Les résultats de la série de Nataf et al : <1cc=94%, 1-4cc=64%, 4-10cc=62%et >10cc=48%. Ainsi le volume de la malformation artério-veineuse cérébrale est un facteur majeur d'échec de la radio-chirurgie, notamment s'il dépasse 10 cm<sup>3</sup> (diamètre de plus de 3cm).

**c- La taille de la MAVc :**

Il existe une corrélation entre la taille et la réponse à la radio-chirurgie. Dans la série de Pittsburgh et al, le diamètre de la MAVc constitue un facteur impactant le taux d'occlusion, avec

un taux de 54%,84%et 87% à respectivement 3,4et 5ans pour les MAVc de moins de 2cm contre 30%,64%et 67% si le diamètre dépassait 3cm

Dans la série de Zabel et al, une occlusion a été obtenue à 4ans chez 72% des patients quand le diamètre de la MAVc était de moins de 3cm contre 63% au-delà.

Dans la série de NATAF (18) de 705 cas de MAVc traitées entre1984 et 1998 on note les résultats suivants : <15mm : 77%, 15et25mm :62% et>25mm : 44%.

**d- La localisation :**

Yamamoto et al (119) ont suggéré que les MAVc sus tentorielles ont un taux d'oblitération plus élevé que celui des MAVc sous tentorielles.

Pollock et al ont publié en 2004 les résultats rétrospectifs d'une radio-chirurgie effectuée chez 56 patients atteints d'une MAVc en situation profonde, on note que 43% des MAVc seulement étaient occluses après radiochirurgie initiale pour un taux d'occlusion de 47%et 66% à respectivement 3 et 4 ans avec une ou deux radio-chirurgies.

Dans les localisations profondes, il a été rapporté selon plusieurs auteurs, une oblitération plus rapide pour les MAVc de type B par rapport au BC. (81-82-95)

Cette différence de réponse a été expliquée par hypothèse de l'environnement locale, Pollock (120) avait démontré que le type B est entouré d'un tissu compact qui a une meilleure radio sensibilité que celle entouré du liquide cérébro spinale.

**e- Autres facteurs :**

Les MAVc plexi formes ont une meilleure réponse à la radio chirurgie du fait du taux d'oblitération plus élevé part rapport aux formes non plexus formes. (82-121-122)

D'autres paramètres ont été étudiés par plusieurs auteurs et semblent influencer positivement, sur la réponse à la radio chirurgie, on peut citer :

- Afférences méningées.
- Fistule artériolo-veineuses.

- Vol artériel.
- Confluence veineuse.
- Ectasie veineuse
- Reflux dans le sinus ou veine profonde.

## **2. Le choix de la meilleure stratégie thérapeutique :**

La prise en charge de patients porteurs de MAVc est idéalement assurée par une équipe pluridisciplinaire de neurologues, neuroradiologues, neurochirurgiens et radiothérapeutes.

Le choix de la meilleure stratégie thérapeutique tiendra compte de la clinique (MAVc rompue ou non rompue, examen neurologique, comorbidité du patient, etc.) et de la morphologie de la lésion, mais implique également la personnalité du patient.

La simple détection d'une MAVc ne relève pas d'une intervention a priori. Si une MAVc à haut risque de rupture (présentation hémorragique initiale, drainage veineux profond exclusif, etc) une exclusion complète est préférable, car toute thérapie partielle impose au patient le risque de l'intervention sans éliminer le risque d'une future rupture.

Chez les patients avec une MAVc à bas risque (MAVc non rompue, drainage veineux superficiel, etc) une prise en charge neurologique sans intervention invasive peut se justifier.

Le grand nombre de MAVc détectés sur IRM sans signe de rupture préalable pose actuellement un vrai dilemme, car chez ces patients le risque d'une rupture spontanée (autour de 1%/an) paraît faible comparé aux risques d'un traitement invasif (environ 10% de morbidité neurologique postembolisation, 8,6% après intervention chirurgicale, 9% après radiothérapie stéréotaxique, etc). De plus des études prospectives récentes suggèrent que pour les patients avec MAVc non rompue, le risque d'un nouveau déficit neurologique ou d'une hémorragie cérébrale pourrait être 2 et 3 fois plus élevé après initiation d'un traitement invasif par rapport à la non intervention.

La détermination des facteurs liés à la rupture des MAVc et des facteurs prédictifs de réponse à chaque moyen thérapeutique est impérative à l'égard d'une stratégie thérapeutique adaptée.

Le plan thérapeutique doit répondre à une démarche logique :

- 1- Evaluer le grade de Spetzler
- 2- Décider une combinaison de traitement
- 3- Décider de l'ordre de traitement et du moment

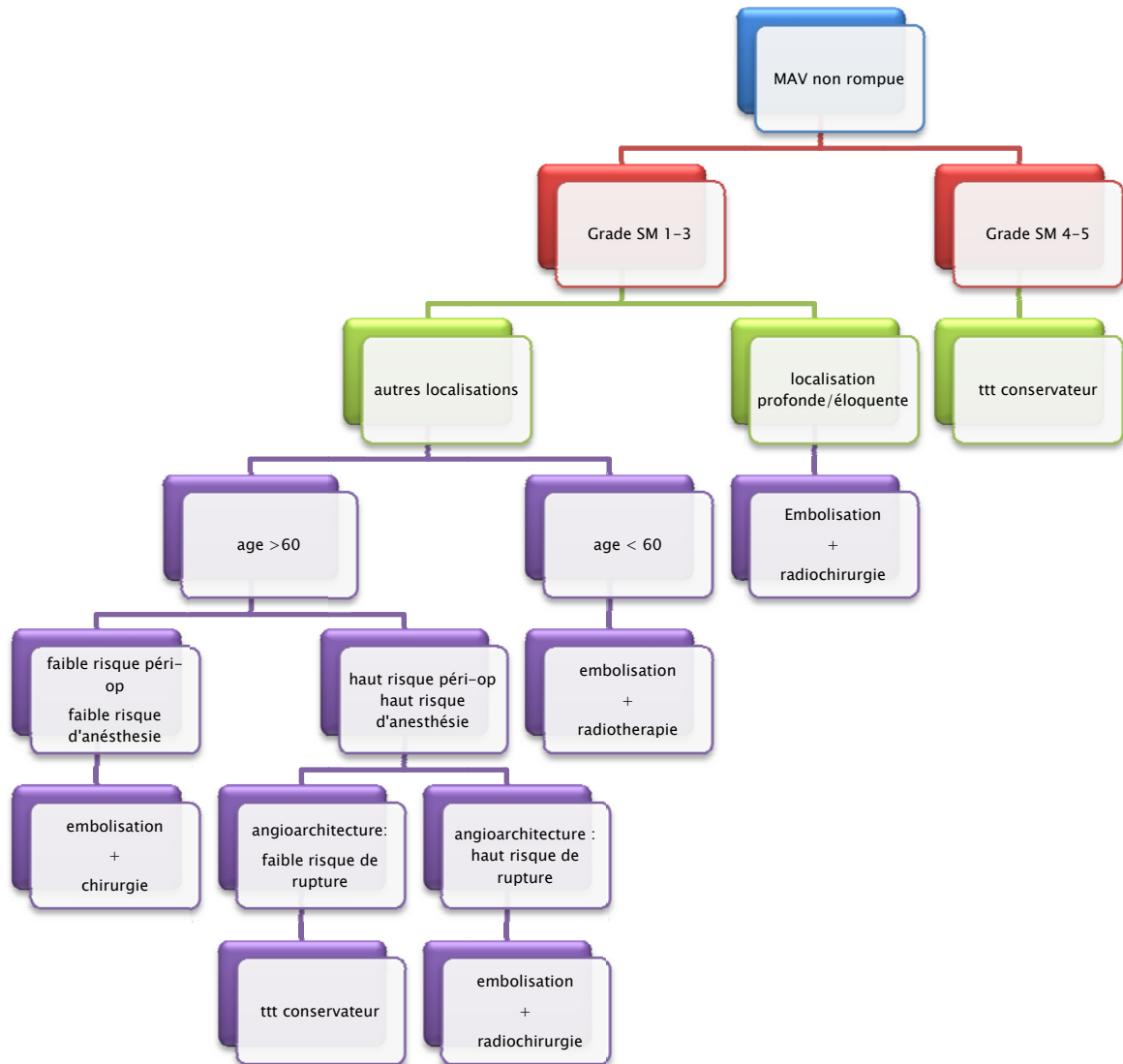
## **VIII. Evolution et pronostic :**

La détermination des facteurs pronostiques constitue les éléments qui influencent l'évolution et le pronostic de la MAVc. Les facteurs incriminés dans le pronostic des MAVc qui sont d'ordre épidémiologiques cliniques et para cliniques :

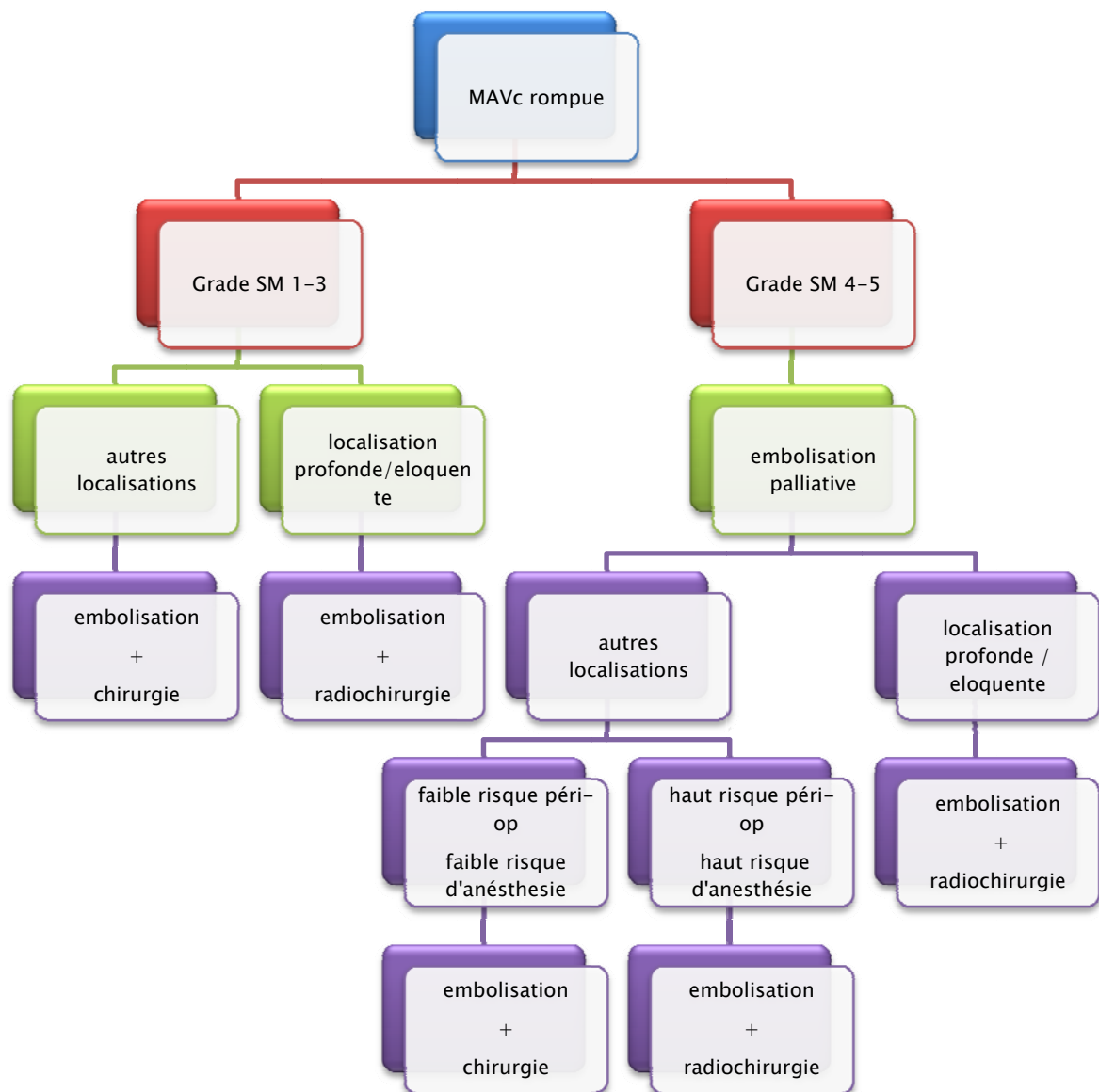
- Sur le plan épidémiologique a été retenue :
  - Un ATCD de rupture qui influe sur le pronostic spontané de la MAVc en favorisant sa rérupture.
  - l'âge jeune(enfant) qui a un impact sur le pronostic spontané avec une fréquence plus élevée de rupture par rapport à l'adulte et sur le pronostic post thérapeutique avec des possibilités d'évolutivité de la MAVc en dépit de sa prise en charge chirurgicale ou après Embolisation.
  - La grossesse et le post-partum qui constituent des périodes propices pour rupture de la MAVc.
- Sur le plan clinique :
  - Le déficit neurologique lié à une hémorragie parenchymateuse comme facteur de mauvais pronostic car lié à de faible chance de récupération.

- les caractéristiques Angio architecturaux de la MAVc sont les facteurs les plus déterminants du pronostic spontané et thérapeutique. :
- La taille : la petite taille constitue un facteur de mauvais pronostic spontané puisque le risque de rupture est supérieur à celui des MAVc de grande taille, mais constitue en l'occurrence un facteur prédictif de bonne réponse à la chirurgie et la radio chirurgie.
  - La localisation : profonde et ou en zone éloquentes constitue un facteur de mauvais pronostic spontané et thérapeutique.
  - Le drainage veineux profond, la sténose et le reflux veineux qui constituent des facteurs qui favorisent la rupture de la MAVc et des facteurs prédictifs de mauvaise réponse à la chirurgie.
  - La présence d'un anévrisme dit d'hyper débit constitue un facteur de mauvais pronostic puisqu'il augmente le risque de rupture.
  - Le gradin de Spetzler-Martin qui constitue un facteur pronostic thérapeutique, permettant de distinguer les MAVc de haut grade et donc de mauvais pronostic (grade IV et V) avec une prise en charge lourde et les MAVc de bas grade de pronostic meilleur (grade I,II,III) avec une prise en charge codifiée.

La prise en charge des MAVc est résumée dans les schémas suivants (123) :



**Schéma n°2** : schéma récapitulatif de la prise en charge des MAVc non rompues



**Schéma n°3** : schéma récapitulatif de la prise en charge des MAVc rompues.



**CONCLUSION**

Les MAVc sont peu fréquentes par rapport aux autres malformations vasculaires mais sont graves du fait du risque hémorragique lié à l'évolution naturelle de la maladie.

Leur prise en charge nécessite le plus souvent une stratégie thérapeutique mettant en concertation une équipe multidisciplinaire : neurochirurgien, neuro radiologues et radiothérapeutes. La détermination des facteurs pronostiques constitue l'outil pour établir un plan thérapeutique adapté. Ce travail a mis en exergue les facteurs incriminés dans le pronostic des MAVc qui sont d'ordre épidémiologiques cliniques et para cliniques.


- Sur le plan épidémiologique a été retenue :
  - Un ATCD de rupture qui influe sur le pronostic spontané de la MAVc en favorisant sa rérupture.
  - l'âge jeune qui a un impact sur le pronostic spontané avec une fréquence plus élevée de rupture par rapport à l'adulte et sur le pronostic post thérapeutique avec des possibilités d'évolutivité de la MAVc en dépit de sa prise en charge chirurgicale ou après Embolisation.
  - La grossesse et le post-partum qui constituent des périodes propices pour rupture de la MAVc.
  
- Sur le plan clinique :
  - Le déficit neurologique lié à une hémorragie parenchymateuse comme facteur de mauvais pronostic car lié à de faible chance de récupération

A coté de ses facteurs cliniques, les caractéristiques Angio architecturaux de la MAVc sont les facteurs les plus déterminants du pronostic spontané et thérapeutique. :

- La taille : la petite taille constitue un facteur de mauvais pronostic spontané puisque le risque de rupture est supérieur à celui des MAVc de grande taille, mais constitue en l'occurrence un facteur prédictif de bonne réponse à la chirurgie et la

radio chirurgie. Certaines études récentes incriminent la grande taille de MAVc comme un facteur de risque hémorragique.

- La localisation : profonde (infratentorielle) et ou en zone éloquente constitue un facteur de mauvais pronostic spontané et thérapeutique.
- Le drainage veineux profond, la sténose et le reflux veineux qui constituent des facteurs qui favorisent la rupture de la MAVc et des facteurs prédictifs de mauvaise réponse à la chirurgie.
- La présence d'un anévrisme dit d'hyper débit constitue un facteur de mauvais pronostic puisqu'il augmente le risque de rupture.
- Le grading de Spetzler-Martin qui constitue un facteur pronostic thérapeutique, permettant de distinguer les MAVc de haut grade et donc de mauvais pronostic (grade IV et V) avec une prise en charge lourde et les MAVc de bas grade de pronostic meilleur (grade I,II,III) avec une prise en charge codifiée.



**RESUMES**

## RESUME


Les malformations artério-veineuses cérébrales (MAVc) constituent une pathologie neuro-vasculaire peu fréquente mais grave du fait du risque hémorragique lié à l'évolution naturelle de la maladie. Leur prise en charge nécessite une stratégie thérapeutique multidisciplinaire (neurochirurgien, neuroradiologue et radiothérapeute). Une enquête rétrospective a été menée au service de neurochirurgie au CHU Mohamed VI Marrakech entre janvier 2002 et décembre 2012. Le but de ce travail est de rapporter notre expérience et d'étudier les différents aspects épidémiologique, diagnostique, thérapeutique et évolutif de cette anomalie. Cette étude a permis de recenser une série de 24 cas, avec une fréquence de 2,4 cas/an. L'âge moyen était de 31,3 ans avec un sexe ratio de 1,18. L'antécédent d'accident hémorragique a été noté chez deux cas soit 8,3%. Le mode de début était aigu chez la majorité de notre série de 87,5% sous forme d'accident hémorragique intracrânien. Les céphalées ont été le symptôme prédominant à 100%, suivi des troubles de conscience chez 62,5% des cas, des déficits neurologiques chez 41,7% des cas et des crises convulsions chez 25% des cas. La confirmation de la MAVc a été obtenue grâce à l'angiographie cérébrale numérisée dans 83,3% des cas. La localisation la plus fréquente du nidus a été superficielle dans 75% des cas, de siège lobaire chez 19 cas surtout à prédominance pariétale, plus fréquemment à gauche. Le drainage veineux était superficiel dans 71,4% des cas. La taille du nidus variait entre 1 et 6cm, la taille moyenne était de 2,7cm. La MAVc a été alimentée par l'artère cérébrale moyenne dans 50% des cas. Ces MAVc ont été classés en fonction du grading de Spetzler et Martin, on a noté 16,7% de grade II, 66,7% de grade III, 4,2% de grade IV, et 0% de grade I et V. la prise en charge a consisté en un traitement chirurgical avec exérèse totale du nidus chez 22 cas soit 91,6%, un traitement endovasculaire chez un patient soit 4,2% et radio chirurgicale chez 4,2% des cas. L'évolution était favorable dans 91,6%, le taux d'aggravation était de 8,4% des cas et un taux de mortalité nul.

## Abstract

The cerebral arteriovenous malformations (AVM) are an uncommon neuro-vascular disease but are dangerous because of the risk of bleeding associated with the natural course of the disease. Their management requires a multidisciplinary treatment strategy (neurosurgeon, neuro radiologist, radiation oncologist). A retrospective study was conducted at Department of Neurosurgery at the University Hospital Mohamed VI Marrakech between 2002 and 2012. The purpose of this study was to report our experience and to study the different epidemiological, diagnostic therapeutic and evolutionary aspects of this anomaly. this study has identified a series of 24 cases with a frequency of 2.4 cases / year. The average age of onset was 31.3 years with a sex ratio of 1.18. The history of hemorrhagic stroke was noted in two patients in our series were 8.3%. The mode of onset was acute in the majority of our series 87.5% as intracranial hemorrhagic stroke. the headache was the predominant symptom in 100% of cases, followed by troubles of consciousness in 62.5% of cases, neurological deficit in 41.7%, and seizures in 25% The confirmation of the malformation is achieved by cerebral angiography in 83.3% of cases The most common location of the nidus was superficial in 75% of cases, of lobar seat in 19 cases mainly dominated parietal, frequently left. Nidus size varies between 1 and 6 cm, the average size was 2.7 cm. The malformation is fed mainly of the middle cerebral artery in 50% of cases. Venous drainage was superficial in 71.4% of cases These arteriovenous malformations were classified according to the grading of Spetzler and Martin, there was 16.7% grade II, 66.7% grade III, 4.2% grade IV, and 0% grade I and V. Management consisted of surgical treatment with total excision of the nidus in 22 cases or 91.6%, endovascular treatment in a patient or 4.2% and radio surgery in 4.2% of cases. The outcome was favorable in 91.6% the deterioration rate was 8.4% and zero of mortality.

## ملخص

التشوهات الشريانية الوريدية الدماغية هو مرض الاعصاب و الأوعية الدموية ليست شائعة، و لكنها خطيرة بسبب النزيف المرتبط بالمسار الطبيعي للمرض لذلك يتطلب إدارتها إستراتيجية العلاج متعدد التخصصات(جراحة الأعصاب اختصاص الأشعة العصبية و اختصاص أشعة الأورام). دراسة رجعية قد أجريت في قسم جراحة المخ و الأعصاب بالمستشفى الجامعي محمد السادس بمراكش ما بين 2002 و 2012 ,كان الغرض من هذه الدراسة هو تقديم تجربتنا مع دراسة الجوانب الباثية، التشخيصية، العلاجية مع تطورات المرض قد حددت سلسلة من 24 حالة حيث كانت نسبة حالات الإصابة بهذا المرض 2،4 حالة في السنة مع متوسط عمر 31،3 و نسبة جنس 1،18 و قد لوحظ في تاريخ المصابين حالات إصابة بجلطات النزيف الدماغية بنسبة 8،3% كان الوضع في البداية حادا بنسبة 87،5% على شكل جلطة نزيف دماغية. كان الصداع الحاد من غالبية الأعراض بنسبة 100% مع اختلال الوعي بنسبة 62،5% يليه العجز العصبي بنسبة 41،7% مع نوبات صرع بنسبة 25% . تم التأكد من التشوه بواسطة تصوير الأوعية الدماغية الرقمي بنسبة 83،3% من الحالات. كان الموقع الأكثر شيوعا للمفرخ سطحي بنسبة 75% في مقعد فصي في 19 حالة مع هيمنة المقعد الجداري و اكثر تواجدا بجهة اليسار. حجم المفرخ يتراوح ما بين 1 و 6 سنتيمترات مع متوسط الحجم 2،7 سم حيث يتم تغذية هذا التشوه بشكل رئيسي من الشريان الدماغية الأوسط عند 50% من الحالات. كان التصريف الوريدي سطحي بنسبة 71،4%. تم تصنيف هذه التشوهات وفقا لترتيب مرتين و سيدزلر: 16،7% من الدرجة الثانية، 66،7% من الدرجة الثالثة و 4،2% من الدرجة الرابعة و 0% من الدرجة الأولى و الخامسة. تألفت الإدارة من العلاج الجراحي مع استئصال كلي للتشوه عند 22 حالة بنسبة 91،6% و من العلاج الإنصمامي للأوعية الدموية لمريض واحد و 4،2% و الجراحة الإشعاعية بنسبة 4،2%. كان التطور إيجابي للعلاج عند 91،6% من الحالات و معدل التدهور بنسبة 4،8% من الحالات في حين لم تسجل أي حالة وفاة.



**BIBLIOGRAPHIE**

1. **I BROCHERION, F CARRON et AL**  
MAV : aspect anatomo – pathologique  
J of neuroradiol 2004, 31, 359–361.
2. **MC. CORMICK WF.**  
Pathology of vascular malformation of the brain in Wilson CB. Stein BM (ed) intracranial AVM. Baltimore: William and Wilkins.
3. **MC ALLISTER KA.**  
Endoglen, a TGF- beta binding protein of endothelial cols, in the gene for hereditary haemorrhagic telangiectasia type 1  
Nat genet 1994,8, 345–351.
4. **URANISHI.R ET AL:**  
Vascular smooth muscle cell differentiation in human cerebral vascular Malformations.  
Neurosurgery 2001, 49,671–680.
5. **SPETZLER.RF ET AL**  
Relationship of perfusion pressure and size to risk of haemorrhage from AVM.  
J.neurosurg 1992, 76,918–923.
6. **SPETZLER.RF ET AL:**  
A proposed grading system for AVM.  
J.neurosurgery1986, 65,476–83.
7. **YASARGIL, M.G ET AL:**  
AVM of the brain: history, embryology, pathological considerations, hémodynamics, diagnostic studies.  
Microsurgical anatomy 1997, 3A.
8. **PIERD et C, COGNARD, L, SPELLE**  
MAV : évaluation du risque hémorragique et de la morbidité  
J of neuroradiol 2004, 31, 369–375.
9. **HOUDART E, GOSIN YP, CASASCO A, AYMORD A.**  
A proposed angiographic classification of intracranial AVM fistula and malformations.  
Neuroradiology 1993, 35, 381–385.
10. **F.NATAF, JEAN FRANCOIS MEDER.**  
Vers une classification anatomo-clinique des MAVc.  
Neurochirurgie 2001, 47, n°2–3, 188–189

11. **HASHIMOTO. T et AL**  
Abnormal balance in the Angio protein- he 2 systems in human brain AVM.  
CIRC. RES. 2001-89- 111-113.
12. **HOYA K. et AL**  
Expression of myosin heavy chain isoforms by smooth muscles cells in cerebral AVM.  
Acta neuropath 2003, 105, 455-461
13. **:PILLE-SPELLMAN, BAKER k.F., LIZCZAL T.M.**  
Hight flow angiopathy : cerebral blood vessel changes in experimental arteriovenous fistula.  
AJNR 1986,7,811-5.
14. **WILLINSKY R.,LASJAUNIAS P., TERBRUGGE K., PRUVOST P.**  
Malformations artério veineuses cérébrales.  
J. neuroradiol 1988. 15, 225-37.
15. **NEDER JF. NATAF F.DELVAT D. GHOUSSOUB M.**  
Radio anatomie des malformations artérioveineuse cérébrales.  
cancer/radiother 1998. 2, 173-9.
16. **PIEROT L. COGNARD C. SPELLE L.**  
malfromations artérioveineuses cerebrales : evaluation du risque hémorragique et de sa morbidité.  
J neuroradiol. 2004,31, 369-375.
17. **DUCREUX D. TRYSTRAM D.OPPENHEIM C. MEDER JF.**  
Imagerie diagnostique des malfromations artérioveineuses cerebrales.  
Neurochirurgie 2001 ; 47, 190-200.
18. **N.FRANCOIS, LOUIS MERIENNE, MICHEL SCHLIENGER, DIMIBRI HEFKOPULOS**  
Résultats de la série de 705 MAVC tentées par radio chirurgie  
Neurochirurgie 2001, vol 47, n°2-3, 268-282.
19. **MICHEL SCHLIENGER, EMMANUEL TOUBOUL.**  
Technique d'irradiation radio chirurgicale par accélérateur linéaire des MAVc.  
Neurochirurgie 47, 19, 2001, n°2-3, 246-252.

20. **MASAHIRO SHIM, M.D, SHUNSUKE KAWAMOTO, M.D, HIROKI KUNITA et AL**  
Retrospective analysis of 10 year experience of stereo tactic radio surgery for AVM in children and adolescents.  
J. neurosurg 97, 779-784-2002.
21. **FRANCOIS TURJMEN, M.D**  
Correlation of the Angio architectural features of cerebral AVM with. clinical presentation of haemorrhage Neurosurgery, vol 37, n°5, November 1995.
22. **MC. CORMICK WF et AL**  
Classification, pathology and natural history of angiomas of the central nervous system.  
Neurol neurosurg 1978-14-2-7.
23. **M.JAMIN, JP. LEJEUNE, S.BLOND, JP PRUNO, D. LEYS**  
Histoire naturelle et pronostic spontané de MAVc  
Neurochirurgie 1993, 39, 205-211.
24. **BERNAU. MF, SCIACCA RR, PILE-SPELLMANJ, STALC et AL**  
The epidemiology of brain AVM.  
Neurosurgery 2000, 47 389-396.
25. **L. SPELLE, C. MOUNAYER, M. PIORIN, J. MORET.**  
MAV : données épidémiologiques et génétiques.  
J. of neuroradial 2004, 31, 362-364.
26. **CHRISTIAN STAPF, M.D, JAY P.MOHR, M.D, JOHN PILE-SPELMEN, M.D, ROBERT A SDOMON, M.D, BALPH L. SACCO, M.D, M.S AND S. SARDDER CONNOLY, JR M.D.**  
Epidemiology and national history of AVM Neurosurg. focus 11 novembre 2001.
27. **BROWN RDJR, WIEBERS DO, TORVER JC, O'FALLON WM.**  
Incidence and prevalence of intracranial vascular malformation in Olmsted Minnesota 1965-1992.  
Neurology 1996, 46, 949-952.
28. **FRANCOIS NATAF, J.F MEDOR, MAY GHOSREB, LOUIS MERIENNE.**  
Hémorragie dans les MAVC (caractéristiques cliniques et anatomiques).  
Neurochirurgie 2001, 47, n° 2-3, 158-167.

29. **HARTMANN.A et AL**  
Morbidity of intracranial haemorrhage in patients with cerebral AVM.  
Stroke 1998, 29, 931–934.
30. **ONDRA.SL ET AL:**  
The natural history of symptomatic AVM of the brain: a 24 years old follow-up assessment.  
J.neurosurg.1990, 73, 387–391.
31. **F. NATAF, LOUIS MERIENNE, MICHEL SCHLIENGER.**  
Radio chirurgie des malformations artério-veineuses l'enfant.  
Neurochirurgie 2001, 47, n°2–3, 304–310.
32. **GEROZA MA and AL :**  
Cerebral AVM in children (56 cases).  
Child's brain 1981, 8, 356–371.
33. **KON DZIOLKA .D, LUNSFORD LD, FLINCKINGER J.C.**  
Stereotactic radio surgery in children and adolescents  
Pediatr neurosurg 1990, 16, 219–221.
34. **LASJANIAS.P, HUIF, ZERAH.M, GARCIA-MONACO R, MALHRBE V, RODESCH G et AL.**  
Cerebral AVM in children: management of 1798 consecutive cases and review of the literature.  
Childs nerv syst 1995, 11, 66–79.
35. **RIVA.D, PANTALEONIC, DEVOTI.M ET AL:**  
Radio surgery for AVMc in child and adolescent: the neurobehavioral out come.  
J.neurosurg 1997, 86, 207–210.
36. **MOODY R., POPPEN J.**  
AVM  
J. neurosurgery 1970, 32, 508–511.
37. **KAMIRYOT, NELSON PK, BOSE A, ZALZAL P, JAFAR J.**  
Familial AVM in Siblings.  
Surg neurol 2000, 53, 255–259.

38. **YOKOYAMA.K ET AL:**  
Familial occurrence of AVM of brain.  
J.neurosurgery 1991,74, 585-589.
39. **staf c.**  
neurologie des malfromatins artérioveineuses cérébrales.  
revue neurologique ; 2006, 162,12,1189-1203.
40. **staf c.**  
histoire naturelle des malfromations artérioveineuses cérébrales.  
Lettre du neurologue, 2005,9, n°10.
41. **staf c.**  
malfromations artérioveineuses cérébrales non rompues,  
revue neurologique, 2008,164, 787-792.
42. **PC Meyer, F brunelle.**  
Malformations artério-veineuses cérébrales de l'enfant.  
2001, 4, 098, A, 10.
43. **AKI LAASKO. JUHA HERNESNIEMI.**  
atreriovenous malformations : epidemiology and clinical présentation.  
Neurosurg Clin N Am,2012, 1-6.
44. **CRAWFORD M et AL :**  
AVM of Brain : natural history in unoperated patients  
J neural neurosurg psychiatry 19876,49,1-10.
45. **GRAF CJ et AL**  
bleeding from cerebral AVM as part of their natural history  
J. Neurosurgery 1983,58, 331 à 337.
46. **LUESSENHOP AJ.**  
Natural history of AVMc. In Wilson CB, Stein BM (Ed): intracranial AVMC.  
Baltimore: WILIAMS and Wilkins 1984, 12-23.
47. **MACKENZIE I.**  
The clinical presentation of the cerebral angiomas: a review of 50 cases.  
Brain1953, 76, 184-214.

48. **BROWN RDJR, WIEBERS DO, TORVER JC, O'FALLON WM.**  
Incidence and prevalence of intracranial vascular malformation in Olmsted Minnesota  
1965 1992  
Neurology 1996, 46, 949-952
49. **BERNARD R. BENDOK AND AL.**  
intracranial arteriovenous malformations : natural history.  
Informa healthcare 2007.section II, 75-80.
50. **c cordonnier, C LAMY. JY GAUVRIT ET AL.**  
Patologie vasculaire cérébrale de la grossesse et du post-partum.  
2006, 17-046-S-10.
51. **M PIOTIN. C MOUNAYER. L SPELLE. J MORET.**  
malformations artérioveineuses intracérébrales et grossesse : quelle prise en charge ?.  
J Neuroradiol, 2004, 31, 376-8.
52. **L.PIERD et C, COGNARD, L, SPELLE**  
MAV : évaluation du risque hémorragique et de la morbidité  
J of neuroradiol 2004, 31, 369-375.
53. **HULMAN J.**  
Population based analysis of AVM treatment  
J. neurosurg 2001, 95,633-637
54. **FINNERHY JJ, CHISHOLMCA, CHAPPLEH, LOGINIS, PINNER-TON JV.**  
Cerebral AVM in pregnancy presentation and neurologic, obstetric and ethical  
significance.  
AM J. obsted gynecol 1999: 181: 296-303.
55. **S.VELUT, L.VINIKOFF, C.DESTRIEUX, M.KAKAOU ET AL:**  
Hémorragies cérébro méningées par rupture d'une malformation vasculaire en cours de  
grossesse ou post partum.  
Neurochirurgie 2000, 46, 2, 95-104.
56. **DIAS MS, SEKHAR LN.**  
Intracranial haemorrhage from aneurysms and AVM during pregnancy and the  
puerperium.  
Neurosurgery 1990, 27, 855-866.

57. **SADASIVAN.B, MALIK.GM, LEE.C, AUSSMAN:**  
Vascular malformation and pregnancy.  
Surg.neurol 1990, 33, 305-313.
58. **HORTON JC, CHAMBERS WA, LYONS SL, SDAMS RD, KJELLBERG RN.**  
Pregnancy and the risk of haemorrhage from AVMC.  
Neurosurgery 1990, 27, 867-872
59. **ALBERICO RA, BARNES P, ROBERTSON RL, BURROWS PE**  
HELICAL CT angiography : dynamic cerebro vascular imaging in children  
AJNR AM J. neuroradiol 1999,20 : 328-334.
60. **X.LEDERC ET AL:**  
Imagerie vasculaire non invasive et MAVc.  
J.neuroradiol 2004, 31,349-358.
61. **DENIS DUCREUX, DENIS TRYSTRAM, CATHERINE OPPENHEIM, SYLVIE GODON-HARRRDY, ODILEMISSIR, JEAN-FRANCOIS MEDER.**  
Imagerie diagnostique des MAVC  
Neurochirurgie 2001, 47, n°2-3, 190-200.
62. **DIAZ. DE HERIDIA-RUBIOC, CASTILLO-SALINAS F, COLOMER-KAMMULER, BOSCH BLANCAFOR.TJ ET AL.**  
Intracranial arteriography: the malformation in children and adolescents.  
An Esp. Pediatr. 1990, 33, 566-569.
63. **TSICHIYA.K ET AL:**  
Digital subtraction angiography of AVMc.  
AJNR 2000, 21,707-711.
64. **X LECLERC. JY GAUVRIT. D TRYSTRAM. ET AL.**  
Imagerie vasculaire non invasive et malformations artérioveineuses cérébrales.  
J neuroradiol, 2004,31, 349-58.
65. **SPETZLER.RF ET AL:**  
A proposed grading system for AVM.  
J.neurosurgery 1986, 65,476-83.
66. **FRANCOIS NATAF, LOUIS MERIENNE, MICHEL SCHLIENGER.**  
La radio chirurgie des MAV de grande taille.  
Neurochirurgie, vol47, n°2-3, 298-303.

67. **MICHAEL T. LAVLON, M.D.**  
Spetzler- MARTIN grade III AVM : surgical results and a modification of the grading scale  
Neurosurgery 52, n°4, avril 2003, 740-749.
68. **REID.C THOMPSON, M.D, GARY.K.STEINBERG ET AL:**  
The management of patients with AVM and associated intracranial aneurysms.  
Neurosurgery 1998, 43, 2, 158-169.
69. **SHIRLEY.I.STIVER, M.D, MARYL MARCELLUS, R.N:**  
Micro AVM malformation: significant haemorrhage from small AVM shunts.  
Neurosurgery 2000,46, 4, 123-129.
70. **STEVEN.D.CHANG, M.D, MARYL MARCELLUS, R.N:**  
Multimodality treatment of giant intracranial AVM.  
Neurosurgery 2003 ; 53,1, 156-162.
71. **ALTSCHUTER EM, LUNSFORD LD, COFFEY RJ, BRISSONETTE DJ, FLICKINGER JC.**  
Gamma knife radio-surgery for intracranial AVM in childhood and adolescence.  
Pediatr; neurosci 1989, 15, 53-61.
72. **MANSMAN.U et AL**  
FACTORS Associated with; intracranial haemorrhage in cases of cerebral AVM.  
Neurosurgery 2000, 46, 272-281.
73. **ALAIN BOUCHET. JACQUES CUILLERET ;**  
Anatomie topographique, descriptive et fonctionnelle :1 le système nerveux centrale  
2ème édition
74. **O.BETTI ET AL:**  
Traitement radio chirurgical avec accélérateur linéaire des petites MAVc intra crâniennes.  
Neurochirurgie 1992, 38, 27-34.
75. **THE N-BCA TRIAL INVESTIGATORS.**  
n-butyl cyanocrylate embolisation of AVMc: results of a prospective, randomized,  
multicenter trial.  
AMJR2002,23,748-755.
76. **GARY J. REDEKOP, M.D, KOST V. ELISEVICH, M.D**  
Conventional radiation therapy of intracranial AVM : long -term results  
J. neurosurgery 1993, 78, 413-422.

77. **NATAF F et AL**  
Angioarchitecture associated with. haemorrhage in cerebral AVM : a prognosis spatial model  
Neuroradiol 1997, 39, 52-58.
78. **ELAD I LARY, M.D, AJERY NIRANJAN, M. CH., TODD THOMPSON, M.D, ALAN.M, SCORROU, M.D, BOUGLAS KONDZIOLKA ...**  
Radio surgery for childhood intracranial AVM.  
Neurosurgery, 47, n°4, 2000.
79. **IANG, FLEETWOOD, MD, FRCS (C), MARY. L. MARCELLUS.**  
Deep AVM of basal ganglia and thalamus : natural history  
J Neurosurgery, Vol 98, avril 2003.
80. **ITOYAMA Y et AL**  
Natural course of unoperated intracranial AVM, study of 50 cases.  
J of neurosurgery 1989 71 805-809.
81. **NECTAF FRANCOIS, JEAN FRANCOIS MEDER, CATHRINE OPPENHEIM**  
Radio chirurgie des MAV cérébrales choroïdienne et cisternales  
Neurochirurgie 2001, vol 47, n° 2-3, 283-290.
82. **JEAN REPIES, NICOLAS MASSASSER, OLIVIA LEVRIER, HENRI DUFOUR**  
Traitement radio chirurgical gamma-knife des MAV du tronc cérébral.  
Neurosurgery 2001, VOL 47 n°2-3, 291-297.
83. **DRAKE CG.**  
Cerebral AVM : consideration for an experience with surgical treatment in 166 cases  
Clin neurosurg 1979, 26, 145-208.
84. **HUMPHREYS RP, HENDRICK EB, HOFFEMN HJ**  
AVM of the brainstem in childhood.  
Childs bream 1984, 11, 1-11.
85. **GRSZTEN PC, ADELSON PD, KONDZIOLKA D, FLICKINGER JC, LUNSFORD LD**  
Seizure out come in children treated for AVM. Using gamma knife radio surgery.  
Pediatr neurosurg 1996,24, 139-144.

- 86. CARLO SCHERLLER et AL**  
Significance of factors contributing to surgical complications and to late outcome after elective surgery of cerebral AVM.  
J. Neurol neurosurgery. Psychiatry 1998. 65, 547-554.
- 87. WILKINS.RH ET AL:**  
Natural history of intracranial vascular malformations: a review.  
Neurosurgery 1985, 16, 421-430.
- 88. KADER A, YOUNG WL, PILE SPELLMANJ, MAST H, SEIACCQ RR, MOHR JP et AL**  
The influence of hemodynamic and anatomic factors on haemorrhage from AVMC.  
Neurosurgery 1994, 34, 801-807.
- 89. WILLINSKY.R ET AL :**  
MAVc: analyse de l'Angio architecture chez des patients ayant présenté un accident hémorragique, revu de 152 patients explorés ou traités à l'hôpital BICETRE entre 1981 et 1986.  
J. neuroradiol 1988,15, 225-237.
- 90. CRAWFORD M et AL :**  
AVM of Brain : natural history in unoperated patients  
J neural neurosurg psychiatry 1987,49,1-10.
- 91. KAI U. PHILIP E. ROBERT M.**  
Classification and grading systems.  
intracranial malformation arteriovenous 2007 ;6 :81-94.
- 92. HANS JORY MEISEL MD, LELRICH MANSMAN, PH.D**  
Cerebral AVM and associated aneurysms: analysis of 305 cases from a series of 662 patients.  
Neurosurgery, Vol 46, n° 4, Avril 2000
- 93. MIASAKA Y et AL**  
An analysis of the venous drainage system as a factor in haemorrhage from AVM.  
J.Neurosurg 1992-76-239-243.
- 94. CUNHA. E. SA, MJ:**  
The treatment of associated intracranial aneurysms and AVM.  
J NEUROSURG 1992, 77, 853-859.

95. **POLLOK.B ET AL:**  
Factors associated with successful AVM radio surgery.  
Neurosurgery 1998, 42, 1239-1237.
96. **PATRICK.P, M.D, FRANCISCO A.PONCE:**  
Intention to treat analysis of SPETZLER-MARTIN grade IV and V AVM: natural history and treatment paradigm.  
J.neurosurg 2003, 98,3-7.
97. **SAMSON.D ET AL:**  
Surgical treatment of intracranial AVM.  
TEX med 1983, 79, 52-59.
98. **HOWARD A RIINA, M.D and Y. PIERRE GOBIN, M.D**  
Grading and surgical planning for intracranial AVM.  
Neurosurgery focus, Vol II, nov 2001,1-4.
99. **HERNESNIEMI J, KERANEN T :**  
Microsurgical treatment of AVM of the brain in a defined population.  
Surg; neurol 1990,33,384-390.
100. **HEROS RC, KOSOGUEK, DIEBOLD PM.**  
Surgical excision of cerebral AVM: lates results.  
Neurosurgery 1990, 26, 570-577-578.
101. **ALBERT P. et AL**  
Personal experience in the treatment of AVM of the brain  
Acta neurochir 1982, 61, 297.
102. **BERTRAND DEVAUX, FRANCOIS CRITAF, FREDERIC BEUVON**  
La chirurgie des lésions radio induites après irradiation des MAVC  
Neurochirurgie 2201, col47 n°2-3 (318-323).
103. **WIKHOLMG, LUNDONST, SUEDESEN.P :**  
Embolization of AVM: technic, morphology and complication.  
Neurosurgery 1996, 39,448-459.

- 104. SIMON.C ET AL**  
Complete obliteration of intracranial AVM with endovascular cyanoacrylate embolisation: initial success and rate of permanent cure.  
AJNR 2004,25, 1139-1143.
- 105. HINIYUKI KINOUCI ET AL**  
Combined embolisation and microsurgery of AVM  
NEUROL MED CHIR 2002,42,372-379.
- 106. M.CRONQUITZ ET AL**  
Endovascular treatment of intracerebral AVMc: procedural safety, complications and results evaluated by MR imaging including diffusion and perfusion imaging.  
AJNR 2006,27,162-176.
- 107. LEVY RP, FABRIKANT JI, FRANKEL KA, PHILLIPS MH, LYMANJT.**  
Stereo tactic heavy-charged-particle brags. Peak radio surgery for the treatment of intracranial AVM in childhood and adolescence.  
Neurosurgery 1989, 24, 841-852.
- 108. MELKER LIMDYNST, M.D, PH.D**  
Angiographic long term follow-up data for AVM previously proven to be obliterated after knife radio surgery.  
Neurosurgery 2000, vol. 46, n° 4, 803-810.
- 109. COLOMBO F.**  
Linear accelerator radio surgery of cerebral AVM.  
Neurosurgery 1989, 24(6),833-840.
- 110. KIDA Y et AL**  
Seizure control after radio surgery on cerebral AVM  
T. Clin neuroscience 2000, 7 (suppl.) : 6-9.
- 111. YAMAMOTO.M ET AL:**  
Late cyst convolution after gamma knife radio surgery for AVMc.  
Stereotact funct.neurosurg 1998, 70,166-178.
- 112. STEINBERG.G ET AL:**  
Stereo tactic heavy charged particle brag peak radiation for intracranial AVM.  
N.ENGLJ.MED, 1990, 323(2), 96-101.

113. **PASQUALIN.AND AL:**  
the relevance of anatomic and hemodynamic factors to a classification of cerebral AVM.  
neurosurgery 1991, 28,370-379.
114. **JEAN FRANCOIS MEDER, CATHERINE OPPENHEIM, JERRY BLUSTAJN**  
Cerebral AVM: the value of radio logic parameters in predicting response to radio  
surgery.  
AJNR Am. Jneuroradial 18, 1997, 1473-1483.
115. **JAMES MCINERNY. ROBERT E.**  
decision analysis for asymptomatic lesion.  
Intracranial arteriovenous malformations 2007, S3 :123-134.
116. **JEAN-PIERRE CASTEL. GUY KANTOR.**  
MORBIDITÉ ET MORTALITÉ DU TRAITEMENT CHIRURGICAL DES MALFORMATIONS  
ARTÉRIO-VEINEUSES CÉRÉBRALES : Données actuelles et analyse de la littérature récente.  
Neurochirurgie 2001 ;47, n° 2-3, 369-383.
117. **PIEROT L. JANUEL AC.HERBRETEAU D. AND AL.**  
endovascular traitement of brain arteriovenous malfformations using onyx : results of  
prospective multicenter study.  
J Neuroradiol 2009 ; 36 :147-152.
118. **LATORZEFF I. SCHLIENGER M. SABATIER J. BORUIS PY. AND AL ;**  
Radio chirurgie stéréotaxique des malformations artérioveineuses cérébrales.  
Cancer/radiothérapie 2012 ; 16 : 46-56.
119. **YAMAMOTO.M ET AL:**  
Radiation related adverse effects observed on neuro-immaging several years after  
radiosurgery for AVMc.  
Surg.neurol 1998, 49, 385-388.
120. **POLLOK.B ET AL:**  
Stereo tactic radio surgery for AVM.  
Neurosurg clin north am 1999, 10,281-290.

121. **LEVY RP, FABRIKANT JI, FRANKEL KA, PHILLIPS MH, LYMANJT.**  
Stereo tactic heavy-charge-particle brags. Peak radio surgery for the treatment of intracranial AVM in childhood and adolescence.  
Neurosurgery 1989, 24, 841-852.
122. **MELKER LIMDYNST, M.D, PH.D**  
Angiographic long term follow-up data for AVM previously proven to be obliterated after knife radio surgery.  
Neurosurgery 2000, vol. 46, n° 4, 803-810.
123. **PHILIP E. VALLABAH J. HOWARD A.**  
MULTIMODALITY THERAPY : TREATMENT ALGORITHMS.  
Intracranial arteriovenous malformations, 2007, S3 :135-143.
124. **HUSSON B. LASJAUNIAS P.**  
Malformations vasculaires cérébrales de l'enfant.  
EMC 2008 ; 31-623-A-10.
125. **JUHA A, HERNESNIEMI MD, REZA DASHTI.SEPPO J. KRISTJAN V. AND AL.**  
Natural history of brain arteriovenous malformations : a long term follow up study of risk of hemorrhage in 238 patients.  
Neurosurgery 2008 ; 63(5) :823-831.
126. **BIONDI A. LE JEAN L. CAPELLE L. DUFFAU H. MARSAULT C.**  
Fatal hemorrhagic complication following endovascular treatment of a cerebral arteriovenous malformation.  
J neuroradiol 2006 ;33 :96-104.
127. **BLANCHARD N. BERNIER V. ANXIONNAT R. PICARD L AND AL.**  
Radiochirurgie des malformations artérioveineuses cérébrales : élaboration d'un algorithme de prescription.  
Cancer/ radiothérapie 2009 ;13 :1-10.
128. **BONHOMME G. GAUVRIT JY. LECLERC X.**  
Apport des sequences d'ARM-DSA dans le bilan des malformations artérioveineuses cérébrales.  
Rev neurol(paris) 2005 ;161(1) :126-127.



*ANNEXES*

## **ANNEXE I**

### **RAPPEL ANATOMIQUE (73)**

#### **1- La vascularisation artérielle de l'encéphale :**

La circulation artérielle de l'encéphale est assurée par deux systèmes complémentaires: carotidien et vertébral, l'un irrigue la plus grande part de l'encéphale, tandis que l'autre se distribue au contenu de la fosse postérieure et à la moelle.

Les deux systèmes sont reliés par des ponts anastomotiques qui encadrent la selle turcique en dessinant un polygone dit de Willis à partir duquel s'épanouissent les troncs artériels destinés à l'irrigation distincte des structures corticales et centrales. Il s'agit d'une circulation terminale, ce qui explique la gravité des lésions ischémiques de l'encéphale.

##### **1-1 Les carotides internes :**

La carotide interne vascularise le cerveau tandis que la carotide externe vascularise la face. Pour atteindre le cercle de Willis à l'intérieur de la boîte crânienne, l'artère carotide interne passe par le canal carotidien situé sur la surface inférieure du crâne, traverse le rocher (la partie pétreuse de l'os temporal) puis ressort dans la fosse crânienne moyenne par le foramen déchiré. Ce cheminement sinueux à travers le crâne forme ce qu'on appelle le siphon carotidien. On distingue généralement un segment cervical, un segment intra-pétreux, un segment intra-caverneux (siphon carotidien) et un segment cérébral.

Durant ce trajet la carotide interne est accompagnée par un plexus sympathique et un plexus veineux. Il est intéressant de noter que la carotide interne de sa convexité antérieure du siphon se détache son unique collatérale, l'artère ophtalmique. Elle se résout en dehors du chiasma optique en quatre artères terminales:

- 1- la cérébrale antérieure.
- 2- la cérébrale moyenne.

3- la choroïdienne antérieure.

4- la communicante postérieure.

**a- L'artère cérébrale antérieure :**

Irrigue la face médiale de l'hémisphère. Branche la plus antérieure de la carotide interne, elle passe au dessus du nerf optique et s'unit en avant du chiasma à celle du côté opposé par une courte anastomose transversale, appelée communicante antérieure. Elle donne naissance principalement à deux artères : l'artère pericalléuse et l'artère calloso-marginale.

**b- L'artère cérébrale moyenne ou sylvienne :**

Présente d'abord un premier segment horizontal contre la face inférieure du lobe frontal, puis gagne la face latérale de l'hémisphère par un trajet sinueux dans le sillon de Sylvius: une partie circulant sur l'insula et son prolongement circulant sur la face intérieure des opercules. La dernière partie sort de la vallée sylvienne par la scissure latérale pour devenir superficielle. Ses branches collatérales se divisent en 2 groupes :

- ❖ les artères ascendantes irriguent la face latérale des lobes frontal et pariétal.
- ❖ Les artères descendantes destinées à la face latérale du lobe temporal.

**c- L'artère choroïdienne antérieure :**

Naît directement de la carotide interne, au-dessus de l'artère communicante postérieure. Elle s'oriente en arrière, s'étend entre le tractus optique et le gyrus para-hippocampal puis entre dans la citerne inter-pédonculaire. Elle pénètre dans la corne inférieure du ventricule latéral puis se distribue aux parois et aux plexus choroïdes.

**d- L'artère communicante postérieure :**

Anastomose la carotide interne à l'artère cérébrale postérieure, branche du tronc basilaire. Elle vascularise la région opto-pédonculaires le noyau antérieur du thalamus.

**1-2 les artères vertébrales :**

Les deux artères vertébrales sont issues des artères sous-clavières. Elles ont un rapport étroit avec les vertèbres cervicales puisqu'elles longent le rachis en traversant les foramina transversaires puis contournent les parties latérales de l'atlas avant d'entrer dans le crâne par le foramen magnum. À l'intérieur de la fosse crânienne postérieure, les deux artères vertébrales cheminent à la face antérieure du bulbe et fusionnent au niveau de la jonction bulbo-pontique pour donner naissance au tronc basilaire, axe de la vascularisation du tronc et de la région caudale des hémisphères.

**a- Les branches collatérales des artères vertébrales intracrâniennes :**

➤ ***artères cérébelleuses postéro inférieures : (PICA)***

Sont les branches principales de l'artère vertébrale intracrânienne.

Symétriques, elles contournent la face latérale du bulbe et se distribuent à la partie postéro-inférieure du cervelet, ainsi on décrit deux segments : latéro-bulbaire et amygdalien. Dans le 2ème segment, elles décrivent une boucle dont le sommet est un bon repère du toit du IVème ventricule, puis elles se divisent en branche lobaire et vermienne.

➤ ***L'artère méningée postérieure :***

Peut naître indifféremment de l'artère vertébrale droite ou gauche lorsque celle-ci franchit le trou occipital.

➤ ***L'artère spinale antérieure :***

Naît de la partie terminale de l'artère vertébrale et descend verticalement à la face antérieure et de la moelle cervicale haute.

**b- Les branches collatérales du tronc basilaire :**

Les artères vertébrales droite et gauche fusionnent au niveau du sillon bulbo-protubérantielle pour donner le tronc basilaire, qui donne comme collatérales :

- Des rameaux perforants pour le bulbe rachidien.

- Les artères cérébelleuses moyennes ou antéro-inferieur (AICA) :

Naissent de la partie moyenne du tronc basilaire, elles se dirigent en dehors et se ramifient sur la face antéro-inferieure du cervelet ; elles donnent l'artère auditive interne. Elles se terminent dans le flocculus.

- Les artères cérébelleuses supérieures :

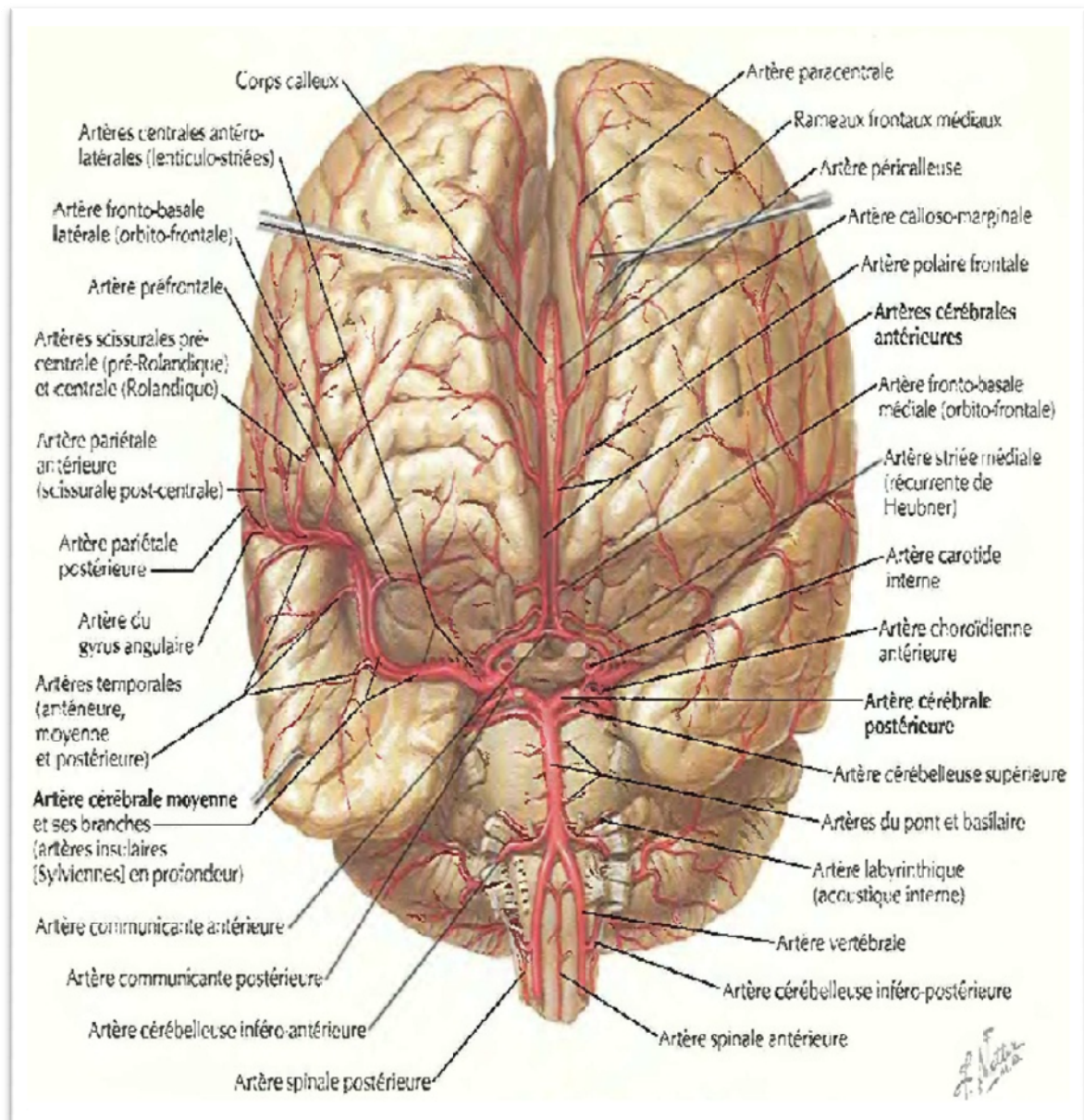
Naissent à la partie terminale du tronc basilaire, contournent les pédoncules cérébraux et se ramifient en branches vermienne et hémisphérique à la face supérieur du cervelet.

**c- Les branches terminales du tronc basilaire : les artères cérébrales postérieures :**

Naissent de la bifurcation du tronc basilaire, contournent le pédoncule cérébral et se portent sur la face interne de l'hémisphère correspondant, elles se ramifient en donnant des branches temporo-occipitales et l'artère cunéenne pour se terminer en arrière dans la scissure calcarine.

**1-3 Le polygone de Willis :**

Il dessine à la base du cerveau un cercle artériel anastomosant par sa portion antérieure les systèmes carotidiens internes droit et gauche et dans sa portion postérieure, le système carotidien au système vertébro-basilaire : sa portion antérieur est formée par le segment pré communicant des artères cérébrales antérieurs, réuni dans la scissure inter hémisphérique par l'artère communicante antérieure, sa portion postérieure par les communicantes postérieures et le segment pré communicant des artères cérébrales postérieures.



**Figure n : vue frontale des artères de l'encéphale**

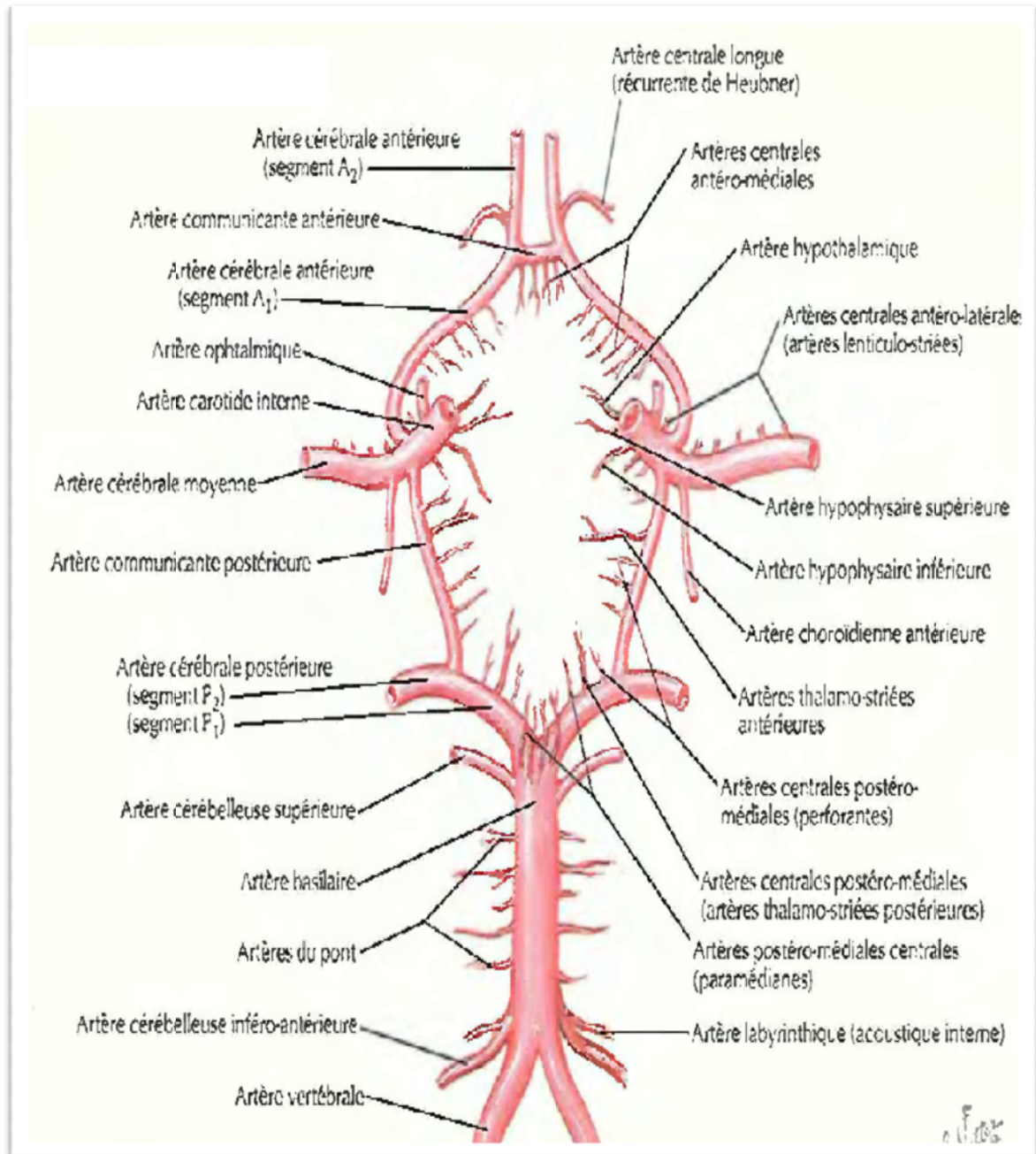


Figure N : vue inférieur du cercle artériel du cerveau (de WILLIS)

## 2- Drainage veineux de l'encéphale :

Le drainage veineux du cerveau converge dans la veine jugulaire interne en passant par les veines superficielles, les veines profondes et les sinus crâniens. Les veines et sinus du cerveau ne contiennent pas de valvules.

### 2-1 Sinus veineux :

On distingue des sinus impairs et des sinus pairs :

#### 2.1.1. Les sinus impairs : sont situés sur la ligne médiane.

- ❖ Le sinus longitudinal supérieur : Se situe à la jonction entre la faux du cerveau et la dure-mère accolée à la voûte du crâne, il la parcourt d'avant en arrière depuis l'apophyse Critagalli jusqu'à la protubérance occipitale interne. Il reçoit la plus grande partie des veines drainant les faces externes et internes de l'hémisphère, mais aussi les veines méningées. Il communique avec les granulations de Pacchioni. Il se termine dans le confluent des sinus.
- ❖ Le sinus longitudinal inférieur : Se situe à l'extrémité inférieure de la faux du cerveau. Il se jette dans le sinus droit.
- ❖ Le sinus droit :(sinus rectus) chemine d'avant en arrière dans l'insertion de la faux de cerveau sur la tente du cervelet. Il reçoit en avant 2 groupes de veines : en haut le sinus longitudinal inférieur et en bas les veines profondes du cerveau (ampoule de Galien)et les deux veines basilaire. Il rejoint en arrière le confluent des sinus.
- ❖ Le sinus occipital : se situe sur l'insertion de la faux du cervelet. Il monte pour se jeter dans le confluent des sinus.

- ❖ Le confluent des sinus ou pressoir d'Hérophile ou le torcular : achemine le sang du sinus sagittal supérieur et du sinus droit vers le sinus transverse. Il se situe à la jonction de ces trois sinus.

### 2.1.2. Les sinus pairs :

#### *a- Les sinus transverses :*

Partent du confluent, se dirigent latéralement et en avant. Ils sont logés dans un sillon de la table interne de l'écaïlle occipitale. A la jonction occipito pétreuse, chaque sinus présente une courbure pour se diriger en bas et légèrement en arrière et constituer le sinus sigmoïde. Ce dernier se draine dans la veine jugulaire interne.

#### *b- Les sinus pétreux supérieur et inférieur :*

Drainent à gauche et à droite les deux sinus caverneux. Le sinus pétreux supérieur longe le bord supérieur de la partie pétreuse de l'os temporal et se jette dans le sinus sigmoïde. Le sinus pétreux inférieur suit la fissure pétro-occipitale, quitte la boîte crânienne et rejoint la veine jugulaire depuis l'extérieur.

#### *c- Les sinus caverneux :*

Situé de part et d'autre de la selle turcique, il est composé de plusieurs veines irrégulières, richement anastomosées entre elles. Il englobe la portion intra caverneuse de la carotide interne.

Les deux sinus caverneux communiquent entre eux par le plexus veineux basilaire et par le sinus coronaire qui entoure la selle turcique.

La veine ophtalmique et le sinus sphéno-pariétale se draine dans le sinus caverneux. Ce dernier se déverse en arrière dans le sinus pétreux supérieur et le sinus pétreux inférieur qui eux-mêmes se terminent respectivement dans le sinus transverse et dans le bulbe de la veine jugulaire interne.

Les sinus convergent au niveau du pressoir d'Hérophile.

**2-2 Les veines superficielles :**

Se drainent dans le sinus sagittal supérieur qui rejoint le confluent des sinus, le sinus droit puis le sinus latéral pour se jeter finalement dans la veine jugulaire interne. Les principales veines superficielles sont les suivants :

**2.2.1- Les veines cérébrales supérieures :**

Elles collectent le sang des lobes frontal et pariétal et le conduisent vers le sinus longitudinal supérieur.

**2.2.2- Les veines cérébrales inférieures :**

Elles collectent le sang du lobe temporal et des régions basales du lobe occipital. Elles aboutissent dans les trois sinus (caverneux, transverse et le pétreux supérieur).

**2.2.3- La veine moyenne superficielle (pair) ou veine sylvienne superficielle : (pair)**

Se situe sur la partie antérieure du sillon Sylvien. Elle est en connexion avec le sinus caverneux.

**2.2.4- La veine anastomotique supérieure (pair) ou veine de Trolard \* :**

Relie la veine moyenne superficielle et la veine de Labbé au sinus sagittal supérieur.

**2.2.5- La veine anastomotique inférieure (pair) ou de Labbé\* :**

Relie les veines moyennes superficielles et les veines de Trolard aux sinus transverses.

**2.2.6- La veine basale (pair) ou veine de Rosenthal :**

Se situe sur la face ventrale du lobe temporal et se jette dans la grande veine cérébrale (de Galien).

**2-3 Les veines profondes :**

Elles déversent le sang dans la grande veine cérébrale de Galien. Celle-ci est constituée par la réunion de quatre vaisseaux : les deux veines cérébrales internes et les deux veines cérébrales basales.

**a- Veines cérébrales internes :**

Chacune veine naît au niveau du trou de Monro par la réunion de plusieurs veines : la veine thalamo-striée, la veine de la tête du noyau caudé, les veines du plexus choroïde du ventricule latéral et la veine du septum pellucidum. Chacune passe au-dessus du bourrelet du corps calleux et aboutit dans la grande veine de Galien.

**b- Cérébrales basales :**

De chaque côté des pédoncules cérébraux, dans la fente de Bichat, circulent d'avant en arrière les 2 veines basilaires.

Chacune naît de la réunion de la veine cérébrale antérieure, de la veine cérébrale moyenne profonde, de la veine striée, et de la veine olfactive. Elle se termine dans la grande veine cérébrale de Galien.



## ANNEXE II

### La fiche d'exploitation

<b>Fiche d'exploitation de la prise en charge des MAV intracrâniennes "Service de neurochirurgie"</b>	
<i>2002-2012 - CHU Mohamed 6</i>	
<b>Identité</b>	
1. Nom et prénom <input type="text"/>	6. Téléphone <input type="text"/>
2. Âge <input type="text"/>	7. Sexe <input type="radio"/> Masculin <input type="radio"/> Féminin
3. Origine <input type="radio"/> Marrakech <input type="radio"/> Kalsa des Saghna <input type="radio"/> Essaouira <input type="radio"/> Ben Guerir <input type="radio"/> Agadir <input type="radio"/> Safi <input type="radio"/> Ouazzant <input type="radio"/> Laïyoune <input type="radio"/> Autres à préciser	8. N° d'entrée <input type="text"/>
4. Si 'Autres à préciser', précisez : <input type="text"/>	9. Date d'entrée <input type="text"/>
5. Adresse <input type="text"/>	10. Date de sortie <input type="text"/>
<b>ATCDS</b>	
Personnels	19. Si 'Oui Chirurgicaux', précisez : <input type="text"/>
11. maladie d'Osler Weber <input type="radio"/> Oui <input type="radio"/> Non	20. Familiaux <input type="text"/>
12. Diabète <input type="radio"/> Oui <input type="radio"/> Non	
13. HTA <input type="radio"/> Oui <input type="radio"/> Non	
14. Tabac <input type="radio"/> Oui <input type="radio"/> Non	
15. Ethylisme <input type="radio"/> Oui <input type="radio"/> Non	
16. Grossesse <input type="radio"/> Oui <input type="radio"/> Non	
17. Post Partum <input type="radio"/> Oui <input type="radio"/> Non	
18. Chirurgicaux <input type="radio"/> Oui <input type="radio"/> Non	
<b>HDM</b>	
21. Délai de consultation <input type="text"/>	<b>GROUPEN°3</b>
Les signes de début	27. trouble visuel <input type="radio"/> Oui <input type="radio"/> Non
22. Céphalées <input type="radio"/> Oui <input type="radio"/> Non	28. Aphasie <input type="radio"/> Oui <input type="radio"/> Non
23. Vomissement <input type="radio"/> Oui <input type="radio"/> Non	29. Trouble de langage <input type="radio"/> Oui <input type="radio"/> Non
24. Syd d'HTIC <input type="radio"/> Oui <input type="radio"/> Non	30. Trouble de conscience <input type="radio"/> Oui <input type="radio"/> Non
25. Déficit neurologique <input type="radio"/> Oui <input type="radio"/> Non	31. Score de Glasgow <input type="text"/>
26. Crise Convulsive <input type="radio"/> Oui <input type="radio"/> Non	32. Autres <input type="text"/>

Les signes fonctionnels et physiques																																				
<p><b>33. Crise d'épilepsie</b>  <input type="radio"/> Oui <input type="radio"/> Non  <i>Aller à 38. Cephalées / et Crise/Epilepsie = "Non"</i></p>	<p><b>50. Tonus musculaire Droite</b>  <input type="checkbox"/> Normal MSD <input type="checkbox"/> Normal MID  <input type="checkbox"/> Hypertonie MSD <input type="checkbox"/> Hypertonie MID  <input type="checkbox"/> Hypotonie MSD <input type="checkbox"/> Hypotonie MID  <i>Vous pouvez cocher plusieurs cases.</i></p>																																			
<p><b>34. Si OUI, Nombre de crise</b> <input type="text"/></p>	<p><b>51. Tonus musculaire Gauche</b>  <input type="checkbox"/> Normal MSG <input type="checkbox"/> Normal MIG  <input type="checkbox"/> Hypertonie MSG <input type="checkbox"/> Hypertonie MIG  <input type="checkbox"/> Hypotonie MSG <input type="checkbox"/> Hypotonie MIG  <i>Vous pouvez cocher plusieurs cases.</i></p>																																			
<p><b>35. Mode d'installation</b>  <input type="radio"/> Focalisé <input type="radio"/> Généralisé  <i>Aller à 38. Cephalées / et Mode d'installation = "Généralisé"</i></p>	<p><b>ROTT</b></p> <table border="1"> <thead> <tr> <th></th> <th>Normal droit</th> <th>Normal gauche</th> <th>Vif/droit</th> <th>Vif/gauche</th> <th>Aboli droit</th> <th>Aboli gauche</th> </tr> </thead> <tbody> <tr> <td>52. Rotulien</td> <td><input type="checkbox"/></td> <td><input type="checkbox"/></td> <td><input type="checkbox"/></td> <td><input type="checkbox"/></td> <td><input type="checkbox"/></td> <td><input type="checkbox"/></td> </tr> <tr> <td>53. Achilléen</td> <td><input type="checkbox"/></td> <td><input type="checkbox"/></td> <td><input type="checkbox"/></td> <td><input type="checkbox"/></td> <td><input type="checkbox"/></td> <td><input type="checkbox"/></td> </tr> <tr> <td>54. Bicipital</td> <td><input type="checkbox"/></td> <td><input type="checkbox"/></td> <td><input type="checkbox"/></td> <td><input type="checkbox"/></td> <td><input type="checkbox"/></td> <td><input type="checkbox"/></td> </tr> <tr> <td>55. Style radial</td> <td><input type="checkbox"/></td> <td><input type="checkbox"/></td> <td><input type="checkbox"/></td> <td><input type="checkbox"/></td> <td><input type="checkbox"/></td> <td><input type="checkbox"/></td> </tr> </tbody> </table>		Normal droit	Normal gauche	Vif/droit	Vif/gauche	Aboli droit	Aboli gauche	52. Rotulien	<input type="checkbox"/>	<input type="checkbox"/>	<input type="checkbox"/>	<input type="checkbox"/>	<input type="checkbox"/>	<input type="checkbox"/>	53. Achilléen	<input type="checkbox"/>	<input type="checkbox"/>	<input type="checkbox"/>	<input type="checkbox"/>	<input type="checkbox"/>	<input type="checkbox"/>	54. Bicipital	<input type="checkbox"/>	<input type="checkbox"/>	<input type="checkbox"/>	<input type="checkbox"/>	<input type="checkbox"/>	<input type="checkbox"/>	55. Style radial	<input type="checkbox"/>	<input type="checkbox"/>	<input type="checkbox"/>	<input type="checkbox"/>	<input type="checkbox"/>	<input type="checkbox"/>
	Normal droit	Normal gauche	Vif/droit	Vif/gauche	Aboli droit	Aboli gauche																														
52. Rotulien	<input type="checkbox"/>	<input type="checkbox"/>	<input type="checkbox"/>	<input type="checkbox"/>	<input type="checkbox"/>	<input type="checkbox"/>																														
53. Achilléen	<input type="checkbox"/>	<input type="checkbox"/>	<input type="checkbox"/>	<input type="checkbox"/>	<input type="checkbox"/>	<input type="checkbox"/>																														
54. Bicipital	<input type="checkbox"/>	<input type="checkbox"/>	<input type="checkbox"/>	<input type="checkbox"/>	<input type="checkbox"/>	<input type="checkbox"/>																														
55. Style radial	<input type="checkbox"/>	<input type="checkbox"/>	<input type="checkbox"/>	<input type="checkbox"/>	<input type="checkbox"/>	<input type="checkbox"/>																														
<p><b>36. Si le mode d'installation est : Focalisé</b>  <input type="checkbox"/> MSD <input type="checkbox"/> MSG <input type="checkbox"/> MID <input type="checkbox"/> MIG <input type="checkbox"/> autres  <i>Vous pouvez cocher plusieurs cases (à une main/autre).</i></p>	<p><b>Babinski</b></p> <table border="1"> <thead> <tr> <th></th> <th>+</th> <th>-</th> </tr> </thead> <tbody> <tr> <td>56. Droite</td> <td><input type="radio"/></td> <td><input type="radio"/></td> </tr> <tr> <td>57. Gauche</td> <td><input type="radio"/></td> <td><input type="radio"/></td> </tr> </tbody> </table>		+	-	56. Droite	<input type="radio"/>	<input type="radio"/>	57. Gauche	<input type="radio"/>	<input type="radio"/>																										
	+	-																																		
56. Droite	<input type="radio"/>	<input type="radio"/>																																		
57. Gauche	<input type="radio"/>	<input type="radio"/>																																		
<p><b>37. Si 'autres', précisez :</b> <input type="text"/></p>	<p><b>58. Sensibilité Droite</b>  <input type="checkbox"/> Normale MSD <input type="checkbox"/> Normale MID  <input type="checkbox"/> Hypoesthésie MSD <input type="checkbox"/> Hypoesthésie MID  <input type="checkbox"/> Anesthésie MSD <input type="checkbox"/> Anesthésie MID  <i>Vous pouvez cocher plusieurs cases.</i></p>																																			
<p><b>38. Les cephalées</b>  <input type="radio"/> Oui <input type="radio"/> Non  <i>Aller à 42. Déficit Neurologique I / et Cephalées = "Non"</i></p>	<p><b>59. Sensibilité Gauche</b>  <input type="checkbox"/> Normale MSG <input type="checkbox"/> Normale MIG  <input type="checkbox"/> Hypoesthésie MSG <input type="checkbox"/> Hypoesthésie MIG  <input type="checkbox"/> Anesthésie MSG <input type="checkbox"/> Anesthésie MIG  <i>Vous pouvez cocher plusieurs cases.</i></p>																																			
<p><b>39. Topographie</b>  <input type="radio"/> Hémicrânienne <input type="radio"/> En casque</p>	<p><b>60. Force musculaire : Global mingazini</b>  <input type="checkbox"/> MSD <input type="checkbox"/> MSG  <i>Vous pouvez cocher plusieurs cases.</i></p>																																			
<p><b>40. Intensité</b>  <input type="radio"/> Intense <input type="radio"/> Intermittente</p>	<p><b>61. Force musculaire : Global Barré</b>  <input type="checkbox"/> MID <input type="checkbox"/> MIG  <i>Vous pouvez cocher plusieurs cases.</i></p>																																			
<p><b>41. l'installation</b>  <input type="radio"/> brutale <input type="radio"/> chronique</p>	<p><b>62. Force musculaire Segmentaire : MSD</b> <input type="text"/></p>																																			
<p><b>42. Déficit neurologique</b>  <input type="radio"/> Oui <input type="radio"/> Non  <i>Aller à 46. Compression Nerfs Crâniens / et Déficit Neurologique I = "Non"</i></p>	<p><b>63. Force musculaire Segmentaire : MSG</b> <input type="text"/></p>																																			
<p><b>43. Si "Oui" la localisation</b>  <input type="checkbox"/> MSD <input type="checkbox"/> MSG <input type="checkbox"/> MID <input type="checkbox"/> MIG <input type="checkbox"/> Autres à préciser  <i>Vous pouvez cocher plusieurs cases.</i></p>	<p><b>64. Force musculaire Segmentaire : MID</b> <input type="text"/></p>																																			
<p><b>44. Si 'Autres à préciser', précisez :</b> <input type="text"/></p>	<p><b>65. Force musculaire Segmentaire : MIG</b> <input type="text"/></p>																																			
<p><b>45. Mode d'installation</b>  <input type="radio"/> Régressif <input type="radio"/> Permanent</p>	<p><b>66. Les fonctions supérieures</b>  <input type="text"/></p>																																			
<p><b>46. Compression des nerfs crâniens</b>  <input type="radio"/> Oui <input type="radio"/> Non  <i>Aller à 48. Syndrôme HTIC / et Compression Nerfs Crâniens = "Non"</i></p>																																				
<p><b>47. Si oui, les quels:</b>  <input type="checkbox"/> 1 <input type="checkbox"/> 2 <input type="checkbox"/> 3 <input type="checkbox"/> 4 <input type="checkbox"/> 5  <input type="checkbox"/> 6 <input type="checkbox"/> 7 <input type="checkbox"/> 8 <input type="checkbox"/> 9 <input type="checkbox"/> 10  <input type="checkbox"/> 11 <input type="checkbox"/> 12 <input type="checkbox"/> droit <input type="checkbox"/> gauche  <i>Vous pouvez cocher plusieurs cases.</i></p>																																				
<p><b>48. Syndrome d'HTIC</b>  <input type="radio"/> Oui <input type="radio"/> Non</p>																																				
<p><b>49. Station debout</b>  <input type="radio"/> Oui <input type="radio"/> Non <input type="radio"/> Avec aide</p>																																				

<p>67. Autres</p> <div style="border: 1px solid black; height: 20px; width: 100%;"></div>																						
<b>La sémiologie radiologique</b>																						
<p>68. Scanner  <input type="radio"/> Oui <input type="radio"/> Non  <i>Aller à 84. IRM si Scanner = "Non"</i></p>	<p>79. la région sellaire  <input type="radio"/> Oui <input type="radio"/> Non</p>																					
<p>69. Accident hémorragique  <input type="radio"/> Oui <input type="radio"/> Non</p>	<p>80. Densité perilesionnelle  <input type="radio"/> Isodense <input type="radio"/> Hypodense <input type="radio"/> Hyperdense</p>																					
<p>70. Localisation AVC  <input type="checkbox"/> Parenchymateuse <input type="checkbox"/> Sous aracholdienne  <input type="checkbox"/> Ventriculaire  <i>Vous pouvez cocher plusieurs cases.</i></p>	<p>81. Effet de masse  <input type="radio"/> Oui <input type="radio"/> Non</p>																					
<p>71. Mesure de l'hématome</p> <div style="border: 1px solid black; width: 100%; height: 15px;"></div>	<p>82. Engrèvement cérébral  <input type="checkbox"/> Sous-falcien <input type="checkbox"/> Temporal <input type="checkbox"/> Amygdalien <input type="checkbox"/> Non  <i>Vous pouvez cocher plusieurs cases (3 au maximum).</i></p>																					
<p>72. Si "Ventriculaire"</p> <div style="border: 1px solid black; height: 20px; width: 100%;"></div>	<p>83. Autres?</p> <div style="border: 1px solid black; height: 20px; width: 100%;"></div>																					
<p><b>Topographie Scanner</b></p> <table style="width: 100%; border-collapse: collapse;"> <thead> <tr> <th style="width: 30%;"></th> <th style="width: 35%; text-align: center;">Droite</th> <th style="width: 35%; text-align: center;">Gauche</th> </tr> </thead> <tbody> <tr> <td>73. Frontale</td> <td style="text-align: center;"><input type="radio"/></td> <td style="text-align: center;"><input type="radio"/></td> </tr> <tr> <td>74. Pariétale</td> <td style="text-align: center;"><input type="radio"/></td> <td style="text-align: center;"><input type="radio"/></td> </tr> <tr> <td>75. Temporale</td> <td style="text-align: center;"><input type="radio"/></td> <td style="text-align: center;"><input type="radio"/></td> </tr> <tr> <td>76. Occipitale</td> <td style="text-align: center;"><input type="radio"/></td> <td style="text-align: center;"><input type="radio"/></td> </tr> <tr> <td>77. FCP</td> <td style="text-align: center;"><input type="radio"/></td> <td style="text-align: center;"><input type="radio"/></td> </tr> <tr> <td>78. NCG</td> <td style="text-align: center;"><input type="radio"/></td> <td style="text-align: center;"><input type="radio"/></td> </tr> </tbody> </table>			Droite	Gauche	73. Frontale	<input type="radio"/>	<input type="radio"/>	74. Pariétale	<input type="radio"/>	<input type="radio"/>	75. Temporale	<input type="radio"/>	<input type="radio"/>	76. Occipitale	<input type="radio"/>	<input type="radio"/>	77. FCP	<input type="radio"/>	<input type="radio"/>	78. NCG	<input type="radio"/>	<input type="radio"/>
	Droite	Gauche																				
73. Frontale	<input type="radio"/>	<input type="radio"/>																				
74. Pariétale	<input type="radio"/>	<input type="radio"/>																				
75. Temporale	<input type="radio"/>	<input type="radio"/>																				
76. Occipitale	<input type="radio"/>	<input type="radio"/>																				
77. FCP	<input type="radio"/>	<input type="radio"/>																				
78. NCG	<input type="radio"/>	<input type="radio"/>																				
<b>IRM</b>																						
<p>84. IRM  <input type="radio"/> Oui <input type="radio"/> Non  <i>Aller à 95. Artériographie si IRM = "Non"</i></p>	<p>91. Région sellaire  <input type="radio"/> Oui <input type="radio"/> Non</p>																					
<p><b>Topographie IRM</b></p> <table style="width: 100%; border-collapse: collapse;"> <thead> <tr> <th style="width: 30%;"></th> <th style="width: 35%; text-align: center;">Droite</th> <th style="width: 35%; text-align: center;">Gauche</th> </tr> </thead> <tbody> <tr> <td>85. Frontale</td> <td style="text-align: center;"><input type="radio"/></td> <td style="text-align: center;"><input type="radio"/></td> </tr> <tr> <td>86. Pariétale</td> <td style="text-align: center;"><input type="radio"/></td> <td style="text-align: center;"><input type="radio"/></td> </tr> <tr> <td>87. Temporale</td> <td style="text-align: center;"><input type="radio"/></td> <td style="text-align: center;"><input type="radio"/></td> </tr> <tr> <td>88. Occipitale</td> <td style="text-align: center;"><input type="radio"/></td> <td style="text-align: center;"><input type="radio"/></td> </tr> <tr> <td>89. FCP</td> <td style="text-align: center;"><input type="radio"/></td> <td style="text-align: center;"><input type="radio"/></td> </tr> <tr> <td>90. NCG</td> <td style="text-align: center;"><input type="radio"/></td> <td style="text-align: center;"><input type="radio"/></td> </tr> </tbody> </table>		Droite	Gauche	85. Frontale	<input type="radio"/>	<input type="radio"/>	86. Pariétale	<input type="radio"/>	<input type="radio"/>	87. Temporale	<input type="radio"/>	<input type="radio"/>	88. Occipitale	<input type="radio"/>	<input type="radio"/>	89. FCP	<input type="radio"/>	<input type="radio"/>	90. NCG	<input type="radio"/>	<input type="radio"/>	<p>92. autres</p> <div style="border: 1px solid black; height: 20px; width: 100%;"></div>
	Droite	Gauche																				
85. Frontale	<input type="radio"/>	<input type="radio"/>																				
86. Pariétale	<input type="radio"/>	<input type="radio"/>																				
87. Temporale	<input type="radio"/>	<input type="radio"/>																				
88. Occipitale	<input type="radio"/>	<input type="radio"/>																				
89. FCP	<input type="radio"/>	<input type="radio"/>																				
90. NCG	<input type="radio"/>	<input type="radio"/>																				
<p>93. Taille</p> <div style="border: 1px solid black; width: 100%; height: 15px;"></div>	<p>94. Aspect</p> <div style="border: 1px solid black; height: 20px; width: 100%;"></div>																					
<b>Artériographie</b>																						
<p>95. Artériographie  <input type="radio"/> Oui <input type="radio"/> Non  <i>Aller à 117. PRC Médicale AUTRE si Artériographie = "Non"</i></p>																						

Localisation du Nidus		
	Droite	Gauche
96. Frontale2	<input type="radio"/>	<input type="radio"/>
97. Pariétale2	<input type="radio"/>	<input type="radio"/>
98. Temporale2	<input type="radio"/>	<input type="radio"/>
99. Occipitale2	<input type="radio"/>	<input type="radio"/>
100. FCP	<input type="radio"/>	<input type="radio"/>
101. NCG	<input type="radio"/>	<input type="radio"/>

102. la région sellaie  
 Oui  Non

103. autres:

Les afférences		
	Droite	Gauche
104. Art cérébrale Ant	<input type="radio"/>	<input type="radio"/>
105. Art Cérébrale Moy	<input type="radio"/>	<input type="radio"/>
106. Art Cérébrale Post	<input type="radio"/>	<input type="radio"/>
107. Art cérébelleuses Sup	<input type="radio"/>	<input type="radio"/>
108. Art Communicante Post	<input type="radio"/>	<input type="radio"/>

109. Art Communicante Ant  
 Oui  Non

**La prise en charge thérapeutique**

110. Le drainage veineux  
 Sinus longitudinal sup     Sinus latéral gauche  
 Sinus latéral droit     sinus longitudinal inf  
 Autres  
*Pour pouvez cocher plusieurs cases (4 au maximum).*

111. Si 'Autres', précisez :

112. Grade de Spetzler-Martin : Le volume  
 V-6cm (3)     3cm-V-6cm (2)     V-3cm (1)

113. Grade de Spetzler-Martin : Région  
 Eloquente (1)     Non eloquente (0)

114. Grade de Spetzler-Martin : Drainage veineux  
 Profond (1)     Superficiel (0)

115. Type de grade  
 Grade 1     Grade 2     Grade 3  
 Grade 4     Grade 5

116. La prise en charge médicale  
 Antalgiques     Antipileptiques  
 Antioedemateux     Antihypertenseurs  
 Autres  
*Pour pouvez cocher plusieurs cases.*

Type d'intervention		
	Oui	Non
127. Evacuation de l'hémistome	<input type="radio"/>	<input type="radio"/>
128. Raperage des pédicules art.	<input type="radio"/>	<input type="radio"/>
129. Coagulation du nidus	<input type="radio"/>	<input type="radio"/>
130. Ablation du nidus	<input type="radio"/>	<input type="radio"/>
131. Réalisation de l'hémistome	<input type="radio"/>	<input type="radio"/>

117. Si 'Autres', précisez :

118. Nom des médicaments:

119. Prise en charge Chirurgicale  
 Oui  Non

120. Si "Oui"  
 1ère intention     2ème intention  
*Aller à '134. SiOut1' si SiOut = "2ème intention"*

121. Date d'intervention

122. Type d'intervention : Réalisation du volet  
 Oui  Non

Type d'intervention : Voie d'abord		
	Droite	Gauche
123. Frontale3	<input type="radio"/>	<input type="radio"/>
124. Pariétale3	<input type="radio"/>	<input type="radio"/>
125. Temporale3	<input type="radio"/>	<input type="radio"/>
126. Occipitale3	<input type="radio"/>	<input type="radio"/>

132. Autres3

133. L'embolisation  
 Oui  Non

134. Si "Oui"  
 1ère intention     2ème intention  
*Aller à '138. SiOut2' si SiOut1 = "2ème intention"*

135. Date d'intervention d'embolisation

136. Autres4

137. La Radio-Chirurgie  
 Oui  Non

<p><b>138. Si "Oui"</b>  <input type="radio"/> 1ère intention    <input type="radio"/> 2ème intention  <i>Aller à '143. AggravationNeuro' si SiOut2 = "2ème intention"</i></p> <p><b>139. Date d'intervention De la Radio</b> <input style="width: 100px;" type="text"/></p> <p><b>140. Lieu d'intervention de la Radio</b>  <input style="width: 100%; height: 20px;" type="text"/></p>	<p><b>141. Autres5</b>  <input style="width: 100%; height: 20px;" type="text"/></p> <p><b>142. Amélioration neurologique</b>  <input type="radio"/> Oui    <input type="radio"/> Non</p>												
<b>La surveillance et l'évolution post thérapeutique</b>													
<p><b>Evolution Post-Opératoire</b></p> <table style="width: 100%; border-collapse: collapse;"> <thead> <tr> <th style="width: 80%;"></th> <th style="width: 10%; text-align: center;">Oui</th> <th style="width: 10%; text-align: center;">Non</th> </tr> </thead> <tbody> <tr> <td><b>143. Aggravation neurologique</b></td> <td style="text-align: center;"><input type="radio"/></td> <td style="text-align: center;"><input type="radio"/></td> </tr> <tr> <td><b>144. Décès</b></td> <td style="text-align: center;"><input type="radio"/></td> <td style="text-align: center;"><input type="radio"/></td> </tr> </tbody> </table> <p><b>145. Cause de décès</b>  <input style="width: 100%; height: 20px;" type="text"/>  <i>Aller à '149. ImagerieOut' si CauseDeces = "Pas de réponse"</i></p> <p><b>146. Délai de décès</b> <input style="width: 100px;" type="text"/></p> <p><b>147. Observation: Post Thérapeutique</b>  <input style="width: 100%; height: 20px;" type="text"/></p> <p><b>148. Imagerie Post Op</b>  <input type="radio"/> Oui    <input type="radio"/> Non</p> <p><b>149. Si "Oui"</b>  <input type="checkbox"/> TDM    <input type="checkbox"/> IRM    <input type="checkbox"/> Artériographie  <i>Vous pouvez cocher plusieurs cases (2 au maximum).                  Aller à '152. AggravationRécidive' si ImagerieOut = "IRM"</i></p> <p><b>150. Résultats:</b>  <input style="width: 100%; height: 20px;" type="text"/></p>		Oui	Non	<b>143. Aggravation neurologique</b>	<input type="radio"/>	<input type="radio"/>	<b>144. Décès</b>	<input type="radio"/>	<input type="radio"/>	<p><b>156. Observation: Evolution à moyen terme</b>  <input style="width: 100%; height: 20px;" type="text"/></p> <p><b>157. Amélioration à long court</b>  <input type="radio"/> Oui    <input type="radio"/> Non</p> <p><b>158. Récidive</b>  <input type="radio"/> Oui    <input type="radio"/> Non</p> <p><b>159. Délai récidive</b> <input style="width: 100px;" type="text"/></p> <p><b>160. Signe clinique et neurologique</b>  <input style="width: 100%; height: 20px;" type="text"/></p> <p><b>161. Signe radiologique</b>  <input style="width: 100%; height: 20px;" type="text"/></p> <p><b>162. CAT devant récidive</b>  <input type="checkbox"/> Chirurgie    <input type="checkbox"/> Embolisation    <input type="checkbox"/> Radiochirurgie  <input type="checkbox"/> Surveillance  <i>Vous pouvez cocher plusieurs cases (2 au maximum).</i></p> <p><b>163. Evolution récidive</b>  <input type="radio"/> Amélioration    <input type="radio"/> Aggravation    <input type="radio"/> décès</p> <p><b>164. Si décès, le délai</b> <input style="width: 100px;" type="text"/></p>			
	Oui	Non											
<b>143. Aggravation neurologique</b>	<input type="radio"/>	<input type="radio"/>											
<b>144. Décès</b>	<input type="radio"/>	<input type="radio"/>											
<p><b>Evolution en moyen court</b></p> <table style="width: 100%; border-collapse: collapse;"> <thead> <tr> <th style="width: 80%;"></th> <th style="width: 10%; text-align: center;">Oui</th> <th style="width: 10%; text-align: center;">Non</th> </tr> </thead> <tbody> <tr> <td><b>151. Amélioration neurologique</b></td> <td style="text-align: center;"><input type="radio"/></td> <td style="text-align: center;"><input type="radio"/></td> </tr> <tr> <td><b>152. Aggravation</b></td> <td style="text-align: center;"><input type="radio"/></td> <td style="text-align: center;"><input type="radio"/></td> </tr> <tr> <td><b>153. Imagerie de contrôle</b></td> <td style="text-align: center;"><input type="radio"/></td> <td style="text-align: center;"><input type="radio"/></td> </tr> </tbody> </table> <p><b>154. Si "Oui"</b>  <input type="checkbox"/> TDM    <input type="checkbox"/> IRM    <input type="checkbox"/> Artériographie  <i>Vous pouvez cocher plusieurs cases (2 au maximum).                  Aller à '158. RécidiveLT' si ImagerieCtOut = "IRM"</i></p> <p><b>155. Résultats: Imagerie</b>  <input style="width: 100%; height: 20px;" type="text"/></p>		Oui	Non	<b>151. Amélioration neurologique</b>	<input type="radio"/>	<input type="radio"/>	<b>152. Aggravation</b>	<input type="radio"/>	<input type="radio"/>	<b>153. Imagerie de contrôle</b>	<input type="radio"/>	<input type="radio"/>	<p><b>165. Synthèse</b>  <input style="width: 100%; height: 20px;" type="text"/></p>
	Oui	Non											
<b>151. Amélioration neurologique</b>	<input type="radio"/>	<input type="radio"/>											
<b>152. Aggravation</b>	<input type="radio"/>	<input type="radio"/>											
<b>153. Imagerie de contrôle</b>	<input type="radio"/>	<input type="radio"/>											



## قسم الطبيب

اقسمُ بالله العظيم

أن أراقبَ الله في مهنتي.

وأن أصونَ حياة الإنسان في كافة أطوارها في كل الظروف والأحوال بآذلاً وسعي في استنقاذها من الهلاكِ والمرَضِ والألمِ والقلقِ.

وأن أحفظَ للناسِ كرامَتَهُم، وأسترَ عورتَهُم، وأكتمَ سرَّهُم.

وأن أكونَ على الدوامِ من وسائلِ رحمة الله، باذلاً رعايتي الطبية للقريب والبعيد، للصالح والطالح، والصديق والعدو.

وأن أثابر على طلب العلم، أسخره لنفعِ الإنسان .. لا لأذاه.

وأن أوقّرَ من علّمني، وأعلّمَ من يصغرنِي، وأكونَ أحياناً لِكُلِّ زميلٍ في المهنةِ الطبيّةِ مُتعاونينَ على البرِّ والتقوى.

وأن تكونَ حياتي مصداقَ إيماني في سرِّي وَعَلائيتي ، نقيّةً ممّا يُشِينها تجاهَ الله وَرَسُولِهِ وَالْمُؤْمِنِينَ.

والله على ما أقول شهيد





جامعة القاضي عياض  
كلية الطب و الصيدلة  
مراكش

أطروحة رقم: 82

سنة 2013

إدارة التشوهات الشريانية الوريدية الدماغية :  
تجربة قسم الجراحة العصبية  
للمستشفى الجامعي محمد السادس

الأطروحة

قدمت ونوقشت علانية يوم ... / ... / 2013

من طرف

الآنسة ماجدة أبو طيب

المزداة في 10 فبراير 1987 بسوق السبت

لنيل شهادة الدكتوراه في الطب

الكلمات الأساسية:

تشوه شرياني وريدي دماغي - مخ - أشعة - جراحة

اللجنة

الرئيس

السيد س. آيت بن علي

المشرف

أستاذ في جراحة الدماغ و الأعصاب

السيد م. المجاطي

أستاذ مبرز في جراحة الدماغ و الأعصاب

السيدة ع. الفكري

أستاذ مبرز في الفحص بالأشعة

السيد ح. غنان

أستاذ في جراحة الدماغ و الأعصاب

السيد م. زوبير

أستاذ في طب الإنعاش و التخدير

الحكام