



UNIVERSITE CADI AYYAD
FFACULTE DE MEDECINE ET DEPHARMACIE
MARRAKECH

Année 2012

Thèse N° 85

Résultats du traitement chirurgical des cals vieux de l'extrémité inférieure du radius du CHU de Marrakech

THESE

PRESENTEE ET SOUTENUE PUBLIQUEMENT LE ... /.../2012

PAR

Mr. **M'barek MANSOURI**

Né le 26/07/1985 à Youssoufia

POUR L'OBTENTION DU DOCTORAT EN MEDECINE

MOTS-CLES :

Cal vieux-radius distal-fracture-ostéotomie

JURY

Mr. **Mohamed LATIFI**

Professeur de traumatologie-orthopédie

PRESIDENT

Mr. **Youssef NAJEB**

Professeur agrégé de traumatologie-orthopédie

RAPPORTEUR

Mr. **Tarik FIKRY**

Professeur de traumatologie -orthopédie

Mr. **Halim SAIDI**

Professeur agrégé de traumatologie-orthopédie

JUGES

Mr. **Farid GALUIA**

Professeur agrégé de traumatologie-orthopédie

بِسْمِ اللَّهِ الرَّحْمَنِ الرَّحِيمِ

"رب أوزعني أن أشكر نعمتك التي

أنعمت عليّ وعلى والديّ وأن أعمل

طابا ترضاه وأطع لي في ذريّتي

إنّي تبنت إليك وإنّي من المسلمين"

صدق الله العظيم.

Serment d'Hippocrate

Au moment d'être admis à devenir membre de la profession médicale, je m'engage solennellement à consacrer ma vie au service de l'humanité.

Je traiterai mes maîtres avec le respect et la reconnaissance qui leur sont dus.

Je pratiquerai ma profession avec conscience et dignité. La santé de mes malades sera mon premier but.

Je ne trahirai pas les secrets qui me seront confiés.

Je maintiendrai par tous les moyens en mon pouvoir l'honneur et les nobles traditions de la profession médicale.

Les médecins seront mes frères.

Aucune considération de religion, de nationalité, de race, aucune considération politique et sociale, ne s'interposera entre mon devoir et mon patient.

Je maintiendrai strictement le respect de la vie humaine dès sa conception.

Même sous la menace, je n'userai pas mes connaissances médicales d'une façon contraire aux lois de l'humanité.

Je m'y engage librement et sur mon honneur.

Déclaration Genève, 1948.



LISTE DES PROFESSEURS

UNIVERSITE CADI AYYAD
FACULTE DE MEDECINE ET DE PHARMACIE
MARRAKECH

Doyen Honoraire

: Pr. Badie–Azzamann MEHADJI

ADMINISTRATION

Doyen

: Pr. Abdelhaq ALAOUI YAZIDI

Vice doyen à la recherche

: Pr. Badia BELAABIDIA

Vice doyen aux affaires pédagogiques

: Pr. Ag Zakaria DAHAMI

Secrétaire Général

: Mr. Azzeddine EL HOUDAIGUI

PROFESSEURS D'ENSEIGNEMENT SUPERIEUR

ABOUSSAD	Abdelmounaim	Néonatalogie
AMAL	Said	Dermatologie
ASMOUKI	Hamid	Gynécologie – Obstétrique A
ASRI	Fatima	Psychiatrie
AIT BENALI	Said	Neurochirurgie
ALAOUI YAZIDI	Abdelhaq	Pneumo–phtisiologie
BENELKHAIAT BENOMAR	Ridouan	Chirurgie – Générale
BELAABIDIA	Badia	Anatomie–Pathologique
BOUMZEBRA	Drissi	Chirurgie Cardiovasculaire
BOUSKRAOUI	Mohammed	Pédiatrie A
CHABAA	Laila	Biochimie

CHOULLI	Mohamed Khaled	Neuropharmacologie
ESSAADOUNI	Lamiaa	Médecine Interne
FIKRY	Tarik	Traumatologie- Orthopédie A
FINECH	Benasser	Chirurgie - Générale
KISSANI	Najib	Neurologie
KRATI	Khadija	Gastro-Entérologie
LATIFI	Mohamed	Traumato - Orthopédie B
MOUDOUNI	Said mohammed	Urologie
MOUTAOUAKIL	Abdeljalil	Ophthalmologie
RAJI	Abdelaziz	Oto-Rhino-Laryngologie
SARF	Ismail	Urologie
SBIHI	Mohamed	Pédiatrie B
SOUMMANI	Abderraouf	Gynécologie-Obstétrique A

PROFESSEURS AGREGES

ABOULFALAH	Abderrahim	Gynécologie - Obstétrique B
ADERDOUR	Lahcen	Oto-Rhino-Laryngologie
AMINE	Mohamed	Epidémiologie - Clinique
AIT SAB	Imane	Pédiatrie B
AKHDARI	Nadia	Dermatologie
BOURROUS	Monir	Pédiatrie A
CHELLAK	Saliha	Biochimie-chimie (Militaire)
DAHAMI	Zakaria	Urologie
EL ADIB	Ahmed rhassane	Anesthésie-Réanimation
EL FEZZAZI	Redouane	Chirurgie Pédiatrique
EL HATTAOUI	Mustapha	Cardiologie
ELFIKRI	Abdelghani	Radiologie (Militaire)

ETTALBI	Saloua	Chirurgie – Réparatrice et plastique
GHANNANE	Houssine	Neurochirurgie
LMEJJATI	Mohamed	Neurochirurgie
LOUZI	Abdelouahed	Chirurgie générale
LRHEZZIOUI	Jawad	Neurochirurgie(Militaire)
MAHMAL	Lahoucine	Hématologie clinique
MANOUDI	Fatiha	Psychiatrie
MANSOURI	Nadia	Chirurgie maxillo–faciale Et stomatologie
NAJEB	Youssef	Traumato – Orthopédie B
NEJMI	Hicham	Anesthésie – Réanimation
OULAD SAIAD	Mohamed	Chirurgie pédiatrique
SAIDI	Halim	Traumato – Orthopédie A
SAMKAOUI	Mohamed Abdenasser	Anesthésie– Réanimation
TAHRI JOUTEI HASSANI	Ali	Radiothérapie
TASSI	Noura	Maladies Infectieuses
YOUNOUS	Saïd	Anesthésie–Réanimation

PROFESSEURS ASSISTANTS

ABKARI	Imad	Traumatologie–orthopédie B
ABOU EL HASSAN	Taoufik	Anesthésie – réanimation
ABOUSSAIR	Nisrine	Génétique
ADALI	Imane	Psychiatrie
ADALI	Nawal	Neurologie
ADMOU	Brahim	Immunologie
AGHOUTANE	El Mouhtadi	Chirurgie – pédiatrique

AISSAOUI	Younes	Anesthésie Reanimation (Militaire)
AIT BENKADDOUR	Yassir	Gynécologie – Obstétrique A
AIT ESSI	Fouad	Traumatologie–orthopédie B
ALAOUI	Mustapha	Chirurgie Vasculaire périphérique (Militaire)
ALJ	Soumaya	Radiologie
AMRO	Lamyae	Pneumo – phtisiologie
ANIBA	Khalid	Neurochirurgie
ARSALANE	Lamiaie	Microbiologie– Virologie (Militaire)
BAHA ALI	Tarik	Ophtalmologie
BAIZRI	Hicham	Endocrinologie et maladies métaboliques (Militaire)
BASRAOUI	Dounia	Radiologie
BASSIR	Ahlam	Gynécologie – Obstétrique B
BELBARAKA	Rhizlane	Oncologie Médicale
BELKHOUCHE	Ahlam	Rhumatologie
BEN DRISS	Laila	Cardiologie (Militaire)
BENCHAMKHA	Yassine	Chirurgie réparatrice et plastique
BENHADDOU	Rajaa	Ophtalmologie
BENHIMA	Mohamed Amine	Traumatologie–orthopédie B
BENJILALI	Laila	Médecine interne
BENZAROUEL	Dounia	Cardiologie
BOUCHENTOUF	Rachid	Pneumo–phtisiologie (Militaire)
BOUKHANNI	Lahcen	Gynécologie – Obstétrique B
BOURRAHOUCHE	Aicha	Pédiatrie
BSSIS	Mohammed Aziz	Biophysique

CHAFIK	Aziz	Chirurgie Thoracique (Militaire)
CHAFIK	Rachid	Traumatologie–orthopédie A
CHERIF IDRISSE EL GANOUNI	Najat	Radiologie
DAROUASSI	Youssef	Oto–Rhino – Laryngologie (Militaire)
DIFFAA	Azeddine	Gastro – entérologie
DRAISS	Ghizlane	Pédiatrie A
EL AMRANI	Moulay Driss	Anatomie
EL ANSARI	Nawal	Endocrinologie et maladies métaboliques
EL BARNI	Rachid	Chirurgie Générale (Militaire)
EL BOUCHTI	Imane	Rhumatologie
EL BOUIHI	Mohamed	Stomatologie et chirurgie maxillo faciale
EL HAOUATI	Rachid	Chirurgie Cardio Vasculaire
EL HAOURY	Hanane	Traumatologie–orthopédie A
EL HOUDZI	Jamila	Pédiatrie B
EL IDRISSE SLITINE	Nadia	Pédiatrie (Néonatalogie)
EL KARIMI	Saloua	Cardiologie
EL KHADER	Ahmed	Chirurgie Générale (Militaire)
EL KHAYARI	Mina	Réanimation médicale
EL MANSOURI	Fadoua	Anatomie – pathologique (Militaire)
EL MEHDI	Atmane	Radiologie
EL MGHARI TABIB	Ghizlane	Endocrinologie et maladies métaboliques
EL OMRANI	Abdelhamid	Radiothérapie
FADILI	Wafaa	Néphrologie

FAKHIR	Bouchra	Gynécologie – Obstétrique B
FAKHIR	Anass	Histologie – embryologie cytogénétique
FICHTALI	Karima	Gynécologie – Obstétrique B
HACHIMI	Abdelhamid	Réanimation médicale
HAJJI	Ibtissam	Ophtalmologie
HAOUACH	Khalil	Hématologie biologique
HAROU	Karam	Gynécologie – Obstétrique A
HOCAR	Ouafa	Dermatologie
JALAL	Hicham	Radiologie
KADDOURI	Said	Médecine interne (Militaire)
KAMILI	El ouafi el aouni	Chirurgie – pédiatrique générale
KHALLOUKI	Mohammed	Anesthésie–Réanimation
KHOUCHANI	Mouna	Radiothérapie
KHOULALI IDRISSE	Khalid	Traumatologie–orthopédie (Militaire)
LAGHMARI	Mehdi	Neurochirurgie
LAKMICHI	Mohamed Amine	Urologie
LAKOUICHMI	Mohammed	Chirurgie maxillo faciale et Stomatologie (Militaire)
LAOUAD	Inas	Néphrologie
LOUHAB	Nissrine	Neurologie
MADHAR	Si Mohamed	Traumatologie–orthopédie A
MAOULAININE	Fadlmrabihrabou	Pédiatrie (Néonatalogie)
MARGAD	Omar	Traumatologie – Orthopédie B
MATRANE	Aboubakr	Médecine Nucléaire
MOUAFFAK	Youssef	Anesthésie – Réanimation

MOUFID	Kamal	Urologie (Militaire)
MSOUGGAR	Yassine	Chirurgie Thoracique
NARJIS	Youssef	Chirurgie générale
NOURI	Hassan	Oto-Rhino-Laryngologie
OUALI IDRISSE	Mariam	Radiologie
OUBAHA	Sofia	Physiologie
OUERAGLI NABIH	Fadoua	Psychiatrie (Militaire)
QACIF	Hassan	Médecine Interne (Militaire)
QAMOUSS	Youssef	Anesthésie – Réanimation (Militaire)
RABBANI	Khalid	Chirurgie générale
RADA	Noureddine	Pédiatrie
RAIS	Hanane	Anatomie-Pathologique
ROCHDI	Youssef	Oto-Rhino-Laryngologie
SAMLANI	Zouhour	Gastro – entérologie
SORAA	Nabila	Microbiologie virologie
TAZI	Mohamed Illias	Hématologie clinique
ZAHLANE	Mouna	Médecine interne
ZAHLANE	Kawtar	Microbiologie virologie
ZAQUI	Sanaa	Pharmacologie
ZIADI	Amra	Anesthésie – Réanimation
ZOUGAGHIE	Laila	Parasitologie –Mycologie



DEDICATES

A decorative, ornate frame with intricate scrollwork and flourishes. The word "DEDICATES" is written in a bold, serif, italicized font across the center of the frame.

*Toutes les lettres ne sauraient trouver les mots qu'il faut, Tous
les mots ne sauraient exprimer
la gratitude, l'amour, le respect, la
reconnaissance. Aussi, c'est
tout simplement que :*



Je dédie cette thèse à....

A la mémoire de mon père,

Des mots ne pourront jamais exprimer la profondeur de mon estime et respect. De tous les pères tu as été le meilleur.

A toi mon père, je dédie le fruit de mes efforts.....

Puisse Dieu tout puissant t'accueillir dans son paradis.

A ma très chère mère,

Aucun mot ne saurait exprimer ma profonde gratitude et ma sincère reconnaissance envers la personne la plus chère à mon cœur ! Si mes expressions pourraient avoir quelque pouvoir, j'en serais profondément heureux. Je te dois ce que je suis. Tes prières et tes sacrifices m'ont comblés tout au long de mon existence. Que cette thèse soit au niveau de tes attentes, présente pour toi l'estime et le respect que je voue. Puisse Dieu tout puissant te procurer santé, bonheur et prospérité.

A ma très chère sœur JAMILA, A son mari BRAHIM et leurs fils

NASSIM et MARWA

A mon cher frère AMINE, A mes chères sœurs TAOURIA, HAYAT et

SIHAM,

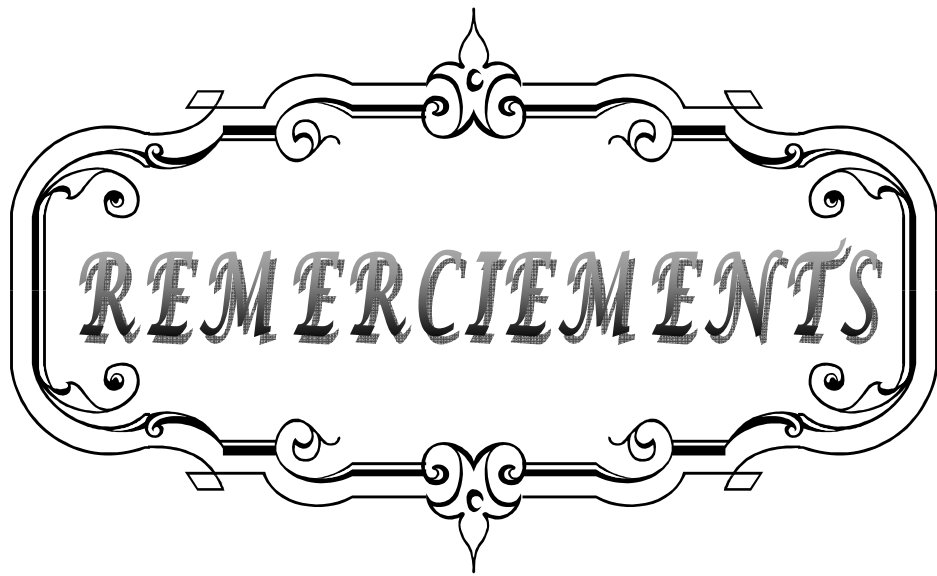
Vous m'avez soutenu et comblé tout au long de mon parcours. Que ce travail soit le témoignage de mes sentiments les plus sincères et les plus affectueux. Puisse dieu vous procurer bonheur et prospérité.

*A la famille MANSOURI, la famille JAGHNOUNE et la famille
WARARI*

*A tous les médecins de traumatologie : BEN HIMA, ABKARI, AIT ESSI,
MADHAR, CHAFIK, ABIDI, BOUSETTA, ASRI, OUAGAG, CHEBLI,
NAJAH, BOUNANI, JALAL, BOUNOIR.....*

*A tous le personnel de traumatologie : ABDERRAHIM, ZAKIA,
SOUAD ,SAIDA, KHADIJA, AICHA, RACHIDA, MALIKA, HASNA.....*

A tous ceux qui me sont chers et j'ai involontairement omis de citer

A decorative, ornate frame with a central focus on the word "REMERCIEMENTS". The frame is composed of elegant, symmetrical scrollwork and flourishes, with a central vertical element at the top and bottom. The word "REMERCIEMENTS" is written in a bold, serif, all-caps font, centered within the frame. The entire design is rendered in black lines on a white background.

REMERCIEMENTS

A notre maître et rapporteur de thèse: Pr. Y. NAJEB

Nous sommes très touchés par l'honneur que vous nous avez fait en acceptant de nous confier ce travail. Vos qualités humaines et scientifiques ainsi que votre modestie nous ont profondément marqué et nous servent d'exemple. Vous nous avez à chaque fois réservé un accueil aimable et bienveillant.

Veillez accepter, cher maître, dans ce travail l'assurance de notre estime et notre respect.

A notre maître et président de thèse : Pr. M. LATIFI

Nous vous remercions de l'honneur que vous nous avez fait en acceptant de présider notre jury. Nous vous remercions de votre enseignement et nous vous sommes très reconnaissants de bien vouloir porter intérêt à ce travail. Veuillez trouver ici, Professeur, l'expression de nos sincères remerciements

A notre maître et juge : Pr. T. FIKRY

Vous nous avez fait l'honneur de faire partie de notre jury. Nous avons pu apprécier l'étendue de vos connaissances et vos grandes qualités humaines.

Veillez accepter, Professeur, nos sincères remerciements et notre profond respect.

A notre maître et juge : Pr. H.SAIDI

Vous avez accepté très spontanément de faire partie de notre jury. Nous vous remercions de votre enseignement et de l'intérêt que vous avez porté à ce travail.

Veillez trouver ici, Professeur, l'expression de notre profond respect.

A notre maître et juge : Pr. F. GALUIA

Vous avez spontanément accepté de faire partie de notre jury. Nous apprécions vos qualités professionnelles et humaines. Veuillez trouver ici, Professeur, l'expression de notre profond respect.

A Dr. A. BENHIMA, Dr. I. ABKARI, Dr. F. AIT'ESSI

Nous vous sommes reconnaissant de l'aide apportée tout au long de ce travail. Veuillez trouver ici l'expression de nos sentiments les plus distingués.

A tout le personnel du service de traumatologie CHU Mohammed VI

A tout le personnel du CHU Mohammed VI

A toute personne qui de près ou de loin a contribué à la réalisation de ce travail.




ABBREVIATIONS

A decorative, ornate frame with a central focus on the word "ABBREVIATIONS". The frame is composed of two horizontal bars, one above and one below the text, each featuring a central floral or scrollwork motif. The vertical sides of the frame are also decorated with elegant, symmetrical scrollwork and flourishes. The word "ABBREVIATIONS" is written in a classic, all-caps serif font with a slightly shadowed or embossed appearance, centered within the frame.

Liste des abréviations

Cv	: cal vicieux
Dt	: droit
Ext	: extension
EXTRA-ARTIC	: extra-articulaire
F	: femme
Flex	: flexion
H	: homme
HR	: hauteur radiale
IFD	: inclinaison frontale distale
IRUI	: inclinaison radio-ulnaire inférieure
Prnt	: pronation
Supnt	: supination
TDM	: tomodensitométrie



INTRODUCTION	1
PATIENTS ET METHODES	3
I- PATIENTS	4
II-METHODES	4
RESULTATS	5
I- Etude épidémiologique	6
1- Le sexe	6
2- L'âge	6
3- La profession	7
4- Le côté atteint	7
5- Lésions associées	7
6- Les types de cals vicieux	8
7-Etiologies des cals vicieux	8
8- bilan préopératoire	9
II- Traitement	10
1- Les techniques chirurgicales	10
2- Les moyens d'ostéosynthèses	11
3- Soins postopératoires	11
3.1. L'antibioprophylaxie	11
3.2. L'immobilisation	11
3.3. La rééducation	11
III- Critères d'analyse des résultats	11
IV- Le recul	13
V- Résultats pré et post-opératoires	13
VI- Résultats sur la douleur	14
VII- Résultats sur la mobilité	14
VIII-Résultats radiographiques	14
IX- Les complications	15
X- Résultats globaux	16
DISCUSSION	18
RAPPELS	19
I-Rappel de l'anatomie descriptive	19
1- Articulation radio-ulnaire distale	20
2-Articulation radio-carpienne	21
II-Rappel de l'anatomie fonctionnelle et biomécanique	23
1-mouvements du poignet	23
2-position de fonction du poignet	25
3-mise en jeu des ligaments de l'articulation radio-carpienne	26
III-Rappel de l'anatomie radiologique	26
1-radiographie standard	26
1.1. face antéropostérieure	26
1.2. profil	29

2-imagerie en coupes _____	31
2.1. le scanner _____	31
2.2.arthroscanner _____	31
2.3.IRM _____	32
IV-Définition et conséquences biomécaniques _____	32
V-les types des cals vicieux _____	33
1-cals vicieux dits « articulaires » _____	33
2-cals vicieux dits « non-articulaires» _____	34
VI-Modalités thérapeutiques _____	35
1. Traitement chirurgical _____	35
1.1. Les voies d'abord _____	35
1.2. Choix de la voie d'abord _____	38
1.3. Les techniques de correction _____	38
2. Abstention thérapeutique _____	61
EPIDEMIOLOGIE _____	62
I-fréquence _____	62
II-Age _____	62
III-sexe _____	62
IV-côté atteint _____	63
V-traitement initial _____	63
ANALYSE DE DONNEES _____	64
I-Etude radio-clinique _____	64
1. Etude clinique _____	64
1.1. L'interrogatoire _____	64
1.2. L'examen clinique _____	64
1.3. Les déformations _____	64
1.4. L'étude de la mobilité _____	64
1.5. Etude de la force _____	65
1.6. les complications associées _____	66
2. Etude radiologique _____	68
GESTE CHIRURGICAL ET ANALYSE DE L'ETUDE _____	70
I-cals vicieux sus-articulaires _____	70
II-cals vicieux articulaires _____	73
CONCLUSION _____	77
RESUMES _____	79
BIBLIOGRAPHIE _____	83



INTRODUCTION

En dépit de l'apparition des nouvelles techniques d'ostéosynthèse, et l'amélioration de nos connaissances concernant la biomécanique, certaines fractures de l'extrémité inférieure du radius se compliquent encore de cals vicieux. COLLS [1] considérait dans sa description princeps, que malgré une consolidation en position vicieuse la plupart des patients récupéraient une fonction normale, mais cette vision optimiste n'est plus d'actualité. L'existence de cals vicieux symptomatiques compliquant ce type de fracture du radius distal a rapidement été reconnue, conduisant à une liste non close à ce jour, de propositions thérapeutiques visant à la correction de la malposition épiphysaire [2].

Historiquement les premières tentatives de correction s'appuyaient sur le raisonnement intuitif selon lequel une restauration de l'anatomie normale était le garant d'une rétrocession symptomatique, et protégeait le patient de toute dégradation ultérieure de l'interligne articulaire. Plus récemment, des travaux biomécaniques sont venus apporter une justification expérimentale à ce raisonnement [3,4]. Cliniquement, l'établissement de corrélation entre l'importance du déplacement et le retentissement fonctionnel d'un cal vicieux semble possible [5].

Notre travail a pour objectif l'évaluation clinique et radiologique des résultats d'une série de cals vicieux de l'extrémité inférieure du radius opérés dans le service de chirurgie traumatologique et orthopédique "B" de l'hôpital IBN TOFAIL MED VI depuis 2005 à 2011.



PATIENTS & METHODES

I. PATIENTS :

Notre étude concerne une série de 12 patients porteurs de cals vicieux de l'extrémité distale du radius, colligés au sein du service de Traumatologie-orthopédie (aile B) du Centre Hospitalier Universitaire Mohammed VI de Marrakech, et ce sur une durée de 7 ans (de Janvier 2005 à Décembre 2011).

II. METHODES :

Nous avons recherché les dossiers des malades dans un premier temps sur les registres du service. A l'issue de cette recherche, nous avons trouvé 16 dossiers. Dans un deuxième temps, nous avons pu accéder aux archives du service pour rechercher les dossiers, au total, 12 dossiers étaient exploitables.

Les dossiers des patients ont été analysés de façon rétrospective en se basant sur une fiche d'exploitation préétablie (**annexe1**) englobant toutes les données épidémiologiques, cliniques et thérapeutiques.

Nous avons convoqué par courrier nos patients. 08 patients ont répondu à la révision qui a été faite par un senior du service.



RESULTATS

I. Epidémiologie

1- Le sexe :

Nous avons noté une nette prédominance masculine puisque notre série est composée de 08 hommes (66,66%) et 04 femmes (33,34%) (**Figure 1**).

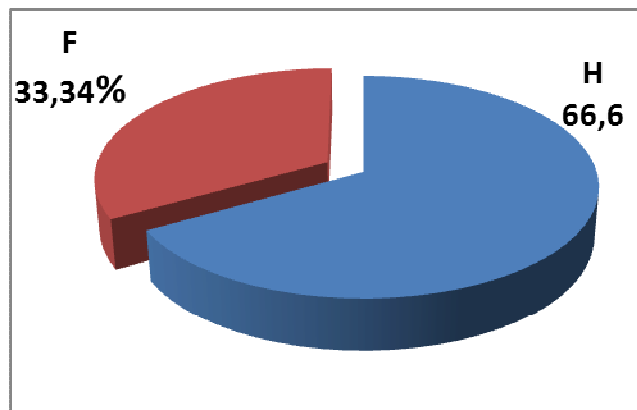


Figure 1 : Répartition des patients par sexe

2- L'âge :

La moyenne d'âge dans notre série était 34 ans avec des extrêmes de 16 ans et 60 ans (**Figure 2**).

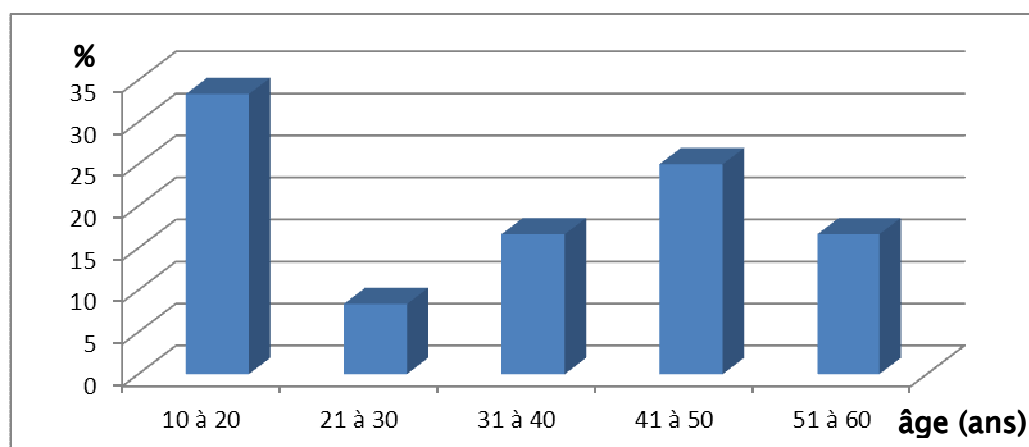


Figure 2 : Répartition des patients par tranche d'âge

3- La profession :

Parmi ces patients, 05 exerçaient un travail manuel (41,67%), 03 étaient sans profession (25%) et 04 étaient des étudiants (33,33%) (**Figure 3**).

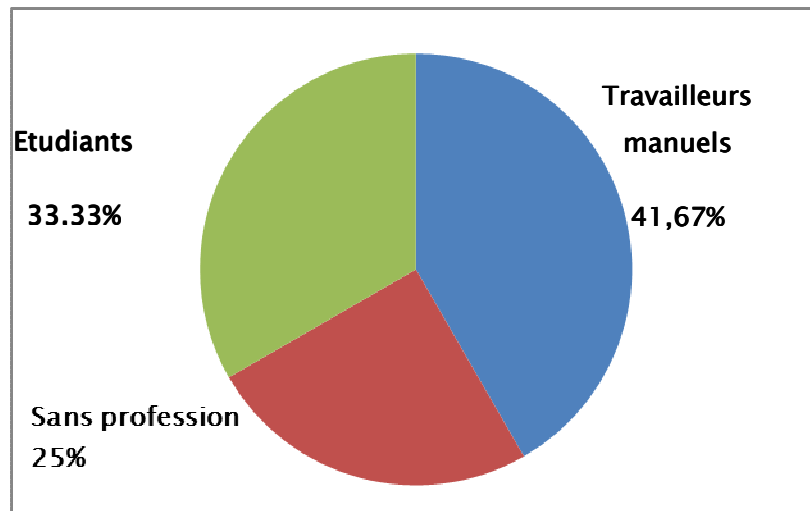


Figure 3 : Répartition des patients selon leurs activités

4- Le côté atteint :

Nous avons noté une prédominance d'atteinte du côté droit :

Membre droit : 07 cas (58,33%)

Membre gauche : 05 cas (41,67%)

Le côté dominant était atteint dans 09 cas (75%)

5- Lésions associées :

58,33% de nos patients avaient opté pour une thérapeutique traditionnelle «JBIRA». De ce fait, nous n'avons pas de données concernant et leurs fractures initiales et les lésions associées.

Sur les 41,67% restants, une fracture associée de l'ulna a été notée. Cependant, on ne peut pas calculer le pourcentage de lésions associées concernant l'ensemble de notre série puisque dans 58,33% des cas, les lésions associées nous restent inconnues.

6- Types de cals vicieux :

Tous nos patients étaient opérés pour un cal vicieux extra-articulaire.

7- Etiologies des cals vicieux :

Ces cals vicieux étaient consécutifs au traitement traditionnel (Jbira) dans 07 cas (58,33%), à une insuffisance thérapeutique (durée d'immobilisation plâtrée trop courte) dans 01 cas (08,33%) et soit à un défaut de correction (plâtre sans réduction préalable) et/ou un déplacement secondaire sous plâtre dans 04 cas (33,34%) (**figure 4**).

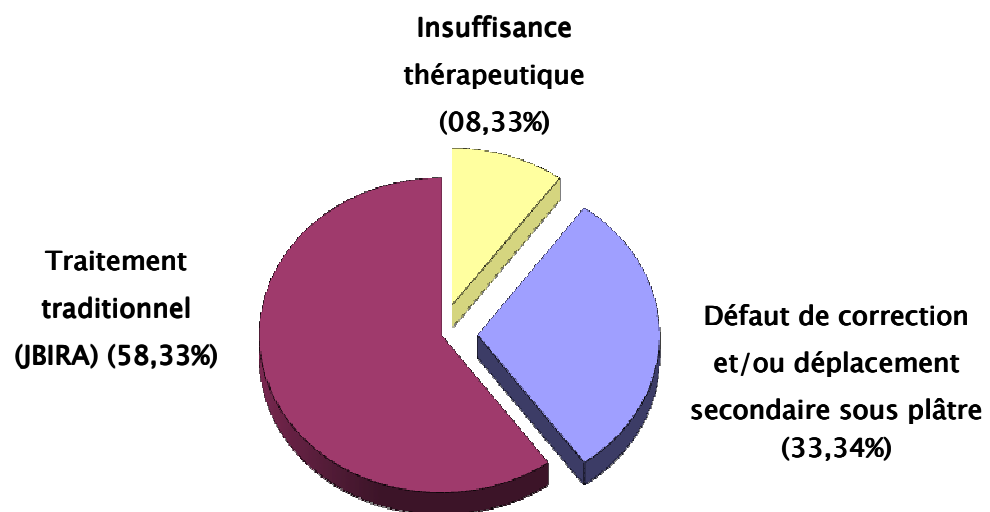


Figure 4 : Etiologies des cals vicieux de notre série.

8 – Bilan préopératoire :

Aucun de nos patients n'avait d'antécédent médical ou chirurgical particulier.

L'indication du traitement chirurgical a été basée sur l'examen de la fonction du poignet, l'évaluation de la douleur, le préjudice esthétique, la recherche de l'instabilité radio-ulnaire distale ainsi qu'un déficit de la force de serrage et sur les lésions retrouvées lors du bilan radiographique. Bien entendu, le bilan d'opérabilité standard a été pris en considération en premier.

Dans notre série, le bilan radiographique standard a comporté uniquement des clichés de face et de profil.

Ainsi, une flexion du poignet inférieure à 20° a été retrouvée dans 2 cas (16,67%), dans 3 cas (25%) l'extension était inférieure à 20°, une pronation et une supination inférieure à 50° ont été respectivement retrouvées dans 4 et 6 cas (**tableau I**), soit 33,34% et 50% des cas. sur les 12 patients, 10 présentaient une nette diminution de la force de serrage, ce qui correspond à 83,34 p.100 de nos patients.

Tableau I : Mobilité préopératoire.

Cv extra-articulaires 12 cas	Flexion	Cal	Extension	Cal	Pronation	Cal	Supination	Cal
	0 < --- < 10°	0	0 < -- < 10°	0	0 < 30°	1	0 < -- < 30°	0
	10° ≤ --- < 20°	2	10° ≤ -- < 20°	3	30° ≤ -- < 50°	4	30° ≤ -- < 50°	6
	20° ≤ -- < 30°	3	20° ≤ -- < 30°	7	50° ≤ -- < 70°	6	50° ≤ -- < 70°	4
	30° ≤ -- < 40°	5	30° ≤ -- < 40°	2	70° ≤ -- < 90°	1	70° ≤ -- < 90°	2
	40° ≤ ---	2						

Les mesures angulaires et le calcul de l'index radio-ulnaire (**tableau II**) ont objectivés : 09 poignets (75%) présentaient un index radio-ulnaire positif supérieur à 2mm, dans 05 cas (41,67%), une horizontalisation de la ligne bistyloïdienne a été notée et dans 09 cas (75%), une inversion de l'antéversion glénoïdienne a été retrouvée.

Tableau II : Bilan radiographique préopératoire.

Cv extra-articulaires 12 cas	IFD	Cal	PS	Cal	HR	Cal	IRUI (mm)	Cal
	$0 < \text{---} < 10^\circ$	4	$-40^\circ \leq \text{---} < -20^\circ$	2	$0 \leq \text{---} < 2$	0	$-3 \leq \text{---} < 0$	2
	$10^\circ \leq \text{---} < 20^\circ$	7	$-20^\circ \leq \text{---} < -10^\circ$	4	$2 \leq \text{---} < 4$	4	$0 \leq \text{---} < 2$	1
	$20^\circ \leq \text{---} < 30^\circ$	1	$-10^\circ \leq \text{---} < 0^\circ$	3	$4 \leq \text{---} < 6$	2	$2 \leq \text{---} < 5$	7
			$0^\circ \leq \text{---} < 10^\circ$	2	$6 \leq \text{---} < 8$	3	$5 \leq \text{---} < 10$	2
		$10^\circ \leq \text{---}$	1	$8 \leq \text{---}$	3			

II. le traitement :

Nos patients étaient jeunes ne présentant aucune contrainte vis-à-vis de leur opérabilité.

Les 12 patients de notre série ont été tous traités par des ostéotomies.

1- les techniques chirurgicales :

L'anesthésie a été générale dans 10 cas (83,33%) et dans 02 cas (16,67%) locorégionale.

Dans tous les cas, un garrot a été mis à la racine de membre.

L'intervention a été pratiquée par une voie de Henry dans 07 cas (58,34%), 1 fois (8,33%) par voie dorsale, 1 fois (8,33%) par voie postéro-externe et 3 fois (25%) par voie externe.

La correction du cal a été réalisée :

- 6 fois (50%) par ostéotomie d'ouverture antérieure, lors desquelles 3 fois une greffe était nécessaire.
- 2 fois (16,66%) par ostéotomie d'ouverture postéro-externe, et 1 fois (8,33%) l'ostéotomie était associée à une greffe.
- 3 fois (25%) l'ostéotomie d'ouverture externe, et 1 fois (8,33%) avec une greffe.
- 1 fois (8,33%) par ostéotomie de fermeture associée à une ostéotomie de raccourcissement de l'ulna.

Dans tous les cas, le greffon était iliaque trapézoïdal.

Le drain de Redon étant mis systématiquement au site de l'ostéotomie, a été retiré, en moyenne, en 48 heures après que les sécrétions soient estompées.

2. les moyens d'ostéosynthèse :

Les modalités d'ostéosynthèse ont été :

- Une plaque antérieure dans 05 cas (41,67%)
- Un embrochage dans 07 cas (58,33%)

3- les soins postopératoires :

3.1. L'antibioprophylaxie :

Tous nos patients ont bénéficié d'une antibioprophylaxie à base de céphalosporine 2^{ème} génération pendant 48 heures post-opératoire.

3.2. Les moyens d'immobilisation :

L'immobilisation a été assurée par simple manchette plâtrée dans 08 cas (66,67%) et par attelle plâtrée dans 04 cas (33,33%) pour une durée de quatre à six semaines.

3.3. La rééducation :

La rééducation a été débutée précocement chez nos patients sous forme de mobilisation passive et active du poignet (doigts et coude). A la sortie de l'hôpital, la rééducation a été entreprise à domicile pour la plupart des patients.

III. Critères d'analyse des résultats :

Le barème de cotation que nous avons utilisé dans nos fiches d'exploitation, inspiré du système de cotation dérivé de celui de Scheck [6], est fondé sur critères cliniques, que sont la douleur, la mobilité du poignet en flexion-extension, la force de serrage comparée au côté sain,

Résultats du traitement chirurgical des cals vicieux de l'extrémité inférieure du radius

et sur des critères radiologiques, que sont l'IFD, la PS, la HR. A chaque critère, correspond une note croissante en fonction de la gravité de la symptomatologie.

1- Système de cotation dérivé de celui de Scheck [6]

1-1 Evaluation subjective :

Excellent	Douleur=0, mobilité totale, pas de restriction des activités	0
Bon	Douleurs modérées après effort, diminution modérée de la mobilité, restriction mineure des activités	1
Médiocre	Déformation, douleurs, diminution nette de la force et de la mobilité, a arrêté ses activités antérieures	2

1-2 Evaluation objective :

a- mobilité du poignet en flexion extension :

Excellent	Perte de 0 - 15° (par rapport au côté opposé)	0
Bon	Perte de 16-30°	1
Médiocre	Perte de plus Plus de 30°	2

b- force de préhension : (en % par rapport au côté sain)

Excellent	100%	0
Bon	>75%	1
Médiocre	<75%	2

c- mesure radiologique de l'inclinaison frontale distale (normale 22°)

Excellent	15°-25°	0
Bon	10°-15°	1
Mediocre	≤ 10°	2

Résultats du traitement chirurgical des cals vicieux de l'extrémité inférieure du radius

d- mesure radiologique de la pente sagittale (normale 12°)

Excellent	6°-12°	0
Bon	0°-6°	1
Médiocre	0°	2

e- mesure radiologique de la hauteur radiale (normale 11 mm)

Excellent	6mm-12mm	0
Bon	0mm-6mm	1
Mediocre	0mm	2

f- résultat global : (=somme des scores des critères ci-dessus)

Excellent	0-3 points
Bon	4-8 points
Mediocre	8-10 points

IV. Le recul :

Le recul moyen de la série est de 19,6 mois avec des extrêmes de 03 mois à 60 mois.

V. Résultats pré et post-opératoires (fonctionnels et radiologiques).

Tableau III

Tableau III : résultats préo et post-opératoires

Cas	Données pré-pératoires						Données post-pératoires					
	fonctionnels		Radiologiques				Fonctionnels		Radiologiques			
	Flex/ext	Prnt/supnt	HR	IFD	IRUI	PS	Flex/ext	Prnt/supnt	HR	IFD	IRUI	PS
1	35°/15°	50°/30°	3mm	4°	+6mm	-13	35°/20°	65°/45°	7mm	8°	+5mm	-7°
2	70°/20°	30°/50°	8mm	15°	+3mm	-18°	85°/25°	50°/65°	6mm	24°	+2mm	+9°
3	60°/25°	60°/65°	7mm	15°	+2mm	-9°	80°/30°	75°/75°	6mm	20°	+2mm	+7°
4	30°/25°	55°/60°	8mm	24°	+2mm	-11°	35°/30°	60°/70°	7mm	26°	-1mm	+13°
5	35°/30°	35°/40°	7mm	18°	+3mm	-20°	35°/30°	45°/60°	8mm	20°	+2mm	+8°
6	25/35	25°/35°	2mm	3°	+3mm	-30°	25°/35°	35°/40°	4mm	11°	+4mm	-17°
7	30°/20°	40°/45°	7mm	14°	-1mm	+6°	35°/25°	65°/55°	9mm	20°	+3mm	+8°
8	10/25	65°/55°	5mm	16°	+4mm	-6°	15°/30°	70°/65°	6mm	22°	+2mm	+11°
9	20°/15	85°/30°	5mm	10°	+1mm	-2°	30°/20°	85°/45°	7mm	13°	0mm	+9°
10	25°/20°	50°/75°	3mm	6°	+6mm	-26°	30°/30°	55°/80°	5mm	22°	+3mm	+8
11	35°/10°	45°/35°	2mm	8°	+2mm	+8°	70°/15°	50°/50°	6mm	25°	-1mm	+9°
12	15/20°	55°/80°	9mm	11°	-3mm	+13°	25°/20°	80°/85°	10mm	23°	-2mm	+10°

VI. Résultats sur la douleur :

Sur les 12 patients opérés, 6 sont indolores (50%), 4 ont des douleurs intermittentes (33,33%) et 2 gardent des poignets enraidis et douloureux (16,67%).

VII. Résultats sur la mobilité :

Les ostéotomies extra-articulaires ont permis une bonne récupération de la mobilité en flexion-extension, avec un gain plus sensible sur la prono-supination. 10 patients (83,34%) ont récupéré une mobilité satisfaisante (Tableau IV).

Tableau IV : Mobilité postopératoire.

Cv extra-articulaires 12 cas	Flexion	Cal	Extension	Cal	Pronation	Cal	Supination	Cal
	0 < --- < 10°	0	0 < -- < 10°	0	0 < 30°	0	0 < -- < 30°	0
	10° ≤ --- < 20°	1	10° ≤ -- < 20°	1	30° ≤ -- < 50°	2	30° ≤ -- < 50°	3
	20° ≤ --- < 30°	2	20° ≤ -- < 30°	5	50° ≤ -- < 70°	6	50° ≤ -- < 70°	5
	30° ≤ --- < 40°	6	30° ≤ -- < 40°	6	70° ≤ -- < 90°	4	70° ≤ -- < 90°	4
	40° ≤ ---	3						

VIII. Résultats radiographiques :

Les ostéotomies extra-articulaires ont amélioré sensiblement les valeurs angulaires (IFD, PS), et la HR, une fois, l'inversion modérée ($-20 \leq --- \leq -10$) de l'antéversion glénoïdienne n'a pu être corrigée et deux fois l'index radio-ulnaire distal a été aggravé.

(tableau V).

Tableau V : Bilan radiographique postopératoire.

Cv extra-articulaires 12 cas	IFD	Cal	BS	Cal	HR	Cal	IRUI (mm)	Cal
	$0 < \text{---} < 10^\circ$	1	$-40^\circ < \text{---} < -20^\circ$	0	$0 \leq \text{---} < 2$	0	$-3 < \text{---} < 0$	3
	$10^\circ \leq \text{---} < 20^\circ$	3	$-20^\circ \leq \text{---} < -10^\circ$	1	$2 \leq \text{---} < 4$	0	$0 \leq \text{---} < 2$	1
	$20^\circ \leq \text{---} < 30^\circ$	8	$-10^\circ \leq \text{---} < 0^\circ$	1	$4 \leq \text{---} < 6$	2	$2 \leq \text{---} < 5$	7
			$0^\circ \leq \text{---} < 10^\circ$	7	$6 \leq \text{---} < 8$	7	$5 \leq \text{---} < 10$	1
		$10^\circ \leq$	3	$8 \leq$	3			

IX. Complications

Un patient traité par une ostéotomie de fermeture, avec raccourcissement segmentaire de l'ulna (figure5), a développé, sept mois en post-opératoire une pseudarthrose de l'ulna, ce patient a été repris avec la réalisation d'une arthrodèse de l'articulation radio-ulnaire distale par vissage et ostéosynthèse par plaque vissée de la pseudarthrose selon l'intervention de Sauvé-Kapandji. Chez un autre patient, on a noté la persistance d'une désaxation carpienne. Par ailleurs, on n'a pas noté d'infection ni d'algodystrophie dans notre série.

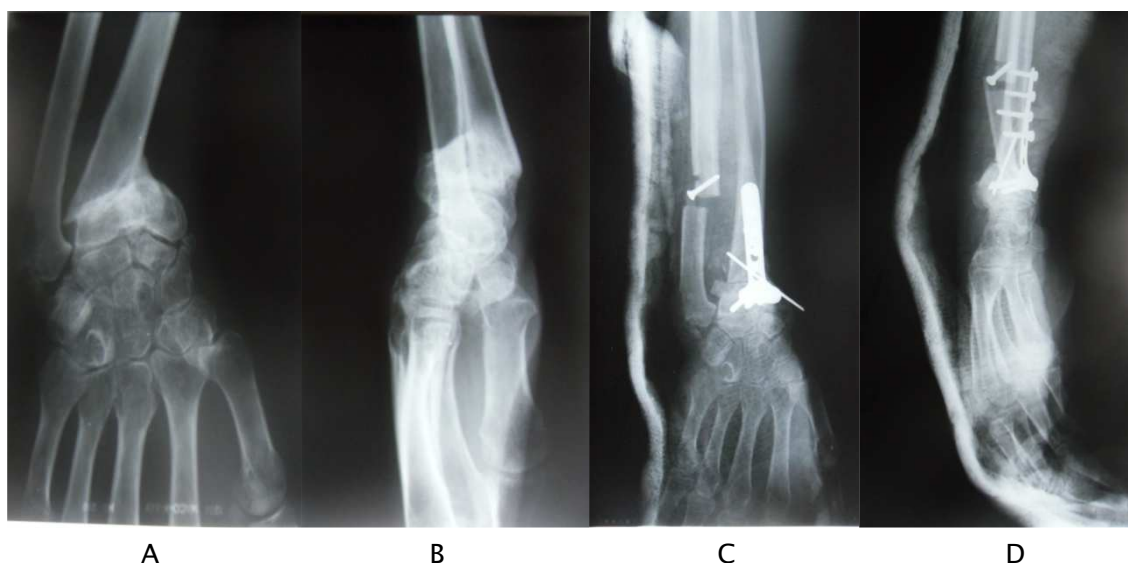

Figure 5: Exemple d'un cal vicieux extra-articulaire avec important raccourcissement et incongruence radio-ulnaire distale (A, B) traité par ostéotomie de soustraction palmaire associée à un geste de raccourcissement segmentaire de l'ulna (C, D).

X. Résultats globaux

Parmi les 05 travailleurs manuels, 03 seulement ont pu reprendre leur profession initiale. Nos 03 patients sans profession étaient, en fait, toutes des femmes au foyer, une entre d'elles, accuse des difficultés à l'exécution des tâches ménagères et au toilettage, son adaptation aux activités de la vie courante est considérée alors mauvaise. (Figure 6)

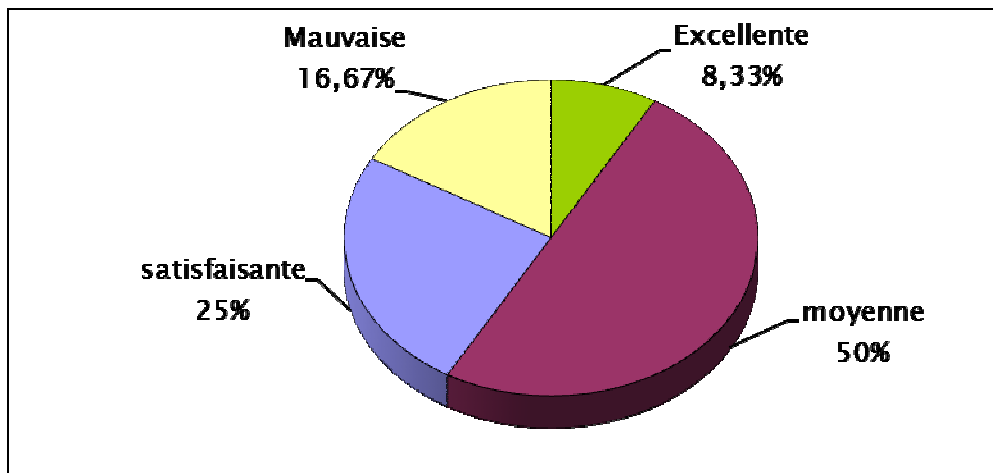


Figure 6 : Adaptation aux activités de la vie courante de nos patients.

Pour nos 04 étudiants, 02 d'entre eux, ont eu la 'chance' d'être droitiers alors que leurs poignets atteints étaient gauches.

Une bonne cicatrisation cutanée est constatée sur l'ensemble de notre série.

Résultats du traitement chirurgical des cals vicieux de l'extrémité inférieure du radius

Tableau récapitulatif VI

Cas	sexe	Age (ans)	profession	Côté atteint/côté dominant	Type de c.v	Type d'intervention	Matériel d'ostéo-synthèse	Grefe osseuse	Complications post-opératoires	Résultats post-opératoires
1	H	43	Ouvrier	Dt / dt	Extra-artic.	Ostéot. de fermeture.	plaque en T + broche	-----	Pseudarthrose de l'ulna	Médiocre
2	H	45	Maçon	Dt / dt	Extra-artic.	Ostéot. d'addition	Broches	Greffon iliaque	-----	Bon
3	H	18	Etudiant	Dt / dt	Extra-artic.	Ostéot. d'ouvert.	Broches	-----	-----	Excellent
4	F	50	Sans prof.	Dt / dt	Extra-artic.	Ostéot. d'addition	Broches	Greffon iliaque	-----	Bon
5	F	37	Sans prof.	Dt / dt	Extra-artic.	Ostéot. d'ouverture	Plaque en T	-----	-----	Excellent
6	H	17	Etudiant	Dt / dt	Extra-artic.	Ostéot. d'addition.	Broches	Greffon iliaque	-----	Médiocre
7	H	16	Etudiant	G / dt	Extra-artic.	Ostéot. d'ouvert.	Broches	-----	-----	Excellent
8	H	56	Boucher	Dt/dt	Extra-artic.	Ostéot. d'addition.	Plaque vissée + broches	Greffon iliaque	-----	Bon
9	H	16	Etudiant	G/ dt	Extra-artic.	Ostéot. d'ouvert.	Broches	-----	-----	Excellent
10	F	60	Sans prof	G/ dt	Extra-artic.	Ostéot. d'ouverture	Plaque en T	-----	-----	Bon
11	F	26	institutrice	Dt / dt	Extra-artic.	Ostéot. d'addition	Broches	Greffon iliaque	-----	Bon
12	H	32	Ouvrier	Dt / dt	Extra-artic.	Ostéot. D'ouverture	Plaque vissée	-----	-----	Bon



DISCUSSIONS

RAPPELS

I. Rappel de l'anatomie descriptive (figure 7.8)

L'extrémité distale du radius a la forme d'un prisme quadrangulaire, qui présente deux surfaces articulaires.

L'une, à la face interne, a une forme triangulaire, à sommet supérieure "la cavité sigmoïde du radius", s'articule avec l'ulna, et participe donc à l'articulation radio-ulnaire distale.

L'autre, à la face inférieure, repose la première rangée du carpe, est subdivisée en deux parties, dont l'une s'articule avec le scaphoïde, l'autre avec le semi-lunaire. Cette surface, qui participe à l'articulation radio-carpienne, regarde en bas, en avant et en dedans. On peut considérer comme valeurs normales moyennes, une inclinaison frontale de 22° et une inclinaison sagittale de 11°.

L'extrémité distale de l'ulna est de forme cylindrique dont le pourtour latéral est recouvert de cartilage répondant à la surface ulnaire du radius (RUD). Sa surface inférieure, elle aussi recouverte de cartilage, répond à la face supérieure du ligament triangulaire.

La tête ulnaire se prolonge à sa partie postéro-médiale par une apophyse osseuse : styloïde ulnaire.

Enfin, en face des deux os de l'avant-bras, se trouvent les os de la première rangée du carpe : le scaphoïde, le semi - lunaire, le pyramidal.

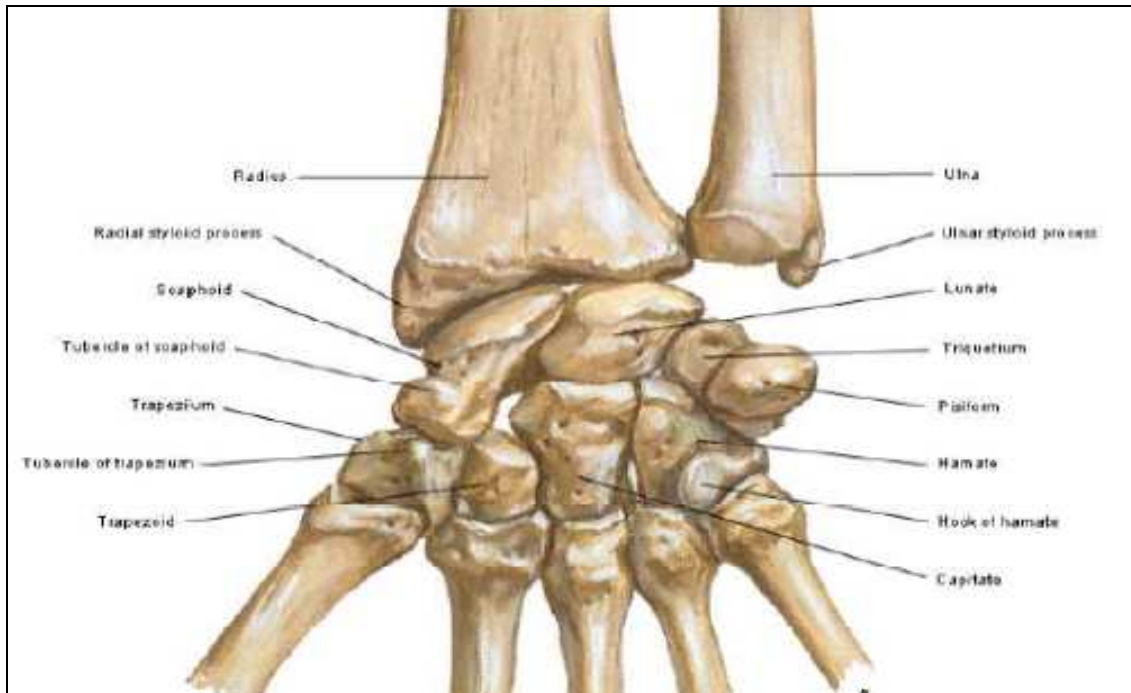


Figure 7 : poignet osseux vu de face antérieure [7]

1- L'articulation radio -ulnaire distale :

Trochoïde à un degré de liberté, son intégrité est indispensable pour une biomécanique normale des 2 os de l'avant-bras (à ce titre, sa fonction est indissociable de celle de l'articulation radio-ulnaire proximale et de la membrane interosseuse). Elle unit les extrémités distales des 2 os de l'avant bras. Le ligament triangulaire fibro-cartilagineux prend son origine sur le radius, au bord inférieur de sa facette sigmoïde et se termine sur la base de la styloïde ulnaire.

Dans le plan horizontal, la facette sigmoïde de la face médiale du radius destinée à recevoir la tête de l'ulna est semi-cylindrique, concave d'avant en arrière. Son rayon de courbure est supérieur à celui de la tête de l'ulna. Une marche d'escalier à ce niveau, difficilement visible sur les clichés initiaux, peut avoir de sérieuses répercussions à long terme sur la pronosupination ; ceci donne toute leur valeur aux clichés sous traction, voire aux coupes horizontales de scanner. Le contact articulaire est très réduit dans les positions extrêmes de pronosupination tandis que la position neutre l'optimise.

Dans le plan coronal, les rapports du radius et de l'ulna ont été très étudiés. La variance ulnaire moyenne est légèrement négative. Elle évolue lors du mouvement de pronosupination, le radius se raccourcissant physiologiquement en pronation et lors du serrage de la poignet.

Ces données ont pris toute leur importance depuis que l'entité du conflit ulno-lunaire douloureux est reconnue. La fréquence des douleurs séquellaires des fractures du radius distal liées au conflit ulno-lunaire est certainement sous-estimée. Le complexe fibro-cartilagineux triangulaire et tête de l'ulna absorbent environ 20 % des forces en compression axiale du carpe vers l'avant-bras. Expérimentalement, l'augmentation des forces de compression sur l'ulna croît très rapidement avec la positivité de la variance.

2- L'articulation radio - carpienne ou articulation du poignet :

La surface articulaire radio-carpienne occupe toute la base du radius distal. Elle se décompose en 2 facettes séparées par une crête mousse à direction antéropostérieure. Physiologiquement, environ 80 % des forces en compression exercées sur la première rangée du carpe passent par le radius. La facette latérale destinée à recevoir le scaphoïde est plus creusée que celle du lunatum. Elle est biconcave, triangulaire ou ovale à grand axe transversal. La surface articulaire lunaire est biconcave, rectangulaire à grand axe antéro-postérieur. La surface articulaire lunaire s'étend plus loin en avant que la surface scaphoïdienne. La tolérance de ces facettes vis à vis des marches d'escalier des fractures articulaires est limitée puisqu'un déplacement de 2 mm suffit pour produire une arthrose à court terme. Les concavités et la petite taille des facettes rendent le diagnostic des marches d'escalier difficile en urgence car les superpositions sont inévitables ce qui donne toute sa valeur à l'imagerie en coupes (TDM).

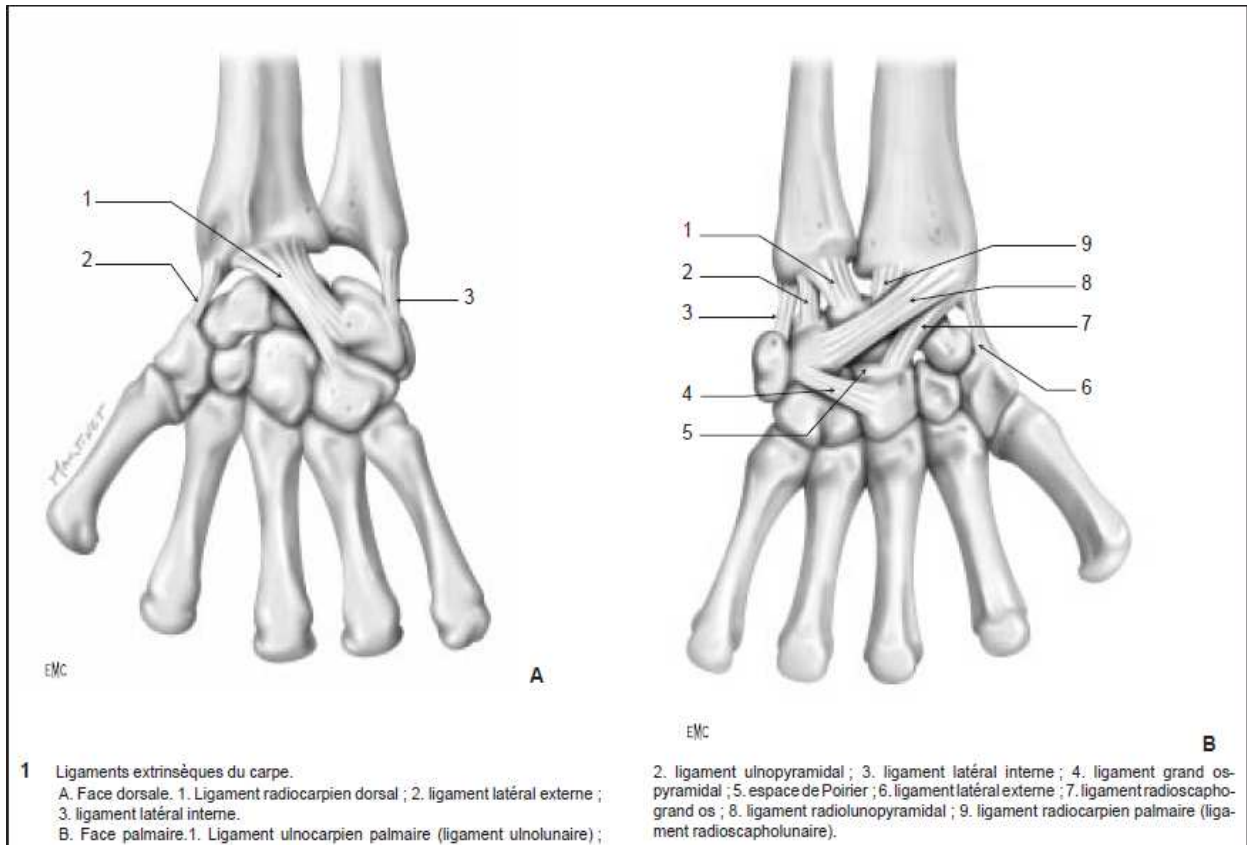


Figure 8 : ligaments du poignet [7]

Les 2 facettes du radius distal séparées par leur crête mousse répondent à la partie latérale du dôme de la première rangée du carpe, à savoir surface articulaire convexe du scaphoïde, face proximale du ligament scapho-lunaire interosseux et surface articulaire convexe du lunatum. Scaphoïde et lunatum peuvent agir comme agent vulnérant contre le radius distal lors de la transmission d'un impact en compression. A l'inverse, la ligne du traumatisme d'une fracture de la base de l'apophyse styloïde radiale peut se prolonger en direction du carpe et créer une rupture du ligament interosseux scapho-lunaire, voire du ligament luno-triquétral.

Le radius est uni au carpe par un ensemble de ligaments radio-carpiens disposés en V. Le plan ligamentaire radio-carpien antérieur est beaucoup plus épais que le plan postérieur et ceci a deux conséquences pratiques importantes : d'une part, les fractures parcellaires antérieures déplacées sont des sub-luxations potentielles et sont des formes de transition avec les

luxations–fractures radio–carpiennes ; d'autre part, le ligamentotaxis a un bon effet de réduction dans le plan coronal, mais un effet modeste dans le plan sagittal.

L'importance de ces ligaments réside dans le rôle qu'ils jouent lors des manœuvres de réduction.

En effet selon Ph.Burdin [8] :

- Le ligament latéral externe se tend lors de l'inclinaison cubitale attirant la styloïde radiale vers le bas.
- Le ligament radio–carpien antérieur est tendu en pronation
- Le ligament radio–carpien postérieur est mis en tension par la flexion forcée du poignet.

II. Rappel de l'anatomie fonctionnelle et biomécanique

Le poignet est l'articulation distale du membre supérieur, il répond à l'articulation radio–carpienne. Elle est délimitée par deux lignes circulaires, la limite supérieure passant au-dessus de la tête de l'ulna et la limite inférieure par une ligne passant immédiatement au-dessous du tubercule du scaphoïde et de l'extrémité inférieure du pisiforme. Le poignet se divise en une région antérieure, une région postérieure et l'articulation du poignet.

1. Mouvements du poignet :

1.1. Mouvement de pronosupination

La pronosupination est le mouvement de rotation de l'avant–bras autour de son axe longitudinal. Le radius tournant autour de l'ulna, qui est un élément fixe [9] jouant le rôle de soutien.

La pronosupination ne peut être étudiée que lorsque le coude est fléchi à 90° et collé au corps.

- La position de supination est réalisée lorsque la paume de la main est dirigée vers le haut et que le pouce se trouve en dehors.
- La position de pronation est réalisée lorsque la paume de la main regarde vers le bas et le pouce se trouve en dedans.
- La position intermédiaire définie par la direction du pouce vers le haut et la paume vers le dedans, n'est ni en pronation, ni en supination. C'est à partir de cette position que sont mesurées les amplitudes des mouvements de pronosupination.

La pronosupination ne résulte pas d'un simple mouvement de rotation du radius autour de l'ulna qui resterait fixe. En effet au cours de ce mouvement, les deux os bougent, et plus particulièrement leurs extrémités distales. Il se produit à ce niveau une double rotation autour d'un axe fictif qui passerait par le troisième métacarpien. Les extrémités inférieures du radius et de l'ulna décrivent un arc de cercle simultanément et dans des directions opposées. Ce mouvement est complété par une rotation de la tête radiale autour de son axe à l'intérieur du ligament annulaire.

Chez l'individu normal, l'amplitude de ses mouvements est de 90° pour la supination et environ 85° pour la pronation.

1.2. Mouvement d'abduction :

Le mouvement d'abduction ou inclinaison radiale s'effectue grâce à l'action des muscles grand palmaire, petit palmaire, premier et deuxième radial.

L'amplitude du mouvement d'abduction mesurée à partir de la position de référence ne dépasse pas 15°.

1.3. Mouvement d'adduction :

Ce mouvement appelé également inclinaison cubitale est réalisé grâce à l'action du muscle cubital postérieur.

L'amplitude de ce mouvement est de 45°.

1.4. Mouvement de flexion :

Il s'effectue grâce à l'action des muscles cubitale antérieur, grand palmaire et petit palmaire.

L'amplitude de la flexion est de 85°.

1.5. Mouvement d'extension :

S'effectue grâce à l'action des muscles cubital postérieur, premier et deuxième radial.

L'amplitude de ce mouvement est de 85°.

1.6. Mouvement de circumduction :

Se définit comme étant la combinaison des mouvements de flexion-extension avec des mouvement d'adduction-abduction.

Donc c'est un mouvement qui s'effectue simultanément par rapport aux deux axes de l'articulation du poignet.

2. Position de fonction du poignet :

Se définit comme suit :

- Légère extension du poignet à 40°-45°.
- Légère inclinaison cubitale à 15°.

C'est dans cette position que la main se trouve dans la position la plus adaptée à sa fonction de préhension.

3. Mise en jeu des ligaments de l'articulation radio-carpienne

3.1. Dans les mouvements d'abduction-adduction

Ce sont les ligaments latéraux qui travaillent :

- Dans l'adduction : le ligament externe se tend, et l'interne se détend.
- Dans l'abduction : le phénomène inverse se produit.
- Le ligament antérieur participe peu.

3.2. Dans les mouvements flexion-extension :

Ce sont les ligaments antérieur et postérieur qui travaillent :

- Le ligament postérieur se tend dans la flexion.
- Le ligament antérieur se tend dans l'extension.
- Les ligaments latéraux participent peu.

III. Rappel de l'anatomie radiologique

1- Radiographie standard :

1.1. Face antéropostérieure : (figure 9)

Cette incidence est obtenue, patient assis, face palmaire bien à plat contre la plaque en position neutre, doigts légèrement écartés et coude fléchi à 90° à hauteur de la table. L'avant-bras et le bras sont horizontaux. Le rayon est vertical centré sur le poignet. Les critères de qualité comprennent :

- l'alignement de l'axe du radius, du capitatum et du troisième métacarpien ;
- la bonne visibilité de l'interligne radio-ulnaire inférieur ;
- la continuité de la corticale de l'ulna avec le processus.

L'analyse du cliché doit être systématique, elle consiste à chiffrer les caractéristiques du radius distal lui-même mais aussi ses rapports avec l'ulna et avec le carpe.

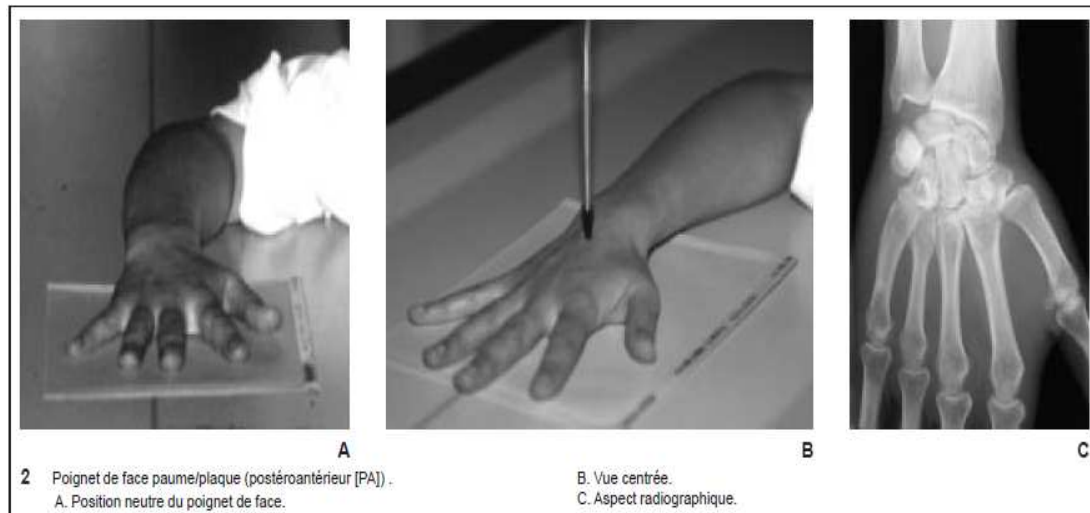


Figure.9 : Position au cours de la réalisation de la radiographie du poignet de face[7]

Ainsi, de multiples constructions et mesures [10] ont été décrites au niveau du poignet, nous n'insisterons que sur les principales (figure 10) :

-La pente radiale est déterminée par l'angle formé par la ligne perpendiculaire à l'axe du radius et la ligne joignant l'extrémité du processus radiale à la berge médiale du radius. Cet angle est normalement de 16 à 28°. Sa valeur moyenne est de 22° [11,12]. Le risque d'erreur de calcul est surtout entaché à la difficulté d'identification des berges antérieure et postérieure de la glène radiale. La diminution de cet angle entraîne une augmentation des contraintes au niveau de la radio-lunarienne et leurs diminution au niveau radio-scaphoïdien [13]. La valeur de 10° représenterait la limite inférieure vis-à-vis de la tolérance fonctionnelle [14]. Pour Jenkkins [15] la diminution de ce paramètre entraîne une diminution clinique de la force de serrage. Pour certains [16], la différence entre les deux côtés est d'environ 1° alors que pour d'autres [17], il n'y a pas de corrélation entre les deux côtés.

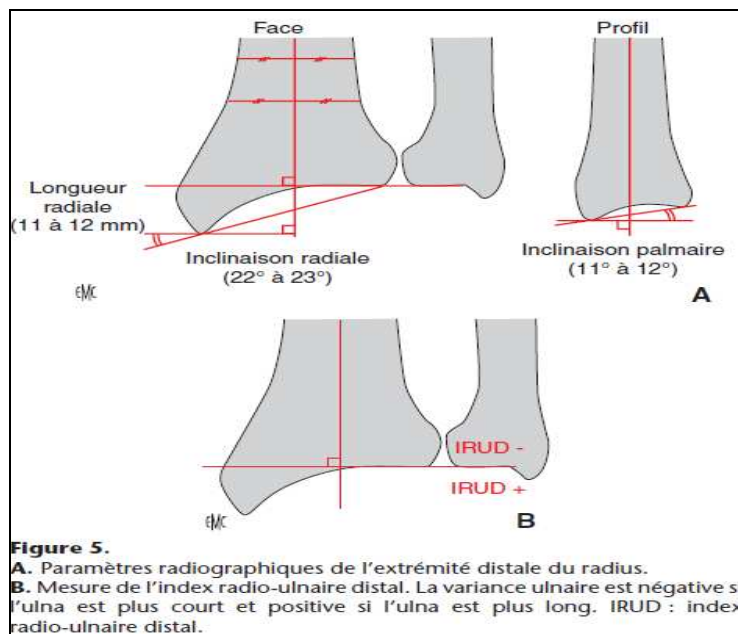


Figure.10 : paramètres radiographique du radius distal [7]

- L'index radio-ulnaire (IRU) inférieur est défini par la hauteur de l'intervalle compris entre la droite perpendiculaire à l'axe du radius passant par l'angle interne de son rebord artulaire et la droite parallèle à cette dernière passant par l'extrémité inférieure de la tête de l'ulna. Cet index est normalement de 0 à - 2 mm pour castaing [18], pour Freiberg et Lundstrom il est de -0.3 [16]. La radiographie du poignet controlatéral n'est malheureusement pas une référence absolue [17]. Un IRU positif augmente les forces de compression sur l'articulation ulno-carpienne expliquant le syndrome d'impaction de l'ulna [19]. Il faut signaler que le raccourcissement radial est beaucoup moins bien toléré chez les patients jeunes que chez les personnes âgées à demande fonctionnelle moindre. Pour camelot [20] la limite à ne pas dépasser serait de 3 mm.
- La hauteur du radius est également mesurée sur le cliché de face en déterminant la différence entre la ligne perpendiculaire à l'axe longitudinal du radius passant par la pointe de la styloïde, et une autre ligne tangentielle à la surface artulaire de l'ulna. Elle permet d'appréhender l'importance du raccourcissement du radius et donc

l'importance de l'impaction verticale. Avec cette méthode, la longueur du radius est de 11mm [16]. Pog et all [13] ont montré qu'un raccourcissement du radius supérieur à 6mm entraîne toujours un conflit ulno-carpien.

Gilula a décrit en 1979 [21] trois arcs qui définissent les relations normales entre les os du carpe (figure 11). Ces lignes présentent des courbes continues et harmonieuses entre elles. La première est tracée en suivant les surfaces articulaires proximales du scaphoïde, du lunatum et du triquétral. La deuxième suit la concavité articulaire distale de ces mêmes os. La plus distale longe la convexité proximale du capitatum et de l'hamatum. Une rupture d'un arc résulte d'une lésion ligamentaire, plus rarement d'une fracture d'un os du carpe.

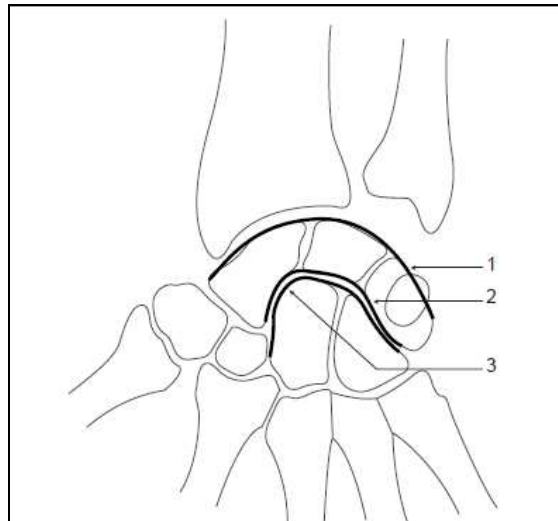


Figure 11 : lignes de Gilula [7]

1.2. Profil : (figure12)

Le patient est placé debout, coude fléchi à angle droit et avant-bras horizontal à hauteur de la table. Le poignet est en rotation neutre, immobilisé par une planchette fixée à la face dorsale du poignet, le côté de l'ulna étant contre la plaque. Le rayon incident est perpendiculaire, centré sur le poignet.

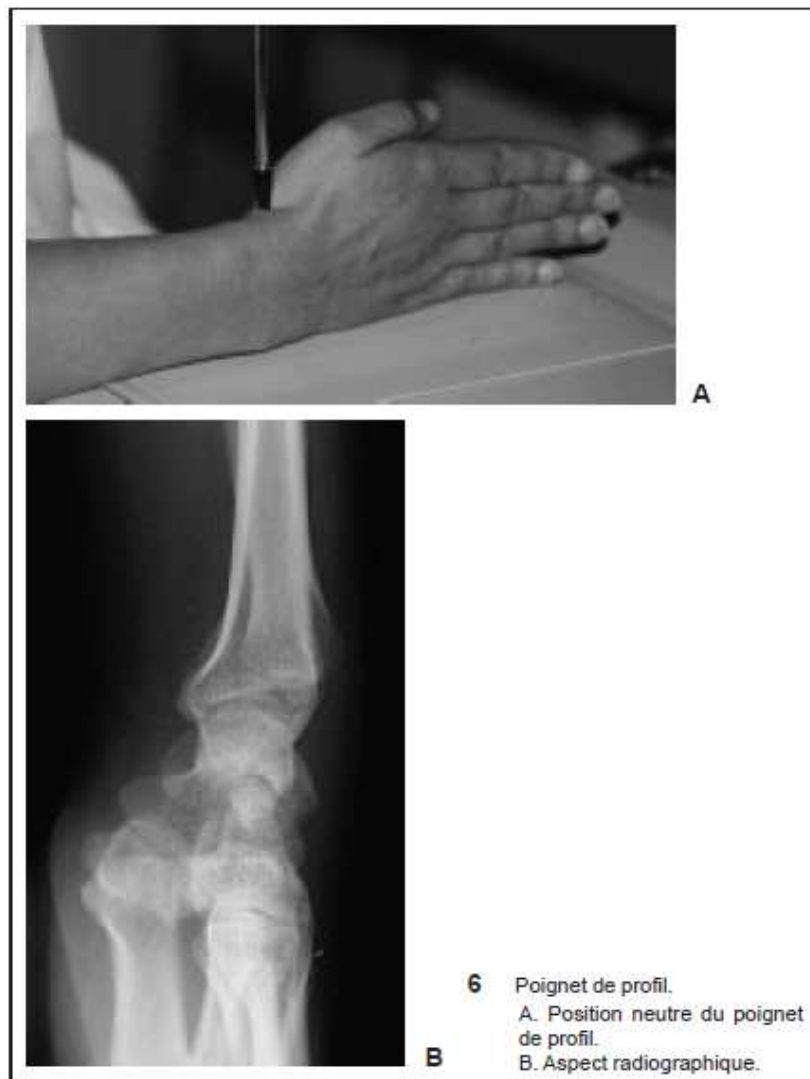

Figure.12 : position de réalisation de la radiographie du poignet de profil [7]

Les critères de qualité sont une bonne superposition des deux os de l'avant-bras et un alignement du radius, du capitatum et du troisième métacarpien.

Les principales constructions qu'il est important de connaître afin d'évaluer les modifications de l'extrémité distale du radius et les atteintes ligamentaires sont les suivantes :

- la colonne médiane constituée du radius, du lunatum, du capitatum et du troisième métacarpien est alignée ;
- la glène radiale regarde en dedans et en avant. Cette inclinaison de la surface articulaire radiale dans le plan sagittal est appelée inclinaison palmaire. Elle est

formée de l'angle entre la ligne perpendiculaire à l'axe du radius passant par l'extrémité palmaire du radius et la ligne joignant ce point à l'extrémité dorsale du radius. normalement toujours positif entre 0 et 22°, la moyenne est de 11° pour Herzberg et Roux [11,12,22] 14° pour Freiberg et Lundstrom [16], et 10° pour Castaing [18]. Dix degrés de bascule dorsale semblerait être la limite supérieure de tolérance anatomique sans traduction fonctionnelle notable [23]. De Palma [24] et Lidstrom [25] estiment que la répercussion clinique est significative au-delà de 5° de rétroversion. Fernanadez [26] a rapporté qu'une indication de correction chirurgicale devait être proposée à partir de 25° à 30° de rétroversion.

2. Imagerie en coupes

2.1. le scanner

la TDM a l'avantage de donner trois plans de coupes en permettant l'analyse des rapports radio-ulnaires distaux dans le plan horizontal et dans les positions extrêmes [27].

2.2. l'arthroscanner

Est un examen clés du diagnostic dans la pathologie post-traumatique du poignet. Les coupes frontales et sagittales analysent la glène radiale et ses rapports avec le carpe, les éventuelles composantes articulaires et le déplacement en rotation axiale du fragment distal. Les coupes transversales analysent l'articulation radio-ulnaire distale. La réalisation dans le même temps d'une arthrographie permet d'évaluer l'état cartilagineux, mais permet également de rechercher d'éventuelles lésions ligamentaires : ligament triangulaire ou ligaments intracarpiens : notamment le ligament scapho-lunaire [28,29]. La congruence articulaire radio-ulnaire distale n'est pas toujours facile à évaluer dans la mesure où le contact articulaire ne représente que 60% en rotation neutre, mais plus de 10% en rotation maximale. L'irrégularité de la surface articulaire de 1 à 2 mm est signe péjoratif du fonctionnement de cette articulation.

Des reconstructions tridimensionnelles peuvent permettre de mieux visualiser les cals vicieux dans l'espace et de réaliser une planification préopératoire de la correction chirurgicale [30].

Enfin, dans certains cas de fractures ou de cals vicieux articulaires, un bilan arthroscopique peut permettre d'évaluer de manière précise l'état articulaire et ligamentaire et de contrôler une éventuelle correction chirurgicale [31].

2.3. IRM [32]

peut évaluer les ligaments en rapport avec le radius distal [33] mais elle n'a pas supplanté l'arthrographie couplée à Un scanner.

IV. Définition du cal vicieux et ses conséquences biomécaniques

Bien que le problème de définition du cal vicieux reste entier, la définition anatomique est évidente : elle se limite aux repères anatomiques. Ainsi, les cals vicieux radiologiques sont définis par les repères suivants [20] :

- L'angle glénoïdien de face $< 14^\circ$.
- L'angle glénoïdien de profil $< 1^\circ$ en bascule postérieure et $> 21^\circ$ en bascule antérieure.
- L'index radio-ulnaire distal > 3 mm.

Biomécaniquement, Adams [34] démontre que les déformations entraînent un déplacement des centres de rotation articulaires. Analytiquement, il faut distinguer les retentissements sur l'articulation radio-carpienne, sur l'articulation radio-ulnaire distale et enfin sur le carpe. Ainsi, les bascules sagittales et frontales entraînent une modification des contraintes et une limitation des amplitudes articulaires de l'articulation radio-carpienne [35,13]. Par ailleurs, le raccourcissement du radius distal et l'incongruence articulaire exposent à une instabilité de l'articulation radio-ulnaire distale [36]. Ces déformations et leurs conséquences sur

le jeu ligamentaire du carpe peuvent entraîner une désaxation carpienne adaptative associée ou non à une instabilité dynamique [37,38].

Schématiquement, Van Der Linden et Ericson [39] proposent cinq critères radiologiques dont les anomalies permettent de définir les cals vicieux de l'extrémité distale du radius. Ces critères sont les suivants :

- L'angle d'inclinaison de la glène radiale.
- L'index radio-ulnaire distal.
- Le déplacement radial.
- Le déplacement dorsal ou palmaire.

V. Les types des cals vicieux du radius distal :

bien qu'on assiste à une multitude de fracture de l'extrémité inférieure du radius dont la mauvaise consolidation de chacune réalise un cal vicieux de l'extrémité inférieure du radius, on ne peut subdiviser ces cals, qu'en cals vicieux dits « articulaires » et cals vicieux dits « non articulaires ».

1. Cals vicieux « articulaires » :

Ils compliquent les fractures à traits articulaires vers la radio-carpienne, la radio-ulnaire inférieure et souvent les deux. Tous les auteurs insistent sur la nécessité de rétablir une continuité parfaite de la corticale sous-chondrale de la glène pour éviter « la marche d'escalier », facteur d'arthrose à plus ou moins long terme. Le rétablissement de l'anatomie prend là toute son importance, même au prix d'un abord direct du foyer proposé par de nombreux auteurs [40]. L'absence de réduction du troisième fragment est redoutable.

En définitive, les deux complications qui conditionnent le pronostic fonctionnel à long terme, même pour les fractures bien traitées initialement sont : les incongruences de la radio-ulnaire distale et le tassement de l'épiphyse radiale inférieure. Cette éventualité, à son tour,

retentit sur la mécanique de la radio-ulnaire distale, si bien qu'en effet, on peut dire que l'avenir des fractures de l'extrémité inférieure du radius se joue sur les désordres de la radio-ulnaire distale.

2. Cals vicieux « non articulaires » :

Cette variété associe à des degrés divers trois déplacements élémentaires :

La bascule dans le plan sagittal : reproduction du déplacement postérieur dans les fractures en compression-extension. Outre son aspect inesthétique, elle limite l'amplitude de flexion du poignet et entraîne un déséquilibre entre fléchisseurs et extenseurs et une instabilité intra-carpienne d'adaptation [41].

La bascule dans le plan frontal : reproduction du déplacement externe qui limite l'adduction -inclinaison ulnaire- et entraîne la désaxation externe de la main retentissant sur le jeu tendineux et réalisant ainsi la main botte radiale.

L'impaction épiphysaire, par tassement du spongieux créant une chambre de raréfaction osseuse d'autant plus sévère que le patient est ostéoporotique. Radiologiquement, elle se traduit par l'inversion de l'index radio-ulnaire qui devient positif d'où le conflit ulno-lunaire par l'intermédiaire du ligament triangulaire qui ne tarde pas à être détruit.

Ceci dit, avant d'envisager toute thérapeutique, il faudrait analyser finement la répercussion de ces cals vicieux sur la biomécanique du poignet, comme cité auparavant , tenir compte du terrain et apprécier la tolérance fonctionnelle qui reste très variable et difficile à préciser.

Une étude rétrospective de Bacorn et coll. [42], sur 2122 cas de fractures de l'extrémité inférieure du radius, objective chez 97%des patients des séquelles, dont la majorité sont mineurs, n'entravant pas les gestes de la vie courante, la fréquence des cals vicieux mal tolérés est bien moindre et estimée à 5% [43], corrélée à :

- L'importance du déplacement.

- La présence de refends articulaires dans la cavité sigmoïde et / ou la glène radiale.
- L'atteinte associée du complexe ostéo-ligamentaire ulno-carpien.
- La désaxation intra-carpienne éventuellement induite [37].
- Des lésions associées du carpe (osseuses et/ ou ligamentaires).

VI. Modalités thérapeutiques

L'absence du traitement initial correctement réalisé et surveillé jusqu'à l'obtention d'une consolidation osseuse en bonne position, est cause de l'essentiel des complications observées, dont les cals vicieux du radius distal.

Les nombreuses publications traitant ce sujet témoignent de la fréquence de cette pathologie en chirurgie orthopédique d'une part, et de l'absence d'unanimité quant à la conduite thérapeutique d'autre part [44].

Nous insistons davantage sur l'intérêt crucial que représente la bonne prise en charge thérapeutique initiale de toute fracture du radius distal, prévenant ainsi ces séquelles.

1. Le traitement chirurgical :

La correction d'un cal vicieux du radius distal n'est pas une intervention facile, le premier écueil est la voie d'abord. Les différentes variétés sont citées ci-dessous :

1.1. Les voies d'abord :

a- **La voie antérieure de Henry ou voie Palmaire (figure. 13) :** Est située entre le grand palmaire (flexor carpis radialis) et le long supinateur (brachio-radialis). L'épiphyse est abordée à sa face antérieure entre l'artère radiale en latéral et le long fléchisseur du pouce (flexor pollicis longus) et le muscle carré pronateur (pronator quadratus), ruginé en

médial. Cette voie nécessite en général une décompression du nerf médian, l'ouverture du canal carpien est liée à un risque non négligeable de subluxation antérieure du nerf [45] s'il n'est pas refermé par une plastie d'élargissement [46].

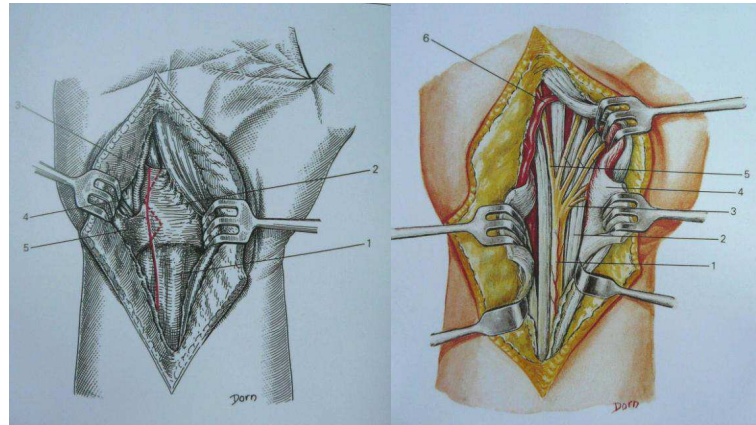


Figure 13 : Voie d'abord antérieure de Henry [47]

b- La voie externe ou latérale (**figure. 14**) : l'incision longitudinale est centrée sur la styloïde radiale. Après avoir respecté les rameaux de division de la branche antérieure sensitive du nerf radial, l'épiphyse est abordée entre le long extenseur du pouce (extensor pollicis longus) en dorsal et les tendons des muscles long abducteur et court extenseur du pouce en palmaire.

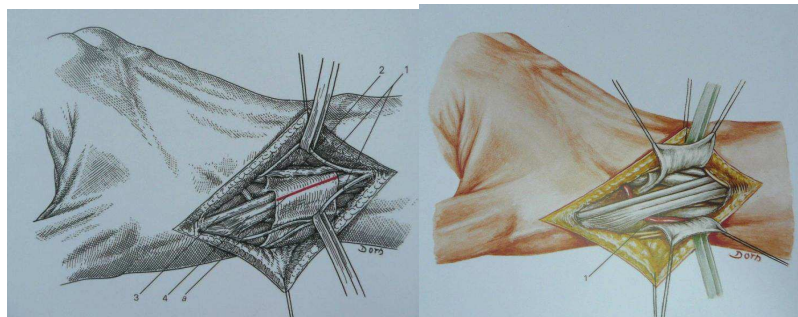


Figure 14 : Voie d'abord externe [47]

c- La voie postéro-externe ou dorso-radiale (**figure. 15**) : est située entre le long extenseur du pouce et les muscles radiaux (extensor carpi radialis brevis et longus).

Cette voie, souhaitable dans les bascules radiales, induit souvent une irritation du nerf radial englué dans un tissu sous-cutané cicatriciel qui se localise précisément là où la mobilité du nerf est essentielle lors des mouvements de flexion-extension [48].

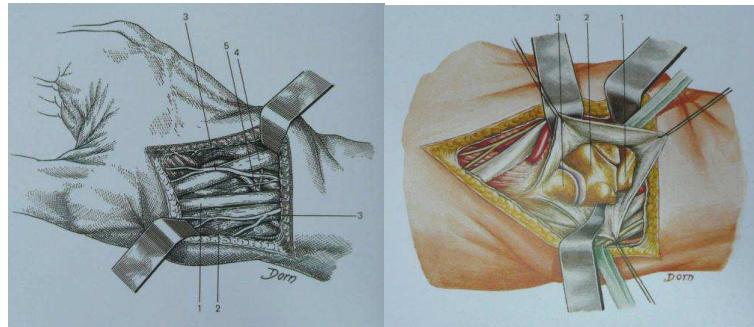


Figure 15 : Voie d'abord postéro-externe [47]

d- La voie postérieure ou dorsale (**figure. 16**) : avec une incision rectiligne ou qui dessine un « S », après avoir sectionné l'aponévrose antibrachiale et le ligament annulaire dorsal au bord radial du quatrième compartiment qui contient les tendons de l'extenseur commun et le tendon de l'extenseur propre de l'index. Le périoste est incisé et relevé pour dégager la face postérieure de l'épiphyse du radius. Notons, par ailleurs, que la mise en place d'une plaque d'ostéosynthèse provoque souvent un conflit tendon-plaque pouvant se traduire par des ruptures tendineuses précoces ou tardives.

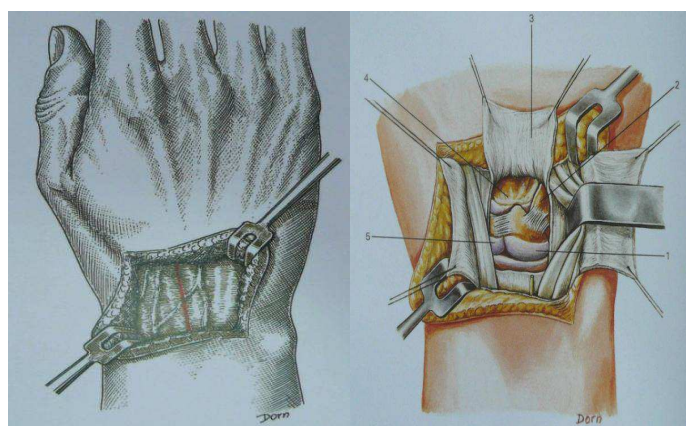


Figure 16 : Voie d'abord dorsale [47]

1.2. Choix de la voie d'abord :

La voie d'abord est le plus souvent réalisée du même côté que la bascule sagittale, le trait est réalisé juste en amont de l'articulation radio-ulnaire distale. Certains auteurs [49,50], utilisent une voie latérale et ce quelque soit le type de la bascule, visualisant ainsi les faces du radius distal et rendant la mise en place du fixateur ou du distracteur sur la face latérale possible, s'il y a indication. Chamay et Rodriguez-meythiaz [51] utilisent une variante mixte dorso-latérale offrant plus de jour. Si ces voies ont leurs avantages concernant la réalisation, rendue facile, d'une ostéosynthèse par plaque, leurs utilisateurs n'ont d'ailleurs employé que des broches en veillant sur les précautions à prendre vis-à-vis des branches superficielles du nerf radial.

La voie palmaire est idéale et logique pour les cals vicieux à bascule palmaire car elle autorise une exposition large, permet d'effectuer les allongements tendineux si nécessaires, facilite et contrôle parfaitement l'ostéosynthèse par plaque, Shea et coll. [52], adoptent la même attitude sur tous ces points. L'ouverture du canal carpien doit être systématique pour prévenir une compression post-opératoire du nerf médian [52,53].

La voie dorsale est suffisante et adaptée pour les cals vicieux, à bascule dorsale, stabilisés par broches.

L'utilisation rare d'une double voie dorsale et palmaire est préférable en cas d'une correction extra-articulaire des bascules dorsales avec utilisation temporaire d'un fixateur externe [36]. La voie dorsale permet l'ostéotomie, la mise en place du fixateur externe puis du greffon osseux. Quant à l'abord palmaire, il permet la mise en place d'une plaque d'ostéosynthèse [52]. Une immobilisation par gantelet plâtré s'impose durant les quatre à six premières semaines.

1.3. Les techniques de correction :

Les techniques de correction des cals vicieux du radius distal furent proposées dès la fin du XX e siècle. L'ostéotomie linéaire avec pénétration fût citée en 1884 par Bouilly et Margary [54]. Durman [55] en 1936 puis Campbell [49] en 1937, insistèrent sur les causes et les

conséquences des cals vicieux. Les auteurs proposèrent des interventions d'ostéotomie correctrice du radius avec interposition d'un greffon osseux prélevé sur le radius pour Durman et sur l'extrémité distale de l'ulna pour Campbell. Une ostéotomie de fermeture fût décrite par Razemon [56].

Schématiquement, les gestes correcteurs peuvent intéresser le radius, l'ulna seul ou bien les deux os. Dans tous les cas, une planification pré-opératoire radiologique, essentiellement tomodensitométrie [57, 58, 59] devrait être établie.

a- Gestes sur le radius :

a.1. Ostéotomie de fermeture (de soustraction) :

La réalisation d'une ostéotomie biplane de fermeture a l'unique avantage d'éviter la morbidité inhérente au prélèvement d'un greffon osseux. Cette technique doit être associée à un geste sur la radio-ulnaire distale de type résection-stabilisation selon Darrach car elle aggrave le raccourcissement radial [60,61]. Elle ne se conçoit qu'en présence d'une lésion associée de l'ulna telle qu'une pseudarthrose ou un cal vicieux nécessitant un geste correcteur. L'ostéotomie de fermeture peut être soit simple, soit associée à une translation afin de recentrer le fragment distal sur la diaphyse.

a.2. Les ostéotomies de réorientation sans addition de greffon :

Le principe commun de ces techniques est la réalisation d'un trait complexe d'ostéotomie, permettant une réorientation des deux bouts sans ajout de greffon.

Les ostéotomies plane oblique ou curviligne proposées par Judet, l'ostéotomie à facettes de Merle d'Aubigné ont en commun de permettre la réorientation dans le plan sagittal ([figure 17](#)). L'effet d'allongement sur le radius résulte exclusivement de cette correction sagittale de l'épiphyse, et il n'ya aucune correction dans le plan frontal. A ces inconvénients, s'ajoutent des difficultés de réglage et de fixation qui font que ces techniques sont actuellement abandonnées.

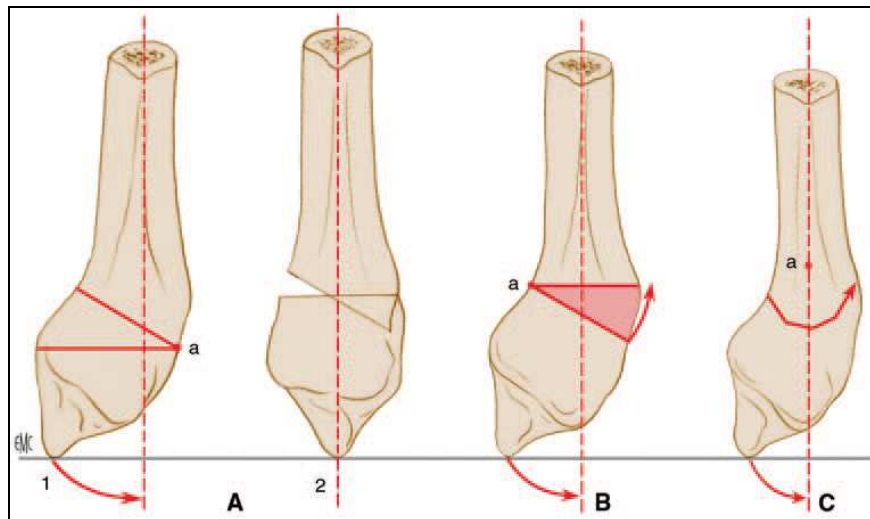


Figure 17 : Ostéotomie de « réorientation » sans addition de greffon.[65]

A1. Linéaire.

A2. Pénétration nécessaire à une bonne coaptation.

B. Résection cunéiforme.

C. Ostéotomie à facette.

a.3. Ostéotomies d'ouverture :

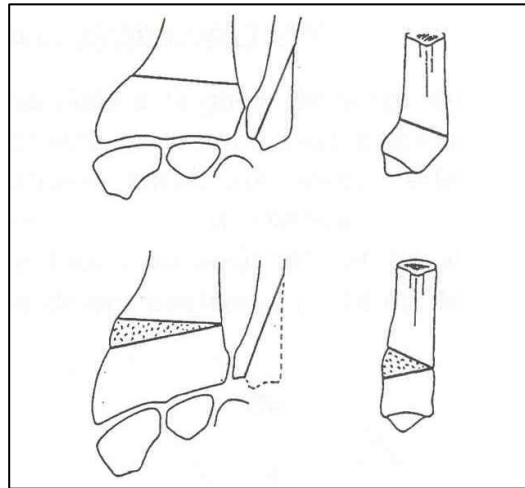
Elles imposent l'apport d'un greffon qui peut être prélevé soit sur le radius, soit sur la crête iliaque. Campbell [49] préconisait l'utilisation d'un greffon prélevé sur l'extrémité inférieure de l'ulna.

Ces ostéotomies d'addition ont en commun l'avantage de restaurer tout ou une partie de la longueur du radius. Si la réduction du cal est faite dans les différents plans de l'espace, on assiste à une récupération de la longueur du radius.

Par ailleurs, la différence entre ces diverses ostéotomies réside dans le choix du site et du type d'ostéotomie, ainsi que le type du greffon osseux.

→ ***Ostéotomie de Campbell*** : [49] (**figure. 18**)

Etant décrite en 1937, le greffon de forme triangulaire, était prélevé sur l'extrémité distale de l'ulna. La restitution de la hauteur n'était qu'externe. Cette technique est abandonnée au profit d'autres ostéotomies.



**Figure. 18 : Ostéotomie de Campbell [105]
(greffon triangulaire d'origine cubitale)**

→ ***Ostéotomie de retournement de Senwald*** : [33]

Le principe de cette ostéotomie consiste à soustraire un fragment cunéiforme pour l'encastrer sur l'autre versant du radius au sein d'une ostéotomie d'addition (**figure 19**).

Cette ostéotomie nécessite une planification pré-opératoire visant la préparation des trajets des vis inférieures (représentées en pointillés sur le schéma). La première ostéotomie, antérieure à la pente que l'on désire donner à la glène en post-opératoire. Elle n'intéresse que la moitié du radius dans le plan sagittal (trait plein sur le schéma). La seconde ostéotomie est complète, parallèle à la pente glénoïdienne actuelle. Ainsi le fragment osseux antérieur est libéré pour le faire retourner sur lui-même et l'encastrer en arrière.

L'ostéosynthèse par plaque palmaire pré-moulée achève l'intervention. Cependant, cette intervention nécessite souvent le recours à un raccourcissement ulnaire du fait de l'absence de la correction de la hauteur du radius.

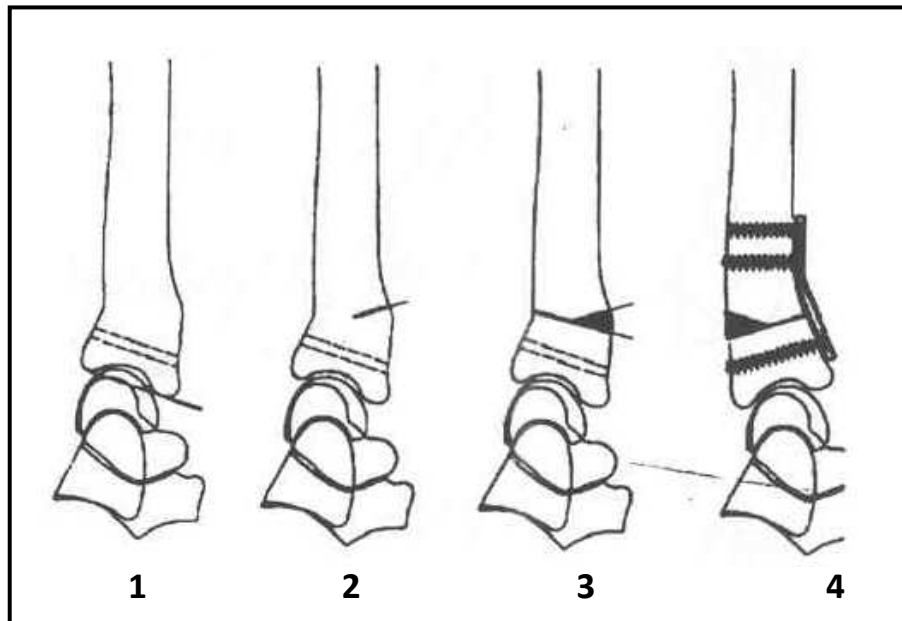


Figure. 19 : Ostéotomie décrite par Senwald (fermeture palmaire et ouverture dorsale) les pointillés représentent le trajet des vis distales.[105]

→ Ostéotomie de glissement-avancement : [48]

Cette ostéotomie permet d'obtenir des corrections angulaires, corrigeant ainsi l'index radio-ulnaire sans intervention sur l'ulna. C'est une technique recommandable pour les cals vicieux à bascule dorsale, la bascule frontale étant plus difficile à corriger. Cette technique exige des connaissances anatomiques sans faille, une expérience chirurgicale importante et une planification pré-opératoire précise permettant de définir exactement les corrections angulaires et l'avancement nécessaire. Pour cela, on dessine et le radius pathologique et le radius controlatéral sur papier décalque et on reproduit les corrections souhaitées, dans les plans frontaux et sagittaux.

L'intervention peut se pratiquer en clinique de jour et en anesthésie loco-régionale [62], en voici la description technique : (figure 20)

La voie d'abord est dorsale en zigzag, centré sur le radius. Après la mise en évidence du retinaculum extensorum, on ouvre la troisième coulisse et on libère l'extensor pollicis longus. Dénudation de la tête du radius en prenant soin de ne pas désinsérer les attaches du ligament triangulaire ou le ligament radio-triquetral dorsal. Après la mise à nu du tiers distal dorsal du radius, en prenant soin de ne pas léser les nerfs destinés aux muscles de cette loge, on procède à l'ostéotomie proprement dite. Ostéotomie transverse d'abord, puis préparation d'un segment cortico-spongieux du radius dorsal d'au moins de 04 cm. L'avancement nécessaire à la correction de l'angulation du radius distal est de 1 à 1,2 cm en moyenne, le greffon maintient la correction en s'appuyant contre la corticale distale. On vérifie la correction radiologiquement, avant de procéder à sa fixation par vis. Le défaut osseux résultant de l'avancement est comblé par l'ostéovit qui est une matrice collagène obtenue à partir du tissu spongieux de l'os de veau.

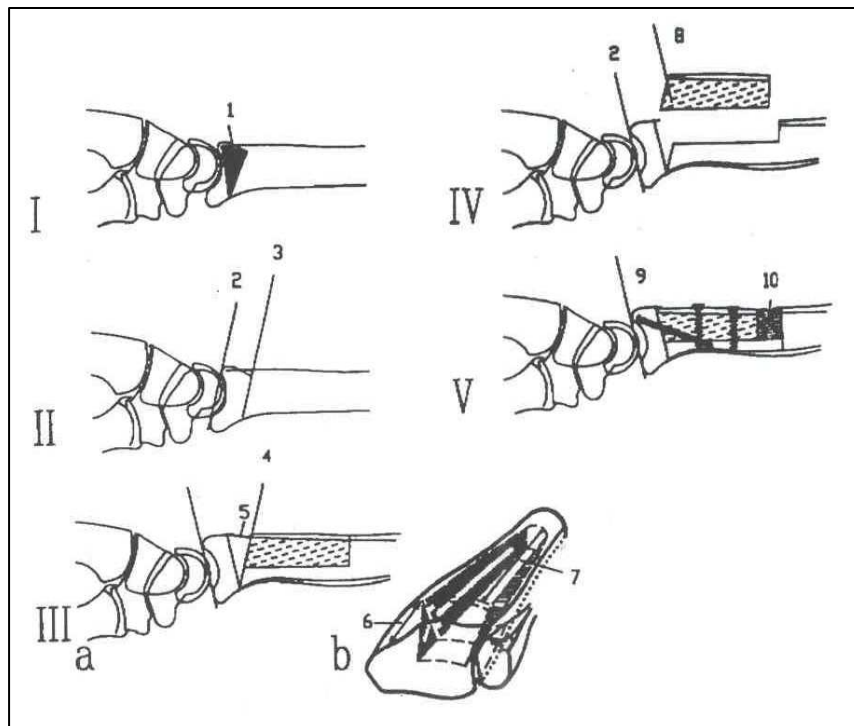


Figure. 20 : Ostéotomie de « glissement-avancement » de Senwald [105]

En définitive, l'ostéotomie de glissement-avancement est de réalisation difficile. Le chirurgien doit pouvoir faire face à tous les types de complications liées à cette chirurgie, en particulier, à une fracture itérative qui peut l'obliger à recourir au fixateur externe ou même au greffon iliaque qu'il voulait éviter.

→ ***Ostéotomie bi-plane avec incorporation d'un greffon trapézoïdal de Watson et Castle***

C'est une ostéotomie d'ouverture postérieure et externe, au niveau de la diaphyse distale du radius, avec conservation d'un pont cortico-spongieux antérieur à effet charnière, réalisant un greffon cortico-spongieux de forme trapézoïdale, prélevé longitudinalement sur la diaphyse.

Le greffon radial trapézoïdal, résistant dans sa seule portion corticale est enchâssé entre les deux corticales du site d'ostéotomie jusqu'au maintien des fragments osseux. La fixation définitive est assurée par deux broches obliques [52]. A l'évidence cette technique ne permet pas l'allongement radial vue la charnière antérieure (figure 21).

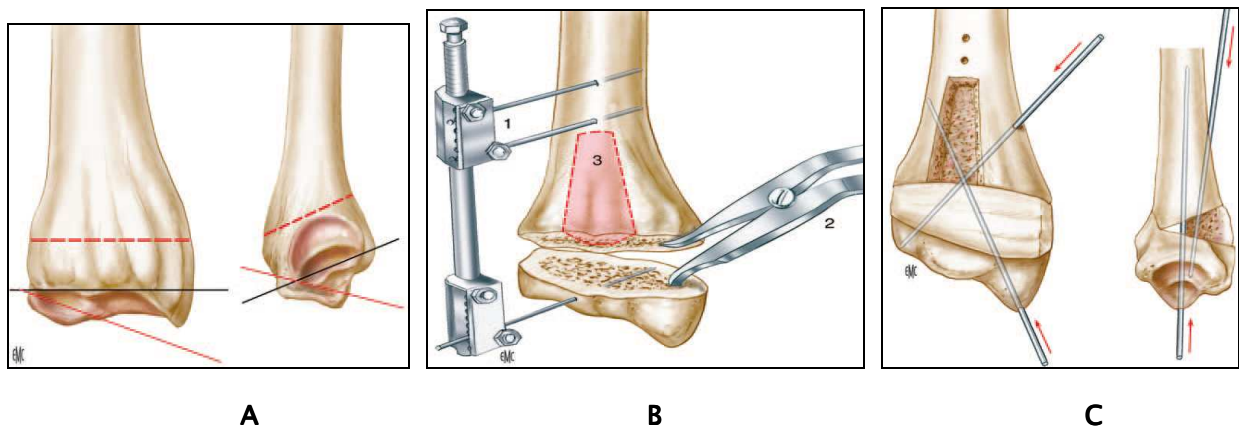


Figure.21 : ostéotomie bi-plane avec incorporation d'un greffon trapézoïdal [65]

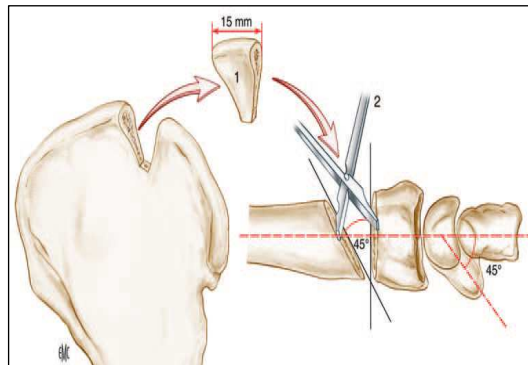
- A.** Traits de l'ostéotomie dorsale biplane permettant de rétablir, dans le plan frontal et sagittal, l'orientation de la surface articulaire de l'épiphyse du radius.
- B.** L'écarteur de Méary (1) facilite l'ouverture de l'ostéotomie, mais un fixateur-distracteur (2) permet de stabiliser provisoirement la correction pendant l'introduction du greffon osseux (3). Le greffon de forme trapézoïdale issu du radius vient combler le foyer d'ostéotomie.
- C.** Stabilisation du greffon osseux radial trapézoïdal par deux broches en croix

→ ***Ostéotomie bicorticale d'addition avec greffon iliaque : (figure 22)***

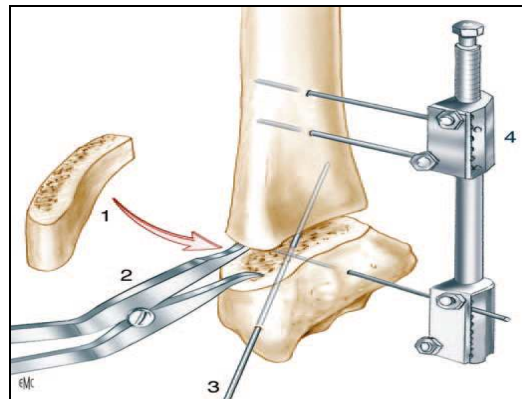
C'est la technique de choix en présence d'un raccourcissement important du radius, dépassant les possibilités de correction d'une intervention type Watson [63].

La voie d'abord est dorsale pour les bascules dorsales et palmaires selon une voie de Henry avec ouverture systématique du canal carpien pour les bascules palmaires. Le niveau de l'ostéotomie est transversal, horizontal et sus-jacent à l'articulation radio-ulnaire distale [52], parallèlement au plan de la glène avec 5° de variation [26].

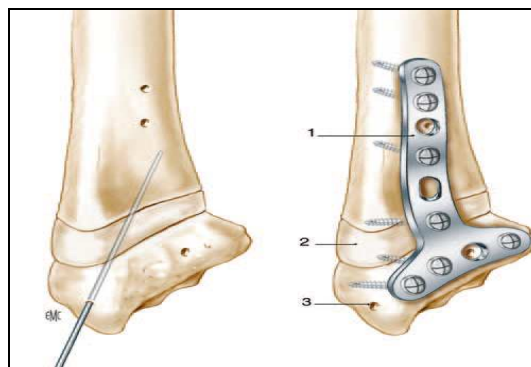
Cette ostéotomie, effectuée à la scie oscillante, aboutit au dessus de la cavité sigmoïde et désolidarise l'épiphyse de la métaphyse. Le temps critique de cette intervention est celui de la distraction visant à restaurer la longueur du radius. Si l'écarteur de Cloward peut être utile, le recours à un fixateur externe transitoire est presque toujours nécessaire. Une fois la correction désirée obtenue, et après vérification à l'amplificateur de brillance, le greffon d'origine iliaque est prélevé et taillé aux dimensions déterminées par le bilan radiologique. Il est habituellement plus haut en arrière qu'en avant et plus épais en dehors qu'en dedans. Une légère sur-correction est réalisée, avant d'enchâsser le greffon, qui est alors mis en compression. Un contrôle radiologique est effectué en per-opératoire et les ajustements réalisés si besoin. Le montage est stabilisé par plaque et vissage. Une immobilisation par gantelet plâtré est recommandée pendant quatre à six semaines [52].



A. Ostéotomie dorsale utilisant un greffon iliaque corticospongieux (1) encastré (2).



B. Distraction du site d'ostéotomie par un écarteur de Méary (1) associé éventuellement à un minifixateur (2) ; stabilisation de la correction par une broche (3) et introduction latérale du greffon osseux (4).



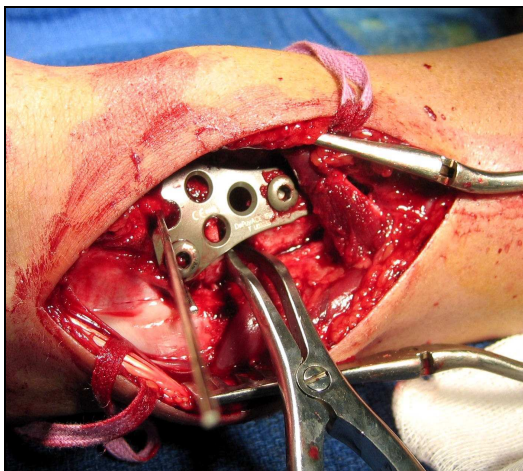C. l'assemblage est maintenu par une broche de Kirschner le temps de l'ostéosynthèse.

D. Ostéosynthèse par plaque à compression en T (1) ; le greffon (2) peut être fixé par une vis spongieuse (3).

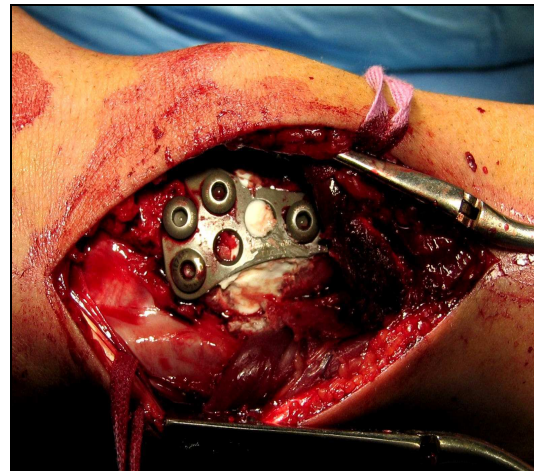
Figure 22 : Ostéotomie bicorticale d'addition avec greffon iliaque [65]

→ Ostéotomie avec utilisation d'un ciment injectable phosphocalcique [64].

Le traitement consiste en une ostéotomie d'ouverture comblée par un substitut injectable (Jectos®) et une ostéosynthèse par plaque (Figure. 23). Dans tous les cas, l'abord se fait du côté de l'ouverture. Une ostéosynthèse par plaque titane à vis non verrouillées 3,5 sont mise en place après ostéotomie, sans rupture de la corticale opposée, mais clasie du côté de l'ostéotomie d'ouverture. Puis, le comblement de la perte de substance par Jectos® termine l'intervention. Cette injection se fait sous contrôle de l'amplificateur de brillance, trois à cinq minutes après le mélange du substitut, pour obtenir une pâte épaisse qui ne risquerait pas de fuir en avant malgré le respect de la corticale antérieure, ou dans les parties molles périphériques. Une désinsertion du muscle brachio-radial en externe et une libération de la membrane interosseuse en interne sont nécessaires pour mobiliser l'épiphyse radiale et permettre la correction souhaitée. La fermeture se fait sur drainage avec un surjet intradermique sur la peau.



A. Ostéotomie d'ouverture postérieure + plaque



B. Injection du substitut

Figure 23 : Ostéotomie avec utilisation d'un ciment injectable phosphocalcique [64]

a.4. Immobilisation complémentaire :

Quel que soit le procédé d'ostéosynthèse utilisé, la plupart des auteurs s'accordent à compléter l'immobilisation pour une durée de quatre semaines au moins. La consolidation osseuse est obtenue en moyenne entre six et huit semaines.

a.5. Gestes associés :

Dans les bascules palmaires importantes, il peut être nécessaire de désinsérer le brachio-radialis sur la styloïde radiale et/ou de faire un allongement en marche d'escalier du tendon du fléchisseur radial du carpe [52].

b- Gestes sur l'ulna et la radio-ulnaire inférieure :

b.1. Technique de la « wafer procedure » [65]

Lorsque l'index radio-ulnaire distal est positif (≥ 1 mm) avec une lésion dégénérative du complexe triangulaire, et que l'anatomie de l'articulation radio-ulnaire distale est conservée, une résection de la partie articulaire de la tête de l'ulna peut être réalisée sous arthroscopie. Il s'agit de la « wafer procedure ». L'installation est classique. L'optique est mise en place par la voie 3-4, et les instruments par la voie 6-R en passant alternativement au-dessous et au-dessus du complexe triangulaire. Le premier temps consiste en l'excision large et régulière de la portion centrale du complexe triangulaire en respectant les ligaments radio-ulnaires distaux. La tête ulnaire est réséquée à la minifraise rotative sur 2 à 3 mm d'épaisseur. La mobilisation du poignet en pronosupination permet de contrôler la qualité de la résection, et l'absence de conflit résiduel [31].

b.2. Ostéotomie de raccourcissement de l'ulna :

Le raccourcissement isolé de l'ulna ou intervention de Milch fût proposé en 1941 [66], afin de restituer un index radio-ulnaire inférieur physiologique tout en respectant la stabilité du carrefour radio-ulnaire distal au cas où l'allongement relatif de l'ulna paraît responsable d'un syndrome d'hyperpression interne.

La technique opératoire consiste à pratiquer une ostéotomie diaphysaire basse ou moyenne à la jonction du tiers moyen et du tiers inférieur. Cette ostéotomie est oblique courte, en marche d'escalier ou cylindrique pure (figure 24), stabilisée par une plaque vissée.

L'inconvénient majeur de cette technique est la lenteur de consolidation et la nécessité éventuelle d'ablation du matériel d'ostéosynthèse.

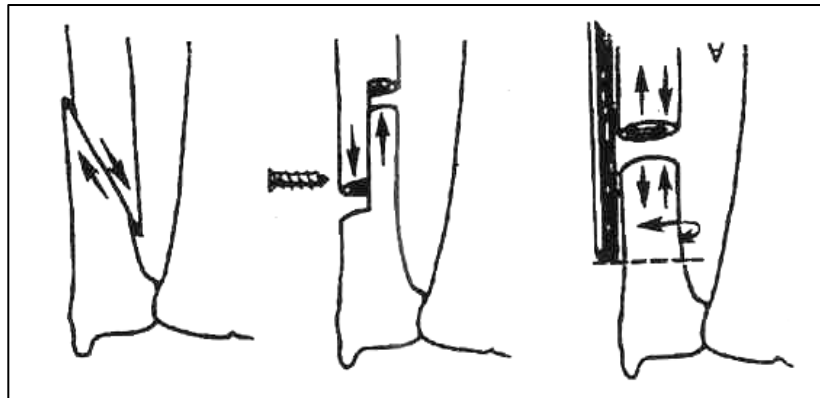


Figure. 24 : Techniques d'accourcissement du cubitus [105]

b.3. Intervention de Darrach-Moore :

L'intervention de Darrach-Moore qui consiste à réaliser une résection de l'extrémité distale de l'ulna, a été décrite en début du siècle dernier [67,68] pour le traitement des cals vicieux du radius distal avec perturbation de l'articulation radio-ulnaire distale. Cette intervention de technique facile permet une récupération rapide d'une prono-supination utile, cependant, elle engendre une diminution importante de la force de serrage [69], et favorise l'instabilité en règle douloureuse du moignon ulnaire [70,71,72] dont la saillie postérieure peut menacer et accrocher le tendon ulnaire à l'origine de phénomènes de ressaut douloureux voire de ruptures tendineuses. Par ailleurs, la disparition de l'auvent ulnaire expose à une translation ulnaire du carpe, ce risque constitue en fait la complication spécifique de l'intervention de Darrach-Moore et serait probablement favorisée par une résection abusive du fibro-cartilage triangulaire et de son attache styloïdienne ulnaire, ce que ne réalisait pas Darrach lui-même (rapporté par Dingman [69]).

Pour ces raisons, Goncalves [73] et Ekenstam [74] ne préconisent cette intervention que dans les lésions isolées dégénératives de l'articulation radio-ulnaire distale. Narakas [75] nota dans l'une de ses publications « ne serait-il pas temps de renoncer à une intervention relevant du début du siècle ? » et proposa en 1977 une résection économique, sous-périostée, débutant en regard des insertions du muscle carré pronateur (pronator quadratus) juste au dessus de la cavité sigmoïde du radius. Dibenedetto [76], quant à lui, il proposa une résection minimale qui respecta en grande partie l'articulation radio-ulnaire inférieure en ayant laissé persister un index radio-ulnaire distal entre -3 et -4 mm.

J.Alnot et coll. [77] ont proposé une variante de l'intervention de Darrach-Moore et l'ont nommée « résection-stabilisation de l'extrémité distale de l'ulna ». cette technique respecte, rigoureusement, les éléments stabilisateurs de l'articulation radio-ulnaire distale dont les éléments du complexe fibro-cartilagineux triangulaire et le retinaculum dorsal des tendons extenseurs, ainsi que les insertions inférieures du muscle carré pronateur. Selon ses auteurs, cette technique permet l'obtention de très bons résultats dans l'ensemble.

b.4. Intervention de Bowers : [78, 29] :

L'hémi-résection arthroplastie ou intervention de Bowers préconise une hémi-résection de la tête ulnaire avec interposition tendineuse ou cartilagineuse dans la loge ainsi créée, afin de stabiliser au mieux la stabilité ulnaire du poignet. (Figure 25)

Cette intervention semble séduisante sur le plan théorique [78,79,69], mais les seuls bons résultats ont été rapportés par son auteur [28].

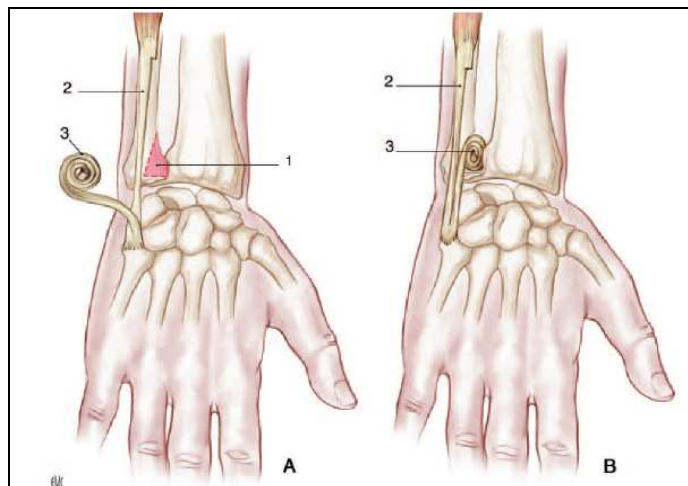


Figure 25 : Intervention de résection partielle de l'ulna selon Bowers [65]

- A.** Hémi-résection de l'extrémité inférieure et articulaire de l'ulna (1) ; une bandelette est prélevée au niveau du tendon de l'extenseur ulnaire du carpe (2).
- B.** La plastie tendineuse (3) vient combler l'espace radio-ulnaire distal jouant le rôle d'interposition tissulaire.

b-5. Intervention de Watson :

La résection remodelant l'extrémité distale de l'ulna a été décrite par Watson et coll. en 1986 [80,81]. Cette technique repose sur l'équilibration par remodelage parallèle distal des deux os de l'avant bras dont la longueur est laissée intacte [82].

Quelques études ont confirmé des résultats impressionnants sur la douleur, la stabilité et les amplitudes en prono-supination.

b-6. Intervention de Sauvé-Kapandji :

Décrite en 1936 par Sauvé et Kapandji pour le traitement des luxations radio-ulnaires invétérées [83], la description princeps revient à Lauenstein en 1880 [44]. Classiquement opposé à l'intervention de Darrach-Moore, cette technique a l'avantage de pallier les conséquences sur l'articulation radio-ulnaire distale sans supprimer radicalement la tête ulnaire. Cet aspect conservateur du complexe radio-ulnaire distal justifie la préférence de certains auteurs [84,85]. Elle associe, en effet, deux gestes chirurgicaux : la stabilisation de l'articulation radio-ulnaire distale par une arthrodèse en regard et la libération de la prono-supination par une pseudarthrose intentionnelle de l'ulna. (Figure 26)

Ainsi, sont sauvegardés :

- La stabilité du poignet par la fusion radio-ulnaire distale tout en conservant l'épiphyse distale de l'ulna et ses amarres capsulo-ligamentaires. Il n'existe pas de déviation ulnaire.
- La prono-supination par la pseudarthrose intentionnelle définitive sous-jacente, de situation basse pour limiter la perte de force musculaire et le préjudice esthétique [86].

En revanche, comme le confirme I.A.Kapandji, il est illusoire d'espérer un gain de flexion-extension en raison de la persistance de la déformation de l'épiphyse radiale. C'est dire que les indications répondront aux dislocations de la radio-ulnaire distale et aux cals vicieux modérés.

L'opération modifiée de Kapandji-Sauvé [85] a un principe fondé sur un double vissage dont l'inférieur est radio-ulnaire distal avec relèvement de la tête ulnaire distale pour trouver sa place dans la cavité sigmoïde, luttant ainsi contre sa bascule et surtout contre l'incongruence radio-ulnaire distale ([figure 27](#)).

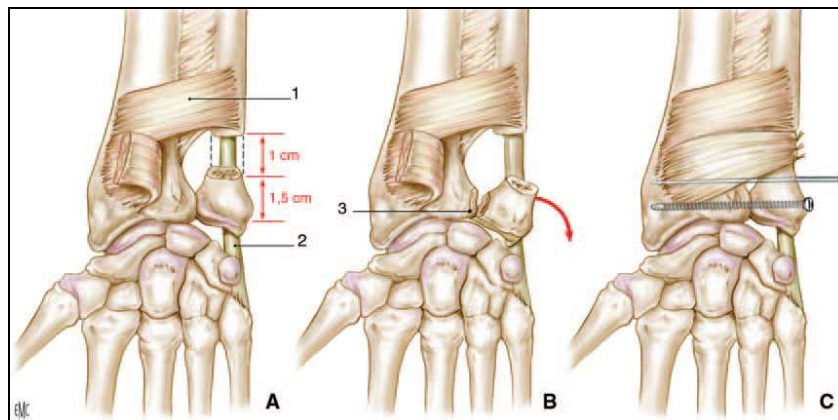


Figure 26 : Opération de Sauvé-Kapandji [65]

- A. Le carré pronateur (1) est désinséré à sa partie distale ; la coupe de l'ulna est réalisée 1,5 cm au-dessus de l'interligne sur une épaisseur de 1 cm en préservant le tendon de l'extenseur ulnaire distal (2).
- B. La surface radio-ulnaire est avivée (3).
- C. L'ostéosynthèse est assurée par une vis corticale et une broche de Kirschner ; la partie distale du carré pronateur est interposée dans le site d'ostéotomie.

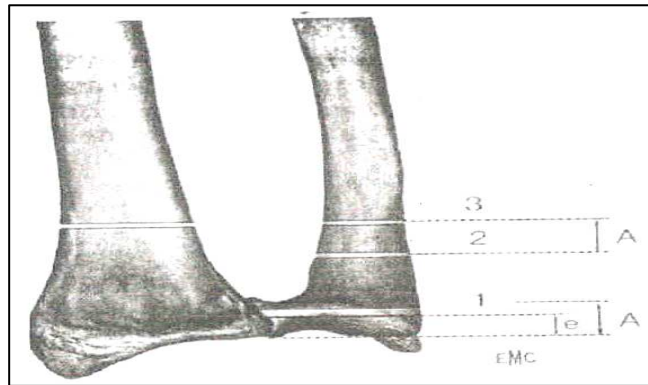


Figure. 27 : Opération modifiée de Kapandji-Sauvé [105]

1,2,3 : Forage des avant-trous ; A : distance entre les 2^é et 3^é trous ; e : Valeur absolue de l'index radiocubital inférieur ; A= e + 2 mm [86]

→ Technique opératoire : [85] :

Sous anesthésie loco-régionale, l'incision est longitudinale d'une longueur de 5 à 6 cm tracée en regard du bord médial de la métaphyse distale de l'ulna, plutôt palmaire que dorsale pour rester à distance relative de la branche dorsale du nerf ulnaire.

L'ulna est exposé après avoir récliné les tendons des muscles fléchisseur et extenseur ulnaire du carpe.

Le premier temps consiste à repérer la zone d'ostéotomie, réalisée le plus distalement possible, en moyenne à 30 mm de la styloïde ulnaire. Cette double ostéotomie résèque, en extra-périosté, un cylindre métaphysaire ulnaire sur une hauteur de 1,5 cm en moyenne, cette résection emportant et l'os et le périoste adjacent limite le risque de néo-ossifications ultérieures [86].

L'extrémité distale de l'ulna mise sur davier, la dissection se poursuit pour libérer l'articulation et exposer les surfaces articulaires qui sont avivées.

Puis, nous fixons, temporairement, l'extrémité distale de l'ulna par une broche transversale de kirschner ulno-radiale.

La valeur de l'index radio-ulnaire distal est contrôlée sous scopie. Le positionnement de l'extrémité distale de l'ulna restitue un index nul ou légèrement négatif (-1 mm) afin de préserver l'équilibre de l'articulation radio-carpienne.

La stabilisation osseuse est maintenue par deux vis spongieuses à filetage discontinu et appuyées sur une rondelle.

Un lambeau du carré pronateur prélevé au niveau de la portion distale du muscle, est fixé au périoste de la métaphyse proximale, vu son rôle stabilisateur [87].

La fermeture cutanée est réalisée sur drainage aspiratif, une attelle plâtrée à but antalgique est confectionnée et à la 48^e heure, une orthèse amovible de maintien du poignet est mise en place.

La rééducation active est encouragée dès le 10^e jour post-opératoire sous contrôle d'un rééducateur.

Le matériel d'ostéosynthèse peut être ôté sous anesthésie locale quelques mois plus tard, d'autant qu'il saille facilement, car à ce niveau, l'os est proche des structures cutanées.

b-7. Intervention de Baldwin :

La seule création d'une pseudarthrose intentionnelle de l'extrémité distale de l'ulna rapportée par Le Fort et Cololian en 1918 mais connue sous le nom d'intervention de Baldwin [69], trouve ses indications plus limitées que l'intervention de Sauvé-Kapandji, car elle ne permet pas de corriger à volonté l'index radio-ulnaire et nécessite l'intégrité des surfaces articulaires.

c- Ostéotomies intra-glénoïdiennes du radius :

La fréquence de l'arthrose radio-carpienne dans les cals vicieux articulaires a poussé de nombreux auteurs [88,89,90,91] à intervenir quasi-systématiquement sur ces lésions.

L'ostéosynthèse complexe est souvent rendue nécessaire, comme par exemple, par l'existence de ce que les auteurs anglophones appellent un « die-punch », cette lésion mérite une mention particulière en raison de ses difficultés diagnostiques, nécessitant des

investigations particulières (arthroscanner, imagerie par résonance magnétique –IRM–, arthroscopie), et thérapeutiques. Elle consiste dans l'enfoncement intra-épiphysaire d'un pavé constitué par la facette lunarienne de la glène. Son traitement, délicat [40], nécessite, par voie dorsale, un relèvement par action directe, avec insertion quasi-constante d'un greffon cortico-spongieux iliaque pour éviter la reproduction de l'enfoncement. Une voie antérieure associée, est souvent nécessaire permettant en outre une section du ligament annulaire antérieur, quasi-systématique, en raison de la fréquence des syndromes post-opératoires de compression du médian.

En définitive, ce type d'ostéotomie, aussi délicat soit-il, ne paraît envisageable que dans les cas de cals vicieux récents (moins d'un an), chez des sujets jeunes avec cartilage intact [54].

d- Résection d'une zone de conflit :

Ce type d'intervention consiste à pratiquer une résection d'une saillie osseuse en rapport avec un conflit articulaire. Elle nécessite au préalable, un bilan radiologique précis faisant appel à des techniques d'imagerie moderne : arthro-scanner, imagerie par résonance magnétique –IRM– ou même une arthroscopie afin de calculer exactement les dimensions de la zone du conflit et ce dans le but de réaliser une résection limitée mais suffisante.

d-1. Résection de la première rangée du carpe :

Devant une arthrose radio-carpienne évoluée entraînant raideur et douleur avec limitation franche des amplitudes articulaires, la résection de la première rangée du carpe trouve son indication dans le but de créer une nouvelle articulation entre la fossette lunarienne du radius et la tête du grand os (capitatum) à condition de vérifier l'intégrité de leurs surfaces articulaires par des explorations radiologiques.

Foucher propose une variante à cette technique appelée intervention « *die punch* » [92,93]. Elle comporte l'ablation du scaphoïde et du triquetrum tandis que le lunatum est enfoncé dans le radius où il est fixé. Une cavité est creusée dans l'extrémité distale du radius pour encastrer en force le lunatum. Sa stabilisation s'effectue après contrôle de sa colinéarité

avec le radius. Il faut prendre garde à ne pas violer l'articulation radio-ulnaire distale. L'opération est facilitée en cas d'intervention combinée à une intervention de Sauvé-Kapandji, car le lunatum est alors interposé comme un greffon de l'arthrodèse radio-ulnaire distale. La solidarisation du lunatum au radius est effectuée soit par broches, soit par vis d'Herbert, soit par agrafes en fonction de la qualité osseuse (figure 28).

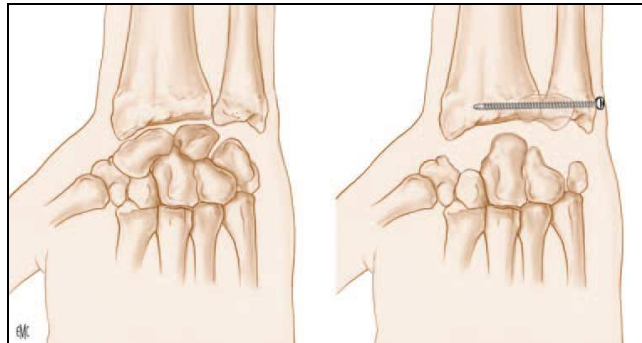


Figure 28 : Intervention dite « *die punch* » selon Foucher. Résection de la première rangée du carpe et ses dérivés dans les séquelles des fractures du radius distal [65]

d-2. Résection de la styloïde radiale ou du versant antérieur ou postérieur de la glène radiale :

La résection de la styloïde radiale peut être indiquée lorsqu'elle est à l'origine d'un conflit radio-scaphoïdien localisé, lors des fractures cunéennes externes mal réduites. Cette résection devrait être économique, limitée à la zone du conflit, en prenant soin de respecter les insertions des ligaments attachant le radius au lunatum et le radius à l'hamatum dont la désinsertion expose au risque d'instabilité de la première rangée du carpe. Quand leur désinsertion s'avère inéluctable, il faut les réinsérer sur la coulisse des tendons long abducteur et court extenseur du pouce comme le préconise Saffar.

La résection du versant antérieur ou postérieur de la glène radiale trouve son indication dans les fractures marginales antérieures, postérieures ou bimarginales avec conflit localisé, dû à la persistance d'un fragment basculé mal réduit.

e- Dénervation du poignet :

La dénévation du carpe est une intervention purement palliative intéressante en cas d'arthrose du poignet post-traumatique au stade douloureux. Il s'agit d'une intervention simple si la technique est bien maîtrisée, facile à faire accepter au patient car peu mutilante, mais surtout, elle ne coupe pas les ponts pour un geste chirurgical ultérieur plus radical, qu'elle permet d'ailleurs de repousser [86].

L'obtention d'une indolence permettant une utilisation plus importante du poignet est son but, bien que les récurrences soient toujours précoces. L'indolence pourrait même expliquer l'aggravation de l'évolution arthrosique.

Cette technique fût innovée en 1961 par Wilhelm [94] qui recommanda des dénervations localisées aux compartiments douloureux. Foucher [95] rapporte davantage de résultats médiocres lors de ce type d'intervention, ce pourquoi il semble indispensable de réaliser des dénervations complètes, ainsi, on sectionne les branches nerveuses à destinée articulaires des nerfs inter-osseux postérieurs, de la branche sensitive dorsale du cubital et de sa branche profonde motrice, des nerfs inter-osseux antérieurs, du nerf musculo-cutané et brachial cutané interne. Pour ceci, quatre incisions sont nécessaires, une palmaire et trois dorsales.

Par ailleurs, l'effet souvent provisoire de cette technique est probablement dû à l'inaccessibilité de la chirurgie à tous les rameaux des nerfs cités ci-dessus comme le soulignent Dubert et coll. [96]

f- Arthrodèses :

Ce type d'intervention vise l'obtention d'un bloc osseux parfaitement solide et indolore permettant l'utilisation optimale de la main et des doigts. Ces arthrodèses peuvent être partielles ou totales.

f-1. Arthrodèses partielles : (figure 29)

En présence de lésions carpiennes, ces interventions représentent une alternative entre des gestes capsulo–ligamentaires et des gestes osseux plus radicaux, leur objectif est la stabilisation de l'évolutivité de l'arthrose au stade encore localisé tout en sauvegardant une mobilité résiduelle utile [97].

Ces interventions respectent la médio–carpienne, elles intéressent l'interligne radio–scapho–triquétral, voire uniquement la jonction radio–lunaire avec excision concomitante du scaphoïde. Après avivement et mise en place complémentaire du greffon spongieux, la fixation est alors assurée par brochage temporaire jusqu'à consolidation [86]. Cette dernière est lente et nécessite environ trois mois sous couvert d'une contention complémentaire par plâtre relayé par orthèse. La prise est également lente et difficile à obtenir, le résultat antalgique est inconstant et la mobilité résiduelle est décevante. Pour ces raisons, l'arthrodèse partielle est souvent complétée secondairement par la fusion complémentaire intra–carpienne.

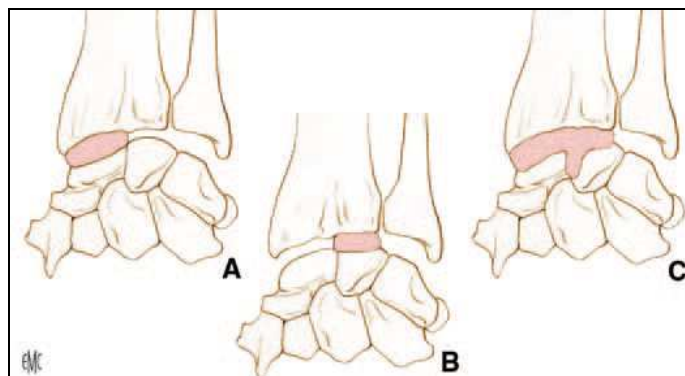


Figure 29 : Arthrodèses entre radius et os de la rangée proximale : (A) radioscapoïdienne ; (B) radiolunaire ; (C) radio–scapho–lunaire [65]

f-2 Arthrodèse radio-carpienne :

Nommée également arthrodèse totale, L'arthrodèse du poignet reste d'indication exceptionnelle, car il est pratiquement toujours possible de conserver une certaine mobilité du poignet par les techniques précédemment décrites. Si l'arthrodèse supprime la douleur en

supprimant la mobilité articulaire et préserve la force de serrage, le handicap est suffisamment important pour limiter l'activité. Merle et Dap [98] ont montré que seuls 20 % des opérés ont repris leur poste de travail antérieur et que 45 % d'entre eux pouvaient exercer une activité manuelle adaptée. Il s'agit donc d'une chirurgie de dernier recours. Elle peut être réalisée soit par greffon osseux encastré, soit par plaque vissée, soit par enclouage axial [99].

g- Arthroplasties prothétiques :

Elles manquent de recul pour être considérées comme des techniques fiables.

Concernant les implants en silicone de la tête ulnaire, certains auteurs (Stanley et Herbert [100] semblent satisfaits de leur utilisation dans un contexte post-traumatique. Cependant, d'autres études [69] rapportent qu'il y a une résorption osseuse péri-prothétique dans tous les cas ainsi qu'un taux de 40 p.100 de déplacement secondaire de l'implant [79].

h- autogreffe chondro-costale [101]

Les arthrodèses partielles ou totales sont des solutions classiques mais leurs résultats fonctionnels sont mal prévisibles en cas de poignets douloureux et multi-opérés. L'absence d'autres solutions conservatrices pour reconstruire une surface articulaire détruite est le principal argument justifiant cette technique opératoire non rapportée jusqu'alors. Cette technique ne peut s'adresser qu'à une destruction incomplète de la surface articulaire, ce qui est souvent le cas.

→ Technique opératoire

Sous anesthésie locorégionale puis générale au moment du prélèvement du greffon, le radius est abordé du côté des lésions avec une voie dorsale dans le troisième compartiment ou une voie de Henry.

Par une incision horizontale, l'extrémité antérieure cartilagineuse de la septième, huitième ou neuvième côte est exposée (Figure 30). On repère aisément, en raison de la différence de couleur, la jonction ostéochondrale qui se projette 1 cm médialement par rapport à

la ligne mamelon—épine iliaque antérieure [102]. La face profonde de la côte choisie est ruginée prudemment en extrapleurale. Le greffon est prélevé au bistouri froid. Le prélèvement costal est extrapérichondral..

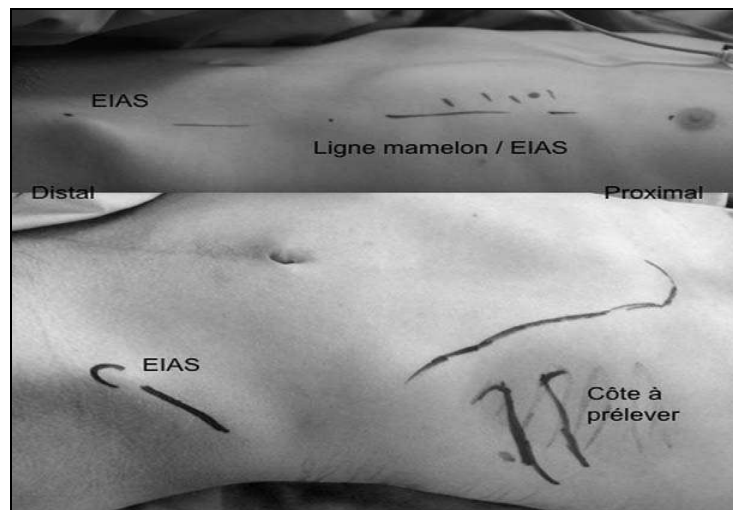


Figure 30 : **En haut :** vue clinique en décubitus dorsal, le rebord antérieur des côtes est dessiné ainsi que l'épine iliaque antérieure (EIAS) ; c'est sur la ligne ou un peu en médial de la ligne mamelon/EIAS que la jonction os–cartilage de la côte se projette en général.

En bas : vue clinique en décubitus dorsal, le rebord antérieur des côtes est dessiné ainsi que l'EIAS ; le greffon dessiné est prélevé sur une des dernières côtes [101]

Le greffon est remodelé aisément au bistouri froid aux dimensions de la cavité correspondant à la zone de l'épiphyse radiale à reconstruire, la partie osseuse plus « rouge » en proximal et la partie cartilagineuse plus « blanche » au contact du lunatum. Le greffon est ensuite fixé à l'aide de broches de Kirchner, de vis canulées ou de plaque d'ostéosynthèse en alliage de titane fine malléable terminant le montage. La peau était suturée par un surjet intradermique. Après deux jours de pansement compressif, une immobilisation (plâtre antébrachiopalmaire en position de fonction de la main et laissant libre la colonne du pouce, laissant libre l'articulation interphalangienne) est mise en place pour une durée de 90 jours. Lors de l'ablation du matériel, une biopsie à l'aiguille de la greffe de cartilage était réalisée afin d'évaluer sa viabilité.

Au terme de la revue de ces différentes techniques de correction du cal vicieux du radius distal, il importe de souligner qu'une analyse soigneuse de l'handicap créé devrait être établie afin de proposer la solution la moins invasive et la plus fiable pour améliorer le patient en tenant compte de ses besoins propres d'autant qu'il s'agit de personnes âgées.

2. Abstention thérapeutique :

En l'absence de gêne fonctionnelle, qui constitue en fait le critère déterminant de la sanction chirurgicale, il semblerait que l'abstention chirurgicale soit une sage attitude. D'autant plus que la majorité des cals vicieux du radius distal sont mineurs n'entravant pas les gestes de la vie quotidienne [43].

EPIDEMIOLOGIE

I. Fréquence :

les cals vicieux représentent les complications les plus fréquentes des fractures de l'extrémité inférieure du radius [103,104].

Dans ce chapitre nous présentons une étude comparative entre les résultats rapportés dans la littérature et ceux relevés dans notre série.

II. Age :

Tableau VII : L'âge moyen des patients dans différentes séries :

Auteur	Année	Nombre de cas	Moyen (an)
KHLID [105]	2004	20	30
SAFFAR [106]	2005	20	39
KHARROUGA [6]	2006	16	34
L.OBERT [64]	2011	5	40
B.COULET [107]	2011	21	43
Notre série	2012	12	34

L'âge dans la plupart des séries se rapprochent de 30 ans. La jeunesse de la population marocaine explique l'âge jeune de notre série.

III. le sexe :

Tableau VIII : répartition selon sexe dans différentes séries

Auteur	Année	Nombre de cas	Sexe masculin	Sexe féminin
TROUSDALE [109]	1995	27	62,97%	37,03%
KEVIN SHEA ET AL [108]	1997	25	75%	25%
KHLID [105]	2004	20	60%	40%
KHARROUGA [6]	2006	16	56,25%	43,75%
B.COULET [107]	2011	21	52, 32%	47,68%
Notre série	2012	12	66,66%	33, 34%

Résultats du traitement chirurgical des cals vicieux de l'extrémité inférieure du radius

La fréquence du sexe masculin dans notre série est relativement la même que celle rapportée dans la littérature, ceci peut être expliqué par le fait que l'homme est exposé aux accidents de la voie publique et aux accidents de travail.

IV. côté atteint :

Tableau IX : La répartition selon le côté atteint dans les séries :

Auteur	Année	Nombre de cas	Côté droit	Côté gauche	Côté dominant
KHARROUGA [6]	2006	16	63%	37%	-
KHLID [105]	2004	20	80%	20%	80%
B.COULET [107]	2011	21	-	-	47,61%
Notre série	2012	12	58,33%	41,67%	58,33%

Notre série ainsi que la majorité des séries de la littérature montrent que les cals vicieux du radius distal se localisent le plus souvent à droite vu la fréquence des droitiers dans la Population générale.

V. traitement initial :

Tableau X : La répartition selon le traitement initial.

Auteur	Traitement orthopédique	Traitement traditionnel	Traitement chirurgical
KHLID [105]	40%	60%	-
KHARROUGA [6]	56,25%	25%	18,75%
SENNWALD [58]	76%	-	24%
Notre série	41,67%	58,33%	-

Les traitements orthopédique et traditionnel restent encore parmi les grands pourvoyeurs des cals vicieux dans notre contexte.

ANALYSE DE DONNEES

I. Etude radio-clinique :

1- Etude clinique :

1.1. Interrogatoire :

La symptomatologie subjective, décrite par les patients, est globalement fonctionnelle avec présence de phénomènes douloureux mécaniques, associés à une diminution des amplitudes articulaires actives, et / ou une altération de la force de serrage [69]. Le principal motif de consultation dans notre série était représenté par la douleur et la diminution de la force de serrage.

Parfois les déformations objectives peuvent constituer, à elles seules, un motif de consultation. Ainsi un souci esthétique pourrait-il amener des patientes, surtout, à s'y présenter.

1.2. L'examen clinique :

Mené de façon méthodique, permet, grâce à une inspection soigneuse, la description de l'état trophique, les éventuelles cicatrices et les différentes déformations. L'appréciation de la mobilité et de la force devrait être comparée au côté sain, sans omettre la recherche d'autres troubles associés.

1.3. Les déformations :

Classiquement, on note des déformations en dos de fourchette et inclinaison radiale réalisant une main botte radiale dans les cals vicieux à bascule postérieure, une saillie dorsale anormale de la tête ulnaire s'observe dans les cals vicieux à bascule palmaire.

1.4. Etude de la mobilité

L'examen doit comporter l'étude comparative des deux poignets sur la douleur, son type, son intensité, son siège et sa date d'apparition par rapport au traumatisme initial, les amplitudes

articulaires en flexion–extension, inclinaison radiale et ulnaire, en pronation–supination [53], ainsi que l'évolution des troubles et noter la présence de craquements ou d'un ressaut à la mobilisation.

L'atteinte articulaire radio–carpienne résultant de l'augmentation des pressions se traduit par des douleurs et une fatigabilité. Une limitation des amplitudes en flexion ou extension traduit la limitation de l'arc de mobilité dans le sens sagittal. Les cals vicieux de l'articulation radio–ulnaire distale retentissent sur la prono–supination, qui est alors souvent moins ample et plus ou moins douloureuse. Dans notre série, le gain de la mobilité a, surtout, été sensible pour la pronosupination. En effet, les amplitudes articulaires ont été en moyenne améliorées de 75%, par rapport à l'état préopératoire pour l'arc de flexion–extension et 91,67% pour la prono–supination. En revanche, dans la série de Voche. P [52] : La flexion–extension a été améliorée de 96,2 % et la pronosupination de 76,9 %. Une douleur à la pression de l'interligne ulno–carpien et l'existence de douleurs lors de la mise en inclinaison ulnaire sont typiques d'un conflit ulno–carpien.

Une sensation de ressaut peut être perçue par le patient. Le ressaut est la traduction soit d'une instabilité de la tête ulnaire, elle– même secondaire à une lésion du complexe fibro–cartilagineux triangulaire, reconnue grâce à des examens spéciaux : arthrographie, imagerie par résonance magnétique (IRM) et surtout arthroscopie [29], soit une instabilité du tendon ulnaire postérieur par lésion de sa gaine.

Rappelons que la douleur nécessite une analyse judicieuse du fait de son caractère multifactoriel.

1.5. Etude de la force :

Bacorn [42] rapporte dans son étude que la force de serrage, mesurée au dynamomètre de Jamar, est diminuée dans un tiers des cas. Dans notre série, 83,34% de nos patients présentaient une nette diminution de la force serrage. Ceci, en fait, est le résultat de la

potentialisation de divers facteurs associés : la douleur, l'amyotrophie et les adhérences limitant ainsi le jeu tendineux.

1.6. Les complications associées :

Elles sont essentiellement liées au traitement de la fracture initiale, leur recherche devrait être systématique car elles imposent, à elles seules, la nécessité d'une reprise chirurgicale.

a. Les complications nerveuses :

a.1. La compression du nerf médian :

Elle survient plus particulièrement au cours des fractures à déplacement antérieur, notamment marginales, cliniquement elle s'exprime par des dysesthésies surtout nocturnes, évoquant un syndrome du canal carpien rendant ainsi sa décompression légitime.

Cette complication pourrait être précoce due à une contusion du canal carpien lors du traumatisme, ou à une compression due à l'hématome fracturaire. A l'évidence, il s'agit d'une contre-indication au traitement orthopédique qui peut majorer la compression [110].

Secondairement, la compression serait due à un cal vicieux du radius diminuant le volume du canal carpien.

Dans notre série, on n'a pas noté une atteinte du nerf médian, par contre, les différentes études rapportent une fréquence de 9 p.100 pour Camelot et coll. [20] et une fréquence de 0,2 à 8,6 p.100 des cas (Cooney [43]).

a.2. Les irritations des nerfs sensitifs :

Intéressent trois nerfs, ce sont, essentiellement, les rameaux du nerf radial au bord radial du poignet, ils sont liés à un traumatisme iatrogène lors de l'incision cutanée ou lors de l'introduction des broches, ils peuvent aussi apparaître lors de l'ablation des broches, lors de la recherche de l'extrémité distale de celles-ci qui peut être difficile. Les autres nerfs intéressés sont la branche dorsale du nerf ulnaire qui croise d'avant en arrière l'épiphyse ulnaire, et enfin, plus rarement, le rameau cutané palmaire du médian qui naît 3 à 4 cm au dessus du poignet et

qui chemine entre grand et petit palmaire. Il peut s'agir de section, de lésion par traction, voire de compression par une fibrose réactionnelle.

La prévention de ces irritations repose sur une connaissance de ces rameaux, une exposition suffisante au cours des brochages per-cutanés qui se font par une petite incision de préférence transversale et qui ne doit jamais être plus courte que 6 à 7 mm [111] permettant leur respect, et non par une puncture aveugle. Enfin l'hémostase d'une veine superficielle évitant l'hématome source possible de fibrose [110].

a.3. Les lésions tendineuses :

Elles intéressent essentiellement les tendons extenseurs lors des brochages per-cutanés, la rupture du tendon du long extenseur du pouce est souvent rapportée. Plus rarement, on note des lésions des fléchisseurs après pose de plaque antérieure.

Dans notre série, il n'y avait pas eu de complication tendineuse, contrairement à certaines séries chirurgicales qui comportent de nombreux cas de rupture par brochage per-cutané [43].

Pour prévenir ces lésions, il faut protéger et écarter les tendons lors de brochage percutané, vérifier le jeu tendineux en fin d'intervention et laisser les broches suffisamment longues pour éviter un contact néfaste. Les fléchisseurs doivent être protégés par une suture soigneuse du carré pronateur du fait du rôle stabilisateur de ce muscle souligné par Johnson et Schrewsbury [87].

a.4. Le syndrome neuro-algodystrophique :

Très fréquent, allant de 15 à 25 % selon les séries [112], sa pathogénie est encore mal connue, toutefois, on connaît quelques éléments favorisant sa survenue, la douleur post-opératoire qui doit être combattue, le terrain anxieux, la mobilisation insuffisante des doigts, un pansement trop compressif, et enfin une traction excessive par fixateur externe.

Le diagnostic clinique repose sur la présence de douleurs diurnes mais également nocturnes, et des troubles vasomoteurs aboutissant à un enraidissement articulaire.

Le diagnostic de certitude peut être porté par une scintigraphie au Technétium marqué, (examen onéreux à n'utiliser que rarement), montrant une hyperfixation locorégionale précoce et intense. Plus tardivement, les radiographies standard montrent une ostéoporose dite « pommelée ».

En revanche, il ne faut pas porter le diagnostic d'algodystrophie devant la moindre douleur ou la moindre ostéoporose quasi obligatoire dans les suites d'une fracture.

Le traitement est essentiellement préventif. Le traitement curatif reste discuté dans ses modalités, la précocité de celui-ci semble être un facteur décisif. La calcitonine reste le produit le plus utilisé, néanmoins, la durée du traitement est assez longue allant de 6 à 18 mois.

2. Etude radiologique :

Les radiographies simples de face et de profil restent la base de l'évaluation préopératoire des cals vicieux du radius distal, permettant de déterminer la position de la surface articulaire du radius, l'état de l'articulation radio-ulnaire distale et la congruence articulaire radio-carpienne [113,16].

Dans notre série, on a utilisé uniquement des incidences de face et de profil.

Le bilan doit être complété le plus souvent par un examen arthroscanner qui permet une meilleure analyse de la glène et ses rapports avec le carpe ainsi que l'articulations radio-ulnaire distale. Cet examen n'a pas été réalisé notre série. Ceci est du aux difficultés de réalisation de cet examen (cout, disponibilité...)

L'orientation sagittale post-opératoire de la glène radiale était mesurée en moyenne à + 6° (- 9° en pré-opératoire).

Dans le plan frontal la pente radiale post-opératoire a été mesurée en moyenne à + 18° (+ 12° en pré-opératoire).

Chez un patient (cas 1) l'inversion pré-opératoire de la pente radiale (-13°) n'a pas pu être corrigée (-7) avec une angulation insuffisante dans le plan frontal (+ 8°).

L'index radio-ulnaire distal était en moyenne à +1,75 mm en post-opératoire contre + 2,5 mm en préopératoire.

Les résultats cliniques et radiologiques dans notre série (83,34% d'excellents et de bons résultats) sont très proches de la série de Kharrouga [6] (94% d'excellents et de bons résultats) qui a adopté le même barème de cotation de celui de Schek [6] contre 72% de très bons et bons résultats dans la série de Kevin shea et al [108].

La récupération clinique et l'amélioration des résultats radiologiques semblent lier à la normalisation des paramètres anatomiques et à la rééducation postopératoire.

GESTE CHIRURGICAL ET ANALYSE DE L'ETUDE

Les déformations post-traumatiques du poignet ne s'avèrent pas consécutives uniquement au traitement traditionnel, qui rappelons le, trouve largement sa place sous nos cieux. Malheureusement, la survenue des cals vicieux reste possible et ce quelle que soit la nature de la prise en charge initiale de la fracture, orthopédique ou même chirurgicale, majorée davantage en présence de fracture complexe et instable et en l'absence de suivi régulier lors des premiers jours, permettant une éventuelle reprise thérapeutique.

Un arsenal thérapeutique est mis à la disposition des chirurgiens pour pallier aux conséquences des cals vicieux et dont les indications varient selon les types de ces cals.

I. Les cals vicieux sus-articulaires :

Bien que les surfaces articulaires de l'épiphyse radiale soient anatomiquement intactes, les cals vicieux sus-articulaires présentant une grande déformation, retentissent, biomécaniquement, sur les articulations radio-carpienne, médio-carpienne, par adaptation, et sur l'articulation radio-ulnaire distale par le raccourcissement radial. Ainsi, certains cals vicieux extra-articulaires peuvent être considérés sur le plan biomécanique comme des cals vicieux intra-articulaires avec les risques d'évolution arthrosique qui les caractérisent. Axelrod, Fernandez et Fourrier [88,3] ont montré qu'une rétroversion de la glène supérieure à 30° est responsable d'une correction axiale intra-carpienne qui peut aboutir à une arthrose du poignet.

Pour les cals vicieux extra-articulaires avec rétroversion de la glène, les résultats radiographiques montrent la difficulté à restituer un index radio-ulnaire distal négatif par une ostéotomie de fermeture antérieure. Ceci fût le cas de notre patient n°1 qui a bénéficié d'une ostéotomie de fermeture associée à un raccourcissement segmentaire de l'ulna. Cependant, les variations angulaires obtenues sont tellement minimales qu'elles sont restées dans le même intervalle (tableaux II et V), l'IRU post-opératoire restait positif avec un résultat global médiocre

et le patient demeure insatisfait. De nombreux auteurs [114,26,115 ,30,50] ont insisté sur l'intérêt de l'ostéotomie d'ouverture postérieure. Cette technique permet une réorientation de la glène et un allongement radial permettant de corriger l'incongruence radio-ulnaire distale. L'intervention est réalisée par voie dorsale, le cal est abordé après avoir récliné les gaines tendineuses. Le trait d'ostéotomie préconisé est perpendiculaire à l'axe longitudinal du radius dans le plan frontal et parallèle à la glène dans le plan sagittal. Après l'obtention de la correction du cal, on interpose un greffon autologue, de préférence iliaque, pour éviter les phénomènes de tassement observés avec le greffon radial. La stabilisation du montage est assurée par une plaque moulée postérieure, de préférence mince, pour réduire les conflits avec les tendons extenseurs, c'est ainsi que Jupiter et Ruder [30] ont toujours pu corriger le raccourcissement radial.

Pour les cals vicieux extra-articulaires en antéversion, secondaires le plus souvent à des fractures marginales antérieures, l'ostéotomie antérieure d'ouverture, associée à une greffe et une plaque de stabilisation, semble être une très bonne solution. Dans notre série, l'autogreffe cortico-spongieuse iliaque a été utilisée dans 41,67% avec l'obtention de bons résultats. La correction de l'antéversion et de la pronation de l'épiphyse est automatiquement contrôlée par la plaque d'ostéosynthèse. Dans une étude rétrospective récente [116], l'autogreffe cortico-spongieuse iliaque peut être remplacée par une allogreffe spongieuse qui simplifie l'intervention, et évite au patient les désagréments du prélèvement : anesthésie générale, douleurs postopératoires, voire séquellaires.

Luchetti [117] a montré que le comblement pouvait être réalisée par un ciment phosphocalcique injectable, qu'il n'existe pas de problème de consolidation dans cette zone métaphysaire, que l'on peut éviter la morbidité du prélèvement iliaque et que le substitut possède des propriétés mécaniques supérieures au spongieux. Le fait d'éviter la greffe permet, pour les auteurs, de pouvoir traiter ces patients en ambulatoire. Kruckhaug et Hove [118] ont plus de complications avec l'utilisation d'un greffon. En effet, dans une étude prospective

continue portant sur 33 patients, il existe une lyse du greffon ayant nécessité une réintervention chez cinq patients.

Les hypercorrections sont à guetter, l'antéversion physiologique doit être déterminée avant l'intervention grâce à la radiographie du poignet sain controlatéral.

Les cals vicieux extra-articulaires peuvent être ou non responsables de troubles de la prono-supination. En l'absence de lésions radio-ulnaires distales, seules les limitations invalidantes de la mobilité de l'articulation radio-carpienne en flexion-extension, justifient une ostéotomie de correction radiale. Celle-ci, vise la rééquilibration du secteur de mobilité et la restitution des indices radiographiques, en tenant compte de ceux du poignet controlatéral. Selon la correction à effectuer, l'ostéotomie pourrait être réalisée, par addition ou soustraction, sans omettre l'assurance de la correction obtenue par une ostéosynthèse adaptée.

Dans les cals vicieux extra-articulaires, certains peuvent être responsables d'une limitation modérée et bien tolérée de l'articulation radio-carpienne et d'une limitation douloureuse de l'articulation radio-ulnaire distale, en l'occurrence, l'intervention de Sauvé-Kapandji libère la prono-supination par la pseudarthrose ulnaire et rétablit l'index radio-ulnaire, ce qui permet la détente du ligament triangulaire et la disparition du conflit ulno-carpien.

Quelques fois, nous assistons à des cals vicieux extra-articulaires avec des déformations énormes et un raccourcissement radial manifeste entraînant des troubles majeurs de l'articulation radio-carpienne et l'articulation radio-ulnaire distale. Une correction radiale par une ostéotomie extra-articulaire, doit essayer de corriger l'ensemble de la déformation et restituer ainsi, une flexion-extension et une prono-supination équilibrées. Toutefois, l'ostéotomie extra-articulaire s'avère insuffisante à libérer, à elle seule, l'articulation radio-ulnaire distale, soit parce que l'allongement est insuffisant, soit parce que l'articulation luxée est irréductible. Ceci pourrait mener à envisager l'association d'une ostéotomie extra-articulaire de correction radiale à une intervention de Sauvé-Kapandji en seconde intention. Ceci fût le cas de notre patient (n°6) qui avait bénéficié d'un allongement radial qui s'est avéré insuffisant à

rétablir l'articulation radio-ulnaire distale, une arthrodèse complémentaire a été indiquée. Parfois, c'est en per-opératoire, après l'ostéotomie, que l'on décide de la nécessité d'un geste complémentaire sur l'articulation radio-ulnaire distale [119,78,120,115].

II. Les cals vicieux articulaires :

Ce sont les moins bien supportés sur le plan fonctionnel, vu la désorganisation articulaire qu'ils entraînent.

Les cals vicieux intra-articulaires, radio-carpiens ou radio-ulnaires inférieurs entraînent une incongruence articulaire qui évolue rapidement vers une dégradation arthrosique.

Au niveau radio-carpien, l'impaction éventuelle du scaphoïde ou du lunatum dans l'épiphyse radiale, provoque un enfoncement partiel de la surface articulaire. Knirk et Jupiter [40], ont montré qu'une marche d'escalier, supérieure à 2mm, évolue vers une arthrose à la fois à l'étage radio-carpien, radio-ulnaire distale et médio-carpien, la correction secondaire de cette marche d'escalier articulaire est très difficile voire impossible.

Au niveau radio-ulnaire inférieur, l'angulation, l'existence d'un fragment postéro-interne non réduit et surtout le raccourcissement de l'épiphyse radiale peuvent produire une incongruence articulaire, responsable d'un trouble de la prono-supination. De nombreux auteurs [119,18,121,83,122], ont montré qu'un raccourcissement de 5 mm peut être responsable d'un conflit douloureux ulnocarpien et de l'évolution péjorative de la fonction du poignet.

Lors de cals vicieux intra-articulaires, la récupération de la congruence doit être obtenue, par le biais d'une ostéotomie passant à travers les anciens traits de fracture, comme l'indiquent certains auteurs [119,114,26,115,30,50]. Cependant, cette stratégie s'avère limitée dans les formes les plus complexes, séquelles de fractures comminutives.

Dans ces cas, une tentative de correction trouve toujours son indication, en cas d'échec, il faut savoir proposer l'arthrodèse supprimant ainsi l'articulation radio-ulnaire, ce qui permet de restituer un mouvement de prono-supination indolore, sinon, on indique l'arthroplastie.

Plusieurs interventions du bord ulnaire du poignet ont été proposées pour résoudre les malpositions de la tête ulnaire, les conflits ulno-carpiens et les troubles de la prono-supination. De telles interventions sont particulièrement indiquées lorsqu'il existe une incongruence radio-ulnaire distale sans déformation majeure de l'épiphyse radiale et de la glène. Milch [66] proposa, en 1941, une ostéotomie diaphysaire de raccourcissement ulnaire. L'objectif de cette opération étant de décompresser le compartiment ulnaire du poignet, de rétablir une certaine congruence radio-ulnaire distale et de repositionner le ligament triangulaire.

En présence d'une incongruence, majeure, radio-ulnaire distale ou de lésions arthrosiques, plusieurs auteurs ont proposé des opérations radicales de résection ulnaire, associée à une pseudarthrose intentionnelle de l'ulna. Darrach [123], promoteur de la résection de la tête ulnaire, ne peut résoudre le problème de la déstabilisation ulnaire du carpe, créée par la perte du ligament triangulaire. Bowers [78], initiateur de la résection partielle arthroplastique, propose une solution intermédiaire permettant de libérer le conflit radio-ulnaire distal tout en conservant l'attache styloïdienne du ligament triangulaire du carpe.

La technique de Sauvé-Kapandji, proposé en 1936, consistant à créer une arthrodèse radio-ulnaire distale, maintenue par une ou deux vis transversales et associée à une pseudarthrose sus-jacente de l'ulna, semble l'alternative thérapeutique la plus adoptée par les auteurs [84,119,114,26,115,124,125,50,83]. Afin d'éviter tout risque d'ossifications secondaires de la pseudarthrose, source de réenraidissement de la prono-supination, de nombreux auteurs [83] recommandent la résection de 15 à 20 mm de l'ulna en emportant le périoste et l'interposition d'un lambeau du carré pronateur puis sa fixation sur la corticale dorsale du moignon proximal de l'ulna, ce qui contribue également à sa stabilisation [126].

Dans les cals vicieux intra-articulaires, la nécessité de restituer une articulation congruente, oblige le plus souvent, à effectuer une ostéotomie reprenant les traits de fracture initiaux.

L'absence d'autres solutions conservatrices pour reconstruire une surface articulaire détruite est le principal argument justifiant la technique de l'autogreffe chondro-costale

proposée par L. Obert et al [101] qui a rapporté la première série de patients (sept cas) présentant une destruction partielle de la surface articulaire du radius traitée par autogreffe chondrocostale, avec au plus grand recul, les résultats sont excellents chez le premier patient le plus jeune, où la mobilité et la fonction sont similaires au côté controlatéral. Dans les autres cas, il existe une absence de douleurs dans les activités de la vie quotidienne avec un score fonctionnel du poignet égal à 72/100 (54—82) et un score de DASH égal à 38,3 (22,5—51,7). Seul le cas de greffe pour reprise septique présente un mauvais résultat.

En définitive, la stratégie à adopter pour le traitement des cals vicieux du poignet est complexe, elle nécessite une évaluation correcte de la gêne fonctionnelle, des déformations osseuses et des éventuelles lésions dégénératives de l'articulation radio-ulnaire distale et radio-carpienne. Plusieurs auteurs insistent particulièrement sur la planification préopératoire, certains [57,127,30] proposent dans des cas complexes, de réaliser des modèles tri-dimensionnels construits à partir des données recueillies par la tomodensitométrie tridimensionnelle.

L'immobilisation thérapeutique est indispensable mais elle doit être le plus possible écourtée et le moins possible étendue.

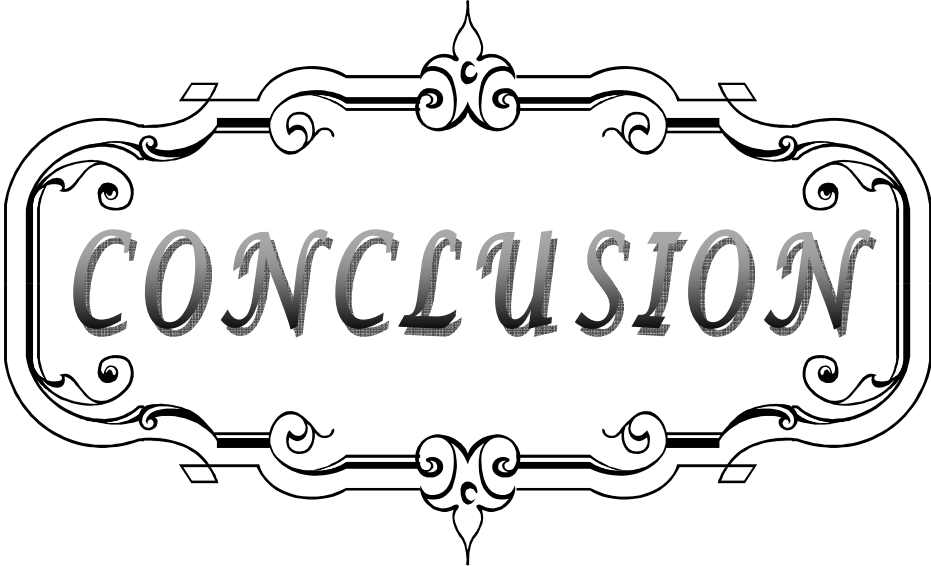
La rééducation a une grande importance dans la stratégie thérapeutique. Le poignet et surtout la main s'enraidissent très vite s'ils ne sont pas constamment actifs.

La rééducation doit être entreprise dès que possible. Elle nécessite un bilan préalable soigneux permettant d'identifier les différents écueils qu'il faudra traiter : douleurs, œdème, troubles trophiques et surtout la raideur. Elle doit être adaptée à chaque cas particulier. Dans ce sens, nous notons une insuffisance de ce volet thérapeutique concernant les patients de notre série.

Par ailleurs, il est inutile d'attendre une amélioration au delà du 6^{ème} mois si le cal est symptomatique [28]. Les contre-indications à une ostéotomie de correction, liées à l'état local, reposent sur la présence de lésions arthrosiques radio-carpiennes ou intra-carpiennes, l'existence de troubles trophiques importants responsables d'une perte de fonction du poignet et des doigts ou l'existence d'une ostéoporose sévère. Dans de tels cas, les interventions

Résultats du traitement chirurgical des cals vicieux de l'extrémité inférieure du radius

palliatives, arthrodèses ou arthroplasties, peuvent être indiquées soit au niveau radio-carpien soit au niveau radio-ulnaire distal, de manière isolée ou en association avec une ostéotomie radiale. Les autres contre-indications ne peuvent être que d'ordre général.



CONCLUSION

Le traitement adéquat des fractures fraîches du radius distal doit être le plus anatomique possible, obligeant à une étude précise du type de fracture et à une correction le plus souvent chirurgicale, afin de prévenir les cals vicieux du poignet.

Plusieurs techniques opératoires s'offrent aux chirurgiens pour traiter ces cals vicieux. Une indication opératoire minutieuse basée sur un bon examen clinique, un bilan radiographique adapté et sur une planification pré-opératoire précise, assure de bons résultats thérapeutiques. Seules les lésions arthrosiques déterminent le choix entre techniques conservatrices et palliatives.

Les ostéotomies de correction, multiples soient-elles, doivent s'effectuer selon le trait de la fracture initiale. Elles visent le rétablissement de la flexion-extension et de la pronosupination.

L'intervention de Sauvé-Kapandji et les résections partielles ou totales de la tête ulnaire peuvent être réalisées isolément ou combinées à une ostéotomie ou complémentaires d'une ostéotomie, si la pronosupination reste déficitaire. Bien que ces interventions soient palliatives, elles assurent de bons résultats.

L'arthrodèse partielle ou totale est indiquée essentiellement en cas d'arthrose post-traumatique au stade douloureux. L'indolence ainsi obtenue permet une nette amélioration de la force de serrage.

Les arthroplasties du poignet sont rarement indiquées. Le manque de recul de cette technique ne permet pas de préciser ses indications et ses limites.



RESUMES

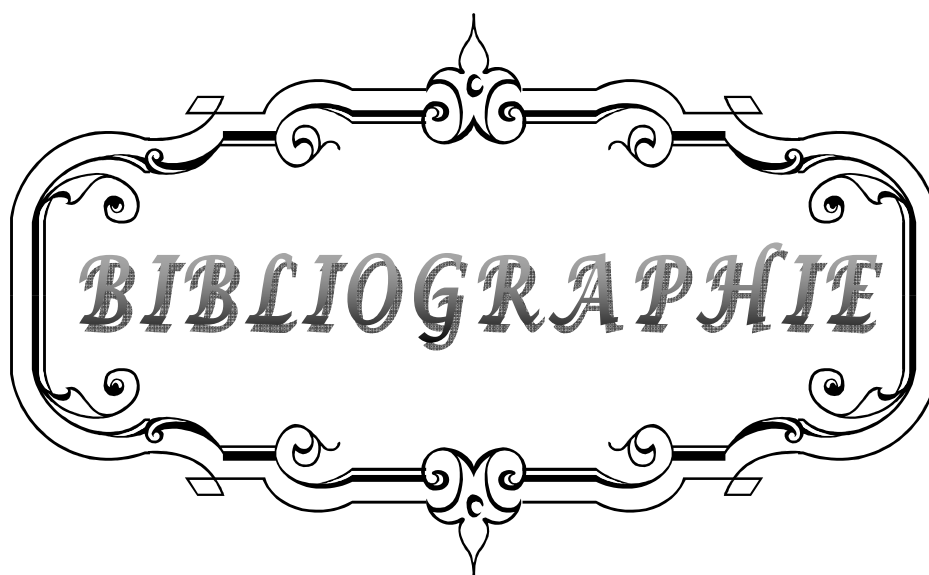
Résumé

Le cal vicieux représente la complication principale des fractures du radius distal. Notre étude rétrospective comporte 12 patients porteurs de cals vicieux de l'extrémité inférieure du radius colligés au service de Traumatologie -orthopédie (aile B) du Centre Hospitalier Universitaire Mohamed VI de Marrakech de Janvier 2004 à Décembre 2011. Le but de notre travail est d'analyser les résultats du traitement chirurgical des cals vicieux du radius distal dans notre série et ses conséquences sur la biomécanique du poignet. L'âge de nos patients variait entre 16 et 60 ans avec un âge moyen de 34 ans et 6 mois. Notre série est constituée de 8 hommes et 4 femmes soit un sex ratio $\frac{1}{2}$. le côté prédominant était atteint dans 75%. Tous nos patients étaient opérés pour un cal vicieux extra-articulaire. Les plaintes fonctionnelles induites par les cals vicieux devraient être analysées objectivement à l'aide d'examens complémentaires appropriés avant de proposer une prise en charge chirurgicale. Dans les cals vicieux extra-articulaires, nous préconisons les ostéotomies de réorientation avec addition d'un greffon iliaque trapézoïdal.

En cas de cal vicieux articulaire, les lésions du versant radio-carpien demeurent de traitement difficile. L'intervention de Sauvé-Kapandji trouve son indication à chaque fois que l'articulation radio-ulnaire distale est détruite.

Abstract

The malunion remains the most common complication following fracture of the distal radius. Our retrospective study includes 12 patients with distal radius malunion collated in the traumatology and orthopedic surgery unit (B wing) at the Mohamed VI university hospital center of Marrakech from January 2004 to December 2011. The aim of our study is to analyze the results of the surgical treatment of the distal radius malunion and its impact on the biomechanics of the wrist. The age of our patients ranged between 16 and 60 years with an average of 34 years and 6 months. The sex ratio was ½. The dominant side was affected in 75%. All of our patients were operated for a non-articular malunion. The functional complaints induced by the malunion should be analyzed using appropriate complementary exam methods before proposing a surgical treatment. For the non-articular malunions, the authors recommend a reorientation osteotomy in addition to a trapezoidal iliac graft. In case the malunion is articular, the injury of the radio-carp side remains difficult to treat. The Sauvé-Kapandji procedure finds its indication each time the radio-ulnar articulation is been destroyed.



BIBLIOGRAPHIE

1. **Merle D'aubigne R. Père Verge Y.**
Fractures et dislocations du poignet.
V. prat. Mai 1968,18,3,2003-2015
2. **Keating JF, Court-Brown CM, Mcqueen MM.**
Inernal fixation of volardisplaced, distal radius fractures.
J Bone Joint Surg Br 1994;76B:401-5.
3. **Fourrier P. Bardy. Roch G. Cistern J.P. Chambon A.**
Approche et définition d'un cal vicieux du poignet.
Orthop. (S.I.C.O.T) 1981, vol. 4,299-305.
4. **Darrach W.**
Treatmenr of the fractures.
Ann. Surg. 1946, 124, 607-616.
5. **Martin. C. Tynan. M. D.**
Pronation.
J.B.J.S. 82:879-1726,2000.
6. **Kharrouga.M**
traitement chirurgical des cals vicieux de l'extrémité inférieure du radius. Thèse de
Rabat.2006
7. **Boulal.Y**
Profil épidémiologique des fractures de l'extrémité inférieure du radius. Thèse de
Marrakech.2010
8. **Burdin PH.**
Les fractures récentes de l'extrémité inférieure du radius.
Cahier d'endeignement de la SOFCOT,1979,10:93-108.
9. **Dumontier C., Bellemère P.**
Quelques nouveautés dans la chirurgie du poignet.
54^e congrès de la société américaine de chirurgie de la main à Boston ; Septembre 1999.
Maîtrise orthopédique.
10. **Mann F, Wilson A, Gilula L.**
Radiographic evaluation of the wrist: what does the hand surgeon want to know?
Radiology 1992 ; 184 : 15-24

11. **G.Herzbzrg ;J.Garret ;L.Erhard**
Anatomie du radius distal.
Fracture du radius distal de l'adulte (Cahier d'enseignement de la SOFCOT 1998)
12. **J.L.Roux ;J.P.Micclef ;Y.Allieu**
Anatomie fonctionnelle et biomecanique de l'articulation radio-carpienne.
Fracture du radius distal de l'adulte (Cahier d'enseignement de la SOFCOT 1998)
13. **Pogue DJ, et coll.**
Effects of distal radius fracture malunion on wrist joint mechanics.
J hand surgery 1990;15A;721-7.
14. **Jupiter JB-**
current concept review. Fractures of the distal end of radius.
J bone and surg;1991;73A;461-9
15. **15.Jenkins NH and all.**
Malunion and dysfunction in colles' fractures.
J hand and surg. 1988;3;13;291-3
16. **Friberg S,LundstromB.**
Radiographic measurements of the radio-carpal joint in normal adults.
*Acta Radiol Diagn*1976;17 : 249-256
17. **Schuind F, Alemzadeh S, Stallenberg B, Burny F.**
Does the controlateral wrist provide the best reference for X-ray film measurements of the pathologic wrist?
J Hand Surg Am 1996 ; 21 : 24-30
18. **CASTAING J :**
Fractures récentes de l'extrémité inférieure du radius.
Rev Chir Orthop, 1964, 50, 581-696.
19. **Friedman S, Palmer A.**
The ulnar impaction syndrome.
Hand Clin 1991 ; 7 : 295-310
20. **Camelot C et coll.**
Traitement orthopédique des fractures de l'extrémité inférieure du radius selon Judet.
Rev chir orthop 1998 ; 84 ; 124-35

- 21. Gilula L.**
Carpal injuries: analytic approach and case exercises.
AJR Am J Roentgenol 1979 ; 133 : 503-517
- 22. G. Herzberg.**
Anatomie chirurgicale du radius distal.
Revue de chirurgie orthopédique 2001 ; 87: 71
- 23. M. chammass et all.**
Mécanisme et classification des fractures du radius distal
Fractures du radius distal de l'adulte (Cahier d'enseignement de la SOFCOT 1998)
- 24. De Palma AF.**
Comminuted fractures of the distal end of the radius
treated by ulnar pinning. *J Bone Joint Surg Am* 1952;**34**:651-62.
- 25. Lidström A.**
Fractures of the distal end of the radius: a clinical and
statistical study of end results. *Acta Orthop Scand* 1959(suppl41):1-18.
- 26. Fernandez DL.**
Correction of post-traumatic wrist deformity in adults by osteotomy, bone grafting and
internal fixation.
Joint Surg (Am), 1982, 64 A, 1164-1178.
- 27. Schvind FA, fumière E Seintzoff S.**
The value of standard and functional radiographs in diagnosing Wrist instability, pp. 61-7
In : bûnchler U, wrist instability. London, martin Dunitz;1996.
- 28. Voche PH, M. Merle, G. Dautel**
Les cals vicieux extra-articulaires du radius : Evaluation et techniques de correction
Revue de chirurgie orthopédique 2001 ; 87 ; 263-275.
- 29. Fontes D, Lenoble E, De Somer B, Benoit J.**
Lésions ligamentaires associées aux fractures distales du radius. A propos de 58
arthrographies per-opératoires.
Ann Chir Main, 1992, 11, 119-125.
- 30. Jupiter JB, Ruder J, Roth DA**
Computer-generated bone models in the
planning of osteotomy of multidirectional distal radius malunions.
J Hand Surg [Am] 1992;**17**:406-15.

- 31. Fontes D.**
Arthroscopie du poignet dans le traitement des fractures récentes et anciennes du radius distal. In: Allieu Y, editor. *Fractures du radius distal de l'adulte*. Paris: Expansion Scientifique Publications; 1998. p. 195–207.
- 32. Schernberg F.**
Le poignet, anatomie radiologique et chirurgie. Paris, masson 1992.
- 33. Senwald G.**
L'entité radius–carpe. Berlin, springer verlag, 1987.
- 34. Adams DB**
Effects of radial deformity on distal radio–ulnar joint mechanics. *J Hand Surg (Am)*, 1993; 18, 492–498.
- 35. Kazuki K, Kusunoki M , Shimazu A.**
Pressure distribution in the radiocarpal joint with a densitometer film. *J Hand Surg (Am)* 1991; 16 : 401–408.
- 36. Merle M.**
Cals vicieux du radius et articulation radio–cubitale inférieure. In : M. Merle, G. Dautel. *Le poignet traumatique*, tome 2, Paris, Masson, 1995 : 321–331.
- 37. Taileisnik J ,Watson HK.**
Midcarpal instability caused by malunited fractures of the distal radius. *J Hand Surg (Am)* 1984 ; 9 : 350–357.
- 38. Brahin B. Allieu Y.**
Les désaxations carpiennes d'adaptation. *Ann Chir Main* 1984 ; 3 : 357–353.
- 39. Van Der Linder W, Ericson R.**
Colles'fracture; how should its displacement be measured and how should it be immobilized ? *J Bone Joint Surg (Am)* 1981 ; 63 : 1285–1288.

40. **Knirk J.L., Jupiter J.B.**
Intra-articular fractures of the distal end of the radius in young adult. *J Bone Joint Surg.*, 1986, 68 (A), 647.
41. **Allieu Y. Brahin B. Ascencio G.**
Déstabilisation du carpe par lésions ligamentaires et désaxation carpienne d'adaptation.
In : R. Tubiana, Traité de chirurgie de la main. Tome 2 ; p :825-836, Paris Masson, 1986.
42. **Bacorn R.W., Kurtzke J.F.**
Colles'fracture. A Study of two thousand cases from the New York State Workman's Compensation Board
a) *J Bone Joint Surg.* 1953. 35:643-58
43. **Cooney W.P, Dobyns J, Linscheid R.L.**
Corrective osteotomy for malunion distal radial fractures. *J Hand Surg.* 1983; 8: 612.
44. **Bour P., Daf F., Merle M., Foucher G., Michon J.**
L'articulation radio-cubitale inférieure dans les cals vicieux de l'extrémité inférieure du radius : incidences thérapeutiques.
Ann Chir Main ; 1990 ; 9 ; n°4, 261-270.
45. **Sennwald G., Hagen K.**
La décompression du tunnel carpien. A propos de 16 reprises.
Schweiz Med wochenschr Wochenschr, 1990, 120 : 931-935.
46. **Kapandji IA.**
La plastie d'agrandissement du ligament annulaire antérieur du carpe dans le traitement du syndrome du canal carpien.
Ann. Chir. Main , 1990 , 9 , 305 - 318.
47. **Ph.pelissier.**
Voies d'abord du poignet.2011
48. **Sennwald G., Fisher W.**
Correction du cal vicieux du radius distal par ostéotomie de glissement-Avancement. A propos de 03 cas
Ann. Chir. Main 1993, 12, n°2, 124-129.
49. **Campbell WC.**
Malunited Colles'fractures.
J. Amer. Med. Ass, 1937, 109, 1105-1108.

50. **Kerboul B., Le Saout J., Plossu JP., Lefevre C., Fabre L., Robin L., Courtois B.**
Correction des cals vicieux du radius par ostéotomie d'ouverture .
Acta Orthop Belg , 1986, 52 , 134 - 144.
51. **Chamay A, Rodriguez–Meythiaz AM.**
Traitement des cals vicieux extra-articulaires du radius distal avec interposition de greffe.
Z. Unfallchir, 1989, 82, 49-61.
52. **Voche PH, Daute LG, Dap F, Merle D, Minon M.**
Le fixateur externe temporaire dans la correction extra-articulaire des cals vicieux du radius .
Revue de chirurgie orthopédique 1999, 85, 18 -23.
53. **53. Fernandez DL , Jupiter JB.**
Malunion of the distal end of the radius.
Berlin, Springer Verlag, 1992, 264-315.
54. **Loy Stéphane**
Les cals vicieux du poignet : analyse et orientations thérapeutique – *Thèse de Doctorat en médecine, 1995, université Pierre et Marie Curie, Paris VI. Broussais Hotel-Dieu.*
55. **Durman DC.**
An operation for correction of deformities of the wrist following fractures.
J. Bone Joint Surg (Am) 1936; 101, 123.
56. **Razeman J.P.**
Les techniques d'ostéotomie des cals vicieux de l'extrémité inférieure du radius
Ann. Chir., 1977, 31, 302-306, 318-322 et 343-344
57. **Douglas C. et all.**
Three dimensional in vivo kinematics of the distal radio-ulnar joint in malunited distal radius fractures. *J Hand Surg. 2002, 27 A: 233-242.*
58. **linkkilä T., Raatikainen T., Kaarela O., Hämäläinen M.**
Corrective osteotomy for malunion of the distal radius.
Arch. Orthop Trauma Surg 2000; 120, 23-26.
59. **Neu CP, Mc Govern RD, Crisco JJ.**
Kinematic accuracy of three surface registration methods in a three-dimensional wrist bone study
J. Biomech eng 2000, 122, 528-533

- 60. Posner MA, Ambrose L.**
Malunited Colles' fractures: correction with a
biplanar closing wedge osteotomy. *J Hand Surg [Am]* 1991; **16**:
1017–26.
- 61. Sennwald G, Fischer W, Stähelin A.**
Le cal vicieux du radius distal et son traitement: a propos de 122 radius. *Int Orthop*
1992; **16**:45–51.
- 62. Sennwald G., Segmiiller G., Fisher W.**
La chirurgie ambulatoire dans le monde économique et politique actuel.
Bull Med Suisses, 1987, 67 : 1453–1456.
- 63. Watson HK, Castle Jr. TH.**
Trapezoidal osteotomy of the distal radius
for unacceptable articular angulation after Colles' fractures. *J Hand
Surg [Am]* 1988; **13**:837–43.
- 64. L. Obert, D. Lepage, N. Gasse*, S. Rochet, P. Garbuio**
Cal vicieux extra-articulaires du radius distal :
intérêt du ciment phosphatique. *Revue de chirurgie orthopédique et traumatologique*
(2010) 96, 651—655
- 65. Mansar P.**
Traitement des fractures anciennes de l'extrémité distale des deux os de l'avant-bras.
EMC 2006;4–36.
- 66. Milch H.**
Cuff resection of the ulna for malunited Colles' fracture.
J Bone Joint Surg. 1941, 23, 311–313
- 67. Darrach W.**
Anterior dislocation of the head of the inferior radio-ulnar articulation.
Am Surg; 1912, 56, 802–803.
- 68. Darrach W.**
Fracture of the lower extremity of the radius, Diagnosis and treatment.
JAMA; 1927, 89, 1683–1685.
- 69. Voche PH, M. Merle, L. Van**
Correction des désordres post-traumatiques de l'articulation radio-ulnaire distale par
intervention de Sauvé-Kapandji.
Revue de chirurgie orthopédique 1993 ; 79 ; 464–472.

- 70. Blatt G. Ashworth C.R**
Volar capsule transfer for stabilization following resection of the distal end of the ulna.
Orthop Trans; 1979, 3, 13-14.
- 71. Dingmann D.W.**
Resection of the distal end of the ulnar (Darrach operation) and result study of twenty-four cases.
J Bone Joint Surg (Am). 1952; 34, 843-900.
- 72. Goldner J.L., Hayes M.G.**
Stabilization of the remaining ulna using one-half of the extensor carpi ulnaris tendon after resection of the distal ulna.
Orthop Trans, 1979, 3, 330-331.
- 73. Goncalves D.**
Correction of disorders of the distal radio-ulnar joint by artificial pseudarthrosis of the ulna.
J. Bone Joint Surg (Br), 1974, 56, 462-464.
- 74. Ekenstam F., Engtvist O., Wadin K.**
Results from resection of the distal end of the ulnar after fractures of the lower end of the radius.
Scand J Plast Reconstr Surg, 1982, 16, 177-181.
- 75. Narakas A**
La résection isolée de l'extrémité distale du cubitus dans les séquelles post-traumatiques du poignet
Ann. Chir. 1977, 31, 318-322
- 76. Dibenedetto M.R., Cubbers L.M., Coleman C.R.**
Long term results of the minimal resection Darrach procedure.
J Hand Surg. 1991; 16A: 445-450.
- 77. Alnot J.Y et Coll.**
Pathologies traumatiques et non traumatiques du poignet et de la pronosupination.
XVIe cours de chirurgie de la main, Bichat 1995.
- 78. Bowers W.H.**
Distal radio-ulnar joint arthroplasty : the hemiresection-interposition technique.
J Hand Surg., 1985, 10(A), 169.


- 79. Bowers W.H.**
Distal radio-ulnar joint in:
Green DP, Editor: Operative Hand Surgery, 2nd Ed Churchill Livingstone, New York, 1988, 939-989.
- 80. Watson HK, Ruy J, Burgess RC**
Matched distal ulnar resection
J Hand Surg (Ann), 1986, II, 812-817.
- 81. Weber JB, Master SA**
Stabilization of the distal ulna.
J. Hand Clin, 1991, 7, 345-353.
- 82. Van Der Linder W, Ericson R**
Colles' fracture; how should its displacement be measured and how should it be immobilized
J. Bone Joint Surg (br), 1985, 67,385-389.
- 83. Sauvé L., Kapandji M.**
Une nouvelle technique du traitement chirurgical des luxations récidivantes isolées de l'extrémité cubitale inférieure
J. Chir., 1936, 47, 589-594
- 84. Baciu C.**
L'opération de Sauvé-Kapandji dans le traitement des cals vicieux de l'extrémité inférieure du radius
Ann. Chir., 1977, 31, 323.
- 85. Kapandji I.A.**
Techniques et indications dans les affections non rhumatismales.
Ann. Chir .Main , 1986 , 5, 181 - 193.
- 86. Nannenmacher J. Chardel Ph.**
Traitement des fractures récentes et anciennes de l'extrémité inférieure de l'avant-bras
Editions technique encycl. Méd. Chir., Techniques chirurgicales-orthopédie-traumatologie, 44-344, 1995, P12.
- 87. Johnson RK, Schrewsbury MM.**
The pronator quadratus in motions and stabilization of the radius and ulna at the distal radio-ulnar joint.
J. Hand Surg, 1976,1,205-209.

- 88. Axelrod T.J, Mc Murty R.Y.**
Open reduction and internal fixation of comminuted intra-articular fractures of the distal radius.
J Hand Surg, 1990, 15(A), 1.
- 89. Barry F, Bourgeois R.**
Etude bio-mécanique du fixateur externe d'Hoffman.
Acta Orthop. Belg. 1972 ; 38, 265-301
- 90. Chamay A, Meythiaz, Delta Santa.**
Traitement des fractures distales par fixateur externe d'Hoffman. 40 cas .
Rev Chir Orthop. 1983 ; 69, 637-643.
- 91. Melone C.P.Jr**
Open treatment for displaced articular fractures of the distal radius
Clin Orthop Related Research, 1986, 202, 103-111
- 92. Foucher G, Lallemand S, Ryu J.**
Résection de la première rangée du carpe et ses dérivés dans les séquelles des fractures du radius distal. In : Allieu Y, editor. *Fractures du radius distal de l'adulte*. Paris: Expansion Scientifique Publications; 1998. p. 254-9.
- 93. Foucher G.**
L'opération dite « die punch » dans les séquelles de fractures articulaires du radius. *Ann Chir Main* 1995;**14**:100-2.
- 94. Withem A.**
Die Gelenkdenervation und ihre anatomischen Grundlagen. Ein neues Behandlungsprinzip.
In : der J. Hand chirurgie. Hefte Unfallheilkd 1966, *86, 1-109.*
- 95. Foucher G.**
Technique de dénervation du poignet.
Ann Chir Main, 1989, 8 : 84-87.
- 96. Dubert T, Oberlin C, Alnot J.Y.**
Anatomie des nerfs articulaires du poignet. Application à la technique de dénervation.
Ann. Chir. Main et membre supérieur. 1990 ; 9, n° 1, 15-21.

- 97. Watson H.K., Hempton RF.**
Les arthrodèses partielles du poignet. In: Tubiana R ed , Traité de chirurgie de la main. *Masson Paris 1982, pp580-590*
- 98. Voche P, Dautel G, Merle M, Dap F.**
Techniques palliatives et traitement des séquelles. In: Merle M, Dautel G, editors. *La main traumatique 2 - Chirurgie secondaire*. Paris: Masson; 1995. p. 423-49.
- 99. Merle d'Aubigné R, Lataste J.**
Les arthrodèses du poignet. *Rev Chir Orthop* 1956;**42**:185-206.
- 100. Stanley D, Herbert TJ**
The swanson ulnar head prosthesis for post-traumatic disorders of the distal radio ulnar Joint. *J Hand (BR)*, 1992,**77**, 682-688.
- 101. L. Obert*, D. Lepage, P. Sergent, S. Rochet, D. Gallinet, Y. Tropet, P. Garbuio**
Post-traumatic malunion of the distal radius treated with autologous costal cartilage graft: A technical note on seven cases (2011) *97*, 431—438
- 102. Laulan J, Bismuth JP, Clément P, Garaud P.**
Classification analytique des fractures de l'extrémité distale du radius : la classification « MEU ». *Chir Main* 2007;**26**:293—9.
- 103. Judet T, Piriou P, De Thomason E.**
Traitement orthopédique des fractures de Pouteau-Colles selon R. Judet. In: Allieu Y, editor. *Fractures du radius distal de l'adulte*. Paris: Expansion Scientifique Publications; 1998. p. 58-66.
- 104. Kopylov P.**
Résultats à 30 ans des fractures du radius distal. In:AllieuY, editor. *Fractures du radius distal de l'adulte*. Paris: Expansion Scientifique Publications; 1998. p. 213-7.
- 105. Khlid.A**
les cals vicieux de l'extrémité inférieure du radius. Thèse de casablanca.2004
- 106. P. Saffar , Y. Tafnkji**
Cal vicieux du radius en flexion
Chirurgie de la main 24 (2005) 299-304
- 107. Couleta*, M. Id el Oualia, J. Borettob, C. Lazergesa, M. Chammasa**
La résection de l'ulna distal influence-t-elle les résultats de la correction par ostéotomie des cals vicieux de l'extrémité inférieure du radius ?
Revue de chirurgie orthopédique et traumatologique (2011) **97**, 472—482

- 108. Kevin shea et Al ;**
Corrective Osteotomy for Malunited, Volarly Displaced Fractures of the Distal End of the Radius
The journal of bone and joint surgery vol. 79-a, no. 12, december 1997
- 109. Trousdale R.T. Linsheid.R.L.**
Operative treatment of malunited fractures of the forearm.
The J.B.J.S vol 77-A. NO 6. June 1995.
- 110. Guelmi K., Candelier G.**
Comment nous traitons les fractures de l'extrémité inférieure du radius ?
Maîtrise orthopédique, 2000.
- 111. Kapandji I .A.**
Ostéosynthèse des fractures récentes de l'extrémité inférieure du radius chez l'adulte.
Conférences d'enseignement de la Sofcot , 1994 ; 46 , 19 - 40.
- 112. Doury P, Dirheimer Y, Pattins S.**
Algodystrophy diagnosis and therapy.
Springer Verlag, 1981.
- 113. Graham TJ. Surgical correction of malunited fractures of the distal radius.** *J Am Acad Orthop Surg* 1997;5:270-81.
- 114. Ekenstam F., Hagert C.G., Engkvist O. et al.**
Corrective osteotomy of malunited fractures of the distal end of the radius.
Scand J Plast Reconstr Surg., 1985, 19, 175.
- 115. Fernandez DL.**
Radial osteotomy and bowers arthroplasty for malunited fractures of the distal end of the radius.
J. Bone Joint Surg., 1988, 70 (A), 1538.
- 116. J.-L. Roux*, G. Meyer Zu Reckendorf , Y. Allieu**
Cals vicieux du radius distal : restauration de la longueur du radius par autogreffe ou allogreffe ? *Chirurgie de la main* 30 (2011) 419-480
- 117. Luchetti R.**
Corrective osteotomy of malunited distal radius fractures using carbonated hydroxyapatite as an alternative to autogenous bone grafting. *J Hand Surg* 2004;29A:825-34.

- 118. Krukhaug Y, Hove LM.**
Corrective osteotomy for malunited extra-articular fractures of the distal radius: a follow-up study of 33 patients. *Scand J Plast Reconstr Surg Hand Surg* 2007;4:30-9.
- 119. Behrens S, Mickley V.**
Korrekturosteotomien am distalen Unterarm
Unfallchir, 1987; 90, 6.
- 120. Boyd H.B, Stone M.M.**
Resection of the distal end of the ulna.
J. Bone Joint Surg., 1944, 26, 313
- 121. Ghormley R.K., Mroz R.J.**
Fractures of the wrist: A review of 176 cases.
Surg. Gynecol. Obstet., 1932, 55, 377.
- 122. Villar R.M, Marsh D., Rushton M et al**
Three years after Colles' fractures .
J Bone Surg. 1987, A(3, 8, 9, 10, 11, 20, 23,) 69(B), 635.
- 123. Darrach W.**
Partial excision of lower shaft of ulna for deformity.
Ann. Surg., 1913, 57, 764.
- 124. Hobart M.H., Kraft G.L.**
Malunited Colles' fracture.
Am J. Surg., 1941, 53, 55.
- 125. Jupiter J.B. , Masem M.**
Reconstruction of post-traumatic deformity of the distal radius and ulna.
Hand Clin, 1988, 4, 377.
- 126. Taileisnik J**
The Sauvé . Kapandji procedure.
Clin Orthop. 1992, 275, 110-123.
- 127. Flinkkilä T., Raatikainen T., Kaarela O., Hämäläinen M.**
Corrective osteotomy for malunion of the distal radius.
Arch. Orthop Trauma Surg 2000; 120, 23-26.



ANNEXES

Fiche d'exploitation

1) Identité :

- Nom et prénom :
- Sexe : F M
- Age :
- Profession :
- Adresse :
- Tel :
- NE :
- Date d'entrée :
- Date de sortie :

2) Traitement initial :

3) Côté atteint : droit gauche

4) Côté dominant : droit gauche

5) Clinique :

- Douleur : oui non
- Aspect global :
- Force de préhension /côté controlatéral: /
- Prono – supination : /
- Amplitudes des mouvements articulaires : flexion/extension : /
abduction/adduction : /
- Gêne esthétique : oui non
- l'articulation radio – ulnaire distale : stable instable

6) lésions associées :

7) Etude radiologique :

- Face profil
- Type de cal : articulaire extra – articulaire mixte
- Horizontalisation de la ligne bistyloïdienne : oui non
- Arthrose radio – carpienne : oui non
- Inversion de l'antéversion glénoïdienne : oui non
- Atteinte de l'articulation radio – ulnaire distale : oui non
- Lésions du carpe : oui non
- Inclinaison radiale :
- Hauteur du radius :
- Index radio-ulnaire :
- Pente sagittale :

8) traitement :

- Délai d'intervention :
- Anesthésie : AG ALR

Résultats du traitement chirurgical des cals vicieux de l'extrémité inférieure du radius

- Position du patient :

-Voies d'abord :

- Voie de Henry :
- Voie dorsale :
- Voie latérale :
- Voie postéro-latérale :

- Durée de l'intervention :

- Technique chirurgicale :

➤ Ostéotomie : oui non

- Type :

- Greffe : oui non

- Origine de la greffe :

-Autres techniques : oui non

- Type :

- Type d'ostéosynthèse :

- Plaque vissée :
- Embrochage :
- Fixateur externe :

9) Immobilisation post- opératoire : Type : durée :

10) Complications post - opératoires :

11) Rééducation : oui (nombre de séances:.....) Non

12) Recul :

15) Résultats :

-Fonctionnel (barème de cotation dérivé de celui de Schek)

-Radiologique :

- Ligne bi - styloïdienne :
- Arthrose : oui non
 -siège :
- Etat de la RUD :
- Inclinaison radiale :
- Hauteur du radius :
- Index radio-ulnaire :
- Pente sagittale :

-Réintégration professionnelle :

- Même activité (délai reprise du travail)
- Reclassement professionnel
- En arrêt du travail
- autres

- Adaptation aux activités de la vie courante :

- Excellente
- Satisfaisante
- Moyenne
- Mauvaise

قَسَمَ الطَّبِيبُ

أَقْسِمُ بِاللَّهِ الْعَظِيمِ

أَنْ أَرِاقِبَ اللَّهَ فِي مِهْنَتِي.

وَأَنْ أَصُونَ حَيَاةَ الْإِنْسَانِ فِي كَافَّةِ أَطْوَارِهَا، فِي كُلِّ الظُّرُوفِ
وَالْأَحْوَالِ بَادِلًا وَسَعِيًّا فِي اسْتِنْقَازِهَا مِنَ الْهَلَاكِ وَالْمَرَضِ وَالْأَلَمِ
وَالْقَلْقِ.

وَأَنْ أَحْفَظَ لِلنَّاسِ كَرَامَتَهُمْ، وَأَسْتُرَ عَوْرَتَهُمْ، وَأَكْتُمَ سِرَّهُمْ.

وَأَنْ أَكُونَ عَلَى الدَّوَامِ مِنْ وَسَائِلِ رَحْمَةِ اللَّهِ، بِإِذْنِ رِعَايَتِي
الطَّبِيبَةِ لِلْقَرِيبِ وَالْبَعِيدِ، لِلصَّالِحِ وَالطَّالِحِ، وَالصَّدِيقِ وَالْعَدُوِّ.

وَأَنْ أَثَابِرَ عَلَى طَلْبِ الْعِلْمِ، أُسَخِّرَهُ لِنَفْعِ الْإِنْسَانِ.. لَا لِأَذَاهِ.

وَأَنْ أُوقِرَ مَنْ عَلَّمَنِي، وَأُعَلِّمَ مَنْ يَصْنَعُنِي، وَأَكُونَ أَخًا لِكُلِّ

زَمِيلٍ فِي الْمِهْنَةِ الطَّبِيبِيَّةِ مُتَعَاوِنِينَ عَلَى الْبِرِّ وَالتَّقْوَى.

وَأَنْ تَكُونَ حَيَاتِي مِصْدَاقَ إِيمَانِي فِي سِرِّي وَعَلَانِيَّتِي، نَقِيَّةً مِمَّا

يُشِينُهَا تَجَاهَ اللَّهِ وَرَسُولِهِ وَالْمُؤْمِنِينَ.

وَاللَّهُ عَلَى مَا أَقُولُ شَهِيدٌ



أطروحة رقم 85

جامعة القادسي عياض
كلية الطب و الصيدلة
مراكش
سنة 2012

نتائج العلاج الجراحي للذشب المعيب للطرف السفلي لعظم الكعبرة بالمركز الاستشفائي الجامعي لمراكش

الأطروحة

قدمت ونوقشت علانية يوم .../.../2012

من طرف

السيد **مبارك منصورى**

المزداد في 26 يوليوز 1985 باليوسفية

لنيل شهادة الدكتوراة في الطب

الكلمات الأساسية :

ذشب معيب- كعبرة- كسر- اقتطاع العظام

اللجنة

الرئيس	السيد محمد لطيفى
المشرف	السيد يوسف ناجب
القضاة	السيد طارق فكري
	السيد حليم سعيدى
	السيد فريد كلوية
	السيد أستاذ مبرز جراحة العظام والمفاصل