



كلية الطب
والصيدلة - مراكش
FACULTÉ DE MÉDECINE
ET DE PHARMACIE - MARRAKECH

Année 2017

Thèse N° 15

Les hémorragies digestives chez l'enfant (A propos de 175 cas)

THESE

PRESENTEE ET SOUTENUE PUBLIQUEMENT LE .../.../2017

PAR

Mr. Elhachem ES-SABIR

Né Le 19 Janvier 1980 à Sidi Ifni

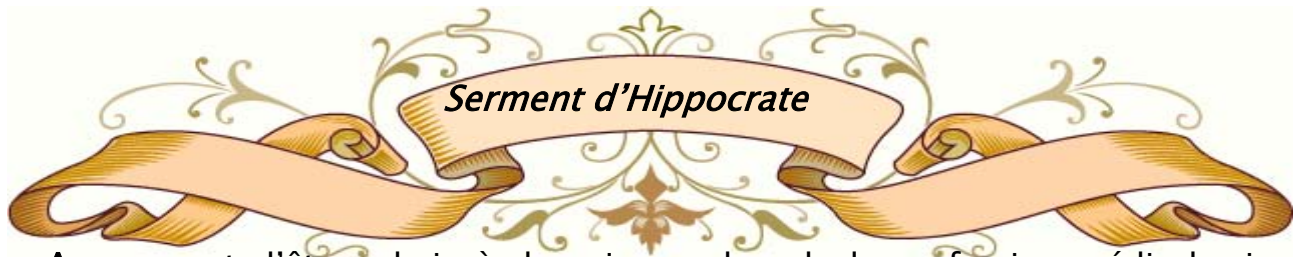POUR L'OBTENTION DU DOCTORAT EN MEDECINE

MOTS-CLES

Hématémèses - Rectorragies - Méléna - Enfant

JURY

Mr.	M. SBIHI Professeur de Pédiatrie B	PRESIDENT
Mme.	A. BOURRAHOUE Professeur agrégée de Pédiatrie B	RAPPORTEUR
Mr.	M. BOURROUS Professeur agrégé de Pédiatrie A	JUGE
Mr.	N. RADA Professeur agrégé de Pédiatrie A	
Mr.	M. OULAD SAIAD Professeur agrégé de Chirurgie pédiatrique	



Au moment d'être admis à devenir membre de la profession médicale, je m'engage solennellement à consacrer ma vie au service de l'humanité.

Je traiterai mes maîtres avec le respect et la reconnaissance qui leur sont dus.

Je pratiquerai ma profession avec conscience et dignité. La santé de mes malades sera mon premier but.

Je ne trahirai pas les secrets qui me seront confiés.

Je maintiendrai par tous les moyens en mon pouvoir l'honneur et les nobles traditions de la profession médicale.

Les médecins seront mes frères.

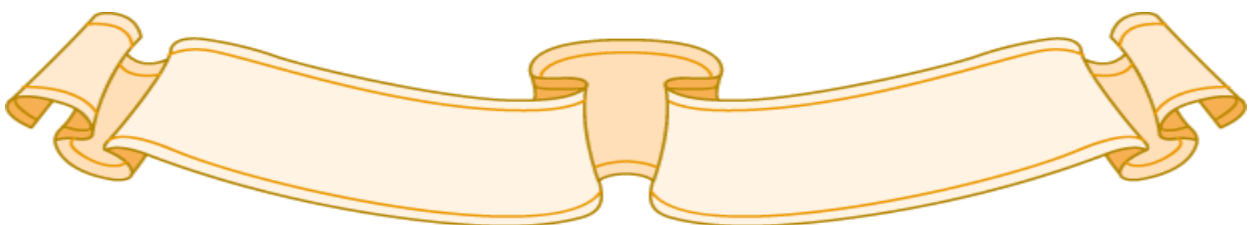
Aucune considération de religion, de nationalité, de race, aucune considération politique et sociale, ne s'interposera entre mon devoir et mon patient.

Je maintiendrai strictement le respect de la vie humaine dès sa conception.

Même sous la menace, je n'userai pas mes connaissances médicales d'une façon contraire aux lois de l'humanité.

Je m'y engage librement et sur mon honneur.

Déclaration Genève, 1948.



بِسْمِ اللَّهِ الرَّحْمَنِ الرَّحِيمِ

"رب أوزعني أن أشكر نعمتك
التي أنعمت عليّ وعلى والديّ
وأن أعمل صالحاً ترضاه
وأصلح لي في ذريّتي إني تبت
إليك وإني من المسلمين"
صدق الله العظيم

سورة الأحقاف الآية 15



*LISTE DES
PROFESSEURS*

UNIVERSITE CADI AYYAD
FACULTE DE MEDECINE ET DE PHARMACIE
MARRAKECH

Doyens Honoraires : Pr. Badie Azzaman MEHADJI
 Pr. Abdelhaq ALAOUI YAZIDI

ADMINISTRATION

Doyen : Pr. Mohammed BOUSKRAOUI
 Vice doyen à la Recherche et la Coopération : Pr. Ag. Mohamed AMINE
 Vice doyen aux Affaires Pédagogiques : Pr. EL FEZZAZI Redouane
 Secrétaire Générale : Mr. Azzeddine EL HOUDAIGUI

Professeurs de l'enseignement supérieur

Nom et Prénom	Spécialité	Nom et Prénom	Spécialité
ABOULFALAH Abderrahim	Gynécologie- obstétrique	GHANNANE Houssine	Neurochirurgie
AIT BENALI Said	Neurochirurgie	KISSANI Najib	Neurologie
AIT-SAB Imane	Pédiatrie	KRATI Khadija	Gastro- entérologie
AKHDARI Nadia	Dermatologie	LMEJJATI Mohamed	Neurochirurgie
AMAL Said	Dermatologie	LOUZI Abdelouahed	Chirurgie – générale
ASMOUKI Hamid	Gynécologie- obstétrique B	MAHMAL Lahoucine	Hématologie - clinique
ASRI Fatima	Psychiatrie	MANSOURI Nadia	Stomatologie et chiru maxillo faciale
BENELKHAIAT BENOMAR Ridouan	Chirurgie - générale	MOUDOUNI Said Mohammed	Urologie
BOUMZEBRA Drissi	Chirurgie Cardio- Vasculaire	MOUTAJ Redouane	Parasitologie
BOUSKRAOUI Mohammed	Pédiatrie A	MOUTAOUAKIL Abdeljalil	Ophthalmologie
CHABAA Laila	Biochimie	NAJEB Youssef	Traumato-orthopédie
CHELLAK Saliha	Biochimie- chimie	OULAD SAIAD Mohamed	Chirurgie pédiatrique
CHOULLI Mohamed Khaled	Neuro pharmacologie	RAJI Abdelaziz	Oto-rhino-laryngologie
DAHAMI Zakaria	Urologie	SAIDI Halim	Traumato-orthopédie

EL FEZZAZI Redouane	Chirurgie pédiatrique	SAMKAOUI Mohamed Abdenasser	Anesthésie- réanimation
EL HATTAOUI Mustapha	Cardiologie	SARF Ismail	Urologie
ELFIKRI Abdelghani	Radiologie	SBIHI Mohamed	Pédiatrie B
ESSAADOUNI Lamiaa	Médecine interne	SOUMMANI Abderraouf	Gynécologie- obstétrique A/B
ETTALBI Saloua	Chirurgie réparatrice et plastique	YOUNOUS Said	Anesthésie- réanimation
FINECH Benasser	Chirurgie – générale	ZOUHAIR Said	Microbiologie

Professeurs Agrégés

Nom et Prénom	Spécialité	Nom et Prénom	Spécialité
ABKARI Imad	Traumato- orthopédie B	EL KHAYARI Mina	Réanimation médicale
ABOU EL HASSAN Taoufik	Anesthésie- réanimation	FADILI Wafaa	Néphrologie
ABOUCHADI Abdeljalil	Stomatologie et chir maxillo faciale	FAKHIR Bouchra	Gynécologie- obstétrique A
ABOUSSAIR Nisrine	Génétique	FOURAIJI Karima	Chirurgie pédiatrique B
ADALI Imane	Psychiatrie	HACHIMI Abdelhamid	Réanimation médicale
ADERDOUR Lahcen	Oto- rhino- laryngologie	HADEF Rachid	Immunologie
ADMOU Brahim	Immunologie	HAJJI Ibtissam	Ophthalmologie
AGHOUTANE El Mouhtadi	Chirurgie pédiatrique A	HAOUACH Khalil	Hématologie biologique
AISSAOUI Younes	Anesthésie - réanimation	HAROU Karam	Gynécologie- obstétrique B
AIT AMEUR Mustapha	Hématologie Biologique	HOCAR Ouafa	Dermatologie
AIT BENKADDOUR Yassir	Gynécologie- obstétrique A	JALAL Hicham	Radiologie
ALAOUI Mustapha	Chirurgie- vasculaire périphérique	KAMILI El Ouafi El Aouni	Chirurgie pédiatrique B
ALJ Soumaya	Radiologie	KHALLOUKI Mohammed	Anesthésie- réanimation
AMINE Mohamed	Epidémiologie- clinique	KHOUCHANI Mouna	Radiothérapie
AMRO Lamyae	Pneumo- phtisiologie	KOULALI IDRISSE Khalid	Traumato- orthopédie
ANIBA Khalid	Neurochirurgie	KRIET Mohamed	Ophthalmologie
ARSALANE Lamiae	Microbiologie - Virologie	LAGHMARI Mehdi	Neurochirurgie

ATMANE El Mehdi	Radiologie	LAKMICH Mohamed Amine	Urologie
BAHA ALI Tarik	Ophthalmologie	LAOUAD Inass	Néphrologie
BASRAOUI Dounia	Radiologie	LOUHAB Nisrine	Neurologie
BASSIR Ahlam	Gynécologie-obstétrique A	MADHAR Si Mohamed	Traumatologie - orthopédie A
BELBARAKA Rhizlane	Oncologie médicale	MANOUDI Fatiha	Psychiatrie
BELKHOU Ahlam	Rhumatologie	MAOULAININE Fadl mrabih rabou	Pédiatrie
BEN DRISS Laila	Cardiologie	MATRANE Aboubakr	Médecine nucléaire
BENCHAMKHA Yassine	Chirurgie réparatrice et plastique	MEJDANE Abdelhadi	Chirurgie Générale
BENHIMA Mohamed Amine	Traumatologie - orthopédie B	MOUAFFAK Youssef	Anesthésie - réanimation
BENJILALI Laila	Médecine interne	MOUFID Kamal	Urologie
BENLAI Abdeslam	Psychiatrie	MSOUGGAR Yassine	Chirurgie thoracique
BENZAROUEL Dounia	Cardiologie	NARJISS Youssef	Chirurgie générale
BOUCHENTOUF Rachid	Pneumo- phtisiologie	NEJMI Hicham	Anesthésie-réanimation
BOUKHANNI Lahcen	Gynécologie-obstétrique B	NOURI Hassan	Oto rhino laryngologie
BOUKHIRA Abderrahman	Toxicologie	OUALI IDRISSE Mariem	Radiologie
BOURRAHOUEAT Aicha	Pédiatrie B	OUBAHA Sofia	Physiologie
BOURROUS Monir	Pédiatrie A	QACIF Hassan	Médecine interne
CHAFIK Rachid	Traumatologie - orthopédie A	QAMOUSS Youssef	Anesthésie-réanimation
CHERIF IDRISSE EL GANOUNI Najat	Radiologie	RABBANI Khalid	Chirurgie générale
DRAISS Ghizlane	Pédiatrie	RADA Noureddine	Pédiatrie A
EL BOUCHTI Imane	Rhumatologie	RAIS Hanane	Anatomie pathologique
EL HAOURY Hanane	Traumatologie - orthopédie A	RBAIBI Aziz	Cardiologie
EL MGHARI TABIB Ghizlane	Endocrinologie et maladies métaboliques	ROCHDI Youssef	Oto-rhino-laryngologie
EL ADIB Ahmed Rhassane	Anesthésie-réanimation	SAMLANI Zouhour	Gastro-entérologie
EL AMRANI Moulay Driss	Anatomie	SORAA Nabila	Microbiologie - virologie

EL ANSARI Nawal	Endocrinologie et maladies métaboliques	TASSI Noura	Maladies infectieuses
EL BARNI Rachid	Chirurgie- générale	TAZI Mohamed Ilias	Hématologie- clinique
EL BOUIHI Mohamed	Stomatologie et chir maxillo faciale	ZAHLANE Kawtar	Microbiologie - virologie
EL HOUDZI Jamila	Pédiatrie B	ZAHLANE Mouna	Médecine interne
EL IDRISSE SLITINE Nadia	Pédiatrie	ZAOUI Sanaa	Pharmacologie
EL KARIMI Saloua	Cardiologie	ZIADI Amra	Anesthésie - réanimation

Professeurs Assistants

Nom et Prénom	Spécialité	Nom et Prénom	Spécialité
ABDELFETTAH Youness	Rééducation et Réhabilitation Fonctionnelle	GHAZI Mirieme	Rhumatologie
ABIR Badreddine	Stomatologie et Chirurgie maxillo faciale	GHOZLANI Imad	Rhumatologie
ADALI Nawal	Neurologie	HAZMIRI Fatima Ezzahra	Histologie – Embryologie - Cytogénétique
ADARMOUCH Latifa	Médecine Communautaire (médecine préventive, santé publique et hygiène)	IHBIBANE fatima	Maladies Infectieuses
AIT BATAHAR Salma	Pneumo- phtisiologie	JANAH Hicham	Pneumo- phtisiologie
ALAOUI Hassan	Anesthésie - Réanimation	KADDOURI Said	Médecine interne
ARABI Hafid	Médecine physique et réadaptation fonctionnelle	LAFFINTI Mahmoud Amine	Psychiatrie
ARSALANE Adil	Chirurgie Thoracique	LAHKIM Mohammed	Chirurgie générale
ASSERRAJI Mohammed	Néphrologie	LAKOUICHMI Mohammed	Stomatologie et Chirurgie maxillo faciale
BAIZRI Hicham	Endocrinologie et maladies métaboliques	LOQMAN Souad	Microbiologie et toxicologie environnementale
BELBACHIR Anass	Anatomie- pathologique	MAHFOUD Tarik	Oncologie médicale
BELHADJ Ayoub	Anesthésie - Réanimation	MARGAD Omar	Traumatologie - orthopédie
BENHADDOU Rajaa	Ophtalmologie	MLIHA TOUATI Mohammed	Oto-Rhino - Laryngologie

BENNAOUI Fatiha	Pédiatrie	MOUHADI Khalid	Psychiatrie
BOUCHENTOUF Sidi Mohammed	Chirurgie générale	MOUHSINE Abdelilah	Radiologie
BOUKHRIS Jalal	Traumatologie - orthopédie	MOUZARI Yassine	Ophtalmologie
BOUZERDA Abdelmajid	Cardiologie	NADER Youssef	Traumatologie - orthopédie
BSISS Mohamed Aziz	Biophysique	NADOUR Karim	Oto-Rhino - Laryngologie
CHRAA Mohamed	Physiologie	NAOUI Hafida	Parasitologie Mycologie
DAROUASSI Youssef	Oto-Rhino - Laryngologie	OUERIAGLI NABIH Fadoua	Psychiatrie
DIFFAA Azeddine	Gastro- entérologie	REBAHI Houssam	Anesthésie - Réanimation
EL HAOUATI Rachid	Chiru Cardio vasculaire	SAJIAI Hafsa	Pneumo- phtisiologie
EL HARRECH Youness	Urologie	SALAMA Tarik	Chirurgie pédiatrique
EL KAMOUNI Youssef	Microbiologie Virologie	SAOUAB Rachida	Radiologie
EL KHADER Ahmed	Chirurgie générale	SERGHINI Issam	Anesthésie - Réanimation
EL MEZOUARI EI Moustafa	Parasitologie Mycologie	SERHANE Hind	Pneumo- phtisiologie
EL OMRANI Abdelhamid	Radiothérapie	TOURABI Khalid	Chirurgie réparatrice et plastique
ELQATNI Mohamed	Médecine interne	ZARROUKI Youssef	Anesthésie - Réanimation
FADIL Naima	Chimie de Coordination Bioorganique	ZIDANE Moulay Abdelfettah	Chirurgie Thoracique
FAKHRI Anass	Histologie- embryologie cytogénétique	ZOUIZRA Zahira	Chirurgie Cardio- Vasculaire



Toutes les lettres ne sauraient trouver les mots qu'il faut....

Tous les mots ne sauraient exprimer la gratitude, l'amour,

Le respect, la reconnaissance...

Aussi, c'est tout simplement que ...

Je dédie cette Thèse...



*AU GRAND ALLAH, TOUT PUISSANT
EN SIGNE DE MA FOI ET MA GRATITUDE*

A MES TRÈS CHERS PARENTS,

Aucun mot, aucune expression aucun remerciement ne saurait exprimer ma gratitude et ma reconnaissance pour tout ce que vous m'avez offert, pour tout ce que vous avez enduré pour que je puisse être là où je suis maintenant.

Grâce à vos prières j'ai pu surmonter tous les obstacles. Votre présence à mes côtés était pour moi source de courage et de confiance.

Veillez, chère mère, Cher père accepter cet humble travail qui n'égale en rien vos sacrifices mais qui témoignera de mon grand amour et reconnaissance.

Que Dieu vous offre santé, prospérité, longévité et nous unisse dans son paradis.

A ma sœur Fatima et son mari Saïd et leurs fille Lina et fils Mehdi et Jad,

Avec mon amour et mon respect.

A ma sœur Rabiaa et son mari Rachid, et leurs enfants Adam et Amir

Avec mon amour et mon respect.

A ma sœur Oum-Elaid et Latifa,

Avec mon amour et mon respect.

A la famille ES-SABIR et AASOUR,

En témoignage de mon respect.

A tous mes amis (es) et collègues du CHU Med VI,

En témoignage de mon respect

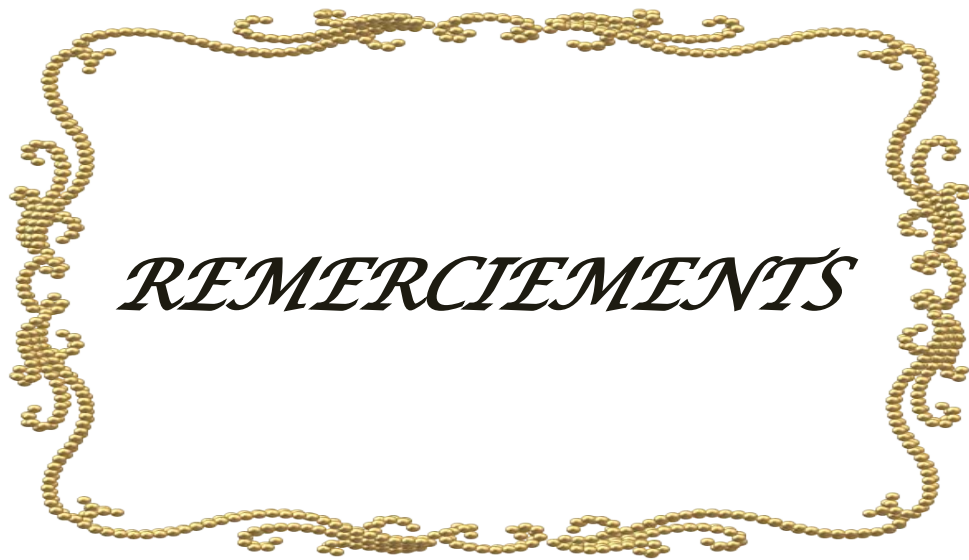Dr M.Latif, Dr H. Guedira, Dr SAMI F.Z....

L'ensemble du personnel paramédical des services de pédiatrie A et B du CHU

Mohammed VI à Marrakech,

A TOUS CEUX QUE J'AI OMIS INVOLONTAIREMENT DE CITER

A LA FEMME ET LES ENFANTS DE MON FUTURE



A notre Maître et rapporteur de thèse le professeur

Aicha BOURRAHOUE

Professeur agrégé de Pédiatrie au CHU Mohammed VI de Marrakech

Service de Pédiatrie B

Faculté de Médecine et de Pharmacie de Marrakech

Vous nous avez fait un grand honneur en acceptant de nous confier ce travail. Nous sommes très touchés par votre disponibilité et par le réconfort que vous nous avez apporté lors de notre passage au service ainsi que lors de l'élaboration de ce travail. Vos qualités professionnelles et humaines nous servent d'exemple. Veuillez trouver ici, Professeur, l'expression de notre profonde gratitude.

A notre Maître et président de jury Monsieur le Professeur

Mohamed SBIHI

Professeur de Pédiatrie au CHU Mohammed VI de Marrakech

Chef du Service de Pédiatrie B

Faculté de Médecine et de Pharmacie de Marrakech

Nous vous remercions de l'honneur que vous nous avez fait en acceptant de présider notre jury. Nous vous remercions de votre enseignement et nous vous sommes très reconnaissant de bien vouloir porter intérêt à ce travail. Veuillez trouver ici, Professeur, l'expression de nos sincères remerciements.

A notre Maître et juge de thèse le professeur

Mounir BOURROUS

Professeur de Pédiatrie A

Vous nous avez fait l'honneur de faire partie de notre jury. Nous avons pu apprécier l'étendue de vos connaissances et vos grandes qualités humaines. Veuillez accepter, Professeur, nos sincères remerciements et notre profond respect.

A notre Maître et juge de thèse Monsieur le professeur

Noureddine RADA

Professeur de pédiatrie A

Faculté de Médecine et de Pharmacie de Marrakech

Vous avez accepté très spontanément de faire partie de notre jury. Nous vous remercions de votre enseignement et de l'intérêt que vous avez porté à ce travail. Veuillez trouver ici, Professeur, l'expression de notre profond respect.

A notre Maître et juge de thèse le professeur

Mohamed OULAD SAIAD

Professeur de l'enseignement supérieur de chirurgie pédiatrique

au CHU Mohammed VI de Marrakech

Faculté de Médecine et de Pharmacie de Marrakech

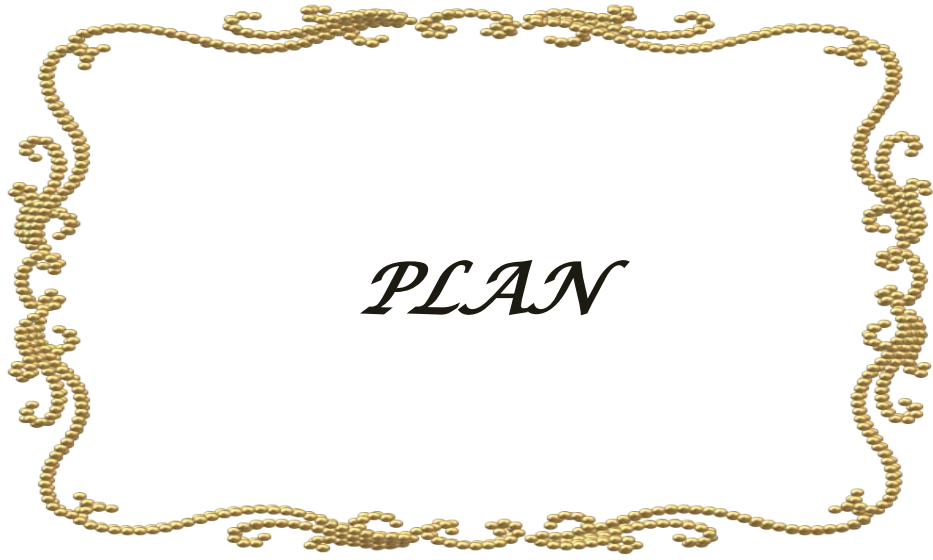Vous avez accepté très spontanément de faire partie de notre jury. Nous vous remercions de votre enseignement et de l'intérêt que vous avez porté à ce travail. Veuillez trouver ici, Professeur, l'expression de notre profond respect.



ABBREVIATIONS

Liste des abréviations

APLV	:	Allergie aux protéines du lait de vache
AINS	:	Anti-inflammatoires non stéroïdiens
ECUN	:	Entérocolite ulcéro-nécrosante
HD	:	Hémorragie digestive
HDH	:	Hémorragie digestive haute
HDB	:	Hémorragie digestive basse
HP	:	Helicobacter pylori
IIA	:	Invagination intestinale aiguë
IRM	:	Imagerie par résonance magnétique
MC	:	Maladie de crohn
MICI	:	Maladies inflammatoires de l'intestin
NEDC	:	Nutrition entérale à débit continue
NFS	:	Numération formule sanguine
RCH	:	Rectocolite hémorragique
RSP	:	Retard staturo-pondéral
Hb	:	Hémoglobine
ANCA	:	Anticorps anti-neutrophiles cytoplasmiques.
ASCA	:	Anticorps anti saccharomyces cerevisiae.



Sommaire

INTRODUCTION	01
GENERALITES.....	03
I-Définitions :	04
1- Hématémèse:	04
2- Méléna:	04
3- Rectorragies :	04
4- Les hémorragies non extériorisées ou saignement occultes :	05
II-Rappel anatomique :	05
1- L'oesophage:.....	05
2- L'estomac:.....	06
3- L'anastomose porto-cave:	08
4- L'intestin grêle:	09
5- Le colon:	13
6- Le rectum et l'anus:.....	18
PATIENTS ET METHODES	20
I-Type de l'étude :	21
II- Population étudiée :	21
III. Sources de données	21
IV. Fiche d'exploitation	21
V- Le matériel endoscopique :	22
1-L'examen endoscopique :.....	22
VI- Analyse statistique :	23
VII- Difficultés et limites de l'étude :	24
RESULTATS ET ANALYSE.....	25
I-Résultats de l'étude descriptive:	40
1- Epidémiologie :	40
2- Antécédents	41
3- Les données cliniques :	41
4- Para-clinique :.....	44
5- Prise en charge thérapeutique :	47
6- Evolution :	48

II-Résultats de l'étude analytique :	49
1-Diagnostic selon les tranches d'âge.....	49
DISCUSSION.....	51
I-Les hémorragies digestives hautes :	52
1- Diagnostic positif des HDH :.....	52
2- Diagnostic différentiel :	54
3- Diagnostic étiologique :.....	54
4- Prise en charge thérapeutique :	73
II. Les hémorragies digestives basses :	83
1- Diagnostic positif :	83
2- Diagnostic différentiel :	86
3- Diagnostic étiologique :.....	86
4- Prise en charge thérapeutique des HDB :	130
5- Evolution :.....	137
6- Pronostic :.....	137
7- Suggestions :.....	138
CONCLUSION	139
RESUMES	142
ANNEXES.....	146
BIBLIOGRAPHIE	151



INTRODUCTION

Les hémorragies digestives de l'enfant sont fréquentes et constituent toujours un signe d'alarme lorsque leur cause n'est pas clairement identifiée. Elles inquiètent généralement les parents et demandent dans tous les cas une réponse diagnostique claire. Elles constituent une urgence médico-chirurgicale car elles peuvent compromettre le pronostic vital du patient. Le patient présentant une hémorragie digestive est exposé à un risque de choc hémorragique ; d'où l'évaluation systématique de l'état hémodynamique.


Depuis l'introduction de l'endoscopie digestive haute et basse en pédiatrie, il est beaucoup plus fréquent d'identifier l'origine du saignement. De plus, l'endoscopie interventionnelle représente maintenant la base du traitement. De ce fait, la nécessité d'une prise en charge chirurgicale des hémorragies digestives devient de moins en moins fréquente.

Nous nous sommes intéressés à cette affection chez l'enfant et l'avons choisi comme thème de notre thèse car : Au cours de nos stages hospitaliers, nous avons constaté la fréquence relative de cette affection chez l'enfant, cette fréquence était associée à une morbidité non négligeable.

Nous essayons à travers ce travail de mettre le point sur la multiplicité des aspects étiologiques des hémorragies digestives chez l'enfant et de montrer l'apport de l'endoscopie digestive en matière du diagnostic étiologique et du traitement de certaines causes.

Nos principaux objectifs sont les suivants:

- ❖ Dresser un profil épidémiologique des patients admis dans notre formation pour hémorragie digestive.
- ❖ Déterminer le profil étiologique de cette pathologie essentiellement en fonction de l'âge de l'enfant.
- ❖ Préciser le double apport diagnostique et thérapeutique de l'endoscopie digestive en la matière.
- ❖ Connaître le pronostic, l'évolution à long terme et le risque de récurrence hémorragique des principales étiologies.



GENERALITES

I. Définitions :

L'hémorragie digestive se définit comme l'effusion de sang hors d'un vaisseau sanguin tout au long de la lumière du tube digestif de la bouche jusqu'à l'anus. Elle peut être extériorisée ou non, digérée ou non. 80% des hémorragies digestives sont hautes, c'est-à-dire en rapport avec une lésion située en amont de l'angle de Treitz. Elles s'extériorisent soit sous forme d'hématémèse, méléna ou l'association des deux symptômes, les hémorragies digestives basses sont définies comme un saignement provenant de l'intestin distal du ligament de Treitz. Les hémorragies digestives sont des urgences médicochirurgicales qui mettent en jeu le pronostic vital, en effet elles peuvent avoir rapidement un retentissement circulatoire majeur avec risque de choc hypovolémique. Elles peuvent récidiver de façon imprévisible.

1. Hématémèse:

C'est un rejet par la bouche, au cours d'un effort de vomissement, de sang. Ce dernier peut être rouge vif en cas de saignement récent ou noirâtre s'il est plus ancien. Les diagnostics différentiels sont essentiellement l'hémoptysie, l'épistaxis déglutie et les saignements bucco-pharyngés.

2. Méléna:

C'est l'émission de selles noirâtres (rappelant le goudron), gluantes et nauséabondes correspondant à du sang digéré. Le méléna doit être différencié des selles noircies par des facteurs exogènes (alimentaires ou médicamenteux).

3. Rectorragies :

Les rectorragies consistent en l'émission par l'anus du sang rouge vif, soit pur, soit mêlé de caillots, ou de sang enrobant les selles, ou d'une diarrhée sanglante, quelques rectorragies peuvent être secondaire à une lésion haute avec accélération de transit.

4. Les hémorragies non extériorisées ou saignement occultes :

Peuvent se révéler de façon dramatique par un tableau de choc hémorragique en rapport avec l'abondance de l'hémorragie, avant même toute extériorisation de sang (situation rare).la situation la plus fréquente est celle de l'anémie par carence martiale de type microcytaire, hypochrome, hyposidérémique et arégénérative et qui peut être en rapport avec un saignement digestif occulte.

II. Rappel anatomique :

1. L'oesophage:

L'oesophage est le segment digestif reliant le pharynx à l'estomac, il s'agit d'un conduit musculo-membraneux facile à l'exploration radiologique et endoscopique .La paroi de ce conduit est composée de trois tuniques: interne (la muqueuse, solide, de type malpighien) ; moyenne (la sous muqueuse: mince et comportant des glandes acineuses).et externe (la musculuse avec deux couches de fibres lisses : longitudinal externe et circulaire interne).

La vascularisation de l'oesophage est de type terminal et assurée par les artères oesophagiennes : supérieure, moyenne et inférieure. Elles prennent respectivement naissance des artères thyroïdiennes inférieures, bronchiques et intercostales, coronaire stomachique et diaphragmatique inférieure gauche .Les veines de l'oesophage forment le plexus veineux sous muqueux qui se déverse à son tour dans le plexus péri-oesophagien. La confluence se fait d'une part dans la veine cave inférieure en haut et d'autre part dans la veine porte en bas, réalisant ainsi une anastomose porto cave.

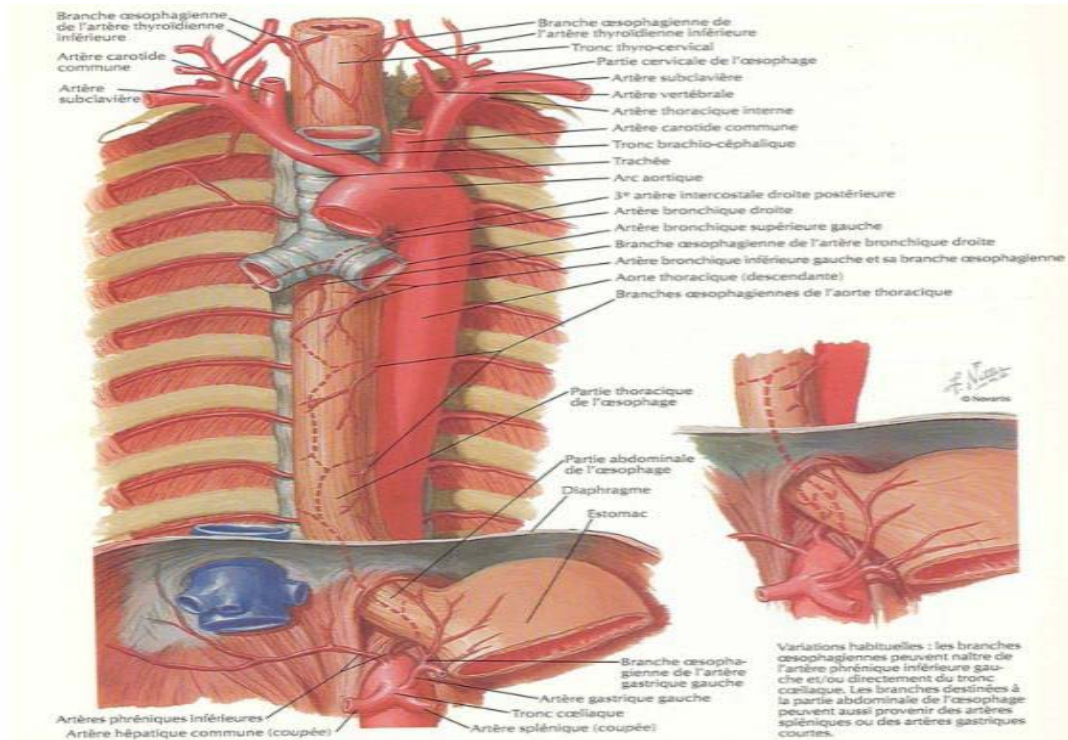


Schéma 1: L'oesophage

2. L'estomac:

C'est une glande digestive en forme de poche interposée entre l'oesophage et le duodénum et occupant l'épigastre et la région sous phrénique gauche. Classiquement on lui décrit quatre parties qui sont la grosse tubérosité, le corps, la petite tubérosité et l'antra ; deux orifices qui sont le cardia et le pylore ; deux faces: antéro-supérieure et postéro-inférieure ; et deux bords: un droit (La petite courbure) et un gauche (La grande courbure). La configuration interne de l'estomac est bien étudiée par les investigations endoscopiques: La paroi gastrique est composée de quatre couches qui sont de dehors en dedans: la séreuse, la musculuse, la sous muqueuse, et la muqueuse.

La vascularisation de l'estomac provient de deux systèmes d'arcades artérielles situées le long de ses bords, cette vascularisation a pour source les trois branches de division du tronc coeliaque : L'artère coronaire stomacique destinée entièrement à l'estomac donne des rameaux cardio-oesophagiens, un rameau tubérositaire antérieur et deux branches terminales qui

Les hémorragies digestives chez l'enfant

s'anastomosent avec les rameaux de l'artère pylorique de la petite courbure, formant ainsi le cercle de la petite courbure. L'artère hépatique fournit aussi l'artère gastro-épiploïque droite, branche de l'artère gastroduodénale, cette dernière souvent à l'origine des ulcères de la face postérieure du bulbe s'anastomose le long de la grande courbure avec l'artère splénique, formant ainsi le cercle de la grande courbure. L'artère splénique, qui donne également les vaisseaux courts destinés à la grande courbure et les vaisseaux cardio-tubérositaire postérieurs.

La circulation veineuse est calquée sur la circulation artérielle et se rend à la Veine porte.

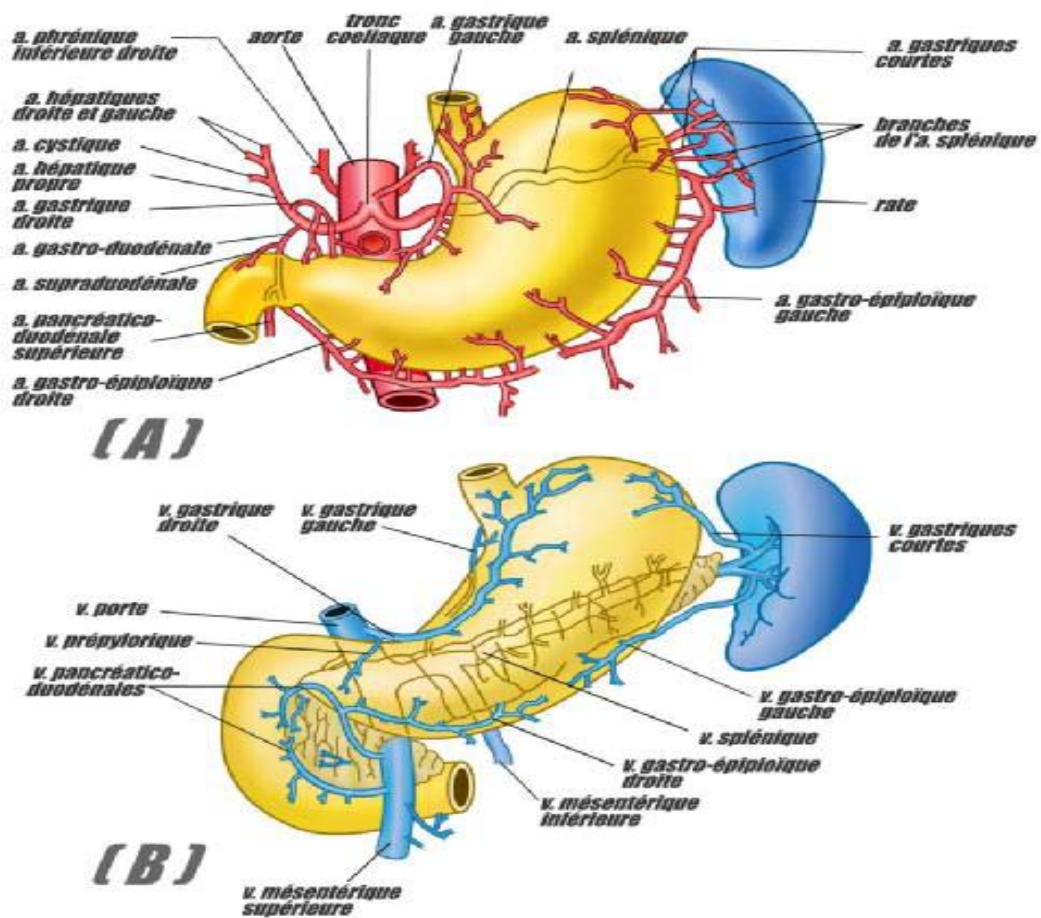
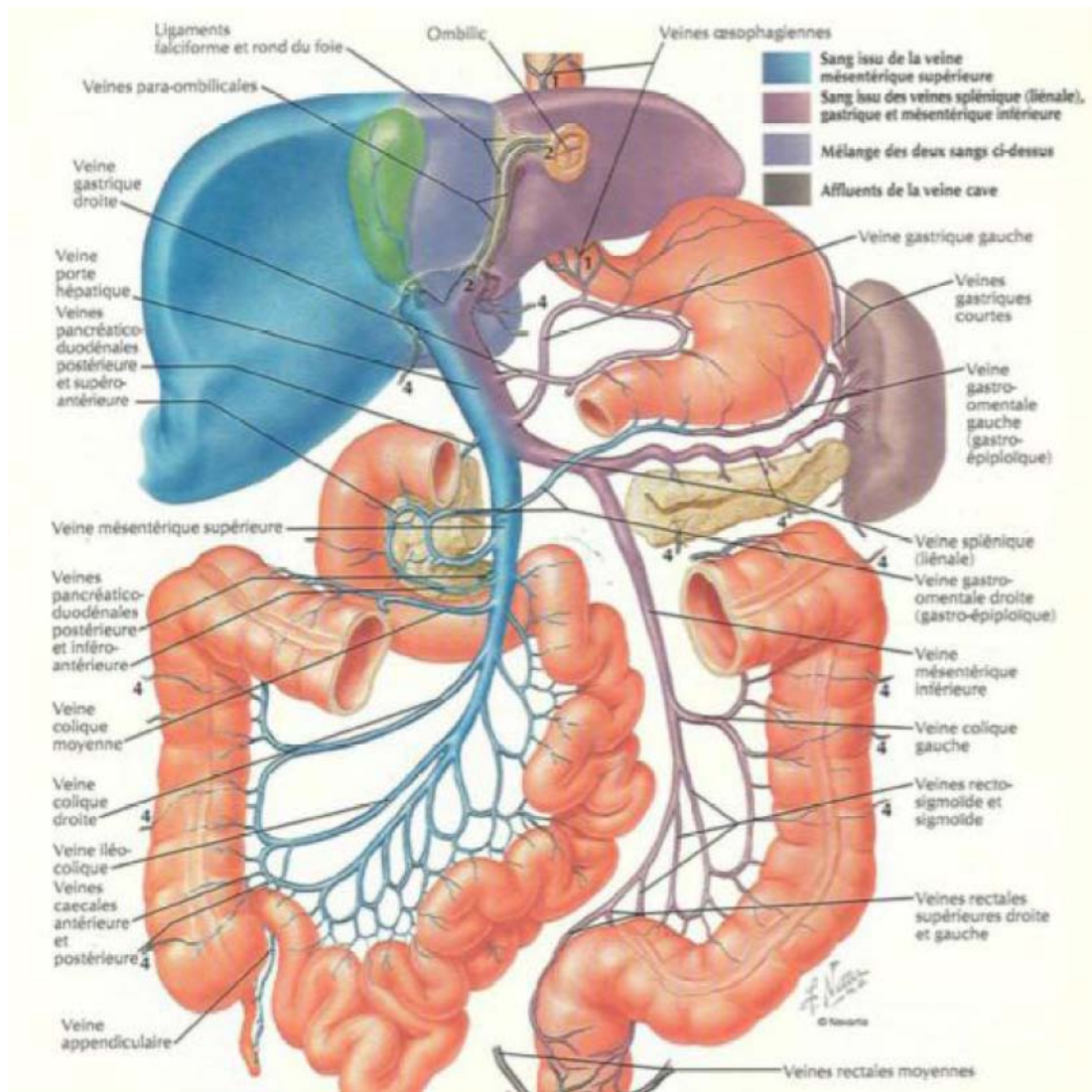


Schéma 2 : Vascularisation artérielle [A] et veineuse [B] de l'estomac

3. L'anastomose porto-cave:

Le système porte hépatique draine le sang des viscères abdominaux vers le foie. Chez les individus normaux 100% du sang portal sont récupérés par les veines hépatiques. En présence d'hypertension portale, il y a significativement moins de sang passant par le foie. Le reste du sang est acheminé par des voies collatérales : La jonction gastro-duodénale autour du cardia de l'estomac (la veine gastrique gauche et ses composants forment une anastomose porto-cave avec les veines azygos du système porte), où se forment les varices oesophagiennes en cas d'augmentation importante de la pression portale. La paroi abdominale antérieure autour de l'ombilic où les veines para-ombilicales s'anastomosent avec les veines de la paroi antérieure de l'abdomen. En cas de pression importante il y a apparition de tête de méduse autour de l'ombilic (circulation veineuse collatérale).

L'anus où la veine rectale supérieure du système porte s'anastomose avec les veines rectales : moyenne et inférieure du système cave ; donnant des hémorroïdes en cas de pression importante.



Schémas 3: L'anastomose porto-cave

4. L'intestin grêle:

Est un segment du tube digestif, mesurant en moyenne 7 mètres de long, à peu près cylindrique, allant du pylore au gros intestin. Il comprend deux parties principales : une partie relativement fixe, le duodénum, et une partie mobile, le Jéjuno-iléon.

4.1. Le duodénum :

Commence au pylore et son origine est indiquée par le sillon duodéno-pylorique. Il finit en formant avec la partie mobile de l'intestin grêle un angle appelé angle duodéno-jéjunal ou angle de Treitz. Il a la forme d'un anneau enroulé autour de la tête et du col du pancréas et dont la courbe n'est pas régulière ce qui permet de distinguer au duodénum quatre portions :

- Une première portion (D1) oblique en arrière, en haut et un peu à droite.
- Une deuxième portion (D2) descendante et verticale.
- Une troisième portion (D3) dirigée horizontalement de droite à gauche, mais en décrivant une courbe concave en haut et surtout en arrière.
- Une quatrième portion (D4) ascendante, à peu près verticale, un peu penchée vers la gauche, et qui se termine à l'angle duodéno-jéjunal.

La surface intérieure ou muqueuse du duodénum a les caractères généraux de la muqueuse de tout l'intestin grêle ; elle présente :

- Des villosités : sont des saillies filiformes très courtes, visibles à la loupe, pressées les unes contre les autres. Elles recouvrent toute la muqueuse et lui donnent un aspect velouté.
- Des valvules conniventes : sont des replis permanents de la muqueuse, allongés perpendiculairement à l'axe de l'intestin. Elles n'existent que dans les trois dernières portions du duodénum et ne sont bien apparentes qu'à partir du rétrécissement supra-vatérien. Les valvules des deux dernières portions du duodénum sont, avec celles des premières anses du jéjuno-iléon, les plus développées de toute la muqueuse intestinale.
- Des follicules clos : sont de petits amas lymphoïdes, arrondis, blanchâtres, saillants à la surface de la muqueuse.

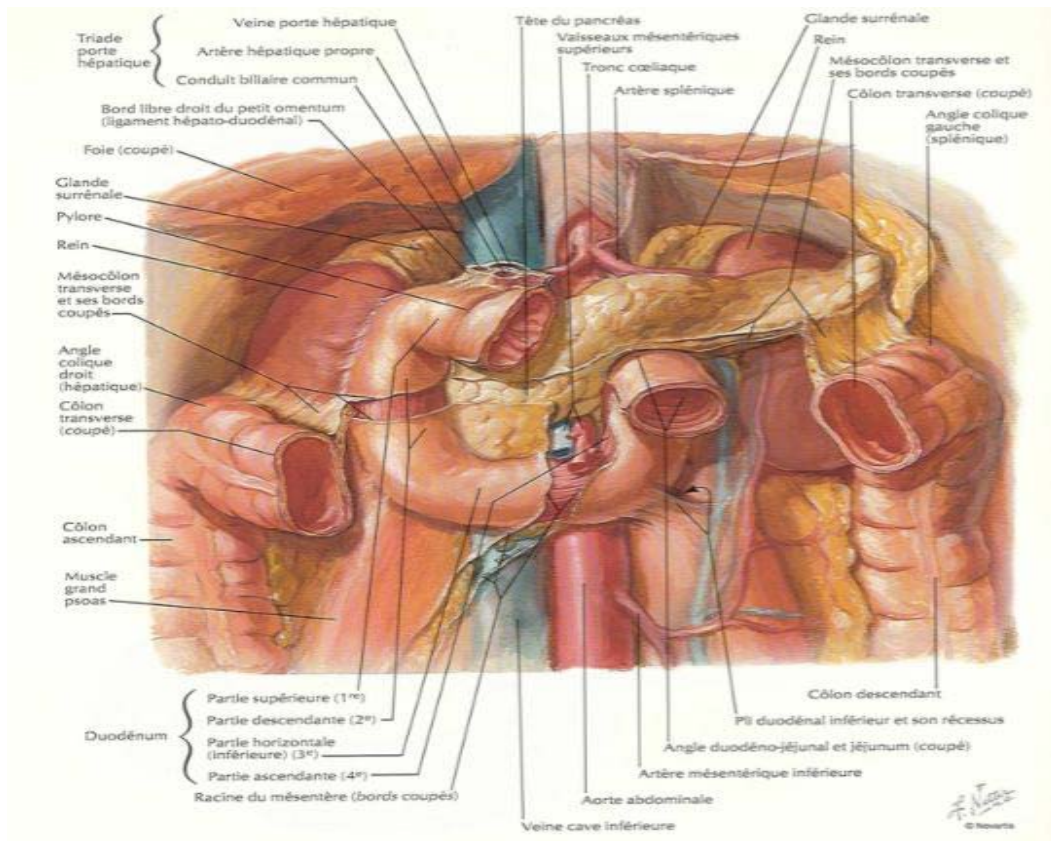


Schéma 4 : Le duodénum.

La vascularisation est assurée par les artères pancréatico-duodénales supérieures et inférieures droites, branches de la gastro-duodénale, et l'artère pancréatico-duodénale gauche, branche de la mésentérique supérieure. Les veines sont en général satellites des artères et se drainent vers la veine porte. Les lymphatiques se jettent dans les ganglions duodéno-pancréatiques antérieurs et postérieurs. Les nerfs viennent surtout du pneumogastrique et du ganglion semilunaire.

4.2. Le jéjuno-iléon :

Commence à l'angle duodéno-jéjunal et se termine dans le côlon ascendant. Il est relié à la paroi abdominale par le mésentère. Sa longueur est d'environ 6.5m, son calibre qui est de 3cm à l'angle duodéno-jéjunal, diminue graduellement jusqu'au gros intestin et ne mesure que

2cm au voisinage de sa terminaison. Il décrit, de son origine à sa terminaison, de 15 à 16 grandes flexuosités appelées anses intestinales. Chacune d'elles a la forme d'un U dont les branches plus ou moins parallèles sont en contact l'une avec l'autre. On reconnaît deux groupes principaux d'anses intestinales : Un groupe supérieur gauche, formé d'anses horizontales, placées les unes au-dessous des autres, et un groupe inférieur droit, formé d'anses verticales, juxtaposées de gauche à droite et d'avant en arrière. La paroi du jéjuno-iléon est constituée, comme celle du duodénum, par quatre tuniques ; séreuse, musculaire, sous-muqueuse et muqueuse. Cette dernière présente, comme celle du duodénum, 1- des villosités, 2- des valvules conniventes dont les dimensions et le nombre diminuent graduellement de l'angle duodéno-jéjunal vers la terminaison du jéjuno-iléon ; elles disparaissent même complètement à 50cm environ en amont du gros intestin, 3- des follicules clos. On trouve, de plus, dans le jéjuno-iléon, des plaques de Peyer qui sont des amas de follicules clos qui dessinent à la surface de la muqueuse des plaques Blanchâtres, d'aspect gaufré, de forme elliptique, de 5 à 6cm de longueur ; elles siègent particulièrement dans la deuxième moitié du jéjuno-iléon et le long du bord libre de l'intestin.

Les artères sont des branches intestinales de la mésentérique supérieure. Les veines sont disposées comme les artères et se jettent dans la grande veine mésentérique.

Les lymphatiques qui sortent de la paroi du jéjuno-iléon sont les chylifères d'Asellius qui conduisent la lymphe vers le tronc lombaire gauche ou dans la citerne de Pecquet. Les nerfs viennent du plexus solaire par le plexus mésentérique supérieur.

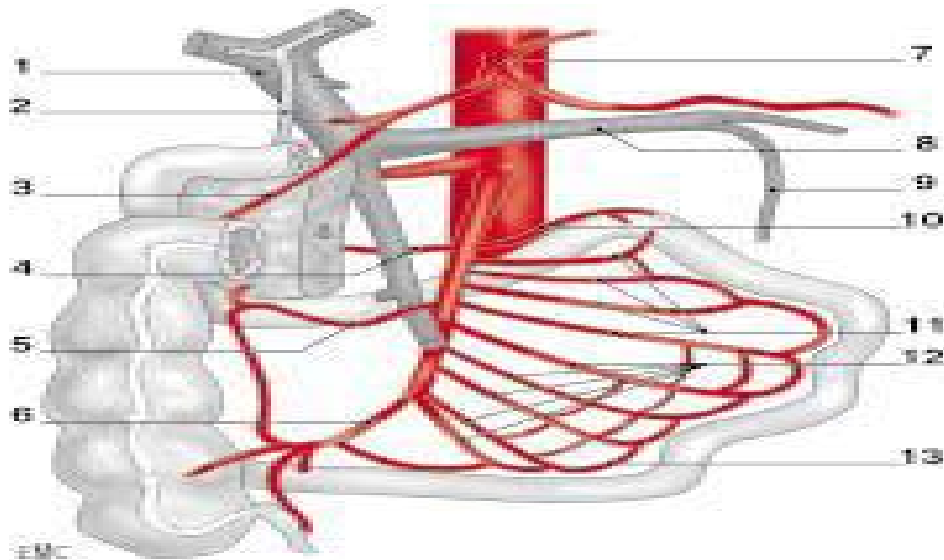


Schéma 5: Vascularisation mésentérique

1. Veine porte ; 2. Cholédoque ; 3. Artère pancréatico-duodénale droite ; 4. Artère pancréatico-duodénale gauche ; 5. Artère colique supérieure droite ; 6. Artère colique inférieure droite ; 7. Tronc coeliaque ; 8. Tronc splénomésaraïque ; 9. Veine mésentérique inférieure ; 10. Artère de l'angle duodéno-jéjunal ; 11. Artères jéjunales ; 12. Artères iléales ; 13. Vaisseau parallèle.

5. Le colon:

C'est le segment du tube digestif qui s'étend de la valvule iléo-caecale à l'anus. D'une longueur totale de 1,50 mètre environ, il débute à la fosse iliaque droite par le caecum, puis se continue par plusieurs segments disposés en cadre à la périphérie de l'abdomen.

Le gros intestin se distingue de l'intestin grêle par quatre caractères principaux :

- Il est plus volumineux que l'intestin grêle.
- Il est parcouru dans toute sa longueur par des bandelettes musculaires longitudinales, au nombre de trois sur le caecum, les colons ascendant, transverse et descendant ; au nombre de deux sur le colon ilio-pelvien et elles disparaissent sur le rectum. Sur le caecum, le colon ascendant et le colon descendant, ces bandelettes se distinguent en antérieure, postéro-interne et postéro-externe ; sur le colon transverse, la bandelette postéro-interne devient postéro-supérieure et répond à l'attache du mésocolon

transverse, l'antérieure devient postéro-inférieure et la postéro-externe devient antérieure.

- Dans l'intervalle des bandelettes, le colon présente des bosselures séparées par des sillons transversaux. Ces bosselures s'atténuent et disparaissent au voisinage du rectum.
- Le long des bandelettes longitudinales s'implantent de petits corps graisseux appelés appendices épiploïques.

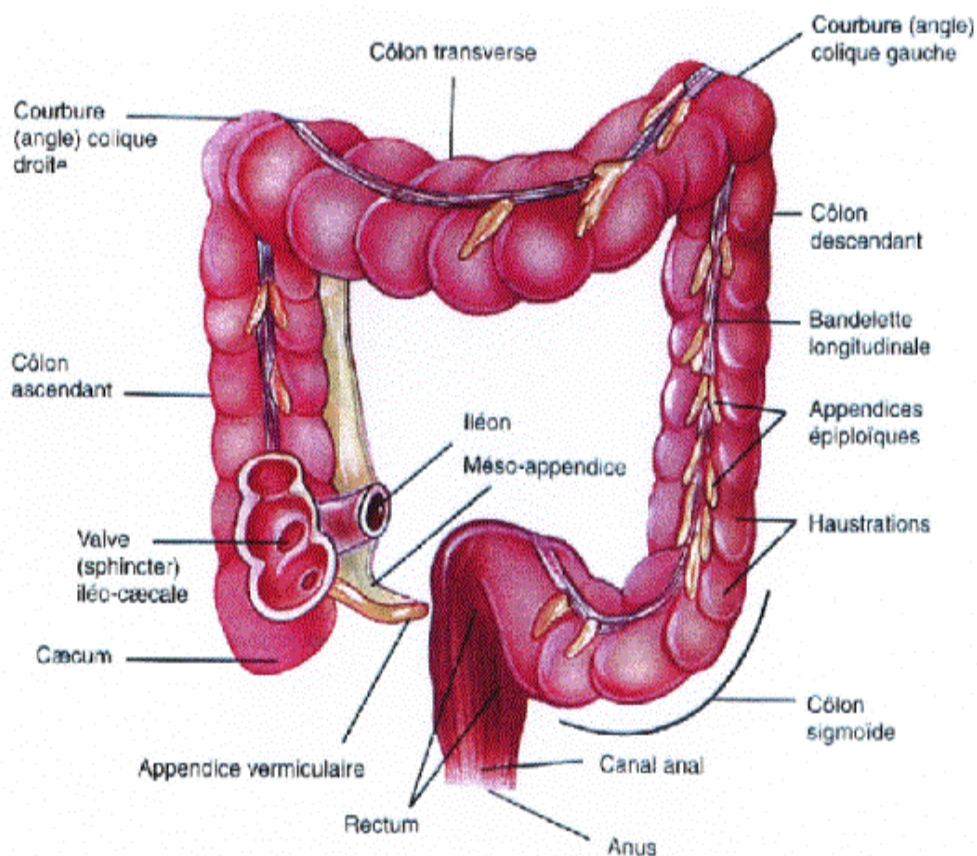


Schéma 6 : configuration externe du colon.

Par ailleurs, la muqueuse du colon ne présente ni villosités, ni valvules conniventes. Elle est soulevée par des plis appelés crêtes ou valvules coliques. Ces valvules répondent aux sillons de la surface externe et limitent des dépressions ou cellules, qui correspondent aux bosselures externes.

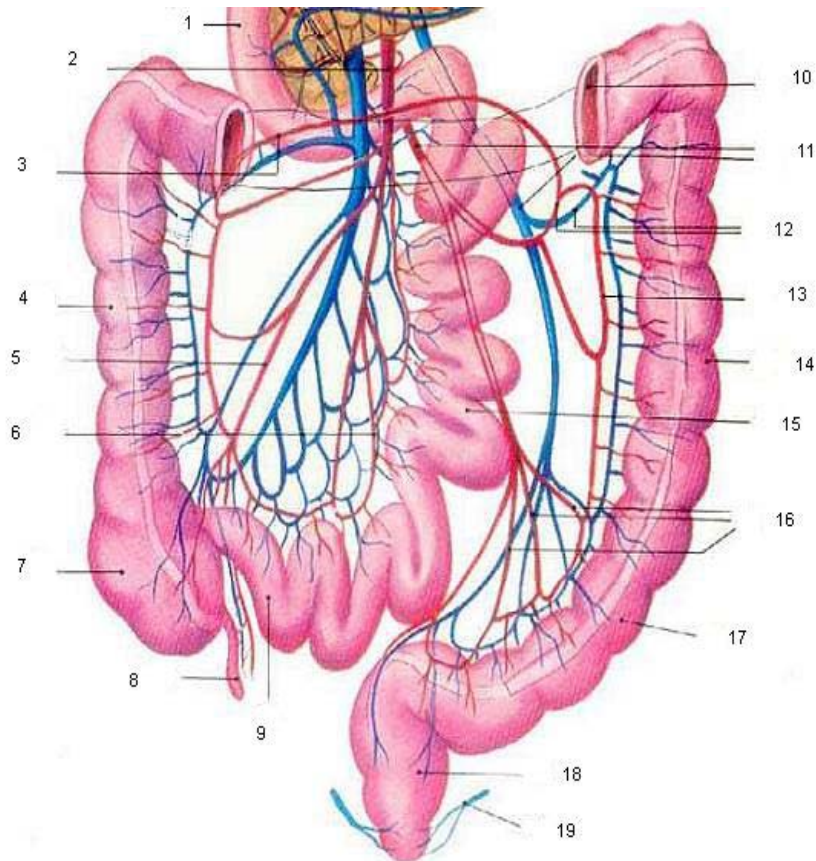


Schéma 7 : Vascularisation artérielle et veineuse du côlon et de l'intestin grêle.

1. Duodénum; 2. Artère et Veine mésentériques supérieures; 3. Artère et Veine coliques supérieures droites; 4. Côlon ascendant; 5. Artère iléo-coeco-coloappendiculaire; 6. Arcades artérielles et veineuses jéjuno-iléon; 7. Cæcum; 8. Appendice cæcale; 9. Intestin Grêle (Iléon); 10. Côlon Transverse; 11. Artère et Veine mésentériques inférieures; 12. Artère et Veine coliques supérieures gauches; 13. Arcades bordantes; 14. Côlons descendants; 15. Intestin Grêle (Jéjunum); 16. Artères sigmoïdes; 17. Côlon Sigmoïde; 18. Rectum; 19. Veine hémorroïdale.

On distingue au colon plusieurs segments qui sont:

5.1. Le caecum :

C'est la partie du gros intestin qui a la forme d'un sac ouvert en haut, mesurant environ 6cm de hauteur, et de 6 à 8cm de largeur. Sa limite supérieure correspond à la ligne horizontale passant par le bord inférieur de la jonction iléo-colique (l'extrémité inférieure de l'iléon forme un bourrelet arrondi qui pénètre dans la lumière du caecum à la manière d'une papille

représentant la valvule iléo-colique, appelée quelque fois valvule iléo-caecale). Son extrémité inférieure, ou bas-fond caecale, est verticale de façon permanente chez l'enfant, recourbée en bas et en dedans chez l'adulte.

5.2. L'appendice vermiculaire :

C'est un prolongement du caecum qui naît à deux ou trois centimètre au dessous de l'orifice iléo colique. Sa longueur est en moyenne de 8 à 9cm, son diamètre est de 7mm.

5.3. Le colon droit ou ascendant :

Compris entre le caecum et l'angle hépatique (angle colique droit) .Dans le plus grand nombre de cas, il mesure de 8 à 15cm de longueur, sa direction est à peu près verticale, un peu oblique en haut et en arrière et il décrit une légère courbe concave en dedans et concave en avant. De plus, le colon ascendant est fixé à la paroi postérieure par l'intermédiaire du fascia de Toldt droit.

5.4. L'angle colique droit ou angle hépatique du colon :

C'est l'angle que fait le colon pour prendre une direction transversale. Son ouverture regarde en avant, en bas et en dedans. Cette orientation est due à la position du colon ascendant, oblique en haut et en arrière, et la direction du colon transverse, oblique en avant et en dedans.

5.5. Le colon transverse :

C'est un segment libre à concavité postérieure tendu de droite à gauche, du colon ascendant au colon descendant. Sa longueur varie entre 40 et 80cm, elle mesure en moyenne 50cm. Il est un peu rectiligne dans sa partie droite, il prend une direction oblique en haut et à gauche jusqu'à l'extrémité inférieure de la rate. Il est fixé d'une part à la paroi abdominale postérieure par le mésocôlon transverse et à l'estomac d'autre part, par le ligament gastro-colique.

5.6. L'angle colique gauche ou angle splénique du colon :

C'est l'union du colon transverse avec le colon descendant. Il est plus haut et plus aigu que l'angle droit. Il est orienté dans un plan vertical et son ouverture regarde en avant, en bas et en dedans. Par sa plicature, l'angle colique gauche constitue un obstacle au contenu intestinal dont le passage demande un péristaltisme intensifié.

5.7. Le colon descendant :

Il commence à l'angle splénique du colon et se termine à la crête iliaque, où il se continue avec le colon ilio-pelvien. Plus profondément situé et de calibre plus petit que le colon ascendant, il descend à peu près verticalement dans la gouttière comprise entre le rein et la paroi abdominale. Sa longueur moyenne est de 12cm.

5.8. Le colon ilio-pelvien :

S'étend de la crête iliaque gauche, où il fait suite au colon descendant, à la troisième vertèbre sacrée, où il se continue avec le rectum. On lui distingue deux parties : l'une fixe, le colon iliaque ; l'autre mobile, le colon pelvien. Le colon iliaque occupe la fosse iliaque gauche fixé au plan postérieur par le fascia de Toldt gauche et s'étend de la crête iliaque jusqu'au bord médial du muscle psoas, décrivant une courbe concave en dedans.

Le colon pelvien ou sigmoïde : c'est un segment libre, fixé par ses deux extrémités à la paroi postérieure par le méso sigmoïde. Il correspond à une boucle d'importance et de longueur variables qui se porte du bord gauche au bord droit du détroit supérieur, en décrivant une convexité antérieure, puis regagne son point fixe terminal au niveau de la troisième vertèbre sacrée en se portant en bas, en arrière et en dedans.

6. Le rectum et l'anus:

C'est un organe postérieur du petit bassin, long de 15 à 20cm, suit d'abord la concavité du sacrum, puis à la hauteur du coccyx il se réfléchit vers l'arrière et traverse le périnée. On lui distingue deux segments, l'un supérieur ou pelvien, contenu dans la cavité pelvienne ; l'autre inférieur, périnéal ou canal anal. Devenant le canal anal il se termine par l'anus. Le tiers supérieur du rectum comporte un segment très dilatable, l'ampoule rectale, dont le remplissage provoque le besoin de défécation. En dessous de l'ampoule naissent trois plis transversaux constants qui pénètrent dans la lumière rectale.

Le canal anal représente le rectum périnéal qui fait suite au segment pelvien du rectum et se continue par le revêtement cutané. Long de 2 à 3cm. Sa direction est franchement oblique en bas et en arrière et on lui distingue trois territoires superposés : une zone rectale, une zone ano-cutanée et une zone cutanée.

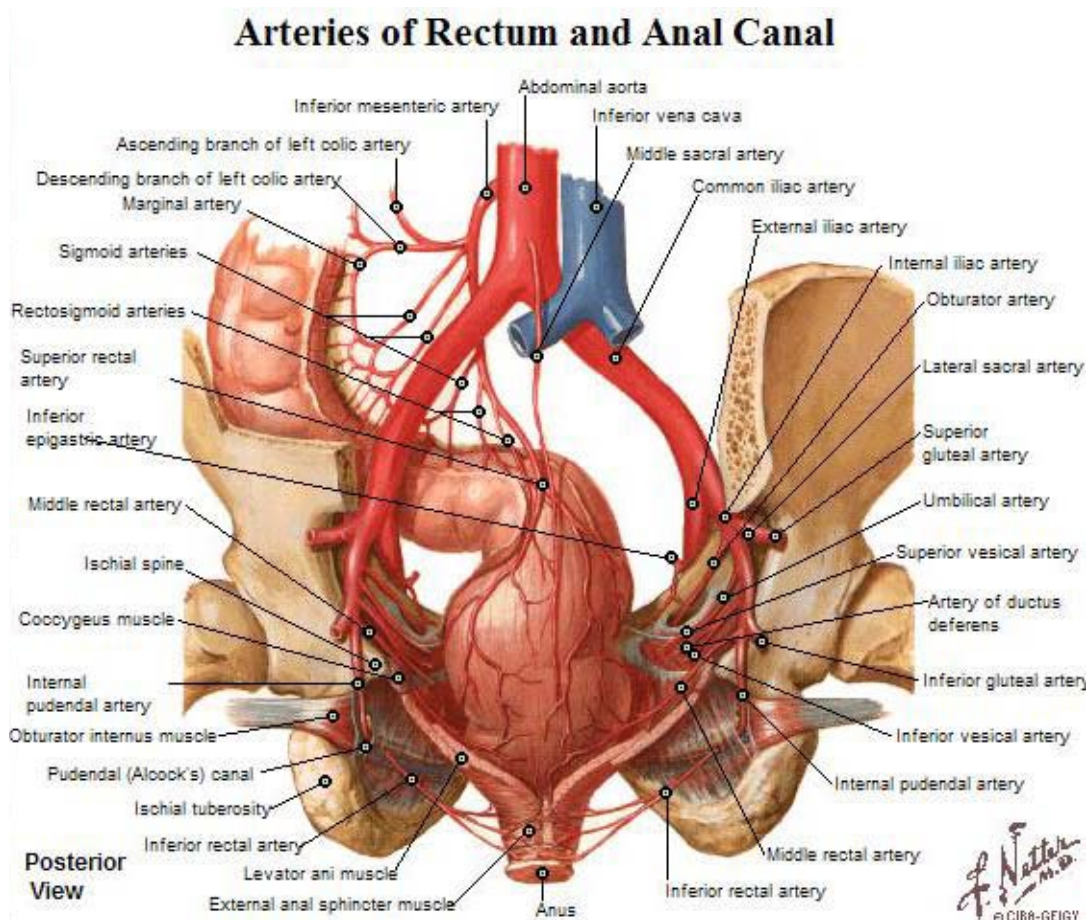


Schéma 8: Vascularisation artérielle du rectum.

La vascularisation du colon est assurée essentiellement par l'artère mésentérique supérieure, l'artère mésentérique inférieure et les artères hypogastriques pour le rectum. Les veines du colon sont satellites des artères et se rendent à la veine porte. Par ailleurs, les veines du rectum naissent d'un riche plexus veineux sous muqueux commun aux veines hémorroïdales ; les veines hémorroïdales supérieures droite et gauche se jettent dans la veine porte par la veine mésentérique inférieure, alors que les veines hémorroïdales moyennes et inférieures vont à la veine cave inférieure par les veines iliaques internes, réalisant ainsi une très importante anastomose porto-cave.

Les nerfs proviennent du plexus mésentériques supérieur et inférieur. Le drainage lymphatique est tributaire de troncs lymphatiques intestinaux le long des artères et qui parviennent au tronc lombaire gauche puis à la citerne de Pecquet.



PATIENTS ET METHODES

I. Type de l'étude :

Il s'agit d'une étude rétrospective, descriptive et analytique, de 175 cas d'hémorragie digestive haute ou basse, réalisée au service de pédiatrie B du CHU Mohammed VI de Marrakech. Cette étude étant étalée sur une période de 7 ans allant de janvier 2006 à janvier 2013.

II. Population étudiée :

Ce travail concerne les enfants ayant présenté des hématomèses, rectorragies, ou méléna. Nous avons inclut aussi bien les enfants hospitalisés que les enfants admis par le service des urgences ou adressé pour fibroscopie digestive. Notre population était répartie en trois groupes; un premier groupe incluant les nourrissons (âgés entre 1 et 24mois), un deuxième groupe des jeunes enfants (âgés entre 2 et 7ans), et un troisième des grands enfants (entre 7 et 15 ans).

III. Sources de données

Les données cliniques et endoscopiques sont recueillies à partir des dossiers et registres de comptes rendus de l'endoscopie digestive du Service de pédiatrie B du CHU Mohammed VI.

IV. Fiche d'exploitation

La collecte des éléments nécessaires à l'analyse statistique pour notre étude était effectuée par une fiche d'exploitation qui était remplie pour chaque patient. Cette fiche précisait les données sociodémographiques des patients, leurs antécédents, les caractéristiques des hémorragies digestives, les signes cliniques associés, les résultats des examens para-cliniques réalisés, le diagnostic retenu, le traitement administré et finalement l'évolution des malades.
(ANNEXE 1)

V. Le matériel endoscopique :

1. L'examen endoscopique :

L'examen endoscopique est réalisé par le biais d'un fibroscope (FOGD) pédiatrique type (Pentax®), et de vidéoendoscope. A vision axiale et comporte un temps d'exploration oesophagienne, gastrique et duodénale. Les endoscopes sont munis de canaux pouvant insuffler de l'air et injecter de l'eau et permettant le passage d'une pince à biopsie ou à corps étranger.

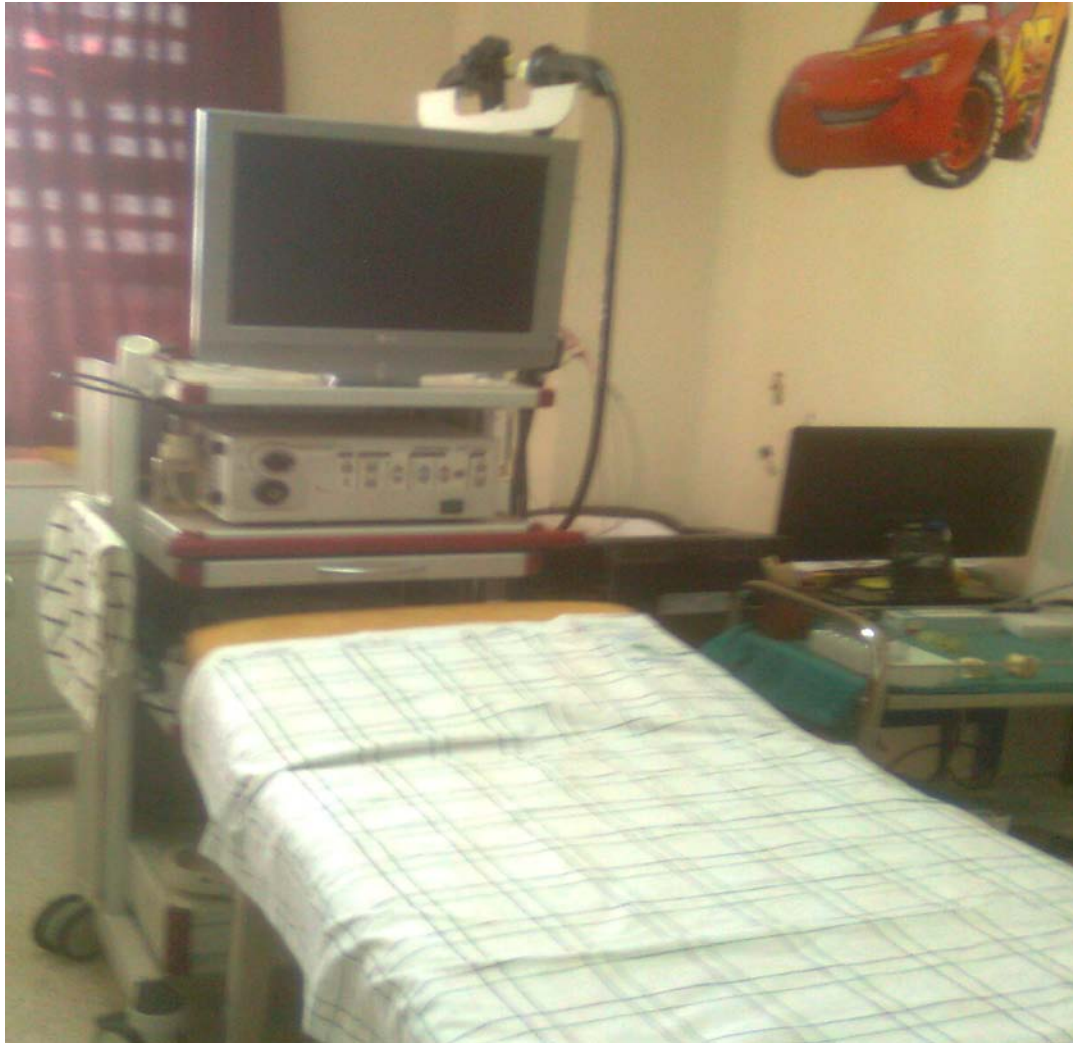La rectoscopie était réalisée chez nos malades sans anesthésie générale, précédée de lavements évacuateurs de phosphate mono- et di-sodique (Normacol® Lavement pédiatrique: moitié d'un flacon chez l'enfant de moins de 5 ans et un flacon au-delà). Deux lavements au moins sont nécessaires, le premier la veille au soir et le deuxième le matin dans les 4 heures qui précèdent la rectoscopie pour éliminer les résidus fécaux.

La coloscopie, se fait sous anesthésie générale, on utilise un lavage par polyéthylèneglycol : Fortrans® à raison d'un sachet dissout dans un litre d'eau qu'on donne à boire pendant les 24heures précédant l'examen.

Pour l'endoscopie interventionnelle elle se fait également sous anesthésie générale.

La préparation des patients repose sur :

- La vacuité du tube digestif ; imposant un jeun de 6 heures au minimum avant l'examen endoscopique.
- La préparation psychologique de l'enfant.



**Figure 1 : Vidéo endoscope de l'Unité de Gastroentérologie
Service de Pédiatrie B au CHU Mohammed VI Marrakech**

VI. Analyse statistique :


Les données ont été saisies sur Excel Microsoft Office 2007 et analysées à l'aide du logiciel XSTAT 2014. Dans un premier temps, nous avons effectué une analyse descriptive de toutes les variables (caractéristiques sociodémographiques, antécédents, données cliniques et para-cliniques, aspects thérapeutiques et évolutifs). Les résultats ont été présentés sous forme de pourcentages pour les variables qualitatives, et de moyennes pour les variables quantitatives. Ensuite une analyse bi-variée a été faite pour comparer les résultats du diagnostic étiologique

selon les tranches d'âge. Ainsi, la comparaison des pourcentages a été faite à l'aide du test statistique χ^2 . Un seuil de signification : $p=0,05$ a été retenu.

VII. Difficultés et limites de l'étude :

Comme toute étude rétrospective, les difficultés majeures que nous avons rencontrées étaient liées à l'exploration des dossiers.

Nous étions confrontés à plusieurs obstacles et tout particulièrement le manque de certaines données telles que certains paramètres biologiques, la prise en charge thérapeutique, ainsi que l'évolution de certains malades au cours du suivi, surtout pour les enfants hospitalisés de 2006.



RESULTATS
ET ANALYSE

Les hémorragies digestives chez l'enfant

Tableau I: Résultat globale de tous les malades

N°	Age	Sexe	ATCD	Hématémèses	Méléna	Rectorragie	Résultat de l'endoscopie ou diagnostic
1	6ans	F	Vomissements chroniques	+	-	-	Oesophagite peptique
2	2 ans 2 mois	M	HTP+ cirrhose	+	-	-	Varices oesophagiens
3	4 ans 11 mois	M	ICTERE	+	-	-	Gastrite
4	6 ans 11 mois	F	vomissements chroniques	+	-	-	Gastrite
5	1 ans 4 mois	M	RAS	+	-	-	Hernie hiatale
6	9 ans	F	RAS	+	-	-	Sd de Mallory Weiss
7	9 ans 11 mois	F	RAS	+	-	-	Oesophagite peptique
8	6 ans	F	RAS	+	+	-	Varices oesophagiennes
9	5 ans	F	RAS	+	+	-	Varices oesophagiennes
10	6 ans et 1/2	F	HTP+ cirrhose	+	-	-	Varices oesophagiennes
11	12 mois	F	Vomissements	+	-	-	Oesophagite peptique
12	26 mois	F	RAS	+	-	-	Gastrite
13	14 ans	M	Vomissements chroniques	+	-	-	Oesophagite peptique + hernie hiatale
14	11 mois	M	RGO + hypotrophie	+	-	-	Oesophagite peptique+ hernie hiatale
15	2 mois	M	RAS	-	+	-	Oesophagite peptique

Les hemorragies digestives chez l'enfant

16	6 ans 5 mois	M	HTP+ cirrhose + prise d'aspirine	+	+	-	Varices oesophagiennes
17	6 ans	M	RAS	+	+	-	Gastrite
18	11 ans	F	prise aspirine	+	+	-	Oesogastrite peptique
19	10 ans	F	épigastralgies	+	-	-	Oesophagite peptique
20	6 ans	M	polykystose rénal	+	+	-	Varices oesophagiennes
21	6 mois	F	HTP+Cirrhose	+	+	-	Varices oesophagiennes
22	12 ans	M	HTP+Cirrhose + consanguinité	+	-	-	Varices oesophagiennes
23	4 ans et 1/2	M	RAS	+	-	-	Oesophagite peptique
24	6 ans	M	RAS	-	+	+	Varices oesophagiennes
25	7 mois	M	vomissements chroniques	+	-	-	Oesophagite peptique+ hernie hiatale
26	2 ans	M	RAS	+	-	-	Oesophagite peptique+sténose oesophagienne
27	4 ans	M	anémie carencielle traitée	+	+	-	Oesophagite peptique
28	3 mois et 27 jour	F	RAS	+	+	-	Oesophagite peptique

Les hémorragies digestives chez l'enfant

29	10 ans	F	vomissements chroniques	+	-	-	Gastrite
30	6 mois	F	RAS	-	-	+	Invagination intestinale aiguë
31	2 ans 10 mois	M	prise d'aspirine et d'AINS	+	-	-	Gastrite
32	6 mois	F	vomissements chroniques	+	-	-	Oesophagite peptique
33	4 mois	F	Vomissements chroniques	+	-	-	Oesophagite peptique
34	14 ans	M	RAS	+	-	-	Gastrite
35	15 ans	M	occlusion intestinale + RSP	+	-	-	Oesophagite peptique
36	4mois	M	vomissements chroniques + IIA		-	-	Oesophagite peptique
37	12 mois	F	RAS	+	-	-	Oesophagite peptique
38	17 mois	M	vomissements chroniques	+	-	-	Oesophagite peptique + sténose oesophagienne
39	2 ans 7 mois	M	hémoptysie	+	-	-	Normal

Les hemorragies digestives chez l'enfant

40	11 ans	M	RAS	+	-	-	Gastrite
41	2 ans 4 mois	F	infection respiratoire	+	-	-	Gastrite
42	15 ans	M	HTP + maladie de Wilson	+	-	-	Varices oesophagiennes
43	10 ans	F	HTP + WILSON + cirrhose + consanguinité	+	-	-	Normal
44	1 ans 6 mois	M	Consanguinité+ CRIS paroxystiques	-	-	+	Gastrite
45	12 ans	M	RAS	+	-	-	Gastrite
46	10 ans 2 mois	M	anémie carentielle traitée	+	-	-	Normal
47	9 ans	F	ICTERE	+	-	-	Gastrite
48	14 ans	M	RAS	+	+	-	Gastrite
49	14 mois	F	RAS	+	-	-	Oesophagite peptique
50	7 mois	F	Vomissements	+	+	-	Gastrite

Les hémorragies digestives chez l'enfant

51	8 ans	M	HTP + polykystose hépatorenale	+	-	-	Varices oesophagiennes
52	14 ans	M	RAS	+	+	-	Gastrite
53	18 mois	M	IMC + épilepsie	+	-	-	Oesophagite peptique
54	5 mois	F	RAS	+	-	-	Oesophagite peptique
55	5 mois	F	réurgitations	+	-	-	Oesophagite peptique
56	10 mois	M	opéré pour atrésie de l'œsophage	+	-	-	Oesophagite peptique
57	7 ans	F	RAS	+	-	-	Gastrite
58	7 ans	M	RAS	+	-	-	Oesophagite peptique
59	6 ans	M	RAS	+	-	-	Normal
60	1 an 10 mois	M	RAS	+	-	-	Oesophagite peptique
61	10 ans	M	IMC	+	-	-	Oesophagite peptique
62	3 ans et 1/2	M	Vomissements aigus	+	-	-	Sd de Mallory Weiss
63	7 ans	M	IMC tétraplégique +épilepsie	+	-	-	Oesophagite peptique

Les hémorragies digestives chez l'enfant

64	10 mois	F	vomissement aigues	+	-	-	Sd de Mallory Weiss
65	1 ans + 9 mois	M	Sténose du pylore	+	-	-	Oesophagite peptique + sténose oesophagienne
66	3 ans	M	RAS	+	-	-	Gastrite
67	3 ans	F	RAS	+	-	-	Gastrite
68	6 ans	F	RAS	+	-	-	Hématémèses par ingestion accidentelle de ver hématophage
69	11 mois	M	Infection respiratoire à repetition	+	-	-	Oesophagite peptique
70	7 ans	M	RAS	-	-	+	Purpura rhumatoïde + IIA
71	9 mois	M	RAS	+	-	-	Gastrite
72	18 mois	M	anémie	-	+	+	Normal
73	5 ans 8 mois	M	RAS	-	-	+	Maladie de crohn
74	2 ans	M	RAS	-	+	-	Oesophagite peptique
75	5ans	M	RAS	+	-	-	Gastrite

Les hemorragies digestives chez l'enfant

76	9 mois	F	RAS	+	-	-	Gastrite
77	7 ans	M	RAS	+	-	-	Gastrite
78	7 ans	F	RAS	+	-	-	Normal
79	9 ans	F	RAS	-	-	+	sd hémolytique et urémique
80	12 ans	M	RAS	+	-	-	Purpura rhumatoïde
81	5 mois	F	Prise d'ibuprofène	+	+	-	Gastrite
82	3mois	F	RAS	+	-	-	Oesophagite peptique
83	14 ans	M	RAS	-	-	+	RCH
84	1ans et 3mois	F	RAS	+	-	-	Normal
85	7ans	F	HTP + cirrhose	+	-	-	Varices oesophagiennes
86	1 ans 3 mois	F	ingestion de caustique	+	-	-	Normal
87	13 ans	F	RAS	+	-	-	Gastrite
88	14 ans	M	RAS	+	-	-	Gastrite
89	8 mois	M	RAS	+	+	-	Normal

Les hémorragies digestives chez l'enfant

90	8 ans	F	RAS	+	+	-	Varices œsophagiennes
91	8 ans et 2 mois	M	RAS	+	-	-	Varices œsophagiennes
92	9 mois	M	RAS	-	+	-	Oesophagite peptique
93	9 ans	F	RAS	+	-	-	Gastrite
94	10 ans	M	RAS	+	-	-	Gastrite
95	2 ans	F	infection respiratoire à répétition	+	-	-	Oesophagite peptique
96	2 ans	F	RAS	+	-	-	Hernie hiatale
97	2 ans	F	RAS	+	-	-	Oesophagite peptique
98	2 mois	F	RAS	+	-	-	Gastrite
99	7 ans 7 mois	M	RAS	-	-	+	Polype rectal
100	13 mois	F	RAS	-	-	+	Polype rectal
101	6 ans	F	RAS	+	-	-	Gastrite
102	7 ans	M	détresse respiratoire	+	-	-	Oesophagite peptique

Les hemorragies digestives chez l'enfant

103	39 jours	F	vomissements lactés	+	-	-	Maladie hémorragique du nouveau-né
104	3 mois	M	introduction du lait de vache a 2mois	+	-	-	Allergie aux proteines du lait de vache
105	8 ans et 1/2	M	RAS	-	-	+	Purpura rhumatoïde
106	5 ans	M	RAS	+	-	+	Varices oesophagiennes
107	18 mois	F	RAS	-	+	-	Polype rectal
108	40 j	M	RAS	+	-	+	Normale(sd de Mûnchausen)
109	10 ans	M	RAS	-	-	+	Rectite
110	7 ans	F	HTP+ CIRRHOSE	+	-	-	Varices oesophagiennes
111	5 ans	M	RAS	+	-	-	Normal
112	11 ans	M	Cirrhose	+	-	-	Varices oesophagiennes
113	6 mois	F	Vomisseur chronique	+	-	-	Normal
114	2 ans et 4 mois	M	RAS	+	+	-	Oesophagite peptique

Les hémorragies digestives chez l'enfant

115	11 ans et 4 mois	F	Appendicectomie	-	-	+	Maladie de crohn
116	6 ans	M	RAS	+	-	-	Ulcère gastro-duodéal
117	5 mois	F	Diarrhée vomissements	-	-	+	Colite infectieuse
118	5 ans	F	IMC	+	-	-	Oesophagite peptique
119	4 mois	F	RAS	-	-	-	Gastrite
120	4 ans et 1/2	M	Asthme opéré pour méga - uretère +corticothérapie	+	-	-	Purpura rhumatoïde
121	2 ans et 3 mois	M	Opéré pour hernie paraoesophagienn ne et hypospadias	+	-	-	Gastrite
122	6 ans et 1/2	M	RAS	+	-	-	Gastrite
123	4 ans	F	RAS	+	-	-	Oesophagite peptique
124	10 ans et 2 mois	M	RAS	-	-	+	Purpura rhumatoïde
125	15 ans	M	MICI	-	-	+	RCH

Les hémorragies digestives chez l'enfant

126	1 mois et 15 jours	M	RAS	+	-	-	Oesophagite peptique
127	5ans et 1/2	F	RAS	+	+	-	Gastrite
128	14 ans	M	RAS	-	-	-	Gastrite
129	4 ans	F	RAS	+	+	-	Diverticule de Meckel
130	7 ans	M	RAS	+	-	-	Gastrite
131	12 ans	M	RAS	+	-	-	Sd de Mallory Weiss
132	1 MOIS	M	RAS	+	-	-	Oesophagite peptique
133	6 MOIS	M	RAS	+	-	-	Oesophagite peptique
134	1 MOIS	F	Vomissements chroniques	+	+	-	Oesophagite peptique
135	4ans	F	trisomie 21	-	-	+	Polype colique
136	2 ans et 7 mois	M	RAS	-	-	+	polype
137	2 ans et 5 mois	M	IMC	+	-	-	Oesophagite
138	5 mois	M	RAS	-	-	+	Allergie aux proteines du lait de vache
139	7 mois	F	dysphagie	+	-	-	Oesophagite peptique+sténose d'oesophage

Les hémorragies digestives chez l'enfant

140	10 ans	F	Hépatopathies chronique + civ	+	-	-	Varices oesophagiennes
141	14 ans	M	RAS	+	+	-	Gastrite
142	2 mois	M	Vomissements aigues	+	+	-	Sd de Mallory Weiss
143	10 ans	F	RAS	+	-	-	Oesophagite peptique
144	3 ans	M	RAS	+	-	-	Oesophagite peptique
145	1 ans	M	RAS	-	+	-	Polype colique
146	9 ans	M	RAS	-	+	+	Purpura rhumatoïde
147	4 mois	F	RAS	+	-	-	Insuffisance hépatocellulaire
148	2 ans et 1 mois	M	CHOLESTASE	+	-	-	Varices oesophagiennes
149	14 ans	M	IMC	+	+	-	Oesophagite peptique
150	13 ans	M	tuberculose + vomissements	+	-	-	Gastrite
151	11 ans	F	RAS	+	-	-	Gastrite
152	12 ans	M	RAS	+	-	-	Normal

Les hémorragies digestives chez l'enfant

153	5 ans et 2 mois	M	RAS	-	+	-	Gastrite
154	3 mois et 1/2	M	RAS	+	-	-	Gastrite
155	3 ans	M	RAS	+	+	-	Gastrite
156	1 ans et 4 mois	M	RAS	-	-	+	Polype
157	10 ans	M	RAS	+	-	-	Gastrite
158	13 ans	F	RAS	+	-	-	Gastrite
159	11 ans	F	Diarrhées	-	-	+	Maladie de crohn
160	7 ans	M	RAS	-	-	+	Sd hémolytique et urémique
161	3 ans	F	RAS	+	-	-	Oesophagite peptique
162	5 ans	M	RAS	+	-	-	Oesophagite peptique
163	5 ans	M	RSP + dermatose bulleuse	-	+	-	Oesophagite peptique
164	2 ans et 1/2	F	anémie	+	-	-	Varices oesophagiennes
165	3 mois	M	RAS	+	-	-	Oesophagite peptique

Les hemorragies digestives chez l'enfant

166	19 mois	M	RAS	+	-	-	Gastrite
167	2 ans	M	RAS	+	-	-	Gastrite
168	2 ans 3 mois	M	RAS	+	-	-	Gastrite
169	18 mois	M	Prise d'ATB	+	-	-	Gastrite
170	6 ans	F	Anémie	+	-	-	Gastrite
171	10 mois	F	RAS	+	-	-	Gastrite
172	18 mois	F	RAS	-	+	-	Normal
173	3 ans	M	RAS	+	-	-	Oesophagite peptique
174	6 ans	F	RAS	+	-	-	Gastrite
175	2 ans et 1/2	F	RAS	+	-	-	Oesophagite peptique

I. Résultats de l'étude descriptive:

1. Epidémiologie :

1.1. Age :

La moyenne d'âge de nos patients était de 9,5 ans, les âges extrêmes étant de 39 jours et 15ans.

Tableau II : La répartition des patients en fonction des tranches d'âge

Tranches d'age	Nombre de cas	Pourcentage %
0 mois- 2 ans	63	36%
2-7 ans	64	36,57%
7-15 ans	48	27,43%

1.2. Sexe :

Dans notre série, nous avons noté une prédominance masculine (101 garçons et 74 filles), avec un sexe ratio de 1,36.

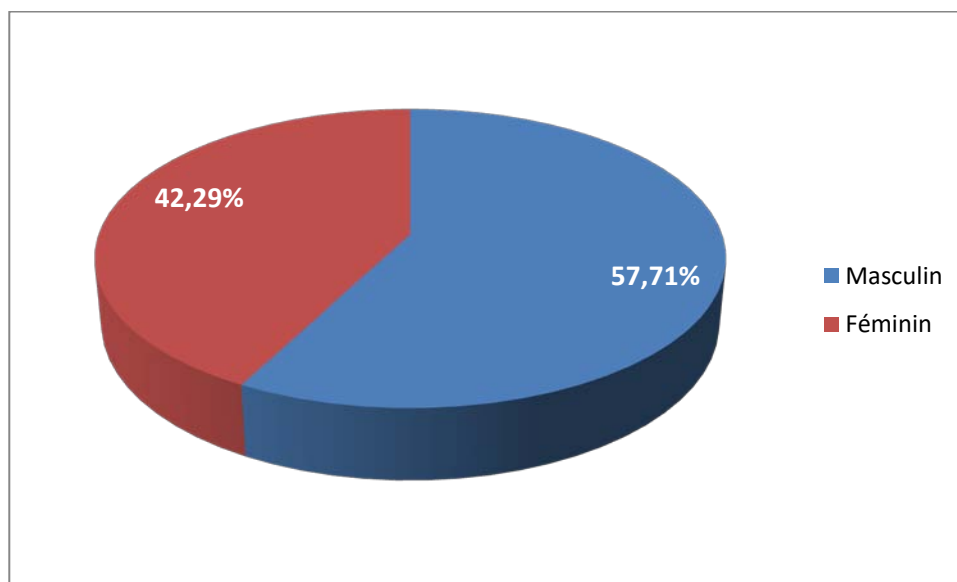


Figure 2 : La répartition des patients en fonction du sexe

2. Antécédents

Dans notre série, les patients avaient des vomissements chroniques dans 9,72%, une HTP et une cirrhose dans 6,86%, et une prise médicamenteuse dans 4,57%. 72% des cas sont sans antécédents pathologiques particuliers.

Les autres antécédents sont rapportés dans le tableau 4.

Tableau III : Répartition des patients selon les antécédents

Les antécédents	Nombre de cas	Pourcentage %
Vomissements	17	9,72
HTP + cirrhose	12	6,86
Diarrhées	2	1,14
Prise médicamenteuse	8	4,57
IMC	6	3,43
RSP	3	1,71
Dysphagie	1	0,57
RAS	126	72

3. Les données cliniques :

3.1. Mode d'extériorisation de l'hémorragie

On a recensé 154 cas d'hémorragie digestive haute et 21 cas d'hémorragie digestive basse.

Il s'agit soit d'une hématomèse, méléna ou rectorragie, l'hématomèse était le cas de révélation le plus fréquent. Deux des patients qui présentaient une rectorragie avaient une hémorragie haute abondante.

Tableau IV : Répartition des patients selon la nature d'extériorisation des hémorragies

Nature	Nombre	Pourcentage %
Hématémèse	119	68
Méléna	33	18,85
Rectorragie	23	13,14

L'hémorragie est survenue de façon brutale chez 23,67% des malades, et de façon progressive chez 76,32%.

Tableau V : Répartition des patients selon le mode de début des hémorragies

	Nombre	Pourcentage %
Progressive	144	76,32
Brutale	31	23,67

3.2. Abondance :

Dans notre série, nous avons noté que la majorité de nos malades (70,29%) présentaient une hémorragie de faible abondance.

Une hémorragie de moyenne abondance était retrouvée chez 25,71% des cas, et 4% des cas étaient admis avec une hémorragie de grande abondance.

Tableau VI: Abondance de l'hémorragie

L'hémorragie	Nombre de cas	Pourcentage %
De faible abondance	123	70,29
De moyenne abondance	45	25,71
De grande abondance	7	4

3.3. Délai entre l'hémorragie digestive et l'heure de l'admission :

Nous avons classé les malades en trois groupes selon le délai écoulé entre l'hémorragie et l'heure d'admission, et nous avons trouvé que 41,54% de nos patients sont admis 72 h après l'hémorragie.

Tableau VII : Répartition des patients selon délai entre l'HD et l'heure de l'admission

Délai	Avant 24 h	Entre 24 h et 72 h	Après 72 h
Nombre de cas	32	70	73
Pourcentage %	18,35	40,09	41,54

3.4. Données cliniques associées :

L'examen clinique ne décelait pas d'anomalies chez 96 de nos malades, contre 65 qui présentaient des signes digestifs et 14 qui présentaient des signes extra-digestifs associés.

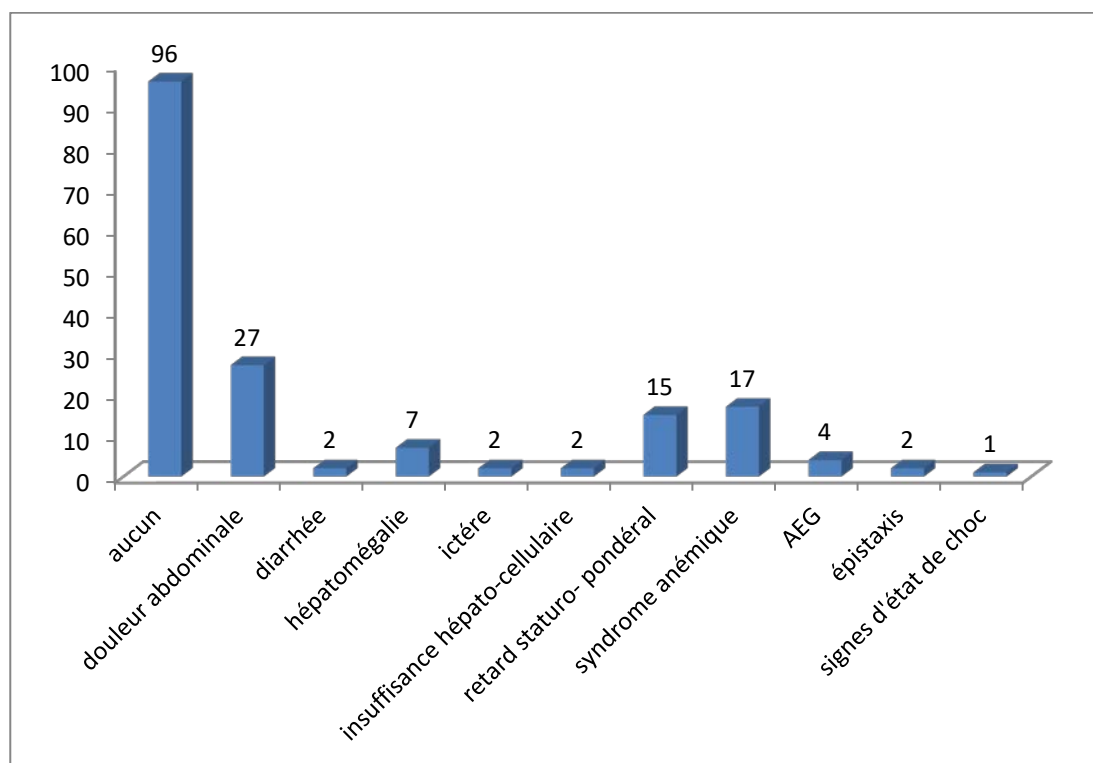


Figure 3 : Les signes associés à l'HD dans notre série

4. Para-clinique :

4.1. Biologie :

4.1.1. Hémogramme :

Dans notre série, une NFS a été demandée chez les patients présentant une hémorragie digestive aiguë abondante ou chronique avec une pâleur cutanéomuqueuse. Le taux d'hémoglobine variait entre 5g/dl et 13g/dl, avec une moyenne de 10g/dl. Une anémie était présente dans 61,5 % des cas, en revanche celle-ci n'était considérée comme sévère (Hb < 5 g/dl) que dans 14,97 % des cas.

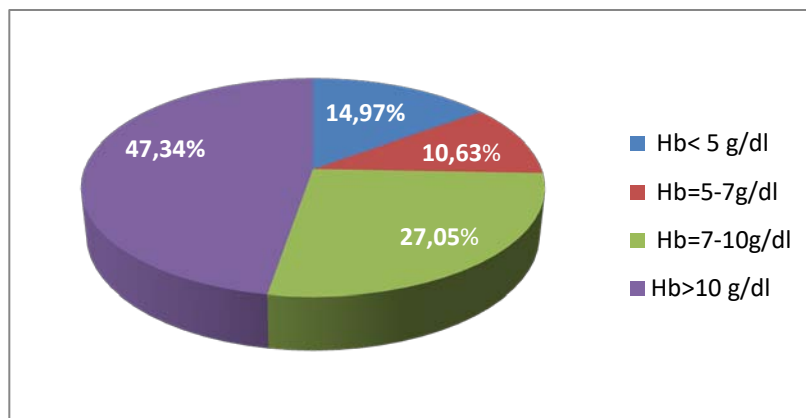


Figure 4: La répartition des résultats de l'hémogramme dans notre série

4.1.2. Autres bilans biologiques

Le bilan de la crase (TP/TCA), a été demandé chez 19,1% de nos patients dans le cadre d'une hémorragie abondante ou si suspicion d'insuffisance hépatocellulaire.

4.2. Endoscopie :

L'endoscopie était indiquée chez 162 malades, ainsi dans 147 cas elle était haute (FOGD : fibroscopie oesogastroduodénale), dans les 13 cas restants l'endoscopie n'était pas indispensable au diagnostic, et dans 15 cas l'endoscopie était basse (rectoscopie, ou coloscopie).

Les hémorragies digestives chez l'enfant

Le délai écoulé entre l'admission et l'endoscopie haute était réparti comme suivant: chez la grande majorité de nos malades (72,22%), l'endoscopie digestive était réalisée 24 h après l'admission.

Tableau VIII : Répartition des patients selon le délai écoulé entre l'admission et l'endoscopie haute

Délai	Nombre	Pourcentage %
Avant 24 h	45	27,78
Après 24 h	117	72,22
Total	162	100

Les principales étiologies étaient la gastrite (29,1%), l'oesophagite peptique (26,3%), les varices oesophagiennes (11,4%) et les polypes (4,0%). Les autres étiologies sont rapportées dans le tableau IX et X.

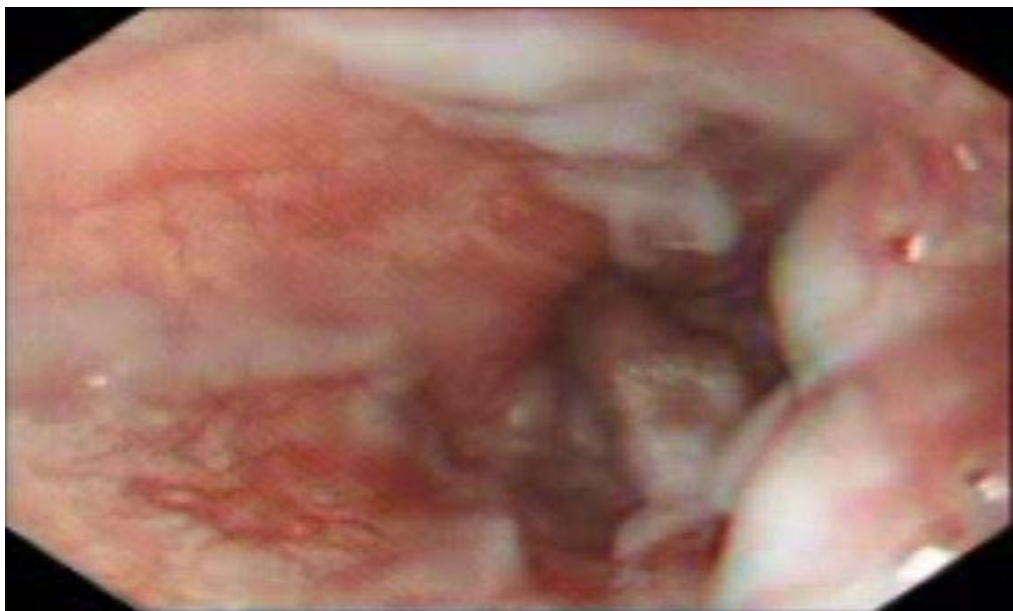


Figure 5 : Varices oesophagiennes (Unité de Gastroentérologie Service de Pédiatrie B)

Tableau IX : Les étiologies des hémorragies digestives selon les résultats de l'endoscopie

Etiologies de l'endoscopie	Nombre	Pourcentage%
Les hémorragies digestives hautes	147	90,74
Oesophagite peptique	53	36,05
Gastrite	51	34,69
Oesogastroduodénite	1	0,68
Hernie hiatale	2	1,36
Hématémèses par ingestion accidentelle de ver hématophage	1	0,68
Sd de Mallory Weiss	5	3,4
Ulcère gastro-duodéal	1	0,68
Varices oesophagiennes	20	13,6
Endoscopie haute non contributive	13	8,84
Les hémorragies digestives basses	15	9,26
Rectite non spécifique	1	6,66
RCH	2	13,33
Colite infectieuse	1	6,66
Diverticule de Meckel	1	6,66
Maladie de Crohn	3	20
Polype	7	46,66
Total général HDH et HDB	162	100

Tableau X : Les étiologies diagnostiquées sans endoscopie :

Etiologies sans endoscopie	Nombre	Pourcentage%
Les hémorragies digestives hautes	8	61,53
Maladie hémorragique du nouveau-né	1	12,5
Purpura rhumatoïde	6	75,00
Sd de Mûnchausen	1	12,5
Les hémorragies digestives basses	5	38,46
Sd hémolytique et urémique	2	40
Allergie aux protéines du lait de vache	2	40
Invagination intestinale aiguë	1	20
Total général	13	100

5. Prise en charge thérapeutique :

5.1. Réanimation d'urgence :

25 patients ont bénéficié de transfusion de culots globulaires pour hémorragie abondante et un seul cas a nécessité un plasma frais congelé pour insuffisance hépato-cellulaire.

5.2. Traitement médical :

Tous les patients qui ont présenté une hémorragie par rupture de varices œsophagiennes ont été mis sous traitement par somatostatine à l'admission (2 µg/kg /h en perfusion).

Pour les gastrites, les malades qui avaient un HP positif ont été mis sous trithérapie (L'omeprazole et deux antibiotiques parmi amoxicilline, métronidazole et clarithromycine).

Pour les autres traitements, ils ont été prescrits en fonction de l'étiologie

Pour les hémorragies digestives basses, le traitement dépendait bien évidemment de l'étiologie : un traitement médical a été de mise dans 21 cas, il était à base d'une antibiothérapie chez 14 malades, d'une corticothérapie avec 5-ASA chez 5 autres ; un immunosuppresseur était associé dans 2 cas.

5.3. Gestes endoscopiques réalisés :

- ❖ Toutes les hémorragies par rupture de varices oesophagiennes ont bénéficié d'au moins une séance de ligature endoscopique.
- ❖ La sclérothérapie a été envisagée dans un cas.

5.4. Chirurgie :

Un seul enfant qui a un diverticule de Meckel a été opéré.

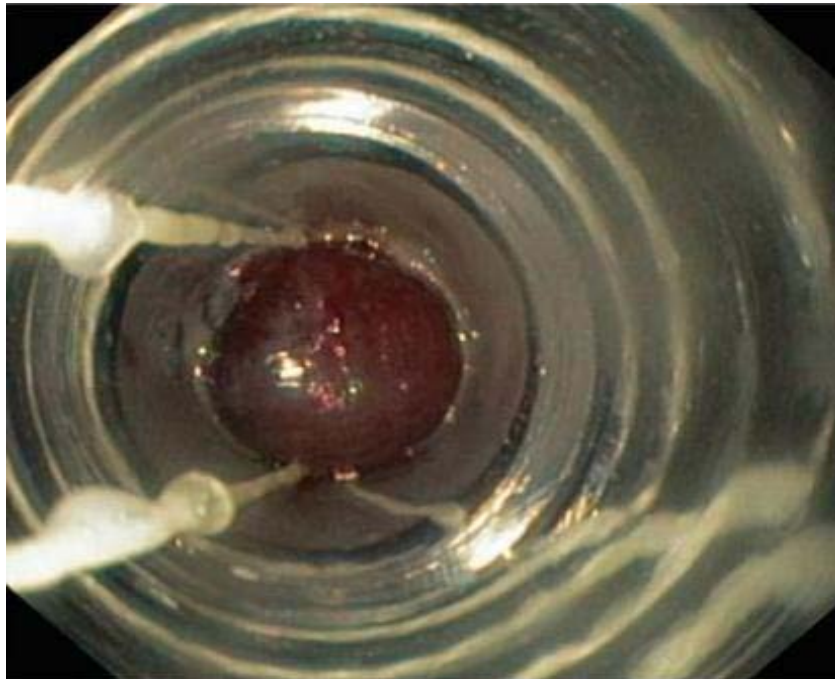


Figure 6 : Ligature des varices oesophagiennes
(Unité de Gastroentérologie Service de Pédiatrie B)

6. Evolution :

Dans notre série 101 cas ont évolué favorablement.

Tableau XI : Mode d'évolution de l'hémorragie

Evolution	Nombre
Amélioration	101
Persistance de l'hémorragie	0
Récidive de l'hémorragie	24
Décès (cause probable : hépatopathie chronique)	4
Perdus de vue	46

II. Résultats de l'étude analytique :

1. Diagnostic selon les tranches d'âge

Le tableau XII montre les étiologies selon les tranches d'âge.

Ainsi on a relevé que la fréquence des pathologies suivantes était nettement plus élevée chez les nourissons âgés de moins de 2 ans de façon statistiquement significative ($p < 0,05$): oesophagite peptique, avec ou sans sténose oesophagienne, hernie hiatale, Maladie hémorragique du nouveau-né, allergie aux protéines du lait de vache, colite infectieuse, invagination intestinale aiguë et polype.

On a également relevé que la fréquence était nettement plus élevée chez les enfants entre 2 ans et 7 ans pour les maladies suivantes : gastrite, ulcère gastro-duodéal, varices oesophagiennes, et diverticule de Meckel ($P < 0,05$).

Alors que les pathologies les plus fréquentes chez l'enfant de plus de 7 ans sont : oesogastrite, sd de Mallory Weiss, purpura rhumatoïde, sd hémolytique et urémique, rectite, RCH, et maladie de Crohn ($P < 0,05$).

Tableau XII: diagnostic selon les tranches d'âge

	Nourrisson de moins de 2 ans		Enfant entre 2 ans et 7 ans		Enfant > 7 ans		p
	(n=63)		(n=64)		(n=48)		
	n	%	n	%	n	%	
Oesophagite peptique	25	39,68	21	32,81	7	14,58	<0,0001
Gastrite	12	21,05	22	31,42	17	35,41	<0,0001
Oesogastrite	0	0	0	0	1	2,08	0,0002
Hernie hiatale	1	1,75	1	1,42	0	0	0,0005
Hématémèses par ingestion accidentelle de ver hématophage	0	0	1	1,42	0	0	0,0002
Sd de Mallory Weiss	2	3,50	1	1,42	2	4,16	0,004
Maladie hémorragique du nouveau-né	1	1,75	0	0	1	2,08	0,0005
Ulcère gastro-duodéal	0	0	1	1,42	0	0	0,0002
Purpura rhumatoïde	0	0	2	2,85	4	8,33	0,001
Varices oesophagiennes	1	0,57	12	17,14	7	14,58	0,0003
Sd de Münchhausen	1	1,75	0	0	1	2,08	0,0005
Endoscopie haute non contributive	0	0	10	15,62	3	6,25	0,05
Rectite	0	0	0	0	1	2,08	0,0002
RCH	0	0	0	0	2	4,16	0,05
Sd hémolytique et urémique	0	0	1	1,42	1	2,08	0,0005
Allergie aux protéines du lait de vache	2	3,50	0	0	0	0	0,001
Colite infectieuse	1	1,75	0	0	0	0	0,001
Diverticule de Meckel	0	0	1	1,42	0	0	0,0002
Invagination intestinale aiguë	1	0,57	0	0	0	0	0,001
Maladie de Crohn	0	0	1	1,42	2	4,16	0,001
Polype	4	7,01	2	2,85	1	2,08	0,009



DISCUSSION

La démarche diagnostique et thérapeutique devant une hémorragie digestive de l'enfant est voisine de celle de l'adulte : vérification de la réalité du saignement, réanimation si nécessaire, identification de la source de l'hémorragie et traitement spécifique.

I. Les hémorragies digestives hautes :

Il y a peu d'information sur l'incidence des hémorragies digestives hautes chez l'enfant. 4,8% de l'ensemble des indications d'endoscopie chez l'enfant sont des HDH [1]. Heureusement, les hémorragies mortelles sont rarement vues.

1. Diagnostic positif des HDH :

Le diagnostic d'une hémorragie digestive haute doit être suspecté en présence d'une hématomèse, d'un méléna ou même d'une rectorragie surtout chez le nourrisson [2].

1.1. Interrogatoire :

Précise les caractéristiques de l'hémorragie :

1.1.1. Mode d'extériorisation :

Il peut s'agir soit d'une hématomèse, méléna, ou association des deux types. Dans 60% des cas les HDH sont extériorisées sous forme d'hématomèse, dans 20 % des cas sous forme de méléna. Et enfin, dans 20 % des cas, l'HDH ne s'extériorise pas et le malade consulte pour un malaise isolé voire un état de choc [3].

Dans notre étude l'hématomèse isolée a constitué le mode d'extériorisation le plus fréquent (68%). Aucun malade n'avait une hémorragie non extériorisée.

1.1.2. Abondance: [4]

Peut être faible, moyenne ou abondante. Cette information peut aider au diagnostic mais elle a surtout un intérêt dans l'évaluation de l'urgence de la situation.

1.1.3. Durée : [4]

Cette information, comme celle de la quantité du sang extériorisé, est généralement plus utile pour évaluer la gravité de la situation que dans l'établissement du diagnostic étiologique.

La durée d'évolution de l'HD chez nos malades était variable.

1.2. Examen clinique :

L'examen clinique après avoir évalué la tolérance de l'hémorragie digestive, permettra de progresser dans le diagnostic afin d'éviter une enquête étiologique sans orientation et trop systématique [5].

L'examen clinique doit être complet et minutieux, complété par un toucher rectal qui peut retrouver du sang non extériorisé [5].

L'évaluation de la tolérance de L'HDH se précise par le temps de la recoloration cutanée, les fréquences cardiaque et respiratoire ainsi que l'état neurologique, la chute de la tension artérielle est tardive chez l'enfant [6].

1.3. Paraclinique

1.3.1. NFS [7]:

Permet d'évaluer le retentissement de l'hémorragie, de poser l'indication de la transfusion, et de diagnostiquer une anémie chronique par saignement occulte. En effet, un saignement qui se poursuit à bas bruit pendant plusieurs semaines peut faire perdre au patient plus que la moitié de son volume sanguin sans qu'il ait un trouble hémodynamique.

1.3.2. Fibroscopie oesogastroduodénale :

Il est indispensable de la réaliser dans les 24 premières heures qui suivent l'HDH, l'idéal est de la faire dans les 6 à 12 premières heures, dès que l'état hémodynamique de l'enfant le permet. Cette notion est importante à préciser, puisque une endoscopie faite au-delà de 24h après l'hémorragie augmente le risque d'échec du diagnostic [8].

Dans notre série, tous nos malades qui avaient bénéficié d'une FOGD, a été réalisée après 24h chez 72,22% des cas.

2. Diagnostic différentiel :

Dans certaines situations, l'origine du saignement peut ne pas être le tractus gastro-intestinal, mais peut en fait provenir de l'appareil respiratoire, ou de la région oto-rhino-laryngologique (épistaxis déglutie). D'où l'intérêt d'un interrogatoire soigneux, par exemple l'histoire de toux chronique ou d'épisodes de saignements associés à la toux, nous oriente vers l'origine respiratoire du saignement : Hémoptysie. Un certain nombre d'aliments contenant des colorants alimentaires, des légumes comme les betteraves, et des médicaments comme l'ampicilline et le phénobarbital peuvent imiter les hématomèses. De même, le méléna peut être mimé par les médicaments contenant du charbon ou du fer, les épinards, le chocolat, ou la réglisse. Les nouveau-nés ayant dégluti du sang maternel lors de l'accouchement peuvent présenter une importante hématomèse, ou un méléna, tout en paraissant stable cliniquement. Mais, grâce au test Apt Downey effectué sur les vomissements on peut distinguer le sang maternel de celui du nouveau-né. [9]

3. Diagnostic étiologique :

La première étape du diagnostic étiologique consiste à localiser la lésion par rapport à l'angle de Treitz. Plus de 80 % des hémorragies digestives hautes vont s'extérioriser sous forme d'hématomèse et/ou de méléna.

L'Esophagogastroduodenoscopie (EGD) est un Procédé pour le diagnostic et le traitement de HDH. L'établissement d'une étiologie est important pour déterminer le risque de récurrence hémorragique [10],

L'étiologie de l' HDH diffère dans le monde, reflétant les différences géographiques pour les états pathologiques.

3.1. Interrogatoire

3.1.1. Age :

L'âge est un paramètre clef dans l'enquête étiologique [11].

L'étiologie des hémorragies digestives hautes chez les enfants varie généralement avec l'âge, dans notre étude la différence était statistiquement très significative ($P < 0,001$). Le tableau XIII énumère les principales causes des hémorragies digestives hautes selon les groupes d'âge.

Tableau XIII: Les causes courantes des hémorragies digestives hautes basée sur l'âge: (Adapté de Arensman et Abramson à jour 2011. [12])

Groupe d'âge	Hémorragies digestives hautes
Les nouveau-nés	Ingestion du sang maternelle La maladie hémorragique du nouveau-né Coagulopathie Esophagite Gastrite de stress Ulcère gastroduodéal Kyste duplication
1 mois à 2 ans	Esophagite Ulcère gastroduodéal Ulcère induite par les AINS L'ingestion de corps étrangers
2 ans et plus	Varices oesophagiennes Varices gastriques Syndrome de Mallory Weiss Lésions de Dieulafoy

a. Nouveau-né :

l'hématémèse peut être le signe d'ingestion de sang maternel dans les premiers jours de vie. Le test Apt-Downey, qui est basé sur la résistance de l'hémoglobine fœtale à l'hydroxyde de sodium à 1% peut faire la différence entre le sang maternel et fœtal [13]. La maladie hémorragique du nouveau-né secondaire à la carence en vitamine K peut également être la

cause d'hématémèse chez le nouveau-né. Il est généralement corrigé par l'administration intramusculaire ou intraveineuse de vitamine K, sinon d'autres tests pour évaluer les troubles de saignement doivent avoir lieu. L'allergie aux protéines du lait de vache ou de protéine de soja peut aussi se présenter comme une hématémèse, bien que des selles sanglantes ou mucoïdes sont la présentation la plus fréquente. Une hémorragie digestive haute peut se produire chez les nouveau-nés gravement malades. La sensibilité de la muqueuse intestinale néonatale à des blessures telles que les résultats d'ischémie dans la gastrite ou d'ulcères de stress peut provoquer des saignements importants [14].

b. Nourrisson :

L'hémorragie digestive haute due à une gastrite de stress et à une ulcération peut être vu chez les nourrissons gravement malades [15]. L'oesophagite due à la maladie de reflux gastro-oesophagien peut également causer des hémorragies digestives hautes dans ce groupe d'âge. La perte de sang est généralement négligeable dans ces conditions et est accompagnée d'irritabilité, refus de l'alimentation et de la régurgitation [16]. Les anomalies vasculaires sont la cause rare d'hémorragie dans la petite enfance. Parmi ceux-ci, les hémangiomes sont l'anomalie vasculaire la plus commune, mais ils sont rarement trouvés dans le tube digestif et sont généralement associées à des lésions cutanées [17]. L'hémorragie digestive due à des hémangiomes peut être importants, nécessitant même des transfusions. L'obstruction mécanique des voies digestives hautes et des anomalies anatomiques telles que les duplications kystiques doivent également être considérée comme la cause des hémorragies digestives hautes chez les nourrissons.

L'oesophagite peptique était la cause la plus fréquente dans cette tranche d'âge (28%).

c. Les enfants et les adolescents :

La conséquence de violents vomissements est l'origine de syndrome de Mallory Weiss, qui constitue la cause la plus fréquente des hémorragies digestives hautes chez les enfants. L'utilisation des anti-inflammatoires non stéroïdiens provoque des lésions de la muqueuse

gastrique qui peuvent donner des hémorragies digestives hautes [18]. L'infection à *Helicobacter pylori* peut également entraîner des saignements d'un ulcère gastro-duodéal lorsque l'ulcère loge dans la paroi d'un vaisseau [19].

L'hémorragie digestive haute peut être la première manifestation de varices œsophagiennes. Les vaisseaux à parois minces superficielles de l'oesophage distal sont susceptibles de saigner sous haute pression et de l'écoulement turbulent. Le décès par l'hémorragie variqueuse est d'environ 50%, le risque de récurrence hémorragique est de 40% [20].

La Vasculite (purpura rhumatoïde ou Henoch-Schönlein purpura), la maladie de Crohn avec atteinte digestive supérieure, et les anomalies vasculaires sont d'autres causes de saignement dans cette tranche d'âge.

3.2. Antécédents :

3.2.1. Antécédents médicaux :

Dans les antécédents personnels de l'enfant, il faut rechercher la notion de vomissements chroniques, et celle d'un RGO surtout chez le nourrisson. Dans la majorité des cas, le reflux est bénin. Mais, dans certains cas, il peut se compliquer d'oesophagite et plus rarement de sténoses peptiques [21].

Il faut chercher dans les antécédents également une pathologie préexistante pouvant être à l'origine d'une hémorragie digestive haute.

Les enfants encéphalopathes présentant une HD sur oesophagite de reflux particulièrement difficile à traiter.

Tout obstacle sur les voies biliaires peut en particulier se compliquer d'HD par malabsorption entraînant un déficit en vitamine K.

La vasculite du purpura rhumatoïde est responsable de lésions digestives pouvant être responsables d'HDH.

Il faut aussi préciser le contexte psychosocial de l'enfant [21].

F. Guerbelmous et Coll [11] ont montré que l'hémorragie survient parfois de façon soudaine, on trouve rarement des antécédents surtout chez les petits enfants. Mallet E. et Coll (4) ont rapporté 35% de cas de saignements précédés d'épigastrie récidivante, 20% de cas précédés de douleur abdominale aigue et 10% de cas de trouble de l'hémostase, dont l'étiologie est très diverse.

3.2.2. Antécédents familiaux [21]

Une histoire familiale de maladie ulcéreuse et de coagulopathie doit être recherchée.

3.2.3. Prise médicamenteuse et intoxication [22]

Les anti-inflammatoires et d'autres médicaments peuvent provoquer des gastrites ou des ulcères gastriques et/ou duodénaux. La prise de tétracycline chez les adolescents traités pour acné peut générer des ulcérations aigues du bas oesophage.

Tout médicament à l'origine de vomissements peut être source d'hémorragie digestive.

Le phénobarbital et la diphénylhydantoïne, en utilisation au long cours, se compliquent parfois d'hypovitaminose k.

La notion d'ingestion accidentelle ou volontaire de produits caustiques modifie aussi la prise en charge. L'existence de lésions muqueuses bucco pharyngées, la mesure du pH du produit caustique ingérée imposeront un acte endoscopique nécessaire à l'inventaire des lésions et modifieront la stratégie thérapeutique ultérieure.

Dans notre étude, la notion de prise médicamenteuse (AINS) était retrouvée chez 8 malades (4,57%).

3.3. Symptomatologie [23] :

Des douleurs abdominales précédant ou s'exacerbant peu avant l'hématémèse suggèrent une lésion gastroduodénale rompant la continuité de la muqueuse telle qu'un ulcère gastrique ou duodéal. A l'inverse, la rupture de varices oesophagiennes, et la fissuration longitudinale du cardia sont indolores. Des vomissements précédant le début de l'hématémèse évoquent aussi bien un ulcère du bulbe ou antropylorique qu'un syndrome de Mallory Weiss.

Les troubles digestifs accompagnants le saignement doivent aussi être précisés.

3.3.1. Examen clinique [24] :

L'examen clinique représente une étape importante dans la stratégie diagnostique. Il permet d'orienter l'origine du saignement même en absence de données endoscopiques.

L'inspection apporte des éléments diagnostiques décisifs. Toute manifestation clinique d'hypertension portale ou de cirrhose sous-jacente : Hépatosplénomégalie, ictère, circulation veineuse collatérale, angiome stellaire, ascite, dans un contexte d'hémorragie digestive, mène à la suspicion de rupture de varice oesophagienne ou de gastropathie hypertensive.

Un purpura déclive, accompagné d'arthralgies et de douleurs abdominales, complète la triade caractéristique du purpura rhumatoïde. Un purpura isolé peut être aussi stigmate de thrombopénie ou coagulopathie induisant une hémorragie digestive.

Enfin, malgré une enquête clinique soigneuse, les éléments d'orientation sont parfois absents. C'est finalement la visualisation de la lésion qui saigne à la fibroscopie d'urgence qui confirme le diagnostic étiologique de l'HDH et oriente la thérapeutique.

3.4. Paraclinique :

3.4.1. Biologie: [25]

Certains examens biologiques sont demandés pour évaluer le retentissement de l'hémorragie (NFS), et l'atteinte hépatique (TP, transaminases hépatiques) et pour orienter la conduite à tenir thérapeutique (urée, créatinine, natrémie, kaliémie et le groupage sanguin avec RAI) sans aucun intérêt dans l'orientation étiologique :

- NFS : Une hémorragie récente peut ne pas modifier l'hémoglobine ou l'hématocrite. Le VGM peut diminuer si l'HD est de faible abondance, évoluant depuis une longue durée.

Dans notre série, 149 de nos malades avaient bénéficié d'une NFS pour évaluer le retentissement de l'HDH, 75 cas d'entre eux présentaient une anémie, qui n'était sévère (Hb < 7 g/dl) que chez 19 cas.- TP ou bilan de crase : pour écarter une maladie du foie, trouble de coagulation voire une coagulation intra vasculaire disséminée.

- Bilan hépatique : nous renseigne s'il y a des signes d'hypertension portale ou d'une hépatopathie chronique.

Le bilan hépatique, dans notre étude, était demandé chez 20 cas de rupture de varices oesophagiennes.

- Fonction rénale : Une urée élevée peut être un indice du syndrome hémolytique et urémique comme elle peut indiquer la présence d'une déshydratation.
- Groupage sanguin avec RAI : permet de connaître le profil hématologique des patients.
- Autres : d'autres bilans peuvent être de mise selon le contexte, et en fonction des signes cliniques. Ce sont essentiellement des bilans de diagnostic étiologique d'hépatopathie chronique découverte sur varices oesophagiennes.

3.4.2. Endoscopie digestive haute :

Considérée actuellement comme la première procédure diagnostique devant une HDH. Le site et la cause de l'hémorragie peuvent être identifiés chez 85 à 90% des patients [26].

L'endoscopie permet aussi l'accès immédiat au site du saignement, pour n'importe quelle intervention possible.

Le fait de réaliser une endoscopie digestive dans les premières 24h après l'hémorragie a plusieurs avantages ; une certitude diagnostique, une hémostase rapide et aussi la possibilité de prévenir les complications et de diminuer les transfusions et les longs séjours d'hospitalisation pour ces patients [27].

a. Historique de l'endoscopie digestive :

Depuis longtemps, l'exploration de l'intérieur du corps humain pour déceler les anomalies était toujours un idéal recherché par les médecins. D'abord des autopsies, objet d'oppositions farouches, puis des interventions chirurgicales de plus en plus sophistiquées ont eu lieu. L'exploration par un matériel endoscopique n'était qu'un rêve en l'absence d'un éclairage efficace. Au dix-neuvième siècle, Philippe Bozzini a mis au point le premier appareil regroupant une lanterne et une série de tubes métalliques pourvus de miroirs à l'une de leurs extrémités.

Les hémorragies digestives chez l'enfant

C'est à partir de cet appareillage primitif et important que furent construits les premiers endoscopes [28].

En 1868, Adolf Kusmall, après avoir assisté au spectacle de sabre, eut l'idée de faire progresser un tube rigide dans l'estomac guidé sur un flexible préalablement introduit dans l'oesophage. La manoeuvre a réussi, mais la source lumineuse était trop faible et l'idée fut abandonnée. En 1878, Edison miniaturisa les ampoules électriques, et dès lors, l'endoscope sorti du domaine du bricolage artisanal pour entrer dans celui de la technique rigoureuse.

En 1881 Johan Von Mickuliez Radeki pratiqua les premières gastroscopies, avec un appareil de 65 cm de long, ce qui lui permit de reconnaître le cancer de l'estomac.

En 1917, le physicien allemand Lang avait démontré que des images claires pouvaient être transmises par une série de lentilles, convexes disposées le long d'une courbe, à condition que celles-ci soient peu accentuées. Sur ce principe Rudolf Schindler, familier du gastroscopie rigide fit construire par la maison «Wolf de Berlin» le premier gastroscopie semi flexible [29].

b. Modalités :

Les oesogastroduodénoscopes à vision axiale actuels, en raison de leur souplesse et de l'amplitude de leur béquillage quadridirectionnel, permettent d'explorer en totalité le tractus digestif supérieur, de la bouche oesophagienne à l'angle DII-DIII.

Ils doivent être adaptés au poids de l'enfant [30, 31,32] :

Tableau XIV : Choix d'oesogastroduodénoscope en fonction du poids de l'enfant

Poids de l'enfant	> 1200 g - 3200 g	3200 g à 25 kg	Plus de 25 kg
OEsogastro-duodénoscope	Néonatoscope ou nasofibroscope (diamètre de moins de 6 mm)	Néonatoscope ou endoscopes pédiatriques (5 à 8 mm)	Néonatoscope, endoscopes pédiatriques ou par défaut endoscope adulte

– Conditions de l'examen :

L'information préalable des parents et de l'enfant de manière adaptée à son âge est indispensable [33].

Le malade doit être à jeun depuis au moins 6 heures de 6 à 36 mois, 8 heures au-delà de 36 mois. Pour les nourrissons de 3 mois et les nouveau-nés, le jeûne est limité à 4 heures. Pour prévenir tout risque d'accident hypoglycémique dans cette tranche d'âge, il est nécessaire de laisser un libre accès à l'eau glucosé ou de perfuser l'enfant avec un soluté glucosé si l'examen est retardé [33].

Une surveillance étroite de certains paramètres objectifs est nécessaire, tels que la fréquence respiratoire, le pouls, la mesure de la saturation en oxygène qui est plus précise que l'observation clinique pour dépister une éventuelle hypoxie. Ceci est particulièrement important pour les nouveau-nés et les enfants de bas âge, qui sont plus sensibles à l'endoscopie oesophagienne et à la distension gastrique [34].

– Progression de l'endoscope [35,36]:

C'est un temps délicat, il faut être prudent aux gestes en particulier chez le nourrisson et le nouveau-né car ils ont une fragilité accrue de la muqueuse oesogastrique, et une sensibilité excessive à la dilatation gastrique aiguë lors de l'insufflation.

– Surveillance post-endoscopique [36] :

Au décours de l'examen, le malade, en particulier le nouveau-né et le nourrisson de moins de 3 mois, est laissé sous surveillance en position de sécurité pendant au moins 15 à 30 minutes. La sortie de la salle de réveil n'intervient qu'après un délai d'au moins 2 heures et sous réserve de l'accord du médecin anesthésiste chaque fois que son intervention a été requise.

c. Résultats :

L'endoscopie digestive haute permet d'aboutir à un diagnostic lésionnel précis dans la très grande majorité des cas. C'est la seule technique susceptible de préciser la responsabilité réelle d'une lésion dans l'accident hémorragique.

La comparaison des étiologies de l'HDH dans notre population pédiatrique aux études récentes de différentes régions géographiques est notée dans le tableau XV.

Tableau XV : Diagnostic lésionnel endoscopique dans les HDH de l'enfant
selon quelques études :

	Population qui présente HDH	Oesophagite%	Varices oesophagiennes %	Hémorragies de stress (Ulcère gastrique) %	Duodénite%	Gastrites%	Sd de Mallory Weiss %
CHAABOUNI M. (Tunisie)	166	21,3	-	28,6	-	31,3	-
Kato S (Japon)	370	20	-	20,3	7,9	36,7	-
Mittal SK (inde)	236	23,73	7,20	1,27	0,42	39,41	-
JOUVENCEL (bordeau)	100	32	3	19	-	24	5
Guerbelmous (Fès)	231	20	7	-	5	30	-
MAHERZI (Tunisie)	100	22	-	-	-	16	-
Mougenot 1978	62	1,6	9,7	-	-	14,6	-
Aloulou 2011	135	23,5	1,5	6,8	-	28	9,8
Notre étude	147	30,28	11,4	0,6	-	29,14	2,42

d. Complications post endoscopiques chez les patients ayant présenté une HDH [37] :

- **Hypoxie** : est favorisée surtout par l'anémie, d'où l'intérêt d'une bonne oxygénation avant, durant l'examen et la période du réveil.
- **Complications liées aux traitements des varices oesogastriques** : La sclérose et les ligatures des varices oesophagiennes s'accompagnent parfois d'une dysphagie, d'une douleur thoracique, d'une discrète hyperthermie sans infection associée, dans les heures qui suivent le geste.

Dans notre étude, aucune complication endoscopique n'a été notée.

3.4.3. *Transit oeso-gastro-duodéal : [38]*

Tient désormais un rôle marginal dans l'exploration des hémorragies digestives depuis l'avènement et la réalisation en routine de l'endoscopie.

Les gastrites et oesophagites sont identifiées dans 18% des cas par le transit oeso-gastro-duodéal et dans tous les cas par endoscopie haute. De même, le rendement diagnostique pour les ulcères gastriques et duodénaux est passé de 55 à 94%.

Elle permet également une bonne analyse anatomique de la région oesogastrique et notamment de ses rapports avec le diaphragme : hernie hiatale et anomalies cardiotubérositaires.

Toutefois, il garde un intérêt spécifique devant la suspicion de lésions sous muqueuses comme le léiomyome ou les duplications gastriques ou duodénales.

Dans notre série Le TOGD n'était pas demandé chez aucun malade

3.4.4. *Echographie abdominale : [39]*

Cet examen non invasif peut donner des renseignements informatifs.

L'épaississement de petit épiploon, une hépato splénomégalie ou une lame d'ascite sont des signes en faveur de l'hypertension portale.

L'échographie doppler permet d'apprécier le flux dans la veine porte de façon non invasive et de mesurer le débit porte.

Elle permet aussi de visualiser une duplication digestive quelle que soit sa topographie.

Dans notre série l'échographie abdominale était demandée chez 52 cas et a révélée une HTP dans 9 cas.

3.4.5. *Exploration isotopique [10] :*

Si l'endoscopie n'est pas contributive pour déterminer la localisation du saignement, l'indication d'une scintigraphie abdominale doit être discutée. Le technétium (99mTc) est le radio-isotope de choix du fait de sa captation par la muqueuse gastrique. L'accumulation isotopique visualisée est le résultat d'une lésion de la muqueuse gastrique ectopique.

3.4.6. Angiographie [10] :

Elle est bien moins utilisée chez l'enfant que chez l'adulte. La complexité du geste et la nécessité d'une anesthésie générale, les complications (spasme de l'artère fémorale en particulier) avoisinant les 4%, et la faible rentabilité, expliquent la rareté de sa pratique. L'hémangiome ou les malformations artérioveineuses sont des indications à l'exploration angiographique.

3.5. Etiologies :

3.5.1 Les hémorragies digestives hautes en dehors de l'hypertension portale

a. Cause oesophagienne :

a.1. OEsophagite peptique [10] :

Elle complique le RGO dans 20% des cas. Elle est la résultante directe de l'agression de la muqueuse oesophagienne par les remontées gastriques acides. La sévérité de l'oesophagite est déterminée lors d'une endoscopie haute. Elle constitue l'étiologie la plus fréquente des HD tout âge confondu (37% des cas) et en particulier chez le nourrisson (57% des cas). Et elle représente 20% des HD franches.

Dans notre étude les oesophagites peptiques étaient la première étiologie, et nous avons aussi révélé qu'elles étaient plus fréquentes chez le nourrisson.

a.2. Syndrome de Mallory Weiss :

Le Syndrome de Mallory Weiss est rare chez l'enfant [37]. Faisant suite à de violents efforts de vomissement, à l'occasion d'une infection digestive par exemple, l'hématémèse est en général peu sévère [38]. L'oesophagoscopie met en évidence, au niveau de la jonction oeso-cardiale, « à cheval » sur les deux muqueuses ou sur la seule muqueuse gastrique, une fissure linéaire unique allongée selon l'axe de l'oesophage, le plus souvent postérieure. Le saignement est dû à la rupture de veinules et d'artérioles dans la profondeur de la muqueuse. Aussi l'hémorragie, même abondante, est-elle spontanément résolutive [38].

Dans notre étude, le Syndrome de Mallory Weiss constituait l'étiologie la moins retrouvée (2,42% des cas), qui avaient une notion de vomissements aigus.

a.3. Oeso-gastro-duodénite néonatale [10]:

C'est une entité retenue après avoir éliminé un diagnostic différentiel

L'atteinte inflammatoire du tractus digestif supérieur en période néonatale se manifeste par des symptômes non spécifiques (vomissements, anorexie, pleurs sans accalmie), parfois sévères (malaises, bradycardies et hémorragie digestive). Dans ce contexte les hémorragies digestives sont d'abondance variable. Elle apparaît le plus souvent dans les premiers jours de vie.

La maladie hémorragique du nouveau-né est très souvent en cause. Elle est liée à la déficience en facteurs de coagulation k-dépendants. Une hémorragie sévère peut s'observer chez 0,25 à 0,5% des cas. L'administration prophylactique de la vitamine K dans la période néonatale l'élimine pratiquement.

Certaines oeso-gastrites surviennent en prénatal et se manifestent par une hématomèse néonatale.

L'aspect endoscopique des oeso-gastro-duodénites est particulier par l'érythème, les lésions ulcérées ou hémorragiques continues. L'atteinte duodénale est toutefois loin d'être constante (30% des cas) laissant place à une oeso-gastrite.

a.4. Traumatismes oesophagiens [40]:

Les traumatismes subis à la muqueuse gastro-intestinale supérieure sont un problème relativement fréquent dans la pratique clinique. Particulièrement chez les prématurés, chez qui, l'aspiration est faite fréquemment pour identifier les résidus gastriques. L'hémorragie qui en résulte, est généralement minime.

b. Cause gastroduodénale :

b.1. Gastrites aiguës :

Les gastrites aiguës représentent la cause de 15 à 30% des hématomèses [10].

Ce sont des lésions pétéchiales ou purpuriques, des érosions superficielles, parfois des lésions ulcère-nécrotiques. Ces lésions sont volontiers multiples, localisées ou étendues à tout l'estomac souvent associées à une congestion diffuse de la muqueuse [33].

La découverte de lésion endoscopique d'aspect nodulaire correspond à un aspect très particulier à l'enfant et au jeune adulte de la gastrite à HP confirmée par la biopsie per endoscopique. Les manifestations cliniques les plus suggestives sont les épigastalgies surtout nocturnes, l'altération de l'état général, les vomissements et l'hématémèse (2% des cas) [41].

La gastrite est une étiologie fréquente des HDH dans notre étude (51 cas soit 29,14 %).

b.2. Ulcères gastroduodénaux :

Les hématémèses et Méléna sont le plus souvent associés [41]. Les Ulcères gastroduodénaux sont responsables de 40% des hématémèses de moyenne ou de grande abondance de l'enfant de 1 mois à 15 ans [42].

Il n'existe pas de parallélisme strict entre l'aspect anatomique de la muqueuse gastroduodénale, ulcère peptique ou érosion, et les symptômes cliniques. Les douleurs abdominales surtout excentrées de type épigastalgies, les vomissements et les hémorragies sont les signes les plus fréquents mais seule l'endoscopie permet d'établir une relation entre les lésions macroscopiques et microscopiques et les signes fonctionnels [41].

Endoscopiquement, les ulcères sont ronds, irréguliers, triangulaires, mouchetés ou linéaires. Le saignement provient soit d'une artère visible au fond de l'ulcère, soit de la gastrite péri-ulcèreuse [10], il est résumé selon la classification de **Forrest** :

- **I. a-** Saignement en jet
- **I. b-** Suintement hémorragique
- **II. a-** Vaisseau visible
- **II. b-** Caillot adhérent sans saignement ou vaisseau visible.
- **II. c-** Cratère ulcéreux avec dépôt d'hématine.
- **III.** Ulcère à fond clair

Les ulcères gastroduodénaux étaient responsables de l'HDH chez 0,48 % de nos malades.

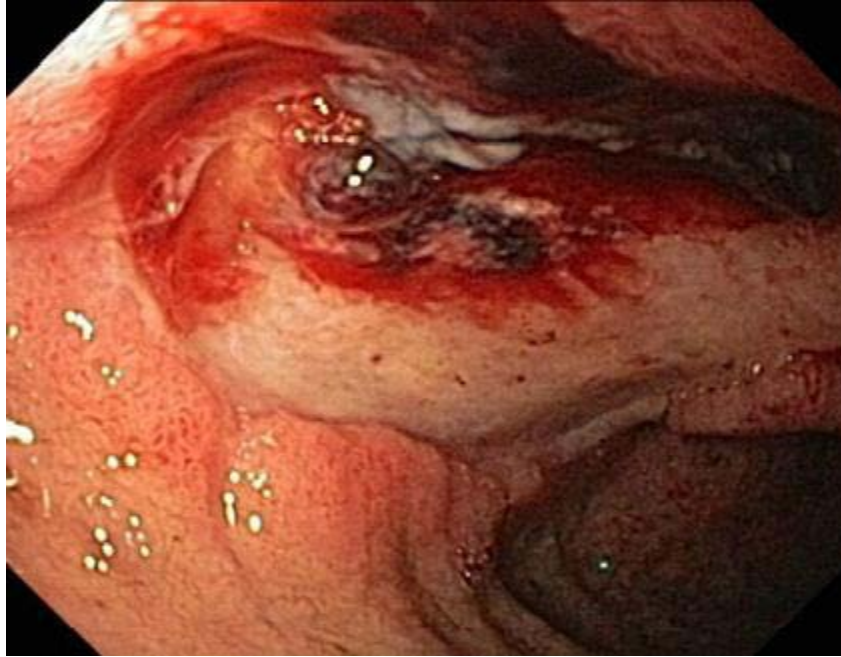


Figure 7 : Ulcère duodénale et saignement actif

b.3. Duodénites [43] :

Rares chez l'enfant, peuvent se limiter macroscopiquement à un aspect congestif de la muqueuse duodénale, les lésions n'étant reconnues qu'à la biopsie.

b.4. Polypes gastriques :

Sont exceptionnels et s'intègrent volontiers dans une polypose familiale [44]. On distingue 2 types : sessile et pédiculé, leur aspect endoscopique est habituellement polyploïde, elles sont recouvertes d'une muqueuse normale ou ulcérée, et la muqueuse avoisinante est normale et souple [45].

Leur découverte est dans 90 % des cas fortuite chez un patient asymptomatique ou présentant une symptomatologie HD, d'une anémie, voire d'une polypose digestive [46].

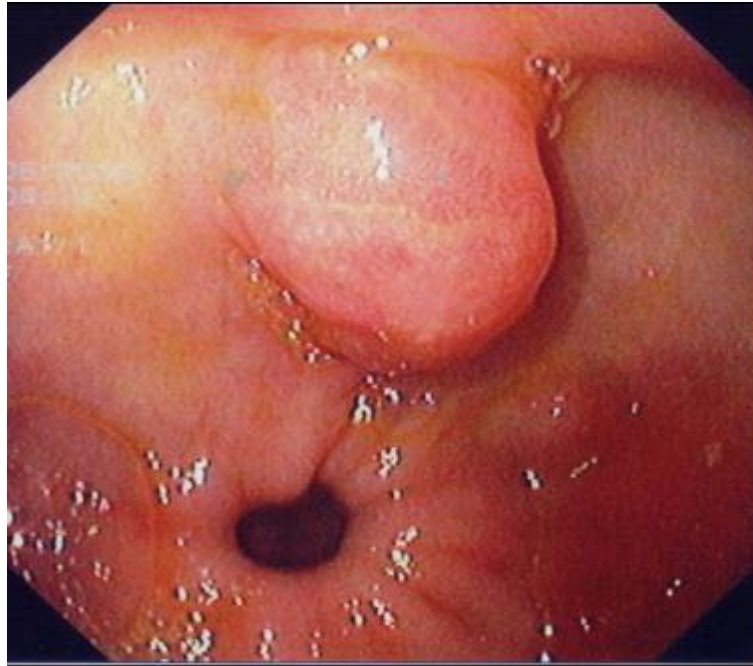


Figure 8 : Polype adénomateux de l'antré gastrique en dysplasie de bas grade

b.5. Ulcères de stress :

Ils surviennent dans un contexte connu de maladie sévère, le plus souvent dans la première enfance [47]. Des ulcères aigus souvent hémorragiques, uniques ou multiples, peuvent néanmoins survenir dans des circonstances plus banales : Infections respiratoires ou diarrhée [47].

Les ulcères du nouveau-né constituent une classe à part. La production d'acide gastrique commence peu après la naissance chez les bébés prématurés et ceux à terme et contribue probablement à la physiopathologie des ulcères de stress [48].

L'hémorragie gastrique dans les ulcères de stress est une entité connue chez les nouveaux nés [49].

b.6. Hernies hiatales [50] :

Elles sont dues au déplacement de la jonction oesogastrique dans le thorax. On distingue trois types d'hernie hiatale :

- Les hernies par glissement : sont les plus fréquentes, dans lesquelles le cardia est en position intra thoracique et où la grosse tubérosité a disparu.

Les hémorragies digestives chez l'enfant

- Les hernies par roulement : dans lesquelles le cardia est intra-abdominal et la grosse tubérosité en situation intra thoracique.
- Les hernies mixtes.

Le plus souvent les hernies hiatales restent très longtemps asymptomatiques, mais parfois, elles peuvent se révéler brutalement par l'apparition d'une complication aigue grave, hémorragie, strangulation et/ou perforation.

Dans notre série, les hernies hiatales étaient diagnostiquées chez 2 cas (1,1%)

c. Autres causes :

• Prise médicamenteuse et intoxication :

- Prise médicamenteuse [10] :

Les principaux médicaments en causes sont : l'aspirine, les AINS et les corticoïdes. Une gastrite au valproate (Dépakine ®) est également décrite.

Les gastrites médicamenteuses sont retrouvées dans 23% des hémorragies digestives et dans 27% des hématémèses massives. La symptomatologie est faite de douleurs abdominales dans 96% des cas, des vomissements et d'hémorragie digestive uniquement dans 4% des cas.

Mulberg et al rapportent une série de 17 enfants traités par des anti-inflammatoires non stéroïdiens dont 76% d'entre eux présentent des lésions à l'endoscopie : Ulcères (20%), gastrites (46%), oesophagite (10%). Les lésions gastriques sont classées en quatre stades suivant le nombre de pétéchies visualisés (0 à 1, 2 à 10, 11 à 25, plus de 25).

Dans notre série, les gastrites à AINS étaient estimées à 8% des cas.

- Intoxication : Ingestion de caustique

L'ingestion de liquide caustique est un accident fréquent chez l'enfant, mais ne déclenche qu'exceptionnellement des hémorragies digestives hautes d'importance clinique [51].

Dans notre série aucune ingestion de caustique n'a été notée

• Ingestion de corps étranger [33]:

Il s'agit d'une ingestion accidentelle. Elle survient dans la moitié des cas chez les enfants de moins de 5 ans. Les objets déglutis sont divers. Des complications locales ou à distance

peuvent être retrouvées. Les pièces ou médaillons, même de diamètre important (> 25 mm), sont en règle peu agressifs, sauf en cas de diagnostic tardif. Une inflammation locale ou des ulcérations oesophagiennes peuvent se rencontrer, mais les perforations sont exceptionnelles.

Dans notre étude, aucun cas n'avait une oesophagite secondaire à une ingestion de corps étranger a part l'ingestion accidentelle d'un ver hématophage.

- **Angiodysplasies [10]:**

Se sont des lésions dégénératives des veines sous-muqueuses.

Endoscopiquement, les lésions sont souvent multiples apparaissent comme des « taches » rouges de 4 à 8 mm, plates ou légèrement saillantes d'où peut partir une veine de drainage.

Aucun de nos malades n'avait une angiodysplasie .

- **Purpura rhumatoïde [10]:**

La symptomatologie digestive du purpura rhumatoïde est faite de douleurs abdominales qui précèdent dans 15% des cas le purpura cutané. Les hémorragies digestives sont retrouvées dans 30% des cas et sont rarement massives (5%). Elles sont dues surtout à des hématomes de la paroi digestive.

- **Troubles de crase sanguine [52]:**

Les troubles de crase sanguine peuvent être secondaires à une affection constitutionnelle ou acquise ; il peut s'agir soit d'une pathologie de l'hémostase primaire ou secondaire.

L'hémophilie A et B, le purpura idiopathique thrombopénique, ainsi que la maladie de Willebrand ne sont pas directement responsables des lésions gastrointestinales hémorragiques, mais, une lésion minime peut saigner abondamment et l'on comprend pourquoi la fréquence des HDH est plus élevée chez les personnes présentant de tels troubles de la crase.

3.5.2 Les hémorragies digestives hautes au cours de l'hypertension portale :

L'élévation de la pression dans le système porte au-dessus de 15mmHg définit l'HTP. Celle-ci est liée à l'augmentation de la résistance à l'écoulement du sang dans le système porte.

En dehors du bloc intra hépatique (cirrhose), le plus souvent chez l'enfant l'origine est préhépatique (le cavernome porte) [10].

Son pronostic est lié à la fréquence et la gravité des HD responsables du décès de 5 à 9% de ces enfants, dont 1% saignent avant l'âge de 3 ans [10].

C'est fréquemment à l'occasion du premier épisode hémorragique qu'est découverte l'hypertension portale [53].

a. Les varices oesophagiennes, cardio-tubérositaire et duodénales :

Les VO, apparaissent comme de longs cordons veineux de couleur blanche ou bleutée, situés juste au-dessus du cardia. Elles sont classées en trois grades [54] :

- **Grade I** : lorsque les VO s'aplatissent à l'insufflation.
- **Grade II** : si les VO, ne s'effacent pas lors de l'insufflation et sont non jointives.
- **Grade III** : VO jointives, obstruant la lumière oesophagienne.

La description des varices cardio-tubérositaire (VCT) bénéficie d'une classification simplifiée :

- **Grade I** : pour une présence probable.
- **Grade II** : en cas de certitude du fait, de leur différenciation nette des gros plis gastriques, et de la présence de signes rouges.

Le risque de rupture des varices oesophagiennes existe à partir d'une pression portale de 10 à 12 mmHg. Mais au-delà de cette valeur, il n'existe pas de relation linéaire entre le risque hémorragique et la pression portale. En revanche, la grande taille des varices oesophagiennes et la présence de « taches rouges » (signe de la lignée rouge) à la surface et à la périphérie des varices sont les marqueurs d'un risque élevé d'HD [10].

L'HDH sur HTP ne présente que de 10 à 15% de toutes les HDH de l'enfant [10].

L'hématémèse en est l'extériorisation la plus fréquente [55].

Dans notre série, la rupture de VO était retrouvée chez 8,21% des cas, et l'hématémèse était la forme d'extériorisation qui domine.

b. Gastropathie hypertensive :

La gastropathie hypertensive est également fréquemment à l'origine d'hématémèse ; cette pathologie est fréquente en cas d'hypertension portale (60 à 65%) [10].

Ce syndrome comprend deux stades endoscopiques selon la classification de MC COMACK : le stade modéré est essentiellement caractérisé par la présence d'une mosaïque et le stade sévère par des macules rouges [56,57].

Dans notre étude, aucun cas de saignement sur gastropathie hypertensive n'a été noté.

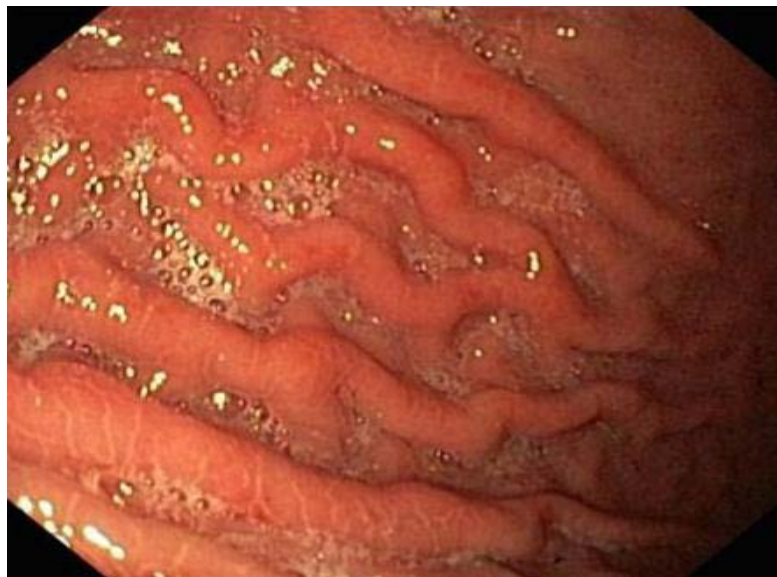

Figure 9: Gastropathie hypertensive

4. Prise en charge thérapeutique :

La prise en charge thérapeutique des HDH chez l'enfant a pour but d'assurer l'hémostase immédiate et de prévenir les récurrences hémorragiques en espérant au mieux une hémostase définitive [58].

On peut distinguer deux volets thérapeutiques : un traitement non spécifique, basé sur la mise en condition du malade, et un traitement spécifique, basé sur la prise en charge de l'étiologie diagnostiquée (figure 11).

4.1. Traitement non spécifique

La première urgence thérapeutique est d'assurer ou de restaurer un état Hémodynamique satisfaisant. La perte sanguine est responsable d'une diminution de la perfusion tissulaire en oxygène et doit être corrigée rapidement [59].

Il est donc nécessaire d'entamer une transfusion urgente en cas de besoin.

L'indication transfusionnelle repose traditionnellement sur le contexte, le taux d'hémoglobine et le caractère continu ou pas de l'hémorragie.

Chez l'enfant, le volume à transfuser est calculé sachant que 3–4 ml/kg de CGR élèvent la concentration en hémoglobine de 1g/dl [60].

Tableau XVI : Patients avec HDH transfusés et leurs diagnostics dans notre étude

Diagnostic	Les cas transfusés
Varices oesophagiennes	(6 cas)
Gastrite	(3 cas)
Oesophagite peptique	(7 cas)

4.2. Traitement spécifique :

4.2.1. Traitement des hémorragies digestives hautes en dehors d'hypertension portale :

a. En cas d'oesophagite peptique :

a.1. Traitement hygiéno-diététique [61] :

Est de mise pour traiter le RGO qui est en faveur de l'apparition de l'oesophagite peptique.

a.2. Traitement médicamenteux :

Repose sur l'association du traitement anti-reflux et des anti-sécrétoires [22].

– Les Prokinétiques [24] :

La Domépéridone : antagoniste périphérique de la dopamine, est responsable d'une augmentation de l'amplitude des contractions oesophagiennes et de l'accélération de la vidange gastrique.

– Les anti-sécrétoires :

Les anti H2 (Ranitidine, Cimétidine) inhibent de façon compétitive et sélective la liaison de l'histamine aux récepteurs H2 . Ils ont été longtemps utilisés chez l'enfant, mais, actuellement ils sont en seconde position après les IPP.

Les inhibiteurs de la pompe à protons (Oméprazole chez l'enfant) agissent en diminuant la sécrétion gastrique acide, ils offrent un traitement efficace de l'oesophagite peptique. En cas d'hémorragie digestive, et lorsque l'endoscopie est différée, un traitement d'attente par IPP peut être prescrit [24].

a.3. En cas d'oesophagite stade IV : sténose :

En général, la sténose peptique montre une bonne réponse aux séances de dilatations endoscopiques [32].

Deux techniques d'endoscopie interventionnelle sont actuellement utilisées chez l'enfant pour la réalisation de la dilatation oesophagienne :

- **Dilatation par bougies** : Est la technique la plus ancienne. Les bougies de dilatation sont des sondes en polyvinyle rigide, très effilées à l'une des extrémités, dotées d'un canal central permettant leur passage sur un fil guide.
- **Dilatation par ballonnet** : Est une technique plus récente. Le ballonnet exerce des forces de pression radiale circulaire uniforme au niveau de la sténose maintenu en aspiration passe dans le canal opérateur de l'endoscope. Franchit la sténose sous contrôle endoscopique et permet la dilatation.

Dans notre série, 46 patients présentant une oesophagite étaient traités par un IPP. Parmi ces malades 4cas avaient une sténose ayant bénéficiés de dilatation endoscopique par sonde à ballonnet.

b. En cas de Syndrome de Mallory Weiss :

Le traitement est essentiellement médical, par IPP, afin de favoriser la cicatrisation muqueuse, parfois associés aux antiémétiques, afin d'éviter au malade de nouveaux efforts de vomissements.

Dans notre étude, le Syndrome de Mallory Weiss était retrouvé chez 5 cas, traités par IPP.

c. En cas de gastrites aiguës :

c.1. Gastrite sans HP :

Le traitement vise la neutralisation et / ou la prévention de la sécrétion acide. Le cas par exemple des IPP, qui, grâce à leurs pouvoirs de cibler l'étape terminale de la production d'acide, ainsi que le caractère irréversible de l'inhibition, ont une capacité à réduire la sécrétion d'acide gastrique à 99% .

c.2. Gastrite à HP :

❖ Le but du traitement :

Est d'obtenir l'éradication de L'HP, c'est-à-dire sa disparition persistante au moins un mois après l'arrêt du traitement.

❖ Les molécules utilisées :

– Les antibiotiques dont l'efficacité est démontrée sont [62,63] :

- **L'Amoxicilline** : Inhibe la synthèse de la paroi de la bactérie.
- **Les Nitro imidazolés** : Le plus utilisé est le Metronidazole, qui altère l'ADN de la bactérie et aboutit à sa destruction.
- **La Clarithromycine** : Inhibe la synthèse protéique bactérienne.

– Les antisécrétoires [64] : leur emploi se justifie par leurs propriétés pharmacocinétiques et pharmacochimiques essentiellement démontrées chez l'adulte : effet anti sécrétoire prolongé, optimisant l'activité des antibiotiques, et effet bactériostatique sur l'*Helicobacter Pylori*, dont les mécanismes ne sont pas totalement connus.

❖ Le schéma thérapeutique :

Le schéma actuellement recommandé est celui de l'adulte à savoir : Le traitement séquentiel visant 5 jours de l'IPP à double dose associé à une Amoxicilline et 5 jours d'association IPP à double dose, Metronidazole et Clarithromycine.

d. En cas d'ulcères gastroduodénaux :

d.1. Règles hygiéno-diététiques [65,66] :

Chez l'adolescent, il faut veiller à arrêter la consommation de tabac. Pour les enfants plus jeunes, il faut intervenir sur le tabagisme passif.

d.2. Traitement médical :

Cherche à favoriser la protection de la muqueuse et de réduire l'acidité gastrique. Il se base essentiellement sur les anti sécrétoires qui réduisent le taux de resaignement dans l'ulcère hémorragique, la nécessité de transfusion et le recours au traitement chirurgical.

L'éradication de l'HP est indiquée aussi, vu qu'elle permet la guérison et prévient la récurrence de l'ulcère gastroduodéal chez l'enfant et l'adulte.

d.3. Le traitement endoscopique :

Est indiqué en présence de stigmates endoscopiques d'hémorragie avec un risque élevé de récurrence hémorragique (hémorragie active, vaisseau visible) [67].

Les trois techniques d'hémostase endoscopique des hémorragies gastroduodénales d'origine ulcéreuse sont représentées par les techniques d'injections, la thermo coagulation et le laser. L'efficacité de ces trois méthodes est identique et le taux d'hémostase est de 70 à 90 % .

Dans notre étude, aucun de ces moyens n'a été utilisé.

d.4. Le traitement chirurgical :

Il trouve sa place malgré les progrès très importants du traitement médical en cas de complication. La chirurgie est indiquée dans quatre cas: les hémorragies incontrôlables, les perforations, la sténose antropylorique et l'échec du traitement médical.

Dans notre étude, le traitement des 7 cas qui présentaient un ulcère gastroduodéal était basé sur l'IPP et le TTT d'éradication de l'HP.

4.2.2. Traitement des hémorragies digestives hautes au cours de l'hypertension portale :

a. Traitement médical [68] :

Le traitement pharmacologique des HD par rupture des VO vise à baisser la pression portale par la réduction du débit portal.

- **Vasopressine** : entraîne une vasoconstriction générale. 80 à 85% des HD aiguës par rupture des VO chez l'enfant, étaient contrôlées par le remplissage vasculaire et vasopressine.
- **Somatostatine** : réduit le débit sanguin splanchnique par un effet sélectif direct sur la vascularisation mésentérique (muscle lisse) et par la réduction de la production du glucagon. Les résultats des études chez l'adulte ont montré que la somatostatine peut réduire considérablement le risque de récurrence hémorragique par rupture de VO.
- **Bêtabloquants** : peuvent diminuer la pression portale par blocage des récepteurs β_2 adrénergiques au niveau de la circulation collatérale splanchnique avec une diminution nette de la perfusion splanchnique et portale.

Chez l'enfant, les mesures directes de l'effet des bêtabloquants a démontré une réduction de la pression splénique quand l'index cardiaque était réduit de 25%, cependant, il n'y avait pas d'études randomisées utilisant les bêtabloquants chez les enfants atteints d'HTP pour la prévention primaire des VO.

b. Traitement mécanique :

La sonde de tamponnement contrôle l'hémorragie digestive par rupture des varices par une compression extrinsèque [68].

La sonde de tamponnement utilisée seule comme moyen thérapeutique, permet le contrôle de l'HD par rupture des varices dans 80% des cas [68].

Cependant, cet effet est souvent transitoire et associé à un taux élevé de récurrence hémorragique et de complications parfois fatales : rupture oesophagienne, ulcères oesophagiens, et pneumopathies d'inhalation [69].

c. Traitement endoscopique :

c.1. Sclérose endoscopique des varices oesophagiennes :

C'est la méthode la plus ancienne, qui a fait la preuve de son efficacité, tant chez l'adulte, que chez l'enfant pour la prévention de la récurrence hémorragique et d'hémostase en urgence, avec une moindre morbidité et mortalité que la chirurgie de dérivation en urgence.

La sclérose endoscopique, utilisée d'emblée lors d'une hémorragie aiguë par rupture des VO chez l'adulte, permet le contrôle du saignement dans 73 à 95 % des cas et dans une autre étude à 100% [22].

Chez l'enfant, l'indication essentielle de la sclérose endoscopique est la prévention des HD par rupture de VO dans les obstructions portales.

c.2. Ligature élastique des varices oesophagiennes :

Actuellement, la ligature endoscopique des VO, bien que de pratique récente chez l'enfant, a donné de meilleurs résultats. Cependant, L'efficacité de la ligature endoscopique à prévenir la récurrence hémorragique à long terme chez l'enfant n'est pas encore établie . Plusieurs études, ont montré la supériorité de la ligature par rapport à la sclérothérapie en matière de rapidité d'obtention de l'éradication des varices, des complications locales à type d'ulcérations, de sténoses et du risque de récurrence hémorragique [70].

Dans notre étude, 20 cas (8,21%) étaient diagnostiqués porteurs de varices oesophagiennes, tous étaient mis sous bêtabloquants, toutes ces varices ont bénéficié d'une ligature élastique endoscopique.

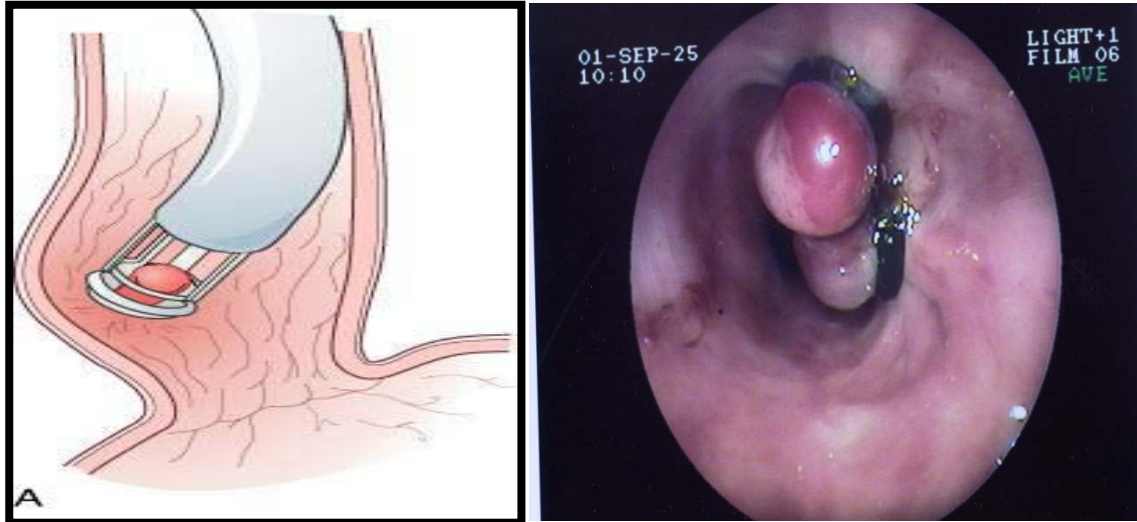


Figure 10: Ligature endoscopique des varices oesophagiennes

4.2.3. Autres thérapeutiques :

a. En cas d'hémorragie digestive haute induite par prise médicamenteuse [10] :

Le traitement repose sur l'arrêt du médicament, associé à des pansements et des anti sécrétoires.

b. En cas d'HDH induite par ingestion de caustique :

Le traitement des sténoses caustiques relève de dilatations pneumatiques sur fil guide sous contrôle radiologique, dont les résultats sont attestés [70].

Le recours aux IPP est recommandé pour éviter que les lésions du RGO viennent s'ajouter aux lésions caustiques [71].

L'utilisation de corticoïdes dans la prévention des sténoses est controversée.

Une évaluation psychiatrique doit être réalisée chez l'adolescent [71].

c. En cas d'ingestion de corps étranger:

Il est recommandé d'enlever par voie endoscopique en urgence tout corps étranger enclavé en intra oesophagien même non traumatisant, de plus si l'enfant a des manifestations faisant craindre une complication.

d. En cas d'hernie hiatale :

Un traitement médical et postural est toujours de mise. Les grandes hernies droites et les hernies médiastinales permanentes sont par contre une indication chirurgicale. L'intervention la plus pratiquée chez l'enfant est la fundoplicature de Nissen associée ou non à une gastropexie.

e. En cas de malformations vasculaires :

La coagulation par voie endoscopique est efficace à la phase aiguë comme en traitement préventif des récurrences hémorragiques. De nombreuses méthodes utilisables par voie endoscopique ont été proposées mais leurs résultats sont imparfaitement évalués et aucune comparaison n'est disponible. Le laser Nd-YAG (acronyme du nom anglais : *neodymium-doped yttrium aluminium garnet*) est de moins en moins utilisé.

La coagulation au plasma argon s'impose comme la méthode moderne de référence.

f. En cas de purpura rhumatoïde :

Le traitement est avant tout symptomatique ; il fait appel à la mise au repos spontanée de l'enfant de courte durée, une corticothérapie brève en cas de douleurs abdominales gênant, et sous forme de perfusions en cas de néphropathie évolutive. Un simple traitement antalgique suffit pour l'atteinte articulaire. Les anti-sécrétoires sont utilisés, parfois couplés à la nutrition artificielle au rôle antalgique et nutritionnel bénéfique [10].

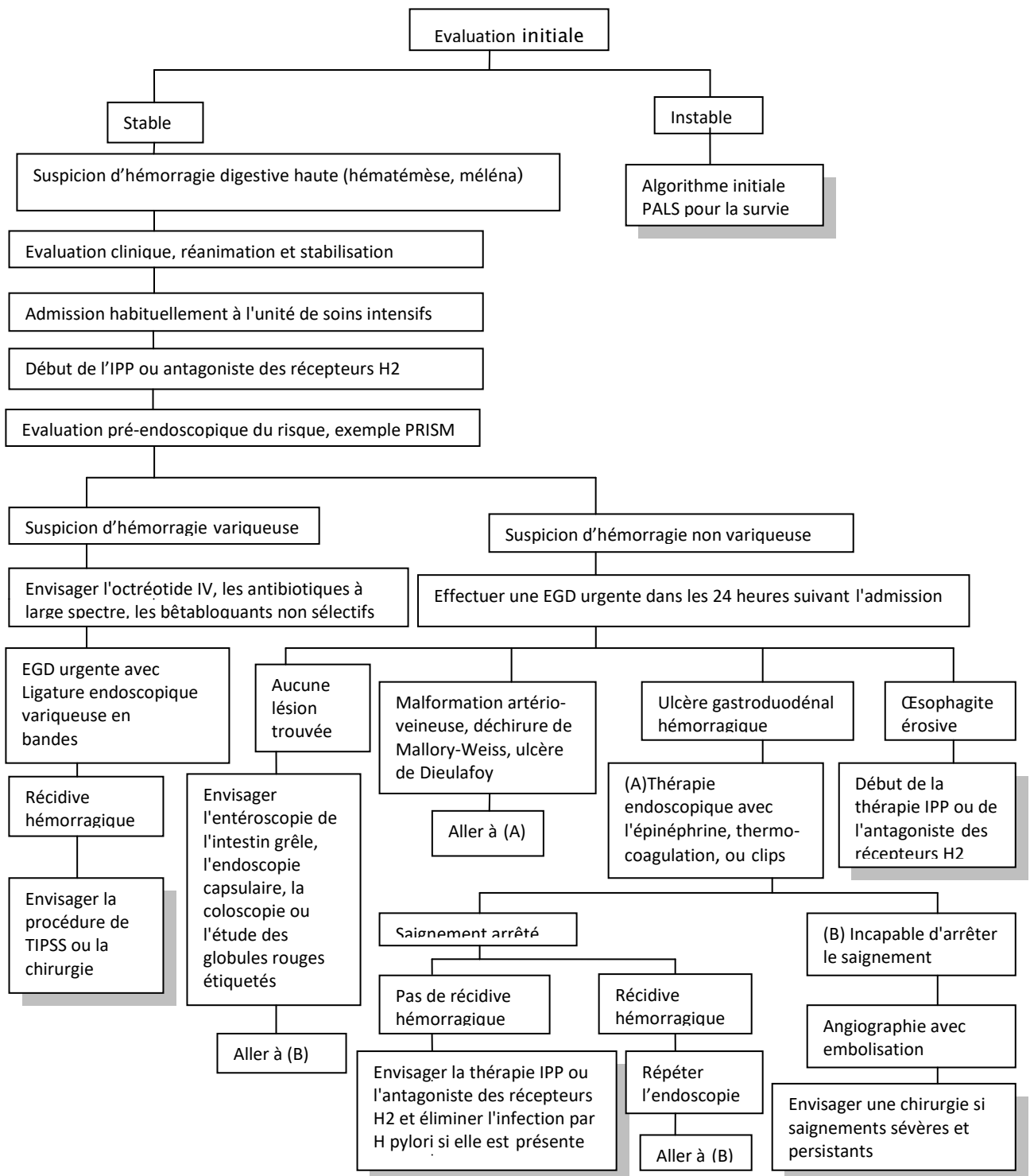


Figure 11 : Algorithme de l'approche de traitement des enfants avec hémorragie digestive haute. EGD : esophagogastroduodénoscopie ; H2 : histamine ; IV : Intraveineux ; PALS : pediatric advanced life support ; IPP : Inhibiteur de la pompe à proton ; PRISM : Pediatric physiology-based score for mortality.[72]

5. Evolution :

L'évolution des HDH est fonction de la gravité de l'hémorragie, de sa cause et du terrain. [72]

Toute HDH met le pronostic vital du patient en jeu. Le fait qu'elle se révèle par un méléna ou par une hématomèse n'influence pas le pronostic ultérieur. En revanche, s'il y a conjointement hématomèse et méléna, cela signe l'intensité de l'hémorragie.[73]

L'évolution est surtout dominée par la persistance ou la récurrence de l'hémorragie [74].

La survenue d'une récurrence hémorragique majore le risque de décès. C'est la raison pour laquelle le traitement endoscopique précoce doit être optimal et vise à obtenir une hémostase définitive [75].

Une hémorragie ulcéreuse cesse spontanément dans environ 80% des cas et persiste ou récidive dans près de 30% des cas en absence de traitement [75].

Une HDH par rupture de VO, met en jeu le pronostic vital de façon immédiate et représente un tournant évolutif [76 ,77]. Par ailleurs, les enfants semblent "tolérer" l'hémorragie variqueuse mieux que les adultes, comme en témoigne leur taux de mortalité à court terme de 10% ou moins [78].

Dans notre étude, 24 patients avaient présenté une récurrence hémorragique

II. Les hémorragies digestives basses :

1. Diagnostic positif :

Une hémorragie digestive basse est de diagnostic aisé quand elle est extériorisée sous forme de rectorragies. Il faut savoir aussi l'évoquer dans d'autres situations telles qu'un choc hypovolémique avec déglobulisation, une anémie chronique par saignement occulte ou un méléna[79]. Dans notre étude, nous avons exclu les cas de méléna puisqu'il est souvent en rapport avec une cause haute d'hémorragie.

a. Interrogatoire :

Précise les caractéristiques du saignement :

- **Sa couleur** : sang rouge dans les selles (rectorragies). La couleur du sang dépend de trois facteurs: la proximité de la source du saignement de l'orifice anal, la rapidité avec laquelle il est transféré de la source de l'hémorragie à l'orifice anal et le contact avec les sécrétions acides qui lui donnent une couleur brunâtre à la suite de la formation d'hématine acide [35].
- **Son abondance** : grande, moyenne ou faible ; cette information peut aider au diagnostic mais elle a surtout un intérêt dans l'évaluation de l'urgence de la situation. Ainsi, la perte d'une quantité de sang, qui peut être chez l'adulte sans conséquence, peut bien constituer une hémorragie massive chez un petit bébé [80].
- **Sa durée** : cette information, comme celle de la quantité du sang extériorisé, est généralement plus utile pour évaluer la gravité de la situation que dans l'établissement du diagnostic étiologique [81].

La durée d'évolution des rectorragies chez nos malades, était variable

b. Examen clinique :

Basé sur un examen général d'abord ayant pour objectifs d'évaluer le retentissement du saignement, puis sur un examen proctologique permettant le diagnostic positif proprement dit.

L'examen hémodynamique précise la fréquence cardiaque, la pression artérielle et recherche une éventuelle hypotension orthostatique [82]. Il faut également rechercher un éventuel syndrome anémique, tout en précisant sa sévérité : pâleur cutanéomuqueuse, fréquence respiratoire. L'examen proctologique quant à lui, trouve son intérêt dans le diagnostic positif lorsque le saignement n'a pas encore cessé, il permet dans ce cas de confirmer les rectorragies et de préciser son abondance, tout en sachant qu'un examen normal n'élimine pas le diagnostic, puisque dans environ 90 % des cas une HDB d'origine colique cède spontanément [82].

Un bon examen proctologique est réalisé chez un enfant couché soit en décubitus dorsal avec les hanches et les genoux complètement fléchis soit en décubitus latéral gauche (pour un

examineur droitier). La présence du parent rassurant ou une infirmière tenant l'enfant, une bonne explication, la mise en confiance de l'enfant et la douceur permettent normalement un examen complet et détaillé [83].

c. Examens para-cliniques :

- ❖ **NFS** : permet d'évaluer le retentissement de l'hémorragie, de poser l'indication de la transfusion, et de diagnostiquer une anémie chronique par saignement occulte.

La moitié des HDB chez l'adulte est associée à une chute de l'hémoglobine [84] , **dans notre série, c'était le cas chez 62% des patients dont 4% avaient une anémie sévère nécessitant une transfusion. Ce taux assez élevé est probablement en rapport non seulement avec l'hémorragie elle-même ou son étiologie, mais aussi avec la malnutrition qui reste assez fréquente dans la population marocaine.**

- ❖ **En cas de doute**, l'utilisation de bandelettes appliquées sur les selles (**Hémoccult®**, **Hématest®**) peut être nécessaire. De fausses réactions positives s'observent en cas d'ingestion de préparations contenant du fer, de viandes ou de fruits rouges. De fausses réactions négatives se rencontrent après ingestion d'acide ascorbique et lors d'examen d'échantillons de selles conservées après dessiccation [85].
- ❖ **L'endoscopie digestive basse** ne peut être envisagée que chez un malade hémodynamiquement stable. Son apport en matière du diagnostic positif augmente avec sa réalisation précoce. Ainsi ; les informations fournies par la coloscopie concernant l'hémorragie sont nombreuses : caractère actif ou non de l'hémorragie, cause du saignement, présence de signes endoscopiques de saignement récent (vaisseau visible non hémorragique, caillot adhérent), sang frais dans un segment du côlon, présence de sang dans le côlon et absence de sang au niveau de l'iléon. Ce type de description s'inspire de la classification de Forrest utilisée dans les hémorragies hautes. Même si ce type de classification n'a pas été validé dans les HDB, l'expérience clinique montre qu'elle est pertinente [86].

Tableau XVII : Critères endoscopiques de diagnostic d'une hémorragie colique [86].

I	Hémorragie active
II	Vaisseau visible non hémorragique
III	Caillot adhérent
IV	Sang frais dans un segment localisé du côlon
V	Ulcération diverticulaire avec sang frais à proximité
VI	Absence de sang frais dans l'iléon avec sang frais dans le côlon

2. Diagnostic différentiel :

Le diagnostic différentiel des hémorragies digestives basses par l'interrogatoire a ses limites chez les malades mais aussi pour les médecins. La seule exception est l'émission franche de sang rouge vif bien corrélée à la présence d'une lésion colique distale [86].

Le diagnostic peut être porté par excès devant une hémorragie extra-intestinale (notamment lors d'une hématurie ou d'un saignement génital) ou la présence dans des sécrétions digestives d'une coloration mimant du sang suite à l'ingestion de médicaments contenant du fer ou du charbon ou d'aliments : épinards, fruits rouges, betteraves, viandes rouges en particulier [87].

Chez le nouveau-né, l'ingestion de sang maternel ou placentaire dégluti est une cause d'erreur commune. Le test d'Apt est un procédé qualitatif simple qui permet de distinguer l'hémoglobine foetale de l'hémoglobine adulte sur des selles sanglantes [85].

3. Diagnostic étiologique :

L'anamnèse et l'examen clinique représentent une étape importante dans la stratégie diagnostique. Une thérapeutique spécifique ne saurait être envisagée sans une définition topographique et étiologique exacte du saignement : l'iléocolonoscopie pour les rectorragies, joue alors un rôle primordial.

3.1. Interrogatoire :

La première étape de l'enquête étiologique consiste en un interrogatoire minutieux permettant de rechercher les éléments clefs orientant vers un diagnostic précis.

3.1.1 L'Âge :

C'est un paramètre important dans l'orientation diagnostique [87] ; **la différence des étiologies des HDB selon l'âge était statistiquement significative dans notre étude ($p < 0,05$).**

Chez le prématuré, penser à l'entérocolite ulcéro-nécrosante et le volvulus, diagnostics imposant une prise en charge médicochirurgicale urgente.

La colite d'allergie aux protéines de lait de vache et la colite ecchymotique sont des étiologies très spécifiques au nouveau-né.

Chez le nourrisson, les colites allergiques et infectieuses, le diverticule de Meckel et surtout l'invagination intestinale aiguë sont les diagnostics les plus courants.

Le purpura rhumatoïde et les polypes sont l'apanage de l'enfant âgé entre 2 et 6 ans, alors que les maladies inflammatoires chroniques de l'intestin débutent rarement avant l'âge de 10ans.

Par ailleurs les colites infectieuses et les fissures anales peuvent survenir à tout âge

3.1.2 Antécédents :

a. Antécédents médicaux :

Dans les antécédents personnels de l'enfant, et surtout chez le nourrisson, il faut préciser l'âge d'introduction du lait artificiel et celui de la diversification alimentaire afin de chercher une intolérance (par exemple : intolérance aux protéines de lait de vache) conduisant à une inflammation et ainsi à des saignements. [83]

Il faut chercher dans les antécédents également une pathologie préexistante pouvant être à l'origine d'une hémorragie digestive basse, notamment, une maladie de Von Willebrand ou une maladie inflammatoire chronique de l'intestin. En effet, la maladie coeliaque, la mucoviscidose ou les obstacles sur les voies biliaires peuvent en particulier se compliquer d'HD par malabsorption ou mal digestion des graisses entraînant une malabsorption de la vitamine K. La

vascularité du purpura rhumatoïde est responsable de lésions digestives. Le syndrome hémolytique et urémique

avec atteinte digestive par micro-angiopathie thrombotique provoque des HD dans 72 % des cas. L'hyperplasie nodulaire lymphoïde primitive, ou secondaire à un déficit en IgA ou une hypogammaglobulinémie, peuvent également être responsables d'hémorragie digestive. [87]

Dans notre étude, des antécédents personnels de diarrhées ont été rapporté chez 2 cas.

b. Antécédents chirurgicaux :

La survenue d'hémorragie digestive chez l'enfant en période postopératoire doit faire évoquer de principe une invagination intestinale aiguë postopératoire, un volvulus sur bride ou une ulcération périanastomique. L'enfant « stomisé » peut saigner dans le segment intestinal d'aval par colite d'exclusion [87]. Les entéropathies post-obstructives et le syndrome du grêle court ont aussi été décrits à l'origine d'HD [87].

c. Antécédents familiaux :

Une histoire familiale de coagulopathie, de maladie inflammatoire chronique de l'intestin, d'adénomatose ou de polypes rectocoliques, de cancers du côlon de l'adulte jeune doit être recherchée.

3.1.3 Symptomatologie :

La chronologie des rectorragies par rapport aux selles a une valeur informative ; les colites infectieuses et les polypes s'accompagnent volontiers de rectorragies mêlées à des selles, tandis que dans la rectocolite hémorragique et le diverticule de Meckel, les rectorragies surviennent en dehors des selles. Les lésions anales peuvent se manifester par la présence de sang, enrobant les dernières selles, ou tachant le papier toilette [87].

La présence ou l'absence de symptômes associés et leur nature est utile pour s'orienter vers un diagnostic précis. Les douleurs abdominales ou anales, les nausées, les vomissements spontanés et les saignements extra intestinaux sont parmi les symptômes associés les plus fréquents. [88]

La présence de douleurs abdominales peut orienter quant au siège de l'hémorragie digestive ; en effet, une douleur abdominale en cadre sera plutôt suggestive d'une pathologie colique, et l'absence de douleur abdominale est aussi informative et peut orienter vers la présence de polypes juvéniles ou si l'hémorragie est abondante, vers un diverticule de Meckel ou une malformation artérioveineuse [88].

Une douleur abdominale était observée chez 15,42% des enfants de notre série et les étiologies retenues chez ces enfants comportaient une colite infectieuse, une colite allergique, une MICI et des polypes.

L'association de douleur anale à des rectorragies peut évoquer quatre diagnostics : une fissure anale, un prolapsus rectal, des hémorroïdes et finalement un corps étranger intra rectal. [88]

Les troubles digestifs accompagnants le saignement doivent aussi être précisés. Une diarrhée sanglante après une modification diététique chez un nourrisson orientera vers une colite allergique. Une diarrhée fébrile en collectivité implique la recherche d'une diarrhée entéro-invasive à Salmonella, Yersinia ou Campylobacter. Une diarrhée sanglante consécutive à une antibiothérapie soulève l'hypothèse d'une colite pseudomembraneuse due à la toxine du Clostridium difficile. Une constipation mal tolérée avec distension abdominale chez un nourrisson fait redouter une entéocolite post-obstructive en particulier une maladie de Hirschsprung ou pseudo-obstruction intestinale chronique [87].

3.2.3 Stratégie diagnostique :

L'orientation diagnostique dépend des renseignements cliniques (**voir figure 12**).

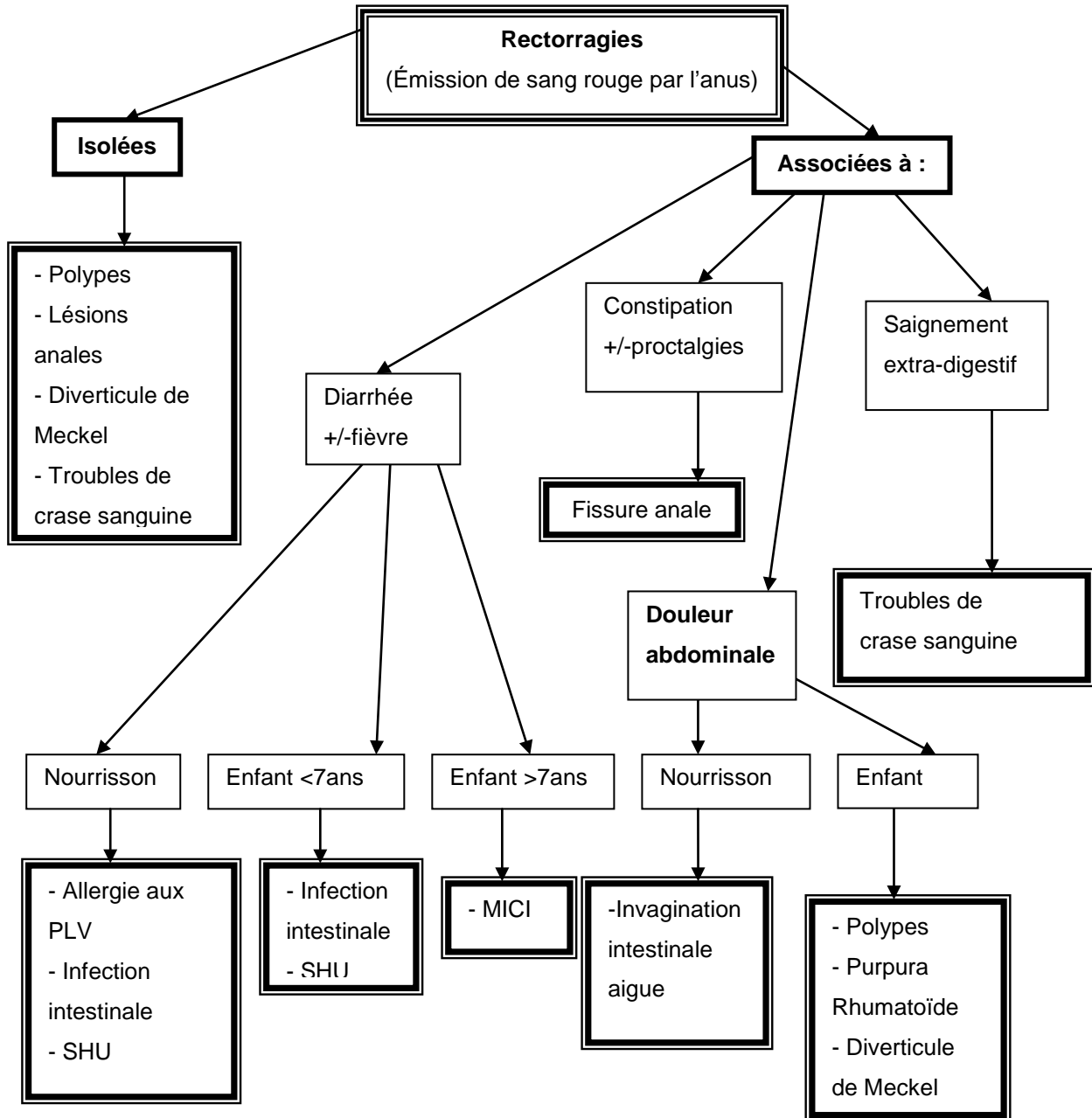


Figure 12 : Stratégie diagnostique des rectorragies

3.2. Examen clinique :

L'examen clinique après avoir évalué la tolérance de l'HD, permettra de progresser dans le diagnostic afin d'éviter une enquête étiologique sans orientation et trop systématique.

L'inspection apporte des éléments diagnostiques décisifs ; une pigmentation punctiforme noire sur les lèvres, la face et les muqueuses buccales confortées par des antécédents familiaux d'adénomatose rectocolique oriente vers un syndrome de Peutz-Jeghers. Un purpura déclive, accompagné d'arthralgies et de douleurs abdominales, complète la triade caractéristique du purpura rhumatoïde. Un purpura isolé peut être aussi stigmate de thrombopénie ou coagulopathie induisant une hémorragie digestive [87].

La palpation peut révéler une masse ou une contracture abdominale en rapport avec une éventuelle invagination ou duplication intestinales.

L'examen proctologique et plus précisément, le toucher rectal, est très informatif en matière du diagnostic étiologique ; il est douloureux en cas de fissure anale. Un polype rectal (généralement simple et solitaire) peut être palpé en touchant circonférentiellement la lumière rectale mais aussi il peut être prolabé par l'anus. Des masses pelviennes ou intra-abdominales (kystes, duplication intestinale, lymphosarcome) peuvent être identifiées par la palpation bi digitale. La présence de sang, de mucus ou de pus sur le doigtier de l'examineur indique des troubles inflammatoires de l'intestin [83]. **Dans notre étude, l'examen proctologique était pathologique dans seulement un cas où il a montré une fissure anale dans le cadre d'une maladie de Crohn.**

L'examen clinique trouve également son intérêt dans la recherche de certaines malformations qui s'associent au diverticule de Meckel avec des proportions variables : omphalocèle (24 %), imperforation anale (11,4 %). [87]

3.3. Examens para-cliniques :

3.3.1 Biologie :

Certains examens biologiques sont demandés pour évaluer le retentissement de l'hémorragie (NFS) et pour orienter la conduite à tenir thérapeutique (urée, créatinine, natrémie,

kaliémie, protidémie et le groupage sanguin avec RAI) sans aucun intérêt dans l'orientation étiologique.

D'autres bilans sont demandés pour orienter vers une telle ou telle pathologie ; notamment la NFS. En effet, une baisse de l'hémoglobine inférieure à 11 g /dl peut être considérée comme un seuil pour suspecter un diverticule de Meckel [89]. **Dans notre série, les MICI étaient plus associées à l'anémie que les autres causes de rectorragies. L'allergie aux PLV vient en 2ème position.**

Le taux de plaquettes, le TP et le TCA peuvent être demandés pour rechercher une coagulopathie. **Le bilan de crase, demandé chez nos patients dans le cadre du bilan pré-anesthésique mais aussi à visée étiologique, s'est révélé normal dans tous les cas.**

Le taux des Ac anti-lait type IgE spécifiques peut être augmenté en cas d'allergie aux protéines de lait de vache.

Si une cause infectieuse est suspectée, la CRP et la recherche du germe responsable par coproculture et parasitologie des selles seront nécessaires.

3.3.2 Endoscopie digestive :

L'endoscopie est l'outil diagnostique majeur dans l'exploration des hémorragies digestives. Dans les rectorragies, on procédera à une iléocoloscopie et dans le méléna à une oesogastroduodéoscopie. Toutefois, certaines émissions de sang rouge par l'anus chez le très jeune enfant sont dues à une hémorragie digestive haute du fait d'une accélération notable du transit [87].

a. Endoscopie digestive basse :

a.1. Technique de réalisation :

La valeur des informations obtenues par la rectoscopie, sigmoïdoscopie ou coloscopie se rapporte à l'expérience de l'observateur, au degré de coopération de l'enfant, et à la réussite de la préparation intestinale [83]. Les endoscopes digestifs souples de la dernière génération, qui mesurent moins de 8mm de diamètre, permettent dans des mains expérimentées la réalisation de rectosigmoïdoscopie sûre et dans de bonnes conditions, quel que soit le poids de l'enfant.

Les bronchofibroscopes, de plus petit calibre mais de plus grande rigidité, et les rectoscopes rigides, d'un trop fort calibre, ne peuvent être utilisés sans risque de traumatisme [19]. La rectosigmoïdoscopie est précédée de lavements évacuateurs de phosphate mono- et di-sodique (Normacol Lavement : flacon de 60 ml de 1 an à 7 ans ; flacon de 130 ml au-delà). Deux lavements au moins sont nécessaires, le dernier étant réalisé 4 heures avant la rectoscopie . L'exploration s'effectue habituellement jusqu'à l'angle sigmoïdocolique. La progression au-delà est douloureuse et ne peut en règle être pratiquée qu'après sédation anesthésique [19].

Pour les explorations du colon chez le nouveau-né et le nourrisson on utilise un gastroscopie pédiatrique puisqu'il n'existe pas de coloscope adapté à cette classe d'âge. De 2 à 12 ans, on utilise un coloscope pédiatrique de diamètre inférieur à 11 mm. Après 12 ans il est possible d'utiliser un coloscope adulte. La préparation pour une iléocoloscopie est bien plus contraignante pour l'enfant. Le seul procédé réellement efficace est le recours aux solutions d'irrigation-lavage à base de polyéthylène-glycol (PEG 4000 ou 3500) proposé par Danis et al [90]. Cette solution de lavage, est ingérée à raison de 70 ml/kg de poids en 4 heures (moitié dose en 2 heures, repos de 2 heures, puis moitié dose en 2 heures). Elle assure une vacuité colique parfaite dans près de 80 % des cas chez l'enfant [91]. Chez l'enfant de plus de 2 ans, une alternative est la prise de X-Prept (sennosides) à raison de 1g/10 kg de poids la veille de la coloscopie. Chez le constipé, nous associons des solutions de lavage intestinal et X-Prept. Un Normacol Lavement la veille au soir et un le matin dans les heures qui précèdent la coloscopie sont utiles pour éliminer les résidus fécaux (tableau 19). **Dans notre série, la préparation colique a été réalisée à base de Normacol pour la rectoscopie et de Fortrans pour la coloscopie.**

Tableau XVIII : Préparation colique chez l'enfant [92]

Composition de la solution de lavage		
NaCl		1,46 g
Na ₂ SO ₄		1,46 g
KCl 0,75 g		12,90 g
NaHCO ₃		1,68 g
PEG 4000		64 g
Eau distillée		1 000 ml
Préparation colique par solution orale		
Poids de l'enfant (kg)	Quantité ingérée (ml) toutes les 10 minutes jusqu'à l'issue d'un effluent rectal clair	Quantité maximale ingérée (ml)
10	40	1 000
10-20	80	1 500
20-30	120	2 000
30-40	160	3 000
40-50	200	3 500
40-50	240	4 000

Les difficultés parfois observées tiennent au fait que le côlon insufflé par l'air, étiré par le coloscope, tend à former des boucles. Lors de la progression dans le sigmoïde, le malade étant en décubitus latéral gauche, le coloscope tend à former une boucle antéropostérieure, élément d'une spirale à rotation horaire. Il est essentiel d'insuffler aussi peu que possible, de reculer le coloscope dès qu'une boucle se forme, de lui imprimer un mouvement de rotation afin de

raccourcir et de redresser le sigmoïde. Le coloscope lors de la progression dans le transverse tend à former une boucle en « V » ouvert vers le haut. La mise du malade en décubitus latéral droit facilite souvent la progression dans le transverse, puis le côlon droit. Seule la visualisation de l'orifice appendiculaire et de la valvule de Bauhin permet d'affirmer que la totalité du côlon a été explorée. La coloscopie totale est réalisable dans 73 à 96 % des cas chez l'enfant [92]. **Dans notre étude, seulement 11,6% des enfants ont bénéficié d'une coloscopie. Ceci est peut être en rapport essentiellement avec la mauvaise préparation de nos patients et que le diagnostic a été fait par la rectoscopie.**

a.2. Résultats:

Lorsque l'état de l'enfant le permet et que tout risque d'entérocolite ulcéro-nécrosante (essentiellement lorsqu'il s'agit d'un nouveau-né) a été écarté, c'est la recto fibroscopie qui permet le diagnostic. Ainsi, la rectosigmoïdoscopie est de réalisation aisée en urgence car ne nécessitant pas d'anesthésie, pouvant être faite chez un malade non à jeun et après quelques simples lavements évacuateurs. Toutefois, son intérêt est limité par sa tolérance habituellement médiocre dans ce contexte d'urgence, par le caractère souvent imparfait de la préparation et par sa faible rentabilité de l'ordre de 10%. De plus, la découverte d'une lésion dans le rectum ou le côlon gauche ne permet pas d'éliminer une lésion hémorragique synchrone du côlon d'amont [86]. Malgré que 80% des polypes sont suffisamment bas pour être trouvés sur la sigmoïdoscopie, certains auteurs préfèrent d'effectuer une coloscopie complète puisqu'ils ont trouvé de nombreux patients avec plus d'un polype [20]. La rectoscopie peut donc être proposée dans un premier temps quitte à être complétée par une colonoscopie qui est un examen de choix dans la stratégie diagnostique des rectorragies chez l'enfant. Elle est aussi indiquée dans l'exploration d'un méléna en cas d'aspiration oesogastrique négative et d'absence de lésion visible à l'oesogastroduodénoscopie [87]. La réalisation précoce, dans les 24 premières heures, d'une coloscopie totale après préparation colique et sous anesthésie générale, augmente sa rentabilité en permettant la recherche de signes endoscopiques de saignement dont la présence est seule susceptible de reconnaître avec certitude la cause de l'hémorragie ; la présence de sang

dans le côlon en l'absence de sang dans l'iléon est en faveur d'une cause colique et à l'inverse la présence de sang provenant de l'iléon dans le côlon est en faveur d'une cause intestinale ou haute d'hémorragie [86].

Ainsi, sa rentabilité diagnostique globale dans les 6 à 24 premières heures est comprise entre 42% et 97% et le taux de complications le plus souvent faible [86]. La rentabilité de la coloscopie est d'autant plus élevée qu'elle est réalisée tôt sans que cette réalisation précoce n'augmente la morbidité. Un geste d'hémostase endoscopique peut être réalisé plus fréquemment lorsque la coloscopie est précoce [93]. Après une bonne préparation, une coloscopie totale est réalisable environ 9 fois sur 10, ce qui augmente sa rentabilité diagnostique à 70% contre 35% lorsque la coloscopie est partielle, avec une différence statistiquement significative ($P < 0,001$) [94].

En effet, la coloscopie a un double intérêt : diagnostique en réalisant une biopsie des zones anormales de la muqueuse, et thérapeutique en réséquant les polypes à travers la diathermie et en contrôlant le point de saignement par électrocoagulation ou l'irradiation au laser [83]. Ainsi, l'iléocolonoscopie avec biopsies est indispensable pour le diagnostic de rectocolite hémorragique, maladie de Crohn, colite pseudomembraneuse, ulcère rectal solitaire, polype juvénile, polypose familiale et une malformation vasculaire (angiodysplasie, hémangiome, télangiectasie et malformation artérioveineuse) [87].

Lane et al ont constaté sur une étude de 326 que près de 50% des malades présentant des rectorragies isolées, avaient une coloscopie normale (avec moins de polypes gastro-intestinaux tandis qu'il s'agissait de la cause la plus fréquente trouvée), alors que si le patient présente une diarrhée et/ou des sécrétions muqueuses associées, une lésion est retrouvée à la coloscopie dans plus de 70%, et les maladies inflammatoires de l'intestin sont les plus diagnostiquées [89].

a.3. Complications:

Le risque de bactériémie lors de coloscopie varie de 0 à 10%. Soixante-quinze infections à salmonelles, Pseudomonas et autres bactéries à Gram négatif ont été transmises par des coloscopes ou des pinces biopsiques mal nettoyés [95]. Six patients ont eu une colite aiguë, 24 heures après une coloscopie faite avec un appareil contenant quelques millilitres de glutaraldéhyde résiduel. Tous ont guéri sans séquelles en 4 à 6 jours [92].

La complication majeure mais rare (0,12%) est la perforation qui peut être la conséquence [96]:

- D'un traumatisme direct de la muqueuse par le coloscope ou plus rarement par une pince à biopsie. De 78 à 88 % des perforations instrumentales siègent au niveau du sigmoïde ou de l'angle sigmoïde du côlon gauche, en muqueuse pathologique.
- Plus rarement d'une insufflation excessive sur côlon pathologique, cause de perforation cæcale, voire iléale. C'est ce risque qui contre-indique toute rectoscopie chez le nouveau-né suspect d'entérocolite ulcéro-nécrosante, a fortiori une coloscopie.

Dans notre étude, aucune complication endoscopique n'a été notée.

b. Examens radiologiques:

Si l'endoscopie digestive n'est pas contributive pour déterminer la localisation du saignement, l'indication des autres examens radiologiques doit être discutée.

b.1. Radiologie conventionnelle :

L'abdomen sans préparation élimine une occlusion intestinale aiguë et un pneumopéritoine concomitant d'une HD. Le transit du grêle en double contraste permet de visualiser des lésions de maladie de Crohn, des lymphomes, des duplications et des léiomyomes du grêle et des polypes inaccessibles à la visualisation endoscopique. Le diverticule de Meckel est généralement omis par le transit du grêle, mais la persistance de baryte dans le diverticule plusieurs jours après l'examen est informatif. Le lavement opaque garde son intérêt uniquement dans les cas d'invagination intestinale aiguë, il a alors non seulement un rôle diagnostique mais aussi un rôle thérapeutique dans 80% des cas, Sa pratique est contre-indiquée en cas d'état de

choc, d'hémorragie massive et de syndrome péritonéal [87]. Dans certains centres le lavement opaque est utilisé pour diagnostiquer et traiter une invagination intestinale, mais dans la plupart des centres cela est maintenant remplacé par une échographie puis une insufflation de l'air [89].

b.2. Echographie abdominale:

Elle permet de visualiser une duplication digestive quelle que soit sa topographie. Son intérêt dans l'exploration des douleurs abdominales du purpura rhumatoïde a été souligné par Kagimoto : l'épaississement des parois duodénales avec rétrécissement de la lumière digestive est présent dans 90% des cas chez dix enfants présentant une hémorragie digestive dans le cadre d'un purpura rhumatoïde [87]. Des aspects comparables en échographie sont retrouvés au niveau iléocolique dans la maladie de Crohn de l'enfant. Une invagination intestinale aiguë apparaît sous forme d'images en cocarde à l'échographie abdominale. C'est d'ailleurs le seul examen permettant de diagnostiquer une invagination intestinale aiguë de siège grêlique [87].

Dans notre série, une échographie abdominale était réalisée dans 7,3 % des cas ,ses indications étaient une suspicion soit d'une invagination intestinale aiguë soit d'une maladie inflammatoire chronique de l'intestin.

b.3. Entéroscanner :

L'entéroscanner est une nouvelle technique d'exploration de l'intestin grêle qui combine les avantages de deux techniques connues, l'entéroclyse et le scanner multidétecteur. Cette méthode est facilement réalisable, plus informative que le transit du grêle, pouvant orienter l'entéroscopie et la Vidéo-capsule endoscopique. Elle est particulièrement indiquée dans certains cas de maladie de Crohn intestinale, dans le bilan des hémorragies digestives occultes et en cas de recherche de tumeur du grêle. Cette technique présente des limites qui sont le diagnostic d'angiodysplasie, ou de lésions muqueuses superficielles de l'intestin grêle [97].

Lorsque le saignement persiste et la cause n'est pas identifiée par la radiologie conventionnelle ni par l'endoscopie, une exploration isotopique ou une angiographie peuvent être envisagées [83].

b.4. Scintigraphie abdominale :

C'est un examen qui se base sur l'utilisation du technétium (99mTc) qui est le radio-isotope de choix du fait de sa captation par la muqueuse gastrique. La principale indication est la suspicion d'un diverticule de Meckel chez un nourrisson ou un enfant présentant des rectorragies persistantes et une hémoglobine inférieure à 11 g / dl [89]. Kong et al retrouvent une sensibilité de 85% et une spécificité de 95% dans la détection du diverticule de Meckel. Pour améliorer sa sensibilité, plusieurs auteurs ont rapporté l'intérêt d'administrer avant l'examen de la pentagastrine pour augmenter l'hyperfixation. Kong et al proposent de répéter l'exploration scintigraphique pour améliorer sa sensibilité. Les investigations complémentaires classiques réalisées chez sept enfants victimes d'HD massives ont été saines, alors que des scintigraphies, à deux reprises chez cinq enfants, et à trois reprises chez deux enfants, ont permis de porter une indication opératoire qui a retrouvé soit un diverticule de Meckel, soit une duplication digestive [87]. La spécificité de cet examen peut être considérée réduite car toute maladie inflammatoire de l'intestin, polypes ou invagination intestinale aiguë peuvent être responsable d'une hyperfixation. Par contre, la plupart des diverticules de Meckel mesurent entre 1 et 5 cm, et sont situés dans le dernier mètre d'intestin grêle en amont de la valve iléo-caecale [87].

b.5. Angiographie :

Elle est bien moins utilisée chez l'enfant que chez l'adulte. La complexité du geste et la nécessité d'une anesthésie générale, les complications (spasme de l'artère fémorale en particulier) avoisinant les 4%, et la faible rentabilité (nombre limité de saignement d'origine grêlique), expliquent la rareté de sa pratique [15]. L'hémangiome ou les malformations artérioveineuses sont des indications à l'exploration angiographique, cette dernière peut être associée à un geste à visée hémostatique par embolisation lorsqu'elle a permis la localisation du saignement [8]. Mais elle est toujours considérée comme un geste invasif avec un taux de sensibilité de 42-86% et un risque d'hématomes de l'aîne, ce qui rend ses indications limitées par rapport aux nouvelles investigations telles que la vidéo-capsule [89].

b.6. Autres examens :

Notamment la **tomodensitométrie** qui peut donner des informations utiles pour les duplications et les hémangiomes et **l'imagerie par résonance magnétique** pour les maladies inflammatoires, l'entérocolite nécrosante et l'hématome de la paroi intestinale [98]. L'IRM est en train de devenir l'examen de choix pour l'imagerie de l'abdomen pour la plupart des symptômes et des signes. Pour les hémorragies digestives, l'indication est plus limitée chez l'enfant. Elle peut être indiquée chez des patients atteints de maladie inflammatoire de l'intestin qui ne répondent pas au traitement initial [89].

3.3.3 Laparoscopie et laparotomie exploratrice :

Dans des cas particuliers et en l'absence d'un diagnostic étiologique malgré les différentes investigations, une laparoscopie ou une laparotomie exploratrices peuvent être nécessaires [83]. Il s'agit de l'exploration la plus invasive, donc elles sont rarement effectuées sans avoir suspecté une pathologie chirurgicale. Et avant de les indiquer, il faut tout d'abord éliminer toutes les causes non-chirurgicales, il faut les réaliser à distance d'une coloscopie car la distension gazeuse causée par cette dernière peut masquer la cause recherchée. Enfin, il faut informer les parents que l'étiologie peut ne pas être trouvée surtout si l'hémorragie a cessé au moment de l'opération [20]. La laparotomie a un intérêt diagnostique et thérapeutique ; des entérotomies multiples et l'injection du bleu de méthylène peut aider à la recherche du point de saignement. La résection anastomose de l'intestin grêle pour un diverticule de Meckel et la colectomie pour une maladie inflammatoire de l'intestin peuvent sauver la vie. Très occasionnellement, des tumeurs du grêle (lymphosarcome, léiomyosarcome) peuvent être découvertes [18]. En effet, un diagnostic topographique précis de l'hémorragie colique en préopératoire diminue la mortalité et la morbidité postopératoires des colectomies segmentaires et totales. Dans cette optique, la réalisation d'une coloscopie peropératoire peut être nécessaire [86].

3.3.4 Stratégie d'exploration:

En cas d'un seul épisode de rectorragies de faible abondance, et lorsque l'histoire et l'examen clinique n'ont permis aucune orientation étiologique, il est raisonnable de reporter l'enquête jusqu'à un second épisode en raison de l'importante proportion des cas où toutes les investigations se révèlent négatives [83].

3.4. Etiologies des HDB chez l'enfant :

Les causes des hémorragies intestinales basses sont diverses et varient selon l'âge des patients (Tableau XIX).

Tableau XIX: Les causes courantes des hémorragies digestives basses basée sur l'âge:

(Adapté de Arensman et Abramson à jour 2011[12].)

Groupe d'âge	Hémorragies digestives basses
Les nouveau-nés	Le sang maternel avalé Entérocolite Fissures anorectales Malrotation de l'intestin moyen par volvulus Coagulopathie La maladie de Hirschsprung
1 mois à 2 ans	Fissures anorectales Colite allergique (une allergie aux protéines du lait de vache) diverticule de Meckel Invagination intestinale duplication Gastro-intestinal Les polypes L'intestin ischémique secondaire à un volvulus
2 ans et plus	Diarrhées infectieuses Polypes juvéniles Les maladies inflammatoires de l'intestin Les lésions vasculaires Syndrome hémolytique et urémique (SHU) Henoch Schlonlein purpura (HSP)

La survenue de rectorragies en période néonatale est une éventualité fréquente et alarmante car elle suggère la possibilité d'une pathologie grave : l'entérocolite ulcéro-nécrosante. Très grave complication de la prématurité, l'ECUN reste peu fréquente et n'est que rarement en cause dans les rectorragies du nouveau-né. Celles-ci relèvent en fait de nombreuses autres causes et peuvent révéler des affections de gravité variable, mais la plupart du temps bénignes et spontanément résolutes [99].

Elles sont le plus souvent liées à une colite ecchymotique, dont la description endoscopique est récente, les étiologies encore mal définies et le pronostic rapidement favorable [100]. Une étude a été réalisée chez Soixante-neuf enfants qui ont été examinés, à l'hôpital des enfants Derby, pour rectorragies dans le premier mois de vie ; les causes les plus fréquentes étant la fissure anale et la maladie hémorragique du nouveau-né (dans 8,7% des cas), tout en sachant que dans 64% des cas la cause n'est pas étiquetée. Par contre, seulement 2 nouveau-né ont présenté une entérocolite ulcéro-nécrosante [101].

Chez le nourrisson, les causes de rectorragies sont dominées par : les colites infectieuses ou allergiques, l'invagination intestinale aiguë et l'hyperplasie nodulaire lymphoïde. Après l'âge de 2 ans et chez le jeune enfant, les étiologies de rectorragies sont très largement dominées par les polypes intestinaux. Des maladies générales peuvent également être observées à cet âge en particulier, le purpura rhumatoïde. Enfin, des malformations vasculaires peuvent également se révéler à cet âge sous forme de rectorragies. Quoique moins fréquents, les polypes constituent la première cause de rectorragies chez le grand enfant et l'adolescent. Le diagnostic est cependant avant tout orienté vers la recherche de maladies inflammatoires du tube digestif ; maladie de Crohn ou rectocolite hémorragique. Le cancer colique est heureusement exceptionnel à cet âge [85].

En 8 ans, dans l'unité de Gastro-entérologie pédiatrique du Centre hospitalier régional de Rouen, 22 nouveau-nés, 45 nourrissons, 83 jeunes enfants et 104 enfants de 7 à 17 ans ont été explorés pour rectorragies. Dans 72% des cas, une étiologie a été suggérée par l'endoscopie digestive basse. Outre les fissures anales, retrouvées dans une proportion constante de 20% quel que soit l'âge, les étiologies sont dominées chez l'enfant de moins de 2 ans par les colites au lait de vache ou infectieuses. Entre 2 et 7 ans apparaissent les polypes juvéniles et l'hyperplasie nodulaire lymphoïde, au-delà persistent ces deux pathologies et s'y ajoutent les colites inflammatoires [102]. La comparaison des étiologies de l'HDH dans notre population pédiatrique aux études récentes de différentes régions géographiques sont notées dans le tableau XX.

Tableau XX : Diagnostic lésionnel endoscopique dans les HDB de l'enfant selon quelques études :

	Population qui présente HDB	Polype %	Fissures anales %	Colites inflammatoires %	AAPLV %	SHU %	IIA %
Guerbelmous(Fès)	44	7	-	-	--	--	--
Yachha SK (Inde)	64	44,1	1,56	42	--	-	--
Mallet E (Rouen)	254	223,5	20	6,8	--	-	-
Notre étude	15	4	-	2,8	11,1	11,1	00,6

3.4.1 Polypes et polyposes:

Les polypes et polyposes gastro-intestinales de l'enfant regroupent un ensemble de syndromes qui doivent être classés selon leur nature histologique. Ainsi seule l'endoscopie, avec la réalisation de biopsies ou l'exérèse de polypes, permet un diagnostic anatomopathologique précis. De ce diagnostic histologique découlent la conduite à tenir et la surveillance au long cours, certaines affections comportant un risque de dégénérescence. La polypose adénomateuse familiale tire toute sa gravité de son inéluctable transformation maligne ; un diagnostic génétique pré-symptomatique au sein des familles atteintes est réalisable depuis quelques années.

Le terme de polype désigne toute formation bien circonscrite sessile ou pédiculée qui saille dans la lumière intestinale. Cet aspect macroscopique correspond à des lésions histologiques variées, les unes fréquentes, les autres exceptionnelles. On distingue des polypes d'origine non épithéliale (inflammatoires, lymphoïdes, léiomyomateux, lipomateux et neurofibromateux) et des polypes d'origine épithéliale (hyperplasiques, hamartomateux, adénomateux ou néoplasiques). Les polypes sont le plus souvent uniques (73 %), parfois multiples. Dans ce cas, à chaque type de polype peut correspondre une polypose de même type dont la définition demeure controversée. Morson exige la présence de plus de 100 polypes. Potet appelle polypose « toute collection de plus de huit polypes qui ont tendance à se reproduire et à

augmenter en nombre à deux examens successifs ». Loygue et al réservent ce terme à « un ensemble de syndromes dans lesquels existent de nombreux polypes sur un segment de grêle, de côlon ou des deux » [103].

Le sex-ratio est à peu près de 1 (57% de garçons); l'âge d'apparition entre 2 et 10 ans (1% avant 1 an, 60% entre 4 et 8 ans): le polype juvénile étant la cause la plus fréquente de rectorragies entre 2 et 6 ans [92]. L'HD est souvent de faible abondance, et faite de sang rouge enrobant ou suivant les selles. Dans l'étude de Mougenot, colligeant 183 cas de polypes rectocoliques avec HD, les rectorragies sont isolées 123 fois, associées à des douleurs abdominales (16%), diarrhée (6%), prolapsus (9%), ou invagination intestinale aiguë (1 fois) [87].

Les polypes bas situés sont perçus au toucher rectal comme une masse ferme, élastique, mobilisable sur la paroi rectale sans que le doigt puisse lui imposer de grands déplacements. La rectoscopie au tube rigide ne détecte que les polypes rectaux. L'utilisation d'un rectosigmoïdofibroscope en ambulatoire sans prémédication explore la totalité du rectosigmoïde où siègent 70 % des polypes [88]

L'insuffisance du lavement baryté conventionnel a bien été établie chez l'adulte et justifie le recours au lavement baryté en double contraste. Tout comme la coloscopie, il nécessite une préparation colique parfaite. Les polypes sessiles dessinent : de face, une image cerclée ; de trois quarts, un ovale plus ou moins complet ; de profil, une image dense hémisphérique. Les polypes pédiculés réalisent : de face, une image de cible dont le centre, plus clair, correspond au pédicule ; de trois quarts une image de cible excentrée ; de profil, la baryte circonscrit le cercle de la tête du polype et le pédicule [103].

A travers la coloscopie, le polype juvénile est une masse arrondie à surface lisse, luisante, rouge vif, saignant parfois au contact. Sessiles au début, mais 90% des polypes juvéniles sont pédiculés [104]. Le pédicule, parfois amputé du corps du polype spontanément éliminé, est le plus souvent fin, de coloration rose pâle, identique à celle de la muqueuse normale ; sa base d'implantation est toujours plus large que son extrémité distale. Sur la tranche de section du polype, de nombreux microkystes remplis de mucus apparaissent [105]. Le polype est unique

dans 75% des cas [84], ce qui concorde avec nos résultats ; en effet, les polypes diagnostiqués chez nos malades étaient juvéniles . Le polype hyperplasique est découvert fortuitement lors d'une rectoscopie ou d'une coloscopie et apparaît comme une petite élevure lenticulaire de 3 à 5 mm de diamètre [103].

Afin d'en préciser la nature histologique, leur biopsie exérèse est justifiée. Ce sont des polypes juvéniles dans 97% des cas [15]. Alors que le polype hyperplasique est rare chez l'enfant retrouvé dans 3 % de l'ensemble des polypes. Ils n'ont aucun potentiel malin et n'imposent pas chez l'enfant une surveillance coloscopique [103].

En pratique, devant des rectorragies récidivantes, en l'absence de lésions anales, nous proposons la conduite suivante : rectosigmoïdoscopie première en ambulatoire. En cas de polype, exérèse avec examen anatomopathologique. S'il s'agit de polype juvénile, seule la récurrence des rectorragies conduit à réaliser une coloscopie totale. En l'absence de polype, décision de coloscopie totale sous réserve que les rectorragies évoluent depuis au moins 3 mois. A défaut, un délai de 3 mois est exigé afin d'apporter la preuve de la permanence des rectorragies. Cet intervalle de temps peut être mis à profit pour faire un lavement baryté en double contraste [103].

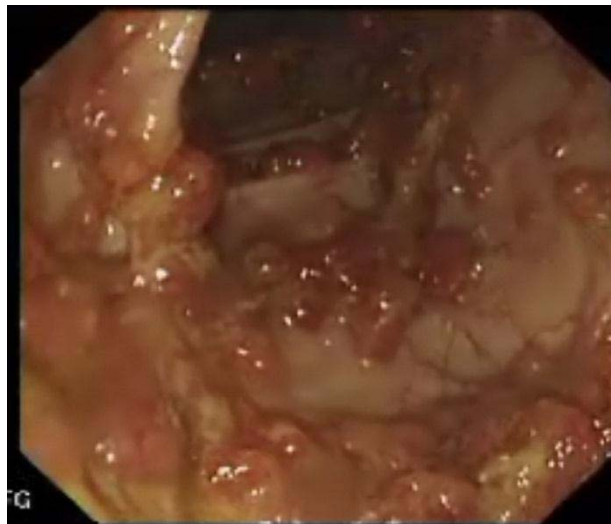

Figure 13 : Polypes adénomateux multiples dans le côlon d'un enfant de 10 ans atteint du syndrome de polypose familiale adénomateuse.

3.4.2 Colites infectieuses:

La colite infectieuse est une pathologie courante qui engendre habituellement des diarrhées aiguës. La production de selles sanglantes provient d'une éfraction de la muqueuse causée, le plus souvent, par des bactéries entéro-invasives mais une origine virale ou mycosique peut aussi en être en cause. Le diagnostic différentiel comprend les lésions d'origine médicamenteuse, les maladies inflammatoires chroniques de l'intestin (MICI), les lésions coliques ischémiques et les désordres de type fonctionnel tels que le côlon irritable. Un diagnostic précis n'est pas toujours facile. Dans beaucoup de cas, les lésions d'origine médicamenteuse doivent être prises en compte [106].

Le diagnostic repose essentiellement sur la coproculture et l'examen parasitologique des selles. L'aspect endoscopique des colites infectieuses est très variable ; la muqueuse est le plus souvent congestive, érythémateuse et pétéchiale, parfois pétéchiale et ulcéreuse. Les biopsies sont d'une grande utilité dans le diagnostic non seulement de colite, mais également dans le diagnostic différentiel entre les colites infectieuses et les MICI. Dans la majorité des cas (90%), il n'existe pas d'aspect histologique spécifique. Le diagnostic histologique repose à la fois sur la présence d'une inflammation aiguë et sur l'absence d'aspect histologique suggestif de MICI. Quelques infections virales, mycosiques ou bactériennes ont un aspect microscopique suggérant un diagnostic précis. Le diagnostic est confirmé quand l'agent pathogène est mis en évidence sur les coupes histologiques [106].

Les germes entéropathogènes responsables de colites infectieuses caractérisées par une diarrhée fébrile (80 % des cas) glairosanglante sont : *Yersinia*, *Campylobacter jejuni*, *Escherichia Coli* entéropathogène, *Salmonella* et *Shigella*. Certains germes entéropathogènes, en particulier *Escherichia Coli* O 157 et *Shigella flexneri*, producteur de vérotoxines, sont susceptibles de provoquer un syndrome hémolytique et urémique, qui débute dans 30% des cas par une diarrhée glairosanglante [15]. *Escherichia coli* et *Klebsiella* sont parmi les germes les plus fréquemment en cause dans l'ECUN ; un sérotype d'*E. Coli* hémolytique a été mis en évidence au cours de certaines colites hémorragiques du nouveau-né [99].

Escherichia coli est un germe Gram-négatif qui est fréquent dans la flore normale du côlon. Les *Escherichia coli* entéropathogènes comprennent : *E. coli* toxigène, *E. coli* adhérent, *E. coli* diffusément adhérent, *E. coli* entéro-hémorragique (O157 : H7) et *E. coli* entéro-invasif. L'*E. coli* entéro-hémorragique (O157 : H7) fait partie de la flore normale du bétail et des cochons. La plupart des épidémies ont été rapportées après consommation d'hamburgers contaminés, de lait non pasteurisé ou d'eau ingérée y compris les contacts avec l'eau de bassins de natation. La bactérie n'est pas invasive et cause des lésions par attachement aux cellules épithéliales et production de 2 toxines. Ces toxines sont responsables du syndrome hémolytique et urémique chez l'enfant et peuvent causer des encéphalopathies. Les symptômes se développent 3 à 4 jours après l'infection et comprennent des douleurs abdominales, de la fièvre et des diarrhées aqueuses suivies, 1 ou 2 jours après, par des diarrhées sanglantes et des douleurs abdominales. La résolution de la diarrhée s'obtient après 4 à 10 jours. Les lésions se développent préférentiellement au sein de l'iléon terminal et du côlon [107]. *Yersinia enterocolitica* est une bactérie aérobique Gram négatif. Les infections humaines résultent de l'ingestion d'aliments contaminés ; viande de porc, eau, lait et, moins fréquemment, au départ des animaux domestiques. Les infections gastrointestinales prédominent au niveau de l'iléon terminal, du caecum, du côlon ascendant ou de l'appendice. Le reste du côlon et l'intestin grêle proximal sont souvent moins atteints [106].

Le *Clostridium difficile*, germe anaérobie, est parmi les premiers germes mis en cause dans la pathogénie de l'entéocolite. Il est souvent retrouvé dans les selles de nouveau-nés asymptomatiques, constituant ainsi un réservoir important pour une potentielle infection. Cependant, la pathogénicité de ce germe et de ses toxines ne s'exprime que dans des circonstances particulières tenant à l'enfant et à son environnement. Sur le plan clinique, si les rectorragies attirent l'attention sur la sphère digestive, elles restent souvent au second plan derrière le tableau général toxique rapidement dramatique. Les lésions prédominent au niveau du rectum et du côlon dont la muqueuse se recouvre de pseudo-membranes jaunâtres et

d'ulcérations superficielles. *Clostridium perfringens* et *Clostridium butyricum* ont également été rendus responsables de plusieurs cas d'ECUN particulièrement sévères [99].

Campylobacter fetus jejuni est particulièrement virulent chez l'enfant, mais, chez le nouveau-né et le nourrisson, l'infection est le plus souvent inapparente ou limitée à une diarrhée ou à des rectorragies isolées ; approximativement, 20 % des patients infectés restent asymptomatiques. La contamination peut s'effectuer au cours de l'accouchement ou dans les suites immédiates de celui-ci. *Campylobacter jejuni* détermine parfois des lésions coliques distales plus ou moins congestives et érosives de l'ensemble de la muqueuse [85].

Le *Salmonella* est un germe Gram négatif qui infiltre l'épithélium de l'iléon et du côlon. Différents types sont mis en évidence par le monde et sont responsables d'un large spectre de maladies infectieuses : *S. typhi*, *S. cholera*, *S. typhimurium* et *S. enteritidis*. La transmission se fait habituellement par l'ingestion d'aliments contaminés tels que volailles et produits laitiers ou par contamination fécale secondaire [106].

Shigella est un bacille Gram négatif infiltre les entérocytes et produit une apoptose. Les symptômes sont habituellement des diarrhées aqueuses, des douleurs abdominales et de la fièvre suivies de ténésme rectal et d'expulsion de sang et de mucus. Le mécanisme pathogène de base est lié à la facilité de la bactérie de pénétrer dans la muqueuse intestinale [106].

Les colites hémorragiques chez le sujet immunodéprimé par traitement immunosuppresseur ou par infection par le virus de l'immunodéficience humaine doivent faire rechercher dans les selles et par biopsie certains agents pathogènes, en particulier le cytomégalovirus, la cryptosporidie, l'isospore *belli* et l'*Aspergillus* [87]. Ainsi, L'hémorragie sévère liée à la colite à cytomégalovirus chez un enfant atteint du SIDA a récemment été décrite [108].

L'infection à protozoaires la plus commune du côlon est l'amibiase. Cette dernière a une distribution mondiale. Elle est plus fréquente dans les tropiques que dans les climats tempérés où elle ne se développe que de manière sporadique ou parfois en foyer épidémique. Dans les contrées où l'amibiase n'est pas endémique, il est extrêmement important de considérer l'amibe

comme étant un possible agent causal de colites. Les lésions les plus fréquentes affectent le caecum, l'appendice et le rectosigmoïde. Cependant, des lésions peuvent se retrouver dans tout le cadre colique. Les lésions précoces amibiennes correspondent à de petites surélévations mucoïdes

Jaunâtres contenant du matériel nécrotique où le parasite peut être mis en évidence.

Ultérieurement, des ulcères ovoïdes cernés par un bord surélevé se forment et s'étendent le long de l'axe colique. Les ulcères peuvent confluer, formant de larges zones nécrotiques et inflammatoires, séparées par des plages de muqueuse intacte hyperhémie. Les biopsies doivent être réalisées sur les berges de l'ulcère car l'organisme y est le plus souvent présent. Les trophozoïdes sont parfois objectivés au niveau de l'exsudat fibrineux. Des pseudopolypes inflammatoires et un aspect de maladie de Crohn ou de colite ulcéreuse ont été rapportés dans le cadre de colite amibienne, raison pour laquelle il est important de rechercher de manière approfondie les amibes dans chaque cas de colite, étant donné que le traitement aux corticoïdes peut causer d'importantes complications telles que des perforations coliques et des abcès hépatiques [106].

Concernant les causes infectieuses de notre série, elles étaient le plus souvent de type parasitaire

3.4.3 Maladies inflammatoires chroniques de l'intestin:

Les maladies inflammatoires chroniques intestinales (MICI) se divisent en deux catégories: la Rectocolite Hémorragique (RCH) et la maladie de Crohn (MC). Il n'existe pas de forme spécifique à l'enfant et il ne s'agit plus d'une maladie exceptionnelle ; elles sont des maladies pouvant survenir chez l'enfant comme chez l'adulte, et on peut trouver dans la littérature des valeurs allant de 7 à 25 % des MICI définies comme pédiatriques, pour des âges limites fixés entre 15 et 20 ans. Ainsi, avant l'âge de 8 ans, les MICI sont très rares chez l'enfant et la plupart des malades déclarent leur affection à l'adolescence. Les MICI pédiatriques sont donc, dans la grande majorité des cas, des maladies de l'adolescent et l'âge de découverte

moyen est de 14 ans [109]. Les cas de MICI de notre série étaient tous âgés de plus de 7ans, leur moyenne d'âge était de 13,4 ans avec des âges extrêmes de 11ans et 15ans.

La notion d'une spécificité étiologique des MICI de l'enfant est un sujet de débat ancien. Il est admis que pour les MICI survenant au début de la vie, en particulier chez le nourrisson, il est indispensable d'évoquer et d'éliminer un déficit immunitaire dont l'expression digestive serait prédominante [110].

D'après certains auteurs, les MICI de l'enfant sont volontiers plus familiales que les MICI de l'adulte. Ainsi, jusqu'à 20 % ou 30 % des enfants malades auraient un ou plusieurs apparentés malades, contre 6 % à 10 % dans la plupart des études adultes. On pourrait donc estimer que la composante génétique des MICI de l'enfant serait plus forte que chez l'adulte [111-112].

Selon l'hypothèse hygiéniste, il a été proposé que les malades atteints d'allergie, de maladies auto-immunes ou de MICI vivent dans un environnement surprotégé dans l'enfance. Cela n'a cependant pas été clairement démontré pour les MICI même si certains auteurs ont rapporté un meilleur niveau d'hygiène et de confort dans l'enfance ; au contraire, d'autres auteurs rapportent un excès d'infections ou d'usage d'antibiotiques dans la petite enfance. L'effet de l'allaitement maternel est débattu. Le tabagisme passif dans l'enfance n'est pas retenu comme facteur de risque important de MICI contrairement au tabagisme actif de l'adulte [110].

Le diagnostic est souvent difficile à établir chez l'enfant car les signes sont peu nombreux et atypiques au début. Ainsi, il est le plus souvent porté tardivement, et par hasard, à l'occasion d'une intervention chirurgicale pour appendicite ou lors d'une complication de la maladie. La RCH est évoquée devant une diarrhée glairo sanglante. La maladie de Crohn est évoquée devant des douleurs abdominales (présentent dans 83 % des cas), une diarrhée chronique (86%), des lésions très évocatrices que sont les lésions anales (26 %), des lésions extra digestives articulaires, oculaires ou cutanées (21 %) et un retard de croissance staturo-pondérale (20 à 50 %). L'infléchissement des courbes de croissance et/ou de poids peut être le signe du début de la Maladie de Crohn. Chez l'enfant la recherche d'un retentissement staturo-pondéral

est primordiale [36]. **Dans notre étude, un retard staturo-pondéral n'a été noté que chez 15 patients.**

Chez l'enfant, il n'y a pas d'examen complémentaire spécifique. Le bilan biologique inclue: numération formule sanguine, VS, CRP (permettent de détecter l'intensité de l'inflammation), un dosage de l'albumine dans le sang et des tests hépatiques. La recherche d'anticorps anti-cytoplasme des polynucléaires (ANCA) et anticorps anti-Saccharomyces cerevisiae (ASCA) permet de distinguer MC et RCH.

La Société Européenne de Gastroentérologie Hépatologie et Nutrition Pédiatriques (ESPGHAN) a proposé en juillet 2004 des recommandations pour le diagnostic des maladies inflammatoires du tube digestif appelées les "critères de Porto". Chaque enfant suspect d'une MICI devrait pouvoir bénéficier d'une exploration complète comportant une coloscopie totale avec iléoscopie et une endoscopie digestive haute avec réalisation de biopsies multiples sur tous les segments du tube digestif nécessaire à une étude histologique complète. Les lésions caractéristiques de la MC ne se retrouvent que dans les biopsies du haut du tube digestif dans 11 à 29 % des cas. Une inflammation non spécifique du tube digestif haut est retrouvée dans 75 % des enfants atteints de RCH. L'examen radiologique de l'intestin grêle sera nécessaire dans tous les cas en dehors des RCH avérées. Le diagnostic de colite indéterminée ne peut être posé sans ces investigations complètes [113].

Endoscopiquement et en cas de MC, les lésions de la colite granulomateuse apparaissent focales. L'ulcération aphthoïde, lésion élémentaire et initiale, est une ulcération superficielle de petite taille, bien circonscrite, à fond blanc jaunâtre, unique ou multiple. Entre les ulcérations, la muqueuse est normale ou oedématiée. À mesure que la maladie progresse, les ulcérations deviennent plus larges (0,5 à 1 cm), linéaires à grand axe longitudinal (de 0,5 à 3 cm de long), plus profondes (1 à 5 mm). L'atteinte de la sous-muqueuse confère souvent à la muqueuse sus-jacente un aspect bosselé en « pavé ». Cet aspect en « galet » est majoré ou, plus rarement, réalisé par l'entrecroisement des ulcérations fissuraires parfois très longues et recoupées par des ulcérations perpendiculaires. Elles sont parfois bordées de pseudopolypes de dimension

variable [95]. Dans la RCH, la muqueuse apparaît rouge, finement granuleuse, en « papier de verre humide », saignant au traumatisme le plus léger. La perte de la trame vasculaire normale est totale ou partielle. Fait essentiel, l'atteinte inflammatoire se distribue uniformément à toute la muqueuse rectale, depuis le bas rectum pour s'étendre en amont à une distance variable, réalisant, selon les cas, une rectite, une rectosigmoïdite, une colite ulcéreuse distale touchant le côlon gauche, une pancolite [92].

Sur le plan anatomopathologique, les lésions de la MC sont polymorphes souvent focales avec alternance de plages lésées et de plages saines. Cette hétérogénéité justifie des biopsies multiples et étagées. Le critère pathognomonique de la maladie de Crohn est la présence de granulomes tuberculoïdes sans nécrose caséuse dont la présence est cependant inconstante. Ceux-ci sont formés de cellules épithélioïdes, de lymphocytes et de cellules géantes. Les lésions sont souvent transmurales touchant toute la paroi intestinale de la muqueuse à la séreuse. Les éléments en faveur d'une RCH sont un infiltrat lymphoplasmocytaire, des abcès cryptiques, une diminution de la densité des cryptes, une surface muqueuse d'aspect villositaire, une augmentation diffuse des cellules de la sous-muqueuse et une diminution de la mucosécrétion associée à la présence de cellules inflammatoires dans la muqueuse. Contrairement à la maladie de Crohn, il n'existe jamais de granulome tuberculoïde. En l'absence de granulome tuberculoïde, il faut souligner qu'il n'existe pas de signe histologique spécifique permettant de différencier une rectocolite hémorragique d'une maladie de Crohn.

L'échographie intestinale est un examen non invasif qui permet de mesurer l'épaississement des parois de l'intestin et du côlon. Elle permet d'orienter le diagnostic de départ et participe à la surveillance de l'évolution.

Le transit du grêle sert à déterminer la topographie des lésions sur le petit intestin dans la Maladie de Crohn. Dans le même but, on peut aussi effectuer un entéroscanner. Il s'agit d'un scanner abdominal qui analyse plus finement le petit intestin. Il nécessite une préparation, à savoir une ingestion d'eau dans le petit intestin à l'aide parfois d'une sonde gastrique. En effet, il permet de diagnostiquer les complications des MICI et d'évaluer les anomalies pariétales et

leur retentissement sur le calibre des intestins : détection et détermination du siège des obstructions et caractérisation de l'épaississement pariétal digestif qui est en règle générale régulier, modéré et reste circonférentiel et symétrique. L'entéro-IRM est un examen potentiellement optimal pour le tractus digestif. Faisant partie du bilan initial en cas de suspicion de MICI, il permet d'évaluer l'activité et la sévérité de la maladie, de rechercher d'éventuelles complications et d'apprécier la réponse thérapeutique.

La vidéo-capsule est une technique prometteuse dans la Maladie de Crohn pour explorer l'intestin grêle. L'examen consiste à faire avaler une capsule un peu plus grande qu'une gélule, dans laquelle est incorporée une caméra qui enregistre des images et les transmet à un boîtier enregistreur. Après analyse, une reconstruction des images est obtenue et l'interprétation peut alors être effectuée.

Enfin, le seul examen spécifique à l'enfant effectué est la radiographie du poignet pour l'évaluation de l'âge osseux afin de rechercher un éventuel retard staturo-pondéral.

La localisation de la maladie de Crohn est différente chez l'enfant et chez l'adulte. Chez l'enfant, la localisation initiale de la maladie est plus souvent iléocolique : 71 % des cas (contre 60% chez l'adulte). En revanche, les atteintes coliques pures et grêliques pures sont moins répandues : respectivement 10 % et 19 % des cas (contre 20 % et 21 % chez l'adulte). Ces différences entre enfants et adultes dans la topographie des lésions se retrouvent également dans la RCH avec chez l'enfant une atteinte rectale seule dans 11 %, une atteinte prenant le colon gauche dans 57 %, une pancolite dans 32 %. Une tendance à une plus grande sévérité de la MC a été notée chez l'enfant par rapport à l'adulte, liée essentiellement à la fréquence plus importante des localisations grêlo-coliques [113].

Les MICI de l'enfant évoluent par poussées. Les périodes d'accalmie entre les crises peuvent être plus ou moins longues. Il est imprévisible après une première crise, même importante, de déterminer l'évolution de la maladie. Seul le temps entre chaque poussée peut donner une indication sur l'évolution future de la maladie. Ainsi, elles sont caractérisées par une grande probabilité d'extension des lésions inaugurales observée dans 30 % des cas de MC et 50%

des cas de RCH au cours des premières années d'évolution. Chez les plus jeunes enfants, l'évolutivité de la maladie est particulièrement marquée avec fréquemment des pancolites rebelles aux traitements médicamenteux et justifiant souvent un recours à la colectomie [114-118].

3.4.4 Fissure anale :

La fissure anale est une pathologie fréquente surtout chez l'enfant âgé entre 1 à 3 ans et de sexe féminin. La physiopathologie est multifactorielle, faisant intervenir une constipation, un facteur traumatique et une hypertonie anale de repos [119].

Sa symptomatologie est dominée par des proctalgies survenant exclusivement pendant l'exonération et aggravant la constipation (appréhension de la selle), et des rectorragies souvent mineures visibles sur la selle ou les couches [120].

Le diagnostic en est très facile par le déplissage soigneux de la marge anale qui montre une ulcération qui a une forme en raquette dans les 2/3 des cas, sinon linéaire ou arrondie. Son siège est généralement médian et antérieur chez l'enfant. Parfois un bourgeon charnu de cicatrisation d'anciennes fissures est mis en évidence [120].

La fissure anale peut être un symptôme de la maladie de Crohn, elle est le plus souvent surinfectée, se révélant sous la forme d'un abcès sous-fissuraire puis inter sphinctérien, d'évolution torpide et de localisation latérale atypique [119]. Les fissures traumatiques (sévices) sont généralement multiples, profondes, remontant au-delà du canal anal avec une localisation aberrante (non situées sur le raphé antérieur ou postérieur) [120].

3.4.5 Colites allergiques:

Chez le nourrisson de moins de deux ans, l'allergie aux protéines de lait de vache est l'allergie alimentaire la plus fréquente. Elle touche 2,5% à 3% des nourrissons [121]. Chez l'enfant, le lait est le quatrième agent responsable (12,6%) d'allergie alimentaire après l'oeuf, l'arachide et le poisson [122].

Le diagnostic d'allergie alimentaire repose sur plusieurs démarches :

L'interrogatoire, l'examen clinique, les tests cutanés, le bilan biologique et les tests de provocation.

La première étape du diagnostic consiste en un interrogatoire minutieux : terrain personnel et familial, allaitement, sevrage, diversification, type de symptômes...

Elle se traduit par l'apparition de rectorragies quelques heures ou quelques jours après l'ingestion de lait de vache. Chouraqui & coll ont montré que dans plus de 2/3 des cas, l'affection se manifeste avant l'âge de 15 jours. Les rectorragies peuvent être isolées ou s'accompagner de signes généraux d'intolérance aux PLV : diarrhée (60%), vomissements (42,5%), insuffisance de prise pondérale (30%), eczéma, altération de l'état général ... Une hyperéosinophilie et une élévation des IgE totales et spécifiques sont inconstantes [99]. **Dans notre série, chez deux nourrissons ,on a diagnostiqué une allergie aux protéines de lait de vache . Ils ont présenté, en plus des rectorragies, une diarrhée et des pleurs pouvant correspondre à des coliques.**

Après l'étape anamnestique et clinique qui est primordiale, il faut réaliser des tests cutanés : prick-tests pour l'allergie immédiate et patch test pour l'allergie retardée. L'équipe de Saint-Vincent-de-Paul a mis au point un patch test prêt à l'emploi: le « Diallertest®» particulièrement utile dans les formes digestives et cutanées non-IgE médiées. Le principe de ce test est le contact du lait à la peau pendant 48 heures avec une lecture à 72 heures. La sensibilité augmente avec l'âge : avant 6 mois, 50% des enfants avec une APLV à manifestations digestives ont un test positif contre 82% après un an. Si les tests cutanés sont négatifs, il est recommandé de rechercher des IgE spécifiques dans le sang [123].

La rectosigmoïdoscopie montre des lésions aphtoïdes et parfois des nodules lymphoïdes, disséminés au sein d'une muqueuse saine ou simplement congestive érythémateuse, suintante et oedématiée. La muqueuse est parfois excessivement friable avec des micro-ulcérations. Dans les cas où elle est pratiquée, la biopsie de muqueuse rectale ou sigmoïdienne révèle un infiltrat inflammatoire de gravité variable : de l'inflammation diffuse non spécifique aux micro-abcès

cryptiques. Des infiltrats éosinophiles ou avec des cellules géantes multinucléées sont possibles. L'oedème de la muqueuse rectale est non spécifique, mais l'hyperéosinophilie semble être bien corrélée avec la situation allergique de la colite [124].

L'ingestion de protéines de lait entraîne trois types de réactions [125] :

- Une réaction allergique immédiate IgE médiée dans 60% des cas : les symptômes sont variés et apparaissent dans les deux heures suivant la prise de lait. Ils sont cutanés, digestifs et respiratoires et la forme la plus grave est le choc anaphylactique. Les preuves immunologiques sont présentes le plus souvent (prick-tests cutanés positifs et présence d'IgE spécifiques)
- Une hypersensibilité allergique retardée non IgE médiée, de type cellulaire, dans 40% des cas avec des symptômes essentiellement digestifs mais aussi parfois cutanés et respiratoires. Les patchs tests sont positifs.
- L'intolérance ou hypersensibilité non allergique : les symptômes sont les mêmes mais sans preuves immunologiques.

Il est à noter que quelques observations font état de semblables atteintes au cours de l'allaitement maternel. Des bêta-lactoglobulines du lait de vache ont été mises en évidence à des taux variables dans 40% des échantillons de lait de femmes allaitantes, étudiés par Axelsson et coll. Chez des nouveau-nés nourris exclusivement au sein et présentant une proctocolite responsable de rectorragies, la biopsie de la muqueuse rectale révèle (Anveden-Hertzberg – 1996) des granulomes éosinophiles intra-épithéliaux dans 80% des cas et une hyperéosinophilie disséminée dans la lamina propria dans 20% des cas. Le régime d'éviction des protéines du lait de vache chez les mères entraîne la guérison de la proctocolite de l'enfant [99]. Dans cette optique, une étude a été publiée en 2003 à propos de six nourrissons âgés de moins de trois mois ayant présenté des rectorragies persistantes isolées en étant exclusivement allaités, l'aspect endoscopique et microscopique était en faveur d'une colite allergique avec bonne évolution chez cinq cas après l'exclusion des protéines de lait de vache de l'alimentation maternelle et uniquement après sevrage du lait maternel chez un cas[81].

3.4.6 *Colites ecchymotiques:*

Au cours des colites ecchymotiques, les rectorragies sont en général précoces, survenant dans la première semaine de vie. Dans certains cas, le début des rectorragies peut être constaté dès le premier jour. Il s'agit habituellement de quelques filets de sang autour des selles. Plus rarement, les rectorragies sont plus abondantes et peuvent être constatées en dehors des selles. Dans tous les cas, l'examen général est normal. L'examen de la marge anale est sans particularités et les rectorragies sont le plus souvent isolées [85].

La colite ecchymotique est essentiellement de description endoscopique ; les lésions muqueuses sont en « plages » ecchymotiques irrégulièrement réparties sur une muqueuse plus ou moins congestive et friable. Certaines lésions sont allongées en « traînées » ecchymotiques, séparées par des intervalles de muqueuse saine. Des micro-ulcérations sont plus rarement notées. Les lésions prédominent au niveau du sigmoïde. Dans plus d'un tiers des cas, le rectum est indemne de toute atteinte macroscopique et les lésions ne sont notées qu'une fois franchie la charnière rectosigmoïdienne [126].

Parfois il n'y a pas d'anomalies endoscopiques macroscopiques au niveau de la muqueuse colique mais une étude histologique montrerait des lésions inflammatoires non spécifiques avec congestion capillaire, infiltrats non spécifiques, voire lésions fibreuses. Des lésions plus sévères telles que des érosions superficielles de l'épithélium, des infiltrats de cellules géantes multinucléées, des abcès cryptiques, ou des hémorragies massives de la muqueuse superficielle sont plus rares mais peuvent être observées [127].

3.4.7 *Invagination intestinale aigue :*

L'invagination intestinale se définit par l'incarcération d'un segment intestinal et de son mésentère dans le segment sous-jacent, constituant une ischémie progressive qui, en l'absence de traitement, évolue vers la nécrose digestive. L'invagination intestinale aiguë idiopathique est la cause la plus fréquente d'occlusion intestinale chez l'enfant. Il existe également des invaginations dites secondaires, qui sont en rapport avec une lésion locale ou surviennent dans

un contexte particulier. L'invagination iléocolique est la plus fréquente, alors que celles iléo-coeco-colique,

iléo-iléale pure ou colo-colique pure sont des variétés rares de l'invagination idiopathique [128].

Plus de 80% des invaginations intestinales aiguës surviennent avant l'âge de 2ans dont 45% entre 4 et 10 mois. Les douleurs abdominales paroxystiques sont le premier signe clinique, associées ou non à une pâleur diffuse, des vomissements et des rectorragies. Des émissions sanglantes par l'anus s'observent dans 35 à 45% des cas d'invagination intestinale aiguë. Les rectorragies ne sont notées que chez 16% des malades dont les douleurs évoluent depuis moins de 12 heures. Elles constituent dans tous les cas un signe d'alerte qui doit faire rechercher un boudin d'invagination cliniquement et pratiquer une échographie et un abdomen sans préparation pour confirmer le diagnostic [99].

L'inspection permet d'apprécier l'importance du retentissement de l'invagination sur l'état général de l'enfant : asthénie, pâleur, hypotonie, signes de déshydratation, fièvre. Cette atteinte de l'état général est notable dans 30% des cas et l'adynamie peut confiner au coma léger dans 7% des cas [129].

Après avoir vérifié la normalité des orifices herniaires, la palpation de l'abdomen recherche une vacuité de la fosse iliaque droite et le boudin d'invagination. Il peut être palpé comme une tuméfaction ovalaire, ferme et mobile, située sur le cadre colique, sensible voire douloureuse. Lorsque l'invagination atteint le rectum, le toucher rectal peut percevoir la tête du boudin d'invagination. Non systématique, il permet, surtout quand il ramène du sang sur le doigtier, d'apporter un signe supplémentaire en faveur du diagnostic d'IIA [130].

L'intérêt de l'abdomen sans préparation est controversé dans la littérature, sa sensibilité ne dépasse pas 50 % dans les études. La technique la plus informative est le cliché de face couché. Les signes typiques d'invagination sont : [131]

- Une image tissulaire évoquant un boudin ;

- Une image en « cible » faite d'un anneau de densité grasseuse, entourant une opacité hydrique contenant elle-même un centre grasseux ;
- Une image en « croissant », celle de la tête du boudin silhouetée par l'air du segment digestif d'aval. Peuvent s'y associer :
 - Des signes d'occlusion du grêle ou au contraire une faible aération digestive;
 - L'absence de granité cæcal avec attraction des anses grêle vers la fosse iliaque droite.

L'échographie doit être l'examen diagnostique de choix avec une sensibilité et une valeur prédictive négative proches de 100 %. Les images caractéristiques sont (figure 14) :

- En coupe transversale l'image en « cocarde », faite d'une couronne périphérique plutôt hypoéchogène constituée de plusieurs couches digestives et comportant un croissant hyperéchogène excentré correspondant au mésentère incarcerated.
- En coupe longitudinale, l'image dite en « sandwich » ou en « pseudo-rein » correspond à la succession des couches de paroi digestive hypoéchogène par rapport à la graisse mésentérique plus centrale et hyperéchogène. La zone de pénétration de l'anse invaginée dans l'anse réceptrice peut être parfaitement visualisée. Des ganglions sont fréquemment vus au sein de la graisse mésentérique sous la forme de masses ovalaires hypoéchogènes. Le pédicule vasculaire est également visible en doppler couleur [132].

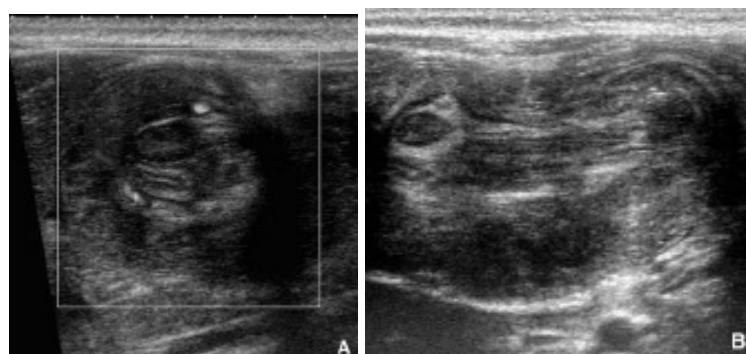


Figure 14 : Aspect échographique d'une invagination iléo-colique
(A : coupe transversale, B : coupe longitudinale) [155].

En présence d'un radiologue expérimenté, le recours en première intention au lavement hydrostatique ou pneumatique pour le diagnostic d'invagination n'est plus justifié. Cet examen irradiant et plus invasif que l'échographie est en effet négatif dans plus de 50 % des cas. L'aspect caractéristique est celui de l'arrêt de progression de la colonne opaque ou aérique au niveau du boudin avec un aspect en pince de homard [133].

3.4.8 Diverticule de Meckel :

Le diverticule de Meckel est la malformation la plus fréquente du tractus digestif, rencontrée chez 1 à 3 % de la population. C'est une évagination intestinale, due à la persistance du canal omphalomésentérique, implantée sur le bord anti-mésentérique de l'iléon terminal à moins de 1 mètre de la valvule iléo-caecale et tapissée par une muqueuse comparable à celle de l'iléon. Dans 20 % des cas une hétérotopie tissulaire de type digestif est retrouvée. Il s'agit le plus fréquemment d'une muqueuse gastrique isolée (62 % des cas) ou associée à du tissu pancréatique (5 % des cas) ou à du tissu duodénal (2 % des cas). Plus rarement on retrouve du tissu splénique, jéjunal, colique ou biliaire [134].

Ses complications sont de type hémorragique (30 %), occlusive (25 %), infectieuse (surtout chez l'adulte) et exceptionnellement tumorale ou herniaire. Les accidents hémorragiques du diverticule de Meckel se voient dans 60% des cas chez des enfants de moins de 2 ans, plus souvent chez le garçon (3/1). Les hémorragies sont dues à une ulcération peptique de l'iléon adjacent au diverticule de Meckel. Elle est secondaire à la sécrétion d'acide chlorhydrique par un îlot d'hétérotopie gastrique du diverticule retrouvé dans plus de 90 % des cas. Le saignement indolore est souvent massif, parfois minime mais récidivant ; 40 % des enfants dont le diverticule de Meckel a été compliqué d'une hémorragie ont eu plusieurs épisodes [3].

La visualisation du diverticule de Meckel est rare en imagerie conventionnelle. L'artériographie mésentérique supérieure montre des images en flammèches caractéristiques, mais son caractère invasif chez le nourrisson invite le clinicien à renoncer à la pratique de cet examen. La sensibilité, la spécificité de la scintigraphie ne lui confèrent pas un caractère

diagnostique décisif. En pratique, seule la laparotomie ou la coelioscopie permettent un acte diagnostique et thérapeutique [87].

3.4.9 L'hyperplasie nodulaire lymphoïde :

La survenue de rectorragies peut également être rapportée à une Hyperplasie Nodulaire Lymphoïde du Côlon. Les rectorragies sont isolées, sans aucune altération de l'état général ni aucun signe d'accompagnement [135].

Elle se définit endoscopiquement par un aspect de petits nodules multiples mesurant 1 à 4mm, revêtus d'une muqueuse pâle, souvent congestive en périphérie . Histologiquement, les follicules lymphoïdes sont hypertrophiés sans atypie cellulaire [136].

Vandenplas et coll ont montré que l'hyperplasie lymphonodulaire peut être en rapport avec une allergie alimentaire [137]. Donc aucun traitement, ni médical ni chirurgical, n'est requis et l'évolution en est toujours bénigne.

3.4.10 Purpura rhumatoïde:

Le purpura rhumatoïde est une vascularite à immunoglobulines A, qui survient le plus souvent entre 2 et 15 ans. Il est caractérisé cliniquement par un purpura vasculaire prédominant dans les zones déclives, volontiers accompagné d'arthralgies des grosses articulations, de douleurs abdominales, et d'anomalies du sédiment urinaire. Il n'existe aucun marqueur biologique spécifique et le diagnostic est avant tout clinique. Dans la majorité des cas, la maladie dure 1 à 3 mois et le pronostic est bon. Cependant, à court terme, l'évolution peut être émaillée par des complications digestives. À long terme, seule l'atteinte rénale est susceptible de conditionner le pronostic [138].

Au cours du purpura rhumatoïde, les hémorragies digestives sont en rapport avec des lésions intestinales observées dans environ un tiers des cas de la maladie.

Ces lésions sont secondaires à des suffusions hémorragiques intra-pariétales à l'origine d'hématomes. L'atteinte est en général jéjunale ou iléale, plus rarement colique ou duodénale et exceptionnellement oesophagienne. Révélées par un méléna et/ou des rectorragies et, en cas de

lésions gastriques ou duodénales, par des vomissements bilieux et des épigastralgies. Ces complications digestives précèdent parfois l'apparition du purpura [139].

L'échographie abdominale est essentielle et doit être répétée chez les malades non opérés dont la symptomatologie persiste ; elle objective l'épaississement pariétal, les hématomes, les épanchements et les signes d'invagination [140].

Endoscopiquement, outre un oedème pariétal présent dans tous les cas, il existe une congestion et un piqueté pétéchiol de la muqueuse. Plus rarement, les hématomes apparaissent ulcérés en surface et recouverts de fausses membranes rétrécissant parfois la lumière digestive [85].

3.4.11 Malformations vasculaires :

Les malformations vasculaires du tube digestif sont rares chez l'enfant. Elles se révèlent par un saignement digestif aigu ou plus souvent chronique responsable d'anémie hypochrome hyposidérémique. Les lésions vasculaires sont de trois types :[141]

- **Les angiodysplasies** sont des lésions dégénératives des veines sous muqueuses. Chez l'enfant, les angiodysplasies s'observent au cours de la maladie de Von Willebrand et chez l'insuffisant rénal en hémodialyse. Au décours d'une transplantation rénale, ces lésions d'angiodysplasies iléales et/ou coliques droites mais aussi gastriques et duodénales peuvent être responsables d'hémorragies intestinales sévères de diagnostic particulièrement difficile. Endoscopiquement, les lésions souvent multiples apparaissent comme des « taches » rouges de 4 à 8 mm, plates ou légèrement saillantes d'où peut partir une veine de drainage. Les limites de ces collections de sang sous-muqueux sont festonnées ;
- **Les télangiectasies héréditaires** qui, histologiquement, ne peuvent être distinguées des angiodysplasies s'observent dans le syndrome de Rendu-Osler-Weber, mais les rectorragies sont en général très tardives et ne s'observent que chez l'adulte. Elles ne sont cependant pas exceptionnelles et sont à l'origine d'une lourde morbidité ;

- **Les hémangiomes caverneux diffus** sont des malformations vasculaires faites de larges sinus sanguins bordés par un endothélium et du tissu conjonctif de type capillaire, caverneux ou mixte. Des hémangiomes cutanés sont notés chez la moitié des enfants porteurs d'hémangiomes intestinaux. La coloscopie est une étape essentielle du diagnostic car dans plus de la moitié des cas, les angiomes intéressent le côlon. Les lésions sont de dimension variable : de 1 cm à des lésions étendues qui intéressent la totalité de la circonférence rectale ou colique.

3.4.12 Troubles de crase sanguine :

Les troubles de crase sanguine peuvent être secondaires à une affection constitutionnelle ou acquise ; il peut s'agir soit d'une pathologie de l'hémostase primaire (thrombopénie, thrombopathies ou maladie de Von Willebrand) soit d'une pathologie de l'hémostase secondaire (hémophilies, déficit en vitamine K ou insuffisance hépatocellulaire), ou bien également d'une pathologie des inhibiteurs de la coagulation.

❖ Thrombopénie [142]:

Très fréquemment constatées en clinique, les thrombopénies sont définies par une diminution du nombre des plaquettes en dessous 150 000 plaquettes/L. Les circonstances de découverte sont très diverses : purpura cutanéomuqueux isolé ou associé à des hémorragies ; souvent hémogramme systématique ou effectué dans le bilan d'une maladie déjà connue. Quel que soit leur mode de découverte, les thrombopénies répondent à des mécanismes et des causes variés notamment le syndrome hémolytique et urémique.

❖ Syndrome hémolytique et urémique:

Le syndrome hémolytique et urémique est caractérisé par l'association d'une anémie hémolytique avec schizocytes, d'une thrombopénie et d'une atteinte rénale secondaire à des lésions de microangiopathie thrombotique. La forme typique est la plus fréquente chez l'enfant, survenant après un épisode de diarrhée à *Escherichia coli* entéropathogène. D'autres germes peuvent être en cause tels que *Shigella dysenteriae* ou *Streptococcus pneumoniae*. Les formes atypiques sont plus rares mais souvent de moins bon pronostic. Le SHU atypique peut être

associé à des mutations du gène du facteur H, à un déficit en protéase du facteur de Von Willebrand, à un déficit congénital du métabolisme de la vitamine B12, à certains médicaments, ou être en apparence primitif. Les formes familiales sont fréquentes [143].

Les rectorragies sont souvent le premier signe, la maladie se présentant au début comme une diarrhée sanglante qui se complique rapidement de signes généraux et d'une atteinte rénale rapidement très sévère [144].

Parmi les complications du SHU on note : le décès à la phase aigue dans environ 2% des cas, l'atteinte du système nerveux central (convulsions, somnolence, torpeur, coma, signes de localisation, ischémie cérébrale, parfois hémorragie), l'atteinte gastro-intestinale (Colite hémorragique, iléite nécrotico-hémorragique, sténoses séquellaires), l'atteinte pancréatique (Pancréatite aigue, intolérance au glucose, diabète secondaire), l'atteinte hépatique (hépatomégalie, cytolyse, cholestase) et l'atteinte cardiaque (cardiomyopathie hypertrophique et myocardite) [145].

❖ Maladie de Willebrand [146]:

C'est une des plus fréquentes anomalies constitutionnelles de l'hémostase touchant les deux sexes, avec une prévalence d'au moins 1 %, liée à une anomalie du facteur de Willebrand. Les principaux symptômes sont des épistaxis, des gingivorragies, des ménorragies et des saignements après une extraction dentaire ou un acte chirurgical mais parfois des saignements digestifs.

❖ Hémophilies [147]:

L'hémophilie est une maladie à transmission récessive liée au sexe secondaire à un déficit plus ou moins complet en facteur VIII: hémophilie A ou en facteur IX : hémophilie B. Dans sa forme sévère, l'hémophilie se traduit par des hémorragies incoercibles post-traumatiques de type hématomes, hémarthroses, hémorragies des cavités naturelles ou du système nerveux central. L'espérance de vie des hémophiles s'est progressivement accrue avec le développement des thérapeutiques transfusionnelles jusqu'à atteindre des valeurs presque normales.

❖ **Afibrinogénémie constitutionnelle [148]:**

C'est une affection rare et héréditaire qui réalise un défaut de synthèse du Fibrinogène. Elle affecte les deux sexes et est transmise suivant le mode récessif autosomique. Les manifestations hémorragiques font habituellement leur apparition au cours de la période néonatale, ce qui permet déjà d'évoquer le diagnostic différentiel avec l'hémophilie. Ce sont des hémorragies provoquées (plaie du cordon pour le nouveau-né, sections accidentelles ou opératoires, traumatismes même légers provoquant des hématomes sous cutanés ou intramusculaires) ou spontanées (épistaxis, gingivorragies, hémorragies digestives ou respiratoires).

3.4.13 Particularités du nouveau-né :

a. Entérocolite ulcéro-nécrosante:

L'entérocolite ulcéro-nécrosante survient dans 90 % des cas chez le prématuré ou le nouveau-né de faible poids de naissance et qui a comme facteurs de risques, une alimentation entérale retardée ou augmentée trop rapidement, une colonisation bactérienne, une lésion de la muqueuse intestinale (ischémie, hypoxie) [149].

La pathogénie exacte de l'entérocolite demeure encore inconnue. De nombreux éléments étiologiques peuvent être incriminés : l'ischémie provoquée par la baisse transitoire du débit sanguin mésentérique, l'infection intestinale, les facteurs nutritionnels (la composition et l'osmolarité des nutriments), l'alimentation entérale précoce et les facteurs immunitaires. La possible conjonction de ces différents facteurs a été soulignée. La libération de substances vasoactives d'origine plaquettaire, particulièrement le "plateletactivating factor"(PAF), thromboxane et leucotriènes, dans la circulation mésentérique pourrait amplifier les lésions ischémiques intestinales et engendrer les atteintes histologiques irréversibles de l'entérocolite [99].

Elle n'est en fait qu'exceptionnellement responsable des rectorragies. Le diagnostic repose sur l'apparition de la triade : distension abdominale, rectorragies, vomissements bilieux ou résidus gastriques après le début de l'alimentation orale associée à une atteinte sévère de l'état général (état septique, tachypnée, tachycardie, changement de teint, acidose, instabilité

thermique), et sur l'abdomen sans préparation (ASP) qui met en évidence une " pneumatose intestinale " ou hépatoportale témoin de l'existence d'un épanchement gazeux intra-mural, éventuellement une anse intestinale dilatée et immobile ou un oedème des parois intestinales et parfois, en cas de perforation, un pneumopéritoine [85].

L'échographie intestinale est faite devant une suspicion clinique sans signe radiologique. Elle décèle facilement la pneumatose portale et détecte également une collection liquidienne péritonéale qu'elle soit importante ou discrète autour des anses.

Elle peut montrer aussi un épaissement pariétal ou une masse voire une perforation intestinale [150].

Les rectorragies de l'ECUN traduisent la souffrance de la muqueuse. Les rectorragies macroscopiques sont classiquement le témoin de lésions muqueuses déjà évoluées prédominant habituellement au niveau de l'iléon et du cæcum. En fait, la valeur des rectorragies dans l'établissement du diagnostic de gravité de l'entérocolite ne fait pas l'unanimité. Dans une étude portant sur 1 347 nouveau-nés, la survenue de rectorragies ne permettait pas de préjuger de la gravité de l'entérocolite. Signalons enfin que la présence microscopique de sang dans les selles, détectée par bandelettes réactives, n'est pas corrélée à la survenue d'une ECUN, comme cela a été démontré par l'analyse systématique des selles de nouveau-nés de faible poids de naissance [99].

b. La maladie hémorragique du nouveau-né :

Elle survient typiquement 24 à 72 heures après la naissance. L'hémorragie digestive peut être importante. D'autres atteintes hémorragiques sont parfois constatées (cérébrales ou méningées par exemple). La survenue des accidents hémorragiques est prévenue par l'administration systématique de vitamine K1 en période néonatale [85].

Devant toute hémorragie digestive dans la période néonatale, le bilan étiologique doit de toute façon comprendre systématiquement une vérification de la normalité de la crase sanguine. L'étude des facteurs de la coagulation laisse apparaître une chute des facteurs II, VII, IX et X [99].

La réalité de l'hypovitaminose K semble toutefois contestable. Les études rapportant une grande fréquence d'hémorragies digestives au cours de ce syndrome hémorragique sont relativement anciennes, la preuve de l'hypoprothrombinémie n'est pas toujours fournie et les explorations digestives, notamment endoscopiques, sont absentes. Au total, si l'avitaminose K ne semble pas capable à elle seule d'induire des saignements digestifs, elle peut probablement faciliter la survenue d'hémorragies digestives liées à d'autres causes [100].

3.4.14 Autres causes de rectorragies :

Rarement, les rectorragies sont à rapporter à d'autres causes, notamment :

- **L'ulcération thermométrique** : est rare, il s'agit d'une lésion unique, rectale d'origine traumatique, superficielle, longitudinale siégeant dans une zone de muqueuse par ailleurs parfaitement saine. Le diagnostic en est facile par la rectoscopie. La guérison est spontanée et rapide par l'éviction du facteur traumatisant [151].
- **La colite pseudomembraneuse** : forme la plus grave de diarrhée postantibiothérapie due à *Clostridium difficile*, est rare chez l'enfant. La colite aiguë hémorragique à *Klebsiella oxytoca*, tout aussi rare, survient 3 à 7 jours après la prise d'amoxicilline, d'ampicilline ou de céphalosporine par voie orale ou parentérale. Elle cède en moins de 48 heures à l'arrêt de l'antibiothérapie [89].
- **L'ulcère solitaire du rectum**: Révélé par des rectorragies le plus souvent minimes, il offre à l'endoscopie l'aspect d'une ulcération unique superficielle dont la dimension varie de 5mm à 5 cm, siégeant entre 6 et 10cm de la marge anale sur la paroi antérieure du rectum et séparé nettement de la muqueuse adjacente normale par un liseré hyperhémique. L'ulcère solitaire du rectum affecte surtout les femmes entre 20 et 30 ans mais la survenue dès l'âge de 10 ans a été récemment rapportée. Il serait secondaire à un prolapsus de la muqueuse rectale. Histologiquement, l'oblitération de la lamina propria par des fibroblastes dérivés de la musculaire muqueuse achève de le caractériser [152].
- **Les duplications digestives** : sont définies par la présence d'une structure surnuméraire représentant un segment quelconque du tube digestif pourvue d'un revêtement muqueux

interne et de couches musculaires et séreuses externes. Elles peuvent se rencontrer à n'importe quel niveau du tube digestif, de la bouche à l'anus. Les duplications digestives peuvent, par ulcération peptique ou irritation de contact, provoquer un saignement parfois important. Une telle complication a même été décrite chez l'adulte [153].

- **La dilatation segmentaire de l'intestin** : dénommée « dysgénésie iléale », est une anomalie caractérisée par l'augmentation du diamètre de l'intestin sur une courte étendue, en un point quelconque (duodénum, côlon et intestin grêle, avec une prédilection pour la zone située à l'union des tiers moyen et inférieur) et sans obstacle sous-jacent. Chez l'enfant plus grand et même seulement à l'adolescence, une dilatation segmentaire peut se révéler par des troubles digestifs mal définis et éventuellement aussi par une anémie en rapport avec un foyer d'hétérotopie gastrique au sein du segment de grêle dilaté [154].
- **Le prolapsus rectal** : se définit par l'issue, par l'anus, de la paroi rectale évaginée. Le plus souvent limité, chez l'enfant, à la muqueuse rectale, il peut, dans les formes les plus évoluées, comprendre toute la paroi rectale. Ses facteurs étiologiques sont représentés par : une constipation, une diarrhée, la mucoviscidose, une affection entraînant une exacerbation des poussées abdominales ou un défaut de soutien de la paroi rectale. Parmi ses complications qui sont rares, on trouve : l'hémorragie n'est jamais abondante, l'étranglement est nié par certains, retrouvé par d'autres et la rectite qui ne suppure jamais [155].
- **La pathologie hémorroïdaire** : est rare en pédiatrie, même chez les constipés sévères ou chez les enfants présentant une hypertension portale. En effet, dans une étude rétrospective portant sur 189 enfants atteints de varices oesophagiennes, seulement 4,2% d'entre eux avaient des hémorroïdes symptomatiques [84]. Mais il ne faut pas confondre les hémorroïdes avec le cercle veineux physiologique congestif secondaire essentiellement à la diarrhée ou à la constipation [156].
- **Autres** : Les volvulus, l'entérocolite post-obstructive et le cancer rectocolique.

4. Prise en charge thérapeutique des HDB :

La conduite à tenir devant une HDB varie en fonction de la cause de l'hémorragie, des caractères de celle-ci (abondance, persistance ou arrêt, éventuelle récurrence) et du terrain. Elle a pour but d'assurer l'hémostase immédiate et de prévenir les récurrences hémorragiques en espérant au mieux une hémostase définitive. L'hospitalisation de l'enfant est à préconiser pour une prise en charge médicochirurgicale ou pour stabiliser l'état hémodynamique du patient. Dans cette optique, on peut distinguer deux volets thérapeutiques : un traitement non spécifique, basé sur la mise en condition du malade, et un traitement spécifique, basé sur la prise en charge de l'étiologie diagnostiquée.

4.1. Traitement non spécifique

La mise en condition du malade vise à le stabiliser sur le plan hémodynamique et la correction d'une éventuelle anémie.

Le premier objectif de la réanimation d'un choc hémorragique est la correction de l'hypovolémie, qui est moins bien tolérée que l'anémie. Il est donc nécessaire d'administrer un bolus d'environ $20 \text{ ml} \cdot \text{kg}^{-1}$ de colloïdes en 10 minutes, qui peut être répété 3 ou 4 fois [157]. Chez le prématuré et le nouveau-né, l'albumine reste probablement le soluté de première intention, surtout devant l'absence de données suffisantes sur l'efficacité et les effets secondaires des colloïdes de synthèse, notamment des hydroxyéthylamidons (HEA) à cet âge. L'albumine n'est indiquée qu'en cas de contre indication aux colloïdes de synthèse, ou en relais de ceux-ci [37]. Si l'hémorragie se poursuit, il peut devenir difficile de maintenir la pression artérielle malgré un remplissage vasculaire bien conduit, il convient d'y associer des amines vasopressives, la transfusion sanguine ou également des techniques comme le pantalon antichoc. Son retentissement respiratoire peut nécessiter une intubation-ventilation mécanique. Les amines vasopressives, comme la dopamine ou l'adrénaline, sont intéressantes pour diminuer le risque de désamorçage cardiaque. La dopamine est habituellement débutée à la dose de $2 \text{ à } 2,5 \mu\text{g} \cdot \text{kg}^{-1} \cdot \text{min}^{-1}$ et augmentée par paliers successifs de $2,5 \mu\text{g} \cdot \text{kg}^{-1} \cdot \text{min}^{-1}$ en fonction de la réponse clinique. L'administration intraveineuse continue d'adrénaline est

habituellement débutée à la dose de 0,1 à 0,2 $\mu\text{g} \cdot \text{kg}^{-1} \cdot \text{min}^{-1}$ et progressivement augmentée (paliers de 0,1 $\mu\text{g} \cdot \text{kg}^{-1} \cdot \text{min}^{-1}$) jusqu'à 3 à 5 $\mu\text{g} \cdot \text{kg}^{-1} \cdot \text{min}^{-1}$ pour certains auteurs, en fonction de l'efficacité clinique [157].

La décision de transfuser reste largement empirique et se fonde à la fois sur le contexte et le taux d'hémoglobine, qui n'est qu'un reflet imparfait de la masse globulaire surtout lors d'un état hémodynamique instable. Néanmoins cette décision est habituellement prise dès que l'hématocrite est inférieur à 25%. Chez l'enfant, le volume à transfuser est calculé sachant que 3-4 ml/kg de CGR élèvent la concentration en hémoglobine de 1g/dl [39].

4.2. Traitement spécifique

Constitue le volet le plus important du traitement curatif de l'hémorragie digestive basse puisque la suppression de la cause permet d'obtenir une hémostase définitive.

4.2.1 Polypectomie endoscopique :

Actuellement, la Polypectomie endoscopique constitue le traitement de base de tous les polypes rectocoliques [158]. La résection endoscopique est faite au moyen d'une anse qui traverse le canal opérateur et sur laquelle est appliqué un courant de haute fréquence dont l'intensité doit être contrôlée au préalable. Avec de fortes puissances, la chaleur entraîne une sortie brutale de l'eau des cellules qui explosent. Ceci correspond à la section. Avec des puissances plus faibles, la chaleur induit une sortie douce de l'eau des cellules créant une coagulation. Une préparation colique de mauvaise qualité (présence de résidus fécaloïdes) contre-indique l'électrorésection endoscopique du fait de la possibilité de concentrations potentiellement explosives d'hydrogène et de méthane [93].

Les polypes pédiculés dont la taille n'excède pas 3 à 4 cm sont réséqués à l'anse diathermique. Il est nécessaire de disposer d'anses à polypectomie de taille adaptée à la dimension du polype à réséquer. Après repérage et exposition du polype et de son pédicule de telle sorte qu'il se positionne à 5 h, l'anse est manoeuvrée de manière à coiffer le polype puis à enserrer le pédicule près de la tête et à distance de la base d'implantation. Cette précaution

limite le risque de perforation et autorise en cas de saignement la strangulation du pédicule restant plus près de la paroi. Après résection, le polype est récupéré à l'aide d'une pince tripode à corps étranger [93].

Les petits polypes sessiles (5 mm au plus) sont réséqués à l'anse diathermique de petite taille avec ou sans picot après les avoir strangulés puis attirés dans la lumière, créant ainsi un pédicule muqueux qui protège la paroi dont la mobilisation en bloc signerait la capture. Les très petits polypes sessiles (3 mm de diamètre au plus) sont enlevés par certains à l'aide d'une pince diathermique qui requiert l'utilisation de courant de faible puissance (10 à 15 W) pendant 1 à 2 secondes. Si un fragment de polype persiste après l'électrorésection, il est impératif de s'abstenir de toute coagulation complémentaire. Cette technique est contre indiquée en cas de thrombopathies ou de traitement par aspirine ou AINS et lorsque les polypes siègent dans le côlon droit. Certains experts la proscrivent en raison du risque de perforation secondaire par coagulation transmurale [93].

La mucosectomie endoscopique consiste à injecter, à l'aide d'une aiguille à sclérose, du sérum physiologique (de 5 à 10 ml, voire plus) sous le polype. Il est ainsi surélevé et séparé de la sous-muqueuse, autorisant la mise en place d'une anse à polypectomie. Le recours à une anse à picots facilite l'accrochage à la muqueuse au pourtour du polype surélevé. Cette technique concerne les polypes sessiles de taille limitée. Lors de l'injection sous-muqueuse, l'absence de surélévation du polype signe une extension de la lésion à la musculature et justifie son exérèse chirurgicale. Il s'agit d'une éventualité exceptionnelle en pédiatrie [93].

La technique de polypectomie par fragments est utilisée lorsque l'anse à polypectomie ne peut enserrer le polype. L'anse est placée sur une des berges du polype. Le polype est réséqué, morceau par morceau, jusqu'à son extrémité opposée. Une coloration de surface par l'indigo carmin est conseillée afin de s'assurer au mieux du caractère complet de l'exérèse. Si besoin, la résection peut être complétée par une coagulation au plasma argon. La récupération de l'ensemble des fragments réséqués est essentielle. Elle est facilitée par l'utilisation des «anses paniers» [93].

Les complications de la polypectomie endoscopique sont de deux types [159]:

L'hémorragie et la perforation.

Une hémorragie peut être immédiate (< 12 heures) et constitue la conséquence soit d'un usage mal équilibré des courants de section et de coagulation, soit d'une section accidentelle mécanique du polype avant application du courant d'électrorésection ; ou secondaire, elle complique la chute de l'escarre de coagulation initiale ou l'érosion d'un vaisseau sanguin par poursuite et extension profonde des lésions tissulaires de la brûlure électrique. Elles s'observent 5 à 14 jours après l'électrorésection. Le traitement endoscopique est le traitement de référence des hémorragies survenant dans les suites d'une polypectomie. Le choix de la méthode hémostatique peut être fonction des constatations endoscopiques mais toutes les méthodes ont une efficacité voisine. L'injection d'adrénaline diluée (solution à 1 mg/ml diluée dans 9 ml de sérum physiologique) est aisément réalisable et très souvent efficace [160]. En cas d'échec, la pose de clips ou la mise en place d'un lasso en cas de moignon de pédicule long est presque constamment efficace. Les clips sont particulièrement bien adaptés aux hémorragies dans les suites d'une mucoséctomie [161–162]. La ligature élastique a également parfois été proposée avec succès [162]. La supériorité de l'association de plusieurs méthodes hémostatiques n'est pas démontrée.

En revanche, il faut éviter la thermocoagulation, méthode peu diffusée en France, car elle expose à un risque non nul de perforation colique [163].

Les perforations relèvent de plusieurs mécanismes : coagulation profonde transmurale de la paroi suivie de nécrose ; section de la paroi colique enserrée par l'anse, pression mécanique ou pneumatique excessive sur une paroi fragilisée par l'électrocoagulation, contact anormal entre anse et paroi ou polype et paroi. Le traitement est chirurgical. Sur côlon propre, les suites opératoires de ces perforations sont simples. Leur prévention repose sur la prise en compte des facteurs de risque individuels, en particulier la taille du polype réséqué (supérieur à 2 cm), le type sessile où le pourcentage de perforation est de 0,8 % contre 0,3 % en cas de polypes

pédiculés et l'expérience de l'opérateur. Les perforations surviennent préférentiellement lors de l'exécution par l'opérateur de ses 50 premières polypectomies [164].

4.2.2 Autres thérapeutiques :

Elles sont variables selon l'étiologie trouvée :

En cas de colites infectieuses le traitement repose sur une antibiothérapie : macrolides s'il s'agit de *Campylobacter*, ceftriaxone dans les autres cas. Les fluoroquinolones en cas de fièvre typhoïde [15]. Le traitement de l'amibiase consiste en l'administration de médicaments appelés amoébicides (déhydroémétine, métronidazole) et d'amoébicides de contact (hydroxykinoléine) chez les porteurs sains. Ce traitement est très efficace et assure la guérison.

Le traitement de la rectocolite hémorragique est basé, comme celui de la maladie de Crohn, sur l'emploi de drogues à action anti-inflammatoires locale (aminosalicylates) ou générale (corticoïdes), et éventuellement immunosuppressive (azathioprine, méthotrexate, ciclosporine). En cas d'échec, il fait appel à la chirurgie, qui est définitivement curative mais mutilante lorsqu'elle enlève le côlon et le rectum, et pour laquelle des techniques plus conservatrices se sont développées. Cependant, le traitement chirurgical de la MC chez l'enfant n'est pas consensuel. Certaines équipes sont plus interventionnelles que d'autres. Quoi qu'il en soit, la chirurgie n'entraîne pas de guérison et n'évite pas les récives. La nutrition entérale à débit continu et la corticothérapie ont une efficacité identique chez l'enfant, avec un taux de rémission de l'ordre de 85%. La nutrition entérale à débit continue (NEDC) présente un grand intérêt pour le traitement du retard staturo-pondéral et/ou pubertaire, et dans les formes corticodépendantes ou résistantes. La NEDC peut être poursuivie à domicile et uniquement pendant la nuit [114].

En cas de fissure anale, le traitement est essentiellement médical consistant à traiter la constipation, et à appliquer des traitements locaux (crèmes cicatrisantes). Le traitement chirurgical est exceptionnel ; notamment, les injections sclérosantes sous fissuraires et l'excision chirurgicale [78].

Pour les colites allergiques, les mesures préventives sont essentiellement l'éviction et la préconisation de l'allaitement maternel. Une utilisation plus large en France de l'allaitement maternel exclusif prolongé, c'est à dire plus de 6 mois, représenterait une prévention efficace.

La prise en charge consiste à supprimer les apports de protéines de lait en les remplaçant par une préparation artificielle contenant des protéines hydrolysées de caséine ou de lactosérum [165].

L'invagination intestinale aiguë est une urgence thérapeutique. Le traitement consiste en une réduction de l'invagination en urgence par un lavement thérapeutique.

En cas d'échec ou de contre-indication du lavement, une intervention chirurgicale est indiquée. Elle réalise une réduction simple de l'invagination ou une résection intestinale en fonction du degré d'ischémie [128-164].

En cas d'état hémodynamiquement instable ou de dépendance transfusionnelle (plus de 6 culots dans les dernières 24 heures) secondaire à **un diverticule de Meckel**, un traitement actif est recommandé [65]:

- Un traitement endoscopique, après une préparation colique rapide, peut être proposé en première intention ;
- L'embolisation radiologique peut être proposée à la place du traitement endoscopique, dans les centres ayant l'expérience de cette technique.

Le traitement chirurgical en urgence est recommandé en cas :

- D'impossibilité ou d'inefficacité des autres traitements ;
- D'une persistance ou d'une récurrence précoce de l'hémorragie, nécessitant une transfusion massive ou répétée.

La chirurgie en urgence doit, dans l'idéal, consister en la réalisation d'une colectomie segmentaire après localisation précise préopératoire du site hémorragique.

La place de la colectomie totale « à l'aveugle » doit être limitée aux seuls patients présentant des diverticules diffus du côlon et pour lesquels la localisation précise en préopératoire du saignement s'est révélée impossible. Elle doit néanmoins être préférée à une colectomie segmentaire (droite ou gauche) « à l'aveugle ».

Le traitement du **purpura rhumatoïde** est avant tout symptomatique ; il fait appel à La mise au repos spontanée de l'enfant de courte durée, une corticothérapie brève en cas de douleurs abdominales, et sous forme de perfusions en cas de néphropathie évolutive. Un simple traitement antalgique (paracétamol 60 mg/kg/j) suffit pour l'atteinte articulaire [140]. Les anti-sécrétoires sont utilisés, parfois couplés à la nutrition artificielle au rôle antalgique et nutritionnel bénéfique [87].

Le traitement du **syndrome hémolytique et urémique** est purement symptomatique consiste à la transfusion de culots globulaires et au traitement de l'insuffisance rénale aiguë [143].

Pour **les malformations vasculaires**, la coagulation par voie endoscopique est efficace à la phase aiguë comme en traitement préventif des récurrences hémorragiques. De nombreuses méthodes utilisables par voie endoscopique ont été proposées mais leurs résultats sont imparfaitement évalués et aucune comparaison n'est disponible. Le laser NdYag est de moins en moins utilisé. La coagulation au plasma argon s'impose comme la méthode moderne de référence [66]. La ligature élastique a parfois été proposée dans le traitement des angiodysplasies du grêle [67]. En cas d'échecs des autres traitements, l'embolisation par voie radiologique est une option thérapeutique raisonnable, efficace 9 fois sur 10, en particulier chez des malades inopérables [55]. En cas d'entérocolite ulcéro-nécrosante, le traitement consiste à interrompre l'alimentation avec mise en place d'une sonde nasogastrique en aspiration douce pour une décompression digestive, à corriger l'état hémodynamique et à lutter contre l'hypothermie. Le nouveau né doit être mis sous une tri-antibiothérapie associant une céphalosporine de 3ème génération, un aminosides et métronidazole, ainsi qu'un traitement

antalgique. La nutrition parentérale exclusive est de mise entre 2 à 3 semaines. Le traitement chirurgical est nécessaire principalement en cas de perforations intestinales prouvées, d'une aggravation de l'état général sous traitement médical et d'une occlusion intestinale sur masse [150].

5. Evolution :

Comme la plupart des hémorragies digestives, l'évolution de la majorité des HDB d'origine colique, se fait le plus souvent vers l'arrêt spontané. C'est le cas de 80% des épisodes hémorragiques [8]. Alors que l'évolution de l'hémorragie d'origine grêlique ne se fait vers l'arrêt spontané que dans environ 30 % des cas [84]. Toutefois, environ 10 % des rectorragies persistent ou récidivent à court terme, ce qui posent un problème diagnostique et thérapeutique, souvent délicat à résoudre en urgence [86]. Lorsque l'hémorragie a été abondante, le risque de récurrence hémorragique est alors plus élevé [84]. **Dans notre série, l'évolution était marquée par l'amélioration dans 75,84% des cas.**

L'évolution vers une complication est possible mais rare. En effet, une hémorragie digestive basse peut donner une anémie chronique par saignement occulte, ou un état de choc hémorragique par saignement abondant secondaire le plus souvent à un diverticule de Meckel ou une origine haute de l'hémorragie.

6. Pronostic :

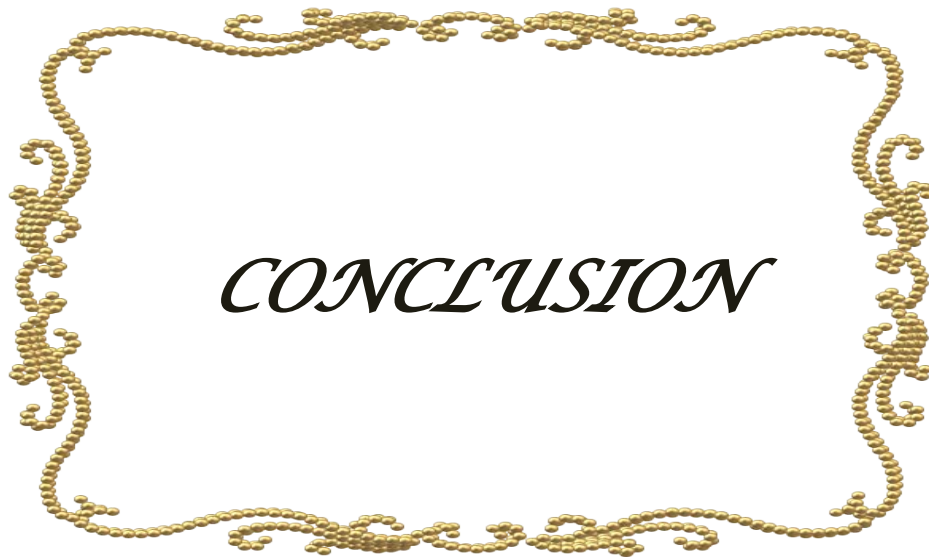
Le pronostic des hémorragies digestives basses est le plus souvent bon et l'évolution est généralement favorable puisque le saignement est, dans la majorité des cas, peu abondant et il s'agit souvent d'une étiologie bénigne, contrairement à l'adulte chez qui la mortalité des HDB communautaires d'origine colique est de 5% et liée à la comorbidité plus qu'à l'épisode hémorragique [86]. Le recours à la chirurgie d'hémostase a lieu dans environ 10% des récurrences hémorragiques [84]. Les HDB aiguës par lésions de l'intestin grêle sont associées à des besoins

transfusionnels et à une durée d'hospitalisation plus importante que les HDB coliques et les hémorragies hautes [165].

7. Suggestions :

A la lumière de notre étude et de sa confrontation avec les données de la littérature, il nous paraît opportun d'insister sur un certain nombre de points :

- ❖ Il faut s'assurer de la réalité de l'hémorragie en poussant l'interrogatoire et l'examen clinique avant de décider une éventuelle exploration endoscopique.
- ❖ Il faut toujours évaluer le retentissement de l'hémorragie sur l'état général.
- ❖ Un examen proctologique doit être fait systématiquement chez tout enfant présentant des rectorragies.
- ❖ Les bilans biologiques sont demandés en fonction de l'orientation étiologique ou dans le cadre du bilan pré-anesthésique.
- ❖ Si l'indication est posée, la coloscopie doit être réalisée dans les délais les plus courts possible et doit être totale au maximum.
- ❖ Une rectorragie peut être d'origine haute et une fibroscopie oesogastroduodénale est indiquée si la coloscopie est normale.
- ❖ L'entéroscanner ou mieux l'entéro-IRM sont à demander systématiquement en cas de MICI pour explorer l'étendue des lésions.
- ❖ L'hospitalisation ne doit être envisagée qu'en cas de rectorragies abondantes avec nécessité de transfusion ou de mesures de réanimation, ou encore pour gérer une poussée de MICI.



CONCLUSION

Les hémorragies digestives hautes et basses chez l'enfant relèvent d'étiologies très variées, le plus souvent bénignes. La présence de sang chez l'adulte fait toujours évoquer par le patient et son entourage un cancer digestif, ce qui explique bien entendu l'importante anxiété des parents lorsqu'ils constatent la présence de sang dans les vomissements ou les selles de leur enfant. Il faut donc savoir rassurer les parents tout en sachant entreprendre l'enquête étiologique qui commence toujours par un examen clinique complet quel que soit l'âge de l'enfant. Cet examen est le préalable à la mise en route d'examen complémentaires dont les indications doivent être soigneusement pesées. Le diagnostic différentiel est basé sur l'âge du patient, la localisation et les caractéristiques des saignements avec des symptômes qui l'accompagnent.

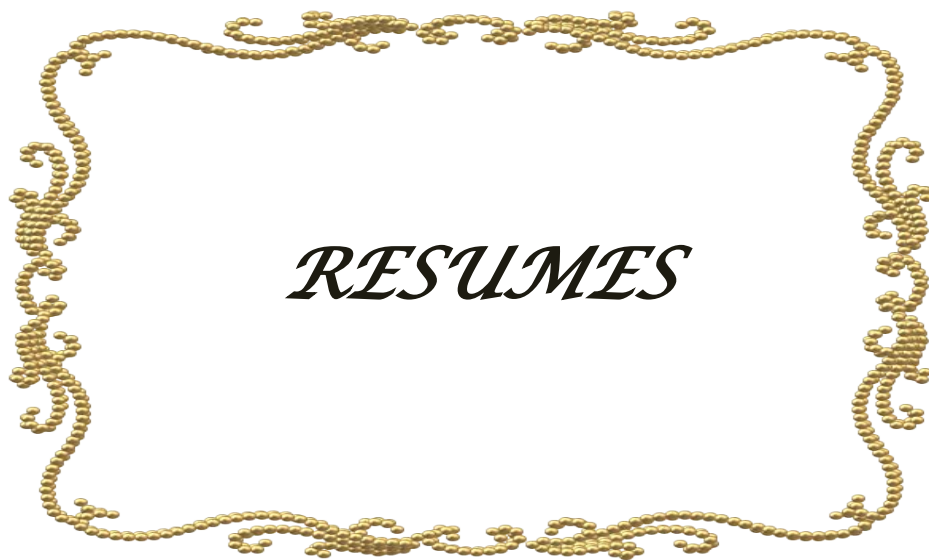Les hémorragies digestives constituent une urgence médicochirurgicale fréquente, la prédominance masculine est nette (sex ratio = 1,36), 80% des hémorragies digestives sont des hémorragies hautes, mais heureusement les hémorragies mortelles sont rarement vues. Et environ 20% des hémorragies digestives sont des hémorragies basses, d'origine colique dans environ 90% des cas, le plus souvent diagnostiquée par la coloscopie, et dans 10% des cas en rapport avec une lésion de l'intestin grêle ce qui rend le diagnostic plus difficile. Dans environ 80% des cas, l'hémorragie cesse spontanément et une coloscopie doit être réalisée dès que possible.

La fibroscopie constitue l'examen de choix dans l'exploration des hémorragies digestives hautes ou basses. Les étiologies de HDH sont dominées par l'oesophagite suivie de gastrite et des hémorragies par ruptures de VO et les lésions aiguës de la muqueuse. Les étiologies de HDB sont dominées par les maladies inflammatoires chroniques de l'intestin et les fissures anales.

Le traitement médical est prioritaire. La prise en charge immédiate au service des urgences et la bonne coopération entre urgentiste, réanimateur, pédiatre gastro-entérologue et

chirurgien infantile ainsi que la disponibilité de la fibroscopie au service a nettement amélioré le pronostic des hémorragies.

C'est tout l'intérêt de la vidéo-capsule qui est une technique prometteuse pour explorer l'intestin grêle avec un rendement diagnostique de 55% à 81%. Ainsi, on peut être amené à utiliser d'autres méthodes hémostatiques que l'endoscopie, au premier rang desquelles, la radiologie interventionnelle (embolisation), voire une chirurgie d'exérèse.



Résumé

En 7 ans, dans l'unité de Gastro-entérologie pédiatrique du Centre hospitalier universitaire Mohammed VI de Marrakech, nous avons étudié 175 hémorragies digestives hautes ou basses. L'âge de nos patients variait de 39 jours à 15 ans, avec une moyenne de 9,5 ans. Le sexe masculin prédominait (101 cas). 147 avaient une hémorragie digestive haute, et 15 hémorragies basses, en milieu pédiatrique et au moyen d'endoscopes pédiatriques on a réalisé 162 endoscopies hautes et basses. Ces examens n'ont donné lieu à aucune morbidité. 63 nourrissons de moins de 2 ans, 64 enfants de 2 à 7 ans et 48 enfant de plus de 7 ans ont souffert d'hémorragie digestive .l'étiologie a été retrouvée dans 92, 57% des cas : oesophagite dans 30,28% ;gastrite dans 29,14% des cas , varices oesophagiennes dans 11,4% des cas ; hernie hiatale dans 1,1% et syndrome de Mallory Weiss dans 2,9% des cas ; Crohn1,7% , IIA dans 0,6% des cas et polype dans 4,0% des cas. La gravité potentielle des hémorragies digestives hautes, qui paraît moindre que chez l'adulte, et la nécessité d'un diagnostic précis pour les hémorragies basses font conseiller l'examen clinique et fibroscopie rapide de tout enfant ayant présenté une hématomèse, rectorragie ou malaena.

Summary

In 7 years, in the unity of Pediatric Gastroenterology of the University Hospital Mohammed VI Marrakech, we studied 175 upper or lower gastrointestinal bleeding. The age of our patients ranged from 39 days to 15 years, with an average of 9.5 years. Males predominated (101 cases). 147 were high for gastrointestinal bleeding, and 15 low bleeding, in pediatric wards and pediatric endoscopes through 162 endoscopies upper endoscopy and lower endoscopy. These reviews have resulted in no morbidity. 63 neonates and infants less than 2 years, 64 children aged 2 to 7 years and 48 from 7 to 15 years suffered gastrointestinal bleeding. Etiology was found in 92, 57 %cases: esophagitis in 30,28% ; gastritis in 29,14% of cases, esophageal varices in 11,4% of cases, hiatal hernia 1,1% and Mallory Weiss syndrome in 2,9% of cases, Crohn 1,7% and IIA in 0,6% of cases. The potential severity of upper gastrointestinal bleeding, which seems lower than in adults, and the need for a precise diagnosis for low bleeding are advising the clinical examination and fast endoscopy of any child who presented hematemesis, hematochezia or malaena.

ملخص

خلال 7 سنوات، وفي وحدة أمراض الجهاز الهضمي للأطفال في المستشفى الجامعي محمد السادس بمراكش، درسنا 175 حالة نزيف معوي علوي أو سفلي . وتراوح أعمار المرضى لدينا من 39 يوما إلى 15 عاما، بمتوسط قدره 9.5 سنوات. سادت فيه الذكور (101 حالة). 147 حالة كانت علوية لنزيف الجهاز الهضمي و15 حالة نزيف سفلي، في أجنحة الأطفال وبواسطة المناظير بطب الأطفال أجري 162 تنظير علوي و سفلي . وقد أسفرت الدراسة على النتائج التالية. 63 حديثي الولادة والرضع أقل من 2 سنة، 64 طفلا تتراوح أعمارهم بين 2 و 7 سنوات و 48 بين 7 و 15 سنوات عانوا من نزيف الجهاز الهضمي. تم العثور على المسببات في. % 92, 57 الحالات: التهاب المريء في % 30,28، التهاب المعدة في % 29,14، من الحالات، دوالي المريء في % 1,4، من الحالات، فتق الحجاب الحاجز % 1,1 و متلازمة مالوري فايس في % 2,9 من الحالات، ومرض كرون % 1,7 و الإنغلاف المعوي المزمن في % 0,6 من الحالات. الشدة المحتملة من نزيف الجهاز الهضمي العلوي، والذي يبدو أقل منه عند البالغين، والحاجة إلى التشخيص الدقيق لنزيف الجهاز الهضمي السفلي يستلزم الفحص السريري وتسريع التنظير لأي طفل وقع له قيء الدم، تغوط دموي أو ملينا



Fiche d'Exploitation

Date :..... /...../.....

1-Identité :

Nom et Prénom :

Numéro d'entrée :

Date d'entrée :

Age :

Sexe : Masculin Féminin

Niveau socio-économique : élevé moyen bas

2-ATCD :

ATCD médicaux liés à l'HD:

o Maladie ulcéreuse connue : oui non

o HTP connue : oui non

o Cirrhose connue : oui non

o Hépatite virale : oui non

o Ictère : oui non

o ATCD d'HD : oui non

o ATCD de transfusion : oui non

Autres ATCD médicaux :

o Maladie cardiaque : oui non

o Diabète : oui non

o BPCO : oui non

o Autre :

ATCD chirurgicaux : oui:..... non

o Prise médicamenteuse : non oui : AINS ASPIRINE CORTICOIDE

o Habitudes toxiques : Aucune Tabac Alcool

o ATCD familiaux :..... Consanguinité : oui non

3. Mode d'extériorisation de l'hémorragie

- Hématémèse Méléna Rectorragies

4. Mode de début : brutal progressive

5. Délai entre l'HD et l'heure de l'admission

- Avant 24h
 Entre 24h et 72h
 Après 72h

6. Données de l'examen clinique

Etat général: conscient inconscient

Conjonctives : normocolorées décolorées ; pâleur

TA T°.....

FC FR

Poids..... Taille.....

o Examen abdominal :

Ictère CVC Splénomégalie Hépatomégalie Ascite

Masse palpable Autre :.....

o Dénutrition : oui non

o Lésions cutanées : Purpura angiomes stellaires érythrose palmaire ecchymoses

7. Données Para cliniques

- Biologie :

Groupe sanguin :.....

NFS/ Hémoglobine : < 5 g/dl 5-7g/dl 7-10g/dl

GB :..... Plaquettes :.....

Bilan d'hémostase:

TP : < 35 % 35-45% >45%

Facteur V :

Bilan hépatique :

ALAT ASAT

Gamma GT.....

PAL

BT

Taux d 'Albumine Taux de protides

Bilan rénal :.....

Urée.....

Créatinine.....

- Radiologie :

Echographie abdominale :.....

TDM abdominale :.....

- Endoscopie :

Sonde naso-gastrique (pour lavage gastrique) : oui non

Endoscopie : type :.....

Après quel délai?

Avant 24h

Entre 24 et 72h

Après 72h

Résultat de l'endoscopie :

Lésions vues : oui non

Si oui :.....

.....

.....

8. Traitement :

- Réanimation d'urgence :

Remplissages vasculaire SS 9‰ oui non

Les hémorragies digestives chez l'enfant

Haemacel : oui non

Culots globulaires : < 2 2-4 > 4

Oxygénothérapie : oui non Autre:.....

- Traitement médical :

Somatostatine : oui non dose

Omeprazole injectable : oui non dose

Antibiothérapie :.....

- Geste endoscopique réalisé :

Ligature Sérothérapie Aucun

Tamponnement oesophgienne

- Traitement chirurgical :

Anastomoses porto systémiques (TIPSS) Autre :.....

9. Evolution

- Amélioration
- Persistance de l'hémorragie
- Récidive de l'hémorragie
- Décès



BIBLIOGRAPHIE

1. **Franciosi JP, Fiorino K, Ruchelli E, Shults J, Spergel J, Liacouras CA, et al.**
Changing indications for upper endoscopy in children during a 20-year period.
J Pediatr Gastroenterol Nutr 2010;51:443-7.
2. **Lacroix J., Seidman E.G.**
Hémorragies digestives In :Urgences et soins intensifs pédiatriques.
Ed Paris (les Presses de l'Université de Montréal) 1994, PP 293-309
3. **Mouterde O., Hadji S., Mallet E. et al.**
Les hémorragies digestives chez l'enfant. A propos de 485 endoscopies.
Ann Pediatr. 1996 ; 43 : 167-176
4. **Macbeth A.R.**
Rectal bleeding in infancy and childhood.
Canad. M. A. J. Nov. 4,1961, vol. 85
5. **Bellaiche M., Gout A., Boige N. et al.**
Hémorragies digestives de l'enfant.
Encycl.Med. Chir. (Elsevier, Paris), Encyclopédie Pratique de Médecine, 8-0510,1998, 8p
6. **Martin C., Bruder N. et Pourriat J.L.**
Recommandations pour la pratique clinique : Remplissage vasculaire au cours des hypovolémies relatives ou absolues.
Rea.Urg. 1997 ; 6 : 331-425
7. **Fox VL.**
Gastrointestinal bleeding in infancy and childhood.
Gastroenterol Clin North Am 2000;29:37-66.
8. **Mougenot J.F., Balquet P.**
Les hématémèses de l'enfant. Approche diagnostique actuelle In Journées Parisiennes de Pédiatrie.
Flammarion Médecine Sciences, Paris 1978 : 243-253

9. **Bhatia V., Lodha R.**
Upper gastrointestinal bleeding.
Indian J. Pediatr. 2011, 78 :227-233

10. **Bellaïche M., Gout A., Boige N. et al.**
Hémorragies digestives de l'enfant.
Encycl.Med. Chir. (Elsevier, Paris), Encyclopédie Pratique de Médecine, 8-0510,1998, 8p

11. **Bhatia V., Lodha R.**
Upper gastrointestinal bleeding.
Indian J. Pediatr. 2011; 78 :227-23

12. **Arensman, et R. Abramson, L .**
saignement gastro-intestinal : surgical perspective .
2006 mise a jour 2011;

13. **Apt L, Downey WS, Jr.**
Melena neonatorum: the swallowed blood syndrome; a simple test for the differentiation of adult and fetal hemoglobin in bloody stools.
J Pediatr 1955;47:6-12.

14. **Kuusela AL, Maki M, Ruuska T, Laippala P.**
Stress-induced gastric findings in critically ill newborn infants: frequency and risk factors.
Intensive Care Med 2000;26:1501-6.

15. **Reveiz L, Guerrero-Lozano R, Camacho A, Yara L, Mosquera PA.**
Stress ulcer, gastritis, and gastrointestinal bleeding prophylaxis in critically ill pediatric patients: a systematic review.
Pediatr Crit Care Med 2010;11:124-32.

16. **Gilger MA.**
Upper Gastrointestinal Bleeding.
In: Walker WA, ed. Pediatric Gastrointestinal Disease. Philadelphia: Elsevier Churchill Livingstone; 2005:258-80.

17. **Dubois J, Rypens F, Garel L, Yazbeck S, Therasse E, Soulez G.**
Pediatric gastrointestinal vascular anomalies: imaging and therapeutic issues.
Pediatr Radiol 2007;37:566–74.

18. **Grimaldi-Bensouda L, Abenhaim L, Michaud L, Mouterde O, Jonville-Bera AP, Giraudeau B, et al.**
Clinical features and risk factors for upper gastrointestinal bleeding in children: a case-crossover study.
Eur J Clin Pharmacol 2010;66:831–7.

19. **Boyle JT.**
Gastrointestinal bleeding in infants and children.
Pediatr Rev 2008;29:39–52.

20. **McKiernan PJ.**
Use of beta-blockers for primary prophylaxis of variceal bleeding.
J Pediatr Gastroenterol Nutr 2000;31:93–4.

21. **Rabeslama F.**
Hémorragie digestive chez l'enfant : étude épidémiologique-clinique des hémorragies digestives vue en réanimation chirurgicale CHU/HJRA Antananarivo.
thèse médecine 2011;N°8089.

22. **Mougenot J.F., Faure C., Goulet O.**
Endoscopie digestive. *Encycl. Med. Chir.* (Editions scientifiques et médicales Elsevier SAS, Paris), *Pédiatrie*, 4-017-A-05, *Gastroentérologie*, 9-013-B-07, 2001, 26p

23. **Lall A., Morabito A., Bianchi A.**
Total gastric dissociation (TGD) in difficult clinical situations.
Eur J Pediatr 2006 ; 16 : 396–398

24. **Jung C., Bellaïche M.**
Reflux gastro-oesophagien chez l'enfant.
EMC-Pédiatrie 2012 ; 7(3) : 1 9 (Article : 4-014-L-10)

25. **Ament M.**
Diagnosis and management of upper gastro-intestinal bleeding in the pediatric patient.
Pediatr. Rev. 1990 ; 12 : 107-116
26. **Azarow K, Kim P, Shandling B, Ein S.**
A 45-year experience with surgical treatment of peptic ulcer disease in children.
J Pediatr Surg 1996;31:750-3.
27. **Teach SJ, Fleisher GR.**
Rectal bleeding in the pediatric emergency department.
Ann Emerg Med 1994;23:1252-8.
28. **Maksoud JG, Goncalves M.E.P ,**
Treatment of portal hypertension in children,
World J.Surg .18, 1994,251-258
29. **Stringer MD ,Howard ER.**
Longterm outcome after injection sclerotherapy for oesophageal varices in children with extrahepatic portal hypertension.
Gut 1994;35(2): 257-259.
30. **Lachaux A., Michaud L., Viola S.**
Consensus en endoscopie digestive (CED) : Endoscopie digestive en pédiatrie.
Recommandations de la Société française d'endoscopie digestive ACTA Endoscopia 2009, 4, 322-6
31. **Winter HS., Murphy S., Mougnot JF.,et al.**
Pediatric Gastrointestinal Endoscopy :
Text book and Atlas, 1st ed. Lewiston NY BC Decker Inc. 2006
32. **Hassall E., Israel D., Shepherd R., et al.**
Omeprazole for treatment of chronic erosive esophagitis in childre : a multicenter study of efficacy, safety, tolerabilityand dose requirements.
J Pediatr 2000 ; 137 : 800-807

- 33. Mougnot J.F., Bellaïche M., Talbotec C., et al.**
Endoscopie digestive pédiatrique.
EMC (Elsevier Masson SAS, Paris) Gastroentérologie 9-013-B-07, 2011
- 34. George G., Marvin E.A.**
Pediatric Upper Gastrointestinal Endoscopy, Endoscopic Retrograde Cholangio-pancreatographie, and coloscopie.
Pediatric Gastroenterology and Nutrition in Clinical Practice. Inc. New York 2001 ; 32 : 789-846
- 35. A.R.Macbeth.**
Rectal bleeding in infancy and childhood.
Canad. M. A. J. Nov. 4, 1961, vol. 85
- 36. Mougnot J.F., Faure C., Goulet O.**
Endoscopie digestive.
Encycl. Med. Chir. (Editions scientifiques et médicales Elsevier SAS, Paris), Pédiatrie, 4-017-A-05, Gastroentérologie, 9-013-B-07, 2001, 26p
- 37. Pelletier A.L., Vallot T.**
Complications de l'endoscopie digestive.
EMC (Elsevier Masson SAS, Paris) Gastro-entérologie, 9-013-V-05, 2008
- 38. Leung AK, Wong AL.**
Lower gastrointestinal bleeding in children.
Pediatr Emerg Care 2002;18:319-23.
- 39. Lafortune M., Marleau D., Breton G., et al.**
Portal venous system measurements in portal hypertension.
Radiology 1984 ; 151 : 27-30
- 40. Schmutz G., Lepennec V., Vien X., et al.**
Méthodes d'imageries de l'oesophage :Indications.
EMC (Elsevier Masson SAS, Paris) Radiodiagnostic-Appareil digestif, 33-060-A-15, 2007

41. **Kiratli PO, Aksoy T, Bozkurt MF, Orhan D.**
Detection of ectopic gastric mucosa using 99mTc pertechnetate: review of the literature.
Ann Nucl Med 2009;23:97-105.
42. **Kneepkens CM, Meijer Y.**
Clinical practice. Diagnosis and treatment of cow's milk allergy.
Eur J Pediatr 2009;168:891-6.
43. **Benhamou P.H., Descos B.**
Endoscopie haute chez l'enfant et le nourrisson.
Acta endoscopica 1999 ;29 (2)
44. **Warrington JC, Charron M.**
Pediatric gastrointestinal nuclear medicine.
Semin Nucl Med 2007;37:269-85.
45. **Barnert J, Messmann H.**
Diagnosis and management of lower gastrointestinal bleeding.
Nat Rev Gastroenterol Hepatol 2009;6:637-46.
46. **Vallot T.**
Les polypes gastriques.
Presse Med 2007 ; 36 : 1412-7
47. **Baudon J.J., Lemale J.**
Ulcères gastroduodénaux de l'enfant.
EMC (Elsevier Masson SAS, Paris), Pédiatrie 4-018-T-10, 2012
48. **Atay O, Mahajan L, Kay M, Mohr F, Kaplan B, Wyllie R.**
Risk of capsule endoscope retention in pediatric patients: a large single-center experience and review of the literature.
J Pediatr Gastroenterol Nutr 2009;49:196-201.

49. **Gopakumar H., Geetha M.**
Upper gastrointestinal bleeding in neonates.
Amrita Journal of Medicine Vol. 6, N° : 2 July-Dec 2010, p 1-44
50. **Bourlier P., Mor C., Dalmaso L.**
Hernies hiatales et autres pathologies diaphragmatiques.
Encycl Med Chir (Elsevier SAS, Paris), Gastro-entérologie, 9- 202-H-10, 2001, 7p
51. **A.R.Macbeth..**
Rectal bleeding in infancy and childhood.
Canad. M. A. J. Nov. 4, 1961, vol. 85
52. **Bosson R., Etienne T., Rochner A.**
Les hémorragies digestives de causes rares.
RevPrat 1985 ; 35 (49) : 2963-72
53. **Benhamou P.H., Dupont C.**
Diagnostic des hémorragies digestives du nourrisson et de l'enfant.
EMC, Médecine d'urgence, 25-140-F-20, 2007
54. **Benhamou PH., DupontC.**
Diagnostic des hémorragies digestives du nourrisson et de l'enfant.
EMC Urgences, 24-300-B-10 Pédiatrie, 4-014-R10, 2001, 8p2001, 8p
55. http://www.sfed.org/files/documents_sfed/files/recommandations/Hemodighaut_hemostaseendo.pdf.
56. **Lall A., Morabito A., Bianchi A.**
Total gastric dissociation (TGD) in difficult clinical situations.
Eur J Pediatr 2006 ; 16 : 396-398
57. **Kahy C.J., Jensen D.M., Sung J., et al.**
Endoscopic therapy versus Medical therapy for bleeding peptic ulcer.
Gastroenterology 2005;129 : 855-8

58. **Bhatia V., Lodha R.**
Upper gastrointestinal bleeding.
Indian J. Pediatr. 2011, 78 :227-23
59. **Bellaïche M., Gout A., Boige N. et al.**
Hémorragies digestives de l'enfant. *Encycl.Med. Chir. (Elsevier, Paris),
Encyclopédie Pratique de Médecine, 8-0510,1998, 8p*
60. **Mougenot J.F., Faure C., Goulet O.**
Endoscopie digestive.
*Encycl. Med. Chir. (Editions scientifiques et médicales Elsevier SAS, Paris), Pédiatrie, 4-017-
A-05, Gastroentérologie, 9-013-B-07, 2001, 26p*
61. **Jung C., Bellaïche M.**
Reflux gastro-oesophagien chez l'enfant.
EMC-Pédiatrie 2012 ; 7(3) : 1 9 (Article : 4-014-L-10)
62. **Kalach N., Benhamou PH., Dupont C., et al.**
Choosing triple therapy for *Helicobacter pylori* in children : antimicrobial resistance testing
of first gastric biopsy culture may predict outcome.
J Pediatr Gastroenterol Nutr 2001 ; 32 : 225-6
63. **Kalach N., Bergeret M., Benhamou PH., et al.**
High levels of resistance to metronidazole and clarithromycin in childhood *Helicobacter*
Pylori strains.
J Clin Microbiol 2001 ; 39 : 394-7
64. **Bontems P., Corvaglia P., Devaster JM., et al.**
Treatment of *Helicobacter Pylori* in children : is a proton pump inhibitor necessary ?
Br Med J 1994 : 111923
65. **Besnard M., Faure C., Navarro J.**
Ulcères peptiques de l'estomac et du duodénum. *Gastroentérologie pédiatrique.*
Paris : Médecine Flammarion Sciences ; 2000 p167-86

- 66. Duche M.**
Ulcères gastroduodénaux chez l'enfant
Editions techniques-. EncyclMed Chir (Paris, France), Pédiatrie, 4018 T10, 1992, 9p
- 67. Carvalho E., et al.**
Gastrointestinal bleeding.
Jornal de Pediatria 2000; 76: 735-146
- 68. Karrer FM., Narkewicz MR.**
Esophageal varices: current Management in children.
Semin Pediatr Surg.1999 Nov, 8(4): 193-201
- 69. Bureau C., Vinel JP.**
Traitement d'hémostase des hémorragies digestives liées à l'hypertension portale.
EMC ; hépatologie, 7-034-D-18 ,1999 ,7p
- 70. Hassall E.**
Non-surgical treatment for portal hypertension in children.
Gastrointest Endosc Clin North Am 1994 ; 4 : 223-258
- 71. Lachaux A., et al.**
Consensus en endoscopie digestive : Prise en charge des oesophagites caustiques.
Acta Endosc 2011 ; 41 : 303-308
- 72. Susan Owensby, Kellee Taylor, Thad Wilkins,**
Diagnosis and Management of Upper Gastrointestinal Bleeding in Children
*From the Department of Family Medicine, Medical College of Georgia,
J Am Board Fam Med 2015; 28:134 -145.*
- 73. Bourienne A., Pagenault M., Hersbach D.**
Etude prospective multicentrique desfacteurs des hémorragies ulcéreuses gastroduodénales.
Gastroenterol Clin Biol 2000 ; 24 : 193-200

- 74. Cochat P., Fouilhoux A., Souillet AL., et al.**
Purpura rhumatoïde. EMC (Editions scientifiques et médicales Elsevier SAS, Paris),
Pédiatrie, 4-078-T-10, 2000, 7p
- 75. Lesur G.**
Hémorragies digestives hautes.
EMC (Elsevier Masson SAS, Paris), Gastro-entérologie, 9-006-A-10, 2008
- 76. Grange J.D.**
Traitement des hémorragies digestives par rupture des varices oesophagiennes chez les
malades atteints de cirrhose
Le praticien en anesthésie réanimation Vol 4, n°6 Décembre 2000
- 77. Del Olmo JA., Pena A., Serra MA., et al.**
Predictors of morbidity and mortality after the first episode of upper gastrointestinal
bleeding in liver cirrhosis.
JHepatol 2000 ; 32 : 19-24
- 78. Molleston JP.**
Variceal bleeding in children.
J Pediatr Gastroenterol Nutr 2003 ; 37 : 538-45?
- 79. M. Bellaïche, A. Gout, N. Boige et P. Foucaud.**
Hémorragies digestives de l'enfant.
Encyc IMéd Chir (Elsevier, Paris), Encyclopédie Pratique de Médecine, 8-0510, 1998, 8 p
- 80. RL. Brown, RG. Azizkhan.**
Gastrointestinal bleeding in infants and children: Meckel's diverticulum and intestinal
duplication.
Semin Pediatr Surg 1999; 8: 202-9.
- 81. G. Lesur, R. Taleb-Fayad.**
Hémorragies digestives basses.
Cahier FMC. Gastroenterol Clin Biol 2003 ; 27 : 1129-1142

- 82. G. Lesur, R. Taleb-Fayad.**
Hémorragies digestives basses.
Cahier FMC. Gastroenterol Clin Biol 2004 ; 26 : 1489-6045
- 83. Anonymous.**
Investigation of rectal bleeding.
Lancet 1989; 195-7.
- 84. A.R.Macbeth..**
Rectal bleeding in infancy and childhood.
Canad. M. A. J. Nov. 4, 1961, vol. 85
- 85. P-H. Benhamou, C. Dupont.**
Diagnostic des hémorragies digestives du nourrisson et de l'enfant.
EMC (ElsevierMasson SAS, Paris), Médecine d'urgence, 25-140-F-20, 2007.
- 86. G. Lesur, I. Grigoriu.**
Hémorragies digestives basses.
EMC (Elsevier Masson SAS, Paris), Gastro-entérologie, 9-006-A-11, 2008.
- 87. M. Bellaïche, A. Gout, N. Boige et P. Foucaud.**
Hémorragies digestives de l'enfant.
Encyc IMéd Chir (Elsevier, Paris), Encyclopédie Pratique de Médecine, 8-0510, 1998, 8 p
- 88. A.R.Macbeth..**
Rectal bleeding in infancy and childhood.
Canad. M. A. J. Nov. 4, 1961, vol. 85
- 89. V.A. Lane, I.D. Sugarman.**
Investigation of rectal bleeding in children.
Paediatrics and Child Health, Volume 20, Issue 10, October 2010, Pages 465-472

- 90. GR.Danis, CA.Santa–Ana, SG.Morawski, JS.Fordtran.**
Development of alavage solution associated with minimal water and electrolyte absorption or secretion.
Gastroenterology 1980 ; 80 : 991–995.
- 91. JM.Sondheimer, RJ.Sokol, SF.Taylor, A. Silverman, B. Zelasney.**
Safety, efficacy and tolerance of intestinal lavage in pediatric patients undergoing diagnostic colonoscopy.
J Pediatr 1991; 119 : 148–152.
- 92. V. de Parades et C. Parisot.**
Fissure anale.
Encyclopédie Médico Chirurgicale, Gastro–entérologie, 9–087–A–10, 2002, 6 p.
- 93. LL. Strate, S. Syngal.**
Timing of colonoscopy: impact on length of hospitalstay in patients with acute lower intestinal bleeding.
Am J Gastroenterol 2003;98:317–22.
- 94. G. Clarke, A. Robb, I. Sugarman, WA. McCallion.**
Investigating painless rectal bleeding--is there scope for improvement?
J Pediatr Surg. 2005 Dec;40(12):1920–2..
- 95. D. Spach, F. Silverstein, W. Stamm.**
Transmission of infection by gastrointestinalendoscopy and bronchoscopy.
Ann Intern Med 1993 ; 118 : 117–128.
- 96. JD.Waye, O. Kahn, ME.Auerbach.**
Complications of colonoscopy and flexible sigmoidoscopy.
Gastrointest Endosc Clin North Am 1996 ; 6 : 343–377.
- 97. C. Dimitri.**
Vidéo–capsule : nouvelles indications ?
Association française de formation médicale continue en hépto–gastro–entérologie, 2011.

98. **EG. Seidman, AM. Sant'Anna, MH. Dirks.**
Potential applications of wireless capsule endoscopy in the pediatric group.
Gastrointest Endosc Clin N Am 2004; 14: 207-17.
99. **M. Boudiaf, P. Soyer, L. Hamzi, R. Rymer.**
Entéroscanner.
EM-consulte, radiologie et imagerie médicale : abdominale - digestive, 33-000-A-10.
100. **DA. Stringer.**
Paediatric gastrointestinal imaging.
Toronto: Becker, 1989.
101. **K. Bargaoui.**
Rectorragies néonatales : la colite ecchymotique, une pathologie propre au nouveau-né.
Les XXVIIe Journées de Techniques Avancées, 1997 , Néonatalogie ,Gastroentérologie pédiatrique.
102. **P.H. Benhamou, C. Dupont.**
Rectorragies du nouveau-né.
Archives françaises de Pédiatrie, 1990, VOL 47, N° 10, P747-753..
103. **I. Malcolm Levene.**
Rectal bleeding in the first month of life.
Postgraduate Medical Journal (January 1979) 55, 22-23.
104. **O. Mouterde ; S. Hadji ; E. Mallet ; B. Le Luyer ; P. Metayer .**
Les hémorragies digestives chez l'enfant : A propos de 485 endoscopies.
Annales de pédiatrie, 1996, vol. 43, no3, pp. 167-176..
105. **A. Munck, J-F. Mougnot, S. Olschwang, M. Peuchmaur.**
Polypes et polyposes des enfants.
Encyclopédie Médico Chirurgicale, 4-018-Y-20 (1998).

106. CA. Durno.

Colonic polyps in children and adolescents.
Can J Gastroenterol 2007;21(4):233-239.

107. A. Jouret-Mourin, K. Geboes.

Colites infectieuses.
Acta Endoscopica. Volume 32- N° 2 -2002. Pages 167-176.

108. R. Rothbaum, AJ. McAdams, R. Gianella, J.C. Partin.

A clinicopathological study of enterocyte-adherent Escherichia coli : a cause of protracted diarrhoea in infants.
Gastroenterol., 1982, 83, 441-454.

109. DL Schwartz, HB So, WR Bungarz, et al.

A case of life-threatening gastrointestinal hemorrhage in an infant with AIDS.
Pediatr Surg 1989;24: 313-5..

110. G. Vernier-Massouille, M. Balde, J. Salleron, D. Turck, JL. Dupas, O. Mouterde, V. Merle, JL.

Salomez, J. Branche, R. Marti, E. Lerebours, A. Cortot, C. Gower- Rousseau, JF. Colombel.
Natural history of pediatric Crohn's disease: a population-based cohort study.
Gastroenterology. 2008 Oct;135(4):1106-13

111. JP. Hugot, C. Martinez-Vinson, J. Viala, JP. Cézard.

Particularités des MICI chez l'enfant.
Association française de formation médicale continue en hépatogastro-entérologie, 2011.

112. AM. Griffiths.

Specificities of inflammatory bowel disease in childhood.
Best Pract Res Clin Gastroenterol. 2004 Jun;18(3):509-23.

113. B. Pigneur, P. Seksik, S. Viola, J. Viala, L. Beaugerie, JP. Girardet JP, FM. Ruemmele, J. Cosnes.

Natural history of Crohn's disease: comparison between childhood- and adult-onset disease.
Inflamm Bowel Dis. 2010 Jun;16(6):953-61.

114. N. Kalach, P. Soulaines, D. De Boissieu, C. Dupont.

A pilot study of the usefulness and safety of a ready to use atopy patch test (APT) (Diallertest®) versus a comparator (Finn Chamber®) during cow's milk allergy in children.
J Allergy Clin Immunol 2005 ; 116 : 1321-6.

115. B. Descos.

Les maladies inflammatoires de l'intestin chez l'enfant.
Association François Aupetit, 2006-2007.

116. Leung AK,

Wong AL. Lower gastrointestinal bleeding in children.
Pediatr Emerg Care 2002;18:319-23.

117. C. Gower-Rousseau, L. Dauchet, G. Vernier-Massouille, E. Tilloy, F. Brazier, V. Merle, JL. Dupas, G. Savoye, M. Baldé, R. Marti, E. Lerebours, A. Cortot, JL. Salomez, D. Turck, JF. Colombel.

The natural history of pediatric ulcerative colitis: a population-based cohort study.
Am J Gastroenterol. 2009 Aug;104(8): 2080-8.

118. V. de Parades et C. Parisot.

Fissure anale.
Encyclopédie Médico Chirurgicale, Gastro-entérologie, 9-087-A-10, 2002, 6 p.

119. P-Y. Mure.

Pathologie ano-rectale acquise
Encyclopédie Médico Chirurgicale, DESC 2007

120. D. De Boissieu, C. Dupont.

Allergie au lait de vache IgE médiée
Archives de Pédiatrie, 2006 ; 13 : 1283-4.

121. JP. Molkhou.

Un nouveau concept : l'hypersensibilité aux protéines lactées.
Abstract Pediat. 2006 n°198.

- 122. N. Kalach, P. Soulaines, D. De Boissieu, C. Dupont.**
A pilot study of the usefulness and safety of a ready to use atopy patch test (APT) (Diallertest®) versus a comparator (Finn Chamber®) during cow's milk allergy in children.
J Allergy Clin Immunol 2005 ; 116 : 1321-6.
- 123. R.D. Odze, J. Bines, A.M. Leichtner, H. Goldman, D.A. Antonioli.**
Allergic proctocolitis in infants : a prospective clinicopathologic biopsy study.
Human pathology, 1993, VOL 24, N° 6, p. 668-674.
- 124. J. Duhamel , A. Bessiere , G. De Schrevel et D. Nimal-Cuvillon.**
Diagnostic et prise en charge de l'allergie aux protéines de lait de vache.
Les XXVIIe Journées de Techniques Avancées, 2008, Pédiatrie, Allergie alimentaire.
- 125. S. Sorea, A. Dabadie.**
Colite hémorragique chez les nourrissons en allaitement maternel exclusif.
Revue Française d'Allergologie, Volume 43, numéro 8, (décembre 2003), pages 497-500.
- 126. C. Dupont, J. Badoual, B. Leluyer.**
Rectosigmoidoscopic findings during isolated rectal bleeding in the neonate
J Pediatr Gastroenterol Nutr 1987;6:257-64.
- 127. D. Canioni, S. Paukiat, I.L. Gaillard, J. F. Mougenot, Y. Bompard, P. Berche, et al.**
Histopathology and microbiology of isolated rectal bleeding in neonates: the so-called ecchymotic colitis.
Histopathology 1997;30: 472-7.
- 128. N. Khen-Dunlop, S. Sarnacki, N. Sayegh-Dagher.**
Invagination intestinale aiguë du nourrisson et de l'enfant.
EMC (Elsevier Masson SAS), Gastro-entérologie, 9-044-I-10, 2008.
- 129. JW. Difiore.**
Intussusception.
Semin Pediatr Surg 1999;8:214-20.

130. PG. Hélardot.

Invaginations intestinales aiguës. In: Chirurgie digestive de l'enfant.
Paris: Doin; 1990. p. 437-47.164

131. S. Franchi, H. Martelli, A. Paye-Jaouen, D. Goldszmidt, D. Pariente.

Invagination intestinale aiguë du nourrisson et de l'enfant.
EMC (Elsevier Masson SAS), Pédiatrie, 4-018-P-10, 2005.

132. G. Del-Pozo, JC. Albillos, D. Tejedor, R. Calero, M. Rasero, U. De-la-Calle, et al.

Intussusception in children: current concepts in diagnosis and enema reduction.
Radiographics 1999; 19:299-319.

133. A. Daneman, O. Navarro.

Intussusception. Part 1: a review of diagnostic approaches.
Pediatr Radiol 2003;33:79-85.

134. S. Ajmi, L. Sahnoun, N. Boujelbene, B. Sriha, H. Essabbah.

Hémorragie d'un diverticule de Meckel de l'enfant découvert par scintigraphie au Technétium 99m.
Images en chirurgie, 2005,142, NM · Masson, Paris, 2005.

135. RL. Brown, RG. Azizkhan.

Gastrointestinal bleeding in infants and children: Meckel's diverticulum and intestinal duplication.
SeminPediatrSurg 1999;8:202-9.

136. C. Camarero, R. Parejo, I. Alvarez, E. Medina, F. Olivares, H. Escobar

Child colonic lymphoid nodular hyperplasia : an uncommon cause of gastrointestinal bleeding. *Rev. Esp. Ped., 1995, VOL 51, N° 303, p. 277-280.*

137. A. Chiche, F. Gottrand, D. Turck.

Rectorragies secondaires à une hyperplasie nodulaire lymphoïde révélant une allergie alimentaire.
Arch Fr Pediatr 1990;47:207-9.

138. Y. Vandenplas, S. Peete, B. Hauser, M.

Pipeleers Marichal: Lymphonodular hyperplasia of the colon as a manifestation of a cow's milk protein sensitivity.

European Journal of Gastroenterology Hepatology, 1991, VOL 3, N° 9, p. 689-692.

139. P. Cochat, A. Fouilhoux, AL. Souillet et L. David.

Purpura rhumatoïde.

Encycl Méd Chir (Editions Scientifiques et Médicales Elsevier SAS, Paris), Pédiatrie, 4-078-T-10, 2000, 7 p.

140. FT. Saulsbury.

Henoch-Schonlein purpura in children.

Report of 100 patients and review of the literature. Medicine 1999;78:395-409.

141. AD. Kjeldsen, P. Vase, A. Green.

Hereditary haemorrhagic telangiectasia: a population-based study of prevalence and mortality in danish patients.

J Intern Med 1999;245:319.

142. J. Delobel.

Thrombopénies (à l'exception des purpuras thrombopéniques idiopathiques et des purpuras thrombotiques thrombocytopéniques).

Encycl Méd Chir, Hématologie, 13-020-B-10 (1997).

143. P. Niaudet.

Syndrome hémolytique et urémique chez l'enfant.

EMC, 2004 Elsevier SAS, Pédiatrie - Maladies infectieuses, 4-084-D-15.

144. A. Bernard, P. Tounian, B. Leroy.

Les manifestations digestives du syndrome hémolytique et urémique de l'enfant.

ArchPediatri 1996;3: 533-40.

145. N. Soumis.

SHU de l'enfant.

EMC, PEDIATR Nephrol (2009) 24 ; 687.

146. E. Fressinaud, D. Meyer.

Maladie de Willebrand.

Encycl Méd Chir, Hématologie, 13-021-A50, 2001, 13 p.

147. J. Goudemand.

Hémophilies.

Encycl Méd Chir, Hématologie, 13-021-B-10 (1997).

148. F. Poli, M. Andriamampandry et M. Razanamparany.

Trouble constitutionnel de la crase sanguine (un cas d'afibrinogénémie).

Annales de l'Université de Madagascar, T.5, V.1, 1967,155-161.

149. M. Viaud, Y. Huguenin, C. Cenraud-Halçaren.

Entérocolite ulcéronécrosante du prématuré et traitement maternel immunosuppresseur.

Archives de pédiatrie, Volume 15, numéro 5,page 984 (juin 2008)

150. Z. Lahlou, A. Habzi, S. Benomar.

L'entérocolite ulcéro-nécrosante du nouveauné.

Sante maghreb

151. L. De La Rubbia, R. Villaespesa, M. Cebrero.

Solitary rectal ulcer syndrome in a child.

J Pediatr 1993;122:733-6.

152. ID. Tanabe, A. Ditomaso, H. Pinkas, D. Pencev. Massive

GI hemorrhage from an ileal duplication cyst in a adult.

Am J Gastroenterol 1995 ; 90 : 504-505

153. JF. Mattei, Y. Dumez .

Progrès en pédiatrie.

Le diagnostic prénatal. Paris : Doin, 1986.

154. Y. Aigrain , A. El Ghoneimi.

Prolapsus rectal de l'enfant.

EMC, 1992 Éditions Scientifiques et Médicales Elsevier SAS, 4-018-P-50 (1992).

155. C. Telion, G. Orliaguet.

Prise en charge d'un état de choc chez le petit enfant.

Conférences d'actualisation 2000, p. 655-672.

156. P. Gajdos, J. Bouget, C. Conseiller, JE. De la Coussaye, A. Durocher, F. Nicolas, et al.

Recommandations pour la pratique clinique : remplissage vasculaire au cours des hypovolémies relatives ou absolues.

Paris : Andem, 1997.

157. LC. Vermeulen, TA. Ratko, BL. Erstad, ME. Brecher, KA. Matuszewski.

A paradigm for consensus. The universityhospital consortium guidelines for the use of albumin, nonproteincolloid, and cristalloid solutions.

ArchIntern Med 1995 ; 155 : 373-9.

158. J. Camboulives, P. Lefèvre, O. Paut.

Stratégie transfusionnelle.

In : Sfar, éd. Conférences d'actualisation. 32e Congrès national d'anesthésie et de réanimation. Paris : Masson ; 1990. p. 153-70.

159. JF.Mougenot, ME.Baldassarre, LM.Mashako, GC.Chanteclair,C.Dupont,B. Leluyer.

Polypes rectocoliques de l'enfant. Analyse de 183 cas.

Arch Fr Pédiatr 1989 ; 46: 245-248.

160. DK. Rex, BS. Lewis, JD. Waye.

Colonoscopy and endoscopie therapy for delayed post-polypectomy hemorrhage.

Gastrointest Endosc 1992;38: 127-9.

161. A. Parra-Blanco, N. Kaminaga, T. Kojima, Y. Endo, N. Uragami, N. Okawa, et al.

Hemoclipping for post polypectomy and post biopsy colonic bleeding.

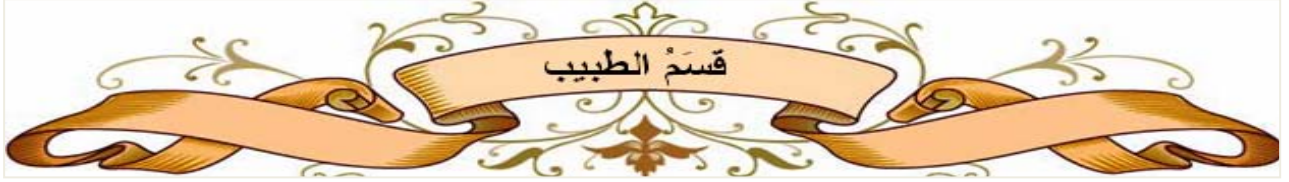Gastrointest Endosc 2000;51:37-41.

162. Y. Uno, K. Satoh, K. Tuji, T. Wada, S. Fukuda, H. Saito, et al.

Endoscopic ligation by means of clip and detachablesnare for management of colonic post polypectomy hemorrhage.

Gastrointest Endosc 1999; 49: 113-5.

- 163. D. Sorbi, I. Norton, M. Conio, B. alm, A. Zinsmeister, CJ. Gostout.**
Post polypectomy lower gastrointestinal bleeding: descriptive analysis.
Gastrointest Endosc 2000;51:690-6.
- 164. P-H Benhamou c. Dupont**
Diagnostic des hémorragies digestives du nourrisson et de l'enfant
EMC médecine d'urgence, 25-140-F-20,2007
- 165. F. Pilleul, E. Buc, J-L. Dupas, J. Boyer, J-M. Bruel, S. Berdah.**
Prise en charge de l'hémorragie d'origine diverticulaire.
Gastroenterol Clin Biol, 2007;31:3547



أَقْسِمُ بِاللَّهِ الْعَظِيمِ

أَنْ أَرَأَيْتَ اللَّهَ فِي مِهْنَتِي.

وَأَنْ أَصُونُ حَيَاةَ الْإِنْسَانِ فِي كَافَّةِ أَطْوَارِهَا فِي كُلِّ الظُّرُوفِ وَالْأَحْوَالِ بِإِذْنِ اللَّهِ وَسَعْيِي فِي اسْتِنْقَاذِهَا مِنَ الْهَلَاكِ وَالْمَرَضِ وَالْأَلَمِ وَالْقَلْقِ.

وَأَنْ أَحْفَظَ لِلنَّاسِ كِرَامَتَهُمْ، وَأَسْتُرَ عَوْرَتَهُمْ، وَأَكْتُمَ سِرَّهُمْ.

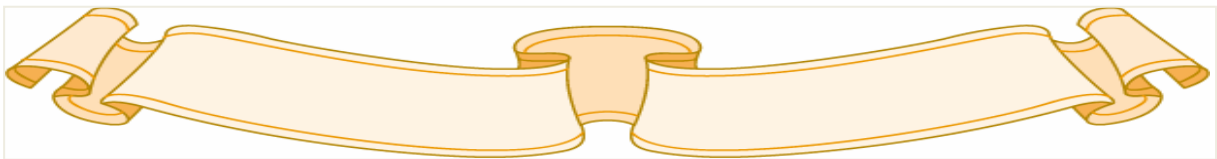
وَأَنْ أَكُونَ عَلَى الدَّوَامِ مِنْ وَسَائِلِ رَحْمَةِ اللَّهِ، بِإِذْنِ رِعَايَتِي الطَّبِيبَةَ لِلْقَرِيبِ وَالْبَعِيدِ، لِلصَّالِحِ وَالطَّالِحِ، وَالصَّدِيقِ وَالْعَدُوِّ.

وَأَنْ أَتَأَبَّرَ عَلَى طَلَبِ الْعِلْمِ، أُسَخِّرَهُ لِنَفْعِ الْإِنْسَانِ . لَا لِأَذَاهِ.

وَأَنْ أُوَقِّرَ مَنْ عَلَّمَنِي، وَأُعَلِّمَ مَنْ يَصْغُرُنِي، وَأَكُونَ أَخًا لِكُلِّ زَمِيلٍ فِي الْمِهْنَةِ الطَّبِيبَةِ مُتَعَاوِنِينَ عَلَى الْبِرِّ وَالتَّقْوَى.

وَأَنْ تَكُونَ حَيَاتِي مِصْدَاقَ إِيمَانِي فِي سِرِّي وَعَلَانِيَتِي، نَقِيَّةً مِمَّا يُشِينُهَا تَجَاهَ اللَّهِ وَرَسُولِهِ وَالْمُؤْمِنِينَ.

وَاللَّهُ عَلَى مَا أَقُولُ شَهِيدٌ



نزيف الجهاز الهضمي عند الأطفال (بصدد 175 حالة)

الأطروحة

قدمت ونوقشت علانية يوم .../.../2017

من طرف

السيد الهاشم الصابر

المزداد في 19 يناير 1980 بسيدي إفني

لنيل شهادة الدكتوراه في الطب

الكلمات الأساسية :

تقيؤ دموي - تغوط دموي - ملينا - طفل

اللجنة

الرئيس

م. الصبيحي

السيد

أستاذ في طب الأطفال ب

المشرف

ع. بوالرهوات

السيدة

أستاذة مبرزة في طب الأطفال ب

م. بوالروس

السيد

أستاذ مبرز في طب الأطفال أ

ن. رضا

السيد

أستاذ مبرز في طب الأطفال أ

م. أولاد الصياد

السيد

أستاذ مبرز في جراحة الأطفال

الحكم