



UNIVERSITE CADI AYYAD
FACULTE DE MEDECINE ET DE PHARMACIE

ANNEE 2011

MARRAKECH

THESE N° 104

Rhinoplastie par voie externe: Etude rétrospective de 180 cas

THESE

PRESENTEE ET SOUTENUE PUBLIQUEMENT LE .../.../2011

PAR

Mr. Saâd LAHMITI

Médecin interne du CHU Mohammed VI de Marrakech

Née le 04/11/1984 à Casablanca

POUR L'OBTENTION DU DOCTORAT EN MEDECINE

MOTS CLES

Rhinoplastie- voie externe - Cicatrice.

JURY

Mr. T. FIKRY

Professeur de Traumatologie Orthopédie

PRESIDENT

Mme. N. MANSOURI HATTAB

Professeur Agrégé de stomatologie et chirurgie maxillo-faciale

RAPPORTEUR

Mr. S. AIT BENALI

Professeur de Neurochirurgie

Mr. H. SAIDI

Professeur Agrégé de Traumatologie Orthopédie


Mr. L. GHANNANE

Professeur Agrégé de Neurochirurgie

Mme. L. ESSAADOUNI

Professeur Agrégé de Médecine Interne

JUGES




بِسْمِ اللَّهِ الرَّحْمَنِ الرَّحِيمِ

"

"

"

" .



Serment d'Hippocrate

Au moment d'être admis à devenir membre de la profession médicale, je m'engage solennellement à consacrer ma vie au service de l'humanité.

Je traiterai mes maîtres avec le respect et la reconnaissance qui leur sont dus.

Je pratiquerai ma profession avec conscience et dignité. La santé de mes malades sera mon premier but.

Je ne trahirai pas les secrets qui me seront confiés.

Je maintiendrai par tous les moyens en mon pouvoir l'honneur et les nobles traditions de la profession médicale.

Les médecins seront mes frères.

Aucune considération de religion, de nationalité, de race, aucune considération politique et sociale, ne s'interposera entre mon devoir et mon patient.

Je maintiendrai strictement le respect de la vie humaine dès sa conception.

Même sous la menace, je n'userai pas mes connaissances médicales d'une façon contraire aux lois de l'humanité.

Je m'y engage librement et sur mon honneur.

Déclaration Genève, 1948.



LISTE DES PROFESSEURS

UNIVERSITE CADI AYYAD

FACULTE DE MEDECINE ET DE PHARMACIE

MARRAKECH

Doyen Honoraire : Pr. Badie-Azzamann MEHADJI

ADMINISTRATION

Doyen : Pr. Abdelhaq ALAOUI YAZIDI

Vice doyen à la recherche : Pr. Ahmed OUSEHAL

Vice doyen aux affaires pédagogiques : Pr.Ag. Zakaria DAHAMI

Secrétaire Général : Mr. Azzeddine EL HOUDAIGUI

PROFESSEURS D'ENSEIGNEMENT SUPERIEUR

ABOUSSAD	Abdelmounaim	Néonatalogie
AIT BENALI	Said	Neurochirurgie
ALAOUI YAZIDI	Abdelhaq	Pneumo-phtisiologie
BELAABIDIA	Badia	Anatomie-Pathologique
BOUSKRAOUI	Mohammed	Pédiatrie A
CHOULLI	Mohamed Khaled	Neuropharmacologie
EL HASSANI	Selma	Rhumatologie
ESSADKI	Omar	Radiologie

FIKRY	Tarik	Traumatologie- Orthopédie A
FINECH	Benasser	Chirurgie – Générale
KISSANI	Najib	Neurologie
KRATI	Khadija	Gastro-Entérologie
LATIFI	Mohamed	Traumato – Orthopédie B
MOUTAOUAKIL	Abdeljalil	Ophtalmologie
OUSEHAL	Ahmed	Radiologie
RAJI	Abdelaziz	Oto-Rhino-Laryngologie
SARF	Ismail	Urologie
SBIHI	Mohamed	Pédiatrie B
SOUMMANI	Abderraouf	Gynécologie-Obstétrique A

PROFESSEURS AGREGES

ABOULFALAH	Abderrahim	Gynécologie – Obstétrique B
AMAL	Said	Dermatologie
AIT SAB	Imane	Pédiatrie B
ASRI	Fatima	Psychiatrie
ASMOUKI	Hamid	Gynécologie – Obstétrique A
AKHDARI	Nadia	Dermatologie
BENELKHAÏAT BENOMAR	Ridouan	Chirurgie – Générale
BOUMZEBRA	Drissi	Chirurgie Cardiovasculaire
CHABAA	Laila	Biochimie
DAHAMI	Zakaria	Urologie
EL FEZZAZI	Redouane	Chirurgie Pédiatrique
ELFIKRI	Abdelghani	Radiologie
EL HATTAOUI	Mustapha	Cardiologie

ESSAADOUNI	Lamiaa	Médecine Interne
ETTALBI	Saloua	Chirurgie – Réparatrice et plastique
GHANNANE	Houssine	Neurochirurgie
LOUZI	Abdelouahed	Chirurgie générale
OULAD SAIAD	Mohamed	Chirurgie pédiatrique
MAHMAL	Lahoucine	Hématologie clinique
MANSOURI	Nadia	Chirurgie maxillo-faciale Et stomatologie
MOUDOUNI	Said Mohammed	Urologie
NAJEB	Youssef	Traumato - Orthopédie B
LMEJJATTI	Mohamed	Neurochirurgie
SAMKAOUI	Mohamed Abdenasser	Anesthésie- Réanimation
SAIDI	Halim	Traumato - Orthopédie A
TAHRI JOUTEI HASSANI	Ali	Radiothérapie
YOUNOUS	Saïd	Anesthésie-Réanimation

PROFESSEURS ASSISTANTS

ABKARI	Imad	Traumatologie-orthopédie B
ABOU EL HASSAN	Taoufik	Anesthésie – réanimation
ABOUSSAIR	Nisrine	Génétique
ADALI	Imane	Psychiatrie
ADALI	Nawal	Neurologie
ADERDOUR	Lahcen	Oto-rhino-laryngologie
ADMOU	Brahim	Immunologie
AGHOUTANE	El Mouhtadi	Chirurgie – pédiatrique
AIT BENKADDOUR	Yassir	Gynécologie – Obstétrique A
AIT ESSI	Fouad	Traumatologie-orthopédie B

ALAOUI	Mustapha	Chirurgie Vasculaire périphérique
ALI	Soumaya	Radiologie
AMINE	Mohamed	Epidémiologie – Clinique
AMRO	Lamyae	Pneumo – phtisiologie
ANIBA	Khalid	Neurochirurgie
ARSALANE	Lamiae	Microbiologie- Virologie
ATMANE	El Mehdi	Radiologie
BAHA ALI	Tarik	Ophtalmologie
BAIZRI	Hicham	Endocrinologie et maladies métaboliques
BASRAOUI	Dounia	Radiologie
BASSIR	Ahlam	Gynécologie – Obstétrique B
BELKHOU	Ahlam	Rhumatologie
BENCHAMKHA	Yassine	Chirurgie réparatrice et plastique
BEN DRISS	Laila	Cardiologie
BENHADDOU	Rajaa	Ophtalmologie
BENHIMA	Mohamed Amine	Traumatologie-Orthopédie B
BENJILALI	Laila	Médecine interne
BENZAROUEL	Dounia	Cardiologie
BOUCHENTOUF	Rachid	Pneumo-phtisiologie
BOUKHANNI	Lahcen	Gynécologie – Obstétrique B
BOURRAHOuat	Aïcha	Pédiatrie
BOURROUS	Mounir	Pédiatrie A
BSSIS	Mohammed Aziz	Biophysique
CHAFIK	Aziz	Chirurgie Thoracique
CHAFIK	Rachid	Traumatologie-orthopédie A

CHAIB	Ali	Cardiologie
CHERIF IDRISSI EL GANOUNI	Najat	Radiologie
DIFFAA	Azzedine	Gastro - entérologie
DRAISS	Ghizlane	Pédiatrie A
DRISSI	Mohamed	Anesthésie –Réanimation
EL ADIB	Ahmed rhassane	Anesthésie-Réanimation
EL ANSARI	Nawal	Endocrinologie et maladies métaboliques
EL BARNI	Rachid	Chirurgie Générale
EL BOUCHTI	Imane	Rhumatologie
EL BOUIHI	Mohamed	Stomatologie et chirurgie maxillo faciale
EL HAOURY	Hanane	Traumatologie-orthopédie A
EL HAOUATI	Rachid	Chirurgie-Cardio-vasculaire
EL HOUDZI	Jamila	Pédiatrie B
EL JASTIMI	Said	Gastro-Entérologie
EL KARIMI	Saloua	Cardiologie
EL KHAYARI	Mina	Réanimation Médicale
EL MANSOURI	Fadoua	Anatomie – pathologique
EL M'GHARI TABIB	Ghizlane	Endocrinologie et maladies métaboliques
EL OMRANI	Abdelhamid	Radiothérapie
FADILI	Wafaa	Néphrologie
FAKHIR	Bouchra	Gynécologie-Obstétrique B
FICHTALI	Karima	Gynécologie-Obstétrique B
HACHIMI	Abdelhamid	Réanimation Médicale
HAJI	Ibtissam	Ophtalmologie
HAOUACH	Khalil	Hématologie biologique

HAROU	Karam	Gynécologie-Obstétrique A
HERRAG	Mohammed	Pneumo-phtisiologie
HERRAK	Laila	Pneumo-phtisiologie
HOCAR	Ouafa	Dermatologie
JALAL	Hicham	Radiologie
KADOURI	Saïd	Médecine Interne
KAMILI	El Ouafi el Aouni	Chirurgie – pédiatrique générale
KHALLOUKI	Mohammed	Anesthésie-Réanimation
KHOUCANI	Mouna	Radiothérapie
KHOULALI IDRISSE	Khalid	Traumatologie-orthopédie
LAGHMARI	Mehdi	Neurochirurgie
LAKMICH	Mohamed Amine	Urologie
LAOUAD	Inas	Néphrologie
MADHAR	Si Mohamed	Traumatologie-orthopédie A
MANOUDI	Fatiha	Psychiatrie
MAOULAININE	Fadlmrabihrabou	Pédiatrie (Néonatalogie)
MATRANE	Aboubakr	Médecine Nucléaire
MOUAFFAK	Youssef	Anesthésie-Réanimation
MOUFID	Kamal	Urologie
MSOUGGAR	Yassine	Chirurgie Thoracique
NARJIS	Youssef	Chirurgie générale
NEJMI	Hicham	Anesthésie - Réanimation
NOURI	Hassan	Oto-rhino-laryngologie
OUALI IDRISSE	Mariem	Radiologie
QACIF	Hassan	Médecine Interne

QAMOUSS	Youssef	Anesthésie - Réanimation
RABBANI	Khalid	Chirurgie générale
RADA	Noureddine	Pédiatrie
RAIS	Hanane	Anatomopathologie
ROCHDI	Youssef	Oto-rhino-laryngologie
SAMLANI	Zouhour	Gastro - entérologie
SORAA	Nabila	Microbiologie virologie
TASSI	Noura	Maladies Infectieuses
TAZI	Mouna	Médecine Interne
ZAHLANE	Mouna	Médecine interne
ZAHLANE	Kawtar	Microbiologie virologie
ZAOUI	Amra	Anesthésie-Réanimation
ZIADI	Sanaa	Pharmacologie
ZOUGAGHI	Laila	Parasitologie –Mycologie



DEDICACE

*Toutes les lettres ne sauraient trouver les mots qu'il faut
Tous les mots ne sauraient exprimer la gratitude,
l'amour,
le respect, la reconnaissance...
Aussi, c'est tout simplement que*

إليك وإلا لا تشد الركائب وعنك وإلا فالمحدث كاذب
وفيك وإلا فالغرام مضيع ومنك وإلا لا تنال الرغائب

*Je dédie
cette Thèse... *

A MA CHÈRE MÈRE:

Mme NAÏMA SBAÏ IDRÏSSI

Qui m'a toujours entourée de toute son affection et qui m'a toujours encouragée à donner le meilleur de moi-même, je te remercie et je t'aime très fort. Ce modeste travail, qui est avant tout le tien, n'est que la consécration de tes grands efforts et tes immenses sacrifices. J'espère rester toujours digne de ton estime, j'espère être l'image de tes attentes et le fils béni qui te sera utile même au-delà. Puisse Allah te préserver du mal, te combler de santé, de bonheur, de Maarifa et t'accorder la proximité de notre prophète sidna Mohammed dans cette vie et dans la vie ultérieure.

ماذا أهديك يا زهرة لبستان *** يا حبا تغلغل في عمق وجداني
يامن إختارك الله لي أمّا *** تمضي الليالي الساهرة ترعاني
رجاء يا أمي أخبريني عن هدية *** تليق بما بادرت به من تفان
لو كنت أملك الدنيا وما فيها *** لكانت تلك هديتي بكل امتنان

A MON CHÈRE PÈRE:

Dr MOHAMED LAHMÏTI

Tu étais toujours pour moi plus qu'un père... Tu es mon ami, mon grand frère, mon confident, mon confrère, mon guide et mon exemple. Si j'ai fait médecine c'est pour te ressembler et pour continuer ce que tu as

commencé. Tu représentes pour moi l'image de la sainteté, de la limpidité spirituelle et de la bonne foi. Je ne te serai t'exprimer ma gratitude ni te montrer ma reconnaissance. Je suis ton édifice et tu es mon bâtisseur. Si aujourd'hui je deviens docteur en médecine et que j'appartiens à cette confrérie de médecins, j'attends toujours ce jour où tu me diras bienvenue dans la vraie confrérie celle de la sainteté et de l'amour infini pour notre prophète Sidna Mohammed.

A MON PERE SPIRITUEL ET GUIDE

وقل يا الله شيخي وعمدتي **** توجه مع رسولك بتاج الفخار

A MA CHÈRE EPOUSE SALMA

Je te dédie ce travail en témoignage de mon grand amour pour toi. Tu étais toujours là pour me soutenir et pour m'éclairer la route. Tu étais toujours à mes côtés pour m'inonder de ton amour et affection. Je ne pourrais te dire combien je t'aime. A chaque respiration tu étais présente dans mon monde et tu l'embellissais. Qu'Allah te préserve, te guide vers la clairvoyance et la bonne foi et t'entoure de ses soins.

A MON CHÈR FUTUR ENFANT ENCORE FOETUS

Sache déjà que je t'aime. Qu'Allah te protège, t'entoure de sa Inaya et te réserve une vie pleine de santé, de bonheur et de paix.

A MES CHÈRES FRÈRES : YASSIR ET ANWAR

Je vous dédie ce travail en témoignage de l'amour et des liens de sang qui nous unissent. Puissions-nous rester unis dans la tendresse et fidèles à l'éducation que nous avons reçue.

A LA MEMOIRE DE MES GRANDS PERES

Que vos âmes reposent en paix. Que Dieu le tout puissant vous accorde sa clémence et sa miséricorde.

A LA MEMOIRE DE MON PERE ET PARRAIN HAJ

KHALED

Tu étais une mine de bonnes volontés et d'altruisme. Les échos de tes paroles sonnent toujours dans mon esprit. Qu'Allah te garde au près de ses prophètes et saints.

A MON PERE AMI ET GUIDE

Dr. ABDELILAH TABIT

Ta présence et tes conseils, ainsi que tes paroles pleines de sagesse m'ont toujours été d'une grande utilité.

A MES CHERES TANTES, LEURS EPOUX ET LEURS

ENFANTS, A MES CHERS ONCLES, LEURS

EPOUSES ET LEURS ENFANTS, A MES DEUX

GRAND-MERES

Tous les mots ne sauraient exprimer la gratitude, l'amour, le respect et la reconnaissance sincère que j'ai pour vous. Que ce travail soit un témoignage de mon affection, je vous le dédie pour tous les moments que nous avons passés ensemble. Je prie Dieu le tout puissant de vous accorder santé, bonheur et succès. Un gros bisou à tous mes petits cousins (spéciale dédicace aux petits Jad, Adam, Montasser, Abderrahman, Meryem, Nour, Hind...).

A MON CHER BEAU PERE Mr BENIDAMOU
ABDELLATIF, A MA CHÈRE BELLE MERE Mme SAMIRA
BENFDIL, A MES CHÈRS BEAUX FRÈRES SAAD ET
MOHAMED AMINE ET A TRAVERS EUX A TOUTE LA
FAMILLE BENFDIL ET BENIDAMOU

Je vous dédie ce travail en témoignage de ma gratitude pour le joyau que vous m'avez offert. Qu'Allah vous protège.

A TOUTE L'EQUIPE DES RESIDENTS DU SERVICE
DE CHIRURGIE MAXILLO-FACIALE ET
ESTHÉTIQUE DU CHU DE MARRAKECH

Dr. Bouaïchi, Dr. Aimadeddine et Dr Hiroual.

Merci pour votre aide et soutien et pour les bons moments passés ensemble. Merci pour tous ce que vous avez pu m'offrir et m'apprendre. A vos côtés j'apprends non seulement à être chirurgien mais à être un médecin digne de ce nom.

A TOUS MES AMIS

Jamal, Si Mohamed, Abdelhay, Abdessalam, Moulay Hassan, Si Kamal, Benkhaled, Ayadi, Zakaria, Kenani, Mohamed Ali.

Vous êtes très nombreux pour que je puisse vous nommer mais l'oubli de mots n'est pas celui du cœur... En témoignage de notre profonde amitié...

A MES CHÈRS ASSATIDA
Pr. Ass. EL BOUJHI et Dr. FAWZI

Vous étiez toujours présents pour veiller à ma formation et à mon apprentissage chirurgical. Votre esprit ouvert, votre professionnalisme sont certainement un exemple à suivre. Veuillez trouver dans ce travail l'expression de ma gratitude et de mes remerciements.

**A MA CHÈRE OUSTADA NADIA MANSOURI
HATTAB**

Vous êtes certainement plus qu'une enseignante pour moi. Vous êtes ma deuxième mère. Lorsque j'étais en train de songer à choisir une spécialité quelqu'un de sage m'a dit qu'il faut choisir son maître avant sa spécialité. Je vous l'avoue, je vous ai choisit avant de choisir la chirurgie maxillo-faciale. J'ai découvert en vous un maître, un vrai maître... Ma relation avec vous dépasse celle d'élève et d'enseignant pour atteindre celle de maître et disciple. Vous m'apprenez chaque jour en plus de l'art de manier un bistouri, l'art de faire face à tous les problèmes de la vie. A travers vos conseils et recommandations je découvre chaque jour la voie pour devenir un vrai médecin digne des qualités humaines et du dévouement pour notre métier.

A TOUS MES ENSEIGNANTS

De l'école primaire, collège, lycée et surtout ceux de la faculté de médecine de Marrakech.

A TOUS LES AMIMIENS ET AMIMIENNES

En témoignage de ma gratitude et mes remerciements. L'internat était et restera toujours la voie de l'excellence, la voie royale. Que Dieu vous procure santé, bonheur et longue vie.



REMERCIEMENT

A NOTRE CHER MAITRE ET RAPPORTEUR DE

THESE : Pr NADIA MANSOURI HATTAB

Vous nous avez fait l'honneur d'accepter de nous offrir l'opportunité de faire un travail sur votre série de rhinoplastie, nous ouvrant, ainsi, les grandes portes du monde de la chirurgie maxillo-faciale. A travers cette thèse nous avons découvert la chirurgie maxillo-faciale sous son meilleur jour, en palpant de très près toute la finesse, la délicatesse, la philosophie et l'art de cette chirurgie. En nous encadrant dans cette thèse vous nous avez transmis non seulement ce précieux savoir chirurgical tant convoité, mais en plus vous nous avez appris à avoir l'œil critique et l'esprit attentif au détail, qualités capitales pour tout chirurgien plasticien de la face. Veuillez trouver, cher maître, dans ce travail l'expression de notre reconnaissance et notre très haute considération.

A NOTRE CHER MAITRE ET PRESIDENT DE

THESE : Pr. TARIK FIKRY

Nous sommes très sensibles à l'honneur que vous nous faites en acceptant d'assurer la présidence de cette thèse. Durant notre formation, nous avons eu le privilège de faire notre premier stage hospitalier au sein de votre service. Ce stage nous a marqué durant tout notre cursus. Les premiers gestes de la chirurgie nous les avons appris à travers vous. Vous êtes, certainement, pour grand-chose dans notre choix d'une carrière chirurgicale. Votre culture scientifique et votre simplicité exemplaire sont un objet

d'admiration et de profond respect. Permettez-nous de vous exprimer, cher maître, notre profonde gratitude et notre grande estime.

A NOTRE CHER MAITRE ET JUGE DE THESE :

Pr. SAID AIT BENALI

Nous avons bénéficié, au cours de nos études, de votre enseignement clair et précis. Nous avons vu en vous toujours un grand homme plein d'humanisme et de dévouement pour le métier et pour les patients. Votre gentillesse, vos qualités humaines, votre modestie n'ont rien d'égal que votre compétence. Vous êtes pour un nous un exemple à suivre. Vous nous faites l'honneur de juger ce modeste travail. Soyez assuré de notre grand respect.

A NOTRE MAITRE ET JUGE DE THESE :

Pr. HALIM SAIDI

Vous nous faites le grand honneur de prendre part au jugement de ce travail. Nous avons eu l'occasion d'apprécier vos qualités humaines, vos qualités professionnelles qui ont toujours suscité notre admiration. La première fois que nous avons porté une casaque chirurgicale c'était durant l'été 2003, dans le bloc d'orthopédie à vos côtés et je retiens toujours que vous étiez très patient et courtois pour aider un jeune novice qui

trouvait ce geste des plus compliqués du monde. Veuillez accepter, cher Maître, dans ce travail nos sincères remerciements et toute la reconnaissance que nous vous témoignons.

A NOTRE CHER MAITRE ET JUGE DE THESE :

Pr. LHOUSSINE GHANNANE

Vous avez accepté avec bienveillance de participer à notre Jury. Durant notre passage au service nous gardons l'image d'un grand enseignant plein de modestie. Vos qualités humaines sont pour nous un exemple à suivre. Votre compétence est, certainement, exemplaire. Nous sommes très sensibles à votre présence et nous vous remercions d'avoir bien voulu juger ce travail. C'est pour nous un grand honneur de vous compter parmi nos juges.

A NOTRE CHER MAITRE ET JUGE DE THESE :

PR. LAMIA ESSAADOUNI

Nous vous remercions de nous avoir honorés par votre présence. Nous avons été très marqués par vos qualités humaines sans égale. Durant notre passage dans votre service, nous avons palpé de très près votre dévouement pour le patient et pour l'enseignement. Votre disponibilité, les portes ouvertes de votre bureau, ainsi que votre compétence nous ont grandement marqué. Vous avez accepté aimablement de juger cette thèse. Cet honneur nous touche infiniment et nous tenons à vous exprimer notre profonde reconnaissance.



**LISTE DES
ABREVIATIONS**

CHU : Centre hospitalier universitaire

HTA : Hypertension artérielle

MC : angle mentonio-cervical.

NFr : angle naso-frontal.

NFa : angle naso-facial.

NM : angle naso-mentonnier.

Pii : Point d'inflexion infralobulaire.

SPSS : Statistical Package for the Social Sciences



PLAN

Introduction	1
Matériel et méthodes	3
I-.....	M
matériel.....	4
II-.....	M
méthodes	6
1-.....	T
technique opératoire	6
Résultats	9
Discussion	23
I-.....	B
bases fondamentales de la rhinoplastie	24
1-.....	E
embryologie.....	24
2-.....	A
anatomie descriptive du nez	26
3-.....	A
anatomie artistique du nez	37
4-.....	M
orphométrie faciale	40
5-.....	S
symbolisme du nez.....	43
II-.....	E
épidémiologie	49
1-.....	L
à la population	49
2-.....	L
en recul	49

3-	L
es étiologies en fonction de l'âge	49
4-	L
e sexe	49
5-	M
otifs de consultation	50
III-	T
echnique chirurgicale	51
1-	H
istorique	51
2-	B
ut	51
3-	M
oyens	52
4-	A
vantages	56
5-	I
nconvénients	60
6-	I
ndications opératoires	61
7-	C
ontre-indications	66
8-	S
uites postopératoires et complications	67
IV-	R
ecommandations	74
1-	C
oncernant le praticien	74
2-	C
oncernant la technique	75

3-	C
concernant les indications	75
Conclusion	77
Résumé	81
Bibliographie	85



INTRODUCTION

La rhinoplastie, art de corriger les imperfections du nez, est l'une des interventions chirurgicales les plus courantes en chirurgie esthétique. Elle nécessite une prise de conscience par le chirurgien «rhinoplasticien» du nez dans son entourage aussi bien anatomique et fonctionnel, qu'artistique et social. La rhinoplastie ne cible pas, en fait, de chercher à retrouver un nez parfait, concept utopique inexistant en réalité, mais plutôt à retrouver un nez qui s'intègre harmonieusement avec le reste du paysage facial. Pour cela, deux voies d'abord essentielles sont proposées. La voie d'abord interne, voie classique permettant un abord sans cicatrice cutanée. Cependant, elle expose moins les structures de la pyramide nasale, et donc, rend plus difficile la réalisation de geste osseux et cartilagineux. La voie d'abord externe, permettant une meilleure exposition des structures anatomiques. Il s'agit d'une véritable rhinoplastie à ciel ouvert.

Si la rhinoplastie par voie externe est une technique connue depuis plus de 70 ans, ses indications classiques ont connues des changements avec l'évolution de la rhinoplastie devenue de plus en plus conservatrice.

Cette étude de 180 patients opérés par voie externe permet de préciser l'apport technique de cette voie dans la rhinoplastie après une revue de la littérature.

Le but de notre étude est d'évaluer nos résultats afin de déterminer l'apport de la voie externe dans la rhinoplastie par rapport à la voie endonasale et de préciser les indications de la voie externe à travers une série de 180 patients opérés par voie externe au CHU Mohammed VI Marrakech.



**MATERIEL ET
METHODE**

I- MATERIEL :

Il s'agit d'une étude rétrospective de 180 patients tous opérés par voie externe entre Mai 2007 et Mai 2010 par le même opérateur au CHU Mohammed VI de Marrakech. Il s'agit de patients le plus souvent consultant spontanément pour problème de déformation nasale post-traumatique ou d'insatisfaction esthétique de leur nez. Nous incluons dans notre étude tout patient, de toute ethnie de plus de 15ans ayant bénéficié d'une rhinoplastie par voie externe d'indication esthétique ou post-traumatique. La rhinoplastie était associée à d'autres interventions parallèles si besoin (ablation de matériel d'ostéosynthèse, lipofilling, blépharoplastie...etc.). Nous excluons de notre étude le nez malformé, les patients dont le recul est de moins de 6 mois et les patients dont le dossier est inexploitable. Nous n'avons pas pu procéder à une évaluation objective des résultats fonctionnels des rhinoseptoplasties en l'absence d'appareil de rhinomanométrie. De ce fait, les résultats fonctionnels n'ont pas été exploités. Une durée minimale de 6 mois du traumatisme a été exigée avant d'accepter le patient pour rhinoplastie post-traumatique.

Le recul postopératoire est de 6 mois à 8 ans. Tous les patients ont bénéficié d'un interrogatoire poussé dans leurs antécédents, leurs habitudes toxiques, leurs demandes et leurs attentes de la chirurgie. L'interrogatoire cherchait aussi la présence de profil psychologique particulier nécessitant une prise en charge psychiatrique préalable. Tous les patients ont bénéficié d'un bilan photographique systématique (photo de face, de profil droit et gauche, de $\frac{3}{4}$ droit et gauche et d'une vue basale). L'examen était fait patient assis avec un bon éclairage, le chirurgien opérateur recueillait les demandes du patient et évaluait les anomalies retrouvées à l'examen. A la fin de l'examen le chirurgien et le patient arrivaient à un consentement éclairé vis-à-vis de l'acte et des anomalies à corriger.

Les paramètres étudiés sont :

- L'âge
- Le sexe
- L'étiologie

- La déformation nasale et demandes du patient
- La notion de rhinoplastie antérieure
- L'étude des photos pré et postopératoire des patients.
- L'indication opératoire.
- La technique chirurgicale utilisée
- La durée d'hospitalisation
- L'ordonnance de sortie
- Le suivi postopératoire (œdème, morbidité des sites donneurs, résultats photographiques).

L'étude des résultats était faite par SPSS. Les résultats ont été considérés comme statistiquement significatifs si le $p < 0,05$ (Test de khi 2).

II- METHODES :

1- Technique opératoire :

1.1. L'installation du patient :

Une préparation à la xylocaïne naphazolinée est entreprise avant l'anesthésie. L'intervention se déroule en décubitus dorsal, packing pharyngé en place, mèches bétadinées dans chaque narine. L'installation des champs dégage la face entière en incluant les deux oreilles dans le champ opératoire en vue d'un éventuel prélèvement de conche. Une installation d'un champ thoracique, crânien ou au niveau des hanches peut être prévu si nécessité de prélèvement costal, calvarial ou iliaque [1]. Tous les patients ont bénéficié d'une infiltration à la xylocaïne adrénalinée 5-10 min avant l'incision.

1.2. La voie d'abord :

L'abord comprend une voie narinaire inférieure associée à une incision transversale cutanée columellaire (Figure 1).

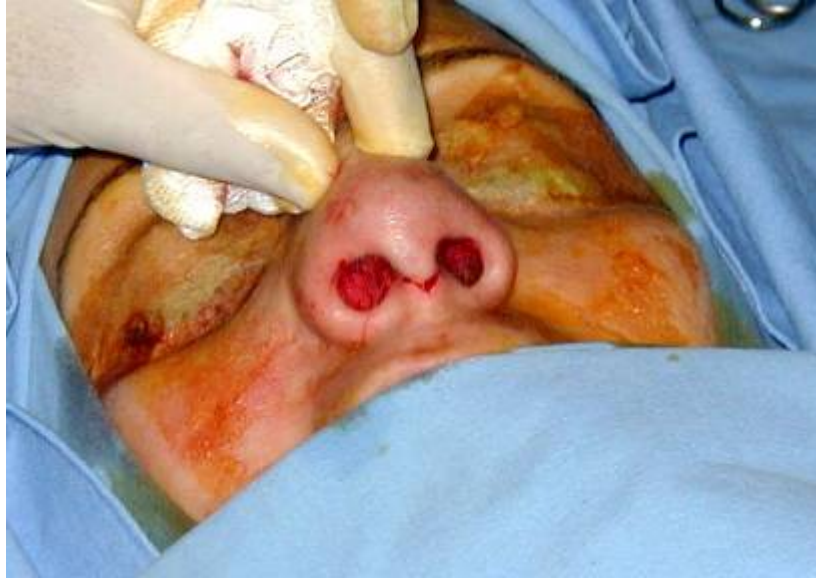

Figure 1: incision en V dans la voie d'abord externe.

L'incision trans-columellaire, en forme de V inversé, est située à la jonction des 2/3 antérieurs et le 1/3 postérieur (Figure 1) [2,3].

Cet abord permet la dissection de la pointe (Figure 2), du dorsum et du septum.

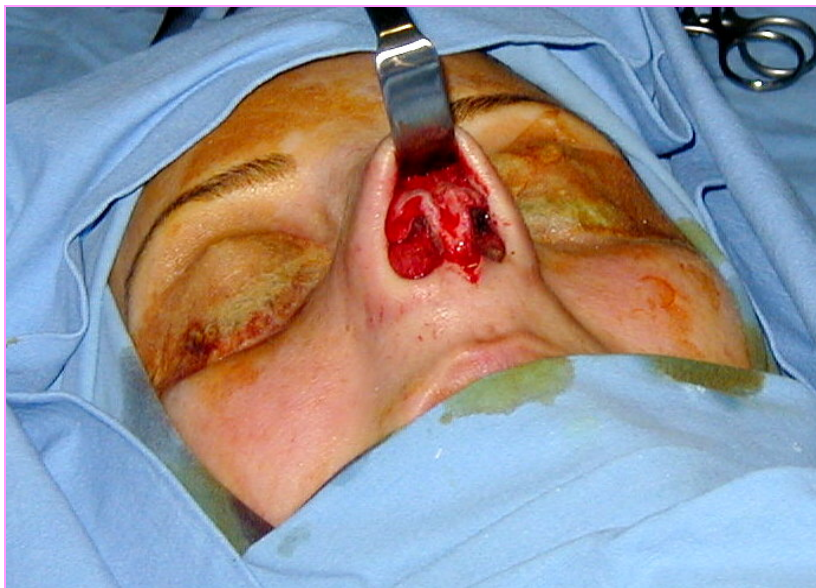


Figure 2: Visualisation des cartilages alaires après dissection de la pointe par voie externe.

1.3. Fin d'intervention :

Après réalisation des gestes ostéo–cartilagineux nécessaires. La fermeture muqueuse au fil résorbable 5/0 et cutanée au monofilament 5/0 a été réalisée. Tous les patients ont bénéficié d'une mise en place d'un méchage nasal bilatéral et d'un tulle plâtré. L'attelle plâtrée est maintenue en place à l'aide de bandelettes adhésives. Le patient reçoit une corticothérapie ainsi qu'une analgésie per–opératoire.

1.4. Suivi postopératoire du patient :

Le patient est gardé hospitalisé durant au moins 24h si anesthésie générale et au moins 12 heures si chirurgie ambulatoire.

L'ordonnance de sortie du patient comporte une antibiothérapie systématique, une corticothérapie injectable systématique et un traitement antalgique.

Le déméchage est effectué à 3 jours de l'intervention. L'ablation du fil est réalisée le 5ème jour du postopératoire. L'ablation du plâtre est entreprise le 10ème jour du postopératoire. Les soins postopératoires du patient sont assurés par le chirurgien opérateur. La surveillance postopératoire après sortie du patient se fait à J5, J10, J30, 3mois, 6mois et 12mois.

La décision de rhinoplastie secondaire était prise à partir de 12 mois.



RESULTATS

Notre série de 180 patients comportait 72 hommes et 108 femmes (Figure 3) avec un sex-ratio de 2/3. L'âge moyen de nos patients est de 23 ans (± 5) avec des extrêmes de 15 à 67 ans.

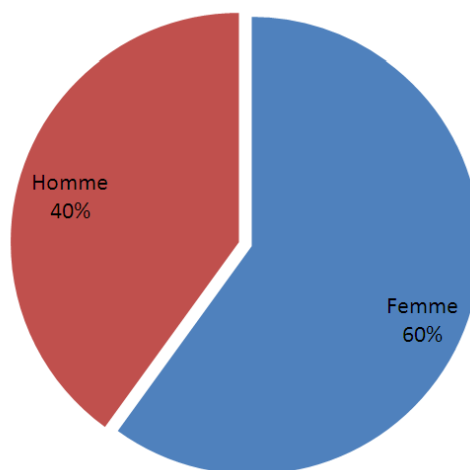


Figure 3: Répartition des patients selon le sexe.

Nous avons colligé 164 cas de rhinoplasties primaires (91% de cas) et 16 cas de rhinoplasties secondaires (9% des cas) (**Erreur ! Source du renvoi introuvable.**). Dans les 164 rhinoplasties primaires (Figure 4), 54 étaient post-traumatiques (33% des cas) et 110 étaient indépendantes de tout traumatisme (67 % de cas).

95% de nos patients ont bénéficié d'un bilan photographique complet (Figure 5)

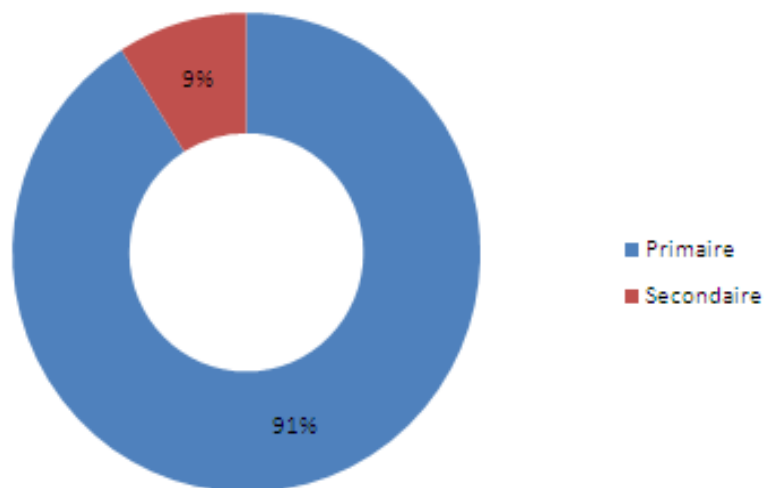


Figure 4: Répartition des rhinoplasties.

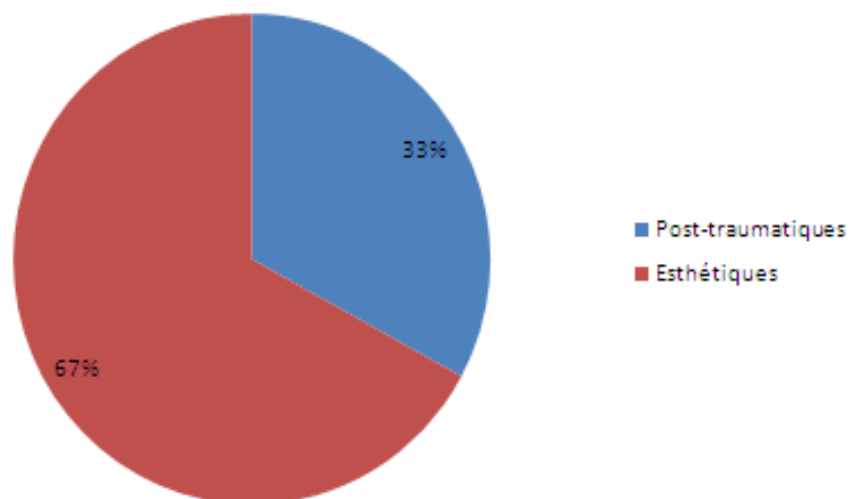


Figure 4: Indications de rhinoplastie primaire.

Pour les 54 rhinoplasties post traumatiques, toutes posaient un problème esthétique et huit seulement posaient en plus un problème fonctionnel. Les hommes étaient majoritaires: 32

hommes pour 22 femmes (Figure 6). La différence entre hommes et femmes était statistiquement hautement significative pour les deux indications de rhinoplastie.

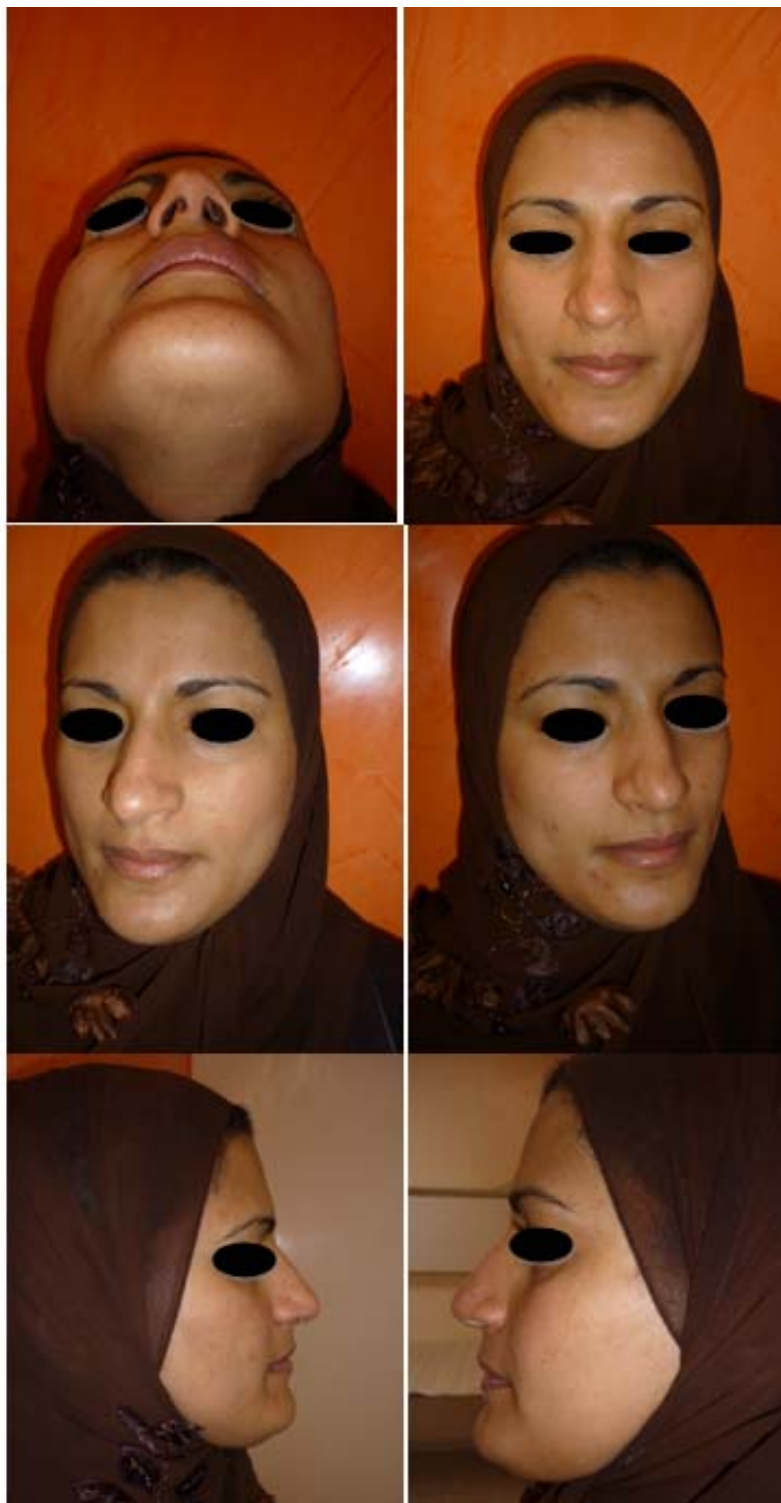

Figure 5: Exemple de bilan photographique d'une rhinoplastie.

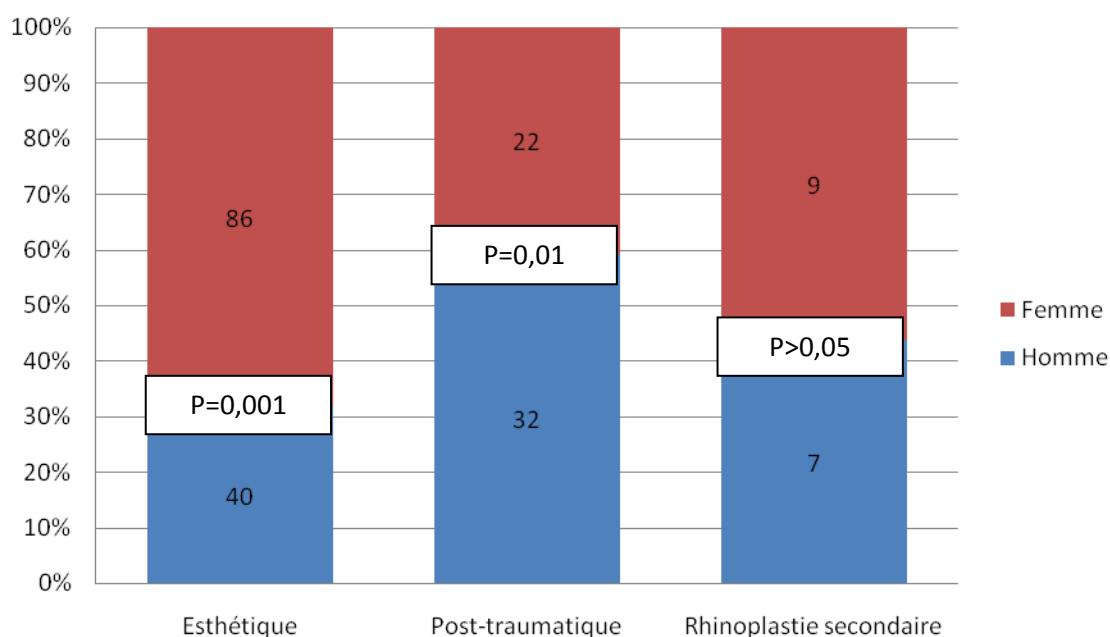


Figure 6: Répartition selon le sexe des indications de rhinoplastie.

Dans les autres rhinoplasties primaires, tous les patients souhaitaient une amélioration esthétique, les femmes étaient majoritaires : 70 femmes pour 40 hommes.

91% des interventions ont été réalisées sous anesthésie générale et seuls 16 patients ont été opérés sous anesthésie locale assistée.

La durée moyenne des interventions était de 30 min (± 20).

Dans tous les cas, l'utilisation des anesthésiques locaux, en infiltration (lidocaïne à 1%) et en application endonasale par méchage (xylocaïne naphazolinée), était systématique.

La durée d'hospitalisation était de 24 heures, elle a été prolongée de 72 heures en cas de prélèvement de greffon costal ou crânien, et limitée à 12h en cas d'anesthésie locale.

Tous les patients ont été revus à 5 jours, à 10 jours, puis à 1 mois, à 3 mois et au moins

6 mois après l'intervention.

La cicatrice cutanée évaluée au 12ème mois était jugée inapparente dans 95% des cas (Figure 7) et apparente mais acceptable dans 5% des cas (Figure 8). Nous ne déplorons aucun cas de cicatrice hypertrophique ou de chéloïde.

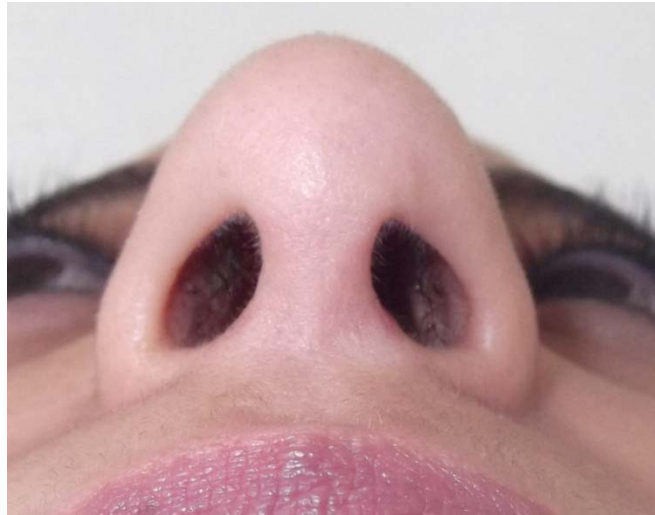

Figure 7: Cicatrice inapparente de voie de Réthi à 6 mois de l'intervention.



Figure 8: Cicatrice apparente mais acceptable de Réthi à 6 mois de l'intervention

Concernant la septoplastie (Figure 9), cette technique nous a permise de réaliser 82

réparations de déviations septales soit 45,5 % des cas, dont 38 complexes.

Par la même voie nous avons prélevé, « entre autre », du cartilage septal en cas de besoin.

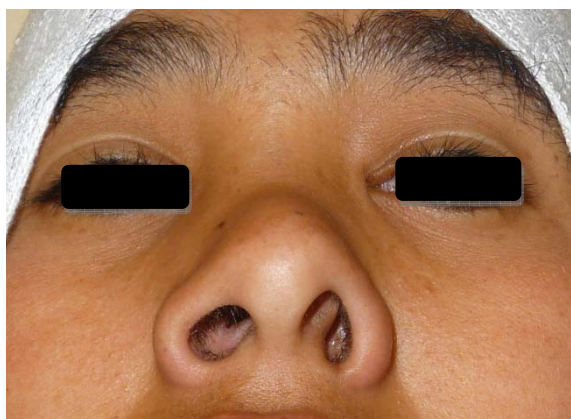

Figure 9: Déviation septale.

Un étai résiduel a été laissé en place 54 fois, un remodelage sur table et remise en greffe ont eu lieu 18 fois, pour des déformations post traumatiques importantes.

Concernant le dorsum nasal, nous avons réparé :(Tableau I)

Tableau I: Répartition des anomalies du dorsum nasal

Anomalie	Nombre	Pourcentage
Cyphoses	96	53%
Ensellures	20	11%
Déviations nasales	54	30%

- 96 cyphoses nasales soit 53,3 % des cas, à l'aide de 82 résections de la

bosse et 14 bossectomie à la râpe (Figure 10).

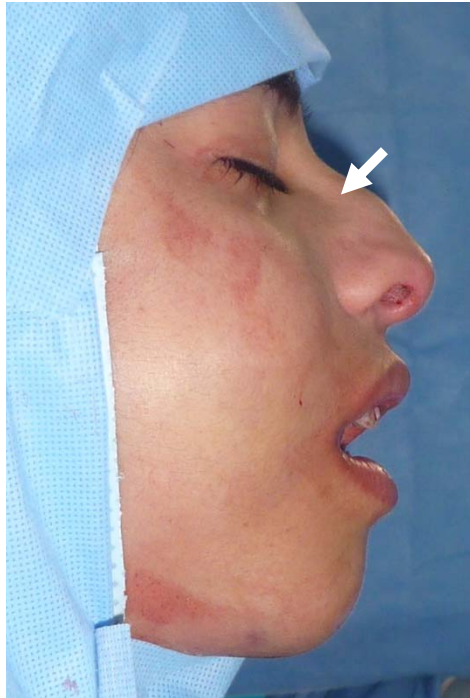

Figure 10: Vue sur table opératoire d'une cyphose nasale

- 20 ensellures soit 11% des cas, par greffes cartilagineuses (12 d'origine septale et 2 cas d'origine costale) (Figure 11) et osseuses (2 cas d'origine crânienne et 4 cas d'origine costale). (Figure 12)

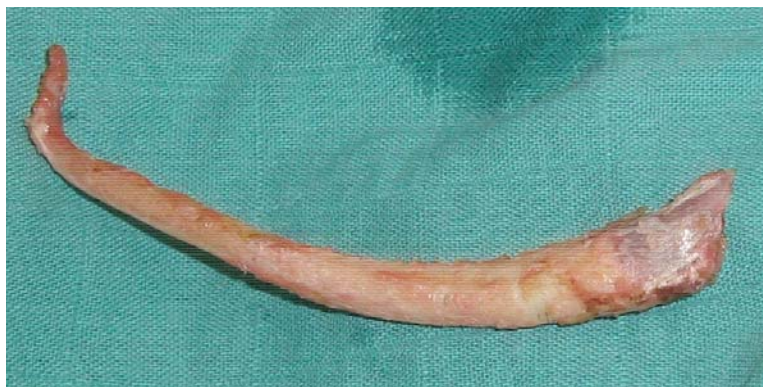

Figure 11: Prélèvement costal.

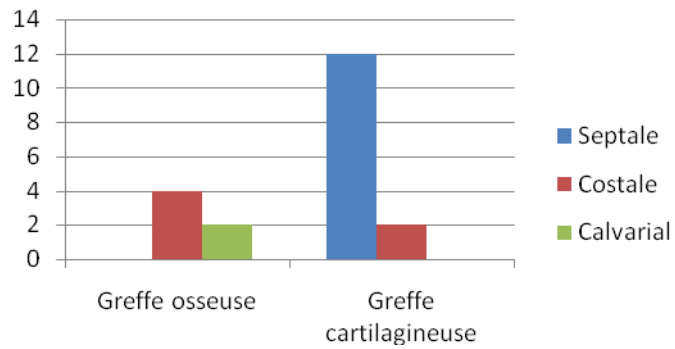


Figure 12: Répartition des sites de prélèvement des greffes.

- Aucune morbidité thoracique ou crânienne n'a été relevée.
- 54 cas de nez dévié soit 30% des cas. (Figure 14)
- Les 92 cas d'ostéotomies latérales soit 51% des cas sont répartis en 8 rhinoplasties secondaires, 48 rhinoplasties post traumatiques et 36 cas de rhinoplasties primaires (Figure 14).

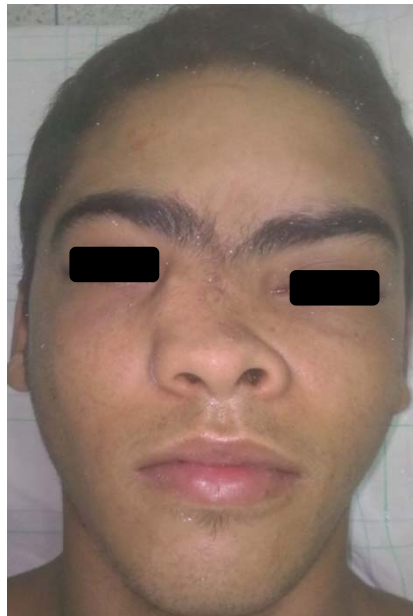

Figure 13: Déviation nasale complexe post-traumatique.

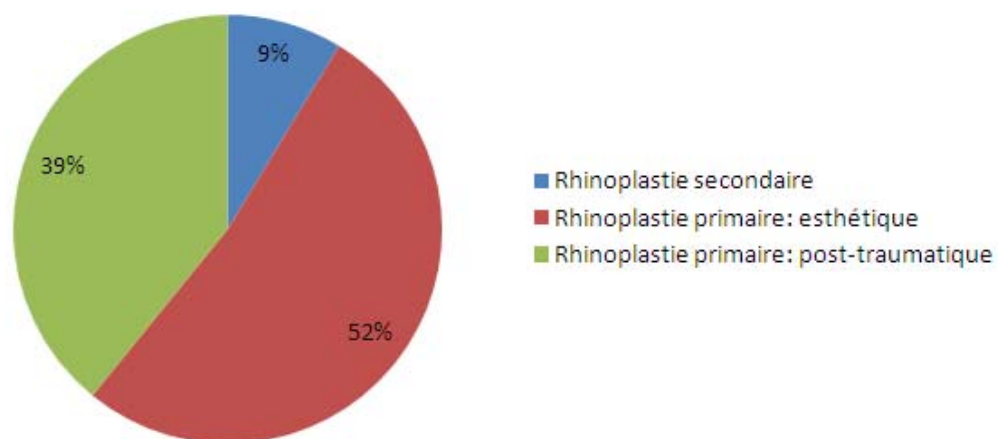


Figure 14: Répartition des indications d'ostéotomie latérale.

La symétrie de l'ostéotomie dépendait de l'indication (Tableau II).

Tableau II: répartition de la symétrie de l'ostéotomie selon l'indication.

Indication	Ostéotomie			
	symétrique		asymétrique	
	Nombre	Pourcentage	Nombre	Pourcentage
Rhinoplastie primaire esthétique	36	39%	0	0%
Rhinoplastie secondaire	8	8%	0	0%
Rhinoplastie post-traumatique	12	13%	36	40%

- ◆ Pour la pointe : dans notre série, nous avons réparé
- ◆ 104 défauts de projection de pointe, soit 58% des cas, avec résection d'un segment de crus mésiale (24cas), réduction de crus latérales évasées (66 cas) ou simplement une scarification des crus latérales (14 cas).

◆ 24 cas de pointe bifide

Un greffon cartilagineux de la pointe du nez selon Sheen a été mis en place. Dans 6 cas une greffe cartilagineuse soutenant les crus latérales a été utilisée (2 fois d'origine septale et 4 fois d'origine conchale). Un étai columellaire a été utilisé dans 16 cas, 4 fois dans des rhinoplasties secondaires, 10 fois dans des rhinoplasties primaires et 2 fois dans la rhinoplastie post-traumatique.

La réduction narinaire a eu lieu dans 22 cas, soit 12% des cas, pour corriger l'élargissement de la base, 6 fois séparément et 16 fois dans le même temps opératoire.

Enfin pour les suites opératoires :

Dans cette série de 180 patients 16 ont nécessité une reprise (soit 9% des cas) avec

- Rhinoplastie pour dorsum large dans 6 cas par voie de Rethi.
- 6 plasties de réduction narinaire sous anesthésie locale.
- 4 râpages latéraux pour traiter une petite asymétrie par voie endonasale.
- 2 reprises de cicatrice péri-alair qui ont cédé.

Les œdèmes post opératoires ont persisté au delà de 3 mois pour les patients qui ont eu une rhinoplastie complète particulièrement post traumatique ou secondaire et ceci chez 76 patients soit 42% des cas.

Nous présentons quelques cas cliniques (Figure 15, Figure 16, Figure 17)

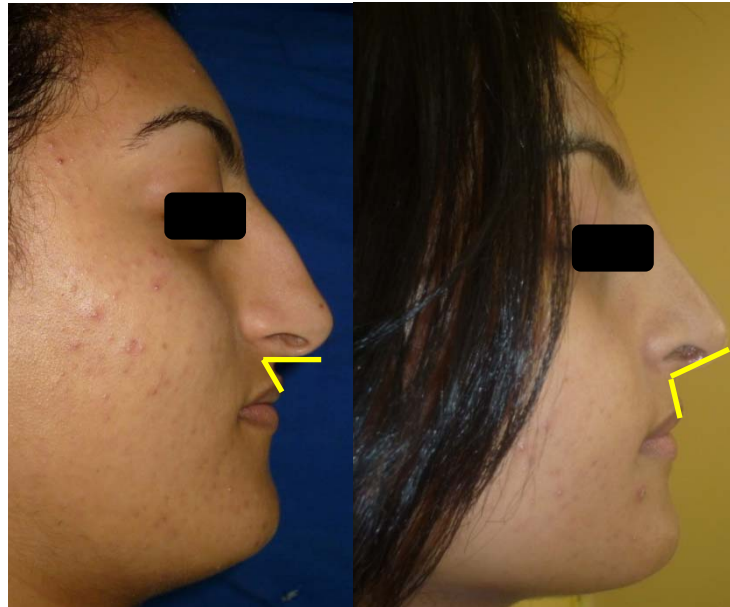

Figure 15: Bossectomie à la râpe par voie externe. Résultat pré et postopératoire montrant l'amélioration de la projection de la pointe.

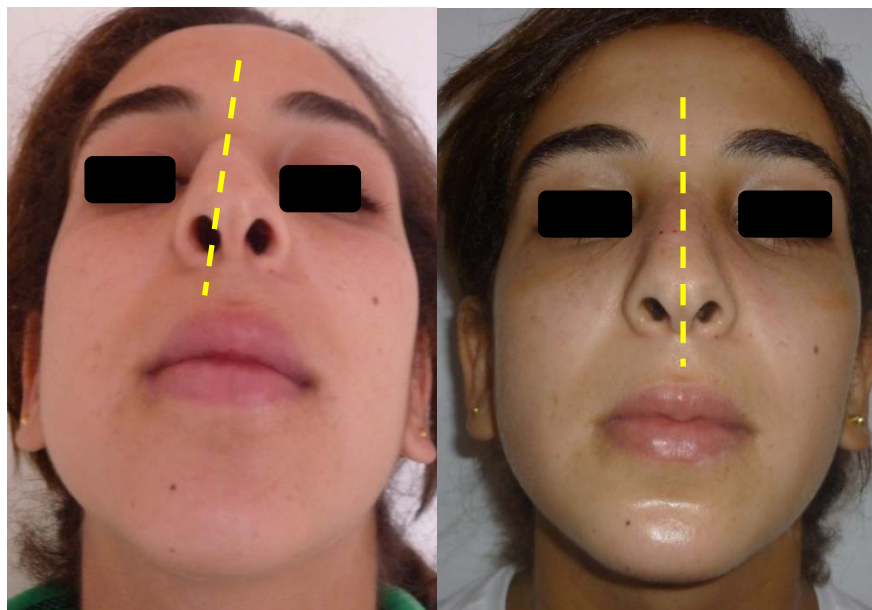

Figure 16: Ostéotomie de réaxation par voie externe. Résultat pré et postopératoire montrant la réaxation du nez.

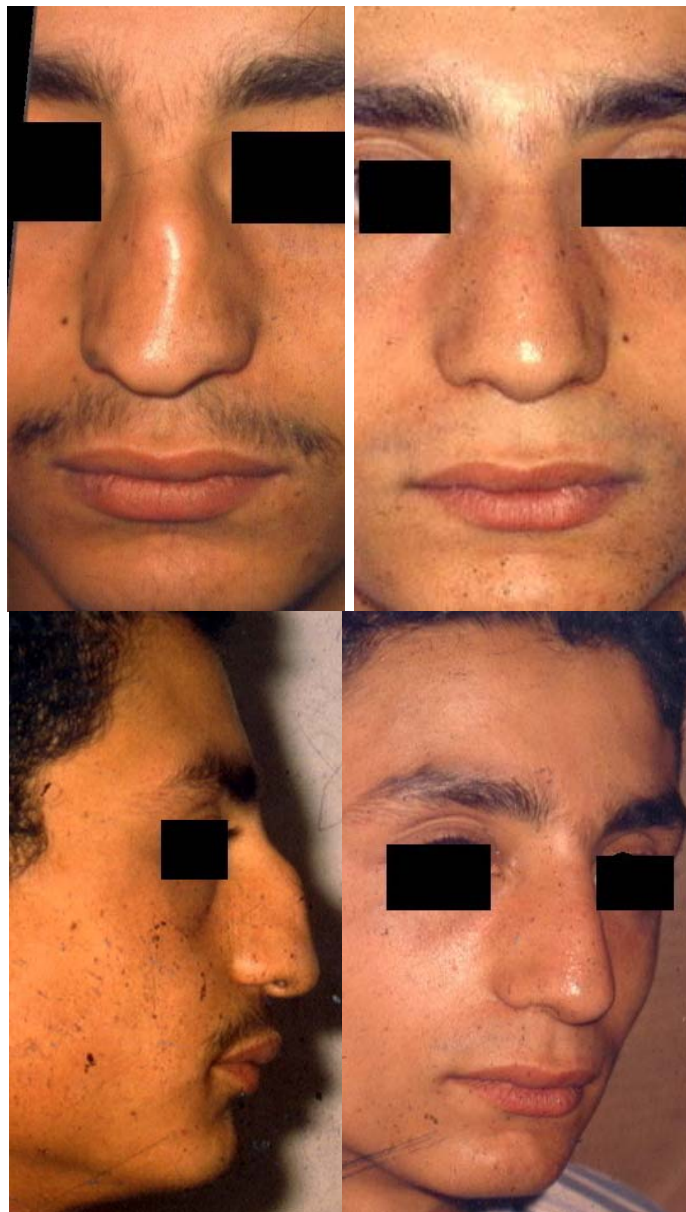


Figure 17: Patient présentant une anomalie nasale complexe associant une cyphoscoliose nasale et une anomalie de projection de la pointe. A gauche photo pré-opératoire et à droite photo postopératoire

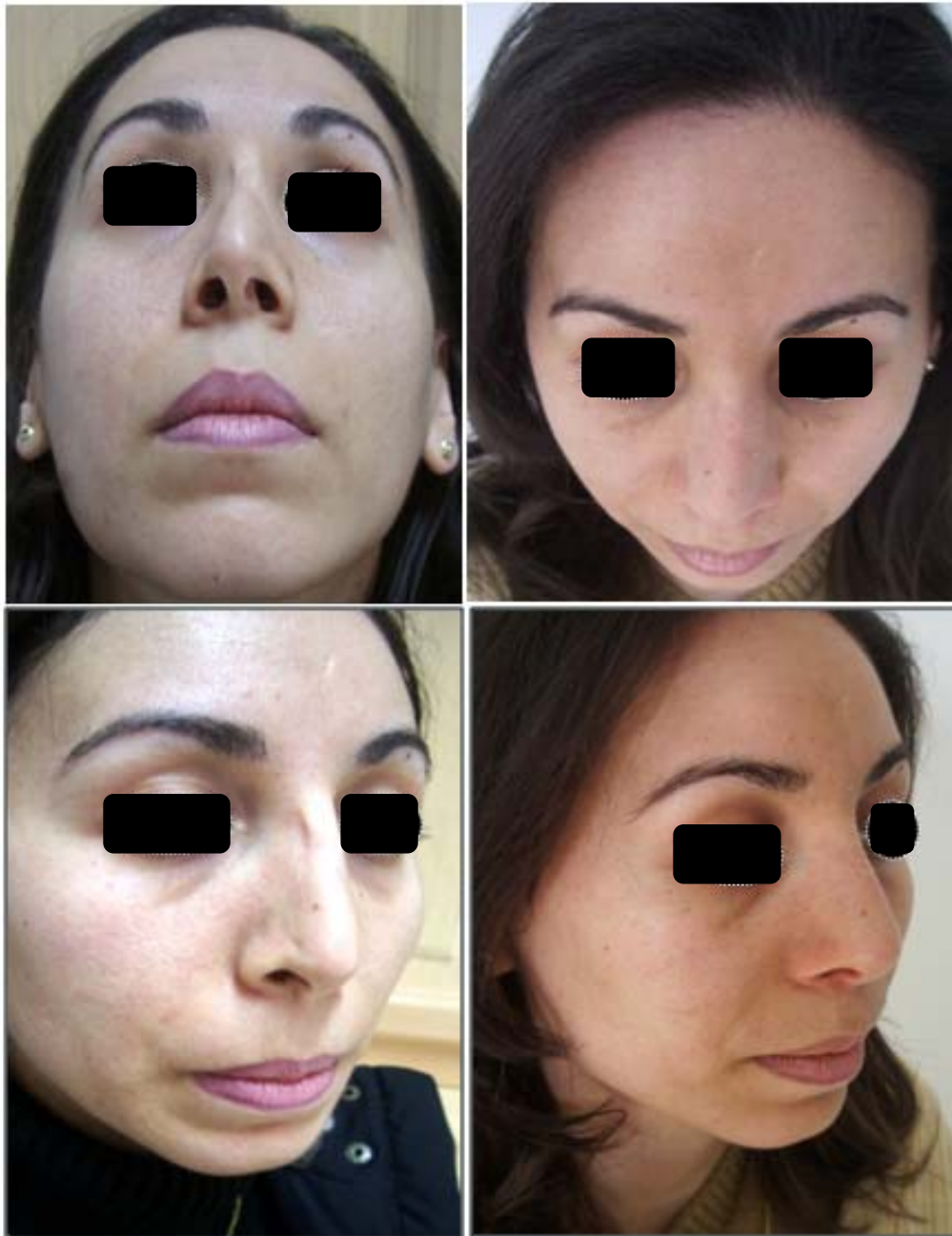

Figure 18: Rhinoplastie secondaire. Patiente ayant bénéficié d'une rhinoplastie primaire pour bossectomie (chez un confrère). Aspect après la première rhinoplastie (photos de gauche) et après la rhinoplastie secondaire (photo de droite).



DISCUSSION

I. Bases fondamentales de la rhinoplastie

1. Embryologie

L'organogenèse et la croissance du nez sont indissociables de celles de l'ensemble de la région médio faciale.

La formation de la face se déroule entre la 4e et la 10e semaine de développement intra-utérin par le développement et la fusion de cinq bourgeons mésenchymateux ; le processus naso-frontal impair et médian à l'origine de l'auvent nasal et du septum ; les bourgeons maxillaires et mandibulaires, pairs et symétriques. (Figure 19) [4].

À la 5e semaine les placodes nasales apparaissent [4,5].

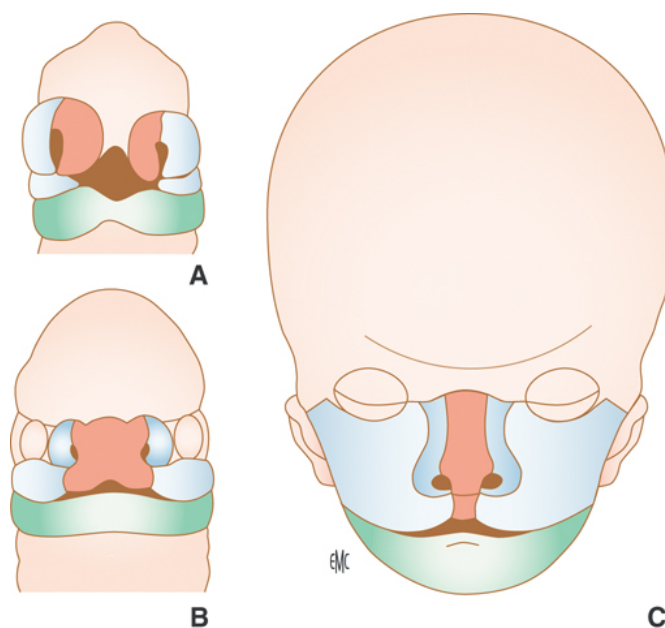


Figure 19: Embryologie du nez. Développement de la région médio faciale avec mise en évidence des dérivés du bourgeon fronto-nasal et des bourgeons maxillaires (bleu clair) et mandibulaires (vert), à 6 semaines (A) ; 7 semaines (B) ; 10 semaines (C).

Au cours de la 6^e semaine, ces placodes nasales sont le siège d'une dépression médiane en fossette, avec en parallèle un soulèvement mésenchymateux périphérique en « fer à cheval » formé par les bourgeons nasaux médians et latéraux.

Au cours de la 7^e semaine, les bourgeons nasaux confluent et se soudent, amorçant la configuration de la face (Figure 19). Les bourgeons nasaux médians confluent vers la ligne médiane et forment par leur réunion le bourgeon médian, amorce du prémaxillaire.

À la fin de la 7^e semaine, la morphogenèse superficielle de la face est achevée et l'on peut déjà individualiser : les orifices narinaires, les fosses nasales primaires, le palais primaire (antérieur), la lèvre supérieure formée par le bourgeon nasal médian et les bourgeons maxillaires [4-6].

Le bourgeon nasofrontal est ainsi à l'origine du développement de l'auvent nasal, de la columelle et du philtrum de la lèvre supérieure (unité labiocolumellaire). Ainsi, le nez est subdivisé en deux entités embryologiquement distinctes ; les 2/3 supérieures dites nez frontale et le 1/3 inférieur dit nez labial.

C'est au cours des 8^e et 9^e semaines de développement que se forme le palais secondaire et que le septum divise les fosses nasales en deux cavités distinctes. En même temps, le bourgeon nasofrontal qui constitue la voûte de la cavité buccale donne naissance à une crête cartilagineuse verticale, le septum nasal qui descend à la rencontre des processus palatins [6,7].

À la 9^e semaine, les processus palatins se joignent sur la ligne médiane par affrontement de leur épithélium et forment ainsi le palais secondaire.

Ainsi, on peut considérer qu'à 10 semaines, le nez est structurellement formé. La plupart des malformations du nez et de la région frontonasale se produisent au cours de cette première période de développement. Une bonne intégration de l'embryologie descriptive permet la compréhension de la plupart des malformations.

Lors de la période suivante ont lieu les phénomènes d'ossification de la région frontofaciale. On parle de l'étape squelettique du développement de la face qui sort de l'embryologie à proprement parler [7].

Ainsi, pour le rhinoplasticien l'embryologie est d'importance capitale. Le nez frontal (2/3 supérieures) se caractérise par une peau souple et fine, alors que le nez labial se caractérise par une peau épaisse adhérente au cartilage [6].

2. Anatomie descriptive du nez

Une septorhinoplastie est un acte chirurgical nécessitant une précision extrême. La maîtrise de l'anatomie du nez aussi bien dans ses généralités que dans ses détails est un préalable obligatoire à tout abord chirurgical de la pyramide nasale.

Le nez est une structure anatomique compacte ostéo-cartilagineuse-muco-cutanée. La difficulté majeure du diagnostic et du traitement dans les septorhinoplasties réside dans la grande variété de taille, de forme et de texture de différentes composantes anatomiques. « Chaque nez est particulier et requiert une approche spécifique » [8]. Les résultats obtenus chirurgicalement sont directement proportionnel aux capacités du chirurgien à comprendre les effets de subtils changements dans l'architecture osseuse et cartilagineuse du nez [9].

2.1. Anatomie des tissus mous du nez

a. La peau

La peau des 2/3 supérieurs du nez est fine et souple, celle du 1/3 inférieure est épaisse et adhérente. L'épaisseur de la peau est un élément déterminant à apprécier avant une rhinoplastie. Globalement la peau du nez est plus fine chez la femme dévoilant toute imperfection sous-jacente, épaisse chez l'homme masquant ainsi beaucoup d'irrégularités du squelette sous-jacent [8,10,25].

b. Les tissus sous-cutanés

Anatomiquement, on distingue 4 plans entre la peau et le squelette ostéocartilagineux : le pannicule adipeux superficiel, le plan fibro-musculaire, le pannicule adipeux profond et le périoste ou périchondre [25,11].

Les principaux vaisseaux et nerfs du nez se trouvent dans le plan adipeux profond [11]. Toute dissection du nez doit respecter ce plan vasculaire.

c. Les muscles

On distingue les muscles élévateurs qui raccourcissent le nez et qui dilatent les narines (procerus, levator labii superioris alaeque nasi) et les muscles déprimeurs qui allongent le nez et dilatent les narines (la pars alaris du muscle nasalis et le muscle depressor septi). Enfin, d'autres muscles compresseurs allongent le nez et rétrécissent les narines c'est la cas de la pars transversalis du muscle nasalis et le compressor narium minor (Figure 21)

2.2 Vascularisation et innervation

a. La vascularisation de l'enveloppe nasale

La partie latérale du nez est vascularisée par l'artère nasale latérale, branche de l'artère angulaire ainsi que l'artère nasale dorsale, branche externe de l'artère ophtalmique qui s'anastomose avec l'artère nasale latérale (Figure 21) [12,13].

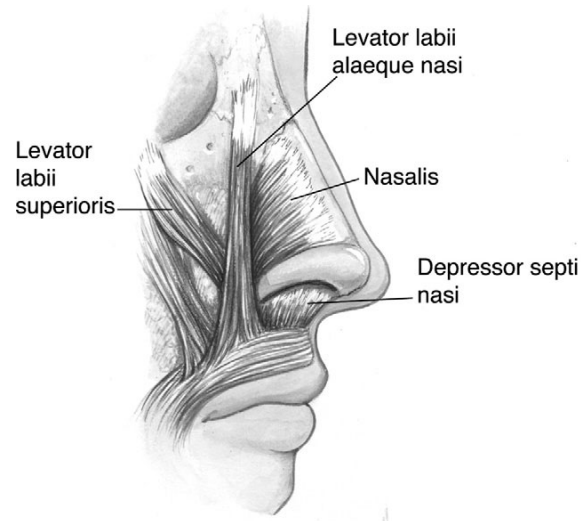


Figure 20: Muscle du nez.

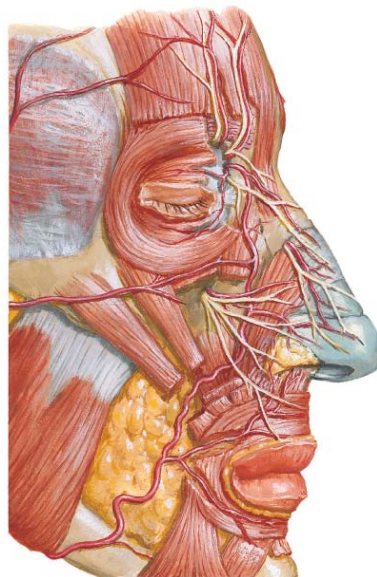


Figure 21: Vascularisation du nez.

Les branches de l'artère labiale supérieure irriguent le seuil narinaire et la columelle. L'artère columellaire est quasiment constante. Cette artère est ligaturée lors des abords transcolumellaire des rhinoplasties externes [8,9,25].

Tous ces vaisseaux sont situés dans la couche graisseuse profonde. C'est la raison pour laquelle il est important, lors d'une rhinoplastie, de disséquer l'enveloppe des tissus mous du nez sous le périchondre ou le périoste du squelette ostéo-cartilagineux.

Un autre danger potentiel consiste à réduire les narines conjointement à un abord transcolumellaire, étant donné la présence de l'artère nasale latérale au dessus du sillon alaire [14].

Le réseau veineux est satellite au réseau artériel

b. L'innervation de l'enveloppe cutanée du nez

La sensibilité de la peau du nez est assurée par les branches infratrochélaire et nasale externe du nerf ophtalmique et par la branche sous orbitaire du nerf maxillaire [15].

2.2. Le tiers distal du nez

a. Morphologie du cartilage alaire inférieur

Classiquement le cartilage alaire inférieur est divisé en crus latérale et mésiale séparés par le dôme. Sheen a introduit le concept de crus moyenne située entre la jonction columello-lobulaire vers le bas et la partie mésiale de la crus latérale [23].

On divise maintenant le cartilage alaire inférieur en 3 parties : les crus mésiale, moyenne et latérale, chacune de ses parties étant elle-même divisée en 2 segments ; le pied et le segment columellaire pour la crus mésiale, le segment lobulaire et le segment dômial pour la crus

moyenne, le corps et la queue pour la crus latérale ; ces trois parties sont séparées par des zones de jonction très importantes d'un point de vue esthétique : la jonction columello-lobulaire et le dôme (Figure 22)

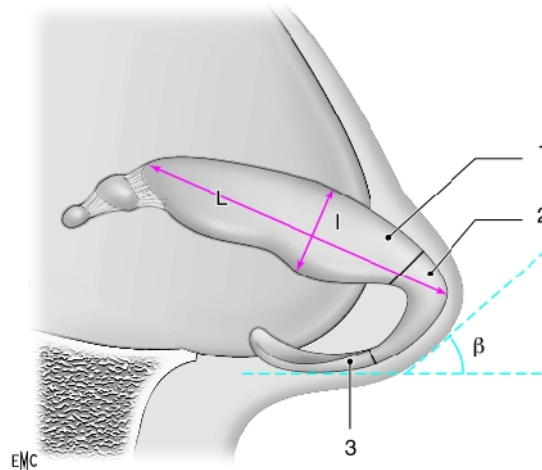


Figure 22: vue latéral du cartilage alaire inférieur

a-1. Crus mésiale

La crus mésiale, principal élément anatomique de la columelle, est le pilier sur lequel repose la pointe du nez (Figure 22, Figure 23). L'angle de divergence des pieds des crus mésiales vue de face, détermine la largeur de la base de la columelle. L'angle de rotation céphalique en vue latérale détermine le degré d'éversion des pieds des crus mésiales. Ces deux angles déterminent la forme et l'orientation de la columelle [8,9,25].

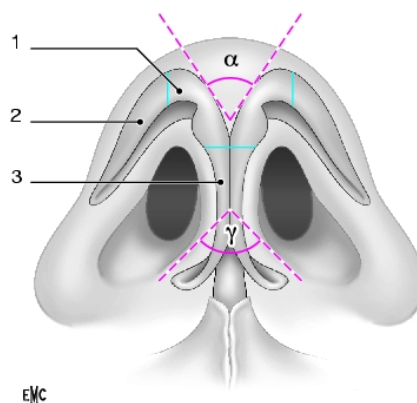


Figure 23: vue inférieure des deux cartilages alaires

En vue latérale, le point le plus convexe du complexe columello-lobulaire est appelé le point d'inflexion columellaire (« columellar breakpoint » Figure 24). Ce point de jonction sépare la base du nez du lobule [24,16].

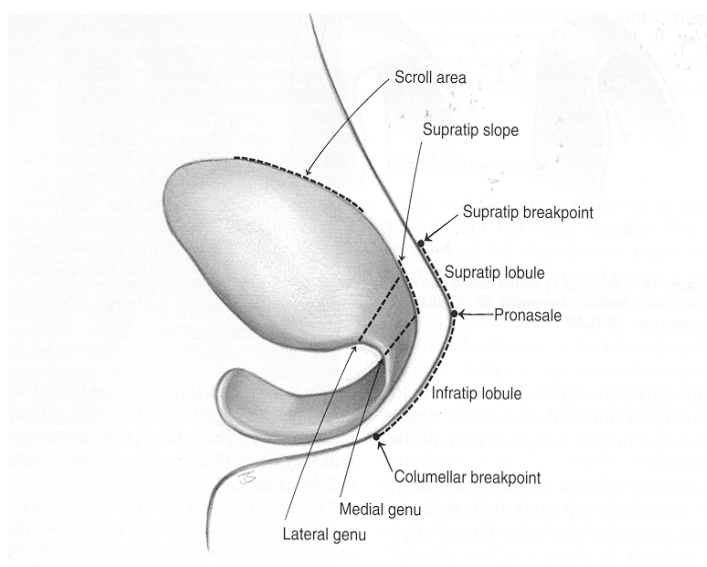


Figure 24: collumellar breakpoint.

a-2. Crus moyenne

La crus moyenne, définie par Sheen [23], est constituée de deux parties : le segment lobulaire et le dôme (Figure 23, Figure 24).

La configuration du dôme est très variable. Régulièrement le bord caudal du dôme est indenté ; cette encoche détermine la forme du triangle mou. Ce triangle est situé au sommet de la narine, là où le derme de la peau exonasale est en contact avec le derme de la peau endonasale sans interposition de tissu sous cutanée ou de structure cartilagineuse.

Toute incision infracartilagineuse doit respecter ce triangle de tissu mou sous peine d'induire une déformation irréversible [17].

a-3. Crus latérale

Les crus latérales sont les composantes les plus volumineuses du lobule nasal et déterminent pour une large part la forme et la taille de la partie supérieure de l'aile du nez. Le bord caudal de la crus latérale n'est parallèle au bord de l'aile du nez que dans sa moitié proximale. Zelnick et Gingrass montrèrent que le cartilage se situe à 6 mm du bord narinaire au niveau du dôme, à 5 mm dans sa partie moyenne et à 13 mm au niveau des cartilages accessoires [18]. C'est la raison pour laquelle une incision marginale ou infracartilagineuse ne suit par le bord de l'aile du nez mais bien le bord caudal de la crus latérale [8,9].

b. Les narines

Les narines sont composées des socles alaires et des vestibules.

b-1. Les socles alaires

La forme et la consistance de la narine dépendent du squelette cartilagineux et des tissu fibro-graisseux sous jacent.

b-2. Le vestibule

Le vestibule du tiers inférieur du nez constitue l'orifice d'entrée des cavités nasales. Le vestibule nasal est limité en dedans par le septum mobile et la columelle, en dehors par la face interne de l'aile du nez où on note un repli cutané correspondant à la crus latérale, en bas par la peau recouvrant le processus alvéolaire du maxillaire supérieur, et en arrière par le bord inférieur de l'orifice piriforme.

La cavité vestibulaire, ainsi que les vibrisses, contribuent à augmenter la résistance aux flux de l'air inspiré, permettant ainsi son humidification et son réchauffement [24].

2.3. Le dorsum

a. Le dorsum cartilagineux

Le dorsum cartilagineux est constitué des deux cartilages alaires supérieurs et du septum cartilagineux [16]. La forme des cartilages alaires supérieurs, bien que encore régulièrement appelés triangulaires, est en fait plutôt rectangulaire. Les cartilages alaires ne s'insèrent pas directement sur l'orifice piriforme mais sont limités par un espace appelé triangle latéral, lui-même en continuité avec l'orifice piriforme [16,24]. Cet espace triangulaire contient un ou plusieurs cartilages sésamoïdes, et fonctionne comme un soufflet durant la respiration. Il n'y a donc pas de support squelettique latéral pour les cartilages alaires supérieurs. Leurs seuls supports sont constitués par leurs attaches aux os propres et au septum [19]. C'est la raison pour laquelle, en cas d'os propres courts et de résection importante de la bosse ostéo-cartilagineuse, une ostéotomie latérale peut induire un collapsus des cartilages alaires supérieurs, créant une insuffisance de la valve nasale interne [23].

La valve nasale interne est localisée au niveau de l'angle existant entre le bord inférieur des cartilages alaires supérieurs et le septum.

Lors de la rhinoplastie, cette région doit être soigneusement disséquée dans un plan sous-périchondrale de manière à ne pas perturber cette inter-relation particulière entre le septum et le cartilage alaire supérieur [16,24]. De plus, l'intégrité du mucopérichondre est importante à respecter au niveau du dorsum : l'exposition d'éventuelles greffes cartilagineuses aux germes des cavités nasales est ainsi évitée [24].

b. Le dorsum osseux

Le dorsum osseux est constitué des deux os propres et des apophyses montantes des maxillaires supérieurs. Le dorsum a une forme pyramidale dont la partie la plus étroite est située à hauteur des canthus.

Les os propres du nez sont plus fins dans leur portion caudale. Cette différence d'épaisseur osseuse entre la partie proximale et distale explique pourquoi, lors de manœuvre de compression manuelle pour fracturer un os propre, une fracture inopinée peut être provoquée à ce niveau, laissant une esquille osseuse indésirable. C'est la raison pour laquelle il est toujours préférable de fracturer un os propre au moyen d'un ostéotome fin et tranchant, à l'endroit choisi par le chirurgien.

2.4. Le septum

a. Le septum osseux

a-1. La lame perpendiculaire de l'éthmoïde

La lame perpendiculaire de l'éthmoïde forme le tiers supérieur du septum osseux et est en continuité vers le haut avec l'os frontal et la lame criblée de l'éthmoïde (Figure 26). Vers l'avant, cette lame perpendiculaire de l'éthmoïde s'articule avec le cartilage septal et avec le vomer. (Figure 26).

Parfois, le bord antérieur de l'éthmoïde présente une gouttière dans laquelle vient s'insérer le cartilage septal ; cette attache, ferme, peut être difficile à rompre lors d'une septoplastie [20].

a-2. Le vomer

Le vomer a une forme de quille de bateau, s'insérant en haut au niveau du sphénoïde et, en bas, sur la crête nasale du palatin et du maxillaire. Le vomer et, vers l'avant, le prémaxillaire forment une gouttière pour l'insertion du bord inférieur du cartilage septal. Cette gouttière s'aplanit de plus en plus d'avant en arrière. Ce détail anatomique explique pourquoi il est plus aisé de lever un lambeau septal d'arrière en avant.

a-3. Le prémaxillaire

La partie la plus proéminente du prémaxillaire, l'épine nasale antérieure, est le point d'attache le plus caudal du bord inférieur du cartilage septal (Figure 26). Cette épine nasale antérieure ressemble à un promontoire osseux dont la surface de l'arête est très réduite.

c. Le septum cartilagineux

Le cartilage septal est une lame cartilagineuse de forme quadrangulaire et de taille variable. Embryologiquement, il dérive d'une unité commune avec le cartilage alaire supérieur ; il s'articule avec la lame perpendiculaire de l'éthmoïde, le vomer et le prémaxillaire [19]. Ce

cartilage septal est le principale support du dorsum nasale du rhinion jusqu'au point d'inflexion supralobulaire : il en détermine la forme et la projection (Figure 27).

2.5. La paroi latérale

La paroi latérale des cavités nasales contient les trois cornets : inférieur, moyen et supérieur (Figure 28). En cas de déviation de la cloison, le cornet inférieur opposé au coté dévié est hypertrophié et ce, pour symétriser les valeurs de résistance nasale entre les deux narines. L'extrémité caudale du cornet inférieur participe à la valve nasale limitant le flux narinaire [21]. Sous chaque cornet, se trouvent les orifices de drainage des sinus maxillaires et ethmoïdaux : les méats supérieurs, moyens et inférieurs. Le canal lacrymo-nasal se draine au niveau du méat inférieur environ 1cm en arrière de l'orifice piriforme.

2.6. Innervation des cavités nasales

La muqueuse nasale est innervée par le nerf trijumeau (V) via des branches des nerfs ophtalmique (V1) et maxillaire (V2).

1.2. Vascularisation des cavités nasales

a. Vascularisation artérielle

La vascularisation artérielle de la muqueuse nasale comme l'innervation, est divisée en deux parties antérieure et postérieure.

La partie antérieure du nez est vascularisée par les artères éthmoïdales antérieur et postérieure. La partie postérieure du nez est vascularisée par l'artère sphéno-palatine. Ces deux réseaux confluent en un plexus appelé plexus de Kesselbach.

b. Drainage veineux

La muqueuse des cavités nasales contient un plexus veineux. Ces différents plexus veineux convergent dans des veines se drainent par le trou ptérygo-palatin dans le plexus pharyngien ou par les veines ethmoïdales dans le sinus caverneux.

c. Drainage lymphatique

Le réseau lymphatique de la partie antérieure des cavités nasales se draine dans les vaisseaux lymphatiques de la lèvre supérieure.

En arrière, les lymphatiques vont, pour la plupart, se drainer dans le plexus de la trompe d'Eustache puis dans les ganglions rétropharyngiens ; certains lymphatiques se drainent dans les ganglions cervicaux profonds [15].

2. Anatomie artistique du nez

La morphologie du nez est en rapport intime avec l'anatomie des éléments qui le composent, c'est-à-dire la charpente ostéocartilagineuse et les tissus cutanéoadipomusculaires.

L'anatomie de surface du nez est subdivisée en sous-unités en fonction des points lumineux, des ombres et des lignes accentuées par la lumière. Classiquement, le nez est composé de deux unités, le dos et la base, qui sont elles-mêmes subdivisées en sous-unités : la racine, le dorsum, les parois latérales, le lobule avec sa pointe, le triangle mou de Converse, la columelle et le lobule de l'aile narinaire (Figure 28).

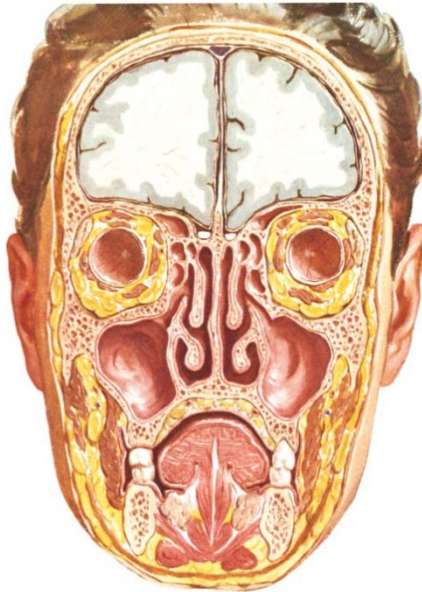


Figure 25: Coupe coronale de la face.

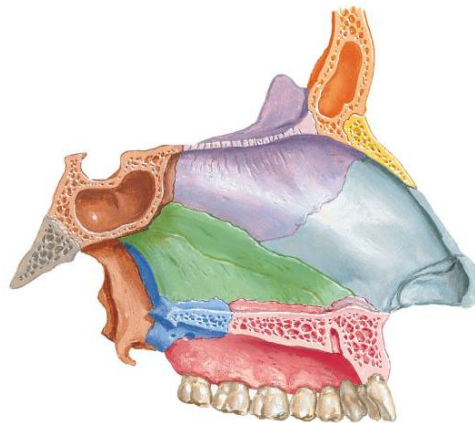


Figure 26: Vue de la paroi médiale

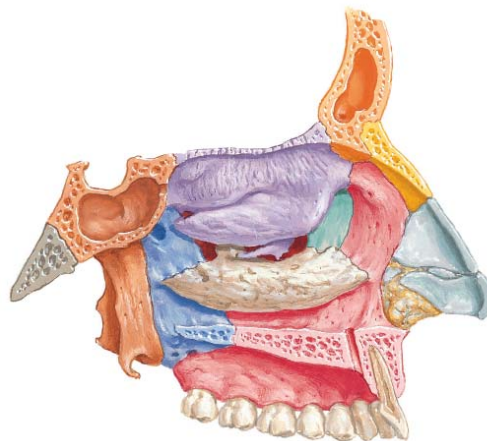


Figure 27: paroi latérale du nez.

La pointe est divisée en deux triangles, sus- et sous-apical, dont les bases sont formées par une ligne tendue entre les dômes (Figure 29). Les reflets lumineux des dômes, de l'encoche sus-lobulaire et de la jonction apexocolumellaire définissent de façon plaisante cette pointe.

Toutes ces unités et sous-unités doivent être en harmonie les unes avec les autres pour aboutir à un nez « esthétique » s'intégrant dans le visage.

Le résultat d'une rhinoplastie esthétique dépend de la connaissance des structures anatomiques nasales : os propres, branches montantes des maxillaires, cartilages latéraux supérieurs (ou triangulaires) et inférieurs (ou alaires), septum, revêtement cellulo-graisseux, musculaire et cutané.

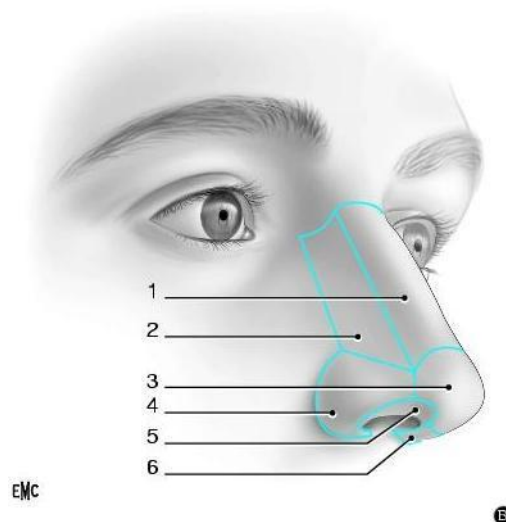


Figure 28: Sous-unités de l'anatomie de surface du nez. 1. Dorsum ; 2. paroi latérale ; 3. pointe ; 4. lobule de l'aile nasale ; 5. triangle mou de Converse ; 6. columelle.

3. Morphométrie faciale :

Le nez se compose de trois parties : la racine, l'arête et la pointe. Ces trois parties sont délimitées par plusieurs points d'inflexion (Figure 30).

Le point R (racine) encore appelé nasion, marque la jonction entre la racine du nez et le dorsum nasi [22].

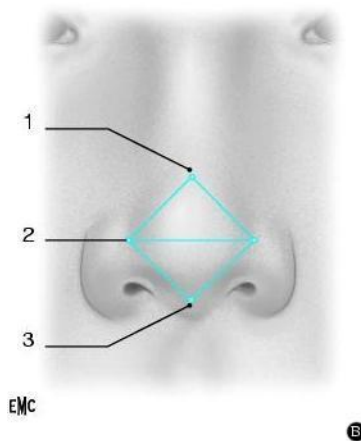


Figure 29: La pointe du nez est formée de deux triangles dont la base commune est tracée entre les dômes (2), les sommets correspondant à l'encoche sus-lobulaire (1) et à la jonction columelloapicale (3).

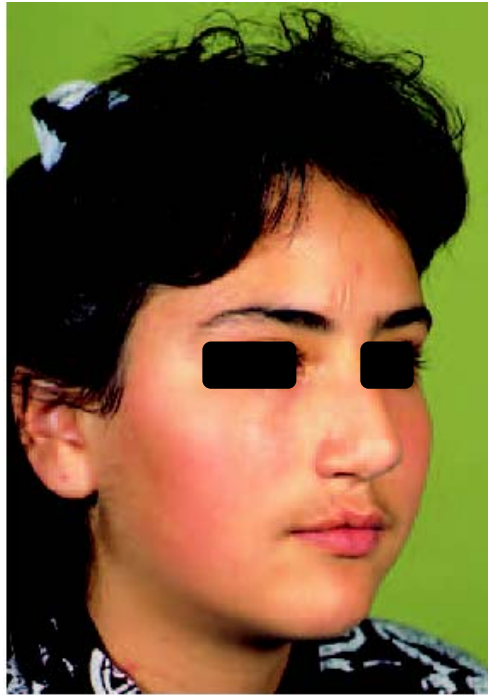

Figure 30: vue $\frac{3}{4}$ du nez.

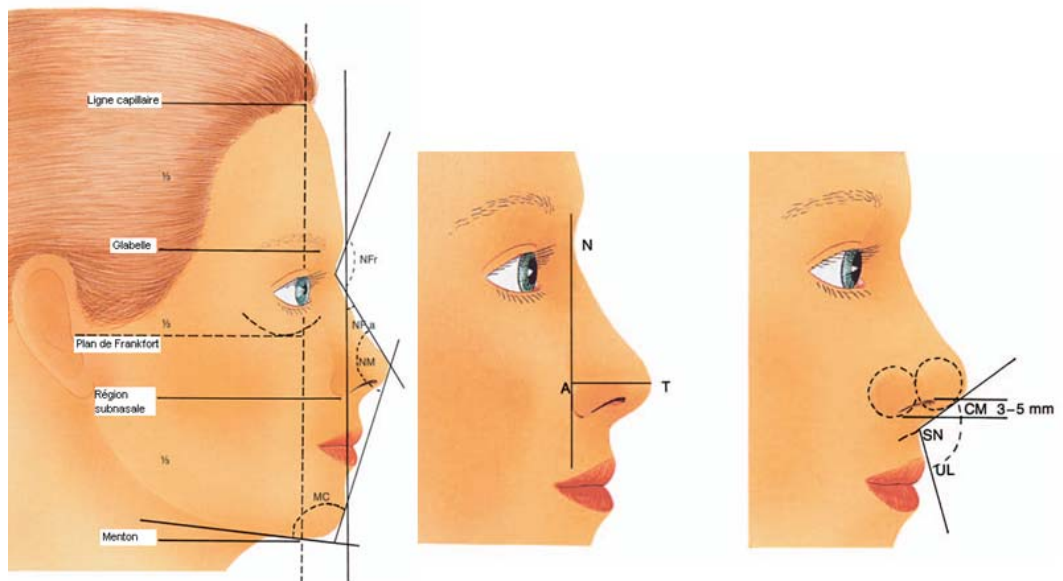


Figure 31: analyse nasale de profil. NFr: angle naso-frontal. NFA: angle naso-facial. NM: angle naso-mentonnier. MC: angle mentonio-cervical

Le sommet de la pointe du nez est défini comme le point P (pointe) situé sur la ligne médiane, à hauteur des points de projection des dômes (points D) (Figure 30).

La longueur du nez est donc déterminée par la distance RP. La longueur nasale idéale correspond aux deux tiers de la hauteur du tiers moyen de la face (défini par la distance entre le sommet des sourcils et le plan transversal des socles alaires) ou à la hauteur du menton (définie par la distance entre le stomion et le point mentonnier inférieur)[22].

Au niveau de la pointe du nez, Sheen définit une partie lobulaire limitée en bas par le point d'inflexion infralobulaire (Pii), en haut par le point d'inflexion supralobulaire, comprenant la moitié antérieure de l'aile du nez [23]. Le point d'inflexion supralobulaire (Pis) marque la transition entre le dos et la pointe du nez, ce qui correspond au « supratip breakpoint » des Anglo-Saxons (Figure 30). Ce point d'inflexion est important d'un point de vue esthétique car il marque la transition entre la pointe et le dorsum nasi [24].

Vue de profil, la pointe du nez correspond au sommet (Point P) de sa partie lobulaire. Le point d'inflexion infralobulaire correspond à l'apex des narines. La configuration de la partie infralobulaire de la pointe correspond à la forme, la taille et l'angulation de la partie moyenne – crus moyenne – du cartilage alaire inférieur [25]

De profil nous distinguons 2 angles :

- L'angle naso-frontal
- L'angle naso-facial

L'angle naso-frontal s'inscrit entre les deux versants frontal et nasal de la racine. Il fait un angle obtus ouvert en avant. Normalement ouvert à 130°, il peut être fermé donc plus profond, plus ouvert donc estompé.

Il doit obéir aux lois des lignes courbes, ne pas être trop creusé ni au contraire saillant (angle comblé).

La hauteur de la racine détermine l'apparence de la longueur du nez. Elle doit commencer au niveau du pli palpébral supérieur.

Tableau III: Valeurs normales des angles nasales de profil.

Angles	Valeurs normales
nasofrontal (NFr)	115-130
nasofacial (NFa)	30-40
nasomental (NM)	120-132
mentocervical (MC)	80-95

4. Symbolisme du nez.

Au centre du paysage facial, le nez est un élément primordial dans l'identification et la reconnaissance du visage d'autrui. « Le nez ce spectateur muet et impassible qui se tient au milieu d'une scène passionnée sans lui-même s'émouvoir, attire naturellement l'attention : attention ambiguë, car souvent critique, parfois indifférente, rarement admirative. Quel objet du corps, en effet, a pu inspirer une aussi longue métaphore littéraire, traduisant toute la contradiction des sentiments qu'il évoque ? Le nez, en fait, dérange : démesuré il fait rire, amputé il fait peur. »[26]

Le nez assure aussi la fonction d'organe de l'odorat et du goût. Il nous permet, en effet, une sensibilité aux parfums et aux odeurs que nous n'aurions pas sans lui. En raison de son association aux mauvaises odeurs et de sa tendance à couler quand on a un rhume, il est souvent l'objet de plaisanteries peu flatteuses, et est appelé vulgairement pif, blaire, naze, etc. De nos jours, un beau nez est un nez sans caractère: un petit nez est un jeune nez et donc plus joli.

Ainsi, cette structure, cutanéofibrocartilagineuse, dépasse de loin ses caractéristiques anatomiques simples pour prendre une place de vecteur de symbolisme philosophique, social et artistique.

Dans certaines contrées, le nez est utilisé pour se saluer (pays du Golfe), alors que pour d'autres le contact des nez ne peut se faire que lors de moments intimes.

La rhinoplastie au delà de la simple modification de l'architecture nasale, prend une place en tant qu'intervention socio-psychologique chez le patient souffrant de son nez.

5.1. Le nez élément de reconnaissance du visage

Les travaux de Tiberghien [27] démontrent que l'identification perceptive d'un visage met en œuvre des activités discriminatives psychologiques d'identification et de discrimination perceptive, alors que la charge mnésique est réduite au minimum. Ils prouvent que le nez est un élément d'identification très discriminatif, alors que la bouche, les joues, le front et le menton sont des éléments très imparfaits d'identification de nos semblables [28].

Le nez est l'un des éléments primordiaux que suppose l'apprentissage de l'art du portrait chez l'artiste. C'est aussi un élément de reconnaissance capital dans les laboratoires des forces de police pour la réalisation de portrait-robot [29,30].

5.2. Le nez symbole de beauté

La situation centrale du nez fait qu'il est la première structure observée lors du contact visuel avec la face. Un joli nez embellit le visage et le rend plus harmonieux et à l'opposé un nez laid peut enlaidir le paysage facial. Cléopâtre fut l'un des symboles d'un beau nez. « Le nez de Cléopâtre : s'il eût été plus court, toute la face de la terre aurait changé. »[31] tel le disait Blaise Pascal en insinuant que si Cléopâtre n'avait pas été aussi belle, Antoine aurait gardé sa clairvoyance, aurait vaincu à Actium, et « la face de la terre aurait changé ».

5.3. Le nez symbole de personnalité : physiognomonie

Derrière cette perception de la « façade » d'autrui, la dérive était inéluctable vers le désir de perception du caractère de son interlocuteur. Et c'est la floraison de cette pseudoscience qu'est la physiognomonie [26].

Dans cette physiognomonie, le nez prend une place de choix. Citons J. Lefas [32] : « c'est par lui –le nez– qu'on découvre la faiblesse ou l'énergie, la noblesse ou l'abjection, une sensualité excessive... Il dénote avec quelques certitudes quelle est l'essence même du caractère individuel... ».

Dans la culture arabe l'aspect du nez prédisait la personnalité de son porteur tel qu'un grand nez est signe d'orgueil, le petit nez signe de violence et de mauvais caractère...etc. D'un point de vue étymologique le mot nez en arabe (أنف) est tiré du mot orgueil (الأنف).

Cette attitude n'est pas uniquement retrouvée dans la littérature arabe mais aussi dans d'autres cultures. Pinocchio, dont le nez s'allonge à chaque fois qu'il ment, est la représentation caricaturale de l'interaction entre la forme du nez et les caractères de la personnalité de son porteur [33,34].

5.4. Le nez artistique

Dans la conception artistique du visage le plus souvent le nez dérange. Il est alors stéréotypé [26]. Les artistes égyptiens, qui ignoraient relief et perspective, ne dessinaient le nez que de profil. Dans l'aire gréco-romaine, le nez se voyait stéréotypé sous forme d'un nez idéalement agencé et proportionné. Cette représentation idéalisée du nez inspire, jusqu'à nos jours, les photographes de mode [26]. Durant l'époque médiévale, la représentation du nez devint plus réaliste allant de la simple reproduction picturale classique (Léonard de Vinci, Bellini, Rembrandt...etc.) à des reproductions réalistes poussée jusqu'à reproduire même un nez pathologique (Figure 32).

5.5. Le nez littéraire

Du latin *nasus* (même sens). Plus avant, de l'indo-européen commun **nas-* dont sont issus l'anglais *nose*, l'allemand *Nase*, le tchèque ou le polonais *nos*, le russe *нос* *nos*, le lituanien *nosis*. Le nez a adopté plusieurs descriptifs dans la littérature tel que : Nez droit, pointu, aquilin, busqué, retroussé, épaté, camus, camard.

Par métonymie, un nez peut signifier tout un visage, tel l'expression « Ils se sont rencontrés nez à nez » ; ou toute une personne.



Figure 32: toile de Domenico Ghirlandaio intitulée Vieil homme et enfant. 1488. Musée du Louvre, Paris

5.6. Le nez humoristique

Le nez est symbole d'humour et de rire. Le clown avec son nez rouge fait rire les enfants. L'artiste caricaturiste joue le plus souvent sur l'accentuation des traits du nez dans ses dessins [26].

5.7. Le nez dans la culture arabe :

Chez les arabes le nez est symbole de contradictions. Il peut être symbole de beauté comme de laideur et d'ironie. Il est aussi symbole d'orgueil et d'ego. L'expression arabe « رغم انفك » (« que ton nez soit ramené au sol ») illustre cette idée d'orgueil caché dans le nez, de telle sorte que le fait de ramener le nez de quelqu'un jusqu'au sol est synonyme de soumission.

Les poètes arabes ont trouvé dans le nez un organe riche en ironie, et en fait de très belles descriptions sarcastiques.

قال ابن الرومي يصف صاحب أنف كبير:

لك أنف يا ابن حرب *** انفست منه الأنوف

أنت في القدس تصلي *** وهو في الكعبة يطوف

II. Epidémiologie :

1- La population :

Son importance est relativement limitée ce qui diminue la force statistique des comparaisons et rend l'étude plus descriptive qu'analytique.

2- Le recul :

Le recul de notre étude varie de 6mois à 4ans. Il n'a pas été possible d'obtenir un recul plus important vu l'installation récente du service de chirurgie maxillo-faciale au sein du CHU Mohammed VI.

3- Les étiologies en fonction de l'âge:

Nous avons recruté une population jeune avec un âge moyen de 23ans. Dans la littérature la moyenne d'âge étant de 28-29ans [35,36]. Ceci pourrait être expliqué par le fait que le 1/3 de nos indications de rhinoplasties sont post-traumatiques. Habituellement, la catégorie d'âge la plus concernée par la chirurgie esthétique est supérieure à celle-ci [36,37].

Cela amène à se poser la question sur l'âge idéal de la rhinoplastie En effet, pour les rhinoplasties post-traumatiques (sauf indication fonctionnelle par obstruction nasale) et esthétiques il faut attendre la fin de la croissance avant d'intervenir [38].Dennis[39] dans son étude retient comme indications absolues de la voie externe chez l'enfant, les kystes dermoïdes du nez, les hémangiomes cyrano, les séquelles de fentes et les abcès de la cloison ; et comme indications relatives les déviations septales avec retentissement fonctionnel important.

En fait, cette discussion est plus marquée dans le cadre des rhinoplasties dans les séquelles de fentes labio-palatines, chose que nous excluons de notre étude.

4- le sexe :

La prédominance féminine est nette dans notre série. Elle est, en effet de 3 femmes pour 1 homme. Cela rejoint les données de la littérature (65% de femme dans l'étude de Foda [35], 58% dans l'étude de Dziewulski [36]).

5- Motifs de consultation :

La demande de rhinoplastie est souvent mal exprimée par le patient. Elle est, en fait, psychologique, esthétique, sociale et fonctionnelle. Dans la majorité des cas, le motif de consultation comprenait une demande esthétique (60% des patients). Habituellement, les patients de sexe masculin attachent moins d'importance au côté esthétique. Cette hypothèse se confirme à travers notre étude, puisque nous avons noté une différence statistiquement significative entre homme et femme concernant les indications de rhinoplastie. La deuxième explication tiendrait de la plus grande fréquence de l'origine traumatique de la dysmorphose des patients de notre série.

III. Technique chirurgicale:

1- Historique :

Lors de la description initiale de Joseph, le père de la rhinoplastie, les voies d'abord utilisées étaient endo-nasales et ce jusqu'à ce que Réthi en 1929, à la suite de Gillis, propose d'associer une incision columellaire de 5mm environ mais qui modifiera profondément le concept de l'abord de la rhinoplastie.

En fait, l'histoire de la rhinoplastie par voie externe est presque aussi ancienne que celle de la rhinoplastie. Ces auteurs proposaient cet abord externe dans la rhinoplastie de routine mais sans tenir compte des structures cartilagineuses de la pointe. Ils furent alors, fortement critiqués.

Ce n'est que depuis la communication de Padovan qui a considérablement amélioré la technique au symposium International de chirurgie plastique et réparatrice de New-York en 1970 que la rhinoplastie par voie externe a connu un essor considérable dans les pays anglo-saxons, notamment avec l'équipe de Goodman (Toronto). Cette dernière utilise à l'heure actuelle cette technique de manière quasi-systématique pour toutes rhinoplasties. Il en est de même de l'équipe d'Anderson, de Stone et plus récemment de Johnson et Toriumi aux Etats-Unis.

2- But :

La rhinoplastie a comme but de modifier la morphologie du nez. Elle a comme objectif de répondre aux demandes du patient. Ces demandes peuvent être esthétiques, sociales,

psychologiques ou fonctionnelles. Notre série n'explore pas les résultats des rhinoplasties fonctionnelles.

3- Moyens :

Les moyens mis à la disposition du chirurgien pour la réalisation de rhinoplasties sont essentiellement chirurgicaux. Le traitement médical n'est qu'un adjuvant dans les suites postopératoires.

3.1. Choix technique.

La rhinoplastie peut être réalisée par voie endonasale évitant ainsi toute cicatrice cutanée. Elle représente la technique classique de rhinoplastie, cependant, elle permet une évaluation difficile des anomalies anatomiques et donc un taux élevé de reprise pour insuffisance [3,8,16,23,35].

La rhinoplastie peut être réalisée aussi par voie externe. Cet abord externe permet une meilleure exposition des structures nasales, un meilleur diagnostic et une facilité de réalisation du geste. Notre série illustre cette technique [3,8,16,35].

L'abord externe dans la rhinoplastie inclut la voie de Réthi, tel qu'on l'a pratiqué chez tous nos patients, mais aussi d'autres voies d'abord tels que la voie péri alaire pour la réduction des ailes du nez [3], la voie transcollumellaire avec section des crus mésiales [96] ou encore les rhinoplasties par voie vestibulaire labiale supérieure [35].

3.2. Exposé de la technique

a. La voie d'abord :

Elle comprend une voie narinaire inférieure associée à une incision transversale cutanée

columellaire. Le Pr. Wilk [40] pratique par contre une incision collumellaire aussi bien cutanée que cartilagineuse.

L'incision cutanée trans-columellaire, en forme de V inversé, est située à la jonction des 2/3 antérieurs et le 1/3 postérieur (Figure 1) [41,42]. Elle doit être, d'emblée, au ras des crus mésiales, ensuite brisée de chaque côté pour être prolongée horizontalement de 2 mm en arrière du rebord columellaire, puis remonter verticalement et parallèlement à ce dernier pour continuer latéralement l'incision narinaire marginale de chaque côté [42-45].

L'abord cutané peut être pratiqué selon plusieurs autres schémas selon les habitudes du chirurgien. Si la description classique est celle du V inversé, tel qu'on l'a pratiqué dans notre série, d'autres auteurs proposent des incisions en « W » ou encore en « marche d'escalier » [3,8,35,52,91].

L'important, en fait, est d'éviter une section rectiligne qui expose à une bride cicatricielle et à une marche d'escalier [35]. Cependant, Quelques auteurs [40] adoptent des incisions non brisées avec de bons résultats esthétiques. En fait, il nous semble que la cicatrice brisée soit moins visible. L'essentiel serait surtout de soigner sa suture et réaliser ses gestes avec minutie.

L'incision transversale est faite très soigneusement et avec précaution sur les crus mésiales, qui sont très superficielles à ce niveau et peuvent être facilement sectionnées.

Pour notre part, nous avons préféré d'utiliser une incision en V inversé qui permet d'obtenir une meilleure qualité de cicatrice.

b. Gestes associés à l'abord externe :

b-1. La dissection de la pointe:

L'incision n'intéresse que le plan cutané de façon à ménager les bords inférieurs des crus mébiales qui sont soigneusement disséquées à partir du V. La dissection se poursuit tout au long des crus mébiales, aux dômes et aux alaires tout en étant au ras du plan péricondral pour préserver le triangle mou sous cutané et la bonne vascularisation du lambeau cutané [43,46].

Cette voie permet donc de visualiser directement et d'explorer et de modifier les cartilages alaires dans leur volume, taille et épaisseur

b-2. La dissection du dorsum nasal :

Cette dissection se poursuit sous contrôle de la vue, dans le même plan au niveau des alaires, avant de devenir sous périostée au niveau des os propres du nez avec la possibilité d'une exploration directe [43].

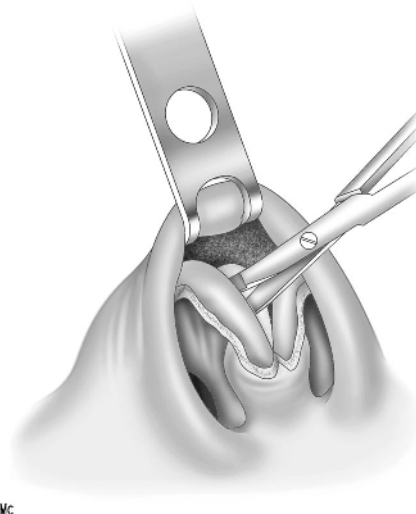


Figure 33: abord du septum après séparation des crus mébiales

b-3. L'abord du septum :

L'abord du septum se fait par division de la pointe [43-45], en séparant les crus mébiales

et les dômes les uns des autres (Figure 33), la dissection est ensuite menée facilement vers le bas, en avant de l'épine nasale.

La muqueuse septale est ensuite décollée, de façon classique, en fonction des gestes souhaités. On passe avec le décolleur dans un plan sous périchondral dans la partie cartilagineuse du septum, puis sous périosté au niveau de la partie osseuse, permettant ainsi une rhinoplastie parfaitement extra muqueuse.

Nous avons utilisé cette voie pour réaliser :

- ◆ La technique de résection cartilagineuse sous muqueuse dans les déformations septales localisées sans gêne respiratoire considérable [2].
- ◆ La greffe d'expansion dans les déformations localisées du dorsum avec trouble fonctionnel de la valve nasale interne [3,47].
- ◆ Enfin les techniques de résections septales larges, leur dépose, leur modelage sur table et leur remise en greffe pour les déviations complexes [48].

b-4. Les ostéotomies latérales :

Dans notre série les ostéotomies latérales ont été réalisées par voie percutanée nasogénienne de 3mm de long, complétées en cas de besoin par une voie canthale interne pour réaliser l'ostéotomie transversale. Leur niveau est fonction du geste souhaité, ainsi elles peuvent être symétriques ou bien asymétriques [44,45].

D'autres artifices ont été utilisés tels que :

- ◆ La réduction narinaire [49,50].
- ◆ La greffe cartilagineuse d'origine septale, conchale ou costale

[23,51,52].

- ◆ La greffe osseuse d'origine crânienne ou costale.
- ◆ Les sutures cartilagineuses de fixation des crus mésiales, de plicature et de rapprochement des dômes des crus latérales [53].

b-5. Les sites de prélèvement de greffe :

Les greffes cartilagineuses ont été prélevées soit au niveau septal, conchale ou costal. Les greffes osseuses ont été prélevées au niveau costal, calvarial ou iliaque. Aucun patient n'a bénéficié de matériel hétérologue. L'abord conchal était fait par une incision rétro-auriculaire.

3.3. Avantages :

Les avantages de la voie externe concernent aussi bien le diagnostic que la technique. De ce fait, les adeptes de voie externe sont de plus en plus nombreux. Dans une étude chez des chirurgiens canadiens Adamson [54] a trouvé que 78% des chirurgiens interrogés préfèrent la voie externe sur la voie endonasale (figure 35).

Inversement, des cartilages symétriques peuvent se présenter sous un aspect déformé lors de leur extériorisation à travers des orifices narinaires étroit.

La voie d'abord externe permet d'apprécier plus aisément l'anatomie réelle des structures sous-jacentes par rapport à l'anatomie de surface constatée par l'examen clinique [3,25,35,55]. Ce que nous avons largement constaté à travers notre étude [55].

L'exposition directe des déformations et leur traitement à ciel ouvert permettant certainement un diagnostic plus précis et un enseignement plus démonstratif et donc efficace [55]. On a pu, en effet, à travers notre série, observer directement l'ensemble du squelette

cartilagineux, même modifié ou reconstruit, en particulier dans la région sus-apicale où est mise en évidence le « supratip slope » [2,3,8,9,16,23-5,42-5,47].

En plus, la voie d'abord externe permet de mieux diagnostiquer les asymétries ostéo-cartilagineuses, et même une déviation septale minime est mieux décelée que par voie endonasale. Et au delà, Les déviations septale complexes sont mieux diagnostiquées et traitées par voie externe [2,3,8,9]. Ce qui nous a permis de réaliser 54 rhinoseptoplasties par voie externe.

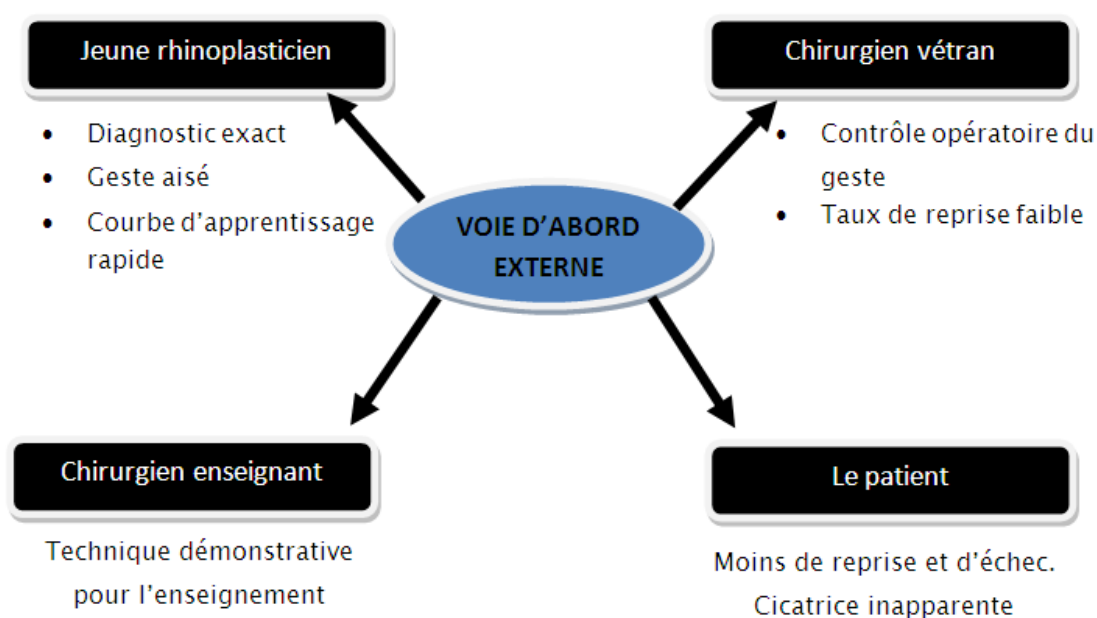


Figure 34: Avantages de la voie externe.

a. Sur le plan technique :

C'est surtout au niveau du tiers moyen et inférieur que les avantages de la voie externe sont les plus importants. Fait rapporté par plusieurs auteurs dans la littérature [2,3,8,9,16,23-5,42-5,47] et que nous avons constaté à travers notre série et que nous avons rapporté dans un article publié dans la revue de stomatologie [55].

b-1. Au niveau de la pointe :

L'utilisation de l'abord externe a permis une plus grande souplesse dans les indications, ainsi que plus de précision dans la réalisation des gestes sur la pointe [55]. Il s'agit d'une véritable chirurgie à ciel ouvert [56].

Lors de l'exposition des cartilages alaires, on peut effectuer sur les crus latérales et les dômes des résections précises laissant des structures symétriques [57].

L'abord externe permet de réaliser des sutures plus précises des dômes, rapprochant, ainsi les dômes. Ou à l'inverse réaliser des interpositions de greffons cartilagineux de remodelage ou de soutien. Ainsi, un étai columellaire peut être positionné de façon précise et suturé de manière à verrouiller le montage [55,58]. Cet abord nous a permis de réaliser 128 chirurgies de la pointe soit 71% de nos patients.

Lorsqu'on aborde par voie endonasale, les greffes cartilagineuses nécessitent une loge de taille suffisante et un lit du greffon régulier : ce sont deux contraintes toujours délicates à réaliser et à contrôler [8]. A travers la voie externe nous avons pu réaliser avec aisance des greffes cartilagineuses pour 24 de nos patients.

b-2. Au niveau du tiers moyen :

A ce niveau, les avantages de la voie externes sont appréciables.

De par, la possibilité d'effectuer une hémostase sélective sous contrôle visuel, les espaces de décollement sont nettement plus individualisables. L'obtention du bon plan de décollement au ras du périchondre permet d'éviter les petites asymétries ou irrégularités après remodelage du dorsum et surtout permet diminuer le remaniement cicatriciel postopératoire [55].

b-3. Au niveau de la voûte osseuse :

A ce niveau les avantages de la voie externe sont presque identiques à ceux de la voie interne avec quelques avantages en faveur de la voie externes.

- La résection de la bosse osseuse est plus précise du faite du contrôle visuel du point de départ de l'ostéotomie [59]. Nous avons traité 96 cyphose nasales soit par résection de la bosse chez 82 patients ou par bossectomie à la râpe chez le reste des patients.

- Le respect de la muqueuse nasale : la plupart des auteurs ne pratiquent aucune incision muqueuse associée. Ainsi, il semblerait que l'asepsie opératoire serait meilleure. Ce respect augure des conditions de survie maximale aux greffons [80].

- Le lit du greffon peut être mieux préparé par voie externe [24].

b-4. Réalisation de greffe :

Les greffes qu'il s'agit de « spreader grafts » ou de greffes de remodelage dorsal, peuvent être plus précisément mises en place et facilement suturées, fait que nous avons remarqué lors

de la mise en place de greffon chez 11 % de nos patients [55]. Rombaux [60] rapporte que le taux de complications secondaires à la greffe cartilagineuse mise par voie externe est nettement inférieure à celle mise par voie interne.

b-5. La chirurgie du septum :

L'abord septal pour réalisation d'un geste au niveau du septum ou pour prélèvement d'un greffon est certainement de meilleure qualité. Il procure une exposition remarquable et est très utile dans certaines déviations complexes de la cloison surtout dans les septoplasties secondaires. Heppt [61] considère la voie externe comme la voie d'abord de choix pour les septoplasties complexes [62]. L'utilité de la voie externe, comme on a pu le constater, va même jusqu'à la dépose-repose de la cloison dans le cadre des déviations complexes [55].

3.4. Inconvénient :

La durée de l'intervention est habituellement majorée par rapport à une rhinoplastie par voie endonasale, surtout chez le rhinoplasticien débutant [24,25,43]. Ceci pourrait être source d'une majoration des œdèmes postopératoires [35,63]. Néanmoins, la courbe d'apprentissage de la rhinoplastie par voie externe est plus rapide [55] et donc la durée de l'intervention rejoint rapidement la durée d'une rhinoplastie par voie endonasale [55]. Dans notre série la durée de l'intervention varie entre 15 et 45 min.

Cet inconvénient tend à devenir minime au fur et à mesure de l'expérience du chirurgien [64]. Il nous semble que malgré le fait que la durée de l'intervention peut être longue, la courbe d'apprentissage de la technique est plus courte. Dans notre série la durée du geste chirurgical dans une rhinoplastie par voie externe varie de 15 à 45 min selon la

complexité du geste à réaliser ce qui est parfaitement identique à la durée d'une rhinoplastie par voie endonasale même dans des mains bien entraînées à la faire.

3.5. Les Indications opératoires :

L'essentiel de la problématique de la rhinoplastie externe réside dans les indications chirurgicales. En effet, la rhinoplastie par voie externe pose essentiellement le problème de ses indications chirurgicales. D'une part, plusieurs chirurgiens « conservateurs » (adeptes de la rhinoplastie par voie endonasale) la voient seulement utile pour les séquelles de fentes et inutile voire même inappropriée pour les autres indications [39,43,45,54]. D'autre part, d'autres chirurgiens « interventionnistes » utilisent la rhinoplastie et font d'elle une voie de choix pour toutes les indications de rhinoplastie n'épargnant que les coups de râpe par voie endonasale [54,63,80,83]. Nous adoptons dans notre série cette attitude « interventionniste ». Par ailleurs, plusieurs chirurgiens contemporains reviennent à la rhinoplastie par voie externe et élargissent l'éventail de ses indications sans pour autant l'utiliser pour toutes les indications [3,23,35,39,40,44,45,49,54].

Dans la majorité des cas (96%), l'indication de rhinoplastie par voie externe a été portée lorsque nous avons été en présence de dysmorphose nasale causée ou non à un traumatisme. Nous n'avons pas pu explorer le volet fonctionnel de la rhinoplastie vu l'absence de références objectives pour la mesure des flux nasaux (rhinomanométrie). Ceci, fera l'objet d'une étude future (en cours de préparation).

a. Indications globales de la rhinoplastie

Nous avons classé arbitrairement les rhinoplasties en 2 grands chapitres. La rhinoplastie primaire (de novo) qu'on scinde en rhinoplastie esthétique et rhinoplastie post-traumatique et en rhinoplastie secondaire.

a-1. Rhinoplastie primaire post-traumatique :

Dans la rhinoplastie post-traumatique il y a une adhésion collégiale concernant l'utilité de la voie externe dans les défauts majeurs [3,23,35,39,40,44,45,49,54,55] La voie externe n'apporterait pas plus d'avantages que la voie externe dans le cadre des défauts mineurs. Dans notre série nous avons adopté la voie externe pour toutes les indications post-traumatiques qu'elles soient majeures ou mineures.

Concernant les anomalies nasales post-traumatiques, le type de dysmorphose le plus souvent rencontrée dans notre série reste la scoliose isolée (30%) et la cyphose isolée (50%). Les proportions d'indications varie selon les études [35,36].

Rohrich [65] insiste sur la grande utilité de la voie externe pour les déviations post-traumatiques du nez. Dans notre série les patients consultants pour une rhinoplastie post-traumatique sont pour la plupart demandeurs de correction morphologique plus que de troubles fonctionnels. Le plus souvent le trouble fonctionnel est recherché par le chirurgien, alors que le trouble morphologique est réclamé par le patient. Philpott [66] avait trouvé dans son étude que la demande de correction de troubles fonctionnels dominait les indications de rhinoplastie post-traumatique.

a-2. Rhinoplastie primaire esthétique :

Il s'agit ici d'une indication contestable pour les non adeptes de la voie externe. En effet, les adeptes de la voie endonasale estiment que la cicatrice que pourrait laisser la voie externe serait un élément de poids dans la contre-indication de la voie externe pour la rhinoplastie esthétique [43,49,51]. Nous l'avons pratiqué chez 67% de nos patients et nous n'avons pas retrouvé de cicatrice disgracieuse. 100% de nos cicatrices étaient acceptées par le patient (95% étaient inapparentes, 5% étaient apparente mais jugées acceptable par le chirurgien).

Il nous semble, même, que la voie externe soit plus adaptée à la chirurgie esthétique. Les patients consultants pour rhinoplastie esthétique, sont demandeurs de résultats. La voie externe permet au chirurgien d'avoir un meilleur diagnostic et une aisance de réalisation du geste et donc un meilleur résultat. La seule contrainte serait non la cicatrice comme l'a bien soulevé Foda [35,72] dans son étude mais plutôt l'œdème nasal dont il faut informer le patient.

a-3. Rhinoplastie secondaire :

L'un des arguments les plus importants en faveur de la voie externe est le taux de reprise pour échec ou insuffisance. En effet, le taux de reprise dans les voies externes est nettement inférieur à celui de la voie interne [67-70]. Il est à noter que nous déplorons moins de cas de reprise pour insuffisance opératoire lors des rhinoplasties par voie externe que pour les rhinoplasties par voie endonasale.. La voie d'abord externe représente une voie d'abord de choix pour la rhinoplastie secondaire [71,72], notamment lorsqu'il s'agit d'une reprise de la pointe du nez [73].Ceci rejoint les constatations retrouvées dans la littérature [8,74]. Nous avons repris 9% de nos patients, la voie externe nous a permis un meilleur jour pour diagnostiquer et traiter les anomalies. Il est rare de trouver dans la littérature les taux de reprise opératoire

après rhinoplastie par voie externe. Le taux habituellement retrouvé est entre 8,5[45] et 10% [72] ce qui est remarquablement assez proche de notre série.

La voie externe permet dans le cadre de la rhinoplastie secondaire :

- Eviter au patient et au chirurgien le vécu d'un 2ème échec opératoire
- Mettre le chirurgien dans les conditions opératoires de réussite :
 - Diagnostic exact.
 - Réparation précise.

b. Indications spécifiques de l'abord externe :

b-1. Ensellure :

Dans 20 cas d'ensellure (11% des cas) et quelle qu'en soit l'étiologie, le traitement de l'ensellure a toujours nécessité l'utilisation de greffon osseux ou cartilagineux dont le prélèvement (en cas de prélèvement septal), la mise en place et la fixation ont été grandement facilitées par l'utilisation de l'abord externe.

La greffe osseuse a été prélevée, soit au niveau de l'os pariétal (dans 2 cas), soit au niveau costal (dans 4 cas). Nous n'avons pas procédé à des prélèvements d'os iliaque vu la morbidité importante du site donneur ce qui concorde avec la tendance globale dans la littérature [75-77].

L'utilisation de la voie d'abord externe dans le traitement des ensellures fait pratiquement l'unanimité parmi les rhinoplasticiens. Ainsi Goga [78], Flageul [79], Pech [9] de même que Anderson [80] ont mis en valeur l'intérêt de l'utilisation de la voie externe.

Outre le confort qu'elle octroie, la voie externe permet simultanément de résoudre le problème du contour de l'arête nasale et le problème de l'insuffisance columellaire qui accompagne très souvent l'ensellure, et cela par affaissement de la pointe.

b-2. Chirurgie de la pointe :

Nous avons pratiqué cette chirurgie chez 104 patients qui présentaient une anomalie de projection de la pointe et 24 cas de pointe bifide.

Dans les anomalies de la pointe, le traitement porte sur la charpente cartilagineuse du tiers inférieur de la pyramide nasale et consiste en une réduction ou un repositionnement cartilagineux et/ou l'utilisation de greffes cartilagineuses [81].

Notre préférence est donc allée vers l'utilisation de la voie externe pour la majorité des patients qui nécessitaient un geste sur la pointe du nez.

Le remodelage de la pointe a été obtenu par la pratique de chondrotomie des dômes. La chondrotomie peut être incomplète visant à l'affaiblissement des crus intermédiaires, le remodelage étant obtenu par suture [82]. Sinon la chondrotomie peut être complète avec exérèse partielle en « crosse de Hockey » sur la crus intermédiaire [82].

L'utilisation de greffes cartilagineuses de la pointe est venue parfaire le résultat d'un remodelage par chondrotomie. Ce greffon était soit d'origine septale ou conchale. Sa mise en place suivait la technique de Sheen [23]. Ce greffon était associé à un étai columellaire dans 16 cas selon la technique décrite par Toriumi [83].

b-2. Chirurgie du septum :

Pour ses adeptes, la voie externe trouve son indication de choix dans les déviations

septales complexes [20,35,42,48]. Pour les déviations simples la voie externe a autant d'avantages que la voie interne [20,35,42,48]. Nous avons pratiqué exclusivement la voie externe pour toutes les déviations septales que présentaient nos patients.

3.6. Les contre-indications

Il n'y a pas de contre-indications absolues à la rhinoplastie par voie externe (en dehors du refus du patient). Les contre-indications souvent évoquées par les auteurs sont :

- L'insuffisance de formation du chirurgien. Puisque la voie externe procure un semblant de facilité et de simplicité. Cependant, la maîtrise des gestes à faire est obligatoire afin de ne pas tomber dans les complications [24].
- Chez certains patients ayant une résection étendue du pied des ailes, et chez lesquels on pourrait craindre une souffrance du lambeau columellaire [84], Tellioğlu rapporte que ce risque est encore plus accru lorsqu'on effectue des geste de dégraissage sur le lambeau columellaire et que dans ce cas là, il faudra différer la rhinoplastie de l'excision des pied des ailes. Cependant, dans notre pratique nous avons associé des rhinoplasties par voie externe à des résections du pied de l'aile sans avoir aucun cas de souffrance, et encore moins de nécrose.
- Chez les sujets à peau noire, l'incision columellaire n'est pas forcément contre-indiquée. Des rhinoplasties par voie externe ont été effectuées chez les sujets de peau noire sans aucun cas de chéloïde [94,85].
- Le terrain chélogène :

Il s'agit d'une contre-indication théorique [86]. Toutefois, à la limite de notre

bibliographie nous n'avons trouvé aucun cas de chéloïde de la columelle secondaire à une rhinoplastie par voie externe. Cependant, sur ces terrains chélogènes il faudra être attentif aux sites donneurs. En effet, des cas ont été rapportés de chéloïde du pavillon de l'oreille secondaire à un prélèvement de conchal [87,88]. Dans ces cas là, il faudra soit changer de site donneur ou prélever la conque à travers un abord postérieur.

- Le refus du patient d'une cicatrice externe. Il s'agit de patients mal informés, et souvent l'explication du geste permet d'arriver à un compromis clair.

3.7. Suites postopératoires et complications

a. Surveillance postopératoire

Le protocole de surveillance postopératoire des rhinoplasties est partagé à l'unanimité par la majorité des auteurs [3,8,20,23,25,35]. Ce protocole doit être précis et adopté dès la salle d'opération et jusqu'à J+1an. Nous l'avons adopté pour tous nos patients (Cf. Matériel et méthode), ce qui nous a permis de :

- Prévenir et détecter les complications à temps.
- Minimiser le taux d'insuffisance et d'échec.
- Effectuer les retouches au moment adéquat.

b. Les complications :

Il est actuellement reconnu que la voie externe ne compte pas de risques spécifiques, à la condition de [80] :

- Respect scrupuleux de la technique chirurgicale [24,80,83].
- Le choix adéquat de l'indication.

En respectant ces deux conditions, nous n'avons pas déploré de complications hormis les œdèmes postopératoires [89].

Les complications peuvent être réparties en complications classiques (œdèmes et cicatrices) et en complications inhérentes aux erreurs techniques.

b-1. Complications classiques :

- **La cicatrice columellaire**

Cet argument majeur des détracteurs des rhinoplasties par voie externe ne paraît pas être rédhibitoire [90]. Dans notre série, ainsi que dans la littérature, nous n'avons pas retrouvé de cas de chéloïde de la columelle et les cicatrices de la columelle sont inapparentes dans 95% et acceptables dans 5% (évaluation du chirurgien). Sinon 100% de nos patients étaient satisfaits de leur cicatrice. Ceci vient du fait que la cicatrice est habituellement cachée sous l'ombre de l'angle naso-labiale. Les cicatrices disgracieuses n'ont aucune place lorsque la technique chirurgicale est minutieusement respectée [2,3,8,23-25,35,45,89,91]. Il semblerait que les incisions brisées donneront moins de cicatrices disgracieuses que l'incision linéaire [92]. Nous préférons utiliser une incision en V.

Foda [91] l'a bien démontré dans son étude 600 rhinoplasties par voie externe sur des nez arabes. La peau arabe représente des particularités rendant la rhinoplastie par voie externe, théoriquement, très inadaptée. Dans nos régions, la peau est matte, huileuse épaisse et génératrice de beaucoup de dystrophies. Cependant, dans son étude, Foda a retrouvé que dans 95% des cas la cicatrice était inapparente. Les 5% restante se répartissaient entre des cicatrices acceptables dans 3% des cas et des cicatrices disgracieuses dans

seulement 2% des cas. Il explique ce taux de cicatrices disgracieuses par des erreurs techniques. Il semblerait, même, que pour certaines ethnies à peau épaisse, la voie externe est mieux adaptée que la voie endonasale puisqu'elle permet de mieux discerner entre la composante cutanée de la déformation et la composante ostéo-cartilagineuse [93]. Slupchynskij [94], dans une série de rhinoplastie chez des patients afro-américains juge que la rhinoplastie externe procure une meilleure satisfaction aux patients.

- **L'œdème postopératoire :**

L'inconvénient de cette technique réside dans les suites post opératoires. En effet, la persistance des œdèmes et de la fibrose, parfois, au delà de 6 mois, retarde la décision de reprise par faute d'appréciation exacte des insuffisances. Ce problème a été remarquable dans 42 % des cas de notre étude, d'autant plus qu'il retarde constamment l'appréciation immédiate du bénéfice opératoire par le patient qui doit être préalablement averti [95].

L'œdème postopératoire, surtout, au niveau de la pointe du nez paraît être plus durable dans les abords par voie externe [8,35,80,72,54]. Goodman estime que cela résulterait de la section des lymphatiques qui drainent la columelle [63]. Nous avons noté que les œdèmes sont plus importants chez les patients de sexe masculin à peau épaisse.

Wright et al. [96] accusent la déshydratation per-opératoire que peuvent subir les cartilages et le lambeau cutané. Il recommande, ainsi, l'humidification répétée au cours de l'intervention par des compresses imbibées de sérum physiologique.

A l'inverse, Gruber [97] déclare que, non seulement l'œdème ne serait pas significativement plus important, mais qu'il pourrait être moindre grâce à l'hémostase minutieuse.

Dans notre série, nous avons effectivement constaté que l'œdème au niveau de la pointe pouvait être plus important. Il nous semble que les injections per-opératoires de corticoïdes en IV, la rapidité de réalisation du geste ainsi que la mise en place d'un pansement au sparadrap micropore sous le plâtre pourront réduire cet œdème de façon considérable.

b-3. Complication inhérente aux erreurs techniques :

- **Le délabrement du cartilage alaire**

Théoriquement, une lésion pourrait survenir au niveau de crus intermédiaire et du dôme lors de leur dissection, d'autant plus que la peau est très fine et adhérente au cartilage à ce niveau, surtout chez la femme. Ceci serait dû à une manipulation non délicate du cartilage ou à une instrumentation non adaptée.

A cet effet Burgess [89] insiste pour que la dissection soit menée à partir des incisions médianes et marginales en même temps, pour n'aborder le dôme qu'en dernier.

Cependant, paradoxalement, les crus mésiales au contact de l'incision columellaire ne sont que très rarement lésées. Leur bord antérieur doit être habituellement repéré et évité lors de l'incision.

Ces lésions semblent être très rarement rapportées dans la littérature et même en cas de survenue, elles peuvent être visualisées et réparées par des sutures fines. Anderson [80], dans une série de 2000 cas n'en fait pas état.

Dans notre série nous n'avons pas noté de cas pareil.

- **Déformation secondaire de la narine**

Les gestes de remodelage de la pointe avec section cartilagineuse peuvent occasionner un deuxième type de déformation : l'encoche du bord libre narinaire.

Ainsi, une suture des dômes entre eux, après repositionnement trop haut des cartilages alaires va entraîner une déformation du bord antérieur des crus latérales qui conduira à une encoche cutanée.

De même, au moment de la fermeture, il faut éviter une suture trop serrée au niveau du ventricule du lobule du nez. Une rétraction cutanée va alors survenir et s'observer ; déjà dès la pose de ce point.

Pour Daniel [98,99], il s'agirait de la complication la plus sévère et la plus difficile à traiter en matière de rhinoplastie par voie externe, bien qu'elle n'en soit pas spécifique.

Cependant, le contrôle visuel de l'abord doit minimiser ce genre d'incident. La prévention en est le meilleur traitement.

- **Transfixion du lambeau cutanée**

Cet accident ne devrait survenir que si la dissection est mal conduite [56]. La prévention passe par la surveillance attentive de la dissection, qui doit se faire au ras du

cartilage. Nous ne déplorons aucun cas dans notre série puisque nous effectuons notre dissection de façon minutieuse au ras du cartilage.

- **Le risque infectieux**

La survenue d'infection est exceptionnelle du fait de la bonne vascularisation de la face. En fait, l'infection n'a pas lieu d'être si on respecte les conditions d'asepsie classique et si on démarre un protocole d'antibiothérapie per et postopératoire jusqu'à l'ablation du méchage [100].

Selon Georgiou [101] il n'y aurait pas d'indication d'antibiothérapie postopératoire lors des rhinoplasties et des rhinoseptoplasties si le geste est rapide et respecte l'asepsie et si le méchage nasal n'est pas prolongé.

Chez tout nos patients l'antibiothérapie a été systématique en per et postopératoire basée sur l'amoxicilline-Acide clavulanique.

- **La tolérance du matériel de suture**

La multiplication des points de sutures pourrait, théoriquement, entraîner des intolérances aux matériels de suture.

Cette éventualité est peu plausible lorsque les sutures sont faites avec soin et le matériel utilisé est de qualité.

De notre part, nous utilisons le Prolène pour les gestes de remodelage. Nous ne déplorons pas de cas d'intolérance.

- **La survenue d'hématome**

Sa survenue est tout à fait exceptionnelle. Nous ne déplorons aucun cas dans notre série. L'absence d'hématome est en fait expliquée par la double contention. D'une part, le méchage endonasale exerçant une compression interne et l'attelle plâtré en tulle ou en T moulant les reliefs et réalisant ainsi une contention externe.

IV. Recommandations :

La voie externe représente une voie d'abord séduisante (pour ses adeptes) de rhinoplastie. Ces indications doivent être bien pesées avant d'être pausées pour faire bénéficier le chirurgien et le patient pleinement des avantages de cet abord. Nos recommandations sont d'ordre médical, d'ordre pratique et d'ordre technique.

1- Concernant le praticien :

Cette technique nous semble avantageuse :

- Pour le jeune rhinoplasticien qui pourra bénéficier, à nos yeux, d'une courbe d'apprentissage plus courte par rapport à la voie endonasale. Ceci à condition de :

Respecter scrupuleusement la technique

- Pour chirurgien vétérinaire lui permettant plus d'aisance dans le diagnostic et dans la réalisation des gestes
- Pour le chirurgien enseignant lui permettant une chirurgie à ciel ouvert et donc beaucoup plus démonstrative qu'une voie endonasale [96].
- Pour tous les praticiens, nous recommandons:

Le chirurgien devrait avoir à l'esprit (avant de commencer d'opérer) certaines exigences de la rhinoplastie :

- ◆ Objectifs chirurgicaux bien définis
- ◆ Structures anatomiques bien exposées

- ◆ Anatomie bien respectée (chirurgie esthétique) ou bien restaurée (chirurgie post-traumatique).
- ◆ Déformations corrigées.
- ◆ Informer le patient : avant toute chirurgie il faut avoir le consentement éclairé du patient.
- ◆ Choisir un protocole opératoire :

Adopter un protocole bien défini. Pour prévenir les œdèmes postopératoires, principale inconvénient de la voie externe par une corticothérapie adaptée, précoce et efficace.

2- Concernant la technique:

L'incision devrait être brisée et perpendiculaire à la peau. La dissection devrait se faire au ras du cartilage pour éviter d'altérer la vascularisation du lambeau cutané. L'écartement du lambeau cutané devrait être minutieux et sans agressivité. Les sutures doivent être soignées.

3- Concernant les indications :

A travers notre expérience et à travers notre revue de la littérature il nous semble que la voie externe peut être tout à fait recommandée à nos yeux aux jeunes rhinoplasticiens [55,102,103].

La rhinoplastie par voie externe peut être élargie à l'ensemble des indications (hormis un coup de râpe), avis que nous partageons avec plusieurs auteurs, tel que Goodman, Anderson, Toriumi, Stone, Foda et plusieurs autres équipes américaines [35,54,63,72,80,83,89,96,98,103-106].

Ainsi les indications recommandées de la voie externe sont :

- La rhinoplastie primaire :
 - Post-traumatique : en dehors de quelques défaut mineurs.
 - Esthétique : Surtout lorsqu'il s'agit de chirurgie de la pointe. Mais elle reste contestable pour les adeptes de la voie endonasale.
- La rhinoplastie secondaire : Face à une reprise, le chirurgien est souvent gêné par le risque de l'intervention. La voie externe procure au chirurgien la sécurité dans l'exécution des gestes chez des patients souvent peu confiants à l'issue de l'échec d'une première chirurgie. Ainsi, le faible taux de reprise légitimise le grand avantage la voie externe.



CONCLUSION

Le nez est un élément central du paysage facial, difficile à camoufler. Ceci, lui confère une importance capitale dans la reconnaissance de l'identité faciale. Qu'il soit source d'ironie et d'humour, de beauté ou simple signe de maladie; le nez étonne, le nez détonne. Il a toujours été source de poésie et objet de caricature. C'est ce nez plein de paradoxes qui suscite tant d'intérêt sur le plan chirurgical.

En effet, on ne cache pas un nez. Les anomalies morphologiques aussi minimes qu'elles soient, sont apparentes inesthétiques et difficilement camouflables. Ceci rend difficile la vie des patients, complexés par leur « disgrâce » parfois vécue comme une véritable « défiguration ». Mais aussi, complique le vécu du chirurgien qui doit savoir apporter à son patient une solution avec un minimum de complications. De là sont partis toutes les techniques de rhinoplasties, dont la voie externe.

Décrite par Réthi en 1929, la rhinoplastie par voie externe retrouve, ainsi, toute sa place. Depuis, elle a connu beaucoup d'avancées et de modifications. Même si, au début, elle a été délaissée par la plupart des chirurgiens sous prétexte des complications et de la cicatrice cutanée visible. Elle est en train de reprendre place dans l'arsenal du chirurgien rhinoplasticien.

Hormis ses avantages classiques (pointe, septum, rhinoplastie secondaire...etc) [55] elle permet :

- Un diagnostic opératoire exact et un examen précis.
- Un taux de complications moindre.

A l'issue de notre étude, il nous paraît clair que les complications majeures de cette

technique sont toutes évitables par le respect des exigences techniques de l'intervention.

La cicatrice cutanée que peut laisser la voie externe est presque devenue un « mythe ». Cette cicatrice, en réalité, est le plus souvent inapparente, rarement apparente mais toujours acceptable pour le patient.

L'œdème postopératoire est à notre sens, le seul inconvénient qui reste de la voie externe. Cet œdème pourrait être gênant aussi bien pour le chirurgien que pour le patient, vu qu'il retarde la perception du résultat final de la rhinoplastie et donc la décision de reprendre le patient si nécessaire. Pour cela, nous recommandons une prise en charge préventive active, efficace et énergétique de cet œdème dès la salle d'opération.

La rhinoplastie par voie externe, notamment dans la chirurgie de la pointe, donne un taux faible de reprise pour insuffisance de résultat. La voie endonasale, même dans des mains expérimentées donne un taux élevé d'échec et de récurrence [23]. La voie externe permet de pallier à ce défaut là.

Les indications essentielles de la voie externe sont, en dehors des séquelles de fentes labio-palatines :

- La rhinoplastie secondaire,
- La rhinoplastie primaire post-traumatique
- La rhinoplastie primaire esthétique surtout dans la chirurgie de la pointe.

L'abord externe permet un meilleur jour sur les structures anatomiques et un meilleur contrôle des gestes effectuées réalisant ainsi, une véritable chirurgie à ciel ouvert.

Des résultats constatés dans notre série, il apparait que les inconvénients rapportés dans

la littérature restent d'importance très relative.

De ce fait, l'importance des avantages procurés par la voie d'abord externe restent sans commune mesure avec ses inconvénients. Actuellement, il s'agit d'une voie de plus en plus utilisée par les chirurgiens et ses indications sont de plus en plus larges.

Enfin, entre l'utilisation systématique et exclusive de la voie externe tel que rapporté dans notre série et tel que préconisée par Goodman et plusieurs autres auteurs [35,54,63,72,80,83,89,96,98,103,107-109] et le rejet total de cette voie, l'attitude reste, en fait, une affaire d'école.

Quelque soit le procédé choisi c'est évidemment le résultat obtenu qui importe. Comme le disait Aufricht «c'est facile de faire une rhinoplastie mais c'est difficile d'obtenir un bon résultat ».



RESUME

ملخص

1934

180

2010 2007

180

.SPSS

23 108 72

16 164 67 15

110 54

%95

Résumé

Introduction : La rhinoplastie par voie externe, décrite par Réthi en 1934, semble regagner beaucoup d'intérêt malgré la rançon cicatricielle. Ceci semble s'expliquer par la bonne exposition des structures ostéo-cartilagineuses, le contrôle plus précis du geste opératoire et l'apprentissage plus aisé par rapport à la rhinoplastie endo-nasale. Objectif : exposer l'apport technique de cette voie dans la rhinoplastie à partir d'une série de 180 cas. Matériel et méthodes : Il s'agit d'une étude rétrospective de 180 patients tous opérés par voie externe entre Mai 2007 et Mai 2010 au CHU Mohammed VI de Marrakech. Nous incluons dans notre étude tout patient, de toute nationalité et toute ethnie de plus de 15ans ayant bénéficié d'une rhinoplastie par voie externe d'indication esthétique ou post-traumatique. Nous excluons de notre étude le nez malformé, les patients ayant bénéficié d'une rhinoplastie interne. Le recul post-opératoire est de 6 mois à 8 ans. L'étude des résultats était faite par SPSS. Résultats : Notre étude comportait 72 hommes et 108 femmes. L'âge moyen de nos patients était de 23 ans (± 5) avec des extrêmes de 15 à 67 ans. Nous avons colligé 164 cas de rhinoplasties primaires (91% de cas) et 16 cas de rhinoplasties secondaires (9% des cas). Dans les 164 rhinoplasties primaires, 54 étaient post-traumatiques (33% des cas) et 110 étaient indépendantes de tout traumatisme (67 % de cas). La cicatrice cutanée évaluée au 12ème mois était jugée inapparente dans 95% des cas et apparente mais acceptable dans 5%. Conclusion : la rhinoplastie par voie externe semble être avantageuse par rapport à la voie endonasale en apportant l'aisance du geste au chirurgien et sans augmenter la morbidité pour le malade.

Mots-clés rhinoplastie- voie externe- cicatrice

Abstract

Introduction: rhinoplasty by external approach, was described by Rethi in 1934, it seems to regain an interest despite of the resulting scar. This seems to be explained by the good exposure of osteochondral structures, precise control of surgical technique and its easy learning compared to the endonasal approach. Objective: Expose the technical contribution of this surgical approach in rhinoplasty from a series of 180 cases. Materials and methods: This is a retrospective study of 180 patients operated by external approach between May 2007 and May 2010 in Mohamed VI University Hospital in Marrakech. We include in our study all patients from all nationalities and all ethnic groups older than 15 yo. All esthetic and traumatic rhinoplasty indication were included. We exclude from our study malformed nose and patients who underwent a rhinoplasty by endonasal approach. The postoperative decline range between 6 months and 8 years. The results were studied using SPSS. Results: We included 72 men and 108 women. The average age of our patients was 23 years average age (± 5) and ranged from 15 to 67 years. % of cases).%We collected 164 cases of primary rhinoplasty (91% of cases) and 16 cases of secondary rhinoplasty (9 In the 164 primary rhinoplasty, 54 were post-traumatic (33% of cases) and 110 were independent of any trauma (67% of cases). The skin scar evaluated at 12 months was considered inapparent in 95% and apparent but acceptable in 5%. Conclusion: rhinoplasty by external approach seems to be advantageous over the endonasal approach in bringing the ease of gesture to the surgeon and without increasing patient morbidity.

Key words rhinoplasty- external approach- scar



BIBLIOGRAPHIE

1. Nolst Trenité GJ.

RHINOPLASTY: A practical guide to functional and aesthetic surgery of the nose.

Kugler Publications The Hague / The Nether lands. 1993

2. Rethi. A.

Raccourcissement du nez long.

Rev Chir Plast 1934;4 :84

3. Aiach G.

Abord externe et greffe cartilagineuse: association très complémentaire.

Rev Stomatol Chir Maxillo fac. 2003; 104:215–22

4. Hinrichsen K.

The early development of morphology and patterns of the face in human embryo

Adv. Anat. Embryol. Cell Biol. 1985 ; 98 : 1–79

5. O'Rahilly R.

Guide to the staging of human embryo Anat.

Anz. 1972 ; 130 : 556–589

6. Cohen MM.

Malformations of the craniofacial region: evolutionary, embryonic, genetic, and clinical perspectives.

Am. J. Med. Genet. 2002 ; 115 : 245–268

7. Creuzet S, Couly G, Vincent C, Le Douarin NM.

Negative effect of Hox gene expression on the development of the neural crest-derived.

facial skeleton Development 2002 ; 129 : 4301–4313

8. Aiach G.

Voie d'abord externe ou endonasale pour la rhinoplastie ?.

Ann. Chir. Plast. Esthét. 1992 ;37 :498–509.

9. Pech A, Cannoni M, Abdul S, Thomassin JM, Zanaret M.

La rhinoplastie par voie externe . Techniques et indications.

Ann. Chir. Plast. 1981;26:263–6.

10. Guyuron B.

Precision rhinoplasty. Part II : Prediction.

Plast. Reconstr. Surg. 1988 ;18 :500.

11. Letourneau A, Daniel RK.

Superficial musculoaponeurotic system of the nose.

Plast. Reconstr. Surg. 1988 ;82 :48.

12. Maruyama Y, Iwahira Y.

The axial nasodorsum flap.

Plast. Reconst. Surg. 1997 ;99 :1873–7.

13. Marchac D, Toth B.

The axial fronto–nasal flap revisited.

Plast. Reconstr. Surg. 1985 ;76 :686.

14. Rohrich RJ, Gunter JP, Friedman RM.

Nasal tip blood supply : an anatomic study validating the safety of the transcolumellar incision in

rhinoplasty.

Plast. Reconstr. Surg. 1995 ;95 :795-9.s

15. Rouvière H.

Anatomie humaine descriptive, topographique et fonctionnelle.

11e éd, Paris, Masson, 1979.

16. Jost G, Legent F.

Atlas de chirurgie esthétique plastique.

2e éd. Paris, Masson. 1998.

17. Sun GK, Lee DS, Glasgold AI.

Interdomal fat pad: an important anatomical structure in rhinoplasty.

Arch Facial Plast Surg 2000;2:260-3.

18. Zelnick J, Gingrass RP.

Anatomy of the alar cartilage.

Plast. Reconstr. Surg. 1979 ;64 :650

19. Straatsma BR, Straatsma CR.

The anatomical relationship of the lateral nasal cartilage to the nasal bone and the cartilaginous nasal septum.

Plast. Reconstr. Surg. 1951 ;8 :443.

20. Converse JM.

Corrective surgery of nasal deviation.

Arch. Otolaryngol Head Neck surg. 1950 ;52 :761.

21. Haight JS, Cole P.

Site and function of the nasal valve.

Laryngoscopie, 1983 ;93 :49.

22. Byrd HS, Hobar PC.

Rhinoplasty : a parctical guide for surgical planning.

Plast. Reconstr. Surg. 1993;91:642-54.

23. Sheen JH.

Aesthetic rhinoplasty.

St-Louis, Mosby. 1978.

24. Aiach G, Levignac J.

La rhinoplastie esthétique.

2° éd. Paris. Masson 1989.

25. Aiach G.

Atlas de rhinoplastie et de la voie d'avord externe.

Paris, Masson, 1993.

26. Lebeau J, Antoine P.

Le nez : représentation et symbolique.

Ann Chir Plast Esthet. 1994;38:233-8.

27. Tiberghien G.

La mémoire des visages.

Année psycho. 1983 ; 83 :153-98.

28. Davies GM, Sheperd JW, Ellis HD.

What's in a face ? A project in forensic psychology.

Pol Res Bull. 1979 ;32 :34-8.

29. Hopper WR.

Photo-FIT--the Penry Facial Identification Technique

J Forensic Sci Soc. 1973;13:77-82

30. Roelofse MM, Steyn M, Becker PJ.

Photo identification: facial metrical and morphological features in South African males.

Forensic Sci Int. 2008;177:168-75.

31. Brix M.

Le nez de Cléopâtre.

Éditeur : La louve ISBN 978-2-916488-13-4. 04/07/2007. Cahors

32. Lefas J.

L'art de lire les visages.

Barcelona, Delta Edition, 1975.

33. http://wikilivres.info/wiki/Le_Nez consulté le 04/01/11.

34. Nicolas Cogol.

Le nez. traduit du russe par Henri Mongault.

Gallimard, Paris. 1938.

35. Foda HM.

External rhinoplasty: a critical analysis of 500 cases.

J Laryngol Otol 2003;117:473-7.

36. Dziewulski P, Dujon D, Spyriounis P, Griffiths RW, Shaw JD.

A retrospective analysis of the results of 218 consecutive rhinoplasties.

Br J Plast Surg 1995;48:451-4.

37. Baillot P.

Rhinoplastie du sujet age. Indications et particularites techniques. Etude preliminaire.

Rev Stomatol Chir Maxillofac 1989;90:349-53.

38. Sénéchal G, Sénéchal B.

Pour ou contre la rhinoplastie chez l'enfant?

Ann Chir Plast Esthet 1989;34:439-42.

39. Dennis SC, den Herder C, Shandilya M, Nolst Trenité GJ.

Open rhinoplasty in children. Open rhinoplasty in children.

Facial Plast Surg 2007;23:259-66.

40. Wilk A, Herman D, Rodier-Bruant C, Kolbe R, Chekkoury H, Lesage F.

Mini forum: rhinoplastie par voie externe. La voie columello-transalaire de rhinoplastie a ciel ouvert: avantages.

Ann Chir Plast Esthet. 1992 Oct;37(5):479-87

41. Rethi A.

Raccourcissement du nez long.

Rev Chir Plast 1934;4 :84

42. Aiach G.

Abord externe et greffe cartilagineuse: association très complémentaire.

Rev Stomatol Chir Maxillo fac. 2003; 104:215-22

43. Aiach G.

Mini-Forum: La rhinoplastie par voie externe .voie d'abord externe ou endo nasale pour rhinoplastie ?

Ann Chir Plast Esthet. 1992; 37:498-509

44. Séchaud JL, Travedic P.

Mini-Forum: La rhinoplastie par voie externe. Aspects techniques de la rhinoplastie par voie externe.

Ann Chir Plast Esthet. 1992;37: 489-97

45. Adant JP, Bluth F, Fissette J.

La rhinoplastie externe: une voie d'abord utile pour le jeune plasticien.

Ann. Chir Plast Esthet. 1998; 43:635-48

46. Pech A, Canoni M, Abdul S, Thomassin M, Zanaret M.

La rhinoplastie par voie externe : techniques et indications.

Ann Chir Plast 1981; 26 :3: 263-6

47. Sheen JH.

Spreader graft: a method of reconstructing the roof of the middle nasal vault following rhinoplasty.

Plast.Reconst.Surg.1984;73:230.

48. Ramirez OM, Pozner JN.

The severely twisted nose .Treatment by separation of its components and internal cartilage

splinting.

Clin Plast Surg. 1996 ;23:327-40.

49. Constantian MB, Clardy RB.

The relative importance of septal and valvular surgery in correcting airway obstruction in primary and secondary rhinoplasty.

Plast Reconstr Surg. 1996;98:38-54.

50. Guyuron B., Behmand RA.

Alar base abnormalities. Classification and correction.

Clin Plast Surg. 1996;23:263-70.

51. Peck GC.

The onlay graft for nasal tip projection.

Plast Reconstr Surg. 1983 ;71:27-39

52. Gunter JP, Clark CP, Friedman RM.

Internal stabilization of autogenous rib cartilage grafts in rhinoplasty: a barrier to cartilage warping.

Plast Reconstr Surg. 1997:100- 161

53. Tebbetts JB.

Shapping and positioning the nasal tip without structural disruption: a new, systematic approach.

Plast Reconstr Surg. 1994;94:61-77.

54. Adamson PA, Galli SK.

Rhinoplasty approaches: current state of the art.

Arch Facial Plast Surg 2005;7:32-7.

55. Mansouri Hattab N, El Bouihi M, Bouaichi A, Lahmiti S, Hiroual A, Fikry T.

Rhinoplastie par voie externe. Evaluation des résultats : à propos de 180 cas.

Rev Stomatol Chir Maxillofac 2010;111:113-4.

56. Whitaker EG, Johnson CM Jr.

The evolution of open structure rhinoplasty.

Arch Facial Plast Surg 2003;5:291-300.

57. Baillet P, Perioni-Baillet G.

Chirurgie de la pointe du nez. La definition de la pointe.

Ann Otolaryngol Chir Cervicofac. 1988;105:215-8.

58. Meneghini F, Gottarelli P.

Lateral crus sculpturing in open rhinoplasty: the Delicate Alar Clamp.

Aesthetic Plast Surg 2002;26:73-7.

59. Constantian MB.

Differing characteristics in 100 consecutive secondary rhinoplasty patients following closed versus open surgical approaches.

Plast Reconstr Surg 2002;109:2097-111

60. Rombaux P, Avram M, Lengelé B, de Toeuf C, Collet S, Bertrand B.

The use of grafting material in rhinoseptoplasty.

B-ENT 2010;6:89-96.

61. Heppt W, Gubisch W.

Septal surgery in rhinoplasty.

Facial Plast Surg. 2011;27:167-78.

62. Wong S, Raghavan U.

Outcome of surgical closure of nasal septal perforation.

J Laryngol Otol 2010;124:868-74.

63. Kortbus MJ, Ham J, Fechner F, Constantinides M.

Quantitative analysis of lateral osteotomies in rhinoplasty.

Arch Facial Plast Surg 2006;8:369-73.

64. Goodman WS.

External approach to rhinoplasty.

Can J Otolaryngol. 1973;2:207-10

65. Claeys S, Van Zele T, Vermeersch H.

Why do we prefer the external approach?

B-ENT 2010;6:35-9.

66. Rohrich RJ, Gunter JP, Deuber MA, Adams WP JR.

The deviated nose: optimizing results using a simplified classification and algorithmic approach.

Plast Reconstr Surg 2002;110:1509-23.

67. Philpott CM, Clark A, McKiernan DC.

Function or cosmesis--what is the predominant concern in patients with nasal trauma presenting for rhinoplasty?

Eplasty 2009;9:e11.

68. Aiach G.

Les échecs de rhinoplastie: erreurs techniques ou méconnaissance de la dynamique du nez.

Ann Chir Plast Esthet 2004;49:586-600.

69. Foda HM.

Rhinoplasty for the multiply revised nose.

Am J Otolaryngol 2005;26:28-34.

70. Rodriguez-Camps S.

Rhinoplasty. The difficult nasal tip: total resection of the alar cartilages.

Aesthetic Plast Surg 2009;33:72-80.

71. Shubailat G.

Secondary rhinoplasty.

Indian J Plast Surg. 2008 Oct;41:S80-7.

72. Aiach G.

Les échecs de rhinoplastie: erreurs techniques ou méconnaissance de la dynamique du nez.

Ann Chir Plast Esthet 2004;49:586-600.

73. Foda HM.

Rhinoplasty for the multiply revised nose.

Am J Otolaryngol 2005;26:28-34.

74. Rodriguez-Camps S.

Rhinoplasty. The difficult nasal tip: total resection of the alar cartilages.

Aesthetic Plast Surg 2009;33:72–80.

75. Shubailat G.

Secondary rhinoplasty.

Indian J Plast Surg. 2008;41:S80–7.

76. McKinney P, Cook JQ.

A critical evaluation of 200 rhinoplasties.

Ann Plast Surg 1981;7:357–61

77. Sheen JH.

Spreader graft: A method of reconstructing the roof of the middle nasal vault following rhinoplasty.

Plast Reconstr Surg 1984;73:230–7

78. Gunter J, Friedman RM.

Lateral crural strut graft: Technique and clinical applications in rhinoplasty.

Plast Reconstr Surg 1997;99:943–52

79. Goga D, Robier A, Mateu J, Beutter P.

Correction chirurgicale des ensellures nasales. A propos de 23 cas.

Ann Otolaryngol Chir Cervicofac 1988;105:123–5.

80. Flageul G, Grignon JL.

Reconstruction nasale par autogreffe osseuse mortaisée. Technique, casuistique. A propos de soixante–quinze observations.

Ann Chir Plast 1982;27:152–60.

81. Anderson JR, Johnson CM Jr, Adamson P.

Open rhinoplasty: an assessment.

Otolaryngol Head Neck Surg 1982;90:272-4.

82. Tepavicharova P.

Cosmetic rhinoplasty: open versus closed access. Results with 70 patients.

Khirurgiia 1999;55:28-30.

83. Kridel RW, Konior RJ, Shumrick KA, Wright WK.

Advances in nasal tip surgery. The lateral crural steal.

Arch Otolaryngol Head Neck Surg 1989;115:1206-12.

84. Toriumi DM, Mueller RA, Grosch T, Bhattacharyya TK, Larrabee WF Jr.

Vascular anatomy of the nose and the external rhinoplasty approach.

Arch Otolaryngol Head Neck Surg 1996;122:24-34.

85. Telliöglu AT, Vargel I, Cavuşođlu T, Cimen K.

Simultaneous open rhinoplasty and alar base excision for secondary cases.

Aesthetic Plast Surg 2005;29:151-5.

86. Patrocínio LG, Patrocínio JA.

Open rhinoplasty for African-American noses.

Br J Oral Maxillofac Surg 2007;45:561-6.

87. Grimes PE, Hunt SG.

Considerations for cosmetic surgery in the black population

Clin Plast Surg 1993;20:27-34.

88. Constantian MB.

Indications and use of composite grafts in 100 consecutive secondary and tertiary rhinoplasty patients: introduction of the axial orientation.

Plast Reconstr Surg 2002;110:1116-33.

89. Ofodile FA, Morrison NG.

Posterior auricular keloids as a complication of conchal cartilage grafts in blacks.

Plast Reconstr Surg 1992;90:340-1.

90. Burgess LP, Everton DM, Quilligan JJ, et al.

Complications of the external (combination) rhinoplasty approach.

Arch Otolaryngol Head Neck Surg 1986;112:1064-8.

91. Inanli S, Sari M, Yanik M.

A new consideration of scar formation in open rhinoplasty.

J Craniofac Surg 2009;20:1228-30.

92. Foda HM.

External rhinoplasty for the Arabian nose: a columellar scar analysis.

Aesthetic Plast Surg 2004 ;28:312-6.

93. Celik M, Tuncer S, Eryilmaz E.

Running W incision in open rhinoplasty: better scar quality.

Aesthetic Plast Surg 2003;27:388-9

94. Leach J.

Aesthetics and the Hispanic rhinoplasty.

Laryngoscope 2002;112:1903–16.

95. Slupchynskyj O, Gieniusz M.

Rhinoplasty for African American patients: a retrospective review of 75 cases.

Arch Facial Plast Surg 2008;10:232–6.

96. Gürlek A, Fariz A, Aydoğan H, Ersöz–Oztürk A, Evans GR.

Effects of high dose corticosteroids in open rhinoplasty.

J Plast Reconstr Aesthet Surg 2009;62:650–5.

97. Wright WK, Kridel RW.

External septorhinoplasty: a tool for teaching and for improved results.

Laryngoscope 1981;91:945–51.

98. Gruber RP.

Open rhinoplasty.

Clin Plast Surg 1988;15:95–114.

99. Daniel RK.

Rhinoplasty: open tip suture techniques: a 25–year experience.

Facial Plast Surg 2011;27:213–24.

100. Daniel RK.

Secondary rhinoplasty following open rhinoplasty.

Plast Reconstr Surg 1995;96:1539–46.

101. Okur E, Yildirim I, Aral M, Ciragil P, Kiliç MA, Gul M.

Bacteremia during open septorhinoplasty

Am J Rhinol 2006;20:36-9.

102. Georgiou I, Farber N, Mendes D, Winkler E.

The role of antibiotics in rhinoplasty and septoplasty: a literature review.

Rhinology 2008;46:267-70.

103. Newton JR, White PS, Lee MS.

Nasal septal perforation repair using open septoplasty and unilateral bipediced flaps.

J Laryngol Otol 2003;117:52-5.

104. Watson D, Barkdull G.

Surgical management of the septal perforation.

Otolaryngol Clin North Am 2009;42:483-93.

105. Baillot P.

Les problèmes de pointe dans les rhinoplasties secondaires.

Acta Otorhinolaryngol Belg 1992;46:19-24.

106. Baillot P.

Les échecs classiques des rhinoplasties et leur traitement.

Rev Stomatol Chir Maxillofac 1992;93:32-9.

107. Baillot P.

Chirurgie de la pointe du nez. Quelle voie choisir?

Ann Otolaryngol Chir Cervicofac 1987;104:309-12.

108. Baillot P.

Les problèmes de pointe dans les rhinoplasties secondaires.

Acta Otorhinolaryngol Belg 1992;46:19-24.

Références iconographiques :

Figure 20 : EMC stomatologie.

Figure 21 : EMC Stomatologie

Figure 22 : Atlas d'anatomie humaine. Frank Netter.

Figure 23 : EMC techniques chirurgicales en chirurgie plastique.

Figure 24 : EMC techniques chirurgicales en chirurgie plastique.

Figure 25 : EMC techniques chirurgicales en chirurgie plastique.

Figure 26 : Atlas d'anatomie humaine. Frank Netter.

Figure 27 : Atlas d'anatomie humaine. Frank Netter.

Figure 28 : Atlas d'anatomie humaine. Frank Netter.

Figure 29 : EMC techniques chirurgicales en chirurgie plastique.

Figure 30 : EMC techniques chirurgicales en chirurgie plastique.

Figure 32 : NOSTLE TRINITE GJ. Rhinoplasty. 3ème Ed. Kugler Publications The Hague. The Netherlands.

Figure 33: Prise photographique personnelle. Tableau de Domenico Ghirlandaio au Musée du Louvre.

Figure 34 : EMC techniques chirurgicales en chirurgie plastique.

بِسْمِ اللَّهِ الرَّحْمَنِ الرَّحِيمِ

قِسْمُ الطَّبِيبِ

أَقْبَلُ بِرَأْدِ اللَّهِ الْعَظِيمِ

- أن أراقب الله في مهنتي ...
- وأن أصون حياة الإنسان في كافة أحوالها . في كل الظروف والأحوال بما إذا وشي في استنقاذها من الهلاك والموت والالسم والقتل .
- وأن أحفظ للناس كرامتهم ، وأستر عورتهم ، وأكرم سيرهم
- وأن أكون على الدوام من وسائل رحمة الله ، بإذ لا رعائي الطبية للقريب والبعيد ، للصالح والخطيئ ، والصديق والعدو
- وأن أشابر على طلب العلم ، أسخره لرفع الإنسان .. لا لإذاء .
- وأن أوقر من علمني ، وأعلم من يصفري ، وأكون أخا لكل زميل في المهنة الطبية متعاونين على الخير والتقوى
- وأن تكون حياتي ومضداتي إيماناً في سيرتي وعقلانياتي ، نقيّة وسما يُثبّنها تجاه الله ورسوله والمؤمنين .

وَاللَّهُ عَلِيمٌ بِالْمُؤْمِنِينَ



جامعة القادسيه عياض

كلية الطب و الصيدلة

مراكش

أطروحة 104

سنة 2011

الجراحة التقيومية للأنف بشق خارجي: دراسة رجعية ل 180 حالة.

الأطروحة

قدمت ونوقشت علانية يوم:/...../2011

من طرف

السيد **لحميتي سعد**

طبيب داخلي بالمستشفى الجامعي محمد السادس مراكش

المزاد في 04/11/1984 بالدار البيضاء

لنيل شهادة الدكتوراة في الطب

الكلمات الأساسية :

تجميل الأنف - شق خارجي - ندبة.

اللجنة

الرئيس
المشرف

القضاة

السيد **ط. فكري**

أستاذ في جراحة العظام والمفاصل

السيدة **ن. المنصوري خطاب**

أستاذة مبرزة في جراحة الوجه والفكين

السيد **س. ايت بنعلي**

أستاذ في جراحة الدماغ والأعصاب

السيد **حليم السعدي**

أستاذ مبرز في جراحة العظام والمفاصل

السيد **ا. غنان**

أستاذ مبرز في جراحة الدماغ والأعصاب

السيدة **ل. السعدوني**

أستاذة مبرزة في الطب الباطني