



UNIVERSITE CADI AYYAD
FACULTE DE MEDECINE ET DE PHARMACIE
MARRAKECH

ANNEE 2007

THESE N° 8

LES TUMEURS GLOMIQUES DE LA MAIN : A PROPOS DE 31 CAS

THESE

PRESENTEE ET SOUTENUE PUBLIQUEMENT LE/.../2007
PAR

Mme. **Hind MRABTI FASSI**

Née le 23/04/1980 à Safi

POUR L'OBTENTION DU DOCTORAT EN MEDECINE

MOTS CLES

Glomus - Tumeur - main - I.R.M
Abord chirurgical - Sous unguéale - Récidive

JURY

Mr. **A. OUSEHAL**

Professeur de Radiologie

PRESIDENT

Mr. **T. FIKRY**

Professeur de Traumatologie- orthopédie

RAPPORTEUR

Mr. **H. ISMAILI**

Professeur de Traumatologie- orthopédie

Mr. **B. ESSADKI**

Professeur de Traumatologie- orthopédie

Mr. **M. LATIFI**

Maître de conférence agrégé de Traumatologie- orthopédie

} JUGES

UNIVERSITE CADI AYYAD
FACULTE DE MEDECINE ET DE PHARMACIE
MARRAKECH

DOYENS HONORAIRES : Pr. MEHADJI Badie- azzamane

VICE DOYENS HONORAIRES : Pr. FEDOUACH sabah

: Pr. AIT BEN ALI said

ADMINISTRATION

DOYEN : Pr. ALOUI YAZIDI Abdelhaq

VICE DOYEN : Pr. BOURASS Najib

PROFESSEURS D'ENSEIGNEMENT SUPERIEUR

Pr. ALAOUI YAZIDI	Abdelhaq	Pneumo-phtisiologie
Pr. ABBASSI	Hassan	Gynécologie Obstétrique
Pr. ABOUSSAD	Abdelmounaim	Pédiatrie
Pr. AIT BEN ALI	Said	Neurochirurgie
Pr. BOUSKRAOUI	Mohamed	Pédiatrie
Pr. EL IDRISSE DAFALI	My abdelhamid	Chirurgie Générale
Pr. ESSADKI	Boubker	Traumatologie
Pr. FIKRI	Tarik	Traumatologie
Pr. KRATI	Khadija	Gastro-entérologie
Pr. OUSEHAL	Ahmed	Radiologie
Pr. RAJI	Abdelaziz	Oto-Rhino-Laryngologie
Pr. SBIHI	Mohamed	Pédiatrie
Pr. SOUMMANI	Abderraouf	Gynécologie Obstétrique

PROFESSEURS AGREGES

Pr. ABOUFALLAH	Abderrahim	Gynécologie – Obstétrique
Pr. AMAL	Said	Dermatologie
Pr. AIT SAB	Imane	Pédiatrie
Pr. ASRI	Fatima	Psychiatrie
Pr. ASMOUKI	Hamid	Gynécologie – Obstétrique
Pr. BELAABIDIA	Badia	Anatomie – Pathologique
Pr. BEN ELKHAIAI	Ridouan	Chirurgie – Générale
Pr. BOUMZEBRA	Drissi	Chirurgie Cardiovasculaire
Pr. BOURASS	Najib	Radiothérapie
Pr. CHABAA	Leila	Biochimie
Pr. EL HASSANI	Selma	Rhumatologie
Pr. ESSAADOUNI	Lamiaa	Médecine Interne
Pr. FINECH	Benasser	Chirurgie – Générale
Pr. GHANNANE	Houssine	Neurochirurgie
Pr. GUENNOUN	Nezha	Gastro-entérologie
Pr. KISSANI	Najib	Neurologie
Pr. LATIFI	Mohamed	Traumato – Orthopédie
Pr. LOUZI	Abdelouahed	Chirurgie générale
Pr. MAHMAL	Lahoucine	Hématologie clinique
Pr. MANSOURI	Nadia	Chirurgie maxillo-faciale et stomatologie
Pr. MOUDOUNI	Said mohamed	Urologie
Pr. MOUTAOUAKIL	Abdeljalil	Ophtalmologie
Pr. TAZI	Imane	Psychiatrie
Pr. SAMKAOUI	Mohamed Abdenasser	Anesthésie-Réanimation
Pr. SARF	Ismail	Urologie
Pr. YOUNOUS	Saïd	Anesthésie-Réanimation

PROFESSEURS ASSISTANTS

Pr. ADERDOUR	Lahcen	Oto-Rhino-Laryngologie
Pr. AKHDARI	Nadia	Dermatologie
Pr. AMINE	Mohamed	Epidémiologie – Clinique
Pr. BAHA ALI	Tarik	Ophthalmologie
Pr. BOURROUS	Monir	Pédiatrie
Pr. DAHAMI	ZAKARIA	Urologie
Pr. DIOURI AYAD	Afaf	Endocrinologie et maladies métaboliques
Pr. EL ADIB	Ahmed rhassane	Anesthésie-Réanimation
Pr. ATTAR	Hicham	Anatomie – Pathologique
Pr. EL HATTAOUI	Mustapha	Cardiologie
Pr. EL HOUDZI	Jamila	Pédiatrie
Pr. EL FEZZAZI	Redouane	Chirurgie – Pédiatrique
Pr. ETTALBI	Saloua	Chirurgie – Réparatrice
Pr. LMEJJATTI	Mohamed	Neurochirurgie
Pr. MAHMAL	Aziz	Pneumo – Phtisiologie
Pr. MAHMAL	Loussine	Hématologie – Clinique
Pr. MANOUDI	Fatiha	Psychiatrie
Pr. NAJEB	Youssef	Anesthésie – Réanimation
Pr. NEJM	Hicham	Traumato – Orthopédie
Pr. OULAD SAIAD	Mohamed	Chirurgie – Pédiatrique
Pr. TAHRI JOUTEH HASSANI	Ali	Radiothérapie
Pr. TASSI	Nora	Maladies – Infectieuses
Pr. SAIDI	Halim	Traumato – Orthopédie
Pr. ZOUGARI	Leila	Parasitologie –Mycologie

Serment d'Hippocrate

Au moment d'être admis à devenir membre de la profession médicale, je m'engage solennellement à consacrer ma vie au service de l'humanité.

Je traiterai mes maîtres avec le respect et la reconnaissance qui leur sont dus.

Je pratiquerai ma profession avec conscience et dignité. La santé de mes malades sera mon premier but.

Je ne trahirai pas les secrets qui me seront confiés.

Je maintiendrai par tous les moyens en mon pouvoir l'honneur et les nobles traditions de la profession médicale.

Les médecins seront mes frères.

Aucune considération de religion, de nationalité, de race, aucune considération politique et sociale, ne s'interposera entre mon devoir et mon patient.

Je maintiendrai strictement le respect de la vie humaine dès sa conception.

Même sous la menace, je n'userai pas mes connaissances médicales d'une façon contraire aux lois de l'humanité.

Je m'y engage librement et sur mon honneur.

Déclaration Genève, 1948.

DEDICACES
ET
REMERCIEMENTS

DEDICACES

A MA TRÈS CHÈRE MÈRE

A la source de laquelle j'ai toujours puisé courage, confiance et persévérance, j'espère que j'ai été à la hauteur de tes espérances.

Pour tout le bonheur que nous avons vécu en famille.

Pour toutes tes sacrifices et tes prières qui n'ont cessé de me suivre et de me servir de guide de bonne foi.

Tu as su m'inculquer la droiture, la générosité et le respect des autres.

Que ce travail soit la reconnaissance de tous tes sacrifices.

A MON TRÈS CHÈRE PÈRE

Tous les mots du monde ne sauraient exprimer l'immense amour que je vous porte, ni la profonde gratitude que je vous témoigne pour tous les efforts et les sacrifices que vous n'avez jamais cessé de consentir pour mon instruction et mon bien être.

C'est à travers vos encouragements que j'ai opté pour cette noble profession.

J'espère avoir répondu aux espoirs que vous avez fondés en moi.

Je vous rends hommage par ce modeste travail en guise de ma reconnaissance éternelle et de mon infini amour.

A MON TRÈS CHÈRE ÉPOUS SI MOHAMED

Aussi loin que ma mémoire puisse me ramener, serait grâce à toi, à ton amour, à ta compréhension et surtout à ta patience et à ton soutien.

Je te dédie ce travail en témoignage de la profonde affection et de l'amour qui nous attachent.

Nous avons traversé tellement d'épreuves tous les deux, Ta présence et ton soutien m'ont beaucoup aidé, et tes encouragements m'ont toujours poussé à doubler mes efforts.

Avec toute la sympathie que je porte pour toi et ta famille

A MA SŒUR ICHRAQ

*Tu as toujours été avec moi par ton esprit et ton cœur, rien ne saurait traduire le fond de mes sentiments envers toi.
Merci pour tous les moments de joie que nous avons passé ensemble.
Je te souhaite une vie clémente pleine de santé et de bonheur.*

A MON FRÈRE AHMED REDA

*Merci pour ta gentillesse et tes taquineries.
Je te dédie cette thèse avec tout mon amour et tous mes vœux de succès et de réussite.*

A TOUTE MA FAMILLE

Je vous aime tous

A MES TRÈS CHERES AMIES

Dr chahinaz abouzaid, Dr nassima bnouachir ,Dr houda moumou ,Dr buochra ouagag

Merci pour toutes ces années d'amitié, d'amour, d'attention et de respect que nous avons vécu ensemble.

Je vous aime toutes

A tous ceux qui me sont chers et que j'ai involontairement omis de citer

A NOTRE MAITRE ET RAPPORTEUR DE THESE

Monsieur le professeur T Fikry professeur de Traumatologie Orthopédie

Je vous remercie pour la gentillesse et la spontanéité avec lesquelles vous avez bien voulu diriger ce travail.

J'ai eu le grand plaisir de travailler sous votre direction et j'ai trouvé auprès de vous le conseiller et le guide qui m'a reçu en toute circonstance avec sympathie, sourire et bienveillance.

*J'espère être digne de la confiance que vous m'avez accordée
Veuillez trouver ici, cher maître, l'expression de ma sincère reconnaissance et mon profond respect*

A NOTRE MAITRE ET PRESIDENT DE THESE

Monsieur le professeur A Oussehal professeur de Radiologie

Je suis très sensible à l'honneur que vous m'avez fait en acceptant la présidence de notre jury de thèse.

Veuillez croire à l'expression de ma grande admiration et mon profond respect.

A NOTRE MAITRE ET JUGE DE THESE

Monsieur le Professeur H. Ismaili, Professeur de Traumatologie Orthopédie

C'est pour moi un grand honneur que vous acceptiez de siéger parmi cet honorable jury.

A NOTRE MÂTRE ET JUGE DE THÈSE

Monsieur le professeur B Essadki, Professeur de Traumatologie Orthopédie

Merci d'accepter de juger mon travail. Veuillez croire à l'expression de ma grande admiration et mon profond respect.

A NOTRE MÂTRE ET JUGE DE THÈSE

*Monsieur le professeur M Latifi, Maître de conférence agrégé de Traumatologie
Orthopédie*

C'est pour moi un grand honneur que vous acceptez de siéger parmi cet honorable jury.

Un merci particulier à Mr H Elidrissi chef de bureau de scolarité 2^{ème} cycle, pour son aide

Je remercie également tout le personnel du service de traumatologie orthopédie pour sa sympathie et son aide.

ABREVIATION

TG : Tumeur glomique

SU : Sous unguéale

TGSU : Tumeur glomique sous unguéale

P3 : Troisième phalange

I R M : Imagerie par résonance magnétique

PLAN

<u>INTRODUCTION</u>	1
<u>MATERIELS ET PATIENTS</u>	3
MATERIEL.....	4
METHODOLOGIE.....	4
FICHE D'EXPLOITATION.....	5
<u>RESULTATS</u>	9
I-ETUDE EPIDEMIOLOGIQUE.....	9
II-ETUDE DIAGNOSTIQUE.....	10
<i>A-ETUDE CLINIQUE</i>	12
1-Latence diagnostique.....	12
2-Localisation de la tumeur.....	12
3-Antécédents familiaux.....	16
4-Localisations multiples.....	16
5-Circonstances d'apparition.....	16
6-Consultations préalables.....	16
7-Symptomatologie fonctionnelle.....	16
8-Signes physiques.....	19
9-Signes associés.....	19
<i>B-ETUDE PARACLINIQUE</i>	20
1-Radiographie.....	20
2-Autres examens complémentaires.....	20
III-THERAPEUYIQUE.....	22
A- Type d'anesthésie.....	22
B- Méthode chirurgicale.....	22
C- Voie d'abord.....	22
D- Technique chirurgicale.....	23
IV-ANATOMOPATOLOGIE.....	25
A- Macroscopie.....	25
B- Microscopie optique.....	25
V-RESULTATS.....	27
A- Suites opératoires immédiates.....	27
B- Résultats fonctionnels.....	27
C- Résultats esthétiques.....	27
D- Evolution et complications.....	27
1- Complications précoces.....	27
2- Complications tardives.....	28
<u>DISCUSSION</u>	29

I-ETUDE EPIDEMIOLOGIQUE.....	30
II-ETUDE CLINIQUE.....	33
<i>A- Diagnostic clinique</i>	33
1- Latence diagnostic	33
2- Localisation	33
a- Localisation digitale.....	34
b- Localisation en extradigitale.....	35
c- Localisation de TG aux membres inférieurs.....	35
d- Autres localisations.....	35
3- Tumeurs multiples	36
4- Circonstances d'apparition	36

5- Consultation préalable.....	37
6- Symptomatologie fonctionnelle.....	37
7- Signes physiques.....	40
8- Signes associés.....	42
9- Diagnostic différentiel.....	43
<i>B- Examens complémentaires.....</i>	<i>44</i>
1- Radiographie standard.....	44
2- Artériographie.....	45
3- Vidéoangiographie digitalisée.....	46
4- Thermographie.....	46
5- Scintigraphie au technétium.....	46
6- Echographie.....	46
7- I R M.....	47
III-TRAITEMENT.....	47
A- Anesthésie.....	48
B- Voie d'abord.....	48
C- Technique microchirurgicale.....	49
IV-ANATOMOPATHOLOGIE.....	50
A- Aspect macroscopique.....	50
B- Aspect microscopique.....	50
V-RESULTATS.....	53
VI-COMPLICATIONS.....	54
A- Récidive.....	54
B- Les dystrophies unguéales.....	54
<u>CONCLUSION</u>	55

RESUME

BIBLIOGRAPHIE

INTRODUCTION

Les tumeurs glomiques de la main ou glomangiomes sont des tumeurs vasculaires bénignes, hyperalgiques, relativement rares mais non exceptionnelles. Elles se développent à partir d'une formation vasculaire cutanée décrite pour la première fois en 1924 par Masson, appelée **glomus neuro-myo-artériel**, et siègent le plus souvent au niveau des doigts en sous unguéal.

Elles touchent essentiellement l'adulte jeune.

Leur symptomatologie est dominée par la douleur.

Ces tumeurs sont encore souvent méconnues, leur diagnostic positif est essentiellement clinique mais souvent difficile et se fait avec retard.

Leur traitement repose sur l'exérèse chirurgicale complète et la restitution de l'appareil unguéal, seules garantes d'une bonne évolution sans récurrence.

Le but de notre travail est de :

- montrer les difficultés diagnostiques
 - montrer l'intérêt de la chirurgie microscopique dans le traitement
 - préciser la voie d'abord à adopter suivant le siège péri ou sous unguéal de la tumeur glomique
 - évaluer nos résultats
-

MATÉRIEL ET PATIENTS

I- MATÉRIEL

C'est une étude rétrospective où nous rapportons une série de 31 cas de tumeurs glomiques opérées entre 1996 et 2005. Il s'agissait de 19 femmes et 12 hommes. L'âge moyen était de 31 ans (22 et 60 ans). Le délai moyen d'évolution était de 30 mois (6 mois et 12 ans). La gêne fonctionnelle était dominée par la douleur. Celle-ci était presque toujours spontanée.

II- METHODOLOGIE

Les méthodes d'études ont été basées sur l'exploitation des dossiers avec recueil des données concernant l'examen clinique ainsi que les données radiologiques, chirurgicales et anatomopathologiques réalisées chez ces patients.

	douleur s'aggravant par la chaleur	Oui <input type="checkbox"/>	Non <input type="checkbox"/>
	douleur calmée par le froid	Oui <input type="checkbox"/>	Non <input type="checkbox"/>
	douleur calmée par la chaleur	Oui <input type="checkbox"/>	Non <input type="checkbox"/>
	Irradiation de la douleur	Oui <input type="checkbox"/>	Non <input type="checkbox"/>
	Irradiation locorégionale	Oui <input type="checkbox"/>	Non <input type="checkbox"/>
	Irradiation au membre	Oui <input type="checkbox"/>	Non <input type="checkbox"/>
	Retentissement sur l'activité physique	Oui <input type="checkbox"/>	Non <input type="checkbox"/>
	Impotence fonctionnelle :		
	Absolue	Oui <input type="checkbox"/>	Non <input type="checkbox"/>
	Relative	Oui <input type="checkbox"/>	Non <input type="checkbox"/>
4- Signes physiques :			
	Signes physiques présents	Oui <input type="checkbox"/>	Non <input type="checkbox"/>
	Localisation sous unguéale :		
	Tâche rougeâtre bleuâtre	Oui <input type="checkbox"/>	Non <input type="checkbox"/>
	Localisation sous matricielle :		
	Dystrophie unguéale	Oui <input type="checkbox"/>	Non <input type="checkbox"/>
	Localisation pulpaire et latéropulpaire		
	Tumeur bourgeonnante	Oui <input type="checkbox"/>	Non <input type="checkbox"/>
	Tuméfaction indurée	Oui <input type="checkbox"/>	Non <input type="checkbox"/>
	Zone bleutée	Oui <input type="checkbox"/>	Non <input type="checkbox"/>
	Tuméfaction bleutée	Oui <input type="checkbox"/>	Non <input type="checkbox"/>
	Autres localisations :		
	Tumeur bleutée	Oui <input type="checkbox"/>	Non <input type="checkbox"/>
	Tuméfaction indurée	Oui <input type="checkbox"/>	Non <input type="checkbox"/>
5- Signes associés.			
	Trophicité musculaire :		
	Hypotrophie localisée au doigt	Oui <input type="checkbox"/>	Non <input type="checkbox"/>
	Généralisée à la main	Oui <input type="checkbox"/>	Non <input type="checkbox"/>
	Signes vasomoteurs :		
	Accroissement de la chaleur	Oui <input type="checkbox"/>	Non <input type="checkbox"/>
	Froideur locale	Oui <input type="checkbox"/>	Non <input type="checkbox"/>
	Moiteur de la main	Oui <input type="checkbox"/>	Non <input type="checkbox"/>
	Syndrome de Raynaud	Oui <input type="checkbox"/>	Non <input type="checkbox"/>
	Syndrome de Horner	Oui <input type="checkbox"/>	Non <input type="checkbox"/>
	Autres	Oui <input type="checkbox"/>	Non <input type="checkbox"/>

ETUDE PARACLINIQUE

Radiographie :

Signes visibles :

	Encoche régulièreP3	Oui <input type="checkbox"/>	Non <input type="checkbox"/>
	Empreinte discrète	Oui <input type="checkbox"/>	Non <input type="checkbox"/>
	Opacité des parties molles	Oui <input type="checkbox"/>	Non <input type="checkbox"/>
	Autres	Oui <input type="checkbox"/>	Non <input type="checkbox"/>

Autres examens :

Artériographie

Vidéo-angiographie digitalisée

RESULTATS

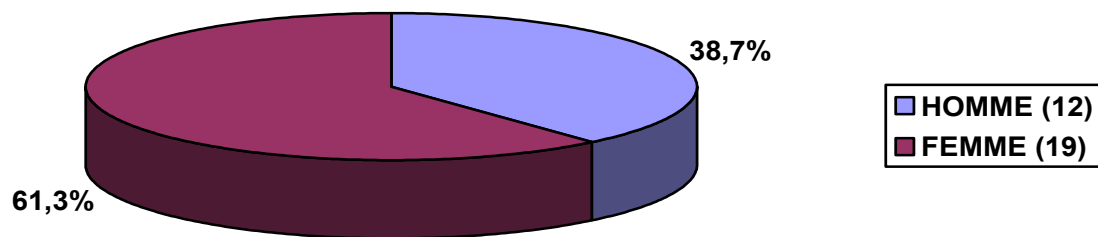
I- ÉTUDE EPIDEMIOLOGIQUE

1- Fréquence

Sur une période de 9ans, nous avons colligé 31 cas de tumeur glomique de la main entre 1996 et 2005.

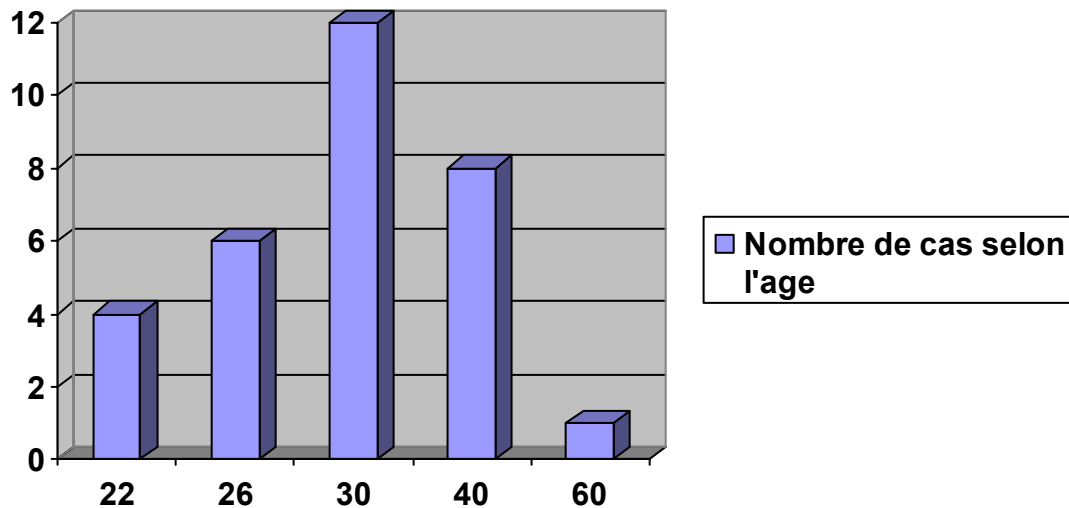
2- Répartition selon le sexe

Sur les 31 patients ,19 étaient de sexe féminin (61,30%) et 12 étaient de sexe masculin (38,70%). On note donc une prédominance féminine.



3- Répartition selon l'âge

Les âges s'échelonnaient entre 22 et 60 ans avec un pic de fréquence à 30 ans. L'âge moyen était de 31 ans



4- Répartition selon la profession

Dans notre série, 6 patients sont des ouvriers, 3 instituteurs, 3 fellahs, 5 employés de bureaux, une étudiante en médecine et 13 sont sans profession.

Tableau 1 : Répartition selon la profession.

Profession	Nombre	Fréquence (%)
Ouvriers	6	19,35
Instituteurs	3	9,67
Fellahs	3	9,67
Employés de bureau	5	16,12
Etudiant	1	3,22
Sans profession	13	41,93

5- Répartition selon le côté atteint

Tous nos malades sont droitiers.

Le côté droit était touché 12 fois (38,70%), alors que 19 cas sont du côté gauche (61,30%).

On note donc une nette prédominance du côté gauche par rapport au côté droit.

II- ÉTUDE DIAGNOSTIQUE

A- ETUDE CLINIQUE

1- Latence diagnostique

Le temps écoulé entre l'apparition des premiers symptômes et l'intervention est d'une moyenne de 30 mois avec un minimum de 6 mois et un maximum de 12 ans

2- Localisation de la tumeur

Dans tous les cas de tumeurs glomiques de la main, la localisation était digitale au-delà de l'inter-phalangienne distale.

Dans 21 cas, (67,74%) la localisation était sous unguéale. Elle était pulpaire dans 4 cas (12,90%), et latéropulpaire dans 6 cas (19,36%).

Tableau 2 : Localisation de T G de la main en fonction du sexe.

Sous unguéale		Face palmaire de la pulpe		Latéro pulpaire	
Femmes	Hommes	Femmes	Hommes	Femmes	Hommes
13 cas	8 cas	2 cas	2 cas	4 cas	2 cas

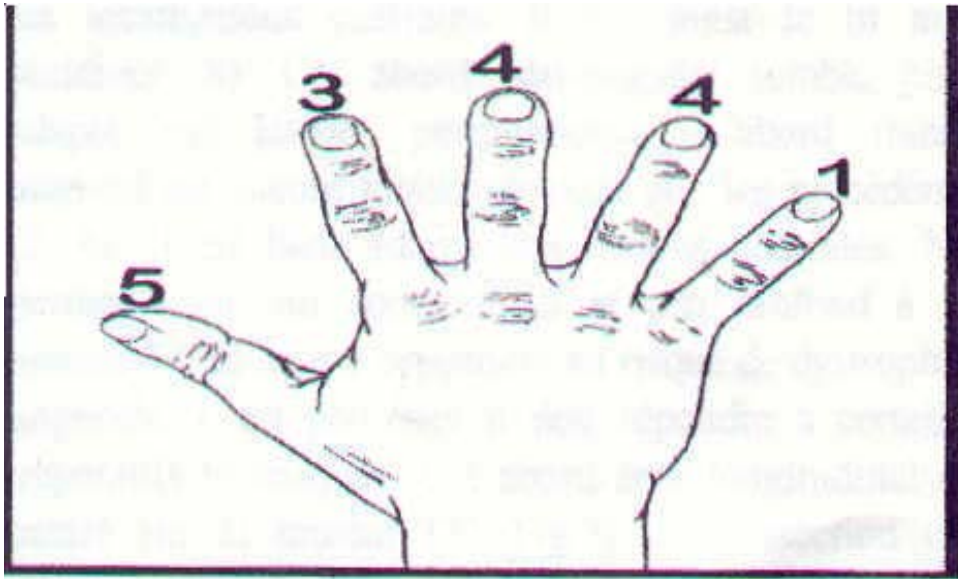
Répartition de la TG au niveau des doigts :

-le pouce et l'auriculaire sont touchés chacun : 4 fois.

-l'index est touché : 7 fois.

-le majeur est touché : 6 fois.

-l'annulaire est touché : 10 fois



Situation de la TG en sous unguéale : Figure (1,2,3)

- Le siège était central : 9 cas
- Le siège était périphérique : 12 cas

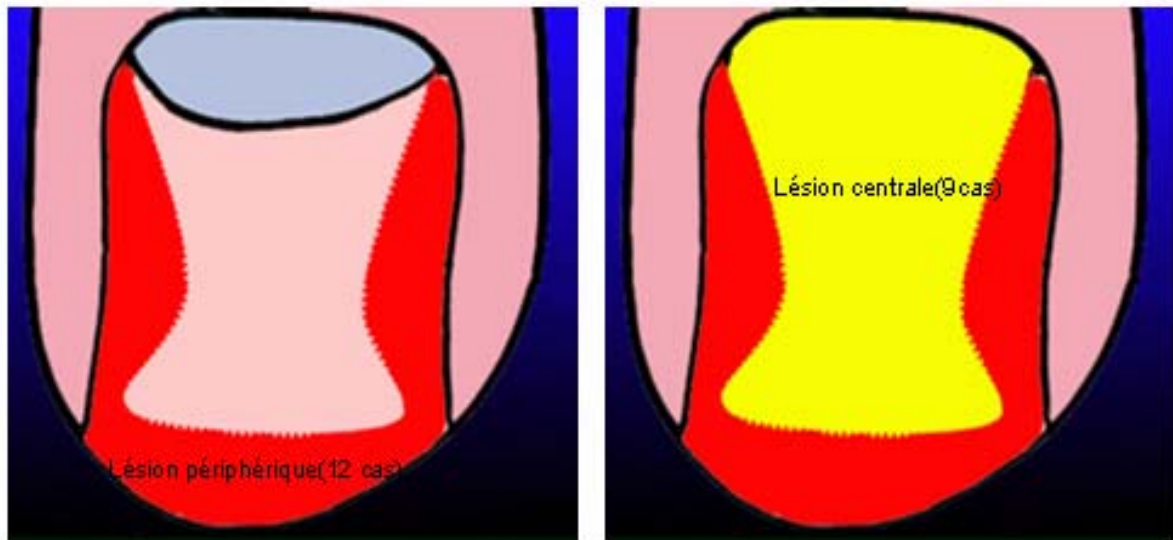


Figure 1 : Répartition des TGSU selon le siège central ou périphérique

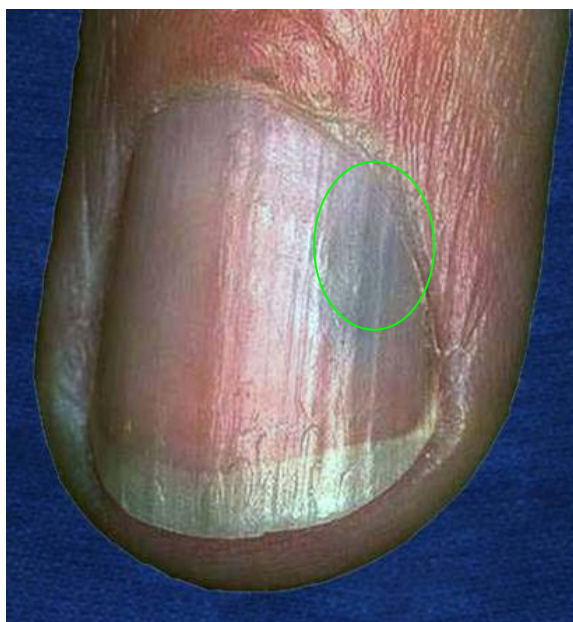

Figure 2 : TGSU périphérique

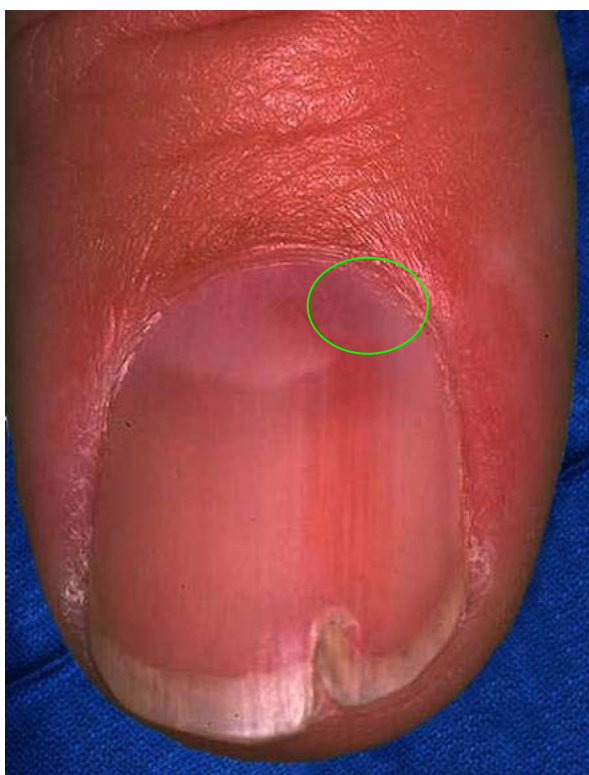

Figure 3 : TGSU centrale

3-Antécédents familiaux

Nous n'avons noté aucun cas similaire dans la famille.

4-Localisations multiples

Nous n'avons retrouvé aucun cas de tumeurs glomiques multiples dans cette série.

5-Circonstances d'apparition

Nous avons noté la notion de traumatisme de la main chez 5 de nos patients

6-Consultations préalables

Dans notre série plusieurs patients ont eu 1 à 2 consultations préalables. La majorité de ces consultations étaient chez un médecin généraliste

Tableau 3 : Les différentes spécialités consultées par nos patients

Spécialité	généraliste	rhumatologue	dermatologie	chirurgie	psychiatrie
Nombre de consultation	25	6	7	1	1

7-Symptomatologie fonctionnelle

a- Douleur

Dans tous les cas, la douleur était le maître symptôme et représentait le motif de consultation de l'ensemble de nos patients

Elle était caractérisée par :

-douleur spontanée

La douleur était décrite par les patients comme de véritable décharge électrique, très soudaine pouvant faire relâcher un objet ou même crier de douleur. Elle était intense chez 20 cas dont 2 patients réclamaient l'amputation digitale du fait de l'intensité et de la persistance de la douleur

-douleur provoquée

Dans la majorité des cas, la douleur était déclenchée par la pression directe dans le site présumé de la lésion.

-test de Love

C'est un test important dans l'orientation diagnostique des TG. Il consiste à rechercher le site lésionnel par l'attouchement par une pointe mousse ce qui va réveiller la douleur typique.

Il était pratiqué chez l'ensemble de nos patients et il était positif dans 27 cas soit 87,1%.

-test de Hildreth

Ce test consiste en la réalisation d'une ischémie digitale en utilisant un garrot gonflé à 300 mmHg.

La douleur à la percussion disparaît si le garrot était gonflé avant la percussion ou laissé 15 secondes après celle-ci, elle ne disparaît pas si le garrot était gonflé avec un retard ou lâché immédiatement. Ce test n'a été réalisé que chez 10 patients il était positif chez 8 patients (80%) et négatif chez 2 patients (20%).

Tableau 4 : Les caractères de la douleur

	Douleur spontanée			Douleur à la pression directe			Test de Love			Test à l'ischémie d'Hildreth		
	I	M	D	I	M	D	+	-	Non fait	+	-	Non fait
Nombre de cas	20	11	0	28	3	0	27	4	0	8	2	21
Fréquence (%)	64,51	35,49		90,32	9,68		87,1	12,9		80	20	67,74

(I :intense ,M :modérée ,D :discrète ,+ :positif ,- :négatif)

b- sensibilité thermique

Elle est mise en évidence par le test de l'immersion dans l'eau froide qui permet de rechercher l'influence de la température sur le déclenchement ou l'exacerbation de la douleur.

Ce test n'a pas été pratiqué chez nos malades, toutefois l'interrogatoire a montré que le plus souvent la douleur est exacerbée par le froid ambiant ou l'immersion dans l'eau froide Dans notre série, L'influence thermique sur le déclenchement ou la sédation de la douleur est retrouvée chez 23 patients (74,19%)

Tableau 5 : Sensibilité au changement thermique

	Nombre de cas	Fréquence %
Douleur s'aggravant par le froid	23 cas	74,19
Douleur s'aggravant par la chaleur	0	0
Douleur calmée par le froid	0	0
Douleur calmée par la chaleur	10	32,25

c- Irradiation de la douleur

Généralement au début la douleur est localisée puis va en s'irradiant sur quelques centimètres vers la racine du doigt avec irradiation locorégionale ou vers le membre ce qui est rapporté par la majorité de nos patients.

Tableau 6 : Irradiation de la douleur

	Nombre de cas	Fréquence %
Présence d'irradiation	25	80,64
Irradiation loco-régionale	8	32
Irradiation vers le membre	17	68

d- Retentissement sur l'activité

Cette douleur a bien retentit, et de manière importante sur l'activité physique professionnelle et quotidienne de nos patients, du fait de sa brutalité et son intensité. Certaines patientes évitaient de se servir de leur main ne pouvant faire ni la vaisselle ni se laver les mains.

Tableau 7 : Le retentissement sur l'activité physique

	Nombre de cas	Fréquence %
Impotence fonctionnelle Relative	25	80,64
Impotence fonctionnelle absolue	6	19,36

8-Signes physiques

Chez 10 patients (32,26%), l'examen clinique était strictement normal sans lésion visible ni palpable, en revanche 21 cas (67,74%) présentaient des signes physiques

- Dans la localisation sous unguéale

14 patients sur 21 ont présenté des signes physiques.

Tableau 8 : signes physiques dans la localisation sous unguéale

Signes physiques	Nombre de cas	Fréquence
Tâches bleuâtre ou rougeâtre	10	71,42 %
Dystrophie unguéale dans sa localisation sous matricielle	4	28,58 %

- Dans la localisation pulpaire et latéro -pulpaire

7 patients sur 10 ont présenté des signes physiques

Tableau 9 : signes physiques dans la localisation pulpaire et latéro pulpaire

Signes physiques	Nombre de cas	Fréquence
Tâche bleuâtre sous unguéale	1	14,28 %
Zone bleutée	2	28,57 %
Tuméfaction bourgeonnante bleuâtre	2	28,57 %
Tuméfaction indurée	2	28,57 %

9- Signes associés

a- Troubles trophiques :

Sur 31 cas de TG de la main, 8 patients ont présenté une amyotrophie soit 25,80% : 5 patients (16,12%), ayant une amyotrophie de toute la main, 3 patient (9,68%), ayant une hypotrophie du doigt siège de la tumeur.

b- Signes vasomoteurs :

Dans notre série, seulement 4 patients ont présenté des signes vasomoteurs à type d'accroissement de la chaleur locale et de moiteur de la main.

c- Autres signes associés :

Aucun signe associé n'a été trouvé chez nos patients notamment, pas de syndrome de Raynaud ni de Claude Bernard Horner.

B- ETUDE PARACLINIQUE

1- Radiographie : Figure (4)

Sur les 31 cas de TG, on a trouvé que cinq cas présentant des signes radiologiques soit 16,12% (voir tableau10).

Tableau 10 : signes radiologiques

Signes radiologiques	Nombre de cas	Fréquence
Encoche régulière de P3	2	6,45 %
Empreinte discrète de P3	3	9,67 %
Opacités des parties molles	0	0

2- Autres examens complémentaires

On a pratiqué l'IRM seulement chez 3 patients dont la clinique n'était pas très évocatrice ;

L'aspect observé en T1 est une tumeur isointense de 1,5 cm de diamètre, ronde régulière bien limitée avec un liseré hypodense qui sépare la tumeur de l'os, le point de départ de cette lésion est probablement les parties molles, elle érode la corticale de P3 jusqu'à devenir intra-osseuse avec prise de contraste après injection. Figure (5).

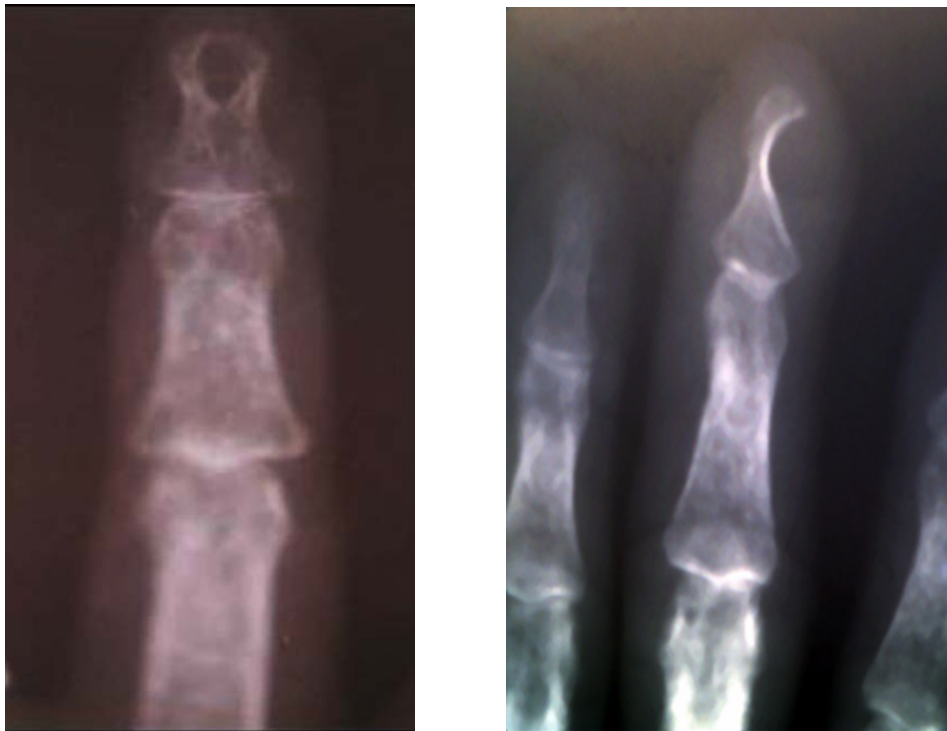


Figure 4 : Aspect radiologique d'une TG évoluant depuis 12 ans avec grande érosion de P3

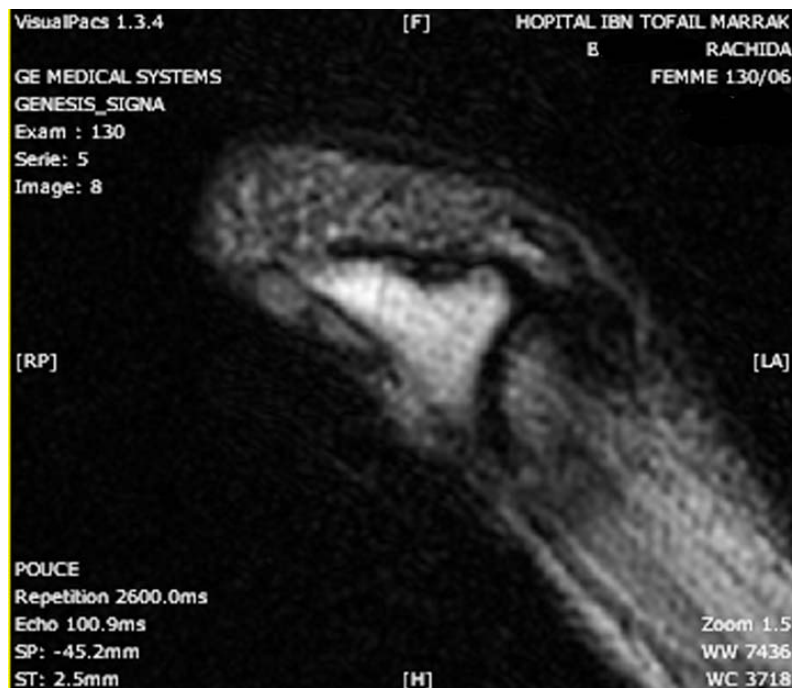

Figure 5 : IRM en T1 montre un aspect isointense d'une TGSU avec un liseré hypointense séparant la tumeur de l'os.

III- THERAPEUTIQUE

Dans tous les cas le traitement a été chirurgical.

A- Type d'anesthésie

Tous nos patients ont été opérés sous anesthésie locale inter commissurale soit 100%, avec garrot à la racine du doigt sans vidange

Tableau 11 : différents types d'anesthésie

Type d'anesthésie	Nombre de cas	Fréquence
Locale	31	100%
Locorégionale	0	0
Générale	0	0

B- Méthode chirurgicale

Vingt neuf patients ont été opérés par méthode microchirurgicale. Les 2 cas opérés sans système optique sont : une tumeur latéropulpaire qui a récidivé 1 an plus tard et 1 TG sur la face palmaire de la pulpe.

Tableau 12 : méthodes chirurgicales.

Méthodes	Sans grossissement optique	Avec grossissement optique
Nombre de cas	2	29
Fréquence	06,45 %	93,55 %

C- Voie d'abord : Figure (6 et 7)

Les tumeurs pulpaire latérales et palmaires ont été abordées par voie latéropulpaire et palmaire directe.

Les 12 cas de tumeurs sous unguéales périphériques ont été abordés soit par voie péri unguéale antérieure en gueule de requin chez 5 patients qui présentaient des TGSU antérieures, soit par voie latérounguéale chez 7 patients qui présentaient des TGSU latérales.

Pour les tumeurs glomiques sous unguéales centrales (9cas), l'abord était transunguéal. La voie d'abord péri unguéale est la plus prépondérante dans notre série.

**Tableau 13 : différents voies d'abord en fonction de la localisation de TG au niveau des
doigts**

Voie d'abord	Trans- unguéale	Péri-unguéale			Directe
		Antérieure	Latérale		
localisation	TGSU centrale	TGSU antérieure	TGSU latérale	TG latéro- pulpaire	TG de la face palmaire de pulpe
Nombre de cas	9	5	7	6	4
Fréquence	29,03%	16,12%	22,58%	19,35%	12,90%

D- Technique chirurgicale

Dans sa localisation pulpaire l'opérateur n'a eu aucun problème pour localiser la TG.

L'exérèse était facile et complète dans 29 cas sauf dans 2 cas où la tumeur était mal limitée.

Dans sa localisation sous unguéale centrale (9 cas), l'ongle est enlevé dans sa totalité dans 3 cas et partiellement dans 6 cas par une fenêtre de taille équivalente au quart de l'ongle et taillée en regard de la tumeur et souvent laissée en continuité avec l'un des pourtours de l'ongle.

Sous grossissement optique, le lit de l'ongle est incisé longitudinalement puis retroussé latéralement. La TG est alors visualisée et disséquée aux ciseaux microchirurgicaux assez profondément dans une logette osseuse saignante. La réparation du lit unguéal est faite par points séparés inversés au fil 7/0 ou 8/0. La tablette unguéale est ensuite perforée et reposée après avoir excisé 1mm de l'un de ses côtés, ce qui facilite le drainage sanguin.

Dans 4 cas l'ongle était de mauvaise qualité, l'opérateur a dû utiliser dans 2 cas une prothèse unguéale mais après il a utilisé un simple pansement humide au tulle gras.

L'étude histologique de la tumeur était systématique.

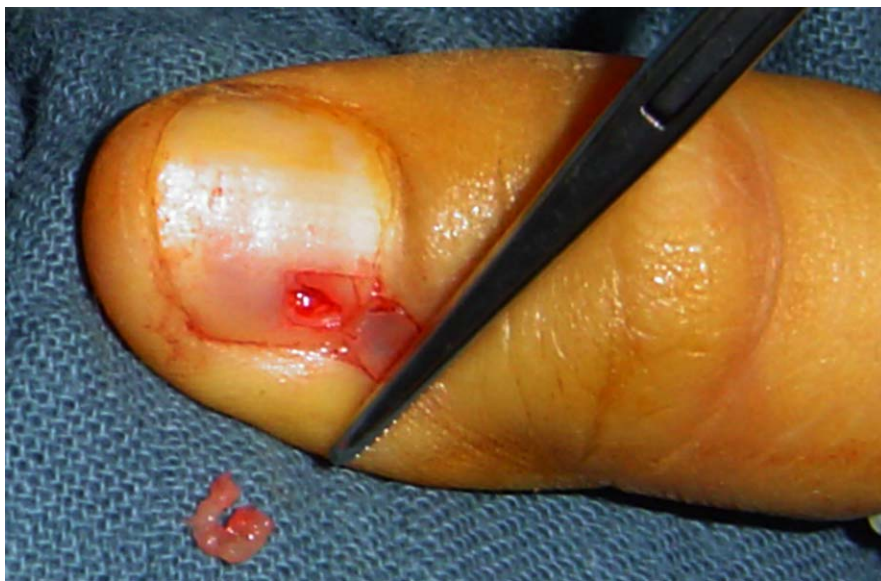
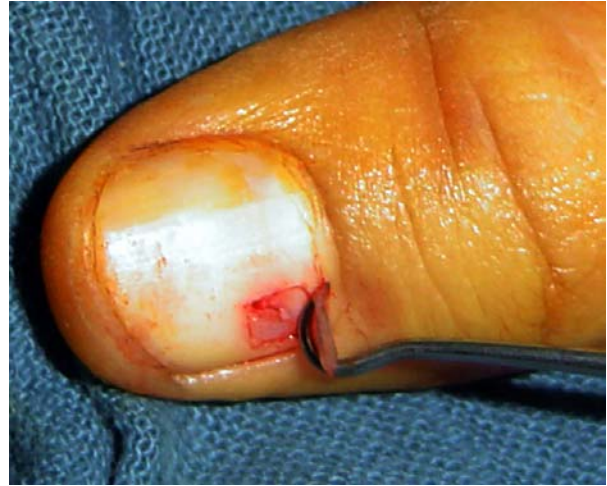
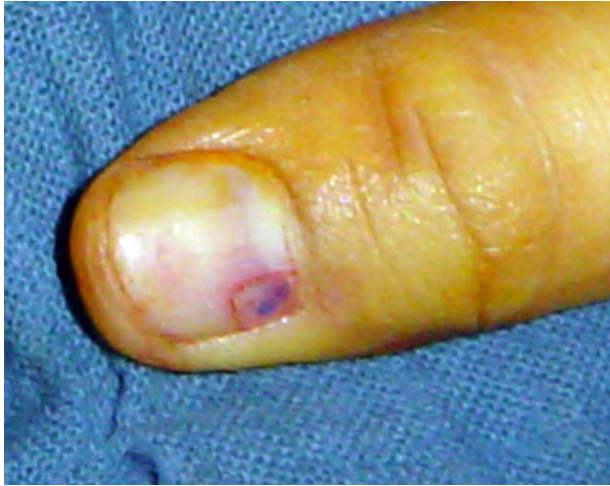Figure 6 : Abord trans-unguéal d'une TG bilobée

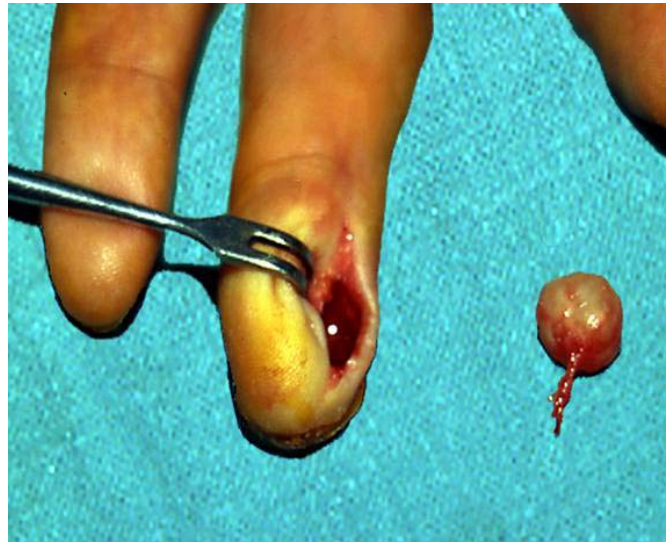
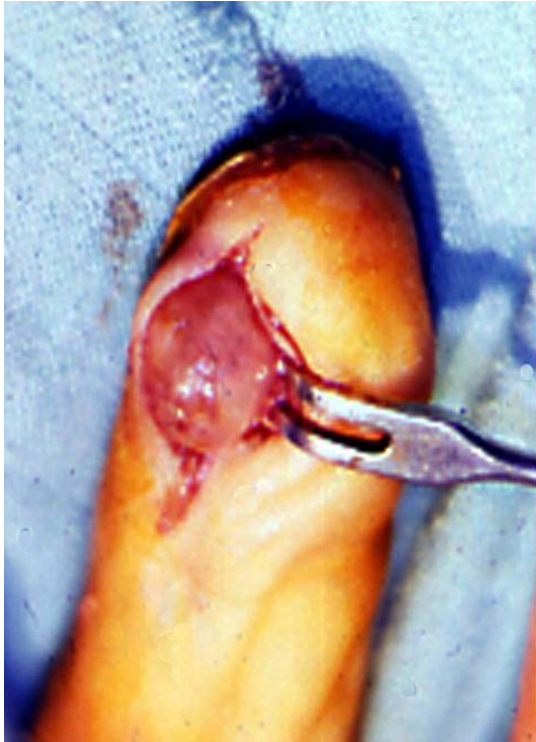

Figure 7 : Abord latéro-pulpaire d'une TG

IV- ANATOMOPATHOLOGIE

A- MACROSCOPIE

L'aspect anatomique de la tumeur montre qu'il s'agit de formation nodulaire avec un diamètre qui varie de 3 à 13 mm. La tumeur est bien limitée parfois bilobée et presque toujours encapsulée sauf dans 2 cas.

B - MICROSCOPIE OPTIQUE

La tumeur comprend des fentes vasculaires en général bien différenciées tapissées par un endothélium et bordées par une ou plusieurs assises cellulaires myocytaires arrondies ou allongées à cytoplasme éosinophile et à noyau arrondi ou ovalaire de taille variable , ce sont des cellules glomiques. Parfois ces cellules forment de petits amas endocrinoïdes indépendants des vaisseaux: Figure (8).

Séparant ces éléments, le stroma contient des fibres conjonctives et des filets nerveux

Dans notre série il n'a pas été remarqué d'atypies cellulaires ou des figures mitotiques avec absence de malignité

L'exérèse a été jugée complète dans la majorité de nos cas

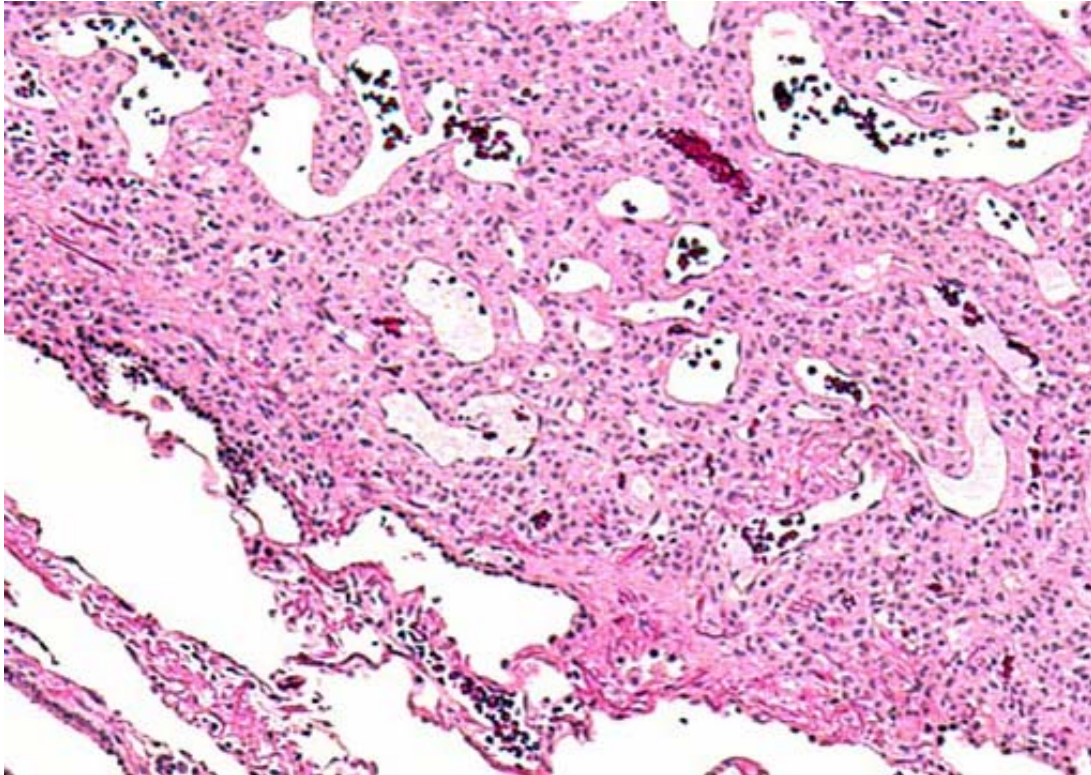


Figure 8 : Aspect histologique de TG montre des fentes vasculaires bordées par des cellules glomériques (coloration à l'hématéine éosine, Gx132)

V- RESULTATS

A- Suites opératoires immédiates

Elles sont marquées par l'indolence dès le lendemain avec reconnaissance des patients.

B- Résultat fonctionnel

Nos malades ont été vus avec un recul moyen de 4 ans avec des extrêmes qui varient de 4 mois à 9 ans.

Les résultats fonctionnels sont basés sur les éléments suivants :

- douleur spontanée
- douleur provoquée d'origine thermique ou par pression directe

On a noté :

- présence de douleur spontanée discrète : 1 cas
- présence de douleur provoquée d'origine thermique : 0 cas
- présence de douleur provoquée par pression directe : 1 cas

Vingt sept patients ont complètement oublié leur maladie. La récupération fonctionnelle était complète chez tous nos cas.

C- Résultats esthétiques

La cicatrisation avec reprise fonctionnelle est obtenue en moyenne en 3 semaines en cas d'abord péri-unguéal et en 5 semaines en cas d'abord trans-unguéal. Dans ce dernier cas, la repousse de l'ongle normal nécessite 6 à 10 mois selon la proximité de la lésion. Hormis 2 cas qui ont présenté une dystrophie unguéale sans véritable gêne esthétique.

D- Evolution et complications

1- Complications précoces

Nous avons eu deux cas d'infections en rapport avec la prothèse unguéale, rapidement jugulées par les soins locaux biquotidiens.

Aucun cas d'hématome sous unguéal ni lâchage de sutures ni autres complications précoces n'a été observé.

2- Complications tardives

Nous avons observé deux cas de récurrence tumorale : le premier cas un an après la sédation de la douleur, le deuxième cas 3 ans après. L'anatomopathologiste l'avait déjà signalé en précisant que l'exérèse était incomplète.

La première patiente a eu une reprise chirurgicale avec résection tumorale totale. Elle a été revue avec un recul de 5 ans, elle ne souffre plus d'aucune douleur. La deuxième n'est pas encore reprise.

DISCUSSION

I – ÉTUDE EPIDEMIOLOGIQUE

1 – Fréquence et incidence

La tumeur glomique est hyperalgique, de nature bénigne rare, mais non exceptionnelle (63). Sa fréquence varie de 1,6 à 5% de l'ensemble des tumeurs des parties molles de la main (8, 28, 32).

Beaucoup d'auteurs ne rapportent que quelques dizaines de cas (47,65) ou de TG isolées. (43, 44).

Les séries numériquement importantes sont liées au fait de regroupement de plusieurs centres.

Tableau 14 : Revue de littérature de l'incidence de TG par an.

Auteurs	Nombre de cas	Nombre d'années d'études	Incidence (nombre de TG/an)
Mansat(47)	16	8	2
Raimbeau(63)	6	19	0,32
Carroll(16)	28	20	1,4
Soule(74)	8	2 ans ½	3,2
Notre série	31	9	3,44

Ainsi l'incidence de TG varie de 0,32 à 6,67 cas par an. Avec nos 31 cas nous présentons une série quantitativement intéressante, d'autant plus qu'elle représente l'expérience d'un seul service de chirurgie Traumatologique.

Il est probable que les chiffres soient différents selon qu'il s'agit de consultation d'un plasticien, d'un orthopédiste ou d'un dermatologue

2 – Sexe

En ce qui concerne les tumeurs glomiques de la main, et en examinant les séries numériquement importantes de ces dernières années la proportion de femmes est la plus prédominante surtout dans localisation digitale en sous unguéale, cette proportion va de 57% à 87,5% (15, 16, 75, 78) ;

Dans notre série, il apparaît une prédominance féminine 66,67% de femmes contre 33,33% d'hommes. Ces données rejoignent les résultats des autres séries.

Tableau 15 : montre le sexe ration toutes localisations confondues,

Auteurs	Nombre de cas	Sexe ratio H/F
Cooke(21)	-	1
Enzinger(25)	56	1
Shugart(73)	74	1,7
Notre série	31	0,6

Quand il s'agit de tumeurs glomiques toutes localisations confondues, toutes les études ne montrent pas de différence significative contre les 2 sexes.

3- Age

Examinant ces mêmes séries, l'âge où le diagnostic est posé se répartit très régulièrement autour de 20 à 65 ans avec une moyenne d'âge prédominante autour de 30 ans et 43 ans (15,16,23,28,47,78).

Nos résultats rejoignent ceux des autres séries puisque l'âge moyen est de 31 ans, avec des pics de fréquence à 30 ans et 40 ans.

En analysant la durée d'évolution de ces tumeurs, on constate que la symptomatologie apparaît plusieurs années avant que le diagnostic ne soit établi et par conséquent l'âge de survenue est nettement moindre par rapport à celui retenu (26).

Les tumeurs glomiques restent quand même rares chez l'enfant, seulement quand elles surviennent, elles apparaissent souvent sous une forme multiple (50,19).

4- Côté

Tableau 16 : Revue de littérature concernant le côté.

Auteurs	Côté droit	Côté gauche
Carroll(16)	14	14
Mansat(47)	7	7
Raimbeau(63)	2	4
Notre série	12	19

L'analyse de plusieurs séries (7, 8, 16, 32, 47) ne montre pas de prédominance d'un côté par rapport à l'autre. Dans sa série, Raimbeau (63) a noté une légère prédominance du côté gauche.

Seulement, l'atteinte du côté dominant s'avère plus intéressante, puisque l'handicap douloureux est responsable d'une gêne fonctionnelle telle qu'elle retentit négativement sur la vie professionnelle des patients.

5- Profession

Aucune corrélation n'a pu être établie entre TG et profession manuelle exposée aux traumatismes digitaux. Dans la série de Carroll et Berman (16), 29% des patients étaient des femmes aux foyers, de même dans notre série 44,46% des patients étaient sans profession.

Si aucune profession n'a été incriminée dans la survenue de TG, l'apparition d'une telle lésion peut avoir un retentissement professionnel majeur par l'impotence fonctionnelle qu'elle réalise (35).

II- ÉTUDE CLINIQUE

A- Diagnostic clinique

1- Latence diagnostique

Le délai moyen qui sépare l'apparition des premiers signes du diagnostic et du traitement est généralement prolongé.

Tableau 17 : Revue de littérature de la moyenne de latence diagnostique

Auteurs	Années	Nombre de cas	Moyenne de latence diagnostique
Carroll et Berman(16)	1972	28	7
Shugart (73)	1963	74	10,9
Mansat (47)	1985	14	7,6
Varian (78)	1980	22	8
Shih TT (72)	1996	10	7,4
Geertruydens (77)	1996	51	10
Notre série	2005	31	2,5

Le diagnostic donc peut être difficile et peut errer pendant des années avec un maximum de retard qui peut atteindre 30 à 40 ans (16 ,47).

Cette particularité quelque peu paradoxale est souvent citée comme un fait devant faire évoquer le diagnostic.

2- Localisation :

La localisation typique est dermique avec par ordre de fréquence le lit unguéal, la face palmaire des doigts et des orteils (14).

a- Localisation digitale :

Tableau 18 : Revue de littérature concernant la répartition de TG selon des doigts.

Auteurs	Nombre de cas	Pouce	Index	Majeur	Annulaire	Auriculaire
Mansat et autres(47)	105	23,3%	17,7%	13,3%	21,1%	10%
Raimbeau(63)	6	16,67%	50%	16,67%	16,66%	0%
Drapé(23)	25	24%	24%	20%	24%	8%
Notre série	31	28%	16%	28%	20%	8%

Tous les doigts sont touchés mais chaque série retrouve une prépondérance sur un doigt. Parfois cette différence de répartition n'est pas constatée

Tableau 19 : situation de la TG au niveau digital selon les séries.

Auteurs	Nombre de cas	TG unguéale	TG pulpaire
Mansat et autres (47)	105	63%	23,5%
Shih T T (72)	10	70%	30%
Notre série	31	76%	24%

La localisation sous unguéale est donc prédominante

N.B : Mansat (47) a rassemblé plusieurs séries numériquement importante qui sont: Strahan et Bailic (75) :15cas ; Carroll et Berman (16) : 28 cas ; Rettig et Trickland (65) : 8 cas; Varian et Cleak (78) : 22 cas et enfin Calstedt et Lugnegard (15) : 18 cas.

b- Localisation en extradigitale :

Tableau 19 : revue des séries de TG du membre supérieur avec fréquence de TG extradigitale

Auteurs	Année	Nb de cas	Doigt (SU)	Main et poignet	Avant bras	coude	bras	épaule	% des cas extra digi-taux
Caroll et Berman(16)	1972	28	25(14)	3	0	0	0	0	11%
Heys et Al(31)	1992	32	14(10)	4	8	5	0	1	56%
Mansat(47)	1985	16	12(9)	2	2	0	0	0	25%
Shugart et Al(73)	1963	54	19(19)	11	20	0	4	0	65%
Strahan et Bailie(75)	1972	6	5(2)	0	0	1	0	0	17%
Notre série	2005	31	31(21)	0	0	0	0	0	4%

La distribution de TG aux extrémités supérieures est en général la plus fréquente, elle est soulignée avec spécificité dans l'analyse des séries historiques (16).

La fréquence de TG extradigitale rapportée dans ces séries varie de 11% à 65%. L'avant bras est noté comme étant le plus touché après la localisation digitale, alors que l'épaule étant la moins touché.

c- Localisation de TG aux membres inférieurs

Si la localisation de TG aux extrémités inférieures est commune, surtout dans sa situation sous et péri unguéale, elle reste quant même moins fréquente que celles des extrémités supérieures et encore moins dans la plante du pied, la cheville; le genou. les quelques cas rapportés sont des cas isolés ou de petites séries (53, 62).

d- Autres localisations

Si la tumeur se développe dans le derme profond et le tissu sous cutané, la où le glomus normal est abondant, il est maintenant reconnu qu'elle peut aussi se développer dans les régions dites atypiques où le glomus normal est rare ou inexistant tels

que les os, l'estomac, le colon, paupière, trachée, médiastin, rectum, vagin, lèvre, méésentère, pénis, poumon, intra vasculaire, intra musculaire, ligamentaire, jonction musculo-tendineuse, région axillaire, intra-neurale comme le nerf sciatique, le nerf digital et le nerf radial (17, 26, 42, 72, 76, 81).

3- Tumeurs multiples

Les TG multiples apparaissent généralement chez les enfants parfois même elles sont présentes dès la naissance, les tumeurs multiples se localisent rarement en sous unguéal et sont alors souvent indolores, bien que la douleur puisse survenir ultérieurement sur un nodule auparavant asymptomatique (32).

Histologiquement, elles sont mal limitées et ressemblent aux hemangiocavernomes contrairement aux tumeurs glomiques qui sont bien limitées et contiennent plus de cellules (26).

Chez quelques patients qui présentaient des tumeurs multiples, il a été noté des cas similaires dans la famille (64), parfois une association à d'autres malformations, ce qui fait soulever la possibilité que certains cas ont une détermination génétique (42).

4- Circonstances d'apparition

Il n'est pas rare de retrouver à l'interrogatoire la notion d'un traumatisme antérieur que les patients désignent eux-mêmes responsable de la survenue des premiers troubles, certaines études font état de 11% à 30 % (notre série 11%) de cas présentant dans les antécédents un traumatisme apparemment révélateur. La plupart des auteurs estiment donc que le traumatisme agirait en tant que véritable facteur étiopathologique (16, 43, 65, 73, 78).

L'étiologie de la tumeur glomique demeure inconnue.

5- Consultation préalable

La T G a toujours posé un problème de diagnostic clinique vue la discrétion et parfois l'absence de signes objectifs locaux, faisant même douter de son caractère organique, ce qui retentit sur le psychisme de certains patients et les conduits parfois à des consultations psychiatriques (47, 78).

Il n'est pas rare de trouver dans l'histoire de chaque patient une ou plusieurs consultations chez différents spécialistes qui peuvent être des Dermatologues, Rhumatologues, Neurologues, Traumatologues, Chirurgiens plasticiens, parfois chirurgiens cardio-vasculaires (12, 35, 47).

La méconnaissance de cette tumeur n'est pas rare ce qui conduit souvent à des erreurs de diagnostic et par conséquent thérapeutiques qui vont de la sympathectomie, la thermocautérisation, laminectomie, rhizotomie postérieure, libération du canal carpien jusqu'à même de l'amputation (16, 35, 65).

Mais très souvent on a recours à un traitement symptomatique à type : d'anti-inflammatoire, antalgique, vitaminothérapie, vasodilatateur, qui se soldent toujours par l'échec (12 ,35).

Toutes ces notions nous amènent à dire que devant toute douleur caractéristique ou non des extrémités, sans cause apparente et rebelle au traitement médical avec une longue histoire, et des consultations de multiples spécialités devraient évoquer l'éventualité d'une tumeur glomique.

6- Symptomatologie fonctionnelle

La douleur est le symptôme le plus précoce et le plus constant dans la TG, son caractère atroce et paroxystique contraste avec la discrétion ou l'absence de signes locaux.

a- Douleur spontanée :

Elle est rare au début, mais habituelle après une longue évolution, ce qui est souvent le cas lorsque le diagnostic n'a pas été fait. La douleur spontanée sans stimulus particulier est signalée dans la majorité des séries, alors que Shugard et coll n'ont trouvé qu'un pourcentage de 20% (16, 47, 73, 77).

b- Douleur provoquée

C'est le signe majeur ; tout contact, voire le moindre effleurement (toilette, gant, vêtement, examen.....) déclenche une douleur violente, faisant grimacer le malade. Son intensité est extrême et sa description varie selon l'étendue du vocabulaire du patient. C'est un signe qui est présent dans la majorité des séries rapportées (23, 47, 53, 77).

c- Sensibilité thermique

L'autre particularité importante dans le déclenchement ou l'exacerbation des phénomènes douloureux est représentée par l'influence des variations de la température et particulièrement le froid. Cette caractéristique est citée par la majorité des auteurs, elle représente un des trois éléments avec la douleur spontanée et la douleur provoquée d'une triade pathognomonique. Elle peut entraîner des modifications de mode de vie, comme chez un patient qui chauffait avant son repas, le couteau et la fourchette, et portait des gants en permanence.

Cette sensibilité thermique est recherchée par le test à l'immersion dans l'eau froide, mais il n'a pas été utilisé systématiquement dans notre série, puisque les malades le rapportent spontanément dans l'interrogatoire (16, 72 ,77).

Tableau 22 : Revue de littérature de fréquence de patients présentant une sensibilité thermique

Auteurs	Nombre de cas	Fréquence de patients présentant une sensibilité thermique
Carlstedt (15)	18	70%
Carroll (16)	28	100%
Mansat (47)	14	60%
Notre série	31	74%

Pour Mansat (47), 60% des patients présentaient ce type d'hypersensibilité alors qu'elle était présente dans tous les cas chez Carroll (16).

C'est en général le froid qui la déclenche et le chaud qui la soulage, on rapporte que des patients portent toujours des gants ou des bandages ou se réchauffent la main en permanence ou ne se lavant qu'avec l'eau tiède (57, 65).

Mais cette règle n'est pas générale, Mansat (47) rapporte un cas où la chaleur exacerbe la douleur et c'est le froid qui la calme.

d- Test de Love

Lorsque la douleur est d'apparition récente et quand la tumeur glomique est sous cutané, la localisation est parfois difficile à retrouver, le test à l'aiguille de Love peut alors aider à préciser cette localisation.

Quand l'examineur passe son doigt à proximité immédiate du point d'hypersensibilité, le malade sursaute involontairement et soustrait sa main à l'examen, si la confiance est gagnée une pression à l'aide d'une pointe mousse en acier peut être exercée sur la peau très près de la lésion sans réveiller de phénomènes douloureux, si la pointe est ensuite appliquée au niveau même de la lésion, elle provoque le déclenchement de la douleur fulgurante pathognomonique (16, 45).

e- Test à l'ischémie de Hildreth

Fondé sur la disparition de la douleur dans la zone tumorale lorsqu'elle est percutée au stylet (test de Love) et la création d'une ischémie de l'ordre de 15 secondes avec un brassard gonflé à la racine du membre autour de 300 mmHg. Si par contre on gonfle le brassard avec retard, la douleur apparaît après pression mais ne disparaît pas si on arrête la stimulation (31).

Ces deux tests non agressifs et non coûteux sont couramment utilisés par plusieurs auteurs. Si le test de Hildreth est pratiquement pathognomonique de la tumeur glomique le test de Love, lui, aide dans la localisation tumorale, mais parfois il donne de faux positifs (16, 63).

f- Autres tests

Joseph et Posner (41) en 1983 décrivent un nouveau test de provocation à l'éthyl-Chloridrique.

Plus récemment Ekin A (25) en 1997 décrit une nouvelle méthode qui permet l'identification de la tumeur glomique sous unguéale, c'est le test de transillumination.

g- L'irradiation de la douleur

La douleur est souvent localisée au siège de la lésion au début mais elle peut prendre un caractère causalgique et irradier dans le pourtour immédiat de la lésion, voire plus à distance vers le membre supérieur, le cou, la face et même le thorax. Ce type de douleur peut faire évoquer une lésion du plexus brachial (10, 12, 26, 80).

h- Formes indolentes :

Il existe des TG où même la douleur provoquée manque. Elle se voit le plus souvent en cas de formes multiples et parfois dans les formes de début (10).

7 – Signes physiques

Ils sont négatifs au début, la tumeur ne devient visible ou palpable qu'après une longue évolution (16).

Tableau 23 : Revue de littérature concernant les signes physiques

Auteurs	Nombre de cas	Signes physiques	Tâche bleue sous unguéale ou pulpaire	Tumeur palpable ou déformation unguéale
Carroll (16)	28	43%	21,5%	21,5%
Mansat (47)	14	60%	30%	30%
Van Geetruyden (77)	51	62%	29%	33%
Raimbeau (63)	6	66,67%	-	-
Varian (78)	22	50%	36,4%	13,6%
Notre série	31	70,3%	40,07%	30,23%

La discrétion des signes objectifs locaux est notée une fois sur deux dans la majorité des séries.

Lorsque la TG siège en sous unguéale, elle apparaît par transparence comme une tâche bleuâtre ou rougeâtre arrondie ou ovale de quelques millimètres (10, 67). Cette tâche blanchit à la pression par la manœuvre de pression latérale sur le bord distal de l'ongle ce qui aide à visualiser la tumeur (9, 35).

On peut trouver parfois des modifications unguéales telles que: un ongle ridé, épaissi, voire même un soulèvement de l'ongle par la tumeur déjà volumineuse (16, 46, 61).

Si la tumeur est ancienne, des lésions matricielles peuvent donner une dystrophie unguéale (fissure longitudinale de la tablette unguéale avec en regard une ligne verticale rouge du lit unguéale, souvent on ne peut visualiser la tumeur).

Dans sa localisation sous cutanée ou pulpaire la TG est facilement palpable, elle peut occasionner un léger gonflement sans modifications nettes de la coloration de la peau environnante (21,47, 53).

8- Signes associés :

a- Troubles trophiques

Une réduction du diamètre du doigt concerné, une atrophie des muscles de la main, voire de l'avant bras ou même de l'ensemble du membre supérieur sont parfois constatées.

On peut même trouver une raideur articulaire. Cette amyotrophie ou raideur sont généralement considérées comme purement fonctionnelles, résultat d'une inactivité ou du maintien d'une attitude antalgique (1, 21, 72,81).

b- Troubles vasomoteurs :

La survenue de signes de perturbations vasomoteurs est signalée dans quelques cas.

Accroissement de la chaleur locale, sueurs excessives parfois profuses et pâleur durant les paroxysmes douloureux (6, 20, 40, 78).

C- Troubles neurologiques :

Une baisse de la sensibilité cutanée, une baisse des réflexes et une hyperesthésie des tissus non directement contigus, sont parfois retrouvées. L'association de signes d'atrophie, d'activité vasomotrice perturbée et de sueurs excessives peut faire évoquer un dysfonctionnement du système sympathique ou un phénomène de Raynaud (21, 73).

D- Phénomène de Raynaud :

Il est classique mais inconstant au cours des TG sous unguéales, lorsqu'il existe, il est strictement unilatéral et localisé à la dernière phalange d'un doigt de plus les accès de la pâleur coïncident avec les paroxysmes douloureux.

Ces caractères très particuliers permettent d'éliminer une maladie de Raynaud et pratiquement toutes les causes de phénomènes de Raynaud secondaires. A l'exception de

certaines artérites digitales. Mais dans ce dernier cas la pression digitale mesurée par plethysmographie est habituellement diminuée (35, 60, 73).

E- Autres pathologies associées :

L'association :

- TG - syndrome de Horner (6 ,30, 58).
- TG - syndrome du canal carpien (35).
- TG - Neurofibromatose de Von Recklinghausen (69).

Ces associations ont été signalées dans de rares cas.

9- Diagnostic différentiel :

Les autres diagnostics compatibles avec cette sémiologie clinique sont rares. Si le début des troubles a fait suite à un traumatisme local, un névrome peut se discuter.

Une tumeur nerveuse comme le schwannome peut aussi se discuter mais ce dernier est soit asymptomatique soit occasionne des épisodes paresthésiques et quand elle est directement sous cutanée, elle déforme la peau, à la différence de TG qui dépasse rarement 10 millimètres.

Un mélanome sous unguéal peut également être évoqué devant une tâche pigmentée sous unguéale, mais la sensibilité au froid manque. De toute façon l'exérèse et l'examen histologique de la lésion s'imposent dans tous ces cas.

La tumeur glomique peut fréquemment mimer d'autres cas orthopédiques, rhumatologiques, ou vasculaires (10, 16, 47, 51, 61).

B- EXAMENS COMPLÉMENTAIRES

1- Radiographie standard

Tableau 24 : Incidence des lésions radio-visibles selon les séries.

Auteurs	Années	Nombre de cas	Incidence de lésions radio-visibles
Carroll(16)	1972	28	15%
Mansat(47)	1985	14	15%
Drapé(23)	1995	28	25%
Van Geetuyden(77)	1996	51	36%
Notre série	2005	31	4,45%

Si certaines études rapportent la présence des signes radiologiques à nombre important qui peut atteindre 22% à 60% (15, 51), beaucoup d'autres rapportent un nombre médiocre (16) (47), dans sa série Carroll trouve 4 cas sur 28, dans notre série on a trouvé 5 cas sur 31 cas.

Les atteintes osseuses sur la radiographie standard d'une tumeur glomique peuvent être :

- une érosion régulière, une encoche érosive régulière et concave, parfois disparition d'une partie de la houppe phalangienne (18, 48, 51).

- en général il n'y a pas de réaction périphérique à part parfois un liseré discrètement condensé. Plus rarement la tumeur elle-même peut se signaler par une opacité au niveau des parties molles (20, 71, 80)

- enfin, il peut s'agir uniquement de signes indirects tels que l'épaississement de l'espace sous unguéal.

Le site osseux de la tumeur est en général la face dorsale de la phalange distale, plus rarement d'autres localisations sont rapportées telles que l'ulna ou le coccyx, ce dernier est intéressant du fait de la présence normale du Glomi. (2, 59, 68).

On a divisé les lésions squelettiques de la tumeur glomique en trois formes radiologiques (66):

- une déformation osseuse par la superposition de tissu mou de la TG qui comprime le cortex sans l'envahir ce qui marque une déformation régulière.
- La tumeur glomique, surtout celle qui survient sur la phalange distale, peut éroder le cortex jusqu'à devenir intra-osseuse par extension directe à travers le cortex vers la médullaire.
- La TG à développement intra-osseux produit une zone lytique intra-osseuse bien circonscrite entourée d'un cortex intact, cette lésion peut entraîner une expansion de la phalange distale (9, 76).

La radiographie est de toute façon, le seul examen fait systématiquement par tous les auteurs dans le cadre d'une lésion douloureuse des extrémités. Il est important en cas de suspicion clinique de rechercher ces signes avec acharnement. Fornage suggère d'ailleurs de faire cette radiographie avec un appareil bas voltage type mammographie.

2- Artériographie

Utilisée pour la première fois par Natali en 1966 (55), l'artériographie est considérée par certains (43, 44, 62) comme indispensable, elle peut révéler un peloton d'hypervascularisation artériolocapillaire à limite nette, parfois une zone étoilée télangiectasique (12).

L'angiographie est une technique invasive, indirecte et de faibles sensibilités, d'environ 40%. La routine de l'utiliser paraît injustifiable par de nombreux auteurs (35, 47,55, 63)

3- Vidéoangiographie digitalisée

L'artériographie soustractive numérisée permet de réaliser des radiographies épurées d'images gênantes et d'analyser en détail le parcours et le diamètre des vaisseaux. Elle peut mettre en évidence un lac vasculaire tardif typique de la tumeur glomique et permet de juger de son étendue (77).

4- Thermographie

Décrite par Corrado (22) en 1982, cette technique non invasive non coûteuse permet la mise en évidence d'augmentation thermique ponctuelle donnant une zone claire, régulière ronde sur les doigts et irrégulière dans la paume de la main en raison de l'épaisseur plus importante de la peau à cet endroit.

Cet examen est peu spécifique, si certains auteurs le trouvent contributifs (22), d'autres le trouvent d'interprétation difficile et non contributive (35, 63).

5- Scintigraphie au technétium

La scintigraphie n'a pas de place dans la TG mais quelque fois elle est indispensable pour éliminer un ostéome ostéoïde de symptomatologie voisine et souvent invisible sur la scintigraphie simple (23, 35)

6- L'échographie

Elle permet de visualiser les TG de très petite taille sans signes physiques ni manifestations radiologiques apparentes.

Cette méthode est utilisée depuis 1988 par Fornage.

Les tumeurs les plus petites à être visualisées sont de 3 millimètres, elles se manifestent par une image ronde bien définie, hypoéchogène, ou par un simple épaissement de la lame sous unguéale hypoéchogène (48).

La détection tumorale préopératoire était d l'ordre de 75%.

Si l'échographie a l'avantage d'être sans danger, non invasive et moins coûteuse. La spécificité de cet examen varie de 51 à 77% (27, 34).

Ses limites sont (57):

-l'expérience de l'opérateur.

-L'espace sous unguéal qui est difficile à être évalué échographiquement , de même les tumeurs de moins de 3 millimètres ou les tumeurs aplaties sous unguéales. Malgré cela il est recommandé de la demander avant l'IRM qu'on réserve seulement pour les cas où le résultat échographique est négatif.

7- L'IRM

Cette méthode paraît être prometteuse pour la détection, mais surtout pour le bilan topographique et morphologique de lésion.

Une excellente corrélation anatomo-chirurgicale a été obtenue pour la taille (les limites et même la capsule de la tumeur ont été détectées avec une incidence à 100%). La localisation et le retentissement osseux non détectés sur les radiographies standards, même les sous types histologiques étaient plus faciles à différencier sur l'IRM à haute résolution.

Tout cela a facilité l'approche chirurgicale, en permettant d'optimiser la voie d'abord grâce aux précisions fournies sur la taille et la localisation de la lésion (4, 24, 72).

III- TRAITEMENT

Bien que les patients aient fait appel à d'autres traitements avant que le diagnostic de TG ne soit établi, la chirurgie est le seul moyen qui peut les guérir de façon définitive.

A- Anesthésie

En ce qui concerne les lésions digitales certains auteurs utilisent une anesthésie locale par bloc digital (35, 47, 80). D'autres préfèrent une anesthésie locorégionale par bloc plexique (35, 48, 63), certains allaient même jusqu'à l'anesthésie générale (44, 61).

Pour les lésions de la main et du membre supérieur l'anesthésie locorégionale est la plus utilisée (47, 53).

Le garrot est généralement posé à la racine du doigt parfois à la racine du bras.

B – Voie d'abord

Pour la voie d'abord, tout dépend de la localisation de la tumeur :

Pour les tumeurs sous cutanées, ou pulpaire, la voie d'abord est directe en respectant, les principes des incisions cutanées en évitant le trajet des rameaux nerveux (38 ,60).

Lorsque la tumeur est de siège sous unguéal, le problème est d'empêcher la survenue d'une dystrophie unguéale post chirurgicale (47).

L'abord périunguéal est recommandé par certains auteurs aussi bien dans les lésions sous unguéales périphériques que centrales (38, 53, 63).

L'incision est large et peut aller du pli interphalangien distal à l'extrémité digitale, elle permet après avoir relevé en monobloc l'ongle et son lit, d'explorer soit la région dorsale sous unguéale, soit la face palmaire si la tumeur est pulpaire (63).

La dystrophie unguéale est minime voire inexistante, si on a pris soin de respecter la jonction matricielle et surtout de ne pas dissocier l'ongle de son lit (14, 63).

Si l'abord péri unguéal permet un double accès pulpaire et sous unguéal et respecte relativement l'appareil unguéal, il est cependant profond et assez malaisé dans les localisations centrales. Il fait ainsi le lit aux récurrences (30).

L'abord transunguéal était largement utilisé, mais vu les dystrophies unguéales majeures qu'il causait, il a connu un déclin devant l'abord périunguéal (15, 16, 39, 43, 44, 49).

Heim (30) réintroduit cet abord par une technique microchirurgicale. Il s'agit en fait d'une voie latéro- transunguéale, car l'ongle est détaché en entier de son lit et il est soit basculé sur une de ses commissures, soit totalement enlevé. Il est ultérieurement reposé et fixé par deux points latéraux. Il recommande de le perforer pour éviter la constitution d'un hématome sous unguéal douloureux.

Si cet abord permet un accès direct et peu profond à la tumeur il se heurte cependant au risque de dystrophie unguéale.

C'est pourquoi il doit répondre à certains impératifs techniques. Cet abord sera longitudinal et centré sur la tumeur. La dissection est microchirurgicale. La matrice et le lit de l'ongle seront réparés par points séparés inversés au fil résorbable fin, la couverture se fera par reposition de la tablette unguéale préalablement perforée (30, 33, 56).

C- Technique micro-chirurgicale

Il n'est plus convenable actuellement de pratiquer l'exérèse totale sans grossissement optique, vu que la taille de la tumeur est souvent petite et dépasse rarement les 10 millimètres d'autant plus que l'abord du lit unguéal et la matrice nécessite souvent une microchirurgie.

Beaucoup d'auteurs préconisent un moyen optique grossissant, certains trouvent que les loupes de 3,5× à 4,5× peuvent suffire pour permettre un agrandissement suffisant pour identifier et enlever la tumeur (30, 45, 56, 63, 70).

VI- ANATOMIE PATHOLOGIQUE

La T G a été décrite comme une caricature du glomus-myo-artériel normal : Figure (9)

Elle est souvent considérée comme une tumeur de type hamartome puisqu'elle se présente comme juxtaposition des différents éléments hypertrophiés du glomus normal (16, 54).

A- Aspect macroscopique

La tumeur siège généralement dans le tissu sous-cutané. Elle apparaît habituellement comme une masse unique, bien limitée, de couleur bleuâtre, pourpre ou violacée, de forme arrondie ou ovalaire, et dont la taille dépasse rarement 1 cm de diamètre.

Les tumeurs les plus petites ont souvent la forme de grain de riz (13).

Des tumeurs de plus grande taille, jusqu'à 4 cm sur 1,5 cm, ont été décrites par Shugart (73) chez 37% des cas de 74 tumeurs.

La tumeur semble le plus souvent encapsulée. Carroll et Berman (16) signalent que, quand la capsule est présente, elle apparaît fréquemment incomplète. Mason et Weil (49) ont estimé que la présence d'une capsule était le résultat d'une réaction secondaire des tissus environnants.

La surface de coupe apparaît généralement homogène sauf dans certains cas qui montrent de larges espaces caverneux sanguins (73).

B- Aspect microscopique :

a- Microscopie optique :

La variation des trois éléments : cellules glomiques, fibres musculaires lisses, et structures vasculaires dans la tumeur glomique a fait que Enzinger (26) a distingué trois sous types histologiques :

- tumeur glomique propre.
- Glomangiome.
- Glomangiomyome.

Cette distinction histologique n'a pas une différence significative sur l'incidence de l'âge, mais c'est la localisation tumorale qui varie.

* La tumeur glomique propre : représente les $\frac{1}{4}$ des T G chez Enzinger, localisée surtout aux extrémités supérieures avec une prédilection digitale et surtout sous unguéale.

Elle est bien limitée et faite de vaisseaux capillaires enroulés et entourés par plusieurs couches de cellules glomiques, dans un stroma mucoïde ou hyalin.

En fonction de la taille des cellules glomiques, la tumeur peut avoir un aspect hautement vasculaire qui pose un problème de diagnostic différentiel avec un hémangio pericytome ou un paragangliome. Mais la cellule glomique se distingue de ces tumeurs qui ont le même aspect architectural, par son aspect rond à contour régulier avec un noyau arrondi dans un cytoplasme éosinophile. A la périphérie, la tumeur possède des bandes de collagènes contenant de petits nerfs et vaisseaux.

*Le glomangiome : représente le 1/5 des cas (26) se localise surtout au niveau palmaire et antébrachial, on le voit surtout dans les lésions multiples et familiales.

Il est moins bien limité que la T G propre, avec aspect macroscopique et histologique, il ressemble à l'hémangiome caveneux (3, 36), il est formé par un réseau de veines anastomosées, avec de petits nids de cellules glomiques au contact de leur paroi. Parfois ce réseau veineux est le siège de thrombose et de phlébite (5).

*Le glomangiomyome : représente moins de 10% (26) des T G, il est le moins fréquent, se partage aussi bien au niveau des deux précédents types, mais ici la transition de cellules glomiques vers les cellules musculaires lisses allongées matures est plus évidente dans les régions des grands vaisseaux.

b- Microscopie électronique et immunohistochimique :

L'origine de ces cellules a pu être précisée par la microscopie électronique et les études immunohistochimiques (5).

Les cellules glomiques montrent une réactivité à l'anticorps anti-actine du muscle lisse ainsi qu'à l'anticorps anti-vimentine. Les marqueurs épithéliaux, vasculaires (Facteurs VIII^o) et nerveux sont négatifs, pour la desmine dont l'expression est variable, parfois elle est positive, mais elle est en général négative. Certaines cellules glomiques peuvent avoir une expression de l'anticorps anti-CD34 comme dans les cellules endothéliales vasculaires.

Sur les données ultrastructurales, les cellules glomiques sont considérées comme des cellules musculaires lisses modifiées.

La présence de nombreux mastocytes a également été notée pour certains elles sont impliquées dans le mécanisme d'apparition de la douleur puisqu'elles produisent des polypeptides susceptibles d'exciter les récepteurs des terminaisons nociceptives thermiques et mécaniques (10, 11, 15, 26, 29, 37)

c- Dégénérescence maligne :

La transformation maligne de la T G est une chose rare voir même exceptionnelle, quelques cas de Gliomangiosarcome ont été rapportés. Mais il est difficile de les accepter comme de vraies tumeurs malignes puisqu'elles sont loco-invasives, elles ne métastasent presque jamais. Leur traitement consiste en une excision large. Mais de rares cas de T G métastatiques ont été rapportés dans la littérature (13, 26).

Histologiquement, les Glomangiosarcomes apparaissent comme de foyers sarcomateux avec des figures mitotiques importantes à côté des foyers de tumeur glomique bénigne (26).

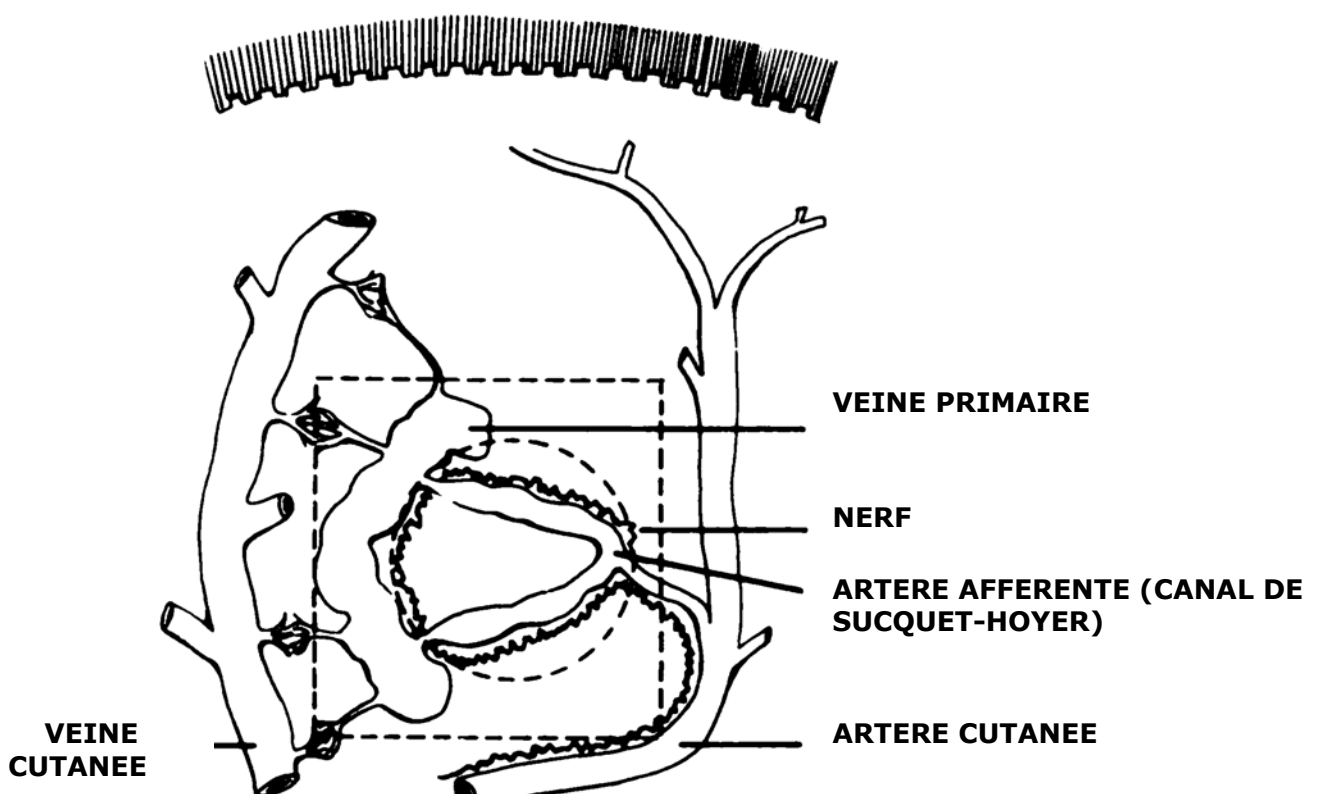


Figure 9 : Anatomie du glomus normal de Popoff

V- RESULTATS

Après ablation tumorale complète de la tumeur les résultats sont généralement jugés excellents. Dans la majorité des cas la disparition de la douleur est rapide et le doigt ou le membre concerné reprend son aspect normal en 3 mois .Love a noté une hyperesthésie dans le siège de la tumeur pouvait persister quelques jours ou quelque semaines. Bureau estime que les quelques cas qui rapportent des douleurs, sont liés à la longue évolution qui a conditionnée les patients à leur douleur (14, 21, 45).

VI- COMPLICATIONS

A- RÉCIDIVE

Les travaux récents démontrent que les récives ne sont pas rares (15, 16, 65, 77, 78).

Selon les auteurs 4 à 24% des patients nécessitaient une nouvelle intervention (notre série 4%)

La réapparition des symptômes après traitement chirurgical d'une TG peut donc discuter plusieurs hypothèses (61)

- Soit une exérèse incomplète
- Soit une tumeur polylobée ou multiple méconnue lors de la première intervention
- Très exceptionnellement une nouvelle TG dans le même site
- Parfois c'est un névrome au niveau de la cicatrice opératoire

Ainsi la plupart des auteurs estiment que les récives sont dues à une excision insuffisante (16, 61, 75).

Pour Straham (75), la récive est de règle lorsque la tumeur s'est avérée non encapsulée lors de la première intervention, c'est pourquoi certains auteurs (51, 65, 75, 78) s'accordent à recommander une excision plus large que les limites apparentes de la tumeur.

B- LES DYSTROPHIES UNGUEALES :

Les déformations unguéales sont liées à la lésion de la matrice germinale, ou la non restauration du lit unguéal, elles peuvent aussi être liées à l'adhésion de l'éponychium avec la matrice par la non restitution de l'ongle et l'irrégularité de la surface du lit unguéal après la chirurgie (30, 33).

Hiroshi (33) estime que la restauration et la remise de l'ongle au lieu de l'ablation de ce dernier ou la mise d'un pansement humide sont les meilleurs méthodes qui font éviter une dystrophie unguéale.

La restitution unguéale prévient l'adhésion de l'éponychium avec la matrice en agissant comme une attelle au lit unguéal permettant ainsi la repousse d'un ongle lisse et de bonne qualité (33).

CONCLUSION

La tumeur glomique apparaît comme une pathologie déroutante, d'abord du fait de sa rareté, ensuite par son expression clinique particulière

Par ailleurs, les problèmes soulevés par son traitement ne sont pas toujours aisés à résoudre

Sa clinique est assez univoque par l'association classique de douleur intense avec hypersensibilité au froid ce qui permet d'évoquer souvent le diagnostic dès l'interrogatoire.

L'examen est par contre peu contributif car les signes objectifs sont inconstants

Le diagnostic positif de certitude ne peut être posé que par l'histologie

La radiographie standard et quand celle-ci est négative, et l'IRM associées aux signes fonctionnels doivent conduire facilement à l'indication chirurgicale

Celle-ci doit être exécutée en milieu spécialisé en employant la microchirurgie, vue que les problèmes des TG non évidentes macroscopiquement est plus difficile à résoudre, et afin de permettre un traitement de cette lésion facile à extirper, exempt de complications douloureuses ou esthétiques

BIBLIOGRAPHIE

1- Achten G, Lejour N

Tumeur glomique sous unguéale. Ablation par abord latéro-digital.
Bull. Soc. Fr Dermat. Syphil ; 1971 ; 79 : 247-248.

2- Albrecht S, Z bieranowski I

Incidental glomus coccygeum. When a normal structure looks like a tumour.
Am. J.Surg. Pathol. 1990; 14: 922-924.

3- Al Qattan M M

A small cavernous vascular malformation in the hand mimicking a glomus tumour.
J.Hand.Surg(Br), 1996oct, 21:5, 693-694.

4- Al Qattan M M, Al namla A, Al thunayan A, Al subhi F, El shayeb A

Magnetic resonance imaging in the diagnosis of glomus tumours of the hand.
J.Hand.Surg(Br), 2005, 30B, 5 : 535-540.

5- Arkwright S, Bachar M, Vilde F

Glomus tumours, clinical histological and immunohistochemical study;
Arch Anat Cytol Pathol, 1996, 44: 4, 160-165.

6- Barré J.A , Masson P

Etude anatomo-clinique de certaines tumeurs sous unguéales douloureuses (tumeur du glomus neuromyoartériel des extrémités) ;
Bull.Soc. Fr Derm. Syph. 1924; 31 RS: 148-159.

7- Beaton L E, Davis L:

Glomus tumor. Quarterly Bulletin of the Northwestern
University Medical School, 1941; 15: 245-254.

8- Bhaskaranand K, Navardgi B C

Glomus tumour of the hand.
J.Hand.Surg(Br), 2002, 37B; 229-231.

9- Bjorkengren A G, Resnick D, Haghghi P, Sartoris D J

Intraosseous glomus tumor: report of a case and review of literature;
AJ R. Am. J.Roentgenol; 1986; 147:739-741.

10- Blatière V:

Tumour glomique sous unguéale du gros orteil et son traitement.
La pathologie unguéale, Masson, Paris ; 1994 :48-50.

11- Bloom W, Fawcett D W:

A text book of histology, Saunders W B,
Philadelphia ; 1975, 10.

- 12– Boodjemaa B, Glock Y, Boccalan H, Ginestet M C, Puel P, Joffre F, Dubouchier C:**
Tumeurs glomiques sous unguéales à propos de deux cas.
Arch Mal. Coeur 80^e année, 1987, N°2 : 227–230.
- 13– Brathwait C D, Poppiti R J:**
Malignant glomus tumor a case report of widespread metastases in a patient with multiple glomus body hamartomas:
Am J Surg Pathol, 1996 feb; 20:2; 233–238.
- 14– Bureau H, Jouglard P J, Thion A, Tramier H, Pierre M:**
Tumeurs glomiques. In :
L'ongle. Monographie du G EM. Paris, Expansion scientifique Française 1978 : 102–106.
- 15– Carlstedt T, Lugnenard H:**
Glomus tumors of the hand. A clinical and morphological study.
Acta Orthop Scand, 1983, 54: 296–302.
- 16– Carroll E R, Berman A T:**
Glomus tumors of the hand;
J Bone Joint Surg(Am); 1972; 54A; N°4: 691–703.
- 17 – Chan C W: Path M R C:**
Intraosseous glomus tumor a case report.
J Hand Surg(Am) 1981; 6, 4, 368–369.
- 18– Chevrot A, Izarn J J, Pallardy G:**
Tumeurs glomiques et kystes épidermiques des phalanges;
J Radiol; 1976 ; 57 : 645–647.
- 19– Colon F, Upton J:**
Pediatric hand tumors ; A review of 349 cases ;
Hand Clin; 1995, 11: 307–336.
- 20– Cooch J H:**
Glomus tumors . Clinical picture and physiology;
Canad Med Assn J; 1944; 44: 356–357.
- 21– Cooke S A R:**
Misleading fractures in the clinical diagnostic of the peripheral glomus tumor.
Br J Surg; 1971; 58: 602–603.
-

- 22 – Corrado E M, Passretti U, Messore L, Lanza F:**
Thermographic diagnosis of glomus tumor.
Hand; 1982; 14: 21-24.
- 23– Drapé J P, Peretti I I, Goettmann S:**
Subungueal glomus tumors evaluation with MRI.
Radiology, May. 1995; 195(2); 507-515.
- 24– Ekerot L:**
A case of digital glomus tumor. Misdiagnosis and verification by magnetic resonance imaging, a case of report;
scand. J. Plast. Reconstr. Surg., Hand Surg. 1996 Jun 30: 2; 151-152.
- 25– Enzinger M.D .; Franz M.:**
perivascular tumors (glomus tumor); In soft Tissue Tumors;
Third Ed. Mosty C.V.; 1995; 701-733.
- 26– Ekin A., Ozkan M., Kabaklioglu T. T:**
Subungual glomus tumour: a different approach to diagnosis and treatment.
J. Hand surg (Br) 1997 Apr; 22:2; 228-229.
- 27– Fornage B.D:**
Glomus tumors of the fingers: diagnosis with U.S
Radiology 1988, 167: 83-185.
- 28– Foucher G, Le viet D, Dailiana Z, Pajardi G:**
Les tumeurs glomiques de la région unguéale. A propos d'une série de 55 patients.
Rev chir orthop. 1999; 85: 362-366.
- 29– Hatni M., Aiba S., Kato M., Kamiya N., Kohubun S:**
Expression of CD34 in glomus tumors. Tohoku J.
Exp. Med., 1997 Jul, 182:3; 241-247.
- 30– Heim U., Hänggi W:**
Tumeurs glomiques sous unguéale, intérêt de l'abord direct
Ann chir main; 4: 1985 51-54.
- 31– Heys S.D., Brettenden J., Atkinson, P. and Eremin O:**
Glomus tumor: An analys of 43 patients and review of the literature.
British journal of surgery, 1992 79: 345-347.
- 32– Hiraoka S R, Canchioli CA:**
Tumeurs de la main: A propos de 19 cas et revue de la littérature.
Rev Bras Ortop. Mars 1998; Vol 33 N° 3:175-180.
- 33– Hiroshi Tada, Takakazu Hirayama, Yoshiharu Takemitsu, Asahikawa:**
Prevention of post operative nail deformity, after subungual Glomus resection.
J. Hand surg. 1994 may, 19A: 3, 500-503.
-

34– Hoglund M., Muren C., Brattstrom G:

A statical model for ultrasound diagnosis of soft tissue tumours in the hand and forearm.

Acta Radiol. 1997 May; 38:3:335 – 538.

35– Holzberg M:

Glomus tumor of the nail a “Red Herring” clarified by magnetic Resonance Imaging.

Arch. Dermatol. ; The cutting Edge vol 128 Feb. 1992; 160–162.

36– Ichikawa M.M., Ishida Yamamoto A., Hashimoto Y., Matsuo S., Lizuka H:

Venous Hemangioma, an immunohistochemical and ultrastructural study ;

Acts. Derm. Venereal, 1997 sep, 77:5, 382–384.

37– Iggo A:

Peripheral and spinal “pain” mechanisms and their modulation, in advances in pain research and therapy,

Ed. Bonica J.J. et Albe Fessard D., Raven Press. N.Y., 1976, 1: 381–394.

38– Iselin M:

Tumeur glomiques; traite de la chirurgie de la main.

Ed Med Flammarion, Paris; 1967: 761–763.

39– Iselin M:

la voie d'accès latéro-pulpaire dans les tumeurs glomiques des doigts ;

Monographie du GEM Expansion scientifique française. Paris 1978: 107.

40– Jepson R.P., Harris J.D:

Glomus tumors.

Med. J. Australia 1970; 2 ; 452–454.

41– Joseph F.R. and posner M.A:

Glomus tumor of the wrist.

Journal of hand surg. ; 1983; 8:6 : 918–920.

42– Kline S.C., Moore J.R., deMente S.M:

Glomus tumor originating within a digital nerve ;

J. Hand surg (Am), 1990, 15, 98–101.

43– Lazorthes G., Lagarrique J., Menelfe C:

Tumeur glomiques des doigts ;

Rev. Med. Toulouse, 1976, 12, 143–145.

- 44- Lord G., Dupont J.Y:**
Tumeurs glomiques sous ingueales.
Nouc. Presse Med., 1974, 3, 445-446.
- 45- Love J.G:**
Glomus Tumors : diagnosis and treatment.
Pro. Staff Meet. Mayo clin, 1944, 19, 113-116.
- 46- Maley E.D, MacDonald C.J:**
Bilateral subungual glomus tumors.
Plast. Reconstr.; 1975; 55:488.
- 47- Mansat M., Bonneville P., Gay R., Urroux R:**
Tumeurs glomiques de la main. A propos de quatorze cas ;
Ann Chir. Main, 1985, 4, N°1, 43-50.
- 48- Marchadier A , Cohen M , Legre R :**
Tumeurs glomiques sous unguéales des doigts : diagnostic échographique. A propos de 12 cas ;
Chirurgie de la main 2006 ,25 : 16-21.
- 49- Mason M.L., Weil A:**
Tumor of subcutaneous glomus.
Surg. Gyn. Obstet, 1934, 58: 807-816.
- 50-Masson P:**
Le Glomus neuromyo-artériel des régions tactiles et ses tumeurs.
Lyon chirurgical; Mai - Juin; 1924 Tome XXI, N°3; 258-271.
- 51- Mathis W.H., Schulz M.D:**
Roentgen diagnosis of glomus tumors.
Radiology, 1948; 51: 71-76.
- 52- Maxwell g.p., Curtis R.M., Shaw Wilgis E.F:**
Multiple digitale glomus tumors.
J. of hand surgery, 1979, 4: 363-367.
- 53- Mohler D.G.; Lim. C.K., Martin B:**
The glomus tumor of the plante arch: a case report with magnetic resonance imaging findings.
Foot ankle Int. 1997 Oct., 18:10:672-674.
-

- 54- Murray M.R., Stout A.P:**
The glomus tumor investigation of its distribution and behavior and identity of its « Epithelioid » cells ;
Am. J. Pathol. 1942, 18: 183 - 203.
- 55- Natali J., Ecarlat B., Vinardi G., Batisse F:**
Artériographie d'une tumeur glomique;
J.Chir. 1966; 92 : 481-484.
- 56- Newmeyer W:**
Benign vascular tumors in tumors of the hand and upper limb.
Churchill livingstone, New York, 1993, 192-199.
- 57- Ogino T; and Ohnishi N:**
Ultrasonography of a subungual Glomus tumour ;
J. Hand Surg. (Br) 1993 ; 18B : 746-747.
- 58- Ottley C.M:**
Glomus Tumor.
Brit. J. Surg. 1942 29: 387-391.
- 59- Pambakian H., Smith MA:**
Glomus tumours of the coccygeal body associated with coccydynia; A preliminary report.
J. Bone Joint surg. (Br) 1981; 63: 424-426.
- 60- Préaux J:**
Chirurgie dermatologique Régionale ;
E.M.C. 1993, 12, 920, B10.
- 6- Priollet P., Bruneval P., Laurian C., Dezellus P., Vayssairat M., Housset E :**
Tumeurs glomiques sous unguéales, a propos d'un cas.
Rev. Med. Interne. 1985; 6; 121-125.
- 62- Priollet P., Pernes J.M., Laurian C., Delzellus P., Vayssairat M., Natali J., Housset E:**
Intérêt de l'artériographie dans l'exploration des tumeurs glomiques sous unguéales à propos d'un cas.
J. des maladies vasculaires. 1985 ; 6 ; 121-125.
- 63- Raimbeau G, Mallet J., Fondimare A., Tirouflet D:**
Tumeurs glomiques des doigts à propos de 6 cas personnels ;
Annales orthopédiques de l'Ouest 1984 ; 16 ; 85.
- 64- Reed W.B:**
Multiple glomus tumors with family history.
Arch Dermat. 1969 ; 100 : 496.
-

- 65– Rettig A.G., Strickland L.W:**
Glomus tumor of the digit.
J. Hand surg. 1977; 2 ; 261–265.
- 66– Robert E. Feshnez, Stacey E. Mills:**
Vascular lesions : Glomus tumor.
Atlas of tumor pathology. Tumors of the bones and joints; 1993 Bethesda, Maryland.:141–144.
- 67– Robert I. Baran ; Rodeny R. Dawber:**
les traitements chirurgicaux : tumeur glomique ;
Guide médico chirurgical des onychopathies Ed. Arnette, 1995, p. 78.
- 68– Rozmaryn L., Seadler A.H., Derfman H.D:**
Intraosseous glomus tumor in the ulna. A case report.
Clin. Orthop. 1987; 220 : 126–129.
- 69– Sawada S., Honda M., Kamide R., Niimura M:**
Three cases of subungual glomus tumors with von Recklinghausen neurofibromatosis.
J. Am. Acad. Dermatol. 1995 feb. ; 32 (2pt 1): 277–278.
- 70– Schuurman A.H., Bos K.E:**
Glomus tumors of the digits.
Neth j. surg. 1987 aug., 39 (4): 132–133.
- 71– Serra J.M., Muirragui A., Tadjalli H.:**
Glomus tumor of the metacarpal joint : a case of report ;
J. Hand surg. 1985 ; 10A : 142.
- 72– Shih T.T., Sun J.S., Huang K.M.:**
Magnetic Resonance Imaging of glomus tumor in the hand.
Int. Orthop., 1996, 20: 6, 342–345.
- 73– Shugart R.R, Soule E.H., Johnson E.W:**
Glomus tumor ;
Surg. Obstet., 1963; 177 : 339–340.
- 74– Soule E H, Ghormley R K, Bulbulian A H:**
Primary tumors of the soft tissues of the extremities exclusive of epithelial tumors. An analysis of five hundred consecutive cases.
Arch Surg; Chigago; 1955; 70: 462–474.
-

75- Strahan J., Bailie H.V:

Glomus tumor, a review of 15 clinical cases.

Br. J. surg. 1972, 59, 92-95.

76- Sugiura I:

Intra osseous glomus tumor : a case report .

J. Bone surg. (Br) 1995, 20B; 3: 409-412.

77- Vangeertuyden J., Loreal, Goldschmidt D., Derfontaine S., Schuind F., Kinnenn L., LeDoux P., Moermans J.P:

Glomus tumours of the hand. A retrospective study of 51 cases;

J Hand surg. (Br), 1996 Apr, 21: 2, 257-260.

78- Varian J.P., Cleak D.K.:

Glomus tumors of the hand.

Hand; 1980, 12, 293-294.

79- Varna A., Bojan L:

Lésions osseuses dans les tumeurs glomiques solitaires chez les enfants.

Acta Orthop. Belg. 1970 ; 36 ; 362-367.

80- Wallet F., Menez D., Pageaut G., Tropet Y., Vichard P:

Tumeur glomique tumor of unguéale. Un cas de forme inhabituelle.

Rev. Chir. Orthop. 1986 ; 72, 509-510.

81- Yoshikawa g, Murakami M, Ishizawa M., Matsumotok, Hukuda S:

Glomus tumor of the msculotendinous junction of the rotator cuff, a case report.

Clin. Orthop. 1996 may; 326; 250-253.
