



جامعة القاضي عياض
كلية الطب و الصيدلة
مراكش

Année 2015

Thèse N° 47

Kyste hydatique pulmonaire chez l'enfant

THESE

PRESENTEE ET SOUTENUE PUBLIQUEMENT LE 23/04/2015

PAR

M^{me}. Malika CHEGRI

Née le 25/05/1988 à Agadir

POUR L'OBTENTION DU DOCTORAT EN MEDECINE

MOTS-CLES

Kyste hydatique - Poumon- Enfant diagnostic-Traitement

JURY

M. M. BOUSKRAOUI Professeur de Pédiatrie	PRESIDENT
M. M. OULAD SAIAD Professeur agrégé de Chirurgie Pédiatrique	RAPPORTEUR
M. E.E. KAMILI Professeur agrégé de Chirurgie Pédiatrique	} JUGES
M^{me}. G. DRAISS Professeur agrégée de Pédiatrie	
M. Y. MSOUGAR Professeur agrégé de chirurgie thoracique	

بِسْمِ اللَّهِ الرَّحْمَنِ الرَّحِيمِ

سبحانك لا علم لنا إلا ما علمتنا

إننا أنت العليم الحكيم

سورة البقرة: الآية 31

صَدَقَ اللَّهُ الْعَظِيمَ



Au moment d'être admis à devenir membre de la profession médicale, je m'engage solennellement à consacrer ma vie au service de l'humanité.

Je traiterai mes maîtres avec le respect et la reconnaissance qui leur sont dus.

Je pratiquerai ma profession avec conscience et dignité. La santé de mes malades sera mon premier but.

Je ne trahirai pas les secrets qui me seront confiés.

Je maintiendrai par tous les moyens en mon pouvoir l'honneur et les nobles traditions de la profession médicale.

Les médecins seront mes frères.

Aucune considération de religion, de nationalité, de race, aucune considération politique et sociale, ne s'interposera entre mon devoir et mon patient.

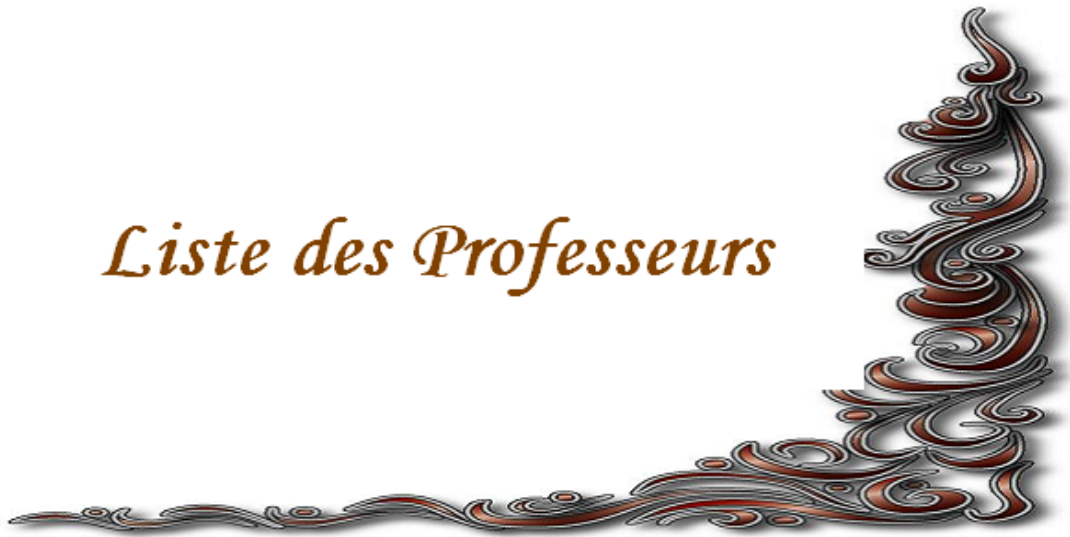Je maintiendrai strictement le respect de la vie humaine dès sa conception.

Même sous la menace, je n'utiliserai pas mes connaissances médicales d'une façon contraire aux lois de l'humanité.

Je m'y engage librement et sur mon honneur.

Déclaration Genève, 1948

Liste des Professeurs



UNIVERSITE CADI AYYAD

FACULTE DE MEDECINE ET DE PHARMACIE

MARRAKECH

Doyen Honoraire: Pr Badie Azzaman MEHADJI

ADMINISTRATION

Doyen : Pr Mohammed BOUSKRAOUI

Vice doyen à la recherche et la coopération : Pr.Ag. Mohamed AMINE

Secrétaire Générale : Mr Azzeddine EL HOUDAIGUI

Professeurs de l'enseignement supérieur

Nom et Prénom	Spécialité	Nom et Prénom	Spécialité
ABOULFALAH Abderrahim	Gynécologie- obstétrique	FINECH Benasser	Chirurgie – générale
AIT BENALI Said	Neurochirurgie	GHANNANE Houssine	Neurochirurgie
AIT-SAB Imane	Pédiatrie	KISSANI Najib	Neurologie
AKHDARI Nadia	Dermatologie	KRATI Khadija	Gastro- entérologie

AMAL Said	Dermatologie	LMEJJATI Mohamed	Neurochirurgie
ASMOUKI Hamid	Gynécologie- obstétrique B	LOUZI Abdelouahed	Chirurgie – générale
ASRI Fatima	Psychiatrie	MAHMAL Lahoucine	Hématologie - clinique
BENELKHAIAT BENOMAR Ridouan	Chirurgie - générale	MANSOURI Nadia	Stomatologie et chiru maxillo faciale
BOUMZEBRA Drissi	Chirurgie Cardio- Vasculaire	MOUDOUNI Said Mohammed	Urologie
BOUSKRAOUI Mohammed	Pédiatrie A	MOUTAOUAKIL Abdeljalil	Ophtalmologie
CHABAA Laila	Biochimie	NAJEB Youssef	Traumato- orthopédie
CHELLAK Saliha (Militaire)	Biochimie- chimie	OULAD SAIAD Mohamed	Chirurgie pédiatrique
CHOULLI Mohamed Khaled	Neuro pharmacologie	RAJI Abdelaziz	Oto-rhino-laryngologie
DAHAMI Zakaria	Urologie	SAIDI Halim	Traumato- orthopédie
EL FEZZAZI Redouane	Chirurgie pédiatrique	SAMKAOUI Mohamed Abdenasser	Anesthésie- réanimation
EL HATTAOUI Mustapha	Cardiologie	SARF Ismail	Urologie
ELFIKRI Abdelghani (Militaire)	Radiologie	SBIHI Mohamed	Pédiatrie B
ESSAADOUNI Lamiaa	Médecine interne	SOUMMANI Abderraouf	Gynécologie- obstétrique A/B
ETTALBI Saloua	Chirurgie réparatrice et plastique	YOUNOUS Said	Anesthésie- réanimation
FIKRY Tarik	Traumato- orthopédie A		

Professeurs Agrégés

Nom et Prénom	Spécialité	Nom et Prénom	Spécialité
ABKARI Imad	Traumato-orthopédie B	EL OMRANI Abdelhamid	Radiothérapie
ABOU EL HASSAN Taoufik	Anesthésie-réanimation	FADILI Wafaa	Néphrologie
ABOUCHADI Abdeljalil (Militaire)	Stomatologie et chir maxillo faciale	FAKHIR Bouchra	Gynécologie- obstétrique A
ABOUSSAIR Nisrine	Génétique	FOURAJI Karima	Chirurgie pédiatrique B
ADALI Imane	Psychiatrie	HACHIMI Abdelhamid	Réanimation médicale
ADERDOUR Lahcen	Oto- rhino- laryngologie	HAJJI Ibtissam	Ophtalmologie
ADMOU Brahim	Immunologie	HAOUACH Khalil	Hématologie biologique
AGHOUTANE El Mouhtadi	Chirurgie pédiatrique A	HAROU Karam	Gynécologie- obstétrique B
AIT AMEUR Mustapha (Militaire)	Hématologie Biologique	HOCAR Ouafa	Dermatologie
AIT BENKADDOUR Yassir	Gynécologie- obstétrique A	JALAL Hicham	Radiologie
AIT ESSI Fouad	Traumato-orthopédie B	KAMILI El Ouafi El Aouni	Chirurgie pédiatrique B
ALAOUI Mustapha (Militaire)	Chirurgie- vasculaire périphérique	KHALLOUKI Mohammed	Anesthésie- réanimation
AMINE Mohamed	Epidémiologie- clinique	KHOUCHANI Mouna	Radiothérapie
AMRO Lamyae	Pneumo- phtisiologie	KOULALI IDRISSE Khalid (Militaire)	Traumato- orthopédie

ANIBA Khalid	Neurochirurgie	KRIET Mohamed (Militaire)	Ophtalmologie
ARSALANE Lamiae (Militaire)	Microbiologie - Virologie	LAGHMARI Mehdi	Neurochirurgie
BAHA ALI Tarik	Ophtalmologie	LAKMICHI Mohamed Amine	Urologie
BASRAOUI Dounia	Radiologie	LAOUAD Inass	Néphrologie
BASSIR Ahlam	Gynécologie- obstétrique A	LOUHAB Nisrine	Neurologie
BELKHOU Ahlam	Rhumatologie	MADHAR Si Mohamed	Traumato- orthopédie A
BEN DRISS Laila (Militaire)	Cardiologie	MANOUDI Fatiha	Psychiatrie
BENCHAMKHA Yassine	Chirurgie réparatrice et plastique	MAOULAININE Fadl mrabih rabou	Pédiatrie
BENHIMA Mohamed Amine	Traumatologie - orthopédie B	MATRANE Aboubakr	Médecine nucléaire
BENJILALI Laila	Médecine interne	MEJDANE Abdelhadi (Militaire)	Chirurgie Générale
BENZAROUEL Dounia	Cardiologie	MOUAFFAK Youssef	Anesthésie - réanimation
BOUCHENTOUF Rachid (Militaire)	Pneumo- phtisiologie	MOUFID Kamal(Militaire)	Urologie
BOUKHANNI Lahcen	Gynécologie- obstétrique B	MSOUGGAR Yassine	Chirurgie thoracique
BOUKHIRA Abderrahman	Toxicologie	NARJISS Youssef	Chirurgie générale
BOURRAHOUE Aicha	Pédiatrie B	NEJMI Hicham	Anesthésie- réanimation
BOURROUS Monir	Pédiatrie A	NOURI Hassan	Oto rhino laryngologie
BSISS Mohamed Aziz	Biophysique	OUALI IDRISSE Mariem	Radiologie
CHAFIK Rachid	Traumato- orthopédie A	QACIF Hassan (Militaire)	Médecine interne

CHAFIK Aziz (Militaire)	Chirurgie thoracique	QAMOUSS Youssef (Militaire)	Anesthésie- réanimation
CHERIF IDRISSE EL GANOUNI Najat	Radiologie	RABBANI Khalid	Chirurgie générale
DRAISS Ghizlane	Pédiatrie	RADA Nouredine	Pédiatrie A
EL BOUCHTI Imane	Rhumatologie	RAIS Hanane	Anatomie pathologique
EL HAOURY Hanane	Traumato-orthopédie A	ROCHDI Youssef	Oto-rhino- laryngologie
EL MGHARI TABIB Ghizlane	Endocrinologie et maladies métaboliques	SAMLANI Zouhour	Gastro- entérologie
EL ADIB Ahmed Rhassane	Anesthésie- réanimation	SORAA Nabila	Microbiologie - virologie
EL ANSARI Nawal	Endocrinologie et maladies métaboliques	TASSI Noura	Maladies infectieuses
EL BARNI Rachid (Militaire)	Chirurgie- générale	TAZI Mohamed Illias	Hématologie- clinique
EL BOUIHI Mohamed	Stomatologie et chir maxillo faciale	ZAHLANE Kawtar	Microbiologie - virologie
EL HOUDZI Jamila	Pédiatrie B	ZAHLANE Mouna	Médecine interne
EL IDRISSE SLITINE Nadia	Pédiatrie	ZAOUI Sanaa	Pharmacologie
EL KARIMI Saloua	Cardiologie	ZIADI Amra	Anesthésie - réanimation
EL KHAYARI Mina	Réanimation médicale		

Professeurs Assistants

Nom et Prénom	Spécialité	Nom et Prénom	Spécialité
ABIR Badreddine (Militaire)	Stomatologie et Chirurgie maxillo faciale	FAKHRI Anass	Histologie- embyologie cytogénétique
ADALI Nawal	Neurologie	FADIL Naima	Chimie de Coordination Bioorganique
ADARMOUCH Latifa	Médecine Communautaire (médecine préventive, santé publique et hygiène)	GHAZI Mirieme (Militaire)	Rhumatologie
AISSAOUI Younes (Militaire)	Anesthésie - réanimation	HAZMIRI Fatima Ezzahra	Histologie – Embryologie - Cytogénéque
AIT BATAHAR Salma	Pneumo- phtisiologie	IHBIBANE fatima	Maladies Infectieuses
ALJ Soumaya	Radiologie	KADDOURI Said (Militaire)	Médecine interne
ARABI Hafid (Militaire)	Médecine physique et réadaptation fonctionnelle	LAFFINTI Mahmoud Amine (Militaire)	Psychiatrie
ATMANE El Mehdi (Militaire)	Radiologie	LAHKIM Mohammed (Militaire)	Chirurgie générale
BAIZRI Hicham (Militaire)	Endocrinologie et maladies métaboliques	LAKOUICHMI Mohammed (Militaire)	Stomatologie et Chirurgie maxillo faciale
BELBACHIR Anass	Anatomie- pathologique	LOQMAN Souad	Microbiologie et toxicologie environnementale
BELBARAKA Rhizlane	Oncologie médicale	MARGAD Omar (Militaire)	Traumatologie - orthopédie

BELHADJ Ayoub (Militaire)	Anesthésie - Réanimation	MLIHA TOUATI Mohammed (Militaire)	Oto-Rhino - Laryngologie
BENHADDOU Rajaa	Ophtalmologie	MOUHSINE Abdelilah (Militaire)	Radiologie
BENLAI Abdeslam (Militaire)	Psychiatrie	NADOUR Karim(Militaire)	Oto-Rhino - Laryngologie
CHRAA Mohamed	Physiologie	OUBAHA Sofia	Physiologie
DAROUASSI Youssef (Militaire)	Oto-Rhino - Laryngologie	OUERIAGLI NABIH Fadoua (Militaire)	Psychiatrie
DIFFAA Azeddine	Gastro- entérologie	SAJIAI Hafsa	Pneumo- phtisiologie
EL AMRANI Moulay Driss	Anatomie	SALAMA Tarik	Chirurgie pédiatrique
EL HAOUATI Rachid	Chiru Cardio vasculaire	SERGHINI Issam (Militaire)	Anesthésie - Réanimation
EL HARRECH Youness (Militaire)	Urologie	SERHANE Hind	Pneumo- phtisiologie
EL KAMOUNI Youssef (Militaire)	Microbiologie Virologie	TOURABI Khalid (Militaire)	Chirurgie réparatrice et plastique
EL KHADER Ahmed (Militaire)	Chirurgie générale	ZARROUKI Youssef	Anesthésie - Réanimation
EL MEZOUARI El Moustafa (Militaire)	Parasitologie Mycologie	ZIDANE Moulay Abdelfettah (Militaire)	Chirurgie Thoracique

Dédicaces





***A mes très chers parents :
Aicha BENBIHI, Brahim CHEGRI***

Je reviens à mes années d'études où vous ne cessiez de m'apporter le soutien nécessaire, de m'offrir les conditions adéquates pour réussir mon parcours, et de me faire ressentir l'affection parentale. Nul remerciement et nulle expression de gratitude ne peuvent vous exprimer mon grand amour, mon respect et ma reconnaissance.

Dieu merci de m'avoir donné des parents aussi magnifiques.

Que ce modeste travail soit l'exaucement de vœux tant formulées, le fruit de vos innombrables sacrifices, bien que je ne vous en acquitterai jamais assez.

Que Dieu le tout puissant puisse vous bénir, et vous accorder une longue vie Pleine de bonheur et de satisfaction.


***A mon cher mari :
Khalid GOUIFERDA***

Aucun mot ne saurait t'exprimer mon profond attachement et ma reconnaissance pour l'amour, la tendresse et la gentillesse dont tu m'as toujours entouré.

Ce travail a aussi été réalisé grâce à toi, au temps que tu as bien voulu m'accorder, par amour pour moi et par respect vis-à-vis de mon objectif. Je me dois de considérer ma réussite comme une œuvre de notre couple.

Je te dédie ce travail en expression de ma profonde affection et reconnaissance.

J'espère que dieu nous préserve, et nous procure longue vie et bonheur.





A ma chère sœur Mina et son mari Mustapha :

Je ne saurais exprimer ma reconnaissance et ma gratitude envers vous pour votre soutien et votre patience. J'espère avoir été à la hauteur de votre estime et que ce travail soit un témoignage de mes sentiments les plus chers que j'ai pour vous. Je vous dédie ce travail avec la plus grande reconnaissance, et la plus profonde affection.

Je vous souhaite une vie pleine de bonheur et de succès, et que DIEU, Le Tout Puissant, vous protège et vous garde.

A mes très chers Frères et leurs épouses :

Mohamed-Saadiya, Lahcen-Sbika, Youssef-Saadia, Hafid et Hicham

Vous constitue ce qui m'est le plus cher.

Vous avez été constamment ma source de joie et de ma fierté.

J'espère que ce travail sera la preuve de mon affection et de ma gratitude.

Que ALAH accorde à chacun une santé solide, une vie pleine de bonheur et de succès.



A toute La famille

Je vous dédie tous ce travail pour votre soutien, amour et encouragements.

Vous trouvez dans ce travail, l'expression de mon amour et mon affection indéfectible en vous souhaitant beaucoup de bonheur et de succès.



*A toute mes Amies :
Saida, Hasna, Ibtissam, Malika, Khadija, Laila, Youmna,
Amina, Najat, Fatima, Hayat,*

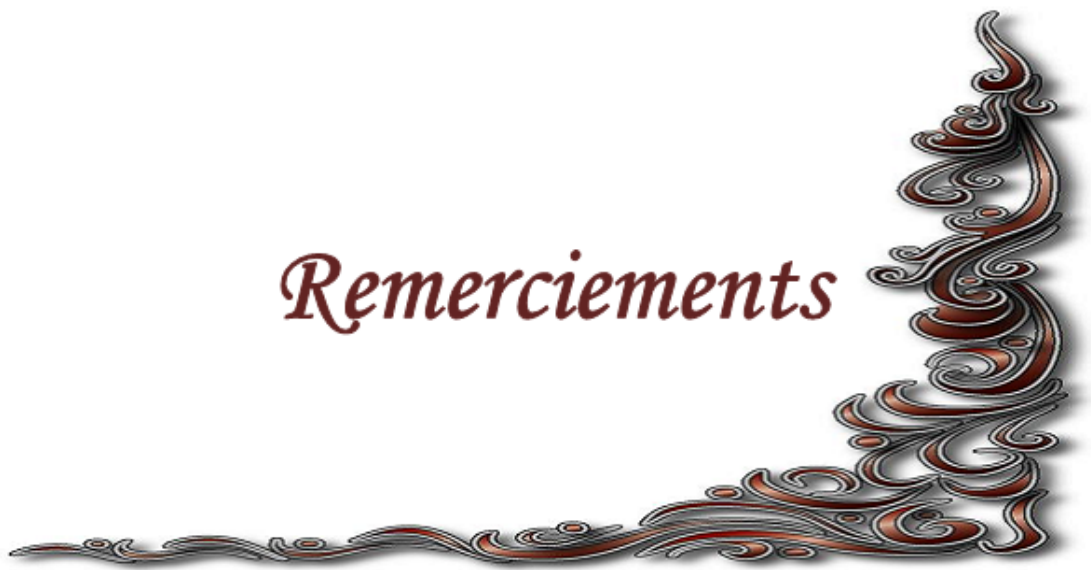*En témoignage de l'amitié qui nous unies, je vous dédie ce travail
et je vous souhaite une vie pleine de santé et de bonheur.
A mes amies qui me sont chères et dont je ne peux citer tous les noms.
Aux enseignants qui m'ont marquée tout au long de mon cursus, avec respect
et reconnaissance.*

*A tous ceux qui par leurs conseils et encouragements
m'ont aidée à mener à bien ce travail.
A tous ceux qui me sont chers et que j'ai omis de citer.
A tous ceux qui ont participé de près ou de loin à l'élaboration de ce travail.
A tous ceux qui ont pour mission cette pénible tâche de soulager l'être humain et
d'essayer de lui procurer le bien-être physique, psychique et social.*

Merci



Remerciements



A notre maitre et président de thèse :

Pr. M. BOUSKRAOUI

*Merci de m'avoir fait l'honneur de présider le jury de cette thèse.
Merci également d'avoir accepté de diriger ce travail, et d'avoir veillé
à son élaboration*

*Vos compétences, vos qualités humaines et la richesse de votre
enseignement n'ont jamais cessé de susciter en nous l'admiration
la plus profonde.*

*Veillez accepter, Monsieur le Professeur, dans ce travail mes
sincères remerciements et tout le respect que je vous témoigne.*

A notre maitre et rapporteur de thèse :

Pr. M. OULADSAIAD

*Travailler avec vous a été très agréable pendant cette période. J'ai trouvé
auprès de vous le maître, le conseiller et le guide qui m'a reçu en toute
circonstance avec sympathie, sourire et bienveillance.*

*J'ai eu le privilège d'être parmi vos étudiants et de profiter de votre
enseignement de qualité et de votre sagesse.*

*Votre compétence, votre modestie et
votre gentillesse imposent le respect et représentent pour moi un modèle
que je suis heureuse de suivre.*

*J'espère avoir mérité la confiance que vous m'avez accordée. Veuillez
trouver dans ce travail l'expression de ma profonde gratitude et de ma
sincère reconnaissance.*



***A notre maitre et juge de thèse :
Pr. Kamili EL OUAFI EL AOUNI***

*Vous me faites un très grand honneur en acceptant avec spontanéité
de juger mon travail.*

*Je vous témoigne à travers ces quelques lignes mon admiration pour
votre modestie, votre sérieux, votre compétence
et votre gentillesse, qui sont des exemples à suivre.*

*Que ce travail soit une occasion pour moi de vous exprimer ma
gratitude, mon profond respect et mon admiration les plus sincères.*

A notre maitre et juge de thèse : Pr. G.DRAISS

*Je suis très agréablement touchée par la gentillesse et la spontanéité avec
Les quelles vous avez accepté de juger mon travail.*

*Je porte une grande considération aussi bien pour votre extrême gentillesse
que pour votre qualité professionnelle.*

*À travers ce travail, veuillez accepter l'expression de toute mon
estime, de ma sincère reconnaissance et de mon profond respect.*

A notre maitre et juge de thèse : Pr. Y. MSOUGAR

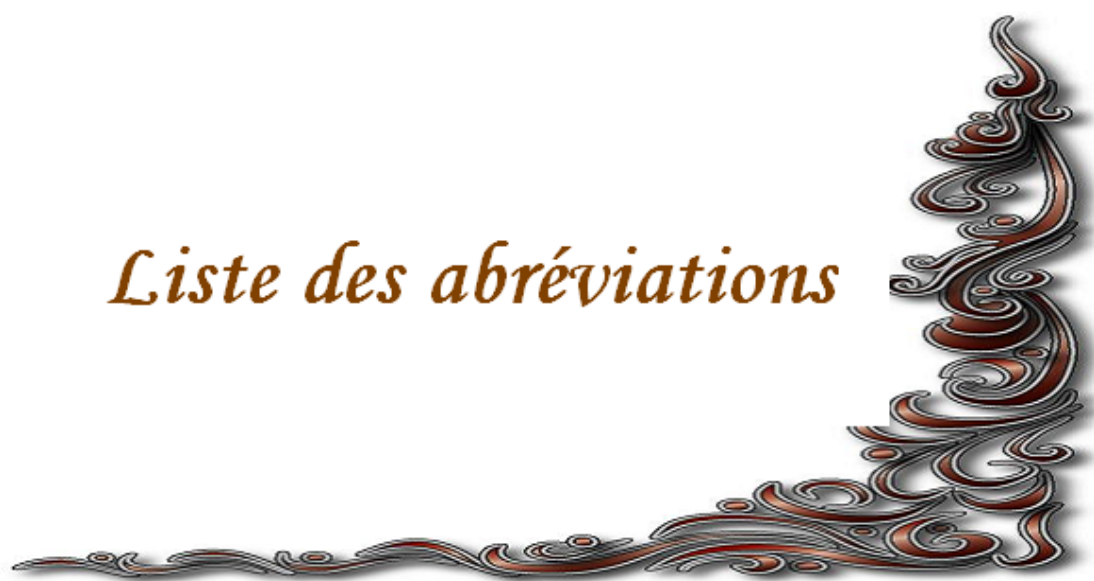*Je suis infiniment reconnaissante d'avoir accepté aimablement de juger ce
travail.*

Votre compétence et votre sens de devoir m'ont profondément imprégné.

*Que ce travail soit l'expression de mon profond respect et de ma
reconnaissance.*



Liste des abréviations



Liste des abréviations

ATB	: Antibiothérapie
CHU	: Centre Hospitalier Universitaire
EIC	: Espace intercostal
HD	: Hôte définitif
HI	: Hôte intermédiaire
HPM	: Hépatomégalie
IRM	: Imagerie à résonance magnétique
KH	: Kyste hydatique
KHP	: Kyste hydatique pulmonaire
KHF	: Kyste hydatique du foie
KHS	: Kyste hydatique splénique
NHA	: Niveau hydro-aérique
LS	: Lobe supérieur
LI	: Lobe inférieur
LM	: Lobe moyen
LS	: Lobe supérieur
MS	: Ministère de la Santé
NFS	: Numération Formule Sanguine
OMS	: Organisation Mondiale de la Santé
SPM	: Splénomégalie
TDM	: Tomodensitométrie

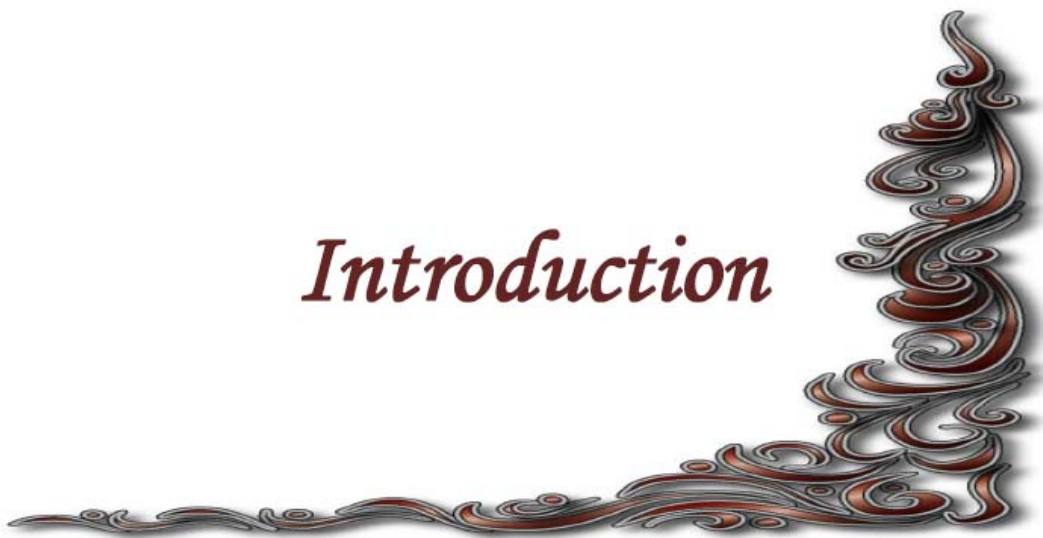Sommaire



Introduction	Erreur ! Signet non défini.
Patients et méthodes	Erreur ! Signet non défini.
Résultats	Erreur ! Signet non défini.
I. Epidémiologie:.....	Erreur ! Signet non défini.
1. L'incidence :	Erreur ! Signet non défini.
2. Le sexe :	8
3. Age :.....	9
4. Origine géographique:.....	10
II. Clinique :	Erreur ! Signet non défini.
1. Antécédents :	Erreur ! Signet non défini.
2. Délai de consultation :	Erreur ! Signet non défini.
3. Circonstances de découverte :	11
4. Signes physiques :	Erreur ! Signet non défini.3
III. Examens para-cliniques :	Erreur ! Signet non défini.4
1. Imagerie :	Erreur ! Signet non défini.4
1.1 Radiographie thoracique.....	Erreur ! Signet non défini.4
1.2 Le balayage échographique thoracique :	19
1.3 La tomodensitométrie thoracique :	19
1.4 Echographie abdominale :	Erreur ! Signet non défini.0
2. Biologie :	Erreur ! Signet non défini.0
IV. TRAITEMENT :	Erreur ! Signet non défini.0
1. Chirurgical :.....	Erreur ! Signet non défini.1
1.1. Voie d'abord :	Erreur ! Signet non défini.1
1.2. Technique opératoire :	Erreur ! Signet non défini.1
1.3. Gestes chirurgicaux associés	Erreur ! Signet non défini.3
1.4. Traitement des kystes multiples	Erreur ! Signet non défini.4
2. Médical :	Erreur ! Signet non défini.4
3. Traitement des localisations associées :	Erreur ! Signet non défini.5
V. Evolution et surveillance :	Erreur ! Signet non défini.5
1. Suites opératoires :	Erreur ! Signet non défini.5
2. Drainage thoracique :	Erreur ! Signet non défini.6
3. Durée d'hospitalisation :	Erreur ! Signet non défini.6
4. Mortalité :	Erreur ! Signet non défini.6
5. Surveillance lointaine :	Erreur ! Signet non défini.6
Discussion	Erreur ! Signet non défini.7
I. Rappel parasitologique :	28

II. Epidémiologie :	35
1. Dans le monde :	35
2. Au Maroc :	Erreur ! Signet non défini.6
3. Chez l'enfant :	Erreur ! Signet non défini.7
3.1. Age:	Erreur ! Signet non défini.7
3.2. Sexe:	Erreur ! Signet non défini.7
3.3. La localisation :	38
III. Diagnostic positif :	38
1. Clinique :	38
1.1. L'interrogatoire :	38
1.2. L'étude clinique :	38
2. Imagerie :	41
2.1. Radiographie thoracique :	41
2.2. Echographie thoracique :	48
2.3. TDM thoracique :	49
2.4. IRM :	50
2.5. Bilan d'extension :	51
3. Biologie :	51
IV. Diagnostique différentiel :	53
V. Traitement :	53
1. But :	53
2. Moyens :	54
3. Indications :	65
VI. Evolution et surveillance :	70
1. Suites opératoires simples :	70
2. Drainage thoracique :	70
3. Morbidité :	70
4. Mortalité :	71
5. Récurrences :	72
VII. PROPHYLAXIE :	72
 Conclusion.....	 Erreur ! Signet non défini.5
 Résumés	 77
 Bibliographie	 Erreur ! Signet non défini.1

Introduction



Le kyste hydatique encore appelé Echinococcose ou hydatidose, est une anthroponose due au développement tissulaire de la larve du cestode *Echinococcus Granulosus*. La forme adulte parasite l'intestin grêle des hôtes définitifs : les canidés, notamment le chien. La forme larvaire, ou hydatide, se développe au niveau des viscères des hôtes intermédiaires (ovins, bovins, caprins et autres herbivores) et l'Homme, qui est un hôte accidentel.

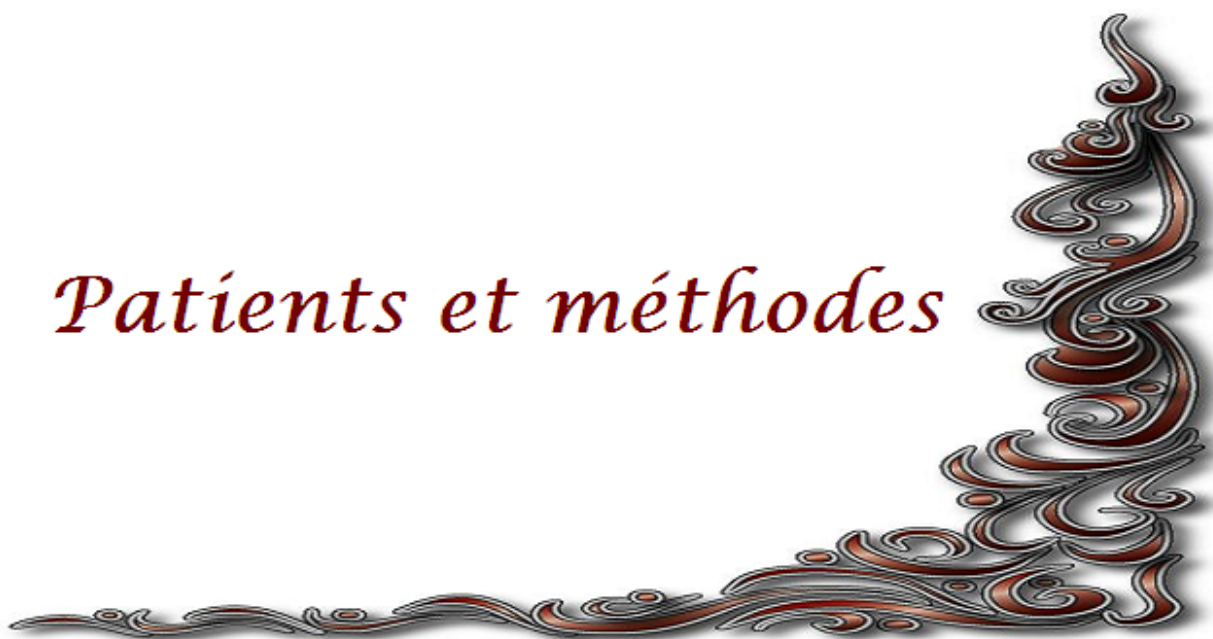Cette parasitose est cosmopolite, sévissant dans le monde sous forme endémique dans les pays d'élevage comme l'Argentine, l'Australie, la Nouvelle-Zélande et les pays du pourtour méditerranéen, dont le Maroc, où elle constitue un problème de santé publique entraînant de sérieuses répercussions socio-économiques.

Chez l'enfant, la localisation pulmonaire du kyste hydatique est la plus fréquente, alors que chez l'adulte, elle reste en 2^{ème} position après l'atteinte du foie.

Le diagnostic positif du kyste hydatique s'appuie sur les arguments épidémiologiques, cliniques, biologiques et radiologiques. Le traitement de référence reste la chirurgie. La prophylaxie tient un rôle majeur en permettant d'interrompre le cycle parasitaire.

Notre présente étude porte sur une série de 100 cas d'hydatidose pulmonaire chez l'enfant colligée au sein du service de Chirurgie Pédiatrique Générale du CHU Med VI de Marrakech, sur une période de 5 ans, allant de janvier 2009 à décembre 2013. A travers cette série et une revue de la littérature, nous rapportons les différents aspects épidémiologiques, cliniques, paracliniques, thérapeutiques et évolutifs de cette pathologie.

Patients et méthodes



Notre travail est une étude rétrospective portant sur une série de 100 cas de kyste hydatique du poumon chez l'enfant, colligés sur une période de 5 ans s'étalant de janvier 2009 au décembre 2013, au service de chirurgie infantile du centre hospitalier universitaire Mohamed VI de Marrakech.

L'objet de cette étude est de déterminer les différentes caractéristiques cliniques, paracliniques, thérapeutiques et évolutives de nos patients et de comparer nos résultats aux données de la littérature.

Pour une exploitation uniforme et codifiée, nous avons établi une fiche d'exploitation comportant différents paramètres que nous avons jugé nécessaires pour mener à terme notre enquête:

- Identité :
- Données épidémiologiques :
 - Incidence annuelle
 - Sexe
 - Âge
 - Origine géographique
- Données cliniques :
 - Contage hydatique
 - Délai de consultation
 - Circonstance de découverte :
 - découverte fortuite
 - signes fonctionnels
 - Données de l'examen physique

- Données para cliniques :
 - Imagerie :
 - Radiographie thoracique
 - Echographie thoracique
 - Tomodensitométrie thoracique
 - Échographie abdominale
 - Biologiques :
 - Hémogramme
 - Sérologie hydatique

- Traitement :
 - Traitement chirurgical :
 - Protection du champ opératoire
 - Voie d'abord
 - Type d'intervention opératoire
 - Traitement de la cavité résiduelle
 - Drainage thoracique

 - Traitement médical.
 - Traitement des kystes multiples

- Évolution :
 - Morbidité
 - Mortalité
 - Récidive

Résultats



I. EPIDÉMIOLOGIE:

Dans notre série, nous avons analysé 4 facteurs épidémiologiques: l'incidence, le sexe, l'âge et l'origine géographique.

1. L'incidence :

Durant une période de 5 ans, on a recruté 100 enfants présentant un KHP. L'incidence annuelle de la maladie était variable (Figure N °1).

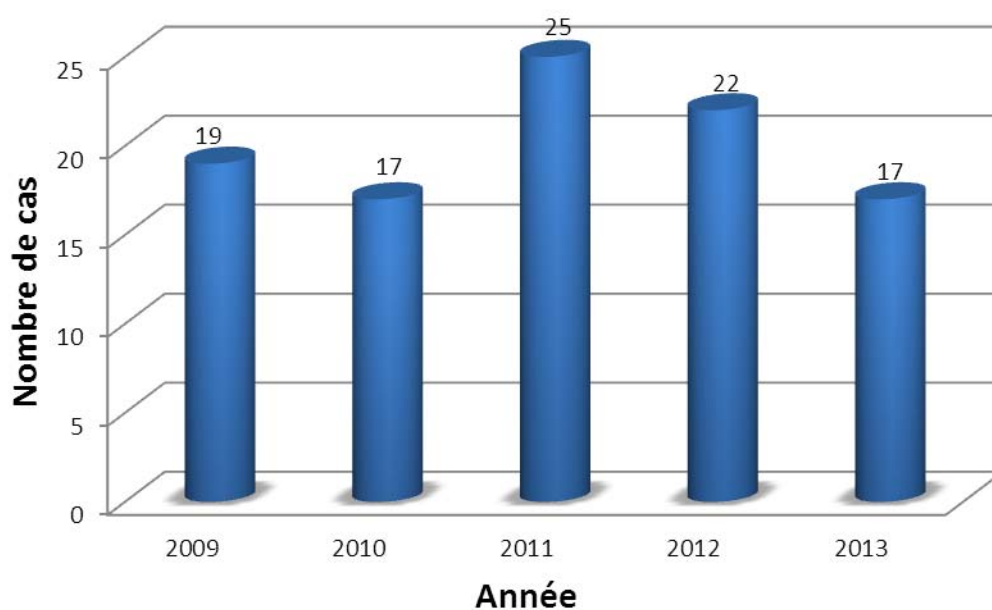


Figure N° 1: Incidence annuelle du K H P

L'incidence annuelle de la maladie hydatique dans sa localisation pulmonaire a connu une légère régression à partir de 2012. Le maximum de recrutement s'est fait dans l'année 2011 (25% des cas).

2. Le sexe :

Dans notre série, on note une prédominance masculine : 65 garçons (65% des cas) contre 35 filles (35% des cas). Avec un sexe ratio de 1,85. (Figure N°2).

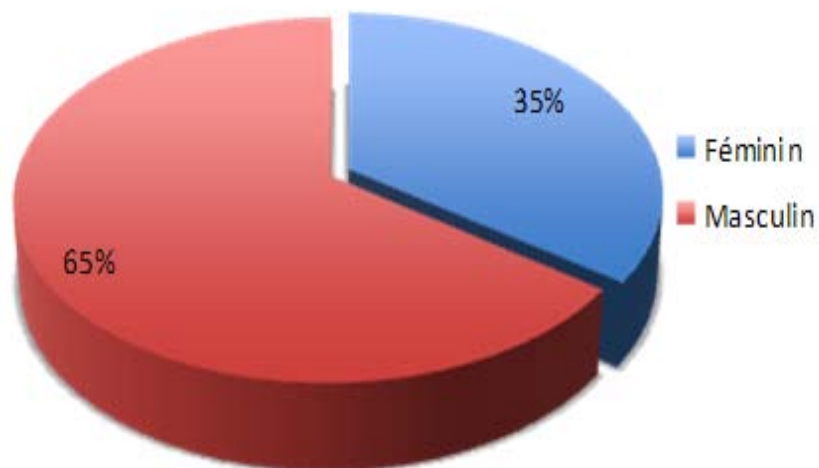


Figure N°2: Répartition des patients selon le sexe

3. Age :

L'âge de nos patients varie entre 3 et 16 ans (Age moyen = 9,5 ans). Les cas étudiés se répartissent selon les tranches d'âges suivants (Figure N°3).

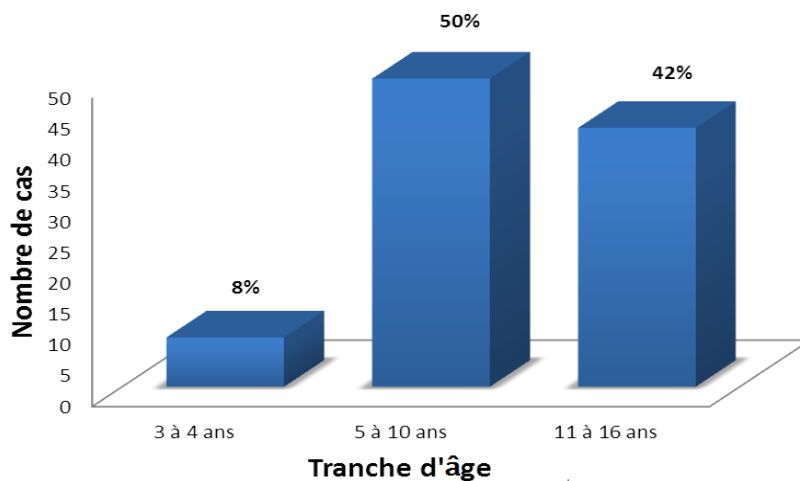


Figure N° 3: Répartition des patients selon les tranches d'âges

La tranche d'âge la plus touchée est comprise entre 5 et 10 ans.

4. Origine géographique:

L'origine rurale des patients était prédominante : 76 malades sont d'origine rurale soit 76% des cas. L'origine urbaine est notée chez 24 patients soit 24% des cas (Figure N°4).

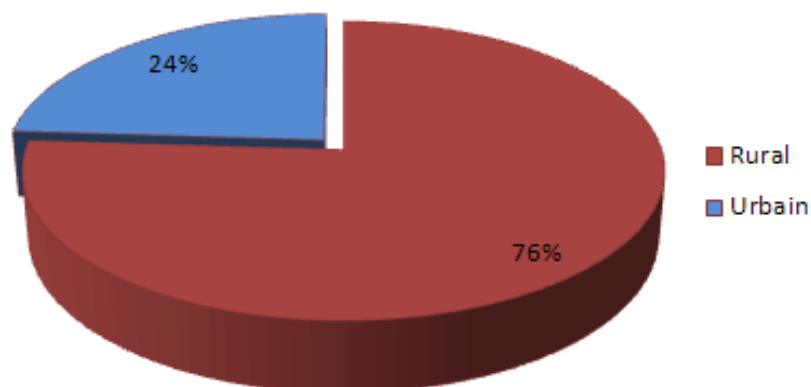


Figure N°4: Répartition des patients selon l'origine

Nos patients sont issus en majorité des régions de Marrakech–Tensift–Al Haouz (Marrakech, Kalaa, Oudaya, Sidi Zuine, Swihla, Imintanout, orika, Amzmiz,..). D'autres proviennent des régions avoisinantes notamment la région de Doukala–Abda (Safi, Tlat Bougdra, Chmmaia, Sebt Gzoula, Youssoufia...), la région de Souss–Massa–Drâa (Agadir, Ait Baha, Taroudant, Oulad taima) et la région de Tadla–Azilal (Azilal, Damnat, Beni Melal). (Figure N°5)

Répartition géographique des patients

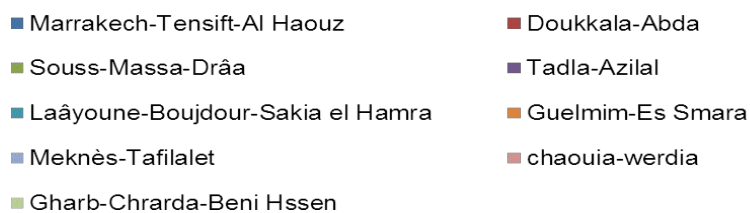


Figure N°5: Répartition des patients selon les régions

II. CLINIQUE :

1. Antécédents :

1.1. Notion de contact avec chiens :

Cette notion a été rapportée chez 79% des cas et absente chez 21% (Figure N°6).

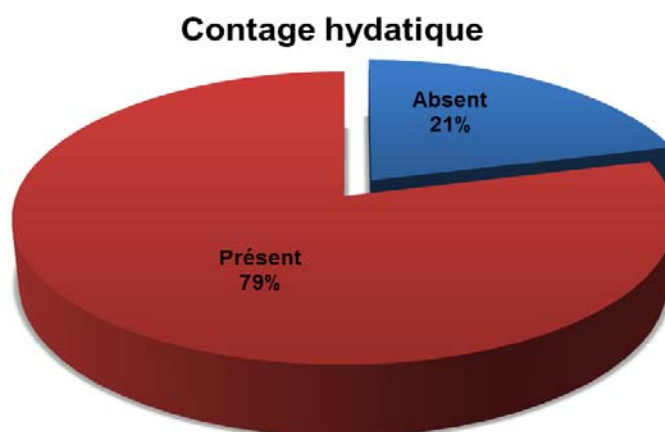


Figure N° 6: Répartition des patients selon le contact avec les chiens

2. Délai de consultation :

Le délai moyen de consultation était d'environ de 4 mois avec des extrêmes allant de 7 jours à 3 ans.

3. Circonstances de découverte :

3.1 Découverte fortuite :

Chez 3% de nos patients, aucune manifestation n'a été signalée sur le plan clinique. Le diagnostic du KHP a été porté grâce à une radiographie du thorax réalisée systématiquement :

- ✓ Lors d'un bilan pré chimiothérapie d'un lymphome: 1 cas.
- ✓ Lors d'un bilan d'extension d'une hydatidose hépatique : 2 cas.

Le KHP est donc resté asymptomatique chez 3 de nos patients.

3.2 Signes fonctionnels:

Les principaux signes fonctionnels observés sont représentés par la toux, la douleur thoracique, l'hémoptysie, la dyspnée et parfois la vomique hydatique et hydatidoptysie (Tableau N°1).

- ❖ La toux: constitue le motif de consultation le plus fréquent. Dans notre série, elle a été retrouvée chez 77 enfants soit dans 77% des cas.
 - ❖ La douleur thoracique: 70 patients se plaignaient de douleurs thoraciques (70% des cas) dont 10% était bilatérale. Elle peut être localisée ou diffuse.
 - ❖ L'hémoptysie: Notée chez 59 malades soit 59% des cas. Généralement de faible abondance. Aucune hémoptysie foudroyante n'a été signalée.
 - ❖ La dyspnée: Retrouvée chez 24 enfants soit dans 24% des cas. Cette dyspnée était souvent subjective rapportée par la maman et/ou l'enfant.
 - ❖ La vomique hydatique: Notée seulement chez 16 patients (Soit 16% des cas). Elle traduisait la rupture du kyste dans les bronches avec évacuation de son contenu au cours d'un effort de toux.
 - ❖ L'hydatidoptysie: Retrouvée chez 7 enfants Soit 7% des cas.

 - ❖ Les signes digestifs: Retrouvés chez 12 de nos patients soit 12% des cas. Ces signes étaient à type de douleur abdominale, décrite chez 8 enfants, de vomissements retrouvés chez 4 enfants. Ces enfants avaient une localisation hydatique intra abdominale associée expliquant la symptomatologie digestive.
 - ❖ Les Signes généraux : Etaient présents chez 49 patients Soit 49% des cas à type de fièvre et d'altération de l'état général. La fièvre est retrouvée chez 30 enfants soit (30% des cas). L'état général était altéré chez 19 enfants soit 19% des cas.
- Le tableau suivant résume le nombre et le pourcentage des signes fonctionnels retrouvés

:

Tableau N°I: Fréquence des signes fonctionnels

Signes fonctionnels	Nombre de cas	Pourcentages
Toux	77	77%
Douleur thoracique	70	70%
Hémoptysie	59	59%
Dyspnée	24	24%
Vomique hydatique	16	16%
Hydatidoptysie	7	7%
Signes généraux	49	49%
Découverte fortuite	3	3%

Les signes pathognomoniques du KHP représentés par La vomique hydatique et/ou l'hydatidoptysie ne sont finalement retrouvés que chez 23 malades soit 23 % des cas.

4. Signes physiques : (Tableau N°II) :

- L'examen pleuro-pulmonaire trouve :
 - Un syndrome d'épanchement liquidien chez 74 patients soit 74% des cas dont 9% était bilatéral
 - Des râles bronchique chez 9 patients soit 9% des cas.
 - Des signes de détresse respiratoire chez 1 patient, soit 1% des cas.
 - Une déformation thoracique chez 2 patients, soit 2% des cas.
- L'examen abdominal a trouvé une HPM chez 7 patients et une SPM chez une patiente, en rapport avec une localisation hydatique intra-abdominale concomitante.
- L'examen général trouve une fièvre supérieure à 38°C chez 14 patients, soit 14% des cas.
- L'examen physique était normal chez 14 patients, soit 14% des cas.

Tableau N°II: Données de l'examen clinique

Signes physiques	Nombre de cas	Pourcentage
Syndrome d'épanchement liquidien	74	74%
Râles bronchiques	9	9%
Déformation thoracique	2	2%
Détresse respiratoire	1	1%
Masse abdominale (HPM : 7 ; SPM : 1)	8	8%
Examen normal	14	14%

III. EXAMENS PARA-CLINIQUES :

1. Imagerie :

1.1. Radiographie thoracique :

Pratiquée systématiquement chez tous nos malades, la radiographie pulmonaire reste l'examen radiologique de base et la principale investigation en matière du KHP. Elle précise le nombre, le siège, le volume et l'aspect évolutif du KHP.

1.1.1 Nombre de kystes :

Le Kyste hydatique était unique chez 70 enfants. 30 patients ont été atteints d'une hydatidose pulmonaire multiple, intéressant les deux poumons dans 21 cas. Pour les 9 cas restants, il s'agissait d'une atteinte unilatérale avec 2 kystes au moins au niveau d'un seul poumon.

Parmi les 21 malades ayant présenté une hydatidose pulmonaire multiple bilatérale :

- ✓ 2 enfants présentaient 3 KHP chacun (un d'un côté et deux de l'autre coté) ;
- ✓ 19 enfants avaient 2 KHP chacun (un KHP par poumon)

Le kyste hydatique pulmonaire chez l'enfant

Pour les 9 enfants qui avaient présenté une hydatidose pulmonaire multiple unilatérale :

- ✓ Un enfant avait 3 KHP localisés au niveau du poumon droit ;
- ✓ 8 enfants avaient 2 KHP chacun, localisés au niveau d'un seul poumon.

Au total, 133 kystes ont été recensés.

1.1.2 Taille des kystes :

Dans notre étude, la taille des kystes était variable allant de 3 à 12 cm (Tableau N°III).

Tableau N°III: Répartition des kystes en fonction de la taille

Taille (cm)	Nombre de kystes	Pourcentage
< 5 cm	53	40%
5 - 10 cm	60	45%
> 10 cm	20	15%
Total	133	100%

La taille des kystes était inférieure à 10 cm dans 85% des cas. Un kyste sur sept était de grande taille.

1.1.3 Topographie lobaire des kystes :

Le kyste hydatique avait une prédilection pour le poumon droit. On a noté 74 kystes au niveau du poumon droit contre 59 kystes à gauche.

La topographie lobaire a montré une localisation préférentielle au niveau des lobes inférieurs droit et gauche, avec respectivement 32 et 26% des cas, suivis par le lobe moyen droit dans 18% des cas. (Figure N°7)

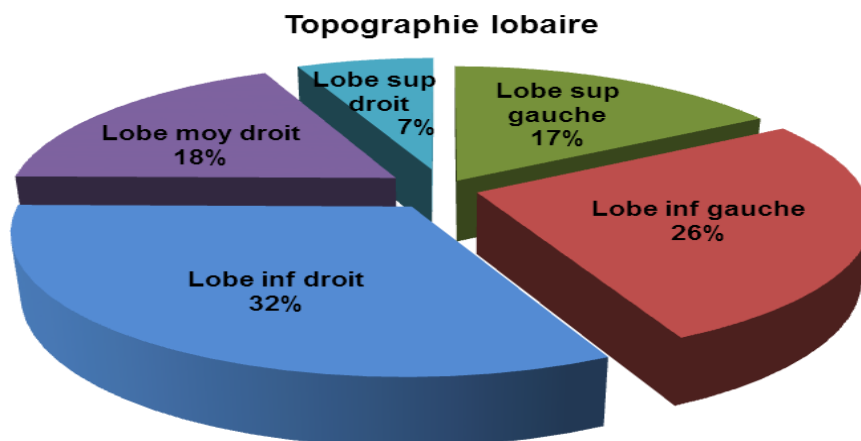


Figure N°7:Topographie lobaire des kystes

1.1.4Aspect radiologique :

Les aspects radiologiques sont en corrélation avec les différents stades anatomo-pathologiques retrouvés lors de l'évolution naturelle du KHP :

- ✓ KHP sain ou frais.
- ✓ KHP remanié ou compliqué c'est-à-dire fissuré ou rompu.

Dans notre série, nous avons noté 133 KHP chez nos patients, la radiographie thoracique a montré 3 aspects radiologiques:(Tableau N°IV)

- ✓ Une opacité homogène grossièrement arrondie bien limitée dans 62,4% des cas (Figure N °8). C'est l'aspect radiologique le plus fréquemment retrouvé.
- ✓ Une image hydro-aérique dans 32,3 % des cas (Figure N °9)
- ✓ Un aspect de poumon opaque dans 5,3% des cas (Figure N °10)

Tableau N°IV: Les différents aspects radiologiques des kystes

Aspect radiologique	Nombre de kyste	Pourcentage
Aspect homogène arrondie	83	62,4%
Image hydro-aérique	43	32,3%
aspect de poumon opaque	7	5,3%
Total	133	100%

Au total, le kyste était sain dans 67,7% des cas. Ce kyste prenait l'aspect d'opacité à bords réguliers ou celui d'un poumon opaque. Le kyste était rompu prenant l'aspect d'une image hydro aérique pour 43 kystes soit 32,3% des cas. (Tableau N°V)

Tableau N°V: L'état des kystes

Aspect radiologique	Nombre de kyste	Pourcentage
Kyste sain	90	67.67%
Kyste rompu	43	32.33%

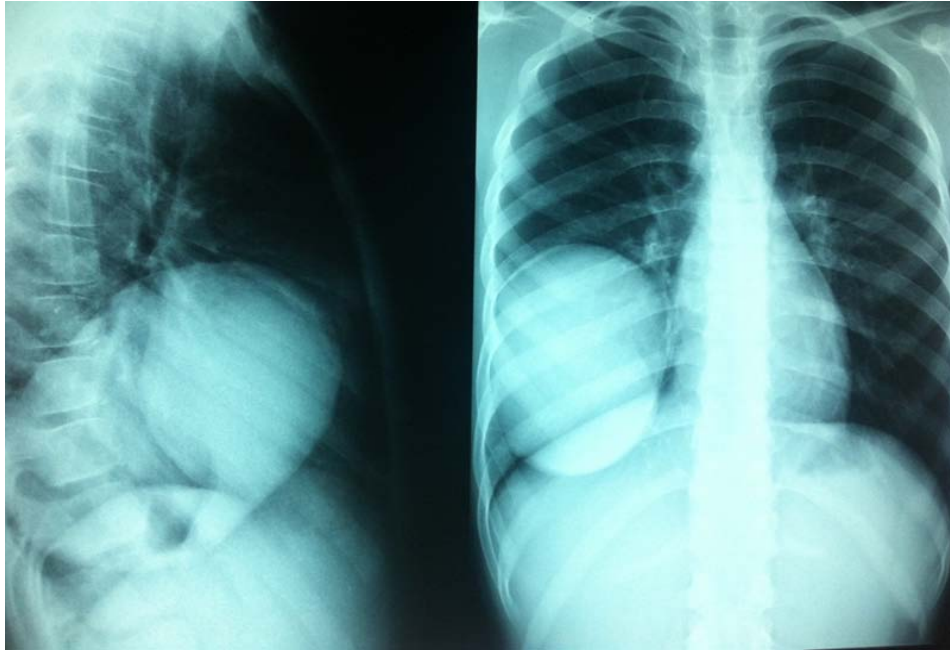

Figure N°8: Radiographie thoracique (de face et de profil) montrant une volumineuse opacité ronde et homogène du lobe inférieur droit (patient de notre série)

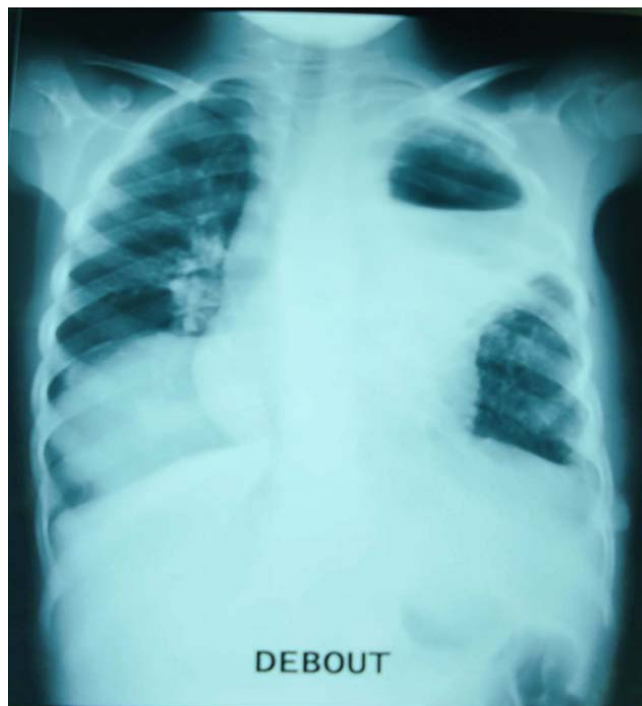


Figure N°9: Radiographie thoracique de face montrant une opacité arrondie basale droite et une image hydro-aérique apicale gauche

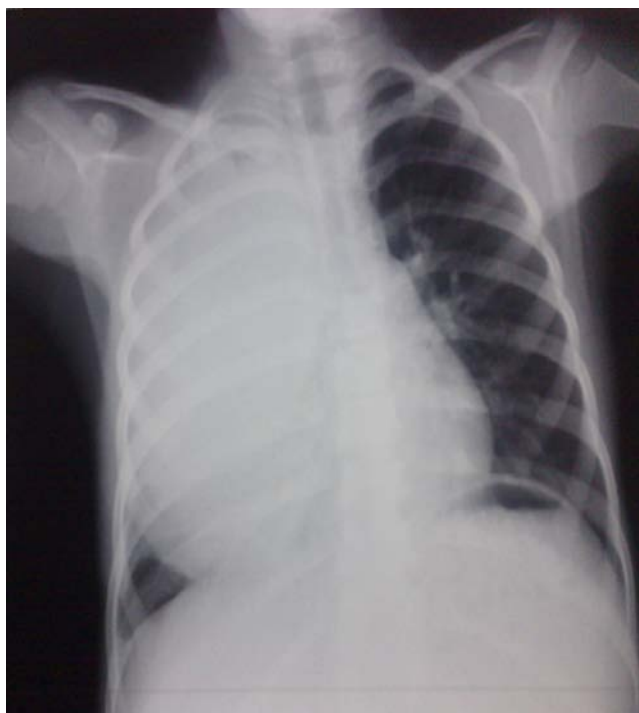

Figure N°10: Radiographie thoracique de face montrant un aspect de poumon opaque droit (patient de notre série)

1.2. Le balayage échographique thoracique :

L'examen échographique thoracique est indiqué pour préciser la taille, le siège, le nombre et l'écho structure de certaines opacités pulmonaires peu évocatrices du kyste hydatique.

Dans notre série, 39 patients ont bénéficié d'une échographie thoracique, soit 39 % des cas.

1.3. La tomodensitométrie thoracique :

Cet examen n'est pas indispensable pour le diagnostic. Par ailleurs, il est indiqué en cas d'une rétention de membrane hydatique ou en cas d'aspect radiologique douteux.

Dans notre série, la TDM thoracique a été demandée chez 36 patients, soit 36% des cas.

1.4. Echographie abdominale :

Réalisée chez tous les malades de façon systématique à la recherche d'une localisation hydatique intra-abdominale concomitante ; elle a montré les atteintes suivantes : 31 cas de KHF (31%) et 1 cas KHS associée (1%).

2. Biologie :

2.1 Sérologie hydatique :

16 malades ont bénéficié d'une sérologie hydatique (16% des cas). Elle s'est révélée positive chez 12 parmi eux (75% des sérologies réalisées).

2.2 NFS :

Examen non spécifique, demandé dans le cadre du bilan préopératoire. Une hyperéosinophilie a été retrouvée chez 14 cas (14% des cas), et une hyperleucocytose retrouvée chez 20 cas (20%).

IV. TRAITEMENT :

Sur les 100 malades recrutés (Tableau N°VI):

- L'abstention a été décidée pour 5 enfants soit 5% des cas. Le kyste hydatique était totalement rompu dans les bronches avec rejet de la totalité de la membrane hydatique.
- L'indication chirurgicale a été posée pour 95 enfants soit 95% des cas dont 37 enfants ayant bénéficié d'un traitement médical adjuvant à la chirurgie à base d'antihelminthiques soit 39% des malades opérés.

Tableau N°VI: Les différents moyens thérapeutiques utilisés

Traitement instauré	Nombre d'enfants
Traitement chirurgical seul	58
Traitement médico chirurgical	37
Abstention	5

1. Chirurgical :

L'intervention chirurgicale se fait sous anesthésie générale avec intubation non sélective, patient en décubitus latéral, couché sur le côté sain.

Les champs opératoires sont protégés par des compresses stériles imbibés de sérum salé hypertonique.

1.1. Voie d'abord :

La voie d'abord classique est une thoracotomie postéro-latérale avec conservation musculaire. Elle a intéressé :

- Le 4^{ème} EIC chez 28 malades (29,48%).
- Le 5^{ème} EIC chez 64 malades (67,37%).
- Le 6^{ème} EIC chez 3 malades (3,15%).

En cas d'association KHP-KHF, le poumon est toujours opéré en premier, avec un délai variant entre 2 et 5 mois.

1.2. Technique opératoire :

Parmi les 95 enfants opérés, on a compté 126 kystes. Dans cette étude, la chirurgie conservatrice a été réalisée chez tous les malades sous forme de kystectomie effectuée selon deux techniques (Tableau N°VII):

- Enucléation selon UGON
- Ponction-aspiration selon BARETT

Tableau N°VII: Répartition des KHP en fonction de la technique utilisée

Technique	Nombre de Kystes	Pourcentage
UGON	55	43,65%
BARETT	71	56,35%
TOTAL	126	100%

Le kyste hydatique pulmonaire chez l'enfant

Dans notre série, la méthode de BARETT était réalisée pour 71 kystes soit 56,35% des cas. La méthode UGON était appliquée pour 55 kystes soit 43,65% des cas. Cette dernière s'est compliquée par une rupture per-opératoire du kyste dans 15,79% cas (15 cas parmi 95 malades opérés).

Le choix de la technique dépend de la taille et de l'état du kyste :

✓ En fonction de la taille du kyste :

Tableau N°VIII: Choix de la technique en fonction de la taille du kyste

Technique	Taille des kystes						Total
	< 5 cm		5-10 cm		> 10 cm		
UGON	31	63,26%	24	41,38%	0	0%	55
BARRET	18	36,74%	34	58,62%	19	100%	71
TOTAL	49	100%	58	100%	19	100%	126

L'énucléation à la méthode UGON était réservée aux petits kystes de taille inférieure à 5 cm. Pour les grands et les moyens kystes, la ponction aspiration, était de loin la technique chirurgicale préférée. Elle a été utilisée pour 53 kystes soit dans 69% des kystes de taille supérieure à 5 cm.

✓ En fonction de l'état du kyste :

Tableau N°IX: Choix de la technique en fonction de l'état du kyste

Technique	Kyste Sain		Kyste Rompu	
	Nombre	Pourcentage	Nombre	Pourcentage
UGON	55	61,80%	0	0
BARRET	34	38,20%	37	100%
TOTAL	89	100%	37	100%

Pour les kystes sains, on avait utilisé aussi bien la méthode UGON que la méthode de BARRET, alors que pour les kystes rompus la ponction aspiration était la seule méthode utilisée.

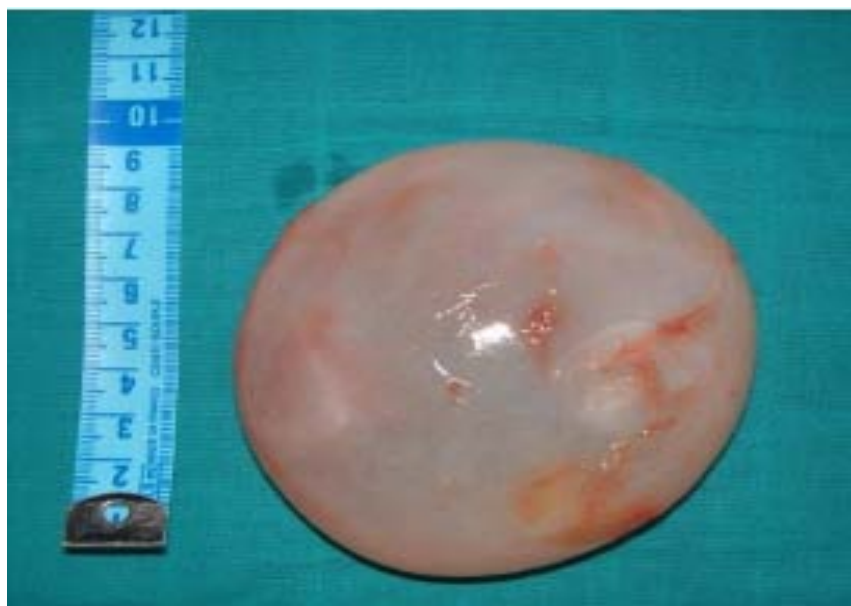

Figure 11:Aspect macroscopique d'un KHP après exérèse par la technique de Ugon

1.3. Gestes chirurgicaux associés :

- Libération des adhérences à la plèvre pariétale : réalisée dans 80 kystes soit 63,5% des cas.
- Recherche et fermeture des fistules bronchiques : les fistules sont de petite taille dans 48 cas (50,5%), et de grande taille dans 34 cas (35,7%) ; leur nombre varie entre 1 à 6 fistules.
- Traitement de la cavité résiduelle: Dans notre étude, ce traitement était basé sur la fermeture de la cavité kystique dans 92,86 % des cas et 9 kystes ont seulement bénéficié du capitonnage (7,14% des cas) ;
- Drainage thoracique : réalisé par un double drainage pleural antérieur et postérieur chez tous les patients.

1.4. Traitement des kystes multiples :

30 enfants avaient une hydatidose pulmonaire multiple :

- Le traitement chirurgical a été pratiqué en un seul temps opératoire pour les 9 enfants présentant des KHP multiples unilatéraux.
- Le traitement a nécessité deux temps opératoires chez 21 malades atteints d'une hydatidose pulmonaire multiple bilatérale avec un intervalle de temps variable de 2 à 5 mois.

Concernant les KHP multiples bilatéraux opérés en deux temps, le choix du côté à opérer en premier dépend de la taille, le nombre et l'aspect évolutif du kyste :

- En fonction de la taille du kyste, la priorité a été donnée aux kystes les plus volumineux chez 13 cas ;
- En fonction du nombre des kystes, la priorité a été donnée au côté contenant le plus grand nombre de kystes chez 2 cas ;
- En fonction de l'état du kyste, la priorité a été donnée aux kystes rompus chez 6 cas.

2. Médical :

2.1. Traitement spécifique (antihelminthique):

Dans notre série, 37 enfants ont bénéficié d'un traitement médical adjuvant antiparasitaire à base d'albendazole 10 mg/kg/j sous forme de cures cycliques de 20 jours entrecoupées de 10 jours sur une durée totale de 6 mois. Il a été prescrit en post opératoire dans les situations suivantes :

- Une Hydatidose multiple avec au moins un kyste rompu : 27 cas.
- Une complication peropératoire avec rupture du kyste: 8 cas.
- Dans le cas où le kyste a été ponctionné par erreur diagnostic : 2 cas.

2.2. Traitements non spécifiques:

Les patients ont reçu en postopératoire :

- Antibiothérapie prophylactique :(amoxicilline+acide clavulanique)
- Antalgiques
- Kinésithérapie respiratoire.

3. Traitement des localisations associées :

Le KHP a été associé à une hydatidose abdominale dans 32 cas soit 32% des cas. Le traitement a été réalisé soit en deuxième temps opératoire après cure unilatéral du KHP ou soit en troisième temps opératoire après cure bilatérale du KHP.

- Délai moyen : 3 mois

V. EVOLUTION ET SURVEILLANCE :

1. Suites opératoires :

- Simples : chez 80 patients, soit 84.21% des cas.
- Compliquées :chez 15 patients, soit 15,79% des cas.

Elles ont été marquées par l'apparition de :

- Un pneumothorax chez 7 patients, dont 5 ont été drainés avec bonne amélioration et 2 cas nécessitant une reprise chirurgicale.
- Une pneumopathie chez 1 cas traitée par ATB curative.
- Un emphysème sous-cutané chez 4 patients qui s'est résorbé spontanément.
- Un choc hémorragique chez 1 enfant nécessitant la prise en charge adéquate au sein du service de réanimation pédiatrique dont l'évolution était favorable.
- Une pachypleurite dans 1 cas.
- Une embolie hydatique dans 1 cas.

2. Drainage thoracique :

La durée de drainage était variable de 3 à 40 jours.

Durée moyenne : 6 jours.

3. Durée d'hospitalisation :

Durée moyenne : 15 jours avec des extrêmes allant de 5 à 70 jours.

4. Mortalité :

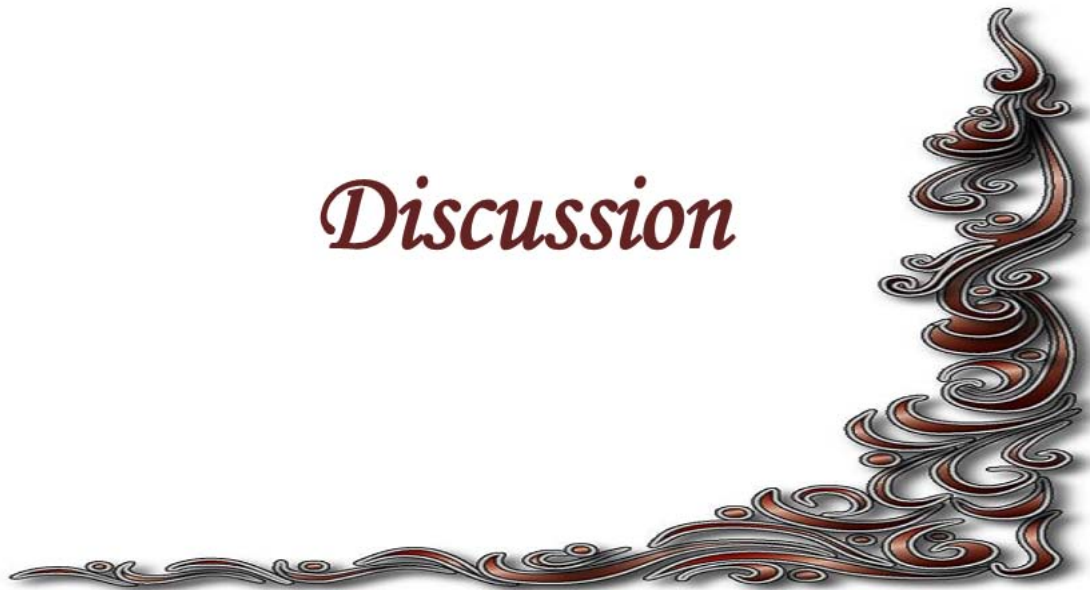Un seul cas de décès a été déploré dans notre étude suite à des hémoptysies foudroyantes.

5. Surveillance lointaine :

Tous nos malades ont été suivis régulièrement en consultation, la surveillance est basée sur des critères cliniques et radiologiques. 78 cas n'ont plus de symptômes, 2 patients ont récidivé nécessitant une ré-intervention. Le délai de récurrence après la première intervention était de 1 mois pour un patient et 2 mois pour l'autre.

Chez 1 cas, on a noté le développement d'un kyste hydatique de la parotide droite après 12 mois de cure bilatérale du KHP, 18 patients ont été perdus de vue.

Discussion



I. RAPPEL PARASITOLOGIQUE :

1. Agent pathogène :

Le tænia *Echinococcus Granulosus* est un cestode de la famille des plathelminthes. Il se présente sous trois formes évolutives [1]:

- La forme adulte, qui vit fixé entre les villosités de l'intestin grêle de l'hôte définitif.
- La forme ovulaire ou œuf, c'est la forme extériorisée du parasite qui survit dans le milieu extérieur et contamine l'hôte intermédiaire et l'Homme.
- La larve hydatique, forme kystique (métacestode) qui se développe dans l'organe infesté de l'hôte intermédiaire ou de l'Homme.

1.1 Forme adulte :

À l'âge adulte, *Echinococcus Granulosus* vit à l'état saprophyte fixé entre les villosités de l'intestin grêle du chien, plus rarement d'autres canidés comme les loups, les chacals ou les renards. Un seul chien peut-être infesté par des centaines, voire des milliers de parasites. Sa longévité peut aller de six mois à deux ans .La forme adulte a la forme d'un ver de 2 à 8 mm, et est constituée de trois parties : [2,3] (Figure N°12)

- La tête, ou scolex, est d'aspect piriforme. Elle est constituée de quatre ventouses arrondies et d'un rostre saillant armé d'une double couronne de crochets en forme de poignard. Les éléments du scolex permettent au parasite de s'accrocher à la paroi intestinale de l'hôte.
- Le cou est étiré et fin.
- Le corps, ou strobile, est constitué d'une chaîne de trois anneaux, ou proglottis. Le dernier proglottis, le proglottis germinatif formé en six à onze semaines. Il contient 400 à 1500 œufs, ou embryophores. Arrivé à maturité, il se détache du reste du strobile pour être éliminé dans les selles.

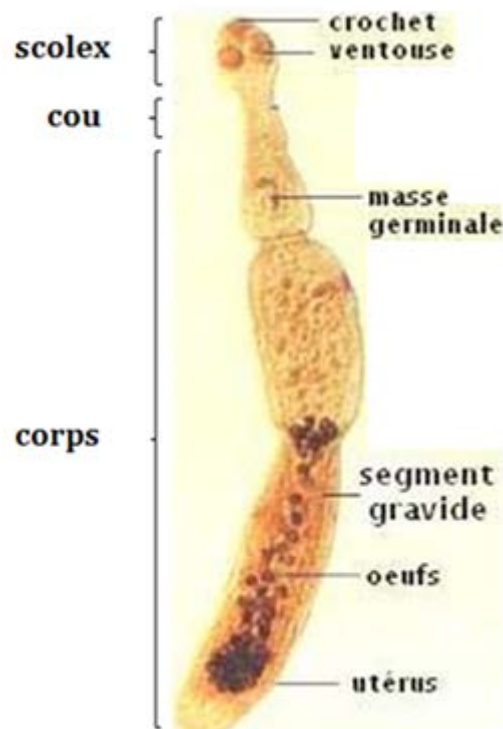


Figure N°12: Adulte d'*Echinococcus Granulosus* [4]

1.2 L'œuf :

L'œuf est ovoïde, non operculé, protégé par une coque épaisse et striée. Il contient un embryon hexacanthé à six crochets ou oncosphère [5]. La maturation de l'œuf se réalise dans le milieu extérieur. Sa survie sur le sol dépend des conditions d'humidité et de température. Elle est de 1 mois à + 20 C°, 15 mois à + 7 C° et 4 mois à - 10 C°. La congélation classique à -18°C des aliments ne tue pas les œufs. Mais, ils sont détruits en 3 jours si l'hygrométrie est faible (<70 %), en quelques heures par la déshydratation et en quelques instants à une température supérieure à 60 C°. Les agents chimiques, engrais et désinfectants n'altèrent pas sa vitalité et ne peuvent donc être utilisés pour désinfecter les légumes contaminés [4,5]. (Figure N°13)

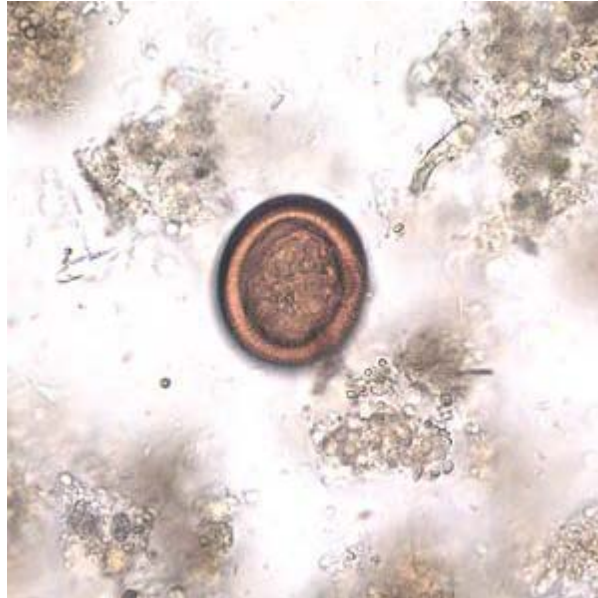

Figure N°13: Embryophore d'Echinococcus [6]

1.3 La larve :

Une fois arrivée dans les viscères de l'hôte intermédiaire ou accidentel, l'embryon hexacanthé perd ses crochets, se vacuolise, développe une vésiculisation centrale et prend alors une forme kystique : c'est l'hydatide ou kyste hydatique. Sa croissance se fera de façon concentrique à la manière d'une tumeur bénigne. C'est un kyste opaque, tendu et élastique, rempli d'un liquide sous pression. La vitesse de maturation est lente, dépendante de l'espèce hôte et du viscère parasité. Elle varie chez l'être humain de 1 à 30 mm par an [7].

2. Cycle évolutif :

Le cycle classique est le cycle domestique : chien (HD) – mouton (HI). L'homme est un hôte accidentel : c'est une impasse parasitaire. Les œufs embryonnés, éliminés dans le milieu extérieur avec les matières fécales du chien, sont ingérés, pénètrent la paroi digestive, gagnent par le système porte le foie, parfois dépassent le foie par les veines sus-hépatiques et parviennent aux poumons. Plus rarement, la localisation peut se faire en n'importe quel point de

l'organisme par la circulation générale. Une fois dans le viscère, l'embryon se transforme en larve hydatique. Le cycle est fermé lorsque le chien dévore les viscères d'un herbivore parasité [3,8]. (Figure N°14).

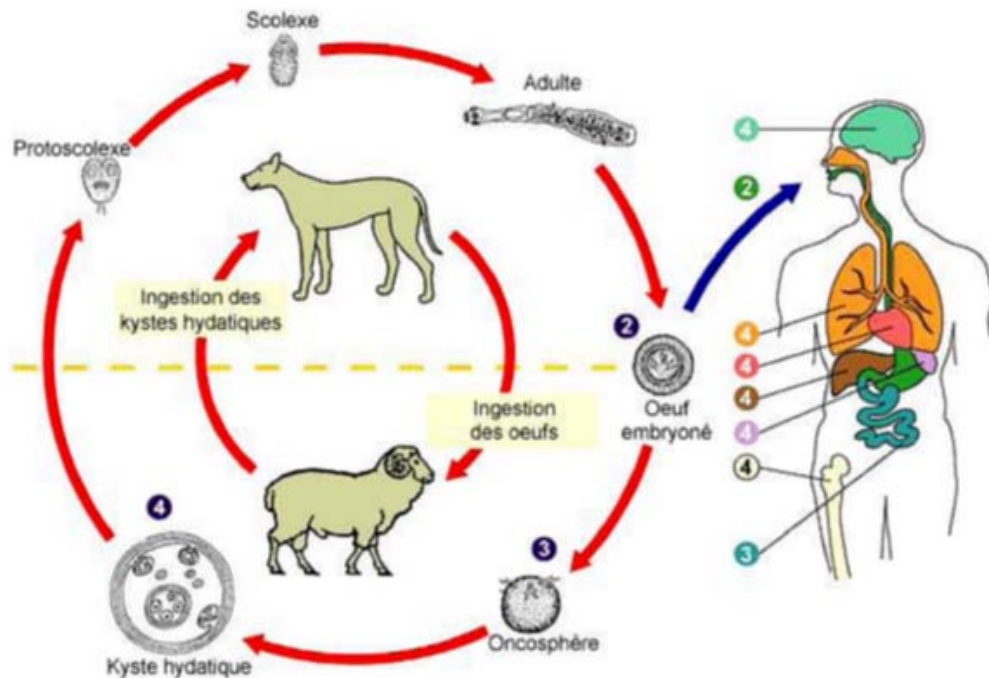


Figure N°14: Cycle biologique d'*Echinococcus Granulosus* [1]

3. Mode de contamination :

Les modalités de contamination de l'Homme, de l'hôte définitif et des hôtes intermédiaires sont les suivants :

3.1. Contamination humaine:

L'homme est un hôte accidentel qui prend la place du mouton. Sa contamination se fait par voie digestive, de deux manières [4,9] :

- Contamination directe :
 - ✓ Contact étroit avec les chiens parasités
 - ✓ Souillure des mains,

- ✓ Caresse du pelage du chien, contact avec le sol souillé par des excréments du chien, les bergers, les vétérinaires et les enfants sont donc particulièrement exposés (contact affectif et privilégié avec le chien). Ceci explique que la plupart des infections sont contractés à l'âge d'enfance.

- Contamination indirecte :
 - ✓ Ingestions d'aliments souillés, il s'agit notamment d'aliments végétaux poussant près du sol: salade, menthe, persil, fraises...

3.2. Contamination de d'hôte définitif :

L'hôte définitif se contamine en dévorant les viscères infestés de l'hôte intermédiaire. Ceci est favorisé essentiellement par l'abattage clandestin du bétail [4,10].

3.3. Contamination de d'hôte intermédiaire :

L'hôte intermédiaire se contamine en ingérant les pâturages souillés par les œufs [4] :

- Herbe contaminée dans les pâturages
- Eau des bords de ruisseau et d'abreuvoirs pour animaux
- Fourrage vert incomplètement séché
- Matières fécales du chien (coprophagie par des porcins).

4. Anatomopathologie :

Le kyste hydatique est formé de deux parties : l'hydatide, ou kyste hydatique proprement dit, et le périkyste, qui provient de l'hôte (Figure N°15).

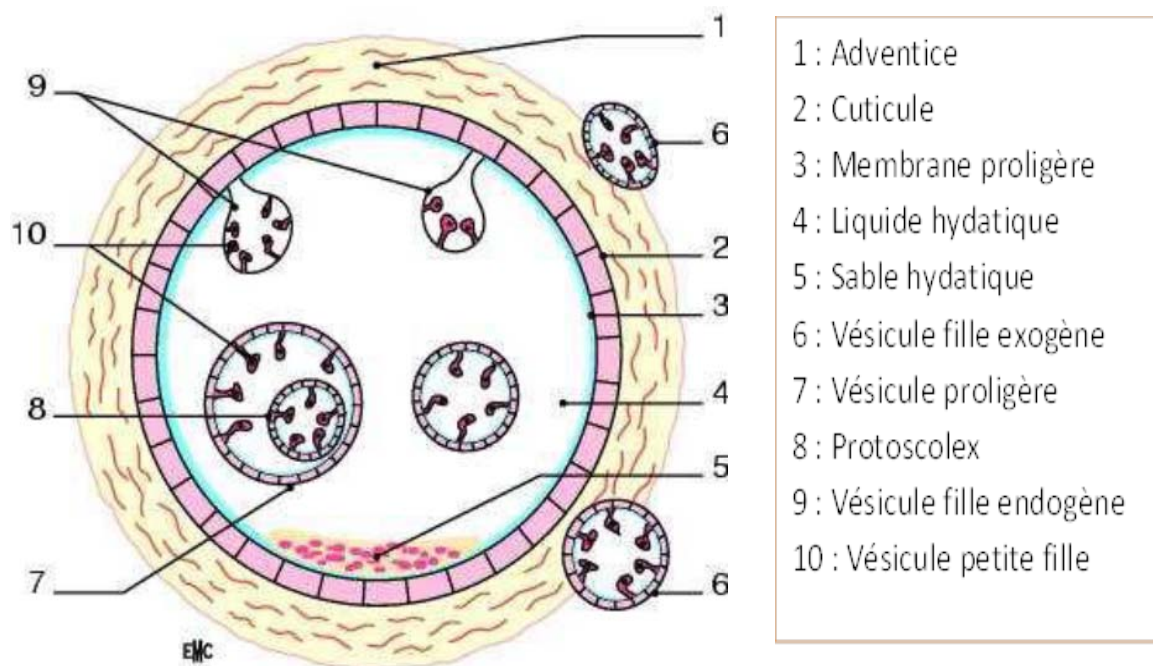


Figure N°15: Schéma d'un kyste hydatique[4]

4.1. L'hydatide :

L'hydatide se présente au début comme une structure univésiculaire de petite taille et sous tension. Elle est bordée d'une paroi de 1,5 à 2 mm d'épaisseur, faite de deux membranes intimement accolées : la membrane proligère, interne et la cuticule qui la cerne en dehors [3]. (Figure N°16)

4.1.1. La cuticule:

C'est la membrane externe de la paroi de l'hydatide. D'une épaisseur d'environ 1 mm, c'est une structure anhiste, élastique, de couleur blanche, faite de strates concentriques de nature mucopolysaccharidique. Elle empêche le passage des microorganismes vers l'intérieur de l'hydatide, mais permet le passage de substances colloïdes et cristalloïdes [11].

4.1.2. La membrane proligère ou germinative :

C'est la membrane interne de la paroi de l'hydatide. Elle est blanche, transparente, fragile, granuleuse et couvre la face interne de la cuticule [11].

Elle joue plusieurs rôles : la production de la cuticule, des vésicules proligères et du liquide hydatique, rôle dans la régulation des échanges et de la croissance du kyste, ainsi que la pérennisation de l'espèce [3].



Figure N°16:Plusieurs kystes hydatiques intacts [12]

4.2. L'adventice ou périkyte :

C'est une réaction fibreuse périkystique de structure conjonctive pouvant se charger en calcium. Elle ménage un plan de clivage avec la cuticule. Elle contient de nombreux vaisseaux, cellules géantes et éosinophiles. Son épaisseur est variable en fonction de sa localisation. Ainsi, elle est d'autant plus importante que le kyste est proche du hile. Dans le foie elle est souvent scléreuse, mais rarement calcifiée chez l'enfant [11, 13,14].

4.3. Contenu :

Comporte du liquide hydatique et des éléments figurés. [3]

4.3.1. *Les capsules proligères :*

Elles naissent de la face interne de la membrane proligère par bourgeonnement. Les bourgeons vont se creuser d'une cavité et donner naissance aux têtes de tænia ou scolex. Ces scolex possèdent des organes de fixation : ventouses et crochets lors des mouvements. Ces capsules proligères se détachent et forment des vésicules filles. Libres dans le liquide hydatique,

elles constituent un dépôt appelé sable hydatique. Chaque capsule proligère contient 10 à 20 scolex.

4.3.2. Les vésicules filles :

Elles résultent de l'évolution vésiculaire des scolex. Elles restent contenues dans le kyste initial tant que celui-ci n'est pas ouvert. Elles sont rarement rencontrées au niveau pulmonaire en raison de la pression négative et de la bonne élasticité tissulaire. Ces vésicules ont la même structure que l'hydatide mère.

4.3.3. Le liquide hydatique :

Le liquide hydatique est clair, limpide (eau de roche) et salé. Il correspond à un transsudat de sérum. La pression qui y règne peut atteindre 100 cm d'eau. D'abord acéphalocyste, le liquide se charge progressivement de sable hydatique fait de protoscolex, de capsules proligères, de vésicules filles, de fragments membranaires, etc. Tous ces éléments sont potentiellement fertiles.

II. EPIDÉMIOLOGIE :

1. Dans le monde :

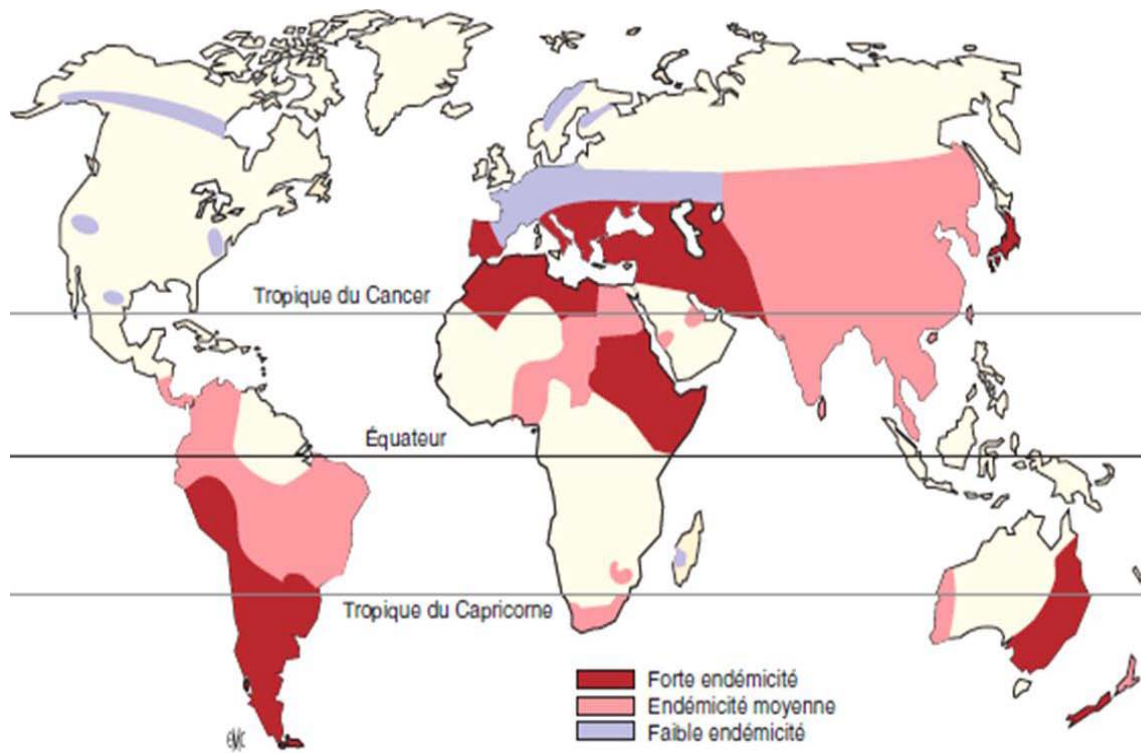
L'hydatidose est un important problème de santé publique dans les principaux foyers où 500 à 1000 cas sont diagnostiqués chaque année [1].

Cette anthroponose est cosmopolite, elle se rencontre partout dans le monde. Du fait de son mode de transmission, c'est une parasitose cosmopolite qui sévit surtout dans les régions d'élevage, en particulier dans les régions où de grands troupeaux de montons sont gardés par des chiens.

Les principaux foyers mondialement connus sont [1, 15, 16, 17] :

Le kyste hydatidique pulmonaire chez l'enfant

- Le pourtour Méditerranéen: Afrique du Nord, Moyen Orient, Turquie, Chypre, Grèce, sud de l'Italie et de l'Espagne.
- L'Amérique du Sud, surtout en Argentine, Bolivie, Uruguay, Pérou, Chili et Sud du Brésil.
- Le sud de l'Australie et la Nouvelle-Zélande.
- L'Afrique de l'Est, en particulier au Kenya où l'incidence est la plus forte au monde avec 220 cas pour 100 000 habitants.
- L'Asie Centrale : Mongolie, Tibet, Turkestan.
- En Europe, l'hydatidose est beaucoup plus rare; elle touche habituellement des personnes émigrées de zones endémiques



2. Au Maroc :

L'hydatidose humaine constitue de plus en plus un problème de santé publique au Maroc où l'élevage est encore traditionnel. La distribution géographique de la maladie montre une

prépondérance des cas dans les provinces où la sédentarisation de l'élevage tend à se développer (Provinces des régions de Meknès Tafilalet, du Chaouia Ouardigha et de Doukkala Abda), et par milieu de résidence: 63% des cas enregistrés en 2007 proviennent du milieu rural et 37% du milieu urbain [4].

Dans notre étude, la majorité des enfants malades était issue du milieu rural (76%).

3. Chez l'enfant :

3.1. Age:

L'âge dans notre série varie entre 3 et 16 ans avec une moyenne d'âge de 9,5 ans, ce qui concorde avec les résultats des autres séries pédiatriques [18, 19, 20, 21, 22].

Dans notre série, on constate que 50% des enfants font partis de la tranche d'âge de 5 à 10 ans, ceci rejoint les résultats d'autres séries où la majorité des enfants ont plus de 5 ans [18].

Pour certains auteurs l'âge de découverte est plus précoce : Lagardère et coll[18] a décrit une atteinte à 9 mois, C. Hafsa [23] a décrit une atteinte à 18 mois, M .Bouskraoui et al [24] rapportent un cas d'hydatidose pulmonaire, splénique et hépatique chez un nourrisson de 23 mois.

3.2. Sexe:

Chez l'enfant, contrairement à l'adulte, l'atteinte masculine est supérieure à l'atteinte féminine. Ceci peut s'expliquer par la plus forte promiscuité des garçons avec le chien, étant donné qu'ils passent plus de temps à jouer dehors, et sont donc plus exposés aux embryophores [15]. Cette prédominance masculine est rapportée chez de nombreux auteurs, avec des sex-ratios de 1,12 chez Sayir et al [25], 1,27 chez Hafsa et al [23], 1,34 chez Oudni-M'rad et al [15], 1,39 chez Elburjo et Abdul Gani [26] ou encore 2,28 chez Kabiri et al [27].

Cette prédominance masculine se vérifie dans notre étude où on trouve 65% de sexe masculin avec un sex-ratio 1,85.

3.3. La localisation :

La maladie hydatique peut toucher tous les organes, mais la localisation pulmonaire reste la première position chez l'enfant (59 % des cas), suivie des localisations hépatique (34,8%), rénale (5%) et osseuse (2,5 %). [4, 14, 18,28, 29, 30, 31, 32,33]. Certains auteurs l'expliquent par le fait que le filtre hépatique chez l'enfant est « poreux » pour les embryons hexacanthes [23].

III. DIAGNOSTIC POSITIF :

Le diagnostic positif du kyste hydatique du poumon chez l'enfant repose essentiellement sur des arguments cliniques, radiologiques et biologiques.

1. Clinique :

1.1. L'interrogatoire :

Il consiste en la recherche de la notion de contage hydatique :

- Provenance d'une région à forte endémie hydatique ;
- Notion de contact avec les chiens [3,34]. Dans notre série 79% de nos patients étaient en contact avec les chiens ce qui concorde avec la littérature.

1.2. L'étude clinique :

1.2.1. La forme asymptomatique :

Elle est de découverte fortuite à la suite d'un examen systématique, bilan préopératoire pour une intervention chirurgicale ou bilan d'extension d'une hydatidose hépatique.

Elle a été décrite dans la majorité des séries : dans la série de Letaief [35], la découverte est fortuite chez 1,8% des cas et chez 8,7% des cas dans la série de du Durakbasa [36]. Ce taux peut atteindre 25 à 30% dans les régions de faible endémicité [3]. Dans notre série, le KHP est resté asymptomatique chez 3 de nos patients (soit 3% des cas).

1.2.2. La forme non compliquée :

La symptomatologie du kyste hydatique dépend de plusieurs facteurs comme sa localisation (périphérique ou centrale), sa taille, la présence de complications, et son état évolutif [27,37].

La triade symptomatique associant une toux tenace le plus souvent sèche, hémoptysie et douleur thoracique est très évocatrice de la maladie en zone endémique [11]. Ces symptômes peuvent s'accompagner d'une altération de l'état général, avec asthénie, amaigrissement et fièvre.

Le Tableau N°X, ci-après, montre la fréquence des signes fonctionnels selon les auteurs.

Tableau N°X: Fréquence des signes fonctionnels selon les auteurs (en %)

Signes fonctionnels	Auteurs				
	Çelik [20]	Khattala [22]	Durakbasa [36]	Kabiri [27]	Notre série
Toux	78 %	62,9%	71%	-	77%
Douleur thoracique	42%	55%	24%	87%	70%
Hémoptysie	36%	48%	2%	22%	59%
Dyspnée	-	18,5%	-	-	24%
Vomique hydatique	-	14,8%	2%	-	16%
Signes généraux: Fièvre	24%	55%	-	-	30%

Par ailleurs, on note la présence d'hippocratisme digitale chez un enfant, cette association a été rapportée dans une observation étudiée chez un patient de 20 ans [38].

La toux reste le signe le plus fréquemment retrouvé dans ces études ainsi que dans notre série.

1.2.3. La forme compliquée :

Le diagnostic du KHP chez l'enfant est peut être posé au stade de complications :

- La fissuration intra bronchique du kyste hydatique est annoncée par une expectoration hémoptoïque peu abondante, plus rarement par une réaction urticarienne et exceptionnellement par un choc anaphylactique.
- La rupture intra bronchique du KH se traduit par une vomique, qui correspond au rejet brutal par la bouche, après un effort de toux, d'une quantité abondante de liquide clair « eau de roche », au goût salé et pouvant contenir des membranes rappelant « des peaux de raisins sucées ». Elle peut être à l'origine d'accidents allergiques, de suppuration broncho pulmonaire et de dissémination bronchogénique [11].
- La rupture intra pleurale du KH peut se faire selon un mode aigu et se traduire par une détresse respiratoire, un pneumothorax parfois associé à un état de choc anaphylactique ou par un pyopneumothorax. Lorsqu'elle est silencieuse, elle évolue vers l'hydatidose pleurale en passant par trois phases cliniques successives : une phase bruyante concomitante à la rupture du kyste, suivie d'une phase de latence correspondant au développement du KH dans la cavité pleurale puis une phase d'état caractérisée par l'apparition d'une symptomatologie non spécifique dominée par une dyspnée et des douleurs thoraciques [11].
- La rupture dans le péricarde est exceptionnelle et donne un épanchement péricardique.
- La compression, secondaire à l'augmentation de la taille du kyste sans fissuration ou rupture, est à l'origine de dysphagie, dysphonie par compression du nerf récurrent gauche dans sa localisation intra thoracique ou de paralysie phrénique secondaire à un kyste basal volumineux.
- La déformation thoracique, qui est propre à l'enfant et traduit la présence d'un kyste géant [39].

- La surinfection du KH entraîne un tableau de suppuration broncho-pulmonaire associant une fièvre, une toux avec une expectoration purulente et une altération de l'état général.

1.2.4. Examen Clinique :

Dans notre série, l'examen pleuro-pulmonaire a trouvé un syndrome d'épanchement liquidien dans 74% des cas dont 9% a été bilatéral et des râles bronchiques chez 9% des cas. Cette anomalie n'est que rarement retrouvée selon Lagardère et coll [18].

L'examen général, à la recherche d'autres localisations associées, a objectivé une hépatomégalie chez 7% des cas et une splénomégalie chez une patiente en rapport avec une localisation hydatique intra-abdominale concomitante. L'examen clinique a été normal chez 14 patients (14% des cas).

2. Imagerie :

Le rôle de l'imagerie est primordial pour poser le diagnostic de l'hydatidose pulmonaire.

2.1. Radiographie thoracique :

La radiographie du thorax constitue l'examen de référence pour le diagnostic du KHP [15, 31, 40, 41,42]. Elle précise le nombre, le volume, le siège et l'aspect évolutif du KHP [42] :

2.1.1. Nombre de kystes :

Les kystes uniques sont fréquents. La plupart des auteurs constatent que le kyste hydatique multiple est moins fréquent par rapport au KH unique [37, 43, 44, 45,46]. Dans notre série, le KHP était unique chez 70 patients (70% des cas), ce qui rejoint les résultats des autres séries.

L'hydatidose pulmonaire multiple, encore appelée hydatidose pulmonaire métastatique, peut être primitive, et c'est la plus fréquente ou secondaire [10, 45,47].Elle peut être due soit à

la rupture d'un KHP préexistant [48], d'un KH du myocarde dans le cœur droit [49, 50, 51, 52] ou bien d' KHF dans la veine cave inférieure [49, 53, 54, 55], dans les veines sus- hépatiques ou la veine rénale droite [54].

Ces kystes multiples étaient le plus souvent bilatéraux selon les séries [30, 31, 56,57]. Les kystes multiples unilatéraux peuvent siéger indifféremment dans le même lobe ou dans plusieurs lobes du même poumon [30, 44] avec une prédominance droite [58].

Dans notre série, 30 kystes étaient multiples, parmi eux l'atteinte bilatérale a été notée dans 21% des cas.

2.1.2. Taille des kystes :

Les kystes pulmonaires hydatiques peuvent atteindre de très grandes dimensions en raison de la croissance asymptomatique du kyste et des mauvaises conditions socio-économiques. (Tableau N°XI)

Tableau N°XI: Répartition selon la taille des KHP selon les auteurs

Auteurs	Hafsa [23]	M'Rad [15]	Kosar [58]	Arroud [59]	Kabiri [27]	Notre série
La taille des KHP	1 - 15cm	1-15 cm	2-20 cm	>10 cm	3-16 cm	3-12 cm

Dans notre étude, la taille des KHP opérés varie entre 3 et 12 cm dont 45% mesuraient entre 5 et 10 cm, ce qui concorde avec les résultats des autres auteurs.

Arroud [59] définit les KHP géants comme des kystes dont la taille dépasse 10 cm, et ils sont plus fréquemment rencontrés chez les enfants plus de 10 ans. Le système immunitaire et la plus grande élasticité du parenchyme pulmonaire chez les enfants et les adolescents, permettent la croissance rapide du kyste, et donc les kystes hydatiques géants sont plus couramment observés à cet âge.

2.1.3. Topographie lobaire des kystes :

Le kyste hydatique pulmonaire peut intéresser n'importe quel segment pulmonaire, les bases pulmonaires sont plus atteints avec grande prédilection du lobe inférieur droit [44, 45, 56, 57.], ce qui concorde avec les résultats de notre série (Tableau N°XII).

Tableau N°XII: Répartition lobaire des KHP selon les auteurs

Auteurs	Poumon droit			Poumon gauche	
	lobe sup	lobe moy	lobe inf	lobe sup	lobe inf
Hafsa [23]	25,3 %	7,2 %	27,9 %	5,8 %	33,8 %
Mirshemirani[46]	16,1 %	11,5 %	35,7 %	14,9 %	21,8 %
Kosar[58]	18,4%	6,9%	35,6%	20,7%	18,4%
Notre série	7%	18%	32%	17%	26%

2.1.4. Aspects radiologiques des kystes :

L'expression radiologique du KHP est très variée, le kyste peut prendre des aspects différents selon son stade évolutif :

- Kyste sain ou frais.
- Kyste remanié : fissuré ou rompu.

La morphologie des lésions au moment du diagnostic était variable selon les auteurs (Tableau N°XIII).

Tableau N°XIII: Stade évolutif des kystes selon les auteurs

Auteurs	Cangir [30]	Topcu [45]	Kosar [58]	Hafsa [23]	Ozcelik [31]	Durakbasa [36]	Notre série
KHP sain (%)	75.8	68	66,7	63,9	62,5	61	67,67
KHP remanié (%)	24.2	32	33,3	36,1	37,5	39	32,33

Selon ces différentes études, le KHP se révèle fréquemment au stade de kyste sain, les résultats de notre série rejoignent ceux de la littérature.

Larbaoui [60] distingue 6 types de KHP selon son stade évolutif (Tableau N° XIV) :

Tableau N°XIV: Les différents aspects radiologiques du KHP selon Larbaoui [60]

Type des KHP	Aspects radiologiques
Stade 1	Kyste simple : opacité homogène
Stade 2	Kyste fissuré : ménisque gazeux (pneumokyste ou croissant aérique)
Stade 3	Kyste rompu : cavité aérique à paroi épaissie avec une bronche de drainage.
Stade 4	<ul style="list-style-type: none">- Opacités avec niveau hydroaérique rectiligne.- Aspect de membrane flottante- Image en double arc d'Ivassinevitch
Stade 5	<ul style="list-style-type: none">- Image en cocarde- Image de membrane pelotonnée ou d'incarcération des membranes
Stade 6	Calcification de la paroi kystique

Le premier stade : Kyste simple ; c'est un kyste jeune et sain qui se présente sous forme d'une opacité ronde (Figure N°18), unique ou multiple, bien limitée, à contours nets, de tonalité hydrique, de densité homogène et de taille variable (image en boule de canon). Ce stade est souvent cliniquement muet et la découverte est souvent fortuite sur la radiographie standard dans 9 à 10% des cas selon les études. C'est l'aspect le plus fréquent des kystes hydatiques pulmonaires. Il représente 52,2 à 78% des cas dans la littérature. [23, 42,61]

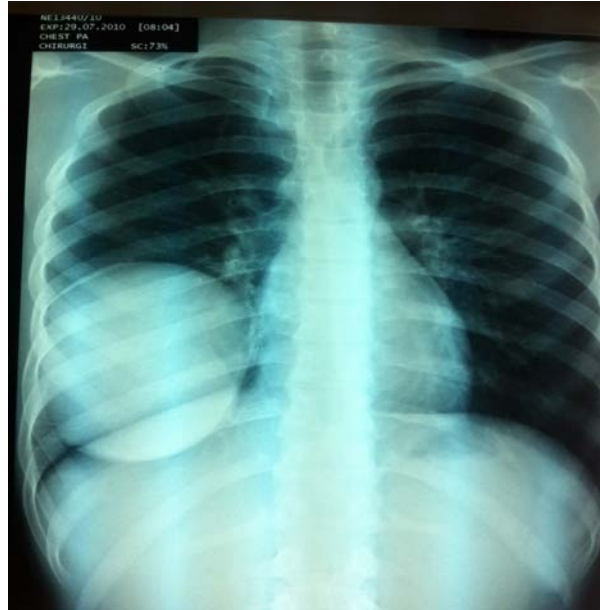

Figure N° 18: Opacité arrondie de tonalité hydrique basithoracique droit évoquant un kyste hydatique simple (patient de notre série)

Le deuxième stade : Kyste fissuré : cette fissuration se traduit radiologiquement par l'apparition d'un croissant gazeux entre la paroi externe du kyste et la paroi interne du péri kyste [23, 42,62] (Figure N°19). Cet aspect pathognomonique du kyste hydatique est rarement observé.

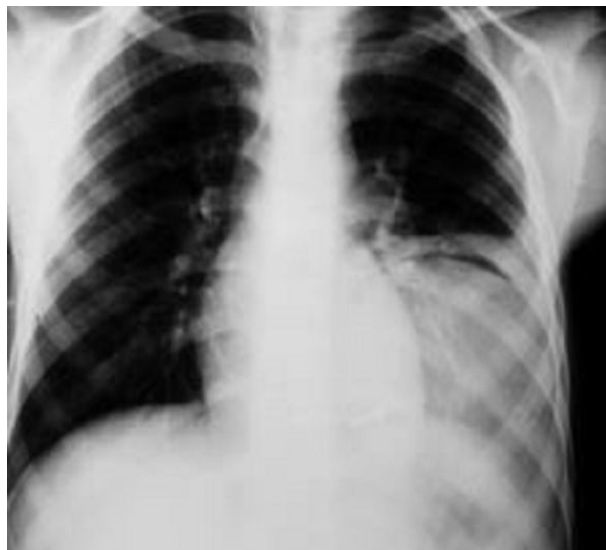

Figure N°19: Croissant gazeux dû à la fissuration d'un kyste hydatique [23]

Le troisième stade : Se traduit radiologiquement par une cavité aréique à paroi épaissie avec une bronche de drainage [23,42, 63]. Sa rupture peut être à l'origine d'une vomique hydatique.

La rupture du kyste peut se faire en intrapleurale et réalise ainsi l'hydatidose pleurale avec une pleurésie qui peut évoluer vers la surinfection. (Figure N°20)

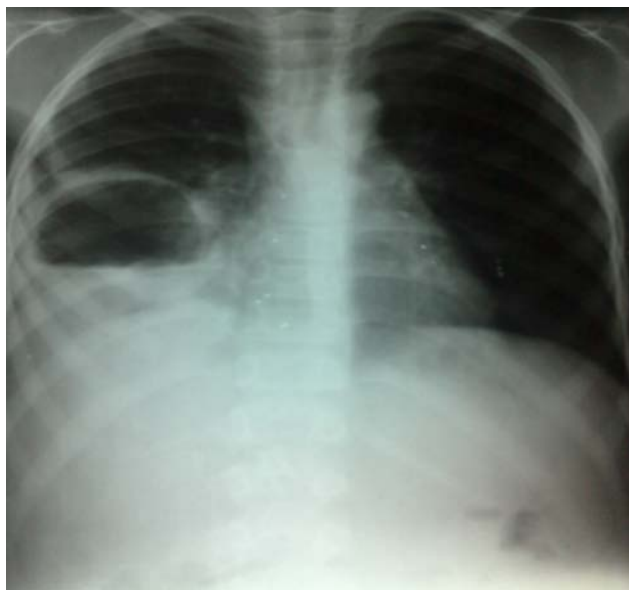

Figure N°20: Image niveau hydro-aérique évoquant kyste hydatique droit rompu (patient de notre série)

Le quatrième stade : Il est caractérisé par des images hydro-aériques dont la plus fréquente est l'aspect en nénuphar. C'est l'aspect de membrane flottante surnageant la surface ou immergée dans le liquide [23, 56, 64, 63] (Figure N°21). Les autres aspects sont les opacités avec image de niveau hydro-aérique rectiligne. Plus rarement on peut observer l'image en double arc d'Ivassinevitch, réalisé par la superposition de deux épanchements gazeux l'un intrakystique et l'autre intra-adventiciel séparés par la membrane flétrie de l'hydatidose.

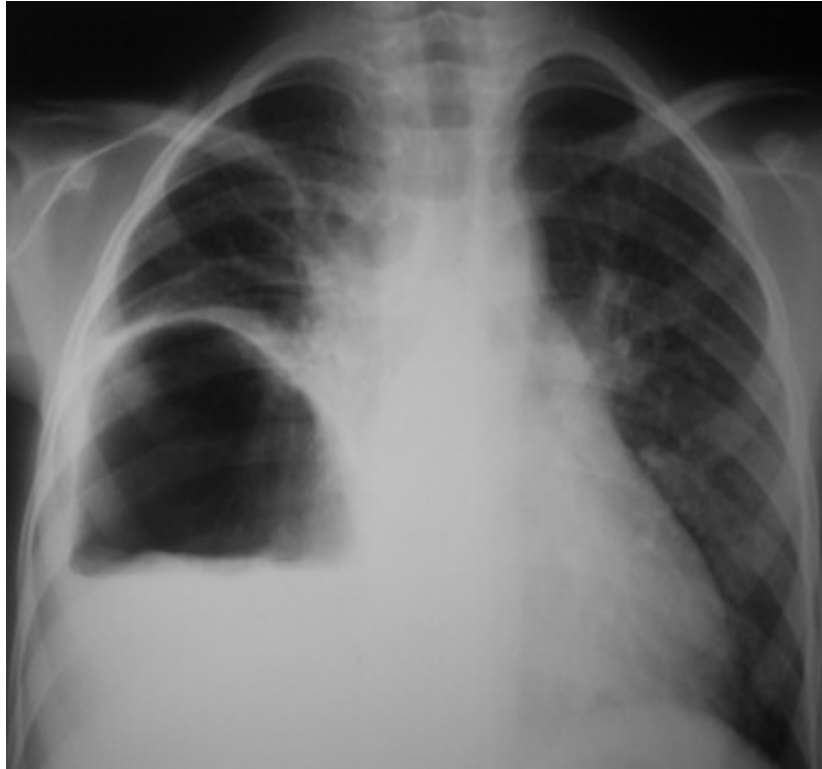

Figure N° 21: Niveau hydro-aérique (image de membrane flottante)[65]

Le cinquième stade : Il est le stade séquellaire et l'aspect radiologique varie selon le degré de l'évacuation du kyste, on peut retrouver une image en cocarde ou bien une image de membrane pelotonnée ou d'incarcération des membranes. [23]

Le sixième stade : Il représente la calcification de la paroi kystique. Il est considéré exceptionnel au niveau du poumon et ne se voit que dans le cas de kyste ancien [66].

La radiographie thoracique permet également de visualiser certaines complications :

- Image d'opacité excavée : C'est une image de suppuration chronique du parenchyme pulmonaire. Elle apparaît autour du pyopneumokyste, estompe son contour avec épaissement de la trame et constitution d'une bronchectasie [42].
- Image d'atélectasie : Elle est secondaire à l'obstruction bronchique par des débris hydatiques [63].
- Image de pleurésie : Elle résulte de la rupture du kyste hydatique dans la plèvre [63].

- Image d'hydro pneumothorax : Il complique un kyste hydatique pulmonaire rompu.

2.2. Echographie thoracique :

L'échographie thoracique est considérée actuellement comme un complément à la radiographie thoracique dans l'exploration de l'hydatidose pulmonaire. Il précise la topographie d'un kyste hydatique basithoracique par rapport au diaphragme, il élimine la présence de vaisseau aberrant systémique en faveur d'une séquestration et il recherche d'autres localisations en dehors du thorax, notamment au niveau du foie et de la rate. [42,67]

Cependant, un kyste de petite taille, profond ou compliqué est difficile à visualiser par l'échographie. En plus de ces éléments, l'enveloppe ostéo- articulaire et cartilagineuse thoracique ainsi que l'air alvéolaire constituent des obstacles devant cet examen [23].

Les images visualisées par échographie peuvent être classées en trois catégories, selon le stade évolutif du kyste hydatique [23] :

- Kyste hydatique simple : Masse anéchogène homogène.
- Kyste hydatique rompu : Masse hétérogène contenant de multiples écho denses avec des cônes d'ombre acoustiques postérieurs, qui traduisent la présence d'air
- Kyste hydatique avec rétention de membrane : Masse solide se traduisant par une formation écho gène linéaire ondulée (Figure N°22).

L'échographie thoracique reste d'emploi relativement limité, dans notre série, elle a été réalisée chez 39 patients soit 39% des cas.

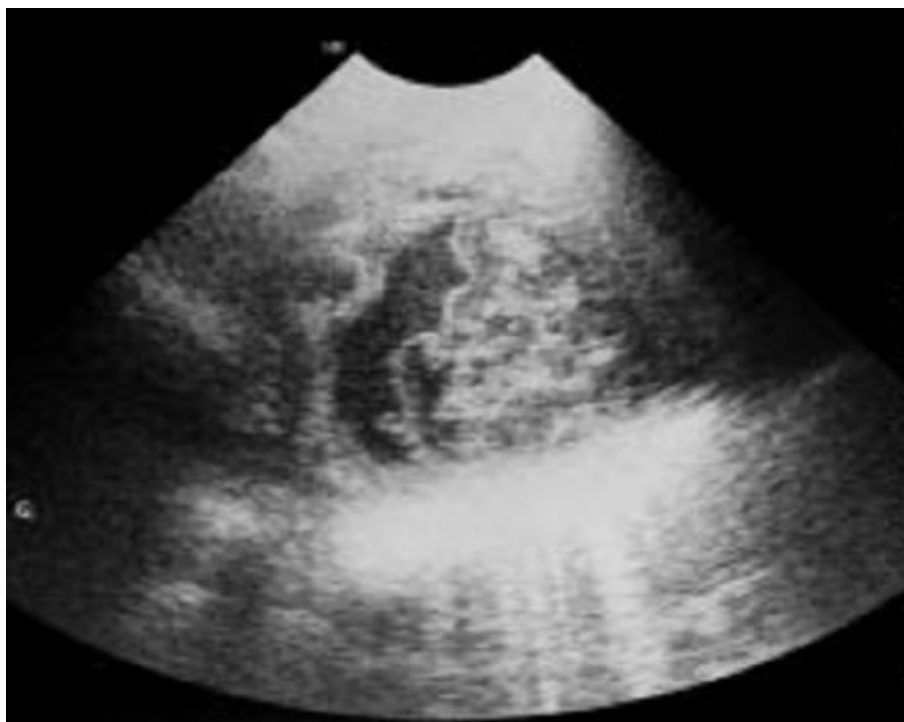

Figure N°22: Kyste hydatique rompu avec un aspect serpigineux de la membrane proligère [23]

2.3. TDM thoracique :

Les limites de l'échographie constituent de bonnes indications à la tomодensitométrie thoracique. Cet examen permet le dénombrement exact des lésions, de rechercher des kystes dans des localisations difficiles à explorer par la radiographie [68] (les angles costo diaphragmatique, la région rétro cardiaque) et de préciser les anomalies parenchymateuses sous-jacentes [27, 45,39] et permet de faire un bilan précis des lésions et guider l'intervention [23] (Figure N°23).

Au pays en voie de développement, la TDM thoracique n'est pas un examen de pratique courante, elle n'est réservée qu'aux formes compliquées et atypiques.

Dans notre série, la TDM thoracique a été pratiquée chez 36 patients soit 36% des cas. Kabiri et al [27] l'ont demandé dans 65,2% des cas, Hafsa [23] l'a pratiqué chez 17,2% des patients, et Mamishi [46] l'a pratiqué chez 45% des cas,

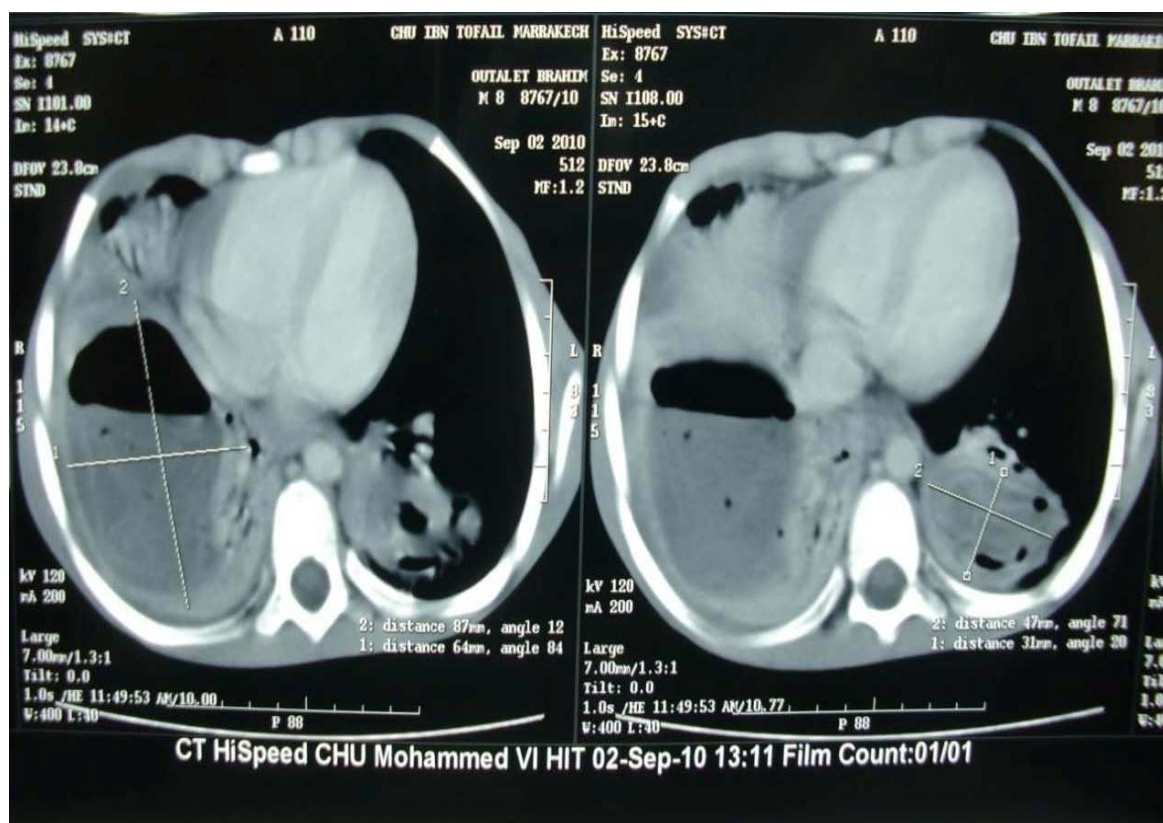

Figure N°23: Aspect scannographique d'un KHP bilatéral : image hydro-aérique droite évoquant un KHP droit rompu, et une image hypodense costo-vertébrale à contours réguliers évoquant un KHP gauche sain.(patient de notre série)

2.4. IRM :

L'IRM a des indications très limitées dans l'hydatidose pulmonaire et exceptionnellement demandée. Elle est surtout utile en cas de localisation médiastinale, rachidienne ou pariétale thoracique associée à l'atteinte pulmonaire. Le kyste simple se présente en hyposignal plus ou moins homogène sur les coupes pondérées en T1 et en hypersignal sur les coupes pondérées en T2.

Le périkyste présente un aspect en anneau avec un faible signal en T1 et T2 [23,44].

Aucun de nos enfants n'a bénéficié de cet examen.

2.5. Bilan d'extension :

Après avoir établi le diagnostic de KHP, un bilan d'extension s'impose à la recherche d'autres localisations associées.

Tous les auteurs recommandent **une échographie abdominale** systématique. Cet examen est largement suffisant à la recherche de localisations hydatiques abdominales [69, 70,71], en particulier hépatique qui reste l'association la plus fréquente [11] et qui constitue la deuxième localisation chez l'enfant. Les autres localisations sont rares chez l'enfant notamment rénale, splénique, péritonéale... [72].

L'association hépato pulmonaire est retrouvée dans la littérature à des degrés divers, allant de 6,5 % chez Oudni-M'rad et al. [15] à 34 % chez Durakbasa et al. [36].

Dans notre série, l'association hydatique hépato- pulmonaire a été relevée chez 31 enfants (31% des cas), et une patiente (1% des cas) avait un KHS associé.

Certains auteurs exigent une échocardiographie en cas d'hydatidose multiple pour exclure la présence d'un kyste hydatique rompu dans les cavités droites [73].

3. Biologie :

3.1. Sérologie hydatique :

Le diagnostic de la plupart des cas du KHP est basé sur les méthodes d'imagerie médicale. Les techniques sérologiques peuvent également jouer un rôle complémentaire important.

Presque toutes les réactions immunologiques classiques ont été utilisées pour le diagnostic de l'hydatidose, mais aucune d'entre elles n'était vraiment sensible à 100% [74]. La sérologie hydatique doit donc reposer sur au moins deux techniques hydatiques complémentaires. Il est

souhaitable d'utiliser une technique quantitative (IFI, ELISA, hémagglutination indirecte...) et une technique qualitative (immunoélectrophorèse, électrosynérèse...) [75,76 ,77]

La réponse sérologique dépend du terrain, du déficit immunitaire et de stade évolutif du kyste [11]. Sa place est mise en valeur dans les cas douteux.

Dans notre série, 16 malades ont bénéficié d'une sérologie hydatique (56% des cas). Elle s'est révélée positive chez 12 parmi eux (75% des sérologies réalisées).

Une sérologie négative ne permet pas d'exclure le diagnostic d'hydatidose pulmonaire, porté le plus souvent par la radiographie standard. Cependant, la confrontation entre la clinique, l'imagerie et la biologie reste indispensable.

3.2. Hémogramme :

C'est un examen non spécifique, Elle peut être anormale mais ne permet pas de faire le diagnostic, il est pratiqué chez nos patients dans le cadre du bilan préopératoire.

Dans notre étude, une hyperéosinophilie a été retrouvée chez 14% des cas. Son taux est variable selon les auteurs allant de 4,3 % à 60% des cas [41,44]. Son absence n'élimine pas le diagnostic, et sa présence n'est pas synonyme d'échinococcose. L'éosinophilie sanguine ne porte pas un grand intérêt diagnostique. Elle manque de spécificité et de sensibilité [31]. L'hyperleucocytose a été retrouvée chez 20% des cas. Elle est présente surtout en cas d'infection du kyste [47].

IV. DIAGNOSTIC DIFFÉRENTIEL :

Parfois l'aspect radiologique est moins évocateur. Le kyste peut apparaître noyé dans une opacité due à des lésions perikystiques réactionnelles. A chaque forme radioclinique évolutive de la maladie, un certain nombre de diagnostics peuvent être soulevé [3, 24,27] :

- Kyste bronchogénique, tératome kystique.
- Tuberculome.
- Aspergillome.
- Pneumonie.
- Abscess primitif ou secondaire du poumon.
- Hématome intracavitaire.
- Epanchement pleural enkysté.
- Tumeur bénigne ou maligne (neurinome, pneumoblastome ...).
- Malformations broncho pulmonaires (Kyste bronchogénique, Pneumatocèle, Kyste aérien congénital...)
- Métastase pulmonaire ...

V. TRAITEMENT :

1. But :

L'objectif thérapeutique au cours de la maladie hydatique repose sur l'exérèse du kyste et de son contenu afin de mettre le malade à l'abri d'une complication tout en préservant son capital fonctionnel respiratoire.

2. Moyens :

2.1. Traitement médical :

Les médicaments utilisés sont les benzimidazolés (mebendazole, albendazole, flubendazole, triclabendazole et thiabendazole), ce sont des antihelminthiques polyvalents particulièrement actifs contre les teniasis [1, 78,79]

L'albendazole est actuellement le traitement de choix et que le mebendazole du fait d'une absorption et d'une efficacité meilleure mais le traitement exige une surveillance rigoureuse [80,81]. Globalement, l'Albendazole entraîne une guérison dans 30 % des cas, une réduction de la taille du kyste dans 30 à 50 % des cas [82]. Ces produits agissent comme des scolicides, mais ils n'apportent aucune solution pour le matériel hydatique involutif, et pour celui de la cavité résiduelle avec risque d'infections à répétition [80].

L'administration se fait par voie orale à la dose de 10 mg/kg/J en 2 prises, en cures de 30 jours séparées par des intervalles de 15 jours [4,83,84].

Actuellement, beaucoup d'auteurs ont souligné la supériorité du traitement continu sans intervalle libre, plus efficace et aussi bien toléré que le traitement discontinu. Ce schéma a été approuvé par l'Organisation Mondiale de la Santé (OMS) [85, 86].

Les critères d'efficacité sont jugés essentiellement sur les données de l'échographie [86].

2.2. Traitement chirurgical :

Le traitement chirurgical est la règle dans les KHP, qu'ils soient symptomatiques ou pas [39].

Le traitement chirurgical fait appel à des techniques bien codifiées et relativement simples. Ces techniques ont pour buts [27]: l'ablation totale du kyste en évitant les conséquences néfastes de la dissémination du contenu kystique fertile ; fermeture des fistules

bronchiques en évitant de laisser une coque fibreuse inextensible, source de cavité résiduelle et d'infection.

On distingue 2 types de traitement chirurgical :

- Chirurgie conservatrice : constitue la meilleure approche thérapeutique chez l'enfant avec le plus souvent des suites opératoires simples [27]. Il existe différentes techniques : la pneumotomie avec une énucléation selon la technique d'Ugon, ponction-évacuation selon Barrett et périkystectomie de Perez Fontana.
- Chirurgie radicale: repose sur une résection pulmonaire atypique ou systématisée (segmentectomie, lobectomie, voire pneumectomie) [47].

Le traitement chirurgical du KHP peut se faire par une chirurgie conventionnelle ou par une chirurgie thoracique vidéo assistée (Thoracoscopie).

2.2.1 La chirurgie conventionnelle :

a. Préparation du malade :

La chirurgie doit être précédée d'un bilan préopératoire (NFS, bilan de coagulation, groupage sanguin et gaz du sang en cas de retentissement fonctionnel).

Une antibiothérapie d'une à deux semaines en cas de pneumopathie associée par surinfection ou en cas de kyste suppuré avec un drainage postural en cas de kyste compliqué d'épanchement liquidien ou mixte sont d'un appoint pour la préparation du malade à la chirurgie [87].

b. Anesthésie et intubation :

La chirurgie du KHP se fait sous anesthésie générale. Suivant l'âge de l'enfant, l'induction est réalisée avec du propofol ou de l'halothane ou mieux du sevoflurane, halogés d'induction les plus adaptés au jeune enfant.

L'intubation sélective (ventilation sur un seul poumon) [88], permet d'éviter l'inondation de l'arbre bronchique controlatéral en cas de rupture et l'obstruction bronchique par des fragments de membrane [87]. Elle évite, à un degré moindre, le risque théorique d'ensemencement endobronchique et de choc anaphylactique [80]. L'intubation trachéale a été non sélective chez l'ensemble des patients dans la série de Yena et al [89].

Dans notre série, tous les malades sont mis sous anesthésie générale avec intubation non sélective.

c. Les Voies d'abord :

La thoracotomie postéro-latérale est la voie d'abord la plus utilisée pour ce type de chirurgie. Elle passe le plus souvent par le 5^{ème} ou le 6^{ème} espace intercostal avec conservation musculaire [27, 74, 80, 89, 90,91]. Elle permet un abord électif sur la lésion et surtout les fistules. Le malade en décubitus latéral, le membre supérieur du côté à opérer est suspendu au-dessus de l'épaule controlatérale.

Tous nos malades ont été abordés par une thoracotomie postéro latérale avec conservation musculaire au niveau du 4^{ème} ,5^{ème} ou 6^{ème} EIC selon la localisation du kyste.

d. Protection des champs opératoires :

Elle a pour but d'éviter la dissémination du contenu du kyste hydatique afin d'éliminer toute contamination et/ou un choc anaphylactique. La protection se fait par imbibition des champs chirurgicaux par un produit scolicide. Le sérum salé hypertonique est le produit le plus utilisé par la majorité des auteurs [11, 26, 36,92] ; il a démontré son efficacité par rapport aux solutions formolées qui sont abandonnées en raison de leur toxicité sur la muqueuse bronchique [74], et à l'eau oxygénée en raison du risque d'embolie gazeuse.

Dans notre série, la protection a été systématique par des champs imbibés de sérum salé hypertonique.

e. Techniques opératoires :

L'exérèse chirurgicale est le traitement de référence des kystes hydatiques pulmonaires. Diverses modalités chirurgicales ont été décrites pouvant être conservatrices ou radicales :

▪ **Chirurgie conservatrice** : Elle représente le traitement de choix du KHP chez l'enfant. La majorité des auteurs optent pour cette modalité [34,93, ...]. Le premier temps opératoire consiste à la libération de la totalité du poumon d'une éventuelle symphyse pleurale. Le kyste est facilement repéré par l'aspect blanchâtre de sa coque. Les méthodes conservatrices sont de trois types :

- Enucléation à la technique d'UGON :

Cette technique date de 1946 et a été décrite par UGON ; on réalise prudemment, au bistouri froid pour ne pas léser ou ouvrir le kyste hydatique, une incision entre le périkyste et la membrane hydatique, puis on réalise une véritable expulsion ou accouchement du kyste. Cette manœuvre est facilitée par une réexpansion pulmonaire réalisée par l'anesthésiste, par insufflations manuelles itératives [47,87].

- Ponction-aspiration à la technique de BARETT :

Cette technique a été utilisée pour la première fois en 1947 par le chirurgien BARETT. Elle consiste à faire une ponction-évacuation du liquide hydatique à l'aide d'un trocart tout en évitant son extravasation [11, 27, 36]. Une quantité du liquide hydatique est évacuée et sera remplacée par une solution larvicide. Après une vingtaine de minutes, le liquide est aspiré et le kyste est évacué après incision (kystotomie), puis on réalise l'extraction de la membrane hydatique en totalité [74,80,..] (Figure N°24). Après extraction de la membrane hydatique, on resèque la totalité de la coque à ras du parenchyme pulmonaire sain [11, 80]. Le fond de la cavité kystique est alors essuyé par une compresse sèche ou bétadinée.

Dans notre série, la méthode de BARETT était la plus pratiquée (56,35% des cas), alors que la méthode UGON était réalisée dans 43,65% des cas.

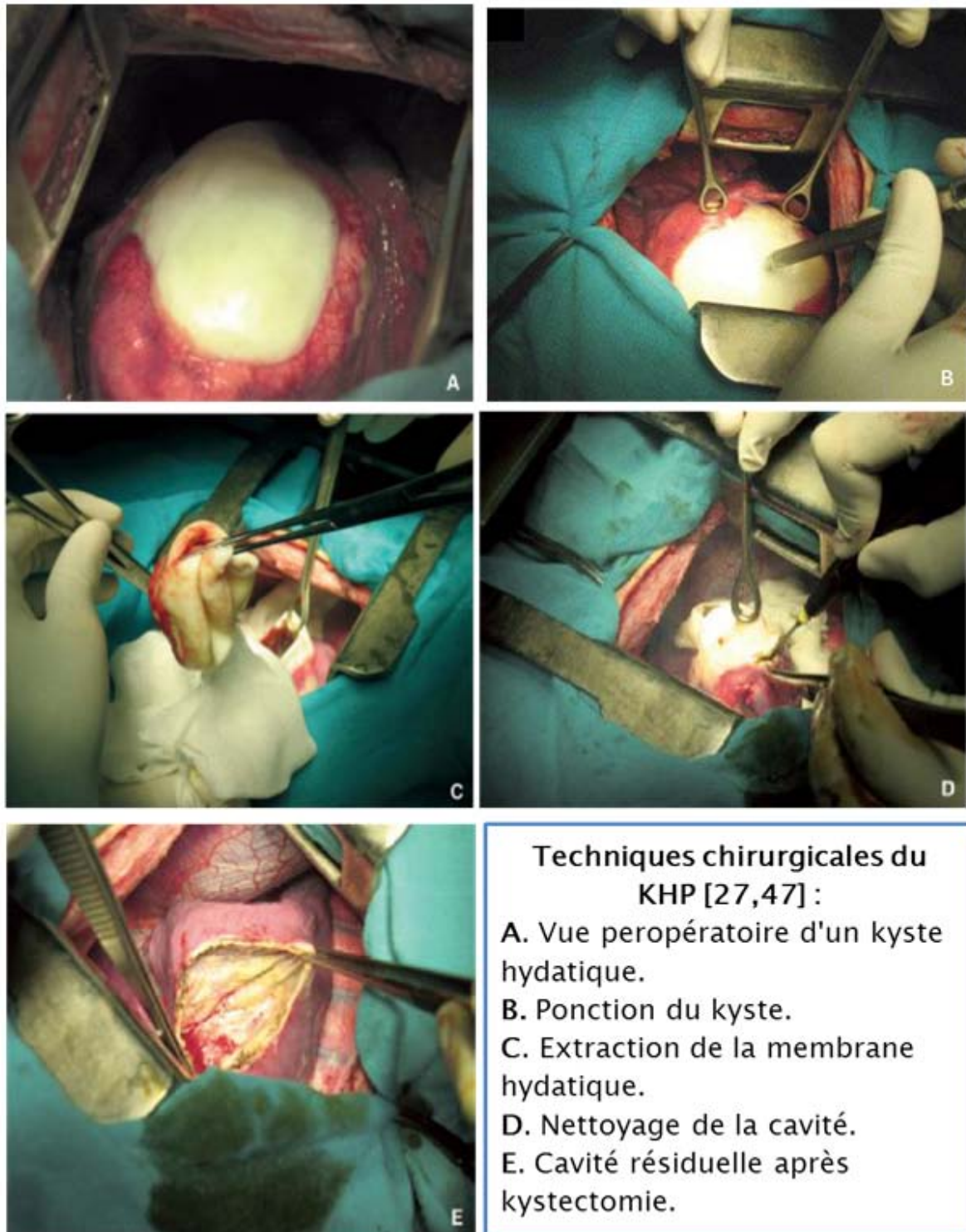


Figure N°24:Techniques chirurgicales du KHP [27,47]

– Périkystectomie type Perez Fontana :

Le kyste hydatique est disséqué à la jonction du périkyste et du parenchyme pulmonaire sain, le plus souvent après kystectomie préalable [47]. On emporte ainsi le tissu pulmonaire réactionnel avec le kyste hydatique, en suturant au fur et à mesure les brèches vasculaires et bronchiques [47,60]. La périkystectomie peut être totale en cas de kystes périphériques, et être réalisée en bloc emportant le parasite et sa gangue inflammatoire, comme elle peut être subtotale ou partielle si le kyste est central en laissant en place la partie profonde de la coque au contact des pédicules afin d'éviter une lésion broncho-vasculaire [87, 94]. Il ne s'agit pas d'un plan chirurgical proprement dit, ainsi cette méthode comporte un risque réel d'hémorragie, dans ce cas, la cavité résiduelle est souvent petite ou inexistante ne nécessitant pas de traitement particulier [45,47].

▪ **Chirurgie radicale :** C'est une chirurgie de nécessité, lorsque le parenchyme pulmonaire détruit par le kyste hydatique est trop important, ou lorsque la cavité résiduelle est faite de tissu irrécupérable [94, 80]. Elle consiste en l'exérèse d'un segment, d'un lobe, voire de tout un poumon, et peut être systématisée ou atypique :

- Résections pulmonaires atypiques : Il s'agit de sections transpulmonaires et ne tenant pas compte de la distribution bronchique et vasculaire, et passe à distance du kyste. L'usage de pinces automatiques rend cette technique particulièrement adaptée aux lésions périphériques de petites tailles [47,87].
- Résections pulmonaires systématisées à type de segmentectomies, lobectomies et pneumonectomies.

La résection pulmonaire n'est pas toujours typique ou réglée étant donné que le kyste hydatique peut se développer à cheval sur deux segments voisins [74]. L'étendue de la résection se décide au cours du geste opératoire après kystectomie et réexpansion pulmonaire [93]. Le taux d'exérèses parenchymateuses varie selon les auteurs (Tableau N°XV).

Dans notre série, les résections radicales n'ont pas été effectuées.

Tableau N°XV: Fréquence des méthodes utilisées selon les auteurs (%)

Auteurs	Traitement conservateur(%)	Traitement radical(%)
Letaief [35] 162 cas	76	24
Ozcelik [31]92 cas	97,2	2,8
Topçu [45]128 cas	87	13
Notre série 100 cas	100	0

f. Fermeture des fistules bronchiques :

Les fistules bronchiques doivent être minutieusement recherchées, en particulier au niveau des replis pour diminuer au maximum les fuites postopératoires [87]. Leur fermeture se fait par des points en X d'un fil résorbable.

g. Traitement de la cavité résiduelle :

Après ablation du kyste, le fond de la cavité est réalisé par un parenchyme épaissi inflammatoire au sein duquel s'ouvrent de nombreuses bronches [95].

Pour le traitement de la cavité résiduelle, certains auteurs optent pour la mise à plat de la cavité qui consiste à la simple fermeture des fistules bronchiques et justifient leur attitude par la plasticité morphologique et fonctionnelle qui caractérise le parenchyme pulmonaire des sujets jeunes permettant le comblement spontané de la cavité [36, 96, 58, 97].

Pour d'autres auteurs, la cavité résiduelle est source de surinfection secondaire et différentes techniques de capitonnage ont pu être décrites sans qu'il y ait preuves de leur utilité [29,47, 98].

Un simple effacement du fond de la cavité par un surjet ou quelques points séparés est suffisant dans la majorité des cas, mais parfois plusieurs surjets ou un

surjet hélicoïdal sont nécessaires, sans oublier que la fermeture étanche peut être à l'origine d'atélectasie par oblitération des bronches qui entourent le kyste [11, 36,99].

Dans notre série, 9 kystes seulement ont bénéficié du capitonnage (7,14 % des cas).

h. Traitement chirurgical de la plèvre :

Il consiste à décortiquer les poches pleurales localisées, en association avec le traitement du ou des kystes pulmonaires, voire hépatiques, en cause. En cas d'ensemencement pleural, les kystes se fixent en sous-pleural et il convient alors de pratiquer des pleurectomies pariétales et médiastinales étendues associées à une toilette prolongée de la cavité thoracique par des solutions scolicides [80].

2.2.2. Traitement thoracoscopique :

L'utilisation de la thoracoscopie était au départ à but purement diagnostique. Progressivement, elle a commencé à s'imposer, notamment dans la prise en charge de la pathologie pleurale. Le développement des techniques chirurgicales endoscopiques est venu peu de temps après l'introduction d'une instrumentation chirurgicale plus sophistiquée et le développement d'optiques et de caméras de qualité. Depuis la chirurgie thoracoscopique a acquis un vaste éventail d'indications opératoires chez l'enfant. [100, 101].

Le traitement du KHP par une thoracoscopie s'avère une excellente alternative à la thoracotomie [22], et a été proposé chez l'enfant en 1993[102]. Il a particulièrement bénéficié de la qualité accrue des optiques de petit calibre et de l'apparition d'instruments permettant, dans un thorax de petite taille, une précision et une sécurité de dissection et de coagulation vasculaire [103].

On distingue trois types d'exploration : la thoracoscopie directe, la chirurgie thoracique vidéo-assistée (CTVA), et la vidéothoracique chirurgicale (VTC).

➤ **Thoracoscopie directe :**

Elle constitue actuellement un complément parfait de l'approche endoscopique des maladies pleuro-pulmonaires par l'exploration de la plèvre, du diaphragme, d'une partie du médiastin, du péricarde et de la surface pulmonaire. Elle se fait sous anesthésie générale, à l'aide d'un trocart avec obturateur, un thoracoscope à lumière froide et une pince biopsique à diathermocoagulation [104].

➤ **Chirurgie thoracique vidéo-assistée (CTVA) :**

Elle s'effectue grâce à des optiques branchées sur une vidéo-camera au travers d'une mini thoracotomie, ce qui permet à l'opérateur de bénéficier d'une double vision des champs opératoires : vision directe par la minithoracotomie et vision indirecte sur écran, et peut effectuer au travers de la mini-incision les gestes les plus importants. Une instrumentation spécifique rend plus aisée ce type de chirurgie. Il s'agit d'instruments longs pouvant atteindre les confins de la cage thoracique et présentant une double courbure permettant une meilleure vision directe. Les voies de pénétration thoracique sont représentées par une mini-thoracotomie et deux canaux opérateurs [105] (Figure N°25).

Dans un premier temps, à travers le canal opérateur n°1, on introduit l'optique et on effectue une exploration de toute la cavité thoracique, puis on réalise la minithoracotomie dans le 5^{ème} espace intercostal à l'aplomb de l'entrecroisement des scissures à droite et au milieu de la scissure du côté gauche (Figure N°26).

Cependant, une telle technique n'est pas simple et exige un haut niveau d'expertise ainsi que le temps [105]. La conversion en thoracotomie conventionnelle s'impose parfois en cas de risque ou difficultés per opératoires et ne doit pas représenter un échec. Les complications postopératoires sont représentées principalement par le bullage prolongé, le pneumothorax et l'atélectasie [27, 106].

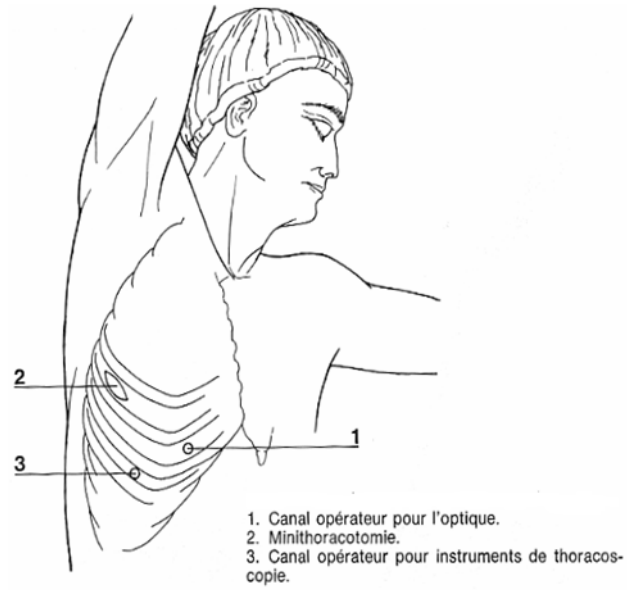


Figure N°25: Les orifices principaux de pénétration thoracique [107]

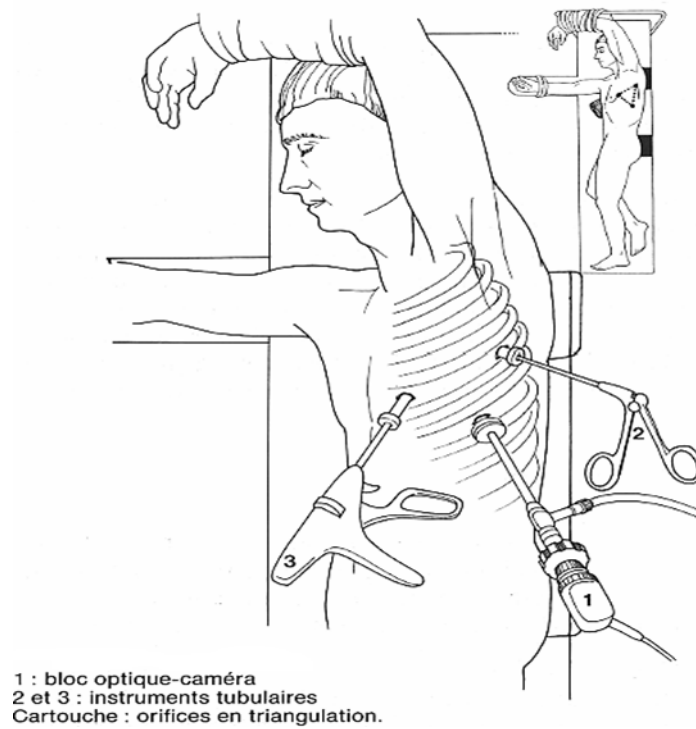


Figure N°26: Emplacement des trocars [107]

➤ **Vidéo–thoracoscopie chirurgicale (VTC):**

L'objectif de la vidéo–thoracoscopie chirurgicale est de reproduire les gestes de la thoracotomie sans la pratiquer, afin de limiter le traumatisme pariétal et les douleurs postopératoires [108]. Elle est effectuée sous anesthésie générale, avec intubation sélective et exclusion du poumon du côté opéré [109].

Elle s'effectue au travers de canaux opérateurs de l'ordre du centimètre, grâce à une optique (connectée à une vidéo–caméra) introduite à l'intérieur du thorax. Toute intervention nécessite un minimum de trois orifices: un pour le bloc optique–caméra et deux autres pour l'instrumentation tubulaire de thoracoscopie. Ces orifices seront disposés aux trois sommets d'un triangle à base supérieure respectant ainsi le principe de la triangulation [105].

Le chirurgien peut être amené à convertir l'abord vidéo–thoracoscopique en un abord classique par thoracotomie à tout moment, du fait des difficultés techniques ou stratégiques [105, 108].

➤ **Particularités du traitement thoracoscopique de l'hydatidose pulmonaire :**

Le traitement du KHP, sous thoracoscopie ne doit pas déroger aux règles élémentaires du traitement réalisé par thoracotomie résumé par l'acrostiche PAIRE (ponction–aspiration–injection de scolicides– réaspiration) [22]. Il répond aux principes de la chirurgie ouverte conservatrice sur le lobe atteint [110]. L'intervention est menée sous anesthésie générale avec une intubation sélective après un blocage de la bronche souche du côté à opérer par une sonde de Fogarty [110]. Le malade est installé en décubitus latéral avec le membre supérieur libre du côté de l'hémithorax opéré. Le chirurgien, la zone à opérer et l'écran sont sur la même ligne [100, 111].

Les étapes du traitement du kyste sont : [106,110, 112, 113,114]

- Introduction du premier trocart optique de 10mm au niveau du 5^{ème} espace intercostal, à deux travées de doigts au–dessous de la pointe de l'omoplate ;

- Repérage du dôme saillant du kyste, généralement fixé par des adhérences à la plèvre pariétale ;
- Introduction de deux autres trocarts de diamètre variable, tout en respectant la règle de la triangulation ;
- Introduction d'une aiguille à ponction aspiration pour prélèvement parasitaire et bactériologique, puis injection de sérum salé hypertonique à 10% ;
- Réaspiration du contenu du kyste après 15min (temps de destruction des parasites par choc osmotique), puis extraction de la membrane proligère ;
- Recherche et repérage des fistules bronchiques ne peut se faire qu'après reventilation en dégonflant le ballonnet la sonde de Fogarty. Elles sont suturées ou agrafées selon leur taille avec minutie ;
- Le capitonnage n'est pas toujours nécessaire. Un ou deux drains thoraciques sont mis en place à travers les orifices des canaux opérateurs principaux. Les autres orifices sont fermés.

Une fois extubés, les patients sont mis en position semi-assise, l'oxygénothérapie est débutée et les drains thoraciques sont remis en aspiration. L'obtention d'une analgésie précoce est importante, permettant de commencer la kinésithérapie respiratoire le plus tôt possible [114].

3. Indications :

Le kyste hydatique pulmonaire doit être traité dès le diagnostic établi pour éviter les complications. La chirurgie conservatrice constitue la meilleure approche thérapeutique chez l'enfant et un traitement médical complémentaire est associé dans des cas particuliers [27]. Les indications thérapeutiques sont conditionnées par la taille, le siège et surtout par le stade évolutif et l'état du parenchyme avoisinant, ainsi que l'existence ou non d'autres kystes associés [80].

3.1. Indications chirurgicales :

3.1.1. Indications en fonction du kyste :

a. Kyste sain périphérique :

Le kyste de petite taille, périphérique et sain est au mieux traité par énucléation selon la technique de Ugon [55,58,70]. Lorsqu'il est de taille plus importante, l'intervention de choix est la ponction-aspiration [4]. Le traitement thoracoscopique est une indication de choix dans les kystes hydatiques sains périphériques [80].

b. Kyste sain intra parenchymateux ou central :

On procède à une énucléation après un abord trans-pulmonaire le plus direct possible. Si le kyste hydatique est volumineux, il est préférable de procéder d'abord à une ponction-évacuation afin de minimiser tout risque de rupture du kyste hydatique, avant de passer à l'énucléation. Pour éviter de couder des vaisseaux et des bronches, le capitonnage de la cavité résiduelle n'est pas systématique. Celle-ci peut être débridée afin d'éviter l'apparition de tout espace clos. Les fistules bronchiques doivent être suturées avec minutie. [36, 80].

c. Kyste de grosse taille :

L'énucléation peut être remplacée par la ponction aspiration ou la périkystectomie selon les difficultés rencontrées au cours de l'intervention [80]. Beaucoup de ces kystes peuvent être traités en restant conservateur vis-à-vis du parenchyme pulmonaire [115], mais pour certains auteurs, une exérèse pulmonaire réglée s'impose d'emblée en cas de kyste très volumineux avec des zones parenchymateuses détruites [87, 109]. Il semble que souvent une lobectomie devienne nécessaire quand le kyste occupe plus de 50% de l'ensemble du lobe atteint [80,93].

d. Kyste compliqué :

L'attitude chirurgicale à adopter dépend de la taille du kyste, de l'importance de son siège et de ses lésions parenchymateuses et périkystiques présentes (fistules bronchiques, lésions vasculaires ou autres remaniements tissulaires) [80].

La périkystectomie est indiquée en cas d'un périkyste épais et infecté avec extension partielle au parenchyme pulmonaire adjacent. Elle permet la résection quasi complète du parenchyme détruit et le respect du maximum du parenchyme sain. Cette méthode est d'autant plus facile à réaliser que le kyste est périphérique. Chez l'enfant, la périkystectomie est dans la majorité des cas partielle. La périkystectomie totale présente en effet beaucoup de risques hémorragiques et n'est pas nécessaire pour ce type de lésions. La chirurgie thoracique vidéo-assistée est une indication de choix dans les infections débutantes [11, 80, 108].

Lorsque le tableau devient plus sévère ; avec des fuites bronchiques importantes et dangereuses, de grandes amputations vasculaires, une cavité résiduelle trop importante et rigide par rapport au parenchyme pulmonaire conservé, une infection extensive, un kyste hydatique multivésiculaire à vésiculation exogène, une broncheectasie ou des hémoptysies, il faut procéder à une résection pulmonaire.

La surface à réséquer dépend de la taille du kyste hydatique et de la surface des parenchyms pulmonaires sain et détruit. Lorsque le kyste hydatique détruit les deux tiers d'un lobe, on procède à une lobectomie, et lorsqu'il s'agit d'un kyste hydatique géant détruisant tout le poumon ou presque, on procède à une pneumectomie, cas extrême [35, 36, 94,80].

3.1.2. Indications en fonction des associations :

L'association KHP-KHF chez le même sujet est de loin la plus fréquente. Selon la majorité des auteurs [69, 71, 80], il est recommandé de commencer par le traitement chirurgical du KHP de façon à éviter toute fissuration ou rupture à l'occasion de l'anesthésie lors d'une intervention abdominale première, et ce dans la mesure où le KHF n'est pas compliqué [35]. Certains auteurs [11,74], préfèrent de commencer par la localisation symptomatique ou la plus volumineuse, ou celle où la rupture est la plus menaçante. Dans les cas des kystes hydatiques siégeant du même côté, il est possible de traiter le poumon et le foie par la même voie d'abord par une

thoracophrenolaparotomie. Il s'agit d'une thoracotomie basse avec désinsertion du diaphragme [34,37].

Les kystes hydatiques du foie et kystes pulmonaires bilatéraux peuvent être abordés en un seul temps opératoire avec par une stérnotomie médiane associée à une phrénotomie droite [109]. Topçu et Coll [45] avancent que cette voie d'abord expose au risque de médiastinite.

Dans notre série, la double localisation poumon-foie retrouvée chez 31 patients était traitée en 2 temps : traitement de la localisation pulmonaire en premier temps, suivie après un intervalle de 2-5 mois, d'un traitement du kyste hydatique du foie.

3.1.3. Hydatidose pulmonaire multiple :

Lorsque plusieurs kystes hydatiques sont présents au niveau des poumons, on procède au traitement de chacun séparément, selon son état et celui du parenchyme pulmonaire avoisinant:

a. Atteinte unilatérale :

Les kystes hydatiques sont traités en un seul temps par énucléation ou périkystectomie. Lorsque plusieurs kystes hydatiques se trouvent dans le même lobe, les multiples kystectomies et le capitonnage déforment le lobe et le rendent non fonctionnel. Il faut réséquer les cloisons interkystiques et laisser à plat une vaste cavité qu'il ne faut pas capitonner, ou alors se résoudre à pratiquer une lobectomie. Exceptionnellement, lorsque tout le poumon est détruit par l'hydatidose, on procède à une pneumectomie [11, 80, 87].

Dans notre série, neuf patients présentaient une hydatidose pulmonaire multiple unilatérale. Ils ont tous été traités en un seul temps opératoire.

b. Atteinte bilatérale :

Lorsque l'hydatidose touche les deux poumons, le traitement chirurgical se fait en deux temps [71,80]. On réalise deux thoracotomies postéro-latérales avec 3 à 4 semaines d'intervalle,

selon la faculté de récupération du patient. L'attitude est d'opérer en priorité le poumon contenant le plus de kystes hydatiques intacts. S'ils sont tous intacts, on commence par le poumon contenant le plus gros kyste hydatique. Si un côté contient un kyste hydatique rompu, on commence par le côté où ils sont intacts [60, 80, 87].

Dans notre série, le traitement a nécessité deux temps opératoires chez 21 malades atteints d'une hydatidose pulmonaire multiple bilatérale avec un intervalle de temps variable de 2 à 5 mois.

3.2. Indications du traitement médical :

Les indications du traitement médical en cas de KHP restent limités .En général, le traitement médical est indiqué en cas de KH multiples ou disséminés, ou de contre-indications majeurs à l'acte chirurgicale ou refus de la chirurgie [4,13, 83, 84]. Il est aussi utilisé en tant que complément à la chirurgie pour éviter les récives [52] en stérilisant le sang et les foyers n'ayant pu être reséqués par la chirurgie [95]. Il peut être administré avant l'intervention pour prévenir les conséquences d'une rupture possible des kystes au cours de l'intervention chirurgicale et comme traitement adjuvant des kystes qui se sont rompus en per opératoire [95].

Dans notre série, 37 enfants ont bénéficié d'un traitement médical adjuvant antiparasitaire à base d'albendazole 10mg/kg/j sous forme de cures cycliques de 20 jours entrecoupées de 10 jours sur une durée totale de 6 mois. Il a été prescrit en post-opératoire dans les situations suivantes :

- une Hydatidose multiple avec au moins un kyste rompu : 27 cas.
- une complication per opératoire avec rupture du kyste: 8 cas.
- dans le cas où le kyste a été ponctionné par erreur diagnostic : 2 cas.

VI. EVOLUTION ET SURVEILLANCE :

1. Suites opératoires simples :

Les suites opératoires du KHP sont généralement simples. On assiste le plus souvent à une bonne évolution clinique et radiologique post opératoire avec retour du poumon à la paroi et sa réexpansion convenable dès le lendemain de l'intervention [87]. Le taux de bonne évolution est variable selon les auteurs de 83% à 91,6% [34,35].

Dans notre série, 84,21% des malades avaient des suites opératoires simples.

2. Drainage thoracique :

Le drainage constitue un des éléments déterminants des suites opératoires [74]. Il est assuré par deux drains, antérieur et postérieur. Une radiographie thoracique effectuée en position demi-assise au retour de salle d'opération répétée quatre heures après, permet de contrôler la position des drains [116].

Dans notre série, le drainage thoracique a été maintenu en moyenne pour 6 jours par deux drains antérieur et postérieur.

3. Morbidité :

La morbidité post opératoire de la chirurgie du KHP est en général rare et bénigne [45]. Le recours à la chirurgie n'est jugé nécessaire qu'en cas d'échec des mesures médicales ou plus rarement dans des situations d'urgence en cas d'hémorragie ou de pneumothorax suffocant [27]. Elle est directement influencée par l'état du kyste au moment de son diagnostic. Les kystes compliqués s'accompagnent fréquemment de complications post opératoires [109].

3.1. Les complications post- opératoires immédiates:

Elle sont dominées par les fistules bronchiques post opératoires [47], qui peuvent se révéler par un pneumothorax ou pyopneumothorax, suivie par l'atélectasie, qui est liée à la non coopération des enfants dans les programme de réhabilitation [93], puis la surinfection pariétale et pulmonaire traitées par antibiothérapie et kinésithérapie respiratoire [27, 36, 39, 46,117].

3.2. Les complications post-opératoires tardives :

Elles sont dominées par :

- La persistance d'une cavité résiduelle séquellaire diagnostiquée par radiographie de contrôle pouvant être le siège d'une greffe aspergillaire, d'une surinfection ou d'hémoptysie [27, 36, 94] ;
- La pachypleurite peut être asymptomatique ou se manifester par une douleur thoracique. Une gêne respiratoire handicapante impose une reprise chirurgicale pour décortication pleurale [90,117].

Dans notre série, l'évolution était généralement favorable mais nous avons noté quelques complications qui sont : la survenue de 7 cas de pneumothorax post opératoire dont 5 ont été drainés avec bonne évolution, et 2 cas nécessitant une reprise chirurgicale, un cas de pneumopathie traitée par antibiothérapie curative, un cas de pachypleurite, une embolie hydatique dans 1 cas, un emphysème sous-cutané chez 4 patients qui s'est résorbé spontanément et un choc hémorragique chez 1 enfant nécessitant les mesures de réanimation au service de réanimation pédiatrique et dont l'évolution a été favorable.

4. Mortalité :

Les progrès de la chirurgie thoracique et des techniques de réanimation ont rendu la mortalité des interventions pour le KHP pratiquement nulle [58]. La plupart des auteurs notent un taux de mortalité inférieur à 2% [35, 117,69, 70, 92].

Dans les séries publiées, les causes de décès sont dominées par l'inondation de l'arbre bronchique controlatérale, ou une hémorragie massive du pédicule pulmonaire [117]

Dans notre série, un cas de décès a été déploré suite à des hémoptysies foudroyantes.

5. Récurrences :

Les récurrences au cours de l'hydatidose pulmonaire sont rares même en zones d'endémie. Elles sont de l'ordre de 0 à 4% [26,89]. Ce taux peut s'élever à plus de 11% en cas de kystes rompus et infectés [37].

Les récurrences sont en rapport soit avec une réinfestation (récurrence tardive) soit avec une greffe per opératoire soit encore avec l'évolution d'un kyste coexistant mais non détecté [47].

Dans notre série ,2 cas de récurrences ont été notés après un recul de 1 mois pour un patient et 2 mois pour l'autre, nécessitant ainsi une réintervention.

VII. PROPHYLAXIE :

Le véritable moyen de lutte contre l'hydatidose est la prévention. Même si cette pathologie reste relativement bénigne chez l'enfant, elle n'en reste pas moins un problème de santé publique avec des répercussions socioéconomiques non négligeables.

Elle impose une prophylaxie de grande envergure, basée sur l'interruption du cycle du parasite, ce qui nécessite une parfaite synchronisation entre les secteurs de santé et ceux de l'agriculture et une attention particulière des pouvoirs publics. (Figure n°26)

Les mesures de prophylaxie de l'hydatidose sont théoriquement simples à formuler, mais bien plus difficile à appliquer sur le terrain notamment dans le milieu rural.

1. Prophylaxie individuelle :

Les mesures prophylactiques individuelles ont pour but d'empêcher la contamination de l'Homme et de son entourage : [4]

- Surveillance et traitement vermifuge des chiens à propriétaires par un vétérinaire ;
- Lavage avec eau javellisée (3 à 4 gouttes d'eau de Javel dans un litre d'eau) des aliments destinés à être mangés crus ;
- Éloignement du chien des potagers et des habitations ;
- Éviction de la promiscuité avec le chien, notamment le léchage ;
- Lavage des mains après tout contact avec un chien ou avec un objet en contact avec un chien. Cette mesure doit être inculquée spécialement aux enfants ;

2. Prophylaxie collective :

Les mesures prophylactiques collectives ont pour but d'interrompre le cycle parasitaire naturel entre les hôtes définitifs et intermédiaires : [4]

- Limitation du contact entre le chien et le mouton, en utilisant des élevages clos ;
- Renforcement de l'arsenal juridique réglementant les lieux et conditions d'abattage, ainsi que le contrôle sanitaire ;
- Amélioration et contrôle de l'abattage réglementé ;
- Lutte contre l'abattage clandestin ;
- Contrôle vétérinaire de la viande en milieu rural ;
- Destruction des viscères infestés par *Echinococcus Granulosus* selon les techniques recommandées ;
- Éviction de la consommation par le chien de viande crue ou de déchets ;
- Éviction de la consommation par le chien de viscères infestés ;
- Lutte contre les chiens errants ;
- Interdiction de l'accès du chien aux abattoirs.

Dans notre pays, la lutte contre cette maladie pose encore une véritable problématique épidémiologique. Elle se heurte à de nombreux obstacles :

- La lutte contre les chiens errants n'est pas une tâche facile à réaliser de part les moyens nécessaires à mobiliser pour le recensement, l'organisation et la périodicité de leur abattage.
- L'administration régulière de vermifuges aux chiens domestiques relève du niveau de sensibilisation des propriétaires qui sont le plus souvent de bas niveau socio-économique.
- La surveillance sanitaire des abattoirs n'est pas totale. L'abattage clandestin, les jours de souk ou de moussem ou à l'occasion d'Aïd al Adaha, échappe à tout contrôle et les viscères hydatifères sont proies aux chiens errants qui entretiennent ainsi le cycle.

La résolution de ces problèmes passe obligatoirement par une approche multisectorielle.

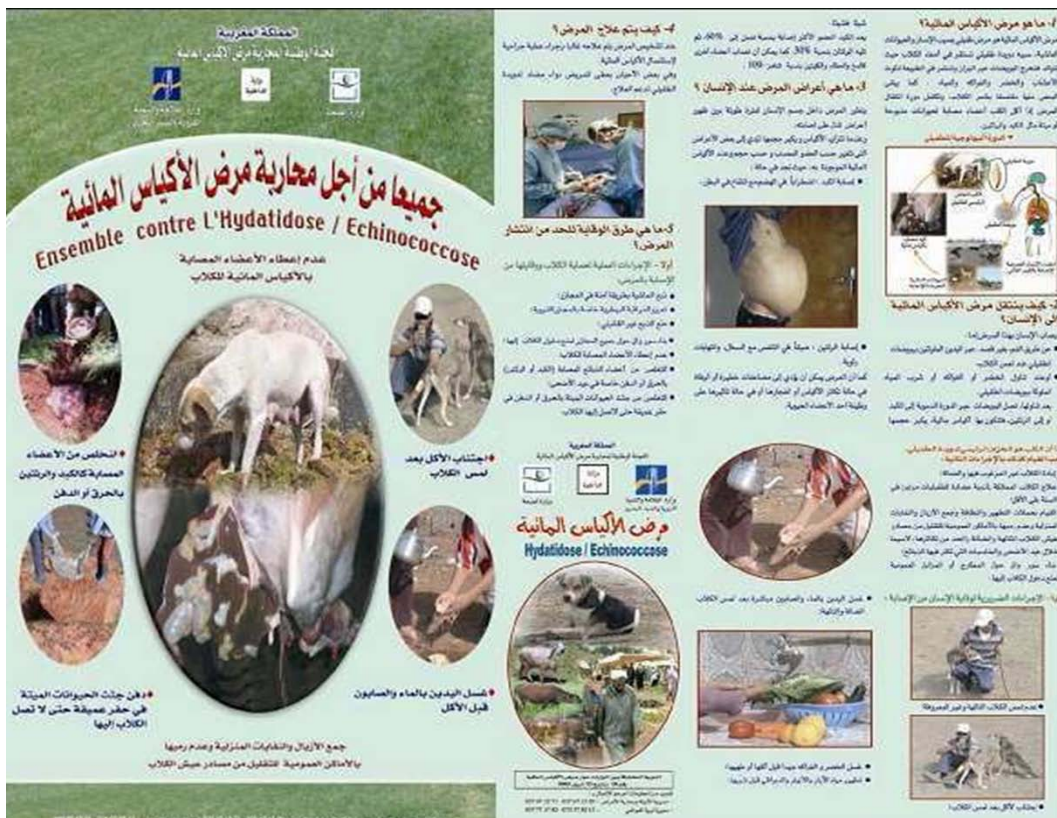
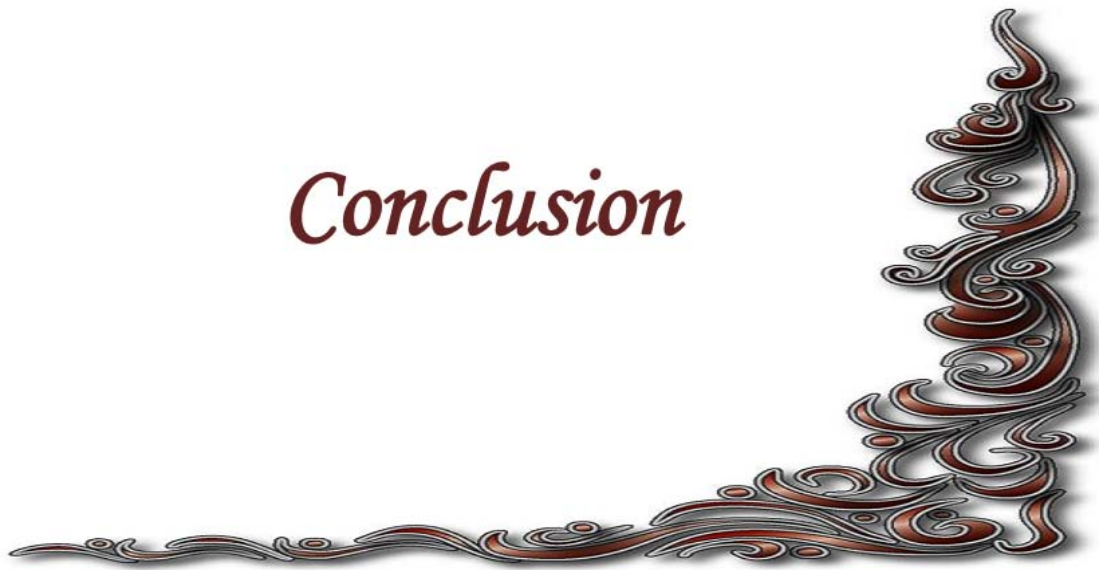
Figure N°27: Exemple d'affiche du ministère de la santé marocain pour lutte contre l'hydatidose [4]

Conclusion



L'hydatidose pulmonaire de l'enfant est une pathologie relativement bénigne, mais elle peut avoir des complications parfois mortelles. Il s'agit d'une anthroponose qui sévit à l'état endémique dans les pays à vocation agricole.

Les garçons et les patients vivant en milieu rural sont plus touchés par l'hydatidose du fait du contact plus important avec le chien.

Le principal signe fonctionnel relevé est la toux, et l'examen physique retrouve le plus souvent un syndrome d'épanchement pleural liquidien. La radiographie pulmonaire, l'examen clé, est suffisante pour porter le diagnostic de KHP dans la majorité des cas. Le recours à la sérologie ou aux autres techniques d'imagerie n'est pas nécessaire que dans les cas douteux.

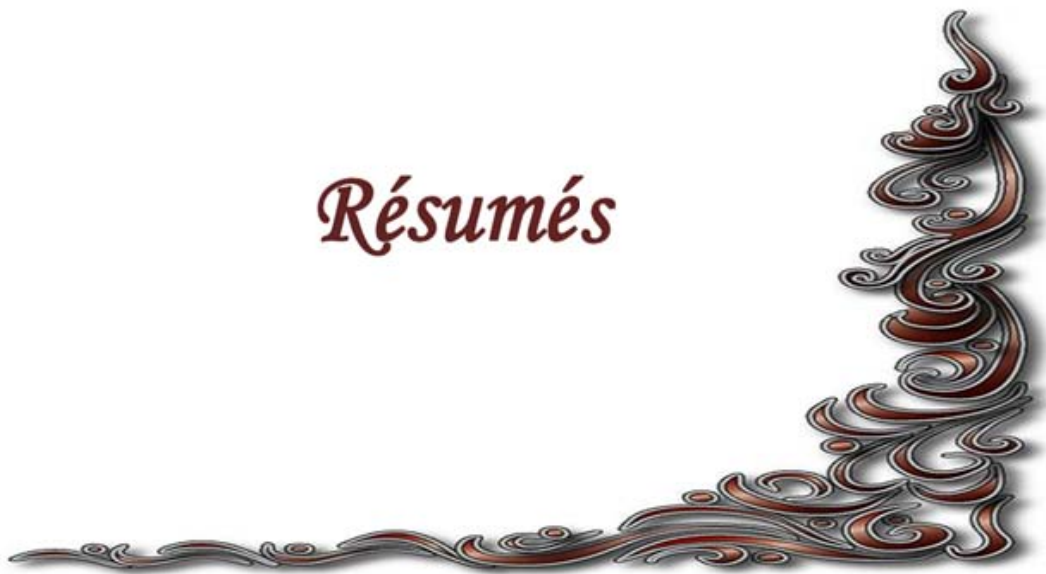L'attitude thérapeutique de référence est l'exérèse chirurgicale, qui doit être aussi conservatrice que possible surtout qu'il s'agit d'une pathologie endémique de l'enfant. Le traitement médical prend d'avantage de place, surtout dans ces dernières années.

La mortalité est faible, mais la morbidité reste élevée, liée surtout à des complications infectieuses locales ou à un drainage déficient. La récurrence est toujours possible soit in situ, soit par réinfestation exogène.

Les moyens d'hygiène déficients, l'élevage traditionnel, la promiscuité des chiens et le manque de contrôle vétérinaire, toutes ces conditions réunies dans nos zones rurales, font encore de l'hydatidose un problème de santé publique au Maroc.

Ceci impose le déploiement des efforts de lutte contre cette pathologie qui peut être réalisé par l'appui des médias à travers des campagnes de sensibilisation et de prévention en instaurant un suivi de mesures prophylactiques rigoureuses (agissant sur tous les niveaux du cycle parasitaire) avec collaboration étroite entre les secteurs médicaux, vétérinaires et agricoles.

Résumés



RÉSUMÉ

L'hydatidose pulmonaire est une parasitose qui constitue un problème de santé publique au Maroc qui reste un pays de forte endémicité. Le but de cette étude était de déterminer les caractéristiques épidémiologiques, diagnostiques, thérapeutiques et pronostiques de l'hydatidose pulmonaire chez l'enfant. Cette étude est rétrospective de 100 cas de kyste hydatique pulmonaire colligés au service de chirurgie pédiatrique générale du CHU Med VI de Marrakech sur une période allant de janvier 2009 à décembre 2013. Il s'agissait de 65 garçons et 35 filles, âgés de 3 à 16 ans, d'origine rurale dans 76% des cas. La découverte a été fortuite dans 3% des cas. La symptomatologie pulmonaire était révélatrice dans 97% des cas, faite de toux (77%), douleur thoracique (70%), hémoptysie (59%), dyspnée (24%). La vomique hydatique (16%) et l'hydatidoptysie (7%) sont moins retrouvées par rapport aux autres signes. La radiographie thoracique a objectivé un kyste unique dans 70% des cas et multiple bilatérale dans 21% des cas. Le kyste était sain dans 67.7% des cas. La localisation droite était prédominante avec une atteinte préférentielle du lobe inférieur (32%). L'association hydatique hépato-pulmonaire a été retrouvée dans 31% des cas, et spléno-pulmonaire dans un cas. L'indication chirurgicale a été posée pour 95 enfants. Tous nos patients ont été opérés par chirurgie conventionnelle. Le traitement conservateur était adopté dans tous les cas ; la technique la plus utilisée étant la ponction aspiration selon Barrett (56,35%). Les kystes hydatiques multiples bilatéraux ont été opérés en deux temps opératoires avec un intervalle de 2 à 5 mois. Le traitement de l'hydatidose abdominale associée a été réalisé soit en deuxième temps opératoire après cure unilatéral du kyste hydatique pulmonaire ou soit en troisième temps opératoire après cure bilatérale. L'abstention a été décidée pour 5 enfants. Aucun geste chirurgical radical n'a été noté dans notre étude. L'évolution était favorable dans 84,21% des cas. Deux cas de récives et un cas de décès ont été rapportés.

ABSTRACT

Pulmonary hydatidosis is a parasitic disease that constitutes a public health problem in Morocco remains a country of high endemicity. Our study aims to determine the epidemiological, diagnostic, therapeutic and prognostic features of pulmonary hydatidosis in children. This retrospective study of 100 cases of pulmonary hydatid cysts collected in the department of pediatrics general surgery in university hospital Med VI of Marrakech, on a period from January 2009 to December 2013. There were 65 boys and 35 girls, aged 3 to 16 years, of rural origin in 76% of cases. 3% of patients were asymptomatic. Pulmonary symptoms were revealing in 97% of cases, most often made of cough (77%), chest pain (70%) and hemoptysis (59%). Chest radiographs showed a non-complicated cyst in 67.7% of cases, 70% had unique pulmonary hydatid cyst and 21% had bilateral pulmonary hydatid cyst. The right location was predominant with preferential involvement of the lower lobe (32%). The association lung hydatid cyst and liver hydatid cyst is met in 31% of cases. The pulmonary hydatid cyst was associated with splenic hydatid cyst in one case. The surgical indication was raised 95 children. All patients were operated on by conventional surgery. Conservative treatment was adopted in all cases; the most commonly used technique being puncture-aspiration technique of Barrett (56,35%). Bilateral multiple hydatid cysts were treated in two operating times with an interval of 2 to 5 months. Associated abdominal hydatid cysts were operated either in second operation after unilateral treatment of pulmonary hydatid cyst or either in third operative step after bilateral cure. The abstention was decided for 5 children. No radical surgery was noted in our study. The follow up was favorable in 84.21% of cases. Two cases of recurrence and death have been reported.

ملخص

يعتبر العداري الرئوي مرضا طفيليا و مشكلا حقيقيا يهدد الصحة العمومية في المغرب الذي يعد من بين المناطق الوبائية. يتجلى الهدف من هذه الدراسة في تحديد الملامح الوبائية، التشخيصية، العلاجية و التكهنية للعداري الرئوي لدى الطفل. و تم إنجاز هذه الدراسة الرجعية لمائة حالة مصابة بكيس عداري رئوي، بمصلحة جراحة الأطفال العامة بالمركز الإستشفائي محمد السادس بمراكش ما بين يناير 2009 و دجنبر 2013. يتعلق الأمر بـ 65 ولد و 35 فتاة، تتراوح أعمارهم ما بين 3 سنوات و 16 سنة، من أصل ريفي في 76% من الحالات. 3% من الحالات المدروسة لم تظهر عليها أية أعراض رئوية، في حين كانت هذه الأعراض موحية في 97% من الحالات، من بينها السعال (77%)، ألم في الصدر (70%)، نفث الدم (59%)، ضيق التنفس (24%)، قيء عداري (16%). بينت الاختبارات الإشعاعية إن الكيس العداري كان وحيدا في 70% من الحالات و متعددًا يشمل كلتي الرئتين في 21% من الحالات، وسليما في 67,7% من الحالات، وجوده كان مهيمنا في الرئة اليمنى مع إصابة عالية في الفص السفلي بنسبة 32%. وجدت إصابة الرئة والكبد في 31% من الحالات، وإصابة الرئة والطحال في حالة واحدة. 95 طفلا خضعوا لعملية جراحية، كانت إحتفاظية في جميع الحالات، وكانت التقنية الأكثر إستعمالا هي الثقب- شفت حسب باريت (56,35%). تم علاج الكيس العداري الرئوي بالموضع الثنائي في زمنين جراحيين مع فاصل يتراوح بين شهرين و 5 أشهر بينما الاكياس العدارية الكبدية تم علاجها في زمن جراحي ثان أو ثالث. تماثل 5 أطفال للعلاج تلقائيا بعد أن أفرغوا محتوى الكيس عن طريق القصبات. التطور في أغلب الأحيان كان إيجابيا. سجلت حالتين من الإنتكاس وحالة وفاة واحدة..

Bibliographie



1- Carmoi T, Farthouat P, Nicolas X, Debonne JM, Klotz F.

Kystes hydatiques du foie.

EMC, Elsevier Masson, Hépatologie. 2008; 7-023-A-10.

2- Université Médicale Virtuelle Francophone.

Echinococcoses.

Disponible sur internet :

<http://umvf.univnantes.fr/parasitologie/enseignement/echinococcoses/site/html/cours.pdf>

3- Bouhaouala MH, Hendaoui L, Charfi MR, Drissi C, Tlili-Graies K, Mechmèche R et al.

Hydatidose thoracique.

EMC, Elsevier Masson, Radiodiagnostic-cœur-poumon, 2007, 32-470-A-20

4- Comité interministériel de lutte contre l'Hydatidose / Echinococcose.

Lutte contre l'Hydatidose/Echinococcose : Guide des activités de lutte, 2007.

Disponible sur internet : <http://www.sante.gov.ma>.

5- Holcman B, Heath D.

The early stages of *Echinococcus Granulosus* development.

Acta trop 1997; 64:5-17.

6- Laboratory Identification of Parasites of Public Health Concern.

Echinococcosis.

Disponible sur internet :

http://www.dpd.cdc.gov/dpdx/HTML/ImageLibrary/Echinococcosis_il.htm

7- Vallat B, Edwards S.

Echinococcose/hydatidose.

Manuel terrestre de l'OIE. 2008, chapitre 2.1.4, 193.

8- Franf. W,

Biologie des *echinococcus granulosus* et des *echinococcus multilocularis*.

AKTUEL prob. Chir. ortho 1982; 23: 12 – 25

9- Moro P, Schantz P.M.

Echinococcosis : A review

International Journal of Infectious Diseases. 2009; 13: 125–33

10- Aubry P.

Hydatidose ou kyste hydatique : actualités 2013.

Disponible sur internet : <http://www.médecine tropicale.free.fr>

Mise à jour le 06/11/2013.

11- Ramos G, Orduna A, Garcia-Yuste M.

Hydatid cyst of the lung : Diagnosis and treatment.

World J. Surg.; 2001; 25 (1) : 46–57.

12- Işıtmangil T, Sebit S, Tunç H, Görür R, Erdik O, Kunter E, Toker A, Balkanlı K, Öztürk OY.

Clinical experience of surgical therapy in 207 patients with thoracic hydatidosis over a 12-year-period.

Swiss Med Wkly.2002 Oct 12;132(37–38):548–52.

13- Bruno G.

Hydatid Disease

Geographic and travel medicine. 2002; 6(169): 1-6.

14- Kloltz F, Nicolas X, Debonne JM, Garcia JF, Andreu JM.

Kyste hydatique du foie.

EMC, Elsevier, hépatologie. 2000; 7-023-A-10.

15- Oudni-M'Rad M, M'Rad S, Gorcii M, Mekki M, Belguith M, Harrabi I, Nouri A, Azaiez R, Mezhoud H, Babba H.

L'échinococcose hydatique de l'enfant en Tunisie : fertilité et localisation des kystes.

Bull Soc Pathol Exot. 2007 Feb;100(1):10-3.

16- Safioleas M, Misiakos EP, Kakasis J, et al.

Surgical treatment of human échinococcosis.

Int surg 2000 ; 85:358-365.

17- Eckert J, Gemmell MA, Meslin FX, et al..

WHO/OIE Manual on Echinococcosis in Humans and Animals: A Public Health Problem of Global Concern.

Paris: OIE, 2002 : 265 pp.

18- Lagardère B, Chevallier B et Cheriet R.

Kyste hydatique de l'enfant

EMC, Elsevier SAS, Pédiatrie, 1995, 4-350-B-10, 6p.

19– Oral A, Yigiter M, Yildiz A, Yalcin O, Dikmen T, Eren S, Kantarci M et Salman AB.

Diagnosis and management of hydatid liver disease in children: a report of 156 patients with hydatid disease.

Journal of Pediatric Surgery . 2012;47(3):528–34.

20– Çelik M, Senol C, Keles M, Halezeroglu S, Urek S, Hacıbrahimoglu G, Ersev A, et Arman. B

Surgical Treatment of Pulmonary Hydatid Disease in Children: Report of 122 Cases.

Journal of Pediatric Surgery . 2000; 35:1710–1713

21– Slavisa M. Djuricic , Slobodan Grebeldinger , Dejan I, Kafka , Igor Djan , Miroslav Vukadin, Zorica V, Vasiljevic.

Cystic echinococcosis in children–The seventeen–year experience of two large medical centers in Serbia.

Elsevier 2010.

22– Khattala K, Elmadi A, Rami M, Bouamama H et Bouabdallah Y.

Kyste hydatique pulmonaire chez l'enfant traité par thoracoscopie : Huit ans d'expérience.

The Pan African Medical Journal

23– Hafsa C, Belghith M, Golli M, Rachdi H, Kriaa S, Elamri A et al.

Imagerie du kyste hydatique du poumon chez l'enfant

Éditions Françaises de Radiologie, Paris. 2005 ; 86: 405–10.

24– Bouskraoui M, Ksyer M, Abid A.

Hydatidose pulmonaire, splénique, hépatique chez un nourrisson de 23 mois. Arch. Péd.; 1999; 6 (3) : 340.

25– Sayir F, Cobanoğlu U, Sehitoğulları A, Bilici S.

Our eight-year surgical experience in patients with pulmonary cyst hydatid.

Int J Clin Exp Med.2012;5(1):64–71. Epub 2012 Jan 15.

26– Elburjo M, Abdul Gani E.

Surgical management of pulmonary hydatid cysts in children.

Thorax. 1995 Apr;50(4):396–8.

27– Kabiri EH, Kabiri M, Atoini F, Zidane A, Arsalane A.

Traitement chirurgical des kystes hydatiques pulmonaires chez l'enfant.

Arch Pediatr.2006 Dec;13(12):1495–9. Epub 2006 Oct 13.

28– Ministère de la santé.

Programme national de lutte contre l'hydatidose/échinococcose.

Disponible sur internet :

<http://srvweb.sante.gov.ma/revuepresse/dossiersante/Documents/Lutte%20contre%20Hydatidose.pdf>

29– Türkyilmaz Z, Sönmez K, Karabulut R, Demirogullari B, Göl H, Basaklar AC et al.

Conservative Surgery for Treatment of Hydatid Cysts in Children.

World J Surg, 2004; 28: 597–601.

30– Cangir Kayi A, Sahin E, Enon S, Kavulcu S, Akay H, Okten I, Yavuser S.

Surgical treatment of pulmonary Hydatid cysts in children.

Journal of pediatric surgery, vol 36, No 6 (June), 2001:pp 917–920.

31- Ozcelik C, Inci I, Toprak M, Eren N, Ozgen G, Yasar T.

Surgical treatment of pulmonary hydatidosis in children: experience in 92 patients.

Journal of pediatric surgery, vol 29, No 3 (March), 1994: pp392-395.

32- Nagar H.

Surgical aspects of parasitic disease in childhood.

Journal of pediatric surgery, vol 22, No 4 (April), 1987: pp325-331.

33- Zuhail Erdem C, Oktay Erdem L.

Radiological characteristics of pulmonary Hydatid disease in children less common radiological appearances.

European journal of radiology 45 (2003) 123-128.

34- Turgut I, Saban S, Habil T, Rauf G, Oryal E, Sibel P et al.

Clinical experience of surgical therapy in 207 patients with thoracic hydatidosis over a 12 year period.

Swiss med wkly 2002, 132: 548-552.

35- Letaief R. et al.

Le KHP chez l'enfant, A propos d'une série de 162 cas traités chirurgicalement.

La Tunisie Med, 1990, vol 68, N°3, p: 167-171.

36- Durakbasa CU, Sander S, Sehiralti V, Tireli GA, Tosyali AN, Mutus M.

Pulmonary hydatid disease in children: outcome of surgical treatment combined with perioperative albendazole therapy.

PediatrSurg Int, 2006; 22: 173-8

37- Ylcinkaya I, Er M, Ozbay B, Ugras S.

Surgical treatment of Hydatid cyst of the lung: review of 30cases.

Eur respire j 1999; 13: 441-444

38- Smahi M, Lakranbi M, Choumi I, Elbiaz M, Amara B, Benjelloun M.C.

Association hippocratismes digital et hydatidose pulmonaire.

Revue des maladies respiratoires (2010) 27, 99-101.

39- Kuruzu A, Soysal O, Ozgel M, et al.

Complicated hydatid cyst of the lung : clinical and therapeutic issues. Ann. thorac. Surg 2004;

77 : 1200-4.

40- Sabir L, Afif H, Berrada Z, Safieddine S, Aichane A, Bouayad Z.

Kyste hydatique pulmonaire : à propos de 181 cas

SPLF, Elsevier Masson SAS, 2007, 1S103.

41- Parvaiz A. Koul, Ajaz N. Koul, A. Wahid, Farhad A. Mir.

Pulmonary Hydatid disease: Unusual appearances.

Chest 2000; 118; 1645-47.

42- Zouaoui W, Ghars K.B, Malek R.B, Chammakhi Jemli C, Maaoui H, Hellal Y et al.

Imagerie du kyste hydatique du poumon chez l'enfant

Journal de Radiologie, Elsevier Masson SAS, Vol 89, 2008, p: 1622

43- Dogru D, Kiper N, Ozcelik U, Yalcin E, Gocmen A.

Medical treatment of pulmonary Hydatid disease: for which child ? Parasitology international

54 (2005) 135-138.

44- Hoeffel JC, Biava MF, Hoeffel C, Panuel M.

Parasitoses pulmonaires chez l'enfant.

Encyclopédie médico chirurgicale 4-067-A-10.

45- Topçu S, Cunevt Kurul I, Tastepe I, BozkurT D, Gulhan E, Cetin G.

Surgical treatment of pulmonary Hydatid cysts in children.

J thorac cardiovasv surg 2000, 120: 1097-101.

46- Mirshemirani A.R,Ravazi S, Sadeghian S.

Surgical treatment of pulmonary hydatif cyst in 72 children.

Tanaffos 2009; 8(1):56-61.

47- Avaro J-P, Djourno X.-B, Kabiri EL.-H, Bonnet P.-M, Charpentier R.

Traitement chirurgical des kystes hydatiques du poumon.

Encyclopédie médico chirurgicale 42-432.

48- Bouhaoualala M.H, Ladeb M.F, Ben Hammouda M, Atllah R, Haza H, Gannouni A.

Radiologie de la maladie hydatique.

Feuil. Radiol; 1989; 29 (2) : 141-2.

49- Zaghba N, Yassine N, Bakhatar A, Bahlaoui A.

Hydatidose pulmonaire multiple avec localisation cardiaque, artérielle pulmonaire et aortique. Revue de Pneumologie Clinique, In Press, Corrected Proof, Available online 7 November 2009.

50– Louzir B, Beji M, Marsit N, Essaim I, Zaquali RM, Daghfous J.

Opacités pulmonaires arrondies multiples et bilatérales.

Rev. Pneumol. Clin.; 1994; 50 : 178–9.

51– Beji M.

L'hydatidose pulmonaire secondaire d'origine hématogène.

2^{ème} Congrès de Pneumologie de Langue Française (Nice – Acropolis 21–24 Janvier 1998).

rev. Mal. Res.; 1998; 15 (Supp.1) : 1S26

52– Drira I, Fennira H, Hantous S, El Mokhtar E, Rekhis O, Hadoussa J et al.

Embolies pulmonaires hydatiques (à propos de 2 cas).

Rev. Pneumol. Clin.; 2000; 56 (1) : 41–4.

53– Jouini M, Hafi Z, Ksontini R.

Kyste hydatique du foie ouvert dans la veine cave inférieure.

Lyon Chir.; 1995; 91 (4): 305–7.

54– Poli P, Peillon C, Testart J.

Embolie pulmonaire per-opératoire d'une membrane hydatique.

J. Chir.; 1994; 131 (12): 544–5.

55– Mary H, Moreau P, Joyeux A, Garrigue P.

Hydatidose pulmonaire bilatérale embolique (traitement chirurgicale en deux temps).

Ann. Chir. : chir. Thorac. Cardio-Vasc.; 1983; 37 (2) : 98–9

56- Frija J.

Radiologie thoracique.

Masson 2002, 651 p. ISBN 2294011457.

57- Fishler M.

Anesthésie en chirurgie thoracique.

Encyclopédie médico chirurgicale 36-570-A-10. 58 Deus Fombellida J, Carrasco M, Lozano R. Aspects chirurgicaux de l'hydatidose pulmonaire infantile (à propos de 107 cas).

Ann. Chir. : Chir. Thorac. Cardio-Vasc.; 1982; 36 (9): 701-11.

58- Kosar Altug, Alpay Orki, Gokhan Hacıbrahimoglu, Hakan Kiral, Bulent Arman.

General Thoracic Surgery. Effect of capitonnage and cystotomy on outcome of childhood pulmonary hydatid cysts.

The American Association for Thoracic Surgery, 2006.

59- Arroud M, Afifi MA, El Ghazi K, Nejjari C, Bouabdallah Y.

Lung hydatid cysts in children: comparison study between giant and non-giant cysts.

Pediatr Surg Int. 2009; 25(1):37-40.

60- Larbaoui D.

Le kyste hydatique du poumon.

Rev. Pneumol. Clin.; 1989; 45 (5) : 49-63.

61- Université de Rennes 1 – Faculté de médecine

Kystes hydatiques pulmonaires multiples dont un à droite est fissuré.

Disponible sur internet : www.med.univ-rennes.fr-Cas1675.

62– Blanc– Jouvan F.

Opacité ronde solitaire intra pulmonaire parenchymateuse.

Editio, SIIM CHU de Grenoble, 1995.

63– Grenier P.

Radiographie du thorax– les syndromes radiologiques.

PCEM2–EIA appareil respiratoire, 2002–2003

64– Begue P, Astruc J.

Pathologie infectieuse de l'enfant–Hydatidose.

Elsevier Masson. 1999.

65– Marghli A, Zairi S, Ammar J, Mohamed J, Ouerghi S, Boudaya MS, Smati B, Hamzaoui A, Kilani T.

Hydatidose pulmonaire : étude monocentrique comparant grand et petit enfant.

Journal de Pédiatrie et de Puériculture, Volume 25, Issue 2, April 2012, Pages 81–90.

66– Guerid S, Halkic N.

Kyste hydatique géant

Scweiz Med Forum 2004 ; 4 : 178

67– Arinc S, Kosif A, Ertuğrul M, Arpag H, Alpay L, Unal O, Devran O, Atasalihi A.

Evaluation of pulmonary hydatid cyst cases.

Int J Surg.2009 Jun;7(3):192–5. doi: 10.1016/j.ijsu.2008.11.3. Epub 2008 Dec 3.

68– GiudicelliR, Thomas P, Ottomani R, Noirclerc M.

Chirurgie thoracique vidéo–assistée : exérèses pulmonaires.

EMC.; Techniques chirurgicales–Thorax; 1994; 42–415 : 12p

69– Gharbi H.A.

Introduction à l'imagerie de l'hydatidose.

Méd. chir. Dig.; 1989; 18 (5).

70– Salih OK, Topcuoglu MS, Celik SK, Ulus T, Tokcan A.

Surgical treatment of hydatid cysts of the lung : analysis of 405 patients.

Can. J. Surg.; 1998; 41 (2) : 131–5.

71– Mzabi R, Dziri C.

Les échinococcoses extrahépatiques : diagnostic et traitement.

Rev. Prat.; 1990; 40 (3): 220–4.

72– Babayigit A, Olmez D, Uzuner N, Erdur B, Karaman O, Ates O, Olguner M.

A rare presentation of Hydatid cyst

in a child. Tuberculoz ve toraks dergisi 2007; 55(1): 95–98.

73– Chafak Y.

Les kystes hydatiques du poumon à l'hôpital Mohammed V de Safi. Thèse méd. Casablanca
1998; 284

74– Bisson A, Abbas M, Colchen A.

Hydatidose hépato–pulmonaire diffuse (à propos d'une observation). Ann. Chir. : Chir.
Thorac. Cardio–Vasc.; 1983; 37 (7) : 544–6.

75– Esteve V.

Diagnostic biologique de l'hydatidose.

Développement et Santé, n° 137, octobre 1998.

76– F. Badri , H. Serhane , H. Sajjai , S. Ait Batahar , L. Amro , A. Alaoui Yazidi

Sérologie hydatique et diagnostic positif de l'hydatidose thoracique à propos de 28 cas .

19^{ème} Congrès de pneumologie de langue française –Lille (30 janvier—1er février 2015) P
:534

77– Bourée P, Botterel F, Resende P.

Sérologies parasitaires en pratique courante: Intérêt et limites.

Revue Française des Laboratoires, N ° 366, 2004, 51–9.

78– Bohand X, Edouard B, Maslin J.

Médicaments antihelminthiques.

EMC, Elsevier SAS, Maladies Infectieuses, 2004, vol1, 221–233

79– Zaouche A, Haouet K.

Traitement chirurgical des kystes hydatiques du foie. E

MC (Elsevier Masson SAS, Paris). Techniques chirurgicales – Appareil digestif, 40–775, 2006:
17 p.

80– Riquet M, Souilamas R.

Kyste hydatique pulmonaire :Indications thérapeutiques

Encyclopédie médico-chirurgicale 6–003–M–10

81– David A, Dixon H, Pawlowski ZS.

Multicenter clinical trial of Benzimidazole carbamates in Human echinococcosis.

Bulletin of the World Health Organisation, 67(5), 338, 1986.

82– Bronstein J–A, Klotz F.

Cestodoses larvaires

EMC, Elsevier SAS, Maladies infectieuses, 2005, 8–511–A–12, 18p.

83- El Biaze M.

Hydatidose thoracique : actualités et faits nouveaux.

Revue des maladies respiratoires. 2006 ; 23 : 10S80-10S82

84- Magnaval J-F.

Traitement des Parasitoses Cosmopolites

Med Trop 2006 ; 66 : 193-8

85- Brunetti E., Kern P., Vuitton D.A.,

Working Panel for the WHOIWGE ; Expert consensus for the diagnosis and treatment of cystic and alveolar echinococcosis in humans

Acta Trop 2010 ; 114 : 1-16

86- Vuitton D.A.

Benzimidazoles for the treatment of cystic and alveolar echinococcosis. What is the consensus?

Expert Rev Anti Infect Ther 2009 ; 7 : 145-149

87- Rifki-Jai S, Belmahi A, Lakhroufi A.

Le traitement chirurgical du kyste hydatique du poumon (à propos de 184 cas).

Maghreb Médical 2001 ; 21 (357): 192-5.

88- Ecoffey C, Hamza J, Meistelman C.

Anesthésie en chirurgie thoracique

Eds, Anesthésiologie pédiatrique. Paris : 1997.

89– Yéna S, Sanogo Z.Z, Kéita A, Sangaré D, Sidibé S, Delaye A et al.

La chirurgie du kyste hydatique pulmonaire au Mali.

Ann Chir 2002 ; 127 :350-5.

90– Kabiri E.- H, Caidi M, Al Aziz S, El Maslout A et al.

Surgical Treatment of Hydatidothorax, series of 79 Cases

Acta chir belg, 2003, 103, 401-4

91– Fourati M, Sahnoun Y, Ben Younes A.

La chirurgie du kyste hydatique du poumon (à propos de 613 cas). Ann. Chir. : Chir. Thorac.

Cardio-Vasc.; 1983; 37 (2) : 91-2.

92– Dogan R, Yuksel M, Cetin G, Suzer K, Alp M, Kaya S, et al.

Surgical treatment of hydatid cysts of the lung (1055 patients). Thorax; 1989; 44 : 192-9.

93– Ibrahim Dencer S, Demir A, Sayar A, Zeki Gunluoglu M, Volkan Kara H, Gurses A

Surgical treatment of pulmonary Hydatid disease: comparison of children and adult.

Journal of pediatric surgery (2006) 41, 1230-1236.

94– Zehhaf A.

Kyste hydatique du poumon

Société luxembourgeoise de pneumologie, 2000, 103-13.

95– Comte F, Kerleau J.-M, Lévesque H, Courtois H.

Hydatidose pulmonaire : prise en charge médicochirurgicale.

Département de médecine interne, hôpital deBois-Guillaume, CHU de Rouen, 76031 Rouen,
FranceLettres à la rédaction / La revue de médecine interne 25 (2004) 244-254

96- Eren M. Nesimi, Akin E. Balci, Seval Eren.

Non-Capitonnage Method for Surgical Treatment of Lung Hydatid Cysts.

Asian Cardiovascular And Thoracic Annals- 2005, vol. 13, n° 1

97- Akif T, Yilmaz MA, Hacıbrahim lu G.

Surgical treatment of pulmonary hydatid cysts: is capitonnage necessary ?

Ann Thorac Surg 2002;74: p: 191-195.

98- Sahin Ekber, Serkan Enön, Ayten Kayı Cangır, Hakan Kutlay.

Single-stage transthoracic approach for right lung and liver hydatid disease.

The Journal of Thoracic and Cardiovascular Surgery, Volume 126, n° 3.

99- Halezeroglu Semih.

Resection of intrathoracic and subdiaphragmatic hydatid cysts.

Multimedia manual of Cardiothoracic surgery, 2004.000307.

Edition European Association for Cardio-thoracic Surgery, 2005.

100- Puri P, Höllwarth M.

Thoracoscopy.

Pediatric Surgery, Springer-Verlag,2006, p: 89-98.

101- Alpay L, Laçın T, Atinkaya C, Kırıl H, Demir M, Baysungur V, Okur E, Yalçınkaya İ.

Video-assisted thoracoscopic removal of pulmonary hydatid cysts.

Eur J Cardiothorac Surg. 2012 Dec;42(6):971-5. doi:

10.1093/ejcts/ezs338. Epub 2012 Jun 1.

102– Dominique G.

Thoracoscopie chez l'enfant: spécificités et indications.

Technique de chirurgie endoscopique du thorax, Springer-Verlag, Paris, 2ème édition, 2003: 257-8.

103– Becmeur F et al.

Thoracoscopie chirurgicale chez l'enfant.

Archives de pédiatrie, 2007, 14: S222-S226.

104– Rodríguez-Panadero F, Janssen JP, Astoul P.

Thoracoscopy: general overview and place in the diagnosis and management of pleural effusion.

Eur Respir J. 2006 Aug;28(2):409-22. Review.

105– R. Giudicelli, H. Dutau

Techniques innovantes en chirurgie thoracique oncologique

E-mémoires de l'Académie Nationale de Chirurgie, 2006, 5 (1) : 27-31

106– Parelkar SV, Gupta RK, Shah H, Sanghvi B, Gupta A, Jadhav V, Garasia M, Agrawal A.

Experience with video-assisted thoracoscopic removal of pulmonary hydatid cysts in children.

J Pediatr Surg. 2009 Apr;44(4):836-41. doi:10.1016/j.jpedsurg.2008. 11.029.

107– Saint-Florent G.

Hydatidose pulmonaire.

Rev. Pneumol. Chir.; 1989; 45 : 47-8.

108– Régnard JF, Levasseur P.

Vidéo-thoracoscopie chirurgicale.

Rev Mal Respir. 1999 Nov;16(4 Pt 2):709–17. Review.

109– Mechrouki N.

La prise en charge chirurgicale du kyste hydatique pulmonaire bilatéral chez l'enfant (A propos de 20 cas)

Thèse Doctorat en Médecine, UNIVERSITE CADI AYYAD ,MARRAKECH (2012)

110– Azorin JF, Vidal R, Martinod E, De Kerangal X, Dahan M.

Voies d'abord mini-invasives du thorax.

EMC Techniques chirurgicales – Thorax 2006 ; 42–220

111– Gossot D.

Thoracoscopie chez l'enfant : spécificités et indications.

Techniques de chirurgie endoscopique du thorax, Springer-Verlag, Paris, 2ème édition, 2003, 257–8.

112– Boubia S, Kafih M, Ridai M, Zerouali N.

Pronostic à long terme du kyste hydatique du poumon traité par vidéo-chirurgie thoracique

Rev. Pneum. Clin, Masson, Paris, 2005, 61, 5–298–300.

113– Oak SN, Parelkar SV, Viswanath N, Gera PK, Pathak R.

Primary pulmonary hydatid cysts in children: a report of three cases. Pediatr Surg

Int. 2005 Aug;21(8):652–4. Epub 2005 Jul 22.

114– Koizumi K, Haraguchi S, Hirata T, Hirai K, Mikami I, Kubokura H, Yamagishi S, Kawashima T, Yoshino N, Maeda M, Shimizu K.

Thoracoscopic surgery in children.

J Nippon Med Sch. 2005 Feb;72(1):34–42.

115– Darwish B.

Clinical and radiological manifestations of 206 patients with pulmonary hydatidosis over a ten-year period.

Primary care respiratory journal (2006) 15, 246–251.

116– Zukerman C, Hubsch J.P, Riquet M.

Prise en charge post-opératoire de l'opéré thoracique.

Méd. Hyg.; 1999; 57 : 702–5.

117– Balci Akın Eraslan, Nesimi Eren, Seval Eren, Refik Ülkü.

Ruptured Hydatid Cysts of the Lung in Children: Clinical Review and Results of Surgery.

Ann Thorac Surg 2002; 74– p: 889 –92.



اقسمُ باللهِ العَظِيمِ

أن أراقبَ اللهَ في مهنتي... .

وأن أضونَ حياةَ الإنسانِ في كافةِ أدوارها. في كل الظروف
والأحوالِ باذلاً وسعياً في استنقاذها من الهلاكِ والمرَضِ والألمِ
والقلقِ.

وأن أحفظَ للناسِ كرامَتَهُم ، وأسترَ عَوْرَتَهُم ، وأكتمَ سِرَّهُم .
وأن أكونَ على الدوامِ من وسائلِ رحمةِ الله ، باذلاً وِعائتي الطبية
للقريبِ والبعيدِ ، للصالحِ والطالحِ ، والصديقِ والعدوِ .
وأن أثابرَ على طلبِ العلمِ ، أسخِرهُ لنفعِ الإنسانِ ... لا لأذاهِ .
وأن أوقّرَ من علّمني ، وأعلّمَ من يصغرنِي ، وأكونَ أذا لِكُلِّ زميلٍ
في المهنةِ الطبيّةِ متعاونينَ على البرِّ والتقوى .
وأن تكونَ حياتي مضائقَ إيماني في سريّ وعلايتي ، نقيّةً ممّا
يُشينها تجاهَ اللهَ ورَسُولِهِ والمؤمنينَ .

واللهِ على ما أقولُ شهيدٌ



جامعة القاضي عياض
كلية الطب و الصيدلة
مراكش

أطروحة رقم 47

سنة 2015

الكيس العداري الرئوي عند الطفل

الأطروحة

قدمت ونوقشت علانية يوم 2015/04/23

من طرف

السيدة **مليكة شكري**

المزداة في 1988/05/25 بأكادير

لنيل شهادة الدكتوراة في الطب

الكلمات الأساسية :

الكيس العداري - الرئة - أطفال - تشخيص - علاج.

اللجنة

الرئيس

المشرف

الحكام

السيد

م. بوسكراوي
أستاذ في طب الأطفال

السيد

م. أولاد الصياد
أستاذ مبرز في جراحة الأطفال

السيد

أ. أ. كاملي
أستاذ مبرز في جراحة الأطفال

السيدة

غ. الضرايس
أستاذة مبرزة في طب الأطفال

السيد

ي. مسوكر
أستاذ مبرز في جراحة الصدر