



UNIVERSITE CADI AYYAD  
FACULTE DE MEDECINE ET DE PHARMACIE  
MARRAKECH

ANNEE 2011

THESE N° 76

# Traitement des fractures articulaires de l'extrémité inférieure du radius A propos de 40 cas

---

THESE

PRESENTEE ET SOUTENUE PUBLIQUEMENT LE.../.../2011

PAR

Mlle. **Ghizlane Boulizar**

Née le 25 Juillet 1985 à Bzou

POUR L'OBTENTION DU DOCTORAT EN MEDECINE

---

MOTS CLES

Radius distal - Fracture articulaire - Traitement chirurgical.

---

JURY

Mr. **T. FIKRY**  
Professeur de Traumato-Orthopédie

Mr. **H. SAIDI**  
Professeur de Traumato-Orthopédie

Mr. **M. LATIFI**  
Professeur de Traumato-Orthopédie

Mr. **Y. NAJEB**  
Professeur agrégé de Traumato-Orthopédie


Mr. **F. GUELUIA**  
Professeur agrégé de Traumato-Orthopédie

} JUGE

# بِسْمِ اللَّهِ الرَّحْمَنِ الرَّحِيمِ

"رب أوزعني أن أشكر نعمتك  
التي أنعمت عليّ وعلى والديّ  
وأن أعمل صالحاً ترضاه وأصلح  
لي في ذريّتي إني تبت إليك وإني  
من المسلمين"

صدق الله العظيم.



# Serment d'Hippocrate

*Au moment d'être admis à devenir membre de la profession médicale, je m'engage solennellement à consacrer ma vie au service de l'humanité.*

*Je traiterai mes maîtres avec le respect et la reconnaissance qui leur sont dus.*

*Je pratiquerai ma profession avec conscience et dignité. La santé de mes malades sera mon premier but.*

*Je ne trahirai pas les secrets qui me seront confiés.*

*Je maintiendrai par tous les moyens en mon pouvoir l'honneur et les nobles traditions de la profession médicale.*

*Les médecins seront mes frères.*

*Aucune considération de religion, de nationalité, de race, aucune considération politique et sociale, ne s'interposera entre mon devoir et mon patient.*

*Je maintiendrai strictement le respect de la vie humaine dès sa conception.*

*Même sous la menace, je n'userai pas mes connaissances médicales d'une façon contraire aux lois de l'humanité.*

*Je m'y engage librement et sur mon honneur.*

**Déclaration Genève, 1948**





*LISTE DES PROFESSEURS*

**UNIVERSITE CADI AYYAD  
FACULTE DE MEDECINE ET DE PHARMACIE  
MARRAKECH**

Doyen Honoraire

: Pr. Badie-Azzamann MEHADJI

**ADMINISTRATION**

Doyen

: Pr. Abdelhaq ALAOUI YAZIDI

Vice doyen

: Pr. Ahmed OUSEHAL

Secrétaire Général

: Mr. Azzeddine EL HOUDAIGUI

**PROFESSEURS D'ENSEIGNEMENT SUPERIEUR**

ABOUSSAD	Abdelmounaim	Néonatalogie
AIT BENALI	Said	Neurochirurgie
ALAOUI YAZIDI	Abdelhaq	Pneumo-ptisiologie
BELAABIDIA	Badia	Anatomie-Pathologique
BOUSKRAOUI	Mohammed	Pédiatrie A
CHOULLI	Mohamed Khaled	Neuropharmacologie
EL HASSANI	Selma	Rhumatologie
ESSADKI	Omar	Radiologie
FIKRY	Tarik	Traumatologie- Orthopédie A
FINECH	Benasser	Chirurgie – Générale
KISSANI	Najib	Neurologie
KRATI	Khadija	Gastro-Entérologie
LATIFI	Mohamed	Traumato – Orthopédie B
MOUTAOUAKIL	Abdeljalil	Ophtalmologie
OUSEHAL	Ahmed	Radiologie
RAJI	Abdelaziz	Oto-Rhino-Laryngologie
SARF	Ismail	Urologie
SBIHI	Mohamed	Pédiatrie B
SOUMMANI	Abderraouf	Gynécologie-Obstétrique A

**PROFESSEURS AGREGES**

ABOULFALAH	Abderrahim	Gynécologie – Obstétrique B
AIT SAB	Imane	Pédiatrie B
AKHDARI	Nadia	Dermatologie
AMAL	Said	Dermatologie

ASMOUKI	Hamid	Gynécologie – Obstétrique A
ASRI	Fatima	Psychiatrie
BENELKHAÏAT BENOMAR	Ridouan	Chirurgie – Générale
BOUMZEBRA	Drissi	Chirurgie Cardiovasculaire
CHABAA	Laila	Biochimie
CHELLAK	Saliha	Biochimie-chimie
DAHAMI	Zakaria	Urologie
EL FEZZAZI	Redouane	Chirurgie Pédiatrique
EL HATTAOUI	Mustapha	Cardiologie
ELFIKRI	Abdelghani	Radiologie
ESSAADOUNI	Lamiaa	Médecine Interne
ETTALBI	Saloua	Chirurgie – Réparatrice et plastique
GHANNANE	Houssine	Neurochirurgie
LMEJJATTI	Mohamed	Neurochirurgie
LOUZI	Abdelouahed	Chirurgie générale
MAHMAL	Lahoucine	Hématologie clinique
MANSOURI	Nadia	Chirurgie maxillo-faciale Et stomatologie
MOUDOUNI	Said mohammed	Urologie
NAJEB	Youssef	Traumato - Orthopédie B
OULAD SAIAD	Mohamed	Chirurgie pédiatrique
SAIDI	Halim	Traumato - Orthopédie A
SAMKAOUI	Mohamed Abdenasser	Anesthésie- Réanimation
TAHRI JOUTEI HASSANI	Ali	Radiothérapie
YOUNOUS	Saïd	Anesthésie-Réanimation

### **PROFESSEURS ASSISTANTS**

ABKARI	Imad	Traumatologie-orthopédie B
ABOU EL HASSAN	Taoufik	Anesthésie – réanimation

ABOUSSAIR	Nisrine	Génétique
ADALI	Imane	Psychiatrie
ADALI	Nawal	Neurologie
ADERDOUR	Lahcen	Oto-Rhino-Laryngologie
ADMOU	Brahim	Immunologie
AGHOUTANE	El Mouhtadi	Chirurgie – pédiatrique
AIT BENKADDOUR	Yassir	Gynécologie – Obstétrique A
AIT ESSI	Fouad	Traumatologie-orthopédie B
ALAOUI	Mustapha	Chirurgie Vasculaire périphérique
ALJ	Soumaya	Radiologie
AMINE	Mohamed	Epidémiologie – Clinique
AMRO	Lamyae	Pneumo – phtisiologie
ANIBA	Khalid	Neurochirurgie
ARSALANE	Lamiae	Microbiologie- Virologie
ATMANE	El Mehdi	Radiologie
BAHA ALI	Tarik	Ophtalmologie
BAIZRI	Hicham	Endocrinologie et maladies
BASRAOUI	Dounia	Radiologie
BASSIR	Ahlam	Gynécologie – Obstétrique B
BELKHOU	Ahlam	Rhumatologie
BEN DRISS	Laila	Cardiologie
BENCHAMKHA	Yassine	Chirurgie réparatrice et plastique
BENHADDOU	Rajaa	Ophtalmologie
BENHIMA	Mohamed Amine	Traumatologie-orthopédie B
BENJILALI	Laila	Médecine interne
BENZAROUEL	Dounia	Cardiologie
BOUCHENTOUF	Rachid	Pneumo-phtisiologie
BOUKHANNI	Lahcen	Gynécologie – Obstétrique B
BOURRAHOUE	Aicha	Pédiatrie
BOURROUS	Monir	Pédiatrie A
BSSIS	Mohammed Aziz	Biophysique
CHAFIK	Aziz	Chirurgie Thoracique
CHAFIK	Rachid	Traumatologie-orthopédie A
CHAIB	Ali	Cardiologie
CHERIF IDRISSE EL GANOUNI	Najat	Radiologie
DIFFAA	Azeddine	Gastro - entérologie
DRAISS	Ghizlane	Pédiatrie A
DRISSI	Mohamed	Anesthésie –Réanimation
EL ADIB	Ahmed rassane	Anesthésie-Réanimation
EL ANSARI	Nawal	Endocrinologie et maladies
EL BARNI	Rachid	Obstétrique Générale
EL BOUCHTI	Imane	Rhumatologie
EL BOUIHI	Mohamed	Stomatologie et chirurgie maxillo-
EL HAOUATI	Rachid	Chirurgie Cardio Vasculaire
EL HAOURY	Hanane	Traumatologie-orthopédie A
EL HOUDZI	Jamila	Pédiatrie B
EL IDRISSE SLITINE	Nadia	Pédiatrie (Néonatalogie)
EL JASTIMI	Said	Gastro-Entérologie
EL KARIMI	Saloua	Cardiologie
EL KHAYARI	Mina	Réanimation médicale

EL MANSOURI	Fadoua	Anatomie – pathologique
EL MGHARI TABIB	Ghizlane	Endocrinologie et maladies
EL OMRANI	Abdelhamid	Radiologie
FADILI	Wafaa	Néphrologie
FAKHIR	Bouchra	Gynécologie – Obstétrique B
FICHTALI	Karima	Gynécologie – Obstétrique B
HACHIMI	Abdelhamid	Réanimation médicale
HAJJI	Ibtissam	Ophtalmologie
HAOUACH	Khalil	Hématologie biologique
HAROU	Karam	Gynécologie – Obstétrique A
HERRAG	Mohammed	Pneumo-Phtisiologie
HOCAR	Ouafa	Dermatologie
JALAL	Hicham	Radiologie
KADDOURI	Said	Médecine interne
KAMILI	El ouafi el aouni	Chirurgie – pédiatrique générale
KHALLOUKI	Mohammed	Anesthésie-Réanimation
KHOUCHANI	Mouna	Radiothérapie
KHOULALI IDRISSE	Khalid	Traumatologie-orthopédie
LAGHMARI	Mehdi	Neurochirurgie
LAKMICHI	Mohamed Amine	Urologie
LAOUAD	Inas	Néphrologie
LOUHAB	Nissrine	Neurologie
MADHAR	Si Mohamed	Traumatologie-orthopédie A
MANOUDI	Fatiha	Psychiatrie
MAOULAININE	Fadlmrabihrabou	Pédiatrie (Néonatalogie)
MATRANE	Aboubakr	Médecine Nucléaire
MOUAFFAK	Youssef	Anesthésie - Réanimation
MOUFID	Kamal	Urologie
MSOUGGAR	Yassine	Chirurgie Thoracique
NARJIS	Youssef	Chirurgie générale
NEJMI	Hicham	Anesthésie - Réanimation
NOURI	Hassan	Oto-Rhino-Laryngologie
OUALI IDRISSE	Mariam	Radiologie
QACIF	Hassan	Médecine Interne
QAMOUSS	Youssef	Anesthésie - Réanimation
RABBANI	Khalid	Chirurgie générale
RADA	Noureddine	Pédiatrie
RAIS	Hanane	Anatomie-Pathologique
ROCHDI	Youssef	Oto-Rhino-Laryngologie
SAMLANI	Zouhour	Gastro - entérologie
SORAA	Nabila	Microbiologie virologie
TASSI	Noura	Maladies Infectieuses
TAZI	Mohamed Illias	Hématologie clinique
ZAHLANE	Mouna	Médecine interne
ZAHLANE	Kawtar	Microbiologie virologie
ZAQUI	Sanaa	Pharmacologie
ZIADI	Amra	Anesthésie - Réanimation
ZOUGAGHI	Laila	Parasitologie –Mycologie



A decorative, ornate frame with intricate scrollwork and flourishes. The word "DEDICACES" is centered within the frame in a bold, serif, all-caps font. The frame has a double-line border with decorative elements at the top, bottom, and corners.

**DEDICACES**

*Je dédie cette thèse....✍*

***A MA TRÈS CHÈRE MÈRE***

*A la plus douce et la plus merveilleuse de toutes les mamans.*

*Aucun hommage ne saura transmettre à sa juste valeur l'amour, le respect que je porte pour vous.*

*Vous n'avez pas cessé de me soutenir et de m'encourager, votre amour, votre générosité exemplaire et votre présence constante ont fait de moi ce que je suis aujourd'hui.*

*Vos prières ont été pour moi un grand soutien tout au long de mes études.*

*J'espère que vous trouverez dans ce modeste travail un témoignage de ma gratitude, ma profonde affection et mon profond respect.*

*Puisse Dieu tout puissant vous protéger du mal, vous procurer longue vie, santé et bonheur.*

***A MON TRÈS CHER PÈRE***

*Aucun mot, aucune dédicace ne saurait exprimer mon respect, ma considération et l'amour éternel que je vous porte pour les sacrifices que vous avez consenti pour mon éducation et mon bien être. Vous avez été et vous serez toujours un exemple à suivre pour vos qualités humaines, votre persévérance et votre perfectionnisme. Vous m'avez appris le sens du travail, de l'honnêteté et de la responsabilité.*

*Je souhaite que cette thèse vous apporte la joie de voir aboutir vos espoirs et j'espère ne jamais vous décevoir.*

*Puisse Dieu vous garder et vous procurer santé et longue vie, santé et bonheur afin que je puisse vous rendre un minimum de ce que je vous dois.*

***A MA TRÈS CHÈRE GRANDE MÈRE FATIMA***

*A la plus douce et la plus tendre des grandes mères. Aucune dédicace ne saurait exprimer ma reconnaissance, mon grand attachement et mon grand amour.*

***A LA MÉMOIRE DE MA GRANDE MÈRE ZAHRA ET MES GRANDS PÈRES***

*Puissent vos âmes reposent en paix. Que Dieu, le tout puissant, vous couvre de Sa Sainte miséricorde.*

**A MA TRÈS CHÈRE SŒUR HANANE, A MES TRÈS CHERS FRÈRES AZIZ ET RACHID**

*Vous savez que l'affection et l'amour fraternel que je vous porte sont sans limite. Je vous dédie ce travail en témoignage de l'amour et des liens de sang qui nous unissent. Puisseons-nous rester unis dans la tendresse et fidèles à l'éducation que nous avons reçue. J'implore Dieu qu'il vous apporte bonheur et vous aide à réaliser tous vos vœux.*

**A MA TRÈS CHÈRE HAFIDA, MARIA, ANNOUSSA ET YASSER**

*Vous savez que l'affection et l'amour que je vous porte sont sans limite.*

**A MON ONCLE HASSAN ET SA FEMME NAZIHA ET MES COUSINS :**

*NAWAL, KARIMA, JAWAD, LAMIA, MERIEM*

**A MON ONCLE SAID ET SA FEMME KHADIJA ET MES COUSINS : SIMO, AMAL,**

*HASSAN, AFAF, YASSINE, SAMIR.*

**A MON ONCLE CHEGOUR ET SA FEMME AICHA ET MA COUSINE ILHAM**

**A MA TANTE KHADIJA, SON MARI NAJIB ET MES COUSINS: F.ZAHRA et son mari , NADIA, NAIMA, MUSTAPHA.**

**A MA TANTE AZIZA SON MARI ALI ET MES COUSINS: FATIMA ZAHRA,**

*HAJARE et son mari ALI. HASSAN, YOUSRA*

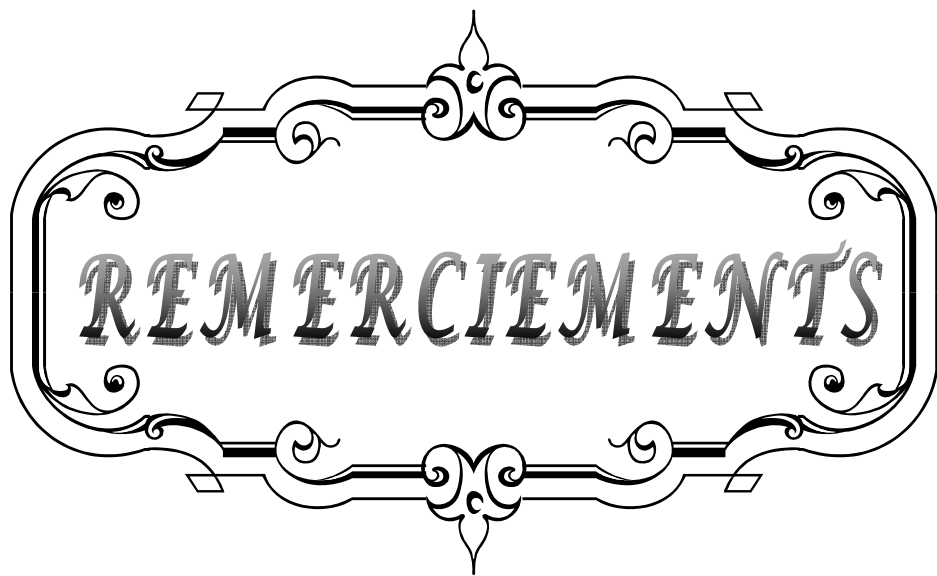
**A MON MARMAR**

*A la plus chère personne Merci pour le fait d'être à mes cotés tout le temps, de me soutenir et de m'encourager, Je te dédie ce travail en témoignage de tes aides et tes efforts avec moi.*

**A MES CHÈRES AMIS ET COLLÈGUES BIBA, MANOURA, FIFA, ZAZIM, MERIEM KRIKBATE, FATI HAYOUHA, HABOUBA, ADRAA, HAYATE, AMAL, ZINEB, SARSOUR, NAWAL, IMANE, FATIM BOUDKOUS, NAIMA ZEMED, HASSNA AMRI HANANE DHIBOU B. ABDEL FATAH, S.ABDNASSER, C.SIMO, D.ADIL, D.JAMAL, L.HICHAM, L.ABDOULAHÉ, ASMA CHAFIK HIND CHARQAIU, KHAOULA MASSOUDEN, AMINA KISSOU, HOUDA AMRANI, HABIBA FANDI, KHADIJA, KANZA OUIDER, HANANE., FATIM ZAHRA MABROUKI, IMANE AZGAOU, SALAH ZAYNI**

**A TOUS MES ENSEIGNANTS DE L'ENSEIGNEMENT PRIMAIRE, SECONDAIRE ET UNIVERSITAIRE.**

**A TOUT LE PERSONNEL DU SERVICE DE traumatologie orthopédie A**

A decorative, ornate frame with intricate scrollwork and flourishes. The word "REMERCIEMENTS" is centered within the frame in a bold, serif, all-caps font. The frame features a central vertical axis with a pointed top and bottom, and horizontal bars with curved ends and small rectangular tabs. The overall style is classic and elegant.

**REMERCIEMENTS**

***A NOTRE MAÎTRE ET RAPPORTEUR DE THÈSE : Pr. H. SAIDI***

*Nous sommes très touchés par l'honneur que vous nous avez fait en acceptant de nous confier ce travail. Vos qualités scientifiques et humaines ainsi que votre modestie ont profondément marqué et nous servent d'exemple. Vous nous avez à chaque fois réservé un accueil aimable et bienveillant.*

*Veillez accepter, cher maître, dans ce travail l'assurance de notre estime et notre profond respect.*

***A NOTRE MAÎTRE ET PRÉSIDENT DE THÈSE : Pr. T. FIKRY***

*Vous nous avez fait un grand honneur en acceptant aimablement la présidence de notre jury. Vos qualités professionnelles nous ont beaucoup marqués mais encore plus votre gentillesse et votre sympathie.*

*Veillez accepter, cher maître, dans ce travail nos sincères remerciements et toute la reconnaissance que nous vous témoignons.*

***A NOTRE MAÎTRE ET JUGE : Pr. M. LATIFI***

*Nous avons bénéficié, au cours de nos études, de votre enseignement clair et précis. Votre gentillesse, vos qualités humaines, votre modestie n'ont rien d'égal que votre compétence. Vous nous faites l'honneur de juger ce modeste travail. Soyez assuré de notre grand respect.*

***A NOTRE MAÎTRE ET JUGE : Pr. NAJEB***

*Nous vous remercions de nous avoir honorés par votre présence. Vous avez accepté aimablement de juger cette thèse. Cet honneur nous touche infiniment et nous tenons à vous exprimer notre profonde reconnaissance.*

*Veillez accepter, cher maître, dans ce travail l'assurance de notre estime et notre profond respect*

*A NOTRE MAÎTRE ET JUGE : Pr. F. GALVIA*

*Vous nous avez fait un grand honneur en acceptant aimablement la présidence de notre jury. Vos qualités professionnelles nous ont beaucoup marqués mais encore plus votre gentillesse et votre sympathie.*

*Veillez accepter, cher maître, dans ce travail nos sincères remerciements et toute la reconnaissance que nous vous témoignons*

*A NOTRE MAÎTRE : Pr. Ass. H. HAOURI*

*Nous vous remercions vivement de l'aide précieuse que vous nous avez apportée pour la conception de ce travail. Vous avez toujours suscité notre admiration pour votre savoir-faire, votre compétence et votre efficacité.*



*ABBREVIATIONS*

A decorative, ornate frame with intricate scrollwork and flourishes surrounds the word "ABBREVIATIONS". The frame is centered on the page and has a classic, elegant design. The word "ABBREVIATIONS" is written in a stylized, italicized serif font within the frame.

## Liste des abréviations

- **AT** : Accident de travail
- **AVP** : Accident de travail
- **BF** : Bascule frontale
- **BS** : Bascule sagittale
- **EIR** : Extrémité inférieure du radius
- **F. A. E.I.R** : Fracture articulaire de l'extrémité inférieure du radius.
- **IRU** : Index radio-ulnaire
- **TDM** : Tomodensitométrie
- **TE** : Translation externe



INTRODUCTION.....	1
MATERIEL ET METHODES .....	3
I – Matériel .....	4
II- critères d'inclusion.....	4
III – Méthodes .....	4
RESULTATS .....	5
I. Etude épidémiologique .....	6
1. fréquence.....	6
2. Répartition selon l'âge .....	6
3. Répartition selon le sexe .....	7
4. Corrélation age sexe .....	8
5. Répartition selon côté atteint .....	8
6. Répartition selon l'étiologie .....	9
7. traumatisme causal selon sexe .....	10
8 . Mécanisme .....	10
II. Etude clinique et para clinique .....	11
1. Etude clinique.....	11
2. Etude radiologique.....	12
III – Etude anatomopathologique .....	12
1. Lésion de l'extrémité inférieure du radius.....	12
2. Lésions associées.....	17
IV. Traitement .....	17
1. Délai opératoire .....	17
2. Anesthésie.....	18
3. Installation du malade .....	18
4. Réduction.....	19
5. Voies d'abords.....	19
6. Moyen d'ostéosynthèse.....	19
7. Les suites opératoires .....	20
8. Ablation du matériel d'ostéosynthèse .....	21
9. Rééducation .....	21
V. Complications .....	21
VI. Résultats du traitement.....	23
1. Recul.....	23
2. Critères d'évaluation .....	23
2. 1. Critères cliniques .....	23
2.2. Critères radiologiques .....	24
3. Résultats.....	27
3. 1. Résultats fonctionnels.....	27
3. 2. Résultats anatomiques.....	33
4. Résultats globaux et étude comparative des résultats.....	36
4. 1. Résultats globaux.....	36
4. 2. Résultats en fonction de l'âge .....	37

4.3. Résultats en fonction de délai .....	38
4. 4. Résultats selon le type de lésion anatomopathologique.....	39
4. 5. Résultats en fonction du type de traitement.....	40
ICONOGRAPHIE.....	41
DISCUSSION .....	52
I. Epidémiologie.....	53
1 . Fréquence .....	53
2. Corrélation age- sexe.....	54
3. Etiologie.....	54
4. Coté atteint .....	54
5. Mécanisme .....	54
II. Etude anatomopathologique.....	57
1. Classification radiologique .....	57
2. Autres classifications.....	60
3. Lésions associées.....	63
III. Diagnostic .....	66
1- Examen clinique .....	66
2- Examens para cliniques.....	69
IV. Traitement .....	72
1. But de traitement.....	72
2. Méthodes thérapeutiques.....	72
2.1. Embrochage intra-focal.....	73
2. 2. Plaque vissée.....	75
2. 3. Fixateur externe.....	80
2 .4 Vissage .....	85
2.5 Greffe osseuse.....	85
3. Traitements associés.....	86
V. complications.....	87
1. Déplacements secondaires .....	87
2. Complications mécaniques .....	88
3. Complications nerveuses.....	88
4. Lésions tendineuses .....	88
5. Troubles trophiques .....	89
6. Cals vicieux .....	90
7. Arthrose.....	91
VI. Résultats globaux .....	91
1. Influence de l'âge .....	92
2. Influence de délai.....	92
3. Corrélation résultats cliniques et radiologiques .....	92
VIII. Indications thérapeutiques dans les fractures du radius.....	93
IX. Quelle technique employer dans les fractures articulaires de l'EIR.....	94

CONCLUSION.....	96
ANNEXES .....	98
RESUMES	
BIBLIOGRAPHIE	

A decorative, ornate frame with intricate scrollwork and flourishes. The word "INTRODUCTION" is written in a bold, serif, all-caps font across the center of the frame.

**INTRODUCTION**


Les fractures articulaires de l'extrémité distale du radius sont des lésions traumatiques fréquentes, elles sont souvent l'apanage de la femme ostéoporotique mais, devenues de plus en plus fréquentes chez le sujet jeune et actif suite à un traumatisme à haute vitesse.

Ce sont des fractures caractérisées d'une part par une difficulté diagnostique du fait qu'elles ont un polymorphisme anatomo-clinique, et d'autre part, par une variabilité des méthodes thérapeutiques..

Il est maintenant acquis que les séquelles sont fréquentes et que le pronostic à long terme est essentiellement lié à la qualité de la réduction anatomique, on s'oriente donc depuis une dizaine d'années vers le traitement chirurgical qui peut faire appel aux broches, aux plaques vissées, aux vissages isolés, ou aux fixateurs externes (14)

Le traitement a pour but de restituer l'anatomie normale du poignet, tout particulièrement la longueur de la métaphyse radiale et l'orientation de l'épiphyse même s'il est souvent très difficile de la réaliser au niveau d'une épiphyse multi fragmentaire.

Le but de notre travail est d'analyser les résultats thérapeutiques, les indications, et les facteurs pronostiques de ces fractures à travers une série de 40 patients traités chirurgicalement au service de traumatologie Orthopédie A, au centre hospitalier universitaire Mohamed VI durant une période de 5 ans .



MATERIELS & METHODES

## **I. Matériel d'étude :**

Nous avons mené une étude descriptive rétrospective de 40 cas de fractures articulaires de l'extrémité inférieure du radius, traités chirurgicalement, au service de traumatologie orthopédie A du centre hospitalier universitaire Mohamed VI de Marrakech sur une période de 5 ans allant de 2005 à 2009.

Les malades ont été recrutés tous par le biais des urgences et ils ont été régulièrement suivis en consultation externe.

## **II. Critères d'inclusion :**

Nous avons inclus dans notre étude tout patient âgé de plus de 15 ans ayant une F.A.E.I.R., ayant un dossier clinique complet avec un bilan radiologique initial, des contrôles post opératoires et un suivi en consultation externe.

## **III. Méthodes :**

Nous avons établi une fiche d'exploitation qui traite les différents paramètres nécessaires pour notre étude, qui sont :

- ❖ Les données sociodémographiques
- ❖ Le motif de consultation
- ❖ Les données de l'examen clinique
- ❖ La classification des fractures selon Castaing (4)
- ❖ La prise en charge thérapeutique
- ❖ L'évolution
- ❖ L'évaluation fonctionnelle et radiologique des patients.

Tous les patients ont été revus soit par convocation au service soit par téléphone, soit par courrier, soit par visite à domicile. Trois patients ont été perdus de vue.



*RESULTATS*

## I. Etude épidémiologique :

### 1. Fréquence :

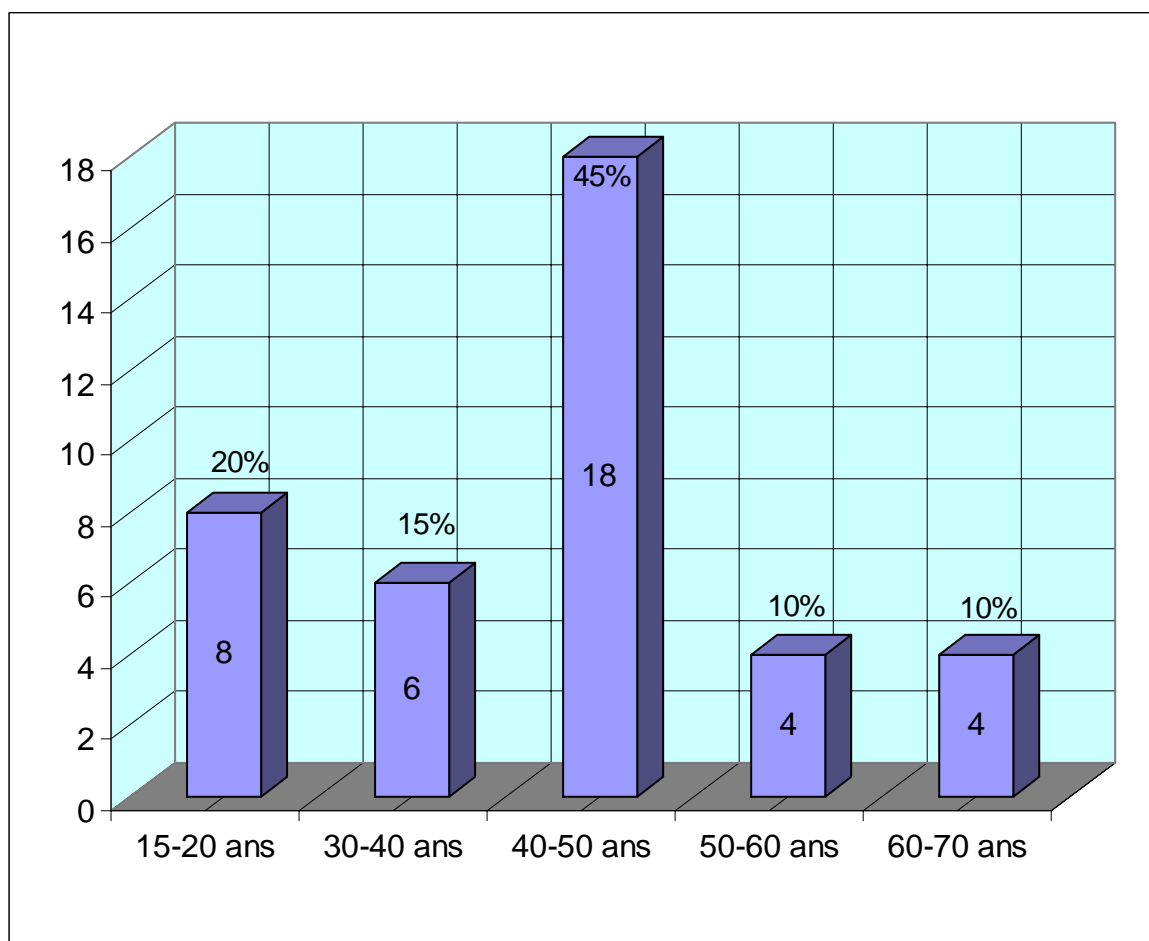
Les F.A.E.I.R. représentent 35,5 % de l'ensemble des fractures de l'extrémité distale du radius.

### 2. Répartition selon l'âge :

La moyenne d'âge était de 42,5 ans avec des extrêmes allant de 16 à 67ans.

Nous avons noté 2 pics de fréquence, l'un à 15-20 ans et l'autre à 40-50ans

La répartition selon les tranches d'âges est illustrée dans la figure n° 1.



**Figure n° 1: Répartition des FAEIR selon l'âge**

### 3. Répartition selon le sexe :

La prédominance masculine était nette dans 72,5% avec un sex-ratio de 2 (figure n° 2)

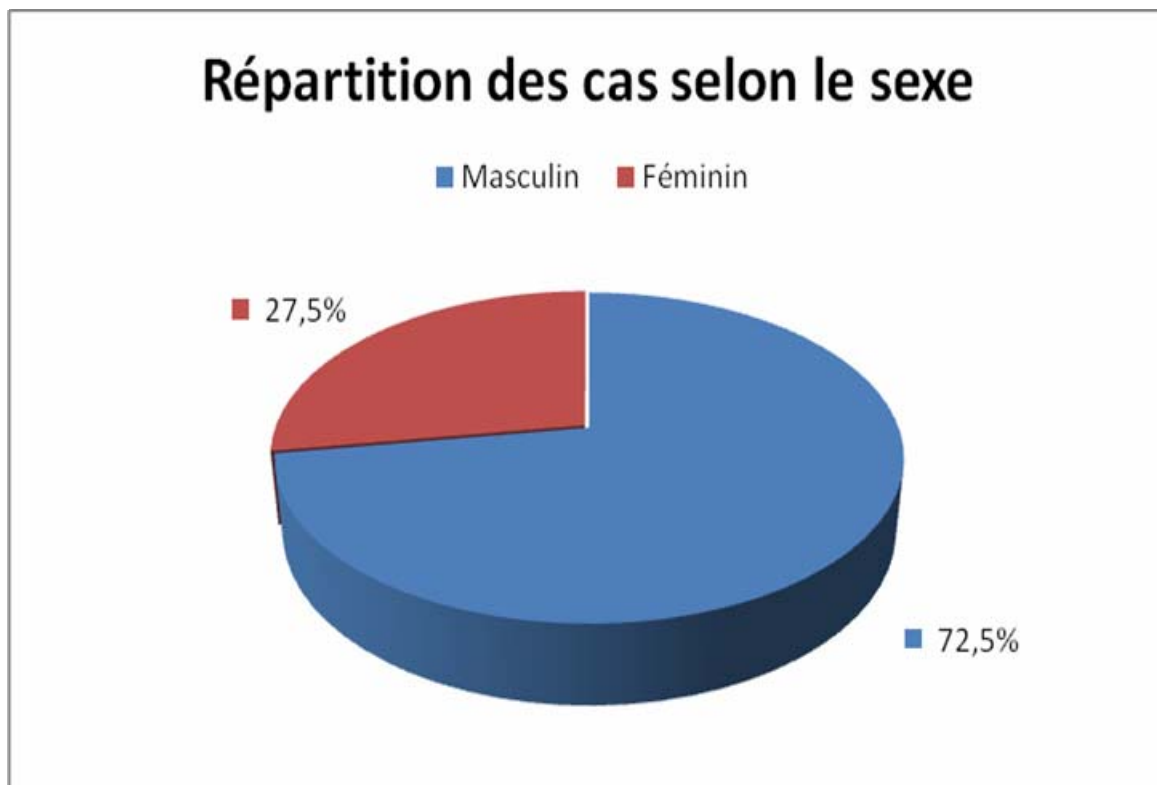
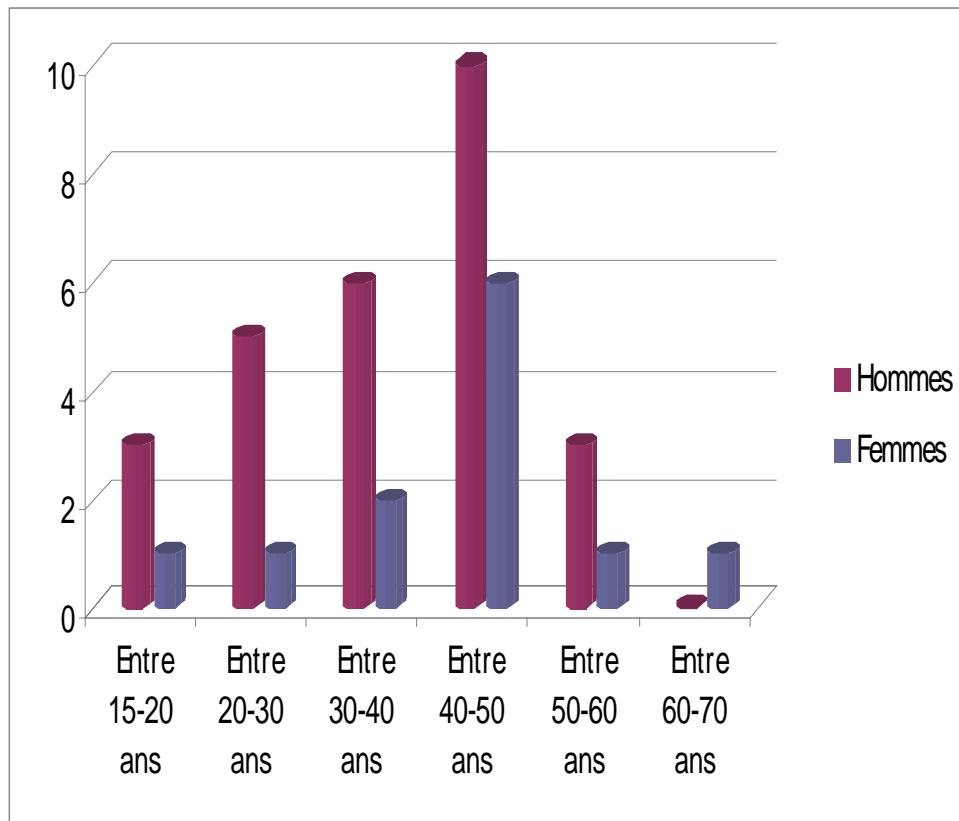


Figure n° 2 : Répartition des cas selon le sexe

#### 4. Corrélation âge sexe :



**Figure n° 3 : Répartition selon l'âge et le sexe.**

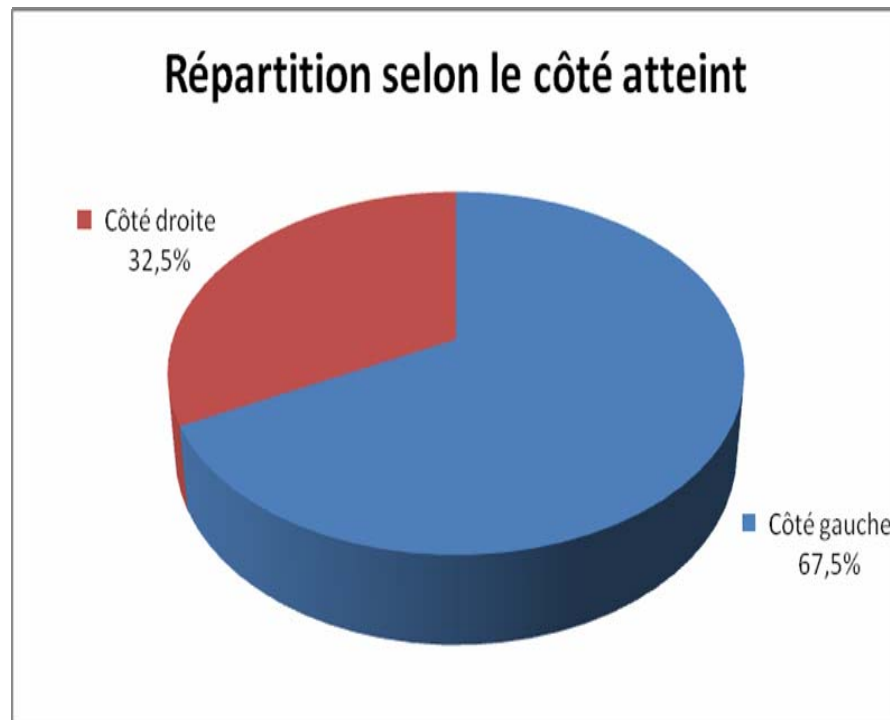La fracture était fréquente chez l'adulte jeune de sexe masculin de moins de 40 ans et touchait le sexe féminin au delà 45ans.

La moyenne d'âge des hommes était de 37 ans, celle des femmes était de 46 ans.

#### 5. Répartition selon le côté atteint :

Le côté gauche était atteint dans 27 cas soit 67,5% et le droit était atteint dans 13 cas soit 32,5% (figure n° 4)

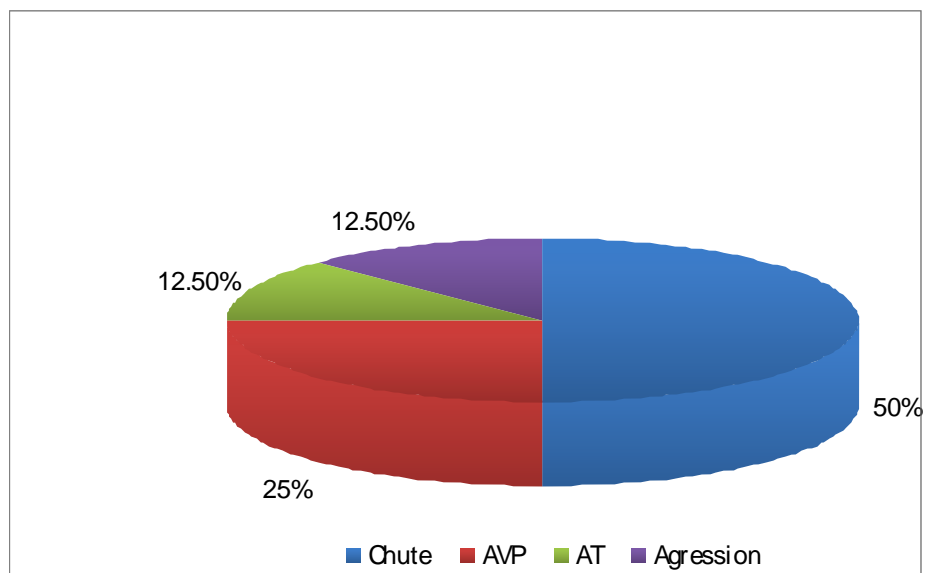
Le côté dominant était touché 26 fois soit 65%.



**Figure n° 4 : Répartition selon le côté atteint**

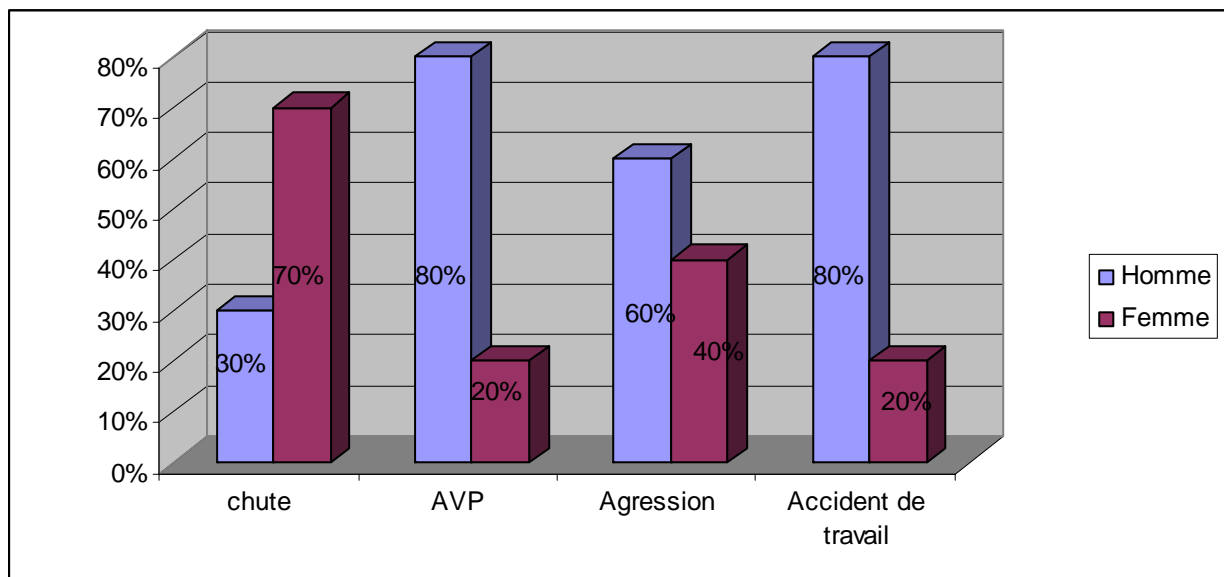
## 6. Répartition selon l'étiologie

La chute simple représente la première étiologie suivie par les AVP (Figure n° 5)



**Figure n° 5 : Répartition des fractures selon l'étiologie**

## 7. Répartition du traumatisme causal selon le sexe :



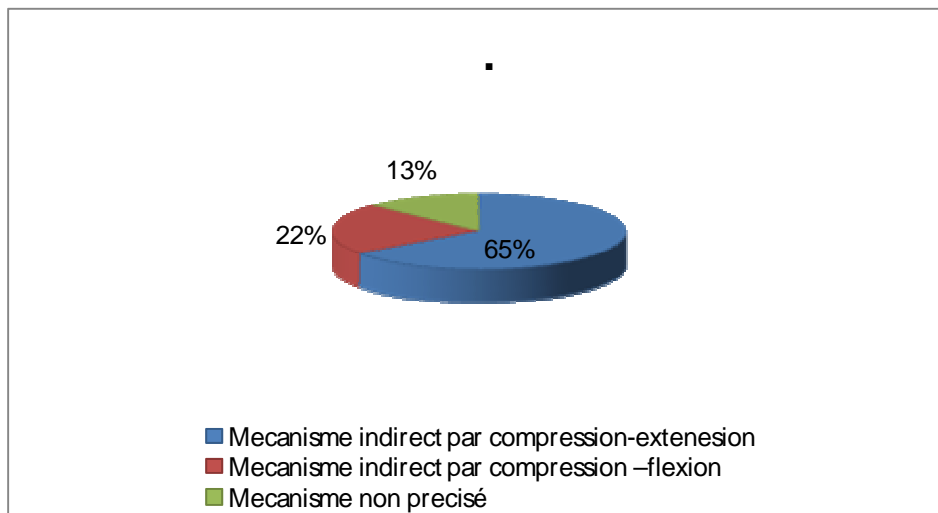
**Figure n° 6 : Répartition selon le traumatisme causal et le sexe**

L'homme a été plus exposé aux traumatismes violents surtout les AVP par contre chez la femme la cause la plus retrouvée était la chute simple.

## 8. Mécanisme :

Le mécanisme le plus retrouvé était indirect par compression extension dans 26 cas soit 65%, alors que le mécanisme par compression flexion était retrouvé dans 9 cas soit 22%.

Dans 9 cas soit 23% le mécanisme n'a pu être précisé par les patients.



**Figure n° 7 : Répartition selon le mécanisme**

## **II. Etude clinique et paraclinique :**

### **1. Etude clinique :**

Le diagnostic était évoqué d'emblée dès la première consultation aux urgences dans tous les cas.

#### *A l'admission\_:*

- Le blessé se présentait en attitude du traumatisé du membre supérieure.
- La douleur spontanée avec impotence fonctionnelle était constante.
- Le déformation en dos de fourchette a été notée dans 29 cas soit 72,5%.
- l'ouverture cutanée a été retrouvée chez trois patients surtout due à un traumatisme violent.
- l'examen vasculo-nerveux en aval ainsi que l'examen général complet étaient systématiques pour déceler les lésions associées.

## 2. Bilan radiologique

Tous les patients avaient bénéficié des radiographies du poignet de face et de profil prenant l'articulation du coude.

Les radiographies sous traction ont été demandées dans 27 cas soit 67,5% en cas de difficulté d'interprétation de certaines fractures.

Il n'a pas été demandé d'incidences spéciales en dehors du bilan des lésions associées.

## III. Etude anatomopathologique :

### 1. Lésions de l'extrémité inférieure du radius :

Pour apprécier les caractéristiques lésionnelles, nous avons adopté la classification de CASTAING (4) qui fut reprise et complétée par GRUMILLIER (12) (annexe 2) qui résume les différents types de fractures.

Nous avons pu noter les résultats suivants énoncés au niveau du tableau 1

**Tableau I : Répartition des fractures selon le type anatomopathologique.**

Type	Nombre	Pourcentage (%)
Cunéenne externe	5	12,5
Marginale antérieure :		
simple	5	12,5
complexe	6	15
Fracture en T :		
frontal	6	15
sagittal	5	12,5
Communitive	9	22,5
Postéro interne	4	10

## Traitement chirurgical des fractures articulaires de l'extrémité inférieure du radius : à propos de 40 cas .

Nous avons noté, la prédominance des fractures communitives dans 22 ,5% des cas suivis par les fractures en T frontal, et les fractures marginales antérieures complexes dans 15 % des cas. Alors que les fractures marginales simples, les fractures cunéenes externes et les fractures en T sagittal étaient présentes dans 12,5% des cas. Les fractures avec fragment postéro-interne présentaient que 10 % des F.A.E.I.R.

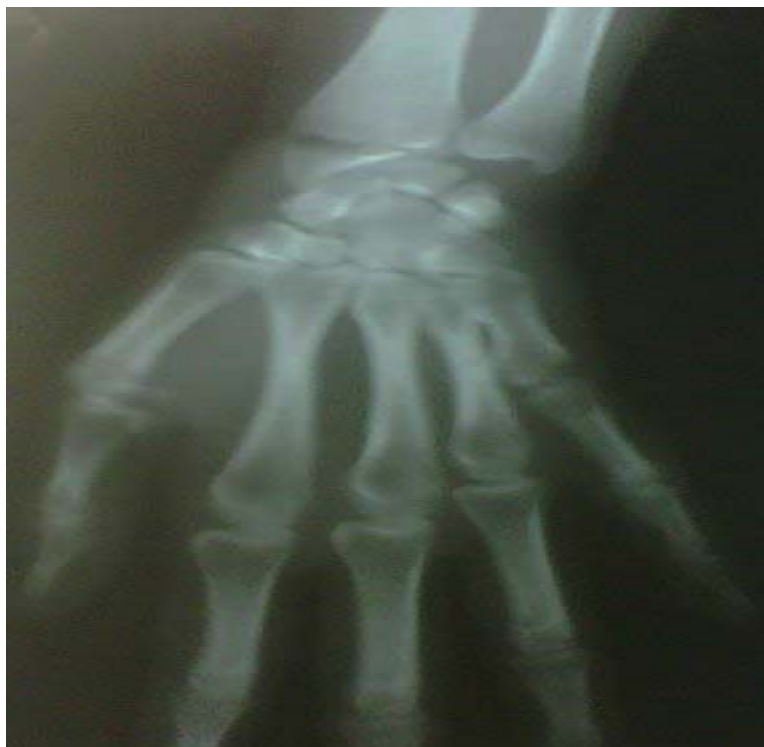

Figure n° 8 : fracture cunéene externe chez une patiente âgée de 43 ans suite à une chute.

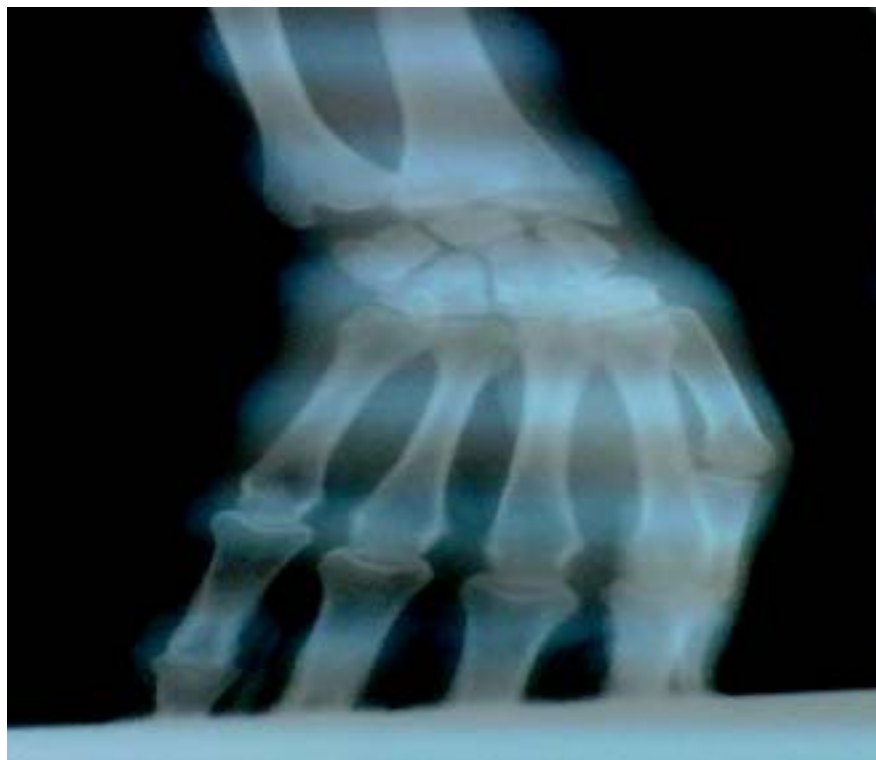

Figure n° 9 : Fracture cunéene chez un patient âgé de 32 ans suite un AVP

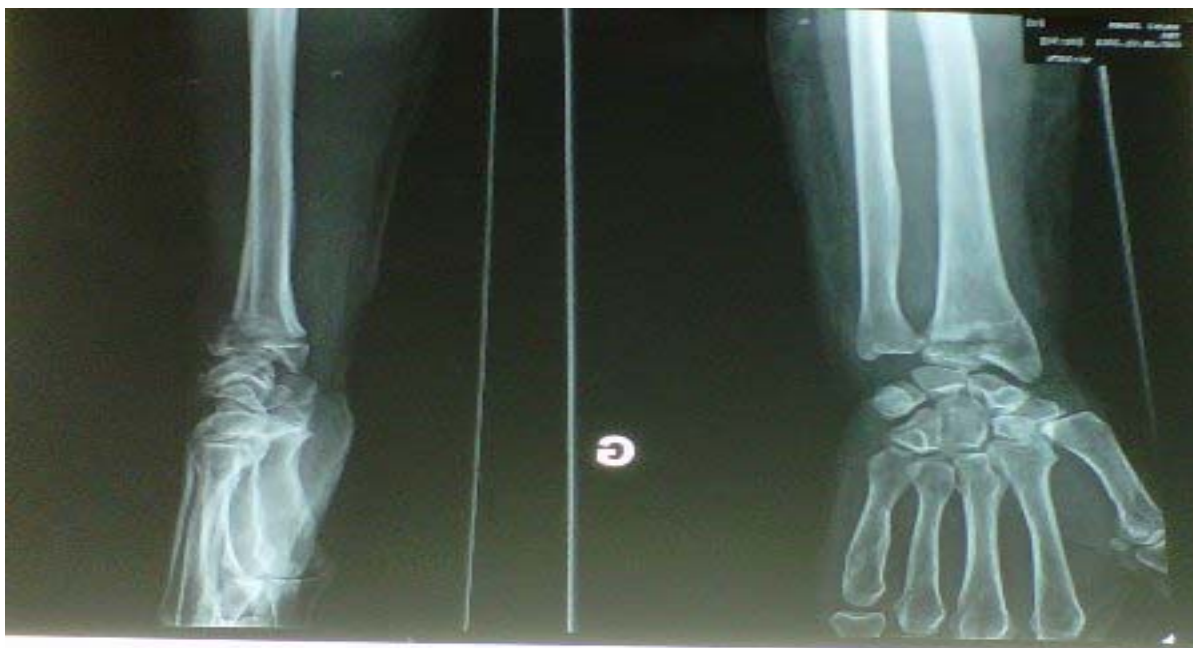

Figure n° 10: Fracture en T sagittal chez un patient âgé de 28 ans suite à un AVP

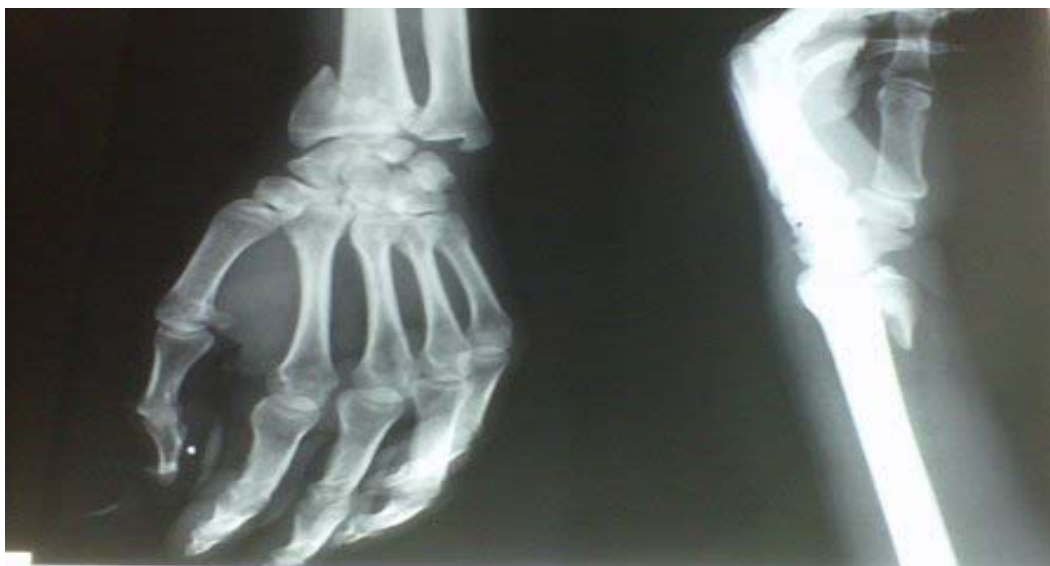

Figure n° 11 : Fracture marginale antérieure chez un patient âgé de 33 ans suite à un AVP.

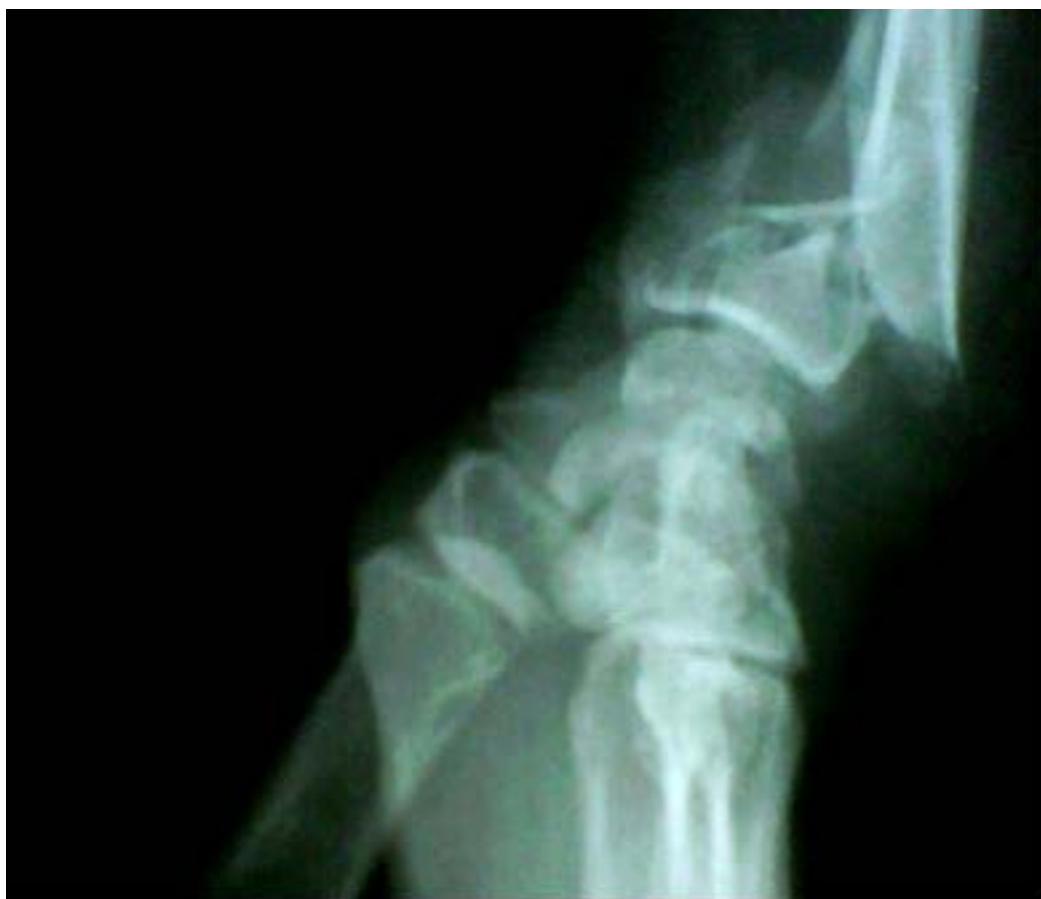
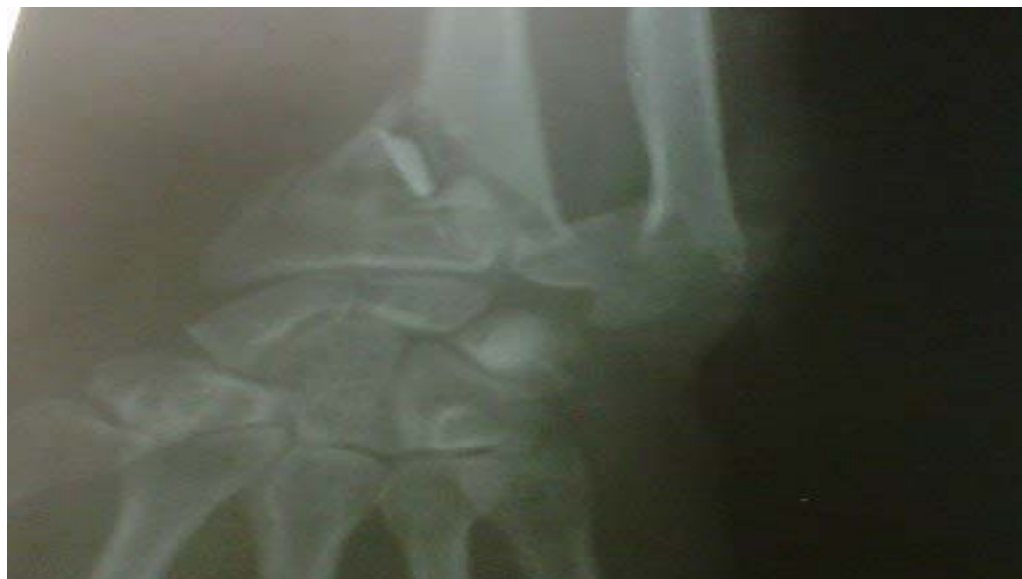
Figure n° 12 : Fractures communitives chez un patient âgé de 32 ans suite à un AVP

## 2. Lésions associées :

Dans 15 cas, les fractures articulaires étaient associées à d'autres lésions comme présentées dans le tableau ci-dessous

**Tableau II : lésions associées aux fractures articulaires de l'extrémité inférieure du radius**

Lésions associées	Nombre de cas	pourcentage %
Fracture de la styloïde ulnaire	5	12,5
Fracture de ¼ de l' ulna	1	2,5
Fracture de la tête radiale	1	2,5
Fracture trochantérienne	2	5
Fracture 3eme et 4eme côtes	1	2,5
Fracture claviculaire	1	2,5
Lésions cutanées	3	7,5
Lésions vasculo-nerveuses	0	0

## IV. traitement

Un traitement médical à base d'antalgique a été prescrit chez tous les patients. Le traitement anti inflammatoire a été prescrit dans tous les cas sauf 3 cas pour une pathologie gastrique (ulcère gastrique).

L'antibiothérapie préventive a été réalisée chez tous les patients et curative en cas de fracture ouverte.

Dans notre série tous nos patients hospitalisés ont bénéficié d'un traitement chirurgical.

### 1. Délai opératoire :

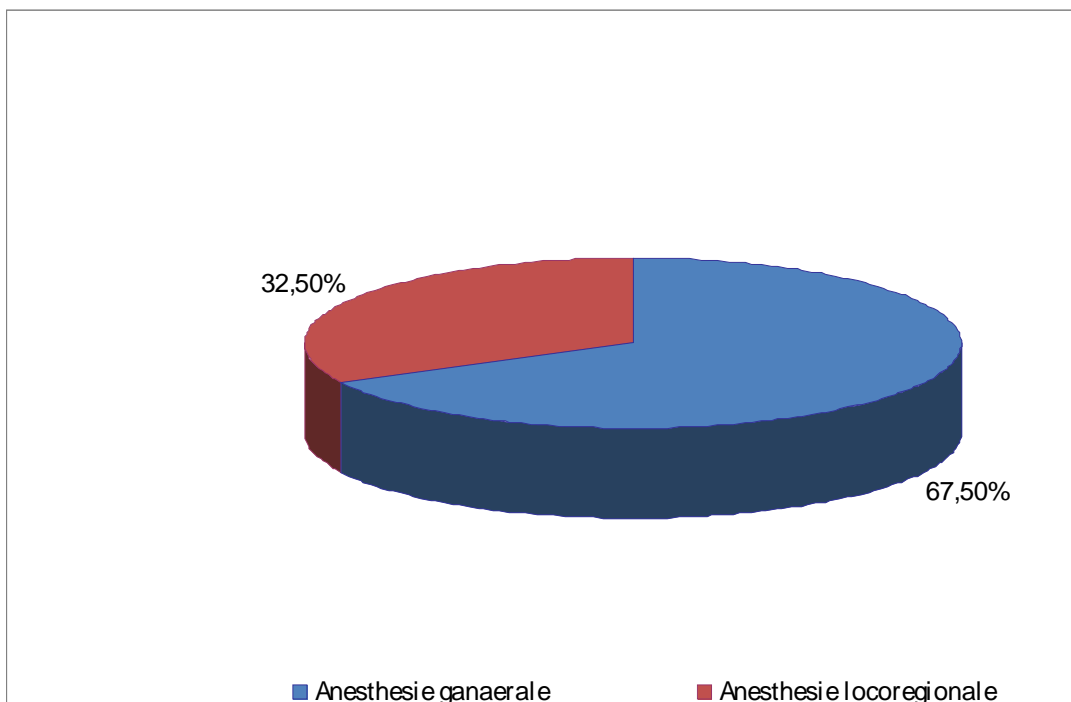
En notant la période écoulée entre le traumatisme et le traitement nous avons relevé les résultats suivants :

- ❖ 13 patients ont été traités en moins de 24 heures
- ❖ 27 patients étaient traités après 24heures.

Le délai moyen était d'un jour avec des extrêmes allant de 0 à 6 jours.

## 2. Type d'anesthésie :

- L'anesthésie générale a été réalisée chez 27 patients soit 67,5%.
- L'anesthésie loco régionale a été réalisée chez 13 patients soit 32,5%.



**Figure n° 13 : Type d'anesthésie**

## 3. Installation du malade :

Patient en décubitus dorsal sur une table ordinaire, garrot pneumatique à la racine du membre qui repose sur une petite table annexe perpendiculaire à l'axe longitudinal du corps.

#### **4. La réduction :**

La réduction était manuelle par traction sur la main dans l'axe du membre, flexion palmaire et inclinaison ulnaire du poignet, le pouce controlatéral chassait l'épiphyse radiale contre le sens de déplacement initial. Cette réduction a été réalisée chez tous les patients

A la fin de l'ostéosynthèse, un contrôle scopique de face et de profil a été réalisé pour vérifier la réduction et la qualité de l'emplacement du matériel d'ostéosynthèse.

#### **5. Voies d'abords :**

La voie d'abord était variable en fonction du matériel d'ostéosynthèse :

La voie antérieure était utilisée pour la plaque vissée. Les minis abords latéraux étaient utilisés pour la fixation des fiches de fixateur externe entre le bord radial externe et au 2eme métacarpe. La voie postérieure et latérale était utilisée pour l'embrochage de kapandji.

#### **6. Moyens d'ostéosynthèse :**

Chez nos patients, les moyens de fixation utilisés pour le traitement des F.A.E.I.R étaient :

- Les broches de KIRCHNER de 18/10° de calibre
- Le fixateur externe type « Hoffman »
- La plaque vissée type « console »
- Le vissage par vis spongieuse.

##### **6.1. Technique opératoire :**

- L'embrochage intra focal selon KAPANDJI(27) a été utilisé dans 15 cas (37,5%) associé à une immobilisation postopératoire par attelle plâtrée pendant 2-3 semaines.
- 9 cas comportaient 2 broches de Kirchner

## Traitement chirurgical des fractures articulaires de l'extrémité inférieure du radius : à propos de 40 cas .

- 6 cas comportaient 3 broches de KIRCHNER
- La plaque vissée a été utilisée dans 7 cas (17,5%)
- Le fixateur externe a été utilisé dans 13 cas (32,5%), associé à des broches dans 6 cas.
- L'embrochage styloïdien a été utilisé dans 3 cas soit 7,5%.
- Le vissage a été utilisé dans 2 cas soit 5%.

**Tableau III : Répartition des moyens d'ostéosynthèse utilisés**

Matériel d'ostéosynthèse	Nombre de cas	Pourcentage %
Embrochage de kapandji	15	37,5
Plaque vissée	7	17
Fixateur externe	13	32,5
Embrochage styloïdien	3	7,5
Vissage	2	5

### **6.2. En fonction du type anatomopathologie :**

**Tableau IV : Moyens d'ostéosynthèse utilisés en fonction du type anatomopathologique**

Type anatomopathologique	Kapandji	Plaque vissée	Fixateur externe	Vissage	Embrochage styloïdien
Fr. cunéenne externe :	3	-	-	2	-
Fr. marginale antérieure :					
Simple	4	-	-	-	1
Complexe	3	2	-	-	-
Fracture en T :					
Frontal	3	-	-	-	2
Sagittal	2	2	2	-	-
Fracture communitive	-	1	8	-	-
Fracture avec fragment postero-interne	-	1	3	-	-

## **7. Les suites opératoires :**

- L'immobilisation est faite systématiquement par une attelle plâtrée pendant 30 jours en moyenne avec des extrêmes entre 21 et 45 jours.

- Une radiographie de contrôle a été réalisée de façon systématique en postopératoire.

## **8. Ablation du matériel d'ostéosynthèse :**

Le délai d'ablation du matériel d'ostéosynthèse variait en fonction du type du matériel utilisé :

Pour l'embrochage intra focal selon KAPANDJI, l'embrochage transversal, et les broches ont été enlevés entre la 6<sup>ème</sup> et la 8<sup>ème</sup> semaines sous anesthésie locale.

La plaque vissée a été enlevée entre 6<sup>ème</sup> et 12<sup>ème</sup> mois sous anesthésie générale.

Le fixateur externe a été enlevé à la 8<sup>ème</sup> semaine à la consultation.

## **9. Rééducation :**

Une auto rééducation immédiate a été débutée chez les patients au niveau des doigts et l'épaule au service, elle était active après ablation de la contention et prolongée jusqu'à l'obtention d'une mobilité normale et la récupération de la force et de la préhension.

Le recours au centre de rééducation était nécessaire pour 23 patients.

## **V. Complications :**

### **1. Infection :**

nous avons noté deux cas d'infections superficielles après embrochage de Kapandji ayant rapidement régressé sous soins locaux.

### **2. Lésions nerveuses**

Une paresthésie de la face dorsale de la main rentrant dans le cadre de syndrome d'irritation de la branche sensitive du nerf radial a été notée chez 3 patients soit 7,5%.

### **3. Algodystrophie :**

Nous avons identifié 4 cas d'algodystrophie 2 cas dans le groupe de fixateur externe et 2 cas dans le groupe d'embrochage de Kapandji.

### **4. Raideur articulaire :**

La raideur articulaire a été notée dans 4 cas : 2cas dans le groupe kapandji et 2 cas dans le groupe de fixateur externe.

### **5. Cal vicieux :**

Le cal vicieux a été trouvé dans 4 cas : 1 cas de fracture marginale antérieure complexe traitée par plaque vissée antérieure et 2 cas de communitive traités par fixateur externe et 1cas de T frontale.

### **6. Déplacement secondaire :**

1 cas de déplacement secondaire a été noté, il s'agissait d'une fracture cunéene externe traité par embrochage de kapandji soit 2,5%.

### **7. Migration de broches**

Aucune migration de broche ni tendinite n'était notée dans notre série.

### **8. Pseudarthrose :**

Nous n'avons noté aucun cas de pseudarthrose.

**Tableau V : Différentes complications notées au cours de l'évolution**

Complication	Nombre de cas	Pourcentage %
Infection	2	5
Lésion nerveuse	3	7,5
Algodystrophie	4	10
Cal vicieux	4	10
Déplacement secondaire	1	2,5
Raideur articulaire	4	10

## **VI. Résultats du traitement :**

### **1. Recul :**

Dans notre série le recul moyen était de 12 mois avec des extrêmes de 3mois à 24 mois

### **2. Les critères d'évaluation**

Nous avons utilisé la cotation de GRUMILIER (4) qui comprend des critères cliniques subjectifs et objectifs associés à des données radiologiques.

#### **2.1- les critères cliniques :**

##### **a- Critères subjectifs : (tableau VI )**

Ils sont estimés en fonction de la douleur, des troubles trophiques, de la force de préhension et de l'utilisation de la main et du poignet.

Les critères subjectifs sont représentés dans le tableau III.

**Tableau VI : Critères subjectifs d'appréciation des résultats selon Grumillier (12)**

Poignet normal par rapport au poignet opposé	Très bon
-Gêne fonctionnelle -activité normale -diminution modérée de la force	Bon
-douleur lors de certains mouvements -raideur modérée : maladresse	Moyen
Douleur, raideur et troubles trophiques importants	Mauvais

**b- Critères objectifs :**

Se basent la mobilité du poignet en évaluant les mouvements de flexion (FP), extension (EP), inclinaison radiale et ulnaire ( IR et IU) et la prono-supination (PS).

**Tableau VII : Critères objectifs d'appréciation des résultats selon Grumillier (12)**

	FP	EP	PS	IC-IR
<b>Très bon</b>	>50°	>50°	> 130°	> 30°
<b>Bon</b>	30-50°	30-50°	100-130°	10-30°
<b>Moyen</b>	10-30°	10-30°	70-100°	<10°
<b>Mauvais</b>		raideur incomplète ou limitation à un secteur		

**2.2. -Critères radiologique :**

Sont évalués sur les radiographies de contrôle de face et de profil.

**a- Sur la radiographie de face :**

➤ **Bascule frontale :**

C'est l'angle défini par l'insertion de la ligne perpendiculaire à l'axe du radius et la pente radiale.

Sa valeur moyenne est de 21° avec des extrêmes de 20° et 30°

- Index radio ulnaire inférieure :

L'index est dit :

Neutre :  $0 < IRC < 2$  mm

Positif : le point radial est en dessous de la ligne ulnaire

Négatif : le point radial est en dessus de la ligne ulnaire

- Translation externe :

Correspond à l'augmentation par rapport au coté sain de la distance séparant l'axe du radius et le point le plus externe du massif cunéen.

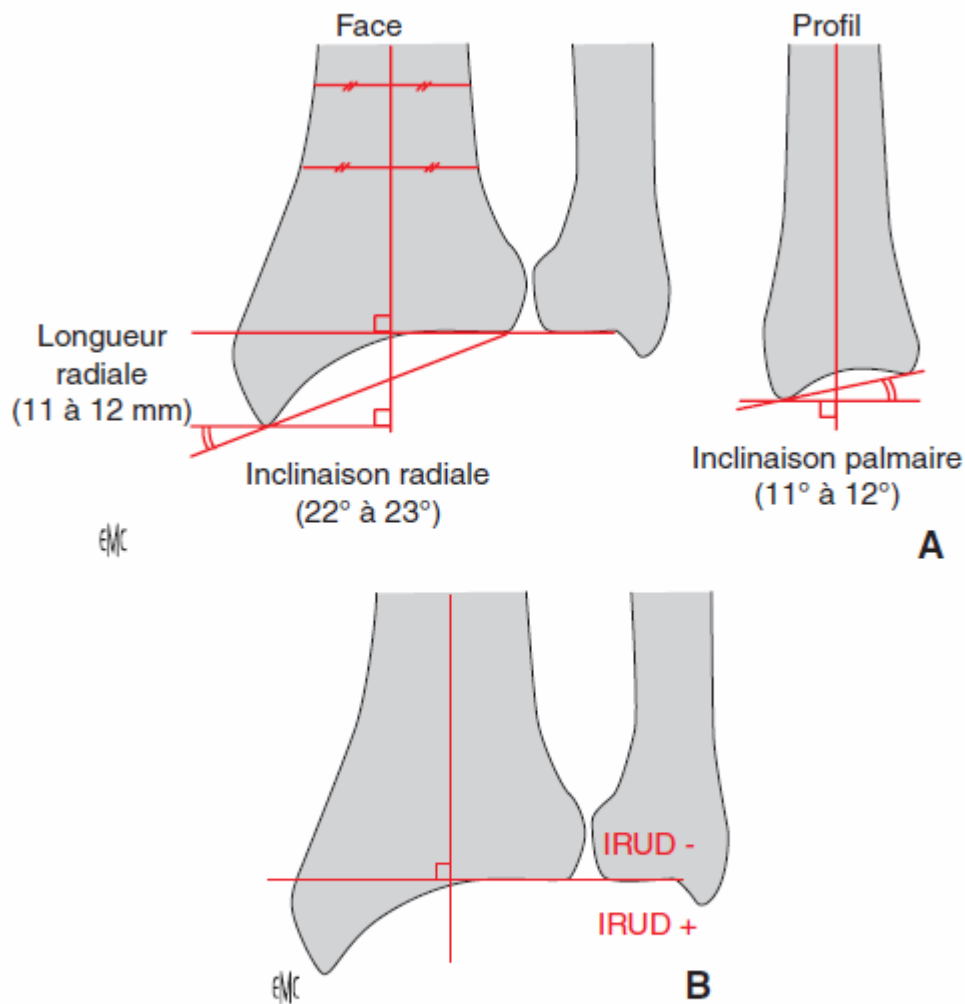
Sa valeur est comprise entre 0 et 10 mm.

**b- Sur radiographie de profil :**

- Bascule sagittale du radius :

Angle formé par la pente de la glène radiale de profil et la perpendiculaire à l'axe du radius

La valeur varie entre  $2^\circ$  et  $10^\circ$ .



**Figure 5.**  
**A.** Paramètres radiographiques de l'extrémité distale du radius.  
**B.** Mesure de l'index radio-ulnaire distal. La variance ulnaire est négative si l'ulna est plus court et positive si l'ulna est plus long. IRUD : index radio-ulnaire distal.

### 3. Résultats :

#### 3.1. Résultats fonctionnels :

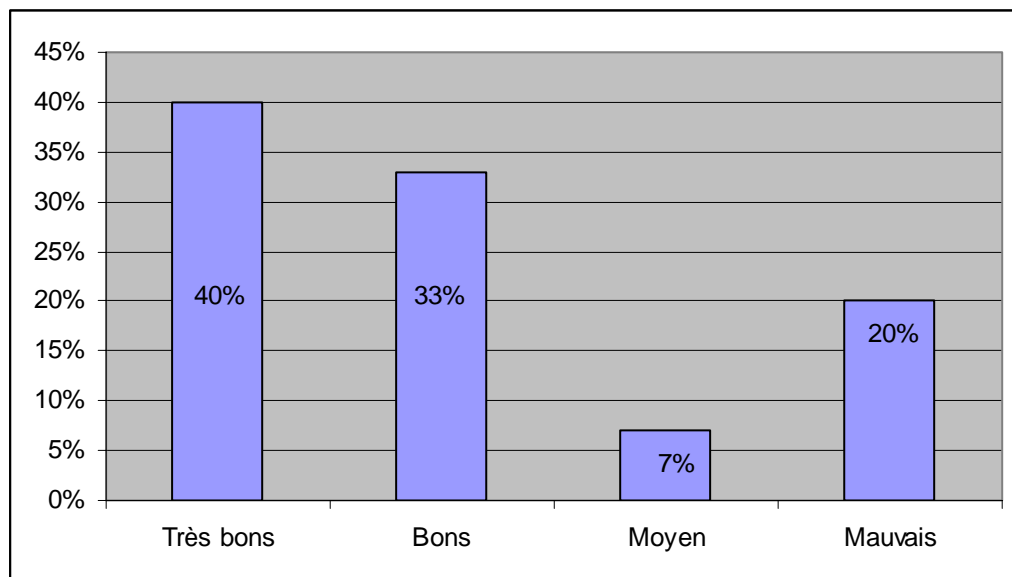
a- Embrochage de kapandji : 15 cas ( 37,5%)

##### *a-1 Résultats subjectifs :*

Nous avons retrouvés :

**Tableau VIII: Résultats subjectifs de l'embrochage de Kapandji**

Résultats subjectifs :	Cas	Pourcentage
Très bons	6	40%
Bons	5	33%
Moyen	1	7%
Mauvais	3	20%



**Figure n° 14 : Résultats fonctionnels subjectifs pour kapandji**

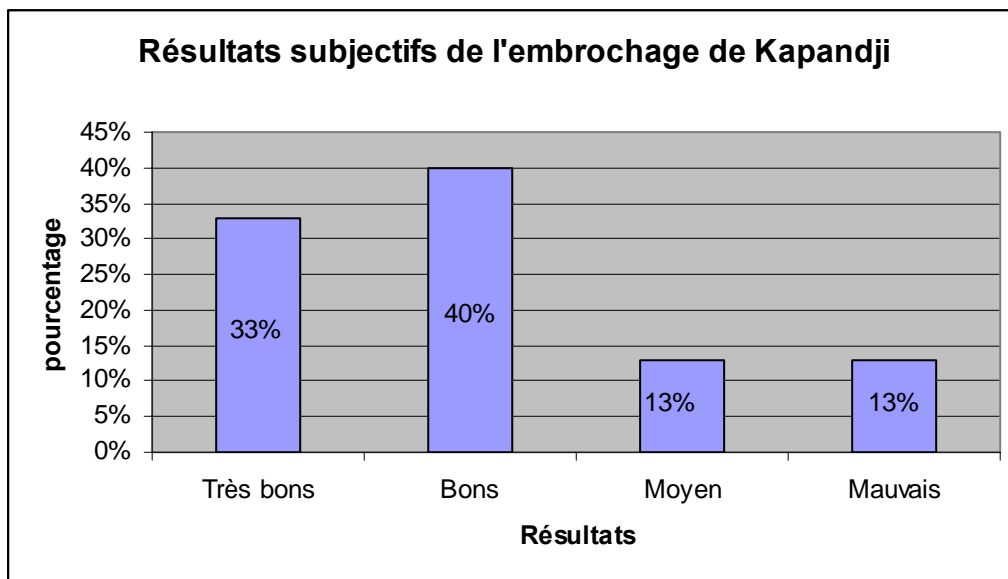
Plus de 70% des patients traités par embrochage de kapandji présentaient de très bons et de bons résultats, 20% avaient de mauvais résultats subjectifs.

*a-2 Résultats objectifs :*

Nous avons retrouvé :

**Tableau IX : Résultats objectifs de l'embrochage de Kapandji**

Résultats objectifs :	Cas	Pourcentage
Très bons	5	33%
Bons	6	40%
Moyen	2	13%
Mauvais	2	13%



**Figure n°15 : Résultats fonctionnels objectifs pour l'embrochage de kapandji**

Le pourcentage des résultats utiles objectifs est sensiblement le même que pour les résultats subjectifs.

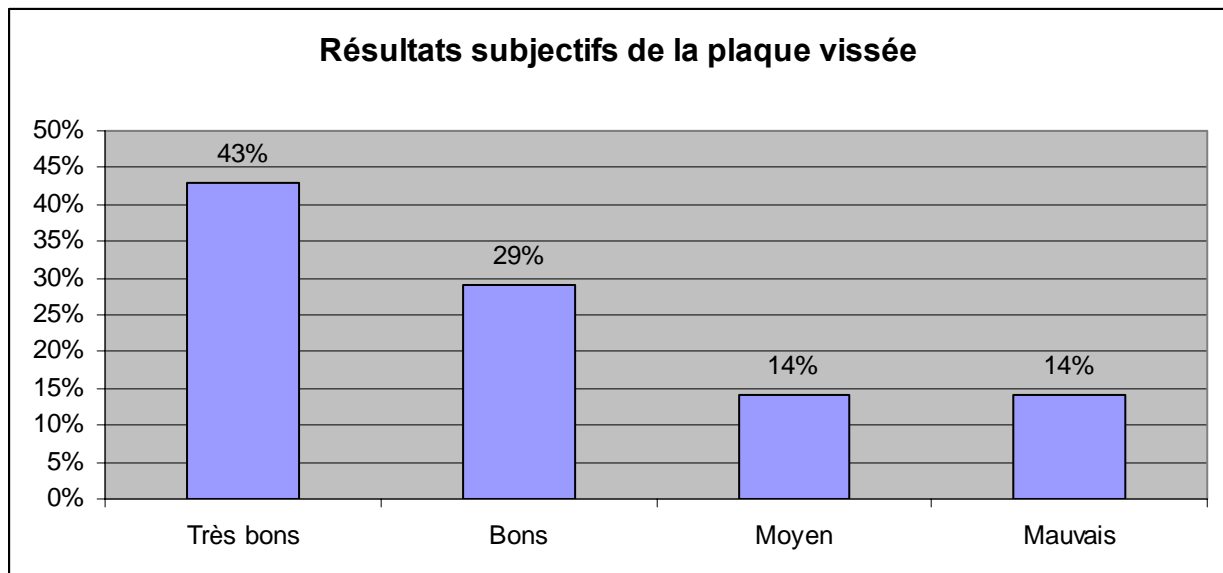
**b- Ostéosynthèse interne par plaque vissée en T : 7 cas (17,5%)**

*b-1 Résultats subjectifs :*

Nous avons retrouvé :

**Tableau X : Résultats subjectifs de la plaque vissée**

Résultats subjectifs :	Cas	Pourcentage
Très bons	3	43%
Bons	2	29%
Moyen	1	14%
Mauvais	1	14%



**Figure n° 16 : Résultats subjectifs de la plaque vissée**

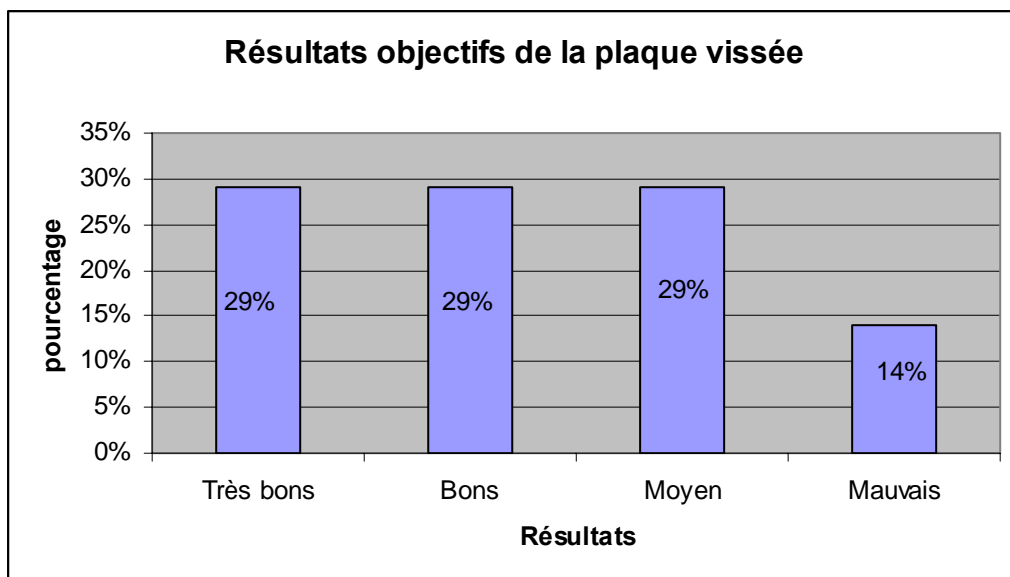
72% des résultats fonctionnels subjectifs très bons et bons ont été retrouvés chez les patients traités par plaque vissée avec 14% de mauvais résultats

*b-2 Résultats objectifs :*

Nous avons retrouvé :

**Tableau XI: Résultats objectifs de la plaque vissée**

Résultats objectifs :	Cas	Pourcentage
Très bons	2	29%
Bons	2	29%
Moyen	2	29%
Mauvais	1	14%



**Figure n° 17 : Résultats objectifs de la plaque vissée**

Les résultats subjectifs et objectifs de traitement par la plaque vissée se superposent, un seul patient avait un mauvais résultat.

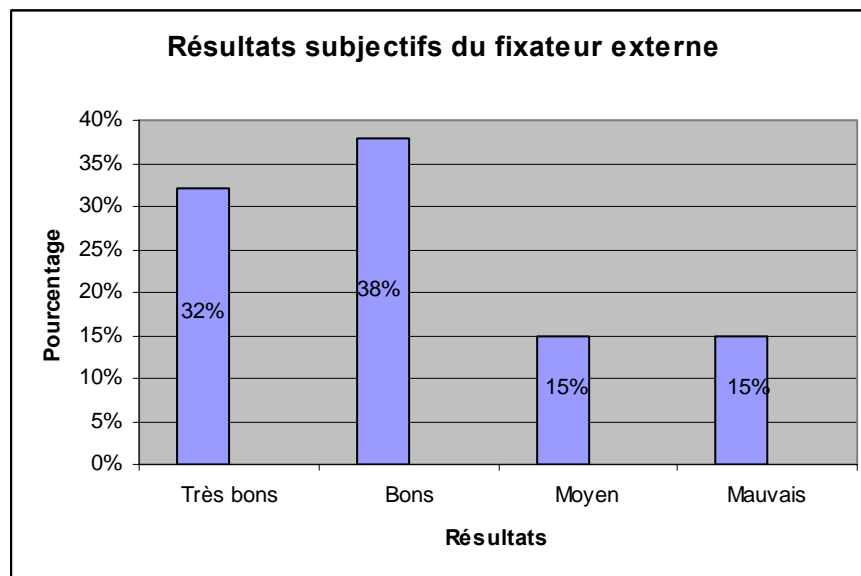
c- Fixateur externe : 13 cas (32,5%)

*c-1 Résultats subjectifs :*

Nous avons retrouvé :

**Tableau XII: Résultats subjectifs du fixateur externe**

Résultats subjectifs :	Cas	Pourcentage
Très bons	4	32%
Bons	5	38%
Moyen	2	15%
Mauvais	2	15%



**Figure n° 18 : Résultats subjectifs du fixateur externe**

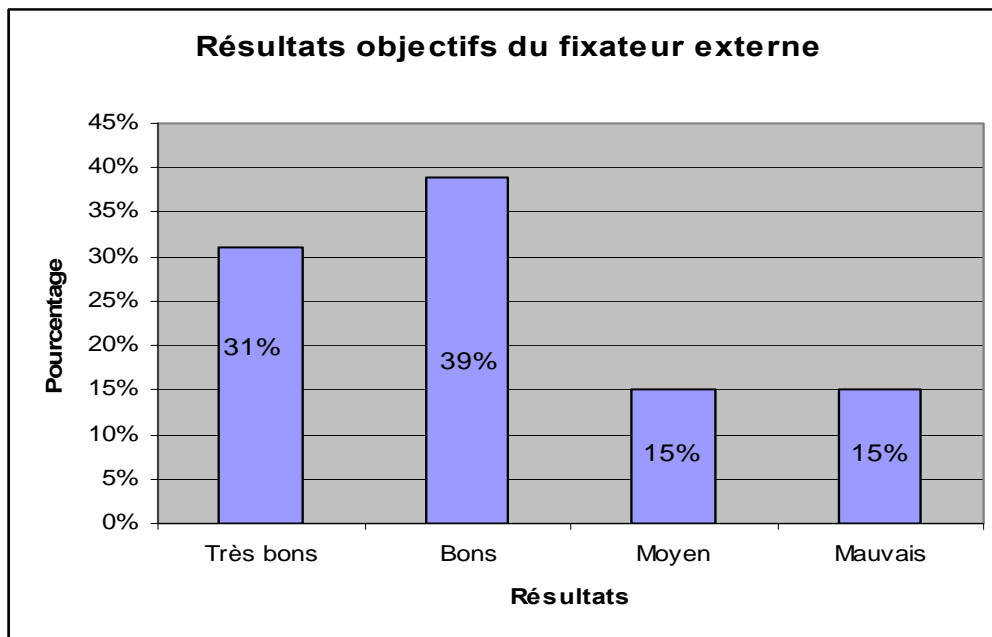
70 % des patients avaient de très bons et de bons résultats subjectifs.

*c-2 Résultats objectifs :*

Nous avons retrouvé :

**Tableau XIII :Résultats objectifs du fixateur externe**

Résultats subjectifs :	Cas	Pourcentage
Très bons	4	31%
Bons	5	39%
Moyen	2	15%
Mauvais	2	15%



**Figure n° 19 : Résultats objectifs du fixateur externe**

Pas de différence significative des résultats subjectifs et objectifs concernant le Fixateur externe.

**d- Embrochage styloïdien : 3cas ( 7,5 %)**

*d-1 Résultats subjectifs :*

Très bons : 1 cas  
Bons : 2 cas  
Moyens : 0 cas  
Mauvais : 0 cas

*d-2 Résultats objectifs :*

Très bons : 1 cas

Bons : 1 cas

Moyens : 1 cas

Mauvais : 0 cas

*e- Vissage : 2 cas ( 5%) :*

*e-1 Résultats subjectifs :*

Très bons : 0 cas

Bons : 1 cas

Moyens : 1 cas

Mauvais : 0 cas

*e-2 Résultats objectifs :*

Très bons : 0 cas

Bons : 1 cas

Moyen : 1 cas

Mauvais : 0 cas

**3.2. Résultats anatomiques :**

Pour apprécier la qualité de la réduction initiale, nous avons classé les mesures des quatre index radiographiques déjà cités en 3 catégories :

hypo- réduction ,normo- réduction ,hyper- réduction.

a- Embrochage de Kapandji (15%) :

**Tableau XIV: Résultats postopératoires de l'embrochage de Kapandji**

Index radiologique	Hyper réduction	Hypo réduction	Normo- réduction
BF	0	2	13
IRU	0	3	12
TE	0	0	15
BS	0	0	15

**Tableau XV : Résultats lors du dernier recul**

Index radiologique	Hyper -réduction	Hypo -réduction	Normo- réduction
BF	0	2	13
IRU	0	6	9
TE	0	0	15
BS	0	3	12

❖ **IRU :**

- sur les radiographies initiales, on note 3 cas d'hypo réduction.
- l'évolution a été marquée avec une perte de réduction dans 3 cas par impaction épiphysaire secondaire.

❖ **Bascule frontale :**

On note 2 cas d'hyporéduction initiale qui ne sont pas corrigés après consolidation

❖ **Bascule sagittale :**

On note 3 cas de bascule postérieure de la glène radiale lors du dernier recul

b- ostéosynthèse interne par plaque vissée : 7 cas

**Tableau XVI : Résultats postopératoires de la plaque vissée**

Index radiologique	Hyper réduction	Hypo réduction	Normo- réduction
BF	0	0	7
IRU	0	1	6
TE	0	0	0
BS	0	1	6

**Tableau XVII : Résultats au dernier recul de la plaque vissée**

Index radiologique	Hyper réduction	Hypo réduction	Normo- réduction
BF	0	0	7
IRU	0	1	6
TE	0	0	0
BS	0	1	6

On note 2 cas d'hypo- réduction initiale affectant les paramètres IRU et BS qui persiste lors du dernier recul.

c-Fixateur externe : 13 cas

**Tableau XVIII : Résultats post opératoire du fixateur externe**

Index radiologique	Hyper réduction	Hypo réduction	Normo- réduction
BF	0	0	13
IRU	1	0	12
TE	0	0	13
BS	0	0	13

**Tableau XIX : Résultats au dernier recul du fixateur externe**

Index radiologique	Hyper réduction	Hypo réduction	Normo- réduction
BF	0	0	13
IRU	1	0	12
TE	0	0	13
BS	0	0	13

Sur les radiographies postopératoires, on note 1 cas d'hyper réduction de l'IRU que l'on retrouve lors du contrôle au dernier recul

#### 4. Résultats globaux et étude comparative des résultats :

##### 4.1. Résultats globaux :

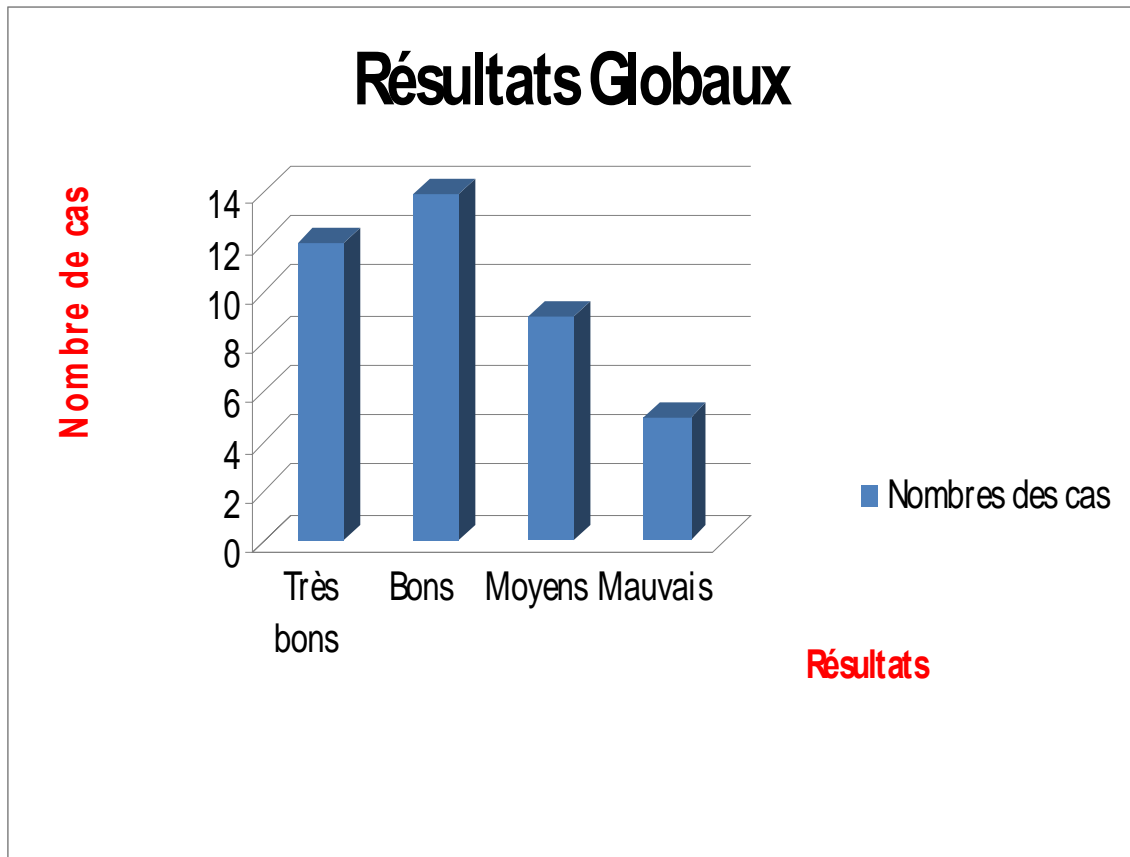


Figure n° 20 : Résultats globaux des F.A.E.I.R.

Les résultats utiles ont été jugés très bon et bons dans 65% des cas .

4.2. Résultats en fonction de l'âge (figure n° 21)

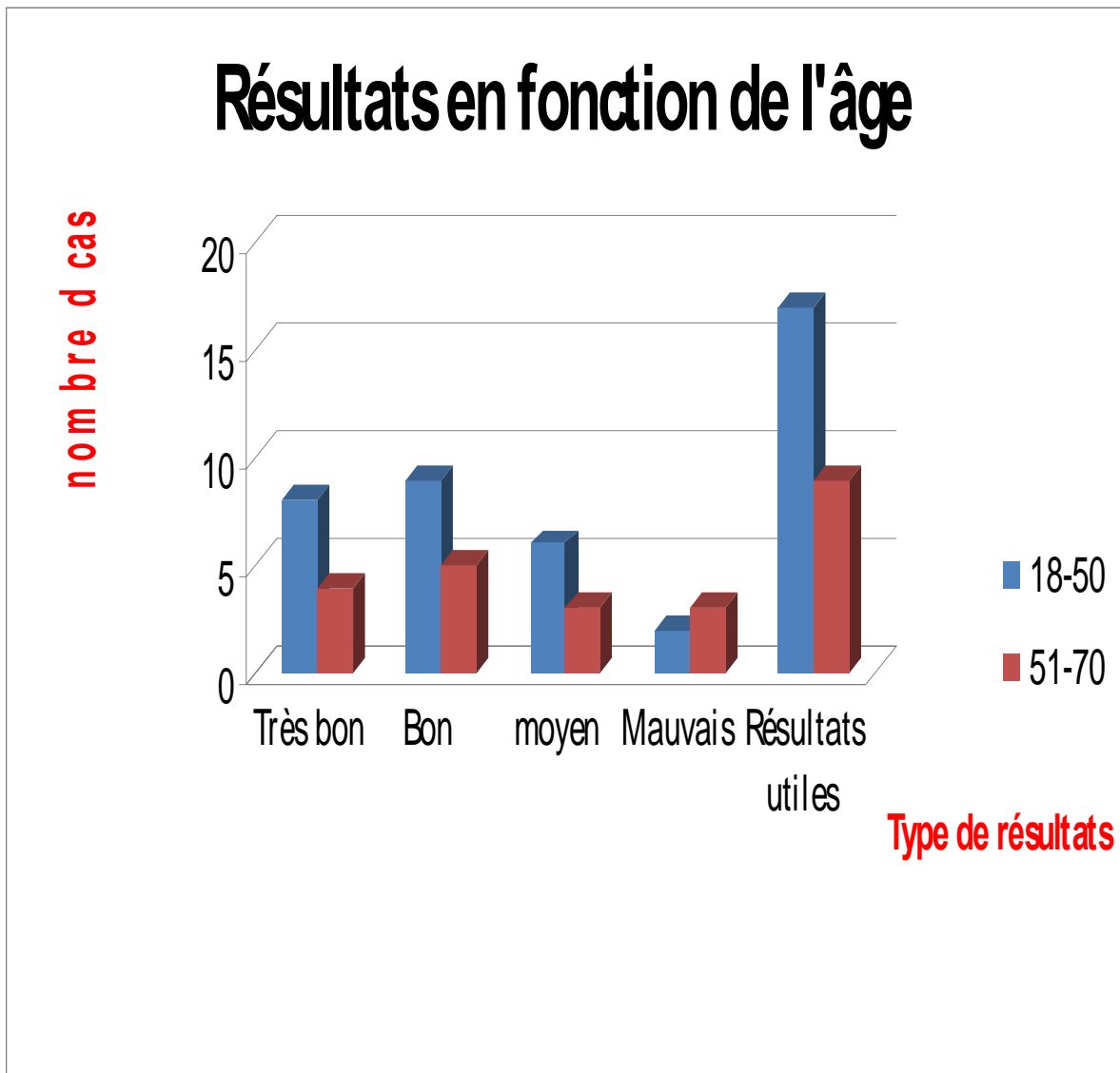


Figure n° 21 : Résultats des F.A.E.I.R en fonction de l'âge

Parmi les 25 patients âgés de 18 à 50 ans, 15 patients soit 60 % présentaient des résultats utiles.

Pour les 15 patients âgés de plus de 50 ans, nous avons relevé 40% de résultats utiles.

4.3. Résultats en fonction du délai (figure n°22) :

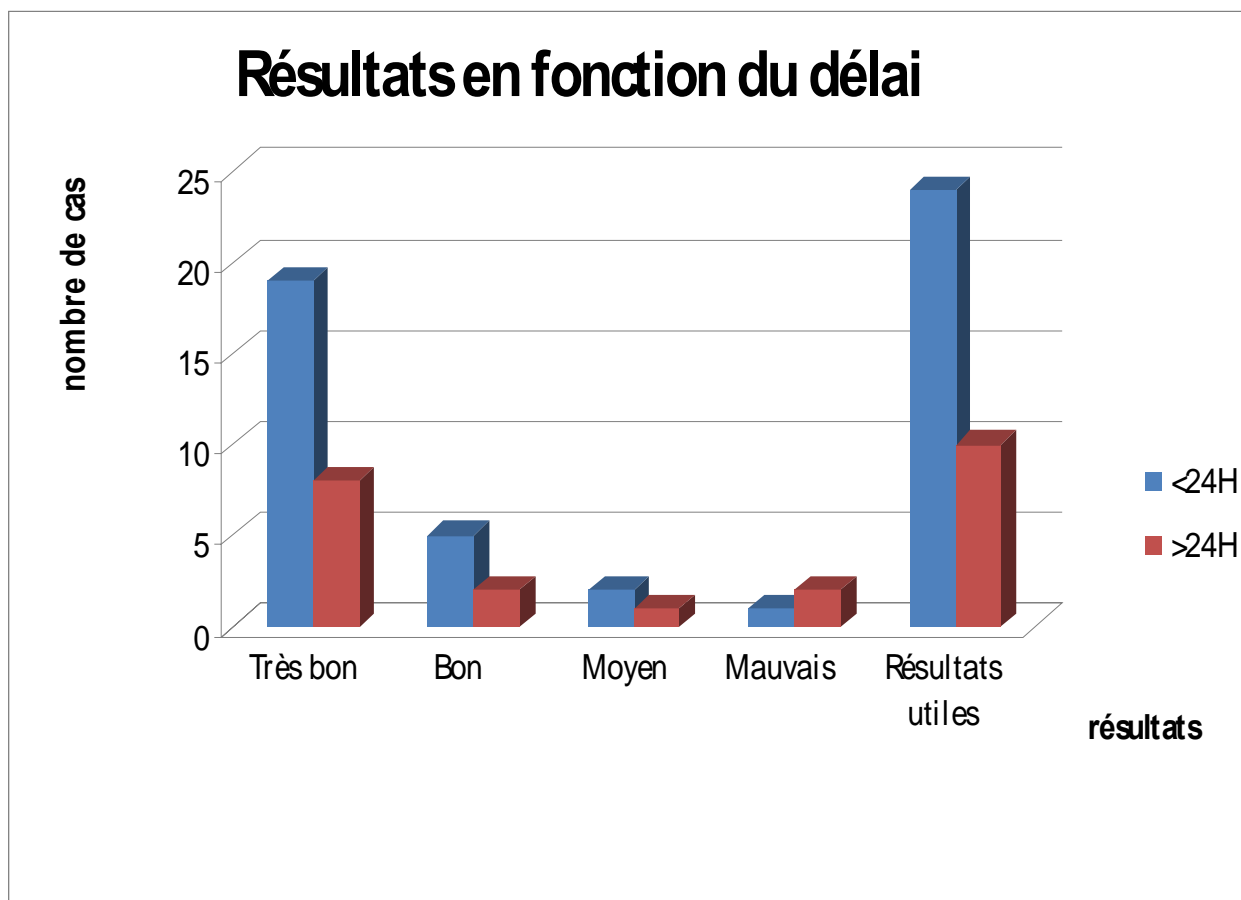


Figure n° 22 : Résultats des F.A.E.I.R. en fonction du délai

Parmi les 27 malades traités le même jour, on a eu 24 cas de résultats utiles soit 89 %.

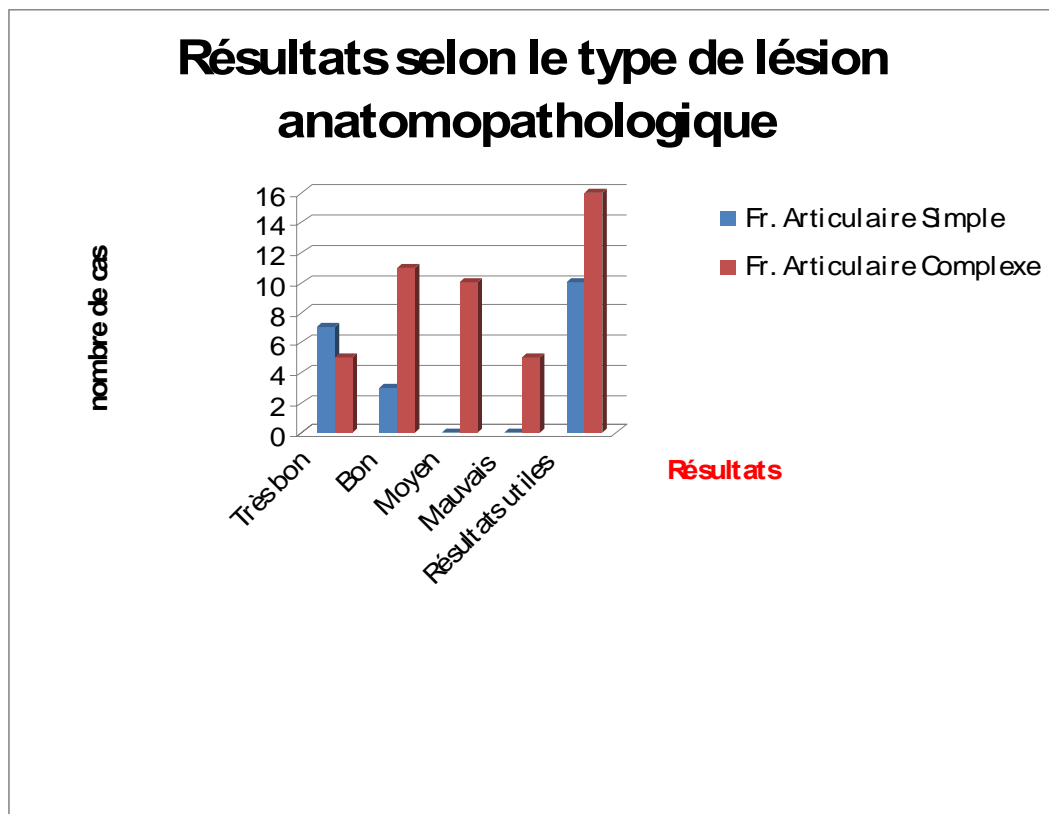
Parmi les 13 malades traités au-delà de 24 heures, 77 % avaient des résultats utiles.

4.4 Résultats selon le type de lésion anatomopathologique :

Selon la classification de CASTAING (4) reprise par GRUMILLIER (12) que nous avons adoptée, nous avons eu des résultats qui sont mentionnés dans le tableau XI

**Tableau XX: Résultats des F.A.E.I.R. en fonction de type anatomopathologique**

Type de fracture	Très bon	Bon	Moyen	Mauvais
<b>Fr . articulaire simple :</b>				
- Fr .marginale ant simple	4	1	0	0
- Fr.cunéene externe	3	2	0	0
<b>Total :</b>	7	3	0	0
<b>Fr.articulaire complexe :</b>				
- Marginale ant complexe	1	3	2	1
- Fr.en T frontal	0	3	1	2
- Fr en t sagittal	1	2	1	1
- communitive	2	2	3	1
- Fragment postéro interne	1	1	2	0
<b>Total :</b>	5	11	9	5



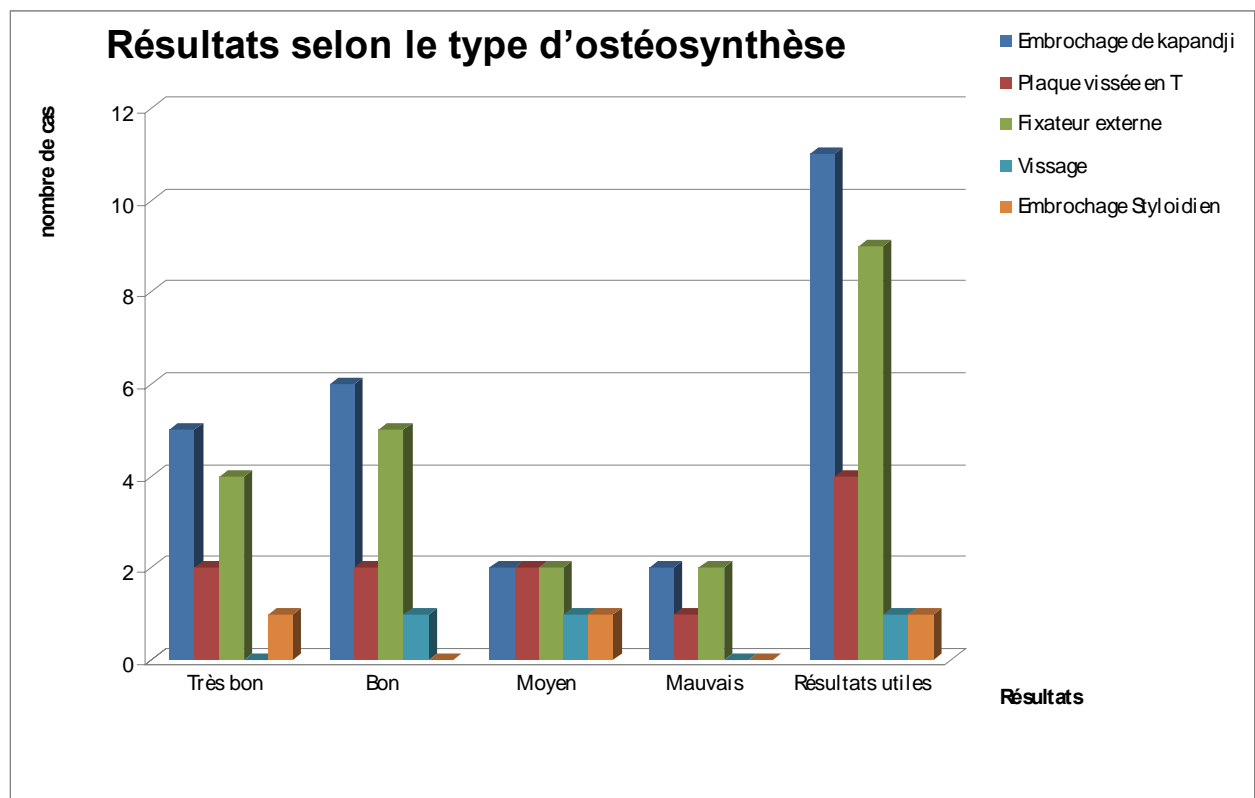
**Figure n° 23 : Résultats des F.A.E.I.R. en fonction du type anatomopathologique**

**4.5. Résultats en fonction du type de traitement :**


**Tableau XXI : Résultats en fonction du type de traitement**

Méthode thérapeutique	Nombre de cas	Résultats utiles(%)
Embrochage de kapandji	15	73
Plaque vissée en T	7	58
Fixateur externe	13	70
Vissage	2	50
Embrochage styloïdien	2	50

On note le plus grand pourcentage des résultats utiles pour les patients traités par embrochage de Kapandji alors que le vissage et l'embrochage styloïdien ont donné le plus faible pourcentage de très bons et bons résultats ( Figure n°24).



**Figure n° 24 : Résultats en fonction du type du traitement**



*ICONOGRAPHIE*

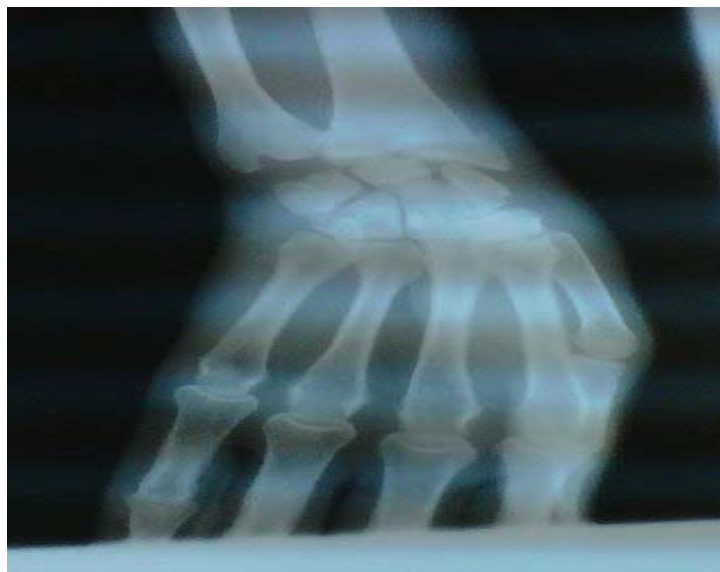

Figure n°25 : Radiographie de face du poignet montrant une fracture articulaire de type « cunéenne externe » de l' E.I.R selon CATAING(4) et GRUMILLIER (12)

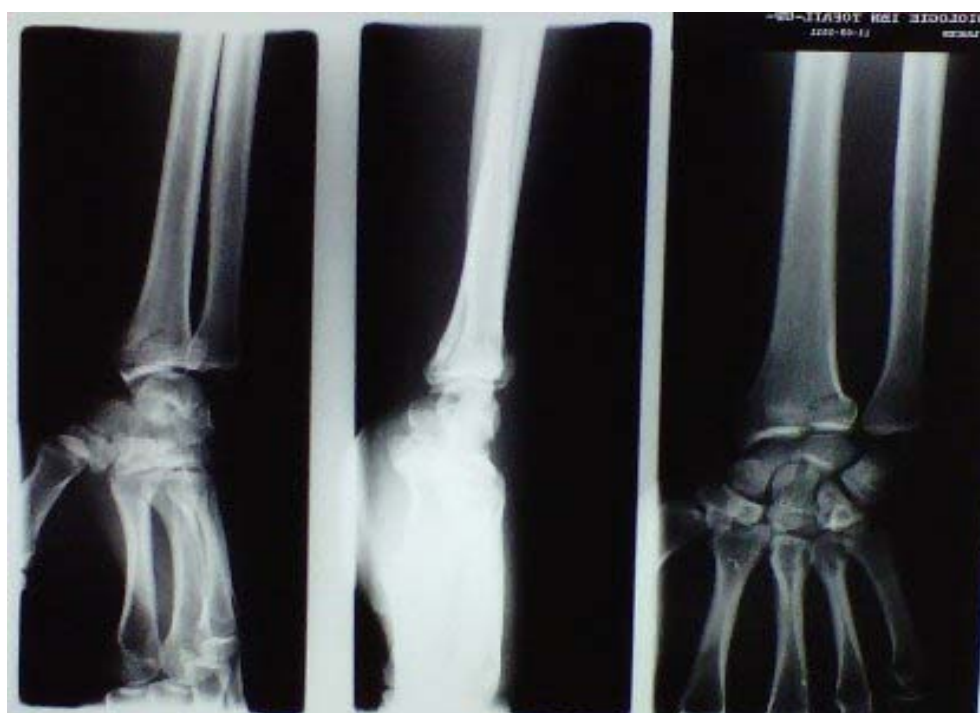

Figure n° 26: radiographie de face et du profil et du 3 /4 montrant une fracture articulaire en T frontal

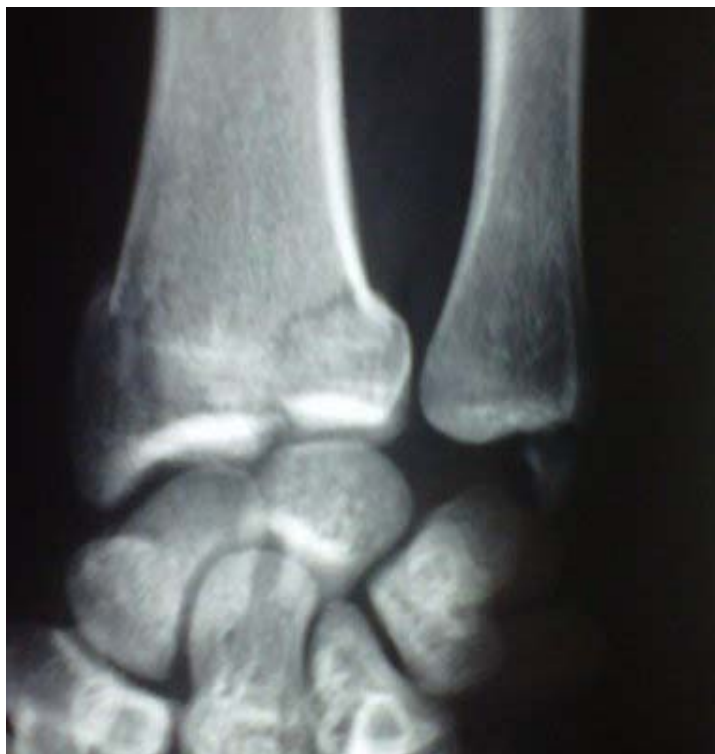

Figure n° 27 : Radiographie de face de poignet droit montrant une fracture articulaire de type « T frontal » de l'E.I.R selon CASTAING (4) et GRUMILLIER (12)

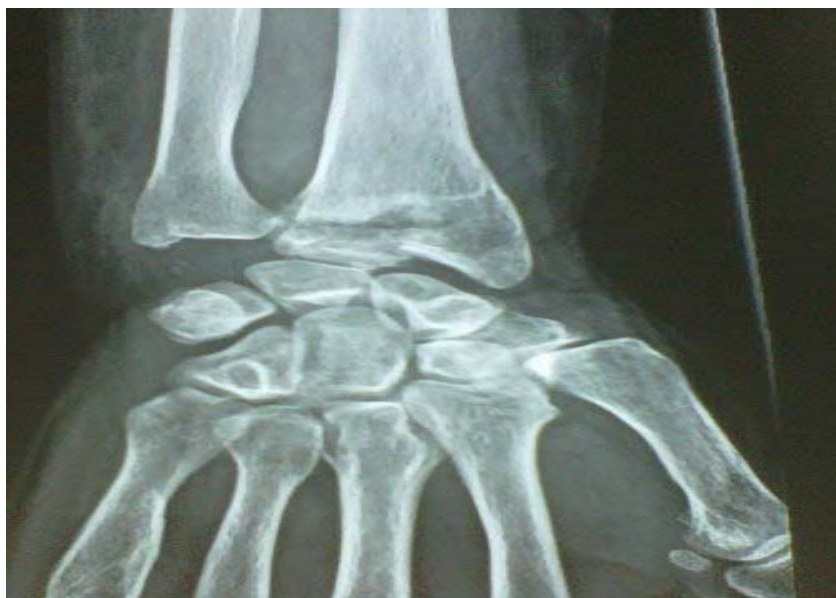
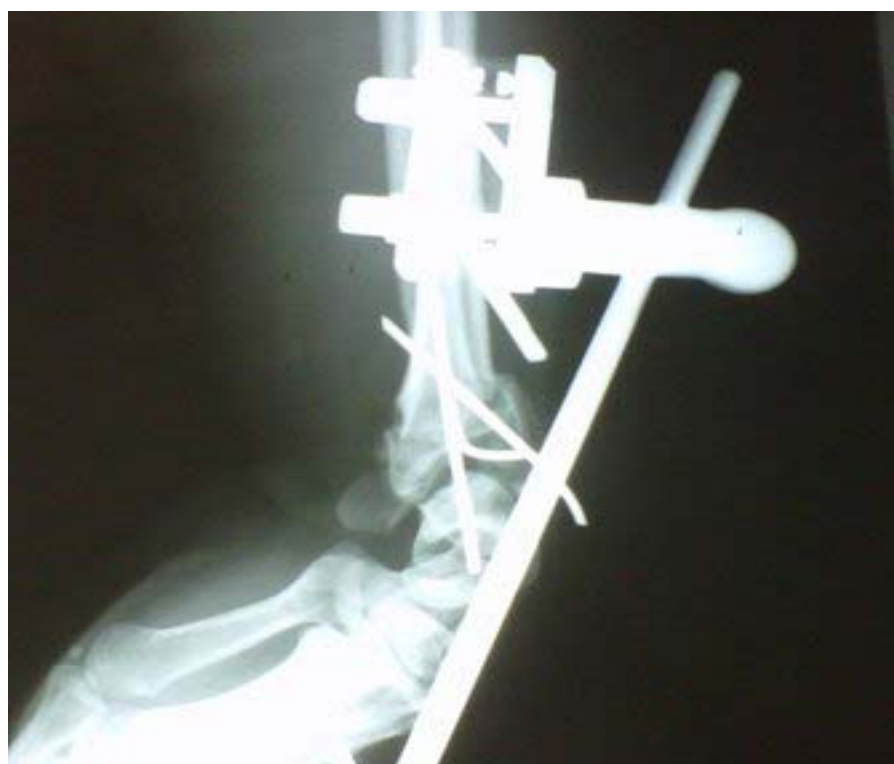
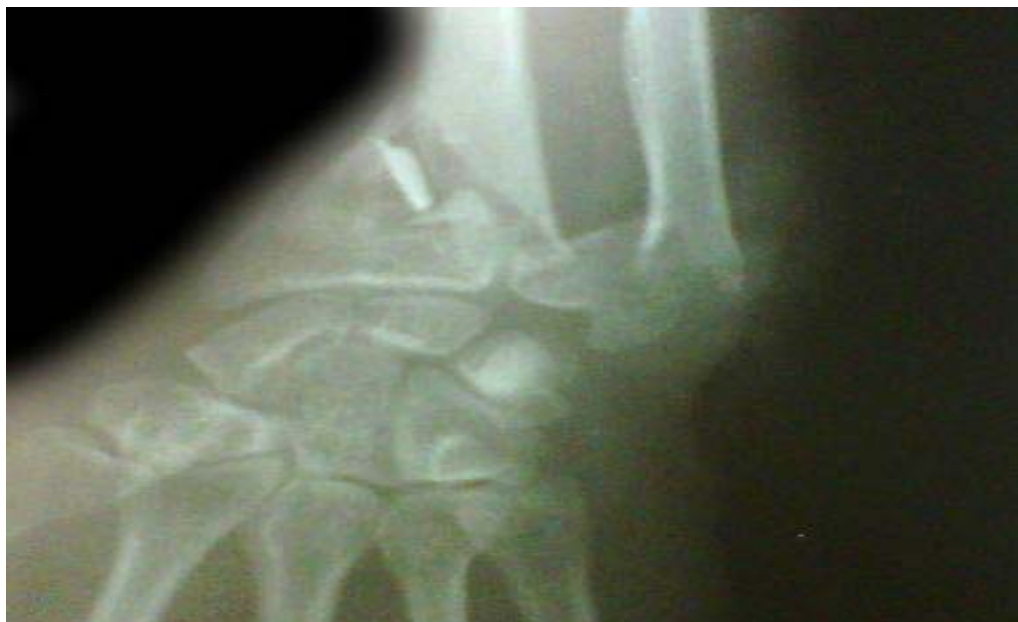Figure n° 28 : Radiographie de face du poignet montrant une fracture articulaire de type « T à trait sagittal » selon CASTAING et GRUMILLIER



**Figure n° 29 : Radiographie de face du poignet droit montrant une fracture articulaire de type «communitive » de l'E.I.R selon CASTAING(4) et GRUMILLIER(12) associé à une fracture de l'extrémité inférieure de l'ulna traitée par un fixateur externe**

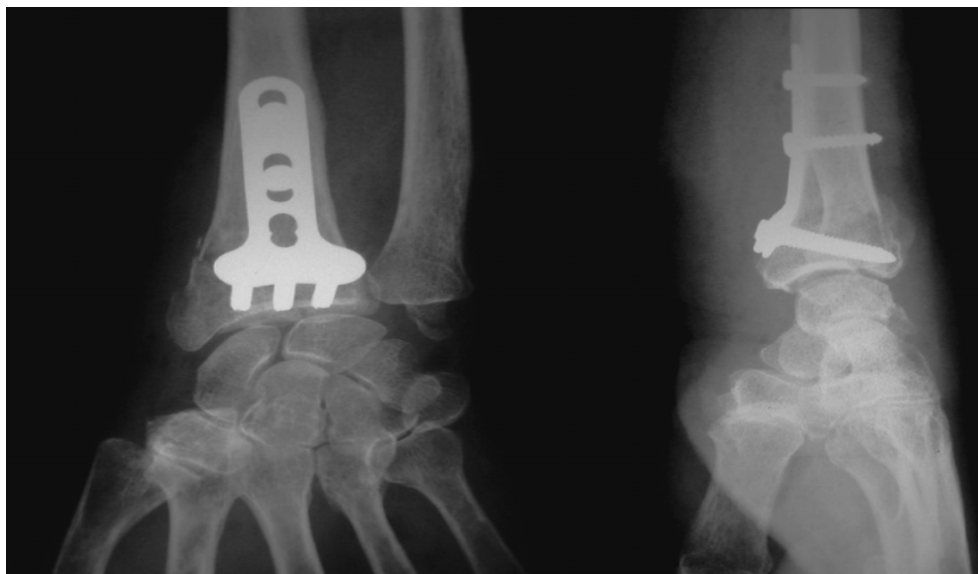
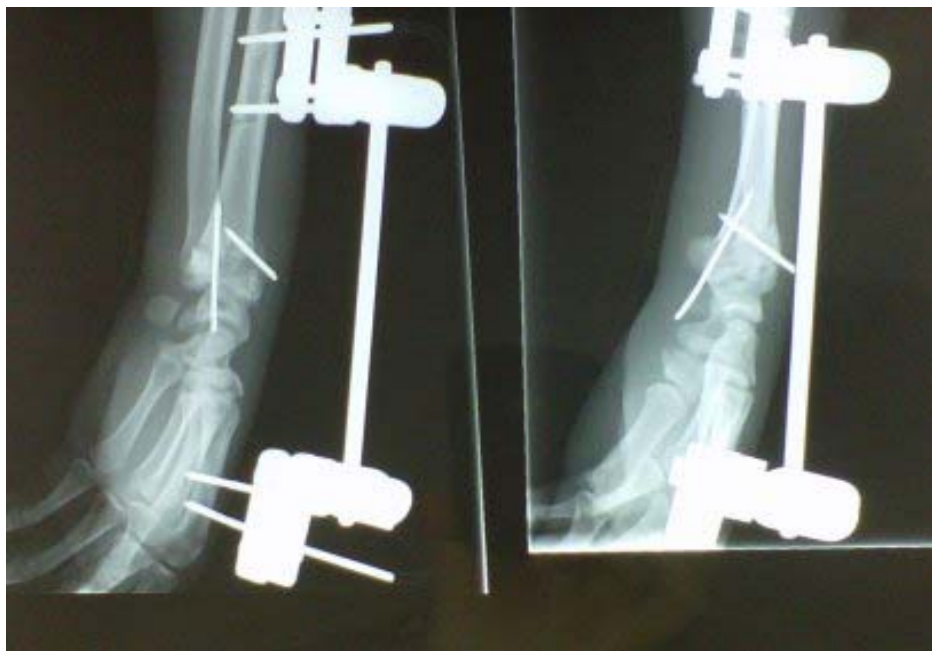


Figure n° 30 : Radiographie de face et de profil du poignet montrant une fracture marginale complexe traitée par plaque vissée

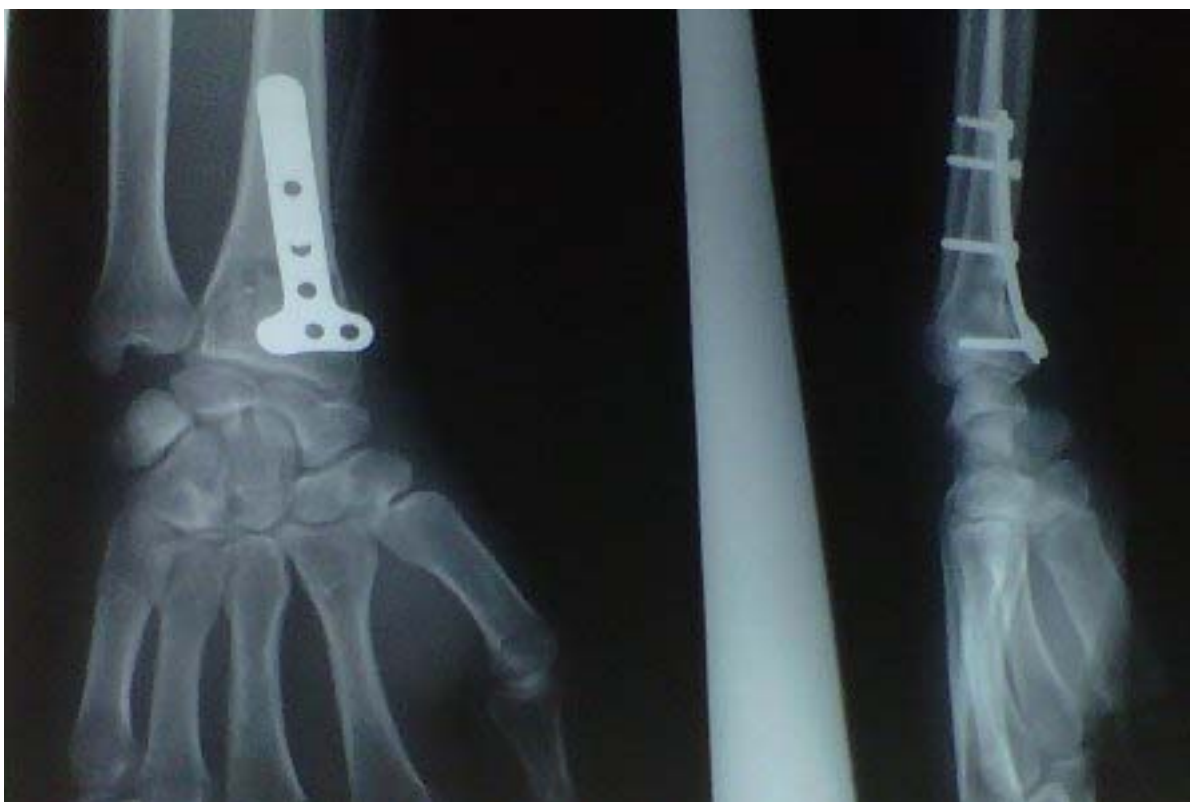

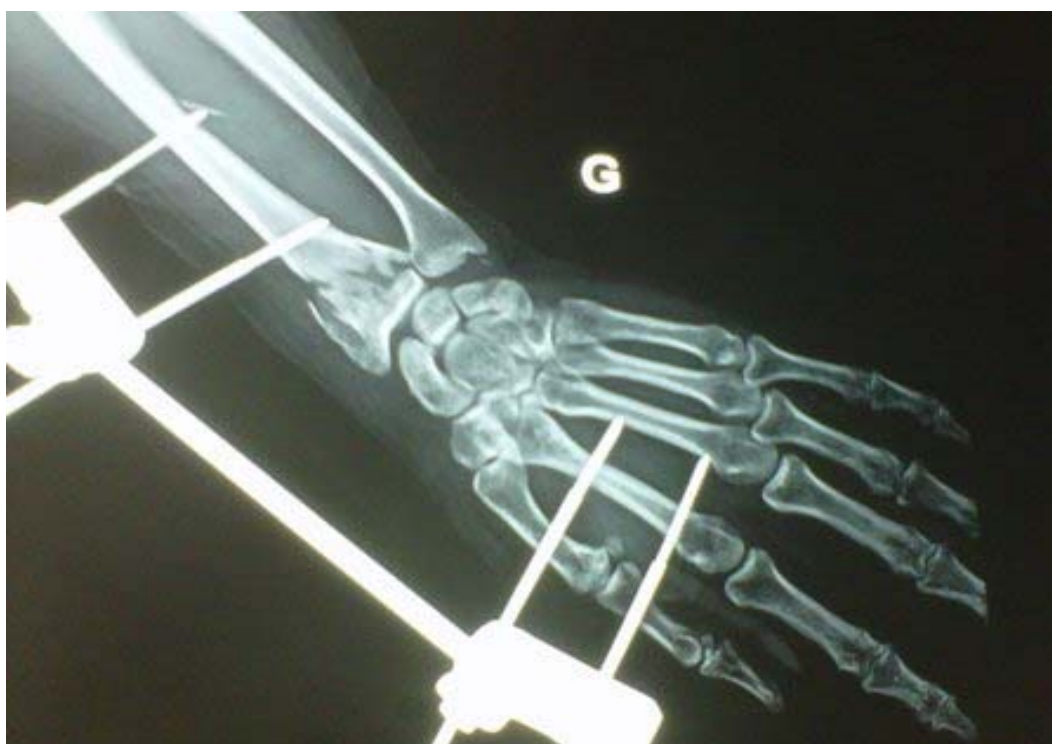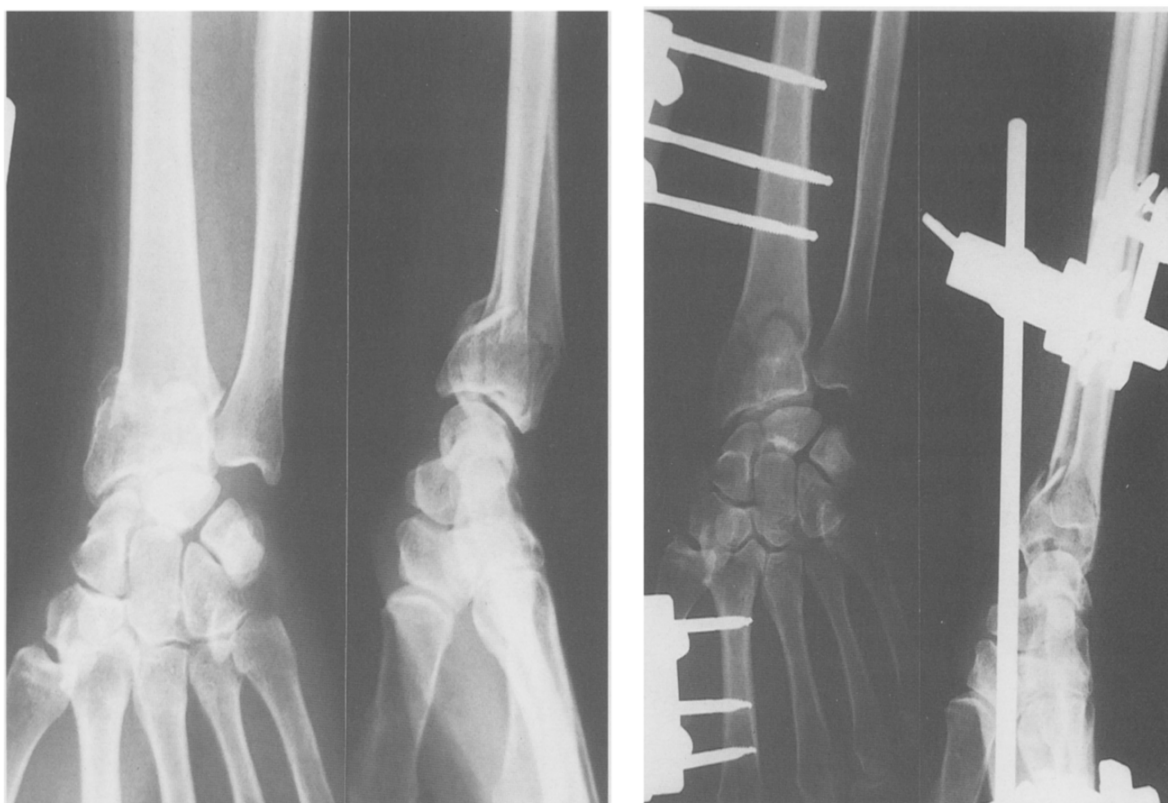Figure n° 31 : Fracture en T frontale traitée chez une patiente âgée de 45 ans traitée par plaque vissée



**Figure n°32:**  
**Radiographie de face et de profil du poignet d'une fracture articulaire de type communitive traitée par un fixateur externe.**



**Figure n° 33 : Traitement par fixateur externe d'une fracture communitive**



**Figure n°34 : Radiographie de face et profil du poignet montrant une fracture comminutive de l'E.I.R selon CASTAING(4) et GRUMILLIER (12) traité par un fixateur externe.**

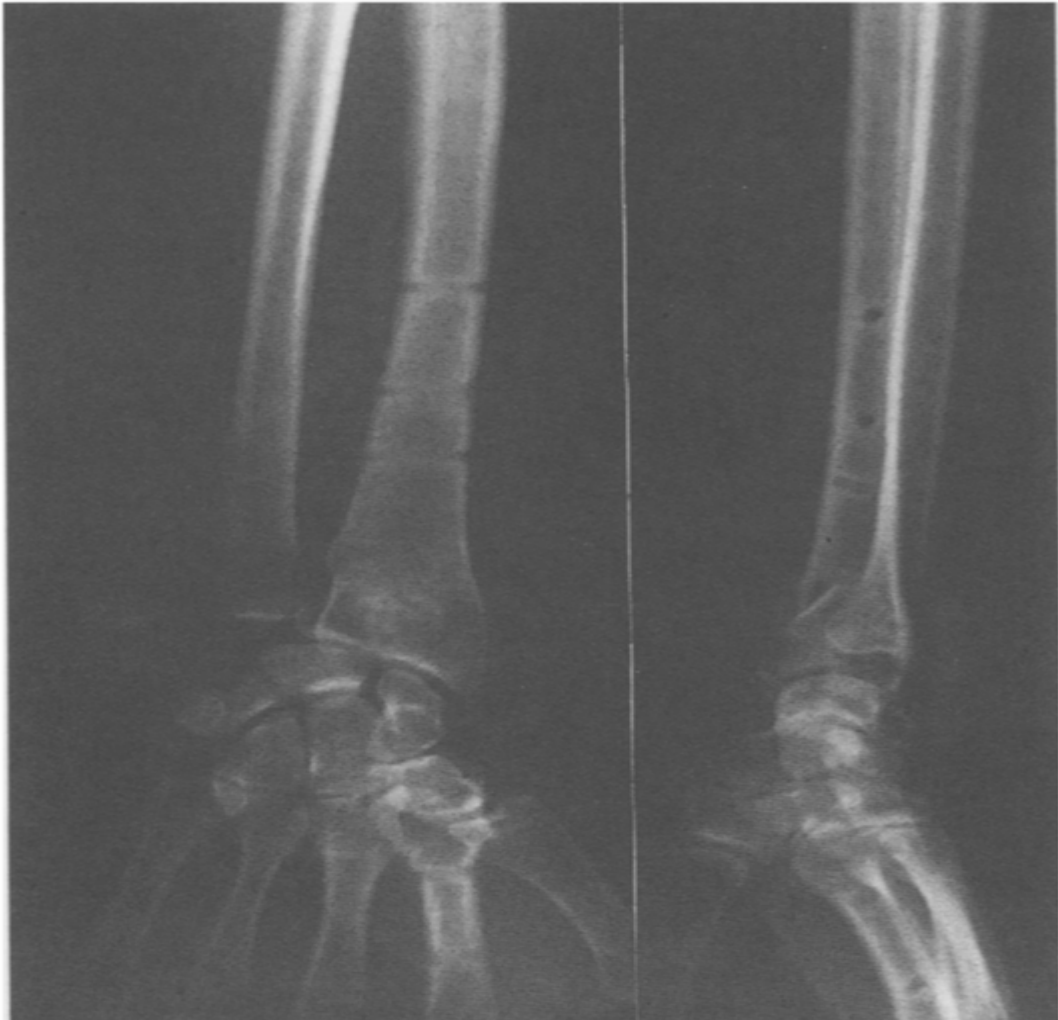

Figure n° 35: radiographie de face et de profil après ablation du fixateur externe et consolidation à un recul de 6 mois.

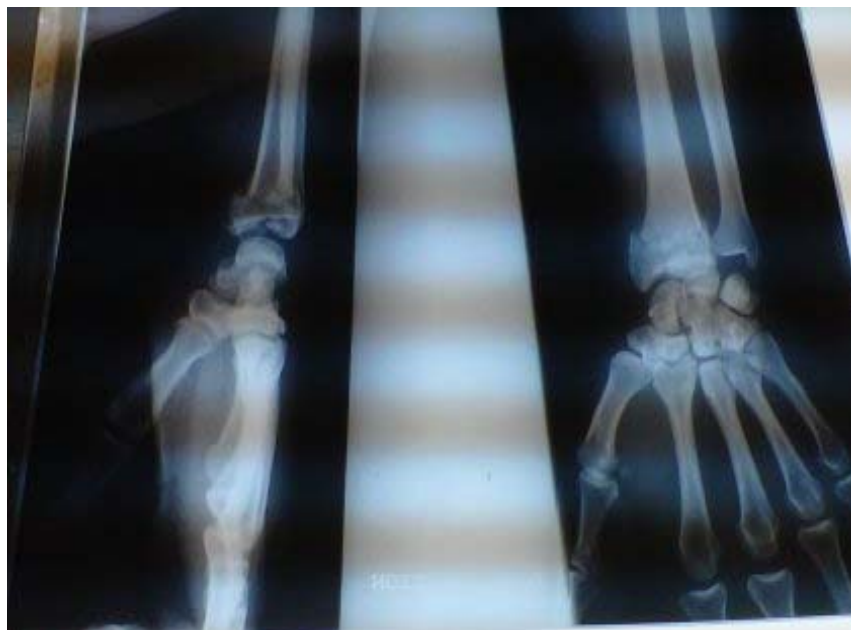


Figure n° 36: Radiographie de face et de profil gauche montrant une fracture articulaire de type « T sagittal » de l'E.I.R selon CASTAING et GRUMILLIER.

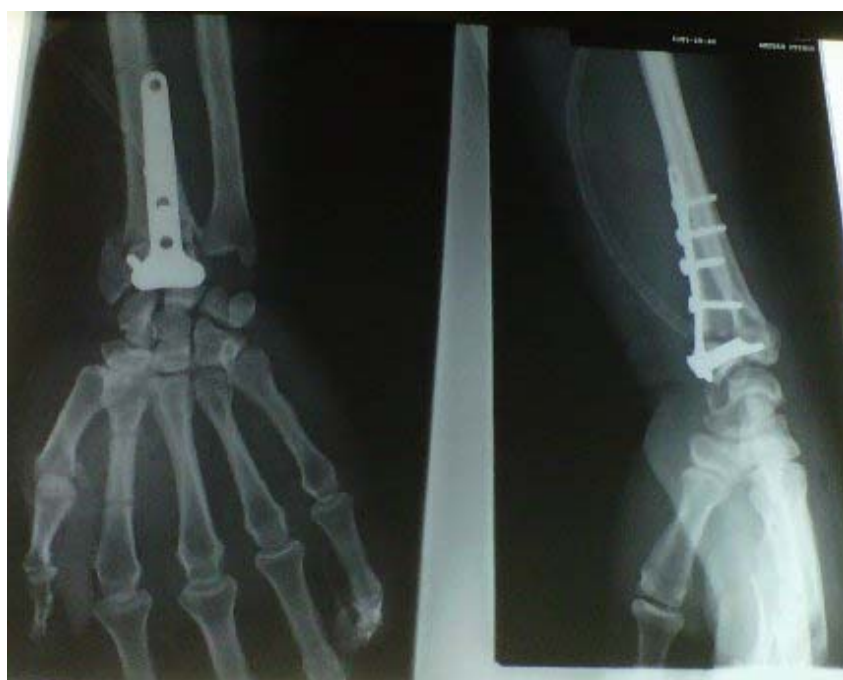

Figure n° 37: Radiographie de face et de profil d'une fracture en T sagittal traité par plaque vissée

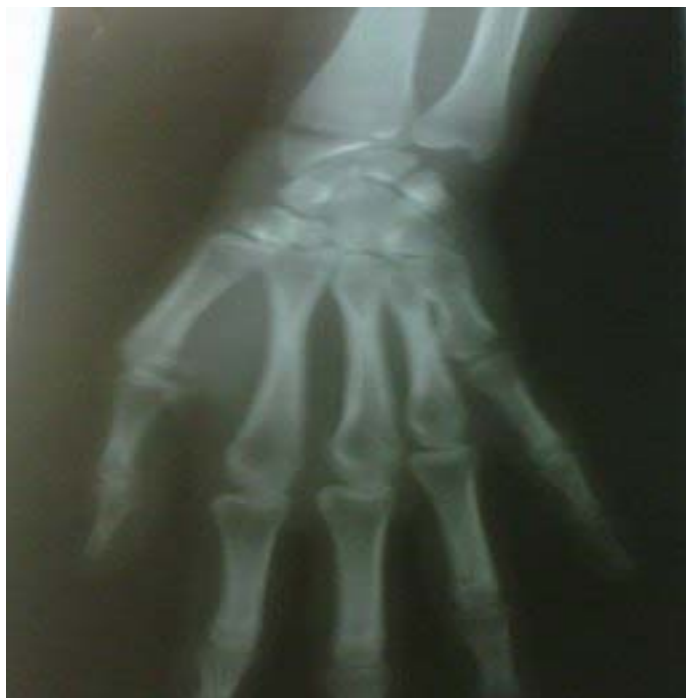

Figure n° 38 : Radiographie de face du poignet montrant une fracture articulaire de type « cunéenne externe de l'E.I.R selon CASTAING et GRUMILLIER.

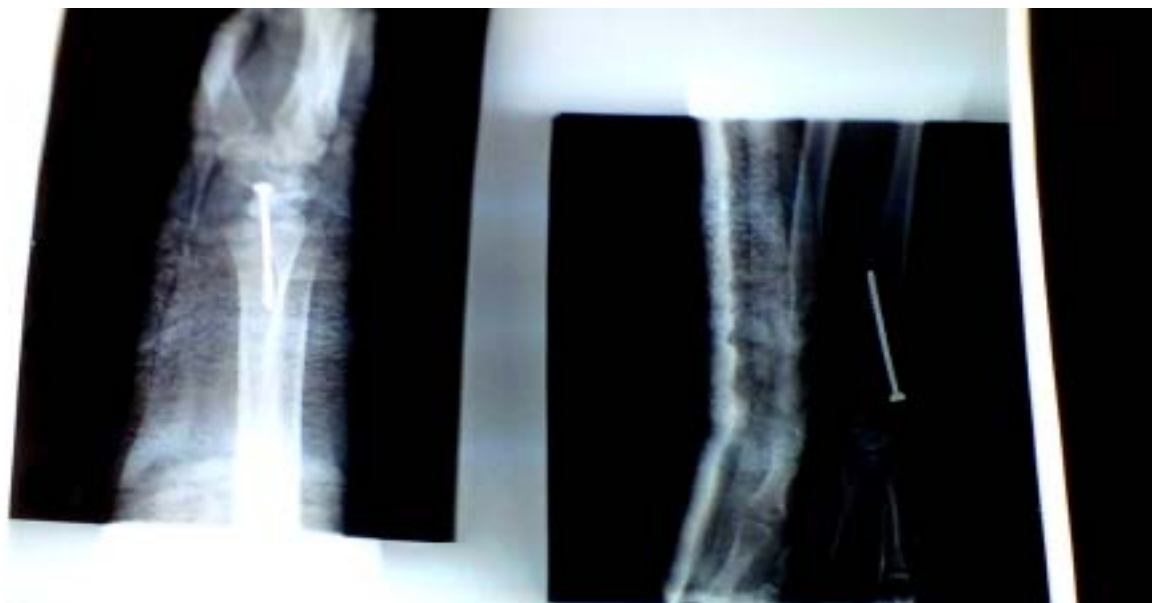

Figure n° 39 : Radiographie de face du poignet en post opératoire d'une fracture articulaire type « cunéenne externe » traitée par vissage.

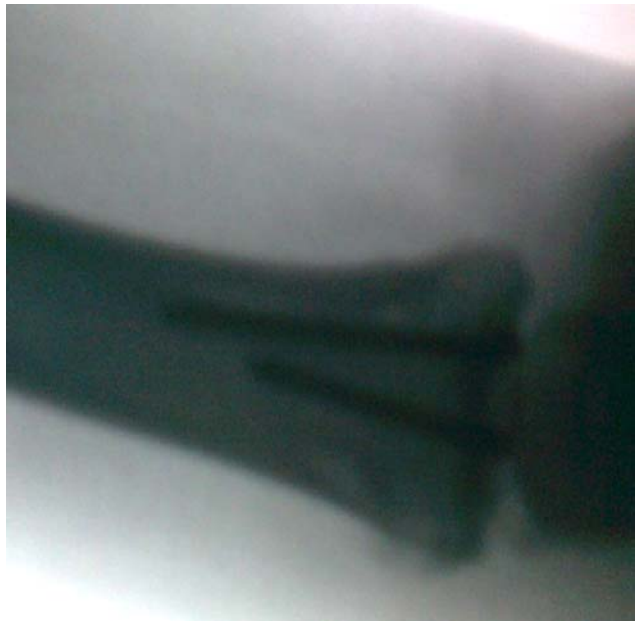
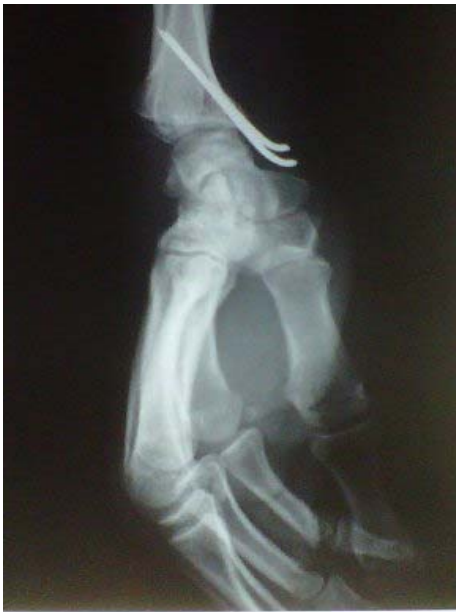
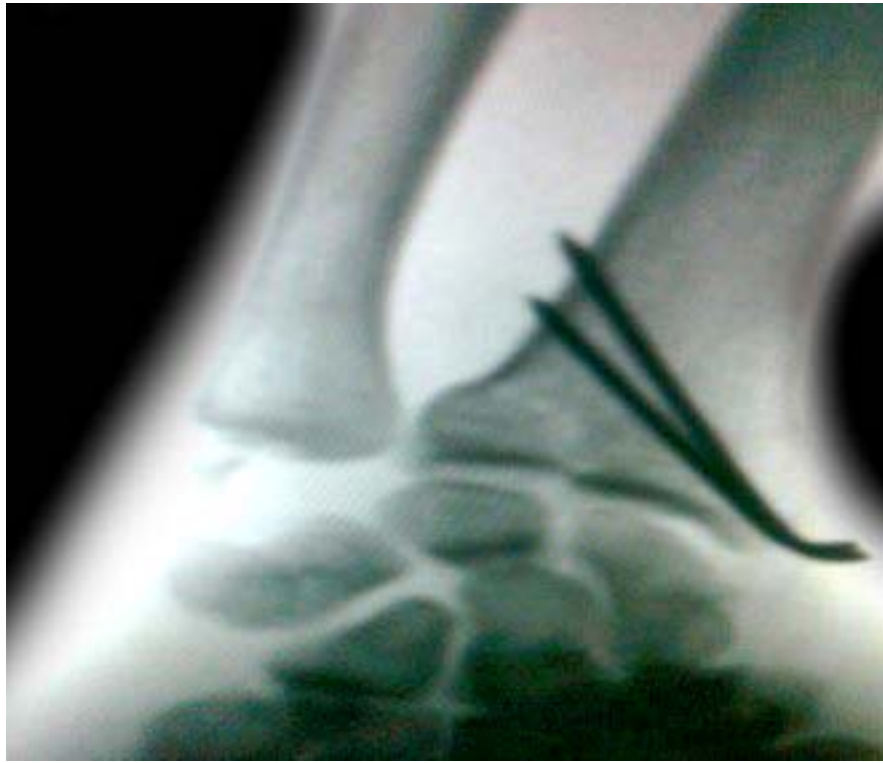Figure n° 40 : Radiographie de face et de profil en postopératoire d'embrochage de Kapandji par 2 broches.



*DISCUSSION*

## **I. Epidémiologie :**

### **1. Fréquence :**

Les fractures articulaires de l'extrémité inférieure du radius sont des fractures fréquentes,

Les tableaux ci-dessous présentent leur fréquence selon les différentes séries.

**Tableau XXII : Fréquence des fractures articulaires de l'extrémité inférieure du radius**

<b>Auteurs</b>	<b>Fréquence des F.E.I.R %</b>
MATHOULIN (6)	25 des fractures de l'E.I.R
KNIRCK JUPITTER(7)	45 des fractures de l'E.I.R
MELONE(8)	87 des fractures de l'E.I.R
<b>Notre série</b>	31,5 des fractures de l'E I R

**Tableau XXIII : Fréquence des fractures de l'extrémité inférieure du radius**

<b>Auteurs</b>	<b>Fréquence de F.E.I .R</b>
MANSA T(1)	4-5% de lésions traumatiques en général
NONNENMACHER(2)	2% de la traumatologie général
ALFRAM(3)	2 /3 des fractures des deux os de l'avant bras
CASTAIANG (4)	4% des accidents de travail
LECESTRE (5)	47%des traumatismes du membre supérieur

Il faut noter que plus les séries rapportées sont récentes, plus la proportion des fractures articulaires croît, ceci pour 2 raisons :

- l'accroissement du nombre de traumatisme à haute vitesse.
- il faut souligner l'intérêt de la TDM afin de détecter des refonds articulaires, un grand nombre des fractures articulaires passant inaperçus lors d'un bilan radiographique standard.

En ce qui concerne notre série, elle ne peut prétendre la réalité de cette fréquence, vue qu'elle est limitée aux malades traités chirurgicalement

## **2. Corrélation âge- sexe :**

DESMANET (9), LECESTRE (5), rapportent une prédominance féminine chez les sujet âgés. Dans notre étude, le sexe féminin représentait 72,5%. Des patients dépassant 50 ans.

L'ostéoporose plus marquée chez les femmes ménopausées pourrait expliquer ces résultats.

La prédominance d'atteinte du sexe masculin chez les patients jeunes peut être expliquée par la fréquence des accidents de haute vitesse.

## **3. Etiologie :**

Comme le soulignent certains auteurs (9, 14,21), la chute simple était la cause la plus fréquente chez les femmes âgées.

## **4. Côté atteint :**

Nous avons noté la fréquence de l'atteinte du côté gauche (67,5%) par rapport au côté droit (32,5%) qui peut s'expliquer par le réflexe qu'ont les patients d'exposer la main gauche pour protéger la main droite.

Ce qui concorde avec la littérature (13, 73, 56,78)

## **5. le mécanisme :**

Plusieurs théories ont été proposées pour expliquer le mécanisme de la fracture.

### **5.1- theorie de l'écrasement –tassement :**

Elle fut défendue pour la première fois par GOYNAUD, NELATON, DUPUYTREN (79)

Mais c'est DESTOT (10) qui mit en relief l'importance des lésions par le tassement et par l'écrasement, pour lui le poignet est une enclume sur laquelle s'écrase le radius

**5.2. Théorie de Lewis (11):**

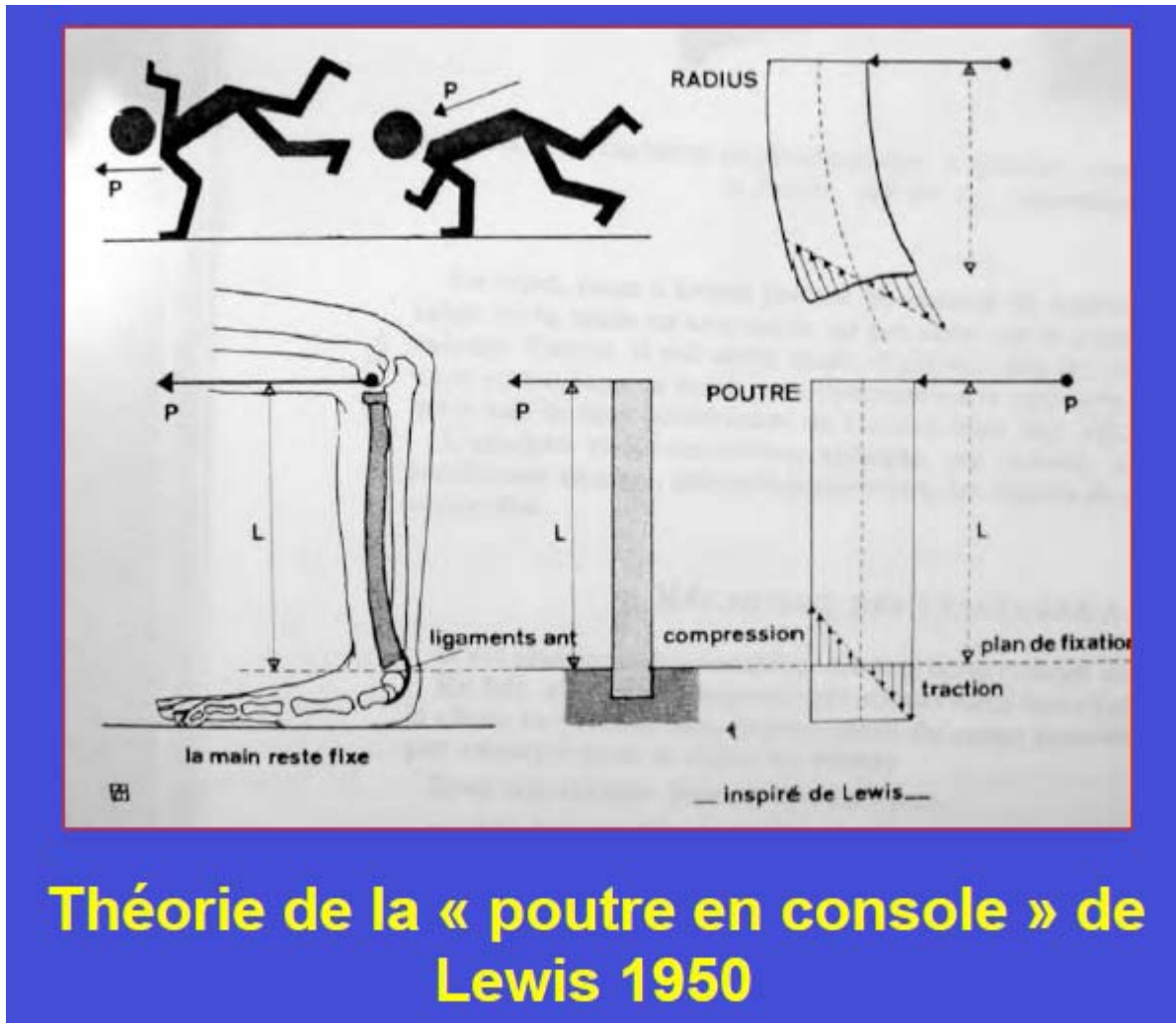
Selon LEWIS (11), le radius est considéré comme une poutre en console ( figure n° 41).

Mais toutes les théories soulignent l'importance des forces de compression et la perte de substance osseuse qui en résulte au niveau de la corticale postérieure, en particulier chez les sujets âgés et ostéo-porotiques .

La chute se faisant sur le poignet en extension, il s'y associe toujours une pronation (chute en avant) ou une supination (chute en arrière) de même qu'une inclinaison généralement radiale.

L'obliquité de l'axe de l'avant bras par rapport au sol rend compte de diversité des fractures et conditionne le déplacement dans le plan antéropostérieur et transversal.

Le mécanisme le plus retrouvé dans notre série est la chute sur la main en hyper extension dans 65% des cas.



## Théorie de la « poutre en console » de Lewis 1950

Figure n° 41 : Mécanisme des F.E.I.R. selon LEWIS

## **II. Etude anatomopathologique :**

### **1. classification radiologique :**

Il existe plusieurs classifications des fractures de l'extrémité distale du radius, et spécialement notre sujet d'étude, les sous groupe correspondant aux fractures articulaires, elles sont toutes basées sur l'analyse des radiographies du poignet de face et de profil.

Nous avons utilisé pour cette étude la classification de CASTAING (4) qui fut reprise et complété par GRUMILLIER (12) vu sa simplicité et sa corrélation anatomo-thérapeutique.

#### **1.1 fracture par compression extension :**

Associant un trait métaphysaire et des refends articulaires plus ou moins complexes<.

##### **a- fracture à fragment postéro interne :**

Appelée aussi fracture potentielle de CASTAING (4) qui considère comme fracture élémentaire d'où devient toutes les fractures par compression extension.

##### **b- Fracture articulaire complexe :**

Fréquente, elle comporte généralement quatre fragments principaux :

- trait métaphysaire sépare la diaphyse du massif articulaire.
- le massif articulaire présente trois principaux fragments :cunéen ,lunarien antérieur et postérieur.

Les éléments permettant de caractériser ces lésions sont :

L'écart inter fragmentaire :

Il détermine la visibilité du trait sur le cliché radiographique lorsqu'il est net :

- ❖ Sur le cliché de face, il siège entre le fragment cunéen et la fragment interne lunarien, c'est la fracture en T sagittal.

## Traitement chirurgical des fractures articulaires de l'extrémité inférieure du radius : à propos de 40 cas .

- ❖ Sur le cliché de profil, il siège à l'union des deux tiers antérieurs et du tiers postérieur .il correspond au refond du fragment interne lunarien : c'est la fracture en T frontal
- ❖ Sur le cliché de face et de profil, c'est la classique fracture en croix.

La dénivellation en marche d'escalier au niveau de la surface articulaire :

Elle résulte d'une impaction ou du tassement non uniforme de l'os spongieux.

### **c- Fracture partielle :**

Il s'agit essentiellement de fracture cunéenne externe qui résulte de l'impaction du scaphoïde sur le radius.

1.2. fracture de type compression flexion

a- fracture marginale antérieure simple ou margino-cunéenne : (figure n°42)

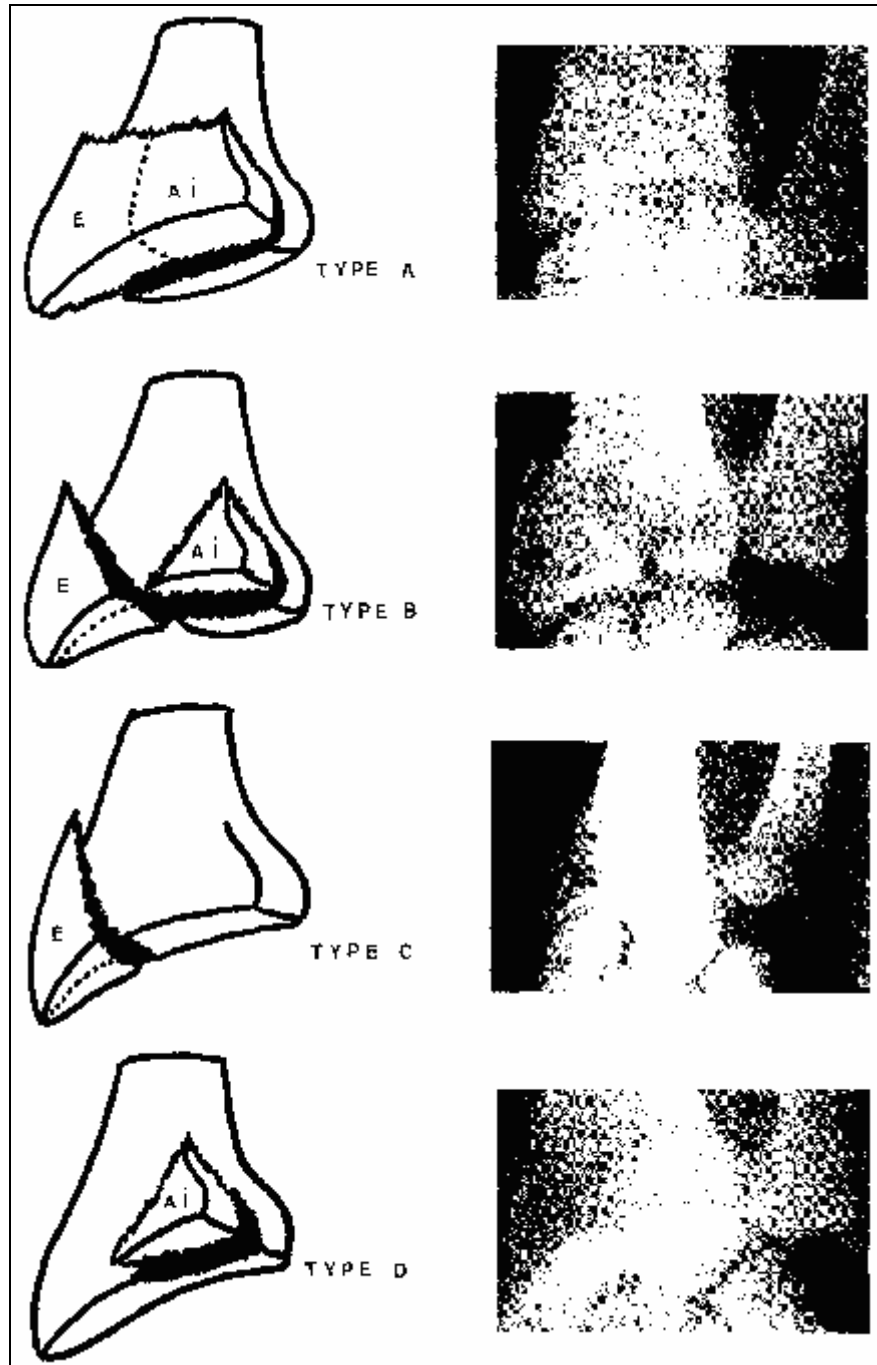


Figure n° 42 : schématisation des 4 types topographiques lésionnels :

Type A : fracture marginale antérieure totale type B : fracture séparation marginale antérieure type C : fracture marginale antéro-externe isolée type D : fracture marginale antéro-interne isolée

**b- fracture articulaire complexe :**

C'est la fracture marginale complexe, il s'agit d'une fracture bi marginale comportant une séparation du fragment épiphysaire en deux fragments principaux :

- antérieure volumineux qui présente généralement une impaction et déplacement important.
- postérieur plus réduit et peu déplacé.

**1.3. fractures- éclatement :**

Appelées également fractures étoilées de DUPUYTREN ou fracture en soufflet de DESTOT(10). Il existe plus de quatre fragments avec des traits de refond qui échappent à toute description anatomopathologique.

**2. Autres classifications :**

**2.1 Classification de l'AO : (figure n°43)**

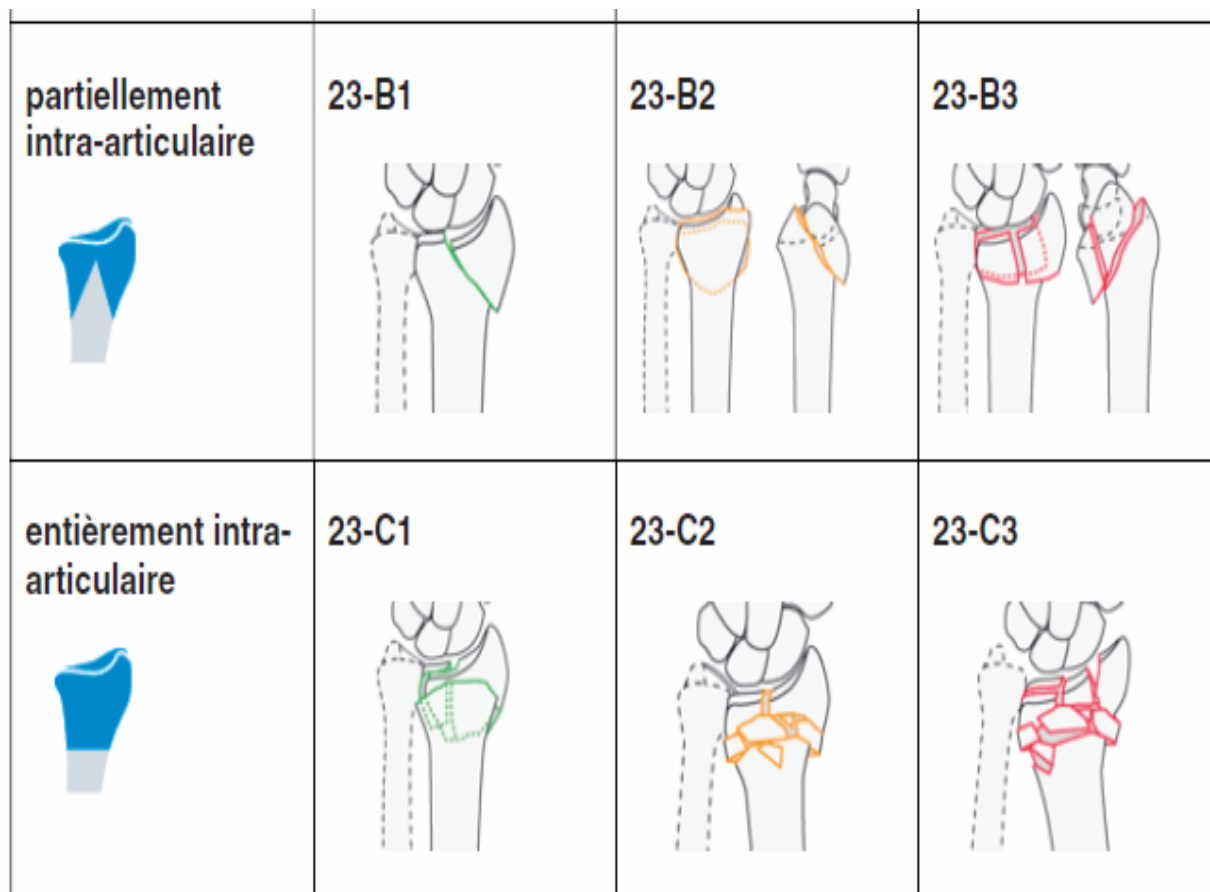
Établie par Muller et Nazarien (30), elle comporte 27 sous groupes classés selon une échelle de gravité.

Trois groupes sont nommés par lettre A, B, ou C selon que la fracture est extra articulaire ou articulaire partielle ou complète, suivie par chiffre qui caractérise le siège du trait de fracture allant du simple au plus complexe

Cette classification est très précise pour l'analyse des dossiers radio cliniques mais facile à utiliser au quotidien.

Les auteurs font volontairement abstraction du terme communiton et préfèrent parler de fracture simple, pluri fragmentaire ou impactée.

La classification A.O individualise bien chaque cas de figure et situe précisément le siège des traits de fracture avec tout l'intérêt pour les décisions thérapeutiques.



**Figure n° 43 : Classification d' AO des F.A.E.I.R**

## 2.2. Classification de Melone (8) : (figure n°44)

Elle s'adresse uniquement aux fractures articulaires du radius distal.

MELONE(8),après étude anatomique du poignet et observation d'une grande série de fracture ,distingue quatre fragments principaux qu'il retrouve de manière assez constante :

- la diaphyse radiale.
- la styloïde radiale.
- la fragment dorso-médiale
- le fragment antéro-médiale

Selon l'auteur les deux fragments médiaux forment le « complexe médial »qui joue un rôle de pivot au sein des deux articulations du radius distal

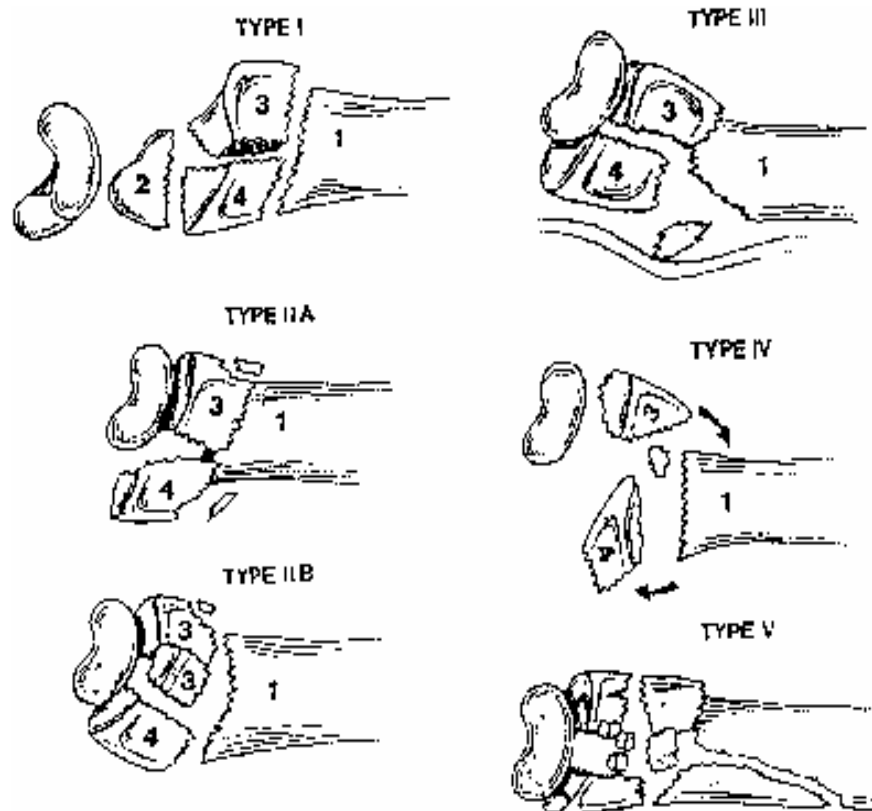
Le déplacement de ce complexe médial détermine la classification de Melone

- a. Type I : fracture non déplacée, non comminutive et stable.
- b. type II : fracture instable à déplacement antérieur ou postérieur du complexe médial selon le sens de l'impaction du semi-lunaire sur l'auvent radial. Ce sont les « die pinch fractures »
- c. type III : c'est un type II à déplacement postérieur avec esquille métaphysaire

Palmaire du radius mettent en péril les structures noble en regard.

Ce sont « skip fractures »

- d. type IV : le complexe médial se dissocie avec rotation des fragments.



**Figure n° 44 : Classification de Mélone des fractures articulaires de l'EIR**

### **2.3. Classification M.E.C :**

Cette classification proposée par LAULAN(44) est dénommée ainsi car elle s'intéresse à la fois à la métaphyse, à l'épiphyse et à l'ulna, en analysant indépendamment chacun de ces trois paramètres, lui attribuant un indice de gravité croissante prenant compte de l'élément pronostic fondamental du paramètre concerné.

Le paramètre « M » analyse la morphologie du trait métaphysaire, l'indice de gravité varie en fonction de l'étendue de la communication corticale .Cela va de M0 ou il y'a pas de trait métaphysaire à M4 quand la communication corticale est circonférentielle.

Le paramètre « E » lui analyse la composante épiphysaire, c'est-à-dire la présence de traits articulaires et leurs déplacements le facteur pronostique essentiel est le déplacement alors que le nombre de fragments global n'a pas d'intérêt, il est classé E0 quand il n'y a pas de trait articulaire à E4 quand il existe un enfoncement étendu de toute la surface articulaire.

Le paramètre « C » enfin analyse les caractéristiques du trait ulnaire en précisant sa localisation.

Cette classification a pour ambition d'être un outil de travail du fait de son intérêt d'une part, dans le diagnostic par sa bonne vision de la lésion de chaque composant, d'autre part, dans le choix thérapeutique par sa bonne analyse de la gravité globale de la fracture.

## **3. lésions associées :**

### **3.1. Lésions osseuses**

Les lésions associées comprennent essentiellement les fractures de la styloïde ulnaire, témoins de la traction sur le ligament triangulaire (78)

Comme nous venons de noter, ce sont des lésions fréquentes puisqu'on les relève dans 5 cas (12,5%).

Cette fracture n'a nécessite aucun geste complémentaire dans notre série malgré la fréquence des séquelles imputables au secteur ulnaire dans le cadre de fracture du poignet. SAFFAR (19) DUPARC VALTIN (20) notent que seule la désinsertion du ligament triangulaire peut

être affirmée lors des arrachements de la styloïde ulnaire ,sachant que l'intégrité ligamentaire reste vraisemblable lorsqu'un fragment interne du radius a gardé des rapports anatomiques normaux avec l'extrémité inférieure du cubitus .

BOWERS (21), qui a établi une classification des lésions de l'articulation radio-ulnaire inférieure, insiste sur la nécessité d'évaluer les fractures du poignet , l'atteinte du secteur ulnaire indépendamment du secteur radial ,et il distingue les déplacements minimes de la styloïde ulnaire des déplacements modérés ou sévères,ces derniers comportent pour lui, des dégâts constants du complexe fibreux triangulaire et doivent être considérés comme des avulsions des ligaments de la partie distale du radius.

Pour FONTES (22) une analyse systématique des lésions potentielles du versant ulnaire ,est indispensable que celle du versant radial, en matière de fracture du poignet ,puisqu'elles pourront mettre en danger la stabilité du poignet et une fixation de la styloïde ulnaire est préconisée avec recherche des lésions ligamentaires.

### **3.2. Lésions ligamentaires :**

LEWIS(11) a démontré expérimentalement que lors d' une chute en hyper extension du poignet s'observait un double phénomène de compression ,voir un tassement postérieur du radius et d'étirement des structures ligamentaires antérieures qui finissaient par se rompre.

Plus récemment SAFFAR (19) a insisté sur l'unicité du mécanisme des fractures cunéennes externes ou styliodiennes radiales et la rupture associée du ligament interosseux scapho-lunaire . Mais l'intérêt pour déstabilisation ligamentaire du carpe n'est pas récent et l'étude de leurs éventuelles associations aux fractures radiales n'était étayée que dans de rares travaux rétrospectifs.

GEISSLER et FERNANDEZ (23) ont essayé de quantifier le déplacement de l'extrémité distale du radius susceptible d'engendrer des lésions ligamentaires de la radio ulnaire distale,ils concluent qu'une bascule dorsale de 28°, une translation dorsale de 5,8 mm ou un raccourcissement de 2,7 mm sont le maximum tolérable pour le ligament triangulaire qui se rompt au-delà.

RICARDS (42) a trouvé dans sa série plus 53% des cas d'atteinte du complexe triangulaire diagnostiquées par arthroscopie et 21% d'atteinte du ligament scapho-lunaire .

FONTES (22) avait pratiqué des arthrographies systématiques per- opératoires des fractures distales du radius, il a trouvé sur 58 fractures distales du radius, dont 21 cas soit 37% étaient fractures articulaires :

- 39 lésions du complexe triangulaire
  - 25 lésions intra carpiennes diversement associées :
  - 12 atteintes du ligament luno-pyramidale
  - 9 atteintes du ligament scapho-lunaire .
  - 4 lésions peri-lunaires.

De là il s'est avéré que le complexe triangulaire était lésé dans 2 cas sur 3 , et en particulier dont le type cunéen externe , source fréquente de lésions scapho-lunaire dont dépend ce mauvais pronostic évolutif.(29)

Pour notre série, les lésions ligamentaires n'ont pu être appréciées vu qu'aucun malade n'a bénéficié d'arthrographie, ni arthroscanner, ni d'examen arthroscopie.

### **3.3. Lésions vasculo-nerveuses, tendineuses et cutanées :**

Les lésions primitives du nerf médian ont été signalées depuis 1937 par DESTOT (10).

CHAISE et FRIOL (28) insistent sur la distinction entre syndrome du canal carpien post-fracturaire et les syndromes contusifs du nerf médian qui surviennent au moment du traumatisme et qui se manifestent par des douleurs et paresthésies permanentes sans hyperpression canalaire .

Et selon CHAISE, ROGER (36), il n'existe aucune indication en urgence à la neurolyse et bien rarement en secondaire.

Fernandez (37) a trouvé que 8 à 10 heures d'ischémie provoquent un oedème endoneural avec un faible rétablissement nerveux, .Ainsi toute douleur sévère du poignet après traumatisme ou une diminution de la sensibilité doit faire suspecter l'atteinte du nerf médian car si la lésion passe inaperçue, il peut se constituer un dysfonctionnement chronique du nerf médian.

Dans notre série nous avons trouvé une paresthésie de la face dorsale de la main rentrant dans le cadre de syndrome d'irritation de la branche sensitive du nerf radial chez par 3 patients.(7,5%)

La tendinite du long extenseur du pouce est certainement la plus fréquente des tendinites post-fracturaire du poignet. Elle se situe au niveau du tubercule le lister qui une zone de fragilité vasculaire pour l'appareil tendineux. Cette tendinite est malheureusement reconnue dans la majorité des cas au stade de rupture tendineuse ou le diagnostic est alors facile à poser devant la perte de l'extension active de la deuxième phalange, associée à une perte de la rétroposition du pouce (27)

L'ouverture cutanée était notée dans 3 cas de type I dans 2 cas et de type II, et dans un cas par similitude à la classification du CAUCHOIX et DUPARC (20).

L'ouverture cutanée est témoin d'un choc direct ou d'un traumatisme violent, c'est

Une urgence chirurgicale vu le risque d'infection (parage + antibiothérapie et stabilisation par fixateur externe)

## **II. Diagnostic :**

### **1. Examen clinique :**

La symptomatologie est en règle démonstrative, faite de douleurs et d'impotence fonctionnelle et de déformation, parfois fruste, elle peut prendre le masque d'une entorse simple du poignet (74).

❖ Dans les fractures de type compression extension :

Le poignet est globuleux, cylindrique et de face, on note une déformation en baïonnette par translation latérale externe du fragment inférieure et déviation en valgus de l'axe de la main.

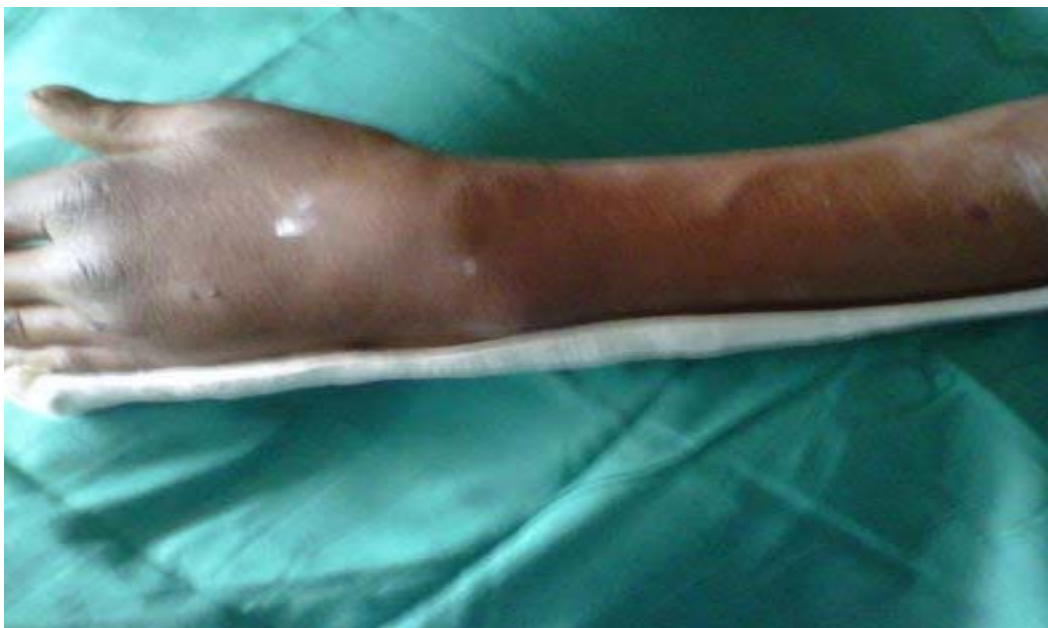De profil, la déformation est typique en « dos de fourchette » avec saillie postérieure du fragment épiphysaire.

La palpation du foyer de fracture réveille une douleur exquise et révèle une ascension de la styloïde radiale avec horizontalisation de la ligne bistyloïdienne (signe de laugier ) parfois des tendons des radiaux apparaissent soulevés par chevalet par le fragment épiphysaire (signe de Velpeau) (74).

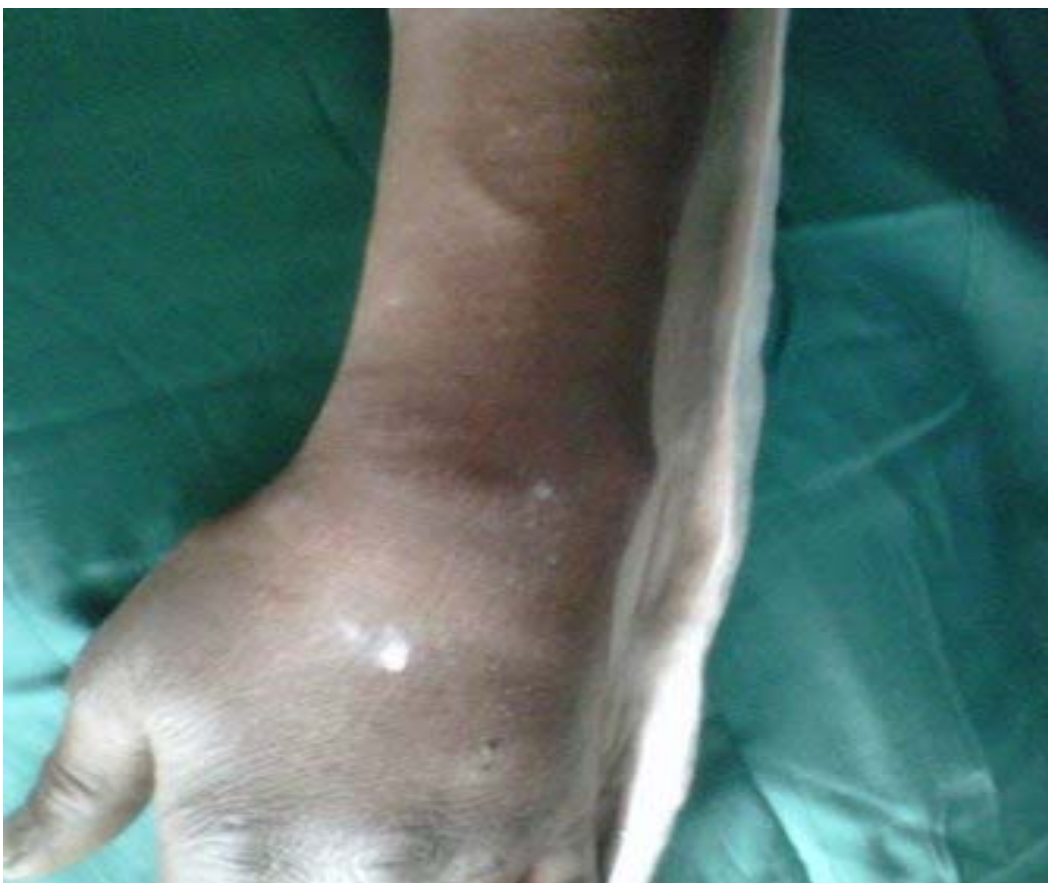❖ Dans les fractures de type compression flexion :

La déformation se fait en sens inverse, elle est dite en « ventre de fourchette »

Il faut insister sur la palpation élective des différentes structures osseuses, ligamentaires et tendineuses du poignet, pour ne pas méconnaître une lésion associée (74).



A : Déformation en dos de fourchette chez un patient âgé de 28 ans suite à AVP .



B : Inclinaison radiale chez le même patient suite à AVP

Figure n° 45 : A,B : l'aspect clinique des fractures articulaires de l'extrémité distale du radius

## **2. Examens para cliniques :**

Les examens de première intention sont les clichés de face et de profil complétés parfois par des incidences obliques et particulier ment, le cliché de 3/4 radial pour faire une bonne analyse des lésions au niveau du massif épiphysaire et pour rechercher un fragment postero-interne.

Les clichés en traction réalisés lors de la même anesthésie avant le traitement permettent une analyse meilleure des lésions (14)

KNIRK et JUPITTER (7) soulignent l'importance de l'évaluation exacte de l'in congruence articulaire, avec recours au besoin à des tomographies frontales et sagittales.

MATHOULIN (15) propose le recours à la tomodensitométrie pour les fragments difficiles à analyser.

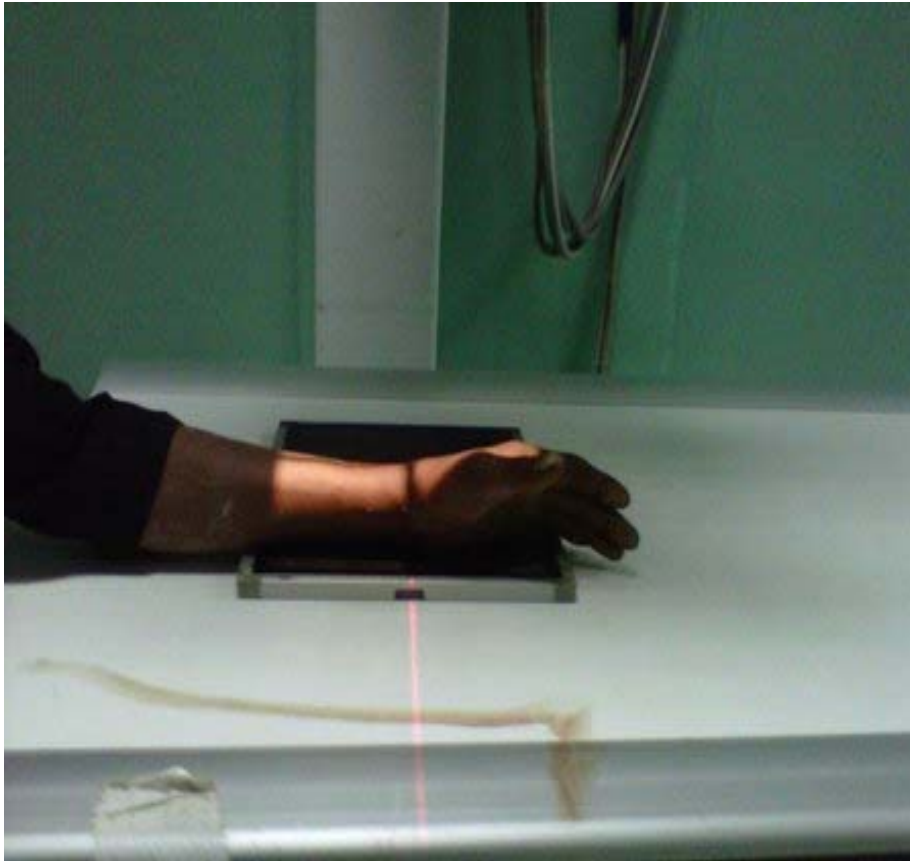Selon MATHOULIN (6) , HARDY et DUMONTRIER(47) l'arthroscopie per opératoire a un intérêt certain pour le contrôle de la réduction anatomique, aussi pour la recherche de lésions associées, ainsi, on a jugé nécessaire de développer un sous-chapitre sur cette nouvelle alternative dont l'intérêt est double, d'une part diagnostique et d'autre part thérapeutique lors des F.A.E.I.R.



Figure n° 46: Radiographie de face du poignet se réalise coude fléchi à 90° et main à plat (paume plaque)



Figure n° 47 : Le profil est réalisé rayon vertical main en pronosupination neutre.



**Figure n° 48 : une radiographie de 3/4 chez un patient âgé de 28 ans suite à un AVP**

**Arthroscopie :**

Elle est réalisée sous anesthésie locorégionale ou anesthésie générale à l'aide d'un arthroscope de 2,7mm de diamètre et de 10 cm de long.

Les voies d'abord sont (3-4,4-5,6U) :

La voie 3-4 est située entre le long extenseur du pouce et l'extenseur commun, cette voie permet une très bonne visualisation de la partie radiale de l'articulation radio carpienne .la structure d'emblée visualisée à ce niveau ,est le ligament interosseux scapho-lunaire.

La voie 4-5 située entre l'extenseur commun et l'extenseur propre du 5ème qui est le plus souvent d'abord instrumental.

L'abord 6U situé en dedans du tendon de l'extenseur ulnarien du carpe est utilisé pour drainage de l'articulation radio carpienne.

Le patient est installé en décubitus dorsal avec un garrot pneumatique, une traction est appliquée sur l'avant bras, coude fléchi à 90°, cette traction est appliquée sur les 2<sup>ème</sup>, 3<sup>ème</sup>, et 4<sup>ème</sup> doigts.

Plusieurs auteurs clarte. j et Cognet, Mathouline ( 53 ,67) ont conclu suite à l'analyse de leur série, que l'arthroscopie diagnostique et thérapeutique des F.A.E.I.R reste supérieure aux techniques à ciel.

## **IV. Traitement :**

### **1. But du traitement :**

Le traitement chirurgical doit atteindre plusieurs buts qui ne sont pas toujours facilement compatibles Il faut :

- Rétablir l'architecture globale des deux os par la congruence articulaire radio carpienne et radio- ulnaire inférieure
- Favoriser la cicatrisation d'éventuelle lésions ligamentaires associées
- Préconiser cette reconstruction dans le temps pour éviter les déplacements secondaires et aussi assurer une ostéosynthèse stable permettant une mobilisation précoce.

### **2. Méthodes thérapeutiques**

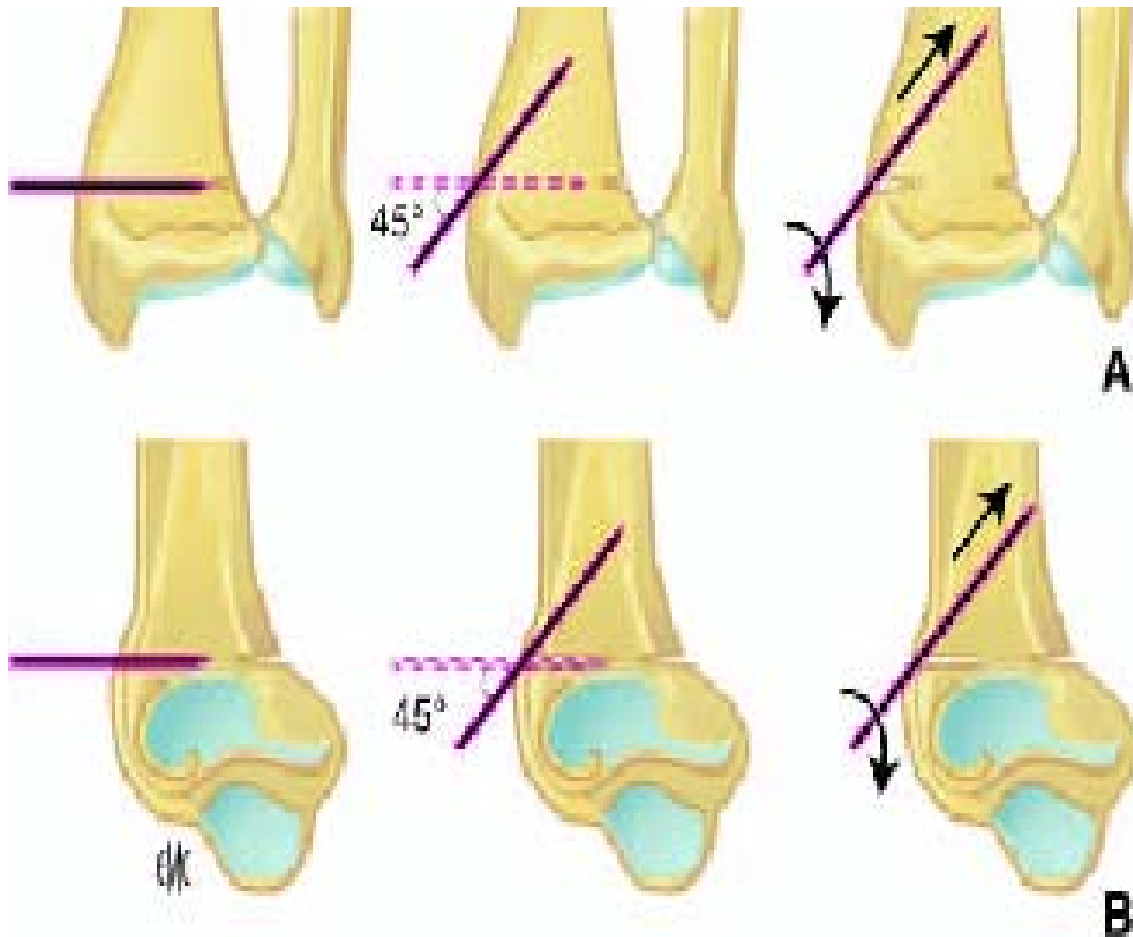
Le traitement des F.A.E.I.R. reste controversé, la multiplicité des techniques employées rend compte des difficultés rencontrées et laisse entendre qu'aucune ne représente un traitement univoque et parfait.

En gros, elles peuvent faire appel aux broches, aux plaques vissées, aux vissages isolés ou aux fixateurs externes.

**2.1. L'embrochage intra focal (fig 12)**

Développé par kapandji (26) en 1973, cette technique prend le contre-pied des notions classiques et part de la constatation que les brochages directs n'empêchent pas les déplacements secondaires et nécessitent un plâtre, ce qui fait perdre un des avantages de l'ostéosynthèse à savoir la rééducation immédiate.

Le principe consiste à introduire des broches dont le diamètre 20/10 de mm directement dans le foyer de la fracture à 45° et les planter dans la corticale opposée, la broche joue alors un rôle de butée empêchant tout déplacement secondaire et permettant dès lors insertion une révalidation immédiate



**Figure n° 49** : principe de base de la technique d'embrochage intra focal de kapandji

**A** : passage de la ou des broches latérales après réduction dans le foyer et bascule de 45° puis charge dans la corticale médiale.

**B** : passage de la ou des broches latérales après réduction dans le foyer et bascule de 45° puis charge dans la corticale antérieure

Néanmoins ce type d'embrochage présente aussi des inconvénients :

- un grand jeu de broches intra focales lors de la communication importante du foyer
- risque de migration interne ou externe de la broche.

Aussi devant ces inconvénients, la technique a évolué dans le temps :

- après la première phase où l'on utilise deux broches de Kirchner, une externe et postérieure. L'auteur a préconisé l'utilisation de trois broches afin de contrôler l'éventuel 3<sup>ème</sup> fragment postéro interne et renforcer ainsi la stabilité.

Au départ les broches étaient lisses et pouvaient migrer au travers de l'os, par la suite, elles ont été remplacées par des broches filetées seulement à leur pointe et munies d'un capuchon. Ces perfectionnements visaient d'empêcher les migrations et de protéger surtout les tendons vulnérables, mais devant l'usage aléatoire de ces capuchons, et la difficulté parfois de dévisser les broches. KAPANDJI a proposé un nouveau matériel appelé « broches d'Arum » en raison de sa ressemblance avec la corolle de la fleur d'Arum . Il permet d'éviter tous ces inconvénients et en outre obtenir un effet « hyper réduction »

La technique est maintenant bien codifiée :

- usage de broche filetée de 22/10<sup>ème</sup>
- bouchon spécial vissé appelé « Arum » pour éviter de léser les structures nobles et assurer une hyper réduction.
- Abords dorsal et éventuellement palmaire, généralement trois, parfois cinq.

Dans notre série, l'embrochage de KAPANDJI a été utilisé dans 15 cas (37,5%), dont 9 cas par 2 broches de KIRCHNER et 6 cas par 3 broches de KIRCHNER .

**2.2. Plaques vissées :**

**a- Ostéosynthèse par plaque vissée antérieure :**

L'ostéosynthèse par plaque antérieure est parfaitement adaptée aux fractures marginales antérieures et aux fractures à déplacement antérieur et généralement, il existe plusieurs modèles plus au moins rigides.

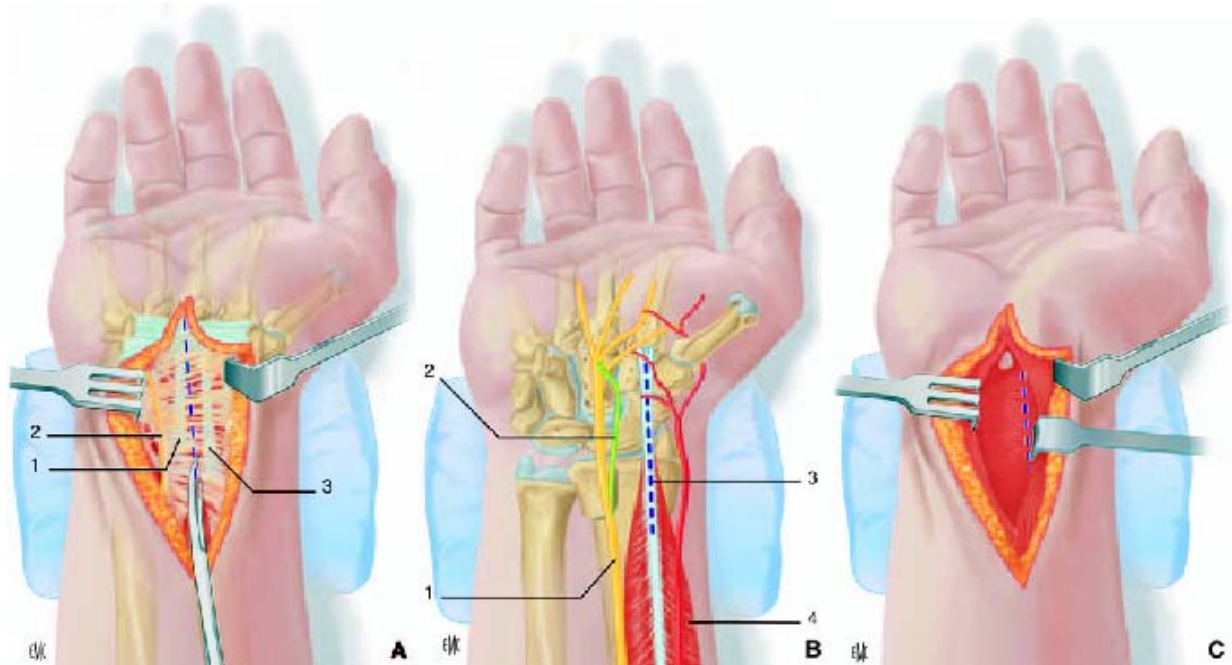
La stabilisation par effet console est le principal avantage, l'inconvénient théorique est le rouillage du muscle carré pronateur.

D'abord par voie de Henry est sans risque si on respecte le repère classique qui est le bord externe du fléchisseur carpi radial, le canal carpien est ouvert pour éviter toute compression secondaire.

La taille de la plaque est choisie en fonction de la hauteur du trait proximal, le vissage est limité à la zone métaphysaire pure si la communication épiphysaire ne permet pas d'obtenir une prise suffisante des vis distales.

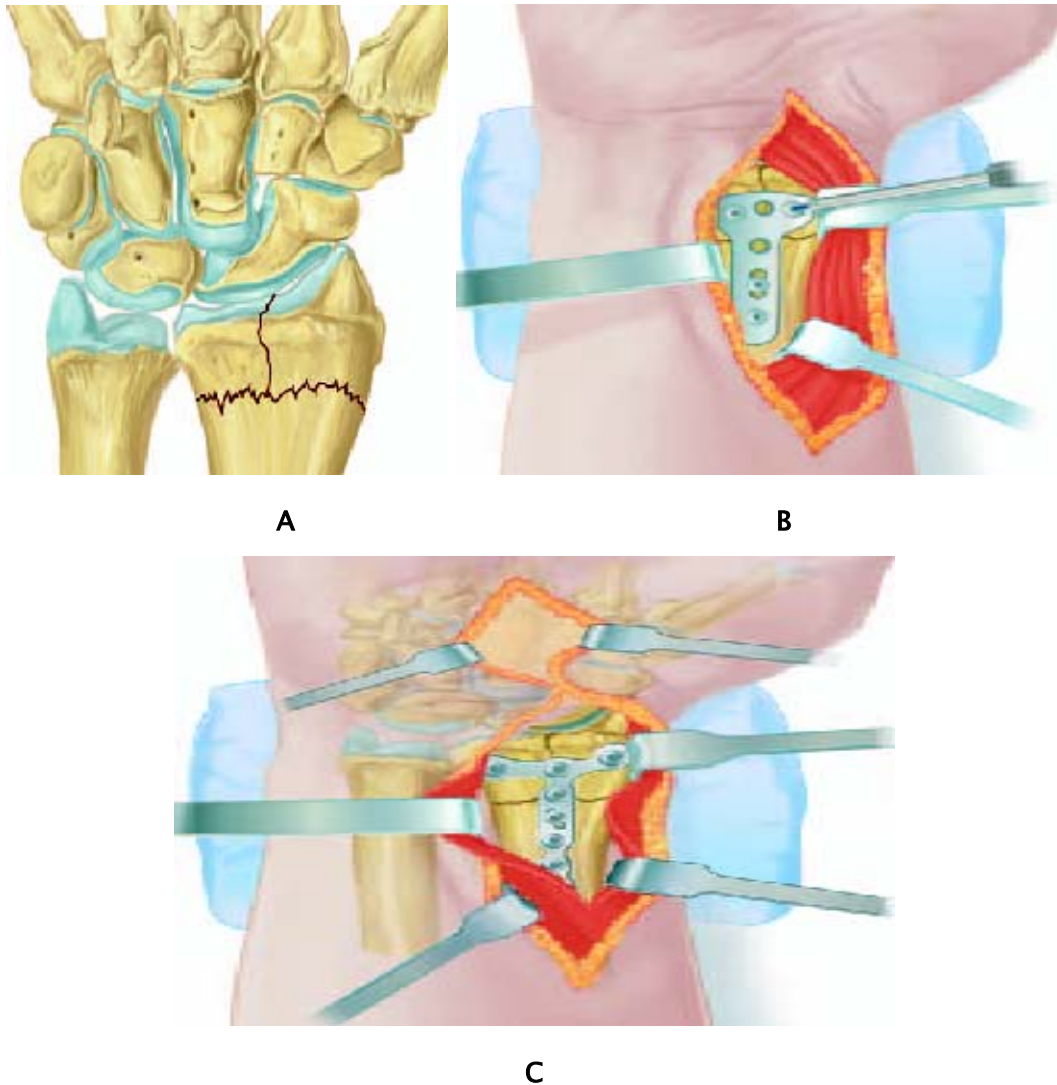
Au besoin, en cas de fragment styloïdien radial associé, un brochage complémentaire peut être utilisé (24). Dans notre série, une broche intra focale complémentaire a été utilisée dans 2 cas et une vis complémentaire dans 1 cas.

Dans notre série, la plaque vissée a été utilisée dans 7 cas (17,5%) et dans tous les cas, le foyer de fracture a été abordé par un abord antérieur et ce foyer a subi une contention directe par une plaque console en « T ».



**Figure n ° 50 : voie d'abords antérieure**

- A-. Dissection sous-cutanée de la branche sensitive cutanée palmar du nerf médian. 1. Long palmaire ; 2. Branche palmar cutanée du nerf médian ; 3. Tendon du flechisseur carpiradialis
- B- Incision et visualisation des rapports : 1- nerf médian, 2- bronche cutanée du nerf médian 3- voie d'abords en regard du tendon de fléchisseur radial du carpe 4- muscle et tendon de fléchisseur radial du carpe .
- C- Incision et désinsertion du carré pronator quadratus



**Figure n° 51 : Technique de pose de la plaque antérieure vissée**

- A- réduction et stabilisation provisoire par broche
- B- vissage progressif diaphysaire puis epiphysaire
- C- vissage avec ou sans verrouillage.

**b- Ostéosynthèse par plaque postérieure :**

Compte tenu des bons résultats obtenus par l'ostéosynthèse par la plaque antérieure dans la plupart des fractures par compression- extension, plusieurs auteurs dont VICHARD et GESENWAY(59) ont essayé d'appliquer le même principe thérapeutique aux fractures à déplacement postérieur qu'ils abordent et fixent par voie dorsale.

Le principal inconvénient est la présence de compartiments ostéofibreux des extenseurs et le ligament annulaire difficiles à respecter, qui expose à un phénomène de corde d'arc des tendons lors de l'extension du poignet.(44)

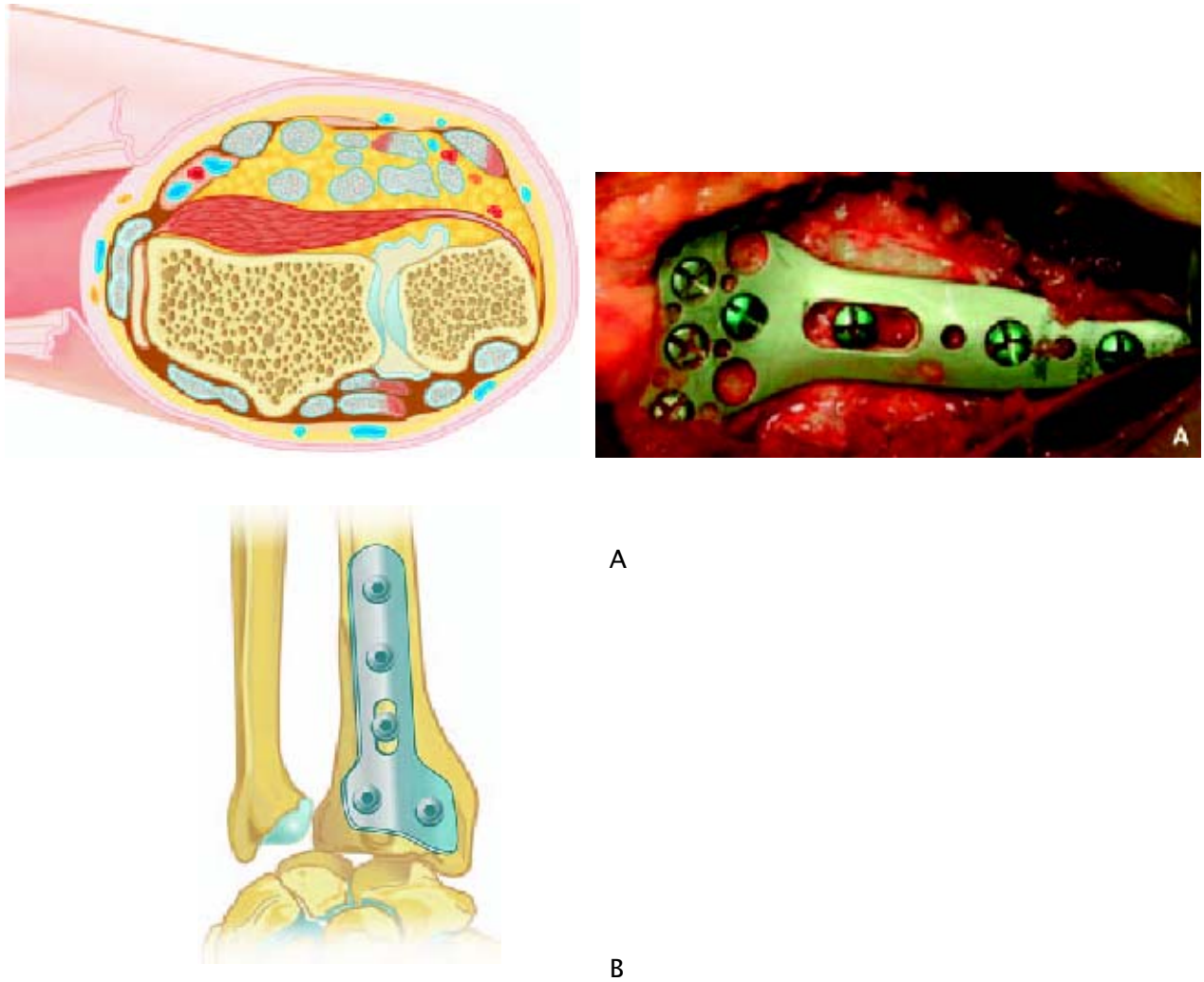
**c- Ostéosynthèse par double plaque (dite en sandwich )**

Proposée en particulier par GERARD (32), cette technique extensive permet une bonne réduction des lésions mais exposerait à la dévascularisation osseuse sous jacente en cas de fractures complexes multi fragmentaires et à la nécessité d'ablation du matériel surtout en postérieur au contact des extenseurs.(32,102) .

En général les F.E.I.R. peuvent être stabilisées par des ostéosynthèse enrichies par l'apparition des implants de type « profil bas» ces techniques donnent des résultats favorables dans la majorité des cas.

Pourtant il existe des situations où il est difficile de rétablir les axes extra articulaires et la congruence articulaire par seule voie d'abord en raison de plusieurs problèmes :

- 1- deux corticales multifragmentaires donc instables telles qu'une ostéosynthèse unilatérale ne permet pas de traiter la zone communicative opposée.
- 2- destruction épiphysaire avec des petits fragments épiphysaire ne peuvent pas être correctement embrochés ou vissés.
- 3- nécessité de la mise en place d'un implant dorsal volumineux pour stabiliser la zone communicative méta +/- épiphysaire, on choisira bien sur la méthode adaptée la plus simple visant à rétablir une solidarité suffisante pour permettre une mobilisation précoce.(45)



**Figure n° 52 : ostéosynthèse des déplacements dorsaux par des plaques postérieures**

- A- voie d'abord externe en soulevant tous les compartiments postérieurs
- B- plaque pré moulée postérieure

**d- Ostéosynthèse par plaque à vis bloquées pré moulées (LCP)**

La synthèse par plaque cherche à obtenir une réduction anatomique per-opératoire et à maintenir le temps de consolidation par le matériel adapté, elle peut être source de complications ultérieures comme tenosynovite ou la rupture tendineuse (plaque postérieure) la faible tenue de vis en zone métaphyso-épiphyse aboutait fréquemment au balayage du vis dans l'os et le déplacement secondaire de la fracture.

Depuis quelques années, sont apparues des plaques à vis bloqué, ces plaques en autorisant le verrouillage de la vis directement sur la plaque permettant d'obtenir un montage extrêmement solide, les vis étant solidaires de la plaque ne peuvent balayer dans l'os mais réalisent au contraire une console empêchant le déplacement secondaire du foyer de la fracture.

Les plaques LCP sont pré moulé et reproduisent l'anatomie du poignet, qu'il s'agisse des plaques antérieures, postérieures ou externes. Si la fracture est bien réduite avec restitution de l'anatomie du poignet, il ne peut y avoir d'effraction articulaire de l'une des vis. Comme le montrent les résultats de l'étude de COGNOT J- M (96), les vis bloquées situées en zone épiphysaire, passant au sommet de la concavité articulaire ont eu un effet d'étau sur la surface radiale, empêchant le déplacement secondaire. L'espace situé entre ces vis et la surface articulaire est une zone susceptible de se tasser, il est donc important de placer la plaque suffisamment en bas sur le radius de façon à ce que les vis épiphysaires bloquées aient réellement un effet d'étau sur la surface articulaire radiale. La stabilité angulaire assurée par les plaques à vis bloquées suffit à elles seules d'empêcher le déplacement secondaire.

### **2.3. Fixateurs externes (15, 86,89) :**

Le fixateur d'Hoffmann est encore le plus utilisé dans notre contexte bien que divers modèles miniaturisés et au mieux adaptés au poignet existent actuellement ( fig 19)

Son principe repose sur le remodelage fracturaire obtenu par le laxisme ligamentaire créée par sa mise en place, cela consiste à exercer une traction continue et dosée qui tend le foyer de fracture, permettant de réaligner et replacer les fragments grâce aux ligaments et leurs connexions aux parties molles.

3 fiches bi corticales de diamètres 2,0mm sont plantées dans la diaphyse distale du radius d'une part et 2 fiches de diamètre de 2,0mm dans la 2ème métacarpien d'autre part, les deux groupes de fiches doivent être dans le même plan oblique en arrière et en dehors.

La traction initiale de réduction est maintenue durant 3-4 semaines puis relâchée progressivement, ce qui d'une part, stimule la formation des cals et d'autre part, diminue le

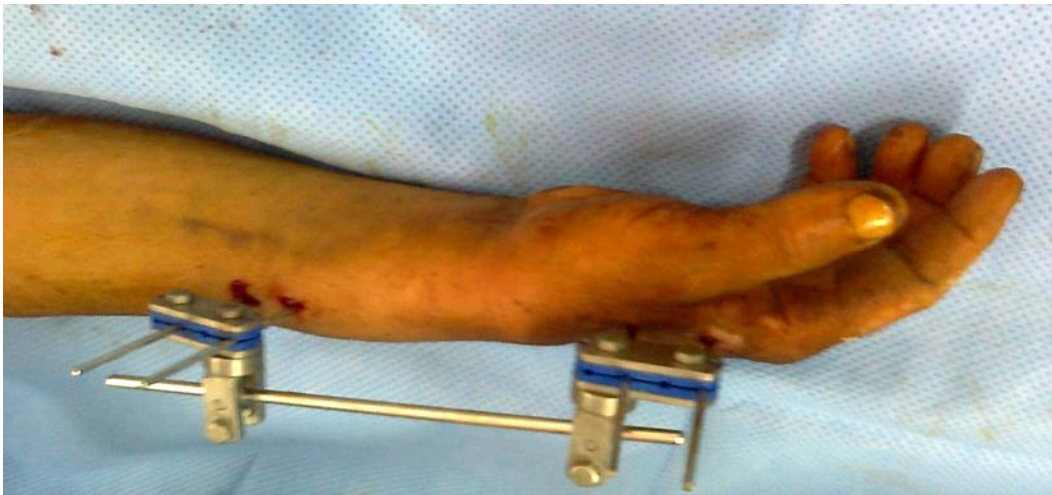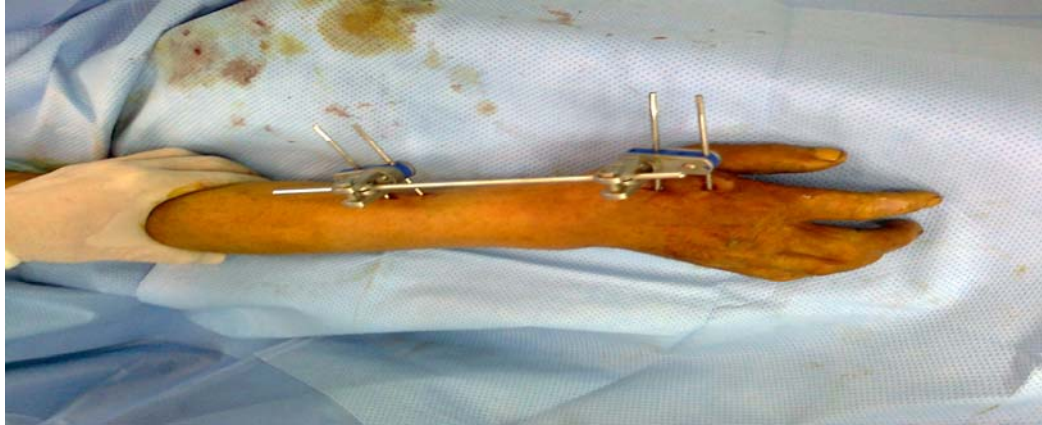risque de survenue de syndrome algodystrophique favorisé par les distractions articulaires agressives.

Au bout de 4-6 semaines le matériel peut être enlevé et remplacé par un plâtre jusqu'à consolidation, ceci permet encore de diminuer le risque d'algodystrophie.

L'avantage essentiel de cette méthode est son efficacité pour lutter contre l'impaction épiphysaire, ses limites sont le peu d'action sur les enfoncements articulaires centraux, les fragments postérieurs et plus généralement sur les fragments articulaires basculés, d'où l'intérêt de l'association des broches au fixateurs externes dans les fractures instables(fig,15)

Il reste à ajouter que la seule utilisation d'un appareillage reste insuffisante dans le traitement des fractures complexes de l'extrémité inférieure du radius. Les travaux de bartosh (73 ,74) ont démontré la réduction incomplète de la fracture par le seul ligamentaxis. Nos constatations sont similaires aux résultats rapportés par bartosh(73) . Lors de l'utilisation simple de distarcteur,le profil articulaire n'est pas parfaitement reconstitué. Or pour Krinik et jupiter (7), un bon résultat à distance nécessite une réduction anatomique sans marche d'escalier articulaire. Ces auteurs quantifient l'importance de la congruence articulaire, et semblent montrer qu'un défaut de plus de 2mm au niveau du profil articulaire favorise le développement rapide de l'arthrose. Pour corriger les imperfections du seul ligamentaxis ,krinik,jupiter(7) Szabo (72) utilisent les broches de Kirschner pour parfaire la réduction .Alors que Leung (75) préfère un apport osseux spongieux pour combler la perte de substance persistante après ligamentaxis.

Dans notre série le fixateur externe a été utilisé dans 13 cas (32,5%) associé à des broches dans 3 cas.



**Figure n° 53 : mise en place d'un fixateur externe en distraction pour fracture marginale complexe De l'E.I.R**

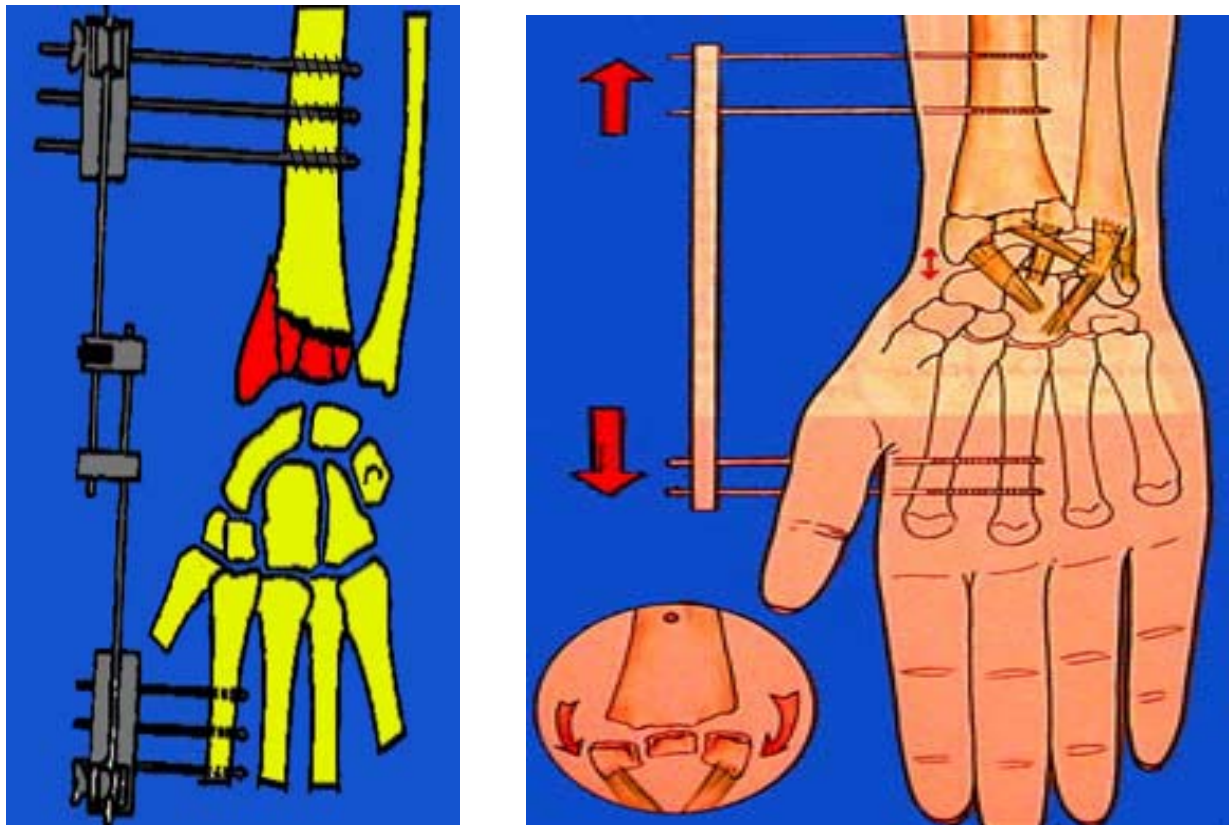
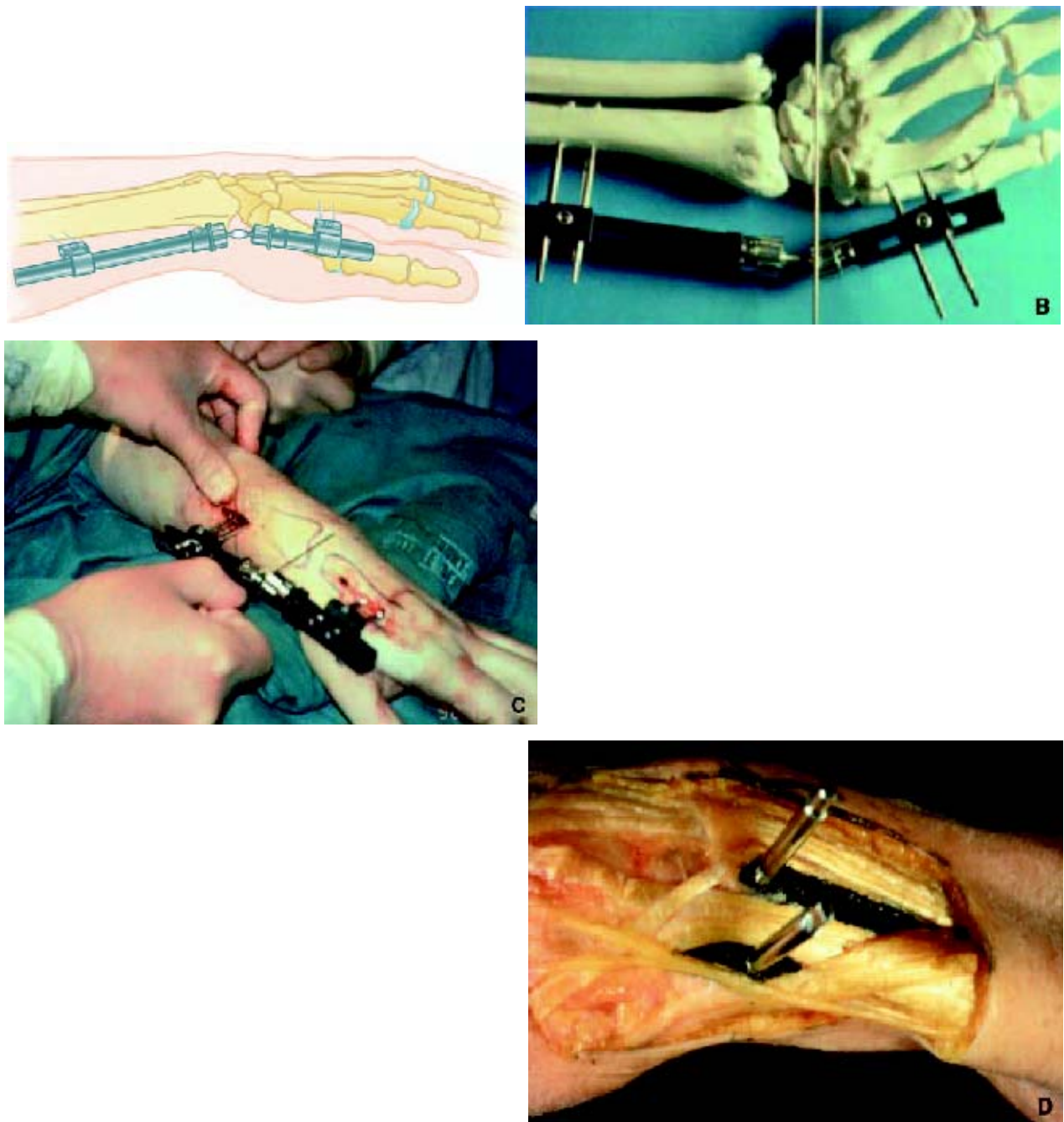


Figure n° 54 : Les limites du fixateur externe radio métacarpien :

Bascule des fragments périphériques, pas d'action sur les fragments centraux



**Figure n° 55 : fixateur externe, principe d'utilisation.**

- A : fixateur latéral en place 2 broches radiales diaphysaires et 2 broches latérales métacarpiennes
- B : Position de la rotule de mobilisation déverrouillable en regard de la tête de capitatum
- C : fixateur en place
- D : montage epiphysaire radio-radiale de 2 broches nécessitant une pièce en T

**2.4. vissage :**

NONNENMCHER (2) cite qu'en présence d'une fracture cunéenne, l'ostéosynthèse est au mieux réalisée par le vissage, autorisant une mobilisation précoce, pour le même auteur, la voie d'abord est externe puis la réduction de la fracture est contrôlée sous la vue avant de réaliser le vissage, en postopératoire si le montage est stable, une immobilisation n'est pas réalisée.

Dans notre série, le vissage a été utilisé dans 2 cas (5%) dans 2 fractures cunéenne externes.

**2.5.- greffe osseuse :**

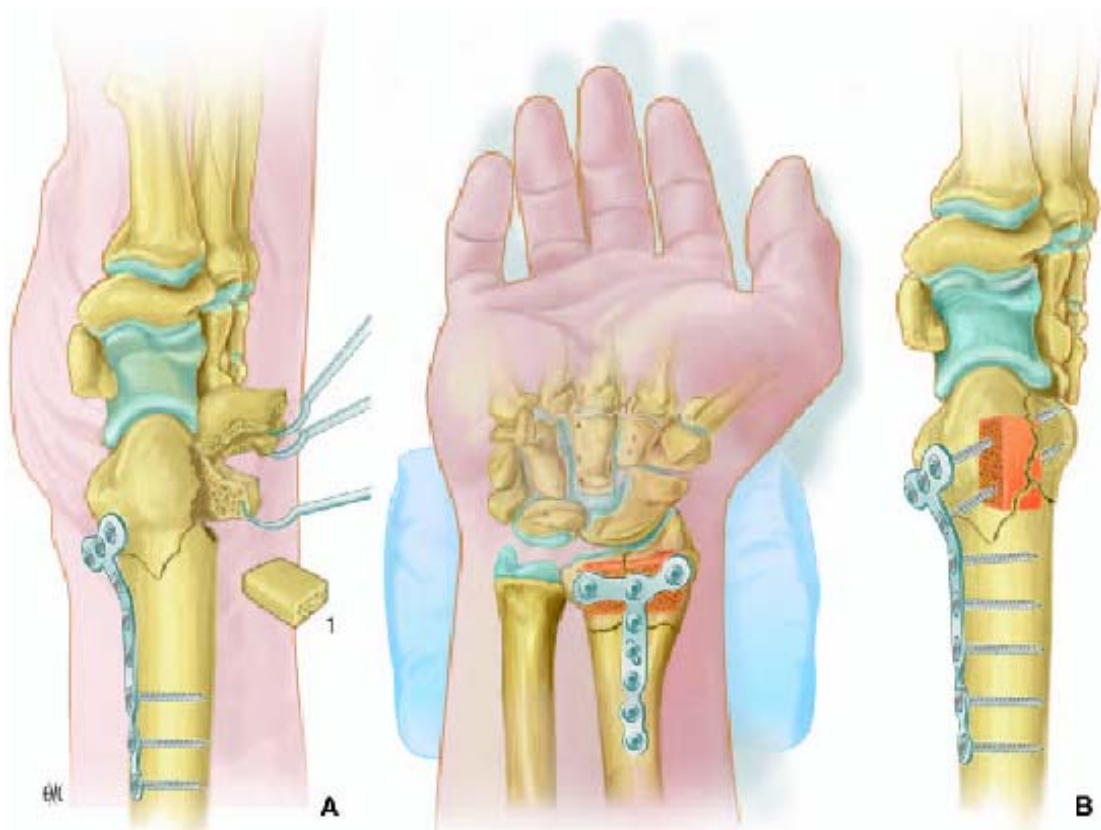
La greffe autologue est indiquée en cas de vide post-réductionnel important, soit après rétablissement de la longueur du radius en métaphysaire, soit après relèvement d'un fragment articulaire.,

On peut donc définir une greffe globale métaphysaire et des greffes plus localisées pour maintenir un fragment articulaire complément d'une ostéosynthèse interne ou externe.

L'inconvénient est d'alourdir les suites immédiates (nécessite du prélèvement, ouverture du foyer de fracture, délai de consolidation et d'incorporation )

Leur intérêt essentiel est de lutter contre l'impaction épiphysaire , en effet des impactions secondaires et progressives sont fréquentes après ostéosynthèse isolée sur fracture avec comminution métaphysaire, si une impaction de quelques millimètres chez un sujet âgé est le plus souvent tolérée ,il n'en ait pas de même pour une impaction plus importante chez un sujet plus jeune (95).

Pour l'avenir, il est probable que des substituts osseux nous seront proposés comme la pâte osseuse Norian SRStm, il s'agit encore de voie de recherche clinique dont l'efficacité et le recul ne paraissent pas assurés( 36,81,100).



**Figure n° 56 : technique d'encastrement d'un greffon osseux (1)  
avant vissage d'une plaque épiphysaire**

### **3. Traitements associés :**

#### **3.1. Immobilisation plâtrée :**

Si au début, les auteurs préconisent l'immobilisation postopératoire par attelle pour traiter la douleur, éviter les déplacements et surtout permettre la cicatrisation des lésions ligamentaires (75), la mobilisation précoce reste de règle pour éviter tout risque de raideur (103)

#### **3.2. Rééducation :**

Il faut insister sur l'auto rééducation par la mobilisation précoce des doigts et des autres articulations laissées libres du membre supérieure pour éviter tout risque d'enraidissement (99) .

La rééducation du poignet proprement dite est entreprise au terme de la consolidation pour redonner au poignet le maximum d'amplitude dans les différents mouvements.

**3.3. Traitement des fractures ouvertes :**

Véritable urgence thérapeutique nécessite un parage soigneux de la plaie, une antibioprofylaxie, et une prophylaxie anti-tétanique et une ostéosynthèse par fixateur externe (30).

**V. complications :**

Pour pouvoir apprécier au mieux la validité de ces méthodes thérapeutiques, nous avons relevé l'ensemble des complications et séquelles survenues après leur utilisation.

**1. Déplacements secondaires :**

Dans notre série le déplacement secondaire a été noté dans un cas traité par embrochage de KAPANDJI soit 2,5%

De ce fait, le traitement chirurgical ne met pas totalement à l'abri de cette complication, ceci semble étroitement lié à l'existence d'une communication epiphyso-métaphysaire.

**Tableaux XXIV : Fréquence des déplacements secondaires dans les différentes séries**

<b>Auteurs</b>	<b>Nombres de cas</b>	<b>Perte de réduction (%)</b>
FREYCHET (38)	60	17 (fixateur externe)
DE THOMASSON(35)	39	20 (KAPANDJI) 4 (plaque vissée)
KNIRK,JUPITER(7)	43	25 (KAPANDJI)
<b>Notre série</b>	40	2,5 KAPANDJI)

Ceci peut s'expliquer par le fait que lors de l'embrochage de KAPANDJI :

La broche qui prends appui sur la corticale postérieure ne contrôle pas la partie antérieure du foyer de fracture qui va s'impacter à ce niveau en cas de communication. Il est de même qu'au niveau de la partie dorsale.

La broche qui s'appuie sur la corticale épiphysaire et sous l'effet des contraintes va chercher une position de stabilité et va s'appuyer sur la corticale récréant la bascule postérieure (52).

## **2. Complications mécaniques :**

L'absence de migration de broche dans notre série ne doit pas faire oublier ce risque.

Il semble qu'avec les améliorations récentes apportés aux méthodes thérapeutiques, ces problèmes pourront être réduits mais le coût s'entrouvre majoré (75).

## **3. Complications nerveuses :**

Nous avons rapporté dans notre série 3 cas (7,5%) d'irritation de la branche sensitive du nerf radial qui ont cédé sous traitement symptomatique.

DELATTER (14) a observé sur 62 cas de fractures de l'extrémité distale du radius dont 27 cas étaient de type articulaires, 1 cas de syndrome d'irritation de la branche sensitive du nerf radial avec embrochage de KAPANDJI qui a évolué vers la régression .

Pour LECESTRE (5) , les complications nerveuses ne sont pas l'apanage de l'embrochage intra focal.

Bien que nous n'en ayons relevé aucune, il ne faut pas oublier la compression du nerf médian qui survient plus particulièrement au cours des fractures à déplacement antérieur.

## **4. Lésions tendineuses :**

Les atteintes tendineuses sont classiques après les fractures du poignet, elles intéressent essentiellement les tendons extenseurs lors du traitement par embrochage, le fléchisseurs après plaque antérieure.

Les mécanismes de ces lésions sont multiples (92) :

- ❖ L'ischémie tendineuse liée à l'hématome dans la coulisse ostéo-tendineuse lors du traumatisme.
- ❖ Usure du tendon dans une coulisse déformée par la présence d'un cal osseux.
- ❖ Trajet coudé sur le tubercule de lister associé au déplacement fracturaire.

Au moment de la fracture, le mouvement d'hyper extension engendre la compression de l'épiphyse radiale par le tubercule du 3<sup>ème</sup> métacarpien peut entraîner la rupture du tendon du long extenseur du pouce.

- ❖ Iatrogène : surtout lors d'embrochage percutané, la transfixion directe est rare, mais il s'agit surtout d'agression par le talon d'une broche coupée trop courte.

Il est probable que les progrès technologiques seront réalisés pour les capuchons protecteurs qui n'étaient pas très fiables ainsi que pour les pinces coupantes qui idéalement devraient laisser une coupe nette non acérée.

L'intervention du boulon « Arum » par KAPANDJI (34) est intéressante car outre le rôle protecteur, le cône de ce bouchon permet de combler la comminution et donc mieux stabiliser la fracture .

## **5. Troubles trophiques :**

Si les infections sur les broches se résolvent la plupart du temps par les soins locaux, les algodystrophies influencent les résultats en retardant la reprise des activités

Pour JEUDY et OURNIER (43) c'est une complication propre aux fractures à double trait du ¼ inférieur du radius, mais en fait, elle est multifactorielle.

VICHAR (80) conseille l'ouverture systématique du canal carpien pour éviter la survenue des algodystrophies en libérant systématiquement le nerf médian dans le cas d'abord antérieur de la fracture.

HARPER et KAPANDJI (34) voient dans l'immobilisation du poignet un élément favorisant l'apparition d'algodystrophie, contre lesquels ils proposent de lutter par rééducation précoce des doigts et la prono-supination

**Tableau XXV : fréquence de l'algodystrophie dans les différentes séries :**

Auteurs	Traitements	Algodystrophies (%)
SAILLANT (24)	Fixateur externe	42
DETHOMASSON (35)	KAPANDJI	38
	Fixateur externe	18
ROUX (54)	KAPANDJI	11
	Fixateur externe	35
<b>Notre série</b>	<b>KAPANDJI</b>	<b>13,5</b>
	<b>Fixateur externe</b>	<b>15,5</b>

Le mécanisme du déclenchement des algodystrophies reste discuté mais l'ensemble des auteurs font, néanmoins, intervenir la notion de dérèglement du système sympathique dont on connaît la richesse au niveau du nerf médian dans sa traversé du poignet.

La contusion des fibres sympathiques serait un facteur étiologique directement responsable (32).

Le traitement de ces syndromes d'algodystrophie doit être actif à la fois médicamenteux et fonctionnel et cela dans le cadre d'un soutien psychologique prolongé.

Divers voies de recherche sont en cours d'évaluation pour prévenir cette complication.

## **6. les cals vicieuses :**

Tous les auteurs insistent sur la nécessité de rétablir une continuité parfaite de la corticale sous-chondrale de la gléne radiale pour éviter la « marche d'escalier » facteur d'arthrose à plus ou moins long terme. Le rétablissement de l'anatomie prend toute son importance, même au prix d'un abord direct par de nombreux auteurs. L'absence de réduction du troisième fragment postéro interne est redoutable.

## Traitement chirurgical des fractures articulaires de l'extrémité inférieure du radius : à propos de 40 cas .

JEUDY J.et ORNIER (43) à noté 5 % de cas de cals vicieux, dans notre série le pourcentage des cals vicieux était de 10 % ,1 cas de fracture marginale antérieure complexe traitée par plaque vissée antérieure et 2 cas de communitive traité par fixateur externe et 1cas de fracture en T frontale,

### **7. Arthrose :**

La prévalence de l'arthrose à moyen terme est élevée (12 ,83) elle est liée à la présence d'une marche d'escalier.

Les résultats de Laulan (44) montrent aussi que la présence d'un gap,ou diastasis inter fragmentaire, à consolidation favorise l'apparition de l'arthrose radio-carpienne.

Toute fois, elle peut se voir aussi quand la réduction est anatomique et deux tiers des réductions anatomiques de Laulan (45) avaient une arthrose à 9 ans de recul,elle pourrait résulter de lésions cartilagineuses contemporaines à la fracture. quoi qu'il en soit elle est généralement bien tolérée même à long terme(45,17,82)

### **VI. Résultats globaux :**

Dans notre série nous avons retrouvé 65 % de résultats utiles qui se raccordent avec les résultats des autres séries (tableau XXVI)

**Tableau XXVI : Répartition des résultats globaux des F.A.E.I.R. selon la littérature**

Auteurs	Nombre de cas	Résultats utiles (%)
ROUX (54)	78	83
JUPITER,KNIK (7)	43	61
JESSE (39)	30	64
DETHOMASSON (35)	39	77
<b>Notre série</b>	<b>40</b>	<b>65</b>

### **1. Influence de l'âge :**

On remarque que plus le patient est jeune plus les résultats sont meilleurs, ceci est sans doute lié au degré de l'ostéoporose plus marquée au delà de la cinquième décade.

### **2. Influence du délai :**

Nous avons obtenu beaucoup plus de bons résultats chez les patients traités précocement (moins de 24 heures après le traitement). Ceci peut s'expliquer probablement par l'absence d'œdème ou sa présence minime permettant la réduction et la contention dans de bonnes conditions.

### **3. Corrélation résultats cliniques et radiologiques :**

Plusieurs auteurs s'accordent à dire qu'il existe un parallélisme entre la qualité des résultats fonctionnels et anatomiques (67,80).

KAZUKI (60) pense qu'une réduction anatomique s'impose dans tous les cas, mais qu'il est possible de tolérer un certain nombre de déplacements secondaires dont il fixe les limites : 10° de bascule sagittale et 4 mm de l'index radio ulnaire, pour lui ces rapports n'altèrent pas la fonction du poignet.

Selon SAFFAR (19), la radio ulnaire inférieure est la source la plus fréquente des séquelles douloureuses sans oublier l'importance des douleurs du compartiment interne du poignet secondaire au conflit ulno-carpien lié à l'allongement relatif de l'ulna par raccourcissement non réduit du radius.

Cette souffrance radio ulnaire inférieure se traduit essentiellement par des douleurs en prono-supination active et par une raideur qui touche le plus souvent la supination, elle peut être la conséquence de trois mécanismes:

- Incongruence radio ulnaire inférieure.
- Lésions cartilagineuses primitives ou secondaires.

- Lésions ligamentaires associées des ligaments radio-ulnaires inférieurs ou du ligament triangulaire.

Dans notre série, la confrontation des résultats cliniques et radiologiques pour différentes méthodes thérapeutiques montre que les résultats correspondent à un aspect radiologique dans les limites de la normale ou qui s'en démarquent légèrement. En effet bon nombre de cals vicieux « modérés » étaient bien tolérés cliniquement

## **VII. Indications thérapeutiques dans les F.A.E.I.R :**

Pour NONNENMACHER (2) deux séries de paramètres interviennent dans le choix du traitement :

La première dominante concerne les caractéristiques de la lésion, la notion de stabilité post-réductionnelle est le facteur déterminant de l'indication thérapeutique.

La seconde recouvre les constantes liées au blessé (âge, état général, activités et besoins socioprofessionnels), elle peut moduler l'attitude initialement envisagée, ce facteur humain doit demeurer présent à l'esprit dans le choix judicieux de la méthode utilisée même si généralement les indications dépendent du type anatomique de la fracture.

Pour LAULAN (44), les indications thérapeutiques doivent prendre en compte trois paramètres :

- Le type de fracture.
- Les complications immédiates et les lésions associées
- Le terrain

Pour CANDELIER et GANZALEZ (89) les indications thérapeutiques doivent prendre en compte de quatre paramètres :

- les traits et fragments (trois, quatre et plus)
- comminution métaphysaire (+, ++, +++)
- direction du dépassement (avant, arrière, indéterminé)

- qualité de l'os (normal, porotique, très porotique)

## VIII. Quelles techniques employer dans les fractures articulaires de l'EIR :

Le meilleur traitement est celui qui n'existe pas encore, mais dont on peut se rapprocher, est celui qui rétablirait par les moyens les moins agressifs possibles et le plus exactement possible, les conditions du fonctionnement articulaire, en même temps, permettrait la reprise la plus rapide de la fonction, si possible immédiatement.

La plupart des auteurs s'orientent vers la technique la moins agressive, le brochage :

- Le brochage « classique », styloïdien « à l'ancien » est encore souvent utilisé, mais en raison du retard fonctionnel qu'il impose, il perd du terrain devant les types de brochage.
- Le brochage intra-focal, suivant KAPANDJI, avec des broches simples, surtout maintenant avec des broches « Arum », qui procurent une meilleure réduction en minimisant les risques.

Le troisième fragment postéro interne demande à être reconnu et traité spécifiquement. La broche classique associée à la broche transversale est une solution, mais elle bloque temporairement la prono-supination. Le brochage intra focal par sa troisième broche maintient ce fragment en position de réduction. L'ostéosynthèse, par vis et broche de ce fragment par abord direct, ne se conçoit que dans le cadre des fractures complexes.

Les fractures bi marginales ou en « T » peuvent faire l'objet d'une technique actuellement proposée : ostéosynthèse par plaque antérieure, pour la fixation du fragment antérieur, associé à un brochage du fragment ou des fragments postérieurs : c'est l'ostéosynthèse en vasque.

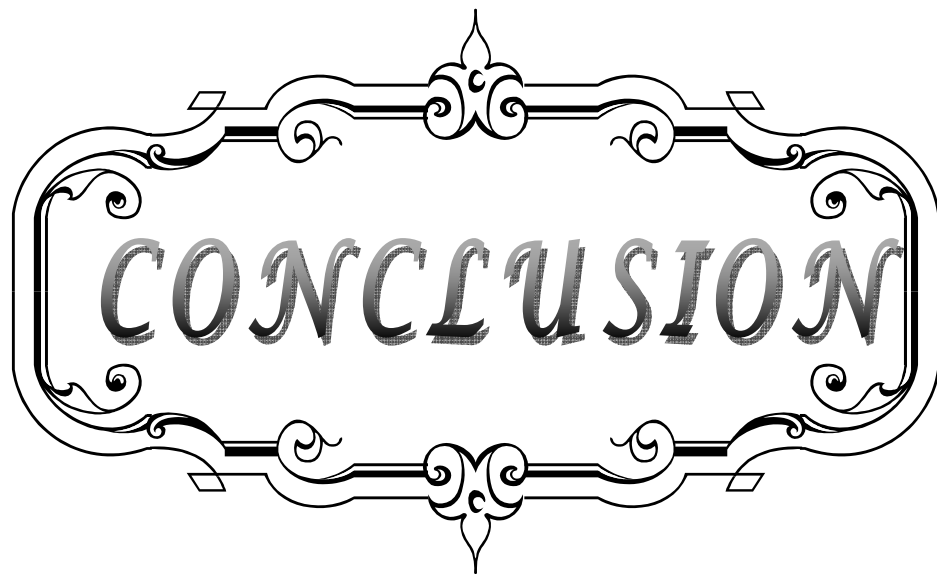
Les fractures en « T » sagittal devant le risque d'instabilité de ces fractures, certains auteurs s'adressent d'emblée au fixateur externe associé au non à des broches . Ce qui

## Traitement chirurgical des fractures articulaires de l'extrémité inférieure du radius : à propos de 40 cas .

représente déjà un traitement lourd. On peut cependant contrôler le déplacement de ces fragments par le brochage intra-focal avec broche « Arum »

Les fractures cunéennes externes peuvent être fixées par une vis un brochage classique ou deux broches intra-focale.

Soulignons d'emblée qu'il n'y a pas de traitement univoque des fractures articulaires de l'extrémité inférieure du radius, que chacune d'entre elles doit être considérée comme cas particulier auquel il faut savoir adapter les gestes thérapeutiques.



CONCLUSION

Les fractures articulaires de l'extrémité inférieure du radius gagnent de plus en plus en fréquence et en importance.

Elles ne sont plus l'apanage des personnes âgées mais affectent de plus en plus d'adultes jeunes et actifs suites à des traumatismes de haute énergie

Pour ces fractures, il faut abandonner le traitement orthopédique, et opter pour le traitement chirurgical, et il ne faut pas hésiter dans certains cas à associer les genres d'ostéosynthèse (plaque, broches, fixateur) sans oublier l'autogreffe.

Une bonne prise en charge ne nécessite pas obligatoirement les moyens les plus sophistiqués, mais plutôt une bonne analyse des fractures et un choix judicieux des indications, ce qui suppose un bilan pré thérapeutique minutieux.

Aucune méthode actuelle ne peut prétendre protéger totalement de l'algodystrophie, seules une prise en charge rapide, une stabilisation adéquate et une mobilisation précoce peuvent réduire cette complication et aboutir à des résultats satisfaisants.



ANNEXES

## Faculté de médecine et de pharmacie Marrakech

### Service de traumatologie A

#### *Traitement chirurgical des fractures articulaires de l'extrémité inférieure du radius*

#### Fiche d'exploitation

##### Identité :

- Nom : .....
  - Age : .....
  - Sexe : .....
  - Coté dominant : .....
- Profession : .....  
Date d'entrée : .....  
N ° d'entrée : .....  
Téléphone : .....  
Adresse : .....

##### Antécédents :

- Médico-chirurgicaux : .....
- Autres : .....

##### Etiologies :

- Chute : .....
  - AVP : .....
- A.T : ..... Agression : .....  
A sport : ..... Autres : .....

##### Mécanisme lésionnel :

- Choc direct : .....
- choc indirect : .....
- Autres : .....

##### Date d'examen :

✓ Délai : .....

##### Examen clinique :

- Coté atteint : .....
- droit : ..... G : .....
- Clinique :
  - ✓ Attitude du traumatisé du membre supérieur :
  - ✓ Douleur :
  - ✓ Impotence fonctionnelle :
  - ✓ Déformation :
  - ✓ Ouverture cutanée :
  - ✓ Atteinte vasculaire :
  - ✓ Atteinte nerveuse :
- Lésions associées :
  - ✓ Ostéo-articulaires : .....
  - ✓ Traumatisme crânien : .....
  - traumatisme thoracique : ...
  - Autres : .....



Déplacement secondaire :  
Algoneurodystrophie :  
Syndrome d'irritation de la branche sensitive du radial :  
Tendinite des extenseurs :  
Infection :  
Migration des broches :  
Syndrome de volkman :

Tardive :

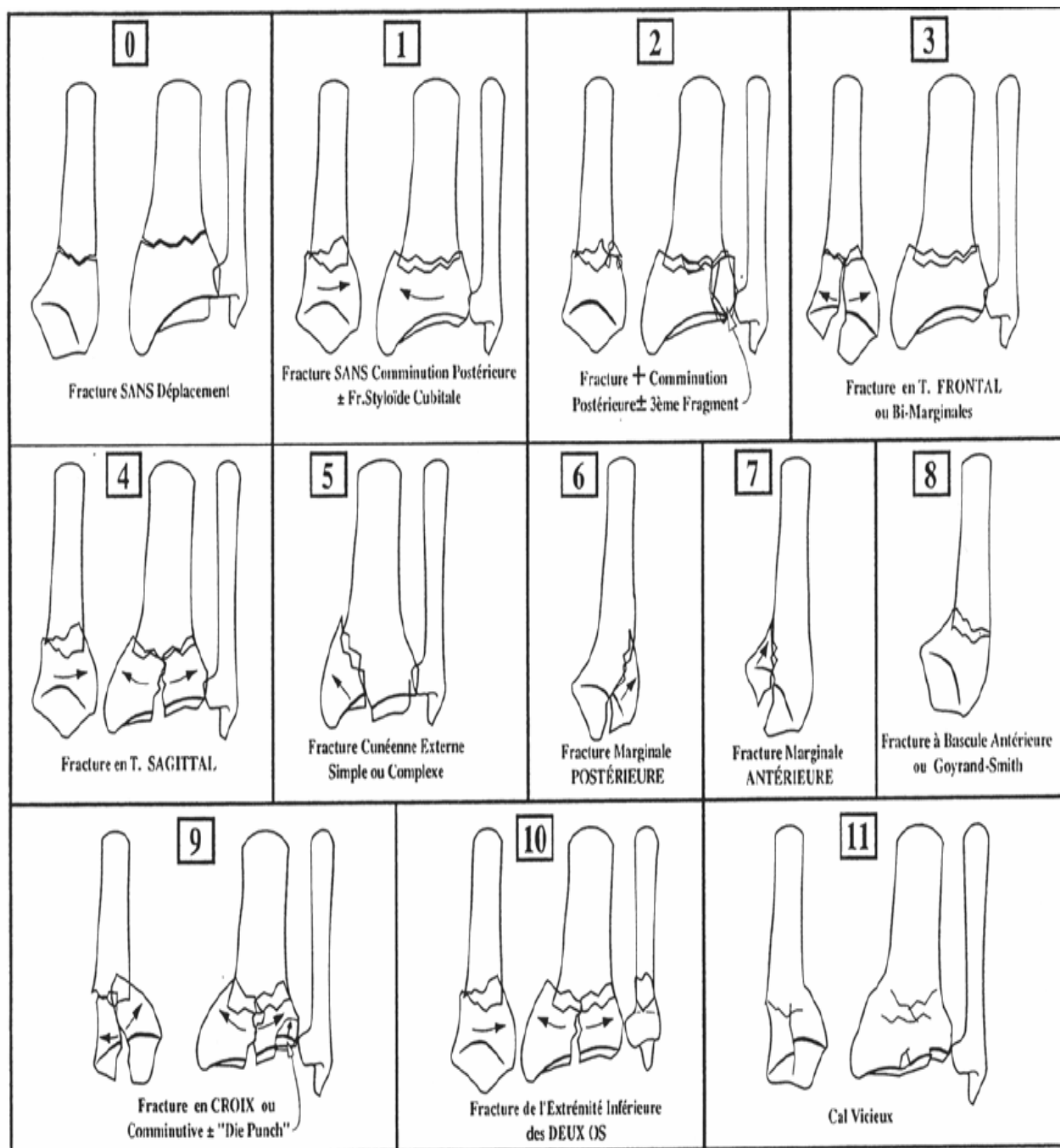
Cal vicieux  
Pseudoarthrose

**Résultats :**

- 4- Recul :
- 5- Ablation du matériel :
- 6- Evaluation selon la cotation DE GRUMILLIER :

	6 semaines	12 semaines	Autres
Douleur			
Mobilité			
Force de préhension			
Radiologie			
Total			

**Observations :**



Annexe 2 : Classification des fractures articulaires de l'extrémité distale du radius selon Castaing (4) et Grumillier (12)



**RESUMES**

## Résumé

Notre travail concerne l'étude rétrospective de 40 cas de fractures articulaires de l'extrémité distale du radius , traités par embrochage de KAPANDI dans 15 cas soit 37,5% ,par plaque vissée dans 7 cas soit 17,5% ,par fixateur externe dans 13 cas soit 32,5% ,par brochage styloïdien dans 3 cas soit 7,5% et par vissage dans deux cas soit 5% ,suivi au service de traumatologie orthopédie A à l'hôpital universitaire mohammed VI à Marrakech entre 2005 et 2009.

La moyenne d'âge de nos patients était de 42,5ans .Il existe certes, une nette prédominance

masculine 72,5% . Le coté gauche était atteint dans 27 cas soit 67,5%. L'étiologie était dominée par les chutes dans 50 % des cas .Le traumatisme était ouvert chez 3 patients soit 7,5%

selon la classification de CASTAING (4) reprise et complétée par GRUMILLIER(13) , nous avons noté :

- 10 cas de fractures articulaires simples.
- 30 cas de fractures articulaires complexes.

L'anesthésie était générale dans 67,5%, alors que l'anesthésie locorégionale a été dans 32,5%

L'immobilisation par attelle plâtrée était systématique chez tous les patients opérés durant une durée moyenne de 3 semaines.

Les suites étaient marquées essentiellement par :

- 2 cas d'infection superficielle 5 % après embrochage d Kapandji.
- Une paresthésie de la face dorsale de la main dans le cadre du syndrome d'irritation de la branche sensitive du nerf radiale à été noté dans 3 cas soit 7,5%
- 4 cas soit 10 % de syndrome algodystrophique .
- 4 cas soit 10% de raideur articulaire.

## Traitement chirurgical des fractures articulaires de l'extrémité inférieure du radius : à propos de 40 cas .

- 1 cas soit 2,5% de déplacement secondaire
- 4 cas soit 10% de cal vicieux.

L'étude de cette série permet, après descriptions des différentes techniques opératoires, d'analyser les résultats et les complications et de définir les indications de ces méthodes. Le résultat global fait apparaître 65% de résultats utiles avec un parallélisme entre la qualité des résultats anatomiques et fonctionnels.

Enfin la rééducation précoce, constitue un complément thérapeutique indispensable pour la récupération rapide et satisfaisante de la fonction du poignet et de la main

## Summary

patients our retrospective study is about 40 cases of articular fractures of the distal extremity of the radius treated by the pinning of Kapandi in 15 cases (37,5%), anterior plaque of plate in 7 cases (17,5%), external fixator in 13 cases (32,5%) and single plating in 3 cases (7,5%) and followed -up at the department of traumatology and orthopedics A in Mohammed VI hospital in Marrakech between 2005 and 2009.

The mean age was 42,5 years old with neat predominance of the male sexe 72,5%

The left side has been reached in 27 cases (67,5%)

The most frequent etiology is still the falls from top 50%

The cutaneous aperture is noticed in 3 cases 7,5%

According to Castaing(4) classification completed by Grumillier(13) ,we noticed:

-10 simple articular fractures.

- 30 complex articular fractures.

The anesthesia was general in 67,5% of the cases, the locoregional anesthesia concerned 32,5% of the cases.

The immobilisation by splint plaster has been done systematically for all operated patients durins mediumlly 3 weeks.

The sequelae are particulary characterized by:

- 3 cases (7,5%) of irritation of the radial nerve.

- 2 cases (5%) of infection.

- 4 cases (10%) of algoneurodystrophic syndrome.

- 4 cases (10%) of radial wedge.

- 4 cases (10%) of articular stiffer

The study of this series permits, after the description of the operative techniques, to analyse the results and the complications and to define the indications of these methods.

The global result consists in 65% of useful results with parallelism between the quality of the anatomic and functional results.

Finally, the precocious rehabilitation constitutes an essential therapeutic complement for the fast and satisfactory recovery of function of the wrist and the hand.

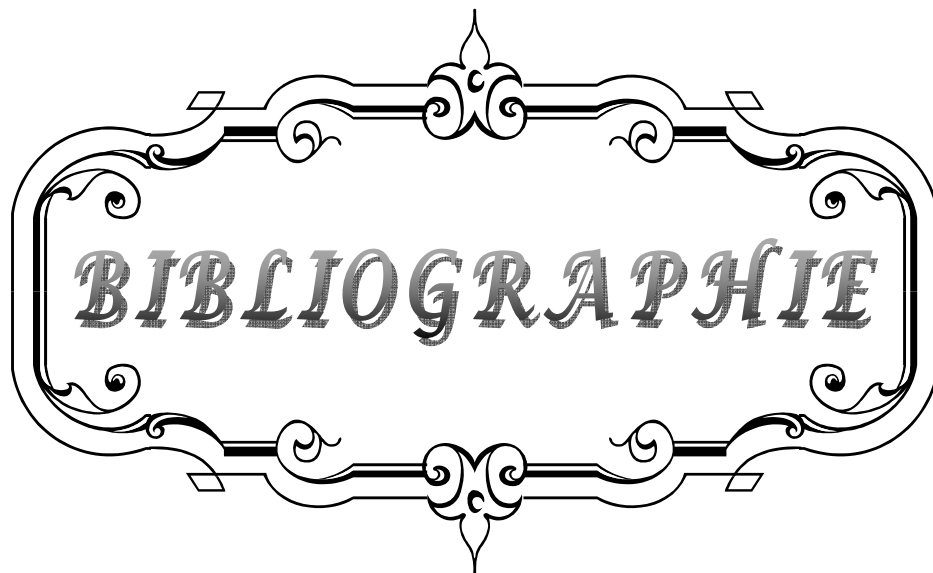
## ملخص

تعد كسور الطرف السفلي لعظم الكعبرة من أكثر الكسور شيوعا الهدف من عملنا هذا هو تحليل النتائج والمؤشرات العلاجية، والبحث في العوامل التكهنية بالنسبة لهذه الكسور، من خلال سلسلة تضم 40 حالة، شخّصت وعولجت بالجراحة بالجنّاح (أ) لقسم جراحة العظام والمفاصل بالمركز الاستشفائي الجامعي محمد السادس بمراكش، إن هذه الدراسة إن هذه الدراسة الاستيعابية بصدد دراسة حالة كسر مفصلي للطرف السفلي للكعبرة عولجت بواسطة تسفيد كابانجي في 15 حالة (37,5%)، لويحات متبنة أمامية في 7 حالات (17,5%)، المثبت الخارجي استعمل في 13 حالة (32,5%)، كان متوسط سن المرضى 42,5، أغلبيتهم من النساء، إصابة الجهة اليسرى قدرت ب 67,5%، السببيات عرفت غالبية حالات للسقوط من الأعلى، كانت الرضوض مفتوحة في 3 حالات. تبعا لتصنيف كاستين مأخوذة ومكمل من طرف كروميلي سجلنا 10 كسور مفصالية بسيطة، 30 كسور مفصالية مركبة التبنّيج كان عاما في 67,5% من الحالات، في حين أن التبنّيج الموضعي الناجي كان في 28,5% من الحالات، وقد تم التثبيت بطريقة منظمة بواسطة رباط جبسي لمدة متوسطة في 3 أسابيع تميزت مخلفات العملية أساسا بحدوث.

2 حالات تعفن ( 5%)، 1 حالة للتهيج العصبي الكعبري (2,5%)، و4 حالات متلازمة ألم الحثل العصبي (10%)، و4 حالات تصلب المفصلي (10%)، 5 حالات ندبة عظم الكعبرة (12,5%) . إن دراسة هذه المجموعة مكنت وبعد استعراض التقنيات الجراحية من

تحليل النتائج والمضاعفات والتعريف باستطبايات هذه الطرق العلاجية النتيجة الاجمالية أظهرت  
65% من النتائج الإيجابية مع التوازي بين نوعية النتائج التشريحية والوظيفية.

أخيرا فإن التأهيل المبكر يمثل علاجات تكميليا ضروريا بالاستعادة السريعة والمرضية  
لوظيفة المعصم واليد.



*BIBLIOGRAPHIE*

1. **MANSAT M.**  
Fracture de l'extrémité inférieure du radius chez l'adulte  
Revue du praticien 1996,46, :231–240
2. **ONNENMACHER J, CHARDEL P.**  
Traitement des fractures récentes et anciennes de l'extrémité inférieure de l'avant bras.  
Enc Med Chir techniques chirurgicales Orthop traumat  
1995, 44,344,12pages.
3. **ALFRAM:**  
Epidémiologie of fracture of the forearm.A biomechanical  
Investigation of the strength  
J–bone–joint surg 1987,A, :105.
4. **CASTAING et le club des dix:**  
Les fractures récentes de l'extrémité inférieure du radius chez l'adulte.  
Rapport de 39ème réunion annuelle de SOFCOT.  
Rev Chir Orthop.1964,50, :581–666.
5. **LECETRE P.**  
Fracture de l'extrémité inférieure du radius traité par la méthode de KAPANDJI. Analyse  
de 100 cas.  
Ann Chir 1990,42,10, :756–769.
6. **MATHOULIN C.**  
Les fractures articulaires récentes du quart inférieur du radius chez l'adulte. Description,  
classification, traitement.  
Cahier d'enseignement de la société française.  
Chir .de la main, tome 2,67–81
7. **KNIRK JL, JUPITER JB**  
Intraarticulaire fractures of the distal end of the radius in young adults.  
J Bone joint Surgery Am 1986, june,68,5,:647–659.
8. **MELONE CP, INSANI A.**  
Classification and management of intraarticular fractures of the distal radius.  
Hand clin 1990,Aug,4,3,:349–360.
9. **DESMANET E.**  
Ostéosynthèse of the distal radius by flexible double pinning.  
In: fractures of the distal radius by SAFFAR and COONEY.

10. **DESSTOT .**  
Quelques nouveautés dans la chirurgie du poignet.\*  
[www.Maitise-orthop.com](http://www.Maitise-orthop.com)  
Journal français de l'orthopédie. Articles,sélection :main.  
Décembre 2010.
11. **Lewis.**  
Théorie du mécanisme des fractures de l'extrémité inférieure du radius.  
Revue Chir.Orthop 1964, 50,5.
12. **GRUMILIER R.**  
Fractures de l'extrémité inférieure du radius.  
Notes de catamanèse. Actualisation du rapport de 976 GECO 1976.
13. **CHERGAUAI SAMIRA.**  
Traitement des fractures de l'extrémité inférieure du radius par  
Embrochage de PY et de KAPANDJI.  
Thèse Méd Casa 1997,n° 211.
14. **DELAFERE.**  
Le fixateur externe dans les fractures instables de l'extrémité inférieure du radius.  
Acta orthopedica Belgique 1991
15. **MATHOULIN C, SBIHI A, PANCIARA P.**  
Internet de l'arthroscopie du poignet dans le traitement des fractures articulaires du ¼  
inférieure du radius.à propos de 27 cas  
Chirurgie de la main 2006, 20,342-350.
16. **FITTOUSSI F, CHOW S, MASQUELET C.**  
L'ostéosynthèse par plaque des fractures articulaires déplacées de l'extrémité inférieure  
du radius.  
74ème réunion annuelle de SOFOCT. Résumés de communication.  
R.C.O 2000,85 supp.
17. **MEHTA J, BAIN G, HEPTINSTALLR.**  
Anatomical reduction of intraarticular fractures of the distal radius. An arthroscopic ally  
assisted approach.  
J.Bone joint surgery 2000.jan,82,1,:79-86.

18. **19) LAULAN J.**  
Les indications thérapeutiques des fractures récentes de l'extrémité inférieure du radius.  
Ann Chir 1996,48,1, :78-81.
19. **SAFFAR PH.**  
Extensor pollicis longus tendon rupture after distal radius fractures.  
In :fractures of the distal radius.by Saffar and Cooney.  
Ed Dunitz 1995.
20. **DUPARC J, VALTIN B.**  
Fracture de l'extrémité inférieure du radius.  
In : traité de chirurgie de la main,tome II,paris sous la direction de Jubiana R,  
Ed Masson 1994,692-722
21. **BOWERS W.H.**  
Distal radio-ulnar arthroplasty : current concepts  
Clin. Orthop. 1992,275,:104-109.
22. **FONTES D, LENOBLE E , SOMIER:**  
Lésions ligamentaires dans les fractures récentes de l'extrémité inférieure du radius.  
Ann Chir Main 1992,11,2, :119-125.
23. **GEISSER W.B, FERNANDEZ D.L.**  
Distal radio ulnar joint injuries associated with fractures of the distal radius.  
Clinical Orthopedics and related research 1996,327,:135-146.
24. **SAILLANT V, OBERT, POLETTE A.**  
Norian et fracture de l'extrémité inférieure du radius. étude prospective de 22 cas avec  
recul minimum de 6 mois.  
76ème réunion annuelle de SOFCOT résumés des communications.  
Rev Chir Orthop 2001,22, :160-165.
25. **HARDY, LEMOINE J, BNOIT J.**  
Arthroscopie du poignet et fractures articulaires de l'extrémité inférieure du radius de  
l'adulte jeune. In : Saillant G.,Kuntz F., Lemoine J.,editors. Les fractures de l'extrémité  
inférieure des os de l'avant bras. Paris  
Sauramps Médical : 1995,175-182.

- 26. KAPANDJI A.**  
Le cadre radio-ulnaire : son importance fonctionnelle dans les fractures des deux os de l'avant bras.  
Ann Chir. Main 1998,17,4,:348-361.
- 27. RICARDS RS.**  
Arthroscopic diagnostic of intraarticular soft tissue injuries associated with distal radial fractures  
J Hand Surgery 1997, 13, 22,A, :772-776.
- 28. CHAISE., FRIOL J.P .**  
Les embrochages dans le fractures récentes de l'extrémité inférieure du radius.  
Ann Chir Main 1994,48,1, :66-69.
- 29. REGUE TH, JUDET, E de THOMASSON.**  
Traitement des fractures de l'extrémité inférieure du radius par ostéosynthèse interne Distracteur et mobilisation précoce.  
Ann Chir Main ( Ann Hand Surg),1995,14,n°1,5613.
- 30. MULLER, NEZARIEN I.**  
Proposition de classification des fractures articulaires de l'EIR en compression flexion Etude radiologique de 40 cas.  
Ann Chir Main, 1994, 13,n°4,257-266.
- 31. HUARD, LECLIRC G, BOYET P .**  
Les fractures du radius distal à déplacement dorsal : corrélation entre scores fonctionnels Qualité de réduction et type de fixation  
EMC, chirurgie de la main 29, 2010,366-372.
- 32. GERARD G, GALLUCCI L.**  
Les fractures articulaires du radius distal à déplacement postérieur traités par plaques palmaire à stabilisation angulaire,technique et réalisation.  
EMC chirurgie de la main 28, 2009,18-25.
- 33. CONDAMINE J.I , LOBERTON, AUBRIOT J.H.**  
L'intervention de sauvé kanpandji  
Analyse et resultatats de 69 cas.  
Ann Chir Main 1992, 11, n°1,27-39.

- 34. KAPANDJI A.I, HOEL G.**  
Ostéosynthèse par broches intrafocales des fractures à déplacement antérieur  
De l'épiphyse radiale inférieure  
Ann Chir Main,1995,14,n°3,142-157.
- 35. De THOMASSON, ROUVEREAU I.**  
Limites et insuffisance des traitements des traumatismes récents a double trait articulaire  
du quart distal de radius  
Ann Chir Main 1994,13,1, :13-19.
- 36. ROGER T, GUELMIK.**  
Etude biomécanique d'une nouvelle ostéosynthèse des fractures distales de radius.  
Sciences directes,chir de la main 25,2006,293-297.
- 37. FERNANDEZ, BACA F, BENRAHJO.J.**  
Traitement des fractures du radius distal à déplacement postérieur avec double plaque  
dorsale à propos de 12 cas.  
Sciences directes,chir de la main 25,2006,27-32.
- 38. FREYCHET F.**  
The operative treatment of intraarticular smith fractures  
Journal of the hand surgery (british and European volume 1999,24 B:1:99-103.
- 39. JESSE B, JUPITER, DIEGO L.FERNANDEZ :**  
Clinical perspective: comparative for fractures of the distal end of the radius  
Hand surg 1997;22A:563-571.
- 40. DUMEZ J.F, GAYET L.E, MULLER A.**  
Traitement des fractures instables de l'EIR par fixation externe d'Hoffman a propos de 68  
cas .  
Ann Chir Main,1996,15,n°2,80-90.
- 41. STEFFEN TH, EUGGESTER M.D/**  
Twielves years follow-up of fractures of the distal radius treatment with the AO external  
fixator.  
Orthopaedic research laborartry ,RUH,Mc Grillunvers ,of orthopaedic surgery montreal  
Canada. Injury 1994, Vol,25,Supp 4.

42. **RICARDS F.**  
External fixator of the distal radius ;astudy of 225 cases  
The journal of the hand surgery ,vol 14A,N°2 part 2.
43. **JEUDY J , Ornier**  
Ostéosynthèse des fractures communitives du radius distal :fixateur externe ou plaque antérieure –résultats d'étude prospective rondominisée multicentrique  
Congrès annuel de la société française de la chirurgie de la main 2010,390–438.
44. **LAULAN J, OBERT L.**  
Fracture de l'extrémité distale des os de l'avant bras chez l'adulte  
2009 Elsevier Masson SAS.
45. **DRAPPE JL, LEBELVEC G, CHERROT A.**  
Imagerie normale du poignet et de la main,radiographies,arthrographies,échographie  
EMC 30–320–A–10 1999.
46. **CHEVRIERE A, ROUSSELIN B, CHAGNON S, LACOMBE P.**  
Exploration radiologique des fractures de l'extrémité inférieure de l'avant bras  
Et du carpe  
EMC 31–020–A–10,2000
47. **DUMONTRIER G, HERBERG G.**  
Les fractures fraîches du radius distal chez l'adulte.  
Symposium S.O.F.O.C.T 2000.
48. **COGNET J–M, MARTINACH, MATHOULIN C.**  
Traitement des fractures articulaires du radius distal sous control arthroscopique :  
technique opératoire et choix thérapeutique.  
Science direct, chirurgie de la main, 9 juillet 2008.171–179.
49. **FERNANDEZ DL.**  
Distal raduis fractur :the rational of the classification  
Chirurgie de la main 2001,20,411–25.
50. **RANGIER M.**  
Traitement des fractures récentes de l'extrémité de l'avant bras chez l'adulte  
EMC 2007.

- 51. BORETTO JG, GALLUCCI CL.**  
Les fractures intra articulaires distales à déplacement post traits par plaques palmaires à stabilité angulaire :techniques et résultats.  
Chir de la main ;science direct 3 Nov 2008.
- 52. JEUDY J, CRONIER P, MASSIN P.**  
Ostéosynthèse par plaque antérieure verrouillée des fractures complexes de l'extrémité distale du radius  
Revue de la chirurgie orthopédique, 2007,93,435-443
- 53. CLARTET J, CoGNET J-M, SIMON P.**  
Arthroscopie complémentaire de l'ostéosynthèse du radius distal par abord antérieur.  
Revue de la chirurgie orthopédique, 2007,93,339-343
- 54. ROUX J.L.**  
Fractures du radius distal de l'adulte  
Revue de chirurgie orthopédique,2007,93,533
- 55. HERZEBEG G,ALSAATI M, IZEM Y.**  
Index sagittal articulaire ( ISA) pour l'analyse des fractures fraîches du radius distal.  
Chirurgie de la main 28(2009) 294-296.
- 56. LINDAU T .**  
Traitement des fractures du raduis avec assistance arthroscopie.  
Chirurgie de la main 25(2006) S 161-S170.
- 57. EL ANADALOUSSI, BENDOIUSS A.**  
Fracture concomitante du radius et de la scaphoïde associée à une luxation du coude  
Chir de la main 27 (2008) 180-182.
- 58. FERNANDEZ DL, JUPITER J.B, LANZU.B.**  
Open reduction and internal fixation of un united fractures of the distal radius :does the size of the distal fragment affect the result?  
Chir de la main 2002,21:113-23
- 59. 60) R. GESENWAY.**  
L'ostéosynthèse « sandwich » de l'extrémité inferieure de radius  
Chir de la main 2001,20 :447-53.

- 60. KAZUKI, OBERT L.**  
Les fractures du radius distal après 70ans :ostéosynthèse par palque palmaire ou broches ?  
Chir de la main 29,2010,236–241.
- 61. POZZI D, CATALINO F.**  
Traitement des fractures du radius distal par système epibloc .  
Revue de chir orthop et traumatique 2010,96,220–224.
- 62. OLBERT L, VICHARD P.**  
Ostéosynthèse des fractures du radius distal par plaque post :avantage et inconvénients.  
Chir de la main 2001,20, :436–46.
- 63. BONNEVILLE P, FERON J-M.**  
Fracture du sujet agé de plus de 80 ans  
Symposium S.O.FO.C.O.T 2002.
- 64. COGRTE J-M, SIMON P.**  
Contrôle arthroscopique dans le traitement des fractures articulaires du radius distal  
apropos d'une série de 16 cas.  
Revue de la chir arthropidique, 2003,89,515–523  
.
- 65. ROUX J-L. :**  
La prothèse de remplacement et resufaçage du radius distal :  
Un nouveau concept thérapeutique  
Chir de la main 28, 2007,10–17.
- 66. 67) PANSAUD E , CHANATALOT C,MARIES O**  
Fracture à bascule postérieur du radius distal associée à une fracture communitive  
articulaire de l'ulna distal : traitement en urgence par ostéosynthèse du radius par plaque  
verrouillée antérieure et résection de l'extrémité distale de l'ulna : apropos d un cas.  
Chir de la main 27 septembre 2010.
- 67. MATHOULIN C, SBIHI A.,PANCIERA P.**  
Internet de l'arthroscopie du poignet dans le traitement des fractures de ¼ inférieure du  
radius :propos de 27 cas.  
Chir de la main 2001 ;20 ;342–50.

- 68. SENNWEL GR, DELLASNATA D.**  
La fracture instable du radius distal et son traitement : comparaison de trois méthodes : fixation externe, embrochage centromédullaire et plaque AO.  
Chir de la main 2001 ;20 :218-25.
- 69. PICHON H, CHERGAOUI A, SANGALIA D.**  
Ostéosynthèse antérieure par plaque à vis verrouillée LCP 3,5 dans les fractures de l'extrémité inférieure du radius à déplacement postérieur à propos de 24 cas  
Revue de chir orthopédique et réparatrice 2008,94,152-159.
- 70. GGOULIBALY P.**  
Fracture du poignet par compression flexion : 96 cas revus avec un recul moyen de 5 ans  
S.O.F.C.O.T réunion annuelle, novembre 2003.  
Suppl, n°6 Rev chir orthop 2003.89.
- 71. HADDAD N, HACHEM A.**  
Fracture marginale antérieure de l'extrémité inférieure du radius traitées par plaque antérieure  
Résultats à moyen terme  
Revue de la chir orthop 2004,90,329-336.
- 72. SZABOR.**  
Commitud intraarticular fracture of the distal radius  
Clin orthop ,1988,230,39-48.
- 73. BARTOSH RA, SALDANA MJ.**  
Intraarticular fractures of the distal radius : a cadavric study to determine of ligamentaxis restores radiopalmar litl.  
Hand surg 1990,15A,18-21.
- 74. MATHOULIN CH.**  
Les fractures récentes du quart inférieur du radius chez l'adulte,  
description, classification, traitement.  
Cahier d'enseignement de la société française de la chirurgie de la main , tome 2, PP 67-81, paris expansion société française
- 75. LEUNG K.S.**  
Ligamentaxis and bone grafting for communitated fractures of the distal radius.  
J.bone joint surg 1989,71-B,838-842.

- 76. SENWERD GR, DELLASANTA D.**  
De l'utilité des substitutes osseux : à propos de 101 fractures du radius distal.  
Chirurgie de la main : 2001,20, :454-457.
- 77. SOKOLOW C, ROMANAO S.**  
Arthro scanner du poignet,base d'interprétation, intérêt diagnostique et thérapeutique à propos de 1620 cas  
Revue chir orthop 2000,87,supp 5.
- 78. STRUZENEGGER M.**  
L'ostéosynthèse " sandwich" de l'extrémité inférieure du radius .  
Chirurgie de la main 2002,20, :447-453
- 79. NELATON E, DUPUYTREN.D.**  
Intra articular fractures of the distal radius.  
An international course lecture.  
Am Acad orthop surgery 1999,48.
- 80. ViCHARD.**  
La place de l'ostéosynthèse à la plaque console postérieure dans le traitement des fractures de l'extrémité inférieure du radius par compression extension.  
Ann chir main 1994, 13,n°2, :87-100.
- 81. TAPIO F.**  
Poor inter observer reliability of AO classification of fractures of the distal radius .  
J.bone joint surgery Br 1998, 80,B,:672-679.
- 82. ZYCHOFSKY D,GABL M,PECHANER S.**  
Distal metaphysal compression fractures of the radius: results of open reposition, stable defect replacement with cortico cancellous  
Lilac crest bone and plate ostéosynthesis  
Unfallchirg 1998,101,:762-768.
- 83. SCHARFENBERGER A, WEBERD.**  
Comparaison of external fixation and percutaneous pinning for unstable fracture of the distal radius -A prospective randomized trial.  
J.hand surgery,January 2003,supp 1,28,N°1.
- 84. SEITZ WH.**  
Complications and problems the management of the distal radius fractures.  
Hand clin 1994,10,:117-123.

- 85. OBERT L, TROPET Y.**  
Ostéosynthèse des fractures du radius distal par plaque postérieure:  
Avantage et inconvénients  
Chirurgie de la main 2001,20, :436-446.
- 86. METHA J, BAIN G .**  
Anatomical reduction of intra articular fractures of the distal radius. An arthroscopically assisted approach.  
J.Bone joint surgery Br. 2000 jan, 82,1,:79-86.
- 87. KAZUKI K.**  
Cineradiographic study of wrist nonunion fracture of the distal radius.  
J.hand surgery 1993,18, :41-46.
- 88. GEISLER W.B, FERNANDEZ D.L.**  
Distal radio ulnar joint injuries associated with fractures of the distal radius.  
Clinical orthop and related research 1996,327,:135-146.
- 89. GANZALEZ E, KHOOURI DI, ORBAY J.**  
Internal fixation for unstable distal radius fractures in the elderly patient.  
J.hand surg 2003,supp 1,28.
- 90. HAGERT CG.**  
Un nouveau concept de réduction des fractures comminutives du radius.  
Dans : quelques nouveautés dans la chirurgie du poignet.  
54ème congrès de la société américaine de chirurgie de la main Boston  
Septembre 1999.
- 91. BENTAIB B.**  
Fracture de l'extrémité distale des deux os de l'avant bras  
Thèse n° 122,1996,casablanca.
- 92. HERZBERG G, DUMONTRIER C. :**  
Les fractures fraîches du radius distal chez l'adulte.  
Rev Chir Orthop 2000;86(Suppl. 1):1585-8.
- 93. DUBERT T, VOCHE P, DUMONTRIER C, DINH A.**  
Le questionnaire DASH : traduction française  
.Rev Chir Main 2001; 20:294-302.

94. **GARTTAND JJ, WERLLY CW.**  
Evaluation of healed Colles' fractures.  
J Bone Joint Surg (Am) 1951;33:895-907.
95. **GONDRAND I, BESSON C, LAFAR S, NONNENMACHERJ,**  
Ostéosynthèse des fractures de l'extrémité inférieure du radius par plaque postérieure : à propos d'une série de 20 cas.  
Rev Chir Orthop 2004, 90S:5.
96. **COGNOT J- M, TRENTEZ O.**  
Internal fixation of distal radius fractures with dorsal dislocation; plate or two 1 /4 plates?  
A prospective randomized study.  
J Trauma 1999, 47:760-5.
97. **LETSCH R, INGRANGER M, Koch HJ.**  
Surgical treatment of fractures of the distal radius with plates: a comparison of palmar and dorsal plate position.  
Arch Orthop Trauma Surg 2003; 123:333-339.
98. **CANDELLIER C, LIVERNAUX PH, ROUX JL.**  
Coût de l'ostéosynthèse dans la prise en charge d'une fracture du radius distal. In: Allieu Y, Roux JL, editors. Fractures du radius distal de l'adulte. Montpellier: Sauramps Medical, 2006. p. 269-73.
99. **ORBAY JL, FERNDANDEZ.**  
Volar Fixed-angle plate fixation for unstabedistal radius fractures in the elderly patient.  
J Hand Surg 2004, 29A:96-102.
100. **KRIMMER H, HSELBACHER K, MEIER M, ROTH F.**  
Palmar fixed angle plating systems for instable distal radius fractures.  
Unfallchirurg 2004;107:460-7.
101. **HEIMD.**  
Plate osteosynthesis of distal radius fractures-incidence, indications and results.  
Swiss Surg 2000;6:304-14.
102. **OBERT L, VICHARDP, GABROUI P, TROPET Y.**  
Ostéosynthèse des fractures du radius distal par plaque postérieure : avantages et inconvénients.  
Ann.Chir. Main 2001; 20:436-46.

**103. GONDRAND I, BESSON C, LAFFAR S.**

Ostéosynthèse des fractures de l'extrémité inférieure du radius par plaque postérieure : à propos d'une série de 20 cas.

Rev Chir Orthop 2004; 90S:5.

**104. FINSEN V, ASAHIEM T.**

Initial experience with the forte plate for dorsally displaced distal radius fractures.

Injury Int J Care Injured 2000; 31:445-8.

## قسم الطبيب

بسم الله الرحمن الرحيم

أقسم بالله العظيم

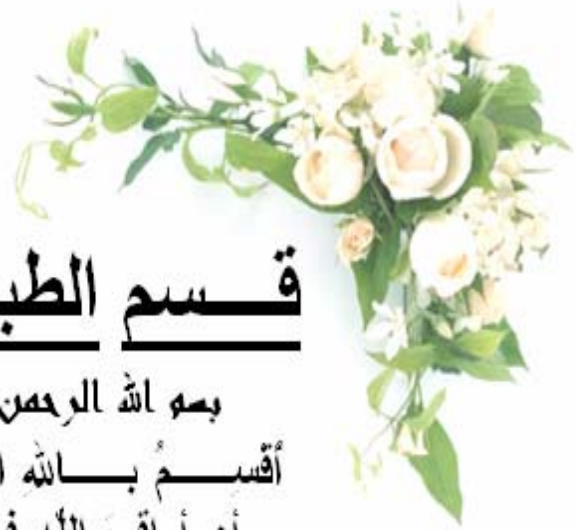أن أراقب الله في مهنتي

وأن أصون حياة الإنسان في كافة أطوارها في كل الظروف  
والأحوال بأدب وسعي في استنقاذها من الهلاك والمرض  
والألم والقلق.

وأن أحفظ للناس كرامتهم، وأستر عورتهم، وأكتم سرهم.  
وأن أكون على الدوام من وسائل رحمة الله، بأدب رعايتي  
الطبية للقريب والبعيد، للصالح والطالح، والصديق والعدو.

وأن أثار على طلب العلم، أسخره لنفع الإنسان.. لا لأذاه.  
وأن أوفر من علمي، وأعلم من يصغرنى، وأكون أخاً لكل  
زميل في المهنة الطبية متعاونين على البر والتقوى.  
وأن تكون حياتي مصداق إيماني في سرّي وعلانيتي، نقيّة  
مما يشينها تجاد الله ورسوله والمؤمنين.

والله على ما أقول شهيد





جامعة القاضي عياض  
كلية الطب و الصيدلة  
مراكش

أطروحة رقم 76

سنة 2011

العلاج الجراحي للكسور المفصالية للطرف السفلي لعظم الكعبرة  
بصدد 40 حالة.

الأطروحة

قدمت ونوقشت علانية يوم .../.../2011

من طرف

الآنسة غزلان بولزار

المزداة في 25 يوليوز 1985 بيزو

لنيل شهادة الدكتوراه في الطب

الكلمات الأساسية:

الطرف السفلي لعظم الكعبرة - كسور مفصالية - العلاج الجراحي.

اللجنة

الرئيس	ط. فكري	السيد
	أستاذ في جراحة العظام و المفاصل	
المشرف	ح. سعدي	السيد
	أستاذ في جراحة العظام و المفاصل	
الحكام	م. لطيفي	السيد
	أستاذ في جراحة العظام و المفاصل	
	ي. ناجب	السيد
	أستاذ مبرز في جراحة العظام و المفاصل	
	ف. كلويا	السيد
	أستاذ مبرز في جراحة العظام و المفاصل	