

UNIVERSITE MOHAMMED V
FACULTE DE MEDECINE ET DE PHARMACIE -RABAT-

ANNEE: 2009

THESE N°: 205

Les ruptures diaphragmatiques
Sur traumatismes fermes
a propos de 7 cas

THESE

Présentée et soutenue publiquement le :.....

PAR

Mr. Mohamed BOUZROUD

Né le 31 Octobre 1983 à Agadir
De L'Ecole Royale du Service de Santé Militaire - Rabat

Pour l'Obtention du Doctorat en
Médecine

MOTS CLES : Rupture diaphragmatique – Traumatisme fermé - Chirurgie.

JURY

Mr. M. AMRAOUI

Professeur de Chirurgie Digestive

Mr. A. ACHOUR

Professeur de Chirurgie Générale

Mr. A. ZENTAR

Professeur de Chirurgie Générale

Mr. Kh. SAIR

Professeur de Chirurgie Générale


Mr. L. BELYAMANI

Professeur Agrégé d'Anesthésie et Réanimation

PRESIDENT

RAPPORTEUR

JUGES



سبحانك لا علم لنا إلا ما
علمتنا إنك أنت العليم
الحكيم





**UNIVERSITE MOHAMMED V- SOUISSI
FACULTE DE MEDECINE ET DE PHARMACIE - RABAT**

DOYENS HONORAIRES :

1962 – 1969	: Docteur Abdelmalek FARAJ
1969 – 1974	: Professeur Abdellatif BERBICH
1974 – 1981	: Professeur Bachir LAZRAK
1981 – 1989	: Professeur Taieb CHKILI
1989 – 1997	: Professeur Mohamed Tahar ALAOUI
1997 – 2003	: Professeur Abdelmajid BELMAHI

ADMINISTRATION :

Doyen :	Professeur Najia HAJJAJ
Vice Doyen chargé des Affaires Académiques et Etudiantines	Professeur Mohammed JIDDANE
Vice Doyen chargé de la Recherche et de la Coopération	Professeur Naima LAHBABI-AMRANI
Vice Doyen chargé des Affaires Spécifiques à la Pharmacie	Professeur Yahia CHERRAH
Secrétaire Général :	Monsieur Mohammed BENABDELLAH

PROFESSEURS :

Décembre 1967

1. Pr. TOUNSI Abdelkader Pathologie Chirurgicale

Février, Septembre, Décembre 1973

2. Pr. ARCHANE My Idriss* Pathologie Médicale
3. Pr. BENOMAR Mohammed Cardiologie
4. Pr. CHAOUI Abdellatif Gynécologie Obstétrique
5. Pr. CHKILI Taieb Neuropsychiatrie

Janvier et Décembre 1976

6. Pr. HASSAR Mohamed Pharmacologie Clinique

Février 1977

7. Pr. AGOUMI Abdelaziz Parasitologie
8. Pr. BENKIRANE ép. AGOUMI Najia Hématologie
9. Pr. EL BIED ép. IMANI Farida Radiologie

Février Mars et Novembre 1978

10. Pr. ARHARBI Mohamed Cardiologie
11. Pr. SLAOUI Abdelmalek Anesthésie Réanimation

Mars 1979

12. Pr. LAMDOUAR ép. BOUAZZAOUI Naima Pédiatrie

Mars, Avril et Septembre 1980

13. Pr. EL KHAMLIHI Abdeslam Neurochirurgie
14. Pr. MESBAHI Redouane Cardiologie

Mai et Octobre 1981

- 15. Pr. BENOMAR Said*
- 16. Pr. BOUZOUBAA Abdelmajid
- 17. Pr. EL MANOUAR Mohamed
- 18. Pr. HAMMANI Ahmed*
- 19. Pr. MAAZOUZI Ahmed Wajih
- 20. Pr. SBIHI Ahmed
- 21. Pr. TAOBANE Hamid*

Anatomie Pathologique
Cardiologie
Traumatologie-Orthopédie
Cardiologie
Chirurgie Cardio-Vasculaire
Anesthésie Réanimation
Chirurgie Thoracique

Mai et Novembre 1982

- 22. Pr. ABROUQ Ali*
- 23. Pr. BENOMAR M'hammed
- 24. Pr. BENSOUA Mohamed
- 25. Pr. BENOSMAN Abdellatif
- 26. Pr. CHBICHEB Abdelkrim
- 27. Pr. JIDAL Bouchaib*
- 28. Pr. LAHBABI ép. AMRANI Naïma

Oto-Rhino-Laryngologie
Chirurgie-Cardio-Vasculaire
Anatomie
Chirurgie Thoracique
Biophysique
Chirurgie Maxillo-faciale
Physiologie

Novembre 1983

- 29. Pr. ALAOUI TAHIRI Kébir*
- 30. Pr. BALAFREJ Amina
- 31. Pr. BELLAKHDAR Fouad
- 32. Pr. HAJJAJ ép. HASSOUNI Najia
- 33. Pr. SRAIRI Jamal-Eddine

Pneumo-phtisiologie
Pédiatrie
Neurochirurgie
Rhumatologie
Cardiologie

Décembre 1984

- 34. Pr. BOUCETTA Mohamed*
- 35. Pr. EL OUEDDARI Brahim El Khalil
- 36. Pr. MAAOUNI Abdelaziz
- 37. Pr. MAAZOUZI Ahmed Wajdi
- 38. Pr. NAJI M'Barek *
- 39. Pr. SETTAF Abdellatif

Neurochirurgie
Radiothérapie
Médecine Interne
Anesthésie -Réanimation
Immuno-Hématologie
Chirurgie

Novembre et Décembre 1985

- 40. Pr. BENJELLOUN Halima
- 41. Pr. BENSaid Younes
- 42. Pr. EL ALAOUI Faris Moulay El Mostafa
- 43. Pr. IHRAI Hssain *
- 44. Pr. IRAQI Ghali
- 45. Pr. KZADRI Mohamed

Cardiologie
Pathologie Chirurgicale
Neurologie
Stomatologie et Chirurgie Maxillo-Faciale
Pneumo-phtisiologie
Oto-Rhino-laryngologie

Janvier, Février et Décembre 1987

- 46. Pr. AJANA Ali
- 47. Pr. AMMAR Fanid
- 48. Pr. CHAHED OUAZZANI ép.TAOBANE Houria
- 49. Pr. EL FASSY FIHRI Mohamed Taoufiq
- 50. Pr. EL HAITEM Naïma
- 51. Pr. EL MANSOURI Abdellah*
- 52. Pr. EL YAACOUBI Moradh
- 53. Pr. ESSAID EL FEYDI Abdellah
- 54. Pr. LACHKAR Hassan

Radiologie
Pathologie Chirurgicale
Gastro-Entérologie
Pneumo-phtisiologie
Cardiologie
Chimie-Toxicologie Expertise
Traumatologie Orthopédie
Gastro-Entérologie
Médecine Interne

55. Pr. OHAYON Victor*
56. Pr. YAHYAOUI Mohamed

Médecine Interne
Neurologie

Décembre 1988

57. Pr. BENHMAMOUCHE Mohamed Najib
58. Pr. DAFIRI Rachida
59. Pr. FAIK Mohamed
60. Pr. FIKRI BEN BRAHIM Nouredine
61. Pr. HERMAS Mohamed
62. Pr. TOULOUNE Farida*

Chirurgie Pédiatrique
Radiologie
Urologie
Médecine Préventive, Santé Publique et Hygiène
Traumatologie Orthopédie
Médecine Interne

Décembre 1989 Janvier et Novembre 1990

63. Pr. ABIR ép. KHALIL Saadia
64. Pr. ACHOUR Ahmed*
65. Pr. ADNIAOUI Mohamed
66. Pr. AOUNI Mohamed
67. Pr. AZENDOUR BENACEUR*
68. Pr. BENAMEUR Mohamed*
69. Pr. BOUKILI MAKHOUKHI Abdelali
70. Pr. CHAD Bouziane
71. Pr. CHKOFF Rachid
72. Pr. FARCHADO Fouzia ép. BENABDELLAH Pédiatrique
73. Pr. HACHIM Mohammed*
74. Pr. HACHIMI Mohamed
75. Pr. KHARBACH Aïcha
76. Pr. MANSOURI Fatima
77. Pr. OUZZANI Taïbi Mohamed Réda
78. Pr. SEDRATI Omar*
79. Pr. TAZI Saoud Anas
80. Pr. TERHZZAZ Abdellah*

Cardiologie
Chirurgicale
Médecine Interne
Médecine Interne
Oto-Rhino-Laryngologie
Radiologie
Cardiologie
Pathologie Chirurgicale
Pathologie Chirurgicale
Pédiatrique
Médecine-Interne
Urologie
Gynécologie -Obstétrique
Anatomie-Pathologique
Neurologie
Dermatologie
Anesthésie Réanimation
Ophtalmologie

Février Avril Juillet et Décembre 1991

81. Pr. AL HAMANY Zaïtounia
82. Pr. ATMANI Mohamed*
83. Pr. AZZOUZI Abderrahim
84. Pr. BAYAHIA ép. HASSAM Rabéa
85. Pr. BELKOUCHI Abdelkader
86. Pr. BENABDELLAH Chahrazad
87. Pr. BENCHEKROUN BELABBES Abdelatif
88. Pr. BENSOUDA Yahia
89. Pr. BERRAHO Amina
90. Pr. BEZZAD Rachid
91. Pr. CHABRAOUI Layachi
92. Pr. CHANA El Houssaine*
93. Pr. CHERRAH Yahia
94. Pr. CHOKAIRI Omar
95. Pr. FAJRI Ahmed*
96. Pr. JANATI Idrissi Mohamed*
97. Pr. KHATTAB Mohamed
98. Pr. NEJMI Maati
99. Pr. OUAALINE Mohammed*

Anatomie-Pathologique
Anesthésie Réanimation
Anesthésie Réanimation
Néphrologie
Chirurgie Générale
Hématologie
Chirurgie Générale
Pharmacie galénique
Ophtalmologie
Gynécologie Obstétrique
Biochimie et Chimie
Ophtalmologie
Pharmacologie
Histologie Embryologie
Psychiatrie
Chirurgie Générale
Pédiatrie
Anesthésie-Réanimation
Médecine Préventive, Santé Publique et Hygiène

100. Pr. SOULAYMANI ép.BENCHEIKH Rachida
101. Pr. TAOUFIK Jamal

Pharmacologie
Chimie thérapeutique

Décembre 1992

102. Pr. AHALLAT Mohamed
103. Pr. BENOUDA Amina
104. Pr. BENSOUA Adil
105. Pr. BOUJIDA Mohamed Najib
106. Pr. CHAHED OUAZZANI Laaziza
107. Pr. CHAKIR Nouredine
108. Pr. CHRAIBI Chafiq
109. Pr. DAOUDI Rajae
110. Pr. DEHAYNI Mohamed*
111. Pr. EL HADDOURY Mohamed
112. Pr. EL OUAHABI Abdessamad
113. Pr. FELLAT Rokaya
114. Pr. GHAFIR Driss*
115. Pr. JIDDANE Mohamed
116. Pr. OUAZZANI TAIBI Med Charaf Eddine
117. Pr. TAGHY Ahmed
118. Pr. ZOUHDI Mimoun

Chirurgie Générale
Microbiologie
Anesthésie Réanimation
Radiologie
Gastro-Entérologie
Radiologie
Gynécologie Obstétrique
Ophtalmologie
Gynécologie Obstétrique
Anesthésie Réanimation
Neurochirurgie
Cardiologie
Médecine Interne
Anatomie
Gynécologie Obstétrique
Chirurgie Générale
Microbiologie

Mars 1994

119. Pr. AGNAOU Lahcen
120. Pr. AL BAROUDI Saad
121. Pr. ARJI Moha*
122. Pr. BENCHERIFA Fatiha
123. Pr. BENJAAFAR Nouredine
124. Pr. BENJELLOUN Samir
125. Pr. BENRAIS Nozha
126. Pr. BOUNASSE Mohammed*
127. Pr. CAOUI Malika
128. Pr. CHRAIBI Abdelmjid
129. Pr. EL AMRANI ép. AHALLAT Sabah
130. Pr. EL AOUDAD Rajae
131. Pr. EL BARDOUNI Ahmed
132. Pr. EL HASSANI My Rachid
133. Pr. EL IDRISSE LAMGHARI Abdennaceur
134. Pr. EL KIRAT Abdelmajid*
135. Pr. ERROUGANI Abdelkader
136. Pr. ESSAKALI Malika
137. Pr. ETTAYEBI Fouad
138. Pr. HADRI Larbi*
139. Pr. HDA Ali*
140. Pr. HASSAM Badredine
141. Pr. IFRINE Lahssan
142. Pr. JELTHI Ahmed
143. Pr. MAHFOUD Mustapha
144. Pr. MOUDENE Ahmed*
145. Pr. MOSSEDDAQ Rachid*

Ophtalmologie
Chirurgie Générale
Anesthésie Réanimation
Ophtalmologie
Radiothérapie
Chirurgie Générale
Biophysique
Pédiatrie
Biophysique
Endocrinologie et Maladies Métabolique
Gynécologie Obstétrique
Immunologie
Traumato Orthopédie
Radiologie
Médecine Interne
Chirurgie Cardio- Vasculaire
Chirurgie Générale
Immunologie
Chirurgie Pédiatrique
Médecine Interne
Médecine Interne
Dermatologie
Chirurgie Générale
Anatomie Pathologique
Traumatologie Orthopédie
Traumatologie Orthopédie
Neurologie

146. Pr. OULBACHA Said
147. Pr. RHRAB Brahim

Chirurgie Générale
Gynécologie Obstétrique

148. Pr. SENOUCI ép. BELKHADIR Karima
149. Pr. SLAOUI Anas

Dermatologie
Chirurgie Cardio-vasculaire

Mars 1994

150. Pr. ABBAR Mohamed*
151. Pr. ABDELHAK M'barek
152. Pr. BELAIDI Halima
153. Pr. BARHMI Rida Slimane
154. Pr. BENTAHILA Abdelali
155. Pr. BENYAHIA Mohammed Ali
156. Pr. BERRADA Mohamed Saleh
157. Pr. CHAMI Ilham
158. Pr. CHERKAOUI Lalla Ouafae
159. Pr. EL ABBADI Najia
160. Pr. HANINE Ahmed*
161. Pr. JALIL Abdelouahed
162. Pr. LAKHDAR Amina
163. Pr. MOUANE Nezha

Urologie
Chirurgie - Pédiatrie
Neurologie
Gynécologie Obstétrique
Pédiatrie
Gynécologie -Obstétrique
Traumatologie -Orthopédie
Radiologie
Ophtalmologie
Neurochirurgie
Radiologie
Chirurgie Générale
Gynécologie Obstétrique
Pédiatrie

Mars 1995

164. Pr. ABOUQUAL Redouane
165. Pr. AMRAOUI Mohamed
166. Pr. BAIDADA Abdelaziz
167. Pr. BARGACH Samir
168. Pr. BELLAHNECH Zakaria
169. Pr. BEDDOUCHE Amoqrane*
170. Pr. BENZAOUZ Mustapha
171. Pr. CHAARI Jilali*
172. Pr. DIMOU M'barek*
173. Pr. DRISSI KAMILI Mohammed Nordine*
174. Pr. EL MESNAOUI Abbes
175. Pr. ESSAKALI HOUSSYNI Leila
176. Pr. FERHATI Driss
177. Pr. HASSOUNI Fadil
178. Pr. HDA Abdelhamid*
179. Pr. IBEN ATTYA ANDALOUSSI Ahmed
180. Pr. IBRAHIMY Wafaa
182. Pr. BENOMAR ALI
183. Pr. BOUGTAB Abdesslam
184. Pr. ER RIHANI Hassan
185. Pr. EZZAITOUNI Fatima
186. Pr. KABBAJ Najat
187. Pr. LAZRAK Khalid (M)
188. Pr. OUTIFA Mohamed*

Réanimation Médicale
Chirurgie Générale
Gynécologie Obstétrique
Gynécologie Obstétrique
Urologie
Urologie
Gastro-Entérologie
Médecine Interne
Anesthésie Réanimation
Anesthésie Réanimation
Chirurgie Générale
Oto-Rhino-Laryngologie
Gynécologie Obstétrique
Médecine Préventive, Santé Publique et Hygiène
Cardiologie
Urologie
Ophtalmologie
Neurologie
Chirurgie Générale
Oncologie Médicale
Néphrologie
Radiologie
Traumatologie Orthopédie
Gynécologie Obstétrique

Décembre 1996

189. Pr. AMIL Touriya*
190. Pr. BELKACEM Rachid

Radiologie
Chirurgie Pédiatrie

191. Pr. BELMAHI Amin
192. Pr. BOULANOUAR Abdelkrim
193. Pr. EL ALAMI EL FARICHA EL Hassan
194. Pr. EL MELLOUKI Ouafae*
195. Pr. GAMRA Lamiae
196. Pr. GAOUZI Ahmed
197. Pr. MAHFOUDI M'barek*
198. Pr. MOHAMMADINE EL Hamid
199. Pr. MOHAMMADI Mohamed
200. Pr. MOULINE Soumaya
201. Pr. OUADGHIRI Mohamed
202. Pr. OUZEDDOUN Naima
203. Pr. ZBIR EL Mehdi*

Chirurgie réparatrice et plastique
Ophtalmologie
Chirurgie Générale
Parasitologie
Anatomie Pathologique
Pédiatrie
Radiologie
Chirurgie Générale
Médecine Interne
Pneumo-phtisiologie
Traumatologie – Orthopédie
Néphrologie
Cardiologie

Novembre 1997

204. Pr. ALAMI Mohamed Hassan
205. Pr. BEN AMAR Abdesselem
206. Pr. BEN SLIMANE Lounis
207. Pr. BIROUK Nazha
208. Pr. BOULAICH Mohamed
209. Pr. CHAOUIR Souad*
210. Pr. DERRAZ Said
211. Pr. ERREIMI Naima
212. Pr. FELLAT Nadia
213. Pr. GUEDDARI Fatima Zohra
214. Pr. HAIMEUR Charki*
215. Pr. KADDOURI Nouredine
216. Pr. KANOUNI NAWAL
217. Pr. KOUTANI Abdellatif
218. Pr. LAHLOU Mohamed Khalid
219. Pr. MAHRAOUI CHAFIQ
220. Pr. NAZZI M'barek*
221. Pr. OUAHABI Hamid*
222. Pr. SAFI Lahcen*
223. Pr. TAOUFIQ Jallal
224. Pr. YOUSFI MALKI Mounia

Gynécologie – Obstétrique
Chirurgie Générale
Urologie
Neurologie
O.R.L.
Radiologie
Neurochirurgie
Pédiatrie
Cardiologie
Radiologie
Anesthésie Réanimation
Chirurgie – Pédiatrique
Physiologie
Urologie
Chirurgie Générale
Pédiatrie
Cardiologie
Neurologie
Anesthésie Réanimation
Psychiatrie
Gynécologie Obstétrique

Novembre 1998

225. Pr. BENKIRANE Majid*
226. Pr. KHATOURI Ali*
227. Pr. LABRAIMI Ahmed*

Hématologie
Cardiologie
Anatomie Pathologique

Novembre 1998

228. Pr. AFIFI RAJAA
229. Pr. AIT BENASSER MOULAY Ali*
230. Pr. ALOUANE Mohammed*
231. Pr. LACHKAR Azouz
232. Pr. LAHLOU Abdou
233. Pr. MAFTAH Mohamed*
234. Pr. MAHASSINI Najat
235. Pr. MDAGHRI ALAOUI Asmae

Gastro - Entérologie
Pneumo-phtisiologie
Oto- Rhino- Laryngologie
Urologie
Traumatologie Orthopédie
Neurochirurgie
Anatomie Pathologique
Pédiatrie

236. Pr. MANSOURI Abdelaziz*
237. Pr. NASSIH Mohamed*
238. Pr. RIMANI Mouna
239. Pr. ROUMI Abdelhadi

Neurochirurgie
Stomatologie Et Chirurgie Maxillo Faciale
Anatomie Pathologique
Neurologie

Janvier 2000

240. Pr. ABID Ahmed*
241. Pr. AIT OUMAR Hassan
242. Pr. BENCHERIF My Zahid
243. Pr. BENJELLOUN DAKHAMA Badr.Sououd
244. Pr. BOURKADI Jamal-Eddine
245. Pr. CHAOUI Zineb
246. Pr. CHARIF CHEFCHAOUNI Al Montacer
247. Pr. ECHARRAB El Mahjoub
248. Pr. EL FTOUH Mustapha
249. Pr. EL MOSTARCHID Brahim*
250. Pr. EL OTMANYAzzedine
251. Pr. GHANNAM Rachid
252. Pr. HAMMANI Lahcen
253. Pr. ISMAILI Mohamed Hatim
254. Pr. ISMAILI Hassane*
255. Pr. KRAMI Hayat Ennoufouss
256. Pr. MAHMOUDI Abdelkrim*
257. Pr. TACHINANTE Rajae
258. Pr. TAZI MEZALEK Zoubida

Pneumo-phtisiologie
Pédiatrie
Ophtalmologie
Pédiatrie
Pneumo-phtisiologie
Ophtalmologie
Chirurgie Générale
Chirurgie Générale
Pneumo-phtisiologie
Neurochirurgie
Chirurgie Générale
Cardiologie
Radiologie
Anesthésie-Réanimation
Traumatologie Orthopédie
Gastro-Entérologie
Anesthésie-Réanimation
Anesthésie-Réanimation
Médecine Interne

Novembre 2000

259. Pr. AIDI Saadia
260. Pr. AIT OURHROUIL Mohamed
261. Pr. AJANA Fatima Zohra
262. Pr. BENAMR Said
263. Pr. BENCHEKROUN Nabiha
264. Pr. BOUSSELMANE Nabile*
265. Pr. BOUTALEB Najib*
266. Pr. CHERTI Mohammed
267. Pr. ECH-CHERIF EL KETTANI Selma
268. Pr. EL HASSANI Amine
269. Pr. EL IDGHIRI Hassan
270. Pr. EL KHADER Khalid
271. Pr. EL MAGHRAOUI Abdellah*
272. Pr. GHARBI Mohamed El Hassan
273. Pr. HSSAIDA Rachid*
274. Pr. MANSOURI Aziz
275. Pr. OUZZANI CHAHDI Bahia
276. Pr. RZIN Abdelkader*
277. Pr. SEFIANI Abdelaziz
278. Pr. ZEGGWAGH Amine Ali

Neurologie
Dermatologie
Gastro-Entérologie
Chirurgie Générale
Ophtalmologie
Traumatologie Orthopédie
Neurologie
Cardiologie
Anesthésie-Réanimation
Pédiatrie
Oto-Rhino-Laryngologie
Urologie
Rhumatologie
Endocrinologie et Maladies Métaboliques
Anesthésie-Réanimation
Radiothérapie
Ophtalmologie
Stomatologie et Chirurgie Maxillo-faciale
Génétique
Réanimation Médicale

PROFESSEURS AGREGES :

Décembre 2001

279. Pr. ABABOU Adil
280. Pr. AOUAD Aicha

Anesthésie-Réanimation
Cardiologie

281. Pr. BALKHI Hicham*
 282. Pr. BELMEKKI Mohammed
 283. Pr. BENABDELJLIL Maria
 284. Pr. BENAMAR Loubna
 285. Pr. BENAMOR Jouda
 286. Pr. BENELBARHDADI Imane
 287. Pr. BENNANI Rajae
 288. Pr. BENOACHANE Thami
 289. Pr. BENYOUSSEF Khalil
 290. Pr. BERRADA Rachid
 291. Pr. BEZZA Ahmed*
 292. Pr. BOUCHIKHI IDRISSE Med Larbi
 293. Pr. BOUHOUCHE Rachida
 294. Pr. BOUMDIN El Hassane*
 295. Pr. CHAT Latifa
 296. Pr. CHELLAOUI Mounia
 297. Pr. DAALI Mustapha*
 298. Pr. DRISSE Sidi Mourad*
 299. Pr. EL HAJOUI Ghziel Samira
 300. Pr. EL HIJRI Ahmed
 301. Pr. EL MAAQILI Moulay Rachid
 302. Pr. EL MADHI Tarik
 303. Pr. EL MOUSSAIF Hamid
 304. Pr. EL OUNANI Mohamed
 305. Pr. EL QUESSAR Abdeljlil
 306. Pr. ETTAIR Said
 307. Pr. GAZZAZ Miloudi*
 308. Pr. GOURINDA Hassan
 309. Pr. HRORA Abdelmalek
 310. Pr. KABBAJ Saad
 311. Pr. KABIRI EL Hassane*
 312. Pr. LAMRANI Moulay Omar
 313. Pr. LEKEHAL Brahim
 314. Pr. MAHASSIN Fattouma*
 315. Pr. MEDARHRI Jalil
 316. Pr. MIKDAME Mohammed*
 317. Pr. MOHSINE Raouf
 318. Pr. NABIL Samira
 319. Pr. NOUINI Yassine
 320. Pr. OUALIM Zouhir*
 321. Pr. SABBAH Farid
 322. Pr. SEFIANI Yasser
 323. Pr. TAOUFIQ BENCHEKROUN Soumia
 324. Pr. TAZI MOUKHA Karim

Anesthésie-Réanimation
 Ophtalmologie
 Neurologie
 Néphrologie
 Pneumo-phtisiologie
 Gastro-Entérologie
 Cardiologie
 Pédiatrie
 Dermatologie
 Gynécologie Obstétrique
 Rhumatologie
 Anatomie
 Cardiologie
 Radiologie
 Radiologie
 Radiologie
 Chirurgie Générale
 Radiologie
 Gynécologie Obstétrique
 Anesthésie-Réanimation
 Neuro-Chirurgie
 Chirurgie-Pédiatrique
 Ophtalmologie
 Chirurgie Générale
 Radiologie
 Pédiatrie
 Neuro-Chirurgie
 Chirurgie-Pédiatrique
 Chirurgie Générale
 Anesthésie-Réanimation
 Chirurgie Thoracique
 Traumatologie Orthopédie
 Chirurgie Vasculaire Périphérique
 Médecine Interne
 Chirurgie Générale
 Hématologie Clinique
 Chirurgie Générale
 Gynécologie Obstétrique
 Urologie
 Néphrologie
 Chirurgie Générale
 Chirurgie Vasculaire Périphérique
 Pédiatrie
 Urologie

Décembre 2002

325. Pr. AL BOUZIDI Abderrahmane*
 326. Pr. AMEUR Ahmed*
 327. Pr. AMRI Rachida
 328. Pr. AOURARH Aziz*
 329. Pr. BAMOU Youssef *
 330. Pr. BELGHITI Laila

Anatomie Pathologique
 Urologie
 Cardiologie
 Gastro-Entérologie
 Biochimie-Chimie
 Gynécologie Obstétrique

331. Pr. BELMEJDOUB Ghizlene*
 332. Pr. BENBOUAZZA Karima
 333. Pr. BENZEKRI Laila
 334. Pr. BENZZOUBEIR Nadia*
 335. Pr. BERADY Samy*
 336. Pr. BERNOUSSI Zakiya
 337. Pr. BICHRA Mohamed Zakarya
 338. Pr. CHOHO Abdelkrim *
 339. Pr. CHKIRATE Bouchra
 340. Pr. EL ALAMI EL FELLOUS Sidi Zouhair
 341. Pr. EL ALJ Haj Ahmed
 342. Pr. EL BARNOUSSI Leila
 343. Pr. EL HAOURI Mohamed *
 344. Pr. EL MANSARI Omar*
 345. Pr. ES-SADEL Abdelhamid
 346. Pr. FILALI ADIB Abdelhai
 347. Pr. HADDOUR Leila
 348. Pr. HAJJI Zakia
 349. Pr. IKEN Ali
 350. Pr. ISMAEL Farid
 351. Pr. JAAFAR Abdeloihab*
 352. Pr. KRIOULE Yamina
 353. Pr. LAGHMARI Mina
 354. Pr. MABROUK Hfid*
 355. Pr. MOUSSAOUI RAHALI Driss*
 356. Pr. MOUSTAGHFIR Abdelhamid*
 357. Pr. MOUSTAINE My Rachid
 358. Pr. NAITLHO Abdelhamid*
 359. Pr. OUIJILAL Abdelilah
 360. Pr. RACHID Khalid *
 361. Pr. RAISS Mohamed
 362. Pr. RGUIBI IDRISSE Sidi Mustapha*
 363. Pr. RHOU Hakima
 364. Pr. RKIOUAK Fouad*
 365. Pr. SIAH Samir *
 366. Pr. THIMOU Amal
 367. Pr. ZENTAR Aziz*
 368. Pr. ZRARA Ibtisam*

Janvier 2004

369. Pr. ABDELLAH El Hassan
 370. Pr. AMRANI Mariam
 371. Pr. BENBOUZID Mohammed Anas
 372. Pr. BENKIRANE Ahmed*
 373. Pr. BENRAMDANE Larbi*
 374. Pr. BOUGHALEM Mohamed*
 375. Pr. BOULAADAS Malik
 376. Pr. BOURAZZA Ahmed*
 377. Pr. CHERRADI Nadia
 378. Pr. EL FENNI Jamal*
 379. Pr. EL HANCI Zaki
 380. Pr. EL KHORASSANI Mohamed

- Endocrinologie et Maladies Métaboliques
 Rhumatologie
 Dermatologie
 Gastro – Enterologie
 Médecine Interne
 Anatomie Pathologique
 Psychiatrie
 Chirurgie Générale
 Pédiatrie
 Chirurgie Pédiatrique
 Urologie
 Gynécologie Obstétrique
 Dermatologie
 Chirurgie Générale
 Chirurgie Générale
 Gynécologie Obstétrique
 Cardiologie
 Ophtalmologie
 Urologie
 Traumatologie Orthopédie
 Traumatologie Orthopédie
 Pédiatrie
 Ophtalmologie
 Traumatologie Orthopédie
 Gynécologie Obstétrique
 Cardiologie
 Traumatologie Orthopédie
 Médecine Interne
 Oto-Rhino-Laryngologie
 Traumatologie Orthopédie
 Chirurgie Générale
 Pneumo-phtisiologie
 Néphrologie
 Endocrinologie et Maladies Métaboliques
 Anesthésie Réanimation
 Pédiatrie
 Chirurgie Générale
 Anatomie Pathologique

- Ophtalmologie
 Anatomie Pathologique
 Oto-Rhino-Laryngologie
 Gastro-Entérologie
 Chimie Analytique
 Anesthésie Réanimation
 Stomatologie et Chirurgie Maxillo-faciale
 Neurologie
 Anatomie Pathologique
 Radiologie
 Gynécologie Obstétrique
 Pédiatrie

381. Pr. EL YOUNASSI Badreddine*
382. Pr. HACHI Hafid
383. Pr. JABOURIK Fatima
384. Pr. KARMANE Abdelouahed
385. Pr. KHABOUZE Samira
386. Pr. KHARMAZ Mohamed
387. Pr. LEZREK Mohammed*
388. Pr. MOUGHIL Said
389. Pr. NAOUMI Asmae*
390. Pr. SAADI Nozha
391. Pr. SASSENOU Ismail*
392. Pr. TARIB Abdelilah*
393. Pr. TIJAMI Fouad
394. Pr. ZARZUR Jamila

Cardiologie
Chirurgie Générale
Pédiatrie
Ophtalmologie
Gynécologie Obstétrique
Traumatologie Orthopédie
Urologie
Chirurgie Cardio-Vasculaire
Ophtalmologie
Gynécologie Obstétrique
Gastro-Entérologie
Pharmacie Clinique
Chirurgie Générale
Cardiologie

Janvier 2005

395. Pr. ABBASSI Abdelah
396. Pr. AL KANDRY Sif Eddine*
397. Pr. ALAOUI Ahmed Essaid
398. Pr. ALLALI fadoua
399. Pr. AMAR Yamama
400. Pr. AMAZOUZI Abdellah
401. Pr. AZIZ Nouredine*
402. Pr. BAHIRI Rachid
403. Pr. BARAKAT Amina
404. Pr. BENHALIMA Hanane
405. Pr. BENHARBIT Mohamed
406. Pr. BENYASS Aatif
407. Pr. BERNOUSSI Abdelghani
408. Pr. BOUKALATA Salwa
409. Pr. CHARIF CHEFCHAOUNI Mohamed
410. Pr. DOUDOUH Abderrahim*
411. Pr. EL HAMZAOUI Sakina
412. Pr. HAJJI Leila
413. Pr. HESSISSEN Leila
414. Pr. JIDAL Mohamed*
415. Pr. KARIM Abdelouahed
416. Pr. KENDOUCI Mohamed*
417. Pr. LAAROUSSI Mohamed
418. Pr. LYACOUBI Mohammed
419. Pr. NIAMANE Radouane*
420. Pr. RAGALA Abdelhak
421. Pr. REGRAGUI Asmaa
422. Pr. SBIHI Souad
423. Pr. TNACHERI OUAZZANI Btissam
424. Pr. ZERAIDI Najia

Chirurgie Réparatrice et Plastique
Chirurgie Générale
Microbiologie
Rhumatologie
Néphrologie
Ophtalmologie
Radiologie
Rhumatologie
Pédiatrie
Stomatologie et Chirurgie Maxillo Faciale
Ophtalmologie
Cardiologie
Ophtalmologie
Radiologie
Ophtalmologie
Biophysique
Microbiologie
Cardiologie
Pédiatrie
Radiologie
Ophtalmologie
Cardiologie
Chirurgie Cardio Vasculaire
Parasitologie
Rhumatologie
Gynécologie Obstétrique
Anatomie Pathologique
Histo Embryologie Cytogénétique
Ophtalmologie
Gynécologie Obstétrique

Avril 2006

425. Pr. ACHEMLAL Lahsen*
426. Pr. AFIFI Yasser
427. Pr. AKJOUJ Said*
428. Pr. BELGNAOUI Fatima Zahra

Rhumatologie
Dermatologie
Radiologie
Dermatologie

429. Pr. BELMEKKI Abdelkader*
 430. Pr. BENCHEIKH Razika
 431. Pr. BIYI Abdelhamid*
 432. Pr. BOUHAFS Mohamed El Amine
 433. Pr. BOULAHYA Abdellatif*
 434. Pr. CHEIKHAOUI Younes
 435. Pr. CHENGUETI ANSARI Anas
 436. Pr. DOGHMI Nawal
 437. Pr. ESSAMRI Wafaa
 438. Pr. FELLAT Ibtiassam
 439. Pr. FAROUDY Mamoun
 440. Pr. GHADOUANE Mohammed*
 441. Pr. HARMOUCHE Hicham
 442. Pr. HNAFI Sidi Mohamed*
 443. Pr. IDRIS LAHLOU Amine
 444. Pr. JROUNDI Laila
 445. Pr. KARMOUNI Tariq
 446. Pr. KILI Amina
 447. Pr. KISRA Hassan
 448. Pr. KISRA Mounir
 449. Pr. KHARCHAFI Aziz*
 450. Pr. LMIMOUNI Badreddine*
 451. Pr. MANSOURI Hamid*
 452. Pr. NAZIH Naoual
 453. Pr; OUANASS Abderrazzak
 454. Pr. SAFI Soumaya*
 455. Pr. SEKKAT Fatima Zahra
 456. Pr. SEFIANI Sana
 457. Pr. SOUALHI Mouna
 458. Pr. ZAHRAOUI Rachida

ENSEIGNANTS SCIENTIFIQUES
PROFESSEURS

1. Pr. ALAMI OUHABI Naima
 2. Pr. ALAOUI KATIM
 3. Pr. ALAOUI SLIMANI Lalla Naïma
 4. Pr. ANSAR M'hammed
 5. Pr. BOUKLOUZE Abdelaziz
 6. Pr. BOURJOUANE Mohamed
 7. Pr. DRAOUI Mustapha
 8. Pr. EL GUESSABI Lahcen
 9. Pr. ETTAIB Abdelkader
 10. Pr. FAOUZI Moulay El Abbès
 11. Pr. HMAMOUCHE Mohamed
 12. Pr. REDHA Ahlam
 13. Pr. TELLAL Saida*
 14. Pr. TOUATI Driss
 15. Pr. ZELLOU Amina

* Enseignants Militaires

- Hématologie
 O.R.L
 Biophysique
 Chirurgie – Pédiatrique
 Chirurgie Cardio-Vasculaire
 Chirurgie Cardio-Vasculaire
 Gynécologie Obstétrique
 Cardiologie
 Gastro-Entérologie
 Cardiologie
 Anesthésie Réanimation
 Urologie
 Médecine Interne
 Anesthésie Réanimation
 Microbiologie
 Radiologie
 Urologie
 Pédiatrie
 Psychiatrie
 Chirurgie – Pédiatrique
 Médecine Interne
 Parasitologie
 Radiothérapie
 O.R.L
 Psychiatrie
 Endocrinologie
 Psychiatrie
 Anatomie Pathologique
 Pneumo-Phthisiologie
 Pneumo-Phthisiologie

- Biochimie
 Pharmacologie
 Histologie – Embryologie
 Chimie Organique et Pharmacie Chimique
 Applications Pharmaceutiques
 Microbiologie
 Chimie Analytique
 Pharmacognosie
 Zootechnie
 Pharmacologie
 Chimie Organique
 Biochimie
 Biochimie
 Pharmacognosie
 Chimie Organique



Je dédie cette thèse...

A
FEU SA MAJESTE
LE ROI

HASSAN II



Que Dieu ait son âme
dans son Saint Paradis

A
SA MAJESTE LE ROI

MOHAMED VI



CHEF SUPREME ET CHEF D'ETAT
MAJOR GENERAL DES FORCES
ARMEES ROYALES.

QUE DIEU LE GLORIFIE ET PRESERVE
SON ROYAUME.

A
SON ALTESSE ROYALE LE PRINCE
HERITIER

MOULAY EL
HASSAN



QUE DIEU LE GARDE.

A toute la famille
Royale



A Monsieur le Médecin
Général de Brigade
Ali Abrouq



Professeur d'oto-rhino-laryngologie.

Inspecteur du Service de Santé des Forces Armées
Royales.

En témoignage de notre grand respect et notre
profonde considération.

A Monsieur le Médecin Colonel Major Mohamed Hachim



Professeur de médecine interne.

Directeur de l'HMIMV –Rabat.

En témoignage de notre grand respect et notre
profonde considération

A Monsieur le Médecin
Colonel Major
Khalid Lazrak



Professeur de Traumatologie Orthopédie.

Directeur de L'Hôpital Militaire de Meknès.

En témoignage de notre grand respect et notre
profonde considération.

A Monsieur le Médecin
Colonel Major
Mohamed El Janati



Professeur de Chirurgie viscérale.

Directeur de L'Hôpital Militaire de Marrakech.

En témoignage de notre grand respect et notre
profonde considération.

A Monsieur le Médecin Colonel Major Mohamed Atmani



Professeur de réanimation-anesthésie.

Directeur de l'E.R.S.S.M et de L'E.R.M.I.M.

En témoignage de notre grand respect et notre
profonde considération.

A Monsieur le Médecin
Lt Colonel
Aziz El Mahdaoui



Chef de groupement formation et instruction à
l'ERSSM.

En témoignage de notre grand respect et notre
profonde considération.

**A la mémoire de mon père:
Hadj Abdelhadi Bouzroud**

J'aurai tant aimé que tu sois à mes côtés ce jour, je sais que tu aurais été fière de moi.

Je pris dieu le tout puissant de t'accepter par sa clémence au sein de son paradis.

Que ton âme repose en paix.

A ma très chère mère Bakka Zakia

Si j'utiliserai tous les mots de remerciements je n'arriverai pas à exprimer mes sentiments, ma reconnaissance et ma gratitude pour ton soutien, ton amour et tes prières qui m'ont régnerés tout au long de mes études.

Tu es et tu seras toujours pour moi le symbole de l'honnêteté, de la gentillesse, de la serviabilité, l'exemple de droiture et de persévérance.

J'espère que je serais toujours à la hauteur de tes espérances.

Ce travail est le fruit de tes efforts et tes sacrifices.

Que dieu te protège et t'accorde santé et longue vie.

**A mes très chères sœurs :
Fatimazohra, Zeineb
et mon cher frère Yassine**

Je vous remercie pour votre soutien et pour tous vos efforts qui ont contribué à mon épanouissement.

J'espère avoir été à la hauteur de votre estime et que ce travail soit le témoignage de la profondeur de mes sentiments et de ma reconnaissance.

Que dieu vous protège et vous accorde un avenir prospère avec une vie pleine de bonheur et de succès.

A ma chère femme Meryem Et à toute ma belle famille

Aucune dédicace, aussi expressive qu'elle soit, ne saurait exprimer la profondeur de mes sentiments et l'estime que j'ai pour toi.

Ton affection, ton dévouement et tes innombrables sacrifices ont été pour moi d'un grand soutien.

Que ce travail puisse être le témoignage de mon immense gratitude et ma reconnaissance infinie.

A mes grand mères Khadija et Rkia

Que ce travail soit le témoin de mon affection et de mon attachement

Que dieu vous protège et vous accorde santé et longue vie.

A tous les membres de la famille Bakka: Hadj abdelkbir, Hadja Brika, Rokia, Fatine, Nadia, Sihame, Jamal et Youssef

En témoignage de ma gratitude et de mon profond respect

Que dieu vous protège et vous accorde santé et longue vie.

**A toute la famille Bouzroud,
particulièrement:
mes oncles: Hadj Mohamed,
Abderazzak, Abdellatif
Mes tantes; Naima et Fatima.**

**A l'épouse de mon frère: Nawal, Ainsi qu'à
toute la famille Berrada
A toute la famille Samoug
A Toute la famille Rami d'Agadir**

En gage de ma profonde affection et de mon respect
Puisse dieu le tout puissant réaliser tous vos rêves
et vous accorder une vie pleine de bonheur et de
prospérité.

A mes meilleurs amis

En souvenir des agréables moments partagés ensemble et en témoignage de notre amitié.

Je vous exprime par ce travail mon amour et mon attachement.

J'espère que notre amitié durera toute l'éternité.

Je cite sans distinction:

Sabbar ahmed, Mohamed et Omar – Hamil jamal-chalihi youness- Abbad Mohamed- Lbyed Rachid- Aziz Ouaiss- Faouzi Ismail – Laasri Driss- Ait tahabast abdeljalil- Ziou aboubaker- Assaban Imade.

A mes amis et frères:
Adil Akanour, Ait Bouhou Rachid
Boussaidane Mohamed, Bouaabadi
Salaheddine,
El khachine Youness, Dolhossn Hassan,
Khadir Salaheddine

Aucun mot ne saurait exprimer mes sentiments de considération et de reconnaissance envers votre soutien et vos encouragements le long de nos études.

**A tous mes amis et collègues
de L'ERSSM, promotion 2002-2003 :**

**Bahi Mohammed , Ouahidi Mohammed, Fjouji Salah-
eddine, Maaroufi Abdelkhalek, Belmekki Abdelilah,
Rahmoune Mohammed, Hariri Mehdi, Kessab Amine,
Daii Abdellatif, El Kbiri Hicham, Chalouah Badr,
Benkirane Oussama, Raoundi, Raiteb Mohammed, Kibi
Khalid, Aboufath Mehdi, Laghziri Alae, Azhari Jawad,
Miara Hicham, Oumerzouk Jawad, Daoudi Mohammed,
Bagui Mohssine, Aissa Ismail, Zaizi Abderrahim, Boudi
Rachid, Boukhlifi Younes, Mahaouchi Mounsef,
Tawsi Yassine, Dehayni badr-eddine , Belaouni mourad,
Rabii, Yassine ,Belghol Reda. Bahi Mohammed, Benameur
Yassir, Reda El Farouki, Amine Bazine, Chaowqui
abdelmoghite, KAwkabi abdessamade, el jawhari Driss,
Hmmani zakaria, Taha Alami, Oumerzouq Jawade.**

**A tous mes professeurs et maîtres
qui m'ont imbibé de leur Savoir,**

Avec tous mes respects et mon éternelle
reconnaissance.

A tous nos Médecins, Civils & Militaires.

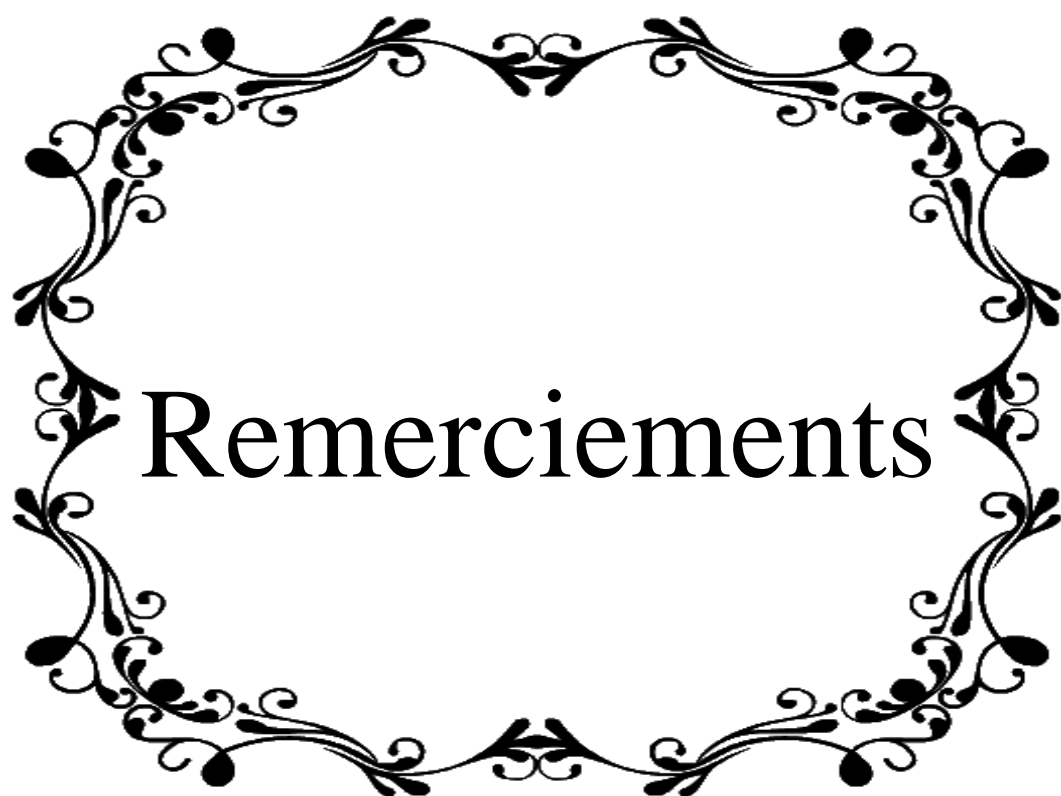**A tout le personnel de l'Ecole Royale du
service de Santé Militaire.**

**A tout le personnel de l'HMIMV-Rabat, des
hôpitaux du CHU Ibn Sina-Rabat & de
l'HMA-Marrakech.**

**A tous ceux qui ont pour mission cette
pénible tâche de soulager l'être humain et
d'essayer de lui procurer le bien être
physique, psychique, et social.**

**A tous ceux qui me sont trop chers et que
j'ai omis de citer et qui ne sont pas les
moindres.**

**A la mémoire de nos Chouhadas tombés sur
le Champs d'Honneur.**



**A notre Maître, Président de thèse,
Monsieur le Professeur
AMRAOUI Mohamed
Professeur de chirurgie digestive**



Vous nous avez honoré d'accepter avec grande sympathie de présider notre jury de thèse.

Veillez trouver ici l'expression de notre estime et notre considération.

Puisse Dieu le tout puissant vous accorder bonne santé, prospérité et bonheur.

A notre Maître, Rapporteur de thèse

Monsieur le Professeur

ACHOUR Abdessamade

Professeur de chirurgie générale



Vous nous avez accordé un grand honneur en nous confiant la réalisation de ce travail.

Qu'il me soit permis de vous témoigner toute ma gratitude et mon profond respect d'avoir bien voulu assurer la direction de ce travail qui, grâce à votre esprit didactique et rigoureux, et vos précieux conseils, a pu être mené à bien.

Je vous prie de trouver ici, le témoignage de ma reconnaissance éternelle, de mon profond respect et ma haute considération.

Puisse Dieu le tout puissant vous accorder bonne santé, prospérité et bonheur.

**A notre Maître et juge de thèse,
Monsieur le professeur
ZENTAR Aziz
Professeur de chirurgie générale**



Je vous remercie du grand honneur que vous nous fait en acceptant de juger ce travail.

Veillez trouver ici, l'expression de ma gratitude, ma profonde reconnaissance, mon admiration et ma grande considération.

Puisse Dieu le tout puissant vous accorder bonne santé, prospérité et bonheur.

A notre Maître et juge de thèse,

Monsieur le Professeur

SAIR Khalid

Professeur de chirurgie générale



Nous avons été très sensible à l'amabilité de votre accueil et l'intérêt que vous avez accordé à ce travail en acceptant de le juger.

Veillez trouver ici, cher maître, le témoignage de notre reconnaissance et de notre grande estime.

Puisse Dieu le tout puissant vous accorder bonne santé, prospérité et bonheur

**A notre Maître et juge de thèse,
Monsieur le Professeur
BELYAMANI Lahcen
Professeur Agrégé d'Anesthésie
et de réanimation**



Vous nous avez honoré en acceptant avec grande sympathie de siéger parmi notre jury de thèse. Veuillez trouver ici l'expression de notre estime et notre considération.

Puisse Dieu le tout puissant vous accorder bonne santé, prospérité et bonheur.

A Dr. Khadir
Spécialiste de chirurgie générale à l'hôpital
militaire Avicenne- Marrakech



Vous nous avez marqué par votre disponibilité et votre sens d'analyse. Vos conseils précieux et vos remarques pertinentes ont mené à bien ce travail.

Nous vous sommes reconnaissant pour les efforts que vous avez déployés pour la réalisation de ce travail.

Veillez trouver ici l'expression de mes sentiments de reconnaissance et de respect.

A Monsieur le Professeur Chafik
Chirurgien thoracique à l'hôpital militaire
Avicenne de Marrakech:



Nous avons trouvé auprès de vous le conseiller et le guide qui nous a reçu en toute circonstance avec sympathie, sourire et bienveillance.

Votre gentillesse extrême, vos qualités humaines et professionnelles nous inspirent une grande admiration et un profond respect.

Veillez croire en l'expression de mon estime et de ma profonde reconnaissance.



Sommaire



INTRODUCTION	1
HISTORIQUE	3
ANATOMIE PHYSIOLOGIE DIAPHRAGMATIQUE	5
I- Description anatomique	6
1- Insertions périphériques	7
1-1- insertions vertébrales.....	7
1-2- insertions chondro-costales	8
1-3- insertions sternales.....	8
2- Centre phrénique	8
3- Principaux orifices du diaphragme	8
3-1- orifice aortique	8
3-2- orifice œsophagien.....	9
3-3- orifice de la veine cave inférieure.....	9
II- Vascularisation	12
1- système artériel.....	12
2- système veineux	12
III- Innervation	13
IV- Fonctions	13
PHYSIOPATHOLOGIE DES RUPTURES DIAPHRAGMATIQUES	14
I- Mécanismes lésionnels.....	15
a) L'hyperpression intra abdominale	15
b) L'écrasement de la base du thorax.....	15
c) La lacération	16
II- Lésions anatomiques	17
MATERIELS ET METHODES	19
RESULTATS	36
I- Etiologies	37

II- Incidence.....	38
III- Age.....	38
IV- Sexe	38
V- Répartition	39
VI- organes herniés à travers la brèche diaphragmatique	41
VII- délai diagnostique	43
VIII- lésions associées.....	44
IX- signes révélateurs et circonstances de découverte	45
X- Diagnostic radiologique	47
XI- traitement	48
XII- Les suites opératoires.....	49
ANALYSE ET DISCUSSION.....	50
A- Epidémiologie	51
I- Etiologies.....	51
II- Incidence	54
III- Age/sexe	56
IV- Répartition.....	56
V- Lésions associées.....	57
VI- Evolution	61
1- La phase aiguë	61
2- La phase latente	62
3- La phase d'étranglement ou phase catastrophique	63
B- Diagnostic positif.....	66
I- Diagnostic clinique.....	66
II- Diagnostic Radiologique	70
1- Radiographie thoracique standard.....	70
2- Echographie	77

3- TDM	78
4- IRM.....	83
5- Autres Examens	86
III- Laparotomie et vidéoscopie diagnostique	91
C- Traitement des ruptures diaphragmatiques.....	94
I- Phase aiguë.....	94
a- choix de la voie d'abord.....	94
b- Installation de l'opéré.....	96
c- Techniques de réparation	98
c-1- Vidange de l'estomac	98
c-2- Voies d'abord.....	98
c-3- Réduction des éléments ascensionnés	101
c-4- Exposition de la brèche	101
c-5 - Drainage thoracique	103
c-6- Suture du diaphragme	103
d- Traitement des lésions abdominales associées.....	106
e- Traitement des lésions thoraciques.....	106
II- Rupture chronique	108
D- Complications	109
III- complications Immédiates	109
IV- Complications opératoires	109
V- Complications post opératoires.....	110
CONCLUSION	112
RESUME	114
BIBLIOGRAPHIE	118



Introduction



Même si elles ne suscitent pas le même intérêt que les traumatismes hépatiques ou splénique, dont le pronostic est plus sévère, les ruptures diaphragmatiques secondaires à des traumatismes fermés occupent une place tout à fait particulière en pathologie traumatique. Au sens propre tout d'abord, dans la mesure où, le diaphragme occupe une position frontière entre le thorax et l'abdomen et emprunte à l'un comme à l'autre l'essentiel des facteurs pronostiques de leurs traumatismes, mais aussi du fait de la grande difficulté de leur diagnostic pré-et per opératoire et de la possibilité de séquelles tardives.

Le but de ce travail est de faire le point sur les signes cliniques, les examens para-cliniques permettant un diagnostic rapide des lésions diaphragmatiques acquises au cours des traumatismes thoraco-abdominaux et les principes de traitement, en s'appuyant sur une revue de littérature et sur l'expérience du service de chirurgie générale de l'hôpital militaire Avicenne de Marrakech.



Historique



Quelques dates marquent l'étude des ruptures traumatiques du diaphragme:

-**Sennertus** (1541) a décrit le premier cas lors d'une autopsie, objectivant une hernie diaphragmatique de l'estomac chez un patient victime d'un coup de couteau sept mois auparavant. (1,2,3)

- **Ambroise Paré** en (1579) a décrit deux cas de décès suite à une rupture diaphragmatique. Le premier était un capitaine d'artillerie française qui a survécu à une blessure par balle mais qui est décédé huit mois plus tard d'un étranglement colique gangreneux. Le deuxième a fait une rupture gastrique. (1, 2, 4,5)

-le premier diagnostic anté mortem est attribué à **BOWDITCH** (1853) (1,2,5,6)

- les deux premières réparations chirurgicales suivies de guérison datent de la fin du 19^{ème} siècle (**RIOLFI**, 1886 et **NAUMANN**, 1888) (1,2,5,6)

-La première série (378 cas) a été publiée en 1925 par **Headbloom**, marquant ainsi le début du traitement chirurgical moderne.

-Plus récemment, on peut citer dans la littérature française les travaux de **COSTANTINI** et **BONAFOS** et ceux de **MOREAUX**. Dans la littérature anglo-saxonnes des vingt dernières années, il faut mentionner les travaux de **WISE** et de **GRIMES**, qui concernent essentiellement les plaies pénétrantes du diaphragme, et les publications de **McCUNE**, de **RODRIGUEZ-MORALES** et de **CARTER** consacrées aux traumatismes fermés. (2,3).



*Anatomie –physiologie
diaphragmatique*



I- DESCRIPTION ANATOMIQUE: (7,8)

Le diaphragme est un muscle plat, rayonné, formant une cloison musculo-aponévrotique qui sépare le thorax de l'abdomen. Il s'implante au pourtour de l'orifice inférieur du thorax. Il a l'aspect d'une voûte concave vers le bas, plus large transversalement que d'avant en arrière.

Il se divise en deux parties :

-une partie antérieure, dite sterno-chondro-costale, pratiquement horizontale constituée de deux coupes et d'une zone centrale fibreuse. La coupole droite se projette en regard du quatrième espace intercostal lors des mouvements d'expiration forcée. La coupole gauche est plus basse et ne dépasse pas le cinquième espace intercostal.

-une partie postérieure, presque verticale: la région des piliers.

Le diaphragme est constitué de petits muscles digastriques tendus d'un point à un autre de l'orifice inférieur du thorax, dont les tendons intermédiaires s'entrecroisent pour former le centre phrénique. Les corps musculaires forment la partie périphérique charnue.

Son épaisseur est de 3 à 5 mm.

Le diaphragme est traversé d'orifices faisant communiquer le thorax et l'abdomen, permettant le passage d'éléments vasculaires, nerveux, lymphatiques et digestifs.

1. Insertions périphériques:

Le diaphragme s'insère sur le sternum, les côtes et la colonne vertébrale.

1-1 Insertions vertébrales:

Il s'insère sur les corps vertébraux par deux faisceaux tendineux (les piliers: principal et accessoire) et par une arcade fibreuse transversale (l'arcade du psoas).

- Le pilier principal:

Il s'insère, à droite, sur la face antérieure des corps de L2 et L3, sur les disques L1 -L2 et L3-L4 et à gauche sur la face antérieure de L2 et sur les disques L1-L2 et L2-L3.

Les fibres tendineuses internes des piliers s'unissent au niveau de D12, formant un centre aponévrotique qui limite en avant l'orifice aortique : c'est l'arcade moyenne des piliers ou ligament arqué médian.

Les fibres musculaires naissent des faces et des bords externes des piliers et se disposent en deux faisceaux.

Le faisceau interne croise sur la ligne médiane les fibres du piler opposé, constituant un orifice musculaire où passe l'œsophage.

- Le pilier accessoire:

Latéro-vertébrale, il est situé en dehors du pilier principal. Il s'insère sur la face antérieure du corps de L2.

- L'arcade du psoas :

Arcade tendineuse s'insérant sur le corps de L2. Elle contourne le psoas et se termine sur la face antérieure de l'apophyse transverse de L1.

1-2 insertions chondro-costales:

Le diaphragme s'attache sur la face antérieure des six derniers arcs costaux, et sur trois arcades intercostales: les arcades de Sénac et l'arcade du carré des lombes, tendue entre l'extrémité de l'apophyse transversale de L1 et de la 12^{ème} côte.

1-3 insertions sternales:

Le diaphragme s'insère sur la face postérieure de l'apophyse xiphoïde.

2. le centre phrénique:

C'est une nappe fibreuse, aponévrotique, située dans la partie centrale du diaphragme, ayant la forme d'un trèfle à trois feuilles dont le pédicule est représenté par le rachis. Le centre phrénique représente le "lit" du cœur qui y repose.

3. Les principaux orifices du diaphragme:

Le diaphragme est une cloison qui sépare le thorax de l'abdomen; il présente des orifices traversés par des éléments communiquant l'un à l'autre.

3-1 Orifice aortique:

Situé à hauteur de D12, il est emprunté par l'aorte adhérente à la partie antérieure de l'orifice et par le canal thoracique.

3-2 Orifice œsophagien:

Musculaire, extensible et contractile, il se situe à hauteur de D10, en localisation paramédiane gauche. Il contient l'œsophage, les nerfs vagues, des anastomoses entre les artères diaphragmatiques supérieures et inférieures et des anastomoses veineuses porto-caves. L'œsophage est uni au pourtour de l'orifice par du tissu conjonctif.

3-3 Orifice de la veine cave inférieure:

Situé à hauteur de D9, il contient la veine cave inférieure qui adhère au pourtour de l'orifice et la branche abdominale du nerf phrénique droit.

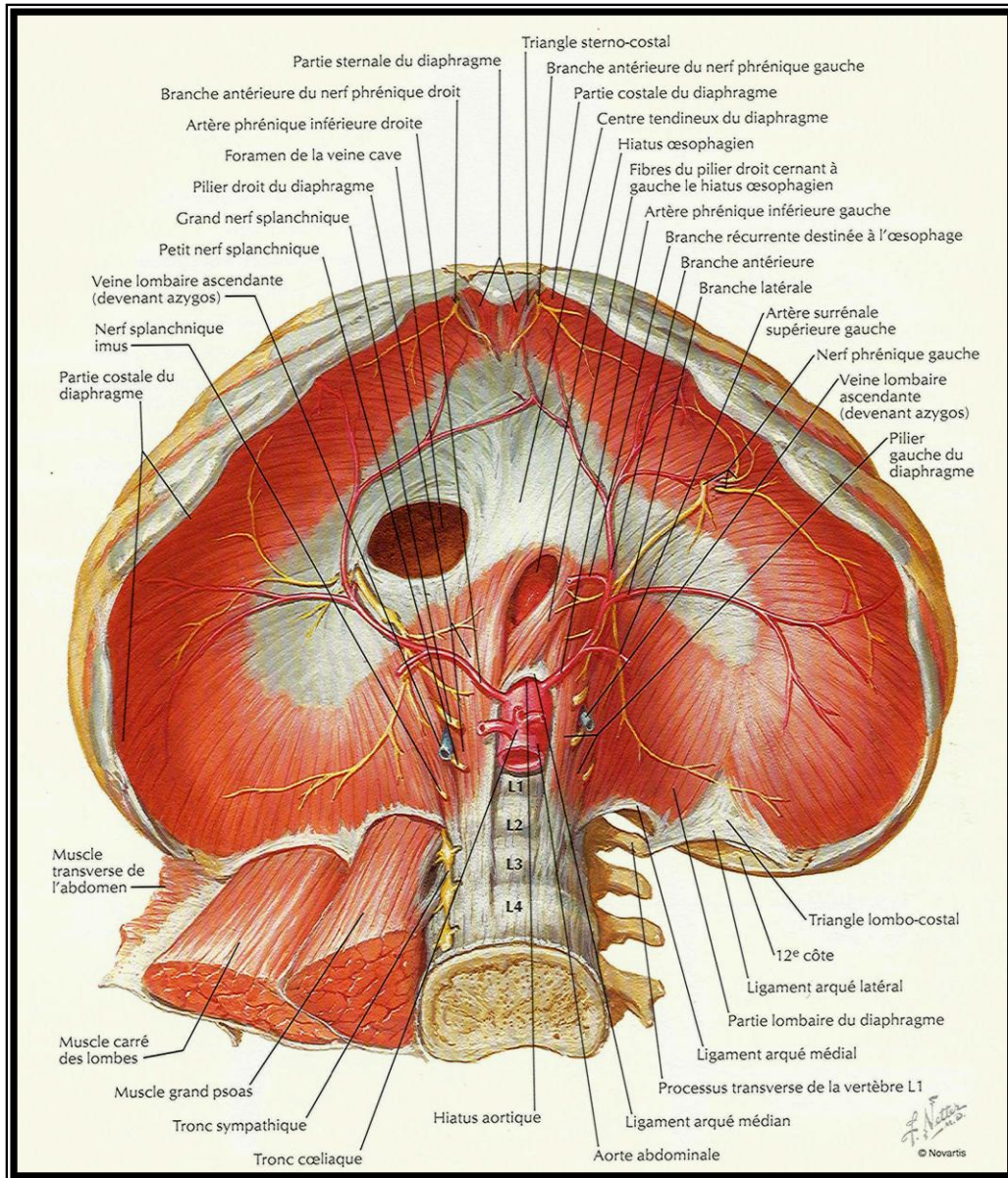


Figure 1: Diaphragme: face abdominale (Atlas de l'anatomie humaine)

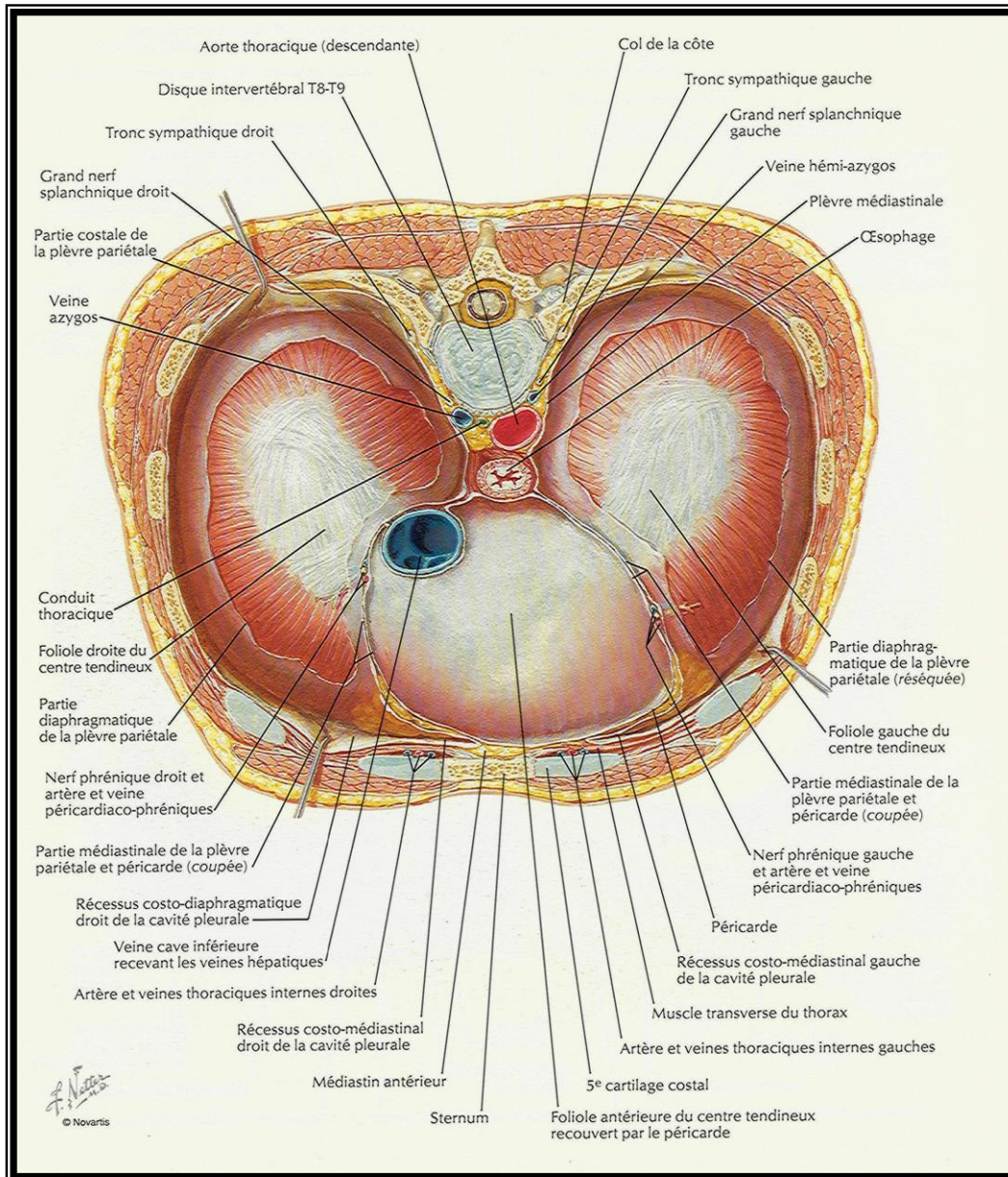


Fig 2: Diaphragme: face thoracique (atlas de l'anatomie humaine)

II- VASCULARISATION

1. système artériel:

Le diaphragme est richement vascularisé car il représente un élément fonctionnel important et résistant à la fatigue .On retrouve deux réseaux artériels.

- Réseau supérieur

Il est alimenté par l'artère mammaire interne (issue des sous Clavière) qui donne une branche thoraco-phrénique. Cette branche vascularise le diaphragme en se ramifiant à l'intérieure du muscle.

Les artères mammaires internes donnent également naissance, à un niveau variable, aux artères diaphragmatiques supérieures qui viennent vasculariser les coupes.

- Réseau inférieur

Il est alimenté par les artères diaphragmatiques (ou phréniques) inférieures, premières collatérales de l'aorte abdominale. Elles se divisent en 3 branches qui vont constituer des arcades autour du centre phrénique, les arcades péri-foliolaires, s'anastomosant avec les artères de la face supérieure.

2. système veineux

Le sang veineux du diaphragme est essentiellement recueilli par les veines diaphragmatiques (ou phréniques) inférieures qui rejoignent le système cave inférieur.

D'autres veines, accessoires, sont représentées par les veines œsophagiennes et les veines du ligament falciforme du foie.

III- INNERVATION

- Motrice

Elle est assurée par le nerf phrénique (naissant de la racine cervicale C4) qui se divise deux à trois centimètres au-dessus des coupes.

Du côté droit le nerf phrénique se divise en quatre branches en dehors de l'orifice de la veine cave inférieure. A gauche il se divise en trois branches.

Les ramifications se répartissent dans le tissu charnu diaphragmatique.

- Sensitive

Elle se fait à partir des six derniers nerfs intercostaux, qui ont également un rôle moteur accessoire.

IV- FONCTIONS

- Rôle principal

Le diaphragme est avant tout un muscle respiratoire: c'est le muscle inspiratoire principal. Il s'abaisse en se contractant, ce qui entraîne un élargissement des trois diamètres de la cavité thoracique et distend le poumon. Son jeu est de 1 à 1,5 centimètres au cours de la respiration normale, mais il peut aller jusqu'à 6 à 10 centimètres entre l'expiration et l'inspiration forcée.

- Rôles annexes

Il facilite le retour veineux, joue sur le transit œsophagien car le hiatus est musculaire, et sa contraction augmente la pression intra abdominale ce qui permet la défécation, l'accouchement, les efforts de miction.



*Physiopathologie des
ruptures
diaphragmatiques*

I- MECANISMES LESIONNELS :

Les ruptures diaphragmatiques secondaires à un traumatisme fermé répondent à trois mécanismes différents: [2,9,10,11]

a) L'hyperpression intra-abdominale brutale ou la décélération:

A l'état normal et au cours de l'inspiration, la pression abdominale varie entre +2 et + 10 centimètres d'eau et le gradient de pression thorax-abdomen varie de +7 à + 20 centimètres d'eau et peut atteindre 100 centimètres d'eau durant la manœuvre de Valsalva. (2,9,10,11)

Ce gradient peut être décuplé par l'hyperpression abdominale consécutive à un écrasement abdominal, ou à une décélération grave (accident de la route sur passager ceinturé), surtout si le patient anticipant le choc, retient sa respiration et contracte sa paroi abdominale.

Cette hyperpression abdominale s'exerce avant tout sur la coupole diaphragmatique gauche qui n'est pas, comme la droite, protégée par la masse hépatique. De plus, il semble exister, en pleine coupole gauche, juste en dedans de la rate, une zone de faiblesse qui correspond peut être au point de fusion entre les ébauches lombaires et costales du diaphragme.

b) L'écrasement de la base du thorax

En cas d'enfoncement latéral du thorax, surtout si la force lésionnelle est appliquée à sa base, le cisaillement du plancher thoracique entraîne une traction inhabituelle sur les insertions du diaphragme, pouvant provoquer une désinsertion phréno-costale (avulsion diaphragmatique) ou une rupture transversale d'une coupole.

c) La lacération

L'extrémité d'une cote fracturée peut déchirer le diaphragme.

La dynamique de l'accident causal joue un rôle prépondérant dans la création et la latéralisation d'une brèche diaphragmatique: il existe un lien entre la direction de la force contondante, son point d'application au moment de l'impact, et le lieu de rupture. Les impacts latéraux sont responsables de trois fois plus de ruptures que les frontaux [1], et la rupture est généralement située du même côté que l'impact.

Les héli-diaphragmes n'ont pas la même résistance: l'étude de Bekassy montre qu'en exposant les deux coupes à des souffles d'explosion, le côté gauche rompt pour une intensité plus faible. (12)

L'Injury Severity Score (ISS) est plus élevé dans les cas de rupture droite, ce qui suggère qu'un impact plus violent est nécessaire pour léser cet héli-diaphragme. (13)

De nombreux auteurs ont imputé cette résistance relative de la coupe droite à un effet protecteur du foie qui jouerait le rôle de tampon vis-à-vis de l'onde de choc.

Il n'y a pas de différence significative en termes de mécanisme lésionnel entre les ruptures droites et gauches. (14)

II- LESIONS ANATOMIQUES (2, 6, 14,15, 16,)

La classification proposée par ANDREASSIAN isole à gauche 4 types de lésions dont la fréquence est croissante: (2)

- Les désinsertions périphériques, les plus rares.
- Les ruptures centrales touchant uniquement le centre phrénique et ouvrant le sac péricardique;
- Les ruptures transversales, plus périphériques, déchirant les fibres charnues;
- Les ruptures radiées, les plus fréquentes; elles prennent naissance en arrière, au contact des piliers du diaphragme surtout du plier gauche, et se dirigent vers le rebord costal antérolatéral; ce trajet respecte généralement le centre phrénique, mais croise les branches de division du nerf phrénique et peut les sectionner.

Les ruptures de l'hiatus œsophagien sont plus fréquentes qu'on le pensait précédemment. Des publications récentes font état de 10 à 30 % (2) de ruptures du pilier gauche ou des deux piliers associés à des brèches gauches radiées.

A droite, les ruptures diaphragmatiques peuvent être centrales, ou radiées à partir de la veine cave inférieure qui peut être déchirée. Elles sont plus volontiers transversales, s'étendent de l'orifice œsophagien généralement intact, vers la droite ou prennent un trajet périphérique, ce qui explique qu'elles puissent être méconnues lors de l'exploration per opératoire, et même lors d'une réintervention.

Sont exclues de ce travail, les ruptures diaphragmatiques secondaires à des plaies par arme blanche ou arme à feu. Elles sont généralement de plus petite taille, plus périphériques et non systématisables.

Tableau I: Classification des traumatismes diaphragmatiques selon l'American Association for the Surgery of Trauma. [17]

Grade	Description de la lésion diaphragmatique
I	Contusion
II	plaie ne dépassant pas 2 cm
III	plaie de 2 à 10cm avec une perte de substance ne dépassant pas 25 cm ²
IV	plaie avec perte de substance supérieure à 25 cm ²

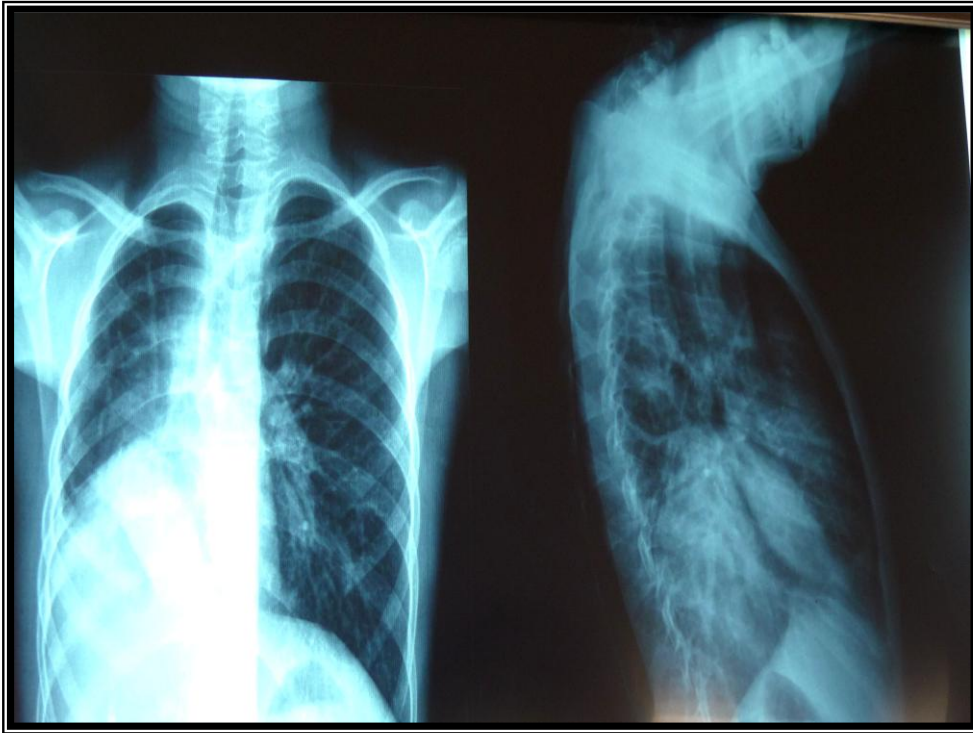
(Augmenter d'un grade en cas de lésion bilatérale)



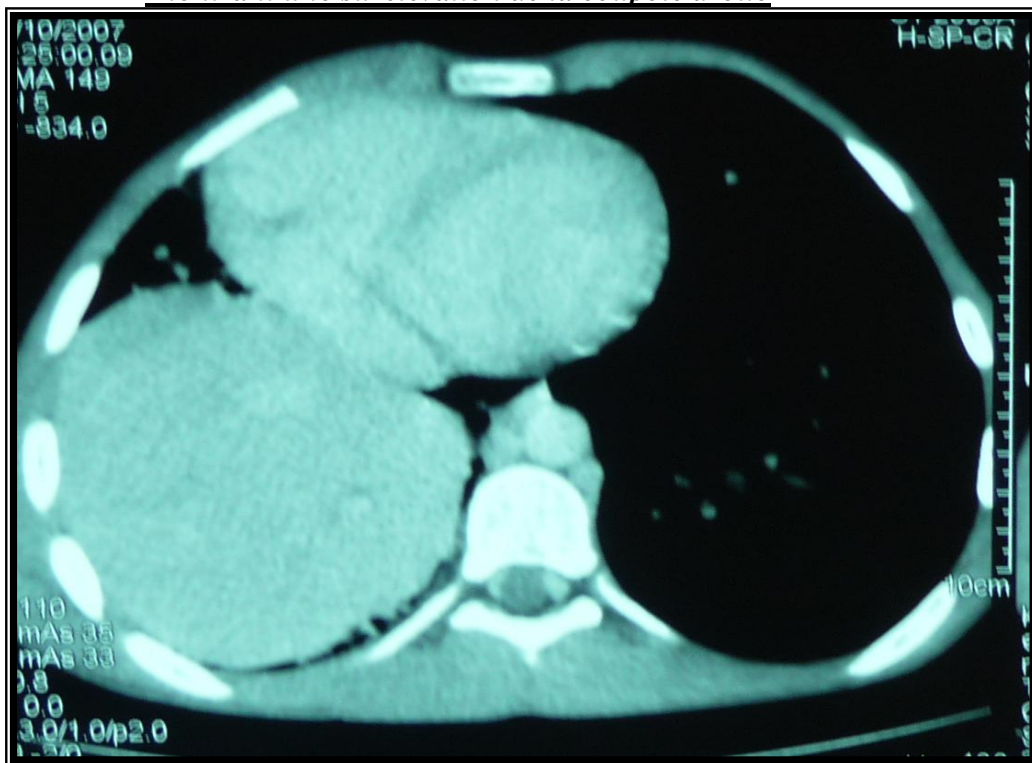
*Matériels
et
méthodes*

Les ruptures diaphragmatiques sur traumatismes fermés A propos de 7 cas

Patient	Age et sexe	Traumatisme causal	Signes révélateurs	Examen clinique	Imagerie	Traitement
Observation 1 (B.M) N° de dossier 498/07	Homme âgé de 17 ans	<u>Délai</u> (traumatisme-diagnostic) :6 ans	<ul style="list-style-type: none"> - Dyspnée - Précordialgies - Palpitations - reflux gastroœsophagien 	N'a révélé aucune anomalie	<u>Rx standard et TDM thoraciques:</u> Surélévation de la coupole droite avec déviation de la silhouette cardiaque.	<u>Voie d'abord:</u> Thoracique
		<u>Mécanisme:</u> Chute d'un lieu élevé				<u>Modalité du traitement:</u> -réintégration des organes herniés -renforcement du diaphragme par plaque de Vicryl
		<u>Lésions initiales:</u> fracture des côtes				<u>Suites opératoires:</u> <u>simples</u>



Photo(1) (observation 1): radiographies thoraciques standards (face et profile montrant une surélévation de la coupole droite



Photo(2)(observation 1): TDM thoracique en coupe transversale

Les ruptures diaphragmatiques sur traumatismes fermés A propos de 7 cas

Patient	Age et sexe	Traumatisme causal	Signes révélateurs	Examen clinique	Imagerie	Traitement
Observation 2 (J.F) N° de dossier 326/08	Femme âgée de 70 ans	<u>Délai</u> (traumatisme-diagnostic) : 12 heures	-notion de contusion thoraco abdominale	Syndrome de masse basithoracique gauche	<p><u>-Rx standard thoracique:</u> Opacité de l'hémichamps pulmonaire gauche avec disparition de la coupole diaphragmatique homolatérale.</p> <p><u>-TDM thoracique:</u> rupture de la coupole gauche avec ascension de tout l'estomac en intra thoracique.</p> <p><u>-Rx du bassin:</u> fracture de la branche ilio-pubienne gauche</p>	<u>Voie d'abord:</u> médiane sus ombilicale
		<u>Mécanisme:</u> accident de la voie publique avec impact thoracique latérale gauche	-Dyspnée			<u>Modalités du traitement:</u> -réduction de la hernie diaphragmatique -suture simple de la brèche par des points en X au fil non résorbable -Drain thoracique
		<u>Lésions initiales:</u> perte de connaissance initiale, GCS à l'admission =15, attitude du traumatisé du membre inférieur.	-Douleur basithoracique gauche			<u>Suites opératoires:</u> patiente transférée au service de traumatologie pour cure chirurgicale de sa fracture

Les ruptures diaphragmatiques sur traumatismes fermés A propos de 7 cas

Patient	Age et sexe	Traumatisme causal	Signes révélateurs	Examen clinique	Imagerie	Traitement
Observation 3 (E.H) N° de dossier 337/09	Homme âgé de 64 ans	<u>Délai</u> (traumatisme-diagnostic) : 20 ans	Depuis un an: -douleur basithoracique gauche (pointe de côte)	-Syndrome de masse basithoracique gauche -pointe du cœur déviée vers le haut (4ème espace intercostale)	- <u>Rx thoracique standard</u> : surélévation de la coupole diaphragmatique gauche avec présence de clarté de type digestif en intra thoracique. - <u>Echographie thoracique</u> : Eventration diaphragmatique gauche - <u>TDM thoraco-abdominale</u> : Rupture diaphragmatique gauche, avec hernie du colon et de l'estomac en intrathoracique. Epanchement pleurale minime sans lésion pulmonaire	<u>Voie d'abord</u> : thoracique
		<u>Mécanisme</u> : traumatisme basithoracique gauche lors d'une chute hypotensive	-Dyspnée -Palpitations -reflux gastro-œsophagien			<u>Modalités du traitement</u> : -réintégration des organes herniés (estomac, rate, épiploon, colon gauche) -renforcement du diaphragme par une plaque double face -suture de la brèche par des points en X au fil non résorbable
		<u>Lésions initiales</u> : fracture des côtes	<u>Suites opératoires</u> : simples			

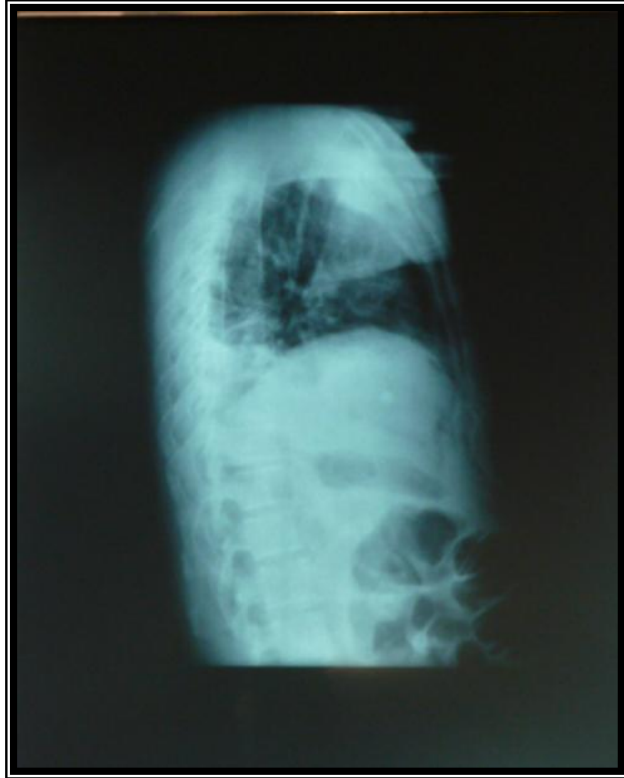


Photo 3 (observation 3)

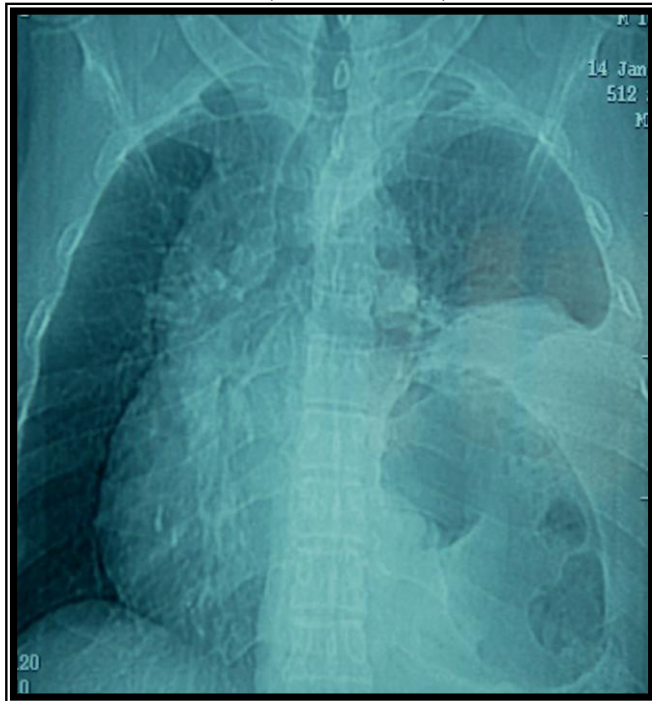


Photo 4 (observation 3)

Photo 3 et 4: Radiographies thoraciques standards (profile et face): surélévation de la coupole diaphragmatique gauche avec présence de clarté de type digestif en intra thoracique.

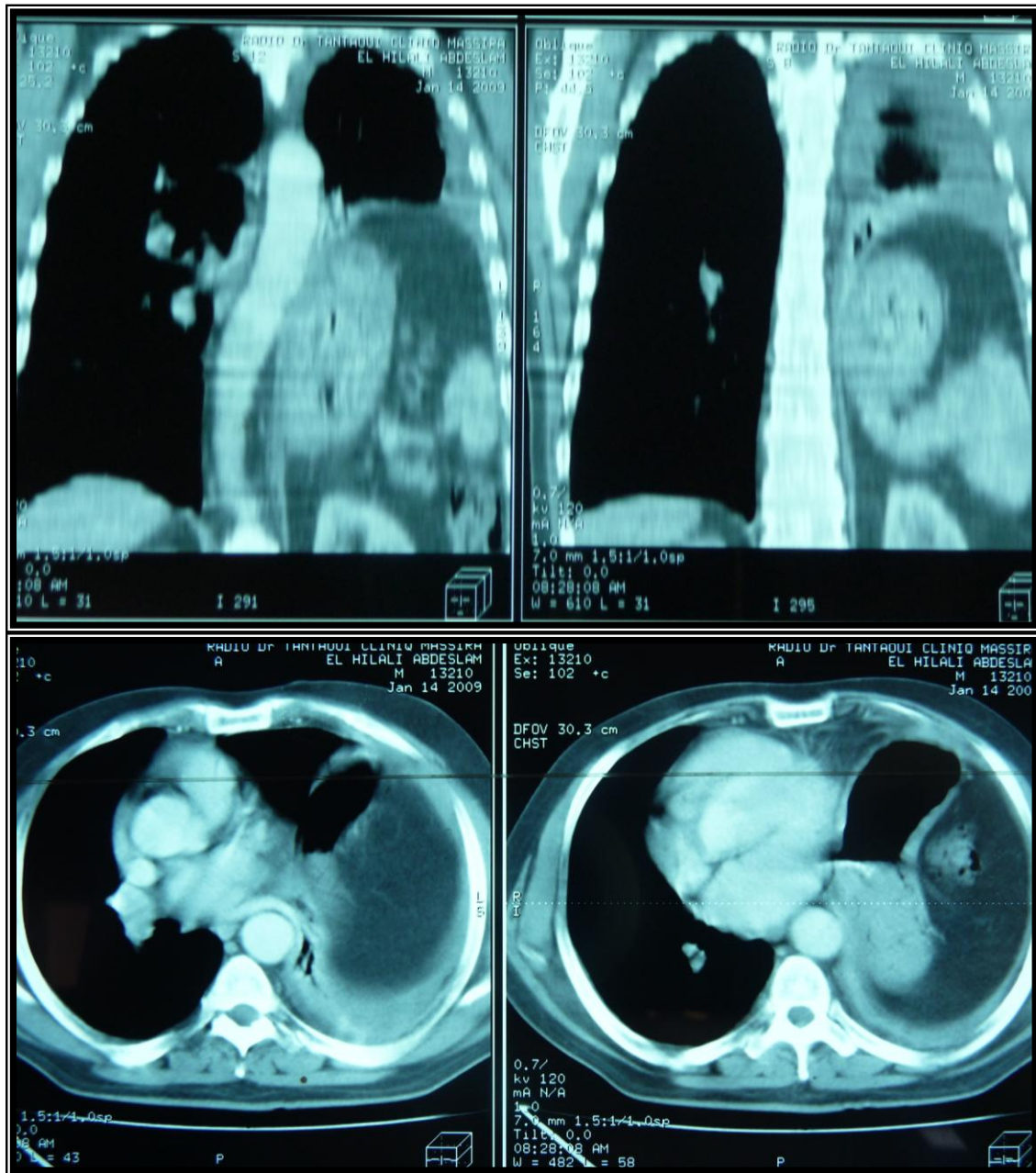


Photo 5 (observation 3): TDM thoraco-abdominale objectivant une rupture diaphragmatique gauche, avec hernie du colon et de l'estomac en intrathoracique.

Les ruptures diaphragmatiques sur traumatismes fermés A propos de 7 cas

Patient	Age et sexe	Traumatisme causal	Signes révélateurs	Examen clinique	Imagerie	Traitement
Observation 4 (T.A) N° de dossier 881/09	Homme âgé de 33 ans	<p><u>Délai</u> (traumatisme-diagnostic) :5 ans</p> <p><u>Mécanisme</u>: accident de la voie publique avec traumatisme basithoracique gauche</p> <p><u>Lésions initiales</u>: pas de lésions évidentes lors du traumatisme, le patient a été gardé en observation durant 48 heures et est sorti sous traitement antalgique.</p>	Découverte fortuite à l'occasion d'une radiographie thoracique standard demandée par les services d'émigration	A la limite de la normale	<p><u>-Rx Thoracique standard:</u></p> <p>Surélévation de la coupole diaphragmatique droite avec niveau hydroaérique. Clarté de type digestif en intra thoracique.</p> <p><u>-TDM thoracique:</u></p> <p>A confirmé les résultats de la radiographie standard et a mis en évidence l'hernie du colon et de l'intestin grêle en intra thoracique.</p>	<p><u>Voie d'abord:</u> médiane sus ombilicale</p> <p><u>L'exploration chirurgicale:</u></p> <ul style="list-style-type: none"> -hernie du colon (droit et transverse) et de l'épiploon en intra thoracique. -Présence d'adhérences importantes avec la paroi thoracique et le lobe inférieur droit. <p><u>Modalités du traitement:</u></p> <ul style="list-style-type: none"> -réduction de la hernie diaphragmatique -fermeture de la brèche par une plaque de mersuture. -Drain thoracique <p><u>Suites opératoires:</u> simples. Drain retiré à J2 du post op</p>

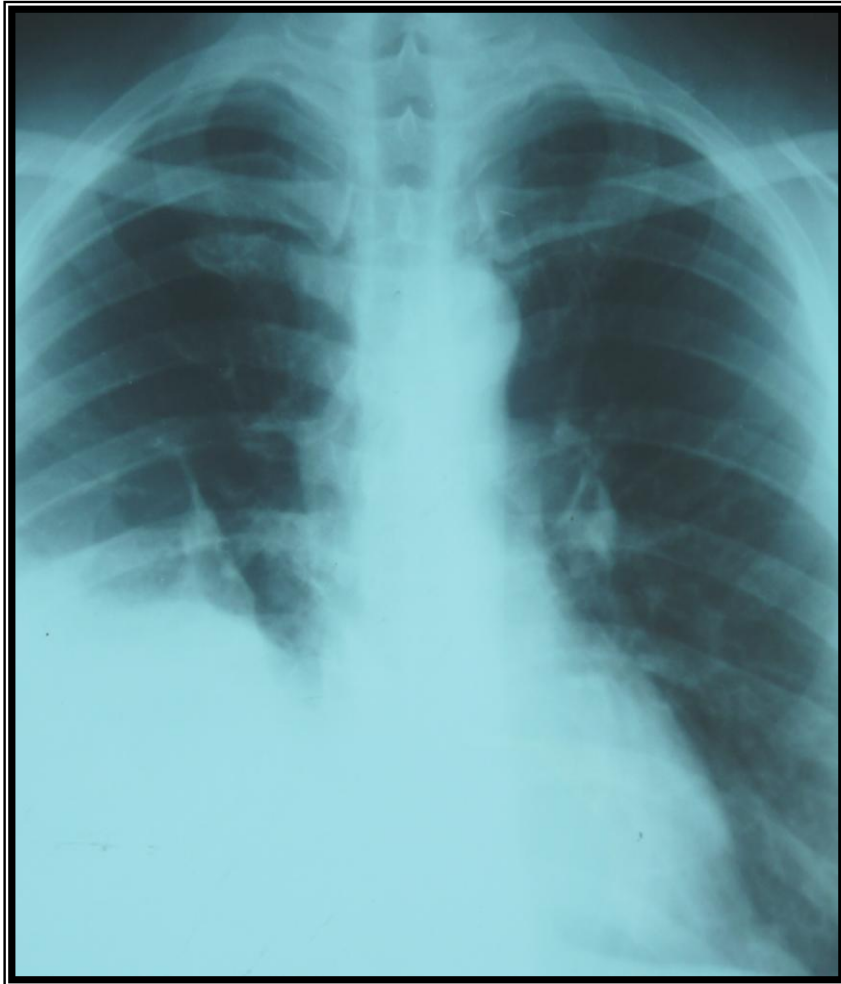


Photo 6 (observation 4): radiographie thoracique standard montrant une surélévation de la coupole diaphragmatique droite avec présence de clarté de type digestif en intra thoracique.

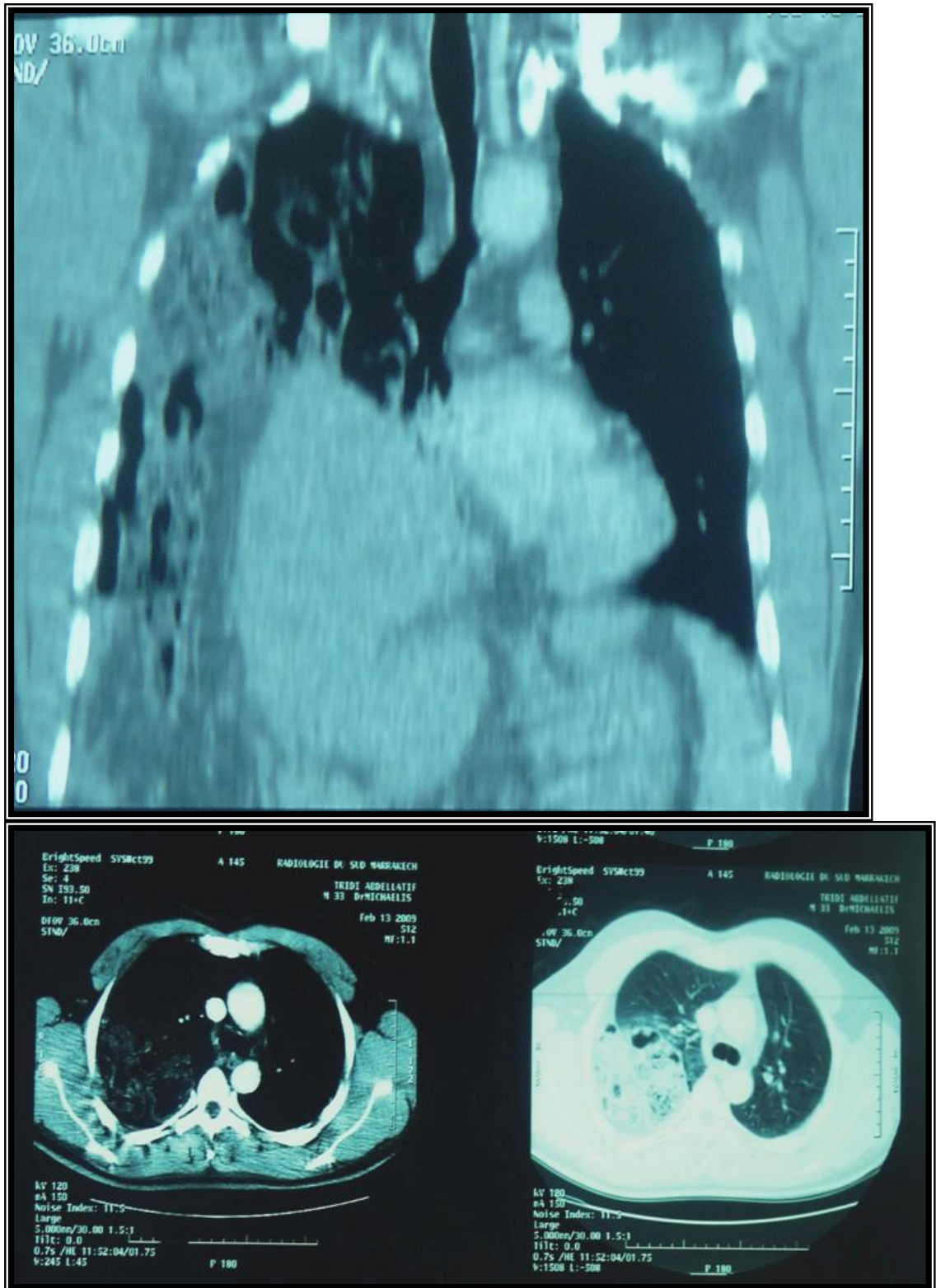


Photo 7 (observation 4): TDM thoracique objectivant une rupture diaphragmatique droite avec hernie du colon et de l'intestin grêle en intra thoracique.

Patient	Age et sexe	Traumatisme causal	Signes révélateurs	Examen clinique	Imagerie	Traitement
Observation 5 (C. L) N° de dossier 316/09	Homme âgé de 42 ans	<u>Délai</u> (traumatisme-diagnostic) : 6 jours	Six jours plus tard le patient se plaint de: -dyspnée	Abolition des vibrations vocales et des murmures vésiculaires au niveau des deux champs pulmonaires	<u>-Rx standard thoracique:</u> Poche à air gastrique et sonde gastrique en intra thoracique. <u>-TDM thoracique:</u> *hernie gastrique dans l'hémithorax gauche à travers le diaphragme *quelques foyers de contusions pulmonaires et hépatiques (foie droit) *fracture de l'arc postérieur de la 9 ^{ème} côte droite <u>-IRM thoracique:</u> Rupture diaphragmatique bilatérale avec ascension de la grosse tubérosité gastrique et d'une partie du dôme hépatique.	<u>Voie d'abord:</u> médiane
		<u>Mécanisme:</u> accident de la voie publique	-douleurs thoraciques diffuses renforcées en post prandial.			<u>Modalités du traitement:</u> -réduction de la hernie diaphragmatique -suture simple des deux brèches par des points en X au fil non résorbable -Drain thoracique
		<u>Lésions initiales:</u> perte de connaissance initiale. Après un bilan initial négatif (aux urgences) le patient a été gardé en observation pendant 48 heures, et déclaré par la suite sortant sous traitement antalgique.	<u>Suites opératoires:</u> simples			

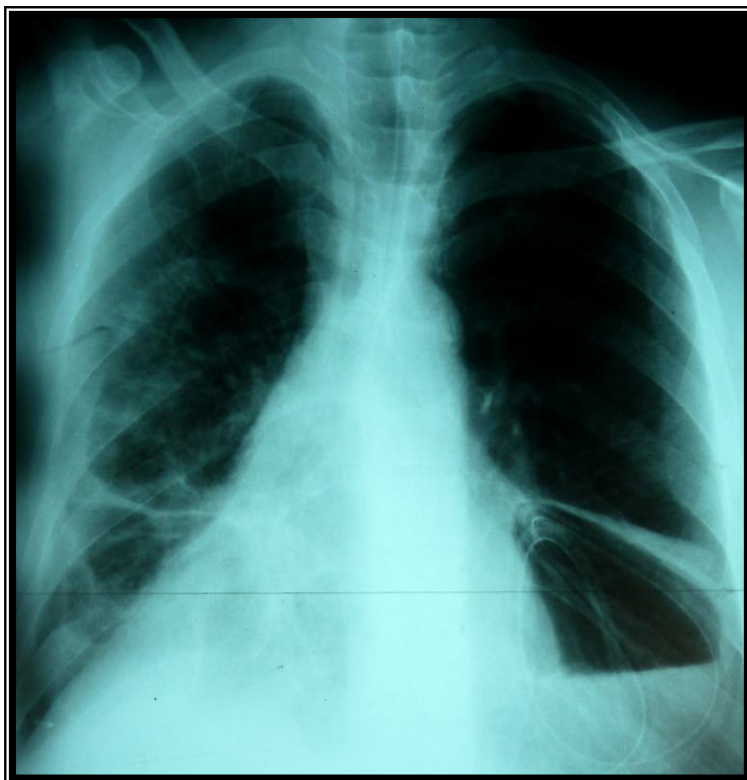


Photo 8

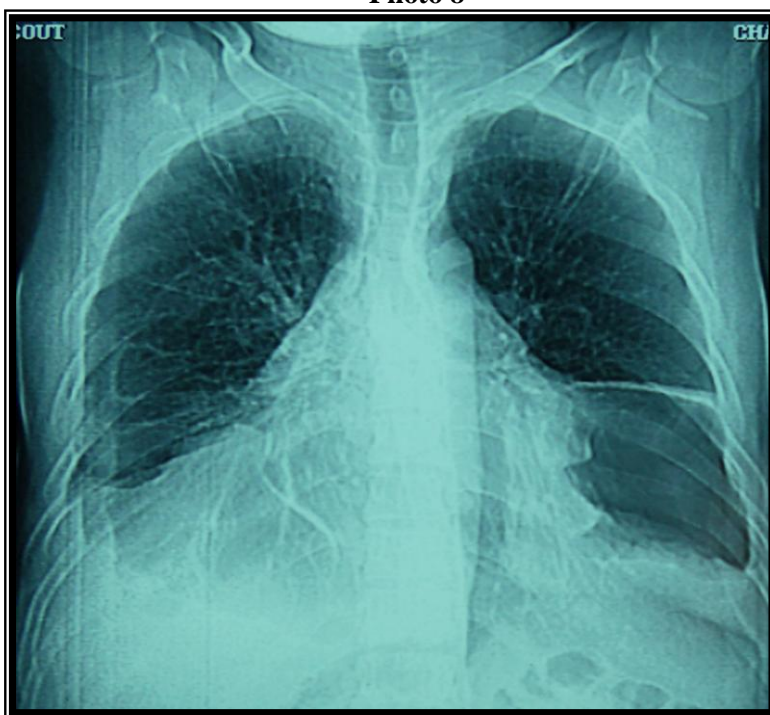


Photo 9

Photo 8 et 9 Rx thoraciques standards objectivant une poche à air gastrique et sonde gastrique en intra thoracique.

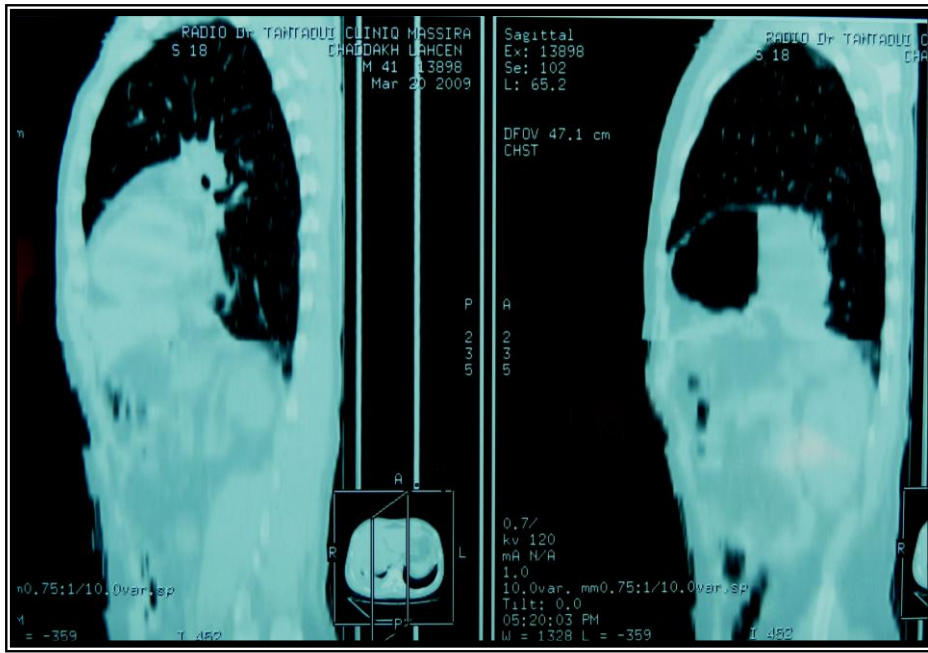

Photo 10

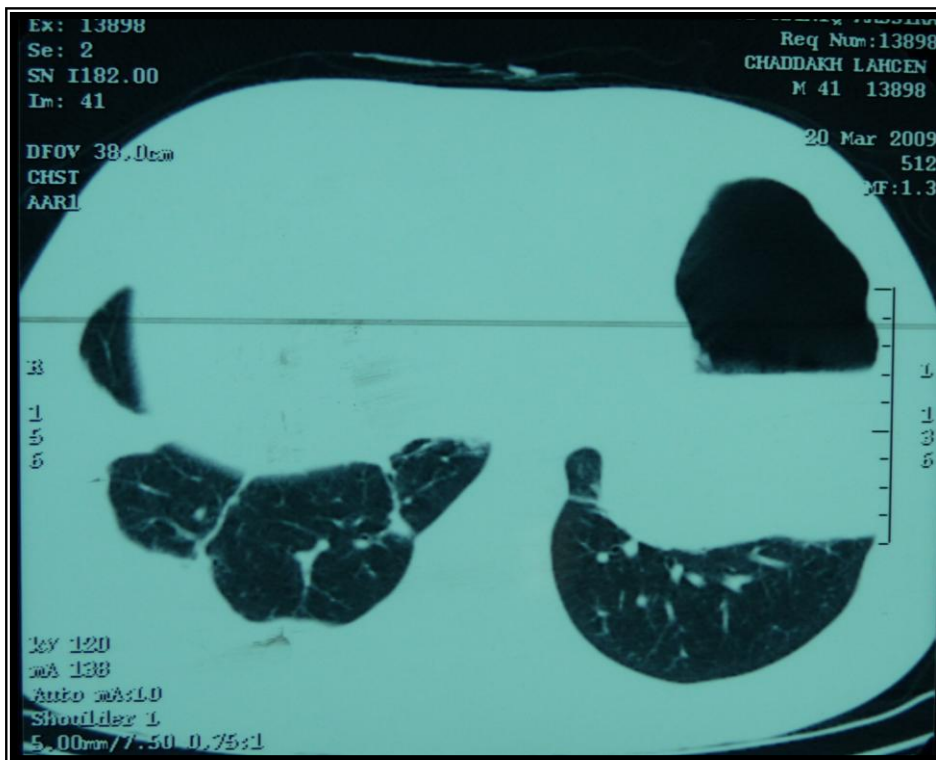


Photo 11

Photo 10 et 11: TDM thoracique mettant en évidence une hernie gastrique dans l'hémithorax gauche à travers le diaphragme.

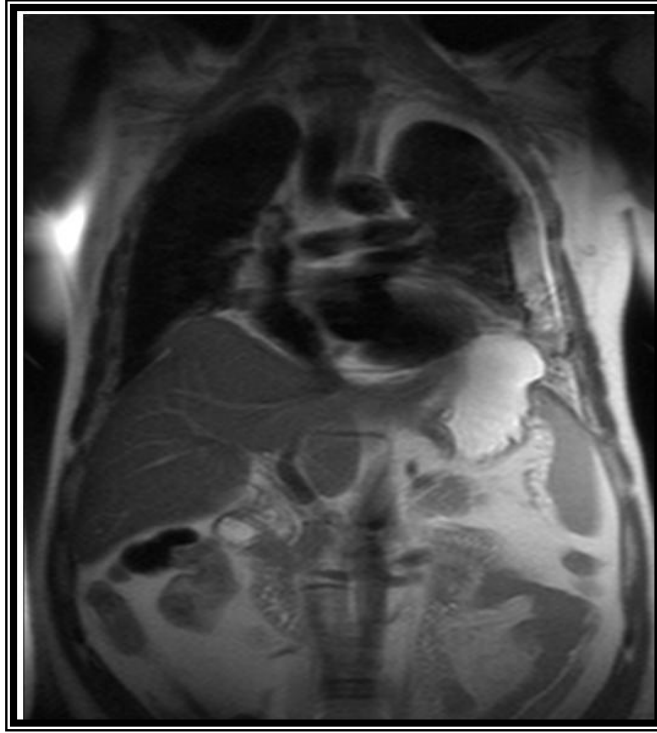

Photo 12: IRM: Séquence T2 HAST dans le plan coronal mettant en évidence la rupture diaphragmatique bilatérale

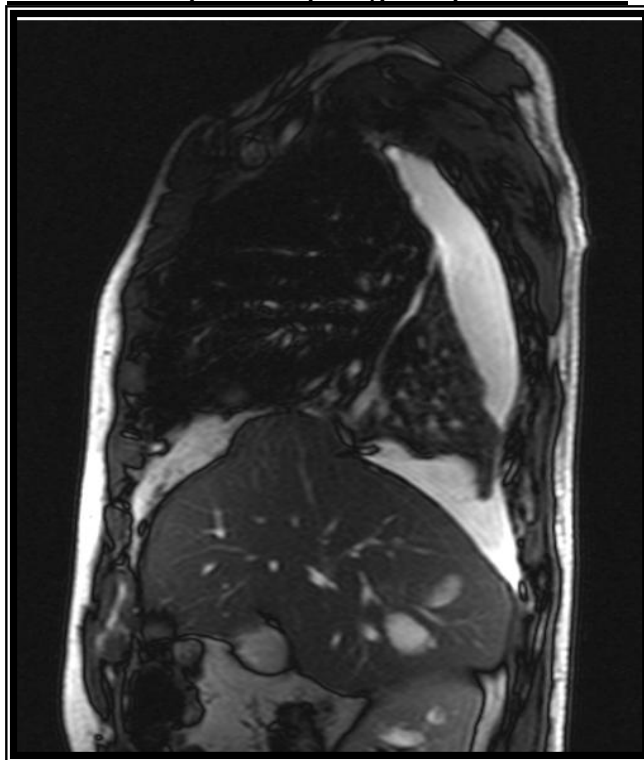


Photo 13: IRM : Coupe sagittale T2 montrant le defect diaphragmatique droit avec ascension d'une partie du dôme hépatique en intrathoracique

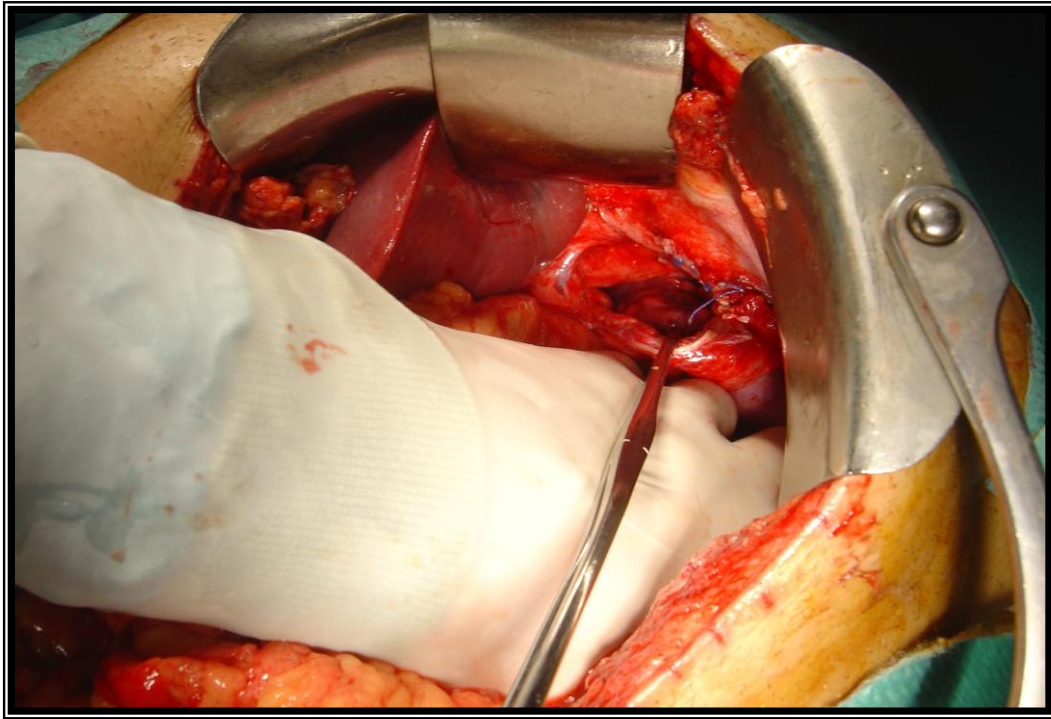


Photo 14: Vue opératoire montrant la rupture de la coupole diaphragmatique gauche.(observ 5)

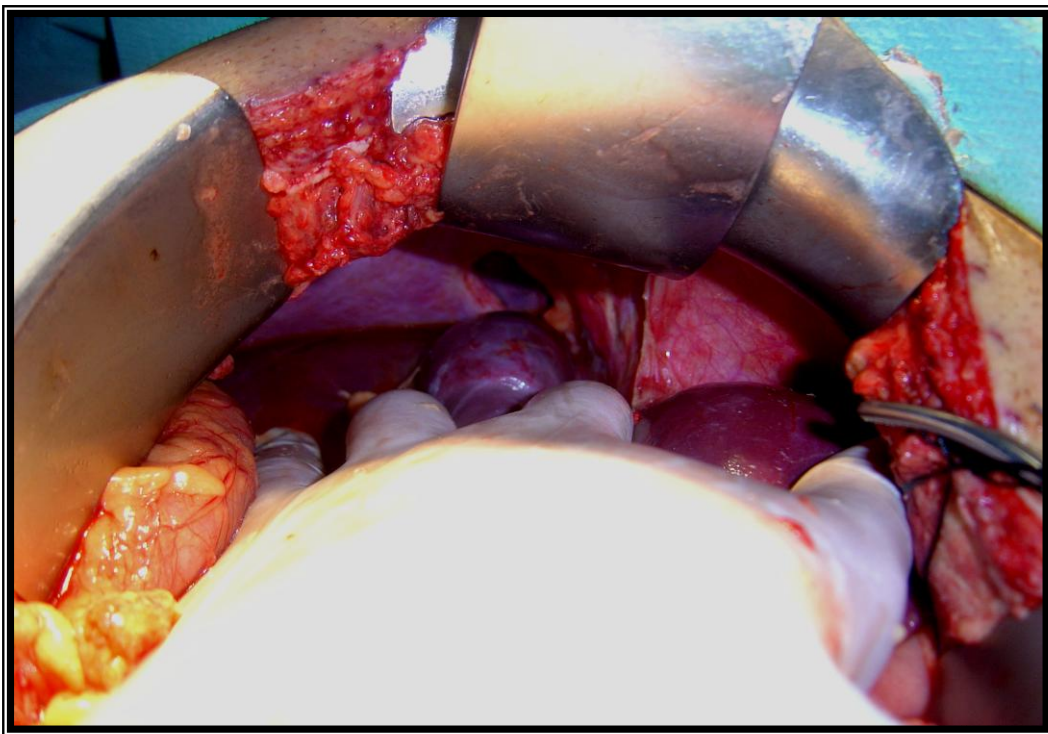


Photo 15: Vue opératoire montrant la rupture de la coupole diaphragmatique droite.(observation 5)

Patient	Age et sexe	Traumatisme causal	Signes révélateurs	Examen clinique	Imagerie	Traitement
Observation 6 (k.M) N° de dossier 608/09	Homme âgé de 24 ans	<u>Délai</u> (traumatisme-diagnostic) : quelques heures	<ul style="list-style-type: none"> - contexte de contusion thoraco abdominale sur traumatisme violent - dyspnée 	Matité de l'hémichamps pulmonaire gauche	<u>Rx standard et TDM thoraciques:</u> Rupture diaphragmatique gauche avec ascension de l'estomac en intra thoracique.	<u>Voie d'abord:</u> laparotomie médiane sus ombilical
		<u>Mécanisme:</u> polytraumatisme lors d'un accident de la voie publique				<u>Modalité du traitement:</u> -drainage thoracique -réparation de la brèche par des points en x au fil non résorbable
		<u>Lésions initiales:</u> -fractures des côtes et hémithorax -fracture de la jambe gauche				<u>Suites opératoires:</u> - encombrement bronchique jugulé par traitement médical et kinésithérapie respiratoire. *drain retiré à J2 après contrôle radiologique.

Les ruptures diaphragmatiques sur traumatismes fermés A propos de 7 cas

Patient	Age et sexe	Traumatisme causal	Signes révélateurs	Examen clinique	Imagerie	Traitement
Observation 7 (A.A) N° de dossier 683/09	Homme âgé de 27 ans	<u>Délai</u> (traumatisme-diagnostic) : 7 jours	6 jours plus tard le patient présente: -dyspnée -polypnée -chute tensionnelle	Conjonctives décolorées -respiration superficielle -abdomen douloureux sans défense	<u>Rx standard thoracique:</u> Champ pulmonaire gauche blanc avec un niveau hydroaérique -sonde gastrique enroulée en intrathoracique	<u>Voie d'abord:</u> laparotomie médiane
		<u>Mécanisme:</u> contusion thoraco- abdominale lors d'un accident de la voie publique				<u>Exploration chirurgicale:</u> Nécrose de tout l'estomac ascensionné en intrathoracique
		<u>Lésions initiales:</u> Patient gardé en observation à l'hôpital de Bouizakaren pendant 48 heures.				<u>Modalité du traitement:</u> -Gastrectomie totale avec anastomose œso-jéjunale -jejunostomie -drainage thoracique
						<u>Suites opératoires:</u> -patient décédé à j+2 du post op.



Résultats

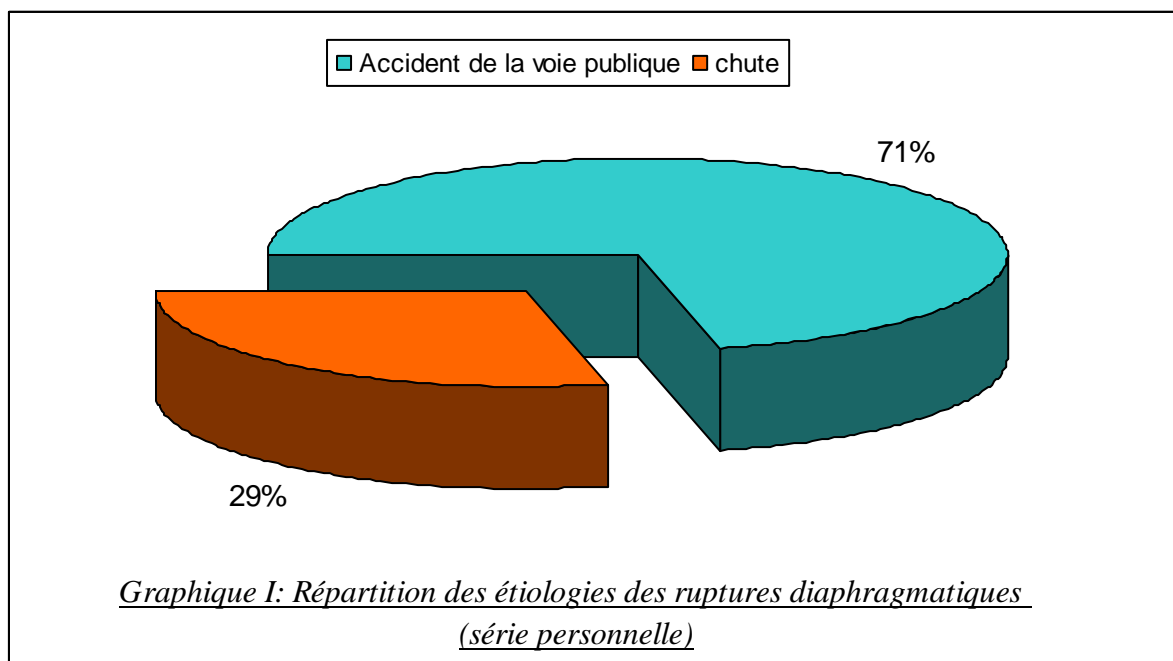


I) ETIOLOGIES:

Les ruptures diaphragmatiques d'origine traumatique se produisent lors des compressions brutales du thorax et de l'abdomen, ou au cours des décélérations très brusques. (Voir chapitre physiopathologie)

Dans notre série, les accidents de la voie publique, qui incluent voitures, motocyclettes et piétons, sont derrière la survenue d'une rupture diaphragmatique chez cinq de nos patients. Ceci peut être lié au grand nombre des accidents que connaît chaque jour nos routes.

Pour les deux cas restants, la rupture est survenue suite à des chutes avec une réception basithoracique. (Voir graphique I)



II) INCIDENCE:

Durant la période d'étude qui s'étend de l'an 2007 à l'an 2009, et sur les cent quarante patients admis, au service de chirurgie générale de l'hôpital militaire Avicenne (Marrakech), pour des contusions thoraco-abdominales: une rupture diaphragmatique a été découverte chez sept malades. Soit une incidence avoisinant 5 %.

Cette incidence élevée, peut être expliquée d'une part par le faible nombre de traumatisés qui sont admis au sein de notre formation, vue qu'une grande partie est adressée via les services de protection civile à l'hôpital IBN TOFAIL de la même ville, et d'autre part par l'amélioration de la prise en charge réduisant le taux de mortalité, et donc le nombre de ruptures qui passent inaperçues.

III) AGE:

L'âge moyen de nos patients est de 39 ans et demi, avec des extrêmes allant de 17 à 70 ans.

On note également que 71 % des ruptures ont été découvertes chez des patients dont l'âge ne dépasse pas 40 ans, témoignant alors d'une nette prédominance chez la jeune population.

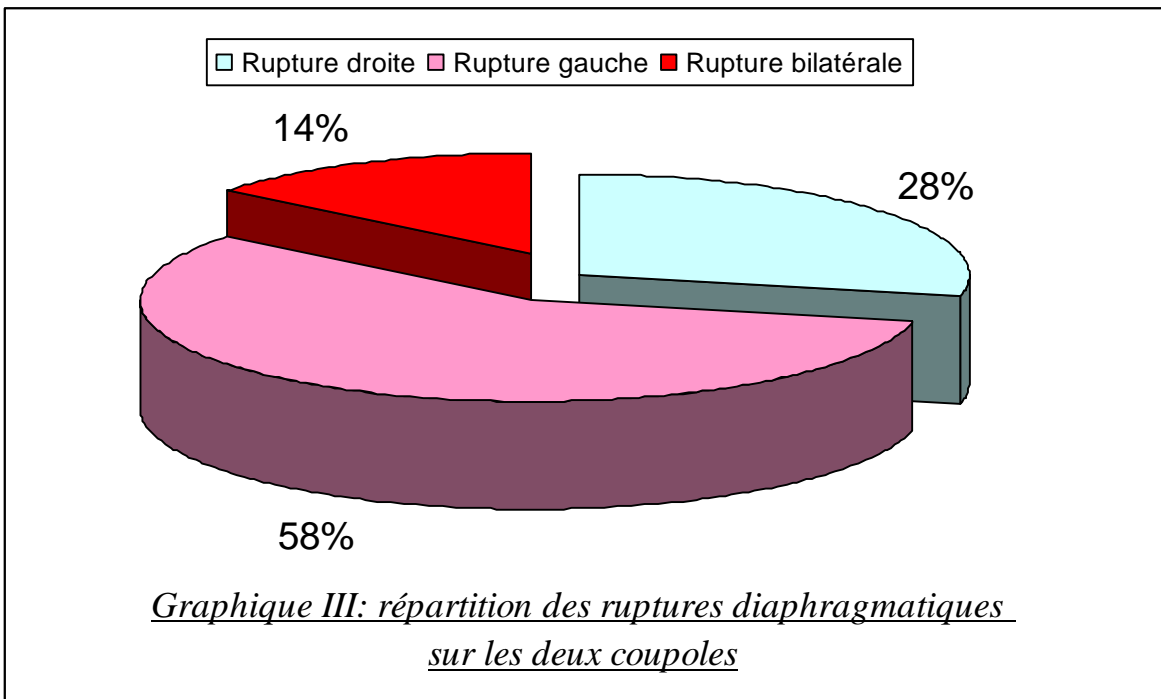
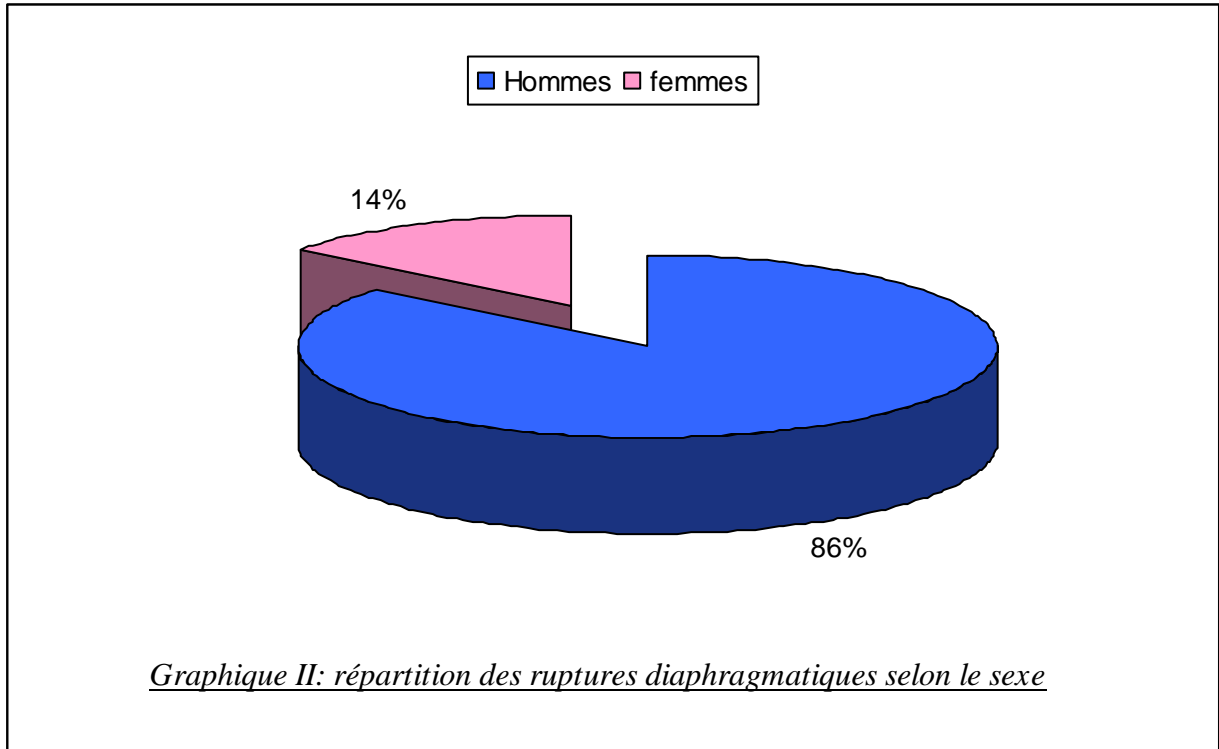
IV) SEXE:

Dans notre série la prédominance masculine est la règle, du fait que six de nos malades sont des hommes. Soit un taux de sexe masculin qui atteint 85,7%. (Voir graphique II).

V) REPARTITION (DROITE/GAUCHE):

La répartition des ruptures diaphragmatiques sur les deux coupoles a été comme suivant: (voir graphique III)

- quatre de nos malades ont présenté une rupture de la coupole gauche (57%)
- deux cas de ruptures droites (28%)
- un seul cas de rupture bilatérale, secondaire à un traumatisme très violents. (14%)



VI) ORGANES HERNIES A TRAVERS LA BRECHE DIAPHRAGMATIQUE:

Dans notre série, la rupture diaphragmatique a été toujours associée à une ascension d'un ou plusieurs organes abdominaux en intra thoracique.

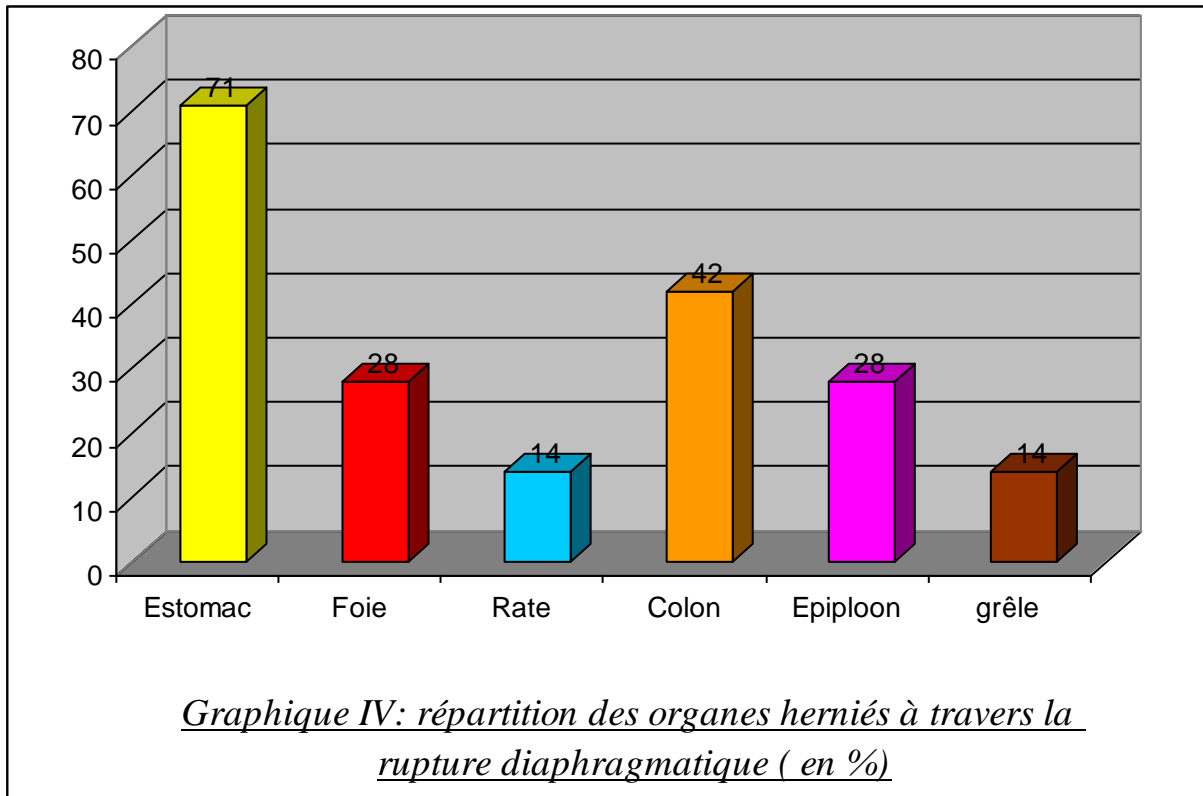
Les plus couramment retrouvés sont:

❖ Dans les ruptures gauches (observations: 2, 3, 5, 6, 7)

- L'estomac : a été hernié dans toutes les ruptures gauches
- Le colon et l'épiploon: dans un seul cas
- La rate: une seule fois

❖ Dans les ruptures droites (observations : 1, 4, 5)

- Le foie a été hernié à deux reprises
- Le colon, le grêle et l'épiploon (une seule fois)

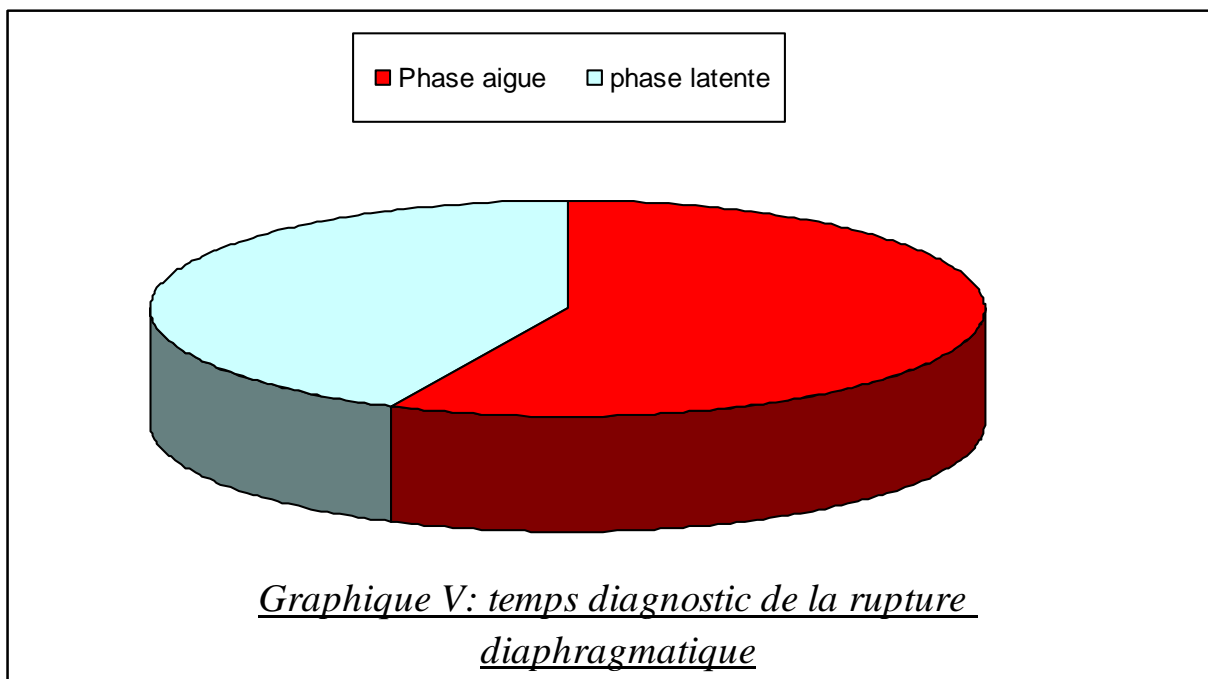


VII) DELAI DIAGNOSTIC:

La rupture diaphragmatique a été diagnostiquée à la phase aigue chez quatre de nos patients (57%), avec un délai allant de quelques heures à sept jours.

Parmi ces derniers, un patient a présenté une nécrose d'organe étranglé après un délai de six jours.

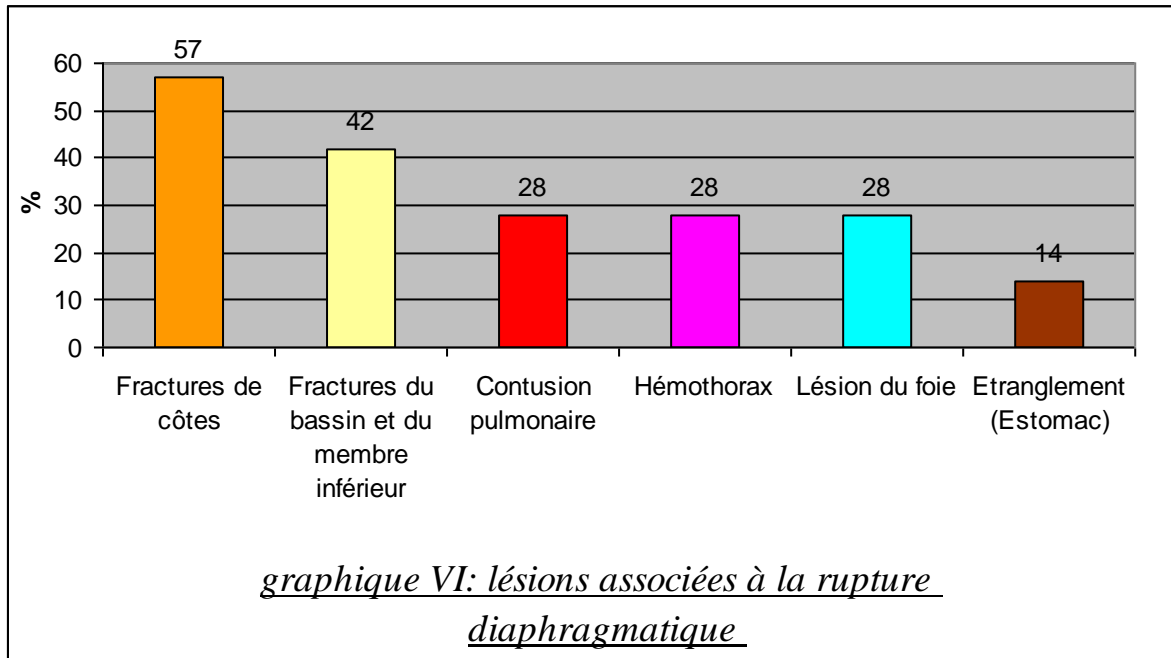
Pour les autres cas diagnostiqués à la phase tardive ou latente, le délai moyen est de 10 ans, avec des extrêmes allant de cinq à vingt ans.



VIII) LESIONS ASSOCIEES:

Pour les quatre cas de rupture diaphragmatique diagnostiqués à la phase aigue, les lésions associées témoignaient de la sévérité et de l'importance du traumatisme causal. Il s'agissait essentiellement de lésions pulmonaires et squelettiques. Le tableau ci-dessous les cite par ordre de fréquence:

<i>Types de lésion</i>	<i>Nombre de cas</i>
Fractures de côtes	4
Fractures du bassin et du membre inférieurs	3
Contusion pulmonaire	2
Hémothorax	2
Lésion du foie	2
Etranglement (Estomac)	1



IX) SIGNES REVELATEURS ET CIRCONSTANCES DE DECOUVERTE:

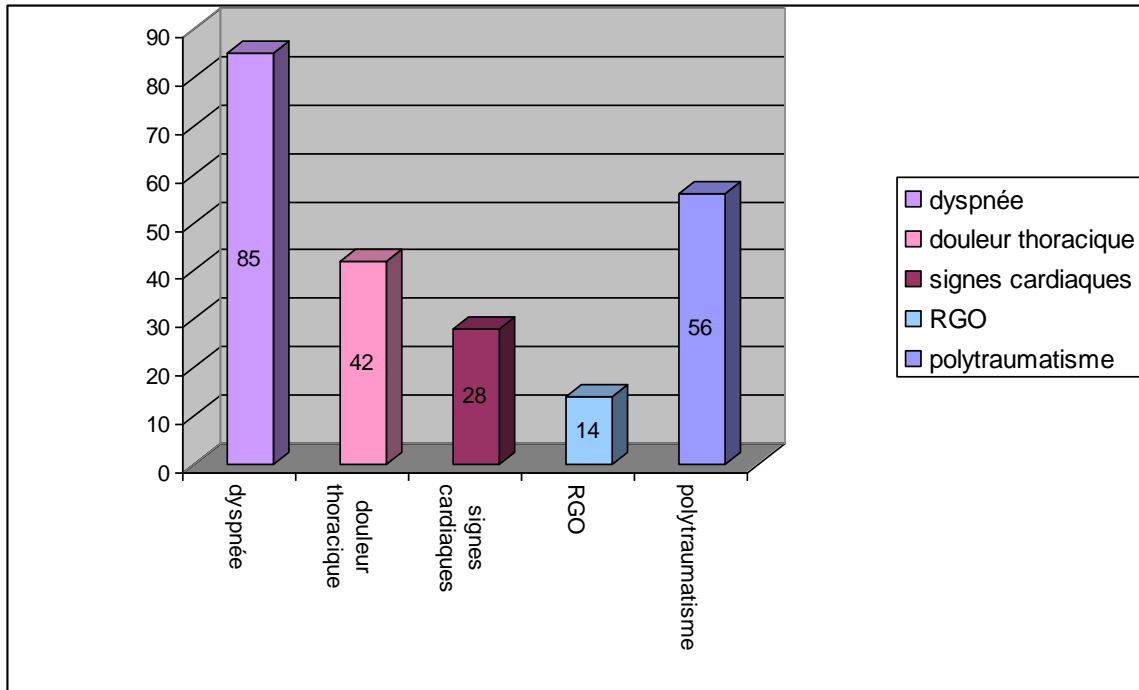
Pour les quatre cas diagnostiqués en phase aigue, le contexte de traumatisme thoraco-abdominal violent et la réalisation systématique des examens radiologiques ont évoqué le diagnostic de rupture diaphragmatique chez deux de nos malades.

Par contre, il était nécessaire d'attendre un délai d'une semaine chez les deux restants, avant de voir apparaitre chez le premier patient: une dyspnée associée à des douleurs thoraciques diffuses, alors que le deuxième a été admis dans un tableau de choc, avec des douleurs abdominales et thoraciques intenses.

Pour les cas découverts en phase latente: la dyspnée, les douleurs thoraciques, la présence d'un reflux gastro-œsophagien et une symptomatologie cardiaque faite de palpitations et de précordialgies constituent les principaux signes cliniques.

On note également que la découverte a été fortuite chez un patient, qui était jusque là asymptomatique, lors d'une radiographie standard demandée par les services administratifs d'émigration.

L'examen clinique a été peu contributif, et a retrouvé dans la majorité des cas une abolition des vibrations vocales et des murmures vésiculaires.



**Graphique VII: Symptômes et circonstances de découverte
des ruptures diaphragmatiques en %**

X) DIAGNOSTIC RADIOLOGIQUE

Dans tous les cas, le diagnostic a été établi en préopératoire par les différentes techniques d'imagerie qui y ont contribué de différentes manières.

- La radiographie thoracique standard demandée chez tous les malades, a été très évocatrice dans trois cas en montrant une sonde gastrique enroulée en intra thoracique et des niveaux hydroaériques avec des haustrations coliques. Elle a même été suffisante pour retenir le diagnostic de rupture diaphragmatique chez le septième malade.

Pour les cas restants, les signes ont été peu spécifiques (une surélévation de la coupole diaphragmatique ou une déviation médiastinale).

- La tomodensitométrie demandée chez six patients, a confirmé le diagnostic de rupture et nous a donné une idée sur les organes herniés et la présence de lésions associées. Toutefois, il faut noter qu'elle a passé à côté d'une rupture droite (observation 5).

- L'IRM: demandée dans un seul cas devant la présence à la TDM des foyers de contusion hépatique sans rupture diaphragmatique évidente. Elle a ainsi confirmée le diagnostic de rupture bilatérale.

- L'échographie: demandée dans un seul cas, (pas dans un but de rechercher la rupture), elle a mis en évidence une éventration diaphragmatique sans montrer la brèche.

XI) TRAITEMENT:

La voie d'abord chirurgicale, dans le cadre des ruptures diaphragmatiques diagnostiquées à la phase latente, a été thoracique dans les deux tiers des cas. Elle a offert à l'opérateur une meilleure vue et un bon contrôle de la dissection viscéro-pariétale. Cependant, ceci n'a pas été toujours facile en raison des adhérences développées entre les viscères herniés et la cavité thoracique.

La voie d'abord abdominale a été réalisée chez cinq malades, dont quatre ont été diagnostiqués immédiatement après le traumatisme. Cela a permis l'exploration des organes intra-abdominaux, laquelle est essentielle dans le cadre de contusion violente.

Les modalités de la réparation de la brèche ont été comme suit:

- Une suture simple aux points séparés en X au fil non résorbable chez 50% des patients

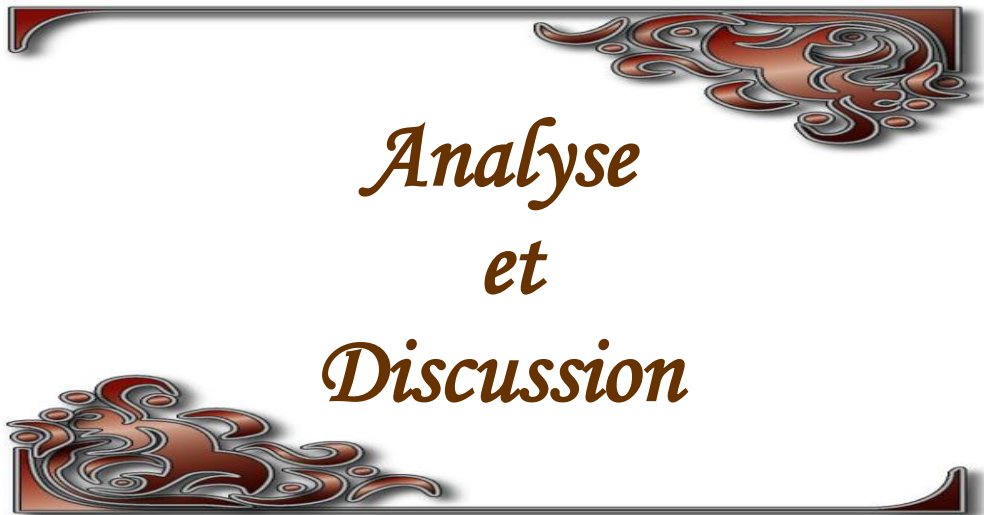- Une réparation prothétique a été nécessaire chez 3 patients, vu que la suture simple n'a pas été possible en raison d'une part de la grandeur de l'orifice et d'autre part de la rétraction des berges de la brèche ne permettant pas des sutures sous tension excessive. Les prothèses utilisées sont des plaques de mersuture doublée de plaque de Vicryl et pour une fois une plaque de PTFI.

Les gestes associés sont représentés essentiellement par une gastrectomie avec anastomose oeso-jéjunale et jéjunostomie chez le septième malade qui a présenté une nécrose de l'estomac étranglé.

XII) LES SUITES OPERATOIRES:

Elles sont marquées par le décès du septième malade au deuxième jour du post-op et par la survenue chez un patient d'un encombrement bronchique jugulé par traitement médical et kinésithérapie respiratoire.

Les autres patients revus en consultation après plusieurs mois ne présentent aucune complication. L'examen clinique et les radiographies thoraciques standards ne révèlent pas d'anomalie.



*Analyse
et
Discussion*

A. EPIDEMIOLOGIE: (Tableau II et III)

I) Etiologies

Les accidents dits de la voie publique, qui incluent voitures, motocyclettes, bicyclettes et piétons, sont responsables d'environ 90% des ruptures diaphragmatiques traumatiques. **(2,9,10,11,17,18)** (Voir tableau II)

Les chutes représentent la deuxième étiologie des déchirures diaphragmatiques. Même si la hauteur est généralement élevée, quelques chutes bénignes ont été incriminées, telles que des chutes de cheval ou du haut d'escaliers.

Les bagarres ou les agressions avec des armes contondantes, sont responsables d'un faible pourcentage.

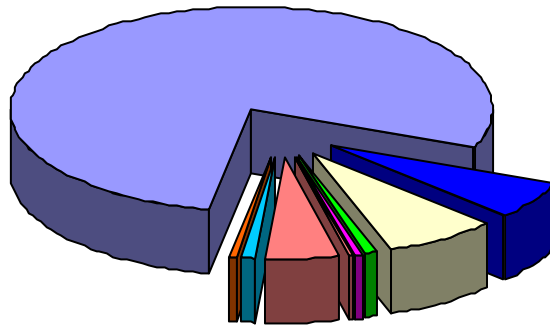
Des cas exceptionnels de ruptures diaphragmatiques ont été rapportés chez des femmes lors de l'accouchement, **(19,20)** et dans la littérature trois cas ont été engendrés par des efforts de toux répétés chez des personnes multitarées.

Nous rappelons que les accidents de voie publique et les chutes représentent les principales causes de rupture dans notre série avec respectivement un pourcentage de 71% et 29%.

Tableau II: Etiologies des ruptures diaphragmatiques par traumatisme fermé (2,9,10,11, 17,18)

Auteur principal de l'étude	Nombre de cas	Accident de véhicule à moteur	Motocycliste	bicyclette	Piéton renversé	Chute	Bagarre Aggressio	Sport/Loisir	Ecrasement	explosion	Effort de Toux
Worthy, 1995	11	10					1				
Wei_chen,1994	50	15	21	1	7	5			1		
Kaulesar Sukul, 1991	42	28	6	1	3	3			1		
Beal, 1988	37	28	6		3						
Flan cabaum,1998	9	9									
Harms, 1987	26	20				2		3		1	
Fallazadeh, 1975	21	19			1					1	
Guth, 1995	57	37			9	11					
Maddox, 1991	2	2									
Boulanger, 1993	80	69	2		9	11					
Boulanger, 1992	5	4				1					
Gelman, 1991	50	46			3				1		
Rodrigues_Morales, 1986	60	53			6			1			
Van der Werken, 1983	16	14	2								
Niville, 1983	44	43				1					
Letoquart, 1995	28	24				2			1	1	
Murray, 1996	11	5				2	4				
Rogers, 1996	3										3
Chen, 1991	17	12			3	1		1			
Meyers, 1993	25	22			2	1					
Voeller	33	30			3						
Hopkinson, 1971	2	2									
Série personnelle	7	5				2					

*Graphique VIII: Etiologies des ruptures diaphragmatiques
(étude cumulative des séries sus-citées)*



■ Accidents de véhicule à moteur 78%	■ Motocyclette 5,9%
■ Piéton renversé 7,4%	■ agression 0,8%
■ écrasement 0,6%	■ bicyclette 0,3%
■ chute 5,1%	■ sport/loisir 0,8%
■ explosion 0,5%	

II) Incidence

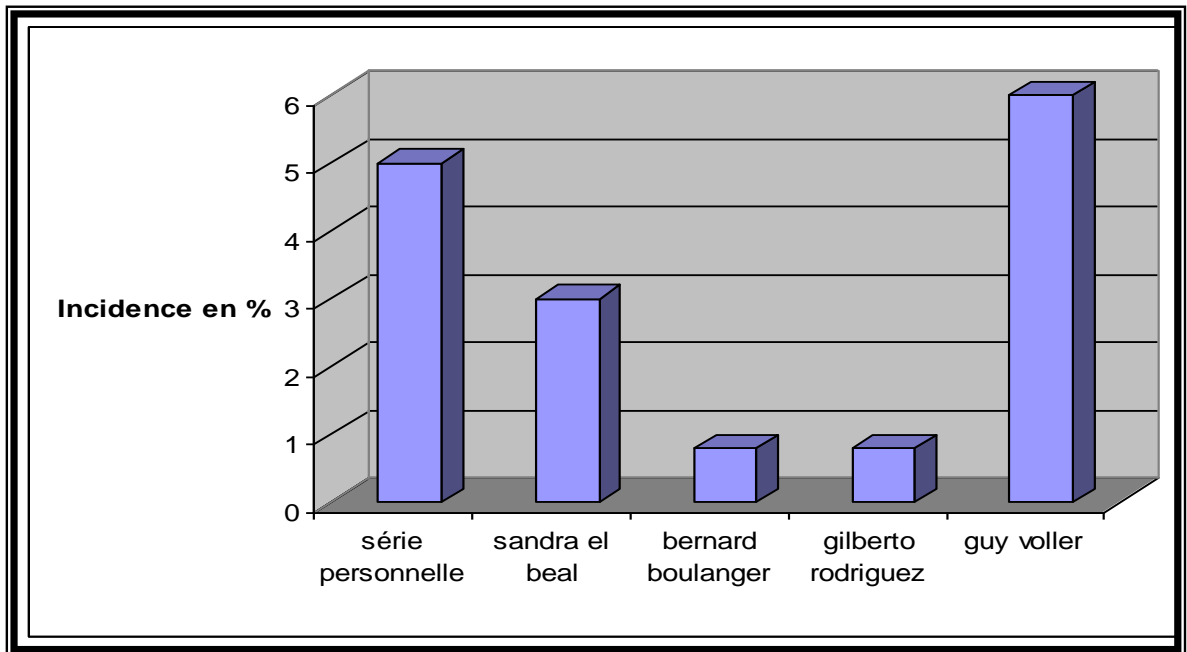
L'incidence des ruptures diaphragmatiques varie de 0,2 à 4 % chez les traumatisés hospitalisés pour une contusion thoracique et/ou abdominale et de 10 à 15% en cas de plaies pénétrantes. [9,10,11,15,57]

Aucun chiffre fiable ne peut être obtenu, car les études se basent sur le pourcentage de ruptures effectivement diagnostiquées chez les patients survivant à leur traumatisme. Cela exclut donc d'emblée les cas décédés sur les lieux de l'accident, même si une autopsie pratiquée retrouve la lésion.

Dans son article, Johnson cite deux séries d'autopsie (réalisées par Estra et Moar) pour un total de 426 cas et retrouve une incidence des ruptures du diaphragme de 5,87%. [21] Là aussi les chiffres sont biaisés car il ne s'intéresse qu'aux cas décédés.

De plus, le diagnostic reste difficile sans exploration chirurgicale et on ne connaît pas la vraie incidence chez les patients non opérés, car le suivi est impossible à réaliser sur plusieurs années (jusqu'au moment où une hernie devient symptomatique). On estime que 7 à 66% des ruptures diaphragmatiques ne sont pas diagnostiquées. [13, 14, 16]

Quoiqu'il en soit, on peut conclure que l'incidence est en progression en rapport avec l'accroissement du trafic routier et des accidents, mais aussi avec l'amélioration de la prise en charge médicalisée au lieu de l'accident, lors du transport et à l'hôpital



Graphique IX: Comparaison de l'incidence selon les différentes études (d'après tableau III, voir la fin du chapitre Epidémiologie)

III) Age et sexe_ (voir tableau II)

Toutes les études retrouvent une nette prédominance masculine avec un sex-ratio de 4/1. [9,10,11,14,15,22] L'âge moyen est estimé à 35,3 ans.

Cette prédominance d'hommes jeunes peut être expliquée par une exposition plus fréquente aux polytraumatismes du fait de leur mode de vie et de travail.

Les différentes études ont prouvé qu'il n'y a pas de différence significative en terme d'âge et de sexe entre les ruptures droites et gauches. [14]

On note que lors de notre étude la rupture diaphragmatique a été découverte dans 85.7 % des cas chez des hommes, et l'âge moyen est de 39 ans avec des extrêmes allant de 17 à 70 ans.

IV) Répartition

- Les lésions du dôme gauche:

Elles représentent 55 à 92 % des ruptures diaphragmatiques. [22;51]

Dans notre série, les ruptures gauches représentent 57%.

Cette nette prédominance peut être liée à la fragilité relative de la coupole gauche et au rôle tampon que joue le foie sur l'onde de choc transmise.

Toutefois les études sont biaisées, car elles ne sont réalisées que sur des patients arrivant vivant à l'hôpital. Une étude faite sur deux séries d'autopsie (426 cas) a objectivé une répartition droite/gauche similaire. [15] Donc, cette prédominance ne serait que le reflet d'une surmortalité pré-hospitalière en présence d'une lésion droite.

- Les lésions droites

Leur fréquence se situe actuellement entre 20 et 40% de l'ensemble des ruptures diaphragmatiques (dans notre étude, leurs taux est de 28%), ce qui est plus élevé que dans le passé où elles représentaient environ 10% des lésions.

Elles sont corrélées à des atteintes sévères et à une haute mortalité. [21]

- Les ruptures bilatérales

Sont rares et généralement liées à des traumatismes très violents.

Dans notre étude, un seul malade a présenté une rupture bilatérale suite à un accident de voie publique.

V) Lésions associées

Les lésions associées sont très souvent la règle et témoignent de la sévérité du traumatisme. Il peut s'agir de:

- lésions thoraciques:

Après contusion, près d'un blessé sur deux présente une fracture de côte, généralement pluricostale. La fréquence des volets thoraciques, souvent latéraux ou antérieurs, varie de 10 à 20%. La violence habituelle du traumatisme explique qu'un épanchement pleural, sanguin, aérique ou mixte soit présent dans 35 à 50% des cas, voire davantage. Les contusions pulmonaires (15 à 25% des cas), les ruptures sous-adventitielles de l'aorte, les contusions cardiaques, ne sont pas exceptionnelles et rendent compte, pour une part, de la mortalité et de la morbidité postopératoire. [2,9,10,11]

Les fractures de côte ont été présentes chez 66.6% de nos patients, alors que 33.3% parmi eux ont présenté une contusion pulmonaire.

• lésions abdominales:

Les ruptures diaphragmatiques isolées sont rares.

Dans les ruptures de coupole par traumatisme fermé, 75 à plus de 90 % des blessés présentent des lésions viscérales intra- ou sous -péritonéales, surtout spléniques, hépatiques, et intestinales. [2,17,23]

Les lésions abdominales comprennent: [23]

Organe	Fréquence d'atteinte	Lésion
Rate	Jusqu'à 62.5%	Rupture, lacération, désinsertion du pédicule
Foie	Jusqu'à 30%	Plaie, fracture, lacération
Mésentère	17,5 %	plaie, hématome
Intestin grêle	15%	Perforation
Estomac	10%	Perforation
Colon, pancréas, artère mésentérique supérieure, vessie, et les uretères	Sont rarement atteints	

- lésions extra abdominales [2,9,10,11,17,24]

Les ruptures diaphragmatiques par contusion concernent presque toujours des grands polytraumatisés.

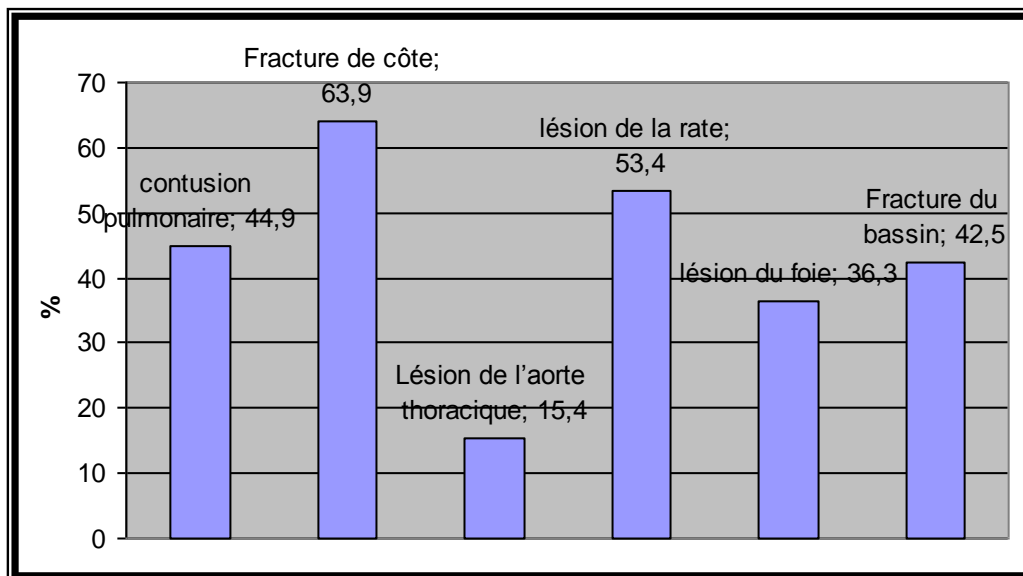
Les lésions squelettiques regroupent des fractures des membres (45 à 85%) [15,16], Souvent ouvertes, de la ceinture scapulaire et du rachis. Les fractures du bassin, volontiers instables, sont classiques et sont retrouvées dans 20 à 40% des cas. [2,15,16,17] La fréquence des traumatismes crâniens est identique.

La rupture diaphragmatique peut donc être considérée comme un bon marqueur de la sévérité du traumatisme.

Dans notre série, les lésions squelettiques ont été présentes chez 42 % des patients.

Tableau III: Lésions associées aux ruptures du diaphragme, à partir de 8 397 traumatisés porteurs d'une rupture du diaphragme sur une série rétrospective de 397 182 traumatisés thoraciques et/ou abdominaux d'après Reiff et al. [Article 10]

Type de lésion	Blessé avec rupture du diaphragme (%)	Blessé sans rupture du diaphragme (%)	Odd ratio Intervalle de confiance = 95 %	Sensitivité	Spécificité
Contusion pulmonaire	3 770 (44,9)	87 183 (22,4)	2,8 (1,9-4,2)	44,9	77,6
Fracture de côte	5 368 (63,9)	209 940 (54,0)	1,5 (0,9-2,5)	63,9	46,0
Lésion de l'aorte thoracique	1 294 (15,4)	13 083 (3,4)	5,2 (2,2-12,5)	14,4	96,6
Lésion de la rate	4 483 (53,4)	46 844 (12,1)	8,4 (3,9-17,8)	53,4	88,0
Lésion du foie	3 048 (36,3)	46 740 (12,0)	4,2 (1,7-10,6)	36,3	88,0
Fracture du bassin	3 565 (42,5)	52 960 (13,6)	4,7 (2,7-8,0)	42,5	86,4



Graphique X: lésions associées à la rupture diaphragmatique selon le tableau III

VI) Evolution

Le devenir des lésions diaphragmatiques d'origine traumatique ne se fait jamais vers la guérison spontanée. On assistera à une aspiration des viscères intra péritonéaux dans le thorax par la pression pleurale négative (à gauche, par ordre de fréquence: estomac, colon transverse, rate, épiploon, grêle, foie gauche. A droite: tout le foie qui bascule autour de ses attaches) réalisant une éventration libre intra thoracique.

Lorsque la hernie se pérennise, surviennent des adhérences qui fixent les viscères herniés en intra thoracique réalisant une éventration fixée intra thoracique.

Donc l'évolution spontanée se fait en trois phase qu'on peut schématiser comme suivant: [\[25,26\]](#)

1. la phase aigue:

L'état de choc et la détresse respiratoire sont généralement au premier plan.

Les troubles respiratoires ont différentes origines, qui se combinent:

-les lésions associées pulmonaires ou costales sont responsables d'un trouble ventilatoire mécanique ou restrictif.

-la présence d'organes herniés dans le thorax entraine une perte de capacité pulmonaire par occupation d'espace.

-la déchirure du diaphragme représente une atteinte du muscle respiratoire principal, responsable d'une perte de capacité respiratoire d'environ 25 % à elle seule. [\[18\]](#)

La hernie des organes à travers la brèche diaphragmatique se produit d'emblée ou sur quelques jours:

-dans un à deux tiers des cas, la hernie se produit au moment du traumatisme. [22,27,28]

-dans les autres cas, les organes migrent secondairement, généralement sur trois à sept jours, sous l'effet des mouvements respiratoires. [16,29]

Cette phase se prolonge jusqu'à la consolidation des traumatismes associés, soit en moyenne quatorze jours.

Dans notre série, et parmi les quatre cas de ruptures diagnostiquées à la phase aigue, la hernie des organes abdominaux en intra thoracique s'est produite immédiatement chez deux patients, alors qu'un délai d'une semaine a été nécessaire chez les deux autres.

2. la phase latente:

Si un diagnostic correct et un traitement approprié n'ont pas pu être effectués, les patients entrent dans une période de stabilisation clinique avec consolidation des lésions associées.

Cette phase peut se prolonger des mois, voire des années, après le traumatisme initial. Un délai de latence de 48 ans a été publié. [26]

Dans notre série, le délai de latence pour les ruptures diagnostiquées à la phase latente a varié entre 05ans et 20 ans.

3. la phase d'étranglement ou phase catastrophique:

Elle est caractérisée par la survenue brutale d'une occlusion, d'un étranglement ou d'une incarceration du contenu herniaire.

Elle peut survenir à tout moment et son taux de mortalité est nettement plus élevé qu'en phase aigue.

Le nombre de ruptures découvertes en phase occlusive a constamment diminué au cours des quinze dernières années grâce à un meilleur diagnostic en phase aigue. [30]

Dans notre série, une rupture diaphragmatique a été diagnostiquée en phase d'étranglement après six jours du traumatisme causal. L'exploration chirurgicale a mis en évidence une nécrose totale de l'estomac.

Les ruptures diaphragmatiques sur traumatismes fermés A propos de 7 cas

Tableau IV: Epidémiologie des différentes études publiées dans la littérature et comparaison avec notre série.

Auteur principal	Incidence	Hommm	Femm	Total Patients	Ag moy	extremes	Gauche	Dro	Bilatérale	Péric diq	Lési Tête Crâ	Lési Tho	Vertebre	Os longs	Bass	Rate	Foie	Aorte Abdo-minale	Aorte Thora-cique	Mortalité
Wei-chen Lee, 1994		39	11	50	35	30-7	43	7	0	0	12	28	33	10	15	17	5	11		6
Sandra el.Beal 1988	3	24	13	37		10-5	24	13	2		24	58	3	15	14	18	18	7	1	40,5
Christine EL shacklten 1998		8	2	10	35		6	5												0
Louis flancbaum 1988		5	4	9	38	17-6	7	1	0	1	4	6	1	2	3	5	3	3		11,1
Bruce harms 1987		26		26			19	7	0	0		8				12				3,8
Houssein Fallazdeh 1975		16	5	21	32	16-6	15	6	0	0		14		14	7	8	7	4		28,6
Amberguth 1995	0.5	46	11	57	32	11-7	43	11	3	2										
Bernard boulanger 1993	0.8			80	39	15-9	59	16	5	0		12	11	34	29	41	35	51	8	41
Gilberto-Rodriguez Morales 1986	0.8	35	25	60	34	14-7	39	18	1	2	20	7	44	33	33	28	25	47	2	26,7
C. van de werken 1983		14	2	16	34	17-6	13	1			8	16		7	6	9	3	18	3	19
E. c Niville 1983		40		40			36	3	0	1	12					25	10	26		27,5
G. p letoquart 1995		20	8	28	42	17-7	25	3	0	0	5	9	33	5	9	11	8	25		3,6
John. Chen 1991				17			14	3	0	0	5	7		6	8	6	3	4		
Bryan F. Meyeres 1993				25			21	4	0	0	17	2		12	13	12	4	5	2	
Russell Gelman 1991		37	13	50	36	5-7	44	6	0	0					17	23	5	12		
Guy R. Voeller 1990	6	21	12	33	34	15-8	19	13	1	0	10	1	33	10	10	16	17	19		24

Les ruptures diaphragmatiques sur traumatismes fermés A propos de 7 cas

Morgan 1986		33	11	44	34		3	8	1	2	18	20		30		13	10	7		20.4
Ilgenfirtz 1992		39	13	52	32		39	12	1	0	22	4	5	20	20	31	18	2		13
Beauchamp 1984		22	2	24			20	3	1	0	4	1		4	7	11	2	1		12.5
Smithers 1991				85			65	17	3	0	28	5	12	20	36	33	21	11	3	19
Troop 1985		24	18	42	35		27	10	1	4		2		28	19	16	15	2		29
DE la Rocha 1982		20	2	22	32		10	11	1	0					2	6				9
Mc cune 1976		23	4	27	37		21	6	0	0	8	14	11	14	7	7	5	1		22
Van vugt 1989		25	3	28	31						12	15	1	10	6	16	6	5	5	28.6
Ward 1981		12	4	16	31		12	4	0	0	5	9	1	5	5	10	4	2		25
Christophi 1983		50	13	63	34		56	7	0	0	8	2	7	15	23	36	17	4	2	14
Brown 1985		31	10	41			27	12	2	0	12	2	2	11	15	19	16	4		17
Arendrup 1982		27		27			22	5	0	0	12	14				7	4			33
Carter 1987		23	10	33	46		24	9	0	0	13	2	10	7	11	10	10	13	2	12
Résultats		660	190	1063	35		753	22	22	12	24	66	67	312	31	442	277	284	28	
Nombre total connu		856	850				1008	100	1008	100	71	92	642	831	83	996	970	921	427	
Pourcentage %		77.1	22.				74.7	21.	2.2	1.2					37.	44.4	28.6		6.6	21.46
Série personnelle		85.7%	14.3	7	39	17-7	4	2	1			66.6	1	14%	14		33%			14%

B. DIAGNOSTIC POSITIF: [2,9,10,11, 17,25,26]

I- Diagnostic clinique:

- Circonstances de découverte:

Notre série est consacrée aux ruptures diaphragmatiques secondaires à des contusions thoraco-abdominales. c'est dans ce contexte que le diagnostic précoce du traumatisme du diaphragme est le plus difficile, soit du fait du caractère isolé de la rupture diaphragmatique, soit parce que celle-ci est masquée par des lésions thoraco-pulmonaires prédominantes, soit enfin parce que le traitement de lésions abdominales est non opératoire. [2,17]

- Symptomatologie:

Trois étapes successives, parfois d'un seul tenant et d'autres fois avec un intervalle libre de durée variable, expliquent les différents aspects cliniques observés.

La gravité des ruptures du diaphragme tient à la difficulté de les mettre en évidence à la phase initiale, car il n'y a pas de symptomatologie propre. Dans 44 % des cas, le diagnostic est établi au moment de l'admission, dans 41 % des cas au cours d'une exploration chirurgicale ou d'une autopsie, et tardivement dans 15 % des cas. [2,9,10,11,17]

- ❖ Phase initiale (aigue)

En phase initiale, le tableau clinique de la rupture diaphragmatique s'intrique dans un ensemble de polytraumatisme et certaines lésions préoccupantes (choc hémorragique - traumatisme crânien) sont au premier plan.

Le diagnostic est fait quand les organes abdominaux sont herniés dans le thorax et il s'appuie sur des signes non spécifiques: [2,9,10,11,17,25,26]

- dyspnée voire détresse respiratoire (dans notre série elle est retrouvée dans 57.1% des cas)

- douleur abdominale et thoracique. (42.8% de nos malades ont présenté comme signe d'appel une douleur thoracique)

- déplacement médiastinale

- tympanisme ou matité anormale dans le thorax et diminution du murmure vésiculaire du côté de la hernie (Le Syndrome de masse à l'examen clinique a été présent dans 28% des cas)

La symptomatologie peut être cardiorespiratoire : détresse respiratoire par lésion thoracique ou par dilatation gastrique intra thoracique, choc hypovolémique par désinsertion des veines hépatiques en cas de déchirure de la coupole droite, voire une tamponnade par rupture phrénopéricardique.

Nous rappelons que dans notre série presque 15 % des patients ont présenté une symptomatologie cardiaque.

❖ Phase latente: [9,10,11,25,26]

Le diagnostic est méconnu en l'absence de passage intrathoracique des organes abdominaux, soit parce que la déchirure est encore étroite, soit parce qu'elle est contenue par l'hyperpression de la ventilation assistée.

C'est une phase intermédiaire, de durée variable, où les signes cliniques sont absents ou atypiques (hoquet, dyspnée, vomissements, météorisme abdominal, dysphagie). L'imagerie peut faire le diagnostic.

La migration des viscères, facilitée par le gradient de pression entre les cavités péritonéale et pleurales, est très progressive (entre 3 jours et 1 semaine), ce qui rend nécessaire la répétition des clichés et l'étude en imagerie en coupe.

❖ Phase tardive: [2,9,10,11,17,25,26]

En phase dite tardive, jusqu'à 3 ans du traumatisme initial, le mode de révélation est bruyant, par une occlusion ou une perforation du tube digestif hernié, ou par strangulation des organes pleins.

En cas d'étranglement sur occlusion, la mortalité est de 30 % des cas. [2]

Mais la symptomatologie peut être absente et la découverte sera fortuite sur des clichés faits pour une pathologie intercurrente. Dans notre série, une rupture a été découverte lors d'une radiographie standard demandée par des services administratifs.

Toute la difficulté est alors de différencier cette hernie post-traumatique d'une hernie congénitale. Dans le cas des hernies traumatiques, des adhérences serrées, source de complications à type d'étranglement précoce ou tardif, se forment entre les viscères herniés et la plèvre pariétale, le péricarde, le poumon, la face supérieure du diaphragme ou l'orifice herniaire, ce qui n'est jamais le cas dans les hernies congénitales. Elles confèrent à la hernie un caractère irréductible. [2,9,10,17]

Tableau V: ruptures diaphragmatiques par traumatisme fermé.

Circonstances du diagnostic[2]

Auteur	Diagnostic Précoce (< 24h)	Diagnostic préopératoire	Diagnostic per opératoire	Diagnostics retardés	
				1-3 j	4-30 j
McCune	14/17	8/14	6/14	3/17	0
Hérard	14/21	10/14	4/14	3/21	4/21
Andreassian	21/35	?	?	9/35	5/35
Beauchamp	20/20	15/20	5/20	0	0
Brown	39/40	24/39	15/39	1/40	0
McElwee	15/26	11/15	4/15	11/26	
Morgan	41/44	19/41	22/41	0	3/44
Rodriguez	58/60	22/58	36/58	0	2/60
Carter	27/30	20/27	7/27	2/30	1/30
Beal	34/37	12/34	22/34	2/37	1/37
Flancbaum	9/9	4/9	5/9	0	0
Gelman	50/50	25/50	25/50	0	0
Notre série	2/7	7/7			1/7

II- Diagnostic radiologique:

Les différentes techniques d'imagerie utilisées ont pour but de mettre en évidence la brèche diaphragmatique, de retrouver les signes indirects de rupture, et de déceler ou de préciser les éventuelles lésions viscérales associées (rate, foie, reins, tube digestif). Elles y concourent de façon inégale.

1. Radiographie standard thoracique : [2,9,10,11,15,17, 84,86,87]

La déchirure du diaphragme n'est pas visible en tant que telle. Les signes indirects du passage intrathoracique ne sont pas constants. Ainsi, des clichés normaux n'excluent pas le diagnostic de lésion traumatique du diaphragme.

La constatation d'un épanchement pleural liquidien ou gazeux, la présence d'une atelectasie, voire la constitution d'un emphysème sous cutané, peuvent égarer le diagnostic, et c'est la réalisation des clichés de contrôle après leur disparition qui permet de redresser le diagnostic.

•Technique:

Un cliché thoracique de face et si possible de profil doivent être effectués. En phase aiguë du traumatisme, les clichés sont en décubitus. Si le blessé est sous ventilation assistée, il faut le débrancher de la machine le temps d'effectuer la prise du cliché.

En effet, une pression thoracique positive sous ventilation mécanique peut masquer le passage des viscères abdominaux vers le thorax. De même, chez un patient sous ventilation assistée et curarisation, il peut y avoir une réduction temporaire de la hernie diaphragmatique. Il faut savoir répéter les clichés, la rupture pouvant se matérialiser dans un deuxième temps.

• Résultats:

*À gauche, les éléments morphologiques qui permettent le diagnostic radiologique sont les signes de luxation intrathoracique du tube digestif aéré : clartés aériques ou hydroaériques en situation intrathoracique, dont les contours et/ou le relief interne évoquent le plissement gastrique, ou les haustrations coliques.

Souvent, les signes sont indirects et non spécifiques :

Surélévation apparente de la coupole, avec profondeur asymétrique des sinus diaphragmatiques médial et latéral, refoulement médiastinal, trajet anormal en « J inversé » d'une sonde œsogastrique.

Ces signes s'intriquent alors avec les signes péri-diaphragmatiques associés du traumatisme thoracique ou abdominal : épanchement pleural, troubles ventilatoires des bases, signes de contusion thoracique, et contribuent à la difficulté du diagnostic de la rupture.

*À droite, le foie s'engage plus ou moins dans la brèche diaphragmatique. Un passage massif s'exprime par une opacité homogène basale droite, alors qu'un passage partiel détermine l'aspect en champignon avec la zone du collet correspondant à la zone de rupture. Un risque important de striction hépatique est possible.

Comme à gauche, on peut retrouver des signes non spécifiques d'épanchement pleural liquidien ou gazeux et des troubles ventilatoires.

Cas particulier. En phase aiguë, quand coexistent un pneumothorax et un passage intrathoracique de tube digestif pneumatisé, il existe une pariétographie du tube digestif hernié.

Sensibilité. [9] Selon Gelman, à gauche le diagnostic de rupture diaphragmatique peut être porté sur les clichés précoces dans 46 % des cas, fortement suspecté sur 18 % ; des clichés secondairement réalisés ont mis en évidence les signes sur les 11 % des cas dont les clichés initiaux étaient normaux.

À droite, seuls 17 % des cas ont été reconnus sur les radiographies [71].

Nous rappelons que tous les patients étudiés, dans notre série, ont bénéficié d'une radiographie thoracique standard qui a permis de suspecter le diagnostic de rupture diaphragmatique avec une sensibilité avoisinant 42%.

Par contre, elle a été non concluante dans plus de la moitié des cas.

Tableau VI: Signes Radiologiques de la rupture diaphragmatique

[Article 31]

Signes radiologiques de la rupture diaphragmatique.	
Pathognomoniques	Évocateurs
<ul style="list-style-type: none">• Niveau hydro-aérique intrathoracique unique ou multiple avec des haustrations coliques• Trajet intra thoracique en « J » de la sonde gastrique• Opacification d'un estomac intra thoracique	<ul style="list-style-type: none">• Ascension de la coupole diaphragmatique• Aspect flou ou discontinu de la coupole diaphragmatique• Déplacement du médiastin sans cause pulmonaire ou pleurale• Atélectasie et/ou contusion pulmonaire

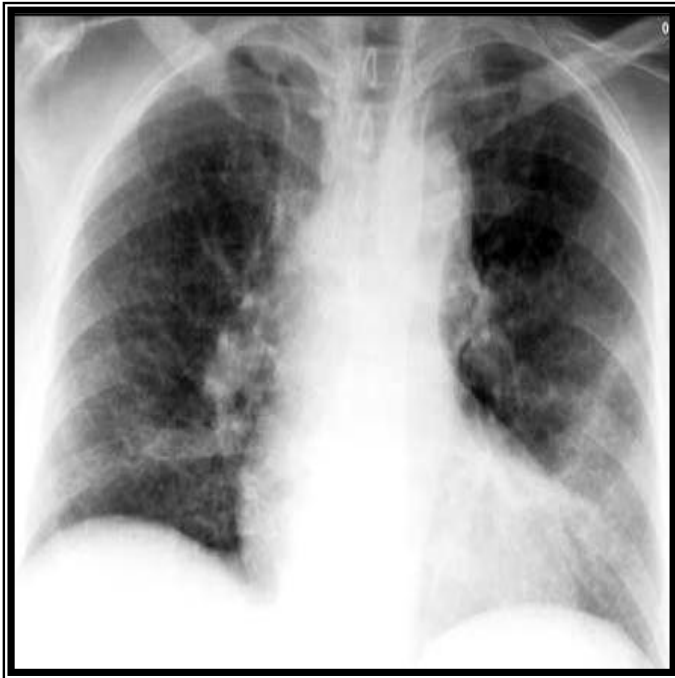


Image 15

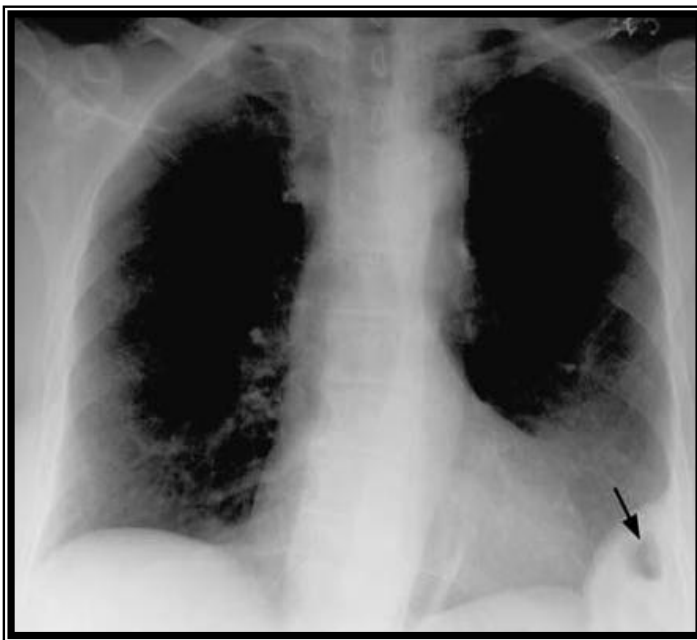


Image 16

Image 15: Radiographie de face. Absence d'anomalie de la coupole le jour de l'accident. [1]

Image 16. Radiographie de face. Opacité basale externe gauche avec contenu digestif 3 semaines après (flèche). [1]

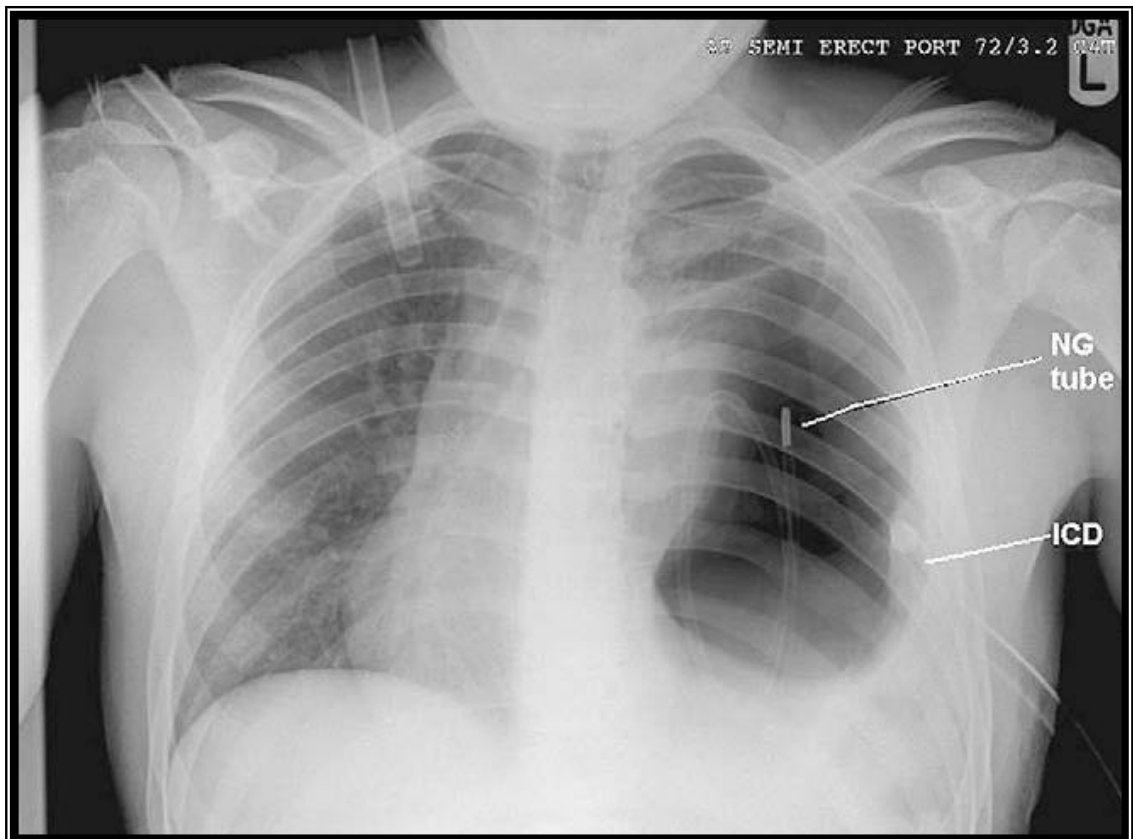
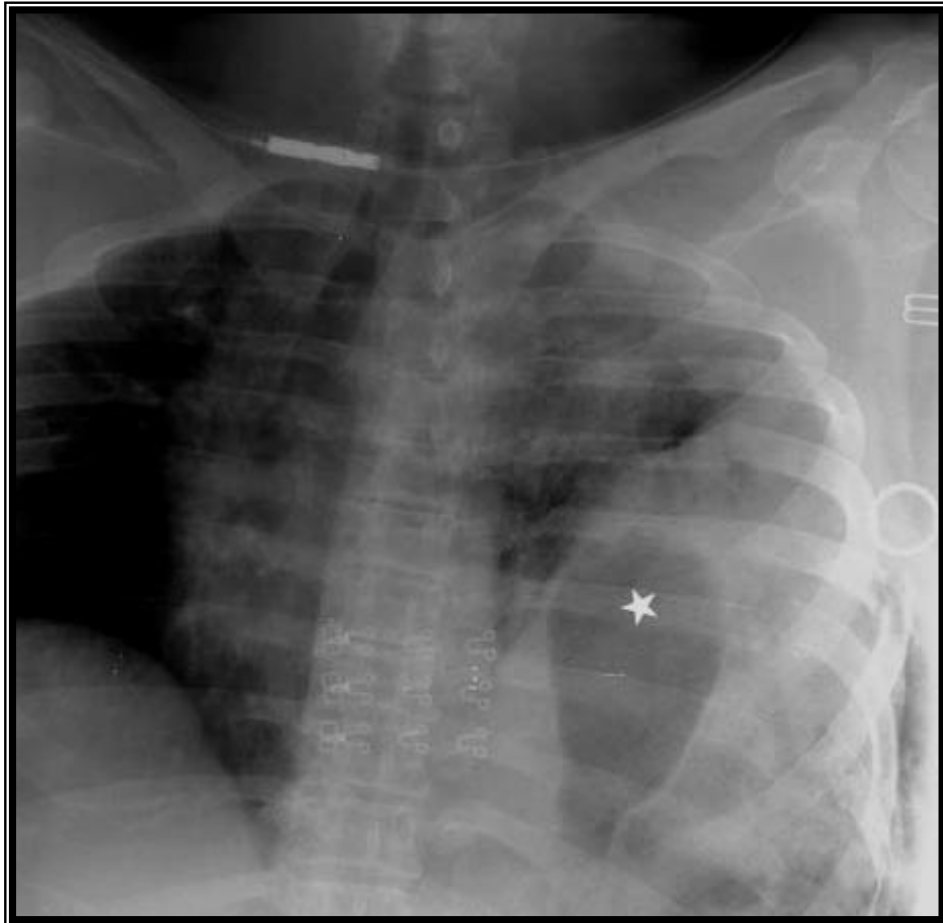


Image 17: Radiographie thoracique standard: sonde naso-gastrique en place (NG tube), confirmant une hernie de l'estomac en intra thoracique. [3]. ICD: intercostal chest drain (drain thoracique)



**Image 18:(Rupture diaphragmatique gauche). Radiographie de face :
Non-visibilité de la coupole ; opacité basithoracique gauche ; ascension de
la poche à air gastrique (étoile) ; fractures costales. [9]**

2. Échographie: [2,9,10,11,15,17,88]

• technique:

Elle est difficile en phase précoce sur un traumatisme grave, car incomplète du fait des conditions cliniques de détresse et des autres lésions pariétales.

• Résultats:

Le diagnostic échographique est donné par l'interruption du liseré hyperéchogène du diaphragme. Mais il est difficile à mettre en évidence. La portion sternale du diaphragme n'est habituellement pas visible sur une échographie normale. La portion de diaphragme que l'on peut étudier en échographie dépend de la surface qui peut être explorée perpendiculaire à la sonde pendant le balayage. Cette condition est sous la dépendance de la taille du foie et des possibilités du patient d'abaisser son foie en inspiration profonde, impossible à réaliser sur un polytraumatisé.

À gauche, les anses digestives à travers le diaphragme peuvent être mises en évidence par leurs mouvements browniens. L'examen échographique peut alors compléter utilement un cliché radiographique non contributif (non-pneumatisation digestive sous forme d'une opacité basale thoracique). L'exploration échographique recherche également des signes de contusion ou de rupture de la rate.

À droite, la striction du foie dans la brèche est recherchée. L'étude de l'échostructure hépatique normale ou contuse représente un élément du bilan préchirurgical.

Dans notre étude, l'échographie n'est utilisée que dans un seul cas. Cet examen a été demandé non pour rechercher la brèche diaphragmatique mais pour mettre en évidence les lésions intra abdominales.

On peut alors se poser des questions sur l'utilité de cet examen pour diagnostiquer une rupture diaphragmatique. Pour certains auteurs, l'échographie, du fait de son manque de sensibilité, est un examen inutile dans ce contexte.

3. tomодensitométrie: [2,9,10,11,15,17,89]

• technique:

En quelques années, les avancées technologiques ont permis de passer de l'acquisition séquentielle coupe par coupe à l'acquisition volumique d'un empilement de coupes. L'augmentation de la vitesse de rotation des machines améliore le temps d'acquisition, réduisant ainsi tout ou partie des artefacts de mouvements. L'isotropie (qui qualifie les images dont les dimensions du voxel sont égales dans les trois plans) est une avancée des scanners hélicoïdaux multibarrettes par rapport aux simples barrettes. Il est possible d'acquérir des coupes fines ou très fines en fonction de la taille et de la collimation des détecteurs. Les reconstructions dans les conditions d'isotropie concourent à la création d'images multiplanaires de grande qualité. L'appréciation du diaphragme est ainsi possible dans les plans frontal et sagittal. Ces conditions technologiques renforcent la résolution spatiale. La résolution en contraste est également améliorée, mais la visibilité d'un defect diaphragmatique sans hernie du contenu abdominal en intrathoracique peut être difficilement identifiable sans

une recherche très attentive. Elle bénéficie de l'apport des reconstructions frontales et/ou sagittales.

• **Résultats:**

Plusieurs éléments permettent le diagnostic.

La brèche diaphragmatique est visible sous forme d'interruption de l'arche des coupes. Dans les cas favorables, les bords de l'orifice et leur écartement peuvent être observés. Lorsque la rupture se situe proche des insertions costales, elle est plus facile à diagnostiquer. Pour des brèches plus larges, il a été décrit le signe de l'« absence de diaphragme ».

Les organes herniés peuvent être le siège de striction en regard de la déchirure. C'est le signe du « collet ». À droite, ce signe peut apparaître comme une indentation du foie. L'analyse en est facilitée sur les reconstructions frontales et sagittales.

Le passage des éléments abdominaux se reconnaît à leur position anormale par rapport au diaphragme. Quand la brèche diaphragmatique est postérieure, les structures herniées sont soulignées par la graisse du rétropéritoine. Une faible quantité de graisse autour des organes intrapéritonéaux ascensionnés rend difficile le diagnostic de hernie. C'est alors que leur présence au-dessus et/ou en dehors de la position normale du diaphragme a une grande valeur diagnostique.

Lorsque la brèche intéresse le centre tendineux, l'omentum et le côlon font hernie dans le sac péricardique.

Avant la migration évidente des organes abdominaux vers le thorax, le *viscera dependant sign* est à rechercher: le diaphragme déchiré ne soutenant plus

les organes abdominaux à distance de la paroi postérieure, ils s'adosent alors par déclivité sur les arcs postérieurs des côtes. À gauche, ce sont l'estomac, le grêle et/ou la rate qui s'appliquent contre les arcs costaux postérieurs. À droite, c'est le tiers supérieur du foie.

Seulement 20 % des lésions traumatiques du diaphragme ne sont pas associées à d'autres lésions [9,10]. La recherche des lésions traumatiques associées de la rate, du foie, des reins et/ou du tube digestif est donc systématique. Le traumatisme s'accompagne souvent de lésions intrathoraciques. La TDM précise alors un épanchement pleural, des troubles ventilatoires des bases pulmonaires, une contusion pulmonaire, une lésion traumatique de l'aorte. [11]

Dans notre série, la tomодensitométrie a été demandée chez six patients. Elle a identifié les différentes lésions diaphragmatiques, les organes herniés, ainsi que les lésions associées.

Toutefois, il faut mentionner que cet examen a passé à côté d'une rupture droite, qui a été suspectée devant la présence de signes de contusion hépatique. Ainsi il a été nécessaire de demander une imagerie par résonance magnétique qui a confirmé la rupture.

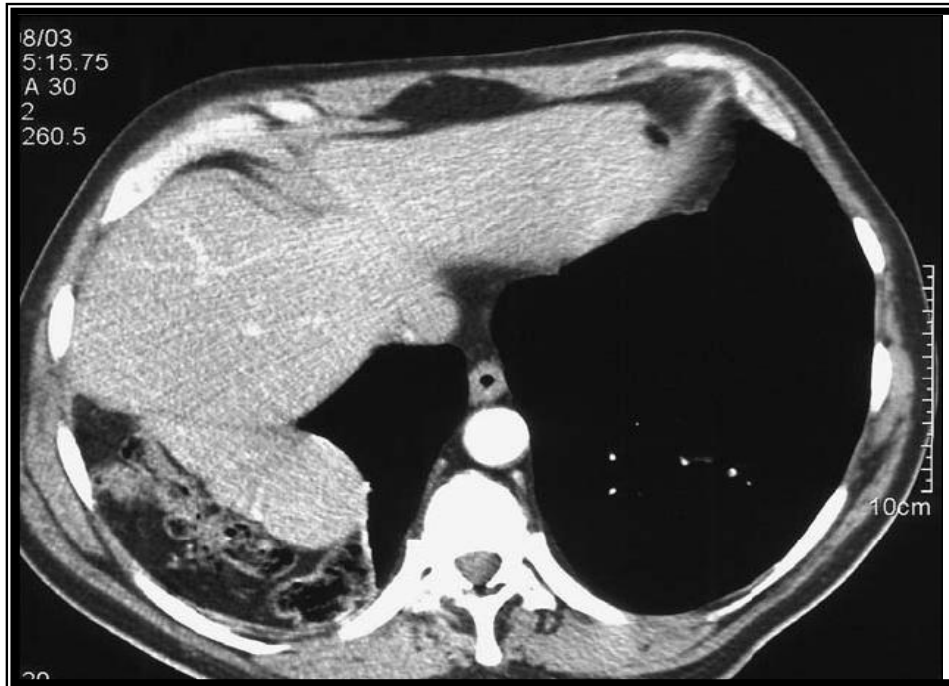

Image 19

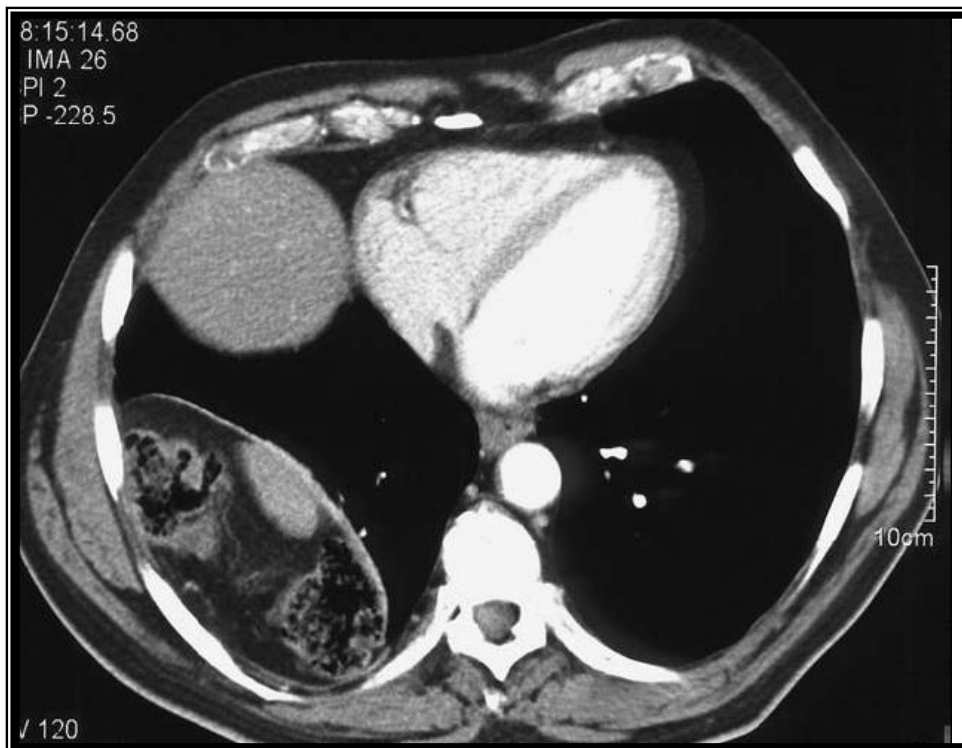


Image 20

Image (19),(20). Scanner abdominal : rupture de la coupole droite.[10]

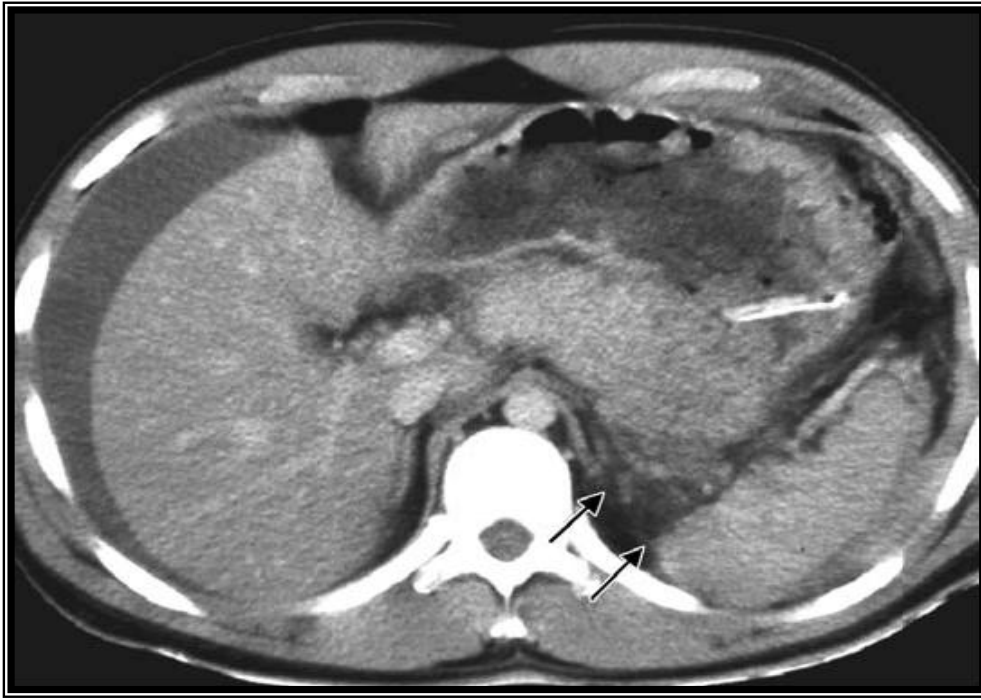


Image 21

Image21 : Patient de 55 ans victime d'un traumatisme thoraco abdominal lors d' un accident de la voie publique. TDM en coupe axiale après injection de produit de contraste montrant le defect de la partie postéro médiane de l'hémiaphragme gauche.[32]

4. imagerie par résonance magnétique: [85]

La résolution en contraste est le point fort de l'IRM pour la recherche de lésion du diaphragme. L'acquisition de coupes coronales et sagittales en séquences rapides en pondération T1 et T2 facilite la reconnaissance de la zone de rupture. Mais le contexte de détresse, l'environnement instrumental qu'il nécessite, la difficulté d'accès aux machines, font que l'IRM ne peut pas être actuellement une technique de routine dans le bilan d'un polytraumatisé. Elle peut s'appliquer cependant si un doute persiste chez un traumatisé dont les conditions hémodynamiques sont stables, lorsque les autres investigations ne sont pas contributives et qu'il n'y a pas d'urgence à faire une laparotomie, une thoracotomie, une laparoscopie ou une thoracoscopie.

- Technique

En mode T1, le diaphragme apparaît sous la forme d'une bande d'hyposignal continue dont la visualisation est optimale car il est entouré d'un signal hyperdense correspondant à la graisse abdominale et médiastinale, ainsi que par le signal d'intensité relativement haute des organes abdominaux.

L'acquisition en mode T1 spin-écho dans les plans sagittal et coronal de l'hémi-diaphragme peut être réalisée rapidement et présente une grande sensibilité et spécificité diagnostique

L'ajout de séquences rapides en gradient -écho ou en mode d'inversion rapide ne se montre pas plus fiable; ceux-ci sont par ailleurs responsables d'un affaiblissement de la visualisation du diaphragme par diminution du signal graisseux qui l'entoure.

Les images en T2 n'apportent pas plus d'informations que le scanner.

- résultats

L'IRM permet une très bonne visualisation du diaphragme, mais reste peu envisageable dans le cadre de l'urgence.

C'est la meilleure technique d'imagerie dans la recherche d'une hernie diaphragmatique. Sa sensibilité est estimée à 70%.

Shanmuganathan, dans une étude de 16 patients dont le diagnostic de rupture diaphragmatique est suspecté sur des radiographies standards, et confirmé à l'intervention chirurgicale, retient la pertinence de l'IRM avec une sensibilité et spécificité de 100%. [9]

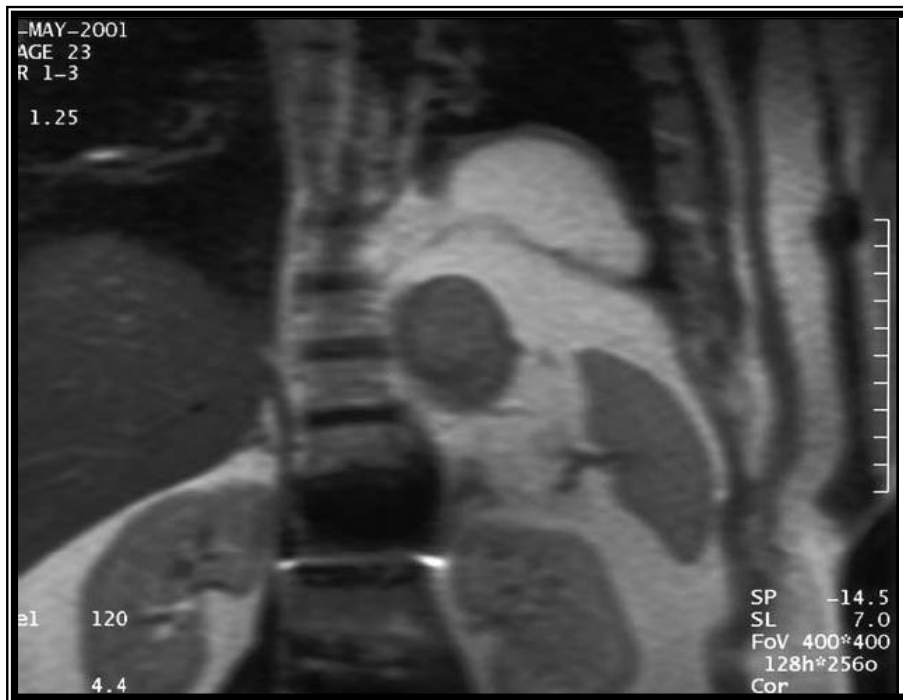

Image 22

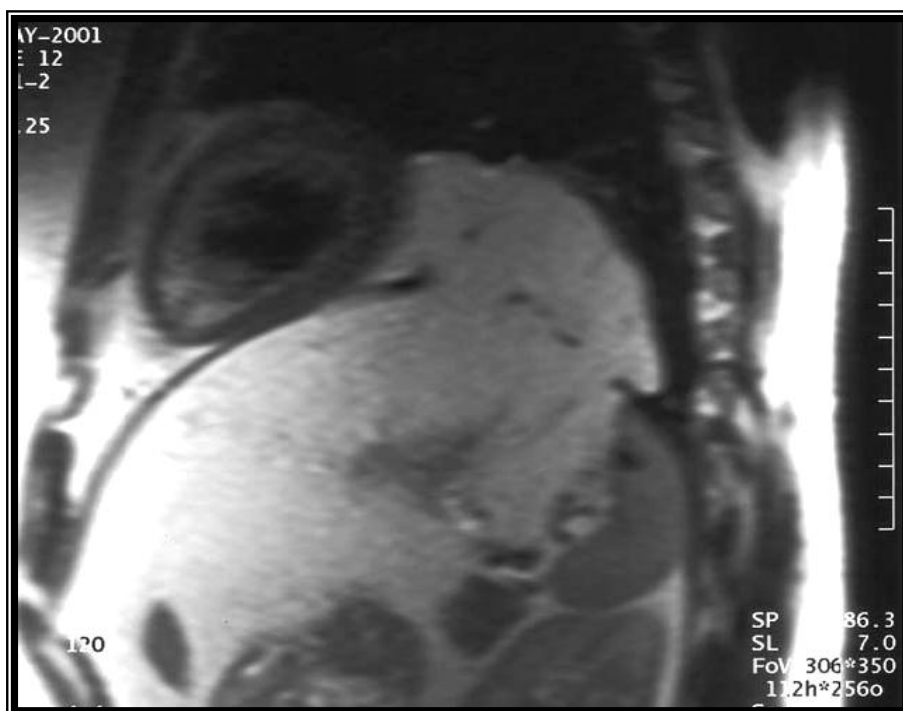


Image 23

Image 22, 23: Imagerie par résonance magnétique abdominale

(Séquence T1) : rupture de la coupole gauche.[2]

5. Autres examens:

D'autres techniques étaient pratiquées avant l'apparition du scanner. Nous les citerons à titre informatif, elles ne sont plus utilisées actuellement.

• Scintigraphie

La scintigraphie hépatique et splénique au technétium 99m est un examen sensible uniquement en cas de hernie ou de constriction d'un de ces deux organes.

La scintigraphie pose le diagnostic si elle montre une constriction du foie par les bords du défaut diaphragmatique: c'est le signe du "chapeau mexicain" qui donne un aspect en brioche.

S'il n'y a pas de hernie, la scintigraphie n'apporte aucun élément diagnostique, ni même de suspicion.

• Fluoroscopie

Elle permet l'étude des mouvements diaphragmatiques et son utilisation se limite donc aux patients ventilés.

La mise en évidence d'une diminution des mouvements diaphragmatiques, qui prend parfois un aspect de paralysie est évocatrice, mais ne signe pas le diagnostic de rupture.

Une image en "marche d'escalier" persistante au cours des différents cycles respiratoires est suspecte; cet aspect est dû à une hernie.

- Pneumopéritonéogramme

Si le liquide injecté se réserve dans la cavité pleurale, cela signe une rupture du diaphragme car, à l'état physiologique, il sépare le péritoine de la plèvre de manière hermétique.

- Ponction lavage péritonéale (PLP) [2,17,68]

Elle est créditée, dans certaines séries nord-américaines regroupant des blessés présentant des lésions associées, surtout hépatique ou splénique, d'un taux de faux négatifs inférieurs à 10%. Mais, en cas de rupture isolée du diaphragme, les performances diagnostiques de la **PLP** sont médiocres avec des taux de faux négatifs atteignant ou dépassant 25%.

Il faudrait donc disposer d'un examen morphologique ou d'une manœuvre diagnostique, capables de confirmer ou d'infirmier l'existence d'une rupture diaphragmatique, chez un blessé ne présentant pas d'autres indications opératoires.

L'issue de liquide de lavage péritonéale dans un drain pleural implique l'existence d'une large brèche diaphragmatique.

- Mesure de la pression veineuse centrale [6,9,10,11]

L'élévation paradoxale de la PVC ou son absence d'effondrement chez un blessé choqué ont été considérées par Freeark et Wilson comme un bon critère diagnostique en l'absence d'épanchement péricardique ou de pneumothorax sous tension. Cette anomalie probablement liée aux effets conjugués du déplacement médiastinal et de la hernie diaphragmatique est peu mentionnée dans la littérature, mais Rodriguez l'a retrouvée chez 23 de ses 27 patients.

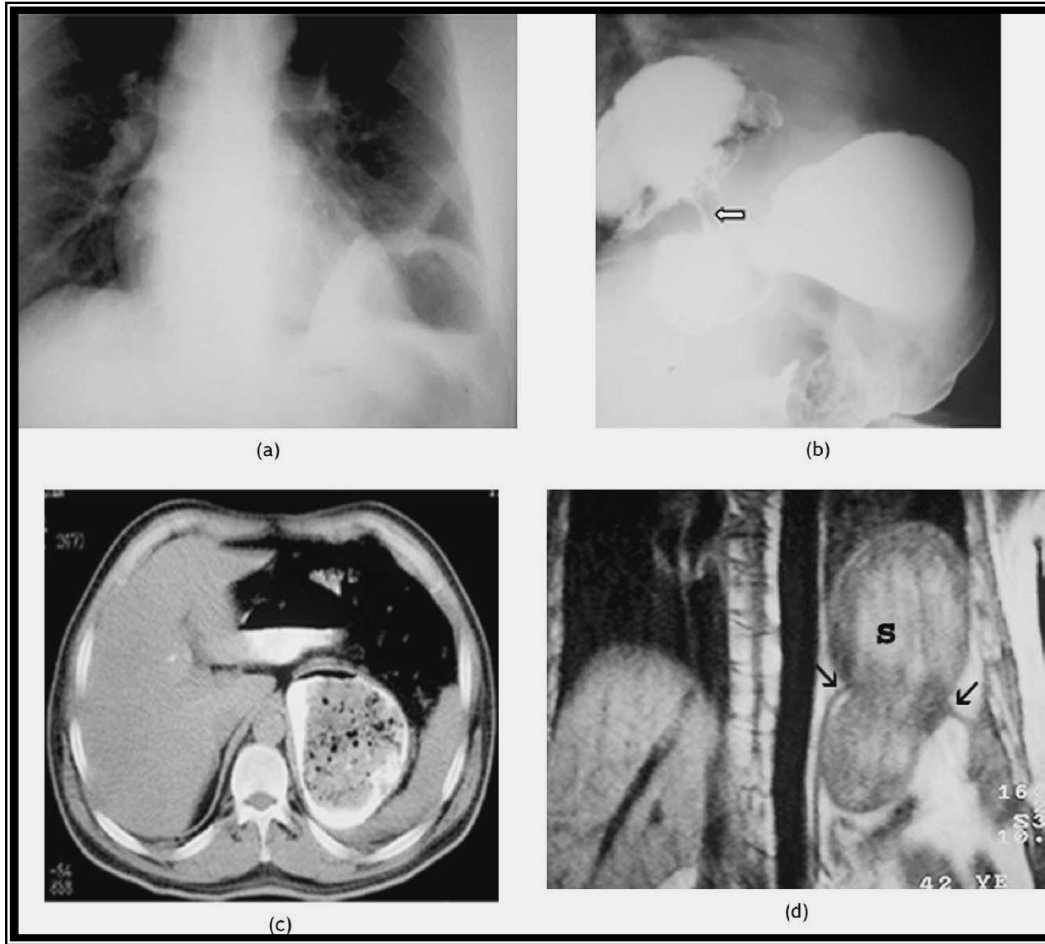


Image 24: Rupture diaphragmatique gauche avec hernie de l'estomac, chez un patient de 42 ans victime d'un AVP sept mois auparavant.

(a): Radiographie thoracique montrant un niveau hydro-aérique dans l'hémithorax gauche.

(b): opacification par du Barium

(c) et (d): TDM en coupe transversale et sagittale confirmant l'hernie du fundus dans le thorax

[Article 33]

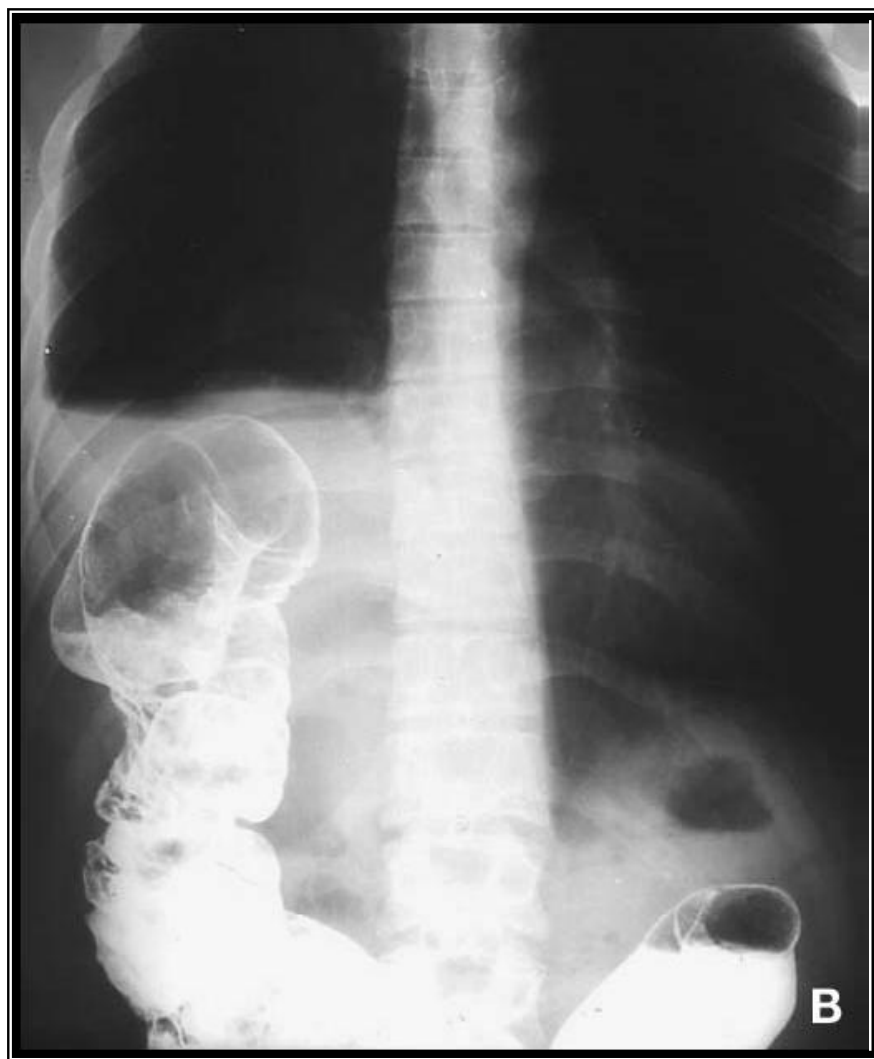

Image 25: Radiographie pulmonaire : surélévation de la base Pulmonaire droite. Opacification colique confirmant la rupture de la coupole droite. [10]

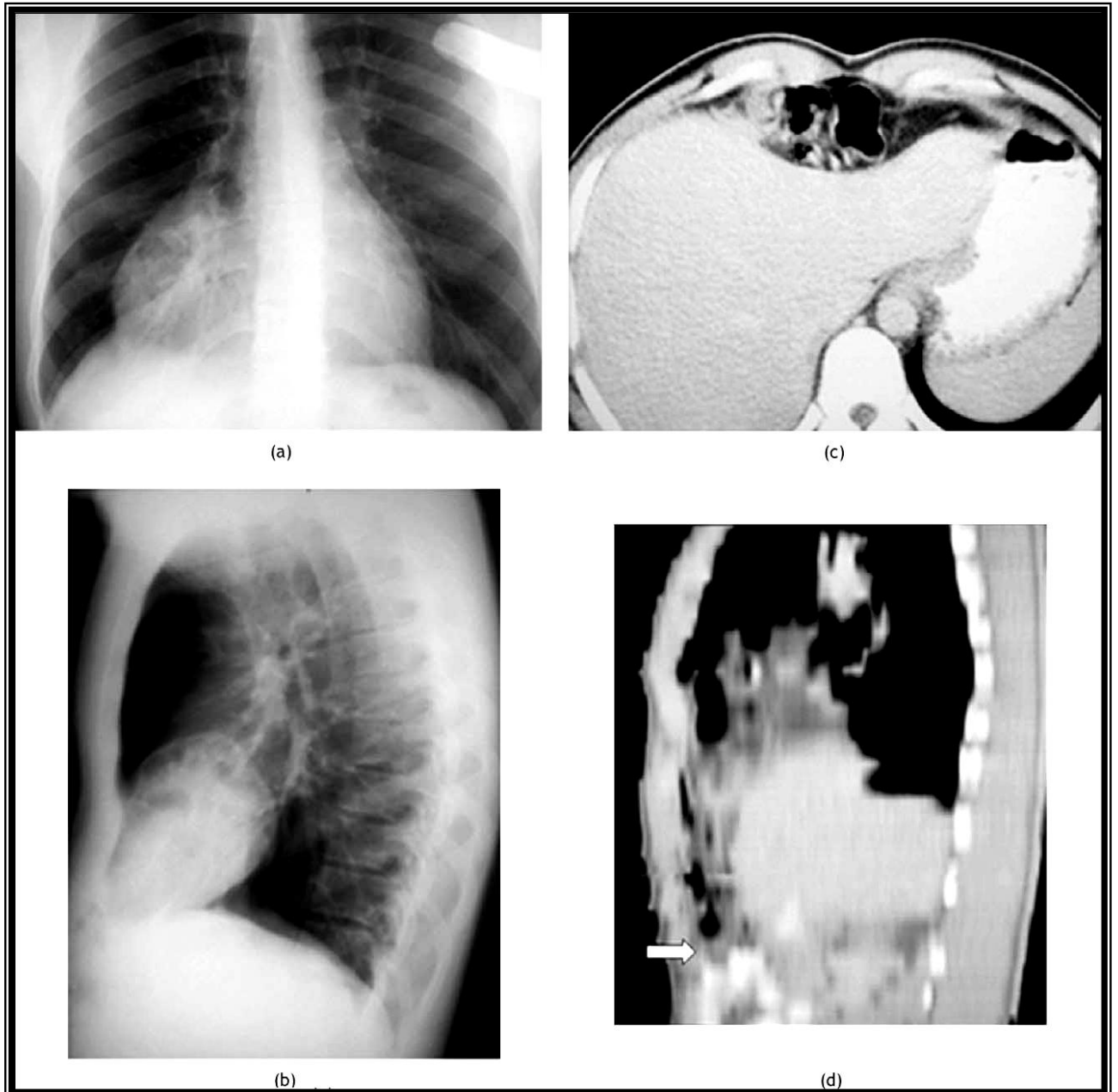


Image 26:

Radiographie thoracique: de face (a) et profile (b) montrant une masse retrosternale avec des bords réguliers

TDM en coupe transversale (c) et image de reconstruction (d) montrant la brèche diaphragmatique avec hernie du colon et de l'omentum. [article 34]

III. LAPAROTOMIE ET VIDEOSCOPIE DIAGNOSTIQUE: [2,910,11,17,35]

Toute laparotomie exploratrice chez un polytraumatisé doit impérativement passer par une inspection minutieuse visuelle et manuelle du diaphragme, notamment s'il existe un impact thoracique inférieur ou abdominal haut, malgré l'urgence et la sévérité des lésions associées.

La chirurgie permet dans le même temps, la réduction de la hernie, le traitement de la plaie du diaphragme et la prise en charge des lésions abdominales associées.

Techniques:

- Laparotomie

L'abord se fera par incision xipho-pubienne.

Pour mettre en évidence la coupole gauche, il faut libérer la grosse tubérosité gastrique en effondrant le ligament gastro-phrénique et mobiliser la rate dans le plan du mésogastre postérieur.

Il est indispensable d'exposer la région hiatale, car le pilier peut être intéressé par la rupture.

La libération du lobe gauche du foie par section du ligament triangulaire et la dissection de l'œsophage abdominal sont indispensables. Les caillots adhérents et les hématomes, en particulier devant le rachis, doivent être évacués.

A droite, l'exploration doit être encore plus minutieuse car c'est de ce côté que se situent la plupart des ruptures méconnues en per-opératoire; elles risquent d'être masquées dans les zones d'accolement du foie.

Il faut donc sectionner le ligament suspenseur et triangulaire droit jusqu'au contact des veines sus-hépatiques et de la veine cave inférieure afin de pouvoir mobiliser complètement le foie. On peut ainsi également s'assurer de l'absence de lésion du dôme hépatique

- Laparoscopie

C'est une technique rapide et fiable pour inspecter le diaphragme et évaluer les lésions abdominales. Elle permet le traitement des lésions associées et présente l'avantage d'être moins invasive que la laparotomie.

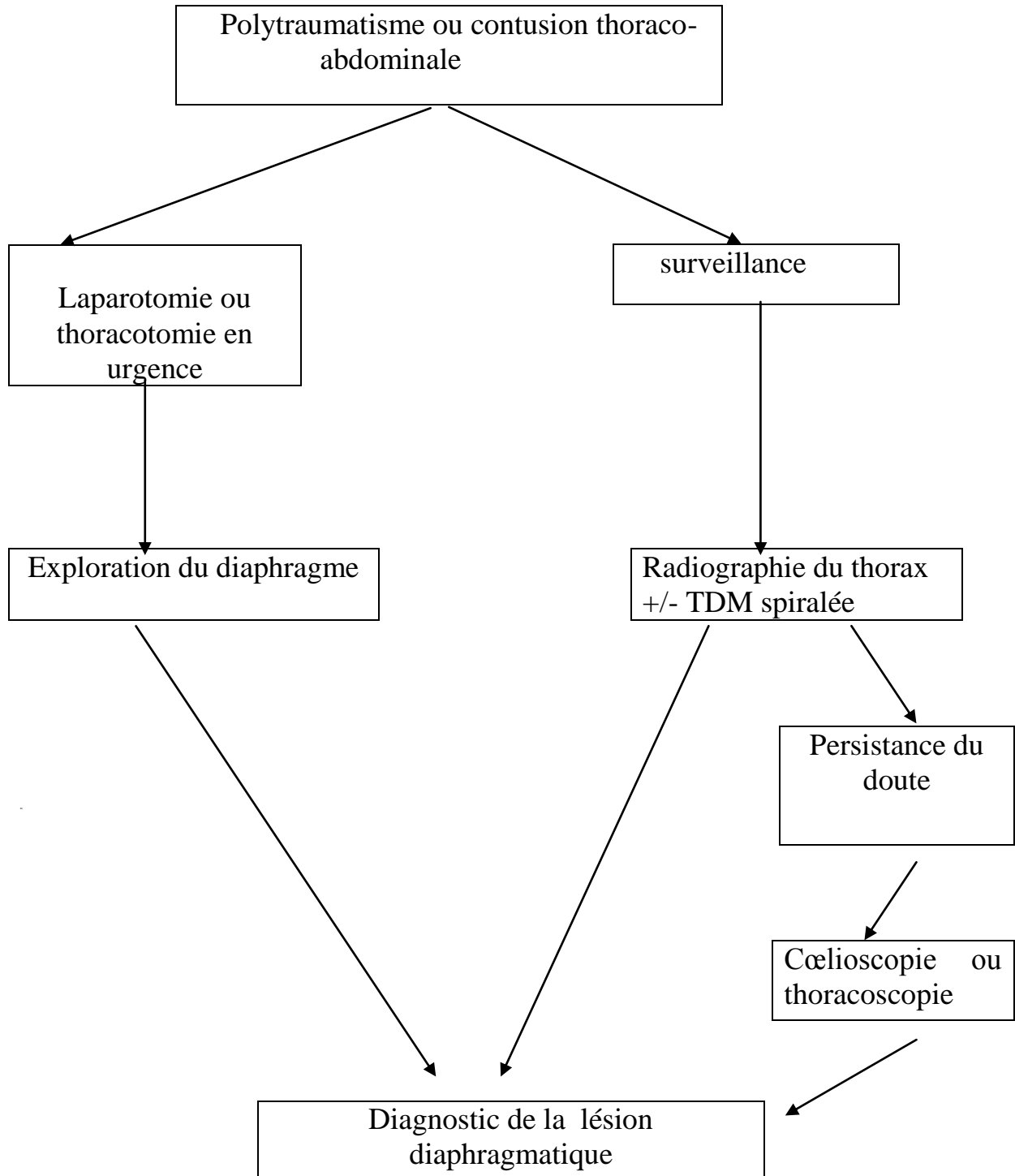
Elle est surtout intéressante dans les cas pris en charge après 24 heures ou dans les ruptures retardées pour lesquelles les autres méthodes diagnostiques ont échoué.

Pourtant, l'utilisation de la laparoscopie s'oppose à certaines difficultés: l'insufflation passe à travers la brèche vers le thorax, ce qui rend l'exploration difficile voire dangereuse.

- Thoracoscopie:

Elle s'est montrée un moyen diagnostique et thérapeutique efficace dans les cas aigus datant de moins de 24 heures. Il ne faut pas l'utiliser passé ce délai car les adhérences débutantes la rendent moins fiable.

Algorithme décisionnel devant un Polytraumatisme ou une contusion thoraco-abdominale isolée [9]



C) TRAITEMENT DES RUPTURES DIAPHRAGMATIQUES:

[\[2,9,10,11,17,45,58\]](#)

Une rupture diaphragmatique reconnue constitue une indication opératoire, dès le diagnostic posé, s'il n'y a pas d'autres priorités. Elle n'a aucune tendance à la réparation spontanée. Le risque évolutif, outre d'éventuelles douleurs ou troubles aspécifiques, est le volvulus d'un organe ascensionné, dont le pronostic est péjoratif.

L'intervention d'urgence est nécessaire quand le volume des viscères ascensionnés dans le thorax entraîne des troubles respiratoires par refoulement du poumon ou du médiastin, ou lorsque l'on suspecte un étranglement d'emblée.

Sur un patient sans détresse vitale, un délai de quelques heures est acceptable, sans augmenter la morbidité.

L'intervention peut être différée lorsque la rupture du diaphragme n'entraîne pas de perturbation respiratoire et que les lésions associées sont préoccupantes (traumatisme crânien ou rachidien, par exemple).

I-phase aigue:

a) Choix de la voie d'abord:

- Laparotomie-thoracotomie

Pour les lésions opérées en urgence, la voie abdominale est la voie de référence. Elle permet l'exploration et le traitement des viscères abdominaux.

A gauche, la suture du diaphragme est plus aisée qu'à droite où elle peut être gênée par le foie, malgré la section de ses attaches postérieures. Ceci pousse

certain auteurs à proposer une voie thoracique. Le contrôle d'une hémorragie intrathoracique ou un geste sur l'aorte thoracique rend nécessaire d'emblée la voie thoracique.

Pour les lésions opérées à distance du traumatisme, la voie thoracique est classiquement préconisée du fait du risque d'adhérences intrathoraciques des organes ascensionnés. En fait, la réduction des viscères est généralement simple.

La voie abdominale est parfaitement adaptée aux lésions de la coupole gauche, la réparation diaphragmatique étant facilitée par la possibilité d'extérioriser les viscères abdominaux par la laparotomie.

La voie thoracique se justifie pour les lésions de la coupole droite.

- Vidéoscopie:

La Vidéoscopie est envisageable chez un patient en bon état hémodynamique, sans traumatisme crânien et sans lésion associée pouvant se décompenser rapidement, soit de 14 % à 50 % des blessés porteurs d'une rupture du diaphragme. [2]

La thoracoscopie nécessite une exclusion pulmonaire. Comme la thoracotomie, elle ne donne pas un bon confort à l'opérateur.

La cœlioscopie en décubitus dorsal ne permet pas une bonne exploration des coupoles qui sont masquées par les viscères ascensionnés.

La cœlioscopie en position latérale a été initialement préconisée pour les splénectomies. Cette position donne une bonne vision de la coupole diaphragmatique. Elle facilite à gauche la réduction des viscères ascensionnés et à droite le désenclavement du foie par effet de pesanteur. Elle permet une

exploration de l'étage thoracique après introduction de l'optique dans la brèche diaphragmatique puis une réparation facile de celle-ci. Elle ne permet pas une exploration complète de l'abdomen. La conversion immédiate par voie sous costale est possible.

b) Installation de l'opéré: [2]

Le blessé sera donc installé en décubitus dorsal, sur des alèzes roulées, placées longitudinalement de façon à surélever le côté homolatéral à la thoracotomie éventuelle, avec un angle de 20 à 30°. Le patient sera calé sur un appui postérieur au niveau du sacrum et un appui chondrocostal du côté opposé. Le bras homolatéral est fixé en suspension. Un billot rétractable est placé à l'aplomb de la pointe de l'omoplate et pourra être élevé si nécessaire. Cette installation permet, en jouant sur le roulis de la table, de mettre le malade en décubitus dorsal vrai ou en inclinaison à 60-70°.

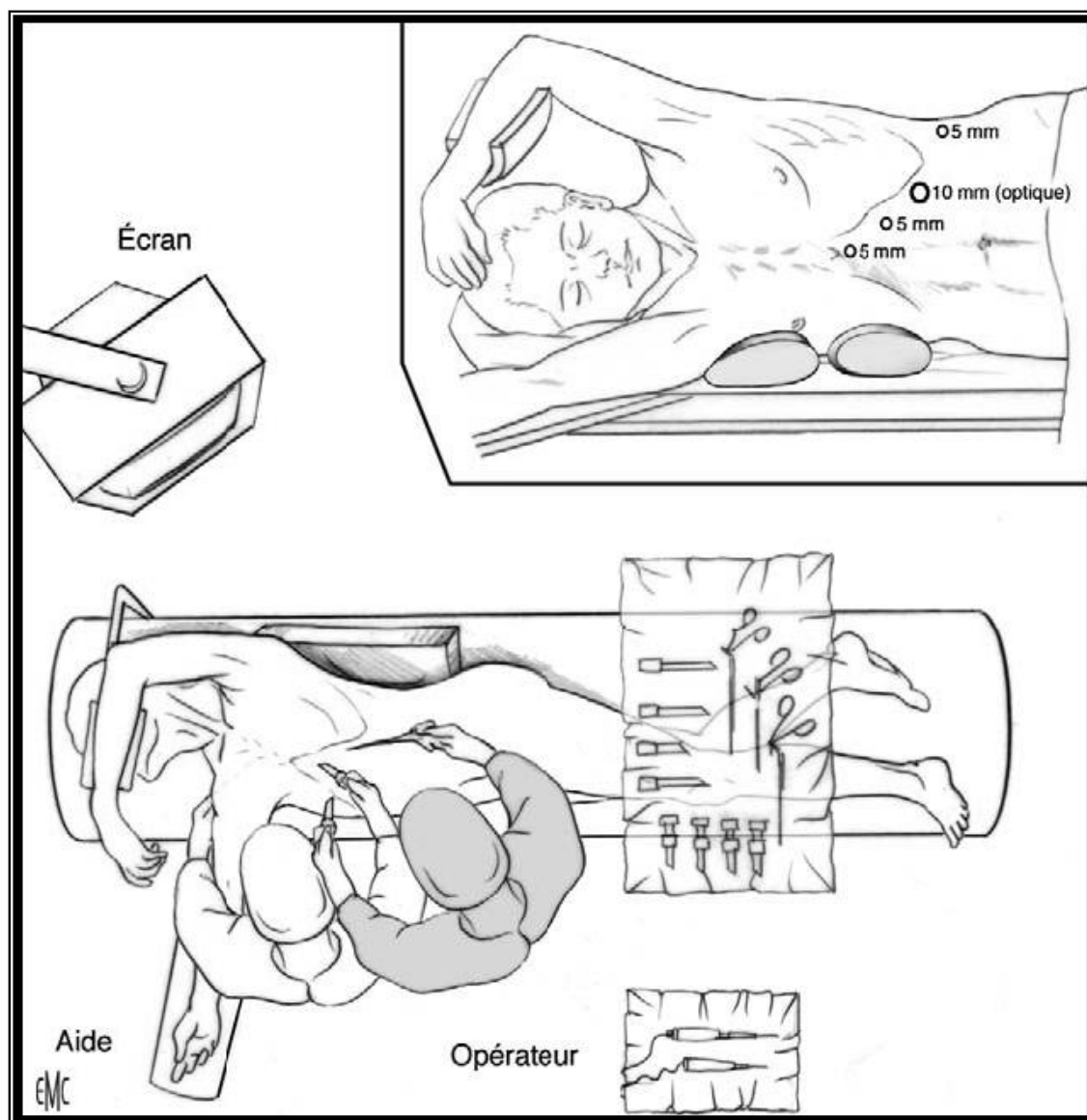


Image 27: Voie coelioscopique, réparation de la coupole gauche,

Installation de l'opéré et position des trocars. [\[10\]](#)

c) techniques de réparation

c-1) vidange de l'estomac:

En préopératoire, une sonde gastrique permettant de vider l'estomac, peut améliorer la fonction respiratoire.

Les difficultés de vidange de l'estomac peuvent nécessiter la descente peropératoire, guidée par la main du chirurgien, d'un tube de Faucher.

La sonde nasogastrique, laissée en postopératoire, prévient la dilatation gastrique.

c-2) Voie d'abord:

❖ Abdominale

L'incision médiane sus-ombilicale, pouvant être agrandie pour traiter une lésion associée, est préférable à l'incision sous-costale. La résection de la xiphoïde n'est pas nécessaire. Une valve souscostale maintient ouvert l'auvent costal.

❖ Thoracique

Il s'agit d'une thoracotomie postérolatérale dans le sixième espace intercostal.

❖ Coelioscopique [10]

Le patient est installé en décubitus latéral, le bras au cadre, le bassin à 45 ° par rapport au plan de la table. Un billot protège le creux axillaire. L'espace compris entre le rebord costal et l'aile iliaque peut être ouvert en « cassant » la table ou en positionnant un second billot à la pointe de l'omoplate.

Trois ou quatre trocars sont utilisés (un de 10 mm pour l'optique, les autres de 5 mm). La pression d'insufflation, de 10 mmHg en début de procédure, peut être diminuée ensuite, la rigidité de l'auvent costal maintenant un espace de travail confortable.

Les trocars sont insérés à deux travers de doigts de l'auvent costal. A droite, le foie est récliné par une pince passée dans un trocart inséré près de l'apophyse xiphoïde.

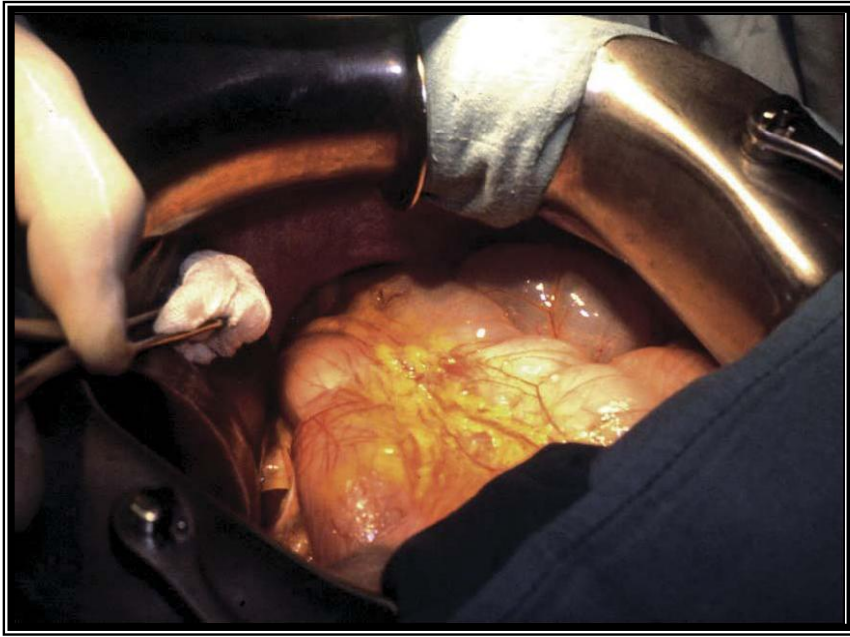


Image 28: Laparotomie médiane : rupture de la coupole gauche avec ascension du côlon. [10]

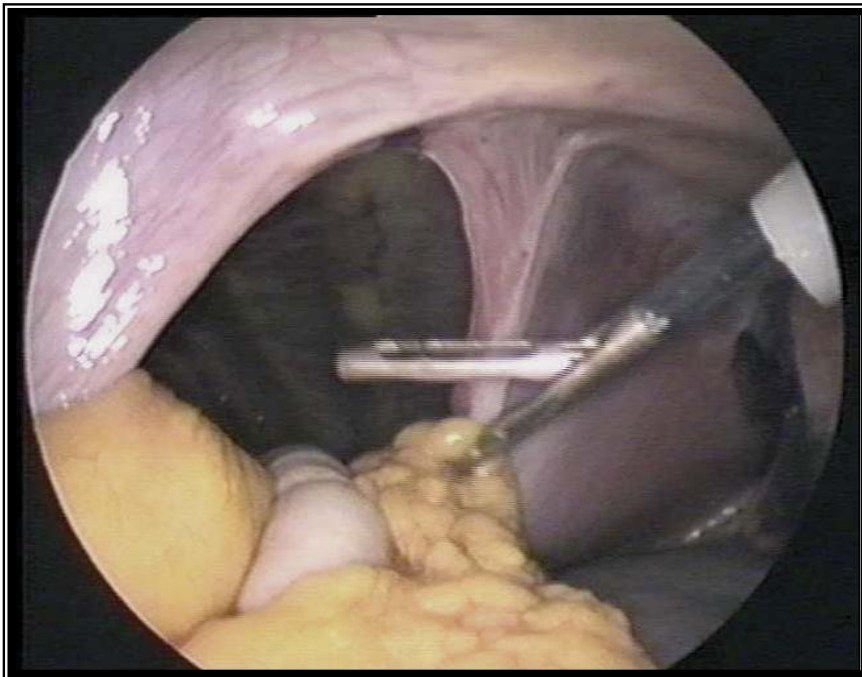


Image 29: Réduction du côlon ascensionné par voie coelioscopique

(Cliché Professeur Cougard). [10]

c-3) Réduction des éléments ascensionnés:

La réduction des organes ascensionnés ne présente aucune difficulté avec des manœuvres de réduction douce qui diminuent le risque de déchirure ou d'hématome des mésos.

Les organes une fois réintégrés dans l'abdomen doivent être explorés, ainsi que le reste de la cavité abdominale. En cas d'exceptionnel étranglement d'emblée, une résection digestive peut être nécessaire si les lésions ischémiques paraissent irréversibles.

c-4) Exposition de la brèche:

La totalité du pourtour de la brèche doit être dégagée, ce qui peut rendre nécessaire de libérer, à gauche, la grosse tubérosité gastrique et la rate, et à droite les attaches postérieures du foie.

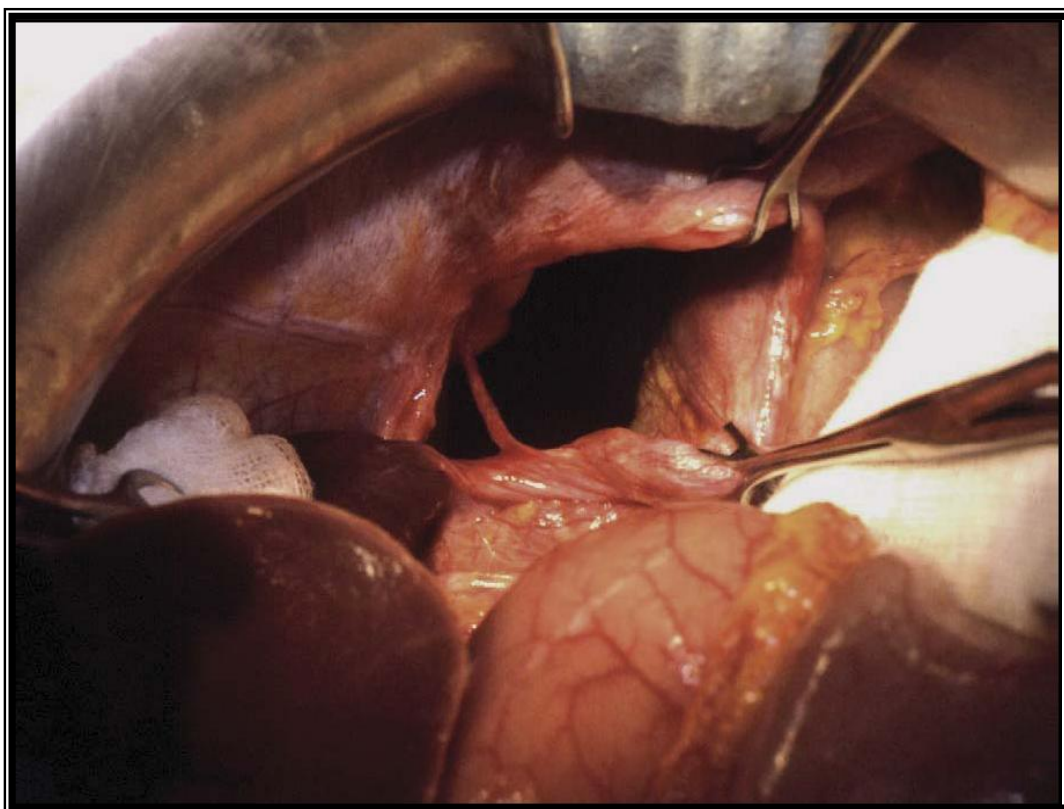


Image 30: Exposition d'une brèche diaphragmatique gauche par laparotomie médiane. [10]

c-5) Drainage thoracique:

En l'absence d'une lésion parenchymateuse associée, le drain pulmonaire est enlevé dès la réexpansion pulmonaire obtenue.

c-6) Suture du diaphragme:

La suture bord à bord des berges de la rupture est la règle.

Le consensus s'est fait pour une suture à points séparés au fil non résorbable, même si il n'existe pas de preuve scientifique de sa supériorité sur le surjet ou l'utilisation de fils résorbables.

En cœlioscopie, les nœuds sont liés en intra- ou extracorporel, mais il peut être plus facile de réaliser un surjet, grâce à l'utilisation d'un instrument à suturer (Endo stich®, laboratoires Tyco-Healthcare France S.A.S, Plaisir, France).

Dans les ruptures anciennes et importantes, l'utilisation de matériel prothétique non résorbable en polytétrafluoréthylène (Goretex® [laboratoires W.L. Gore et Associés, S.A.R.L., Evry, France]) ou en polypropylène (Bard Mesh® [laboratoires Bard S.A., Voisins le Bretonneux, France]) est parfois nécessaire.

La prothèse doit largement dépasser les limites de la brèche diaphragmatique pour être fixée sur du muscle sain par des points séparés transfixiants.

En cas de rupture d'un pilier principal, l'hiatus œsophagien doit être reconstitué à l'aide de quelques points en U de fils non résorbables. Il semble

utile de refermer l'incisure cardiale (angle de His), et, le cas échéant, de réaliser un dispositif antireflux (valve postérieure).

En cas de rupture périphérique, le diaphragme doit être réinséré soit à du tissu fibreux persistant, soit à la côte d'origine (en s'appuyant sur le périoste de la côte, ou par des points passés autour de la côte), soit aux muscles intercostaux de l'espace intercostal sus-jacent.

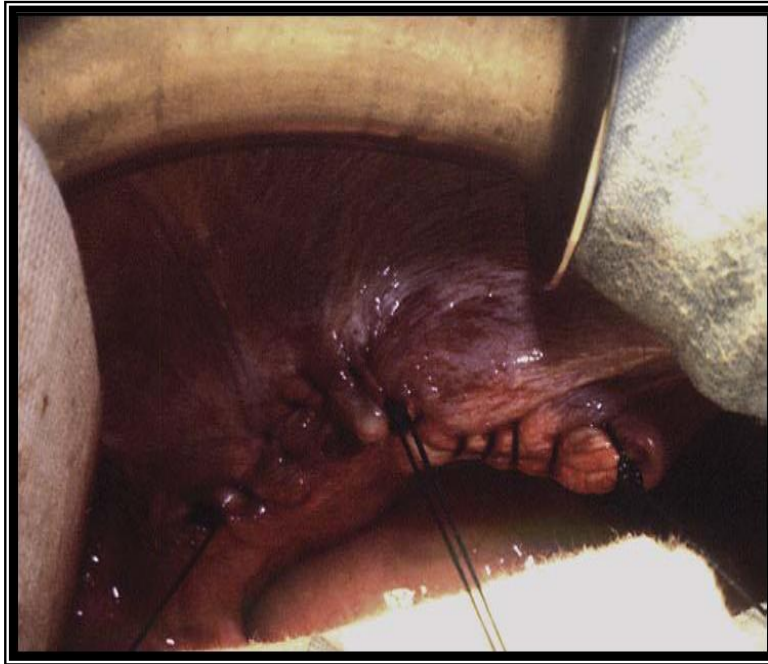


Image 31: suture bord à bord par des points séparés d'une rupture diaphragmatique gauche. [10]

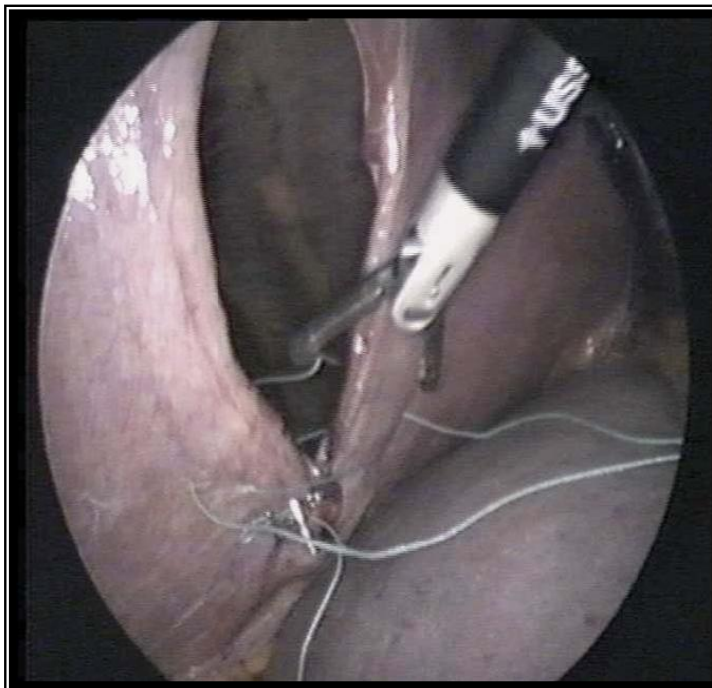


Image 32: suture d'une rupture diaphragmatique gauche par voie coelioscopique à l'aide d'un appareil à suturer Endo Stich® [10]

d) traitement des lésions abdominales associées

Le traitement des lésions abdominales associées doit poursuivre trois objectifs:

- assurer en urgence l'hémostase des lésions hémorragiques, afin de limiter le volume des transfusions; le clampage du pédicule hépatique ou splénique et l'hémostase d'un arrachement vasculaire mésentérique sont prioritaires et relèguent à l'arrière plan les autres temps opératoires, en particulier la réparation de la rupture diaphragmatique dans laquelle on se contente provisoirement de tasser un ou deux champs.

- être aussi conservateur que possible vis-à-vis des lésions parenchymateuses hépatiques, splénique ou rénales.

- limiter l'inoculation péritonéale en cas de perforation digestive ou vésicale.

e) traitement des lésions thoraciques---drainage:

Il est, dans l'ensemble, plus simple que celui des lésions abdominales et ne dépasse habituellement pas les compétences d'un chirurgien viscéral.

Les dimensions de la brèche diaphragmatique permettent souvent, surtout en cas de rupture par traumatisme fermé, de vérifier l'absence d'hémorragie provenant du parenchyme pulmonaire ou de la paroi. Si la cavité pleurale est sèche, le diaphragme peut être refermé sans drainage pleurale associé. Sinon, l'installation de l'opéré permet la mise en place, par voie axillaire basse, d'un ou de deux drains de bon calibre, dont le positionnement est contrôlé avant réparation de la coupole.

Les indications d'une thoracotomie urgente sont donc limitées: indications de sauvetage (massage cardiaque à thorax ouvert) et surtout indications d'hémostase en cas de plaies du cœur, de ruptures sous adventitielles de l'aorte; de lésions pulmonaires graves, périphériques ou hilaires.

II) Ruptures chroniques:

Bien qu'il soit possible, par laparotomie, de libérer les organes abdominaux ascensionnés dans le thorax et adhérents à la plèvre et au poumon, l'abord thoracique des hernies diaphragmatiques anciennes, compliquées ou non, semble le plus approprié puisqu'il permet une dissection facile de la hernie.

La seule indication de laparotomie est représentée par la hernie phrénopéricardique à laquelle on accède facilement par une médiane sus ombilicale ou une incision bi-sous-costale avec refend xiphoïdien.

La réparation de la brèche diaphragmatique est ensuite le plus souvent possible, comme dans les ruptures fraîches, par suture directe à l'aide de points séparés non résorbables ou d'un surjet. Lorsque les berges sont scléreuses, épaissies, elles peuvent être régularisées de façon économique avant la suture.

Certaines ruptures anciennes, avec engagement d'un viscère plein, peuvent laisser, après des années, une coupole atrophiée, atone, porteuse d'un large defect dont le diamètre peut atteindre 20 cm [2]. Ce type de lésions, rencontré surtout au niveau de la coupole droite, interdit toute suture directe et nécessite la mise en place d'une prothèse de Marlex ou de Dacron.

D) COMPLICATIONS

I) Complications immédiates

La mortalité des traumatisés victimes d'une rupture du diaphragme est estimée entre 20 et 60 %. [2] Elle est supérieure à celle des traumatisés sans lésions du diaphragme : 51 % versus 16 % ($p = 0,0007$). [2] Cette mortalité est le fait des lésions associées.

Une étude turque ayant pour but de déterminer les facteurs influençant la mortalité au cours des ruptures diaphragmatiques a conclu que parmi les différents paramètres étudiés: le choc hémorragique, le grade de la lésion diaphragmatique et la présence de lésion splénique sont corrélés à un taux de mortalité élevé. [5]

Parmi les complications retrouvées à la phase immédiate, on note: [53,66,73,83]

- L'étranglement herniaire, peut se produire dès les premières minutes.
- La hernie phrénopéricardique peut entraîner une tamponnade, voire un arrêt cardiaque par dilatation gastrique aigue.
- La perforation d'un organe hernié.
- Hémorragie massive dans un estomac hernié.

II) Complications opératoires:

Elles sont liées à des hémorragies massives, incontrôlables ou à une défaillance multi viscérale irréversible. Elles sont toutes à rattacher aux lésions associées et non à la rupture diaphragmatique.

III) Complications post-opératoires:

Leur taux de survenue est estimé à plus de 50% et elles sont surtout pulmonaires. [10, 36, 37,38,72,83]

*les complications pulmonaires:

- Atélectasies (60%)
- Pneumonies (18 à 33%)
- Détresse respiratoire persistante: (8à 19%)
- Epanchement pleurale persistant (10%)
- Hémothorax persistant (10%)
- Embolie pulmonaire (4%)

* les complications septiques: fréquentes si organe creux hernié ou perforé

- Septicémie (7 à 28%)
- Fièvre post opératoire (11,6%)
- Abscess sous phrénique 2 à 7 %
- Infection de la plaie opératoire (2 à 20%)

*Autres complications:

- Déhiscence de cicatrice 3.5 à 8%
- Paralysie hémi diaphragmatique persistante 4 à 6%
- Ulcère gastrique de stress: 2 à 8%

Les récurrences sont rarement observées. Les cas rapportés par la littérature sont dus à l'utilisation de fil résorbable au moment de la réparation de la brèche diaphragmatique.



Conclusion



Les ruptures diaphragmatiques occupent une place à part en traumatologie. Elles témoignent d'un traumatisme sévère. Elles sont parfois méconnues, soit du fait des lésions associées dominantes ou du fait de la pauvreté des signes cliniques et de la faible sensibilité des examens paracliniques courants.

Dans 60 à 70 % des cas, les ruptures du diaphragme concernent la coupole gauche. Le diagnostic est posé en préopératoire chez seulement 30 à 50 % des blessés et en peropératoire chez les autres.

La voie d'abord est abdominale pour les lésions opérées en urgence et pour les lésions de la coupole gauche opérées à distance du traumatisme. Elle peut être thoracique pour les lésions de la coupole droite.

La suture bord à bord des berges de la rupture est la règle. Dans les ruptures anciennes et importantes, l'utilisation de matériel prothétique est parfois nécessaire. La cœlioscopie reste envisageable chez un patient en bon état hémodynamique, sans traumatisme crânien et sans lésion associée.

La mortalité des traumatisés victimes d'une rupture du diaphragme est estimée entre 20 et 60 %. Elle est supérieure à celle des traumatisés sans lésions du diaphragme.

Les récurrences semblent rares, mais ne sont pas chiffrées.



Résumé



Résumé

Les ruptures diaphragmatiques sur traumatismes fermés, à propos de 7 cas.

Mots clés: Rupture diaphragmatique-traumatisme fermé- chirurgie

Auteur: *Bouzroud Mohamed*

Objectifs de l'étude:

Le but de cette étude rétrospective est d'attirer l'attention des praticiens sur la sévérité des ruptures diaphragmatiques et leur difficulté diagnostique ainsi que de citer les différentes modalités thérapeutiques.

Matériels et méthodes:

Sept cas de rupture diaphragmatique secondaires à des traumatismes fermés ont été diagnostiqués, entre l'an 2007 et 2009, au sein du service de chirurgie générale de l'Hôpital militaire Avicenne de Marrakech. Cette étude a été faite sur des dossiers cliniques, comptes rendus opératoires et les données de la radiologie.

Résultats:

L'âge moyen des patients est de 39 ans (extrêmes de 17 à 70ans). Il existe une nette prédominance masculine estimée à 85%. La rupture a intéressé la coupole diaphragmatique gauche dans 4 cas, la coupole droite dans deux cas et elle a été bilatérale chez un seul patient.

Le diagnostic a été confirmé en pré-opératoire par les différentes techniques d'imagerie, en particulier la tomodensitométrie et dans un seul cas par l'IRM.

Essentiellement par la voie médiane, le traitement a consisté en une fermeture de la brèche diaphragmatique par des sutures simples et chez certains patients, l'utilisation d'un matériel prothétique a été essentielle.

Conclusion:

Une rupture diaphragmatique est souvent intégrée dans un polytraumatisme, dont elle est un critère de gravité. Un traumatisé victime d'un choc latéral a trois fois plus de risque d'avoir une rupture diaphragmatique que celui victime d'un choc frontal.

Une rupture du diaphragme peut être difficile à mettre en évidence en phase aigüe, car ses signes sont peu spécifiques et l'imagerie, qui visualise les organes ascensionnés mais plus difficilement la rupture elle-même, peut être prise en défaut. Ainsi, elle est souvent méconnue à la phase aigüe, et peut se révéler tardivement.

Une fois diagnostiquée, le traitement chirurgical est la suture par voie abdominale, souvent préférée à la voie thoracique qui a des indications limitées. La voie cœlioscopie est une nouvelle voie d'abord, légitime chez un traumatisé stable.

Abstract

Closed Traumatic diaphragmatic ruptures

KEYWORDS: Diaphragm; Blunt injury; Thoracoabdominal trauma; Urgent surgery; Laparoscopy

Author: Bouzroud Mohamed

Study aims:

The aim of this retrospective study was to: assess the severity of diaphragmatic rupture, their difficulty of diagnosis and discuss the various possibilities of treatment.

Materials and methods:

From 2007 to 200: seven patients, 16 to 70 years old, were operated on for diaphragmatic rupture after 12 hours to 20 years delay.

Results:

Diaphragmatic rupture was located on the left side in 4 cases and on the right side in 3.

Diagnosis was confirmed by CT-scan with reconstructions. Patients were operated on by laparotomy and thoracic approach, the herniated viscera was reintegrated by moderate pulling and diaphragmatic rupture was repaired with non resorbable sutured sutures.

Conclusion:

Diaphragmatic rupture occurs in major blunt trauma; it is a marker of severe injury. The risk for diaphragmatic rupture is 3-fold higher in case of lateral impact than after frontal impact. The diagnosis of diaphragmatic rupture remains problematic due to the poor specificity of clinical signs. Radiology shows the elevation of abdominal viscera rather than the discontinuity of the diaphragm. So, its identification is frequently missed in the acute phase, and it may be discovered later. Once the diagnosis has been established, the surgical treatment consists of a suture by an abdominal approach, often preferred to the thoracic approach which has only few indications. Laparoscopy is a new approach that may be used in a patient with a good haemodynamic situation.

ملخص

تمزقات الحجاب الحاجز الناتجة عن كدمات مغلقة

الكلمات الرئيسية: تمزق الحجاب الحاجز، كدمة، جراحة

الكاتب: بوزرود محمد

الهدف: إثارة إنتباه الممارسين (أطباء و طلبة) إلى : خطورة تمزقات الحجاب الحاجز، صعوبة التشخيص المبكر و الوسائل العلاجية المتداولة.

أساليب و طرق: شملت هذه الدراسة الاستيعادية سبع حالات لتمزق الحجاب الحاجز تمت معاينتها بقسم الجراحة العامة بالمستشفى العسكري ابن سينا ، و ذلك خلال الفترة الممتدة بين 2007 و 2009. و قد تمت بناء على السجلات السريرية، تقارير العمليات الجراحية وصور الفحص بالأشعة.

نتائج: متوسط أعمار المرضى 39 سنة (تراوحت ما بين 17 و 70 سنة). هناك هيمنة واضحة من الذكور بنسبة جنس تصل إلى 85%. أصاب التمزق النصف الأيسر من الحجاب لدى أربع مرضى، النصف الأيمن لدى مريضين، في حين تمزق طرفاه في حالة واحدة. تم التشخيص قبل الجراحة بواسطة مختلف وسائل التصوير خاصة الأشعة المقطعية في حين تم اللجوء إلى تقنية التصوير بالرنين المغناطيسي في حالة واحدة. أما العلاج فقد إعتمد أساسا على غلق فجوة الحجاب بواسطة غرز عادية.

استنتاج: تعتبر تمزقات الحجاب الحاجز علامة لخطورة الكدمات، كما أن تشخيصها يضل صعبا في المرحلة الحادة و ذلك لعدم خصوصية الأعراض السريرية و العلامات التصويرية. تبقى الجراحة و غلق فجوة الحاجز بواسطة غرز عادية الوسيلة الأكثر تداولا في إنتظار تطوير تقنية الجراحة بالمنظار.



Bibliographie



- [1] David Bosanquet , Amir Farboud , Heyman Luckraz
A review diaphragmatic injury
Respiratory Medicine CME 2 (2009) 1–6
- [2] J-P lenriot, J-c. Paquet, H.Estephan, D. Selcer
Traitement chirurgical des ruptures traumatiques du diaphragme
EMC 40-240,1994,10
- [3] Bryan F. Meyers charle J. Mccabe
Traumatic diaphragmatic hernia. Occult marker of serious injury
Ann Surg 218(622)-90,1993
- [4] R .Maurice Hood
Traumatic diaphragmatic hernia- collective review
Ann Thorac Surgery (2363):211-24,1971
- [5] Rajesh Shah, Sabarathan Sabanathan, Alan J Mearns, Amit
K.Choudhury
Traumatic ruptur diaphragm
Ann Thorac surgery 4444-9, 1995
- [6] J-P. Lenriot, J.C Packaud. Estephan , D. selcer
Traitement chirurgical des ruptures traumatiques di diaphragme
Encycl Med chiru 240,1994, 10p

- [7] Pr Robert Depreux
Anatomie : Schema by travaux pratiques – Fascicule 5 –Edition Vigot p
110 à 112
- [8] J.Brizon et J. Castain
Les feuillets d’anatomie – fascicule XII : Muscles du cou et du tronc-
Edition Maloine 41
- [9] L. Metge, N. Menjot de Champfleury, S. David, S. Ghanem, P.
Lésions traumatiques et hernies congénitales du diaphragme chez
l’adulte.
EMC, 33-101-A30- 2005
- [10] J.-P. Favre , N. Cheynel, L. Benoit ,P. Favoulet
Traitement chirurgical des ruptures traumatiques du diaphragme
Surgical treatment for traumatic diaphragmatic ruptures
EMC-Chirurgie 2 (2005) 242–251
- [11] David Bosanquet , Amir Farboud , Heyman Luckraz
A review diaphragmatic injury
Respiratory Medicine CME 2 (2009) 1–6
- [12] S.M Bekassy ,Avigadeer thav, Wolfstein I .
Free “ Spontaneous “ traumatic rupture of the diaphragm
Ann surg 177: 325 29-1973

- [13] P.A. Kearney, S.W Rouhana, R.E. Burnay
Blunt Rupture of the diaphragm; Mechanism, diagnosis, and treatment
Ann Emerg Med 18(10) 1326-30-1989
- [14] Bernard R. Boulanger, Davis P.Milzaman, Carl Rosati, aurelio Rodriguez
Comparison of right and left blunt traumatic diaphragmatic rupture
J- trauma 35 : 255-260, 1993
- [15] C.D Johnson
Blunt injuries of diaphragm
Br J Surg 75(3) 254 30,1998
- [16] Louis Flancbaum, Martin Dauber, Christopher Demas, Andrew Boyarsky, Stanley Z. Trooskin
Early diagnosis and treatment of blunt diaphragmatic injury
Am Surgeon 54(4): 195-9 1988
- [17] K.Slim
Ruptures et plaies du diaphragme
J chir 1999; 136: 67-75
- [18] El. Maniscalco, G. Corradini, G.Catalini, M.Fazzini, R.Scibé, F.Xiumé, R.Bucchianeri
Lesioni traumatiche del diaframma
Minerva chir 51(2):1049-55,1996

- [19] R. Boufettala,, M.R. Lefriyekha, H. Boufettalb,A. Fadil
Rupture spontanée du diaphragme pendant l'accouchement à propos
d'un cas
Spontaneous diaphragm rupture during delivery A case report
Journal de Gynécologie Obstétrique et Biologie de la Reproduction
(2008) 37, 93—96
- [20] A Indarl, PC Bornman², IJ Beckingham
Late presentation of traumatic diaphragmatic hernia in pregnancy
Ann R Coll Surg Engl 2001; 83: 392-393
- [21] P. Cougard, P. Goudet, E. Arnal, F. Ferrand
Traitement des ruptures de la coupole diaphragmatique par coelioscopie
en décubitus latéral
Ann Chir 2000 ; 125 : 238-41
- [22] P.R. Maddox .R.E mansel, E.G Butchart
Traumatic rupture of the diaphragm : A difficult diagnosis
Injury 22 (4) 299-302-1991
- [23] E.C Niville, J.M. Himpens, P.L Bruos, J.A Gruwez
The use of laparotomy in the treatment of recent diaphragmatic rupture
due to blunt trauma
Injury 15:153-155,1983

- [24] C.va, der Werken, E.J.C. Lubbers R.A.J Goris
Rupture of the diaphragm by blunt trauma as a marker of injury severity
Injury 15(3) 149-152-1983
- [25] Kamal .A mansour
Trauma to the diaphragm
Chest surg clin N am 7(2): 373-83, 1997
- [26] Erik W Cameron, Stuart E. Mirvis
Ruptured Hemidiphragm: unusual late presentation
J Emerg Med 14 (1): 53-58, 1996
- [27] P. Garbuio, L. Doury, E. Gagnaux, ph. Vichard
Réflexions sur les ruptures récentes du diaphargme. Apropos de 45 cas
chirurgie 122(5-6) :338 42, 1997
- [28] Gilberto Rodriguez – Morales, aurelio Rodriguez, clayton H. Shatney
Acute rupture of the diaphragm on blunt trauma : analysis of 60 patients
J trauma 26 (5) : 438;44, 1986
- [29] J-P.H Neidhardt, J-L. Caillot, E.J. Voiglio
Rupture du diapharagme dans les traumatismes fermés
Rev Prat 47 (9) : 971- 75, 1997

- [30] J.C Packaud, Estephan, D. selcer
Traitement chirurgical des ruptures traumatiques diaphragme
Encycl Med chiru 240,1996, 10p
- [31] Hakim Elkaoui¹, Fouad Atoini, Abdelmounaim Ait Ali¹, Aziz Zentar,
Khalid Sair
Rupture post-traumatique de la coupole diaphragmatique droite
Presse Med (2008), doi: 10.1016/j.lpm.2008.03.024.
- [32] Alain Nchimi, David Szapiro, Benoît
Helical CT of Blunt Diaphragmatic Rupture
American Roentgen Ray Society 2005;184:24–30
- [33] 33-N. Genotelle, T. Lherm, O. Gontier, C. Le Gall
Hémothorax droit intarissable révélateur d'une plaie hépatique avec
rupture diaphragmatique
Annales Françaises d'Anesthésie et de Réanimation 23 (2004) 831–834
- [34] 33- J.-P. Favre, N. Cheynel, L. Benoit, P. Favoulet
Traitement chirurgical des ruptures traumatiques du diaphragme
Surgical treatment for traumatic diaphragmatic ruptures
EMC-Chirurgie 2 (2005) 242–251
- [35] S. Eren, M. Kantarcı, A. Okur
Imaging of diaphragmatic rupture after trauma
Clinical Radiology (2006) 61, 467–477

- [36] Carlos Eduardo Domes. Paula volpe, Marco Aurelio santo, pedro Onari, Sergio Szachnowicz
laparoscopic treatment of traumatic diaphragmatic hernia
J Laparoendosc on Surg Tech 8(4) : 225-9,1998
- [37] Bryan F. Meyers charle J. Mccabe
Traumatic diaphragmatic hernia. Occult marker of serious injury
Ann Surg 218(622)-90,1993
- [38] J.P Letoquart, N. Kumid. Lechaux, O Gerard, N, Morcet, A. Mambrini
Ruptures du diaphragme lors des traumatismes fermés : a propos de 28
obervations
J Chir (paris) 13015 : 478-82-1995
- [39] Kaulesar SUkul, E. Kats, E.J Johannes
63 cases of traumatic injury of the diaphragm
Injury 22 (4) :303- 306, 1991
- [40] L. Metge, N. Menjot de Champfleur, S. David, S. Ghanem, P.
Lésions traumatiques et hernies congénitales du diaphragme chez
l'adulte.
EMC, 33-101-A30- 2005

- [41] David Bosanquet , Amir Farboud , Heyman Luckraz
A review diaphragmatic injury
Respiratory Medicine CME 2 (2009) 1–6
- [42] R. Boufettala,, M.R. Lefriyekha, H. Boufettalb,A. Fadil
Rupture spontanée du diaphragme pendant l'accouchement à propos
d'un cas
Spontaneous diaphragm rupture during delivery A case report
Journal de Gynécologie Obstétrique et Biologie de la Reproduction
(2008) 37, 93—96
- [43] A rife Polat DÜ Z G Ü N, Mehmet Mahir ÖZMEN, Barıfl
Factors influencing mortality in traumatic ruptures of diaphragm
Turkish Journal of Trauma & Emergency Surgery 2008;14(2):132-138
- [44] M. Ould-Ahmed, Choplain , M. Andre , P. Mondine , L. Potier
Rupture diaphragmatique droite, de découverte tardive et fortuite à la
consultation d'anesthésie
Delayed and fortuitous diagnosis of right diaphragmatic rupture during
preoperative evaluation
Annales Françaises d'Anesthésie et de Réanimation 24 (2005) 416–420
- [45] T. RAMAHERISON, E. DONSA
Rupture bilatérale diaphragmatique post-traumatique
JEUR, 2005, 18, 175-176

- [46] P. Cougard, P. Goudet, E. Arnal, F. Ferrand
Traitement des ruptures de la coupole diaphragmatique par coelioscopie
en décubitus latéral
Ann Chir 2000 ; 125 : 238–41
- [47] A Indarl, PC Bornman², IJ Beckingham
Late presentation of traumatic diaphragmatic hernia in pregnancy
Ann R Coll Surg Engl 2001; 83: 392-393
- [48] N. Genotelle, T. Lherm , O. Gontier, C. Le Gall
Hémothorax droit intarissable révélateur d'une plaie hépatique avec
rupture diaphragmatique
Annales Françaises d'Anesthésie et de Réanimation 23 (2004) 831–834
- [49] C. N. Alivisatos, C. H. Bonellos, G. P. Avlamis
Traumatic Closed Rupture of the Diaphragm
The official journal of the American College of Chest Physicians.
1964;46;435-440
- [50] T. JOSSEAUME, R. WAZIZI, C. CANGEMI, J. BOBEUF, P.
LARROCHE, M. NONENT, B. SENECAIL
Rupture diaphragmatique droite découverte à la suite d'un traumatisme
Feuillets de Radiologie, 2005, 45, n° 1, 71-74

- [51] O. Gilbert, P. Pierard, J.-P. Quarré, J. Thiriaux, D. Lauwers, P. Rocmans
Cas d'une rupture diaphragmatique droite en deux temps : images à couper le souffle
Rev Mal Respir 2004 ; 21 : 411-3
- [52] Christophoros Kotoulas, Elefterios Chouliaras, Panagiotis Siarapis and Konstantinos
Right diaphragmatic rupture and hepatic hernia: a rare late sequela of thoracic trauma
European Journal of Cardio-thoracic Surgery 25 (2004) 1121
- [53] Orhan Kozak ,Oner Menten Ali Harlak Taner Yigit Zafer Kilbas Ismail Aslan
Late presentation of blunt right diaphragmatic rupture (hepatic hernia)
American Journal of Emergency Medicine (2008) 26, 638.e3–638.e5
- [54] M. THICOI'PI, F. SZTARK 1, p. LASSII~ 1, O. TUEUX , p. DABADIE
Rupture diaphragmatique traumatique de révélation tardive inhabituelle
Ann Fr Anesth Réanim, 1995; 14 : 429-431
- [55] Kutsal Turhan , Ozer Makay , Alpaslan Cakan
Traumatic diaphragmatic rupture: look to see
European Journal of Cardio-thoracic Surgery 33 (2008) 1082—1085

- [56] Lisa R. Walchalk, MD and Stephen C. Stanfield,
DELAYED PRESENTATION OF TRAUMATIC DIAPHRAGMATIC
RUPTURE
The Journal of Emergency Medicine, vol 09,n° 044, 2007
- [57] Rocco Sacco, Stefania Quitadamo, Nicola Rotolo,
Traumatic diaphragmatic rupture: personal experience
ACTA BIO MEDICA 2003; 74; Suppl. 2: 71-73
- [58] A. Besson
Rupture du diaphragme
Helv.chir.Acta 56. 817-824 (1999)
- [59] P.L Broos, P.M. Rommens, H. carlier , J.E.C.J Van leeuwen, F.J.M.P.
Somville, J.A Gruwez
Traumatic rupture of the diaphragm. Review of 62 successive cases
Surg 74(2) : 858-1989
- [60] M. Dahan, P. Sanchez , L.Brochet
Physiopathologie des traumatismes fermés du thorax
Rev Prat 47(9) 946-950-1997

- [61] A.Mehdi, J. Closset, I. El Nakadi, J-J . houben, I. Veys , J-P Lambilliotte
Hernia of the diaphragm : Clinical case ans review of the literature
Acta chir Bleg 95 (6) : 281-3-1995
- [62] Amber .A Guth , H Leon Pachter , unsup Kim
Pitfalls in the diagnosis of the blunt diaphragmatic injuries
Am J. Surg 170(1) 5-9 1995
- [63] Joseph .I. Kamelgard, leslie Harris, Michael J. Reardon, Patrick R.Readon
Case report : Thoracoscopie repair of a recureent diaphragmatic hernie
four years after initial trauma, laporatomy and repair
J Laparoendosc adv surg Tech 9(2) 1715 – 1999
- [64] F.muysoms, H. verhelst H. Schroe, R. De Jongh
Traumatic intrapericardial diaphragmatic hernica
J Accid Emerg Med 14(3) : 156-1997
- [65] M. Guivarc’h M.S Sbai –Idrissi
Les hernies intercostales abdominales ; a propos de deux cas de hernie
droite
J. Chir 132(5) : 244-8-1995

- [66] Frederick B. Rogers, Bruce J. Leavitt, Petter E. Jensen
Traumatic transdiaphragmatic intercostals hernia secondary to coughing: case report and review of the literature
J. Trauma 41(5) 902- 3 1996
- [67] Jonathan W. Serpell, William R. Johnson
Traumatic diaphragmatic hernia presenting as an intercostals hernia : case report
J. Trauma 36(3) : 421-423-1994
- [68] Wei-chen Lee, Ray-Jade Chen, Jen-fen, Chich-chi Wang
Rupture of the diaphragm after blunt trauma
Eur J Surg 160(9) 479- 483-1994
- [69] Bruce Harms, Richard Helgerson, James Starling
Diaphragmatic injuries following blunt trauma
Am Surgeon 53 (6) 325-8, 1987
- [70] Thomas Freeman, Ronald Fischer
The Inadequacy of peritoneal lavage in diagnosing
- [71] John G. Murray, Elaine Caoili, James F. Gruden, Scott J.J. Evans, Robert A. Halvorsen Jr.
Acute rupture of the diaphragm due to blunt trauma : diagnostic sensitivity and specificity of
CT AJR 166 : 1035-1039, 1996

- [72] Everard F.Cox
Blunt abdominal trauma : A5 – years analysis of 870 patients requiring celiotomy
Ann Surg 199: 467-474, 1984
- [73] Russell Gelman, Stuart E. Mirvis, davis gens
Diaphragmatic rupture due to blunt trauma : sensitivity of plain chest radiographs
AJR 156: 51 -57, 1991; 64- John L.Faul
Diaphragmatic rupture presenting forty years after injury
Injury 29 (6) : 479- 80, 1998
- [74] Sandra L. Beal, Maureen Mckennan
Blunt diaphragm rupture : A morbid injury
Arch Surg 123 (7) : 828 -32, 1988
- [75] A, stefani, L. Brandi, C. Ruggiero, R.lodi
A case of traumatic pericardiophrenic rupture
J cardiovasc Surg 39 (6) : 859- 61, 1998
- [76] Craig Colliver, dale Woller, Gregory rose , Douglas Brewer
Traumatic intrapericardial diaphragm hernia diagnosed by
Echocardiography J.trauma 42 (1)
115-7, 1997

- [77] Sylvia A. Worty, Eun Young Kang, Thomas E. Hartman, J. Stephen Kwong, John R. Mayo, nestor L. muller
Diaphragmatic rupture : Ct finding in 11 Patients radiology 194 (3) : 885 – 888, 1995
- [78] A.Schulman, F. van gelderen
Bowel herniation through the torn diaphragm : II intestinal herniation
Abdom imaging 21 (5) : 400 -3, 1996
- [79] dirk A. knueppel, W koltun, Mukul khandelwal
Intrathoracic incarceration of the colon after endoscopy
Am J Gastroenterol 91(10) : 2256-7, 1996
- [80] Kenneth jackimczyk
Blunt chest trauma
Emerg Med clin north Am (1) : 81 -96, 1993
- [81] David L. Glasser, Kathirkamanathan Shanmuganthan, stuart E. Mirvis
General case of the day
Radiographics 18 (3) : 799 – 801, 1998
- [82] david N. adamthwaite
Diaphragmatic hernia presenting itself as a surgical emergency injury
15 : 367-369, 1984

- [83] A. Schulman, F, Van Gelderen
Bowel herniation through the torn diaphragm : I – Gastric herniation
Abdom Imaging 21(5)
395 – 9, 1996
- [84] B.R Hopkinson
Gastrografen as an aid to the early diagnosis of ruptured diaphragm
following blunt thoraco-
Abdominal trauma
Injury 3: 101-103, 1971
- [85] Matthias H. Seelig, Paul J. Klingler, Klaus Scholeben
Tension fecopneumothorax due to colonic perforation in a
diaphragmatic hernia chest 115(1) 288-91, 1999
- [86] Kristine L. shackleton, Edward T. Stewart J; Taylor
Traumatic diaphragmatic injuries : spectrum of radiographic findings
Radiographic 18(1): 49-59,1998
- [87] T. dosios, I.C. papachristos, H. Chrysicopoulos
Magnetic resonance imaging of blunt traumatic rupture of the right
hemidiaphragm
Eur J Cardiothorac surg 7 (10): 553-554, 1993

- [88] stuart E. Mirvis, Bijan Keramati, Robert buckman, aurelio redriguez
Case report : MrR imaging of traumatic diaphragmatic rupture
J comput assist tomogr 12(1): 147-149, 1988
- [89] Albert M. Ammann , Wiliam H. Brewer, Kimball I. Maull, James W. Walsh
Traumatic rupture of the diaphragm : real –time sonographic diagnosis
AJR 140 : 915- 916, 1983
- [90] C. Clair, P. Garbuio, B Kastler
Imagerie des traumatismes de l’abdomen
Rev prat 47 (9) : 983- 87, 1997
- [91] Jamess A. Brink, Jay P. Heiken, Janice Semenkovich,
Abnormalities of the diaphragm and adjacent structures : finding on
multiplanar spiral CT Scans.
AJR 163: 307-310, 1994

Serment

Au moment d'être admis à devenir membre de la profession médicale, je m'engage solennellement à consacrer ma vie au service de l'humanité.

- *Je traiterai mes maîtres avec le respect et la reconnaissance qui leur sont dus.*
- *Je pratiquerai ma profession avec conscience et dignité. La santé de mes malades sera mon premier but.*
- *Je ne trahirai pas les secrets qui me seront confiés.*
- *Je maintiendrai par tous les moyens en mon pouvoir l'honneur et les nobles traditions de la profession médicale.*
- *Les médecins seront mes frères.*
- *Aucune considération de religion, de nationalité, de race, aucune considération politique et sociale ne s'interposera entre mon devoir et mon patient.*
- *Je maintiendrai le respect de la vie humaine dès la conception.*
- *Même sous la menace, je n'userai pas de mes connaissances médicales d'une façon contraire aux lois de l'humanité.*
- *Je m'y engage librement et sur mon honneur.*

قسم ابقر اط

بسم الله الرحمان الرحيم أقسم بالله العظيم

في هذه اللحظة التي يتم فيها قبولي عضوا في المهنة الطبية أتعهد علانية:

- أنا أكرس حياتي لخدمة الإنسانية.
- وأنا أحترم أساتذتي وأعترف لهم بالجميل الذي يستحقونه.
- وأنا أمارس مهنتي بوازع من ضميري وشرفي جاعلا صحة مريض هدي في الأول.
- وأنا لا أفشي الأسرار المعهودة إلي.
- وأنا أحافظ بكل ما لدي من وسائل على الشرف والتقاليد النبيلة لمهنة الطب.
- وأنا أعتبر سائر الأطباء إخوة لي.
- وأنا أقوم بواجبي نحو مرضاي بدون أي اعتبار ديني أو وطني أو عرقي أو سياسي أو اجتماعي.
- وأنا أحافظ بكل حزم على احترام الحياة الإنسانية منذ نشأتها.
- وأنا لا أستعمل معلوماتي الطبية بطريق يضر بحقوق الإنسان مهما لاقيت من تهديد.
- بكل هذا أتعهد عن كامل اختيار ومقسما بشرفي.

والله على ما أقول شهيد.

تمزقات الحجاب الحاجز الناتجة
عن كدمات مغلقة
بصدد 07 حالات

أطروحة

قدمت ونوقشت علانية يوم :

من طرف

السيد : محمد بوزرود
المزاد في 31 أكتوبر 1983 بأكادير
من المدرسة الملكية لمصاحبة الصحة العسكرية – الرباط
لذيل شهادة الدكتوراه في الطب

الكلمات الأساسية: تمزق الحجاب الحاجز – كدمة – جراحة.

تحت إشراف اللجنة المكونة من الأساتذة

رئيس

السيد: محمد عمراوي
أستاذ في جراحة الأمعاء
السيد: عبد الصمد عاشور
مشرف

أستاذ في الجراحة العامة
السيد: عزيز زنطار
أستاذ في الجراحة العامة
السيد: خالد الصاير
أستاذ في الجراحة العامة
السيد: لحسن بليمني
أستاذ مبرز في الإنعاش والتخدير

أعضاء

}