



UNIVERSITE CADI AYYAD  
FACULTE DE MEDECINE ET DE PHARMACIE  
MARRAKECH

ANNEE 2011

THESE N° 07

**Les hépatectomies : expérience du service  
de chirurgie viscérale du CHU Mohamed VI  
de Marrakech  
- A propos de 40 cas-**

**THESE**

PRESENTEE ET SOUTENUE PUBLIQUEMENT LE .../.../2011

PAR

**Mlle. Douonibo Patricia SOME**

Né le 10 Avril 1984 à Korhogo (RCI)

POUR L'OBTENTION DU DOCTORAT EN MEDECINE

**MOTS CLES**

Hépatectomie – Techniques chirurgicales –carcinome hépatocellulaire–périkystectomie–kyste hydatique du foie–tumeurs de la vésicule biliaire–Anesthésie en chirurgie hépatique.

**JURY**

**Mr. B. FINECH**

Professeur de Chirurgie générale

PRESIDENT

**Mr. R. BENELKHAÏAT**

Professeur de Chirurgie générale

RAPPORTEUR

**Mr. D. EL IDRISSE**

Professeur de chirurgie générale

MEMBRE ASSOCIE

**Mr. A. LOUZI**

Professeur de chirurgie générale

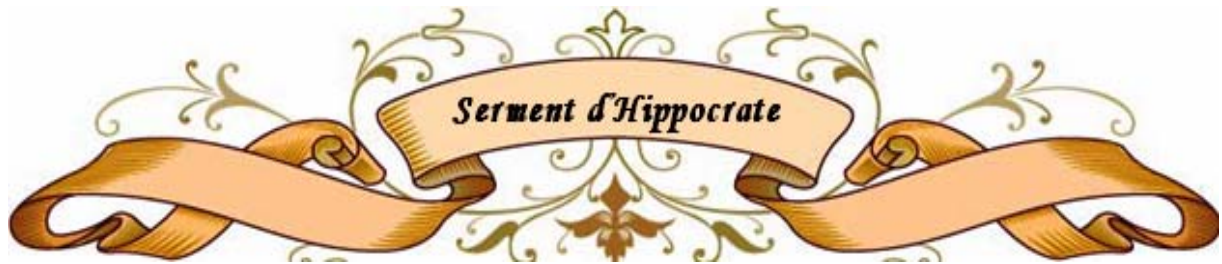**Mme. K. KRATI**

Professeur de Gastro-entérologie

JUGES

**Mr. A. ACHOUR**

Professeur de Chirurgie générale



*Au moment d'être admis à devenir membre de la profession médicale, je m'engage solennellement à consacrer ma vie au service de l'humanité.*

*Je traiterai mes maîtres avec le respect et la reconnaissance qui leur sont dus.*

*Je pratiquerai ma profession avec conscience et dignité. La santé de mes malades sera mon premier but.*

*Je ne trahirai pas les secrets qui me seront confiés.*

*Je maintiendrai par tous les moyens en mon pouvoir l'honneur et les nobles traditions de la profession médicale.*

*Les médecins seront mes frères.*

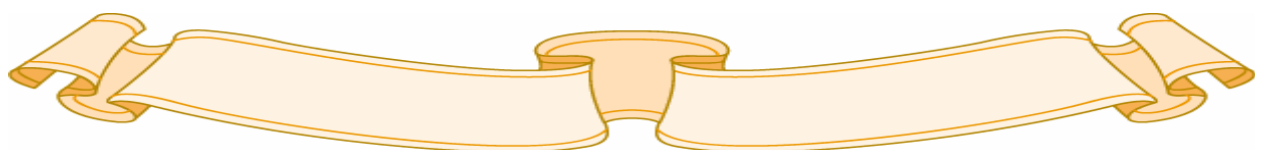
*Aucune considération de religion, de nationalité, de race, aucune considération politique et sociale, ne s'interposera entre mon devoir et mon patient.*

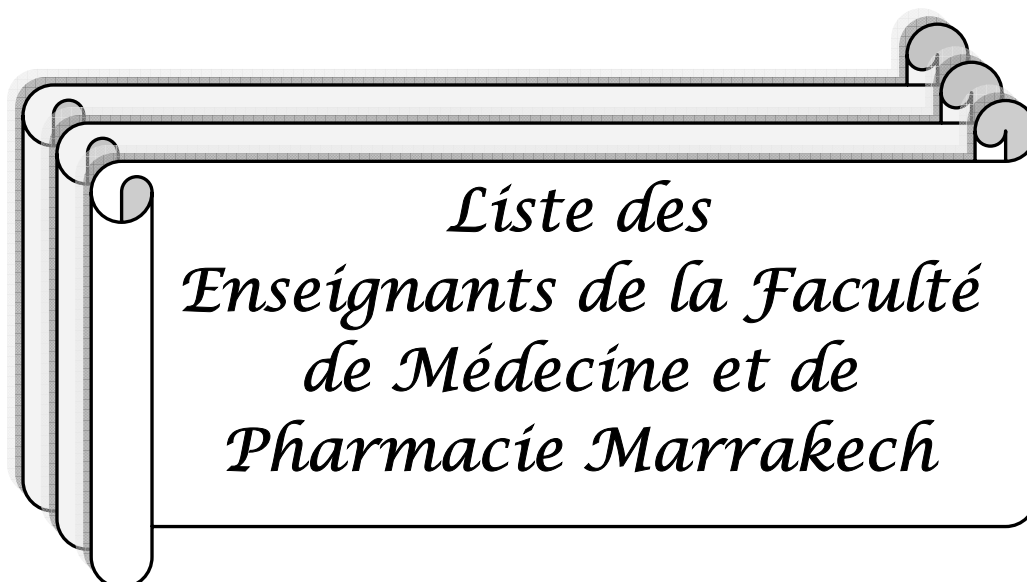
*Je maintiendrai strictement le respect de la vie humaine dès sa conception.*

*Même sous la menace, je n'userai pas de mes connaissances médicales d'une façon contraire aux lois de l'humanité.*

*Je m'y engage librement et sur mon honneur.*

*Déclaration Genève, 1948*





**UNIVERSITE CADI AYYAD**  
**FACULTE DE MEDECINE ET DE PHARMACIE**  
**MARRAKECH**

Doyen Honoraire

: Pr. Badie-Azzamann MEHADJI

**ADMINISTRATION**

Doyen

: Pr. Abdelhaq ALAOUI YAZIDI

Vice doyen

: Pr. Ahmed OUSEHAL

Secrétaire Général

: Mr. Azzeddine EL HOUDAIGUI

**PROFESSEURS D'ENSEIGNEMENT SUPERIEUR**

ABBASSI	Hassan	Gynécologie-Obstétrique A
ABOUSSAD	Abdelmounaim	Néonatalogie
AIT BENALI	Said	Neurochirurgie
ALAOUI YAZIDI	Abdelhaq	Pneumo-phtisiologie
BELAABIDIA	Badia	Anatomie-Pathologique

---

BOUSKRAOUI	Mohammed	Pédiatrie A
EL HASSANI	Selma	Rhumatologie
ESSADKI	Omar	Radiologie
FIKRY	Tarik	Traumatologie- Orthopédie A
FINECH	Benasser	Chirurgie – Générale
KISSANI	Najib	Neurologie
KRATI	Khadija	Gastro-Entérologie
LATIFI	Mohamed	Traumato – Orthopédie B
MOUTAOUAKIL	Abdeljalil	Ophthalmologie
OUSEHAL	Ahmed	Radiologie
RAJI	Abdelaziz	Oto-Rhino-Laryngologie
SARF	Ismail	Urologie
SBIHI	Mohamed	Pédiatrie B
SOUMMANI	Abderraouf	Gynécologie-Obstétrique A
TAZI	Imane	Psychiatrie

---

## **PROFESSEURS AGREGES**

ABOULFALAH	Abderrahim	Gynécologie – Obstétrique B
AIT SAB	Imane	Pédiatrie B
AKHDARI	Nadia	Dermatologie
AMAL	Said	Dermatologie
ASMOUKI	Hamid	Gynécologie – Obstétrique A
ASRI	Fatima	Psychiatrie
BENELKHAIAT BENOMAR	Ridouan	Chirurgie – Générale
BOUMZEBRA	Drissi	Chirurgie Cardiovasculaire
CHABAA	Laila	Biochimie
CHELLAK	Saliha	Biochimie-chimie
DAHAMI	Zakaria	Urologie
EL FEZZAZI	Redouane	Chirurgie Pédiatrique
EL HATTAOUI	Mustapha	Cardiologie
ELFIKRI	Abdelghani	Radiologie
ESSAADOUNI	Lamiaa	Médecine Interne
ETTALBI	Saloua	Chirurgie – Réparatrice et plastique
GHANNANE	Houssine	Neurochirurgie
LMEJJATTI	Mohamed	Neurochirurgie
LOUZI	Abdelouahed	Chirurgie générale
MAHMAL	Lahoucine	Hématologie clinique
MANSOURI	Nadia	Chirurgie maxillo-faciale Et stomatologie
MOUDOUNI	Said mohammed	Urologie

---

NAJEB	Youssef	Traumato - Orthopédie B
OULAD SAIAD	Mohamed	Chirurgie pédiatrique
SAIDI	Halim	Traumato - Orthopédie A
SAMKAOUI	Mohamed Abdenasser	Anesthésie- Réanimation
TAHRI JOUTEI HASSANI	Ali	Radiothérapie
YOUNOUS	Saïd	Anesthésie-Réanimation

---

## **PROFESSEURS ASSISTANTS**

---

ABKARI	Imad	Traumatologie-orthopédie B
ABOU EL HASSAN	Taoufik	Anesthésie - réanimation
ABOUSSAIR	Nisrine	Génétique
ADERDOUR	Lahcen	Oto-Rhino-Laryngologie
ADMOU	Brahim	Immunologie
AGHOUTANE	El Mouhtadi	Chirurgie – pédiatrique
AIT BENKADDOUR	Yassir	Gynécologie – Obstétrique A
AIT ESSI	Fouad	Traumatologie-orthopédie B
ALAOUI	Mustapha	Chirurgie Vasculaire périphérique
ALJ	Soumaya	Radiologie
AMINE	Mohamed	Epidémiologie - Clinique
AMRO	Lamyae	Pneumo - phtisiologie
ANIBA	Khalid	Neurochirurgie
ARSALANE	Lamiae	Microbiologie- Virologie
ATMANE	El Mehdi	Radiologie
BAHA ALI	Tarik	Ophtalmologie
BAIZRI	Hicham	Endocrinologie et maladies métaboliques
BASRAOUI	Dounia	Radiologie
BASSIR	Ahlam	Gynécologie – Obstétrique B
BELKHOUE	Ahlam	Rhumatologie
BEN DRISS	Laila	Cardiologie
BENCHAMKHA	Yassine	Chirurgie réparatrice et plastique
BENHADDOU	Rajaa	Ophtalmologie
BENHIMA	Mohamed Amine	Traumatologie-orthopédie B
BENJILALI	Laila	Médecine interne
BENZAROUEL	Dounia	Cardiologie
BOUCHENTOUF	Rachid	Pneumo-phtisiologie
BOUKHANNI	Lahcen	Gynécologie – Obstétrique B

---

---

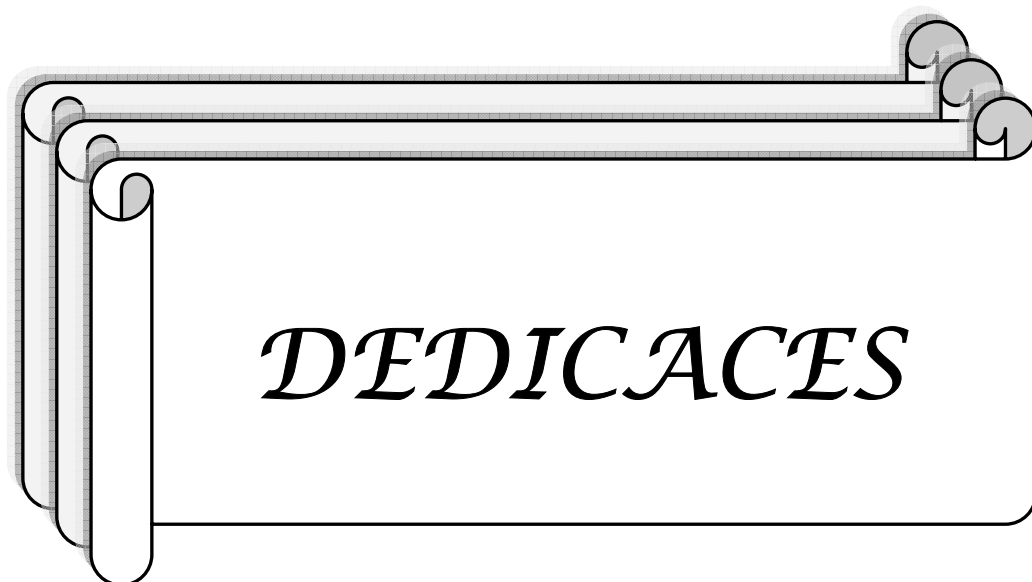BOURROUS	Monir	Pédiatrie A
BSSIS	Mohammed Aziz	Biophysique
CHAFIK	Aziz	Chirurgie Thoracique
CHAFIK	Rachid	Traumatologie-orthopédie A
CHAIB	Ali	Cardiologie
CHERIF IDRISSE EL GANOUNI	Najat	Radiologie
DIFFAA	Azeddine	Gastro - entérologie
DRAISS	Ghizlane	Pédiatrie A
DRISSI	Mohamed	Anesthésie -Réanimation
EL ADIB	Ahmed rhassane	Anesthésie-Réanimation
EL ANSARI	Nawal	Endocrinologie et maladies métaboliques
EL BARNI	Rachid	Chirurgie Générale
EL BOUCHTI	Imane	Rhumatologie
EL BOUIHI	Mohamed	Stomatologie et chirurgie maxillo faciale
EL HAOUATI	Rachid	Chirurgie Cardio Vasculaire
EL HAOURY	Hanane	Traumatologie-orthopédie A
EL HOUDZI	Jamila	Pédiatrie B
EL IDRISSE SLITINE	Nadia	Pédiatrie (Néonatalogie)
EL JASTIMI	Said	Gastro-Entérologie
EL KARIMI	Saloua	Cardiologie
EL KHAYARI	Mina	Réanimation médicale
EL MANSOURI	Fadoua	Anatomie - pathologique
EL MGHARI TABIB	Ghizlane	Endocrinologie et maladies métaboliques
EL OMRANI	Abdelhamid	Radiothérapie
FADILI	Wafaa	Néphrologie
FAKHIR	Bouchra	Gynécologie – Obstétrique B
FICHTALI	Karima	Gynécologie – Obstétrique B
HACHIMI	Abdelhamid	Réanimation médicale
HAJJI	Ibtissam	Ophtalmologie
HAOUACH	Khalil	Hématologie biologique

---

HAROU	Karam	Gynécologie – Obstétrique A
HERRAG	Mohammed	Pneumo-Phtisiologie
HOCAR	Ouafa	Dermatologie
JALAL	Hicham	Radiologie
KADDOURI	Said	Médecine interne
KAMILI	El ouafi el aouni	Chirurgie – pédiatrique générale
KHALLOUKI	Mohammed	Anesthésie-Réanimation
KHOUCHANI	Mouna	Radiothérapie
KHOULALI IDRISSE	Khalid	Traumatologie-orthopédie
LAGHMARI	Mehdi	Neurochirurgie
LAKMICHI	Mohamed Amine	Urologie
LAOUAD	Inas	Néphrologie
LOUHAB	Nissrine	Neurologie
MADHAR	Si Mohamed	Traumatologie-orthopédie A
MANOUDI	Fatiha	Psychiatrie
MAOULAININE	Fadlmrabihrabou	Pédiatrie (Néonatalogie)
MATRANE	Aboubakr	Médecine Nucléaire
MOUAFFAK	Youssef	Anesthésie - Réanimation
MOUFID	Kamal	Urologie
NARJIS	Youssef	Chirurgie générale
NEJMI	Hicham	Anesthésie - Réanimation
NOURI	Hassan	Oto-Rhino-Laryngologie
OUALI IDRISSE	Mariam	Radiologie
QACIF	Hassan	Médecine Interne
QAMOUSS	Youssef	Anesthésie - Réanimation
RABBANI	Khalid	Chirurgie générale
RAIS	Hanane	Anatomie-Pathologique
ROCHDI	Youssef	Oto-Rhino-Laryngologie
SAMLANI	Zouhour	Gastro - entérologie
SORAA	Nabila	Microbiologie virologie

---

TASSI	Noura	Maladies Infectieuses
TAZI	Mohamed Ilias	Hématologie clinique
ZAHLANE	Mouna	Médecine interne
ZAHLANE	Kawtar	Microbiologie virologie
ZAOUI	Sanaa	Pharmacologie
ZOUGAGHI	Laila	Parasitologie –Mycologie



*A l'Eternel :*

*Tu m'as comblé de grâce depuis ma conception et tu as mis sur moi ta main bienveillante. Merci de m'avoir assisté tout au long de mon parcours dans ce beau pays .Tu m'as toujours soutenu et relevé quand j'étais dans l'abîme. Je t'offre cette thèse en action de grâce pour ton œuvre dans ma vie. Reçois-la comme une modeste offrande et conduis-moi toujours selon ta droiture. Que ta lumière m'éclaire toujours dans*

---

*l'exercice de ma fonction. Sois bénis Seigneur et que ton amour et ta paix triomphent en ce monde.*

*Le Seigneur est mon berger, rien ne saurait me manquer !*

### *A mes très chers parents :*

*Les mots ne pourront pas exprimer assez ma gratitude envers vous. Merci pour l'éducation que vous nous avez donné .Vous m'avez appris à cheminer avec dignité, honnêteté et justice. Merci de m'avoir soutenu toutes ses années. Merci pour vos encouragements, vos prières et vos sacrifices. J'espère que cette thèse sera à la hauteur de vos attentes et augmentera votre joie et fierté .Puisse Dieu vous bénir encore. Qu'il vous procure toujours cette joie de vivre malgré les difficultés de la vie et qu'il rende joyeuse votre espérance. Qu'il nous accorde toujours la grâce d'être une famille uni et heureuse.*

### *A mes frères et sœur,*

*Placide, Hyacinthe, Mathieu, Pascaline et Marie-Daniel. Vous m'avez beaucoup soutenu, chacun à sa manière et je rends grâce à Dieu de vous avoir comme frères. Les mots ne sauront exprimer tout l'amour que j'ai pour vous. Que ce travail soit l'expression de ma reconnaissance et du lien que nous avons. Puisse Dieu combler toutes vos attentes et bénisse vos projets. Qu'il vous illumine tout au long de votre vie.*

---

*A ma grand-mère :*

*Merci pour ton soutien et ton affection. Que Dieu te donne une santé de fer et qu'il te bénisse.*

*A mon Bien-aimé Jean-Esaïe OUEDRAOGO,*

*Tu as toujours été là quand j'ai eu besoin de toi. La distance n'a pu t'empêcher d'être présent et disponible à chaque fois. Je ne te dirai jamais assez merci pour ton soutien et ton amour. Que cette thèse soit le témoignage de mon amour et de mon estime pour toi. Puisse Dieu te combler au-delà de tes attentes et te conduire toujours selon sa droiture. Sois béni !*

*A toute la grande famille, à mes oncles et tantes, cousins et cousines :*

*Merci pour votre soutien et vos prières. Que Dieu vous comble de grâces.*

*A la mémoire de mes grands-parents, mes oncles et tantes :*

*Que Dieu vous accueille dans son royaume et vous accorde le repos éternel.*

*Aux filles de la maison :*

*Nina, Vanessa, Clémence, Macoura, Félicienne, Louise, Thoueïbat, Ida, Anita. Vous êtes pour moi une véritable famille. Puisse Dieu vous bénir et vous combler au-delà de vos attentes.*

*A la famille Ouedraogo à Dassasgo ;*

*A la chorale et au groupe du Renouveau ;*

*Aux sœurs franciscaines missionnaires de Marie ;*

---

*Aux pères franciscains :*

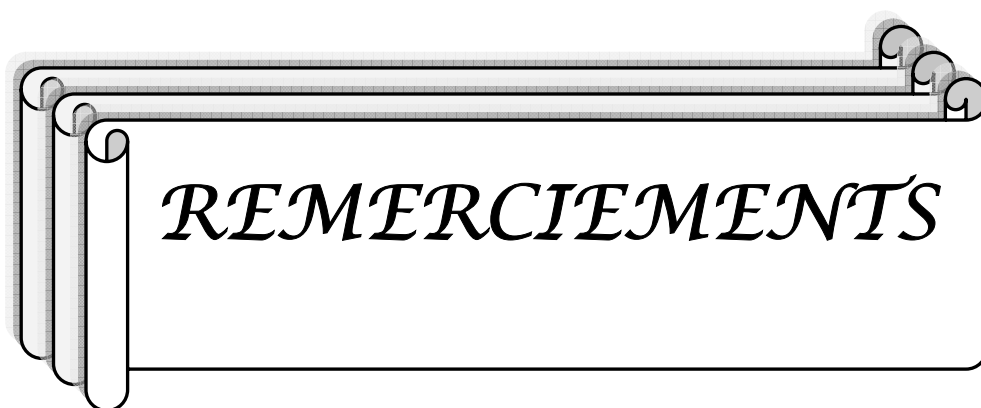
*Vous avez été une famille pour moi et vous le serez toujours. Puisse Dieu vous combler de grâce pour tout ce que vous avez été pour moi.*

*A tous mes confrères et amis :*

*Dr TRAORE Youssouf, Dr SAWADOGO Christian, Dr COMPAORE Inès, Dr COMPAORE Rachidatou, Dr OUATTARA Lydia, Dr DABIRE Narcisse, Dr SOLGUE Dany, Dr GANDAHO Bérénice, Dr SOME Anthony, Elsa, Arlette, Nadège, Sanata, Sani, Eusèbe, Anselme, Adolphe, Adiatta, Kevin, Arsène, tous les membres de l'A.E.B.M. et de l'AMIEE, tous mes promotionnaires, toutes les personnes qui me sont si chères et que j'aurais involontairement omis de citer.*

*Merci pour votre soutien. Que Dieu vous bénisse.*

---



*A notre maître et rapporteur de thèse*  
*Monsieur le Professeur R. BENEKHAJAT*  
*Professeur de Chirurgie générale*  
*CHU Mohammed VI - Marrakech*

*Les mots nous manquent pour vous exprimer toute notre reconnaissance. Nous vous remercions d'avoir accepté dirigé ce travail sans vous lasser de nous guider dans le chemin sinueux de la recherche. Sans votre clairvoyance, vos corrections méticuleuses, ce travail n'aurait pu être mené dans des conditions favorables. Nous n'oublierons jamais la gentillesse et la disponibilité dont vous avez fait preuve en nous accueillant en toutes circonstances. Veuillez cher Maître, trouvé dans ce travail l'expression de notre grande estime et nos sentiments les plus sincères.*

*A notre maître et président de thèse*  
*Monsieur le Professeur B. FINECH*  
*Professeur de chirurgie générale*  
*CHU Mohammed VI - Marrakech*

*Nous sommes touchés par l'honneur que vous nous faites en acceptant de présider ce jury. Nous vous remercions pour votre enseignement et nous vous sommes très reconnaissant de bien vouloir porter de l'attention à notre travail. Veuillez Trouver, cher maître, dans ce travail, l'expression de nos remerciements les plus sincères.*

---

*A notre maître et juge*  
*Monsieur le Professeur D. El Idrissi*  
*Professeur agrégé de Chirurgie générale*  
*CHU Mohammed VI - Marrakech*

*Nous vous remercions sincèrement de l'honneur que vous nous faites en siégeant dans notre jury. Nous sommes très reconnaissants de la spontanéité avec laquelle vous avez accepté de juger notre travail. Vos qualités humaines et professionnelles ont suscité en nous une grande admiration. Veuillez croire, cher Maître, à l'expression de notre profond respect et de notre haute considération.*

*A notre maître et juge*  
*Monsieur le Professeur A. LOUZI*  
*Professeur agrégé de Chirurgie générale*  
*CHU Mohammed VI - Marrakech*

*Vous avez accepté très spontanément et aimablement de juger cette thèse. Cet honneur nous touche infiniment et nous tenons à vous exprimer notre profonde reconnaissance. Nous vous remercions pour votre enseignement et pour l'intérêt que vous avez porté à ce travail. Veuillez accepter dans ce travail l'assurance de notre estime et notre profond respect.*

*A notre maître et juge*  
*Monsieur le Professeur A. ACHOUR*  
*Professeur agrégé de Chirurgie générale*  
*Hôpital Militaire Avicenne - Marrakech*

*Nous sommes très touchés par la spontanéité avec laquelle vous avez accepté de juger notre travail. Vous nous avez fait l'honneur de faire partie de notre jury et nous vous remercions de l'intérêt que vous avez porté à ce travail. Veuillez trouver ici, Professeur, l'expression de notre profond respect.*

---

*A notre maître et juge*  
*Monsieur le Professeur K. KRATI*  
*Professeur agrégé de Gastro-entérologie*  
*CHU Mohammed VI - Marrakech*

*Vous nous avez fait l'honneur de faire partie de notre jury. Nous avons pu apprécier l'étendue de vos connaissances. Vos qualités humaines et professionnelles jointes à votre compétence et votre disponibilité seront pour nous un exemple à suivre dans l'exercice de notre profession. Veuillez accepter, Professeur, nos sincères remerciements et notre profond respect.*

*A notre maître*  
*Monsieur le Professeur K. RABBANI*  
*Professeur assistant de Chirurgie générale*  
*CHU Mohammed VI - Marrakech*

*Aucune expression ne saurait témoigner de notre gratitude et de l'estime que nous portons à votre personne. Votre aide à la réalisation de ce travail était d'un grand apport. Veuillez accepter, Professeur, l'expression de nos remerciements les plus distingués.*

*A notre maître*  
*Monsieur le Professeur Y. NARJIS*  
*Professeur assistant de Chirurgie générale*  
*CHU Mohammed VI - Marrakech*

*Nous vous sommes reconnaissant de l'aide apportée tout au long de ce travail. Veuillez trouver ici l'expression de nos sentiments les plus distingués.*

---

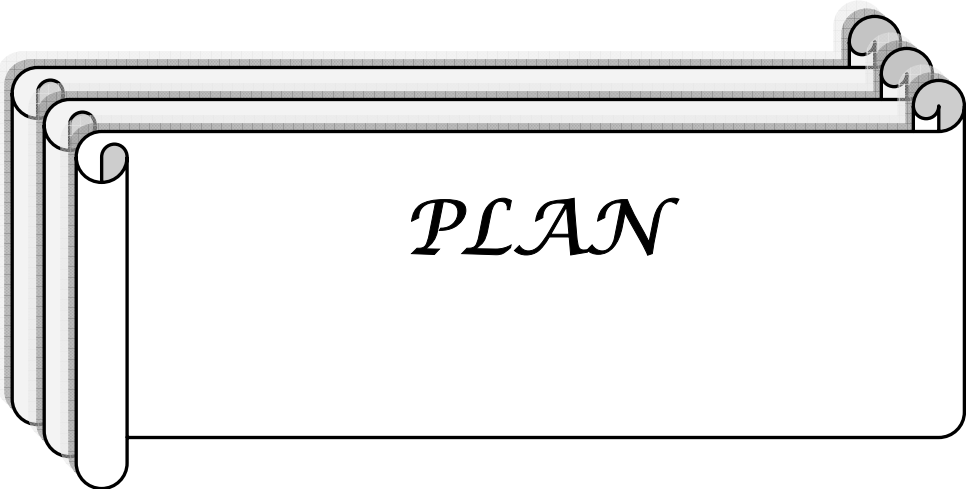
*A tous les résidents du service de Chirurgie générale  
du CHU Mohammed VI - Marrakech  
et particulièrement à Dr. R. IGOUNNI*

*Veillez trouver ici l'expression de notre reconnaissance pour l'aide  
apportée lors de notre passage au service et tout au long de ce travail.*

*A tout le personnel du service de Chirurgie générale  
du CHU Mohammed VI - Marrakech et du service de  
Médecine Interne de l'Hôpital Militaire*

*Recevez mes sincères remerciements et ma profonde gratitude.*

---



---

<b><u>Introduction</u></b> .....	1
<b><u>Matériel et méthodes</u></b> .....	2
I. Méthode d'étude .....	4
1. Méthode de recueil des données.....	4
2. Sélection des cas.....	5
<b><u>Résultats</u></b> .....	6
I. Présentation de la série.....	7
1. Fréquence globale.....	7
2. Age.....	7
3. Sexe.....	8
II. Diagnostic.....	9
1. Antécédents.....	9
1.1 Antécédents médicaux.....	9
1.2 Antécédents chirurgicaux.....	9
1.3 Antécédents familiaux.....	10
1.4 Antécédents hépatiques.....	10

---

2. Circonstances de découverte.....	11
3. Examen clinique.....	12
4. Imagerie.....	12
III. Bilan préopératoire.....	17
1. Radiographie pulmonaire.....	17
2. Bilan biologique.....	17
3. Marqueurs tumoraux.....	18
IV. Les indications opératoires.....	19
1. Les lésions bénignes.....	19
2. Les lésions malignes.....	20
V. Techniques chirurgicales.....	22
1. Voie d'abord.....	22
2. Exploration peropératoire.....	22
3. Type de résection .....	23
4. Clampage vasculaire .....	24
5. Tactique opératoire.....	25
6. Transsection parenchymateuse.....	25

---

7. Gestes associés.....	25
8. Drainage.....	25
VI. Incidents peropératoire.....	26
VII. Transfusion sanguine.....	26
VIII. Anatomopathologie.....	26
1. Poids de la pièce restante.....	26
2. Etat du parenchyme restant.....	27
IX. La durée de l'intervention.....	27
X. Le séjour en réanimation.....	27
XI. Traitement adjuvant.....	27
XII. Morbi-mortalité périopératoire.....	28
1. La mortalité périopératoire.....	28
2. La morbidité postopératoire.....	28
<b><u>Discussion</u></b> .....	29
I. La voie d'abord en chirurgie hépatique.....	31
1. La laparotomie.....	31

---

2. La thoraco-phréno-laparotomie.....	31
3. La thoracotomie.....	32
4. La laparoscopie.....	32
II. Libération et mobilisation du foie.....	33
III. L'exploration peropératoire.....	34
1. Palpation bi-manuelle.....	34
2. Echographie peropératoire.....	34
3. Cholangiographie peropératoire.....	35
IV. L'embolisation portale pré-hépatectomie.....	35
V. La chimio-embolisation intra artérielle.....	37
VI. Anesthésie et analgésie postopératoire.....	37
1. Anesthésie.....	37
2. Analgésie postopératoire.....	39
VII. Le clampage vasculaire.....	39
1. Clampage du pédicule hépatique.....	41
2. Clampage pédiculaire sélectif.....	42

---

3. Exclusion vasculaire.....	43
VIII. Le temps de résection proprement dit .....	44
1. Hémostase et biliostase.....	44
2. Dissection du parenchyme hépatique.....	46
3. La stratégie de l'hépatectomie.....	48
3.1. Hépatectomie avec section vasculaire première.....	48
3.2. Hépatectomie avec section parenchymateuse première.....	48
3.3. Combinaison des deux méthodes.....	49
4. Traitement de la tranche hépatique et contrôle des voies biliaires.	49
5. Drainage.....	50
IX. Résultats.....	51
A. Les suites postopératoires.....	51
1. Les complications locales.....	51
1.1. Hémorragie.....	51
1.2. Biliaire.....	52

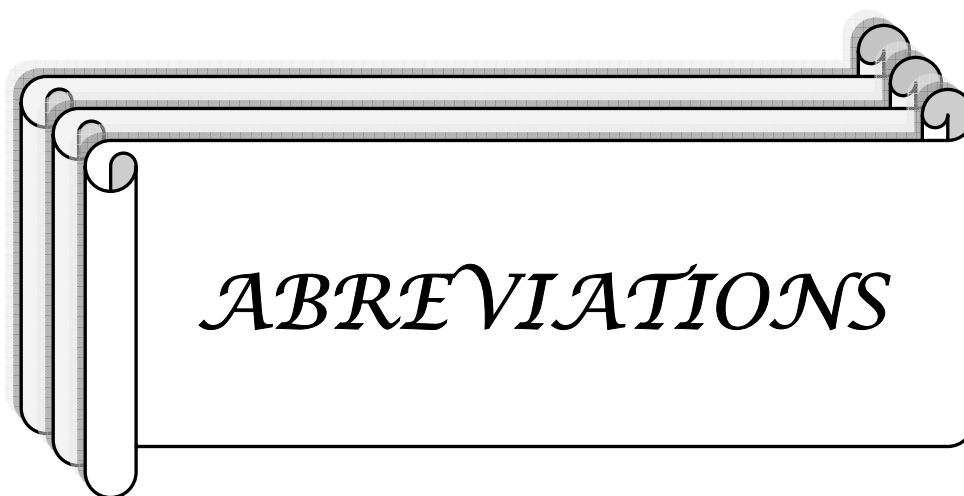
---

1.3. Nécrose hépatique.....	55
1.4. Abscess.....	56
2. Les complications générales.....	57
2.1. Ictère et insuffisance hépatocellulaire.....	57
2.2. Ascite .....	58
2.3. Insuffisance rénale.....	59
2.4. Complications pulmonaires.....	59
2.5. Sepsis.....	60
2.6. Hémorragie digestive.....	60
B. Indications des hépatectomies.....	61
1. Les pathologies bénignes.....	61
1.1. Les tumeurs bénignes.....	61
1.2. Les autres affections bénignes.....	63
2. Les pathologies malignes.....	65
2.1. Les tumeurs malignes primitives.....	66
2.2. Les métastases hépatiques.....	68
C. Les facteurs de risques de morbi-mortalité.....	70

---

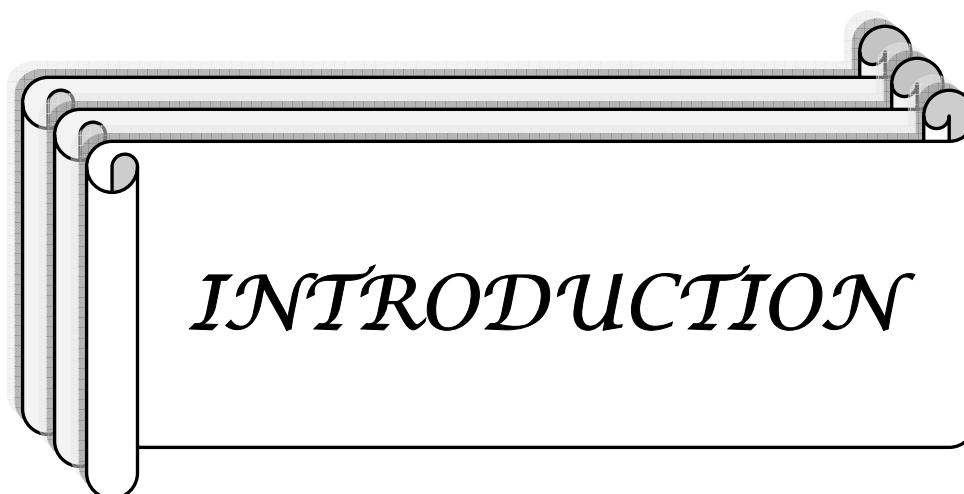
1. Influence du sexe, de l'âge et des antécédents.....	70
2. Influence du bilan biologique préopératoire.....	71
3. Influence de l'étiologie.....	71
4. Influence de l'étendue de la résection.....	71
5. Influence de l'hémorragie peropératoire.....	72
6. Influence du clampage vasculaire.....	72
7. Influence de la durée d'intervention.....	73
8. Influence de gestes associés.....	73
9. Influence du drainage biliaire.....	73
10. Influence de la nature du foie.....	74
<b><u>Conclusion</u></b> .....	76
<b><u>Annexes</u></b> .....	78
<b><u>Résumés</u></b> .....	104
<b><u>Bibliographie</u></b> .....	108

---



<b>VCI</b>	: Veine Cave Inférieur
<b>VBP</b>	: Voie Biliaire Principale
<b>ADK</b>	: Adénocarcinome
<b>TDM</b>	: Tomodensitométrie
<b>ATCDS</b>	: Antécédents
<b>ALAT</b>	: Alanine Aminotransférase
<b>ASAT</b>	: Aspartate Aminotransférase
<b>GGT</b>	: Gamma-glutamyl Transférase
<b>αFP</b>	: Alpha-Foeto-protéine
<b>Morbi-mortalité</b>	: Morbidité-mortalité
<b>T12</b>	: douzième vertèbre
<b>IRM</b>	: Imagerie par résonance magnétique
<b>TDM</b>	: Tomodensitométrie
<b>TOGD</b>	: Transit Oeso-gastro-duodéal
<b>EVF</b>	: Exclusion Vasculaire du Foie
<b>HTP</b>	: Hypertension Portale
<b>KHF</b>	: Kyste Hydatique du Foie
<b>RDS</b>	: Résection du dôme saillant
<b>ADP</b>	: Adénopathie
<b>PA</b>	: Pression artérielle
<b>EPPO</b>	: Embolisation Portale Pré-Opératoire.
<b>CEIA</b>	: Chimio-embolisation intra artérielle

---



Le foie représente la plus volumineuse glande de l'organisme. Complexe d'un point de vu tant fonctionnel qu'anatomique, il constitue la plus importante des glandes annexes du tube digestif aussi bien par sa taille que par le rôle physiologique qu'il assure. Occupant une position stratégique dans le maintien de l'homéostasie, la situation du foie lui permet d'accomplir plusieurs fonctions complexes et indispensables à la vie.

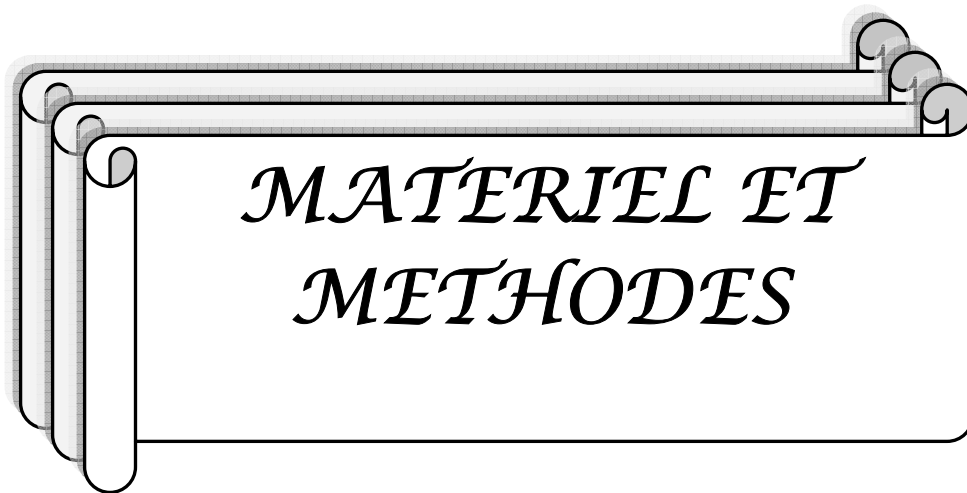Il bénéficie d'une vascularisation très riche artério-veineuse et veino-veineuse par l'intermédiaire du système porte, augmentant ainsi le risque hémorragique lors de la chirurgie d'exérèse hépatique. Il se caractérise par son appareil excréteur représenté par les canaux biliaires. Actuellement, l'exploration du foie se fait par l'échographie et surtout le scanner.

Le progrès de la chirurgie hépatique au cours de ces dernières décennies inclue une meilleure maîtrise des clampages vasculaires, le repérage pré et peropératoire des structures vasculaires et des instruments capables de le sectionner avec précision suivi d'une hémostase efficace de la tranche de section. Ce progrès est aussi le fruit de l'amélioration de la radiologie diagnostique et interventionnelle ainsi que de l'anesthésie en chirurgie hépatique et portale.

L'étude des mécanismes de la résection hépatique et une meilleure compréhension de la physiopathologie du cirrhotique ont permis une amélioration sensible de la morbi-mortalité liée à cette chirurgie. Toutefois, les indications doivent toujours être bien évaluées auparavant. La résection hépatique peut intéresser une petite partie du foie, un segment, un héli-foie gauche ou droit, voire même la totalité du foie dans le cas d'une transplantation hépatique.

L'objectif de notre travail est la description rétrospective d'une série de 40 cas d'hépatectomies réalisées au sein du service de chirurgie viscérale au CHU MOHAMED VI de MARRAKECH, entre janvier 2004 et décembre 2009 dans le but de mettre en évidence les différentes techniques employées dans notre série ainsi que les indications opératoires afin d'analyser les résultats obtenus en matière de morbi-mortalité.

---



## **I. Méthode d'étude**

### **1. Méthode de recueil des données**

Les informations ont été collectées de manière rétrospective au CHU MOHAMED VI de Marrakech. Le travail s'est basé sur les sources suivantes :

- Les registres des comptes rendus opératoires du Bloc central
- Les dossiers médicaux du service de Chirurgie viscérale
- Les dossiers médicaux du service d'oncologie
- Le registre des comptes rendus d'anatomo-pathologie
- Les registres des entrants de 2004 à 2009
- Les archives informatisées
- Les fiches d'anesthésie

Nous avons ensuite complété les données par appels téléphoniques des patients ou de leurs familles (pour ceux dont les numéros téléphoniques étaient disponibles).

Toutes les informations recueillies ont été rapportées sur une fiche d'exploitation préétablie (Annexe 1) comportant : l'identité, les antécédents, les signes fonctionnels, les signes physiques, les données para-cliniques, le détail du compte rendu opératoire, les suites post-opératoires et le suivi. Cependant, le recueil des données pour tous les critères étudiés n'a pas été exhaustif pour tous les patients.

---

## **2. Sélection des cas**

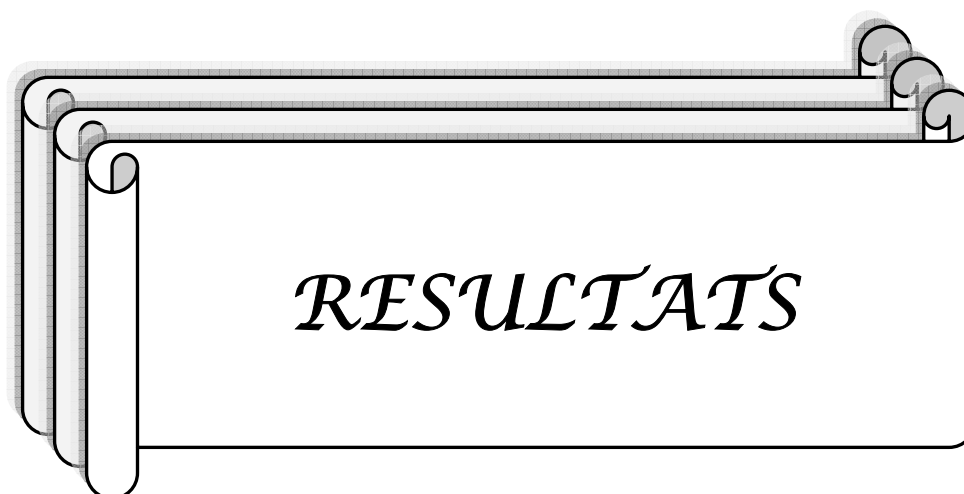
Nous avons inclus dans notre étude, les patients ayant des lésions hépatiques ou biliaires résécables aussi bien malignes que bénignes. Parmi ces lésions, on distingue :

- Les tumeurs primitives du foie
- Les tumeurs bénignes du foie
- les tumeurs de la vésicule biliaire
- les Kystes hydatiques du foie traités de manière radicale.

Il a été exclu dans notre étude, les métastases notamment celles des cancers colorectaux et toute autre métastase ainsi que les traumatismes du foie.

Il s'agit donc d'une étude rétrospective à visée descriptive portant sur une population de 40 patients, étalée sur une période de 6 ans allant de Janvier 2004 à Décembre 2009 au sein du service de Chirurgie viscérale du CHU MOHAMED VI de MARRAKECH.

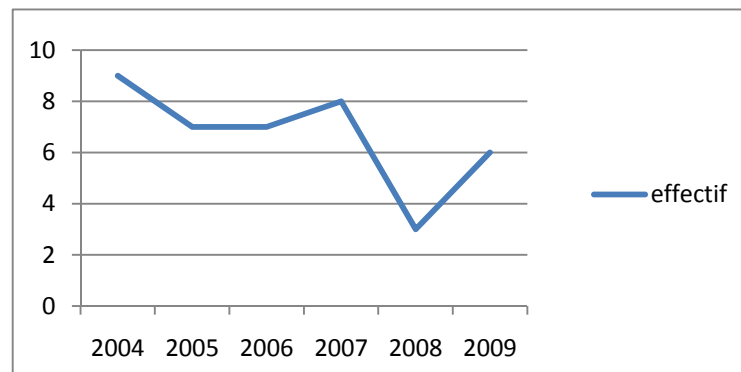
---



## I. Présentation de la série

### 1. Fréquence globale

De 2004 à 2009, 40 patients ont été hospitalisés au service de chirurgie viscérale pour une résection hépatique avec une fréquence de 6,7 cas par année en moyenne.

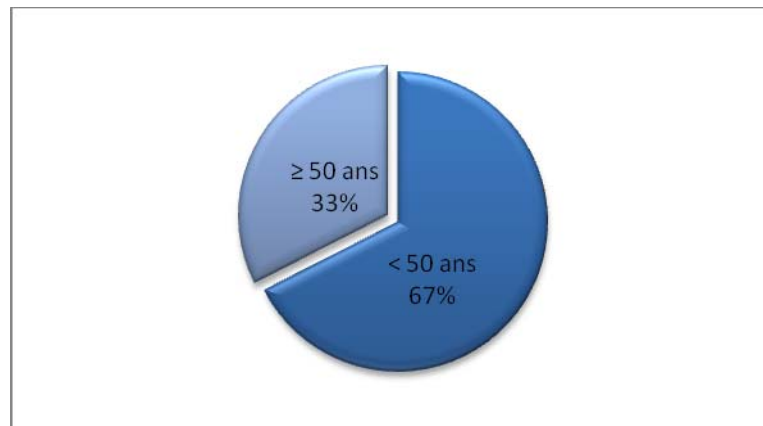


**Figure 1 : Courbe indiquant l'évolution des cas observés dans le temps**

### 2. Age

L'âge des patients s'est échelonné de 16 ans à 82 ans pour toutes les pathologies confondues avec un âge moyen de 42,9 ans. Les patients âgés de moins de 50 ans étaient les plus touchés, pour toutes les affections confondues.

---



**Figure 2 : Répartition général des patients par tranche d'âge**

### **3. Sexe**

Nous avons une prédominance pour le sexe féminin avec un pourcentage de 60%.

**Tableau I : Répartition selon le sexe**

Sexe	Nombre de cas	Pourcentage %
Masculin	16	40
Féminin	24	60
Total	40	100

## II. Diagnostic

### 1. Antécédents

#### 1.1 Antécédents médicaux

- Diabète (1 cas)
  
- Cardiopathie (1 cas)
  
- contage tuberculeux (1 cas)
  
- tabagique chronique (1 cas)
  
- Pathologie thyroïdienne sous Lévothyrox (1 cas)
  
- Kyste hydatique du foie (1 cas)
  
- Notion de contact avec les chiens (4 cas)

#### 1.2. Antécédents chirurgicaux

- ✓ 9 patients (soit 22.5%) avait déjà été opérés, toute affection confondue.
-

**Tableau II : Antécédents chirurgicaux**

<b>Antécédent chirurgical</b>	<b>Nombre de cas</b>	<b>Pourcentage %</b>
KHF	3	7.5
KH de la trompe	1	2.5
Biopsie d'un nodule hépatique	1	2.5
Masse utérine	1	2.5
Hernie inguinale	1	2.5
Goitre	1	2.5
Cholécystectomie	1	2.5
<b>Total</b>	<b>9</b>	<b>22.5</b>

### **1.3. Antécédents familiaux**

-Oncle ayant eu un KHF (1 cas)

### **1.4. Antécédents hépatiques**

-Ictère non cholestatique (1 cas)

-Ethylisme chronique sévère (2 cas)

-KHF (1 cas)

-Hépatite C dans 1 cas

---

Notre série présentait 2 cas de cirrhose dont l'un révéla par une thrombopénie évoluant depuis 5 mois, de cause imprécise. Il s'agissait d'un patient qui était suivi pour une hépatite virale C, sans notion d'éthylisme chez lui. La cause de la cirrhose n'a pas été précisée dans le second cas.

## **2. Circonstances de découverte :**

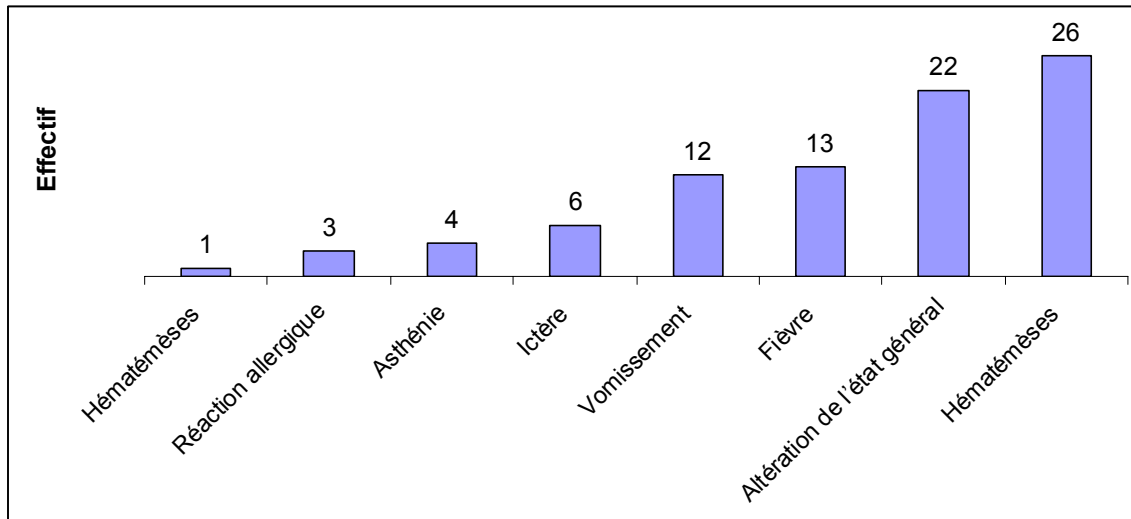
Les circonstances de découverte des lésions hépatiques ont été rapportées dans le tableau ci-dessous.

**Tableau III : Circonstances de découverte**

Symptômes	Nombre de cas	Pourcentage %
Hématémèses	1	2.5
Réaction allergique	3	7.5
Asthénie	4	10
Ictère	6	15
Vomissement	12	30
Fièvre	13	32.5
Altération de l'état général	22	55
Hématémèses	26	65

Le syndrome de cholestase typique avec urines foncées et selles décolorées n'a été mentionné chez aucun patient de notre série d'étude.

---



**Figure 3 : Circonstances de découverte**

### **3. Examen clinique:**

-une pâleur cutanéomuqueuse dans 2 cas

-une masse abdominale dans 8 cas dont une hépatomégalie dans 6 cas.

### **4. Imagerie:**

L'imagerie a été réalisée chez ces patients afin de pouvoir confirmer le diagnostic suspecté à l'interrogatoire et l'examen clinique.

➤ **L'échographie abdominale :**

Elle a été réalisée chez 33 patients et n'a été normale chez aucun d'eux. Elle a montré des lésions variées :

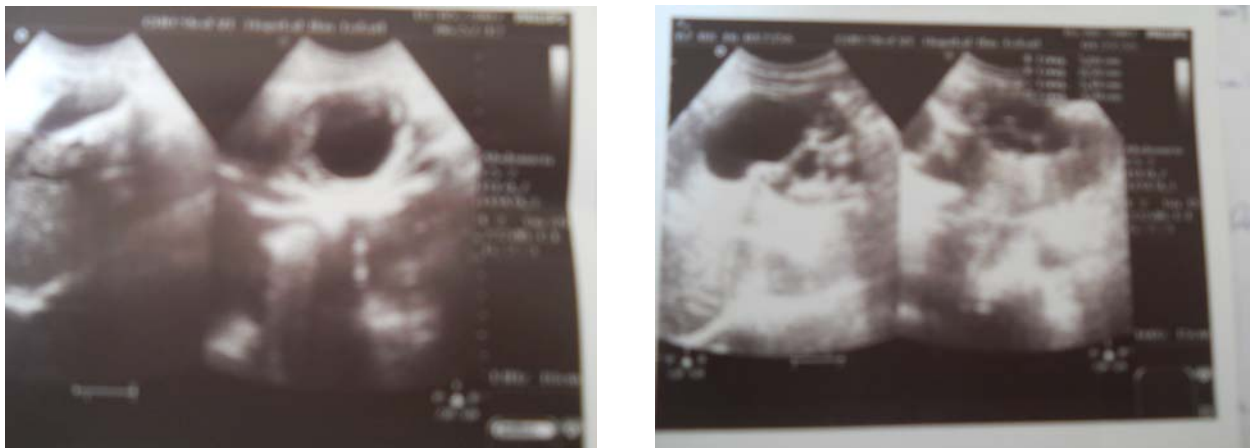-Une tumeur du fond de la vésicule biliaire envahissant le segment IV du foie dans un cas

-Une tumeur hépatique sur foie cirrhotique dans un cas

-Une hépatomégalie dans un cas

-Un angiome hépatique dans un cas

-Un kyste hydatique du foie dans 29 cas



**Figure 4 : Kyste hydatique du foie**

➤ **Le scanner abdominal :**

Le bilan préopératoire a été complété par une TDM abdominal chez 20 patients, permettant de :

---

- rectifier le diagnostic dans 4 cas
- préciser des lésions extra-hépatiques dans 3 cas
- préciser les segments atteints dans 6 cas dont 4 cas de KHF et 2 cas dont la nature de la lésion est resté imprécise jusqu'à lors.
- détecter certaines lésions hépatiques dans 3 cas.

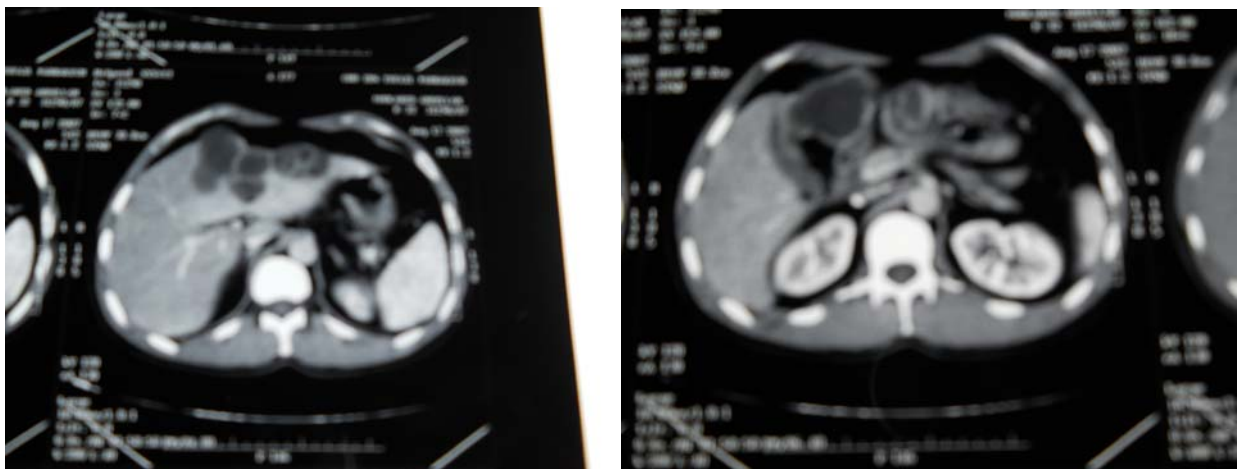


Figure 5 : Kyste hydatique vu au scanner

Les résultats se répartissent comme suit dans le tableau ci-dessus :

**Tableau IV: Nombre de lésions à l'imagerie**

<b>Lésions à l'imagerie</b>	<b>Nombre de cas</b>	<b>Pourcentage %</b>
<b>Lésions hépatiques /vésiculaires</b>	30	75
<b>Lésions hépatiques + autres affections</b>	10	25
<b>Total</b>	40	100

---

L'imagerie a également permis de préciser le siège de certaines lésions hépatiques.

**Tableau V: Siège des lésions hépatique**

Sièges de lésions hépatiques		Foie droit	Foie gauche	Lobe de Spiegel
Touchant un hémi foie	1 segment	V : 1 cas VI : 2 cas VII : 0 cas VIII : 0 cas	II : 3 cas III : 2 cas IV : 2 cas	1 cas non pas isolé mais associé à d'autres segments
	2 segments	V et VI : 1 cas VI et VII : 2 cas	II et III : 3 cas II et IV : 1 cas III et IV : 3 cas	
	3 segments	II, III et IV : 3 cas		
Touchant les 2 foies en même temps	2 segments	IV et VII : 1 cas		
	3 segments	III, VII et VIII : 1 cas		
	4 segments	I, V, VI, et VII : 1 cas		

L'imagerie a aussi montré une lésion intéressant le segment IV et le confluent cystico-duodéal.

- Elle a également montré chez 2 patients, une hydatidose multiple du foie intéressant les 2 foies sans préciser exactement les segments atteints.
- Dans un cas, la lésion était appendue au bord inférieur du foie.

En revanche, la taille des lésions a pu être précisée dans 2 cas.

- Un Kyste hydatique du foie de 55cm/70
- Un autre Kyste de 94 cm/60

### III. Bilan préopératoire

#### 1. Radiographie pulmonaire

La radiographie du poumon-a objectivé dans un cas :

- un émoussement du cul de sac pleural droit et un épanchement partiel de la ligne diaphragmatique para-cardiaque droite en rapport avec une pleurésie.

#### 2. Bilan biologique

- ✓ Le bilan d'opérabilité a été réalisé chez tous les patients de notre série. Ce bilan comprenait un examen cardio-vasculaire, un électrocardiogramme, un examen pleuro-pulmonaire et un bilan biologique fait d'un groupage sanguin ABO-Rh, une numération formule sanguine (NFS), un bilan d'hémostase, un bilan hydro-électrolytique et un bilan hépatique qui contribue également au diagnostic.
-

Les variations biologiques préopératoires pour l'ensemble des patients de notre série sont :

- ✓ Le taux d'hémoglobine était normal chez la plupart des patients avec la présence d'une anémie chez 4 patients (soit 10 %).
- ✓ Le Taux de Prothrombine était supérieur à 70 % chez 38 patients. Ce taux a été inférieur à 70 % chez 2 patients.
- ✓ Une cytolysé hépatique révélée par une augmentation des transaminases notamment celle des ALAT, a été retrouvé dans 4 cas soit 10 % dont 3 cas associés à un syndrome de cholestase biologique sans aucune manifestation clinique chez les patients concernés.
- ✓ Une cholestase biologique a été retrouvée chez 10 patients de notre série soit 25 % avec des signes cliniques chez 6 patients à type de prurit, d'ictère, des urines foncées et des selles décolorées. Ces signes étant associés dans la plupart des cas.
- ✓ Le groupage sanguin : Il a été demandé chez tous les patients avec une prédominance pour les groupes O+ et A+.

### **3. Marqueurs tumoraux :**

Le dosage de l'antigène carcinome-embryonnaire a été réalisé chez un patient avec un taux élevé à 25 ng /ml.

Le dosage du CA 19-9 a également été réalisé chez le même patient. Il était élevé (54.17 UI/ml).

L'Alpha Foeto-Protéine ( $\alpha$ FP) n'a été réalisé chez aucun patient de notre série.

---

#### IV. Les indications opératoires

Notre série d'étude est constituée de 32 cas de lésions bénignes et 8 cas de lésions malignes.

##### 1. Les lésions bénignes

➤ Tumeurs bénignes du foie:

✓ 3 cas d'angiomes hépatiques :

– Dans le premier cas, le diagnostic a été révélé par une masse abdominale chez un patient sans antécédent particulier qui présentait comme symptomatologie, une douleur de l'Hypochondre droit avec à l'examen clinique, une hépatomégalie douloureuse et une pâleur cutanéomuqueuse. L'échographie a montré une hépatomégalie de nature imprécise. La TDM a précisé le diagnostic d'angiome.

– Dans le second cas, le diagnostic de Kyste hydatique avait été suspecté en se basant sur un faisceau d'arguments cliniques et biologiques. Le diagnostic d'angiome hépatique n'a été posé que sur l'étude de la pièce d'hépatectomie.

– Dans le troisième cas, il s'agissait d'une patiente suivie pour une cardiopathie qui a présenté une douleur fébrile de l'hypochondre droit. L'échographie abdominale a montré un KHF aux segments VIII et III. La TDM abdominale a montré un KHF calcifié aux segments VIII et III ainsi qu'un angiome au niveau du segment VII.

✓ Les lésions parasitaires : Il s'agit de Kystes hydatiques du foie.

Dans notre étude, Nous avons eu 29 cas d'échinococcose hépatique.

---

**Tableau VI : Traitement du Kyste Hydatique du Foie**

Type de résection	Nombre de cas	Pourcentage %
Périkystectomie simple	13	44.9
Lobectomie gauche	2	6.9
Enucléation	1	3.4
Périkystectomie + Cholécystectomie	3	10.4
Périkystectomie+RDS	5	17.2
Périkystectomie+RDS+cholécystectomie	3	10.4
Périkystectomie+Cholécystectomie+dérivation cholédoco-duodénale	1	3.4
Périkystectomie+appendicectomie +ovariectomie	1	3.4
<b>Total</b>	<b>29</b>	<b>100</b>

Parmi tout ces cas d'hydatidose, la notion de contact avec les chiens n'a été mentionnée que dans 4 cas avec une notion d'hydatidose familiale dans un cas.

## **2. Les lésions malignes :**

-Les cancers primitifs du foie :

- 3 cas de carcinomes hépatocellulaire soit 7.5 %.

- Dans le premier cas, il s'agissait d'un patient suivi pour une hépatite virale C avec une thrombopénie évoluant depuis 5 mois, qui a présenté une masse abdominale douloureuse

---

d'évolution progressive avec une altération de l'état général. L'examen clinique avait mentionné des signes d'HTP.

L'échographie et la TDM abdominale fait chez lui ont trouvé une tumeur hépatique de 5cm/4cm au niveau du segment VI sur un foie cirrhotique. L'histologie a confirmé un carcinome hépatocellulaire moyennement différencié. Un TOGD fait a montré des varices œsophagiennes de stade II. Ce patient a bénéficié d'une chimiothérapie postopératoire en complément de son traitement.

-Dans le second cas, le patient avait pour antécédent un ictère non cholestatique et avait été admis pour des épigastralgies atypiques et un épisode d'hématémèse. L'examen clinique avait noté une altération de l'état général avec un ictère sans hépatomégalie. La TDM réalisé a montré une lésion hépatique du segment II. La biopsie hépatique confirmait un carcinome hépatocellulaire.

-Le troisième, il s'agissait d'un foie cirrhotique chez une patiente sans antécédent particulier. L'histologie était en faveur d'un carcinome hépato-cellulaire.

➤ 5 cas de tumeurs de la vésicule biliaire soit 12.5 % :

Dans ces 5 situations, il s'agissait d'un cancer de la vésicule biliaire envahissant le foie. Le diagnostic a été confirmé par l'histologie. 3 patients ont eu recours à une chimiothérapie pour complément thérapeutique après la résection hépatique.

---

**Tableau VIII : Répartition des tumeurs du foie et de la vésicule biliaire**

Pathologie	Nombre de cas	Pourcentage %
Angiomes hépatiques	3	7.5
Carcinome hépatocellulaire	3	7.5
Tumeur de la vésicule biliaire	5	12.5

## VI. Techniques chirurgicale

### 1. Voie d'abord :

La voie d'abord dans notre série a été :

- Une laparotomie médiane dans 16 cas soit 40%.
- Une laparotomie sous costale droite dans 20 cas soit 50%.
- Une laparotomie bi-sous costale dans 4 cas soit 10%.

Nous n'avons réalisé aucune hépatectomie sous coelioscopie dans notre série.

### 2. Exploration peropératoire :

Elle a été réalisée manuellement chez tous nos patients.

Aucune échographie ni cholangiographie peropératoire n'a été réalisé.

---

### **3. Type de résection :**

Les résections effectuées dans notre étude ont consisté en : 9 hépatectomies typiques (soit 22.5 %), 31 hépatectomie atypique (77.5 %).

➤ Les hépatectomies typiques majeures

-2 hépatectomies gauches

-une trisegmentectomie (IV, V et VI)

➤ Les hépatectomies typiques mineures. On distingue donc :

-6 bisegmentectomies (12.5 %) dont 2 lobectomies gauches

➤ Les hépatectomies atypiques .Ce sont :

-26 périkystectomies (65%)

-1 hépatectomie atypique (2.5%)

-1 segmentectomie (2.5 %)

-1 énucléation (2.5 %)

-1 hépatotomie le long du ligament rond (2.5 %)

- 1 tumorectomie (2.5 %)

---

**Tableau VIII : Types d' hépatectomies en fonction des indications opératoires**

Hépatectomies	Tumeurs bénignes du foie	Tumeurs malignes du foie	Tumeurs de la VB envahissant le foie	Lésions parasitaires	Nombre de cas	%
Hépatectomie gauche	1	1	0	0	2	5
Lobectomie gauche	0	0	0	2	2	5
Trisegmentectomie	0	1	0	0	1	2.5
Bisegmentectomie	0	0	4	0	4	10
Périkystectomie	0	0	0	26	26	65
Hépatectomie atypique	2	1	1	1	5	12.5
Total	3	3	5	29	40	100

#### **4. Clampage vasculaire**

-28 résections hépatiques ont été réalisées sans clampage vasculaire (soit 70 %)

-Un clampage vasculaire a été réalisé 12 fois (soit 30%) et il s'agissait d'un clampage pédiculé à chaque fois.

-Un clampage intermittent a été réalisé à 4 reprises avec une durée cumulée allant de 55 mn à 75 mn.

-L'exclusion vasculaire n'a jamais été réalisée de notre série.

---

## **5. Tactique opératoire :**

L'intervention s'est déroulée en un temps pour tous les patients.

## **6. Transsection parenchymateuse :**

-La dissection du parenchyme hépatique a été effectuée en utilisant la méthode de Kelly-clasie.

Le dissecteur à ultrasons n'était pas disponible au bloc opératoire pendant la période de notre étude.

-L'hémostase et la biliostase ont été réalisées par ligature-section des gros vaisseaux et une électrocoagulation des petits vaisseaux.

## **7. Gestes associés :**

Dans notre étude, un geste supplémentaire a été associé à la résection dans plus de la moitié des cas. Dans la plupart des cas, il s'agissait de gestes mineurs dont les conséquences per et postopératoires sont minimes. Nous avons eu un seul cas de geste majeur qui reste un élément non négligeable de morbidité. Il a consisté en une hémicolectomie droite pour une tumeur de la vésicule biliaire étendue à la paroi colique, au parenchyme hépatique et à la graisse périphérique.

## **8. Drainage**

Un drainage de la cavité abdominale a été réalisé dans tous les cas. Aucun drainage biliaire n'a été effectué. Le drain était placé en sous-hépatique dans tous les cas associé à un autre drain placé en inter-hépto-diaphragmatique dans 10 cas (soit 25%).

---

Il s'agissait d'un drain de redon dans tout les cas, un drain de Kehr dans un cas et un drain de salem dans un cas.

## VII. Incidents peropératoires

Les interventions se sont globalement déroulées sans incident notable. Dans un cas, nous avons noté un saignement peropératoire avec une hémorragie importante. Les pertes sanguines étaient de 800 cc indiquant chez ce patient, une transfusion sanguine de 3 culots globulaires en peropératoire.

## VIII. Transfusion sanguine

Dans notre série, 37 patients soit 92.5 % n'ont pas été transfusés. Chez les 3 patients transfusés, il s'agissait dans tout les cas d'une transfusion sanguine homologue exclusive. La moyenne de transfusion a été de 2 culots globulaires :

- 2 cas de transfusion en préopératoire
- 1 cas de transfusion mixte, en préopératoire et en postopératoire.

Dans tout les cas, il s'agissait d'une transfusion de culot globulaire.

## IX. Anatomo-pathologie :

### 1. Poids de la pièce restante :

Le poids moyen des pièces de périkystectomie était de 53,65 grammes.

### 2. Etat du parenchyme restant :

Dans notre série, le parenchyme hépatique restant était normal chez 36 patients soit dans 90 %.

---

Le foie a été :

- cirrhotique dans 2 cas soit 5 % et il s'agissait d'un carcinome hépatocellulaire dans tout les cas.
- Infiltré dans 2 cas d'adénocarcinomes de la vésicule biliaire.

### **IX. La durée de l'intervention**

Elle a été en moyenne de 4, 30 h (soit 258 minutes) avec des extrêmes allant de 180 minutes à 490 minutes.

### **X. Le séjour en réanimation**

Trois patients ont séjournés en unité de soins intensif en postopératoire avec une durée moyenne de 24h pour le séjour.

### **XI. Traitement adjuvant**

Une chimiothérapie postopératoire a été faite chez 3 patients soit 7.5% .Il s'agissait d'un adénocarcinome de la vésicule biliaire dans les 3 cas avec des métastases hépatiques et des ADP hilaires. Le protocole adopté n'a pas été précisé.

---

## **XII. Morbi-mortalité péri opératoire :**

### **1. La mortalité péri opératoire :**

Elle concerne tous les décès survenus au cours de l'intervention ou dans les 30 jours suivant l'intervention. La mortalité peropératoire a été de 2.5 % .Il s'agissait d'un patient ayant un angiome hépatique géant.

Dans notre série, le décès est survenu chez 4 patients en post opératoire, soit un taux de mortalité de 10 %. Il s'agissait d'une insuffisance hépatocellulaire dans tous les cas .Dans 2 cas, il s'agissait d'un adénocarcinome envahissant foie, ayant été traités par bisegmentectomie associée à une poly chimiothérapie adjuvante. Les 2 autres cas étaient des cas de carcinomes hépato-cellulaire sur foie cirrhotique.

### **2. La morbidité postopératoire**

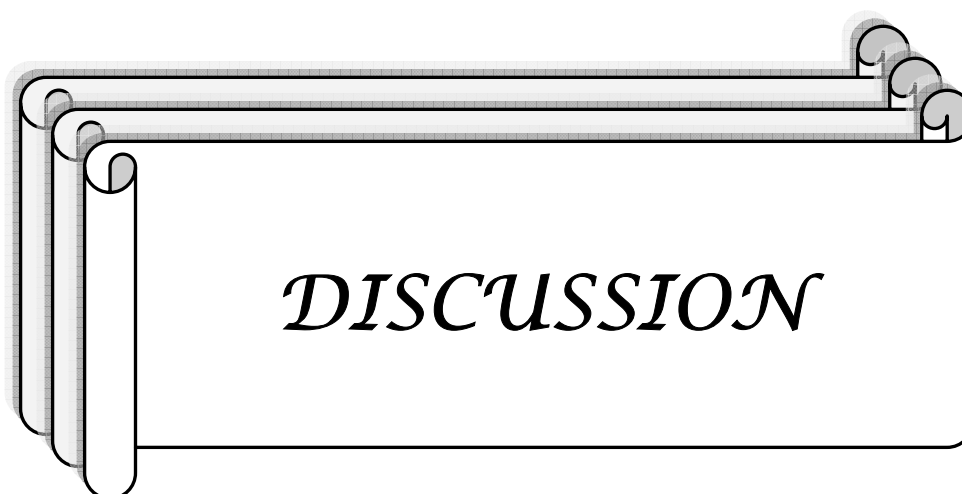Parmi les 40 patients réséqués, 8 avaient eu des complications postopératoires, soit 20 %.

Les causes de complications postopératoires :

- l'ictère postopératoire (2.5%)
- un cas d'épanchement pleural droit (2.5%)
- un cas d'épanchement péritonéal (2.5%)
- un cas de cholépéritoine (2.5%)
- 5 cas de douleurs abdominales (12.5%)

La reprise chirurgicale des complications a été réalisée chez un seul patient pour une péritonite biliaire de grande abondance.

---



La chirurgie reste le seul traitement efficace des tumeurs malignes du foie aujourd'hui. Grâce aux progrès de l'imagerie médicale et de la réanimation en chirurgie hépatique, les indications des résections hépatiques sont de mieux en mieux cernées. Ces interventions sont techniquement réalisables parce qu'effectuées par des chirurgiens expérimentés qui assurent une sécurité optimale pour un risque opératoire quasi-nul désormais avec des complications minimales [1].

Les complications peuvent survenir aussi bien en peropératoire qu'en postopératoire, menaçant ainsi la survie du patient. Ce risque est extrêmement variable suivant les cas et de multiples facteurs entre en compte dans son estimation. Depuis une dizaine d'années, plusieurs auteurs se sont penchés sur la question et ont rapportés les résultats de leur série d'hépatectomies (Annexe 2). La majorité d'entre eux l'a fait de manière rétrospective, sur des séries étalées dans le temps, regroupant des cas très variés tant sur le type de résections pratiquées que sur l'échantillon de population.

L'évaluation de la morbidité et de la mortalité des résections hépatiques ont suscité de nombreux travaux au cours des deux dernières décennies. Cependant, la disparité des travaux publiés rends difficile leur comparaison .En effet, les résections hépatiques peuvent être anatomiques ou atypiques, majeures ou mineures, sur un foie sain ou pathologique.

Certaines études incluent des résections allant de la tumorectomie à l'hépatectomie super élargie ou encore des résections réalisées sur un foie sain ou pathologique. D'autres encore se limitent au hépatectomies majeures. Par ailleurs, les critères de morbidité et de mortalité sont souvent différents d'une étude à l'autre, et parfois même imprécis.

---

## **I. La voie d'abord en chirurgie hépatique**

Plusieurs types d'incision sont envisageables en fonction des habitudes de l'opérateur et de la localisation de la lésion concernée par la chirurgie.

### **1. La laparotomie** [2, 3,4]

C'est la voie d'abord classique du foie. La plupart des hépatectomies peuvent être réalisées par une laparotomie sous-costale droite prolongée dans le flanc droit et s'étendant vers les lombes réalisant l'incision classique en S allongé.

Certains préfèrent la laparotomie bi-sous costale qui peut être raccordée à une médiane sus ombilicale, formant ainsi l'incision dite en Mercedes.

Dans notre série, une laparotomie a été réalisée dans 36 cas soit 90 %.

### **2. La thoraco-phréno-laparotomie** [1]

Il s'agit de la combinaison d'un abord abdominal et d'un abord thoracique, en général dans le 7<sup>ème</sup> ou 8<sup>ème</sup> espace intercostal droit. Une thoraco-phréno laparotomie est exceptionnellement indiquée lorsqu'il existe une très volumineuse tumeur du foie en particulier pour les tumeurs du foie droit à envahissement postérieur et supérieur ou pour les tumeurs envahissant le diaphragme à proximité de l'orifice de la Veine Cave Inférieure [79].

---

### **3. La thoracotomie**

La réalisation d'une thoracotomie exclusive permet, après ouverture du diaphragme, un abord trans-thoracique du dôme du foie droit. Elle est habituellement réalisée dans le 7<sup>ème</sup> espace intercostal droit et permet la réalisation d'hépatectomie des segments VII et VIII.

### **4. La laparoscopie**

Depuis l'avènement de cette voie d'abord, certaines équipes ont montré la faisabilité des hépatectomies sous cœlioscopie [5,6]. Cette faisabilité nécessite une importante expérience en chirurgie hépatique et en chirurgie laparoscopique.

Les avantages démontrés de cette voie d'abord sont la réduction de la morbidité et la préservation de la paroi abdominale, facilitant ainsi une nouvelle intervention. Des études récentes ont suggérés que la laparoscopie pouvait diminuer les pertes sanguines per opératoires et la morbidité chez le patient cirrhotique. Cependant, elle reste très limitée du fait de la difficulté à reproduire une dissection a-traumatique au contact des pédicules vasculaires et biliaires, à assurer un contrôle hémorragique rapide et efficace des pédicules intra-parenchymateux et obtenir une chirurgie oncologique des résections réalisées par cette voie d'abord [80].

A ce jour, tous les types de résection ont été rapportées mais seules 20 à 25 % des cas sont potentiellement reproductible. L'indication idéale est la résection de tumeurs bénignes de moins de 5 cm située au niveau du lobe gauche ou d'un segment antérieur du foie [7]. Son utilisation pour la résection des tumeurs malignes reste encore à préciser vu le risque de dissémination tumorale, notamment au niveau des orifices des trocars. Une étude récente, portant sur la résection de CHC sous capsulaire sur cirrhose de foie, a montré une récurrence à 3 ans similaire à celui de patients opérés par laparotomie [8].

La laparoscopie n'a été réalisée chez aucun patient dans notre série.

---

## **II. Libération et mobilisation du foie** [73]

Elle est indispensable à l'exposition du foie afin de réaliser la résection dans de bonnes conditions. La libération complète du foie nécessite une connaissance parfaite et le respect des plans de dissection. Cependant, cette libération est à adapter à chaque intervention sachant que la libération du foie homolatéral à la lésion à réséquer est en général suffisante pour la réalisation de l'acte chirurgical.

Le ligament rond est sectionné en laissant, du côté du foie, un moignon suffisamment long pour aider à la présentation lors de l'exérèse. Le ligament falciforme est ensuite sectionné jusqu'à proximité de l'orifice diaphragmatique de la VCI, sans l'atteindre dans un premier temps. La section des deux feuillets divergents de la fin du ligament falciforme amène à débiter la section du feuillet supérieur des ligaments coronaires droit et gauche [79].

Le pédicule hépatique est immédiatement isolé s'il est libre par section de la pars flaccida du petit épiploon. La pars flaccida et la pars condensata du petit épiploon sont alors sectionnées jusqu'à rejoindre le feuillet inférieur du ligament coronaire gauche. Le ligament coronaire et triangulaire gauches sont sectionnés. Le ligament triangulaire et coronaire droits sont ensuite sectionnés

Il faut éviter toute décapsulation qui entraînerait une hémorragie au niveau du foie et surtout une impossibilité de découvrir dans de bonnes conditions le bord droit de la VCI masquée par la capsule de Glisson laissée en arrière. Il faut également éviter toute pénétration dans le diaphragme, source d'hémorragie. Cette libération, menée au ciseau ou au bistouri électrique en s'aidant parfois d'un décollement digital par l'index de la main gauche, est facilitée par la rétraction hépatique réalisée par le premier aide.

---

### III. L'exploration peropératoire [1]

#### 1. Palpation bi-manuelle :

La palpation doit être systématique afin d'examiner la ou les lésions et de rechercher des lésions passées inaperçue à l'imagerie. Les limites de cette exploration sont nombreuses mais ont été compensées par l'apparition de l'échographie per opératoire.

#### 2. Echographie peropératoire:

L'introduction de l'échographie peropératoire constitue une des révolutions de la chirurgie hépatobiliaire moderne. L'apport de l'échographie peropératoire à la chirurgie hépatique est double :

- L'apport diagnostique qui va de la reconnaissance de l'anatomie locale au repérage tumorale. Il est ainsi possible de repérer la tumeur elle-même, ce qui peut être délicat quand la tumeur est de petite taille et intra-hépatique ou lorsqu'elle se développe sur un foie de cirrhose (le foie étant de consistance dure et la tumeur de consistance molle). Elle permet également de repérer d'éventuelles tumeurs méconnues et facilite la réalisation d'une ponction biopsie en cours d'intervention afin d'affirmer la nature d'une lésion par un examen extemporané.
  - L'apport thérapeutique est fondamental. L'échographie permet de guider le chirurgien dans la progression de l'intervention. Ainsi, grâce aux informations fournies, il est possible de modifier la stratégie thérapeutique lors de la découverte de lésions controlatérales. La technique chirurgicale elle-même peut devoir intégrer l'échographie pour les exérèses segmentaires menées avec clampage intra portal par ballonnet.
-

Enfin, l'échographie est d'une aide indispensable lorsque l'anatomie est remaniée par une hépatectomie précédente. Ainsi, l'aide apportée par l'échographie se traduit par une modification de l'attitude chirurgicale initialement prévue : soit une diminution de l'exérèse, soit une augmentation, soit en faisant renoncer à une exérèse qui ne semble plus satisfaisante ni réalisable.

Dans notre série, une échographie peropératoire n'a réalisé.

### **3. Cholangiographie peropératoire:**

Elle est réalisée dans le but de mettre en évidence une pathologie des voies biliaires au cours de la chirurgie et de contrôler la VBP. Elle n'est point systématique et ne sera indiquée que lorsqu'il existe des arguments en faveur d'une migration de vésicules filles ou de calculs dans la VBP. Elle reste le premier geste au cours de toute chirurgie biliaire .Elle permet ainsi de diriger la stratégie thérapeutique.

## **IV. L'embolisation portale pré-opératoire** [9]

Les hépatectomies majeures sont associées à l'apparition d'une hypertension portale et d'une insuffisance hépatique significative, en particulier lorsqu'il existe une hépatopathie sous jacente [9]. L'EPPO réalisée 15 jours à 1 mois avant l'intervention a pour but d'hypertrophier le foie sain restant [10,11]. Ceci permet de réduire le risque de complications post-opératoires en rapport avec une hépatectomie étendue (plus de 4 segments).

Elle permet de rendre opérable des patients chez qui l'insuffisance du volume du foie résiduel prévisible représente moins de 25 à 40 % du volume hépatique totale et est la seule contre indication à la chirurgie.

---

### **La technique d'embolisation portale :**

L'embolisation peut être chirurgicale, directe par ligature d'une branche de la veine porte au fil non résorbable et cela se fait habituellement par la branche droite. Elle peut également se faire par cathétérisme d'une veine iléo-colique ; ce qui nécessite un abord chirurgical de la dernière anse exposant alors au risque d'occlusion intestinale [9]. Cependant, aucune étude ne compare l'efficacité de l'embolisation percutanée et de la ligature chirurgicale.

Les conséquences en seront une atrophie des segments embolisés et une hypertrophie des segments non embolisés. Le parenchyme qui s'est hypertrophié se comporte sur le plan énergétique et fonctionnel comme un parenchyme normal.

### **Les indications de l'embolisation portale :**

Il existe un consensus sur les pathologies qui éventuellement nécessitent une EPPO. Ce sont celles qui nécessitent des exérèses hépatiques larges comme les cancers du hile (cholangiocarcinomes) ou les métastases multiples ainsi que celles qui sont associées à une hépatopathie chronique comme le carcinome hépatocellulaire [9]. Dans les quatre principales séries publiées, l'embolisation a été réalisée lorsque le rapport volume résiduel/volume totale du foie était inférieur à 25–30 % si le parenchyme non tumoral était normal, ou inférieur à 30–40 % s'il existait une hépatopathie chronique. Ces critères sont assez arbitraires et n'ont pas été validés. Les contre-indications à l'embolisation portale sont relatives et seront considérés au cas par cas. Aucune embolisation portale n'a été réalisé dans notre série.

---

## **V. La chimio-embolisation intra-artérielle**

Elle a été réalisée dans l'intérêt d'élargir les indications chirurgicales en ce qui concerne le carcinome hépatocellulaire développé sur un foie fibreux ou cirrhotique.

Des études ont été menées à ce effet notamment celle de Ch. Juhel et Al. [74] en 2007 et celle de Litavan Eric KHAMPHOMMALA [75] en 2008 et il en sort que la CEIA semble être une technique reproductible efficace en terme d'hypertrophie compensatrice. Elle permet ainsi d'accroître l'opérabilité des patients autrement contre-indiqués. Toutefois, elle présente une complication spécifique qui est la nécrose parenchymateuse post-embolisation et une persistance du risque d'insuffisance hépato-cellulaire postopératoire en cas de cirrhose.

La réalisation rapprochée d'une chimio-embolisation intra-artérielle et d'une embolisation portale avant résection hépatique majeure sur foie fibreux ou cirrhotique apparaît possible, efficace et bien tolérée [74].

## **VI. Anesthésie et analgésie postopératoire**

### **1. Anesthésie** [76]

La prise en charge anesthésique en chirurgie hépatique doit prendre les mêmes précautions que pour toute chirurgie abdominale majeure. En plus, elle doit prendre en compte les principaux risques de l'hépatomie que sont l'hémorragie, les embolies gazeuses et les désordres de la coagulation.

La cirrhose majore ces risques ainsi que la prise en charge anesthésique et chirurgicale.

#### **➤ L'évaluation préopératoire**

Elle vise à apprécier le degré de résécabilité, l'état des fonctions vitales extra hépatiques et à décider dans certains cas d'une préparation spécifique. En l'absence de cirrhose, la fonction

---

hépatique préopératoire est en général peu affectée comme en témoigne la normalité des tests hépatiques. En cas de doute, la clairance au vert d'indocyanine représente un test sensible et dynamique de la fonction hépatique [12].

Une étude prospective randomisée a montré l'intérêt du support nutritionnel péri opératoire chez des malades bénéficiant d'une résection hépatique majeure. Une baisse significative de la morbidité liée aux complications septiques a été observée après instauration d'une nutrition parentérale encadrant l'intervention (7 jours de part et d'autre) en comparaison avec un groupe témoin [13].

➤ **Branchement et équipement du patient:**

Malgré les progrès réalisés dans le contrôle de l'hémorragie, les impératifs de la période préopératoire s'imposent vu l'éventuelle utilisation d'une exclusion vasculaire du foie pour remédier à une hémorragie. Ceci implique la mise en place de voies veineuses de gros calibres. Ainsi, le monitoring usuel est constitué de :

- un cathéter radial pour la surveillance de la PA ;
- une sonde Swang-Ganz pour surveiller les pressions pulmonaires et le remplissage cardiaque ;
- une sonde œsophagienne pour surveiller la température corporelle.

En cas de résections majeures, ceci sera complété de :

- un monitoring de la PA sanglante ;
  - un monitoring des pressions de l'oreillette droite pour réduire le risque de saignement et d'embolie gazeuse ;
  - Une échographie trans-œsophagienne qui permet de détecter les emboles gazeuses avec une prudence chez les patients ayant des varices œsophagiennes.
-

L'entretien de l'anesthésie peut être effectué par un agent halogéné peu métabolisé comme l'isoflurane. Le sévoflurane, qui a peu d'effet sur le débit sanguin, hépatique peut être utilisé. Les autres halogénés sont mal évalués.

## **2. Analgésie postopératoire**

Bien qu'elle ne fasse pas l'unanimité, l'analgésie péridurale procure une analgésie plus efficace sur ces douleurs pour les 3 premiers jours après la chirurgie et réduit modestement l'incidence de l'insuffisance respiratoire [14].

Une analgésie postopératoire de qualité semble également possible avec l'utilisation d'une dose unique de narcotique neuraxial comme l'atteste l'étude réalisée par Redai I. et al. [15] et celle de Taura P. et al [16].

L'utilisation de l'acétaminophène est déconseillée ainsi que les anti-inflammatoires non stéroïdiens car pouvant entraîner une poussée d'insuffisance hépatique aigue et la précipitation d'une insuffisance rénale chez le cirrhotique notamment.

## **VII. Le clampage vasculaire**

Afin de minimiser l'embolie graisseuse et surtout le saignement peropératoire qui constitue un facteur pronostique essentiel de la morbidité et de la mortalité après une résection hépatique, de nombreuses techniques d'occlusion vasculaire ont été mises au point. Quatre paramètres doivent être considérés d'emblée lorsque l'on traite de l'interruption de la vascularisation hépatique :

---

- le caractère sélectif ou non du clampage
- la durée du clampage
- la qualité du parenchyme hépatique sur lequel va porter l'hépatectomie
- la quantité du foie laissée en place après hépatectomie

Ces paramètres sont à prendre en considération avec d'autres facteurs tels que le terrain, le socle hépatique, les rapports de la lésion avec les structures vasculaires qui sont liés à la technique utilisée et faisant intervenir le siège du contrôle : intra ou extra parenchymateux, son caractère continu ou intermittent et enfin, les éventuelles mesures associées destinées à favoriser la tolérance au clampage. Le type de clampage dépend également de l'expérience de l'opérateur et de l'anesthésiste [32].

Une grande variété de choix est mise à la disposition du chirurgien dans la stratégie de contrôle vasculaire. Leurs emplois et leurs indications nécessitent de connaître les mécanismes de tolérance du foie à l'ischémie, ainsi que leur retentissement hémodynamique.

#### ❖ Le syndrome d'ischémie-réperfusion

Il concerne le parenchyme sain situé dans la zone de Clampage. L'incidence de ce syndrome augmente avec le nombre de clampages. Elle est rattachée à des mécanismes d'ischémie-réperfusion avec libération de substances vasodilatatrices responsable d'une chute de la PAM de plus de 30% de sa valeur initiale persistant pendant plus d'une minute [18].

Des traitements préventifs par les inhibiteurs calciques ou des phosphodiésterases ont été proposés, mais leur efficacité sur les variations hémodynamiques et la réduction de la cytolysé hépatique n'a pas été démontrée. L'intérêt de la N-acétyl-Cystéine est discuté.

---

## **1. Clampage du pédicule hépatique**

Il s'agit ici de la manœuvre classique de Pringle décrite par ce dernier en 1906. Le clampage du pédicule hépatique est réalisé par la prise en masse de la totalité de la triade pédiculaire (veine porte, artère hépatique, canal biliaire) à l'aide d'un tourniquet ou d'un clamp aortique tout en excluant la voie biliaire principal. Il nécessite l'ouverture du petit épiploon. L'absence de toute dissection à la partie basse du pédicule permet d'appliquer le clamp sur des tissus celluloso-adipeux qui protègent ainsi les parois vasculaires et biliaires des lésions traumatiques d'un clampage direct. Dans le même esprit, le clamp est, si possible, appliqué de gauche à droite plutôt que de droite à gauche de façon à ce que la pression maximale soit appliquée sur l'artère et non sur la voie biliaire. Il faut penser, à rechercher et à clamer une éventuelle artère hépatique gauche dans le petit épiploon parfois responsable d'une inefficacité apparente du clampage pédiculaire dans le contrôle de l'hémorragie [1]. Les conséquences hémodynamiques sont la diminution du retour veineux et du débit cardiaque d'environ 20% [19]. Ce phénomène est limité par la redistribution du flux sanguin vers les territoires caves par les anastomoses porto-systémiques.

Le clampage du pédicule hépatique peut être appliqué de façon continue ou intermittente. Dans le premier cas, le clamp est appliqué du début à la fin de la transection parenchymateuse alors que dans la méthode intermittente, des périodes de clampage de 10 à 15 minutes sont entrecoupées par des périodes de déclampage de 5 à 10 minutes. Pendant le déclampage, l'hépatectomie s'interrompt en règle, et des champs compriment la tranche de section de façon à assurer l'hémostase.

La durée cumulée des clampage peut aller jusqu'à plus de 300 minutes sur un foie sain et 200 minutes sur un foie cirrhotique. Il faut signaler que pour des pertes sanguines comparables, les clampages intermittentes sont mieux tolérés qu'un seul épisode de clampage prolongé ou continu [20].

---

pédiculaires continus de plus d'une heure ont été rapportées [21]. Cette durée peut être doublée lorsque des clampages intermittents sont utilisés [22].

C'est une technique de choix, quel que soit le type d'hépatectomie chez le cirrhotique [23] en raison de la bonne tolérance des clampages intermittents et de l'absence de nécessité de dissection au niveau du pédicule hépatique. Sur un foie sain, elle est surtout utilisée quand on veut éviter la dissection du pédicule hépatique. Cependant, n'ayant aucun contrôle sur les veines sus-hépatiques, il persiste un risque hémorragique à ce niveau.

Un clampage pédiculaire a été réalisé chez 12 patients de notre série (30%). Il a été intermittent à 4 reprises avec une durée cumulée allant de 55 à 75mn.

## **2. Clampage pédiculaire sélectif** [78]

Le clampage sélectif peut intéresser un héli foie (clampage du pédicule glissonien droit ou gauche) ou l'un des secteurs du foie droit (clampage des branches sectorielles). Ce clampage peut se faire par un abord hilare ou supra hilare (dans le parenchyme hépatique, autour de la gaine glissonienne pédiculaire).

Il entraîne une dévascularisation parenchymateuse dont les limites sont bien marquées à la surface du foie. Le parenchyme laissé en place reste vascularisé pendant toute l'intervention. La durée d'ischémie n'est donc pas limitée vu que seul le territoire enlevé a une ischémie porte et artérielle. Cependant, les pertes sanguines peropératoires peuvent augmenter du fait d'un saignement de la tranche de section et par un non contrôle de des veines sus hépatiques tout comme dans le clampage pédiculaire total.

Les meilleures indications sont les tumeurs < 5 cm localisées à 1 segment [77]. Ils ne s'accompagnent pas de modifications hémodynamiques.

---

### **3. L'exclusion vasculaire du foie [79]**

Initialement décrite par Heaney en 1966, elle a été popularisée par les travaux de Huguet et al. vers les années 1975 [24]. Elle peut se faire sans clampage cave, simplement par un contrôle des 3 veines sus-hépatique.

Il peut arriver dans certaines circonstances que le clampage pédiculaire seul ne suffise pas pour assurer une résection peu hémorragique. L'EVF permet de minimiser ce risque dû notamment à une blessure cave ou sus-hépatique et supprime le risque d'embolie gazeuse en cas d'effraction veineuse sus-hépatique.

La réalisation d'une EVF doit être évoqué en préopératoire après une analyse du bilan préopératoire afin de permettre aux anesthésistes de prendre les précautions nécessaires pour évaluer le retentissement hémodynamique du clampage.

Il faut également que les sites d'accès vasculaire (veine jugulaire et veine axillaire) aient été laissés dans le champ, au cas où il serait nécessaire de mettre en route une circulation veineuse extracorporelle, cavo-porto-jugulaire.

Techniquement, elle nécessite une mobilisation complète du foie, une libération complète de la veine cave inférieure rétro hépatique et un repérage de la veine surrénalienne droite. Les clamps sont placés successivement sur le pédicule hépatique, la veine cave inférieure en sous hépatique, puis sur la veine cave inférieure en sus hépatique.

La tolérance à l'exclusion vasculaire se juge principalement sur le maintien de la pression artérielle moyenne (PAM) qu'il est important de surveiller pendant une période initiale de 5 minutes, dite épreuve de clampage, pendant laquelle on n'administre ni soluté de remplissage complémentaire ou amine vaso-pressive. Généralement, une bonne tolérance est observée permettant alors de débiter l'hépatectomie. Cependant, une mauvaise tolérance peut être

---

observé quoique rare (moins de 5 % des patients) et dans ce cas, soit que l'exclusion vasculaire sera abandonnée, soit qu'elle sera complétée par la mise en route d'une circulation veineuse extracorporelle cavo-porto-jugulaire.

Le déclampage doit être progressif et effectué dans l'ordre inverse du serrage des clamps. Les valeurs hémodynamiques retournent aux valeurs de pré clampage en quelques minutes. La durée de l'ischémie autorisée en moyenne sur un foie sain est de 45 minutes pouvant aller jusqu'à 90 minutes pour certains cas rapportées. Sur un foie de cirrhose, il a été rapporté des durées d'ischémie bien tolérées sous exclusion vasculaire totale dépassant 30minutes.

Pour Bismuth et al, elle doit être impérative à chaque foie qu'il existe un risque d'ouverture de la veine cave ou des veines sus-hépatiques près de leurs terminaisons. Par contre, pour Torzilli et al, elle doit rester exceptionnelle du fait de son caractère invasif et de l'efficacité de la chirurgie des tumeurs de la région cavo-sus-hépatique pratiquée sans exclusion vasculaire totale.

Les deux techniques de référence sont le clampage pédiculaire et l'exclusion vasculaire du foie (EVF). Les autres techniques sont moins utilisées actuellement.

Dans notre étude, une exclusion vasculaire n'a jamais été réalisée.

## **VIII. Le temps de résection hépatique proprement dit :**

### **1. Hémostase et biliostase [78]**

Plusieurs techniques sont à la disposition du chirurgien :

-*Les ligatures et clips* : l'utilisation du fil serti ou non, résorbable ou non et de calibre adapté est laissé à l'appréciation de l'opérateur et dépendante de ses habitudes.

---

-*La coagulation mono polaire ou bistouri électrique* est utilisée pour l'incision de la capsule de Glisson et les 2-3 premiers millimètres de parenchyme hépatique. Elle est peu appropriée à la chirurgie hépatique.

-*La coagulation bipolaire* peut être utilisée pour la coagulation sélective des vaisseaux de petit calibre ; une irrigation de sérum salé est présente sur certaines pinces bipolaires, permettant une utilisation continue sans phénomène de charbonnage.

-*L'ultracision®* : est un instrument comprenant deux bords dont une lame vibrante (55,5 KHZ) qui permet de disséquer le parenchyme hépatique à la façon d'un dissecteur ultrasonique, mais également de coaguler des vaisseaux de 2-3 mm par dénaturation des protéines.

-*la pince ligasure®* utilise un courant bipolaire dont l'application permet la fusion de la matrice de collagène de la paroi des vaisseaux. Ainsi, il est possible de coaguler des vaisseaux de diamètre allant jusqu'à 7mm.

-*L'agrafage vasculaire* est une technique dérivée de l'utilisation des pinces mécaniques permettant la confection d'anastomoses digestives. Des pinces à destinée vasculaire ont été spécialement conçues à cet effet : GIA® et endoGIA® vasculaires permettent d'agrafer et de sectionner entre deux rangées d'agrafes, et le TA® permet un agrafage simple. Cette dernière est particulièrement utile pour le contrôle de la veine sus-hépatique droite en cas d'hépatectomie droite .L'utilisation de l'endoGIA a réduit l'incidence des complications postopératoire.

Le temps de la section du parenchyme hépatique n'est pas sans risque de saignement important, qu'elle soit effectuée ou non sous couvert d'un clampage vasculaire. Le choix de ses modalités participe indirectement à la morbi-mortalité préopératoire.

---

## **2. Dissection du parenchyme hépatique** [78]

Le parenchyme hépatique est constitué de tissu cellulaire friable riche en eau, et de tissu fibreux riche en fibre collagène et élastique. Ce tissu fibreux correspond aux gaines glissoniennes et aux vaisseaux sus-hépatiques. La dissection du parenchyme hépatique correspond donc à l'individualisation du tissu fibreux.

- La digitaloclasie : Il s'agit de la méthode décrite par Lin en 1958 puis reprise au début des années soixante par Tong Than Tung qui consiste à disséquer le parenchyme hépatique entre le pouce et l'index. En cas de foie fibreux ou cirrhotique, l'opérateur doit sectionner la capsule de Glisson en entamant la manœuvre par un écrasement parenchymateux à la pince.
  - La Kellyclasie : cette technique de dissection consiste à écrasé pas à pas, les tissus à l'aide d'une petite pince chirurgicale dite de « Kelly ». Elle revêt un intérêt particulier en cas de cirrhose où le parenchyme est dur et fibreux.
  - Le dissecteur au bistouri ultrasonique : C'est une technique qui se base sur la cavitation de l'eau contenu dans les tissus. Son action est entraînée par de hautes fréquences (23 KHZ) et permet une séparation des tissus en fonction de leur teneur en eau. Le parenchyme cellulaire est ainsi détruit et les gaines glissoniennes sont respectées et disséquées. Simultanément, une irrigation de sérum salé pulvérise les débris formés et un aspirateur permet l'évacuation des débris cellulaires et sanguins. La fragilité des veines sus-hépatiques rend difficile l'utilisation de cet appareil pour leur dissection. Son usage est devenu courant en chirurgie hépatique du fait de sa fiabilité et de sa participation à la réduction des pertes sanguines.
-



### **3. La stratégie de l'hépatectomie :**

#### **3.1. Hépatectomie avec section vasculaire première :**

Il s'agit d'une ligature dite « réglée » car elle consiste en la ligature-section de tout les éléments vasculaires avant toute section parenchymateuse.

Elle a été décrite pour la première fois en 1952 par Lortat-Jacob et Al [25] pour la réalisation d'une hépatectomie droite typique. Les deux risques majeurs observés en cas de déchirure de la veine lors de la dissection sont l'hémorragie et l'embolie gazeuse. Pour ces raisons, il a été suggéré de faire précéder la dissection de la veine sus-hépatique par un contrôle de la veine cave inférieure supra et infra hépatique.

Ce procédé permet de voir apparaître la limite de section entre les territoires sain et ischémique et de réduire l'hémorragie lors de la section parenchymateuse. Les inconvénients sont le risque augmenté de traumatisme de la veine sus-hépatique et le risque de dévasculariser une partie de foie à conserver en cas de variation anatomique.

#### **3.2. Hépatectomie par section parenchymateuse première :**

Le principe de cette technique initialement décrite par Ton That Tung et Nguyen Duong Quang [26] est de débiter l'hépatectomie en incisant le parenchyme le long d'une projection scissurale. Les éléments glissoniens sont découverts et liés par une approche trans-parenchymateuse. La section de la veine sus-hépatique est effectuée à la fin de l'hépatectomie. Cette technique permet une ablation à la demande du parenchyme, adaptée à la localisation de la lésion ; elle met également à l'abri d'éventuelles variations anatomiques pour les ligatures vasculaires dans la mesure où les vaisseaux sont abordés au dessus du hile.

---

Cette méthode est extrêmement hémorragique du fait de l'absence de contrôle vasculaire ; celui-ci ne pouvant être limité que par une procédure très rapide et/ou par le recours à un clampage en masse du pédicule hépatique.

### **3.3. Combinaison des deux méthodes :**

C'est la technique d'hépatectomie décrite par Couinaud [27] qui associe les deux techniques avec les avantages cumulés et les inconvénients exclus. Son principe est de commencer par un temps de dissection hilare pour le contrôle des éléments artériel et portale qui sont clampés mais non liés, sans toucher au canal biliaire. La veine sus-hépatique droite peut être contrôlée si son abord extra hépatique est aisé, mais ceci n'est pas indispensable. Puis, le parenchyme est lié selon le plan scissural d'une part ; et les éléments du pédicule portal sont abordés et liés par une voie trans-parenchymateuse dans le foie, au dessus des clamps. C'est à la fin de la section parenchymateuse que la veine sus-hépatique est liée à l'intérieur du foie. Dans notre série, l'hépatectomie a été réalisée avec vasculaire première dans tous les cas.

### **4. Traitement de la tranche d'hépatectomie et contrôle des voies biliaires:**

Après déclampage, une compression douce de la tranche d'hépatectomie est réalisée par l'intermédiaire de champs abdominaux pendant quelques minutes .L'hémostase sera complétée par divers procédés comme la coagulation complémentaire au gaz argon, des sutures complémentaires, l'application de colle biologique, la mise en place d'une compresse stérile hémostatique, une épiploplastie .

Le contrôle de l'arbre biliaire après hépatectomie par divers moyens (injection de serum, de bleu de méthylène ou d'air sous pression par voie trans-cystique, cholangiographie) peut être indiqué mais son efficacité n'a pas été démontrée [81]. Une fuite peut résulter d'un petit canalicule biliaire non lié ou de la section d'un canal sectoriel passé inaperçu .Cela peut être le

---

cas au cours d'une hépatectomie gauche s'il existe un glissement du secteur latéral sur la voie biliaire gauche. Les éventuelles fuites biliaires sur la tranche sont ainsi facilement visualisées. Elles seront ensuite obturées de façon élective par des ligatures appuyées au fil résorbable 5/0. Pour certaines équipes, ce test au bleu de méthylène doit être complété par une cholangiographie per opératoire afin de s'assurer de l'intégrité de l'arbre biliaire restant. L'application de colle biologique sur la ou les tranches d'hépatectomies termine ce temps opératoire.

## **5. Drainage:[28,29]**

**Le drainage de la cavité abdominale** reste une pratique courante en chirurgie hépatique [28]. A cet effet, les drains sont placés à proximité de la tranche parenchymateuse afin de détecter précocement une hémorragie post opératoire [29] et d'éviter la formations de collection (hématome, biliome, abcès). Il est assuré par une lame multi-tubulée placée au niveau du hiatus de Winslow et extériorisé par une contre-incision droite dans le flanc ou l'extrémité extérieure de l'incision.

Le drainage est généralement laissé en place et extériorisé en sous-costal droit. En cas de biliostase parfaite, le drain transcystique est immédiatement retiré. Il est possible de ne pas drainer certaines hépatectomies (notamment mineures), mais le drainage d'une éventuelle fuite biliaire même minime, ou l'évacuation de sérosités évitant ainsi leur collection dans la loge d'hépatectomie sont deux arguments en faveur du drainage fréquemment utilisé. Les drains permettent en outre une surveillance aisée pour agir rapidement en cas de saignement ou d'écoulement biliaire après l'opération .Dans notre série, un drainage abdominal a été réalisé dans tous les cas.

---

Le **drainage biliaire** est proposée par certaines équipes de façon à décompresser la voie biliaire [8] et d'éviter la survenue d'une fistule biliaire. Il permet de réaliser une cholangiographie post opératoire en cas de problème. Il n'a jamais été réalisé dans notre série.

## **IX. Résultats**

### **A. Les suites postopératoires :**

#### **1. Les complications locales :**

##### **1.1. Hémorragie:[82]**

En postopératoire, une hémorragie est le plus souvent due à un saignement de la tranche de section et peut donc être prévenue lors de l'intervention par une résection anatomique, une hémostase soignée, des ligatures montées sur les pédicules vasculaires plutôt que des ligatures simples ou une coagulation. Et ce d'autant plus que le patient est porteur d'une cirrhose. Ces phénomènes peuvent être aggravés par les troubles de la coagulation après une hépatectomie. Aussi, une coagulopathie apparaît après une transfusion massive. Une polytransfusion peut s'imposer vu la nécessité de renouveler plus de la moitié de la masse sanguine en moins de 24 heures.

Elle est responsable d'une altération des grandes fonctions d'autant plus grave que la vitesse de restitution est rapide et qu'elle est associée à la perfusion de grandes quantités de macromolécules ou cristalloïdes.

La transfusion massive de sang conservé entraîne une baisse de la concentration de certains éléments de la coagulation soit par dilution, soit par leur disparition lors de la conservation du sang. Une thrombopénie peut alors être induite, rarement menaçante en l'absence de processus hémorragique, mais qui prend toute son importance lorsqu'il existe un

---

saignement actif. Les troubles hémorragiques liés à un état d'insuffisance hépatocellulaire sont redoutables et toujours de mauvais pronostic.

L'hypothermie entraîne par elle-même des troubles de l'hémostase. Une hypothermie est constamment rencontrée en raison du volume sanguin remplacé rapidement. Par ailleurs, le collapsus, la laparotomie, les drogues anesthésiques contribuent à l'hypothermie initiale et à son aggravation. Il est important de ne pas laisser s'installer ces troubles dans la période postopératoire immédiate, d'où la décision d'une ré intervention immédiate dès la constatation d'une hémorragie postopératoire. L'incidence de l'hémorragie postopératoire est de l'ordre de 2% dans la littérature.

Dans notre série, nous n'avons eu aucun cas d'hémorragie en postopératoire.

## **1.2. Biliaires:**

Malgré les progrès techniques, les complications biliaires des résections hépatiques demeurent un problème majeur postopératoire. Les taux de complications biliaires dans les séries publiées ces 10 dernières années varient entre 3% et 10% [30].

### **➤ Fistule biliaire**

C'est l'issue de bile sur la tranche de section hépatique. Il s'agit, le plus souvent, de l'absence de ligature de l'orifice d'un canal biliaire de petite taille, situé au niveau de la tranche de section, qui n'a pas été identifié lors de l'opération. Parfois la fuite est le symptôme d'une sténose sous jacente par ligature inappropriée, et il peut s'agir également de la section d'un canal biliaire plus important drainant le foie restant ou d'une fuite au niveau d'une anastomose hépatico-jéjunale. Enfin, ce peut être une nécrose secondaire d'un canal biliaire par dévascularisation après une dissection trop agressive. L'augmentation de la pression dans la voie biliaire en postopératoire immédiat favorise la fuite biliaire.

---

Les résections hépatiques centrales occasionneraient plus de fistules biliaires post opératoires [31], car elles réalisent des tranches d'hépatectomie de surface importante et exposent la convergence. Enfin, la réalisation d'une cholangiographie peropératoire avant la résection hépatique pour dépister une variation anatomique [32], et la réalisation d'un test d'étanchéité des voies biliaires en fin d'intervention [31] sont considérés par certains auteurs comme des moyens efficaces pour prévenir les fistules biliaires.

Le plus souvent, la fistule va se tarir spontanément s'il n'y a pas d'obstacle sur la voie biliaire en aval et s'il n'existe pas de poche intermédiaire susceptible de pérenniser la suppuration le long du drainage. En l'absence d'obstacle, le traitement de la fistule biliaire doit être seulement un bon drainage. Ce drainage doit être le plus direct possible, sans poche intermédiaire. L'orifice du drain doit être le plus près possible de l'orifice biliaire.

➤ **Bilome :**

La pathogénie du bilome est la même que celle de la fistule biliaire mais dans ce cas, l'issue de bile n'est pas drainée vers l'extérieur. Il en résulte la formation d'une collection contenant de la bile et du sang au contact de la tranche de section hépatique. La prise en charge initiale de cette complication repose sur le drainage radiologique, à l'aide d'un drain de calibre suffisant, prenant le trajet le plus direct possible. Ensuite, il faut traiter la fistule biliaire si elle existe.

Une fois le drainage en place, la prise en charge des fistules biliaires et celle des biliomes sont identiques. Le plus souvent, la fistule va se tarir spontanément dans un délai de moins de sept jours, restant sans conséquences sur les suites post opératoires. Si la fistule persiste, sans diminution de débit, et devient chronique malgré un bon drainage (pas de poche intermédiaire), les deux mécanismes pouvant être en cause sont les mêmes que celles énoncées pour la fistule biliaire. Des examens complémentaires s'imposent pour comprendre le mécanisme exact de la fuite biliaire : soit une fistulographie par le drain en place, soit par imagerie par résonance

---

magnétique (bili IRM). La prise en charge qui en découle est complexe et n'est pas standardisée. Le drainage seul, laissé en place jusqu'au tarissement spontané de la fistule, est parfois la meilleure solution. Le praticien dispose cependant de différents outils thérapeutiques dont l'utilisation diffère selon les équipes :

- La *sphinctéromie endoscopique* associée à la mise en place d'une endoprothèse est largement utilisée par certains [30]. Elle permet la réalisation d'une cholangiographie rétrograde à visée diagnostique et un geste thérapeutique (prothèse) ; elle trouve son intérêt en cas de sténose en aval de la fistule ou dans les fistules par plaie de la convergence.
  - Le *drainage transpariétohépatique* des voies biliaires alimentant la fistule permet « d'assécher » le trajet fistuleux et d'en favoriser la cicatrisation .Sa difficulté d'utilisation est due au fait que les voies biliaires ne sont pas dilatées et donc difficiles à ponctionner.
  - Une réintervention chirurgicale doit être envisagée en cas d'échec des deux traitements précédents ou d'emblée en cas de fistule chez un patient présentant de l'ascite ou en cas de fistule naissant de la voie biliaire principale ou de sa bifurcation .Elle pourra consister en une réparation directe , une reconstruction par anastomose bilio-digestive ou une résection hépatique complémentaire .Cette chirurgie de reprise est grever d'un lourd taux de mortalité avoisinant les 70 % pour certaines équipes [32] .En cas de fistule concernant un canal biliaire périphérique ,des traitements par injection de colle biologique ,d'éthanol ou par obturation à l'aide d'un ballonnet [31] ont été proposés et se sont avérés efficaces.
-

➤ **Cholépéritoine :**

Il s'agit d'une complication grave de ces fuites biliaires qui peut se présenter sous la forme d'*ascite biliaire* (cholépéritoine sans infection). Elle est grave en raison de la séquestration liquidienne qu'elle entraîne par la transsudation due à la concentration en sels biliaires et la réaction inflammatoire associée. La symptomatologie initiale est souvent insidieuse, marquée par une douleur et une distension modérée de l'abdomen avec parfois une défense à la palpation. Au moindre doute, il faut réaliser une ponction exploratrice, éventuellement une écho guidée. L'agressivité de la bile vis-à-vis du péritoine et le risque de surinfection aboutissent rapidement au stade de *péritonite biliaire* avec un risque vital (mortalité 40 à 50 %). Une ré intervention pour repérage et drainage de la fistule est indispensable. Dans notre série, nous avons eu un cas de cholépéritoine.

**1.3. Nécrose hépatique:**

Elle représente une complication très grave .Elle peut être diffuse ou localisée.

\* **Nécrose hépatique diffuse :**

Les lésions diffuses sont dues à une durée trop importante des clampages du pédicule hépatique aggravées par des collapsus éventuellement répétés. Elle peut être liée à des problèmes de vascularisation des segments résiduels par thrombose de l'artère ou de la veine porte, ou par plicature de la ou des veines sus-hépatiques due à une torsion du foie restant. La constatation de taux très élevés de transaminases et de GGT doit faire évoquer une nécrose hépatique et conduire à la réalisation d'une échographie doppler ou d'une artériographie. En fonction des constatations, un traitement spécifique sera débiter (héparinothérapie, ré intervention).

---

\* **Nécrose localisée :**

Elle correspond au tissu ischémique le long de la tranche de section hépatique. Elle est exceptionnelle si la résection est anatomique, mais la réalisation de points aveugles utilisés pour l'hémostase peut entraîner de telles lésions. Ces zones nécrotiques peuvent évoluer vers l'atrophie progressive ou vers l'abcédation.

**1.4. Abcès:**

Il peut survenir en l'absence de la réabsorption de la bile, du sang ou des tissus nécrosés. Les organismes bactériens peuvent atteindre le foie à partir de la bile et du sang artériel, ou du sang porte et ainsi coloniser le site opératoire. Très souvent, les abcès sont associés à des fistules biliaires qui favorisent la colonisation bactérienne. Normalement, les germes sont séquestrés par les cellules de Kupffer dans le foie, mais le parenchyme dévitalisé perd sa capacité à phagocyter, favorisant alors le développement et la persistance de l'infection.

Le diagnostic, évoqué cliniquement dans un contexte septique est confirmé par l'imagerie. Si l'abcès paraît isolé ou en l'absence de nécrose associée, la ponction-drainage sous échographie ou sous tomographie assistée par ordinateur couverte par une antibiothérapie adaptée est le traitement de choix, permettant de guérir dans près de 80 % des cas.

Les facteurs favorisant la survenue d'un abcès postopératoire semblent être le type d'intervention (hépatectomie droite ou hépatectomie droite élargie), la durée de l'intervention supérieure à cinq heures et l'hémorragie postopératoire nécessitant une ré intervention. L'utilisation d'un drainage passif a été incriminée dans la formation des abcès ainsi que les biliomes ou hématomes secondairement infectés [25].

---

L'incidence de ces abcès pourrait diminuer par la culture systématique des liquides de drainage et l'administration d'une antibiothérapie prophylactique à base de céphalosporines de deuxième génération [31].

## **2. Les complications générales :**

Le risque de complications après hépatectomie dépend de multiples facteurs : expérience du chirurgien, état nutritionnel du patient, terrain du patient état fonctionnel du foie, déroulement de l'intervention.

### **2.1. Ictère et insuffisance hépatocellulaire :**

L'apparition d'un ictère postopératoire peut être d'origines multiples :

-Une obstruction des voies biliaires liée à une sténose iatrogène, à une oddite réactionnelle ou à une migration lithiasique .Dans tout les cas, une dilatation des voies biliaires intra-hépatiques permettra d'évoquer le diagnostic.

-La réabsorption d'un volumineux hématome qui est une complication des transfusions sanguines ou la manifestation d'une maladie de Gilbert bénigne. Dans ce cas, l'hyper bilirubine sera à prédominance libre.

-Une hépatite d'origine septique ou toxique. Les complications septiques post-opératoire sont fréquentes et graves.

-Une insuffisance hépatocellulaire liée à un volume hépatique insuffisant et/ou une hypoxie hépatique prolongée. Elle peut être déclenchée ou aggravée par des phénomènes septiques et il est souvent difficile de savoir si l'hépatite septique a précédé l'insuffisance hépatique ou l'inverse. La prise en charge comporte l'élimination de tout facteur aggravant (drogues

---

hépatotoxiques), le traitement d'un éventuel facteur déclenchant infectieux, l'administration de drogues hépato protectrices (N-acétylcystéine et Alprostadil) et une alimentation parentérale contenant des matières grasses, dont l'effet bénéfique sur la régénération hépatique a été montré [33].

La définition de l'insuffisance hépatocellulaire post opératoire est imprécise. Toute fois, la survenue d'un ictère en post opératoire d'une hépatectomie majeure, doit faire redouter, après avoir éliminé les autres causes d'ictère, la survenue d'une défaillance hépatique.

Dans notre série, nous avons notés 2 cas d'insuffisance hépatocellulaire.

## **2.2. Ascite :**

La phase précoce postopératoire est souvent associée à une séquestration hydrique extracellulaire, aussi bien au niveau péritonéal que pleural, dont le traitement exige une perfusion adéquate et le maintien du volume intra vasculaire .L' importance de l'ascite est corrélée au degré d'insuffisance hépato-cellulaire. Son apparition est favorisée par :

- Une hypo albuminémie préopératoire, une diminution des protides totaux et une rétention hydro sodée ;
  - Une hypertension portale qui apparait immédiatement après une résection importante ;
  - Une hyperproduction lymphatique des tissus au niveau du site opératoire ;
  - Des modifications de la fonction rénale ;
  - La paralysie postopératoire, expliquée par la traction per opératoire sur le diaphragme au niveau de l'incision ;
-

-Des phénomènes inflammatoires péritonéaux qui la rendent fréquente après hépatectomie.

Elle favorise le risque de survenue des complications pariétales immédiates (infection, éviscération) ou tardive (éventration). La prévention et le traitement de cette rétention hydrique exigent une perfusion adéquate et le maintien du volume intra vasculaire.

### **2.3. Insuffisance rénale :**

L'apparition en postopératoire d'une insuffisance rénale anurique est rare (1 à 3%) et sa mortalité est proche de 100% chez le patient cirrhotique. Sa survenue peut avoir plusieurs origines dont le syndrome hépatorénal chez le cirrhotique. Dans ce cas, la dopamine peut être utilisée pour maintenir une diurèse [4].

### **2.4. Complications pulmonaires [ 25 ,83]**

#### **➤ Epanchement pleural**

Il est très fréquent surtout après une résection hépatique droite ou proche du diaphragme. Son mécanisme de survenue est plurifactoriel : diminution de la mobilité diaphragmatique postopératoire, passage de fluides intra-abdominaux dans la cavité pleurale par les hiatus costo-diaphragmatiques, anasarque. S'ils sont de très grande importance, leur évacuation par ponction ou drainage pleural est nécessaire pour l'amélioration de l'état clinique du patient.

#### **➤ Atélectasies**

Favorisées par la chirurgie sous-phrénique et par la douleur postopératoire diminuant l'ampliation respiratoire, elles peuvent nécessiter une fibroaspiration. Ces complications pulmonaires peuvent être prévenues par une kinésithérapie respiratoire postopératoire précoce.

---

## **2.5. Sepsis :**

Le sepsis généralisé est une cause fréquente de décès postopératoire. Après une résection hépatique, l'origine abdominale doit être évoquée en premier. L'évolution d'un sepsis intra abdominal est dans certaines séries responsable de près de la moitié des décès [34].

## **2.6. Hémorragie digestive :**

L'incidence des ulcères de stress dans la période post opératoire est de 5% et leur mortalité est d'environ 50% . La prophylaxie systématique de cette pathologie après résection hépatique est donc indispensable, reposant sur l'administration d'inhibiteurs de la pompe à proton [4]. Nous n'avons eu aucun cas d'hémorragie digestive postopératoire dans notre série.

## **Cas particulier du cirrhotique:**

Concernant les patients cirrhotiques, un tiers d'entre eux présentent des varices gastro-œsophagiennes. Le taux de mortalité associé au saignement de ces varices est de 15 à 40 % , ce qui justifie la vérification de l'absence de varices en préopératoire d'une hépatectomie chez un patient cirrhotique, ou le traitement de varices existantes [4].

L'incidence des complications chez le cirrhotique est de 25% à 70% selon les études. Les complications les plus fréquentes sont l'insuffisance hépato-cellulaire postopératoire avec ascite, les complications pulmonaires, l'insuffisance rénale et les hémorragies digestives haute. Le risque de complications dépend du volume hépatique et de la sévérité de la cirrhose [35 ,36].

Ce risque peut être réduit par la correction de la dénutrition par nutrition parentérale, débutée en postopératoire, et poursuivie en postopératoire. En effet, il est prouvé que la dénutrition chez le cirrhotique augmente le taux de complications respiratoires, probablement en partie par son retentissement sur la fonction diaphragmatique. D'autre part, il est nécessaire

---

de respecter les contre-indications formelles à l'hépatectomie, que sont l'ascite non contrôlée, l'infection du liquide d'ascite, l'encéphalopathie et la dénutrition avancée [84].

## **B. Indications des hépatectomies :**

Trois grandes pathologies se partagent les indications de la chirurgie d'exérèse hépatique : les pathologies bénignes du foie, les pathologies malignes du foie et les tumeurs de la vésicule biliaire. Nous détaillerons ici les plus fréquentes. Les autres ne seront que cités à titre indicatif.

### **1. Les pathologies bénignes :**

Elles sont représentées par les tumeurs bénignes et les lésions bénignes non tumorales.

#### **1.1. Les tumeurs bénignes:**

Elles sont relativement rares par rapport aux tumeurs malignes. Les plus fréquemment observées sont : l'hémangiome, l'adénome et l'hyperplasie nodulaire focale. Le kyste biliaire n'est pas une tumeur en tant que telle et ne sera pas abordée ici.

#### **L'hémangiome :**

C'est la plus fréquente des tumeurs bénignes du foie avec une prévalence allant de 3 à 5 %. Elle est plus fréquemment observée chez la femme. Sa taille varie de quelques millimètres à plus de 20 cm et la tumeur est unique dans les  $\frac{3}{4}$  des cas.

Ils sont presque toujours asymptomatiques et découverts fortuitement à l'échographie. Le diagnostic est fait par l'échographie ou l'IRM en cas de doute. Le problème de diagnostic différentiel se pose avec essentiellement le Kyste hydatique et le cystadénome. Les complications

---

observées sont rares représentés par la douleur, l'abcédation et l'ictère. Le risque de cancérisation est nul et la rupture spontanée exceptionnelle.

L'abstention thérapeutique est de règle et la taille de l'angiome ne doit en aucun cas être l'argument principal d'une décision chirurgicale. La résection chirurgicale peut être justifiée en cas d'augmentation significative de la taille ou devant l'apparition de complications.

Dans notre étude, nous avons eu trois cas d'hémangiomes.

### **L'Adénome :**

C'est une tumeur hépatocytaire rare dont la fréquence est mal connue. Dans la majorité des cas, il s'agit d'une tumeur unique, homogène, bien encapsulée. L'adénome se développe dans près de 90% des cas chez la femme de moins de 40 ans ayant pris des contraceptifs oraux. Son incidence augmente avec une prise de contraceptifs oraux prolongée et fortement dosée.

Du fait de l'existence du risque de complication hémorragique et de dégénérescence certain [37], la résection chirurgicale de cette tumeur est la règle. Les contraceptifs doivent être proscrits.

Dans notre série, nous avons eu aucun cas d'adénome.

### **L'hyperplasie nodulaire et focale :**

Elle est rare mais plus fréquente que l'adénome. Sa prévalence est estimée à environ 1%. Elle est principalement constatée à l'âge adulte avec une prédominance féminine. Son développement est indépendant de la prise de contraceptifs oraux. De découverte fortuite, le diagnostic de certitude se fait par la TDM. L'association à un hémangiome hépatique est classique (20 % des cas).

---

Les complications sont exceptionnelles et lorsque le diagnostic a été formellement établi, l'abstention chirurgicale est recommandée. Le suivi régulier montre généralement l'absence de modification de la taille des lésions ou parfois une régression. De très rares cas d'augmentation de la taille [38] ont été rapportés, notamment en cas d'hyperplasie nodulaire focale multiple [39].

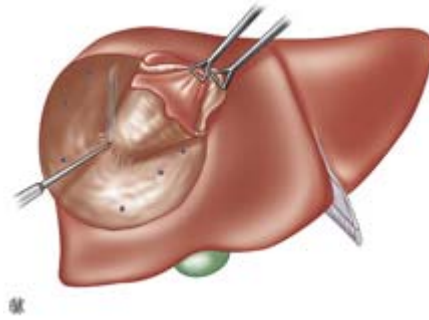
## 1.2. Les autres affections bénignes:

### Le kyste hydatique du foie [85]

Le kyste hydatique est une parasitose due au développement d'*Echinococcus granulosus*. Il sévit à l'état endémique dans les zones d'élevage des pays en voie de développement. La localisation hépatique est de loin la plus fréquente. Le traitement chirurgical est le seul traitement radical et la meilleure alternative dans les formes compliquées. Il fait appel à des procédés divers :

***La périkystectomie*** a l'avantage de réséquer la cavité résiduelle, supprimant les complications septiques et biliaires. Elle est facile lorsqu'une large surface du kyste est développée en dehors du foie. De ce fait, sa réalisation est plus facile lorsque les segments intéressés sont le foie gauche (I, II ou III) ou les Segments V ou VI du foie droit. Elle peut être dangereuse lorsque le kyste vient au contact de vaisseaux importants et en particulier de la veine cave, des veines sus-hépatiques, et du carrefour cavo-sus-hépatique. En pratique, elle est le plus souvent réalisée devant des KHF de petite taille, accessibles et à périkyste épais ou calcifié.

---



**Figure 7: La périkystectomie consiste à réaliser l'ablation de l'ensemble du périkyste laissant en place une tranche de foie sain, sans cavité résiduelle.**

**La résection hépatique** quant à elle, a l'avantage de réaliser un traitement radical de la lésion passant éventuellement à distance du kyste et ne laissant persister aucune ouverture biliaire dans le champ opératoire. Cependant, il lui est reproché d'être une intervention disproportionnée pour un traitement d'une lésion bénigne, vu les risques auxquels elle est exposée. Elle est indiquée pour les kystes volumineux occupant une grande partie du foie et s'il existe des signes évoquant une communication biliaire large et la proximité de vaisseaux intra-hépatiques majeurs [40]. L'atteinte de la convergence biliaire est fréquente et impose la reconstitution de la voie biliaire après l'exérèse par une anastomose entre le canal intra-hépatique gauche, et une anse en Y montée selon le Roux.

Dans notre série, nous avons effectués 29 périkystectomies et 2 lobectomies gauches pour KHF.

### **Les traumatismes du foie : [87]**

Le foie est l'organe le plus fréquemment atteint au cours des traumatismes abdominaux [41]. La lésion des vaisseaux peut créer des zones d'ischémie qui obligent de faire une résection (mineure) du parenchyme non vascularisé. Les indications à la résection hépatique pour une hémostase satisfaisante sont devenus rares [42]. La chirurgie majeure en urgence est un geste à haut risque de mortalité (50%) ; son indication est de plus en plus discutée.

---

**Les autres :** Les pseudotumeurs inflammatoires, la polykystose hépatique, les sténoses bénignes de la voie biliaire, la maladie de Caroli.

## **2. Les pathologies malignes**

### **2.1. Les tumeurs malignes primitives :**

#### **Le carcinome hépatocellulaire** [43, 44,45]

C'est la principale tumeur primitive du foie. Il est considéré comme un risque évolutif et souvent terminal de la cirrhose dans la majorité des cas. Il apparaît seulement dans 10 à 15% des cas sur un foie supposé sain et survient souvent après l'âge de 40ans. Son incidence augmente en raison du nombre élevé de patient atteints d'une hépatite C. Les mécanismes moléculaires sont relativement méconnus.

L'exérèse chirurgicale est envisagée chez un malade qui ne présente pas de contre-indications: métastases viscérales et ganglionnaires, présence de plus de trois tumeurs, tumeur associée à un ictère, tumeur associée à une thrombose portale, insuffisance hépato-cellulaire, atrophie hépatique. Le risque d'insuffisance hépato-cellulaire augmentant avec le stade de la fibrose. Dans notre étude, nous avons eu trois cas de carcinomes hépato-cellulaire dont deux survenus sur cirrhose.

---

## **Le cholangiocarcinome** [86]

Le cholangiocarcinome est le cancer primitif des voies biliaires. Il représente la deuxième cause de tumeur maligne primitive du foie. Les facteurs favorisant son développement sont la stase biliaire, l'inflammation chroniques des voies biliaires et l'infection. On reconnaît l'existence de certaines affections prédisposant : la cholangite sclérosante, la fibrose hépatique congénitale, les colites ulcéreuses et le kyste du cholédoque. Les tumeurs bénignes et en particulier les papillomatoses peuvent dégénérer. En revanche, la lithiase biliaire n'est pas un élément prédisposant.

L'ictère peut être absent en cas d'atteinte uni lobaire mais la cholestase biologique est constante. Du point de vue histologique, 95 % des cholangiocarcinomes sont des adénocarcinomes plus ou moins différenciés. Le diagnostic et le bilan d'extension reposent sur l'échographie, la cholangiographie directe et plus récemment sur l'IRM et la cholangio-IRM. La cholangiographie directe reste le meilleur examen pour apprécier la limite supérieure de l'obstacle. L'artériographie hépatique fait partie du bilan préopératoire.

La chirurgie reste le seul traitement curatif actuellement quand elle est réalisable. Il est établi que l'exérèse chirurgicale permet d'améliorer la survie qui peut être supérieure à 25% en 5ans. Toutefois, elles restent de mauvais pronostic. Cependant, à l'heure actuelle, aucun de ces facteurs pronostiques n'est validé.

---

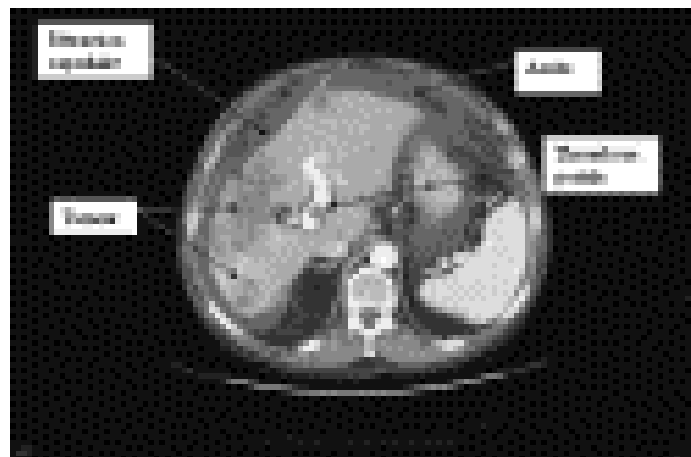


Figure 8 :Le cholangiocarcinome

### La tumeur de Klatskin

Il s'agit du cholangiocarcinome hilaire, difficile à réséquer en raison de sa situation anatomique avec une atteinte rapide des structures vasculaires adjacentes. Une stratégie standardisé avec résection droite préférentielle, sans dissection de la convergence biliaire semble à privilégier.

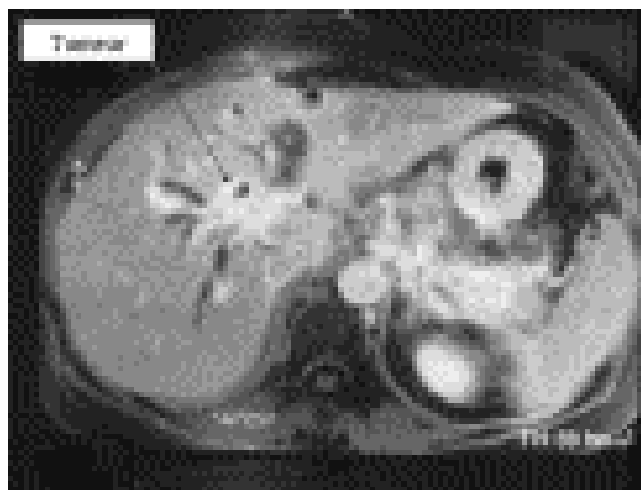


Figure 9: La tumeur de Klatskin

## **L' hépatoblastome** [43,46]

L'hépatoblastome est une tumeur qui atteint presque exclusivement les enfants de moins de 3 ans avec une prédominance masculine. C'est une tumeur rare qui représente cependant la tumeur du foie la plus fréquente (1 /3) chez l'enfant. Elle survient généralement sur un foie non cirrhotique. Cette tumeur peut survenir dans le cadre de plusieurs syndromes de susceptibilité : le syndrome de Beckwith–Wiedeman, la tumeur de Wilms, le syndrome de Down, le syndrome de Li–Fraumenie, une héli–hypertrophie corporelle, la trisomie 18, l'anémie de Fanconie, aux maladies de Stockage du glycogène, à des mutations du gène de la polypose adénomateuse familiale. Le traitement est chirurgical après chimiothérapie de réduction et permet d'obtenir en moyenne 70% de guérison.

### **2.2. Les métastases hépatiques**

Toutes les tumeurs malignes peuvent se compliquer de métastases hépatiques, réduisant ainsi les chances de survie du patient même après traitement de la tumeur initiale. Cela s'explique par sa taille et par l'abondance des vaisseaux, artères et veines, qui l'irriguent. Et aussi par son rôle de filtration.

Sur l'ensemble des métastases hépatiques, 50 à 70 % sont issue de l'appareil digestif dont 70% d'un cancer colorectal. Viennent ensuite les cancers du sein, gynécologiques, des voies respiratoires et urinaires. Dans environ 10% des cas, il n'est pas possible de préciser la nature du cancer primitif. Les métastases peuvent être synchrones à la tumeur primitive ou métachrones bien qu'il semble que ces dernières soient pour la plupart des métastases synchrones méconnues.

Le traitement chirurgical constitue la seule option thérapeutique à visée curative permettant d'obtenir des taux de survie à moyen et à long terme significativement supérieure à ceux

---

obtenus par les autres traitements. Toutefois, elle est rarement utilisée et concerne surtout les cancers colorectaux. Le traitement le plus utilisé est la chimiothérapie générale par voie intraveineuse qui permet de freiner l'évolution des métastases sans les guérir pour autant.

Plusieurs études ont démontré l'efficacité de la résection des métastases hépatiques de cancers colorectaux puisqu'elle entraîne des taux de survie allant jusqu'à 58 % à 5 ans [47] alors que la survie à 5ans est quasiment nulle en l'absence de résection. Une étude réalisée par A. Hamy et al. a démontré qu'une survie équivalente à celle des résections hépatiques pour métastases colorectales peut être obtenue chez des patients sélectionnés ayant des localisations hépatiques secondaires à des cancers non colorectaux, non neuroendocrines [48].

Cependant, l'intérêt en termes de survie de l'exérèse hépatique pour la plupart de ces métastases est réservé à celles résiduelles après chimiothérapie systémique ou locorégionale, s'intégrant ainsi dans le cadre d'une stratégie thérapeutique multidisciplinaire. Seuls 15 à 20% des métastases hépatiques des cancers colorectaux sont résécables. La résection chirurgicale, qui reste le seul traitement permettant des guérisons, doit toujours être discutée en concertation pluridisciplinaire. Actuellement, la mortalité de ces opérations est inférieure à 5 % dans les centres spécialisés ; la morbidité étant de l'ordre de 20% [49,50].

Les techniques d'hépatectomie dépendent de la taille, du nombre et de la topographie des métastases. L'exérèse doit se faire si possible :

- avec une marge de sécurité de foie sain d'un centimètre afin de diminuer les risques de récurrence et de ne pas compromettre le bénéfice espéré en terme de survie [1].
  - en limitant les pertes sanguines (utilisation des clampages vasculaires) afin de limiter le recours à la transfusion sanguine qui demeure un facteur favorisant la récurrence [50] ;
  - en conservant le maximum de tissu sain à au moins 30 % de la masse hépatique afin de ne pas courir le risque d'insuffisance hépatique postopératoire.
-

Dans notre étude, nous avons exclu les métastases hépatiques.

### **C. Les facteurs de risques de morbi-mortalité postopératoire:**

La survenue d'un décès en cours d'intervention est observée dans les proportions de 1 à 2 % dans certaines études anciennes alors qu'elle est nulle dans la plupart des séries récentes. Ces décès sont le plus souvent en rapport avec une hémorragie incontournable, et font parfois suite à une embolie gazeuse ou un infarctus de myocarde massif. Cependant, les progrès effectués dans la sélection des patients et dans la prise en charge peropératoire a considérablement réduit ces décès.

#### **1. Influence du sexe, de l'âge et des antécédents**

Le sexe masculin est un facteur de risque de morbidité pour certains auteurs alors qu'elle n'a pas d'explication pour d'autres.

L'âge est considéré comme un facteur de risque dans quelques études [30]. Dans ces études, l'augmentation de la morbidité liée à l'âge est due à la survenue d'une insuffisance hépatocellulaire. Ceci s'explique par l'altération de la fonction hépatique et de la régénération [51] lors du vieillissement. Pour d'autres, l'âge chronologique n'est pas une contre-indication à une hépatectomie même large mais le score ASA du patient a de l'importance [2]. Dans notre étude, l'âge est un facteur influençant la morbidité.

Cependant certaines précautions doivent être prises en fonction des antécédents du patient pour éviter de cumuler les risques. Parmi ces antécédents, les cardiopathies [50] constituent un groupe particulièrement important du fait de la diminution du débit sanguin hépatique qui peut leur être associés. Le diabète [52] quant à lui est considéré comme un facteur de risque de par le risque infectieux qui lui est associé. Enfin, l'existence d'une insuffisance rénale préopératoire augment ce risque ainsi que les complications postopératoires.

---

## **2. Influence du bilan biologique pré-opératoire**

Il reflète en partie la qualité du fonctionnement du parenchyme hépatique restant comme l'ont montré plusieurs auteurs. La mortalité est donc influencée par la perturbation du bilan biologique conformément aux données de la littérature.

## **3. Influence de l'étiologie**

L'étiologie maligne de la lésion conduisant à l'hépatectomie est un facteur de risque postopératoire classique [2]. Il traduit une agressivité plus importante, et donc des suites plus compliquées des résections hépatiques pour cancer. C'est le cas dans notre étude.

## **4. Influence de l'étendue de la résection :**

L'extension de la résection hépatique est incontestablement l'un des principaux facteurs de risque de la morbi-mortalité comme c'est le cas dans de nombreuses études [2,50]. Dans certaines publications, le poids de la pièce opératoire est rapporté comme un facteur prédictif de la morbi-mortalité. Ce poids est non seulement corrélé à l'étendue de la résection, mais aussi au volume tumoral, ce qui rend son interprétation délicate.

L'importance de ce constat réside dans les mesures préventives qu'il peut susciter. En effet, si l'indication d'une hépatectomie étendue ne peut être modifiée, les conditions de sa réalisation peuvent l'être par contre. Le développement de la volumétrie hépatique et l'embolisation portale a permis de réduire la mortalité des résections étendues et d'étendre les indications sur foie sain. Sur le foie cirrhotique, l'indication de l'embolisation est plus restreinte du fait de la faible capacité de régénération du foie cirrhotique. L'étendue de la résection est donc un des éléments clé de la prévention de l'insuffisance hépatocellulaire postopératoire. Toutefois, la survenue de

---

cette complication ne dépend pas uniquement du volume du foie restant. Elle est multifactorielle impliquant notamment les facteurs d'ischémie hépatique et les pertes sanguines per opératoires.

### **5. Influence de l'hémorragie peropératoire**

L'augmentation de la mortalité et de la morbidité liée à l'hémorragie per opératoire a été signalé dans la littérature [2, 52]. Dans la littérature, les pertes sanguines se situent entre 600 et 1000 ml [52] mais peuvent atteindre 2 litres. Le risque de devoir transfuser semble augmenter avec l'étendue de la résection [2]. La morbidité liée aux transfusions sanguines semble apparaître au-delà de 600 ml de concentrés globulaires transfusés, soit environ 3 poches [53]. A cet effet, l'intérêt des autotransfusions a été souligné. L'administration de 2 concentrés globulaires issus de l'autotransfusion permet, pour ces auteurs, de diminuer le taux de transfusions homologues de 44 %.

### **6. Influence du clampage vasculaire et des conditions hémodynamiques**

Le clampage vasculaire est un moyen efficace pour réduire l'hémorragie opératoire. L'ischémie du foie normo thermique a des conséquences modérées sur la morbi-mortalité péri opératoire, jusqu'à 60 minutes, à condition que le parenchyme restant soit sain.

Dans la littérature, la proportion des hépatectomies réalisées avec clampage vasculaire varie de 60 à 80 %, avec des durées moyennes de clampage d'environ 15 à 35 minutes.

---

## **7. Influence de la durée d'intervention**

La durée d'intervention a été signalée comme un facteur de risque infectieux, favorisant la formation des abcès intra abdominaux [54], ainsi que l'apparition d'autres complications postopératoires.

## **8. Influence des gestes associés**

La réalisation, dans le même temps que l'exérèse hépatique, d'un autre geste de résection concerne plus de la moitié des interventions dans notre série. Dans une publication récente, ce taux de geste associée à l'hépatectomie atteint 38 %, et sa fréquence est croissante dans le temps.

Les principaux gestes concernés sont les résections anastomo-digestives, notamment en cas de cancer colorectal avec des métastases hépatiques synchrones résécables, les résections vasculaires et les résections biliaires avec reconstitution par anastomose hépatique-jéjunale.

La résection digestive et l'anastomose doivent être réalisées de préférence avant le geste hépatique, afin de pratiquer ces gestes sur un intestin non oedématié. Dans notre étude, le geste associé ne constitue pas un facteur de risque car nous n'avons eu qu'un seul geste de majeur associée.

## **9. Influence du drainage biliaire**

Pour certains auteurs [53], le drainage, quel qu'il soit, n'est pas nécessaire lors des résections hépatiques, à l'exclusion près des hépatectomies avec anastomose bilio-digestive ou drainage biliaire préopératoire. Le taux de complications biliaires et infectieuses serait supérieur en cas de mise en place d'un drainage.

---

## 10. Influence de la nature du foie

### a) Foie sain

La mortalité après hépatectomie sur foie sain est inférieure à 1%. L'obtention d'une mortalité « zéro » est l'objectif qu'ont atteint certaines équipes. Ceci constitue donc la préoccupation actuelle.

L'appréciation du foie et le contrôle de l'hémorragie per opératoire sont les deux points essentiels de la chirurgie de résection hépatique. Lorsque la volumétrie du foie restant est insuffisante, la volumétrie éventuelle couplée à l'embolisation portale préopératoire semble s'imposer. Le contrôle hémorragique per opératoire et la limitation des transfusions, passe avant tout par un clampage vasculaire dont le caractère intermittent semble plus efficace.

### b) Foie cirrhotique [55]

La principale complication des résections hépatiques sur foie cirrhotique est l'insuffisance hépatocellulaire postopératoire, la plupart du temps d'évolution fatale. Les critères permettant d'estimer l'étendue de la résection faisable en sécurité sont désormais bien définis. L'activité de l'hépatite sous-jacente fait partie de ces critères. Elle peut être estimée sur la cytolysse préopératoire, et nécessiterait probablement un recours plus fréquent à une biopsie préopératoire.

L'embolisation portale, de grand intérêt dans la chirurgie du foie sain, est ici moins utile, compte tenue de la faible capacité de régénération du parenchyme cirrhotique. Les résections doivent cependant rester anatomiques pour assurer un traitement curatif. La chirurgie doit donc être réservée à des patients sélectionnés : les patients child-Pugh A, avec un taux de bilirubine normal, et ne présentant pas une hypertension portale.

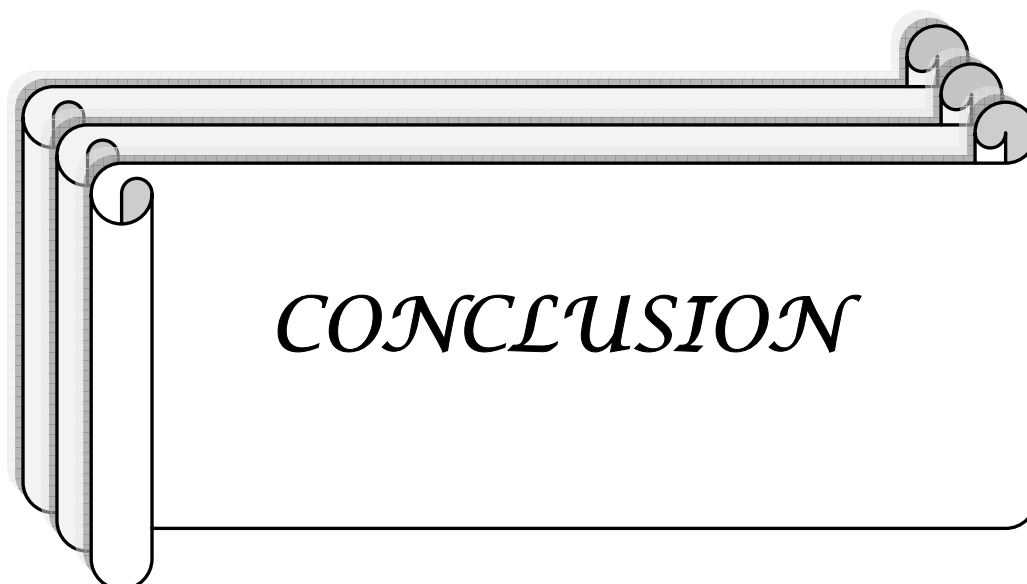
---

**c) Foie de cholestase** [56]

Il s'agit de résection de cholangiocarcinome du hile, d'adénocarcinome de la vésicule biliaire et des tumeurs du tiers proximal des voies biliaires extra hépatiques. La morbi-mortalité est très importante dans ce groupe traduisant l'élargissement des indications des résections hépatiques étendues. L'insuffisance hépatocellulaire postopératoire est la principale cause de mortalité.

L'évaluation et la prise en charge préopératoire de ces patients est plus importante que le geste technique lui-même. Le drainage biliaire du foie restant en cas de retentissement sur ses voies biliaires paraît nécessaire au vue de la littérature récente ; De même, chez ces patients cholestatique, l'embolisation portale préopératoire doit être réalisée dès que le volume du foie restant est inférieur à 40 % du foie totale. Il faut cependant envisager une résection hépatique limitée si la croissance du foie restant est insuffisante après embolisation portale, ou si l'état du patient ne permet pas une résection étendue.

---



Les indications de la chirurgie hépatique se sont multipliées au cours de ces dernières décennies grâce aux progrès des techniques chirurgicales, de la radiologie et de l'anesthésie-réanimation.

La mortalité opératoire a évolué passant de 10% dans les années 80-90 à moins de 5% dans les années 1995-2000, dans les services spécialisés. Quant à la morbidité, elle reste encore importante entre 20 et 50 %.

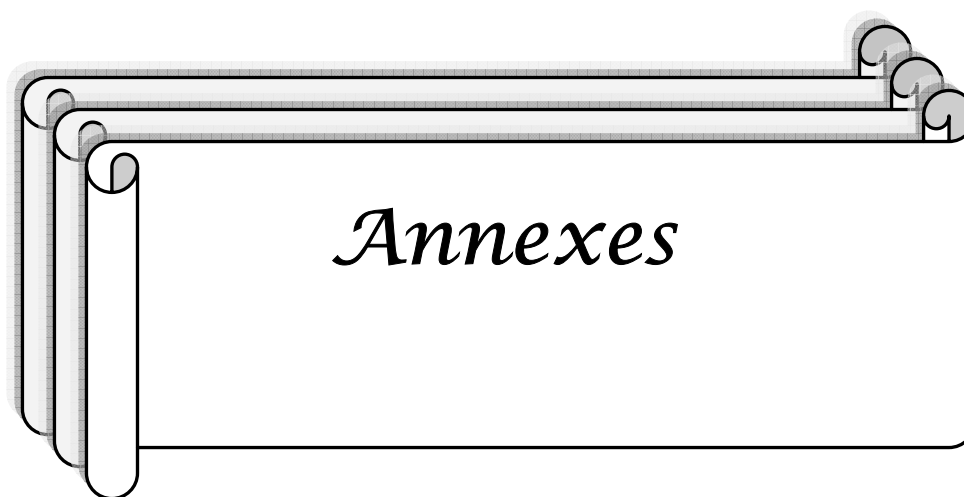
Dans une étude rétrospective, nous avons décrits une série de 40 patients ayant bénéficiés d'une résection hépatique dominées par les lésions bénignes. La voie d'abord était la laparotomie sous costale droite dans la moitié des cas. Le type de résection a été dominé par les résections atypiques à 80%.

Un taux de mortalité de 12.5% essentiellement due à l'insuffisance hépatocellulaire et un taux de morbidité de 20% ont été observés. Ces taux sont comparables aux données de la littérature.

A travers cette étude, nous avons pu conclure que l'âge, les antécédents, la nature de la pathologie, le type de résection, l'étendue de la résection et la nature du foie restant étaient des facteurs de risques fortement influençant la mortalité et la morbidité après une résection hépatique.

La recherche d'une mortalité nulle et d'une morbidité réduite passe avant tout par une meilleure sélection des patients et des indications, par une technique opératoire rigoureuse, un meilleur suivie des patients pour prise en charge optimale des complications.

---



# Anatomie du foie

## I- Anatomie morphologique

### 1. Situation et projection squelettique

Le foie est un organe abdomino-thoracique situé presque totalement dans la partie supérieur et droite de la cavité abdominale dans l'étage sus-mésocolique, sous la coupole diaphragmatique droite. Puis, traversant obliquement l'aire épigastrique, il occupe une partie de la loge sous-phrénique gauche.

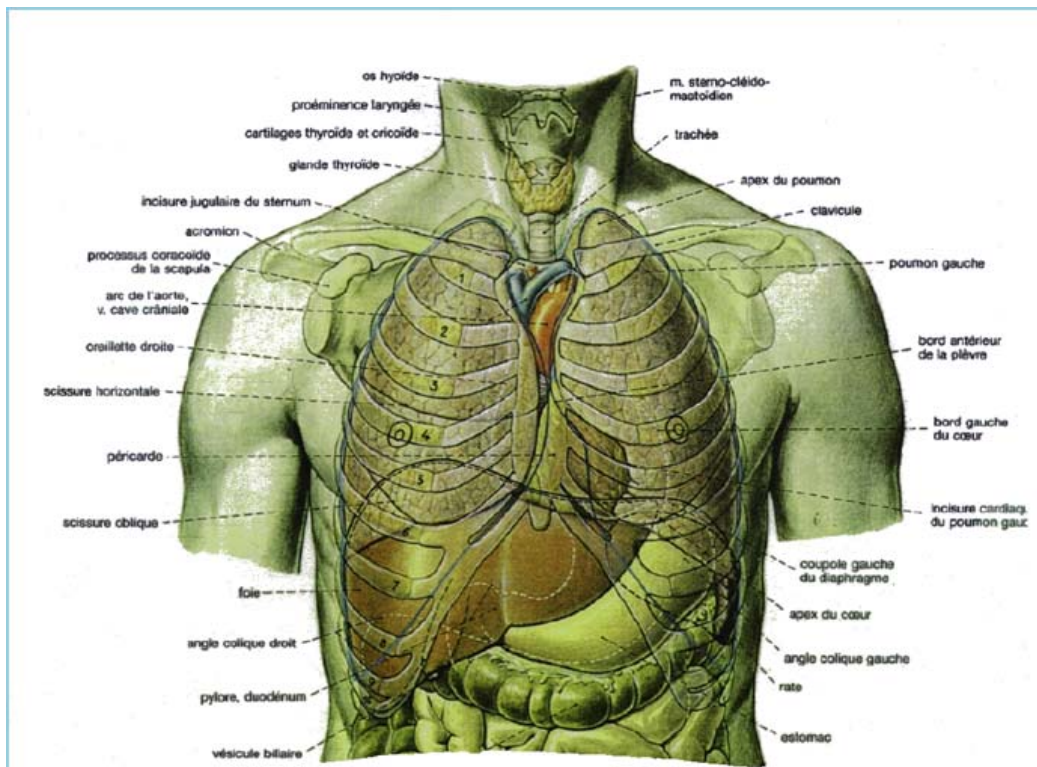


Figure 10 : Vue antérieure montrant la situation du foie

Sa limite supérieure se projette sur le quatrième espace intercostal droit. Il surplombe la région pyloro-duodénale et l'extrémité droite du pancréas.

Plus ou moins effilé, son extrémité gauche déborde la ligne médiane et croise la face antérieure de l'œsophage au contact de la face inférieure du diaphragme, allant jusqu'à la rate.

Sa limite inférieure longe le rebord costal et le déborde en dedans.

## **2. Description macroscopique**

Le foie est lisse, de coloration rouge brunâtre, de consistance ferme et cependant constituée de parenchyme friable entouré d'une mince capsule, la capsule de Glisson. Cette dernière est l'émanation des gaines fibreuses entourant les vaisseaux portaux ou gaines péri-portales. De forme ovoïde, son volume, ses dimensions et son poids sont variables. Son poids est de 1500 grammes chez le cadavre (environ 2 % du poids corporel) et contient 800 à 900 grammes de sang chez le vivant avec un poids de 2400g. Chez l'adulte, il mesure environ 28 cm transversalement, 16 cm dans le sens antéro-postérieur et huit cm d'épaisseur au niveau de la partie la plus volumineuse du lobe droit.

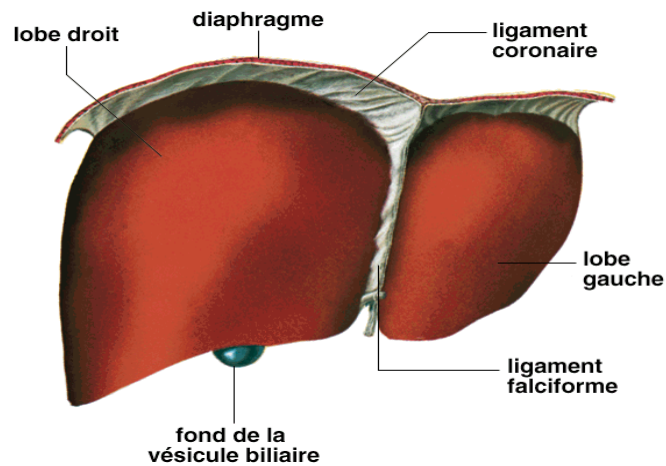
## **3. Configuration externe**

Classiquement, l'on décrit au foie trois faces: supérieure, antérieure, et postérieure.

### **Face supérieure**

Elle est moulée sur le diaphragme, large dans sa partie droite et progressivement effilée vers la gauche. Elle présente à l'union de ses deux tiers droits et de son tiers gauche, l'insertion du ligament suspenseur dit encore falciforme qui sépare le foie en deux lobes droit et gauche.

---



**Figure 11 : Vue antérieur du foie**

#### Face inférieure ou viscérale.

Elle est parcourue par 3 sillons qui dessinent grossièrement la lettre 'H' :

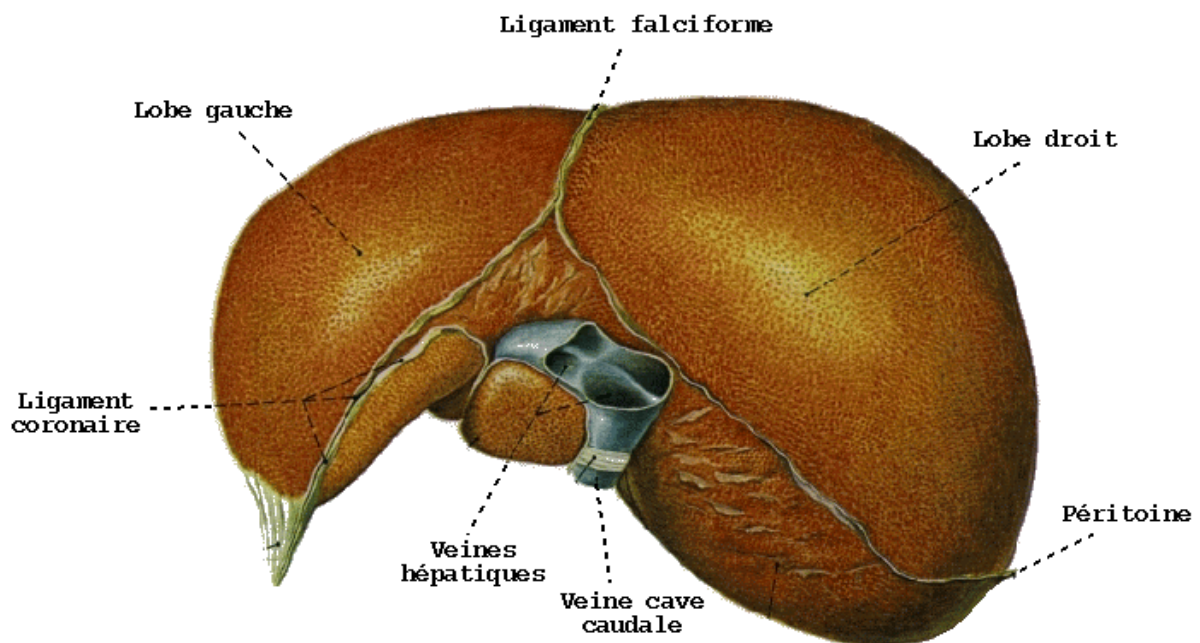
- **sillon antéro-postérieur gauche** qui contient dans sa moitié antérieure le ligament rond et dans sa moitié postérieure, le reliquat fibreux du canal veineux d'Arantius.
- **sillon antéro-postérieur droit** : Cette une gouttière appelée fossette cystique parce qu'elle constitue le lit de la vésicule biliaire.
- **sillon transverse** : Encore appelé hile du foie, il est occupé par les éléments du pédicule hépatique.

Ces 3 sillons divisent la face inférieure du foie en quatre zones distinctes également appelées lobes :

- **lobe gauche** : Situé à gauche du sillon antéro-postérieur gauche et du ligament falciforme.
- **lobe droit** est situé à droite du ligament falciforme et de la vésicule biliaire.
- **lobe carré** : C'est la partie centrale limitée par le sillon de la veine ombilicale à gauche, la fossette cystique à droite, le bord antérieur du foie en avant et le hile en arrière.
- **lobe de Spiegel ou lobe caudé** : Il est situé à la partie postérieure du foie entre le hile en avant, la veine cave inférieure en arrière, le sillon d'Arantius à gauche et le bord inférieur du foie en arrière.

### Face postérieure.

Pratiquement verticale, elle se moule sur la face antérieure de la veine cave et sur la convexité de la colonne vertébrale. Sa présence rend plus difficile la dissection de la veine sus-hépatique droite (risque d'hémorragie et d'embolie gazeuse).



**Figure 12: Face diaphragmatique du foie**

#### 4. Moyens de fixité :

Ils sont de trois types :

- ❖ Principalement représenté par les adhérences du foie à la veine cave inférieure à travers les veines sus hépatiques, le foie est aussi fixé par :
- ❖ Le ligament phréno-hépatique, zone d'adhérence de la face postérieure du foie à la partie verticale du diaphragme.
- ❖ les ligaments péritonéaux :

-Le *ligament falciforme*. De forme triangulaire, il se prolonge au niveau du bord antérieur du foie vers la paroi antérieure de l'abdomen et contient le ligament rond.

-Le *ligament coronaire* comprend une partie antéro-postérieur diaphragmatique qui se poursuit par le ligament falciforme en avant et une partie postéro-inférieur pariétale. Ses deux extrémités latérales s'unissent pour former les deux ligaments triangulaires droit et gauche.

-Le *petit épiploon* relie le foie gauche à la petite courbure de l'estomac et au premier duodénum. Il est constitué de trois parties : la *pars condensata* contenant des structures vasculo-nerveuses à destination hépatique ; la *pars flaccida*, partie moyenne et transparente ; la *pars vasculosa*, partie inférieure droite contenant le pédicule hépatique.

---

## **5. Les éléments de la vascularisation hépatique :**

Le foie est doté de 2 pédicules :

### **5.1. Le pédicule sus- hépatique :**

Purement veineux, il est constitué par la convergence de trois veines : les veines hépatiques qui drainent le sang hépatique vers la veine cave inférieure. Ce sont :

- la veine sus-hépatique
- la grande veine sus-hépatique sagittale médiane
- la veine sus-hépatique gauche

### **5.2. Le pédicule sous-hépatique :**

Communément appelé pédicule hépatique, il chemine dans le bord droit du petit *omentum* .Il groupe en son sein, les structures vasculaires du foie composés essentiellement de la veine porte, des artères hépatiques et des voies biliaires extra-hépatiques. A ces trois éléments principaux s'ajoutent les éléments accessoires que sont les nerfs et les lymphatiques du foie.

---

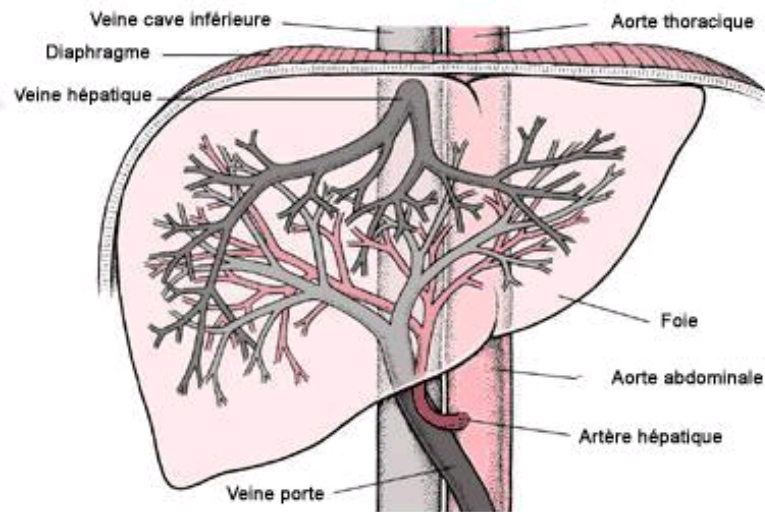


Figure 13 : Vue antérieure montrant les éléments du pédicule hépatique

➤ **La veine porte**

C'est le tronc collecteur qui ramène au foie le sang de la partie sous-diaphragmatique du tube digestif, du pancréas et de la rate. Elle naît à la face postérieure de l'isthme pancréatique, de la confluence de deux volumineux troncs veineux : la veine mésentérique et le tronc spléno-masaraïque. De direction oblique en haut, à droite et en avant, elle se termine au niveau du hile en se divisant en deux branches qui pénètrent à l'intérieur du parenchyme hépatique.

➤ **Les artères hépatiques :**

La vascularisation artérielle du foie est sujette à de nombreuses variations dues à la triple vascularisation du foie primitif et aux modifications possibles d'origine de la coronaire stomacique. Habituellement, elle est assurée par les deux branches terminales de l'artère hépatique propre venue de l'hépatique commune et accessoirement par une artère gauche.

### **L'artère hépatique commune :**

Elle prend son origine au niveau du tronc cœliaque . Elle est horizontale à presque 90° du trajet du tronc cœliaque. Elle se termine en se divisant en deux artères : l'artère\_gastroduodénale et l'artère hépatique propre. Elle a pour seule collatérale l'artère pancréatico-duodénale.

### **L'artère hépatique propre :**

Elle provient de la division de l'artère hépatique commune et se dirige en haut à droite pour rejoindre le foie au niveau du hile. Elle se divise en artères hépatiques gauche, intermédiaire et droite qui pénètrent dans le parenchyme hépatique pour donner les artères segmentaires. Sur son chemin, l'artère hépatique propre donne plusieurs collatéraux que sont : l'artère supra-duodénale ; l'artère gastrique droite et l'artère cystique.

## **6. Innervation du foie**

Elle est assurée par le Système Nerveux Autonome (SNA) : orthosympathique, vagal et sensitif. Au moment des douleurs hépatiques ou cystiques, le patient peut ressentir des douleurs au niveau du cou ou de l'épaule.

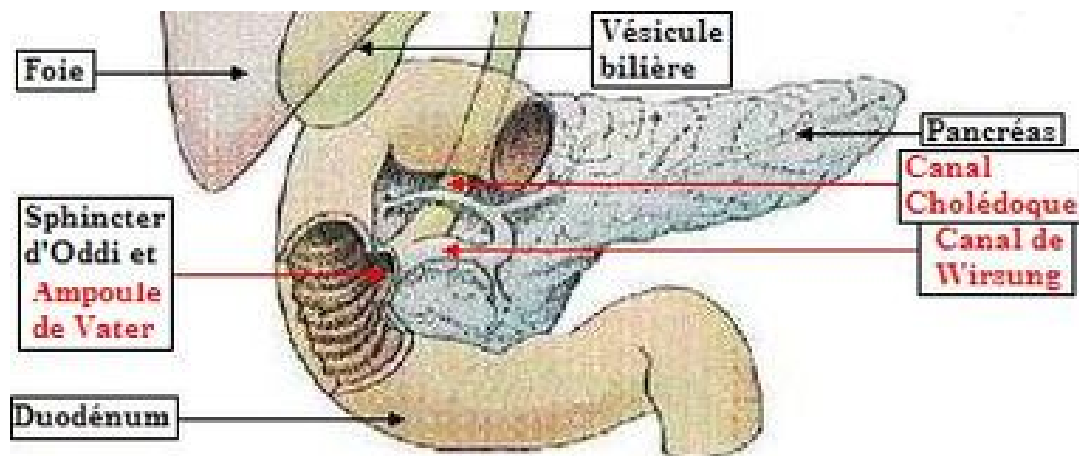
## **7. Les voies biliaires extra hépatiques**

Elles sont formées d'une voie principale et d'une voie accessoire.

- La voie biliaire principale constituée des canaux hépatiques droit et gauche qui se réunissent pour former le canal hépatique commun. Ce dernier se joint au canal cystique pour former le canal cholédoque qui va aboutir au duodénum au niveau de l'ampoule de Vater à travers le sphincter d'Oddi.

---

- La voie biliaire accessoire est constituée de la vésicule biliaire et du canal cystique.



**Figure 14 : Les voies biliaires**

## **II- Anatomie fonctionnelle**

La segmentation hépatique correspond à sa division fonctionnelle. Elle est fondée sur la vascularisation à l'intérieur du parenchyme. De ce fait , de nombreuses études ont été réalisées par : Cantlie en 1898, McIndoe et Counseller en 1927, Ton That Tung en 1939 [57], Hjörstjö en 1931, Healey et Schroy en 1953 qui décrivent une anatomie à partir des veines sus-hépatiques, Goldsmith et Woodburn en 1957, Couinaud en 1957 et Bismuth en 1982. La plus utilisée reste celle de Couinaud qui décrit une segmentation à partir du système porte [27].

C'est cette dernière qui est la plus employée car la terminologie anglo-saxonne (dérivée de Goldsmith et woodburn) prête à confusion et est source d'imprécision [1]. Toutefois, telle qu'elle a été décrite, la segmentation de Couinaud a l'inconvénient de ne pas tenir compte du foie en position anatomique dans la cavité abdominale, c'est-à-dire s'enroulant autour du rachis, occupant l'hypocondre droit. La segmentation fonctionnelle du foie est d'ordre vasculaire et non morphologique. En effet, chaque vaisseau a une distribution de type terminal dans le

parenchyme hépatique : ceci permet de diviser le foie en un certain nombre de segments et de secteurs.

**Tableau VIII : Classification des segmentations du foie**

	<b>Couinaud</b>	<b>Bismuth</b>	<b>Goldsmith- Woodburne</b>
<b>Foie droit</b>	Secteur paramédian V, VIII  Secteur latéral VI, VII	Secteur antérieur  Secteur postérieur	Lobe droit  Segment antérieur  Segment postérieur
<b>Foie gauche</b>	Secteur paramédian III, IV  Secteur latéral II	Secteur médian III, IVA, IVB,  Secteur latéral gauche	Lobe gauche  Segment médian  Segment latéral
<b>Lobe caudé</b>	I	I	Lobe caudé

## **1. Systématisation des pédicules glissoniens :**

L'anatomie fonctionnelle est basée sur la distribution à l'intérieur du foie des pédicules portaux et des veines sus-hépatiques [4]. Le pédicule se divise en deux au niveau du hile à droite, déterminant ainsi deux parties de foie, une droite et une gauche. Entre ces deux parties, se situe la scissure portale médiane. Chacune de ces branches se divise elle-même en deux branches de second ordre, une paramédiane et une latérale, déterminant quatre portions de foie, deux à droite et deux à gauche appelés secteurs.

Chacune d'elles se divise à son tour en deux branches de troisième ordre, une supérieure et une inférieure. Les portions de foie irriguées par ces branches sont appelées des segments.

Entre ces territoires cheminent les veines sus-hépatiques qui drainent le sang des deux parties du foie contigües vers la veine cave. La vascularisation du foie étant de type terminal, on peut déterminer des portions de foie plus au moins importantes, indépendantes dans leur fonctionnement et qui peuvent être enlevées sans pour autant compromettre le fonctionnement du parenchyme restant. Ceci constitue la base même de la chirurgie hépatique qui est essentiellement une chirurgie d'exérèse anatomique.

## **2. Systématisation des veines sus-hépatiques :**

Il existe trois veines sus-hépatiques principales qui s'abouchent dans la veine cave inférieure [59] : la veine sus-hépatique droite, la veine sus-hépatique médiane et la veine sus-hépatique gauche. Les veines sus-hépatiques divisent le foie en quatre secteurs dont les frontières (scissures) ne sont pas apparentes à la surface du foie.

-La veine sus-hépatique droite est un gros tronc veineux qui se jette au bord droit de la veine cave. Il peut exister plusieurs veines sus-hépatiques droites dont l'abouchement est séparé au niveau de la veine cave inférieure. Ainsi, une veine droite inférieure importante existe dans 20 %

des cas environ et draine la partie inférieure du foie droit [60]. Elle draine les secteurs antérieur et postérieur du foie droit et est facilement retrouvée par échographie.

-La veine sus-hépatique gauche est située entre les deux secteurs paramédian et latéral du foie gauche qu'elle draine. Elle adhère, au ligament d'Arantius en arrière. Le plus souvent, elle rejoint le tronc de la veine sus-hépatique médiane pour former un court tronc commun. Ce tronc commun peut recevoir une veine diaphragmatique inférieure gauche.

-La veine sus-hépatique médiane formée par la jonction des deux branches droite et gauche à la partie moyenne du foie, chemine dans la scissure principale du foie.

### **3. Scissures hépatiques :**

Ce sont les frontières entre les différents secteurs. Elles peuvent être portes (situés entre deux territoires portes) et contiennent les veines sus-hépatiques ou sus-hépatiques (situés entre deux territoires sus-hépatiques) et contiennent alors les pédicules glissoniens. Ceci suivant le vaisseau qui chemine dedans.

Pour la chirurgie hépatique, on utilise surtout les scissures portes communément appelées « scissures » pour une meilleure pénétration à l'intérieur du parenchyme. On en distingue trois, correspondant aux trois veines sus-hépatiques.

- la scissure sagittale ou médiane : elle correspond au plan passant par la veine sus-hépatique médiane. C'est un véritable plan de séparation entre les foies droit et gauche (ligne de passage des hépatectomies droite et gauche) parce que séparant les éléments vasculaires et biliaires des deux pédicules glissoniens droit et gauche.

---

- la scissure droite correspond au plan passant par la veine sus-hépatique droite. Elle divise le foie droit en deux secteurs : le secteur antérieur (ou paramédian) et le secteur postérieur (ou postéro-latéral).

- la scissure gauche correspond au trajet de la veine sus-hépatique gauche et sépare le foie gauche en deux secteurs : le secteur paramédian gauche à sa partie droite, et le secteur latéral gauche à sa gauche. Elle forme un plan de direction presque transversal, tendu du bord gauche de la veine cave inférieure à la pointe du lobe gauche.

La division portale et sus hépatique peut être sujette à des anomalies d'où l'intérêt des opacifications vasculaire et l'échographie peropératoire.

#### **4. Division glissonienne:**

À droite, il existe deux pédicules glissoniens pour chaque secteur, un antérieur et l'autre postérieur. Chacun se divise en deux branches, une supérieure et une inférieure. Chaque division individualise des portions encore plus petites, appelées sous-segments.

À gauche, la division est un peu plus complexe. Le pédicule gauche se divise en deux branches. Une branche irrigue le secteur latéral gauche et l'autre branche correspond à la partie intra-hépatique du pédicule gauche. La zone où chemine ce pédicule paramédian gauche s'appelle le sillon ombilical, bien marqué sur la surface inférieure du foie.

---

## **5. Segmentation hépatique :**

La division des pédicules hépatiques et l'interposition des veines sus hépatiques que nous venons de voir permettent un véritable « éclatement » du foie en huit portions indépendantes appelées segments. La numérotation de ces segments a été déterminée par Couinaud en partant du centre vers la périphérie. Ce sont :

- le segment I correspond au lobe de Spiegel et à la partie du foie en avant de la veine cave ;
- le segment II correspond au secteur postérieur gauche ;
- les segments III et IV correspondent au secteur antérieur gauche ;
- le segment V correspond à la partie inférieure et le segment VIII à la partie supérieure du segment antérieur droit ;
- le segment VI correspond à la partie inférieure et le segment VII à la partie supérieure du segment postérieur droit.

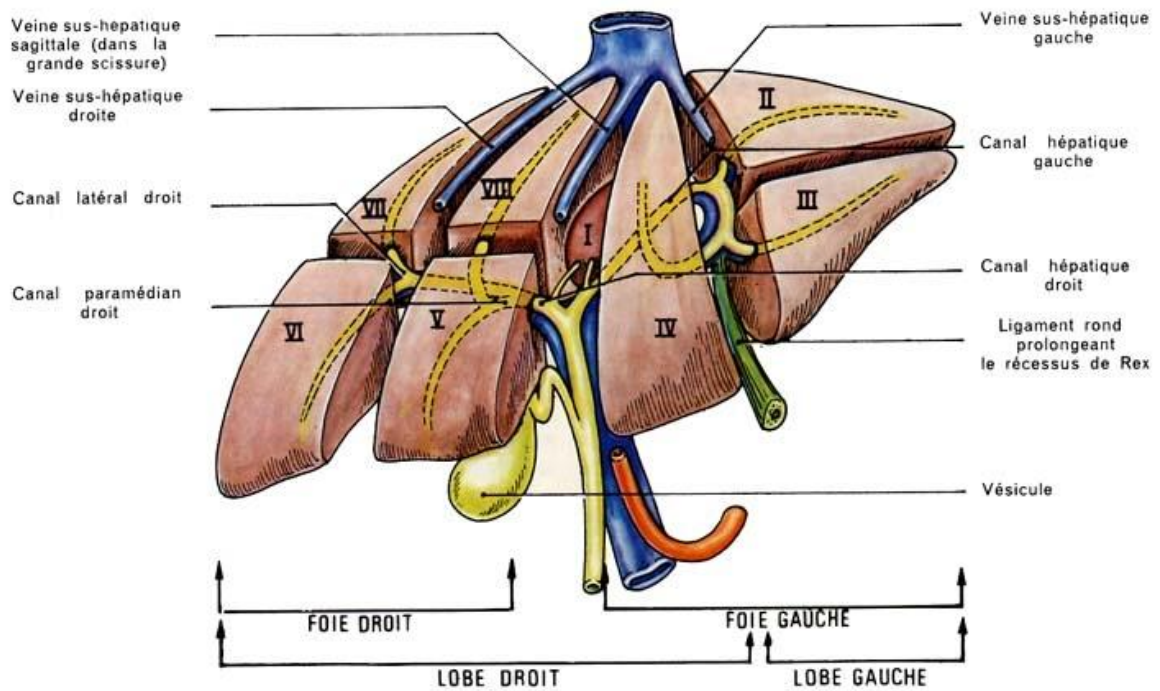
Ainsi le foie droit contient les segments V, VI, VII et VIII et le foie gauche comprend les segments II, III et IV. La division anatomique du foie divise celui-ci en deux lobes séparés par le ligament falciforme :

- Le lobe droit (deux tiers du volume) constitué du foie droit plus le segment IV ;
- Le lobe gauche (un tiers du volume) constitué du foie gauche moins le segment IV : il contient donc les segments II et III.

Le segment I correspond au lobe de Spiegel. Il appartient par ses pédicules vasculaires glissoniens au foie droit et au foie gauche et est drainé par plusieurs petites veines sus-hépatiques directement dans la veine cave inférieure. Il est aussi classique de distinguer deux sous-segments du segment IV : le sous-segment IVb correspond au lobe carré et est situé à la

---

partie antérieure et inférieure du segment IV .Le sous-segment IVa correspond à la partie haute du segment IV, au-dessus du lobe carré.



**Figure 15: Segmentation du foie selon Couinaud**

### **III. Anatomie chirurgicale**

En chirurgie, le foie est décomposé en deux hémi foies : le foie droit (segments I, II, III, IV) et le foie gauche (segments V, VI, VII et VIII) .Le foie gauche reçoit la branche gauche de division de l'artère hépatique et de la veine porte ; le foie droit, la branche droite. Cette segmentation est essentielle pour la chirurgie hépatique puisqu'elle permet l'ablation d'un segment sans pour autant gêner la vascularisation des autres segments.

Ainsi, d'après les données anatomiques précitées, les hépatectomies typiques ou anatomiques sont définies par l'exérèse d'une partie de parenchyme hépatique limitée par un plan de scissure anatomique [1]. Par contre, les hépatectomies atypiques ou non anatomiques sont des résections d'une partie du parenchyme hépatique non délimitées par les scissures anatomiques.

Le terme d'hépatectomie réglée signifie que le contrôle vasculaire des pédicules hépatiques a été le premier temps de l'hépatectomie et est opposé aux hépatectomies par voie parenchymateuse. Les hépatectomies typiques peuvent donc être « réglées » ou non. Le contrôle vasculaire avant toute section parenchymateuse est d'ailleurs actuellement rarement complet, à l'inverse de la description de la technique originale de Lortat-Jacob et al. [1]

Le terme « hépatectomie majeure » désigne les hépatectomies comportant l'exérèse d'au moins trois segments hépatiques [61,62].

Suivant la segmentation de Couinaud [27], un consensus international existe depuis peu quant à la dénomination des différentes résections [63]. Il existe cinq hépatectomies majeures principales

-L'hépatectomie droite qui enlève les segments V, VI, VII et VIII ;

-L'hépatectomie gauche qui enlève les segments II, III et IV et où la ligne de section passe le long de la scissure hépatique médiane;

-Les trisegmentectomies IV, V, VI ; IV, V, VIII et I, IV, V qui sont des hépatectomies centrales ;

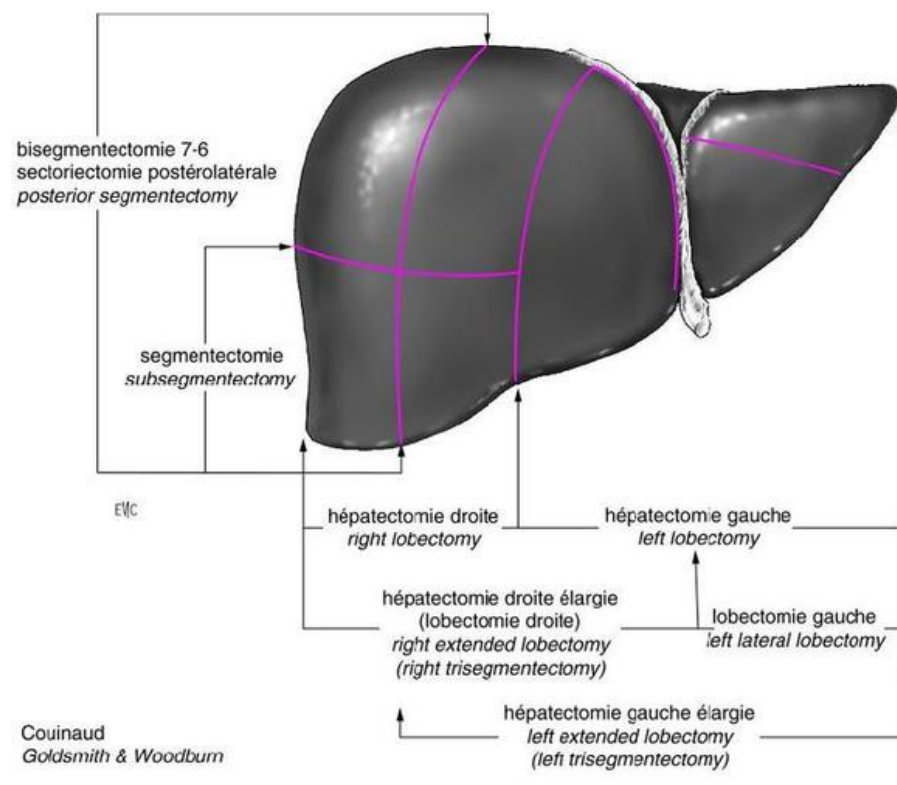
Les hépatectomies majeures élargies correspondent à des hépatectomies majeures plus un segment : hépatectomie droite élargie au segment I ou IV, et hépatectomie gauche élargie au segment I.

---

Les hépatectomies super élargies correspondent à une hépatectomie majeure plus deux ou trois segments : ce sont les hépatectomies droites élargies aux segments I et IV ou les hépatectomies gauches élargies aux segments V, VIII ou aux segments I, V et VIII.

Les hépatectomies mineures ou limitées correspondent à l'ablation d'un ou de deux segments en accord avec la segmentation de Couinaud : il s'agit des segmentectomies et des bisegmentectomies.

L'exérèse peut être limitée à une partie d'un segment .C'est la sous-segmentectomie. L'hépatectomie peut consister uniquement en la résection d'une tumeur hépatique. Il s'agit dans ce cas d'une tumorectomie ou « Wedge resection ». Enfin, l'hépatectomie peut être totale dans le cadre d'une transplantation hépatique.



**Figure 16 :Segmentationhépatique**

## **IV-Régénération hépatique après hépatectomie**

### **1.Histologie et physiologie des cellules souches**

Le foie assure de nombreuses fonctions essentielles pour l'organisme : sécrétion biliaire, synthèse et métabolisme de très nombreuses substances, fonctions immunologiques, épuration, stockage, etc. Macroscopiquement homogène, il présente à l'échelon microscopique une organisation cellulaire et matricielle complexe [64]. A l'état normal, le foie ne présente aucune mitose. Elles n'apparaissent qu'en cas de stress, comme par exemple lors d'une hépatite ou après une résection hépatique. Le renouvellement cellulaire hépatocytaire et biliaire est assurée :

- Les hépatocytes et les cellules biliaires peuvent se diviser et donner respectivement des cellules filles de même différenciation.
- Les cellules souches dites cellules ovales et situées dans le canal de Hering.
- Des cellules souches d'origine médullaire.

### **2.Facteurs de croissance**

La régénération hépatique dépend des actions conjuguées de nombreux facteurs qui agissent en se fixant sur des récepteurs spécifiques de la membrane plasmique de l'hépatocyte. On distingue parmi ces facteurs :

-Les facteurs activant la régénération .Ce sont l' Hépatocyte Growth Factor (HGF) avec pour co-facteurs, l'épidermal Growth factor (EGF) ; le transforming growth factor beta (TGF  $\beta$ ) et la sérotonine [65].

-La Sérotonine est le principal initiateur de cette cascade d'activation [14].

---

-L'insuline est le plus important facteur exogène de la régénération hépatique [66]. Son rôle explique que la régénération hépatique après embolisation portale soit plus lente et plus faible chez les patients diabétiques sous insuline [67].

-Le principal facteur inhibant est le transforming growth factor bêta 1 (TGF  $\beta$ 1).

Ces différents facteurs de croissance ainsi que les cytokines sont libérés après une hépatectomie partielle et provoquent une induction génique en moins de 30 minutes [68]. Un équilibre adéquat entre les influences positives et négatives est primordial pour assurer le déclenchement puis la cessation de la régénération hépatique.

### **3. Facteurs déclenchant la régénération hépatocytaire**

Ils ne sont pas connus avec certitude. Cependant, plusieurs hypothèses ont été énumérées.

Ce sont :

-L'augmentation des besoins métaboliques au niveau du foie restant ;

-L'augmentation de la concentration plasmatique des facteurs de croissance circulants ;

-la redistribution du flux portal : l'hypertension portale apparaissant après résection de 70 % du volume hépatique peut initier, par « shear stress », non seulement la régénération des hépatocytes mais aussi celles des cellules endothéliales sinusoidales [42].

### **4. Aspects morphologiques et cinétiques de la régénération hépatocytaire**

Chez l'homme, la cinétique de la régénération hépatique ne peut être appréciée que sur des données indirectes .La synthèse d'ADN, mesurée d'après l'activité sérique de la thymidine kinase, semble maximale au 4<sup>ème</sup> et au 5<sup>ème</sup> jour après une hépatectomie [69].

---

Sur des biopsies hépatiques réalisées de façon itérative après hépatectomie, il existe des images de mitose entre le 10<sup>ème</sup> et le 35<sup>ème</sup> jour postopératoire. D'après des données scannographiques, le volume initial du foie après hépatectomie partielle ne serait restauré que 6 à 8 mois après la résection [70].

## **5. Facteurs influençant la régénération hépatocytaire**

Plusieurs facteurs modifient la capacité de régénération du foie :

- Le foie cirrhotique régénère plus lentement que le foie sain ;
- La fibrose lors des maladies chroniques du foie ;
- Les complications postopératoires (infections bactériennes, hémorragies) retardent la régénération.
- L'adjonction d'une chimiothérapie pré et post opératoire exerce un effet délétère sur la régénération hépatique [71].
- L'âge croissant, en causant l'altération du parenchyme hépatique et de sa fonction réticulo-endothéliale, diminue la capacité de régénération hépatocytaire sans être pour autant une contre-indication à la résection hépatique.

## **6. Marqueurs de la régénération hépatocytaire**

Sur le plan biologique, la régénération se traduit par :

- Une élévation persistante de la gamma-glutamyl-transpeptidase (GGT) et des phosphatases alcalines (PAL) [72].
  - Une élévation de l'Alpha-foeto-protéine ( $\alpha$ FP).
-

## Annexe 1

# Fiche d'exploitation (les hépatectomies)

(CHU MOHAMED V : SERVICE DE CHIRURGIE VISCERALE)

Année :

NE : Date d'entrée :  
NO : Date de sortie :  
Nom : Age :  
Prénom : Sexe :  
Adresse : Téléphone :

### Motif d'hospitalisation :

#### ATCDS :

ATCD d'intervention :

ATCD d'hépatopathie :

Autres..... KHF Hépatite chronique Cirrhose

### Circonstances de découverte

\*Signes généraux :

\*Douleur de l'hypochondre droit :

\*Masse abdominale

\* Hépatomégalie

\*Ictère

\*ascite

\*encéphalopathie

\*Autres signes associés :

Examen clinique.....

### Paraclinique

#### a) Biologie

\*HB =

\*GB=

\*PQ=

\*TP=



-Durée d'intervention :

-Séjour USI :                    oui                    non                    Durée du séjour :

**Anatomie pathologie :**

-Taille                                    (centimètres)                    -Poids                                    (grammmes)

-Etat du parenchyme :                    Sain                    Pathologique

-Résultat :

-Etude histologique :

**Suites postopératoires:**

-Décès :                                    oui                    non

-morbidity postopératoire :                    épanchement pleural                    ascite                    IHC

-Ictère postopératoire :

-Drain :

\*Pue                                    \*Sang                                    \*Bile

\*Ablation du drain :

-Reprise opératoire

**Bilan postopératoire**

\*HB

\*Transfusion

Homologue

Autologue

Quantité

**Radiographie postopératoire**

\*Echographie

\*Radiographie pulmonaire

**Complications lointaines :**

-Récidive

-IHC

---

**Consultation post interventionnel :**

Oui

non

**Evolution :**

-Court terme

-Moyen terme

-Long terme

## **Annexe 2**

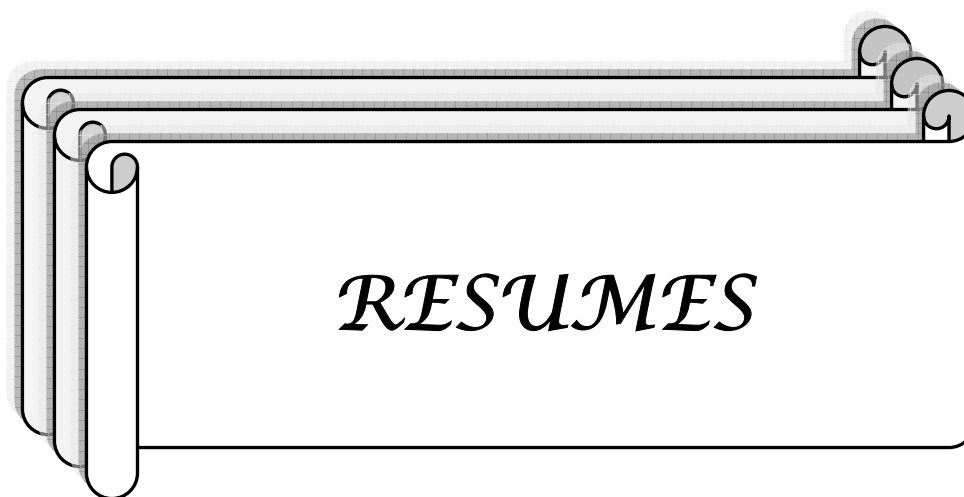
### **Revue de la littérature**

H.M : hépatectomie majeure. P.M : Pathologie maligne ; P.B : Pathologie bénigne ; M :  
Métastases ; IHC : Insuffisance hépato-cellulaire

---

**Tableau IX : Les hépatectomies. Revue de la littérature**

Auteurs	Années	Nombre de cas		Pathologies			Cirrhoses	Morbidité	IHC	Décès	% de décès par IHC
		Total	H.M	P.M	P.B	M	%	%	%	%	
Ryan	1982	52	52	20	20	12	?	46	?	8	?
Thompson	1983	138	98	49	49	40	7.2	52	8	10.9	45
Nagao	1985	100	35	68	24	8	46	53	17	25	68
Ekberg	1986	81	71	20	7	54	0	33	4.9	4.9	50
Ross	1987	58	58	12	18	28	0	50	6.9	3.4	50
Iwatsuki	1988	411	300	106	182	123	4.1	12.4	?	4.6	52.6
Delva	1988	142	85	41	37	64	10.6	32	6.3	5.6	37.5
Didolkar	1989	56	30	6	3	47	3.6	?	9	12.5	71.4
Bismuth	1989	50	38	16	2	32	0	16	2	2	100
Tizusuki	1989	119	52	119	0	0	67.2	34.5	10.9	15.1	72
Tjandra	1991	67	41	47	19	1	56.7	65.7	29.8	15	71.4
Mentha	1992	79	45	0	0	79	0	32	1.3	1.3	100
Jamieson	1993	75	21	20	26	27	8.2	33	1.2	1.2	100
Gavelli	1994	113	60	29	28	56	6	36.3	4.4	4.4	60
Sitzman	1994	105	63	53	0	52	?	33	1	2.8	33.3
Farid	1994	100	74	24	0	66	15	24	0	2	0
Khadija	2007	28	2	6	6	16	14	35.8	10	14.3	100
Notre série	2011	40	3	8	32	0	5	20	10	12.5	80



## **RESUME**

La chirurgie reste le seul traitement efficace des tumeurs malignes du foie aujourd'hui. Elle est également indiquée pour le traitement de certaines affections bénignes du foie. Au cours de ces dernières décennies, la chirurgie hépatique a vu ses indications se multiplier grâce aux progrès des techniques chirurgicales, de l'imagerie et de l'anesthésie-réanimation.

L'objectif de notre travail est d'évaluer les différentes techniques employées dans les résections hépatiques ainsi que les indications opératoires afin d'analyser les résultats obtenus en matière de morbi-mortalité.

Ainsi, dans cette étude rétrospective, nous rapportons les cas de 40 patients ayant subi des hépatectomies au service de chirurgie viscérale du CHU Mohamed VI de Marrakech entre janvier 2004 et Décembre 2009. L'âge moyen des patients était de 42.9 ans avec des extrêmes allant de 16 et 82 ans. On note également une prédominance féminine à 60%. L'échographie hépatique a été réalisée dans 82.5% et la tomodensitométrie abdominale dans 50 % des cas. Le bilan biologique pré-Opératoire a été anormal dans 17.5%. Les indications opératoires ont été dominées par les lésions bénignes (80% des cas). La résection était atypique dans 77.5% avec une hépatectomie majeure dans 7.5% des cas. Le clampage vasculaire a été réalisée dans 30% des cas. Le drainage abdominal a été fait chez tout nos patients et un drainage biliaire n'a jamais été réalisé. Pour ce qui est des gestes supplémentaires, un seul geste majeur à type de hémicolectomie droite a été réalisé. 7.5 % des patient de notre série ont été transfusés. La mortalité périopératoire était de 12.5% et la morbidité de 20%. Les facteurs de risque de morbi-mortalité sont : l'âge, les antécédents, la nature de la pathologie, le type de résection et la nature du foie restant.

---

## **SUMMARY**

Surgery remains the only effective treatment for malignant liver tumors today. It is also indicated for the treatment of some benign diseases of the liver. In recent decades, hepatic surgery has seen its indications multiply thanks to advances in surgical techniques, imaging and anesthesia.

The aim of our work is to evaluate the different techniques employed in the liver resection as well as surgical indications to analyze results of morbidity and mortality.

Thus, in this retrospective study, we report the case of 40 patients undergoes hepatectomy at the surgery viscera service of University Hospital Centre Mohamed VI of Marrakech between January 2004 and December 2009. Mean age of patients was 42.9 years old with extreme ranging from 16 to 82 years old. Female represent a big percentage with 60%. Liver ultrasound was conducted in 82.5% and abdominal Computed Tomography in 50% of cases. Preoperative biological balance was abnormal in 17.5%. Surgical indications were dominated by the benign lesions (80% of cases). Resection was atypical in 77.5% of cases with major hepatectomy in 7.5%. Vascular clamping was conducted in 30% of cases. Abdominal drainage has been made among all our patients and biliary drainage has never been realized. For additional acts, a single major gesture of hemicolecotomy right type has been achieved. 7.5% of the patients in our series were transfused. Preoperative mortality was 12.5% and 20% for morbidity. Morbidity and mortality risk factors are: age, background, pathology nature, resection type and the nature of the remaining liver.

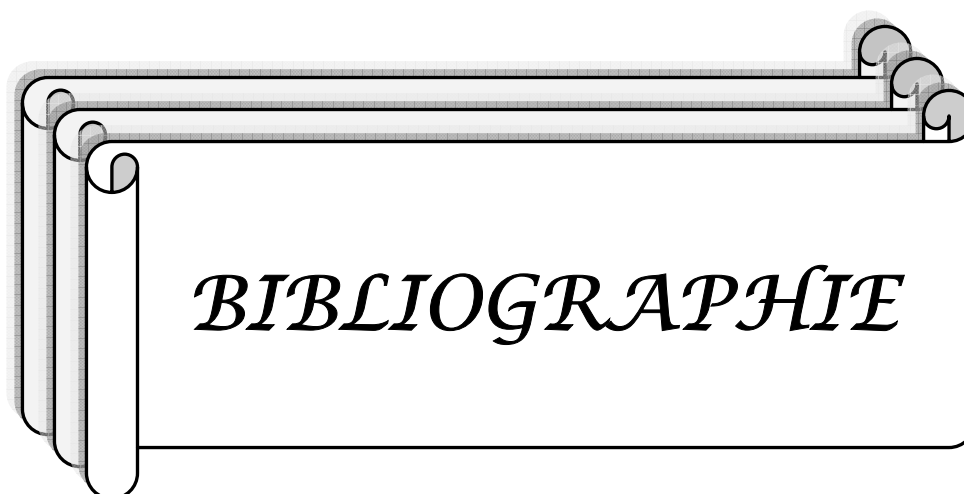
---

## ملخص

لا تزال الجراحة العلاج الوحيد الفعال لأورام الكبد الخبيثة اليوم. وتستعمل أيضا لعلاج بعض أورام الكبد الحميدة. في العقود الأخيرة، شهدت جراحة الكبد تطورا بفضل التقدم في التقنيات الجراحية ، التصوير الإشعاعي والتخدير والانعاش. كان الهدف من دراستنا تقييم التقنيات المختلفة المستخدمة في استئصال أجزاء الكبد و دواعي اللجوء إلى الجراحة من أجل تحليل النتائج التي تم الحصول عليها من حيث معدلات الاعتلال والوفيات. في هذه الدراسة الرجعية، نستعرض حالة 40 مريضا خضعوا لاستئصال الكبد بمصلحة جراحة الجهاز الهضمي بالمستشفى الجامعي محمد السادس بمراكش بين يناير 2004 وديجنبر 2009. وكان متوسط عمر المرضى 42.9 سنة مع أعمار قصوى تتراوح بين 16 و 82 عاما مع هيمنة الإناث بنسبة 60 % . وقد تم الفحص بالموجات فوق الصوتية للكبد في 82.5 % من الحالات ، والأشعة المقطعية في 50 % من الحالات. نتائج التحاليل البيولوجية قبل الجراحة كانت غير طبيعية في 17.5 % . دواعي الجراحة كانت في أغلب الأحيان الأورام الحميدة (80 % من الحالات). الإستئصال كان غير مصنفا في 77.5 % حالة و كان استئصال الكبد شبه كلي في 7.5 % من الحالات. تم ربط الأوعية الدموية في 30 % من الحالات. وقد تم الصرف البطني عند جميع مرضانا في حين لم يتم بتاتا صرف السائل الصفراوي. فيما يتعلق بالإجراءات الإضافية، تم إجراء استئصال القولون الأيمن في حالة واحدة وتم حقن 7.5 % من المرضى بالدم. معدل الوفيات المتعلقة بالجراحة 12.5 % في حين نسبة الاعتلال 20 % . عوامل الخطر المتعلقة بمعدلات الاعتلال والوفيات هي : السن، السوابق، طبيعة المرض، نوع الإستئصال وطبيعة الكبد المتبقية.

الكلمات الأساسية: استئصال الكبد- التقنيات الجراحية - سرطان الكبد - استئصال الكيس - المضاعفات.

---



**1. Bismuth H, Castaing D, Borie D.**

Conduite générale des hépatectomies .Encyclopédie médico-chirurgicale 1997 :18 (Elsevier SAS, Paris), Techniques chirurgicales–Appareil digestif ,40–761 ,18p.

**2. Belghiti J , Hiramatsu k ,Benoist S, Massault P, Sauvanet A, Farges O.**

Seven hundred forty–seven hepatectomies in the 1990 s: An update to evaluate the actual risk of liver resection. J Am Coll Surg 2000; 19: 38–46.

**3. Cherqui D, Alon R, Lauzet JY, Salvat A, De Salles De Hys C, Rotman N, et al.**

Limitation des transfusions sanguines au cours des hépatectomies. Etude de 150 résections consécutives sur foie sain et pathologique. Gastroenterol clin Biol 1996 ; 20 :132–138.

**4. Melendez JA, Fischer ME.**

Anaesthesia and postoperative intensive care. Surgery of liver and biliary tract; Blumgart LH, Fong Y; WB Saunders ed. 2000; 545–557.

**5. Cherqui D, Husson E, Hammoud R, Malassagne B, Stephan F, Bensaid S et Al.**

Laparoscopic liver resections: a feasibility study in 30 patients. Ann Surg 2000; 232: 753–762.

**6. Descottes B, Glineur D, Larachi F, Valleix D, Paineau J, Hamy A. et Al.**

Laparoscopic liver resection of benign liver tumors. Surg endosco 2003 ; 17 : 668–675.

**7. Cherqui D.**

Laparoscopic liver resection. Br J Surg 2003, 90 : 644–646.

**8. Laurent A, Cherqui D, Lesurtel M, Brunetti F, Tayar C, Fagniez PL.**

Laparoscopic liver resection for sub capsular hépato–cellulaire carcinoma complicating chronic liver disease. Arch Surg 2003; 138: 763–768.

**9. O.Farges, A. Denys.**

Embolisation portale avant hépatectomie. Techniques, indications et résultats. Ann chir 2001 ; 126 :836–44.

**10. Roche A, Lasser P, de Baere T, Elias D.**

L'embolisation portale préopératoire : un moyen efficace pour hypertrophier le foie sain et élargir les indications des résections hépatiques .Chirurgie 1998 ; 123 :67–72.

---

- 11. Imamura H, Shimada R, Kubota M, Matsuyama Y, Nakayama A, Miyagawa S, et al.**  
Preoperative portal vein embolisation : an audit of 84 patients. *Hepatology* 1999 ; 29 :1099–105.
  - 12. Caesar J, Shaldon S, Chiandussi L.**  
The use of indocyanine green in the measurement of hepatic blood flow and as a test of hepatic function. *Clin Sci* 1961; 21:43–57.
  - 13. Fan ST, Lo CM, Lai ECS, Chu KM, Liu CL, Wong J.**  
Perioperative nutritional support in patients undergoing hepatectomy for hepatocellular carcinoma. *N Engl J Med* 1994; 331:1547–52.
  - 14. Rigg JRA, Jamrozik K, Myles P, et al.**  
Epidural anaesthesia and analgesia and outcome of major surgery: a randomized trial. *Lancet* 2003; 359: 1276–1282.
  - 15. Redai I, Emond J, Brentjens T.**  
Anesthetic considerations during liver surgery. *Surg Clin North Am* 2004; 84:401–411.
  - 16. Taura P, Fuster J, Blasi A, et al.**  
Postoperative pain relief after hepatic resection in cirrhotic patients: the efficacy of a single small dose of ketamine plus morphine epidurally. *Anaesth Analg* 2003; 96:475–480.
  - 17. D. Castaing, E. Vinet.**  
Les clampages en chirurgie hépatique. *Journal de chirurgie viscérale* vol 139, N°2–avril 2002 p.77–84.
  - 18. Aggarwal S, Kang Y, Freeman JA, Fortunato FL, Pinsky MR.**  
Post reperfusion syndrome: cardiovascular collapse following hepatic reperfusion during liver transplantation .*Transplant Proc* 1987; 19:54–55.
  - 19. Delva E, Barberousse JP, Nordlinger B, Olivier JM, Vacher B, Guilmet C, et al.**  
Hemodynamic and biochemical monitoring during major liver resection with the use of hepatic vascular exclusion. *Surgery* 1984; 95: 308–318.
  - 20. Belghiti J, Noun R, Malafosse R, Jagot P, Sauvanet A, Pierangeli F, et al.**  
Continuous versus intermittent portal triad clamping for liver resection: a controlled study. *Ann surg* 1999; 229: 369–375.
-

**21. Hannoun L, Borie D, Delva E, Jones D, Vaillant JC, Nordlinger B, et al.**

Liver resection with normothermic ischemia exceeding one hour. A ten-year experience. Br J Surg 1993 ; 80 : 1161–1165.

**22. Elias D, Desruennes E, Lasser P.**

Prolonged intermittent clamping of the portal triad during hepatectomy. Br J Surg 1991; 78: 42–44.

**23. Nagasue N, Yukaya H, Suehiro S, Ogawa Y .**

Tolerance of the cirrhotic liver to normothermic ischemia. A clinical study of 15 patients. Am J Surg 1984; 147: 772–775 .

**24. Huguet C, Nordlinger B, Galopin JJ, Bloch P, Gallot D.**

Normothermic hepatic vascular exclusion for extensive hepatectomy. Surg Gynecol Obstet 1978; 147: 689–693.

**25. S. Durand-Fontanier, L. Fourcade, T. Abita, D. Valleix, B. Descottes.**

Conséquences des hépatectomies. Encyclopédie Médico chirurgicale Hépatologie 2008 , 7–038–B–10.

**26. That Ton, Nguyen-Duong-Quang Tung.**

L'hépatectomie réglée par ligature vasculaire intra-parenchymateuse. Presse Med 1965; 73: 3015–3017.

**27. Couinaud C.**

Le foie. Études anatomiques et chirurgicales. Paris : Masson, 1957.

**28. Nagasue N, Yukaya H, Ogawa Y, Khono H, Nakamura T.**

Human liver regeneration after major hepatic resection. A study of normal liver and livers with chronic hepatitis and cirrhosis. Ann Surg 1987; 206: 30–39.

**29. Bucher ML, Swaffield MN.**

Regulation of hepatic regeneration in rats by synergistic action of insulin and glucagon. Proc Natl Acad Sci USA 1975, 72:1157–60.

**30. Reed DN, Vitale GC, Wrightson WR, Edwards M, Mc Masters K.**

Decreasing mortality of bile leaks after elective hepatic surgery. Am J Surg 2003; 185: 316–318 .

---

**31. Yamashita YI, Hamatsu T, Rikimaru T, Tanaka S, Shirabe K, Shimada M, Sugimachi K.**

Bile leakage after hepatic resection. *Ann Surg* 2001; 233: 45–50.

**32. Lo CM, Fan S, Liu C, Lai E, Wong J.**

Biliary complications after resection. *Arch Surg* 1998; 133: 156–161.

**33. Didolkar MS, Fitzpatrick JL, Elias EG, Withley N, Keramati B, Suter CM.**

Risk factors before hepatectomy, hepatic function after hepatectomy and computed tomographic changes as indicators of mortality from hepatic failure. *Surg Gynecol Obstet* 1989; 169: 17–26.

**34. Chevalier P, Peten E, Baldini E, Gugenheim J.**

Pedunculated hepatic adenoma : sonographic and MR imaging. *AJR Am J Roentgenol* 1999; 172: 1146–1147.

**35. Farges O, Malassangne B, Flejou JF, Balzan S, Sauvanet A, Belghiti J.**

Risk of major liver resection in patients with underlying chronic liver disease. A reappraisal. *Ann surg* 1999; 29:434–440.

**36. Midorikawa Y, Kubota K, Takayama T, Toyoda H, Ijichi M, Torzilli G, et al.**

A comparative study of postoperative complications after hepatectomy in patients with and without chronic disease. *Surgery* 1999; 126: 484–491.

**37. Foster J, Berman M.**

The malignant transformation of liver cell adenomas. *Arch Surg* 1994; 129: 712–717.

**38. Weimann A, Ringe B, Klempnauer J, Lamesch P, Gratz KF, Prokop M et al.**

Benign liver tumors :differential diagnosis and indications for surgery. *World J Surg* 1997; 21: 983–991.

**39. Kaji K, Kaneko S, Matsushita E, Kobayashi K, Matsui O, Nakanuma Y.**

A case of progressive multiple focal hyperplasia with alteration of imaging studies. *Am J Gastroenterology* 1998; 93: 2568–2572.

**40. D. Franco, C. Vons .**

Traitement chirurgical des Kystes hydatiques du foie. *Enc. Méd. Chir. Techniques chirurgicales–Appareil digestif* 40–775, 1999 ; 11p.

**41. Lee SK, Carrillo EH.**

Advances and changes in the management of liver injuries. *Am Surg* 2007; 73: 20–6.

---

**42. Fang JF, Chen RJ, Lin BC, Hsu YB, Kao JL, Chen MF.**

Blunt hepatic injury: minimal intervention is the policy of treatment. *J Trauma* 2000 ; 49 : 722-8.

**43. Reynolds M.**

Pediatric liver tumors. *Cancer Treat Res* 2001; 109: 299-312.

**44. Vetter D, Bronowicki JP, Doffoël M.**

Les techniques de chimio-embolisation des carcinomes hépato-cellulaire sur cirrhose. *Ann Chir* 1998 ; 52 : 527-34.

**45. Adam R, Majno P, Castaing D, Giovenardi R, Bismuth H.**

Treatment of irresectable liver tumors by percutaneous cryosurgery. *Br J Surg* 1998; 85: 1493-4.

**46. Perilongo G, Shafford E, Plaschkes J.**

SIOPEL trials using preoperative chemotherapy in hepatoblastome. *Lance Oncol* 2000; 1: 94-100.

**47. T. Prot ,N. Halkic ,N. Demartines.**

Prise en charge chirurgicale des métastases hépatiques de cancer colorectal. *Revue médicale suisse* 2007 ; 117.

**48. A. Hamy, E. Mirallié, P. Bizouarn, J. Visset and J. Paineau.**

Résections hépatiques pour métastases non colorectales, non neuroendocrines. Résultats de 32 hépatectomies chez 27 patients. *Annales de chirurgie* 2000 ; 125 : 124-130.

**49. Fan St, Lo CM, Liu CL, Lam CM, Yuen WK, Yeung C et al.**

Hepatectomy for hépato-cellulaire carcinoma : toward zero hospital deaths. *Ann Surg* 1999; 229: 322-330.

**50. Miyagama S, Makuuchi M, Kawasaki S, Kakazu T.**

Criteria for safe hepatic resection. *Am J Surg* 1997; 21:741-747.

**51. Bûcher NLK, Swaffied MN, Di Troia JF.**

Influence of age upon incorporation of thymidine-2-C 14 into DNA of regenerating rat liver. *Cancer Res* 1964; 24: 509- 512.

**52. Shimada M, Matsuyama T, Akazawa K, Kamakura T, Itasaka H, Sugimachi K, Nose Y.**

Estimation of risk of major complications after hepatic resection. *Am J Surg* 1994; 167: 399-403.

---

**53. Pol B, Campan P, Hardwigsen J, Botti G, Pons J, Le Treut YP.**

Morbidity of major hepatic resections: a 100 cases prospective study. Eur J Surg 1999; 165: 446–453.

**54. Yanaga K, Kanematsu T, Sugimachi K, Takenaka K.**

Intraperitoneal septic complications after hepatectomy. Ann Surg 1986; 203: 148–152.

**55. Kanzler S, Teufel A, Galle PR.**

Liver function test to predict hepatic failure after liver resection. Zentralbl Chir 2007, 132(4):267–273.

**56. Kawasaki S, Imamura H, Kobayashi A, Noike T, Miwa S, Miyagawa S.**

Results of surgical resection for patients with hilar bile duct cancer :application of extended hepatectomy after biliary drainage and hemi hepatic portal vein embolisation . Ann 2003; 238: 84–92.

**57. Tutig TT.**

Chirurgie d'exérèse du foie. Masson, 1962.

**58. Castaing D, Borie D, Bismuth H.**

Anatomie du foie et des voies biliaires. Encyclopédie Médico-chirurgicale 1997:10 (Elsevier SAS, Paris), Techniques chirurgicales–Appareil digestif 40–760.

**59. Chevalier JM.**

Le carrefour hépatico-cave : aspects anatomo-chirurgicaux actuels. J Chir 1986 ; 12 : 689–699.

**60. Mabuchi M, Hasegawa H, Yamasaki S.**

The inferior right hepatic vein: ultrasonic demonstration. Radiology 1983; 148: 213–217.

**61. M.-P. Dilly, F. Etori, J. Marty, E. Samain .**

Anesthésie et réanimation en chirurgie hépatique et portale (y compris la transplantation hépatique). Anesthesia for liver resection and transplantation .EMC–Anesthésie Réanimation 1(2004) 125–153.

**62. A. Steib, C. Schmidt-Mutter, Ph. Bachelier, J.P.**

Anesthésie pour chirurgie hépatique (en dehors de la transplantation). Conférences d'actualisation 2001, p. 369–384.

---

**63. Belghiti J, Clavien PA, Gadzijev E, Garden JO, Lau WY, Makuuchi M et Al.**

The Bristane 2000 terminology of liver anatomy and resection. *HBP* 2000; 2:333–339.

**64. Blanc JF, Lépreux S, Balabaud C et Bioulac– Sage P.**

Histiophysiology hépatique *Encycl. Med Chir Hépatologie*, 7–005–A–10, 2002, 13p.

**65. Michalopoulos GK, De Frances MC.**

Liver regeneration. *Science* 1997; 276:60–6.

**66. Bucher ML, Swaffield MN.**

Regulation of hepatic regeneration in rats by synergistic action of insulin and glucagon. *Proc Natl Acad Sci USA* 1975, 72:1157–60.

**67. Agino M, Nimura Y, Kamiya J, Kondo S, Uesaka K, Kin Y, et al.**

Changes in hepatic lobe volume in biliary tract cancer patients after right portal vein embolization. *Hepatology* 1995; 21:434–9.

**68. Taub R.**

Liver regeneration in health and disease. *Clin Lab med* 1996; 16:341–60.

**69. Francavilla A, Panella C, Polimeno L, Giangaspero A, Mazzaferro V, Pan CE Van Thiel DH, Starzl TE.**

Hormonal and enzymatic parameters of hepatic regeneration in patients undergoing major liver resections. *Hepatology* 1990; 12:1134–1138 .

**70. Chen MF, Hwang TL, Hung CF.**

Human liver regeneration after major hepatectomy. A study of liver volume by computed tomography. *Ann Surg* 1991; 213: 227–229.

**71. Didolkar MS, Fitzpatrick JL, Elias EG, Withley N , Keramati B, Suter CM.**

Risk factors before hepatectomy, hepatic function after hepatectomy and computed tomographic changes as indicators of mortality from hepatic failure. *Surg Gynecol Obstet* 1989; 169: 17–26 .

**72. Reed DN, Vitale GC, Wrightson WR, Edwards M, Mc Masters K.**

Decreasing mortality of bile leaks after elective hepatic surgery. *Am J Surg* 2003; 185: 316–318.

**73. D. Castaing, H. Bismuth, D. Borie.**

Techniques des hépatectomies. *Encyclopédie Médico–Chirurgicale* 1999, 40–763.

---

**74. C. Juhel, D. Olivié, L. Khamphommala, B. Bruneau, A. Guillygomarc'h, K. Boudjema, Y. Gandon.**

Chimio-embolisation intra-artérielle et embolisation portale pre-hépatectomie droite. Vingt deux cas d'hépatocarcinome sur foie fibreux ou cirrhotique. *Journal de chirurgie viscérale* ; vol 88, N°10-Octobre 2007 P.1477.

**75. Litavan Eric KHAMPHOMMALA**

Hépatectomie droite pour carcinome hépatocellulaire après embolisation séquentielle artérielle et portale : résultats d'une étude prospective à propos de 28 patients. *Chirurgie viscérale* ,24 octobre 2008.

**76. Corinne Vezinet, Daniel Eyraud, Eric Savier.**

Anesthésie pour chirurgie hépatique. *Le praticien en anesthésie réanimation*, Vol 13, N°6-Décembre 2009 ; p.418-428.

**77. Borie DC, Adam R.**

Les clampages vasculaires du foie. Indications et limites. *Ann Chir* 1997 ; 51 : 617-26.

**78. Denis Castaing, René Adam, Daniel Azoulay.**

Chirurgie du foie et de l'hypertension portale. 2006, p.60-64.

**79. E. Savier, D. Eyraud, J. Taboury, J.C Vaillant, L. Hannoun.**

Techniques et modalités de l'exclusion vasculaire du foie et des hépatectomies extrêmes. *Encyclopédie Médico-chirurgicale* 2008 (Elsevier SAS, Paris), Techniques chirurgicales-Appareil digestif 40-766.

**80. Jacques Belghiti**

La chirurgie hépatique .quel progrès ?quel avenir ? 21 janvier 2010.

**81. M. Ijichi, T. Takayama, H. Toyoda, K. Sano, K. Kubota, M. Makuuchi.**

Randomized trial of the usefulness of a bile leakage test during hepatic resection. *Arch Surg* 2000 ; 135 :1395-400.

**82. Pierre Vayre, Alain Vannineuse.**

Les complications des hépatectomies. 2003.

**83. Sozen H., Karakayali H., Moray G., Dalic A., Emiroglu R., Haberal M.**

Analysis of postsurgical complications in 75 living liver transplantation donors *J. Gastrointest. Surg.* 2006 ; 10 : 646-651.

---

**84. Catherine Paugam–Burtz.**

Cirrhose et risqué opératoire. Encyclopédie Médico–chirurgicale 2010 (Elsevier SAS, Paris)

**85. A. Zaouche, K. Haouet.**

Traitement chirurgical des kystes hydatiques du foie. Enc. Méd. Chir. Techniques chirurgicales–Appareil digestif 40–775, 2006 .

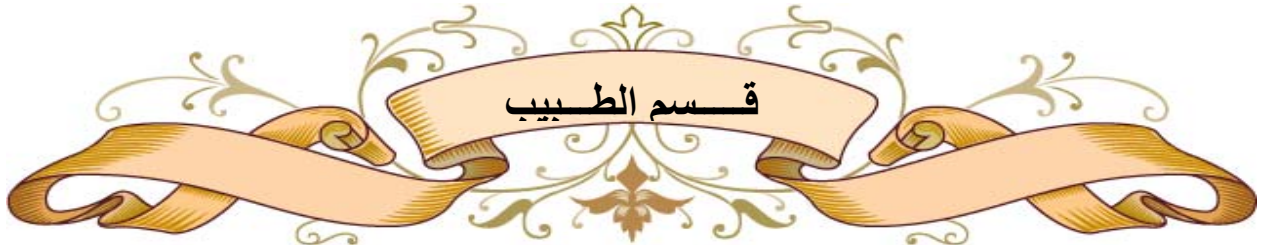**86. C. Dreyer, C. Le Tourneau, S. Faivre, Z. Quian, F. Degos, M–P. Vuillerme et al.**

Cholangiocarcinomes :épidémiologie et prise en charge globale. La revue de la medecine interne Vol 29, N°8 Aout 2008 ,p.642–651.

**87. P. Trocard , F. Muscari , J.–P. Guinard , B. Suc, P. Otal , G. Fourtanier.**

Traumatismes hépatiques : diagnostic et traitement. Hépatologie 2008 Elsevier Masson SAS.

---





جامعة القاضي عياض  
كلية الطب و الصيدلة  
مراكش

أطروحة رقم 07

سنة 2011

استئصال الكبد: تجربة مصلحة الجراحة العامة  
بالمستشفى الجامعي محمد السادس بمراكش  
-بصد 40 حالة-

الأطروحة

قدمت ونوقشت علانية يوم.../.../2011

من طرف

الآنسة **دونييو باتريسيا سومي**  
المزودة في 10 أبريل 1984 بـ **بكر هوكو**  
**لنيل شهادة الدكتوراه في الطب**

الكلمات الأساسية:

استئصال الكبد- تقنيات جراحية- ورم كبدي- استئصال الكيس- كيس عذاري كبدي-  
أورام المرارة- التخدير في جراحة الكبد

اللجنة

الرئيس	السيد ب. الفينش
المشرف	السيد ر. بن الخياط بنعمر
أستاذ مشارك	السيد ع. الإدريسي الدفالي
الحكام	السيد ع. لوزي
	السيدة خ. اكراتي
	السيد أ. عاشور
	السيد أستاذ في الجراحة العامة

