



UNIVERSITE CADI AYYAD
FACULTE DE MEDECINE ET DEPHARMACIE
MARRAKECH

Année 2012

Thèse N : 32

**Les fractures supracondyliennes de l'humérus chez
l'enfant à propos de 60 cas au service d'orthopédie
traumatologie pédiatrique au CHU de Marrakech**

THESE

PRESENTEE ET SOUTENUE PUBLIQUEMENT LE .../.../2012

PAR

Mlle. Najoua Aballa

Née le 20 Juin 1986 à Marrakech

POUR L'OBTENTION DU DOCTORAT EN MEDECINE

MOTS-CLES :

Fracture supracondylienne- Réduction-technique de Judet-cubitus varus

JURY

M. M. LATIFI

Professeur de traumatologie orthopédie

PRESIDENT

M. R. EL FEZZAZI

Professeur agrégé en chirurgie pédiatrique

RAPPORTEUR

M. H. SAIDI

Professeur agrégé de traumatologie orthopédie.

M. Y. NAJEB

Professeur agrégé de traumatologie orthopédie

M. M. OULAD SAIAD

Professeur agrégé en chirurgie pédiatrique

Mme. N. CHERIF IDRISSE EL GANOUNI

Professeur agrégé de radiologie

JUGES

بِسْمِ اللَّهِ الرَّحْمَنِ الرَّحِيمِ

"رب أوزعني أن أشكر
نعمتك التي أنعمت عليّ
وعلى والديّ وأن أعمل
صالحاً ترضاه وأصلح لي في
ذريّتي إنّي تبنت إليك وإنّي
من المسلمين"



Au moment d'être admis à devenir membre de la profession médicale, je m'engage solennellement à consacrer ma vie au service de l'humanité.

Je traiterai mes maîtres avec le respect et la reconnaissance qui leur sont dus.

Je pratiquerai ma profession avec conscience et dignité. La santé de mes malades sera mon premier but.

Je ne trahirai pas les secrets qui me seront confiés.

Je maintiendrai par tous les moyens en mon pouvoir l'honneur et les nobles traditions de la profession médicale.

Les médecins seront mes frères.

Aucune considération de religion, de nationalité, de race, aucune considération politique et sociale, ne s'interposera entre mon devoir et mon patient.

Je maintiendrai strictement le respect de la vie humaine dès sa conception.

Même sous la menace, je n'userai pas mes connaissances médicales d'une façon contraire aux lois de l'humanité.

Je m'y engage librement et sur mon honneur.

Déclaration Genève, 1948.





*LISTE DES
PROFESSEURS*

UNIVERSITE CADI AYYAD
FACULTE DE MEDECINE ET DE PHARMACIE
MARRAKECH

Doyen Honoraire

: Pr. Badie-Azzamann MEHADJI

ADMINISTRATION

Doyen

: Pr. Abdelhaq ALAOUI YAZIDI

Vice doyen à la recherche

: Pr. Badia BELAABIDIA

Vice doyen aux affaires pédagogiques

: Pr. Ag Zakaria DAHAMI

Secrétaire Général

: Mr. Azzeddine EL HOUDAIGUI

PROFESSEURS D'ENSEIGNEMENT SUPERIEUR

ABOUSSAD	Abdelmounaim	Néonatalogie
AMAL	Said	Dermatologie
ASMOUKI	Hamid	Gynécologie – Obstétrique A
ASRI	Fatima	Psychiatrie
AIT BENALI	Said	Neurochirurgie
ALAOUI YAZIDI	Abdelhaq	Pneumo-phtisiologie
BENELKHAIAT BENOMAR	Ridouan	Chirurgie – Générale
BELAABIDIA	Badia	Anatomie-Pathologique
BOUMZEBRA	Drissi	Chirurgie Cardiovasculaire

BOUSKRAOUI	Mohammed	Pédiatrie A
CHABAA	Laila	Biochimie
CHOULLI	Mohamed Khaled	Neuropharmacologie
ESSAADOUNI	Lamiaa	Médecine Interne
FIKRY	Tarik	Traumatologie- Orthopédie A
FINECH	Benasser	Chirurgie – Générale
KISSANI	Najib	Neurologie
KRATI	Khadija	Gastro-Entérologie
LATIFI	Mohamed	Traumato – Orthopédie B
MOUDOUNI	Said mohammed	Urologie
MOUTAOUAKIL	Abdeljalil	Ophtalmologie
RAJI	Abdelaziz	Oto-Rhino-Laryngologie
SARF	Ismail	Urologie
SBIHI	Mohamed	Pédiatrie B
SOUMMANI	Abderraouf	Gynécologie-Obstétrique A

PROFESSEURS AGREGES

ABOULFALAH	Abderrahim	Gynécologie – Obstétrique B
AIT SAB	Imane	Pédiatrie B
AKHDARI	Nadia	Dermatologie
CHELLAK	Saliha	Biochimie-chimie (Militaire)
DAHAMI	Zakaria	Urologie
EL FEZZAZI	Redouane	Chirurgie Pédiatrique
EL HATTAOUI	Mustapha	Cardiologie

ELFIKRI	Abdelghani	Radiologie (Militaire)
ETTALBI	Saloua	Chirurgie – Réparatrice et plastique
GHANNANE	Houssine	Neurochirurgie
LMEJJATI	Mohamed	Neurochirurgie
LOUZI	Abdelouahed	Chirurgie générale
LRHEZZIOUI	Jawad	Neurochirurgie(Militaire)
MAHMAL	Lahoucine	Hématologie clinique
MANSOURI	Nadia	Chirurgie maxillo-faciale Et stomatologie
NAJEB	Youssef	Traumato - Orthopédie B
OULAD SAIAD	Mohamed	Chirurgie pédiatrique
SAIDI	Halim	Traumato - Orthopédie A
SAMKAOUI	Mohamed Abdenasser	Anesthésie- Réanimation
TAHRI JOUTEI HASSANI	Ali	Radiothérapie
YOUNOUS	Saïd	Anesthésie-Réanimation

PROFESSEURS ASSISTANTS

ABKARI	Imad	Traumatologie-orthopédie B
ABOU EL HASSAN	Taoufik	Anesthésie - réanimation
ABOUSSAIR	Nisrine	Génétique
ADALI	Imane	Psychiatrie
ADALI	Nawal	Neurologie
ADERDOUR	Lahcen	Oto-Rhino-Laryngologie
ADMOU	Brahim	Immunologie
AGHOUTANE	El Mouhtadi	Chirurgie – pédiatrique

AISSAOUI	Younes	Anesthésie Reanimation (Militaire)
AIT BENKADDOUR	Yassir	Gynécologie – Obstétrique A
AIT ESSI	Fouad	Traumatologie-orthopédie B
ALAOUI	Mustapha	Chirurgie Vasculaire périphérique (Militaire)
ALJ	Soumaya	Radiologie
AMINE	Mohamed	Epidémiologie - Clinique
AMRO	Lamyae	Pneumo - phtisiologie
ANIBA	Khalid	Neurochirurgie
ARSALANE	Lamiae	Microbiologie- Virologie (Militaire)
BAHA ALI	Tarik	Ophtalmologie
BAIZRI	Hicham	Endocrinologie et maladies métaboliques (Militaire)
BASRAOUI	Dounia	Radiologie
BASSIR	Ahlam	Gynécologie – Obstétrique B
BELBARAKA	Rhizlane	Oncologie Médicale
BELKHOU	Ahlam	Rhumatologie
BEN DRISS	Laila	Cardiologie (Militaire)
BENCHAMKHA	Yassine	Chirurgie réparatrice et plastique
BENHADDOU	Rajaa	Ophtalmologie
BENHIMA	Mohamed Amine	Traumatologie-orthopédie B
BENJILALI	Laila	Médecine interne
BENZAROUEL	Dounia	Cardiologie

BOUCHENTOUF	Rachid	Pneumo-phtisiologie (Militaire)
BOUKHANNI	Lahcen	Gynécologie – Obstétrique B
BOURRAHOuat	Aicha	Pédiatrie
BOURROUS	Monir	Pédiatrie A
BSSIS	Mohammed Aziz	Biophysique
CHAFIK	Aziz	Chirurgie Thoracique (Militaire)
CHAFIK	Rachid	Traumatologie-orthopédie A
CHERIF IDRISSE EL GANOUNI	Najat	Radiologie
DAROUASSI	Youssef	Oto-Rhino – Laryngologie (Militaire)
DIFFAA	Azeddine	Gastro - entérologie
DRAISS	Ghizlane	Pédiatrie A
EL ADIB	Ahmed rhasane	Anesthésie-Réanimation
EL AMRANI	Moulay Driss	Anatomie
EL ANSARI	Nawal	Endocrinologie et maladies métaboliques
EL BARNI	Rachid	Chirurgie Générale (Militaire)
EL BOUCHTI	Imane	Rhumatologie
EL BOUIHI	Mohamed	Stomatologie et chirurgie maxillo faciale
EL HAOUATI	Rachid	Chirurgie Cardio Vasculaire
EL HAOURY	Hanane	Traumatologie-orthopédie A
EL HOUDZI	Jamila	Pédiatrie B
EL IDRISSE SLITINE	Nadia	Pédiatrie (Néonatalogie)

EL KARIMI	Saloua	Cardiologie
EL KHADER	Ahmed	Chirurgie Générale (Militaire)
EL KHAYARI	Mina	Réanimation médicale
EL MANSOURI	Fadoua	Anatomie – pathologique (Militaire)
EL MEHDI	Atmane	Radiologie
EL MGHARI TABIB	Ghizlane	Endocrinologie et maladies métaboliques
EL OMRANI	Abdelhamid	Radiothérapie
FADILI	Wafaa	Néphrologie
FAKHIR	Bouchra	Gynécologie – Obstétrique B
FAKHIR	Anass	Histologie -embryologie cytogénétique
FICHTALI	Karima	Gynécologie – Obstétrique B
HACHIMI	Abdelhamid	Réanimation médicale
HAJJI	Ibtissam	Ophtalmologie
HAOUACH	Khalil	Hématologie biologique
HAROU	Karam	Gynécologie – Obstétrique A
HOCAR	Ouafa	Dermatologie
JALAL	Hicham	Radiologie
KADDOURI	Said	Médecine interne (Militaire)
KAMILI	El ouafi el aouni	Chirurgie – pédiatrique générale
KHALLOUKI	Mohammed	Anesthésie-Réanimation
KHOUCHANI	Mouna	Radiothérapie
KHOULALI IDRISSE	Khalid	Traumatologie-orthopédie (Militaire)

LAGHMARI	Mehdi	Neurochirurgie
LAKMICH	Mohamed Amine	Urologie
LAKOUICHMI	Mohammed	Chirurgie maxillo faciale et Stomatologie (Militaire)
LAOUAD	Inas	Néphrologie
LOUHAB	Nissrine	Neurologie
MADHAR	Si Mohamed	Traumatologie-orthopédie A
MANOUDI	Fatiha	Psychiatrie
MAOULAININE	Fadlmrabihrabou	Pédiatrie (Néonatalogie)
MARGAD	Omar	Traumatologie – Orthopédie B
MATRANE	Aboubakr	Médecine Nucléaire
MOUAFFAK	Youssef	Anesthésie - Réanimation
MOUFID	Kamal	Urologie (Militaire)
MSOUGGAR	Yassine	Chirurgie Thoracique
NARJIS	Youssef	Chirurgie générale
NEJMI	Hicham	Anesthésie - Réanimation
NOURI	Hassan	Oto-Rhino-Laryngologie
OUALI IDRISSE	Mariem	Radiologie
OUBAHA	Sofia	Physiologie
OUERIAGLI NABIH	Fadoua	Psychiatrie (Militaire)
QACIF	Hassan	Médecine Interne (Militaire)
QAMOUSS	Youssef	Anesthésie - Réanimation (Militaire)

RABBANI	Khalid	Chirurgie générale
RADA	Noureddine	Pédiatrie
RAIS	Hanane	Anatomie-Pathologique
ROCHDI	Youssef	Oto-Rhino-Laryngologie
SAMLANI	Zouhour	Gastro - entérologie
SORAA	Nabila	Microbiologie virologie
TASSI	Noura	Maladies Infectieuses
TAZI	Mohamed Illias	Hématologie clinique
ZAHLANE	Mouna	Médecine interne
ZAHLANE	Kawtar	Microbiologie virologie
ZAOUI	Sanaa	Pharmacologie
ZIADI	Amra	Anesthésie - Réanimation
ZOUGAGHI	Laila	Parasitologie –Mycologie



DEDICACES

JE DÉDIE CETTE THÈSE...✍



À TOUS LES MEDECINS DIGNE DE CE NOM...

A MES TRÈS CHERS PARENTS

Aucun mot ne saurait exprimer mon grand amour, mon respect et ma gratitude envers le soutien que vous vous êtes acharnés à me prodiguer durant toute ma vie.

*Je dépose aujourd'hui entre vos mains, le fruit de votre long travail. De vos sacrifices et de l'affection que vous n'avez jamais cessé de m'entourer Sans votre présence à mes côtés, je ne serais arrivée là.
Puisse Dieu vous accorder santé et longue vie*

A MA SŒUR LAMYA ET MON PETIT FRÈRE ANAS

L'affection et l'amour fraternel que vous me portez m'ont soutenu durant mon parcours.

Je vous dédie ce travail en témoignage de l'amour que j'ai pour vous et que je suis parvenue à vous rendre fier de votre grande sœur.

Puisse dieu vous préserver et vous procurer bonheur et réussite, et vous aider à réaliser vos rêves

A MA GRAND-MÈRE FATIMA, MON GRAND-PÈRE HOUSSEIN ET MON ONCLE MUSTAPHA

En souvenir de l'affection dont vous m'entouriez, je vous dédie mon travail, fruit du soutien dont vous m'aviez fait part.

Que dieu ait votre âme sainte, vous me manquez énormément, et sachez que vous étiez toujours avec moi dans mes beaux et mauvais jours.

À MA GRAND-MÈRE KABIRA

*Aucune phrase ne saurait exprimer toute l'affection et l'amour que j'ai pour vous.
Je suis reconnaissant pour tous les sacrifices, le soutien et pour vous avez fait
pour moi.*

Que dieu vous préserve et vous procure la bonne santé.

À MES TANTES ET ONCLES ET LEURS CONJOINTS ET CONJOINTES

*L'affection et l'amour que je vous portez sont sans limite.
Je vous dédie ce travail en témoignage de l'amour et le respect que j'ai pour vous
Puisse dieu vous préserver et vous procurer tout le bonheur et la prospérité.*

À MES CHERS COUSINES ET COUSINS

*Vous êtes pour moi des frères et sœurs et des amis. L'amour et la gentillesse dont
vous m'avez entouré m'ont permis de surmonter les moments difficiles.
Merci pour votre soutien. Que dieu vous aide à atteindre vos rêves et de réussir
dans votre vie.*

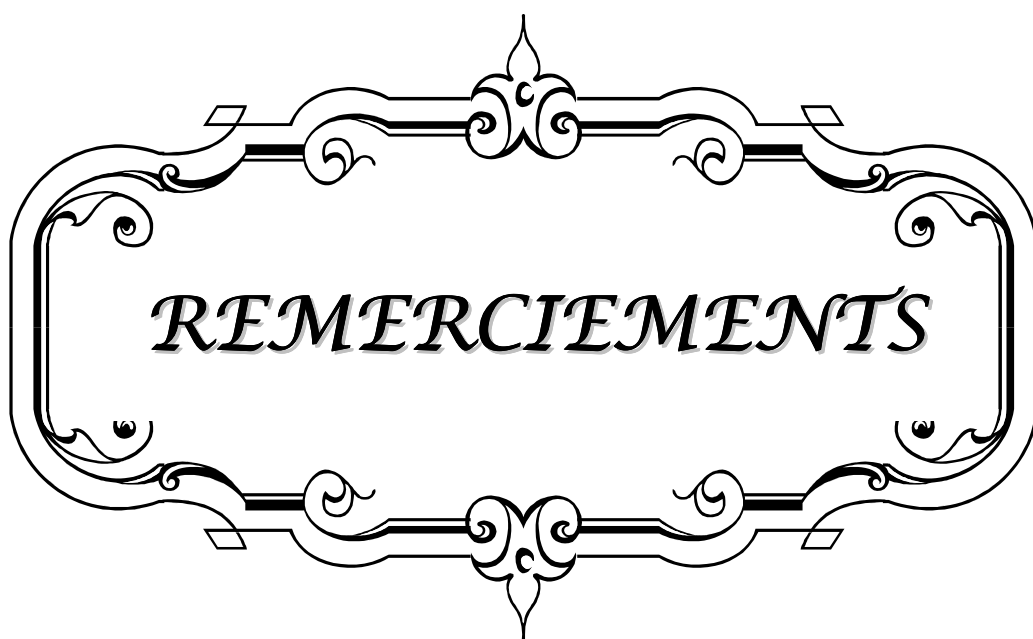
À TOUT(E) MES AMI(E)S

*En souvenir d'agréables moments passés ensemble et en témoignage de notre
amitié.
Je vous exprime par ce travail toute mon affection et j'espère que notre amitié
restera intacte et durera pour toujours.*

***À TOUS CEUX QUI ME SONT CHERS. ET QUE JE N'AI PAS PU CITER LEURS
NOMS***

*Sachez que l'amour que j'ai pour vous et qui n'a pas besoin d'être concerté sur du
papier.*

*Votre présence m'a aidé à surmonter les épreuves.
Je vous dédie mon travail et je vous transmis mon très grand respect.*



REMERCIEMENTS

***A NOTRE MAÎTRE ET PRÉSIDENT DE THÈSE MONSIEUR LE PROFESSEUR MOHAMMED
LATIFI PROFESSEUR DE TRAUMATOLOGIE ORTHOPÉDIE AU CHU MOHAMMED VI***

Nous sommes infiniment sensibles à l'honneur que vous nous avez donné en acceptant de présider notre jury de thèse.

Nous vous exprimons notre profonde admiration pour la sympathie et la modestie qui émanent de votre personne.

Veuillez considérer ce modeste travail comme expression de notre reconnaissance.

***A NOTRE MAÎTRE ET RAPPORTEUR DE THÈSE MONSIEUR LE PROFESSEUR REDOUANE
EL FEZZAZI PROFESSEUR AGRÉGÉ DE CHIRURGIE PÉDIATRIQUE AU CHU MOHAMMED***

VI

Malgré vos multiples préoccupations, vous avez bien voulu nous confier ce travail et le diriger.

Vos qualités humaines et professionnelles nous ont toujours marqué.

Votre disponibilité et votre acharnement nous inspirent un grand respect.

Veuillez trouver, ici, le témoignage de notre estime et de notre sincère gratitude.

***A NOTRE MAÎTRE ET JUGE DE THÈSE MONSIEUR LE PROFESSEUR HALIM SAIDI
PROFESSEUR AGRÉGÉ DE TRAUMATOLOGIE ORTHOPÉDIE AU CHU MOHAMMED VI***

Nous vous sommes infiniment reconnaissant d'avoir accepté aimablement de juger ce travail.

Votre compétence et votre sens de devoir nous ont profondément imprégnés.

Que ce travail soit l'expression de notre profond respect et de notre reconnaissance.

***A NOTRE MAÎTRE ET JUGE DE THÈSE MONSIEUR LE PROFESSEUR YOUSSEF NAJEB
PROFESSEUR AGRÉGÉ DE TRAUMATOLOGIE ORTHOPÉDIE AU CHU MOHAMMED VI***

Nous vous remercions d'avoir voulu répondre à notre souhait de vous voir parmi nos membres de jury.

En acceptant de juger notre travail, vous nous accordez un très grand honneur.

Veillez trouver, cher maître, dans ce travail, l'expression de notre profond respect.

***A NOTRE MAÎTRE ET JUGE DE THÈSE MONSIEUR LE PROFESSEUR MOHAMED OULAD
SAIAD PROFESSEUR AGRÉGÉ DE CHIRURGIE PÉDIATRIQUE AU CHU MOHAMMED VI***

Nous vous remercions d'avoir voulu répondre à notre souhait de vous voir parmi nos membres de jury.

Vos qualités humaines et professionnelles seront pour nous un modèle à suivre.

Je vous dédie ce travail en témoignage du grand respect que je vous porte.

***A NOTRE MAÎTRE ET JUGE DE THÈSE MADAME NAJAT CHERIF IDRISSE EL GANOUNI
PROFESSEUR AGRÉGÉ DE RADIOLOGIE AU CHU MOHAMMED VI***

Nous vous remercions d'avoir voulu répondre à notre souhait de vous avoir parmi nos membres de jury

En acceptant de juger notre travail, vous nous accordez un très grand honneur.

Veillez trouver, cher maître, dans ce travail, l'expression de notre profond respect

*A DOCTEUR EL MOUHTADI AGHOUTANE PROFESSEUR ASSISTANT EN CHIRURGIE
PÉDIATRIQUE AU CHU MOHAMMED VI*

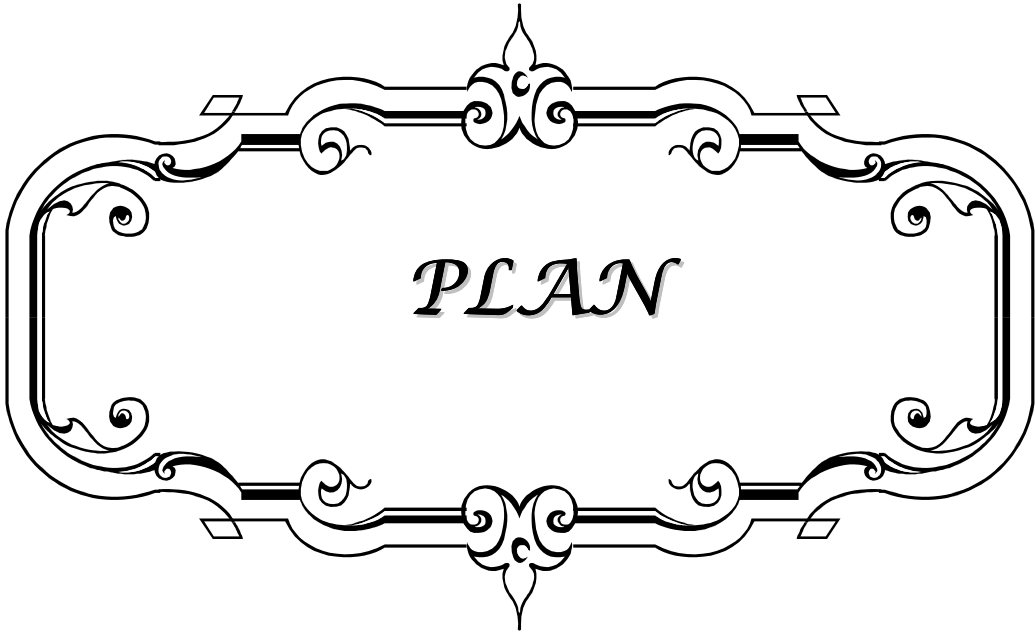
Je vous remercie d'avoir participé à ma formation au sein du service et de m'avoir aidé à élaborer ce travail.

Je vous le dédicace en témoignage du respect que je vous porte.

*A DOCTEUR EL OUAFI EL AOUNI KAMILI PROFESSEUR ASSISTANT EN CHIRURGIE
PÉDIATRIQUE AU CHU MOHAMMED VI*

Je vous remercie de l'intérêt que vous avez porté à notre formation lors du passage au sein du service de chirurgie pédiatrique.

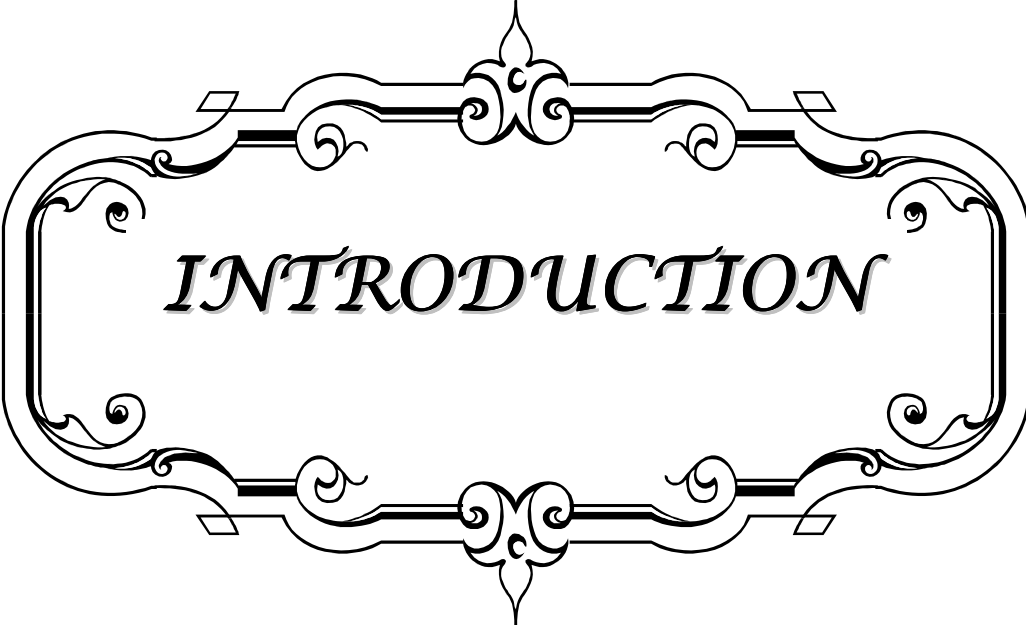
Veillez me permettre de vous dédier ce travail en témoignage du respect et de la gratitude que je vous porte.



Introduction	1
Matériel et méthodes	3
Résultats et analyses	9
I. Epidémiologie.....	10
1–Selon l’âge.....	10
2–Selon le sexe.....	10
3–Selon circonstance de survenue.....	11
4–Selon mécanisme.....	12
5–Selon le côté.....	12
6–Selon le délai de prise en charge.....	13
II. Etude clinique.....	14
1–Œdème.....	14
2–Douleur.....	14
3–Déformation.....	14
4–Raideur.....	14
5–Lésions associées.....	15
III. Imagerie.....	17
1–Selon la classification de Lagrange et Rigault.....	17
2–Selon la classification de Gartland.....	20
IV. Traitement.....	22
1–Orthopédique.....	23
2–Chirurgical.....	23
V. Délai de consolidation.....	24
VI. Complications.....	25

1–Court et moyen terme.....	25
2–Long terme.....	25
VII. Résultat du traitement.....	28
1–Méthode d’analyse.....	28
2–Résultat global.....	28
3–Résultat des FSC récentes.....	29
4–Résultat des FSC négligées.....	31
Discussion	34
I. Epidémiologie	35
1–Fréquence.....	35
2–Circonstance de survenue.....	35
3–Age.....	36
4–Sexe.....	37
5–Le côté.....	37
6–Le mécanisme.....	38
7–Délai de prise en charge.....	40
II. Imagerie.....	41
1–Etude radiologique.....	41
2–Classification.....	47
3–Trouble de rotation.....	48
III. Lésions associées.....	49
1–Lésions cutanées.....	49
2–Lésions vasculaires.....	51
3–Lésions nerveuses.....	52

4-Fractures associées.....	54
IV. Traitement.....	55
1-But.....	55
2-Moyens et indications.....	55
3-Traitements des lésions associées.....	72
V. Complications.....	75
1-Complications précoces.....	75
2-Complications tardives.....	75
VI. Résultats du traitement.....	79
Conclusion	83
Résumés	86
Bibliographie	90



INTRODUCTION

Les fractures supracondyliennes de l'humérus chez l'enfant

La fracture supracondylienne (FSC) de l'humérus est une fracture métaphysaire extra-articulaire de l'extrémité inférieure de l'humérus, dont le trait de fracture passe au dessus de la ligne joignant l'épicondyle médial à l'épicondyle latéral [1].

Elle représente la fracture la plus fréquente du coude de l'enfant [1-9].

Les premières publications sur la fracture supracondylienne de l'enfant remontent à la fin du 18^{ème} siècle avec Mouchet en 1898. En 1904 Kocher différencie les FSC en extension des FSC en flexion. Puis plusieurs auteurs se sont intéressés aux différentes options thérapeutiques : Broca en 1899, Levoeuf et Godard en 1935, Judet en 1947. En 1986, lors du symposium de la SOFCOT qui a permis de mettre le point sur la pathologie et codifié sa prise en charge [1,8].

Les FSC posent le problème de l'absence d'un consensus codifiant le choix de la modalité thérapeutique. Les indications thérapeutiques dépendent de l'expérience et les habitudes des équipes

Les séquelles orthopédiques peuvent engager le pronostic fonctionnel du coude qui représente l'articulation la plus importante de la fonction du membre supérieur chez l'enfant

Certains critères de réduction sont importants à connaître, ils doivent tenir compte de l'ossification du coude de l'enfant et être appréciés sur les radiographies de face et de profil [1].

Notre étude porte sur soixante cas de fractures supracondyliennes du coude colligés pendant une période de un an et demi de janvier 2009 à juin 2010 au service de traumatologie-orthopédie pédiatrique à l'hôpital Mohammed VI de Marrakech.

Le but de notre étude est d'analyser les aspects épidémiologiques, anatomo-pathologiques et de comparer nos résultats à ceux de la littérature.



*MATERIEL
& METHODE*

Les fractures supracondyliennes de l'humérus chez l'enfant

Il s'agit d'une étude rétrospective de 60 cas de fractures supracondyliennes colligés au sein du service de chirurgie pédiatrique du CHU Mohammed VI de Marrakech entre janvier 2009 et juin 2010.

Nous avons retenu pour cette étude les fractures métaphysaires de l'extrémité inférieure de l'humérus sans trait de refond articulaire. Nous avons donc exclu les fractures diaphyso-métaphysaire et les décollements épiphysaires.

L'étude concerne toutes les fractures supracondyliennes de l'humérus, récentes et négligées (admis >72h), survenues chez les enfants de moins de 15 ans.

L'objectif de l'étude est de présenter l'expérience du service, d'évaluer les techniques utilisées et de comparer nos résultats à ceux de la littérature.

Nous avons utilisé pour évaluer nos résultats le score de Flynn (tableau I)

Tableau I : Score de Flynn

Résultat	Déviations axiales	Perte en mobilité de flexion-extension
Satisfaisant		
- Parfait	< ou égal à 5°	< ou égal à 5°
- Bon	Entre 6 et 10°	Entre 6 et 10°
- Médiocre	Entre 11° et 15°	Entre 11° et 15°
Non satisfaisant	> 15°	<15°

Les fractures supracondyliennes de l'humérus chez l'enfant

La collecte des données s'est faite à partir de dossier (observation médical, imagerie, compte rendu opératoire).

Pour chaque patient les éléments analysés sont :

- L'âge, le sexe.
- Circonstance de survenue.
- Mécanisme.
- Membre concerné et délai d'admission.
- Les signes physiques et complications immédiates.
- Le stade selon la classification de Lagrange et Rigault.
- La méthode thérapeutique utilisée.
- Les complications tardives.
- Le recul.
- Les résultats selon le score de Flynn.

Pour cela on a adopté la fiche d'exploitation suivante :

N° dossier

Adresse

Tel

Identité

- Age
- Sexe F M

Circonstance de survenue du traumatisme :

- Accident domestique
 - Accident de sport
 - AVP
 - Autres
-
-

Les fractures supracondyliennes de l'humérus chez l'enfant

Mécanisme

- Flexion
- Extension
- Indéterminé

Côté atteint

- Gauche
- Droit
- Les deux

Délai ente le traumatisme et PEC

- 1 à 8h
- 8 à 24h
- 24 à 72h
- > 72h

Cause du retard

Renseignement clinique

- Attitude
 - Flexion
 - Extension
 - Œdème
 - Absent
 - Modéré
 - Important
 - Douleur
 - Déformation
-
-

Les fractures supracondyliennes de l'humérus chez l'enfant

- Lésions associées
 - Ouverture cutanée
 - Lésion vasculaire
 - Lésion nerveuse
 - Fractures associées

Lesquelles

- Autres

Lesquelles

Imagerie

- Stade radiologique de la classification de LaGrange et Rigault
 - Stade I
 - Stade II
 - Stade III
 - Stade IV
- Trouble de rotation
 - Interne
 - Externe
 - absent

Traitement

- Orthopédique :
 - Plâtre seul
 - Technique de Judet :
 - Traction trans-olécranienne
 - Chirurgical à ciel ouvert
 - Un seul abord
 - Deux abords
 - Durée du plâtre
-
-

Délai de consolidation

Complications

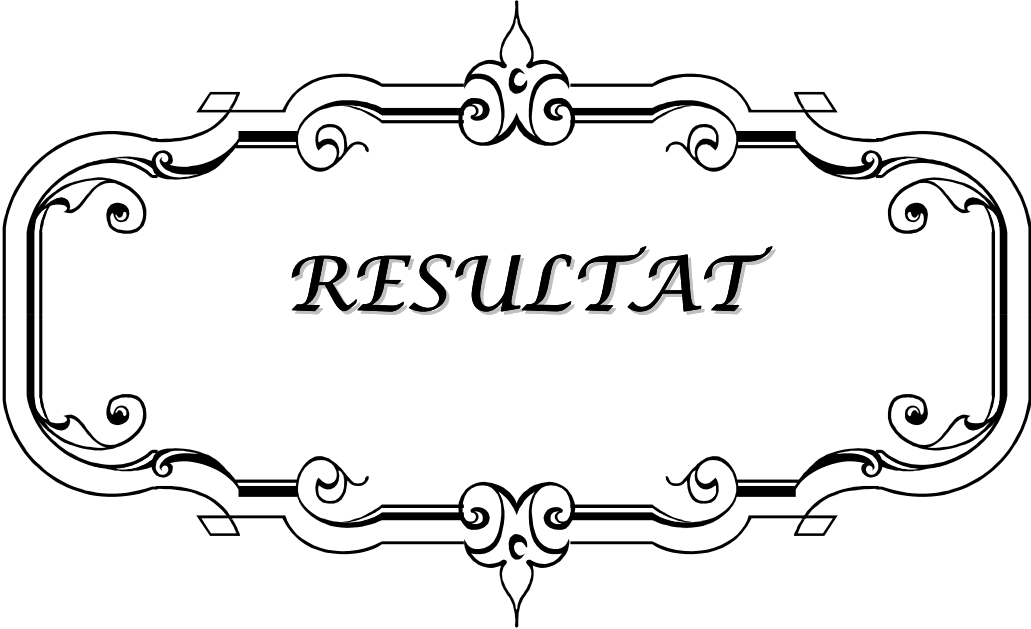- Court terme
 - Infection
 - Déplacement secondaire
 - Lésion vasculo-nerveuse

- Long terme
 - Pseudarthrose
 - Cubitus varus

Recul

Résultat selon le score de Flynn

- | | flexion | | extension |
|----------------------|-----------------|------------------|-----------|
| - Mobilité du coude | | | |
| < 5° | entre 5° et 10° | entre 10° et 15° | >15° |
| - Déviation axiale : | | | |
| < 5° | entre 5° et 10° | entre 10° et 15° | >15° |



I. Epidémiologie :

1. Selon l'âge (Figure 1) :

Les fractures supracondyliennes de l'humérus surviennent chez l'enfant jeune. La moyenne d'âge de nos patients est de six ans et demi ; le plus petit patient était âgé de 1 an.

La tranche d'âge la plus touchée se situe entre 3 ans et 8 ans. Elle correspondait à 40 de nos patients (66,6%).

Dans notre série 15 patients étaient âgés de plus de 8 ans ce qui représente 25% des cas. Les patients âgés de moins de 3 ans ne représentaient que 8,3% des cas.

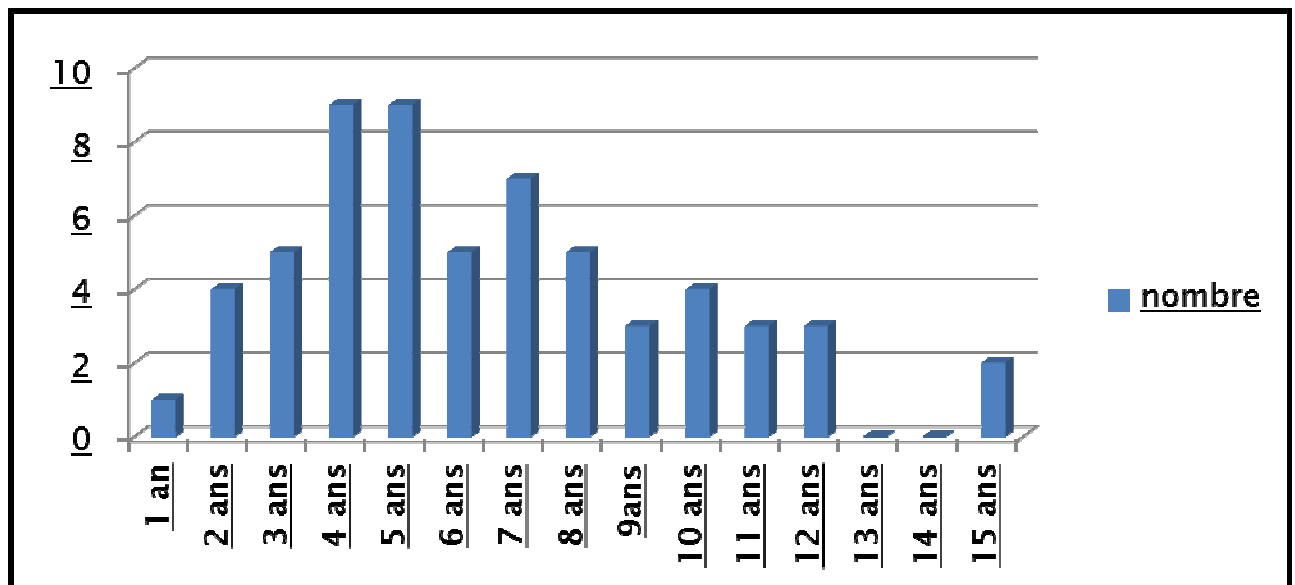


Figure 1 : Répartition de malades en fonction de l'âge (n=60)

2. Selon le sexe :

Dans notre série, sur 60 patients, 43 étaient de sexe masculin (72%). Dix sept enfants étaient de sexe féminin soit 28% des cas (figure 2).

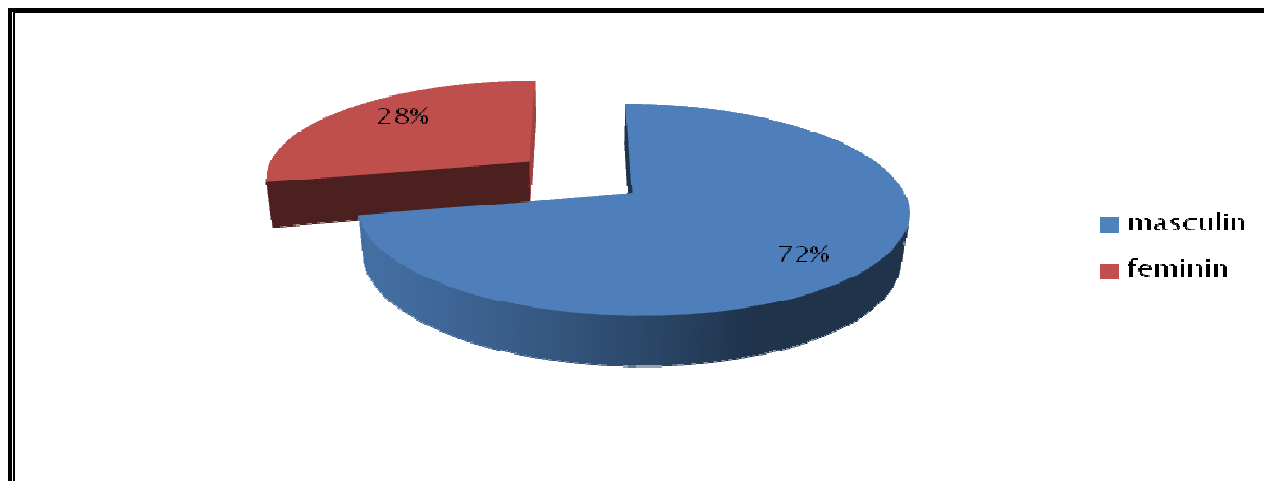


Figure 2 : Répartition des patients en fonction du sexe (n=60)

3. Selon la circonstance de survenue (figure 3) :

Les accidents domestiques sont les plus pourvoyeurs de fractures supracondyliennes, ils étaient retrouvés chez 45 de nos patients (75%), suivis de chute d'un lieu élevé dans 10 cas, ces derniers étaient tous issus du milieu rural où la chute du dos d'âne est fréquente atteignant 15% des cas.

Les accidents de la voie publique étaient retrouvés chez 1 cas. Dans 1 cas la fracture était suite à une bagarre. Un cas était suite à un accident de sport. Deux cas restent de cause indéterminée.

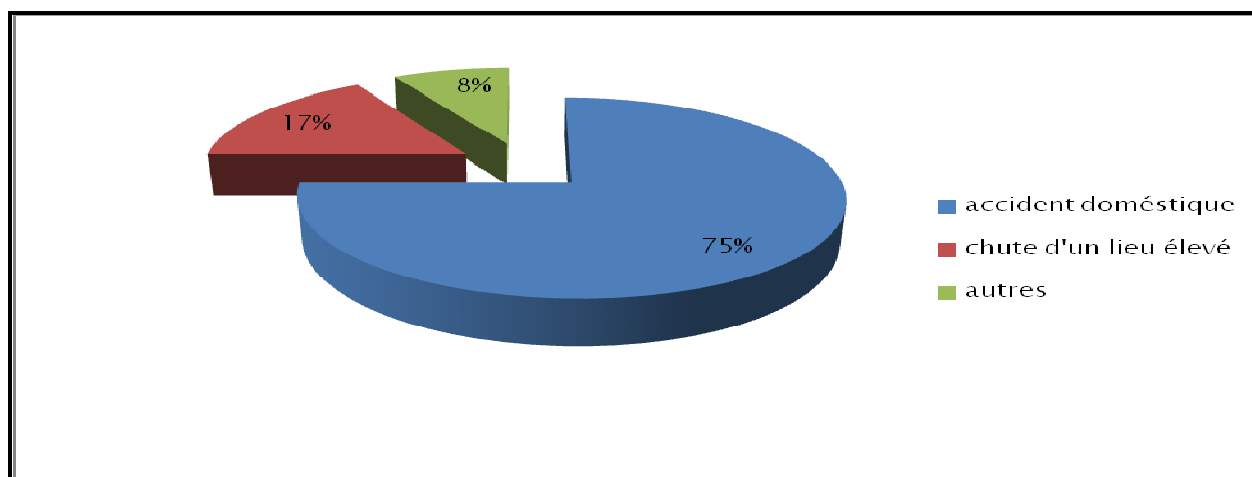


Figure 3 : Répartitions des cas en fonction de la circonstance de survenue (n=60)

4. Mécanisme:

La chute sur la main, coude en extension est le mécanisme le plus rencontré, retrouvé chez 37 de nos patients (61,7%).

Le traumatisme direct avec coude en flexion était retrouvé chez 17 de nos patients (28,3%). Le mécanisme est resté non reconnu chez 6 patients soit 10% de notre série (Figure 4).

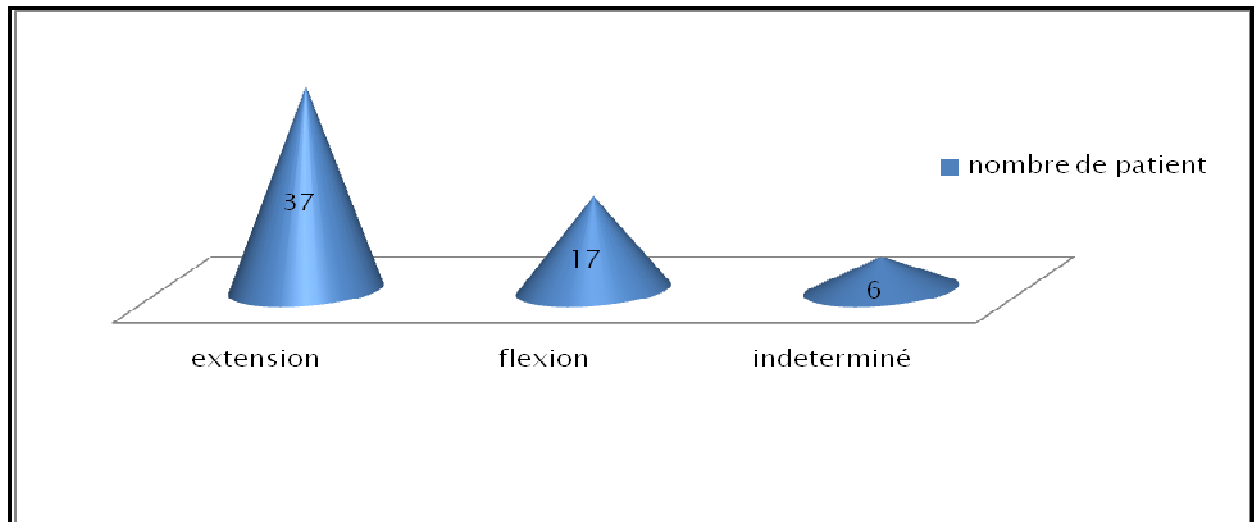


Figure 4 : Répartition des patients en fonction du mécanisme du traumatisme (n=60)

5. Selon le côté atteint :

Le côté gauche est de loin le côté le plus atteint, touché dans 70% des cas (42 patients). Aucun cas d'atteinte bilatérale n'a été constaté (figure 5).

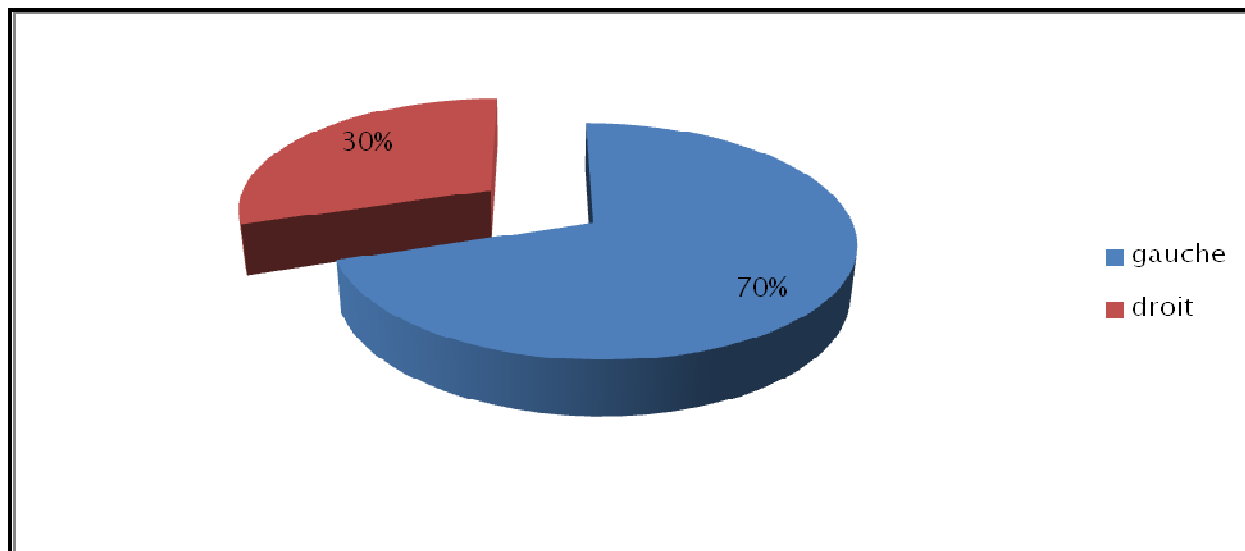


Figure 5 : Répartition des cas en fonction du côté atteint (n=60)

6. Selon le délai d'admission (figure 6) :

La répartition des patients selon le délai d'admission était comme suit :

- 1 à 8h : 17 cas soit 28,3%.
- 8 à 24h : 20 cas soit 33,3%.
- 24 à 72h : 7 cas soit 11,6%.
- >72h : 16 cas soit 26,6%.

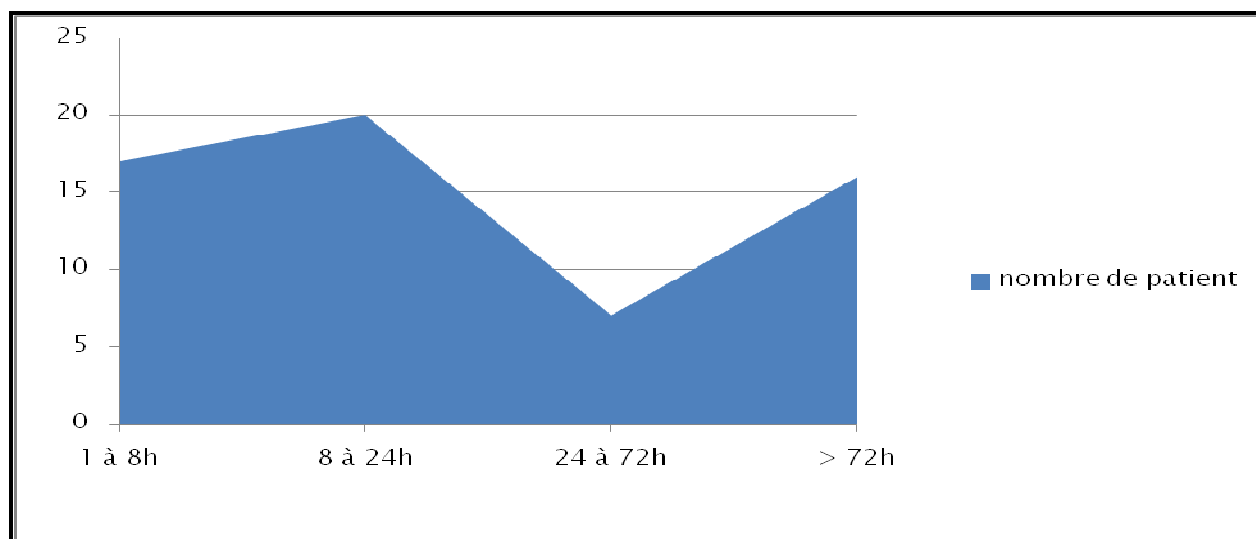


Figure 6 : répartition des cas en fonction du délai d'admission (n=60)

Les fractures supracondyliennes de l'humérus chez l'enfant

Le retard d'admission était dans la majorité des cas, dû au recours aux méthodes traditionnelles, ainsi 15 de nos patients ont été pris en charge initialement par «Jbar».

Deux patients ont été pris en charge initialement par d'autres structures hospitalières et ont été référés dans notre instance pour complément de traitement.

II. Etude clinique (tableau II) :

1. Œdème :

Dans notre série l'œdème était modéré chez la majorité de nos patients, 37 cas (61,6%), important chez 18 patients (30%) et discret chez 5 de nos patients.

2. Douleur :

La douleur était présente chez 95% de nos patients (57 cas).

Elle était absente chez les malades admis tardivement > 72h.

3. Déformation :

La déformation la plus retrouvée est l'élargissement antéro-postérieur du coude avec un coup de hache postérieur, présente chez 37 patients soit 61,6% des cas.

4. Raideur (figure 7) :

La raideur a été analysée chez les patients admis tardivement. Six malades entre les 7 malades admis après plus de 72h avaient une raideur à l'admission, ce qui représente 85,71% de ces patients.

Tableau II : Donnés de l'examen physique

Clinique	Présent	Absent
Œdème	5	55
Douleur	57	3
Déformation	59	1
Raideur	6	1

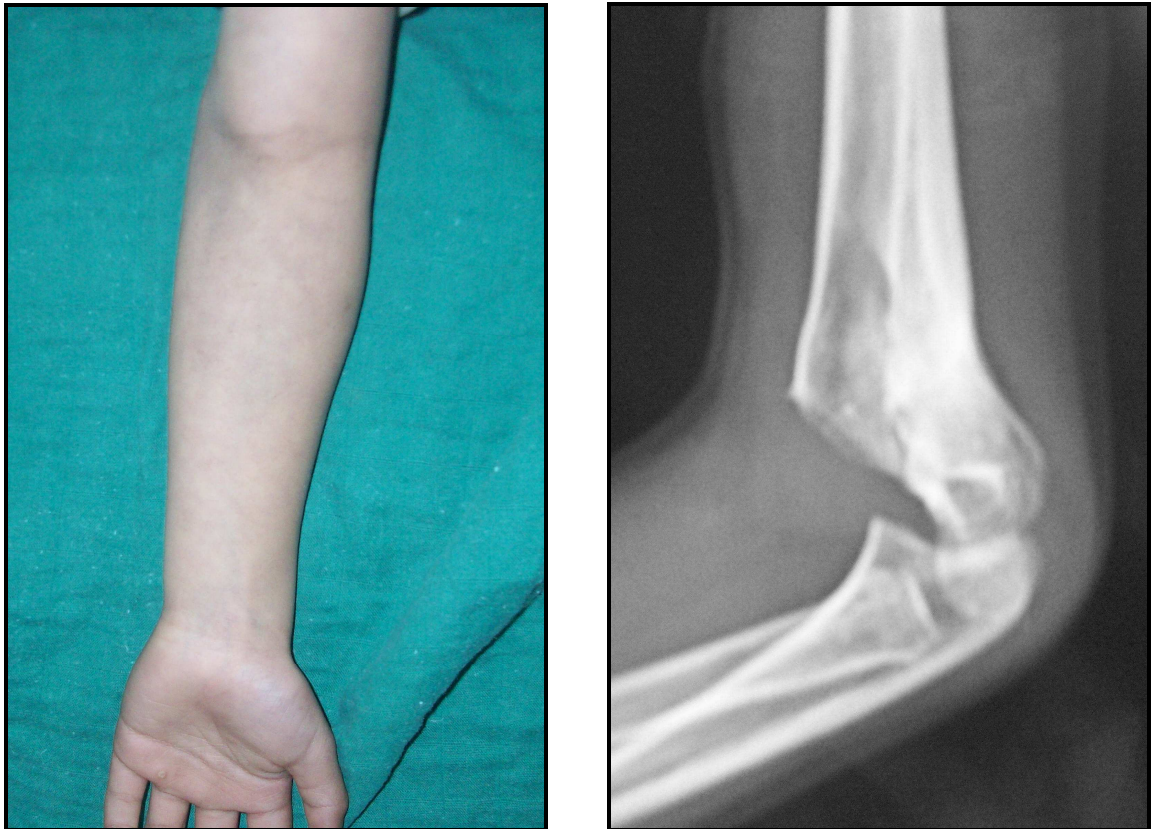


Figure 7 : raideur du coude due à un buté antérieur, chez un enfant de 5 ans présentant une FSC négligée traitée par « Jbira »

5. Lésions associées (tableau III) :

5.1. Lésions cutanées :

Dans notre série, 3 patients ont présenté une ouverture cutanée ce qui représente 5% de nos malades. Deux classées stade I de la classification de Cauchoix et Duparc et une classée stade 2, avec issue du fragment proximal de la plaie.

Six patients ont présenté des hématomes antérieurs ; un patient des phlyctènes et une lésion cutanée s'est limitée à des abrasions.

5.2. Lésions vasculaires :

Aucune lésion nerveuse n'a été recensée chez nos patients.

Les fractures supracondyliennes de l'humérus chez l'enfant

5.3. Lésions nerveuses :

Aucune lésion nerveuse n'a été notée chez nos patients.

5.4. Les fractures associées :

Deux de nos patients ont présenté une fracture décollement épiphysaire du radius ipsilatérale, et un patient un coude flottant (figure 8).

Tableau III : Complications immédiates de la FSC

Complication	Lésion cutanée	Lésion vasculaire	Lésion nerveuse	Fracture associée
Nombre	11	0	0	3
Pourcentage	18,3%	0%	0%	5%

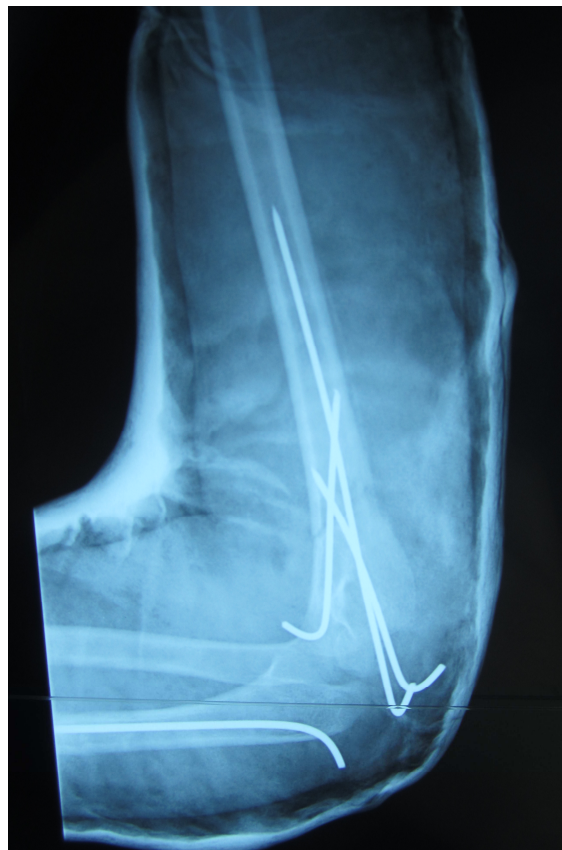


Figure 8 : coude flottant associant une FSC stade IV et une double fracture de l'ulna chez un enfant de 10 ans victime d'un AVP

III. Imagerie :

Tous nos patients ont bénéficié de radiographie du coude de face et de profil. Elle permet de faire le diagnostic de fractures supracondyliennes selon la classification de Lagrange et Rigault.

La répartition anatomo-pathologique était la suivante : (figure 9)

- Stade II (figure 10) : 1 cas soit 1,6%.
- Stade III (figure 11) : 12 cas soit 20%.
- Stade IV (figure 12) : 47 cas soit 78,4%.

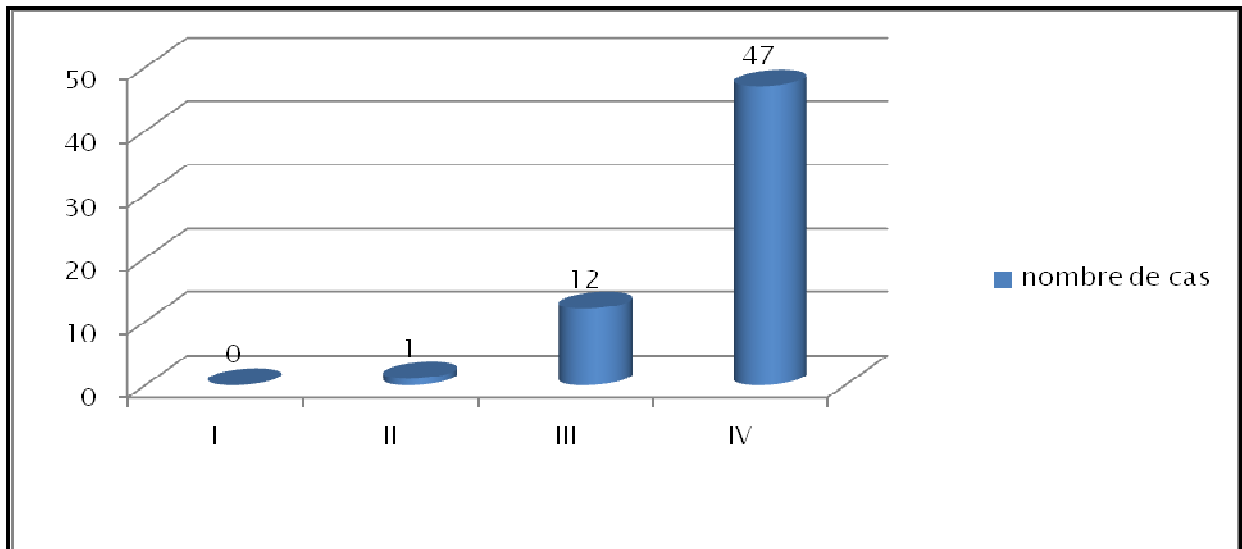


Figure 9 : Répartition des cas en fonction du stade selon la classification de Lagrange et Rigault

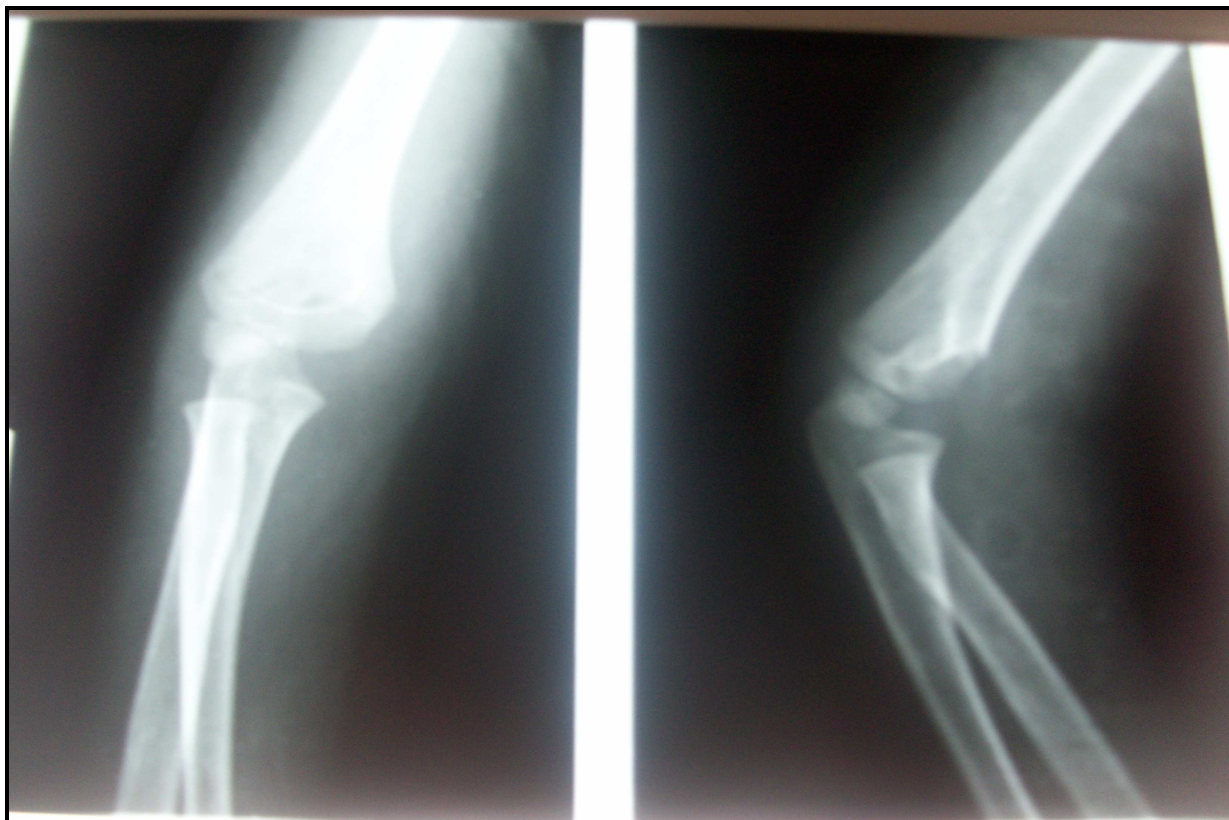

Figure 10 : FSC stade II de la classification de Lagrange et Rigault chez un enfant de 7 ans.

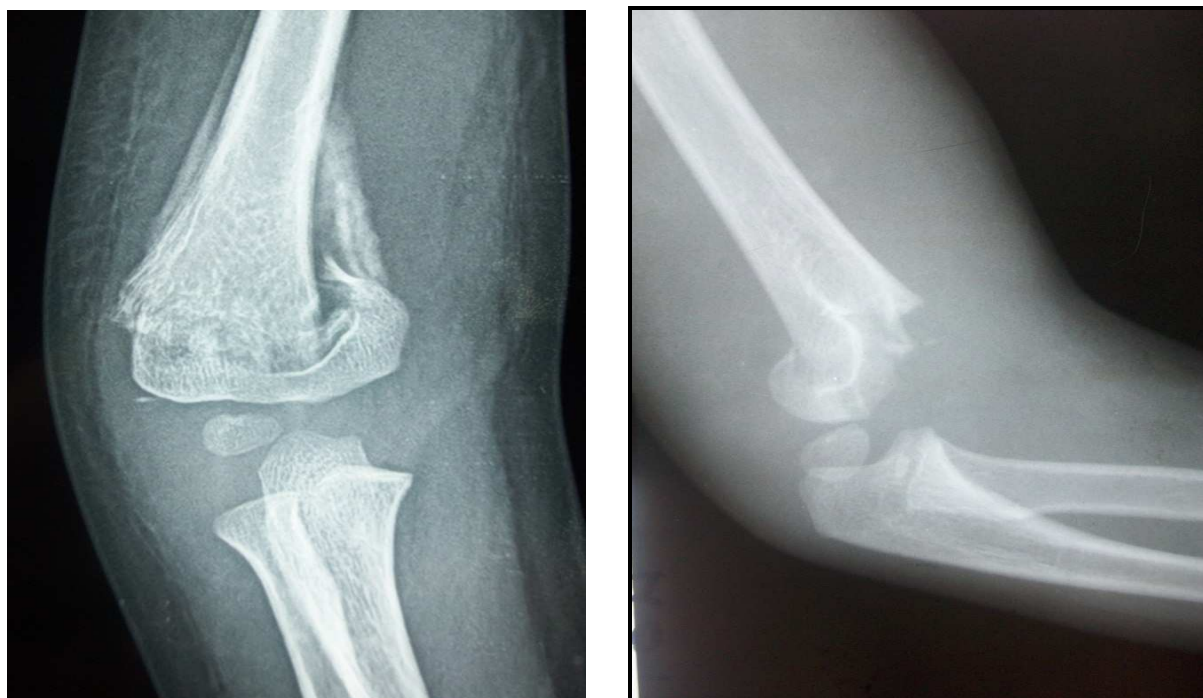


Figure 11 : FSC stade III de la classification de Lagrange et Rigault chez un enfant de 8 ans

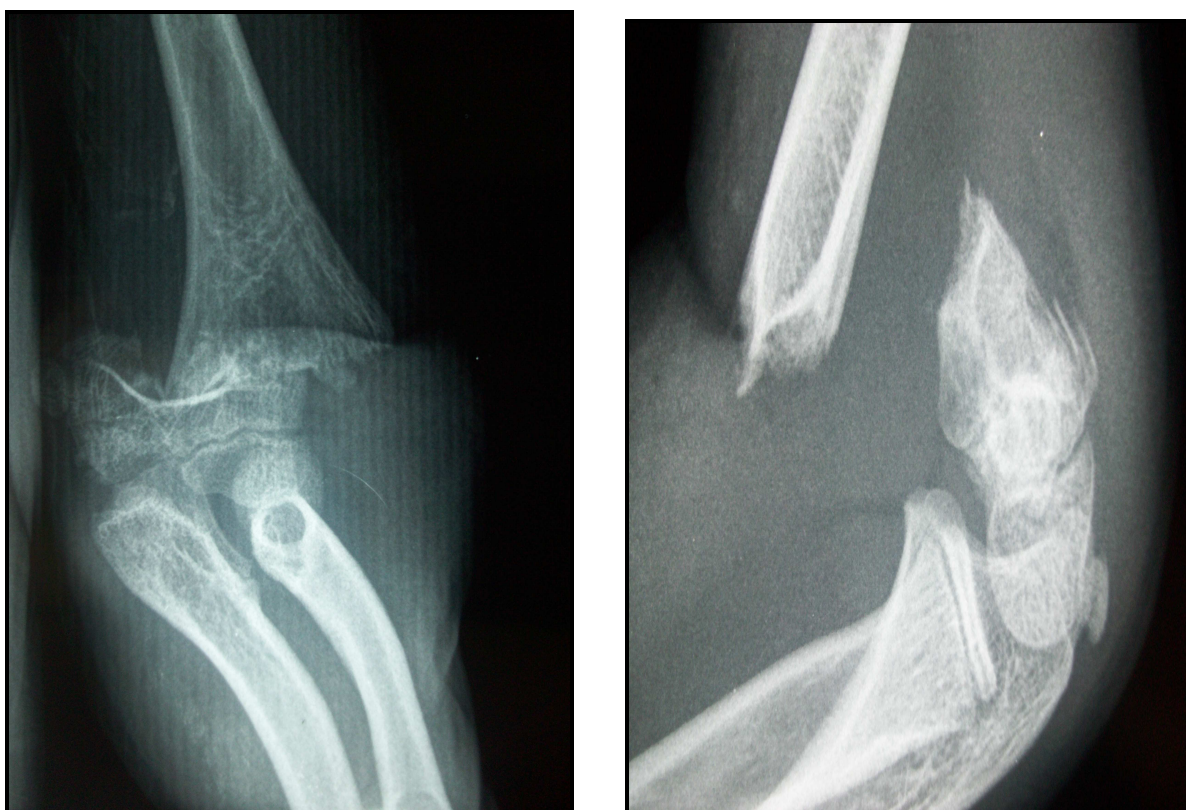

Figure 12 : FSC stade IV de la classification de Lagrange et Rigault chez un enfant de 7 ans

Les fractures supracondyliennes de l'humérus chez l'enfant

Les résultats en fonction de la classification anglo-saxonne, classification de Gartland était comme suit :

- Stade II (figure 13): 13 cas.
- Stade III (figure 14): 47 cas.

Pour le trouble de rotation, dans notre étude, on a retrouvé une prédominance de la rotation interne avec un pourcentage de 70%. Il n'y avait pas de trouble de rotation chez 30% des malades.

La rotation externe n'a été retrouvée chez aucun patient.

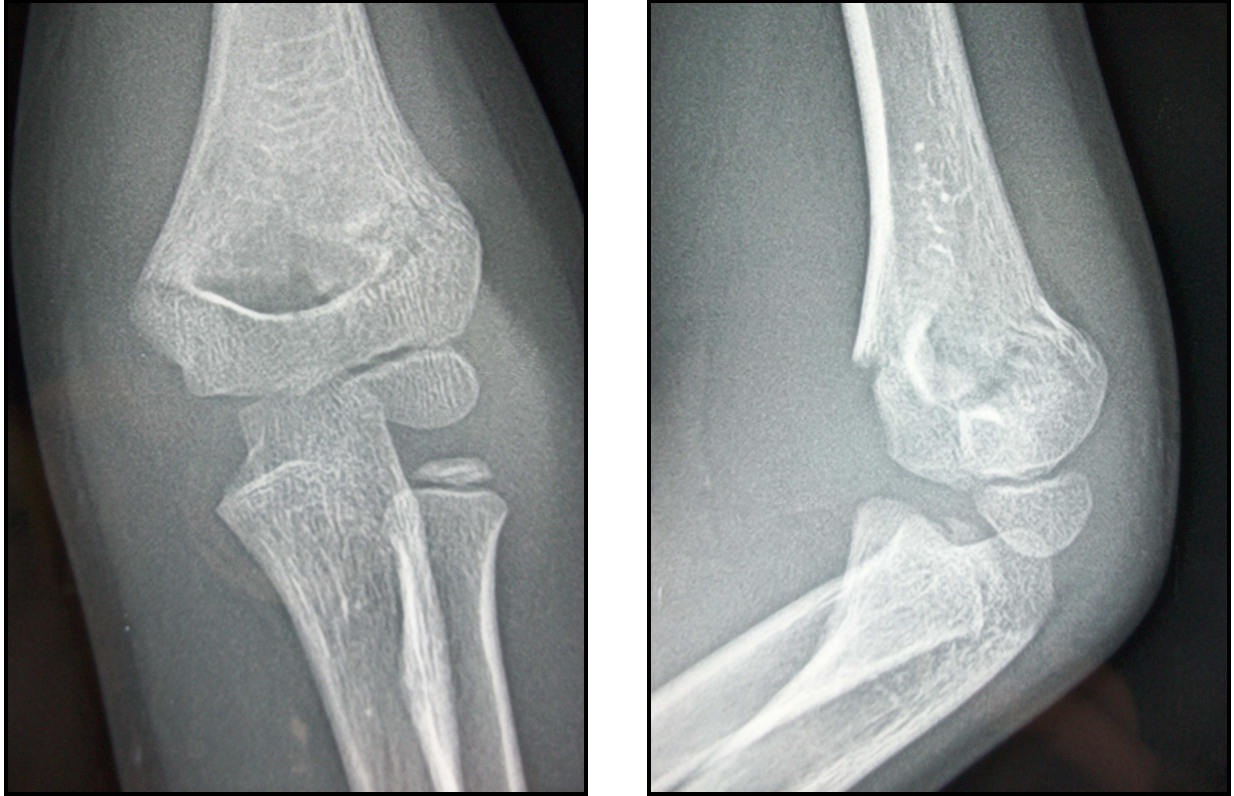


Figure 13 : FSC stade II de la classification de Gartland chez un enfant de 7ans et demi.

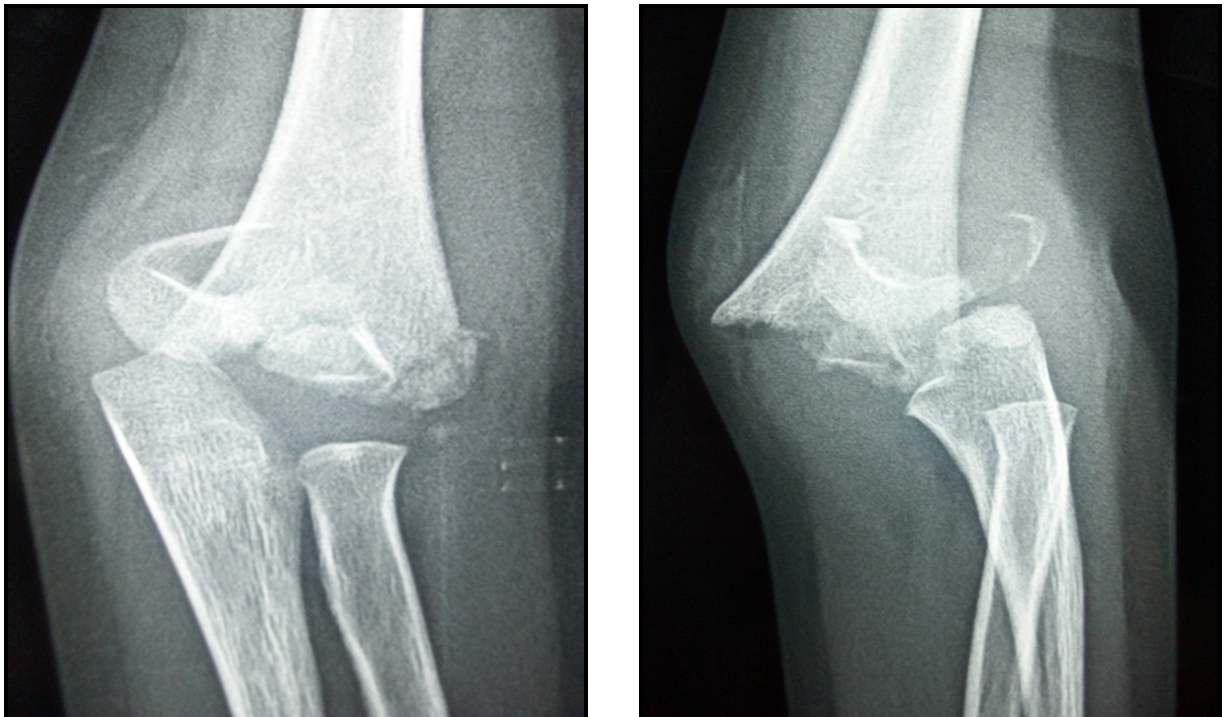


Figure 14 : FSC stade III de la classification de Gartland chez un enfant de 6 ans.

IV. Traitement :

1. Traitement orthopédique :

1.1. Plâtre seul :

Cette technique n'a été utilisée chez aucun de nos patients.

1.2. Technique de Judet (figure 15) :

Dans notre série 40 patients ont bénéficié de cette technique (66,7%).

On les répartit selon le stade radiologique comme suit (tableau VI):

- 31 cas de stade IV.
- 8 cas de stade III
- 1 cas de stade II

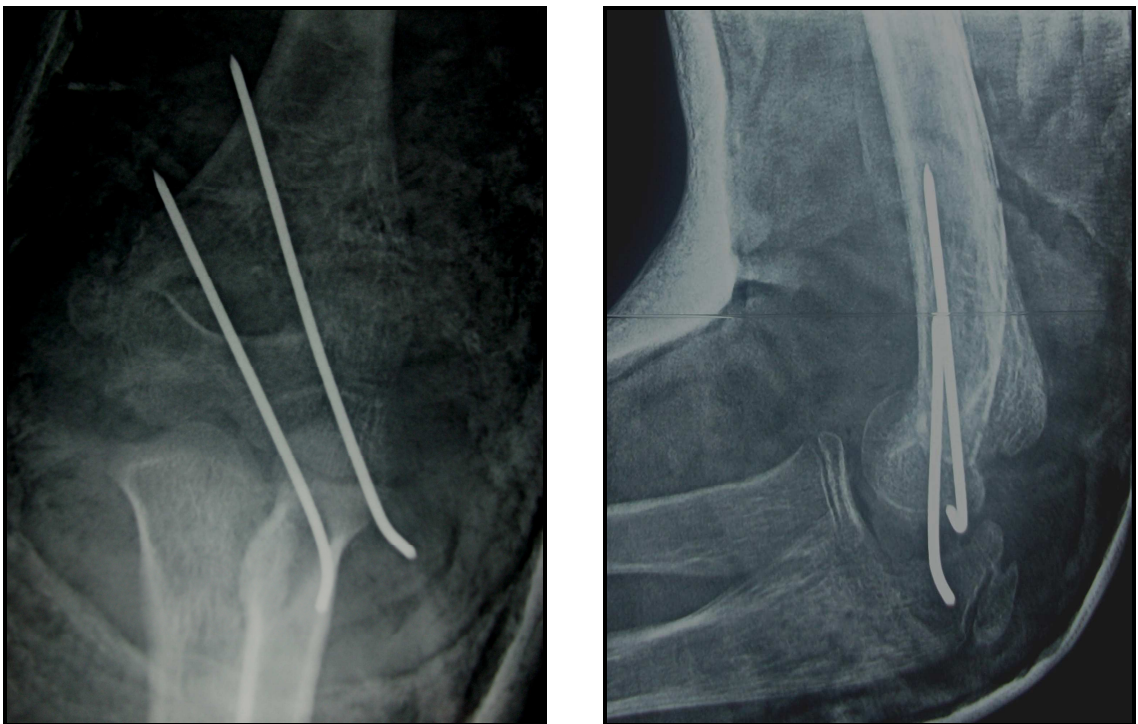


Figure 15 : embrochage selon la technique de Judet chez un enfant de 8 ans présentant une FSC stade IV.

Tableau VI : FSC traitée par technique de judet en fonction du stade

	Stade II	Stade III	Stade VI
Nombre de cas	1	8	31
Pourcentage (%)	2,5	20	77,5

1.3. Traction trans-olécranienne :

Cette technique a été utilisée chez un patient qui présentait une fracture supracondylienne stade IV avec ouverture cutanée stade 2 de Cauchoix et Duparc. La prise en charge a consisté en un parage avec suture de l'ouverture cutanée et une antibiothérapie par voie intraveineuse pendant 5 jours. Traction selon Levoeuf et Godard pendant 11 jours. Le contrôle radiologique à J11 était non satisfaisant, indiquant la réduction à ciel ouvert.

2. Traitement chirurgical (figure 16) :

2.1. Un seul abord :

Voit son indication posée le plus souvent suite à une instabilité après réduction.

Dans notre série, cette technique a été utilisée chez 18 malades (30% des cas), réparti selon la classification de Lagrange et Rigault, comme suit (tableau V) :

- 4 cas classé stade III
- 14 cas stade IV

Tableau V : FSC traitée par traitement chirurgical avec un seul abord en fonction du stade

	Stade III	Stade IV
Nombre de cas	4	14
Pourcentage (%)	22,2	77,8

Trois voies d'abord chirurgicales sont possibles. La voie latérale, la plus utilisée, a concerné 12 patients (66,6%). La voie postérieure a été utilisée chez 6 patients (33,4%), alors que la voie antérieure n'a été utilisée chez aucun de nos patients.

2.2. Double abord :

Cette technique a été utilisée chez deux patients, classés stade IV selon Lagrange et Rigault.

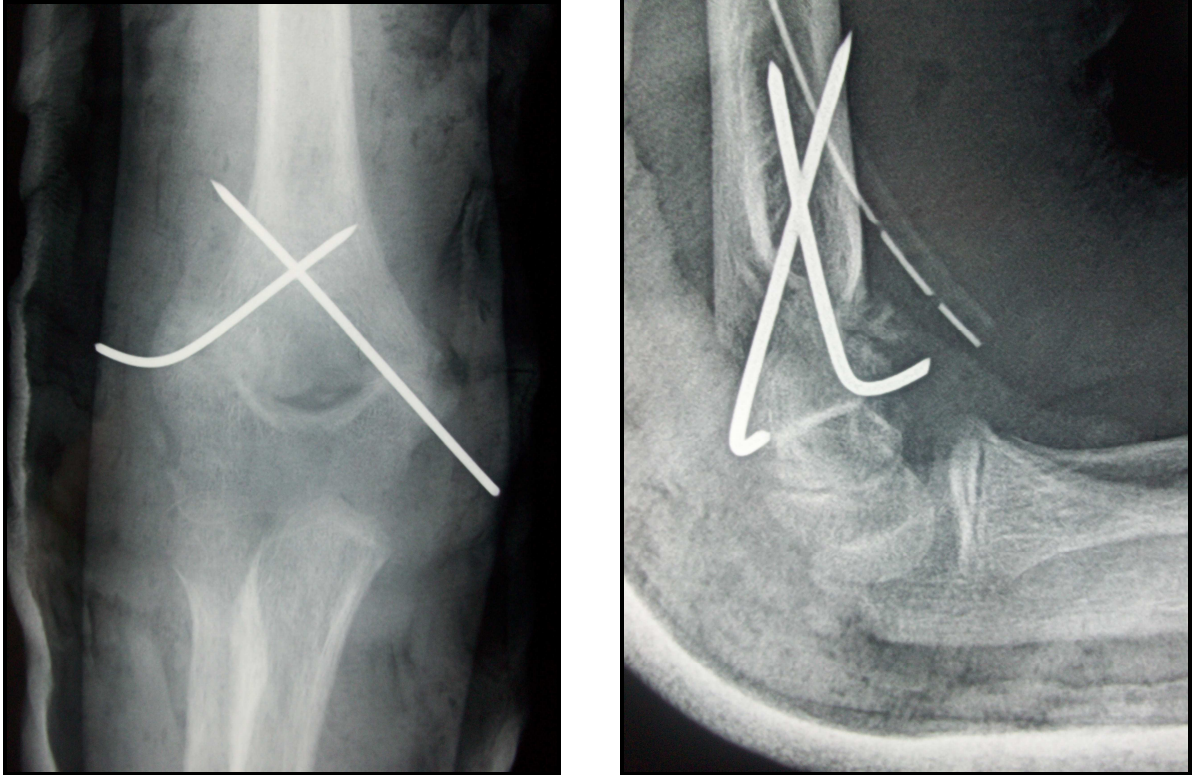


Figure 16 : traitement chirurgical des FSC (embrochage en croix)

V. Délai de consolidation :

Le délai de consolidation dans notre étude était de 6 semaines pour tous nos patients.

VI. Complication :

1. Court et moyen terme :

1.1. Complication vasculo-nerveuse :

Aucun cas de lésion vasculo-nerveuse iatrogène n'a été rapporté.

1.2. Infection :

Dans notre série, entre 60 cas de FSC, un seul cas a présenté une infection superficielle, dans le cadre d'une fracture supracondylienne stade VI avec ouverture cutanée punctiforme. Cet enfant a été traité orthopédiquement par technique de Judet. Aucun cas d'ostéite n'a été rapporté.

1.3. Déplacement secondaire :

Nous n'avons noté aucun déplacement secondaire dans notre série.

2. Long terme :

2.1. Pseudarthrose :

Dans notre série il n'y a pas eu aucun cas de pseudarthrose.

2.2. Cubitus varus :

Quatre cas de cubitus varus (figure 17), ont été notés parmi les 60 cas de FSC de notre série, les 4 étaient des fractures supracondyliennes stade IV. Trois d'entre eux ont été pris en charge initialement par un «Jbar». Ces malades ont bénéficié d'une ostéotomie de valgisation avec de bons résultats, fonctionnel et esthétique (figure 18)

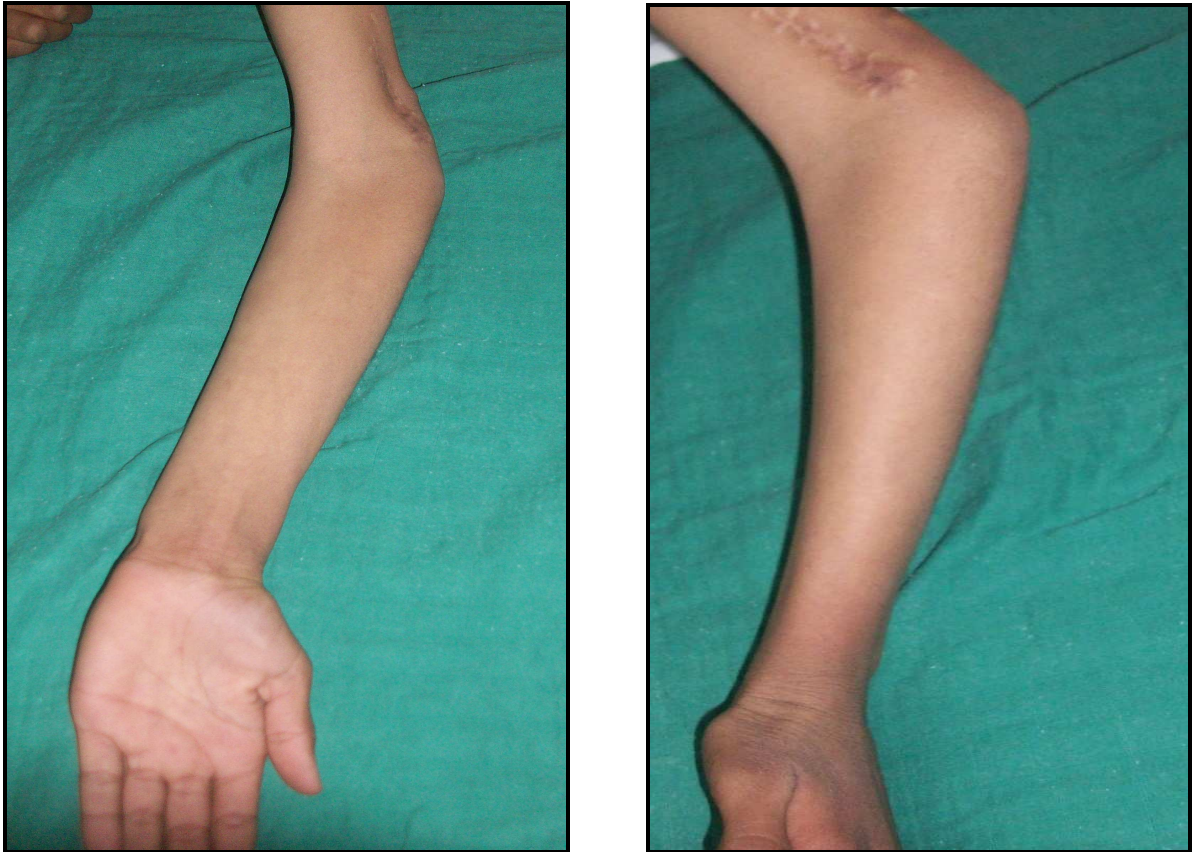


Figure 17 : cubitus varus suite à une FSC négligée stade IV traité chirurgicalement

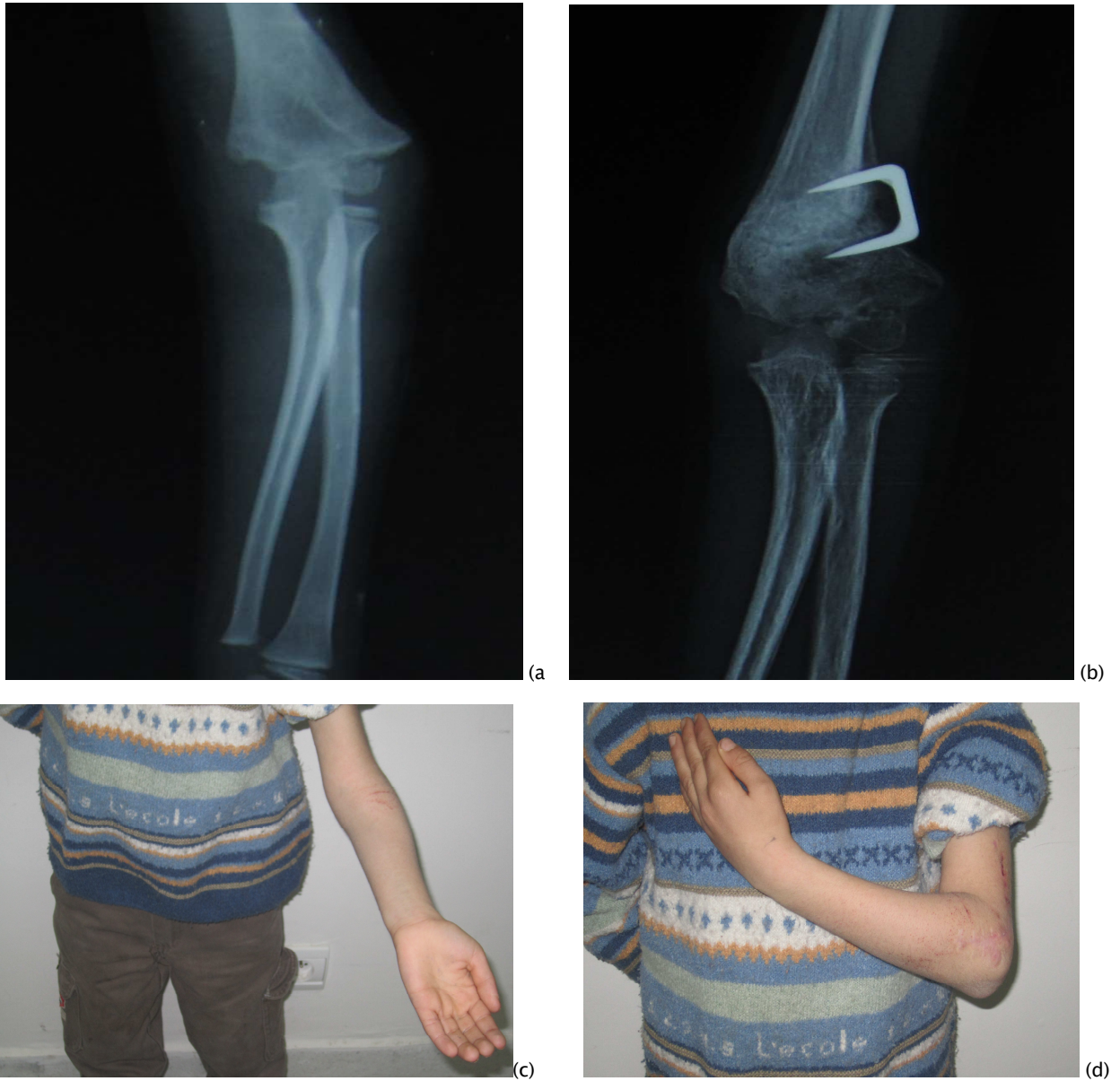

Figure 18 : cubitus varus (a) séquellaire à une FSC stade IV chez un enfant de 6 ans, ayant bénéficié d'une ostéotomie de valgisation (b) avec bon résultat fonctionnel (c,d).

VII. Résultats du traitement :

1. Méthode d'analyse :

Entre les 60 cas de fractures supracondyliennes de l'humérus, 30 seulement ont été vus ultérieurement, 23 fractures supracondyliennes récentes, et 7 FSC négligées. Le recul était de 6 à 23 semaines pour les FSC récentes avec une moyenne de 14 semaines ; et de 8 à 96 semaines pour les FSC négligées avec une moyenne de 32,3 semaines.

Les résultats ont été analysés selon le score de Flynn. Basé sur :

- La perte de la mobilité en extension et en flexion.
- Le degré de la déviation axiale.

Les résultats sont classés en satisfaisant avec excellent, bon et médiocre ou non satisfaisant ou mauvais

2. Résultat global (figure 19) :

Le résultat était :

- excellent chez 23 patients soit 76,7% des cas.
- Bon chez 3 patients ce qui correspond à 10% des cas.
- Mauvais chez 4 patients soit 13% des cas.

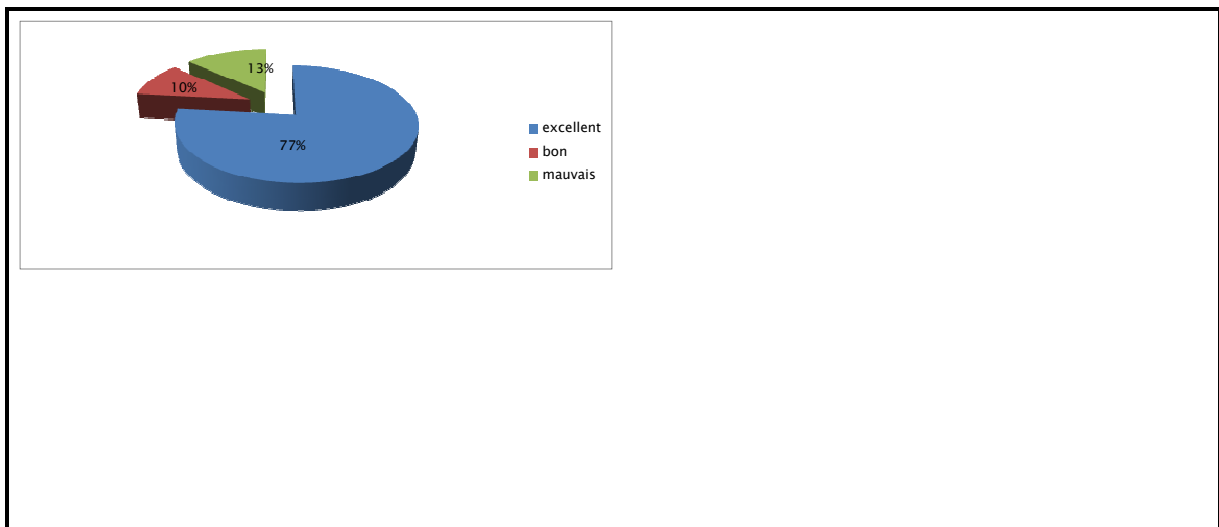


Figure 19 : Répartition des résultats de FSC en fonction du score de Flynn (n=30)

3. Résultats des FSC récentes :

3.1. Résultat global (figure 20) :

Le résultat était excellent chez 21 patients soit 91% des cas.

Le résultat était mauvais chez 2 patients soit 9% des cas.

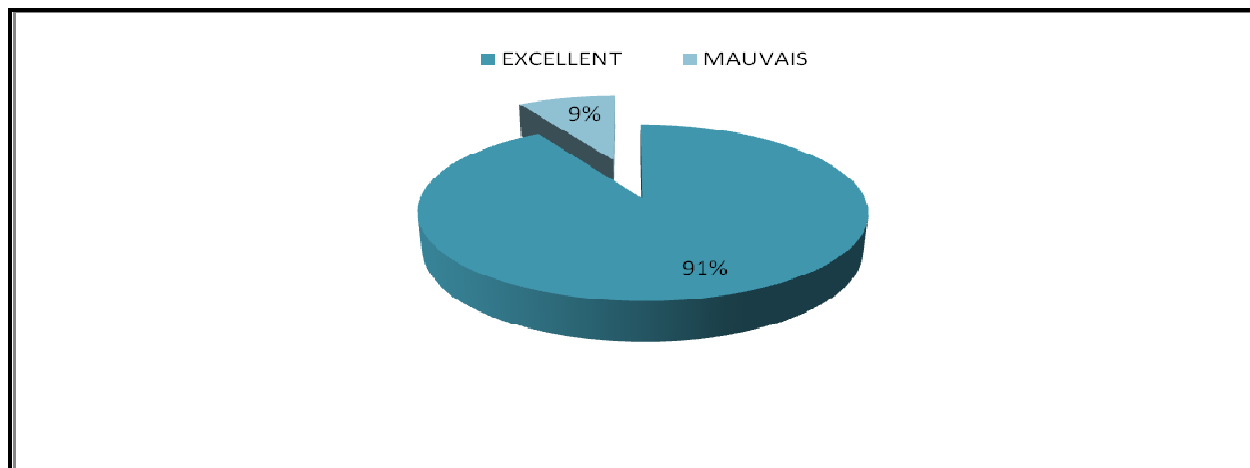


Figure 20 : Résultat du traitement des FSC récente en fonction du score de Flynn (n=23)

3.2. Résultat en fonction du stade anatomo-pathologique :

Le résultat était excellent pour tous les patients classés stade III de notre série (5 cas).

Pour le stade IV :

- Le résultat était excellent pour 16 malades (88,8%).
- Résultat mauvais ou non satisfaisant pour 2 malades (21,2%). Ces patients avaient développé un cubitus varus avec une déviation axiale de plus de 15°. Ces malades ont bénéficié par la suite d'une ostéotomie de valgisation.

Tableau VI : Résultat du traitement en fonction des stades de FSC (n=23)

	Stade III	Stade IV	Total
Parfait	5	16	21
Mauvais	0	2	2
total	5	18	23

3.3. Résultat du traitement en fonction de la méthode thérapeutique (tableau VII) :

Le Résultat était excellent chez :

- Treize malades traités par méthode de judet.
- Huit malades opérés avec un seul abord chirurgical.

Le Résultat était mauvais chez :

- Un seul malade traité par technique de judet ayant une fracture stade IV.
- Un malade opéré avec un seul abord chirurgical qui présentait une FSC stade IV.

Tableau VII : Résultat du traitement en fonction de la technique chirurgicale (n=23)

	Technique de judet	Un seul abord	Total
Résultat excellent	13	8	21
Résultat mauvais	1	1	2
Total	14	9	23

3.4. Analyse des résultats de traitement en fonction du stade anatomo-pathologique et la méthode thérapeutique :

Pour les fractures stade IV, les patients traités par technique de judet ont eu d'excellents résultats chez 10 patients (83,3%), et mauvais résultats chez deux patients (16,7%) ; les six patients traités chirurgicalement ont eu 100% d'excellents résultats (Tableau VIII).

Tableau VIII : répartition des résultats de méthodes de traitement pour les FSC stade IV (n=18)

	Résultat excellent	Résultat mauvais	Total
Technique de judet	10	2	12
Traitement chirurgical	6	0	6
total	16	2	18

Pour les fractures stade III, le résultat était excellent dans 100% des cas, que ceci concerne les patients traités par technique de judet ou les malades traités chirurgicalement.

4. FSC négligée

4.1. Résultat global (figure 21) :

Le résultat était excellent chez 2 patients soit 28,5% des cas.

Le résultat était bon pour 3 patients soit 43% des cas.

Le résultat était mauvais pour 2 patients (28,5%).

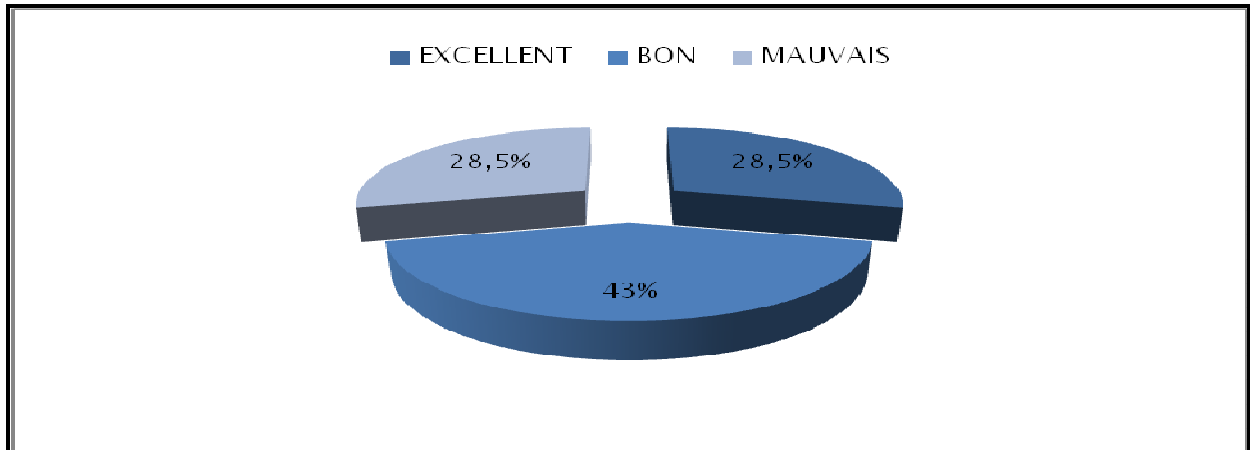


Figure 21 : résultat du traitement des FSC négligées en fonction du score de Flynn (n=7)

4.2. Résultat en fonction du stade :

Pour les FSC négligées stade III, le résultat était bon pour le seul malade classé stade III (tableau IX).

Pour le stade IV, les résultats étaient comme le suivant (tableau IX) :

- Résultat excellent pour deux malades soit 33,3% des cas
 - Résultat bon pour deux malades avec une limitation de flexion de 5° à 10°.
 - Résultat mauvais pour deux malades, un qui présentait un cubitus varus et l'autre un déficit d'extension de plus de 15°.
-
-

Tableau IX : Résultat du traitement de FSC négligée en fonction du stade

	Stade III	Stade IV	Total
Excellent	0	2	2
Bon	1	2	3
Mauvais	0	2	2
Total	1	6	7

4.3. Résultat en fonction de la technique chirurgicale :

Le Résultat était excellent chez : (tableau XI)

- Un cas de FSC stade IV traitée par technique de Judet.
- Un cas de FSC stade IV opérée avec un seul abord chirurgical.

Le Résultat était bon chez :(tableau XI)

- Un cas de FSC stade IV traité selon la technique de Judet avec une limitation de la flexion de 5° à 10°.
- Deux cas de FSC traités par un seul abord chirurgical, un stade III avec limitation de flexion de 5° à 10° et un stade IV avec déviation axiale de 5° à 10°

Le Résultat mauvais dans le cadre de deux cas de FSC stade IV, traités chirurgicalement par un seul abord chirurgical (tableau X).

Tableau X : FSC négligée en fonction du traitement entrepris.

Résultat	Judet	Un seul abord	Total
Excellent	1	1	2
Bon	1	2	3
mauvais	0	2	2
total	2	5	7

Les fractures supracondyliennes de l'humérus chez l'enfant

4.4. Analyse des résultats en fonction du stade anatomo-pathologique et le traitement entrepris :

Pour les patients stade IV, traités par technique de Judet, le résultat était satisfaisant chez tous les malades.

Pour les patients traités chirurgicalement, le résultat était satisfaisant chez 50% des patients (2 cas) et mauvais chez 50% des patients (2 cas).

Pour le seul stade III, pris en charge tardivement et qui a été traité par technique de Judet, le résultat était excellent.





DISCUSSION

I. Epidémiologique :

1. Fréquence :

La fracture supracondylienne de l'humérus est une fracture fréquente chez l'enfant. Elle représente [1] :

- 17,9% de l'ensemble des fractures du squelette.
- 10% des fractures du membre supérieur.
- La seconde fracture du MS après l'avant-bras.

Elle constitue également la 1^{ère} fracture du coude de l'enfant (45% à 70% de l'ensemble des fractures du coude). Cette prédominance peut être expliquée par la disposition anatomique de la palette humérale, qui contient une zone de fragilité entre ses deux piliers et qui est le siège de la fossette olécraniennne en arrière et la fossette coronoïdienne en avant [2-9].

2. Circonstance de survenue :

A l'opposé des séries européennes, de la série de Damsin et Langlais [8], la traumatologie sportive prend une part importante dans le recrutement traumatologique pédiatrique (accidents d'équitation, vélo ou les accidents de ski). Dans notre série c'est plus les accidents domestiques qui étaient cause de fractures supracondyliennes (tableau XI).

Tableau XI : Répartition des causes de FSC dans la littérature.

SERIES	Accident de sport	Accident domestique
N. Moh-Ello et al. [10]	57,23%	19,73%
G.K. Akakpo-Numado et al. [11]	52%	20%
C. Green et al. [12]	18%	24%
A. Texier et al. [1]	17%	45%
Notre série	1,7%	75%

3. Age :

La fréquence d'âge retrouvée dans la littérature varie de 4 à 10 ans avec un âge moyen qui est de 6 à 7 ans [2,7,8,10,13]. La fréquence d'âge retrouvée dans notre série varie à son tour de 3 à 8 ans, avec un âge moyen de 6 ans et demi (tableau XII).

Tableau XII : Répartition de l'âge de survenue de FSC dans la littérature

SERIES	Fréquence d'âge	Moyenne d'âge
P. James et al. [13]	4-10	5,9
Série de S. Boudana [14]	4-7	6,7
W Jeffrey et al. [2]	5-7	6
Série de J. Salmaoui [15]	4-9	6,8
Fahey et Henrikson [16]	4-10	6,5
N.Moh-Ello et al. [10]	5-10	6,5
Notre série	3-8	6,5

Ce pic à cette tranche d'âge s'explique par deux caractéristiques anatomiques du coude de l'enfant à cet âge [17] :

- La laxité ligamentaire qui favorise l'hyperextension, elle-même permettant à l'olécrane d'exercer une hyperpression au niveau de la fossette olécranienne. La fracture se produit par effet de bélier de l'olécrane.
- L'architecture de l'os et particulièrement de la région olécranienne, relativement fragile, du fait du remodelage osseux qu'elle subit pendant la croissance.

Autres facteurs intervenant, la forte turbulence et la maladresse des enfants à cet âge.

Selon CP Marquis et al. [17], l'incidence des FSC croît pendant les 5 premières années avec un pic entre 5 et 8 ans et décroît après jusqu'à l'âge de 15 ans.

Les fractures supracondyliennes de l'humérus chez l'enfant

L'incidence de FSC avant l'âge de 3 ans est de 10%, ceci peut être expliqué par le caractère cartilagineux de l'épiphyse à cet âge, rendant l'interprétation des radiographies standards plus périlleuse et ayant pu être la cause de l'omission des fractures à cet âge.

Après l'âge de 15 ans, les fractures supracondyliennes rejoignent les fractures touchant l'adulte, s'étendant à la région articulaire du coude ou à la diaphyse.

4. Sexe :

Il existe une concordance entre les auteurs concernant la prédominance masculine, la FSC atteint les garçons dans 53% à 72% des cas (tableau XIII).

Dans notre série 72% des malades étaient des garçons. La forte turbulence des garçons surtout à l'âge scolaire, avec la découverte d'activités ludiques et sportives pourraient expliquer ce constat.

Tableau XIII : Prédominance masculine en pourcentage dans la littérature.

SERIES	Prédominance masculine en %
Série de J. Salmaoui [15]	72
C. Green et al. [12]	70
Série de L. Lahyaoui [18]	68
N. Moh-Ello et al. [10]	65
C. Bronfen et al. [1]	62
P. James et al. [13]	55,5
Notre série	72

5. Le côté :

La localisation des fractures au niveau du membre gauche a été remarquée dans la majorité des séries (tableau XIV). Ceci rejoint notre travail vu que l'atteinte du côté gauche était prédominante.

Tableau XIV : fréquence n de l'atteinte du membre gauche dans ns la littérature

Séries	Côté gauche en %
N. Moh-Ello et al. [10]	69
Série de J. Salmaoui [15]	66
C.P Marquis et al. [17]	60,8
C. Bronfen et al. [1]	59,8
Série de L. Lahyaoui [18]	59
Dasmin, Langlais et al. [8]	53
Notre série	70

Deux théories pourraient expliquer ces résultats [8] :

- Le fait que le membre dominant est occupé lors de la chute, ainsi n'intervenant pas pour la réception.
- Une balance musculaire moins efficace ne permettant pas un verrouillage suffisant du coude, impliquant une résistance moindre.

Mulhall et al. [19] ont noté une discrète prédominance du côté droit.

6. Le mécanisme :

La fracture en extension est le mécanisme le plus fréquent, elle survient après chute sur la paume de la main, coude en extension et avant-bras en pronation ce qui bloque le coude et l'entrave de se fléchir lors de l'impact. Le déplacement de la palette humérale se fait en arrière [2]. Ce mécanisme est retrouvé dans la majorité des séries (tableau XV).

Tableau XV : Pourcentage du mécanisme en extension des FSC dans la littérature

Séries	Mécanisme en extension
N. Moh-Ello et al. [10],	70 %
Série de J. Salmaoui [15]	81,3%
Série de L. Lalaoui [18]	84,23%
W Jeffrey et al. [2],	90%
C. Bronfen et al. [1],	93,6%
Damsin, Langlais et al. [8]	96,5%
Notre série	61,6%

Les fractures supracondyliennes en flexion sont moins fréquentes. Elles correspondent à des chocs directs, chute sur coude fléchi. Elles entraînent la bascule du fragment distal en avant et ainsi une angulation inverse à celle causée par les fractures supracondyliennes en extension [20]. Leur méconnaissance peut entraîner des échecs lors de tentatives de réduction par des manœuvres inappropriées [1,20].

Elle a concerné, dans notre série, 28% des cas, pourcentage qui est plus élevé en comparaison avec celui retrouvé dans la littérature (tableau XVI).

Tableau XVI : Répartition de la littérature sur le mécanisme en flexion

Séries	Mécanisme en flexion
C.P Marquis et al. [17]	2%
Kocher et al. [21]	3%
C. Green et al. [12]	5%
Fowles et al. [22]	9,7%
S. Mohammed et L.A Rymaszewski [23]	14%
Série de J. Salmaoui [15]	18,6%
Notre série	28%

7. Délai de prise en charge :

Tous les auteurs insistent sur l'intérêt d'opérer rapidement les fractures supracondyliennes [5, 13,24].

Certains de nos patients ont consulté tardivement après le traumatisme, alors que la prise en charge de ces fractures a un caractère urgent. Ceci peut être expliqué dans notre contexte par l'éloignement des patients d'une structure hospitalière ou la pratique de certaines méthodes traditionnelles (JBIRA) qui reste encore répandue. Ce retard peut engendrer des complications graves tel que le syndrome de Volkmann, avec parfois des risques d'amputation du membre.

Plusieurs auteurs se sont intéressés à étudier l'impact du délai d'admission sur le risque de survenue de complication ou la nécessité de réduction à ciel ouvert. Il n'existe pas une différence significative entre les patients admis avant 8h du traumatisme et au-delà de 8h concernant le taux d'infection, d'atteintes iatrogène nerveuse ou le syndrome de Volkmann, alors qu'il a été noté que le recours à la réduction chirurgicale est plus accru dans le groupe tardif [5,16,25,26]. Ce constat concorde avec nos résultats (tableau XVII).

Tableau XVII : risque de conversion à la réduction ouverte dans la littérature

Séries	<8h	>8h
P.J. Walmsley et al [24]	11,2%	33,3%
Cheng et al [26]	10,7%	22,5%
Notre série	23%	37%

Gupta et al. [27] n'ont trouvé aucun rapport entre le retard de prise en charge des patients et l'augmentation du risque de complications ou de recours à la chirurgie, alors que Mehlman et al. [28] ont noté paradoxalement, des résultats complètement contradictoires avec un risque plus élevé de conversion dans le groupe précoce 13,4% versus 3,4% dans le groupe tardif.

Selon Ahmet Ozgur Yildirim et al. [5], le recours à la conversion se multiplie par un facteur de 4 chaque 5h à partir de 15h de retard de prise en charge, et le recours à la chirurgie ouverte devient primordial à partir de la 32^{ème} heure.

Selon Devnani et al. [27] le retard de prise en charge est responsable d'un risque élevé de complications, avec 25% de risque de survenue de cubitus varus.

La prise en charge précoce de ce type de fracture a d'autres avantages la facilité de réduction avant l'installation de l'œdème, une durée plus réduite de l'acte opératoire, P.J. Walmsley et al. [24] ont trouvé une corrélation entre le délai d'admission et la durée opératoire. Le traitement des FSC en urgence réduit également la morbidité liée à cette pathologie [13,26,29].

II. Imagerie :

1. Etude radiologique :

L'examen radiologique du coude traumatique doit comprendre au moins deux incidences, une de face et une de profil.

L'interprétation des radiographies n'est pas toujours aisée du fait de la superposition d'une attelle d'immobilisation ou de plis de vêtements qu'il faudra savoir enlever ; ou du fait du chevauchement d'un point d'ossification simulant une fracture à cause d'une mauvaise incidence [30].

Les clichés comparatifs sont parfois nécessaires mais ne doivent pas être systématiques.

L'analyse des radiographies du coude de l'enfant est rendue difficile par l'apparition progressive des quatre points d'ossification de l'épiphyse humérale [2,30,31] (tableau XVIII).

Tableau XVIII : âge d'apparition des noyaux d'ossification de l'extrémité inférieure de l'humérus

Le noyau d'ossification	Age d'apparition
capitellum	1 – 2 ans
L'épicondyle médial	4 à 5 ans
l'épicondyle latéral	12 ans
La trochlée	8-12 ans

La réunion des quatre point d'ossification se fait vers l'âge de 13 à 15 ans, faisant disparaître le cartilage de conjugaison huméral (figure22) [2,30,31].

Sur la radiographie de face, le coude doit être en extension.

Sur l'incidence de profil, le coude doit être en flexion à 90° avec main en demi-supination, tâche qui n'est pas facile chez un enfant qui a mal et chez qui l'examineur craint de déplacer une éventuelle fracture

Tout le membre doit être horizontal reposant sur la plaque, ce qui nécessite une surélévation de la plaque à la hauteur de l'épaule. Le cliché radiographique est réussi si l'extrémité inférieure de la métaphyse humérale dessine une image en 8 ou en sablier.

La fracture rompt les deux colonnes humérales et se situe au-dessus des zones de croissance.

Sur une radiographie en incidence de face, le trait de fracture apparaît généralement transversal parfois difficilement visible, sur l'incidence de profil, le trait apparaît oblique en bas et en arrière dans les FSC en extension [23].

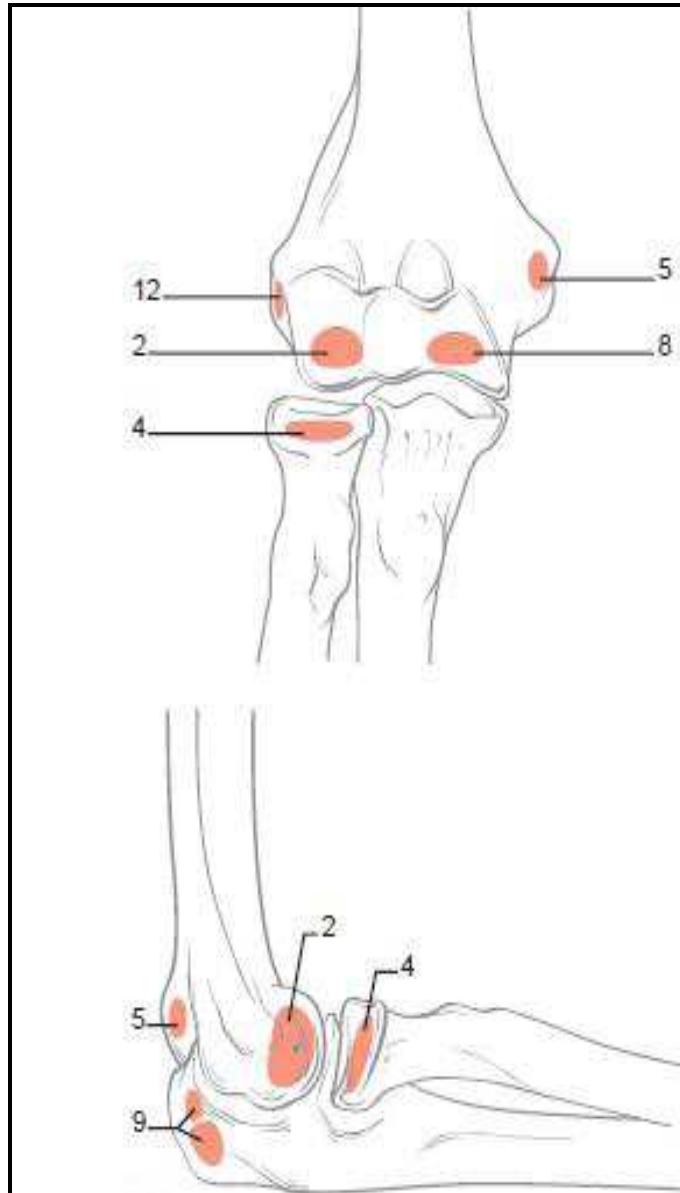


Figure 22. H De Boeck, 2003, EMC : Âge moyen d'apparition des noyaux d'ossification.

Capitellum (2) : 1 à 2 ans ; tête radiale (4) : 4 ans ; épicondyle médial (5) : 5 ans ;

trochlée (8) : 8 ans ; olécrane (9) : 9 ans ; épicondyle latéral (12) : 12 ans.

Les fractures supracondyliennes de l'humérus chez l'enfant

Sur une incidence de face, on mesure l'angle de Baumann formé par l'intersection de la ligne suivant le grand axe de l'humérus et par une ligne tangentielle au bord épiphysaire de la métaphyse latérale (figure 23).

Cet angle est normalement compris entre 70° et 75°, il permet de mesurer un éventuel déplacement en varus ou valgus.

Un angle moins de 70° est en faveur d'un cubitus valgus.

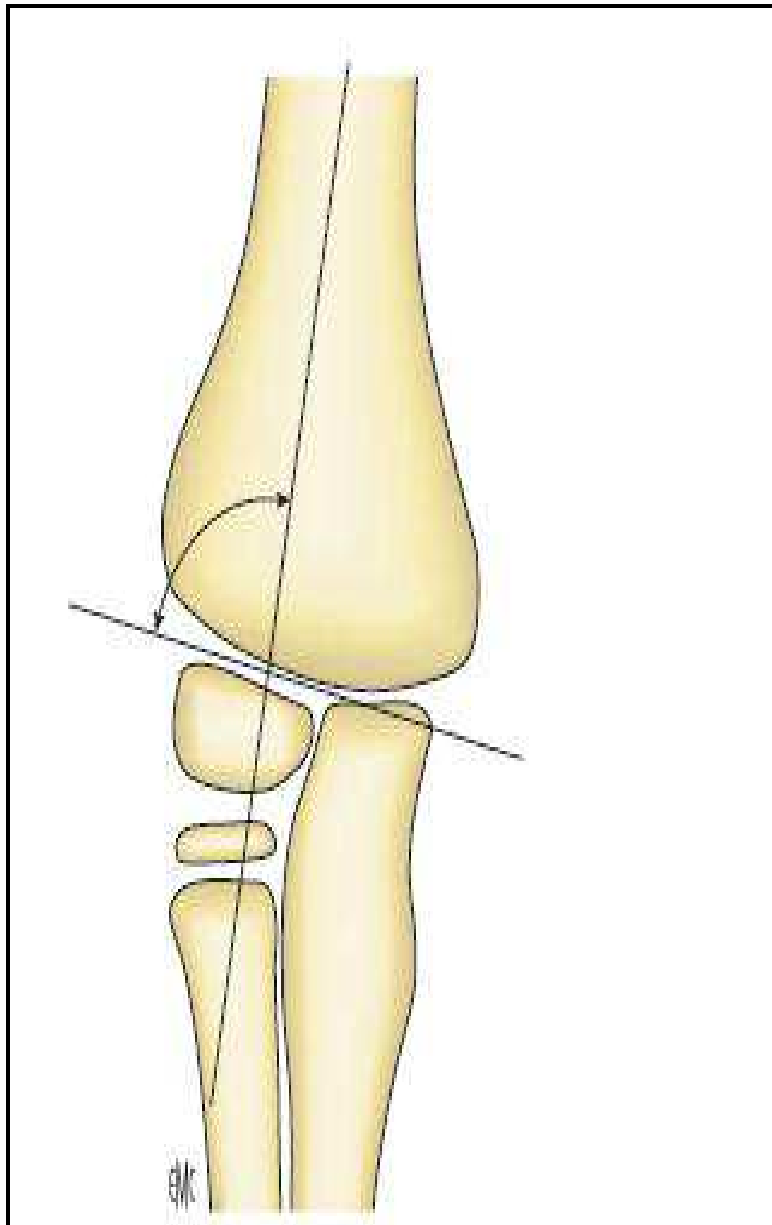


Figure 23 H De Boeck, 2003, EMC : angle de Baumann

Les fractures supracondyliennes de l'humérus chez l'enfant

Sur une radiographie de profil on peut tracer La ligne humérale antérieure, elle passe par la corticale antérieure de l'humérus et coupe l'épiphyse à la jonction 1/3 moyen et 1/3 postérieur et doit passer par le centre du capitellum (figure 24).

Chez le petit enfant cette ligne perd sa valeur du fait de la petite taille du point d'ossification.

Elle permet de juger la bascule du fragment distal [2,32]

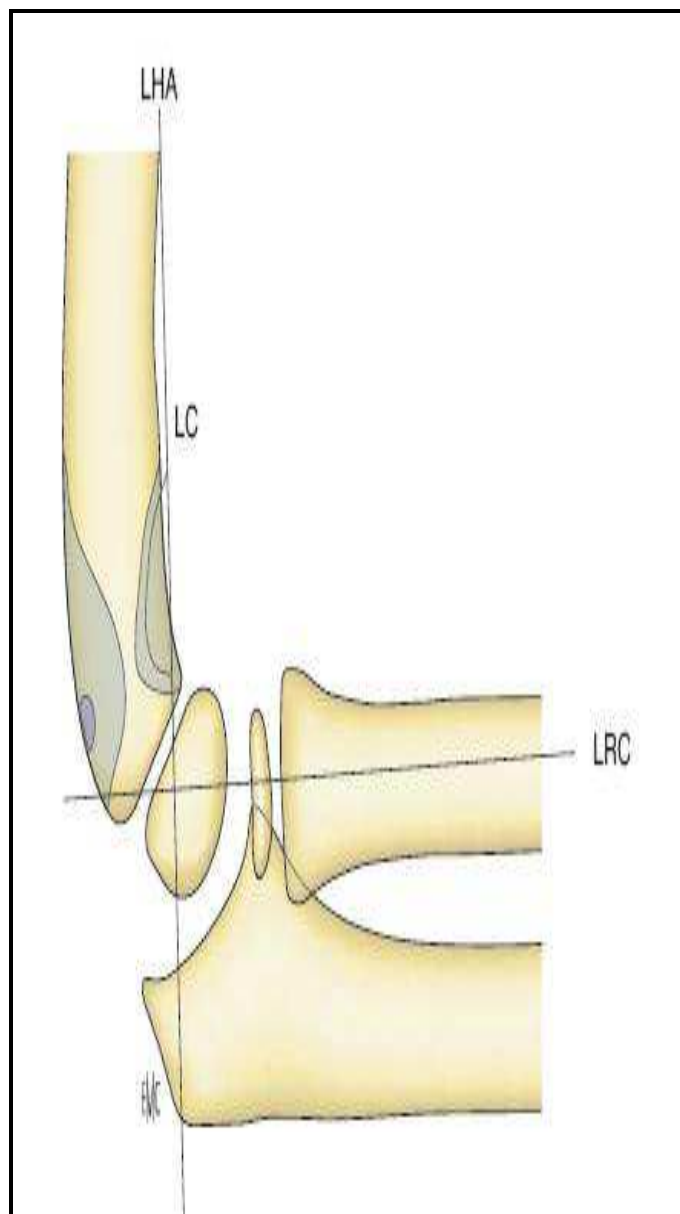


Figure 24 H De Boeck, 2003, EMC : Ligne humérale antérieure

Les fractures supracondyliennes de l'humérus chez l'enfant

Le périoste antérieur est normalement visible sur une radiographie du coude, incidence de profil. Le périoste postérieur qui est à l'inverse invisible sur une radiographie du coude profil.

Le refoulement de ces liserés correspond à un épanchement intra-articulaire qui peut être le seul signe visible témoignant d'une lésion traumatique (figure 25). Les fractures supracondyliennes avec épanchement endo-articulaire (hémarthrose), entraînent un refoulement du liseré coronoïdien et apparition du liseré postérieur.

Ces signes sont intéressants dans les fractures stade I et II, qui posent souvent des problèmes diagnostiques [2].

Les déplacements se traduisent par une bascule postérieure dans 97 % des cas, sur des fractures en extension, les fractures en flexion entraînent à l'inverse une bascule antérieure [33].

Il se produit également un trouble de rotation autour de l'axe diaphysaire puis une angulation et une translation qui peuvent être plus ou moins importantes.

L'utilité et la faisabilité de l'échographie du coude dans l'évaluation de l'anatomie du coude normal est connue, en effet elle permet l'identification des surfaces articulaires et des noyaux d'ossification mieux que la radiographie standard.

Elle est surtout utile chez le très jeune enfant dont l'épiphyse est majoritairement cartilagineuse

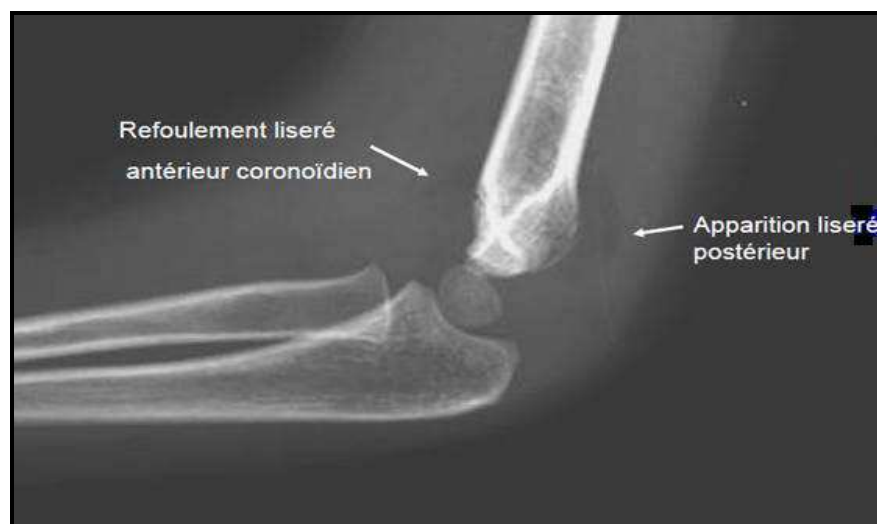


Figure 25 Jeffrey W, 2002, American Journal Of Emergency : Radiographie du coude montrant le liseré antérieur et postérieur

2. Classification :

Les classifications proposées dans la littérature sont nombreuses. Elles sont basées sur le type et l'importance du déplacement.

La littérature française fait référence à la classification de Lagrange et Rigault [12] qui est basée sur l'analyse de type de déplacement et de son importance, elle permet aussi de prévoir la stabilité après réduction. Elle comporte quatre stades :

- stade I : fracture sans déplacement, parfois seule la corticale antérieure est atteinte. Le diagnostic peut être difficile, la découverte d'une hémarthrose à la radiographie peut être la simple traduction radiologique.
- Stade II : les deux corticales sont intéressées, avec faible déplacement, dans un seul plan élémentaire, le plus souvent bascule postérieure.
- Stade III : le déplacement est plus important dans plusieurs plans, mais les surfaces fracturées restent en contact. Il existe également un arrachement du périoste postérieur et interne. Le décalage est constant, habituellement interne se traduit sur le cliché de profil strict par un aspect concave du bord antérieur de la métaphyse et convexe du bord postérieur. A l'inverse, un décalage externe donne un aspect biconcave à la métaphyse véritable image en « queue de poisson ». La fracture est assez instable après réduction.
- Stade IV : fractures à déplacement important avec perte de tout contact entre les fragments.

La littérature anglo-saxonne, quant à elle, fait référence à la classification de Gartland [2,12,17,23,34]. Elle comporte trois types :

- Type I : fracture peu ou pas déplacée.
 - Type II : fracture déplacée mais avec intégrité du périoste postérieur et le déplacement se fait dans deux plans : le plan frontal ou sagittal associée à un déplacement rotatoire.
 - Type III : fracture à déplacement important et perte de tout contact inter-fragmentaire. Ce type comprend la forme IIIa en rapport avec un déplacement postéro-interne et IIIb en rapport avec un déplacement postéro-externe.
-
-

Les fractures supracondyliennes de l'humérus chez l'enfant

Dans notre série, nous avons adoptée la classification de Lagrange et Rigault.

Les fractures supracondyliennes de type IV ont représenté dans notre série les lésions les plus fréquentes.

Ceci correspond aux résultats de certaines séries de la littérature [1,8,23] (tableau XVIII)

Tableau XVIII : Répartition du stade IV des FSC dans la littérature

Séries	Stade IV
Série de L. Lahyaoui [18]	36,5%
Damsin et Langlais et al [8]	40,71 %
C. Bronfen et al [1]	45,7%
Série de J. Salmaoui[15]	71,3%
Mohammed et L. A. Rymaszewski [23].	81%
Notre série	78,4%

La série de C. Green et al [12] a noté une légère prédominance du stade III avec 52% versus 48% pour les fractures stade IV.

Une étude a été faite en 2009 par S Boudana [14], a montré une prédominance des FSC stade I, 61,54%, suivie des FSC stade IV 21,15%.

Il a été noté dans la littérature, que les fractures stade III et IV sont beaucoup plus fréquente dans les fractures en flexion [20].

3. Trouble de rotation :

Pour le trouble de rotation, notre étude rejoint la littérature, vu qu'elle a retrouvé une prédominance de trouble de rotation interne (tableau XIX).

Tableau XIX : Répartition de trouble de rotation dans la littérature

	Rotation interne	Rotation externe	Pas de trouble de rotation
Takeyasu et al. [33]	80%	-	20%
Hindman et al [35]	60%	35%	5%
Notre série	70%	-	30%

Cette rotation revêt une importance capitale pour la gravité des éventuelles séquelles ultérieures. En effet, le déplacement en rotation provoque une situation instable. Le fragment distal se trouvant en déséquilibre, poursuit sa bascule et entraîne avec lui l'avant-bras en rotation interne et en varus. Il s'agit donc de la bascule du fragment distal qui est responsable de la plupart des déformations post-traumatiques en varus. La déformation en valgus est moins fréquente et se présente surtout à la suite des fractures déplacées en postéro-latéral.

Ces notions doivent être assimilées afin de pouvoir appliquer des gestes adéquats de réduction [36].

III. Lésions associées :

1. Lésions cutanées :

Elles sont surtout représentées par des ouvertures cutanées punctiformes ou par des hématomes sous cutanés qui peuvent parfois gêner la réduction et le traitement orthopédique.

Elles se voient surtout dans les fractures à grand déplacement (stade IV).

Dans notre série, 3 patients présentaient une ouverture cutanée ce qui représente 5% de nos malades, 2 classées stade I de la classification de Cauchoix et Duparc et une classée stade II avec issu du fragment osseux proximal de l'ouverture cutanée (figure 26).

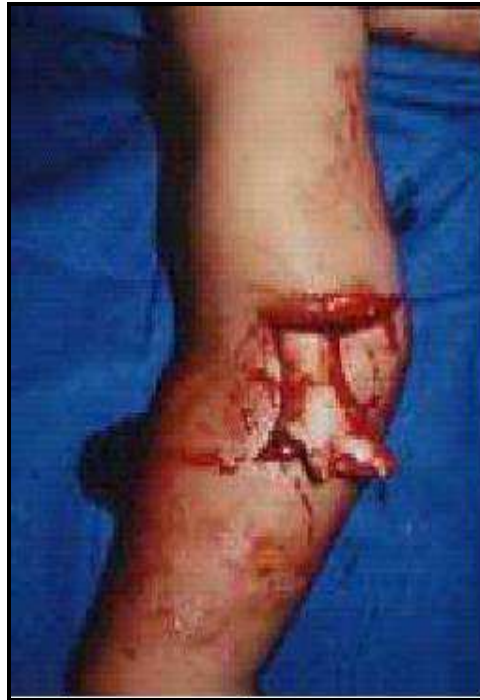

Figure 26 :Lahyaoui L, 2010, thèse med fès : FSC ouverte stade IV avec issu du fragment proximal par l'ouverture cutanée

Les autres lésions associées sont les hématomes, phlyctène ou des simples abrasions cutanées.

La série de J. Salmaoui [15] ainsi que celle de G.K. AKAKPO-NUMADO [11] rejoignent notre série, l'atteinte cutanée a concerné respectivement, 4% et 4,5% des patients.

Cependant pour d'autres série la lésion cutanée était rare [1,10,18,37] (tableau XX).

Tableau XX : fréquence de la lésion cutanée

Séries	Lésion cutanée en %
série de L. Lahyaoui [18]	2,2
C. Bronfen et al. [1]	1,4
Houshian et al. [37]	1
Moh-Ello et al. [10]	0,8
Notre série	5

2. Lésions vasculaires :

Leur diagnostic nécessite un examen préalable à tout geste thérapeutique. Il comprend la recherche minutieuse du pouls radial et cubital mais doit aussi apprécier le réseau collatéral du coude [14,38-40].

L'absence du pouls radial est la circonstance la plus fréquente révélant un traumatisme vasculaire, mais il n'est pas synonyme de lésion vasculaire puisqu'il peut s'agir d'un spasme vasculaire transitoire [40].

La qualité du pouls capillaire et la chaleur des doigts sont autant de critères cliniques importants à noter [17].

Une insuffisance vasculaire peut être déduite à partir de certains signes cliniques, notamment la douleur localisée au niveau de l'avant-bras, une douleur à l'extension passive du coude [17].

L'incidence de la lésion de l'artère brachiale dans les fractures supracondyliennes de l'humérus est de 3 à 12% [39,41].

Pour G.K. Akakpo-Numado et al [11], l'atteinte vasculaire est fréquente dans les FSC déplacées, elle a atteint dans sa série 25% des patients. 90% avaient une abolition du pouls radial et 10% une ischémie du membre.

L'atteinte vasculaire peut être due à [39]:

- Une thrombose de l'artère brachiale avec lésion de l'intima.
- Une incarceration de l'artère entre les fragments fracturaires.
- Une compression de l'artère suite à la déformation du coude, par un hématome ou l'œdème.
- Une section de l'artère qui est extrêmement rare (0,9%), et qui nécessite une intervention en urgence pour sauver la vitalité du membre.
- Un spasme artériel qui peut avoir la même apparence clinique qu'une lésion artérielle vraie.

Les fractures supracondyliennes peuvent être responsables d'une abolition du pouls sans entraver la perfusion de la main avec une incidence de 2,6%, ceci grâce à l'importance de la

circulation collatérale [30]. Cependant l'absence du pouls radial avec une main blanche impose une exploration chirurgicale urgente [38].

La réalisation de l'angiographie a été sujette de controverse. Certains auteurs la considèrent comme un geste invasif, et qu'elle risque de retarder une exploration qui doit être urgente. Pour d'autres auteurs, l'angiographie permet de confirmer l'atteinte vasculaire et précise le type de lésions et ainsi guide le chirurgien dans le geste à entreprendre [38-40,42].

L'étude de P. Konstantiniuk et al. [38], étudiant l'impact de l'insuffisance vasculaire sur la croissance du membre, a prouvé que le retard de prise en charge de l'atteinte vasculaire dans les fractures supracondylienne entraîne un retard de croissance du membre, et augmente le risque de survenue du syndrome de loge par l'installation de nécrose musculaire, entraînant une fibrose de la musculature de l'avant-bras.

Les FSC peuvent entraîner une ischémie du membre dans 1% des cas [38].

3. Lésions nerveuses :

Les atteintes nerveuses associées aux fractures supracondyliennes de l'humérus chez l'enfant sont le plus souvent bénignes et d'un pronostic dans l'ensemble favorable [43].

Leur fréquence a été diversement appréciée par les différents auteurs. Elle varie selon les séries entre 2 et 19 % [43,44].

Cette fréquence est souvent sous-estimée à cause du caractère souvent discret des troubles neurologiques [43].

Leur mise en évidence nécessite un examen clinique soigneux qui n'est pas toujours possible chez le petit enfant traumatisé, angoissé et non coopérant [6].

Il faut chercher un déficit dans les territoires moteurs ou sensitifs du nerf médian, du nerf radial, du nerf cubital et du nerf interosseux antérieur, branche terminale du nerf médian.

Pour J.C. Babal [28], le nerf interosseux antérieur est le plus souvent atteint (tableau XXI). Pour S Guillard et al. [1] et G.K. Akakpo-Numado et al. [11], c'est le nerf médian qui accompagne le plus souvent les FSC.

Tableau XXI : répartition de lésion nerveuse selon J.C Babal

Nerf	Risque de lésion lors de FSC
Interosseux antérieur	21%
Médian	17%
Ulnaire	12%
Radial	10%
Interosseux postérieur	4%

L'atteinte du nerf interosseux se manifeste par [17]:

- L'absence de flexion de l'articulation interphalangienne du pouce associée au déficit de flexion de l'articulation interphalangienne distale de l'index .
- L'impossibilité de réaliser un rond avec la pince pollici-digitale termino-terminale, elle devient alors latéro-latérale donnant un aspect en " bec de canard (figure 27).
- L'atteinte concomitante de la flexion de l'interphalangienne distale du médus.

Plusieurs auteurs. Ont noté que le mécanisme en flexion est le plus pourvoyeur de lésion nerveuse (16,6%) et qu'il entraîne surtout la lésion du nerf ulnaire avec un risque atteignant 50% [20]. D'autres auteurs rapportent que dans les FSC en extension c'est plutôt le nerf interosseux antérieur qui est le plus souvent atteint [2,28,45,46].

L'étude faite par O. Eberhardt et al [41] a conclu que les lésions nerveuses intéressent surtout les FSC déplacées stade III et IV de la classification de Lagrange et Rigault. Babal JC [28] rapporte que l'incidence de l'atteinte nerveuse est de 11,3% dans les FSC déplacées.

Pour Campbell et al [47], l'atteinte nerveuse se voit dans 49% des cas lors des FSC de type III et IV.

L'analyse du déplacement permet de déduire lequel des nerfs risque d'être atteint [6,20,43,44], ainsi :

- Le déplacement postéro-médian est responsable de l'atteinte du nerf radial dans 100% des cas.
 - Le déplacement postéro-latéral est responsable de l'atteinte du nerf médian dans 87%.
-
-

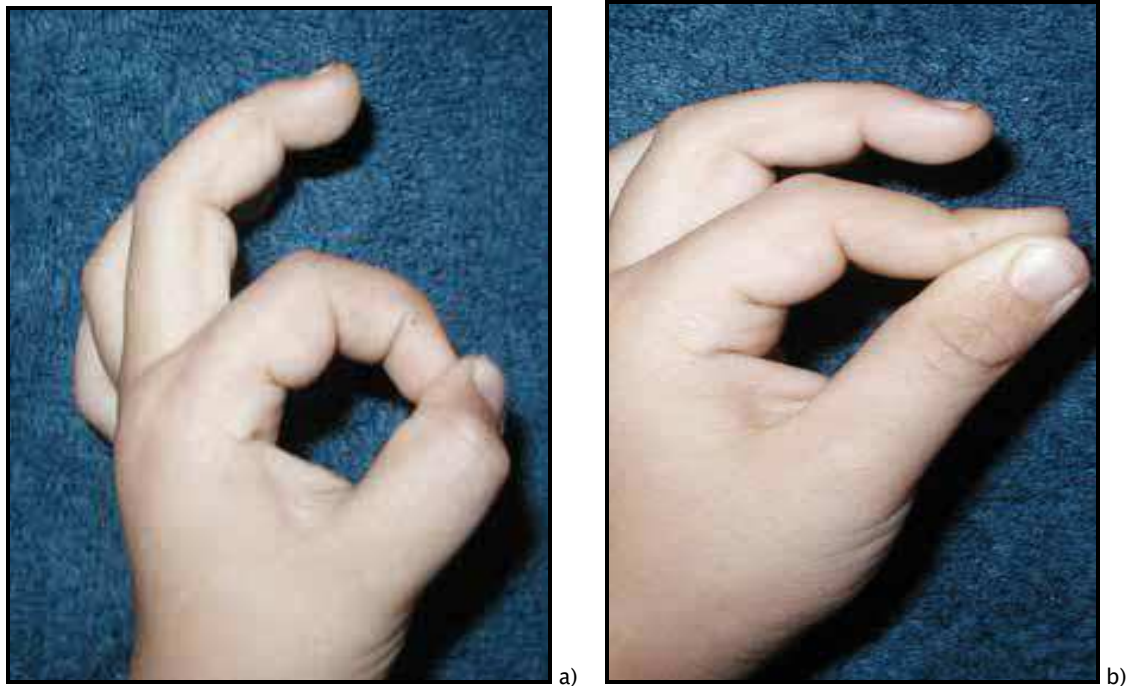


Figure 27 : Lahyaoui L, 2010, thèse med Fès : Recherche de paralysie du nerf interosseux antérieur ; a)Aspect normal de flexion de l'IP du pouce t l'IPP de l'index, b) Aspect de bec de canard

4. Les fractures associées :

Les fractures supra condyliennes de l'humérus surviennent dans la majorité des cas suite à des traumatismes de faible énergie. Dans notre série la fréquence des accidents domestiques expliquent la rareté des lésions associées. L'association la plus fréquente est FSC et fracture des os de l'avant-bras homolatérale, réalisant le coude flottant [48-51]. Dans notre série, on a trouvé deux cas de fractures décollements épiphysaires du radius epsilatérale, et un cas de coude flottant.

Pour ne pas aggraver les lésions périostées lors des manipulations de l'avant-bras, la fracture supracondylienne est en général réduite en premier, et stabilisée par deux broches, la fracture de l'avant-bras est ensuite traitée orthopédiquement. Cette stratégie thérapeutique reste discutée [48-51].

IV. Traitement :

Les méthodes thérapeutiques sont variées, le propos n'est pas d'opposer ces méthodes, le point essentiel réside dans la rigueur des indications portées, ainsi que dans la qualité de la réalisation du geste.

Pendant que certains auteurs préfèrent la réduction à foyer fermé avec embrochage percutané selon Judet, d'autres optent pour la réduction à ciel ouvert avec embrochage en croix [41].

1. But :

Le traitement des fractures supracondyliennes doit être le moins invasif possible, avec moins de complications et une restitution du membre sur le plan fonctionnel et esthétique [41].

Les principaux buts du traitement sont :

- Obtenir une réduction parfaite.
- Obtenir une stabilité solide.
- Éviter les cals vicieux, la déviation axiale et la raideur du coude.

2. Moyens et indications :

2.1. Traitement orthopédique :

2.1.1. Réduction :

Il s'agit d'une manœuvre orthopédique visant à obtenir une réduction parfaite de la fracture. Elle requiert une technique rigoureuse car elle conditionne le résultat du traitement [27,52-54].

La réduction passe par 3 temps [1,20]:

- *1^{er} temps* : traction, douce, continue et progressive dans l'axe longitudinal du bras, coude en extension voire en légère hyper extension afin d'abaisser le fragment épiphysaire distal et de détendre le périoste postérieur dont l'intégrité est indispensable pour obtenir une bonne contention en flexion (figure 28).

Les fractures supracondyliennes de l'humérus chez l'enfant

- *2^{ème} temps* : la correction de la translation se fait par petites pressions latérales soit en dedans, soit en dehors sur le fragment distal. Les troubles rotatoires sont compensés par la pronation ou la supination, si le fragment distal a été déplacé en interne, l'avant-bras doit être amené en pronation. En revanche, si le déplacement est externe, l'avant-bras doit être positionné en supination (figure 29).
- *3^{ème} temps* : mise en flexion progressive de l'avant-bras sur le bras. On effectue une pulsion d'arrière en avant sur l'olécrane à l'aide du pouce en maintenant la palette en arrière, ceci s'il s'agit d'un mécanisme en extension, si par contre le traumatisme s'est fait en flexion par généralement une chute sur le coude, la réduction doit être faite en extension comme l'a bien décrit Williamson (figure 30).

Un contrôle radiographique de face et de profil est effectué à l'aide de l'amplificateur de brillance. Il est essentiel de mobiliser l'amplificateur et non le membre lésé.

Quand la réduction est totalement effectuée, il est impératif de vérifier:

- L'intégrité des pouls distaux.
 - La qualité et la stabilité de la réduction.
-
-

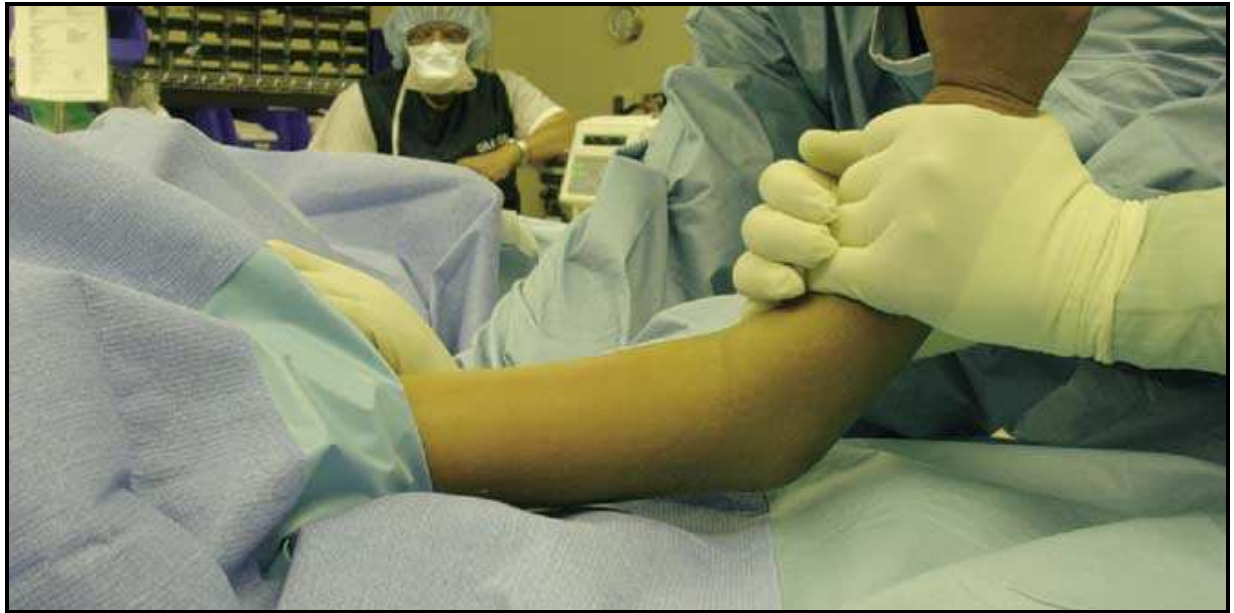

Figure 28 Jennifer M. Weiss, 2005, opérative technique in orthopedics : traction dans l'axe

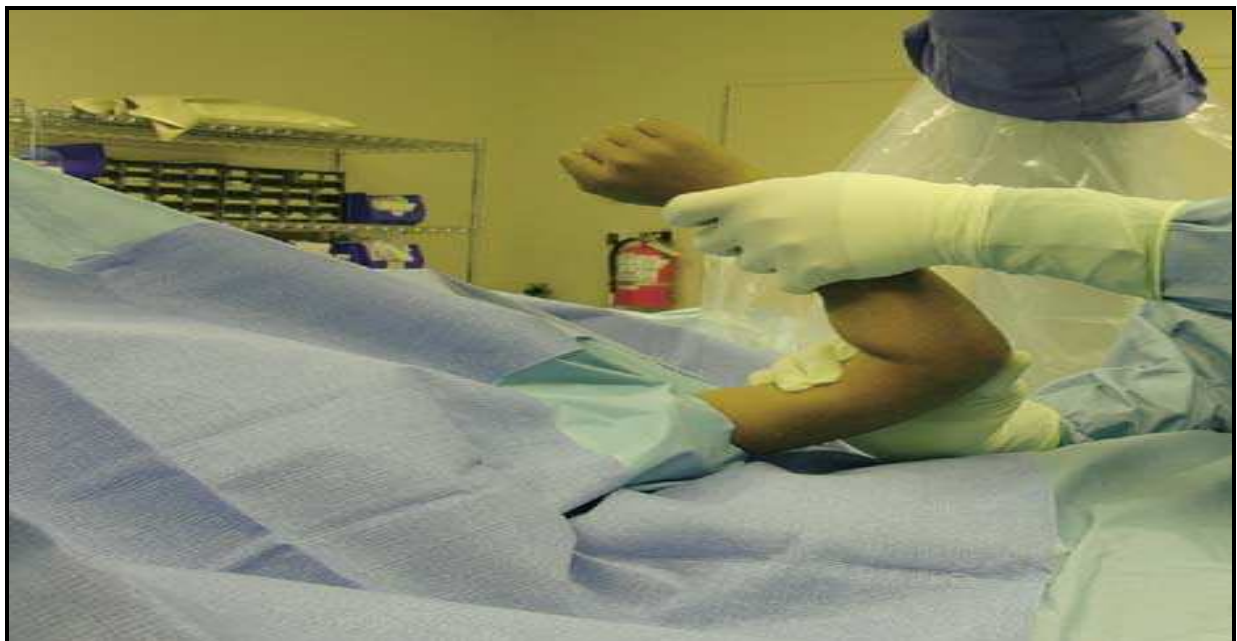

Figure 29 Jennifer M. Weiss, 2005, opérative technique in orthopedics : correction de la translation

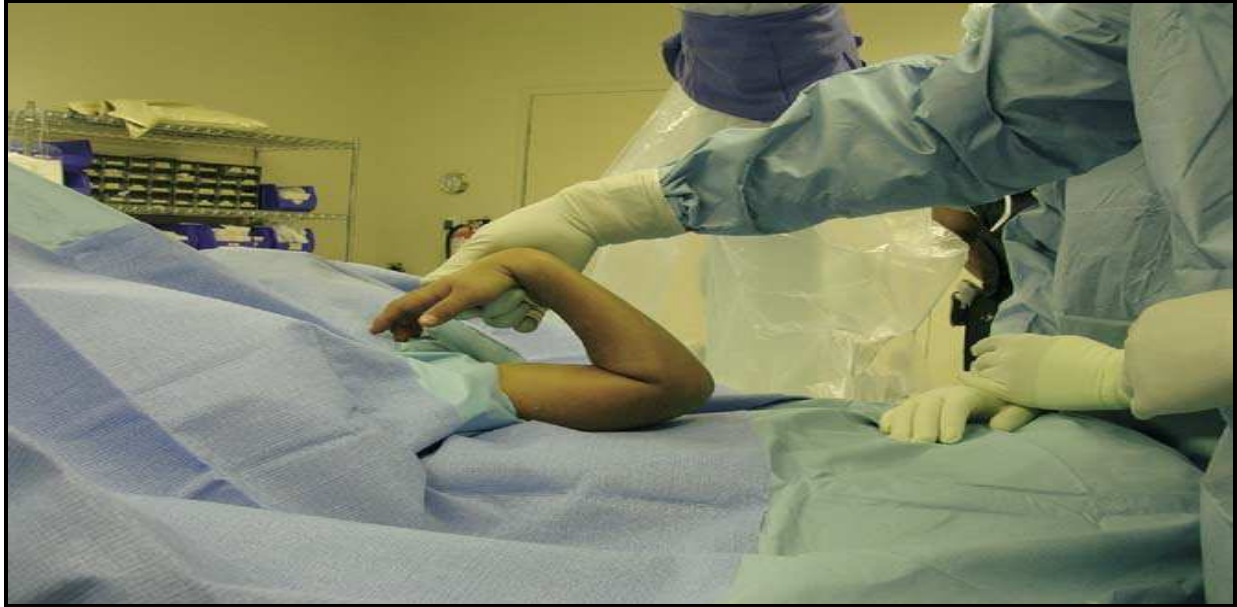

Figure 30 Jennifer M. Weiss, 2005, opérative technique in orthopedics : mise en flexion progressive

2.1.2. immobilisation

L'immobilisation est d'un temps capital, elle conditionne le résultat thérapeutique et se réalise selon différentes techniques en fonction des écoles :

a. Plâtre seul :

Le principe du traitement orthopédique dans le cas d'une fracture supracondylienne de l'enfant est d'immobiliser le coude afin d'empêcher tout mouvement de flexion-extension, mais également d'éviter les contraintes en rotation transmises par l'articulation de l'épaule.

Deux types d'immobilisation répondent à ce principe : le plâtre thoraco-brachial ou le plâtre brachio-antébrachio-palmaire avec immobilisation du coude à 90° de flexion avant-bras en position neutre [2,36,55,56,].

Son indication est les FSC non déplacées, stade I et II.

Une surveillance rigoureuse est indispensable afin de guetter l'apparition du syndrome de volkmann [30,57,58].

Quelque soit l'appareillage, le délai d'immobilisation pour les auteurs varient de 30 à 45 jours.

b. Méthode de Blount :

Décrite par Blount en 1954, c'est une méthode longtemps récusée et accusée d'entraîner le syndrome de loge au niveau de l'avant-bras.

Pour comprendre le mécanisme de contention selon la méthode de Blount, il faut connaître l'ensemble des lésions anatomiques. Les fractures supracondyliennes en extension sont le résultat d'un mouvement d'hyperextension du coude. La fracture commence en antérieur, déchirant le périoste en avant avec une extension plus ou moins élargie vers le bord latéral ou médial. Plus le déplacement du fragment distal est important, plus la rupture du périoste est importante. Heureusement, la portion postérieure du périoste est souvent intacte, sa mise sous tension par un mouvement de flexion du coude est la base de la technique de Blount [8].

Cette méthode n'est utilisable que si la réduction est parfaite et stable.

L'immobilisation du coude se fait en hyperflexion car la position de réduction la plus stable est une flexion maximale du coude comme l'ont souligné Dasmin et Langlais [8], associée à une pronation de l'avant-bras de 90° [59-61].

En effet, cette position met en tension le périoste postérieur et médial, et entraîne une compression latérale et centrale au niveau du foyer de fracture.

Au contraire la position en supination est inductrice de cubitus varus.

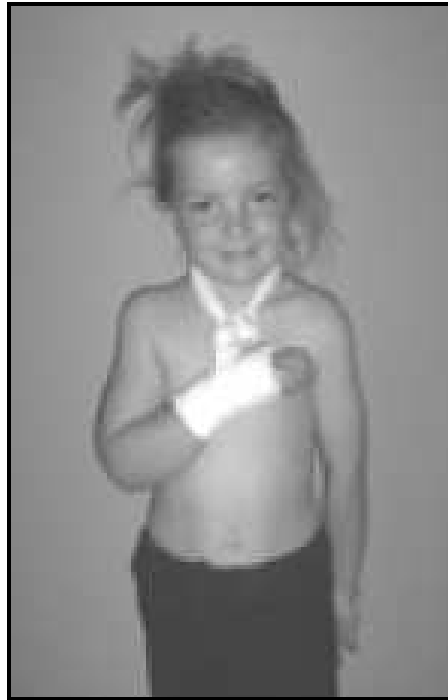Le poignet est positionné plus haut par rapport au coude en permanence et cela pendant le temps de consolidation osseuse.

Le maintien de l'hyperflexion peut se faire par (figure 31) :

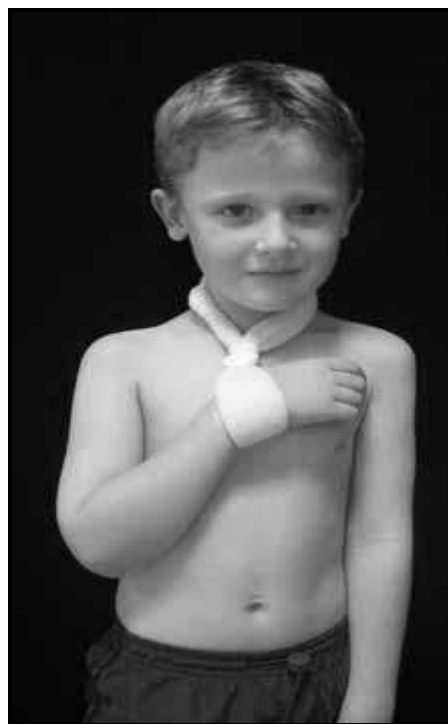- La pose autour du poignet d'un bracelet plâtré à la hauteur de la zone supérieure du manubrium sternal (maintien du bracelet par jersey au niveau du cou).
- La pose autour du poignet d'un jersey tubulaire, toujours à la hauteur de la partie supérieure du manubrium sternal avec consolidation du jersey autour du cou.

Un contrôle clinique est nécessaire au bout de 48 heures.

Le suivi radiologique est réalisé avec le dispositif en place.



Dispositif avec gantelet plâtré



Dispositif réalisé avec Jersey

Figure 31 Chapuis. M., 2000, ANN. ORTHOP. OUEST : dispositif de Blount

Les fractures supracondyliennes de l'humérus chez l'enfant

Ses indications très précises et leur respect reste le garant d'un bon résultat et de l'absence de complications.

Cette méthode s'applique exclusivement [1] :

- Aux fractures en extension qui sont stables après réduction, c'est à dire essentiellement les stades I, II, et parfois III.
- Aux fractures sans complication vasculo-nerveuse initiale.
- Aux fractures vues précocement et donc sans augmentation importante de volume du coude.

Cette méthode n'est appliquée que

- Si l'enfant peut être surveillé au moins 24 à 48 heures.
- Si la famille et l'enfant sont coopérants.

Il existe des contre-indications absolue et relative à cette technique :

- Fracture en flexion, contre-indication absolue à la méthode de Blount, étant donné que le périoste postérieur est rompu. Pour la même raison les fractures souffrant d'une instabilité majeure par rupture du périoste antérieur et postérieur.
- Fracture avec complication vasculaire d'emblée est une contre-indication absolue, sous peine d'entraîner un syndrome de Volkmann. La fracture avec atteinte nerveuse représente une contre-indication relative selon Dasmin et Langlais [8].
- Les fractures avec œdème ou hématome important pouvant rendre la réduction difficile, l'hyperflexion impossible et pouvant être responsable de compression des éléments vasculo-nerveux. Elle représente une contre-indication relative selon Dasmin et Langlais [8].
- Fracture stade IV et certaines fractures stade III.

Dans notre série, cette technique n'a pas été utilisée vu le compromis de la nécessité de surveillance durant les 24 à 48h après le traitement.

c. Technique de Judet (figure 32,33) :

Il existe différents techniques d'embrochage percutané, Danielsson et Pettersson [7] ont décrit l'embrochage par une seule broche, mais il n'assurait pas une bonne stabilité du foyer de fracture, puis Swenson , Flynn, et Nacht ont utilisé deux broches introduite de part et d'autre du foyer de fracture, une broche médial et une broche latérale, mais cette dernière entraîner la lésion du nerf ulnaire, ainsi la technique de judet consiste à l'insertion des deux broches du côté latéral de façon parallèle, elle assure une meilleur stabilité avec moins de risque de lésion du nerf ulnaire.

Décrite initialement par Jean Judet en 1947, la technique de Judet représente la technique la plus utilisée dans les fractures déplacées [1,25,62,63].

Elle surpasse les autres techniques en matière de stabilité en flexion-extension, et se caractérise par une stabilité égale à l'embrochage en X en matière de stabilité en varus et valgus après l'ajout d'une 3^{ème} broche parallèle aux autres [41,64].

Pour réaliser un embrochage percutané selon la technique de Judet, il est indispensable de disposer d'un amplificateur de brillance et des broches de kirschner [1,25,62,63].

Le patient est installé en décubitus dorsal, le bras opéré reposant sur une table à bras. Il faut prendre garde de pouvoir facilement réaliser un contrôle scopique et, au besoin, déporter l'enfant au bord de la table si le contrôle est difficile [1,25,62,63].

Après réduction par manœuvre externe, le coude est maintenu en flexion maximale.

L'aide tenant le bras de l'enfant pour éviter tout déplacement de la réduction. Sous contrôle scopique, 2 broches sont mises en place au niveau du condyle externe.

La première est placée juste en dehors de l'olécrane et la deuxième en dehors de la première

Les broches doivent avoir une direction oblique en haut et en dedans pour se ficher dans la corticale interne de l'humérus.

Les broches peuvent être parallèles ou divergente, permettant une meilleure stabilité biomécanique avec le moindre risque d'atteinte nerveuse [1,25,56,62,63].

Les fractures supracondyliennes de l'humérus chez l'enfant

Il faudra à ce moment prendre garde à ne pas avoir une direction trop antérieure pour ne pas risquer d'embrocher l'artère humérale.

Une troisième broche peut être insérée quand il y a un doute sur la stabilité du foyer [56,25,62,63].

Un contrôle scopique est réalisé (figure 34).

On vérifie la stabilité du foyer de fracture (figure 35).

Les broches de Kirschner sont recourbées et coupées à ras de la peau de sorte qu'elles puissent être facilement enlevées en ambulatoire. L'alternative consiste à enfouir les broches sous la peau et réaliser leur ablation sous anesthésie générale.

Le pli du coude doit être libre de toute pression et le statut neuro-vasculaire doit être vérifié après l'intervention.

l'immobilisation est faite par une attelle brachio-antébrachio-palmaire pendant 3 à 6 semaines [1,25,62,63].

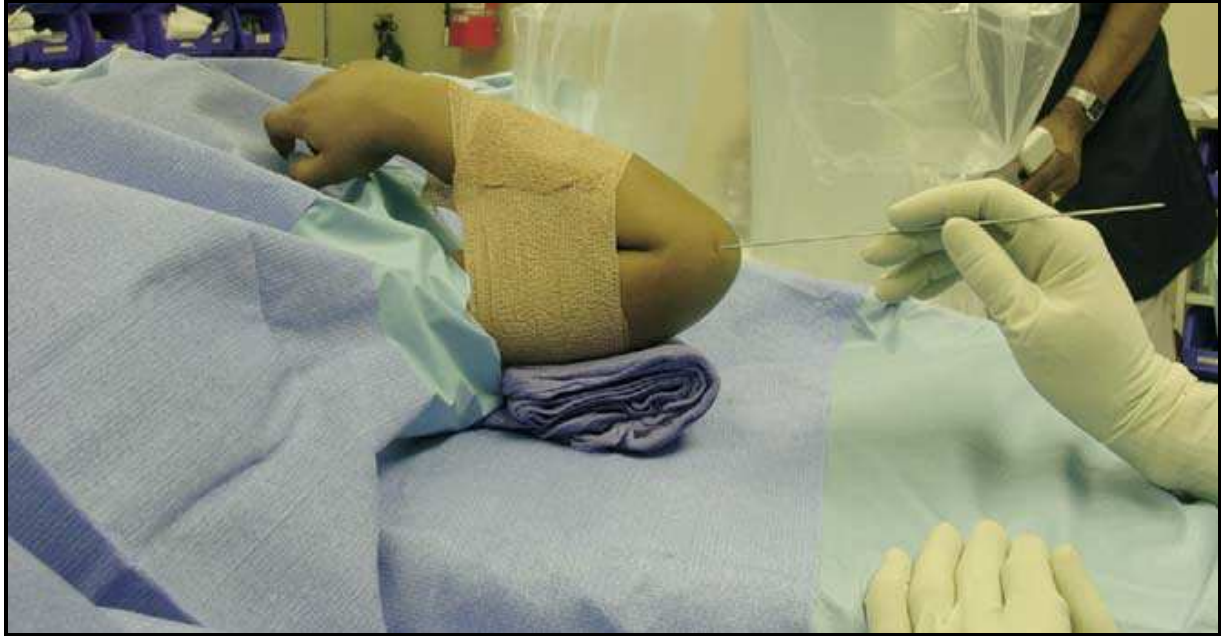

Figure 33 Jennifer M. Weiss, 2005, opérative technique in orthopedics : mise en place de la 1^{ère}
broche

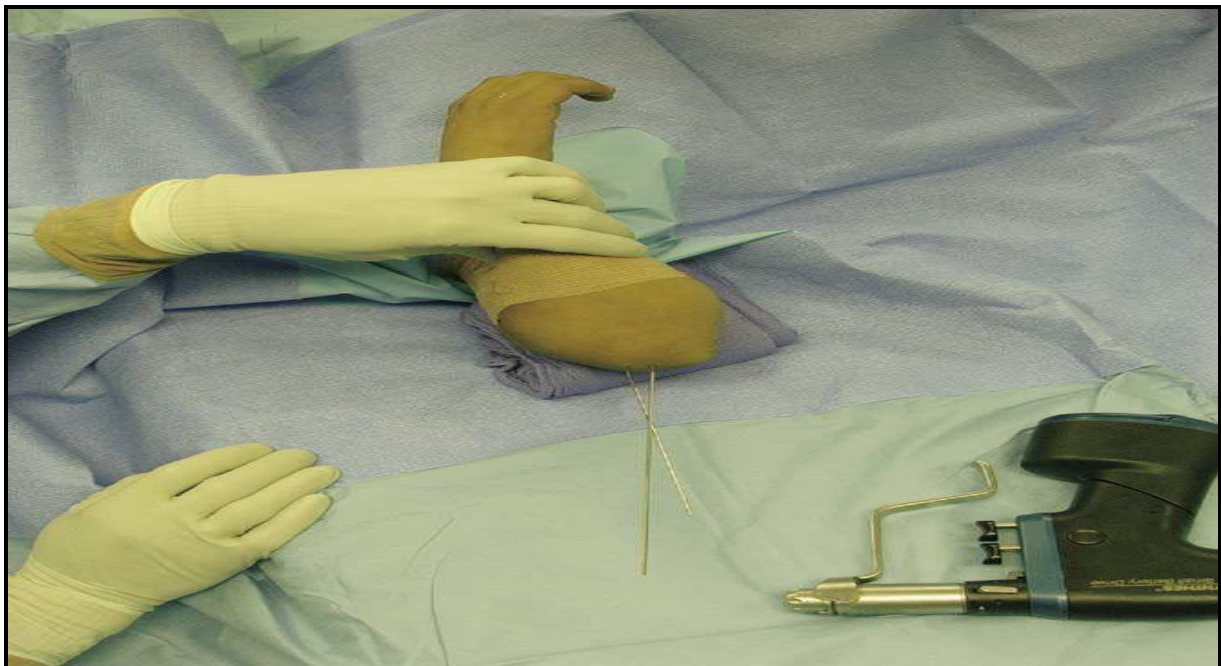


Figure 34 Jennifer M. Weiss, 2005, opérative technique in orthopedics : mise en place de la 2^{ème}
broche

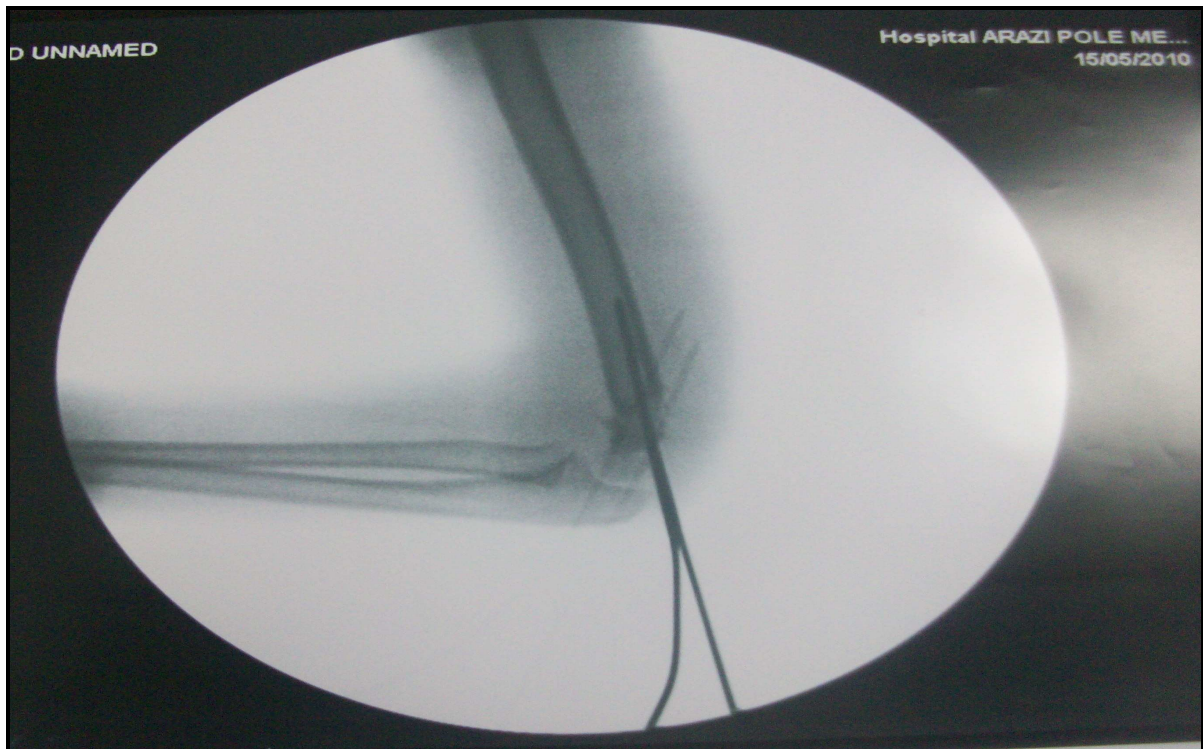


Figure 34 : contrôle scopique d'une réduction de FSC

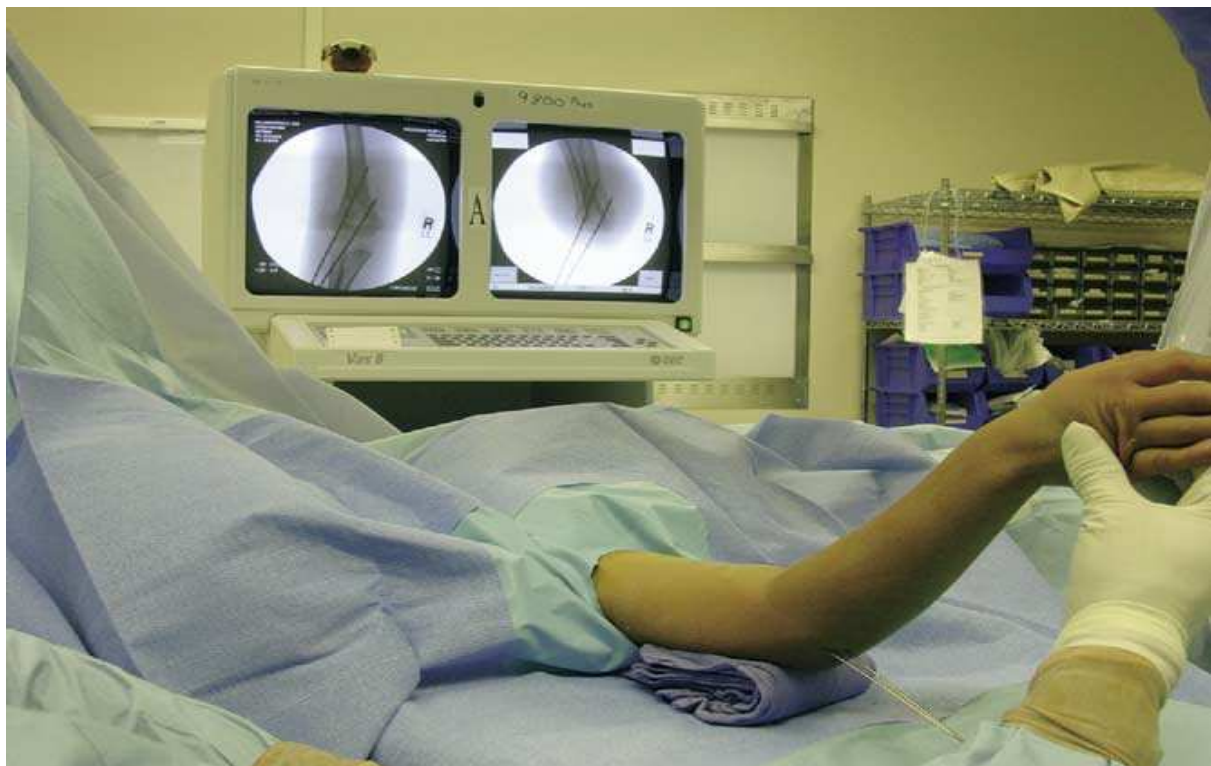

Figure 35 Jennifer M. Weiss, 2005, opérative technique in orthopedics : contrôle de la stabilité du foyer de fracture.

Les fractures supracondyliennes de l'humérus chez l'enfant

L'embrochage percutané est une méthode qui a fait ses preuves, c'est une technique simple et permet d'avoir rapidement une stabilité du foyer de fracture. Elle permet également d'éviter la flexion qui favorise les complications vasculo-nerveuses.

Bien réalisée, elle permet une restitution anatomique de l'extrémité inférieure de l'humérus, pour cela, elle représente la technique de référence dans les fractures supracondyliennes déplacées surtout dans les fractures en extension, utilisé en première intention dans les fractures en flexion mais elle vit un grand échec [20,64-66].

L'inconvénient de cette technique est la difficulté de bien positionner les broches nécessitant une répétition des perforations, ce qui favorise l'infection post-opératoire [67].

Dans notre série, elle a représenté la technique de choix, réalisée chez 40 de nos patients soit 66,7% des cas.

Les broches sont par la suite retirées, puis une mobilisation active progressive du coude est encouragée sans nécessité du recours à un kinésithérapeute.

d. Traction trans-olécranienne (figure 36) :

Cette technique a été utilisée depuis l'aire d'Hippocrate. Codifiée et utilisée initialement en France par LEVŒUF et GODARD en 1935 [61]. L'utilisation de poids était l'idée de John Haddy James. Pott and Pettit, ont décrit l'utilisation d'un plan oblique. Dans la littérature anglaise l'utilisation de traction pour les fractures supracondylienne a été attribuée à John Dunlop [60].

Elle consiste en une réduction progressive par extension au zénith, au moyen d'une broche trans-cubitale, mise de dedans en dehors à travers la crête cubitale en pensant à la proximité du nerf cubital et avec les précautions d'asepsie habituelle [68,69].

L'œdème peut rendre cette manœuvre difficile, c'est pourquoi il faut faire une incision très minime pour vérifier le point d'entrée osseux de la broche.

Elle ne permet pas une réduction anatomique, elle permet de corriger la translation, l'angulation et la bascule, mais elle ne permet pas de mettre à bout à bout les deux segments [60].

Selon Damsin et Langlais, elle peut conduire à une consolidation en cal vicieux, bien que certains auteurs trouvent que son résultat est proche de celui des autres techniques [27].

Les fractures supracondyliennes de l'humérus chez l'enfant

La confection du plâtre se fait au bout de 15 jours à 3 semaines d'extension après ablation de la broche. Une mise en flexion du coude est permise avec un risque faible de syndrome de loge [27].

Méthode opératoire qui n'est plus de pratique courante.

Dans notre série, c'est l'extension au zénith sur cadre de LEVOEUF et GODARD pendant 11 jours qui a été utilisée chez un seul patient ayant une FSC ouverte avec échec du traitement et recours à la chirurgie ouverte dans un deuxième temps. C'est la deuxième méthode pratiquée dans la série de CP Marquis [15], intéressant 113 patients, soit 10,7%. Ce type de traitement a été réservé aux fractures vues tardivement ou après échec de tentative de réduction et aux fractures ouvertes.

Dasmin et Langlais [8] la préconise dans le délabrement du coude, J. Piggot et al. [70], la suggère dans le traitement des fractures supracondyliennes avec œdème important et certains auteurs proposent d'utiliser la traction pour une réduction progressive en attente à un embrochage percutanée.

Le principal problème de cette méthode, rapporté par plusieurs auteurs, est la longue durée d'hospitalisation [55,68,69].

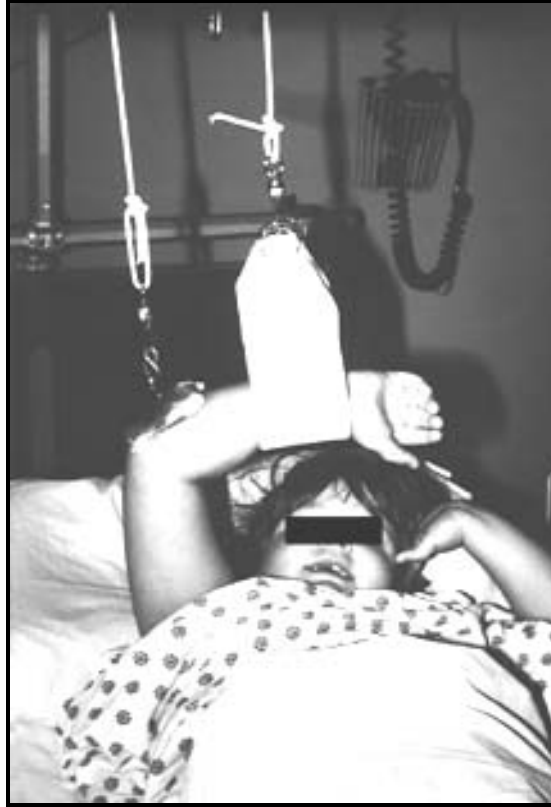

Figure 36 Salmaoui J, 2004, thèse med Casablanca : traction trans-olécranienne selon Levoeuf et Godard

e. Embrochage en croix

L'embrochage percutané en croix est une technique d'ostéosynthèse dérivée de l'embrochage latéral de Judet qui était initialement décrit avec une seule broche.

Elle n'en diffère que par l'utilisation d'une seconde broche, médiale, introduite dans l'épitrôchlée, destinée à renforcer la stabilité du montage. S'il est en effet indiscutable que le embrochage en croix est l'ostéosynthèse la plus stable, d'ailleurs couramment utilisée après abord et réduction à ciel ouvert, le problème de son application percutanée est celui du risque de blessure du nerf cubital par la broche médiale. Cette technique est fréquemment utilisée par certains auteurs notamment anglo-saxons [3,4,41] alors qu'elle est évitée par d'autres, notamment en Europe et particulièrement en France.

Dans notre série, nous n'avons pas eu recours à cette technique thérapeutique vu le risque du nerf ulnaire.

De Courtivron. B, Bergerault. F [1], ont étudié 28 FSC ayant un recul de plus de 1 an, toutes traitées par embrochage percutané en croix. Un mini abord médial a été utilisé chez 3 patients pour faciliter la localisation de l'épitrôchlée et le nerf médian. Les résultats de cette courte série sont satisfaisants en terme de stabilité de l'ostéosynthèse puisqu'il n'y a eu aucun déplacement secondaire notable. Les complications ont été peu fréquentes, comparables à ce qui est décrit dans la littérature et ont toujours été résolutive [5,23,6371,72]. La réalisation d'un mini-abord centré sur l'épitrôchlée pour repérer le nerf ulnaire n'a pas été efficace puisque la seule complication du brochage est survenue malgré ce geste qui a par ailleurs été suivi d'un problème infectieux. La seule palpation semble plus précise et suffisante ; si un abord est nécessaire, ce doit être un vrai abord avec exposition de la colonne médiale. L'ablation de la broche médiale doit également être prudente, sa recherche laborieuse pouvant être une cause d'irritation transitoire du nerf ulnaire.

Cette série ne permet pas de tirer de conclusions définitives mais elle étaye celles des séries nord-américaines qui confirment que cette ostéosynthèse est stable et n'engendre pas de complications spécifiques durables.

Nous n'avons trouvé dans la littérature que 4 cas de paralysies ulnaires persistantes, survenues après introduction de la broche médiale au moteur, probablement par échauffement ou enroulement des tissus épineuraux autour de la broche. Dans ces 4 cas, une récupération au moins partielle a été obtenue après neurolyse [23]. Toutes les paralysies provoquées par des broches introduites à la main ont été spontanément régressives. C'est pourquoi nous préférons l'usage du poignet américain plutôt que le moteur.

2.2. Traitement chirurgical :

Il se conclut le plus Souvent par une ostéosynthèse par 2 broches en croix, une dans chaque colonne, se croisant au-dessus du foyer de fracture.

Elle est bio-mécaniquement plus stable en matière de rotation autour de l'axe, mais expose au risque de lésion du nerf ulnaire [41,64].

La réduction chirurgicale a été utilisée depuis 1894 par Hagenbeck. L'ostéosynthèse fait appel à 2 broches en croix, une dans chaque colonne et se croisant au-dessus du foyer de fracture.

Le malade est installé en décubitus latéral, avec appui dorsal et pubien, le coude est fléchi à 90 [73].

La voie médiane, ou antéro-médiane, utilisée 12 fois dans notre série, permet un bon contrôle ulnaire et vasculo-nerveux antérieur. Elle permet de visualiser le nerf ulnaire ainsi permet de le rétracter délicatement en postérieur ; elle a un avantage cosmétique mais ne permet pas de visualiser la colonne latérale [36,74].

La voie postérieure, utilisée 6 fois dans notre série, ne nécessite pratiquement jamais de sectionner ou de désinsérer le triceps qui peut facilement être déplacé d'un côté et de l'autre. Elle permet de bien contrôler les deux colonnes et de protéger le nerf ulnaire mais elle n'autorise aucun contrôle du paquet vasculo-nerveux antérieur et le réglage sagittal est difficile, nécessitant un contrôle radioscopique [36,75].

La voie antérieure pure, n'a pas d'avantage démontré et n'a pas été utilisée dans notre série [75].

La première broche, généralement de diamètre 15 à 20 dixièmes, est introduite par voie latérale dans le condyle, du fragment distal vers le fragment proximal. Ces premiers temps sont exactement ceux de la technique de Judet [70].

La seconde broche, de même calibre, est introduite par l'épitrôchlée (ou épicondyle médiale), à la main, à l'aide d'une poignée dite américaine.

La palpation très précise de l'épitrôchlée, et le plus souvent du nerf ulnaire lui-même, est possible et indispensable avant l'introduction de la broche. On doit pour cela chasser

Les fractures supracondyliennes de l'humérus chez l'enfant

progressivement l'œdème avec la pulpe du pouce jusqu'à la perception du relief du bord postérieur de l'épitrôchlée et du nerf [70].

La broche est alors enfoncée dans la peau juste en avant du pouce de l'opérateur et doit rencontrer l'os épitrôchléen immédiatement après la traversée cutanée.

Elle est orientée dans le même plan sagittal que la broche latérale, perpendiculairement à celle-ci dans le plan frontal de manière à la croiser au-dessus du foyer de fracture. Sa pointe pénètre la corticale métaphysaire latérale.

L'immobilisation postopératoire peut être assurée par une attelle postérieure brachio-palmaire coude à 45° de flexion ; les broches sont par la suite retirées 3 à 6 semaines, 3 semaines pour les enfants de moins de 6 ans et 6 semaines pour les enfants de plus de 10 ans ; les patients sont revus 12 semaines après où un examen final minutieux est entrepris incluant un exam physique avec mesure de déviation axiale à l'aide d'une goniomètre, ainsi que les amplitudes des mouvements du coude et un examen vasculo-nerveux [70].

Les indications de la voie chirurgicale doivent être posées en fonction du type de problème à résoudre [70] :

- Lorsque le problème est lié à une comminution des deux colonnes, sans arrière-pensée d'incarcération antérieure, la voie idéale est la voie postérieure.
- Lorsque la difficulté est une impossibilité de stabiliser le coude en flexion à cause d'une rupture périostée circonférentielle, la voie médiale est indiquée.
- Lorsqu'un embrochage latéral est instable, une voie médiale est suffisante mais peut être évitée par un embrochage en croix percutané, si on en maîtrise la technique.
- Lorsqu'une incarceration antérieure est suspectée, notamment d'origine vasculo-nerveuse, la voie médiale est impérative.

Sa morbidité faible la rend préférable en cas d'échec d'une stabilité par embrochage percutané, telle était l'indication de réalisation de la quasi-totalité de nos patients, la chirurgie a été pratiquée chez 33,3% de nos patients (20 cas).

Les indications du recours à la chirurgie dans la littérature sont [1,65]:

- Impossibilité de réduire, généralement liée à une interposition de parties molles (périoste, muscle, élément vasculo-nerveux). Il importe alors d'analyser la difficulté pour prévoir la localisation précise de l'incarcération, généralement c'est une conversion de la technique de Judet, il est généralement de 3 à 46% [65].
- Impossibilité de maintenir la réduction en hyperflexion, en rapport avec une comminution d'une ou des deux colonnes ou une rupture circonférentielle du périoste.
- Stabilité insuffisante après brochage latéral, nécessitant un brochage médial et pouvant inciter à s'orienter vers un abord afin d'éviter le risque de lésion du nerf ulnaire lié à la mise en place percutanée d'une broche médiale.
- Reprise d'une réduction imparfaite [11]
- complications vasculaires non levées par la réduction [11].

Pour Lagrange et Rigault [61], le traitement chirurgical s'est révélé le plus mauvais puisqu'il n'a donné que 56% de résultats satisfaisants. Les indications de ce traitement restent particulières (fractures compliquées, troubles vasculo-nerveux et fractures ouvertes) et jamais d'emblée.

3. Traitement de lésions associées :

3.1. Lésion cutanée :

Le parage et l'ostéosynthèse sont préconisés dans les fractures ouvertes [11].

Pour GUILLARD. S., GUILLEUX. C. la fracture était ouverte dans 5% des cas, sur des fractures déplaçées. L'indication de la chirurgie était posée à cause des lésions neurologiques associées [1].

Nous pensons cependant que les fractures ouvertes de type I de Cauchoix et Duparc, après parage et suture, peuvent être prises en charge orthopédiquement [5,6].

3.2. Lésion vasculaire :

Pour G.K. Akakpo–Numado [11], l'évolution de l'atteinte vasculaire dans la FSC a été marquée dans sa série, par le retour du pouls dans l'heure qui succède le traitement orthopédique chez 6 patients et l'exploration chirurgicale a été entreprise chez les autres patients, avec finalement aucun geste artériel, vue l'absence de lésion macroscopique.

Prévoit et al [11], O'Hara [78] et al et Clavert et al [11], proposent d'attendre quelque minute après réduction orthopédique le retour du pouls radial surtout si le pouls capillaire est de bonne qualité.

Après le traitement orthopédique selon Judet, deux situations peuvent se présenter [1,42,46]:

- *1^{er} situation* : l'aspect de la main est rassurant : chaude, bien vascularisée avec un pouls capillaire satisfaisant. Que le pouls radial soit palpé ou non, une simple surveillance de l'enfant pendant 48 heures suffit.
- *2^{ème} situation* : l'aspect clinique de la main reste inquiétant après une attente d'une demi-heure : la qualité du réseau collatéral est médiocre et le pouls radial n'est pas palpé. Il est alors légitime d'explorer chirurgicalement l'axe vasculaire à la recherche de la lésion.

Une simple attelle BABP sera mise en place pendant la durée de cette surveillance.

Certains auteurs ont remarqué que la réparation d'une lésion vasculaire diminue le risque de survenue du syndrome de Wolkman [39].

Dans le cas particulier de la présence d'un hématome pulsatile, l'exploration chirurgicale se fera de principe.

3.3. Lésion nerveuse :

Tous les auteurs soulignent la rareté des séquelles neurologiques à long terme, mais il faut savoir évoquer une incarceration d'un nerf dans le foyer de fracture qui peut justifier un abord chirurgical.

La surveillance clinique de l'évolution des troubles neurologiques est adoptée par tous les auteurs [43,47]

Il peut s'agir d'une neurapraxie récupérant spontanément après réduction. La récupération est progressive et habituellement complète dans les 6 mois suivant le traumatisme. Le bon pronostic des lésions incomplètes autorise l'abstention chirurgicale [44].

Oliver Eberhardt et al, dans leur étude, ont noté que l'atteinte nerveuse a concerné 10,7% de leurs patients, ayant régressé dans les 6 mois qui succèdent le traumatisme sauf dans un cas qui a gardé un déficit sensitif dans le territoire du nerf médian [41].

Pour Guillard. S., Guilleux. C. [1], les fractures associées à des lésions neurologiques, ont toutes été réduites orthopédiquement sans recours à une exploration chirurgicale, avec récupération neurologique intégrale dans 100% des cas.

Selon une étude s'intéressant aux atteintes nerveuses associées au FSC, plusieurs techniques ont été proposées pour traiter ces lésions, notamment la stimulation du nerf, une incision médiale lors de l'embrochage percutanée en X ou l'embrochage latéral selon la technique de Judet. Le traitement chirurgical permet de visualiser le nerf et connaître la gravité de la lésion, mais croit le risque d'infection, de raideur et de myosite ossifiante [72]. Cette étude propose qu'en absence de récupération du nerf dans 5 à 7 mois qui suivent le traitement, il devient impératif de faire des investigations électromyographiques avant d'envisager une exploration chirurgicale et éventuellement une réparation de ce dernier [72].

Les déficits neurologiques immédiats pour Clavert et al. [11] restent une contre-indication de prudence à la technique de Blount. On ne peut affirmer que la mise en flexion du coude n'entrave pas la récupération nerveuse.

V. Complications :

1. Complications précoces:

1.1. Lésion nerveuse :

Les atteintes nerveuses iatrogènes sont différentes en fonction de la méthode thérapeutique. L'embrochage percutané en croix est accusé d'entraîner une lésion iatrogène du nerf ulnaire suite à l'insertion de la broche médiale [10,64,71].

L'étude de G.K. Akakpo-Numado [11], confirme ceci, car le seul malade traité par embrochage percutané en croix s'est compliqué de lésion du nerf ulnaire. Les auteurs rapportent un risque variant de 1,4 et 15,6% [71,77].

L'atteinte du nerf ulnaire lors de l'embrochage percutané en croix survient lors de l'adjonction de la broche médiale par mise en flexion du coude, ce qui entraîne une subluxation du nerf et sa lésion [39]. Chez les enfants de moins de 5 ans, plus de la moitié subluxent leur nerf ulnaire lors de la flexion du coude à plus de 90°, ceci peut être prévenu par la mise en extension du coude sans dépasser 60° de flexion [64,70,71].

Damsin, Langlais et al [8], ont aussi relevé deux paralysies conduisant d'après eux à proscrire l'embrochage percutané bifocal.

Pour Flynn et al. [11], Cette complication peut être évitée, si le chirurgien palpe bien l'épicondyle médial et introduit la pointe de la broche antérieurement au trajet du nerf ulnaire. Ainsi, ils n'ont eu qu'une seule atteinte du nerf ulnaire sur 72 cas.

O'Hara et al. [78], réalisent une petite incision médiale, afin d'identifier et d'isoler le nerf ulnaire avant d'introduire la broche médiale. Ce faisant, ils n'ont eu aucun cas de paralysie ulnaire. Cette technique est également recommandée par Mohammed M. Zamzam et Khalid A. Bakarman [71].

Il a été noté que l'embrochage percutané selon Judet augmente le risque de lésion du nerf médian [28,71].

1.2. Le Syndrome de loge [57,58]:

Le diagnostic est principalement clinique. Le premier signe du syndrome de loge est la survenue de douleur. D'autres circonstances de découverte sont les paresthésies, la perte de mouvements actifs, douleur à l'extension passive des doigts, tension des muscles de l'avant-bras.

Le recours à la mesure de pression dans les loges musculaires peut aider quand le diagnostic est incertain, surtout chez les petits enfants chez qui le diagnostic est difficile.

Il est le plus souvent une complication secondaire à un traitement inapproprié (par exemple plâtre sur un coude en flexion ou compressif sur un coude œdématié).

La rareté de sa survenue ne doit pas le faire négliger car le pronostic reste sombre en cas de prise en charge tardive ou inadaptée.

Il semble avoir disparu dans les séries occidentales. Dans notre contexte on le voit surtout dans les traitements traditionnels par Jbira.

Ritabh Kumar et al [70], dans leurs séries n'ont trouvé aucun cas de syndrome de Volkmann, la série de J. Salmaoui [15] a recensé un seul cas de syndrome de loge. Dans notre série nous n'avons noté aucun cas.

1.3. L'infection :

Elle est toujours à craindre. Elle est favorisée par la pose de broches dans de mauvaises conditions d'asepsie, multiples tentatives de brochage ainsi que des broches non enfouies sous la peau ou la perforant après fente de L'œdème [30].

En général l'infection reste locale et guérit rapidement après l'ablation du matériel mais une ostéite voire une ostéo–arthrite peuvent se voir.

Bronfen. C, et al [1], n'avait déploré au dernier recul aucune infection superficielle ou profonde.

Dans la série d'Ahmet Ozgur Yildirim [5], sur 190 patients, 2,1% ont présenté une infection superficielle sur le site de l'embrochage. L'évolution a été favorable après soins locaux et antibiothérapie orale.

Dans notre série sur les 60 cas opérés un seul malade a présenté une infection superficielle sur les sites de broches extériorisées. La prise en charge a consisté en une ablation des broches, soins locaux et antibiothérapie par voie orale, avec une bonne évolution. Aucun cas d'ostéite n'a été enregistré.

1.4. Le déplacement secondaire :

Il peut survenir quel que soit le stade anatomo-pathologique initial. Il survient sur une fracture stade I mal immobilisée, par un plâtre trop lourd, ne remontant pas assez haut sur le bras ou pour une fracture de stade 2 ou 3 réduite et maintenue par un plâtre à 90°.

Aucune des méthodes thérapeutiques n'est à l'abri de cette complication. Une réduction imparfaite, avec persistance d'une rotation, représente un facteur d'instabilité, même pour les fractures traitées par embrochage.

Le déplacement secondaire est le résultat d'une mauvaise appréciation de la stabilité primaire ou d'une immobilisation insuffisante de la lésion [79].

Nous n'avons noté aucun déplacement secondaire dans notre série alors que la série de J. Salmaoui [15], a noté 7,7% de cas de déplacement secondaire.

2. Complications tardives :

2.1. Le cubitus varus :

Il s'agit d'une angulation médiale persistante de l'avant-bras par rapport au bras avec ou sans rotation du fragment distal par rapport au fragment proximal [1,11,80], mais comme il existe un valgus physiologique, qui est de 6,1° chez la fille et 5,4° chez le garçon [80]; il est possible d'exprimer ce varus par 2 formes :

- L'un concerne le varus stricte par rapport à l'axe diaphyso-huméral et l'autre par rapport au valgus physiologique [63].
 - Pour Ducret [20] il est intéressant de considérer le varus selon que l'avant-bras franchit ou non l'axe diaphysaire huméral; En extension complète du coude et supination totale de l'avant-bras, ce dernier franchit en dedans la ligne prolongeant l'axe du bras.
-
-

Les fractures supracondyliennes de l'humérus chez l'enfant

C'est la complication la plus connue et la plus redoutée des fractures supracondyliennes présentent de 30% à 60% des cas [1,33,34,44,65,80]. Elle est survenue chez 6,6% de nos malades dans notre série, 75% d'entre eux traités initialement par un «Jbar».

Selon S. Mohammed et al. [23], le cubitus varus est plus une complication qui intéresse les patients traités orthopédiquement. Plus de 50% des patients ayant une FSC déplacée ayant bénéficié d'un traitement orthopédique ont développé un cubitus varus. Les malades abordés chirurgicalement ont été indemne de cette complication.

Le cubitus varus mineur pose beaucoup plus un problème d'esthétique qu'un problème fonctionnel, il s'accompagne rarement d'une gêne fonctionnelle importante [34,44,81]. Dowd et Hopcroft [78], ainsi que Labelle et al. [82], rejoignent ce propos.

Le mécanisme de survenue du cubitus varus est discuté, deux explications ont été rapportées dans les séries [1,34,80] :

- La stimulation de la croissance du condyle externe ou trouble la croissance du noyau condylien interne.
- Le défaut de réduction ou déplacement secondaire de la fracture.

Ippolito [83], dans une série de fractures traitées orthopédiquement et revues en fin de croissance montre que le défaut d'axe peut se corriger ou s'aggraver voir s'inverser en valgus avec la croissance. Le remodelage de l'extrémité inférieure de l'humérus est limité, l'extrémité inférieure de l'humérus ne contribue que par 20% à la croissance de cette épiphyse.

Ce remodelage ne permet pas de corriger un varus important, il semble logique de ne pas attendre pour proposer une ostéotomie de valgisation [1].

Le remodelage peut corriger une déformation dans le plan sagittal, mais il reste déficient dans la correction de l'angulation dans le plan coronal [1,80].

Une nouvelle étude faite par Takeyasu Y et al. [33], s'est intéressée à analyser l'association du cubitus varus au déficit d'extension et aux troubles de rotation, utilisant une nouvelle technologie tomodensitométrie en 3D. Elle a conclu que 44% des patients ont une association des 3 déformations et 20% avaient l'association du cubitus varus au déficit d'extension. Le cubitus varus était isolé dans 20% des cas.

Mitsunari A, et al. [84], ont retrouvé que le cubitus varus expose à la survenue d'une paralysie du nerf ulnaire.

L'âge de correction du cubitus varus a été sujet de controverse. Jain K [80], à développer ce sujet, et a conclu que le meilleur âge de correction du cubitus varus est entre 6 et 11 ans. A partir de l'âge de 6 ans, il y suffisamment d'os dans la région olécraniennne pour permettre une meilleur stabilité du fragment distal et ainsi moins de risque d'endommager l'épiphyse humérale distale. La correction de la déviation axiale avant l'âge de 11 ans permet d'avoir une période de 2 à 3 ans avant la fin de croissance et la maturité du squelette.

2.2. Les raideurs :

Elles sont habituelles après les 4 semaines d'immobilisation, mais elles disparaissent en quelques mois sans qu'il y ait la moindre indication à un traitement kinésithérapique [85].

Sibyl et al [70], ont embroché 35 FSC et ont rapporté une perte dans l'extension du coude dû au phénomène de fibrose.

Il ne faut pas se précipiter et proposer une arthrolyse du coude, la mobilité peut s'améliorer au-delà de la première année.

Au contraire une stimulation trop active peut entraîner de façon réflexe un coude inflammatoire et douloureux et parfois, elle peut donner de véritable myosite ossifiante.

La raideur peut être du à la découverte d'un buté antérieur, ceci intéresse les FSC négligées ayant bénéficié d'un traitement traditionnel.

VI. Résultat du traitement :

Nos avons adopté pour analyser les résultats de notre série le score de Flynn. D'autres scores sont ont été rapportés dans la littérature, en l'occurrence le score de Marion Lagrange.

Le score de Flynn se distingue des autres scores par la précision, la facilité de réalisation et sa sensibilité. Il est également le plus utilisé par les auteurs.

Le recul moyen dans notre série était de 4 mois et 2 semaines. Il était de 6 mois dans la série de N. Moh-Ello [10] et 15 mois pour celle d'Aman Dua [86].

Le résultat global du traitement des FSC est dans la majorité des cas satisfaisant (tableau XXII).

Tableau XXII : Résultat Global du traitement des FSC

	Résultat satisfaisant	Résultat mauvais
N. Moh-Ello [10]	87%	13%
Aman Dua [86]	95%	5%
Notre série	91%	9%

La technique de Blount reste une technique chirurgicale très pratiquée par les francophones. Ses résultats sont très satisfaisants dans 88,6% à 100% des cas (tableau XXIII).

Tableau XXIII : Résultat du traitement de la technique de Blount

SERIES	RESULTAT SATISFAISANT			RESULTAT NON SATISFAISANT OU MAUVAIS
	EXCELENT	BON	MEDIOCRE	
J.G. Kennedy [87]	95%			5%
Bronfen C et al [4]	71%	3,2%	-	6,5%
G.K. Akakpo-Numado et al [11]	88,6%	-	-	11,4%
Ouattara et al [88]	67%	15%	18%	-

Chapuis M. et al. [1], a noté que les résultats de la technique de Blount était meilleurs pour le stade II et III par rapport au stade IV.

La technique de Judet se distingue par son innocuité. Ses résultats sont satisfaisants dans 92% à 95,5% des cas (tableau XXIV)

Tableau XXIV : résultat du traitement de la technique de Judet

SERIES	RESULTAT SATISFAISANT			RESULTAT NON SATISFAISANT OU MAUVAIS
	EXCELLENT	BON	MEDIOCRE	
C. Bronfen [1]	71%	24%	-	4,5%
Kennedy J.G [87]	92%			8%
Notre série	87,5%	6,25%	-	6,25%

Les résultats du traitement comme le montre les tableaux ci-dessus ne montrent pas une différence significative entre les résultats selon la technique de Blount et la technique de Judet (tableaux XXIII, XXIV)

Dans notre série, on a utilisé la traction trans-olécraniennne chez un malade qui présenté une FSC ouverte stade 2 de Cauchoix et Duparc, le résultat a J11 du traitement était non satisfaisant indiquant la conversion à un traitement chirurgical. le risque de l'échec de ce traitement peut arriver jusqu'à 81% des cas, avec un risque de cubitus varus qui varie de 3,3% à 7% [76,87,89].

Le traitement chirurgical des fractures supracondyliennes s'est caractérisé par des résultats satisfaisant dans la littérature allant de 93% à 100%, alors que dans notre série, les résultats moins bons à cause des cas de FSC admis tardivement (tableau XXV).

Tableau XXV : Résultat du traitement chirurgical

Séries	Résultat satisfaisant			Résultat non satisfaisant ou mauvais
	Excellent	Bon	Médiocre	
Ay et al [46]	72%	28%	-	-
Pretell MJ [11]	95%			5%
Kumar et al [37]	95%			5%
B de Courtivon [1]	82%	11%		7%
Notre série	64,28%	14,28		21,44%

Les fractures supracondyliennes de l'humérus chez l'enfant

Le résultat du traitement chirurgical était meilleur que celui de la technique de Judet dans la série de Bronfen C [1]. Le contraire a été noté dans notre série (tableau XXVI).

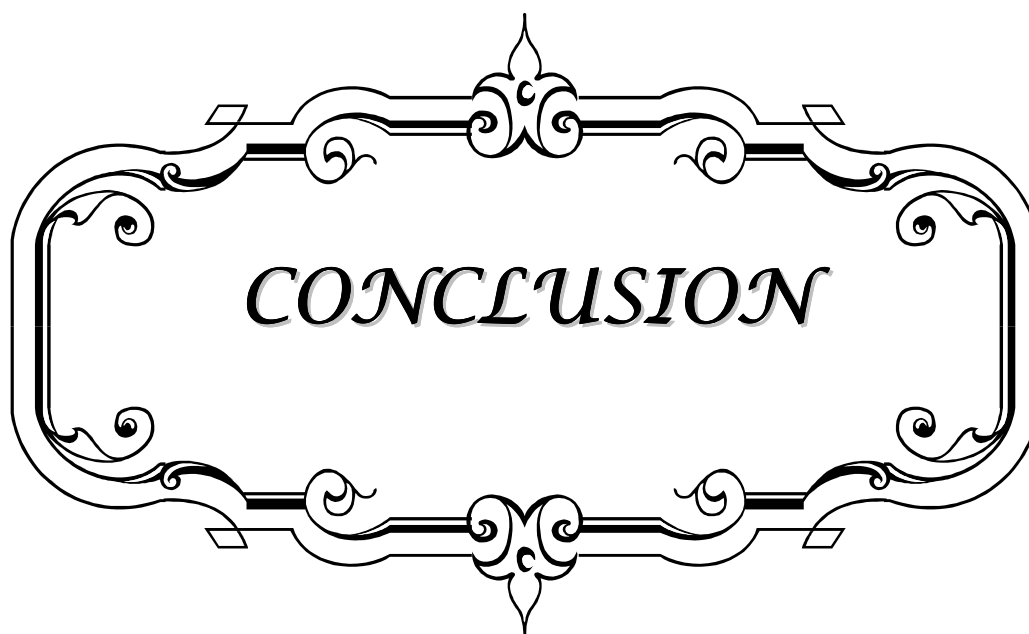
Tableau XXVI : Comparaison entre les résultats du traitement de la technique de Judet et le traitement chirurgical :

Séries	Méthode thérapeutique	Résultat satisfaisant			Résultat non satisfaisant ou mauvais
		excellent	bon	médiocre	
Bronfen C [1]	Judet	71%	24	-	5%
	Traitement chirurgical	82%	11%		7%
Notre série	Judet				6,25%
	Traitement chirurgical	64,28%	14,28%	-	21,44%

Cette différence s'explique par le taux élevé des FSC négligées.

Le traitement par technique de Judet représente le traitement de choix des fractures supracondyliennes. Il est plus facile à réaliser avec une bonne stabilité du foyer de fracture. La technique de Judet entraîne moins de risque de complications : infection, déplacement secondaire, lésions vasculo-nerveuses iatrogènes. Elle se caractérise par une plus courte durée d'hospitalisation.

En contrepartie le traitement chirurgical assure certes une meilleure réduction, avec une meilleure stabilité, mais expose à l'infection [28,43,54].



CONCLUSION

Les fractures supracondyliennes de l'humérus chez l'enfant

La prise en charge des fractures supracondyliennes est très disparate. Chaque chirurgien a ses préférences tout en respectant les contre-indications des différentes méthodes thérapeutiques possibles.

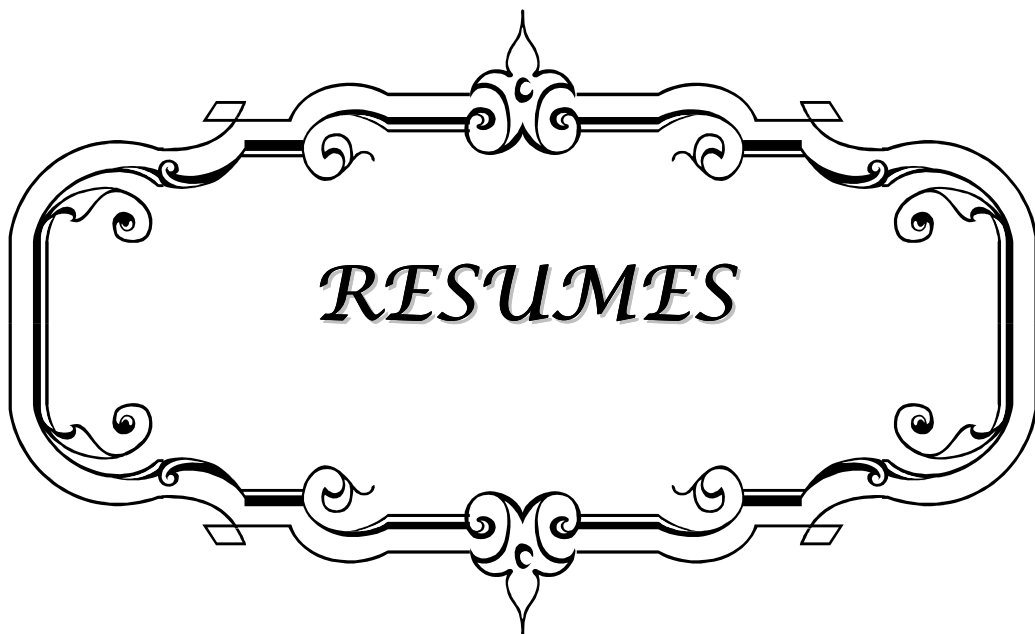On propose la prise en charge :

- Pour les FSC stade I, un plâtre brachio-antébrachio-palmaire avec coude en flexion à 90° et une pronation neutre pendant 4 semaines. Le pronostic reste bon.
 - Les FSC stade II non déplacée, peuvent être traitées par plâtre thoraco-brachial ou par méthode de Blount.
 - Les fractures de stade II déplacées et toutes les fractures de stades III et IV bénéficient d'une réduction à foyer fermé et d'une stabilisation par embrochage percutané.
 - Pour les fractures supracondyliennes ouvertes :
 - Si l'ouverture cutanée est classée stade I de Cauchoix et Duparc, on préconise une suture de la plaie avec un traitement orthopédique.
 - Si la lésion est de stade II ou III, on propose une traction trans olécraniennne seule ou associée à un embrochage différé au 5^{ème} jour.
 - Pour les fractures avec lésion vasculaire :
 - Si l'aspect de la main est rassurant : chaude, bien vascularisée avec un pouls capillaire satisfaisant. Que le pouls radial soit palpé ou pas, une simple surveillance de l'enfant pendant 48 heures suffit.
 - Si l'aspect clinique de la main reste inquiétant après une attente d'une demi-heure : la qualité du réseau collatéral est médiocre et le pouls radial n'est pas palpé. Il est alors légitime d'explorer chirurgicalement l'axe vasculaire à la recherche de la lésion.
 - Pour les lésions nerveuses associées aux FSC, on propose d'attendre la récupération nerveuse, vu qu'il s'agit le plus souvent d'une neurapraxie. Une surveillance rigoureuse est entreprise si la réduction selon Judet est parfaite, sinon une réduction chirurgicale s'impose. En absence de récupération après 6 mois de surveillance, une exploration chirurgicale avec éventuelle réparation nerveuse est à réaliser.
-
-

Les fractures supracondyliennes de l'humérus chez l'enfant

- Pour les FSC associées à une fracture de l'avant epsilatérale, on propose un traitement concomitant des deux lésions, en assurant d'abord la stabilité de la FSC par deux voir trois broches de Kirschner, par la suite un embrochage de la fracture de l'avant bras.
- Le traitement chirurgical sera indiqué chaque fois qu'on est devant l'irréductibilité, l'instabilité après réduction orthopédique et un déplacement secondaire après réduction orthopédique.





Résumé

La fracture supracondylienne est une fracture extra-articulaire de l'extrémité inférieure de l'humérus.

C'est la plus fréquente des fractures du coude.

Nous rapportons 60 cas de fractures supracondyliennes de l'humérus colligées au service de chirurgie pédiatrique du CHU Mohammed VI de Marrakech, du janvier 2009 à juin 2010.

L'âge moyen de nos patients était de 6 ans et demi, la tranche d'âge la plus touchée était de 3 à 8 ans (66,6%).

On notait une prédominance masculine (72%).

L'étiologie la plus fréquente était les accidents domestiques.

La chute sur la main coude en extension était le mécanisme le plus retrouvé (61,7%).

Le premier groupe, les admis avant 8h représentaient 28,3% des malades, le retard d'admission était majoritairement dû au recours à la médecine traditionnelle (15 cas).

Les fractures stade IV ont représenté le stade anatomo-pathologique le plus retrouvées (78,34%).

Les lésions associées étaient dominées par les lésions cutanées.

Le traitement orthopédique basé sur la technique de Judet a représenté 66,6% de l'arsenal thérapeutique, le traitement chirurgical était entrepris dans 33,4% des cas.

La principale complication tardive était le cubitus varus.

Le résultat était analysé chez 30 patients, selon le score de Flynn, après un recul moyen de 14 semaines pour les fractures récentes, et 23,3 semaines pour les fractures négligées, admis après 72 heures.

Le résultat était excellent chez 23 patients (76%), bon chez 3 patients (10%) et mauvais chez 4 patients (14%).

Les résultats étaient meilleurs pour les fractures récentes.

La technique de Judet a surpassé la réduction à ciel ouvert.

ملخص

يعتبر كسر فوق القمة كسرا خارج مفصل الطرف السفلي للعضد . هو الأكثر شيوعا من بين كسور المرفق . نستعرض في دراستنا 60 حالة كسر فوق القمة منتقاة بمصلحة جراحة الأطفال بالمستشفى الجامعي الإستشفائي محمد السادس بمراكش، في الفترة ما بين يناير 2009 إلى يونيو 2010 .

كان متوسط عمر مرضانا 6 سنوات و نصف . وكانت الفئة العمرية ما بين 3 و 8 سنوات، الأكثر تأثرا (66.6%).

نسجل هيمنة ذكورية (72%)،

وتعتبر الحوادث المنزلية السبب الشائع لهذا الكسر . إذ لاحظنا أن السقوط على اليد مع كوع ممدد هي الآلية الأكثر تسببا لكسر فوق القمة 61.7%.

شكلت المجموعة الأولى مجموعة المرضى الذين استشاروا قبل 8 ساعات من الصدمة 28.3% من المرضى؛ وكان سبب التأخر اللجوء الى الطب التقليدي (15 حالة).

استنتجنا أن الكسر من الرتبة الرابعة هو الأكثر تكرارا (78.34%).

وسيطرت إصابة الجلد على المضاعفات الأولية.

استعمل علاج تقويم العظام المتمثل في طريقة جوديت في 66,6%، و أجري العلاج الجراحي في 33.4% من المرضى.

وشكل الزند الأفحج . المضاعفة الأكثر شيوعا على المدى البعيد.

تم تحليل نتائج العلاج لدى 30 مريضا وفقا لسلم فلين، بعد ارتداد يوافق 14 أسبوعا لدى المرضى ذوي الكسور الحديثة و 23.3 أسبوعا لدى المرضى ذوي الكسور المهملة، مجموعة المرضى الذين استشاروا بعد 72 ساعات . كانت النتيجة ممتازة لدى 23 مريضا (76%)، حسنة لدى 3 مرضى (10%) و سيئة لدى 4 مرضى (14%).

ولاحظنا أن النتائج كانت أفضل لدى المجموعة الأولى

و تفوقت نتائج تقنية جوديت على نتائج المرضى الذين استفادوا من الجراحة.

Abstract

The supracondylar fracture is an extraarticular fracture of distal humeral extremity; it's the most frequent elbow injury.

We report 60 cases of humeral supracondylar fractures, collected at the pediatric surgery service, UHC Mohammed VI of Marrakesh, from January, 2009 to June, 2010.

The average age was 6 years and a half, the most affected age was between 3 and 8 years (66,6%).

We noted a male predominance (72%).

Home accidents were the frequent cause.

The fall on outstretched elbow was the frequent mechanism, found in 61,7%.

The first group, patients received before 8 hours, represented 28,3% of all patients, the delayed admission was mainly due to the use of traditional medicine (15 cases).

The fourth grade fractures were the most founded (78,34%).

Associated damages were dominated by skin injuries.

The orthopedic treatment represented by Judet technique was used in 66,6%; we employed surgical treatment for 33,4% cases.

The most dreaded complication is the cubitus varus deformity.

The result of treatment was analyzed at 30 patients, using Flynn's score, after a follow up of 14 weeks on the recent fractures, and 23,3 weeks on the neglected one, those admitted after 72 hours. The result was excellent at 23 patients (76,7%), well to 3 patients (10%) and bad to 4 patients (13,3%).

The results were better on the early group.

The Judet technique surpassed the open reduction.



BIBLIOGRAPHIE

1–Bronfen C, Chapuis M, Courtivon B, Guillard S, Parent HF, Texier A.

Les fractures supracondyliennes du coude de l'enfant.

Ann. Orthop. OuesT 2000;32:231–59.

2– Jeffrey W et al.

Orthopedic pitfalls in the ED: pediatric supracondylar humerus fractures.

American Journal Of Emergency Medicine 2002;20:544–50.

3–Sibinski M, Sharma H, David A

Lateral versus crossed wire fixation for displaced extension supracondylar humeral fractures in children.

Injury, Int. J. Care Injured 2006;37:961–5.

4–Queally M, Paramanathan N, Walsh JC, Moran CJ, Shannon FJ, D'Souza LG.

Dorgan's lateral cross-wiring of supracondylar fractures of the humerus in children: A retrospective review.

Injury, Int. J. Care Injured 2009;4043:1–4.

5–Yildirim AO, Unal VS, Oken OF, Gulcek M, Ozsular M, Ucaner A.

Timing of surgical treatment for type III supracondylar humerus fractures in pediatric patients.

J Child Orthop 2009;3:265–9.

6–Gosens T, Bongers KJ.

Neurovascular complications and functional outcome in displaced supracondylar fractures of the humerus in children.

Injury, Int. J. Care Injured 2003;34:267–73.

7– El–Adl WA, El–Said MA, Ali AS.

Results of treatment of displaced supracondylar humeral fractures in children by percutaneous lateral cross-wiring technique.

Strat Traum Limb Recon 2008;3:1–7.

8–Dasmin JP, Langlais J.

Les fractures supracondyliennes. Rapport à la 61ème réunion annuelle de la SOCOT, Symposium sur les fractures du coude sous la direction de J.C. Pouliguen.

Rev. Chir. Orthop 1987,73:417–90.

9–Mazeau P, Dimeglio A.

Fracture de la palette humérale de l'enfant : diagnostic, traitement, complications.

Revue du praticien 2001;51:1825–31.

10– Moh–Ello N, Ouattara O, Odehoury T.H, Aguehounde C et Roux C.

Prise en charge des fractures supracondyliennes de l'humérus de l'enfant.

Analyse rétrospective de 152 cas dans le service de chirurgie–pédiatrique du CHU de Yopougon–Abidjan (Côte d'Ivoire).

11–Akakpo–Numado K, Lawane M, Belouadah M, Kabore B, Lefort G, Daoud S. Amraoui S.

Prise en charge des fractures supracondyliennes en extension stade IV de Lagrange et Rigault.

Revue de chirurgie orthopédique Masson Paris 2005;91:664–70.

12–Donnelly M, Green C, Kelly IP.

An inconvenient truth: Treatment of displaced paediatric supracondylar humeral fractures.

The surgeon 2011;12:1–5.

13–Cashman JP, Guerin SM, Hemsing M, McCormack D.

Effect of deferred treatment of supracondylar humeral fractures.

The Surgeon, Journal of the Royal Colleges of Surgeons of Edinburgh and Ireland 2010;8:71–3.

14–boudana S.

Les fractures supracondyliennes de l'humérus chez l'enfant à l'hôpital provincial de Khmissat (à propos de 260 cas).

Thèse med Rabat 2009,n°166.

15–Salmaoui J.

Les fractures supracondyliennes du coude chez l'enfant.

Thèse med Casablanca 2004,n°434.

16–Fahey J.

Fractures of the elbow in children.

Am Acad Orthop Surgeons Instr Course Lect 1960;17:13–46.

17–Marquis CP, Cheung G, Dwyer J, Frederick D, Emery G.

Supracondylar fractures of the humerus.

Current Orthopaedics 2008;22:62–69.

18–Lahyaoui L.

Les fractures supracondyliennes de l'humérus chez l'enfant (à propos de 370 cas)

Thèse de médecine Fès 2010,n°74.

19–Mulhall KJ, ABuzakuk T, Curtin W, O'sulliv M.

Displaced supracondylar fractures of the humerus in children.

International Orthop 2000;24:221–3.

20–Steinman S, Bastrom TP, Newton PO, Mubarak SG.

Beware of ulnar nerve entrapment in flexion-type supracondylar humerus fractures.
J Child Orthop 2007;1:177–80.

21–Mahan ST, May CD, Kocher MS.

Operative management of displaced flexion supracondylar humerus fractures in children.
J Pediatr Orthop 2006;27:551–6

22–Fowles JV, Kassab MT.

Displaced supracondylar fractures of the elbow in children.
J Bone Joint Surg Br 1974;56:490–500.

23–Mohammed S et Rymaszewski LA.

Supracondylar fractures of the distal humerus in children.
Injury 1995;26:487–9.

24–Walmsley P. J., Kelly M. B., Robb J. E., Annan I. H., Porter D. E.

Le retard de prise en charge rend plus souvent nécessaire une réduction à foyer ouvert des fractures supracondyliennes de type III de l'humérus.
J Bone Joint Surg 2006;88:528–30.

25–Parmaksizoglu AS, Ozkaya u, Bilgili F, Sayan E, Kabukcuoglu Y.

Closed reduction of the pediatric supracondylar humerus fractures: the “joystick” method.
Arch Orthop Trauma Surg 2009;129:1225–31.

26–Eren A, Guven m, Erol B, Akman B, Ozkan K.

Correlation between posteromedial or posterolateral displacement and cubitus varus deformity in supracondylar humerus fractures in children.
J Child Orthop 2008;2:85–9

27–Kinkpé CV, Dansokhoa AV, Niane M, Chaub E, Gauzyb JS, Clementc JL et al.

Children distal humerus supracondylar fractures: The Blount Method experience.
Orthopaedics Traumatology: Surgery & Research 2010;96:276–82.

28–Babal JC, Charles BS, Mehlman T, et Guy Klein BS.

Nerve Injuries Associated With Pediatric Supracondylar Humeral Fractures: A Meta-analysis.
J Pediatr Orthop 2010;30:253–63.

29–Loizou CL, Simillis C, Hutchinson JR.

A systematic review of early versus delayed treatment for type III supracondylar humeral fractures in children.
Injury, Int. J. Care Injured 2009;40:245–8.

30-Bracq H.

Fracture de l'extrémité inférieure de l'humérus chez l'enfant.

Encycl Méd Chir 1996;14-041-B-10

31-Allain J, Pannier S, Goutallier D.

Traumatismes du coude.

Encycl Méd Chir, 2000;24-100C-50;31-018-B-10.

32-Rousselon T, Chervin J, Vercoutère M, Masméjean E.

Pathologie du coude et rééducation.

EMC kinésithérapie médecine physique-réadaptation, 26-213-8-10,2006.

33-Takeyasu Y et al.

Three-dimensional analysis of cubitus varus deformity after supracondylar fractures of the humerus.

J Shoulder Elbow Surg 2011;20:440-8.

34-Brubacher JW et Dodds SD.

Pediatric supracondylar fractures of the distal humerus.

Curr Rev Musculoskelet Med 2008;1:190-6.

35-Hindman BW, Schreiber RR, Wiss DA, Ghilarducci MJ, Avolio RE.

Supracondylar fractures of the humerus: prediction of the cubitus varus deformity with CT.

Radiology 1988;168:513-5.

36-Steenbrugge F., Macnical M.F.

Guidelines and pitfalls in the management of supracondylar humerus fracture in children.

Current Orthop 2001;15:214-9.

37-Houshian S, Mehdi B, Larsen M.S.

The epidemiology of elbow fractures in children: analysis of 355 fractures with special reference to supracondylar humeral fractures.

J Orthop Sci 2001;6:312-5.

38- Konstantiniuk P, Fritz G, Ott T, Weiglhofer u, Schweiger s, Cohnert T.

Long-term Follow-up of Vascular Reconstructions after Supracondylar Humerus Fracture with Vascular Lesion in Childhood.

Eur J Vasc Endovasc Surg 2011;42:684-8.

39–Debnath UK, Maripuri SN, Hariharan K, Shandall A.

Transected brachial artery with pink pulseless perfused limb in an open grade III supracondylar fracture of humerus A case report and review of literature.

Injury 2007;38:360–4.

40–Pérez JM, Ureña I, Bustabad R, Alonso C, Sagarduy E, Olabarria V.

Supracondylar humerus fractures with associated vascular trauma in children.

Revista Española de Cirugía Ortopédica y Traumatología 2009;53:312–6.

41–Eberhardt o, Fernandez F, Ilchmann T, Parsch K.

Cross pinning of supracondylar fractures from a lateral approach. Stabilization achieved with safety

J Child Orthop 2007;1:127–33

42–Griffin KJ, Walsh SR, Markar S, Tang TY, Boyle JR, Hayes PD.

The Pink Pulseless Hand: A Review of the Literature Regarding Management of Vascular Complications of Supracondylar Humeral Fractures in Children.

Eur J Vasc Endovasc Surg 2008;36:697–702.

43–Ayadi K, Trigui m, Touns Ni, Ellouze Z, Bahloul L, Triki FE, Keskes H.

Les lésions nerveuses dans les fractures supracondyliennes de l'humérus chez l'enfant.

Revue de chirurgie orthopédique 2006;92:651–6.

44–Sadiq MZ, Syed T, Travlos J.

Management of grade III supracondylar fracture of the humerus by straight–arm lateral traction.

International Orthopaedics SICOT 2007;31:155–8

45–Cramer K.E., Green N.E., Devito D.P.

Incidence of anterior interosseus nerve palsy in supracondylar humerus fractures in children.

J Pediatr Orthop 1993;13:502–5.

46–Mehserle W.L, Meehan P.L.

Treatment of the displaced supracondylar fracture of the humerus (type III) with closed reduction and percutaneous cross – pin Fixation.

J Pediatr Orthop 1991;11:705–11.

47–Campbell CC, Waters PM, Emnas JB.

Neurovascular injury and displacement in type III supracondylar fracture in children.

J Pediatr Orthop 1995;15:47–52.

48–Daunois O, Blamoutier A, Duclover P.H, Carlioz H.

Fractures supracondyliennes de l'humérus associées à une fracture homolatérale de l'avant-bras chez l'enfant.

Rev Chir Orthop 1992;78:333–9.

49–Ring D, Jupiter JB.

Current concepts review : fracture dislocation of the elbow.

J Bone Joint Surg(Am), 1998; 80:566–80.

50–Siemers F, Obertacke U, Fernandez E.D.

Combination of ipsilateral supracondylar humeral and forearm fracture in children.

Zentralbl Chir 2002;127:212–7.

51–Tabak AY, Celebi L, Murath H, Yagmurlu MF.

Closed reduction and percutaneous fixation of supracondylar fracture of the humerus and ipsilateral fracture of the forearm in children.

J Bone Joint Surg.(Br) 2003;85:1169–72.

52–Davis .T, Gorezyca .T, Pugh K.

Supracondylar humerus fractures in children. comparison of operative treatment methods.

Clin Orthop 2000;376:49–55.

53–Green NE.

Overnight delay in the reduction of supracondylar fractures of the humerus in children.

J Bone Joint Surg 2001;83:321.

54–Rose RE., Phillips W.

Iatrogenic ulnar neuropathies post pinning of displaced supracondylar fractures in children.

West Indian Med J 2002;51:17–20.

55–Crombie A., Duncan R.

Closed reduction and percutaneous fixation of displaced paediatric supracondylar fractures of elbow.

Current Orthop, 2004 ; 18: 147–53.

56–Oh CW, Park BC, Kim PT, Park IH.

Completely displaced supracondylar humerus fractures in children : results of open reduction versus closed reduction.

J Orthop Scien 2003; 8:137–41.

57-Bullen J.

Pediatric supracondylar humerus fractures.

Air Med J 2004;23:10-2.

58-Preis J.

Volkman's contracture and supracondylar fractures of the humerus in children.

Rozhl Chir 2000;79:357-63.

59-Kouame O, Moh N, Dieth A, Dick R, Da Silva Anoma A et al.

Procede de blount : traitement ambulatoire des fractures supracondyliennes du coude de l'enfant.

Médecine d'Afrique Noire : 1998, 45.

60- Christopher D.

Straight lateral traction' in selected supracondylar fractures of the humerus in children.

Injury 2008;8:213-20

61-Marion J, Lagrange J.

Les fractures de l'extrémité inférieure de l'humerus chez l'enfant.

Rev Chir Orthop 1962;48:337-414.

62-Crombie A, Duncan R.

Closed reduction and percutaneous fixation of displaced paediatric supracondylar fractures of the elbow.

Current Orthopaedics 2004;18:147-53.

63-Flynn JC.

Displaced supracondylar fracture of the humerus in children: technique of closed reduction and percutaneous pinning.

Operative Techniques in Orthopaedics 1993;3:121-7.

64-Jennifer M. Weiss MD, Skaggs DL.

Lateral Entry Pinning of Supracondylar Humerus Fractures.

Oper Tech Orthop 2005;15:363-9.

65- Mazzini JP, Martin JR, Esteban EA.

Does open reduction and pinning affect outcome in severely displaced supracondylar humeral fractures in children? A systematic review.

Strat Traum Limb Recon 2010;5:57-64.

66–Tellisi N, Abusetta G, Day M, Hamid A, Wahab A, Ashammakhi M.

Management of Gartland's type III supracondylar fractures of the humerus in children: the role audit and practice guidelines.

Injury, Int. J. Care Injured 2004;35:1167–71.

67– Bracq H.

Fractures supracondyliennes de l'humérus de l'enfant.

Rev Chir Orthop 1991;40:29–38.

68–Badhe NP, Howard PW.

Olecranon screw traction for displaced supracondylar fractures of the humerus in children.

Injury 1998;29:457–60.

69–Vishwanath J, Jain P, Dhal A.

Olecranon traction using arecycled plate: a new technique for supracondylar humeral fractures.

Injury 1999;30:713–5.

70–Kumar R, Kiran EK, Malhotra R, Bhan S.

Surgical management of the severely displaced supracondylar fracture of the humerus in children.

Injury, Int. J. Care Injured 2002;33:517–22.

71–Zamzam M, Bakarman K.

Treatment of displaced supracondylar humeral fractures among children: Crossed versus lateral pinning.

Injury, Int. J. Care Injured 2009;40:625–30.

72–Kalenderer O, Reisoglu A, Surer L, Agus H.

How should one treat iatrogenic ulnar injury after closed reduction and percutaneous pinning of paediatric supracondylar humeral fractures?

Injury, Int. J. Care Injured 2008;39:463–6.

73–Shawn W, Driscoll O.

,Supracondylar fractures of the elbow: open reduction, internal fixation.

Hand Clinic 2004;20:465–74.

74–Kumar R., Kiran E.K., Malhotra R., Bhan S.

Surgical management of the severely displaced supracondylar fracture of the humerus in children.

Injury 2002;33:517–22.

75–Mckee MD, Kim J., Kebaish K.

Functional outcome after open supracondylar fractures of the humerus. the effect of the surgical approach.

J Bone Joint Surg (Br) 2000;82:646–51.

76–Koudstaal MJ, De Ridder VA, De Lange S, Ulrich C.

Pediatric supracondylar humerus fractures : the anterior approach.

J Orthop Trauma 2002;16:409–12.

77–Sawaizumi T, Takayama A, Ito H.

Surgical technique for supracondylar fracture of the humerus with percutaneous leverage pinning.

J Shoulder Elbow Surg 2003;12:86–72.

78– O'Hara LJ, Barlow JW, Clarke NM.

Displaced supracondylar fracture of the humerus in children, audit changes practice.

J Bone Joint Surg 2000;82:204–10.

79– Weinberg AM, Castellani C, Arzdorf M, Schneide C, Gasser B, Linke B.

Osteosynthesis of supracondylar humerus fractures in children: A biomechanical comparison of four techniques.

Clinical Biomechanics 2007;22:502–9.

80–Jain AK, Dhammi IK, Arora A, Singh MP, Luthra JS.

Cubitus varus: problem and solution.

Arch Orthop Trauma Surg 2000;120:420–5.

81–Dowd G.

Varus deformity in supracondylar fractures of the humerus in children.

Injury 1979;10:297–303.

82–Labelle H, et al.

Cubitus varus deformity following supracondylar fractures of the humerus in children.

J Pediatr Orthop 1982;2:539–42.

83– Ippolito. E., Caterini. R., Scola. E.

Supracondylar Fractures of the Humerus in Children. Analysis at Maturity of Fifty three Patients Treated Conservatively.

J. Bone Joint Surg 1986,68:333–44.

84–Mitsunari A, Muneshige H, Ikuta Y, Murakami T, Hiroshima M.

Internal rotation deformity and tardy ulnar nerve palsy after supracondylar humeral fracture. J. Shoulder Elbow Surg 1995;34:123–9.

85– Hasler C.

Supracondylar fractures of the humerus in children. European J Trauma 2001;27:1–15.

86–Dua A, Eachempati KK, Malhotra R, Sharma R, Gidaganti M.

Closed reduction and percutaneous pinning of displaced supracondylar fractures of humerus in children with delayed presentation. Chinese Journal of Traumatology 2011;14:14–9.

87–Kennedy JG, El Abed K, Soffe K, Kearns S, Mulcahy D, Condon F et al.

Evaluation of the role of pin fixation versus collar and cuff immobilisation in supracondylar fractures of the humerus in children. Injury, Int. J. Care Injured 2000;31:163–7.

88–Ouattara O, KOUAME B, Moh N, Dieth A.

Traitement ambulatoire des fractures supracondyliennes du coude de l'enfant. Med Afri Noire 1998;45:474–6.

89–Nitin P, Badhe Peter W.

Olecranon screw traction for displaced supracondylar fractures of the humerus in children. Injury 1998;29:457–60.

قسم الطيب



جامعة القاهى عىاض كلية الطب و الصيدلة مراكش

أطروحة رقم 32

سنة 2012

كسور فوق لقمة العضد لى الطفل حول 60 إصابة فى قسم جراحة و تقويم عظام الأطفال بالمركز الإستشفائى الجامعى بمراكش

الأطروحة

قدمت ونوقشت علانية يوم

من طرف

الآنسة نجوى أبلا

المزداة فى 20 يونيو 1986 بمراكش

لنيل شهادة الدكتوراة فى الطب

الكلمات الأساسية :

كسر فوق القمة-تقويم-تقنية جوديت-الزند الأفج

اللجنة

الرئيس

السيد م. لطيفى

أستاذ فى جراحة العظام والمفاصل

المشرف

السيد ر. الفيزازى

أستاذ مبرز فى جراحة الأطفال

السيد ح. سعدي

أستاذ مبرز فى جراحة العظام والمفاصل

السيد ي. ناجب

أستاذ مبرز فى جراحة العظام والمفاصل

السيد م. اولاد صياد

أستاذ مبرز فى جراحة الأطفال

السيدة ن. شريف ادريسي الكونى

أستاذة مبرزة فى التشخيص بالاشعة

الحكام