

*UNIVERSITE MOHAMMED V - SOUSSI
FACULTE DE MEDECINE ET DE PHARMACIE -RABAT-*

ANNEE: 2012

THESE N°: 260

**TECHNIQUE DE SUSPENSION AU LIGAMENT DE WHITNALL
DANS LE TRAITEMENT CHIRURGICAL DU PTOSIS**

THÈSE

Présentée et soutenue publiquement le :

PAR

Mme. Chama DAOUDI Ep. TAZI

*Née le 04 Mars 1987 à Taza
Médecin Interne du CHU Ibn Sina Rabat*

Pour l'Obtention du Doctorat en Médecine

MOTS CLES: Ptosis – Ligament de whitnall – Releveur de la paupière supérieure –
Traitement chirurgical.

JURY

Mme. R. DAOUDI Professeur d'Ophtalmologie		PRESIDENT
Mr. A. KARIM Professeur d'Ophtalmologie		RAPPORTEUR
Mr. M. Z. BENCHERIF Professeur d'Ophtalmologie	}	JUGES
Mme. M. CHARIF CHEFCHAOUNI Professeur d'Ophtalmologie		

بِسْمِ اللَّهِ الرَّحْمَنِ الرَّحِيمِ

سبحانك لا علم لنا إلا ما علمتنا إنك

أنت العليم الحكيم

بِسْمِ اللَّهِ
الرَّحْمَنِ الرَّحِيمِ

سورة البقرة: الآية 31



UNIVERSITE MOHAMMED V- SOUISSI
FACULTE DE MEDECINE ET DE PHARMACIE - RABAT

DOYENS HONORAIRES :

- 1962 – 1969 : PROFESSEUR ABDELMALEK FARAJ
- 1969 – 1974 : Professeur Abdellatif BERBICH
1974 – 1981 : Professeur Bachir LAZRAK
1981 – 1989 : Professeur Taieb CHKILI
1989 – 1997 : Professeur Mohamed Tahar ALAOUI
1997 – 2003 : Professeur Abdelmajid BELMAHI

ADMINISTRATION :

Doyen : Professeur Najia HAJJAJ - HASSOUNI
Vice Doyen chargé des Affaires Académiques et estudiantines
Professeur Mohammed JIDDANE
Vice Doyen chargé de la Recherche et de la Coopération
Professeur Ali BENOMAR
Vice Doyen chargé des Affaires Spécifiques à la Pharmacie
Professeur Yahia CHERRAH
Secrétaire Général : Mr. El Hassane AHALLAT

PROFESSEURS :

Mars, Avril et Septembre 1980

1. Pr. EL KHAMLICHI Abdeslam Neurochirurgie

Mai et Octobre 1981

2. Pr. HAMANI Ahmed* Cardiologie
3. Pr. MAAZOUZI Ahmed Wajih Chirurgie Cardio-Vasculaire
4. Pr. TAOBANE Hamid* Chirurgie Thoracique

Mai et Novembre 1982

5. Pr. ABROUQ Ali* Oto-Rhino-Laryngologie
6. Pr. BENOMAR M'hammed Chirurgie-Cardio-Vasculaire
7. Pr. BENSOUHA Mohamed Anatomie
8. Pr. BENOSMAN Abdellatif Chirurgie Thoracique
9. Pr. LAHBABI Naïma ép. AMRANI Physiologie

Novembre 1983

10. Pr. ALAOUI TAHIRI Kébir* Pneumo-ptisiologie
11. Pr. BELLAKHDAR Fouad Neurochirurgie
12. Pr. HAJJAJ Najia ép. HASSOUNI Rhumatologie

Décembre 1984

- | | |
|--------------------------------------|-------------------------|
| 13. Pr. BOUCETTA Mohamed* | Neurochirurgie |
| 14. Pr. EL GUEDDARI Brahim El Khalil | Radiothérapie |
| 15. Pr. MAAOUNI Abdelaziz | Médecine Interne |
| 16. Pr. MAAZOUZI Ahmed Wajdi | Anesthésie -Réanimation |
| 17. Pr. NAJI M'Barek * | Immuno-Hématologie |
| 18. Pr. SETTAF Abdellatif | Chirurgie |

Novembre et Décembre 1985

- | | |
|---|---|
| 19. Pr. BENJELLOUN Halima | Cardiologie |
| 20. Pr. BENSALIM Younes | Pathologie Chirurgicale |
| 21. Pr. EL ALAOUI Faris Moulay El Mostafa | Neurologie |
| 22. Pr. IHRAI Hssain * | Stomatologie et Chirurgie Maxillo-Faciale |
| 23. Pr. IRAQI Ghali | Pneumo-ptisiologie |

Janvier, Février et Décembre 1987

- | | |
|--|------------------------------|
| 24. Pr. AJANA Ali | Radiologie |
| 25. Pr. AMMAR Fanid | Pathologie Chirurgicale |
| 26. Pr. CHAHED OUZZANI Houria ép.TAOBANE | Gastro-Entérologie |
| 27. Pr. EL FASSY Fihri Mohamed Taoufiq | Pneumo-ptisiologie |
| 28. Pr. EL HAITEM Naïma | Cardiologie |
| 29. Pr. EL MANSOURI Abdellah* | Chimie-Toxicologie Expertise |
| 30. Pr. EL YAACOUBI Moradh | Traumatologie Orthopédie |
| 31. Pr. ESSAID EL FEYDI Abdellah | Gastro-Entérologie |
| 32. Pr. LACHKAR Hassan | Médecine Interne |
| Pr. YAHYAOUI Mohamed | Neurologie |

Décembre 1988

- | | |
|-------------------------------------|--------------------------|
| 34. Pr. BENHAMAMOUCHE Mohamed Najib | Chirurgie Pédiatrique |
| 35. Pr. DAFIRI Rachida | Radiologie |
| 36. Pr. FAIK Mohamed | Urologie |
| 37. Pr. HERMAS Mohamed | Traumatologie Orthopédie |
| Pr. TOLOUNE Farida* | Médecine Interne |

Décembre 1989 Janvier et Novembre 1990

- | | |
|------------------------------------|--------------------------|
| 39. Pr. ADNAOUI Mohamed | Médecine Interne |
| 40. Pr. AOUNI Mohamed | Médecine Interne |
| 41. Pr. BOUKILI MAKHOUKHI Abdelali | Cardiologie |
| 42. Pr. CHAD Bouziane | Pathologie Chirurgicale |
| 43. Pr. CHKOFF Rachid | Pathologie Chirurgicale |
| 44. Pr. HACHIM Mohammed* | Médecine-Interne |
| 45. Pr. KHARBACH Aïcha | Gynécologie -Obstétrique |
| 46. Pr. MANSOURI Fatima | Anatomie-Pathologique |
| 47. Pr. OUZZANI Taïbi Mohamed Réda | Neurologie |
| 48. Pr. SEDRATI Omar* | Dermatologie |
| 49. Pr. TAZI Saoud Anas | Anesthésie Réanimation |

Février Avril Juillet et Décembre 1991

50.	Pr. AL HAMANY Zaïtounia	Anatomie-Pathologique
51.	Pr. AZZOUZI Abderrahim	Anesthésie Réanimation
52.	Pr. BAYAHIA Rabéa ép. HASSAM	Néphrologie
53.	Pr. BELKOUCHI Abdelkader	Chirurgie Générale
54.	Pr. BENABDELLAH Chahrazad	Hématologie
55.	Pr. BENCHEKROUN BELABBES Abdellatif	Chirurgie Générale
56.	Pr. BENSOU DA Yahia	Pharmacie galénique
57.	Pr. BERRAHO Amina	Ophtalmologie
58.	Pr. BEZZAD Rachid	Gynécologie Obstétrique
59.	Pr. CHABRAOUI Layachi	Biochimie et Chimie
60.	Pr. CHANA El Houssaine*	Ophtalmologie
61.	Pr. CHERRAH Yahia	Pharmacologie
62.	Pr. CHOKAIRI Omar	Histologie Embryologie
63.	Pr. JANATI Idrissi Mohamed*	Chirurgie Générale
64.	Pr. KHATTAB Mohamed	Pédiatrie
65.	Pr. OUAALINE Mohammed*	Médecine Préventive, Santé Publique et Hygiène
66.	Pr. SOULAYMANI Rachida ép. BENCHEIKH	Pharmacologie
67.	Pr. TAOUFIK Jamal	Chimie thérapeutique

Décembre 1992

68.	Pr. AHALLAT Mohamed	Chirurgie Générale
69.	Pr. BENOUDA Amina	Microbiologie
70.	Pr. BENSOU DA Adil	Anesthésie Réanimation
71.	Pr. BOUJIDA Mohamed Najib	Radiologie
72.	Pr. CHAHED OUAZZANI Laaziza	Gastro-Entérologie
73.	Pr. CHRAIBI Chafiq	Gynécologie Obstétrique
74.	Pr. DAOUDI Rajae	Ophtalmologie
75.	Pr. DEHAYNI Mohamed*	Gynécologie Obstétrique
76.	Pr. EL HADDOURY Mohamed	Anesthésie Réanimation
77.	Pr. EL OUAHABI Abdessamad	Neurochirurgie
78.	Pr. FELLAT Rokaya	Cardiologie
79.	Pr. GHAFIR Driss*	Médecine Interne
80.	Pr. JIDDANE Mohamed	Anatomie
81.	Pr. OUAZZANI TAIBI Med Charaf Eddine	Gynécologie Obstétrique
82.	Pr. TAGHY Ahmed	Chirurgie Générale
83.	Pr. ZOUHDI Mimoun	Microbiologie

Mars 1994

84.	Pr. AGNAOU Lahcen	Ophtalmologie
85.	Pr. AL BAROUDI Saad	Chirurgie Générale
86.	Pr. BENCHERIFA Fatiha	Ophtalmologie
87.	Pr. BENJAAFAR Nouredine	Radiothérapie

- | | |
|---|---|
| 88. Pr. BENJELLOUN Samir | Chirurgie Générale |
| 89. Pr. BEN RAIS Nozha | Biophysique |
| 90. Pr. CAOUI Malika | Biophysique |
| 91. Pr. CHRAIBI Abdelmjid | Endocrinologie et Maladies Métaboliques |
| 92. Pr. EL AMRANI Sabah ép. AHALLAT | Gynécologie Obstétrique |
| 93. Pr. EL AOUAD Rajae | Immunologie |
| 94. Pr. EL BARDOUNI Ahmed | Traumato-Orthopédie |
| 95. Pr. EL HASSANI My Rachid | Radiologie |
| 96. Pr. EL IDRISSE LAMGHARI Abdennaceur | Médecine Interne |
| 97. Pr. ERROUGANI Abdelkader | Chirurgie Générale |
| 98. Pr. ESSAKALI Malika | Immunologie |
| 99. Pr. ETTAYEBI Fouad | Chirurgie Pédiatrique |
| 100. Pr. HADRI Larbi* | Médecine Interne |
| 101. Pr. HASSAM Badredine | Dermatologie |
| 102. Pr. IFRINE Lahssan | Chirurgie Générale |
| 103. Pr. JELTHI Ahmed | Anatomie Pathologique |
| 104. Pr. MAHFOUD Mustapha | Traumatologie – Orthopédie |
| 105. Pr. MOUDENE Ahmed* | Traumatologie- Orthopédie |
| 106. Pr. OULBACHA Said | Chirurgie Générale |
| 107. Pr. RHRAB Brahim | Gynécologie –Obstétrique |
| 108. Pr. SENOUCI Karima ép. BELKHADIR | Dermatologie |
| 109. Pr. SLAOUI Anas | Chirurgie Cardio-Vasculaire |

Mars 1994

- | | |
|---------------------------------|----------------------------|
| 110. Pr. ABBAR Mohamed* | Urologie |
| 111. Pr. ABDELHAK M'barek | Chirurgie – Pédiatrique |
| 112. Pr. BELAIDI Halima | Neurologie |
| 113. Pr. BRAHMI Rida Slimane | Gynécologie Obstétrique |
| 114. Pr. BENTAHILA Abdelali | Pédiatrie |
| 115. Pr. BENYAHIA Mohammed Ali | Gynécologie – Obstétrique |
| 116. Pr. BERRADA Mohamed Saleh | Traumatologie – Orthopédie |
| 117. Pr. CHAMI Ilham | Radiologie |
| 118. Pr. CHERKAOUI Lalla Ouafae | Ophtalmologie |
| 119. Pr. EL ABBADI Najja | Neurochirurgie |
| 120. Pr. HANINE Ahmed* | Radiologie |
| 121. Pr. JALIL Abdelouahed | Chirurgie Générale |
| 122. Pr. LAKHDAR Amina | Gynécologie Obstétrique |
| 123. Pr. MOUANE Nezha | Pédiatrie |

Mars 1995

- | | |
|------------------------------|-------------------------|
| 124. Pr. ABOUQUAL Redouane | Réanimation Médicale |
| 125. Pr. AMRAOUI Mohamed | Chirurgie Générale |
| 126. Pr. BAIDADA Abdelaziz | Gynécologie Obstétrique |
| 127. Pr. BARGACH Samir | Gynécologie Obstétrique |
| 128. Pr. BEDDOUCHE Amoqrane* | Urologie |
| 129. Pr. BENAZZOUZ Mustapha | Gastro-Entérologie |

130. Pr. CHAARI Jilali*	Médecine Interne
131. Pr. DIMOU M'barek*	Anesthésie Réanimation
132. Pr. DRISSI KAMILI Mohammed Nordine*	Anesthésie Réanimation
133. Pr. EL MESNAOUI Abbes	Chirurgie Générale
134. Pr. ESSAKALI HOUSSYNI Leila	Oto-Rhino-Laryngologie
135. Pr. FERHATI Driss	Gynécologie Obstétrique
136. Pr. HASSOUNI Fadil	Médecine Préventive, Santé Publique et Hygiène
137. Pr. HDA Abdelhamid*	Cardiologie
138. Pr. IBEN ATTYA ANDALOUSSI Ahmed	Urologie
139. Pr. IBRAHIMY Wafaa	Ophtalmologie
140. Pr. MANSOURI Aziz	Radiothérapie
141. Pr. OUAZZANI CHAHDI Bahia	Ophtalmologie
142. Pr. SEFIANI Abdelaziz	Génétique
143. Pr. ZEGGWAGH Amine Ali	Réanimation Médicale

Décembre 1996

144. Pr. AMIL Touriya*	Radiologie
145. Pr. BELKACEM Rachid	Chirurgie Pédiatrie
146. Pr. BOULANOUAR Abdelkrim	Ophtalmologie
147. Pr. EL ALAMI EL FARICHA EL Hassan	Chirurgie Générale
148. Pr. EL MELLOUKI Ouafae*	Parasitologie
149. Pr. GAOUZI Ahmed	Pédiatrie
150. Pr. MAHFOUDI M'barek*	Radiologie
151. Pr. MOHAMMADINE EL Hamid	Chirurgie Générale
152. Pr. MOHAMMADI Mohamed	Médecine Interne
153. Pr. MOULINE Soumaya	Pneumo-phtisiologie
154. Pr. OUADGHIRI Mohamed	Traumatologie-Orthopédie
155. Pr. OUZEDDOUN Naima	Néphrologie
156. Pr. ZBIR EL Mehdi*	Cardiologie

Novembre 1997

157. Pr. ALAMI Mohamed Hassan	Gynécologie-Obstétrique
158. Pr. BEN AMAR Abdesselem	Chirurgie Générale
159. Pr. BEN SLIMANE Lounis	Urologie
160. Pr. BIROUK Nazha	Neurologie
161. Pr. CHAOUIR Souad*	Radiologie
162. Pr. DERRAZ Said	Neurochirurgie
163. Pr. ERREIMI Naima	Pédiatrie
164. Pr. FELLAT Nadia	Cardiologie
165. Pr. GUEDDARI Fatima Zohra	Radiologie
166. Pr. HAIMEUR Charki*	Anesthésie Réanimation
167. Pr. KADDOURI Nouredine	Chirurgie Pédiatrique
168. Pr. KANOUNI NAWAL	Physiologie
169. Pr. KOUTANI Abdellatif	Urologie

170. Pr. LAHLOU Mohamed Khalid	Chirurgie Générale
171. Pr. MAHRAOUI CHAFIQ	Pédiatrie
172. Pr. NAZI M'barek*	Cardiologie
173. Pr. OUAHABI Hamid*	Neurologie
174. Pr. TAOUFIQ Jallal	Psychiatrie
175. Pr. YOUSFI MALKI Mounia	Gynécologie Obstétrique

Novembre 1998

176. Pr. AFIFI RAJAA	Gastro-Entérologie
177. Pr. AIT BENASSER MOULAY Ali*	Pneumo-phtisiologie
178. Pr. ALOUANE Mohammed*	Oto-Rhino-Laryngologie
179. Pr. BENOMAR ALI	Neurologie
180. Pr. BOUGTAB Abdesslam	Chirurgie Générale
181. Pr. ER RIHANI Hassan	Oncologie Médicale
182. Pr. EZZAITOUNI Fatima	Néphrologie
183. Pr. KABBAJ Najat	Radiologie
184. Pr. LAZRAK Khalid (M)	Traumatologie Orthopédie

Novembre 1998

185. Pr. BENKIRANE Majid*	Hématologie
186. Pr. KHATOURI ALI*	Cardiologie
187. Pr. LABRAIMI Ahmed*	Anatomie Pathologique

Janvier 2000

188. Pr. ABID Ahmed*	Pneumophtisiologie
189. Pr. AIT OUMAR Hassan	Pédiatrie
190. Pr. BENCHERIF My Zahid	Ophtalmologie
191. Pr. BENJELLOUN DAKHAMA Badr.Sououd	Pédiatrie
192. Pr. BOURKADI Jamal-Eddine	Pneumo-phtisiologie
193. Pr. CHAOUI Zineb	Ophtalmologie
194. Pr. CHARIF CHEFCHAOUNI Al Montacer	Chirurgie Générale
195. Pr. ECHARRAB El Mahjoub	Chirurgie Générale
196. Pr. EL FTOUH Mustapha	Pneumo-phtisiologie
197. Pr. EL MOSTARCHID Brahim*	Neurochirurgie
198. Pr. EL OTMANY Azzedine	Chirurgie Générale
199. Pr. GHANNAM Rachid	Cardiologie
200. Pr. HAMMANI Lahcen	Radiologie
201. Pr. ISMAILI Mohamed Hatim	Anesthésie-Réanimation
202. Pr. ISMAILI Hassane*	Traumatologie Orthopédie
203. Pr. KRAMI Hayat Ennoufouss	Gastro-Entérologie
204. Pr. MAHMOUDI Abdelkrim*	Anesthésie-Réanimation
205. Pr. TACHINANTE Rajae	Anesthésie-Réanimation
206. Pr. TAZI MEZALEK Zoubida	Médecine Interne

207.	<u>Novembre 2000</u>	
208.	Pr. AIDI Saadia	Neurologie
209.	Pr. AIT OURHROUI Mohamed	Dermatologie
210.	Pr. AJANA Fatima Zohra	Gastro-Entérologie
211.	Pr. BENAMR Said	Chirurgie Générale
212.	Pr. BENCHEKROUN Nabiha	Ophtalmologie
213.	Pr. CHERTI Mohammed	Cardiologie
214.	Pr. ECH-CHERIF EL KETTANI Selma	Anesthésie-Réanimation
215.	Pr. EL HASSANI Amine	Pédiatrie
216.	Pr. EL IDGHIRI Hassan	Oto-Rhino-Laryngologie
217.	Pr. EL KHADER Khalid	Urologie
218.	Pr. EL MAGHRAOUI Abdellah*	Rhumatologie
219.	Pr. GHARBI Mohamed El Hassan	Endocrinologie et Maladies Métaboliques
220.	Pr. HSSAIDA Rachid*	Anesthésie-Réanimation
221.	Pr. LACHKAR Azzouz	Urologie
222.	Pr. LAHLOU Abdou	Traumatologie Orthopédie
223.	Pr. MAFTAH Mohamed*	Neurochirurgie
224.	Pr. MAHASSINI Najat	Anatomie Pathologique
225.	Pr. MDAGHRI ALAOUI Asmae	Pédiatrie
226.	Pr. NASSIH Mohamed*	Stomatologie Et Chirurgie Maxillo-Faciale
227.	Pr. ROUIMI Abdelhadi	Neurologie
	<u>Décembre 2001</u>	
228.	Pr. ABABOU Adil	Anesthésie-Réanimation
229.	Pr. BALKHI Hicham*	Anesthésie-Réanimation
230.	Pr. BELMEKKI Mohammed	Ophtalmologie
231.	Pr. BENABDELJLIL Maria	Neurologie
232.	Pr. BENAMAR Loubna	Néphrologie
233.	Pr. BENAMOR Jouda	Pneumo-phtisiologie
234.	Pr. BENELBARHDADI Imane	Gastro-Entérologie
235.	Pr. BENNANI Rajae	Cardiologie
236.	Pr. BENOUACHANE Thami	Pédiatrie
237.	Pr. BENYOUSSEF Khalil	Dermatologie
238.	Pr. BERRADA Rachid	Gynécologie Obstétrique
239.	Pr. BEZZA Ahmed*	Rhumatologie
240.	Pr. BOUCHIKHI IDRISSE Med Larbi	Anatomie
241.	Pr. BOUHOUCHE Rachida	Cardiologie
242.	Pr. BOUMDIN El Hassane*	Radiologie
243.	Pr. CHAT Latifa	Radiologie
244.	Pr. CHELLAOUI Mounia	Radiologie
245.	Pr. DAALI Mustapha*	Chirurgie Générale
246.	Pr. DRISSI Sidi Mourad*	Radiologie
247.	Pr. EL HIJRI Ahmed	Anesthésie-Réanimation
248.	Pr. EL MAAQILI Moulay Rachid	Neuro-Chirurgie
249.	Pr. EL MADHI Tarik	Chirurgie-Pédiatrique

250. Pr. EL MOUSSAIF Hamid	Ophtalmologie
251. Pr. EL OUNANI Mohamed	Chirurgie Générale
252. Pr. EL QUESSAR Abdeljlil	Radiologie
253. Pr. ETTAIR Said	Pédiatrie
254. Pr. GAZZAZ Miloudi*	Neuro-Chirurgie
255. Pr. GOURINDA Hassan	Chirurgie-Pédiatrique
256. Pr. HRORA Abdelmalek	Chirurgie Générale
257. Pr. KABBAJ Saad	Anesthésie-Réanimation
258. Pr. KABIRI EL Hassane*	Chirurgie Thoracique
259. Pr. LAMRANI Moulay Omar	Traumatologie Orthopédie
260. Pr. LEKEHAL Brahim	Chirurgie Vasculaire Périphérique
261. Pr. MAHASSIN Fattouma*	Médecine Interne
262. Pr. MEDARHRI Jalil	Chirurgie Générale
263. Pr. MIKDAME Mohammed*	Hématologie Clinique
264. Pr. MOHSINE Raouf	Chirurgie Générale
265. Pr. NOUINI Yassine	Urologie
266. Pr. SABBAH Farid	Chirurgie Générale
267. Pr. SEFIANI Yasser	Chirurgie Vasculaire Périphérique
268. Pr. TAOUFIQ BENCHEKROUN Soumia	Pédiatrie

Décembre 2002

269. Pr. AL BOUZIDI Abderrahmane*	Anatomie Pathologique
270. Pr. AMEUR Ahmed *	Urologie
271. Pr. AMRI Rachida	Cardiologie
272. Pr. AOURARH Aziz*	Gastro-Entérologie
273. Pr. BAMOU Youssef *	Biochimie-Chimie
274. Pr. BELMEJDOUB Ghizlene*	Endocrinologie et Maladies Métaboliques
275. Pr. BENZEKRI Laila	Dermatologie
276. Pr. BENZZOUBEIR Nadia*	Gastro-Entérologie
277. Pr. BERNOUSSI Zakiya	Anatomie Pathologique
278. Pr. BICHRA Mohamed Zakariya	Psychiatrie
279. Pr. CHOHO Abdelkrim *	Chirurgie Générale
280. Pr. CHKIRATE Bouchra	Pédiatrie
281. Pr. EL ALAMI EL FELLOUS Sidi Zouhair	Chirurgie Pédiatrique
282. Pr. EL BARNOUSSI Leila	Gynécologie Obstétrique
283. Pr. EL HAOURI Mohamed *	Dermatologie
284. Pr. EL MANSARI Omar*	Chirurgie Générale
285. Pr. ES-SADEL Abdelhamid	Chirurgie Générale
286. Pr. FILALI ADIB Abdelhai	Gynécologie Obstétrique
287. Pr. HADDOUR Leila	Cardiologie
288. Pr. HAJJI Zakia	Ophtalmologie
289. Pr. IKEN Ali	Urologie
290. Pr. ISMAEL Farid	Traumatologie Orthopédie
291. Pr. JAAFAR Abdeloïhab*	Traumatologie Orthopédie

292. Pr. KRIOUILE Yamina
 293. Pr. LAGHMARI Mina
 294. Pr. MABROUK Hfid*
 295. Pr. MOUSSAOUI RAHALI Driss*
 296. Pr. MOUSTAGHFIR Abdelhamid*
 297. Pr. NAITLHO Abdelhamid*
 298. Pr. OUJILAL Abdelilah
 299. Pr. RACHID Khalid *
 300. Pr. RAISS Mohamed
 301. Pr. RGUIBI IDRISSE Sidi Mustapha*
 302. Pr. RHOU Hakima
 303. Pr. SIAH Samir *
 304. Pr. THIMOU Amal
 305. Pr. ZENTAR Aziz*

Pédiatrie
 Ophtalmologie
 Traumatologie Orthopédie
 Gynécologie Obstétrique
 Cardiologie
 Médecine Interne
 Oto-Rhino-Laryngologie
 Traumatologie Orthopédie
 Chirurgie Générale
 Pneumophtisiologie
 Néphrologie
 Anesthésie Réanimation
 Pédiatrie
 Chirurgie Générale

PROFESSEURS AGREGES :

Janvier 2004

306. Pr. ABDELLAH El Hassan
 307. Pr. AMRANI Mariam
 308. Pr. BENBOUZID Mohammed Anas
 309. Pr. BENKIRANE Ahmed*
 310. Pr. BENRAMDANE Larbi*
 311. Pr. BOUGHALEM Mohamed*
 312. Pr. BOULAADAS Malik
 313. Pr. BOURAZZA Ahmed*
 314. Pr. CHAGAR Belkacem*
 315. Pr. CHERRADI Nadia
 316. Pr. EL FENNI Jamal*
 317. Pr. EL HANCHI ZAKI
 318. Pr. EL KHORASSANI Mohamed
 319. Pr. EL YOUNASSI Badreddine*
 320. Pr. HACHI Hafid
 321. Pr. JABOUIRIK Fatima
 322. Pr. KARMANE Abdelouahed
 323. Pr. KHABOUZE Samira
 324. Pr. KHARMAZ Mohamed
 325. Pr. LEZREK Mohammed*
 326. Pr. MOUGHIL Said
 327. Pr. NAOUMI Asmae*
 328. Pr. SASSENOU ISMAIL*
 329. Pr. TARIB Abdelilah*
 330. Pr. TIJAMI Fouad
 331. Pr. ZARZUR Jamila

Ophtalmologie
 Anatomie Pathologique
 Oto-Rhino-Laryngologie
 Gastro-Entérologie
 Chimie Analytique
 Anesthésie Réanimation
 Stomatologie et Chirurgie Maxillo-faciale
 Neurologie
 Traumatologie Orthopédie
 Anatomie Pathologique
 Radiologie
 Gynécologie Obstétrique
 Pédiatrie
 Cardiologie
 Chirurgie Générale
 Pédiatrie
 Ophtalmologie
 Gynécologie Obstétrique
 Traumatologie Orthopédie
 Urologie
 Chirurgie Cardio-Vasculaire
 Ophtalmologie
 Gastro-Entérologie
 Pharmacie Clinique
 Chirurgie Générale
 Cardiologie

332. **Janvier 2005**

333. Pr. ABBASSI Abdellah
334. Pr. AL KANDRY Sif Eddine*
335. Pr. ALAOUI Ahmed Essaid
336. Pr. ALLALI Fadoua
337. Pr. AMAZOUZI Abdellah
338. Pr. AZIZ Noureddine*
339. Pr. BAHIRI Rachid
340. Pr. BARKAT Amina
341. Pr. BENHALIMA Hanane
342. Pr. BENHARBIT Mohamed
343. Pr. BENYASS Aatif
344. Pr. BERNOUSSI Abdelghani
345. Pr. BOUKLATA Salwa
346. Pr. CHARIF CHEFCHAOUNI Mohamed
347. Pr. DOUDOUH Abderrahim*
348. Pr. EL HAMZAOUI Sakina
349. Pr. HAJJI Leila
350. Pr. HESSISSEN Leila
351. Pr. JIDAL Mohamed*
352. Pr. KARIM Abdelouahed
353. Pr. KENDOUCI Mohamed*
354. Pr. LAAROUSSI Mohamed
355. Pr. LYAGOUBI Mohammed
356. Pr. NIAMANE Radouane*
357. Pr. RAGALA Abdelhak
358. Pr. SBIHI Souad
359. Pr. TNACHERI OUAZZANI Btissam
360. Pr. ZERAIDI Najia

AVRIL 2006

400. Pr. ACHEMLAL Lahsen*
401. Pr. AKJOUJ Said*
402. Pr. BELGNAOUI Fatima Zahra
403. Pr. BELMEKKI Abdelkader*
404. Pr. BENCHEIKH Razika
405. Pr. BIYI Abdelhamid*
406. Pr. BOUHAFS Mohamed El Amine
431. Pr. BOULAHYA Abdellatif*
432. Pr. CHEIKHAOUI Younes
433. Pr. CHENGUETI ANSARI Anas
434. Pr. DOGHMI Nawal
435. Pr. ESSAMRI Wafaa
436. Pr. FELLAT Btissam
437. Pr. FAROUDY Mamoun

Chirurgie Réparatrice et Plastique
Chirurgie Générale
Microbiologie
Rhumatologie
Ophtalmologie
Radiologie
Rhumatologie
Pédiatrie
Stomatologie et Chirurgie Maxillo Faciale
Ophtalmologie
Cardiologie
Ophtalmologie
Radiologie
Ophtalmologie
Biophysique
Microbiologie
Cardiologie
Pédiatrie
Radiologie
Ophtalmologie
Cardiologie
Chirurgie Cardio-vasculaire
Parasitologie
Rhumatologie
Gynécologie Obstétrique
Histo-Embryologie Cytogénétique
Ophtalmologie
Gynécologie Obstétrique

Rhumatologie
Radiologie
Dermatologie
Hématologie
O.R.L
Biophysique
Chirurgie - Pédiatrique
Chirurgie Cardio – Vasculaire
Chirurgie Cardio – Vasculaire
Gynécologie Obstétrique
Cardiologie
Gastro-entérologie
Cardiologie
Anesthésie Réanimation

438. Pr. GHADOUANE Mohammed*
 439. Pr. HARMOUCHE Hicham
 440. Pr. HANAFI Sidi Mohamed*
 441 Pr. IDRIS LAHLOU Amine
 442. Pr. JROUNDI Laila
 443. Pr. KARMOUNI Tariq
 444. Pr. KILI Amina
 445. Pr. KISRA Hassan
 446. Pr. KISRA Mounir
 447. Pr. KHARCHAFI Aziz*
 448. Pr. LAATIRIS Abdelkader*
 449. Pr. LMIMOUNI Badreddine*
 450. Pr. MANSOURI Hamid*
 451. Pr. NAZIH Naoual
 452. Pr. OUANASS Abderrazzak
 453. Pr. SAFI Soumaya*
 454. Pr. SEKKAT Fatima Zahra
 431. Pr. SEFIANI Sana
 432. Pr. SOUALHI Mouna
 434. Pr. TELLAL Saida*
 435. Pr. ZAHRAOUI Rachida

Urologie
 Médecine Interne
 Anesthésie Réanimation
 Microbiologie
 Radiologie
 Urologie
 Pédiatrie
 Psychiatrie
 Chirurgie – Pédiatrique
 Médecine Interne
 Pharmacie Galénique
 Parasitologie
 Radiothérapie
 O.R.L
 Psychiatrie
 Endocrinologie
 Psychiatrie
 Anatomie Pathologique
 Pneumo – Phtisiologie
 Biochimie
 Pneumo – Phtisiologie

Octobre 2007

436. Pr. EL MOUSSAOUI Rachid
 437. Pr. MOUSSAOUI Abdelmajid
 438. Pr. LALAOUI SALIM Jaafar *
 439. Pr. BAITE Abdelouahed *
 440. Pr. TOUATI Zakia
 441. Pr. OUZZIF Ez zohra *
 442. Pr. BALOUCH Lhousaine *
 443. Pr. SELKANE Chakir *
 467. Pr. EL BEKKALI Youssef *
 468. Pr. AIT HOUSSA Mahdi *
 469. Pr. EL ABSI Mohamed
 470. Pr. EHIRCHIOU Abdelkader *
 471. Pr. ACHOUR Abdessamad *
 472. Pr. TAJDINE Mohammed Tariq *
 450. Pr. GHARIB Noureddine
 451. Pr. TABERKANET Mustafa *
 452. Pr. ISMAILI Nadia

Anesthésie réanimation
 Anesthésier réanimation
 Anesthésie réanimation
 Anesthésie réanimation
 Cardiologie
 Biochimie
 Biochimie
 Chirurgie cardio vasculaire
 Chirurgie cardio vasculaire
 Chirurgie cardio vasculaire
 Chirurgie générale
 Chirurgie générale
 Chirurgie générale
 Chirurgie générale
 Chirurgie générale
 Chirurgie générale
 Chirurgie plastique
 Chirurgie vasculaire périphérique
 Dermatologie

476. Pr. MASRAR Azlarab	Hématologie biologique
477. Pr. RABHI Monsef *	Médecine interne
478. Pr. MRABET Mustapha *	Médecine préventive santé publique et hygiène
479. Pr. SEKHSOKH Yessine *	Microbiologie
480. Pr. SEFFAR Myriame	Microbiologie
481. Pr. LOUZI Lhoussain *	Microbiologie
459. Pr. MRANI Saad *	Virologie
460. Pr. GANA Rachid	Neuro chirurgie
461. Pr. ICHOU Mohamed *	Oncologie médicale
485. Pr. TACHFOUTI Samira	Ophtalmologie
486. Pr. BOUTIMZINE Nourdine	Ophtalmologie
487. Pr. MELLAL Zakaria	Ophtalmologie
488. Pr. AMMAR Haddou *	ORL
489. Pr. AOUIFI Sarra	Parasitologie
490. Pr. TLIGUI Houssain	Parasitologie
491. Pr. MOUTAJ Redouane *	Parasitologie
470. Pr. ACHACHI Leila	Pneumo phtisiologie
471. Pr. MARC Karima	Pneumo phtisiologie
494. Pr. BENZIANE Hamid *	Pharmacie clinique
495. Pr. CHERKAOUI Naoual *	Pharmacie galénique
496. Pr. EL OMARI Fatima	Psychiatrie
497. Pr. MAHI Mohamed *	Radiologie
498. Pr. RADOUANE Bouchaib *	Radiologie
499. Pr. KEBDANI Tayeb	Radiothérapie
478. Pr. SIFAT Hassan *	Radiothérapie
479. Pr. HADADI Khalid *	Radiothérapie
480. Pr. ABIDI Khalid	Réanimation médicale
481. Pr. MADANI Naoufel	Réanimation médicale
482. Pr. TANANE Mansour *	Traumatologie orthopédie
483. Pr. AMHAJJI Larbi *	Traumatologie orthopédie
Décembre 2008	
484. Pr TAHIRI My El Hassan*	Chirurgie Générale
485. Pr ZOUBIR Mohamed*	Anesthésie Réanimation
 Mars 2009	
486. Pr. BJIJOU Younes	Anatomie
487. Pr. AZENDOUR Hicham *	Anesthésie Réanimation
488. Pr. BELYAMANI Lahcen *	Anesthésie Réanimation
489. Pr. BOUHSAIN Sanae *	Biochimie
490. Pr. OUKERRAJ Latifa	Cardiologie

491. Pr. LAMSAOURI Jamal *	Chimie Thérapeutique
492. Pr. MARMADE Lahcen	Chirurgie Cardio-vasculaire
493. Pr. AMAHZOUNE Brahim *	Chirurgie Cardio-vasculaire
494. Pr. AIT ALI Abdelmounaim *	Chirurgie Générale
495. Pr. BOUNAIM Ahmed *	Chirurgie Générale
496. Pr. EL MALKI Hadj Omar	Chirurgie Générale
497. Pr. MSSROURI Rahal	Chirurgie Générale
498. Pr. CHTATA Hassan Toufik *	Chirurgie Vasculaire Périphérique
499. Pr. BOUI Mohammed *	Dermatologie
500. Pr. KABBAJ Nawal	Gastro-entérologie
501. Pr. FATHI Khalid	Gynécologie obstétrique
502. Pr. MESSAOUDI Nezha *	Hématologie biologique
503. Pr. CHAKOUR Mohammed *	Hématologie biologique
504. Pr. DOGHMI Kamal *	Hématologie clinique
505. Pr. ABOUZAHIR Ali *	Médecine interne
506. Pr. ENNIBI Khalid *	Médecine interne
507. Pr. EL OUENNASS Mostapha	Microbiologie
508. Pr. ZOUHAIR Said*	Microbiologie
509. Pr. L'kassimi Hachemi*	Microbiologie
510. Pr. AKHADDAR Ali *	Neuro-chirurgie
511. Pr. AIT BENHADDOU El hachmia	Neurologie
512. Pr. AGADR Aomar *	Pédiatrie
513. Pr. KARBOUBI Lamyia	Pédiatrie
514. Pr. MESKINI Toufik	Pédiatrie
515. Pr. KABIRI Meryem	Pédiatrie
516. Pr. RHORFI Ismail Abderrahmani *	Pneumo-ptisiologie
517. Pr. BASSOU Driss *	Radiologie
518. Pr. ALLALI Nazik	Radiologie
519. Pr. NASSAR Ittimade	Radiologie
520. Pr. HASSIKOU Hasna *	Rhumatologie
521. Pr. AMINE Bouchra	Rhumatologie
522. Pr. BOUSSOUGA Mostapha *	Traumatologie orthopédique
523. Pr. KADI Said *	Traumatologie orthopédique
<u>Octobre 2010</u>	
524. Pr. AMEZIANE Taoufiq*	Médecine interne
525. Pr. ERRABIH Ikram	Gastro entérologie
526. Pr. MOSADIK Ahlam	Anesthésie Réanimation
527. Pr. ALILOU Mustapha	Anesthésie réanimation
528. Pr. KANOUNI Lamyia	Radiothérapie
529. Pr. EL KHARRAS Abdennasser*	Radiologie

530. Pr. DARBI Abdellatif*
531. Pr. EL HAFIDI Naima
532. Pr. MALIH Mohamed*
533. Pr. BOUSSIF Mohamed*
534. Pr. EL MAZOUZ Samir
535. Pr. DENDANE Mohammed Anouar
536. Pr. EL SAYEGH Hachem
537. Pr. MOUJAHID Mountassir*
538. Pr. BOUAITY Brahim*
539. Pr. LEZREK Mounir
540. Pr. NAZIH Mouna*
541. Pr. LAMALMI Najat
542 .Pr. ZOUAIDIA Fouad
543. Pr. BELAGUID Abdelaziz
544 .Pr. DAMI Abdellah*
545. Pr. CHADLI Mariama*


* *Enseignants Militaires*

Radiologie
Pédiatrie
Pédiatrie
Médecine aérologique
Chirurgie plastique et réparatrice
Chirurgie pédiatrique
Urologie
Chirurgie générale
ORL
Ophtalmologie
Hématologie
Anatomie pathologique
Anatomie pathologique
Physiologie
Biochimie chimie
Microbiologie

ENSEIGNANTS SCIENTIFIQUES
PROFESSEURS

1.	Pr. ABOUDRAR Saadia	Physiologie
2.	Pr. ALAMI OUHABI Naima	Biochimie
3.	Pr. ALAOUI KATIM	Pharmacologie
4.	Pr. ALAOUI SLIMANI Lalla Naïma	Histologie-Embryologie
5.	Pr. ANSAR M'hammed	Chimie Organique et Pharmacie Chimique
6.	Pr. BOUKLOUZE Abdelaziz	Applications Pharmaceutiques
7.	Pr. BOUHOUCHE Ahmed	Génétique Humaine
8.	Pr. BOURJOUANE Mohamed	Microbiologie
9.	Pr. CHAHED OUZZANI Lalla Chadia	Biochimie
10.	Pr. DAKKA Taoufiq	Physiologie
11.	Pr. DRAOUI Mustapha	Chimie Analytique
12.	Pr. EL GUESSABI Lahcen	Pharmacognosie
13.	Pr. ETTAIB Abdelkader	Zootéchnie
14.	Pr. FAOUZI Moulay El Abbes	Pharmacologie
15.	Pr. HMAMOUCHE Mohamed	Chimie Organique
16.	Pr. IBRAHIMI Azeddine	Biotechnologie
17.	Pr. KABBAJ Ouafae	Biochimie
18.	Pr. KHANFRI Jamal Eddine	Biologie
19.	Pr. REDHA Ahlam	Biochimie
20.	Pr. OULAD BOUYAHYA IDRISSE M ^{ed}	Chimie Organique
21.	Pr. TOUATI Driss	Pharmacognosie
22.	Pr. ZAHIDI Ahmed	Pharmacologie
23.	Pr. ZELLOU Amina	Chimie Organique

Dédicaces



*Aucun mot ne pourrait exprimer des sentiments
comme la gratitude, l'amour, le respect
ou la reconnaissance.*

Je dédie cette thèse à . . .

A mon très cher Père

Unique et irremplaçable, aucune dédicace ne saurait exprimer la reconnaissance, le respect et l'amour que je te porte.

Celui qui a été ma source de motivation, le moteur de mes ambitions, qui m'a appris que le savoir est une richesse que nul ne peut voler.

Je te serai cher père reconnaissante toute ma vie, pour tous les sacrifices que tu as consentis pour moi à chaque étape de ma vie, pour ta patience et ton amour.

J'espère être la fille que tu as voulu que je sois, et je m'efforcerai d'être digne de ce que tu aurais souhaité que je sois. Ce titre de Docteur en Médecine je le porterai fièrement et je te le dédie tout particulièrement.

A ma tendre mère

Une femme d'exception, qui a toujours été un exemple pour moi, une idole, qui m'a toujours poussé à me surpasser dans tout ce que j'entreprends, qui m'a transmis cette rage de vaincre et la faim de savoir.

Le symbole du dévouement et du sacrifice, pour son amour son écoute permanente et son soutien inconditionnel.

Ma mère qui a toujours été là dans les moments les plus difficiles de ma vie, qui m'a soutenu et protégé. Je te dédie cette thèse maman pour t'exprimer toute ma gratitude et je te dis tout simplement : je t'aime maman, Merci.

A mon très cher mari

*Ce travail n'aurait pu voir le jour sans ton aide, ton soutien,
ta compréhension et ton amour ; tu étais toujours présent pour
m'orienter et me conseiller, puisses tu trouver dans ce travail
le témoignage de mon amour le plus sincère.*

*Que Dieu le tout puissant qui nous a réunis sur terre,
te préserve santé et t'offre réussite et prospérité.*

A mon fils sidi Ahmed

*Ce petit être cher qui m'a prodigué tant d'amour et de bonheur ;
ta présence mon fils a illuminé notre vie,
que dieu te bénisse et te procure longue vie.*

A la mémoire de mon beau père

*Je n'ai pas eu la chance de vous connaître mais j'espère
que mon fils sera digne de porter votre nom.*

Je prie dieu pour qu'il t'ait en sa sainte miséricorde.

A ma très chère belle mère

*Vous m'avez bien accueilli dans votre famille,
vous m'avez soutenus et aidé dans les moments difficiles.*

*Je vous en serai toujours reconnaissante
et soyez assurés de mon estime et mon profond respect.*

A la mémoire de mes grands parents

Lhaj Mhamed et Lala Hlima

J'aurais bien voulu que vous soyez parmi nous en ce jour mémorable

Que ce travail soit une prière pour le repos de votre âme.

A mes grands parents Lhaj Bensalem et Lala Touria

Ce travail est le résultat de vos prières incessantes

et de votre amour.

Dieu vous accorde longue vie et bonne santé.

A ma très chère sœur

Il y a tant de choses à en sécher toute l'encre de ce monde mais aucune dédicace ne saurait exprimer mon profond amour pour toi petite sœur

Tu as toujours été une amie fidèle et une petite sœur exemplaire

Ton grand cœur, tes qualités humaines m'ont toujours impressionnée

Tu m'as soutenue dans les différentes étapes de ma vie et de mes études.

Je te dédie ce travail en témoignage de mon profond amour. Puisse Dieu, le tout puissant, te préserver et t'accorder santé, longue vie et bonheur.

*A mon frère Omar,
sa femme Mouna et leurs enfants*

*Les mots ne sauraient exprimer l'entendu
de l'affection que j'ai pour vous et ma gratitude.*

*Je vous dédie ce travail avec tous mes vœux de bonheur,
de santé et de réussite.*

Que dieu vous bénisse et vous protège.

*A mon frère Simohmed,
sa femme Khadija et leur fils Ibrahim*

*Votre soutien, votre amour et vos encouragements
ont été pour moi d'un grand réconfort.*

*Veillez trouver dans ce travail, l'expression de mon
amour et mon affection indéfectible.*

*Que dieu vous protège et vous accorde santé,
bonheur et prospérité.*

*A mon beau frère Fadl, sa femme Asmae
et leur fille Hind*

En témoignage de ma grande affection.

Je vous remercie pour votre soutien et encouragements.

*Puisse Dieu combler votre vie de bonheur santé
et beaucoup de succès*

A mon beau frère Youness

*J'espère que tu trouveras dans cette
thèse l'expression de mon amour,
ma sympathie et ma grande gratitude.*

A mes tantes et oncles :

- ❧ Fatima daoudi, son mari abderrazak et leurs enfants*
- ❧ Simohmed quennoun, sa femme fatiha et leurs enfants*
- ❧ Rokia daoudi, son mari simohmed et leurs enfants*
- ❧ Najib quennoun, sa femme ilham et leurs enfants*
- ❧ Ouafae quennoun, son mari abdelkarim et leurs enfants*
- ❧ Najia daoudi, son mari simohmed et leurs enfants*
- ❧ Nezha quennoun, son mari sidi hmed et leurs enfants*
- ❧ Youssef quennoun, sa femme bouchra et leurs enfants*
- ❧ Zoubida quennoun, son mari abdelilah et leurs enfants*

A mes cousins et cousines maternels :

Khadija Setti son mari Simohmed et leurs fils Youssef :

Je vous dédie ce modeste travail en guise de remerciements pour vos conseils et encouragements qui m'ont toujours poussé à donner le meilleur de moi-même.

- ☞ Amine Guennoun sa femme Widad et leurs petites Lina et Meriem*
- ☞ Meryem Setti, son mari Adnane et leur petite Sara*
- ☞ A ma cousine et sœur Asmae Setti*
- ☞ Simohmed Guennoun, sa femme Ghita et leurs petit Jad*
- ☞ Zineb Guennoun et son mari Amine*
- ☞ A Kenza, Sihmed Guennoun, Simohmed Tahri, Ghita, Abderrahmane, Sihmed Setti, Hamza, Soukaina, My Driss...*

A mes cousins et cousines paternels:

- ☞ Youssef Mghardy et Meriem*
- ☞ Salma Berrada et Med Zaki*
- ☞ Nouhad Berrada et Haj Ahmed*
- ☞ Rachid Berrada et Fatine*
- ☞ Anissa Berrada et Youness*
- ☞ Bouchra Kerman et Mehdi*
- ☞ Reda Kerman et Ghita*
- ☞ Jaafar Mghardy et Nada*
- ☞ Brahim Kerman*
- ☞ Souad Mghardy et Adil*

A la famille Belcadi Abassi.

Un grand merci a une femme remarquable, magnanime, dont le cœur est chaste, et qui m'est très chère : Haja Amina Draqui

A Meriem Draqui et sa petite famille

Celle qui m'a offert le plus beau cadeau. . .

A la famille Abd lhay Daoudi

*Que ce travail soit le témoin
de mon affection la plus sincère.*

A la famille Drissi

*qui m'est très chère en particulier
mes tendres amies Kenza et Hassna :
je les remercie profondément pour cette sincères amitié*

A mes amies :

- ❧ Sara Derdabi et sa petite famille que j'apprécie particulièrement
- ❧ Asmae Lakhdissi,
- ❧ Meryem Dridat
- ❧ Hafssa Essafi
- ❧ Yasmina Rhofir
- ❧ Laila Afani
- ❧ Chaimae Hajji


Vous m'avez toujours soutenue durant ce long voyage d'études médicales.

*A tous les membres de l'AMIR
particulièrement la promotion 2010
qui resteront à jamais gravés dans ma mémoire*

*A tous les enseignants et résidents
du service d'ophtalmologie A de L'HSR,*

*A Samira, Abdelkader, Karima, Fouzia et Rabha qui m'ont
été d'un grand soutien.*

Remerciements



A notre honorable maître, et Président du jury de thèse :

Madame le professeur DAOUDI RAJAE

Professeur d'Ophthalmologie au CHU de Rabat ;

Chef de service Ophthalmologie

« A » à l'hôpital des spécialités de Rabat.

*L'honneur que vous nous avez accordé en acceptant de juger
notre modeste travail nous a énormément touchés.*

*Ainsi, c'est pour nous l'occasion de vous témoigner notre
reconnaissance pour votre aide lors de notre formation.*

*Vos qualités humaines et professionnelles sont connues de tous et
susciteront toujours notre admiration.*

*A notre honorable maître et rapporteur de thèse
Monsieur le professeur KARIM ABELOUAHED :
Professeur d'Ophthalmologie au CHU de Rabat ; Service
Ophthalmologie « A »
à l'hôpital des spécialités de Rabat.*

Vous nous avez accueillis dans votre formation les bras ouverts.

Votre modestie et votre simplicité font de vous en plus de vos qualités professionnelles, une référence de bon sens et de compétence.

La gentillesse et la bienveillance avec lesquels vous avez guidé nos pas dans ce travail ont suscité notre bonne volonté de donner de notre mieux.

Le respect et l'admiration que nous vous vouons sont sans aucune limite.

Permettez nous, cher maître, de vous exprimer notre haute considération, notre vive gratitude et nos sentiments d'affection les plus sincères.

A notre honorable maître et juge de thèse :

Monsieur le professeur

BENCHERIF MOULAY ZAHID

Professeur d'Ophthalmologie au CHU de Rabat ;

Service Ophthalmologie « A »

à l'hôpital des spécialités de Rabat.

Vous nous faites l'honneur de vous intéresser à notre travail et de bien vouloir siéger dans notre jury.

Vos compétences, votre sympathie et votre modestie sont autant de qualités à admirer.

Veillez trouver ici, cher maître, le témoignage de notre gratitude et nos vifs remerciements.

A notre honorable maître et juge de thèse :

Monsieur le professeur

CHARIF CHEFCHAOUNI MOHAMED

Professeur d'Ophthalmologie au CHU de Rabat ;

Service Ophthalmologie « B »

à l'hôpital des spécialités de Rabat.

*Nous vous remercions pour la spontanéité avec laquelle vous
avez bien voulu accepter de juger ce travail.*

*Que ce travail soit pour nous l'occasion de vous exprimer notre
respect et nos remerciements.*

A Madame le Docteur
EL OUZZANI CHAHDI KAOUTAR:
Ophthalmologiste.

Nous ne saurions vous remercier pour votre précieuse aide et les conseils que vous nous avez prodigués.

Qu'il nous soit permis de vous témoigner notre gratitude et nos vifs remerciements pour tout le temps que vous nous avez accordé.

Veillez trouver ici, le témoignage de notre grande estime et notre sincère reconnaissance.

A Mademoiselle le Docteur

KHALIL SALOUA:

Résidente au service d'Ophthalmologie « A ».

Je te remercie pour tous les efforts qui ont contribué à la réalisation de ce travail.

Tu as toujours été pour moi la collègue, l'amie et la confidente.

Que ce travail soit le témoignage de la profondeur de mes sentiments et de l'attachement qui nous unis.

Liste des abréviations

- LW** : Ligament de Whitnall
- RPS** : Muscle releveur de la paupière supérieure
- LPTL** : Lower positioned transverse ligament
- HPTL** : Higher positioned transverse ligament
- ARPS** : Action du muscle releveur de la paupière supérieure
- HFP** : Hauteur de la fente palpébrale
- OD** : Œil droit
- OG** : Œil gauche

Sommaire

INTRODUCTION	1
ETUDE THEORIQUE ANATOMIE	3
1. DEFINITION	5
2. EMBRYOLOGIE.....	5
3. LIMITES DE LA REGION PALPEBRALE	7
4. CONSTITUTION	9
5. ANATOMIE CHIRURGICALE	10
5.1 Le plan cutane	11
5.2 Le muscle orbiculaire.....	12
5.3 Le septum orbitaire et la charpente fibreuse palpébrale	16
5.3.1 Le septum orbitaire.....	16
5.3.2 La charpente fibreuse	18
-Le tarse	18
-Les tendons canthaux externe et interne	19
5.4 Les muscles rétracteurs	20
5.4.1 Paupière supérieure: muscle releveur de la paupière supérieure	21
a) Trajet	21
b) Couche antérieure conjonctive	23
c) Couche postérieure lisse.....	23
d) Éléments annexes	24


e) Double innervation.....	24
f) Fonctions du muscle releveur de la paupière supérieure	26
5.4.2 Paupière inférieure	27
5.5 Le ligament de whitnall :	28
5.6 Le plan conjonctival	33
6. RAPPORTS	34
7. VASCULARISATION	36
7.1 Vascularisation artérielle	36
7.1.1 Vascularisation issue de la carotide externe.....	36
7.1.2 Vascularisation issue de l'artère ophtalmique.....	37
7.2 Vascularisation veineuse.....	38
7.3 Vascularisation lymphatique	39
8. INNERVATION	40
8.1 Motrice.....	40
8.2 Sensitive	40
PHYSIOLOGIE	42
1. BASES FONCTIONNELLES : <i>lois de Hering et de Sherrington</i>	43
2. OUVERTURE PALPEBRALE :	44
3. FERMETURE PALPEBRALE :	46
4. PHYSIOLOGIE DU LIGAMENT DE WHITNALL :	47

CLASSIFICATION DES PTOSIS	49
1. CLASSIFICATION CLASSIQUE	50
1.1 Ptosis congénitaux	50
1.1.1 Ptosis congénital isolé	50
1.1.2 Ptosis congénital associé	51
1.1.3 Blépharophimosis	52
a) Blépharophimosis isolé	52
b) Syndrome de Schwartz-Jampel	53
1.1.4 Ptosis congénital syncinétique	54
a) Syndrome de Marcus Gunn	54
b) Syndrome de Marcus Gunn inversé ou syndrome de Marin Amat : ..	55
c) Ptosis de Beard	55
1.2 Ptosis acquis	55
2. CLASSIFICATION ETIOPATHOGENIQUE	56
2.1 Ptosis myogenes	56
2.2 Ptosis neurogenes	57
2.3 Ptosis aponevrotiques	57
2.4 Ptosis mixtes	58
EXAMEN CLINIQUE	60
1. INTERROGATOIRE	61
2. EXAMEN CLINIQUE	62

2.1 Examen statique de la ptose palpebrale	63
2.2 Examen dynamique de la ptose palpebrale.....	65
2.3 Recherche d'anomalies associees	66
3. EVALUATION DE LA TOLERANCE AU TRAITEMENT CHIRURGICAL.....	69
3.1 Différents éléments a surveiller.....	69
3.2 Examen ophtalmologique complet.....	70
TRAITEMENT CHIRURGICAL.....	71
1. RESECTION DU RELEVEUR	74
1.2 Voie d'abord conjonctivale.....	77
2. SUSPENSION DE LA PAUPIERE SUPERIEURE AU MUSCLE FRONTAL	79
3. RESECTION DU MUSCLE DE MULLER.....	79
3.1 Résection tarso-conjonctivo-mullerienne.....	80
3.2 Résection conjonctivo-mullerienne.....	81
4. CHIRURGIE APONEVROTIQUE.....	83
4.1 Chirurgie aponevrotique par voie anterieure.....	83
4.2 Voie postérieure.....	85
5. PLICATURE INTERLAMELLAIRE DU MUSCLE RELEVEUR DE LA PAUPIERE SUPERIEURE PAR MINI-INCISION: « Technique de Frueh »	85

6. SUSPENSION AU LIGAMENT DE WHITNALL	89
6.1 Voie antérieure	90
6.2 Voie postérieure	92
ETUDE PRATIQUE	95
MATERIEL ET METHODES	96
1. MATERIEL	97
2. METHODES	101
2.1 Suspension par voie antérieure	101
2.2 Suspension par voie postérieure	107
RESULTATS	109
1. RESULTATS	110
1.1 Age	110
1.2 Sexe	110
1.3 Analyse en fonction du type de ptosis	111
1.4 Analyse en fonction du degré de ptosis	112
1.5 Résultats fonctionnels	112
1.6 Complications	113
DISCUSSION	114
CONCLUSION	120
RESUMES	122
REFERENCES	126

Introduction



Le ptosis correspond à une chute du niveau de la paupière supérieure secondaire à une impotence du muscle releveur. Qu'il soit d'origine congénitale ou acquise, il peut être la conséquence d'une atteinte du muscle releveur lui-même (atteinte myogène), de son aponévrose (atteinte aponévrotique), de ses connexions nerveuses (atteinte neurogène), ou encore d'une atteinte d'origine multifactorielle (ptosis mixte).

Cette définition permet d'exclure les faux ainsi que les pseudo-ptosis qui sont caractérisés par le fait que le muscle releveur sous-jacent est normal.

Un examen clinique rigoureux et une maîtrise de l'anatomie des paupières est primordiale à toute chirurgie du ptosis.

Les connaissances actuelles en matière d'anatomie et de physiologie du ligament de Whitnall (LW) nous permettent de proposer aux patients présentant un ptosis avec faible fonction du releveur de la paupière supérieure (RPS) une chirurgie à la carte. La technique préconisée est la suspension du LW ce qui permet des résultats esthétiquement acceptables et durables dans le temps tout en respectant la physiologie palpébrale.

Etude théorique



Anatomie

1. DEFINITION

Les paupières sont des lames cutané-musculo-membraneuses mobiles recouvrant en partie ou en totalité la partie antérieure du globe oculaire.

La paupière supérieure est beaucoup plus mobile que la paupière inférieure et vient recouvrir totalement la cornée lors de sa fermeture. Les paupières répondent à une triple fonction:

- ✧ Protection du globe,
- ✧ Drainage lacrymal,
- ✧ Expression mimique.

2. EMBRYOLOGIE

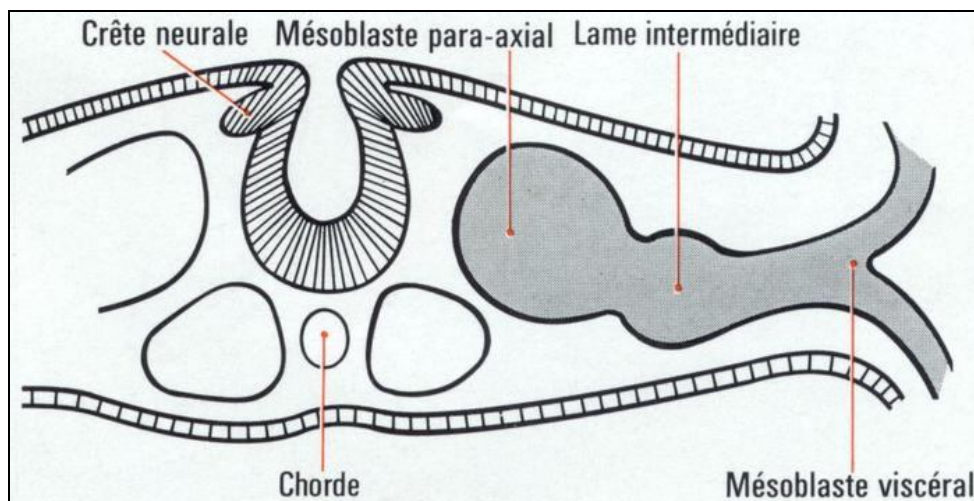


Figure 1 : Embryon humain vers le 19ème jour.

Coupe transversale, crêtes neurales et mésoblaste.

Deux bourgeons épiblastiques doublés de mésoblaste viennent former deux replis palpébraux en avant du futur bulbe de l'œil. Le repli palpébral supérieur provient du processus du bourgeon fronto-nasal et le repli inférieur du bourgeon maxillaire. L'ensemble de la face s'édifie à partir du massif mésoblastique soulevant l'épiblaste, organisé autour du stomodeum et qui forment cinq bourgeons faciaux : un bourgeon frontal impair et médian, deux bourgeons mandibulaires et deux bourgeons maxillaires. Ces bourgeons faciaux dérivent primitivement du mésenchyme de la crête neurale (Fig. 1). Apparaissant à la fin de la quatrième semaine, ils sont essentiellement formés par la première paire d'arcs branchiaux. Ces deux replis apparaissent à la sixième semaine et se fusionnent très rapidement en avant du futur globe oculaire, dès la neuvième semaine, délimitant ainsi un sac conjonctival. Cette fusion est un élément relativement tardif dans la mise en place de l'appareil oculaire, puisqu'il faut rappeler que la vésicule optique primaire se forme dès le 20^{ème} jour, que la placode optique apparaît au 27^{ème} jour et s'isole très rapidement de la surface du cristallin. La fente embryonnaire commence sa fermeture à la sixième semaine.

Dès la fusion des deux replis palpébraux, les targes s'ébauchent et des vaisseaux se mettent en place. Au quatrième mois, les ligaments palpébraux médial et latéral apparaissent et se fusionnent avec le périoste (Fig. 2). Les muscles orbiculaire et releveur de la paupière supérieure se constituent et on voit apparaître des glandes de Meibomius et des glandes de Krause, Moll et Zeiss. Les plis semi-lunaires sont constitués aux troisième-quatrième mois.

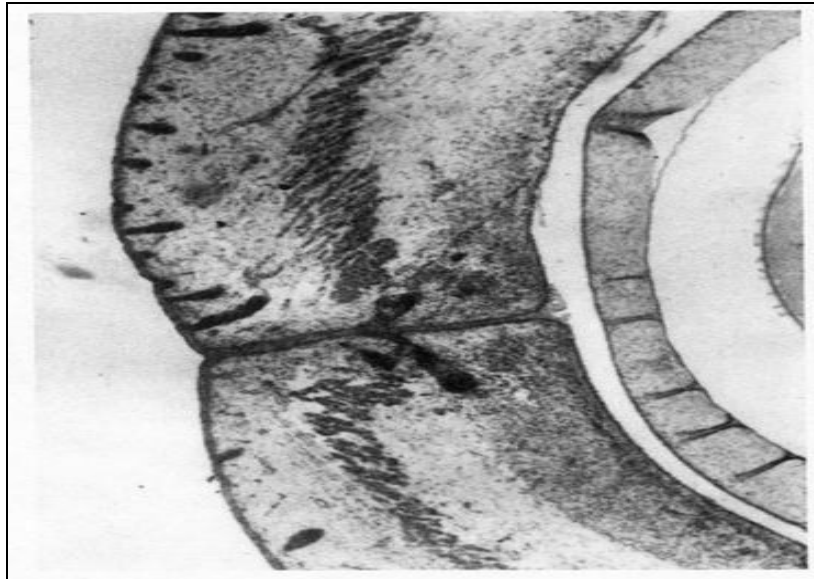


Figure 2 : fœtus de 4 mois.

Soudure – différenciation des paupières.

3. LIMITES DE LA REGION PALPEBRALE (1)

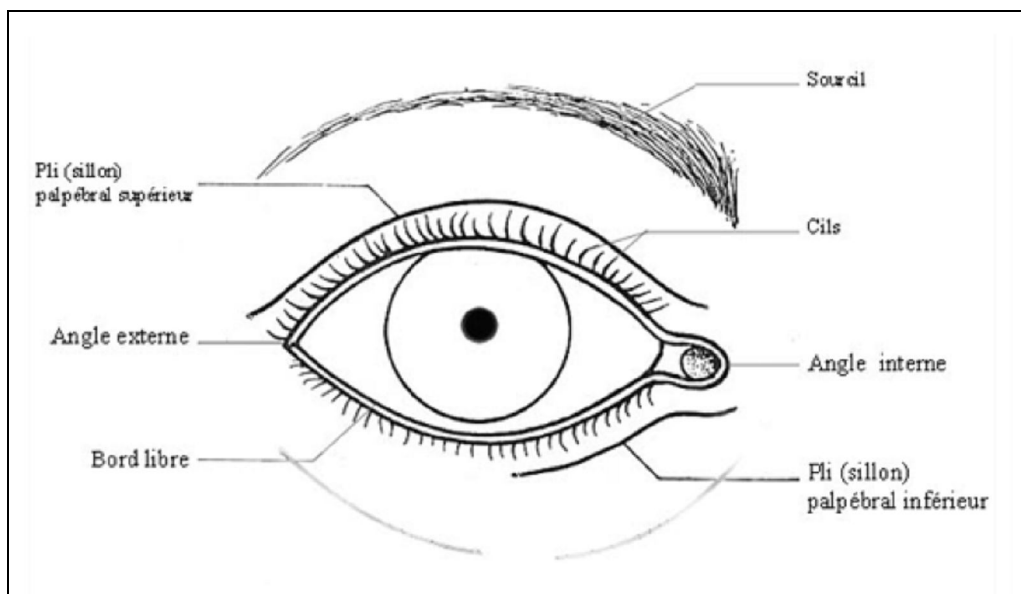


Figure 3 : vue de face des paupières

En continuité avec les téguments de la face, la région palpébrale est limitée conventionnellement par le bord inférieur du sourcil en haut, le sillon palpébro-génien en bas, la projection du bord orbitaire médialement et latéralement. La paupière supérieure se poursuit en haut par la région frontale ; la paupière inférieure en bas par la joue, le sillon palpébro-génien étant constitué en dehors par le sillon zygomatique, oblique en bas et en dedans, et en dedans par le sillon naso-jugal, oblique en bas et en dehors.

Latéralement la commissure latérale (canthus latéral) se poursuit sans limite nette par la région temporale ; médialement la commissure palpébrale médiale (canthus médial) par la région nasale.

La limite postérieure de la paupière correspond à la limite antérieure de l'orbite c'est-à-dire au septum orbitaire, inséré sur le bord de l'orbite.

Chaque paupière présente à décrire deux faces : antérieure, cutanée et postérieure conjonctivale et deux bords : périphérique et central ou bord libre.

Les deux paupières sont réunies à leurs extrémités par les angles palpébraux (médial et latéral) (Fig. 3).

4. CONSTITUTION

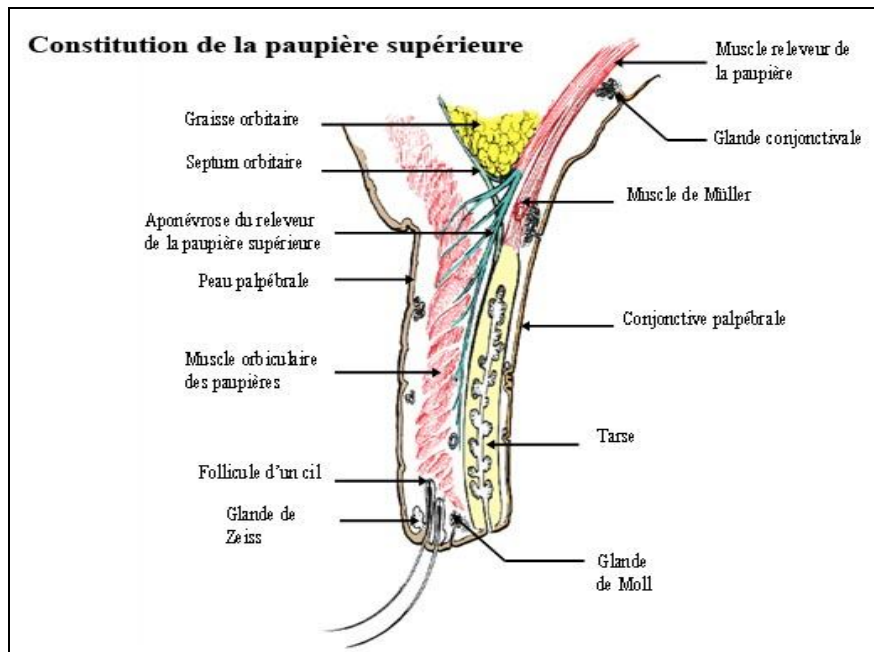


Figure 4 : constitution de la paupière supérieure.

Chaque paupière est constituée :

- ❖ De téguments particuliers: peau très fine et conjonctive recouvrant respectivement la face antérieure et postérieure de la paupière;
- ❖ D'une charpente fibro-élastique s'étendant du rebord orbitaire au bord libre, composée:
 - D'une partie périphérique, le septum orbitaire,
 - D'une partie centrale, le tarse fixé au rebord orbitaire par les tendons canthal externe et canthal interne.
 - D'un double plan musculaire:
 - Un plan facial: le muscle orbiculaire,
 - Un plan profond orbitaire: les muscles rétracteurs (Fig. 4)

5. ANATOMIE CHIRURGICALE (1,2)

L'anatomie chirurgicale des paupières distingue:

- ✧ Une lamelle antérieure cutané-orbiculaire;
- ✧ Une lamelle postérieure tarso-conjonctivale ;

Entre ces deux lamelles, se situent les muscles rétracteurs. La zone d'union de ces deux lamelles se fait au niveau de chaque bord libre. Le bord libre mesure de 25 à 30 mm de longueur et se décompose transversalement en 2 portions de part et d'autre du point lacrymal:

- ✧ La portion ciliaire : Elle représente les 5/6 externes de la longueur totale. Elle présente une lèvre antérieure, siège de l'implantation des cils et une lèvre postérieure, siège des orifices des glandes sébacées de Meibomius.
- ✧ La zone de transition : Elle s'appelle la ligne grise et constitue un repère chirurgical du clivage frontal de la paupière supérieure.
- ✧ La portion lacrymale : Elle représente le 1/6 interne du bord libre. Elle referme dans son épaisseur le canalicule lacrymal. Les plaies à ce niveau s'accompagnent inévitablement de plaies canaliculaires.

Le bord libre de la paupière supérieure et le bord libre de la paupière inférieure limitent un espace : la fente palpébrale. Lors du regard en position primaire, paupières ouvertes, le bord libre supérieur recouvre le limbe de la cornée sur 1 à 2 mm alors que le bord libre inférieur, lui est tangent du limbe. D'après l'étude de Small et al (3,4), la position de la paupière supérieure normale est en moyenne à 3.5 +/-1 mm du centre de la cornée. Avec un diamètre cornéen normal moyen de 11 mm, ceci correspond à une hauteur de fente palpébrale normale de 9 mm.

5 plans anatomiques peuvent être décrits sur le plan chirurgical:

- ✧ Le plan cutané et le tissu cellulaire sous-cutané;
- ✧ Le muscle orbiculaire (contracteur des paupières);
- ✧ Le septum orbitaire et la charpente fibreuse palpébrale;
- ✧ Les muscles rétracteurs des paupières;
- ✧ Le plan tarso-conjonctivale.

5.1 Le plan cutané

La peau est extrêmement fine et le tissu sous-cutané est rare. On y trouve les plis palpébraux qui constituent un repère capital pour la chirurgie palpébrale. Beaucoup de voies d'abord sont faites à leur niveau. Le pli palpébral supérieur, très accentué, au-dessus duquel se dessine le creux sus-tarsal, est le résultat de l'insertion cutanée de l'aponévrose du muscle releveur de la paupière supérieure. Il siège entre 8 et 10mm du bord libre et souligne le bord supérieur du tarse. Le pli palpébral inférieur moins marqué, siège à 5mm du bord libre et répond au bord inférieur du tarse. Il n'intéresse souvent que la moitié interne de la paupière. C'est à son niveau que bascule la paupière inférieure dans le regard vers le bas. Ces plis séparent donc la peau pré-tarsale, très adhérente au muscle orbiculaire, de la peau préseptale où il existe un bon plan de clivage.

5.2 Le muscle orbiculaire

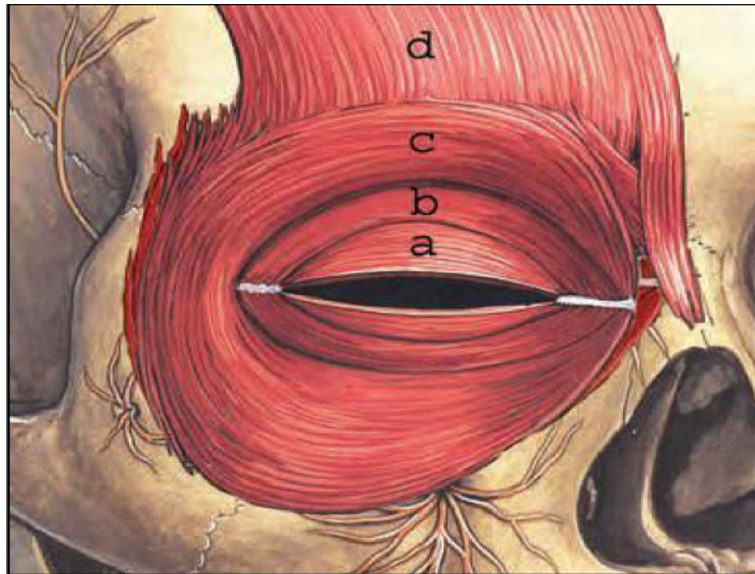


Figure 5 : Muscles orbiculaire et frontal

a.portion pré tarsale ; b.portion préseptale ; c.portion orbitaire ; d.muscle frontal

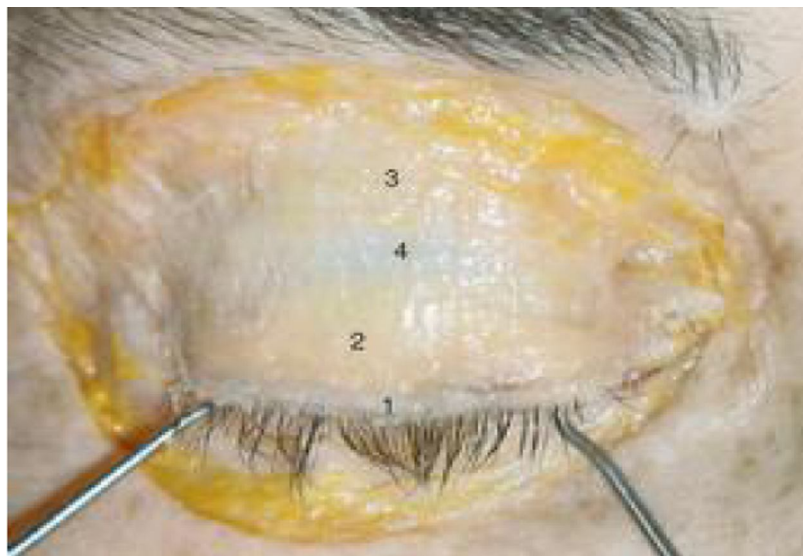


Figure 6 : Muscle orbiculaire de l'œil

Dissection réalisée au laboratoire d'anatomie des professeurs J.F Delattre et J.-B. Flament (CHR de Reims). 1. Bord libre de la paupière supérieure ; 2. Muscle orbiculaire pré tarsal ;

3. Muscle orbiculaire préseptal ; 4. Septum

Large et aplati, dont la principale fonction est l'occlusion palpébrale, ce muscle résiste de manière étonnante aux incisions et aux résections, il est formé de faisceaux ovalaires concentriques à la fente palpébrale (Fig. 5 et 6). On distingue 2 parties :

➤ **L'orbiculaire orbitaire**

Il recouvre tout le pourtour osseux de la base de l'orbite, prenant origine à la partie supérieure de la crête lacrymale antérieure pour se terminer à la partie inférieure de la crête lacrymale antérieure. Ce chef orbitaire contracte d'étroits rapports avec les muscles peauciers environnants (frontal, sourcilier, élévateurs de l'aile du nez).

➤ **L'orbiculaire palpébral**

• Joue le rôle de pompe lacrymale, il se subdivise en 3 faisceaux ou portions:

❖ *Portion marginale :*

✓ Pré-ciliaire : formée de fibres tendues entre les deux commissures palpébrales, dans le bord libre de la paupière correspondante. Elles naissent en dedans sur le tendon canthal médial par deux chefs : un profond et un superficiel.

✓ Rétro-ciliaire (muscle de Riolan) : haute de 1.5 mm et épaisse de 1 mm. Ses fibres s'insèrent sur la crête lacrymale postérieure mêlées aux insertions des fibres du chef profond de la portion pré-ciliaire et à celles du muscle de Duverney-Horner (Fig. 7).

- *Portion préatarsale* formée de fibres circulaires placées en avant du tarse. Ces fibres naissent du tendon canthal médial, contournent la commissure latérale pour venir s'insérer près de leur origine.
- *Portion préseptale* tapissant le septum orbitaire. Elle naît par deux chefs profonds supérieur et inférieur, insérés sur la partie supérieure de la crête lacrymale postérieure, le tendon canthal médial au niveau du muscle de Duverney Horner, le dôme du sac lacrymal ; et deux chefs superficiels supérieur et inférieur insérés sur le tendon canthal médial. Les deux chefs supérieurs se rejoignent de même que les inférieurs, tapissent le septum et fusionnent au niveau de la commissure latérale, certaines fibres se fixent sur le raphé palpébral latéral.

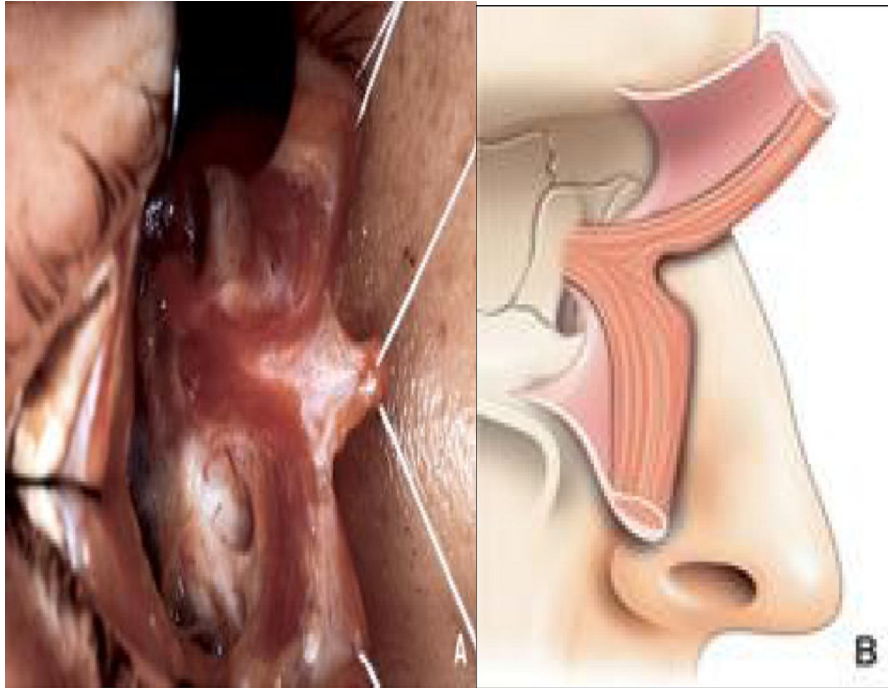


Figure 7 : Le muscle de Duverney-Horner

A, B : sur cette dissection, le globe oculaire a été énucléé et le sac également enlevé. La portion interne des paupières est réclinée vers la ligne médiane, contre le nez. Le muscle de Horner est ainsi mis en évidence, avec ses deux faisceaux palpébraux qui se réunissent en un seul chef qui s'attache sur la crête lacrymale postérieure. On remarque le développement du faisceau inférieur par rapport à celui qui accompagne le canalicule supérieur. (Cliché E. Longueville)

5.3 Le septum orbitaire et la charpente fibreuse palpébrale

5.3.1 Le septum orbitaire

Il se présente sous forme d'une lame fibreuse mince, blanc nacré qui rallie le rebord orbitaire au bord périphérique du tarse (Fig. 8). Il est plus résistant en périphérie qu'au centre (siège des hernies graisseuses). Ce septum délimite la loge orbitaire; il livre le passage aux éléments vasculo-nerveux et assure la contention de la graisse orbitaire:

- ✧ En paupière supérieure, le septum orbitaire prolonge en haut le périoste du rebord orbitaire et s'étend vers le bas jusqu'à l'aponévrose du muscle releveur. Pour certains auteurs le septum orbitaire envoie des extensions jusqu'à la bordure ciliaire (5). Pour d'autres, le septum fusionne avec l'aponévrose, au bord supérieur du tarse (6), ou plus haut environ 3 à 4 mm au-dessus du bord supérieur du tarse (7). Dans la chirurgie du ptosis par voie antérieure classique, il est important de repérer le septum pour un abord optimal de l'aponévrose du releveur.
- ✧ En paupière inférieure, il est parfaitement séparé des expansions du droit inférieur par une couche graisseuse.

Dans sa partie latérale, il fusionne avec le tendon canthal externe et l'aïeron externe du muscle releveur de la paupière. Dans sa partie médiane, il s'insère sur le pourtour orbitaire en arrière du faisceau réfléchi du tendon canthal interne.

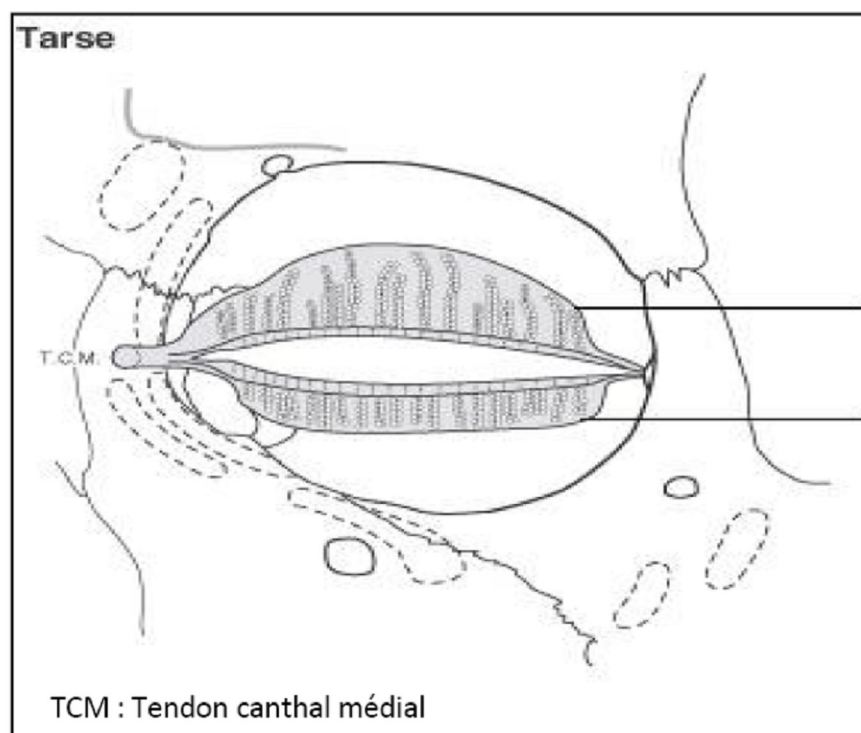


Figure 8 : Coupe schématique du tarse
le tarse est fixé médialement à la branche ascendante du maxillaire
(en dehors de l'orbite) et latéralement à la tubérosité orbitaire latérale
(à l'intérieur de l'orbite)

5.3.2 La charpente fibreuse

➤ Le tarse

Tissu fibro-élastique, résistant, concave en arrière qui constitue le squelette des paupières. En paupière supérieure, le tarse, de forme semi-lunaire, a une hauteur de 10 mm au centre et de 4 mm en périphérie. Sa longueur est de 30 mm environ. Le tarse présente une face antérieure, une face postérieure tapissée par la conjonctive et un bord central correspondant au bord libre de la paupière et où s'ouvrent les orifices des glandes tarsales contenues à l'intérieur même du tarse (au nombre de 20 à 35 en paupière supérieure). A la face antérieure du tarse vient se terminer une partie des fibres du muscle releveur.

Le tarse involue avec l'âge : sa hauteur se réduit et sa résistance diminue.

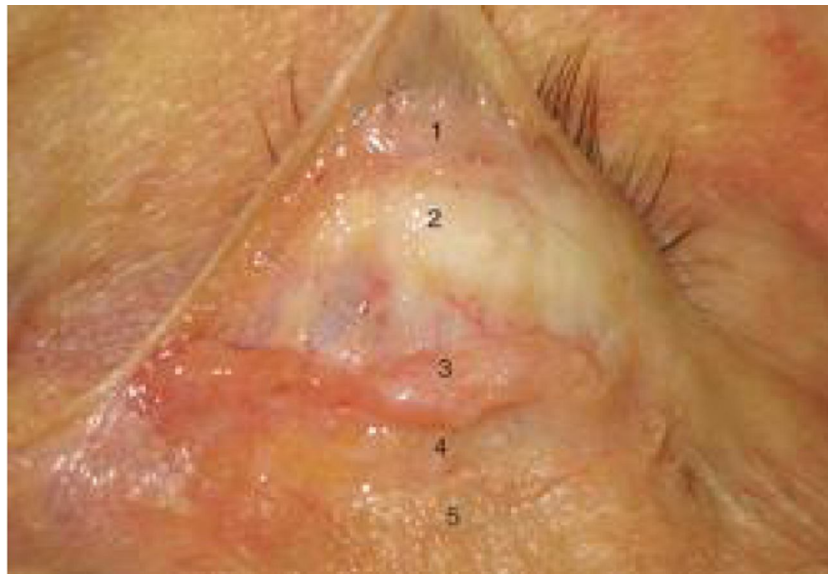

Figure 9 : Charpente fibreuse. Tarse

Vue per opératoire d'une paupière supérieure. 1. Muscle orbiculaire pré-tarsal ;
2. face antérieure du tarse ; 3. muscle orbiculaire ; 4. peau ; 5. sourcil.

➤ **Les tendons canthaux externe et interne**

Ils fixent les tarseaux aux parois orbitaires:

- ✧ Le tendon canthal interne, bien individualisé, blanc nacré, perceptible sous la peau, il est un important repère chirurgical. Il réunit l'extrémité interne des deux tarseaux au rebord orbito-osseux. Les deux faisceaux d'origine se réunissent en un seul tendon qui va se dédoubler en tendons direct et réfléchi, séparés par le sac lacrymal (diaphragme lacrymal de Lester-Jones). Ils s'insèrent respectivement sur les crêtes lacrymales antérieure et postérieure (Fig. 11).
- ✧ Le tendon canthal externe, il est beaucoup plus difficile à individualiser. Il se présente en superficie sous forme d'un raphé qui s'étale sur le rebord orbitaire externe. En profondeur, il a la forme d'une bandelette fibreuse. Il est inséré en arrière du rebord orbitaire, sur le tubercule de Whitnall (à 1cm en dessous de la suture fronto-malaire).

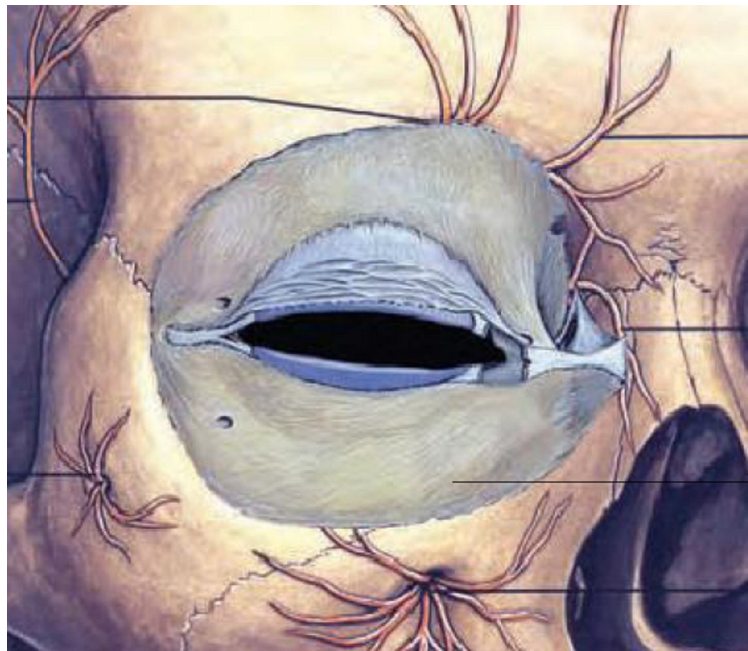


Figure 10 : Le septum orbitaire reliant le bord orbitaire au bord périphérique des tarse.

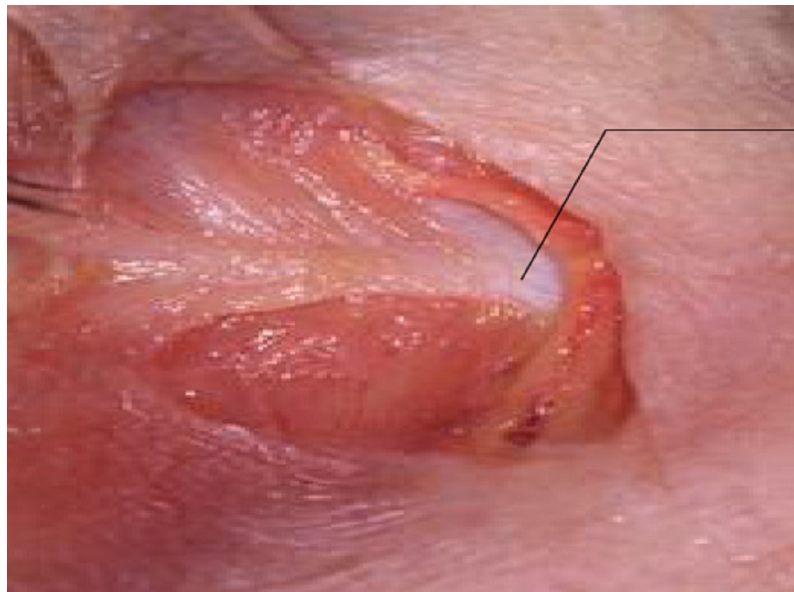

Figure 11 : Tendon canthal médial.
Dissection montrant le tendon canthal médial droit.
L'orbitaire préseptal fusionne avec le tendon.

5.4 Les muscles rétracteurs

5.4.1 Paupière supérieure: muscle releveur de la paupière supérieure

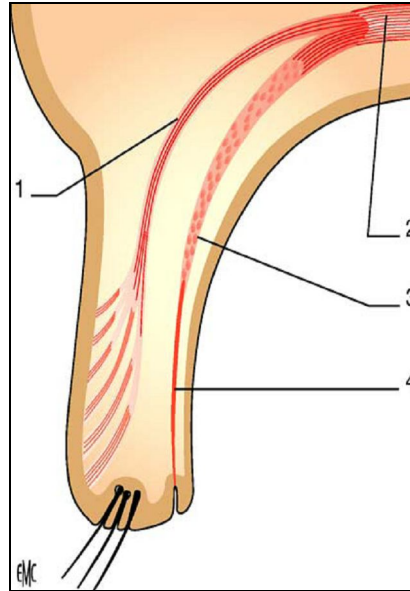


Figure 12 : muscle releveur de la paupière supérieure.

1. Tendon antérieur conjonctif. 2. Muscle releveur de la paupière supérieure.
3. Muscle lisse de Müller. 4. Tarse supérieur

Il forme un triangle dont le sommet se situe à l'apex orbitaire et la base, élargie, sur le bord de la paupière supérieure (Fig. 12).

a) Trajet

Le muscle releveur est un ruban aplati né au fond de l'orbite de deux insertions. La principale se fait sur la petite aile du sphénoïde par l'intermédiaire du tendon de Zinn, en avant du trou optique. La seconde, accessoire, siège sur la face supérieure de la gaine du nerf optique.

Le muscle charnu, forme un ruban aplati de fibres striées qui s'écartent en éventail (Fig. 13).

Cette portion charnue s'étend sur 40 mm de longueur. À l'équateur du globe oculaire, elle se transforme en deux parties chacune de composition différente :

- ✧ une partie aponévrotique, antérieure : aponévrose du releveur de la paupière supérieure.
- ✧ une partie musculaire lisse, postérieure, le muscle de Müller.

Un peu avant la zone de transition musculo-aponévrotique, un épaissement de la partie supérieure de la gaine du muscle releveur forme un ligament blanc nacré dit ligament suspenseur de Whitnall. Ce ligament joue un rôle important de sangle, soutenant le muscle releveur, évitant ainsi une pression excessive sur le globe oculaire. Ce ligament naît dans la région de la poulie du muscle grand oblique et se termine dans la glande lacrymale. Il adhère au périoste de la paroi supérieure de l'orbite et a un effet de poulie de réflexion facilitant l'élévation palpébrale. Il est mal individualisé ou absent dans certains ptosis congénitaux.

C'est peu après le passage sous ce ligament que le muscle releveur se sépare en une couche conjonctive, antérieure et une portion musculaire, postérieure.

b) Couche antérieure conjonctive

Elle forme un véritable tendon aponévrotique, qui fait suite à la portion charnue du muscle. Deux groupes de fibres se séparent formant un faisceau supérieur et un faisceau inférieur dont les destinées sont différentes.

Le faisceau supérieur est fait d'une multitude de fibres conjonctives, divergentes, s'engageant entre les fibres transversales du muscle orbiculaire des paupières et se terminant dans le derme palpébral. Toutefois, le releveur n'est pas un muscle peaucier. Il ne s'insère pas directement sur la peau mais pénètre l'orbiculaire et se fixe sur ce dernier.

Le faisceau inférieur, également aponévrotique, se termine sur le tiers inférieur de la face antérieure du tarse qui est l'armature rigide et dense de la paupière et joue un rôle important dans la statique et la dynamique palpébrale.

c) Couche postérieure lisse

Elle forme le muscle de Müller, muscle lisse, d'innervation sympathique, de petite taille. Ce muscle naît à l'extrémité terminale de la portion charnue du muscle releveur. Il se situe en arrière de la portion aponévrotique dont il est séparé par un espace post aponévrotique. Il se termine par un petit tendon sur le bord supérieur du tarse, et par quelques fibres lisses sur les ailerons aponévrotiques.

Il est respecté dans la plupart des ptosis, à l'exception des ptosis sympathiques.

d) Éléments annexes

Des éléments annexes s'intègrent dans le système de l'appareil releveur des paupières. Les ailerons aponévrotiques naissent de la portion tendineuse du releveur et s'insèrent sur le cadre orbitaire.

L'abaissement de l'aileron externe après fracture de l'os malaire entraîne des pseudoptosis. L'atteinte élective de l'aileron interne s'observe dans certains ptosis involutifs.

Le muscle frontal, élévateur du sourcil, a un rôle de suppléance dans l'élévation de la paupière

e) Double innervation

La portion striée du muscle releveur est innervée par une branche du nerf moteur oculaire commun, la portion lisse par un filet sympathique.

➤ *Innervation cérébrospinale*

Le muscle releveur de la paupière supérieure tire son innervation d'un rameau grêle né d'une branche orbitaire supérieure du nerf moteur oculaire commun. Auparavant, le nerf a traversé la fente sphénoïdale, le sinus caverneux, l'étage postérieur de la base du crâne. Il a émergé du tronc cérébral à la hauteur du pédoncule, après avoir traversé le faisceau longitudinal médian, la partie interne du noyau rouge et le faisceau pyramidal avant sa décussation.

Le noyau du moteur oculaire commun situé en avant de l'aqueduc de Sylvius a une organisation complexe dans laquelle un petit noyau propre est destiné au releveur de la paupière supérieure. Ce noyau, petit et arrondi, est de siège dorsal (au-dessus et en arrière du noyau d'Edinger-Westphal).

Il est connu chez l'animal et existe chez l'homme, ce qui est prouvé par des cas d'infarctus localisés de cette zone à l'origine d'un ptosis isolé.

À l'étage supranucléaire, les paupières participent aux mouvements oculaires conjugués de supraversion.

Enfin, le muscle releveur de la paupière supérieure est le seul muscle oculomoteur à avoir une représentation corticale séparée, située dans la première circonvolution frontale, au-dessus du champ des mouvements conjugués des yeux, et peut-être aussi plus postérieure sur le cortex occipital. De plus, les deux muscles releveurs fonctionnent syncinétiquement.

Ceci est évident en clinique, l'ouverture volontaire d'une seule paupière étant impossible chez l'homme sain. Une preuve expérimentale est l'ouverture simultanée des deux paupières après stimulation préfrontale, parfois précentrale ou occipitale.

La longueur du trajet du moteur oculaire commun et la complexité de l'organisation nucléaire et supranucléaire rendent compte des nombreuses variétés de ptosis paralytiques.

➤ *Innervation sympathique*

Le muscle de Müller est innervé par les filets orbitaires du ganglion sphéno-palatin qui transportent les fibres sympathiques venues avec le nerf vidien, lui-même détaché du plexus carotidien à la hauteur de l'orifice interne du canal carotidien. Ces fibres, post ganglionnaires, ont auparavant été accolées à l'artère carotide interne, après être nées du ganglion cervical supérieur. Elles font suite aux fibres pré-ganglionnaires, issues du centre cilio-spinal, sorties par la première et accessoirement la deuxième racine dorsale, empruntant les rameaux communicants blancs et se terminant dans le ganglion cervical supérieur. Ici également, les causes de ptosis sympathiques sont de topographie variée.

f) Fonctions du muscle releveur de la paupière supérieure

Les fonctions de ce muscle sont diverses. La plus importante est sans doute le maintien de l'ouverture palpébrale pendant la veille. La contraction se fait alors sur un mode surtout tonique mais dépend pour une part de l'innervation sympathique. Il est communément admis que la sensation de paupières lourdes avant l'endormissement est due à un relâchement du muscle de Müller. L'ouverture palpébrale lors de la veille suppose également une prééminence du tonus du releveur sur la contraction de l'orbiculaire des paupières, muscle antagoniste. De plus, le releveur doit lutter contre la pesanteur.

La mise au repos intermittente du releveur est assurée par le clignement involontaire qui permet en outre l'humidification de la cornée et la régénération du pigment rétinien.

La contraction du muscle releveur se fait en synergie avec celle du droit supérieur lors des mouvements de verticalité vers le haut. Releveur et droit supérieur ont une même origine embryologique.

Ils proviennent d'une zone mésenchymateuse commune. Le releveur naît par délamination du droit supérieur.

Enfin, les muscles releveurs des paupières supérieures ont une fonction essentielle dans la mimique, dans l'expression de l'émotion, de l'attention et d'autres activités neuropsychologiques. Cette action s'exerce souvent en synergie avec le muscle frontal.

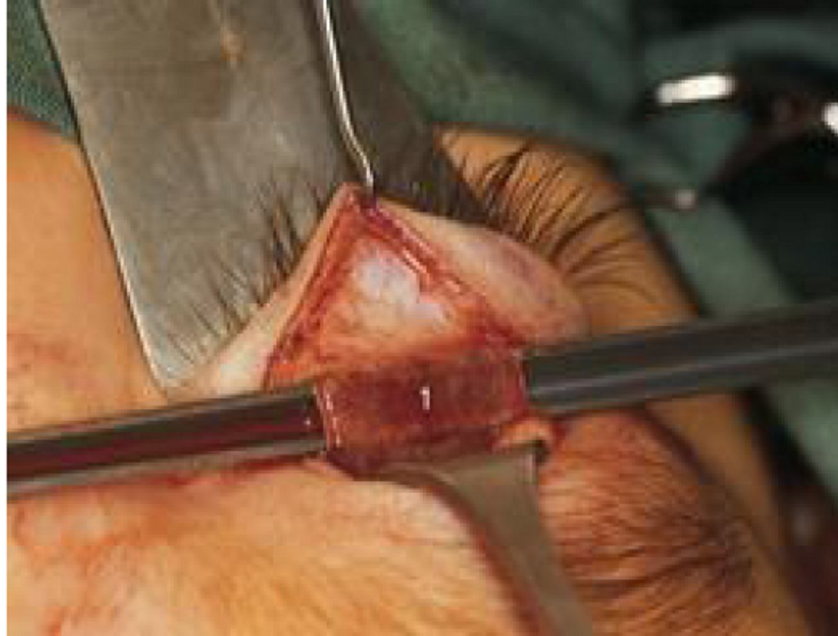


Figure 13 : Muscle releveur de la paupière supérieure.

5.4.2 Paupière inférieure

Les muscles rétracteurs des paupières inférieures sont d'individualisation beaucoup plus difficile. Ils sont constitués par des expansions des gaines fusionnées du muscle droit inférieur et de l'oblique inférieur.

5.5 Le ligament de Whitnall :

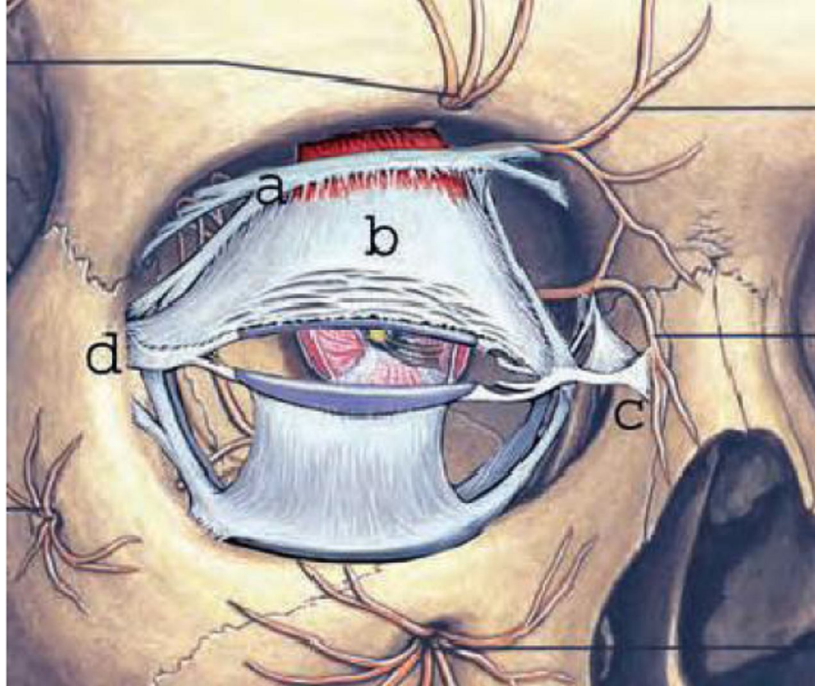


Figure 14 : le système aponévrotique orbitaire antérieur.

- a. Ligament de Whitnall ;
- b. Aponévrose du muscle releveur de la paupière supérieure ;
- c. Tendon canthal medial ;
- d. Tendon canthal lateral

Dans le Gray's Anatomy (8), l'élévation de la paupière supérieure semble être soutenue par le septum orbitaire. Il semble y avoir une grande confusion concernant les rapports entre le septum et l'aponévrose du muscle RPS. La conception admise semble alors que le septum est attaché à l'aponévrose, ils sont séparés par la graisse rétroseptale mais il ne semble pas y avoir de couches distinctes (9 ; 10)

En 1910, Whitnall (11 ; 12) a décrit comment le tissu autour du muscle RPS se condense et forme une couche dense en avant de l'aponévrose. De nombreuses études (13 ; 14) ont par la suite débattu quant aux insertions de ce ligament, la plus récente (15) a permis de confirmer la constatation de Whitnall concernant ce ligament, les auteurs ont même conclut que le LW formait la couche profonde du septum (Fig. 14 et 15).

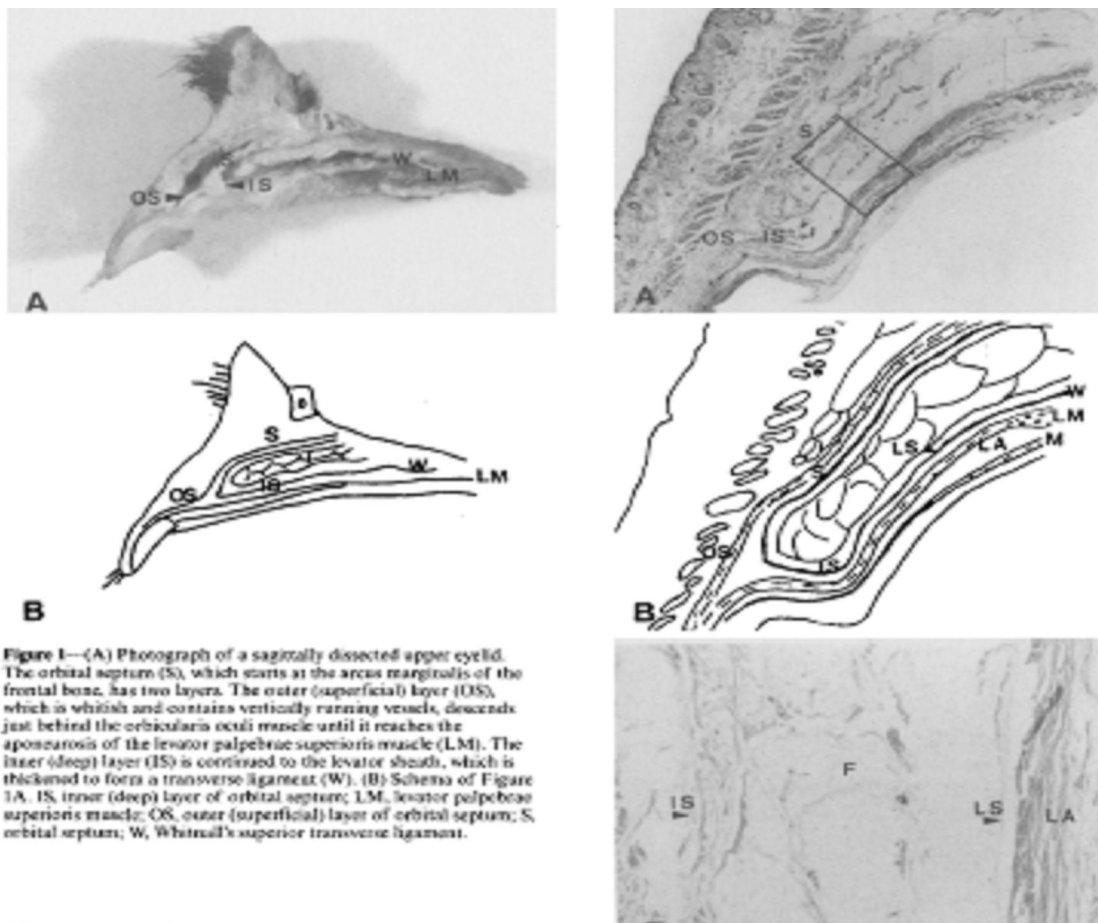


Figure 15 : A : coupe sagittale d'une paupière supérieure humaine avec dessin de celle-ci. B : vue en fort grossissement de la paupière supérieure révélant le positionnement du ligament de Whitnall entre le septum et le muscle releveur de la paupière supérieure

Une étude japonaise (16) a étudié cinq orbites en post mortem, cette analyse a permis de lever un certain degré de la confusion qui régnait quant aux structures ligamentaires de la paupière supérieure.

En effet, elle a permis d'affirmer que la paupière supérieure comporte deux structures ligamentaires transverses :

- Le plus antérieur est le **ligament transverse bas situé ou le lower-positioned transverse ligament (LPTL)** des anglo-saxons et qui a été décrit pour la première fois par Yuzuriha et Al (17). Il prend naissance au niveau de la face antérieure de la trochlée, parcourt la face inférieure de l'aponévrose du RPS juste en avant de sa ligne de fusion avec le septum orbitaire plus connue sous le nom de « ligne blanche ». il se continue latéralement jusqu'au périoste orbitaire où il s'insère.

- Le **ligament de whitnall ou ligament transverse haut situé (higher-positioned transverse ligament HPTL)** qui prend naissance au niveau de la partie de la trochlée et parcourt la paupière supérieure pour s'insérer au niveau de la capsule de la glande lacrymale latéralement (Fig. 16).

Les deux ligaments étaient présents dans tous les cas.

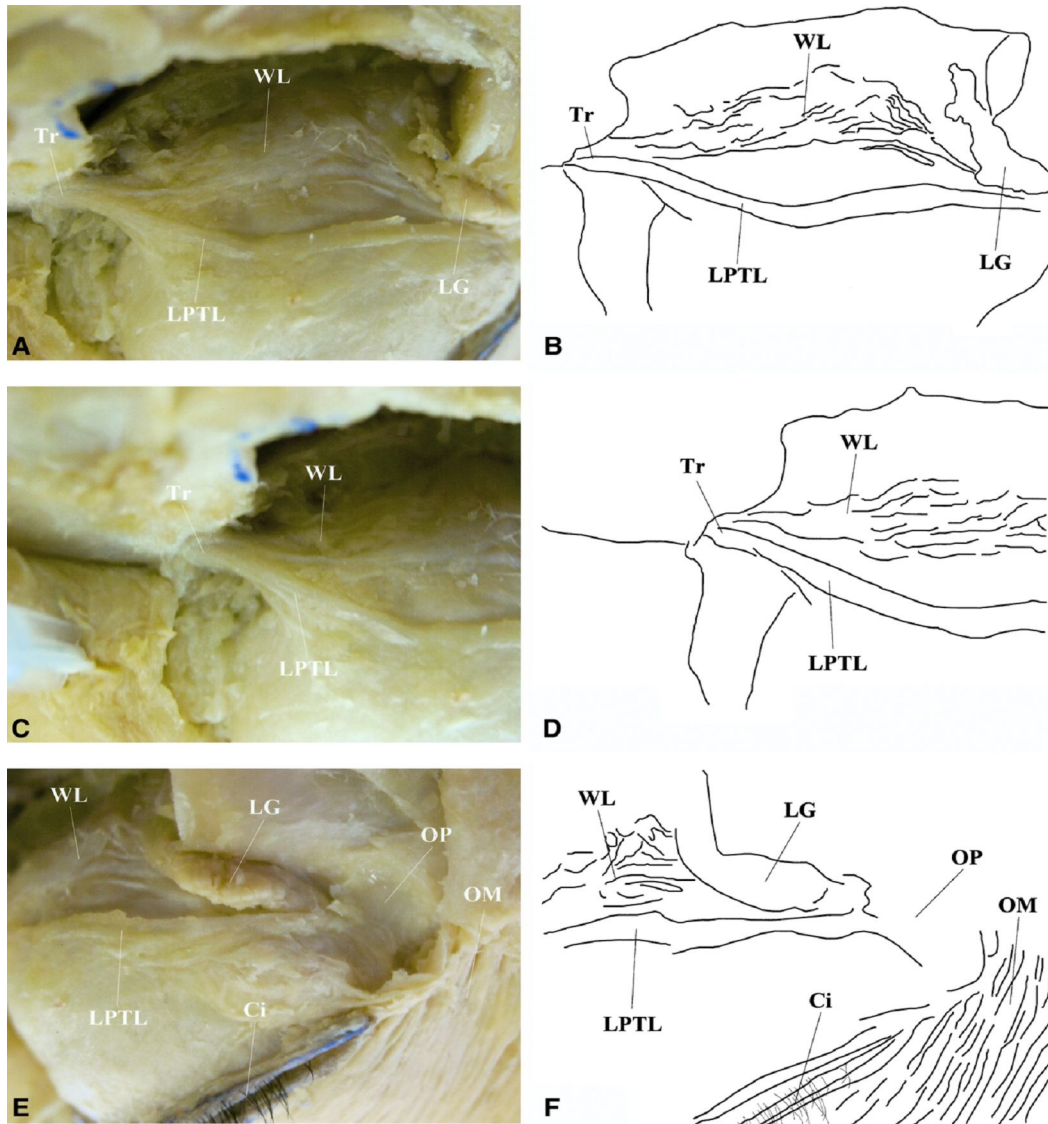


Figure 16: **A** : vue générale de la paupière supérieure gauche après retrait de l'os frontal. On note que le LW se termine sur la glande lacrymale. **B** : dessin de la figure A. **C** : anatomie de la région trochléaire. On note que le LPTL s'attache à la face antérieure de la trochlée, et le LW à sa partie supérieure. **D** : dessin de la figure en C. **E** : On note que le LPTL chemine entre la glande lacrymale et l'aillon latéral du muscle RPS, qui se disperse sur le périoste de la paroi latérale de l'orbite. **F** : dessin de la figure en E.

Le LPTL est celui qui détermine la hauteur de la fente palpébrale, donc une attention particulière doit lui être consacrée lors de la chirurgie de la paupière supérieure.

Le LPTL contient peu de fibre élastique est donc il est moins extensible que le LW. Il s'agit donc d'une structure de soutien de la paupière supérieure.

Ces deux ligaments naissent au niveau de la trochlée et cheminent, par des tracés différents, sous l'aponévrose du RPS. Ils sont tous les deux adhérents au septum orbitaire. Ces similitudes suggèrent une origine unique mais leur différence histologique contredit cette théorie.

Ce détail est à prendre en considération essentiellement dans le traitement du ptosis par la technique sujet de cette thèse, c'est-à-dire la suspension au ligament de Whitnall. Certains auteurs (18) rapportent que le LPTL peut facilement être confondu avec le LW en per opératoire ; ceci a des conséquences graves sur les résultats de l'intervention : dans le cas où c'est le LPTL qui est fixé au bord supérieur du tarse et non pas le LW le résultat de l'élévation palpébral est insuffisant.

Le ligament de Whitnall joue un rôle important dans le mouvement de la paupière supérieure. Pour certains auteurs (19), il joue un rôle de ligament d'arrêt pour le releveur de la paupière supérieure, le septum et les ailerons puisqu'il limite leur mouvement postérieur par sa situation anatomique et ses adhérences latérales au niveau de la gaine du releveur, créant ainsi un moyen de support pour le muscle. Enfin il pourrait agir comme une poulie pour le releveur (20).

La flexibilité de ces adhérences élastiques permet au muscle et à son aponévrose de glisser sous le ligament. Codère et al ont décrit le ligament comme un manchon qui entoure le releveur d'avant en arrière, les fibres du releveur pouvant coulisser dans ce manchon (21). Il faut donc retenir que le mouvement vers le haut de la paupière supérieure est la combinaison de deux effets : l'effet de poulie du ligament de Whitnall d'une part et l'effet de répulsion du globe d'autre part.

5.6 Le plan conjonctival

Muqueuse tapissant toute la face postérieure de la paupière, elle fait place à la conjonctive bulbaire au niveau du fornix supérieur. Elle est fortement adhérente au tarse. Par contre, il existe un plan de clivage entre la conjonctive et le muscle de Müller dans sa moitié supérieure. Elle contient les glandes lacrymales accessoires.

6. RAPPORTS

Il est intéressant d'individualiser des espaces particuliers qui résumeront les rapports au niveau de la paupière supérieure.

➤ L'espace pré tarsal :

Limité par :

- en avant, l'aponévrose du releveur,
- en arrière, le tarse surmonté du muscle de Müller,
- en haut, l'angle formé par ce dernier et le muscle releveur,
- en bas, l'insertion du muscle releveur sur le tarse.

Il contient :

- le tissu celluleux et l'arcade artérielle périphérique et parfois les lobules lacrymaux adhérents à sa partie externe.

➤ L'espace pré septal :

Triangulaire, il est limité :

- En avant, par l'orbiculaire,
- En arrière, par le septum,
- En bas, par l'aponévrose du muscle releveur.

Il contient :

- En haut le coussinet adipeux pré septal en forme de croissant qui s'insère entre l'orbiculaire et le septum. Son bord inféro-antérieur est parallèle au pli palpébral supérieur. Cet espace pré septal est en continuité avec l'espace celluleux rétro-musculaire du front.

➤ **L'espace rétro septal :**

Limité :

- en avant, par le septum
- en arrière, par le muscle releveur
- en haut, par le rebord orbitaire

Il contient la graisse pré-aponévrotique ou organe en rouleau. Cette graisse forme à ce niveau une véritable couche dans la structure palpébrale. L'organe en rouleau s'étend en avant et en bas entre le septum d'une part, la glande lacrymale, le muscle releveur et le tendon du grand oblique d'autre part, c'est un repère précieux dans la chirurgie du muscle releveur par voie antérieure.

7. VASCULARISATION

7.1 Vascularisation artérielle

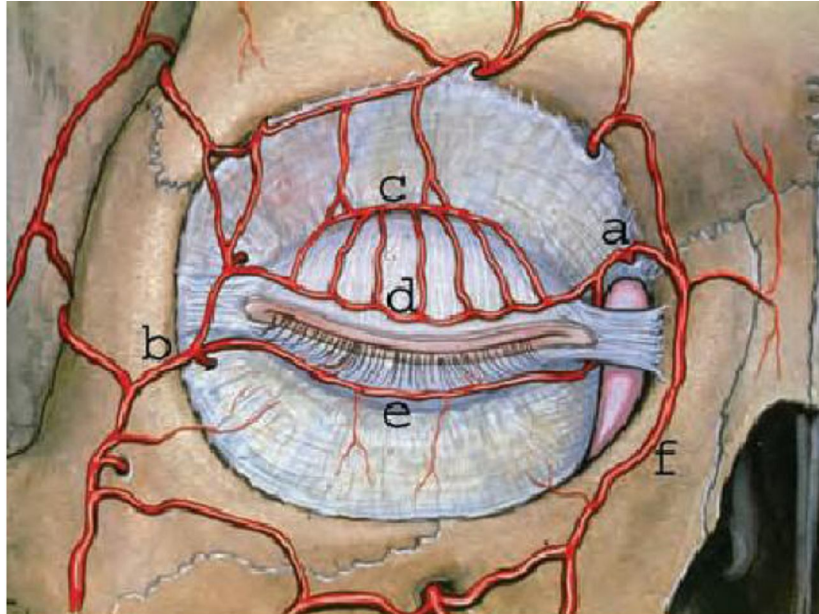


Figure 17 : vascularisation artérielle des paupières

- a. l'artère palpébrale supérieure ; b. l'artère palpébrale inférieure ;
- c. arcade marginale supérieure ; d. arcade périphérique supérieure ;
- e. arcade marginale inférieure ; f. artère angulaire

Elle possède une double origine, un réseau provenant de la carotide externe, l'autre étant issu de l'artère ophtalmique.

7.1.1 Vascularisation issue de la carotide externe

- ✧ L'artère faciale, elle se continue avec l'artère angulaire terminale de l'artère ophtalmique.
- ✧ L'artère temporale superficielle, elle se divise en 3 branches:

- L'artère transverse de la face, elle vascularise la portion externe de la paupière inférieure. Elle chemine sous l'arcade zygomatique.
- L'artère zygomato-malaire, elle vascularise les portions externes des paupières inférieure et supérieure. Elle chemine au-dessus de l'arcade zygomatique.
- L'artère sous-orbitaire, elle vascularise la paupière inférieure et le sac lacrymal. Elle sort par le trou sous-orbitaire.

7.1.2 Vascularisation issue de l'artère ophtalmique

On décrit les branches terminales et les branches collatérales:

✧ Branches terminales:

- L'artère frontale interne, elle vascularise essentiellement la région frontale et accessoirement la paupière supérieure.
- L'artère dorsale du nez, elle s'anastomose avec l'artère angulaire, branche terminale de l'artère faciale.

✧ Branches collatérales:

- L'artère frontale externe, elle vascularise la région frontale et la paupière supérieure.
- L'artère lacrymale, elle intervient dans la constitution des arcades de la paupière.
- Les artères palpébrales internes supérieure et inférieure, elles naissent directement de l'artère ophtalmique (Fig. 17).

7.2 Vascularisation veineuse

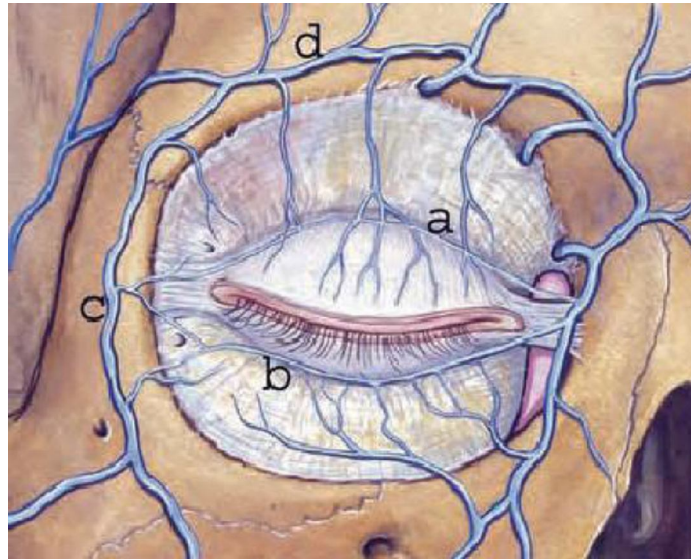


Figure 18 : vascularisation veineuse des paupières

a. Arcade veineuse supérieure ; b. arcade veineuse inférieure c.
veine faciale transverse ; d. veine palpébrale supérieure.

Elle est assurée par un double réseau :

- ✧ Un réseau pré tarsal superficiel
- ✧ Situé entre la peau et l'orbiculaire, il est drainé :
 - Pour la paupière supérieure, par les veines angulaires, ophtalmique supérieure et temporale superficielle,
 - Pour la paupière inférieure, par les veines faciale et temporale superficielle.
- ✧ Le réseau profond
- ✧ Les 2 arcades qui forment ce réseau, se drainent dans les veines ophtalmiques supérieures, lacrymales pour la paupière supérieure et les veines palpébrales inférieures, temporo-malaires pour la paupière inférieure (Fig.18).

7.3 Vascularisation lymphatique

La vascularisation lymphatique se résout en deux voies latérale et médiale :

- ✧ La voie latérale draine la totalité de la paupière supérieure, la moitié latérale de la paupière inférieure, la conjonctive correspondante et la glande lacrymale. Elle se termine dans les nœuds parotidiens en particulier dans le nœud pré-auriculaire.
- ✧ La voie médiale draine la moitié médiale de la paupière inférieure, la conjonctive correspondante et la région canthale médiale. Elle se termine dans les nœuds sub-mandibulaires.

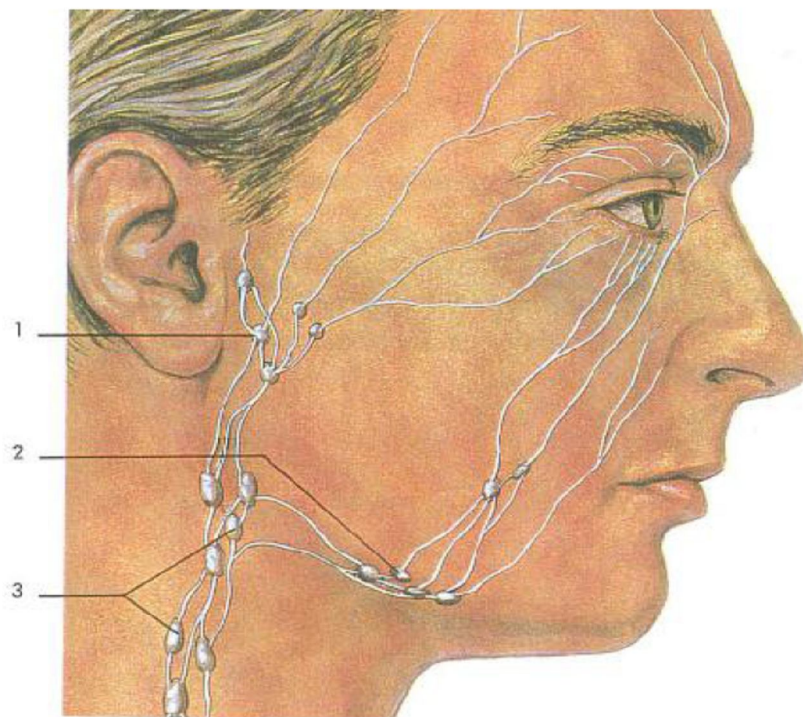


Figure 19 : drainage lymphatique des paupières
1. Ganglions prétragiens ; 2. Ganglions sous maxillaire ;
3. Ganglions cervicaux superficiels.

8. INNERVATION

8.1 Motrice

- ✧ Le muscle de Müller
- ✧ Il est innervé par le système sympathique.
- ✧ Le muscle releveur de la paupière supérieure
- ✧ Il est innervé par la branche supérieure du nerf oculomoteur(III).
- ✧ Les muscles superficiels (orbiculaires)
- ✧ Ils sont sous le contrôle de la branche temporo-faciale du nerf facial (VII).

8.2 Sensitive

- ✧ La paupière supérieure, elle est innervée par les branches du nerf ophtalmique de Willis.
- ✧ La paupière inférieure, elle est innervée par le nerf sous-orbitaire (branche terminale du nerf maxillaire supérieur).

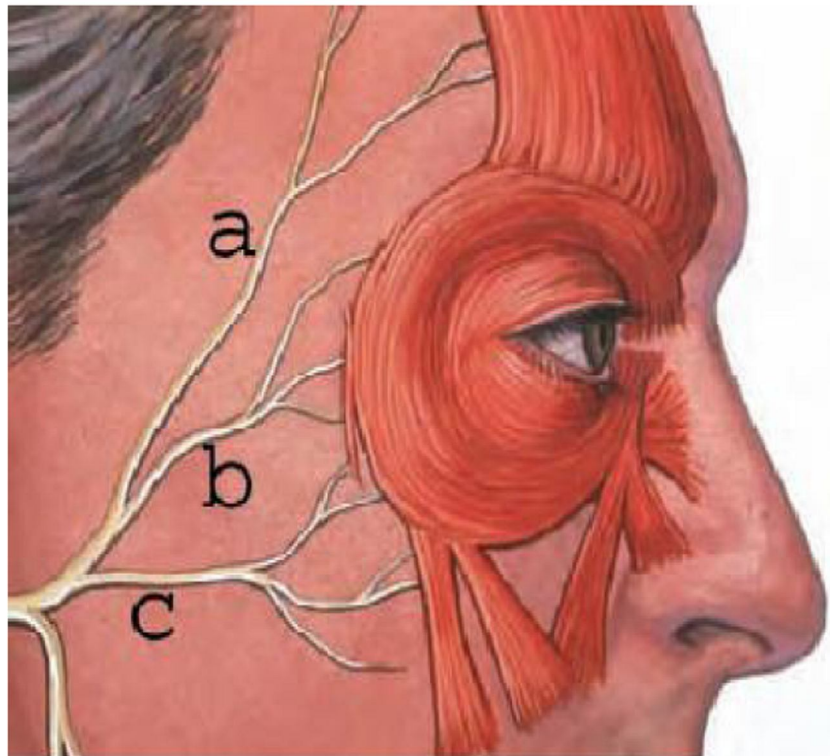



Figure 20 : les branches motrices du nerf facial destinées au muscle orbiculaire et aux muscles voisins des paupières.
a. branche frontale ; **b.** branche zygomatique ; **c.** branche cervicale

Physiologie



Le rôle des paupières est :

- ✧ D'assurer la protection mécanique du globe oculaire vis-à-vis des agressions,
- ✧ D'assurer l'hydratation cornéo- conjonctivale par étalement du film lacrymal et son évacuation vers les voies lacrymales,
- ✧ De réguler la pénétration de la lumière dans l'œil.

Par ailleurs, les paupières constituent avec les cils et les sourcils, les composants essentiels du regard dans sa signification esthétique, raciale et relationnelle.

1. BASES FONCTIONNELLES : lois de Hering et de Sherrington

Loi de Hering : elle indique que les muscles synergiques reçoivent une innervation équivalente. Elle s'exprime entre le muscle droit supérieur et le muscle releveur homolatéral mais également controlatéral. Elle s'exprime aussi entre les deux muscles releveurs. Cela explique la rétraction palpébrale supérieure controlatérale à un ptosis unilatéral

Loi de Sherrington : elle indique que lorsqu'un muscle se contracte, son antagoniste se relâche et réciproquement. Cette loi est à considérer entre les muscles oculomoteurs mais aussi entre le muscle releveur de la paupière supérieure et les muscles droits verticaux.

2. OUVERTURE PALPEBRALE :

➤ Mise en jeu :

Le muscle principalement impliqué dans l'ouverture palpébrale et dans son maintien est le muscle releveur de la paupière supérieure. Il est aidé dans son action par le muscle de Muller et par le muscle frontal.

Classiquement, on dissocie l'action des trois muscles :

- ✧ Muscle releveur : d'aspect strié, il est prolongé vers l'avant par une aponévrose qui s'insère sur la face antérieure du tarse et émet des expansions antérieures permettant de déterminer le pli palpébral supérieur. La commande en est volontaire d'origine frontale ou réflexe en relation avec la motricité oculaire. On dit que le muscle releveur positionne la paupière.
- ✧ Muscle de Muller : il contribue, quant à lui, pour environ 2mm à l'ouverture palpébrale mais surtout en la dynamisant, conformément à l'innervation sympathique.
- ✧ Muscle frontal : par son action propre, il peut élever la paupière de 2mm également. Son action volontaire peut persister dans le regard vers le bas, contrairement au muscle releveur et au muscle de Muller. Il est de règle d'annuler cette action dans l'examen d'évaluation d'un ptosis en bloquant le sourcil.

Globalement, l'ouverture est activée par le regard en position primaire et le regard vers le haut qui entraîne l'élévation de la paupière. La force d'ouverture maximale est de 180g. Il y a des variations individuelles considérables avec une force plus élevée de 30% chez l'homme.

✓ Fente palpébrale :

Elle expose le globe oculaire entre la paupière supérieure et inférieure. En position primaire, sa longueur moyenne est de 28mm (25-30mm) chez l'adulte et 18mm à 21mm chez l'enfant de moins d' 1an. Sa hauteur moyenne est de 8mm à 11mm. La croissance s'effectue pendant la première décennie.

✓ Facteurs de variation de la fente palpébrale

Loi de Hering : elle a une influence importante sur la position de la paupière supérieure.

- Entre les releveurs des deux cotés : un ptosis unilatéral sollicite un influx élévateur qui est susceptible de s'exprimer sur la paupière supérieure controlatérale. Cet effet doit être recherché au cours de l'examen de tout ptosis (part de rétraction palpébrale controlatérale, ptosis bilatéral asymétrique)

- Entre élévation de l'œil et de la paupière : une hypotrophie d'un œil est susceptible de s'accompagner d'un abaissement de la paupière supérieure (pseudoptosis) si la fusion est délaissée ; ou au contraire, d'une rétraction de la paupière supérieur s'il y a essai de fusion.

3. FERMETURE PALPEBRALE :

La fermeture des paupières est sous l'action du muscle orbiculaire dont les portions préarsales et préseptales sont mises en jeu différemment suivant le type de mouvement. On distingue :

- ✧ La fermeture volontaire et fermeture pendant le sommeil
- ✧ Le clin d'œil
- ✧ Le clignement
- ✧ La fermeture volontaire et fermeture pendant le sommeil :

La fermeture palpébrale met en jeu un centre au niveau du lobe frontal, la commande est ensuite véhiculée par la voie pyramidale et le bulbe, le releveur est inhibé et le rétracteur se met en jeu. La force de fermeture est évaluée à environ 2-3 g dans la fermeture simple et 20-40 g dans la fermeture forcée, la force maximale étant d'environ 80g et le seuil douloureux à 90 g.

- ✧ Dans la fermeture simple, seul le contingent orbiculaire préarsal intervient, alors que dans la fermeture maximale la portion orbitaire est mise en jeu.

Pendant le sommeil, la fermeture est surtout due au tonus de l'orbiculaire, le muscle releveur étant relâché. Cette fermeture est accompagnée par l'élévation du globe oculaire qui correspond au phénomène de Charles Bell.

➤ *Clin d'œil*

La fermeture volontaire est bilatérale et symétrique. Elle peut être strictement unilatérale dans le clin d'œil avec des différences individuelles : certains sujets sont incapables de faire ce type de mouvement, d'autres ne peuvent le faire que d'un côté. Au cours du clin d'œil, il n'y a pas de phénomène de Charles Bell au niveau de l'œil siège de la fermeture.

➤ *Clignement*

L'état d'ouverture palpébrale est périodiquement interrompu par une occlusion automatique ou réflexe, mais qui peut être volontairement modifiée : le clignement. L'examen du clignement doit être discret car dès qu'on a conscience d'être observé, les caractéristiques du clignement involontaire peuvent changer pour se rapprocher du clignement volontaire.

On distingue trois types essentiels de clignement selon leur mode de déclenchement : spontané, volontaire et réflexe.

4. PHYSIOLOGIE DU LIGAMENT DE WHITNALL :

Initialement ce ligament a été décrit comme un frein pour le muscle RPS des travaux réalisés par Anderson et Dixon (11) par la suite Doxanas et Anderson (12) ont démontré que le ligament de Whitnall a plusieurs fonctions essentielles est qui sont :

- ✧ Un rôle suspenseur de la paupière à l'orbite
- ✧ Un marqueur anatomique de la limite postérieure de l'aponévrose
- ✧ Un effet de poulie pour le RPS
- ✧ Un support pour la glande lacrymale

En effet le LW n'est assurément pas un frein pour le RPS, ceci est démontré par le fait que l'hyperaction du RPS n'est pas induite, à l'état normal, par la section du LW ; de même la rétraction palpébrale, comme dans le cadre des maladies thyroïdiennes n'est pas empêchée par la présence d'un LW normal.

Dans le ptosis congénital il existe une ptose de la glande lacrymale et une ptose plus marquée du bord libre palpébral du côté temporal, ces phénomènes sont aggravés par une section du ligament de Whitnall.

Une résection maximale du RPS peut léser la glande lacrymale, les glandes lacrymales accessoires, les cellules en Goblet et les glandes de Meibomius ; ceci peut entraîner une perturbation du film lacrymal par altération de ses trois composantes. Ceci est une complication particulièrement grave et qu'il faut absolument éviter chez des patients opérés de ptosis chez lesquels on peut induire un certain degré de lagophtalmie en postopératoire.



*Classification
des ptosis*

Il existe de nombreuses classifications des ptosis.

1. CLASSIFICATION CLASSIQUE :

Elle permet de distinguer deux grandes catégories : les ptosis congénitaux et les ptosis acquis.

Nous détaillerons, dans ce chapitre, principalement le ptosis congénital étant donné que c'est la principale indication de cette technique chirurgicale.

1.1 Ptosis congénitaux

Le ptosis congénital, dont l'origine est encore mal connue, se présente sous des formes diverses : ptosis congénital isolé ou associé à des syndromes malformatifs, blépharophimosis, ptosis syncinétiques congénitaux.

1.1.1 Ptosis congénital isolé

Constitué dès la naissance, il est isolé, sans ophtalmoplégie, unilatéral dans trois quarts des cas. Il répond habituellement à une transmission autosomique dominante et reste stable avec les années. Dans 5% des cas il s'associe à une atteinte du droit supérieur entraînant une diminution de l'élévation du globe oculaire.

Histologiquement, le muscle releveur est atrophié avec de rares fibres éparses. La fibrose est importante. La raréfaction des fibres est proportionnelle à l'importance du ptosis. Le muscle de Muller est constamment normal. En ultrastructure, les myofibrilles sont désorganisées. Le tissu de collagène est abondant.

Les altérations sont considérées comme la traduction d'une aplasie isolée du releveur par défaut de maturation ou de fusion du bourgeon mésodermique.

Dans de très rares cas, interprétés comme secondaires à une agénésie nucléaire, des aspects de dénervation sont visibles.

Ce ptosis congénital isolé, même majeur, est exceptionnellement responsable à lui seul d'amblyopie et c'est la présence de signes associés comme une anisométrie, un astigmatisme (22) ou un strabisme convergent (23) qui est responsable de l'amblyopie. L'incidence de l'amblyopie dans le ptosis congénital a été évaluée dans de nombreuses études, avec des résultats variant de 6.9% à 20 % (24). D'autres études ont montré une corrélation entre la sévérité des ptosis congénitaux et la profondeur de l'amblyopie (25). Concernant l'âge idéal d'intervention dans le cadre d'un ptosis congénital isolé, on ne retrouve aucune donnée précise dans la littérature. La présence d'une amblyopie implique une chirurgie sans délai quelque soit l'âge de l'enfant, ce qui aidera à la rééducation de l'amblyopie. En l'absence d'amblyopie, l'indication chirurgicale se pose alors au cas par cas en fonction de la sévérité du ptosis, de l'action du releveur, du caractère uni ou bilatéral, de la présence ou non d'une position vicieuse de la tête et de la motivation des parents. Une chirurgie précoce pour des ptosis sévères semble réduire l'incidence de l'amblyopie (26, 27).

1.1.2 Ptosis congénital associé

Des associations diverses mais rares sont connues.

Le syndrome de Brown est une fibrose généralisée oculomotrice. Cette forme, exceptionnelle, est de transmission autosomique dominante. Avec le

ptosis bilatéral important existe une limitation quasi-totale de l'ensemble des mouvements oculaires. L'amplitude d'élévation des paupières est très réduite. L'électromyogramme n'enregistre aucune réponse. La biopsie musculaire ne montre aucune fibre. Une variété, unilatérale avec énoptalmie, serait non familiale.

Quant aux ptosis associés à des syndromes congénitaux, la liste n'est pas exhaustive. Sont à citer les syndromes d'Aarskog, de Smith, de Lemli-Opitz, de Kniest, de Carpentier, d'Armendares, de Faulk, de Schoneberg, le syndrome LEOPARD, le syndrome de Rubinstein-Taybi et diverses aberrations chromosomiques : trisomie partielle du bras long du chromosome 4, délétion du bras long du chromosome 18, délétion du bras court du chromosome 18, ring-chromosome 22 entre autres.

1.1.3 Blépharophimosis :

Il est isolé ou s'intègre dans le cadre du syndrome de Schwartz-Jampel. (Fig. 21)

a) Blépharophimosis isolé :

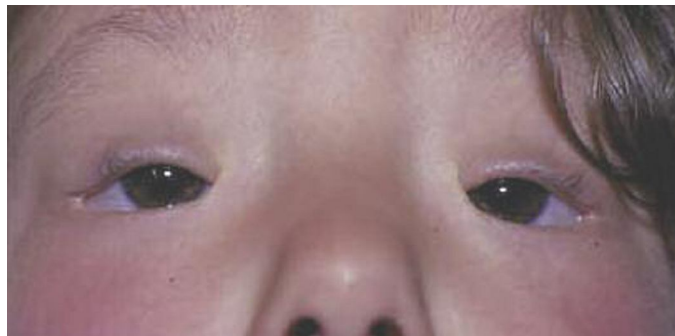

Figure 21 : Blépharophimosis dans le cadre du Syndrome de Schwartz-Jampel

Le blépharophimosis est une forme complexe de ptosis congénital associé à des anomalies palpébrales, oculaires et osseuses. La maladie, rarement sporadique, se transmet sur le mode autosomique dominant.

Le ptosis est en général marqué. La paupière supérieure lisse et courte n'a plus de pli palpébral.

Le muscle releveur est le siège d'atrophie et de fibrose. Le tarse, peu développé, est ramolli. La paupière inférieure est éversée dans sa partie externe. De plus, il existe un épicanthus accentuant le ptosis et masquant la caroncule. Le muscle orbiculaire est désinséré et la fente palpébrale est considérablement rétrécie. Une énoptalmie est associée. L'orbite est hypoplasique. Ainsi, le blépharophimosis est un syndrome polymalformatif orbito-palpébral bilatéral et symétrique.

b) Syndrome de Schwartz-Jampel :

Qualifié également de chondrodystrophie myotonique, il associe à un blépharophimosis un nanisme et une hypertrophie musculaire et relève d'une transmission autosomique récessive.

1.1.4 Ptosis congénital syncinétique :

a) Syndrome de Marcus Gunn (fig.22)

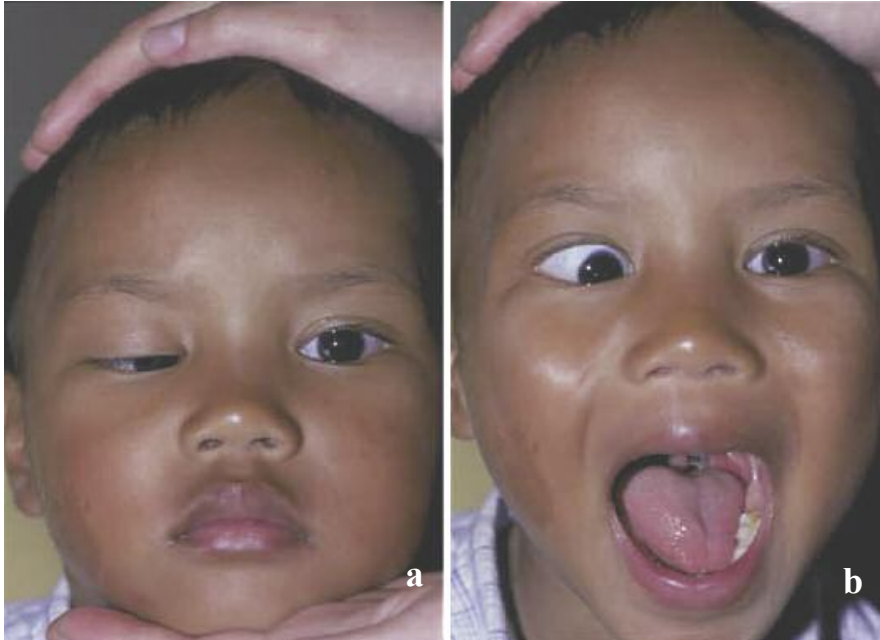

Figure 22 : Ptosis associé à un syndrome de Marcus Gunn

a: aspect en position primaire, **b**: aspect « bouche ouverte », notez le strabisme associé.

C'est un ptosis congénital unilatéral, intermittent avec, lors de la diduction controlatérale, la survenue de mouvements associés de la paupière atteinte. Il est également dit syncinésie mandibulo-palpébrale.

Il serait dû à une réinnervation ectopique à partir des fibres motrices du nerf trijumeau masticateur qui, par un trajet aberrant passant par le nerf moteur oculaire commun, innoverait le releveur de la paupière supérieure.

b) Syndrome de Marcus Gunn inversé ou syndrome de Marin Amat :

Le syndrome de Marin Amat, dit par son auteur syndrome de Marcus Gunn inversé, est une fermeture de la paupière ptosée lors de l'ouverture de la bouche. Il survient principalement au décours d'une paralysie faciale périphérique.

c) Ptosis de Beard :

Syndrome dysdirectionnel du troisième nerf crânien, c'est une chute de la paupière lors des mouvements des muscles droits. Il apparaît parfois lors de la phase de régression d'une paralysie oculomotrice.

1.2 Ptosis acquis

Ils totalisent 25 % de l'ensemble des ptosis et regroupent les étiologies neurogènes, myogènes, aponévrotiques, traumatiques et mécaniques.

2. CLASSIFICATION ETIOPATHOGENIQUE :

C'est ainsi que l'on peut séparer les ptosis en quatre grands groupes auxquels il est possible de rajouter le groupe des pseudoptosis : les ptosis myogènes, neurogènes, aponévrotiques et les ptosis mixtes.

2.1 Ptosis myogènes

Dans le groupe des ptosis myogènes, on retrouve les ptosis liés à une atteinte primitive du muscle releveur de la paupière supérieure.

Ils correspondent à plusieurs étiologies : (28)

- ✧ Myasthénies,
- ✧ Myopathies mitochondriales : ophtalmoplégie externe progressive, syndrome de Kearns Sayre,
- ✧ Maladie de Steinert,
- ✧ Maladie de Basedow,
- ✧ Myopathie sénile : il s'agit d'un ptosis myogène défini par un ptosis associé à une mauvaise fonction du releveur en dehors de tout contexte de myasthénie, maladie de Steinert, maladie de Basedow, ophtalmoplégie externe progressive...

Chez l'enfant, l'étiologie la plus fréquente est le ptosis congénital isolé.

Chez l'adulte, les ptosis consécutifs à des myopathies sont loin d'être exceptionnels et posent souvent des problèmes spécifiques de prises en charge, car ils sont fréquemment associés à des troubles oculomoteurs, une limitation du signe de Charles Bell, ainsi qu'à des problèmes cornéens, conduisant le chirurgien à proposer une hypo correction volontaire du niveau de la paupière opérée, afin de limiter les conséquences oculaire délétères secondaires à la lagophtalmie postopératoire.

2.2 Ptosis neurogène

Ils regroupent les ptosis secondaires à une lésion de la III^{ème} paire crânienne, à une atteinte du nerf moteur oculaire externe, ou encore les ptosis secondaires à une pathologie du système sympathique. Ils peuvent être liés à des lésions vasculaires, des lésions tumorales, des maladies inflammatoires, des processus dégénératifs neurotoxiques, des traumatismes ou d'origine iatrogène lors de l'utilisation de certains médicaments (par exemple, les sympatholytiques).

On retrouve notamment dans ce groupe le syndrome de Marcus Gunn et celui de Claude-Bernard-Horner.

2.3 Ptosis aponévrotiques

Les ptosis aponévrotiques regroupent les ptosis par déhiscence et/ou par désinsertion du faisceau musculo-aponévrotique du muscle releveur, ce dernier étant lui-même normal, mais dont la puissance de contraction ne peut être intégralement transmise aux structures de voisinage de la paupière supérieure. En fonction de leurs étiologies, on distingue le ptosis sénile secondaire au vieillissement et le ptosis post traumatique secondaire à une contusion, une iatrogénie chirurgicale ou un port prolongé de lentilles (29).

Sur le plan clinique, ils sont caractérisés par une ptose mineure à moyenne, avec une bonne action du releveur, un amincissement palpébral dans sa portion préseptale pouvant, dans certains cas, laisser apercevoir par transparence le globe oculaire, un pli haut situé, un excès de déroulement de la paupière ptosée lors du regard vers le bas ; ainsi que par un test à l'épinéphrine le plus souvent positif.

2.4 Ptosis mixtes

Il s'agit d'un vaste groupe hétérogène dont l'atteinte initiale est d'origine multifactorielle.

Toutes les associations possibles peuvent se rencontrer mais, dans la plupart des cas, il existe une pathologie affectant à la fois le muscle releveur et son aponévrose.

Les étiologies les plus fréquentes sont représentées par les ptosis involutionnels liés à l'âge, les ptosis post-traumatiques (post énucléation, ptosis par arrachement de la paupière supérieure avec section du releveur, ptosis suite à des fractures ou corps étranger de l'orbite) et les ptosis post opératoires.

DIFFERENTS TYPES DE PTOSIS

Ptosis par anomalie du développement du muscle releveur (ptosis myogène)

Ptosis congénital simple

Aures ptosis myogènes

- Ophtalmoplégie externe progressive
- Syndrome oculopharyngé
- Dystrophie musculaire progressive
- Myasthénie
- Fibrose congénitale des muscles extra-oculaires
- Syndromes malformatifs héréditaires ou congénitaux associant une dystrophie musculaire du releveur (ex : blépharophimosis)

Ptosis aponévrotiques

Ptosis séniles

Ptosis par traumatisme de l'aponévrose

Ptosis après chirurgie du globe oculaire

Syndrome de blépharochalasis

Ptosis chez la femme enceinte

Ptosis u cours de la maladie de Basedow

Ptosis neurogènes

Ptosis liés à une lésion de la IIIème paire crânienne

Ophtalmoplégie post-traumatique

Syndrome de Marcus Gunn avec syncinésie

Syndrome de Horner

Migraines ophtalmoplégiques

Sclérose multiple

Pseudo ptosis


Par manque de support de la paupière

Microphthalmie, phtysie

Hypotropie

Par dermatochalasis : physiopathologie

Examen Clinique



L'examen clinique constitue un temps essentiel pour la prise en charge d'un patient présentant un ptosis. Grâce à un interrogatoire précis et à un examen clinique rigoureux, il sera possible de classer le ptosis, d'évaluer son importance et son retentissement fonctionnel, et enfin de choisir une thérapeutique adaptée.

1. INTERROGATOIRE

Il doit faire préciser au patient ou à sa famille

- ✧ Age,
- ✧ les antécédents généraux et ophtalmologiques,
- ✧ les antécédents familiaux éventuels de ptosis,
- ✧ Uni ou bilatéralité,
- ✧ le caractère congénital ou acquis de la ptose palpébrale,
- ✧ les circonstances de l'accouchement (traumatisme obstétrical...),
- ✧ En cas de ptosis acquis il recherchera la date de survenue du ptosis, son mode d'apparition (brutal ou progressif), son évolution et sa variabilité dans le temps.

2. EXAMEN CLINIQUE

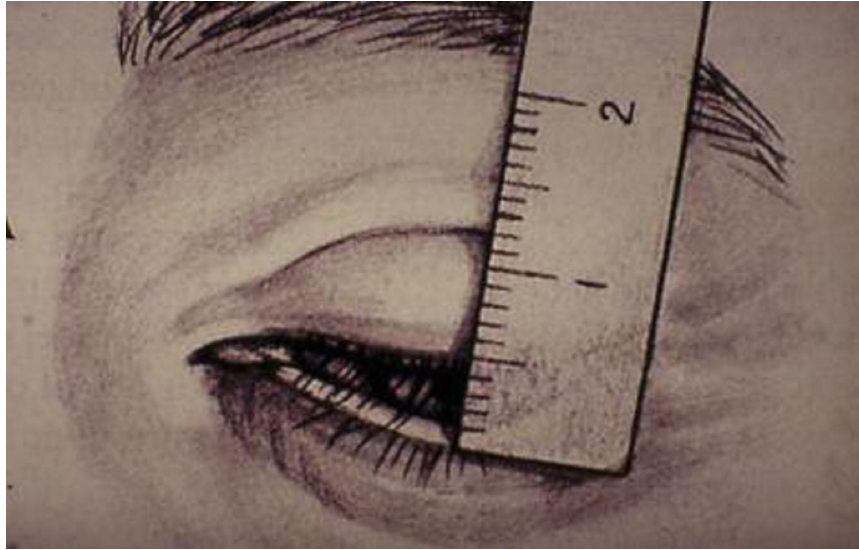


Figure 23 : mesure de la hauteur de la fente palpébrale

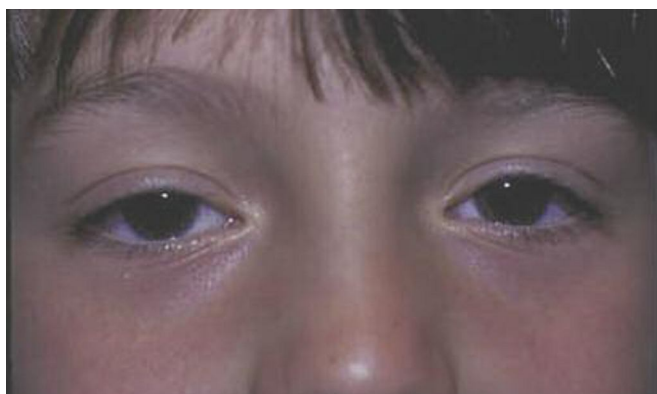L'examen d'un ptosis s'effectue patient assis, tête droite et immobile, fixant un point situé à l'horizontal et à l'infini, après avoir noté et corrigé si nécessaire une position vicieuse de la tête. Cet examen, mené de façon bilatérale et comparative, nécessite, pour être valable, une certaine coopération, en particulier chez l'enfant. Cette dernière est dans l'ensemble obtenue à partir de l'âge de trois ou quatre ans. L'examen relèvera l'importance de la ptose, la valeur fonctionnelle de l'appareil releveur, la présence de syncinésies palpébrales, l'association éventuelle à des anomalies oculaires, oculomotrices orbito-palpébrales, ou encore faciales. Des photographies seront le plus souvent prises en pré-opératoire.

L'examen sera tout d'abord statique, puis dynamique.

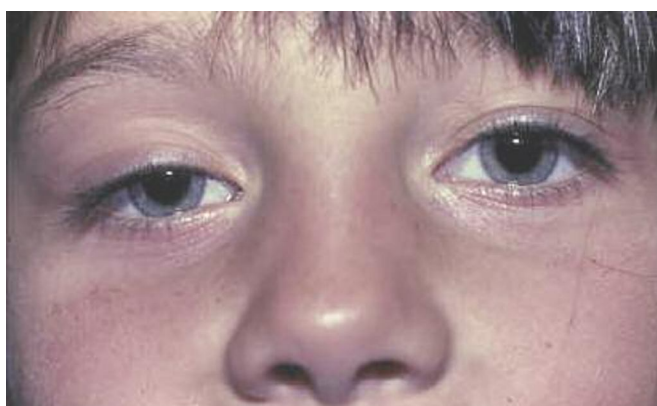2.1 Examen statique de la ptose palpébrale

La quantification de la ptose peut se faire de deux façons :

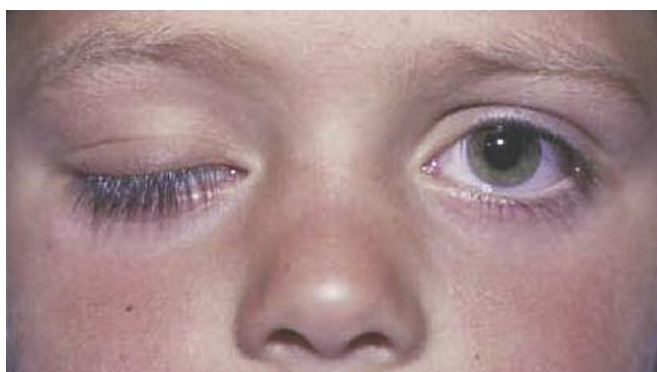- par la mesure de la hauteur de la fente palpébrale en position primaire du regard (normalement de 9 à 10 mm) (Fig. 23)
- par l'étude de la position du bord palpébral supérieur par rapport au limbe cornéo-scléral et à la pupille. Chez le sujet normal, le bord libre supérieur recouvre le limbe cornéo-scléral d'environ 1 à 2 mm en position primaire.
- Les mesures seront effectuées à l'aide d'une règle millimétrée, tenue verticalement devant l'œil, la contraction du muscle frontal étant neutralisée par une pression digitale sus sourcilière. La comparaison entre le niveau du bord libre des deux paupières permettra de quantifier le ptosis (Fig. 24) :
- **ptosis minime**, lorsque la différence de niveau entre les 2 bords libres est inférieure ou égale à 2 mm
- **ptosis modéré**, lorsque la différence se situe entre 2 et 4 mm
- **ptosis majeur**, lorsque la différence est supérieure ou égale à 4 mm



Ptosis minime



Ptosis modéré



Ptosis majeur

Figure 24 : différents degrés de ptosis

La symétrie de la fente palpébrale sera analysée. En effet la ptose palpébrale peut être asymétrique, elle est plus souvent marquée latéralement que médialement dans le ptosis congénital par élongation pathologique de l'aponévrose. La paupière peut être déplacée en dedans dans le ptosis involutif par relâchement de l'expansion aponévrotique médiale.

L'examen notera la présence du pli palpébral supérieur ainsi que sa position. Ce pli se situe normalement à 10 mm de la marge ciliaire. Son ascension fait évoquer une pathologie aponévrotique. Sa disparition est en faveur d'une atteinte myogène ou neurogène plus importante. D'autre part, l'inspection bilatérale et comparative du patient permettra de déceler une hyperaction des muscles frontaux minorant un ptosis bilatéral, de noter la position des sourcils, de rechercher une rétraction de la paupière supérieure controlatérale, des modifications de l'orientation des cils. L'obliquité de la fente palpébrale (mongoloïde ou anti-mongoloïde) et le niveau du bord libre de la paupière inférieure seront également étudiés à la recherche d'un scléral-show.

2.2 Examen dynamique de la ptose palpébrale

Il va permettre de déterminer la valeur fonctionnelle du muscle releveur de la paupière supérieure. Cette dernière s'apprécie par la mesure, à l'aide d'une règle millimétrée de l'excursion palpébrale supérieure entre les deux positions extrêmes du regard en haut et en bas (le muscle frontal étant neutralisé par une pression digitale sus sourcilière).

- La course du muscle releveur est normalement comprise entre 12 et 15mm dont 2 mm correspondent à la seule action du muscle de Müller.

- L'action du releveur est qualifiée de **bonne**, si cette course est supérieure ou égale à 8 mm ;
- de **moyenne**, si elle est comprise entre 4 et 8 mm,
- de **faible**, si elle est comprise entre 2 et 4 mm, et enfin de **nulle**, si elle est inférieure à 2 mm.

La valeur contractile du muscle de Müller sera explorée par le test à l'épinéphrine.

Ce test consiste en l'instillation d'une goutte de néosynéphrine à 10% sur la face conjonctivale de la paupière supérieure. Il est considéré comme positif si on obtient une diminution du ptosis de 2mm et signe alors la présence et l'intégrité du muscle de Müller. Ce test peut être positif même si le muscle est paralysé.

En cas de suspicion de myasthénie, il sera possible de réaliser de des tests pharmacologiques au tensilon ou à la prostigmine, ou encore le classique test au glaçon, positif dans environ 70% des cas.

2.3 Recherche d'anomalies associées

Dans un certain nombre de cas le ptosis n'est pas isolé et peut au contraire, s'associer avec d'autres anomalies telles que des syncinésies, des anomalies sensorielles, oculomotrices ou orbito-palpébrales.

✓ **Les syncinésies palpébrales :**

On recherchera la présence de :

- syncinésies mandibulo-palpébrales rentrant dans le cadre d'un syndrome de Marcus Gunn, pour les ptosis congénitaux. Il existe alors une élévation clonique de la paupière ptôlée lors de certains mouvements mandibulaires.

- pour les ptosis acquis, on recherchera le pseudo signe de Graefe qui correspond à une rétraction la paupière supérieure lors des mouvements du globe vers le bas. Ce signe traduit une réinnervation erratique, survenant lors de la phase de récupération spontanée des paralysies acquises de la IIIème paire crânienne associées à un ptosis.

✓ **Anomalies sensorielles :**

Il est primordial d'évaluer l'acuité visuelle en préopératoire. En effet les ptosis congénitaux et acquis peuvent s'accompagner d'une baisse d'acuité visuelle. L'amblyopie ne s'observe que dans les ptoses congénitales extrêmement importantes où la pupille est recouverte même dans le regard vers le bas, ou en cas d'association à un strabisme, un fort astigmatisme ou une anisométrie. Le risque d'amblyopie peut justifier un traitement chirurgical rapide.

✓ **Anomalies oculomotrices :**

Un bilan orthoptique est nécessaire avant toute intervention chirurgicale chez un patient ptosique qui présente une suspicion de trouble oculo-moteur associé.

L'examen de la vision binoculaire et l'étude des versions permettront la recherche d'un strabisme associé sans préjuger de son étiologie ; d'une diminution de l'amplitude de l'élévation du globe par atteinte du muscle droit supérieur pouvant entraîner une hypotrophie avec majoration artificielle du ptosis, ou encore d'une paralysie de la III^{ème} paire crânienne.

Ces anomalies oculomotrices peuvent compliquer le traitement et poser un problème de chronologie opératoire. Les déséquilibres oculomoteurs doivent en effet être réglés avant l'intervention sur le ptosis sauf en cas de menace d'amblyopie.

✓ **Anomalies orbito-palpébrales :**

La présence de ces anomalies peut modifier le traitement. On recherchera

- des anomalies des canthus médial et latéral (épicanthus, télécanthus, dystopie latérale du blépharophimosis) ;
- des anomalies des sourcils ;
- des modifications tarsales (amputation tarsale secondaire à d'anciennes chirurgies, tarse hypoplasique dans le cadre d'un blépharophimosis,) ;
- des modifications du volume oculaire et/ou orbitaire pouvant perturber la correction du ptosis (l'énophtalmie exposant à la sous-correction, l'exophtalmie à la sur-correction) ;
- des anomalies osseuses nécessitant souvent un traitement squelettique en premier (dysmorphose cranio-orbito- faciale, micro orbitisme,...) ;
- des troubles de la statique et de la dynamique de la paupière inférieure (ectropion, entropions involutifs,....) ;
- ainsi que la présence associée d'excédent cutané (dermatochalasis) ou graisseux de la paupière supérieure pouvant éventuellement être corrigés pendant la cure chirurgicale du ptosis

3. EVALUATION DE LA TOLERANCE AU TRAITEMENT CHIRURGICAL

La réalisation d'un examen précis des mécanismes cornéo-protecteurs est indispensable à effectuer en préopératoire, surtout en cas de ptosis majeur chez l'enfant et de ptosis neurogène ou secondaire à une myopathie chez l'adulte. Il permettra de prévoir la tolérance cornéenne à l'innocclusion palpébrale fréquente après cure chirurgicale du ptosis.

3.1 Différents éléments à surveiller

- **La qualité de l'occlusion palpébrale préopératoire** : certains ptosis congénitaux s'accompagnent d'innocclusion palpébrale par brièveté cutanée pouvant s'aggraver en postopératoire

- **La présence du signe de Charles Bell** : il s'agit d'un phénomène physiologique qui provoque l'ascension du globe oculaire lors de l'occlusion palpébrale, ce qui permet de protéger la cornée sous la paupière supérieure même en l'absence d'une occlusion complète. Il se recherche en exécutant une ouverture forcée des paupières qu'on demande au patient de maintenir fermées. Si on ne retrouve pas ce signe de Charles Bell, il y a un risque notable, voire important de mauvaise tolérance à une innocclusion postopératoire.

- **La sensibilité cornéenne** : elle peut être évaluée par l'esthésiomètre de Bonnet (cotée de 0 à 6). En cas d'hypoesthésie voire d'anesthésie cornéenne, les risques de kératite post opératoire peuvent être majeurs.

- **La recherche d'une parésie ou paralysie faciale** : leurs présences peuvent être à l'origine d'une lagophtalmie et de la diminution voire de l'absence de clignements qui pourront éventuellement entraîner des complications postopératoires.

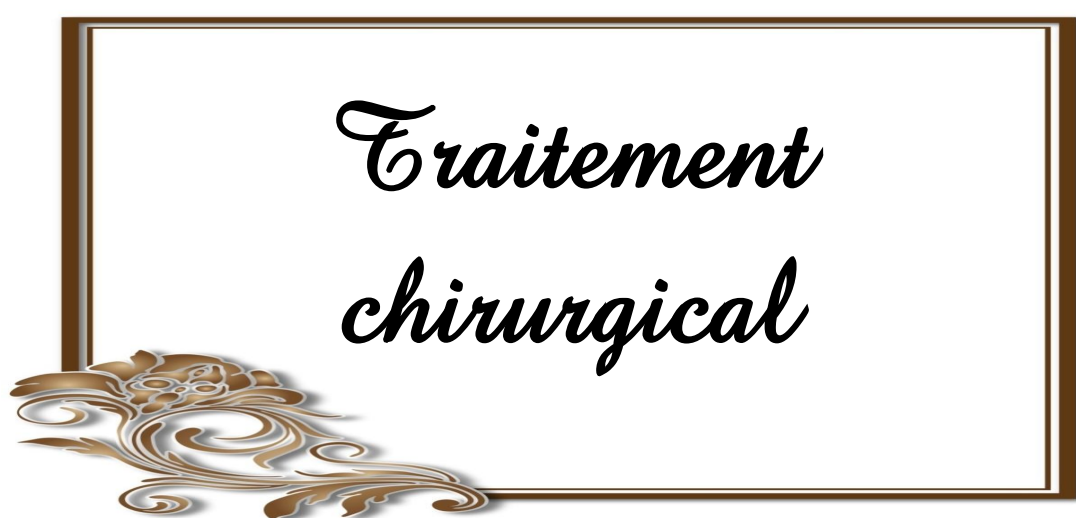- **La sécrétion lacrymale** : il faudra réaliser une étude précise du film lacrymal (examen à la lampe à fente, test à la fluorescéine, break up time, test de Schirmer, test au vert de lissamine).

Un syndrome sec imposera une extrême prudence dans la correction du ptosis, car il existe alors un risque accru de kératite postopératoire.

Il faudra prévenir le patient de la perte de certains mécanismes cornéo-protecteurs en postopératoire et de la possibilité de survenue de complications liées à cette perte. Un risque de kératite d'exposition trop importante peut amener à reconsidérer l'indication chirurgicale.

3.2 Examen ophtalmologique complet

Un bilan ophtalmologique standard sera effectué en préopératoire avec mesure de l'acuité visuelle et de la pression intra oculaire, examen à la lampe à fente et réalisation d'un fond d'œil. L'aspect des pupilles sera systématiquement inspecté, à la recherche d'un syndrome de Claude Bernard Horner.



Les principales techniques chirurgicales préconisées dans la prise en charge thérapeutique des ptosis consistent soit à raccourcir, soit à renforcer, soit encore à suppléer un muscle, le releveur de la paupière supérieure, qui est pathologique et qui malheureusement le demeurera après la chirurgie, ce qui explique en partie le caractère quasi constamment récidivant sur le long terme de cette affection. Il faudra donc bien prévenir le malade ou sa famille s'il s'agit d'un enfant.

Quatre techniques principales permettent de traiter l'immense majorité des ptosis.

- Résection du muscle releveur de la paupière supérieure,
- La chirurgie de son aponévrose,
- La résection du muscle de Müller,
- La suspension de la paupière supérieure au muscle frontal.

D'autres techniques moins utilisées mais non moins efficaces sont la technique de suspension de la paupière au ligament de Whitnall qui peut être réalisée soit par voie antérieure ou postérieure et la plicature interlamellaire du muscle releveur de la paupière supérieure par mini incision.

Ces interventions pourront être réalisées soit sous anesthésie locale, soit sous anesthésie générale. On privilégiera l'anesthésie locale (injection in situ de Xylocaïne à 2%) avec une sédation dès que la coopération du patient le permettra. Dans les autres cas, le recours à l'anesthésie générale sera la règle.

Il existe des règles de chirurgie plastique immuables :

- L'emploi d'un matériel adéquat ;
- Le marquage (à l'encre) des incisions cutanées ;
- L'infiltration des tissus, permettant de disséquer et d'individualiser les différents plans ;
- L'hémostase soigneuse ;
- La mise en place d'un fil tracteur en paupière inférieure pendant 48 heures, pour éviter l'exposition cornéenne.

1. RESECTION DU RELEVEUR :

Il s'agit de l'intervention le plus souvent employée. Elle peut être réalisée par voie antérieure, cutanée, ou conjonctivale, ou plus rarement mixte.

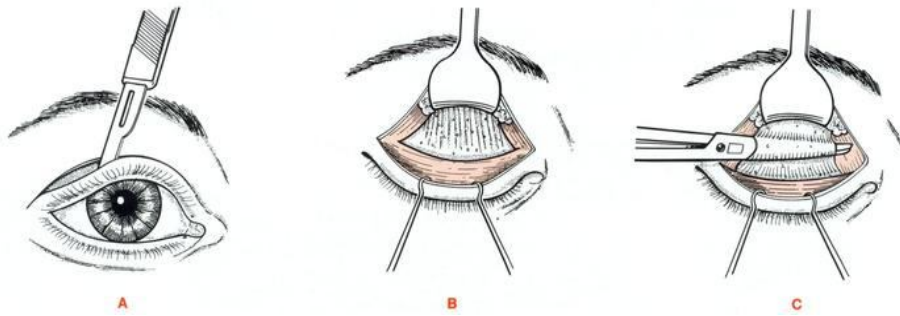
1.1 Voie d'abord antérieure

Cette technique a été mise au point par Berke et Leahey et consiste en un raccourcissement déterminé du releveur avec suture au bord supérieur du tarse.

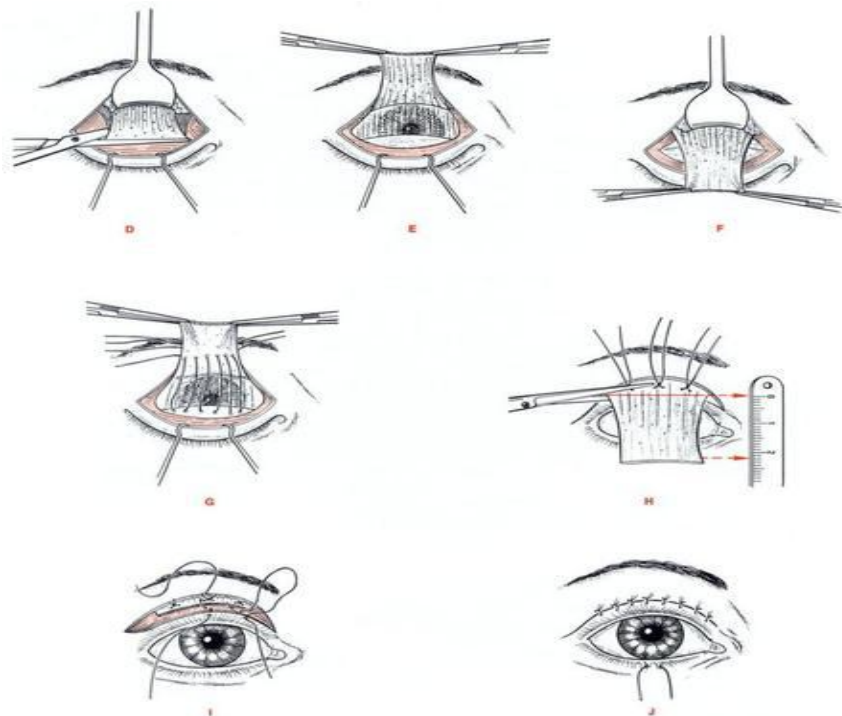
Elle comprend les temps suivants :

- Marquage de l'incision cutanée à 7-8 mm du bord libre de la paupière.
- Infiltration du versant cutané palpébral par une solution vasoconstrictrice permettant une meilleure hémostase. L'infiltration de la conjonctive après éversion de la paupière permet de libérer le muscle de Müller.
- Incision franche et nette de la peau sur toute la longueur palpébrale et jusqu'au plan orbiculaire.
- Dissection de l'orbiculaire préseptal et pré tarsal, en restant à distance de la ligne ciliaire.
- Identification du septum orbitaire et du ligament de whitnall.
- Ouverture du septum orbitaire, le plus haut possible. La graisse orbitaire est réclinée par un écarteur de Desmarres. le ligament transverse de Whitnall sera préservé.
- Individualisation du couple muscle de Müller – faisceau aponévrotique du releveur par tunnellation du bord supérieur du tarse.

- Section du muscle releveur au ras du tarse et libération des ailerons qui seront éventuellement sectionnés si la résection doit être importante.
- Dissection de sa face profonde, le plus loin possible n restant à distance du formix supérieur.
- Résection du releveur, variant entre 12 et 25 mm, fonction de l'action du muscle et du degré de ptose, déterminés lors de l'examen préopératoire.
- Suture du muscle au bord supérieur du tarse par 3 à 6 points de Vicryl 6/0, en vérifiant que le bord libre est au niveau recherché ; qu'il présente une courbure régulière sans encoche ; que la traction permet l'abaissement passif de la paupière ; que les ductions forcées du globe sont possibles.
- Résection facultative d'une languette d'orbiculaire pré tarsal et d'un excès cutané préseptal.
- Fermeture cutanée au monofil 6/0, en refaisant le pli palpébral à l'aide de trois points fixant les deux lambeaux cutané-orbiculaire contre le plan tarso-musculaire.
- Mise en place d'un fil de traction dans la paupière inférieure, permettant une bonne occlusion palpébrale pendant 24 à 48 heures.



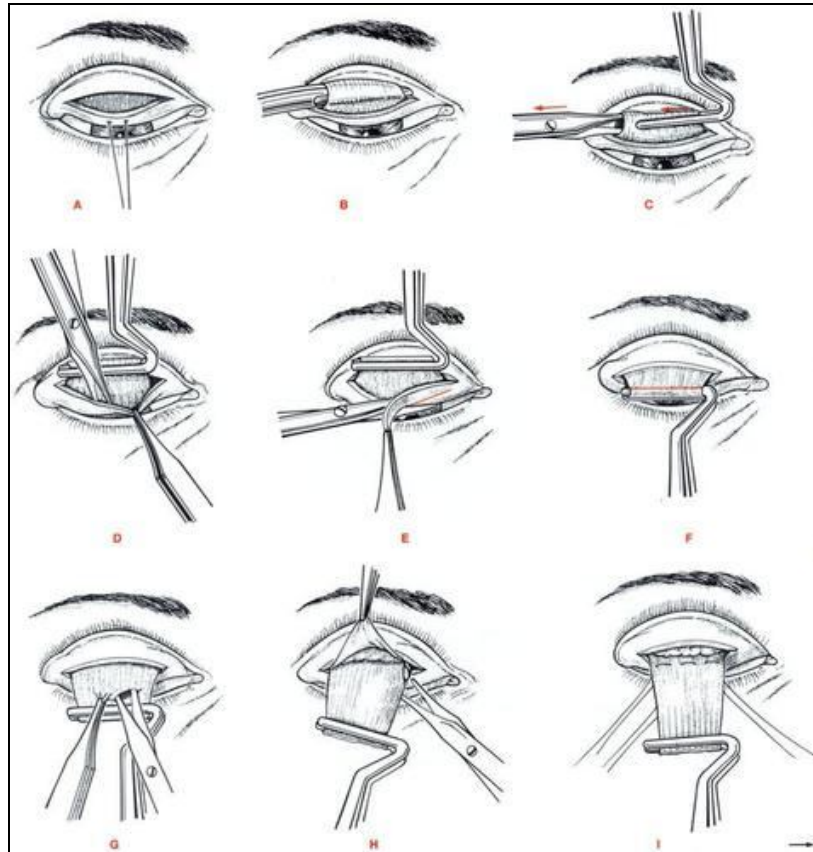
- A.** Incision cutanée après marquage (environ 7-8 mm au dessus du bord libre)
- B.** Individualisation du releveur. La graisse orbitaire est maintenue par un écarteur de Desmarres.
- C.** Tunnellisation du releveur au bord supérieur du tarse.



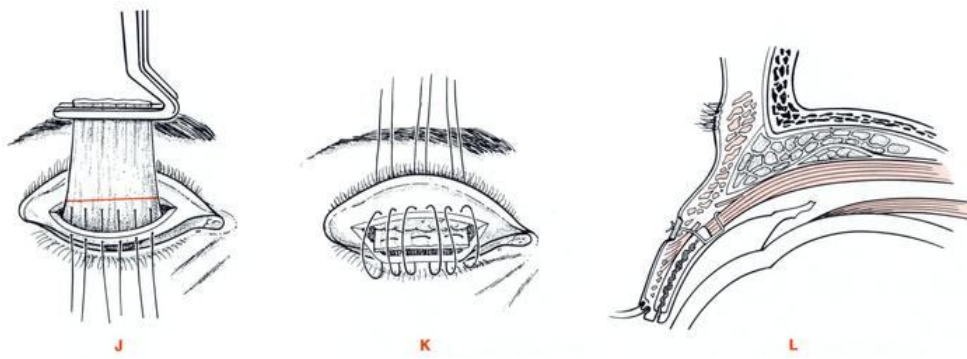
- D.** Section du releveur au bord supérieur du tarse.
- E.** Dissection du releveur
- F.** La dissection effectuée, le releveur est maintenu étiré par des pinces.
- G.** Suture du muscle au bord libre supérieur du tarse par point séparés de Vicryl 6/0.
- H.** Résection du releveur suivant les données établies en peropératoire.
- I.** Fermeture cutanée en refaisant le pli par trois points cutané-tarso-cutanés.
- J.** Mise en place d'un fil tracteur en paupière inférieure.

1.2 Voie d'abord conjonctivale

Cette technique, qui consiste à aborder le releveur par voie postérieure, a été décrite dès 1923 par Blaskovics.



- A.** Paupière inférieure éversée. Incision conjonctivo-tarsale.
- B, C.** Identification du couple releveur-Müller par tunnellation, et mise sur clamp.
- D, E.** Dissection et excision d'une languette de tarse supérieur.
- F, G.** Dissection conjonctivale vers le haut, le tendon du releveur étant maintenu sur un clamp.
- H.** Le septum étant ouvert, la graisse préaponévrotique est visible. Section des ailerons.
- I, J.** insertion du releveur par des sutures en U sur le tarse, ces sutures étant placées au niveau de la résection musculaire désirée.



J. Insertion du releveur par des sutures en U sur le tarse, ces sutures étant placées au niveau de la résection musculaire désirée.

K, L. ces sutures en U chargent le releveur, la lèvre supérieure de la conjonctive, la lèvre tarso-conjonctivale inférieure, le releveur, et transpercent la peau à la hauteur du futur pli. Face cutanée, les sutures sont nouées sur un bourdonnet.

Elle comprend les temps suivants :

- Repérage et marquage bilatéral et symétrique du pli.
- Eversion de la paupière supérieure sur une plaque ou un écarteur de Desmarres.
- Incision conjunctivo-tarsale de 1 à 3 mm sous le bord supérieur du tarse, jusqu'à l'espace pré-tarsal.
- Identification du releveur. Désinsertion du muscle de Müller du bord supérieur du tarse.
- Dissection conjonctivale vers e haut en maintenant le bord supérieur du tarse.
- Excision de la languette de tarse supérieur adhérente à la conjonctive.
- Section de la partie terminale du tendon, permettant de repérer et de disséquer la face antérieure de l'aponévrose et d'ouvrir le septum.
- Section des ailerons
- Résection musculaire suivant les données cliniques.
- Réinsertion au tarse.
- Mise en place d'une traction en paupière inférieure.

2. SUSPENSION DE LA PAUPIERE SUPERIEURE AU MUSCLE

FRONTAL :

Elle suppose d'emblé un frontal actif, et consiste à solidariser la paupière ptôlée, dont le releveur est inexploitable, au muscle frontal homolatéral par un matériau inerte ou vivant. Le but de cette méthode est au mieux d'obtenir la correction du ptosis sans contraction du frontal ou, au moins, au prix d'une contraction modérée.

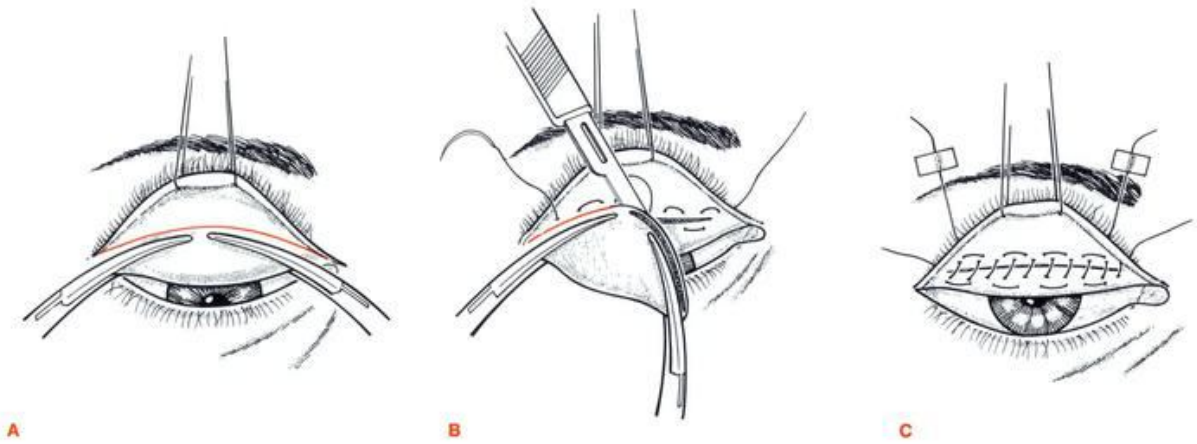
La majorité des auteurs préfèrent recourir en priorité à des greffes tissulaires prélevées sur le malade lui-même pour réaliser la suspension, essentiellement à partir de l'aponévrose temporale ou du fascia lata. Néanmoins des biomatériaux, comme le polytétra-fluoro-éthylène expansé peuvent être utilisés en première intention.

3. RESECTION DU MUSCLE DE MULLER :

Cette chirurgie s'adresse électivement aux ptosis minimales ayant une bonne fonction du releveur et un test positif à la néosynéphrine.

En pratique, deux principales techniques opératoires sont possibles :

3.1 Résection tarso-conjonctivo-mullérienne

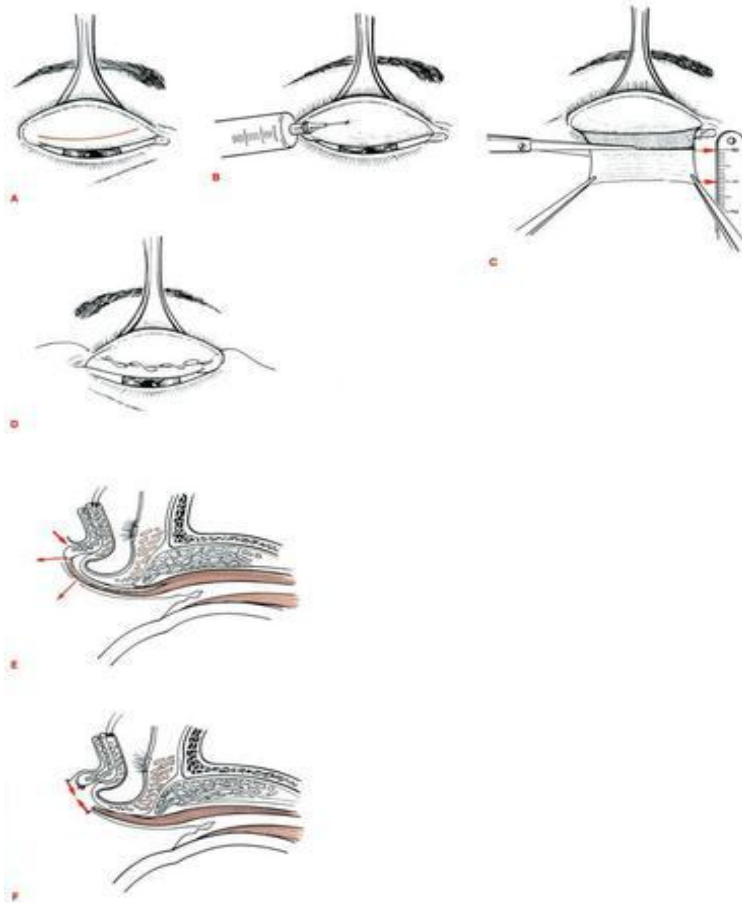


- A. Eversion de la paupière supérieure et marquage de la résection.
- B. Résection d'une languette tarso-conjonctivo-musculaire. Suture du releveur au tarse.
- C. Surjet conjonctival dont les deux extrémités ressortent sur le versant cutané.

Décrite par Fasanella et Servat (30) en 1961, elle consiste à réséquer, par voie postérieure, au niveau du bord tarsal supérieur, une languette tarso-conjonctivo-musculaire, puis à suturer le releveur au tarse et les deux berges conjonctivales entre elles par un surjet de monofil.

Il s'agit d'une intervention fiable, dont les résultats sont constants dans les petits ptosis, mais dont le principal inconvénient est la mutilation du bord tarsal supérieur.

3.2 Résection conjunctivo-mullérienne



- A. Eversion de la paupière supérieure sur Desmarres.
- B. Infiltration d'une solution de Xylocaïne adrénalinée.
- C. Dissection d'un lambeau conjunctivo-müllerien, tracté vers le bas, qui sera réséqué d'environ 8 à 10 mm.
- D. Suture par un surjet 6/0 (monofil ou résorbable), dont les deux extrémités ressortent sur le versant cutané.
- E. F. Vue en coupe de la paupière avant et après résection conjunctivo-musculaire.

Décrite par Putterman et Urist (31), cette intervention consiste en une résection conjunctivo-müllerienne monobloc d'environ 8 mm de hauteur.

Les temps opératoires sont les suivants :

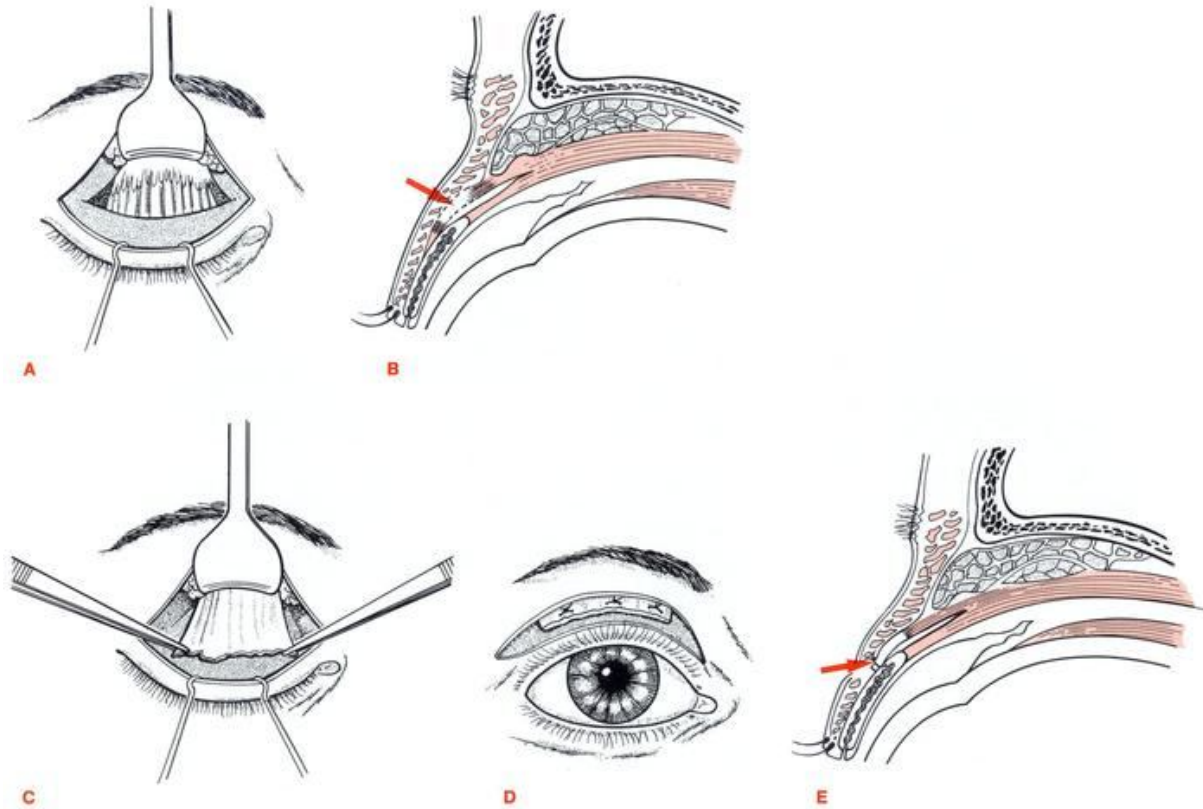
- Eversion de la paupière sur une plaque ou un écarteur de Desmarres , après avoir placé un fil de traction au niveau du bord libre ;
- Incision sur toute la longueur du bord tarsal supérieur ;
- Dissection d'un lambeau conjunctivo-müllérien tracté vers le bas ;
- Résection monobloc du lambeau dont l'importance est fonction de la réponse préopératoire à l'instillation de néosynéphrine ;
- Suture par un surjet de monofilament 6/0, chargeant conjonctive et Müller au bord supérieur du tarse, les deux chefs transfixiant la paupière et étant fixés par des Stéri-Strip sur le versant cutané pour éviter tout frottement sur le globe.

Cette méthode, également très fiable, présente l'avantage de préserver le tarse. En revanche, elle ne permet pas de traiter les ptosis asymétriques minimales.

4. CHIRURGIE APONEVROTIQUE :

Décrite par Jones, Quickert et Wobig en 1975 (16).

4.1 Chirurgie aponévrotique par voie antérieure



- A. Voie d'abord cutanée. Graisse préaponévrotique réclinée sur desmarres.
- B. Visualisation de la déhiscence : aponévrose du releveur ascensionnée proche du septum et muscle de Müller reconnaissable à la direction verticale de ses fibres rouge foncé, sous le couple septum-aponévrose du releveur.
- C. Vue en coupe de la déhiscence ou désinsertion.
- D. Réinsertion de l'aponévrose et contrôle de la hauteur de la fente palpébrale.
- E. Vue en coupe une fois la déhiscence réparée.

Elle comprend les temps opératoires suivants :

- Marquage du pli palpébral, des bords latéraux de la cornée et de l'aplomb pupillaire sur le bord libre au crayon dermographique.
- Anesthésie locale sous cutanée avec quelques millilitres de xylocaïne adrénalinée ou alphacaïne (articaïne, épinéphrine)
- Incision cutané-orbiculaire à la lame froide sur environ 17 mm dans le pli palpébral supérieur
- Séparation de la lamelle antérieure myo-cutanée du tarse vers le bas et du septum vers le haut.
- Ouverture du septum aux ciseaux le plus haut possible et réclinaison de la graisse pré-aponévrotique au moyen d'un écarteur de Desmarres, exposant ainsi l'aponévrose du releveur.
- Réinsertion de l'aponévrose au bord supérieur du tarse par 2 à 3 points de fil résorbable ou non résorbable.
- Ajustement effectué de façon symétrique à la paupière supérieure controlatérale, la règle étant de permettre un recouvrement d'environ 1.5 à 2 mm du limbe supérieur
- Réfection du pli palpébral supérieur au moyen de 3 points en U de Prolène 6/0 chargeant peau orbiculaire aponévrose orbiculaire peau.
- Suture cutanée par points séparés de monofilament 6/0

4.2 Voie postérieure

Les premiers temps sont identiques à ceux de l'abord postérieur du releveur, puis :

- Incision horizontale de la conjonctive à 1 mm sous le bord tarsal supérieur, la dissection est poursuivie jusqu'à individualisation de l'aponévrose, une fois identifiée on libère sa face supérieure.
- Excision d'une petite languette de bord tarsal supérieur comprenant une bandelette müllérienne.
- Mise en place des sutures en U (5/0 non résorbables) prenant le plan conjonctive-Müller restant, l'aponévrose, le bord supérieur du tarse, l'orbiculaire et la peau, et ressortant au niveau du pli.

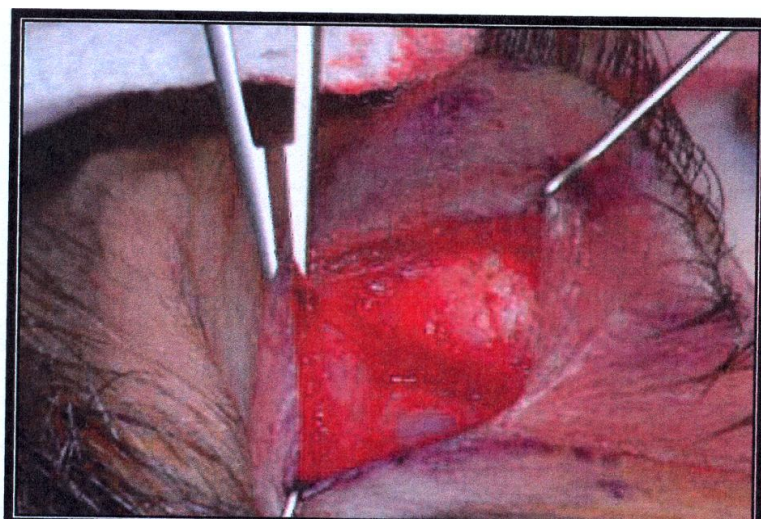
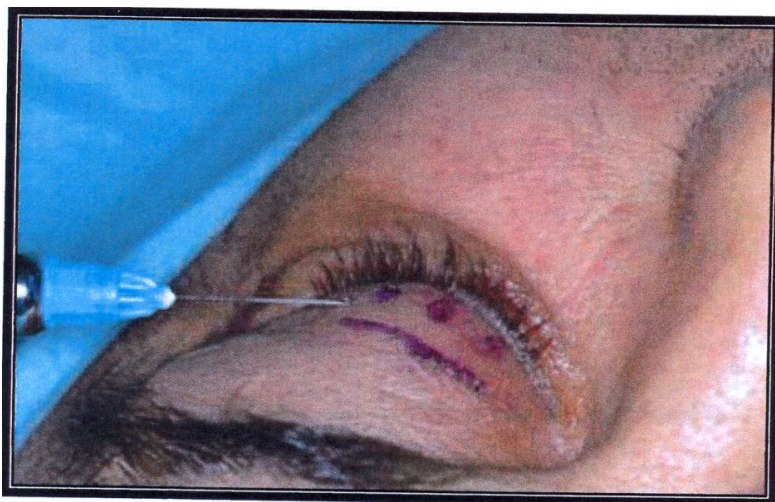5. **PLICATURE INTERLAMELLAIRE DU MUSCLE RELEVEUR DE LA PAUPIERE SUPERIEURE PAR MINI-INCISION:** « Technique de Frueh » (32, 33, 34)

Cette plicature interlamellaire correspond à une chirurgie de l'aponévrose à type de plicature dans un plan situé entre la face postérieure de l'aponévrose et la face antérieure du muscle de Müller, d'où le terme de plicature interlamellaire ou interfaisceau du muscle releveur de la paupière supérieure.(fig.25)

Elle comprend les temps opératoires suivants :

- Marquage du pli palpébral, des bords latéraux de la cornée et de l'aplomb pupillaire sur le bord libre au crayon dermographique
- Anesthésie locale par alphacaïne dans le pli palpébral : 0.5 à 1 ml suffisent

- Incision cutanée de 8 à 12 mm selon les auteurs, située discrètement sous le pli palpébral, à environ 7 à 8 mm de la bordure ciliaire
- Dissection jusqu'au bord supérieur du tarse
- Incision de l'aponévrose : passage aux ciseaux mousse entre l'aponévrose et le tarse, puis dans un espace trabéculaire entre l'aponévrose et la face postérieure du muscle de Müller.
- A l'aide de crochets, traction sur l'aponévrose vers le bas, puis passage de l'aiguille d'un fil résorbable (Vicryl 5/0) ou non résorbable (monofilament) sur la face postérieure de l'aponévrose assez haut au-dessus de l'incision initiale. Le patient est alors sollicité pour regarder en haut et en bas afin de constater un mouvement ample de la suture et de vérifier que l'attache est bien solide.
- Passage de l'aiguille au bord supérieur du tarse.
- Serrage progressif afin d'ajuster le contour et la hauteur de la paupière supérieure par rapport au limbe.
- Réfection du pli palpébral et suture cutanée par deux à trois points de monofilament (Prolène 6/0)



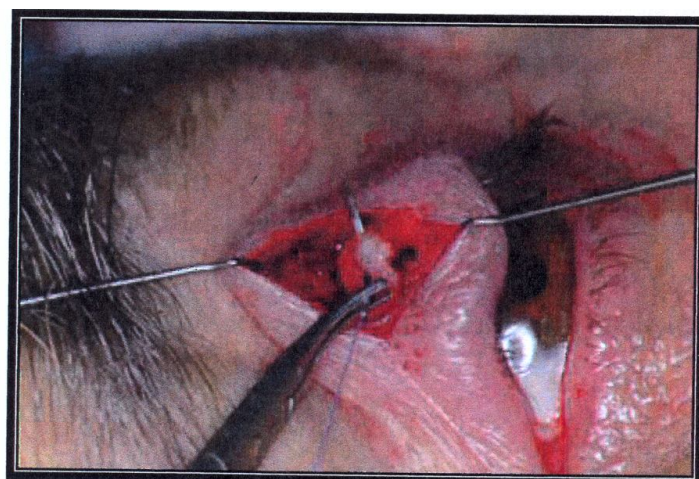
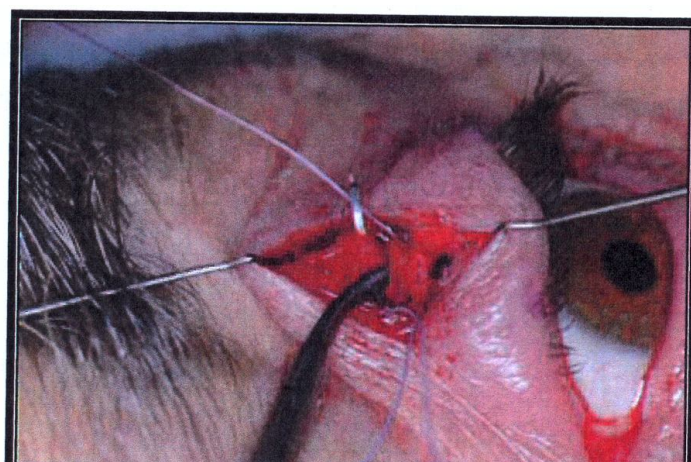
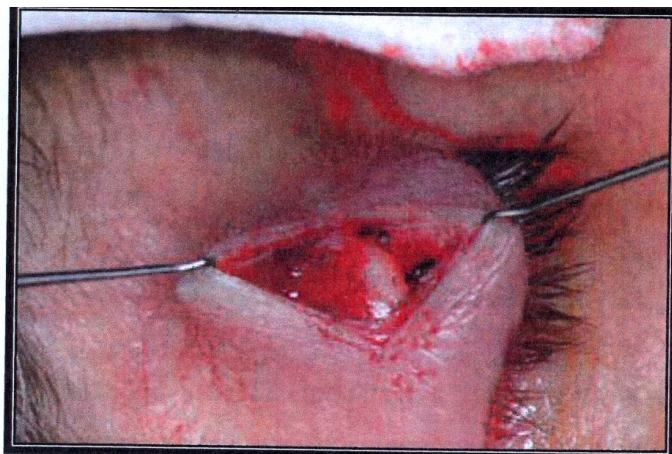


Fig. 25 : Etapes de la technique de Freuh

6. SUSPENSION AU LIGAMENT DE WHITNALL :

La technique de suspension au ligament de Whitnall a été décrite pour la première fois par Anderson en 1979 à partir d'une voie cutanée de la paupière supérieure (18). La technique de suspension au ligament de Whitnall présente l'intérêt de respecter l'anatomie de la paupière supérieure et d'éviter l'utilisation de matériaux synthétiques ou non (gore tex, silicone, fascia lata, aponévrose temporale) surtout chez l'enfant (1, 35).

Ce type de chirurgie est basé sur des considérations anatomiques et physiologiques qui préservent les structures permettant l'élévation de la paupière supérieure. Il est essentiel d'éviter d'endommager le ligament de Whitnall durant la chirurgie de la paupière supérieure et de la distinguer des ailerons du releveur localisés plus bas. Une connaissance détaillée de l'anatomie de la paupière supérieure est requise pour une approche antérieure ou postérieure du ptosis (35). Dans les ptosis à mauvaise fonction du releveur, la résection de la moitié ou davantage d'un muscle releveur déjà affaibli ne va que diminuer la capacité d'élévation de la paupière supérieure. C'est pourquoi nous préférons la suspension au ligament de Whitnall qui respecte davantage l'anatomie et la physiologie de la paupière supérieure que la résection du releveur, plus invasive (36), et qui n'affecte pas la mobilité de la paupière supérieure (37). Nous utilisons la suspension au ligament de Whitnall dans les ptosis congénitaux à mauvaise fonction du releveur avec un ligament de Whitnall intact. Une élévation considérable de la paupière supérieure peut être obtenue en suturant le ligament de Whitnall au muscle releveur aussi loin que possible en arrière de l'orbite, avançant ainsi l'aponévrose (qui emmène avec

elle le tarse jusqu'au niveau du ligament de Whitnall). D'après Anderson RL et al, (18, 36, 38) la suspension au Whitnall est une réelle alternative à la suspension frontale dans les ptosis congénitaux unilatéraux à mauvaise action du releveur où les parents préfèreront une chirurgie uniquement sur la paupière pathologique (à l'opposé d'une suspension frontale bilatérale) (20).

Dans la technique de suspension du LW décrite par Anderson, l'aponévrose du RPS est complètement réséquée jusqu'à sa jonction avec le LW et celui-ci, avec le RPS sous-jacent, sont suturés au bord supérieur du tarse. Si en per opératoire on constate que la suspension n'est pas suffisante pour corriger le ptosis on y associe une tarsectomie supérieure.

Il existe deux types de voies d'abord : antérieure et postérieure.

6.1 Voie antérieure :

Après instillation d'une anesthésie cornéenne, une infiltration locale de 0,1 à 0,2 ml de lidocaine 2% est faite au niveau du pli palpébral.

- Un fil de soie est placé au niveau du bord libre pour permettre une traction de la paupière, il est fixé au champ opératoire par une pince hémostatique
- Une incision cutanée au niveau du pli palpébral est réalisée
- Une incision de pleine épaisseur du muscle orbiculaire est réalisée avec des ciseaux de Wescott. Cette incision franche permet d'éviter les saignements et d'exposer le fascia postérieur du muscle orbiculaire qui recouvre l'aponévrose. Ce fascia est ouvert, des écarteurs de Desmarres sont placés et le septum est exposé.

- Une boutonnière est faite dans le septum ce qui permet à la graisse pré aponévrotique de faire hernie, ensuite l'incision est élargie.
- Juste derrière la graisse se trouve l'aponévrose du releveur qui est reconnaissable à sa couleur blanc étincelant.
- En écartant délicatement les structures rétroseptales, on retrouve le LW à la limite supérieure de l'aponévrose.
- On injecte la lidocaine dans la lamelle palpébrale postérieure ce qui permet de gonfler l'aponévrose et de la distinguer du muscle de Müller sous-jacent.
- Une boutonnière est faite dans l'aponévrose à sa limite supérieure puis elle est détachée du LW.
- une dissection méticuleuse permet de séparer l'aponévrose du muscle de Müller sans léser l'arcade vasculaire de celui-ci.
- L'aponévrose est enfin coupée au ras du bord supérieur du tarse
- On suture le LW et le tissu fibromusculaire sous-jacent à la face antérieure du tarse au niveau du tiers moyen de celui-ci. Le premier point est médial, il correspond à la pupille ou au point du bord libre palpébral controlatéral le plus élevé. Il est réalisé à l'aide d'une aiguille spatulée ce qui permet un passage partiel dans le tarse. Une prise de pleine épaisseur du tarse expose à un risque de retournement du bord libre et donc expose à l'irritation cornéenne. Une suture très basse du LW au tarse expose également au risque de retournement palpébral.

- Une ptose palpébrale temporale résiduelle est fréquente après correction d'un ptosis avec faible fonction du RPS, c'est pour cela qu'il faut essayer d'obtenir une correction maximale dans cette région. Mais une réintervention peut s'avérer nécessaire en cas de ptose temporale en rapport avec un abaissement de la glande lacrymale.
- Si le résultat escompté n'est pas atteint une résection minime du tissu fibro-musculaire sous-jacent au LW est réalisée.
- La peau est suturée par des points séparés de soie noire, les points doivent être profonds pour permettre la reformation d'un bon pli palpébral.

6.2 Voie postérieure :

- Marquage du pli palpébral, des bords latéraux de la cornée et de l'aplomb pupillaire sur le bord libre au crayon dermographique
- Mise en place au niveau de la paupière supérieure de deux fils de soie noire au niveau de la bordure ciliaire à l'aplomb des bords latéraux de la cornée, pour retourner la paupière supérieure sur une plaque dont l'arrondi supérieur est placé plus haut que le pli palpébral afin d'obtenir une éversion plus haute que le bord supérieur du tarse.
- Incision horizontale de la conjonctive 1 mm au-dessus du bord tarsal supérieur après infiltration, l'incision est poursuivie en profondeur à travers le muscle de Müller, jusqu'à trouver le bon plan de clivage trabéculaire entre Müller et aponévrose.

- L'aponévrose est libérée sur sa face postérieure jusqu'à la jonction avec les fibres rouges striées du muscle releveur et encore plus haut jusqu'à retrouver une bande blanchâtre solide qui entoure le muscle releveur : le ligament de Whitnall.
- Mise en place de 3 sutures en U (Sinusorb ou Vicryl 5/0) entre le ligament de Whitnall et le bord supérieur du tarse
- Ces 3 sutures vont sortir à la face antérieure de la paupière supérieure, plus bas en avant dans le pli palpébral, après avoir pris l'insertion aponévrotique sur 1 à 2 mm horizontal.
- Dans certains cas très sévères, une résection tarso-müllerienne de 1 à 2 mm est associée (39) avec pour objectif, d'une part de diminuer le risque de prolapsus du cul de sac, et d'autre part d'augmenter l'effet d'élévation sur ces ptosis à mauvaise fonction du releveur. Dans ce cas 3 sutures en U supplémentaires (Sinusorb ou Vicryl 6/0) sont rajoutées entre la conjonctive et le ligament suspenseur du cul de sac et le bord supérieur du tarse.
- Mise en place dans tous les cas d'un fil de traction au niveau de la paupière inférieure (suture de Frost) qui est en levée généralement à J1 post opératoire dès que l'occlusion palpébrale est possible.

Cette technique est le plus souvent indiquée dans une population pédiatrique et donc faite sous anesthésie générale. Cependant, sa réalisation sous anesthésie locale est un atout à la chirurgie permettant une évaluation en per opératoire du niveau du bord libre et de la symétrie avec l'œil controlatéral ; mais ceci implique un minimum de coopération de la part du patient.

Les critères per opératoires de bon pronostic sont :

- Un ligament de Whitnall bien développé.
- Un bord palpébral bien relevé et de contours nets.
- Une bonne résistance de la paupière à une traction inférieure après mise en place des sutures.

Etude Pratique

*Matériel
Et Méthodes*



Dans cette étude nous proposons d'évaluer la technique de suspension du ligament de Whitnall dans la prise en charge du ptosis essentiellement congénital.

Nous rapportons les résultats de notre étude rétrospective que nous allons confronter aux résultats de la littérature.

1. MATERIEL :

Il s'agit d'une étude rétrospective de patients ayant bénéficié d'une chirurgie du ptosis par technique de suspension au ligament de Whitnall, colligés au service d'ophtalmologie A à l'Hôpital des Spécialités de Rabat. Il s'agit de patients opérés entre mai 2008 et avril 2010, par le même chirurgien.

- Les critères d'inclusion étaient :
- Un diagnostic de ptosis congénital isolé.(fig.26,27)
- Un traitement chirurgical par technique de suspension au ligament de Whitnall.
- Une chirurgie effectuée par le même opérateur.
- Un suivi minimum de 1 mois conduit par le chirurgien ayant réalisé l'intervention.
- Les critères d'exclusion étaient une chirurgie palpébrale antérieure ou concomitante pour une autre indication et un suivi inférieur à 1 mois.

L'examen clinique pré opératoire a permis d'éliminer les cas de ptosis associé et les cas de syncinésies.

La hauteur de la fente palpébrale a été mesurée en pré opératoire et en post opératoire à une semaine puis à 3mois.

L'action du muscle releveur de la paupière supérieure (ARPS) a été classée en « mauvaise » pour une ARPS < 8 mm et en « bonne » pour une ARPS ≥ 8 mm. La hauteur de la fente palpébrale (FP) normale a été définie à 9 mm

La sévérité ou degré du ptosis a été classée en :

- Minimale \leq à 2 mm (FP \leq 7 mm)
- Modéré à 3 mm (FP = 6 mm)
- Sévère \geq à 4 mm (FP \leq 5 mm)

Ils ont tous été opérés par le même chirurgien sous anesthésie générale et selon un protocole opératoire bien codifié.

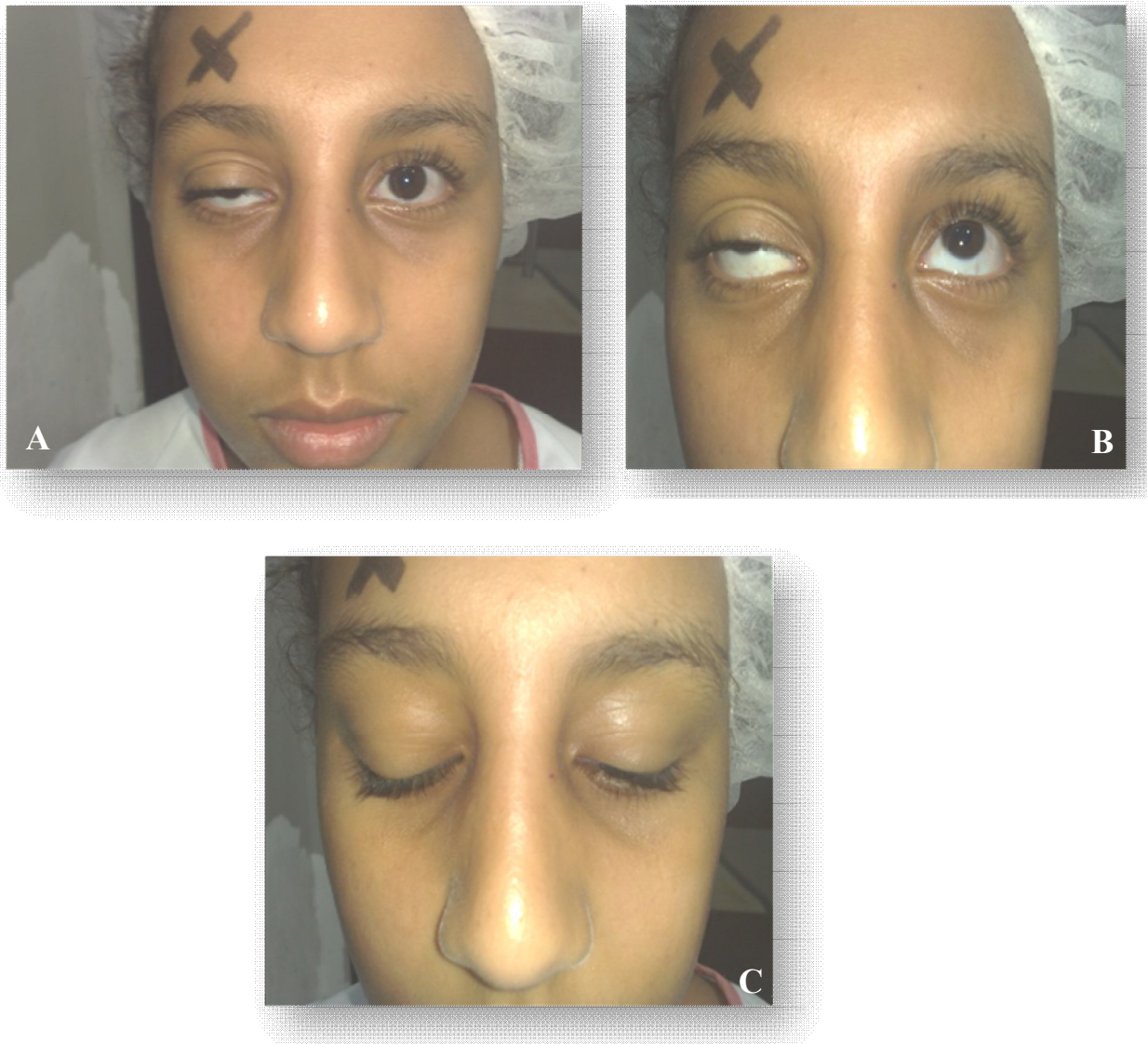


Figure 26 : ptosis congénital de l'œil droit avec faible fonction
du releveur de la paupière supérieure
A : regard droit B : regard vers le haut C : regard vers le bas.

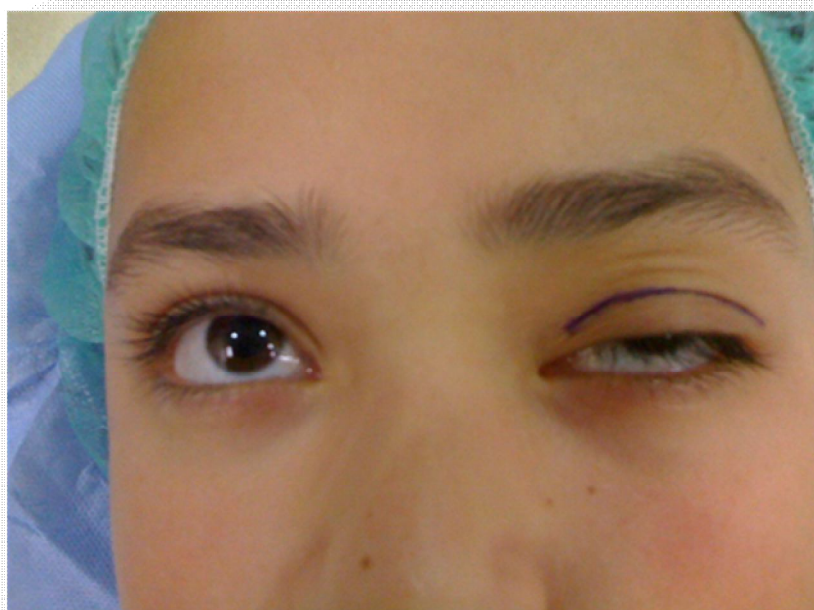

Figure 27 : ptosis congénital OG : marquage du pli palpébral

2. METHODES :

Deux types de voies d'abord ont été utilisées chez nos patients : antérieure et postérieure.

2.1 Suspension par voie antérieure

- Un procédé standardisé a été adopté chez les 12 patients :
- Incision cutanée au pli palpébral supérieur
- Dissection de l'orbiculaire (fig.28)
- Ouverture du septum orbitaire (fig.29)
- Repérage de la graisse pré aponévrotique qui est réclinée sur un écarteur de Desmarres (fig.30)
- Dissection jusqu'au ligament de Whitnall (fig.31)
- Tarsectomie minime supérieure (fig.32)
- Insertion du ligament de Whitnall sur le bord supérieur du tarse. (fig.33)
- Reformation du pli palpébral supérieur (fig.34)
- Suture cutanée (fig.35)
- Parfois suture Frost

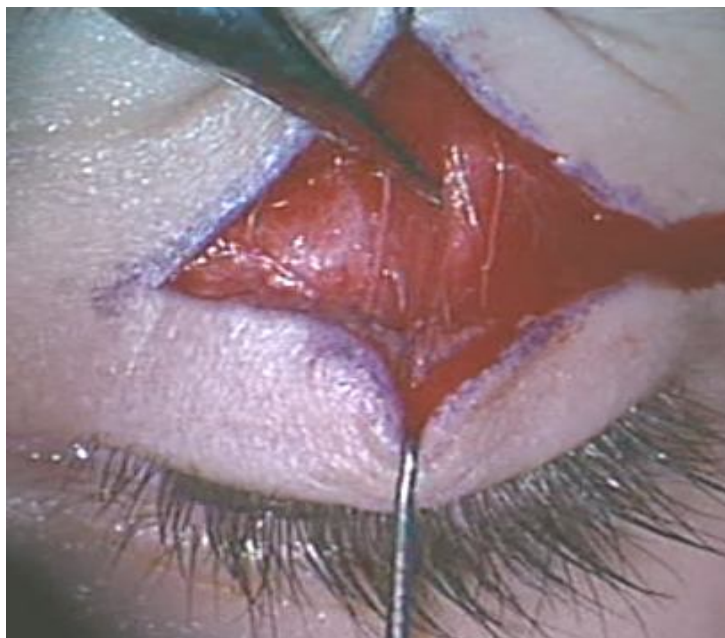


Figure 28 : dissection du muscle orbiculaire

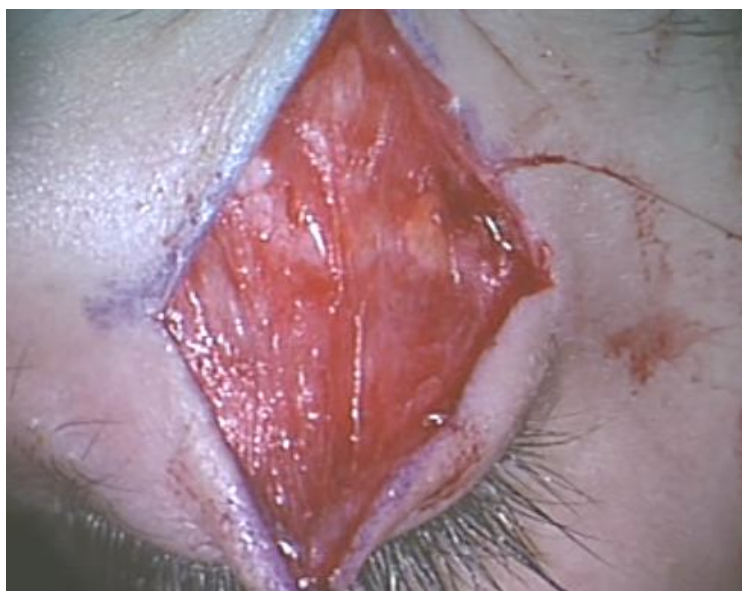

Figure 29 : repérage du septum orbitaire

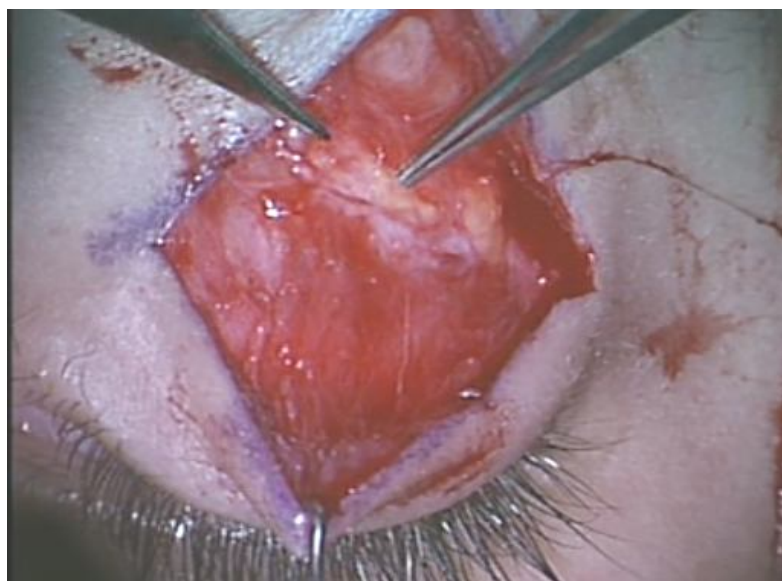


Figure 30 : graisse pré aponévrotique

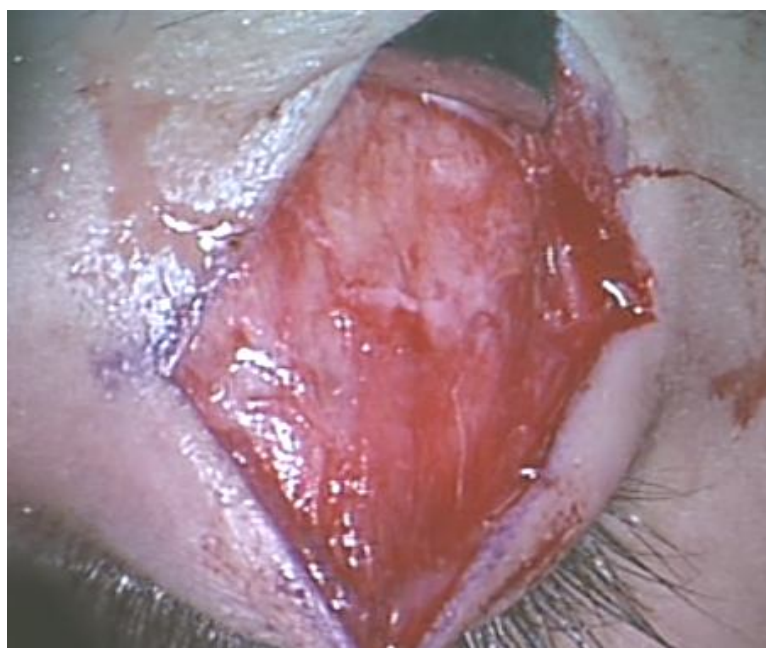


Figure 31: repérage du ligament de Whitnall

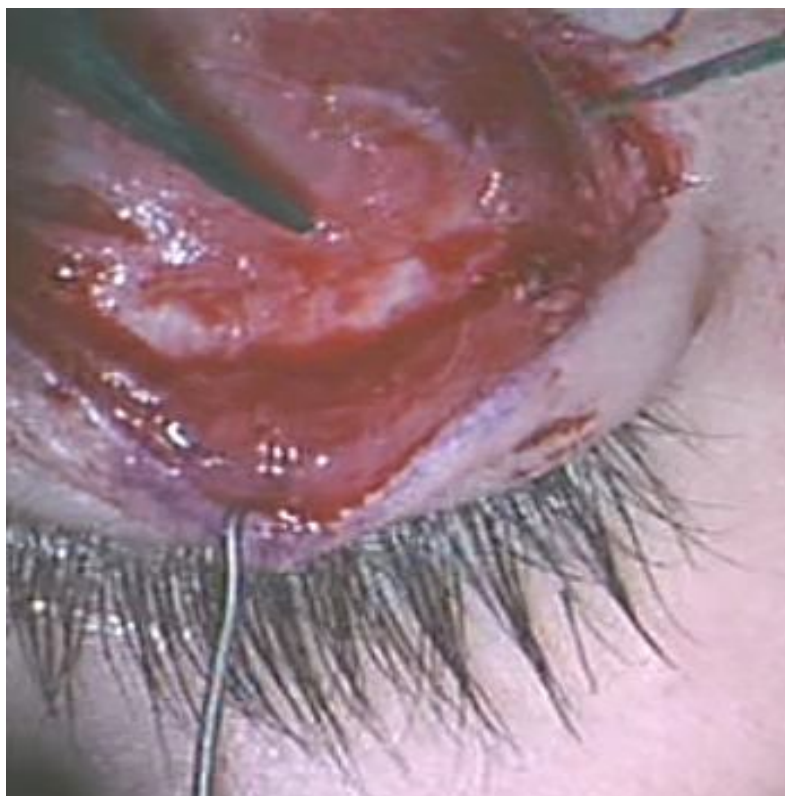

Figure 32 : repérage du tarse

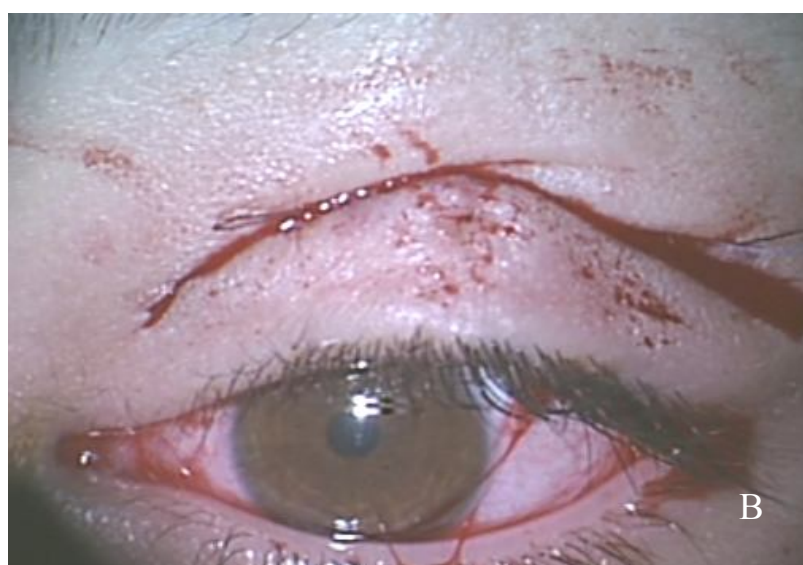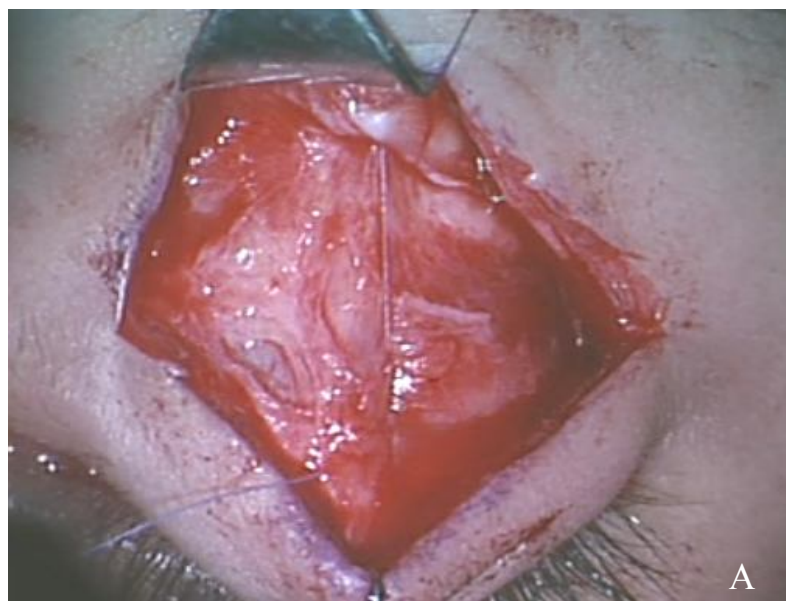


Figure 33: A : suture au bord supérieur du tarse
B : évaluation per opératoire de la hauteur du rebord palpébral

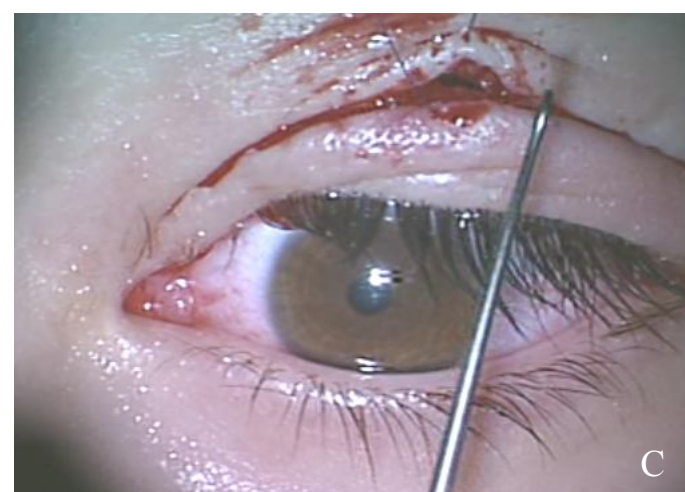
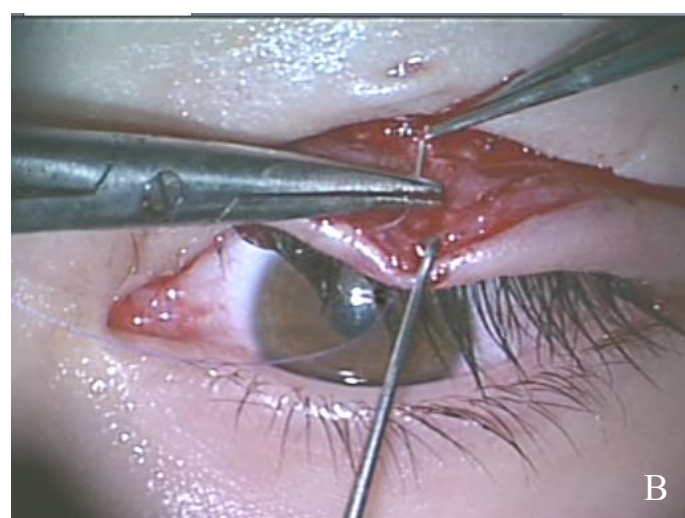
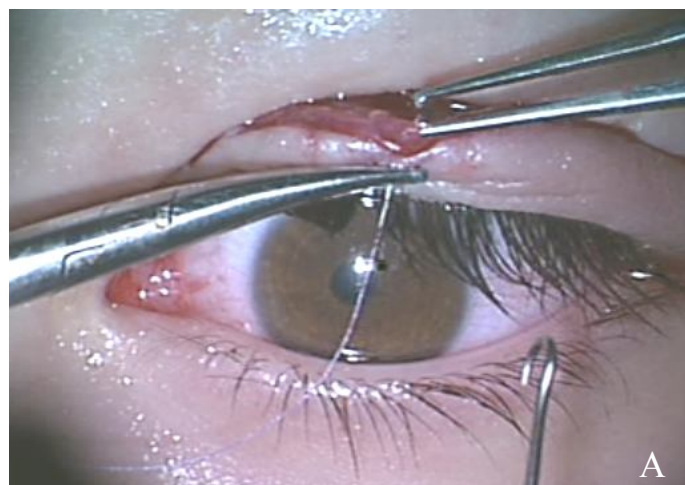


Figure 34: reformation du pli palpébral (A, B, C)

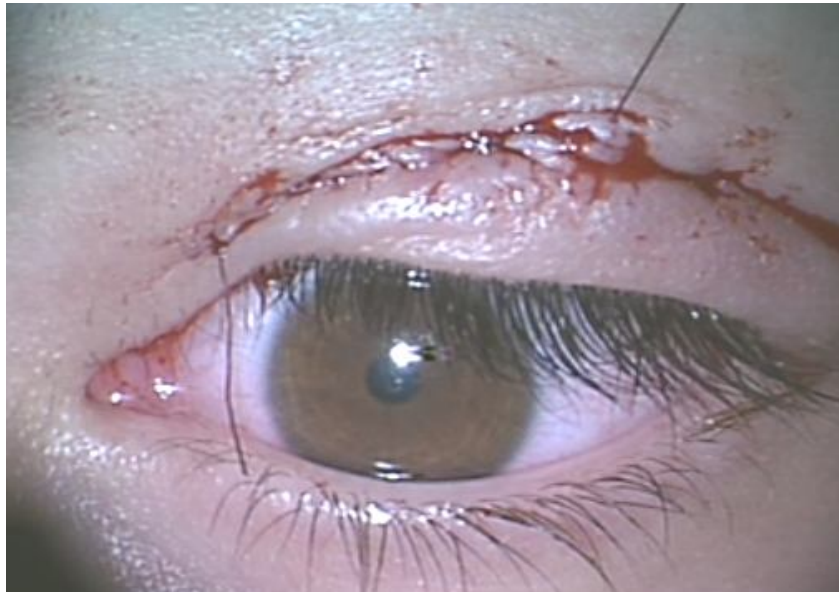

Figure 35: réalisation du surjet cutané

2.2 Suspension par voie postérieure

Il s'agit d'une variante de la technique de suspension au ligament de Whitnall permettant un abord par la conjonctive palpébrale. Les étapes en sont :

- Eversion de la paupière sur plaque
- Infiltration par xylocaine
- Incision le bloc Müller conjonctive au bord supérieur du tarse
- Repérage de l'espace entre le bloc Müller conjonctive et l'aponévrose du RPS
- Repérage du ligament de Whitnall postérieur
- Suture en U sur le ligament
- Ressortir à la peau
- Résection du bloc Muller conjonctive

Un traitement post-opératoire à base de : collyres, gels ophtalmiques, pommades cicatrisantes sur les sutures et plus ou moins dans l'œil a été prescrit chez tous nos patients.

Le suivi post-opératoire a été comme suit :

Jour 1 : contrôle précoce d'une éventuelle sur ou sous correction manifeste en vue d'une éventuelle reprise chirurgicale précoce si sur-correction importante et mal tolérée.

1^{ère} semaine :


- contrôle de la tolérance de l'œil à la lagophtalmie
- ablation des fils cutanés (si non résorbables) à J8

1^{er} mois : il persiste souvent un œdème du segment pré-tarsal et on contrôle la cicatrice cutanée

3^{ème} mois : l'état palpébral est considéré comme définitif et on peut analyser les résultats de l'acte chirurgical. Les critères de réussite sont :

- un niveau du bord libre palpébral à +/- 0,5 mm de son niveau théorique
- un pli palpébral correctement placé
- une courbure harmonieuse (dans ses trois segments)
- une bonne tolérance cornéenne
- une bonne cicatrisation cutanée
- une disparition de l'œdème pré-tarsal

Résultats



1. RESULTATS

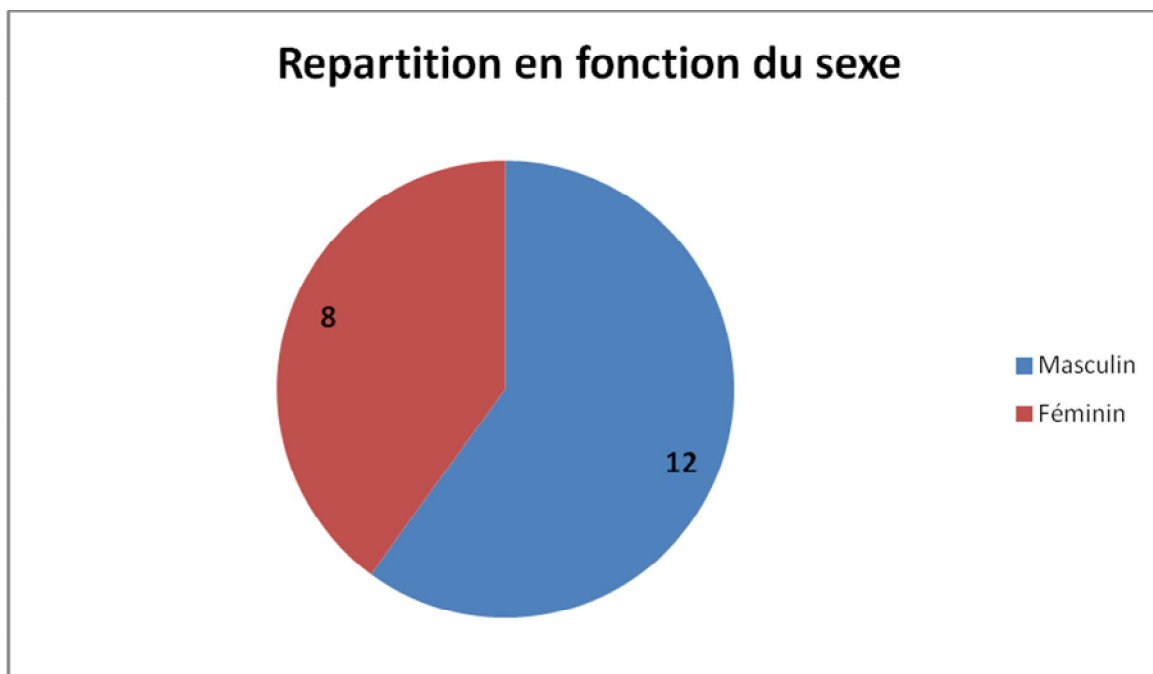
Il s'agit de 20 cas de ptosis, ayant tous un ptosis congénital unilatéral isolé.

1.1 Age

Tous les enfants sont âgés **de 3 ans à 14 ans**.

1.2 Sexe

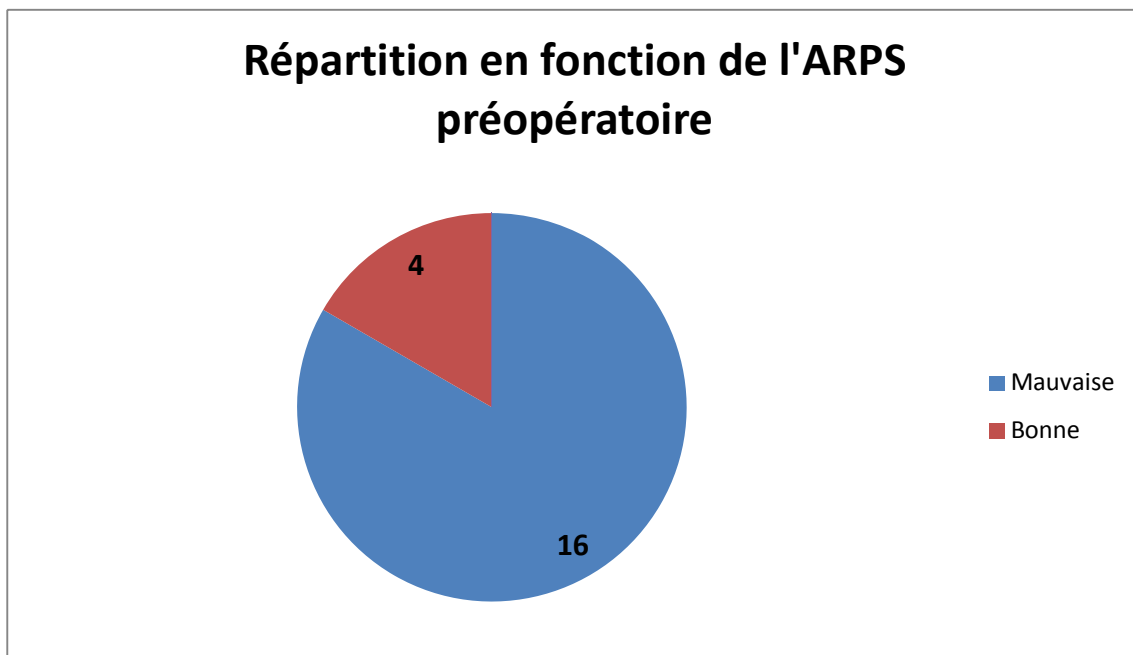
8 filles et 12 garçons



1.3 Analyse en fonction du type de ptosis

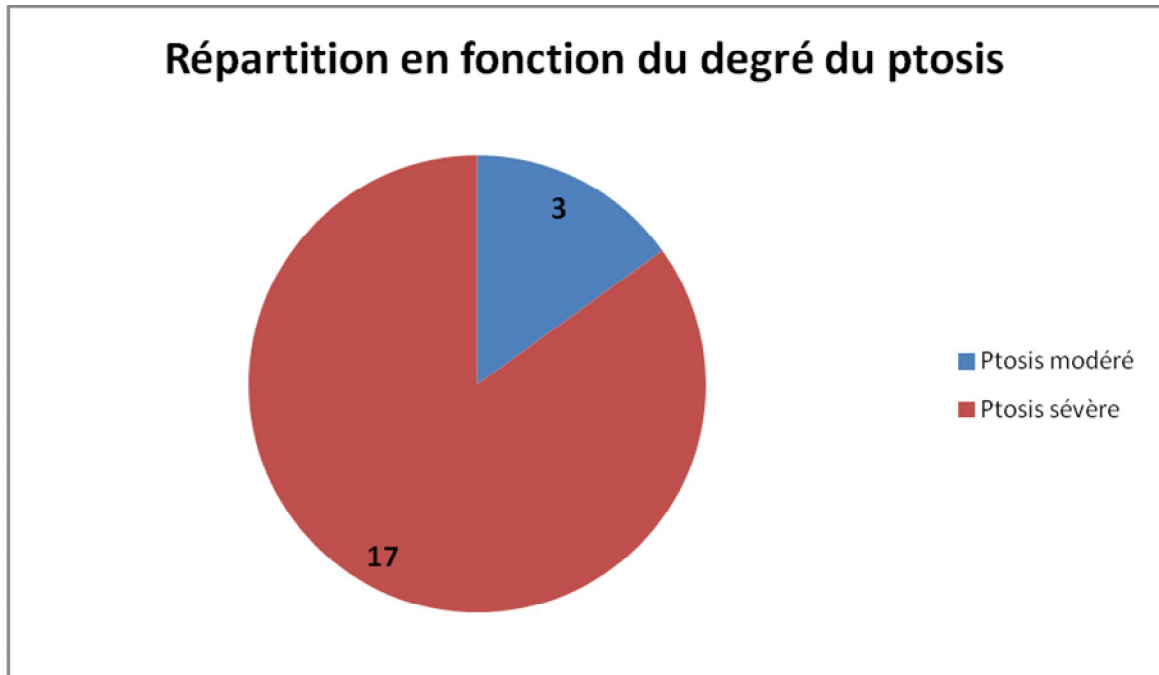
Les ptosis congénitaux analysés ont été séparés en deux groupes distincts :

- ✧ Le groupe des ptosis à mauvaise ARPS (ARPS < 8 mm) : 16 cas
- ✧ Le groupe des ptosis à bonne ARPS (ARPS \geq 8 mm) : 4 cas



1.4 Analyse en fonction du degré de ptosis

Tous les ptosis congénitaux ont été classés en fonction de leur sévérité, il s'agit de 17 ptosis sévères et 3 modérés.



1.5 Résultats fonctionnels

Le taux de réussite absolue de la chirurgie a été de 85%, jugé sur l'obtention d'une symétrie entre les deux bords libres palpébraux et la présence de contours palpébraux nets.

Toutes les paupières ont nécessité une sur correction initiale ce qui a permis d'obtenir un résultat final satisfaisant. Ceci a entraîné une exposition cornéenne en postopératoire immédiat qui a régressé spontanément et sans séquelles cornéennes.


1.6 Complications

La principale complication est une sous-correction dans trois cas mais dont un seul a nécessité une reprise chirurgicale à 3 mois de la première intervention pour résultat insatisfaisant.

On a constaté un cas de prolapsus conjonctival ayant bien évolué après régression de l'œdème.

Par ailleurs nous n'avons pas constaté d'anomalies de courbure du bord libre.

Discussion



Les ptosis avec mauvaise fonction du RPS sont habituellement traités par suspension uni ou bilatérale au muscle frontal ou par résection maximale du muscle releveur.

La technique de suspension au ligament de Whitnall (LW) procure une autre alternative.

Malgré le fait que cette technique pour le traitement du ptosis n'est pas une technique récente, elle est rarement utilisée.

La technique de suspension au ligament de Whitnall a été décrite pour la première fois par Anderson en 1979 à partir d'une voie cutanée de la paupière supérieure (36, 38). La technique de suspension au ligament de Whitnall présente l'intérêt de respecter l'anatomie de la paupière supérieure et d'éviter l'utilisation de matériaux synthétiques ou non (gore tex, silicone, fascia lata, aponévrose temporale) surtout chez l'enfant (1, 35).

Ce type de chirurgie est basé sur des considérations anatomiques et physiologiques qui préservent les structures permettant l'élévation de la paupière supérieure. Il est essentiel d'éviter d'endommager le ligament de Whitnall durant la chirurgie de la paupière supérieure et de la distinguer des ailerons du releveur localisés plus bas. Une connaissance détaillée de l'anatomie de la paupière supérieure est requise pour une approche antérieure ou postérieure du ptosis (35). Dans les ptosis à mauvaise fonction du releveur, la résection de la moitié ou davantage d'un muscle releveur déjà affaibli ne va que diminuer la capacité d'élévation de la paupière supérieure. C'est pourquoi nous préférons la suspension au ligament de Whitnall qui respecte davantage l'anatomie et la physiologie de la paupière supérieure que la résection du

releveur, plus invasive (36), et qui n'affecte pas la mobilité de la paupière supérieure (37). Nous utilisons la suspension au Whitnall dans les ptosis congénitaux à mauvaise fonction du releveur avec un ligament de Whitnall intact. Une élévation considérable de la paupière supérieure peut être obtenue en suturant le ligament de Whitnall au muscle releveur aussi loin que possible en arrière de l'orbite, avançant ainsi l'aponévrose (qui emmène avec elle le tarse jusqu'au niveau du ligament de Whitnall). D'après Anderson RL et al, (18, 36,38) la suspension au Whitnall est une réelle alternative à la suspension frontale dans les ptosis congénitaux unilatéraux à mauvaise action du releveur où les parents préféreraient une chirurgie uniquement sur la paupière pathologique (à l'opposé d'une suspension frontale bilatérale) (20).

Dans la technique que nous avons adoptée, nous procédons uniquement à la suspension du tarse au ligament de Whitnall et ce sans réaliser de résection aponévrotique. Cette chirurgie a le mérite de préserver le muscle releveur de la paupière supérieure (RPS), le muscle de Müller et le ligament de Whitnall sans entraîner d'altération des structures responsables de la production des trois composantes du film lacrymal dont l'intégrité est essentielle dans ce genre de chirurgie habituellement suivie d'une sur correction avec exposition cornéenne.

Nous avons constaté que l'efficacité de cette technique est supérieure à celle de la technique d'Anderson et également à la technique de résection du releveur de la paupière supérieure. Nous n'avons eu que 15% de sous corrections avec seulement 5% de reprise chirurgicale.

Dans l'étude d'Anderson (18), 69 yeux ont été opérés sur une durée de dix ans, les données confirment que la paupière tombe dans tous les cas de ptosis avec fonction réduite. Le taux d'échec de la technique d'Anderson était de 30,7%, ceci a poussé certains auteurs (31) à modifier la technique initiale en proposant l'association d'une tarsectomie supérieure de 5mm permettant d'optimiser les résultats de la chirurgie avec une élévation additionnelle du bord libre de 1 à 1,5 mm surtout chez les patients avec une faible fonction du RPS. Cette étude montre une relation inversement proportionnelle entre la fonction du releveur en pré opératoire et le montant de chute du bord libre en postopératoire. C'est-à-dire que les meilleurs résultats post opératoires immédiats ou au long cours ont été retrouvés chez les patients ayant une fonction du RPS faible à modérée.

En outre, Anderson rapporte que d'autres facteurs influenceraient la chute du niveau de la paupière supérieure en post opératoire. En effet il a constaté que si en per opératoire le ligament de Whitnall est peu développé la paupière supérieure est plus difficile à relever et elle chutera de manière plus importante en post opératoire. Par contre si la paupière a été facilement relevée en per opératoire et qu'elle résiste bien à une traction vers le bas, elle chutera moins en post opératoire.

L'amélioration postopératoire et la symétrie n'est pas seulement due à l'élévation de la paupière en ptôse. Chez les patients avec ptose sans amblyopie, la loi de Hering influe sur la hauteur de la paupière controlatérale. Un patient utilise une énergie maximale pour soulever une paupière ptôsée et pour l'élévation de la paupière controlatérale étant donné qu'une innervation

centrale égale est prévue pour les deux paupières supérieures. Après la chirurgie, moins d'énergie est nécessaire pour élever la paupière ptosée: ainsi, la paupière controlatérale est abaissée. Par exemple, un patient avec des fentes palpébrales qui mesuraient 10 et 5 mm en préopératoire pourrait mesurer 8 mm et 7 mm en postopératoire. Alors que la paupière n'a été soulevée que de 2 mm, le montant de ptosis a été réduit de 4 mm car la différence entre les deux bords libres a été également réduite.

Une étude (40) a tenté de mettre en évidence l'intérêt d'une procédure mini invasive, la technique de Frueh, et de comparer les résultats obtenus avec ceux d'une technique de référence dans la prise en charge des ptosis congénitaux à mauvaise fonction du RPS, la suspension au ligament de Whitnall.

Deux groupes ont été distingués « bonne Action du Releveur de la Paupière Supérieur » et « mauvaise Action du Releveur de la Paupière Supérieur », on note des résultats comparables en terme de hauteur de la fente palpébrale (HFP) postopératoires, avec une population cible pour la technique de Frueh plutôt représentée par des ptosis minimes à modérés avec une ARPS faible à bonne. A contrario, la suspension au Whitnall s'adresse à des ptosis modérés à sévères quelques soit l'ARPS, même lorsque celle-ci est pauvre.


Dans le groupe des ptosis à mauvaise ARPS, le pourcentage de reprise est de 53.8 %. En effet il apparait que l'ensemble des reprises concerne ce groupe avec 7 reprises sur 13 ptosis opérés pour un délai moyen de reprise de 19.1 mois. Il s'agit de 2 reprises avec technique de Frueh (une suspension au Whitnall et une suspension frontale) et de 5 reprises avec la suspension au Whitnall toutes réalisées selon une résection tarso-müllerienne. Tous ces

résultats confirment qu'il existe une relation inverse entre la fonction du RPS et la chute de la paupière supérieure en post opératoire (31). Par ailleurs ils soulignent l'intérêt d'associer une résection tarso-müllérienne. Pour ces ptosis modérés à sévères avec mauvaise ARPS, la suspension au Whitnall « seule » ne semble donc pas suffire et une résection tarso-müllérienne doit lui être associée. L'efficacité de ce geste avait déjà été démontrée en association avec une suspension au Whitnall (31, 26), en association avec une résection maximale du muscle releveur (39) et même en association avec une technique classique de réamarrage de l'aponévrose par voie antérieure.

Ainsi l'indication principale de la technique de suspension au ligament de Whitnall est le ptosis avec fonction du RPS faible à modérée, ce qui est souvent le cas dans le ptosis congénital. Par contre les cas avec une fonction du RPS nulle seront toujours traités par suspension frontale ou résection maximale du RPS.


L'intérêt que nous portons à cette technique découle de son caractère physiologique et de son respect de l'anatomie palpébrale et essentiellement du rôle anatomique du ligament de Whitnall en tant que support de la paupière supérieure et de son rôle physiologique de poulie pour le RPS (36, 41). En effet cette chirurgie, telle que nous l'avons effectuée chez nos patients, restaure l'équilibre moteur de la paupière sans résection des tissus et permet de conserver l'une des fonctions principales de la paupière : la sécrétion des composantes du film lacrymal.

Conclusion



Les connaissances actuelles en matière d'anatomie et de physiologie du ligament de Whitnall (LW) nous permettent de proposer aux patients présentant un ptosis avec faible fonction du releveur de la paupière supérieure (RPS) entre 3 et 5 mm une chirurgie à la carte. La technique préconisée est la suspension du LW ce qui permet des résultats esthétiquement acceptables et durables dans le temps tout en respectant la physiologie palpébrale.

Résumés



Résumé :

Titre : Technique de suspension au ligament de Whitnall dans le traitement chirurgical du ptosis.

Auteur : CHAMA DAOUDI

Mots clés : Ptosis – Ligament de Whitnall – Releveur de la paupière supérieure – Traitement chirurgical.

Nous rapportons notre expérience de la chirurgie du ptosis utilisant la technique de suspension au ligament de Whitnall dans le ptosis congénital.

Etude rétrospective de 20 cas de ptosis congénitaux opérés par technique de suspension au ligament de Whitnall, 8 par voie postérieure et 12 par voie antérieure. Les patients ont été randomisés en 3 groupes selon la fonction du muscle releveur de la paupière supérieure. Le suivi post opératoire a été fait à J1, à une semaine, un mois puis à trois mois et enfin à un an.

Tous nos patients avaient une correction satisfaisante, 3 ont eu une sous correction au résultat final à trois mois de la chirurgie dont un seul a nécessité une reprise chirurgicale pour résultat insatisfaisant. Il n'y a pas eu d'anomalies de courbure du bord libre ni de malposition du pli palpébral. Toutes les paupières ont nécessité une sur-correction initiale, ce qui a permis d'obtenir un résultat final satisfaisant. Le taux de réussite était donc de 85%.

La technique de suspension de Whitnall pour le traitement du ptosis a été peu décrite dans la littérature mais les quelques études faites révèlent son équivalence en matière de résultats aux autres techniques chirurgicales de traitement du ptosis mais confirment aussi sa supériorité en matière de respect de l'anatomie et de la physiologie palpébrale.

Cette technique est particulièrement adaptée au traitement du ptosis congénital avec fonction modérée du releveur et dont les résultats sont prometteurs.

Abstract

Title: Whitnall's ligament in ptosis surgery

Author : Chama DAOUDI

Key words : Ptosis – Withnall ligament – Surgical treatment – Upper eyelid raising muscle

We report our experience in ptosis surgery using the technique of Whitnall's ligament suspension in congenital ptosis.

A retrospective study of 20 cases of congenital ptosis treated by technical Whitnall's ligament suspension, 8 by the posterior approach and 12 by the anterior one . Patients were randomized into 3 groups according to the function of the levator muscle of the upper eyelid. The postoperative follow-up was done on day 1, one week, one month and three months and last one year.

All patients had good correction, 3 had a correction in the final result of three months of surgery, only one required reoperation for bad results. There was no abnormal curvature of the free edge or malposition of the eyelid fold. All eyes have required initial over-correction, which yielded a good end result. The success rate was about 85%.

The technical Whitnall suspension for the treatment of ptosis has been rarely described in the literature, but few studies show its equivalence in terms of results to other surgical techniques for treatment of ptosis but also confirm its superiority in terms of respect for anatomy and physiology of the eyelid.

This technique is particularly suited to the treatment of congenital ptosis with moderate levator function and the results are promising.

ملخص

العنوان: تقنية رباط ويتنال في العلاج الجراحي للإطراق

من طرف: شامة الداودي

الكلمات الأساسية: : إطراق - رباط ويتنال - العضلة الرابطة للجفن العلوي - العلاج الجراحي

سوف نقرر خبرتنا في جراحة الإطراق باستخدام تقنية تعليق رباط ويتنال في إطراق الخلقية.


هذه دراسة بأثر رجعي من 20 حالة من إطراق خلقية معالجة بتقنية تعليق رباط ويتنال، 8 بنهج خلفي و12 بنهج أمامي. تم تقسيم المرضى بطريقة عشوائية إلى 3 مجموعات وفقا لوظيفة العضلة الرافعة للجفن العلوي، تمت المتابعة بعد الجراحة في اليوم الأول، بعد أسبوع، بعد شهر، ثم بعد ثلاث أشهر أخيرا بعد سنة.

جميع المرضى كان لديهم تصحيح مرض، 3 منهم لديهم نقص في التصحيح في النتيجة النهائية بعد 3 أشهر من الجراحة، وواحد منهم احتاج إعادة جراحة لنتائج غير مرضية، لم يكن هناك أي انحناء غير طبيعي من الحافة الحرة أو سوء تموضع للجفن. كل العيون احتاجت إفراط في التصحيح الأولي، مما أسفر عن نتيجة نهائية مرضية، وبالتالي كان معدل النجاح هو 85%.

إن تقنية تعليق رباط ويتنال لعلاج الإطراق لها وصف نادر في المقالات ولكن بينت بعض الدراسات أنها تكافئ من حيث النتائج التقنيات الجراحية الأخرى لعلاج الإطراق، وتؤكد أيضا تفوقها من حيث احترام علم التشريح وعلم وظائف الجفن.

هذه التقنية مناسبة بطريقة خاصة لعلاج إطراق الخلية مع وظيفة معتدلة للعضلة الرافعة وحيث لها نتائج واعدة.

Références



- [1] JP. Adenis, S Morax. **Pathologie orbito-palpébrale**. Rapport de la société française d'ophtalmologie, Masson, 1998, 3-821.
- [2] JP. Adenis. **Chirurgie palpébrale**. Elsevier Masson 2007,2-189
- [3] RG. Small, DR. Meyer. Eyelid metrics. *Ophthal Plast Reconstr surg.* 2004 Jul ; 20(4): 266-7
- [4] RG. Small, NR. Sabates, D. Burrows. **The measurement and definition of ptosis**. *Ophthal Plast Reconstr Surg.* 1989; 5(3):171-5
- [5] RR. Reid, HK. Said, M. Yu, GK. Haines. **Revisiting upper eyelid anatomy: introduction of the septal extension**. *Plast Reconstr Surg.* 2006 janv; 117(1):65-6; discussion 71-2.
- [6] RL. Anderson, C. Beard. **The levator aponeurosis. Attachments and their clinical significance**. *Arch ophthalmol.* 1977 Aug; 95(8):1437-41.
- [7] DR. Meyer, JV. Linberg, JL. Wobig, SA. McCormick. **Anatomy of the orbital septum and associated eyelid connective tissues. Implications for ptosis surgy**. *Ophthal Plast Reconstr Surg.* 1991; 7(2):104-13.
- [8] PL. Williams, R. Warwick. **Gray's Anatomy**. 36th Edition. Edinburgh: Churchill Livingstone, 1980; 1184
- [9] MT. Doxanas, RL. Anderson. **Oriental eyelids: an anatomic study**. *Arch Ophthalmol* 1984; 102: 1232-5.

- [10] W. Chen. **Concept of triangular, trapezoidal, and rectangular debulking of eyelid tissues: application in Asian blepharoplasty.** *Plast Reconstr Surg* 1989; 85:118-26.
- [11] SE. Whitnall. **On a ligament acting as a check to the action of the levator palpebrae superior muscle.** *J Anat Physiol* 1910; XIV: 131M0.
- [12] SE. Whitnall. **The Anatomy of Human Orbit and Accessory Organs of Vision.** London: Humphrey Milford Oxford University Press, 1932; 135M9.
- [13] L. Testut. **Traité d'anatomie humaine.** 5th Edition, Paris, 1905
- [14] C. Hitasomi. **Palpebra, anatomy and consideration towards plastic operation.** *Clin Ophthalmol* 1976; 30:481-93.
- [15] K. Hwang, DJ. Kim, RS. Chung, SI. Lee and Y. Hiraga. **An anatomical study of the junction of the orbital septum and the levator aponeurosis in Orientals.** *British Journal of Plastic Surgery* (1998), 51,594-598
- [16] H. Kakizakia, M. Zako, T. Nakanob, M. Iwakia, et al. **Anatomical study of the lower-positioned transverse ligament.** doi:10.1016/j.bjps.2003.12.001
- [17] S. Yuzuriha, K. Matsuo, H. Kushima. **An anatomical structure which results in puffiness of the upper eyelid and a narrow palpebral fissure in the Mongoloid eye.** *Br J Plast Surg* 2000; 53:466-72.

- [18] RL. Anderson, DR. Jordan, JJ. Dutton. **Whitnall's sling for poor function ptosis.** Arch Ophthalmol 1990;108:1628-32
- [19] BN. Lemeke, OG. Stasior, PN. Rosenberg. **The surgical relations of levator palpebrae superioris muscle.** Ophtal Plast Reconstr Surg. 1988; 4(1):25-30.
- [20] RL. Anderson, RS. Dixon. **Aponeurotic ptosis surgery.** Arch Ophthalmol. 1979; 97(6):123-8.
- [21] F. Codère, NA. Tucker, B. Renaldi. **The anatomy of Whitnall ligament.** Ophthalmology 1995; 102(12):2016-9.
- [22] WW. Merriam, FD. Ellis, EM. Helveston. **Congenital blepharoptosis, anisometropia, and amblyopia.** Am J Ophthalmol. 1980; 89(3):401-7.
- [23] JP. Dray, I. Leibovitch. **Congenital ptosis and amblyopia: a retrospective study of 130 cases.** J Pediatr ophtalmol Strabismus. 2002; 39(4):222-5.
- [24] RL. Anderson, SA. Baumgartner. **Amblyopia in ptosis.** Arch Ophthalmol. 1980; 98(6): 1068-9.
- [25] LK. Lin, N. Uzcategui, EL. Chang. **Effect of surgical correction of congenital ptosis on amblyopia.** Ophthal Plast Reconstr Surg. 2008 ;24(6):434-6.
- [26] A. Hornblass, LG. Kass, AJ. Ziffer. **Amblyopia in congenital ptosis.** Ophthalmic Surg. 1995; 26(4):334-7.

- [27] DL. McCulloch, KW. Wright. **Unilateral congenital ptosis: compensatory head posturing and amblyopia.** *Ophthal Plast Reconstr Surg.*1993; 9(3):196-200.
- [28] VA. Wong, PS. Beckingsale, CA. Oley, TJ. Sullivan. **Management of myogenic ptosis.** *Ophthalmology.* 2002 May; 109(5):1023-31.
- [29] S. Morax. **Involitional ptosis.** *J Fr Ophthalmol.*2006; 29(6):703-11.
- [30] CD. Mc Cod, M. Tannenbaum. **Oculoplastic Surgery.** New York: Raven Press; 1987.
- [31] JB. Holds, WM. McLeish, RL. Anderson. **Whitnall's sling with superior tarsectomy for the correction of severe unilateral blepharoptosis.** *Arch Ophthalmol* 1993;111:1285-91
- [32] JP. Adenis. **Chirurgie palpébrale.** Elsevier Masson, 2007,2-189.
- [33] BR. Frueh, DC. Musch, H. McDonald. **Efficacy and efficiency of a new involitional ptosis correction procedure compared to a traditional aponeurotic approach.** *Trans Am Ophthalmol Soc.*2004; 102:199-206; discussion-7.
- [34] BR. Frueh, DC. Musch , H McDonald H. **Efficacy and efficiency of a small-incision, minimal dissection procedure versus a traditional approach for correcting aponeurotic ptosis.** *Ophtalmology.*2004; 111(12):2158-63.
- [35] S. Maes-Castellarin, JP. Adenis, F. Dupart. **Relationship between Whitnall's ligament and the position of the superior eyelid: Anatomical study in man.** *Orbit.* 1995; 14 (1):43-51

- [36] RL. Anderson, RS. Dixon. **Whitnall's ligament in ptosis surgery.** Arch Ophthalmol. 1979; 97:705-707.
- [37] O. Gundish, A. Vega, MJ. Pfeiffer, C. Hintschish. **The significance of intraoperative measurements in acquired ptosis surgery.** Orbit. 2008; 27(1):13-8.
- [38] RL. Anderson. **Whitnall's sling not a new procedure.** Ophthalmic surg. 1987; 18:549.
- [39] JB. Holds, WM. McLeish, RL. Anderson. **Whitnall's sling with superior tarsectomy for the correction of severe unilateral blepharoptosis.** Arch Ophthalmol. 1993; 111(9):1285-91.
- [40] J. Gire, PY. Robert, D. Denis, JP. Adenis. **Small-incision, minimal dissection procedure (Frueh's procedure) in correction of involutional and congenital ptosis: A retrospective study of 119 cases.** Journal français d'ophtalmologie. 2011; 34: 439-447
- [41] MT. Doxanas, RL. Anderson. **Clinical Orbital Anatomy.** Baltimore, Md: Williams & Wilkins; 1984
- [42] K Ra. **Congenital blepharoptosis (Whitnall's ligament sling).** In: Maruo T, editor. Practical ophthalmology 19. Treatment and surgery of the outer ocular area. Tokyo: Bunkodo; 1995. p. 66-9.
- [43] RR. Reid, HK. Said, M. Yu, GK. Haines. **Revisiting upper eyelid anatomy: introduction of the septal extension.** Plast Reconstr Surg. 2006; 117(1):65-6; discussion 71-2.

- [44] DR. Meyer, JV. Linberg, JL. Wobig, SA McCormick. **Anatomy of the orbital septum and associated eyelid connective tissues. Implications for ptosis surgery.** Ophthal Plast Reconstr Surg. 1991; 7(2):104-13.
- [45] M. Baja, N. Pushker, A. Mahindrakar, R. Balasubramanya. **Advancement of whitnall's ligament via the conjunctival approach for correction of congenital ptosis.** Orbit. 2004; 23(3):153-9.
- [46] H. Kakizaki, SN. Madge, R. Malhotra, D. Selva. **The levator aponeurosis contains smooth muscle fibres: new findings in Caucasians.** Ophthal Plast Reconstr Surg. 2009; 25(4):267-9.
- [47] H. Treumer, U. Gronemeyer, H. Krüger, and HG. Conrad. **Levator surgery and histology in congenital and senile ptosis.** Orbit, 1985, Vol. 4, No. 1-2: Pages 37-43.
- [48] BM. Hosal, NG. Ayer, G. Zlelilioglu, AH. Elhan. **Ultrasound biomicroscopy of the levator aponeurosis in congenital and aponeurotic blepharoptosis.** Ophthal Plast Reonstr Surg.2004; 20(4):308-11.
- [49] HC. Baldwin, RM. Manners. **Congenital blepharoptosis: a literature review of histology of levator palpebrae superioris muscle.** Ophthal Plast Reconstr Surg.2002; 18(4):301-7.

- [50] MA. Burnstine, AM. Putterman. **Upper blepharoplasty: a novel approach to improving progressive myopathic blepharoptosis.** *Ophthalmology* .1999; 106(11):2098-100.
- [51] DH. Park, JM. Jung, WS. Choi, CH Song. **Early postoperative adjustment of blepharoptosis.** *Ann Plast Surg*. 2006; 57(4):376-80.
- [52] DR. Jordan. **Correcting aponeurotic ptosis.** *Ophthalmology*. 2006; 113(1):163-4; author reply4.
- [53] FP. Bernardini, C. de Conciliis, MH. Devoto. **Mini-invasive ptosis surgery.** *Orbit*. 2006; 25(2):111-5.
- [54] MA. Meltzer, E. Elahi, P. Taupeka, E. Flores. **A simplified technique of ptosis repair using a single adjustable suture.** *Ophthalmology* .2001; 108(10):1889-92.
- [55] TJ. McCulley, RC. Kersten, DR. Kulwin, WJ. Feuer. **Outcome and influencing factors of external levator palpebrae superioris aponeurosis advancement for blepharoptosis.** *Ophthal Plast Reonstr Surg*.2003; 19(5):388-93.
- [56] I. Hussain. **Cosmetic outcome of three sutures levator aponeurosis tuck procedure in congenital ptosis.** *J Coll Physicians Surg Pak*. 2006 ;16(10):652-4.
- [57] J. Pak, M. Shields, AM. Putterman. **Superior tarsectomy augments super-maximum levator resection in correction of severe blepharoptosis with poor levator function.** *Ophthalmology*. 2006; 113(7):1201-8.

- [58] A. Bagheri, M. Aletaha, H. Saloor, S. Yazdani. **A randomized clinical trial of two methods of fascia lata suspension in congenital ptosis.** *Ophthal Plast Reonstr Surg.*2007; 23(3):217-21.
- [59] C. Philandrianos, P. Galinier, B. Salazard, J. Bardot, G. Magalon. **Congenital ptosis: long-term outcome of frontalis suspension using autogenous temporal fascia or fascia lata in children.** *J Plast Reconstr Aesthet Surg.*2009 Apr 10.
- [60] MJ. Lee, JY. Oh, HK. Choung, NJ. Kim, MS. Sung, SI. Khwarg. **Frontalis sling operation using silicone rod compared with preserved fascia lata for congenital ptosis a three-year follow-up study.** *Ophthalmology.*2009; 116(1):123-9.
- [61] JS. Yoon, SY. Lee. **Long-term functional and cosmetic outcomes after frontalis suspension using autogenous fascia lata for pediatric congenital ptosis.** *Ophthalmology.* 2009; 116(7):1405-14.

Serment d'Hippocrate

Au moment d'être admis à devenir membre de la profession médicale, je m'engage solennellement à consacrer ma vie au service de l'humanité.

- *Je traiterai mes maîtres avec le respect et la reconnaissance qui leur sont dus.*
- *Je pratiquerai ma profession avec conscience et dignité. La santé de mes malades sera mon premier but.*
- *Je ne trahirai pas les secrets qui me seront confiés.*
- *Je maintiendrai par tous les moyens en mon pouvoir l'honneur et les nobles traditions de la profession médicale.*
- *Les médecins seront mes frères.*
- *Aucune considération de religion, de nationalité, de race, aucune considération politique et sociale ne s'interposera entre mon devoir et mon patient.*
- *Je maintiendrai le respect de la vie humaine dès la conception.*
- *Même sous la menace, je n'userai pas de mes connaissances médicales d'une façon contraire aux lois de l'humanité.*
- *Je m'y engage librement et sur mon honneur.*

قسم أبقراط

بسم الله الرحمن الرحيم

أقسم بالله العظيم

في هذه اللحظة التي يتم فيها قبولي عضوا في المهنة الطبية أتعهد علانية:

- < بأن أكرس حياتي لخدمة الإنسانية .
- < وأن أحترم أساتذتي وأعترف لهم بالجميل الذي يستحقونه .
- < وأن أمارس مهنتي بوانع من ضميري وشرعي في جاعلا صحة مريض هدي الأول .
- < وأن لا أفشي الأسرار المعهودة إلي .
- < وأن أحافظ بكل ما لدي من وسائل على الشرف والتقاليد النبيلة لمهنة الطب .
- < وأن أعتبر سائر الأطباء إخوة لي .
- < وأن أقوم بواجبي نحو مرضاي بدون أي اعتبار ديني أو وطني أو عرقي أو سياسي أو اجتماعي .
- < وأن أحافظ بكل حزم على احترام الحياة الإنسانية منذ نشأتها .
- < وأن لا أستعمل معلوماتي الطبية بطريق يضر بحقوق الإنسان مهما لاقيت من تهديد .
- < بكل هذا أتعهد عن كامل اختيار ومقسما بشري في .

تقنية رباط ويتنال في العلاج الجراحي للإطراق

أطروحة

قدمت ونوقشت علانية يوم :

من طرفه

السيدة: شامة الداودي

المزودة في: 04 مارس 1987 بتازة

طبيبة داخلية بالمركز الاستشفائي الجامعي ابن سينا بالرباط

لغيل شهادة الدكتوراه في الطب

الكلمات الأساسية: إطراق - رباط ويتنال - العضلة الرابطة للجبفن العلوي -
العلاج الجراحي.

تحت إشراف اللجنة المكونة من الأساتذة

رئيس

السيدة: رجاء الداودي

أستاذة في طب العيون

مشرف

السيد: عبد الواحد كريم

أستاذ في طب العيون

أعضاء

السيد: مولاي الزهيد بنشريف

أستاذ في طب العيون

السيد: محمد شريف الشفشاوني

أستاذ في طب العيون