



ROYAUME DU MAROC
UNIVERSITE SIDI MOHAMMED BEN ABDELLAH
FACULTE DE MEDECINE ET DE PHARMACIE
FES



Année 2015

Thèse N° 115/15

PLACE DE L'ARYTÉNOÏDECTOMIE SUBTOTALE AU LASER CO2 DANS LE TRAITEMENT DES PARALYSIES LARYNGÉES BILATÉRALES

THESE

PRESENTEE ET SOUTENUE PUBLIQUEMENT LE 05/06/2015

PAR

Mr. SOUNNI ABDELILAH

Né le 13 Mai 1986 à Meknès

POUR L'OBTENTION DU DOCTORAT EN MEDECINE

MOTS-CLES :

Paralysie laryngée - Laser Co2 - Aryténoïdectomie - Rééducation orthophonique

JURY

M. EL ALAMI EL AMINE MOHAMED NOUR-DINE.....	PRESIDENT	
Professeur d'Oto-rhino-laryngologie		
M. BEN MANSOUR NAJIB	RAPPORTEUR	
Professeur agrégé d'Oto-rhino-laryngologie		
M. AIT LAALIM SAID.....	JUGES	
Professeur agrégé de Chirurgie Générale		
M. ZAKI ZOUHEIR.....		
Professeur agrégé d'Oto-rhino-laryngologie		
M. RIDAL MOHAMMED.....	JUGES	
Professeur agrégé d'Oto-rhino-laryngologie		
M. MOUAQIT OUADII.....	JUGES	
Professeur agrégé de Chirurgie Générale		

PLAN

INTRODUCTION	4
I. HISTORIQUE	7
II. ANATOMIE ET PHYSIOLOGIE DU LARYNX	11
III. PARALYSIES LARYNGEES	45
A. INTERROGATOIRE	46
B. EXAMEN CLINIQUE	47
C. MOYENS D'EXPLORATION LARYNGEE	48
C.1 NASOFIBROSCOPIE	48
C.2 STROBOSCOPIE	51
C.3 L'ELECTROMYOGRAPHIE LARYNGEE	55
C.4 GLOTTOGRAPHIE	58
C.5 BILAN VOCAL	59
IV. ETIOLOGIES	71
V. DIAGNOSTIC DIFFERENTIEL	79
VI. TRAITEMENT	83
A. TRAITEMENT CHIRURGICAL	84
B. TRAITEMENT MEDICAL	101
C. REEDUCATION ORTHOPHONIQUE	103
D. PRISE EN CHARGE PSYCHOLOGIQUE	106
OBJECTIFS	109
MATERIELS ET METHODES	110
RESULTATS	121
DISCUSSION	144
CONCLUSION ET RECOMMANDATIONS	154
RESUME	158

ANNEXES	164
LISTE DES FIGURES.....	173
LISTE DES TABLEAUX	175
REFERENCES.....	176

INTRODUCTION

Le contrôle de la fonction laryngée a évolué phylogénétiquement, du simple réflexe de fermeture et d'ouverture protégeant le système pulmonaire inférieur, au système de voies mésencéphaliques et sous corticales chez les espèces plus développées capables de produire les manifestations phonatoires du danger, de la colère ou de l'accouplement. Par ailleurs, l'acquisition de la parole a nécessité des connexions avec le cortex cérébral et le développement des voies mésencéphaliques coordonnant les mouvements laryngés [1].

Les muscles intrinsèques du larynx effectuent des fonctions coordonnées et de grande précision contribuant à la respiration, à la déglutition et à la phonation qui sont vitales pour la survie. La faiblesse ou l'immobilité de l'une ou des deux cordes vocales perturbe ces fonctions de manière plus ou moins sévère et différente selon l'atteinte et la présence ou non de problèmes associés.

Le terme de paralysie laryngée est correctement utilisé quand l'un ou l'ensemble des muscles intrinsèques ne se contractent pas, entraînant un mouvement diminué ou absent et un positionnement anormal des cordes vocales. La paralysie laryngée peut être classifiée selon le siège de la lésion centrale ou périphérique : supra-nucléaire, bulbaire, nerf périphérique ou neuromusculaire, ou par la nature de l'atteinte : inflammatoire, tumorale, traumatique ou idiopathique.

La lésion siège habituellement entre le trou déchiré postérieur et la pénétration du nerf récurrent dans le larynx [1].

Les paralysies unilatérales diffèrent des paralysies bilatérales par la symptomatologie et le traitement, la paralysie unilatérale se marquant essentiellement par la dysphonie et la paralysie bilatérale par la dyspnée.

Le diagnostic précis mais aussi les répercussions fonctionnelles déterminent le choix et le moment du traitement [1].

L'état général du patient, ses besoins vocaux et respiratoires, son âge, son espérance de vie, le coût du traitement sont des facteurs qui déterminent la décision thérapeutique.

Les moyens thérapeutiques sont multiples, médicaux, orthophonique, chirurgicaux, et psychologiques.

L'approche endoscopique a grandement simplifié la prise en charge que ce soit une aryténoïdectomie complète ou partielle, une cordectomie ou une cordopexie, les suites fonctionnelles sont simples dans la majorité des cas [1].

Le présent travail est une étude rétrospective réalisée au service d'ORL et de chirurgie cervico-faciale de Fès, durant une période de 3 ans .Elle porte sur 30 dossiers de malades traités par aryténoïdectomie subtotale au laser CO2, présentent une paralysie laryngée bilatérale.

HISTORIQUE

La laryngologie apparaît vraiment en tant que spécialité dans la deuxième partie du XIXème siècle avec le développement des moyens d'observation du larynx in vivo, la compréhension de sa physiologie et de sa physiopathologie progresse tout au long du XXème siècle parallèlement avec les innovations technologiques [2].

Les premières découvertes en matière d'exploration laryngée remontent au XIXème siècle : Bozzini conçoit, en 1806, un spéculum avec un miroir inséré pour l'examen des diverses cavités du corps. L'éclairage se fait par l'intermédiaire d'une bougie, rendant l'appareil inefficace. Babington décrit, en 1829, un instrument à trois lames avec un miroir en acier inoxydable et un rétracteur de langue qu'il appelle glottiscope.

Benatti en 1832 à Paris, utilise un spéculum fait de deux tubes : un tube conduit la lumière jusqu'à la glotte tandis que l'autre conduit l'image de la glotte réfléchiée par un miroir placé au bout du spéculum. En 1844, Warden Edinburgh, conçoit l'idée d'utiliser un prisme de verre pour visualiser le larynx. Un autre nom, celui de Desormeaux, considéré comme « le père de l'endoscopie », adapte, en 1853, une lumière à gaz sur l'appareil de Bozzini mais ne rencontre pas de succès [2].

Manuel Garçia observa pour la première fois ses propres cordes vocales à l'aide d'un miroir de dentiste placé dans sa gorge, éclairant le larynx à partir de la lumière du soleil réfléchiée par un miroir à main. Il a inventé l'auto-examen du larynx qui va lancer véritablement la laryngologie en 1854. La visualisation directe du larynx est rapportée pour la première fois par Green en 1852 [3].

Killian crée la laryngoscopie en suspension à la fin du XIX^{ème} siècle et Kirsteiny adapte la lumière électrique en 1897.

Brunings, en Europe, et Jackson aux États-Unis, vont populariser la laryngoscopie directe au début du XX^{ème} siècle [3]. Kleinsasser développe la microlaryngoscopie directe interventionnelle dans les années 1960 [4].

L'examen de la vibration des cordes vocales devient possible avec la laryngostroboscopie créée par Oertel en 1878. Les stroboscopes électroniques vont apparaître en 1950 et Schonharl va décrire la correspondance stroboscopique des principales lésions laryngées en 1960 [2].

Le développement des fibroscopes flexibles, des optiques rigides, des caméras, de la vidéo, du matériel microchirurgical, des sources lumineuses continues ou pulsées à partir des années 1970 va décupler l'intérêt pour la laryngologie et pour la voix humaine.

Deux avancées importantes ont permis l'utilisation du laser en oto-laryngologie : en 1965, le laser CO₂ a été inventé ; en 1968, Polanyi a développé le bras articulé pour délivrer le rayonnement infrarouge du laser CO₂ aux cibles éloignées. Il a collaboré avec JAKO et ont utilisé le bras articulé et le laser CO₂ en chirurgie laryngée [4].

L'apparition du laser CO₂ a été un élément décisif de l'évolution des idées dans le domaine de la chirurgie du larynx. Les premières années ont été celles de l'engouement pour un instrument qui permettait d'opérer dans un champ opératoire exsangue ; ce qui est une des premières nécessités de la chirurgie endoscopique [4].

Le laser CO₂ a été rapidement reconnue comme un instrument indispensable dans la chirurgie endoscopique de tumeurs comme les papillomatoses juvéniles ou le traitement endoscopique des laryngocèles, mais n'a pas cessé d'être au centre de polémiques en ce qui concerne son utilisation dans le cadre de la phonochirurgie instrumentale et il a été l'objet de critiques sévères de la part des tenants de la microchirurgie instrumentale [3].

Des progrès techniques décisifs ont permis de diminuer les effets indésirables du laser et en particulier les dégâts thermiques latéraux causés par le dégagement d'énergie : diminution du diamètre du « spot », amélioration de la précision des puissances délivrées surtout dans les faibles puissances, développement de lasers travaillant dans d'autres longueurs d'onde, donc avec des effets différents [4].

Le laser KTP, introduit il y a une quinzaine d'années, fait figure de « Nouveau venu » en ORL, une spécialité où le laser CO₂ employé depuis presque trente ans s'est complètement imposé.

Actuellement l'utilisation du laser KTP est préférée au laser CO₂ pour deux raisons. La première tient à la plus grande maniabilité du KTP qui, véhiculé par une fibre montée dans une pièce à main autorise l'emploi des optiques. La deuxième raison tient aux modalités de cicatrisation après application du KTP : cela vient d'une part du retard de cicatrisation par rapport au laser CO₂, et d'autre part à l'absence de réaction granulomateuse exubérante après traitement d'une muqueuse par le KTP [4].

ANATOMIE

ET PHYSIOLOGIE

DU LARYNX

L'appareil vocal, ou système phonatoire, comprend quatre éléments fondamentaux fonctionnant en étroite synergie pour produire des signaux acoustiques [Figure 1].

Ce sont, dans l'ordre où ils s'élaborent :

1. La soufflerie pulmonaire
2. Le vibreur
3. Le corps sonore et le système articulateur

La soufflerie pulmonaire est constituée d'un réservoir d'air, les poumons, actionnés par les muscles du thorax et de l'abdomen, et d'un tube, la trachée, qui conduit l'air aux cordes vocales ; le vibreur est le larynx, qui engendre les ondes aériennes ; le corps sonore est constitué d'un ensemble complexe de résonateurs, dont le pharynx et la cavité buccale sont les principaux ; le système articulateur, enfin, se compose d'éléments fixes et mobiles permettant de modifier largement la forme de l'onde laryngée. Tous ces éléments sont placés sous la dépendance étroite du système nerveux central, qui en assure le synchronisme et la coordination [5].

Il est remarquable qu'aucun des organes concernés n'a pour fonction première la phonation, et qu'ils assument tous une tâche vitale, c'est-à-dire prioritaire. Le rôle de la soufflerie est d'abord l'hématose ; le larynx, situé au carrefour des voies aériennes et digestives, est le sphincter des voies respiratoires ; quant au conduit pharyngo-bucco-nasal, il sert en premier lieu à la mastication des aliments ainsi qu'à la respiration. La production vocale est donc dépendante de l'intégrité de ces fonctions vitales. On y ajoutera l'importance non négligeable de la statique sur le bon fonctionnement de ces trois principaux éléments qui agissent, comme une véritable « entité fonctionnelle ».

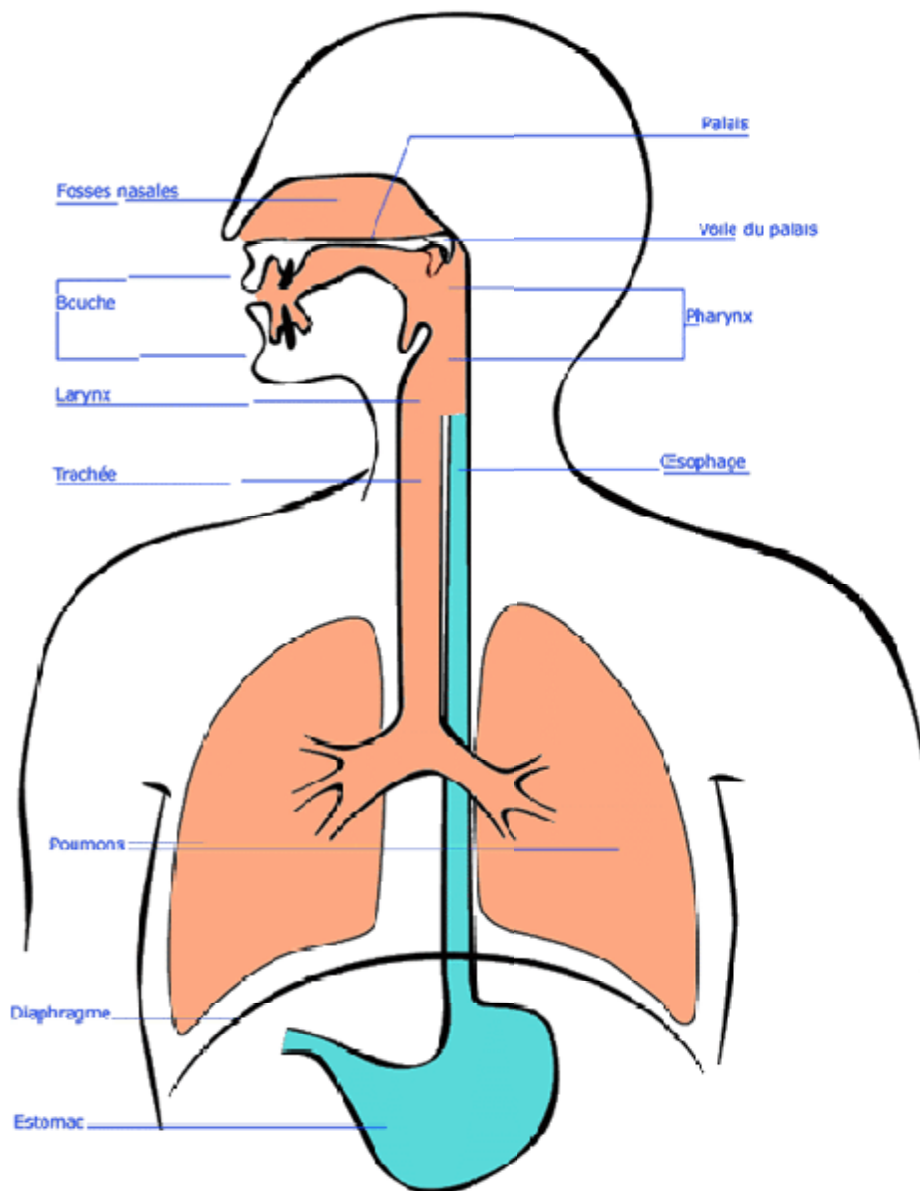


Figure 1: Vue générale schématique de l'appareil vocal [6].

A. La soufflerie pulmonaire

1. Rappel anatomique

L'appareil respiratoire est constitué de différents éléments : la cage thoracique qui contient les poumons et les muscles inspirateurs et expirateurs [7].

Les poumons sont des sacs alvéolés élastiques qui servent de réservoir d'air. Ils sont dépendants des mouvements du thorax, grâce à la plèvre, membrane qui les lie à la paroi thoracique. La cage thoracique, ou thorax, est une structure ostéo-musculaire mobile. Son cadre osseux est constitué de 12 vertèbres dorsales et de 12 côtes, avec en avant le sternum [Figure 2].

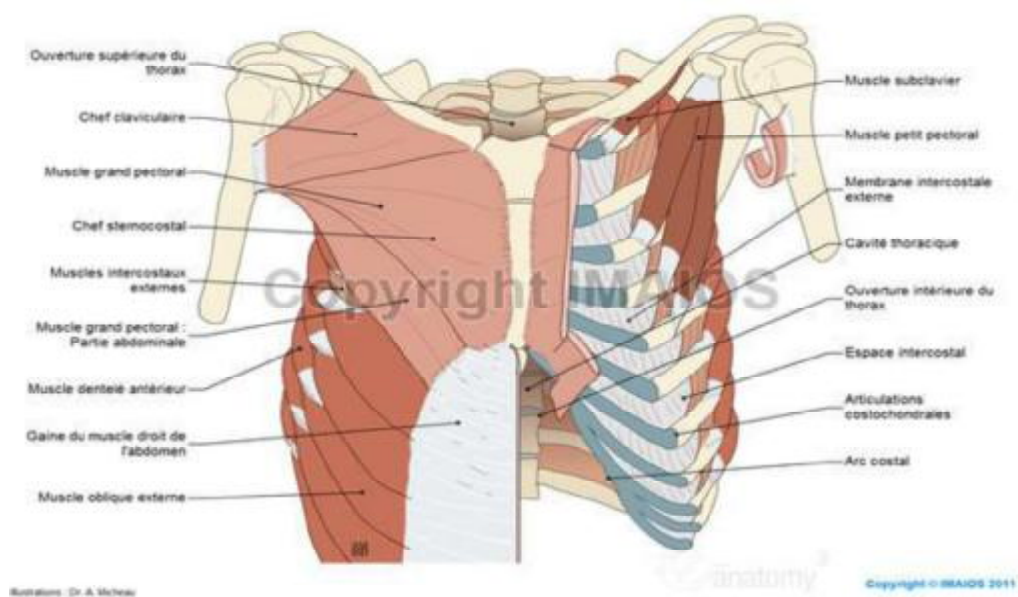


Figure 2 : Squelette de la cage thoracique et région diaphragmatique [6].

La musculature de cette cage comprend :

-Les muscles inspireurs :

Le diaphragme est le muscle inspireur principal, dont la contraction provoque une augmentation du volume du thorax dans ses trois dimensions.

Les scalènes et le sterno-cléido-mastoïdien.

Les muscles spinaux sont des muscles inspireurs accessoires.

Les intercostaux externes et moyens.

-Les muscles expirateurs :

Les muscles abdominaux : le transverse, le petit oblique, le grand oblique et le grand droit.

L'intercostal interne.

2. La mécanique thoracique :

Il existe deux modalités du mouvement thoracique qui peuvent être exécutés isolément ou conjointement [Figure3].

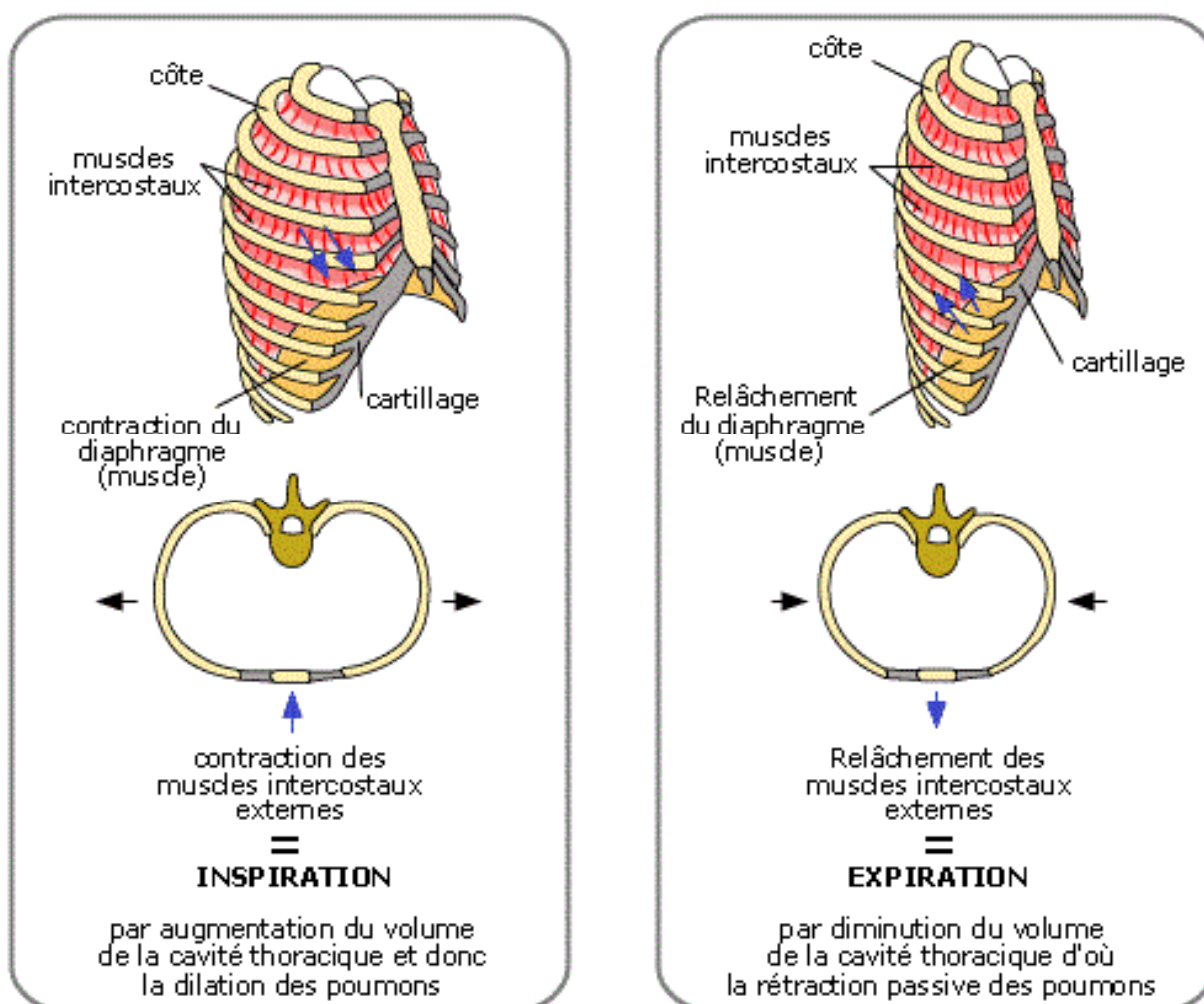


Figure3 : Mécanique respiratoire [6].

On distingue :

Le mouvement d'élévation/abaissement caractéristique du mouvement de l'orifice supérieur du thorax, il correspond au mouvement élémentaire de la côte en « poignée de pompe ».

Le mouvement d'élargissement/resserrement, il correspond au mouvement élémentaire de la côte en « anse de seau ».

On observe que l'inspiration profonde s'effectue selon le premier mode. A l'opposé, le souffle dit « abdominal » qui a lieu lors de la projection vocale s'effectue selon le deuxième mode. Dans la respiration courante, on observe le plus fréquemment une association de ces deux modalités.

3. La dynamique respiratoire :

Les forces s'exerçant sur le thorax sont au nombre de quatre :

- L'élasticité pulmonaire, qui permet au poumon de suivre les mouvements inspiratoires et expiratoires de la paroi thoracique ; ceci grâce à l'espace de glissement entre le feuillet viscéral et pariétal de la plèvre.
- L'élasticité thoracique
- La pesanteur
- L'action des muscles respiratoires avec l'effet antagoniste des muscles inspiratoires et expiratoires [5].

4. **Physiologie du souffle phonatoire :**

La première fonction de l'appareil respiratoire est d'assurer l'hématose.

Tandis que lors de la phonation, l'appareil respiratoire doit assurer une double fonction :

- Continuer à assurer l'hématose
- Fournir un souffle ajusté aux nécessités de la production vocale.

a. **Les volumes respiratoires :**

La respiration se décompose en plusieurs phases, qui mobilisent des volumes d'air variables. On distingue :

- Le volume courant (VC) mobilisé lors d'une respiration normale, dite aussi de repos, il représente environ 0,4 à 0,7 litre d'air.
- Le volume de réserve inspiratoire (VRI) mobilisé lors d'une inspiration complète (1,5 à 2,5 litres d'air).
- Le volume de réserve expiratoire (VRE) qui est de 1 à 2 litres environ ; il peut être mobilisé lors d'une expiration forcée.
- L'air résiduel (AR) : c'est le volume d'air qui ne peut être expulsé par une expiration (environ 1,2 litre).

On appelle capacité résiduelle fonctionnelle (CRF) la somme VRE + AR.

La capacité vitale (CV) représente l'ensemble des volumes d'air mis en jeu par la respiration, soit la somme : $CV = VC + VRI + VRE$.

Enfin, la capacité pulmonaire totale (CPT) est, l'ensemble des volumes d'air contenus dans les poumons, soit : $CPT = CV + AR$ [5].

b. La phonation et les deux temps de la respiration :

La phonation entraîne l'adoption d'un rythme respiratoire particulier. En effet l'inspiration se raccourcit et prend la signification d'un élan du geste phonatoire. L'expiration se rallonge et devient souffle phonatoire.

Il existe par ailleurs un contrôle de l'expiration par la mise en jeu simultanée de muscles antagonistes inspiratoires et expiratoires avec une augmentation des volumes mobilisables à chaque cycle [5].

c. Modalités du souffle phonatoire :

i. Souffle thoracique supérieur :

Il est dû à l'abaissement costal en « poignée de pompe », sous l'action de muscle intercostal interne. Il fait suite à un élan thoracique supérieur. Ce souffle thoracique supérieur correspond à la parole ou à la voix d'expression simple.

ii. Souffle abdominal :

Dans ce souffle, les muscles oblique et transverse produisent conjointement :

- Une rétraction de la paroi abdominale avec refoulement du diaphragme en haut.
- Un abaissement costal en « anse de seau ».

L'exécution du souffle abdominal suppose un élan respiratoire abdominal.

Il correspond à l'acte de projection vocale, dans l'intention déclarée d'agir sur autrui.

iii. Souffle vertébral :

Il est produit par la flexion vertébrale qui met en jeu toute la musculature du tronc. Il intervient dans la voix de détresse, dont l'usage prolongé risque d'entraîner une irritation laryngée et l'entrée dans le cercle vicieux du forçage vocal aboutissant à la dysphonie dysfonctionnelle.

Ces trois mécanismes du souffle thoracique supérieur, du souffle abdominal et du souffle vertébral peuvent fonctionner de façon parfaitement isolée ou bien se succéder au cours d'une même phrase.

B. Le vibrateur laryngé

1. Rappel anatomique

Le larynx est un organe impair et médian, situé à la partie moyenne de la gaine viscérale du cou et qui occupe la partie supérieure de la région sous- hyoïdienne. Il est formé par un squelette cartilagineux suspendu à l'os hyoïde. Les différents cartilages sont unis par des articulations et des membranes. L'ensemble est doublé d'un appareil musculaire et recouvert par une muqueuse de type respiratoire.

1.1 Les cartilages :

Le larynx est constitué par l'assemblage de 11 cartilages : [Figure 4].

- trois cartilages impairs et médians : le cartilage thyroïde, le cartilage cricoïde et l'épiglotte ;
- quatre cartilages pairs : les cartilages aryténoïdes, les cartilages cornicules, de Santorini et les cartilages cunéiformes de Wrisberg [5].

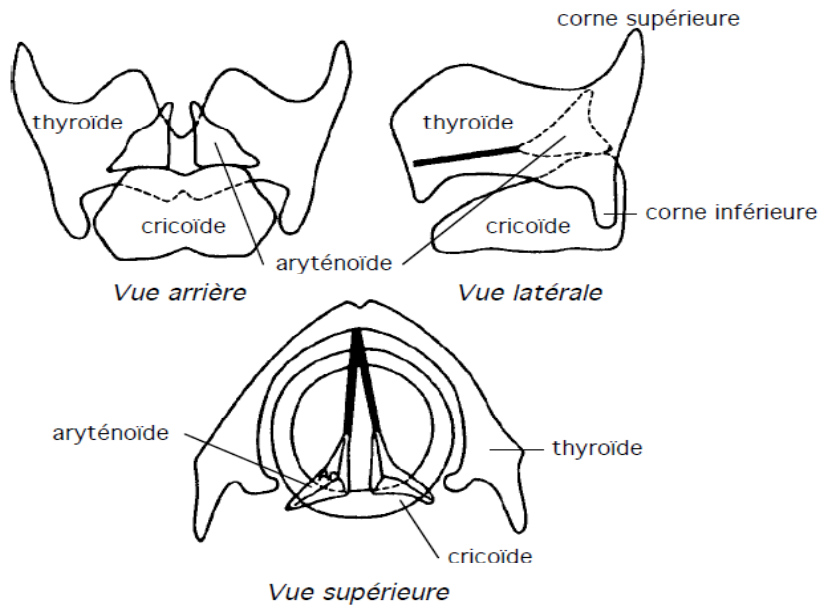


Figure 4 : Les cartilages de larynx [5].

a. Cartilage thyroïde

Le plus volumineux, il a la forme d'un bouclier et il est formé de deux lames latérales verticales et obliques, formant un angle dièdre ouvert en arrière et responsable en avant du relief de la proéminence laryngée ou pomme d'Adam.

b. Cartilage cricoïde

Il a classiquement la forme d'une bague chevalière à chaton postérieur et à anneau antérieur.

Le cartilage cricoïde est surmonté par les cartilages aryténoïdes en arrière, par le cartilage thyroïde latéralement et en avant, où il s'articule au niveau de ses cornes inférieures.

c. Cartilage épiglottique

Il a la forme d'une raquette à manche inférieur incurvé dont l'extrémité forme le pied d'épiglotte qui s'insère dans l'angle rentrant du cartilage thyroïde.

d- Cartilage aryténoïde

Il a la forme d'une pyramide triangulaire dont la base s'articule avec le cricoïde.

Le cartilage aryténoïde présente un apex supérieur, une face médiale, une face antérolatérale, une face dorsale, un angle postéro-latéral : le processus musculaire et un angle antéro-médial : le processus vocal [5].

1.2 Articulations, membranes et ligaments

– Articulation cricoaryténoïdienne : [Figure 5].

Les articulations cricoaryténoïdiennes permettent des mouvements de translation frontale, écartant ou rapprochant les cartilages aryténoïdes, de rotation latérale ou médiale autour d'un axe vertical, écartant ou rapprochant les processus vocaux et donc les cordes vocales.

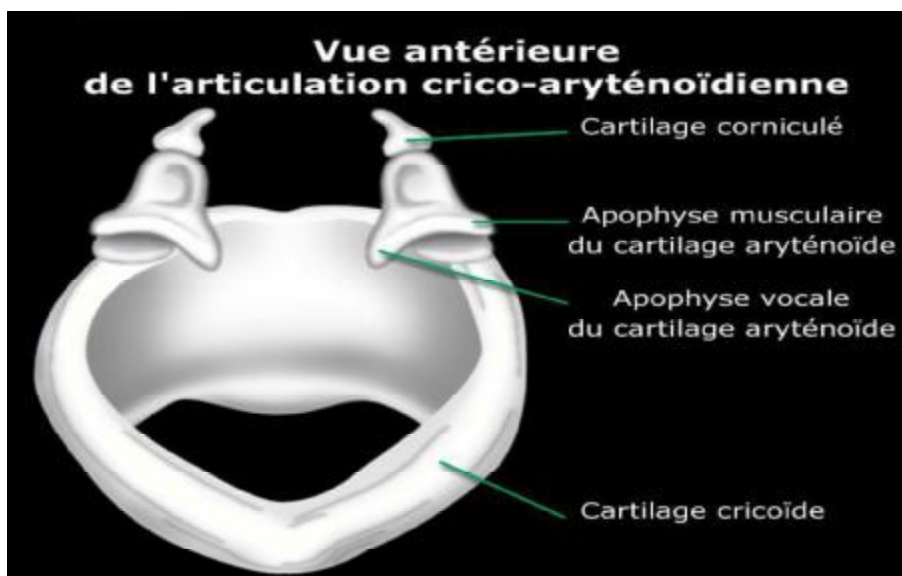


Figure 5 : Schéma montrant l'articulation cricoaryténoïdienne [6].

-Articulations cricothyroïdiennes :

Elles permettent la bascule vers l'avant ou vers l'arrière du cartilage thyroïde, avec un effet sur la tension des cordes vocales.

Les différentes pièces cartilagineuses du larynx sont unies par des membranes renforcées éventuellement par des ligaments. [Figure 6, 7,8].

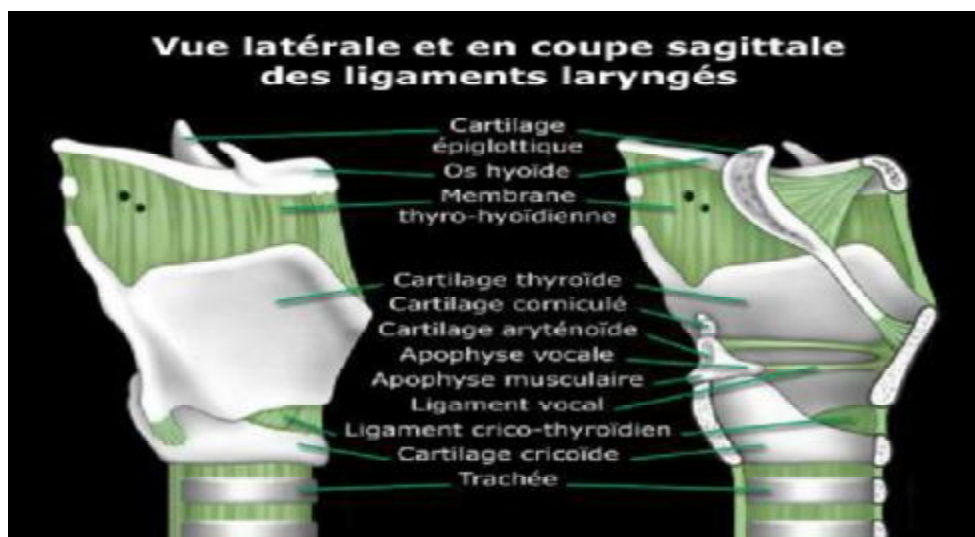

Figure 6 : Les cartilages et ligaments laryngés en coupe sagittale du larynx [6].

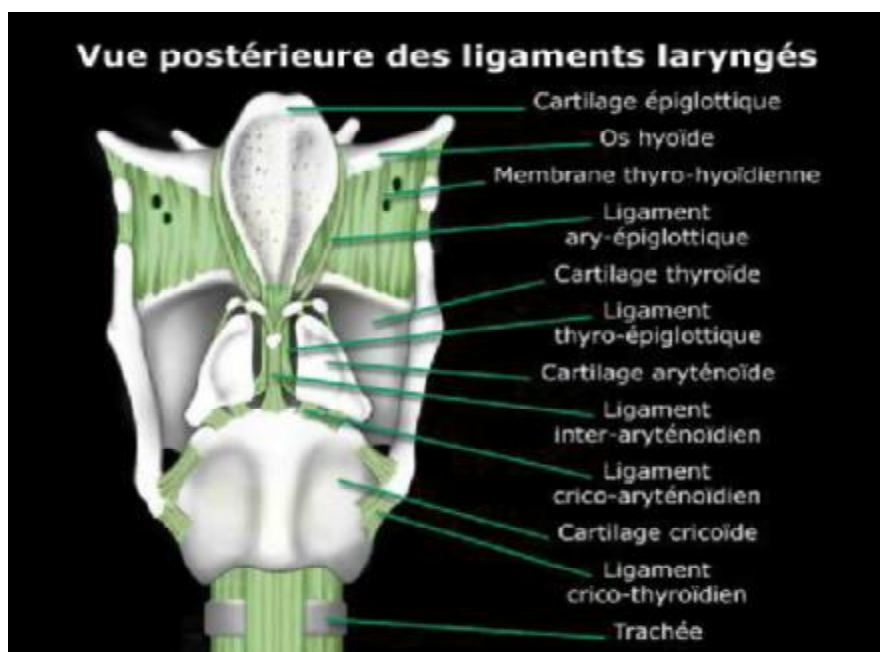


Figure 7 : les cartilages et les ligaments laryngés en vue postérieure [6].

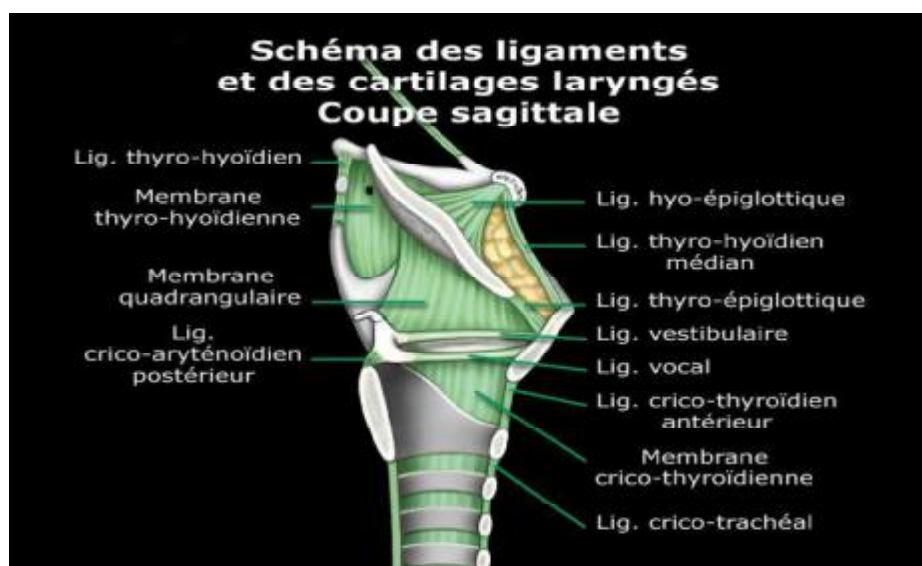


Figure 8 : Ligaments et cartilages du larynx en coupe sagittale [6].

1.3 Les muscles du larynx :

a. Les muscles intrinsèques :

On distingue trois groupes musculaires :

- Les muscles tenseurs des plis vocaux qui sont les deux crico-thyroidiens.

(Les seuls innervés par le nerf laryngé supérieur) [Figure 9].

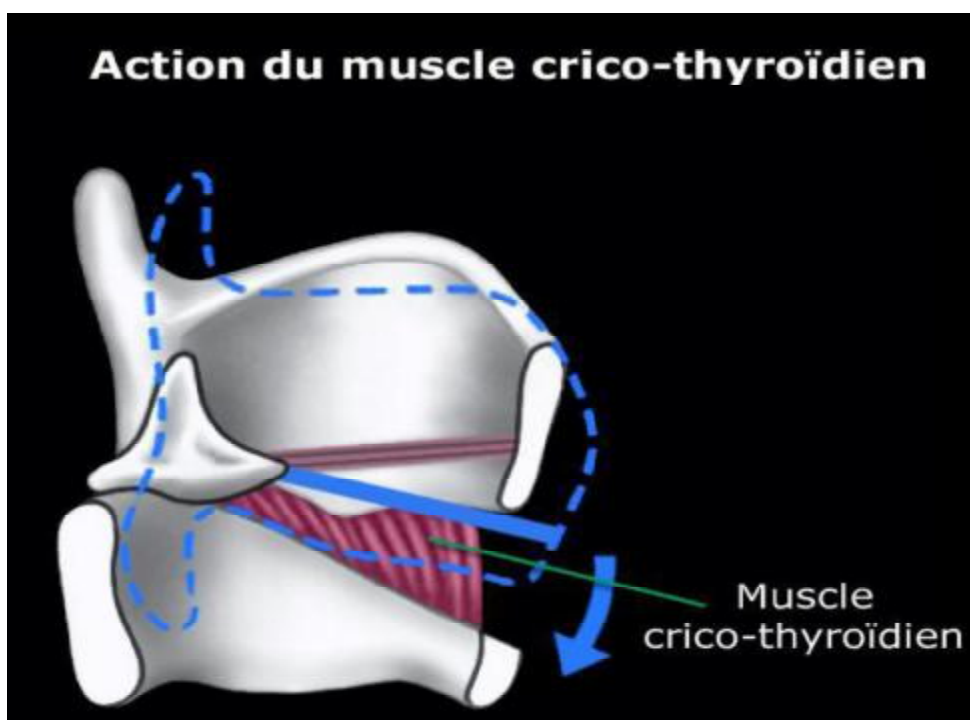


Figure 9 : Schéma montrant l'action du muscle crico-thyroïdien [6].

- Les muscles dilatateurs de la glotte qui sont, les deux cricoaryténoïdiens postérieurs
- Les sept muscles constricteurs de la glotte qui sont :
 - Les deux cricoaryténoïdiens latéraux.
 - L'inter-aryténoïdien
 - Les deux thyroaryténoïdiens supérieurs
 - Les deux thyroaryténoïdiens inférieurs dont la couche interne entre dans la constitution des plis vocaux [Figure 10,11].

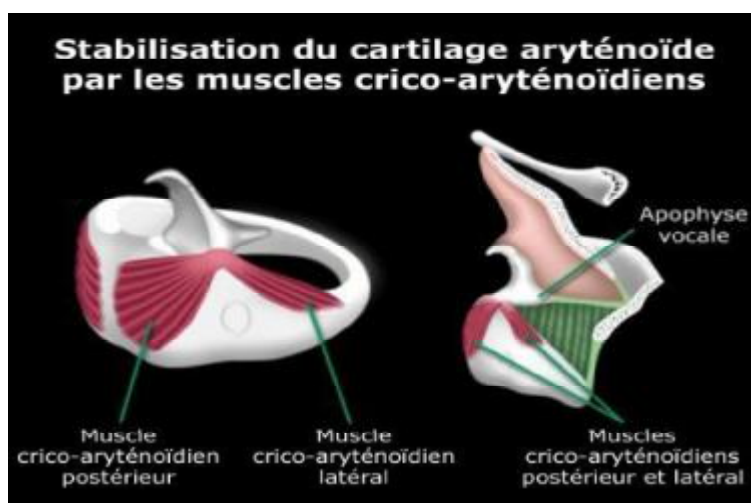


Figure 10 : schéma montrant l'action du muscle crico-thyroïdien [6].

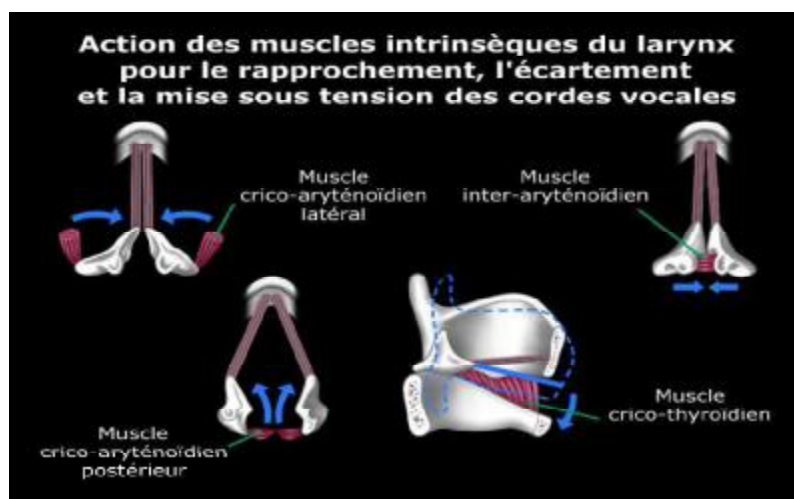


Figure 11 : Schéma montrant l'action des muscles intrinsèques du larynx [6]

b. Les muscles extrinsèques

Elles constituent l'appareil suspenseur du larynx, lui conférant par ailleurs une grande mobilité.

Trois groupes musculaires assurent cette fonction et constituent les « bretelles de suspension du larynx » :

- Les bretelles antérieures relient le larynx à la mandibule : les muscles sus-hyoïdiens.
- Les bretelles inférieures relient le larynx à l'orifice supérieur du thorax : les muscles sous-hyoïdiens.
- Les bretelles supérieures le relient à la base du crâne : muscles stylo-hyoïdien et digastrique.

1-4 Configuration interne

Le larynx est un tube de 5 cm de haut, 3,5 cm de largeur, plus large à sa partie haute.

Il est tapissé par une muqueuse en continuité avec la muqueuse pharyngée et trachéale. Cette muqueuse est doublée par une membrane fibroélastique tendue du ligament aryépiglottique en haut à l'arc cricoïdien en bas [Figure 12].

Cette membrane présente deux épaissements :

- Le ligament vestibulaire ou thyroaryténoïdien supérieur,
- Le ligament vocal ou thyroaryténoïdien inférieur.

La cavité laryngée est divisée en trois étages par ces deux replis :

- L'étage supérieur ou vestibule laryngé
- L'étage moyen, limité en haut par les plis vocaux supérieurs et en bas par les cordes vocales.
- L'étage inférieur ou infra glottique, en continuité en bas avec la trachée

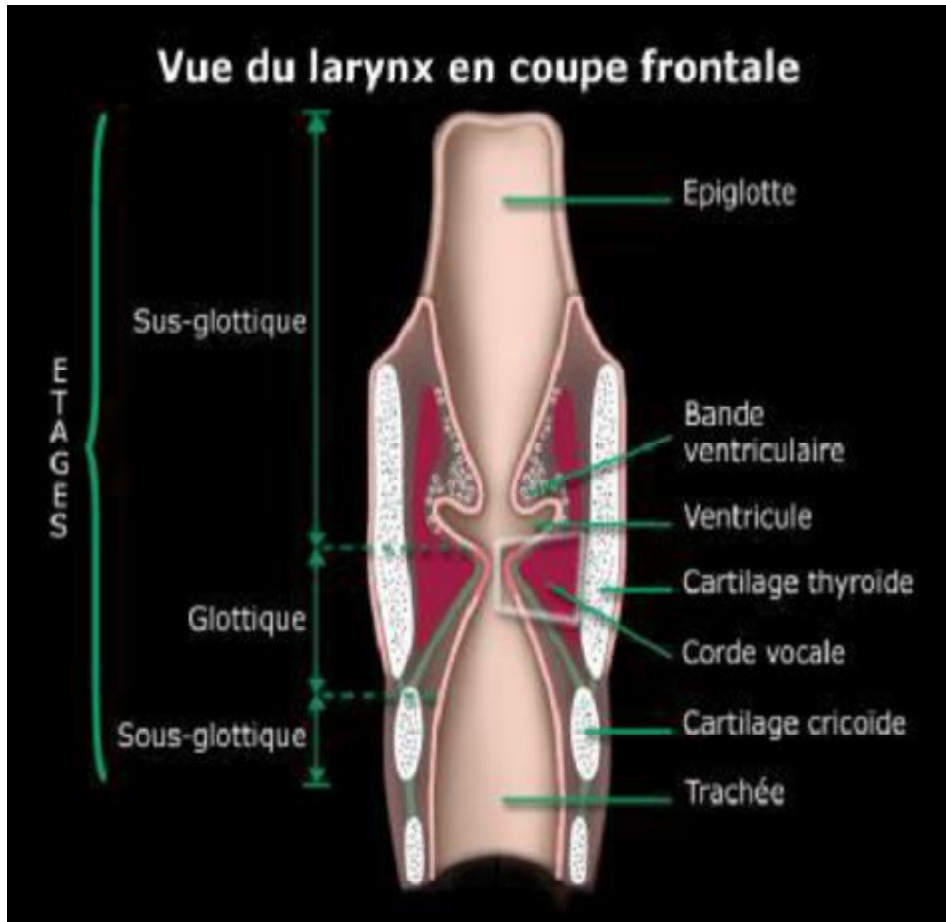


Figure 12 : Configuration interne du larynx [6].

1.5 L'innervation laryngée

Elle est assurée par les nerfs laryngés supérieur et inférieur, branches du nerf vague ou pneumogastrique, dixième paire crânienne.

a. Nerf laryngé supérieur

C'est un nerf mixte, essentiellement sensitif, qui naît du nerf vague, au pôle inférieur du ganglion plexiforme. Il descend contre la paroi pharyngée pour se diviser en arrière de la corne de l'os hyoïde en deux branches :

- une branche médiale ou supérieure qui perfore la membrane thyrohyoïdienne. Elle donne l'innervation sensitive de la muqueuse supérieure du larynx, de la partie adjacente du pharynx et de la base de langue ;
- une branche latérale ou inférieure qui innerve le muscle cricothyroïdien, puis perfore la membrane cricothyroïdienne et donne l'innervation sensitive des étages moyen et inférieur du larynx et assure le tonus des muscles du larynx.

b. Nerf laryngé inférieur

C'est la branche terminale du nerf laryngé inférieur ou récurrent. Celui-ci naît du nerf vague, à droite au-dessous de l'artère sous-clavière, à gauche au-dessous de l'arc aortique, monte vers le larynx dans l'angle oesotrachéal. Il donne des rameaux trachéaux, œsophagiens, cardiaques, et devient le nerf laryngé inférieur quand il passe sous le constricteur inférieur du pharynx. Il donne alors trois rameaux : un rameau anastomosé avec le nerf laryngé supérieur constituant l'anse de Galien, un rameau postérieur, un rameau antérieur.

Le nerf laryngé inférieur innerve la muqueuse postérieure et tous les muscles du larynx, sauf le cricothyroïdien. L'innervation laryngée est par ailleurs double, centrale et périphérique :

L'innervation périphérique :

Elle est de trois ordres : sympathique, sensitive, motrice.

- L'innervation sympathique : Elle suit la vascularisation artérielle issue du plexus laryngé de Haller.
- L'innervation sensitive : Elle est assurée par le nerf laryngé supérieur. Il faut noter que les récepteurs sensitifs sont très nombreux et surtout responsables d'une grande sensibilité de la muqueuse laryngée.
- L'innervation motrice : Elle dépend du nerf récurrent pour le muscle vocal et du nerf laryngé externe, branche du nerf laryngé supérieur, pour le muscle crico-thyroïdien.

Innervation centrale

- **Bulbaire** : Elle est constituée par les centres laryngés bulbaires qui sont au nombre de deux :
 - le centre bulbo-respiratoire qui va permettre l'ouverture glottique donc l'inspiration. Parallèlement ce centre permet l'expansion de la cage thoracique.
 - le centre bulbo-phonatoire : Il envoie des fibres centrifuges responsables de l'innervation des muscles nécessaires à la phonation.

-Corticale :

Il existe également deux centres :

- le centre cortico-phonatoire : Le centre cortico-phonatoire semble exister au niveau de l'opercule rolandique, ceci serait confirmé par l'existence de pathogénie des laryngoplégies d'origines corticales.
- le centre cortico-respiratoire [Figure 13].

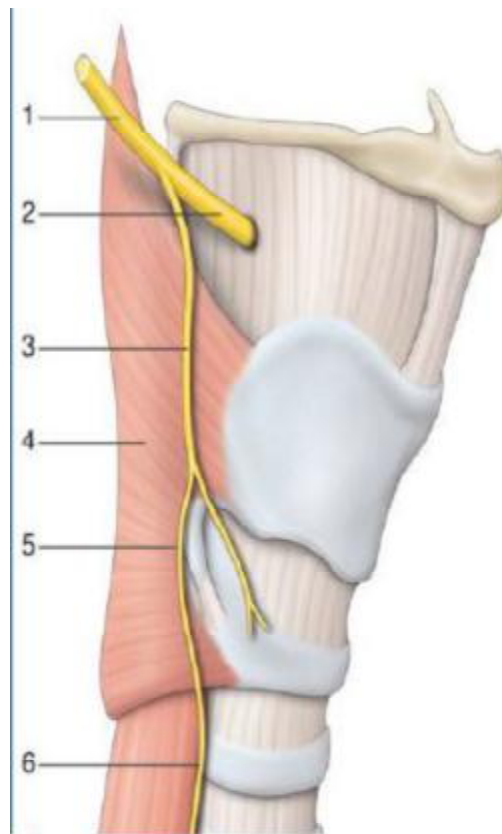


Figure 13 : Schéma montrant l'innervation laryngée [8].

1. Nerf laryngé supérieur ;
2. Branche interne ;
3. Branche externe ;
4. muscle constricteur inférieur ;
5. Anse de Galien ;
6. Nerf récurrent laryngé.

2. Anatomie et histologie de la corde vocale

La corde vocale est au centre du dispositif de la production vocale. La structure des cordes vocales est importante à étudier et doit être considérée comme une superposition de plusieurs couches de viscosités et d'élasticités différentes (de la superficie vers la profondeur : l'épithélium, la lamina propria elle-même séparée en trois couches, et le muscle vocal).

2.1 La muqueuse :

- Epithélium : Les cordes vocales sont recouvertes d'un épithélium pavimenteux stratifié non kératinisé. Sa particularité est l'absence de glandes muqueuses au niveau du bord libre. L'humidification est assurée par le mucus sécrété par les régions adjacentes.

La couche épithéliale basale est solidement amarrée à la couche sous-muqueuse par des protéines d'ancrage situées dans la membrane basale. L'épithélium, de 0,05 à 0,1 mm d'épaisseur, en capsule le tissu plus fluide de la sous-muqueuse à la manière d'un « ballon rempli d'eau ». La structure épithéliale de la muqueuse de la corde vocale est différente de l'épithélium cilié pseudo-stratifié respiratoire constituant l'ensemble de l'arbre aérien dont le larynx.

- Le chorion : Il est riche en fibres élastiques et constitué surtout de faisceaux ondulés parallèles [8].

2.2 Lamina propria (sous-muqueuse)

Il s'agit de la structure principalement responsable de la vibration cordale.

Trois couches la constituent : superficielle, intermédiaire et profonde.

- La lamina propria superficielle : est immédiatement sous-muqueuse. Elle correspond à l'espace de Reinke. Ses propriétés de souplesse et d'extensibilité sont primordiales pour assurer une propagation harmonieuse de l'onde vibratoire. Elle contient de nombreux protéoglycanes qui lui confèrent ses propriétés de viscosité.
- Les couches intermédiaire et profonde constituent le ligament vocal qui est le support de la vibration : La couche intermédiaire est constituée de fibres élastiques épaisses ; la couche profonde est essentiellement constituée de fibres de collagène denses. La réparation tissulaire à ce niveau est plus aléatoire qu'au niveau de la couche superficielle car l'architecture et l'orientation des fibres de collagène sont alors souvent perturbées. L'atteinte de ces couches par la pathologie ou par une chirurgie extensive entraîne donc une perturbation importante de la vibration.

Des renforcements du ligament vocal sont responsables d'épaississement localisés aux niveaux antérieurs et postérieurs des cordes vocales, là où les contraintes mécaniques sont les plus importantes. Ces formations sont appelées les maculae flavae et ne doivent pas être confondues avec les formations kystiques. La plus grande partie de la synthèse et du renouvellement protéique et cellulaire du ligament vocal est réalisée à l'intérieur de ces maculae flavae [9].

2.3 L'apophyse vocale ou élément cartilagineux :

Il s'agit d'une structure cartilagineuse, l'apophyse constitue le tiers antéro-interne de la base du cartilage aryténoïdien. La face interne est dépourvue d'insertion musculaire ou ligamenteuse et recouverte simplement de muqueuse. Par contre, son extrémité antérieure ainsi que sa face antéro-externe donnent lieu à l'insertion du ligament thyro-aryténoïdien inférieur ou ligament vocal [8].

2.4 Le muscle vocal

Dénommé le muscle thyro-aryténoïdien interne situé dans l'épaisseur de la corde vocale. C'est un muscle strié innervé par le nerf laryngé inférieur. Sa limite avec le ligament vocal est peu visible en raison de nombreux échanges de fibres entre les deux structures. Les propriétés biomécaniques de la corde vocale varient selon le degré de contraction du muscle [Figure 14].

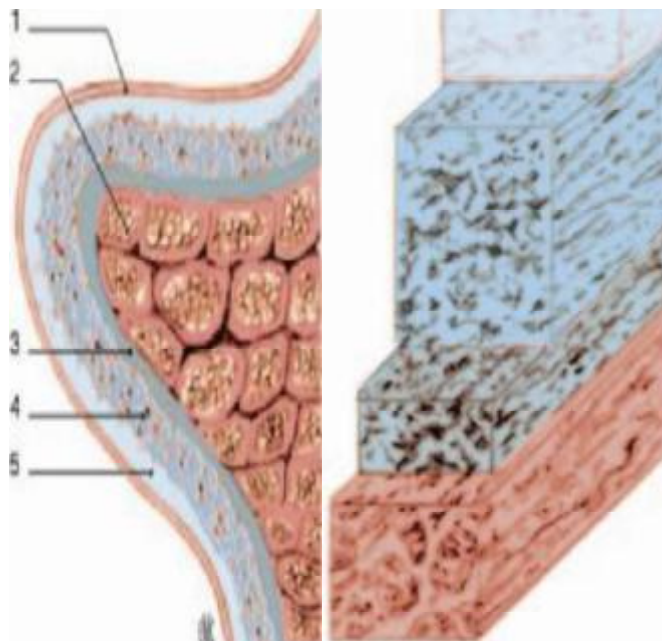


Figure 14 : Structure feuilletée de la corde vocale (d'après Hirano) [6].

1. Muqueuse
2. Muscle thyroaryténoïdien
3. Ligament vocal (partie profonde)
4. Ligament vocal (partie superficielle)
5. Espace de Reinke

3. Physiologie de la phonation

La physiologie de la phonation correspond à l'ensemble des mécanismes qui permettent l'apparition d'une vibration au niveau du bord libre des cordes vocales. Il s'agit du mécanisme sonore initial qui est ensuite soumis au filtrage du pharynx et de la cavité buccale pour être transformé en voyelles et en consonnes voisées [10].

Le larynx et en particulier les cordes vocales sont au centre du dispositif de production de la voix. Lors de la phase préphonatoire préparatoire, les muscles et les cartilages du larynx rapprochent les cordes vocales les unes des autres (position phonatoire), ce qui a pour effet de rétrécir la filière respiratoire. L'air contenu dans les poumons est ensuite propulsé par une expiration active à travers les cordes vocales. Les caractéristiques anatomiques des cordes vocales permettent, grâce à leur structure feuilletée, une vibration passive de la muqueuse du bord libre sous l'influence de l'air phonatoire.

La voix est un phénomène acoustique et aérodynamique extrêmement adaptable pour répondre aux nécessités de la communication parlée. Une place importante est faite aux mécanismes du réglage de la hauteur et de l'intensité de la voix ainsi qu'à leurs rapports avec les différentes circonstances cliniques.

La vibration des cordes vocales résulte de l'étroite combinaison délicate entre le débit aérien qui sépare les cordes vocales, et les effets musculaires, élastiques, et de Bernoulli qui les rapprochent » [11].

Les mécanismes laryngés de la phonation sont actuellement en partie expliqués par le modèle « myoélastique-aérodynamique ».

En effet, la phonation humaine dépend de plusieurs facteurs aérodynamiques : la pression sous-glottique, le débit aérien phonatoire et l'ouverture glottique à la phonation qui détermine la résistance laryngée. Elle dépend aussi de facteurs myoélastiques déterminés par :

- i. Les caractéristiques de la muqueuse des plis vocaux (sa tension, son épaisseur, sa longueur et sa qualité tissulaire)**
- ii. Les caractéristiques de la lamina propria (sa viscosité, la présence ou non d'adhérences entre la partie superficielle et le ligament vocal)**
- iii. Les caractéristiques du muscle vocal, le muscle thyroaryténoïdien (sa masse et son degré de tension et d'élasticité).**

La théorie actuelle dite « corps-couverture » considère que le corps (le muscle vocal) et la couverture (la muqueuse) sont indépendants [2]. Les vibrations de l'un n'interviennent pas, en théorie, dans les vibrations de l'autre, car ils sont séparés par la partie superficielle de la lamina propria ; c'est l'espace de Reinke [Figure 15].

La qualité de la phonation serait une combinaison de ces deux structures vibrantes. Cette vibration est considérée comme étant un phénomène passif, le rôle éventuel des récepteurs sensitifs ou myotactiques dans la phonation n'ayant pas été démontré. L'énergie pulmonaire de la phonation est fournie par le relâchement expiratoire passif des poumons. Une expiration active avec la mise en jeu des muscles intercostaux et abdominaux n'est utilisée (chez le sujet normal) que pour une phonation de plus forte intensité ayant une énergie acoustique plus importante.

L'air pulmonaire fournit l'énergie acoustique. Le vibreur laryngé met cet air en mouvement. L'onde de pression qui en résulte est le son laryngé (le voisement).

La puissance de l'air expiré provoque une augmentation de la pression sous-glottique. Les plis vocaux s'écartent sous l'effet de cette pression. Mais le passage de l'air au travers de la glotte crée une diminution momentanée de la pression entre les plis vocaux, c'est l'effet Bernouilli provoqué par le rétrécissement glottique par rapport aux dimensions de la trachée.

Ces modifications de pression et l'élasticité des plis vocaux ont pour effet de rapprocher les faces inférieures des plis vocaux.

Ensuite, les faces supérieures se rapprochent, alors que la pression sous-glottique augmente. Sous l'effet de cette pression, les plis vocaux s'écartent de nouveau et un nouveau cycle commence. Le caractère cyclique de ces vibrations vocales confère un caractère périodique (ou quasi périodique) au son de la voix [6].



Figure 15 : schéma montrant le caractère ondulatoire de la vibration glottique (en stroboscopie) [5].

C. Anatomie et physiologie des résonateurs

Du larynx vers les lèvres, l'air expiré passe dans le tractus vocal. Celui-ci, mesurant en moyenne entre 17 et 18 cm chez l'adulte, comprend plusieurs cavités supra-glottiques (supra-laryngées) reliées entre elles et qui participent à la structuration des sons de la parole. L'effet de ces cavités est de modifier le signal produit par le larynx en affaiblissant ou amplifiant certaines fréquences en fonction de leur propre fréquence de résonance : ainsi, elles jouent un rôle de filtre acoustique.

1. Anatomie des résonateurs

Les cavités du tractus vocal sont organisées en 3 cavités principales :

Pharyngée, orale et nasale. La cavité orale peut elle-même être séparée en deux volumes : la cavité orale proprement dite (la partie située entre la langue et le palais) et la cavité buccale (la partie la plus latérale de la cavité orale, située entre les joues et les dents). Une cavité labiale (plus antérieure) peut aussi être individualisée, lorsque les lèvres sont projetées vers l'avant [7].

1.1 La cavité pharyngée

Le pharynx est le premier résonateur que rencontrent les sons générés au niveau du larynx. C'est un conduit musculo-membraneux qui est décomposé en trois étages superposés qui sont de bas en haut : le laryngo-pharynx, l'oro-pharynx, et le naso-pharynx (ou rhinopharynx).

1.2 La cavité orale

Elle représente la partie du tractus vocal qui est délimitée par les lèvres en avant, la cavité pharyngée en arrière (avec la luette), la langue en bas, le palais osseux et le voile du palais vers le haut, les arcades gingivo-dentaires et les joues latéralement. Dans cette cavité orale, de multiples articulateurs supra-laryngés fixes et mobiles, en modifient la longueur et la conformation. La configuration de cette cavité est importante car elle contribue à l'articulation de presque tous les phénomènes.

Lorsqu'elle est individualisée, la cavité buccale représente alors la partie la plus latérale de la cavité orale, définissant l'espace situé entre les dents médialement, les joues latéralement, les lèvres antérieurement et les troisièmes molaires postérieurement. Cet espace joue un rôle important dans la résonance lorsque la bouche est ouverte, ainsi que dans la production de certaines consonnes comme, par exemple, les latérales (/l, j/). Elle est comprise dans la cavité orale, plus grande, essentielle dans la production de la parole du fait de ses nombreux changements de configuration induits par les mouvements de la langue et de la mandibule.

Une cavité labiale peut aussi être distinguée et constitue alors l'extrémité antérieure du tractus vocal. Elle est formée par la protrusion des lèvres, dont l'arrondissement forme un dernier résonateur le long de la chaîne formée par les cavités pharyngée et orale [6].

1.3 La cavité nasale

Elle regroupe les fosses nasales, deux cavités séparées par le septum nasal.

Deux orifices assurent les ouvertures des fosses nasales : un orifice antérieur, délimité vers le haut par les os propres du nez et vers le bas, par l'os maxillaire supérieur; deux orifices postérieurs (les choanes), délimités par les os sphénoïde (le corps en haut, et les apophyses ptérygoïdes en dehors), vomer (en dedans) et palatin (en bas), font communiquer les fosses nasales avec le rhino-pharynx.

Pendant la génération des sons laryngés, si le voile du palais s'abaisse, les cavités pharyngée, orale et nasale entrent en connexion : l'air expiré passe non seulement par la cavité orale, mais aussi par la cavité nasale. Il se produit alors un son nasal (/m, n, A, E, ç/).

Il faut noter que dans la phonation, les sinus de la face ne font pas directement partie des cavités de résonance.

2. Physiologie de l'articulation de la parole

2.1 Modifications élémentaires de la configuration des cavités

Les sons de la parole nécessitent la coordination de multiples mouvements articulatoires précis, pouvant être décrits en termes de mouvements élémentaires des articulateurs, et modifient la conformation des cavités de résonance.

a. Modification de la longueur du tractus

Le raccourcissement du tractus vocal est possible via l'élévation du pharynx et/ou la rétraction des lèvres. Ce raccourcissement favorise les fréquences aiguës.

A l'inverse, l'élongation du tractus peut être obtenue par la projection des lèvres vers l'avant (pour des articulations labialisées ou arrondies) et/ou l'abaissement du pharynx. Ce mouvement favorise quant à lui les fréquences graves.

b. Modification localisée du diamètre du tractus

Le diamètre du tractus peut être modifié en des endroits spécifiques, localisés mais n'affectant pas par ailleurs la totalité du conduit.

La cavité pharyngée peut voir son diamètre diminué par l'action des muscles constricteurs du pharynx.

Au niveau de la cavité orale, la langue peut reculer ou avancer (mobilisation antéro-postérieure) et/ou s'élever ou s'abaisser (mobilisation dorso-ventrale): ces deux principaux mouvements participent à la modification multidimensionnelle de la cavité orale. La fermeture totale du conduit vocal peut se produire par l'action des lèvres, de la langue et de la mandibule.

2.2 Nasalisation des sons

C'est l'abaissement du voile du palais qui va mettre en relation les cavités orale et nasale et permettre la nasalisation des sons.

a. Résonances et phonétique articulatoire

Les multiples possibilités de coordination de ces mouvements sont à l'origine de « bruits » (production phonique) dont certains ont acquis une signification phonétique (production phonétique). On peut considérer que les bruits produits par les organes phonatoires d'un individu prennent naissance en six points, que l'on appelle « robinets de la parole » [7].

Au niveau de chacun de ces robinets, des bruits peuvent être produits selon trois modalités: écoulement, explosion, vibration. Les organes du pavillon pharyngo-buccal et le larynx sont susceptibles de créer des obstacles à l'écoulement de l'air pulmonaire qui peut être freiné (bruit d'écoulement), soit arrêté complètement puis débloqué (bruit d'explosion), soit provoquer la vibration de l'un ou de l'autre de ces organes.

b. Les phonèmes

Les phonèmes dépendant de la vibration laryngée pour leur production sont des phonèmes voisés (ou sonores) ; ceux qui ne dépendent pas du larynx sont non-voisés (ou sourds). Le trait pertinent est le voisement. Les voyelles, les liquides, les occlusives et les fricatives voisées dépendent du son laryngé. Les voyelles sont caractérisées par une émission constante du son laryngé (c'est le voisement). Les différentes voyelles se distinguent par une configuration différente du conduit vocal (essentiellement la position de la langue et des lèvres). Les fricatives aspirés (le /h/aspiré) et l'occlusive glottique (ou « coup de glotte ») dépendent également des sons émis au niveau du larynx, mais les cordes vocales ne sont pas mises en vibration ; ce sont des phonèmes non-voisés. Certains phonèmes sont composés de sons dont l'origine est le conduit vocal lui-même. La fricative /f/ par exemple est le résultat du bruit du passage de l'air au travers de la constriction labiale. Les sons de la parole se distinguent donc par leurs différentes caractéristiques acoustiques (voisé/non-voisé) et par la configuration du conduit vocal nécessaire pour les produire [11].

PARALYSIES

LARYNGEES

A. Interrogatoire :

1. Histoire du trouble vocal :

Il faut préciser la date et circonstances de début et rechercher un facteur déclenchant, la présence de fluctuations avec des facteurs aggravants ou améliorants, le type d'émission vocale intéressé (voix projetée, chant...), une prédominance particulière au cours de la journée, la tendance évolutive et les traitements antérieurs.

2. Description de la gêne

L'interrogatoire essaiera de faire la part entre les plaintes liées à la modification des caractéristiques de la voix (timbre, hauteur, stabilité..) et la diminution des capacités vocales (étendue, durée du temps de parole...).

3. Conséquences sur les possibilités phonatoires

La dysphonie génère-t-elle un trouble de l'intelligibilité ? Les difficultés vocales perturbent-elles un ou plusieurs types d'expression vocale ? (la voix projetée avec l'appel, le cri, la voix chantée, la voix chuchotée...)

4. Conséquences sur la vie du patient

Notamment la vie professionnelle, la vie relationnelle et l'impact psychique du trouble vocal.

5. Contexte médical

La recherche des antécédents pertinents pour l'histoire du problème vocal à savoir une pathologie endocrinienne, une intubation, un antécédent de chirurgie cervicale, thoracique ou une prise médicamenteuse. Les infections ORL, une allergie, un reflux gastro-œsophagien, une intoxication alcool-tabagique ou une exposition à des agents physicochimiques doivent être recherchés.

6. Contexte vocal

Le clinicien réalise une véritable enquête sur l'histoire sociale de la voix et l'usage vocale.

La paralysie est parfois découverte lors d'un examen systématique ou au cours du bilan d'un malade porteur d'une affection neurologique, thoracique ou cervicale, Les antécédents médicaux sont précisés [1].

B. Examen clinique :

L'examen clinique débute avec l'examen de la cavité buccale et de l'oropharynx. L'examen de la cavité buccale recherche un trouble de motricité ou de sensibilité au niveau de la langue (fasciculations de sclérose latérale amyotrophique), du voile ou la paroi pharyngée postérieure. On recherche une tumeur de l'espace par-apharyngé (refoulement amygdalien) ou du cavum.

L'examen clinique du cou est systématique. On recherche une ancienne cicatrice de thyroïdectomie, de trachéotomie ou de cervicotomie latérale. La palpation recherche une masse compressive, une tumeur thyroïdienne ou une adénopathie cervicale [1].

C. Moyens d'explorations laryngées

1. La nasofibroscopie

1.1 Principe

La laryngoscopie indirecte est le temps principal de l'examen clinique du larynx. La réalisation simultanée d'un enregistrement vidéographique permet une lecture répétée de l'examen, une évaluation de l'efficacité thérapeutique en comparant les enregistrements successifs et également de conserver des documents dans un intérêt médico-légal. Elle permet une exploration du larynx sur le plan anatomique et dynamique [12].

La mobilité du larynx est étudiée lors de la phonation, lors de petits mouvements expiratoires, lors d'efforts de toux (fermeture glottique) et lors du reniflement (ouverture maximale de la glotte) en comparant les deux côtés.

Les mobilités de la corde vocale et de l'aryténoïde doivent être étudiées séparément.

1.2 Indications

La nasofibroscopie doit être systématiquement réalisée pour le diagnostic et le suivi des patients atteints d'une pathologie laryngée morphologique (polype, nodule, sulcus...), neurologique (paralysie laryngée, sclérose latérale amyotrophique, myopathies...) ou mécanique (ankylose crico-aryténoïdienne, sténose laryngée). Elle permet d'observer les anomalies du larynx, des cordes vocales, de préciser les mobilités cordales et aryténoïdiennes et d'observer des mouvements anormaux (par exemple, des syncinésies dans les paralysies récurrentielles ou des fasciculations dans la sclérose latérale amyotrophique).

La nasofibroscope présente des applications en matière de phonétique. En effet, elle permet d'analyser les mouvements du voile du palais, de la base de la langue, d'abaissement et d'élévation du larynx et d'ouverture et de fermeture de la glotte.

La fibroscopie laryngée peut également être reliée à une caméra ultra-rapide. L'application de cette technique pour étudier la vibration des cordes vocales a commencé à la fin des années 1980 par les auteurs japonais [13].

Cet examen permet de filmer avec une fréquence élevée d'images (2000 à 9000 images par seconde) la vibration des cordes vocales. Un cycle de vibration peut être ainsi décomposé en de nombreuses images. L'utilisation des images obtenues par cette technique a permis notamment de réaliser des études sur l'espace glottique, son évolution au cours du cycle glottique et l'existence d'une fermeture incomplète pendant la vibration des plis vocaux pour certains types de phonation (par exemple certaines voyelles et consonnes aspirées). Cet examen peut être couplé avec l'enregistrement simultané du signal acoustique et électroglottographique ce qui permet de mettre en corrélation les différentes données. Certains auteurs l'ont utilisé pour analyser la voix normale et la dysphonie en cas de lésions bénignes des cordes vocales (polypes, nodules...). Cependant, ce matériel très coûteux n'est accessible que dans des laboratoires spécialisés de recherche.

1.4 Résultats

L'examen au fibroscope permet d'observer l'ensemble du larynx et du pharynx. On observe les mouvements spontanés du larynx lors de la respiration au repos, le retard du mouvement ou l'hypotonie d'une corde vocale lors de l'attaque phonatoire, l'asymétrie des mouvements cordaux et l'aspect de la béance glottique en phonation.

En cas d'immobilité, la bascule de l'aryténoïde en avant et en dedans, l'atrophie de la corde et son incurvation sont à rechercher. La position de la corde vocale immobile doit être précisée : position en adduction (position médiane, phonatoire), position paramédiane, intermédiaire (de repos) ou en abduction.

S'il s'agit d'une atteinte bilatérale, l'immobilité peut être en position paramédiane avec une capacité à l'adduction. C'est la paralysie des dilatateurs de la glotte ou syndrome de Gerhardt. La paralysie peut être aussi en position d'adduction ou syndrome de Riegel ou beaucoup plus rarement en position d'abduction ou syndrome de Ziemssen.

Outre le trouble de mobilité d'une ou des deux cordes vocales, on peut apprécier l'importance de la dysphagie associée en observant la stase salivaire dans les sinus piriformes et son débordement éventuel dans le larynx. Le réflexe de toux et la sensibilité laryngée peuvent être recherchés en touchant la margelle laryngée avec l'extrémité du fibroscope [1].

Le passage du fibroscope sans réaction jusqu'au plan glottique ou au-delà fait craindre l'atteinte sensitive.

Si les fausses routes ne sont pas évidentes cliniquement, l'examen fibroscopique peut être complété par un test de déglutition avec de l'eau colorée au bleu de méthylène et avec un aliment pâteux de façon à mieux apprécier la fonction sphinctérienne du larynx.

Très utile chez l'adulte, la fibroscopie est l'examen de choix chez le nourrisson et le petit enfant.

L'enregistrement vidéo ou numérique permet de revoir les images au ralenti pour mieux déterminer les troubles de mobilité.

La batterie de test à proposer est orientée en fonction du contexte clinique.

2. La stroboscopie

Le but de l'examen laryngé en stroboscopie est d'explorer les mouvements vibratoires des plis vocaux [14].

2.1 Le principe de la stroboscopie

La fréquence de vibration des plis vocaux est tellement élevée qu'elle ne peut être enregistrée visuellement en laryngoscopie indirecte sans recours à un autre artifice de visualisation. Le mot stroboscope vient du grec strobos, tourniquet et skopein, voir. La stroboscopie a été utilisée pour la première fois en laryngologie en 1878 par Max Joseph Oertel, laryngologiste de Munich. Au début du 20e siècle, la stroboscopie est devenue un outil irremplaçable en laryngologie et phoniatrie pour l'observation de la vibration des plis vocaux au moyen d'une source lumineuse périodique. Il s'agit de créer une illusion d'optique d'un mouvement continu à partir d'une série d'images instantanées [Figure 16,17].

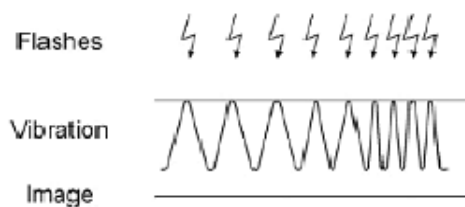


Figure 16 : Principe de la stroboscopie. L'image fixe [6].

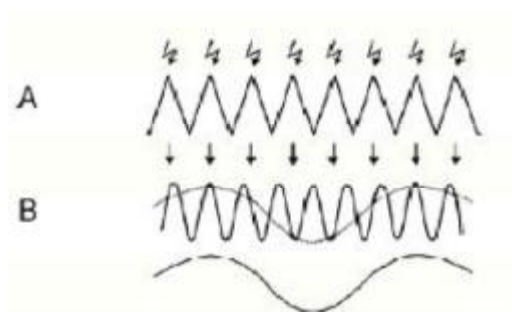


Figure 17 : Principe de la stroboscopie. L'impression de ralenti [6].

2.2 Les champs d'application de l'examen stroboscopique

L'apport de l'examen avec une lumière stroboscopique est très variable selon la pathologie.

- Il peut faciliter le diagnostic clinique et différentiel dans les cas de pathologie organique avec une lésion locale du plan glottique (comportement de la lésion par rapport au plan muqueux et musculo-ligamentaire, et compensations biomécaniques des plis vocaux) [15].
- Apporter des informations complémentaires en cas de trouble d'ordre neurologique (parésie, trouble du tonus localisé ou diffus, uni ou bilatéral).
- Diagnostics pré et post opératoire en phonochirurgie.

Son apport dans l'identification des pathologies fonctionnelles [16] est reconnue de car il permet l'élimination d'une pathologie organique minime du plan glottique, et permet l'évaluation des différentes phases du cycle vibratoire selon l'intensité vocale, la fréquence fondamentale (F0), la pression sous-glottique, la forme de la glotte, la qualité des structures tissulaires des plis vocaux et les variations de tonus et de contraction des muscles glottiques.

2.3 Les limites de l'examen stroboscopique

Les informations apportées par la stroboscopie en termes de qualité de l'image dynamique et du processus vibratoire de tout le plan glottique, sont limitées par le principe même de la lumière stroboscopique, c'est à dire qu'il s'agit d'une reconstruction visuelle et non un cycle vibratoire complet. Il s'agit en outre d'une évaluation subjective, examinateur dépendant selon son degré de formation et d'expérience.

2.4 Le matériel stroboscopique

Le matériel stroboscopique de base consiste en un capteur de vibration laryngée (qui sert à déterminer la fréquence fondamentale), placée sur une aile thyroïdienne, une source lumineuse, une unité électronique de contrôle et une pédale de commande permettant de varier la fréquence des flash lumineux et de passer d'une image plus ou moins ralentie à une image fixe.

Le capteur peut aussi être un microphone placé devant la bouche du sujet pour capter le signal acoustique mais il est nettement moins performant en cas de dysphonie. Le faisceau lumineux peut être dirigé sur le larynx de diverses façons : nasofibroscope, optique rigide à 90° ou 70°, miroir laryngé, microscope opératoire [17].

L'enregistrement vidéo-stroboscopique est une archive pouvant servir de preuve médico-légale mais aussi permettant au consultant de mieux comprendre les mécanismes de la phonation normale et sa dysphonie. Ce document a un intérêt pédagogique et permet aussi de comparer les examens dans le temps.

3. L'électromyographie laryngée

L'électromyographie (EMG) laryngée est un moyen d'exploration des troubles de la mobilité du larynx à visée diagnostique, topographique, pronostique et thérapeutique.

- Intérêt diagnostique, essentiellement dans :

1 : Le diagnostic différentiel des immobilités laryngées (paralysie, ankylose, dystonie)

2 : Le diagnostic topographique de l'atteinte nerveuse ;

3 : Le diagnostic étiologique (sclérose latérale amyotrophique, myasthénie, dystonie, myopathie)

- Intérêt pronostique de la récupération nerveuse.
- Intérêt thérapeutique dans le repérage pour les injections intramusculaires.

Son utilisation en pratique clinique reste limitée à quelques équipes, car elle impose la collaboration d'un otorhinolaryngologiste et d'un neurologue électrophysiologiste. L'examen est réalisé sans anesthésie, en ambulatoire, chez un patient conscient capable de phonation ou d'inspiration profonde à la demande.

Le muscle vocal (thyroaryténoïdien inférieur) est testé en passant l'électrode au travers du ligament cricothyroïdien dans sa partie médiane. L'aiguille est dirigée vers le haut et en dehors. L'activité est enregistrée en phonation. On peut également tester le muscle cricoaryténoïdien postérieur en dirigeant l'aiguille le long du bord latéral inférieur du cartilage cricoïde puis légèrement vers le haut et vers l'arrière. On s'assure du placement correct en demandant au patient de prendre une respiration profonde ou de renifler [1].

La voie transorale endoscopique, sous laryngoscopie indirecte, est utile particulièrement pour le muscle cricoaryténoïdien postérieur. On peut également tester le muscle inter-aryténoïdien.

Le muscle cricoaryténoïdien latéral, rarement testé, est accessible par voie endoscopique, en laryngoscopie directe en piquant au travers de la paroi interne du sinus piriforme.

Les enregistrements par électrodes de surface posées sur la peau ou placées dans l'hypopharynx en regard du muscle cricoaryténoïdien postérieur manquent de spécificité [1].

Les contre-indications à l'électromyographie sont les problèmes sévères d'hémostase. Une antibiothérapie préventive est recommandée si le patient est porteur d'une prothèse valvulaire pour éviter une surinfection à la suite d'une bactériémie.

En cas de paralysie bilatérale des cordes vocales, on sera évidemment très prudent vu la limitation de la voie respiratoire et le risque d'œdème ou de saignement après ponction. Si l'examen est nécessaire, il se fait en milieu hospitalier, avec un patient averti des risques possibles. Une voie d'entrée pour l'injection de corticoïdes est recommandée, de même que la possibilité de réaliser une intubation ou une trachéotomie en urgence.

L'électromyographie est la seule méthode de mesure objective de l'activité musculaire. Un influx nerveux atteignant la fibre musculaire pour initier un mouvement volontaire induit une dépolarisation, produisant un potentiel d'action.

Les potentiels d'unité motrice représentent la sommation spatiale et temporelle de tous les potentiels de toutes les fibres musculaires faisant partie de la même unité motrice. Le nombre de fibres par unité motrice est relativement petit.

À l'aide d'une électrode bipolaire ou d'électrode type «*hooked wire*», on enregistre le potentiel d'action. Ce potentiel étant très faible (de l'ordre de 100 à 1000 μV), il est nécessaire de l'amplifier pour obtenir sa représentation sur l'oscilloscope. Il peut être enregistré. Un diffuseur rend également ces potentiels non seulement visibles mais audibles, ce qui est intéressant en cas de potentiels intermittents voire raréfiés [1].

Un muscle au repos et intact ne montre pas d'activité électrique. Une activité volontaire faible active un petit nombre de fibres musculaires et on observe la répétition d'un seul potentiel d'action. Une contraction plus forte produit plus de potentiels d'action permettant d'observer un tracé intermédiaire avec potentiels multiples. Une forte contraction donne un tracé interférentiel où les potentiels se chevauchent, empêchant de les distinguer les uns des autres.

En cas de paralysie, la conduction nerveuse vers un muscle peut être empêchée par blocage électrique avec démyélinisation de la fibre nerveuse, ce qui est habituellement réversible (neurapraxie), ou par dégénération partielle ou complète des axones (axonotmésis) ou encore par complète section du nerf (neurotmésis).

En cas de neurapraxie, il peut y avoir un silence électrique, mais dans la plupart des cas on observe quelques rares potentiels d'action durant l'activité volontaire. En cas de dégénération, on observe un silence complet de la première à la troisième semaine [1].

Après cette période on observe des potentiels spontanés typiques appelés potentiels de fibrillation d'une durée de 1 à 2 ms et de 10 μV d'amplitude ou encore des ondes positives brusques (*positive sharp wave*).

En cas de réinnervation, l'électromyogramme est caractérisé par des potentiels polyphasiques, initialement de grande amplitude. Ces mêmes potentiels polyphasiques mais de faible amplitude sont observés en cas de myotonie pouvant correspondre à une atteinte myopathique.

Il existe aussi des techniques de stimulation nerveuse encore peu répandues telles que la neuromyographie (NMG) lorsqu'on stimule le nerf à son origine, la myographie réflexe (MRG) lorsque l'activité réflexe des muscles intrinsèques est obtenue par stimulation du nerf laryngé supérieur ou encore stimulation magnétique lorsque l'activité périphérique est déclenchée par induction électromagnétique de la zone motrice corticale. Cette dernière technique est intéressante pour l'étude des atteintes proximales (base de crâne).

4. LA GLOTTOGRAPHIE

La glottographie permet l'étude indirecte du mouvement des cordes vocales.

On distingue l'électroglottographie, la photoglottographie, la glottographie de flux(ou par filtrage inverse), l'ultrasonoglottographie, la glottographie digitale à haute vitesse, la stroboglottographie et la glottographie électromagnétique [18].

L'électroglottographique permet d'apprécier les variations de contact entre les cordes vocales pendant la phonation à l'aide de deux électrodes placées sur la peau de part et d'autre du larynx. En analysant le signal, on peut obtenir indirectement une représentation de l'oscillation glottique.

Les autres techniques sont peu utilisées en pratique et sont utilisés en laboratoire pour l'étude de la physiologie et de la physiopathologie des cordes vocales.

5. Bilan vocale

La voix est une transformation d'énergie aérienne en énergie acoustique perçue par l'oreille. Son analyse est surtout acoustique. En raison tant de la complexité du phénomène physico-acoustique que des phénomènes psycho-acoustiques, l'élaboration d'une méthode unique est impossible. La recherche de techniques objectives est difficile.

En premier lieu parce que, dans la réalité, c'est toujours par notre oreille que nous entendons et analysons la production vocale. L'analyse perceptive reste donc la référence, bien qu'elle soit subjective.

En second lieu, bien que la recherche de paramètres « biophysiques » soit en cours, leur objectivité est limitée du fait de l'intervention de la collaboration du sujet testé et du choix par l'examineur du corpus (échantillon vocal) à analyser (la variabilité étant une caractéristique de la voix). Toutes ces techniques sont à considérer comme semi-objectives [6].

Ainsi, l'évaluation perceptuelle est fondamentale. Elle évalue le trouble vocal comme un tout. Elle joue un rôle important dans l'appréciation subjective de la rééducation vocale. En fonction des outils à notre disposition, elle peut être complétée par des paramètres plus objectifs.

Les études actuelles recherchent les corrélations entre les mesures acoustiques objectives, les mesures de la fonction laryngée et les données de l'analyse perceptive.

La plupart des auteurs s'accordent pour utiliser des protocoles comprenant des tests non invasifs, reproductibles et de réalisation simple. Il n'existe pas des mesures exactes à réaliser pour évaluer et suivre les patients dysphoniques.

Cependant, la Société Européenne de Laryngologie a récemment publié des recommandations et un protocole d'évaluation comprenant une analyse subjective par le patient, une analyse perceptive par un tiers, et certaines mesures acoustiques, aérodynamiques et vidéo-stroboscopiques [19].

Ainsi L'analyse des dysphonies est multiparamétrique (incluant des critères perceptifs, acoustiques, biomécaniques et aérodynamiques), chaque mesure apportant des informations différentes sur les aspects de la production sonore.

Aucune mesure ne suffit à elle seule à caractériser la voix pathologique [20].

5.1 Analyse subjective de la voix

5.1 .1 Autoévaluation par le patient

Des échelles d'auto-évaluation de la fonction vocale et de la qualité de vie relative à la voix ont été récemment développées et validées. Il existe plusieurs questionnaires de qualité de vie globale, avec des groupes de questions relatifs chacun à un domaine particulier de la vie.

Actuellement trois questionnaires validés de qualité de vie, spécifiquement orientés vers la qualité de la voix et vers les conséquences de la dysphonie dans la vie quotidienne sont disponibles à savoir le :

«Voice Outcome Survey » « Voice-Related Quality of Life Measure »ET le « Voice Handicap Index » [11, 20].

Ce dernier, le « *Voice Handicap Index* » (VHI) est le plus utilisé [21]. C'est un outil psychométrique d'évaluation de le handicap vocal comprenant 30 items regroupés en trois sous-échelles de dix items chacune :

- Fonctionnelle (impact du trouble vocal sur les activités quotidiennes).
- émotionnelle (impact psychologique).
- physique (perceptions personnelles des caractéristiques physiques de la voix).

Une grille de réponses à cinq degrés de sévérité est proposée allant de 0 (non, jamais de problème) à 4 (oui, toujours un problème). Il existe aussi une version raccourcie du VHI avec une sélection de dix items parmi les 30 de l'échelle initiale. Le score de chaque sous-échelle varie entre 0 et 40, le VHI total entre 0 et 120. Plus le score est élevé, plus le handicap lié au problème vocal est sévère. Un score inférieur ou égal à 10 points est considéré comme normal [23,12] et (Annexe 2).

Il a été validé pour des voix pathologiques d'étiologies variées. Il est disponible dans une traduction française réalisée par le groupe d'étude belge sur les troubles de la voix et développée par le Groupe Européen de Recherche laryngologie, l'avantage de ces questionnaires de qualité de vie est d'obtenir l'avis subjectif du patient sur son état. Ils ont pour but de révéler les différents handicaps ressentis par le patient lui-même, qui ne correspondent pas toujours à ceux perçus par le médecin ou le chirurgien. La répétition régulière des questionnaires permet alors un suivi longitudinal pour évaluer le vécu du patient par rapport aux traitements reçus [22].

5.2 Analyse perceptive de la voix : GRBASI

L'évaluation perceptive a pour but d'analyser les voix d'un point de vue esthétique, phonétique et physiologique.

L'évaluation perceptive est la méthode la plus utilisée en pratique clinique pour évaluer la voix ; elle est toujours considérée comme la méthode de référence. Cette évaluation doit décrire, ou mieux quantifier, les différents aspects de la qualité des voix pathologiques d'une façon fiable et reproductible à l'aide d'échelles d'évaluations perceptives. Pour une application en clinique quotidienne, il faut que cette échelle soit simple et facile à utiliser [20].

5.2.1 Choix de l'échantillon vocal et enregistrement

Le trouble de la voix peut n'être décelé que sur un seul mode de production vocale. La voix doit donc être testée dans le maximum de situations : voyelle tenue (avec attaque, tenue, fin), voix conversationnelle, voix projetée, voix d'appel, voix chantée (chanson populaire, montée et descente vocaliques, fusée). Les conditions d'enregistrement doivent toujours être les mêmes : local calme, microphone à la même distance de la bouche du patient, avec une constance et une simplicité du matériel phonétique [19].

5.2.2 Caractéristiques de la dysphonie

i. Fréquence = hauteur

La fréquence fondamentale (F_0) est mesurée objectivement, peut être qualifiée comme grave, aiguë, instable. Notre oreille ayant la possibilité de discriminer la fréquence, des mesures quantitatives fiables peuvent être obtenues à l'aide d'un instrument de musique pour repérer la note.

ii. Intensité

Les termes de normophone, hyper ou hypophone sont utilisés. La difficulté est de différencier l'intensité et la portée de la voix : la portée dépend de l'intensité et du timbre.

iii. Timbre

L'échelle GRBAS, décrite par Hirano en 1981 et inspirée par les travaux d'Isshiki, est la plus utilisée à l'heure actuelle. Sa validité et la fiabilité ont été démontrées par de nombreuses études. Elle peut être appliquée à l'évaluation d'une voyelle tenue (/a/ ou /i/, en général) ou à une phrase ou un texte lu et évalue principalement le timbre et le comportement phonatoire. Elle comprend cinq items :

- **G** grade (impression globale de la qualité de la voix ou degré d'altération),
- **R** « roughness » (raucité),
- **B** « breathiness » (souffle audible),
- **A** « asthenicity » (voix hypotonique, faible, peu intense),
- **S** « strained » (voix hyperkinétique, serrée, forcée). Chacun des indices est coté de 0 (normal ou absent) à 3 (très altéré). Un tel classement est actuellement recommandé par l'European Laryngological Society (ELS) [19].

Très étudiée, cette échelle a l'avantage de pouvoir être utilisée dans une pratique clinique quotidienne, pour apprécier la qualité de la voix par les cliniciens. Elle n'exclut pas un complément par des adjectifs choisis par l'utilisateur. Les corrélations interjuges et intrajuges sont satisfaisantes pour le G, le R et le B. La reproductibilité est surtout satisfaisante pour le G. Elle est moins bonne sur le A qui a plus de variabilité dans le temps.

iv. Résonance

La résonance est souvent exclue des échelles du timbre qui ciblent plutôt la source sonore. Certaines de ces caractéristiques sont fondamentales, comme la nasalité qui correspond à un trait phonétique, au même titre que la vibration des cordes vocales (le « voisement »). Elle peut être appréhendée aussi bien sur un mode perceptif (hyper- ou hyponasalité, résonance de poitrine...) que sur un mode plus objectifs, avec l'analyse des formants.

5.3 Analyse objective de la voix

5.3.1 Analyse acoustique

L'analyse acoustique est une méthode d'exploration non invasive de la voix fournissant des mesures quantitatives objectives sur un échantillon vocal. Les principaux paramètres altérés dans le cadre d'une dysphonie sont la hauteur (ou fréquence fondamentale), la sonie (ou intensité), et le timbre qui donne toute la couleur à la voix. D'autres paramètres reflètent les perturbations de la parole comme le débit phonatoire et l'articulation [19,20].

i. Fréquence = hauteur

Au moyen d'histogrammes, les différentes fréquences et leur pourcentage (mais aussi moyenne, écart-type, coefficient de variation) peuvent être mesurés lors de la lecture d'un texte ou d'un autre échantillon vocal à partir du signal acoustique ou du signal électroglottographique. Elle rend compte de l'étendue des variations de ou du signal électroglottographique. Elle rend compte de l'étendue des variations de la fréquence qui sont une des caractéristiques de la mélodie de la parole.

ii. Intensité

L'utilisation d'un sonomètre permet des mesures précises et reproductibles, à condition de toujours respecté la même distance lèvres-microphone. Pour les autres appareils d'analyse, le problème de l'étalonnage d'une part, et de la vérification du niveau d'enregistrement rendent souvent illusoire l'obtention de mesures absolues de l'intensité.

iii. Timbre

- **Méthodes objectives qualitatives :**

Les représentations visuelles, comme le sonagramme et le spectrogramme, permettent de visualiser des phénomènes intermittents ou périodiques (subharmoniques, tremblements), d'apprécier l'importance des bruits de souffle par rapport aux harmoniques.

- **Indices quantitatifs objectifs acoustiques :**

- ✓ Les indices de perturbation à court terme de la fréquence fondamentale :

L'indice de Jitter et l'indice de perturbation relative moyenne. Le Jitter consiste à mesurer la variation de la fréquence fondamentale cycle à cycle. Plusieurs méthodes de calcul existent, gênant les comparaisons des données dans la littérature. Le Jitter est corrélé au « R » de l'échelle GRBAS.

- ✓ Les indices de perturbation à court et moyen terme de l'amplitude:

L'indice de Shimmer, le quotient de perturbation d'amplitude. L'indice de Shimmer mesure les fluctuations de l'amplitude du signal sonore cycle par cycle, il est exprimé en pourcentages ou en dB. Il est corrélé au « B » pour Dejonckere [23] et au « R » pour Jacobson [24].

Les indices explorant la présence de « bruits » au cours de la phonation sont souvent calculés à partir du spectre. Ils opposent la partie régulière, périodique, du signal, à la partie apériodique « bruyante ». Ils sont exprimés habituellement en dB.

Différents algorithmes de calcul existent (H/N = harmonic to noise ratio, NNE = normalized noise energy, Sr = relative signal intensity). Ils semblent corrélés avec toutes les qualités vocales du GRBAS.

5.3.2 Mesures aérodynamiques

Elles apprécient la qualité du souffle phonatoire, qui conditionne la qualité et l'efficacité de l'émission vocale. Le but est la recherche d'un accord pneumophonatoire et d'une respiration adaptée au geste vocal [20].

Le temps maximum de la phonation (TMP) est la mesure la plus utilisée en pratique. C'est une mesure simple, non invasive et nécessite seulement un chronomètre ; elle consiste à mesurer la durée de la tenue d'une voyelle (en général la voyelle /a/) à une intensité et une fréquence confortables. On considère qu'il est significatif du rendement de la source vocale. Il est diminué en cas de fatigue vocale.

D'autres mesures nécessitent un appareillage plus sophistiqué avec des capteurs de débit et de pression et sont encore du domaine de la recherche clinique.

i. Exploration fonctionnelle respiratoire et pneumotachographe

L'air utilisable pour la phonation peut être évalué par les explorations fonctionnelles respiratoires classiques avec mesure de la capacité vitale, du volume expiratoire maximum seconde (VEMS) et du débit de pointe.

Le volume d'air en phonation est statistiquement corrélé de manière linéaire à la capacité vitale. Il peut être mesuré à l'aide d'un spiromètre ou d'un pneumotachographe sur une voyelle tenue le plus longtemps possible, précédée d'une inspiration profonde [23].

ii. Débit d'air en phonation

Le débit d'air trans-glottique correspond, en l'absence de fuite nasale en phonation, au débit d'air buccal. Les mesures directes sont réalisées à l'aide d'un pneumotachographe,

iii. Quotient phonatoire

Le quotient phonatoire correspond à la capacité vitale divisée par le temps maximal phonatoire (QP = CV/TMP). Il équivaut, indirectement, au débit phonatoire moyen.

iv. Pression sous-glottique

Son amplitude et sa stabilité seraient des informations pertinentes pour la connaissance de la biomécanique pneumophonique. Cependant, sa mesure en clinique reste délicate.

v. Résistance glottique

Elle peut être calculée en divisant la pression sous-glottique par le débit d'air buccal. Sa valeur normale est de 40 hPa/dm³ [23].

5 .3. 3 Capacités vocales

i. Phonétoگرامme (profil vocal ou courbes vocales)

C'est la représentation graphique du champ dynamique vocal obtenu en quantifiant les intensités sonores minimales et maximales, en fonction de la hauteur tonale du son fondamental sur toute l'étendue de la voix.

Il donne l'ensemble des possibilités et limites physiologiques de la voix du sujet, permet la classification vocale, la détermination des « passages », la quantification de la dynamique d'expression vocale, met en évidence les effets de l'éducation vocale et d'un entraînement spécifique. C'est un document de référence et de comparaison intra-individuelle et interindividuelle [8].

Si le phonétogramme est normal la voix chantée d'homme est : en voix de poitrine (chest) et en voix de tête (head). La ligne en pointillé indique la transition (passage), notée par l'écoute très soigneuse, du changement du caractère du son faisant un crescendo ou un decrescendo entre La 2 (a) et Sol 3 (g) [Figure 18,19].

ii. Test d'endurance

Sur les recommandations de l'Union européenne des phoniatries (UEP), ce test a été standardisé sous la forme d'une lecture à haute voix de 20 minutes pour évaluer l'endurance vocale. Combiné avec le contrôle de perturbations au niveau de l'analyse perceptuelle, du temps maximal phonatoire et de l'examen laryngé, avant et après le test, il peut avoir une valeur prédictive sur la survenue de certaines pathologies. Pour certains, cette capacité peut être appréciée en demandant au sujet de compter rigoureusement jusqu'à 100.

iii. « Dysphonia severity index »

C'est un indice multiparamétrique calculé avec le temps maximal phonatoire, la fréquence la plus élevée possible, l'intensité la plus basse possible et le Jitter. Il est en cours de validation.

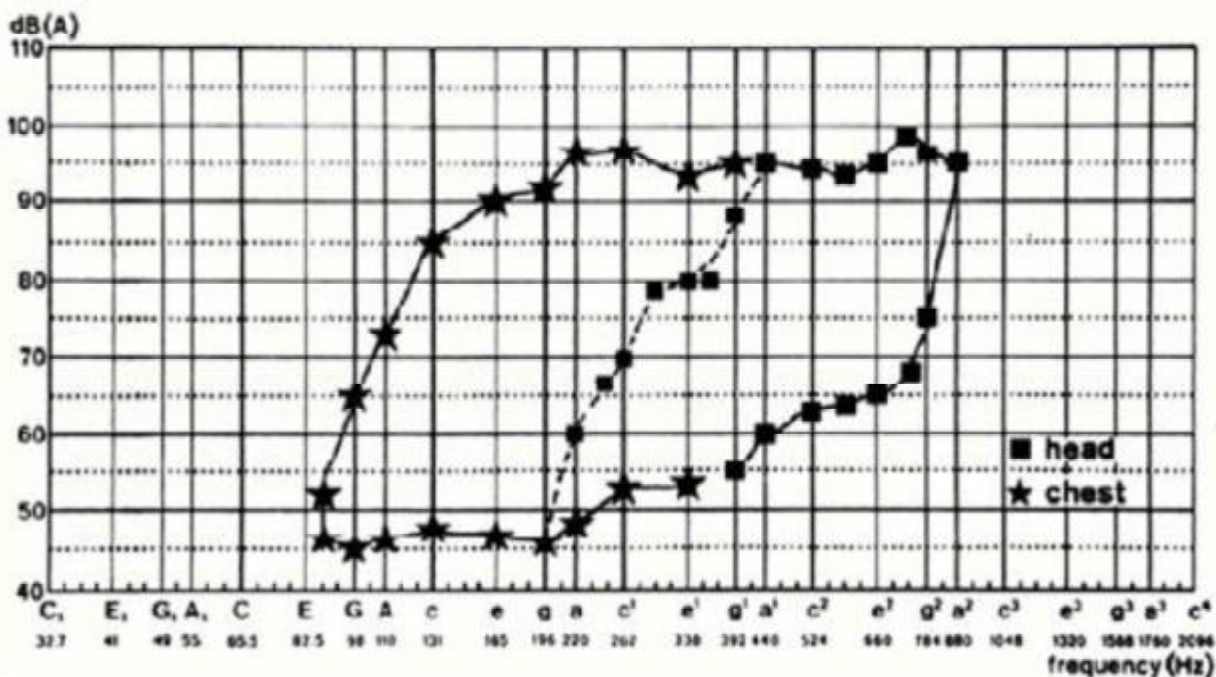


Figure 18 : Phonétogramme normal : Voix chantée d'homme : en voix de poitrine (chest) et en voix de tête (head) [8].

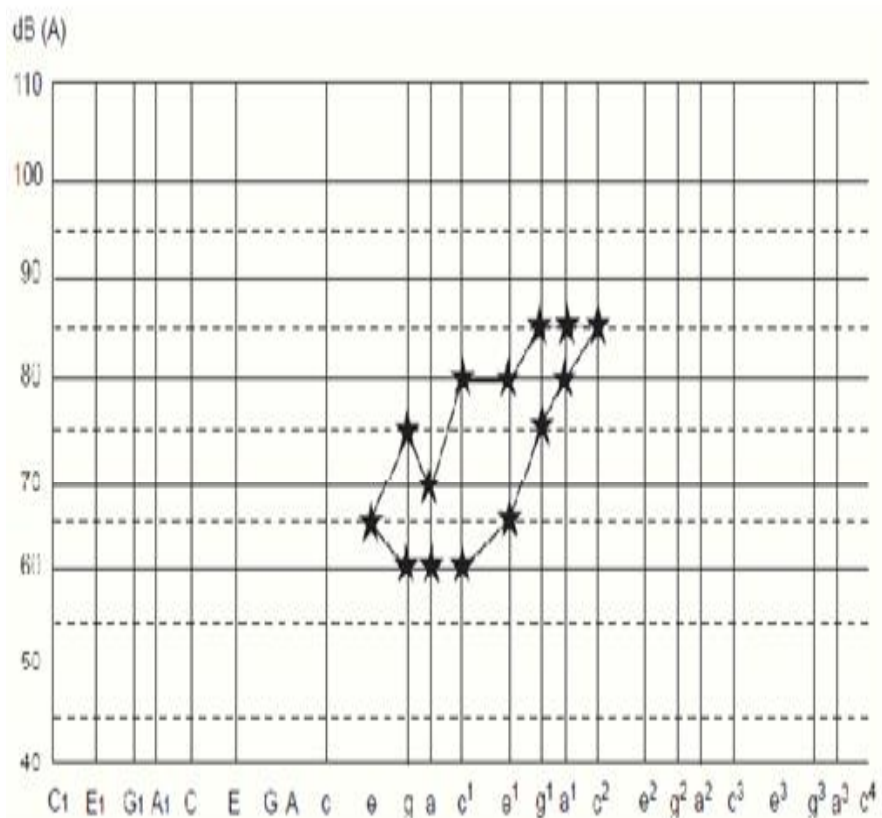


Figure 19 : Phonétogramme pathologique [8].

ETIOLOGIES

DES PARALYSIES

LARYNGEES

La paralysie n'est que la manifestation d'une cause qu'il faut reconnaître pour guider le traitement. Souvent la cause est évidente comme pendant une chirurgie thyroïdienne pour cancer envahissant le nerf récurrent ou une lobectomie pulmonaire gauche. Ce n'est toutefois pas toujours le cas comme dans les paralysies idiopathiques [1].

On peut classer les causes de paralysie soit par la localisation de la lésion (supranucléaire, bulbaire, périphérique), soit par le type de lésion (inflammatoire, néoplasique, traumatique, postchirurgical ou idiopathique).

La lésion siège habituellement au niveau du pneumogastrique ou du récurrent, entre le trou déchiré postérieur et le point de pénétration du nerf dans le larynx. Toutefois, la cause est parfois intra-laryngée ou intra-médullaire.

Le pourcentage des causes de paralysies laryngées les plus fréquentes est présenté dans les tableaux I.

Tableau I : Etiologies des paralysies des cordes vocales en %.

	Tucker [58].	Henry [1].	Terris [66].
Thyroïdectomie	5%	16%	25%
Traumatisme	37%	17%	13%
Neurologique	2%	14%	6%
Néoplasie	22%	39%	36%
Autres	34%	14%	20%

A. Classification topographique.

A. 1. Centrale :

A. 1.1 Corticale :

Les lésions neurologiques au niveau du cortex cérébral et des voies cortico-bulbaires supra-nucléaires sont de causes inhabituelles de paralysie laryngée. Ces patients ont souvent des signes d'atteinte diffuse du faisceau pyramidal avec des réflexes bilatéraux hyperactifs, un signe de Babinski positif, une atteinte pseudobulbaire.

Les causes peuvent être un traumatisme cérébral, une encéphalite, des infarctus multiples dans les deux hémisphères, une insuffisance du tronc basilaire avec une occlusion bilatérale des vaisseaux paramédians.

En cas d'atteinte motrice, la paralysie laryngée est flasque. L'altération laryngée peut être secondaire à une atteinte du noyau ambigu. Il peut y avoir une paralysie isolée du tenseur, de l'abducteur ou des adducteurs par le fait de la séparation de ces groupes cellulaires dans le noyau.

Dans le cadre d'une thrombose, d'une syringobulbie, d'une sclérose en plaque, d'un traumatisme crânien ou une tumeur intra-médullaire, la paralysie laryngée s'installe en association avec l'atteinte d'autres nerfs crâniens [1].

A. 1.2 Médullaire

Les causes virales, les causes anoxiques et vasculaires, les causes toxiques, la syphilis, les affections du neurone moteur, les lésions cérébelleuses, la sclérose en plaques, le syndrome post-poliomyélitique, la syringomyélie, la malformation d'Arnold-Chiari, les infarctus du tronc cérébral (Wallenberg) et le syndrome de Shy-Drager, peuvent entraîner une paralysie laryngée.

Les polio-encéphalites virales sont considérées comme les causes les plus fréquentes. Elles évoluent dans un contexte neurologique et infectieux. Elles sont régressives. L'étude virologique confirme difficilement cette étiologie.

Les formes bulbaires de la poliomyélite antérieure aiguë entraînent parfois une paralysie laryngée bilatérale. Les encéphalites des autres maladies infectieuses ou les encéphalites épidémiques sont exceptionnellement responsables [1].

Des diplégies laryngées aiguës ont été attribuées aux comas toxiques avec lésion bulbaire, par exemple par barbituriques, ou à des traumatismes crâniens graves ainsi qu'à l'anoxie des noyaux bulbaires au décours d'une intervention chirurgicale.

Les causes toxiques (plomb, sérothérapie) et la syphilis sont très rares actuellement.

Les affections du neurone moteur comprennent un groupe de pathologies caractérisées par une atteinte progressive du neurone moteur inférieur. Elles sont caractérisées par de la faiblesse, de l'amyotrophie et des fasciculations, souvent avec des signes bilatéraux d'atteinte du faisceau pyramidal. Ce groupe comprend l'atrophie musculaire spinale type Aran-Duchenne, la paralysie bulbaire progressive et la sclérose latérale amyotrophique [25].

Les lésions cérébelleuses dégénératives comme l'atrophie olivo-ponto-cérébelleuse mais aussi tumorale ou vasculaire peuvent être responsable des diplégies laryngées bilatérales.

La sclérose en plaques à son stade terminal peut être accompagnée de paralysie laryngée.

A. 2. Atteinte des nerfs laryngés

Les causes des diplégies laryngées par atteinte des nerfs laryngés sont chirurgicales, néoplasiques, traumatiques et compressives, inflammatoires, métaboliques, toxiques, congénitales et idiopathiques [1].

a. Cause chirurgicale

Ce peut être l'atteinte du nerf récurrent, en cas de chirurgie thyroïdienne, parathyroïdienne, de la trachée, œsophagienne, d'abord antérieur de la colonne cervicale, d'atteinte de l'articulation crico-aryténoïdienne, d'end-arteriectomie carotidienne, de chirurgie cardiaque des artères coronaires, de chirurgie du poumon, de chirurgie de la crosse aortique, de trachéotomie, de biopsie ganglionnaire cervicale inférieure, de cathétérisation des gros vaisseaux du cou [26].

La blessure du nerf récurrent est la complication classique de la chirurgie du corps thyroïde. Le risque est variable suivant l'expérience du chirurgien (1 à 5 %) [1], il est aussi plus élevé en cas de ré-intervention ou de thyroïdectomie totale pour cancer. Il est élevé dans les thyroïdites, les goitres plongeants, notamment en situation rétro-vasculaire.

Le mécanisme lésionnel est variable : élongation par traction exagérée, compression par hématome, section en l'absence de repérage préalable, trajet aberrant (récurrent non récurrent), ré-intervention en tissu fibreux, écrasement par une pince hémostatique ou dans une ligature [27].

Le diagnostic de la paralysie est en général immédiat au réveil par l'enrouement (unilatérale), la dyspnée (bilatérale) ou lors d'un examen systématique du larynx en fin d'intervention. Elle est parfois retardée de quelques jours, ou même peut passer inaperçue du fait de l'œdème postopératoire et de la position paramédiane en cas de lésion unilatérale.

La chirurgie du diverticule de l'œsophage par voie externe est à risque pour le récurrent par la fibrose péri-diverticulaire d'autant plus sévère que le diverticule est ancien [27].

La chirurgie chez le nouveau-né et l'enfant pour fistule œso-trachéale, lymphangiome, malformation cardiaque, atrésie de l'œsophage, présente également un risque d'engendrer une diplégie laryngée [1].

L'atteinte du nerf laryngé supérieur en cas de dissection et de la section de l'isthme thyroïdien en cas de goitre est possible.

En cas de chirurgie carotidien, des chémodectomes du nerf vague, des chémodectomes du corpuscule carotidien dans les évidements cervicaux radicaux [28].

b. Cause tumorale

Par compression, diffusion tumorale directe, suite à la radiothérapie, suite aux complications neurologiques des tumeurs carcinoïdes.

Ce sont les cancers thyroïdiens, œsophagiens, de l'hypo-pharynx, de la trachée, les adénopathies malignes du cou, les cancers broncho-pulmonaires, les localisations médiastinales des lymphomes, les tumeurs médiastinales d'origine nerveuse, les dysembryomes, les tumeurs d'origine thymique, les tumeurs secondaires du médiastin [1].

En cas de cancer bronchique, le cancer de la bronche souche gauche est le plus souvent responsable. Le nerf peut être envahi ou comprimé par la tumeur primitive mais le plus souvent, l'atteinte est liée à l'adénopathie métastatique.

Dans le cancer de l'apex du poumon, la paralysie récurrentielle peut s'associer à un syndrome de Pancoast-Tobias regroupant des algies scapulo-brachiales, une paralysie de nerf phrénique, une atteinte du sympathique.

c. Cause traumatique

Traumatisme par voie externe avec ou sans désinsertion trachéale, étranglement, exion latérale [1].

d. Cause infectieuse

En cas d'herpès zoster, l'herpès simplex, le Cytomégalovirus, la borréliose ou maladie de Lyme.

Certaines paralysies peuvent être secondaires à une névrite consécutive à une infection à Cytomégalovirus ou encore à la maladie de Lyme ou borréliose.

La tuberculose et la sarcoïdose peuvent provoquer une neuropathie laryngée. Il y a habituellement d'autres organes atteints de manière évidente.

La mycose laryngée peut également provoquer une paralysie mais secondairement à un envahissement laryngé.

Le syndrome de Guillain-Barré correspond à une démyélinisation aiguë des nerfs périphériques survient après une infection virale ou une immunisation [29].

e. Cause métabolique

Une neuropathie des nerfs laryngés est possible en cas de diabète.

On peut citer également : la neuropathie idiopathique, l'arthrite rhumatoïde la polyarthrite noueuse, le lupus érythémateux, l'alcoolisme chronique, la porphyrie aiguë (révélée éventuellement par la consommation de triméthoprimé-sulfaméthoxazole) [30].

f. Cause toxique [31].

- Médicamenteuse : vincristine, vinblastine
- Névrite toxique due au plomb, à l'arsenic, au cuivre.
- Dystonie laryngée d'origine toxique.

g. Cause congénitale [1].

Autosomique et récessive

h. Cause idiopathique

Dans 5 à 10% suivant les séries. Dans certains cas, une étiologie virale est suspectée à cause d'un syndrome grippal dans les jours précédents [1].

A-3. Atteinte neuromusculaire

Myasthénie grave au cours de l'atteinte de la jonction neuromusculaire, la prise de certains médicaments qui peuvent révéler ou exacerber la myasthénie : quinidine, diphénylhydantoïne, du botulisme aiguë ou au cours de syndrome de Lambert-Eaton ou syndrome myasthénique paranéoplasique [33].

DIAGNOSTIC

DIFFERENTIEL

1. Aphonie psychogène

Elle est facilement éliminée. L'anamnèse permet de retrouver un contexte de dépression, de stress, de frustration familiale ou professionnelle. La toux bruyante et efficace contraste avec la voix chuchotée. Le mouvement d'abduction est parfaitement conservé en respiration et l'adduction est manifeste lors de la déglutition ou de la toux. En revanche, l'adduction est incomplète en phonation et la vibration est inexistante par l'absence de pression sous-glottique fonctionnelle [34].

2. Lésion de l'articulation cricoaryténoïdienne

2.1 Arthrite et ankylose de l'articulation cricoaryténoïdienne

Elles peuvent survenir après traumatisme, intubation, trachéotomie, être favorisées par un reflux gastro-œsophagien, d'origine rhumatismale, d'origine infectieuse et métabolique ou après radiothérapie cervicale [1].

Si un reflux gastro-œsophagien favorisant l'inflammation est suspecté, il doit être exclu par pH-métrie idéalement à double capteur.

Lors d'une intubation traumatique, la muqueuse de recouvrement est rapidement altérée avec formation de granulome suivi d'une cicatrice rétractile qui va bloquer l'articulation cricoaryténoïdienne et peut bien sûr accompagner des sténoses laryngées ou cricotrachéales.

Les causes rhumatologiques sont : la polyarthrite rhumatoïde, la spondylarthrite ankylosante, les arthrites inflammatoires de certaines connectivites [1].

Les causes infectieuses sont très rares de nos jours : infections à pyogènes, diphtérie, rougeole, scarlatine, variole, typhoïde, grippe, localisations articulaires de la brucellose, de la tuberculose laryngée, du syndrome de Fiessinger-Leroy-Reiter (syndrome oculo-urétéro-synovial dû à un granulovirus).

Les causes métaboliques, la goutte avec l'hyper uricémie peuvent être responsable de l'atteinte de l'articulation cricoaryténoïdienne [35].

Quelle que soit la cause, on peut distinguer deux phases :

❖ Phase inflammatoire ou stade précoce :

L'aspect inflammatoire correspond à une phase évolutive aiguë avec périchondrite et inflammation de la capsule et des ligaments.

Les signes fonctionnels sont variables. Ils sont souvent peu intenses au début. Il peut s'agir de douleur à la phonation ou à la toux, de raucité, de fatigabilité vocale, d'une dysphagie douloureuse pouvant entraîner une otalgie réflexe. La dyspnée s'installe après. L'examen cervical retrouve en phase aiguë une douleur à la mobilisation du larynx et à la pression sur le cartilage thyroïde.

La laryngoscopie indirecte permet d'observer un aspect inflammatoire du larynx, avec rougeur, œdème, épaissement muqueux localisé à l'articulation cricoaryténoïdienne. Il semble que l'œdème péri-aryténoïdien limite les mouvements de l'articulation cricoaryténoïdienne. Le diagnostic est facilité par l'observation des changements d'un jour à l'autre.

❖ Phase d'ankylose :

On observe une immobilité passive et active des cordes vocales, le plus souvent en position paramédiane. La corde vocale est immobile mais tonique.

La laryngoscopie directe permet de vérifier le blocage par mobilisation de l'aryténoïde sur un patient entièrement relâché.

Il faut appliquer le palpeur juste sur le bord latéral interne du cartilage aryténoïde en prenant garde de ne pas appuyer sur le cartilage cricoïde plus bas. Un cartilage normalement mobile peut être déplacé sans effort.

En cas de fixation, le cartilage aryténoïde peut encore bouger latéralement mais dans ce cas, on observe que le cartilage aryténoïde controlatéral est déplacé en même temps vers la ligne médiane et qu'il n'y a pas d'élargissement de la lumière.

La stroboscopie montre une ondulation et une amplitude sensiblement symétriques et normales à la partie antérieure. Elles sont parfois diminuées à la partie postérieure.

L'électromyographie permet d'observer une activité neuromusculaire normale au repos et en phonation [1].

3. Maladies musculaires

3.1 Myosites

Elles peuvent accompagner une laryngite aiguë. L'aspect laryngé en phonation est variable suivant les muscles atteints [36].

3.2 Polymyosites et dermatomyosites

Les myopathies inflammatoires, dont la polymyosite et la dermatomyosite, sont rares et peuvent affecter la fonction laryngée, principalement la déglutition.

3.3 Dystrophies musculaires

Elles sont d'origine héréditaire (dystrophie musculaire oculopharyngée, myopathies métaboliques).

TRAITEMENT

A. Traitement chirurgical

L'approche endoscopique a grandement simplifié la prise en charge des paralysies laryngées bilatérales .Elle permet de mettre en balance d'un côté l'espérance de vie du patient, les comorbidités, la nécessité de conserver une phonation, et d'un d'autre coté le caractère plus au moins invasif et ses conséquences anatomiques et fonctionnelles.

Le laser CO2 est moyen thérapeutique, utilisé dans la prise en charge des diplégies laryngées, et offre d'avantage plus de précision par rapport aux micro-instruments, assurant ainsi plus d'efficacité et moins de morbidité.

L'état général du patient, ses besoins vocaux et respiratoires, son âge, son espérance de vie, le coût du traitement sont autant de facteurs qui entrent en ligne de compte pour la décision thérapeutique.

I. Le laser CO2.

1. Définition :

Le mot « laser »en anglais : light Amplification by stimulated Emission of radiation (amplification de la lumière par émission stimulée de radiations).

D'abord cantonnés à la lumière visible, les lasers couvrent aujourd'hui toute la gamme des rayonnements électromagnétiques, des rayons x et ultraviolets aux ondes infrarouges et micrométriques.

Le laser CO2 est le laser de référence utilisé en laryngologie, même si des essais ont été effectués avec d'autres types de laser et en particulier le laser KTP.

2. Principes physiques :

2.1 Caractéristiques du laser :

Dans le laser CO₂, l'émission laser se fait dans un mélange gazeux à partir des molécules du gaz. La longueur d'onde émise est de 10 600 nm (c'est-à-dire dans l'infrarouge et le faisceau est invisible), cette longueur d'onde est responsable du fait que le laser CO₂ est absorbé par l'eau et par le verre.

Les effets du laser sont toujours des effets thermiques correspondant à la transformation de l'énergie laser en chaleur à l'intérieur même des tissus, ces effets peuvent être bénéfiques lorsqu'on cherche à coaguler des petits vaisseaux (jusqu'à 0,5 mm environ) mais, ils peuvent également être nuisibles, car la coagulation des protéines des tissus de la lamina propria est susceptible de modifier les caractéristiques vibratoires de la muqueuse, et d'entraîner une cicatrice rigide [9].

Aux environs de 100 °C, les cellules explosent du fait de la vaporisation de l'eau intra- et péri-cellulaire, cet effet destructeur peut correspondre à un effet de coupe si le faisceau est suffisamment fin.

Au point d'impact du laser, les cellules explosent et il existe un cratère de destruction dont la dimension dépend des caractéristiques physiques du laser utilisé (puissance, temps d'émission), et surtout de la taille du faisceau.

Autour de ce cratère, on peut trouver une étroite bande de tissu nécrosé, carbonisé dont l'épaisseur ne dépend pas de la puissance utilisée mais du type de laser, c'est-à-dire du type d'interaction avec la matière, avec le laser CO₂, cette bande a une épaisseur de 50 µm environ.

Tout autour de cette bande, s'étend une zone plus ou moins large correspondant aux effets thermiques latéraux du laser, c'est-à-dire à une zone dans laquelle les protéines ont été coagulées [9].

La largeur de cette bande dépend moins de la puissance utilisée que du temps d'émission : plus le temps d'émission est long, plus cet effet est marqué,

C'est pour cette raison que les lasers modernes disposent d'un mode pulsé permettant de fournir l'énergie demandée pendant des temps extrêmement courts, ces modes diminuent considérablement la largeur de la bande d'effet thermique ou effet de coagulation autour du cratère de destruction ainsi ils facilitent l'effet de section aux dépens de l'effet de coagulation [9].

2.2. Les autres types du laser

2.2 .1 Laser à solides :

❖ Le laser à rubis :

L'élément actif est un barreau artificiel de rubis : cristal d'alumine Al_2O_3 renfermant des ions chrome actuellement utilisé pour le traitement du glaucome.

❖ Le laser au néodyme :

C'est le laser le plus connu à l'heure actuelle, Le néodyme est présent sous forme d'ions Nd^{3+} , le plus utilisé est le YAG (initiales de Yttrium, Aluminium, Grenat : $Y_3Al_5O_{12}$).

❖ Le laser Nd-YAG :

C'est un laser à solide dont le milieu actif est représenté par un cristal grenat d'yttrium et d'aluminium, dopé au néodyme utilisé exclusivement dans la pathologie endonasale.

❖ Le laser KTP :

Le laser KTP est un Nd YAG doublé en fréquence et caractérisé par son absorption par l'hémoglobine, il pénètre peu mais coagule bien, pour détruire une masse tumorale l'utilisation alternative de ces deux longueurs est pratique.

2.2.2. Laser à gaz :

Le milieu est le plus souvent constitué de deux gaz, l'un d'eux transférant son excitation par choc sur l'autre, Ils utilisent un pompage électrique.

❖ **Le laser à l'hélium néon** :

Une décharge électrique excite les atomes d'hélium qui transfèrent leur énergie au néon qui, en se désexcitant va permettre l'émission laser, il est utilisé dans le domaine des analyses médicales, comme centreur dans les appareils radio et dans les thérapeutiques à infra rouges.

❖ **Le laser argon** :

Il est utilisé en dermatologie et en ophtalmologie.

❖ **Le laser krypton ionisé** :

Emet dans le domaine du visible et très semblable, par sa structure et ses caractéristiques, au laser à argon ionisé.

❖ **Le laser excimère** :

Le terme excimère signifie deux atomes, Ce laser est produit par excitation d'un milieu dimère.

2.2.3. Laser à liquides :

Le milieu utilisé dans ce laser se caractérise par la propriété qu'ont ses molécules de devenir fluorescentes sous l'influence d'une excitation qui fait appel à d'autres lasers à Argon ou à Nd-Yag.

L'intérêt de ces lasers réside dans le traitement sélectif de certaines tumeurs ou lésions.

3. Mise en jeu du laser CO2

Le risque opératoire doit donc être minimal et les contre-indications à l'anesthésie générale doivent être impérativement respectées [37,38].

Le chirurgien et anesthésiste doivent se partager le même champ opératoire mais les impératifs de l'un et de l'autre doivent être respectés.

Pour l'anesthésiste, la préoccupation essentielle est le maintien d'une hématose satisfaisante malgré une anesthésie générale qui doit être profonde du fait du caractère très réflexogène du larynx.

Pour le chirurgien, la visibilité du plan glottique et son immobilité sont les impératifs les plus importants ; Si le patient est intubé, le calibre de la sonde doit être suffisamment petit pour ne pas gêner l'acte opératoire. L'immobilité du plan glottique impose le maintien d'une apnée (due à la dépression inspiratoire induite par l'anesthésie ou par l'utilisation de curares) ; La ventilation assistée, manuelle ou mécanique, est donc indispensable.

Les techniques permettant une ventilation spontanée (neuroleptanalgie, narcoanalgie) ne sont plus utilisées dans les équipes qui pratiquent régulièrement cette chirurgie. En effet, l'immobilité parfaite du plan glottique et la stabilité de l'anesthésie pendant l'intervention sont une condition essentielle du déroulement du geste opératoire.

Le choix de l'accès trachéal ne fait pas l'objet d'un consensus entre les artisans de la sonde trachéale de petit calibre et les tenants de la jet-ventilation. L'intubation par sonde et la ventilation « conventionnelle » nécessitent des sondes de petit calibre mais suffisamment longues, venant se caler entre les aryténoïdes.

Il existe des sondes adaptées au catalogue de toutes les grandes marques (Bivona, Mallinckrodt, Portex).

En cas d'usage du laser, il est nécessaire de protéger la sonde avec du papier aluminium, des compresses humides ou de choisir une sonde spécialement conçue. De même, comme on l'a vu, au moment des impacts, les gaz potentiellement explosifs doivent être remplacés par de l'air.

Les avantages de l'intubation sont la possibilité d'utiliser des circuits anesthésiques conventionnels convenant à d'autres types de chirurgie éventuellement réalisés dans la même salle d'intervention, cet avantage est d'autant plus important que le geste de laryngoscopie au laser est en général court. Un autre avantage est la présence du ballonnet qui protège la trachée de la chute de débris et de sang.

La jet-ventilation à haute fréquence (JVHF) utilise l'injection de gaz sous pression à travers un cathéter de petit calibre (3 à 4 mm de diamètre) placé, soit entre les cordes vocales, soit directement dans la trachée par ponction intercricothyroïdienne. Pour le chirurgien, cette technique a l'avantage de dégager complètement le champ opératoire mais a l'inconvénient de ne pas protéger la région sous-glottique de la chute de débris ou de sang.

L'existence d'un petit mouvement des cordes vocales sous l'influence des courants aériens peut nécessiter l'arrêt de la ventilation au moment du geste chirurgical lui-même. Pour l'anesthésiste, la JVHF permet le maintien d'une hématose correcte et le risque de pneumothorax est faible.

II. Traitement chirurgical des paralysies laryngées en adduction

a. L'aryténoïdectomie endoscopique au laser CO2

a.1. L'aryténoïdectomie totale ou aryténoïdectomie de type Ossoff

Elle consiste à diminuer progressivement les cartilages corniculés et aryténoïde progressivement de haute en bas .Ce temps est mené jusqu'à ne laisser que la base du cartilage aryténoïde. Puis dehors en dedans, le ligament latéral est sectionné et le restant du cartilage aryténoïde est vaporisé jusqu'à atteindre le rebord du cartilage cricoïde en profondeur, mais le processus musculaire, ainsi que l'insertion du muscle inter-aryténoïdien, sont préservés.

En avant, le processus vocale, ainsi que la partie adjacente du muscle vocal, sont vaporisés.

La résection muqueuse débute 2 à 3mm en avant du processus vocal et prend une direction postérieure et latérale, ce qui produit une encoche dans la corde vocale et de l'espace para-glottique de forme triangulaire dont la base répond à la fente glottique.

L'aryténoïdectomie totale est efficace sur le plan de la respiration mais favorise les fausses routes, de plus la muqueuse aryténoïdienne restante peut se collaber dans le larynx à l'effort. C'est pourquoi nous recommandons le respect d'un mur postérieur de 1 à 2mm du cartilage aryténoïde. Cette coquille cartilagineuse prévient le collapsus de la muqueuse aryténoïdienne lors des efforts inspiratoires. On diminue aussi le risque de fausses routes par le respect du versant pharyngé de l'aryténoïde. La stabilité des résultats à long terme a été démontrée [39].

a.2 L'aryténoïdectomie bilatérale à minima

Crumley [40] propose une aryténoïdectomie limitée au corps des cartilages aryténoïdes en respectant l'apophyse vocale et les versants postérieurs et externes des corps cartilagineux [Figure 21, 22].

a.3 L'aryténoïdectomie avec respect de la muqueuse aryténoïdienne

Elle évite le risque d'une synéchie postérieure ou un granulome, Rontal et al. proposent la confection d'un lambeau muqueux postérieur avant l'aryténoïdectomie [41].

Cette technique de préservation de la muqueuse est également pratiquée par Lichtenberger il combine cette intervention avec la latéralisation de la corde vocale en cas de paralysie définitive [41].

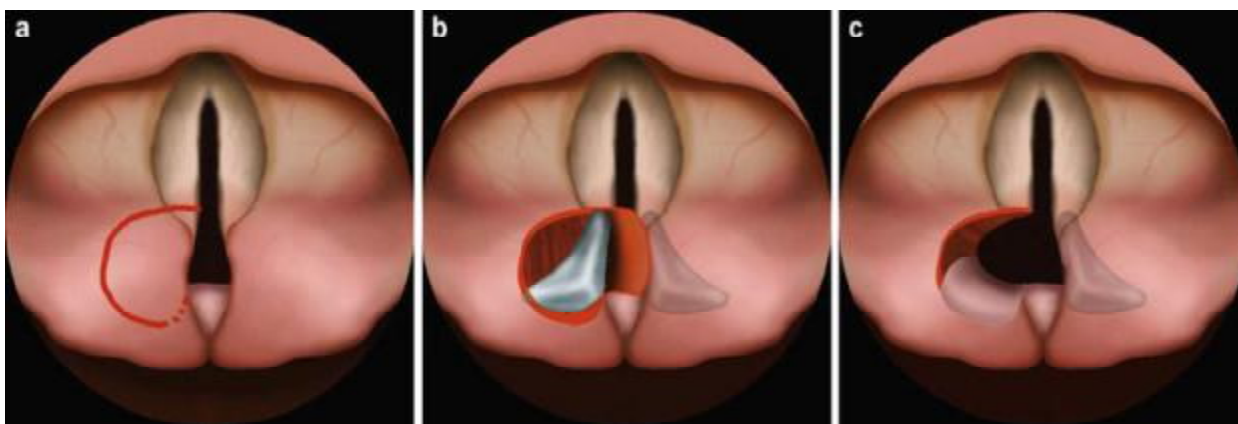


Figure 22 : Aryténoïdectomie subtotale au laser CO2 [42].

a-Incision de la muqueuse de l'aryténoïde.

b-Exposition de cartilage aryténoïde.

c- Fixation de la muqueuse sur le lit de l'aryténoïdectomie.

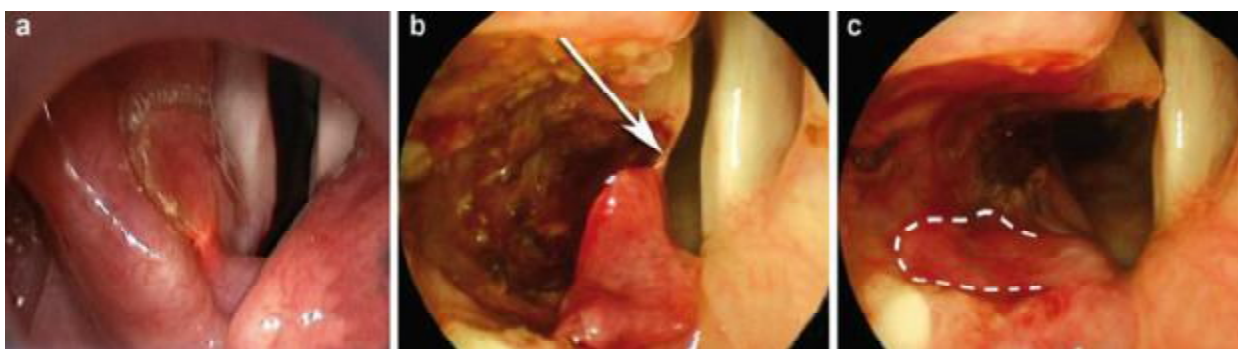


Figure 21 : Aryténoïdectomie gauche au laser CO2 [42].

a-Incision de la muqueuse de l'aryténoïde.

b-Image peropératoire.

c -Aspect après aryténoïdectomie.

b. La cordectomie endoscopique au laser CO2

Gaillard et Haguenauer Dennis et Kashima ont proposé une cordectomie postérieure uni- ou bilatérale [43], [Figure 22].

Kashima affine le geste en ne réalisant qu'une cordotomie transverse mais associée à une résection en triangle à base interne le long des apophyses vocales. La qualité vocale serait mieux préservée. Elle doit être souvent pratiquée bilatéralement pour assurer la stabilité des résultats [39].

c. Ténotomie

Rontal et al, proposent la section des insertions ligamentaires des muscles interaryténoïdiens et des muscles thyroaryténoïdiens. On obtient ainsi l'écartement de ces muscles de la ligne médiane et l'élargissement de la glotte.

Cette technique permet de réduire considérablement la portion d'aryténoïde à réséquer, évite les fausses routes et l'ankylose secondaire de l'articulation cricoaryténoïdienne. La protection vocale serait meilleure. L'intervention peut être réalisée par voie endoscopique mais également par voie externe au microscope [41].

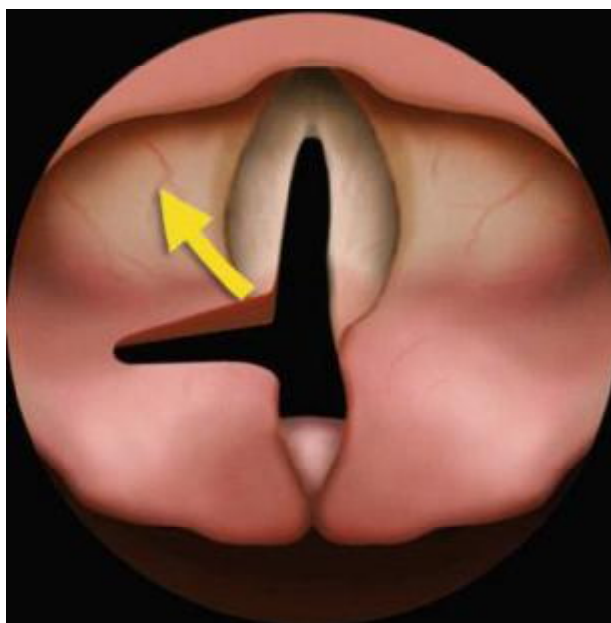


Figure 22 : Cordectomie postérieure [42].

d. Autres techniques chirurgicales

d.1 La trachéotomie

Elle constitue une solution d'attente devant une dyspnée laryngée sévère d'installation aiguë après une paralysie laryngée bilatérale en adduction.

Elle a comme avantage une conservation de la voix mais elle ne reste pas une solution permanente.

d.2 Injection de toxine botulique

Les travaux expérimentaux de Cohen et al [44] permettent d'envisager une amélioration de la filière respiratoire par injection de toxine botulique dans les muscles cricothyroïdiens en cas de paralysie des abducteurs.

Marion et al [45] ont également amélioré six patients présentant une paralysie des dilatateurs ou syndrome de Gerhardt en injectant la toxine botulinique dans les muscles thyroaryténoïdiens. Le syndrome de Gerhardt serait en fait selon eux une forme de dystonie.

La toxine botulique est la plus puissante des neurotoxines produite par le clostridium botulinum, elle provoque une paralysie flaccide réversible par inhibition de la libération de l'acétylcholine au niveau des terminaisons nerveuses [Figure 23].

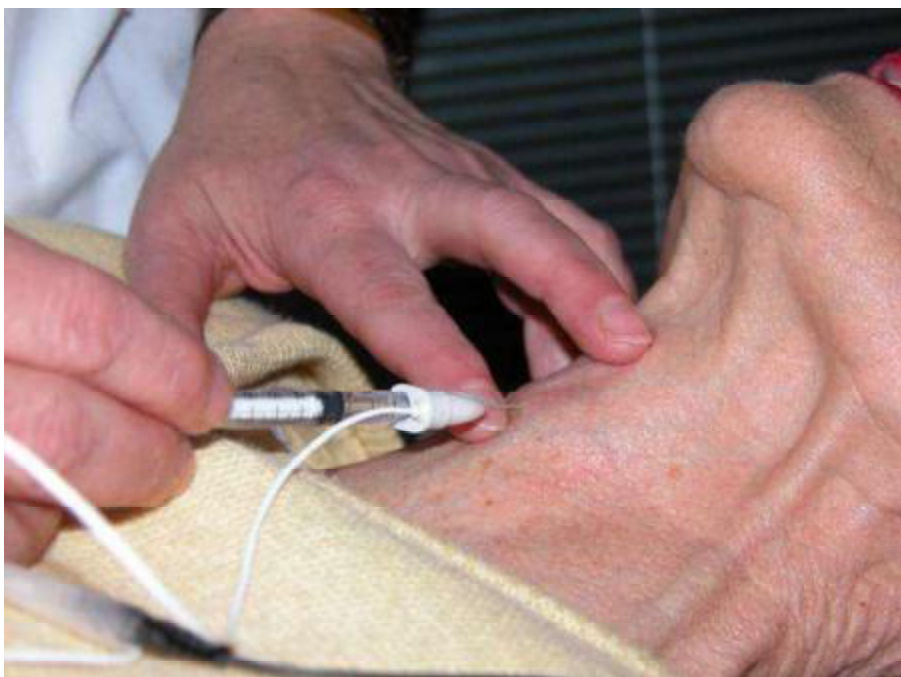

Figure 23: Injection de la toxine botulique à travers la membrane crico-thyroidienne [44].

d.3 Techniques de latéralisation de la corde vocale par voie externe

C'est Ejnell qui a proposé de latéraliser la corde vocale à l'aide d'un fil passé au travers du cartilage thyroïde [41]. Lichtenberger a raffiné cette technique en passant uniquement le fil de dedans en dehors à l'aide de son porte-aiguille. Il recommande cette technique pour les paralysies bilatérales considérées comme temporaires. Selon Lichtenberger, le fil n'empêche pas la remobilisation de la corde vocale [38]. Friedrich combine à cette latéralisation une injection de toxine botulique au niveau des muscles cricoaryténoïdiens latéraux des deux cordes vocales de façon à encore améliorer la filière respiratoire en attendant une éventuelle récupération, cette technique à visée temporaire a pour but d'éviter une trachéotomie [Figure 24].

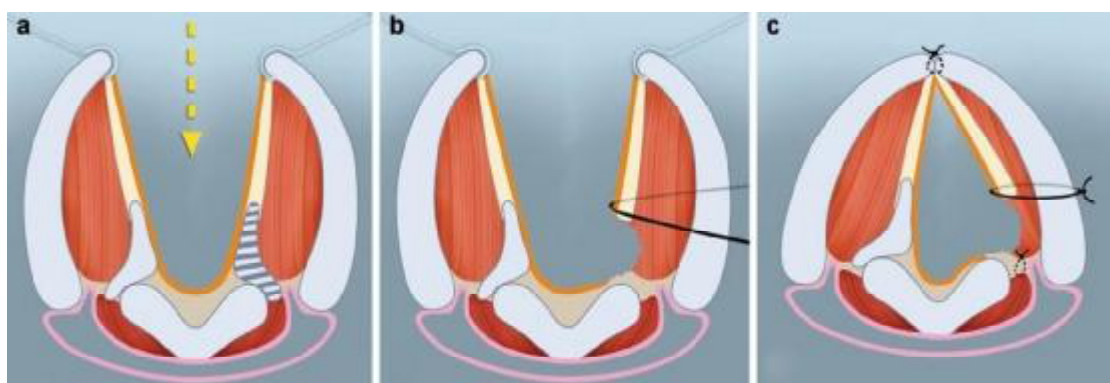


Figure 24 : Latéralisation par voie externe [42].

A : Laryngofissure.

B : Latéralisation de la corde vocale.

C : Résultat finale.

III. Traitement chirurgical des paralysies laryngées en abduction

La paralysie bilatérale en ouverture ou syndrome de Ziemssen est exceptionnelle et son pronostic est très sombre et la thérapeutique difficile.

Il faut donc que cette thérapeutique soit adaptée au pronostic de vie du patient.

- Trachéotomie

La trachéotomie constitue une solution d'attente en cas de dyspnée laryngée sévère. Les interventions possibles sont indiquées en cas de symptomatologie chronique ou évolutive avec risque de surinfection pulmonaire et fausses routes. Si le patient ne peut s'alimenter mais est capable de déglutir au moins sa salive, une sonde gastrique ou une gastrostomie couplée ou non avec une trachéotomie peuvent être suffisantes. Si le patient présente des fausses routes, il faut envisager une intervention d'exclusion laryngée.

- Trachéotomie avec un moule plein endolaryngé

Il existe des tubes pleins (Eliachar, Montgomery, Traissac), moulant complètement l'endolarynx et qui peuvent être combinés avec la trachéotomie. À long terme, ils ne sont pas complètement satisfaisants car la salive peut glisser entre les parois du larynx et du tube [1].

- Suture de l'épiglotte sur la margelle laryngée

Il consiste à suturer l'épiglotte sur la margelle laryngée par voie de pharyngotomie. Si la symptomatologie venait à s'améliorer, un orifice au laser Co2 au travers de l'épiglotte être tailler [46].

Toutefois, l'effet de ressort de l'épiglotte peut persister conduisant à la désinsertion.

C'est pourquoi la désinsertion de l'épiglotte complètement en la laissant pédiculée sur les deux replis aryépiglottiques qui recouvrent les vaisseaux et nerfs laryngés supérieurs a été proposé [47] par Remacle.

Le pied d'épiglotte est alors suturé à la commissure postérieure et le bord libre à l'avant. Ce faisant, on supprime cet effet ressort qui tend à lutter contre l'abaissement de l'épiglotte et à favoriser les fuites salivaires.

- **Fermeture glottique**

En 1975, Montgomery a proposé d'aviver les cordes vocales et de les suturer l'une à l'autre par voie de thyrotomie [48].

Kitahara propose aussi une suture des bandes ventriculaires [49]. Tandis que Sasaki recouvre la suture par un lambeau de muscle sternothyroïdien à pédicule supérieur suturé à la commissure postérieure [50]. La fermeture glottique peut être temporaire.

- **Plicature de l'épiglotte**

En 1983, Biller propose de réaliser une fermeture supra glottique verticale en tubulisant l'épiglotte. Il persiste toutefois un orifice supérieur qui favorise aussi l'inhalation de salive [51].

- **Laryngectomie totale**

Efficace mais mutilante, la laryngectomie totale est une possibilité à envisager chez le sujet définitivement impotent.

- **Pacemaker laryngé pour troubles de la déglutition**

Les solutions proposées ci-dessus sont toutes palliatives [52]. Des essais en laboratoire et cliniques. Ont toutefois été menés par Broniatowski visant à rétablir une déglutition coordonnée et dynamique en stimulant directement le nerf récurrent, ou le nerf vague, ou encore en créant un arc réflexe entre un lambeau cutané implanté dans le pharynx et ayant gardé son innervation sensitive et le nerf récurrent.

B. Le traitement médical

1. La corticothérapie

La corticothérapie est systématique en postopératoire, elle permet de minimiser les réactions inflammatoires, qui peuvent réduire la filière laryngée et induire une gêne respiratoire chez le malade opéré. On prescrit donc le plus souvent de la cortisone par voie générale (Prednisolone : 1 mg/kg/jour, pendant 3 à 5 jours), La durée de prescription limitée à 3 à 5 jours rend le risque de complications minime, en pratique, il n'y a pas, sauf en cas d'ulcère digestif en poussée, de contre-indication majeur à une corticothérapie courte de 3 à 5 jours.

2. Antibiothérapie

Elle est systématique en postopératoire après l'aryténoïdectomie au laser CO2 c'est une antibiothérapie prophylactique à large spectre, couvrant ainsi les germes de la flore buccale à savoir : les aérobies, les anaérobies, staphylococcus aureus, streptocoques. Il n'existe pas de consensus qui détermine le traitement à prescrire mais dans la pratique courante, c'est la céphalosporine de première génération et surtout amoxicilline-acide clavulanique qui est fréquemment utilisé pendant 7jours.

3. Traitement anti-reflux

Le RGO est une pathologie très fréquente qui se peut se manifester par : une dysphonie, un hémage ou des paresthésies pharyngées. Le traitement comporte des mesures hygiéno-diététiques et un control de l'acidité par un traitement médicamenteux.

a. Les mesures d'hygiène sont importantes et souvent oubliées

- ✓ surélever la tête du lit,
- ✓ ne pas se coucher immédiatement après le repas (sieste, dîné),
- ✓ éviter la position penchée en avant (s'accroupir pour lacer les chaussures ou ramasser un objet),
- ✓ éviter la compression abdominale (vêtements serrés à la taille, constipation, port de charges lourdes),
- ✓ limiter la consommation de tabac et d'alcool,
- ✓ lutter contre la surcharge pondérale.

b. Les inhibiteurs de la pompe à proton

Prescrit systématiquement à dose de 20mg par jour pendant un mois en dehors du reflux gastro-oesophagien ou un avis de gastro-entérologue est préconisé pour une prise en charge adaptée.

c. Les pansements oesophago-gastriques :

Ils sont à prendre à la fin de chaque repas et/ou dix minutes avant le coucher, en signalant au patient qu'ils empêchent toute autre absorption de médicaments, à ne pas prendre donc en même temps.

d. Les anti-sécrétoires :

Deux types d'anti-sécrétoires :

- Antihistaminiques H2 : CIMETIDINE, RANTIDINE.
- Inhibiteurs de la pompe à protons : OMEPRAZOLE, à prendre le matin avant le petit déjeuner pendant 1 à 3 mois.

4. L'aérosolthérapie :

L'aérosolthérapie est systématique en postopératoire, mais en absence de consensus, il semble prudent de n'utiliser que des aérosols de sérum physiologique à visée d'humidification, et les corticoïdes inhalées à visée anti-inflammatoire. Elle a un effet rapide, notamment dans les minutes qui suivent son administration, elle entraîne une diminution des résistances laryngées à l'écoulement de l'air, facilitant ainsi la production vocale. La durée de prescription est de 3 à 6 jours.

C. Rééducation orthophonique

1. Définition

La prise en charge des immobilités laryngées est multiple car elle concerne la voix mais aussi la déglutition et la respiration, et elle constitue un pôle très particulier de l'activité orthophonique par l'importance de son aspect technique.

Le rééducateur reste l'intervenant le mieux placé pour évaluer en complément les déficits et les dérives fonctionnelles liées au trouble. Cette observation conduit à des attitudes thérapeutiques plus variées et plus adaptées au patient que celles basées sur le simple diagnostic laryngé pourtant indispensable.

2. Le but

- Rétablir le fonctionnement physiologique de l'émission vocale en retrouvant une pression sous-glottique suffisante pour avoir un bon accolement des cordes vocales en phonation et une bonne vibration,
- Retrouver le contrôle de la hauteur, de l'intensité et les qualités du timbre, sans fatigue ni forçage.

3. Prescription

Elle est toujours indispensable, car la dysphonie est la plupart du temps le résultat d'une mauvaise coordination pneumo-phonique, avec fatigue et forçage vocal. La nécessité qu'a le patient d'utiliser sa voix le mène au forçage et au malmenage vocal, se sont ces gestes d'adaptation erronés qu'il faut corriger. La rééducation doit être prescrite selon le Huche [53] après et à surtout avant la chirurgie, afin d'avoir les meilleurs résultats. Le patient doit être au courant qu'une collaboration avec l'orthophoniste est primordiale et que la rééducation orthophonique nécessite du temps avant l'apparition d'une amélioration. Le diagnostic est important a précisé parce que le protocole de la rééducation diffère en fonction de l'étiologie de la dysphonie [54]. En général, les séances durent trente minutes et sont suivies deux fois par semaine, avec de exercices à faire régulièrement chez lui à la maison. C'est l'apprentissage nécessaire de ce que l'on appelle « le geste vocal ».

4. Les grandes étapes de la rééducation

Il faut savoir écouter et regarder son patient pour comprendre comment «Il fonctionne vocalement ».

- Il est souhaitable de pouvoir enregistrer la voix pathologique afin par la suite de pouvoir lui faire entendre et prendre conscience des progrès.
- Il faut schématiquement lui expliquer le fonctionnement vocal afin qu'il puisse comprendre la nécessité du travail qui va lui être proposé.

- Tout commence en général par apprendre ou réapprendre à respirer et à corriger la posture ; La respiration doit être thoraco-abdominale, la posture verticale, sans tensions des muscles cervicaux, des mâchoires, avec les épaules en position basse, Parfois, il faut faire un peu de relaxation pour arriver à obtenir la détente nécessaire.
- Lorsque la respiration et la posture sont correctes, on commence un travail vocal spécifique en fonction des altérations acoustiques rencontrées et des pathologies

5. Les indications

a. En préopératoire :

La rééducation orthophonique doit être progressive à raison de (1 à 2 séances par semaine). Une partie générale orientée sur :

- La relaxation : maîtrise du niveau de tension intérieure.
- La statique : correction de la posture.
- Le souffle : respiration costo-diaphragmatique et travail de l'expiration.

Une seconde partie plus spécifique avec : massage vocaux et pose de projection vocale. En cas d'échec de la rééducation orthophonique, l'aryténoïdectomie s'impose.

b. En postopératoire :

La rééducation orthophonique est capitale en posopératoire, les principes et les buts sont les mêmes que ceux des autres lésions liées au forçage vocal, elle doit être bien entendu être systématiquement associé au sevrage tabagique total.

D. Prise en charge psychologique

Les facteurs psychologiques jouent un rôle dans les dysphonies dysfonctionnelles le devant de la scène et méritent alors d'être envisagés et traités.

Par ailleurs, si des perturbations d'ordre psychologique sont susceptibles d'avoir une traduction vocale, les troubles de la voix peuvent à leur tour engendrer des perturbations psychologiques.

Le thérapeute doit prendre en considération ces problèmes psychologiques et offrir à l'occasion de la rééducation une aide psychologique au patient.

Premièrement par l'écoute ; l'instauration de séances de travail répétées, plus ou moins rapprochées, est susceptible d'engendrer une relation de confiance amenant le patient à parler de ce qui le tracasse. Il s'agit là d'une thérapeutique d'écoute qui peut être très profitable. Elle peut se transformer d'une attitude amicale et humaine à l'occasion de la rééducation en une écoute active où il s'agira de chercher avec le patient à objectiver les difficultés qu'il présente.

Deuxièmement, l'information que reçoit le patient au fil des séances représente une seconde catégorie de bénéfices psychologiques. Ces informations concernent d'abord le mécanisme de sa dysphonie. Cela peut occasionner une prise de conscience du trouble vocal, du facteur déclenchant ou favorisant et de la manière de les éviter.

Une troisième catégorie de bénéfice psychologique résulte pour le sujet de la pratique même de la rééducation vocale. Le patient se trouve confronté à ces trois domaines de réalité :

- La voix vient du corps
- La voix est un instrument d'action ; elle est porteuse d'un pouvoir et capable de provoquer des réactions chez autrui

- La voix est un instrument d'expression ; elle est porteuse d'émotion.

Un recours à la psychothérapie proprement dite peut s'avérer nécessaire (bioénergie, cri primal, psychodrame, rêve éveillé, musicothérapie, thérapie de groupe, analyse...). La technique d'expression scénique, ou dite aussi thérapie émotionnelle, pratiquée à partir de textes lus à haute voix, constitue une technique particulièrement adaptée à la rééducation orthophonique [6].

PARTIE PRATIQUE

A. Objectif principal

Le but de ce travail est de montrer la place de l'aryténoïdectomie au laser CO2 chez les patients portant des diplégies laryngées bilatérales suivies au service d'ORL et de chirurgie cervico-faciale du CHU Hassan II de Fès.

B. Objectifs secondaires

- Etudier le profil épidémiologique, les facteurs de risque et les aspects étiologiques des diplégies laryngées.
- Apprécier le retentissement du trouble vocal sur la qualité de vie des patients portants des diplégies laryngées et montrer la place de la rééducation orthophonique dans l'amélioration de cette qualité de vie après traitement endoscopique.

MATERIELS

ET METHODES

1. Types d'étude

Nous avons mené une étude rétrospective des cas de diplégies laryngées bilatérales des cordes vocales, ayant bénéficiés d'une aryténoïdectomie au laser CO2, pris en charge au service d'ORL et de chirurgie cervico-faciale du CHU Hassan II de Fès entre Janvier 2012 et Juin 2014.

On a étudié le profil épidémiologique des cas étudiés ainsi que les résultats morphologiques et fonctionnels en post-opératoires.

2. Population étudiée

Les critères d'inclusion étaient :

Tous les patients qui se présentent avec une dyspnée et/ ou une dysphonie secondaire à une paralysie des cordes vocales en adduction et qui ont bénéficié d'une aryténoïdectomie au laser CO2.

Les critères d'exclusion étaient :

- Les paralysies laryngées secondaires aux tumeurs malignes du larynx.
- Les paralysies laryngées unilatérales.

3. Suivre des patients et recueil des données

3.1 Evaluation avant l'aryténoïdectomie au laser CO2

Tous les patients inclus dans notre étude ont bénéficié d'une première consultation au cours de laquelle le dossier médical propre de chaque patient est rempli et une nasofibroskopie initiale a été réalisée.

Tous les patients inclus dans l'étude ont bénéficié d'un bilan orthophonique pré-thérapeutique, d'une analyse perceptive de la voix au moyen du score GRBAS ainsi que les scores d'auto-évaluation qui ont été administrés.

a. Fiche d'exploitation des diplégies laryngées (Annexe1)

On a recueilli les variables sociodémographiques incluant : l'âge, le sexe, l'origine, le statut matrimonial, le nombre d'enfants, la profession et le niveau socio-économique.

- Des antécédents médicaux : les affections respiratoires, un reflux gastro-œsophagien, une allergie ou une notion d'atopie,
- Des antécédents chirurgicaux : la chirurgie cervicale notamment la chirurgie thyroïdienne, la chirurgie thoracique, la notion d'intubation,
- Des antécédents toxiques du patient : le tabagisme passif ou actif, alcoolisme....
- On a recherché par ailleurs la présence ou non d'un forçage ou d'un malmenage vocal.

-Histoire de la maladie :

- Dyspnée, son type, son mode d'installation, aiguë ou progressif, association ou non avec les signes de lutte ventilatoire.
- Dysphonie : ancienneté, son mode de début, l'existence d'un facteur déclenchant.
- Fausses routes liquides, solides ou mixtes ou autres signes associés.

b. Nasofibroscopie initiale :

On a réalisé une analyse morphologique et fonctionnelle des cordes vocales en respiration puis en phonation sur une voyelle tenue (le « i »).

6 paramètres ont été appréciés :

- La position des cordes vocales : En adduction, paramédiane, intermédiaire ou en abduction.
- La présence ou non d'une fente glottique à la phonation et son importance,
- L'aspect du bord libre des cordes vocales : normal, atrophique, incurvé,
 - voix calme, naturelle ou désordonnée. Elle précise par ailleurs le mode d'utilisation des résonateurs.
 - L'examen de la respiration et l'analyse du mode respiratoire en précisant la présence ou non des reprises inspiratoires.

c. Analyse perceptive

L'analyse perceptive a été réalisée par l'échelle de GRBAS-I (annexe 2).

Pour chaque patient le Grade a été calculé par la somme de 5 paramètres.

Chaque paramètre :

Raucité(Rough).

Soufflée (breathy)

Fatiguée (asthenic)

Forcée (strained)

Variabilité (instability)

Est coté de 0 (absence) et à 3 (présence maximale).

d. Scores d'auto-évaluation :

Nous avons adopté un instrument spécifique d'auto-évaluation par le patient de son problème vocal.

- Le VHI 30 : Voice Handicap Index 30 (ANNEXE3)

Nous avons utilisé la version francophone du VHI 30 traduite par le groupe d'étude belge sur les troubles de la voix.

Il comprend 30 items regroupés en trois sous-échelles de dix items chacune :

- Fonctionnelle (impact du trouble vocal sur les activités quotidiennes)
- Emotionnelle (impact psychologique)
- Physique (perceptions personnelles des caractéristiques physiques de la voix). La grille des réponses comporte cinq degrés de sévérité allant de 0 (non, jamais de problème) à 4 (oui, toujours un problème). Le total réalise 120 points pour le VHI total.

On a calculé par ailleurs le VHI fonctionnel, le VHI émotionnel et le VHI physique, étudiant respectivement le gêne fonctionnel, émotionnel et physique lié à l'altération de la voix. Ils comprennent chacun 10 item. La valeur de chacun de ces scores varie de 0 à 40. Un score <10 est considéré normal.

Une différence supérieure à 14 points entre les scores du VHI total avant et après rééducation orthophonique est considérée comme une amélioration selon Hakkestegt et al [21].

Le patient était tenu de répondre vis-à-vis de sa propre perception de son problème vocal.

4. Protocole rééducatif

a. La rééducation de la dysphonie

Tous les patients ont bénéficié d'un protocole de rééducation comprenant les exercices suivants :

- Détente locorégionale,
- Travail de la respiration et de l'accord pneumo phonatoire,
- Travail des résonateurs,
- Exercices de chant,
- Exercices de « pushing » pour renforcer la fermeture glottique dans les paralysies
- Exercices vocaliques, laryngées.

Le rythme était le suivant : 1 séance par semaine, avec une durée de 30 min par séance. Le nombre des séances était de 10 renouvelables en fonction de l'évaluation clinique et de la vitesse d'apprentissage du patient.

L'adhérence des patients à la rééducation et le bon suivi ou non des séances de rééducation étaient évalués.

b. Rééducation de la déglutition

L'objectif de la rééducation est de permettre au patient de retrouver une alimentation per os avec un risque de fausses routes limité et un apport calorique et hydrique suffisant.

Cette prise en charge comprend deux axes :

- un travail préparatoire à la reprise de la déglutition
- la reprise de la déglutition et de l'alimentation

b.1 Travail préparatoire à la reprise de la déglutition

–Préparation de l'environnement : Avant de commencer tout travail de déglutition, l'orthophoniste doit s'assurer que l'environnement du patient est adapté et ne risque pas d'être une source d'anxiété ou de risques lors de la situation d'alimentation.

–L'expectoration : L'expectoration va permettre d'éviter les stases buccales, pharyngées et laryngées qui gênent le patient et risquent d'entraîner des fausses routes et de protéger les voies aériennes supérieures.

Pour aider le patient à expectorer et à cracher, l'orthophoniste va lui expliquer la manière de mobiliser ses muscles respiratoires intercostaux et abdominaux.

–Détente cervico–scapulaire : L'orthophoniste va proposer au patient de réaliser des mouvements simples de mobilisation de la tête, du cou et des épaules, dont l'objectif est de relaxer les muscles de la région cervicoscapulaire.

Ces exercices doivent s'effectuer en douceur, sans entraîner de douleurs et être réalisés une à deux fois par jours.

–Respiration : Le travail de la respiration est important lors de la prise en charge orthophonique de la déglutition car la maîtrise de l'expiration (qui favorise l'expectoration) et de l'apnée avec glotte fermée est nécessaire afin d'assurer la protection des voies respiratoires.

L'orthophoniste va donc proposer au patient des exercices lui permettant d'obtenir une bonne maîtrise de ces deux mécanismes.

–Travail praxique : par la mobilisation de la langue, lèvres, joues, larynx, voile du palais. L'objectif de ce travail praxique est d'améliorer le tonus, la mobilité et/ou la sensibilité de ces structures afin de favoriser la mastication et la formation du bolus alimentaire, d'améliorer l'efficacité de la déglutition et de réduire le risque de fausses routes nasales ou trachéales.

b.2 Reprise de la déglutition et de l'alimentation

–Les postures de sécurité ont pour objectifs de modifier le diamètre du larynx et du pharynx et d'adapter le trajet du bol alimentaire en fonction des capacités anatomiques préservées. Les voies aériennes supérieures sont ainsi mieux protégées car le risque de fausses routes et de stases est diminué et le passage du bolus facilité.

Les positions de compensation, ou manœuvre de mobilisation du larynx, ont également pour objectif de limiter le risque de fausses routes en favorisant la fermeture de la néo-glotte.

–Reprise de la déglutition :

- déglutition de la salive : c'est une première étape qui permet de retrouver les automatismes de la déglutition. Le patient déglutit sa salive en respectant la posture de sécurité et/ou la position de compensation recommandée.
- déglutition des aliments pâteux : selon le même principe que pour la salive. Les quantités, très réduites au début, sont augmentées progressivement si aucun problème n'est constaté.
- déglutition des liquides et semi-liquides : On débute par de l'eau gélifiée pour finir par de l'eau plate, en respectant toujours les recommandations précédentes.

5. Réévaluation à la fin de la rééducation

Un contrôle a été réalisé pour tous les patients comprenant les trois paramètres suivants :

- Evaluation clinique :
 - Trouble respiratoire.
 - Trouble phonatoire.
 - Fausses routes.
- Une nasofibroskopie de contrôle :

Nous avons analysé l'aspect morphologique et fonctionnel des cordes vocales par rapport à la nasofibroskopie initiale.

- Analyse perceptive de la voix par le score GRBAS-I.
- Le score d'auto-évaluation par le VHI total.
- Les mesures aérodynamiques : Le Temps maximum phonatoire à partir des tenues vocaliques moyennes.

6. Plan d'analyse

Les données ont été saisies sur Excel et analysées par la version 17 du logiciel SPSS.

L'analyse a été faite au laboratoire d'épidémiologie du CHU Hassan II de Fès.

Dans un premier temps une analyse descriptive des données socio démographiques, des données cliniques et des étiologies recensées ont été réalisées de traitement chirurgical choisi, par ailleurs nous avons apprécié la qualité de vie chez les patients. Les variables quantitatives ont été exprimées en moyenne et écart type, et les variables qualitatives en effectifs et pourcentages.

Ensuite une étude analytique été faite pour évaluer l'impact de la chirurgie au laser CO2 ainsi que la place de la rééducation orthophonique dans l'amélioration de cette dernière.

Nous avons apprécié les résultats de la rééducation par une triple méthode d'évaluation : endoscopique, perceptive et par scores d'auto-évaluation.

7. Résultats

A. Description des résultats

1. Données sociodémographiques

a. Age

L'âge moyen des patients était de $51,5 \pm 12.45$ ans [20ans ,77ans].

b. Sexe

La population étudiée se composait 90% des femmes contre 10% des hommes, soit 26 femmes et 4 hommes [Figure 25].

Les diplégies laryngées sont fréquentes chez les femmes et cela peut être expliqué par la prédominance des pathologies thyroïdiennes chez le sexe féminin.

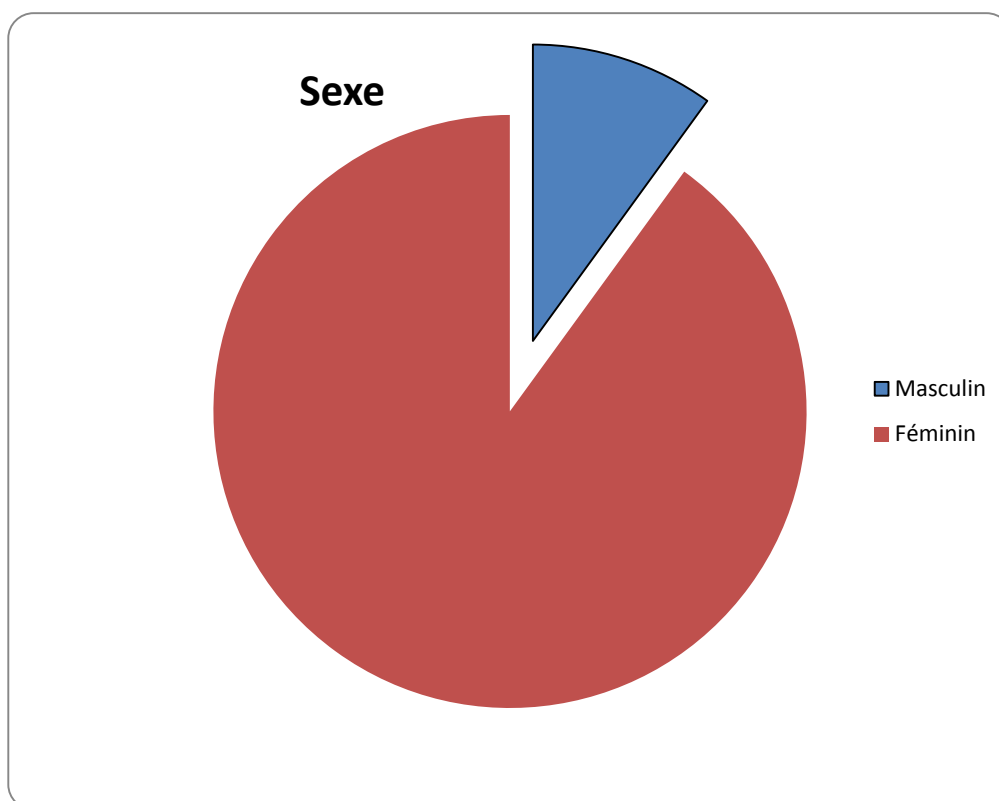


Figure 25 : Répartition de la population en fonction du sexe.

2. Etiologies des paralysies laryngées

La majorité des patients ont rapporté la notion de thyroïdectomie avec un taux de 93,3%, 3,3% secondaire à une radiothérapie cervicale et 3,3% d'origine idiopathique [Figure 26].

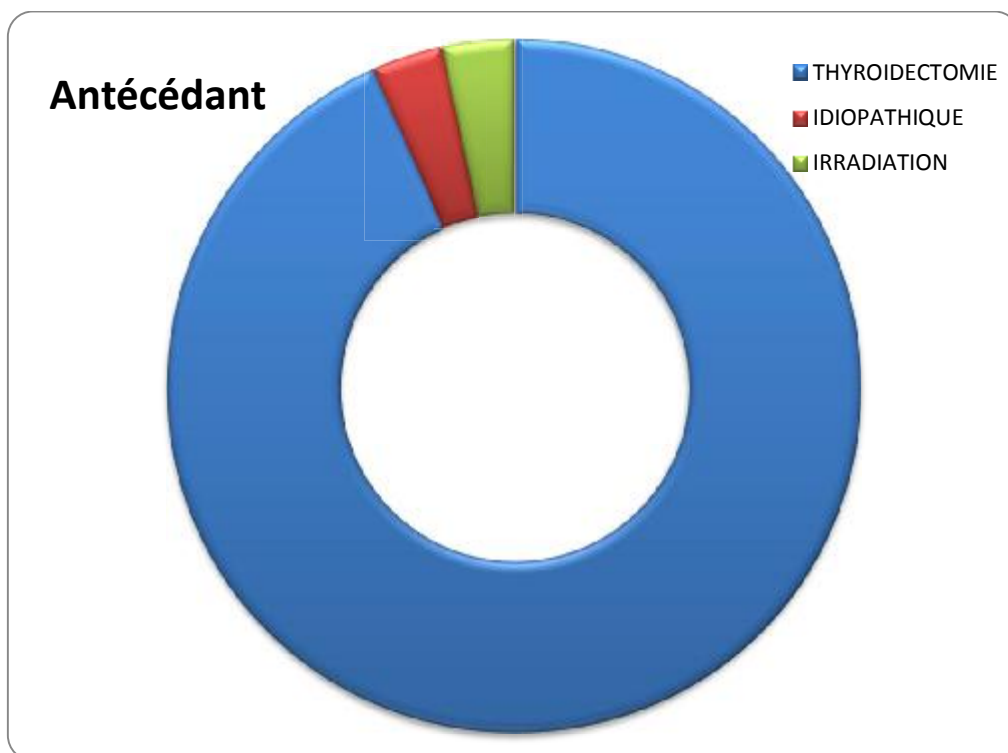


Figure 26 : les causes des paralysies laryngées bilatérales.

3. Données cliniques

Délai de consultation: 4.3 ans (6 mois–8 ans)

La symptomatologie a été faite principalement de dyspnée, chez 100% de la population, 76,7% d'installation aigue dans un contexte de détresse respiratoire et 23,3% d'installation progressive et modérée.

La dysphonie est associée dans 53,3%.

4. Fibroscopie :

La nasofibroscopie a été réalisée chez 100% de la population étudiée.

La fibroscopie a retrouvé une paralysie des cordes vocales en fermeture chez 25 patients soit 83,3% de la population ,5 patients avaient une paralysie laryngée en position paramédiane soit 16,7% de la population [Figure 27,28].

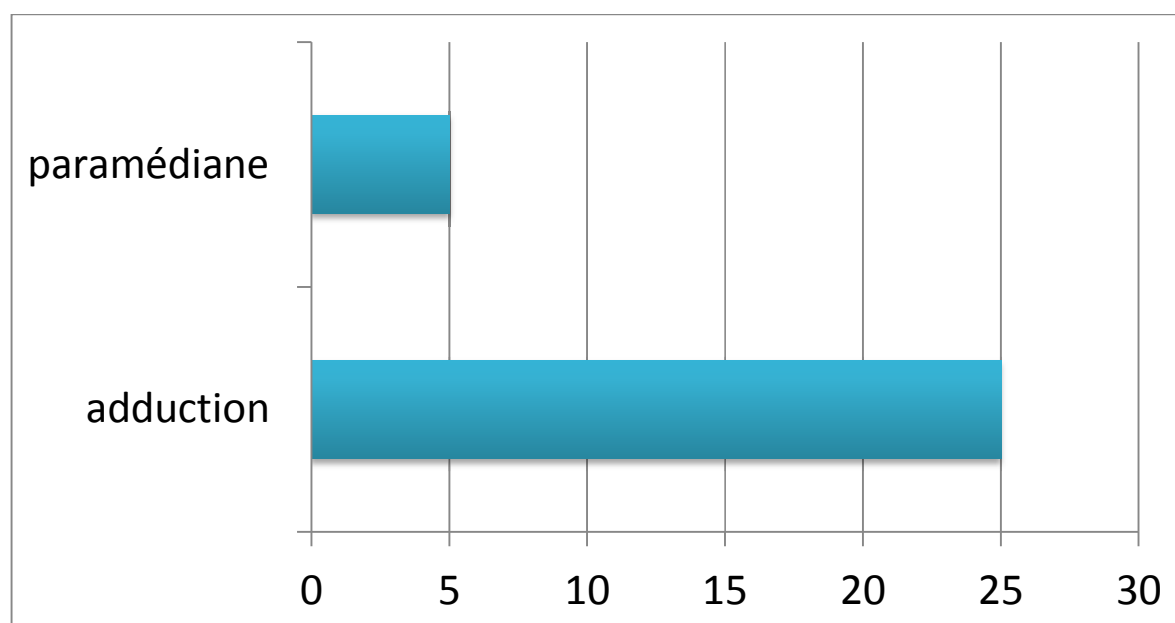
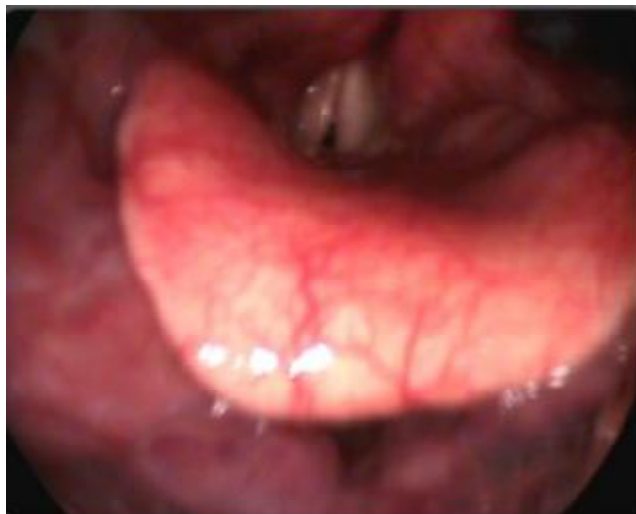

Figure27 : Les données de la nasofibroscopie.



Service d'ORL-CHU Hassan II-Fès.

Figure 28 : Image endoscopique montrant une paralysie laryngée bilatérale.

5. Résultats des scores d'évaluation

5.1 Analyse de la perception

Le score GRBAS-I est passé de $15,76 \pm 6,66$ avant l'aryténoïdectomie au laser CO2 à $6 \pm 5,84$ après l'aryténoïdectomie au laser CO2.

En effet il a diminué de façon très significative après l'aryténoïdectomie au laser CO2 ($p < 0,01$).

On note une amélioration du GRBAS-I après l'aryténoïdectomie au laser CO2.

L'amélioration du GRBAS-I après l'aryténoïdectomie est représentée dans le tableau II.

Cette différence était significative pour toutes les caractéristiques de la voix.

Tableau II: Résultats du score GRBAS-I avant et après l'aryténoïdectomie au laser CO2.

	G	R	B	A	S
Avant traitement	$7,86 \pm 2,01$	$2,33 \pm 0,93$	$2,27 \pm 1,15$	$1,79 \pm 1,23$	$1,51 \pm 1,34$
Après traitement	$2,65 \pm 2,54$	$1,78 \pm 0,88$	$0,53 \pm 0,81$	$0,50 \pm 0,84$	$0,54 \pm 0,77$

On a noté une amélioration des 5 paramètres de GRBAS-I :

- ✓ La raucité de la voix est passée de $2,33 \pm 0,93$ avant l'aryténoïdectomie au laser CO2 à $1,78 \pm 0,88$ après.
- ✓ Le paramètre « fatiguée » est passée de $1,79 \pm 1,23$ avant l'aryténoïdectomie au laser CO2 à $0,50 \pm 0,84$.

5.2 Qualité de vie liée à la voix

Le taux de réponse au VHI dans notre étude est de 100%

Le VHI total était en moyenne $78,95 \pm 26,57$ avant le traitement et de $23,54 \pm 13,08$ après.

- ✓ Le VHI fonctionnel (VHI F) était en moyenne de $24,12 \pm 9,73$ avant le traitement et $6,52 \pm 2,24$ après.
- ✓ Le VHI physique (VHI P) était en moyenne de $27,21 \pm 7,12$ avant le traitement et de $9,71 \pm 6,32$ après.
- ✓ Le VHI émotionnel (VHI E) était en moyenne de $27,62 \pm 9,72$ avant le traitement et de $7,31 \pm 5,32$ après.

On note une amélioration du Voice Handicap Index(VHI) après 3 à 6 mois après l'aryténoïdectomie au laser CO2.

Ces résultats sont résumés dans le tableau III et la [Figure 29].

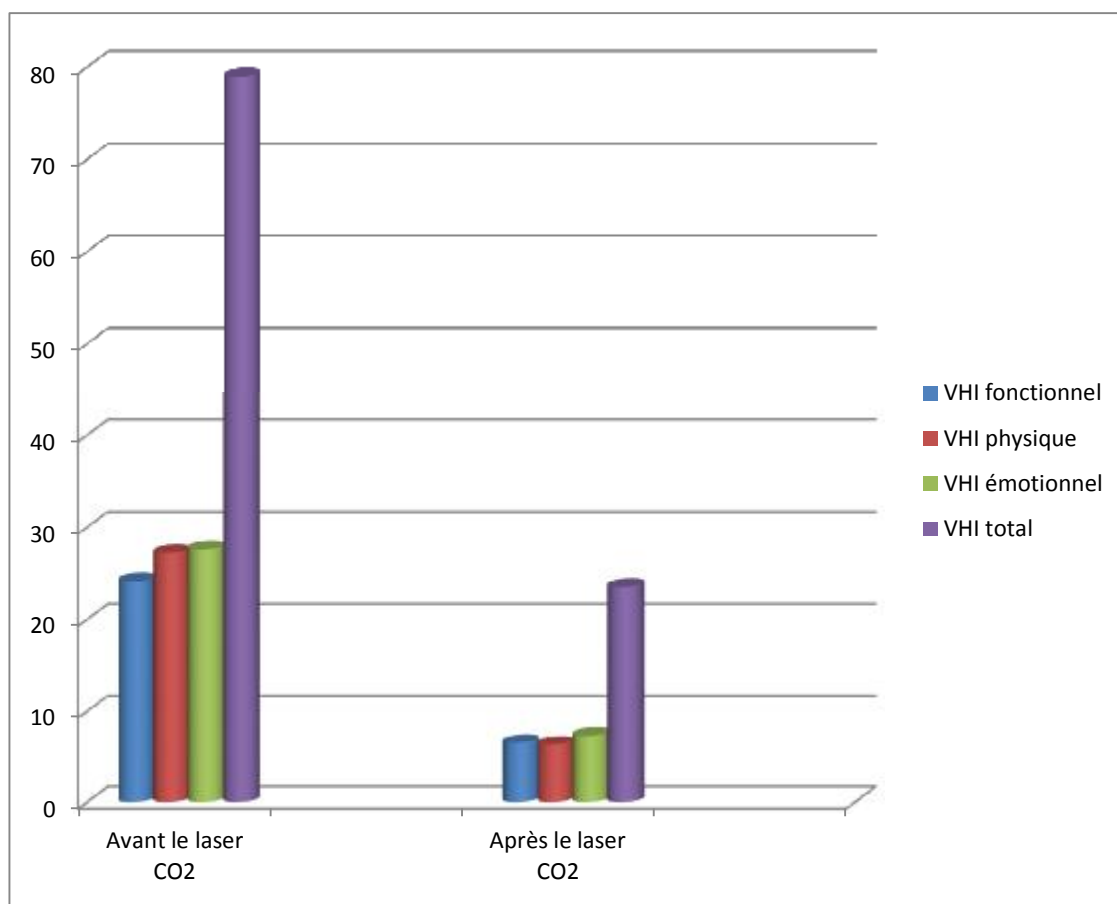


Figure 29 : Evolution du VHI total, VHI F, VHI P, VHI E après l'aryténoïdectomie au laser CO2.

Tableau III : On note une amélioration du Voice Handicap Index (VHI) après 3 à 6 mois de rééducation orthophonique.

	VHI f	VHI p	VHI e	VHI total
Avant traitement	24,12 ±9,73	27,21 ±7,12	27,62 ±9,72	78,95±26,57
Après traitement	6,52 ±2,24	9,71 ±6,32	7,31 ±5,32	23,54±13,08

5.3 Résultats des mesures aérodynamiques

Dans notre étude, la moyenne de temps maximal phonatoire avant l'aryténoïdectomie était de 16,11s, et 47,84s après.

Ces résultats sont résumés dans le tableau IV et la [Figure 30].

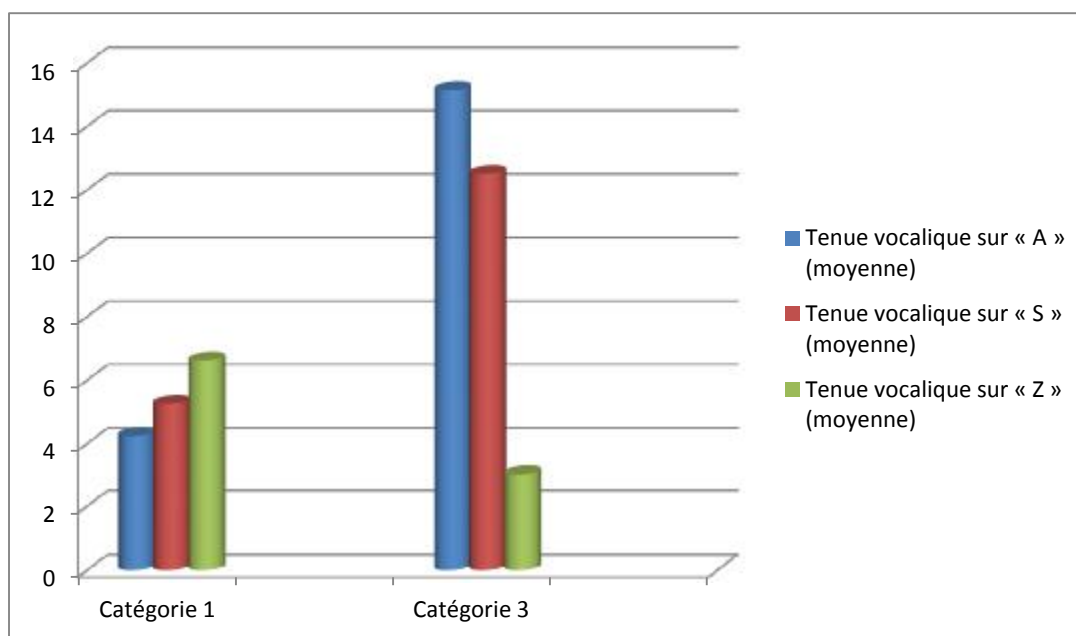


Figure 30: Evolution des tenues vocaliques moyennes après l'aryténoïdectomie au laser CO2.

On a noté une amélioration de temps maximal phonatoire après l'aryténoïdectomie au laser CO2.

Tableau IV : = temps maximum phonatoire (déperdition d'air au moment de la phonation) avant et après l'aryténoïdectomie.

	Avant traitement	Après traitement
Tenue vocalique sur « A » (moyenne)	4,24 secondes	15,14 secondes
Tenue vocalique sur « S » (moyenne)	5,25 secondes	12,5 secondes
Tenue vocalique sur « Z » (moyenne)	6,62 secondes	20,2 secondes

Normal: 15–20 sec

Plus court chez la femme que chez l'homme

Amélioration du TPM après traitement puis rééducation orthophonique.

6. Traitement

6.1 Bilan préopératoire :

Tous les patients ont bénéficié d'un bilan préopératoire qui comporte :

- Un bilan biologique :
 - ✓ Numération formule sanguine avec taux des plaquettes
 - ✓ Glycémie
 - ✓ Fonction rénale
 - ✓ Temps de quick, Temps de Céphaline Active.
- Un bilan radiologique :
 - ✓ Radiographie thoracique
- Un bilan cardio-respiratoire :
 - ✓ L'électrocardiogramme (ECG)
 - ✓ Exploration respiratoire fonctionnelle

Tous les patients de cette étude avaient un bilan préopératoire normal, avec un rapport Tiffeneau supérieur à 70% chez 2 patients et une visite pré-anesthésique qui ne contre-indique pas l'anesthésie générale.

6.2 Installation de patient

Le patient est installé sur une table, la tête relevée par une têtère de manière à lui faire prendre la position du « guetteur », Le cou est ainsi en légère flexion sur le tronc et la tête en hyper-extension sur le cou [Figure 31]. Cette position permet de bien dégager la commissure antérieure et de détendre la corde vocale, avec mise en place d'une voie veineuse périphérique et d'un monitoring (électrocardioscope, oxymètre de pouls, brassard à tension), il est pré-oxygéné au masque, sédaté avec une injection intraveineuse de benzodiazépine.

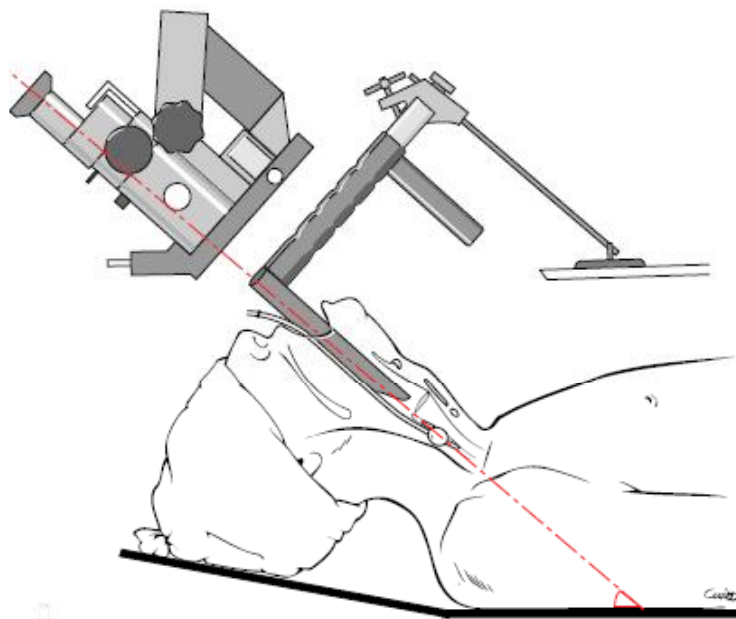


Figure 31 : Mise en place du laryngoscope [2].

6.3 Protocole d'anesthésie

L'induction est faite avec 2 à 2,5 mg/kg de propofol (Diprivan) et éventuellement 0,5 à 1 mg/kg de vécuronium bromure puis le patient est intubé avec une sonde orotrachéale protégée par aluminium.

Nous utilisons une sonde non armée à ballonnet, du calibre le plus réduit possible pour ne pas obstruer le champ opératoire.

Le maintien de l'anesthésie est assuré par l'utilisation d'halogénés en ventilation assistée manuelle. Lors de la chirurgie au laser, on diminue l'oxygène à moins 40%, le réveil du patient se fait en salle de réveil avec poursuite du monitoring.

La corticothérapie intraveineuse est systématique pour prévenir tout risque d'œdème postopératoire. Les suites opératoires sont en général peu ou pas douloureuses, le cas échéant, nous prescrivons du paracétamol injectable (Perfalgan).

6.4 Préparation du geste chirurgicale :

La mise en place du laryngoscope, nécessite un parfait relâchement des muscles cervicaux et du larynx, la coopération avec l'anesthésiste est ici cruciale, par exemple, il peut être nécessaire de curariser le patient pour obtenir le relâchement musculaire désiré.

Le laryngoscope est choisi le plus large possible parmi les laryngoscopes disponibles. Il est introduit en prenant garde aux dents et surtout aux incisives supérieures qui sont protégées par un protège-dents ou, au moins, par une compresse humide.

L'introduction du laryngoscope doit être bien dosée :

- ❖ Trop peu enfoncé, les cordes vocales restent masquées par les bandes ventriculaires et la commissure antérieure n'est pas visible.

- ❖ Trop enfoncé, il met trop en tension les cordes vocales et la commissure antérieure n'est encore pas visible, la bonne exposition est parfois difficile à réaliser et il faut passer du temps, car une bonne exposition est nécessaire pour une bonne chirurgie.

Lorsque l'exposition est correcte, le laryngoscope peut être fixé à une tablette pré-thoracique, celle-ci peut également être soulevée avec précaution pour contribuer à visualiser correctement la commissure antérieure.

La bonne exposition de la commissure antérieure nécessite souvent la mise en place d'un ruban adhésif au niveau de la face antérieure du cou, fixé à la têtère. Le ruban abaisse la commissure antérieure et permet de la visualiser dans le laryngoscope.

Le microscope opératoire est alors mis en place devant l'ouverture distale du laryngoscope, équipé d'une focale de 350 ou de 400 mm suivant les habitudes de l'opérateur

L'axe optique du microscope doit être aligné avec l'axe central du laryngoscope, idéalement, cet axe forme un angle de 45° par rapport au plan de la table opératoire [Figure32, 33]

Les instruments de l'aryténoïdectomie sont préparés et disposés sur une tablette. Ils sont dérivés de l'instrumentation de microchirurgie otologique mais leur manche est plus long, environ 22 cm pour l'instrumentation de Bouchayer.

Ils comprennent deux jeux, un pour chaque côté et de chaque côté, on trouve une micro-pince fine (dite pince de Kleinsasser) et une micro-pince en « cœur » contre-coudée (dite pince de Bouchayer), on trouve également un décolleur mousse et une paire de micro-ciseaux courbes, enfin, on dispose d'un bistouri lancéolé et d'une canule d'aspiration.

Lorsqu'on utilise le laser. Il est pratique de disposer d'un système d'aspiration de la fumée qui peut s'agir d'une canule d'aspiration supplémentaire, solidaire du laryngoscope, ou d'instruments spéciaux comportant un fin canal d'aspiration intégré (instrumentation de Remacle). Les gestes ancillaires nécessitent également la préparation de matériel [Figure 34].

Un bistouri électrique doit être installé de manière à faire face à toute situation hémorragique, son extrémité distale est munie d'une micro-pince analogue aux micro-pinces fines de Kleinsasser. On dispose également de cotonnettes (0,5×0,5 cm) refroidies et imbibées de vasoconstricteurs, de colle biologique pour certains auteurs, de cotonnettes imbibées de sérum physiologique (0,5 ×2 cm) pour protéger la sous-glote.

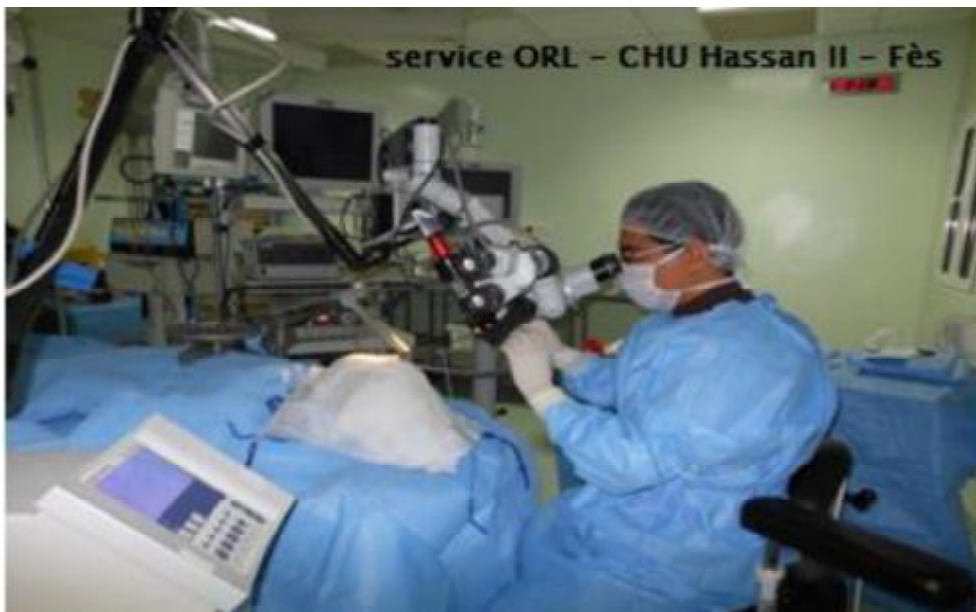

Figure 32 : Position opératoire (Installation du laser CO2 sur le micromanipulateur).

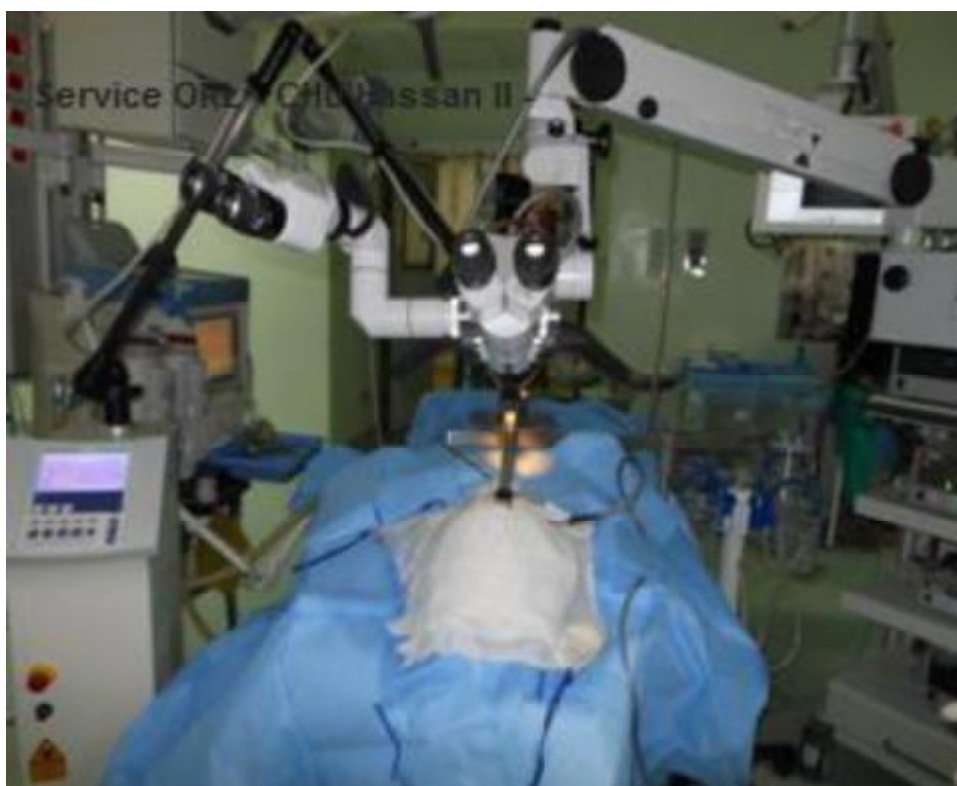

Figure 33: Installation du laser CO2 en préopératoire avec protection du malade.

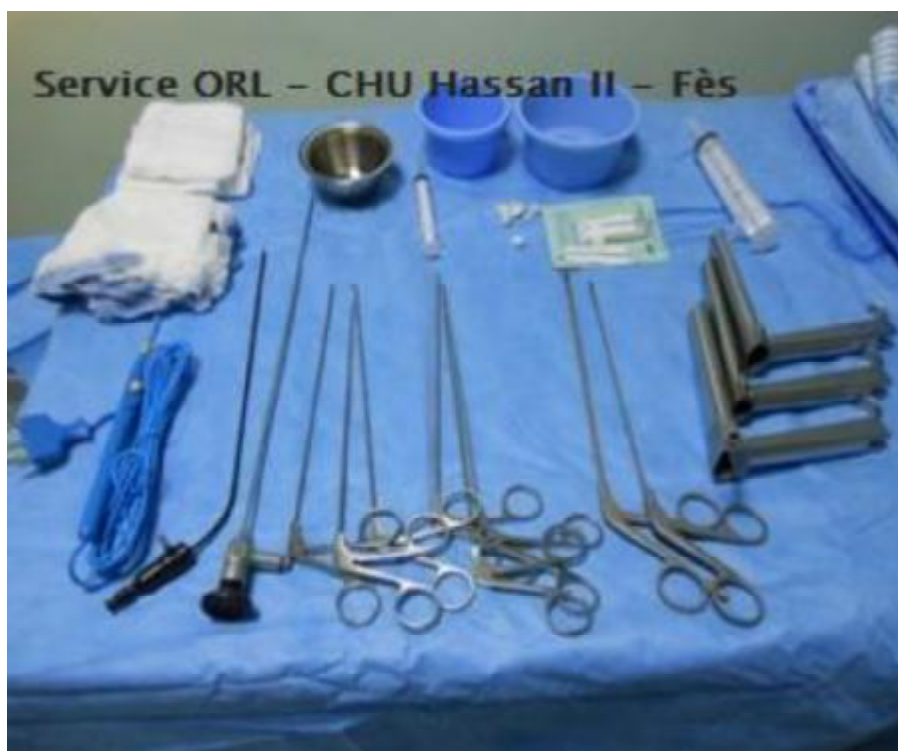

Figure 34 : Les instruments de l'aryténoïdectomie.

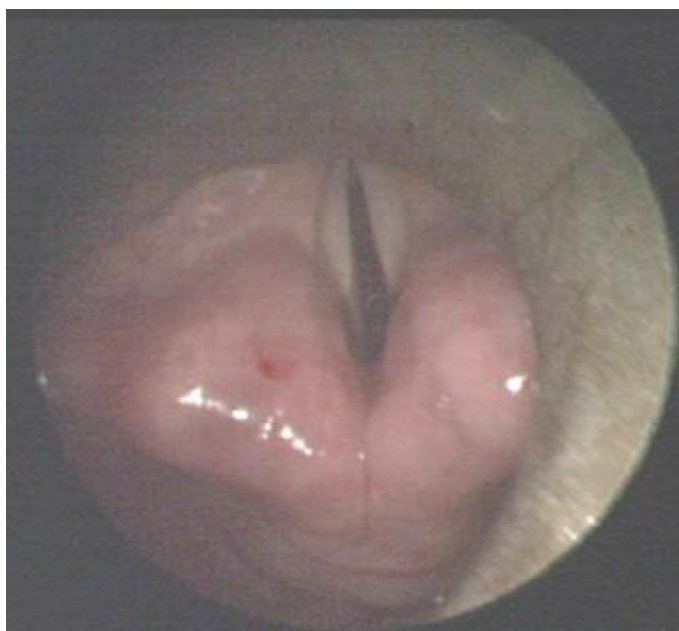6.5 Techniques opératoires

L'aryténoïdectomie au laser CO2 a été réalisée par voie transorale sous anesthésie générale dans tous les cas, Les paramètres du laser utilisé étaient typiquement une puissance de 10 –14 W de moyenne sur un mode continu, après exposition du larynx, les marges d'excision ont été marquées au laser.

L'intervention débute par la section de la corde vocale au ras de l'apophyse vocale. Il est important de descendre ce trait de section jusqu'au conus elasticus pour obtenir une bonne relaxation de la corde vocale vers l'avant.

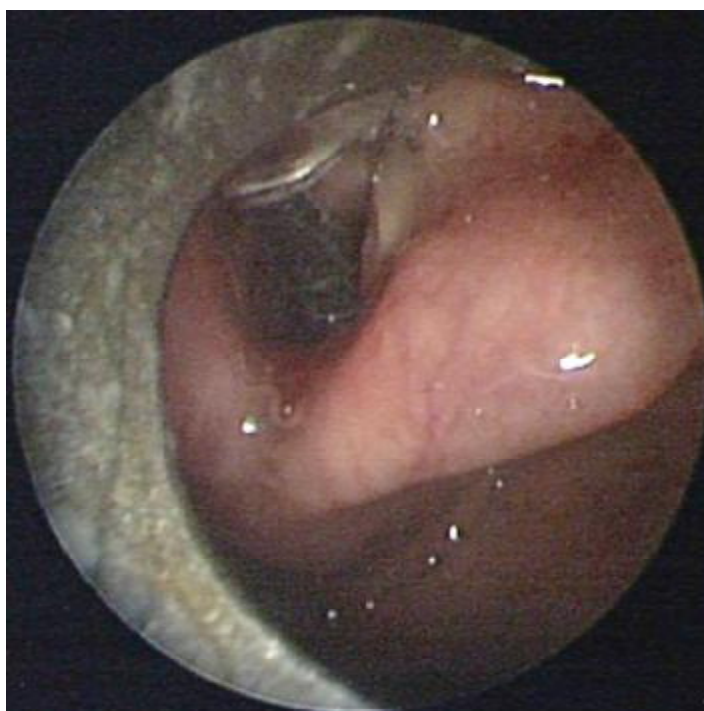
Ensuite, le faisceau est dirigé vers la partie postérieure de la bande ventriculaire de façon à disséquer le corps aryténoïdien en dehors. La face supérieure de la muqueuse aryténoïdienne est incisée dans un troisième temps de façon à repérer le sommet du cartilage et à le décoller sur sa face postérieure. En s'aidant d'une micro-pince ou d'un aspirateur, on mobilise l'aryténoïde vers l'avant pour le quatrième temps qui est la désinsertion de l'articulation cricoaryténoïdienne. Pour certains auteurs il est utile de recouvrir le lit d'exérèse par la colle à la fibrine, ce qui prévient le risque de granulome.

Une hémorragie aux dépens de l'artère aryténoïdienne ou d'une de ses branches est très fréquente au cours de l'opération. Elle est aisément contrôlée à l'aide d'un aspirateur-coagulateur [Figure 35,36, 37, 38, 39, 40, 41, 42,43].



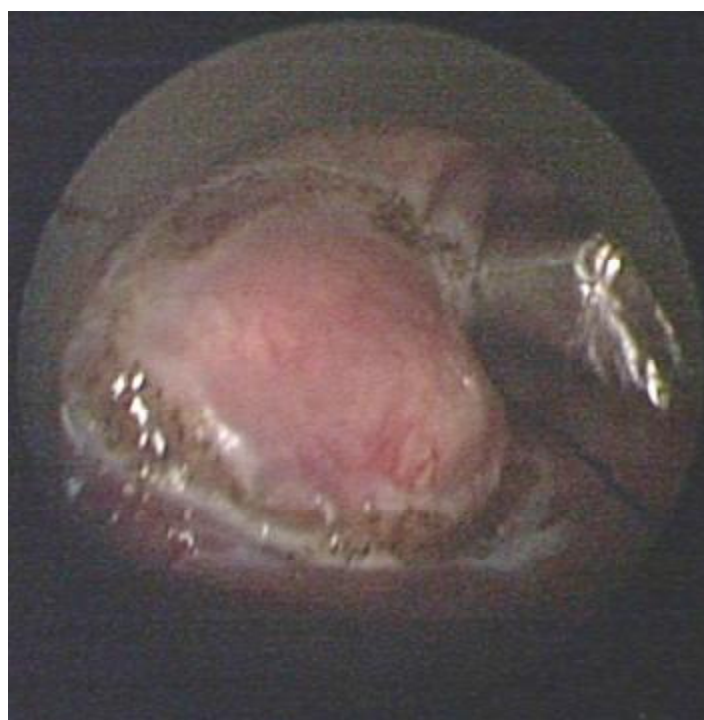Service d'ORL–CHU Hassan II–Fès.

Figure 35 : Image peropératoire endoscopique montrant une paralysie laryngée bilatérale.



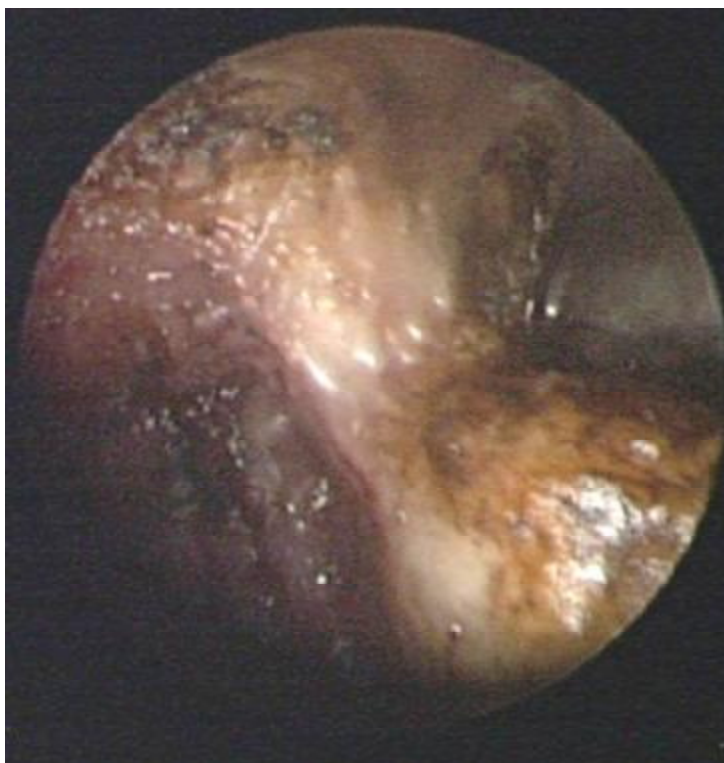Service d'ORL–CHU Hassan II–Fès.

Figure 36 : Image peropératoire endoscopique : exposition de l'aryténoïde droit.



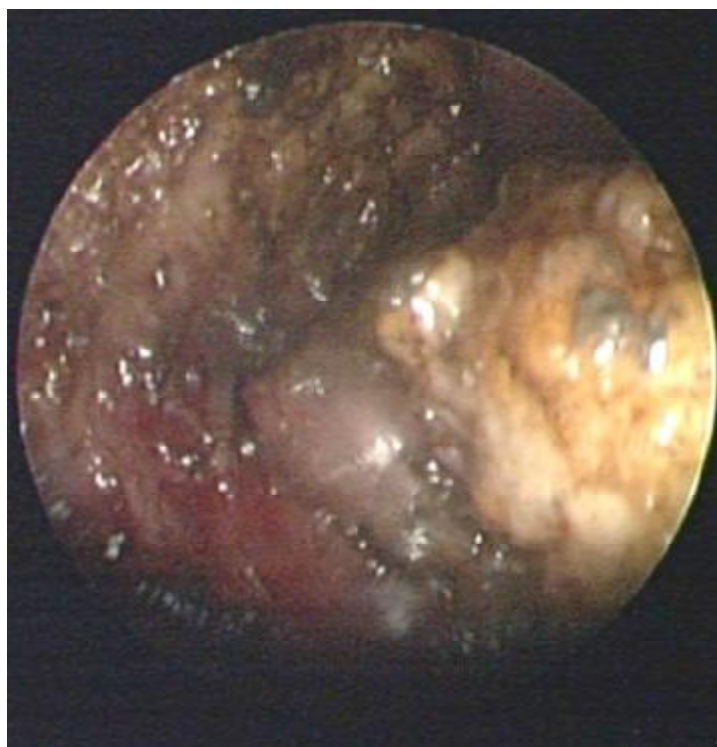Service d'ORL–CHU Hassan II–Fès.

Figure 37 : Tracé incision de l'aryténoïdectomie subtotale au laser CO2.



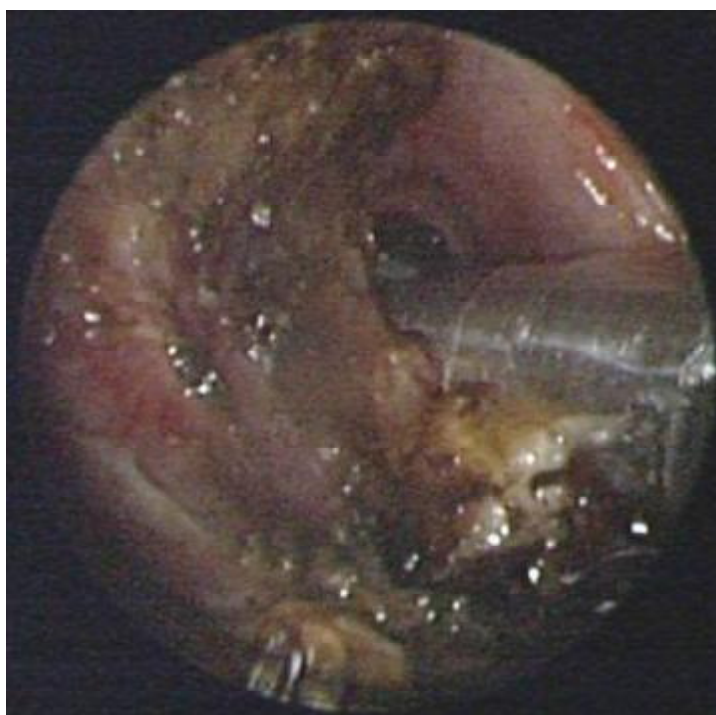Service d'ORL–CHU Hassan II–Fès.

Figure 38 : Image peropératoire d'aryténoïdectomie subtotale.



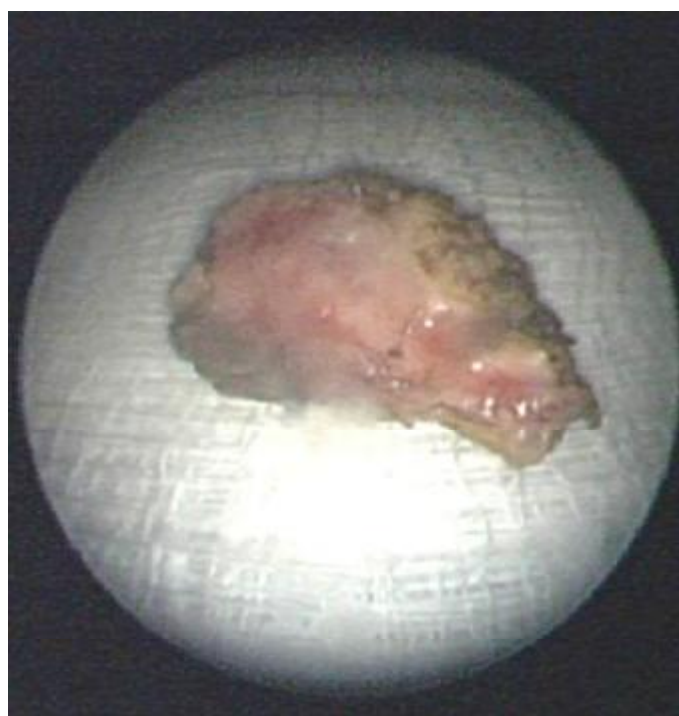
Service d'ORL–CHU Hassan II–Fès.

Figure 39 : Image peropératoire d'aryténoïdectomie subtotale.



Service d'ORL–CHU Hassan II–Fès. 1

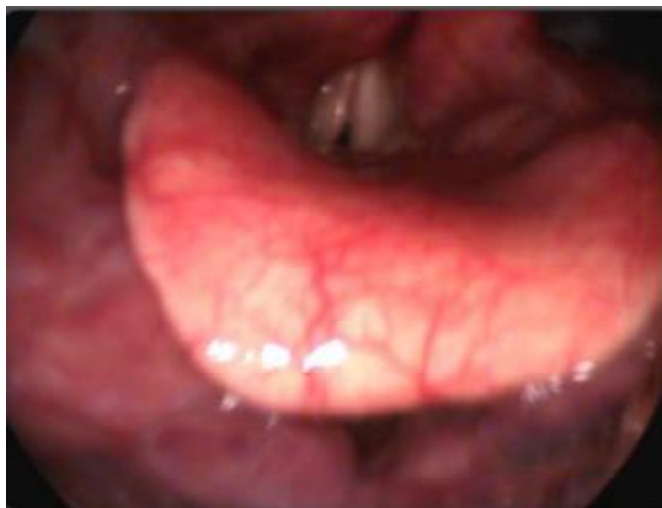Figure 40 : Image peropératoire endoscopique: après aryténoïdectomie subtotale.



Service d'ORL–CHU Hassan II–Fès.

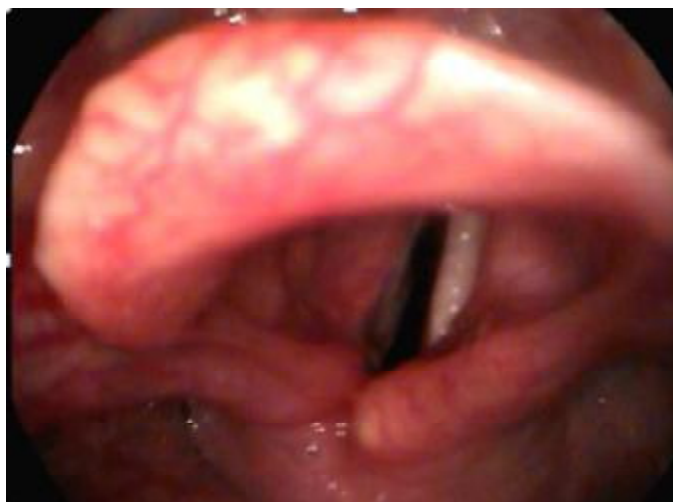Figure 41 : aryténoïde après exérèse.

- Aryténoïdectomie subtotale seule a été réalisée chez 25 cas .
- Aryténoïdectomie subtotale après une cordectomie chez 5 cas devant :
 - ✓ La persistance de la dyspnée : 3 cas.
 - ✓ Récidive de la dyspnée : 2 cas.



Service d'ORL–CHU Hassan II–Fès.

Figure 42 : image endoscopique qui montre une paralysie laryngée en fermeture.



Service d'ORL–CHU Hassan II–Fès.

Figure 43 : Image endoscopique 3 mois après aryténoïdectomie subtotale gauche.

6.6 Traitement adjuvant

Tous les patient ont étaient mis en postopératoire sous

- Corticothérapie: 1 à 2mg/kg/jr
- Humidification des VAS par une nébulisation au sérum salé
- Inhibiteur de pompe à protons
- Antalgiques.
- Antibiotiques à base d'amoxicilline acide clavulanique 2g à 3g par jours pendant 7jours.

6.7 Résultat postopératoire

On a noté aucun cas de récidence ou d'aggravation de la dyspnée avec respiration par voies naturelles et notamment l'absence de ronflement en postopératoire.

La filière respiratoire était satisfaisante immédiatement chez 27 patients soit 90% des cas.

6 patients ont bénéficié d'une décanulation avec fermeture de l'orifice de la trachéotomie, spontanément chez 4 patients et après la mise en place d'un greffon de cartilage tragal chez 2 autres.

Les fausses routes aux liquides ont été retrouvé en postopératoire chez 7 patients soit 23,3% des cas, avec amélioration après un mois de rééducation de la déglutition.

La dysphonie a été retrouvée chez 4 patients soit 13,33 % des cas avec une nette amélioration après 3 à 6mois de rééducation orthophonique.

La complication la plus fréquente était la survenue des fausses routes chez 7 patients, suivie de la formation d'un granulome noté dans 4 cas (avec régression spontanée chez 3 patients, et reprise chirurgicale chez une seule patiente). Aucun cas de périchondrite ni d'hypertrophie des cordes vocales n'a été noté.

DISCUSSION

1. Introduction

La finalité de l'étude est d'évaluer les résultats de l'aryténoïdectomie au laser CO2 dans la prise en charge des paralysies laryngées bilatérales.

La diplégie laryngée est une complication assez fréquente de la chirurgie thyroïdienne et thoracique. En fermeture ou syndrome de Gerhardt, elle peut être grave mettant en jeu le pronostic vital.

Les étiologies sont dominées par les paralysies laryngées post-thyroïdectomie (28 cas).

La prise en charge de la diplégie laryngée passe par une étape diagnostique qui a comme objectif principal de faire un bilan morphologique et fonctionnel du larynx.

Le traitement des diplégies laryngées en fermeture a pour objectifs d'améliorer la ventilation par élargissement de la filière laryngée tout en conservant une phonation acceptable et respectant les autres fonctions physiologiques du larynx.

2. Points forts de l'étude

Mettre l'accent sur l'intérêt de l'aryténoïdectomie au laser CO2 dans le traitement des paralysies laryngées bilatérales en fermeture par rapports aux autres techniques.

Plusieurs critères d'évaluation ont été adoptés afin d'avoir l'approche la plus complète possible des paralysies laryngées, et de l'intérêt de l'aryténoïdectomie au laser CO2 dans leur prise en charge.

Nous avons utilisé quatre méthodes d'évaluation :

- Premièrement par la clinique.
- Deuxièmement par l'endoscopie en faisant appel aux données de la nasofibroscopie.
- Troisièmement par l'analyse perceptive de la qualité de la voix en utilisant le score GRBAS.
- Quatrièmement par l'analyse de qualité de vie liée à la voix par le VHI.

3. Contexte clinique

Une étude menée par HAMMAMI au CHU Habib Bourguiba [54], sur une série de 6 patients a trouvé une symptomatologie d'installation variable entre 15 jours à 2 mois chez 6 patients, faite exclusivement d'une dyspnée aiguë chez 5 patients pour laquelle ils ont bénéficié d'une trachéotomie en urgence, un seul patient a présenté une dyspnée progressive.

Par ailleurs aucun de ses patients inclus dans cette étude n'a présenté une dysphonie, ni de fausses routes.

Une autre étude menée par Maurizi [55] en Italie sur une série de 39 patients a trouvé une dyspnée d'installation progressive chez tous les patients entre 4 à 10 mois après une thyroïdectomie totale, avec absence de dysphonie et des fausses routes.

Smith [26] a trouvé dans une étude publiée en Allemagne en 2006, une dyspnée brutale chez 50% des cas avec détresse respiratoire avec mise en place de la trachéotomie, chez 50% des cas la dyspnée était d'installation progressive, chez la même population étudiée ils n'ont pas eu une notion de dysphonie ni de fausses routes.

Nos résultats concernant les données cliniques se trouvent concordants alors avec ses séries, avec prédominance de la dyspnée, avec un taux de 60 % des cas d'installation aigue, et 40% des cas d'installation progressive avec absence de dysphonie et des fausses routes préopératoire chez toute la population étudiée.

Le diagnostic des paralysies laryngées a été obtenu exclusivement par la nasofibroscopie pour tous les auteurs, HAMMAMI [55], Maurizi [54] et Smith [26] en Allemagne, le résultat était une paralysie laryngée en fermeture chez 100 % de la population étudiée.

Nos résultats concernant la nasofibroscopie se trouvent concordants avec ces séries, avec prédominance des paralysies laryngées en fermeture dans 83,3% de cas.

Evaluation de l'aryténoïdectomie chez Maurizi [54] a été faite essentiellement l'exploration fonctionnelle respiratoire, avec amélioration de la fonction respiratoire après l'intervention (Résistance aérienne a passé de $8,7 \pm 3,3$ cm HO₂×S/L à $4,8 \pm 3,9$ cm HO₂×S/L ; P < 0.05). Et le temps maximal phonatoire qui était normal chez la majorité des cas (7 ± 2 S).

L'évaluation de notre série a été faite par l'analyse de perception (calcul de score de GRBAS-I avant et après l'aryténoïdectomie au laser CO2), la qualité de vie liée à la voix (VHI) et par les mesures aérodynamiques.

Le score GRBAS-I est passé de 15, $76 \pm 6,66$ avant l'aryténoïdectomie au laser CO2 à $6 \pm 5,84$ après l'aryténoïdectomie au laser CO2.

En effet il a diminué de façon très significative après l'aryténoïdectomie au laser CO2 (p<0,01).

On a noté donc une amélioration du GRBAS-I après l'aryténoïdectomie au laser CO2.

Le VHI total était en moyenne $78,95 \pm 26,57$ avant le traitement et de $23,54 \pm 13,08$ après.

- ✓ Le VHI fonctionnel (VHI F) était en moyenne de $24,12 \pm 9,73$ avant le traitement et $6,52 \pm 2,24$ après.
- ✓ Le VHI physique (VHI P) était en moyenne de $27,21 \pm 7,12$ avant le traitement et de $9,71 \pm 6,32$ après.
- ✓ Le VHI émotionnel (VHI E) était en moyenne de $27,62 \pm 9,72$ avant le traitement et de $7,31 \pm 5,32$ après.

On a noté une amélioration du Voice Handicap Index (VHI) après 3 à 6 mois après l'aryténoïdectomie au laser CO2.

Dans notre étude, la moyenne de temps maximal phonatoire avant l'aryténoïdectomie était de 16,11s, et 47,84s après.

On a noté une amélioration de temps maximal phonatoire après l'aryténoïdectomie au laser CO2.

Nos résultats concernant le temps maximal phonatoire se trouvent concordants alors avec les données de la littérature.

4. Etiologies des paralysies laryngées

Notre étude a révélé que la thyroïdectomie est la cause la plus fréquente des paralysies laryngées bilatérales, avec un taux de 93,3%, post radiothérapie cervicale dans 3,3% des cas idiopathique dans 3,3% des cas.

Une étude menée HAMMAMI [54], l'étiologie était principalement une intubation prolongée ou un traumatisme chez 3 cas, thyroïdectomie totale chez deux cas et un seul cas d'origine idiopathique.

Une étude sur les résultats de l'endoscopie au laser co2 dans la prise en charge des diplégies laryngées en fermeture a été menée en Italie par M. Maurizi [56] a trouvé une notion de thyroïdectomie totale chez toute la population étudiée faite de 39 patients.

Tucker [56] a trouvé dans une étude sur 180 patients, en premier lieu une paralysie laryngée post-thyroïdectomie chez 82 patients soit 46% des cas, suivis de diplégies laryngées post-traumatique.

Une étude menée par Henry [1] sur 92 cas de diplégie laryngée bilatérale a trouvé une prédominance du cancer extra laryngé avec un taux de 19% des cas, 17% secondaire à une thyroïdectomie totale, idiopathique dans 14% des cas.

Une étude menée par Terris sur une série de 1019 patients [57], a trouvé une paralysie laryngée bilatérale secondaire à une néoplasie dans 36%, avec prédominance des cancers pulmonaire dans 55%, suivie des diplégies laryngées post-thyroïdectomie dans 25% des cas.

Tableau V : Etiologies des diplégies laryngées dans d'autres séries.

	Tucker [56].	Henry [1].	Terris [57].	Notre étude
• Thyroïdectomie	28 cas	16 cas	14%.	28 cas
• Intubation	54 cas	30 cas	0%.	0 cas
• Neurologique	10 cas	12 cas	6%.	0 cas
• Néoplasique	14 cas	17 cas	36%.	0 cas
• Autres causes	20 cas	2 cas	6%	1 cas
• Idiopathique	0 cas.	14 cas	13%.	1 cas
	Total 180 cas			

5. Traitement chirurgical

Deux techniques principales sont décrites :

-L'aryténoïdectomie au laser type Ossof [39], faisant suite à une bonne exposition du larynx, elle consiste à diminuer progressivement les cartilages corniculé et aryténoïde progressivement de haut en bas. Ce temps est mené jusqu'à ne laisser que la base du cartilage aryténoïde. Puis, de dehors en dedans, le ligament latéral est sectionné et le restant du cartilage aryténoïde est vaporisé jusqu'à atteindre le rebord du cartilage cricoïde en profondeur, mais le processus musculaire, ainsi que l'insertion du muscle interaryténoïdien, sont préservés. En avant, le processus vocal, ainsi que la partie adjacente du muscle vocal, sont vaporisés. La résection muqueuse débute 2 à 3mm en avant du processus vocal et prend une direction postérieure et latérale, ce qui produit une encoche dans la corde vocale et l'espace para-glottique de forme triangulaire dont la base répond à la fente glottique.

-La deuxième opération au laser consiste en une cordectomie postérieure transverse de kashima [43] et dite par d'autre auteur cordotomie puisque la corde vocale n'est pas totalement enlevée. Elle consiste en une excision de la corde vocale membraneuse en forme de C de 5 mm sur 5 mm située en avant de l'apophyse vocale sans la dénuder.

Selon Drancy [58], la filière satisfaisante était obtenue souvent aux dépens de reprise chirurgicale dans plus de 90% des cas pour la cordotomie partielle postérieure. Ces résultats semblent s'altérer avec le temps mais le plus souvent sans nécessité de reprise chirurgicale à long terme. La dysphonie était souvent transitoire.

Pour Cabanes [59], l'aryténoïdectomie au laser donne de bons résultats respiratoires qui sont stables dans le temps, elle ne nécessite qu'un seul temps opératoire. En plus, Les complications majeures sont rares, la trachéotomie est non indiquée. (Tableau VII).

Tableau VII : Résultats postopératoires de l'aryténoïdectomie subtotale des différentes séries.

	Cabanes [59] 1995 (45 cas)	Lim [60] 1958 (20 cas)	Qin [61] 2003 (8cas)	Notre série 2015 (30 cas)
Respiration correcte	91%	100%	100%	90%
Phonation	Acceptable	Satisfaisante	Acceptable	Acceptable
Déglutition	1 cas altéré	Tous les cas	Tous les cas	7 cas
Décanulation	Tous les cas	19 cas sur 20	Tous les cas	6 cas /6

Pour Baujat [62]. La cordotomie partielle postérieure elle est de réalisation rapide et simple, la limitation des troubles de la déglutition, la préservation d'une bonne phonation et l'absence de complications graves en constitue une méthode de choix en première intention.

Pour Drancy [58], la cordectomie partielle postérieure par voie endoscopique au laser doit remplacer l'aryténoïdectomie.

Mais la stabilité dans le temps de l'agrandissement laryngé par la cordectomie partielle postérieure n'a pas été démontrée selon Cabanes [59].

D'excellents résultats ont été rapportés par Khalifa [63], utilisant une cordectomie postérieure bilatérale au même temps endoscopique.

Selon Rémaclé [55] l'aryténoïdectomie subtotale a deux avantages :

- ❖ Le premier est lié à l'aryténoïdectomie elle-même :
 - Elle permet une respiration fiable et durable dans le temps.
 - Avec moins de retentissement sur la voix contrairement à la cordectomie.
 - Et moins de retentissement sur la déglutition contrairement l'aryténoïdectomie totale.
- ❖ Le deuxième est lié au laser : permet
 - Incision précise avec moins d'œdème laryngé.
 - Bonne hémostase des petits vaisseaux.
 - Plus rapide et une hospitalisation courte.

Notre série a montré des résultats promoteurs avec l'aryténoïdectomie subtotale seule chez 25 patients ou une cordectomie postérieure associée à une aryténoïdectomie chez 5 patients.

De nouvelles approches thérapeutiques telles que l'implantation d'un pace maker laryngé sont encore l'objet d'essais cliniques.

CONCLUSION

ET RECOMMANDATIONS

Le terme de paralysie laryngée est correctement utilisé quand l'un ou l'ensemble des muscles intrinsèques ne se contractent pas, entraînant un mouvement diminué ou absent et un positionnement anormal des cordes vocales. La paralysie laryngée peut être classifiée selon le siège de la lésion centrale ou périphérique : supranucléaire, bulbaire, nerf périphérique ou neuromusculaire, ou par la nature de l'atteinte : inflammatoire, tumorale, traumatique ou idiopathique.

Les diplégies laryngées représentent pour le patient un handicap à la fois fonctionnel et physique pouvant gêner sa vie sociale et professionnelle ; sans oublier le retentissement psychologique et émotionnel important qu'un tel trouble peut induire sur la qualité de vie des patients.

Les causes les plus fréquentes sont les paralysies récurrentielles iatrogènes après une chirurgie cervicale, notamment thyroïdienne avec nette prédominance chez le sexe féminin.

En fermeture, elles constituent une cause de dyspnée sévère mal tolérée par les patients. Elles posent un problème sérieux pour l'otorhino- laryngologiste.

La prise en charge de la diplégie laryngée passe par une étape diagnostique qui a comme objectif principal de faire le diagnostic positif mais aussi chercher la cause de la paralysie, et de guider le traitement.

Le traitement des diplégies laryngées en fermeture a pour objectifs d'améliorer la ventilation par élargissement de la filière laryngée tout en conservant une phonation acceptable et respectant les autres fonctions physiologiques du larynx.

Actuellement, le traitement endoscopique au laser constitue le traitement de choix dans la diplégie laryngée et doit être proposé en première intention.

Deux techniques principales sont décrites : l'aryténoïdectomie au laser type Ossof et la cordectomie postérieure transverse de kashima. Plusieurs séries ont défendu chacune des deux techniques.

Notre série a montré que les deux techniques peuvent être associées pour donner de meilleurs résultats.

La prise en charge commence par un interrogatoire à la recherche de l'étiologie principale, ainsi le tableau clinique complet de ces diplégies.

La dyspnée inspiratoire est le principal signe avec un mode d'installation variable, en cas d'apparition brutale elle peut conduire à une trachéotomie d'urgence, en cas d'apparition progressive, elle est exacerbée par les efforts (exercice, rire, toux).

La nasofibroscopie permet un bilan complète du larynx à la fois fonctionnel ainsi que morphologique, et de préciser la nature de la paralysie, soit en adduction qui est la plus fréquente dans notre contexte ou en abduction.

L'aryténoïdectomie subtotale au laser CO2 a plusieurs avantages, elle permet d'éviter la trachéotomie, ses résultats sont stables et fiables dans le temps, elle assure une respiration par voie naturelle, avec absence de ronflement nocturne et des fausses routes transitoires.

Nous recommandons une cordectomie en première intention après une trachéotomie, la cicatrisation avec formation d'encoche va permettre ultérieurement une amélioration de la filière, avec une surveillance pendant 3 mois, en cas de persistance ou de récurrence de la dyspnée l'aryténoïdectomie sera donc indiquée.

On a démontré que l'aryténoïdectomie au laser CO2 associée à la rééducation orthophonique sont des moyens thérapeutiques efficaces dans la prise en charge des paralysies laryngées bilatérales.

Nos résultats ont montré que l'aryténoïdectomie au laser CO2, suivie d'un traitement médical postopératoire à base de corticothérapie, -d'antibiothérapie, et d'aérosolthérapie avec un repos vocal associées à la rééducation orthophonique, doivent être tous associées pour donner de meilleurs résultats.

L'aryténoïdectomie au laser CO2 trouve alors une bonne indication dans la prise en charge des paralysies laryngées bilatérales.

Un soutien psychologique et une psychothérapie d'accompagnement ainsi qu'une bonne information du patient sur les principes et les bénéfices de la rééducation s'avèrent nécessaires pour une meilleure optimisation des résultats de l'endoscopie au laser CO2.

RESUME

RESUME

Introduction

Les paralysies laryngées bilatérales se distinguent en diplégie globale et dissociée. Les mécanismes en sont variés. Les causes les plus fréquentes sont les paralysies récurrentielles iatrogènes après une chirurgie cervicale, notamment thyroïdienne. La prise en charge diagnostique et thérapeutique de ces immobilités laryngées a connu de nombreuses avancées au cours des dernières années. Le but de ce travail est de montrer la place de l'aryténoïdectomie au laser CO2 dans le traitement de ces paralysies laryngées bilatérales.

Matériel et méthode

Etude rétrospective réalisée au service d'ORL et de chirurgie cervico-faciale de Fès, durant une période de 2 ans. Elle porte sur 30 dossiers de malades traités par aryténoïdectomie subtotale au laser CO2 et de cordectomie postérieure, pour une diplégie laryngée en fermeture.

Résultats

L'âge moyen des patients a été de 51,5 ans, avec une nette prédominance féminine avec un taux de 90% des cas. Parmi les causes décelées, on a noté que 93% des cas sont des paralysies laryngées post-thyroïdectomie totale, 1 cas secondaire à une irradiation cervicale et un cas sans cause évidente. La nasofibroscopie a objectivé une paralysie bilatérale en adduction dans 25 cas et en position paramédiane dans 5 cas.

25 patients ont bénéficiés d'une aryténoïdectomie subtotale par voie endoscopique au laser CO2 par voie transorale et 5 patients ont bénéficié d'une aryténoïdectomie subtotale après une cordectomie postérieure.

La rééducation a été quasi-systématique en pré et postopératoire. Les suites postopératoires ont été simples, en dehors des fausses routes transitoires aux liquides ayant régressé après rééducation orthophonique. 6 malades porteurs d'une trachéotomie, ont bénéficiés d'une fermeture de l'orifice de la trachéotomie en postopératoire. Le recul est de 6 à 24 mois.

Discussion

Une multitude de techniques chirurgicales, surtout endoscopiques ont été proposées dans la prise en charge des diplégies laryngées en adduction.

Par voie endoscopique ou cervicale, les différents procédés doivent procurer de bons résultats respiratoires, avec un compromis acceptable sur le plan phonatoire, la voix est d'autant plus affaiblie que la corde vocale est impliquée.

L'aryténoïdectomie subtotale au laser CO2 contrairement aux techniques par voie externe permet une respiration fiable et durable, moins de retentissement sur la voix et moins de risque de fausses routes.

Conclusion

L'approche endoscopique a grandement simplifié la prise en charge, elle permet de mettre en balance d'un côté l'espérance de vie du patient, les comorbidités, la nécessité de conserver une phonation, et d'un autre coté le caractère plus au moins invasif et ses conséquences anatomiques et fonctionnelles.

SUMMARY

Introduction

Bilateral vocal fold paralysis differs in overall and dissociated diplegia. The mechanisms are varied. The most common causes are iatrogenic recurrent laryngeal paralysis after cervical spine surgery, including thyroid. The diagnostic and therapeutic management of this laryngeal immobility has seen many advances in recent years. The aim of this work is to show the place of arytenoidectomy CO2 laser in the treatment of this bilateral vocal fold paralysis.

Materials and methods

Our study is retrospective about 30 patients with bilateral vocal fold paralysis in closure. The average age was of years .the etiology was total thyroidectomy in 28 cases, irradiation in 1 cases and idiopathic in 1 cases.

The treatment consisted of an emergency tracheotomy in five cases.25 patients received laser arytenoidectomy ofCO2, 5 patients received the partial posterior cordotomyand laser arytenoidectomy of CO2.

Results

The average age of patients was 51.5 years, with a female predominance with a rate of 90% of cases. Among the causes identified, there was 93% of total cases are post-thyroidectomy, 1 case secondary to cervical radiotherapy and a case without a clear cause (idiopathic). The nasofibroscope objectified bilateral paralysis in adduction in 25 cases and in paramedian position in 5 cases.

25 patients have benefited a subtotal arytenoidectomy endoscopic CO2 laser transorally and 5 patient's bénéficiés a arytenoidectomy after fail subtotal posterior cordectomy.

Rehabilitation was almost systematic pre- and postoperatively. The postoperative course was uneventful; apart from false transient liquid roads regressed after speech therapy. 4 patients carrying a tracheotomy have benefited from a closed port of postoperative tracheostomy. The decline is 6 to 24 months.

Discussion

A variety of surgical procedures, especially endoscopic have been proposed in the treatment of laryngeal adduction diplegia.

Endoscopic or cervical approach, the various processes must provide good respiratory outcomes, with an acceptable compromise on the phonatory plane, the voice is even weaker than the vocal cord is involved.

The subtotal arytenoidectomy CO2 laser unlike externally techniques allows reliable and durable breathing, less impact on voice and less risk of choking.

Conclusion

The endoscopic approach has greatly simplified the management allows it to balance on one hand the patient's life expectancy, comorbidities, the need to maintain a phonation, and on the other hand the character more or less invasive and anatomical and functional consequences.

ملخص

مقدمة

ينقسم شلل الحنجرة الثنائي إلى شلل عام وشلل منفصل. تتنوع ألياته، يمكن أن يحدث شلل الحبال الصوتية بعد التدخلات الجراحية في العنق أو الحنجرة وخاصة جراحة الغدة الدرقية. وعرف التدبير التشخيصي والعلاجي تطوراً ملحوظاً خلال السنوات الأخيرة، ويهدف هذا العمل إلى إبراز مكانة تقنية استئصال الغضروف الصرجهالي باستعمال الليزر ثاني أكسيد الكربون في علاج شلل الحنجرة الثنائي.

المادة والأسلوب

قمنا بدراسة استرجاعية داخل مصلحة الأذن، الأنف و الحنجرة بالمستشفى الجامعي الحسن الثاني بفاس خلال مدة سنتين و شملت الدراسة ثلاثين مريضاً تمت معالجتهم بتقنية استئصال الغضروف الصرجهالي باستعمال ليزر ثاني أكسيد الكربون والاستئصال الخلفي للحبل الصوتي من أجل علاج شلل الحنجرة الثنائي.

نتائج

يبلغ متوسط عمر المرضى 5, 51 سنة وتمثل الإناث نسبة عالية تتمثل 90% من الحالات, و رصدت نسبة 93% من حالات الشلل الثنائي الناتج عن إجراء عملية استئصال الغدة الدرقية و حالة نتيجة علاج إشعاعي لمنطقة العنق و حالة مجهولة السبب. كشف التنظير الداخلي وجود شلل في وضعية مغلقة عند 25 حالة و في وضعية المنتصف عند 5 حالات.

استفاد 25 مريضاً من استئصال كامل بالمنظار و باستعمال الليزر CO2 عن طريق الفم زيادة على 5 مرضى آخرين استفادوا من عملية استئصال الغضروف بعد فشل الاستئصال الخلفي للحبل الصوتي.

استفاد جل المرضى من ترويض الصوت قبل و بعد التدخل الجراحي، و تحسن جميع المرضى باستثناء 7 مرضى وقع عندهم مؤقتاً هروب السوائل نحو المسالك التنفسية.

و لقد تم غلق ثقب القصبه عند جميع المرضى الحاملين لها و عودتهم من المرض، ودامت فترة المراجعة للحالات جميعها بين 6 أشهر و سنتين.

المناقشة

تمكن تقنية استئصال الغضروف الصرجهالي باستعمال ليزر ثاني أكسيد الكربون مقارنة بالتقنيات ذات الطرق الخارجية من الحصول على تنفس دائم وكافي، وتأثيراً أقل على الصوت ومخاطر أقل من هروب السوائل نحو المسالك التنفسية.

الخاتمة

لقد مكنت تقنية المنظار من تبسيط إلى حد كبير في علاج وتدبير الشلل الحنجري و ذلك بتحقيق التوازن من جهة بين العمر المتوقع للمريض، و الحفاظ على النطق، ومن جهة أخرى الطابع الأكثر أو الأقل عواقب ونتائجه التشريحية والوظيفية.

ANNEXES

ANNEXE 1 : FICHE D'EXPLOITATION.



Dossier médical

SERVICE ORL ET CCF – CHU

HASSAN II– FES

LE :

IP :

NUM D'ORDRE :

Identité

Prénom : Nom :

Age :

Situation familiale : Nombre d'enfants :

Profession :

Niveau socio-économique :

Adresse :

.....

Téléphone :

Antécédents

Antécédents personnels

A – Antécédents médicaux :

–Maladie infectieuse Non Oui

Tuberculose

Syphilis

Autres

–Endocrinopathie Non Oui

Dysthyroïdie

- Diabète
- Acromégalie
- Maladie d'Addison
- Autres
- Pathologie respiratoire** Non Oui
- Asthme
- Allergie
- Autres
- Traumatisme antérieure** Non Oui
- Intubation
- Externe
- Néoplasie** Non Oui
- Radiothérapie cervicale** Non Oui
- Pathologie neurologique** Non Oui
- Pathologie psychiatrique** Non Oui
- Prise médicamenteuse** Non Oui
- Affection générale** Non Oui
- B - Habitudes toxiques :**
- Tabagisme** Non Oui
- Passif - Actif.
- Alcoolisme** Non Oui
- Canabisme** Non Oui
- C - Antécédents chirurgicaux :**
- Intervention cervicale antérieure**
- Date :
- Type :
- Suivi post-opératoire :
- Intervention thoracique :**
- Exploration endoscopique :**
- Date :
- Résultats :
- Traitement préconisé :
- Antécédents familiaux :**
-

Histoire de la maladie :**Dysphonie :**

Ancienneté :

Mode d'installation : –aigue – rapidement progressif –progressif

Facteur déclenchant : – non – oui

Evolution :

Fluctuation : – Facteur aggravant :

–Facteur améliorant :

Douleur : Non Oui

Chatouillement laryngé : Non Oui

Dyspnée

Ancienneté :

Mode d'installation : –aigue – rapidement progressif –progressif

Facteur déclenchant : – non – oui

Evolution :

Fluctuation : – Facteur aggravant :

–Facteur améliorant :

Douleur : Non Oui

Chatouillement laryngé : Non Oui

Signes associés : – Dysphagie Non Oui

– Odynophagie Non Oui

– Fausses routes Non Oui

–Liquide–Solide–Mixte .

– Otagies Non Oui

Etat général : – Rhinopharyngite Non Oui

– Syndrome fébrile Non Oui

Examen ORL**–Examen cervico–facial :**

Cicatrice cervicale : Médian–Thoracique –Latérale.

Loge thyroïdienne :

Adénopathies :

Masse palpable :

Autres :

–Examen de la cavité buccale :

–Examen otologique :

–Examen rhinologique :

Examen général

Examen laryngé

- Nasofibroskopie :

–Examen en respiration

Position des cordes vocales :

CV droite :

CV gauche :

Position de l'arythénoïde :

Lésions surajoutées :

–Examen en phonation

Aspect du bord libre de la CV

Mobilité de l'arythénoïde :

Bascule de l'arythénoïde :

- Stroboscopie :
- Panendoscopie :
- Électromyographie (EMG) :
- Glottographie :

- Bilan vocale :

A–Analyse acoustique de la voix d'une manière subjective :

Type de voix Intensité Timbre Hauteur

–conversationnelle

– projetée

–d'appel

Mélodie et intonation de la voix : Durée de la voix (TMP) :

Déperdition d'air en fonction :

Tenue vocale (TV) sur « A » :

Tenue consonantique (TC) sur « S » :

Tenue consonantique (TC) sur « Z » :

Quotient phonatoire (QP) = CV/TMP

Efficacité de la Toux

Le coup de glotte

Sonorisation du rire :

b- Analyse du geste vocal :

-Statique corporelle :

-Etat des muscles du cou : £ Tendu £ Détendu

-Gestualité d'accompagnement de la voix :

Calme Naturelle Désordonnée

L'utilisation des résonateurs :

- L'ouverture buccale :

- Les dents :

- Les mâchoires :

- L'oropharynx :

- La langue : articulation des sons en appui lingual interdental

- Voile du palais : Contracté Décontracté

Examen clinique de la respiration :

-Mode respiratoire

-Type respiratoire : - Buccal - Nasal -Les deux

-Présence des reprises inspiratoires : - oui -non

-Avec souplesse -crispation

-Par le nez - Par la bouche

Autres examens complémentaires :

1-Echographie cervicale :

2-TDM cervicale :

3-Scintigraphie thyroïdienne :

4-Biologie :

Au terme du bilan

Diagnostic retenu

Traitement :

Médical :

Chirurgical :

Date :

Type :

Autres : -Trachéotomie : -Immédiate - Après un intervalle libre.

Annexe2 : ECHELLE DE GRBAS-I

	Échelle	Description
G	Grade	Exprime le degré de sévérité de la dysphonie
R	Rough	Correspond à la raucité de la voix et serait en rapport avec une fluctuation irrégulière et une aggravation de la hauteur
B	Breathy	Correspond à l'impression de souffle dans la voix et serait en rapport avec une incompétence glottique avec bruit de turbulence
A	Asthenic	Asthénie qui décrit le comportement phonatoire du locuteur hypotonique, avec une voix qui manque de puissance, de faible intensité, peu d'harmoniques aigus
S	Strained	Serrage laryngé et supra-glottique qui décrit le comportement phonatoire du locuteur hypertonique, avec souvent une voix aiguë, et un renforcement des harmoniques aigus et/ou du bruit dans les hautes fréquences

Annexe 3 : Qualité de la vie liée à la voix

(Score VHI)

		(0)	(1)	(2)	(3)	(4)
		J	PJ	P	PT	T
F1	On m'entend difficilement à cause de ma voix					
P2	Je suis à court de souffle quand je parle					
F3	On me comprend difficilement dans un milieu bruyant					
P4	Le son de ma voix varie au cours de la journée					
F5	Les membres de la famille ont du mal à m'entendre quand je les appelle dans la maison					
F6	Je téléphone moins souvent que je le voudrais					
E7	Je suis tendu(e) quand je parle avec d'autres à cause de ma voix					
F8	J'ai tendance à éviter les groupes à cause de ma voix					
E9	Les gens semblent irrités par ma voix					
P10	On me demande : « Qu'est-ce qui ne va pas avec ta voix ? »					
F11	Je parle moins souvent avec mes voisins, mes amis, ma famille à cause de ma voix					
F12	On me comprend difficilement quand je parle dans un endroit calme					
P13	Ma voix semble grinçante et sèche					
P14	J'ai l'impression que je dois forcer pour produire la voix					
E15	Je trouve que les autres ne comprennent pas mon problème de voix					
F16	Mes difficultés de voix limitent ma vie personnelle et sociale					
P17	La clarté est imprévisible					
P18	J'essaie de changer ma voix pour qu'elle sonne différemment					
F19	Je me sens écarté(e) des conversations à cause de ma voix					
P20	Je fais beaucoup d'effort pour parler					
P21	Ma voix est plus mauvaise le soir					
F22	Mes problèmes de voix entraînent des pertes de revenus					
E23	Mes problèmes de voix me contrarient					
E24	Je suis moins sociable à cause de mon problème de voix					
E25	Je me sens handicapé(e) à cause de ma voix					
P26	Ma voix m'abandonne en cours de conversation					
E27	Je suis agacé(e) quand les gens me demandent de répéter					
E28	Je suis embarrassé(e) quand les gens me demandent de répéter					
E29	À cause de ma voix je me sens incompetent(e)					
E30	Je suis honteux (se) de mon problème de voix					
	SCORE TOTAL : 					

LISTE DES FIGURES

Figure 1: Vue générale schématique de l'appareil vocal [6].

Figure 2 : Squelette de la cage thoracique et région diaphragmatique [6].

Figure 3 : Mécanique respiratoire [6].

Figure 4 : Les cartilages de larynx [5].

Figure 5 : Schéma montrant l'articulation crico-aryténoïdienne [6].

Figure 6 : Les cartilages et ligaments laryngés en coupe sagittale du larynx [6].

Figure 7 : Les cartilages et les ligaments laryngés en vue postérieure [6].

Figure 8 : Ligaments et cartilages du larynx en coupe sagittale [6].

Figure 9 : Schéma montrant l'action du muscle crico-thyroïdien [6].

Figure 10 : schéma montrant l'action du muscle crico-thyroïdien [6].

Figure 11 : Schéma montrant l'action des muscles intrinsèques du larynx [6].

Figure 12 : Configuration interne du larynx [6].

Figure 13 : Schéma montrant l'innervation laryngée [6].

Figure 14 : Structure feuilletée de la corde vocale (d'après Hirano) [6].

Figure 15 : schéma montrant le caractère ondulatoire de la vibration glottique (en stroboscopie) [5].

Figure 16 : Principe de la stroboscopie. L'image fixe [6].

Figure 17 : Principe de la stroboscopie. L'impression de ralenti [6].

Figure 18 : Phonétogramme normal : Voix chantée d'homme: en voix de poitrine (chest) et en voix de tête (head) [6].

Figure 19 : Phonétogramme pathologique [6].

Figure 20 : Aryténoïdectomie subtotale au laser CO2 [42].

Figure 21 : Aryténoïdectomie gauche au laser CO2 [42].

Figure 22 : Cordectomie postérieure [42].

Figure 23 : Injection de la toxine botulique à travers la membrane crico-thyroidienne [46].

Figure 24 : Latéralisation par voie externe [42].

Figure 25 : Répartition de la population en fonction du sexe.

Figure 26 : les causes des paralysies laryngées bilatérales.

Figure 27 : Les données de la nasofibroscopie.

Figure 28 : Image endoscopique montrant une paralysie laryngée bilatérale.

Figure 29 : Evolution du VHI total, VHI F, VHI P, VHI E après l'aryténoïdectomie au laser CO2.

Figure 30: Evolution des tenues vocaliques moyennes après l'aryténoïdectomie au laser CO2.

Figure 31 : Mise en place du laryngoscope [2].

Figure 32 : Position opératoire (Installation du laser CO2 sur le micromanipulateur).

Figure 33: Installation du laser CO2 en préopératoire avec protection du malade.

Figure 34 : Les instruments de l'aryténoïdectomie.

Figure 35 : Image peropératoire endoscopique montrant une paralysie laryngée bilatérale.

Figure 36 : Image peropératoire endoscopique : exposition de l'aryténoïde droit.

Figure 37 : Tracé incision de l'aryténoïdectomie subtotale au laser CO2.

Figure 38 : Image peropératoire d'aryténoïdectomie subtotale.

Figure 39 : Image peropératoire d'aryténoïdectomie subtotale.

Figure 40 : Image peropératoire endoscopique: après aryténoïdectomie subtotale.

Figure 41 : aryténoïde après exérèse.

Figure 42 : image endoscopique qui montre une paralysie laryngée en fermeture.

Figure 43 : Image endoscopique 3 mois après aryténoïdectomie subtotale gauche.

LISTE DES TABLEAUX

Tableau I : Etiologies des paralysies des cordes vocales en %.

Tableau II: Résultats du score GRBAS-I avant et après l'aryténoïdectomie au laser CO2.

Tableau III : On note une amélioration du Voice Handicap Index (VHI) après 3 à 6 mois de rééducation orthophonique.

Tableau IV : = temps maximum phonatoire (déperdition d'air au moment de la phonation) avant et après l'aryténoïdectomie.

Tableau V : Etiologies des diplégies laryngées dans d'autres séries.

Tableau VI : Résultats postopératoires de l'aryténoïdectomie subtotale des différentes séries.

REFERENCES

[1] Remacle M, Lawson G

Paralysies laryngées, Encyclopédie Médico Chirurgicale ORL, 2013, 20-675-A-10 :1.

[2] Remacle M, Lawson G, Giovanni A., Woisard V.

Exploration du larynx. EMC, Oto-rhino-laryngologie, 2005, 20- 635-A-10, 81-87.

[3] Green H.

Morbid growths in the larynx. New York: GP Putnam; 2011:6.

[4] Ilham H

Laser en laryngologie, thèse numéro 26, faculté de médecine et de pharmacie de Casablanca, 2006:53-54.

[5] Gilles Léothaud

Théories phonation. Cours de DEUG 2e année, 2004 :9-10.

[6] Hajjij A

PLACE DE LA RÉÉDUCATION ORTHOPHONIQUE DANS LA PRISE EN CHARGE DES DYSPHONIES, thèse N° 123/11, faculté de médecine de Fès, 2011 :1-100.

[7] Le Huche, Allali

La voix : Anatomie et physiologie des organes de la voix et de la parole. MASSON, Paris, 1991 :12.

[8] S de CORBIERE.

La voix : la corde vocale et sa pathologie Monographies du CCA 2001.

[9] Giovanni A, Lagier A, Remacle M.

Phonochirurgie des tumeurs bénignes des cordes vocales. EMC, Techniques chirurgicales – Tête et cou 2009, 51146-1:46-350.

[10] Giovanni A Ouaknine M et Garrel R.

Physiologie de la phonation. EMC, Oto-rhino-laryngologie 2003 20-632-A-10 : 15.

[11] Hartl D, M

Méthodes actuelles d'évaluation des dysphonies, Ann Oto laryngol Chir Cervico Fac, 2005 ;122,4 :163-172.

[12] Hans S, Monès, E. Behm, O. Laccourreye, Brasnu D.

Comment faire une nasofibroscopie laryngée chez l'adulte. Ann Oto laryngol ChirCervico fac, 2006; 123: 41-45.

[13] HERAL O.

Contribution à l'histoire des rééducations, Dissertation sur la parole de Johann Conrad Amman (1669-1724) .Un précis de physiologie de la phonation et de phonétique clinique à la fin du XVIIe siècle.J. Réadapt. Méd, 2005 ; 25, (4) : 197-203.

[14] Crevier Buchman, Hans S, Behm E. Tissot, O. Laccourreye, D. Brasnu

Comment faire et analyser une stroboscopie laryngée ? Ann Oto laryngol ChirCervico fac, 2006; 123: 203-206.

[15] COLDEN D. ZEITELS SM, HILLMAN RE, JARBOE J, BUNTING, SPANOUK

Stroboscopic assessment of vocal fold keratosis and glottic cancer. Ann Oto Rhino Laryngol 2001; 110:293-8.

[16] SCHNEIDER B.

WENDLER J, SEIDNER W. The relevance of stroboscopy in functional dysphonias. Folia PhoniatrLogop 2002; 54:44-54.

[17] SCHADE G HESS M.

Flexible versus rigid laryngoscopy and stroboscopy Differential findings in voice disorders. HNO 2001; 49: 562-8.

[18] Remacle M, Lawson G., Giovanni A., Woisard V.

Exploration du larynx. EMC Oto-rhino-laryngologie, 20-635-A-10, 2005.

[19] Woisard–Bassols V

Bilan clinique de la voix. EncydMédChir, Oto– rhino–laryngologie, 20–753–A–10, 2000 :12.

[20] Crevier Buchman L, Brihaye–Arpin S., Sauvignet A., Tessier C., Monfrais– Pfauwadel M.–C., Brasnu D

Dysphonies non organiques (dysfonctionnelles). EMC, Oto–rhino–laryngologie 2006, 20–752–A–15.

[21] Jacobson BH, Johnson A, Crywalski C.

The voice handicap index (VHD development and validation. Am J Speech Lang Pathol 1997; 6:66–70.

[22] Bouwers Frederik G. Dikkers.

A Retrospective Study Concerning the Psychosocial Impact of Voice Disorders: Voice Handicap Index Change in Patients With Benign Voice Disorders After Treatment. Journal of Voice 2009; 23: 218–224.

[23] Dejonckere PH, Obbens C, De Moor GM, VVienneke GH.

Perceptual evaluation of dysphonia: reliability and relevance. Folio Phoniatr 1993; 45: 76–83.

[24] Jacobson BH.

Objective voice analysis: the clinical voice laboratory. In: Benninger MS, Jacobson BH, Johnson AF eds. Vocal arts medicine: the care and prevention of professional voice disorders. New York: Thieme medical publishers, 1994: 135–152.

[25] Strand EA, Buder KM, Ramig LO,

Differential phonatory characteristics of four women with amyotrophic lateral sclerosis J voice 1994; 8: 327 –339

[26] Murty GE, Smith Mc, Reccurent

Laryngeal nerv palsy following Heart–lung transplantation: three cases of vocal cord augmentation in the acute phase. *J laryngol Otol* 1989; 103: 986–969.

[27] Koufman JA, Isaacson G

The spectrum of vocal dysfunction, *Otolaryngol Clin North Am* 1991; 2:49–53.

[28] Leone M, Chandra V, Shoenberg B

Motor neuron diseases in the United States, Patterns of mortality and associated conditions at the time of death, *neurology* 1987; 37:1339–1343.

[29] Hillstrom RP, Cohn AM, Carroll Ka

Vocal cord paralysis resulting from neck injections in the intravenous drug use population. *Laryngoscope* 1990; 100:503–506.

[30] Lewis MB, Kallenbach J, Hokcman M, Zaltztam M, Zwi S

Otolaryngologic complications of acute porphyria. *Laryngoscope* 1983; 93:1348–1350.

[31] Thompson JW, Stock RM,

Brief bilateral vocal cord paralysis after insecticide poisoning: a new variant of toxicity syndrome. *Arch Otolaryngol Head Neck Surg* 1997; 123:93–96.

[32] Murrant NJ, Gatland JD,

Respiratory problems in acromegaly. *J laryngol Otol*; 1990:104:52–55.

[33] Hanson G

Neuromusclar disroders of the larynx. *Otolaryngol Clin North Am* 1991; 24:1035–1051.

[34] Baker J,

Psychogénic voice disorders heroes or hysterics? a brief overview with questions and discussion. *Logoped Phoniatre Vocal* 2002;27:84–91.

[35] Guttenplan MD, Hendrix RA, Balsara G

Laryngeal manifestations of gout .Ann otolaryngol 1991; 100:899–902.

[36] Lui Z, Gu c, Hua W, The

Clinical characters of myopathic pharyngoparalysis and laryngoparalysis with 3 cases report .Lin Chuang Er Bi Yan Hou Ke Za Zhi; 13:246–7.

[37] BAER G

Complications and technical aspects of jet ventilation for endolaryngeal procedures. Acta anesthesiol scand. 2000; 44: 1273– 1274

[38] SERRES P, SERRES F, ROMARY PH.

Bases physiques des lasers utilisés en ORL. Le laser en ORL: rapport de la société française d'ORL et de pathologie cervico-faciale. 1993, 5– 33.

[39] Ossof RH, Sisson GA, Duncavage JA, Moselle LA, Andrews PE, Millian MC

Endoscopic laser arytenoidectomy for treatment of bilateral vocal cord paralysis .Laryngoscope 1984; 94:1293–1297.

[40] Cumuly RL

Endoscopic laser medical arytenoidectomy for airways management in bilateral laryngeal paralysis .Ann Rhino laryngol 1993; 102:81–84.

[41] Rontal M, Rontal E.

Use of laryngeal muscular tenotomy for bilateral midline vocal cord fixation .Ann Oto Rhino Laryngol 1994; 103:583–593.

[42] P. Monnier

Pediatric Airway Surgery, vocal cord paralysis 2013; 1007:111–114

[43] Dennis DP, Khashima HK

Carbon dioxide laser posterior cordectomy for treatment of bilateral vocal cord paralysis .Ann Oto Rhino Laryngol, 1989; 98:930–940.

[44] Cohen SR, Thompson JW.

Use of botulinum toxine to lateralize the true vocal cord. Ann Oto Rhino Laryngol, 1987; 96:534–541.

[45] Marion MH, Klapp P, Perrin A, Cohen M

Stridor and focal laryngeal dystonia. Lancet 1992; 339:457–458.

[46] Habal Ma, Murray JE.

Surgical treatment of life endagering chronic aspiration pneumonia. Plast Reconstr Surg 1972; 49:305–311.

[47] Remacle M, Lawson G, Delos M

Treatment of intractable aspiration; a new epiglottoplasty procedure. Eur Arch Oto Rhino Laryngol 1998; 33:79–84.

[48] Montgomery WW.

Surgery to prevent aspiration. Arch Otorhinolaryngol 1975; 101:679–682.

[49] Kitara S, Lkeda M, Ohmae Y, Nakanoboh,, Inouye T, Healy GB

Laryngeal closure at the level of the false cord for the treatment of aspiration. J laryngol Otol 1993; 107:826–828.

[50] Sasaki CT, Milmo G, Yanagisawa E, berry K.

Surgical closure of the larynx for intractable aspiration, Arch otolaryngol 1980; 106:422–423.

[51] Biller HF

The intramuscular innervation of the human interarytenoide muscle. Laryngoscope 1994; 104:33–38.

[52] Broniatowski M.

Bionic larynx: electronic larynx control of the reimplanted organ in the dog. Laryngoscope 1998; 98:1107–1115.

[53] Le Huche F.

Les concepts de projection vocale et de voix de détresse. Cah ORL 1990; 25:143-70.

[54] HAMMAMI b, KALLEL s, KOLSI k, SMAOUI L, CHAKROUN, CHARFEDDINE I,

TRAITEMENT DES DIPLEGIES LARYNGEES EN FERMETURE: APPORT DU LASER, J tun ORL, n° 26,2001 :1-3.

[55] Maurizi M · Paludetti G · Galli J· Cosenza S. Di Girolamo · Ottaviani F.

CO2 laser subtotal arytenoidectomy and posterior true and false cordotomy in the treatment of post-thyroidectomy bilateral laryngeal fixation in adduction, Eur Arch Otorhinolaryngol 1999:2-5.

[56] Tucker HM

Cord vocal paralysis, etiology and management, laryngoscope 1980; 90:585-590.

[57] Terris D, Arneistein DP, Neguyen HH,

Contemporary evaluation of vocal cord paralysis, Otolaryngol head neck surg 1992;107:84-90.

[58] Drancy.A, Laccourreya. E, Brasnu. D et al.

Cordectomy partielle postérieure au laser CO2 dans les paralysies récurrentielles bilatérales. Ann Oto- Lyng. 1992; 109: 235- 239.

[59] Cabanes. J, Corbiers. S, Naudop et al.

Aryténoïdectomie par voie endoscopique au laser CO2 dans les paralysies récurrentielles bilatérales à propos de 45 ans. Ann ORL et Chirurgie Cervicofac 1995 ; 112 : 58- 62.

[60] Lim. Ry.

Laser aryténoïdectomie. Arch Otolaryngol Head Neck Surg 1985; 11: 262- 263.

[61] Qin y, Xiao SF, Wang Qg and al.

CO2 laser endoscopic subtotal arytenoidectomy for bilateral vocal cord paralysis.
2003; 38(4): 292– 4.

[62] baujat, H. Delbove, I. Wagner et al.

Immobilité laryngée post thyroïdectomie. Ann Chir 2001 ; 126 :104–10.

[63] KHALIFA MC.

Simultaneous bilateral posterior cordectomy in bilateral vocal fold paralysis.
Otolaryngol Head Neck Surg. 2005; 132:249–50.