



UNIVERSITE CADI AYYAD  
FFACULTE DE MEDECINE ET DEPHARMACIE  
MARRAKECH

Année 2012

Thèse N° 72

**PRISE EN CHARGE DES MALFORMATIONS  
ANORECTALES AU SERVICE DE CHIRURGIE  
PEDIATRIQUE GENERALE DU CHU DE MARRAKECH**

---

**THESE**

PRESENTEE ET SOUTENUE PUBLIQUEMENT LE ... /.../2012

**PAR**

**Mr. Ahmed BEN MERIEME**

Né le 14/09/1985 à Berkane

POUR L'OBTENTION DU DOCTORAT EN MEDECINE

---

**MOTS-CLES :**

Malformation anorectale–diagnostic–occlusion intestinale –traitement

---

**JURY**

**Mr. Mohamed SBIHI**

Professeur de pédiatrie

PRESIDENT

**Mr. Mohamed OULAD SAIAD**

Professeur agrégé de chirurgie infantile

RAPPORTEUR

**Mme. Imane AIT SAB**

Professeur agrégé de pédiatrie

**Mr. Said YOUNOUS**

Professeur agrégé d'anesthésie–réanimation

JUGES

**Mr. Mounir BOURROUS**

Professeur agrégé de pédiatrie

بِسْمِ اللَّهِ الرَّحْمَنِ الرَّحِيمِ

"رَبِّ أَوْزَعْنِي أَنْ أَشْكُرَ نِعْمَتَكَ الَّتِي  
أَنْعَمْتَ عَلَيَّ وَعَلَى وَالِدَيَّ وَأَنْ أَعْمَلَ  
صَالِحاً تَرْضَاهُ وَأَدْخِلْنِي بِرَحْمَتِكَ فِي  
عِبَادِكَ الصَّالِحِينَ."

صدق الله العظيم

سورة النمل الآية 19



## Serment d'Hippocrate

*Au moment d'être admis à devenir membre de la profession médicale, je m'engage solennellement à consacrer ma vie au service de l'humanité.*

*Je traiterai mes maîtres avec le respect et la reconnaissance qui leur sont dus.*

*Je pratiquerai ma profession avec conscience et dignité. La santé de mes malades sera mon premier but.*

*Je ne trahirai pas les secrets qui me seront confiés.*

*Je maintiendrai par tous les moyens en mon pouvoir l'honneur et les nobles traditions de la profession médicale.*

*Les médecins seront mes frères.*

*Aucune considération de religion, de nationalité, de race, aucune considération politique et sociale, ne s'interposera entre mon devoir et mon patient.*

*Je maintiendrai strictement le respect de la vie humaine dès sa conception.*

*Même sous la menace, je n'userai pas mes connaissances médicales d'une façon contraire aux lois de l'humanité.*

*Je m'y engage librement et sur mon honneur.*

*Déclaration Genève, 1948.*





*LISTES DES PROFESSEURS*

**UNIVERSITE CADI AYYAD**  
**FACULTE DE MEDECINE ET DE PHARMACIE**  
**MARRAKECH**

Doyen Honoraire

: Pr. Badie-Azzamann MEHADJI

**ADMINISTRATION**

Doyen

: Pr. Abdelhaq ALAOUI YAZIDI

Vice doyen à la recherche

: Pr. Badia BELAABIDIA

Vice doyen aux affaires pédagogiques

: Pr. Ag Zakaria DAHAMI

Secrétaire Général

: Mr. Azzeddine EL HOUDAIGUI

**PROFESSEURS D'ENSEIGNEMENT SUPERIEUR**

ABOUSSAD	Abdelmounaim	Néonatalogie
AMAL	Said	Dermatologie
ASMOUKI	Hamid	Gynécologie – Obstétrique A
ASRI	Fatima	Psychiatrie
AIT BENALI	Said	Neurochirurgie
ALAOUI YAZIDI	Abdelhaq	Pneumo-phtisiologie
BENELKHAIAT BENOMAR	Ridouan	Chirurgie – Générale
BELAABIDIA	Badia	Anatomie-Pathologique

BOUMZEBRA	Drissi	Chirurgie Cardiovasculaire
BOUSKRAOUI	Mohammed	Pédiatrie A
CHABAA	Laila	Biochimie
CHOULLI	Mohamed Khaled	Neuropharmacologie
ESSAADOUNI	Lamiaa	Médecine Interne
FIKRY	Tarik	Traumatologie- Orthopédie A
FINECH	Benasser	Chirurgie – Générale
KISSANI	Najib	Neurologie
KRATI	Khadija	Gastro-Entérologie
LATIFI	Mohamed	Traumato – Orthopédie B
MOUDOUNI	Said mohammed	Urologie
MOUTAOUAKIL	Abdeljalil	Ophtalmologie
RAJI	Abdelaziz	Oto-Rhino-Laryngologie
SARF	Ismail	Urologie
SBIHI	Mohamed	Pédiatrie B
SOUMMANI	Abderraouf	Gynécologie-Obstétrique A

### **PROFESSEURS AGREGES**

ABOULFALAH	Abderrahim	Gynécologie – Obstétrique B
ADERDOUR	Lahcen	Oto-Rhino-Laryngologie
AMINE	Mohamed	Epidémiologie - Clinique
AIT SAB	Imane	Pédiatrie B
AKHDARI	Nadia	Dermatologie
BOURROUS	Monir	Pédiatrie A

CHELLAK	Saliha	Biochimie-chimie (Militaire)
DAHAMI	Zakaria	Urologie
EL ADIB	Ahmed rhassane	Anesthésie-Réanimation
EL FEZZAZI	Redouane	Chirurgie Pédiatrique
EL HATTAOUI	Mustapha	Cardiologie
ELFIKRI	Abdelghani	Radiologie (Militaire)
ETTALBI	Saloua	Chirurgie – Réparatrice et plastique
GHANNANE	Houssine	Neurochirurgie
LMEJJATI	Mohamed	Neurochirurgie
LOUZI	Abdelouahed	Chirurgie générale
LRHEZZIOUI	Jawad	Neurochirurgie(Militaire)
MAHMAL	Lahoucine	Hématologie clinique
MANOUDI	Fatiha	Psychiatrie
MANSOURI	Nadia	Chirurgie maxillo-faciale Et stomatologie
NAJEB	Youssef	Traumato - Orthopédie B
NEJMI	Hicham	Anesthésie - Réanimation
OULAD SAIAD	Mohamed	Chirurgie pédiatrique
SAIDI	Halim	Traumato - Orthopédie A
SAMKAOUI	Mohamed Abdenasser	Anesthésie- Réanimation
TAHRI JOUTEI HASSANI	Ali	Radiothérapie
TASSI	Noura	Maladies Infectieuses
YOUNOUS	Saïd	Anesthésie-Réanimation

### **PROFESSEURS ASSISTANTS**

ABKARI	Imad	Traumatologie-orthopédie B
ABOU EL HASSAN	Taoufik	Anesthésie - réanimation

ABOUSSAIR	Nistrine	Génétique
ADALI	Imane	Psychiatrie
ADALI	Nawal	Neurologie
ADMOU	Brahim	Immunologie
AGHOUTANE	El Mouhtadi	Chirurgie – pédiatrique
AISSAOUI	Younes	Anésthésie Reanimation (Militaire)
AIT BENKADDOUR	Yassir	Gynécologie – Obstétrique A
AIT ESSI	Fouad	Traumatologie-orthopédie B
ALAOUI	Mustapha	Chirurgie Vasculaire périphérique (Militaire)
ALJ	Soumaya	Radiologie
AMRO	Lamyae	Pneumo - phtisiologie
ANIBA	Khalid	Neurochirurgie
ARSALANE	Lamiae	Microbiologie- Virologie (Militaire)
BAHA ALI	Tarik	Ophtalmologie
BAIZRI	Hicham	Endocrinologie et maladies métaboliques (Militaire)
BASRAOUI	Dounia	Radiologie
BASSIR	Ahlam	Gynécologie – Obstétrique B
BELBARAKA	Rhizlane	Oncologie Médicale
BELKHOU	Ahlam	Rhumatologie
BEN DRISS	Laila	Cardiologie (Militaire)
BENCHAMKHA	Yassine	Chirurgie réparatrice et plastique

BENHADDOU	Rajaa	Ophtalmologie
BENHIMA	Mohamed Amine	Traumatologie-orthopédie B
BENJILALI	Laila	Médecine interne
BENZAROUEL	Dounia	Cardiologie
BOUCHENTOUF	Rachid	Pneumo-phtisiologie (Militaire)
BOUKHANNI	Lahcen	Gynécologie – Obstétrique B
BOURRAHOuat	Aicha	Pédiatrie
BSSIS	Mohammed Aziz	Biophysique
CHAFIK	Aziz	Chirurgie Thoracique (Militaire)
CHAFIK	Rachid	Traumatologie-orthopédie A
CHERIF IDRISSE EL GANOUNI	Najat	Radiologie
DAROUASSI	Youssef	Oto-Rhino – Laryngologie (Militaire)
DIFFAA	Azeddine	Gastro - entérologie
DRAISS	Ghizlane	Pédiatrie A
EL AMRANI	Moulay Driss	Anatomie
EL ANSARI	Nawal	Endocrinologie et maladies métaboliques
EL BARNI	Rachid	Chirurgie Générale (Militaire)
EL BOUCHTI	Imane	Rhumatologie
EL BOUIHI	Mohamed	Stomatologie et chirurgie maxillo faciale
EL HAOUATI	Rachid	Chirurgie Cardio Vasculaire
EL HAOURY	Hanane	Traumatologie-orthopédie A
EL HOUDZI	Jamila	Pédiatrie B

EL IDRISSI SLITINE	Nadia	Pédiatrie (Néonatalogie)
EL KARIMI	Saloua	Cardiologie
EL KHADER	Ahmed	Chirurgie Générale (Militaire)
EL KHAYARI	Mina	Réanimation médicale
EL MANSOURI	Fadoua	Anatomie – pathologique (Militaire)
EL MEHDI	Atmane	Radiologie
EL MGHARI TABIB	Ghizlane	Endocrinologie et maladies métaboliques
EL OMRANI	Abdelhamid	Radiothérapie
FADILI	Wafaa	Néphrologie
FAKHIR	Bouchra	Gynécologie – Obstétrique B
FAKHIR	Anass	Histologie -embryologie cytogénétique
FICHTALI	Karima	Gynécologie – Obstétrique B
HACHIMI	Abdelhamid	Réanimation médicale
HAJJI	Ibtissam	Ophtalmologie
HAOUACH	Khalil	Hématologie biologique
HAROU	Karam	Gynécologie – Obstétrique A
HOCAR	Ouafa	Dermatologie
JALAL	Hicham	Radiologie
KADDOURI	Said	Médecine interne (Militaire)
KAMILI	El ouafi el aouni	Chirurgie – pédiatrique générale
KHALLOUKI	Mohammed	Anesthésie-Réanimation
KHOUCHANI	Mouna	Radiothérapie

KHOULALI IDRISSE	Khalid	Traumatologie-orthopédie (Militaire)
LAGHMARI	Mehdi	Neurochirurgie
LAKMICHI	Mohamed Amine	Urologie
LAKOUICHMI	Mohammed	Chirurgie maxillo faciale et Stomatologie (Militaire)
LAOUAD	Inas	Néphrologie
LOUHAB	Nissrine	Neurologie
MADHAR	Si Mohamed	Traumatologie-orthopédie A
MAOULAININE	Fadlmrabihrabou	Pédiatrie (Néonatalogie)
MARGAD	Omar	Traumatologie – Orthopédie B
MATRANE	Aboubakr	Médecine Nucléaire
MOUAFFAK	Youssef	Anesthésie - Réanimation
MOUFID	Kamal	Urologie (Militaire)
MSOUGGAR	Yassine	Chirurgie Thoracique
NARJIS	Youssef	Chirurgie générale
NOURI	Hassan	Oto-Rhino-Laryngologie
OUALI IDRISSE	Mariem	Radiologie
OUBAHA	Sofia	Physiologie
OUERIAGLI NABIH	Fadoua	Psychiatrie (Militaire)
QACIF	Hassan	Médecine Interne (Militaire)
QAMOUSS	Youssef	Anesthésie - Réanimation (Militaire)
RABBANI	Khalid	Chirurgie générale

RADA	Noureddine	Pédiatrie
RAIS	Hanane	Anatomie-Pathologique
ROCHDI	Youssef	Oto-Rhino-Laryngologie
SAMLANI	Zouhour	Gastro - entérologie
SORAA	Nabila	Microbiologie virologie
TAZI	Mohamed Illias	Hématologie clinique
ZAHLANE	Mouna	Médecine interne
ZAHLANE	Kawtar	Microbiologie virologie
ZAOUI	Sanaa	Pharmacologie
ZIADI	Amra	Anesthésie - Réanimation
ZOUGAGHIE	Laila	Parasitologie –Mycologie



*DEDICACES*

A decorative, ornate frame with intricate scrollwork and flourishes. The word "DEDICACES" is written in a bold, serif, italicized font across the center of the frame. The frame has a central vertical axis and is symmetrical on both sides. The top and bottom edges feature decorative elements that resemble stylized leaves or scrolls. The overall style is classic and elegant, typical of a book's title page or a decorative label.

*Toutes les lettres ne sauraient trouver les mots qu'il faut,  
Tous les mots ne sauraient exprimer la gratitude,  
l'amour, le respect, la reconnaissance.  
Aussi, c'est tout simplement que :*



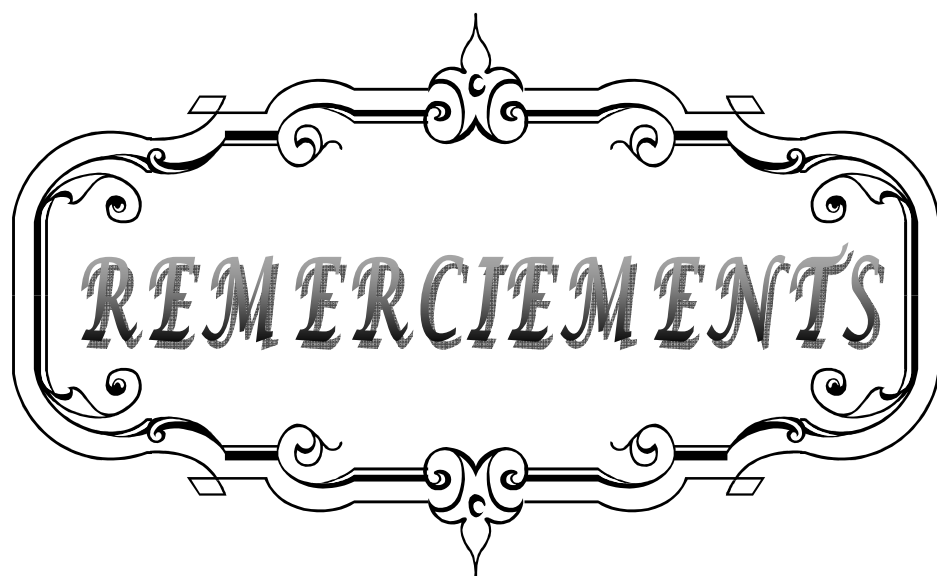
*Je dédie cette thèse à....*

*A ma très chère famille*

*Que Dieu tout puissant, préserve votre sourire et vous assure une bonne santé et une longue vie.*

*A mes très chers Amis  
et Compagnons de parcours*

*Merci pour tous les moments formidables qu'on a  
Partagés.*

A decorative frame with ornate scrollwork and flourishes, containing the word "REMERCIEMENTS" in a stylized, bold, serif font. The frame is centered on the page.

**REMERCIEMENTS**

*A notre maître et président de thèse*  
*Professeur M. SBIHI*  
*Professeur d'enseignement supérieur en pédiatrie*  
*Au CHU Mohammed VI de Marrakech*

*Vous nous avez fait le grand honneur de bien vouloir accepter la présidence de notre jury de thèse. Vos qualités professionnelles nous ont beaucoup marquées, mais encore plus votre gentillesse et sympathie. Veuillez trouver ici, professeur, l'expression de nos sincères remerciements.*

*A notre maître et rapporteur de thèse*  
*Pr. M. OULAD SAIAD*  
*Professeur agrégé en chirurgie infantile*  
*Au CHU Mohammed VI de Marrakech*

*Vous m'avez fait un grand honneur en acceptant de me confier cette thèse. Je vous remercie de votre patience, votre disponibilité, de vos encouragements et de vos précieux conseils dans la réalisation de ce travail.*

*Votre compétence, votre dynamisme et votre rigueur ont suscité en moi une grande admiration et un profond respect. Vos qualités professionnelles et humaines me servent d'exemple. Veuillez croire à l'expression de ma profonde reconnaissance et de mon grand respect.*

*A notre maître et juge*  
*Professeur AIT SAB*  
*Professeur agrégé en pédiatrie*  
*Au CHU Mohammed VI de Marrakech*

*Nous tenions à vous exprimer nos plus sincères remerciements pour avoir accepté de siéger auprès de ce noble jury. Votre présence nous honore. Veuillez trouver ici, professeur, l'expression de notre profond respect.*

*A notre maître et juge de thèse*  
*Professeur S. YOUNOUS*  
*Professeur agrégé en anesthésie réanimation*  
*Au CHU Mohammed VI de Marrakech*

*De votre enseignement brillant et précieux, nous gardons les meilleurs souvenirs. Nous sommes toujours impressionnées par vos qualités humaines et professionnelles. Nous vous remercions du grand honneur que vous nous faites en acceptant de faire part de cet honorable jury*

*A notre maître et juge*  
*Professeur M. BOURROUS*  
*Professeur agrégé en pédiatrie*  
*Au CHU Mohammed VI de Marrakech*

*Vous nous avez fait le grand honneur de bien vouloir accepter d'être membre de cet honorable jury et Nous tenions à vous exprimer nos plus sincères remerciements  
Veuillez trouver ici, professeur, l'expression de notre profond respect.*

*A tout le personnel du service de chirurgie pédiatrique*  
*générale de l'hôpital mère et enfant CHU Marrakech :*

*Je suis reconnaissant de l'aide apportée tout au long de ce travail.  
Veuillez trouver ici l'expression de mes sentiments les plus distingués.*

*A toute personne qui a contribué*  
*à la réalisation de ce travail...*

A decorative, ornate frame with a central focus on the word "ABBREVIATIONS". The frame is composed of elegant, symmetrical scrollwork and flourishes, with a pointed top and bottom. The word "ABBREVIATIONS" is written in a bold, serif, all-caps font, centered within the frame. The entire design is rendered in black lines on a white background.

**ABBREVIATIONS**

## Liste des abréviations

<b>CDS</b>	: Cul de sac
<b>CHU</b>	: Centre hospitalier universitaire
<b>Fig.</b>	: Figure
<b>IRM</b>	: Imagerie par résonance magnétique
<b>MAR</b>	: Malformation anorectale
<b>MARB</b>	: Malformation anorectale basse
<b>MARH</b>	: Malformation anorectale haute
<b>MARI</b>	: Malformation anorectale intermédiaire
<b>NS</b>	: Notre série
<b>PBVE</b>	: Pied bot varus équin
<b>PCI</b>	: Pubis–coccyx–sacrum
<b>TDM</b>	: Tomodensitométrie
<b>UCR</b>	: Urètrécystographie rétrograde



<b>INTRODUCTION</b> .....	1
<b>HISTORIQUE</b> .....	3
<b>EMBRYOLOGIE</b> .....	5
I- Développement embryologique normal .....	6
II- Embryologie au cours des MAR .....	10
<b>RAPPEL ANATOMIQUE</b> .....	11
I- Pelvis.....	13
II- Périnée.....	14
III- Le rectum pelvien.....	17
IV- Le canal anal.....	18
V- La vascularisation de la région anorectale.....	22
VI- Innervation de la région anorectale.....	24
<b>ANATOMOPHYSIOLOGIE</b> .....	26
I- La continence.....	27
II- La défécation.....	31
<b>PATIENTS ET METHODES</b> .....	33
I- Critères d'inclusion.....	34
II- Mode de recueil des données .....	34
<b>RESULTATS</b> .....	36
I- Le sexe .....	37
II- Type de MAR.....	37
III- Age de consultation.....	38
IV- Poids de naissance .....	39
V- Antécédants.....	39
VI- Accouchement et terme.....	40
VII- La clinique.....	40
VIII- Paraclinique.....	41
IX- Classification anatomoclinique des MAR.....	42
X- Malformations associées.....	44
XI- Traitement.....	44
1- Les formes basses.....	44
2- Les formes hautes et intermédiaires .....	45
XII-Evolution .....	45
1- Complications.....	45
2- La mortalité.....	46
3- Le recul.....	46
<b>DISCUSSION</b> .....	47
I- Epidémiologie .....	48
1- Le sexe .....	48

2- Le type de MAR.....	48
3- L'âge de consultation .....	49
II- Clinique.....	50
1- Anus d'aspect normal.....	50
2- Anus absent ou d'aspect anormal .....	50
III- Paraclinique.....	53
1- La radiographie de profil tête en bas.....	54
2- L'échographie.....	59
3- Les opacifications.....	62
4- L'endoscopie.....	65
5- La tomodensitométrie.....	66
6- L'IRM.....	67
7- Autres.....	68
IV- Les formes anatomocliniques.....	68
1- Formes hautes.....	71
2- Formes intermédiaires .....	77
3- Formes basses .....	81
4- Formes rares.....	85
V- Les malformations associées.....	86
1- Les malformations de l'appareil urogénital.....	87
2- Les malformations rachidiennes.....	88
3- Les malformations du squelette périphérique .....	89
4- Les malformations de l'appareil digestif.....	89
5- Les malformations cardiaques.....	90
6- Autres associations malformatives.....	90
VI- Traitement.....	91
1- Formes hautes.....	91
2- Formes intermédiaires.....	101
3- Formes basses.....	101
VII- Résultats.....	102
1- Formes basses.....	102
2- Formes hautes et intermédiaires.....	102
VIII- Mortalité .....	104
<b>CONCLUSION .....</b>	<b>105</b>
<b>RESUMES .....</b>	<b>107</b>
<b>REFERENCES.....</b>	<b>111</b>



*INTRODUCTION*

Les malformations anorectales (MAR) représentent plusieurs types d'anomalies congénitales interrompant de façon totale ou partielle la continuité de la portion terminale du tube digestive ou modifiant sa topographie.

Leur fréquence est estimée à 1 pour 5000 naissance [1-4].

Elles sont en général évidentes à la naissance, et leur diagnostic repose sur l'examen minutieux du périnée, mais certains examens complémentaires restent essentiels pour la classification.

En effet ces malformations sont classées en formes hautes, intermédiaires et basses selon la position du cul de sac intestinal par rapport aux muscles releveurs de l'anus.

Le traitement n'est envisagé qu'après diagnostic topographique précis, ainsi les formes basses ne demandent qu'une intervention périnéale simple alors que les formes hautes et intermédiaires nécessitent des interventions relativement longues et complexes et sous couverture d'une colostomie.

Si le pronostic vital immédiat dépend surtout de la gravité des malformations associées, le pronostic fonctionnel ultérieur dépend beaucoup plus du type de la MAR et de la qualité de la réparation chirurgicale.

Cette étude a pour but de dégager :

- le profil épidémiologique des MAR dans notre contexte.
- les aspects cliniques et paracliniques.
- les différentes modalités et techniques thérapeutiques utilisées.



*HISTORIQUE*

L'imperforation de l'anus est bien connue depuis l'antiquité. Pendant de nombreux siècles, les médecins, ainsi que des pratiquants de médecine, ont essayé de créer un orifice dans le périnée des enfants avec imperforation de l'anus.

Ceux qui ont survécu, probablement souffraient d'une forme que serait désormais reconnue ultérieurement comme «basse». Ceux qui ont une forme "haute" n'ont pas survécu à ce traitement.

Amussat, en 1835 était la première personne qui a suturé la paroi rectale aux bords de la peau, ce qui pourrait être considéré comme la première anoplastie.


Au cours des 60 premières années du 20ème siècle, les chirurgiens ont effectué plusieurs opérations périnéales sans colostomie pour les malformations dites faibles.

L'imperforation anale dite haute, a été généralement traitée avec une colostomie effectuée dans la période néonatale, suivie d'un abord abdomino-périnéale quelque temps plus tard dans la vie, mais les chirurgiens manquaient des lignes directrices anatomiques. Malheureusement, l'incontinence des patients n'avait pas une solution appropriée.

Ultérieurement, l'approche chirurgicale pour réparer ces défauts changeait de façon spectaculaire en 1980, avec l'introduction de l'approche sagittale postérieure, ce qui a permis aux chirurgiens de visualiser l'anatomie de ces défauts clairement, de les réparer sous vision directe, et à savoir plus sur l'arrangement du complexe anatomique de la jonction du rectum et appareil génito-urinaire [5-10].

Elle est devenue la principale méthode chirurgicale pour les malformations anorectales.

Dans le cas où le rectum ou le vagin sont très élevés une approche abdominale est ainsi nécessaire. La laparoscopie peut être utilisée en combinaison avec l'abord sagittal postérieur [11].



*EMBRYOLOGIE*

L'embryologie permet de mieux comprendre les différentes formes de malformations anorectales d'où une meilleure approche thérapeutique [12-16]

## **I. Développement embryologique normal :**

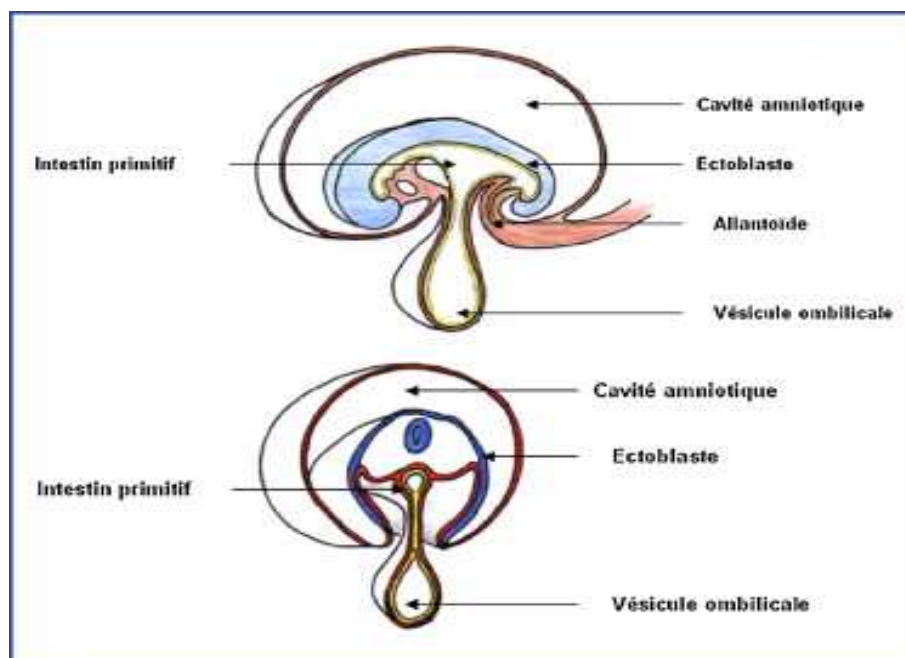
L'intestin postérieur donne naissance au tiers distal du côlon transverse, au côlon descendant, au sigmoïde et au rectum ainsi qu'à la partie supérieure du canal anal.

La partie distale du canal anal provient de la fossette anale ectoblastique.

L'entoblaste de l'intestin postérieur forme également le revêtement interne de la vessie et du l'urètre.

### **1- Périnée primaire :**

Vers la 4<sup>ème</sup> semaine du développement embryonnaire, la confluence de l'intestin terminal et de l'allantoïde forme le cloaque qui représente le carrefour des voies digestives et urinaires (fig.1). Il reçoit aussi les canaux de Wolff et se prolonge par l'intestin post-anal.



**Figure 1 : le cloaque**

Le cloaque est fermé en bas par la membrane cloacale : didermique, simple adossement de l'épiblaste et de l'entoblaste, elle est bordée par le mésoblaste qui prolifère sur son pourtour en formant deux bourrelets fusionnés en avant pour donner naissance au tubercule génital.

A partir de ce mésenchyme péricloacal se développent :

- Les sphincters de l'anus et de l'urètre.
- La sangle puborectale des muscles releveurs de l'anus.
- Les muscles bublocaverneux
- Le muscle transverse profond et superficiel.

Le développement de ces muscles à partir du mésenchyme truncal indépendamment de l'évolution du cloaque et du périnée secondaire explique leur persistance dans tous les types de MAR, ce qui est une donnée fondamentale pour le traitement.

## **2- Involution du bourgeon caudal :**

Le bourgeon caudal contient l'intestin post-anal et un massif mésoblastique caudal.

A la 7<sup>ème</sup> semaine, il commence à régresser et le mésenchyme caudal vient combler le territoire de l'intestin post-anal, puis il continue de migrer en avant, de part et d'autre de la membrane cloacale, pour former en superficie les bourrelets cloacaux qui surplombent la membrane qui apparaît ainsi au fond d'une dépression dite cloaque externe ou proctodeum .

En profondeur, ce mésenchyme donne naissance aux replis urorectaux et au noyau central du périnée. Il participe ainsi au cloisonnement du cloaque.

## **2- Cloisonnement du cloaque :**

Il intervient vers la 8<sup>ème</sup> semaine et résulte :

- du déplacement vers le bas du repli uro-rectal (selon la théorie de Tourneux).

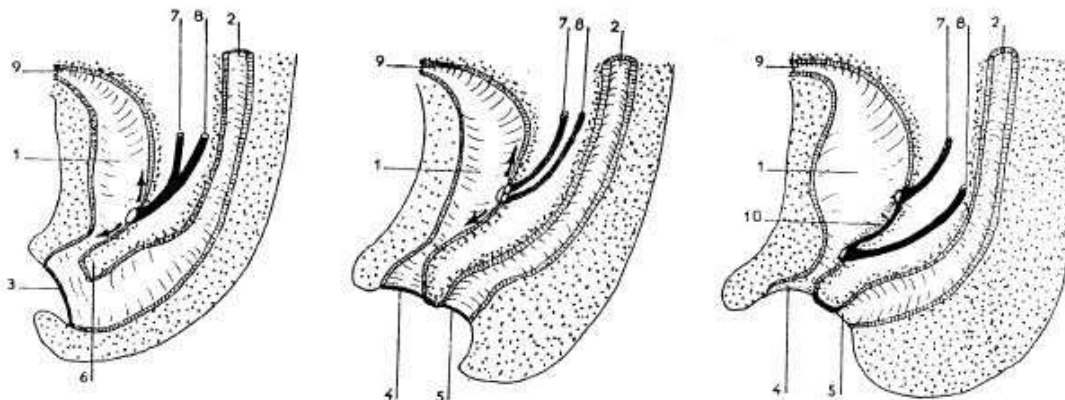
Du rapprochement sur la ligne médiane de deux poussées mésoblastiques latérales (théorie de Rathke).

- de l'association de ces deux phénomènes (théorie de Duhamel) c'est-à-dire que le cloisonnement résulte à la fois de la descente de l'éperon mésodermique en haut et de la prolifération des deux replis urorectaux en bas.

La cloison urorectale ainsi formée sépare le rectum du sinus urogénital qui va donner naissance :

- en haut à la vessie (fig2).
- en bas à l'urètre dans le sexe masculin et au vestibule dans le sexe féminin.

Le vestibule reçoit l'urètre et sur sa paroi postérieure apparaît une colonne épithéliale qui va se creuser pour former la majeure partie du vagin en continuité avec les canaux de Müller.



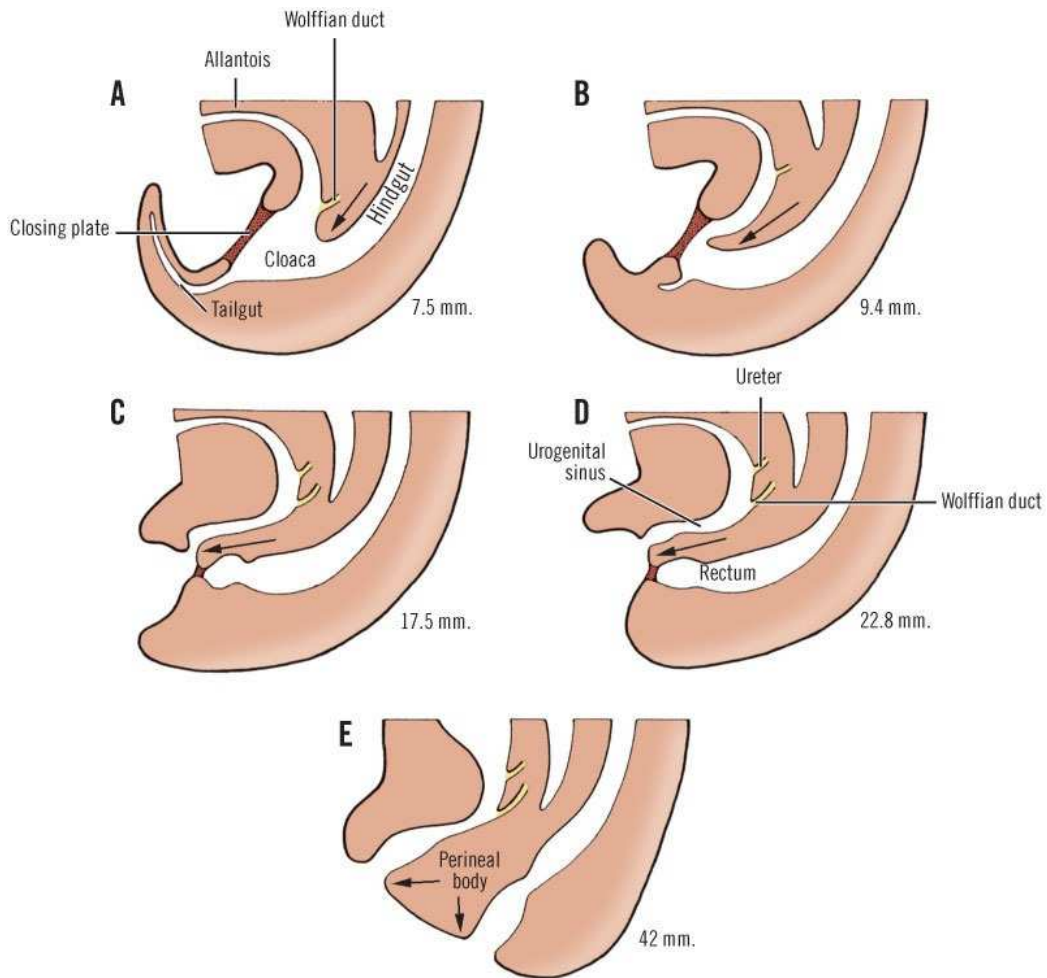
**Figure 2 : schéma montrant la région ombilicale de l'embryon.**

- |                                       |                         |
|---------------------------------------|-------------------------|
| 1. Zone vésicale du sinus urogénital. | 6. Éperon périnéal      |
| 2. Rectum                             | 7. Diverticule urétéral |
| 3. Membrane cloacale                  | 8. Canal de Wolff       |
| 4. Membrane urogénitale               | 9. Canal allantoïdien   |
| 5. Membrane anale                     | 10. Zone de trigone.    |

### **3- Périmée secondaire :**

La cloison urorectale en bas rejoint la membrane cloacale et la divise en deux segments (fig.3) :

- l'in antérieur ou urogénital
- l'autre postérieur ou anal.



**Figure 3 :** Schémas de la division du cloaque en sinus urogénital et canal ano-rectal.

La membrane anale est alors isolée, bordée par la partie postérieure des bourrelets cloacaux devenus bourrelets anaux. Ceux-ci se soudent en avant de la membrane et fusionnent avec la cloison urorectale pour former le noyau central du périnée qui, en s'épaississant, repousse en arrière le canal anal. En avant, les bourrelets cloacaux devenus bourrelets génitaux vont former les organes génitaux externes.

Enfin, vers la 10<sup>ème</sup> semaine, la membrane anale se rompt spontanément et met en communication le rectum et le canal anal.

Les théories concernant l'embryologie normale n'ont cependant jamais été prouvées sur des coupes histologiques sériées ou sur des photographies.

Ainsi, l'embryologie qu'on vient de décrire ci-dessus reste quelque peu hypothétique mais permet de concevoir le mécanisme des différentes MAR.

## **II. Embryologie au cours des MAR :**

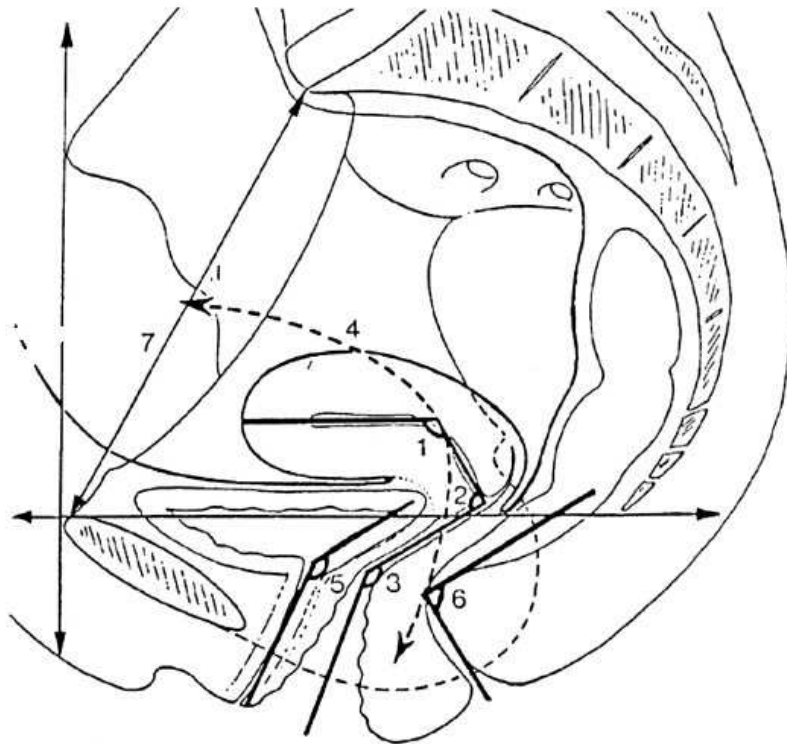
Pour expliquer le développement embryologique au cours des MAR différentes théories s'affrontent.

- Il faut mettre à part les atrésies rectales pures avec canal anal normal, elles résultent probablement, comme toute atrésie intestinale, d'une ischémie intervenue après le développement normal.
- Les imperforations membraneuses sont dues à la persistance de la membrane anale.
- Les anus couverts sont dus à une fusion vers l'avant des bourrelets anogénitaux.
- Les communications avec le système urogénital ou avec la peau sont dues à une fusion incomplète de la cloison uro-rectale.
- A part les imperforations membraneuses et les anus couverts tous les autres types de MAR sont regroupés par Duhamel dans le cadre d'une perturbation de la régression caudale.
- D'après la théorie de Van Der Putte [17] : un défaut de la membrane cloacale est à l'origine de l'ouverture anormale du rectum dans un site périnéal ou dans les voies urogénitales. La fistule, selon cette théorie, est un anus ectopique, dont l'étude histologique montre le revêtement digestif et l'existence de fibres musculaires sphinctériennes à son pourtour.



Le rectum est la portion fixe du gros intestin, il s'étend depuis la 3<sup>ème</sup> vertèbre sacrée jusqu'à l'anus. Il décrit, dans le plan sagittal, un angle à sommet antérieur très accentué.

Il commence en effet par se porter en bas et en avant en décrivant une courbe à concavité antéro-supérieure qui se moule dans la concavité sacrée. Cette courbe l'amène au niveau du releveur de l'anus, là il change brusquement de direction, se coude à angle droit en formant le « cap anal » et devient oblique en arrière et en bas. (fig.4).



**Figure 4 :** Coupe sagittale du pelvis montrant la direction du canal anal et l'angle ouvert en arrière dont le sommet forme le cap anal.

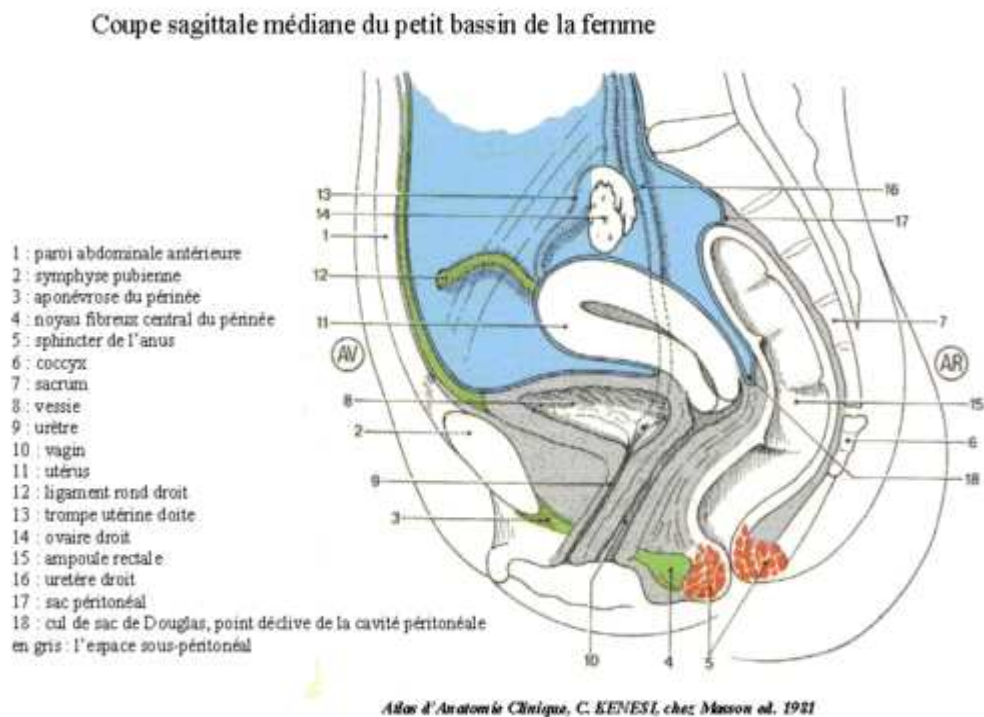
Les deux portions sus et sous-jacentes au releveur sont non seulement opposées de direction, mais aussi fort différentes d'origine embryologique :

- la portion sus-jacente, dilatée, formant l'ampoule rectale dérive de l'intestin terminal.
- la portion sous-jacente étroite, le canal anal, dérive de la segmentation du cloaque.

Le releveur, qui marque la séparation entre rectum proprement dit et canal anal, sépare en effet le pelvis qui est au dessus de lui du périnée qui est au-dessous.

## I. Le pelvis : [18]

Les organes du pelvis reposent donc sur le releveur et sont sous le péritoine. En effet, ce dernier ne vient pas au contact du releveur. Entre les deux existe un espace, c'est l'espace pelvi-sous-péritonéal (fig.5).



**Figure 5 : Coupe sagittale du pelvis chez la fille.**

Dans cet espace, rangé sur la ligne médiane, on trouve d'arrière en avant :

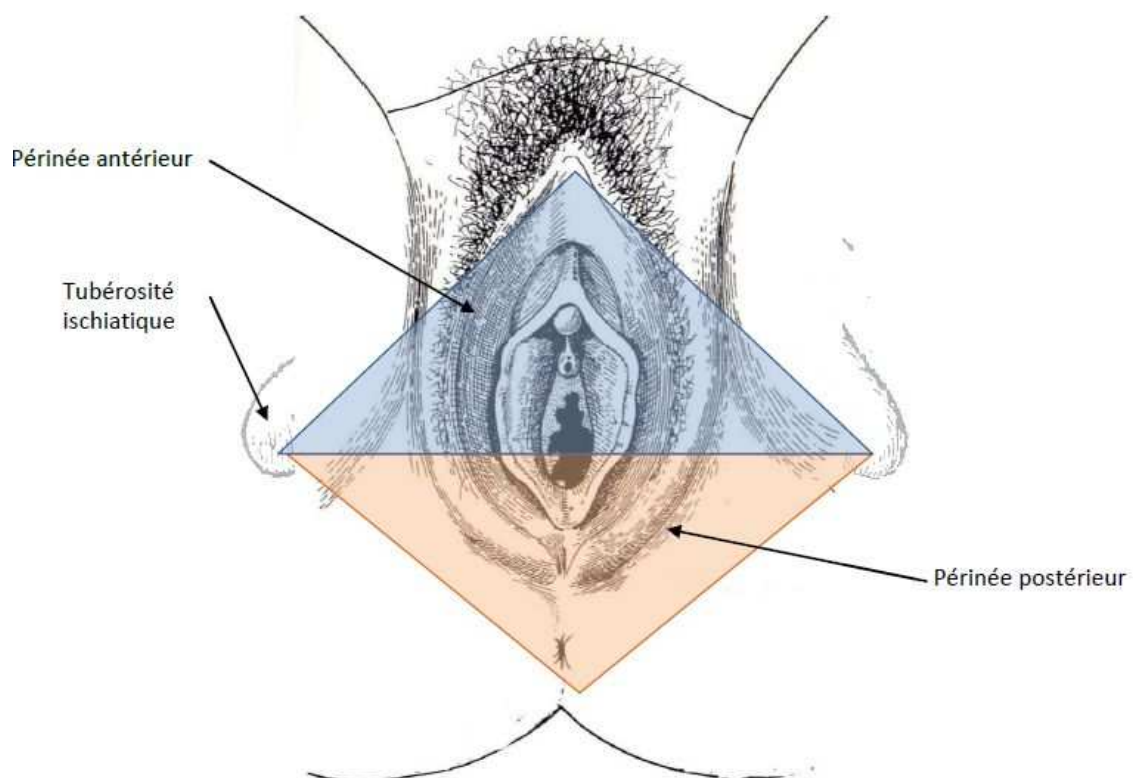
- le rectum
- les organes génitaux (spécialement représentés par l'utérus chez la fille et les vésicules séminales chez le garçon).
- la vessie

Plus exactement ces organes ne sont pas les uns derrière les autres, mais encore les uns au dessus des autres, c'est-à-dire que l'utérus est derrière la vessie qu'il surplombe, et que le rectum est derrière l'utérus qu'il surplombe à son tour.

Latéralement, entre les viscères médians et la paroi pelvienne, l'espace pelvi-sous-péritonéal est occupé par un tissu cellulaire surtout abondant en arrière, et qui constitue de chaque côté des viscères un espace très important à connaître, traversé par les vaisseaux à destination viscérale et croisé obliquement par l'uretère.

## **II. Le périnée** [18]

Le périnée ou plancher pelvien est l'ensemble des parties molles qui ferment en bas l'excavation pelvienne. Il a pour limites un cadre ostéo-fibreux de forme losangique, constitué (fig.6).



**Figure 6** : Le périnée chez la fille (position gynécologique).

- En avant par le bord inférieur de la symphyse du pubis et les branches ischio-pubiennes.
- En arrière par le sommet du coccyx et par les grands ligaments sacro-sciatiques.

Une ligne transversale menée d'une tubérosité ischiatique à l'autre divise le périnée en deux segments triangulaires :

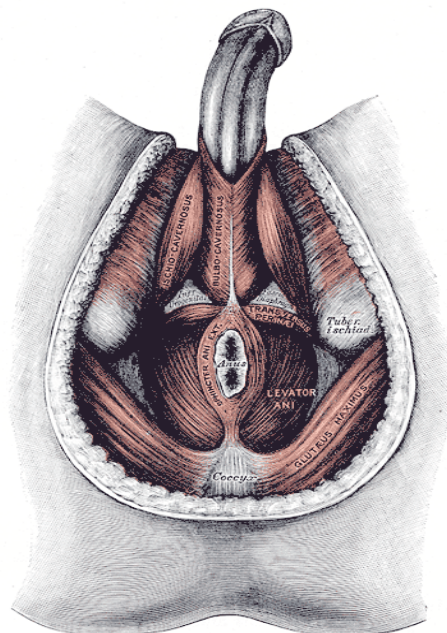
- L'un postérieur traversé par la partie périnéale ou anale de rectum c'est le triangle anal, appelé encore périnée postérieur ou anal.
- L'autre antérieur traversé par l'urètre chez le garçon, par l'urètre et le vagin chez la fille c'est le triangle uro-génital, souvent désigné sous le nom de périnée antérieur ou périnée uro-génital.

Aux différents conduits qui traversent le périnée sont annexés des muscles et des aponévroses.

### 1. Chez le garçon :

Les muscles sont disposés en trois plans (fig.7) :

- Le plan profond est constitué par le releveur de l'anus et le muscle ischio-coccygien. Ces deux muscles forment une cloison concave en haut, tendue entre les parois du bassin et appelée diaphragme pelvien principal ou rectal



**Figure 7 : les muscles du périnée chez le garçon.**

- Le plan moyen ou uro-génital : est représenté par deux muscles le transverse profond du périnée et le sphincter externe de l'urètre.
- Le plan superficiel : comprend quatre muscles le sphincter externe de l'anus, le transverse superficiel du périnée l'ischio-caverneux et le bulbo- caverneux.

Chacun des plans musculaires du périnée possède un revêtement aponévrotique particulier, on retrouve trois aponévroses périnéales :

- Une aponévrose superficielle pour les muscles superficiels.
- Une aponévrose moyenne en rapport avec le plan musculaire moyen.
- Une aponévrose profonde ou pelvienne qui recouvre le diaphragme pelvien principal.

## **2. Chez la fille : (fig. 8)**

Les muscles et les aponévroses du périnée de la fille ont la même disposition générale que chez le garçon. Les différences qui existent tiennent à ce que l'appareil génital, représenté dans la traversée du périnée par le vagin, est indépendant de l'appareil urinaire constitué dans cette région par l'urètre. De plus ces deux canaux, urètre et vagin, débouchent dans une même dépression médiane, antéro-postérieure, le vestibule, qui divise en deux moitiés latérales le bulbe et sépare les muscles qui lui sont annexés [18].

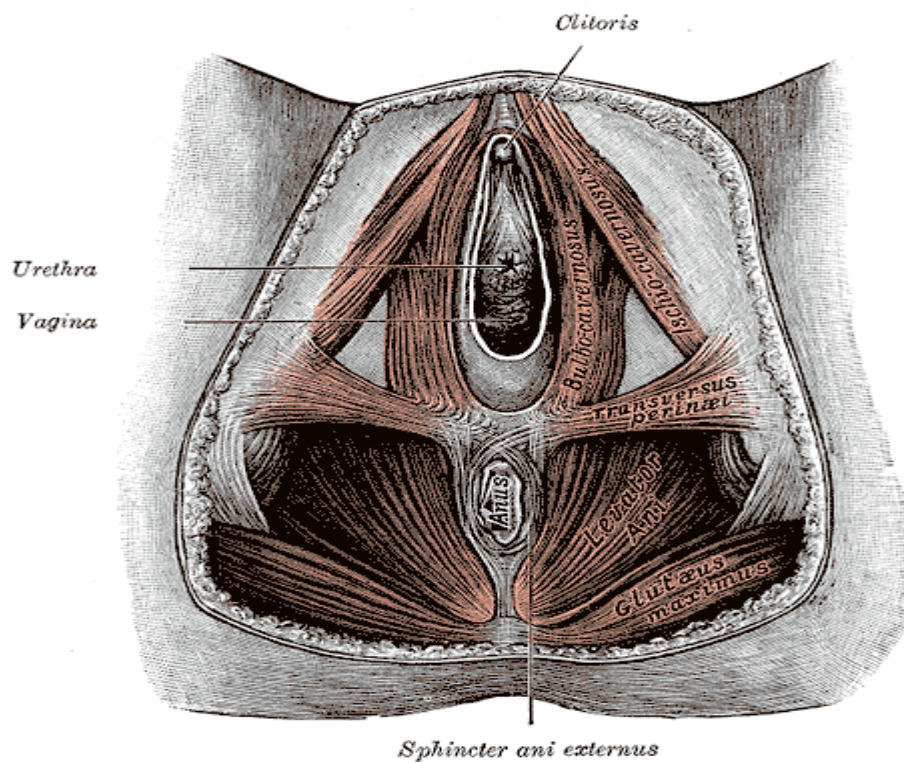


Figure 8 : Les muscles du périnée chez la fille.

### III. Le rectum pelvien :[19, 20]

Le rectum pelvien débute par un segment ayant à peu près le même calibre que le colon pelvien, puis se dilate progressivement pour constituer l'ampoule rectale. Celle-ci est de dimensions très variables, car elle se laisse aisément distendre et peut alors venir au contact de parois pelviennes latérales.

Le péritoine tapisse la face antérieure du rectum pelvien sur une hauteur équivalente sensiblement à ses 2/3 supérieurs, mais il ne tapisse pas sa face postérieure. Sur les faces latérales, la limite inférieure du revêtement péritonéal suit une ligne fortement oblique en bas et en avant.

Ainsi sont formés des culs de sac :

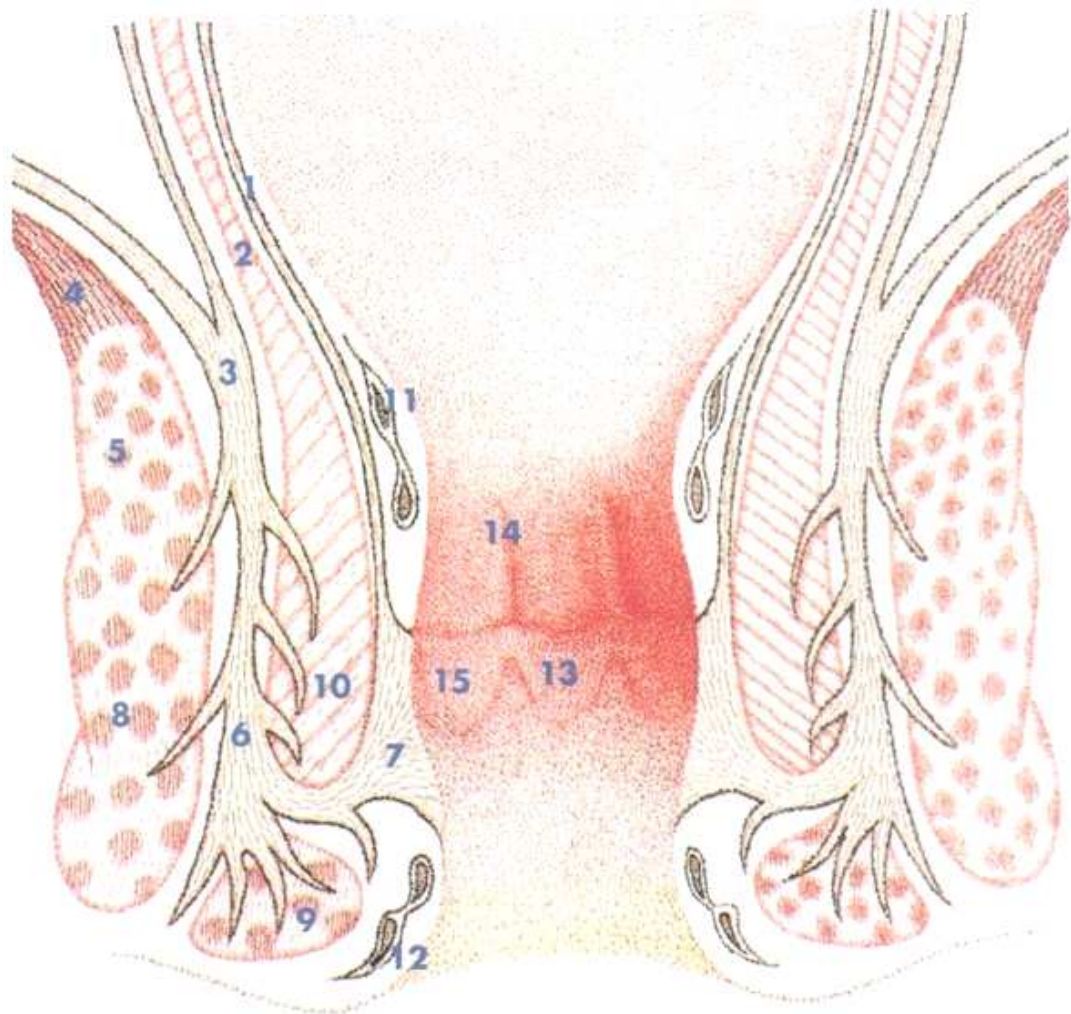
- L'un antérieur, profonds, le cul-de-sac de Douglas.
- Les autres latéraux, les recessus latéro-rectaux.

#### **IV. Le canal anal :**

Situé à la partie médiane du périnée postérieur, au dessous du plancher des releveurs, entre les deux fosses ischio-rectales, le canal anal s'étend en un court trajet depuis le diaphragme pelvien des releveurs en haut jusqu'à l'orifice anal en bas [13]. C'est le segment le plus fixe et le plus étroit du rectum (fig.5).

Le segment périneal du rectum ou canal anal comprend trois systèmes.

- un système involontaire : le sphincter interne.
- deux systèmes volontaires : le sphincter externe et le plancher pelvien constitué des muscles releveurs de l'anus.



1. Muscularis submucosæ-ani.
2. Couche circulaire du rectum.
3. Couche longitudinale du rectum.
4. Releveur de l'anus (faisceau pubo-coccygien).
5. Releveur de l'anus (faisceau pubo-rectal).
6. Couche longitudinale complexe.
7. Ligament de Parks.

8. sphincter externe (faisceau profond).
9. Sphincter externe (faisceau superficiel).
10. Sphincter interne.
11. Plexus hémorroïdaire interne.
12. Plexus hémorroïdaire externe.
13. Ligne pectinée.
14. Colonnes de Morgagni.
15. Cryptes de Morgagni.

**Figure 9** : coupe frontale du canal anal.

## **1. Le sphincter interne :**

C'est un muscle lisse involontaire, formant un épaississement circulaire des muscles lisses de la paroi de l'ampoule rectale. Ces derniers se renforcent dans la partie inférieure du canal anal sur une hauteur de 3 à 6 mm pour former le sphincter interne [20].

Il est donc intrinsèque à la paroi digestive, son bord inférieur est palpable à la jonction cutané-muqueuse.

## **2. Le sphincter externe :**[20]

C'est un muscle strié volontaire. Il est formé de fibres circulaires concentriques constituant un anneau de 8 à 10 mm de large sur 2 à 2,5 cm de haut. On lui reconnaît deux faisceaux (fig.5) :

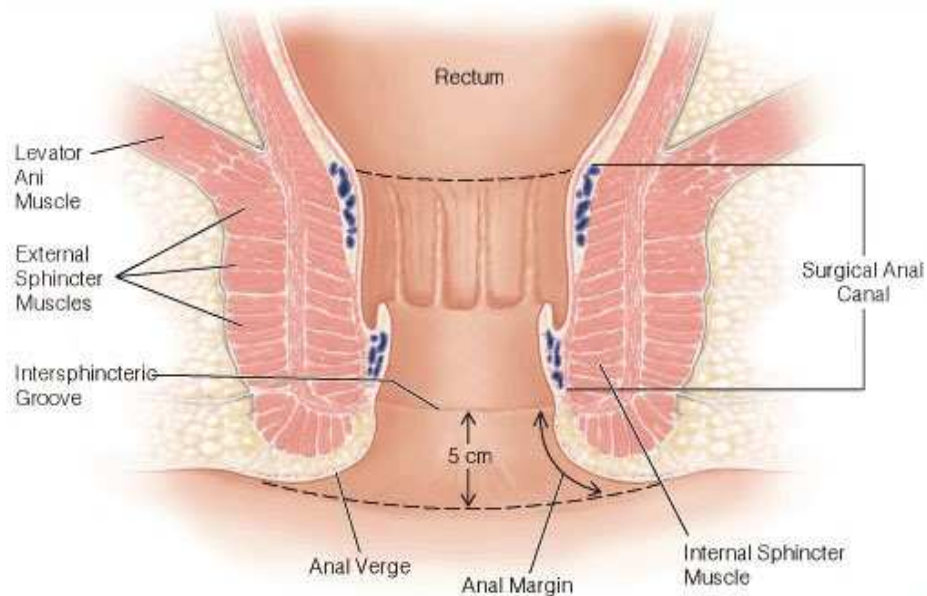
- Un faisceau profond, le plus haut situé, indissociable du faisceau pubo-rectal du releveur.
- Un faisceau superficiel ou sous-cutané au dessous du précédent, à la partie la plus inférieure du canal anal.

Les fibres de ces deux faisceaux s'entrecroisent en arrière en se fixant au raphé ano-coccygien pour former le sulcus rétro-anal, certaines de ces fibres vont se fixer à la face profonde de la peau.

En avant les fibres musculaires s'entrecroisent également de part d'autre de la ligne médiane et vont se terminer sur la face profonde de la peau et surtout sur le noyau fibreux central du périnée.

D'après Peña le sphincter externe semble être représenté par un groupe de fibres musculaires parasagittales qui croise la partie antérieure et postérieure de l'anus. Les fibres musculaires provenant de l'insertion supérieure du muscle releveur sont parallèles au rectum et perpendiculaires à ces fibres parasagittales.

La partie supérieure de l'entonnoir est connue comme le muscle releveur, et la partie inférieure comme le sphincter externe. La partie intermédiaire (fibres verticales) est appelée « muscle complexe » (fig.10).



**Figure 10 : Coupe frontale du canal anal.**

### **3- La sangle des releveurs de l'anus :**

Ce sont des muscles volontaires, insérés sur le pubis, le sacrum inférieur et la partie médiane du rectum 31-7.

Ils sont formés des muscles suivants :

1. Le muscle pubococcygien
2. Le muscle iliococcygien
3. Le muscle ischiococcygien
4. Le muscle puborectal, le plus important [21,22], il fusionne avec le sphincter externe à sa partie supérieure, formant un continuum sphinctérien capital pour la continence. Il permet l'angulation physiologique du canal anal et de l'ampoule rectale de 90° au repos [23].

N.B : Certains auteurs divisent le releveur de l'anus en deux parties

- l'une externe ou sphinctérienne
- l'autre interne ou élévatrice.

C'est au niveau de la sangle des muscles releveurs de l'anus que se forme le cap anal, angle ouvert en arrière à l'union du rectum pelvien et du rectum périnéal [12].

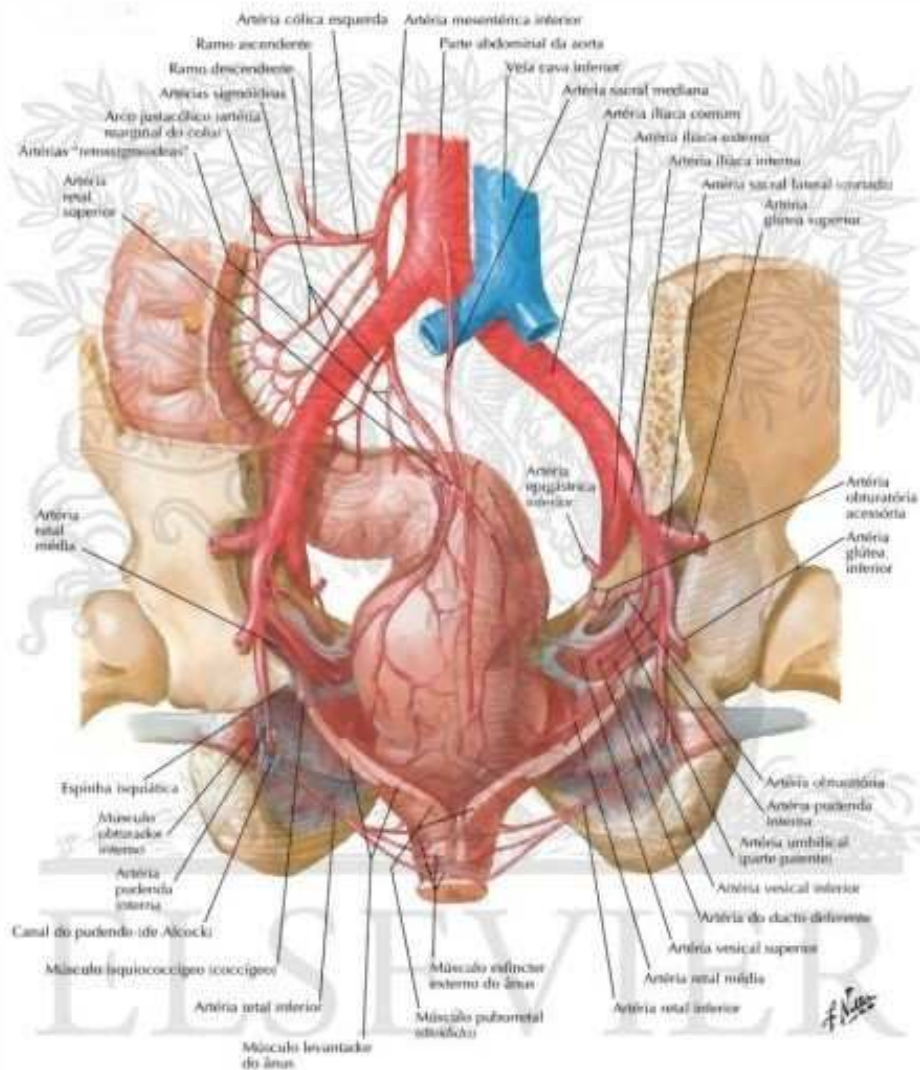
#### **4- L'orifice anal : [20]**

L'orifice anal est normalement situé (Leape et Reisner) à mi-distance entre le coccyx et le scrotum chez le garçon, entre le coccyx et la fourchette vulvaire chez la fille.

Chez le nouveau-né, il a un diamètre de 4mm.

### **V. Vascularisation de la région anorectale :**

Les vaisseaux de la région anorectale sont distribués selon trois pédicules principaux : hémorroïdal supérieur, moyen et inférieur (fig.11).



© ELSEVIER, INC. – NETTERIMAGES.COM

**Figure 11 : vascularisation du rectum.**

### **1- Pédicule hémorroïdal supérieur.**

- L'artère hémorroïdale supérieure, branche de l'artère mésentérique inférieure, irrigue les faces postérieure et latérale de l'ampoule rectale. On distingue l'artère hémorroïdale supérieure droite qui est postéro-droite, la gauche est antéro-gauche.
- Les veines hémorroïdales supérieures sont avalvulées, ils ont une distribution semblable aux artères et sont à destination porte.

- Les lymphatiques hémorroïdaux supérieurs suivent également un trajet semblable et aboutissent à un groupe ganglionnaire important situé dans la racine verticale du mésocôlon pelvien au niveau et au dessus de la bifurcation de la mésentérique inférieure.

## **2- Pédicule moyen**

- L'artère hémorroïdale moyenne, paire et symétrique, naît de l'artère iliaque interne. Elle abandonne toujours des rameaux génitaux importants.
- Les veines hémorroïdales moyennes sont semblables aux artères.
- Les lymphatiques hémorroïdaux moyens viennent de la partie inférieure de l'ampoule et de la partie supérieure du canal. Anal. Ils vont rejoindre les ganglions hypogastriques, mais surtout le pédicule hémorroïdal supérieur.

## **3- Pédicule hémorroïdal inférieur :**

- Il y a 2 ou 3 artères hémorroïdales inférieures, branches de l'artère honteuse interne. Elles se distribuent au canal anal ainsi qu'à sa musculature lisse et striée.
- Les veines sont multiples et certaines s'échappent vers les veines honteuses externes et les veines coccygiennes.
- Les lymphatiques se portent vers les ganglions inguinaux en suivant le pli génito-crural.

## **VI. Innervation de la région anorectale :**

Elle joue un rôle majeur dans la continence.

### **1- Système parasympathique :**

Les racines des 4<sup>ème</sup>, 3<sup>ème</sup> et parfois 2<sup>ème</sup> ganglions sacrés donnent les 2 nerfs honteux internes, qui cheminent dans la paroi du rectum dans le fascia de Waldeyer.

Ils ont un rôle :

- Moteur pour la paroi digestive, donc stimulant la motricité colique et rectale.
- Sensitif, donnant la sensibilité à la distension rectale
- Inhibiteur pour les sphincters.

### **2- Système sympathique :**

Les racines issues des 2<sup>ème</sup>, 3<sup>ème</sup>, 4<sup>ème</sup> ganglions lombaires rejoignent le plexus pré-aortique pour former au niveau de la cinquième vertèbre lombaire le plexus hypogastrique.

Il a un rôle :

- moteur pour le sphincter interne, donc favorisant la continence.
- inhibiteur pour la paroi digestive, donc inhibant la motricité colique et rectale.

Il joue par ailleurs un rôle important dans l'innervation de la vessie, de la prostate et du col utérin.

### **3- Innervation de la sangle des muscles releveurs de l'anus :**

Les 3<sup>ème</sup> et 4<sup>ème</sup> racines sacrées innervent les muscles ilio et pubococcygiens.

Les nerfs honteux (dus à une division antérieure des 2<sup>ème</sup>, 3<sup>ème</sup> et 4<sup>ème</sup> racines sacrées) donnent des branches inférieures hémorroïdales et périnéales, innervant la sangle des releveurs.



Le rectum et les sphincters de l'anus constituent un ensemble moteur très différencié dont le fonctionnement coordonné, soumis à un contrôle nerveux hautement intégré, assure la continence des matières fécales et la défécation.

## **I. La continence : [23]**

### **1. Mécanisme de la continence normale : (fig. 12)**

Les éléments du périnée assurant la continence fécale sont :

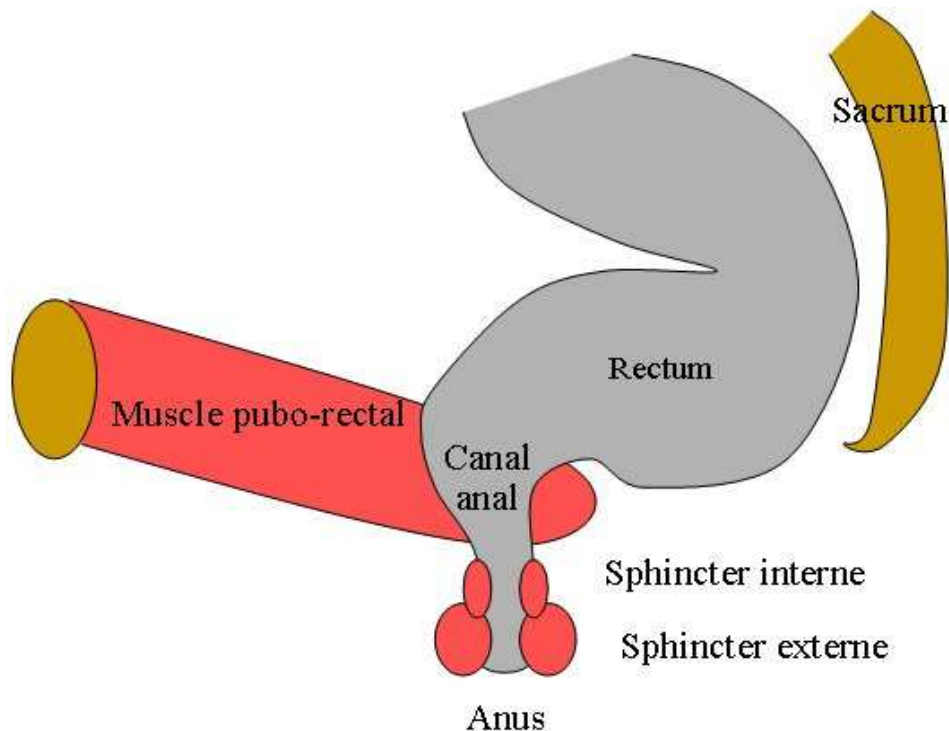
- Les muscles releveurs de l'anus :
  - pubo-rectal
  - ilio-coccygien
  - ischio-coccygien
  - publo-coccygien
- le sphincter interne lisse
- le sphincter externe strié

#### **1.1 Au repos :**

L'ensemble des données de la littérature confirme la prééminence du sphincter interne quant à la continence basale. En effet, ce sphincter est le principal responsable de la pression anale de fermeture, puisque la pression anale basale est à peine modifiée par la sphincterotomie externe mais qu'elle est considérablement abaissée par la destruction du sphincter interne.

#### **1.2 Effet de la posture et de l'activité :**

La toux, l'éternuement, la parole, le chant, le rire, les changements de position, le fait de soulever une charge ou la pratique sportive augmente la pression abdominale. Ces variations de pression (abdominale) sont transmises au rectum et menacent la continence, qui est alors protégée par la contraction du sphincter externe et des muscles releveurs de l'anus.



**Figure 12 : Éléments intervenants dans la continence.**

### **1.3 Adaptabilité rectale :**

Le rectum est un organe capacitant dont les propriétés viscoélastiques jouent un rôle déterminant dans la continence. En effet, la paroi rectale répond à la loi des élastomères, c'est-à-dire que la relation tension-volume pour la paroi rectale n'est pas linéaire et que cet organe peut adapter un volume sous faibles pression.

### **1.4 La charnière rectosigmoïdienne :**

Il y a plusieurs raison de considérer la charnière recto-sigmoïdienne comme un mécanisme important de la continence fécale :

La première est d'ordre physiologique : cette région présente une activité segmentaire importante qui, en élevant les résistances périphériques, s'oppose à la progression des matières fécales et participe ainsi pleinement à la continence en protégeant les mécanorécepteurs du rectum, donc en évitant que le besoin ne soit trop fréquent.

La deuxième est d'ordre anatomique : les chirurgiens trouvent qu'il existe un rétrécissement de type sphinctérien entre le côlon sigmoïde et le rectum. De toute façon, il est bien admis qu'une zone sphinctérienne ne se définit pas nécessairement par une structure anatomique. De plus, les observations radiologiques indiquent que la jonction rectosigmoïdienne offre souvent une zone de résistance au passage de la baryte.

Le renforcement de la segmentation de la charnière, souvent décrit dans la constipation, confirme assez bien cette idée d'un « sphincter » entre le sigmoïde et le rectum.

Enfin la troisième raison est fondée sur les données de la clinique humaine.

### **1.5 Les reflexes rectosphinctériens :**

#### **a- Séquence motrice recto-anale :**

La distension brève de l'ampoule rectale avec un faible volume d'air (5 à 30 ml) est à l'origine d'une sensation fugace et provoque une contraction rectale propulsive, un relâchement du sphincter interne et une contraction du sphincter externe.

Si le volume distendant est supérieur (autour de 100 ml chez le sujet normal), la même séquence motrice est enregistrée mais l'inflation rectale est perçue comme un besoin, qui cesse lorsque le rectum s'est adapté.

Lorsque le volume distendant est encore plus élevé (vers 300ml), on atteint le volume maximal tolérable [23], les deux sphincters se relaxent et préparent la défécation.

#### **b- Réflexe recto-anal inhibiteur :**

C'est la relaxation anale provoquée par la distension rectale et dont est responsable le sphincter interne. L'amplitude de la relaxation est proportionnelle au volume distendant.

**c- Réflexe recto-sphinctérien strié :**

On peut dénommer ainsi la contraction du sphincter externe induite par la distension rectale.

En 1983, Mollander et Frenckner [24], en l'activité EMG du sphincter externe à différents âges de l'enfance, ont montré que cette réponse sphinctérienne n'apparaît que lors de l'apprentissage du contrôle volontaire de la défécation, elle n'existe pas chez l'enfant qui n'a pas acquis la propreté.

**2. Contrôle de la continence :**

Le contrôle de la continence dépend de [25] :

- La sensibilité recto-anale, avec les récepteurs proprioceptifs de la muqueuse rectale et les récepteurs sensoriels du canal anal.
- La motricité volontaire du sphincter externe et de la sangle des releveurs.
- La motricité involontaire du sphincter interne qui est le facteur le plus important et qui présente une contraction tonique permanente avec une activité électrique de base semblable à celle du côlon ou du rectum [23,26].
- La coordination de la motricité rectosigmoïdienne.

Par ailleurs, d'autres facteurs sont responsables du contrôle de cette continence :

- L'adaptabilité du rectum, réservoir pouvant se distendre et s'adapter à son contenu grâce aux propriétés viscoélastiques de sa paroi.
- Les pressions extrinsèques représentées par le plancher pelvien et les pressions intra-abdominales. Lorsque les pressions intra-abdominales augmentent, le tonus du muscle puborectal augmente, ce qui ferme l'angle anorectal et permet la continence.
- Les pressions intrinsèques représentées par le plancher pelvien et les deux sphincters. Le sphincter externe est capable de contraction volontaire mais de brève durée (une minute maximum).

L'ensemble de ces facteurs se résume à l'intérieur de deux systèmes :

- Système capacitif : capacité du rectum à s'adapter à son contenu.
- Système résistif : capacité du canal anal à opposer une résistance au passage des selles, par leur tonus de base au repos et lors des efforts de défécation.

L'organe résistant comporte :

- Le sphincter interne, qui assure une barrière de pression permanente.
- Le sphincter externe qui a peu à voir avec la continence basale, mais qui assure la continence d'urgence [27].
- La sangle des releveurs maintient en permanence une angulation anorectale qui joue un rôle important dans la continence.

Avant de traiter le chapitre « la défécation », il conviendrait de signaler que les travaux de De Vries et Pena [22] ont souligné le rôle des formations sphinctériennes basses trop souvent considérées à priori, comme atrophique, voire inexistante dans les M.A.R.

La notion de complexe musculaire sphinctérien, associant les différents faisceaux des releveurs de l'anus aux fibres longitudinales et circulaires sphinctériennes en une seule entité fonctionnelle, a modifié la conception de la réparation chirurgicale des M.A.R.

## **II La défécation :**

Le rectum est normalement vide en permanence. L'arrivée de selles dans le rectum crée une distension rectale qui stimule les récepteurs sensibles à la tension de la paroi rectale et du muscle puborectal [23,26].

Les centres corticaux ressentent alors une sensation de plénitude rectale et de besoin. Ceci entraîne :

- La relaxation réflexe du sphincter interne ou réflexe recto-anal inhibiteur, c'est-à-dire une ouverture de la partie haute du canal anal, donc le passage d'un peu de matières dans le canal anal

- Parallèlement, une contraction consciente puis volontaire du sphincter externe et du muscle puborectal en réponse à la stimulation des récepteurs sensoriels du canal anal (absente en général au cours des premiers mois de vie).

Les selles sont donc stoppées à la partie haute du canal anal, où les récepteurs sensoriels permettent la discrimination fine entre matière solides, matières liquides et gaz.

Si les conditions extérieures ne permettent pas d'aller à la selle, la contraction volontaire du sphincter externe permet de refouler les selles vers la partie haute de l'ampoule rectale, afin de diminuer la distension rectale.

Si les conditions extérieures pour aller à la selle sont favorables, le processus se poursuit par une défécation volontaire avec poussée abdominale provoquant l'ouverture de l'angle anorectal, et diminution de l'activité du sphincter externe et du muscle puborectal permettant l'exonération de selles lors d'une synergie anorectale correcte.

En outre, lors de la défécation, la pression abdominale augmente, tout comme la pression intrathoracique, cette dernière fait interrompre le retour veineux et diminuer le débit cardiaque. Le sang veineux ne peut retourner au cœur, or du fait de la présence des valvules veineuses, il ne peut refluer vers les membres, il gagne donc le territoire cutané où il provoque une vasodilatation plus ou moins marquée.

A la fin de la défécation, l'ensemble de ces phénomènes mécaniques cesse brusquement. La sangle des releveurs se contracte rapidement, elle agit comme une guillotine sur la colonne fécale, ce qui explique l'aspect effilé de la partie postérieure des selles.



PATIENTS & METHODES

Notre étude porte sur l'analyse rétrospective de 29 cas de malformations anorectales, colligés au service de chirurgie pédiatrique générale du CHU Mohamed VI de Marrakech sur une période de 2 ans, allant du 1<sup>er</sup> janvier 2009 au 31 décembre 2010.

Le mode de recrutement de nos patients se fait par le biais :

- De la consultation.
- Des urgences.

## **I. Critères d'inclusion :**

Sont inclus dans l'étude, les patients :

- hospitalisés au service de chirurgie pédiatrique générale pour une malformation anorectale isolée ou associées à d'autres malformations.
- âgés ente 0–15 ans.
- quelque soit le sexe.
- quelle que soit la méthode thérapeutique utilisée.

## **II. Mode de recueil des données**

Les informations exposées dans cette étude proviennent des registres d'hospitalisation, des dossiers des malades et des comptes rendu opératoires.

Ces informations sont collectées grâce à une fiche d'exploitation préétablie dont les paramètres d'intérêt relevés ont été :

- l'âge,
- le sexe,
- le lieu de naissance,
- le délai entre l'accouchement et le diagnostic,

## **Prise en charge des malformations anorectales**

---

- les données cliniques avec le motif de consultation et l'examen physique,
- les résultats d'imagerie,
- la variété anatomique de la MAR,
- le type de traitement chirurgical et l'évolution.

L'obtention des résultats a été faite par le calcul de pourcentage simple.



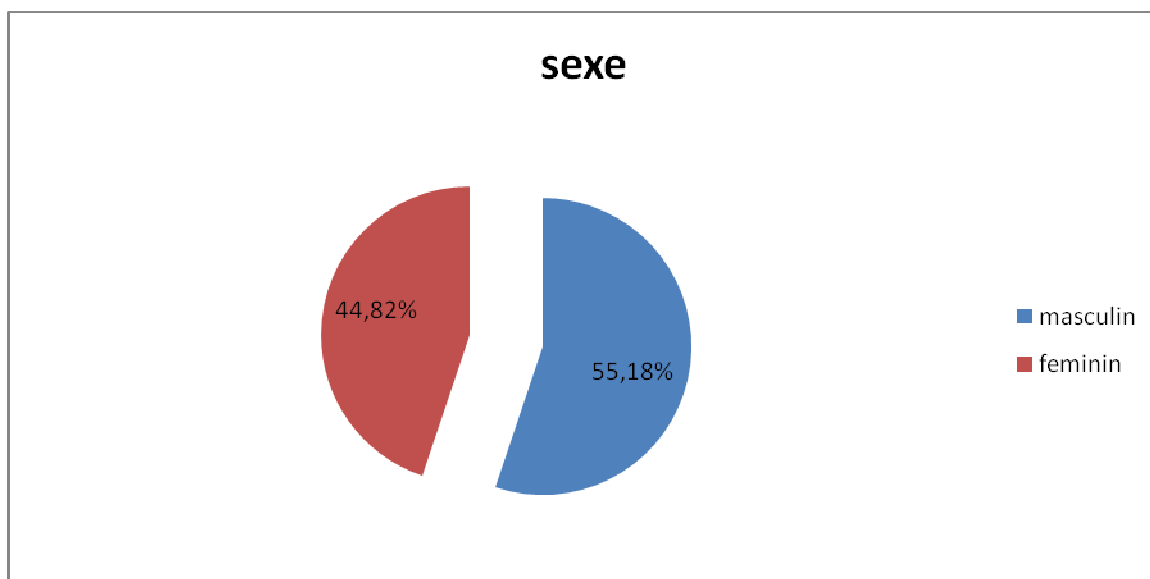
*RESULTATS*

## I. Le sexe :

Notre travail a porté sur l'étude de 29 cas de MAR, colligés au service de chirurgie générale pédiatrique au CHU MED VI de Marrakech.

La répartition selon le sexe était de :

- 16 cas de garçons soit 55,18%
- 13 cas de filles soit 44,82%



**Figure 133:** répartition des MAR selon le sexe.

## II .TYPE DE MAR :

Nous avons retrouvé trois types de MAR : hautes, intermédiaires et basses.

**Tableau 1: les différents types de MAR**

	MARH	MARI	MARB
Nombre de cas	11	5	13
pourcentage	37,93%	17,24%	44,83%

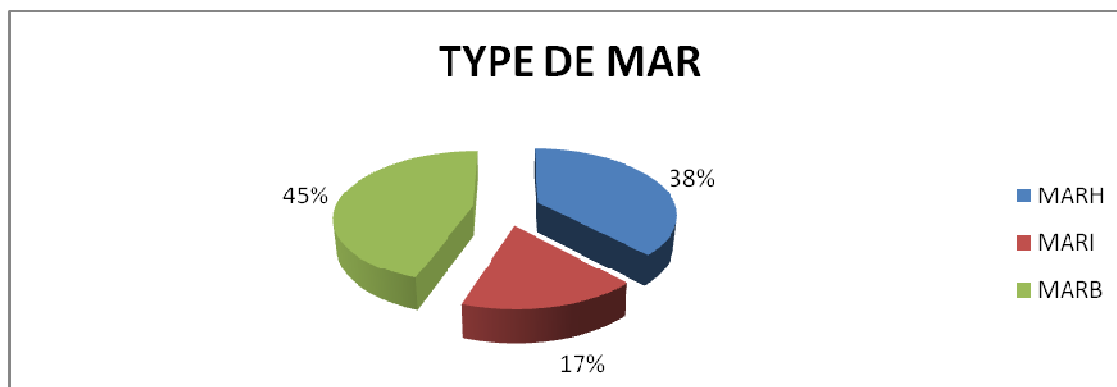


Figure 14: les différents types de MAR

Tableau 2: répartition du sexe dans chaque type de MAR

Forme	MARH		MARI		MARB	
	M	F	M	F	M	F
SEXE						
Nombre de cas	7	4	3	2	6	7
pourcentage	63,6%	36,4%	60%	40%	46,1%	53,9%

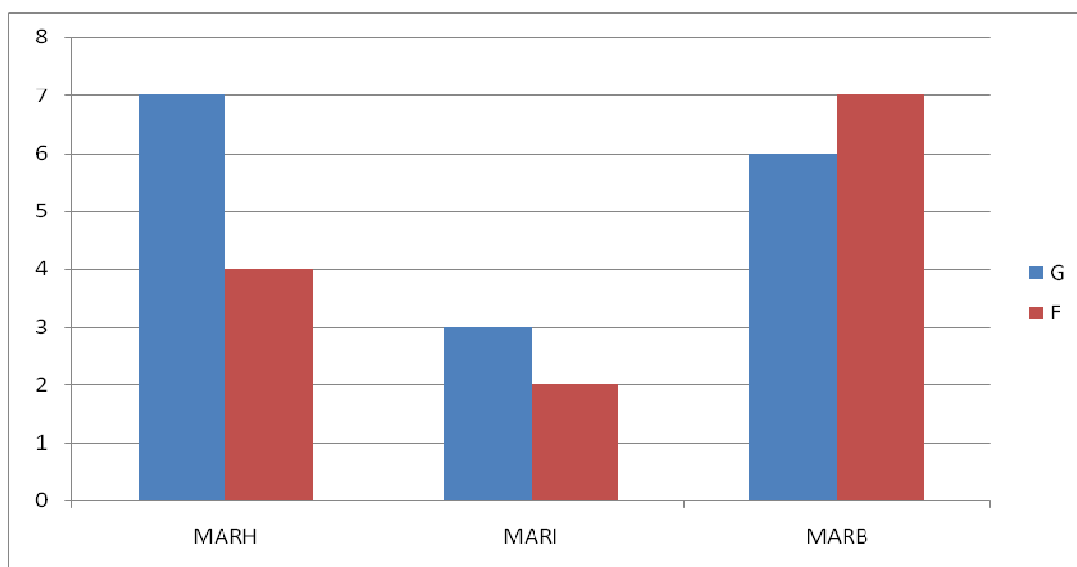


Figure 15: répartition du sexe dans chaque type de MAR

### III. AGE DE CONSULTATION :

L'âge de nos patients variait entre un minimum de 1 jour et un maximum de 1 an. Avec une moyenne de 32 jours.

➤ Dans les MARB :

- Chez les garçons :

05 (83,33%) ont consulté à un âge inférieur de 4 jours

01 (16,77%) a consulté à un âge de 1 an.

- Chez les filles :

3(42,85%) consultaient à un âge moyen de 3j.

4(57,15%) consultaient à un âge moyen de 6 mois.

➤ Dans les MARH et MARI :

- Chez les garçons :

10 (100%) ont consulté à un âge moyen de 3 jours

- Chez les filles :

4 (66,66%) ont consulté à un âge moyen de 4j

2 (33,34%) ont consulté à un âge moyen de 2 mois.

#### **IV. POIDS DE NAISSANCE :**

Nous avons retrouvé un poids de naissance variant entre 1,500kg et 4,600 kg, avec une moyenne de 3,300 Kg.

#### **V. ANTECEDANTS :**

Dans notre série nous avons recueilli :

2 cas de consanguinité chez les parents ce qui représente 6,9% des MAR.

Aucun cas similaire dans la famille.

Aucun cas de grossesse gémellaire.

Un seul cas de souffrance néonatale avec 2 morts fœtaux chez la mère.

Le reste des patients ne présentaient pas d'antécédents particuliers.

## **VI. ACCOUCHEMENT ET TERME :**

L'accouchement en milieu hospitalier a été rapporté chez 18 patients, soit 62%, dont 04 par césarienne. Alors que 11 enfants ont eu un accouchement à domicile, soit 38%.

Un seul cas de prématurité de 8 mois.

## **VII. LA CLINIQUE :**

La clinique est d'une grande utilité dans le diagnostic des MAR, elle diffère selon le sexe et selon le type de malformation.

Le diagnostic de MAR doit être fait à la salle d'accouchement par l'examen soigneux du périnée et par la canulation de l'anus.

Cependant, on est amené à recevoir des enfants tardivement dans un tableau de sub-occlusion ou d'occlusion néonatale.

Dans notre série 7 garçons ont été vus en occlusion néonatale basse et 4 en pré-occlusion. Chez la fille on rapporte un nombre moindre de tableaux occlusifs : 4 occlusions et 3 pré-occlusions.

En dehors de l'urgence c'est l'examen clinique qui permet de poser le diagnostic, par le médecin en salle d'accouchement ou plus tard par le pédiatre.

Nous rapportons dans les tableaux 3 et 4 respectivement les résultats des examens cliniques chez les garçons et chez les filles de notre étude.

- Chez les garçons :

**Tableau 3 : clinique des MAR chez les garçons**

<b>Forme</b>	<b>MARB</b>	<b>MARH et MARI</b>
Totalement obstructive	0	4
Fistule périnéale	5	0
Fistule scrotale	1	1
Méconurie	0	5

- Chez la fille :

**Tableau 4 : clinique des MAR chez les filles**

Forme		MARB	MARH et MARI
Totalelement obstructive		0	0
Fistule périnéale,		3	0
Fistule vulvaire ou vestibulaire		4	4
Epreuve au stylet		7	4
Nombre des orifices	1	0	1
	2	0	1
	3	7	4

## **VIII. PARACLINIQUE :**

L'exploration paraclinique nous a permis de compléter l'examen clinique et préciser le type anatomique et le niveau exact de la malformation.

Pour ce faire, des examens radiologiques ont été demandés en première intention :

- Radiographie d'abdomen sans préparation de profil, tête en bas.
- Colographie
- Fistulographie.

Ce n'est qu'en deuxième intention qu'intervienne la recherche des malformations associées. Dans cet objet certains de nos malades ont bénéficié de :

- Radiographie du rachis.
- Echographie abdominale.
- Echographie du cône médullaire.
- UCR.
- Echocardiographie

**Tableau 5 : les examens paracliniques demandés chez nos malades présentant une MAR**

	MARH	MARI	MARB	TOTAL	%
ASP tête en bas	5	2	2	9	31%
colographie	6	4	0	10	34,4%
Radio du rachis	6	3	2	11	37,9%
ASP face debout	6	1	2	9	31%
Echographie abdominale	7	3	3	13	44,8%
Echographie du cône médullaire	5	1	0	6	20,6%

## **IX. CLASSIFICATION ANATOMOCLINIQUE DES MAR :**

Au terme du bilan clique et para clinique, le type antomo-clinique de la MAR est déterminé.

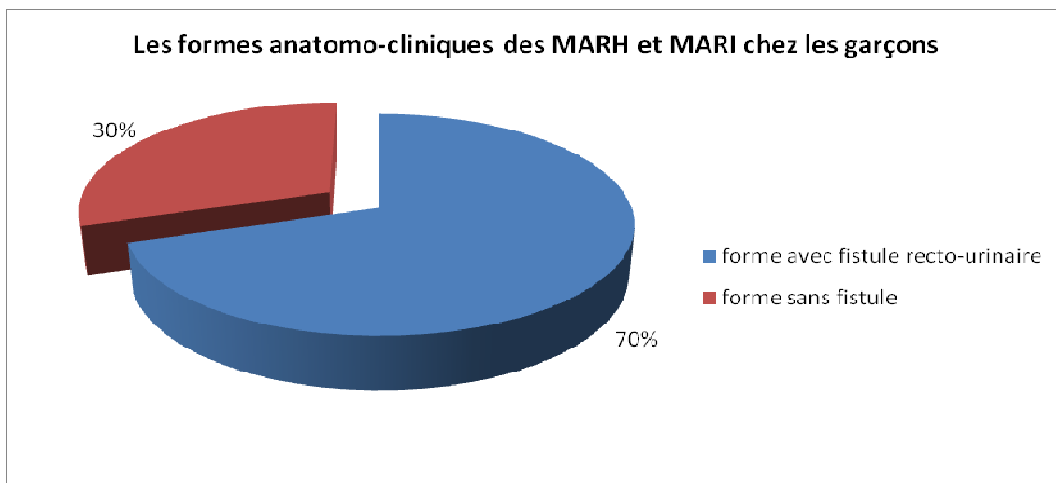
De ce fait, nous allons détailler d'une part les formes basses et d'autre part les formes hautes et intermédiaires.

- Formes basses :
  - Chez les garçons :
    - 6 cas d'anus couvert incomplet ce qui 100%.
    - Aucun cas d'anus couvert complet
    - Aucun cas d'anus ectopique antérieur
  - Chez les filles :
    - 3 cas de MARB avec fistule périnéale.
    - 4 cas de MARB avec fistule vulvaire.
    - Aucun cas de MARB totalement obstructive.
- Formes hautes et intermédiaires :

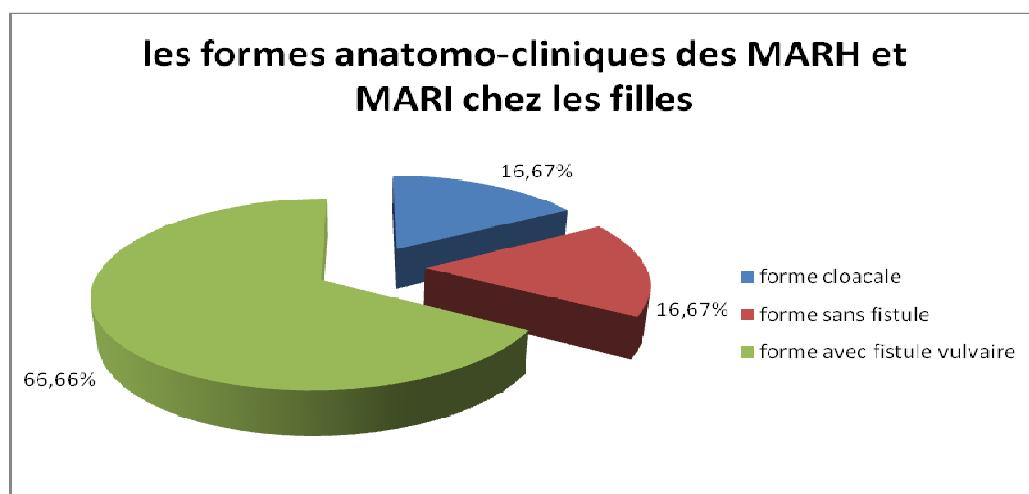
Nous avons regroupé les formes hautes et intermédiaires en une seule entité parce qu'elles posent le même problème thérapeutique.

Nous avons relevé dans les 16 cas étudiés (10 garçons et 6 filles) les types anatomo cliniques suivants :

- Chez les garçons :
  - 7 cas présentaient une fistule recto-urinaire (70%)
  - 3 cas avaient des formes sans fistule recto-urinaire (30%).
- Chez les filles :
  - 4 cas présentaient une fistule vulvaire (66.66%)
  - 1 seul cas de forme cloacale (16.67%)
  - 1 seul cas de forme sans fistule (16.67%).



**Figure 16 : les formes anatomo-cliniques des MARH et MARI chez les garçons**



**Figure 17 : les formes anatomo-cliniques des MARH et MARI chez les filles**

## X. MALFORMATIONS ASSOCIEES :

Les malformations associées ont été objectivées grâce à l'examen clinique complet et aux examens para-cliniques orientés.

Ces malformations ont été rapportés chez 09 (31%) patients de notre série.

Le tableau 6 résume les grandes variétés malformatives associées retrouvés dans notre étude.

**Tableau 6 : les malformations associées aux MAR**

	MARH	MARI	MARB	TOTAL
Malformations uro-génitales	4	0	1	5
Agénésie sacrée	2	0	0	2
Atrésie de l'œsophage	0	0	1	1
Fente labiale ou division palatine	2	0	0	2
Malformations cardiaques	2	0	0	2
PBVE	2	0	1	3
Trisomie 21	0	1	0	1

## XI. TRAITEMENT :

Le traitement des formes basses est totalement différent des formes hautes et intermédiaires.

### 1- Les formes basses :

Toutes les formes basses ont été traitées par proctoplastie YV. Ce qui correspond à 13 cas (6 garçons et 7 filles).

La proctoplastie est généralement suivi de séances de dilatations anales par les bougies de Hegar.

## **2- Les formes hautes et intermédiaires :**

Toutes les formes hautes et intermédiaires ont été traitées en deux temps :

- Dans un premier temps une colostomie transverse a été effectuée.
- Dans un deuxième temps, en excluant les patients décédés ou qui ont été perdus de vue juste après la colostomie, nos malades ont été repris pour une cure définitive selon l'abord sagittal postérieur de Pena à un âge moyen de 06 mois, avec des extrêmes âges allant de 3 à 11 mois.

Après la cure définitive, tous nos malades ont bénéficiés de séances de dilatations anales, jusqu'à un calibre acceptable.

Enfin, le rétablissement de la continuité intestinale est réalisé à un âge moyen de 10 mois, avec des extrêmes âges allant de 06 à 16mois.

## **XII. EVOLUTIONS :**

### **1. COMPLICATIONS :**

#### **1.1 Complications immédiates :**

Nous avons retrouvé dans notre série 08 patients qui ont présenté des complications immédiates (4 pour les formes basses et 4 pour les formes hautes et intermédiaires).

**Tableau 7: complications immédiates des MAR**

<b>Complications immédiates</b>	<b>MARH et MARI</b>	<b>MARB</b>
Infection	3	1
Sepsis	1	1
Inhalation	0	1
Lâchage de sutures	0	1

#### **1.2 Complications tardives :**

1 seul cas d'occlusion sur colostomie.

1 seul cas de prolapsus de colostomie après 2 mois : réduction manuelle sous AG.

1 seul cas de constipation et brûlures mictionnelles : distance ano-vulvaire quasi-nulle (colostomie de décharge + indication à l'intervention de SANTULLI).

**A noter :**

L'incontinence n'a pas été évaluée dans notre série du fait que l'âge de la majorité de nos malades qui est inférieur à trois ans jusqu'à présent, et que la plupart de nos malades a été perdu de vue après la cure définitive.

✓ Un seul malade présentant une MARH est perdu de vue juste après colostomie.

**2- MORTALITE :**

Le nombre des patients décédés dans notre série était de 02 ce qui constitue 06,89%.

**Tableau 8 : Mortalité selon le type de MAR**

Forme	MARH et MARI	MARB
Nombre de décès	1	1
%	6,25%	7,69%

Pour le malade avec MARH : a présenté un état de choc septique en J1 post opératoire de la colostomie. Hospitalisation en unité de soins intensifs puis décès à J2 par un arrêt cardio-respiratoire asphyxique irrécupérable.

Pour le malade avec MARB : présentait une MARB avec atrésie de l'œsophage : décédé à j3 du post opératoire dans un tableau de choc septique.

**3- LE REcul :**

Le recul de notre travail était de 13 mois en moyenne.



*DISCUSSION*

## **I. Epidémiologie :**

La fréquence des malformations anorectales est évaluée par la plupart des auteurs autour de 1 pour 5000 naissances. Cependant, certains l'estiment supérieure (1 pour 1500) : de nombreux cas mineurs ne pouvant être répertoriés [1-4].

### **1- Le sexe :**

La prédominance des MAR chez les garçons est manifeste puisque nous comptons dans notre série 16 garçons (55,18%) pour 13 filles (44,82%). Ces chiffres concordent avec les données des autres séries (voir tableau IX).

**Tableau IX: Répartition des MAR selon le sexe**

<b>Séries</b>	<b>Garçons</b>	<b>Filles</b>	<b>Nombre total de cas</b>
PENA [3]	60%	40%	1900
L.LUHIRIRI [28]	66%	44%	15
L .DAOUD [29]	56,4%	43,4%	113
CHIBA [30]	61%	39%	254
Notre série	55,18%	44,82%	29

### **2- Type de MAR :**

Nos résultats concernant la fréquence des différents types de MAR sont dans l'ensemble comparables à ceux de la littérature. Nous remarquerons ainsi que pour les formes intermédiaires notre taux est sensiblement supérieur aux données des grandes séries (tableau X)

**Tableau X : types de MAR dans la littérature**

<b>Type</b>	<b>MARH</b>	<b>MARI</b>	<b>MARB</b>
CHIBA [30]	32,5%	8,5%	59%
L.LUHIRIRI [28]	33,33%	13,33%	53,34%
L .DAOUD [29]	16 ,8%	8%	75,2%
Notre série	37,93%	17,24%	44,83%

En ce qui concerne la répartition des différentes formes selon le sexe on note que la prédominance masculine est beaucoup plus marquée dans les formes hautes et intermédiaires.

Le tableau XI illustre ces données :

**Tableau XI : répartition du sexe dans chaque type de MAR**

Type	MARH		MARI		MARB	
Sexe	garçons	filles	garçons	Filles	garçons	Filles
L.DAOUUD	63,2%	36,8%	77%	23%	52,9%	47,1%
CHIBA	78 ,8%	21,2%	81%	19%	51,7%	48,3%
L.LUHIRIRI	75%	25%	50%	50%	60%	40%
NS	63 ,6%	36 ,4%	60%	40%	46 ,1%	53,9%

En résumé, le garçon est plus souvent et plus sévèrement touché que la fille.

L'incidence familiale paraît exister, mais est rare. Par ailleurs, il ne semble pas possible de retrouver de concordance entre une pathologie de la grossesse, une prématurité ou une hypotrophie d'une part, et une fréquence accrue, ou une gravité augmentée des malformations ano-rectales, d'autre part.

### **3- L'AGE DE CONSULTATION :**

Les résultats obtenus dans cette partie ont montré que les filles consultaient tardivement (57,15% des filles des formes basses et 33,34% des filles avec MARH et MARI ont consulté à un âge moyen de 6 et 2 mois respectivement).

Ceci est du probablement à la fréquence chez elles des formes avec fistules qui sont généralement larges, empêchant la constitution du tableau occlusif ce qui permet ainsi une vie normale plusieurs mois avant que le diagnostic soit posé.

Chez les garçons, la fistule, quand elle existe est insuffisante pour évacuer le méconium, ce qui explique leurs consultations précoces.

Par ailleurs, 38% de nos malades ont eu un accouchement à domicile ce qui explique le retard de diagnostic.

## **II. CLINIQUE :**

Les MAR sont le plus souvent évidentes à la naissance. Les anomalies inapparentes sont rares mais n'échappent pas à la canulation de l'anus qui devrait être systématique chez tous les nouveau-nés.

Le problème essentiel est de fixer le niveau et d'identifier le type de la malformation pour en proposer le traitement adéquat le plus rapidement possible, mais l'examen clinique ne permet pas toujours de répondre à toutes les questions posées.

L'examen clinique porte sur l'examen soigneux du périnée du nouveau-né, éventuellement sur le sillon inter-fessier de la pointe du coccyx à la racine de la verge chez le garçon, et à la fourchette vulvaire chez la fille.

### **1. Anus d'aspect normal :**

C'est la première éventualité : l'anus a un aspect normal mais il existe un tableau d'occlusion intestinale basse avec météorisme abdominal important, c'est une règle intangible que de vérifier la perméabilité de l'anus avec une sonde.

On pourra ainsi évoquer l'existence :

- D'une imperforation membraneuse parfois visible lorsque, mince et bleutée, elle bombe sous l'effet de la poussée abdominale.
- Ou d'une atrésie rectale qu'on peut objectiver par une radiographie avec un produit de contraste.

### **2. Anus absent ou anormal :**

La deuxième éventualité est celle de l'anus absent ou anormal par son aspect ou sa situation. Les problèmes diagnostiques diffèrent selon le sexe.

**2.1- Chez le garçon**

Ou bien il n'y a pas d'orifice sur le périnée, ou bien il y a un orifice périnéal, même minuscule, qui donne issue à du méconium.

**a. présence d'orifice périnéal :**

S'il y a du méconium au périnée, il s'agit d'une lésion infralévatorienne (forme basse) à type :

- D'anus ectopique antérieur, dont le diagnostic est évident.
- Ou d'un anus couvert incomplet avec fistule anocutanée ;

Le seul problème est que, si la fistule est parfois manifeste, soulignée par un trajet renflé, moniliforme et bleuté, parfois elle est minuscule et il faut examiner soigneusement le périnée à la loupe depuis le siège de l'anus jusqu'à la verge, à la recherche d'un pertuis avec une trace de méconium en « chiure de mouche ». On peut s'aider d'une pression manuelle sur l'abdomen et ainsi démasquer une fistule périnéale minime et occultée par une impaction méconiale.

**b. Absence d'orifice périnéal :**

S'il n'y a pas d'orifice périnéal, il faut d'abord rechercher la présence de méconium dans les urines ; elle permet d'affirmer l'existence d'une fistule recto-vésicale ou recto-urétrale. Cela authentifie une lésion haute ou intermédiaire.

Parfois, la fistule est obturée passagèrement par un débris méconial ; en massant l'urètre ou en cathétérissant la vessie, on peut extérioriser le méconium et affirmer la fistule.

Si l'absence de méconium dans les urines se confirme, on est en présence d'une anomalie non communicante de type variable :

- Forme haute : agénésie anorectale.
- Forme intermédiaire : agénésie anale pure.
- Forme basse : anus couvert complet.

**2.2-Chez la fille :**

L'étude du périnée est encore plus précise que chez le garçon. Les anomalies non communicantes, sans issue de méconium au périnée, sont très rares.

S'il y a émission de méconium, il suffit, comme le souligne Stephens, de dénombrer les orifices :

- Un seul orifice à la vulve : donnant issue à l'urine et au méconium signe l'existence d'une agénésie anorectale avec fistule recto-cloacale.
- Deux orifices à la vulve : l'un urétral, l'autre vaginal, et non vestibulaire, donnant issue à du méconium prouvent l'existence d'une anomalie haute, ou intermédiaire à type de fistule recto-vaginale :
  - Forme haute : agénésie anorectale avec fistule recto-vaginale
  - Forme intermédiaire : agénésie anale avec fistule vaginale.
- Trois orifices : l'un urétral, l'autre vestibulaire, et un troisième qui donne issue à du méconium. On pourra reconnaître aisément l'anus ectopique antérieur périnéal ou vulvaire, normaux mis à part leur situation ectopique.
- Si l'orifice méconial n'a pas l'aspect d'un anus mais celui d'une fistule, le problème est de différencier les fistules ano-vulvaires, ou ano-vestibulaires qui sont des lésions basses, de la fistule recto-vestibulaire qui est une anomalie de type intermédiaire [31].

Dans ce cas l'épreuve au stylet est d'un apport capital, car elle renseigne sur la situation du cul de sac intestinal :

- Le stylet est introduit dans le trajet fistuleux, s'il est perçu sous la peau périnéale il oriente vers une variété basse.
- Par contre, lorsque le stylet a un trajet ascendant, parallèle au vagin et ne peut être mobilisé vers l'arrière, il indique une variété intermédiaire ou haute.

D'après Pena, l'examen clinique permet dans 80 à 90% des cas de définir le type de MAR [22].

Il faut aussi souligner que le diagnostic peut être fait tardivement, chez les nouveau-nés de quelques jours voire quelque semaines présentant une constipation chronique ou une occlusion basse il faut penser à la possibilité d'une MAR.

Dans tous les cas, l'exploration radiologique est nécessaire afin de confirmer l'impression clinique et de rechercher d'éventuelles malformations associées.

La majorité de nos malades ont été vus, par défaut de cet examen, à un stade de pré-occlusion ou d'occlusion.

Dans notre série 7 garçons ont été vus en occlusion néonatale basse et 4 en pré-occlusion. Chez la fille on rapporte un nombre moindre de tableaux occlusifs : 4 occlusions et 3 pré-occlusions ; ceci est peut être expliqué par la fréquence des formes avec fistule (100% des filles et 43,75% des garçons ont des formes avec fistules), et la largeur de cette dernière chez la fille.

**Tableau XII : pourcentage des tableaux occlusifs au moment de diagnostic**

Séries	L.Luhiriri [28]	L.Daoud [29]	Notre série
% des tableaux d'occlusions	66,7%	20,35%	38%

Nos résultats, en termes d'admission avec un tableau occlusif, sont comparables aux données des autres séries nationales [29] et des pays sous développés [28]. Ceci peut être expliqué par l'absence de l'examen systématique à la naissance en plus de la fréquence des accouchements à domicile.

### **III. PARACLINIQUE :**

L'examen radiologique est le complément indispensable de l'examen clinique. Il a pour but de [32, 33, 16, 34] :

Préciser le type anatomique de la MAR c'est-à-dire le rapport exact du cul de sac rectal par rapport à la sangle des releveurs de l'anus et au périnée.

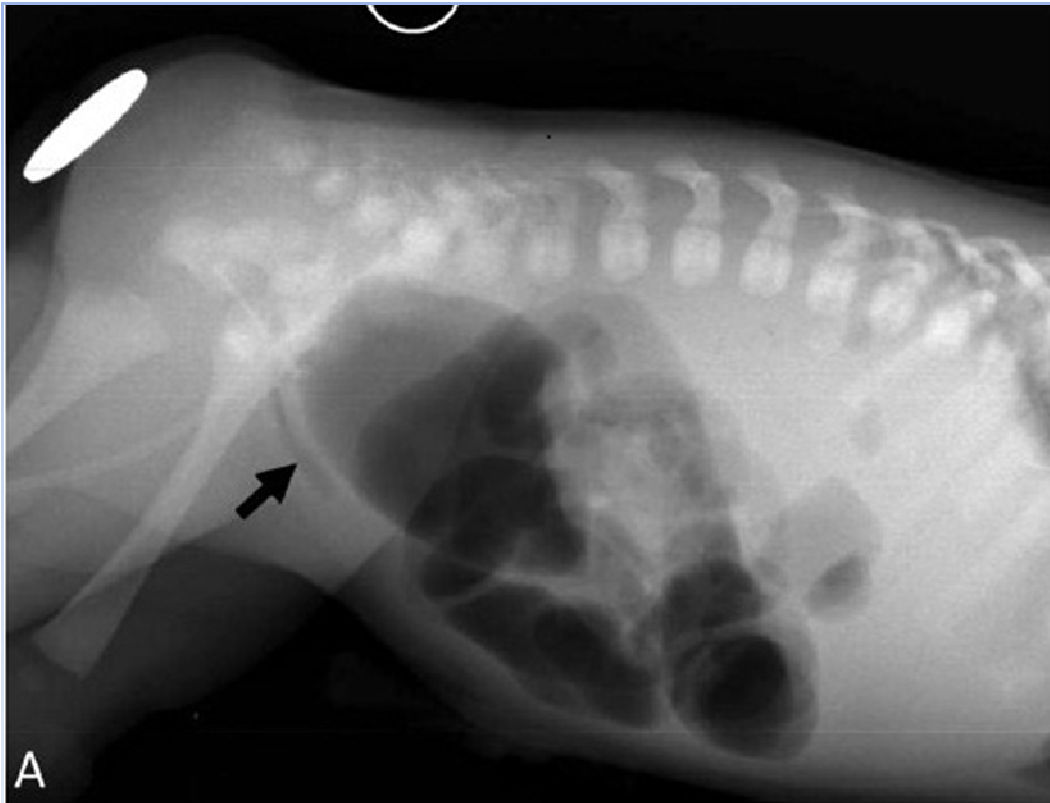## **Prise en charge des malformations anorectales**

---

Mettre en évidence une éventuelle fistule (urinaire, vaginale ou périnéale) par la présence d'air intra-vaginal ou intra-vesical que l'existence d'une méconiurie aura déjà permis d'évoquer.

Rechercher les malformations associées.

## 1. La radiographie de profil tête en bas : (fig. 18) [35]



**Figure 18** : Radiographie de profil tête en bas , montrant le cul de sac rectal situé à une distance  $>1$  cm du repère métallique , en faveur d'une forme haute.

### 1.1 Description :

Il est conduit selon la technique classique de Wangenstein et Rice décrite en 1930 :

Le cliché est réalisé 10 heures en moyenne (8 à 24h) après la naissance, l'air dégluti atteint alors le cul de sac rectal et le distend.

L'enfant est placé en position verticale, tête en bas, pendant au moins 5 minutes (pour que l'air moule le cul de sac rectal). Cependant il paraît préférable de maintenir l'enfant non pas être en bas, ce qui peut être mal supporté par un nouveau-né, mais en procubitus et léger Trendelenburg (fesses en l'air avec un billot sous le pubis) pendant 15 minutes au moins avant de réaliser le cliché en vue latérale.

Incidence de profil strict, cuisses fléchies à 90°, les ischions et le pubis doivent se superposer parfaitement.

Un repère opaque (éventuellement métallique) est placé dans la position présumée de l'anus.

**1.2-But :**

Le but de cette exploration est de déterminer la position du cul de sac par rapport au plancher des muscles releveurs et à la fossette anale [32].

**1.3-Interprétation : (fig. 19)**

Grâce aux repères définis par Stephens et Cremin [32,36] des lignes virtuelles déterminées à partir des repères osseux devraient permettre d'analyser la radiographie de profil tête en bas, appelée aussi invertogramme, et d'en extraire les informations nécessaires.

– La ligne pubo–coccygienne de Stephens :

Stephens a décrit la ligne pubo–coccygienne (PC) reliant le milieu du pubis (P) à la jonction sacro–coccygienne (ou bord inférieur de S5) [33].

S'il existe une malformation sacrée importante, empêchant d'identifier la 5<sup>ème</sup> pièce sacrée, la ligne est tendu du pubis à l'union du quart supérieur est des trois–quarts inférieurs des ischions superposés.

La ligne PC correspond à l'insertion pariétale (squelettique) du muscle relveur de l'anus [29], elle ne correspond donc pas à la ligne d'action du muscle qui pourrait schématiquement être représentée comme un hamac.

▪ **La ligne de Crémin :**

Crémin a décrit une ligne parallèle à la ligne PC de Stephens : elle coupe la ligne pubis ischion (PI) en son milieu.

P : représente le milieu du pubis.

I : représente l'extrémité inférieure des ischions.

Cette ligne de Crémin correspond au niveau d'insertion des muscles releveurs sur la partie basse du rectum et serait plus conforme à la ligne d'action de la sangle pubo–rectale.

Après avoir tracé les deux lignes sus citées sur l'invertogramme on procède à l'interprétation suivante :

- \* Quand le cul de sac se projette au dessus de la ligne de Stephens il s'agit d'une forme haute des MAR.
- \* Quand le cul de sac est au dessous de la ligne de Crémin c'est une forme basse.
- \* Quand le cul de sac est situé entre la ligne de Stephens et la ligne de Crémin c'est une forme intermédiaire.

Dans ces deux dernières formes, la projection du cul de sac rectal est variable en fonction du degré de contraction des releveurs, ce qui justifie la réalisation de plusieurs clichés de profil.

Certains auteurs utilisent :

- Le triangle pubis-ischion (PCI) : Stephens et Kelly ont décrit le triangle PCI, dans lequel se projette le muscle releveur, pour définir la position du cul-de-sac par rapport aux os du bassin et aux insertions du releveur et pour déterminer le type de MAR.

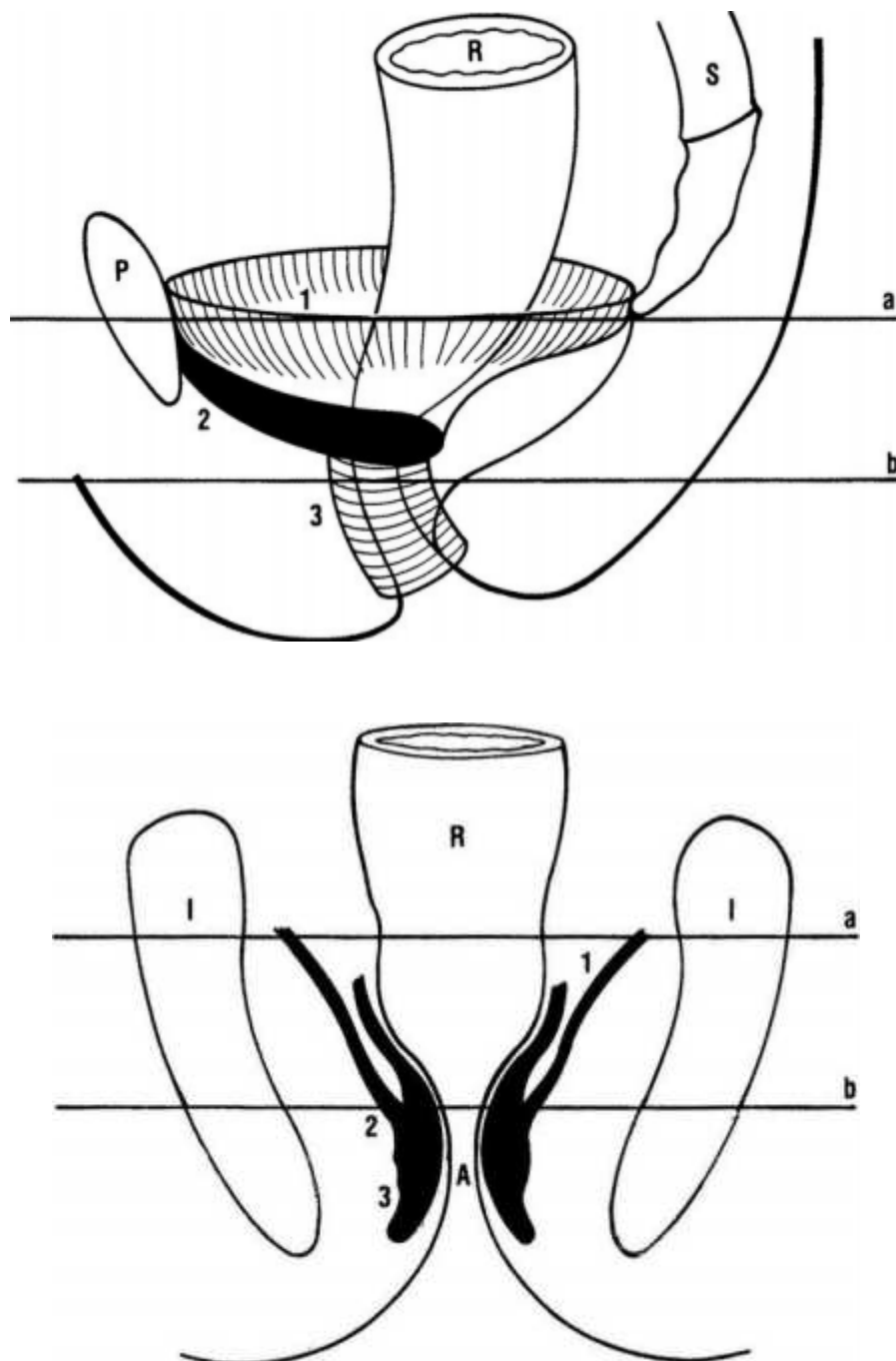
Pour Kelly : le point I, qui correspond au bord inférieur de la sangle pubo-rectale, est le point le plus bas de l'ischion. De ce fait :

- \* Si le cul de sac intestinal est au dessus de la ligne PC c'est une forme haute.
- \* S'il se projette dans le triangle PCI c'est une forme haute.
- \* S'il se projette dans le triangle PCI c'est une forme intermédiaire.
- \* S'il descend en dessous du point I s'agit d'une forme basse.

D'autre part, le cliché d'ASP de profil peut montrer la présence d'air en situation anormale (vésicale en particulier), faisant suspecter l'existence d'une fistule recto-urinaire.

En association avec le cliché d'ASP de face, il évalue le retentissement de la malformation par l'intermédiaire de la distension digestive, il recherche des malformations vertébrales, lombo-sacrées.

Toutefois, l'interprétation de l'invertogramme de Wangesteen et Rice est rendue difficile par la survenue de certaines erreurs.



**Figure 19** : Représentation de la ligne pubo-coccygienne et de la ligne de Crémin.

a : ligne pubo-coccygienne de Stephens  
b : ligne de Crémin.

**1.4-Causes d'erreur :**

L'étude de l'ASP de profil tête basse est parfois faussée soit pour des raisons techniques soit pour des raisons liées à l'enfant.

**a- Les raisons techniques :**

- Examen trop précoce
- Profil non strict, très fréquent car techniquement difficile chez un nouveau né qui bouge.
- Méconium impacté au fond du cul de sac rectal empêchant l'air de silhouetter le rectum, le diagnostic de malformation haute peut alors être porté abusivement.

**b- Les raisons liées à l'enfant :**

- Importante fistule vésicale ou périnéale entraînant l'évacuation de l'air intestinal et le cul de sac rectal ne peut être correctement positionné.
- Un vagin rempli d'air par l'intermédiaire d'une fistule peut simuler le cul de sac et évoquer une forme basse de malformation.
- Absence de progression de l'air colique.
- Atrésie œsophagienne sans fistule ou atrésie du grêle concomitante.
- Une surdistension du cul de sac lors des cris peut, en raison du caractère élastique de la sangle des muscles releveurs, orienter vers le diagnostic d'une forme basse en présence d'une malformation haute.
- Défaut de relaxation de la sangle puborectale entrainerait un diagnostic erroné de forme haute.

Dans notre série, Les données de la radiographie tête en bas, étaient dans la majorité des cas, concordantes avec celles de l'exploration chirurgicale en termes de détermination de la forme anatomoclinique.

Chez un garçon avec une MAR totalement obstructive et dont la radiographie tête en bas était en faveur de la forme basse, nous avons retrouvé au moment de l'exploration un cul de sac

haut situé. Cela peut être expliqué par les poussées abdominales lors des cris au moment de la réalisation de la radio.

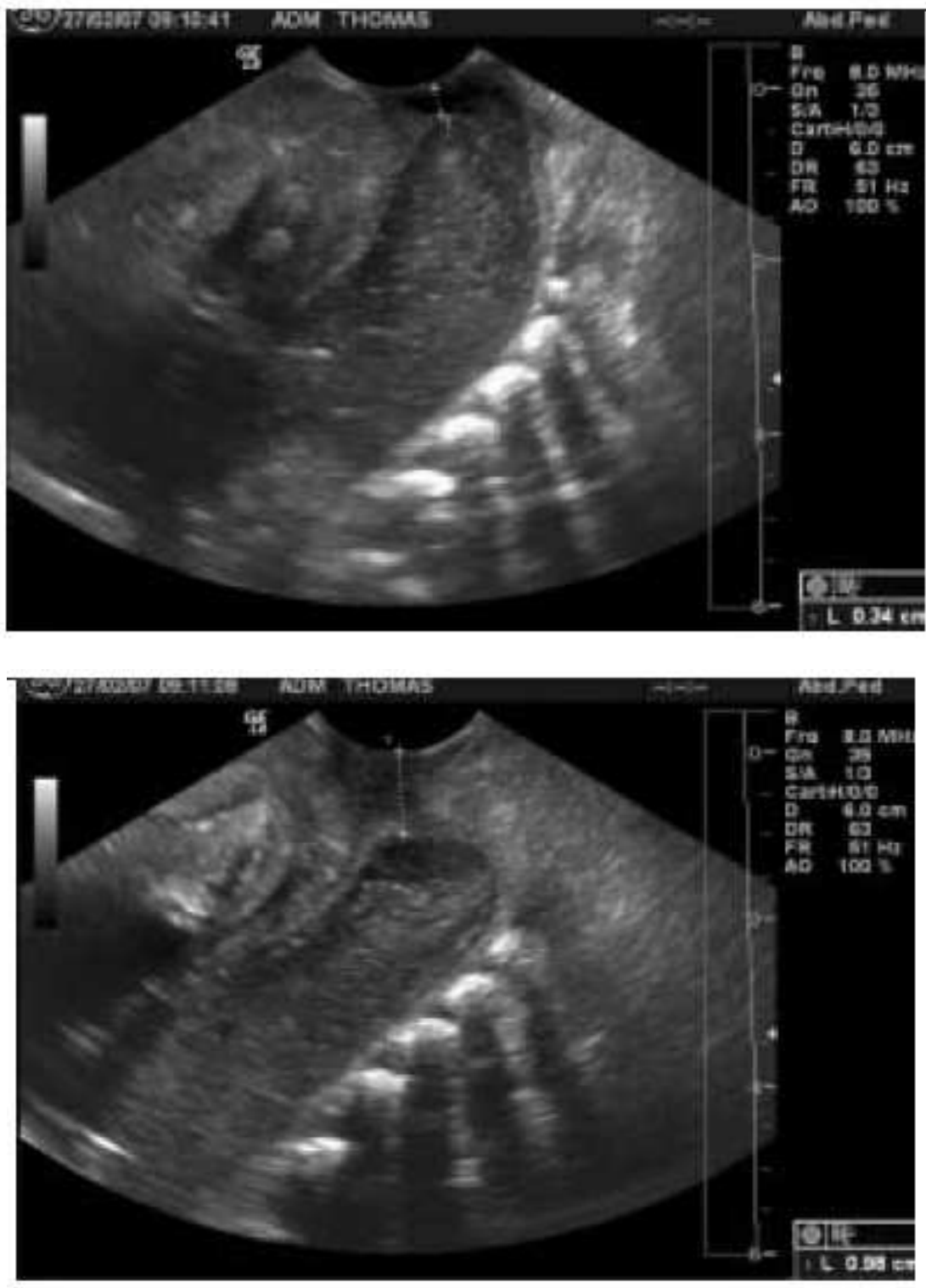Malgré les imperfections de la radiologie de profil tête en bas, elle reste l'examen clé en matière de malformations anorectales.

## **2. L'Echographie :( fig. 20)**

L'échographie a deux objectifs :

- L'appréciation du type de l'anomalie
- La recherche de malformations associées.

En effet, il s'agit d'une étude dynamique permettant de visualiser les mouvements du cul-de-sac rectal en fonction de la contraction du muscle releveur. De plus, la présence de méconium au fond du cul de sac ne constitue en aucun cas un obstacle à la réalisation de l'examen [15, 32, 33, 36].



**Figure 20** : Echographie par voie périnéale, coupe sagittale médiane montrant les variations des mesures de la distance du cul-de-sac rectal au périnée en fonction du degré de poussée (MAR basse).

**2.1-Description :**

L'enfant est examiné en décubitus dorsal, membres inférieurs en abduction. La détermination du cul-de-sac peut se faire par :

- voie abdominale transvesicale, ou
- voie périnéale, la sonde étant alors placée sur la fossette anale.

**a. Par voie abdominale transvesicale : [36]**

On reconnaît les formes hautes devant un cul-de-sac situé au dessus de la base vésicale, les formes intermédiaires sont d'appréciation plus difficile.

**b. Par voie transpérinéale : [36]**

On réalise des coupes périnéales longitudinales et transversales.

- Les coupes longitudinales permettent de repérer d'avant en arrière : la symphyse pubienne, le col vésical si la vessie est pleine, le cul de sac intestinal rempli de méconium et le sacrum.
- Les coupes transversales permettent d'individualiser les parties inférieures des ischions et le cul-de-sac intestinal.

**2.2- Interprétation :**

Les coupes périnéales permettent d'apprécier la position du cul-de-sac intestinal. Il est en effet possible de mesurer la distance entre ce cul-de-sac et le plan cutané périnéal :

- + une distance supérieure à 2,5 cm traduit une forme haute [32, 37,38]
- + une distance inférieure à 1,5 cm évoque une forme basse [38,39]
- + une distance entre 1,5 et 2,5 cm traduit une forme intermédiaire.

La sonde ne doit pas être appuyée trop fortement sur la surface cutanée, sous peine de variation de la distance mesurée [39].

Il semble, en fait, plus intéressant de situer le cul-de-sac intestinal par rapport aux repères osseux pelviens. Les coupes longitudinales permettent de tracer la ligne pubo-

coccygienne. Les coupes transversales permettent de définir une ligne passant par le point inférieur des ischions. Il est donc possible de positionner le cul-de-sac rectal par rapport à ces deux lignes.

**2.3-Causes d'erreur :**

L'échographie connaît aussi des limites [35,38] :

- Un cul-de-sac rempli d'air.
- Un cul-de-sac affaissé par une fistule largement ouverte
- La présence d'une atrésie œsophagienne sans fistule impliquant le segment distal, ou d'une atrésie duodénale.

Une sédation de l'enfant serait parfois souhaitable mais n'est généralement pas compatible avec les conditions d'urgence [33,39].

Dans notre série, N'a été réalisée chez aucun malade, malgré que la littérature parle de sa sensibilité (86%) [40] nettement supérieure à celle de l'invertogramme.

Peña [41, 42] souligne lui aussi le faible intérêt de l'étude biométrique, car selon lui le niveau de la fistule donne des renseignements sur la hauteur de la MAR, la technique d'abaissement et le pronostic. Il est donc légitime de proposer dans ces cas, une technique d'imagerie qui permette de révéler ces fistules sans chercher à définir précisément la hauteur du cul-de-sac.

**3. Les opacifications : [35]**

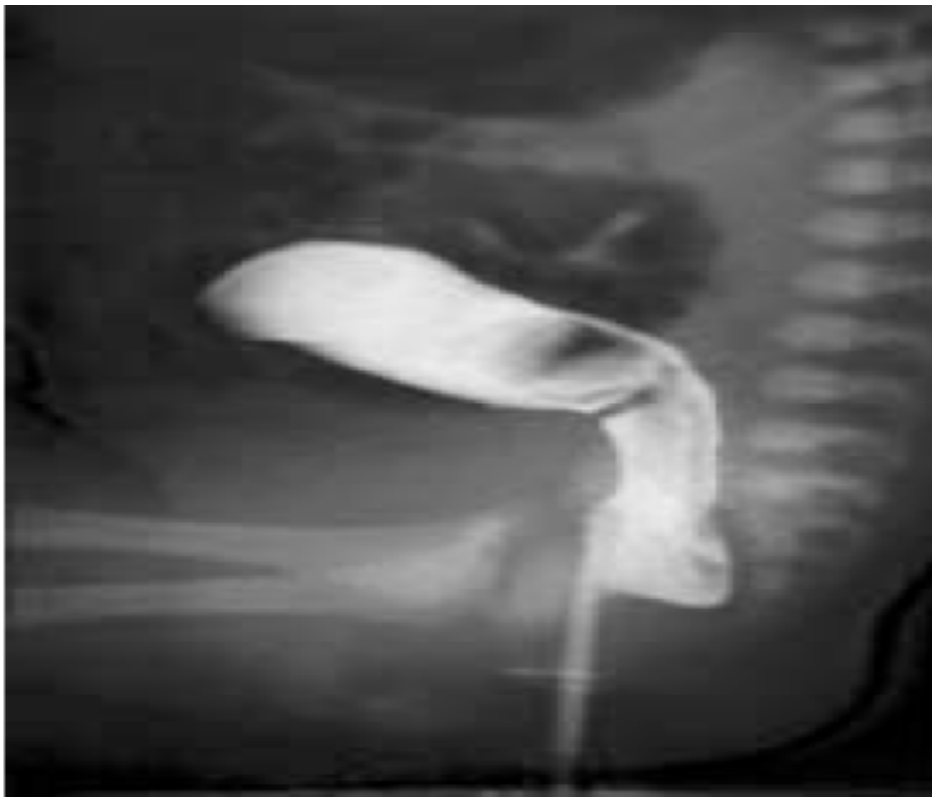Dans le bilan initial d'une MAR, on a parfois recours à des techniques d'opacification pour affirmer le diagnostic.

La recherche d'une fistule constitue un temps important de l'exploration radiologique. Sa technique est fonction des données de l'examen clinique.

**3.1- La fistulographie :(fig.21)**

En présence d'une fistule périnéale, observée dans le cadre d'une forme basse ou intermédiaire, il est utile de pratiquer une fistulographie en injectant un produit opaque hydrosoluble (par l'intermédiaire d'un cathéter souple) afin d'objectiver :

- D'une part le trajet fistuleux proprement dit, et ses rapports avec le point A de Stephens qui représente la position normale de la ligne pectinée.
- d'autre part, le cul-de-sac intestinal lui-même et ses rapports avec la ligne PC de Stephens et la ligne de Crémin.



**Figure 21 : opacification aux hydrosolubles par catheterisme d'une fistule vestibulaire.**

**3.2-L'opacification à travers une ponction transpérinéale du cul-de-sac :**

Devant un périnée sans fistule apparente, certaines équipes pratiquent une ponction transpérinéale du cul-de-sac à l'aiguille fine, sous contrôle scopique, suivie d'opacification à

l'aide d'un produit iodé hydrosoluble afin de déterminer la topographie rectale et de rechercher une éventuelle fistule.

Cet examen semble ne plus devoir se justifier, compte tenu des résultats des explorations radiologiques et échographiques par voie périnéale.

**3.3-L'urétrocystographie rétrograde :**

L'urétrocystographie apparaît très intéressante lors du bilan radiologique initial d'une MAR chez le garçon. Elle permet d'étudier l'anatomie de l'urètre, de rechercher une fistule et de préciser son niveau.

Elle est suivie d'une cystographie rétrograde qui permet :

- D'une part de rechercher une fistule recto-urinaire, il faut alors réaliser des clichés de profil en remplissage vésical, pour la mise en évidence d'une fistule recto-vésicale.
- d'autre part, d'objectiver une malformation associée en particulier le reflux vésico-urétéral.

**3.4- La vaginographie :**

Chez la fille une vaginographie peut détecter une fistule vagino-rectale.

**3.5- L'opacification par la colostomie :(fig. 22)**

L'opacification de la partie distale du tube digestif par un orifice de colostomie sera réalisée à distance éventuellement dans les formes hautes ou intermédiaires.

Elle a été réalisée chez 10 patients dans notre série, ce qui représente 62,5% des patients colostomisés.

Elle a permis de mettre en évidence deux cas de fistules recto-urinaires, dont le patient ne présentait pas de Méconurie.

En plus, elle a permis de reconsidérer le diagnostic d'une MAR avec Méconurie comme forme basse et on a opté pour un mini-PENA.

De ce fait, paraît que la colographie a un rôle très important dans la prise en charge thérapeutique des MAR.

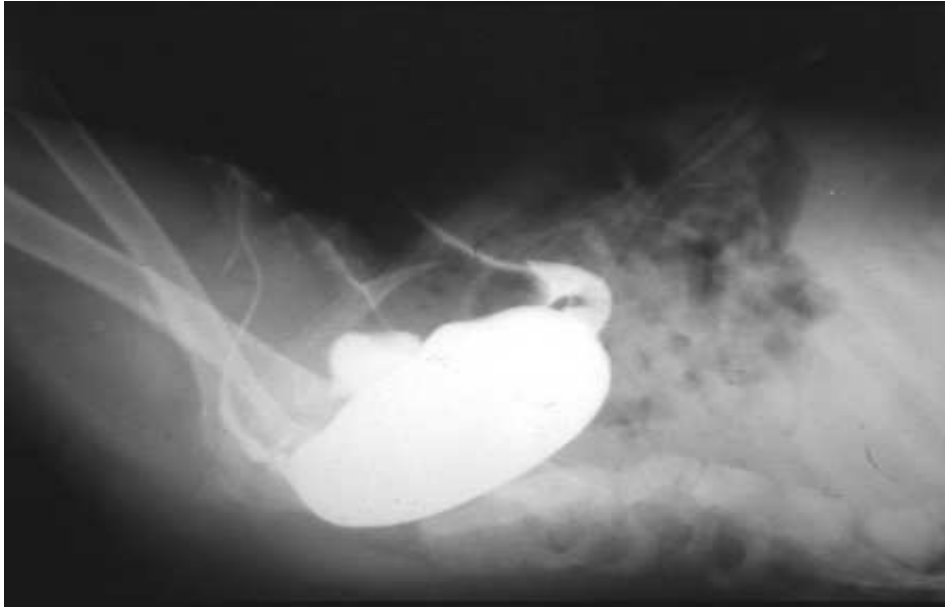

Figure 22 : colographie d'une MAR objectivant une fistule urétrale.

Nos résultats concernant la place de la radiographie de profil tête en bas et la colographie descendante, sont concordantes avec ceux de la littérature, surtout les travaux de J.Niedzielski [40] et AG Le Bayon[35] qui ont montré que la sensibilité de l'invertogramme réalisé chez 22 patients était de 27% avec une erreur moyenne de mesure de 0,84 cm et la différence entre la mesure et la distance réelle était significative. Et que la sensibilité de la colographie était de 100%, avec aucune différence significative entre la mesure et la découverte per-opératoire.

#### **4. L'endoscopie :**

Les examens endoscopiques de l'urètre, de la vessie et du vagin chez la fille sont actuellement possibles dès la naissance. Ils sont nécessaires dans les MAR, d'une part en cas de découverte de fistule recto-urinaire (ou recto-vaginale) pour en préciser le siège et le caractère

congénital ou iatrogène, d'autre part en cas de rein muet à l'UIV pour situer l'implantation éventuellement ectopique de l'uretère.

Enfin ces examens sont indispensables avant tout traitement de cloaque et chez le grand enfant au stade de séquelles de la MAR.

## **5. La tomодensitométrie (TDM) :**

L'examen TDM n'a pas d'utilité chez le nouveau-né pour déterminer le type anatomique de MAR.

En effet, le cul-de-sac est souvent mal visible en dehors de toute opacification. Certains, profitant de la petite taille de l'enfant, ont effectué des coupes sagittales et tracé la ligne pubo-coccygienne [43, 44].

La présence de méconium fournirait pour ces auteurs une bonne interface pour déterminer le fond du cul-de-sac [45].

### **5.1-Description :**

Les coupes axiales, parallèles à la ligne PC, sont réalisées si l'angle d'inclinaison du statif est suffisant.

### **5.2-Interprétation :**

En pré-opératoire, uniquement pour les formes hautes avant la chirurgie définitive pour évaluer les rapports du cul de sac avec la musculature pelvienne et pour déterminer l'épaisseur de la sangle puborectale et du sphincter externe.

En post-opératoire, dans le bilan d'incontinence, pour situer exactement le colon abaissé par rapport à la sangle et pour mettre en évidence une atrophie des muscles du sphincter externe.

Bien qu'il soit possible d'obtenir par tomодensitométrie une étude dans le plan sagittal ou frontal chez le nouveau-né l'imagerie par résonance magnétique s'avère plus performante.

## **6. L'imagerie par résonance magnétique (IRM) : (fig.23) [35]**

Aucune IRM périnéale n'a été réalisée en période néonatale dans notre série, en bilan préopératoire du fait de son accès limité en semi-urgence. Pourtant, plusieurs études ont prouvé qu'elle permettait de s'affranchir des limites des études biométriques, en apportant des renseignements anatomiques, notamment la relation directe du cul-de-sac rectal avec la sangle puborectale, l'état de trophicité de l'appareil sphinctérien, la mise en évidence d'éventuelles fistules internes ainsi que le dépistage de malformations associées. Cet examen multi planaire, non invasif, apportant des renseignements exhaustifs sur l'anatomie précise de la malformation, guide le chirurgien dans le choix de la technique opératoire. L'IRM a aussi l'avantage d'explorer, outre le colon, le rectum et l'ensemble de la cavité périnéale, la région rétro-rectale, localisation préférentielle des dysraphismes occultes ainsi que le cône terminal. Le méconium, grâce à son hypersignal T1 franc, apporte un excellent contraste [46-48]. En pratique, des séquences T1, T2 sans et avec saturation de la graisse, dans les plans axial, sagittal et coronal, sans balisage digestif, chez un enfant calme, immobile sont les séquences de base réalisées pour l'exploration des MAR. La difficulté de mise en œuvre chez un enfant en bas-âge et son accessibilité limitée en semi-urgence explique sa faible utilisation dans le contexte.

L'IRM permet d'analyser les muscles du plancher pelvien dans tous les plans de référence, et d'étudier dans le même temps les corps vertébraux, le contenu du canal rachidien et le haut appareil urinaire.

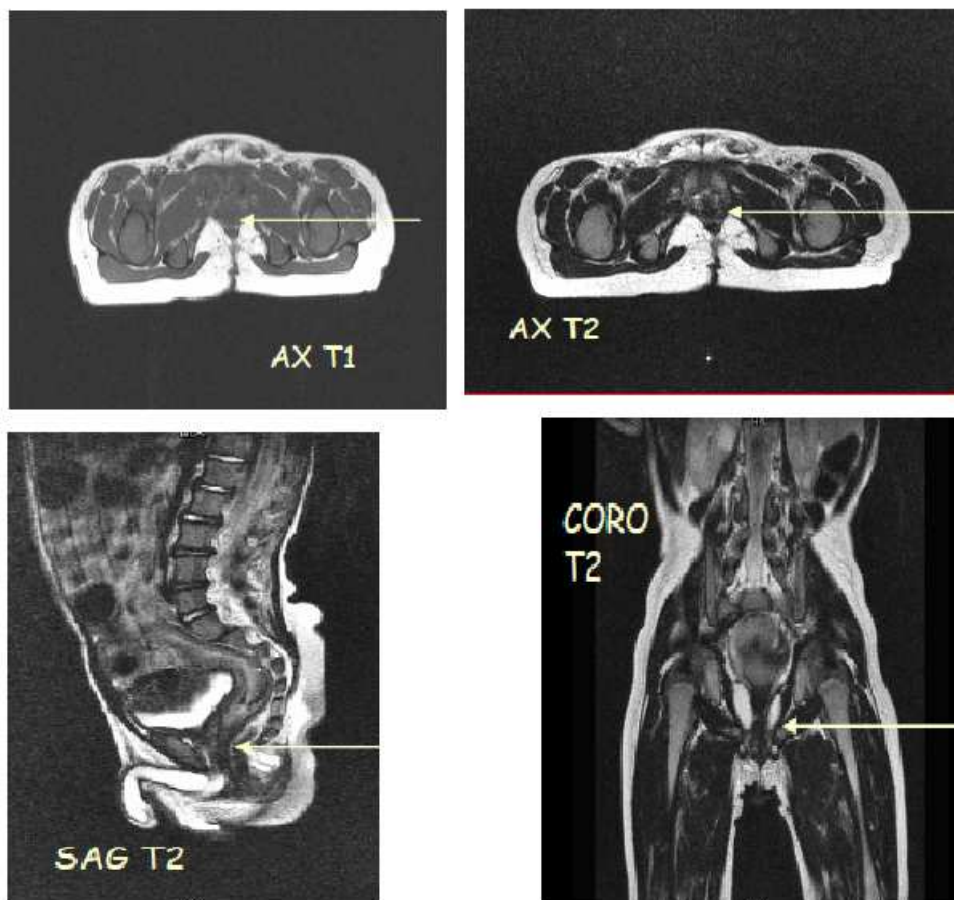


Figure 23: IRM pelvienne qui montre une hypoplasie des muscles de la sangle rectale.

#### **7. Autres :**

Les autres examens radiologiques ont pour intérêt de rechercher les malformations associées tels l'urographie intra veineuse (UIV), les clichés du squelette, les explorations cardiaques, pulmonaires digestives et crâniennes...

#### **IV. LES FORMES ANATOMOCLINIQUES :[1 1]**

Le terme de MAR concerne un très grand nombre de malformations de l'extrémité caudale du tube digestif. La variété des anomalies anatomiques explique la difficulté d'obtenir une classification simple. Celle-ci doit, en effet, répondre à plusieurs critères (Stephens) :

1. La terminologie doit être simple et en elle-même significative de la malformation.
2. Elle doit être exacte et explicite, surtout en ce qui concerne le problème sphinctérien, dont dépend le pronostic fonctionnel.
3. Elle doit être le plus conforme possible aux notions embryologiques du développement anorectal.
4. Elle doit satisfaire à un diagnostic précis et souligner le sexe et les fistules associées.

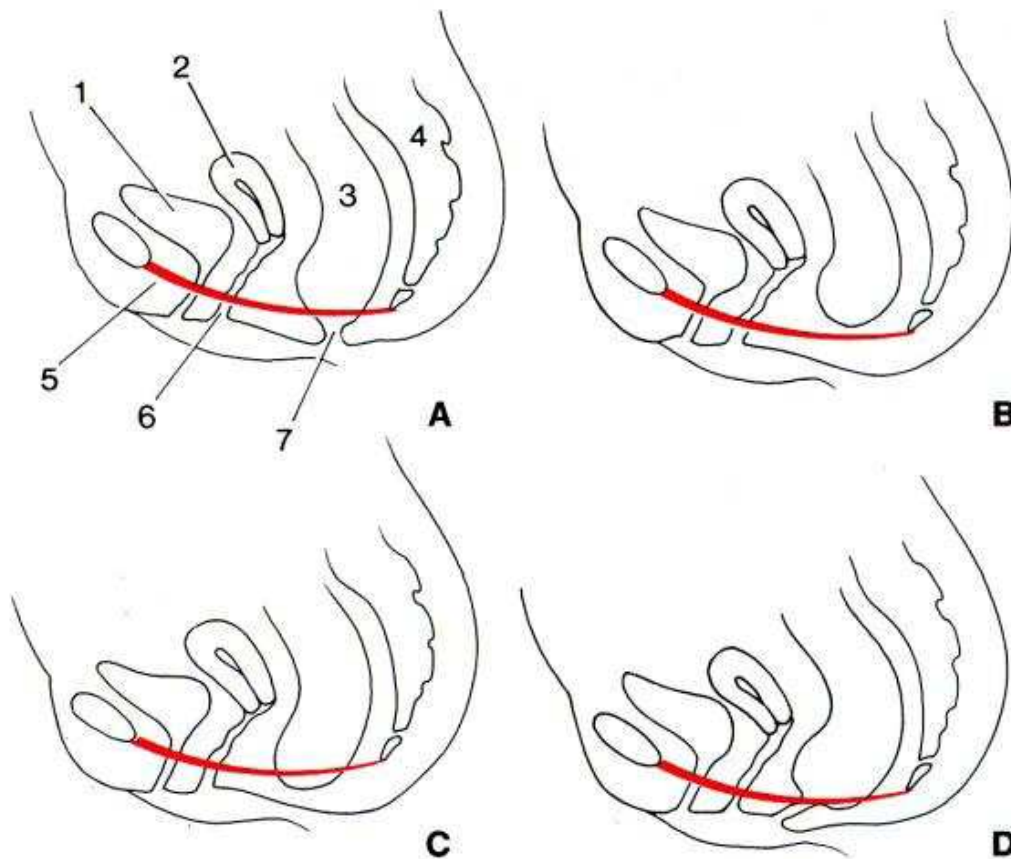
Plusieurs auteurs ont donné une classification et nous ne ferons que citer :

- LADD et GROSS.....(1934)
- D. BROWNE.....(1951)
- BILL et JOHSON .....(1958)
- SCOTT et SWENSON.....(1959)
- NIXON.....(1961)
- PAETRIDGE et GOUGH.....(1961)
- GANS et FRIEDMAN.....(1963)
- SANTULLI .....(1965)
- LOUW..... (1965)

En fait, c'est à l'occasion du congrès de chirurgie pédiatrique réuni pour le centenaire du Royal Children's Hospital de Melbourne (1970), qu'un comité international avait fixé la nomenclature universellement reconnue depuis lors [34].

La classification des MAR retenue à l'heure actuelle repose sur la classification de Melbourne (1970) simplifiée en 1984 [49-51].

Les MAR sont réparties d'un point de vue anatomique en formes hautes, intermédiaires et basses selon la position du C-D-S digestif par rapport au plancher des muscles releveurs de l'anus (fig.24).



1 : Vessie 2 : Utérus 3 : Rectum 4 : sacrum 5 : Ligne des releveurs de l'anus  
6 : Vagin 7 : Anus

**Figure 24 : représentation schématique des MAR.**

Si le cul de sac rectal est au dessus du muscle puborectal, il s'agit d'une malformation anorectale haute : forme supra-levatorienne,

Si le cul de sac rectal est au niveau du muscle puborectal, il s'agit d'une malformation anorectale intermédiaire,

Si le cul de sac rectal est au dessous du muscle puborectal, il s'agit d'une malformation basse : forme infra-levatorienne.

**Tableau XIII : Classification des MAR les plus fréquentes**

MAR Hautes	MAR Intermédiaires	MAR Basses
Agénésie anorectale sans fistule	Agénésie anale sans fistule	Anus vulvaire et anus périnéal antérieur
Agénésie anorectale avec fistule Garçon : fistule urétrale Fille : fistule vaginale. Forme cloacale.	Agénésie anale avec fistule .Garçon : uréthro-bulbaire .Fille : vaginale ou vestibulaire	Anus couvert complet
		Anus couvert incomplet avec fistule anocutanée ou anovestibulaire.
Atrésie rectale		Persistance de la membrane anale..

### **1-Formes hautes :**

On distingue [11, 15, 34, 36] :

- Les agénésies anorectales
- Les atrésies rectales.

Avant de traiter chaque entité à part, il conviendrait de rappeler que :

- L'agénésie est l'absence d'une structure ou d'un organe par défaut de création embryonnaire, s'accompagne d'anomalies dans les autres organes nés du même contingent de cellules embryonnaires.
- L'atrésie est l'oblitération ou l'imperforation congénitale d'un conduit cylindrique.

#### **1.1 Agénésie anorectales :**

On distingue :

- Les agénésies anorectales sans fistule.
- Les agénésies anorectales avec fistule.

Cependant, il faut signaler que toutes les agénésies anorectales ont en communs les caractères suivant :

- \* Le sphincter interne est absent.
- \* Le muscle releveur est normal, mais sa sangle puborectale est plaquée contre la paroi postérieure de l'urètre, du vagin ou du cloaque qu'elle entoure en leur adhérant assez intimement juste sous la fistule. Elle est donc anormalement haute et antérieure. Le reste du releveur, sur lequel repose le cul-de sac rectal, est normal, sauf s'il existe des anomalies du sacrum : le muscle peut alors être plus ou moins hypoplasique ou privé d'innervation.
- \* Le sphincter externe reste discuté. STEPHENS souligne qu'il est incomplet, hypoplasique, et que le seul élément utilisable de l'appareil sphinctérien est la sangle puborectale.

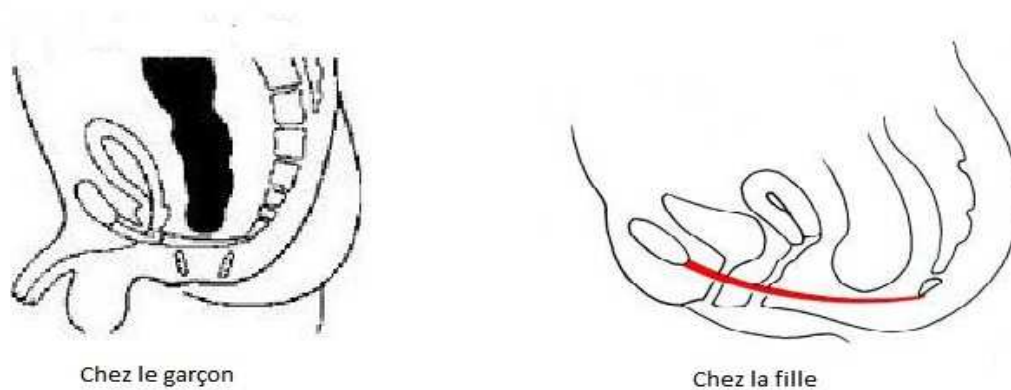
De Vries et Pena estiment que le sphincter externe existe toujours même en cas d'imperforation haute, sa portion profonde est en continuité avec la sangle puborectale et forme ce qu'ils appellent le « complexe musculaire strié ».

+ L'aspect du périnée est variable : sans relief, ou avec fossette, ou avec un bourrelet médian, de toute façon il n'est jamais caractéristique de type de l'anomalie, tout au moins chez le garçon.

**a. Agénésie anorectale sans fistule (fig.25)**

On les rencontre chez la fille ou le garçon. Le cul-de-sac digestif se termine dans le pelvis au-dessus du plan des releveurs. Un tractus fibreux peut le relier au périnée, ou à la structure antérieure la plus proche (urètre ou vagin).

Mis à part le fait que l'agénésie anorectale sans fistule est beaucoup plus rare et qu'elle peut s'étendre au côlon, elle est exactement similaire à l'agénésie anorectale avec fistule.



**Figure 25 : agénésie anorectale sans fistule**

**b. Agénésie anorectale avec fistule :**

C'est de très loin la lésion haute la plus fréquente. Le côlon se termine par un cul-de-sac situé sous le péritoine mais au dessus du plancher du releveur et il est fistulisé dans le tractus urinaire ou génital selon le sexe.

▪ Chez le garçon (fig.26) :

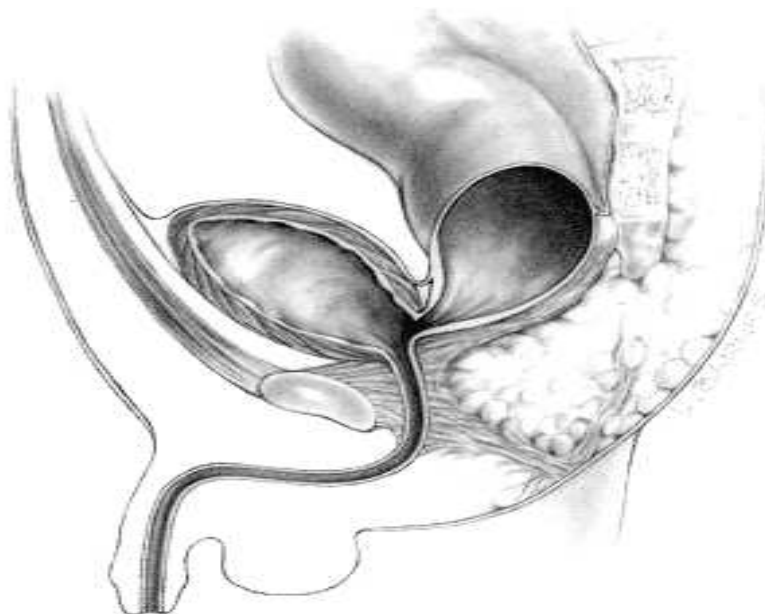Il s'agit classiquement de la forme la plus fréquente des MAR hautes. Le cul de sac digestif est le plus souvent fistulisé dans l'urètre prostatique au voisinage du veru-montanum, parfois plus haut, parfois plus bas et il s'ouvre très rarement dans vessie.

La fistule est toujours très grêle, mesurant 1 à 2 mm de diamètre, insuffisante pour assurer l'évacuation de l'intestin.

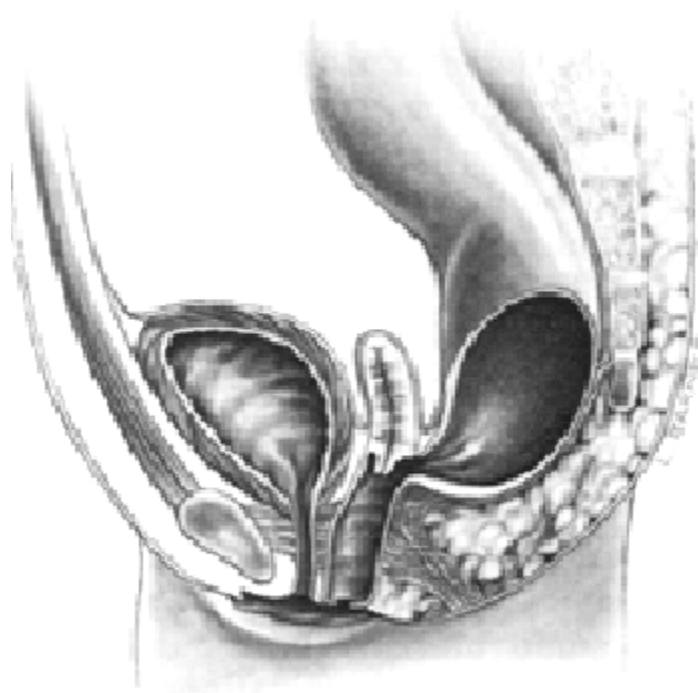
▪ Chez la fille (fig27)

Il faut distinguer les fistules rectovaginales et les formes cloacales.

- Dans le cas de fistule rectovaginale, la vessie, l'urètre, le vagin (parfois divisé par une cloison au dessus de la fistule) et l'hymen sont normaux.
- Le cul de sac rectal s'ouvre sur la face postérieure du vagin dans sa partie moyenne et sur la ligne médiane. L'orifice fistuleux est suffisamment large pour être facilement repéré et pour permettre l'évacuation de l'intestin sans occlusion.



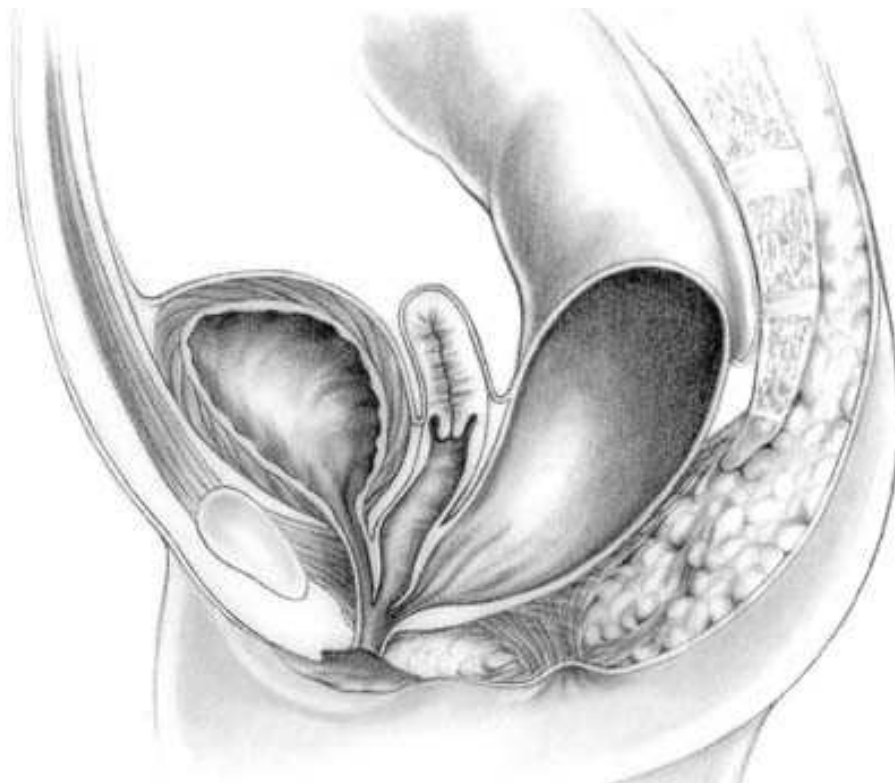
**Figure 26 : Agénésie anorectale avec fistule vésicale.**



**B. High Rectovaginal fistula.**

**Figure 27 : atrésie anorectale avec fistule vaginale.**

- Dans les formes cloacales (fig.28) : elles sont individualisées par leurs problèmes thérapeutiques, dans la mesure où la malformation atteint les filières urinaire, génitale et digestive. Elles sont multiples, mais la forme la plus usuelle est celle décrite dans la classification de Melbourne selon le terme de fistule recto-cloacale. Dans cette dernière il existe un conduit commun où débouchent le tractus urinaire, le vagin et le rectum. C'est une malformation rare (6 à 8% des MAR de la fille selon stephens). On peut distinguer trois grands types anatomiques:



**Figure 28** : forme cloacale. [52]

- La vessie, le vagin et le rectum s'abouchent au sommet du cloaque.
- Le rectum s'implante dans le vagin qui s'abouche dans le cloaque, l'urètre est plus développé.
- Cloaque avec atrésie vaginale.

L'urètre est de type continent ou incontinent en fonction de la hauteur de la confluence uréthro-vagino-rectale. Il est, de ce fait, essentiel de préciser la longueur de l'urètre et la compétence du col vésical :

- Parfois, le col vésical, plus ou moins béant, s'ouvre directement dans le conduit cloacal.
- Long et étroit, parfois au contraire, il existe un urètre assez long avec un canal commun large et court et l'aspect est celui d'un urètre hypospade susceptible d'assurer la continence.

Le développement de la cavité vaginale est très variable et les duplications vaginales ou utérines sont très fréquentes, l'absence de cloisonnement du cloaque entraînant l'absence de fusion des canaux de Müller.

#### **1.2- Atrésies rectales :**

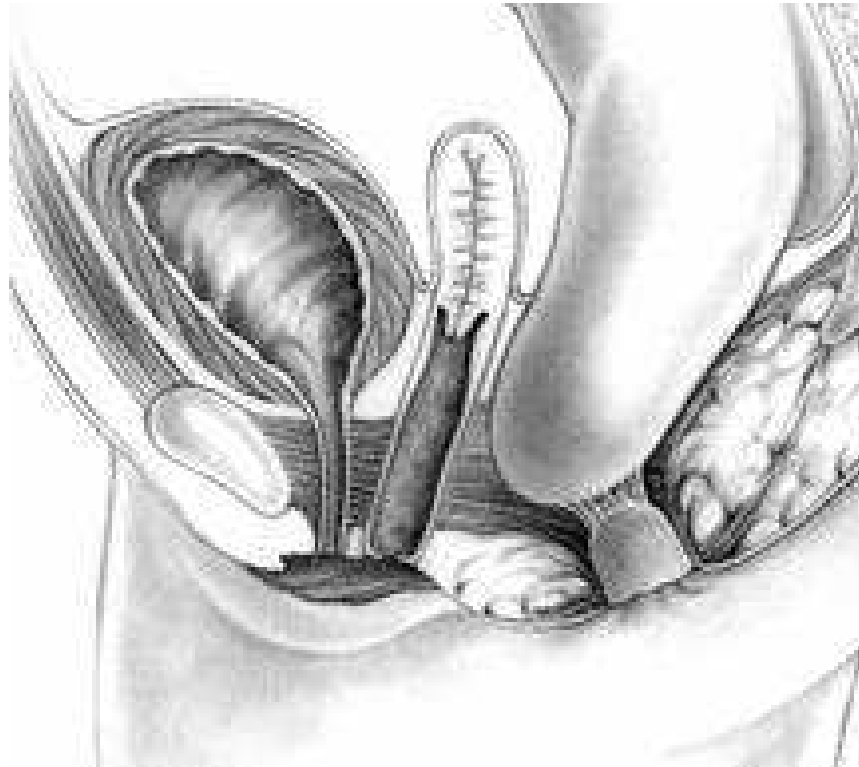Cette malformation rare se rencontre chez le garçon et la fille (selon Stephens : 15 cas pour 3000 anomalies rectales oubliées). Le cul-de-sac digestif est situé dans le pelvis à un niveau variable au-dessus du plan du releveur. Il est fixé le plus souvent par un tractus fibreux au canal anal, qui est normal (fig.29).

L'atrésie rectale a toutes les caractéristiques d'une atrésie intestinale banale, d'origine ischémique, avec notamment deux culs-de-sac :

- L'un anal formé par le canal anal normal
- L'autre rectal sinon colique.

Ces deux cul-de-sac sont séparés soit par un simple diaphragme, soit par une perte de substance avec un petit cordon entre les deux.

Cette lésion est caractérisée par la persistance d'un appareil sphinctérien normal, ce qui facilite le traitement et permet d'obtenir d'excellents résultats.



**Figure 29:** Atrésie rectale chez la fille.

## **2- Formes intermédiaires :[11]**

Les formes intermédiaires sont caractérisées par une agénésie anale et un cul-de-sac rectal aveugle ou fistulisé mais qui a des rapports particuliers avec le releveur.

Ces formes sont :

Les agénésies anales sans fistule

Les agénésies anales avec fistule.

Elles ont en commun les éléments suivants :

- \* L'absence de sphincter interne
- \* Un muscle releveur bien développé : le cul-de-sac rectal s'engage dans la sangle puborectale, que Stephens décrit comme un panier dont les fibres

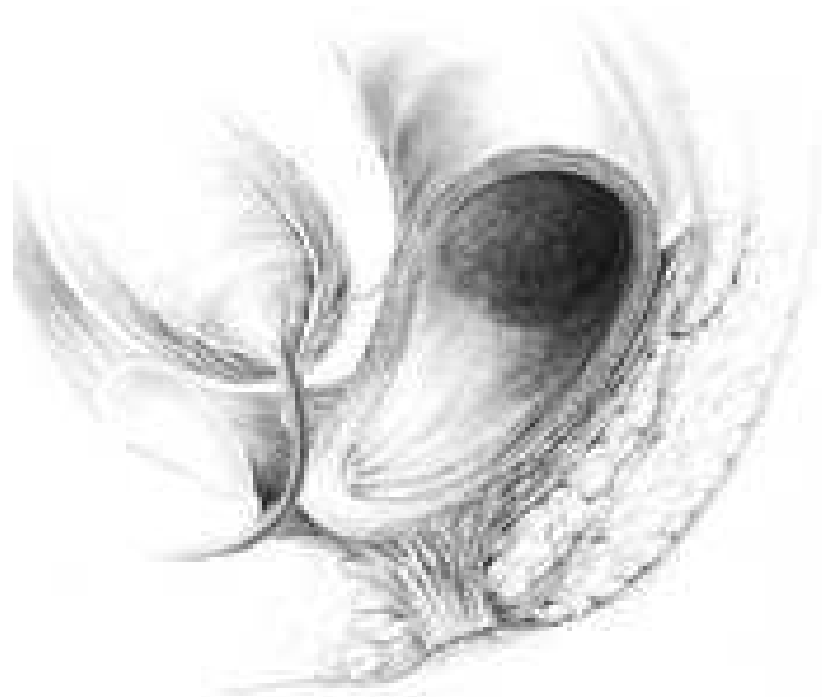entourent le fond du cul-de-sac, alors que le trajet fistuleux s'engage dans la sangle.

- \* Un sphincter externe probablement plus développé que celui des formes hautes
- \* L'absence de signes distinctifs au niveau du périnée

**2.1- Les agénésies anales sans fistule (fig.30) :**

Beaucoup plus fréquent chez le garçon que chez la fille, le cul-de-sac digestif s'arrête au bord supérieur du muscle bulbo-caverneux. Il est donc entouré par la sangle du releveur.

Chez la fille, le cul-de-sac se termine juste en arrière de la portion distale du vagin.

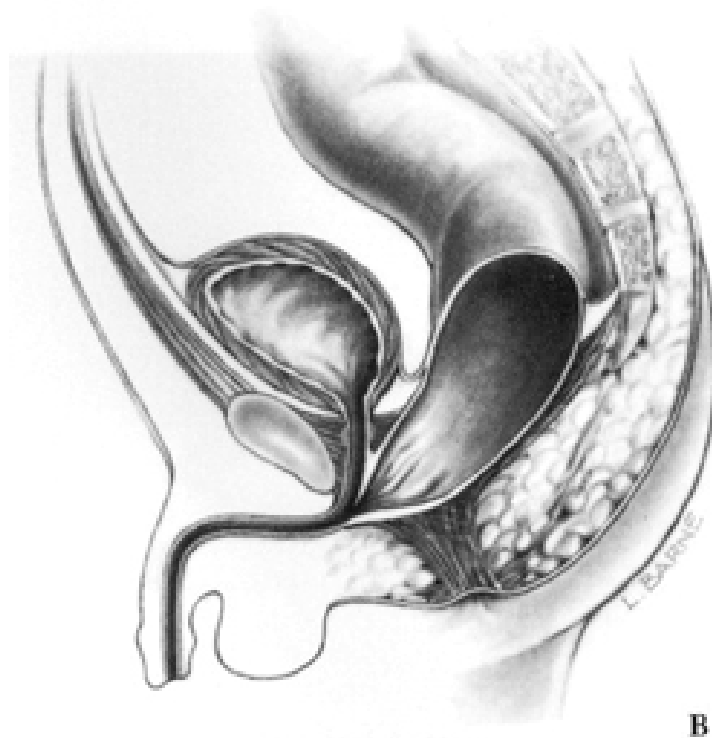


**Figure 30 : agénésie anale sans fistule.**

**2.2- Les agénésies anales avec fistule :**

**a . Chez le garçon : (fig.31)**

Le rectum est fistulisé dans l'urètre bulbaire, beaucoup plus rarement dans l'urètre antérieur.



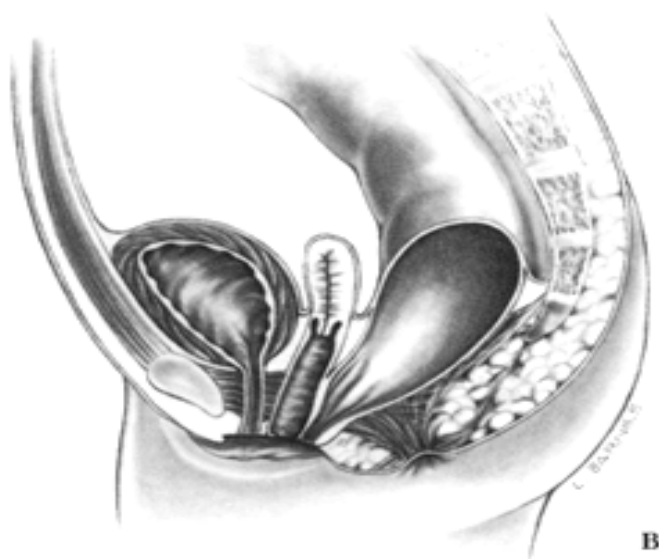
**Figure 31** : Agénésie anale avec fistule bulbaire chez un garçon.

**b. Chez la fille : (fig.32)**

Le rectum est fistulisé dans la partie basse du vagin ou dans le vestibule.

- Si la fistule est vaginale, elle se jette sur la paroi postérieure du vagin, juste en amont de l'hymen. Le releveur de l'anus entoure la fin du tube digestif, et la fistule passe au travers des fibres les plus basses. Il se constitue de ce fait un mécanisme pouvant reproduire une continence.
- Si la fistule est vestibulaire, elle est alors plaquée contre la face postérieure du vagin, par la sangle du releveur, et elle s'ouvre juste en avant de l'hymen et en amont de la fourchette postérieure de la vulve.

Dans notre étude, les formes haute et intermédiaire, ont été considérées et traitées comme une seule entité, du fait de la ressemblance clinique et anatomopathologique.



**Figure 32** : agénésie anale avec fistule vestibulaire.

- Chez les garçons :

**Tableau XIV** : Formes anatomocliniques des MARH et MARI chez les garçons

MARB et MARI	S.Yazbeck[5 3]	Chiba	Husberg[54]	L.Daoud	Notre série
Forme avec fistule urétrale	67,8%	77,5%	79,1%	26,3%	60%
Forme sans fistule	29,4%	15%	16,7%	42,1%	30%
Forme avec fistule vésicale	-	7,5%	4,2%	15,8%	10%
Atrésie rectale	2,8%	0%	0%	15,8%	0%
Nombre de cas	833	80	24	19	10

Nous remarquons que les formes avec fistule urétrale sont prédominantes chez les garçons, ce qui concorde avec les données de la littérature.

Les atrésies rectales dans notre série comme dans la littérature restent exceptionnelles dans les MARH et MARI chez le garçon, et retrouvées surtout chez la fille.

- Chez les filles :

**Tableau XV : Formes anatomo-cliniques des MARH et MARI chez les filles**

	S.Yazbeck [53]	Husberg [54]	L.Daoud	Notre série
Forme avec fistule	64%	95,8%	66,7%	66,66%
Forme sans fistule	16,2%	4,2%	22,2%	16,67%
Cloaque	16,7%	0%	11,1%	16,67%
Atrésie rectale	3,1%	0%	0%	0%
Nombre de cas	225	24	9	6

D'après cette comparaison, les formes avec fistules constituent le plus grand pourcentage des formes hautes et intermédiaires chez la fille.

Les formes cloacales, rares dans la littérature, sont retrouvées dans un seul cas dans notre série soit 16,67%.

L'atrésie rectale était absente dans notre série.

Au total, nous remarquerons que nos données sont concordantes avec celles des séries de la littérature.

### **3. Formes basses :**

Ce sont des dysgénésies purement anales. L'anatomie de la malformation est très variable.

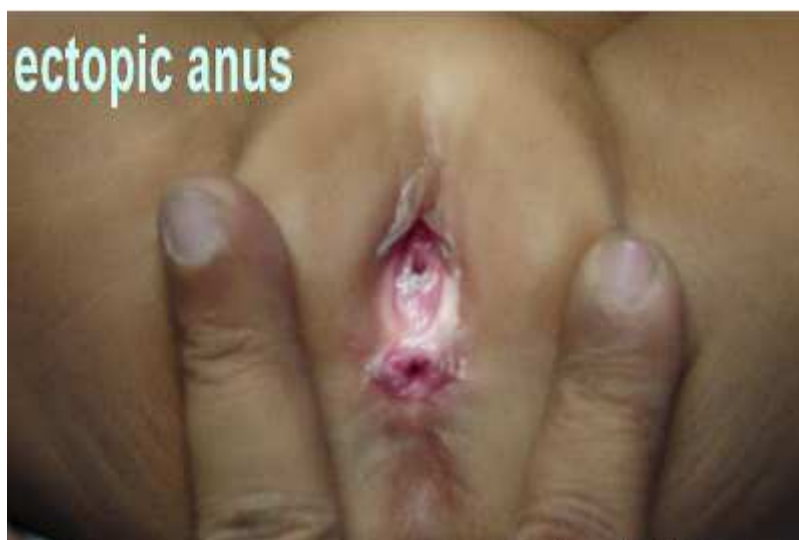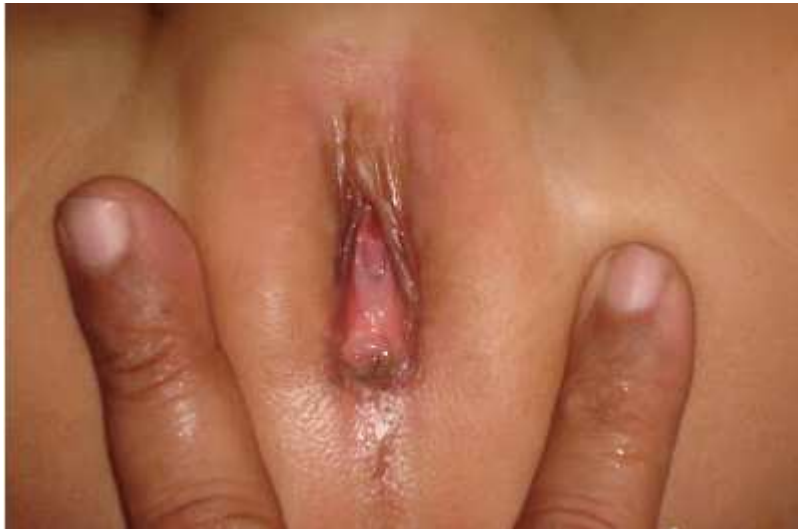Ces malformations basses ont en communs :

- \* un sphincter interne variable, plus ou moins hypoplasique selon Stephens.
- \* un muscle releveur normal (sauf agénésie sacrée)
- \* un sphincter externe dont l'anatomie reste imprécise, dans l'ensemble on admet que sa partie profonde est normale, qu'elle entoure la partie basse du canal anal et est en contiguïté avec la sangle puborectale, alors que sa portion superficielle est réduite à quelques fibres longitudinales qui forment un U ouvert en avant. De

toute manière, l'appareil sphinctérien est suffisamment développé pour assurer une continence normale.

**3.1. Anus vulvaire de la fille et anus périnéal antérieur :( fig. 33)**

Ce sont des anus normaux mais en situation anormale par défaut de développement du périnée. L'anus périnéal antérieur se rencontre dans les deux sexes.

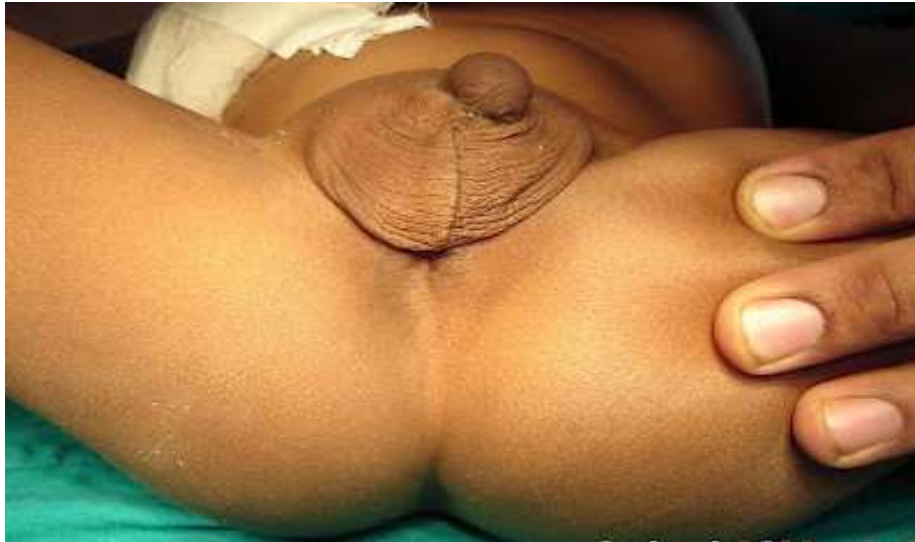

**Figure 33 : photos d'anus vulvaire et anus périnéal antérieur.**

**3.2. Anus couvert complet (fig.34) :**

L'anus est situation normale mais il est fermé par la fusion des replis anaux

Parfois existe une petite fistule in situ mais excentrée (anus couvert sténosé, sténose anale).

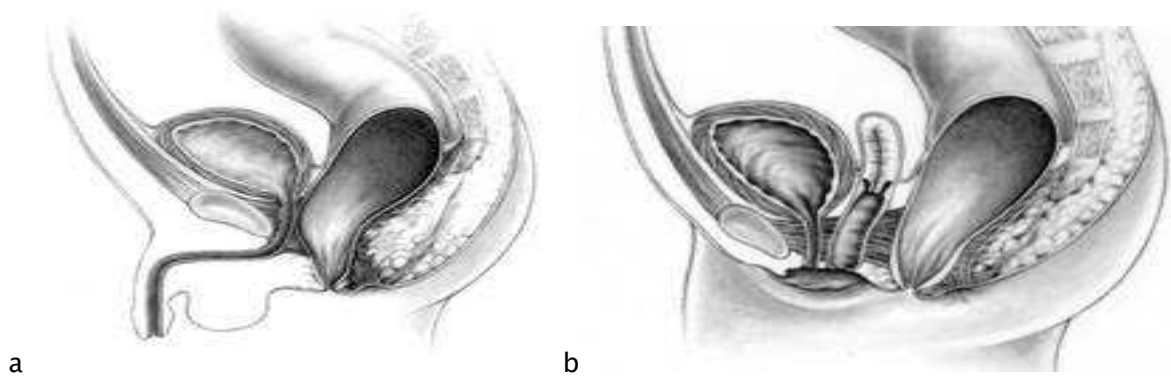


**Figure 34 : Photo d'un nourrisson présentant un anus couvert complet.**

**3.3 . Anus couvert incomplet avec fistule anocutanée ou anovestibulaire (fig.35-36) [11]**

C'est le type le plus fréquent des MAR (Browne, Stephens). Le rectum est normal, de même que le canal anal jusqu'au niveau des valves et de la ligne pectinée. En dessous, il se réduit à un trajet fistuleux revêtu d'un épithélium squameux qui va s'ouvrir en avant sur le raphé périnéal à une distance variable, souvent :

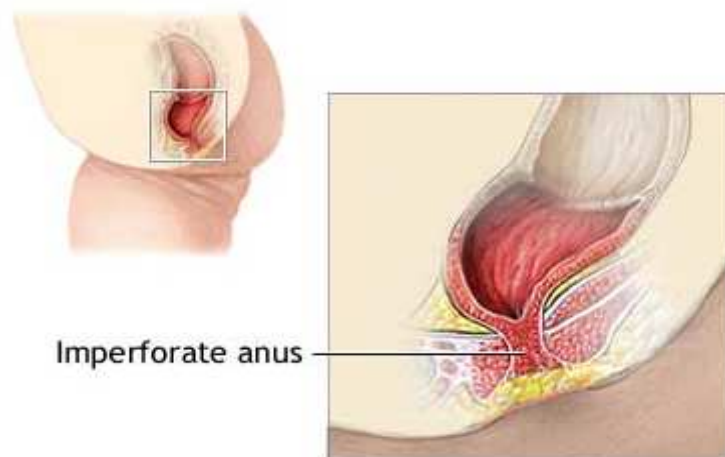
- derrière le scrotum chez le garçon
- dans le vestibule chez la fille



**Figure 35-36 : anus couvert incomplet avec, a : fistule cutanée, b : fistule vestibulaire**

**3.4. Persistance de la membrane anale (fig.37) :**

Elle peut être complète ou incomplète avec un orifice qui donne issue à des selles, elle est extrêmement rare.



**Figure 37 : Imperforation anale membraneuse.**

Nos résultats en terme de type anatomoclinique des MAR basses, comparés à ceux de la littérature seront exposés dans le tableau suivant.

**Tableau XVI : répartition des formes anatomocliniques des MARB selon le sexe dans les différentes séries.**

Sexe	L.Daoud		Chiba		S.Yazbeck		Notre série	
	garçons	filles	garçons	filles	garçons	filles	garçons	filles
Anus couvert incomplet	51,1%	57,5%	36,1%	88,8%	65,1%	91,6%	100%	100%
Anus couvert complet	48,9%	12,5%	63,9%	8,3%	34,9%	8,2%	0%	0%
anus périnéal antérieur	0%	7,5%	0%	0%	-	-	0%	0%
Anus vulvaire	-	22,5%	-	0%	-	-	-	0%
Membrane anale	0%	0%	1,3%	2,7%	-	-	0%	0%

Dans les formes basses nous remarquerons que :

- ◆ Chez les garçons, l'anuscouvert incomplet la seule forme anatomoclinique recensée dans notre série, et qui peut être expliqué probablement par le nombre limité des garçons ayant une MAR basse dans notre série.
- ◆ Chez les filles, l'anuscouvert incomplet est de loin le plus représenté des MAR basses chez les filles dans notre série, et ceci rejoint les données des autres séries de la littérature.
- ◆ Les anus périnéaux antérieurs, les membranes anales et les anus vulvaires restent rares voir exceptionnels dans la littérature mondiale.

#### 4. Formes rares :

La classification que nous venons de décrire ci-dessus est simplifiée, et comporte moins de variétés de malformations que celle de Melbourne qui en comportait au moins 39.

Elle correspond cependant à 90% des formes rencontrées. Les autres malformations qui peuvent être rapportées sont donc exceptionnelles, et il faut décrire attentivement leurs observations en précisant les limites inférieures du tube digestif, par rapport au plan du releveur, le trajet des éventuelles fistules, et l'état du sphincter strié.

## **V. LES MALFORMATIONS ASSOCIEES : [11,16]**

Les malformations associées ont été rapportés chez 09 (31%) patients de notre série, alors que Kieswetter rapporte un taux de 50 à 60% dans sa série, R.Politi et Y.Aigrain [16] ont décrit 30 à 50% d'associations.

Notre pourcentage est relativement bas par rapport aux autres série, du fait que la recherche des malformations associées et surtout la pratiques des examens paraclinique n'était pas systématique chez tous nos patients.

La plupart des malformations rencontrées s'intègrent dans le spectre V.A.C.T.E.R.L :

V pour vertébral

A pour anorectal

C pour cardiopathie

TE pour trachéo-œsophagien

R pour rénal

L pour membre (limbs).

Cette association est en fait rarement complète et ne constitue pas un diagnostic étiologique. La MAR peut survenir aussi dans le cadre d'une anomalie chromosomique ou d'un syndrome génique.

Les anomalies associées peuvent atteindre tous les appareils et peuvent être uniques ou multiples.

## **1. Malformations de l'appareil uro-génital :**

Ce sont les plus fréquentes (environ la moitié des cas : 20 à 50%) [11, 21, 22, 55] et souvent graves (selon Weiner 18% sont incompatibles avec la vie) [13].

Ces malformations associées de l'appareil uro-génital sont observées le plus souvent dans les formes hautes des MAR avec une fréquence atteignant 35 à 40% des enfants. Dans les formes basses, au contraire, cette fréquence ne dépasse guère 10 à 15%.

En dehors des anomalies liées à l'existence éventuelle d'une fistule recto-urinaire, les malformations urologiques observées sont très variées :

- Agénésie rénale unilatérale.
- Dysplasie rénale uni ou bilatérale plus ou moins sévère.
- Ectopie rénale.
- Symphyse rénale (la plus fréquemment observée est le rein en fer à cheval).
- Reflux vésico-rénal avec ou sans urétéro-hydronephrose
- Sténose des jonctions urétéro-vésicales
- Duplication de la vessie (rare).
- Malformation urétrale : urètre double ou diverticule scaphoïde de l'urètre
- Hypospadias de sévérité variable.

Chez la fille, les malformations génitales observées sont plus rares. Il s'agit de :

- Anomalies utérines.
- Duplication de l'appareil génital qui coïncide une fois sur deux avec la présence d'une fistule recto vésicale.
- Rarement il s'agit d'un hydrocolpos.

Nous décrivons la prédominance des malformations uro-génitales ; 17,25% de nos patients ce qui rejoint les données de la littérature.

## **2. Malformations rachidiennes :**

Les anomalies rachidiennes sont retrouvées dans 25% de cas , surtout dans 53% des MAR hautes, et seulement dans 19% des MAR basses [13,36].

Elles sont retrouvées chez 6,9% de nos malades, ce qui est un taux très bas par rapport aux autres séries (PENA :25%).[3]

Il faut surtout insister sur les anomalies sacrées, plus ou moins étendues, entraînant l'absence des racines nerveuses correspondantes avec paralysie du muscle releveur et de la vessie. En effet, d'après Pena, s'il existe une agénésie de plus de trois vertèbres sacrées, il y aura un déficit neurologique sphinctérien important avec vessie neurologique. [56-58].

Il peut s'agir d'hémivertèbres, de fusions vertébrales, d'anomalies de nombre ou de disposition :

- Les héli-vertèbres peuvent être la conséquence soit d'un excès, soit d'une héli-agénésie. Elles sont la cause d'un déséquilibre rachidien plus sévère au niveau lombaire qu'au niveau dorsal.
- Les vertèbres bi-nucléés qui comportent un corps vertébral asymétrique avec un massif articulaire d'un côté contre deux massifs superposés de l'autre, sont responsables d'un déséquilibre de la statique vertébrales identique à celui des héli-vertèbres.
- L'épistasis décrit par Gadow en 1933 comme l'existence de 6 vertèbres lombaires entre 12 vertèbres dorsales et 5 vertèbres sacrées, et dont la fréquence dans les MAR a été précisée par Inès Williams et Nixon puis par Duhamel en France, est d'individualisation difficile. Le compte des vertèbres ne peut être en effet exact que s'il n'existe aucune anomalie des corps vertébraux.

Des anomalies intracanales sont possible :

- myélo-méningocèle
- Moelle fixée [59]

Dans le cadre des malformations rachidiennes il faut citer la triade de CURRARINO associant :[11]

Une MAR basse

Une anomalie sacrée

- Une masse présacrée (ménéngocèle antérieure ou tératome sacro-coccygien ou duplication rectale).

Cette triade, de survenue rare, présente un caractère familial dans la moitié des cas [13,60, 61].

### **3. Malformations du squelette périphérique :[11]**

On observe :

- Des hypoplasies du rayon externe de l'avant bras.
- Des anomalies des doigts à type de poly ou de syndactylies
- Des déformations des pieds, ce qui était le cas dans notre étude par la présence de 03 PBVE, ce qui représente 10,34%.

### **4. Malformations de l'appareil digestif :**

Des malformations digestives de niveau variable peuvent être associées aux MAR. La plus fréquente association malformative concerne l'œsophage.

En effet l'atrésie de l'œsophage est observée dans 5 à 10% des cas, surtout pour les MAR hautes.

D'autres malformations digestives (7% des cas) peuvent être également observées isolément ou associées à l'atrésie de l'œsophage :

- Mésentère commun pathogène ou non.
- Malrotation digestive
- Hernie diaphragmatique

- Diaphragme duodéal
- Atrésie duodénale
- Atrésie colique
- Atrésie des voies biliaire...
- L'association à une maladie de Hirschsprung est exceptionnelle [62]

Dans notre série, on a retrouvé un seul cas d'atrésie de l'œsophage, soit 3,44%. Ce taux est très proche à celui cité dans la littérature.

## **5. Malformations cardiaques :**

Les anomalies cardiaques représentent moins de 10% des associations malformatives.

- Elles sont dominées par la communication interventriculaire.
- Il peut s'agir de transposition complète des gros vaisseaux ou d'une persistance du canal artériel.

Nos résultats concordent avec ceux de la littérature et retrouvent un pourcentage de 6,9% de malformations cardiaques.

## **6. Autres associations malformatives :[11]**

Des anomalies chromosomiques sont rencontrées dans environ 10% des cas :

- Trisomie 21 surtout, avec un seul cas recensé dans notre série.
- Syndrome de l'œil de chat
- Trisomie 18...

Elles justifient la pratique systématique d'un caryotype à tout enfant porteur d'une MAR.

Les Mar peuvent s'intégrer dans de nombreux syndromes géniques :

- \* Autosomiques dominants : citons le syndrome de Townes–Brocks qui comprend une dysmorphie faciale, des anomalies de l'appareil auditif, des anomalies rénales et des anomalies des mains et des pieds.

- \* Autosomiques récessifs
- \* Liés à l'X dont la fréquence est en fait exceptionnelle.

## **VI. TRAITEMENT : [5-11]**

Le traitement diffère selon le type de la malformation anorectale. Nous distinguerons dans ce chapitre le traitement des formes hautes, intermédiaires et basses.

### **1. Formes hautes :**

#### **1.1-But :**

Quel que soit le procédé utilisé, il importe que l'abaissement du rectum se fasse dans la sangle des releveurs et que l'abouchement du tube intestinal se fasse au lieu normal de l'anus. Ainsi, après la cure chirurgicale complétée ou non par des séances de dilatation, le périnée doit être souple et le canal anal admettre le passage de l'index. En outre, l'idéal serait d'obtenir une continence satisfaisante.

#### **1.2- Principe :**

Consiste à disséquer le cul-de-sac intestinal et à fermer une éventuelle communication recto-urinaire ou recto-vaginale pour pouvoir abaisser l'intestin à travers la sangle puborectale soigneusement repérée et préservée.

L'intervention, généralement sous couverture de colostomie, va comporter trois temps :

- 1- Le repérage de la sangle pubo-rectale pour y ménager un plan d'abaissement.
- 2- La libération de l'intestin et son abaissement, en restant strictement à son contact et ne pas hésiter, comme l'a souligné Pena, à modeler son extrémité pour réduire son calibre s'il est trop volumineux [63].
- 3- La confection du néoanus avec réfection du sphincter externe.

Des retouches opératoires sont quelque fois indispensables pour agrandir un orifice anal insuffisant ou exciser un prolapsus de la muqueuse intestinale au périnée.

**1.3-Méthodes :**

**a- Les dilatations :**

Débutent au 15<sup>ème</sup> jour post-opératoire, avec des bougies de Hégar de calibre progressivement croissant, les dilatations bi-quotidiennes doivent être douces et atraumatiques jusqu'à atteindre :

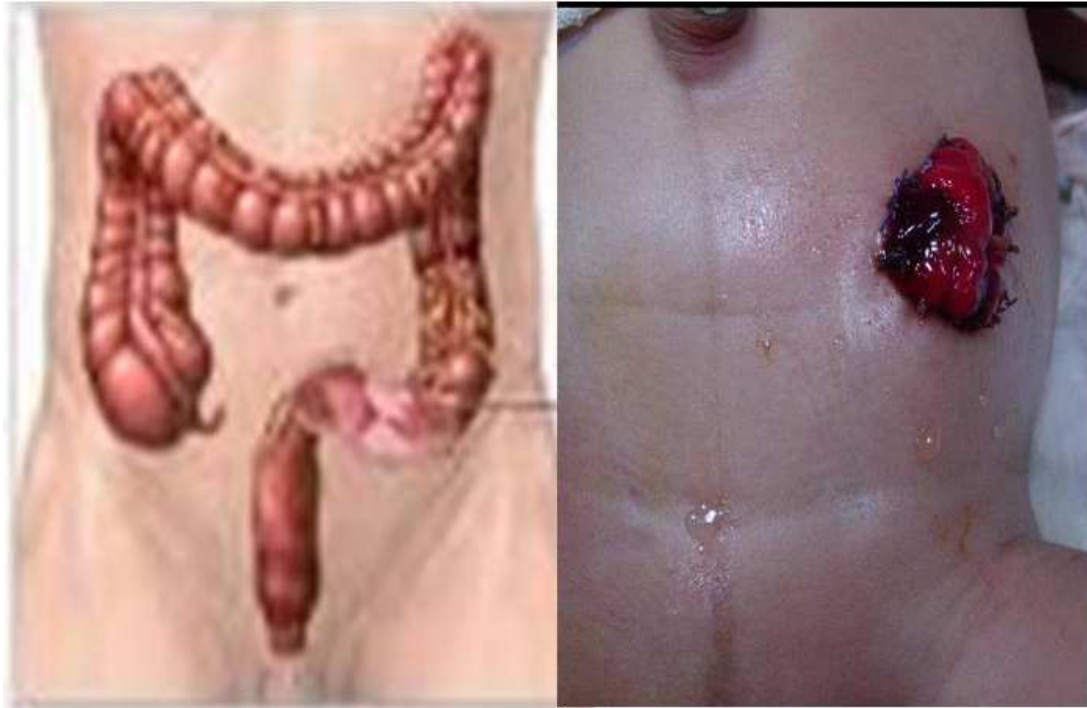
- Le calibre n°12 pour des enfants âgés de 1 à 3 mois
- Le calibre n°13 pour des enfants de 3 à 6 mois
- Le calibre n°14 pour des enfants de 6 à 12 mois
- Le calibre n°15 pour des enfants de 1 à 3 ans
- Le calibre n°16 pour des enfants de 3 à 12 ans.

Ces dilatations peuvent être confiées aux parents, et elles doivent aboutir à un anus souple et perméable à l'index avant la fermeture de la colostomie.

Il faut, par ailleurs rappeler le danger des dilatations sous anesthésie générale qui pourraient entraîner des lésions sources de sténose par la suite [64].

**b. La colostomie :(fig.38) [65]**

Lorsqu'on souhaite différer la cure de MAR haute ou intermédiaire l'accord est unanime pour faire à la naissance une colostomie sous forme d'anus transverse droit à pont. La colostomie latérale, sur baguette, assure une bonne dérivation des matières. Son lieu est discuté : transverse ou sigmoïdienne.



**Figure 38** : représente une colostomie sigmoïdienne

La colostomie sigmoïdienne permet d'évacuer le méconium du segment distal de l'intestin avant la fermeture de l'abdomen. Elle doit cependant rester à une distance suffisante du cul-de-sac rectal pour permettre son abaissement au cours de la cure définitive de la malformation.

Certes, la colostomie est dotée d'une morbidité propre et elle implique deux interventions supplémentaires qui augmentent les risques de complications postopératoires, notamment d'occlusion, mais elle a surtout des avantages immenses :

- elle permet la préparation de l'intestin défonctionnalisé et, après l'intervention, elle protège la suture colo-cutanée et facilite des dilatations très progressives.

- enfin, l'intervention d'abaissement est certainement une des plus délicates qui soit, sous couvert de la dérivation, elle pourra être réalisée dans les meilleures conditions par une équipe entraînée, et grâce à l'âge d'élection.

Celui-ci reste discuté, il semble que la tendance actuelle soit de la réduire à 3 ou même 1 mois (Nixon, Mollard).

Enfin, on procédera à la fermeture de la colostomie après la cure définitive et après s'être assuré de la perméabilité du néoanus.

**c- Intervention curatrice :**

Le traitement passe par un temps essentiel consistant à repérer la sangle puborectale à travers laquelle on abaissera l'intestin, après avoir fermé une éventuelle communication recto-urinaire ou rectovaginale.

Nous insisterons, dans cette partie sur les techniques les plus utilisées actuellement à savoir celle de Stephens, celle de Pena et de Vries et celle de Mollard.

*c .1-Technique de Stephens :*

« Sacro-perineal rectoplasty » ou « sacro-abdomino-perineal rectoplasty ».

Stephens a le mérite d'avoir été le premier à décrire un abord raisonné de la sangle .

- Malade en décubitus ventral.
- Une incision médiane centrée sur la jonction sacrococcygienne et distincte de celle du néoanus permet de réséquer le coccyx puis d'inciser la partie postérieure du releveur.
- On accède ainsi à l'espace sous-péritonéal sous le cul de sac intestinal.
- En restant strictement médian, pour ne pas léser les nerfs pelviens, on repère l'urètre ou le vagin préalablement cathétérisés avec un instrument métallique et, en gardant le contact avec leur paroi postérieure, on engage un passe-fil coudé sous la sangle que l'on charge en totalité.
- Puis on fait saillir l'extrémité du passe fil en bas et en arrière au niveau du néoanus.
- Ensuite, si le cul-de-sac intestinal est assez bas (surtout les formes intermédiaires), on peut l'ouvrir, supprimer la fistule et généralement abaisser l'intestin par cette seule voie d'abord.

- Si au contraire le cul-de-sac est plus haut (forme haute vraie), un temps abdominal est indispensable, l'abord sacrococcygien ne sert alors qu'à définir le trajet d'abaissement dans la sangle puborectale.

Cette technique a constitué un incontestable progrès et a été très utilisée mais, comme l'admet Stephens lui-même, elle ne permet pas de voir la sangle.

De plus le repérage de l'urètre est difficile et peu précis.

*c.2-Technique de Pena et de Vries :*

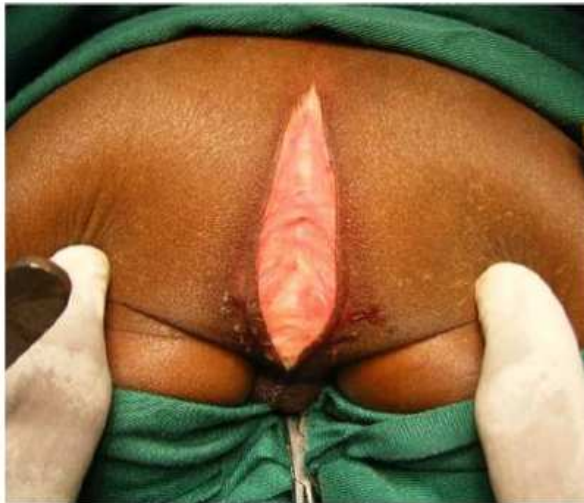« Posterior sagittal ano-rectoplasty » [5, 6, 11, 66-70]

Pena et de Vries utilisent aussi la voie postérieure médiane, mais leur technique est très différente.

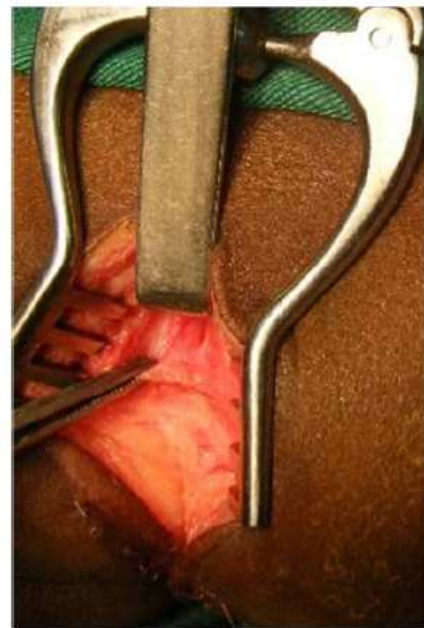
- Le patient est placé en position de décubitus ventral avec élévation du pelvis, et fixation des jambes à la table opératoire pour éviter tout mouvement.
- L'incision va de la pointe du sacrum jusqu'au bord antérieur de la zone choisie pour le néoanus.

La détermination de ce dernier se fait par éléctrostimulation.

- Ils sectionnent alors sur la ligne médiane tous les plans musculaires en allant jusqu'au cul-de-sac intestinal, puis en dessous de celui-ci jusqu'à l'urètre ou au vagin.
- Puis ils incisent l'extrémité du cul-de-sac pour voir la fistule urinaire ou génitale qu'ils dissèquent très soigneusement.(fig.39)



Abord Postéro-Sagittal



Repérage du cul de sac rectal

**Figure 39** : abord postéro-sagittal avec repérage du cul de sac rectal

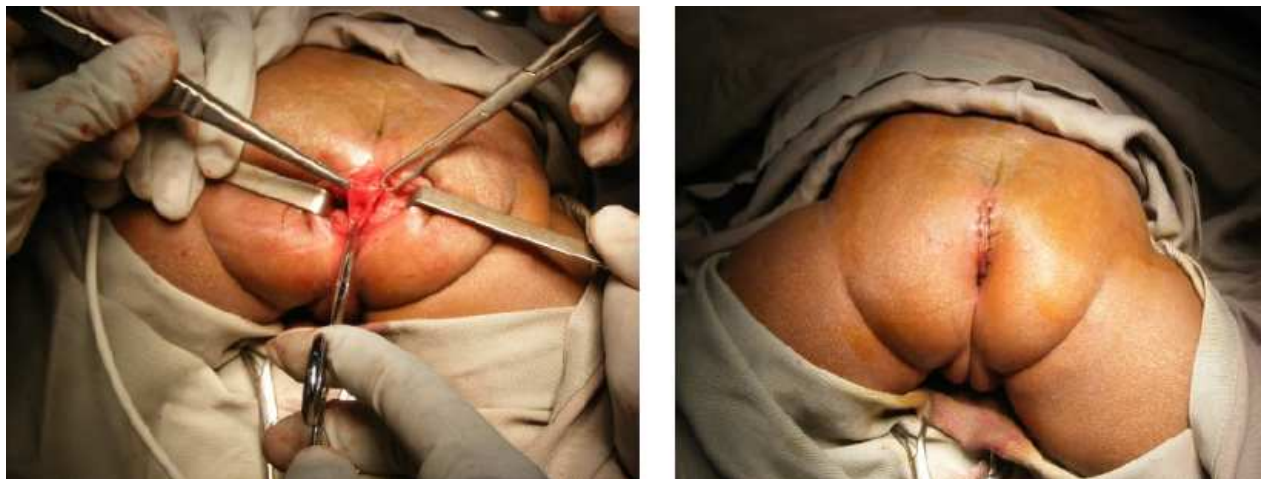Après avoir libéré le rectum, ils procèdent à son abaissement, mais le cul-de-sac est en général trop volumineux pour être replacé dans la gaine musculaire qui sera suturée en arrière de lui, il faut alors le modeler pour réduire son calibre.

- L'extrémité de l'intestin est enveloppée dans les fibres du complexe musculaire strié que l'on suture sur la ligne médiane en chargeant la paroi intestinale afin de prévenir les prolapsus.
- Puis ils suturent l'intestin à la peau du néoanus par des points séparés.(fig.40)

Quand la dissection du cul-de-sac rectal est difficile, après la fermeture de la fistule recto-urinaire ou génitale, il ne faut pas hésiter à recourir à un abord abdominal :

- Si l'abord abdominal est nécessaire on place un gros drain ayant le calibre de l'intestin allant du néoanus à la cavité péritonéale.
- la musculature striée est reconstituée par suture en arrière de ce drain, la paroi et le tissu sous cutané sont suturés jusqu'au niveau du néo-anus.
- le patient est placé en décubitus dorsal.

- Après laparotomie et libération du cul-de-sac intestinal, on suture ce dernier au drain laissé dans la plastie musculaire.
- Par traction sur le drain on attire l'intestin dans la sangle du releveur et le complexe musculaire strié jusqu'au périnée.
- Après fermeture de la cavité abdominale, on suture la paroi intestinale au niveau du néoanus.



**Figure 40** : Abaissement du cul de sac et fixation périnéale de l'anus.

Cette technique a incontestablement plusieurs avantages :

- La libération du cul-de-sac et la suppression de la fistule recto-urinaire ou génitale s'effectuent sous contrôle direct de la vue.
- L'abaissement facile du rectum diminuant ainsi le recours à la voie abdominale.
- Dans la forme cloacale, la reconstruction de l'urètre puis l'abaissement du vagin et du rectum sont certainement beaucoup plus facile par cet abord que par tout autre. En effet l'intervention est réalisée sous contrôle de la vue avec beaucoup de précision.

La technique de Pena et de Vries a par contre l'inconvénient de couper la sangle et de poser le problème du devenir de ces muscles après sutures.

*3.3-Technique de Mollard : « Voie périnéo-abdomino-périnéale ».*

- Position :
  - Le patient est installé en décubitus dorsal, les jambes suspendues.
  - Le périnée et l'abdomen sont préparés en un seul champ opératoire.
  - Il n'y aura pas de changement de position de l'opéré : en abaissant la jambe gauche (sous les champs) on passera aisément du périnée à l'abdomen.
  
- Description :
  - Après avoir choisi la place du néoanus (on détermine plus ou moins arbitrairement son emplacement en se repérant sur le périnée par une fossette, une saillie cutanée, une électrostimulation ou par la place des ischions) on trace une incision ménageant un lambeau qui servira à construire le canal anal.
  - Le lambeau dont la base formera le rebord postérieur du néoanus est disséqué en respectant le tissu cellulaire sous cutané qui contient les vaisseaux.
  - On repère l'urètre bulbaire puis, plus en arrière, l'urètre membraneux facilement identifié après cathétérisme par un instrument métallique. La dissection est dirigée en haut et en avant. On s'engage ainsi naturellement dans le berceau formé par les fibres de la sangle pubo-rectale que l'on refoule en arrière et latéralement.
  - On voit très bien le bord antérieur de la sangle et on perçoit aisément son bord supérieur, on accède ainsi à l'espace sous péritonéal.

En cas de lésion de type intermédiaire, le cul de sac intestinal peut être disséqué exclusivement par cette voie périnéale antérieure en supprimant si nécessaire une fistule rectobulbaire ou rectovaginale.

Cependant, si la moindre difficulté survient lors de la libération du cul de sac, il ne faut pas hésiter à recourir à un abord abdominal absolument nécessaire en cas de forme haute.

- La libération de l'intestin par voie abdominale est délicate. Après incision médiane ou latérale gauche, on incise le péritoine du cul-de-sac de Douglas puis les culs de sac latéraux et prévésical et on dissèque l'intestin en restant au contact de sa paroi.
- On descend jusqu'à l'extrémité du cul-de-sac pour lier la fistule recto-urétrale au ras de l'urètre (et vaginale au ras du vagin).
- On pourra alors abaisser l'intestin après avoir lié une ou deux artères sigmoïdiennes ou l'artère mésentérique inférieure.
- D'autre part le cul-de-sac rectal est souvent dilaté, on procédera à son modelage comme l'a souligné Pena.
- Les berges du lambeau cutané sont suturées pour former un tube que l'on invagine à travers les fibres du sphincter externe, puis que l'on suture à l'extrémité du cul de sac intestinal abaissé.
- Si l'abdomen a été ouvert on rétracte l'intestin vers le haut. Ensuite, on passe quelques points de suture latéralement et en arrière pour solidariser la sangle puborectale, le rectum et le sphincter externe.

#### **1.4-Indications :**

##### **a. La colostomie :[71]**

Mis à part certaines fistules rectovaginales larges, il existe presque toujours un état d'occlusion nécessitant une intervention dans les premières heures de la vie pour rétablir le transit.

L'accord est pratiquement unanime pour faire une colostomie

##### **b. Le choix de la technique [11]**

Le choix de la technique reste controversé.

- Les malformations à type de cloaque doivent préférentiellement être traitées selon la technique de Pena.

- L'atrésie rectale n'impose pas de façon absolue un repérage strict de la sangle puborectale et peut sans doute être traitée par un simple abaissement abdomino-transanal à la manière de Nixon, attitude discutée par Louw et Pena.
- Dans tous les autres cas, le chirurgien choisira en fonction de ses préférences soit la technique de Pena, actuellement très en vogue sans doute à cause de son caractère logique et de sa simplicité apparente, soit la technique de Mollard, soit celle de Stephens.
- Enfin certaines malformations associées peuvent modifier les indications thérapeutiques :
- En cas de myéloméningocèle ou d'agénésie sacrée étendue il y a un risque majeur de paralysie de la sangle des releveurs et de vessie neurologique.

Il faut préciser l'étendue de l'agénésie sacrée, chercher une anesthésie en selle et surtout faire une exploration urodynamique.

Cependant, même s'il existe une vessie neurologique une paralysie du plancher pelvien, il ne faut pas recourir à une colostomie définitive d'emblée, en rejetant l'abaissement du cul de sac au périnée. En effet, un état d'équilibre entre la paralysie sphinctérienne et la constipation peut rendre la situation tolérable.

- Les malformations urinaires peuvent entraîner des indications thérapeutiques spécifiques.

Une fistule recto-vésicale peut provoquer un syndrome d'acidose hyperchlorémique par résorption et justifier une fermeture précoce de la fistule.

En cas de méga-uretère sans reflux, ou de reflux vésico-rénal simple, avec fistule recto-urinaire, le risque d'infection urinaire sévère existe. Cependant un traitement antiseptique peut différer une réimplantation jusqu'au moment de l'abaissement.

Si c'est un méga-uretère avec reflux massif, l'infection urinaire peut menacer gravement les reins, il faut alors recourir à une cystostomie « tube-less » jusqu'au moment de l'abaissement.

## **2 . Formes intermédiaires :**

Les cas des formes intermédiaires sont diversement pris en charge par les différents équipes, les unes tentent un abord périnéal néonatal alors que les d'autres préfèrent la sécurité de la colostomie. Une forme intermédiaire est en effet parfois plus haute qu'il n'y paraît initialement, et la qualité de son évaluation gagne avec la croissance de l'enfant.

Les écrits publiés sont divisés essentiellement en partisans de la technique de Pena, ceux de la technique de Mollard et ceux de la technique de Stephens. Chaque catégorie défend son abord chirurgical et sa technique et cite les inconvénients des autres techniques.

Notre service a opté pour la technique de Pena qui est jugée adaptée aux formes hautes comme aux formes intermédiaires (mini Pena). En effet la technique de Pena est maintenant utilisée dans la plupart des pays notamment aux Etats-Unis, l'Amérique latine, l'Espagne, le Japon.... Et même si on l'accuse de léser les structures musculaires on n'a pas déploré chez nous de problèmes particuliers inhérents à cet abord.

## **3 . Formes basses :**

L'association à la malformation ano-rectale d'autres malformations dicte la chronologie des différentes corrections. Nous nous limiterons ici à poser les principes du traitement de l'anomalie anorectales.

Lorsque le nouveau-né est porteur avec certitude d'une malformation ano-rectale basse, l'abaissement rectal est réalisé dès la période néonatale d'emblée sans dérivation préalable par voie périnéale pure [72].

Tous nos patients porteurs d'une MARB sont traités par une proctoplastie YV, dans la période néonatale.

Les indications thérapeutiques dans les formes basses ne sont pas très controversées dans la littérature mondiale [1] comme c'est le cas pour les formes hautes.

Peña, lui aussi voit que Certaines MAR se prêtent à une correction définitive dans la période néonatale. Les nouveau-nés devraient être maintenus à jeun en attendant une évaluation complète afin de maintenir la stérilité de l'intestin. Si l'anomalie n'est pas considéré comme convenable pour une correction définitive, une colostomie de décharge trouve son indication.

## **VII. RESULTATS :**

### **1 . FORMES BASSES :**

La revue de la littérature montre que peu d'études ont été consacrées au suivi des MAR basses. De nombreux auteurs ont inclus l'étude des formes basses dans une série globale de MAR.

Pena en 1992[73] sur une série de 125 patients, parle d'excellents résultats chez ces derniers mais montre cependant que la constipation est plus fréquente dans ces formes. Cook [74] parle de continence normale mais note une constipation fréquente.

Dans notre série le taux des sténoses était nul, et cela est probablement du fait qu'on a opté pour des séances de dilatations systématiques.

### **2 .Les formes hautes et intermédiaires :**

#### **2 .1 La continence :[75-80]**

Les résultats étaient marquées par l'incertitude concernant la continence anale, en effet l'appréciation des résultats reste difficile : l'interrogatoire de la mère n'est pas toujours précis et l'impact psychosocial chez l'enfant peut jouer un rôle dans la continence.

Le tableau suivant nous rapporte le taux des incontinences anales totales en fonction des techniques utilisées par les différents auteurs.

**Tableau XVII: le taux des incontinenances anales**  
**en fonction des techniques utilisées par les différents auteurs.**

Auteur	Nbre de cas	Technique *	Incontinence anale
Rintala [76-77]	33	AP-SP	21%
Husberg	48	PSARP- APSARP	25%
Stephens et Smith [75]	48	SP-ASP	11%
Mollard	19	AP	10%
Pena	37	PSARP- APSARP	6%
L.Daoud	17	PSARP	17,6%

La continence n'a pas été évaluée chez nos patients du fait qu'ils n'ont pas encore atteint l'âge de propreté.

\* AP : abaissement abdomino-périnéal

SP : abaissement sacro-périnéal

ASP : abaissement abdomino-sacro-périnéal

PSARP ano-rectoplastie sagittale postérieure

APSARP : ano-rectoplastie sagittale postérieure + abord abdominal.

### **2.2 Sténose anale :**

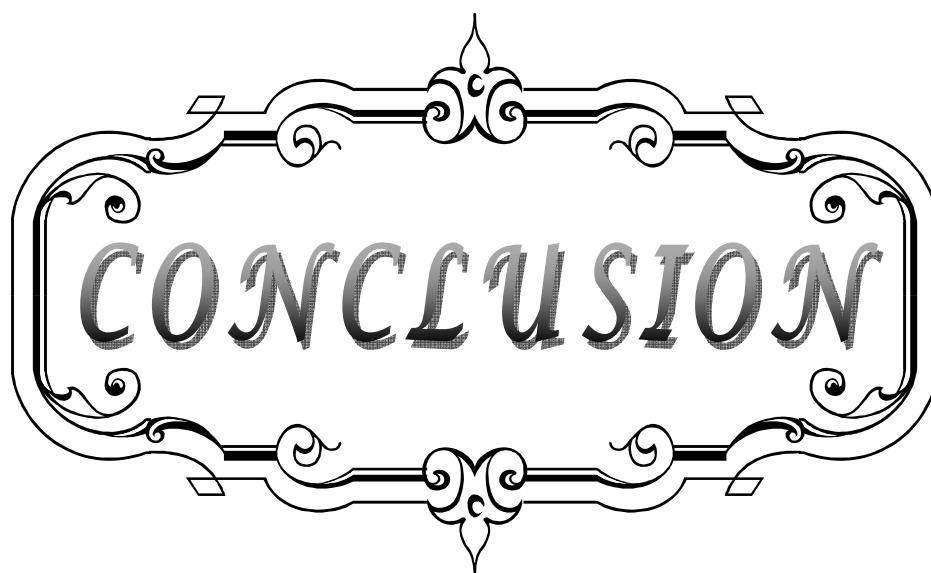
Notre travail n'a rapporté aucun cas de sténoses chez les enfants traités pour les MAR hautes et intermédiaires, ceci peut être expliqué par le fait que les dilatations étaient systématiques chez nos malades comme c'est décrit par plusieurs auteurs.

### **2.3 Complications uro-génitales :**

Les complications uro-génitales constituent un problème non négligeable dans la chirurgie des MAR. Misra et ses collègues ont fait une étude rétrospective de 228 patients atteints de MAR dont 113 formes hautes, dans ce groupe l'incidence des traumatismes uro-génitaux était de 12%.

## VIII. MORTALITE :

Le pronostic vital des malformations anorectales dépend ; non seulement de la précocité du diagnostic, mais aussi et surtout de l'existence des malformations associées, qui sont plus observées dans les formes hautes. Nous avons enregistré deux décès (10,34%) dans notre série, ce qui représente un chiffre acceptable parmi les données des autres séries nationales et africaines : L.Daoud [29] (11,6%) et L.Luhiriri [28] (40%).



CONCLUSION

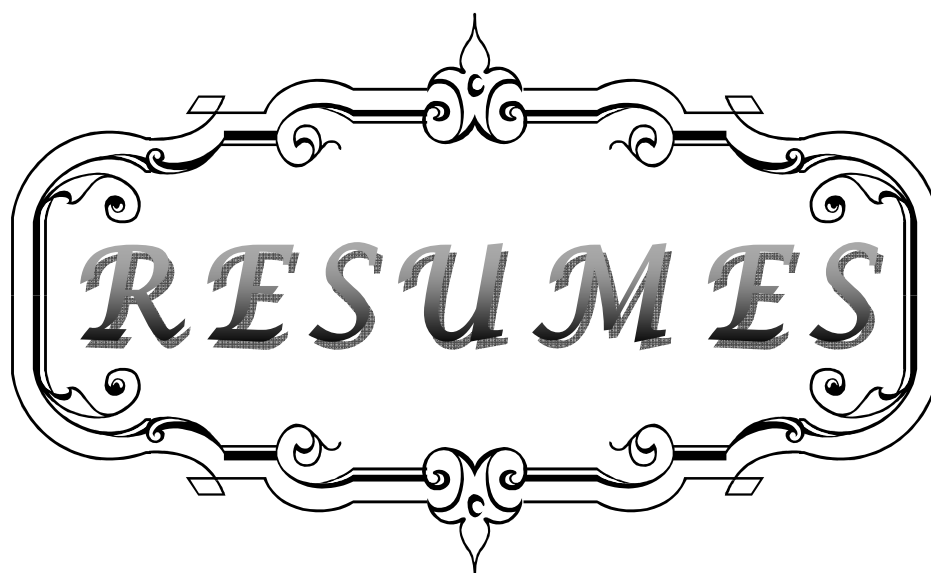
Au terme de notre étude rétrospective ayant porté sur 29 cas de MAR opérés au service de chirurgie pédiatrique générale du CHU de Marrakech, nous concluons que, les MAR sont présentes dans nos milieux, où le garçon est plus souvent et plus sévèrement touché que la fille et justifient un examen minutieux de l'enfant à la naissance, afin d'éviter le retard de diagnostic au stade d'occlusion néonatale.

Les MAR basses, généralement de bon pronostic, sont fréquentes et imposent la recherche systématique des malformations associées, limitée par les problèmes financiers dans notre contexte

Le choix du programme thérapeutique des MAR repose dans la majorité des cas sur l'examen clinique du périnée, l'imagerie a alors un rôle secondaire. Cependant, l'imagerie a un rôle primordial lorsque l'examen clinique pris à défaut ne permet pas de conclure formellement sur le type de MAR.

Les techniques conventionnelles sont abandonnées au profit de la technique de Pena, qui offre une continence optimale dans la plupart des cas.

La prise en charge des MAR exige une surveillance à long terme « patients for life », et la nécessité d'une sensibilisation des parents pour une meilleure collaboration.



*RESUMES*

## Résumé

Les malformations anorectales sont des anomalies de l'extrémité caudale du tube digestif dues à un dysfonctionnement du développement embryonnaire et s'accompagnent souvent d'autres malformations. Leur fréquence est de 1 pour 5000 naissances.

Le but de notre étude rétrospective réalisée entre 2009 et 2010, au service de chirurgie pédiatrique du centre hospitalier universitaire Mohamed VI, est d'analyser les caractéristiques épidémiologiques, diagnostiques et thérapeutiques des malformations anorectales.

Les patients colligés dans cette étude sont au nombre de 29 (16 garçons et 13 filles), soit un sexe ratio de 1,23. Ils sont âgés entre 1 jour et 1 an (moyenne de 32 jours).

Les résultats font apparaître que les formes basses sont plus fréquentes (44,83%) que les formes hautes (37,93%) et intermédiaires (17,24%). L'occlusion néonatale basse, les vomissements et la méconurie sont de loin les expressions cliniques les plus répandues dans notre contexte.

L'examen clinique, l'épreuve au stilet et la radiographie de profil tête en bas sont suffisants au diagnostic anatomo-clinique.

Les formes basses sont traitées d'emblée par une proctoplastie YV, quant aux formes hautes et intermédiaires sont opérées selon la technique de Pena après une dérivation digestive transitoire en période néonatale.

Le pronostic des malformations anorectales basses reste très bon, alors que l'incontinence reste le problème majeur du traitement des malformations anorectales hautes.

## Abstract

The anorectal malformations are anomalies of the extremity's caudal of the digestive tract, they are due to a malfunction of the embryonic development and they are often accompanied by other malformations. Their frequency is 1 per 5000 births.

The aim of our retrospective study conducted between 2009 and 2010, in the pediatric surgery department of the University Hospital Mohammed VI, is to analyze the epidemiological characteristics, diagnosis and treatment of the anorectal malformations.

Our series includes 29 patients (16 boys and 13 girls), with sex ratio of 1,23. The children's age is ranged between 1 day and 1 year (average of 32 days).

The results show that the lower forms are more common (44.83%) than the high (37.93%) and intermediate forms (17.24%). Neonatal bowel obstruction, vomiting and meconium per urethra are the most common clinical manifestations in our context.

Clinical examination, the pen test and the invertography are sufficient for the diagnosis.

The lower forms are cured immediately by an anooplasty YV, the high and intermediate forms are operated by the use of Pena's technique after a colostomy in the neonatal period.

The prognosis of the lower anorectal malformations is very good, but the urinary incontinence represents the major problem of the treatment of high anorectal malformations.

## ملخص

التشوهات الشرجية المستقيمية هي عيب للطرف الذنبى للجهاز الهضمي ناتج عن خلل وظيفي للنمو الجنيني, ويصحب غالبا بتشوهات أخرى. ترددها هو 1 من 5000 ولادة.

شملت دراستنا الإسترجاعية سنتي 2009 و 2010، بمصلحة جراحة الأطفال العامة بالمستشفى الجامعي محمد السادس، وكان الهدف منها إبراز الخصائص الوبائية, التشخيصية و العلاجية للتشوهات الشرجية المستقيمية،

تناولت 29 حالة ( 16 ولدا و 13 بنتا ) بمعدل جنسي ناهز 1,23 ، تراوحت أعمارهم بين يوم واحد و سنة ( متوسط العمر 32 يوم ).

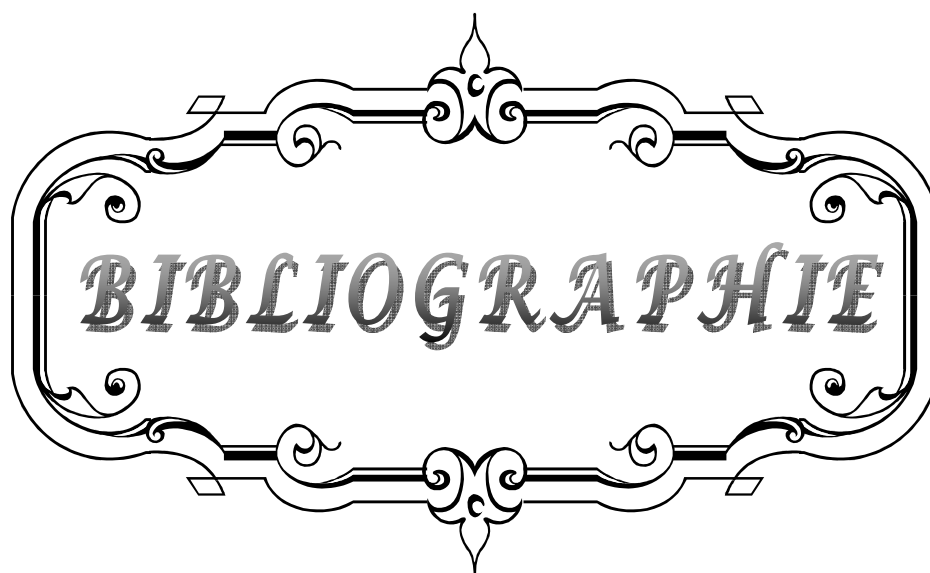
تبين النتائج أن الحالات السفلية هي الأكثر شيوعا ب44,83% تليها الأشكال العلوية ب 37,93% ثم الوسطى ب 17,2%.

يبقى انسداد الأمعاء, القيء و العقي في البول من أهم العلامات السريرية. كما يكفي الفحص السريري, تتبع مسار الناسور و التصوير الإشعاعي الجانبي مع راس نحو الأسفل لتحديد نوع التشوه الشرجي المستقيمي.

الأشكال السفلية استفادت من شرح رابي , بينما تمت جراحة الأشكال العلوية و الوسطى تبعا لتقنية (بينيا) بعد عملية فغر القولون التي تتم في الأيام الأولى لحياة الرضيع.

الإنذار للحالات السفلى يبقى جيدا عكس الحالات العلوية التي يبقى مشكل السلس العائق الأكبر في

علاجها.



*BIBLIOGRAPHIE*

1. **Mollard P.**  
Traitement des imperforations anales  
EMC, traité de techniques chirurgicales – Appareil digestif 1992;40:715–44.
2. **Beaudoin S.**  
Malformations ano–rectales.  
Encyclopédie Orphanet ; 2002. Disponible sur :  
<<http://www.orpha.net/data/patho/FR/franorect>> (Consulté le 12.01.2012).
3. **Peña A, Levitt A**  
Anorectal malformations.  
Pediatric Surgery. Philadelphie: Mosby Elsevier; 2006; pp. 1566–89
4. **Alumeti MD.**  
Les malformations anorectales du grand enfant: A propos de 16 cas.  
Mémoire de Spécialisation en Chirurgie Pédiatrique, Dakar, 2009, n°221,61 p
5. **Pena A, Devries**  
Posterior sagittal anorectoplasty: important technical considerations and new applications.  
J Pediatr.Surg 1982, 17(6):796–811.
6. **Pena A**  
Posterior sagittal approach for the correction of anorectal malformations.  
Adv Surg 1986, 19:69–100.
7. **Pena A, Hong A**  
Advances in the management of anorecta malformations.  
Am J Surg 2000, 180(5):370–76.
8. **Rintala RJ, Lindahl HG**  
Posterior sagittal anorectoplasty is superior to sacroperineal–sacroabdominoperineal pullthrough: a long–term follow–up study in boys with high anorectal anomalies.  
J Pediatr Surg 1999, 34(2):334–37.
9. **Pena A**  
Anorectal Malformations:  
Operative Pediatric Surgery Edited by: Ziegler, Azizkhan. Gauderer & Weber. Boston: Appleton & Lange; 2005.

- 10. Pena A**  
Cloacal Repair.  
Atlas of Pediatric Urologic Surgery. Chapter 63 Edited by: Hinman F. Philadelphia, PA: W.B. Saunders Company; 1994:322–324.
- 11. Pena A, Levitt M**  
Anorectal malformations.  
Pediatric Surgery and Urology: Long term outcomes 2nd edition. Edited by: Stringer M, Oldham K, Mouriquand PDE. Cambridge: Cambridge University Press; 2007:401–15.
- 12. Besson Remi.**  
Les malformations anorectales (A propos de 115 observations)  
Thèse de médecine, Lille, 1987.
- 13. Laboure S.**  
Malformations anorectales basses, résultats à moyen et à long terme  
Thèse de médecine, Lille, 1996.
- 14. Langman J.**  
Intestin postérieur.  
Abrégés d'embryologie médicale : développement humain, normal et pathologique ; 1984, p. 257–60.
- 15. Panuel M. Guys JM. Bouliere najean B. Faure F. Devred PH.**  
Malformations anorectales.  
Editions techniques, EMC (Paris, France), Radiodiagnostic IV, 33490 D10; 1991,8p.
- 16. Politi P. Aigrain Y. martin T.**  
Malformations anorectales.  
Encycl. Med. Chir (Paris, France), Pédiatrie, 4017 F10 ; 1986, 7p.
- 17. Van Der Putte SCJ.**  
Normal and abnormal development of the anorectum.  
J. Pediatr. Surg. 1986; 21 :434–40
- 18. Rouviere H.**  
Périnée  
Anatomie humaine Tome II : Tronc. p. 1062–87.
- 19. Gregoire R. Oberlin S.**  
Rectum  
Précis d'anatomie Tome II. P.372

- 20. Bouchet A. Cuillert J.**  
Le rectum périnéal ou canal anal  
Anatomie : topographique, descriptive et fonctionnelle. Tome IV. P.2319–28.
- 21. De vries PA. Cox KL.**  
Surgery of anorectal anomalies.  
Surg Clin of NA 1985, 65 : 1139–69.
- 22. Pena A.**  
Atlas of surgical management of anorectal malformation  
Springer-Verlag; 1989.
- 23. Guillemot F, Hirschauer C, Lamblin MD, Cortot A.**  
Physiologie anorectale et defecation.  
NPM medicine 1991,179:497–500.
- 24. Langemeijer R, Molenaar JC.**  
Continence after posterior sagittal anorectoplasty.  
J pediatric surgery 1991,26:587–90.
- 25. Pena A, Amorich D, Baeza C, Caury L, Rodriguez G.**  
The effects of posterior sagittal approach on rectal function (experimental study)  
J Pediatric Surg 1993,28:773–9.
- 26. Holschneider A.M, Hecker W.CH.**  
Reverse smooth muscle plasty: a new method of treating anorectal incontinence in infants with high anal and rectal atresia  
Journal of Pediatric surgery, Vol 16,N 6(December) 1981, 917–20.
- 27. Iwain N, Nagashima M, Shimotake T, Iwata G.**  
Biofeedback therapy for fecal in continence after surgery for anorectal malformations: preliminary results  
J Pediatric surgery 1993,28:863–6.
- 28. Lahiriri L, Kikwaya LJ, Alumeti DM, Batahi M, Kanku K, Mukwege MD.**  
Malformations anorectales à l'Hôpital de Panzi : Aspects épidémiologiques et thérapeutiques. A propos de 15 cas.  
Ann. Afr. Med. 2011;4:2.
- 29. Daoud L.**  
Les malformations anorectales.  
Thèse Doctorat Médecine, Rabat;1999 : n°144,141 p.

- 30. Chiba, Fukuoka.**  
A group study for the classification of anorectal anomalies in Japan with comments to the international classification  
Journal of pediatric surgery, Vol 17, n 3; 1982:p.302-8.
- 31. Harouchi A.**  
Malformations anorectales.  
Chirurgie pédiatrique en pratique quotidienne, 1989 : p.38-43.
- 32. Baunin C. Bllancher A.**  
Axploration radiologique des malformations anorectales.  
Chir. Pédiatrique ;1986 :27,239-45.
- 33. Beot S. Hoffel JC. De Miscault G. GAlloy MA.Mainard L. Gerber R.**  
Etude critique de l'imagerie dans les malformations anorectales  
Pédiatrie generale N°8 ;1999 :p.601-15.
- 34. Vaysse PH. Yazbeck S.**  
43eme congrès de la société française de chirurgie infantile. Toulouse 27-31 : Janvier 1986  
Chir. Ped. : 1986, vol.27.
- 35. Le Bayon AG , Carpentier E, Boscq M, Lardy H et Sirinelli D**  
Imagerie des malformations anorectales en période néonatale  
J Radiol 2010;91:475-83
- 36. Mollard P. Louis D.**  
Imperforations anorectales.  
Helardot, chirurgie digestive de l'enfant. Doin :1990 ;p.573-98.
- 37. Duhamel B. Haegel P. Pages R.**  
Morphogenese pathologique  
Masson et Cie, Ed. Paris :1966, pp.145-64.
- 38. Oppenheimer DA. Carroll BA. Shochat SJ.**  
Sonography of imperforate anus  
Radiology: 1983, 149, 127-28.
- 39. Willital GH.**  
Advances in the diagnosis of anal and rectal atresia by ultrasonic. Echo examination  
j. Pediatric surgery, vol. 27,N°2:1992, pp.190-95.

- 40. J.K.Niedzielski**  
Invertography versus ultrasonography and distal colostography for the determination of bowel–skin distance in children with anorectal malformations  
Eur J Pediatr Surg 2005; 15: 262–267.
- 41. Peña A.**  
Surgical management of anorectal malformations: a unified concept.  
Pediatr Surg Int 1988;3:82–93.
- 42. Peña A.**  
Atlas of surgical management of anorectal malformations.  
New–York: Springer,Verlag:1989.
- 43. Uengo S. S      oeda J. Tajima T.**  
Three dimensional display of the pelvic structure of anorectal malformations based on CT and MR images.  
J of Ped. Surgery; 1986,21: 434–40.
- 44. Han TI, Kim IO, Kim WS, Chung JY,Choeh K, Song MK, Yoon YG.**  
Identification of the anal sphincter complex and levator ani muscle in neonates: Infracoccygeal approach.  
Radiology 2000;217:392–4.
- 45. Tam PKH. Chan FL. Saing H.**  
Direct sagittal CT SCAN. A new giagnosis approach for surgical neonates.  
J. Pediat. Surg. 1987; 22, 497–503.
- 46. Besson R.**  
Les malformations anorectales (a propos de 155 cas)  
These de doctorat en médecine, Lille, 1987.
- 47. Besson R. Bonnevalle M. Giard H. Houssin JL. Debeugny P.**  
Apport de l’etude scannographique dans les malformations anorectales.  
Chir. Pediatr.1989 ; 30, 240–42.
- 48. Besson R. Lamblin MD. Debeugny P.**  
Reconstruction of the perineal body after recurrence of a rectoperineal fistula in an intermediate type of anorectal malformation in a young woman.  
Eur. J. Ped. Surg.2; 1992, 311–13.

- 49. Holschneider A, Huston J, Pena A et al.**  
Preliminary report on the International Conference for development of standards for the treatment of anorectal malformations.  
J Pediatr Surg 2005; 40: 1521–6.
- 50. Pena A.**  
Anorectal malformation.  
Seminars in Pediatric Surgery 1995; 4: 35–47.
- 51. Templeton JM. O'Neil JA.**  
Anorectal malformations  
Ped. Surg. Year book medical publishers ed. Chicago. Vol 2;1986,pp. 1022–34
- 52. Min-Jeng Cho, Tae-Hoon Kim, Dae-Yeon Kim, Seong-Chul Kim, In-Koo Kim**  
Clinical experience with persistent cloaca  
Korean Surg Soc 2011;80:431–36
- 53. Yazbeck S. Luks FI. Dickens ST-VIL.**  
Anterior perineal approach and three-flap anoplastie for imperforate anus: optimal reconstruction with minimal destruction  
J. pediatri. Surg. Vol2, N°2;1992,pp.190–95.
- 54. Husberg B. Lindahli H. Rintala R. Frenckner B.**  
High and intermediate imperforate anus : results after surgical correction with special respect to internal sphincter function.  
J. Pediatr. Surg. Vol27,N°2;1992,pp. 185–89.
- 55. Better M. Kuffer F. Scharli A.**  
Imperforations anales congénitales.  
Précis de chirurgie infantile , Masson.pp 170–77.
- 56. Capitanucci ML. Rivosecchi M. Silveri M.**  
Neurovesical dysfunction due to spinal dysraphism in anorectal anomalies  
Eur J. Pediatr. Surg. 6;1996,159–62.
- 57. Thomas ML. Boemers, Frederik JA Beck**  
Urologic problems in anorectal malformations  
J. Pediatr. Surg. Vol 31,N°3;1996:pp.407–10.
- 58. Thomas ML. Boemers, Tom P.V.M. De Jong**  
Urologic problems in anorectal malformations: functional urologic sequelae  
J. pediatri. Surg, Vol 31,N°5;1996.pp.634–37.

- 59. Tunell WP. Austin JC. Barners PD. Reynolds A.**  
Neuroradiologic evaluation of anal abnormalities in imperforate anus complex  
J. Pediatr. Surg;1987,22,58-61.
- 60. kirks DR. Merten DF. Filston HC. Oakes WJ.**  
The curriano triad : complex of anorectal malformation, Sacral, bony anomaly and presacral mass.  
Pediatr. Radiol; 1984,14,220-25.
- 61. Kochling J. Pistor G. Brands SM.**  
The curriano syndrome-hereditary transmitted syndrome of anorectal, sacral and presacral anomalies.  
Eur. J. Pediatr. Surg;1996, 114-19.
- 62. Mahboubi S. templeton JM.**  
Association of Hirshprung's disease and imperforate anus in a patient with cat-eye syndrome.  
Pediatr. Radiol; 1984,14,441-42.
- 63. Mollard P.**  
Traitement des imperforations anorectales.  
Encycl. Med. Chir. (Paris-France)- techniques chirurgicales-généralités appareil digestif,40715;1992,12p.
- 64. Benhammou M.**  
Principes de la chirurgie Des MAR basses  
5eme congrès médical national de la société Marocaine de chirurgie pédiatrique.
- 65. Alberto Penaa, Melissa Migotto-Kriegerb, Marc A. Levitta**  
Colostomy in anorectal malformations: a procedure with serious but preventable complications  
Journal of Pediatric Surgery ;2006, 41, 748-56
- 66. Levitt MA, Peña A: Management in the Newborn Period. In**  
Anorectal Malformations in Children  
Holschneider AM, Hutson.J. Heidelberg: Springer; 2006:289-94.
- 67. Liu G, Yuan J, Geng J, Wang C, Li T: The treatment of high and**  
intermediate anorectal malformations: one stage or three procedures?  
J Pediatr Surg 2004, 39(10):1466-1471

- 68. Levitt MA, Peña A**  
Operative Management of Anomalies in Male. In *Anorectal Malformations in Children* Holschneider AM, Hutson J. Heidelberg: Springer; 2006:295–302
- 69. Levitt MA, Peña A**  
Operative Management of Anomalies in Female.: *Anorectal Malformations in Children* Holschneider, AM, Hutson J. Heidelberg: Springer; 2006:303–306
- 70. Pena A, Levitt MA, Hong A, Midulla P.**  
Surgical management of cloacal malformations: a review of 339 patients.  
*J Pediatr Surg*;2004, 39(3):470–79
- 71. Gardikis S, Antypas S, Mamoulakis C, Demetriades D, Dolatzas T, Tsalkidis A. et al.**  
Colostomy type in anorectal malformations: 10–years experience.  
*Minerva Pediatr* 2004, 56(4):425–429.
- 72. Peña A, Levitt MA:**  
Anorectal Malformations.  
*Pediatric Surgery* 6th edition. Edited by: Grosfeld JL, O'Neill JA, Fonkalsrud EW, Coran AG. Philadelphia: Mosby Elsevier; 2006:1566–1589.
- 73. Pena A.**  
Current management of anorectal anomalies.  
*Surg. Cl. Of NA*;1992,72: 1393–416.
- 74. Cook RCM**  
Anorectal malformations : neonatal management  
Rob GR, Smith *Operative, Surgery'* 4eme edition;1989,p.348–55.
- 75. Rintala RJ, Marttinen E, Virkola K, Rasanen M.**  
Do children with repaired low anorectal malformations have normal bowel function ?  
*J. Pediatr. Surg*, 32;1997: 453–6
- 76. Rintala R, Lindahl H, Marttinen E, Sariola H:**  
Constipation is a major functional complication after internal sphincter–saving posterior sagittal anorectoplasty for high and intermediate anorectal malformations.  
*J Pediatr Surg* 1993, 28(8):1054–58.
- 77. Rintala RJ, Lindahl HG.**  
Fecal continence in patients having undergone posterior sagittal anorectoplasty procedure for a high anorectal malformation improves at adolescence, as constipation disappears.  
*J Pediatr Surg* 2001, 36(8):1218–1221.

- 78. Davies MC, Creighton SM, Wilcox DT.**  
Long-term outcomes of anorectal malformations.  
Pediatr Surg Int ;2004, 20(8):567-72.
- 79. Levitt M, Falcone R, Pena A:**  
Pediatric Fecal Incontinence. In Fecal Incontinence: Diagnosis and Treatment  
Edited by: Ratto C, Doglietto GB. Springer-Verlag; 2007:341-50.
- 80. Pena A, Levitt M:**  
Anorectal malformations.  
Pediatric Surgery and Urology: Long term outcomes 2nd edition. Edited by: Stringer  
M, Oldham K, Mouriquand PDE. Cambridge: Cambridge University Press; 2006:401-15.



أن أراقبَ اللهَ في مهنتي.

وأن أصونَ حياةَ الإنسانِ في كافةِ أدوارها في كلِّ الظروفِ والأحوالِ بآذلاً وسعي في استنقاذها من الهلاكِ والمرضِ والألمِ والقلقِ.

وأن أحفظَ للناسِ كرامتهم، وأسترَ عورتهم، وأكتمَ سرهم.

وأن أكونَ على الدوامِ من وسائلِ رحمةِ الله، باذلاً رعايتي الطبيةَ للقريبِ والبعيدِ، للصالحِ والطالحِ، والصديقِ والعدو.

وأن أثابرَ على طلبِ العلمِ، أسخره لِنفعِ الإنسانِ.. لا لأذاه.

وأن أوقرَ من علمني، وأعلمَ من يصغرنِي، وأكونَ أخاً لكلِّ زميلٍ في المهنةِ الطبيَّةِ

مُتعاونينَ على البرِّ والتقوى.

وأن تكونَ حياتي مصداقَ إيماني في سريِّ وعَلايَتي ، نقيَّةً ممَّا يُشِينها تجاهَ اللهَ ورَسُولِهِ والمؤمنينِ.

واللهَ على ما أقولَ شهيد





جامعة القادسي عياض  
كلية الطب و الصيدلة  
مراكش

أطروحة رقم 72

سنة 2012

التكفل بالتشوهات الشرجية المستقيمية  
بمصلحة جراحة الطفل العامة  
بالمركز الاستشفائي الجامعي لمراكش

الأطروحة

قدمت ونوقشت علانية يوم .../.../2012

من طرف

السيد أحمد بنمرم

المزداد في 14 شتنبر 1985 ببركان

لنيل شهادة الدكتوراه في الطب

الكلمات الأساسية :

تشوهات شرجية مستقيمية - تشخيص - انسداد معوي لحديثي الولادة - علاج

اللجنة

الرئيس	السيد محمد الصبيحي
المشرف	السيد محمد اولاد الصياد
القضاة	السيدة إيمان ايت الصاب
	السيد سعيد يونس
	السيد منير بوروس

أستاذ في طب الأطفال

أستاذ مبرز في جراحة الأطفال

أستاذة مبرزة في طب الأطفال

أستاذ مبرز في التخدير و الانعاش

أستاذ مبرز في طب الأطفال