



كلية الطب  
والصيدلة - مراكش  
FACULTÉ DE MÉDECINE  
ET DE PHARMACIE - MARRAKECH

Année 2019

Thèse N° 043

**Endoscopie en Neurochirurgie : Etats des lieux,  
résultat de 11 ans d'exercice au service de  
Neurochirurgie Ibn Tofail et perspectives d'avenir.  
A propos de 620 cas**

**THÈSE**

PRÉSENTÉE ET SOUTENUE PUBLIQUEMENT LE 15/02/2019

PAR

**Mlle. Fatimzahra BENTEBA**

Née Le 07 Novembre 1993 à Marrakech

**POUR L'OBTENTION DU DOCTORAT EN MÉDECINE**

**MOTS-CLÉS**

Endoscopie – Adénome hypophysaire – Craniopharyngiome  
Neurochirurgie Mini-Invasive – Complications endocriniennes

**JURY**

<b>M.</b>	<b>M.KHALLOUKI</b> Professeur d'Anesthésie-Réanimation	<b>PRESIDENT</b>
<b>M.</b>	<b>K. ANIBA</b> Professeur de Neurochirurgie	<b>RAPPORTEUR</b>
<b>M.</b>	<b>M.EL BOUIHI</b> Professeur de Chirurgie Maxillo-Faciale	} <b>JUGES</b>
<b>Mme.</b>	<b>G.DRAISS</b> Professeur de Pédiatrie	
<b>M.</b>	<b>H.BAIZRI</b> Professeur agrégé en Endocrinologie	

بِسْمِ اللَّهِ الرَّحْمَنِ الرَّحِيمِ

"رب أوزعني أن أشكر نعمتك التي  
أنعمت عليّ وعلى والديّ وأن أعمل  
صالحاً ترضاه وأصلح لي في ذريّتي إني  
تبت إليك وإني من المسلمين"



# Serment

## d'Hippocrate

*Au moment d'être admis à devenir membre de la profession médicale, je m'engage solennellement à consacrer ma vie au service de l'humanité.*

*Je traiterai mes maîtres avec le respect et la reconnaissance qui leur sont dus.*

*Je pratiquerai ma profession avec conscience et dignité. La santé de mes malades sera mon premier but.*

*Je ne trahirai pas les secrets qui me seront confiés.*

*Je maintiendrai par tous les moyens en mon pouvoir l'honneur et les nobles traditions de la profession médicale.*

*Les médecins seront mes frères.*

*Aucune considération de religion, de nationalité, de race, aucune considération politique et sociale, ne s'interposera entre mon devoir et mon patient.*

*Je maintiendrai strictement le respect de la vie humaine dès sa conception.*

*Même sous la menace, je n'userai pas mes connaissances médicales d'une façon contraire aux lois de l'humanité.*

*Je m'y engage librement et sur mon honneur.*

**Déclaration Genève, 1948**





---

***LISTE DES PROFESSEURS***

---



**UNIVERSITE CADI AYYAD**  
**FACULTE DE MEDECINE ET DE PHARMACIE**  
**MARRAKECH**

Doyens Honoraires

: Pr. Badie Azzaman MEHADJI  
: Pr. Abdelhaq ALAOUI YAZIDI

**ADMINISTRATION**

Doyen

: Pr. Mohammed BOUSKRAOUI

Vice doyen à la Recherche et la Coopération

: Pr. Mohamed AMINE

Vice doyen aux Affaires Pédagogiques

: Pr. Redouane EL FEZZAZI

Secrétaire Générale

: Mr. Azzeddine EL HOUDAIGUI

**Professeurs de l'enseignement supérieur**

Nom et Prénom	Spécialité	Nom et Prénom	Spécialité
ABKARI Imad	Traumato-orthopédie B	FINECH Benasser	Chirurgie - générale
ABOU EL HASSAN Taoufik	Anesthésie-réanimation	FOURAJI Karima	Chirurgie pédiatrique B
ABOULFALAH Abderrahim	Gynécologie-obstétrique	GHANNANE Houssine	Neurochirurgie
ABOUSSAIR Nisrine	Génétique	HAJJI Ibtissam	Ophtalmologie
ADERDOUR Lahcen	Oto- rhino- laryngologie	HOCAR Ouafa	Dermatologie
ADMOU Brahim	Immunologie	JALAL Hicham	Radiologie
AGHOUTANE El Mouhtadi	Chirurgie pédiatrique A	KHALLOUKI Mohammed	Anesthésie-réanimation
AIT BENALI Said	Neurochirurgie	KHATOURI Ali	Cardiologie
AIT BENKADDOUR Yassir	Gynécologie-obstétrique A	KHOUCANI Mouna	Radiothérapie
AIT-SAB Imane	Pédiatrie	KISSANI Najib	Neurologie
AKHDARI Nadia	Dermatologie	KOULALI IDRISSE Khalid	Traumato-orthopédie
AMAL Said	Dermatologie	KRATI Khadija	Gastro- entérologie
AMINE Mohamed	Epidémiologie-clinique	LAGHMARI Mehdi	Neurochirurgie
AMMAR Haddou	Oto-rhino- laryngologie	LAKMICH I Mohamed Amine	Urologie
AMRO Lamyae	Pneumo- phtisiologie	LAOUAD Inass	Néphrologie

ARSALANE Lamiae	Microbiologie - Virologie	LOUZI Abdelouahed	Chirurgie - générale
ASMOUKI Hamid	Gynécologie- obstétrique B	MADHAR Si Mohamed	Traumato- orthopédie A
ASRI Fatima	Psychiatrie	MAHMAL Lahoucine	Hématologie - clinique
BENCHAMKHA Yassine	Chirurgie réparatrice et plastique	MANOUDI Fatiha	Psychiatrie
BENELKHAIAT BENOMAR Ridouan	Chirurgie - générale	MANSOURI Nadia	Stomatologie et chiru maxillo faciale
BENJILALI Laila	Médecine interne	MOUDOUNI Said Mohammed	Urologie
BOUAITY Brahim	Oto-rhino- laryngologie	MOUTAJ Redouane	Parasitologie
BOUGHALEM Mohamed	Anesthésie - réanimation	MOUTAOUAKIL Abdeljalil	Ophtalmologie
BOUKHIRA Abderrahman	Biochimie - chimie	NAJEB Youssef	Traumato- orthopédie
BOUMZEBRA Drissi	Chirurgie Cardio- Vasculaire	NARJISS Youssef	Anesthésie- réanimation
BOURROUS Monir	Pédiatrie A	NEJMI Hicham	Rhumatologie
BOUSKRAOUI Mohammed	Pédiatrie A	NIAMANE Radouane	Oto rhino laryngologie
CHAFIK Rachid	Traumato- orthopédie A	NOURI Hassan	Radiologie
CHAKOUR Mohamed	Hématologie	OUALI IDRISSE Mariem	Chirurgie pédiatrique
CHELLAK Saliha	Biochimie- chimie	OULAD SAIAD Mohamed	Chirurgie générale
CHERIF IDRISSE EL GANOUNI Najat	Radiologie	RABBANI Khalid	Oto-rhino- laryngologie
CHOULLI Mohamed Khaled	Neuro pharmacologie	RAJI Abdelaziz	Traumato- orthopédie
DAHAMI Zakaria	Urologie	SAIDI Halim	Anesthésie- réanimation
EL ADIB Ahmed Rhassane	Anesthésie- réanimation	SAMKAOUI Mohamed Abdenasser	Gastro- entérologie
EL ANSARI Nawal	Endocrinologie et maladies métaboliques	SAMLANI Zouhour	Urologie
EL BOUCHTI Imane	Rhumatologie	SARF Ismail	Pédiatrie B

EL BOUIHI Mohamed	Stomatologie et chir maxillo faciale	SBIHI Mohamed	Microbiologie – virologie
EL FEZZAZI Redouane	Chirurgie pédiatrique	SORAA Nabila	Gynécologie–obstétrique A/B
EL HAOURY Hanane	Traumatologie–orthopédie A	SOUMMANI Abderraouf	Maladies infectieuses
EL HATTAOUI Mustapha	Cardiologie	TASSI Noura	Anesthésie–réanimation
EL HOUDZI Jamila	Pédiatrie B	YOUNOUS Said	Médecine interne
EL KARIMI Saloua	Cardiologie	ZAHLANE Mouna	Microbiologie
ELFIKRI Abdelghani	Radiologie	ZOUHAIR Said	Chirurgie générale
ESSAADOUNI Lamiaa	Médecine interne		

### Professeurs Agrégés

Nom et Prénom	Spécialité	Nom et Prénom	Spécialité
ABOUCHADI Abdeljalil	Stomatologie et chir maxillo faciale	FADILI Wafaa	Néphrologie
ADALI Imane	Psychiatrie	FAKHIR Bouchra	Gynécologie–obstétrique A
ADARMOUCH Latifa	Médecine Communautaire (médecine préventive, santé publique et hygiène)	FAKHRI Anass	Histologie–embryologie cytogénétique
AISSAOUI Younes	Anesthésie – réanimation	GHOUNDALE Omar	Urologie
AIT AMEUR Mustapha	Hématologie Biologique	HACHIMI Abdelhamid	Réanimation médicale
AIT BATAHAR Salma	Pneumo–phtisiologie	HAROU Karam	Gynécologie–obstétrique B
ALAOUI Mustapha	Chirurgie–vasculaire périphérique	HAZMIRI Fatima Ezzahra	Histologie – Embryologie – Cytogénétique
ALJ Soumaya	Radiologie	IHBIBANE fatima	Maladies Infectieuses
ANIBA Khalid	Neurochirurgie	KAMILI El Ouafi El Aouni	Chirurgie pédiatrique B
ATMANE El Mehdi	Radiologie	KRIET Mohamed	Ophtalmologie
BAIZRI Hicham	Endocrinologie et maladies métaboliques	LAKOUICHMI Mohammed	Stomatologie et Chirurgie maxillo faciale

BASRAOUI Dounia	Radiologie	LOUHAB Nisrine	Neurologie
BASSIR Ahlam	Gynécologie- obstétrique A	MAOULAININE Fadl mrabih rabou	Pédiatrie (Neonatalogie)
BELBARAKA Rhizlane	Oncologie médicale	MATRANE Aboubakr	Médecine nucléaire
BELKHOUCHE Ahlam	Rhumatologie	MEJDANE Abdelhadi	Chirurgie Générale
BEN DRISS Laila	Cardiologie	MOUAFFAK Youssef	Anesthésie - réanimation
BENHIMA Mohamed Amine	Traumatologie - orthopédie B	MOUFID Kamal	Urologie
BENJELLOUN HARZIMI Amine	Pneumo- phtisiologie	MSOUGGAR Yassine	Chirurgie thoracique
BENLAI Abdeslam	Psychiatrie	OUBAHA Sofia	Physiologie
BENZAROUEL Dounia	Cardiologie	QACIF Hassan	Médecine interne
BOUCHENTOUF Rachid	Pneumo- phtisiologie	QAMOUSS Youssef	Anesthésie- réanimation
BOUKHANNI Lahcen	Gynécologie- obstétrique B	RADA Noureddine	Pédiatrie A
BOURRAHOUCHE Aicha	Pédiatrie B	RAFIK Redda	Neurologie
BSISS Mohamed Aziz	Biophysique	RAIS Hanane	Anatomie pathologique
CHRAA Mohamed	Physiologie	RBAIBI Aziz	Cardiologie
DAROUASSI Youssef	Oto-Rhino - Laryngologie	ROCHDI Youssef	Oto-rhino- laryngologie
DRAISS Ghizlane	Pédiatrie	SAJIAI Hafsa	Pneumo- phtisiologie
EL AMRANI Moulay Driss	Anatomie	SEDDIKI Rachid	Anesthésie - Réanimation
EL BARNI Rachid	Chirurgie- générale	TAZI Mohamed Illias	Hématologie- clinique
EL HAOUATI Rachid	Chiru Cardio vasculaire	ZAHLANE Kawtar	Microbiologie - virologie
EL IDRISSE SLITINE Nadia	Pédiatrie	ZAOUI Sanaa	Pharmacologie
EL KHADER Ahmed	Chirurgie générale	ZEMRAOUI Nadir	Néphrologie
EL KHAYARI Mina	Réanimation médicale	ZIADI Amra	Anesthésie - réanimation
EL MGHARI TABIB Ghizlane	Endocrinologie et maladies métaboliques	ZYANI Mohammed	Médecine interne
EL OMRANI Abdelhamid	Radiothérapie		

## Professeurs Assistants

Nom et Prénom	Spécialité	Nom et Prénom	Spécialité
ABDELFETTAH Youness	Rééducation et Réhabilitation Fonctionnelle	JALLAL Hamid	Cardiologie
ABDOU Abdessamad	Chiru Cardio vasculaire	JANAH Hicham	Pneumo- phtisiologie
ABIR Badreddine	Stomatologie et Chirurgie maxillo faciale	KADDOURI Said	Médecine interne
AKKA Rachid	Gastro - entérologie	LAFFINTI Mahmoud Amine	Psychiatrie
ALAOUI Hassan	Anesthésie - Réanimation	LAHKIM Mohammed	Chirurgie générale
AMINE Abdellah	Cardiologie	LALYA Issam	Radiothérapie
ARABI Hafid	Médecine physique et réadaptation fonctionnelle	LOQMAN Souad	Microbiologie et toxicologie environnementale
ARSALANE Adil	Chirurgie Thoracique	MAHFOUD Tarik	Oncologie médicale
ASSERRAJI Mohammed	Néphrologie	MARGAD Omar	Traumatologie - orthopédie
BAALLAL Hassan	Neurochirurgie	MILOUDI Mohcine	Microbiologie - Virologie
BABA Hicham	Chirurgie générale	MLIHA TOUATI Mohammed	Oto-Rhino - Laryngologie
BELARBI Marouane	Néphrologie	MOUHSINE Abdelilah	Radiologie
BELBACHIR Anass	Anatomie- pathologique	MOUNACH Aziza	Rhumatologie
BELFQUIH Hatim	Neurochirurgie	MOUZARI Yassine	Ophtalmologie
BELGHMAIDI Sarah	Ophtalmologie	NADER Youssef	Traumatologie - orthopédie
BELHADJ Ayoub	Anesthésie - Réanimation	NADOUR Karim	Oto-Rhino - Laryngologie
BENNAOUI Fatiha	Pédiatrie (Neonatalogie)	NAOUI Hafida	Parasitologie Mycologie
BOUCHENTOUF Sidi Mohammed	Chirurgie générale	NASSIM SABAH Taoufik	Chirurgie Réparatrice et Plastique
BOUKHRIS Jalal	Traumatologie - orthopédie	NYA Fouad	Chirurgie Cardio - Vasculaire

BOUZERDA Abdelmajid	Cardiologie	OUEIAGLI NABIH Fadoua	Psychiatrie
CHETOUI Abdelkhalek	Cardiologie	REBAHI Houssam	Anesthésie – Réanimation
EL HARRECH Youness	Urologie	RHARRASSI Isam	Anatomie– patologique
EL KAMOUNI Youssef	Microbiologie Virologie	SALAMA Tarik	Chirurgie pédiatrique
EL MEZOUARI El Moustafa	Parasitologie Mycologie	SAOUAB Rachida	Radiologie
ELBAZ Meriem	Pédiatrie	SEBBANI Majda	Médecine Communautaire (médecine préventive, santé publique et hygiène)
ELQATNI Mohamed	Médecine interne	SERGHINI Issam	Anesthésie – Réanimation
ESSADI Ismail	Oncologie Médicale	TAMZAOURTE Mouna	Gastro – entérologie
FDIL Naima	Chimie de Coordination Bio– organique	TOURABI Khalid	Chirurgie réparatrice et plastique
FENNANE Hicham	Chirurgie Thoracique	YASSIR Zakaria	Pneumo– phtisiologie
GHAZI Mirieme	Rhumatologie	ZARROUKI Youssef	Anesthésie – Réanimation
GHOZLANI Imad	Rhumatologie	ZIDANE Moulay Abdelfettah	Chirurgie Thoracique
HAMMI Salah Eddine	Médecine interne	ZOUIZRA Zahira	Chirurgie Cardio– Vasculaire
Hammoune Nabil	Radiologie		

**LISTE ARRÊTÉE LE 12/07/2018**



---

*DÉDICACES*

---



*Toutes les lettres ne sauraient trouver les mots qu'il faut ...  
Tous les mots ne sauraient exprimer la gratitude, l'amour,  
le respect, la reconnaissance aussi, c'est tout simplement  
que,*



*Je dédie cette thèse*

*A mes très chers parents : Haj Abdelhafid Bentebbaa et Jamila Barakat.*

*Les mots ne pourront jamais exprimer tout ce que vous représentez pour moi. Tout ce que j'ai, tout ce que je suis c'est à vous que je le dois. Votre patience et votre courage m'ont toujours fortement inspirés. Votre confiance en moi et vos encouragements m'ont rendu forte dans mes moments de faiblesse. C'est par votre sens des valeurs que j'ai pu me construire, aussi bien en tant que personne qu'en tant que médecin. Vous êtes l'exemple de la bonté et de l'honnêteté.*

*Vous m'avez constamment soutenue et accompagnée par votre amour inconditionnel vers le chemin de la réussite. Vous m'avez appris à oser apprendre et à me battre sans relâche. Vous avez usé de votre santé par tant de sacrifices, je vous en serai éternellement reconnaissante. Que dieu le tout puissant vous procure continuellement santé, bonheur et tranquillité. Je vous aime beaucoup.*

*A ma Maman*

*Tu m'as donné la vie, la joie de vivre, les plus précieux de tous les cadeaux. Je t'admire tant pour ta bonté, ta grande générosité et ton courage. Merci d'être cette source inépuisable d'amour, cet océan de tendresse. Merci pour ton temps, tes conseils et pour tous tes sacrifices. Merci pour tes prières et ta bénédiction. Tu étais toujours là à mes côtés pour me reconforter, essuyer mes larmes, soulager mes peines et partager mes joies. Si j'en suis là aujourd'hui, c'est surtout grâce à toi. Puisse ce jour être l'exaucement de tes prières tant formulées. J'espère avoir répondu aux espoirs que tu as fondés en moi. Tu es et resteras à jamais, le soleil qui illumine ma vie. Que dieu te garde pour moi et pour toute la famille.*

### A mon Papa

*Depuis ma tendre enfance, tu m'as entouré d'attention, chérie et protégé.*

*Tu as toujours cru en moi. Tu es et tu seras toujours mon pilier, tes conseils m'ont guidé et m'ont amené là où je suis aujourd'hui, Merci de te soucier autant de mon bonheur et de mon bien-être, merci de m'avoir soutenue et aidé à surmonter tous les imprévus de la vie, tu t'es tant sacrifié pour nous et rien de ce que l'on fera ne te rendra justice. Merci pour tout l'amour et la dévotion que tu m'as offerts. Tu m'as tellement appris que je ne saurais y mettre des mots suffisamment forts. J'espère pouvoir t'honorer et faire ta fierté comme tu fais la mienne.*

*Ta petite fille qui t'aime.*

### A ma sœur adorée Kenza Bentebbaa

*Tu es notre perle qu'on chérit et qu'on protège, notre petit rayon de soleil qui nous procure chaleur et tendresse. Tu ne peux pas savoir à quel point je suis fière de toi. Je te dédie ce travail en souvenir des meilleurs et des plus agréables moments passés ensemble.*

*Pour toute la complicité et l'entente qui nous unissent, Pour tout ce que tu m'apprends bien que tu sois la benjamine. Puisses-tu garder ton innocence et ta joie de vivre, Ton cœur sensible fera que tu seras toujours ma petite protégée, je t'aime énormément et j'espère que tu auras toute la réussite et le bonheur que tu mérites. Saches que je serai toujours là pour toi peu importe les circonstances.*

### A la mémoire de mon grand-père paternel

*J'aurais tant souhaité vous voir présent aujourd'hui, j'espère que vous êtes fiers de moi là où vous êtes. En sachant que de là-haut vous veillez constamment sur nous, puissent votre âme reposer en paix.*

### *A mes grands parents*

*Votre présence et vos prières m'ont toujours été d'un soutien remarquable. Je vous dédie ce travail en espérant que dieu le tout puissant vous procure santé et longévité.*

### *A mes tantes et mon oncle maternel*

*Mes anges gardiens, toujours là pour m'encourager et me remonter le moral, votre soutien a toujours été infaillible. Je ne saurais exprimer l'attachement et la tendresse que j'éprouve à votre égard, vous avez une place très spéciale dans mon cœur. Vous êtes j'en suis convaincue, les meilleurs tantes et oncle du monde, je vous aime énormément.*

### *A ma tante et mes oncles paternels*

*Cette humble dédicace ne saurait exprimer mon amour et mon grand respect. J'ai beaucoup de chance de vous avoir à mes côtés. En témoignage de l'attachement et de l'affection que je porte pour vous, je vous dédie ce travail avec tous mes vœux de bonheur, de santé et de réussite.*

### *A mes cousins et cousines maternels*

*Mahraneet sa petite famille, Yasser et sa petite famille, Koussay et son épouse, nadia et son époux, Salma, Rania, Laïla, Mohamed, Chahin, Yasmine, Yousra.*

### *A mes cousins et cousines paternels*

*Souad et sa petite famille, ilham, hanane et son époux, Afaf et sa petite famille, Btissam et sa petite famille, Rafiq et sa petite famille, Sara et son époux, Mohamed, Abdelmoughit, Amine, Salma, Tahia*

*Je vous dédie ce travail en témoignage de ma profonde affection, mon attachement, et ma gratitude. Je vous remercie pour tous les moments inoubliables que nous avons partagés, et pour tout le bonheur que vous me procurez. Vous êtes ce que la vie offre de meilleur : des complices, des amis, et d'irremplaçables frères et sœurs ! Malgré la distance, vous êtes toujours dans mon cœur. Que Dieu nous donne la force de resserrer toujours et d'avantage nos liens fraternels.*

### *A mes inoubliables amies d'enfance*

*Mes chères, Dalila, Ahlam, Wissal, Wissal, Sara, Houda*

*A l'instar des bons souvenirs, les véritables amies deviennent de plus en plus précieuses avec le temps. Je suis si heureuse que vous fassiez partie de ma vie.*

*Merci pour votre présence, votre soutien, j'ai trouvé en vous les amies, les confidentes, toujours là à me soutenir. Je vous dédie ce travail en témoignage de ma profonde affection, mon attachement, et ma gratitude. Je vous remercie pour tous les moments inoubliables que nous avons partagés, et pour tout le bonheur que vous me procurez.*

*A mes chères amies et collègues du parcours médical*

*Ma binôme de toujours kenza, mes chères Fadwa et Yousra  
J'aurais aimé vous rendre hommage un par un mais hélas le nombre  
limité de pages m'en empêche.*

*En souvenir de tous les moments que nous avons passés sur les bancs de  
notre Faculté, et dans les services du CHU, nos périodes de rire, de stress  
et de joie, Je vous dis merci, tout simplement, d'avoir été là et de m'avoir  
soutenu, j'espère que notre amitié se continuera au-delà des études  
médicales. Avec tout mon respect et toute mon affection.*

*A mes amis et collègues du stage interné lors de ma 7<sup>me</sup> année au CHP  
d'El Jadida*

*Jamal, Rajaa, younes, ayoub*

*Merci d'avoir rendu cette expérience exceptionnelle, très riche en savoir  
et en bon moments. Je vous dédie ce travail en témoignage de ma  
profonde affection, et ma gratitude. Je vous remercie pour tous les  
moments inoubliables que nous avons partagés, et pour tout le bonheur  
que vous me procurez.*

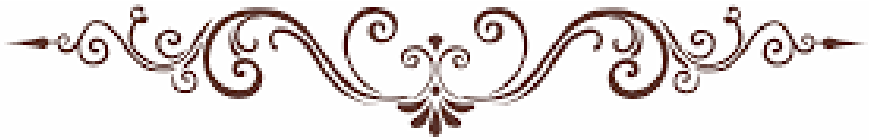*A tous mes enseignants tout au long de ma scolarité..*



---

*REMERCIEMENTS*

---



*A notre maître et président de thèse  
Monsieur le professeur KHALLOUKI MOHAMED  
Professeur en Anesthésie- réanimation*

*Nous vous remercions de l'honneur que vous nous avez fait en acceptant de présider le jury de notre thèse. Je vous suis très reconnaissante de bien vouloir porter intérêt à ce travail. Veuillez trouver ici, Professeur, l'expression de mes sincères  
Respect et remerciements.*

*A notre maître et rapporteur de thèse  
Monsieur le professeur Khalid ANIBA  
Professeur de Neurochirurgie*

*Il m'est impossible de dire en quelques mots ce qu'on vous doit, votre passion pour la neurochirurgie, votre dynamisme et votre sérieux dans l'exercice de votre métier, tellement inspirant et motivant, pour communiquer le désir d'offrir le meilleur de nous-mêmes. Vous m'avez fait un grand honneur en acceptant de me confier la responsabilité de ce sujet. Qui je le sais, vous tient à cœur, je vous en remercie profondément. Je suis très reconnaissante pour tout le temps et les sacrifices que vous m'avez dû faire aux dépens de votre travail et de vos obligations, ainsi que pour vos encouragements inlassables, vos conseils judicieux, vous êtes pour moi un exemple à suivre dans l'exercice de la profession médicale. J'espère avoir été à la hauteur de votre confiance et de vos attentes. Veuillez trouver ici, cher maître, le témoignage de ma vive gratitude, de mes sentiments de respect les plus distingués et de ma haute considération.*

*A notre maître et juge de thèse*

*Monsieur le professeur EL BOUJHI MOHAMED*

*Professeur de Chirurgie Maxillo-Faciale*

*Nous sommes très touchés par l'honneur que vous nous faites en acceptant de siéger parmi le jury de notre thèse. Vos encouragements et votre disponibilité ne peuvent que solliciter ma sincère reconnaissance et admiration. Veuillez trouver dans ce travail l'expression de mon profond respect.*

*A notre maître et juge de thèse*

*Madame le professeur DRAISS GHIZLANE*

*Professeur de Pédiatrie*

*Merci de nous avoir fait l'honneur de participer à notre jury de thèse et d'avoir pris le temps de vous intéresser à ce sujet. Je vous remercie également de m'avoir accueilli dans votre service de pédiatrie où vous nous avez transmis vos connaissances. J'ai reconnu en vous le maître et l'humain au grand cœur qui sacrifie son bien être au profit de ses patients. Veuillez trouver ici cher professeur l'expression de mon profond respect.*

*A notre maître et juge de thèse*

*Monsieur le professeur BAIZRI HICHAM*

*Professeur agrégé en Endocrinologie*

*Nous sommes très touchés par l'honneur que vous nous faites en acceptant de siéger parmi le jury de notre thèse. Vos encouragements et votre disponibilité ne peuvent que solliciter ma sincère reconnaissance et admiration. Veuillez trouver dans ce travail l'expression de mon profond respect.*

*A madame le professeur BENANTAR LAMIA*

*Professeur assistant en Neurochirurgie*

*Je vous remercie énormément pour l'aide précieuse, le soutien et l'accompagnement que vous m'avez fournis dans la réalisation de ce travail. Veuillez accepter l'expression de ma profonde reconnaissance et mes sincères respects.*

*A Dr. ASSAMADI MOHSSINE, Dr YASSINE AIT MBAREK*

*Médecins résidents en Neurochirurgie,*

*Je vous remercie énormément pour l'aide dont vous m'avez fait part dans la réalisation de ce travail. Veuillez accepter l'expression de ma profonde reconnaissance.*

*A tout le personnel du Service de Neurochirurgie de l'Hôpital Ibn Tofaïl  
du CHU Mohamed VI de Marrakech*

*A tout le personnel du Bloc Central de l'hôpital Ibn Tofaïl.*

*A tous les enseignants de la Faculté de médecine et de pharmacie de  
Marrakech : Avec ma reconnaissance et ma haute considération.*



---

*FIGURES & TABLEAUX*

---



## Liste des figures

- Figure 1** : Les procédures endoscopiques utilisées au service de neurochirurgie de l'hôpital Ibn Tofail au cours des 04 dernières années.
- Figure 2** : La topographie de la sciatique par hernie discale.
- Figure 3** : L'imagerie pré-opératoire réalisée dans notre série.
- Figure 4** : Les types de dilatation ventriculaire dans notre série.
- Figure 5** : Représentation topographique des tumeurs responsables d'hydrocéphalie dans notre série.
- Figure 6** : TDM cérébrale, fenêtre parenchymateuse, coupe axiale, qui montre une hydrocéphalie tri-ventriculaire chez un nourrisson de 6 mois, probablement d'origine malformative, due à une sténose de l'aqueduc de Sylvius.
- Figure 7** : IRM cérébrale, coupes transversales (A,B=T2Flair), sagittale(C=T2), et frontale(D=T1 injecté) objectivant une hydrocéphalie triventriculaire sur un épendymome du V4
- Figure 8** : TDM cérébrale en coupes transversales avec injection de produit de contraste objectivant une hydrocéphalie secondaire à un gliome du tronc cérébral.
- Figure 9** : TDM cérébrale en Coupes axiales objectivant une hydrocéphalie tri-ventriculaire active surépendymome étendu du 4<sup>ème</sup> ventricule
- Figure 10** : TDM cérébrale en coupes axiales sous tentorielle(A) et sus tentorielle(B) montrant une Hydrocéphalie tri-ventriculaire sur un processus vermien en rapport avec un Médulloblastome
- Figure 11** : Signes endocriniens des adénomes hypophysaires.
- Figure 12** : La position opératoire de la tête avec le repérage de l'incision cutanée.
- Figure 13** : Le repérage de la suture coronale après l'incision cutanée et la section de la galia.
- Figure 14** : Réalisation d'un trou de trépan à 1 cm en avant de la suture coronale, avec coagulation de la dure-mère.
- Figure 15** : Fixation de la chemise de l'opérateur au bras articulé.
- Figure 16** : Le réglage de la balance du blanc et des couleurs.
- Figure 17** : Introduction de la chemise de l'opérateur avec le retrait du mandrin permettant l'issue du LCR dès la ponction ventriculaire.
- Figure 18** : Vue endoscopique per-opératoire montrant les temps de la réalisation de la VCS.  
A: Le siège anatomique de la VCS au niveau du plancher du V3.  
B, C : La réalisation du trou de la VCS par la sonde coagulante.  
D : Elargissement du trou de la VCS par une pince à ventriculostomie.
- Figure 19** : A-Vue endoscopique du Foramen de Monro.  
B- Vue endoscopique du plancher du V3.  
C-Stomie réalisée au plancher du V3.  
D- Vue Endoscopique du Tronc basilaire.
- Figure 20** : Ouverture de la membrane de lilliequist à l'aide d'une sonde coagulante en pointe mousse.

- Figure 21** : Photo prise à la fin de l'intervention montrant tous le système monté : la chemise fixée au bras articulé et reliée à la pièce intermédiaire et l'optique reliée à la source de lumière et la camera.
- Figure 22** : Kyste colloïde du V3 à la TDM et à l'IRM cérébrale chez un enfant de 10ans.
- Figure 23** : Traitement endoscopique : coagulation de la paroi du kyste Et son évacuation chez le même enfant.
- Figure 24** : TDM cérébrale de contrôle postopératoire chez le même patient.
- Figure 25** : TDM cérébrale, coupe axiale, fenêtre parenchymateuse, non injectée, qui montre une lésion spontanément hyperdense arrondie et bien limitée au niveau du 3eme ventricule.
- Figure 26** : IRM cérébrale, **A** (coupe axiale, séquence pondérale T1, injectée), **B** (coupe sagittale T1, non injectée), montrant un processus lésionnel spontanément isodense, et qui prend le contraste de façon intense, au niveau du ventricule latéral gauche, avec une hydrocéphalie bi ventriculaire en amont.
- Figure 27** : IRM encéphalique en coupe axiale **BCD**, sagittale **A, E** et coronale **F**, objectivant un kyste colloïde du V3.
- Figure 28** : Processus pinéal à l'IRM cérébrale en rapport avec un séminome pinéal confirmé à l'immunohistochimie.
- Figure 29** : IRM cérébrale :  
**A** – coupe frontale objectivant un adénome hypophysaire à extension supra sellaire chez une patiente opérée au service  
**B**– IRM Postopératoire de contrôle de la même patiente après exérèse totale de la lésion
- Figure 30** : **A**– IRM cérébrale, coupe sagittale, injectée, préopératoire objectivant un macroadénome hypophysaire à extension supra sellaire chez une patiente opérée au service.  
**B**–TDM Postopératoire de contrôle de la même patiente après exérèse de l'adénome hypophysaire et mise en place de la graisse abdominale et de l'aponévrose pour reconstruction du plancher sellaire.
- Figure 31** : Les étapes de la résection endoscopique par voie endonasale d'un adénome hypophysaire chez un patient opéré dans notre série.
- Figure 32** : IRM cérébrale en séquence T1 avec injection de gadolinium : Craniopharyngiome kystique endo et suprasellaire.
- Figure 33** : IRM Cérébrale, séquence T1 avec injection de gadolinium objectivant un craniopharyngiome chez un patient opéré au service par voie endoscopique.
- Figure 34** : IRM cérébrale montrant un cavernome thalamique droit chez une patiente de 28ans
- Figure 35** : Abord mini temporal droit du cavernome thalamique droit chez la même patiente.
- Figure 36** : Les différents temps endoscopiques de l'exérèse du cavernome thalamique droit.
- Figure 37** : Aspect macroscopique du cavernome thalamique réséqué.
- Figure 38** : IRM cérébrale en coupe axiale d'un patient montrant un gliome sous épendymaire.  
**A** : T1 injecté **B** : Diffusion **C** : sagittale T1 **D** : coronale T1 injectée
- Figure 39** : TDM cérébrale d'une autre patiente présentant un gliome sous-épendymaire
- Figure 40** : Vue endoscopique du gliome sousépendymaire.
- Figure 41** : Abord sous frontal du gliome sous épendymaire.

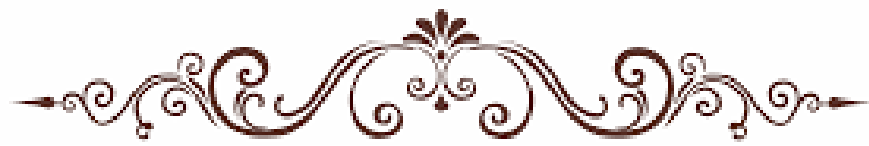- Figure 42** : Fin de l'intervention, aspect de l'incision après sa fermeture Et aspect macroscopique de la lésion réséquée.
- Figure 43** : TDM cérébrale de contrôle postopératoire chez la 2 eme patiente.
- Figure 44** : IRM cérébrale montrant un kyste arachnoïdien temporal gauche.
- Figure 45** : **A** : Coupe sagittale, séquence pondérale T1, injectée.  
**B** : Coupe coronale, séquence pondérale T2.  
Montrant une lésion kystique au niveau de l'angle ponto cérébelleux, responsable d'un effet de masse sur le tronc cérébral, faisant évoquer un kyste arachnoïdien.
- Figure 46** : Marsupialisation endoscopique du kyste arachnoïdien Temporale
- Figure 47** : IRM cérébrale de contrôle postopératoire du même patient.
- Figure 48** : IRM cérébrale d'un patient porteur de méningiome de l'olfactif.
- Figure 49** : Exérèse totale de la lésion par microchirurgie assistée par endoscopie
- Figure 50** : TDM cérébrale coupes axiales montrant une hémorragie méningée.
- Figure 51** : TDM cérébrale de contrôle postopératoire chez le même patient.
- Figure 52** : Abord sous frontal de l'anévrisme par microchirurgie couplée à l'endoscopie
- Figure 53** : Arteriographie cerebrale du meme patient montrant un anévrisme de la communicante antérieure.
- Figure 54** : Etapes de la décompression vasculaire par voie endoscopique d'un conflit vasculo-nerveux chez un patient opéré au Service.
- Figure 55** : Image per opératoire ( prise par un endoscope 3D, 0°) d'une prise en charge chirurgicale d'une névralgie faciale essentielle par conflit vasculo-nerveux rebelle au traitement médical.  
**A** : la mise en évidence du conflit vasculo-nerveux.  
**B** : la dissection du plan arachnoïdien qui entoure le nerf trijumeau et l'artère.  
**C-D** : la mise en place d'un Teflon pour interrompre la transmission des ondes pulsatiles de l'artère vers le nerf trijumeau.
- Figure 56** : Position du matériel endoscopique lors de la disectomie lombaire.
- Figure 57** : **A-** Vue endoscopique lors de la disectomie lombaire  
**B-** Aspect macroscopique de la hernie discale réséquée
- Figure 58** : **A** : Image per-opératoire prise par endoscope 0°, 3D, qui montre un encéphalocèle intra nasal, responsable d'une brèche ostéo méningée, révélée cliniquement par des rhinorrhées droites.  
**B** : utilisation de la graisse abdominale pour fermer la brèche, Après la coagulation par pince bipolaire endoscopique de l'encéphalocèle
- Figure 59** : Les Pionniers de la Neuroendoscopie [3] :  
**(A)** MIXTER, **(B)** PUTNAM, **(C)** GUIOT, **(D)** FUKUSHIMA
- Figure 60** : Vue endoscopique de la tête et du corps du ventricule latéral droit [17]
- Figure 61** : Vue endoscopique du foramen de Monro (17)
- Figure 62** : Vue endoscopique du plancher du troisième ventricule  
**(Après réalisation d'un trou avec la sonde coagulante) [17].**
- Figure 63** : Aspect endoscopique en « tête d'oiseau » de la paroi latérale du troisième ventricule (colorée en rose) [17].
- Figure 64** : Paroi médiale des fosses nasales (25)

- Figure 65** : Paroi latérale des fosses nasales [25]
- Figure 66** : Vue endoscopique narinaire droite (A, B) (37)
- Figure 67** : Coupe anatomique para-sagittale du rachis lombaire [39]
- Figure 68** : Coupe anatomique axiale passant par la vertèbre S1 [39].
- Figure 69** : Coupe anatomique axiale d'une vertèbre lombaire haute [39]
- Figure 70** : Vue endoscopique de l'espace épidual postérieure (41)  
*A = Graisse épidual B = Ligament vertébral postérieur C = Annulus*
- Figure 71** : Schéma représentant la circulation de LCS en péri cérébral et en péri-Médullaire [25].
- Figure 72** : Chemises de l'endoscope, avec la pièce intermédiaire fixée au bras articulé [47].
- Figure 73** : Sonde endoscopique coagulante [47].
- Figure 74** : Des pinces à préhension, des pinces à biopsie, des micro ciseaux à bouts pointus [47].
- Figure 75** : La camera endoscopique reliant l'optique à la colonne vidéo [47].
- Figure 76** : La colonne d'endoscopie avec la source de lumière et la vidéo [46].
- Figure 77** : L'ensemble des instruments endoscopiques (46)
- Figure 78** : Les principaux signes fonctionnels révélateurs de pathologies encéphaliques traitées par endoscopie dans les séries de la littérature [66, 74, 75].
- Figure 79** : Vues endoscopiques Per-opératoires au cours d'une VCS [1]
- Figure 80** : Vue endoscopique de la membrane de LILIEQUIST après le rapprochement de l'endoscope vers l'orifice de la VCS , et réalisation d'une stomie à son niveau [104]  
 BA : Tronc basilaire
- Figure 81** : Les différentes étapes de la résection endoscopique d'un Kyste Colloïde [118].
- Figure 82** : Voie endoscopique endonasale [127].
- Figure 83** : Voie d'abord trans-sphénoïdale [92]
- Figure 84** : Position du matériel endoscopique endonasal [127].
- Figure 85** : Vue endoscopique per opératoire après ouverture du sinus sphénoïdal [92].
- Figure 86** : Résection endoscopique par voie endonansale transsphénoïdale d'un Craniopharyngiome suprasellaire rétrochiasmatique [37]
- Figure 87** : **A** : Coupe Coronale d'IRM cérébrale(T1) montrant un méningiome du Tuberculum sellae  
**B** : IRM de contrôle de ce même patient faite deux ans plus tard. Absence de reliquat tumoral ou de récidence [141]
- Figure 88** : Résection endoscopique d'un méningiome du Tuberculum sellae [141]
- Figure 89** : Abord Endoscopique Supra Orbitaire (37)
- Figure 90** : Macroadénome non fonctionnel avec extension supra sellaire refoulant la paroi du sinus caverneux gauche (Knosp 0). Résection complète par voie endoscopique endonasale trans sphénoïdale (A, B) [37].
- Figure 91** : Exérèse endoscopique par voie endonasale transphénoïdale d'un adénome hypophysaire[128] (Phase Nasale)
- Figure 92** : Exérèse endoscopique par voie endonasale transphénoïdale d'un adénome hypophysaire [128]. (Phase Sphénoïdale)
- Figure 93** : Vue endoscopique peropératoire après exérèse d'un adénome [92].
- Figure 94** : exérèse endoscopique par voie endonasale transphénoïdale d'un adénome hypophysaire [128] (Phase Sellaire)

- Figure 95** : Phase sellaire : Fin de l'exérèse d'un macroadénome hypophysaire [37].
- Figure 96** : **A** : Kyste arachnoïdien de l'angle ponto-cérébelleux droit (fossette latéro-bulbaire)  
**B** : Abord endoscopique rétro sigmoïde droit [37]
- Figure 97** : Angle ponto-cérébelleux gauche Repérage sous endoscopie d'un conflit impliquant le nerf facial VII et l'artère cérébelleuse postéro-inférieure PICA naissant de l'artère vertébrale AV [159]
- Figure 98** : **A**– Réalisation de la dissection du conflit sous microscope opératoire.  
**B** – La décompression microvasculaire a été effectuée, L'artère cérébelleuse postéro-inférieure a été détournée à l'aide de colle Physiologique et d'un patch de Teflon [159]
- Figure 99** : Le principe de l'abord thoracoscopique (165)
- Figure 100** : Résection thoracoscopique de hernie discale dorsale calcifiée [167]  
**A** : Imagerie préopératoire. **B** : Imagerie post-opératoire et cicatrices cutanées
- Figure 101** : Fracture de T7 traitée par une ostéosynthèse et greffe par une voie thoracoscopique  
**A**: Scanner préopératoire. **B**: Radiographies et scanner post-opératoires  
**C** : Photo opératoire de l'ostéosynthèse placée par thoracoscopie.  
**D**: Cicatrices opératoires [169]
- Figure 102** : **A** – Fracture de T7 traitée par une ostéosynthèse pédiculaire postérieure associée à une reconstruction antérieure transthoracique mini-invasive par autogreffe.  
**B** – Photo en fin d'intervention montrant les cicatrices cutanées de la voie d'abord et celle du prélèvement iliaque de la greffe [165]
- Figure 103** : Résection au travers de trois trocarts d'un ostéome ostéoïde de T6 [169]
- Figure 104** : Abord endoscopique lombaire ; Position du patient et matériel utilisé [171].
- Figure 105** : le principe de l'abord transmusculaire lombaire postérieur pour hernie discale [175].
- Figure 106** : Abord endoscopique endonasal des brèches ostéoméningées [143].
- Figure 107** : **Chirurgie endoscopique d'une craniosténose [183]**
- Figure 108** : Vue endoscopique montrant un saignement après la réalisation de la VCS nécessitant l'irrigation par du sérum salé tiède [105].
- Figure 109** : Coupe axiale du scanner montrant un hématome sous-dural chronique bilatéral avec effet de masse sur les structures médianes (un patient de Kim) [202]

## Liste des tableaux :

<b>Tableau I</b>	: Répartition des patients par sexe selon les tranches d'âge.
<b>Tableau II</b>	: Signes cliniques à l'admission dans le service.
<b>Tableau III</b>	: Nombre et pourcentage des pathologies encéphaliques et Rachidiennes étudiés dans notre série.
<b>Tableau IV</b>	: Les causes de l'hydrocéphalie dans notre série.
<b>Tableau V</b>	: Les différentes causes malformatives de l'hydrocéphalie dans notre série.
<b>Tableau VI</b>	: Distribution des tumeurs de la FCP responsables d'hydrocéphalie selon le type histologique dans notre série.
<b>Tableau VII</b>	: Répartition des principaux signes ophtalmologiques en fonction du nombre de cas.
<b>Tableau VIII</b>	: Répartition des cas en fonction de la sécrétion hormonale.
<b>Tableau IX</b>	: Données radiologiques des adénomes hypophysaires.
<b>Tableau X</b>	: Les difficultés techniques rencontrées dans notre série au cours de la VCS.
<b>Tableau XI</b>	: L'échec de la VCS en per-opératoire.
<b>Tableau XII</b>	: Les patients compliqués de méningite post-opératoire.
<b>Tableau XIII</b>	: Complications à court terme des adénomes hypophysaire (n=130).
<b>Tableau XIV</b>	: Chronologie de l'histoire de l'endoscopie [3].
<b>Tableau XV</b>	: Sites de production et d'absorption du LCS [43].
<b>Tableau XVI</b>	: La moyenne d'âge rapportée par différentes études.
<b>Tableau XVII</b>	: Comparaison de l'âge moyen dans notre série aux données de la Littérature.
<b>Tableau XVIII</b>	: Le sexe ratio rapporté par différentes études dans la Littérature.
<b>Tableau XIX</b>	: Comparaison du sex-ratio de notre série aux données de la Littérature [71].
<b>Tableau XX</b>	: Les principaux signes cliniques révélateurs de pathologies encéphaliques traitées par endoscopie dans les séries de la Littérature.
<b>Tableau XXI</b>	: Indications et contre-indications de la VCS.
<b>Tableau XXII</b>	: Comparaison des études rétrospectives récentes de la résection endoscopique des kystes colloïdes [69, 101, 119, 184, 185].
<b>Tableau XXIII</b>	: Nombre et évolution des cas de diabète insipide rapportés par les auteurs [203]
<b>Tableau XXIV</b>	: Score socio-économique de Prolo [222].



---

# *ABBREVIATIONS*

---



## Liste des abréviations

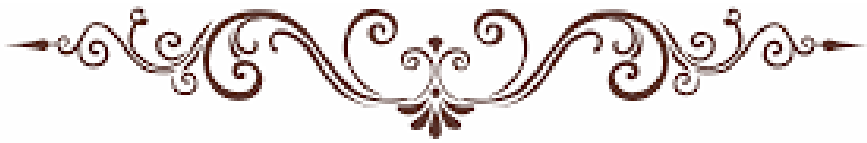<b>AV</b>	: Acuité Visuelle
<b>C3G</b>	: Céphalosporines de 3 <sup>ème</sup> Génération
<b>CA</b>	: Communicante Antérieure
<b>CEE</b>	: Chirurgie Endoscopique Endonasale
<b>CHU</b>	: Centre Hospitalier Universitaire
<b>DVP</b>	: Dérivation Ventriculo-Péritonéale
<b>DW</b>	: Dandy-Walker
<b>EEBC</b>	: Endoscopie Endonasale de la Base du Crane
<b>EVA</b>	: Echelle Visuelle Analogique
<b>FA</b>	: Fontanelle Antérieure
<b>FCP</b>	: Fosse Cérébrale Postérieure
<b>FM</b>	: Foramen de Monro
<b>IHC</b>	: Immuno-histochimie
<b>IVD</b>	: Intra-veineuse Directe
<b>LCS</b>	: Liquide Cérébro-spinal
<b>MIN</b>	: Neurochirurgie la moins invasive
<b>MIS</b>	: Chirurgie la moins invasive
<b>MNG</b>	: Myéloméningocèle
<b>PICA</b>	: Artère cérébelleuse postéro-inférieure
<b>TDM</b>	: Tomodensitométrie
<b>V3</b>	: Troisième Ventricule
<b>V4</b>	: Quatrième Ventricule
<b>VCS</b>	: Ventriculocistérnostomie



---

# *PLAN*

---



<b>INTRODUCTION</b>	<b>1</b>
<b>PATIENTS &amp; MÉTHODES</b>	<b>3</b>
I. PATIENTS	4
II. METHODES	4
1. Critères d'inclusion	4
2. Critères d'exclusion	4
3. Collecte de Données	4
4. Analyse de Données	5
<b>RÉSULTATS</b>	<b>6</b>
I. EPIDEMIOLOGIE	7
1. L'activité endoscopique du service de Neurochirurgie de l'Hôpital Ibn Tofail	7
2. Age	7
3. Sex-ratio	8
II. SYMPTOMATOLOGIE CLINIQUE	8
1. Pathologie encéphalique	8
2. Pathologie rachidienne	9
III. IMAGERIE:	10
1. Pathologie Encéphalique	10
2. Pathologie rachidienne	10
3. Diagnostic étiologique des hydrocéphalies	12
4. Diagnostic étiologique des adénomes hypophysaires	17
IV. TRAITEMENT	19
1. Traitement médical	19
2. Traitement chirurgical par voie Endoscopique	19
3. Difficultés techniques	43
V. DUREE D'HOSPITALISATION	45
VI. EVOLUTION	45
1. A Court Terme	45
2. A moyen et à long terme:	48
<b>DISCUSSION</b>	<b>50</b>
I. HISTORIQUE	51
1. La Ventriculoscopie	51
2. La Myeloscopie	55
II. ANATOMIE ENDOSCOPIQUE:	57
1. Le Système Ventriculaire	57
2. Les plexus choroïdes	66
3. Les Citernes Cérébrales	67
4. La membrane de Lilliequist	68
5. Anatomie endoscopique de la base du crâne	69
6. Anatomie Rachidienne	74

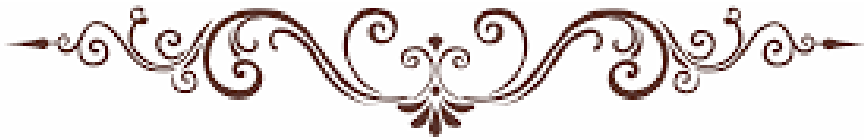III. RAPPEL PHYSIOLOGIQUE .....	77
1. Physiologie du Liquide Céphalo–Rachidien LCR .....	77
2. Physiopathologie de l’Hydrocéphalie .....	81
IV. MATERIEL ENDOSCOPIQUE.....	82
1. Présentation d’un Endoscope .....	82
2. Présentation des instruments .....	86
3. Stérilisation d’un Endoscope.....	89
4. Utilisation combinée avec d’autres équipements Neurochirurgicaux.....	90
V. FORMATION EN ENDOSCOPIE.....	93
VI. EPIDEMIOLOGIE.....	94
1. L’âge.....	94
2. Le sexe.....	95
VII. ETUDE CLINIQUE.....	96
1. Pathologie encéphalique .....	96
2. La pathologie Rachidienne .....	97
VIII. IMAGERIE:.....	97
1. La pathologie Encéphalique .....	97
2. Pathologie Rachidienne .....	105
IX. TRAITEMENT.....	106
1. Traitement médical .....	106
2. Traitement Endoscopique.....	107
X. L’EVOLUTION.....	155
1. L’évolution favorable.....	155
2. Les complications.....	156
<b>CONCLUSION.....</b>	<b>167</b>
<b>ANNEXES.....</b>	<b>169</b>
<b>RÉSUMÉS.....</b>	<b>172</b>
<b>BIBLIOGRAPHIE.....</b>	<b>179</b>



---

# *INTRODUCTION*

---



La Neuro endoscopie est une technique chirurgicale mini invasive, qui représente une importante innovation en Neurochirurgie, ses avantages sont nombreux : le caractère mini-invasif, la diminution de la mortalité et la morbidité postopératoire, un bénéfice esthétique, une vision magnifique du champ opératoire grâce à un abord des zones difficiles d'accès, la précision et l'efficacité des gestes chirurgicaux, le raccourcissement de la durée de séjour global en milieu hospitalier et une consommation moindre d'antalgiques [1].

Cette technique a considérablement évolué au cours des deux dernières décennies, au point qu'elle est devenue une surspécialité Neurochirurgicale indépendante et reconnue. Ses indications sont devenues de plus en plus larges et ses techniques se sont améliorées. Elle joue un rôle à la fois dans le diagnostic et le traitement de plusieurs pathologies neurochirurgicales.[1]

En conséquence, une meilleure connaissance de l'anatomie et des techniques endoscopiques est devenue de plus en plus importante pour comprendre la voie à suivre, afin de cibler de nouvelles approches chirurgicales des régions intracrâniennes, et ainsi garantir le niveau le plus élevé possible en matière de formation, de traitement et de recherche en chirurgie endoscopique.[2]

Le choix de ce sujet a été motivé par l'enthousiasme et l'intérêt qu'a connu cette procédure depuis quelques années. Il nous a donc paru très utile de revoir les techniques disponibles, de colliger les indications actuelles et mettre en évidence celles où la Neuroendoscopie apporte une valeur ajoutée, mais aussi de préciser les limites et de dresser les perspectives de cette technique tellement prometteuse.


Dans ce but, nous rapportons l'expérience du service de Neurochirurgie de l'hôpital Ibn Tofail du CHU Mohammed VI de Marrakech, en matière de traitement Neuroendoscopique, à travers une série de 620 patients traités au sein du service de Neurochirurgie, sur une période de 11 ans allant de juin 2007 à septembre 2018.



---

***PATIENTS & MÉTHODES***

---



## **I. PATIENTS :**

On a effectué une étude rétrospective, descriptive et analytique sur une période de 11 ans , allant de Juin 2007 jusqu'à Septembre 2018, à propos des patients recrutés et opérés, par voie endoscopique, dans le service de Neurochirurgie de l'hôpital Ibn Tofail de Marrakech.

Durant cette période, 620 patients ont été traités par voie endoscopique.

L'**objectif** de notre étude était de montrer l'intérêt majeur de la Neuro-endoscopie dans la réduction de la morbidité et la mortalité liées à la pathologie Neurochirurgicale causale.

## **II. METHODES :**

### **1. Critères d'inclusion :**

Nous avons inclus dans cette série tous les patients hospitalisés et traités par Neuro-endoscopie.

### **2. Critères d'exclusion :**

Ont été exclus de cette série, les patients opérés par chirurgie conventionnelle, ainsi que les patients dont les dossiers étaient inexploitable.

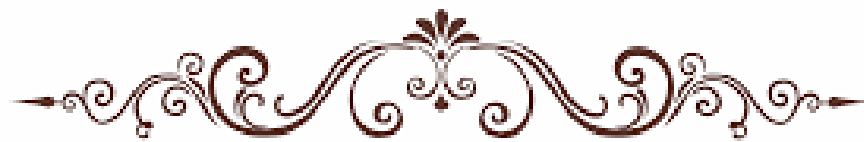### **3. Collecte de Données :**

Une fiche d'exploitation préalablement établie nous a permis de recueillir les données anamnestiques, cliniques, para-cliniques, thérapeutiques et évolutives (Annexes) à partir des archives du service de neurochirurgie et du bloc de l'hôpital ibn Tofail .

#### **4. Analyse de Données :**

L'analyse statistique des données a été faite à l'aide du logiciel Excel XP.

La saisie des textes et des données a été faite sur le logiciel Word XP et celles des Graphiques sur le logiciel Excel XP.



---

# *RÉSULTATS*

---

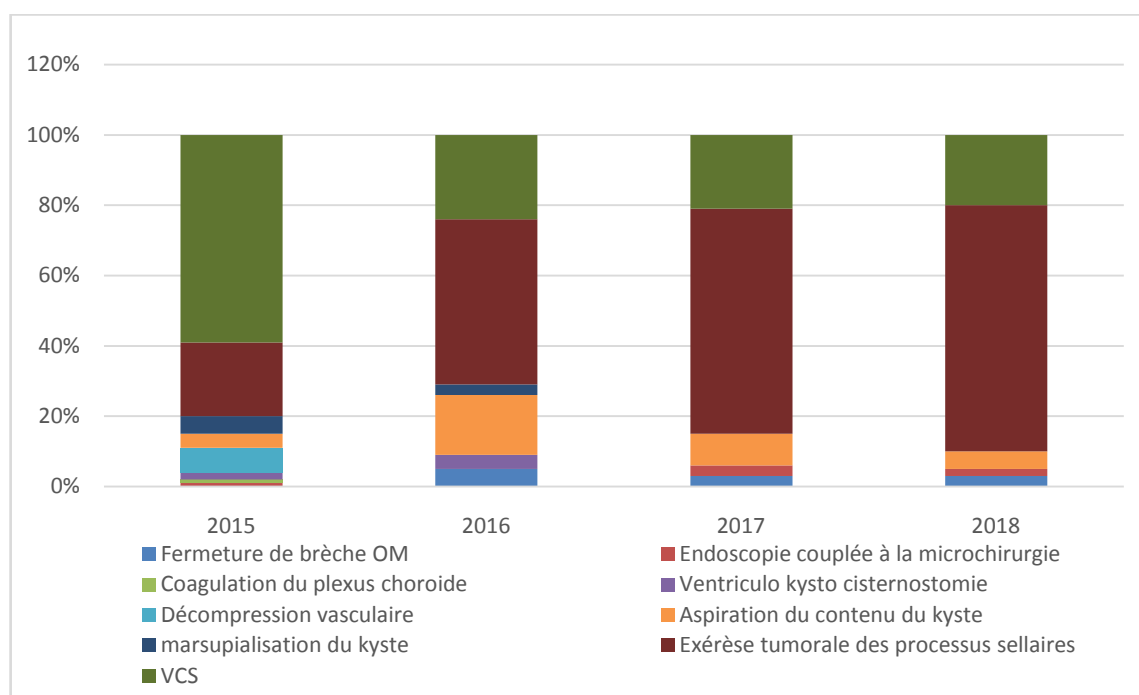


## I. EPIDEMIOLOGIE :

### 1. L'activité endoscopique du service de Neurochirurgie de l'Hôpital Ibn Tofail :

La prise en charge endoscopique a significativement augmenté, puisqu'elle est passée de 5% en 2015 à 30 % de l'activité du service en 2018 (en dehors des urgences).

La tendance s'est faite vers la spécialisation du service dans les processus sellaires, notamment des adénomes hypophysaires dont la proportion a augmenté de 21 % en 2015 à 65 % en 2018.



**Figure 1 :** Les procédures endoscopiques utilisées au service de Neurochirurgie de l'Hôpital Ibn Tofail au cours des 04 dernières années.

### 2. Age :

La moyenne d'âge de nos patients était de 22,13 ans et la médiane de 32 ans, avec des extrêmes allant d'un mois à 66 ans.

Notre série comprend :

- ❖ Cent soixante-dix-neuf enfants (âge inférieur strictement à 16 ans), ce qui représente 28,87% des patients. La médiane d'âge de ce groupe est de 9,51 ans et la moyenne d'âge est de 6,7ans.
- ❖ Quatre-cent quarante et un adultes (âge supérieur ou égal à 16 ans), ce qui représente 71,13% des patients. La médiane d'âge de ce groupe est de 42,17ans et la moyenne d'âge est de 42,17ans.

### 3. Sex-ratio :

Notre série comporte 372 patients de sexe masculin (60%) et 248 patients de sexe féminin (40%) soit un Sex-ratio d'environ 1,5.

**Tableau I : Répartition des patients par sexe selon les tranches d'âge.**

		Age <16	Age >16	Total
Hommes	Nombre de cas	100	272	372
	Pourcentage(%)	16 ,1	43,8	60
Femmes	Nombre de cas	79	169	248
	Pourcentage(%)	12,7	27,2	40
Sex-ratio		1.26	1.60	1.5

## II. SYMPTOMATOLOGIE CLINIQUE:

### 1. Pathologie encéphalique :

Le mode de révélation le plus fréquent dans notre série est le syndrome d'HTIC, associant les céphalées, les vomissements et les troubles visuels, avec un pourcentage de 50,2%, suivi de la macrocranie avec un pourcentage de 13,7%, et enfin, les troubles visuels avec un pourcentage de 12,7%.(Tableau II)

## 2. Pathologie rachidienne

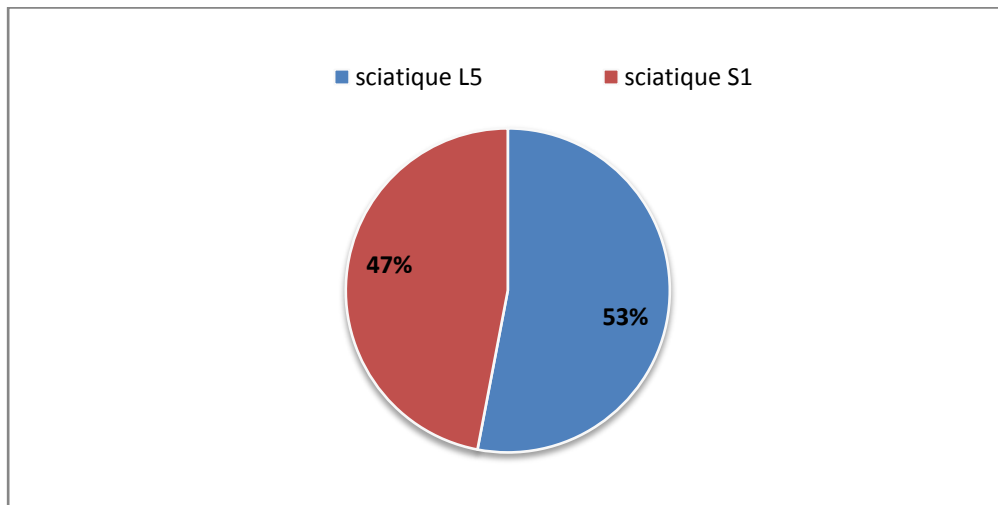
La douleur a été le seul signe fonctionnel révélateur des hernies discales dans notre série.

Concernant les signes physiques, l'examen clinique a objectivé un Lasèque positif, et un syndrome rachidien chez tous les patients, des troubles sphinctériens chez 1 patient et des troubles sensitivomoteurs chez 2 patients.

On résume la présentation clinique initiale dans le tableau suivant : (Tableau II)

**Tableau II : Signes cliniques à l'admission dans le service.**

pathologie	Symptôme	Nombre de cas	Pourcentage %
Encéphalique (610 cas)	Sd d'HTIC (Céphalées+Vomissement+Troubles visuels)	260	42,6
	Augmentation du Périmètre Crânien (Macrocrânie)	71	11,6
	Altération de l'AV, Troubles de l'oculomotricité, Photophobie, Nystagmus	66	10,8
	Vertiges, Troubles de l'équilibre, Ataxie à la marche	49	8
	Epilepsie, Phénomènes critiques, Crises convulsives	37	6
	Déficit focal : Sd tétra pyramidal, Sd de l'Angle Ponto-cérébelleux	29	4,7
	Signes Endocriniens	3	0,4
	Troubles de Conscience : Somnolence	3	0,4
Rachidienne (10 cas)	Lombosciatalgies L5, S1	10	100
	Lasèque positif + Sd rachidienne	10	100
	Troubles sensitivomoteurs	1	10
	Troubles sphinctériens	2	20



**Figure 2 : La topographie de la sciatique par hernie discale.**

### **III. IMAGERIE:**

#### **1. Pathologie Encéphalique :**

Dans notre série, le bilan radiologique réalisé était à base de TDM et d'IRM encéphaliques, la TDM cérébrale seule a été réalisée chez 560 patients, l'IRM cérébrale seule chez 415 patients, alors que 380 patients ont bénéficié du couple TDM+IRM cérébrales, ainsi qu'une artériographie cérébrale qui a été demandée chez 5 patients.

Les différentes pathologies encéphaliques diagnostiquées à l'imagerie sont résumées au tableau III.

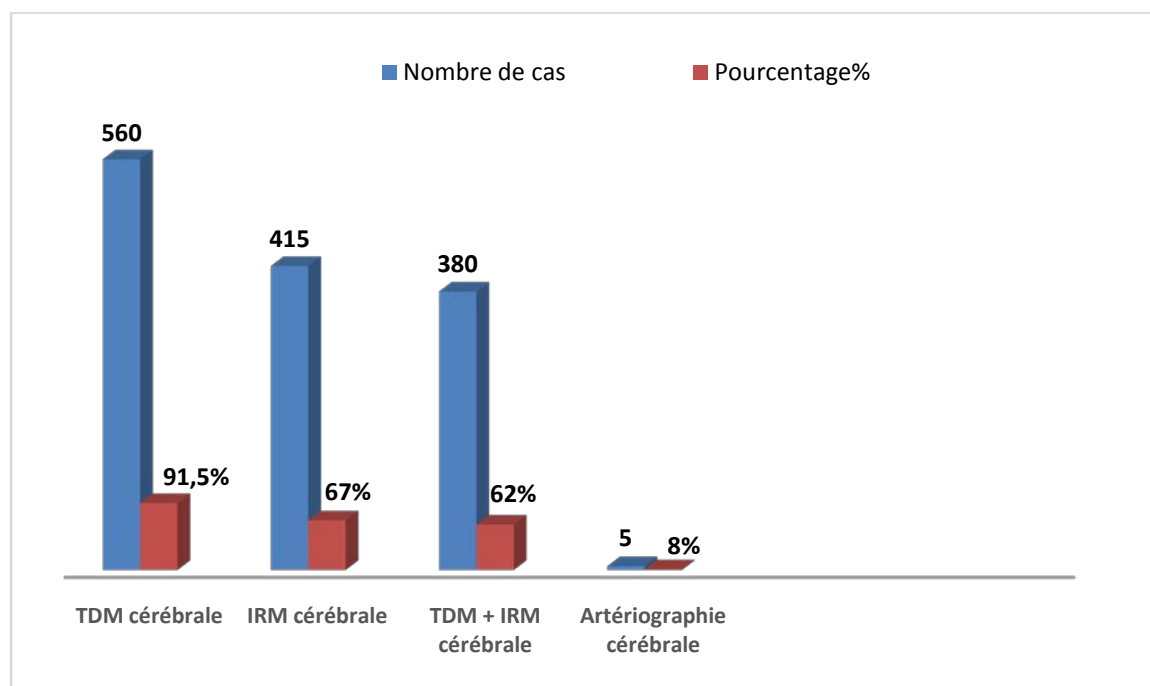
#### **2. Pathologie rachidienne :**

Une TDM du rachis lombaire a été réalisée chez les 10 patients présentant des lombosciatalgies, et a permis le diagnostic d'hernies discales lombaires avec une bonne concordance radio clinique chez ces patients.

Le recours à une IRM rachidienne a été préconisé chez 5 patients en complément à la TDM.

**Tableau III : Nombre et pourcentage des pathologies encéphaliques et rachidiennes étudiés dans notre série.**

Diagnostic	Nombre de cas	Pourcentage(%)
Hydrocéphalie (dont 1 cas de ventriculite)	317	51,1%
Adénome Hypophysaire	170	27,1%
Craniopharyngiome	44	7,2%
Kyste Colloïde du 3ème Ventricule	20	3,4%
Tumeurs Pinéales	10	1,6%
Kystes Arachnoïdiens	7	1,2%
Tumeurs Gliales	6	0,8%
Cavernome	2	0,5%
Méningiome de la base	6	0,8%
Kyste épidermoïde de l'Angle Ponto-Cérébelleux	5	0,7%
Névralgie Faciale sur conflit vasculo-nerveux	8	1,4%
Schwannome Vestibulaire	7	1,2%
Microchirurgie assistée par endoscopie	10	1,6%
Hernie discale lombaire	10	1,6%

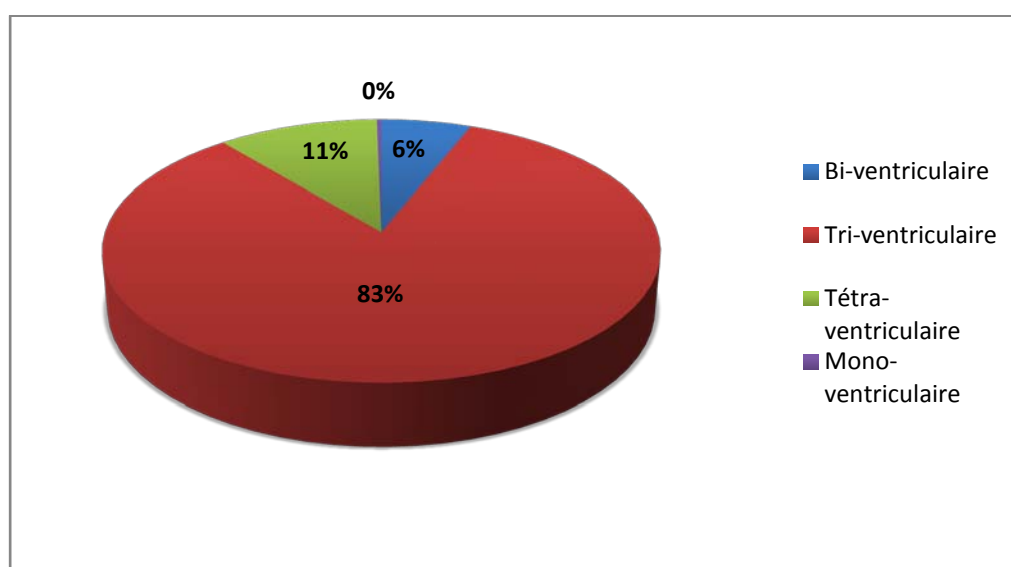


**Figure 3 : L'imagerie cérébrale préopératoire réalisée dans notre série.**

### 3. Diagnostic étiologique des hydrocéphalies :

Parmi les 317 cas d'hydrocéphalie, dont le cas de ventriculite, l'imagerie pré-opératoire a mis en évidence une hydrocéphalie :

- ✓ Bi-ventriculaire dans 19 cas (6 %).
- ✓ Tri-ventriculaire dans 263 cas (82.9%)
- ✓ Tétra-ventriculaire dans 34 cas (10.7%)
- ✓ Mono-ventriculaire dans 1 cas (0.3%)



**Figure 4:** Les types de dilatation ventriculaire dans notre série.

**Tableau IV:** Les causes de l'hydrocéphalie dans notre série.

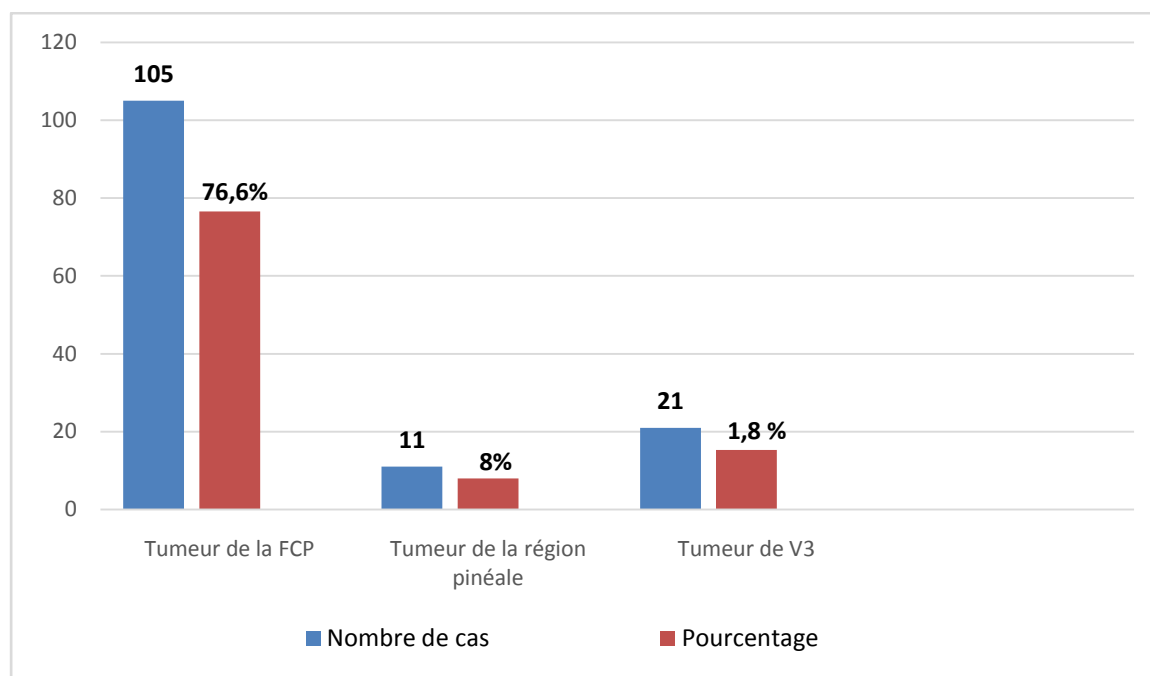
Causes de l'hydrocéphalie	Nombre de cas	Pourcentage
Causes Tumorales	137	43.2%
Causes Malformatives	178	56.1%
Causes infectieuses	2	0.6%

Les causes malformatives viennent donc en tête des causes de l'hydrocéphalie dans notre série (178 patients soit 56.1 %), surtout chez la population pédiatrique, suivis des causes tumorales (137 patients soit 43,2%) puis enfin les causes infectieuses [2 patients soit 0,6%(dont 1 patient présentait une ventriculite et ayant bénéficié d'un lavage endoscopique)].

**Tableau V : Les différentes causes malformatives de l'hydrocéphalie dans notre série.**

Les Causes Malformatives	Nombre de cas	Pourcentage %
Sténose de l'Aqueduc de Sylvius	97	54.5
Myéломéningocèle	68	38.2
Malformation de Dandy Walker	13	7.3

La sténose de l'aqueduc de Sylvius vient en tête des causes malformatives de l'hydrocéphalie dans notre série, avec un nombre de 97 patients (54,5%), suivie de la myéломéningocèle chez 68 patients soit (38.2%), puis en dernier la malformation de Dandy Walker chez 13 patients soit (7,3%).



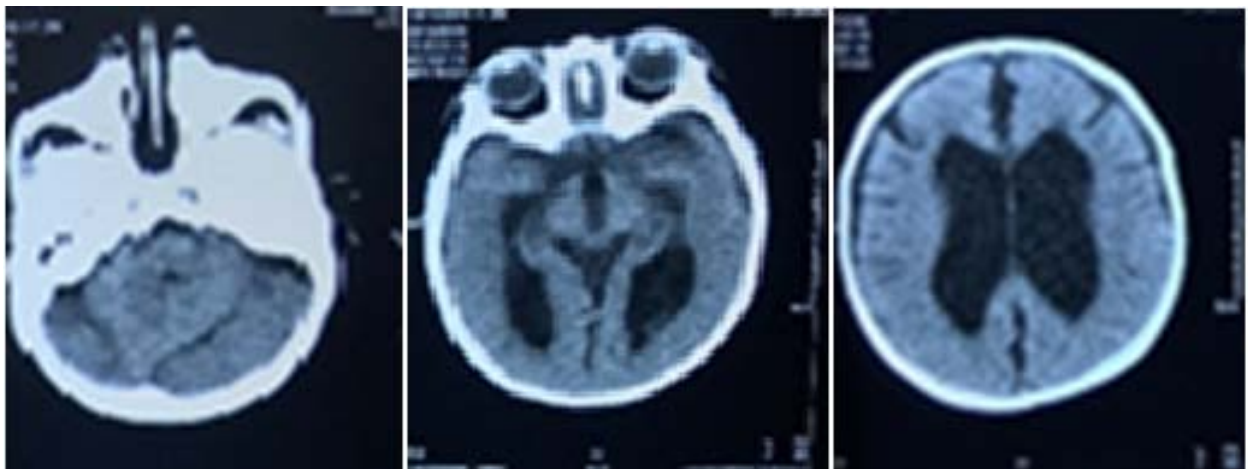
**Figure 5: Représentation topographique des tumeurs responsables d'hydrocéphalie dans notre série.**

Les causes tumorales sont dominées principalement par les tumeurs de la FCP (105 patients soit 76,6 %) par rapport aux autres régions anatomiques touchées, viennent ensuite les tumeurs du V3 avec un nombre de 21 patients (soit 8%), et en dernier les tumeurs de la région pinéale avec un nombre de 11 patients soit (6,6%).

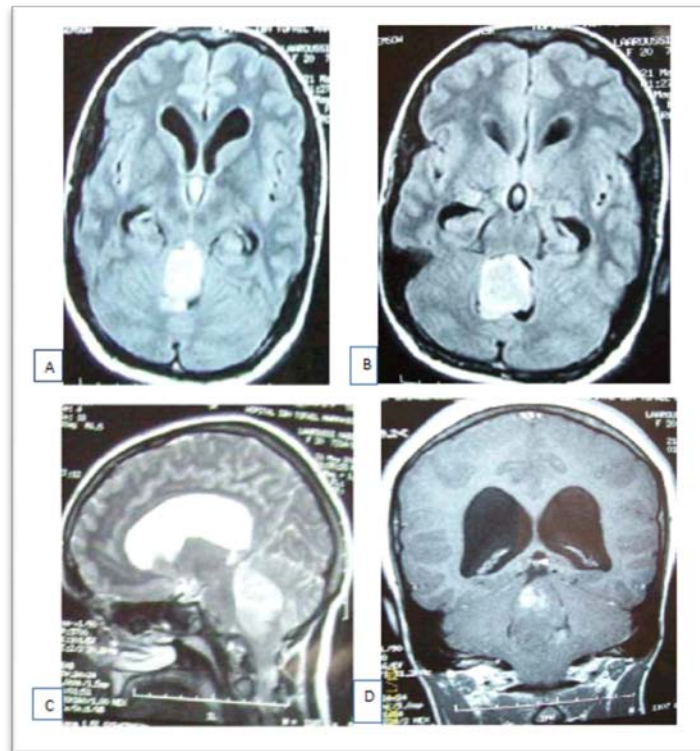
**Tableau VI : Distribution des tumeurs de la FCP responsables d'hydrocéphalie selon le type histologique dans notre série.**

Type de lésion tumorale	Nombre de cas	Pourcentage %
Médulloblastome	31	29,5
Ependymome	25	23,8
Astrocytome	21	20
Hémangioblastome	12	11,4
Neurinome	12	11,4
Métastases	4	3,8

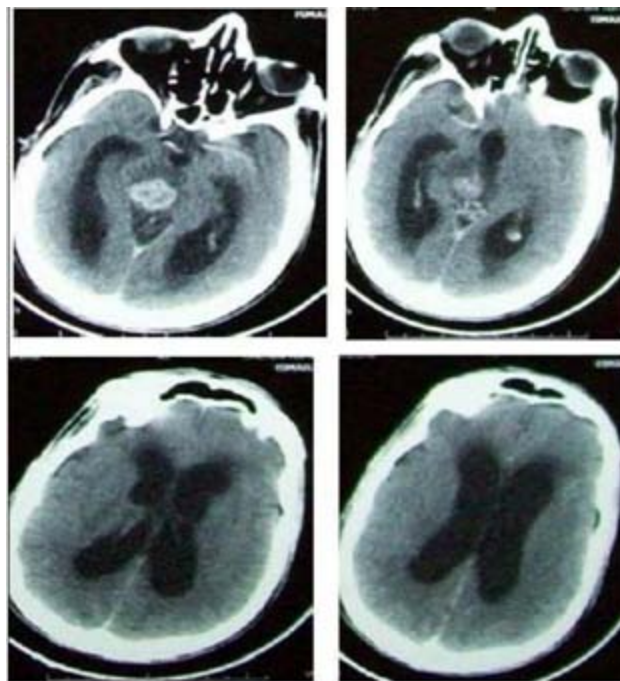
Dans notre série, le Médulloblastome représente la lésion tumorale de la FCP la plus fréquemment retrouvée, avec un nombre de 31 patients (29,5%), suivi de l'Ependymome dans 25 cas (23,8%), puis l'Astrocytome avec un nombre de 21 cas (20%), puis l'Hémangioblastome dans 12 cas (11,9%), le neurinome aussi est retrouvé chez 12 cas (11,9%), et enfin les métastases dans 4 cas (3,9%).



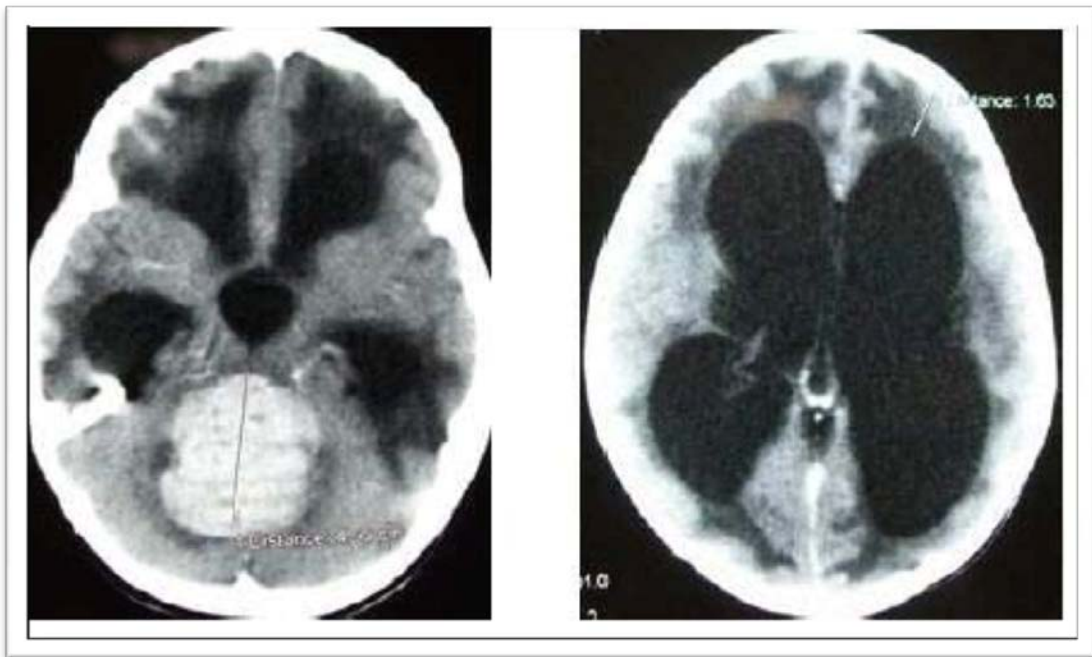
**Figure 6 : TDM cérébrale, fenêtre parenchymateuse, coupe axiale, qui montre une hydrocéphalie tri-ventriculaire chez un nourrisson de 6 mois, probablement d'origine malformative, due à une sténose de l'Aqueduc de Sylvius.**



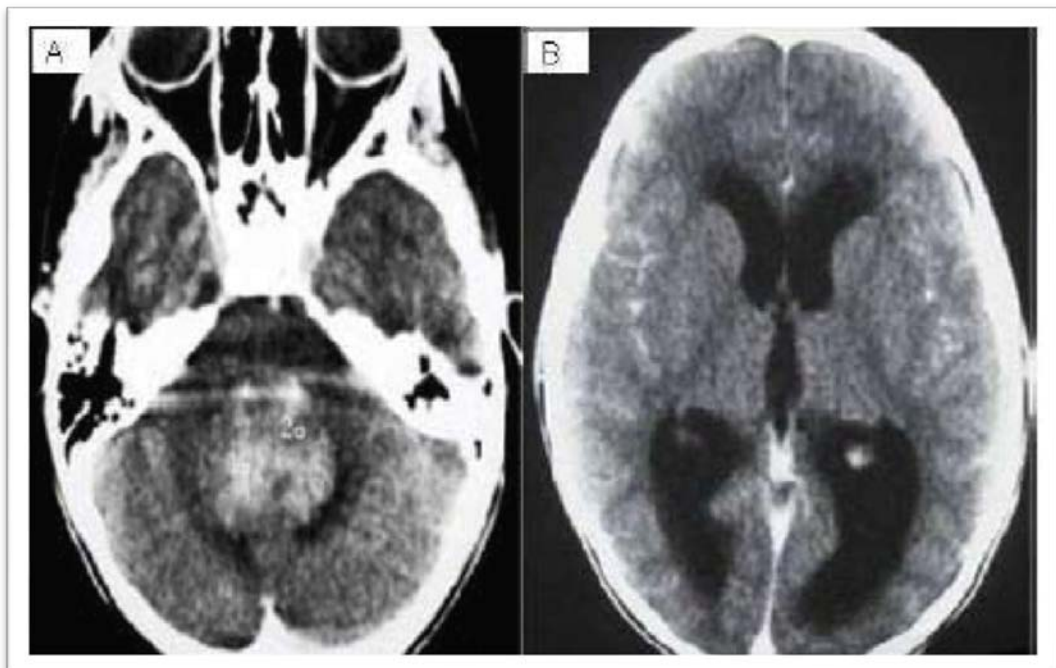
**Figure 7 :** IRM cérébrale, coupes transversales(A,B=T2Flair), sagittale(C=T2), et frontale(D=T1injecté) objectivant une hydrocéphalie triventriculaire sur un épendymome du V4



**Figure 8 :** TDM cérébrale en coupes transversales avec injection de produit de contraste objectivant une Hydrocéphalie secondaire à un Gliome du Tronc cérébral.



**Figure 9:** TDM cérébrale en Coupes axiales objectivant une Hydrocéphalie tri-ventriculaire active sur Ependymome étendu du 4<sup>ème</sup> ventricule



**Figure 10 :** TDM cérébrale en coupes axiales sous tentorielle (A) et sus-tentorielle (B) montrant une Hydrocéphalie tri-ventriculaire sur un processus vermien en rapport avec un Médulloblastome.

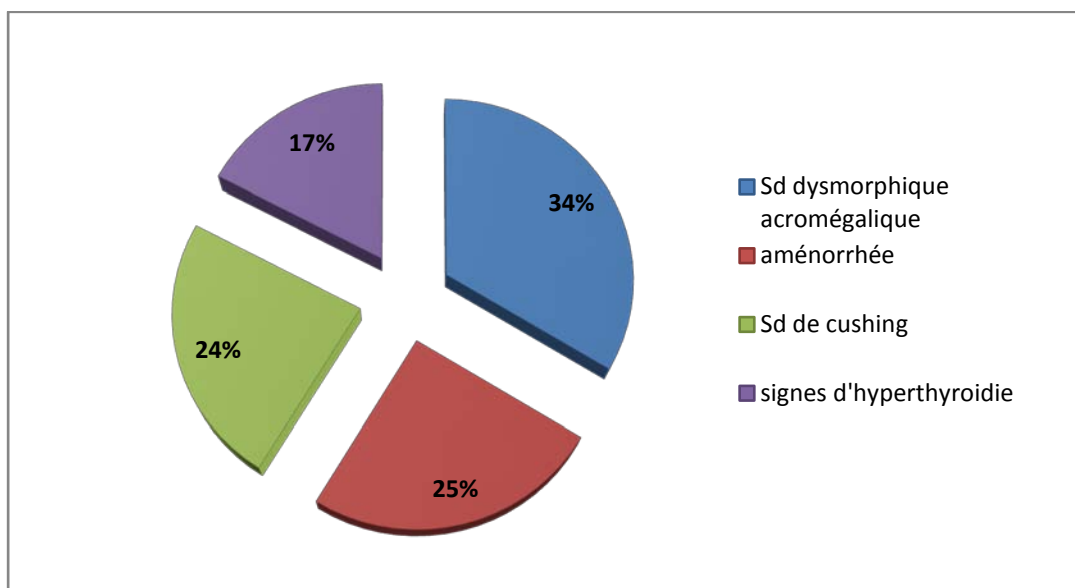
#### 4. Diagnostic étiologique des adénomes hypophysaires :

##### 4.1. Données cliniques :

###### a. Signes endocriniens :

Dans notre série 92 patients soit 54.6 % avaient des signes endocriniens au moment du diagnostic.

Le signe fonctionnel endocrinien le plus fréquemment rencontré est le syndrome dysmorphique acromégalique chez 31 patients soit 18.46% ,suivi par l'aménorrhée qu'elle soit primaire ou secondaire , associée ou non à une galactorrhée retrouvée chez 23 patients soit 13.84% et du syndrome de cushing chez 22 patients soit 13.07% des cas, et enfin des signes d'hyperthyroïdie chez 16 patients soit 17,3%.



**Figure 11 :** Signes endocriniens des adénomes hypophysaires.

###### b. Signes neurologiques:

Le syndrome d'Hypertension intracrânienne : fait de céphalées (temporales, occipitales ou bien diffuses en casque) et/ou vomissements a été retrouvé chez 140 patients soit 82,3% des cas.

L'examen neurologique a révélé : 17 cas de diplopie ,3 cas de paralysie oculomotrice du III.

**c. Signes ophtalmologiques:**

Au moment du diagnostic, 116 de nos patients soit 68.46% avaient des signes ophtalmologiques.

Signes ophtalmologiques : On a noté la présence d'une baisse de l'acuité visuelle chez 65 patients soit 38.46%, et une altération du champ visuel chez 103 patients soit 60.76 %. Une diplopie a été objectivée chez 18 patients soit 10.76%, une pré-cécité ou une cécité chez 5 patients soit 3.07% des cas et une exophtalmie unilatérale (1 cas) et bilatérale (1 cas) non pulsatile.

**Tableau VII: Répartition des principaux signes ophtalmologiques en fonction du nombre de cas.**

Signes ophtalmologiques	Nombre de cas	Pourcentage %
Baisse de l'acuité visuelle	65	38.46
Altération du champ visuel	103	60.76
Diplopie	18	10.76
Pré-cécité/ cécité	5	03.07
exophtalmie	2	01.54

**4.2. Données biologiques :**

**Tableau VIII : Répartition des cas en fonction de la sécrétion hormonale.**

Hormone sécrétée	Nombre de cas	Pourcentage %
GH	53	30,8
PRL	65	37,7
ACTH	19	11,5
TSH	9	5,4
Pas de sécrétion	24	14,6

**4.3. Données radiologiques :**

**Tableau IX : Données radiologiques des adénomes hypophysaires.**

Caractère de l'adénome	Nombre de cas	Pourcentage%
Microadénome	20	11,5
Macro adénome grade A	25	14,6
Macro adénome grade B	34	20
Macro adénome grade C	22	13,1
Macro adénome grade D	39	23,1
Macro adénome grade E	30	17,7

## **IV. TRAITEMENT:**

### **1. Traitement médical:**

Il vise surtout à soulager les malades et les préparer pour un éventuel geste chirurgical, le traitement médical a été préconisé chez tous nos malades.

#### **1.1. Le traitement Antalgique :**

Tous les patients de notre série ont bénéficié d'un traitement Antalgique par voie orale.

#### **1.2. Le traitement Anti-Œdémateux:**

La Corticothérapie par voie intraveineuse a été prescrite chez 124 patients présentant différentes pathologies tumorales cérébrales, pour lutter contre l'œdème péri-lésionnel.

#### **1.3. Le traitement Antibiotique**

Une Antibiothérapie a été administrée chez le patient présentant une ventriculite, d'abord à base de Tri Antibiothérapie : *la Céphalosporine de 3<sup>ème</sup> génération + Métronidazole + Gentamicine*, puis, vu la résistance au traitement et après chirurgie, le patient a été mis sous Colistine avec une bonne évolution.

- ❖ En note aussi le **nursing**, la **rééducation** des patients déficitaires, et la **prévention des complications du décubitus** chez tous les patients.

### **2. Traitement chirurgical par voie Endoscopique:**

#### **2.1. Les Hydrocéphalies traitées par Ventriculocistérnostomie(VCS):**

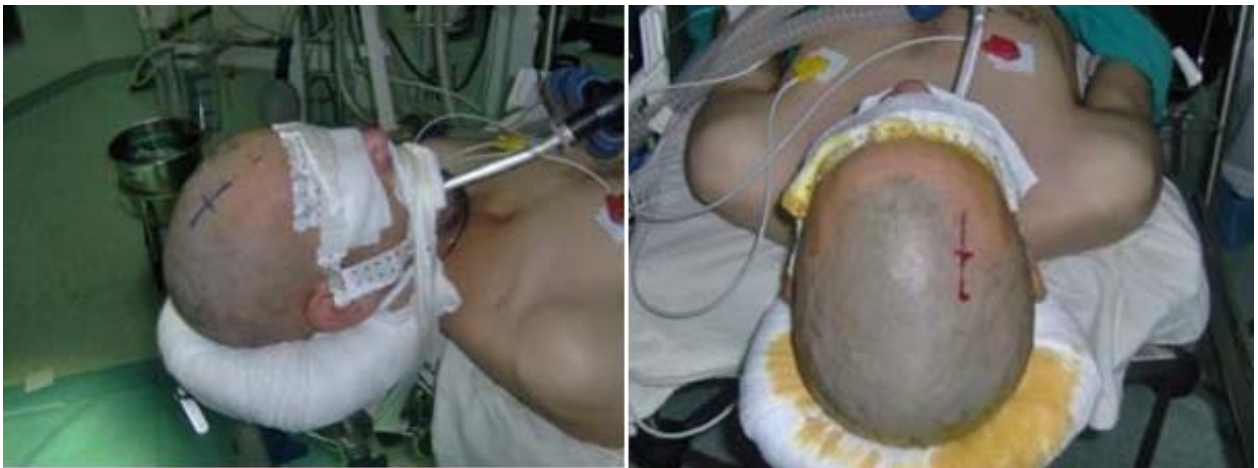317 patients ont été traités par VCS sous anesthésie générale, en décubitus dorsal, tête au zénith.

La voie d'abord a été frontale droite paramédiane et pré-coronale.

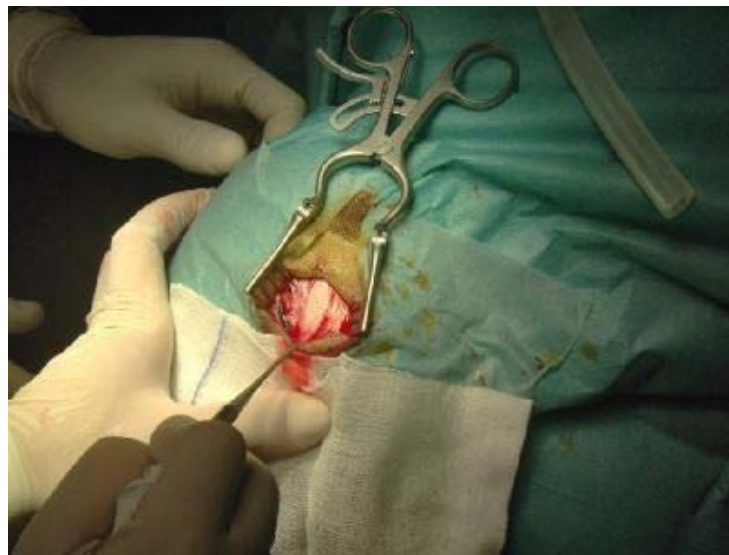Un endoscope type Aesculap avec un angle de l'optique de 30 °, a été utilisé chez tous nos patients.

Le temps opératoire de la VCS a été de 30 à 45min.

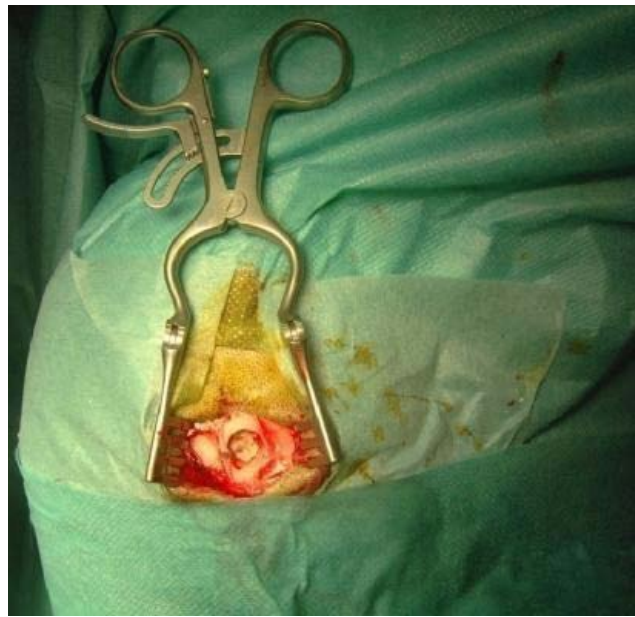Tous nos patients sont positionnés en décubitus dorsal, en position neutre, tête en légère flexion.



**Figure 12 :** La position opératoire de la tête avec le repérage de l'incision cutanée.

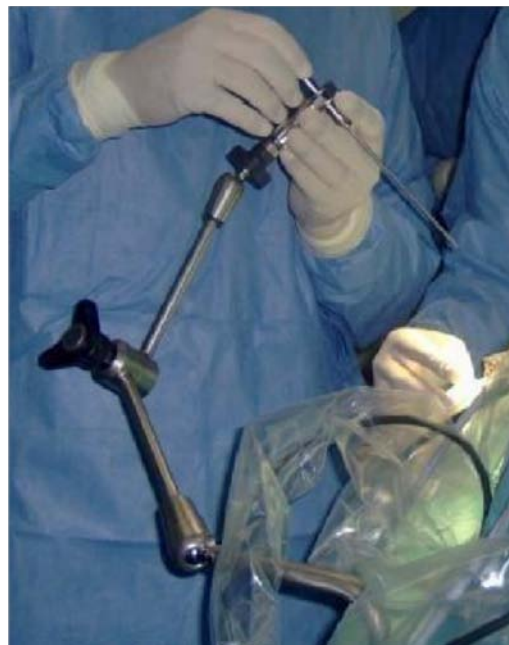

**Figure 13:** Le repérage de la suture coronale après l'incision cutanée et la section de la galea.

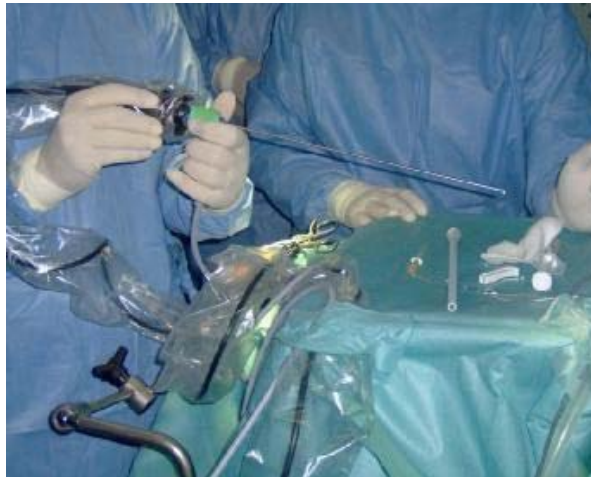

**Figure 14: Réalisation d'un trou de trépan à 1 cm en avant de la suture coronale, avec coagulation de la dure-mère.**

Après le montage du bras articulé et la fixation de la chemise de l'opérateur, Ce dernier est relié à la source de lumière et à la camera, puis un réglage de la balance du blanc et de couleur est fait .

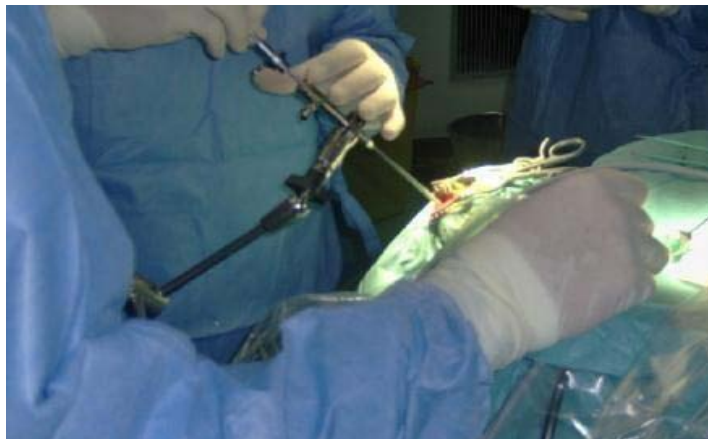

**Figure 15 : Fixation de la chemise de l'opérateur au bras articulé.**



**Figure 16: Le réglage de la balance du blanc et des couleurs.**

Après l'ouverture de la dure mère, la chemise de l'endoscope est alors introduite avec le mandrin, selon la bissectrice de l'angle racine de nez- conduit auditif externe, et le bras articulé est alors fixé. Le retrait du mandrin permettant l'issue de LCR, puis on fixe la pièce intermédiaire avant d'introduire l'optique.



**Figure 17 : Introduction de la chemise de l'opérateur avec le retrait du mandrin permettant l'issue du LCR dès la ponction ventriculaire.**

Après l'introduction de l'optique 30° reliée à la caméra et à la source de lumière, la visualisation des structures anatomiques du système ventriculaire devient possible.

Une fois dans le ventricule latéral, le foramen de Monro peut être repéré facilement en suivant, d'arrière en avant, le plexus choroïde ou la veine thalamo-striée. Il faut veiller à respecter les différentes structures présentes à ce niveau à savoir le pilier antérieur du Fornix, le plexus choroïde et les structures vasculaires.

L'introduction de l'endoscope dans la cavité du V3 dilaté permet d'identifier l'ensemble de ses parois et les structures qui les constituent, par rotation progressive de l'optique.

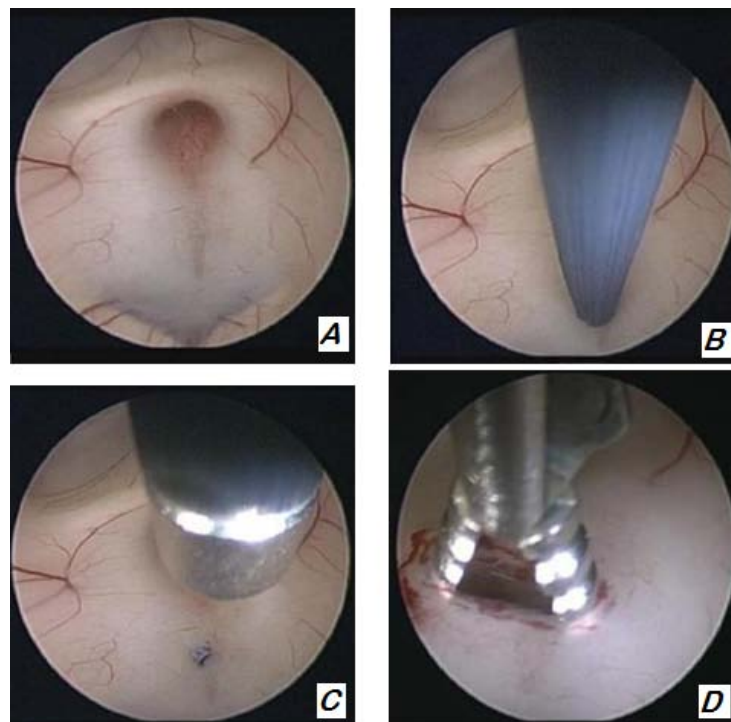
Le trou de la ventriculocisternostomie est réalisé initialement par la sonde de coagulation.

Le siège anatomique de cette stomie est : ***le centre du triangle formé par les deux corps mamillaires et le récessus infundibulaire.***

L'orifice réalisé est agrandi en utilisant classiquement un cathéter à ballon de type Fogarty, gonflé pendant une trentaine de secondes, ou une pince à VCS pour obtenir un orifice de taille suffisante.

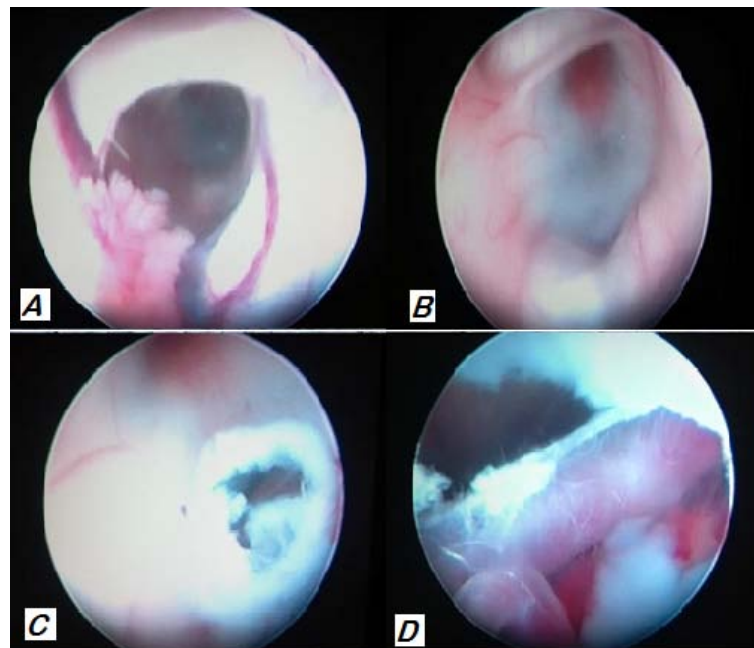
Une fois la stomie réalisée, un flux de LCR doit être visualisé, celui-ci se traduit par le passage de particules en suspension dans le LCR au travers de la stomie.

En avançant le Ventriculoscope vers le plancher, on peut visualiser les structures anatomiques suivantes : Dure-mère du Clivus, Tronc Basilaire, Artères cérébrales postérieures, et tronc cérébral.



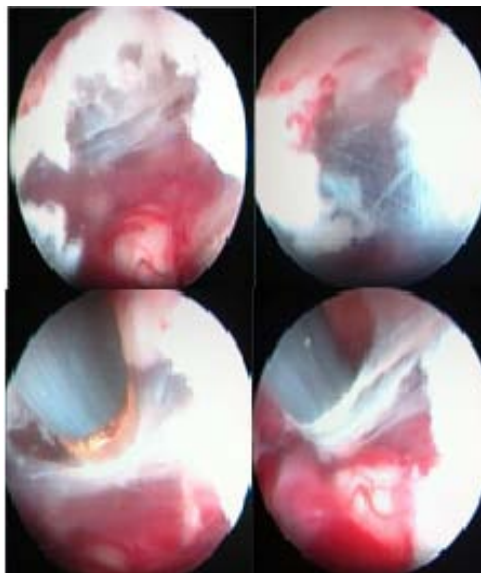
**Figure 18** : Vue endoscopique per-opératoire montrant les temps de la réalisation de la VCS.

- A : Le siège anatomique de la VCS au niveau du plancher du V3.
- B, C : La réalisation du trou de la VCS par la sonde coagulante.
- D : Elargissement du trou de la VCS par une pince à ventriculostomie.

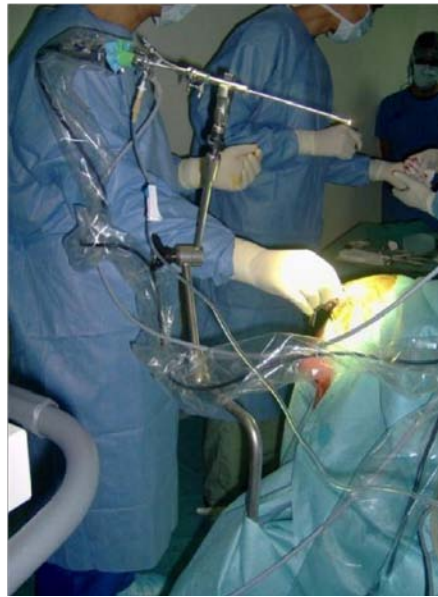

**Figure 19** : A-Vue endoscopique du Foramen de Monro.  
B- Vue endoscopique du plancher du V3.  
C- Stomie réalisée au plancher du V3.  
D- Vue Endoscopique du Tronc basilaire.

On observe parfois la présence d'une seconde membrane, la membrane de Liliequist dont la persistance peut gêner le flux de LCR, et donc être l'origine de l'échec de la VCS. Il faudra alors réaliser une deuxième stomie à ce niveau.



**Figure 20** : Ouverture de la membrane de liliequist à l'aide d'une sondecoagulante en pointe mousse.



**Figure 21:** Photo prise à la fin de l'intervention montrant tout le système monté : la chemise fixée au bras articulé et reliée à la pièce intermédiaire et l'optique reliée à la source de lumière et la camera.

### **2.2. La Ventriculite:**

Il s'agit d'un nourrisson âgé d'un an qui présente une hydrocéphalie malformative et qui a bénéficié dans un premier temps d'une dérivation ventriculo-péritonéale (DVP). En postopératoire, il a présenté un tableau de ventriculite, ce qui a amené à l'ablation de la valve de DVP associée à un drainage ventriculaire externe avec une antibiothérapie.

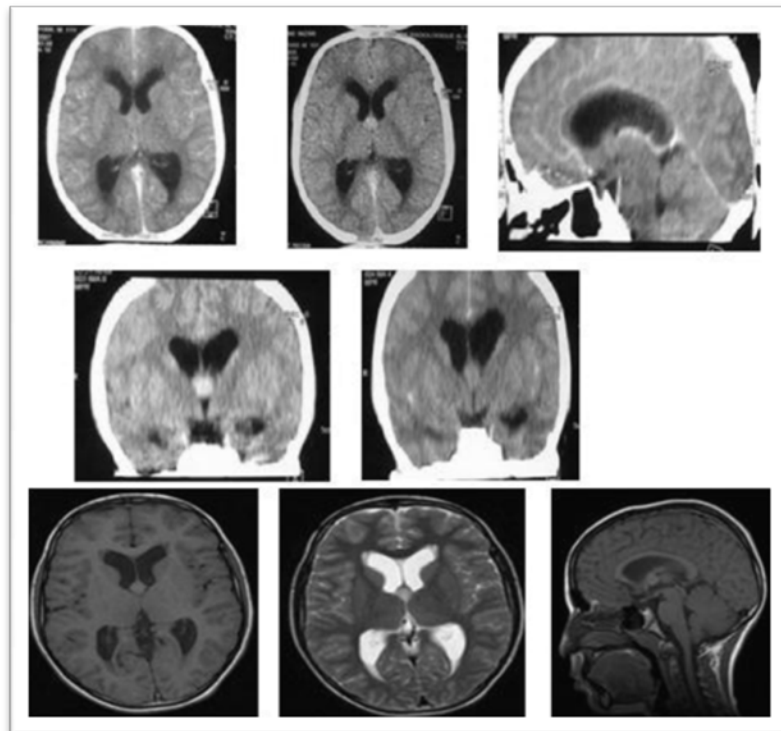
Après la stabilisation du patient, ce dernier a bénéficié d'un lavage endoscopique des cavités ventriculaires.

L'imagerie de ce patient ainsi que les iconographies per opératoires sont perdus.

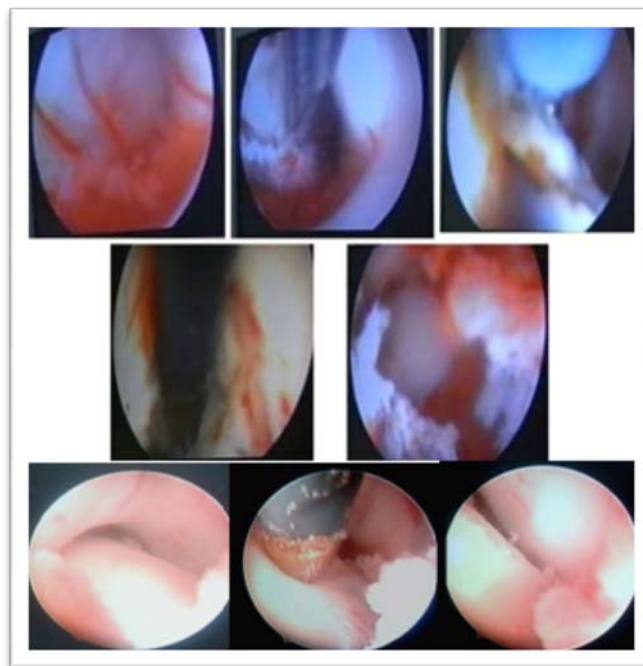
### **2.3. Les Kystes colloïdes du V3:**

Tous les malades ont été opérés sous anesthésie générale, en décubitus dorsal tête au zénith. La voie d'abord a été frontale droite paramédiane et précoronale.

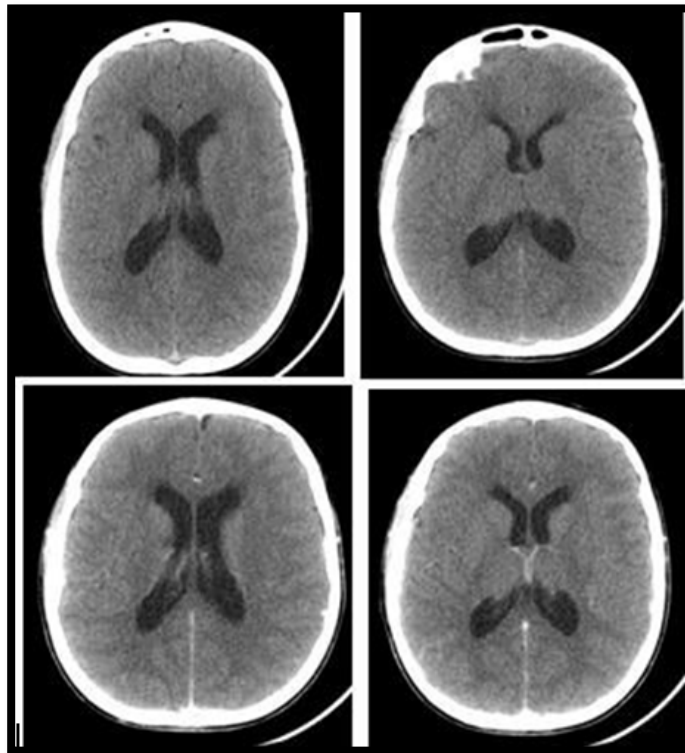
Les 20 patients ont bénéficié d'une coagulation de la paroi du kyste et son ouverture avec aspiration de son contenu qui était blanchâtre et visqueux, et à la fin un lavage au sérum salé.



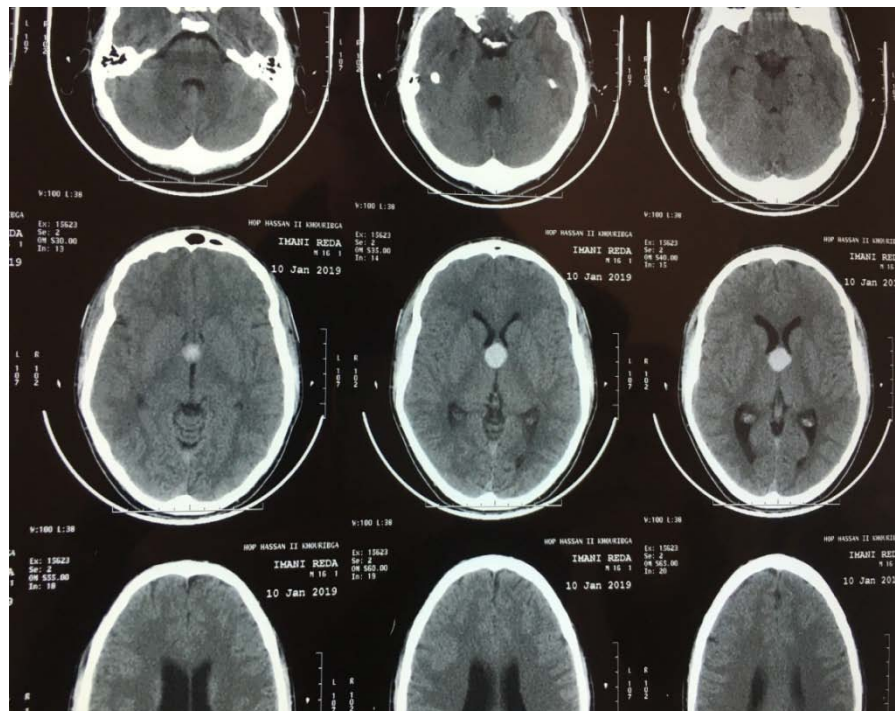
**Figure 22** : Kyste colloïde du V3 à la TDM et à l'IRM cérébrale chez un enfant de 10ans.



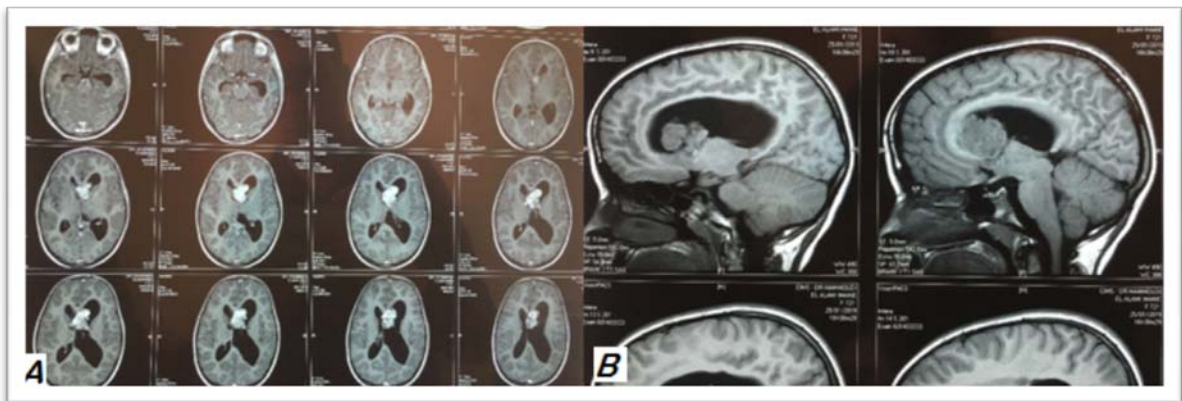
**Figure 23** : Traitement endoscopique : coagulation de la paroi du kyste Et son évacuation chez le même enfant.



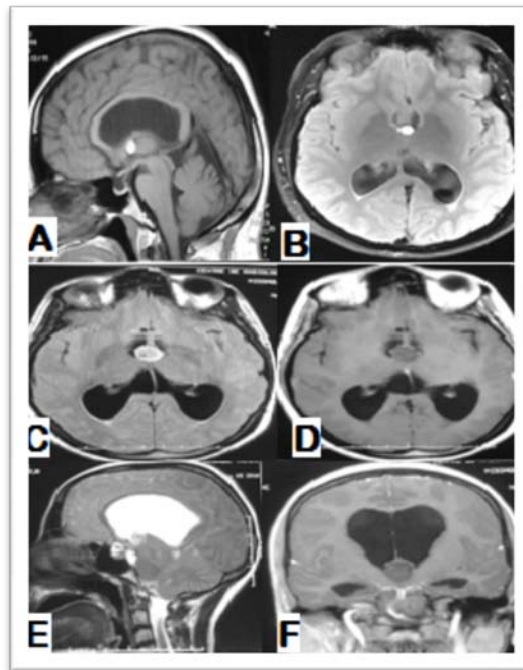
**Figure 24 :** TDM cérébrale de contrôle postopératoire chez le même patient.



**Figure 25 :** TDM cérébrale, coupe axiale, fenêtre parenchymateuse, non injectée, qui montre une lésion spontanément hyperdense arrondie et bien limitée au niveau du 3eme ventricule.



**Figure 26:** IRM cérébrale, **A** (coupe axiale, séquence pondérale T1, injectée), **B** (coupe sagittale T1, non injectée), montrant un processus lésionnel spontanément isodense, et qui prend le contraste de façon intense, au niveau du ventricule latéral gauche, avec une hydrocéphalie bi ventriculaire en amont.



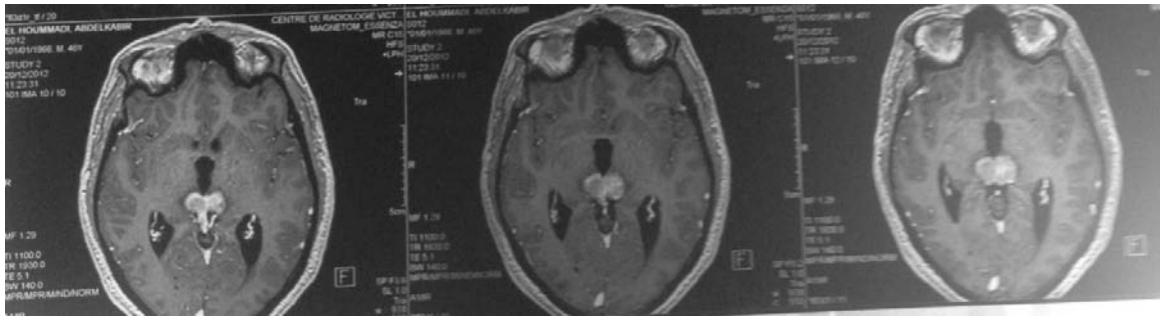
**Figure 27:** IRM encéphalique en coupe axiale BCD, sagittale **A, E** et coronale **F**, objectivant un kyste colloïde du V3.

#### **2.4. Les tumeurs de la Région Pinéale:**

Tous les malades ont été opérés sous anesthésie générale, en décubitus dorsal, tête au zénith.

La voie d'abord a été frontale droite paramédiane et pré-coronale.

Le geste a consisté en la réalisation de biopsie tumorale associée à une VCS chez les 10 patients. Un prélèvement du LCR pour la recherche de cellules tumorales a été également réalisé chez tous ces patients.

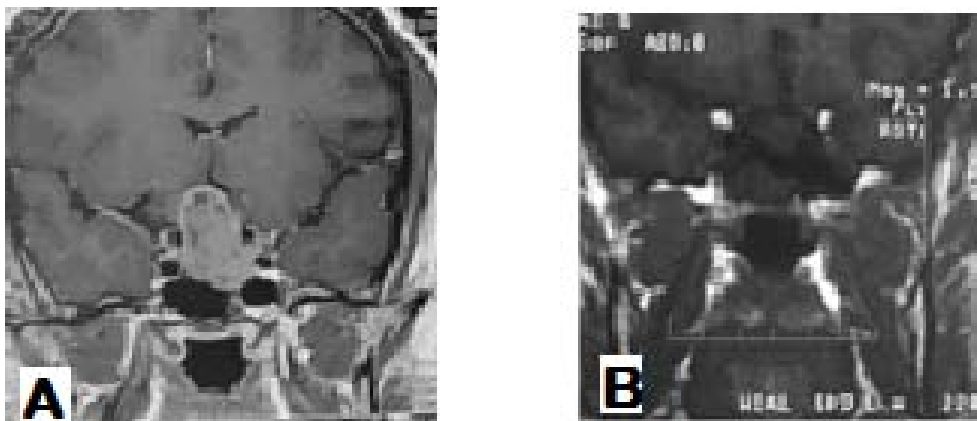


**Figure 28 :** Processus pinéal à l'IRM cérébrale en rapport avec un Séminome pinéal confirmé à l'Immunohistochimie.

## 2.5. Les tumeurs Sellaires:

### a. Adénomes Hypophysaires :

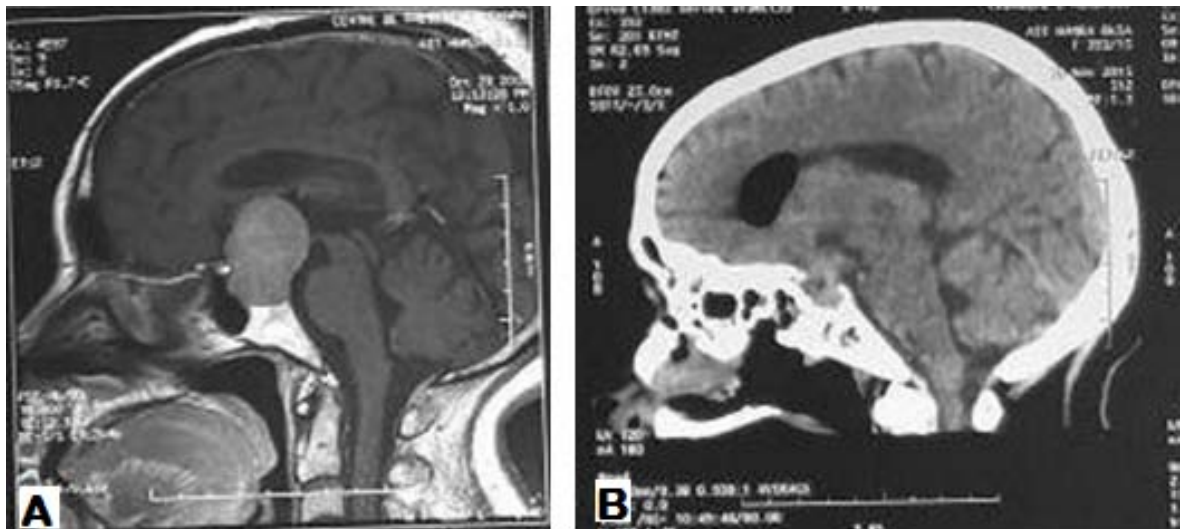La voie d'abord a été endoscopique trans-nasale, trans-sphénoïdale chez les 170 patients avec une résection totale des adénomes hypophysaires chez 115 malades (67.6%), subtotale chez 40 malades (23.5%) et partielle chez 15 patients (8,8%).



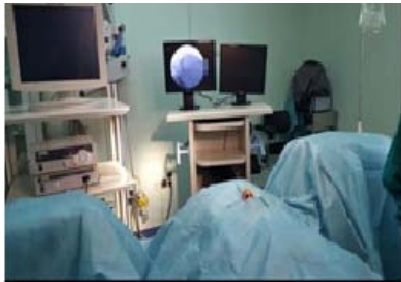**Figure 29 :** IRM cérébrale :

A – coupe frontale objectivant un adénome hypophysaire à extension supra sellaire chez une patiente opérée au service

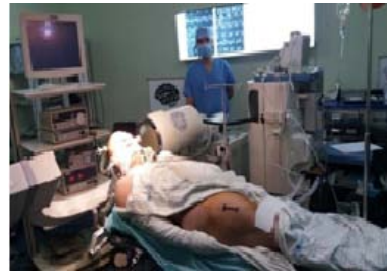B- IRM Postopératoire de contrôle de la même patiente après exérèse totale de la lésion



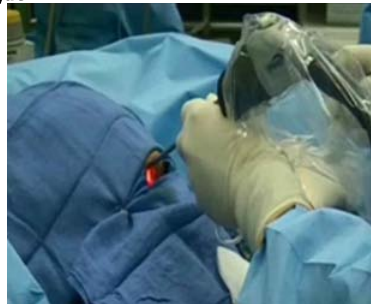**Figure 30:** A- IRM cérébrale, coupe sagittale, injectée, préopératoire objectivant un macroadénome hypophysaire à extension supra sellaire chez une patiente opérée au service B-TDM Postopératoire de contrôle de la même patiente après exérèse de l'adénome hypophysaire et mise en place de la graisse abdominale et de l'aponévrose pour reconstruction du plancher sellaire.



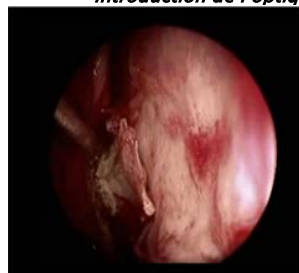*Patient en position transatlantique*



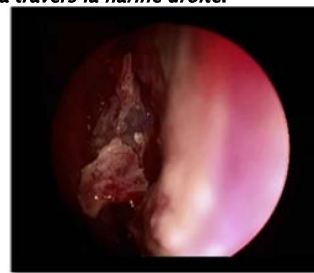*désinfection+ champagne*



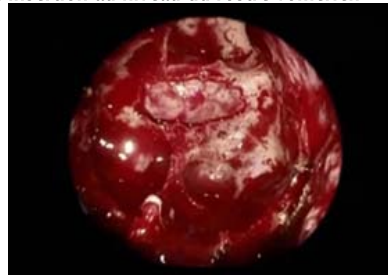
*Introduction de l'optique à travers la narine droite.*



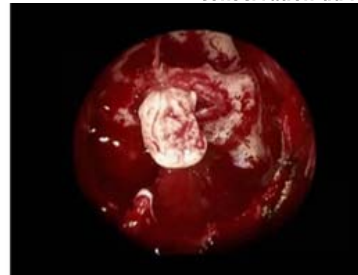
*Repérage du rostre, décollement de la muqueuse nasale de son insertion au niveau du rostre vomérien*



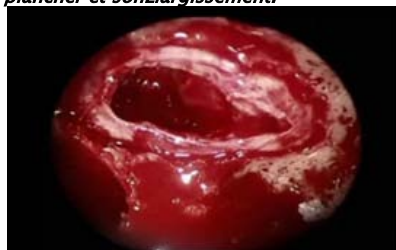*Ouverture du sinus sphénoïdal et conservation du rostre*



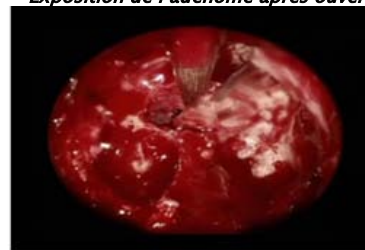
*Ouverture du plancher et son Elargissement.*



*Exposition de l'adénome après ouverture de la dure mère.*



*Visualisation de l'hypophyse normale et du diaphragme sellaire.*

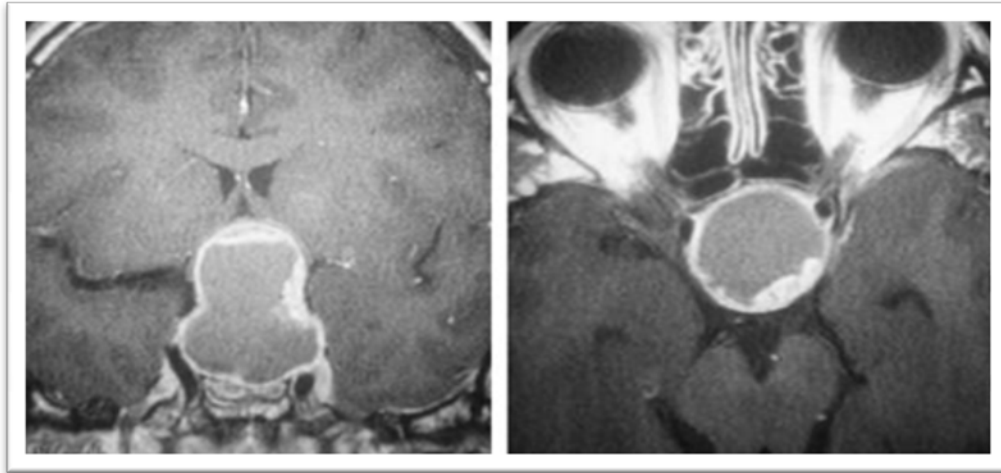


*Mise en place du taquet osseux pour la reconstitution du plancher.*

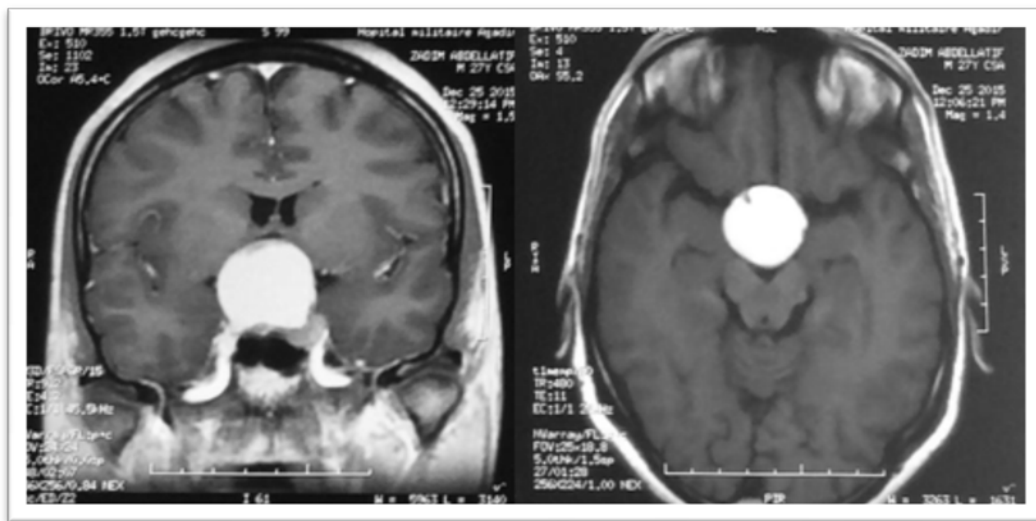
**Figure 31:** Les étapes de la résection endoscopique par voie endonasale d'un Adénome Hypophysaire chez un patient opéré dans notre série.

**b. Les Craniopharyngiomes :**

Quarante-quatre patient de notre série ont été opérés pour un Craniopharyngiome, tous par une endoscopie trans-nasale, dont 40 cas par abord trans-sphénoïdal, et 4 cas par abord transplanum.



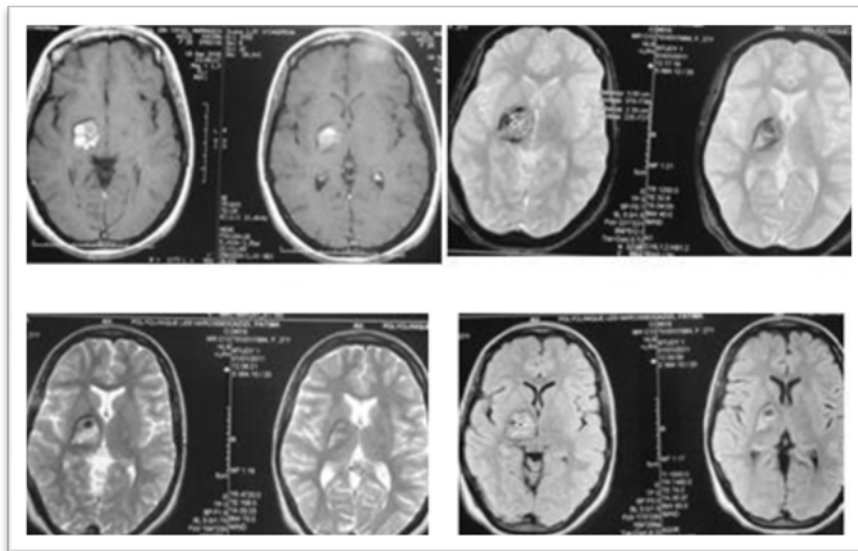
**Figure 32 :** IRM cérébrale en séquence T1 avec injection de gadolinium : Craniopharyngiome kystique endo et suprasellaire .



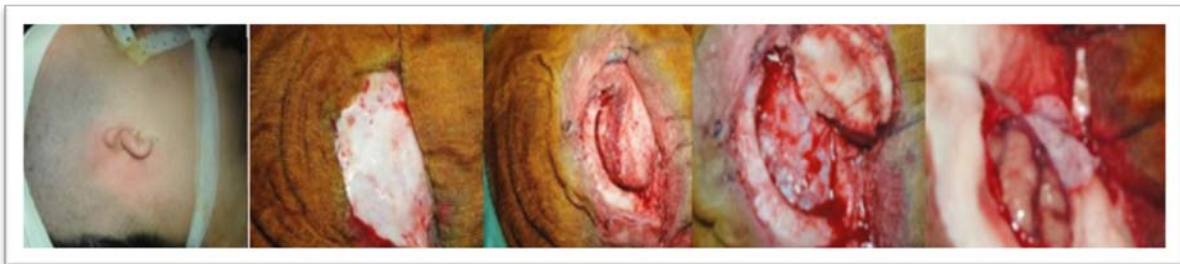**Figure 33 :** IRM Cérébrale, séquence T1 avec injection de gadolinium objectivant un craniopharyngiome chez un patient opéré au service par voie endoscopique.

**2.6. Les Cavernomes:**

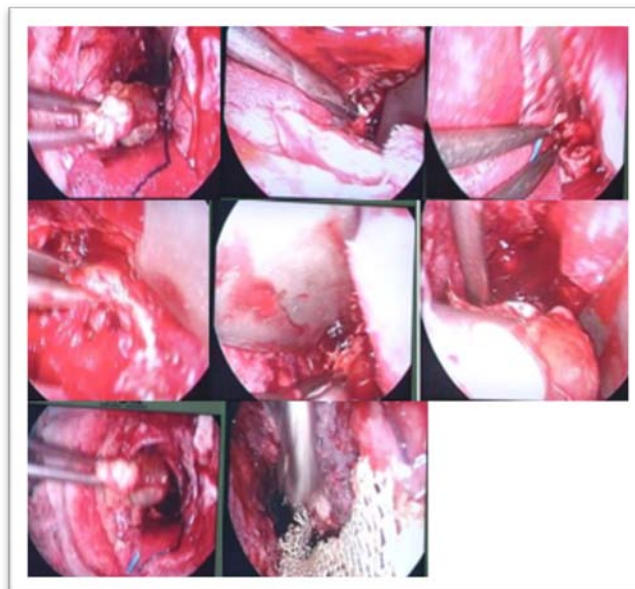
Une exérèse endoscopique complète a été réalisée chez les deux patients par mini abord temporal droit.



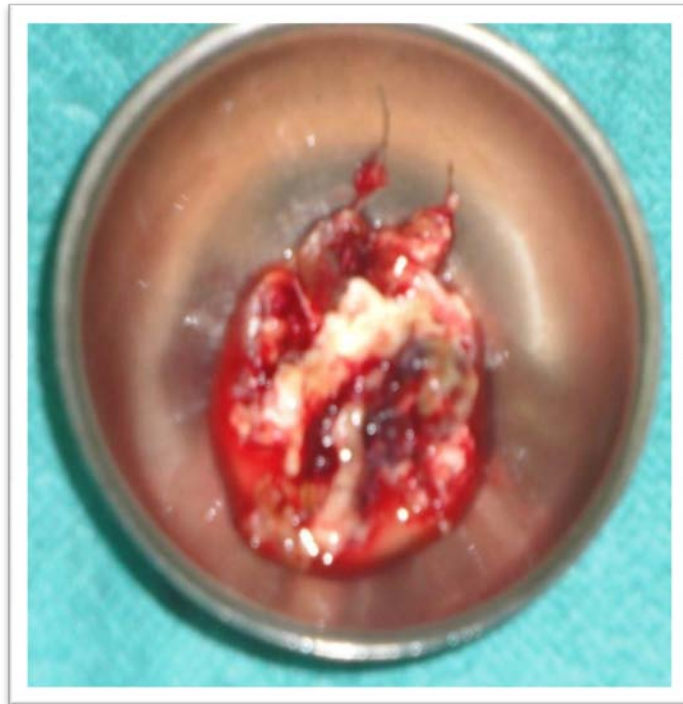
**Figure 34:** IRM cérébrale montrant un cavernome thalamique droit chez une patiente de 28ans.



**Figure 35:** Abord mini temporal droit du Cavernome thalamique droit chez la même patiente.



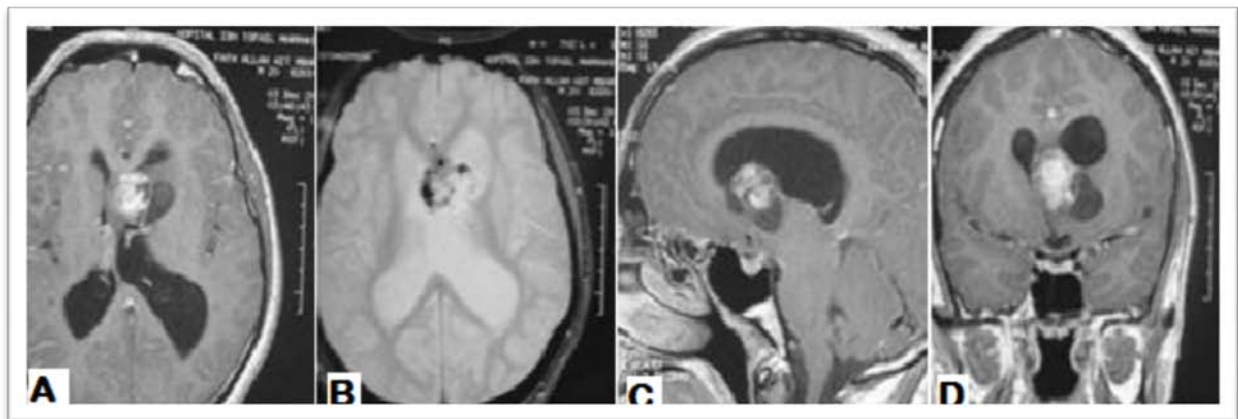
**Figure 36 :** Les différents temps endoscopiques de l'exérèse du Cavernome thalamique droit.



**Figure 37:** Aspect macroscopique du Cavernome thalamique réséqué.

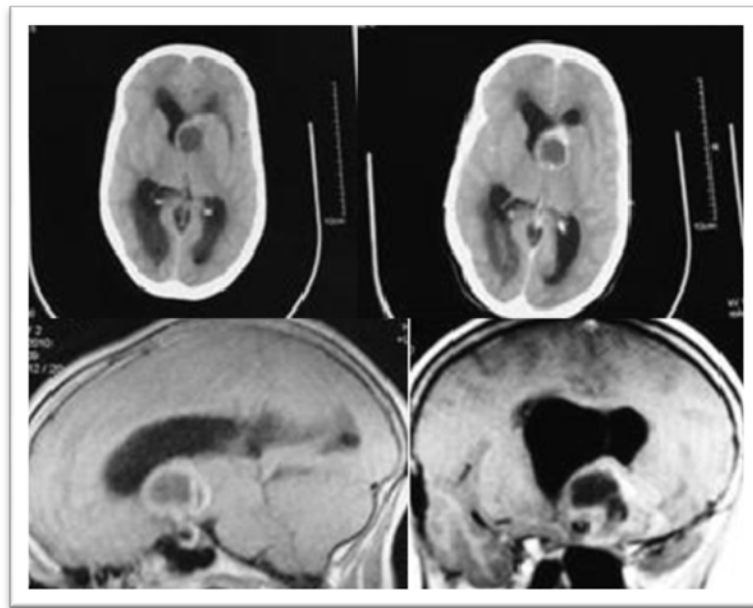
### 2.7. les Gliomes sous épendymaires :

La voie d'abord endoscopique a été sous frontale chez les 6 patients.

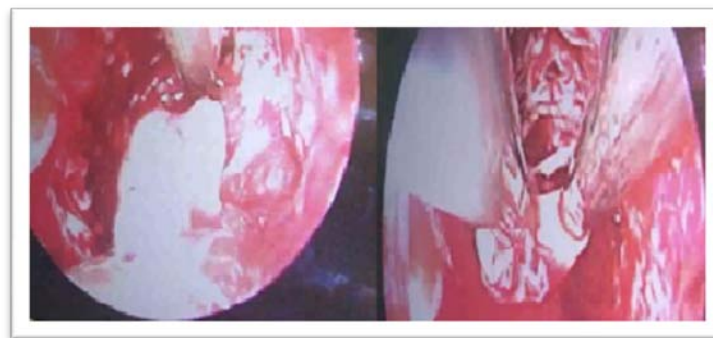


**Figure 38 :** IRM cérébrale en coupe axiale d'un patient montrant un gliome sous épendymaire.

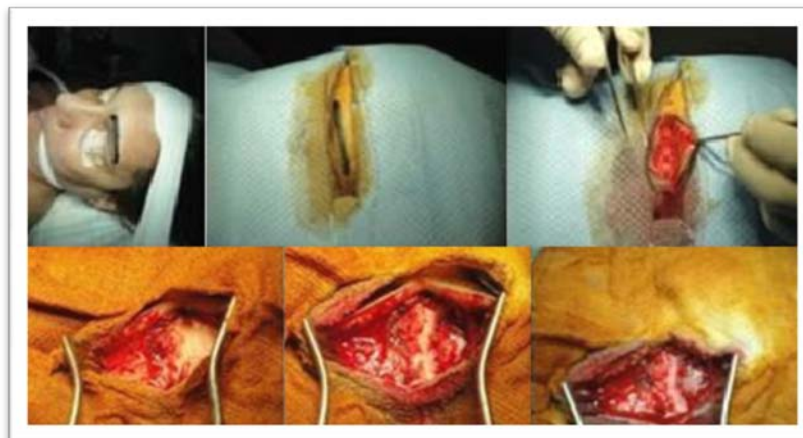
A : T1 injecté B : Diffusion C : sagittale T1 D : coronale T1 injectée



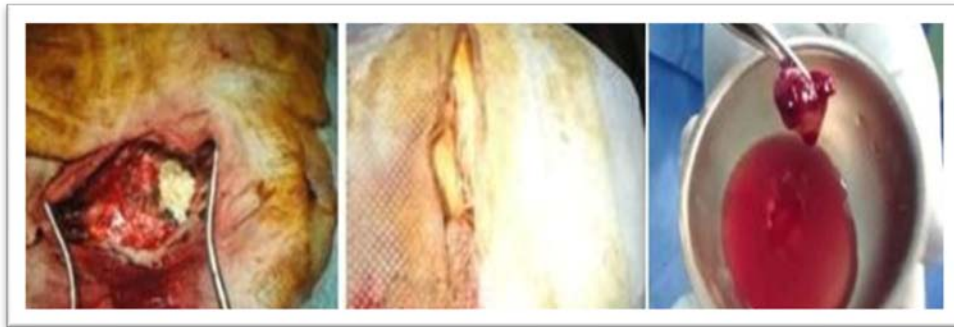**Figure 39** : TDM cérébrale d'une autre patiente présentant un gliome sous-épendymaire



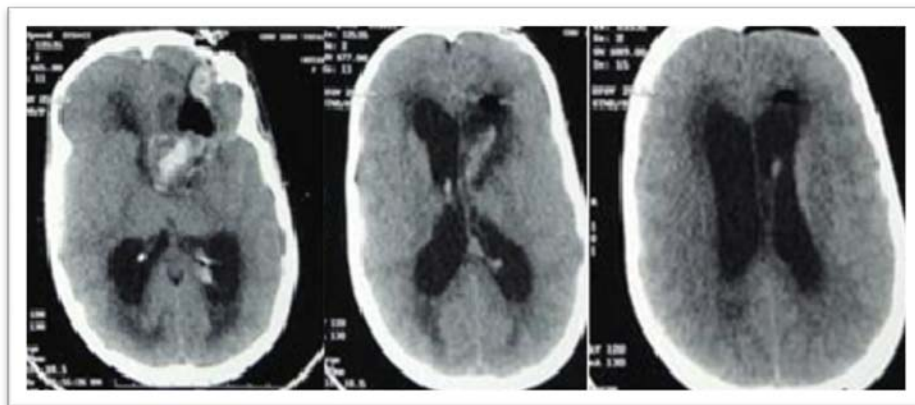**Figure 40** : Vue endoscopique du gliome sous épendymaire.



**Figure 41** : Abord sous frontal du gliome sous épendymaire.



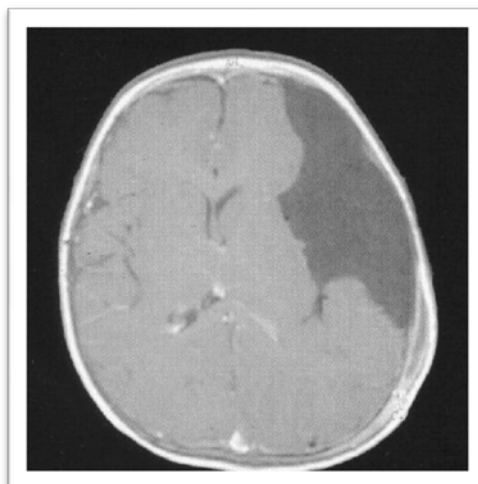**Figure 42** : Fin de l'intervention, aspect de l'incision après sa fermeture Et aspect macroscopique de la lésion réséquée.



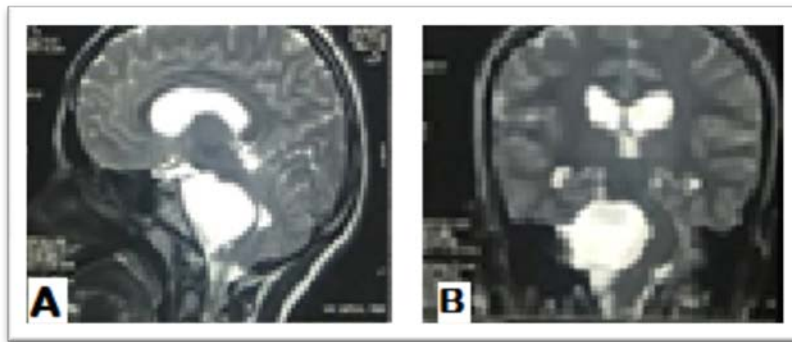
**Figure 43** : TDM cérébrale de contrôle postopératoire chez la 2 eme patiente.

#### 2.8. Kyste Arachnoïdien :

Le geste a consisté en une marsupialisation endoscopique du Kyste pour les 7 patients de la série



**Figure 44** : IRM cérébrale montrant un kyste arachnoïdien temporal gauche.

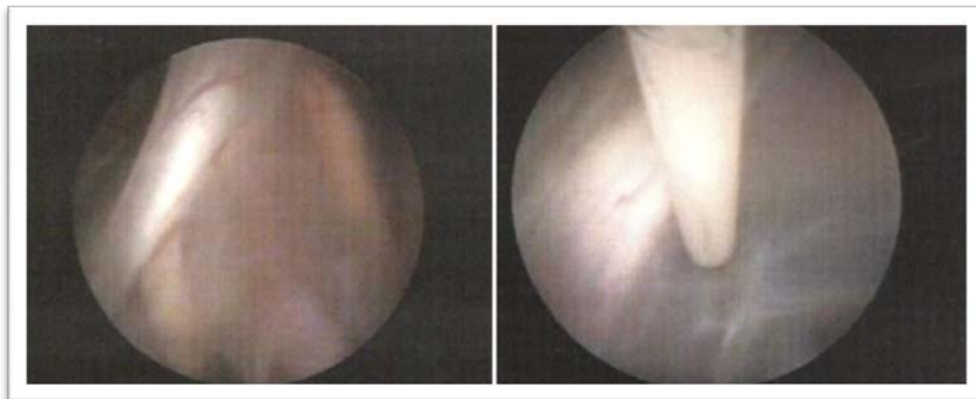

**Figure 45:**

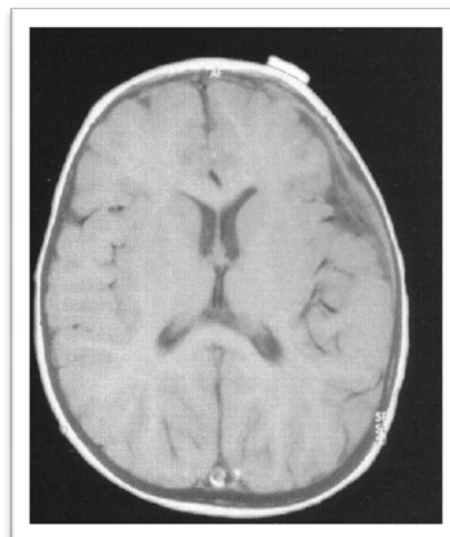
A : Coupe sagittale, séquence pondérale T1, injectée.

B : Coupe coronale, séquence pondérale T2.

Montrant une lésion kystique au niveau de l'angle ponto cérébelleux, responsable d'un effet de masse sur le tronc cérébral, faisant évoquer un kyste arachnoïdien.



**Figure 46 :** Marsupialisation endoscopique du kyste arachnoïdien Temporale.

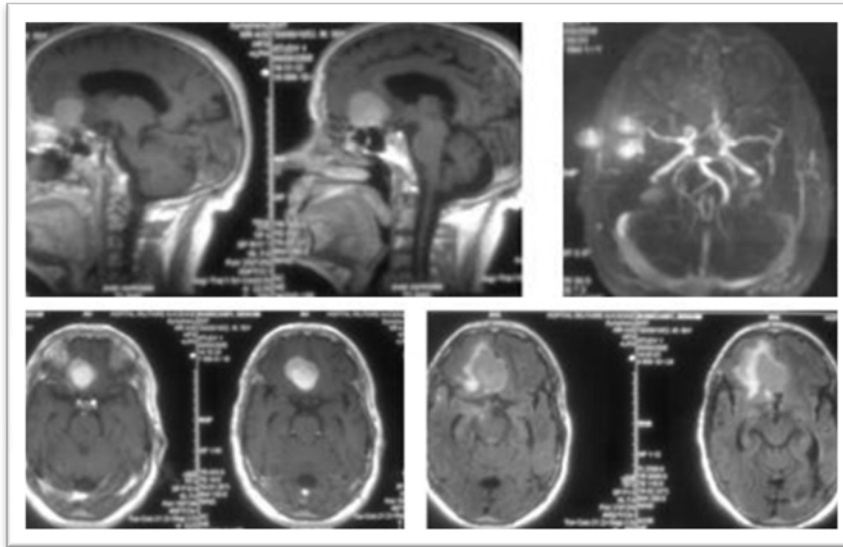


**Figure 47:** IRM cérébrale de contrôle postopératoire du même patient.

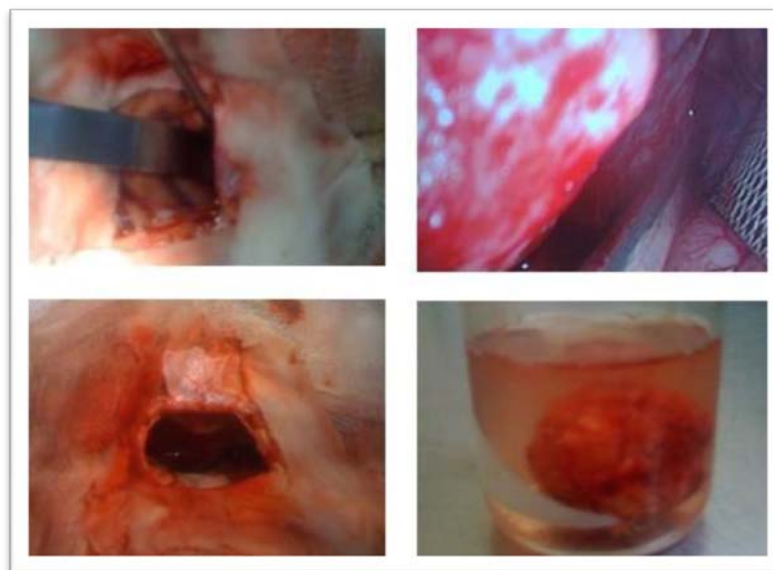
**2.9. Les pathologies Neurochirurgicales traitées par Microchirurgie assistée par Endoscopie :**

**a. Les Méningiomes de la base :**

Les 6 méningiomes de la base ont été réséqués par microchirurgie assistée par endoscopie.



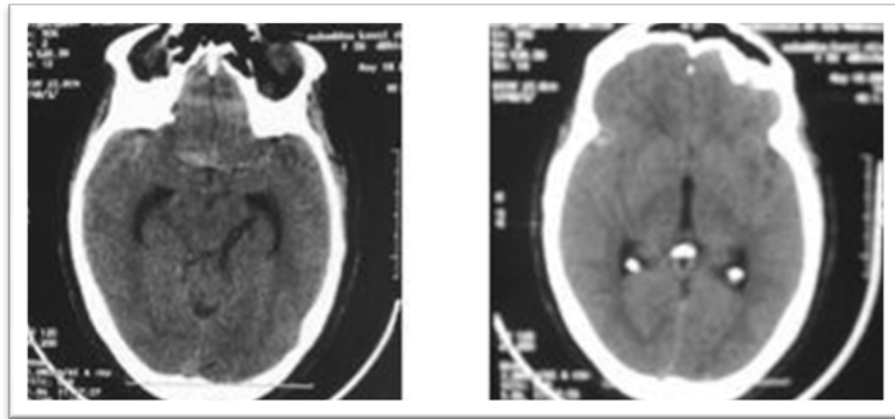
**Figure 48:** IRM cérébrale d'un patient porteur de méningiome de l'olfactif.



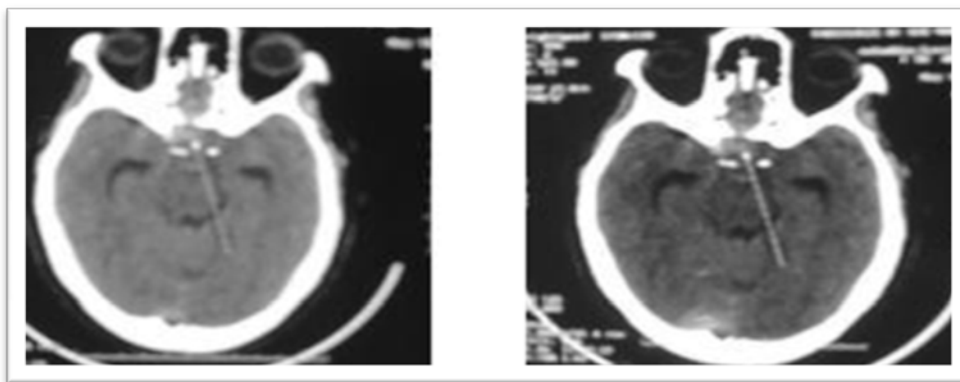
**Figure 49 :** Exérèse totale de la lésion par microchirurgie assistée par endoscopie.

**b. Anévrisme de la communicante antérieure:**

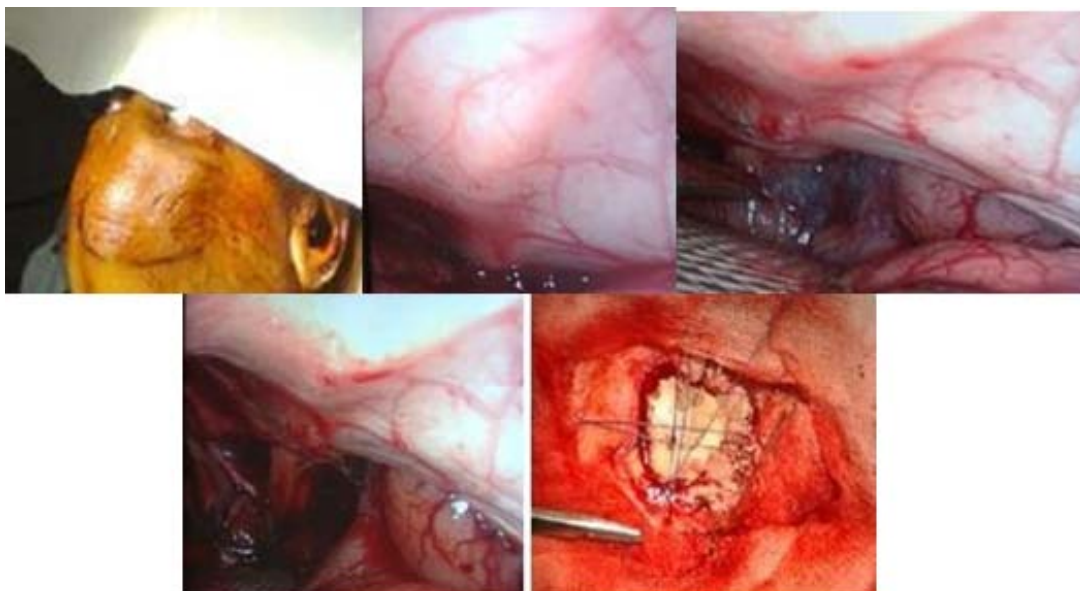Un abord mini-invasif sous-frontal associant la microchirurgie couplée à l'endoscopie a été réalisé.



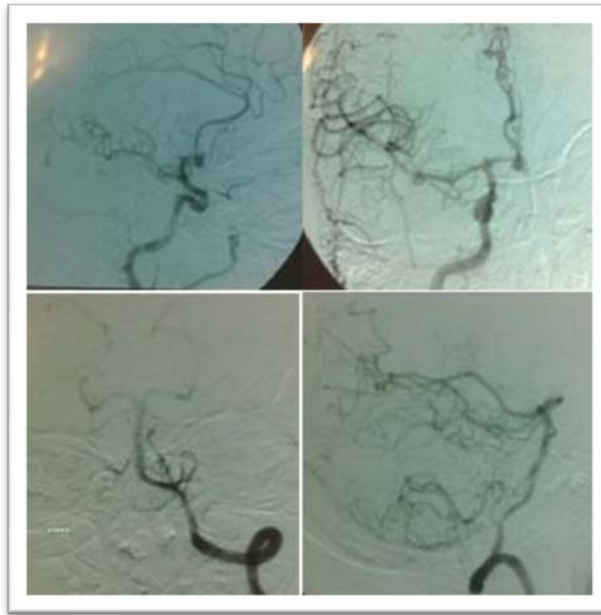
**Figure 50:** TDM cérébrale coupes axiales montrant une hémorragie méningée.



**Figure 51 :** TDM cérébrale de contrôle postopératoire chez le même patient.



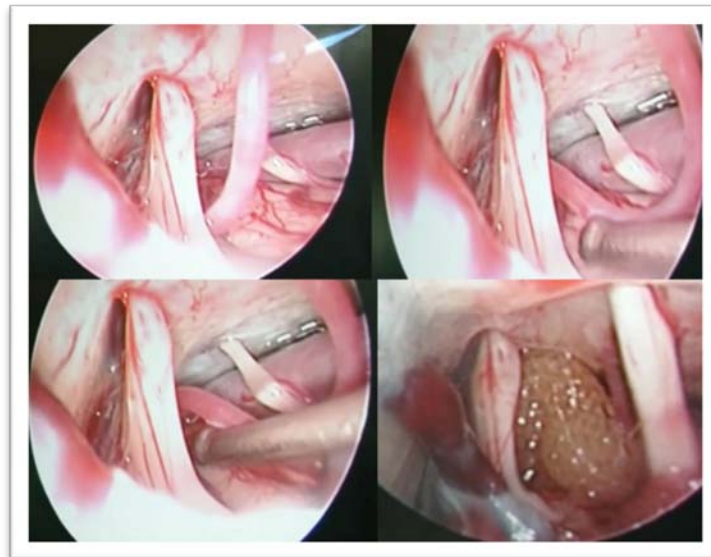
**Figure 52 :** Abord sous frontal de l'anévrysme par microchirurgie couplée à l'endoscopie



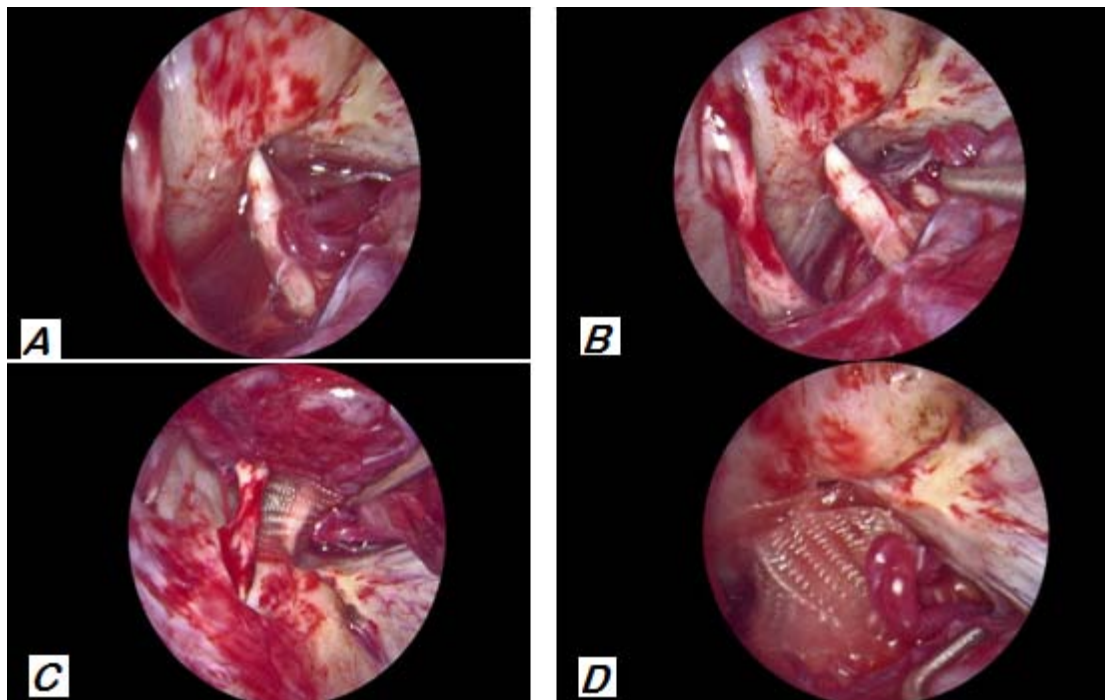
**Figure 53** : Arteriographie cerebrale du meme patient montrant un anévrisme de la communicante antérieure.

**c. Névralgie Faciale sur Conflit Vasculo-Nerveux :**

Les 8 patients de notre série ont été opérés par voie endoscopique avec un abord mini-invasif de l'angle ponto-cérébelleux.



**Figure 54** : Etapes de la décompression vasculaire par voie endoscopique d'un conflit vasculo-nerveux chez un patient opéré au Service.



**Figure 55 :** Image per opératoire ( prise par un endoscope 3D, 0°) d'une prise en charge chirurgicale d'une névralgie faciale essentielle par conflit vasculo-nerveux rebelle au traitement médical.

A : la mise en évidence du conflit vasculo-nerveux.

B : la dissection du plan arachnoïdien qui entoure le nerf trijumeau et l'artère.

C-D : la mise en place d'un Teflon pour interrompre la transmission des ondes pulsatiles de l'artère vers le nerf trijumeau.

#### **2.10. Les Hernies Discales:**

Tous les patients ont été opérés sous anesthésie générale, en position genu-pectorale.

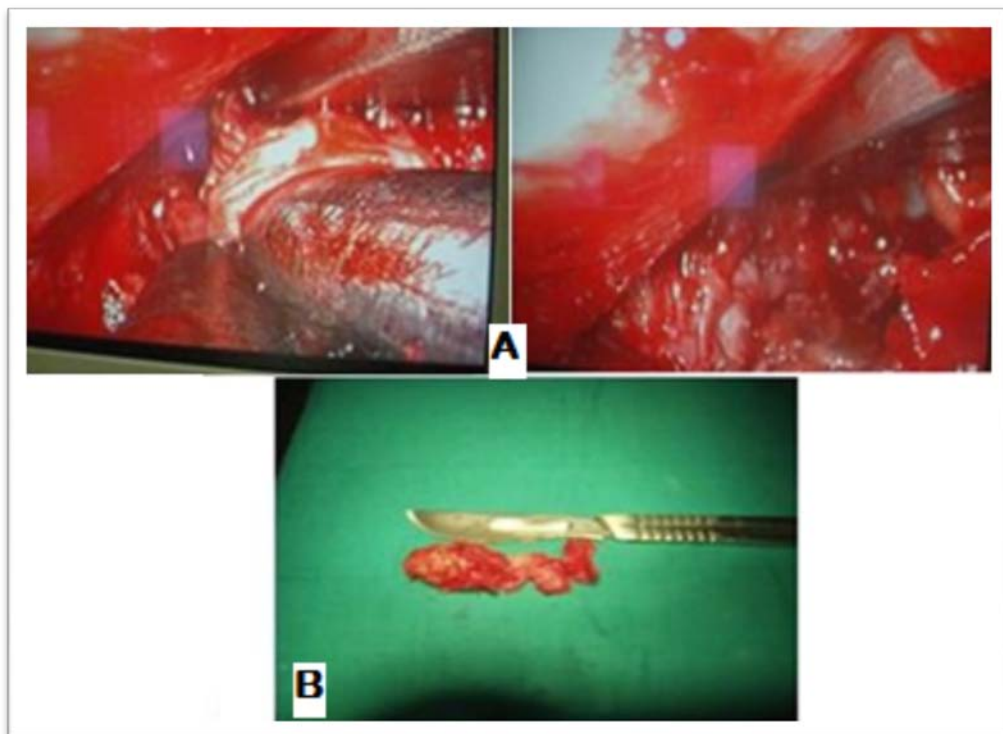
Une incision lombaire de 15 à 20 mm est faite en para-vertébral en regard du niveau repéré par l'amplificateur de brillance.

Le geste a consisté en une discectomie lombaire endoscopique.

La durée de l'intervention était de 90 à 120 min.

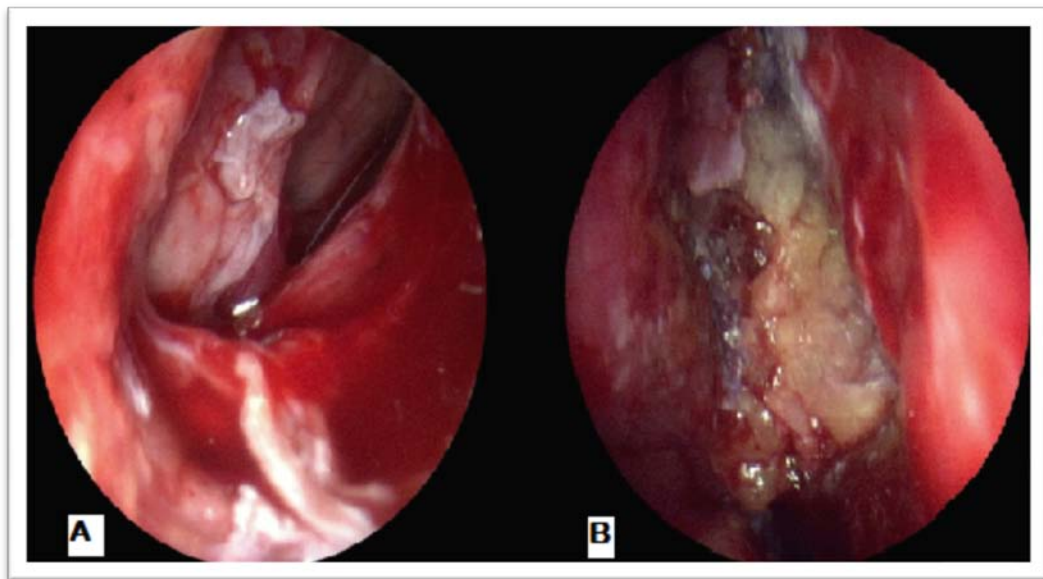


**Figure 56:** Position du matériel endoscopique lors de la discectomie lombaire.



**Figure 57 :** A- Vue endoscopique lors de la discectomie lombaire  
B- Aspect macroscopique de la hernie discale réséquée

### **2.11. Traitement de Brèche Ostéo Méningée :**



**Figure 58 :** A : Image per-opératoire prise par endoscope 0°, 3D, qui montre un encéphalocèle intra nasal, responsable d'une brèche ostéo méningée, révélée cliniquement par des rhinorrhées droites.  
B : utilisation de la graisse abdominale pour fermer la brèche, Après la coagulation par pince bipolaire endoscopique de l'encéphalocèle

## **3. Difficultés techniques :**

### **3.1. La Ventriculocisternostomie Endoscopique**

Au cours de la réalisation de la VCS, on a rencontré les difficultés suivantes:

- Le saignement intra-ventriculaire a été rencontré dans 16 cas (soit 5%). Le rinçage abondant au sérum physiologique a permis d'y remédier permettant ainsi de poursuivre la réalisation de la VCS et d'éviter son échec dans 14 cas (4.4%) et dans 2 cas (0,6%) nous avons opté pour la mise en place d'un drain externe.
- Le LCS teinté a rendu la vision difficile malgré le rinçage abondant au sérum physiologique, dans 08 cas (soit 2,5%),
- Le plexus choroïde qui bloquait le foramen de Monro, était responsable de l'échec de la VCS, nécessitant la coagulation du plexus, dans 07 cas (soit 2,2%).

**Tableau X: Les difficultés techniques rencontrées dans notre série au cours de la VCS.**

Difficultés Techniques	Solution	Nombre de patients
Saignement intra-ventriculaire	Rinçage abondant (14 cas) Drainage Externe (2 cas)	16
Le plexus choroïde bloque le Foramen de Monro	Coagulation du plexus choroïde	07
LCS teinté et Vision difficile	Rinçage abondant au Sérum salé	08

On a remarqué ainsi que l'échec de la VCS survenait essentiellement chez les patients porteurs d'hydrocéphalie d'origine malformative (MMG) (9 cas), et donc la population pédiatrique dont l'âge est strictement inférieur à 18ans est plus exposée à l'échec de la VCS dans notre série.

**Tableau XI: L'échec de la VCS en per-opératoire.**

Patient	Age	Sexe	Cause de l'hydrocéphalie	Cause de l'échec	Solution
1	12ans	M	Myéломéningocèle (MNG)	Plexus choroïde bloque le FM	DVP+Cure de la myéломéningocèle
2	3mois	M	Myéломéningocèle (MNG)	LCS teinté et vision difficile	DVP+ curede la myéломéningocèle
3	1 mois	M	Myéломéningocèle (MNG)	Plexus choroïde bloque le FM	DVP+ Cure de la myéломéningocèle
4	3mois	M	Myéломéningocèle (MNG)	LCS teinté et vision difficile	DVP+ Cure de la myéломéningocèle
5	2ans	M	Tumeur de la FCP	Plexus choroïde bloque le FM	Exérèse partielle de la tumeur
6	28ans	F	Tumeur de la FCP	LCS teinté et vision difficile	DVP+ exérèse de la tumeur
7	4mois	F	Myéломéningocèle (MNG)	Plexus choroïde bloque le FM	DVP+ Cure de la myéломéningocèle
8	3ans	M	Tumeur de la FCP	LCS teinté et vision difficile	Exérèse partielle de la tumeur
9	2mois	M	Myéломéningocèle (MNG)	Plexus choroïde bloque le FM	DVP+Cure de la myéломéningocèle
10	1.5mois	M	Myéломéningocèle (MNG)	LCS teinté et vision difficile	DVP+Cure de la myéломéningocèle
11	29ans	M	Tumeur de la FCP	LCS teinté et vision difficile	Exérèse partielle de la tumeur
12	3mois	M	Myéломéningocèle (MNG)	Plexus choroïde bloque le FM	DVP+Curee de la myéломéningocèle
13	2mois	F	Myéломéningocèle (MNG)	LCS teinté et vision difficile	DVP+Cure de la myéломéningocèle
14	54 ans	F	Tumeur de V3	Saignement abondant	Lavage+Drain externe
15	15 ans	F	Tumeur de V3	Saignement abondant	Lavage+Drain externe

### **3.2. 3.2. Autres Difficultés Techniques :**

Les difficultés techniques rencontrées lors de résection des adénomes hypophysaires se résument ainsi :

- La consistance fibrohémorragique dans 2 cas soit 1,1% des adénomes pris en charge.
- l'issue du LCR par brèche du diaphragme sellaire dans 8 cas, soit 4.7 %, colmatée par la graisse abdominale et la colle biologique.

Les autres difficultés techniques rencontrées au cours de la chirurgie endoscopique intracrânienne sont l'absence ou le manque de matériel endoscopique notamment les sondes de Fogarty, les pinces de fixation, ou encore les laveurs.

## **V. DUREE D'HOSPITALISATION:**

Elle est variable entre 3 jours et 37 jours avec une moyenne de 11 jours.

Une longue durée d'hospitalisation de plus de 30 jours est surtout observée chez les patients présentant une pathologie encéphalique tumorale, où la prise en charge consiste en une dérivation de l'hydrocéphalie secondaire permettant une détente cérébrale puis une cure de la tumeur secondairement.

## **VI. EVOLUTION:**

### **1. A Court Terme**

#### **1.1. Pathologies Intra-Crânienne :**

##### **a. Complications Infectieuses :**

Parmi les 610 cas d'endoscopie intracrânienne nous avons noté : 20 cas de méningite après la réalisation de la VCS, soit 3,3% de l'ensemble des patients bénéficiant d'une VCS.

Quatre cas de méningite après exérèse d'un adénome hypophysaire et 1 autre cas après la prise en charge d'une brèche ostéoméningée.

La fièvre a constitué le maître symptôme dans les méningites postopératoires constatées dans notre série, elle a été observée chez les 25 patients, soit une fréquence de 100%.

En association à la fièvre, d'autres symptômes ont été observés chez nos patients, nous avons ainsi noté l'hypotonie, somnolence, les troubles de la conscience, et l'issue du LCS, mais également la tension de la fontanelle antérieure FA chez les nourrissons.

Nous avons remarqué que la méningite postopératoire touchait essentiellement la population dont la tranche d'âge est strictement inférieure à 1 an.

**Tableau XII: Les patients compliqués de méningite post-opératoire.**

Patient	L'âge	Sexe	Cause de l'hydrocéphalie	Symptomatologie clinique
1	2 mois	M	Myéломéningocèle MNG	Fièvre+ Hypotonie+ Somnolence
2	1 mois	M	Myéломéningocèle MNG	Fièvre+ Tension de laFA
3	2mois	M	Myéломéningocèle MNG	Fièvre+ Tension de la FA
4	5mois	F	Myéломéningocèle MNG	Fièvre + Trouble de conscience
5	3mois	F	Myéломéningocèle MNG	Fièvre + Tension de la FA + Hypotonie
6	35ans	M	Tumeur de la FCP (Médulloblastome)	Fièvre + Syndrome méningé
7	2ans	M	Tumeur de la FCP (Astrocytome)	Fièvre + Syndrome méningé
8	2mois	F	Sténose de l'Aqueduc de Sylvius	Fièvre + Somnolence+ Hypotonie
9	13ans	M	Tumeur de la région pinéale	Fièvre+ Syndrome méningé+Issue de LCS par la cicatrice opératoire
10	4ans	F	Tumeur de V3	Fièvre + Syndrome méningé+ Issue de LCS par la cicatrice opératoire
11	2mois	M	Sténose de l'Aqueduc de Sylvius	Trouble de conscience + Tension de la FA + Syndrome méningé + Issue de LCS par la cicatrice opératoire
12	12ans	M	Sténose de l'Aqueduc de Sylvius	Fièvre+Syndrome méningé+ Issue de LCS par la cicatrice opératoire
13	52ans	F	Tumeur pinéale	Fièvre+HTIC
14	40ans	F	Tumeur de la FCP	Fièvre+troubles de la conscience
15	3ans	M	Tumeur de V4	Fièvre+ somnolence
16	15ans	F	Tumeur de V3	Fièvre
17	4ans	F	Tumeur de la FCP	Fièvre+somnolence
18	10ans	M	VCS hydrocéphalie postinfectieuse	Fièvre+issu du LCR par la cicatrice
19	35ans	F	Tumeur pinéale	Fièvre
20	2ans	F	Tumeur de la FCP	Fièvre+hypotonie

La ponction lombaire a été réalisée chez tous les patients ayant présentés un syndrome méningé fébrile et dont les résultats étaient en faveur de méningite chez les 25 patients.

Tous nos patients ont bénéficié d'un traitement médical à base d'antibiothérapie initialement la céphalosporine de 3<sup>ème</sup> génération à dose méningée, puis adapté en fonction de de l'antibiogramme.

L'évolution de nos malades ayant présenté une méningite postopératoire a été marquée par la survenue de 6 décès. Le premier à J2 (patiente n°4), le 2<sup>ème</sup> à J4 (patiente n°9) du post-opératoire, le 3<sup>ème</sup> à j18 (patiente n°13), le 4<sup>ème</sup> à j13 (patiente n°14), le 5<sup>ème</sup> à j5 (patient n°15), et le dernier à j15 (patient n°16).

Parmi les 19 cas restants, 17 cas dont l'évolution a été marquée par l'amélioration de la symptomatologie clinique et 2 cas dont l'évolution était inconnue.

L'évolution a été favorable pour le nourrisson qui a bénéficié d'un lavage ventriculaire endoscopique pour sa ventriculite.

Les suites post-opératoires étaient simples dans les autres cas.

Les autres complications rencontrées sont résumés dans le tableau suivant :

**Tableau XIII : Complications à court terme des adénomes hypophysaire (n=130).**

Complication	Nombre de cas	Pourcentage (%)
Rhinorrhée	12	7
Méningite	4	2.3
Diabète insipide	10	5,9
Décès	4	2.3
AVC ischémique (artère cérébrale antérieure Gauche)	1	0.5
Pneumocéphalie	6	3.5

### **1.2. Pathologie Rachidienne :**

Pour les 10 cas d'hernies discales nous avons noté:

- ✓ Une amélioration clinique de la douleur sciatique chez tous les patients.
- ✓ Une douleur postopératoire jugée minime selon l'EVA, en rapport avec la cicatrice chirurgicale.
- ✓ Une brèche méningée dans 2cas.

## **2. A moyen et à long terme:**

### **2.1. Pathologie Encéphalique :**

#### **a. L'Hydrocéphalie**

17 patients dans notre série présentant une hydrocéphalie ont présenté un échec de la VCS soit 5,3%.

- La solution était une DVP pour 7 patients et une DVP avec Cure de la myéломéningocèle pour 4 patients. L'exérèse partielle de la tumeur était la solution pour 3 patients.
- L'évolution après la prise en charge de l'échec a été marquée par l'amélioration clinique chez 12 patients, l'évolution reste inconnue pour 2 patients.

#### **b. Les Adénomes**

L'évolution du reste de nos adénomes hypophysaires a été marquée par :

- La récurrence de 05 adénomes hypophysaires soit 2.9%
- L'amélioration de la fonction visuelle chez 80 patients soit 47%, contre 2 qui ont gardé le même statut visuel sans cas d'aggravation ophtalmologique soit 1,1%,
- Un patient a présenté une amputation importante du champ visuel inférieur de l'œil droit et un rétrécissement concentrique des isoptères de l'œil gauche soit 0,5 %.
- Neuf patients opérés récemment et chez qui les données sont manquantes car le suivi à 3 mois n'a pas encore été fait.
- Une nette amélioration de la symptomatologie notamment des céphalées a été notée chez le reste des patients de notre série.
- Sur le plan biologique nous avons noté une amélioration hormonale dans 70.4%.

**c. Autres Pathologies**

Pour les kystes colloïdes nous avons noté deux récurrences qui ont nécessité une reprise par voie endoscopique 6 mois plus tard.

On a noté la récurrence de 2 méningiomes, et 1 craniopharyngiome tous repris par voie endoscopique.

**2.2. Pathologie Rachidienne**

Pour les cas d'hernie discale, l'évolution a été satisfaisante dans 7 cas

Le suivi moyen était entre 1 mois et 4 ans avec une moyenne de 2ans.



---

# *DISCUSSION*

---



## **I. HISTORIQUE :**

### **1. La Ventriculoscopie :**

#### **1.1. Les pionniers de l'endoscopie intracrânienne :**

L'histoire de l'endoscopie neurochirurgicale est intimement liée à celle du traitement de l'hydrocéphalie.

Le concept de visualisation des cavités du corps humain au travers des orifices naturels ou de petites incisions a vu le jour en 1806 avec BOZZINI[3, 4] qui a réalisé la première invention sous endoscopie ; avec une lumière de bougie dirigée par des miroirs placés à 45°. Cette technique était alors utilisée pour l'étude de l'urètre et du rectum. En 1879 avec l'invention de l'ampoule électrique par THOMAS EDISON et l'invention du cystoscope par NITZE [5], l'ère de l'endoscopie a débuté vraiment.

La première tentative d'ablation des plexus choroïdes pour traiter une hydrocéphalie communicante n'a pas été réalisée par un neurochirurgien, mais, par un chirurgien urologue de Chicago : VICTOR DOWN LESPINASSE [1, 6, 7] qui en 1910 coagula les plexus choroïdes de deux enfants hydrocéphales en utilisant un cystoscope pédiatrique, l'un est décédé en post opératoire, l'autre a survécu cinq ans[3, 8, 9].

WALTER DANDY [1, 5, 6, 10] reprit dès 1922 le principe de plexectomie chez cinq patients. L'écarteur nasal introduit dans le carrefour ventriculaire, utilisé pour les quatre premiers cas fut remplacé en 1923 ; pour le dernier cas publié par DANDY, par un cystoscope rigide de KELLY [7]. C'est à cette occasion qu'il créa pour la première fois le terme de ventriculoscopie.

En 1932, DANDY propose une approche sous frontale pour ouvrir le plancher du troisième ventricule, sacrifiant un nerf optique.

C'est MIXTER [5, 6, 11] qui le 6 Février 1923 réalisa la première VCS en utilisant l'uréthroscope par la fontanelle d'un enfant de 9 mois présentant une hydrocéphalie. Un produit

de contraste était au préalable injecté dans la corne frontale des ventricules et sa présence dans les espaces sous arachnoïdiens lombaire était la preuve de la première VCS réalisée.

En 1923, FAY et GRAND [8, 12] réalisent les premières photographies endoscopiques des ventricules.

C'est pour palier au problème de l'effondrement cortical que douze ans plus tard, PUTMAN puis SCARFF introduisent le principe de l'électrocoagulation sous l'eau et rapportèrent de bons résultats grâce à cette innovation technique [1, 6].

En 1970, trente-cinq ans après ses premiers essais, SCARFF concluait que l'intérêt de la coagulation des plexus choroïdes par voie endoscopique ne réside pas seulement dans le faible taux de mortalité opératoire ou dans le taux élevé de guérison, mais surtout dans le faible taux de complications tardives et le taux élevé de survie à long terme [6].

PUTMAN en 1943 modifie l'uréthroscope utilisé par MIXTER pour le rendre plus propice à la navigation dans les ventricules, il utilise ce ventriculoscope pour la coagulation des plexus choroïdes, et a déclaré que cette technique réduit régulièrement la pression intracrânienne [13].

En 1942, SCARF [7, 14] a utilisé un système d'irrigation afin de prévenir le collapsus ventriculaire, il rapporte ses résultats chez 20 patients traités par coagulation endoscopique des plexus choroïdes.

Les résultats ont été jugés satisfaisants avec un taux de mortalité inférieure à 15%. Ce taux a pu être ramené à 5% en quelques années grâce au progrès technique et à une meilleure sélection des cas.

En 1947, MC NICKLE [1, 8, 15] a rapporté une technique percutané pour perforer le plancher du troisième ventricule chez les patientes avec hydrocéphalie. Au départ il a effectué les procédures par une aiguille de ponction et d'un endoscope pour visualisation, plus tard il n'a employé que des films radiographiques pour la localisation et abandonna l'emploi de l'endoscope.

Néanmoins SCARFF continua de travailler sur la neuroendoscopie du troisième ventricule et publia ses résultats dans les années soixante.

En 1968 GUIOT et al. ont signalé que la VCS sous contrôle ventriculographique pourrait être sûre et efficace [7, 16].

Malgré les efforts réalisés par la suite pour améliorer ces techniques d'endoscopie; les résultats à long terme sont mauvais et les taux de mortalité et de morbidité, inacceptables. La mauvaise qualité des optiques est la principale cause de ces mauvais résultats et même DANDY « le père de la neuroendoscopie » se détourne de cette technique [17].

Durant la deuxième moitié du vingtième siècle, l'intérêt pour la neuroendoscopie décline encore plus avec l'avènement des shunts implantables pour la dérivation du LCS qui offrent un taux de mortalité et de morbidité bien moindres [17].



**Figure 59: Les Pionniers de la Neuroendoscopie [3] :**

(A) MIXTER, (B) PUTNAM, (C) GUIOT, (D) FUKUSHIMA

### 1.2. Evolution des Endoscopes:

Dans ces vingt dernières années; plusieurs facteurs ont participé au renouveau de la VCS.

Les travaux de FOURESTIER et VULMIERE à l'institut d'optique de Paris en 1954 [7] sur les sources de lumière ont permis d'améliorer le matériel endoscopique en augmentant l'illumination tout en diminuant la taille des endoscopes. Le principe adopté fut de placer la source lumineuse, non plus à l'extrémité distale du tube endoscopique comme elle l'était auparavant, mais à l'extérieur de celui-ci, dans un carter où son intensité, beaucoup plus importante, pouvait être modifiée à volonté. La lumière était ensuite conduite dans l'endoscope par une tige en silice de petit calibre qui permet de garder 88% de l'intensité initiale. Le flux lumineux traverse un filtre à infrarouge, qui lui retire ses effets caloriques.

Vers 1960, HAROLD HOPKINS [5, 18], Professeur d'optique appliquée à l'université de Reading en Grand Bretagne, a remplacé l'ancien système de NITZE qui utilisait des lentilles de verre dans l'air par des lentilles d'air dans le verre. Celui-ci permet une transmission de lumière dix fois meilleure par rapport à l'ancienne et la réalisation de documents photographiques et cinématographiques.

Cette technique fut mise à profit par GUIOT [5] qui entreprit d'exploiter les possibilités d'un endoscope « moderne » en neurochirurgie. Dès 1963, il rapportait son expérience de l'endoscopie pour la VCS, la ponction des kystes colloïdes et le contrôle endoscopique de la chirurgie des adénomes de l'hypophyse par voie rhino-septale. A ce titre, GUIOT peut être considéré comme un pionnier de l'endoscopie neurochirurgicale dans sa forme actuelle.

En 1973 FUKUSHIMA [5, 7] utilise un ventriculofibroscope souple avec canal de travail.

Le développement d'une caméra adaptable dans les années 80 a marqué le début de la chirurgie endoscopique moderne [8, 16].

**Tableau XIV:Chronologie de l'histoire de l'endoscopie [3].**

L'inventeur	L'année	La Technologie
BOZZINI	1806	Conteneur oculaire pour une bougie reflété par un miroir à travers un tube.
DESORMAEU	1845	Introduction du mot « endoscopie»
NITZE	1865	Construction d'un appareil pour éclairage direct des organes creux.
EDISON	1879	Introduction de l'ampoule électrique incandescente.
LESPINASSE	1910	Première endoscopie intra ventriculaire et la coagulation du plexus choroïde pour le traitement de l'hydrocéphalie.
DANDY	1922	Ventriculoscopie cérébrale : le père de la neuroendoscopie laneuroendoscopie.
MIXTER	1923	Première VCS endoscopique du troisième ventricule.
DANDY	1932	VCS endoscopique pour enlever le plexus choroïde pour le traitement de l'hydrocéphalie.
HOPKIN	1948	Invention des lentilles
GUIOT	1963	Utilisation de l'endoscope en approche sphénoïdale
Kennedy	1985	Introduction de l'endoscope en chirurgie sinusale.
CARRAU	1997	L'endoscopie dans les adénomes hypophysaires
KASSAM	2005	L'endoscopie dans différentes pathologies du crâne.

## 2. La Myeloscopie :

Le premier à avoir tenté l'endoscopie intra-rachidienne fut BURMAN [19] en 1931 à l'aide d'un arthroscopie sur 11 rachis frais de cadavres humains. En pénétrant entre D12 et L1, on peut observer la face dorsale de la moelle avec ses vaisseaux. A ce niveau, il n'a pu voir le cône médullaire qu'une fois. Avec une pénétration lombaire basse, il put observer la queue de cheval mais de façon moins nette. L'arthroscope était trop gros pour être utilisé chez un être vivant, il le proposa alors comme aide diagnostique en post-mortem lorsque le rachis ne pouvait pas être prélevé.

En 1936, STERN [20], un anatomiste, à l'aide d'un endoscope qu'il nomma spinoscope et qu'il utilisa aussi pour l'exploration intrarachidienne lombaire sur des cadavres humains, réalisa sous rachianesthésie l'exploration du canal lombaire bas. Mais, la première endoscopie intra-rachidienne in vivo fut réalisée par POOL [21], d'abord à l'aide d'un otoscope rattaché à une canule introduite dans le canal rachidien, puis, s'inspirant de l'instrument de STERN qu'il avait modifié, il réalisa un endoscope qu'il appela « myéloscope ». De 1938 à 1942, il pratiqua près de 400 myéloscopies. Il put ainsi décrire les structures normales : la moelle lombaire, la queue de cheval, le cône médullaire, les racines postérieures, la dure-mère, l'arachnoïde et les racines extradurales.

Il remarqua la direction opposée des flux sanguins artériels et veineux d'une racine, leur arrêt ou leur inversion lors de l'effort, il visualisa aussi les structures pathologiques : arachnoidite, névrite, hernie discale, varicosités, granulomes et tumeurs. Grâce à son myéloscope, il pouvait éviter une laminectomie exploratrice en différenciant les lésions opérables de celles non opérables.

L'exploration endoscopique du canal rachidien visait à éviter les désagréments des radiographies avec opacification par des produits de contraste. Mais, quand le pantopaque® remplaça le Lipiodol®, la myéloscopie fut abandonnée.

En 1974, OLINGER et OHLHADER [22] décrivent un endoscope aiguille (Fiberoptic Needle Endoscope) qu'ils utilisent chez cinquante chiens et six cadavres humains.

Cet endoscope était assez petit pour passer dans une aiguille à ponction lombaire de 17 gauge. Il contenait un système de transmission de lumière, un système optique et un petit canal opérationnel. Ils décrivent les différentes structures traversées et purent prendre des photographies et des enregistrements vidéo. Ils donnèrent les applications potentielles de ce système dans le traitement des douleurs chroniques, réalisant des myélotomies et des cordotomies endoscopiques, dans le traitement et l'exploration des vessies neurologiques par l'implantation endoscopique d'électrodes ou de prothèses électroniques de stimulation du cône médullaire, dans le traitement de la spasticité par destruction endoscopique des afférences sensitives et dans le domaine de la recherche en traumatologie médullaire.

## II. ANATOMIE ENDOSCOPIQUE:

### 1. Le Système Ventriculaire : [23–27]

#### 1.1. Les Ventricules Latéraux : [26]

Ce sont des cavités paires, situées en profondeur des hémisphères cérébraux. Ils ont la forme d'une courbe en fer à cheval à concavité antérieure, circonscrivant la convexité du noyau caudé. Chaque ventricule latéral est subdivisé en cinq parties : une corne frontale, une corne temporale, une corne occipitale, un corps ventriculaire et un carrefour ou atrium.

##### *a.* **La corne frontale :**

Située en avant du foramen inter-ventriculaire, elle est longue de Six à Sept cm et décrit une légère courbe à concavité externe, du bec du corps calleux au carrefour ventriculaire, elle présente trois parois:

- la paroi médiale est formée par le septum pellucidum.
- la paroi latérale est formée par la tête du noyau caudé.
- la paroi antérieure est constituée par le genou du corps calleux. A ce niveau, les repères veineux sont:
  - Les veines septales antérieures : elles se trouvent au niveau du toit et de la paroi antérieure. Elles se dirigent ensuite vers le foramen inter-ventriculaire où elles se jettent au niveau de son bord postérieur dans la veine cérébrale interne.
  - Les veines caudées antérieures : elles se trouvent au niveau de la jonction toit-paroi latérale de la corne frontale. Elles se dirigent en dedans et en arrière vers le foramen inter-ventriculaire en se drainant vers la veine thalamo-striée.

**b. Le corps ventriculaire :**

Il s'étend du foramen inter-ventriculaire en avant, au carrefour en arrière.

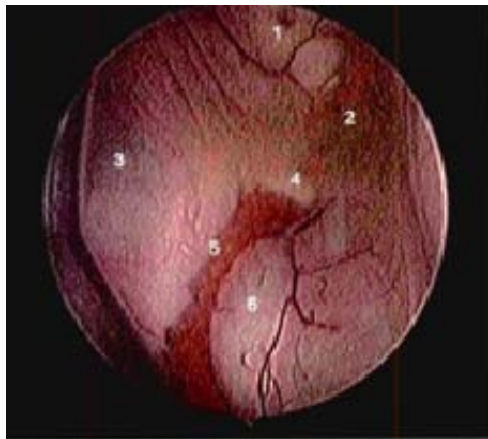
- Son toit est formé par le corps calleux.
- Sa paroi médiale est formée par le septum pellucidum.
- Sa paroi latérale est formée par le corps du noyau caudé.
- Son plancher est formé par le thalamus.

Entre le noyau caudé et le thalamus circulent la strie terminalis et la veine thalamo-striée dans le sillon thalamo-strié.

Les deux importants repères veineux à ce niveau sont les veines thalamo-striée et thalamo-caudée.

**La veine thalamo-striée** provient d'affluents qui drainent la paroi latérale du corps et se dirige en avant dans le sillon thalamo-strié entre le thalamus et le noyau caudé vers le canal inter-ventriculaire où elle se coude brutalement en arrière pour se terminer dans la Veine cérébrale interne.

**La veine thalamo-caudée** circule sur la paroi latérale et le plancher du corps vers le canal inter-ventriculaire où elle se jette dans la veine cérébrale interne.



**Figure 60** : Vue endoscopique de la tête et du corps du ventricule latéral droit [17]

**1** : *Paroi antérieure* **2** : *Tête du noyau caudé* **3** : *Septum pellucidum*  
**4** : *Fornix* **5** : *Plexus choroïde* **6** : *Thalamus*

**c. Le Carrefour et la Corne occipitale :**

Ils forment ensemble une cavité pyramidale avec le sommet enfoui dans le lobe occipital et la base formée par le pulvinar.

Le carrefour s'ouvre en avant dans le corps ventriculaire au-dessus du thalamus, dans la corne temporale au-dessous du thalamus et en arrière dans la corne occipitale.

**c.1. Le Carrefour :**

- Son toit est formé par le corps calleux : splénium et tapetum du corps calleux.
- Sa paroi médiale est formée, en haut par le bulbe du corps calleux (empreinte du forceps major) et en bas par le calcar avis (empreinte du sillon calcarin).
- Sa paroi latérale est formée par le noyau caudé en avant et le tapetum en arrière.
- Sa paroi antérieure est formée par les piliers du fornix en dedans et le pulvinar en dehors.
- Le plancher est formé essentiellement par le trigone.

**c.2. La corne occipitale:**

Elle a une paroi médiale formée par le bulbe du corps calleux et le calcaravis. Son toit et sa paroi latérale sont formés par le tapetum. Son plancher est constitué par le trigone.

Les repères veineux à ce niveau sont:

- Les veines atriales latérales : drainant la paroi antérieure et les parois latérales de l'atrium et de la corne occipitale.
- Les veines atriales médiales : se dirigeant en avant dans la paroi médiale de la corne occipitale en direction de la fissure choroïdienne.

**d. La corne temporale :**

Elle est longue de 3 à 4 cm, elle apparaît à la coupe comme un croissant à concavité inféro-interne et présente deux parois:

- supéro-externe : tapissée par la queue du noyau caudé en haut et par les radiations des fibres d'association du tapetum en bas.

- inféro-interne : essentiellement formée par la corne d'Ammon. La partie latérale de ce plancher ventriculaire forme l'éminence collatérale ou Eperon de Meckel.

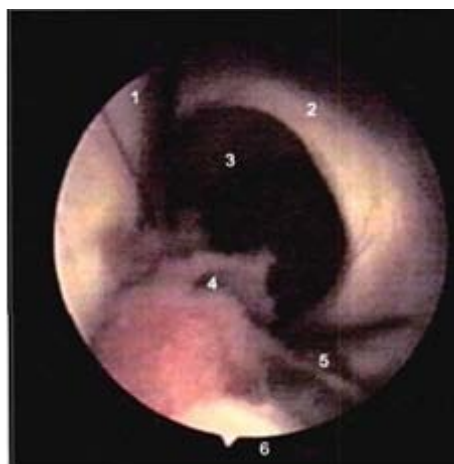Quant au bord interne de la corne temporale, il répond à la partie latérale de la fente de Bichat.

### **1.2. Le foramen de Monro ou canal inter-ventriculaire : [26, 27]**

Il s'agit d'un canal elliptique, aplati d'avant en arrière, dirigé transversalement en dedans et en bas. Il présente une double courbure: l'une à concavité médiale et l'autre moins marquée à concavité postérieure.

Le canal inter-ventriculaire est situé entre le thalamus et le trigone et constitue la porte d'entrée du 3<sup>ème</sup> ventricule. Il mesure 4 à 5mm de long et 4 à 6mm de diamètre en moyenne.

La direction des deux canaux inter-ventriculaires est sujette à des variations et ils peuvent prendre l'un par rapport à l'autre un aspect variable surtout au niveau de leur abouchement interne, rarement presque horizontaux, en « T », dirigés en dedans permettant le passage direct d'un ventricule latéral à l'autre (c'est la variation anatomique qu'avait décrite Monro). L'angle entre les deux canaux dans le plan frontal varie de 25° à 80°, dans le plan sagittal, l'angle du grand axe du canal par rapport à l'horizontale est de 35° environ et de 160° par rapport à celui de l'aqueduc du mésencéphale.



**Figure 61 : Vue endoscopique du foramen de Monro (17)**

1: Veine Septale 2: Fornix 3 : Foramen de Monro 4 : Plexus choroïde 5 : Veine Thalamo-striée 6 : Thalamus

### **1.3. Le troisième ventricule : [27]**

C'est la cavité épendymaire du mésencéphale. Sa forme est celle d'un entonnoir aplati transversalement, à base supérieure et à sommet inférieur. Sa cavité, très réduite, est traversée par la commissure grise et ne contient que 3 à 5 cc de LCS. Il mesure 3cm de long, 2,5cm de haut et 0,5cm de large. Il est intimement lié au cercle de Willis et à ses branches, à la grosse veine de Galien et à ses affluents. On lui décrit un toit, un plancher, une paroi antérieure, une paroi postérieure et deux parois latérales.

#### **a. Le toit :**

Triangulaire à base postérieure, il s'étend entre les deux thalamis. Il est formé essentiellement par la membrane épendymaire qui se condense en deux formations :

- La membrana tectoria : fixée latéralement sur les deux habenulae, limitée en avant par les piliers antérieurs du trigone, en arrière par la commissure inter-habénulaire et la face supérieure de l'épiphyse.
- La toile choroïdienne supérieure : forme une lame à deux feuillets dont l'inférieur adhère intimement à la membrana tectoria, et dont le supérieur tapisse la face inférieure du trigone cérébral. A l'intérieur, circulent les deux plexus choroïdes médians qui font saillie dans la cavité ventriculaire et encadrent les deux veines cérébrales internes ou veines de Galien ; celles-ci se réunissent derrière l'épiphyse en un tronc commun, la grande veine cérébrale.

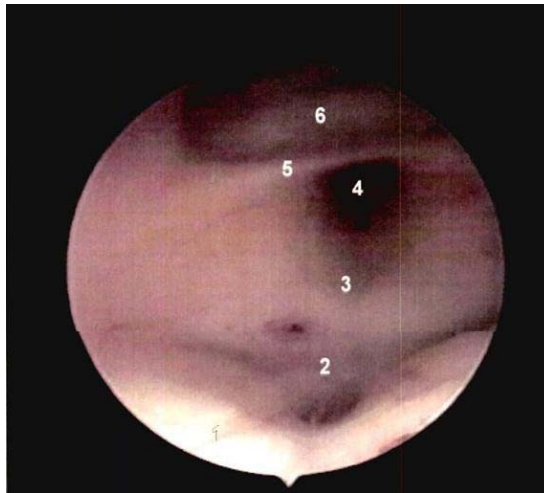#### **b. Le plancher :**

Très étendu, il est formé d'avant en arrière par:

- le chiasma optique, au-dessus duquel s'enfonce le récessus optique du ventricule.
- le tuber cinereum, au-dessus duquel s'enfonce l'infundibulum jusqu'à la tige pituitaire.
- les deux tubercules mamillaires.

- l'espace perforé postérieur.
- les pédoncules cérébraux.

Dans le plancher du 3<sup>ème</sup> ventricule se trouvent les différents noyaux de l'hypothalamus : péri-tubériens et péri-mamillaires.



**Figure 62** : Vue endoscopique du plancher du troisième ventricule (Après réalisation d'un trou avec la sonde coagulante) [17].

1 : Corps mamillaire 3:Clivus 5: Chiasma optique 2 : Récessus prémamillaire 4 : Récessus infundibulaire 6 : Récessus optique.

**c. La paroi antérieure du III<sup>ème</sup> ventricule :**

Elle s'étend du bord antérieur des canaux inter-ventriculaires au bord supérieur du chiasma optique. La lamina terminalis, qui est une mince feuille de substance grise et de pie-mère tendue entre le chiasma et le rostrum du corps calleux, forme avec le chiasma les 2/3 de la paroi antérieure visible de l'extérieur, le 1/3 supérieur restant caché par le rostrum.

Une fois le canal interventriculaire clairement identifié, il est simple de pénétrer à l'intérieur du 3<sup>ème</sup> ventricule.

Orienté à 30° vers l'avant, l'endoscope permet de visualiser toute la paroi antérieure du 3<sup>ème</sup> ventricule et celle du plancher. On identifie ainsi, de haut en bas, la commissure blanche antérieure, le relief du chiasma puis l'orifice rosé du récessus infundibulaire.

Juste en arrière du récessus, se trouve une zone de substance blanchâtre, le tuber cinerum. Entre celui-ci et la saillie des corps mamillaires, se trouve la besacepré-mamillaire. C'est à la partie antérieure de celle-ci que doit être réalisé l'orifice de la ventriculocisternostomie, immédiatement en arrière du relief du dorsum sellae que l'on aperçoit parfois.

**d. La paroi postérieure du IIIème ventricule :**

Elle s'étend du récessus supra-pinéal en haut à l'orifice de l'aqueduc de Sylvius en bas. On observe de haut en bas : le récessus supra-pinéal, la commissure habénulaire, le corps pinéal et son récessus, la commissure postérieure et l'orifice de l'aqueduc de Sylvius.

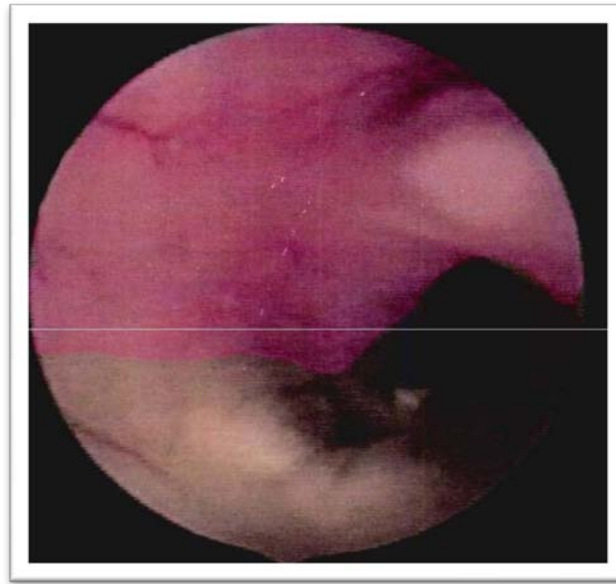
En retournant l'endoscope avec son optique à 30° vers l'arrière, on observe immédiatement l'accolement inter-thalamique qui barre la lumière du 3<sup>ème</sup> ventricule. Cet accolement est parfois très volumineux ou bien absent dans 25% des cas. En passant cet accolement, on peut apercevoir la paroi postérieure du 3<sup>ème</sup> ventricule avec l'orifice de l'aqueduc de Sylvius et la commissure blanche postérieure.

En l'absence d'accolement inter-thalamique, on peut facilement apercevoir le récessus pinéal, la commissure habénulaire et la toile choroïdienne formant le toit du IIIème ventricule.

**e. La paroi latérale :**

Verticale, parcourue du trou de Monro à l'Aqueduc de Sylvius par un sillon curviligne, à convexité inférieure ; le sillon de Monro qui délimite deux étages :

- Supérieur ou thalamique : limité en haut par le taenia thalami, et correspondant aux noyaux médiaux du thalamus.
- Inférieur ou hypothalamique : longé par le pilier antérieur du trigone, qui gagne de chaque côté le tubercule mamillaire. En avant, il entre en rapport avec la substance grise de la région infundibulo-tubérienne.



**Figure 63** : Aspect endoscopique en « tête d'oiseau » de la paroi latérale du troisième ventricule (colorée en rose) [17].

*f. f. Les rapports du III<sup>ème</sup> ventricule : [26,27]*

*f.1. Les rapports artériels:*

La paroi antérieure du III<sup>ème</sup> ventricule entretient des rapports intimes avec la partie antérieure du cercle de Willis, l'artère communicante antérieure et les artères cérébrales antérieures.

La partie postérieure du cercle de Willis et le sommet du tronc basilaire affleurant le plancher du 3<sup>ème</sup> ventricule.

❖ *Les artères cérébrales et communicantes antérieures:*

Elles passent en avant de la lamina terminalis et de la paroi antérieure du III<sup>ème</sup> ventricule, donnant des branches pour cette dernière et pour les structures avoisinantes: hypothalamus, fornix et noyau caudé.

❖ *L'artère cérébrale postérieure:*

Elle se distribue aux formations de la base et à la région du mésencéphale.

Les artères thalamo-perforantes, branches de l'artère cérébrale postérieure, irriguent la partie postérieure du plancher et les parois latérales du III<sup>ème</sup> ventricule.

❖ *L'artère hypophysaire supérieure:*

Elle naît de la carotide interne et se dirige en dedans vers le plancher du III<sup>ème</sup> ventricule pour atteindre le tubercinereum.

*f.2. Les rapports veineux:*

Les veines cérébrales internes, les veines basales de Rosenthal et la veine de Galien constituent les principaux rapports veineux du III<sup>ème</sup> ventricule.

❖ *La veine cérébrale interne:*

Elle naît au niveau du trou de Monro, chemine sur le toit du III<sup>ème</sup> ventricule entre les deux feuillets de la toile choroïdienne. Elle rejoint son homologue sur la ligne médiane pour former l'ampoule de Galien.

❖ *La veine basale de Rosenthal:*

Elle naît au niveau de l'espace perforé antérieur et se dirige vers la partie antérieure du pédoncule cérébral. Elle se jette dans la veine de Galien.

❖ *La veine de Galien:*

Elle naît de la fusion des deux veines cérébrales internes. Elle mesure 1cm de long et 0,5cm de diamètre et décrit une courbe à concavité supérieure. Elle se jette dans le sinus droit.

**1.4. Le quatrième ventricule (30, 28):**

C'est une dilatation du canal épendymaire limitée en avant par la moitié supérieure du bulbe et par la protubérance et en arrière par le cervelet.

Il est subdivisé en plancher ou paroi antérieure de forme losangique, un toit ou paroi postérieure, quatre bords, et quatre angles.

Ce système ventriculaire se prolonge par un canal épendymaire situé au centre de la moelle épinière, qui s'oblitére souvent vers l'âge de 12ans, de diamètre extrêmement faible de

l'ordre de 0,1mm en moyenne ce qui suggère que les communications avec le 4<sup>ème</sup> ventricule sont très faibles, si elles existent.

### **1.5. L'aqueduc de Sylvius:[26]**

C'est la cavité du mésencéphale. Il fait communiquer le IV<sup>ème</sup> ventricule avec le III<sup>ème</sup> ventricule. Son diamètre est de 1,5mm environ. Sa longueur est de 15 à 20mm.

Il suit un trajet oblique en haut et en avant et a une concavité antéro-inférieure. Il est limité en avant par la formation réticulaire, le faisceau longitudinal médial et les noyaux des nerfs oculomoteurs, et en arrière par la lame quadrijumelle.

## **2. Les plexus choroïdes : (30)**

L'intérieur de la cavité ventriculaire est tapissé par la membrane épendymaire, que soulèvent en certains points des saillies rougeâtres, villosités : les plexus choroïdes.

Ils sont constitués par des villosités formés d'une anse vasculaire située dans un stroma conjonctif.

C'est à leur niveau que se fait la sécrétion du LCR

Les plexus choroïdes latéraux forment deux cordons latéraux; qui bordent la toile choroïdienne supérieure, dans le sillon choroïdien.

Au niveau du troisième ventricule, le plexus choroïde fait saillie dans le feuillet inférieur de la toile choroïdienne.

Ils présentent :

- une branche frontale : qui se continue au niveau du trou de Monro avec les plexus choroïdes médians.
- une branche temporale : qui n'atteint pas le sommet de la corne.
- un épaissement ou glomus, situé dans le carrefour, en direction de la corne occipitale.

Au niveau du III<sup>ème</sup> Ventricule, le plexus choroïde fait saillie dans le feuillet inférieur de la toile choroïdienne. Les plexus choroïdes sont vascularisés par deux artères choroïdiennes antérieures et postérieures et drainés par les veines choroïdiennes supérieure et inférieure.

### **3. Les Citernes Cérébrales:[32]**

Le système nerveux central est enveloppé par trois structures membraneuses disposées en couches : la pie-mère (la plus interne), l'arachnoïde puis la dure-mère.

L'espace sous-arachnoïdien, entre l'arachnoïde et la pie-mère contient du LCS où baignent les structures vasculo-nerveuses afférentes et efférentes. Cet espace sous-arachnoïdien est surtout développé au niveau de la base du crâne où des membranes, trabéculations et septa le divisent en compartiments appelés citernes, les plus importantes sont:

#### **3.1. La citerne chiasmaticque :**

Limitée en avant par le gyrus et en bas par la membrane de LILIEQUIST. Elle contient les nerfs optiques, le chiasma, l'infundibulum tubérien, le tuber cinereum, le récessus optique du III<sup>ème</sup> ventricule et l'origine des artères cérébrales antérieures.

#### **3.2. La citerne de la lame terminale :**

Située en avant de la paroi antérieure du III<sup>ème</sup> ventricule, elle est limitée en bas par la face supérieure du chiasma optique.

#### **3.3. La citerne carotidienne :**

Elle est séparée de la citerne inter-pédonculaire par la membrane de LILIEQUIST. Elle contient les artères carotide interne supraclinoïdienne, ophtalmique, communicante postérieure, choroïdienne antérieure et l'origine des cérébrales antérieures et moyennes.

#### **3.4. La citerne inter-pédonculaire :**

Elle est limitée en haut par les corps mamillaires, le tuber cinereum et l'infundibulum, en bas par la face antérieure du pont, en arrière par l'espace perforé postérieur et latéralement par les pédoncules cérébraux.

#### **3.5. La citerne pontique :**

Elle communique latéralement avec les citernes ponto-cérébelleuses et en haut avec la citerne inter-pédonculaire. Située en avant du pont, elle contient le tronc basilaire, l'origine des artères cérébelleuses moyennes et supérieures, la IV<sup>ème</sup> paire crânienne et les veines pontines antérieures. La perforation de la partie antérieure du plancher du 3<sup>ème</sup> ventricule fait communiquer cette citerne avec les cavités ventriculaires réalisant une ventriculocisternostomie.

#### **3.6. La citerne magna ou grande citerne :**

Elle est située en arrière du bulbe et du vermis cérébelleux et en avant de l'écaille occipitale au-dessus du foramen magnum. A son niveau, le foramen de Magendie fait communiquer le 4<sup>ème</sup> ventricule avec les citernes de la base. Elle est limitée en haut par Latente du cervelet et en bas, elle est en continuité avec la citerne spinale postérieure. Elle contient la PICA, les veines vermiennes inférieures, médullaires postérieures et les veines de la jonction cérébello-médullaire.

Il existe d'autres citernes ponto-cérébelleuse, cérébello-médullaire, quadrigéminale, cérébelleuse supérieure, sylvienne et olfactive.

### **4. La membrane de Lilliequist : [30,31]**

Décrite pour la première fois par Key et Retzius en 1875; cette structure a été redécouverte par LILIEQUIST [28-30] dans ses études pneumocéphalographiques de cerveaux de cadavres. Au cours de cet examen, il note que la présence de cette membrane entraîne une accumulation de l'air dans la citerne inter pédonculaire avant qu'il ne remplisse progressivement la citerne chiasmatique.

Toutefois les descriptions anatomiques varient selon les auteurs.

L'insertion inférieure de cette membrane sur le dorsum sellae [31, 32] semble admise partout. Toutefois, il subsiste des désaccords concernant l'insertion supérieure qui est décrite comme pré-mamillaire par certains ou retro-mamillaire. Ces discordances peuvent être liées à des variations anatomiques du site d'insertion supérieure de la membrane de Lilliequist.

De même, des descriptions discordantes de l'insertion latérale de cette membrane ont été rapportées : pour certains auteurs ; elle s'insère sur la gaine arachnoïdienne entourant les nerfs oculomoteurs alors que d'autres décrivent une insertion sur la pie-mère de l'uncus temporal ou sur la tente du cervelet. Trois feuillets arachnoïdiens sont décrits:

- Le feuillet sellaire ou feuillet diencephalo-mésencéphalique.
- Le feuillet diencephalique souvent épais. Son bord supérieur entre les voies optiques et l'uncus temporal est libre.
- Le feuillet mésencéphalique plus fin et perforé par le tronc basilaire.

Cette membrane s'est avérée extrêmement importante dans le traitement neuroendoscopique de l'hydrocéphalie. L'échec de l'ouverture de cette membrane peut conduire à l'échec de la VCS [33, 34].

## **5. Anatomie endoscopique de la base du crâne : [35]**

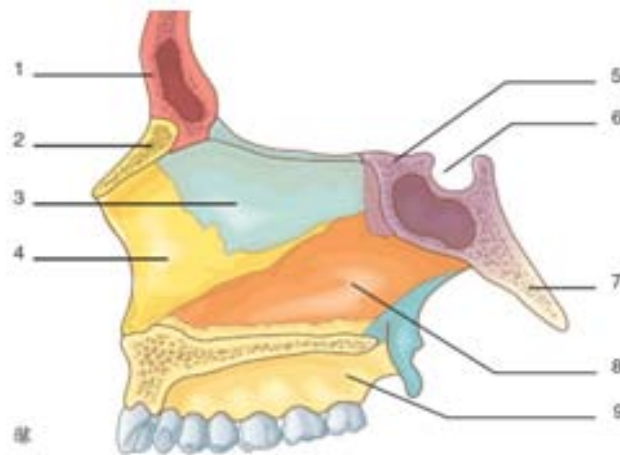
La chirurgie endoscopique endonasale (CEE) implique une parfaite connaissance de la base du crâne aussi bien sur son versant endocrânien, plutôt familier aux neurochirurgiens, que sur son versant exocrânien beaucoup plus complexe à appréhender. Une maîtrise de l'anatomie des fosses nasales et des sinus de la face est également primordiale dans ce type d'abord, expliquant l'intérêt d'un travail en double équipe Oto rhino laryngologie/neurochirurgie au moins au début de la courbe d'apprentissage.

### 5.1. La cavité nasale:

Elle constitue le passage commun à toutes les voies endoscopiques endonasales de la base du crâne. Elle peut être comparée à une pyramide à base plus large que son sommet, et présentant quatre faces et deux orifices. Sa partie antérieure correspond au vestibule nasal, tapissé d'épiderme et de vibrisses.

Le plancher de la cavité nasale, séparant cette dernière de la cavité orale, est formé pour ses deux tiers antérieurs par le processus palatin du maxillaire et pour son tiers postérieur par la lame horizontale de l'os palatin.

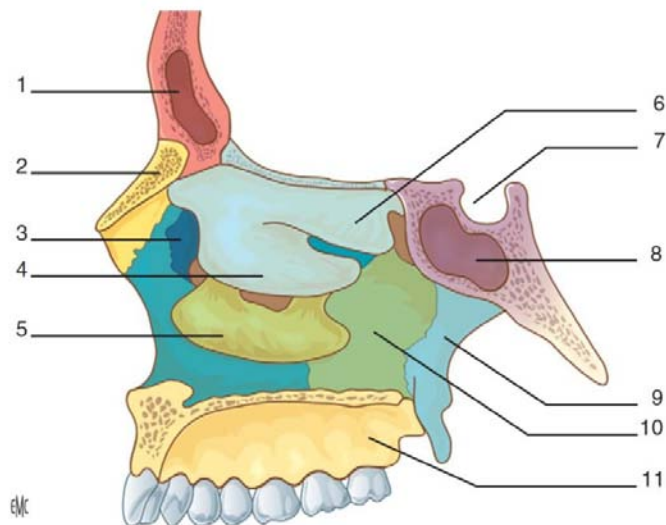
Sa face médiale correspond au septum nasal, structure médiosagittale ostéo-cartilagineuse, résultant de la réunion du cartilage quadrangulaire en bas et en avant, de la lame perpendiculaire de l'ethmoïde en haut, et du vomer en arrière. Il n'est pas rare de retrouver des déviations ou des épines au niveau du septum nasal pouvant gêner la progression de l'endoscope dans les fosses nasales.



**Figure 64** : Paroi médiale des fosses nasales (25)

1. Os frontal; 2. Os nasal; 3. Ethmoïde; 4. Cartilage quadrangulaire;  
5. sphénoïde ; 6. Selle turcique ; 7. Clivus ; 8. Vomer ; 9. Os maxillaire

Sa face latérale résulte de l'association de six os : le maxillaire supérieur, l'apophyse ptérygoïde (os sphénoïdal), la lame verticale de l'os palatin, l'unguis (os lacrymal), le cornet inférieur et l'ethmoïde (apophyse unciforme, bulle, cornets moyen et supérieur).



**Figure 65 : Paroi latérale des fosses nasales [25]**

1. Os frontal; 2. Os nasal; 3. Os lacrymal; 4. Cornet moyen; 5. Cornet inférieur;  
6. Cornet supérieur ; 7. Selle turcique; 8. Sinus sphénoïdal; 9. Processus ptérygoïde; 10. Os palatin; 11. Os maxillaire

Enfin, la voûte de la cavité nasale prend la forme d'une gouttière à concavité inférieure, et peut être divisée en trois segments d'avant en arrière:

- Un segment antérieur oblique en haut et en arrière correspondant à l'épine nasale, la face postérieure des os propres du nez et la voûte septo-triangulaire;
- Un segment moyen horizontal constitué de la lame criblée de l'éthmoïde et du processus ethmoïdal de l'os sphénoïde;
- Un segment postérieur sphénoïdal oblique en bas et en arrière.

L'orifice postérieur des cavités nasales est constitué des choanes, délimitées par l'os sphénoïde en haut, la portion horizontale de l'os palatin en bas, la lame médiale du processus ptérygoïde latéralement, et la partie postérieure du vomer en dedans.

La CEE implique un respect maximal de la muqueuse nasale tout au long de l'intervention, pour des résultats fonctionnels rhinologiques optimaux. Cette muqueuse est richement vascularisée, principalement par deux apports artériels, l'artère sphéno-palatine, branche de l'artère maxillaire, et les artères ethmoïdales, branches de l'artère ophtalmique. Les multiples

anastomoses entre ces deux systèmes artériels sont maximales au niveau de la tache vasculaire de Kiesselbach, qui se situe à la partie antéro-inférieure du septum nasal. La branche nasale postérieure de l'artère sphéno-palatine chemine au bord supérieur des choanes, juste en regard du récessus sphénoethmoïdal, et constitue une source d'épistaxis postopératoires après CEE.

## 5.2. Sinus sphénoïdal : [36]

Le sinus sphénoïdal est souvent ouvert dans la CEE, constamment dans les abords transplanum, transtuberculaire et sellaire. Pair et médian, il constitue la cavité sinusienne la plus profonde creusée dans l'os spongieux de l'os sphénoïde. Ce sinus est souvent traversé par une ou plusieurs cloisons osseuses verticales, horizontales, voire obliques. L'identification de ces cloisons sur l'imagerie préopératoire permet de les ouvrir complètement pendant la CEE dans l'abord de la selle turcique.

La paroi antérieure du sinus sphénoïdal répond directement aux cellules ethmoïdales postérieures. À la partie médiale de cette paroi antérieure se trouve le méat sphénoïdal, placé environ 10 millimètres en haut de l'arc choanal et à 5 millimètres de la cloison médiane, et en dessous duquel chemine l'artère nasale postérieure (ou artère de la cloison), branche de l'artère sphéno-palatine.

La paroi postérieure clivale du sinus sphénoïdal répond en arrière à la dure-mère de la fosse cérébrale postérieure, au sinus veineux occipital transverse, à la sixième paire crânienne (abducens) puis au tronc basilaire et au tronc cérébral.

La paroi inférieure est osseuse et épaisse, constituant la voûte de la partie la plus postérieure des fosses nasales. Elle est parcourue par les canaux sphénovomériens, vidiens et ptérygopalatins.

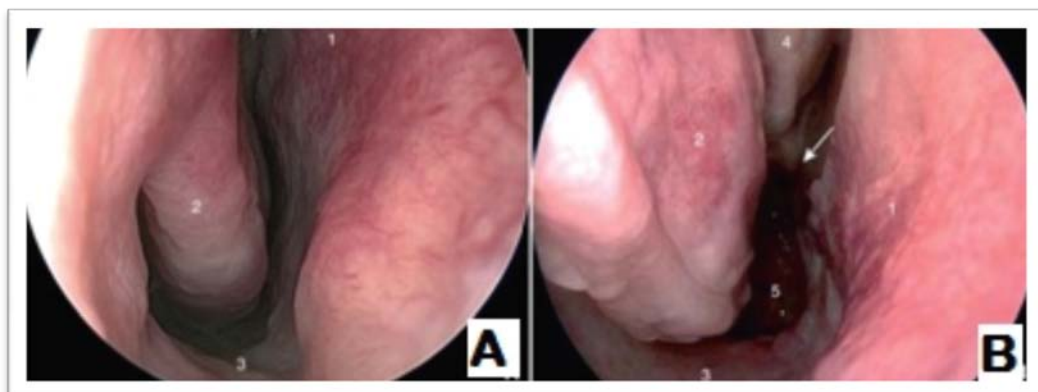La paroi supérieure du sinus sphénoïdal correspond d'avant en arrière au planum sphénoïdal, au tubercule sellaire et à la selle turcique. Cette paroi supérieure peut comporter des zones où l'os est très fin, parfois absent, sans autre protection vis-à-vis des nerfs optiques ou des carotides internes.

Enfin, la paroi latérale est directement en rapport avec le sinus caverneux de chaque côté et donc les artères carotides internes et les nerfs oculomoteurs. Latéralement et de haut en bas, on trouve le canal optique, la fissure orbitaire supérieure se poursuivant en avant avec l'orbite et inférieurement avec la fosse infra-temporale et le départ des branches du nerf trijumeau (V2 et V3).

Selon le degré de pneumatisation du sinus sphénoïdal, on distingue trois type de sinus: le type sellaire (75 % des cas), très pneumatisé et facilitant considérablement l'abord de la selle turcique, le type présellaire(20%), moins pneumatisé et ne découvrant que la partie la plus antérieure du plancher de la selle turcique, et enfin le type conchal (5 %)sans aucune pneumatisation, nécessitant un fraisage osseux pour ouvrir la selle turcique, plus fréquent chez l'enfant et l'adulte jeune.

La voie endoscopique endonasale permet d'atteindre quasiment l'ensemble de la base du crâne à partir de son versant exocrânien:

- Etage antérieur : apophyse crista galli, gouttières cribriformes, planum sphénoïdal;
- Etage moyen : selle turcique, tubercule de la selle, région supra-sellaire, région rétro-chiasmatique, sinus caverneux, cavum de Meckel, fosse infra-temporale;
- Etage postérieur : clivus, angle pétroclival, foramen jugulaire, face antérieure de la charnière cranio-cervicale.



**Figure 66:**Vue endoscopique nasale droite (A, B) (37)

1. Septum nasal; 2. Cornet inférieur; 3. Plancher des fosses nasales;
4. Cornet moyen 5. Choane

## 6. Anatomie Rachidienne:[24,38]

### 6.1. Disques intervertébraux:

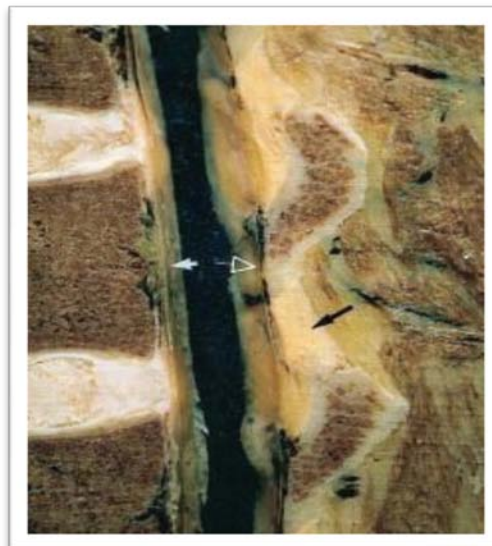Le disque intervertébral est constitué de deux parties essentielles: le nucleus pulposus et l'anneau fibreux. Le noyau pulpeux a un aspect grossièrement identique à celui d'une gelée homogène blanchâtre du à la richesse en eau (88% du poids total). L'anneau fibreux est constitué de lamelles fibreuses concentriques disposées autour du nucleus par leurs bords, ces lamelles s'insèrent dans les plateaux vertébraux. Cette insertion est moins importante en arrière qu'en avant.

### 6.2. L'espace épidual: [39]

Classiquement, on différencie un espace épidual antérieur et un espace épidual dorso-latéral [38].

La partie latérale contient le canal radiculaire rempli de graisse, au sein duquel on objective les racines nerveuses et des veines.

La partie postérieure de l'espace épidual dorso-latéral est limitée en haut par le bord inférieur des lames vertébrales sus-jacentes, en bas par le bord supérieur des lames sous-jacentes, et en arrière par les ligaments jaunes.

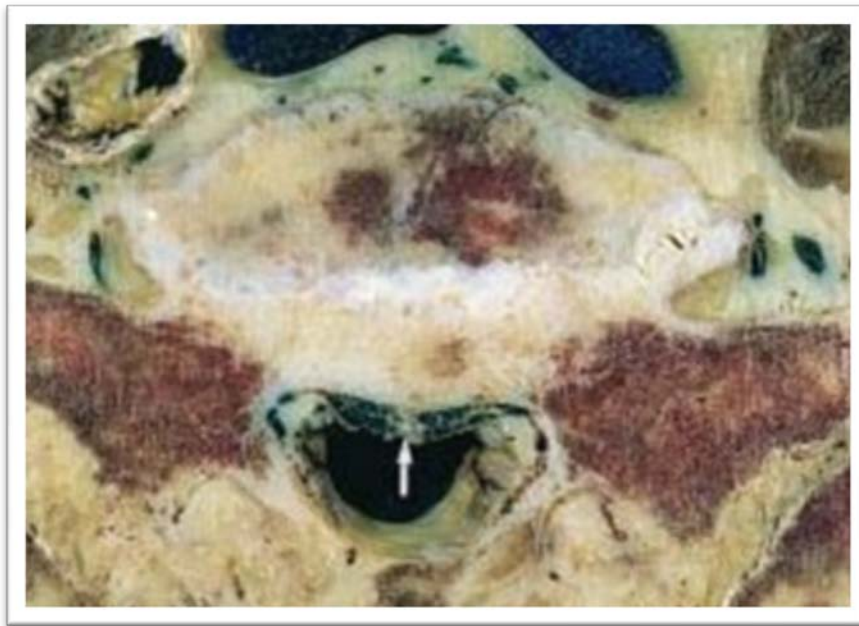

**Figure67:** Coupe anatomique para-sagittale du rachis lombaire [39]

Au niveau pédiculo-lamaire, l'espace épidual antérieur (Flèche blanche) est plus développé que l'espace épidual postérieur, pratiquement virtuel (flèche creuse). A l'étage interlamaire, l'espace épidual postérieur devient le plus développé (flèche noire).

**a. L'espace épidual antérieur:**

L'espace épidual antérieur est la région anatomique située entre la face postérieure du corps vertébral et la face antérieure du sac dural. Dans cet espace, le ligament longitudinal postérieur (LLP) va tenir une place centrale. Le LLP est une longue bande fibreuse tendue de la face interne de la partie basilaire de l'os occipital à la face postérieure de la première vertèbre coccygienne. Le septum médium est une structure fibreuse située entre la face antérieure du LLP et le périoste recouvrant la face postérieure des corps vertébraux. Ceseptum est particulièrement visible au niveau du rachis lombaire bas [39].

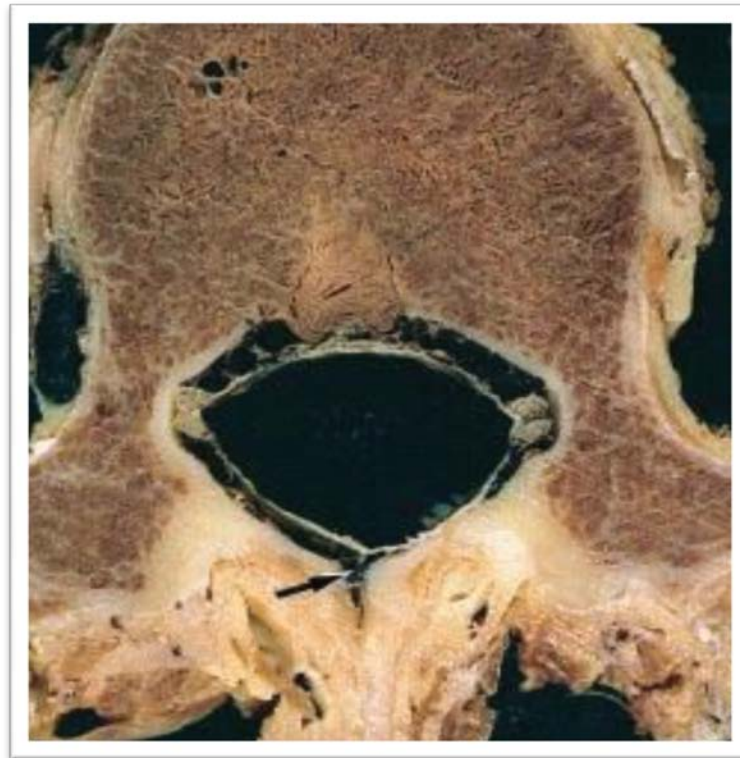

**Figure 68:** Coupe anatomique axiale passant par la vertèbre S1 [39].

Noter la division de l'espace épidual antérieur par une structure fibreuse sagittale médiane (septum médium) (flèche), tendue entre la face postérieure du corps vertébral et la face antérieure du LLP.

**b. L'espace épidual dorso-latéral:**

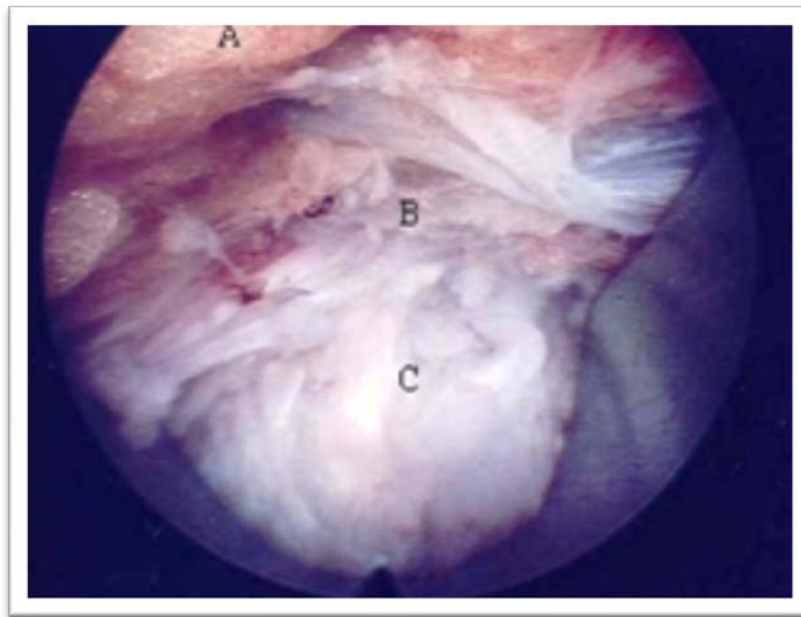
Cet espace est limité latéralement et en arrière par les lames vertébrales et le ligament jaune. Il est également divisé en deux souscompartiments par la présence d'une structure ligamentaire tendue entre la face postérieure du sac dural et la partie interne médiane de l'arc postérieur. Cette structure anatomique a été dénommée par certains auteurs «plica mediana dorsalis » [40]



**Figure 69** : Coupe anatomique axiale d'une vertèbre lombaire haute [39]

Noter au niveau de l'espace épidual postérieur, la petite structure fibreuse reliant le cul de sac dural à la partie interne médiane de l'arc postérieur (plica mediana dorsalis)

L'espace épidual est comblé par une graisse qui communique avec la graisse des foramens intervertébraux. Cette graisse épidurale est localisée essentiellement à la partie postérieure du canal vertébral, à la hauteur du disque intervertébral [41].



**Figure 70** : Vue endoscopique de l'espace épidural postérieure (41)

A = Graisse épidurale B = Ligament vertébral postérieur C = Annulus

### **III. RAPPEL PHYSIOLOGIQUE :**

#### **1. Physiologie du Liquide Céphalo-Rachidien LCR : [25, 42]**

##### **1.1. Sécrétion du LCS :**

Le LCS est sécrété essentiellement au niveau des plexus choroïdes à raison de 60%. Pour les 40 % restant, l'ensemble de surface cérébrale à partir de l'espace liquidien interstitiel, les vaisseaux sanguins des espaces sous-arachnoïdiens et l'épendyme ventriculaire, en assure la sécrétion.

Ce volume a été évalué à 600ml /j soit 0,4ml/min chez l'adulte ; 200ml/j soit 0,1ml/min chez le nourrisson et de 0,3ml/j chez l'enfant. Le LCS est renouvelé environ toutes les 7 heures, soit entre 3 et 4 fois par jour.

Cette production n'est pas influencée par la pression intracrânienne ; c'est un phénomène actif qui nécessite de l'énergie.

### **1.2. Circulation : [43]**

Le LCS produit passe des ventricules latéraux vers le V3 par le trou de Monro puis vers le quatrième ventricule par l'aqueduc de Sylvius. A ce secteur intra-ventriculaire se juxtapose un autre : péri cérébral et péri médullaire (citernes, espaces sous-arachnoïdiens).

Les deux secteurs communiquent par les trous de Luschka et Magendie situés au niveau du 4<sup>ème</sup> ventricule.

Il existe deux sortes de flux du LCS qui agissent simultanément et en permanence :

- Le flux net global
- Les flux pulsatiles

#### *a. Le flux net global (Bulk flow) : [43]*

Ce flux est le produit de la sécrétion du LCS, égal (en situation d'équilibre) au volume de LCS résorbé.

Ce volume a été évalué à environ 600 ml par jour ; soit 4ml par minute ce qui est extrêmement faible en comparaison du flux sanguin cérébral global qui est d'environ 700ml par minute.

#### *b. Les flux pulsatiles:*

Ils résultent des modifications du volume sanguin cérébral encéphalique entre les stades de systole et de diastole.

Cette pulsation vasculaire s'exerçant dans une cavité crânienne rigide, repousse le LCS encéphalique vers le sac dural plus extensible.

Ainsi l'équilibre instantané entre le parenchyme et les espaces liquidiens, pour une pression moyenne donnée du LCS, est le résultat de plusieurs facteurs :

- une boîte crânienne rigide.
- un système vasculaire dont les pulsations, grâce au vase d'expansion du sac méningé rachidien, imprime des mouvements systolo-diastoliques au LCS.

Ces forces systoliques s'exercent de la périphérie au centre, par l'intermédiaire du parenchyme cérébral.

### **1.3. Résorption :**

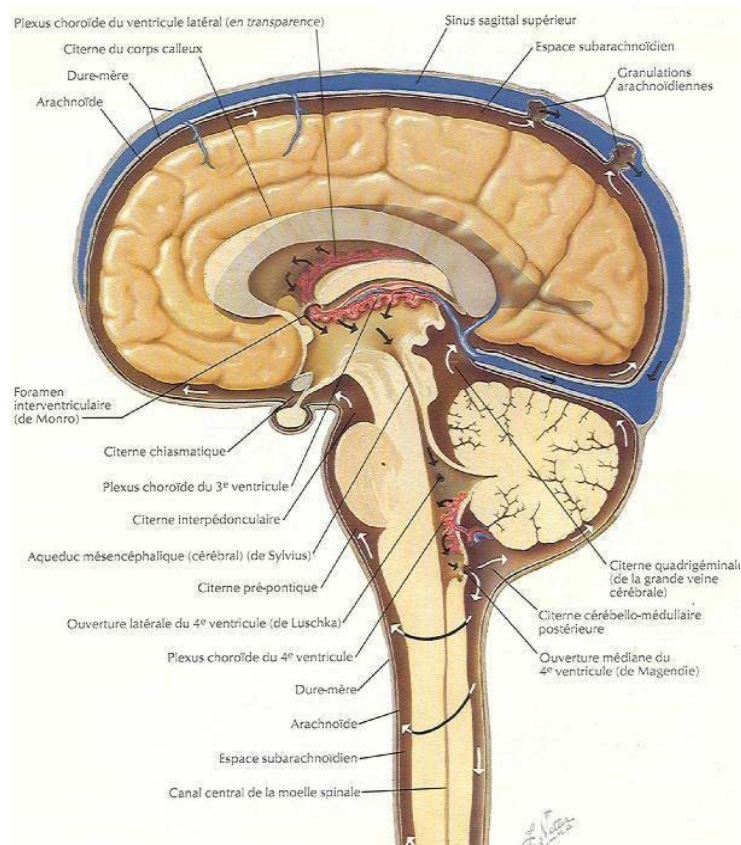
La résorption du LCS se situe principalement au niveau des granulations arachnoïdiennes de Pacchioni ou les villosités arachnoïdiennes, secondairement au niveau des parois des cavités ventriculaires, des lymphatiques extra-duraux des nerfs crâniens; rachidiens et au niveau des villosités spinales.

C'est un phénomène passif qui obéit au gradient de pression entre l'espace sous-arachnoïdien et le sinus.

On peut donc définir deux voies mécaniques de circulation du LCS[43]:

- La voie majeure : débutant au niveau des plexus choroïdes des ventricules latéraux dont la production de LCS rejoint celle du V3 et du V4, quitte le système ventriculaire pour les citernes ou les espaces sous arachnoïdiens. Le site d'absorption principale est alors; les granulations de Pacchioni ou les villosités arachnoïdiennes; principalement dans le sinus sagittal supérieur.
- La voie mineure: comprend les voies à travers l'épendyme ventriculaire ; les espaces interstitiels et péri vasculaires et le réseau lymphatique. Le site d'absorption est alors situé au niveau des capillaires arachnoïdiens ; mais aussi au niveau des plexus choroïdes.

Le mouvement net de sécrétion circulation résorption est engendré par le gradient de pression entre le système artériolaire, les espaces liquidiens ; et le système veineux intra dural.



**Figure 71** : Schéma représentant la circulation de LCS en péri cérébral et en péri-Médullaire [25].

**Tableau XV: Sites de production et d'absorption du LCS [43].**

Site de production de LCS :
Plexus choroïde Sites extra choroïdiens: <ol style="list-style-type: none"> <li>1- Ependyme ventriculaire.</li> <li>2- Espace sous-arachnoïdiens.</li> <li>3- Capillaires arachnoïdiens.</li> <li>4- Parenchyme cérébral.</li> </ol>
Sites d'absorption de LCS :
Villosités arachnoïdiennes vers le sinus sagittal supérieur. Hors villosité arachnoïdienne: <ol style="list-style-type: none"> <li>1- Ependyme ventriculaire vers les veines sous-épendymaires.</li> <li>2- Leptoméninges vers les veines corticales.</li> <li>3- Capillaires arachnoïdiens vers le système veineux.</li> <li>4- Plexus choroïde vers le système veineux profond.</li> <li>5- Espace péri-neural vers les voies lymphatiques.</li> </ol>

#### **1.4. Composition du LCS :**

C'est un liquide clair, incolore «eau de roche», sa composition est similaire à celle du plasma.

## **2. Physiopathologie de l'Hydrocéphalie : [44]**

L'hydrocéphalie se définit comme étant une accumulation anormale du liquide céphalorachidien (LCR) dans l'enceinte crâniorachidienne sous un régime de pression élevée à un moment donné de son évolution.

Elle est à l'origine d'une dilatation du système ventriculaire secondaire le plus souvent à une obstruction des voies de circulation du LCR.

La dilatation ventriculaire résulte d'une augmentation de la pression hydrostatique du LCS. En théorie, l'augmentation de la pression de LCS, qui entraîne l'hydrocéphalie, peut résulter de trois mécanismes :

- Un obstacle à la circulation de LCS: c'est le mécanisme physiopathologique de l'immense majorité des hydrocéphalies. L'obstacle peut siéger à n'importe quel niveau des voies de circulation de LCS depuis les plexus choroïdes jusqu'aux sinus dure-mériens. Ce qui entraîne une dilatation en amont de l'obstacle. L'hydrocéphalie est dite non-communicante (obstructive) quand l'obstacle est intraventriculaire, elle est dite communicante quand il siège au niveau des espaces sousarachnoïdiens.
- Une gêne à la résorption de LCS : c'est la conséquence d'une obstruction ou une destruction des villosités arachnoïdiennes. Une augmentation de la pression intraveineuse et inversion du gradient de pression LCS/sang veineux. C'est le cas dans la thrombose des sinus veineux dure-mériens et la malformation de l'ampoule de Galien.
- Une hyperproduction de LCS : c'est le mécanisme le plus probable dans les hydrocéphalies avec papillome des plexus choroïdes. Toutefois, certaines de ces tumeurs ne s'accompagnent pas de l'hydrocéphalie et dans le cas contraire, l'exérèse de la lésion ne donne pas obligatoirement une normalisation du volume des ventricules. Le seul effet

compressif de la tumeur sur les voies de circulation de LCS et/ou l'augmentation de sa viscosité par l'élévation des protéines suffit à créer un obstacle[45].

#### IV. MATERIEL ENDOSCOPIQUE : [46, 47]

##### 1. Présentation d'un Endoscope :

L'apparition du procédé optique HOPKINS dans les années soixante, a permis la miniaturisation des endoscopes et leur sophistication. La technique actuelle offre un grand choix d'endoscopes ainsi qu'une large panoplie de micro-instruments adaptés en supplément aux instruments classiques.

Tous les endoscopes, qu'ils soient rigides ou flexibles, sont composés de deux ou trois parties selon qu'ils sont opérationnels ou simplement d'observation. Ils sont formés d'un étui cylindrique renfermant des fibres optiques pour la transmission de lumière, d'un télescope pour l'image et d'un ou plusieurs canaux opérationnels. Il importe de séparer deux systèmes: souple et rigide, et deux concepts : endoscopie visuelle et vidéo endoscopie.

##### 1.1. Une optique de qualité :

- *Le système Hopkins:* La qualité d'un endoscope se définit par la qualité des optiques. Le système à lentilles Hopkins permet l'obtention d'images d'une grande qualité de résolution et de contraste avec un large champ de vision.
- *L'optique du neuro endoscope:* Le meilleur compromis entre la longueur nécessaire pour les applications neurochirurgicales et le maintien d'une image de grande qualité est réalisé dans l'optique auto lavable dont la longueur est de 30 cm et le diamètre externe de 2,9cm.
- *Un angle de vue à 30°:* L'optique choisie à un angle de vue de 30° permet par rotation du système d'offrir un champ de vision beaucoup plus large qu'avec une

optique à 0°. Elle permet donc une vaste exploration des cavités ventriculaires avec un minimum de déplacement de l'axe de l'endoscope.

- ***Une optique rigide plutôt qu'un système à fibres*** : Dans l'état actuel des progrès techniques, un système à fibres ne peut obtenir une image d'une qualité comparable à celle obtenue avec un système rigide à lentilles.

### **1.2. Un diamètre externe minimum :**

La traversée cérébrale obligatoire pour atteindre le système ventriculaire impose de disposer d'un endoscope dont la chemise a un diamètre externe le plus petit possible. En pratique, le diamètre d'un endoscope est imposé par le diamètre de l'optique et celui des instruments utilisés. Le diamètre externe de l'optique choisie est de 2,9 cm. La taille des instruments utilisables dans les ventricules pour les indications conventionnelles de la neuro-endoscopie varie entre 1 et 3mm.

### **1.3. Une longueur adaptée :**

Si l'abord de la corne frontale d'un ventricule latéral dilaté peut être réalisé sans difficulté, à main levée, il peut s'avérer parfois indispensable de procéder à un guidage de l'endoscope si le système ventriculaire est modérément dilaté, que l'axe de la trajectoire choisie est différent de l'abord coronal conventionnel ou si l'abord concerne un autre endroit de la filière ventriculaire, ce guidage peut se faire soit à l'aide d'un cadre de stéréotaxie ou d'une autre méthode de neuro navigation. Le neuro endoscope a donc une partie libre de 20 cm, longueur suffisante pour s'adapter aux différents cadres de stéréotaxie. De plus, la portion distale de l'endoscope est graduée sur 15cm pour mesurer en permanence la profondeur de pénétration du neuro endoscope.

### **1.4. Un poids et un encombrement minimum :**

Le neuro endoscope est construit dans un alliage léger, avec une épaisseur réduite pour un poids minimum. Une portion de la chemise est toutefois renforcée pour supporter la force de serrage du bras de fixation.

#### **1.5. Un endoscope modulable :**

Le neuroendoscope comporte trois chemises de diamètre externe différent permettant de passer des instruments de 1 mm, 1,7 mm ou 3 mm. La petite chemise (3,5/4,7mm) est suffisante pour la réalisation d'une ventriculocisternostomie. La chemise intermédiaire (3,5/ 5,2mm) permet de passer des instruments plus gros et notamment des pinces à biopsie de diamètre suffisant pour recueillir des prélèvements analysables. La plus grosse chemise (4/7mm) autorise l'introduction d'instruments plus volumineux notamment des canules d'aspiration. Chacune de ces chemises peut être raccordée à la même pièce intermédiaire portant les entrées instrumentales et le dispositif de fixation de l'optique. Ainsi, en fonction de la pathologie, on peut choisir le diamètre de la chemise la plus adaptée.

#### **1.6. Plusieurs entrées pour les instruments et l'irrigation :**

Chacune des chemises possède une entrée pour l'irrigation avec un arrêt permettant une irrigation à la demande. La pièce intermédiaire permet le passage d'un instrument, voire de deux simultanément en fonction de la taille de la chemise choisie.

Le système d'irrigation doit comporter idéalement un canal irrigateur et un canal évacuateur. Ce dispositif alourdit et complique le nettoyage de l'instrument. La longueur de l'endoscope définit la hauteur (le niveau) du seuil d'évacuation du trop-plein et impose donc la valeur de la pression intra-ventriculaire. Ainsi, une irrigation temporaire (pour laver un saignement) peut fortement augmenter la pression intraventriculaire. Il est plus prudent d'utiliser soit une petite sonde ventriculaire indépendante, soit de fixer un cathéter sur le système d'évacuation et de le placer en siphonage tout en modulant le niveau de la pression intra-ventriculaire en élevant ou en baissant l'orifice distal du cathéter.

Le «canal de travail» (Operating Channel des Anglo-saxons) a un diamètre qui conditionne naturellement la taille des instruments utilisés mais aussi la taille des fragments biopsiques ou des caillots voire des cathéters libres intra-ventriculaires que l'on pourra retirer à travers l'endoscope

### **1.7. Un bras articulé adapté :**

Un bras articulé permettant de mobiliser très aisément le neuroendoscope, vient se fixer sur la partie renforcée des chemises. Le neuroendoscope peut ainsi être mobilisé à la demande en serrant ou desserrant une vis centrale qui libère ou rigidifie les différentes rotules du bras. Son mécanisme simple et sans à coup donne au bras articulé toute la légèreté nécessaire à la manipulation endoscopique

#### **a. Flexible ou rigide?**

Les partisans des flexibles les défendent pour leur capacité de navigation permettant d'élargir le champ d'exploration et donc ses capacités opérationnelles.

BUCHOLZ [48] propose une solution intermédiaire en combinant les deux. Une fois le rigide en place, il est retiré et remplacé dans son étui par le flexible, ce qui permet d'aborder une zone plus large sans changer les données du trajet initial.



**Figure 72 :** Chemises de l'endoscope, avec la pièce intermédiaire fixée au bras articulé [47].

## **2. Présentation des instruments :**

### **2.1. Les sondes coagulantes :**

Les sondes coagulantes monopolaires ont trois formes différentes selon l'utilisation choisie: pointe mousse servant plus à perforer mécaniquement les membranes qu'à coaguler, extrémité arrondie conventionnelle pour tout type de coagulation, extrémité en spatule pour aider à la dissection et coaguler les surfaces des kystes.

Les sondes sont recouvertes d'un revêtement bicolore à leur extrémité proximale de façon à contrôler le moment où l'extrémité distale sort de la chemise au niveau du site opératoire.

Il existe aussi des sondes bipolaires qui garantissent une excellente coagulation et une fermeture sûre des vaisseaux même ceux de gros calibre.

### **2.2. Les pinces à biopsie :**

La taille des pinces à biopsie est très importante à connaître car elle conditionne la taille des fragments qui seront confiés à l'anatomopathologiste. Les petits fragments font courir le risque d'incertitude diagnostique. Inversement, l'importance du saignement consécutif au prélèvement est proportionnelle à la taille de la pince utilisée.

### **2.3. Les pinces à préhension :**

Fines et longues, elles sont des outils indispensables pour la dissection. Elles peuvent être utilisées pour créer et agrandir l'orifice d'une ventriculocisternostomie.

### **2.4. Les micro ciseaux :**

Les micro-ciseaux compatibles avec la dimension des gestes réalisés par endoscopie sont à bout fin et pointu. Ils sont utilisés principalement pour ouvrir les parois des kystes arachnoïdiens et des kystes colloïdes.

### **2.5. Les sondes de ponction et canules d'aspiration :**

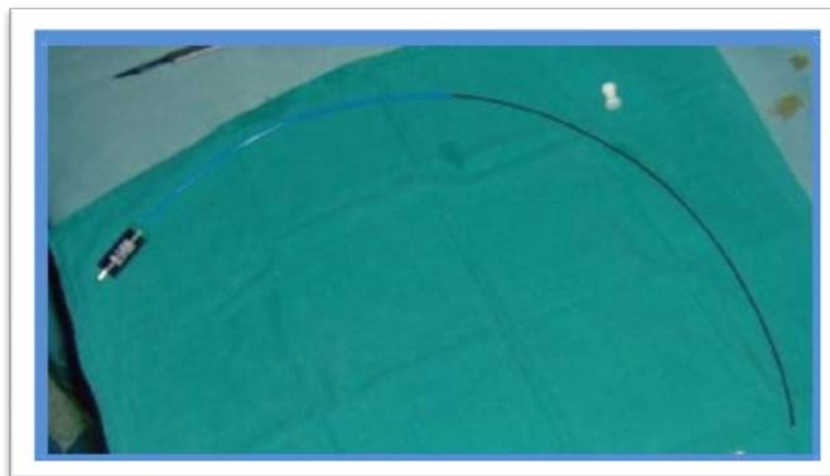
Munies d'une aiguille à biseau long, les sondes de ponction sont indispensables pour la ponction des kystes colloïdes. La nature transparente du cathéter permet de contrôler l'efficacité de la ponction en observant le contenu aspiré par la sonde. Leur extrémité pointue en fait des bistouris pour d'autre usage, à condition de s'assurer de l'absence de toute possibilité de plaie vasculaire lors de leur usage. Moins dangereuses sont les canules d'aspiration qui, une fois la paroi du kyste colloïde ouverte, permettent de compléter l'évacuation du kyste.

### **2.6. Les tubesoptiques :**

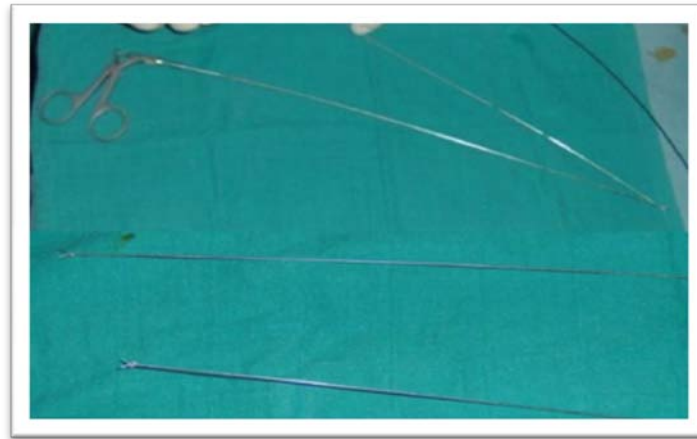Ils permettent l'utilisation endo cavitaire des lasers. Ces dispositifs permettent d'incliner de quelques degrés l'extrémité de la fibre pour permettre une coagulation plus large.

La partie proximale de l'endoscope comporte une pièce adaptée à la vision directe à l'œil nu (endoscopie visuelle). Mais étant donné le risque infectieux, la majorité des auteurs préfère la relier à une caméra miniature, elle-même reliée à un moniteur de télévision (vidéoendoscopie). Les photographies et les enregistrements vidéographiques sont tout à fait possibles.

La source de lumière est fournie par un générateur de lumière froide dont la meilleure actuellement est celle fournie par une lampe à xénon. La lumière froide est conduite par un câble de fibres optiques jusqu'à son emplacement au bout proximal de l'endoscope.



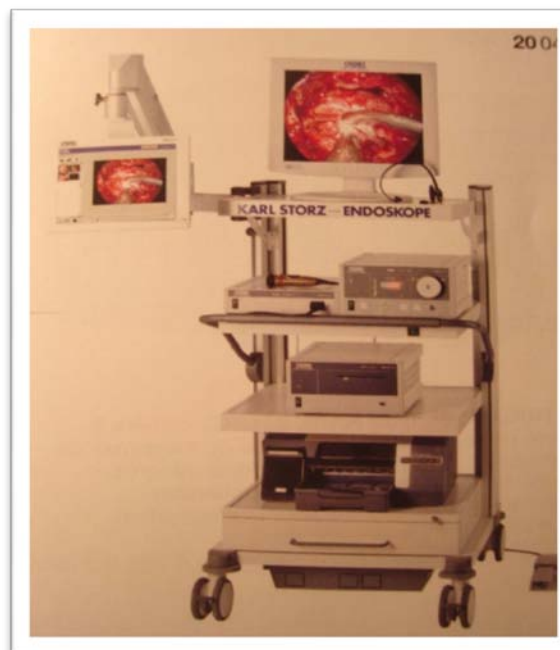**Figure 73 :Sonde endoscopique coagulante [47].**




**Figure 74** : Des pinces à préhension, des pinces à biopsie, des micro ciseaux à bouts pointus [47].



**Figure 75** : La camera endoscopique reliant l'optique à la colonne vidéo [47].



**Figure 76** : La colonne d'endoscopie avec la source de lumière et la vidéo [46].



**Figure 78 : L'ensemble des instruments endoscopiques (46).**

### **3. Stérilisation d'un Endoscope:**

La stérilisation d'un endoscope peut être réalisée par plusieurs méthodes. Trois ont été essayées par GRIFFITH [49] :

- La stérilisation à 70° avec ou sans formaldéhyde pendant 15 minutes : elle est efficace mais altère les fibres optiques.
- Cidex (glutaraldéhyde activé) : immersion pendant 2 heures et demi avec lavage et rinçage : efficace mais longue.
- Méthanol-hypochlorite (développée par KELSEY en 1974): immersion de 15 minutes dans une solution de méthanol et d'hypochlorite (50 % -50 %). Après le rinçage, l'endoscope est prêt à l'emploi. GRIFFITH considère cette méthode comme la plus pratique car elle est plus efficace et plus rapide.

Le méthanol-hypochlorite et le Cidex sont efficaces rapidement et donc tout à fait adaptés à la chirurgie en urgence.

La stérilisation peut se faire également par de l'oxyde d'éthylène, mais, elle nécessite plus de temps : le matériel n'est prêt pour une nouvelle utilisation que trois jours après.

## **4. Utilisation combinée avec d'autres équipements Neurochirurgicaux:[46,47]**

### **4.1. Stéréotaxie:**

La stéréotaxie bi ou tridimensionnelle permet une approche précise et plus sûre des lésions intracérébrales. Les logiciels de reconstruction d'images permettent, entrainant une image cible de déterminer sa taille, sa forme, ses principaux axes et ses rapports avec les structures anatomiques adjacentes.

Le patient est soumis à une étude scanographique (ou IRM) après avoir fixé sur son crâne aux moyens de vis en plastique et en alliage d'aluminium, un cadre de stéréotaxie entièrement construit avec du matériel scanner ou IRM compatible. Les coordonnées(X, Y, Z) de la cible sont calculées par le logiciel.

Le but de ce traitement d'image est de choisir la meilleure trajectoire possible pour atteindre la lésion en évitant les structures vitales. Malgré des calculs pré et per-opératoires qui donnent les rapports de la trajectoire et de la cible, le danger d'un déplacement ou d'une lésion vasculaire est toujours possible.

L'adjonction de l'endoscopie à la stéréotaxie permettrait de contrôler, par la vision directe, un éventuel saignement au point de ponction de la biopsie ou au moins de choisir un endroit peu ou avasculaire.

Plusieurs auteurs associent l'endoscopie à la stéréotaxie :

ZAMORANO [50], APPUZO [51], HELLWIG [52], HEIKKINEN [53], GOODMAN[54], IIZUKA [55], KELLY [56], KOCH [57].

L'association stéréotaxie-endoscopie rend la manœuvre plus sûre par la vision directe. Cette association a été surtout utilisée pour les biopsies tumorales. Elle a été aussi utilisée dans :

- L'évacuation de processus kystiques.
- Le traitement des petites lésions par le laser.
- L'hémostase.
- Les ventriculocistérnostomies.
- L'irradiation interstitielle.

Le neuroendoscope est facilement utilisable avec un cadre de stéréotaxie. La chemise, guidée par le cadre de stéréotaxie est introduite au niveau de la cible choisie.

Le neuroendoscope, toujours tenu par le cadre, est saisi par le bras articulé.

Une fois les structures clairement identifiées, l'arceau du cadre de stéréotaxie est démonté et retiré, le neuroendoscope restant juste maintenu par le bras articulé, ce qui permet la poursuite de l'intervention dans les conditions habituelles de mobilité et de sûreté.

#### **4.2. Neuronavigation:[46,47]**

L'avènement de la tomodensitométrie et de l'Imagerie par Résonance Magnétique IRM, associées à de nouveaux outils chirurgicaux a permis la diminution de la morbidité et de la mortalité des interventions intracérébrales et l'abord de lésions réputées inaccessibles auparavant. Initialement, le microscope opératoire et la coagulation bipolaire ont réduit le traumatisme occasionné par la chirurgie. Secondairement, les techniques d'imagerie ont permis de mieux localiser les lésions intracérébrales et leurs rapports anatomiques.

La neurochirurgie guidée par l'image ou neuronavigation représente une nouvelle ère [58]. Elle fournit à l'opérateur l'association « en temps réel » de la vision macro ou microscopique du foyer opératoire et la situation de ce foyer au sein d'un volume radiologique reconstruit par informatique grâce aux données de l'imagerie du patient opéré.

Dans le cas particulier des tumeurs du 3<sup>ème</sup> ventricule, le planning précise la situation de la lésion incriminée, ses limites, ses rapports, individualise les zones dites « à risque », surtout vasculaires et permet d'optimiser la trajectoire de la voie d'abord, qu'elle soit transcorticale ou transcallose.

Lors de l'intervention, la neuronavigation guide l'opérateur dans le choix de la taille et de la situation de l'incision cutanée, de la crâniotomie mais aussi de la corticotomie ou de l'incision du corps calleux. Elle assure un contrôle permanent du geste sur la station de travail.

#### **4.3. Echographie :**

L'échographie per-opératoire est utilisée depuis une dizaine d'années, après trépanation pour l'étude en temps réel des structures de l'encéphale. Son faible coût, son innocuité et la précision des renseignements qu'elle fournit, en font une méthode d'exploration de choix [59]. Une sonde placée sur le cortex cérébral permet de détecter une cible en profondeur et de guider les instruments chirurgicaux jusqu'à cette dernière, permettant de l'extraire ou de la biopsier sans difficulté [60]. L'échographie peut également être utile dans la réalisation d'une Ventriculocistérnostomie [61].

#### **4.4. Laser :**

L'idée d'utiliser le laser en endoscopie intracrânienne a d'abord été suggérée par les difficultés rencontrées parfois en stéréotaxie lorsque la lésion que l'on veut ouvrir ou biopsier possède une paroi ferme ou dure, celle-ci ne pouvant être franchie par le biopsieur dont l'extrémité est en règle mousse. L'instrument refoule la lésion et la biopsie reste blanche. Cette difficulté se rencontre surtout dans les lésions contenues dans des cavités puisqu'elles sont d'une plus grande mobilité que les lésions intraparenchymateuse. Ceci a motivé la combinaison de la stéréotaxie au laser pour un abord sous contrôle de la vue des lésions intra-cavitaires. Trois types de laser peuvent être utilisés en neurochirurgie:

- Le laser CO2.
- Le laser Nd-YAG (Neodymium-ythrium aluminium garnet).
- Le laser Argon.

Le laser CO2 est rarement utilisé, car il entraîne un dégagement de la fumée et son pouvoir de coagulation est atténué en milieu aquatique (Liquide Cérébro-Spinal).

Les lasers Nd-YAG et à argon sont les plus utilisés en endoscopie, car ils ont une longueur d'onde visible et peuvent être dirigés dans une fibre optique de 400 µm de diamètre à travers le canal de travail d'un endoscope.

#### **4.5. IRM de flux :**

L'imagerie par résonance magnétique contribue de façon majeure aux indications des techniques endoscopiques et à la surveillance de leur efficacité dans le temps[54].

Plus que les données morphologiques qui sont déjà essentielles, ce sont les séquences analysant la cinétique du flux du LCS qui apportent des renseignements indispensables à la compréhension des phénomènes. La séquence la plus communément réalisée analyse le flux uniquement à direction rostro-caudale sur une coupe sagittale médiane. L'acquisition des données est réalisée sur l'intervalle de temps séparant la survenue de deux ondes R du complexe QRS de l'ECG. La courbe cinétique du LCS retrouve un pic systolique à direction caudale, survenant à environ 30% du temps de l'intervalle R-R, suivi d'un pic diastolique à direction rostrale. Fait important : la cinétique du LCS est parfaitement synchronisée entre la filière ventriculaire (aqueduc de Sylvius et 4<sup>ème</sup> ventricule) et les espaces sous-arachnoïdiens péri-cérébraux et péri-médullaires. Le moindre asynchronisme signe la présence d'un obstacle sur la filière ventriculaire et renseigne donc sur le caractère communicant ou non de l'hydrocéphalie [62]. L'étude de la cinétique des flux permet également d'apporter l'image morphologique du flux passant au travers de l'orifice d'une Ventriculocistérnostomie.

## **V. FORMATION EN ENDOSCOPIE:**

Les techniques endoscopiques nécessitent bien évidemment une courbe d'apprentissage parfois longue et une période d'adaptation nécessaire au passage de la vision tridimensionnelle microchirurgicale à celle bidimensionnelle endoscopique. Ceci nécessite des participations aux ateliers endoscopiques et anatomiques ad hoc (travail en deux dimensions, maniement de l'endoscope dans des cavités étroites, coordination oculo-manuelle avec vision sur un écran) [63]. Cette courbe d'apprentissage peut être marquée au moins au début par des durées d'interventions plus longues et une incidence transitoirement plus élevée de complications et un temps opératoire initial prolongé.

## VI. EPIDEMIOLOGIE:

### 1. L'âge:

#### 1.1. La pathologie Encéphalique :

Dans les séries de Khan et al.[64]et de Salvador et al.[65]qui étudient l'apport de la VCS dans le traitement de l'hydrocéphalie obstructive, l'âge moyen était respectivement de 36,1 ans et 22,1 ans.

Dans la série de Decq et al.[66]qui étudie le traitement endoscopique des kystes colloïdes la moyenne d'âge était 39 ans avec des extrêmes allant de 23 à 75 ans.

Dans la série de Torales et al.[67]qui décrit une série de 121 cas de Tumeurs sellaires traitées par chirurgie endoscopique endonasale, la population étudiée avait également un âge avancé avec une moyenne de 55.2 ans.

Dans notre série, l'âge moyen est de 22,13 ans, avec une médiane d'âge de 32 ans et des extrêmes allant de 1 mois à 66 ans.

**Tableau XVI : La moyenne d'âge rapportée par différentes études.**

Série	Age Moyen
Khan et al.[64]	36,1
Salvador et al.[65]	22,1
Sacko et al.[68]	35
Wilson et al.[69]	37
Decq et al.[66]	39
Cappabianca et al.[70]	42
Torales et al.[67]	55,2
<b>Notre Série</b>	<b>22,13</b>

#### 1.2. La pathologie Rachidienne :

L'âge moyen dans la série de J.Destandau [71], sur le traitement endoscopique des hernies discales lombaires, était 55 ans avec des extrêmes allants de 23 à 88 ans, alors que dans notre étude l'âge moyen était de 40 ans.

**Tableau XVII : Comparaison de l'âge moyen dans notre série aux données de la Littérature**

Série	Age Moyen
Destandau et al.[71]	55
<b>Notre Série</b>	<b>40</b>

## 2. Le sexe:

### 2.1. Pathologie Encéphalique :

On note une prédominance masculine dans la majorité des séries rapportées.

Dans l'étude de Decq et al [72]le sex-ratio est de2,6 et il est de1,2 dans la série de Zohdi et al [73].

Le sex-ratio dans l'ensemble de notre série est de 1,5 ce qui concorde avec les données de la littérature.

**Tableau XVIII : Le sexe ratio rapporté par différentes études dans la Littérature**

Série	Sex-ratio
Khan et al. [64]	1.92
Salvador et al. [65]	1.5
Decq et al.[66]	2.6
Zohdi et al.[73]	1.25
<b>Notre Série</b>	<b>1.5</b>

### 2.2. La Pathologie Rachidienne :

Dans l'étude de J. Destandau [71] le sex-ratio est de 2,2, alors que dans notre étude il est de 2,5.

**Tableau XIX : Comparaison du sex-ratio de notre série aux données de la Littérature [71].**

Série	Sex-ratio
Destandau et al.[71]	2.2
<b>Notre Série</b>	<b>2.5</b>

## VII. ETUDE CLINIQUE:

### 1. Pathologie encéphalique :

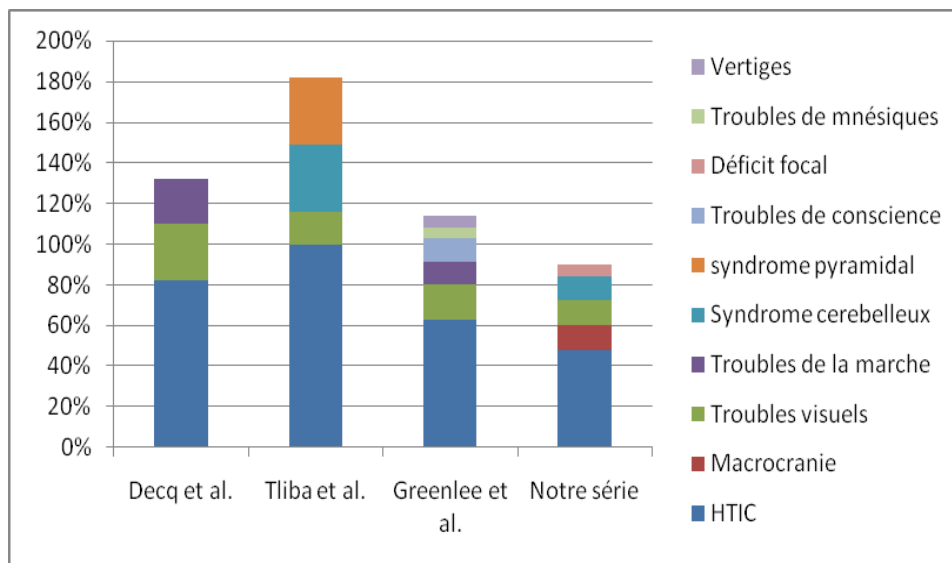
La majorité des séries rapportent une nette prédominance du syndrome de l'hypertension intracrânienne, les autres signes cliniques sont variables en fonction des séries, ainsi dans l'étude de Decq et al. [66, 72] on note l'association aussi à des troubles visuels chez 18 % des cas et des troubles de la marche chez 18%. L'étude de Tliba et al.[74] rapporte 2 cas de cécité (16%), 4 cas de syndrome pyramidal (33%) et 4 cas de syndrome cérébelleux (33%).

Dans l'étude de Greenlee J. et al. [75] qui traite surtout les kystes colloïdes (40cas) les troubles visuels ont été observés chez 6 patients (17%), 4 patients avaient des troubles de conscience (11,4%), 2 patients présentaient des difficultés de mémoire (5,7%), et 2 patients avaient des vertiges (5,7%).

Dans notre série, on retrouve une symptomatologie polymorphe, avec une prédominance du syndrome d'HTIC dans (42,6%) des cas, une macrocranie dans (11,6%)des cas, des troubles visuels dans (10,8%)des cas, un syndrome cérébelleux dans (8%)des cas, et un déficit focal (4,7%).

**Tableau XX: Les principaux signes cliniques révélateurs de pathologies encéphaliques traitées par endoscopie dans les séries de la Littérature.**

	Decq et al.[66]	Tliba et al.[74]	Greenlee et al.[75]	Notre série
HTIC	83%	100%	62,8%	<b>42,6%</b>
Macrocranie				<b>11,6%</b>
Troubles Visuels	28%	16%	17%	<b>10,8%</b>
Troubles de la Marche	22%		11.4%	
Syndrome Cérébelleux		33%		<b>8%</b>
Syndrome Pyramidal		33%		
Déficit Focal				<b>4,7%</b>
Troubles de Conscience			11,3%	



**Figure 78** : Les principaux signes fonctionnels révélateurs de pathologies encéphaliques traitées par endoscopie dans les séries de la littérature [66, 74, 75].

## 2. La pathologie Rachidienne :

L'étude de Destandau J. [71] qui traite les hernies discales rapporte la présence de radiculalgies L5 chez 98 cas (51%), et S1 chez 29 cas (15%).

Dans notre série, les 10 patients porteurs d'hernies discales ont présenté une douleur sciatique de type L5 chez 47% et S1 chez 53%.

## VIII. IMAGERIE:

### 1. La pathologie Encéphalique :

#### 1.1. Les Hydrocéphalies :

##### a. L'imagerie par résonance magnétique (IRM): [76,77,78]

L'idéal est de réaliser une IRM cérébrale avant chaque VCS [76]. Car elle joue un rôle capital dans la recherche étiologique de l'hydrocéphalie, en plus, elle permet aussi d'obtenir une

image globale des ventricules et de leurs rapports anatomiques, de l'épaisseur du parenchyme cérébral, de la taille des espaces sous-arachnoïdiens des citernes de la base, du plancher du troisième ventricule et de la position du tronc basilaire par rapport au clivus.

Les séquences conventionnelles permettent de juger du volume ventriculaire, de déterminer la topographie et la nature de l'obstacle. Les coupes en pondération T2 sont particulièrement intéressantes, du fait de l'hyper signal des éléments liquidiens, de même qu'en TDM l'utilisation de produit de contraste peut s'avérer nécessaire.

L'IRM offre une meilleure sensibilité dans l'exploration des pathologies de la FCP qu'il faut demander en première intention une fois une anomalie de la FCP est suspectée [77, 78].

Dans notre série, l'indication de la VCS a été retenue dans 67.8% des cas après la réalisation d'une IRM cérébrale seule. La plupart des patients ont présenté une hydrocéphalie tri-ventriculaire sur leur IRM.

#### **b. La Tomodensitométrie (TDM) : [80]**

La TDM est une technique d'exploration rapide, facile et sensible. Elle garde sa place surtout dans le diagnostic des lésions osseuses, ainsi le diagnostic topographique en montrant une masse dans la citerne quadrigéminale avec généralement une hydrocéphalie tri-ventriculaire par compression de l'aqueduc de Sylvius.

Elle affirme l'hydrocéphalie et précise sa topographie en montrant la dilatation ventriculaire soit globale et harmonieuse, soit prédominante sur un segment, soit sur l'un des ventricules latéraux. Elle permet d'apprécier l'évolutivité de l'hydrocéphalie, son caractère actif comme en témoigne une hypodensité péri-ventriculaire, irrégulière liée à une suffusion du LCR sous l'effet d'une hyperpression.

Elle est particulièrement intéressante dans l'exploration de l'hydrocéphalie congénitale et des malformations cérébrales puisqu'elle permet une approche diagnostique et étiologique plus précise. Elle précise également le mécanisme et la cause de l'hydrocéphalie:

- Sténose de l'aqueduc de Sylvius caractérisée par une dilatation tri-ventriculaire à prédominance frontale et le 4<sup>ème</sup> ventricule est en place [79].

- Malformations kystiques dans la FCP ou au niveau du 3<sup>ème</sup> ventricule.
- Malformation vasculaire (Ampoule de Galien).
- Malformation d'Arnold-Chiari.
- Malformations sus-tentorielles telles que:
  - L'agénésie du corps calleux.
  - Les anomalies des structures médianes.

La TDM permet aussi de suivre les résultats du traitement. Cependant elle connaît des limites telles que:

- ❖ La nécessité de sédation voire d'anesthésie surtout chez l'enfant agité.
- ❖ Les artefacts dus au mouvement ou induits par un corps étranger.
- ❖ Le problème de maintien de la température centrale chez le prématuré et le nouveau-né à haut risque.

Dans notre série, l'indication de la VCS a été retenue dans 91.5% des cas après la réalisation d'une TDM cérébrale seule. La plupart des patients ont présenté une hydrocéphalie tri-ventriculaire sur le scanner (82.9%).

#### **c. Echographie transfontanellaire (ETF) : [76,80]**

C'est une technique non invasive, indolore, non irradiante et facilement reproductible permettant ainsi des examens répétés particulièrement bien adaptée au nouveau-né et au nourrisson.

Par son innocuité, sa simplicité et son faible coût, elle garde une place majeure dans l'exploration et le suivi des hydrocéphalies. Le grand atout de cet examen est sa simplicité technique. Le coût de l'examen est faible, 4 fois inférieur à celui d'un scanner et environ 10 fois à celui d'un examen par IRM. Le couplage avec un écho doppler pulse permet l'étude de l'hémodynamique cérébrale. La grande limite technique pour l'ETF est bien sûr la fermeture de la fontanelle antérieure, l'exploration cérébrale par cet examen est donc possible jusqu'à 12 mois environ. Les

indications de l'ETF sont larges à la période néonatale, et plus ciblées chez le nourrisson car elles permettent surtout le diagnostic des malformations cérébrales à cet âge-là [80].

Les Indications de l'ETF sont les suivantes :

*c.1. Diagnostic des Malformations Congénitales*

Si elles sont sévères, leur diagnostic peut être fait à la période anténatale par échographie fœtale: anencéphalie, MMG majeure, holoprosencephalie. Ces malformations peu compatibles avec la vie nécessitent un avortement thérapeutique. Le diagnostic d'une hydrocéphalie par sténose de l'aqueduc de Sylvius est évident à l'ETF.

Alors que le diagnostic d'agénésie complète du corps calleux et de malformation de Dandy- Walker est plus délicat.

*c.2. Bilan d'une macrocrânie :*

La constatation d'une grosse tête chez un nourrisson, avec une augmentation plus ou moins rapide du périmètre crânien, pose le problème d'une hydrocéphalie sous-jacente, aisément résolu par l'ETF. Si l'ETF est normale, sans signe neurologique, il s'agit très souvent d'une macrocrânie familiale.

S'il existe une dilatation ventriculaire, l'échographie précise si l'hydrocéphalie est communicante ou non et recherche sa cause.

Dans notre série l'ETF n'a été réalisé chez aucun patient.

Le bilan para clinique pourrait être complété selon les besoins par un fond d'œil, à la recherche d'œdème papillaire, par l'électroencéphalogramme afin de dépister une éventuelle souffrance corticale, et par les radiographies standards du crâne.

**1.2. Les Tumeurs de V3 et de la Région Pinéale :**

*a. L'imagerie par résonance magnétique (IRM): [81,88]*

C'est l'examen de premier choix dans l'exploration des tumeurs de la région pinéale [81].

Elle joue un rôle capital dans le diagnostic étiologique mais elle permet également d'obtenir une image globale des ventricules et de leurs rapports anatomiques, de l'épaisseur du parenchyme cérébral, de la taille des espaces sous arachnoïdiens des citernes de la base, du plancher du troisième ventricule et de la position de l'artère basilaire par rapport au clivus.

L'IRM permet : [82, 83]

- De détecter des tumeurs de petit volume.
- De localiser l'épicentre de la masse et parfois son origine.
- Peut individualiser certaines catégories de tumeurs pinéales.
- D'analyser les rapports de la tumeur avec les structures adjacentes.
- De caractériser les différents tissus qui constituent la tumeur par l'étude de leurs temps de relaxation et ainsi individualiser certains types de tumeurs pinéales.
- De préciser l'envahissement des parois du 3<sup>ème</sup> ventricule.
- De visualiser les voies d'écoulement du LCS.
- De mieux appréhender le diagnostic de méningiome grâce aux coupes coronales et sagittales en montrant l'attache tentorielle de la tumeur.
- De visualiser les structures vasculaires cachées par le rehaussement tumoral en TDM, notamment les structures veineuses de la région de l'ampoule de Galien.

La tumeur de la région pinéale est iso, hypo ou hyper intense en séquence T1. Classiquement elle est hyper intense et hétérogène en T2. La prise de contraste est homogène. On observe parfois des calcifications sur l'IRM.

Dans la série de Decq et al [66] l'IRM a été réalisée chez 20 patients porteurs de tumeurs pinéales (90%) des cas, l'analyse des documents IRM préopératoires des tumeurs de la région pinéale est apparue fondamentale pour estimer la faisabilité d'une biopsie.

Les résultats de notre série dans le diagnostic radiologique des tumeurs pinéales rejoignent les données de la littérature [84-86].

Pour les kystes colloïdes, l'IRM permet de fournir une imagerie tridimensionnelle de la lésion et précise ses rapports avec les forams inter ventriculaires, et le V3, appréciant la résorption trans-épendymaire, mais aussi les rapports avec les veines cérébrales internes et thalamostriées et les racines antérieures du fornix. Ils apparaissent souvent hyper intense en T1 et hypo intense en T2. Après injection de gadolinium, les parois du kyste se renforcent rarement, mais jamais le contenu. L'intérêt de l'IRM, essentiellement sur l'imagerie T2 est d'estimer également le degré de viscosité du kyste, afin de prédire l'efficacité d'une ponction - aspiration. [87, 88].

**b. La Tomodensitométrie :**

La TDM est encore très utilisée du fait de ces avantages [82, 89] :

- Son faible cout
- Sa plus grande disponibilité
- Sa facilité technique, rapide, et réalisable en cas de contreindication à l'IRM ou de difficultés de sa réalisation.
- Sa nette supériorité dans la détection et la caractérisation des calcifications en particulier celles de petite taille non visible en IRM. La détection de ces calcifications varie avec l'âge. Une calcification fera alors évoquer une tumeur de la région pinéale si:
  - Elle existe avant l'âge de 5 - 6ans
  - Son diamètre dépasse 10mm
  - Sa position n'est pas centrale et médiane
  - Son aspect est anormal : striée, linéaire, curviligne ou constituée de micro calcifications multiples.

La TDM a aussi des inconvénients par rapport à l'IRM:

- C'est une technique irradiante

- Elle est moins performante pour l'analyse des tumeurs isodenses, pour l'évaluation de l'extension tumorale et pour proposer un diagnostic histologique plus précis.
- Pour les kystes colloïdes l'aspect scannographique est souvent spontanément hyperdense avec parfois des calcifications [69, 88, 90].

Dans l'étude de Decq et al. [66] le scanner a été réalisé chez 72 % des cas et a montré un kyste hyperdense se projetant à hauteur du foramen de Monro et responsable d'une hydrocéphalie.

Alors que dans notre étude la TDM a été réalisée chez tous nos patients présentant un kyste colloïde.

### **1.3. Les adénomes hypophysaires :**

L'exploration radiologique de la région sellaïre et suprasellaïre est le témoin des avancées technologiques. La radiologie conventionnelle a été progressivement remplacée d'abord par la TDM puis par l'IRM, cette dernière est devenue en quelques années, la méthode de choix dans l'exploration hypophysaire, tant par sa sensibilité de détection des microadénomes que par ses capacités à établir l'extension des macroadénomes. Toutefois l'apport de la TDM ne doit pas être négligé, car cette méthode reste largement plus diffusée que l'IRM [91]. Malgré la qualité des données fournies par l'IRM et la TDM, le diagnostic de certitude ne peut reposer, que sur un abord chirurgical permettant un diagnostic histologique précis [92].

#### **a. L'Imagerie par Raisonance Magnétique IRM :[91,93]**

##### **a.1. Les Avantages :**

L'IRM s'est imposée comme étant l'examen le plus sensible dans l'exploration de la région sellaïre. Elle apparait nettement supérieure à la TDM dans la détection et le bilan d'extension des tumeurs sellaïres. \*

Elle permet une étude morphologique excellente par sa précision et la possibilité de coupes multiplanaires, et offre une analyse précise des rapports de la lésion avec les structures avoisinantes.

Lors de l'exploration des adénomes hypophysaires à extension suprasellaire, l'IRM précise l'extension tumorale aux structures voisines : chiasma optique, artère carotide interne, sinus sphénoïdal.

Elle permet le plus souvent d'affirmer ou d'éliminer un envahissement du sinus caverneux par l'adénome de l'hypophyse, cette donnée étant capitale pour la décision thérapeutique.

Après chirurgie des adénomes de l'hypophyse, l'IRM est à nouveau essentielle pour visualiser, le cas échéant, un résidu adénomateux et surtout, à apprécier l'évolution de ce résidu dans le temps.

*a.2. Contre – indications et inconvénients [91, 94]:*

Elle est contre-indiquée chez les malades porteurs de stimulateur cardiaque, d'un clip vasculaire et d'un corps étranger métallique oculaire.

Les malades agités, les claustrophobes, les épileptiques doivent être surveillés étroitement et éventuellement prémédiqués.

C'est un examen onéreux, moins disponible que le scanner. Elle apprécie mal les calcifications et les destructions osseuses.

**b. La Tomodensitométrie TDM :**

Le scanner reste indiqué dans les cas où l'IRM n'est pas réalisable. Ses avantages sont représentés par: son accessibilité, son cout et son analyse de la constitution osseuse [91].

Les macro-adénomes sont facilement mis en évidence en TDM en raison de leur taille. Il s'agit le plus souvent d'adénomes non sécrétants, plus rarement d'adénomes à prolactine ou à GH et exceptionnellement d'adénomes à FSH- LH [67, 95].

Alors que la petite taille et la faible densité des micro-adénomes avec l'hypophyse rendent l'injection du produit de contraste indispensable en tomodensitométrie.

#### **1.4. Les Kystes Arachnoïdiens Intra-crâniens KA :**

##### ***a. L'imagerie par résonnance magnétique IRM:[96]***

L'IRM est un examen idéal pour le diagnostic des KA. Elle précise le siège exact, la taille, l'étendue et le degré de retentissement sur les structures voisines. Ses intérêts sont multiples : elle permet à la fois de diagnostiquer des formes compliquées, d'éliminer les diagnostics différentiels et de guider le choix de l'abord chirurgical. Il apparait sous forme d'une lésion nette et régulière produisant un signal identique à celui du LCR en T1 et T2 c'est-à-dire un hypo signal en T1 et un hyper signal en T2, non rehaussé par l'injection de gadolinium.

##### ***b. Tomodensitométrie TDM:[96]***

L'aspect radiologique du KA à la TDM est celui d'une lésion hypodense, bien limitée de même densité que le LCR et ne prenant pas le contraste au centre comme à la périphérie. Sont souvent associés d'autres signes à cette lésion comme une hydrocéphalie, un effet de masse sur les structures adjacentes, ou une malformation cérébrale.

Cependant cet aspect n'est pas spécifique du Kyste Arachnoïdien ce qui rend le diagnostic à la TDM plus délicat. Le diagnostic de certitude est souvent posé par l'IRM et par la TDM avec injection intra-ventriculaire de produit de contraste.

## **2. Pathologie Rachidienne :**

### **2.1. L'imagerie des Hernies Discales :**

Le scanner, dans la majorité des cas, est suffisant au diagnostic positif. Réalisé en fenêtre osseuse et parenchymateuse, avant et après injection du produit de contraste, il visualise les protrusions et hernies discales avec compression radiculaire, les mensurations du canal peuvent également être appréciées.

L'avantage essentiel de l'IRM reste l'excellente visualisation de l'ensemble de la queue de cheval. Ses principales indications sont la hernie non visualisée à la TDM et les récives post-opératoires des hernies où les remaniements fibreux rendent les images TDM difficiles à interpréter.

## **IX. TRAITEMENT:**

### **1. Traitement médical :**

#### **1.1. Traitement Anti-œdémateux :**

Les glucocorticoïdes restent la base du traitement anti-œdémateux. Il faut noter qu'aucune étude n'a été réalisée pour déterminer le choix de glucocorticoïde, la dose et la durée du traitement. Ils sont surtout indiqués dans les hydrocéphalies tumorales avec important œdème périlésionnel [97], et dans les hernies discales avec importante inflammation péri-radiculaire [98].

A noter aussi que les corticoïdes préopératoires intraveineux sont administrés pour réduire le risque potentiel de ventriculite chimique et d'hydrocéphalie ultérieure qui peut survenir à la suite d'un déversement de matière colloïde intraventriculaire [89].

Dans notre série, 124 patients ont bénéficié d'une corticothérapie par voie IVD.

#### **1.2. Traitement Anticomitial:[97]**

Il est nécessaire chez les patients qui présentent des crises comitiales Il faut privilégier les antiépileptiques non inducteurs enzymatiques afin de limiter le risque d'interférence avec les molécules de chimiothérapie, les phénitoines, le valproate de sodium et la carbamazépine sont à éviter. Les nouvelles recommandations proposent le lévétiracetam.

#### **1.3. Traitement Antalgique:[97]**

Un traitement antalgique a été prescrit chez tous nos malades en pré et en post-opératoire. Il est généralement administré selon les paliers de l'OMS.

## 2. Traitement Endoscopique:

### 2.1. La VCS :

#### *a. Généralités:*

La Ventriculocistérnostomie (VCS) est indiquée dans les hydrocéphalies obstructives et plus spécialement dans les sténoses de l'Aqueduc de Sylvius.

En pratique, pour pouvoir réaliser une VCS, il faut que l'obstacle soit situé dans la partie postérieure du 3<sup>ème</sup> ventricule, au niveau de la région pinéale, de l'aqueduc de Sylvius, du 4<sup>ème</sup> ventricule, ou du foramen de Magendie [100].

L'obstruction de l'aqueduc de Sylvius peut apparaître à n'importe quel âge comme le résultat d'une lésion congénitale, acquise ou bien peut cacher une lésion tumorale surtout dans les cas à révélation tardive [79]. Peu fréquente après l'enfance où elle est responsable de 95% des hydrocéphalies, la sténose de l'aqueduc de Sylvius est tumorale dans 95% des cas chez l'adulte [79].

Selon DECQ [66, 101], en 1992–1993, la VCS représentait 19% des indications de traitement chirurgical de l'hydrocéphalie. En 1996–1997, ce pourcentage s'élevait à 34% dans l'expérience de DECQ, mais en pratique courante, il a considéré que la VCS pouvait être proposée à environ 20% des patients adultes présentant une hydrocéphalie.

Les critères de sélection des patients pouvant bénéficier d'une VCS sont [100]:

- Une hydrocéphalie obstructive.
- Un espace arachnoïdien « libreé », fonctionnel, c'est-à-dire sans antécédent de méningite ou d'hémorragie méningée.
- L'absence d'antécédent de valve (pas de shunt-dépendance).
- Un III<sup>ème</sup> ventricule dilaté. Pour JONES, il faut un III<sup>ème</sup> ventricule d'une taille supérieure ou égale à 7mm [89].
- L'absence d'antécédent de radiothérapie car elle favorise les saignements.

- Le plancher du III<sup>ème</sup> ventricule doit être étendu au-dessous et en arrière de la lame quadrilatère.
- L'absence d'un obstacle anatomique (large commissure interthalamique ou plancher du III<sup>ème</sup> ventricule épais d'où l'intérêt d'une IRM préalable) [88].
- L'absence de troubles de l'hémostase.

Les ventriculocistérnostomies spontanées dont neuf cas sont décrits dans la littérature, se produisent dans des situations d'extrême hypertension intracrânienne et de dilatation ventriculaire et résultent de la rupture de la paroi ventriculaire et de la pie-mère [99].

*b. Technique : [100]*

- Sous anesthésie générale.
- Décubitus dorsal. Tête antéfléchie à 20–30°.
- Tête fixée sur un cadre rigide (GARDNER, MAYFIELD), en cas d'un petit enfant, dans une têtère en U.
- Crâniotomie en région coronale droite chez le droitier. Ouverture de la dure-mère puis de la pie-mère.
- Introduction trans-parenchymateuse de l'endoscope (rigide ou flexible) jusqu'à la corne frontale du ventricule latéral.
- Repérage du trou de Monro qui est dilaté, limité par le plexus choroïde en arrière, facilement identifiable et par le pilier antérieur du Fornix en avant.
- Traversée du trou de Monro et visualisation du plancher du III<sup>ème</sup> ventricule.
- Le site de la ventriculocistérnostomie est situé sur la ligne médiane dans le triangle entre le tubercinereum entouré par le récessus infundibulaire et les tubercules mamillaires. Le récessus infundibulaire par sa couleur rougeâtre est un bon guide.

Le plancher est perforé à l'aide:

- soit de l'endoscope s'il est assez fin.
- soit d'une torche saline[46, 102].
- soit du laser Nd-YAG[46, 103].
- soit d'un ciseau perforateur.
- soit d'une sonde coagulante en forme de pointe mousse[46, 47]. Il est préférable de l'utiliser pour son action mécanique en évitant, si possible, d'utiliser la coagulation. Il s'agit en effet du plancher du IIIème ventricule et donc de la région hypothalamique qui peut être endommagée par les lésions thermiques induites par l'électrocoagulation.

La perforation mécanique initiale du plancher du 3<sup>ème</sup> ventricule peut également être réalisée par l'extrémité d'une pince à préhension. L'orifice est ensuite agrandi en écartant les branches de cette dernière. Il faut fréquemment s'aider d'une sonde simple voire à double ballonnet pour obtenir un orifice de taille suffisante. Une fois l'orifice réalisé, il est impératif de s'en approcher pour apercevoir la dure-mère du clivus et le tronc basilaire. C'est la vue de ces éléments qui, seule, pourra confirmer la qualité de l'orifice réalisé [64, 65, 104].

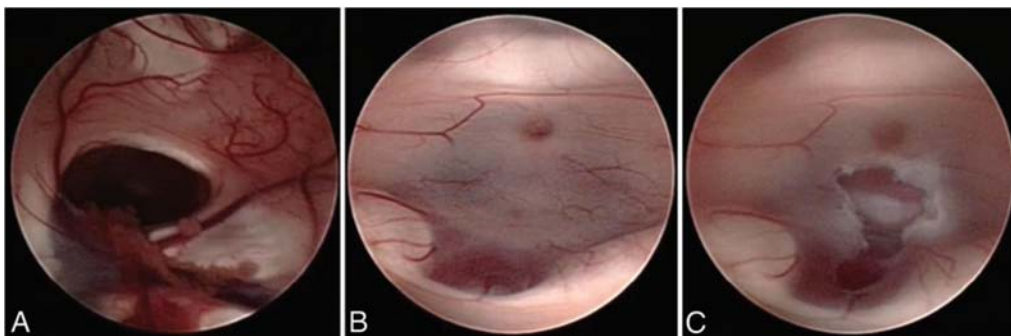
Il n'est pas rare, en effet, en s'approchant de l'orifice, d'apercevoir une seconde membrane (la membrane de LILIEQUIST) dont la présence viendra perturber la linéarité du flux et peut être à l'origine d'une fermeture secondaire de l'orifice réalisé. Cette membrane peut être retrouvée dans un tiers des cas environ, et il semble impératif de l'ouvrir pour être certain de la qualité du résultat [33, 105, 106].

Une fois la VCS réalisée, l'intervention est terminée et il est prudent de s'abstenir de tout déplacement supplémentaire de l'endoscope, non justifié par l'intervention et pouvant être source de dommages pour les structures voisines notamment au pourtour du foramen de Monro.

La VCS est une intervention simple et efficace. Il paraît dangereux de vouloir lui substituer des techniques comme l'intubation de l'aqueduc de Sylvius dont les risques sont plus élevés, notamment fonctionnels pour l'oculomotricité avec l'inconvénient de laisser en place le matériel [65, 104, 107].

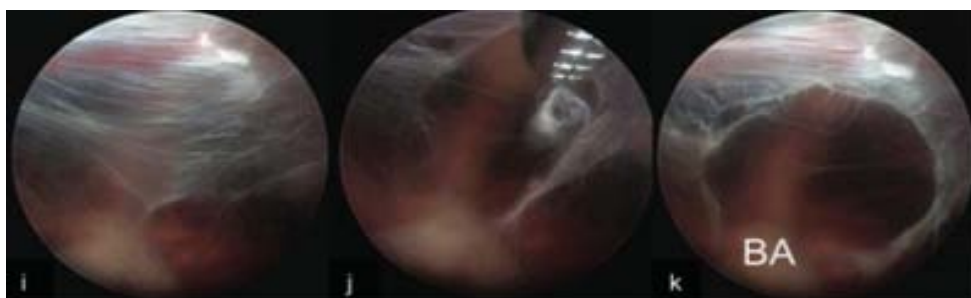
Au moment de la VCS, un monitoring de l'ECG est important car une bradycardie est souvent notée, d'environ 60 btm, mais elle ne contre-indique pas la poursuite de la manœuvre avec néanmoins une limite inférieure à 40 btm. A la fin de la manœuvre, le bon fonctionnement de la VCS est vu en direct par l'augmentation des pulsations du plancher du 3ème ventricule du fait du flux de LCS qui traverse la stomie. Après vérification de l'hémostase, l'endoscope est retiré, la dure-mère et la peau sont fermées de façon étanche. La durée de la procédure est de 10 à 30 minutes [65, 108].

En post-opératoire, OKA, SAINTE-ROSE, JAKCH et LOEW [109] pratiquent une ponction lombaire (10 à 30ml) pour « réinitialiser » la circulation du LCS car les voies de réabsorption normales peuvent être insuffisantes au départ.



**Figure 79** : Vues endoscopiques Per-opératoires au cours d'une VCS [1]

- A : Vue endoscopique du foramen interventriculaire de Monro avec les plexus choroïdes ainsi que les veines septale et thalamo-striée au niveau de sa paroi postérieure.
- B : Vue endoscopique du plancher du troisième ventricule où siègent les tubercules mamillaires et le récessus infundibulaire.
- C : Perforation du plancher du troisième ventricule



**Figure 80** : Vue endoscopique de la membrane de LILIEQUIST après le rapprochement de l'endoscope vers l'orifice de la VCS, et réalisation d'une stomie à son niveau [104] BA : Tronc basilaire

*c. Indications et contre-indications de la VCS:[79, 100,109]*

**Tableau XXI : Indications et contre-indications de la VCS.**

Indications	Contre-indications
<ul style="list-style-type: none"> <li>• La sténose de l'aqueduc de Sylvius (acquise ou congénitale).</li> <li>• L'hydrocéphalie obstructive causée par une tumeur pinéale ou de la FCP. □Une obstruction des foramens de Magendie et Luschka.</li> <li>• Après dysfonctionnement du shunt mécanique pour hydrocéphalie obstructive.</li> <li>• Une myéломéningocèle.</li> <li>• Une hydrocéphalie communicante (?)</li> <li>• L'hydrocéphalie à pression normale (?)</li> </ul>	<ul style="list-style-type: none"> <li>• Antécédent de radiothérapie cérébrale.</li> <li>• Détérioration importante de l'anatomie ventriculaire.</li> <li>• L'espace prépontique anormalement étroit par lésion tumorale ou vasculaire.</li> <li>• Lésions vasculaire au niveau du plancher du troisième ventricule.</li> <li>• La prématurité.</li> <li>• Une hémorragie intraventriculaire.</li> <li>• Une méningite ou ventriculite évolutives</li> </ul>

*d. Les avantages de la VCS:*

Les avantages de la VCS sont nombreux. Parmi eux on trouve:

- Une plus grande sécurité : la limitation du risque de lésion nerveuse ou vasculaire.
- Un accès rapide à la cible par un petit trou de serrure.
- Le contrôle peropératoire de l'efficacité de la VCS.
- La limitation des complications infectieuses par rapport aux dérivations dans la mesure où l'encéphale n'est pas mis en communication avec un milieu extérieur [64].
- Elle évite l'utilisation de produit de contraste peropératoire qui peut causer une arachnoïdite pouvant contribuer à la fermeture secondaire de la VCS [64].
- Par rapport aux méthodes stéréotaxiques, elle peut-être utilisée chez les enfants à crâne fin moins graves, et en cas de succès, il peut vivre sans dérivation toute sa vie.
- L'absence de réaction à corps étranger car aucun matériel n'est laissé en place.
- La possibilité de réaliser un geste associé comme la biopsie d'une tumeur ou l'évacuation d'un kyste [84, 110].

- La réduction de la durée de l'intervention et de l'hospitalisation.
- La réduction du coût de l'intervention par la diminution de la durée de l'hospitalisation et par l'éviction des complications des dérivations qui reviennent très chères. Il serait possible de gagner 9 opérations et 74 jours d'hospitalisation par an en utilisant la VCS plutôt que les dérivations.

## **2.2. Les Tumeurs du V3 et de la région pinéale:**

### **a. Généralités:**

La prise en charge endoscopique est peu rapportée dans la littérature. La plupart des auteurs rapportent leur expérience de biopsies endoscopiques des lésions intraventriculaires, les procédures ont généralement un taux élevé d'obtention d'un diagnostic histologique avec un taux de complications faible. Les taux de succès varient de 57% à 100%, la partie haute de la fourchette étant probablement obtenue dans des centres réalisant fréquemment des biopsies endoscopiques et où les anatomo-pathologistes sont habitués à donner un diagnostic à partir de prélèvements restreints [111, 112].

Alors que la résection endoscopique de kystes colloïdes est largement décrite et constitue la procédure de choix pour un certain nombre d'auteurs, les séries de résections de tumeurs intra ventriculaires par voie endoscopique sont rares.

Dans la littérature on ne trouve que six publications rapportant la prise en charge de 248 patients, dont seuls 24 ont bénéficié d'une résection tumorale endoscopique.

Le reste des patients ont bénéficié de biopsies, de VCS ou autre prise en charge de l'hydrocéphalie, résection de kystes colloïdes.

Les indications chirurgicales pour les approches endoscopiques sont les mêmes que celle pour les approches classiques de la craniotomie du 3<sup>ème</sup> ventricule.

Les tumeurs du V3, telles que les kystes colloïdes, craniopharyngiomes, épendymomes, kystes épidermoïdes, kystes dermoïdes, germinomes, la cysticercose, les hamartomes, ou des lésions granulomateuses peuvent être biopsiés ou retirés avec ces techniques[113, 114].

L'indication de choix de l'endoscopie est représentée par les kystes colloïdes. Mais le principal problème de cette pathologie est de poser l'indication du traitement : faut-il opérer tous les kystes colloïdes ? Il semble que cette question soit résolue par la clinique. Si le kyste est découvert de façon fortuite et est asymptomatique, la surveillance peut-être recommandée et l'intervention est proposée seulement en cas de modification de volume du kyste ou si celui-ci devient symptomatique. Par contre, dès que des symptômes apparaissent un large consensus se dégage pour proposer une intervention rapide, surtout si apparaissent des céphalées paroxystiques, du fait du risque de décompensation rapide voir de mort subite [88, 89, 110].

La lésion idéale pour une résection endoscopique complète devrait avoir les caractéristiques suivantes [69, 89, 115] :

- Consistance molle
- Taille inférieure à 2cm
- Hydrocéphalie associée
- Bas grade histologique
- Lésion unique
- Localisation entièrement intra ventriculaire
- Localisation accessible par une trajectoire rectiligne.

Alors que pour les tumeurs de la région pinéale (associées à l'hydrocéphalie) l'alternative thérapeutique la mieux adaptée est tributaire d'un certain nombre de facteurs:

- Le type de tumeur joue un rôle essentiel dans la détermination de la valeur de la biopsie endoscopique plutôt que l'élimination par microchirurgie conventionnelle [116]
- Les caractéristiques de la lésion à l'imagerie[81]
- Les symptômes et l'âge du patient sont aussi des éléments qui peuvent contribuer à prédire le type de tumeur, et donc la nécessité ultime pour un échantillonnage restreint par rapport à l'ablation d'une tumeur agressive [83, 86].

**b. Techniques:**

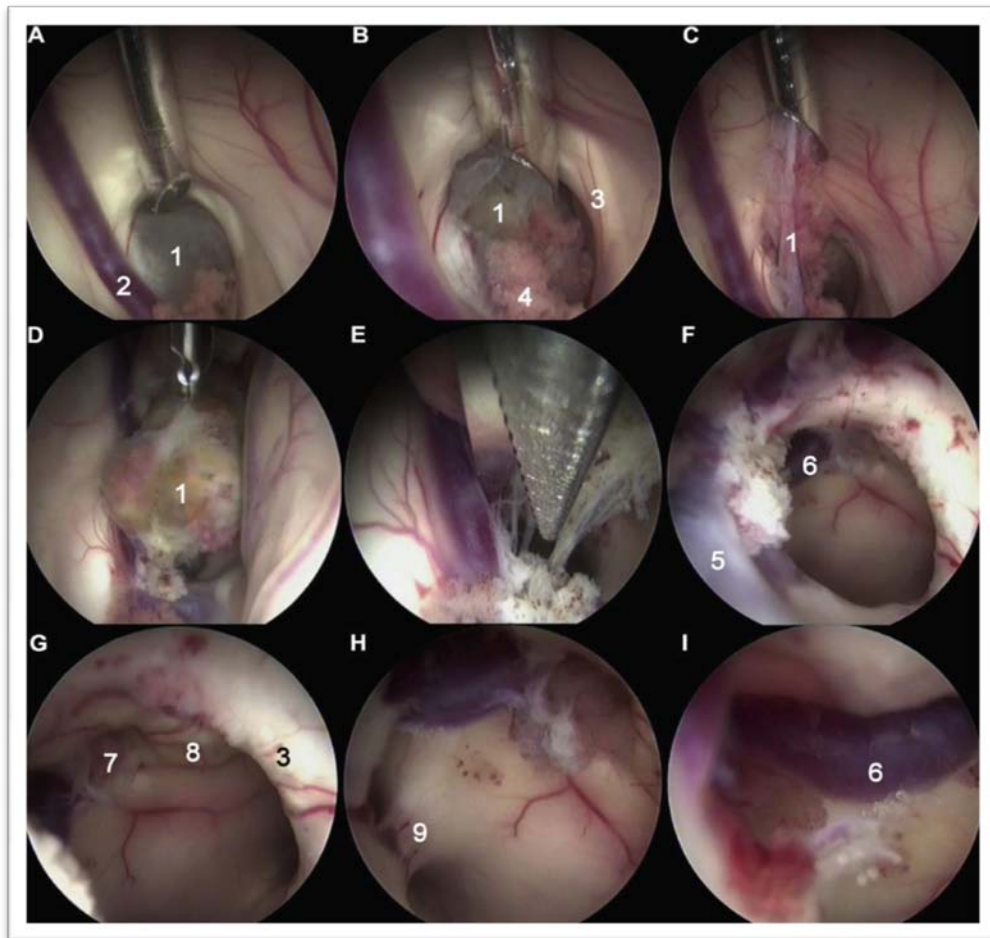
Les techniques endoscopiques pour le traitement des lésions du V3 et de la région pinéale essentiellement les kystes colloïdes ont d'abord été proposées en 1983.

*b.1. Traitement des kystes Colloïdes:*

Sous anesthésie générale, en décubitus dorsal, tête légèrement tournée vers la gauche, incision cutanée coronale de 3 cm, trou de trépan puis corticotomie d'environ 3mm. L'endoscope est introduit dans la corne frontale. Le canal inter-ventriculaire est repéré en suivant une veine thalamo striée ou le plexus choroïde qui paraît rose-orange. La paroi du kyste colloïde apparaît gris-verdâtre occupant le canal inter-ventriculaire [69, 117].

Le kyste colloïde est alors percé et aspiré de sa colloïde permettant son collapsus.

Ensuite, il est coagulé pour le ratatiner jusqu'à ce qu'il disparaisse de la vue, en faisant attention au fornix. On ne laisse en définitive en place en fin d'intervention qu'un reliquat de paroi coagulée, largement en communication avec la lumière du ventricule. Dans certains cas, le kyste est plus volumineux vers l'arrière et refoule les structures médianes dans la lumière du ventricule latéral et le foramen de Monro vers l'avant. Dans ces cas, une ponction postérieure, au niveau de la zone la plus proéminente du kyste peut venir affaisser ce dernier et libérer le foramen de Monro, par lequel l'intervention peut être alors poursuivie [69, 88, 89, 117].



**Figure 81** : Les différentes étapes de la résection endoscopique d'un Kyste Colloïde [118].

**A** – Ponction du Kyste

**B** – Aspiration du Kyste

(C, D)– Aspiration du Kyste jusqu'à son collapsus

**E** – Dissection des zones d'insertion du kyste

(F à I)– Vue Endoscopique du Troisième Ventricule et du Foramen de Monro après résection.

1 – Kyste colloïde 2–Veine septale antérieure 3– Fornix 4–Plexus choroïde 5–Veine thalamostriée 6–Veine cérébrale interne controlatérale 7–Foramen de Monro controlatéral 8–Fornix controlatéral 9 –Massa intermedia.

L'endoscopie présente toutefois quelques difficultés:

- La manipulation d'un endoscope peut engendrer à la longue une contusion du fornix lorsque l'on est amené à réaliser un grand nombre de manœuvres autour du foramen de Monro. Les contusions de contact créées par l'endoscopie sont néanmoins sans traduction clinique dans l'expérience de DECQ[75, 101, 119].

- La coagulation excessive des parois du kyste peut générer des complications veineuses [115, 120, 121].

Ce fait ne s'est jamais produit en utilisant la coagulation monopolaire, associée à l'irrigation intermittente.

La limite la plus importante de l'endoscopie par rapport à l'abord direct, est représentée par la limitation de la manipulation instrumentale. Le débat demeure ouvert quant à l'intérêt d'une exérèse complète comparée à la possibilité d'une ponction-évacuation [115, 121] associée au traitement de la paroi kystique par voie endoscopique. La réponse sera apportée par le suivi à long terme des séries endoscopiques [87, 119].

En comparant la méthode endoscopique aux méthodes microchirurgicales, LEWIS et CRONE [115, 122], ont trouvé une nette différence en faveur de l'endoscopie : le temps opératoire est réduit, le temps d'hospitalisation est raccourci et les complications sont moindres, d'où une reprise plus précoce de l'activité professionnelle. De la même manière, CHARALAMPAKIE et al. [115,123] rapportent une durée d'hospitalisation courte qui varie entre 5 à 7 jours.

Dans notre série la durée moyenne se limite en 11 jours, avec des extrêmes allant de 3 jours à 37 jours.

#### *b.2. Biopsie des tumeurs pinéales et VCS:*

Depuis sa description en 1997 une biopsie simultanée à la VCS est devenue une procédure importante dans la prise en charge précoce des masses de la région pinéale avec hydrocéphalie concurrente [112, 124], combinant ainsi les fonctions thérapeutiques et diagnostiques et de réduire le nombre total de procédures pour le patient. La procédure combinée permet également l'échantillonnage du LCR pour dosage des marqueurs tumoraux et l'examen de la dissémination tumorale [83].

Plusieurs études ont démontré son innocuité, efficacité diagnostique et faible taux de morbidité et de mortalité par rapport aux approches classiques [84-86, 116]

● **Choix de l'endoscope:**

Il est conseillé de choisir la meilleur technique qui convient à chaque patient en fonction de [83, 85]:

- ✓ La taille ventriculaire
- ✓ La position relative de la tumeur
- ✓ La dimension de la massa intermedia
- ✓ L'objectif chirurgical

Différents auteurs ont rapporté l'utilisation d'endoscopes souples ou rigides à travers un ou deux trous de trépan avec plus ou moins de succès.

Certains recommandent l'utilisation d'un endoscope flexible en combinant VCS et la biopsie pour éviter les dommages causés par le déplacement d'un endoscope moins maniable rigide[84, 85], mais doit être déplacé légèrement plus en avant que l'approche typique de VCS pour accueillir les deux procédures. Si une seule entrée est utilisée, un angle de 30° est recommandé pour améliorer la visualisation décalée d'un axe linéaire [84, 85].

D'autres préconisent l'utilisation d'un endoscope rigide en raison de sa qualité optique supérieure, résolution de l'image et une plus grande taille de pince à biopsie compatibles donnant ainsi la possibilité d'obtenir de plus grandes quantités de tissu pathologique ; lors des biopsies ou même d'effectuer divers degrés d'ablation de la tumeur dans certains cas, et pour atteindre une meilleure hémostase[83–86].

Alternativement, lorsque les tumeurs sont en retrait derrière la massa intermedia, le degré de ventriculomégalie est modérée ou faible, les tumeurs peuvent se prêter à l'ablation totale <2cm, ou lorsque la massa intermedia est grande, deux sites d'entrée sont préconisés :un endoscope rigide est optimale pour la biopsie de la tumeur et l'autre étant optimale pour la VCS[84, 85].

L'utilisation combinée d'un endoscope souple et rigide a également été décrite afin de bénéficier des avantages des deux instruments[85].

◆ **Techniques [84, 85]:**

La biopsie de la tumeur commence suite à la VCS:

- ✓ Si un site d'entrée unique est utilisé, une optique à 30° d'angle est ensuite tournée pour obtenir une direction de vue postérieure.
- ✓ Si une entrée distincte antérieure est utilisée, une optique de 0° est utilisée pour visualiser la paroi postérieure du V3.
- ✓ Une entrée controlatérale devrait être utilisée dans le cas où la tumeur est excentrique.

Une fois que la tumeur est visualisée, les pinces à biopsie sont utilisées pour échantillonner la tumeur. Les sites d'échantillonnage sont choisis de façon qu'ils soient les plus représentatifs possible du tissu pathologique, qu'ils soient relativement dépourvus de vascularisation en surface, et qu'ils ne nécessitent qu'un minimum de coupes.

L'utilisation de la coagulation sur la surface de la tumeur devrait être en principe évitée avant l'échantillonnage. Des degrés divers d'une hémorragie veineuse se produisent toujours, dont la majorité sera suffisamment contrôlée avec l'irrigation, tamponnement par ballonnet ou électrocoagulation.

Le nombre d'échantillons doit être suffisant pour une interprétation pathologique, mais aussi non excessif pour réduire l'hémorragie intraventriculaire.

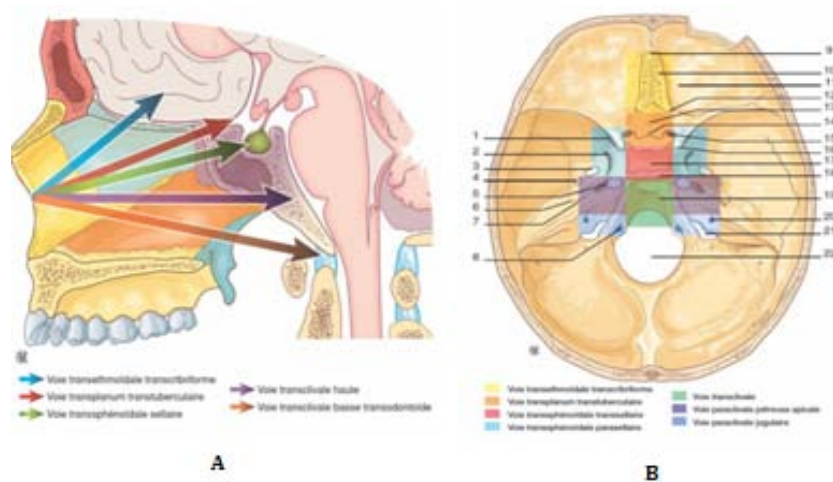
**2.3. La chirurgie endoscopique de la base du crane:[70, 125, 126]**

La chirurgie de la base du crane a connu de profonds changements avec l'avènement de la chirurgie endoscopique endonasale. Initialement destinées à la pathologie sinusienne, ces techniques ont progressivement vu leurs indications s'élargir : des exérèses de tumeurs sellaires par voie endoscopique ont d'abord été rapportées, puis de lésions du clivus, de la fente olfactive, du planum, mais également de l'apex pétreux ou de la fosse infra-temporale

De fait, les voies d'abord endoscopiques autorisent l'accès à pratiquement toutes les régions de la base du crane situées en avant du foramen de magnum. Les tumeurs sont la 1ère pathologie concernée.

Comme conséquence logique des découvertes diagnostiques, un concept de chirurgie endoscopique a vu le jour, il vise les régions pathologiques dans des sites-clés de la paroi nasale latérale. Il a été fascinant de constater, qu'après des interventions relativement localisées dans ces sites-clés, des anomalies même massives de la muqueuse sinusienne adjacente ont régressé sans même être touchées. Ainsi, en utilisant des interventions moins traumatiques, qui préservent la muqueuse sinusienne, il a été possible de traiter la majorité des cas de sinusite chronique sans avoir recours à des méthodes chirurgicales radicales. La technique de MESSERKLINGER a démontré un très faible taux de complications et de morbidité.

Depuis l'introduction de la technique endoscopique, le spectre des indications s'est considérablement élargi. Ainsi, il est possible aujourd'hui de traiter par cette méthode, les sinusites chroniques, les polyposes nasosinusiennes, les complications des sinusites aiguës, les mucocèles de tous les sinus, même avec une extension intracrânienne importante et les lésions de l'étage antérieur de la base du crâne incluant les fistules du LCS. De plus, des études anatomiques ont montré que tout le clivus et la jonction crânio-cervicale jusqu'à C2 pouvaient être abordés par le nez, avec des avantages comparables, voire supérieurs à l'abord transoral [2, 35].

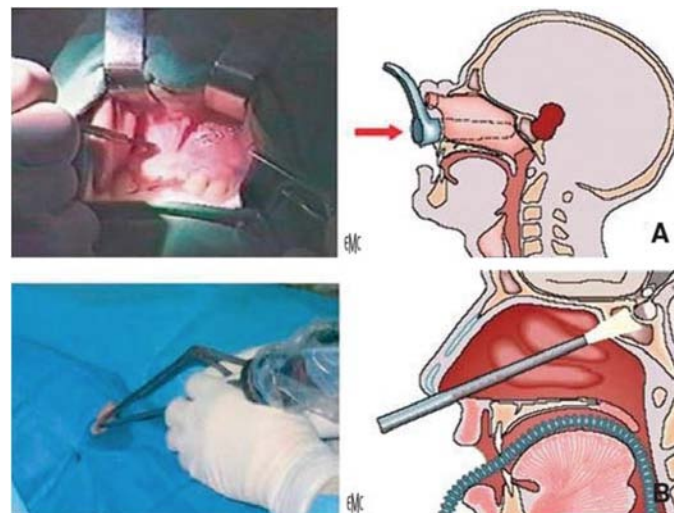


**Figure 82 : Voie endoscopique endonasale [127].**

**A** Classification sagittale des différents accès chirurgicaux possibles par la voie endoscopique endonasale

**B** Projection endocrânienne des abords endoscopiques endonasaux de la base du crâne

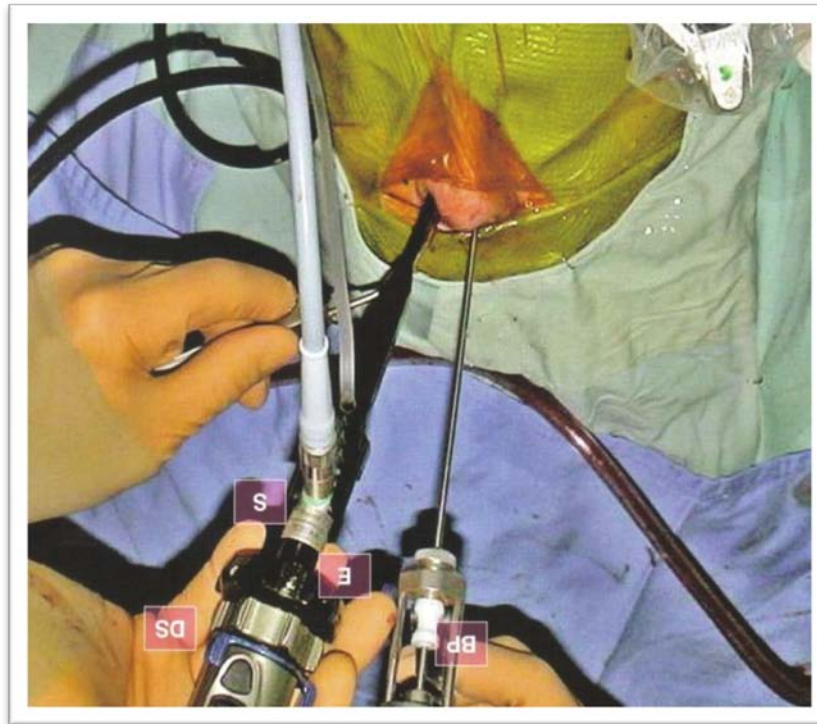1. Fissure orbitaire supérieure (III, IV, VI, nerfs lacrymal, frontal et nasociliaire, veine ophtalmique supérieure)
2. Foramen rond (V2)
3. Foramen ovale (V3, artère méningée accessoire)
4. Foramen spinosum (artère et veine méningée moyenne, rameau méningé du V3)
5. Foramen déchiré antérieur (carotide interne, plexus veineux péricarotidien)
6. Hiatus du nerf petit pétreux
7. Hiatus du nerf grand pétreux
8. Canal hypoglosse
9. Foramen cæcum (veine émissaire du sinus sagittal supérieur)
10. Gouttière olfactive
11. Toit de l'orbite
12. Foramen ethmoïdal postérieur
13. Planum sphénoïdal
14. Tubercule de la selle turcique
15. Canal optique
16. Apophyse clinéoïde antérieure
17. Selle turcique
18. Dorsum sellae
19. Clivus
20. Méatacoustique interne (VII, VIII, artère labyrinthique)
21. Foramen Jugulaire (sinus pétreux inférieur, IX, X, XI, sinus sigmoïde, artère méningée postérieure)
22. Foramen magnum (moelle allongée, artères vertébrales, racines spinales des nerfs accessoires).



**Figure 83 : Voie d'abord trans-sphénoïdale [92]**

**A.** Voie sous-labiale sous microscope opératoire

**B.** Voie endoscopique endonasale.

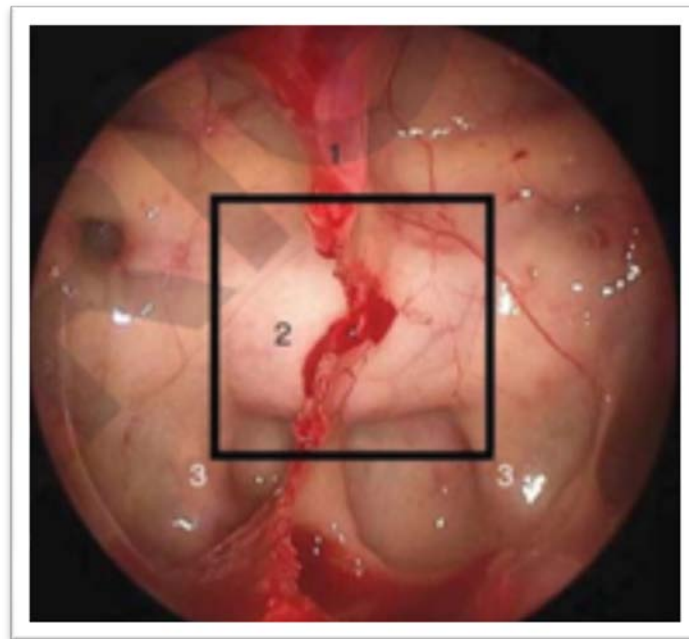


**Figure 84:** Position du matériel endoscopique endonasal [127].

**a. Les indications:**

Avec le développement du matériel endoscopique, l'utilisation de la neuronavigation, l'expérience des opérateurs et les études anatomiques réalisées dans ce domaine, la technique endoscopique a permis non seulement le contrôle de la région sellaire, mais aussi de nombreuses structures de la base du crâne [128–130].

Les études anatomiques ont montré que le sinus sphénoïdal, selon le principe de la « chirurgie du trou de serrure », pouvait être considéré comme une fenêtre ouverte sur la fosse crânienne antérieure, moyenne et postérieure [35, 131]. Il était déjà possible, avec les techniques microchirurgicales, d'aborder les structures strictement médianes (planum sphénoïdal, selle turcique et clivus). Mais l'endoscopie offre aussi un accès aux structures des parois postérieures et latérales du sinus sphénoïdal, y compris le sinus caverneux [132, 133]. C'est ainsi que s'est développée la chirurgie endoscopique de la base du crane par voie transphénoïdale.

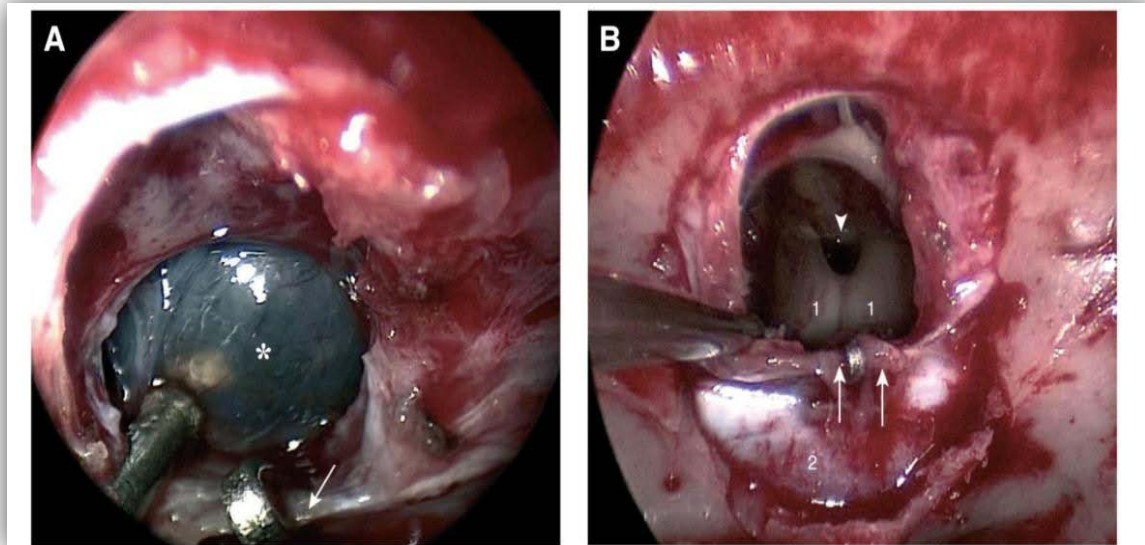


**Figure 85** : Vue endoscopique per opératoire après ouverture du sinus sphénoïdal [92].

Le carré noir représente le champ de vision plus rétréci que l'on obtient avec un abord sous microscope.

1. Cloison médiane intra-sphénoïdale en partie réséquée ; 2. Selle turcique ; 3. Reliefs carotidiens

Initialement utilisée pour l'abord par voie endonasale de macro ou micro-adénomes hypophysaire, ses indications se sont élargies progressivement aux lésions non adénomateuses de la région sellaire et supra-sellaire. L'abord endoscopique a permis ainsi d'approcher certaines lésions dysembryoplasiques tels les craniopharyngiomes [134–138], les kystes de la poche de Rathke ou encore les tumeurs à inclusions (kystes dermoïdes ou épidermoïdes, tératomes), sans oublier les méningiomes du tuberculum sellae [139–141], ou encore le traitement de méningiomes du sinus caverneux par radiochirurgie aux rayons gamma knife qui pourrait servir non seulement comme traitement adjuvant à la chirurgie des méningiomes du sinus caverneux mais aussi comme une alternative à l'exérèse chirurgicale, vu son innocuité et son efficacité même pour les tumeurs qui adhèrent à l'appareil optique [132, 142].

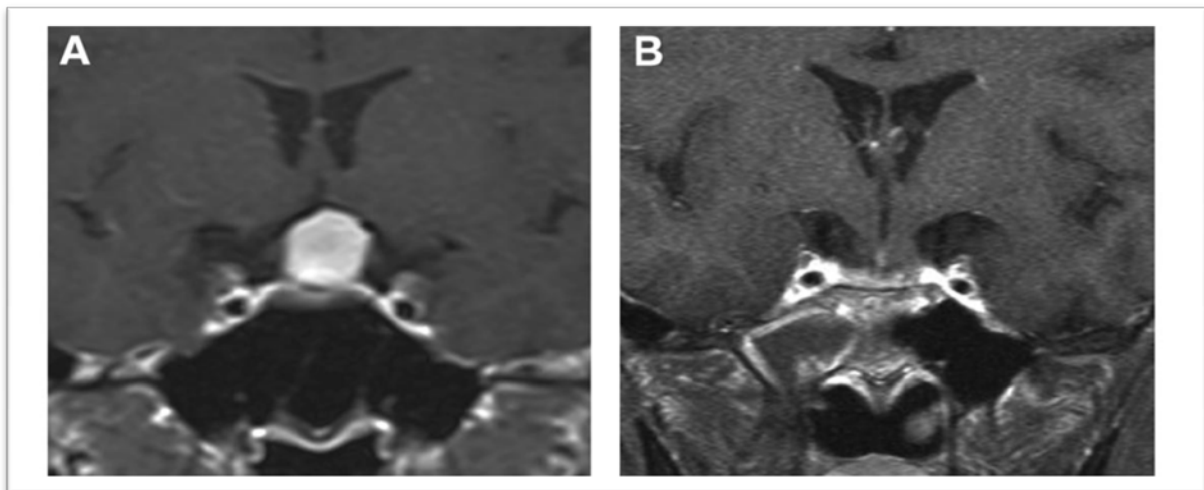


**Figure 86 :** Résection endoscopique par voie endonansale transsphénoïdale d'un Craniopharyngiome suprasellaire rétrochiasmatique [37]

**A :** Vue endoscopique per opératoire [37]

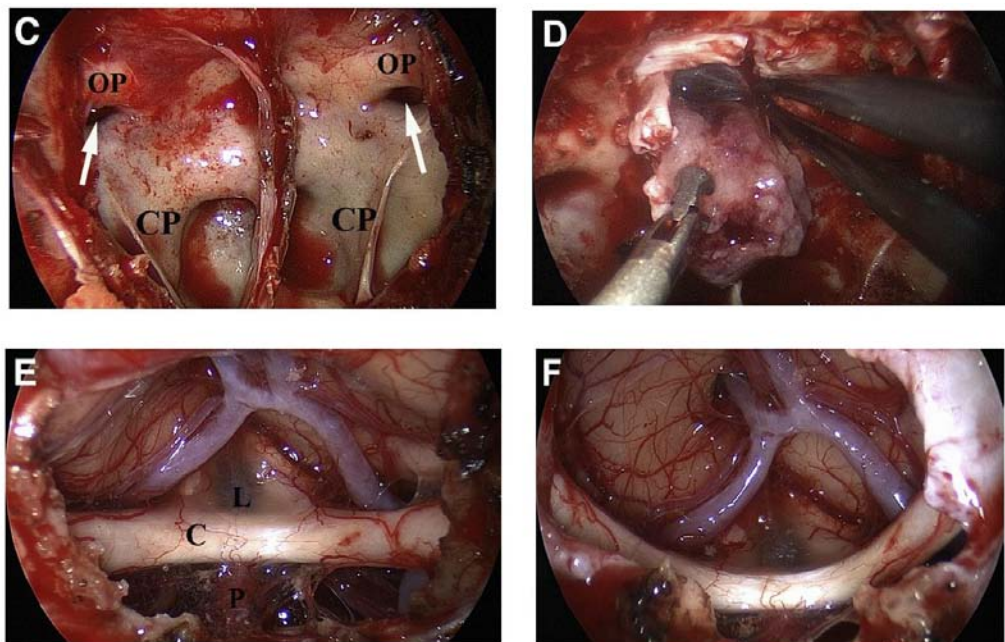
La dure-mère est ouverte uniquement au-dessus du diaphragme sellaire permettant l'exposition du craniopharyngiome (\*).

**B :** Fin de résection complète avec section de la tige pituitaire tumorale [37] La dure-mère de la selle turcique est intacte (2) et le passage s'est fait audessus du diaphragme sellaire. À travers l'ouverture du planum et du tubercule sellaire, on reconnaît les tubercules mamillaires (1) et l'ouverture du plancher du III<sup>e</sup> ventricule (tête de flèche).



**Figure 87:** A : Coupe Coronale d'IRM cérébrale(T1) montrant un méningiome du Tuberculum sellae [141]

B : IRM de contrôle de ce même patient faite deux ans plus tard. Absence de reliquat tumoral ou de récurrence [141]



**Figure 88** : Résection endoscopique d'un méningiome du Tuberculum sellae [141]

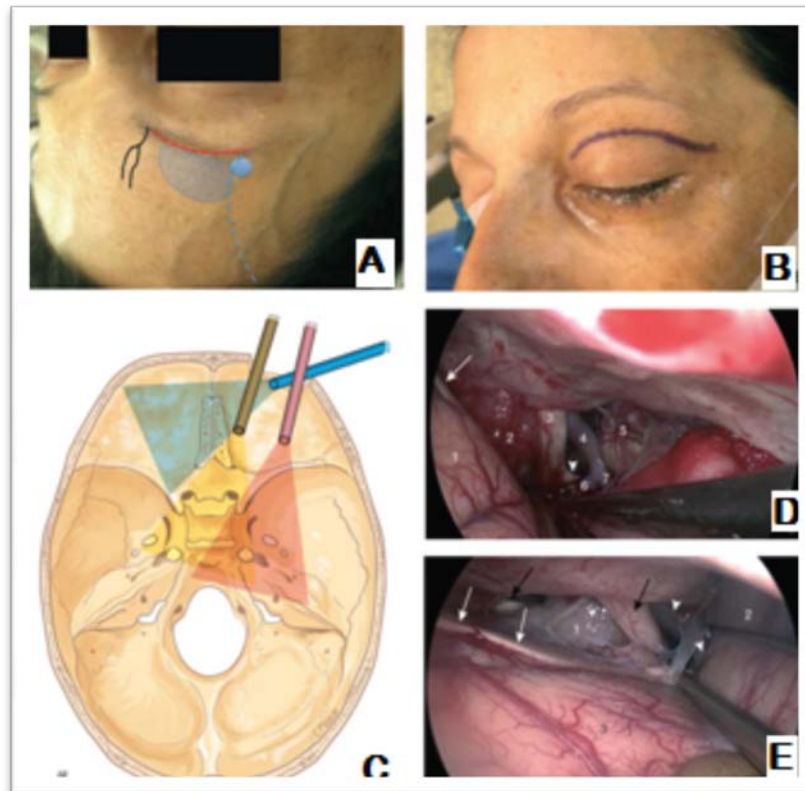
En outre, certaines pathologies ethmoïdales et de la fosse crânienne antérieure (notamment les fistules du LCS) sont depuis longtemps abordées par voie endoscopique [143, 144].

D'autres indications à l'endoscopie sont les méningoencéphalocèles notamment du sinus sphénoïdal, la décompression de l'orbite ou du nerf optique, les dacryocystorhinostomies, l'atrésie des choanes et l'ablation des corps étrangers. Sous réserve de certaines conditions, certaines tumeurs bénignes comme les papillomes inversés, certaines mycoses et certaines tumeurs malignes localisées se prêtent à une résection endoscopique endonasale. Avec le développement de nouveaux instruments, des cas spéciaux d'angiofibrome naso-pharyngé juvénile peuvent aussi être traités endoscopiquement.

A noter que les tumeurs malignes infiltrantes représentent une contre-indication formelle au traitement endoscopique pur, car elles imposent d'appliquer les principes de la chirurgie carcinologique radicale. Seuls certains cas particuliers, par exemple de rhabdomyosarcome localisé ou de tumeurs malignes diagnostiquées précocement peuvent se prêter à la procédure endoscopique [130, 145]. Les mycoses étendues constituent elles aussi une contre-indication à la procédure endoscopique.

L'équipe de Berhouma et al. [37, 127], ont récemment proposé la voie trans-sourcilière supra-orbitaire purement endoscopique. Cette voie permet l'abord de régions allant de l'apophyse Crista Gallien avant au dorsum sellae en arrière et latéralement jusqu'à la face interne du lobe temporal, avec bien sûr une vision panoramique de la région sellaire et de l'étage antérieur, tout en appliquant les principes de la chirurgie miniinvasive endoscopique à savoir une ouverture cutanée et osseuse minimale, et l'absence de rétraction cérébrale le plus souvent. L'incision cutanée cachée dans le sourcil, droit le plus souvent sauf cas particulier, permet la confection d'une craniotomie frontale ou fronto-orbitaire d'environ 25 mm. Par cette même incision cutanée, on peut confectionner une craniotomie emportant l'arcade et le toit de l'orbite, ce qui permet de gagner encore plus d'espace vers la base du crâne. Une variante transpalpébrale [37] récemment introduite consiste en une incision cachée dans la paupière supérieure, invisible une fois l'œil ouvert et qui évite la section du muscle frontal. Les indications respectives de ces deux voies d'abord restent à préciser. La déplétion de LCS depuis la vallée Sylvienne homolatérale en tout début du temps intracrânien permet l'obtention d'une détente cérébrale très suffisante et permet donc d'éviter tout écartement cérébral. L'utilisation d'optiques angulés (30-45°) permet d'accéder à des angles difficiles ou impossibles à visualiser sous microscope opératoire, et ce en améliorant la définition des images obtenues et conséquemment la précision des gestes de dissection.

Cette approche trouve son indication principalement dans les résidus supra sellaires d'adénome hypophysaire [146, 147], les méningiomes supra sellaires et de l'étage antérieur inférieurs à 3 à 4 cm de diamètre, et toute pathologie de la région supra sellaire en général (anévrismes de la circulation antérieure à distance d'une hémorragie sous-arachnoïdienne, tumeurs supra sellaires) [129]. De même, une taille trop importante des sinus frontaux gêne la réalisation de ces approches minimalistes par lesquelles on ne peut réaliser de cranialisation convenable des sinus frontaux.



**Figure 89** : Abord Endoscopique Supra Orbitaire (37)

**A:** Abord endoscopique supra-orbitaire droit.

**B:** Abord endoscopique trans palpébral droit.

**C:** Abord endoscopique supra orbitaire droit. La position de l'endoscope à l'angle interne ou externe de la mini craniotomie et l'angulation de l'optique permettent de balayer une grande partie des étages antérieur et moyen de la base du crâne. **D:** Abord endoscopique supra orbitaire trans sourcilier droit d'un reliquat supra sellaire d'adénome hypophysaire. Ouverture des citernes arachnoïdiennes de la base du crâne.

**E:** Abord endoscopique trans palpébral droit.

1. Tumeur supra sellaire ; 2. Arachnoïde de la vallée sylvienne droite ; 3. Lobe frontal droit ; flèches noires: nerfs optiques droit et gauche ; flèches blanches: nerf olfactif droit ; têtes de flèches: carotide interne supra-clinoïdienne droite.

#### **b. Chirurgie Endoscopique Hypophysaire:**

##### **b.1. Généralités :**

Les tumeurs hypophysaires sont le plus souvent abordées par voie rhino-septale, sous-labiale par les neurochirurgiens. Les deux grandes innovations de cette technique remontent à la fin des années 60. Ce sont le microscope opératoire et la fluorescence qui permettent un repérage radiologique instantané de la position des instruments. Depuis 1980, l'endoscopie a

profondément modifié la chirurgie des cavités nasosinusiennes et notamment du sinus sphénoïdal. Pour la première fois, en 1922, JANKOWSKI décrit 3 cas d'adénomes hypophysaires opérés par voie endonasale sous contrôle endoscopique. Depuis, DHARAMBIR, GAMEA, HELAL et RICARDO décrivent l'utilisation de l'endoscope dans la chirurgie hypophysaire [131, 148, 149].

### *b.2. Technique : [37, 150, 151]*

On utilise un endoscope rigide, sans canal de travail. Il en existe 3 types qui diffèrent selon la longueur, le diamètre et la direction de vue:

- Endoscope à 0°, 30°, 45°, de 18 cm de longueur et de 4 mm de diamètre.
- Endoscope à 0° et 30°, de 18 cm de longueur et de 2,7 mm de diamètre.
- Endoscope à 0° et 30°, de 30 cm de longueur et de 4 mm de diamètre.

L'endoscope est ici uniquement un dispositif optique et donc, il n'est pas doté d'un canal de travail. Les instruments sont par conséquent introduits dans la même narine, en dehors de l'endoscope. L'abord d'une seule narine est moins traumatique et doit donc être privilégié. Cependant, il peut s'avérer utile d'utiliser la narine controlatérale pour l'insertion du tube d'aspiration ou d'autres instruments au besoin.

L'opération est réalisée à l'aide de l'endoscope 0°, puis, après l'exérèse de la lésion, l'exploration des régions para et supra-sellaires est effectuée par les endoscopes à 30° et/ou à 45°, tournés en haut ou en arrière en fonction de la région à explorer. Un système d'irrigation spécial est utilisé pour laver l'objectif distal des lentilles. La caméra et le câble des fibres optiques sont connectés à un système vidéo et à une source de lumière froide, la totalité du système d'imagerie est placée derrière la tête du patient, en face du chirurgien.

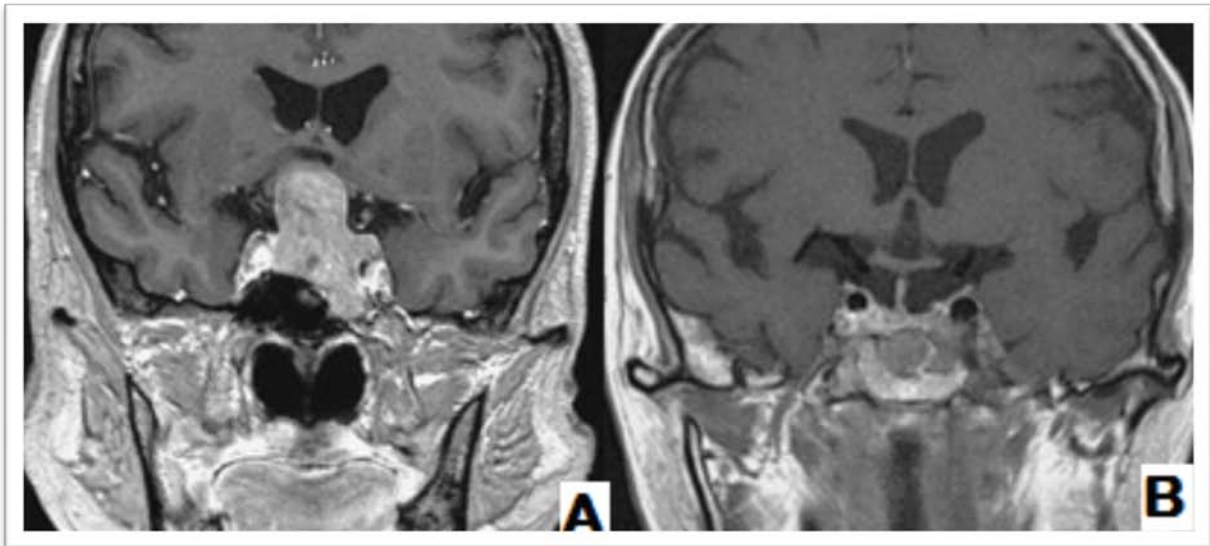
#### ➤ La position du patient: [37,150,151]

En décubitus dorsal sur la table opératoire, avec la poitrine soulevée à 10° et la tête légèrement fléchie, solidement fixée et tournée à 10° vers le chirurgien.

➤ La procédure [37, 92, 151]:

La désinfection et la décongestion des cavités nasales : utilisant un petit spéculum nasal et des tampons en coton qui sont placés dans le plancher de la cavité nasale et dans l'espace entre le septum nasal et le cornet moyen, pendant 10 minutes.

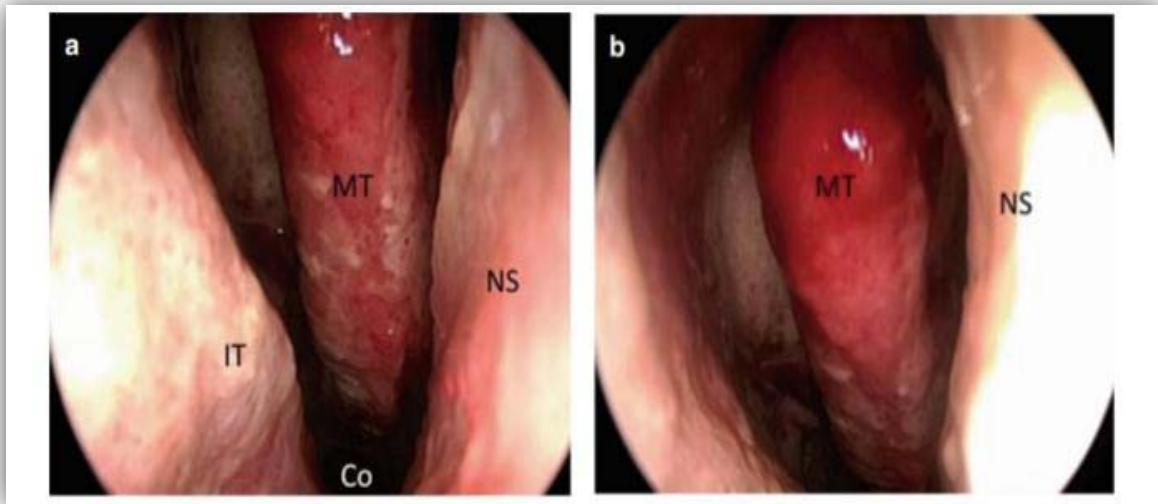
Le choix de la narine dépend de son état, déterminé préalablement par l'imagerie, et de l'extension latérale de la lésion, mais, pour accéder à une lésion latéralisée, il est plus facile de l'aborder par la narine controlatérale. Ceci est vrai en particulier pour les adénomes envahissant le sinus caverneux.



**Figure 90** : Macroadénome non fonctionnel avec extension supra sellaïre refoulant la paroi du sinus caverneux gauche (Knosp 0). Résection complète par voie endoscopique endonasale trans sphénoïdale (A, B) [37].

❖ La phase nasale: [128, 152]

Une fois l'endoscope introduit dans une narine, les cornets inférieur et moyen ainsi que le septum nasal sont identifiés. Le cornet moyen est légèrement luxé latéralement. Les tampons en coton sont enlevés et l'espace entre le septum nasal et le cornet moyen apparaît alors plus large. En bougeant l'endoscope en avant entre le cornet moyen et le septum nasal à 30°, l'opérateur accède à la paroi antérieure du sinus sphénoïdal où se présente normalement l'ostium sphénoïdal,



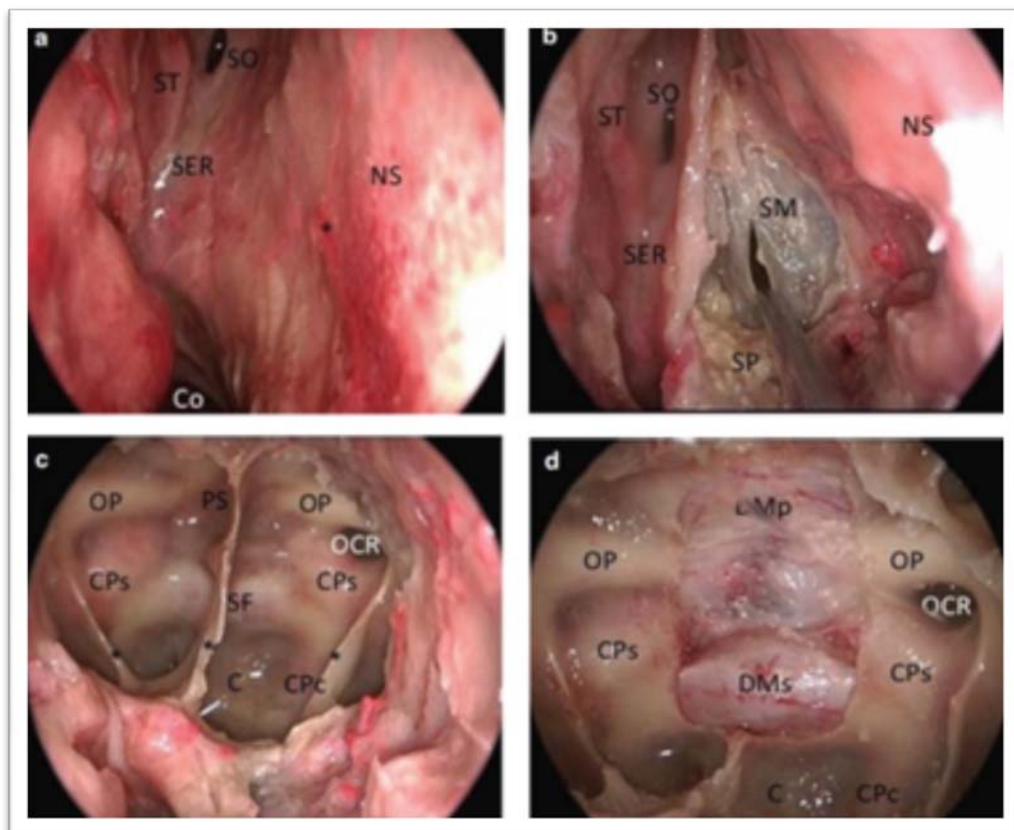
**Figure 91** : Exérèse endoscopique par voie endonasale transphénoïdale d'un adénome hypophysaire[128] (Phase Nasale)

- a- Cavité nasale droite
- b- Cornet moyen
- MT : Cornet moyen NS : Septum Nasal

#### ❖ La phase sphénoïdale : [128, 152]

L'ostium sphénoïdal peut varier dans sa forme, ses dimensions et sa localisation, d'où l'intérêt de bien connaître ses variantes anatomiques. L'élargissement de l'ostium en inféro-médial et en inféro-latéral peut entraîner un saignement important provenant des petites branches terminales de l'artère sphéno-palatine. Ce saignement peut être contrôlé par la coagulation mono ou bipolaire. Après cet élargissement, la partie postérieure du septum nasal est disséquée pour atteindre la moitié controlatérale du sinus sphénoïdal, ensuite, le rostre sphénoïdal est disséqué et l'ouverture du sinus sphénoïdal dans la paroi antérieure est complète.

L'optique rigide permet d'explorer la totalité de la cavité sphénoïdale afin d'identifier tous les points de référence nécessaires à la fenestration correcte du plancher sellaie (les septa sphénoïdaux, les proéminences optique et carotidienne, le clivus et le planum sphénoïdal).



**Figure 92** : Exérèse endoscopique par voie endonasale transphénoïdale d'un adénome hypophysaire [128]. (Phase Sphénoïdale)

a-Exposition de la paroi antérieure du sinus sphénoïdal

b- Sphénoïdectomie antérieure

c- Principaux repères de la partie postérieure du sinus sphénoïdal-Ouverture du planum sphénoïdal

ST : Cornet supérieur ; MT : Cornet moyen ; CO : Choane ; SO : Ostium sphénoïdal ; OCR: Récessus opto-carotidienne . NS : Septum nasal ; PS : Planum sphénoïdal; OP : Proéminence du nerf optique ; C: Clivus ; CP: Protubérance carotidienne ; SER: Récessus sphéno-éthmoïdal.

❖ La phase sellaire : [128, 152] Comprend:

- Le détachement de la muqueuse sphénoïdale qui tapisse le plancher sellaire.
- Lafenestration du plancher sellaire : elle est réalisée avec un ciseau à os puis élargie à l'aide d'un micro-rongeur de type Kerrison et/ou de punches de Stammberger, jusqu'à accès aux proéminences carotidiennes latéralement, au planum sphénoïdal en haut et au clivus en bas.
- L'incision de la dure-mère

- L'inspection de la cavité sellaïre : est réalisée initialement avec un endoscope à 0°, exposant ainsi la glande et la tige pituitaires, ensuite, des endoscopes à 30° et / ou à 45° sont utilisés : en réclinant l'hypophyse, l'endoscope est dirigé vers le haut, afin de visualiser la citerne supra-sellaïre et latéralement, pour explorer la paroi médiale du sinus caverneux.
- L'ouverture du planum sphénoïdal:

La partie postérieure du planum sphénoïdal peut facilement être écartée à l'aide d'un micro-rongeur et d'un punch de type Kerrison. Après avoir ouvert la dure-mère et la citerne, le chiasma optique, les deux nerfs optiques et les structures vasculaires de la partie antérieure du cercle de Willis deviennent visibles.

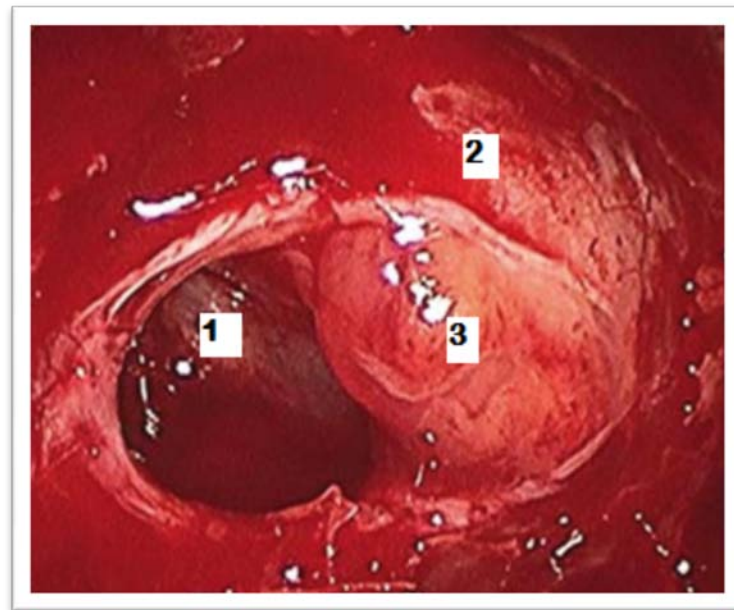
- L'ablation de la lésion:

La lésion intra-sellaïre est réséquée à l'aide de curettes de différents diamètres et angulations.

- L'exploration intra-sellaïre:

Après l'ablation de la lésion, la cavité résiduelle est explorée à l'aide d'un endoscope à 30° et/ou à 45°.

- La citerne chiasmatique peut paraître intacte ou infiltrée. De plus, il est possible de détecter la moindre petite brèche en continuité avec la citerne chiasmatique, susceptible de provoquer une fuite du LCS.



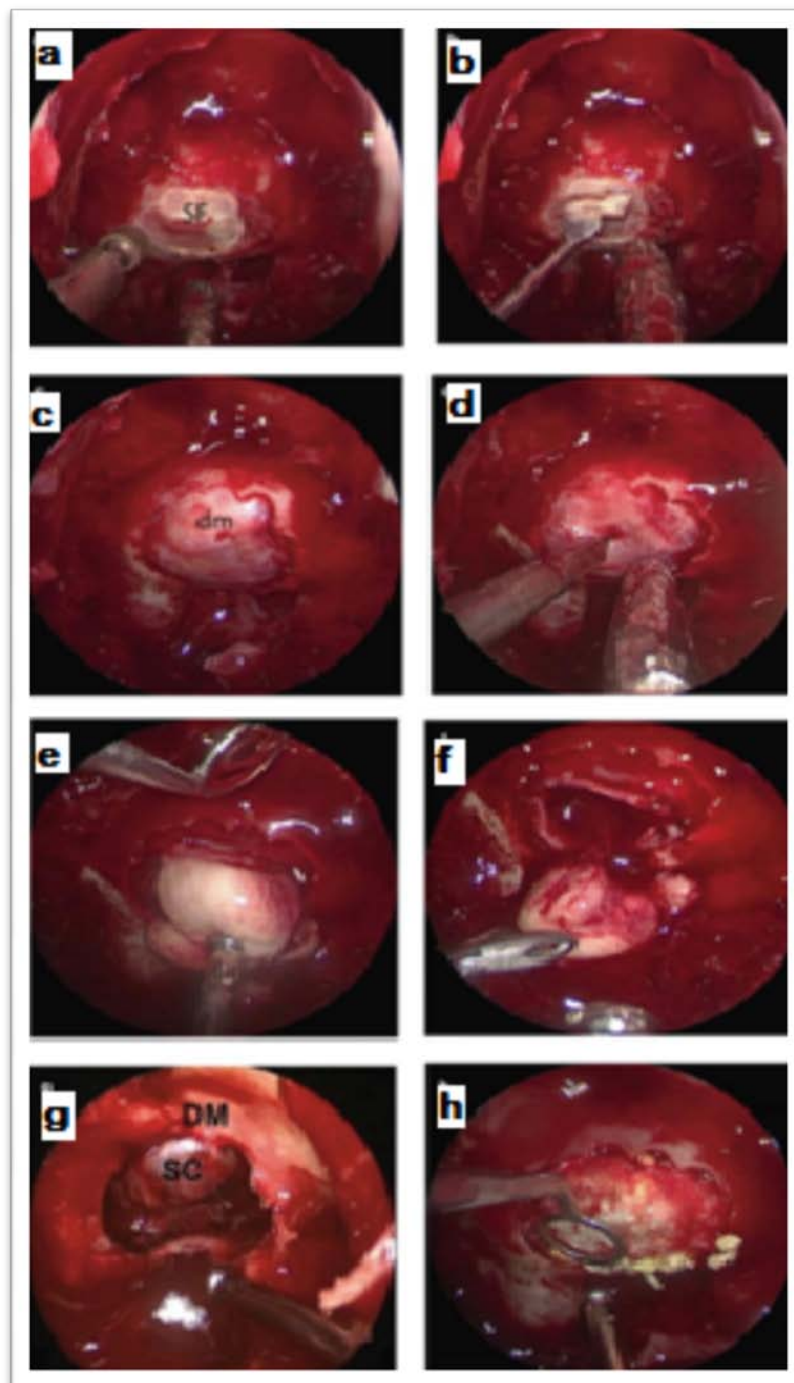
**Figure 93** : Vue endoscopique peropératoire après exérèse d'un adénome [92].

1. Cavité d'exérèse de l'adénome avec visualisation du diaphragme sellaire ;
2. Dure-mère sellaire ouverte ; 3. Tissu hypophysaire normal.

#### ❖ La reconstruction sellaire:

A la fin de la procédure endoscopique, si une fuite du LCS est évidente ou suspectée, un comblement intra et/ou extra-dural de la selle turcique est réalisé en utilisant de la graisse autologue entre autres, en suivant les principes communs à la chirurgie trans-sphénoïdale.

PAOLO CAPPABIANCA [70, 147, 150, 153] a décrit une méthode simple permettant une fermeture étanche du plancher sellaire. Il s'agit de mettre en place dans la selle turcique, après l'ablation de la lésion, un substitut dural qui est un patch N3, bio-compatible, fabriqué par 100% de polyéthylène (Polyester) imprégné par du diméthylsiloxane (silicone). Cette technique a été utilisée chez 15 patients, un drainage du LCS s'est imposé chez l'un d'entre eux. L'évolution était favorable chez tous les patients sans survenue d'infection, de migration de patch ou de fuite postopératoire de LCS



**Figure 94** : exérèse endoscopique par voie endonasale transphénoïdale d'un adéno  
hypophysaire [128] (Phase Sellaire)

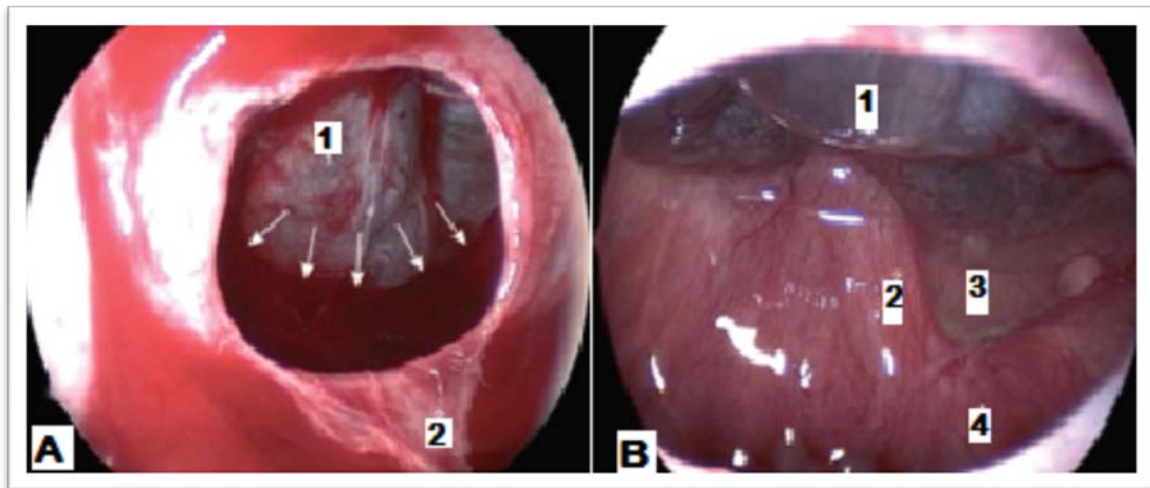
(a,b) Ouverture du plancher sellaïre.

(c,d) Incision de la dure-mère

(e,f) Ablation de l'adéno

(h) Reconstruction sellaïre

(g) Descente du diaphragme sellaïre



**Figure 95** : Phase sellaire : Fin de l'exérèse d'un macroadénomehypophysaire [37].

- A- Descente harmonieuse du diaphragme sellaire (1) signant le caractère complet de la résection tumorale (flèches). 2. Dure-mère sellaire ouverte.
- B - Plaquées sur le dorsum sellae (3), on reconnaît la tige pituitaire (2) et l'antehypophyse (4).. Diaphragme sellaire. (1)

#### 2.4. Kystes arachnoïdiens intracrâniens:

Les kystes arachnoïdiens posent 3 priorités thérapeutiques différentes : l'effet de masse, les signes cliniques et l'hydrocéphalie secondaire. Beaucoup d'auteurs s'accordent à dire que les kystes sont non symptomatiques, découverts fortuitement, ne constituent pas une indication chirurgicale. Cependant, le dépistage néonatal, étant de plus en plus développé, certains chirurgiens, impressionnés par des images de kystes asymptomatiques géants, traitent les KA asymptomatiques.

Plusieurs techniques opératoires ont été recommandées pour le traitement du kyste arachnoïdien: l'excision microchirurgicale (kystectomie ouverte totale ou partielle), l'aspiration stéréotaxique, la dérivation kysto-sous-durale, ventriculo-péritonéale ou ventriculo-atriale ont été utilisées. Le résultat était souvent décevant.

Les abords sous-frontaux ont été souvent dangereux ou inefficaces. Les dérivations ont causé l'augmentation paradoxale du kyste dans 40% des cas.

La ventriculokystostomie était réalisée auparavant sous contrôle radioscopique, mais par la suite, la voie endoscopique a été considérée comme une meilleure alternative [154].

Lorsque le kyste est symptomatique, on dispose donc de 3 armes thérapeutiques: l'abord direct par crâniotomie à ciel ouvert, la dérivation et la fenestration endoscopique. WALKER [152] a déclaré que la marsupialisation endoscopique des kystes arachnoïdiens supra-sellaires serait le traitement idéal, ces derniers étant facilement accessibles via le trou de Monro. Le point d'entrée au niveau de la capsule est déterminé sur les images d'IRM ou lors de la neuronavigation assistée par ordinateur. La procédure endoscopique comporte un abord frontal transventriculaire, le plancher du III<sup>ème</sup> ventricule sera souvent la première structure observée à travers le foramen de Monro et il faudra le plus souvent le traverser pour atteindre la lésion à traiter. Dans le cas des kystes arachnoïdiens supra-sellaires, l'objectif du traitement est la paroi inférieure du kyste, dans la citerne où siège habituellement un mécanisme de clapet à l'origine de la croissance du kyste. L'orifice réalisé dans la paroi supérieure (qui n'est autre que le plancher distendu du III<sup>ème</sup> ventricule), n'est que le passage obligé vers l'objectif défini plus haut, et il doit être le plus large possible [154, 155].

Pour réaliser la stomie, plusieurs techniques ont été envisagées:

- par sonde de FOGARTY à ballon : Impossible car elle glisse tangentiellement et ne permet pas la perforation (Raison probable des échecs des dérivations externes)
- par coagulation bipolaire puis FOGARTY
- par le laser Nd-YAG qui permet de façon sûre et rapide de réaliser une large fenêtré

#### **2.5. La microchirurgie assistée par endoscopie:**

La microchirurgie assistée par endoscopie permet une meilleure visualisation des structures profondes, notamment les ventricules et les espaces sous-arachnoïdiens, ainsi que le clivage des malformations artério-veineuses du tissu cérébral adjacent. L'endoscopie minimise la rétraction du tissu cérébral. Lorsque la malformation artério-veineuse est large, l'endoscopie réduit le nombre et l'extension des voies d'abord. Ainsi, une large malformation artério-veineuse localisée sous le cortex sensitivo-moteur peut être abordée par l'aire pré-motrice seule

plutôt que par deux voies d'abord (pré-motrice et pariétale postérieure) ; les malformations artério-veineuses intra-ventriculaires peuvent être excisées du côté du ventricule uniquement, plutôt qu'en combinant deux voies d'abord: ventriculaire et corticale. Les malformations artérioveineuses spiralées, adhérentes à l'arachnoïde, souvent retrouvées après une hémorragie sous-arachnoïdienne peuvent être réséquées sans rupture des boucles veineuses ni shunt artériolaire ou communication veinulaire. En général, les procédures neurochirurgicales sont réalisées à une ouverture cylindrique ou conique du cerveau, alors que la microchirurgie assistée par endoscope réduit nettement la taille de l'ouverture.

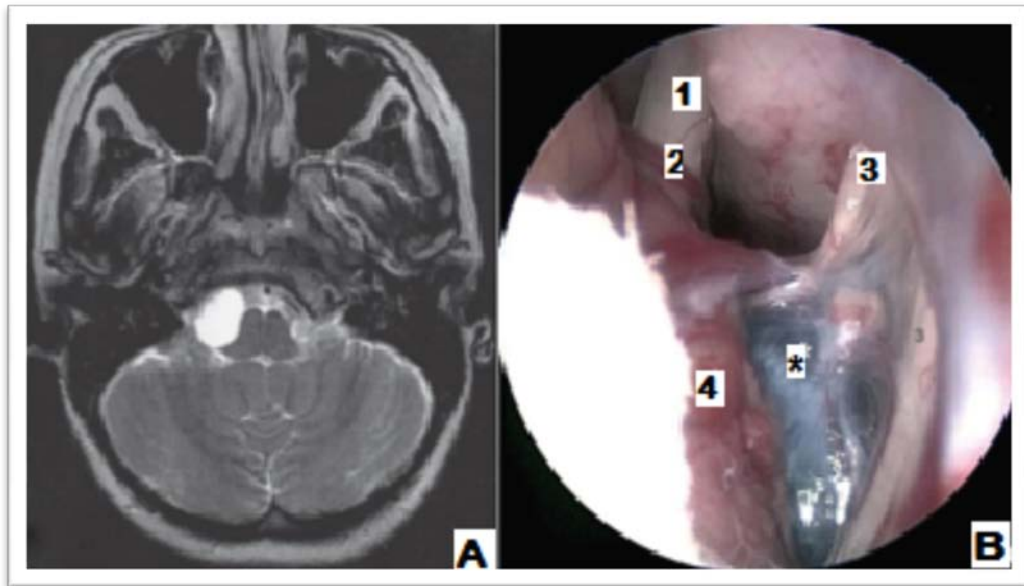
La microchirurgie assistée par endoscope permet au chirurgien d'éviter le remaniement du tissu cérébral, de préserver la microcirculation des aires cérébrales, de maintenir les veines de drainage et de préserver le tissu cortical adjacent à la malformation artério-veineuse et toutes les veines corticales qui sont passivement dilatées à cause du passage du sang artériel. La visualisation d'artérioles de 50 à 250  $\mu$  par l'endoscopie permet d'interrompre ces vaisseaux du reste de la malformation artérioveineuse dans les aires fonctionnelles.

L'IRM, la tomographie numérisée, l'encéphalographie magnétique et le doppler couleur per-opératoire et ultra sonographie, contribuent tous au succès de l'exérèse de la malformation dans les zones fonctionnelles. L'endoscopie peut être utilisée également dans la chirurgie anévrysmale pour la vérification du bon placement du clip, spécialement dans les anévrysmes de la terminaison du tronc basilaire.

#### **a. Tumeurs de l'Angle Ponto-Cérébelleux :**

L'abord endoscopique de l'angle ponto cérébelleux (APC) se fait à travers une craniotomie rétro-sigmoïde classique. Les deux concepts de microchirurgie assistée par endoscopie et chirurgie purement endoscopique ont été décrits. L'avantage de l'endoscope dans cette région tient au fait que celui-ci permet d'explorer l'APC sans mobiliser, ou le moins possible, les structures vasculo-nerveuses et de supprimer certains angles morts fréquents dans cette région étroite. On peut ainsi aborder les tumeurs de l'APC, en particulier les neurinomes de l'acoustique ou du trijumeau, les

méningiomes de la face postérieure du rocher ou encore les kystes épidermoïdes. Il est également très intéressant dans les tumeurs de l'APC qui ont tendance à s'insinuer entre les nerfs crâniens et les vaisseaux de l'APC, tels les kystes épidermoïdes étendus au foramen de Luschka. Il est ainsi possible comme dans le cas figuré ici d'explorer la face latérale du tronc cérébral sans mobiliser ou refouler les structures vasculo-nerveuses et le cervelet.



**Figure 96 : A : Kyste arachnoïdien de l'angle ponto-cérébelleux droit (fossette latéro-bulbaire)**

**B : Abord endoscopique rétro-sigmoïde droit [37]**

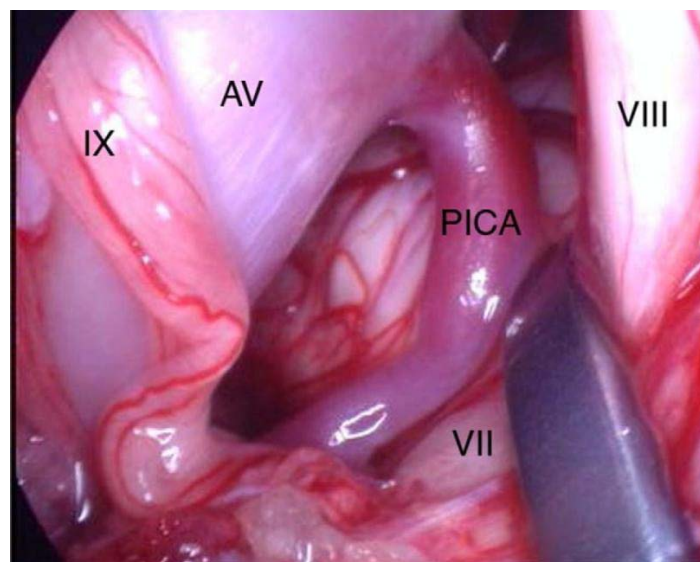
**1. Paquet acoustico-facial ; 2. Artère auditive interne ; 3. Nerfs mixtes ;  
4. Hémisphère cérébelleux ; \* : Kyste arachnoïdien latéro-bulbaire**

**b. Décompression en cas de Conflit Vasculo-Nerveux au Niveau de l'APC :**

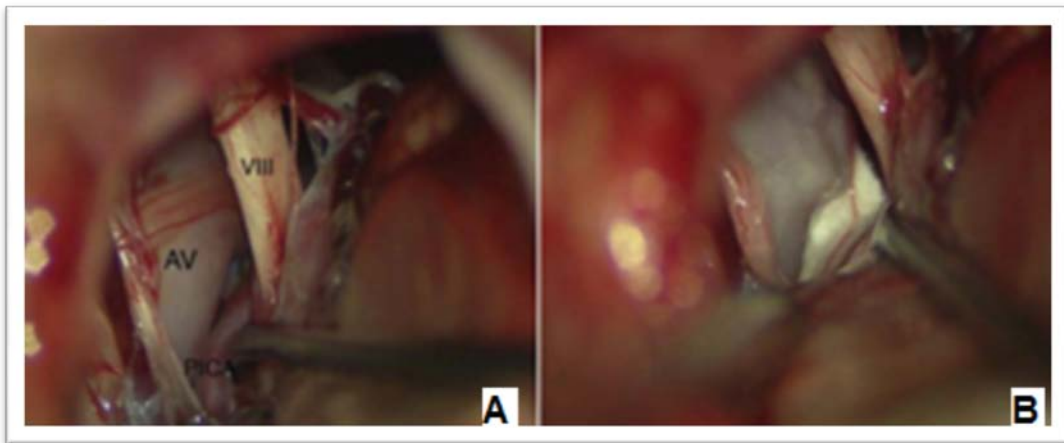
La principale cause de la névralgie faciale idiopathique est la compression du nerf trijumeau par un vaisseau sanguin adjacent [156]. La décompression microvasculaire MVD, décrite pour la première fois en 1980 par Janetta [157, 158] constitue le traitement chirurgical de référence pour la prise en charge des névralgies faciales essentielles échappant au traitement médical, et elle est devenue aujourd'hui un geste incontournable en neurochirurgie [159]. L'expérience a montré que le succès de la décompression microvasculaire est corrélé à la qualité du diagnostic peropératoire: l'identification précise du ou des vaisseaux compressifs et leur

décompression sont associés à de bons résultats en termes de guérison et de faibles taux de récurrences. À l'inverse, l'absence de diagnostic peropératoire formel ou la désignation d'un vaisseau « par défaut » conduisent à de mauvais résultats fonctionnels et des récurrences plus fréquentes [160–162]. Dans ce sens, la décompression microvasculaire DMV assistée par endoscopie s'avère être supérieure à DMV utilisant le microscope seul. En effet, la visualisation et la compréhension des conflits est rendue plus aisée par l'utilisation de l'endoscopie tout en diminuant la rétraction cérébelleuse. Elle permet une visualisation plus complète de l'angle ponto-cérébelleux en contournant les « angles morts » ce qui en fait un outil précieux pour l'identification des conflits vasculo-nerveux. Elle permet ainsi une optimisation du geste décompressif [160, 163].

Par ailleurs, l'incidence des complications s'avère être plus faible et l'amélioration clinique plus importante chez les patients traités par décompression microvasculaire endoscopique[163, 164]. Ceci peut s'expliquer par le fait que l'utilisation de l'endoscope permet de diminuer la taille du volet rétro-sigmoïdien et limiter la rétraction cérébelleuse, ce qui permet de minimiser les risques d'ischémies et suffusions hémorragiques du cervelet [159].



**Figure 97:** Angle ponto-cérébelleux gauche Repérage sous endoscopie d'un conflit impliquant le nerf facial VII et l'artère cérébelleuse postéro-inférieure PICA naissant de l'artère vertébrale AV [159]



**Figure 98** :A- Réalisation de la dissection du conflit sous microscope opératoire.

B - La décompression microvasculaire a été effectuée, L'artère cérébelleuse postéro-inférieure a été détournée à l'aide de colle Physiologique et d'un patch de Teflon[159]

## 2.6. La chirurgie endoscopique rachidienne:

### *a. La thoracoscopie:*

Le principe général de la chirurgie endoscopique thoracique est de pratiquer un geste rachidien à travers des trocars placés sur la paroi thoracique, en utilisant un endoscope couplé à une caméra. L'objectif est de minimiser les traumatismes chirurgicaux de la paroi thoracique dus à la voie d'abord. Ceci paraît séduisant à condition de pouvoir, en toute sécurité réaliser le geste chirurgical prévu de façon aussi efficace qu'à ciel ouvert [165]

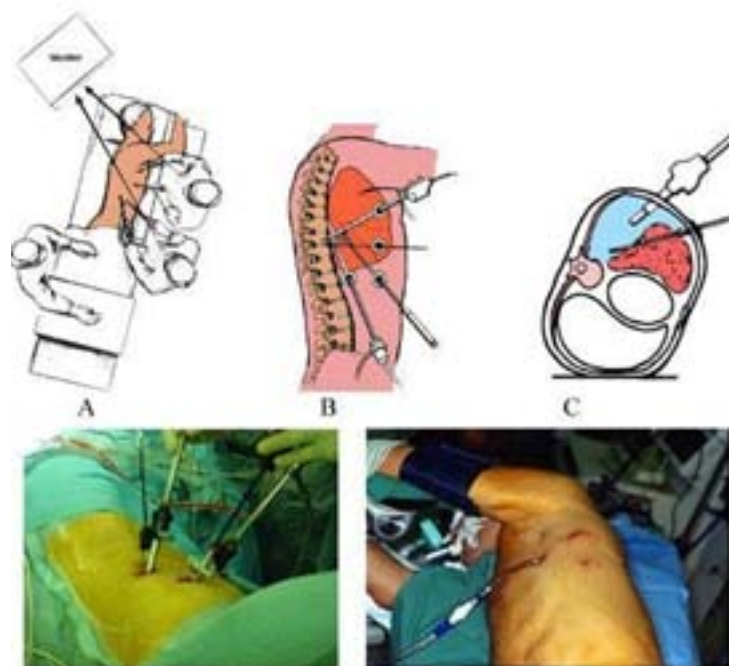
Une instabilité traumatique ou dégénérative du rachis est toujours provoquée par la colonne antérieure qui doit absorber la pression exercée sur la colonne vertébrale. Une stabilisation opératoire suffisante ne peut donc s'obtenir que par la spondylodèse de cette colonne antérieure, ce qui n'est, pour des raisons anatomiques, que partiellement possible par approche dorsale. Les fractures stabilisées par approche dorsales révèlent à long terme des pertes de correction de 10 à 14° [165].

#### *a.1. Préparation :*

La veille de l'opération, des mesures laxatives suffisantes sont prises pour que, pendant l'opération, l'on ne rencontre qu'une faible résistance en poussant le diaphragme dans le sens abdominal.

### *a.2. Position du patient*

Le patient est couché strictement en décubitus latéral droit. L'angle de la table dans la zone de transition entre thorax et abdomen élargit les espaces intercostaux. Le bras gauche est posé sur un support, devant la tête. On dessine la vertèbre à traiter par contention, en cas de fracture, le plus souvent la D12, sous radioscopie avec les vertèbres voisines intactes. Les champs stériles recouvrent une zone permettant de pratiquer la thoracotomie ouverte, la crête iliaque comprise.



**Figure 99** : Le principe de l'abord thoracoscopique (165)

A : Le positionnement opératoire. B, C : Un exemple de placement des trocarts pour une chirurgie du rachis thoracique moyen et inférieur. D : Vue opératoire des instruments introduits dans la cavité thoracique au travers des trocarts. E : Les cicatrices cutanées enfin d'intervention et le drainage thoracique

### *a.3. Technique [166]*

On pratique une incision intercostale de 1cm de longueur sur la ligne axillaire postérieure, à hauteur de la pointe scapulaire. On perce et écarte avec les ciseaux la musculature intercostale jusque dans l'espace intra-thoracique. On visse dans cette ouverture un trocart d'acier de 11mm avec un mandrin mousse. Après introduction de l'optique de 30°, on découvre dans la direction

caudale, au-delà du poumon affaissé, la coupole diaphragmatique. On introduit par l'espace intercostal sous contrôle optique une canule, à deux travers de doigts dans le sens ventral de la vertèbre fracturée dessinée (le plus souvent D12/ L1) pour garantir la position intra-thoracique correcte du trocart suivant. On ouvre à cet endroit un accès par trocart à 11 mm de diamètre. Pour que la visibilité ne soit pas gênée pour la radioscopie intra-opératoire, on utilise un trocart à chemise plastique. On place dans l'espace intercostal sus-jacent un autre trocart plastique de 11 mm, à la même distance de la colonne vertébrale. Puis, dans l'espace intercostal sous-jacent, un peu plus loin dans le sens ventral de la colonne vertébrale, le quatrième accès par trocart de 11 mm. Il se trouve au point le plus profond du récessus phréno-costal. On repousse, pendant que l'on fait pénétrer ce trocart, la coupole diaphragmatique dans la direction caudale avec un porte-tampon de préparation pour élargir l'interstice costo-diaphragmatique. [166]

On change l'équipement des trocarts pour la contention de la fracture. On introduit l'aspirateur par l'ouverture sous-scapulaire, les deux trocarts faisant face à la fracture servant à faire passer l'optique et les instruments nécessaires pour préparer le rachis. On fait passer par l'ouverture la plus caudale un éventail dans le sens caudal pour repousser la coupole diaphragmatique. Ce geste exige un relâchement optimal. La caméra visualise la colonne vertébrale reposant à l'horizontale.

On découvre le plus souvent dans l'angle diaphragmatique l'hématome souspleural provoqué par la fracture, et l'on voit dans le sens ventral de la colonne vertébrale battre l'aorte. On localise sous radioscopie la position de la vertèbre à traiter et l'on fait une incision longitudinale dans la plèvre pariétale. Cette incision part de la vertèbre sus-jacente à la fracture et s'étend jusqu'à la vertèbre sous-jacente, et l'on doit faire une entaille dans la racine du diaphragme une fois on atteint la L1. Les saignements provenant des fibres musculaires sont stoppés par électrocoagulation. Les bords de l'incision de la plèvre sont repoussés par technique mousse avec le porte-tampon de préparation. On voit des segments du nerf sympathique traverser transversalement l'image, parallèlement à la colonne vertébrale, le nerf splanchnique déjà isolé à hauteur de la transition dorso-lombaire et la veine hémi-azygos.

Les vaisseaux segmentaires thoraciques apparaissent à la verticale et traversent chaque vertèbre. On prépare ces vaisseaux segmentaires, on les fixe par des clips et on les sectionne de façon à pouvoir les repousser de la colonne vertébrale dans le sens ventral et dorsal. On a alors entièrement dégagé la visibilité latérale gauche sur la colonne vertébrale par contention.[166]

La thoracoscopie présente beaucoup d'avantages par rapport à la thoracotomie:

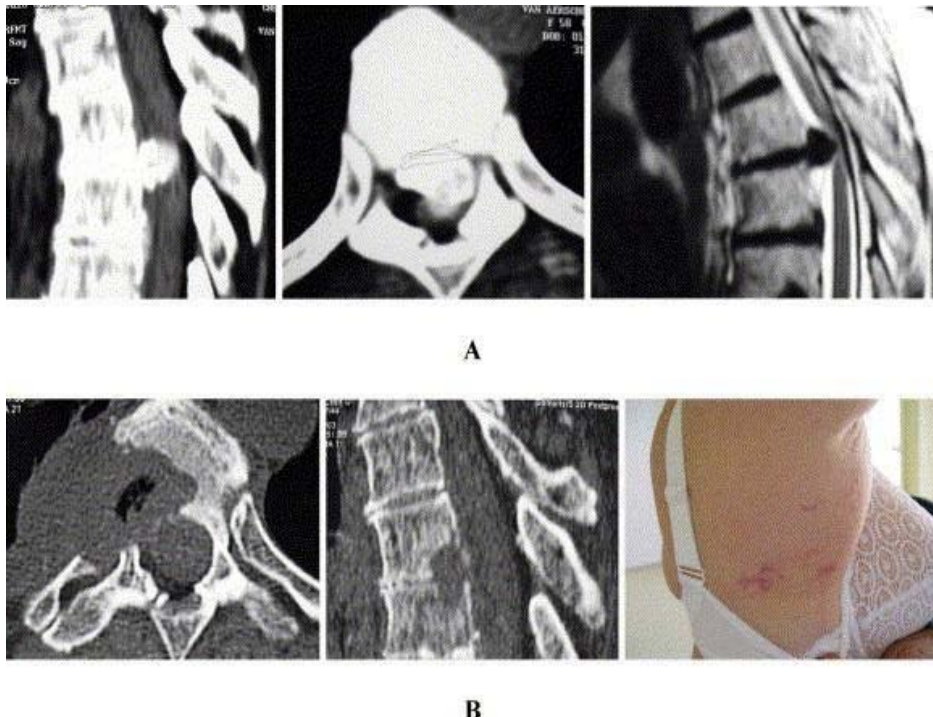
- Des pertes sanguines moindres.
- Une moindre durée de drainage thoracique.
- Une moindre consommation d'antalgiques.
- Une hospitalisation plus courte et une reprise précoce des activités professionnelles.
- De bons résultats esthétiques.
- La vidéo-endoscopie possède les avantages du microscope, avec une meilleure illumination du foyer opératoire tout en étant maniable.
- La thoracoscopie regroupe les avantages de l'abord antérieur direct de la thoracotomie ainsi que les avantages du caractère minimal invasif de l'endoscopie. Il en résulte une réduction de la morbidité péri-opératoire liée à la voie d'abord.
- L'incision est nettement moins grande, avec moins de rétraction musculaire et de traumatismes de la paroi thoracique[165, 166].

Néanmoins, la thoracoscopie présente quelques inconvénients, à savoir une longue période d'apprentissage et de préparation manuelle et mentale, la perte de la vision de relief et de la sensation du toucher. De plus, l'apport de la thoracoscopie demeure limité dans le traitement des déformations cyphotiques importantes, à ce sujet, R. ASSAKER [165], pense que pour corriger une cyphose significative par un abord antérieur et procéder à une stabilisation, la thoracotomie reste actuellement le meilleur choix thérapeutique. Enfin, il ne faut pas négliger le prix de l'équipement vidéo-endoscopique et des instrumentations spécifiques, qui est un facteur limitant pour la pratique d'une telle chirurgie [165].

#### *a.4. Indications*

##### ◆ Hernie discale dorsale :

L'hernie discale dorsale en situation médiane constitue l'indication idéale pour un abord thoracoscopique. Elle est réséquée par voie postéro-latérale par arthropédiclectomie, parfois associée à une costo-transversectomie. La discectomie par voie thoracoscopique comme traitement des hernies discales thoraciques a été rapportée au début des années 90 [167]. Depuis, un nombre limité de séries cliniques a été rapporté sur les expériences de chirurgie discale par voie thoracoscopique, qui s'est élargie pour inclure la reconstruction vertébrale thoracique. Ces techniques ressemblent largement à la thoracotomie, par le trajet emprunté au sein de la cavité thoracique et la décompression du canal rachidien, mais la thoracoscopie a le mérite de réduire les rétractions, d'accéder à plusieurs niveaux médullaires et de réduire la douleur postopératoire ainsi que la durée d'hospitalisation [167, 168].



**Figure 100** : Résection thoracoscopique de hernie discale dorsale calcifiée [167]

A : Imagerie préopératoire. B : Imagerie post-opératoire et cicatrices cutanées

◆ Métastases rachidiennes: [165,169]

L'abord thoracoscopique permet de diminuer la morbidité chez les patients âgés et affaiblis par la maladie cancéreuse, cependant, il reste peu utilisé, et ce, pour plusieurs raisons:

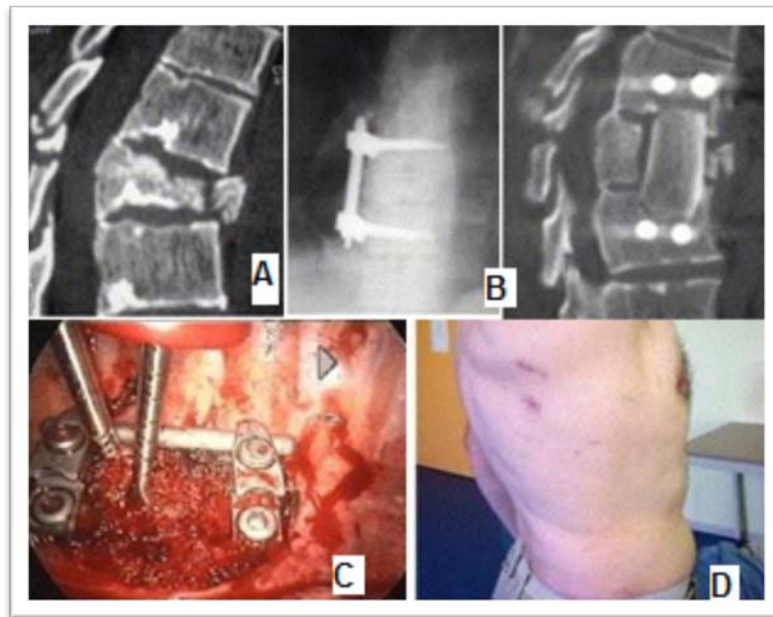
- ❖ Sur le plan carcinologique, il existe un risque théorique de dissémination au niveau de la cavité thoracique, de la plèvre et des sites de trocart.
- ❖ La réputation de certaines métastases, plus ou moins hémorragiques, ne constitue pas l'indication idéale pour une chirurgie endoscopique.
- ❖ Les métastases rachidiennes se présentent souvent avec des signes neurologiques et sont généralement prises en charge de façon urgente, ne laissant pas le temps de préparer l'intervention en condition endoscopique; or, toutes les interventions thoracoscopiques sont des interventions programmées.
- ❖ Dans les métastases du rachis, l'indication chirurgicale est souvent justifiée par la menace neurologique, avec souvent, des vertèbres effondrées et un recul du mur postérieur et /ou une épidurite métastatique: ces conditions anatomiques contreindiquent les abords en condition endoscopique [165, 169].

◆ Tumeurs para-vertébrales:

ASSAKER.R [165] a traité trois patients présentant des tumeurs para-vertébrales par voie thoracoscopique, la résection a été complète pour les deux premières tumeurs et délibérément partielle pour la troisième, sans aucune complication post-opératoire.

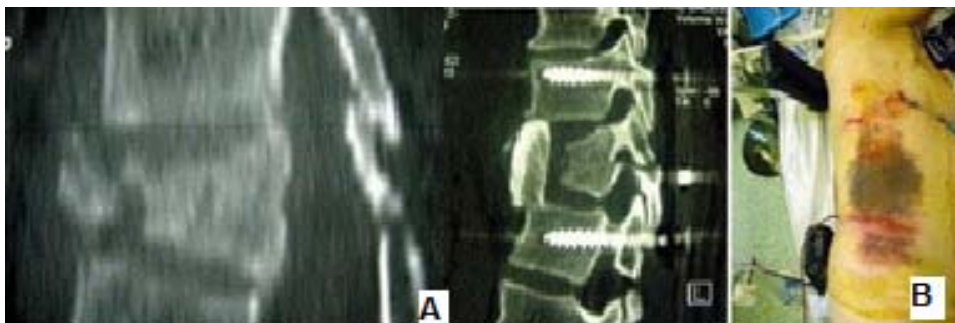◆ Reconstitution et stabilisation vertébrale:

La reconstitution et la stabilisation vertébrale pour des lésions antérieures, comme une tumeur corporelle, un cal vicieux ou une fracture avec perte significative de la hauteur du mur antérieur, se fera de façon plus efficace par voie ventrale. La meilleure alternative à la thoracotomie est alors la thoracoscopie, car celle-ci permet d'éviter les névralgies segmentaires dorsales et le relâchement de la paroi abdominale occasionnés par la thoracotomie [167, 169].



**Figure 101 :** Fracture de T7 traitée par une ostéosynthèse et greffe par une voie thoracoscopique

A:Scanner préopératoire. B:Radiographies et scanner post-opératoires  
C : Photo opératoire de l'ostéosynthèse placée par thoracoscopie.  
D: Cicatrices opératoires [169]

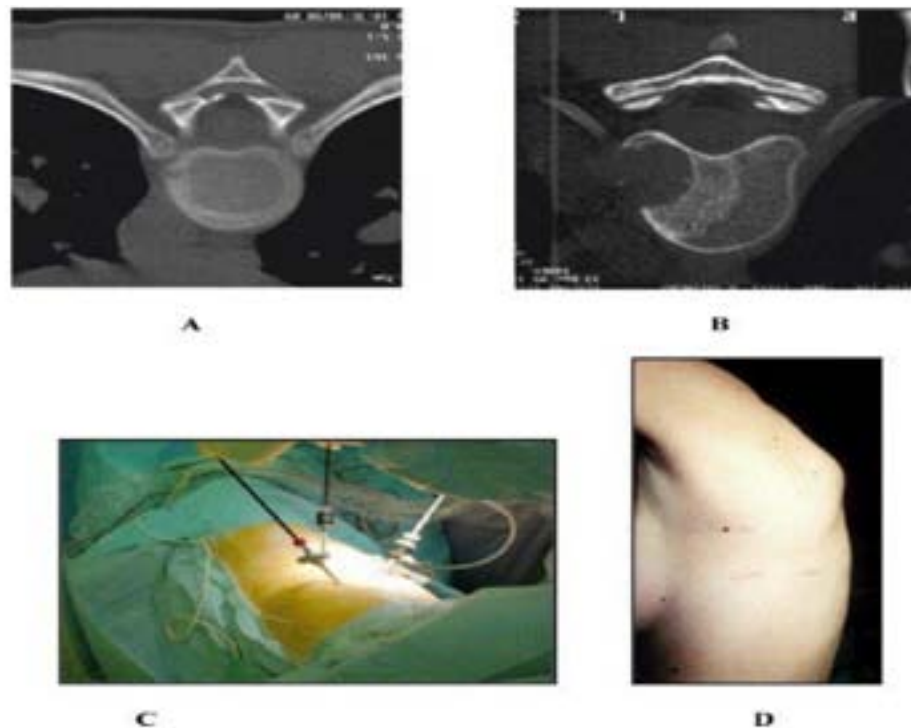


**Figure 102 :** A - Fracture de T7 traitée par une ostéosynthèse pédiculaire postérieure associée à une reconstruction antérieure transthoracique mini-invasive par autogreffe.  
B-Photo en fin d'intervention montrant les cicatrices cutanées de la voie d'abord et celle du prélèvement iliaque de la greffe [165]

◆ Ostéomes ostéoides:

Ils sont rarement localisés dans le rachis thoracique, et encore moins dans les corps vertébraux. A ce niveau, l'accès percutané à ces lésions est extrêmement difficile. La seule alternative thérapeutique est chirurgicale. Le nidus est alors réséqué par un abord thoracoscopique. La principale difficulté étant de situer, à partir des données de l'imagerie, l'ostéome dans l'espace opératoire, le repérage est donc primordial.

La thoracoscopie est contre indiquée en cas d'antécédents de chirurgie thoracique. En effet, la fibrose pleurale rend l'abord laborieux et dangereux. Il serait également prudent d'éviter, du moins en début d'expérience, les abords thoracoscopiques dans les lésions réputées ou suspectées comme étant hémorragiques [165, 169].



**Figure 103 :** Résection au travers de trois trocarts d'un ostéome ostéoïde de T6 [169]

A : Scanner préopératoire.

B : Scanner postopératoire

C : Photo opératoire avec les instruments en place. D : Cicatrices cutanées

● **Hyperhydrose palmo-plantaire:**

L'hyperhydrose palmo-plantaire, associée ou non à une hyperhydrose axillaire se traduit par une sudation excessive indépendante des phénomènes de thermorégulation. Elle est due à la stimulation des glandes exocrines par les fibres sympathiques cholinergiques post-ganglionnaires, mais aussi aux glandes dites apocrines.

Il existe plusieurs méthodes de traitement de l'hyperhydrose (les anticholinergiques, les inhibiteurs calciques, l'ionophorèse, la toxine botulinique...), dont une option chirurgicale très

efficace et nettement moins chère : la sympathectomie thoracique endoscopique (STE), pourvoyeuse d'un taux de succès de 85 à 100% [170]. Les premières publications sur la sympathectomie thoracique sous endoscope appartiennent à Kux E. dont l'expérience relate plus de 1400 cas dans un manuel paru en 1954.

L'objectif de la chirurgie sympathique est de supprimer l'innervation sympathique des glandes sudoripares des membres supérieurs, en procédant à l'exérèse des 2<sup>ème</sup>, 3<sup>ème</sup> et 4<sup>ème</sup> ganglions sympathiques thoraciques (T2, T3, T4) ainsi que la pointe inférieure du ganglion stellaire. L'abord endoscopique permet de réduire au minimum le préjudice esthétique, en effet, les patients gardent comme séquelles une cicatrice de 5 mm dans l'aisselle et deux cicatrices punctiformes de 3 mm de diamètre. De plus, la mortalité est nulle, la durée d'intervention n'excède pas 30 minutes, le taux du syndrome de Claude Bernard–Horner est très faible et le coût de la STE n'est pas élevé par rapport à d'autres techniques notamment l'ionophorèse.

#### *b. La discectomie lombaire endoscopique :*

##### *b.1. Généralités*

Dans la littérature, la hernie discale foraminale constitue 4 à 7% de toutes les hernies discales. Différents abords ont été proposés: abord intra-canalair avec résection plus ou moins complète du massif articulaire, abord extra-foraminal trans-musculaire ou plus postérieur ou parfois combinaison des deux [171, 172]. Mais quel que soit l'abord, la chirurgie de la hernie foraminale reste difficile du fait de la profondeur du champ opératoire, même avec l'aide du microscope opératoire. L'utilisation d'un endoscope et d'un abord postérieur permet de résoudre ce problème en projetant l'œil du chirurgien à l'intérieur du corps, à proximité du conflit ; il en résulte un très bon éclairage et un champ de vision particulièrement large [171, 173]. J. DESTANDAU, en 1993 [71, 174], et FOLEY et SMITH, en 1996 [175], ont mis au point des systèmes permettant un abord direct du canal rachidien ou du foramen sous contrôle endoscopique.

### *b.2. Indications*

L'indication chirurgicale se pose devant une radiculalgie bien expliquée par la hernie discale qui résiste au traitement médical ou s'accompagne de signes neurologiques déficitaires. La technique endoscopique convient à tous les types de hernie discale, y compris aux récurrences [176, 177]. Si ses avantages peuvent être discutés pour une hernie simple chez un patient maigre, ils deviennent manifestes dans toutes les situations profondes telles que les hernies foraminales ou extraforaminales ou chez des patients obèses, situations dans lesquelles, l'incision cutanée reste de la même taille. Cette technique endoscopique peut également être utilisée dans les canaux lombaires étroits lorsque la sténose prédomine à un seul niveau.

### *b.3. Technique [178]*

#### ❖ Les instruments:

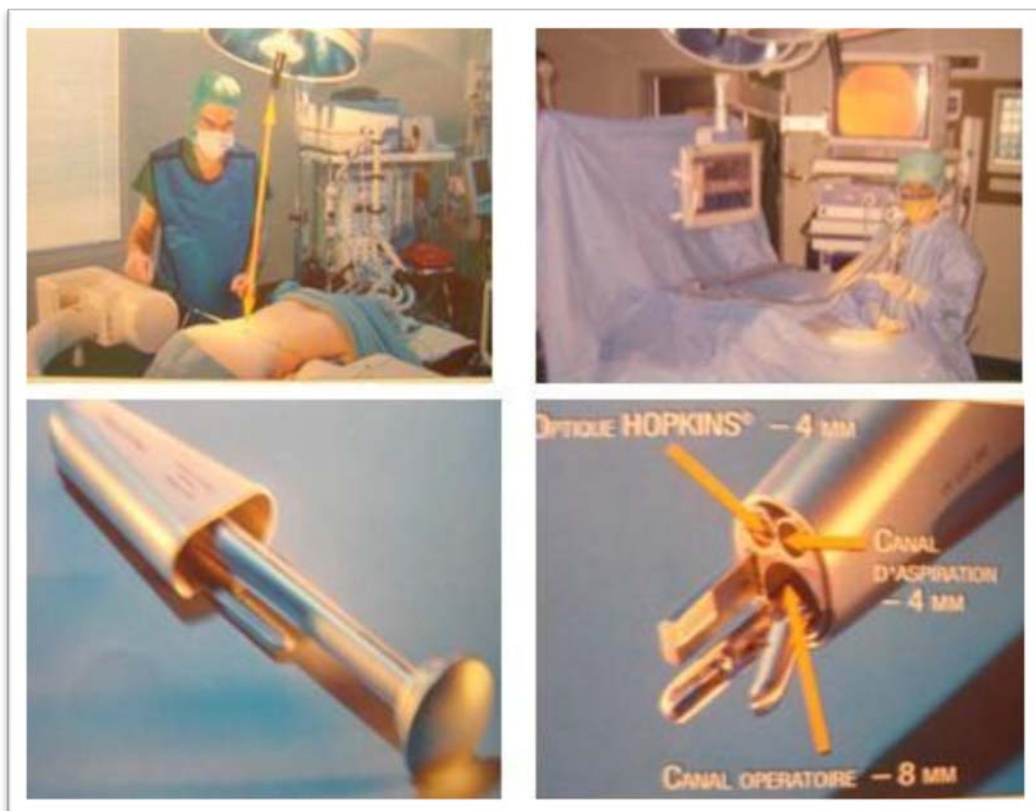
Un arthroscopie de 4 mm de diamètre, 0°, est utilisé avec un support spécial: l'Endospine TM (Karl Storz GmbH & Co, Tuttlingen, Germany). Il est composé d'un petit spéculum muni d'un introducteur qui pénètre par une courte incision au contact des lames. L'introducteur est ensuite remplacé par une pièce interne comportant trois tubes : un pour l'endoscope (4 mm de diamètre), un second pour la canule d'aspiration (4 mm de diamètre) et le plus gros pour les instruments chirurgicaux (9 mm de diamètre). Les deux premiers sont parallèles alors que le troisième fait avec eux un angle de 12°, la convergence se faisant habituellement sur le plan du ligament vertébral commun postérieur. Cette angulation permet de voir en permanence l'extrémité des instruments et aussi d'utiliser l'aspiration comme un second instrument. Le système comprend également un écarteur à racine qui peut être poussé à l'intérieur du canal pour récliner la racine nerveuse, mais il n'a pas d'utilité dans la hernie foraminale. [178]

❖ La technique chirurgicale habituelle [176, 177]:

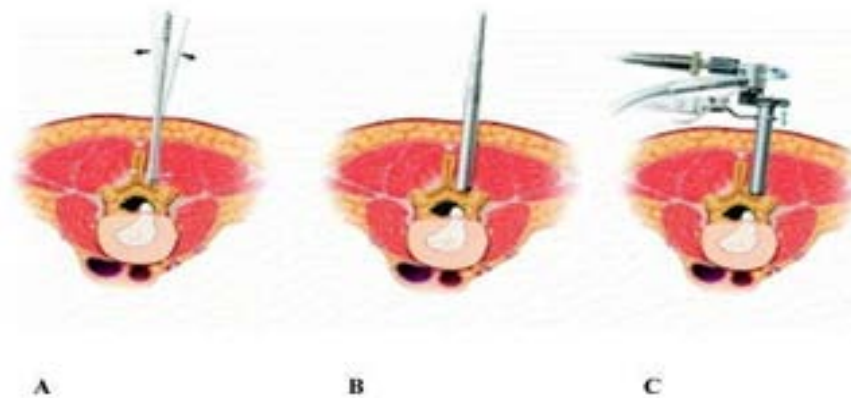
L'intervention peut être réalisée sous anesthésie générale ou sous rachianesthésie, en position génu-pectorale :

- ✓ Repérage du point d'entrée: à l'aide d'un instrument spécial à deux bras (Karl Storz GmbH & Co, Tuttlingen, Germany), le point d'entrée et la direction de l'abord sont déterminés à l'amplificateur de brillance.
- ✓ Incision cutanée et abord : une incision de 15 à 20mm est faite le long de l'apophyse épineuse au niveau préalablement repéré. L'aponévrose est sectionnée et les muscles sont détachés de manière à exposer la lame de la vertèbre sous-jacente et plus latéralement le bord externe de l'isthme.
- ✓ Mise en place du spéculum : le spéculum est introduit et tous les tissus musculaires et graisseux
- ✓ Mise en place de la pièce interne : la pièce interne est fixée au spéculum dans sa position la plus haute. L'aspiration et l'endoscope sont introduits dans leurs canaux respectifs. Les étapes suivantes sont vidéo-assistées et contrôlées sur un écran de télévision.
- ✓ Résection osseuse : une partie de l'isthme et de l'apophyse articulaire inférieure est réséquée jusqu'au détachement du ligament sous-jacent à sa partie supérieure. L'existence de ce ligament facilite la résection osseuse car il constitue une protection de la racine nerveuse et des vaisseaux foraminaux ; cette résection est donc peu hémorragique, et d'autant plus facile que les remaniements arthrosiques sont peu importants. A l'aide d'un crochet mousse, on repère la position du pédicule et on vérifie que la résection osseuse est suffisante.
- ✓ Résection du ligament : le ligament est réséqué à la pince de Kerrison, et l'on expose ainsi la racine traversant toute la région foraminale.

- ✓ Dissection de la racine et de la hernie: le bord inférieur de la racine est disséqué et on expose la hernie en repoussant la graisse et les vaisseaux épiduraux. Encas de saignement, l'hémostase est le plus souvent obtenue par compression douce, parfois avec la coagulation bipolaire. Le sommet de la hernie est effondré et la hernie retirée. Habituellement, le disque est situé plus bas et aucune nucléotomie n'est réalisée. Dans le cas contraire, il est nécessaire de réséquer un peu plus de massif articulaire vers le bas.
- ✓ Fermeture : l'instrumentation est retirée en un bloc en vérifiant l'hémostase des muscles. L'aponévrose est suturée puis la peau refermée par des points intra-dermiques résorbables. Un pansement imperméable est posé



**Figure 104** : Abord endoscopique lombaire ; Position du patient et matériel utilisé [171].



**Figure 105** : le principe de l'abord transmusculaire lombaire postérieur pour hernie discale[175].

- A : La broche guide placée face à l'espace interlaminaire.
- B : Les tubes dilatateurs.
- C : L'écarteur tubulaire et l'endoscope en place

❖ Cas particulier de la technique chirurgicale en L5-S1 [172]:

A l'étage L5-S1, les conditions anatomiques sont différentes. D'une part, la distance transversale entre le bord latéral des deux isthmes augmente au fur et à mesure que l'on descend le long du rachis lombaire ; au niveau L5-S1, cette distance est maximum ainsi que la longueur du canal foraminaux. D'autre part, la présence de l'aileron sacré, de la crête iliaque et des ligaments rend l'accès au bord latéral de l'isthme très difficile, souvent impossible. Dans ces derniers cas, la technique précédemment décrite ne peut donc être utilisée et il faut se résoudre à réséquer le massif articulaire L5-S1 de dedans en dehors pour exposer la racine L5 dans le foramen.

*b.4. Avantages et limites [98, 173]*

❖ Les avantages:

- La limitation de la voie d'abord et donc du traumatisme musculaire.
- La très bonne visualisation des structures permettant entre autres d'assurer une bonne hémostase interne et musculaire, offrant un confort post-opératoire au patient.

- L'efficacité dans les canaux lombaires étroits unisegmentaires où un abord unilatéral peut décompresser le fourreau dural et la racine des deux côtés, grâce à large urdu champ de vision.
- La mobilité de l'endoscope et la visibilité de l'extrémité des instruments conférant une sécurité à l'intervention.
- Cette technique vidéo-assistée est un incontestable outil d'enseignement car elle permet de suivre la progression de l'intervention.

❖ Les limites [98, 173]:

- L'absence de vision tridimensionnelle, mais qui est compensée par une très bonne vision des différentes structures.
- La longue durée d'apprentissage, mais les bons résultats post-opératoires justifient l'effort de la courbe d'apprentissage.
- La difficulté d'aborder les hernies discales à plusieurs niveaux.
- L'utilisation de l'endoscope dans l'abord antéro-latéral d'une hernie discale cervicale n'est pas supérieure à l'usage du microscope opératoire. Par contre, dans l'abord postérieur, on retrouve les mêmes avantages que dans toutes les situations profondes déjà décrites.

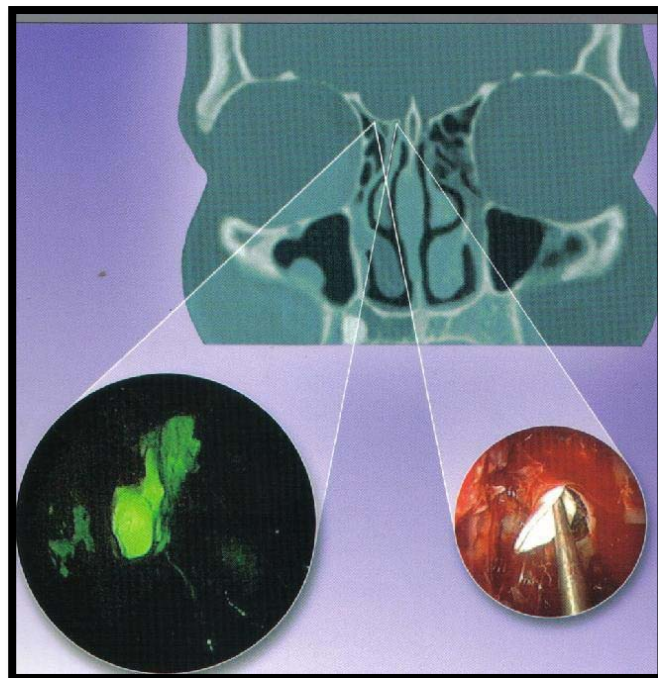
**2.7. Les brèches ostéoméningées:**

Le traitement conventionnel extra-dural des brèches ostéoméningées pose deux problèmes : un risque élevé de récurrence et une complication post-opératoire fréquente qui est l'anosmie. L'avantage de l'endoscopie est qu'elle permet de localiser avec précision le siège de la fistule et de la colmater, diminuant ainsi le risque de récurrence. HOSMANN [179], à propos d'une série de 18 cas traités par voie endoscopique, avance des chiffres pour le moins surprenants: Soixante-six pour cent de préservation de l'odorat, 0% d'infection, 95% de guérison et une seule

récidive. Se basant sur ces chiffres, nous pensons que cette technique pourrait être intéressante dans cette pathologie.

HOSEMANN [143, 144] rapporte 18 cas de fistules situées au niveau de l'ethmoïde et du sinus sphénoïdal, traitées endoscopiquement par greffe libre de muqueuse nasale prélevée au niveau du cornet inférieur. A l'aide de l'endoscope, il localise la fistule puis la colmate par le greffon consolidé par de la colle biologique. Le tout est maintenu par un méchage laissé en place 10 jours sous couverture antibiotique. Sur les 18 cas, il y a eu 17 fermetures immédiates et complètes de la fistule. Le cas restant a récidivé à 6 semaines et a été traité de nouveau par la même technique.

Il n'y a pas eu de complications infectieuses (méningite, abcès cérébral). 6 patients avaient une hyposmie pré-opératoire, dont 2 ont récupéré complètement et 4 sont devenus anosmiques en post-opératoire. 4 patients avaient une anosmie en préopératoire dont 2 ont récupéré complètement, alors que 8 patients n'avaient pas d'anosmie initialement et n'ont pas eu de déficit en postopératoire.




**Figure 106** : Abord endoscopique endonasal des brèches ostéoméningées [143].

### **2.8. La chirurgie endoscopique de certaines craniosténoses:**

Dans l'expérience de Szathmari et al. [180, 181] qui porte sur 567 patients opérés en 16 ans pour craniosténoses dont 44% des Scaphocéphalies, 10% de Plagiocéphalies, 10,6% de brachycéphalies, 7,5% de trigonocéphalies, 4% d'oxycéphalies, 20% plagiocéphalies postérieures, 5 % de formes inclassables. Vingt patients ont bénéficié d'un traitement avec technique endoscopique et casque de remodelage crânien. Pour les patients traités par endoscopie, une orthèse crânienne est indispensable pour un résultat morphologique acceptable.

L'endoscopie n'évite pas la transfusion même si son taux est réduit[182].



**Figure 107 : Chirurgie endoscopique d'une craniosténose[183].**

## **X. L'EVOLUTION:**

### **1. L'évolution favorable:**

L'évolution postopératoire immédiate est caractérisée par une amélioration clinique de la symptomatologie préopératoire, avec un taux faible de morbidité transitoire [65, 84, 87, 104, 105]. L'évolution des malades opérés pour hydrocéphalie diffèrent selon l'étiologie, le type de traitement et la rapidité de la prise en charge.

La majorité des malades connaissent une nette amélioration des symptômes cliniques notamment la réduction voir la normalisation du périmètre crânien et la diminution des signes d'hypertension intracrânienne.

Le développement psychomoteur chez ces enfants est souvent favorable mais il peut exister des séquelles neurosensorielles ou motrices surtout pour les hydrocéphalies prises en charge tardivement.

Le développement intellectuel de ces enfants s'avère satisfaisant dans la majorité des cas malgré l'existence de troubles d'apprentissage.

Une comparaison des études rétrospectives récentes de la résection endoscopique des kystes colloïdes, montre un faible taux de récurrence (0 à 11,11%) malgré un résidu postopératoire élevé (20 à 42,5%), une morbidité permanente ne dépassant pas 9%, alors que la mortalité est très rarement rapportée avec un taux minime (0 à 5%) [87, 115, 119].

**Tableau XXII: Comparaison des études rétrospectives récentes de la résection endoscopique des kystes colloïdes [69, 101, 119, 184, 185].**

<b>Etudes</b>	<b>Nb</b>	<b>Suivi moyen</b>	<b>Taux de résidu</b>	<b>Taux de récurrence</b>	<b>Morbidité permanente</b>	<b>Mortalité</b>
Tatarnu	9	25mois	22,22%	11,11%	0%	0%
Decq et al.	22	24mois	36%	4,54%	9%	0%
Chibbaro et al.	20	39mois	20%	0%	0%	5%
Mishra et al.	59	13mois	22%	0%	5%	2%
Boogarts et al.	85	4 ans	42,5%	7%	1%	0%
<b>Notre étude</b>	<b>20</b>	<b>25mois</b>	<b>12,5%</b>	<b>5,25%</b>	<b>5,25%</b>	<b>0%</b>

- SCROEDER [186], PAMPINI [187] et PALADINO [188] ont traité des kystes arachnoïdiens par ventriculokystostomie endoscopique par voie frontale sur des séries respectives de sept, un et six patients opérés, la mortalité et la morbidité postopératoires étaient nulles.
- XIANG ZHANG (174) a étudié rétrospectivement 65 cas d'adénomes hypophysaires hémorragiques, colligés dans l'institut Xijing de Neurosciences Cliniques entre 1995 et 2005. Une nette amélioration a été notée chez la majorité des cas. L'acuité visuelle et le champ visuel se sont améliorés chez 92,7% des patients qui avaient des symptômes en pré-opératoire.
- J. DESTANDAU [71, 174] a évalué l'intérêt de l'endoscopie dans la chirurgie des hernies discales foraminales par une étude prospective menée d'Avril 1999 à Mars 2002 chez 191 patients consécutifs opérés endoscopiquement de hernie discale foraminale. Le résultat était excellent dans 130 cas (90 %), bon dans 1 cas (0,7 %) et mauvais dans 13 cas (9%).

L'ensemble des études tendent à confirmer que le résultat à long terme n'est pas meilleur, mais que les suites immédiates sont meilleures et la reprise des activités est précoce. On peut affirmer que le gain sur la qualité des suites immédiates justifie certainement l'effort de la courbe d'apprentissage de la technique endoscopique.

## **2. Les complications:**

### **2.1. Les complications de la VCS, du traitement des tumeurs du V3 et de la région pinéale:**

Comme dans toute technique chirurgicale il existe un risque non négligeable de survenue de complications peropératoires et postopératoires. Ces complications s'expliquent par les lésions infligées aux structures vasculaires et parenchymateuses cérébrales, lors de la navigation intraventriculaire de l'endoscope et pendant la réalisation de la stomie au plancher du troisième ventricule.

L'incidence des complications est très variable d'une étude à l'autre selon la littérature.

Elle varie entre 0% et 20% selon certains auteurs [105, 106, 189-192].

Les principales complications rencontrées chez les patients opérés sont les suivantes:

**a. Les complications hémorragiques :**

Le contrôle d'un saignement préopératoire lors de la réalisation de la VCS s'avère difficile compte tenu de l'espace du travail réduit et la vision en trois dimensions altérée en endoscopie [105, 106, 193, 194]. Ceci étant le cas en effet, dans toute chirurgie mini-invasive ou microscopique.

Les lésions vasculaires sont d'origine mécanique ou thermique (électrocoagulation, laser) [65, 104, 105].

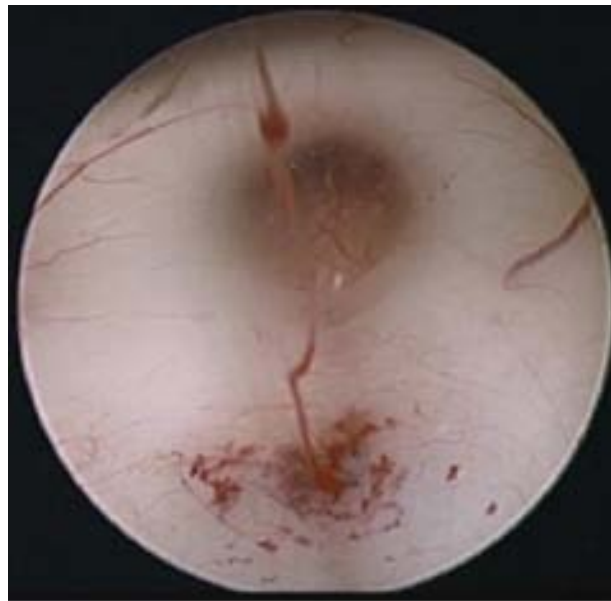La plupart des auteurs trouvent, dans leur expérience, que le risque de lésions vasculaires est beaucoup plus important si la stomie a été réalisée en utilisant l'effet thermique de la sonde coagulante ou du laser [64, 65, 105, 193].

Dans notre série, la fenestration du plancher du troisième ventricule a été réalisée grâce au ventriculoscope lui-même ou par une sonde émoussée.

L'effet thermique de la sonde coagulante ou le laser n'ont jamais été utilisés pour réaliser cette stomie.

L'incidence des saignements de faible abondance provenant des vaisseaux sous épendymaires varie entre 1% et 4% dans la littérature [64, 65]. Il s'agit dans la plupart des cas d'un saignement minime ne gênant pas la réalisation de la VCS et contrôlé grâce à une irrigation au sérum physiologique ou au Ringer lactate.

Dans notre série 16 cas d'hémorragie intraventriculaire de faible abondance sont rapportés. Dans ces 16 cas un rinçage abondant au sérum physiologique a permis de poursuivre l'intervention et la réalisation de la stomie.



**Figure 108** : Vue endoscopique montrant un saignement après la réalisation de la VCSnécessitant l'irrigation par du sérum salé tiède [105].

Des saignements plus importants sont rapportés dans la littérature, par lésion de la veine thalamostriée, de la veine septale, du plexus choroïde ou d'une des artères situées sous le plancher du troisième ventricule [105, 193–195]. Le tronc basilaire ou le segment proximal de l'artère cérébrale postérieure sont en général concernés. Dans ce cas, il s'agit souvent d'une hémorragie foudroyante et parfois même fatale ou pouvant donner des déficits neurologiques en rapport avec l'infarctissement des territoires cérébraux privés du sang [196]. C'est une complication qui entraîne souvent l'abandon de la VCS et la mise en place d'un drainage ventriculaire externe.

Dans notre série aucune complication du genre n'a été signalée.

Des lésions tumorales intra-ventriculaires et de la FCP peuvent être source de saignement au cours de la VCS [109, 197]. En effet la biopsie d'une tumeur richement vascularisée peut être à l'origine d'un saignement intra ventriculaire pouvant être à l'origine de l'abandon de la procédure, donc lorsque une biopsie tumorale doit être réalisée au même temps que la VCS, il convient de commencer par la réalisation de la stomie[109].

Schroeder affirme que la stomie doit être réalisée sur la ligne médiane, à égale distance entre le récessus infundibulaire et les corps mamillaires pour réduire les risques de lésions vasculaires [106].

Dans notre série, la stomie a été réalisée au niveau du tuber cinerum entre le récessus infundibulaire en avant, et les deux corps mamillaires en arrière. Aucune lésion vasculaire majeure n'a été rencontrée.

Freppel dans sa série de 68 patients, la stomie a été réalisée immédiatement en avant des corps mamillaires, sur la ligne médiane. Aucune lésion vasculaire majeure n'a été rapportée. Il conclue que la réalisation d'une stomie très postérieure permet de réduire la survenue des complications hémorragiques [17].

#### **b. Les infections et écoulements de LCS:**

Dans la littérature, les complications infectieuses sont décrites par plusieurs auteurs. Leur taux varie entre 1% et 5% [105, 191, 193, 194]. Elles comprennent les infections de la cicatrice opératoire, les ventriculites et les méningites.

Ce taux d'incidence peu élevé des infections comparé à celui des valves de dérivations du LCS (1% à 10% des hydrocéphalies dérivées)d'après Kanev et Sheehan [198] est l'un des avantages palpable de la VCS.

Dans notre série, nous rapportons 20 cas de méningites après la réalisation de la VCS soit 6.3% de l'ensemble des patients bénéficiant d'une VCS.

Dans 5 cas parmi les 20 cas, la méningite a compliqué une fuite de LCS par la cicatrice opératoire.

Decq P et al notent 1 méningite (2,5%) et 4 réactions méningées (10%) sur une série de 40 patients opérés pour kyste colloïde du V3 [66].

L'écoulement du LCS par la cicatrice opératoire constitue une complication caractéristique de la VCS. Freppel [17] rapporte la survenue de l'écoulement du LCS par la cicatrice chez 5 patients de sa série de 68 patients (soit 7%).

Ces écoulements sont donc un facteur de risque de méningite et peuvent être le signe d'un dysfonctionnement précoce de la VCS.

Selon la littérature, des ponctions lombaires soustractives répétées peuvent être une solution à ces écoulements [199].

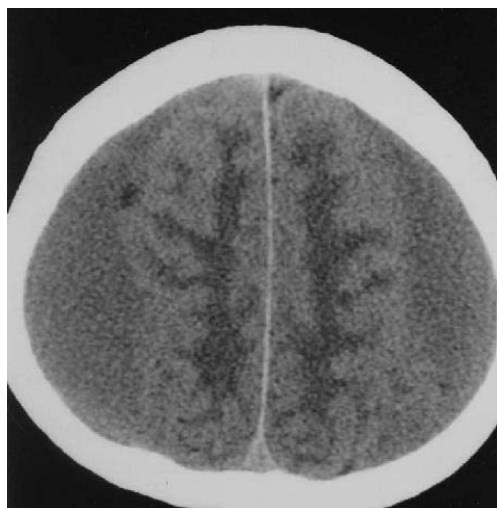
**c. Les collections sous durales :**

Elles sont dues à une baisse importante de la pression intracrânienne lors de l'ouverture de la stomie réalisée pour traitement de l'hydrocéphalie associée, mais surtout à une possible déplétion de LCS au début ou à la fin de l'intervention [200, 201]

L'incidence de cet excès de drainage varie entre 10% et 12% et il représente moins de 10% d'échec du shunt dans les séries pédiatriques et plus de 30% dans les séries adultes. En particulier observées chez l'enfant présentant un manteau cortical fin et une hydrocéphalie importante. Freppel [17], rapporte dans sa série de 68 patients, 5 collections sous-durales (7%).

Dans notre série aucune collection sous-durale n'a été retrouvée.

Ces collections sont souvent asymptomatiques. Toutefois, dans certains cas elles donnent des céphalées intenses avec effet de masse sur le scanner, nécessitant alors une prise en charge chirurgicale (trou de trépan et évacuation de l'hématome avec drain laissé en place) [202].



**Figure 109:** Coupe axiale du scanner montrant un hématome sous-dural chronique bilatéral avec effet de masse sur les structures médianes (un patient de Kim) [202]

**d. Les complications endocriniennes:**

Le traitement endoscopique n'est pas dénuée de complications endocriniennes telles que la sécrétion inappropriée d'ADH, hyperphagie, aménorrhée secondaire, et diabète insipide[203]. Ces complications sont rares, d'après la littérature, et leur fréquence n'est pas clairement connue. Elles sont expliquées par la proximité des centres hypothalamohypophysaires.

Plus qu'un traumatisme direct des noyaux hypothalamiques (les noyaux supraoptique et para-ventriculaires), responsables de la sécrétion de vasopressine se situent à distance de l'emplacement théorique de la Ventriculocisternostomie, il pourrait s'agir d'une lésion des voies reliant ces noyaux à l'éminence médiane de l'hypophyse par traction ou distension du 3<sup>ème</sup> ventricule. En faveur de cette hypothèse on peut rappeler que certaines hydrocéphalies chroniques se manifestent par des troubles endocriniens qui disparaissent lorsque le volume ventriculaire se normalise [191, 203].

Téo et al. [204] ont rapporté un seul cas de diabète insipide qui a bien évolué aussi en une semaine. Hopf et al. [205] n'ont pas décrit de cas de complications endocriniennes malgré le grand nombre d'interventions pour VCS endoscopique effectué. Sainte-rose et al. n'ont rapporté aucun cas de complications endocriniennes en cas de traitement par VCS, pour hydrocéphalie secondaires aux tumeurs de laFCP.

**Tableau XXIII : Nombre et évolution des cas de diabète insipide rapportés par les auteurs[203]**

Auteurs	Nombre de cas de Diabète Insipide	Evolution
Ray et al.	1	Bonne
Coulbois et al.	1	Bonne
Téo et al.	1	Bonne
Sainte-rose et al.	0	
Hopf et al.	0	
Notre série	10	Bonne

Dans notre série, 10 cas de diabète insipide ont été observés pendant les 3 premières années.

**e. Les atteintes neurologiques :**

Des complications en rapport avec des atteintes neurologiques ont été décrites dans plusieurs articles de la littérature. Parmi ces complications on trouve les troubles de conscience post-opératoires et l'atteinte des fonctions supérieures. Ces complications surviennent à la suite d'une lésion du tronc cérébral, une hémorragie sous-arachnoïdienne massive ou un engagement peropératoire secondaire à une irrigation massive [105, 191, 193].

Egalement, sont décrits une hémiplégie ou hémiparésie et l'atteinte d'une ou de plusieurs paires crâniennes (notamment la troisième paire crânienne) [105, 191, 193].

Des troubles de la mémoire après la réalisation de la VCS, sont décrits et leur incidence dans la littérature varie entre 1,2% et 11,1% [199]. Ils s'expliquent par une contusion accidentelle du fornix et des corps mamillaires au cours de la VCS. Ces deux structures jouent un rôle important dans la consolidation d'informations nouvelles.

Dans notre série aucune de toutes ces complications neurologiques n'a été constatée.

**f. Le taux de mortalité et le taux de morbidité permanente:**

10 patients sont décédés dans notre série. La cause du décès a été la méningite post-opératoire. On ignore si elle est directement liée à la réalisation de la VCS. Le taux de mortalité, dans notre série, est donc de 1.6%.

Les complications per opératoires et postopératoires survenues chez nos patients n'ont pas donné lieu à aucune morbidité permanente. Le taux de cette dernière, dans notre série, est donc égal à 0%.

Peu d'études sont consacrées particulièrement au sujet des complications secondaires à la réalisation de la VCS. Et la plupart de ces complications ont été rapportées dans la littérature sous la forme de « case report».

Il est donc difficile voir inutile de comparer nos chiffres, au sujet des complications, à ceux rapportés dans la littérature. Et on va se contenter de comparer les taux de mortalité et de morbidité permanente. Le taux de mortalité varie entre 0% et 10% selon les études. Dans la série

de H.Feng et al. [208] (58patients), ce taux était de 10,3% (6patients). Dans notre étude le taux de mortalité était de 1,6% (10 patients).

En général, le décès n'est pas directement lié à la VCS.

## **2.2. Les complications de l'endoscopie nasale de la basedu crâne:**

L'absence de cicatrice externe qui caractérise la chirurgie endoscopique endonasale ne doit pas occulter une morbidité parfois importante, particulièrement dans les abords dits étendus dont le caractère mini-invasif peut être discuté.

### ***a. Morbidité nasale:***

L'EEBC peut occasionner une rhinite crouteuse, particulièrement fréquente et gênante au décours des abords étendus avec turbinectomies. D'après une étude récente, la fréquence de cette rhinite crouteuse attendrait 98% dans les abords étendus et une résolution des symptômes est observée entre 3 et 6 mois après la chirurgie[209].

La prévention associe un respect pré-opératoire particulier de la muqueuse ainsi que des soins locaux postopératoires quotidiens au sérum physiologique (aérosols et/ou lavages atraumatiques). La perte partielle ou totale de l'odorat et la sensation de nez bouché peuvent également compliquer ce type de chirurgie. Des échelles fonctionnelles ORL sont utilisées pour quantifier cette morbidité (Sinonasal outcome Test 22 (SNOT-22)). Les sinusites sphénoïdales infectieuses postopératoires sont possibles et peuvent être prévenues par une moindre utilisation de matériaux artificiels de bourrage et l'ouverture large du sinus sphénoïdal [93, 210].

### ***b. Complications vasculaires:***

Une hémostase per-opératoire rigoureuse permet de diminuer le risque d'épistaxis post-opératoire. Ce dernier est rarement important, le plus souvent en rapport avec une lésion des artères nasales postérieures, branches de l'artère sphéno palatine. Cette complication peut nécessiter une reprise chirurgicale ou une embolisation endovasculaire en l'absence de réponse au tamponnement [93, 211, 212].

Les lésions préopératoires de l'artère carotide interne sont dramatiques mais rares[213]. L'analyse préopératoire de l'imagerie permet d'anticiper le trajet des artères carotides, particulièrement les procidences sellaires.

Enfin, des pseudo-anévrysmes et des fistules carotido-caverneuses postopératoires ont été décrites, en rapport avec des lésions chirurgicales des sinus caverneux [214, 215].

**c. Rhinorrhées cérébrospinales:**

Les brèches arachnoïdiennes au cours de la chirurgie endoscopique endonasale des adénomes hypophysaires voient leur fréquence diminuée avec l'expérience de l'équipe chirurgicale. Ces brèches sont logiquement plus présentes lors de l'exérèse de tumeurs intradurales. Notre expérience semble indiquer que les fuites postopératoires de LCR sont encore plus fréquentes dans les méningiomes de l'étage antérieur. Sur ces 800 premiers cas, Kassam rapporte un taux moyen de fistule de 15,9% avec une fréquence encore plus marquée dans les méningiomes de l'étage antérieur, jusqu'à 36% dans ce contexte [212]. La reconstruction de la base du crane doit s'attacher à recréer l'anatomie et les différents couches de la base (arachnoïde, dure-mère, os et muqueuse). L'utilisation des lambeaux pédiculés, dont le plus couramment utilisé dans les chirurgies étendues est le lambeau muqueux nasoséptal décrit par Hadad [216] a permis de ramener à environ 5% la fréquence de fistules dans les abords extensifs. D'autres lambeaux de couvertures ont également été rapportés [217-219].

**d. Autres complications:**

L'insuffisance anté et/ou posthypophysaire peut s'observer essentiellement avec les lésions sellaires tels les adénomes hypophysaires et les craniopharyngiomes [93, 220]. Le diabète insipide doit absolument être dépisté dans la période postopératoire précoce pour être corrigé rapidement [67, 220]. Ailleurs, de rares cas d'hémorragies intraorbitaires ont été rapportés, en rapport avec une lésion de l'artère éthmoïdale qui se rétracterait dans le globe oculaire [93, 211]. Une atteinte directe des muscles oculomoteurs ou des voies lacrymales font également partie des complications rares des abords endoscopiques endonasaux [212].

### **2.3. Evolution et complication de la discectomiolumbinaire endoscopique:**

J. DESTANDAU [71] a évalué l'intérêt de l'endoscopie dans la chirurgie des hernies discales foraminales par une étude prospective menée d'Avril 1999 à Mars 2002 chez 191 patients consécutifs opérés endoscopiquement de hernie discale foraminale. La moyenne d'âge de cette série de 191 patients était de 55 ans (extrêmes : 23-88 ans). Il y avait 133 hommes (70%) pour 58 femmes. La radiculalgie était du côté gauche chez 111 patients (58 %) et du côté droit chez 80 patients. La hernie siégeait au niveau L2-L3 dans 17cas (9%), au niveau L3-L4 dans 47cas (25%), au niveau L4-L5 dans 98 cas (51%), et au niveau L5-S1 dans 29 cas (15%).

Dans la quasi-totalité des cas, la hernie était sous-ligamentaire migrée vers le haut, comprimant la région du ganglion rachidien contre la face inférieure du pédicule. Dans 171 cas (90%), aucune discectomie complémentaire n'a été faite. 83 patients avaient des troubles moteurs (49%), 112 des troubles sensitifs (59%) et 116 des troubles réflexes (61%).

Le massif articulaire a été réséqué totalement 10 fois en L5-S1. Dans 83 % des cas, le scanner seul a suffi pour prendre la décision chirurgicale.

Les résultats ont été évalués en utilisant les critères de Prolo qui évaluent l'état économique (de 1 à 5) et fonctionnel (de 1 à 5) du patient. Les deux nombres sont additionnés, et le résultat donne le score de Prolo. Le résultat est jugé excellent lorsque le score de Prolo est à 9 ou 10, bon à 7 ou 8, moyen à 5 ou 6 et mauvais en dessous de 5[221].

#### **a. Etat économique**

**Tableau XXIV:Score socio-économique de Prolo [222].**

<b>E1</b>	Invalide
<b>E2</b>	Aucune occupation rétribuée, y compris les activités domestiques
<b>E3</b>	Reclassement professionnel
<b>E4</b>	Travail antérieur mais à temps partiel ou avec limitations
<b>E5</b>	Travail antérieur sans restriction

**b. Etat fonctionnel**

<b>F1</b>	Incapacité totale
<b>F2</b>	Douleur lombaire ou sciatique légère à moyenne
<b>F3</b>	Douleur légère permettant toutes les activités sauf le sport
<b>F4</b>	Pas de douleur mais a eu au moins un épisode douloureux lombaire ou Sciatique
<b>F5</b>	Récupération complète sans épisode douloureux. Reprise de toutes les activités sportives antérieures.

Cent quarante-quatre des 191 patients opérés ont renvoyé leur questionnaire (75 %). Le résultat était excellent dans 130 cas (90%), bon dans 1 cas (0,7%) et mauvais dans 13 cas (9%). Les complications rencontrées ont été : une spondylodiscite aseptique, l'abord de deux étages à la suite d'un mauvais repérage dans 2 cas, une brèche durale, 3 lésions partielles de la racine, 4 ré-interventions pour une nouvelle hernie dont une seule au même niveau et du même côté. Des 80 personnes qui travaillaient avant l'opération et qui ont répondu au questionnaire, 77 ont repris leur travail avec un délai moyen de 3 semaines, deux n'ont pas repris et un a repris à temps partiel. 140 patients se sont déclarés globalement satisfaits de l'intervention et de la prise en charge (97 %) et 141 bien informés (98%).

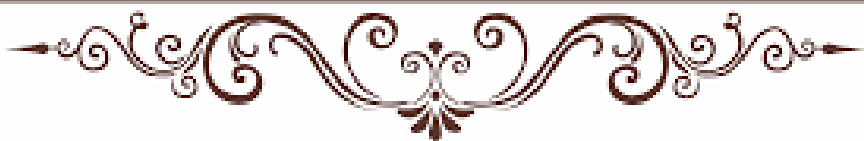L'ensemble des études tendent à confirmer que le résultat à long terme n'est pas meilleur, mais que les suites immédiates sont meilleures et la reprise des activités est précoce. On peut affirmer que le gain sur la qualité des suites immédiates justifie certainement l'effort de la courbe d'apprentissage de la technique endoscopique.



---

## *CONCLUSION*

---



L'endoscopie cérébrale, sorte de voyage au centre du cerveau, dont on ramène des images aquatiques d'une beauté insolite, a gagné éminemment sa place dans la palette thérapeutique du neurochirurgien. Pour cela, cette technique a considérablement évolué au cours des deux dernières décennies, au point qu'elle est devenue une surspécialité neurochirurgicale indépendante et reconnue. D'une part, c'est une compétence technique dans laquelle un petit sous-ensemble de neurochirurgiens ont développé une expertise particulière à un très haut niveau, et qui nécessite une grande maîtrise de l'anatomie. D'autre part, de nombreuses techniques de neuroendoscopie sont devenues assez courantes pour être dans la gamme de pratique des neurochirurgiens généraux.

En naviguant dans les cavités cérébrales, l'endoscopie s'intéresse par conséquent aux désordres de ces cavités au premier rang dans lesquels figure l'hydrocéphalie obstructive. Le principal mérite de l'endoscopie, par ses développements actuels, est d'étendre les indications de la Ventriculocisternostomie dans le traitement de l'hydrocéphalie obstructive, la chirurgie neuroendoscopique a prouvé également son efficacité dans le traitement des lésions intraventriculaires, des kystes arachnoïdiens et colloïdes, la réalisation de biopsies tumorales, ainsi que dans l'abord de l'angle ponto cérébelleux, sans oublier la pathologie hypophysaire et rachidienne. Ses indications ont été élargies aux hamartomes hypothalamiques, aux craniosynostoses, dans l'évacuation d'hématomes intracrâniens, et dans le guidage du placement ou de l'ablation des cathéters ventriculaires. Ces différents actes dans lesquelles l'endoscopie a prouvé son efficacité à travers les résultats de notre étude et à la lumière de l'analyse bibliographique.

De ces indications, découle la nécessité de la conception d'une nouvelle neuroanatomie: la neuroanatomie endoscopique. Celle-ci doit être, d'une part, tridimensionnelle pour les repérages per-opératoires, et d'autre part, dynamique, c'est-à-dire en condition opératoire.

Cette technique efficace et efficiente offre plusieurs avantages notamment l'abord minimal invasif, ce qui justifie amplement l'effort de la courbe d'apprentissage. Toute fois et afin d'améliorer la prise en charge des patients, nous encourageons l'équipe neurochirurgicale à élargir ses indications endoscopiques et à établir des programmes de formation spécifiques dans cette branche aux résidents profitant de l'élan qu'a pris la faculté de médecine et de pharmacie de Marrakech notamment dans le domaine de la simulation.



# *ANNEXES*



## FICHE D'EXPLOITATION

### IDENTITE

Nom :                      prénom :

NE:

Âge                      sexe :                      M                       F

Origine :                      résidence :                      profession :

Niveau socio-économique :                      bas     moyen     haut

### SIGNES CLINIQUES PRE-OPERATOIRES

• Signes fonctionnels :

Signes d'HTIC : (céphalées, vomissement, troubles visuels)

Altération de l'acuité visuelle

Vertiges

Trouble de l'équilibre

Acouphènes

• Signes physiques :

Regard en coucher du soleil

Macrocrânie

Bombement fontanelle antérieure

Disjonction des sutures

Dilatation veineuse

Peau du cuir chevelu fine et tendue

• Examen neurologique :

- trouble de la marche

- déficit neurologique

- hypotonie

- hypertonie

- trouble moteur

- trouble sensitif

### IMAGERIE

TDM

Résultats :

IRM

Résultats :

Autres

**CAUSES DE L' HYDROCEPHALIE :**

- Tumorales  malformation d'Arnold Chiari   
Sténose de l'aqueduc de Sylvius  hydrocéphalie a pression normale   
Autres.....

**PRISE EN CHARGE**

L'intervention :

- Geste réalisé :
  - V C S
  - biopsie tumorale
  - exérèse tumorale
  - Dissectomie lombaire endoscopique
  - endoscopie couplée à la microchirurgie
  - Difficultés :
    - saignement intra-ventriculaire
    - les plexus choroïdes bloquent les Foramen de Monro
    - LCS teinté et vision impossible

**DUREE D'HOSPITALISATION :**

**EVOLUTION**

- Amélioration de la symptomatologie
- Stabilisation de la symptomatologie
- Détérioration de la symptomatologie
- Récidive
- Décès
- Autres

**COMPLICATIONS**

- A court terme :
  - Hémorragie peropératoire
  - Echec de l'intervention
  - Méningite
  - Fuite du LCR
  - Complications endocriniennes
  - Autres :.....
  - Moyen et long terme :
    - Récidive
    - Apparition de la même symptomatologie
    - Cause.....



---

## *RÉSUMÉS*

---



## Résumé

En Neurochirurgie, l'évolution des idées a abouti à un concept selon lequel la chirurgie doit être la moins invasive possible (MIS : Minimal Invasive Surgery), comprenant la Neuroendoscopie et la chirurgie stéréotaxique, cette technique à pour but de diminuer le taux de mortalité, de morbidité post opératoire, avoir un caractère mini invasif, donc un grand gain en terme de complications précoces et de durée d'hospitalisation, ainsi qu'en terme d'esthétique, grâce à un angle de travail agrandi qui offre une vue des structures anatomiques proche de l'exploration chirurgicale, mais avec un couloir chirurgical vierge.

L'indication principale de la Neuroendoscopie est la Ventriculocistérnostomie (VCS) pour le traitement des hydrocéphalies obstructives, mais aussi d'autres pathologies intra-crâniennes, principalement les adénomes hypophysaires, et intra-rachidiennes essentiellement les hernies discales dorso-lombaires.

Notre travail est une étude rétrospective étalée sur 11 ans, de Juin 2007 à Septembre 2018 de 620 patients ayant été opérés par voie endoscopique. Parmi ces patients 317 cas d'hydrocéphalie ayant été opérés par VCS, 20 cas de kystes colloïdes du V3, 10 cas de tumeurs pinéales, 170 cas d'adénomes hypophysaires, 44 cas de craniopharyngiome, 6 cas de tumeurs gliales, 2 cas de cavernome , et 5 cas de Kyste épidermoïde de l'angle ponto-cérébelleux, 8 cas de névralgie faciale sur conflit vasculo-nerveux opérés par microchirurgie assisté par endoscopie ,7 cas de kyste arachnoidiens, 1 cas de ventriculite,et 10 cas d'hernie discale lombaire, Les autres indications sont des pathologies cérébrales traitées par microchirurgie assistée par endoscopie au nombre de 10 cas.

L'activité endoscopique dans le service de neurochirurgie de l'hôpital Ibn Tofail a augmenté durant les dernières années et est passée de 5 à 30% en 2018. La tendance s'est fait vers la spécialisation du service dans les processus sellaires dont les adénomes hypophysaires qui ont vu leur taux passer de 19 % en 2015 à 64 % en 2018. La moyenne d'âge des patients était de 22.13 ans avec des extrêmes de 1 mois et 66 ans.

Le syndrome d'HTIC constitue le symptôme le plus fréquent dans notre série (42,6 %), et la macrocrânie constitue la présentation clinique la plus fréquente de l'hydrocéphalie chez les enfants de moins de 1 an. L'hydrocéphalie était d'origine tumorale dans 137 cas (43,2%), et malformative dans 178 cas (56,1%). Le saignement intraventriculaire peropératoire a été rencontré dans 16 cas (soit 2,5%), échec du geste endoscopique intracrânien dans 16 cas (2,5%). On a noté 25 cas de méningites post-opératoires (4%). Le taux de mortalité dans notre série a atteint 10 patients (1.6%). L'évolution à long terme a été marquée par La récurrence de 2 méningiomes, 5 adénomes hypophysaires et 1 craniopharyngiome tous repris par voie endoscopique.

Il ressort de notre étude la volonté incontestable du service de Neurochirurgie de l'hôpital ibn Tofail de Marrakech d'aller vers cette technique minimalement invasive malgré la raideur de la courbe d'apprentissage en terme de technique endoscopique et la nécessité d'une grande connaissance en Neuroanatomie, ainsi que le cout important du matériel endoscopique, mais en contrepartie le bénéfice remarquable qu'elle apporte aux patients en terme de diminution des complications post opératoires donc la réduction de la durée d'hospitalisation, l'amélioration de l'observance ainsi que du taux de mortalité et de morbidité.

## **Abstract**

In Neurosurgery, the evolution of ideas has led to a concept according to which surgery must as less invasive as possible (MIS: Minimal Invasive Surgery), including Neuroendoscopy and stereotactic surgery. This technique aims to reduce mortality rate, postoperative morbidity, to have a minimally invasive character. Thus, a great gain in terms of early complications and length of hospital stay, as well as in terms of aesthetics. Thanks to an enlarged working angle that offers a view of the anatomical structures close to surgical exploration, but with a virgin surgical corridor.

The main indication of Neuroendoscopy is Ventriculocisternostomy (VCS) for the treatment of obstructive hydrocephalus, but also other intracranial and intraspinal diseases, mainly dorso-lumbar disc herniations.

Our work is a retrospective study spread over 11 years, from June 2007 to September 2018 of 620 patients who have been operated endoscopically. Among these patients 317 cases of hydrocephalus were operated by VCS, 20 cases of V3 colloid cysts, 10 cases of pineal tumors, 170 cases of pituitary adenomas, 44 cases of craniopharyngioma, 6 cases of glial tumors, 2 cases of cavernoma, and 5 cases of epidermoid cyst of ponto-cerebellar angle, 8 cases of facial neuralgia on vasculo-nervous conflict operated by microsurgery assisted by endoscopy, 7 cases of arachnoid cyst, 1 case of ventriculitis, and 10 cases of lumbar disc herniation. The other indications are cerebral pathologies treated by endoscopic by microsurgery at the number of 10 cases.

The endoscopic activity in neurosurgery department of Ibn Tofail hospital has increased in last few years from 5 to 30% in 2018. The trend has been towards the specialization of the service in the sellar processes, including pituitary adenomas, which have seen their rate increases from 19% in 2015 to 64% in 2018.

The average age of patients was 22.13 years with extremes of 1 month and 66 years old. Intracranial hypertension syndrome is the most common in our series (42.6%), and macrocranium

is the most common clinical presentation of hydrocephalus in children under 1 year old. Hydrocephalus was of tumoral origin in 137 cases (43.2%), and malformative in 178 cases (56.1%).

peroperative intraventricular bleeding was observed in 16 cases (2.5%). Failure of intracranial endoscopic gesture in 16 cases (2.5%). There were 25 cases of postoperative meningitis (4%).the death rate in our series has reached 10 patients (1.6%). The long-term evolution was marked by Relapse of 2 meningiomas, pituitary adenomas and 51 craniopharyngiomas all taken endoscopically.

our study shows the undeniable will of the neurosurgery department of the Ibn Tofail hospital in Marrakech to go towards this minimally invasive technique despite the stiffness of the learning curve in terms of endoscopic technique and the need of a great knowledge in Neuroanatomy,as well as the important cost of the endoscopic material, But, in return the remarkable benefit that it brings to the patients in terms of reduction of the postoperative complications thus the reduction of the duration of hospitalization, the improvement of the observance as well as the rate of mortality and morbidity.

## ملخص

في تخصص جراحة الدماغ والأعصاب، من أجل خفض معدل الوفيات، معدلاً لا اعتلام بعد الجراحة، وبغاية الحصول على الطابع لأقل اجتياح للجسد، ما يعني الخفض من عدد المضاعفات ومن مدة الاستشفاء، والتقليل من ندوب الجراحة، وذلك بفضل اوية عمل كبير ةتوفر في رؤيا وسعة لمختلف مكونات الجسم للإنسان، بصورة قريبة ةلاستكشاف للجراح. تطور الأفكار أدباً لخلق مفهوم أن الجراحة وجعلها أن تكون أقل اختراقاً للجسم للإنسان، بما في ذلك التنظير الداخلي العصبي، وال جراحة الاستئصالية.

الغاية الرئيسية لاستعمال التنظير الداخلي العصبي هو عملية توصيل بطين الصهر إلى الدماغ كعلاج لاستسقاء الدماغ الانسدادي، وكذا أمر اضأخر بداخلاق الججمة أو العمود الفقري، كالانزلاق الغضروفي.

هذا العمل الذي مقناه عبارة عن دراسة استيعادية، علمية 11 سنة، من يناير 2007 إلى شبتمبر 2018 ل 620

مرضاة تمت جراحتهن بتقنية التنظير، من بين هؤلاء المرضى 317

حالة لاستسقاء الدماغ تم علاجها بغير البطين عن طريق المنظار العصبي، 20 حالة للكيس الغرواني للبطين الثالث، 170

حالة من أورام الغدة النخامية، 44 حالة أورام مقحفية عومية، 6 حالات من أورام الدبقية، حالتين من الكافرونوما، و 5

حالات كيسة البشرمة من اوية المخيخ، 8

حالات من الأمل العصبي الوجهي بسبب الصراة العصبية الوعائية التي تم علاجها بالجراحة المجهرية بالمنظار، 7

حالات من الأكياس العنكبوتية، حالة واحدة من التهاب البطين، و 10

حالات انزلاق الغضروف، بالنسبة للمؤشرات الأخرى يمكننا أن نذكر الأمراض الدماغية التي عولجت بالجراحة المجهرية بمساعدة التنظير، و لتتعدب 10 حالات.

ازداد النشاط التنظيري بمصحاتنا في السنوات الأخيرة، وانتقل من 5% إلى 30% في سنة 2018.

كان الاتجاه بعد ذلك نحو تخصص المصحة في عمليات أورام الغدة النخامية التي شهدت ارتفاعاً من معدل 19% بسنة 2015 إلى المعدل

64% بسنة 2018 . كان متوسط عمر المرضى هو 22,13 سنة بأقصى شهر و 66 سنة .

وتعتبر متلازمة ارتفاع الضغط داخل الدماغ (HTIC) من أكثر الأعراض شيوعاً في سلسلتنا

(42.6%)، ويعد الدماغ الكبير العرض السريري الأكثر شيوعاً لاستلقاء الرأس عند الأطفال لأقل من عام .

كان استسقاء الرأس الناتج عن الورم موجوداً في 137 حالة (43,2%) والناتج عن التشوه في 178 حالة

(56,1%) . وقد لوحظ حدوث نزيف داخل البطين أثناء الجراحة في 16 حالة (2,5%)، وفشل في تقنية التنظير في 16 حالة

(2,5%)، وقد تم ذكر 25 حالة من التهاب السحايا فيما بعد الجراحة (4%)

معدلاً لوفيات سلسلتنا قبل بلغ 10 مرضى (1.6%)

5 تتميز التطور عند المد الطويل بعودة ظهور حالات من الورم السحائي،

أورام الغدة النخامية، وورم مخفي بلعومي، كلهم تم التغلب عليهم بتقنية التنظير .

در استنتاجنا شهد بالإرادة التيلاجد فيها القسم جراحة الأعصاب في مستشفى بن طيفي لمرا اكتشاف تفضيل هذه التقنية الأقل اختراقاً على

غم من صلاية منحها التعلم من حيث تقنية التنظير الداخلي والحاجة إلى الإطلاع على الكثير فيما يخص النشر في العصبية،

إضافة إلى التكلفة المهمة للمادة التنظيرية، لكن بالمقابل، لا يمكن إنكار الفائدة والمنفعة التي تجلب للمرضى من حيث خفض من مضاعفات ما بعد

جراحة، وبالتالي تقليل مدة الرقود بالمستشفى، وتحسين الامتثال للعلاج فضلاً عن التأثير الإيجابي على معدل الوفيات والاعتلال



---

## ***BIBLIOGRAPHIE***

---



1. **Torres–Corzo JG, Rangel–Castilla L, Nakaji P.**  
Neuroendoscopic surgery 1 ed: THIEME; 2016.
2. **Enrico de Divitiis , M.D.**  
Endoscopic Endonasal Transsphenoidal Surgery: From the Pituitary Fossa to the Midline Cranial Base ;2013;80 [5]
3. **Pettorini B, Tamburrini G.**  
Two hundred years of endoscopic surgery: from Philipp Bozzini's cystoscope to paediatric endoscopic neurosurgery.  
*Child's Nervous System. 2007;23(7):723–4.*
4. **Doglietto F, Prevedello DM, Jane Jr JA, Han J, Laws Jr ER.** A brief history of endoscopic transsphenoidal surgery–from Philipp Bozzini to the First World Congress of Endoscopic Skull Base Surgery.  
*Neurosurgical focus. 2005;19(6):1–6.*
5. **Abbott R.**  
History of neuroendoscopy.  
*Neurosurgery Clinics of North America. 2004;15(1):1–7.*
6. **Joana Rei.**  
Endoscopic Third Ventriculostomy for the Treatment of Hydrocephalus in a Pediatric Population with Myelomeningocele  
*World Neurosurgery 105: 163–169, September 2017*
7. **Decq P, Schroeder HW, Fritsch M, Cappabianca P.**  
A history of ventricular neuroendoscopy.  
*World neurosurgery. 2013;79(2):S14. e1–S. e6.*
8. **Li KW, Nelson C, Suk I, Jallo GI.**  
Neuroendoscopy: past, present, and future.  
*Neurosurgical focus. 2005;19(6):1–5.*
9. **Walker M.**  
History of ventriculostomy.  
*Neurosurgery Clinics of North America. 2001;12(1):101–10, viii.*
10. **Dandy W.**  
An operative procedure for hydrocephalus.  
*Bull Johns Hopkins Hosp. 1922;33:189–90.*

11. **Mixter W.**  
Ventriculoscopy and puncture of the floor of the third ventricle: preliminary report of a case.  
*The Boston Medical and Surgical Journal. 1923;188(9):277-8.*
12. **Fay T, Grant FC.**  
Ventriculoscopy and intraventricular photography in internal hydrocephalus: report of case.  
*Journal of the American Medical Association. 1923;80(7):461-3.*
13. **Putnam TJ.**  
Treatment of hydrocephalus by endoscopic coagulation of the choroid plexus: description of a new instrument and preliminary report of results.  
*New England Journal of Medicine. 1934;210(26):1373-6.*
14. **Scarff JE.**  
The treatment of nonobstructive (communicating) hydrocephalus by endoscopic cauterization of the choroid plexuses.  
*Journal of neurosurgery. 1970;33(1):1-18.*
15. **McNickle H.**  
The surgical treatment of hydrocephalus. A simple method of performing third ventriculostomy.  
*British Journal of Surgery. 1947;34(135):302-7.*
16. **Enchev Y, Oi S.**  
Historical trends of neuroendoscopic surgical techniques in the treatment of hydrocephalus.  
*Neurosurgical review. 2008;31(3):249-62.*
17. **Freppel S.**  
La ventriculocisternostomie endoscopique dans le traitement de l'hydrocéphalie: étude de 68 patients 2006.
18. **Cockett W, Cockett A.**  
The Hopkins rod-lens system and the Storz cold light illumination system.  
*Urology. 1998;51(5A Suppl):1.*
19. **BURMAN MS.**  
Myeloscopy or the direct visualization of the spinal canal and its contents.  
*J Bone Joint Surg Am. 1931;13(4):695-6.*

20. **Stern EL.**  
The spinascope: a new instrument for visualizing the spinal canal and its contents.  
*Med Rec (NY). 1936;143:31.*
21. **Pool JL.**  
Myeloscapy: intraspinal endoscopy.  
*The Surgical clinics of North America. 1957;37(5):1401-2.*
22. **Olinger C, Ohlhaber R.**  
Eighteen-gauge microscopic-telescopic needle endoscope with electrode channel: potential clinical and research application.  
*Surgical neurology. 1974;2(3):151-60.*
23. **Bouchet A, Cuilleret J, Beaune P, Foray D.**  
Anatomie topographique, descriptive et fonctionnelle: La face, la tête et les organes des sens:  
*Simep; 1980.*
24. **Kamina P.**  
Anatomie clinique: Neuroanatomie:  
*Maloine; 2011.*
25. **Netter FH, Kamina P.**  
Atlas d'anatomie humaine, 5<sup>ème</sup> édition.  
*Issy-Les-Moulineaux: Elsevier Masson. 2011.*
26. **Decq P.**  
Anatomie endoscopique ventriculaire.  
*Morphologie. 2005;89(284):12-21.*
27. **Decq P, Le Guerinel C, Sol J-C, Palfi S, DJINDJIAN M, Nguyen J-P.**  
Anatomie endoscopique du troisième ventricule.2008.
28. **Fushimi Y, Miki Y, Jun AT, Kikuta K-i, Hashimoto N, HanakawaT, et al.**  
MR imaging of Liliequist's membrane. *Radiation Médecine. 2006;24(2):85-90.*
29. **Fushimi Y, Miki Y, Ueba T, Kanagaki M, Takahashi T, Yamamoto A, et al.**  
Liliequist Membrane: Three-dimensional Constructive Interference in Steady State MR Imaging I.  
*Radiology. 2003;229(2):360-5.*

30. **Lü J, Zhu X.**  
Microsurgical anatomy of Liliequist's membrane.  
*Minimally invasive neurosurgery: MIN.* 2003;46(3):149-54.
31. **Brasil AV, Schneider FL.**  
Anatomy of Liliequist's membrane.  
*Neurosurgery.* 1993;32(6):956-61.
32. **Liliequist B.**  
The anatomy of the subarachnoid cisterns.  
*Acta radiologica.* 1956;46(1-2):61-71.
33. **Buxton N, Vloeberghs M, Punt J.**  
Liliequist's membrane in minimally invasive endoscopic neurosurgery.  
*Clinical Anatomy.* 1998;11(3):187-90.
34. **Khan MB, Riaz M, Enam SA.**  
Endoscopic third ventriculostomy for obstructive hydrocephalus: Outcome analysis of 120 consecutively treated patients from a developing country.  
*Int J Surg.* 2016;26:69-72.
35. **Solari D, Chiamonte C, Di Somma A, Orabona GDA, de Notaris M, Angileri FF, et al.**  
Endoscopic anatomy of the skull base explored through the nose.  
*World neurosurgery.* 2014;82(6):S164-S70.
36. **Cappabianca P, Divitiis E D, Divitiis O.**  
Endoscopic pituitary surgery: anatomy and surgery of the transsphenoidal approach to the sellar region. 2001.
37. **Berhouma M, Messerer M, Jouanneau E.**  
Chirurgie endoscopique de l'hypophyse et de la base du crâne.  
*EMC-Neurologie.* 2013;10(1).
38. **Hogan QH.**  
Lumbar epidural anatomy. A new look by cryomicrotome section.  
*Anesthesiology.* 1991;75(5):767-75.
39. **Manelfe C, Demondion X, Cognard C, Sans N, Francke J.**  
L'espace épidual { l'étage lombaire. Etude radio-anatomique.  
*J Radiol.* 2000;81(6 Suppl):748-58.

40. **Savolaine ER, Pandya JB, Greenblatt SH, Conover SR.**  
Anatomy of the human lumbar epidural space: new insights using CT-epidurography.  
*Anesthesiology*. 1988;68(2):217-20.
41. **Wolfram-Gabel R, Beaujeux R, Fabre M, Kehrli P, Dietemann J, Bourjat P.**  
Caractéristiques histologiques de la graisse épидurale lombaire postérieure.  
*Journal of neuroradiology*. 1996;23(1):19-25.
42. **Sakka L, Coll G, Chazal J.**  
Anatomy and physiology of cerebrospinal fluid.  
*European annals of otorhinolaryngology, head and neck diseases*. 2011;128(6):309-16.
43. **Oi S, Di Rocco C.**  
Proposal of "evolution theory in cerebrospinal fluid dynamics" and minor pathway hydrocephalus in developing immature brain.  
*Child's nervous system*. 2006;22(7):662-9.
44. **Campus de Neurochirurgie EdC.**  
Hydrocéphalie de l'adulte.
45. **Chazal J, Lemaire J.**  
Hydrocéphalie de l'adulte.  
*Neurochirurgie Paris: Ellipses*. 1995:548-58.
46. **Gaab MR.**  
Instrumentation: endoscopes and equipment.  
*World neurosurgery*. 2013;79(2):S14. e1-S. e21.
47. **Siomin V, Constantini S.**  
Basic principles and equipment in neuroendoscopy.  
*Neurosurgery Clinics of North America*. 2004;15(1):19-31.
48. **Bucholz RD, Pittman T.**  
Endoscopic coagulation of the choroid plexus using the Nd: YAG laser: initial experience and proposal for management.  
*Neurosurgery*. 1991;28(3):421-7.
49. **Griffith HB.**  
Endoneurosurgery: endoscopic intracranial surgery.  
*Advances and technical standards in neurosurgery: Springer*; 1986. p.3-24.

50. **Samer K. Elbabaa.**  
Ventricular neuroendoscopic surgery: Lessons learned from the literature.  
*World Neurosurgery, volume 88, April 2016, 646–648.*
51. **Apuzzo ML, Heifetz MD, Weiss MH, Kurze T.**  
Neurosurgical endoscopy using the side-viewing telescope:  
Technical note.  
*Journal of neurosurgery. 1977;46(3):398–400.*
52. **Hellwig D, Bauer B.**  
Minimally invasive neurosurgery by means of ultrathin endoscopes.  
*Minimally Invasive Neurosurgery I: Springer; 1992. p. 63–8.*
53. **Heikkinen E.**  
“Whole Body” Stereotaxy: Application of Stereotactic Endoscopy to Operations of  
Herniated Lumbar Discs.  
*Minimally Invasive Neurosurgery I: Springer; 1992. p. 89–92.*
54. **Goodman RR.**  
Magnetic Resonance Imaging-directed Stereotactic Endoscopic  
Third Ventriculostomy. *Neurosurgery. 1993;32(6):1043–7.*
55. **Iizuka J.**  
Development of a stereotaxic endoscopy of the ventricular system.  
*Stereotactic and Functional Neurosurgery. 1975;37(1–3):141–9.*
56. **Kelly PJ.**  
Stereotactic third ventriculostomy in patients with nontumoral adolescent/adult onset  
aqueductal stenosis and symptomatic hydrocephalus.  
*Journal of neurosurgery. 1991;75(6):865–73.*
57. **Koch F, Poisson C.**  
Targeting Cerebral Tumors: Combining Image-Guided Stereotactic Endoscopy With Laser Therapy.  
*AORN journal. 1989;49(3):741–57.*
58. **Rohde V, Behm T, Ludwig H, Wachter D.**  
The role of neuronavigation in intracranial endoscopic procedures.  
*Neurosurgical review. 2012;35(3):351–8.*

59. **Wilson TJ, Stetler Jr WR, Al-Holou WN, Sullivan SE.**  
Comparison of the accuracy of ventricular catheter placement using freehand placement, ultrasonic guidance, and stereotactic neuronavigation: Clinical article.  
*Journal of neurosurgery.* 2013;119(1):66-70.
60. **Unsgård G, Solheim O, Selbekk T.**  
Intraoperative Ultrasound in Neurosurgery.  
*Intraoperative Imaging and Image-Guided Therapy: Springer; 2014. p. 549-65.*
61. **Rieger A, Rainov N, Sanchin L, Schöpp G, Burkert W.**  
Ultrasound-guided endoscopic fenestration of the third ventricular floor for non-communicating hydrocephalus.  
*Minimally invasive neurosurgery: MIN.* 1996;39(1):17-20.
62. **Yamada S, Kelly E, editors.**  
Cerebrospinal fluid Dynamics and the pathophysiology of Hydrocephalus: New concepts.  
*Seminars in Ultrasound, CT and MRI; 2016: Elsevier.*
63. **Kassam AB, Thomas AJ, Zimmer LA, Snyderman CH, Carrau RL, Mintz A, et al.**  
Expanded endonasal approach: a fully endoscopic completely transnasal resection of a skull base arteriovenous malformation.  
*Child's Nervous System.* 2007;23(5):491-8.
64. **Khan MB, Riaz M, Enam SA.**  
Endoscopic third ventriculostomy for obstructive hydrocephalus: Outcome analysis of 120 consecutively treated patients from a developing country.  
*International Journal of Surgery.* 2015.
65. **Salvador SF, Oliveira J, Pereira J, Barros H, Vaz R.**  
Endoscopic third ventriculostomy in the management of hydrocephalus: Outcome analysis of 168 consecutive procedures.  
*Clinical Neurology and Neurosurgery.* 2014;126:130-6.
66. **Decq P, Charadio P, Vargas A, Djindjian M, Le Guerinel C, PalfiS, et al.**  
Traitement endoscopique des kystes colloïdes du troisième ventricule. Résultats d'une série consécutive de 40 cas.  
*Neurochirurgie.* 2005;51(5):528.
67. **Torales J, Halperin I, Hanzu F, Mora M, Alobid I, De Notaris M, et al.**  
Endoscopic endonasal surgery for pituitary tumors. Results in a series of 121 patients operated at the same center and by the same neurosurgeon.  
*Endocrinología y Nutrición (English Edition).* 2014;61(8):410-6.

68. **Sacko O, Boetto S, Lauwers-Cances V, Dupuy M, Roux F-E.**  
Endoscopic third ventriculostomy: outcome analysis in 368 procedures: Clinical article.  
*Journal of Neurosurgery: Pediatrics.* 2010;5(1):68-74.
  
69. **Wilson DA, Fusco DJ, Wait SD, Nakaji P.**  
Endoscopic resection of colloid cysts: use of a dual-instrument technique and an anterolateral approach.  
*World neurosurgery.* 2013;80(5):576-83.
  
70. **Cappabianca P, Cavallo LM, de Divitiis E.**  
Endoscopic endonasal transsphenoidal surgery.  
*Neurosurgery.* 2004;55(4):933-41.
  
71. **Destandau J.**  
Aspects techniques de la chirurgie endoscopique des hernies discales foraminales lombaires: À propos de 191 cas.  
*Neurochirurgie.* 2004;50(1):6-10.
  
72. **Le Guerinel C.**  
Approche endoscopique des lésions du troisième ventricule.  
*Neurochirurgie.* 2000;46:286-94.
  
73. **Zohdi A, El Kheshin S.**  
Endoscopic approach to colloid cysts.  
*Minimally invasive neurosurgery: MIN.* 2006;49(5):263-8.
  
74. **Tliba S, Sisaber M, Mansour A, Bouaziz M, Bouyoucef K.**  
Place de l'endoscopie dans le traitement des tumeurs de la paroi postérieure du V3. À propos de 12 cas.  
*Neurochirurgie.* 2007;53(5):427.
  
75. **Greenlee JD, Teo C, Ghahreman A, Kwok B.**  
Purely endoscopic resection of colloid cysts.  
*Neurosurgery.* 2008;62(3):51-6.
  
76. **Di Rocco C, Cinalli G, Massimi L, Spennato P, Cianciulli E, Tamburrini G.**  
Endoscopic third ventriculostomy in the treatment of hydrocephalus in pediatric patients.  
*Advances and Technical Standards in Neurosurgery: Springer; 2006. p. 119-219.*

77. **Sarrazin J.**  
Tumeurs de la fosse postérieure.  
*Journal de Radiologie.* 2006;87(6):748-63.
78. **Plaza MJ, Borja MJ, Altman N, Saigal G.**  
Conventional and advanced MRI features of pediatric intracranial tumors: posterior fossa and suprasellar tumors.  
*American Journal of Roentgenology.* 2013;200(5):1115-24.
79. **Spennato P, Tazi S, Bekaert O, Cinalli G, Decq P.**  
Endoscopic third ventriculostomy for idiopathic aqueductal stenosis.  
*World neurosurgery.* 2013;79(2):S21. e13-S21. e0.
80. **Berrouyne A, Benmoussa R, Chbani K, Salam S, Ouzidane L.**  
Les hydrocéphalies malformatives de l'enfant: étude rétrospective à propos de 50 cas.  
*Journal of Neuroradiology.* 2016;43(2):94-5.
81. **Fang AS, Meyers SP.**  
Magnetic resonance imaging of pineal region tumours.  
*Insights into imaging.* 2013;4(3):369-82.
82. **Sbihi L.**  
Imagerie des Masses de la Région Pinéale  
*Faculté de Médecine et de Pharmacie de Rabat 2005.*
83. **Yang JI-Hu et al.**  
Endoscopic Endonasal Surgery Treatment Strategies for Invasive Pituitary Adenoma: Analysis of Four Approaches  
*World Neurosurgery* 115: 5-13, JULY 2018
84. **Ahmed AI, Zaben MJ, Mathad NV, Sparrow OC.**  
Endoscopic Biopsy and Third Ventriculostomy for the Management of Pineal Region Tumors.  
*World neurosurgery.* 2015;83(4):543-7.
85. **Morgenstern PF, Souweidane MM.**  
Pineal region tumors: simultaneous endoscopic third ventriculostomy and tumor biopsy.  
*World neurosurgery.* 2013;79(2):S18. e9-S. e3.
86. **Chaussemy D, Cebulla H, Coca A, Chibarro S, Proust F, Kehrl P.**  
Interest and limits of endoscopic approaches for pineal region tumours.  
*Neurochirurgie.* 2015;61(2):160-3.

- 87. Hamilton M, Isaacs A, Urbaneja G, Hader W, Yong H.**  
Endoscopic resection of colloid cyst: long-term followup with 65 patients.  
*Canadian Journal of Neurological Sciences/Journal Canadien des Sciences Neurologiques.* 2015;42(S1):S20-S.
- 88. Yadav YR, Parihar V, Pande S, Namdev H.**  
Endoscopic management of colloid cysts.  
*Journal of Neurological Surgery Part A, Central European Neurosurgery.* 2014;75(5):376-80.
- 89. Sharifi G, Bakhtevvari MH, Samadian M, Alavi E, Rezaei O.**  
Endoscopic surgery in nonhydrocephalous third ventricular colloid cysts: a feasibility study.  
*World Neurosurgery.* 2015;84(2):398-404.
- 90. Marshman LA, Chawda SJ, David KM.**  
Change in CT radiodensity of a colloid cyst of the third ventricle: case report and literature review. *Neuroradiology.* 2004;46(12):984-7.
- 91. Bonneville J-F, Cattin F, Bonneville F.**  
Imagerie des adénomes hypophysaires.  
*La Presse Médicale.* 2009;38(1):84-91.
- 92. Gaillard S, Aniba K.**  
Aspects neurochirurgicaux des adénomes hypophysaires.  
*EMC. Elsevier Masson SAS, Paris), Endocrinologie-Nutrition.*
- 93. Magro E, Graillon T, Lassave J, Castinetti F, Boissonneau S, Tabouret E, et al.**  
Complications Related to the Endoscopic Endonasal Transsphenoidal Approach for Nonfunctioning Pituitary Macroadenomas in 300 Consecutive Patients.  
*World neurosurgery.* 2016 ; 89:442-53.
- 94. Bonneville J.**  
Diagnostic des adénomes hypophysaires: tout ce que l'IRM peut donner.  
2008.
- 95. Karppinen A, Kivipelto L, Vehkavaara S, Ritvonen E, Tikkanen E, Kivisaari R, et al.**  
Transition from microscopic to endoscopic transsphenoidal surgery for nonfunctional pituitary adenomas.  
*World neurosurgery.* 2015;84(1):48-57.

96. **Pradilla G, Jallo G.**  
Arachnoid cysts: case series and review of the literature.  
*Neurosurgical focus.* 2007;22(2):1-4.
97. **Drappatz J, Schiff D, Kesari S, Norden AD, Wen PY.**  
Medical management of brain tumor patients.  
*Neurologic clinics.* 2007;25(4):1035-71.
98. **He J, Xiao S, Wu Z, Yuan Z.**  
Microendoscopic discectomy versus open discectomy for lumbar disc herniation: a meta-analysis. *European Spine Journal.* 2016:1-9.
99. **Joana Rei et al.**  
Endoscopic Third Ventriculostomy for the Treatment of Hydrocephalus in a Pediatric Population with Myelomeningocele *World Neurosurgery* 105: 163-169, September 2017.
100. **Mugamba J, Stagno V.**  
Indication for endoscopic third ventriculostomy.  
*World neurosurgery.* 2013;79(2):S20. e19-S20. e3.
101. **Decq P, Boogaarts J, Grotenhuis J, Beems T, Le Guerinel C, Palfis, et al.**  
Traitement endoscopique des kystes colloïdes du troisième ventricule.  
*Neurochirurgie.* 2007;53(5):415.
102. **Heilman CB, Cohen AR.**  
Endoscopic ventricular fenestration using a "saline torch".  
*Journal of neurosurgery.* 1991;74(2):224-9.
103. **Frank F.**  
Biophysical basis and technical prerequisites for the endoscopic and surgical use of the neodymium-YAG laser.  
*Laser Med Surg.* 1986;3:124-32.
104. **Di Vincenzo J, Keiner D, Gaab MR, Schroeder H, Oertel J.**  
Endoscopic third ventriculostomy: preoperative considerations and intraoperative strategy based on 300 procedures.  
*Journal of Neurological Surgery Part A, Central European Neurosurgery.* 2014;75(1):20-30.
105. **Bouras T, Sgouros S.**  
Complications of endoscopic third ventriculostomy.  
*World neurosurgery.* 2013;79(2):S22. e9-S. e12.

106. **Schroeder HW, Niendorf W-R, Gaab MR.**  
Complications of endoscopic third ventriculostomy.  
*Journal of neurosurgery.* 2002;96(6):1032-40.
107. **Schroeder C, Fleck S, Gaab MR, Schweim KH, Schroeder HW.**  
Why does endoscopic aqueductoplasty fail so frequently? Analysis of cerebrospinal fluid flow after endoscopic third ventriculostomy and aqueductoplasty using cine phase-contrast magnetic resonance imaging: Clinical article.  
*Journal of neurosurgery.* 2012;117(1):141-9.
108. **Sacko O, De Barros A, Boetto S, Chhun P, Roux F.**  
Ventriculocisternostomie endoscopique: Étude sur 636 procédures.  
*E-mémoires de l'Académie Nationale de Chirurgie.* 2015;14(4):065-9.
109. **Di Rocco F, Jucá CE, Zerah M, Sainte-Rose C.**  
Endoscopic third ventriculostomy and posterior fossa tumors.  
*World neurosurgery.* 2013;79(2):S18. e5-S. e9.
110. **Morsli A, Bahloul M, Mansouri N, Saadi M, Benbouzid T.**  
Les critères du choix thérapeutique dans la chirurgie du kyste colloïde.  
*Neurochirurgie.* 2010;56(6):525-6.
111. **Mottolese C, Szathmari A.**  
History of the pineal region tumor.  
*Neurochirurgie.* 2015;61(2):61-4.
112. **Morgenstern PF, Osbun N, Schwartz TH, Greenfield JP, Tsiouris AJ, Souweidane MM.**  
Pineal region tumors: an optimal approach for simultaneous endoscopic third ventriculostomy and biopsy.  
*Neurosurgical focus.* 2011;30(4):E3.
113. **Hidalgo ET, Ali A, Weiner HL, Harter DH.**  
Resection of Intraventricular Tumors in Children by Purely Endoscopic Means.  
*World neurosurgery.* 2015.
114. **Rocque B.**  
Neuroendoscopy for Intraventricular Tumor Resection.  
*World neurosurgery.* 2015.

115. **Mohammad Samadian et al.**  
Colloid Cyst of the Third Ventricle: Long-Term Results of Endoscopic Management in a Series of 112 Cases  
*World Neurosurgery 111: e440–e448, March 2018*
  
116. **Balossier A, Blond S, Touzet G, Lefranc M, de Saint-Denis T, Maurage C–A, et al.**  
Endoscopic versus stereotactic procedure for pineal tumour biopsies: Comparative review of the literature and learning from a 25-year experience.  
*Neurochirurgie. 2015;61(2):146–54.*
  
117. **Andrea Brunoro et al.**  
Tailoring endoscopic approach to colloid cyst of the third ventricle.  
*World Neurosurgery, 2018, volume 117, 457–464.*
  
118. **Birski M, Birska J, Paczkowski D, Furtak J, Rusinek M, Rudas M, et al.**  
Combination of Neuroendoscopic and Stereotactic Procedures for Total Resection of Colloid Cysts with Favorable Neurological and Cognitive Outcomes.  
*World neurosurgery. 2016;85:205–14.*
  
119. **Boogaarts HD, Decq P, Grotenhuis JA, Le Guérinel C, Nseir R, Jarraya B, et al.**  
Long-term results of the neuroendoscopic management of colloid cysts of the third ventricle: a series of 90 cases.  
*Neurosurgery. 2011;68(1):179–87.*
  
120. **Grondin RT, Hader W, MacRae ME, Hamilton MG.**  
Endoscopic versus microsurgical resection of third ventricle colloid cysts.  
*The Canadian Journal of Neurological Sciences. 2007;34(02):197–207.*
  
121. **Gaab MR.**  
Colloid cysts: endoscopic or microsurgical resection?  
*World neurosurgery. 2014;82(6):1017–9.*
  
122. **Lewis AI, Crone KR, Taha J, van Loveren HR, Yeh H–S, Tew Jr JM.**  
Surgical resection of third ventricle colloid cysts: preliminary results comparing transcallosal microsurgery with endoscopy.  
*Journal of Neurosurgery. 1994;81(2):174–8.*
  
123. **Charalampaki P, Filippi R, Welschehold S, Perneczky A.**  
Endoscope-assisted removal of colloid cysts of the third ventricle. *Neurosurgical review. 2006;29(1):72–9.*

124. **Quenum K, Sogoba Y, Hemama M, Hossini A, Sghiar J, Laghmari M, et al.**  
Tumeurs de la région pinéale: expérience des dix dernières années.  
À propos de 22 cas.  
*Neurochirurgie. 2008;54(5):684-5.*
125. **Kasemsiri P, Carrau RL, Ditzel Filho LF, Prevedello DM, Otto BA, Old M, et al.**  
Advantages and limitations of endoscopic endonasal approaches to the skull base.  
*World neurosurgery. 2014;82(6):S12-S21.*
126. **Castelnuovo P, Dallan I, Battaglia P, Bignami M.**  
Endoscopic endonasal skull base surgery: past, present and future. *European Archives of Oto-Rhino-Laryngology. 2010;267(5):649-63.*
127. **Berhouma M, Messerer M, Jouanneau E.**  
Chirurgie endoscopique endonasale des tumeurs de la base du crane: historique, état de l'art et perspectives d'avenir.  
*Revue Neurologique. 2012;168(2):121-34.*
128. **Cappabianca P, Cavallo LM, de Divitiis O, Esposito F.**  
Midline Skull Base Surgery.  
*Springer; 2015.*
129. **Barkhoudarian G, Zada G, Laws ER.**  
Endoscopic endonasal surgery for nonadenomatous sellar/ parasellar lesions.  
*World neurosurgery. 2014;82(6):S138-S46.*
130. **Castelnuovo P, Battaglia P, Turri-Zanoni M, Tomei G, Locatelli D, Bignami M, et al.**  
Endoscopic endonasal surgery for malignancies of the anterior cranial base.  
*World neurosurgery. 2014;82(6):S22-S31.*
131. **Laws ER, Sheehan JP.**  
Pituitary surgery: a modern approach  
*Karger Medical and Scientific Publishers; 2006.*
132. **Lobo B, Zhang X, Barkhoudarian G, Griffiths CF, Kelly DF.**  
Endonasal endoscopic management of parasellar and cavernous sinus meningiomas.  
*Neurosurgery Clinics of North America. 2015;26(3):389-401.*
133. **Jho H-D, Alfieri A.**  
Endoscopic Endonasal Cavernous Sinus Surgery: An Anatomic Study.  
*Neurosurgery. 2001;49(5):1272.*

134. **Zacharia BE, Amine M, Anand V, Schwartz TH.**  
Endoscopic Endonasal Management of Craniopharyngioma. *Otolaryngologic Clinics of North America.* 2016;49(1):201–12.
135. **Baldauf J, Hosemann W, Schroeder HW.**  
Endoscopic Endonasal Approach for Craniopharyngiomas. *Neurosurgery Clinics of North America.* 2015;26(3):363–75.
136. **Cavallo LM, Solari D, Esposito F, Villa A, Minniti G, Cappabianca P.**  
The role of the endoscopic endonasal route in the management of craniopharyngiomas. *World neurosurgery.* 2014;82(6):532–540.
137. **Yu T, Sun X, Ren X, Cui X, Wang J, Lin S.**  
Intraventricular Craniopharyngiomas: Surgical Management and Outcome Analyses in 24 Cases. *World neurosurgery.* 2014;82(6):1209–15.
138. **Cappabianca P, Cavallo LM.**  
The evolving role of the transsphenoidal route in the management of craniopharyngiomas. *World neurosurgery.* 2012;77(2):273–4.
139. **Lucas JW, Zada G.**  
Endoscopic Endonasal and Keyhole Surgery for the Management of Skull Base Meningiomas. *Neurosurgery Clinics of North America.* 2016;27(2):207–14.
140. **Ditzel Filho LF, Prevedello DM, Jamshidi AO, Dolci RL, Kerr EE, Campbell R, et al.**  
Endoscopic Endonasal Approach for Removal of Tuberculum Sellae Meningiomas. *Neurosurgery Clinics of North America.* 2015;26(3):349–61.
141. **Schroeder HW.**  
Indications and limitations of the endoscopic endonasal approach for anterior cranial base meningiomas. *World neurosurgery.* 2014;82(6):581–55.
142. **Iwai Y, Yamanaka K, Ishiguro T.**  
Gamma knife radiosurgery for the treatment of cavernous sinus meningiomas. *Neurosurgery.* 2003;52(3):517–24.

- 143. Bedrosian JC, Anand VK, Schwartz TH.**  
The endoscopic endonasal approach to repair of iatrogenic and noniatrogenic cerebrospinal fluid leaks and encephaloceles of the anterior cranial fossa.  
*World neurosurgery. 2014;82(6):S86-S94.*
- 144. Gonen L, Monteiro E, Klironomos G, Alghonaim Y, Vescan A, Zadeh G, et al.**  
Endoscopic Endonasal Repair of Spontaneous and Traumatic Cerebrospinal Fluid Rhinorrhea: A Review and Local Experience.  
*Neurosurgery Clinics of North America. 2015;26(3):333-48.*
- 145. Krischek B, Carvalho FG, Godoy BL, Kiehl R, Zadeh G, Gentili F.**  
From craniofacial resection to endonasal endoscopic removal of malignant tumors of the anterior skull base.  
*World neurosurgery. 2014;82(6):S59-S65.*
- 146. Gondim JA, Almeida JPC, Albuquerque LAF, Gomes EF, Schops M.**  
Giant pituitary adenomas: surgical outcomes of 50 cases operated on by the endonasal endoscopic approach.  
*World neurosurgery. 2014;82(1):e281-e90.*
- 147. Cappabianca P, Cavallo LM, de Divitiis O, de Angelis M, Chiaramonte C, Solari D.**  
Endoscopic Endonasal Extended Approaches for the Management of Large Pituitary Adenomas.  
*Neurosurgery Clinics of North America. 2015;26(3):323-31.*
- 148. Hazan A, Roux F, Levy D, Chevalier E, Peytral C.**  
[Use of endoscopy in pituitary surgery].  
*Neuro-Chirurgie. 1998;44(5):327-30.*
- 149. Jho H, Alfieri A.**  
Endoscopic endonasal pituitary surgery: evolution of surgical technique and equipment in 150 operations.  
*Minimally Invasive Neurosurgery: MIN. 2001;44(1):1-12.*
- 150. Cappabianca P, Cavallo LM, Solari D, Stagno V, Esposito F, de Angelis M.**  
Endoscopic endonasal surgery for pituitary adenomas.  
*World Neurosurgery. 2014;82(6):S3-S11.*
- 151. Yang Ji-Hu et al.**  
Endoscopic Endonasal Surgery Treatment Strategies for Invasive Pituitary Adenoma: Analysis of Four Approaches  
*World Neurosurgery 115: 5-13, July 2018*

152. **Esposito F.**  
Endoscopic Endonasal Transsphenoidal Approach.  
*Midline Skull Base Surgery: Springer; 2016. p. 173–8.*
153. **Cappabianca P, Cavallo LM, Mariniello G, de Divitiis O, Romero ADCB, de Divitiis E.**  
Easy sellar reconstruction in endoscopic endonasal transsphenoidal surgery with polyester–silicone dural substitute and fibrin glue: technical note.  
*Neurosurgery. 2001;49(2):473–6.*
154. **Cinalli G, Spennato P, Di Martino G, Mirone G, Cascone D.**  
Endoscopic Treatment of Arachnoid Cysts.  
*Midline Skull Base Surgery: Springer; 2016. p. 179–99.*
155. **Couvreur T, Hallaert G, Van Der Heggen T, Baert E, Dewaele F, Okito J–PK, et al.**  
Endoscopic treatment of temporal arachnoid cysts in 34 patients.  
*World neurosurgery. 2015;84(3):734–40.*
156. **Haidar H, Montava M, Collin M, Deveze A, Lavieille JP.**  
Endoscopy–Assisted Microvascular Decompression for Trigeminal Neuralgia: The Prognostic Impact of Interposing Material.  
*Journal of International Advanced Otology. 2014;10(2):107–12.*
157. **Jannetta PJ.**  
Vascular compression is the cause of trigeminal neuralgia.  
*APS Journal. 1993;2(4):217–27.*
158. **McLaughlin MR, Jannetta PJ, Clyde BL, Subach BR, Comey CH, Resnick DK.**  
Microvascular decompression of cranial nerves: lessons learned after 4400 operations.  
*Journal of neurosurgery. 1999;90(1):1–8.*
159. **Duntze J, Litré C–F, Eap C, Théret E, Bazin A, Chays A, et al.**  
Apport de l'endoscopie pour la décompression microvasculaire dans l'angle ponto–cérébelleux: à propos de 27 cas.  
*Neurochirurgie. 2011;57(2):68–72.*
160. **Farrell M, Christopher J, Do M, Geschwindt M, Evans M, James J.**  
Fully Endoscopic Microvascular Decompression for Trigeminal Neuralgia.  
*JHN Journal. 2015;10(2):1.*

161. **Sandell T, Ringstad GA, Eide PK.**  
Usefulness of the endoscope in microvascular decompression for trigeminal neuralgia and MRI-based prediction of the need for endoscopy.  
*Acta neurochirurgica. 2014;156(10):1901-9.*
162. **Lang S-S, Chen HI, Lee JY.**  
Endoscopic microvascular decompression: a stepwise operative technique.  
*ORL. 2012;74(6):293-8.*
163. **Bohman L-E, Pierce J, Stephen JH, Sandhu S, Lee JY.**  
Fully endoscopic microvascular decompression for trigeminal neuralgia: technique review and early outcomes.  
*Neurosurgical focus. 2014;37(4):E18.*
164. **Setty P, Volkov AA, D'Andrea KP, Pieper DR.**  
Endoscopic vascular decompression for the treatment of trigeminal neuralgia: clinical outcomes and technical note.  
*World neurosurgery. 2014;81(3):603-8.*
165. **ASSAKER R, FROMONT G, REYNS N, LOUIS E, CHASTANET P, LEJEUNE J-P.**  
La chirurgie vidéo-assistée du rachis thoracique: Considérations techniques, avantages et inconvénients, à propos de 29 cas. *Neuro-chirurgie. 2001;47(2-3):93-104.*
166. **Lakranbi M, Rabiou S, Ghalimi J, Issoufou I, Ouadnoui Y, Smahi M.**  
La place de la thoracoscopie dans la prise en charge des pathologies thoraciques: à propos de 104 cas.  
*The Pan African Medical Journal. 2015;21.*
167. **Oskouian Jr RJ, Johnson JP, Regan JJ.**  
Thoracoscopic microdiscectomy.  
*Neurosurgery. 2002;50(1):103-9.*
168. **Elhadi AM, Zehri AH, Zaidi HA, Almefty KK, Preul MC, Theodore N, et al.**  
Surgical efficacy of minimally invasive thoracic discectomy.  
*Journal of Clinical Neuroscience. 2015;22(11):1708-13.*
169. **Gaillard S, Bonnette P.**  
La chirurgie endoscopique du rachis thoracique.  
*La Lettre du neurologue. 2007;11(3):73-8.*

170. **Cameron A, Connery C, De Campos J, Hashmonai M, Licht P, Schick C, et al.**  
Endoscopic thoracic sympathectomy for primary hyperhidrosis: A 16-year follow up in a single UK centre.  
*The Surgeon. 2014;12(1):59.*
171. **Masini M, Calaça A.**  
Minimally Invasive Surgical Management of Lumbar Disc Herniation by Anterior Epidural Endoscopy: Epiduroscopy.  
*Textbook of Surgical Management of Lumbar Disc Herniation. 2013:177.*
172. **Kim R, Kim R, Kim C, Choi Y, Hong H, Park S, et al.**  
The Incidence and Risk Factors for Lumbar or Sciatic Scoliosis in Lumbar Disc Herniation and the Outcomes after Percutaneous Endoscopic Discectomy.  
*Pain physician. 2015;18(6):555-64.*
173. **Kamper SJ, Ostelo RW, Rubinstein SM, Nellensteijn JM, Peul WC, Arts MP, et al.**  
Minimally invasive surgery for lumbar disc herniation: a systematic review and meta-analysis.  
*European Spine Journal. 2014;23(5):1021-43.*
174. **Destandau J.**  
Aspects techniques de la chirurgie endoscopique des hernies discales foraminales lombaires. 2008.
175. **Foley KT, Smith MM, Rampersaud YR.**  
Microendoscopic approach to far-lateral lumbar disc herniation.  
*Neurosurgical focus. 1999;7(5):E7.*
176. **Hubbe U, Franco-Jimenez P, Klingler J-H, Vasilikos I, Scholz C, Kogias E.**  
Minimally invasive tubular microdiscectomy for recurrent lumbar disc herniation.  
*Journal of Neurosurgery: Spine. 2016;24(1):48-53.*
177. **Yue JJ, Long W.**  
Full endoscopic spinal surgery techniques: advancements, indications, and outcomes.  
*International journal of Spine Surgery. 2015;9.*
178. **Perez-Cruet MJ, Foley KT, Isaacs RE, Rice-Wyllie L, Wellington R, Smith MM, et al.**  
Microendoscopic lumbar discectomy: technical note.  
*Neurosurgery. 2002;51(5):S2-129.*
179. **Hosemann W, Nitsche N, Rettinger G, Wigand M.**  
Endonasal, endoscopically controlled repair of dura defects of the anterior skull base.  
*Laryngo-rhino-otologie. 1991;70(3):115-9.*

180. **Chan JW, Stewart CL, Stalder MW, Hilaire HS, McBride L, Moses MH.**  
Endoscope-assisted versus open repair of craniosynostosis: a comparison of perioperative cost and risk.  
*Journal of Craniofacial Surgery.* 2013;24(1):170-4.
181. **Jimenez DF, Barone CM.**  
18 Minimally Invasive Craniosynostosis Surgery.  
*Pediatric Neurosurgery: Tricks of the Trade.* 2015.
182. **Sanger C, David L, Argenta L.**  
Latest trends in minimally invasive synostosis surgery: a review.  
*Current opinion in Otolaryngology & Head and Neck Surgery.* 2014;22(4):316-21.
183. **Woo AS, Nguyen DC, Skolnick GB, Naidoo SD, Dlouhy B, PatelKB, et al.**  
Endoscopic Repair of Sagittal Craniosynostosis-An Evolution in Care.  
*Plastic and Reconstructive Surgery.* 2015;135(4S):1178.
184. **Tataranu L, Ciubotaru V, Albert A, Irimia M.**  
Approche endoscopique des kystes colloïdes du troisième ventricule.  
*Neurochirurgie.* 2005;51(5):537.
185. **Mishra S, Chandra PS, Suri A, Rajender K, Sharma BS, Mahapatra A.**  
Endoscopic management of third ventricular colloid cysts: Eight years' institutional experience and description of a new technique. *Neurology India.* 2010;58(3):412.
186. **Schroeder HW, Gaab MR.**  
Endoscopic resection of colloid cysts.  
*Neurosurgery.* 2002;51(6):1441-5.
187. **Rampini P, Egidi M, Zavanone M, Orsi M, Alimehmeti R.**  
Stereotactically Guided Endoscopy for the Treatment of Arachnoid Cysts.  
*Pediatric Neurosurgery.* 1998;29(2):102-4.
188. **Paladino J, Rotim K, Heinrich Z.**  
Neuroendoscopic fenestration of arachnoid cysts.  
*Minimally Invasive Neurosurgery: MIN.* 1998;41(3):137-40.
189. **Dusick JR, McArthur DL, Bergsneider M.**  
Success and complication rates of endoscopic third ventriculostomy for adult hydrocephalus: a series of 108 patients.  
*Surgical Neurology.* 2008;69(1):5-15.

190. **Navarro R, Gil-Parra R, Reitman AJ, Olavarria G, Grant JA, Tomita T.**  
Endoscopic third ventriculostomy in children: early and late complications and their avoidance.  
*Child's Nervous System.* 2006;22(5):506-13.
191. **Grand W, Leonardo J, Chamczuk A, Korus A.**  
Endoscopic Third Ventriculostomy in 250 Adults With Hydrocephalus: Patient Selection, Outcomes, and Complications.  
*Neurosurgery.* 2016;78(1):109-19.
192. **Vulcu S, Eickele L, Cinalli G, Wagner W, Oertel J.**  
Long-term results of endoscopic third ventriculostomy: an outcome analysis.  
*Journal of Neurosurgery.* 2015;123(6):1456-62.
193. **Kawsar KA, Haque MR, Chowdhury FH.**  
Avoidance and management of perioperative complications of endoscopic third ventriculostomy: the Dhaka experience.  
*Journal of Neurosurgery.* 2015;123(6):1414-9.
194. **Chowdhry SA, Cohen AR.**  
Intraventricular neuroendoscopy: complication avoidance and management.  
*World of Neurosurgery.* 2013;79(2):S15. e1-S. e0.
195. **Miyagi N, Uchikado H, Aoki T, Sakata K, Hirohata M, Morioka M.**  
Nontraumatic aneurysm rupture following an endoscopic third ventriculostomy and ventricular drainage: Case report of a rare complication.  
*Surgical Neurology International.* 2015;6.
196. **Horowitz M, Albright AL, Jungreis C, Levy EI, Stevenson K.**  
Endovascular management of a basilar artery false aneurysm secondary to endoscopic third ventriculostomy: case report.  
*Neurosurgery.* 2001;49(6):1461-5.
197. **Little AS, Almefty KK, Spetzler RF.**  
Endoscopic surgery of the posterior fossa: strengths and limitations.  
*World neurosurgery.* 2014;82(3):322-4.
198. **Cheng H, Hong W, Mei Z, Wang X.**  
Surgical Management of Non-Communicating Hydrocephalus in Patients: Meta-Analysis and Comparison of Endoscopic Third Ventriculostomy and Ventriculoperitoneal Shunt. *Journal of Craniofacial Surgery.* 2015;26(2):481-6.

199. **Bouras T, Sgouros S.**  
Complications of endoscopic third ventriculostomy: a systematic review:  
*Springer; 2012.*
200. **Gondar R, Rogers A, Momjian S.**  
Subdural hematoma after endoscopic third ventriculostomy:  
Struggling against the Laplace law.  
*Neurochirurgie. 2015;61(5):347-51.*
201. **Sonmez OF, Temel Y, Visser-Vandewalle V, Sahin B, Odaci E.**  
A new evaluation method for the intracranial volume changes and subdural effusion of  
patients following endoscopic third ventriculostomy.  
*Clinical neurology and neurosurgery. 2013;115(2):160-4.*
202. **Kim B-S, Jallo GI, Kothbauer K, Abbott IR.**  
Chronic subdural hematoma as a complication of endoscopic third ventriculostomy.  
*Surgical neurology. 2004;62(1):64-8.*
203. **Coulbois S, Boch A-L, Philippon J.**  
Diabète insipide après ventriculocisternostomie par voie endoscopique: A propos d'un cas  
et revue de la littérature.  
*Neuro-chirurgie. 2001;47(4):435-8.*
204. **Teo C.**  
A Balanced Perspective on the Role of Endoscopy in the Surgical Management of  
Trigeminal Neuralgia.  
*World Neurosurgery. 2014;81(3):499-500.*
205. **Hopf NJ, Grunert P, Fries G, Resch K, Perneczky A.**  
Endoscopic third ventriculostomy: outcome analysis of 100 consecutive procedures.  
*Neurosurgery. 1999;44(4):795-804.*
206. **Jones R, Kwok B, Stening WA, Vonau M.**  
The current status of endoscopic third ventriculostomy in the management of non-  
communicating hydrocephalus.  
*Minimally invasive neurosurgery: MIN. 1994;37(1):28-36.*

207. **Teo C.**  
Third ventriculostomy in the treatment of hydrocephalus: experience with more than 120 cases.  
*Minimally Invasive Techniques for Neurosurgery: Springer; 1998. p.73-6.*
208. **Feng H, Huang G, Liao X, Fu K, Tan H, Pu H, et al.**  
Endoscopic third ventriculostomy in the management of obstructive hydrocephalus: an outcome analysis.  
*Journal of Neurosurgery. 2004;100(4):626-33.*
209. **De Almeida JR, Snyderman CH, Gardner PA, Carrau RL, Vescan AD.**  
Nasal morbidity following endoscopic skull base surgery: a prospective cohort study.  
*Head & neck. 2011;33(4):547-51.*
210. **Balaker AE, Bergsneider M, Martin NA, Wang MB.**  
Evolution of sinonasal symptoms following endoscopic anterior skull base surgery.  
*Skull base. 2010;20(4):245.*
211. **Gondim JA, Almeida JPC, Albuquerque LAF, Schops M, Gomes E, Ferraz T, et al.**  
Endoscopic endonasal approach for pituitary adenoma: surgical complications in 301 patients.  
*Pituitary. 2011;14(2):174-83.*
212. **Kassam AB, Prevedello DM, Carrau RL, Snyderman CH, Thomas A, Gardner P, et al.**  
Endoscopic endonasal skull base surgery: analysis of complications in the authors' initial 800 patients: a review.  
*Journal of neurosurgery. 2011;114(6):1544-68.*
213. **Sylvester PT, Moran CJ, Derdeyn CP, Cross DT, Dacey RG, ZipfelGJ, et al.**  
Endovascular management of internal carotid artery injuries secondary to endonasal surgery: case series and review of the literature.  
*Journal of neurosurgery. 2016:1-21.*
214. **Solares CA, Ong YK, Carrau RL, Fernandez-Miranda J, Prevedello DM, Snyderman CH, et al.**  
Prevention and management of vascular injuries in endoscopic surgery of the sinonasal tract and skull base.  
*Otolaryngologic Clinics of North America. 2010;43(4):817-25.*
215. **Cappabianca P, Briganti F, Cavallo L, de Divitiis E.**  
Pseudoaneurysm of the intracavernous carotid artery following endoscopic endonasal transsphenoidal surgery, treated by endovascular approach.  
*Acta neurochirurgica. 2001;143(1):95-6.*

216. **Hadad G, Bassagasteguy L, Carrau RL, Mataza JC, Kassam A, Snyderman CH, et al.**  
A novel reconstructive technique after endoscopic expanded endonasal approaches: vascular pedicle nasoseptal flap.  
*The Laryngoscope. 2006;116(10):1882-6.*
217. **Kassam AB, Carrau RL, Snyderman CH, Thomas A, Vescan A, Prevedello D, et al.**  
Endoscopic reconstruction of the cranial base using a pedicled nasoseptal flap.  
*Neurosurgery. 2008;63(1):ONS44-ONS53.*
218. **Patel MR, Shah RN, Snyderman CH, Carrau RL, Germanwala AV, Kassam AB, et al.**  
Pericranial Flap for Endoscopic Anterior Skull-Base Reconstruction: Clinical Outcomes and Radioanatomic Analysis of Preoperative Planning.  
*Neurosurgery. 2010;66(3):506-12.*
219. **Caicedo-Granados E, Carrau R, Snyderman CH, Prevedello D, Fernandez-Miranda J, Gardner P, et al.**  
Reverse rotation flap for reconstruction of donor site after vascular pedicled nasoseptal flap in skull base surgery.  
*The Laryngoscope. 2010;120(8):1550-2.*
220. **Dusick JR, Fatemi N, Mattozo C, McArthur D, Cohan P, Wang C, et al.**  
Pituitary function after endonasal surgery for nonadenomatous parasellar tumors: Rathke's cleft cysts, craniopharyngiomas, and meningiomas.  
*Surgical neurology. 2008;70(5):482-90.*
221. **Dohrmann G, Mansour N.**  
Long-term Results of Surgery for Lumbar Disc Herniation.  
*Textbook of Surgical Management of Lumbar Disc Herniation. 2013:335.*
222. **Prolo DJ, Oklund SA, Butcher M.**  
Toward uniformity in evaluating results of lumbar spine operations: a paradigm applied to posterior lumbar interbody fusions. *Spine. 1986;11(6):601-6.*





كلية الطب  
والصيدلة - مراكش  
FACULTÉ DE MÉDECINE  
ET DE PHARMACIE - MARRAKECH

أطروحة رقم 043

سنة 2019

**التنظير الداخلي في جراحة الدماغ والأعصاب: استعراض الحالة  
الراهنة، نتيجة 11 سنة من الممارسة في مصلحة جراحة الدماغ  
والأعصاب بمستشفى ابن طفيل وتصورات المستقبل.  
حول 260 حالة**

**الأطروحة**

قدمت ونوقشت علانية يوم 2019/02/15  
من طرف

**الأنسة فاطمة الزهراء بنتبايع**

المزداة في 07 نونبر 1993 بمراكش

**لنيل شهادة الدكتوراه في الطب**

**الكلمات الأساسية:**

تنظير – ورم الغدة النخامية – ورم قحفي بلعومي –  
جراحة عصبية أقل اجتياح – مضاعفات الغدد الصماء

**اللجنة**

الرئيس

المشرف

الحكام

**م. خلوقي**

أستاذ في الإنعاش والتخدير

**خ. أعينية**

أستاذ في جراحة الدماغ والأعصاب

**م. البويهي**

أستاذ في جراحة الوجه والفكين

**غ. دريس**

أستاذة في طب الأطفال

**هـ. بايزري**

أستاذ مبرز في امراض الغدد

السيد

السيد

السيد

السيدة

السيد

