

UNIVERSITE MOHAMMED V - RABAT
FACULTE DE MEDECINE ET DE PHARMACIE - RABAT-

ANNEE: 2017

THESE N°: 135

**LA DILATATION DES BRONCHES CHEZ L'ENFANT
PRISE EN CHARGE CHIRURGICALE**

THÈSE

Présentée et soutenue publiquement le :

PAR

Mlle. Maryem SFAR

Née le 24 Mai 1992

Pour l'Obtention du Doctorat en Médecine

MOTS CLES : Dilatation des bronches – Diagnostic – Traitement chirurgical.

JURY

Mr. M. N. BENHMAMOUCHE

Professeur de Chirurgie Pédiatrique

PRESIDENT

Mr. M. KISRA

Professeur de Chirurgie Pédiatrique

RAPPORTEUR

Mr. R. OULAHYANE

Professeur de Chirurgie Pédiatrique

Mme. A. THIMOU IZGUA

Professeur de Pédiatrie

JUGES

بِسْمِ اللَّهِ الرَّحْمَنِ الرَّحِيمِ

سبحانك لا علم لنا إلا ما

علمتنا إنك أنت العليم

الحكيم

سورة البقرة: الآية: 31

صَدَقَ اللَّهُ الْعَظِيمَ



UNIVERSITE MOHAMMED V DE RABAT
FACULTE DE MEDECINE ET DE PHARMACIE - RABAT

DOYENS HONORAIRES :

1962 – 1969 : Professeur Abdelmalek FARAJ
1969 – 1974 : Professeur Abdellatif BERBICH
1974 – 1981 : Professeur Bachir LAZRAK
1981 – 1989 : Professeur Taieb CHKILI
1989 – 1997 : Professeur Mohamed Tahar ALAOUI
1997 – 2003 : Professeur Abdelmajid BELMAHI
2003 – 2013 : Professeur Najia HAJJAJ - HASSOUNI



ADMINISTRATION :

Doyen : Professeur Mohamed ADNAOUI
Vice Doyen chargé des Affaires Académiques et étudiantes
Professeur Mohammed AHALLAT
Vice Doyen chargé de la Recherche et de la Coopération
Professeur Taoufiq DAKKA
Vice Doyen chargé des Affaires Spécifiques à la Pharmacie
Professeur Jamal TAOUFIK
Secrétaire Général : Mr. Mohamed KARRA

1- ENSEIGNANTS-CHERCHEURS MEDECINS

**ET
PHARMACIENS**

PROFESSEURS :

Décembre 1984

Pr. MAAOUNI Abdelaziz	Médecine Interne – <u>Clinique Royale</u>
Pr. MAAZOUZI Ahmed Wajdi	Anesthésie -Réanimation
Pr. SETTAF Abdellatif	pathologie Chirurgicale

Novembre et Décembre 1985

Pr. BENSAID Younes	Pathologie Chirurgicale
--------------------	-------------------------

Janvier, Février et Décembre 1987

Pr. CHAHED OUZZANI Houria	Gastro-Entérologie
Pr. LACHKAR Hassan	Médecine Interne
Pr. YAHYAOUI Mohamed	Neurologie

Décembre 1988

Pr. BENHAMAMOUCH Mohamed Najib	Chirurgie Pédiatrique
Pr. DAFIRI Rachida	Radiologie

Décembre 1989

Pr. ADNAOUI Mohamed
Pr. CHAD Bouziane
Pr. OUAZZANI Taïbi Mohamed Réda

Médecine Interne – Doyen de la FMPR
Pathologie Chirurgicale
Neurologie

Janvier et Novembre 1990

Pr. CHKOFF Rachid
Pr. HACHIM Mohammed*
Pr. KHARBACH Aïcha
Pr. MANSOURI Fatima
Pr. TAZI Saoud Anas

Pathologie Chirurgicale
Médecine-Interne
Gynécologie -Obstétrique
Anatomie-Pathologique
Anesthésie Réanimation

Février Avril Juillet et Décembre 1991

Pr. AL HAMANY Zaïtounia
Pr. AZZOUZI Abderrahim
Pr. BAYAHIA Rabéa
Pr. BELKOUCHI Abdelkader
Pr. BENCHEKROUN Belabbes Abdellatif
Pr. BENSOU DA Yahia
Pr. BERRAHO Amina
Pr. BEZZAD Rachid
Pr. CHABRAOUI Layachi
Pr. CHERRAH Yahia
Pr. CHOKAIRI Omar
Pr. KHATTAB Mohamed
Pr. SOULAYMANI Rachida
Pr. TAOUFIK Jamal

Anatomie-Pathologique
Anesthésie Réanimation – Doyen de la FMPO
Néphrologie
Chirurgie Générale
Chirurgie Générale
Pharmacie galénique
Ophtalmologie
Gynécologie Obstétrique
Biochimie et Chimie
Pharmacologie
Histologie Embryologie
Pédiatrie
Pharmacologie – Dir. du Centre National PV
Chimie thérapeutique V.D à la pharmacie+Dir du CEDOC

Décembre 1992

Pr. AHALLAT Mohamed
Pr. BENSOU DA Adil
Pr. BOUJIDA Mohamed Najib
Pr. CHAHED OUAZZANI Laaziza
Pr. CHRAIBI Chafiq
Pr. DEHAYNI Mohamed*
Pr. EL OUAHABI Abdessamad
Pr. FELLAT Rokaya
Pr. GHAFIR Driss*
Pr. JIDDANE Mohamed
Pr. TAGHY Ahmed
Pr. ZOUHDI Mimoun

Chirurgie Générale V.D Aff. Acad. et Estud
Anesthésie Réanimation
Radiologie
Gastro-Entérologie
Gynécologie Obstétrique
Gynécologie Obstétrique
Neurochirurgie
Cardiologie
Médecine Interne
Anatomie
Chirurgie Générale
Microbiologie

Mars 1994

Pr. BENJAAFAR Nouredine
Pr. BEN RAIS Nozha
Pr. CAOUI Malika
Pr. CHRAIBI Abdelmjid
Pr. EL AMRANI Sabah

Radiothérapie
Biophysique
Biophysique
Endocrinologie et Maladies Métaboliques Doyen de la FMPA
Gynécologie Obstétrique



Pr. EL BARDOUNI Ahmed
Pr. EL HASSANI My Rachid
Pr. ERROUGANI Abdelkader
Pr. ESSAKALI Malika
Pr. ETTAYEBI Fouad
Pr. HADRI Larbi*
Pr. HASSAM Badredine
Pr. IFRINE Lahssan
Pr. JELTHI Ahmed
Pr. MAHFOUD Mustapha
Pr. RHRAB Brahim
Pr. SENOUCI Karima

Mars 1994

Pr. ABBAR Mohamed*
Pr. ABDELHAK M'barek
Pr. BELAIDI Halima
Pr. BENTAHILA Abdelali
Pr. BENYAHIA Mohammed Ali
Pr. BERRADA Mohamed Saleh
Pr. CHAMI Ilham
Pr. CHERKAOUI Lalla Ouafae
Pr. JALIL Abdelouahed
Pr. LAKHDAR Amina
Pr. MOUANE Nezha

Mars 1995

Pr. ABOUQUAL Redouane
Pr. AMRAOUI Mohamed
Pr. BAIDADA Abdelaziz
Pr. BARGACH Samir
Pr. CHAARI Jilali*
Pr. DIMOU M'barek*
Pr. DRISSI KAMILI Med Nordine*
Pr. EL MESNAOUI Abbes
Pr. ESSAKALI HOUSSYNI Leila
Pr. HDA Abdelhamid*
Pr. IBEN ATTYA ANDALOUSSI Ahmed
Pr. OUAZZANI CHAHDI Bahia
Pr. SEFIANI Abdelaziz
Pr. ZEGGWAGH Amine Ali

Décembre 1996

Pr. AMIL Touriya*
Pr. BELKACEM Rachid
Pr. BOULANOUAR Abdelkrim
Pr. EL ALAMI EL FARICHA EL Hassan
Pr. GAOUZI Ahmed
Pr. MAHFOUDI M'barek*
Pr. OUADGHIRI Mohamed
Pr. OUZEDDOUN Naima
Pr. ZBIR EL Mehdi*

Traumato-Orthopédie
Radiologie
Chirurgie Générale- **Directeur CHIS**
Immunologie
Chirurgie Pédiatrique
Médecine Interne
Dermatologie
Chirurgie Générale
Anatomie Pathologique
Traumatologie – Orthopédie
Gynécologie –Obstétrique
Dermatologie

Urologie
Chirurgie – Pédiatrique
Neurologie
Pédiatrie
Gynécologie – Obstétrique
Traumatologie – Orthopédie
Radiologie
Ophtalmologie
Chirurgie Générale
Gynécologie Obstétrique
Pédiatrie

Réanimation Médicale
Chirurgie Générale
Gynécologie Obstétrique
Gynécologie Obstétrique
Médecine Interne
Anesthésie Réanimation
Anesthésie Réanimation
Chirurgie Générale
Oto-Rhino-Laryngologie
Cardiologie - **Directeur HMI Med V**
Urologie
Ophtalmologie
Génétique
Réanimation Médicale

Radiologie
Chirurgie Pédiatrie
Ophtalmologie
Chirurgie Générale
Pédiatrie
Radiologie
Traumatologie-Orthopédie
Néphrologie
Cardiologie



Novembre 1997

Pr. ALAMI Mohamed Hassan
Pr. BEN SLIMANE Lounis
Pr. BIROUK Nazha
Pr. ERREIMI Naima
Pr. FELLAT Nadia
Pr. HAIMEUR Charki*
Pr. KADDOURI Nouredine
Pr. KOUTANI Abdellatif
Pr. LAHLOU Mohamed Khalid
Pr. MAHRAOUI CHAFIQ
Pr. TAOUFIQ Jallal
Pr. YOUSFI MALKI Mounia

Gynécologie-Obstétrique
Urologie
Neurologie
Pédiatrie
Cardiologie
Anesthésie Réanimation
Chirurgie Pédiatrique
Urologie
Chirurgie Générale
Pédiatrie
Psychiatrie
Gynécologie Obstétrique

Novembre 1998

Pr. AFIFI RAJAA
Pr. BENOMAR ALI
Pr. BOUGTAB Abdesslam
Pr. ER RIHANI Hassan
Pr. BENKIRANE Majid*
Pr. KHATOURI ALI*

Gastro-Entérologie
Neurologie – Doyen de la FMP Abulcassis
Chirurgie Générale
Oncologie Médicale
Hématologie
Cardiologie

Janvier 2000

Pr. ABID Ahmed*
Pr. AIT OUMAR Hassan
Pr. BENJELLOUN Dakhama Badr.Sououd
Pr. BOURKADI Jamal-Eddine
Pr. CHARIF CHEFCHAOUNI Al Montacer
Pr. ECHARRAB El Mahjoub
Pr. EL FTOUH Mustapha
Pr. EL MOSTARCHID Brahim*
Pr. ISMAILI Hassane*
Pr. MAHMOUDI Abdelkrim*
Pr. TACHINANTE Rajae
Pr. TAZI MEZALEK Zoubida

Pneumophtisiologie
Pédiatrie
Pédiatrie
Pneumo-phtisiologie
Chirurgie Générale
Chirurgie Générale
Pneumo-phtisiologie
Neurochirurgie
Traumatologie Orthopédie- Dir. Hop. Av. Marr.
Anesthésie-Réanimation Inspecteur du SSM
Anesthésie-Réanimation
Médecine Interne



Novembre 2000

Pr. AIDI Saadia
Pr. AJANA Fatima Zohra
Pr. BENAMR Said
Pr. CHERTI Mohammed
Pr. ECH-CHERIF EL KETTANI Selma
Pr. EL HASSANI Amine
Pr. EL KHADER Khalid
Pr. EL MAGHRAOUI Abdellah*
Pr. GHARBI Mohamed El Hassan
Pr. MAHASSINI Najat
Pr. MDAGHRI ALAOUI Asmae
Pr. ROUIMI Abdelhadi*

Neurologie
Gastro-Entérologie
Chirurgie Générale
Cardiologie
Anesthésie-Réanimation
Pédiatrie Directeur Hop. Chekikh Zaied
Urologie
Rhumatologie
Endocrinologie et Maladies Métaboliques
Anatomie Pathologique
Pédiatrie
Neurologie

Décembre 2000

Pr. ZOHAIR ABDELAH*

ORL

Décembre 2001

Pr. BALKHI Hicham*
Pr. BENABDELJLIL Maria
Pr. BENAMAR Loubna
Pr. BENAMOR Jouda
Pr. BENELBARHDADI Imane
Pr. BENNANI Rajae
Pr. BENOACHANE Thami
Pr. BEZZA Ahmed*
Pr. BOUCHIKHI IDRISSE Med Larbi
Pr. BOUMDIN El Hassane*
Pr. CHAT Latifa
Pr. DAALI Mustapha*
Pr. DRISSI Sidi Mourad*
Pr. EL HIJRI Ahmed
Pr. EL MAAQILI Moulay Rachid
Pr. EL MADHI Tarik
Pr. EL OUNANI Mohamed
Pr. ETTAIR Said
Pr. GAZZAZ Miloudi*
Pr. HRORA Abdelmalek
Pr. KABBAJ Saad
Pr. KABIRI EL Hassane*
Pr. LAMRANI Moulay Omar
Pr. LEKEHAL Brahim
Pr. MAHASSIN Fattouma*
Pr. MEDARHRI Jalil
Pr. MIKDAME Mohammed*
Pr. MOHSINE Raouf
Pr. NOUINI Yassine
Pr. SABBABH Farid
Pr. SEFIANI Yasser
Pr. TAOUFIQ BENCHEKROUN Soumia

Anesthésie-Réanimation
Neurologie
Néphrologie
Pneumo-phtisiologie
Gastro-Entérologie
Cardiologie
Pédiatrie
Rhumatologie
Anatomie
Radiologie
Radiologie
Chirurgie Générale
Radiologie
Anesthésie-Réanimation
Neuro-Chirurgie
Chirurgie-Pédiatrique
Chirurgie Générale
Pédiatrie **Directeur. Hop.d'Enfants**
Neuro-Chirurgie
Chirurgie Générale
Anesthésie-Réanimation
Chirurgie Thoracique
Traumatologie Orthopédie
Chirurgie Vasculaire Périphérique
Médecine Interne
Chirurgie Générale
Hématologie Clinique
Chirurgie Générale
Urologie **Directeur Hôpital Ibn Sina**
Chirurgie Générale
Chirurgie Vasculaire Périphérique
Pédiatrie



Décembre 2002

Pr. AL BOUZIDI Abderrahmane*
Pr. AMEUR Ahmed *
Pr. AMRI Rachida
Pr. AOURARH Aziz*
Pr. BAMOU Youssef *
Pr. BELMEJDOUB Ghizlene*
Pr. BENZEKRI Laila
Pr. BENZZOUBEIR Nadia
Pr. BERNOUSSI Zakiya
Pr. BICHRA Mohamed Zakariya*
Pr. CHOHO Abdelkrim *

Anatomie Pathologique
Urologie
Cardiologie
Gastro-Entérologie
Biochimie-Chimie
Endocrinologie et Maladies Métaboliques
Dermatologie
Gastro-Entérologie
Anatomie Pathologique
Psychiatrie
Chirurgie Générale

Pr. CHKIRATE Bouchra
 Pr. EL ALAMI EL FELLOUS Sidi Zouhair
 Pr. EL HAOURI Mohamed *
 Pr. FILALI ADIB Abdelhai
 Pr. HAJJI Zakia
 Pr. IKEN Ali
 Pr. JAAFAR Abdeloihab*
 Pr. KRIOUILE Yamina
 Pr. LAGHMARI Mina
 Pr. MABROUK Hfid*
 Pr. MOUSSAOUI RAHALI Driss*
 Pr. OUJILAL Abdelilah
 Pr. RACHID Khalid *
 Pr. RAISS Mohamed
 Pr. RGUIBI IDRISSE Sidi Mustapha*
 Pr. RHOU Hakima
 Pr. SIAH Samir *
 Pr. THIMOU Amal
 Pr. ZENTAR Aziz*

Pédiatrie
 Chirurgie Pédiatrique
 Dermatologie
 Gynécologie Obstétrique
 Ophtalmologie
 Urologie
 Traumatologie Orthopédie
 Pédiatrie
 Ophtalmologie
 Traumatologie Orthopédie
 Gynécologie Obstétrique
 Oto-Rhino-Laryngologie
 Traumatologie Orthopédie
 Chirurgie Générale
 Pneumophtisiologie
 Néphrologie
 Anesthésie Réanimation
 Pédiatrie
 Chirurgie Générale

Janvier 2004

Pr. ABDELLAH El Hassan
 Pr. AMRANI Mariam
 Pr. BENBOUZID Mohammed Anas
 Pr. BENKIRANE Ahmed*
 Pr. BOUGHALEM Mohamed*
 Pr. BOULAADAS Malik
 Pr. BOURAZZA Ahmed*
 Pr. CHAGAR Belkacem*
 Pr. CHERRADI Nadia
 Pr. EL FENNI Jamal*
 Pr. EL HANCHI ZAKI
 Pr. EL KHORASSANI Mohamed
 Pr. EL YOUNASSI Badreddine*
 Pr. HACHI Hafid
 Pr. JABOUIRIK Fatima
 Pr. KHARMAZ Mohamed
 Pr. MOUGHIL Said
 Pr. OUBAAZ Abdelbarre*
 Pr. TARIB Abdelilah*
 Pr. TIJAMI Fouad
 Pr. ZARZUR Jamila

Ophtalmologie
 Anatomie Pathologique
 Oto-Rhino-Laryngologie
 Gastro-Entérologie
 Anesthésie Réanimation
 Stomatologie et Chirurgie Maxillo-faciale
 Neurologie
 Traumatologie Orthopédie
 Anatomie Pathologique
 Radiologie
 Gynécologie Obstétrique
 Pédiatrie
 Cardiologie
 Chirurgie Générale
 Pédiatrie
 Traumatologie Orthopédie
 Chirurgie Cardio-Vasculaire
 Ophtalmologie
 Pharmacie Clinique
 Chirurgie Générale
 Cardiologie

Janvier 2005

Pr. ABBASSI Abdellah
 Pr. AL KANDRY Sif Eddine*
 Pr. ALLALI Fadoua
 Pr. AMAZOUZI Abdellah
 Pr. AZIZ Nouredine*
 Pr. BAHIRI Rachid

Chirurgie Réparatrice et Plastique
 Chirurgie Générale
 Rhumatologie
 Ophtalmologie
 Radiologie
 Rhumatologie



Pr. BARKAT Amina
Pr. BENYASS Aatif
Pr. BERNOUSSI Abdelghani
Pr. DOUDOUH Abderrahim*
Pr. EL HAMZA OUI Sakina*
Pr. HAJJI Leila
Pr. HESSISSEN Leila
Pr. JIDAL Mohamed*
Pr. LAAROUSSI Mohamed
Pr. LYAGOUBI Mohammed
Pr. NIAMANE Radouane*
Pr. RAGALA Abdelhak
Pr. SBIHI Souad
Pr. ZERAIDI Najia

Pédiatrie
Cardiologie
Ophtalmologie
Biophysique
Microbiologie
Cardiologie (mise en disponibilité)
Pédiatrie
Radiologie
Chirurgie Cardio-vasculaire
Parasitologie
Rhumatologie
Gynécologie Obstétrique
Histo-Embryologie Cytogénétique
Gynécologie Obstétrique

Décembre 2005

Pr. CHANI Mohamed

Anesthésie Réanimation

Avril 2006

Pr. ACHEMLAL Lahsen*
Pr. AKJOUJ Said*
Pr. BELMEKKI Abdelkader*
Pr. BENCHEIKH Razika
Pr. BIYI Abdelhamid*
Pr. BOUHAFS Mohamed El Amine
Pr. BOULAHYA Abdellatif*
Pr. CHENGUETI ANSARI Anas
Pr. DOGHMI Nawal
Pr. FELLAT Ibtissam
Pr. FAROUDY Mamoun
Pr. HARMOUCHE Hicham
Pr. HANAFI Sidi Mohamed*
Pr. IDRIS LAHLOU Amine*
Pr. JROUNDI Laila
Pr. KARMOUNI Tariq
Pr. KILI Amina
Pr. KISRA Hassan
Pr. KISRA Mounir
Pr. LAATIRIS Abdelkader*
Pr. LMIMOUNI Badreddine*
Pr. MANSOURI Hamid*
Pr. OUANASS Abderrazzak
Pr. SAFI Soumaya*
Pr. SEKKAT Fatima Zahra
Pr. SOUALHI Mouna
Pr. TELLAL Saida*
Pr. ZAHRA OUI Rachida

Rhumatologie
Radiologie
Hématologie
O.R.L
Biophysique
Chirurgie - Pédiatrique
Chirurgie Cardio – Vasculaire
Gynécologie Obstétrique
Cardiologie
Cardiologie
Anesthésie Réanimation
Médecine Interne
Anesthésie Réanimation
Microbiologie
Radiologie
Urologie
Pédiatrie
Psychiatrie
Chirurgie – Pédiatrique
Pharmacie Galénique
Parasitologie
Radiothérapie
Psychiatrie
Endocrinologie
Psychiatrie
Pneumo – Phtisiologie
Biochimie
Pneumo – Phtisiologie

Octobre 2007

Pr. ABIDI Khalid
Pr. ACHACHI Leila

Réanimation médicale
Pneumo phtisiologie



Pr. ACHOUR Abdessamad*
 Pr. AIT HOUSSA Mahdi*
 Pr. AMHAJJI Larbi*
 Pr. AOUI Sarra
 Pr. BAITE Abdelouahed*
 Pr. BALOUCH Lhousaine*
 Pr. BENZIANE Hamid*
 Pr. BOUTIMZINE Nourdine
 Pr. CHARKAOUI Naoual*
 Pr. EHIRCHIOU Abdelkader*
 Pr. ELABSI Mohamed
 Pr. EL MOUSSAOUI Rachid
 Pr. EL OMARI Fatima
 Pr. GHARIB Noureddine
 Pr. HADADI Khalid*
 Pr. ICHOU Mohamed*
 Pr. ISMAILI Nadia
 Pr. KEBDANI Tayeb
 Pr. LALAOUI SALIM Jaafar*
 Pr. LOUZI Lhousain*
 Pr. MADANI Naoufel
 Pr. MAHI Mohamed*
 Pr. MARC Karima
 Pr. MASRAR Azlarab
 Pr. MRABET Mustapha*
 Pr. MRANI Saad*
 Pr. OUZZIF Ez zohra*
 Pr. RABHI Monsef*
 Pr. RADOUANE Bouchaib*
 Pr. SEFFAR Myriame
 Pr. SEKHSOKH Yessine*
 Pr. SIFAT Hassan*
 Pr. TABERKANET Mustafa*
 Pr. TACHFOUTI Samira
 Pr. TAJDINE Mohammed Tariq*
 Pr. TANANE Mansour*
 Pr. TLIGUI Houssain
 Pr. TOUATI Zakia

Décembre 2007

Pr. DOUHAL ABDERRAHMAN

Décembre 2008

Pr ZOUBIR Mohamed*
 Pr TAHIRI My El Hassan*

Chirurgie générale
 Chirurgie cardio vasculaire
 Traumatologie orthopédie
 Parasitologie
 Anesthésie réanimation **Directeur ERSM**
 Biochimie-chimie
 Pharmacie clinique
 Ophtalmologie
 Pharmacie galénique
 Chirurgie générale
 Chirurgie générale
 Anesthésie réanimation
 Psychiatrie
 Chirurgie plastique et réparatrice
 Radiothérapie
 Oncologie médicale
 Dermatologie
 Radiothérapie
 Anesthésie réanimation
 Microbiologie
 Réanimation médicale
 Radiologie
 Pneumo phtisiologie
 Hématologique
 Médecine préventive santé publique et hygiène
 Virologie
 Biochimie-chimie
 Médecine interne
 Radiologie
 Microbiologie
 Microbiologie
 Radiothérapie
 Chirurgie vasculaire périphérique
 Ophtalmologie
 Chirurgie générale
 Traumatologie orthopédie
 Parasitologie
 Cardiologie

Ophtalmologie

Anesthésie Réanimation
 Chirurgie Générale



Mars 2009

Pr. ABOUZAHIR Ali*
Pr. AGDR Aomar*
Pr. AIT ALI Abdelmounaim*
Pr. AIT BENHADDOU El hachmia
Pr. AKHADDAR Ali*
Pr. ALLALI Nazik
Pr. AMINE Bouchra
Pr. ARKHA Yassir
Pr. BELYAMANI Lahcen*
Pr. BJIJOU Younes
Pr. BOUHSAIN Sanae*
Pr. BOUI Mohammed*
Pr. BOUNAIM Ahmed*
Pr. BOUSSOUGA Mostapha*
Pr. CHAKOUR Mohammed *
Pr. CHTATA Hassan Toufik*
Pr. DOGHMI Kamal*
Pr. EL MALKI Hadj Omar
Pr. EL OUENNASS Mostapha*
Pr. ENNIBI Khalid*
Pr. FATHI Khalid
Pr. HASSIKOU Hasna *
Pr. KABBAJ Nawal
Pr. KABIRI Meryem
Pr. KARBOUBI Lamya
Pr. L'KASSIMI Hachemi*
Pr. LAMSAOURI Jamal*
Pr. MARMADE Lahcen
Pr. MESKINI Toufik
Pr. MESSAOUDI Nezha *
Pr. MSSROURI Rahal
Pr. NASSAR Ittimade
Pr. OUKERRAJ Latifa
Pr. RHORFI Ismail Abderrahmani *

PROFESSEURS AGREGES :

Octobre 2010

Pr. ALILOU Mustapha
Pr. AMEZIANE Taoufiq*
Pr. BELAGUID Abdelaziz
Pr. BOUAITY Brahim*
Pr. CHADLI Mariama*
Pr. CHEMSI Mohamed*
Pr. DAMI Abdellah*
Pr. DARBI Abdellatif*
Pr. DENDANE Mohammed Anouar
Pr. EL HAFIDI Naima
Pr. EL KHARRAS Abdennasser*

Médecine interne
Pédiatre
Chirurgie Générale
Neurologie
Neuro-chirurgie
Radiologie
Rhumatologie
Neuro-chirurgie
Anesthésie Réanimation
Anatomie
Biochimie-chimie
Dermatologie
Chirurgie Générale
Traumatologie orthopédique
Hématologie biologique
Chirurgie vasculaire périphérique
Hématologie clinique
Chirurgie Générale
Microbiologie
Médecine interne
Gynécologie obstétrique
Rhumatologie
Gastro-entérologie
Pédiatrie
Pédiatrie
Microbiologie *Directeur Hôpital My Ismail*
Chimie Thérapeutique
Chirurgie Cardio-vasculaire
Pédiatrie
Hématologie biologique
Chirurgie Générale
Radiologie
Cardiologie
Pneumo-phtisiologie



Anesthésie réanimation
Médecine interne
Physiologie
ORL
Microbiologie
Médecine aéronautique
Biochimie chimie
Radiologie
Chirurgie pédiatrique
Pédiatrie
Radiologie

Pr. EL MAZOUZ Samir
Pr. EL SAYEGH Hachem
Pr. ERRABIH Ikram
Pr. LAMALMI Najat
Pr. MOSADIK Ahlam
Pr. MOUJAHID Mountassir*
Pr. NAZIH Mouna*
Pr. ZOUAIDIA Fouad

Chirurgie plastique et réparatrice
Urologie
Gastro entérologie
Anatomie pathologique
Anesthésie Réanimation
Chirurgie générale
Hématologie
Anatomie pathologique

Mai 2012

Pr. AMRANI Abdelouahed
Pr. ABOUELALAA Khalil*
Pr. BELAIZI Mohamed*
Pr. BENCHEBBA Driss*
Pr. DRISSI Mohamed*
Pr. EL ALAOUI MHAMDI Mouna
Pr. EL KHATTABI Abdessadek*
Pr. EL OUAZZANI Hanane*
Pr. ER-RAJI Mounir
Pr. JAHID Ahmed
Pr. MEHSSANI Jamal*
Pr. RAISSOUNI Maha*

Chirurgie Pédiatrique
Anesthésie Réanimation
Psychiatrie
Traumatologie Orthopédique
Anesthésie Réanimation
Chirurgie Générale
Médecine Interne
Pneumophtisiologie
Chirurgie Pédiatrique
Anatomie pathologique
Psychiatrie
Cardiologie

Février 2013

Pr. AHID Samir
Pr. AIT EL CADI Mina
Pr. AMRANI HANCHI Laila
Pr. AMOUR Mourad
Pr. AWAB Almahdi
Pr. BELAYACHI Jihane
Pr. BELKHADIR Zakaria Houssain
Pr. BENCHEKROUN Laila
Pr. BENKIRANE Souad
Pr. BENNANA Ahmed*
0.
Pr. BENSghir Mustapha*
Pr. BENYAHIA Mohammed*
Pr. BOUATIA Mustapha
Pr. BOUABID Ahmed Salim*
Pr. BOUTARBOUCH Mahjouba
Pr. CHAIB Ali*
Pr. DENDANE Tarek
Pr. DINI Nouzha*
Pr. ECH-CHERIF EL KETTANI Mohamed Ali
Pr. ECH-CHERIF EL KETTANI Najwa
Pr. ELFATEMI Nizare
Pr. EL GUERROUJ Hasnae
Pr. EL HARTI Jaouad

Pharmacologie – Chimie
Toxicologie
Gastro-Entérologie
Anesthésie Réanimation
Anesthésie Réanimation
Réanimation Médicale
Anesthésie Réanimation
Biochimie-Chimie
Hématologie
Informatique Pharmaceutique

Anesthésie Réanimation
Néphrologie
Chimie Analytique
Traumatologie Orthopédie
Anatomie
Cardiologie
Réanimation Médicale
Pédiatrie
Anesthésie Réanimation
Radiologie
Neuro-Chirurgie
Médecine Nucléaire
Chimie Thérapeutique



Pr. EL JOUDI Rachid*
 Pr. EL KABABRI Maria
 Pr. EL KHANNOUSSI Basma
 Pr. EL KHLOUFI Samir
 Pr. EL KORAICHI Alae
 Pr. EN-NOUALI Hassane*
 Pr. ERRGUIG Laila
 Pr. FIKRI Meryim
 Pr. GHFIR Imade
 Pr. IMANE Zineb
 Pr. IRAQI Hind
 Pr. KABBAJ Hakima
 Pr. KADIRI Mohamed*
 Pr. LATIB Rachida
 Pr. MAAMAR Mouna Fatima Zahra
 Pr. MEDDAH Bouchra
 Pr. MELHAOUI Adyl
 Pr. MRABTI Hind
 Pr. NEJJARI Rachid
 Pr. OUBEJJA Houda
 Pr. OUKABLI Mohamed*
 Pr. RAHALI Younes
 Pr. RATBI Ilham
 Pr. RAHMANI Mounia
 Pr. REDA Karim*
 Pr. REGRAGUI Wafa
 Pr. RKAIN Hanan
 Pr. ROSTOM Samira
 Pr. ROUAS Lamiaa
 Pr. ROUIBAA Fedoua*
 Pr. SALIHOUN Mouna
 Pr. SAYAH Rochde
 Pr. SEDDIK Hassan*
 Pr. ZERHOUNI Hicham
 Pr. ZINE Ali*

Toxicologie
 Pédiatrie
 Anatomie Pathologie
 Anatomie
 Anesthésie Réanimation
 Radiologie
 Physiologie
 Radiologie
 Médecine Nucléaire
 Pédiatrie
 Endocrinologie et maladies métaboliques
 Microbiologie
 Psychiatrie
 Radiologie
 Médecine Interne
 Pharmacologie
 Neuro-chirurgie
 Oncologie Médicale
 Pharmacognosie
 Chirurgie Pédiatrique
 Anatomie Pathologique
 Pharmacie Galénique
 Génétique
 Neurologie
 Ophtalmologie
 Neurologie
 Physiologie
 Rhumatologie
 Anatomie Pathologique
 Gastro-Entérologie
 Gastro-Entérologie
 Chirurgie Cardio-Vasculaire
 Gastro-Entérologie
 Chirurgie Pédiatrique
 Traumatologie Orthopédie

Avril 2013

Pr. EL KHATIB Mohamed Karim*
 Pr. GHOUNDALE Omar*
 Pr. ZYANI Mohammad*

Stomatologie et Chirurgie Maxillo-faciale
 Urologie
 Médecine Interne

***Enseignants Militaires**



MARS 2014

ACHIR ABDELLAH
BENCHAKROUN MOHAMMED
BOUCHIKH MOHAMMED
EL KABBAJ DRISS
EL MACHTANI IDRISSE SAMIRA
HARDIZI HOUYAM
HASSANI AMALE
HERRAK LAILA
JANANE ABDELLA TIF
JEAIDI ANASS
KOUACH JAOUAD
LEMNOUER ABDELHAY
MAKRAM SANAA
OULAHYANE RACHID
RHISSASSI MOHAMED JMFAR
SABRY MOHAMED
SEKKACH YOUSSEF
TAZL MOUKBA. :LA.KLA.

Chirurgie Thoracique
Traumatologie- Orthopédie
Chirurgie Thoracique
Néphrologie
Biochimie-Chimie
Histologie- Embryologie-Cytogénétique
Pédiatrie
Pneumologie
Urologie
Hématologie Biologique
Génécologie-Obstétrique
Microbiologie
Pharmacologie
Chirurgie Pédiatrique
CCV
Cardiologie
Médecine Interne
Génécologie-Obstétrique

***Enseignants Militaires**

DECEMBRE 2014

ABILKACEM RACHID'
AIT BOUGHIMA FADILA
BEKKALI HICHAM
BENAZZOU SALMA
BOUABDELLAH MOUNYA
BOUCHRIK MOURAD
DERRAJI SOUFIANE
DOBLALI TAOUFIK
EL AYOUBI EL IDRISSE ALI
EL GHADBANE ABDEDAIM HATIM
EL MARJANY MOHAMMED
FEJJAL NAWFAL
JAHIDI MOHAMED
LAKHAL ZOUHAIR
OUDGHIRI NEZHA
Rami Mohamed
SABIR MARIA
SBAI IDRISSE KARIM

Pédiatrie
Médecine Légale
Anesthésie-Réanimation
Chirurgie Maxillo-Faciale
Biochimie-Chimie
Parasitologie
Pharmacie Clinique
Microbiologie
Anatomie
Anesthésie-Réanimation
Radiothérapie
Chirurgie Réparatrice et Plastique
O.R.L
Cardiologie
Anesthésie-Réanimation
Chirurgie Pédiatrique
Psychiatrie
Médecine préventive, santé publique et Hyg.

***Enseignants Militaires**



AOUT 2015

Meziane meryem
Tahri latifa

Dermatologie
Rhumatologie

JANVIER 2016

BENKABBOU AMINE
EL ASRI FOUAD
ERRAMI NOUREDDINE
NITASSI SOPHIA

Chirurgie Générale
Ophtalmologie
O.R.L
O.R.L

2- ENSEIGNANTS – CHERCHEURS SCIENTIFIQUES

PROFESSEURS / PRs. HABILITES

Pr. ABOUDRAR Saadia	Physiologie
Pr. ALAMI OUHABI Naima	Biochimie – chimie
Pr. ALAOUI KATIM	Pharmacologie
Pr. ALAOUI SLIMANI Lalla Naïma	Histologie-Embryologie
Pr. ANSAR M'hammed	Chimie Organique et Pharmacie Chimique
Pr. BOUHOUCHE Ahmed	Génétique Humaine
Pr. BOUKLOUZE Abdelaziz	Applications Pharmaceutiques
Pr. BOURJOUANE Mohamed	Microbiologie
Pr. CHAHED OUAZZANI Lalla Chadia	Biochimie – chimie
Pr. DAKKA Taoufiq	Physiologie
Pr. DRAOUI Mustapha	Chimie Analytique
Pr. EL GUESSABI Lahcen	Pharmacognosie
Pr. ETTAIB Abdelkader	Zootéchnie
Pr. FAOUZI Moulay El Abbes	Pharmacologie
Pr. HAMZAOUI Laila	Biophysique
Pr. HMAMOUCHE Mohamed	Chimie Organique
Pr. IBRAHIMI Azeddine	Biologie moléculaire
Pr. KHANFRI Jamal Eddine	Biologie
Pr. OULAD BOUYAHYA IDRISSE Med	Chimie Organique
Pr. REDHA Ahlam	Chimie
Pr. TOUATI Driss	Pharmacognosie
Pr. ZAHIDI Ahmed	Pharmacologie
Pr. ZELLOU Amina	Chimie Organique

Mise à jour le 14/12/2016 par le
Service des Ressources Humaines



DEDICACES



Je dédie ce travail à ma mère et à ma sœur

Merci pour tout le bonheur et l'amour que nous partageons...

REMERCIEMENTS

A notre Maître et Président de thèse
Monsieur le professeur M.N.BENHMAMOUCH
Professeur de chirurgie pédiatrique

Nous sommes très sensibles à l'honneur que vous nous accordez en acceptant la présidence de notre jury de thèse.

Veillez accepter, cher maître, l'assurance de notre estime et notre profond respect.

A notre maître et rapporteur de thèse

Monsieur le professeur M.KISRA

Professeur agrégé de chirurgie pédiatrique

Nous avons eu le privilège de travailler parmi votre équipe et d'apprécier vos qualités et vos valeurs.

Veillez trouver ici l'expression de notre respectueuse admiration pour vos qualités scientifiques et humaines.

A notre maître et juge de thèse

Monsieur le professeur R. OULAHYANE

Professeur de chirurgie pédiatrique

*Nous avons le privilège et l'honneur de vous avoir parmi les membres
de notre jury.*

Veillez accepter mes remerciements.

A notre maître et juge de thèse

Madame le professeur Amal THIMOU IZGUA

Professeur de pédiatrie

Vous avez accepté en toute simplicité de juger ce travail et c'est pour nous un grand honneur de vous voir siéger parmi notre jury.

Veillez accepter mes remerciements.

SOMMAIRE

INTRODUCTION	1
RAPPEL ANATOMIQUE	3
I. CARACTERES GENERAUX	4
II. CONFIGURATION EXTERIEURS ET RAPPORTS	5
III. LOBES DES POUMONS ET SCISSIONS INTERLOBAIRES	10
IV. CONSTITUTION DES POUMONS	14
a .Arbre bronchique	14
b. vaisseaux et nerfs	16
PHYSIOPATHOLOGIE	20
ANATOMIE PATHOLOGIQUE	23
ETIOLOGIES ET FACTEURS PREDISPOSANT	27
MATERIELS ET METHODES	32
RESULTATS	38
A-Age	39
B-Sexe	40
C-Antécédents	41
D-Etude clinique	42
1-Signes fonctionnels	42
2-Examen physique	43
E-Etude paraclinique	44

1-Radio standard	44
2- TDM thoracique	46
3- Confrontation des résultats de la TDM à ceux de la Rx standard	49
4-Scintigraphie pulmonaire de perfusion	49
5-Confrontation de la scintigraphie de perfusion à la TDM	49
6-Bronchoscopie	49
7- Exploration de la fonction respiratoire	50
F- Autres examens paraclinique	50
1-TOGD	50
2-PHmétrie de 24h	50
3-Les bilans biologiques	50
a-NFS	50
b-Ionogramme sanguin	50
c-Recherche de BK	50
4-ECBC	51
G- La prise en charge thérapeutique	51
1- Traitement médical	51
2- Kinésithérapie respiratoire	51
3- Traitement chirurgical	52
1.Les indications de la chirurgie	52
2- Voie d'abord	54

3- Types d'exérèse	54
H-Evolution post- opératoire	56
1-Suites opératoires immédiates	56
a- Sur le plan clinique	56
b-Kinésithérapie de drainage bronchique	56
c-Radiographie thoracique de contrôle	56
2- Evolution à long terme	57
DISCUSSION	58
I. DONNEES EPIDEMIOLOGIQUES	59
A- L'incidence et la prévalence	59
B- Age et le sexe	60
C- ATCD	60
II. DONNEES CLINIQUES	61
III- Les données paracliniques	62
1- La radio standard	62
2- TDM Thoracique	65
3-Scintigraphie pulmonaire de perfusion	70
4-La bronchoscopie	71
5- Exploration fonctionnelle respiratoire(EFR)	71
IV- Etiologies.....	72
V- La prise en charge thérapeutique	74

A-Traitement médical	74
1-La kinésithérapie respiratoire	74
a. Techniques utilisées	74
b. Les indications	75
2-Antibiothérapie	76
3-Corticoïdes inhalés et les bronchodilatateurs	77
4- L'Hydratation des voies aérienne et les mucolytiques	78
B-Traitement chirurgical	79
1-But	79
2-Principes	79
3-Bilan préopératoire	79
4-Anesthésie	80
5- La voie d'abord : la thoracotomie postéro-latéral	80
6-Les Exérèses pulmonaire	82
a- Lobectomie inférieure	82
b- Pneumonectomie Gauche.....	83
7-Discussion thérapeutique	85
VI- Les suites opératoires	92
CONCLUSION	94
RESUMES	96
BIBLIOGRAPHIE	100

INTRODUCTION

La dilatation des bronches fut décrite pour la première fois par Laennec au 19^e siècle comme étant une affection pulmonaire chronique caractérisée par une augmentation permanente et irréversible du calibre des bronches sous segmentaires, secondaire à une destruction de leur armature chondro-musculo-élastique, associée à une altération de leurs fonctions dans des territoires plus ou moins diffus.

Cette affection est fréquente dans les pays en voie de développement du fait de la mauvaise prise en charge thérapeutique et des problèmes de vaccination.

Dans les pays industrialisés, cette pathologie est devenue de moins en moins fréquente, grâce à l'antibiothérapie et aux nouvelles politiques vaccinales.

Bien que l'anamnèse et la clinique soient très évocatrices de la pathologie, seule l'imagerie en particulier la TDM permet de confirmer le diagnostic, en précisant la morphologie, l'étendue, la gravité et le retentissement des dilatations des bronches.

La prise en charge chirurgicale des DDB a commencé à la fin du 19^e siècle. Elle consistait à l'époque en un drainage des abcès bronchiectasiques et en une collapsothérapie après fenestration selon Garré. Puis avec le début du 20^e siècle et la réalisation des premières lobectomies pulmonaires par Heindenhain puis Babcock, le traitement chirurgical va peu à peu évoluer.

Le but de ce travail est de démontrer la place de la chirurgie dans le traitement des DDB, et de déterminer l'évolution clinique et paraclinique de cette pathologie, tout en comparant nos résultats aux données de la littérature.

*RAPPEL
ANATOMIQUE*

I. CARACTERES GENERAUX :

Les poumons sont situés dans la partie latérale de la cavité thoracique de part et d'autre du médiastin, ils sont reliés par les différents éléments du pédicule pulmonaire.

Ils sont enveloppés par le feuillet viscéral de la plèvre, séparés de son feuillet pariétal par la cavité pleurale virtuelle.

Chaque poumon peut être subdivisé en un certain nombre de territoires parenchymateux précis possédant une anatomie fonctionnelle et représentant donc un véritable poumon en miniature. Ces territoires sont les lobes et les segments pulmonaires.

Les lobes pulmonaires sont mieux individualisés. Au nombre de trois à droite, deux à gauche, ils ont une limite nette, théoriquement tapissée par un feuillet de la plèvre médiastine : la scissure pulmonaire. Chaque lobe possède un pédicule bronchique bien individualisé.

Les segments pulmonaires représentent une subdivision des lobes ; se sont, à l'intérieur de chaque lobe, des territoires parenchymateux individualisés par un pédicule bronchique et un ou plusieurs pédicules artériels qui leurs sont propres.

La segmentation est capitale à connaître car elle est la base de la possibilité de réalisation des exérèses pulmonaires partielles et, partant, du développement de la chirurgie pulmonaire moderne.

II. CONFIGURATION EXTERIEURS ET RAPPORTS :

Chaque poumon présente une face externe, une face interne, un sommet dirigé en haut, une base inférieure et trois bords.

Face externe ou costale : la face externe augmente graduellement de hauteur d'avant en arrière. Elle se moule sur la paroi latérale du thorax et porte les empreintes des côtes.

Cependant, en arrière, la face externe est séparée de la paroi thoracique par une couche de tissu conjonctif sous pleural, appelée *fascia endothoracique*.

Face interne ou médiastinale : le hile, où le pédicule pulmonaire pénètre dans le parenchyme pulmonaire, est placée sur la face interne, près de son bord postérieur.

Dans le hile droit, la bronche est en arrière et en haut, les veines bronchiques postérieures et la plupart des nerfs sont en arrière de la bronche ; l'artère pulmonaire et, le plus souvent l'artère bronchique sont en avant d'elles ainsi que les veines bronchiques antérieures et le plexus pulmonaire antérieure.

Les ganglions lymphatique inter bronchique sont disséminés dans les intervalles compris entre les bronches, les vaisseaux et leurs premières branches collatérales.

Dans le hile gauche, l'artère pulmonaire, qui a complètement croisé la face antérieure de la bronche, est placée au-dessus d'elle. Les autres éléments du pédicule ont à peu près la même disposition que le hile droit, sauf les veines pulmonaires. Ainsi la veine pulmonaire supérieure, qui est péri bronchique, ne déborde généralement pas sur l'artère. La veine pulmonaire inférieure est au-dessous de la bronche, de l'artère pulmonaire et de la veine pulmonaire supérieure.

Sommet : On peut distinguer au sommet du poumon deux faces, l'une interne, l'autre externe, et un bord antéro-supérieur.

La face interne du sommet droit répond : en avant, à l'extrémité supérieure du tronc brachio-céphalique veineux, puis à celle du tronc brachio céphalique artériel et à l'artère sous clavier, au pneumogastrique, au récurrent droit, à l'anse de Vieussens, à l'anastomose du phrénique avec le ganglion cervical inférieur du sympathique, à la trachée et à l'œsophage.

La face interne du sommet gauche est en rapport avec le tronc brachio-céphalique veineux, la carotide primitive gauche, le pneumogastrique, la sous-clavière, l'anse de Vieussens, le canal thoracique, la trachée et l'œsophage.

La face externe est recouverte d'avant en arrière, aussi bien à gauche qu'à droite, par la veine sous clavière, par le scalène antérieur, par l'artère sous clavière, par les troncs inférieurs du plexus brachial enfin par les scalène moyen et postérieur.

Base : la base des poumons, concave, se moule sur la convexité du diaphragme.

Bords :

Le bord antérieur sépare en avant la face costale de la face médiastinale.

Celui du poumon droit décrit une courbe convexe en dedans ; celui du poumon gauche, convexe en haut, présente en bas une large échancrure, l'incisure cardiaque, en rapport avec le cœur. Il est prolongé au-dessous par une languette de parenchyme : le processus linguiforme ou lingula.

Le bord postérieur sépare en arrière les faces costales et médiastinales. Il longe la ligne d'union des faces antérieure et latérales des corps vertébraux.

Le bord inférieur circonscrit la base du poumon. On lui reconnaît deux segments. L'un interne, épais; l'autre, externe, convexe en dehors.

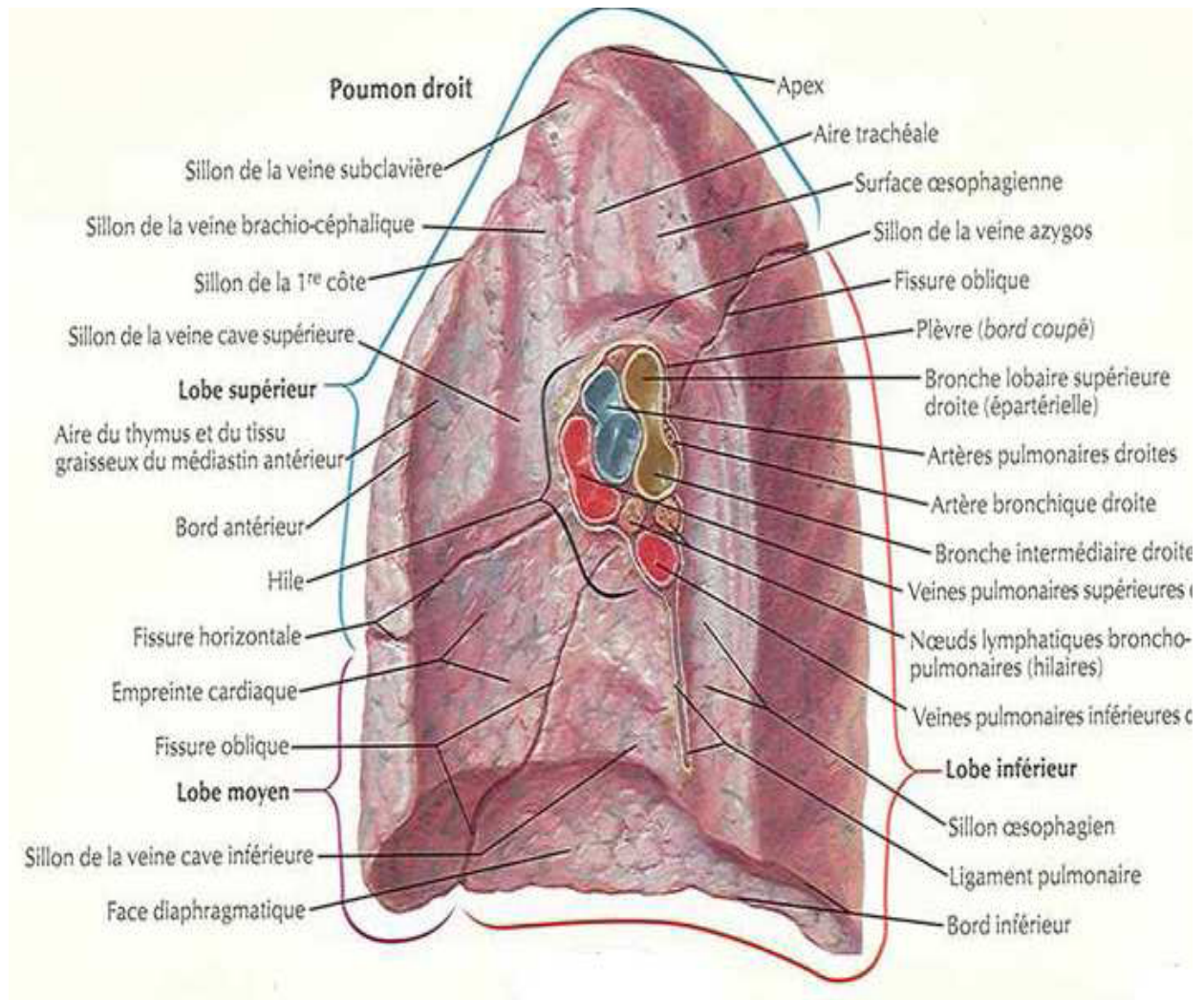


Schéma n°1 : Vue médial de la face interne du poumon droit.

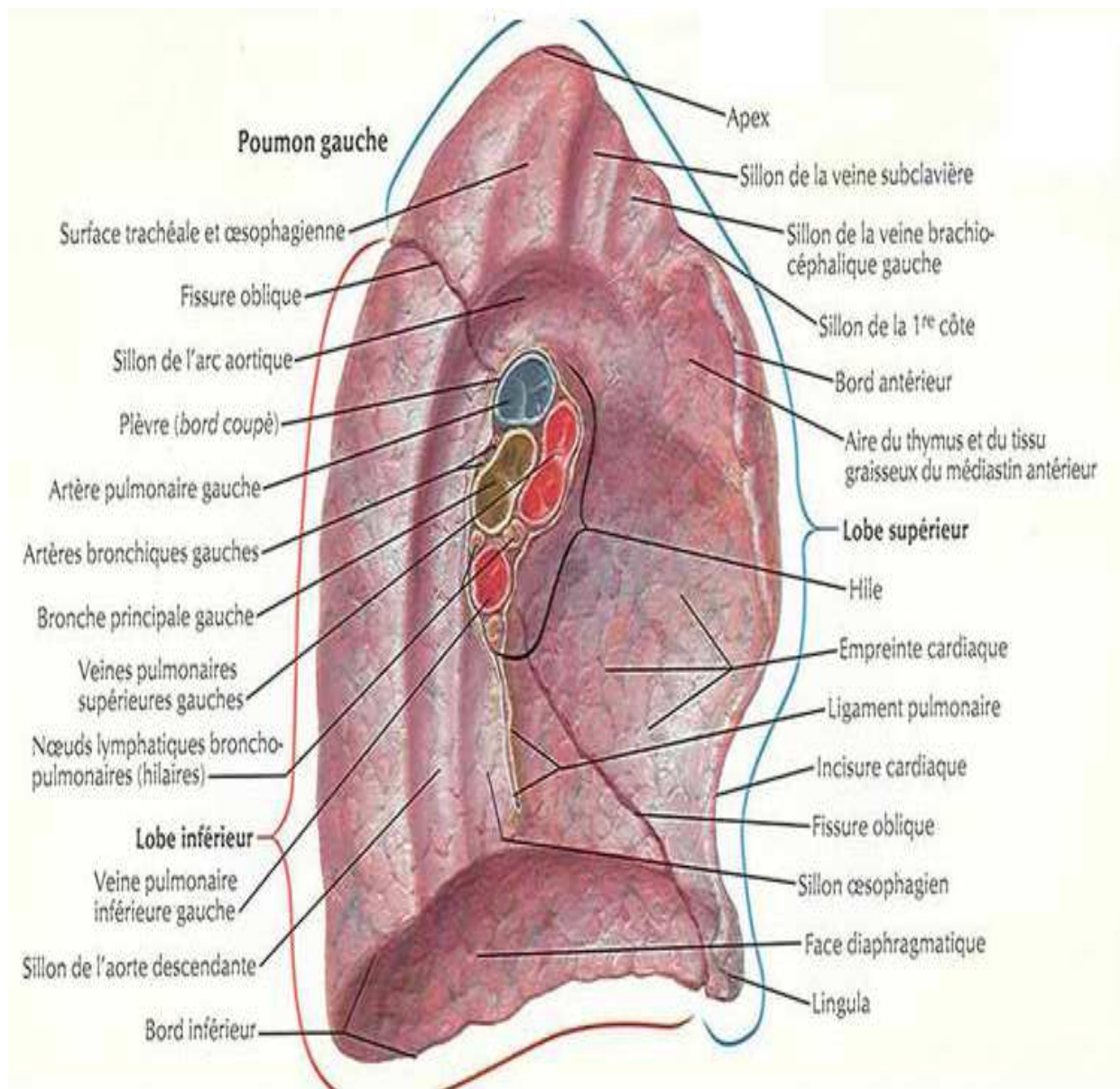


Schéma n°2 : vue médial de la face interne du poumon gauche.

III. LOBES DES POUMONS ET SCISSURES INTERLOBAIRES :

Le poumon droit est divisé en trois lobes par deux scissures interlobaires :

Une grande scissure, oblique en bas et en avant et une petite scissure qui s'étend obliquement en avant et légèrement en bas, de la partie moyenne de la grande scissure au bord antérieur du poumon.

Le lobe supérieur répond à la partie antéropostérieure du poumon droit. Il présente trois faces : une interne, médiastinale ; une externe costo-vertébrale ; et une inférieure scissurale.

Le lobe moyen présente quatre faces : une face interne, médiastinale ; une face externe, costale ; une face supérieure, en rapport avec le lobe supérieur ; une face inférieure, appliquée dans sa partie haute, sur la face antérieure du lobe inférieur et, dans sa partie basse, directement sur la coupole diaphragmatique.

Le lobe inférieur est situé en arrière et au-dessous des deux précédents. On peut lui reconnaître cinq faces : une inférieure, diaphragmatique ; une postéro-interne, vertèbro-médiastinale ; une antéro-interne, cardiaque ; répondant à la gouttière de la veine cave inférieure ; une externe, superficielle, costale ; une antérieure, scissurale, répondant, en haut, au lobe supérieur et, en bas, au lobe moyen.

Le poumon gauche est divisé en deux lobes, l'un supérieur, l'autre inférieur, par une scissure interlobaire qui croise la face externe de haut en bas et d'arrière en avant.

Le lobe supérieur gauche présente trois faces : interne, externe et inférieure. Sa face inférieure comprend deux portions : une supérieure, scissurale, répondant au lobe inférieur ; une inférieure, étroite appliquée sur le diaphragme. La configuration du lobe inférieur gauche est identique à celle de son homologue droit.

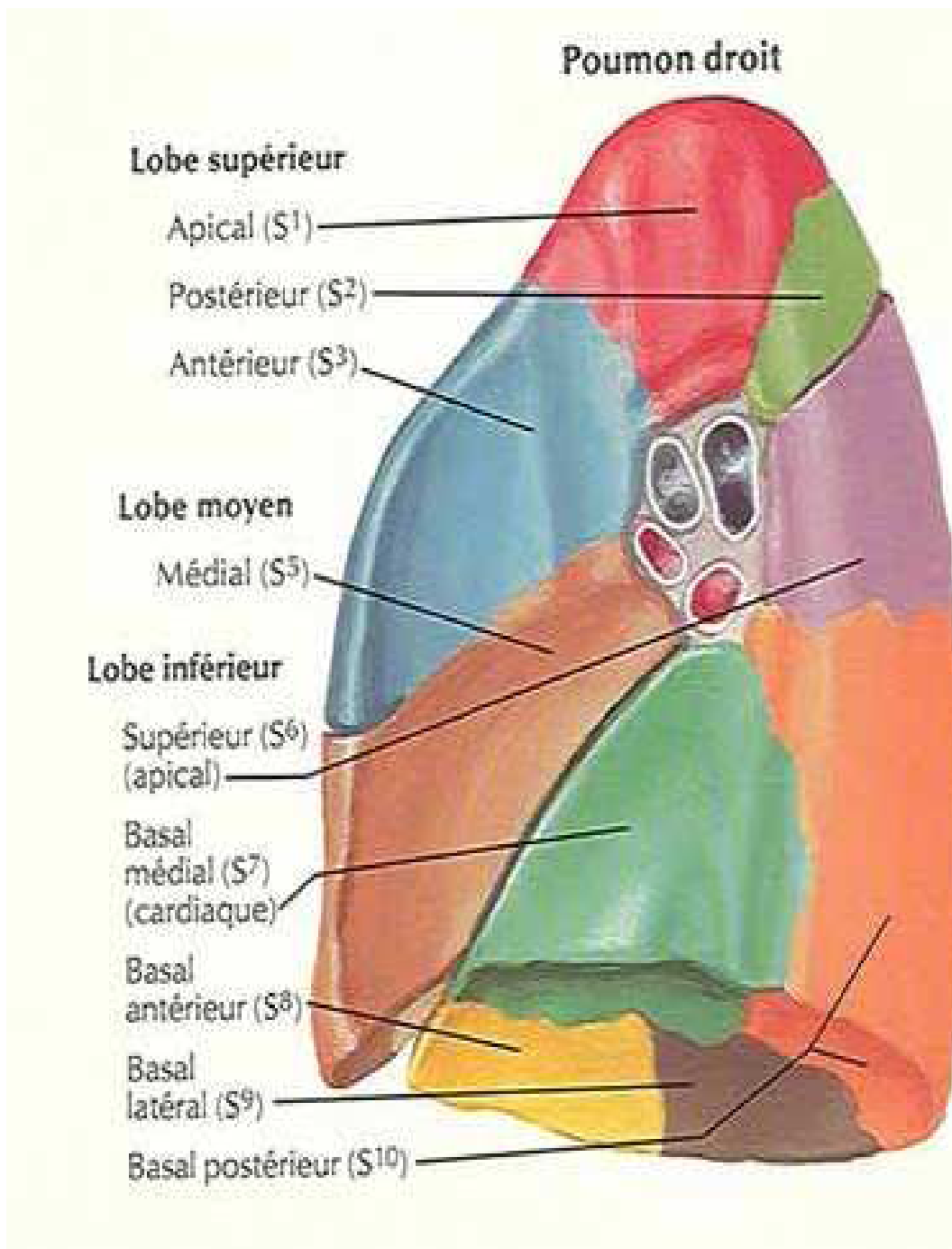


Schéma n°3 : Vue médiale montrant la segmentation du poumon droit

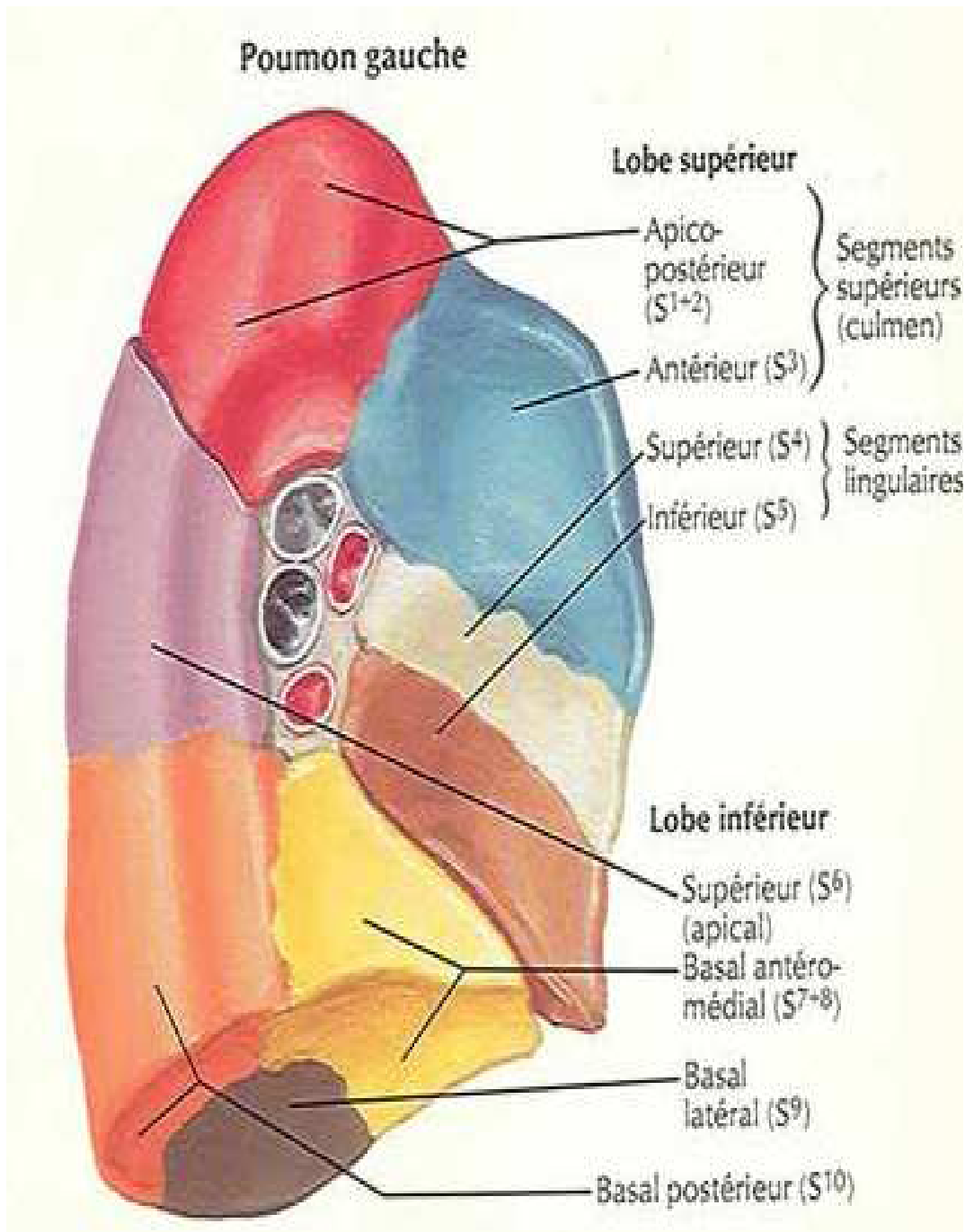


Schéma n°4 : Vue médial montrant la segmentation du poumon gauche.

IV. CONSTITUTION DES POUMONS :

Les poumons sont constitués par :

- La partie intra pulmonaire de l'arbre bronchique
- Les vaisseaux comprenant les artères pulmonaires, les veines pulmonaires, les vaisseaux bronchiques et lymphatiques
- Des rameaux nerveux
- Et un tissu conjonctivo-élastique qui remplit les interstices compris entre les autres éléments.

a .Arbre bronchique :

Chacune des bronches souches et ses ramifications constituent un arbre bronchique.

Le tronc bronchique principal droit : par sa face externe, la bronche lobaire supérieur ; par sa face antérieure et un peu plus bas, la bronche lobaire moyenne.

Il se continue finalement par la bronche lobaire inférieure. Sa portion comprise entre la naissance des bronches lobaire supérieure et lobaire moyenne porte le nom de bronche intermédiaire.

La bronche lobaire supérieure émet trois bronches segmentaires ; une supérieure ou apicale ; une antérieure ou ventrale ; une postérieure ou dorsale.

La bronche lobaire moyenne donne naissance à deux branches segmentaires : l'une interne ou médiale ; l'autre externe ou latérale.

La bronche lobaire inférieure, contrairement aux précédentes, qui se divisent dichotomiquement, se ramifie suivant le mode monopodique. Elle émet ainsi successivement : par sa face postérieure, la bronche segmentaire apicale du lobe inférieur ou bronche de Nelson, qui ventile la partie postéro supérieure du lobe ; puis un peu plus bas, par sa face interne, la bronche médio-basale ou paracardique ; plus loin, par sa face antérieure, la bronche ventro-basale et par sa face antéro-externe, la bronche latéro-basale, elle se termine par la bronche terminobasale, qui représente l'épanouissement du tronc bronchique principal droit.

A gauche, le tronc bronchique principal fournit seulement deux bronches lobaires correspondant aux deux lobes de ce poumon : la bronche lobaire supérieure, qui se détache de sa face antéro-externe, et la bronche lobaire supérieure gauche, à l'opposé des autres bronches lobaires, ne donne pas directement naissance aux différentes bronches segmentaires correspondantes, mais se divise en deux troncs supérieur et inférieur.

Le tronc inférieur ventile la partie antérieure et inférieure du lobe supérieur gauche, que l'on a coutume d'appeler : la lingula. Ce tronc lingulaire donne naissance à deux bronches segmentaires : l'une supérieure ou craniale, l'autre inférieure ou caudale.

Le tronc supérieur se ramifie dans la partie supérieure et postérieure du lobe, la plus volumineuse : le culmen. Ce tronc culminant donne naissance à trois bronches segmentaires : ventrale, apicale et dorsale, ces deux dernières se détachant en règle par un tronc commun apico-dorsal.

La bronche lobaire inférieure gauche présente la même disposition que son homologue droite, la seule différence marquante tenant à la naissance, par un tronc commun, des deux bronches segmentaires : ventro-basale et para-cardiaque.

b. vaisseaux et nerfs :

1° artères pulmonaires : l'artère pulmonaire se divise en deux branches, les artères pulmonaires droite et gauche.

L'artère pulmonaire droite, atteint l'arbre bronchique droit au-dessous de l'origine de la bronche intermédiaire dont elle croise la face antérieure, passant ainsi au-dessus de la bronche lobaire moyenne.

Elle se recourbe ensuite légèrement en bas et en dehors et s'applique sur la face antéro-externe de la bronche lobaire inférieure, qu'elle contourne en spirale, passant en avant et en dehors de la bronche de Nelson, en dehors et en arrière des bronches ventro et latéro-basale.

Elle se termine finalement à la face postérieure de la bronche terminobasale.

L'artère pulmonaire gauche, légèrement ascendante, presque sagittalement dirigée d'avant en arrière, rejoint très rapidement le tronc bronchique principal gauche, qu'elle atteint au-dessus de l'origine de la bronche lobaire supérieure. Décrivant une courbe concave en bas et en avant, elle croise successivement la face antérieure de la bronche souche gauche, puis son bord supérieur, passant ainsi au-dessus de la bronche lobaire supérieure, puis en arrière d'elle.

2°veines pulmonaires :

Les veines pulmonaires naissent du réseau capillaire péri alvéolaire. Leurs branches d'origine, ou veines péri lobulaires, reçoivent encore des veinules bronchiques venant des petites bronches, et des veines pleurales qui proviennent de la plèvre viscérale.

Les veines péri lobulaires se réunissent en formant des troncs de plus en plus volumineux, qui ont un trajet indépendant de celui des bronches. Elles se drainent finalement dans les veines qui courent à la périphérie des différents segments. (Veines péri segmentaires sous pleurales).

3°Artères bronchiques :

Les artères bronchiques sont ordinairement au nombre de deux, l'une droite, l'autre gauche. Elles naissent de l'aorte, gagnent soit la face postérieure ; soit, le plus souvent la face antérieure de la bronche correspondante et pénètre avec elle dans le poumon. Elles donnent des rameaux ganglions du hile, à la paroi des vaisseaux pulmonaires et aux ramifications de l'artère bronchique, jusqu'aux lobules.

4°Veines bronchiques :

On distingue des veines bronchiques postérieures et des veines bronchiques antérieures.

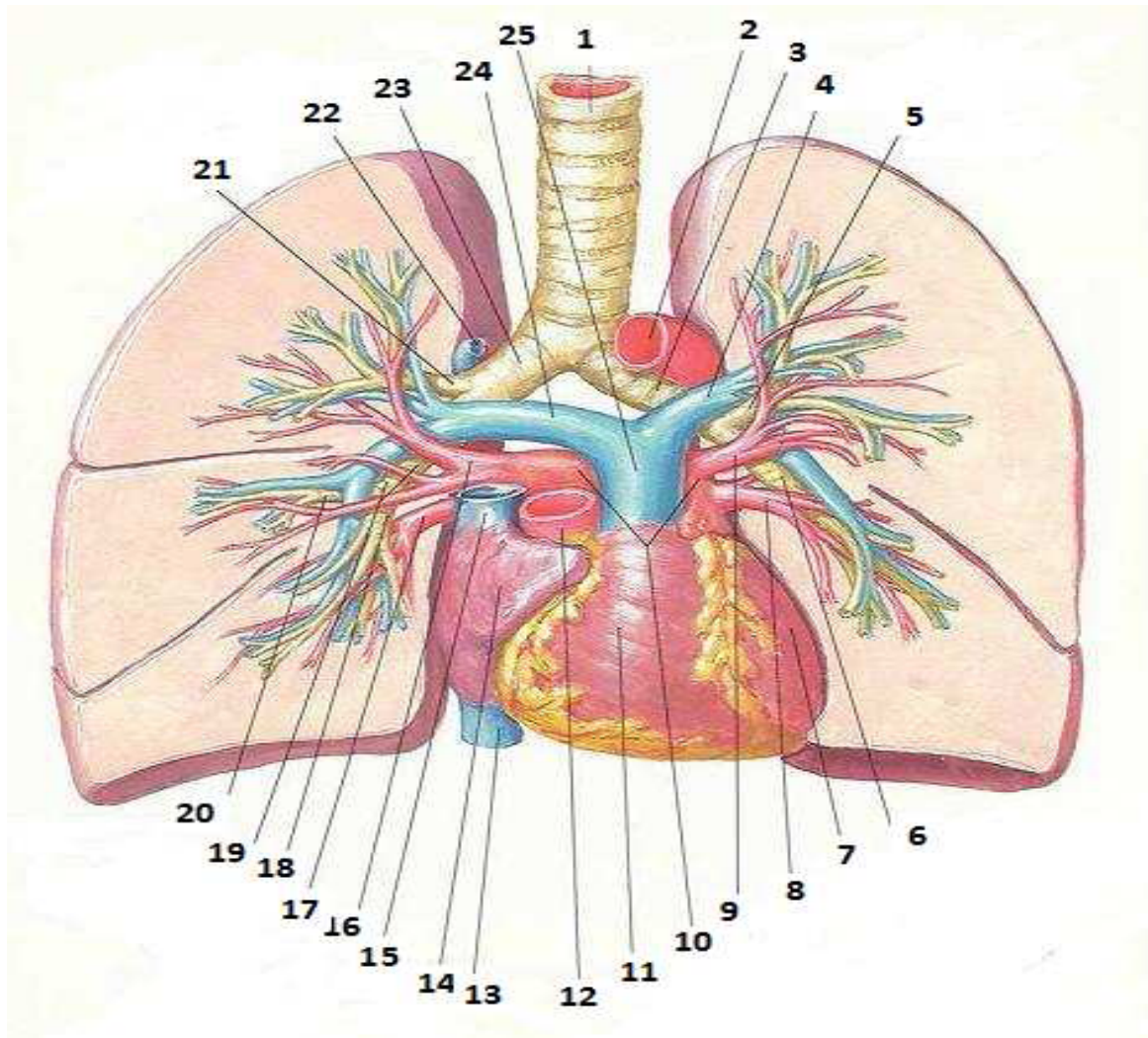
Les veines bronchiques postérieures, l'une, droite, l'autre, gauche, courent en arrière de la branche ; elles ne sont pas satellites de l'artère bronchique et de ses branches. La veine droite se jette dans la grande veine azygos ; la veine gauche, dans l'hémi azygos supérieur.

5° Les lymphatiques :

Les vaisseaux lymphatiques viennent d'un réseau péri lobulaire visible à la surface des poumons .Ce réseau se déverse, par des troncs satellites des vaisseaux et des bronches, dans les ganglions intra pulmonaires. On peut distinguer dans chaque poumon trois territoires lymphatiques : supérieur, inférieur et moyen.

6° Les nerfs :

Ils proviennent des plexus pulmonaires.



Schéma°5 : vascularisation des poumons

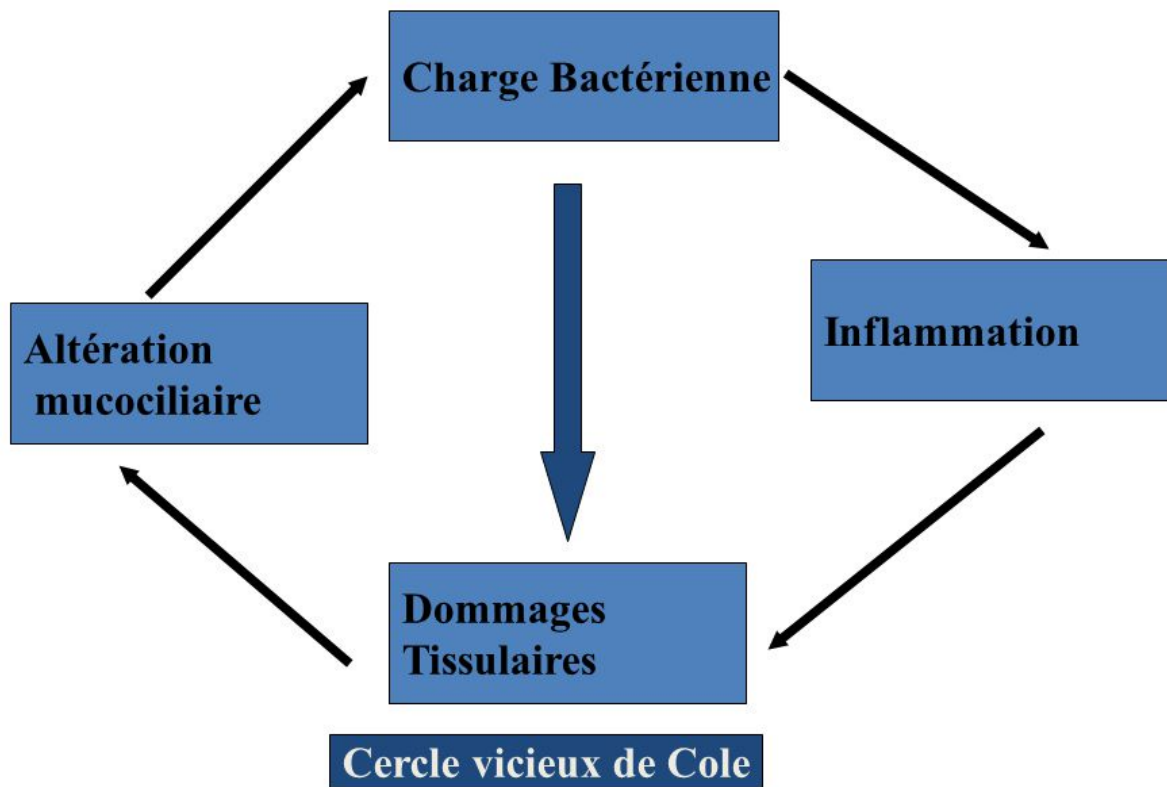
- 1- Trachée 13-veine cave inférieure (coupé)
- 2- Arc aortique (coupé) 14-atrium droit
- 3-bronche principal gauche 15-veine cave supérieure (coupé)
- 4-artère pulmonaire 16-veine pulmonaire supérieure droite
- 5-bronche lobaire supérieure gauche 17-veine pulmonaire inférieure droite
- 6-bronche lobaire inférieure gauche 18-bronche lobaire inférieure droite
- 7-ventricule gauche 19-bronche lobaire intermédiaire
- 8-veine pulmonaire inférieure gauche 20-bronche lobaire moyenne
- 9-veine pulmonaire supérieure gauche 21-bronche lobaire supérieure droite
- 10-atrium gauche 22-veine azygos
- 11-ventricule droit 23-bronche principale droite
- 12-aorte (coupé) 24-artère pulmonaire droite
- 25-tronc pulmonaire

PHYSIOPATHOLOGIE

Les bronchiectasies sont la conséquence de phénomènes essentiellement locaux : *agression de la muqueuse bronchique*, favorisant les *infections* et la *colonisation bactérienne, réponse inflammatoire de l'hôte*. Les *dommages tissulaires* en sont la conséquence, responsables d'une *accumulation de sécrétions purulentes*. Ces phénomènes constituent les principaux éléments du cercle vicieux de Cole, avec la pérennisation de l'inflammation locale et le développement des dilatations des bronches [1]. La charge bactérienne permet le relargage in situ de facteurs chimiotactiques pour les polynucléaires. Ceux-ci libèrent des protéases (dont l'élastase neutrophile) qui ont un rôle délétère sur la muqueuse bronchique et contribuent à l'entretien de l'inflammation et de l'hypersécrétion bronchique.

L'altération de la clairance mucociliaire, constitutionnelle ou secondaire, retrouvée au cours des dilatations de bronches, est aggravée au moment des poussées infectieuses par les toxines bactériennes et par les protéases relarguées par les polynucléaires neutrophiles. Différents facteurs contribuent à la pérennisation de ces phénomènes : *l'hypersécrétion de mucus, les lésions épithéliales avec altération des battements ciliaires, l'abrasion de l'épithélium cilié ...* Ces perturbations mucociliaires expliquent l'encombrement et l'obstruction au niveau des voies aériennes périphériques [2].

bronchectasies





*ANATOMIE
PATHOLOGIQUE*

Classification anatomopathologique :

Aspects macroscopiques :

Les bronches atteintes sont comprises entre le quatrième ordre et le huitième ordre de division et appartiennent préférentiellement aux lobes inférieurs. Quand elles sont bilatérales elles prédominent souvent à gauche. Elles sont macroscopiquement tortueuses et ramollies. Le poumon de voisinage peut être fibreux. En aval, les bronchioles sont obstruées.

Trois présentations sont visibles, de gravité croissante [3] :

➤ *Les bronchiectasies cylindriques (ou fusiformes)* : se repèrent par la dilatation régulière des lumières bronchiques, en amont d'un bouchon muqueux brutalement obstructif. En distalité, le nombre de bronchioles est à peine réduit ;

➤ *Les bronchiectasies variqueuses (ou moniliformes)* : se caractérisent par la succession de dilatations irrégulières des lumières bronchiques et de sténoses incomplètes. L'obstruction est plus distale. Le nombre de bronchioles est significativement réduit ;

➤ *Les dilatations sacciformes (ou kystiques)* : qui touchent la partie proximale de l'arbre bronchique. Les bronches augmentent progressivement de diamètre et se terminent en cul de sac au niveau des bronches de quatrième et cinquième génération. Au-delà, il y a obstruction, destruction ou absence de ramification bronchique et bronchiolaire.

Classification de Reid

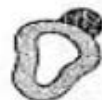
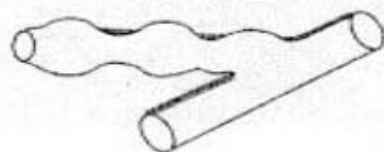
Bronche normale
et son vaisseau

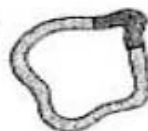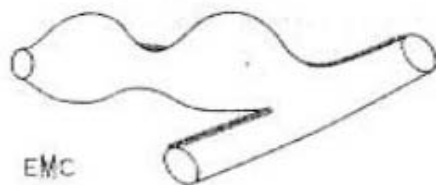Classification de Reid



Bronchiectasie
cylindrique
"bague chaton"



Bronchiectasie
moniliforme



Bronchiectasie
kystique

Aspects microscopiques :

Les aspects histopathologiques des bronchiectasies sont : Des voies aériennes dilatées plus grandes que l'artère pulmonaire et remplies d'un exsudat inflammatoire dominé par les macrophages et les neutrophiles. L'épithélium respiratoire sous-jacent est altéré à une métaplasie squameuse, parfois avec une ulcération, et manque de cellules ciliées, ce qui entrave la clairance du mucus. La paroi bronchique est affaiblie en conséquence d'une perte d'élastine et du muscle lisse. Il existe souvent un épaissement des parois bronchiques causé par la fibrose péribronchique et une infiltration cellulaire inflammatoire chronique accompagné de la formation de centres germinatifs. Des éosinophiles ou des granulomes peuvent être présents, soit comme une réflexion d'inflammation chronique ou en association avec des mycoses fongiques ou des infections mycobactériennes. Il y a souvent oblitération des petites voies aériennes, ce qui contribue à l'obstruction du flux d'air. En conséquence du cycle de destruction inflammatoire suivi de cicatrisation, Il y a formation d'anastomoses broncho-pulmonaires et élargissement des artères bronchiques, ce qui peut conduire à des hémorragies et hémoptysie. [4]

*ETIOLOGIES ET
FACTEURS
PREDISPOSANT*

– Conjonction de facteurs environnementaux surtout infectieux et d'un terrain prédisposant.

– Les formes acquises peuvent être localisées ou diffuses.

– Les formes dites « congénitales » sont surtout l'expression d'un terrain et sont diffuses.

Facteurs infectieux :

– Infections respiratoires sévères de l'enfance (coqueluche, virose...) responsables de bronchectasies diffuses, moins souvent incriminées depuis l'avènement des antibiotiques et de la vaccination.

– Tuberculose, rougeole, infections à *Mycoplasma pneumoniae*, à VRS, à adénovirus, infection à VIH peuvent être incriminées. [5]

Facteurs mécaniques :

– Toute obstruction ou compression bronchique peut provoquer des bronchectasies localisées : corps étranger, adénopathie compressive, tumeur bronchique, lésion bronchique traumatique.

– Le reflux gastro-œsophagien (RGO). La fréquence du

RGO serait augmentée au cours des bronchectasies. La présence d'anticorps sériques (IgG) anti-*helicobacter pylori* est significativement plus élevée dans les bronchectasies que dans une population contrôle. [6]

Facteurs liés à l'hôte [1] :

Pathologies malformatives et génétiques

Elles sont rares.

- Le *syndrome de Williams-Campbell* s'exprime par une déficience cartilagineuse. Ce syndrome, décrit pour la première fois en 1960, est une cause rare de dilatations des bronches, liée à une absence, une réduction ou une altération du cartilage des bronches. Des formes familiales ont été décrites.

- Le *syndrome de Mounier-Kühn* pathologie congénitale rare, il s'agit d'un défaut de développement du tissu conjonctif et du muscle lisse de la trachée et des bronches, entraînant une trachéobronchomégalie [7], il associe une dilatation de la trachée et des bronches principales, et une polypose nasosinusienne. [8]

- L'*existence d'un déficit immunitaire*, congénital ou acquis, favorise le développement de bronchectasies. Si les déficits de l'immunité cellulaire peuvent être en cause, les déficits de l'immunité humorale sont les plus fréquents. Il peut s'agir d'une hypo- ou pan-hypogammaglobulinémie, d'un déficit touchant une classe d'immunoglobulines (IgA, IgG, IgM), ou une sous-classe d'immunoglobulines. Ils peuvent justifier un traitement substitutif. Dans le syndrome de Good qui associe thymome et déficit de l'immunité humorale, des dilatations des bronches sont notées au décours d'infections pulmonaires à répétition.

- Des *anomalies de la fonction ciliaire* peuvent favoriser l'apparition de dilatation des bronches : les dyskinésies ciliaires primitives constituent un groupe hétérogène de maladies associant des infections récurrentes des voies aériennes supérieures ou inférieures avec des bronchectasies, une stérilité

masculine et des anomalies de la structure ciliaire en microscopie électronique. Un situs inversus peut être associé (syndrome de Kartagener). On en rapproche le syndrome de Young qui associe une azoospermie obstructive, des infections bronchiques avec broncheectasies et une diminution de la clairance mucociliaire. Plus que des anomalies ciliaires, des anomalies de sécrétion de mucus expliqueraient les signes cliniques au cours de ce syndrome qui pourrait être lié à une intoxication mercurielle.

- Au cours du syndrome de Marfan, la présence de broncheectasies est décrite.

- La mucoviscidose constitue une étiologie avérée des dilatations des bronches. Elle se rencontre de plus en plus souvent chez des adultes compte tenu de l'amélioration de l'espérance de vie des patients atteints. Elle est de révélation plus tardive dans les formes d'expression incomplète, justifiant la recherche d'une mutation du gène CFTR devant un test à la sueur positif ou douteux chez l'adulte.

- Le déficit en alpha-1-antitrypsine est surtout responsable d'un emphysème pan-acinaire mais figure aussi parmi les étiologies possibles de broncheectasies. Le lien de causalité n'est alors pas formellement établi.[9]

Agents pathogènes

Les germes les plus fréquents sont par ordre décroissant Haemophilus influenzae (HI), Pseudomonas aeruginosa (PA), Staphylococcus aureus (SA) et Streptococcus pneumoniae (SP). Ces bactéries cohabitent avec l'hôte au point de réaliser une véritable colonisation, en particulier pour HI et PA. Elles s'adaptent aux conditions locales en acquérant de nouvelles propriétés, comme PA qui peut

se recouvrir d'une substance polysaccharidique (acide alginique) le protégeant des moyens de défense mis en jeu par l'hôte : ce sont les souches mucoïdes.

D'autres agents infectieux sont pathogènes : *Mycobacterium tuberculosis* et les mycobactéries atypiques. L'infection à *Mycobacterium avium intracellulaire* doit être suspectée devant l'association de bronchectasies et de nodules multiples au sein du même lobe. Il est difficile d'évaluer la fréquence des germes anaérobies. [1]

*MATERIELS
ET METHODES*

Notre travail consiste en une étude rétrospective de **24** cas des dilatations de bronches colligés dans le service de chirurgie A à l'hôpital d'enfant-Rabat entre 2006 et 2016 en nous référant aux registres du service.

L'objectif de notre étude est de préciser la place de la chirurgie dans la prise en charge des dilatations des bronches chez l'enfant et d'évaluer les résultats de cette chirurgie.

Pour recueillir les données concernant nos patients, nous avons eu recours aux méthodes suivantes :

- Nous avons consulté tous les dossiers des dilatations des bronches suivis au service de chirurgie A entre 2006 et 2016.
- Nous avons analysé les données des examens radiologiques de chaque dossier et photographié les clichés les plus démonstratifs.
- Nous avons recherché les modalités d'évolution postopératoire immédiate et à long terme pour chaque patient.
- Nous avons classé toutes ces données sur des tableaux pour faciliter l'analyse statistique des critères choisis et indiqués au tableau d'exploitation.

FICHE D'EXPLOITATION DU TRAITEMENT CHIRURGICAL DE LA DILATATION DES BRONCHES

Identité :

*Nom	*Sexe	*N°Dossier
*Prénom	*Age	*Origine

Antécédents :

Personnels:

-Coqueluche	-Virose
-Rougeole	- Déficits immunitaire
-RGO	- Bronchiolites
-Tuberculose	- Asthme
-Pneumopathie a répétition.	

Familiaux :

*Cas similaires	-Oui	-Non
*Notion de consanguinité	-Oui -	Non

Signes fonctionnels :

*Fièvre	* Dyspnée
*Toux chronique	* Bronchorrhée
*Pneumopathies a répétition	* Hémoptysie
*Syndrome de pénétration	
*Chute pondérale	* Poids et DS
*Retard staturo-pondéral	* Taille et DS

Examen physique :

- *Hippocratisme digital *Cyanose *Vibrations vocales
- *Déformation thoracique *otite *Murmure vésiculaire
- *Auscultation pulmonaire :
 - Ronflants -Crépitants -Sibilants

Examen para clinique :

- *Radio thoracique :
 - Atteinte unilatérale
 - Atteinte bilatérale
 - Lobes atteints

*TDM thoracique (territoires atteints)

*Scintigraphie pulmonaire de perfusion

*Scintigraphie pulmonaire de ventilation

*EFR

*ECBC

*Fibroskopie bronchique

*Test de la sueur

*TOGD

*Echographie oesophagienne

*NFS

*Recherche du bacille de Koch

*IDR à la Tuberculine

Etiologies :**Prise en charge thérapeutique :**

*Traitement chirurgical:

-Oui

-Non

*Compte-rendu opératoire

*Suites opératoires :
-Immédiates -tardives

*Traitement médical :

*Kinésithérapie respiratoire

*Antibiothérapie

*Vaccination

*Fluidifiants bronchiques

*Corticothérapie :

-Inhalée -oral

Evolution :

*Clinique :

*Paraclinique

	NOM	SEXE	AGE	N° De Dossier	Année
1	A-Z	M	9 Ans	4589	2006
2	E-M	M	2 Ans 5 mois	6622	2006
3	O-A	M	3 Ans 6 mois	9828	2006
4	E-O	F	2 Ans	2133	2006
5	I-K	F	10 ANS	4369	2006
6	S-I	M	22 Mois	2031	2007
7	Z-M	M	3 Ans 6 mois	4917	2007
8	M-B	F	10 Ans	5249	2007
9	L-H	F	8 Ans	190	2007
10	E-M	F	12 Ans	5678	2007
11	B-H	F	6 Ans	749	2007
12	H-M	M	3 Ans	138	2007
13	A-M	M	12 Ans	2537	2007
14	H-A	M	10 Ans	09	2007
15	H-M	M	1 An 2 mois	304	2007
16	S-F	F	6 Ans	7225	2008
17	L-S	F	1 An	9725	2009
18	E-R	F	4 Ans	2847	2009
19	E-A	M	2 Ans	3196	2010
20	A-G	F	12 Ans	16337	2012
21	H-W	F	12 Ans	2666	2013
22	E-I	F	10 Ans	8852	2013
23	B-A	M	7 Ans	7327	2015
24	H-S	F	6 Ans	15192	2015

RESULTATS

A-Age :

L'âge moyen dans la série étudiée est de **6,5** avec des extrêmes d'âge entre **1** an et **12** ans avec un pic entre **2** ans et **5** ans.

Tableau 1 : Répartition selon l'âge de diagnostic.

Age de diagnostic	Nombre de patient
0 et 1 an	1
2 et 5 ans	9
6 et 9 ans	6
10 et 15 ans	8

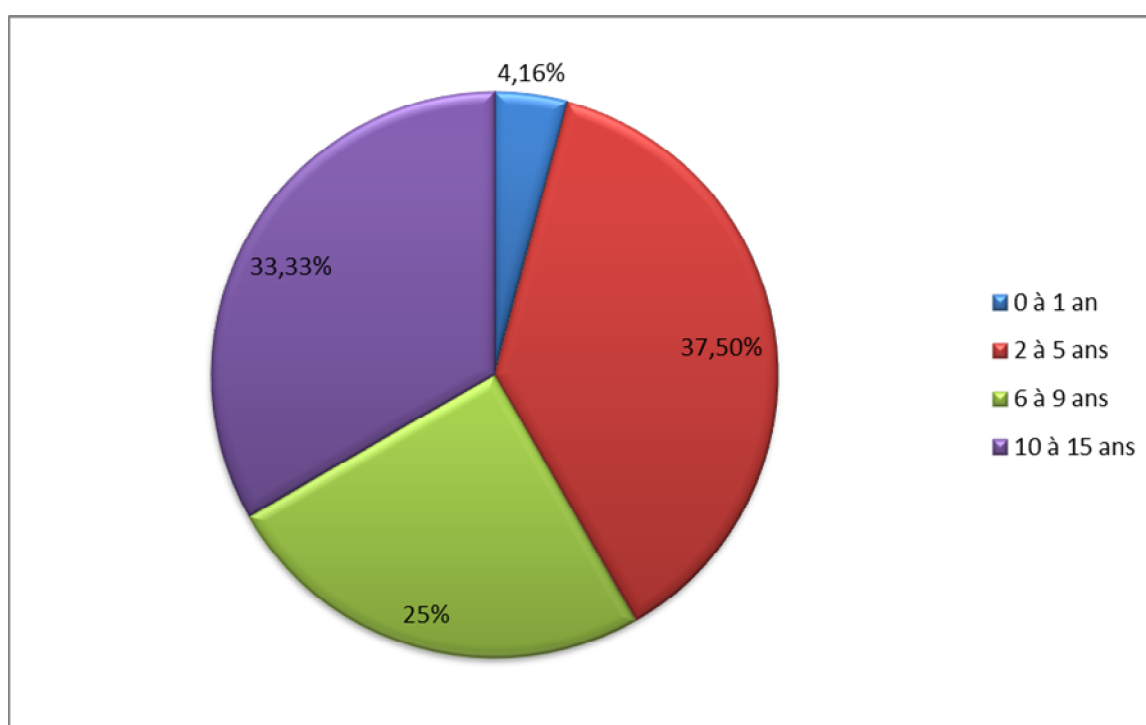


Figure 1: répartition selon l'âge

B-Sexe :

Sur les dossiers colligés on retrouve : **11 (46%)** garçons et **13 (54%)** filles, le sexe ratio est de **0.84**.

Tableau n°2 : Répartition selon l'âge et le sexe

Age de diagnostic	Garçons	Filles
0 et 1 an	0	1
2 et 5 ans	7	2
6 et 9 ans	2	4
10 et 15 ans	2	6

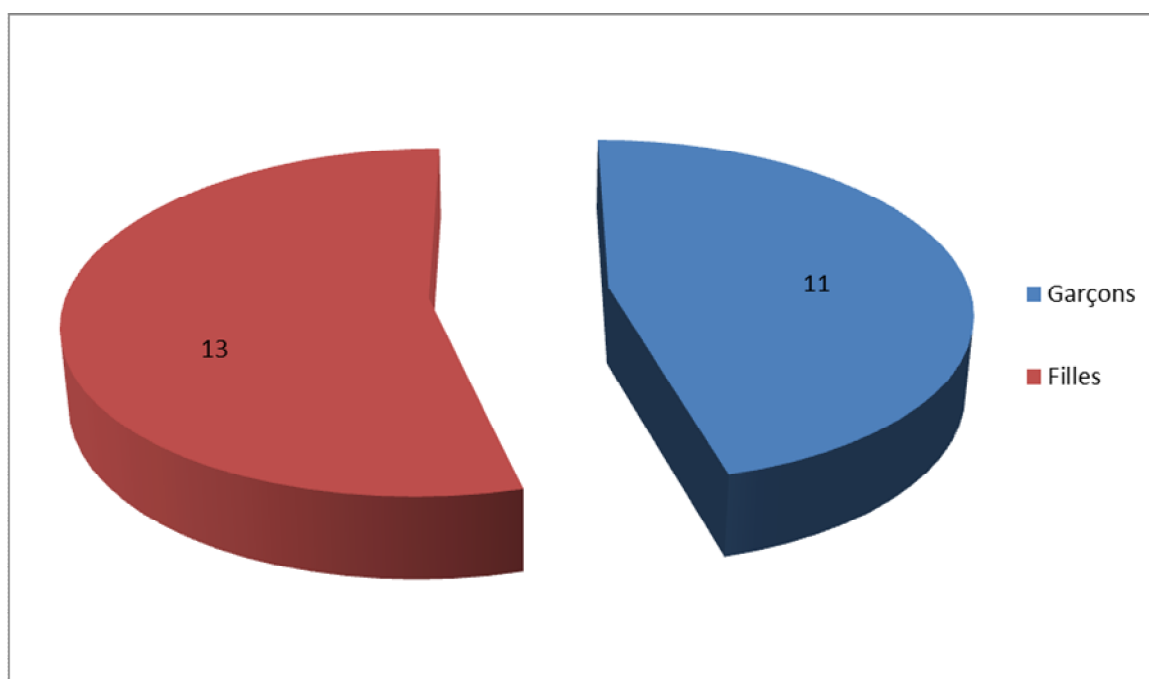


Figure 2: répartition selon le sexe

C-Antécédents :

Sur nos 24 patients les antécédents pathologiques sont dominés par les pneumopathies à répétition (37,93%) et la présence d'un syndrome de pénétration (27,5%).

Tableau n° 3 : ATCD pathologiques des malades.

ATCD	Pourcentage
<i>Pneumopathie à répétition</i>	37,93%
<i>Tuberculose</i>	3,44%
<i>RGO</i>	6,89%
<i>Rougeole</i>	0%
<i>Coqueluche</i>	0%
<i>Asthme</i>	0%
<i>Syndrome de pénétration</i>	27,5%
<i>Autres</i>	24,13%

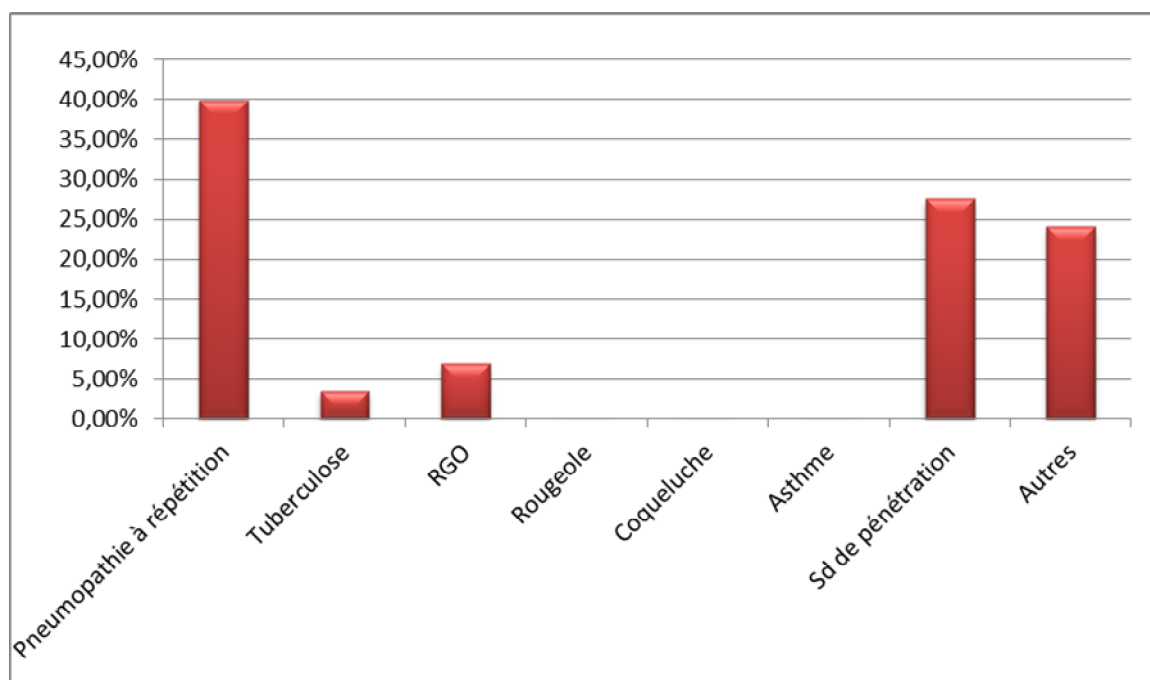


Figure 3: ATCD Personnels des malades

D-Etude clinique :

1-Signes fonctionnels :

Tous les patients étaient symptomatiques. Les signes fonctionnels retrouvés sont dominés par la *toux chronique*.

Tableau n° 5 : Les signes fonctionnels dans la série étudiée

Signes fonctionnels	Nombre	Pourcentage
Toux chronique	20	25%
Fièvre	18	22,5%
Bronchorrhée	15	18,75%
Pneumopathie à répétition	9	11,25%
Hémoptysie	7	8,75%
Chute pondérale	6	7,5%
Dyspnée	3	3,75%
Douleur thoracique	2	2,5%

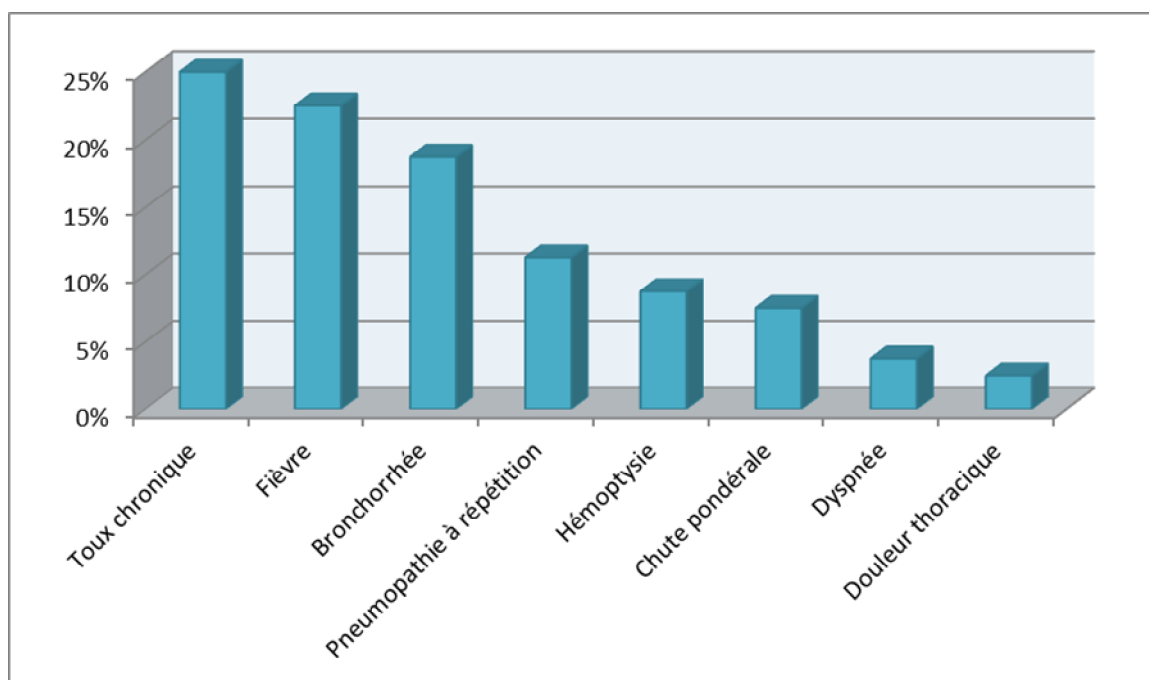


Figure 4: Les Signes fonctionnels observés chez les malades

2-Examen physique :

L'examen physique était normal chez 7 des cas étudiés et pathologique chez 17 des cas le tableau suivant regroupe les différents aspects pathologiques :

Tableau n°6 : Les signes physiques de DDB dans la série étudiée :

Examen physique	Nombre	Pourcentage
Normal	7	17,9%
Auscultation pathologique :	15	38,4%
Râles ronflants	11	28,2%
Râles sibilants	0	0%
Râles crépitants	4	10,2%
Sd d'épanchement	7	17,9%
Hippocratismes digitaux	2	5,1%
Déformation thoracique	0	0%
Cyanose	0	0%
Amaigrissement	6	15,3%
Retard staturo-pondéral	2	5,1%

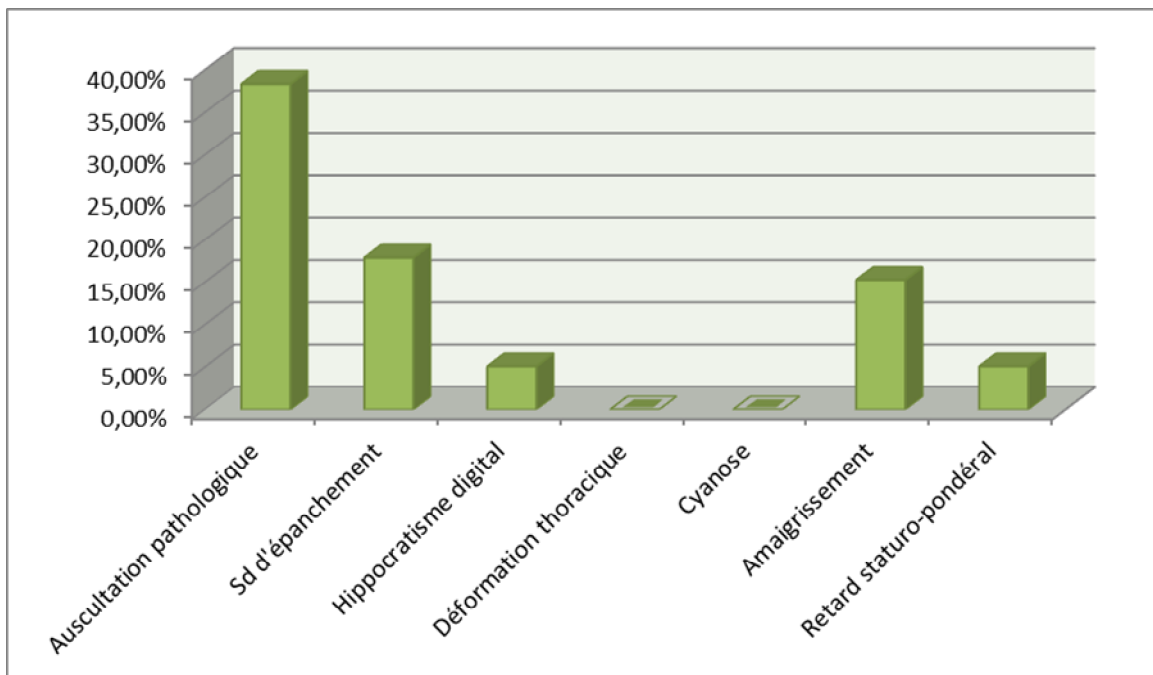


Figure 5: Les signes physiques observés chez les malades

E-Etude paraclinique :

1-Radio standard :

Chaque patient a bénéficié de plusieurs radiographies standard en pré et en postopératoire, elles ont révélées des lésions évocatrices du diagnostic dans 92% des cas.

Nous notons la prédominance de l'atteinte unilatérale surtout du côté droit.

Tableau n° 7 : Coté atteint sur la radiographie standard.

Coté atteint	Nombre	Pourcentage
Poumon gauche seul	9	37,5%
Poumon droit seul	12	50%
Atteinte bilatérale	3	12,5%

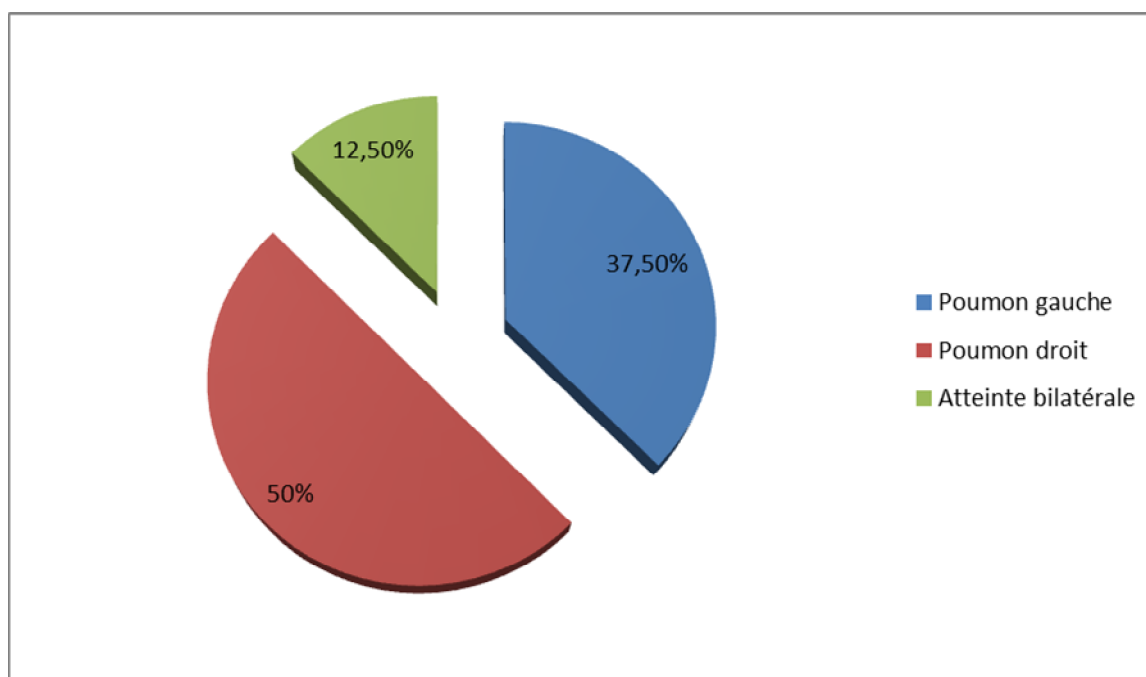


Figure 6: Côté atteint sur la radio standard

Nous remarquons que la majorité des images radiologiques anormales se localisent au niveau du *lobe inférieur droit* suivie par le *lobe inférieur gauche*.

Tableau n° 8 : Territoires atteints sur la radiographie standard

Lobe atteint	Nombre	Pourcentage
Poumon gauche		
LSG	6	17,1%
LIG	11	31,4%
Poumon droit		
LSD	0	0%
LMD	4	11,4%
LID	14	40%

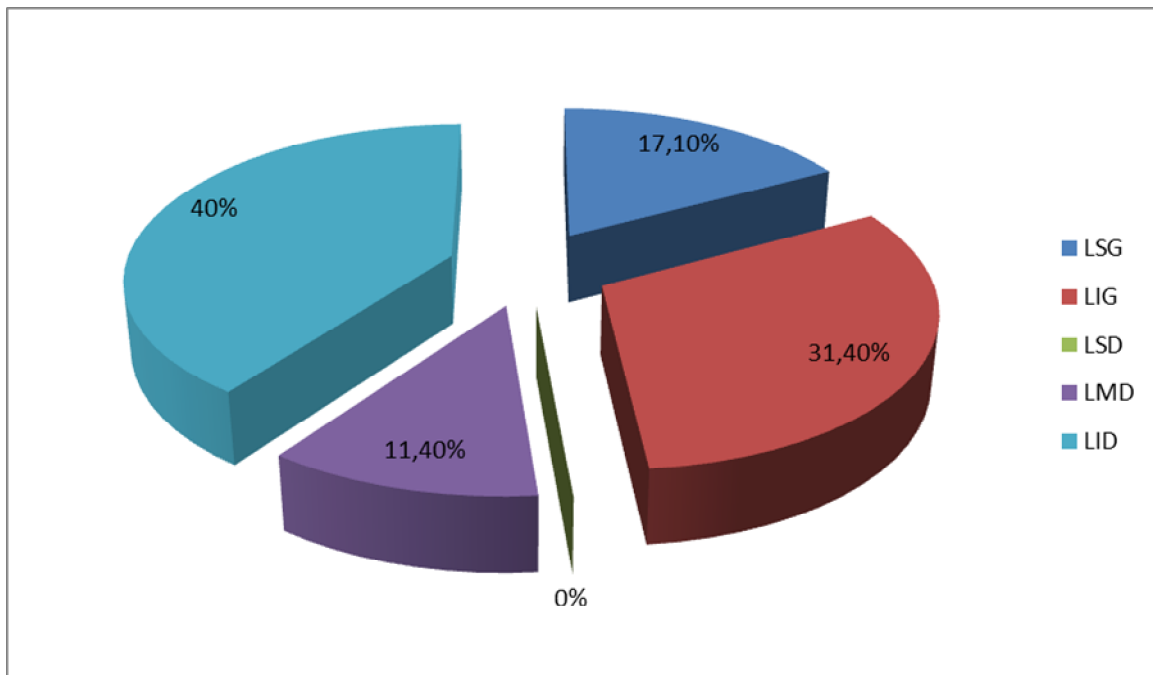


Figure 7 : Résultats de la radiographie standard des malades atteints de DDB

2- TDM thoracique :

Réalisée chez tous les patients de la série étudiée. Elle a montré une atteinte du poumon gauche chez **10(41%)** patients et une atteinte du poumon droit chez **12(51%)** patients et une atteinte bilatérale chez **2(8%)** patients.

L'examen a permis de mettre en évidence des lésions spécifiques de DDB chez **21 (87,5%)** patients le reste était : Atélectasie, emphysème, condensation du parenchyme pulmonaire...

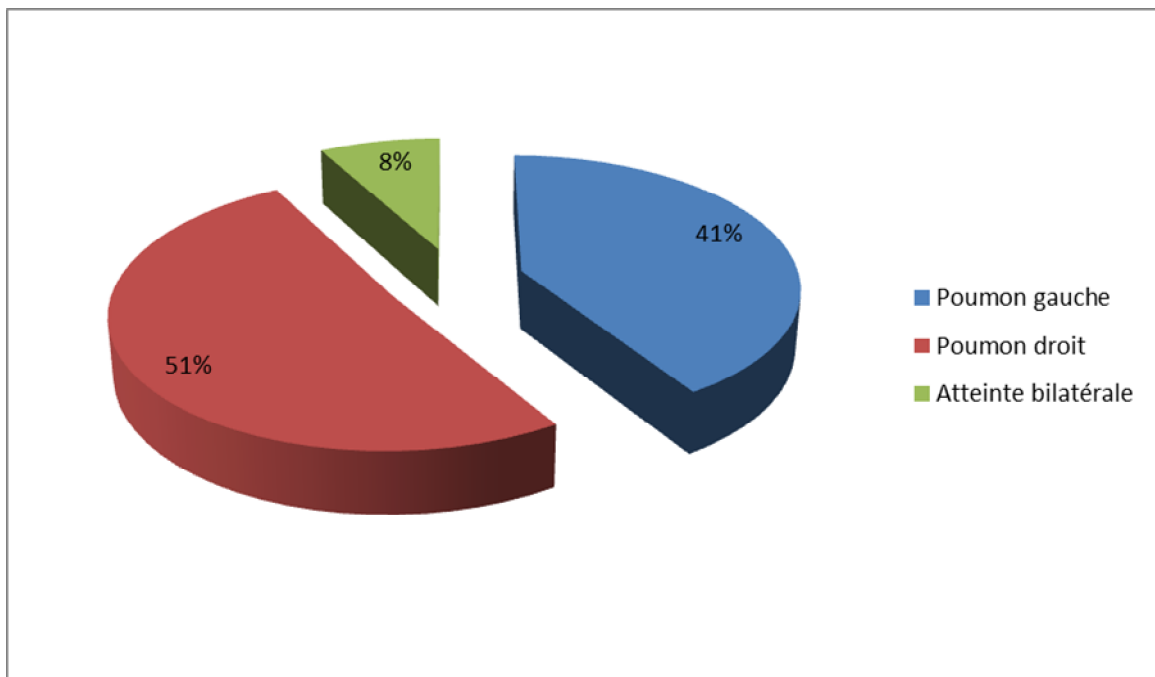


Figure 8: Côtés atteints à la TDM

La TDM a montré une atteinte du lobe inférieur droit dans la majorité des cas (**30,9%**) suivie par l'atteinte du lobe inférieur gauche (**28,5%**).

Tableau n°9 : Territoires pulmonaires atteints à la TDM

Lobe atteint	Nombre	Pourcentage
LIG	12	28,5%
LSG	11	26,19%
Culmen	3	7,14%
Lingula	8	19,04%
LSD	0	0%
LMD	6	14,2%
LID	13	30,9%

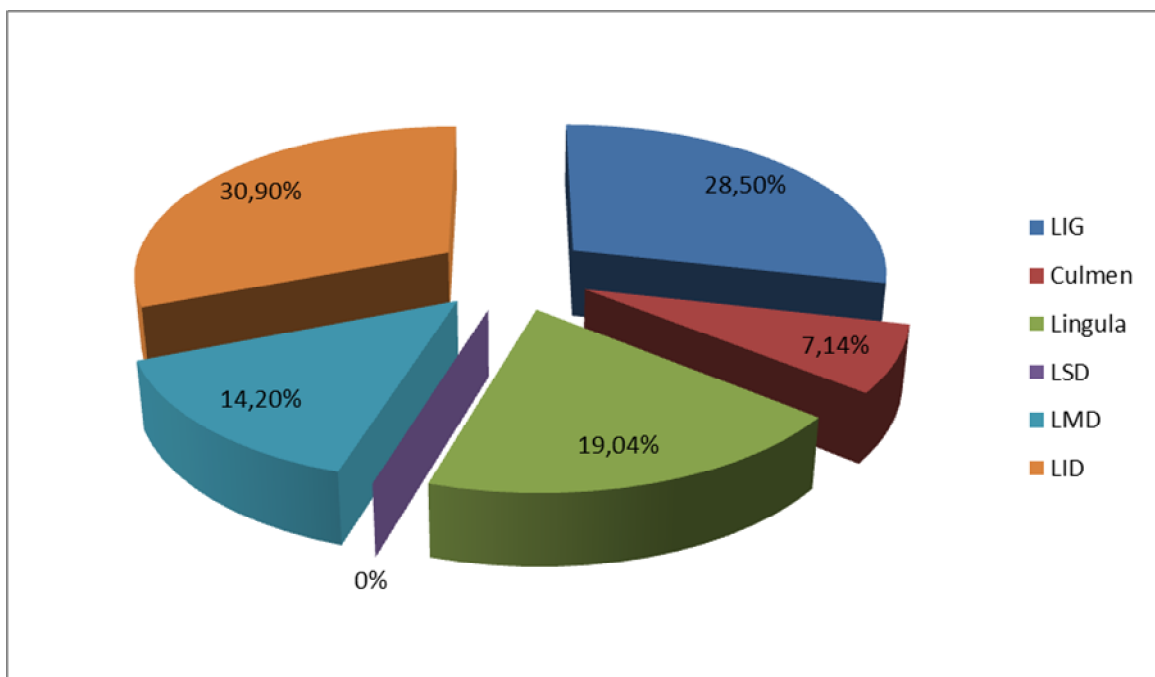


Figure 9: Territoires atteints sur la TDM

Tableau n°10 : Nombre de lobes atteints dans chaque poumon à la TDM

Poumon droit	Poumon gauche
Atteinte d'un seul lobe (29,16%)	Atteinte d'un seul lobe (12,5%)
Atteinte de deux lobes (25%)	Atteinte d'un lobe et d'un segment (12,5%)
Atteinte de tout le poumon 0%	Atteinte de tout le poumon (20,8%)

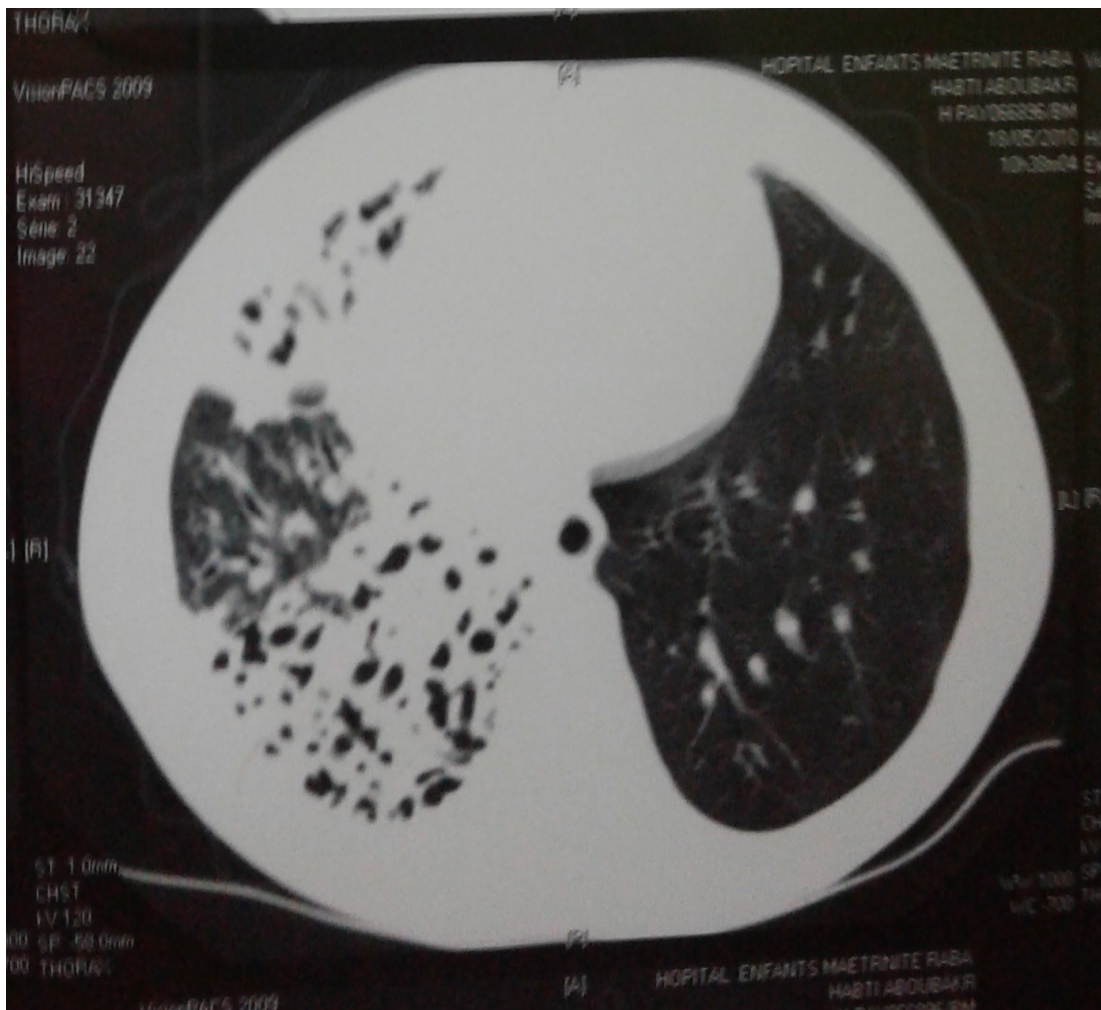


Figure 10: Dilatation bronchique cylindrique intéressant de façon diffuse le lobe moyen et la pyramide basale droite.

3- Confrontation des résultats de la TDM à ceux de la Rx standard :

Sur la série étudiée, on observe une similitude entre la TDM et la radiologie chez **17(70,8%)** des patients alors que chez **4(16,6%)** des patients les lésions démontrées par la TDM étaient moins étendues que ceux de la Rx standard, **3(12,5%)** des patients avaient des Rx normales et la TDM a montré des lésions évocatrices de DDB.

4-Scintigraphie pulmonaire de perfusion :

Réalisée chez seulement **2** patients de notre série de cas, chez les 2 cas elle s'est avérée anormale (anomalie de perfusion).

5-Confrontation de la scintigraphie de perfusion à la TDM :

Chez les 2 patients qui ont bénéficiés de la scintigraphie de perfusion pulmonaire les résultats étaient similaires à ceux de la TDM.

6-Bronchoscopie :

Elle est réalisée chez **13** patients, elle s'est avérée pathologique chez tous ces patients.

Tableau n° 11 : Résultats de la bronchoscopie dans notre série :

Résultat	Nombre	Pourcentage
Inflammation	4	18,18%
Sécrétion purulente	6	27,27%
Corps étranger	4	18,18%
Granulome	3	13,6%
Compression extrinsèque	0	0%
Modification du calibre bronchique	4	18,18%
Poumon détruit	1	4,5%

7- Exploration de la fonction respiratoire :

Réalisée chez 2 patients, elle s'est avérée normale chez un des deux patients, chez l'autre elle a montré un discret sd restrictif.

F- Autres examens paraclinique :

1-TOGD :

Réalisé chez 2 patients, chez un l'examen est revenu normal quand à l'autre il a montré un RGO répétitif lors de l'examen.

2-PHmétrie de 24h :

Effectuée chez un seul patient le résultat était normal.

3-Les bilans biologiques :

Tous les patients ont bénéficiés au cours de leurs hospitalisations de plusieurs NFS, **Ionogramme sanguin, Recherche de BK.**

a-NFS :

Chez 7 des patients on retrouve une *anémie hypochrome microcytaire*.

Chez 5 des patients on retrouve une *hyperleucocytose à prédominance de PNN*.

Le reste des patients avait une NFS normale.

b-Ionogramme sanguin :

IL est sans particularités chez tous les patients de notre série.

c-Recherche de BK :

Etait positif chez seulement 1 des patients de notre série.

4-ECBC :

Effectuée chez **3** des patients, elle a isolé chez **2** malades *Haemophilus Influenza* et chez **1** malade le *Streptocoque α hémolytique*.

G- La prise en charge thérapeutique :

1- Traitement médical :

La totalité de nos patients ont reçu une antibiothérapie avant d'être hospitalisé en chirurgie. Cette antibiothérapie s'est avérée peu efficace puisque la plupart des patients ont récidivé à plusieurs reprises avec la même symptomatologie clinique. Par ailleurs la prescription d'antibiotiques était systématique en préopératoire afin d'assécher au maximum les territoires pulmonaires suppurés et éliminer une éventuelle étiologie infectieuse.

Les corticoïdes et les fluidifiants bronchiques ne sont utilisés que rarement surtout en cas d'hypersécrétion.

Le traitement anti bacillaire a été prescrit chez un seul patient.

Le traitement anti-RGO à base d'IPP était prescrit chez deux des patients.

2- Kinésithérapie respiratoire :

Important volet du traitement des bronchectasies.

Tous nos patients avaient reçu des séances quotidiennes de kinésithérapie à partir de j1 de leurs hospitalisations, les séances étaient de plus espacées dans le temps en fonction de l'amélioration de l'état des patients (couleur et quantité des expectorations, capacité de tousser spontanément et présence ou non de déformation thoracique). Elle est poursuivie au long terme.

Tableau n°12 : Traitements médicaux dans la série étudiée.

Traitement médical	Nombre	Pourcentage
Kinésithérapie respiratoire	24	100%
Antibiothérapie	24	100%
Vaccination	3	12,5%
<i>Antigrippal</i>	3	
<i>Anti pneumocoque</i>	2	
Fluidifiants bronchiques	4	16,6%
Corticoïdes	2	8,3%
Bronchodilatateurs	0	0%
Traitement anti-RGO	2	8,3%
Traitement anti-bacillaire	1	4,16%

3- Traitement chirurgical :

1. Les indications de la chirurgie :

Pour chaque malade, l'objectif chirurgical principal était de réséquer le territoire pulmonaire atteint de DDB permettant la guérison ou au moins l'amélioration de l'état clinique de ces malades.

Les indications opératoires étaient souvent intriquées entre elles, cependant ; les infections répétées et résistantes au traitement médical (**45%**), la DDB localisée unilatérale (**41%**) et l'hémoptysie répétitive (**29%**) sont les indications chirurgicales majeures dans notre étude.

Tableau n° 13 : Les indications chirurgicales dans le traitement des DDB dans notre étude.

Indication chirurgicale	Nombre	Pourcentage
Infections répétées et résistantes au traitement médical	11	45%
Hémoptysie répétitive et /ou ayant un retentissement sur l'état général.	7	29%
Destruction totale du parenchyme pulmonaire	5	20%
DDB localisée unilatérale	10	41%
Bronchorrhée abondante	5	20%

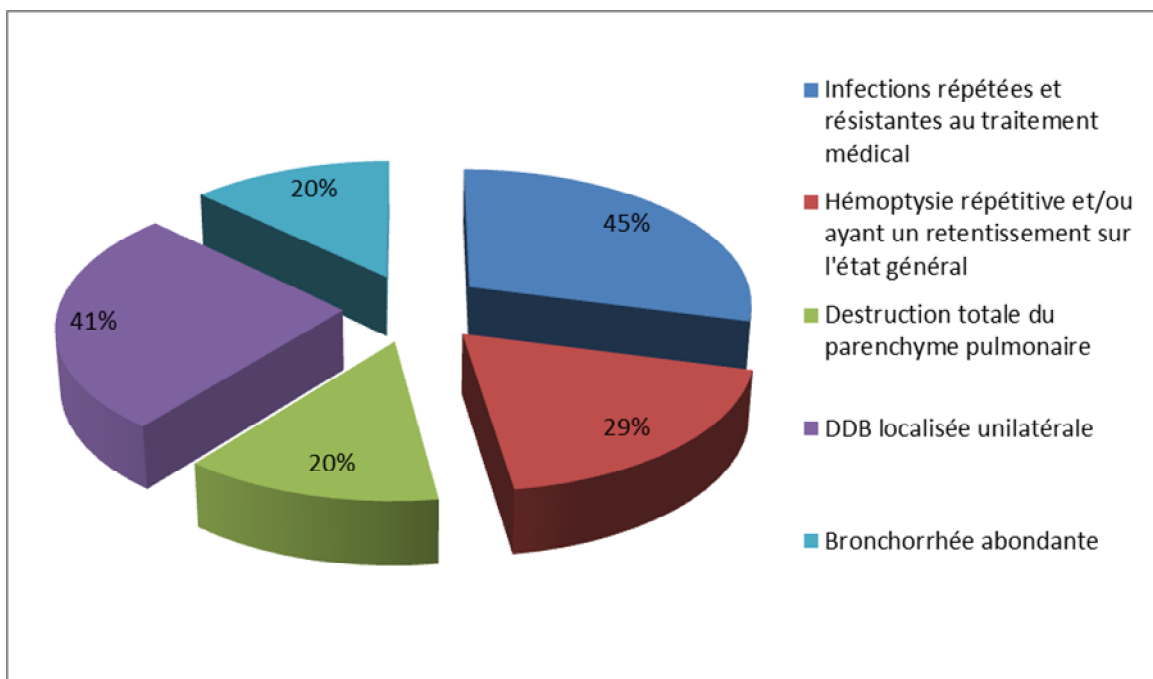


Figure 11: Les indications chirurgicales

2- Voie d'abord :

La voie d'abord adoptée était une thoracotomie postéro-latérale passant par le 5^{ème} espace intercostal et respectant le grand dentelé.

3- Types d'exérèse :

Les différents types d'exérèse effectués dans notre étude sont représentés si dessous :

Tableau n° 14 : Types d'exérèse effectués dans notre série.

Type d'exérèse	Poumon droit	Poumon gauche	Total
Pneumonectomie	0	5	5
Lobectomie inférieure	5	5	10
Bi lobectomie inférieure et moyenne	7	0	7
Lobectomie moyenne	0	0	0
Segmentectomie atypique	0	1	1
Lobectomie avec segmentectomie	1	0	1

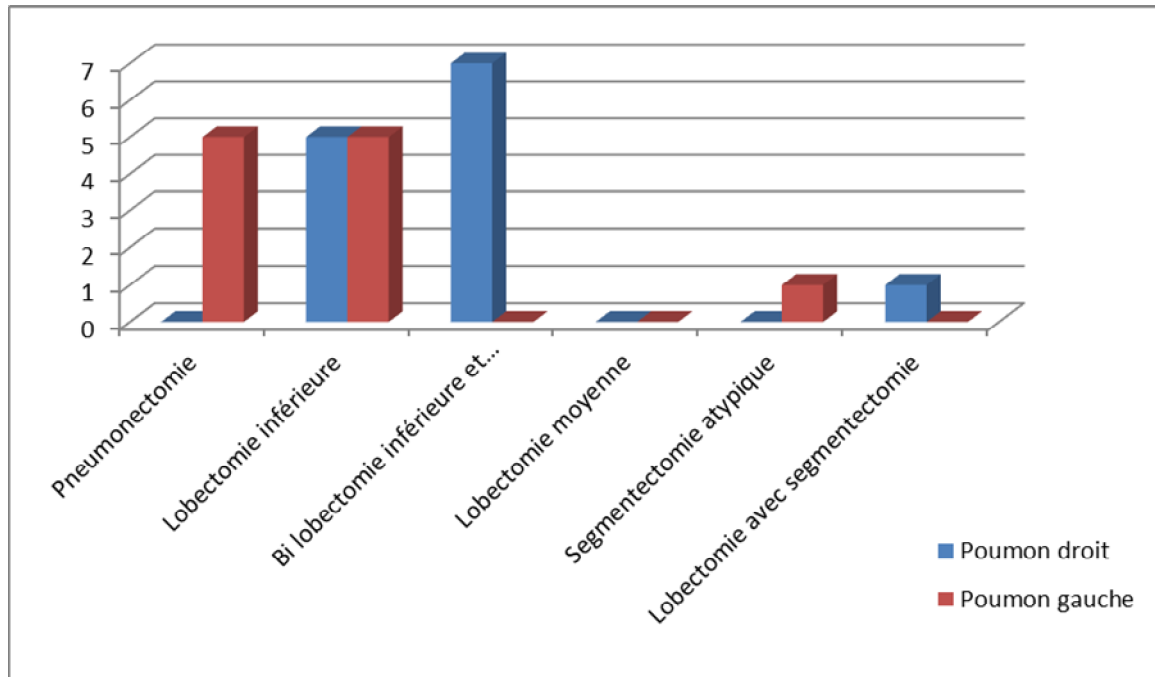


Figure: Types d'interventions réalisés

Nous remarquerons la grande fréquence des bi-lobectomies inférieures et moyennes du côté droit 29% et des pneumonectomies gauche 20% ainsi que les lobectomies inférieures 20% aussi bien du côté droit que du côté gauche.

Aucun patient n'a été opéré des deux cotés en un seul temps.

L'intervention a intéressé le coté le plus atteint, elle était à visée palliative.

L'étendue de l'exérèse correspond parfaitement aux territoires pulmonaires atteints radiologiquement.

H-Evolution post- opératoire :

1-Suites opératoires immédiates :

a- Sur le plan clinique :

Tous les patients ont bénéficié d'une surveillance postopératoire rapprochée: Patient installé en position demi-assise, oxygénothérapie nasale à débit de 3L/min le premier jour, mise en place d'un drain thoracique en aspiration continue -20cm/H₂O et un monitoring des paramètres cliniques (Pouls, TA, FR, T°).

Les suites opératoires étaient simples dans tous cas, le drainage a été maintenu en moyenne pendant 5 jours, avec une durée maximale de 7 jours. L'ablation des drains a été faite après un contrôle par radiographie standard de face et de profil vérifiant le retour du parenchyme restant à la paroi.

b-Kinésithérapie de drainage bronchique :

Les séances de kinésithérapie respiratoire de drainage bronchique ont débuté à partir du premier jour après l'intervention et ce pour tous les patients et de façon quotidienne.

c-Radiographie thoracique de contrôle :

Tous les patients ont bénéficié d'une radiographie de contrôle quotidienne permettant de vérifier la position des drains et de déceler d'éventuelles complications telles : un décollement pleural, épanchement, un emphysème...

2- Evolution à long terme :

Les résultats fonctionnels ont été classés en quatre catégories descriptives :

- Excellente : disparition complète des symptômes, vie normale sans restrictions chez 12 patients.
- Très bon : épisodes occasionnelles d'hémoptysie ou d'infection respiratoire, vie normale sans restrictions chez 9 patients.
- Amélioré : amélioration de la symptomatologie mais ne peuvent mener une vie normale chez 2 patients.
- Echech : récurrence des symptômes chez 1 seul patient.

DISCUSSION

I. DONNEES EPIDEMIOLOGIQUES :

A- L'incidence et la prévalence :

L'incidence et la prévalence de bronchiectasies non fibro- kystique chez les enfants vivant dans la plupart des sociétés occidentales demeure largement inconnues. Il existe très peu de publications intéressant la population pédiatrique. [10]

La Maladie pulmonaire suppurée chronique a été diagnostiquée chez environ 1% de toutes les nouvelles références de l'hôpital Brompton, à Londres, en 1980, mais ces données ont été recueillies avant que l'utilisation de HRCT (Tomodensitométrie à haute résolution) chez les enfants est devenue largement répandue.

Des données finlandaises d'une décennie allant de 1983 à 1992 a suggéré une incidence de 5 par million d'enfants par an, encore une fois avant l'avènement de la HRCT.

La prévalence totale chez les enfants et les adultes aux États-Unis a été récemment estimé à 520 Par million. Une série récente du nord-est de l'Angleterre a suggéré une prévalence de 172 par million d'enfants de moins de 15 ans.

Nous pensons que cela peut encore être une sous-estimation.

Une extrapolation de données très récentes de la Nouvelle Zélande suggère une prévalence d'environ 335 par million d'enfants de moins de 15 ans. Les enfants issus de sous-populations indigènes, comme la communauté Inuite en Amérique du Nord et les insulaires du pacifique en Nouvelle-Zélande, ont un

risque élevé de développer une bronchectasie, et une prévalence aussi élevée que 1,5% a été citée pour les enfants autochtones vivant dans l'Australie. [11]

B- Age et le sexe :

Selon notre précédente analyse, nous avons noté que l'âge moyen de diagnostic est estimé à **6,5 ans** avec un pic d'âge entre **2** et **5 ans**, sur une étude effectuée en Türkiye (Dr Hacciibrahimoglu) d'une série de 35 patients entre 1985 et 2001 l'âge moyen était de **10,6 ans**. [12]

Pour ce qui est du sexe des patients nous avons noté une prédominance de l'atteinte chez les filles tout comme dans la littérature médicale.

C- ATCD :

L'interrogatoire est une étape essentielle qui doit préciser les antécédents de maladies infectieuses (coqueluche, rougeole, tuberculose, viroses, pneumopathies aiguës), rechercher un terrain allergique et un syndrome de pénétration.

En comparant nos résultats à ceux retrouvés en Nouvelle-Zélande par Dr J TWISS [11] nous notons une similitude dans la fréquence des pneumopathies à répétition alors que nous notons une fréquence plus élevée de corps étrangers, de RGO et de tuberculose l'asthme n'est pas retrouvé dans notre contexte.

Tableau n°15 : ATCD pathologiques dans les différentes séries :

Série	Pourcentage des pneumopathies à répétition	Pourcentage de tuberculose
Dr Hacciibrahimoglu	30%	11%
DR J TWISS	22%	---
Notre série	37,93%	3,4%

Au cours de l'interrogatoire d'un patient atteint de DDB, il faudra rechercher systématiquement tous ces ATCD afin d'établir un diagnostic étiologique correct.

II. DONNEES CLINIQUES :

Le tableau clinique varie considérablement et peut impliquer **les infections respiratoires répétées**, alternant avec des périodes asymptomatiques ou avec une **production chronique d'expectorations** (Mucus simple ou expectoration mucopurulente ou purulente); l'expectoration peut être sanglante ou l'**hémoptysie** peut être récurrente. Il peut y avoir une **hyperréactivité bronchique** et l'**essoufflement** en rapport avec la gravité de l'atteinte de la fonction pulmonaire, **la douleur thoracique pleurétique** lorsque la plèvre viscérale est affectée, ou la **faiblesse** et la **perte de poids**. La sinusite peut être présente, surtout s'il y'a : une fibrose kystique, la dyskinésie ciliaire primaire, un déficit immunitaire, syndrome de Young, ou pan bronchiolite diffuse.

Les voies aériennes peuvent paraître normales à l'examen ou on peut trouver des râles crépitant ou des wheezes. [13]

Dans notre série on note une nette prédominance de la toux chronique (25%) et la fièvre (22,5%), la bronchorrhée est estimée à (18,75%) et les pneumopathies à répétition sont à (11,25%).

III- Les données paracliniques :

Si le diagnostic de dilatation des bronches est évoqué sur les données anamnestiques et cliniques, l'imagerie nous permet de confirmer le diagnostic en précisant la **morphologie** et **l'étendue des bronchectasies**, tout en précisant le **retentissement** de l'atteinte pulmonaire sans oublier de rechercher une **cause locale** ou **diffuse**.

1-La radio standard :

La radiographie pulmonaire peut mettre en évidence différents aspects qui peuvent être classés en :

❖ *Aspect normal*

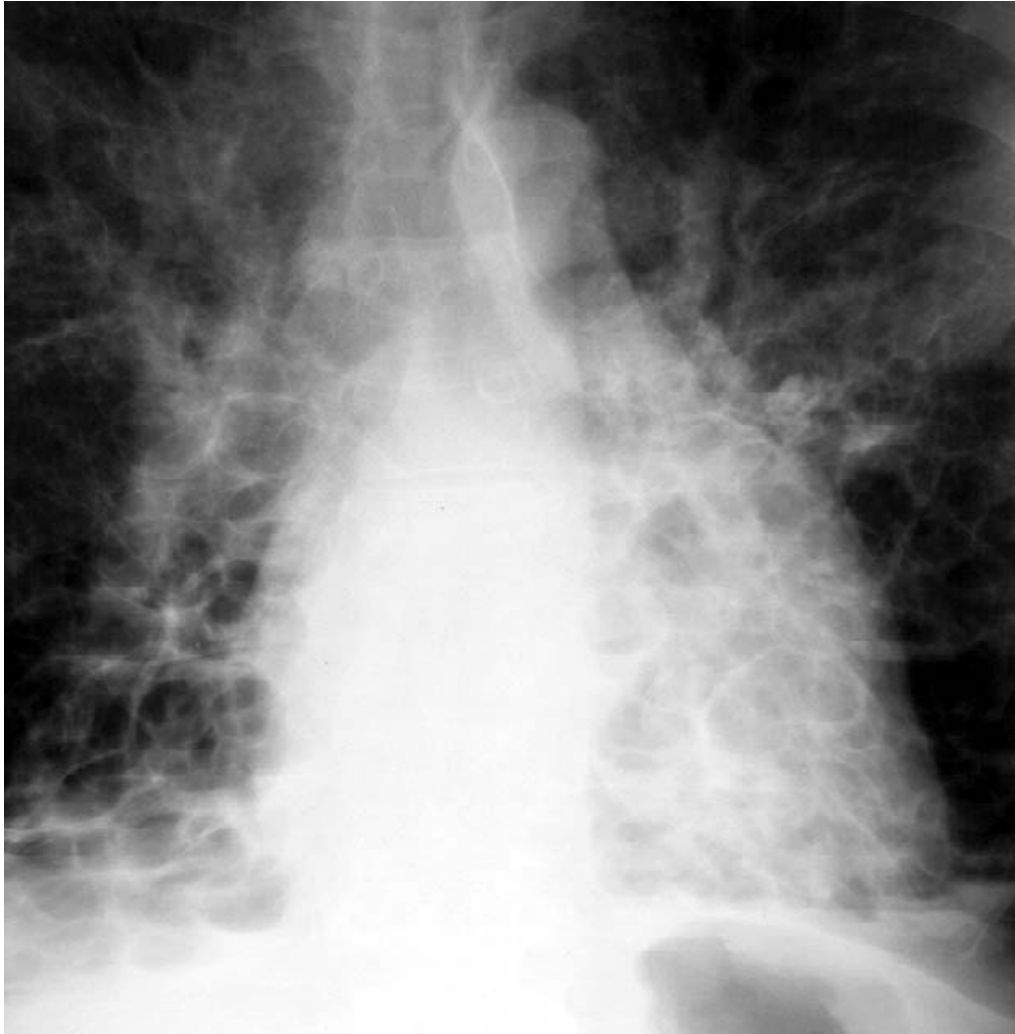
❖ *Aspect anormal :*

- Épaississement de parois bronchiques tubulaires (parois parallèles), donnant l'aspect d'une « images en rails », ou annulaires (parois vues en coupe).
- Images aréolaires ou kystiques arrondies, juxtaposées, cernées d'un fin liseré opaque avec parfois des niveaux liquides.

- Opacités tubulées, correspondant à des bronches pleines dont le contenu ne s'évacue pas. L'impaction mucoïde et la bronchocèle en sont la traduction. L'impaction mucoïde est un bouchon muqueux bronchectasiant qui siège avec prédilection au sein des bronches segmentaires des lobes supérieurs, plus rarement des lobes moyen et inférieur. Typiquement, elle réalise une opacité tubulée à bords nets, en V ou en Y dont la pointe est tournée vers le hile.

- Opacités systématisées rétractiles (atélectasies), volontiers en bandes traduisant la rétraction du territoire atteint et/ou son encombrement par des sécrétions.

- Hyperclarté parenchymateuse: périphérique en rapport avec un piégeage d'air.



Radiographie thoracique de face : DDB de type kystique

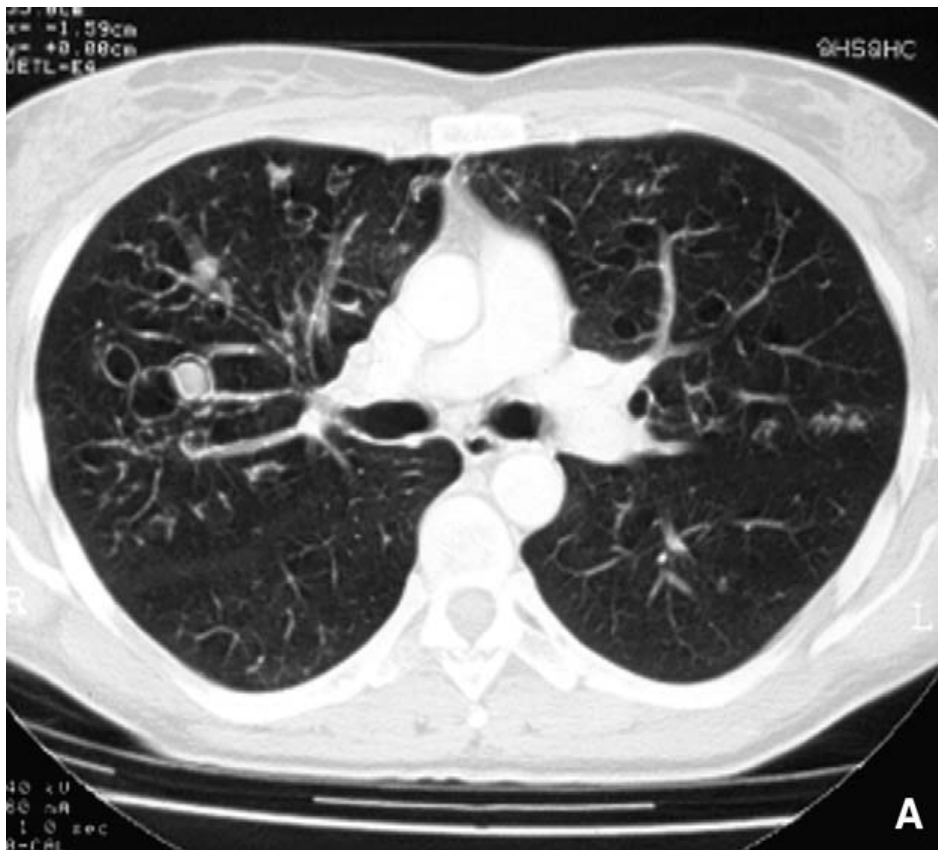
Concernant notre série les anomalies observées à la radio standard sont évocatrices du diagnostic dans 92% des cas.

Cependant la radiographie thoracique n'a qu'une valeur d'orientation et sa normalité ne peut exclure le diagnostic de DDB [14]. En cas de suspicion de DDB, on devra donc toujours réaliser un scanner thoracique dans la sensibilité diagnostique approche les 97% [15].

2-TDM Thoracique :

Elle a transformé le diagnostic des bronchectasies, rendant obsolète la bronchographie. Elle permet une approche fine, précise des dilatations de bronches (type, siège, étendue, évolution dans le temps, complications). Le diagnostic de bronchectasies est ainsi retenu quand :

- le diamètre intra bronchiques est $>$ à celui de l'artère qui lui est associée;
- les bronches sont visibles au niveau du tiers externe du parenchyme ;
- en l'absence de réduction progressive de calibre des bronches au fur et à mesure que l'on s'éloigne des hiles.



TDM Thoracique : DDB de type kystique

La tomodensitométrie en haute résolution permettrait même d'obtenir des corrélations cliniques et fonctionnelles respiratoire :

- l'épaisseur de la paroi bronchique au degré de l'obstruction
- l'altération des petites voies aériennes distales au volume de l'expectoration. [5]

Tableau n°16 : Les résultats de la TDM en haute résolution [16] :

Signes directs	Signes indirects
Dilatation bronchique Augmentation du rapport broncho-artériel Anomalies du contour	Epaississement des parois bronchiques Meilleure évaluation visuelle des images obtenues
Manque de conduction des voies aériennes > 2 cm distal au point de bifurcation	Impaction de mucus / voies aériennes remplies de liquide Structures tubulaires ou en Y; ramification ou des opacités arrondies en coupe transversale Niveaux d'air-liquide
Visibilité des voies aériennes à moins de 1 cm de la plèvre costale de fissures	Bronchiolite
	Atténuation des mosaïques causée par le piégeage de l'air Images identifiées de façon optimale à la HRCT expiratoire
	La perfusion mosaïque du système pulmonaire identifiée double l'énergie de la TDM du parenchyme pulmonaire
	Hyperplasie de l'artère bronchique

Les bronchiectasies peuvent entraîner des anomalies visibles sur radiographie thoracique simple. Ceux-ci incluent les ombres en rails et des ombres en anneau « ring shadows »; les bronches dilatées et remplies de liquide peuvent causer des ombres en "gants gantés"

La radiographie thoracique normale est insuffisante pour exclure les bronchiectasies chez les enfants, bien que des changements non spécifiques puissent bien être visibles. [17]

L'original gold standard pour l'évaluation de la bronchectasie était le bronchogramme de contraste. Bien que cette technique montre bien l'anatomie des voies aériennes, la procédure a été remplacé par le balayage HRCT comme imagerie de choix pour l'investigation de la bronchectasie. De bonnes corrélations ont été démontrées entre la bronchographie et la HRCT, ainsi que entre la HRCT et les résultats pathologiques à l'autopsie ou résection pulmonaire. [18]

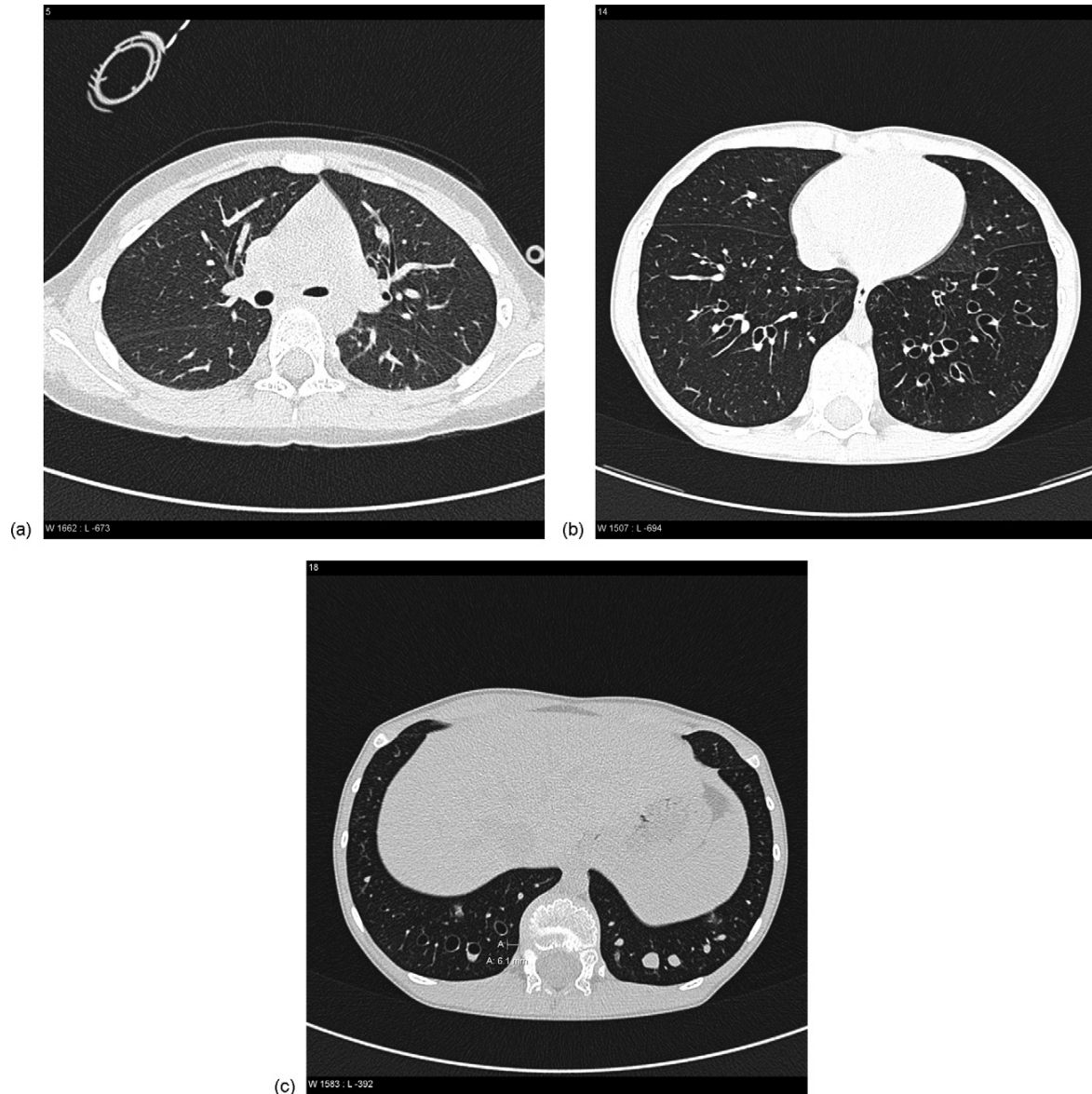
Les bronches visibles à moins de 1 cm de la surface pleurale non médiastinale doit être considérée comme bronchiectasique. Les bronches normales dans ce domaine sont au-delà de la résolution spatiale de la tomодensitométrie à haute résolution HRCT.

La dose de rayonnement d'une étude standard HRCT pédiatrique (Sections de 1 mm à des intervalles de 10 mm) est de l'ordre de 0,7 MSv.

Le temps de pratique de la HRCT est important. La dilatation bronchique est difficile à évaluer en présence d'une consolidation, les vaisseaux adjacents sont obscurcis par le poumon consolidé.

La dilatation bronchique transitoire peut être observée au cours d'une pneumonie. Le collapsus des unités pulmonaires adjacentes peut également conduire à une attraction physique sur les bronches avoisinantes. Bien que ceci conduise à un agrandissement du diamètre bronchique, cette entité est probablement différente de la véritable bronchiectasie et a été étiquetée «traction bronchiectasie». Si le collapsus se résout, sans que l'infection chronique ne se soit produite dans les bronches dilatées, une vraie bronchiectasie ne peut pas en résulter. Pour ces raisons, la HRCT ne doit pas être effectué pendant les exacerbations aiguës de l'infection respiratoire.

L'Artefact de mouvement respiratoire et détresse chez les jeunes enfants rend difficile l'obtention d'images significatives de HRCT. L'anesthésie générale est souvent nécessaire dans ce groupe d'âge, mais des améliorations technologiques et des temps d'analyse plus rapides a entraîné une réduction progressive de l'âge dont des images de qualité diagnostique peuvent être obtenues. [10]



TDM haute résolution : (a) Épaississement des parois bronchiques et bronchite mal effilée dans le lobe supérieure droit (b) dilatation et signe de « la bague » dans les 2 lobes inférieurs (c)dilatation de bronches signe de « la bague » et mucus intra bronchique.

Dans notre étude, la TDM à pose le diagnostic dans 87,5% des cas et a toujours confirmé les lésions visibles à la radiographie standard. Pour le reste des patients le scanner n'avait visualise que des lésions d'atélectasie, d'emphysème et des condensations du parenchyme pulmonaire.

3-Scintigraphie pulmonaire de perfusion :

Elle est réalisée après injection d'agrégats d'albumine marqués par le Technicium 99m dans une veine du malade. Les images scintigraphiques correspondent à une représentation graphique plane du territoire volumique vasculaire artériel pulmonaire perméable en regard des champs de vue de la caméra. Ces images sont de face antérieure, postérieure, profil gauche, profil droit, oblique postérieur gauche, oblique postérieur droit.

L'avènement de la scintigraphie pulmonaire a permis d'explorer la perfusion et la ventilation régionale en complément de la tomодensitométrie (TDM) qui est le gold standard. Ceci a contribué à mieux individualiser le poumon malade [19]

La SPP représente un élément du bilan préopératoire permettant de poser, couplée à la TDM, **l'indication chirurgicale**. En effet, elle précise **l'étendue des territoires endommagés**, oriente **l'exérèse chirurgicale** et permet **un geste conservateur**.

L'association de la SPP et de la TDM permet de mettre en évidence l'étendue des lésions et de préciser le choix entre le traitement médical et l'indication chirurgicale. L'utilisation de la tomographie par émission monophotonique couplée à la TDM serait un examen facilitant la prise en charge de ces patients avec un gain en coût, dosimétrie et radioprotection. [20]

Une étude menée par le Service de médecine nucléaire au CHU Ibn sina a montré une spécificité à 92% de la SPP [20], comparée à d'autres études la spécificité de cet examen reste élevée.

Dans notre étude la SPP n'a été réalisé que chez 2 des patients, les résultats ont montré une hypo perfusion chez les 2 cas avec une conformité avec les résultats de la TDM.

4-La bronchoscopie :

Elle précise la provenance de la bronchorrhée et recherche une cause locale. Elle localise le segment bronchique vecteur d'une hémoptysie. Elle précède alors le geste radiologique vasculaire interventionnel ou la chirurgie quand elle est grave. Elle permet aussi la réalisation de prélèvements protégés, à visée bactériologique.

La bronchoscopie est un examen peu utilisé en matière de bronchectasie. Mais il prend tout son intérêt lors du diagnostic étiologique surtout si l'on recherche un obstacle dans les voies aériennes (intrinsèque ou extrinsèque). Cet examen permet d'effectuer des gestes thérapeutiques essentiels, comme le retrait de corps étrangers négligés responsables de DDB.

5- Exploration fonctionnelle respiratoire(EFR) :

Elle doit être réalisée en état stable, en dehors des poussées infectieuses. Les patients porteurs de bronchectasies ne présentent pas de profil fonctionnel particulier. Les anomalies observées reflètent l'extension des lésions, leur gravité et les éventuelles maladies respiratoires associées. Un syndrome obstructif est observé chez la plupart des patients étudiés. La réversibilité partielle de cette obstruction bronchique est rapportée, de même que l'existence d'une hyperréactivité dans 25 % des cas. L'association à un syndrome restrictif est fréquente, due en général à la présence de territoires atelectasiés ou non ventilés du fait de sécrétions obstructives.

IV- Etiologies [21] :

Tableau n° 17 : les étiologies des DDB

Post infection Pneumonie nécrosante Mycobactéries (Tuberculose) Virus(Adénovirus)
Immunodéficience Primaire : déficit en anticorps, immunodéficience combinée, le Sd de Wiskott-Aldrich. Secondaire : Transplantation, chimiothérapie, l'infection HIV
Hypersensibilité Aspergillose bronchopulmonaire allergique
Association aux maladies pulmonaires Asthme
Altération mucociliaire Fibrose cystique Dyskinésie ciliaire primitive Sd de Young
Les MICI Crohn Rectocolite hémorragique
Pneumonies inflammatoires RGO Inhalations toxiques
Anomalies congénitales des voies aériennes Trachéo-broncho-mégalie (Sd de Mounier-kuhn) Trachéo-broncho-malacie Sd de williams-Campbell
Les obstructions bronchiques Intrinsèque : sténose, tumeur, corps étranger Extrinsèque : adénopathie, tumeur
Autres Déficience en alpha1 anti-trypsine Idiopathique

Notre étude a permis d'isoler deux groupes étiologiques :

- **Causes exogènes : les infections et les corps étrangers... etc., qui représentent la grande majorité (70%).**

- **Causes endogènes : RGO, le déficit immunitaire et les étiologies indéterminées sont beaucoup moins fréquentes (30%)**

Les 2 germes fréquemment isolés dans les expectorations des patients sont : l'H.Influenzae et le P.Aeruginosa. [22]

2 facteurs de risque de bronchectasie ont été identifiés : récurrence d'épisodes de bronchite bactérienne prolongée (>3/an) et la présence d'infection par H.Influenzae au niveau des voies aériennes inférieures ; le risque de bronchectasie est élevé à plus de 7fois dans l'infection à H.Influenza comparé à la non infection. [23]

Tableau n°18 : Comparaison des étiologies des DDB dans différentes séries

<i>Auteur</i>	<i>İbrahim Ötgun</i>	<i>J.TWISS</i>	<i>Notre série</i>
<i>Année</i>	2004	2005	2016
<i>Référence</i>	19	11	---
<i>Nombre de cas</i>	54	65	24
<i>Infection</i>	72%	22%	38%
<i>Corps étranger</i>	2%	6%	27,5%
<i>RGO</i>	0%	0%	7%
<i>Déficit immunitaire</i>	9,2%	6%	4%
<i>Indéterminé</i>	26%	54%	24%

La comparaison de ces résultats démontre que l'infection est la principale cause des DDB dans toutes les séries, d'où la nécessité de traiter correctement toute pneumopathie et permettre l'accès aux antibiotiques et à la vaccination pour toute la population.

Dans notre série, les patients ayant une DDB secondaire à un RGO avait reçu un traitement à base d'IPP. La fréquence élevée des corps étrangers chez nos patients devrait nous inciter à sensibiliser les parents au problème.

V- La prise en charge thérapeutique :

A-Traitement médical :

Rompre autant que possible le cercle vicieux de Cole [5]

- Drainage des sécrétions bronchiques. C'est un des traitements majeur des DDB.
- Drainage bronchique quotidien ou pluri-quotidien avec ou sans kinésithérapeute.
- Boissons abondantes et fluidifiants bronchiques. Peu ou pas d'effet de la DNA recombinante.
- Broncho-dilatateurs de type β_2 mimétiques si hyperréactivité ou bronchospasme associés.
- Contrôle de la colonisation et de l'infection bactérienne

1-La kinésithérapie respiratoire :

a. Techniques utilisées:

Le lavage des fosses nasales au sérum physiologique, le drainage rhinopharyngé rétrograde et le mouchage permettent le désencombrement des voies aériennes supérieures.

La ventilation par contrôle du flux expiratoire est la méthode de choix utilisée pour désencombrer les voies aériennes inférieures. Celle-ci rassemble la technique de toux et d'augmentation du flux expiratoire:

Cette technique est contre-indiquée dans les situations suivantes:

- Fragilité du squelette.
- Fragilité du parenchyme pulmonaire et des viscères. Situation de décompensation de l'enfant en détresse respiratoire sévère.
- Hémorragie.
- Malade déjà opéré du foie

Le drainage postural peut être aussi utilisé soit à plat ventre, soit en décubitus latéral pour aider à la ventilation. Par contre, les techniques des vibrations et des percussions sont de plus en plus abandonnées.

b. Les indications:

Au cours des poussées infectieuses, la kinésithérapie respiratoire désencombrant est indiquée quotidiennement et ramène des sécrétions verdâtres. Elle est également préconisée en dehors de toute infection à raison d'une séance tous les deux à trois jours durant lesquelles les sécrétions recueillies sont blanchâtres.

Par ailleurs, les paramètres permettant de déterminer la fréquence des séances et de juger leur efficacité sont:

- Le volume, la couleur des sécrétions recueillies
- L'amélioration de l'auscultation pulmonaire chez la bronchiectasie

2-Antibiothérapie :

L'antibiothérapie préventive au long cours a été proposée par certains. Elle s'appuie sur des études anciennes. Une antibiothérapie prolongée, outre son coût, fait courir le risque d'une sélection de germes, du développement de résistances et d'effets secondaires. Elle n'est pas indiquée actuellement.

L'antibiothérapie ne doit être instaurée qu'en cas de fièvre, de complications infectieuses, pulmonaires ou pleurales, ou devant les aggravations avérées de la dyspnée, du volume et de la purulence des expectorations (témoignage d'une surinfection bactérienne récente) [1]

Le choix de l'antibiothérapie pour traitement d'une exacerbation doit couvrir 90% des germes isolés par culture cytotobactériologique à savoir *Haemophilus influenzae*, *Streptococcus pneumoniae* et *Moraxella catarrhalis*. [10]

L'antibiothérapie en aérosol est largement utilisée et validée dans la mucoviscidose notamment chez les patients exacerbateurs fréquents colonisés à pyocyanique [24]. Dans les broncheectasies hors contexte de mucoviscidose, elle n'est pas pour l'instant, validée et l'on ne dispose que d'essais thérapeutiques de petite taille très hétérogènes en termes d'inclusion des patients et de critères d'efficacité. L'apparition de nouvelles formes galéniques d'antibiotiques spécifiquement adaptés à la nébulisation associée aux progrès technologiques, concernant les appareils de nébulisation, (re)suscite l'intérêt pour ce mode d'administration dans cette pathologie. [25]

Le traitement par aérosol avec tobramycine pour l'infection endobronchique par *Pseudomonas* chez des enfants atteints de fibrose kystique, rapporté dans sept essais randomisés contrôlés, a donné lieu à des avantages à court et à long terme, une amélioration des fonctions pulmonaires, une réduction des exacerbations aiguës et des jours d'hospitalisation et un taux réduit de déclin des fonctions pulmonaires pendant plus de 32 mois. Le risque de production de souches résistantes de *Pseudomonas* existe chez jusqu'à 30% des patients, comparé à 17% des patients du groupe témoin, mais il arrive peu souvent que les avantages l'emportent sur les risques. [26]

Les macrolides ; outre leur activité antimicrobienne, les macrolides ont été de plus en plus utilisés dans la pratique clinique pour le traitement d'une variété de maladies pulmonaires chroniques en raison de leurs activités anti-inflammatoire et immunomodulatrice.

Bien que de solides preuves pour justifier le traitement à long terme par macrolide soient encore manquantes, des effets bénéfiques ont été trouvés dans de petits essais cliniques de patients avec bronchectasie. [27]

3-Corticoïdes inhalés et les bronchodilatateurs :

Ils n'ont fait l'objet d'aucune communication au congrès de l'ERS 2013. Très brièvement, il n'y a pas de preuves de l'efficacité des bronchodilatateurs de courte ou de longue durée d'action [28,29]. Très peu d'études ont été conduites avec les corticoïdes inhalés [30,31]. Ces molécules ne sont donc recommandées qu'en cas d'hyperréactivité bronchique [32].

4- L'Hydratation des voies aérienne et les mucolytiques :

L'hydratation des voies respiratoires a été réalisée avec l'inhalation d'hypertonique (6% -7% de solution saline), qui attire l'eau des cellules et des tissus dans la lumière des voies aériennes en raison de son hyperosmolalité. L'utilisation quotidienne de solution saline à 7% pendant 48 semaines dans le cadre d'essais contrôlés randomisés portant sur des adultes et des enfants atteints de fibrose kystique a entraîné une réduction des exacerbations et une amélioration du VEMS mais n'a pas modifié le taux de déclin du VEMS par rapport aux témoins.

Les agents mucolytiques modifient directement les propriétés viscoélastiques physiques et les propriétés de transport du mucus, qui sont anormaux chez les enfants atteints de fibrose kystique et de dyskinésie ciliaire primaire [33]. L'agent le plus étudié est la Dornase- α ou la DNase humaine recombinante, qui dégrade les polymères extracellulaires de l'ADN dérivé de la décomposition des cellules inflammatoires et des débris. Utilisée pour des périodes de 6 jours à 96 semaines, la DNase inhalée une ou deux fois par jour augmente le VEMS, réduit les hospitalisations, améliore la qualité de vie et réduit le déclin des fonctions pulmonaires associées aux bronchiectasies attribuables à la fibrose kystique. [34, 35, 36]

Contrairement à l'expérience de la fibrose kystique, il n'existe pas de base probante valable pour l'utilisation d'une solution saline hypertonique et de la Dornase- α chez les enfants atteints de bronchiectasie de fibrose non kystique. [26]

B-Traitement chirurgical :

1-But :

- Amélioration de la qualité de vie du patient après résistance au traitement médical.

- Traitement des complications en épargnant la fonction respiratoire :

- Hémoptysies
- Empyème
- Abscess pulmonaire
- Pneumothorax

2-Principes :

- Chirurgie aussi complète que possible.
- Chirurgie préservant le maximum de tissu sain.

3-Bilan préopératoire :

L'interrogatoire des parents vise à mettre en évidence les maladies antérieures, les sensibilités particulières aux médicaments, les crises convulsives, l'albuminurie chronique, le diabète...

L'examen clinique, qui s'attardera surtout sur le cœur, les poumons le rhinopharynx, puis sur tous les appareils, l'inspection minutieuse met en évidence la pâleur du malade, un état de déshydratation ou de dénutrition, un gêne respiratoire due à une malformation thoracique, la présence d'une cyanose...

Les examens de laboratoire se limiteront aux temps de saignement et de coagulation et à la numération globulaire. On demandera également un groupage sanguin et du facteur Rhésus.

Cet examen préopératoire permet de prendre toutes les dispositions concernant l'intervention, de demander des examens complémentaires s'il y a lieu (radio thoracique, ECG, EFR), et de rééquilibrer le malade par transfusion ou une perfusion.

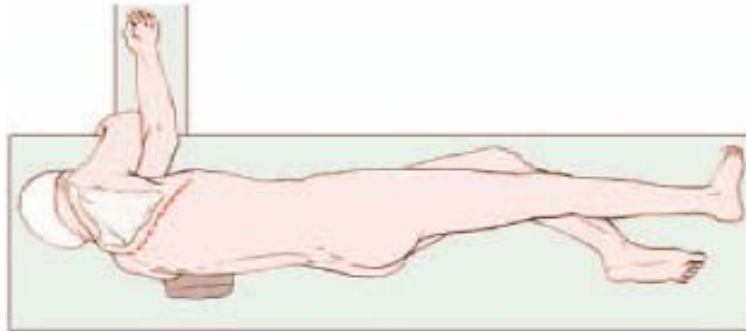
4-Anesthésie :

L'anesthésie doit tendre à réaliser au cours de l'intervention des conditions aussi proches que possible de la physiologie normale, tout en permettant l'acte chirurgical par relâchement musculaire suffisant et une réanimation appropriée

5- La voie d'abord : la thoracotomie postéro-latérale :

Voie d'abord de base, devant respecter l'anatomie de la paroi pour éviter les séquelles.

Le bras du côté opéré pend devant le cou et le thorax roule légèrement vers l'avant. L'incision cutanée ne dépend pas des lésions à traiter ; elle ne doit pas être haut placée, rectiligne rendant sa cicatrice inesthétique. Elle commence en arrière à mi-distance entre la ligne des épineuses et le bord spinal, pour se recourber en avant en passant à 1 ou 2 travers de doigt sous la pointe de l'omoplate, en dessinant un S allongé, d'autant plus oblique que le sujet est longiligne. Elle aboutit en avant dans le sillon sous mammaire, ou sous le relief du muscle pectoral. Après incision cutanée faite au bistouri froid, tous les autres temps sont réalisés au bistouri électrique.



Position du malade lors de la thoracotomie postéro-latérale

Le muscle grand dorsal doit être respecté, en particulier juste sous le bord antérieur cheminant une des branches thoraciques de l'artère scapulaire inférieure et un rameau nerveux venant du plexus brachial. Le muscle trapèze, postérieur, ne sera entamé, que si la thoracotomie doit être plus haute.

Juste en dessous de la pointe de l'omoplate, on incise l'aponévrose commune aux muscle rhomboïdes et grand dentelé ; on peut glisser la pointe des ciseaux dans l'espace inter-scapulo-thoracique pour repérer les côtes et soulever le muscle grand dentelé ; ce muscle est disséqué sur son bord postérieur et son incision partielle ou totale très basse doit respecter son innervation.

Par cette incision, plus la partie postérieure de l'incision cutanée remonte parallèlement à la ligne des épineuses, plus l'abord costal pourra être haut, plus elle se prolonge verticalement dans sa partie postérieure, plus l'abord costal pourra être bas.

La PENETRATION THORACIQUE se fait en général au niveau du 5° EIC.

On choisit le 4° pour aborder le sommet ; le 6° pour aborder la base.

L'abord de la cavité pleurale peut se faire :

-à travers un espace intercostal ; mais une bonne hémostase s'impose, surtout en avant ; en arrière le pédicule vasculaire et nerveux, n'est pas protégé par la cote, mais se trouve à mi-distance des arcs.

L'ouverture du thorax avec l'écarteur de FINOCHIETTO se fera progressivement.

La fermeture de la thoracotomie s'effectuera avec le rapprocheur des cotes permettant de passer des fils péri-costaux. L'incision intercostale est fermée par un surjet de fil résorbable puis chaque plan pariétal ; un drainage intra-pariétal n'est utile qu'en cas de grand décollement.

6-Les Exérèses pulmonaire :

a- Lobectomie inférieure

La difficulté est le temps bronchique et la clé reste encore l'exposition du " X artériel ".

➤ Temps artériel

Après ouverture de la scissure et exposition du " X artériel ", on lie séparément l'artère nelsonienne et le tronc des basales. La ligature est réalisée au fil de lin 2 ou 3×0. Avant la ligature du tronc des basales, on prend soin de repérer une éventuelle artère lobaire moyenne accessoire, dont l'origine peut être au niveau du tronc des basales ou sur l'artère basale antérieure. Les ligatures sont alors individuelles et plus distales. Lorsque les conditions locales sont favorables, origine basse de l'artère nelsonienne, l'ensemble du pédicule artériel peut être lié à l'aide d'une pince automatique type endo-GIA vasculaire.

➤ *Temps veineux*

La section du ligament triangulaire, aidée par une pince de Duval tractant le lobe inférieur vers le haut, fait apparaître la veine inférieure, elle est alors disséquée au tampon monté, puis un dissecteur type pince de Steel en fait le tour. La veine est alors liée au fil de lin serti ou à la pince automatique vasculaire au ras du péricarde.

➤ *Temps bronchique*

Il consiste à repérer l'origine de la lobaire moyenne. Le lobe n'est plus maintenu que par la bronche et la scissure. Après avoir disséqué au tampon monté la bronche de Nelson, elle est sectionnée au ras. Par cette ouverture bronchique on visualise le départ de la lobaire moyenne permettant une section de la lobaire inférieure à 2 à 3 mm sous cet éperon. Cette section est perpendiculaire à l'axe bronchique ou oblique en haut et en dehors, prenant l'origine de la nelsonienne. La suture manuelle est souvent préférable à l'utilisation de la pince automatique, car elle est susceptible d'effacer plus facilement le cul-de-sac situé sous le départ de la lobaire moyenne, source de fistule. Dans ce but, on a parfois recours à la section en " V " de l'origine de cette bronche. Enfin, lorsque l'origine de la nelsonienne est très haut située, on peut réaliser une double suture bronchique.

b- Pneumonectomie Gauche

➤ *Voie d'abord :*

C'est la thoracotomie postéro latérale gauche classique dans le cinquième espace

➤ *Temps médiastinale antérieure :*

La main gauche de l'opérateur récline le poumon gauche vers le bas et l'arrière de façon à exposer la partie supérieure et antérieure du pédicule contenant l'artère pulmonaire et la veine pulmonaire supérieure. On incise la plèvre médiastinale sur toute la face antérieure du pédicule en débordant vers le haut sur la crosse aortique.

- *Artère pulmonaire gauche :*

On la dissèque à la partie supérieure du pédicule en ouvrant sa gaine et en la dégageant à droite comme à gauche des éléments celluloganglionnaire de voisinage. Le contrôle et le clampage sont réalisés de façon aussi proximale que possible, puis l'artère clampée est sectionnée puis suturée en amont et en aval.

- *Veine pulmonaire supérieure gauche :*

Elle est ensuite disséquée en réclinant le poumon vers l'arrière. On dissèque successivement les bords supérieur et inférieur de la veine dont on fera le tour en restant en arrière bien au contact de la bronche avec le dissecteur vasculaire

La veine est clampée puis sectionnée et suturée après avoir assuré l'étanchéité du retour. La veine pulmonaire supérieure peut être suturée à la pince mécanique.

➤ *Temps inférieure :*

Il correspond au contrôle de la veine pulmonaire inférieure. Le poumon est bien récliné vers le haut de façon à bien exposer le ligament triangulaire qui est sectionnée de bas en haut avec hémostase préventive. La veine disséquée sur sa face postérieure et sa face antérieure est contournée au dissecteur puis clampée, sectionnée et suturée.

➤ *Temps postérieur :*

Nécessite la dissection de la bronche souche gauche jusqu'à son origine. La face antérieure de la bronche est rendue libre par la section des éléments vasculaires. Souvent lors de la dissection de la bronche souche gauche, on peut être amené à sectionner le pneumogastrique.

Une fois la bronche souche gauche complètement disséquée, on le désectionne à son origine, soit à l'aide d'un clamp distal, la bronche proximale étant sectionnée et suturée au ras de la carène en se servant du clamp distal comme tracteur, soit à l'aide d'une agrafeuse mécanique. Le moignon bronchique est protégé en le couvrant par le tissu périoesophagien fixé à la face antérieure de la suture bronchique par deux ou trois points.

➤ *Temps scissurale antérieur :*

Lorsqu'il existe des ponts parenchymateux entre le lobe moyen et le lobe inférieur, la scissure est le plus souvent facilement ré ouverte au bistouri électrique ou par l'application d'une pince automatique. La position de la veine lobaire moyenne est vérifiée avant l'agrafage.

La couverture du moignon bronchique est réalisée par un lambeau de plèvre pariétale et, si la petite scissure est complète, on fixe le lobe moyen au lobe supérieur.

7-Discussion thérapeutique :

Avec un diagnostic précoce et une gestion proactive, la chirurgie est peu fréquemment employée. C'est habituellement dans le contexte d'un seul lobe avec des dommages sévères qui contaminent de façon répétée le poumon intact.

[37]

Pour la plupart des cas de bronchectasie, le pilier du traitement reste la thérapie médicale, qui comprend la thérapie antibiotique et le drainage postural avec massage vibratoire. Les indications pour la chirurgie n'ont pas beaucoup changé depuis les années 1930, et comprennent ce qui suit:

- Echec du traitement médical
- Toux chronique avec abondance d'expectorations fétides
- Les exacerbations infectieuses fréquentes nécessitant une antibiothérapie.
- Les complications de la bronchectasie (hémoptysie, abcès du poumon et empyème).

Les nouvelles indications sont les suivantes:

- Prévention de la progression possible de la maladie secondaire à la contamination des segments sévèrement malades au poumon normal.
- Colonisation par mycobactérie non tuberculeuse résistante à un traitement médical prolongé. [38]

A côté de ces indications, la chirurgie est indiquée en cas d'échec de l'extraction endoscopique de corps étranger, de complications et séquelles respiratoires irréversibles ou dans le cas de corps étrangers vulnérants (tranchants ou pointus) avec risque de lésion des structures vasculaires adjacentes. [39]

Malgré une prise en charge médicale optimale, certains patients vont garder une symptomatologie importante altérant la qualité de vie. Chez ces patients, on

pourra alors évaluer la possibilité d'un geste chirurgical en vue d'améliorer les symptômes, mais aussi de freiner l'évolution de la pathologie [40].

L'intervention réalisée sera, sauf exception, un geste de résection du parenchyme pulmonaire, pouvant aller de la segmentectomie, à la pneumonectomie, voire parfois à la résection bilatérale en deux temps.

L'ablation des zones suppurées a pour but de stopper le cercle vicieux décrit par Cole, et, de ce fait, de ralentir l'évolution de la maladie. Il existe une notion de « contamination » des territoires adjacents, raison pour laquelle la plupart des auteurs s'accordent à dire que, quel que soit le geste de résection envisagé, il ne faut pas le réaliser de manière tardive [41]. Plus le geste est réalisé tôt, notamment en cas de pathologie localisée, plus les chances d'assister à une rémission complète de la maladie seront élevées.

Cependant, pour poser l'indication chirurgicale, un geste technique satisfaisant doit être réalisable non seulement du point de vue fonctionnel, mais aussi du point de vue anatomique.

L'exploration de la fonction pulmonaire et l'imagerie sont donc des outils fondamentaux pour poser l'indication chirurgicale et déterminer la ou les zones à réséquer. Le but du traitement chirurgical est d'améliorer la qualité de vie des patients et de traiter les complications de la DDB en épargnant la fonction respiratoire. Les zones à réséquer devenues non fonctionnelles du fait de la pathologie constituent initialement un effet shunt. Avec l'évolution de la maladie, les résistances vasculaires augmentent et les territoires non ventilés deviennent également non perfusés, ce qui est objectivé par la scintigraphie de ventilation-perfusion. [40]

Dans notre étude, l'indication chirurgicale était posée dans la majorité des cas (11patients) devant un tableau de DDB compliquée d'infections répétées ou résistant au traitement médical. 10 patients avaient une DDB localisée à un seul lobe ceux-ci ont bénéficié d'une lobectomie, 5 patients ont présentés une destruction du parenchyme pulmonaire, l'intervention chirurgicale était indiquée pour pneumonectomie.

Les hémoptysies à répétition avec retentissement sur l'état général ont justifié la chirurgie pour 7 de nos patients.

L'atteinte de deux lobes pulmonaire était retrouvée chez 7 patients, ceux-ci étaient sujets d'une bi-lobectomie.

Nous avons essayé de comparer les principales indications chirurgicales dans notre série à celle du DR Hacıbrahimoglu en Türkiye :

Tableau n°19: comparaison des différentes indications chirurgicales

Auteurs	Dr Hacıbrahimoglu	Notre série
Nombre de patients	35	24
Période	1985-2001	2006-2016
Indications chirurgicales :		
• Infections respiratoires répétées et résistance au traitement médical	94,2%	45%
• Hémoptysie	5,7%	29%
• Destruction du parenchyme pulmonaire	0%	20%
• DDB localisée unilatérale	0%	41%
• Bronchorrhée abondante	0%	20%

Nous remarquons que l'infection respiratoire répétée reste la principale indication du traitement chirurgicale, la bronchorrhée est une indication peu courante à la chirurgie, dans notre série elle est six fois plus fréquente, cela est probablement dû à la qualité de l'observance du traitement et à la régularité de la kinésithérapie.

L'indication chirurgicale est incontestable en cas de complications évolutives graves, telles que l'hémoptysie, les infections à répétition et abcédation pulmonaire ou pleurale. Les bronchorrhées non compliquées deviennent chirurgicales en cas d'échec du traitement médical bien conduit (antibiotiques, drainage de posture, vaccination anti-pneumococcique et antigrippale), en cas de retentissement social ou scolaire défavorable, ou en cas de terrain social peu propice à un traitement médical prolongé.

La chirurgie est beaucoup plus controversée pour les patients porteurs de bronchectasies multi segmentaires et bilatérales. Les résultats du traitement chirurgical sont moins prévisibles et les indications opératoires sont plus difficiles à préciser. Ces types de DDB bénéficient de meilleurs résultats par exérèse du foyer principal, le traitement médical agressif - et cher - demeure l'instrument thérapeutique de choix pour ces pathologies. Cette chirurgie est à

visée palliative, elle n'a pour but que d'améliorer la qualité de vie du patient.

L'étude des différents types d'interventions dans notre série dévoile le nombre non négligeable des pneumonectomies réalisées ainsi que les lobectomies inférieures aussi bien droites que gauches. Nous constaterons que d'autres auteurs pratiquent les mêmes types d'interventions mais à des proportions différentes.

Tableau n°20 : Comparaison des types d'exérèses réalisés selon différents auteurs

Auteurs	Dr İbrahim Ötgun	Dr Hacıbrahimoglu	Notre série
Référence	19	12	---
Période	1991-2002	1985-2001	2006-2016
Nombre de malades	54	35	24
Lobectomies isolées	63%	48,5%	42%
Bi-lobectomie	3,7%	5,7%	30%
Segmentectomie	3,7%	11,4%	4%
Pneumonectomies	18,5%	20%	20%
Lobectomie avec segmentectomie	11,1%	14,2%	4%
Résection bilatérale	0%	5,7%	0%

A l'issue de cette approche nous retiendrons que la lobectomie isolée est l'intervention chirurgicale la plus pratiquée par tous les auteurs. Cependant, nous constatons que les pneumonectomies dans notre série sont beaucoup plus fréquentes que dans les autres séries, ceci est lié au fait que le diagnostic a été posé à un stade tardif ou l'étendue des lésions ne permettait plus de pratiquer des résections limitées. Les exérèses segmentaires sont très peu pratiquées dans notre série en comparaison avec les autres.

L'intervention bilatérale n'a été pratiquée que dans la série du DR Hacıbrahimoglu en 2 temps.

La détermination de l'étendue de l'exérèse doit être la plus précise possible avant l'intervention, elle peut, d'une certaine manière, être rectifiée en peropératoire. En effet, dans les formes atélectasiques de dilatations des bronches, la reconnaissance du parenchyme atteint est évidente dès l'ouverture de la cavité pleurale par l'aspect non ventilé des zones atteintes. Dans les formes non atélectasiques l'utilisation de la sonde de Carlen présente un avantage

incontestable puisque lors de la non ventilation du cote opère on constate une absence d'affaissement des zones atteintes qui contraste de façon nette avec les zones saines qui se vident très facilement de leur air.

La plupart des équipes chirurgicales s'attachent à l'exérèse la plus limitée possible et notamment à la conservation du segment de Fowler dans les atteintes lobaires inférieures lorsque celui-ci est respecté. Cette conservation permet de diminuer la mutilation fonctionnelle et de faciliter les suites en atténuant le risque de poche. Les bronchectasies siègent de façon préférentielle dans les segments déclives : pyramides basale, lobe moyen, lingula, on note une prédominance gauche dans la plupart des séries. Le geste chirurgical se veut conservateur dans la mesure du possible. Les segments détruits par le processus infectieux sont habituellement rétractés, les segments sains adjacents sont le siège d'un emphysème compensateur.

Il faudra préférer la segmentectomie, bien qu'en cas de localisation exclusive à la pyramide basale, un opérateur peu entraîné aurait peut-être avantage à réaliser une lobectomie. Cependant, connaissant le taux de complications pleurales élevé des bi lobectomies, il paraît important de préserver le segment apical du lobe inférieur en cas d'atteinte de la pyramide basale et du Lingula ou du lobe moyen, afin qu'il puisse réhabituer le dièdre costo-diaphragmatique postérieur.

La pneumonectomie doit être considérée à part, elle peut être proposée en cas de destruction pulmonaire diffuse, à condition que le poumon controlatéral soit indemne de toute atteinte. Cependant, le taux de complications à type d'emphyème ou de fistule broncho-pleurale est nettement plus élevé en cas de pneumonectomie standard, sans toutefois affecter le taux de mortalité opératoire.

VI- Les suites opératoires :

Toute intervention de chirurgie pulmonaire (ou pleurale) peut être troublée dans ces suites par quelques événements. La plupart sont sans gravité dans la mesure où ils sont traités vite et correctement ; d'autres sont sévères qu'ils soient ou non liés à l'état préalable de l'opéré.

La surveillance quotidienne clinique, radiologique et souvent endoscopique de tous les opérés est approuvée nécessaire.

Dans notre série, les suites opératoires étaient simples, marqués par des complications non grave à type de fièvre, douleur, toux... Nous n'avons pas retrouvé de fistule bronchique ou d'atélectasie ou d'emphysème sous cutané ou d'épanchement pleurale.

La durée d'hospitalisation postopératoire était en moyenne de 8 jours avec, des extrêmes de 6 à 21 jours.

Dans l'étude menée par Dr Hacıbrahimoglu 1 patient est décédé le jour après l'intervention, ce patient a bénéficié d'une bi lobectomie droite, 6 patients ont présentés des complications dont 3 des atélectasies, 2 un emphysème, 1 une fuite d'air. Le suivi à long terme était réalisé chez tous les 34 patients sur une moyenne de 5,4 ans ; 22 sont devenus asymptomatique, 8 se sont améliorés et seulement 4 n'ont montré aucune amélioration.

Dans notre étude le suivi à long terme de nos patients a montré une guérison chez 12 patients, une bonne évolution chez 9 patients, une amélioration chez 2 patients et une récurrence des symptômes chez un seul patient.

Tableau n°21 : Complications des résections pulmonaires [42]:

Complications bronchopulmonaires	Atélectasies Pneumopathies infectieuses Insuffisance respiratoire Œdème post-pneumectomie Empyèmes et fistules bronchiques Granulomes bronchiques Sténoses anastomotiques Sd du moignon trop long
Complications pariétales	Hémorragies Emphysème sous-cutané Fractures de côtes Infections de paroi et abcès des parties molles Chylothorax Hernies pulmonaires
Complications cardiovasculaires	Arythmies Insuffisance cardiaque Infarctus Hernie cardiaque Sd orthodéoxie plathypnée
Complications neurologiques	Paralysies récurrentielles Paralysie phrénique Atteintes du nerf intercostal, synostoses
Complications digestives	Fistules de l'œsophage

Nous soulignerons encore l'intérêt de la préparation médicale soigneuse et prolongée et de la kinésithérapie respiratoire pré- et postopératoire, afin d'améliorer ces résultats déjà satisfaisants compte tenu du caractère septique de cette chirurgie. La surveillance postopératoire extrêmement attentive guette toutes complications.

CONCLUSION

La dilatation de bronches est un syndrome anatomo-clinique qui se définit par une augmentation permanente et irréversible du calibre des bronches sous segmentaires, secondaire à une destruction de leur armature chondro-musculo-élastique, associée à une altération de leurs fonctions dans des territoires uni ou bilatéraux.

De cette étude nous retenons que la chirurgie des dilatations des bronches est une méthode extrêmement valable puisqu'elle permet de guérir ou d'améliorer l'état de 92% des patients.

La prise en charge thérapeutique repose essentiellement sur le traitement médical à visée curative et préventive dont l'objectif est de diminuer la colonisation bactérienne des bronches ainsi que l'inflammation bronchique.

Une fois l'indication chirurgicale posée le patient doit bénéficier d'un bilan lésionnel complet clinique et radiologique afin de déterminer le plus exactement possible les territoires à réséquer, la résection doit être la plus complète possible en préservant toute fois le plus de parenchyme pulmonaire sain.

RESUMES

RÉSUMÉ

Titre: La dilatation des bronches chez l'enfant prise en charge chirurgicale

Auteur: SFAR Maryem

Mots clés: dilatation des bronches-diagnostic-traitement chirurgical

Les dilatations des bronches localisées se définissent par une augmentation permanente et irréversible du calibre des bronches sous segmentaires de la 4^{ème} à la 8^{ème} division bronchique liée à une destruction de l'armature chondro-musculo-élastique.

C'est une étude rétrospective de 24 cas de broncheectasies opérés au service de chirurgie A de l'hôpital d'enfants de Rabat entre 2006 et 2016.

L'âge moyen au moment de diagnostic était de 6 ans et demi, la sex-ratio est de 0.84 (13 filles pour 11 garçons). La symptomatologie était dominée par la toux chronique (25%) la fièvre (22,5%) la bronchorrhée (19%) et les pneumopathies récidivantes (11%). Sur le plan paraclinique, la radiographie standard visualisait des lésions évocatrices de broncheectasies dans 92% des cas. Le scanner thoracique a montré des lésions spécifiques de DDB chez 21 (soit 87,5%). Le traitement a reposé dans tous les cas sur une préparation médicale basée sur l'antibiothérapie et la kinésithérapie suivies de la chirurgie. Nos principales indications chirurgicales étaient : les infections répétées et résistantes au traitement médical (45%), l'atteinte localisée unilatérale (41%), les hémoptysies répétées avec retentissement sur l'état général (29%), la destruction totale du parenchyme (20%) et la bronchorrhée abondante (20%). Les interventions réalisées étaient essentiellement des lobectomies isolées (42%), des bi-lobectomie (30%) et des pneumonectomies (20%), les segmentectomies et les exérèses atypiques étaient rarement pratiquées. La mortalité opératoire était de 0%, les suites opératoires immédiates étaient simples dans 100% des cas.

L'évolution à long terme était favorable dans 95% des cas, la maladie a récidivé dans 5% des cas.

Le véritable traitement des broncheectasies reste le traitement préventif qui demeure le plus efficace, il consiste à la sensibilisation du corps médical et des parents aux facteurs causant la maladie.

Summary

Title: Bronchiectasis in children surgical management

Author: SFAR Maryem

Keywords: Bronchiectasie- diagnosis- surgical treatment

Bronchiectasis is defined by a permanent and irreversible increase in the caliber of the bronchi under segmental from the 4th to the 8th bronchial division linked to a destruction of the chondro-musculo-elastic armature.

It is a retrospective study of 24 cases of bronchiectasis operated at the surgery department A of the children hospital of Rabat between 2006 and 2016.

The mean age at diagnosis was six and a half years with extremes of 1 year and 12 years, the sex ratio was 0.84 (13 girls for 11 boys). The symptomatology was dominated by chronic cough (25%), Fever (22.5%), bronchorrhea (19%) and recurrent pneumonia (11%). On the paraclinic plane, the standard pulmonary X-ray visualized lesions suggestive of bronchiectasis in 92% of the cases. Thoracic CT showed specific lesions of DDB in 21 (87.5%). The treatment was based in all cases on a medical preparation based on antibiotics and physiotherapy followed by surgery. Our main surgical indications were: repeated infections resistant to medical treatment (45%), unilateral localized involvement (41%), repeated haemoptysis with general state repercussion (29%), total destruction of the parenchyma (20%) and abundant bronchorrhea (20%). Interventions performed were mainly isolated lobectomy (42%), bi-lobectomy (30%) and pneumonectomy (20%), segmentectomy and atypical excision were rarely performed. The operative mortality was 0%; the immediate operative follow-up was simple in 100% of the cases.

The long-term outcome was favorable in 95% of the cases; the disease recurred in 5% of the cases.

The real treatment of bronchiectasis remains the most effective preventive treatment. It consists of sensitizing the medical profession and parents to the factors causing the disease.

ملخص

العنوان: توسع القصبات الهوائية لدى الأطفال للعلاج الجراحي

من طرف: الاصفري مريم

الكلمات الأساسية: توسع القصبات-التشخيص-العلاج الجراحي

إن مرض توسع القصبات هو متلازمة سريرية يتميز بتوسع دائم للشعب الهوائية من التقسيم الرابع إلى التقسيم الثامن مرتبط بتدمير للعضلة المطاطية و الغضروف للقصبات .

يتعلق الأمر بدراسة بأثر رجعي ل 24 حالة لتوسع القصبات الهوائية خضعت للجراحة بقسم الجراحة بمستشفى الأطفال بالرباط ما بين 2006 و 2016.

معدل العمر عند التشخيص هو 6 سنوات و نصف في مجال عمري أقله سنة و أقصاه 12 سنة, نسبة الجنس هي 0,84 (13 أنثى و 11 ذكر). أكثر الأعراض شيوعا: السعال المزمن 25% و الحمى 22,5% و البثر القصي المتقيح 19% و التهابات الرئة المتكررة 11% . أظهرت الأشعة السينية للمصدر آفات مذكرة بتوسع القصبات الهوائية في 92% من الحالات, الأشعة المقطعية أظهرت آفات مذكرة بتوسع القصبات لدى 21 حالة (87,5%). إستند العلاج على التحضير الطبي المبني على المضادات الحيوية و العلاج الطبيعي متبوعا بالجراحة, المؤشرات الجراحية الرئيسية هي التعففات الرئوية المتكررة المقاومة للعلاج الطبي 45%, الإصابة الموضعية من جانب واحد 41% و نفث الدم مع التأثير على الحالة العامة 29%, التدمير الكلي للرئة 20% و البثر القصي المتقيح الوافر 20%. الجراحات المنجزة كانت إستئصال فص معزول 42%, إستئصال فصين 30% و إستئصال الرئة 20%, إستئصال القطع و الإستئصالات غير القياسية نادرا ما أنجزت. نسبة الوفيات أثناء الجراحة 0% و المتتاليات العاجلة للجراحة كانت بسيطة بنسبة 100%.

التطور الطويل الأمد كان جيدا في 95% من الحالات, المرض تكرر في 5% من الحالات.

و يبقى العلاج الوقائي الفعال لتوسع القصبات و يتمحور حول توعية الجسم الطبي و الآباء بالعوامل المسببة للمرض.

BIBLIOGRAPHIE

- [1] Cole PJ. *A new look at the pathogenesis and management of persistent bronchial sepsis: a “vicious circle” hypothesis and its logical therapeutic connotations*. In: Davies RJ, editor. *Strategies in the management of chronic bronchial sepsis*. Oxford: Medicine publishing Foundation; 1984. p. 1–16.
- [2] G. Brinchault a, V. Morel a, C. Meunier b, C. Belleguic a, P. Delaval a Dilatations des bronches. *EMC-Médecine 1* (2004) 131–140.
- [3] Reid LM. Reduction in bronchial subdivision in bronchiectasis. *Thorax* 1950;**5**:233–247.
- [4] Johnson C, Haworth C, Bronchiectasis, *Medicine* (2016), <http://dx.doi.org/10.1016/j.mpmed.2016.02.017>
- [5] P. Delaval , R.M. Rouquet (Rapporteur). Dilatation des bronches. *Rev Mal Respir* 2004 ; 21 : 1011-14
- [6] Tsang KW, Lam WK, Kwok E, Chan KN, Hu WHC, Ooi GC, Zheng L, Wong BCY, Lam SK : Helicobacter pylori and upper gastrointestinal symptoms in bronchiectasis. *Eur Respir J* 1999 ; 14 : 1345-50.
- [7] S. BOUSNINA, M. SMAOUI, E. HASSINE, K. MARNICHE, L. EL FEKIH, M. L. MEGDICHE, A. CHABBOU. Le syndrome de Mounier-Kuhn : une étiologie rare de dilatation des bronches. *REV. PNEUMOL. CLIN.*, 2005, 61, 2-122-124 *Masson, Paris*, 2005

- [8] Lazzarini-De-Oliveira LC, Costa-De-Barros-Franco CA, Gomes-De-Salles CL, De Oliveira AC Jr. A 38-year-old man with tracheomegaly, tracheal diverticulosis, and bronchiectasis. *Chest* 2001;*120*:1018-22.
- [9] Shin MS, Ho KJ. Bronchiectasis in patients with alpha 1-antitrypsin deficiency. A rare occurrence? *Chest* 1993; **104**:1384–1386.
- [10] Andrew Fall, David Spencer. Paediatric bronchiectasis in Europe: what now and where next? *PAEDIATRIC RESPIRATORY REVIEWS* (2006) 7, 268–274
- [11] J Twiss, R Metcalfe, E Edwards, C Byrnes. New Zealand national incidence of bronchiectasis “too high” for a developed country. *Arch Dis Child* 2005;*90*:737–740.
- [12] Gokhan Hacıbrahimoglu, MD. Mithat Fazlıoglu, MD .Aysun Olcmen, MD .Atilla Gurses, MD. Mehmet Ali Bedirhan, MD. Surgical management of childhood bronchiectasis due to infectious disease. *J Thorac Cardiovasc Surg* 2004;*127*:1361-5 0022-5223.
- [13] Montserrat Vendrell, Javier de Gracia, Casilda Oliveira, Miguel Ángel Martínez, Rosa Girón, Luis Máiz, Rafael Cantón, Ramon Coll, Amparo Escribano, and Amparo Solé. Diagnosis and Treatment of Bronchiectasis. *Arch Bronconeumol*. 2008;*44*(11):629-40
- [14] Hansell D. Bronchiectasis. *Radiol Clin North Am* 1998;*36*: 107—28.
- [15] Boyton RJ. Bronchiectasis. *Medicine* 2008;*36*:315—20.

- [16] John Bonavita, MD*, David P. Naidich, MD Imaging of Bronchiectasis
Clin Chest Med 33 (2012) 233–248 doi:[10.1016/j.ccm.2012.02.007](https://doi.org/10.1016/j.ccm.2012.02.007)
- [17] Fall AJ, Spratt J, Mitchell L et al. Plain chest x-ray vs high resolution CT (HRCT) in non-CF bronchiectasis(NCFB) in children. Thorax 2001; 56: P26.
- [18] Kang EY, Miller RR, Muller NL. Bronchiectasis: comparison of preoperative thin section CT and pathologic findings in resected specimens. Radiology 1995; 195: 649–654.
- [19] Goudard E, Fauveau-Robine G, Grimfeld A. Intérêt de la scintigraphie pulmonaire dans le suivi de la mucoviscidose et de la bronchite chronique obstructive chez l'enfant : à propos de 2 cas clinique. Arch Pediatr 2005;12:1487–91.
- [20] H. Guerrouj *, A. Mouaden, I. Ghfir, N. Ben Rais. Intérêt de la scintigraphie pulmonaire de perfusion dans les dilatations des bronches de l'enfant. Contribution of lung perfusion scintigraphy in children bronchiectasis Médecine Nucléaire 37 (2013) 429–431
- [21] Suarez-Cuartin G, Chalmers JD, Sibila O, Diagnostic challenges of bronchiectasis, *Respiratory Medicine* (2016), doi: [10.1016/j.rmed.2016.05.014](https://doi.org/10.1016/j.rmed.2016.05.014).
- [22] Bart C. Moulton, MD, Alan F. Barker, MD. Pathogenesis of Bronchiectasis. Clin Chest Med 33 (2012) 211–217 doi:[10.1016/j.ccm.2012.02.004](https://doi.org/10.1016/j.ccm.2012.02.004)

- [23] Wurzel DF, Marchant JM, Yerkovich ST, Upham JW, Petsky HL, Smith-Vaughan H, Masters B, Buntain H, Chang AB, Protracted Bacterial Bronchitis in Children: Natural History and Risk Factors for Bronchiectasis, *CHEST* (2016), doi: 10.1016/j.chest.2016.06.030.
- [24] Mogayzel PJ Jr, Naureckas ET, Robinson KA, Mueller G, Hadjiliadis D, Hoag JB, et al. Pulmonary Clinical Practice Guidelines Committee. Cystic fibrosis pulmonary guidelines. Chronic medications for maintenance of lung health. *Am J Respir Crit Care Med* 2013;187:680-9.
- [25] A. Didier, E. Catherinot. Dilatations des bronches (hors mucoviscidose) : actualités. Non- cystic fibrosis bronchiectasis: clinical update. *Revue des Maladies Respiratoires Actualités* (2013) **5**, 247-250
- [26] Gregory J. Redding. Bronchiectasis in Children. *Pediatr Clin N Am* 56 (2009) 157–171 doi:10.1016/j.pcl.2008.10.014
- [27] A. Amorima, F. Gamboab, P. Azevedo. New advances in the therapy of non-cystic fibrosis bronchiectasis. *Rev Port Pneumol*. 2013;**19(6)**:266--275
- [28] Sheikh A, Nolan D, Greenstone M. Long- acting beta- 2- agonists for bronchiectasis. *Cochrane Database Syst Rev* 2001;4:CD002155.
- [29] Franco F, Sheikh A, Greenstone M. Short acting beta- 2 agonists for bronchiectasis. *Cochrane Database Syst Rev* 2003;3:CD003572.

- [30] Tsang KW, Tan KC, Ho PL, Ooi GC, Ho JC, Mak J, et al. Inhaled uticasone in bronchiectasis: a 12 months study. *Thorax* 2005;60:239-43.
- [31] Martinez- Garcia MA, Perpina- Tordera M, Roman- Sanchez P, Soler- Cataluna JJ. Inhaled steroids improve quality of life in patients with steady- state bronchiectasis. *Respir Med* 2006;100:1623-32.
- [32] Pasteur MC, Bilton D, Hill AT. British thoracic society guideline for non- CF bronchiectasis. *Thorax* 2010;65:1-58.
- [33] Bush A, Payne D, Pike S, et al. Mucus properties in children with primary ciliary dyskinesia: comparison with cystic fibrosis. *Chest* 2006;129:118–23.
- [34] Ramsey BW, Dorkin HL, Eisenberg JD, et al. Efficacy of aerosolized tobramycin in patients with cystic fibrosis. *N Engl J Med* 1993;328:1740–6.
- [35] Fuchs HJ, Borowitz DS, Christiansen DH, et al. Pulmozyme Study Group. Effect of aerosolized recombinant human DNase on exacerbations of respiratory symptoms and on pulmonary function in patients with cystic fibrosis. *N Engl J Med* 1994; 331:637–42.
- [36] Shah PL, Scott SF, Knight RA, et al. In vivo effects of recombinant human DNase I on sputum in patients with cystic fibrosis. *Thorax* 1996;51:119 25.

- [37] Kansra S, Bradbrook B, Non cystic fibrosis bronchiectasis, *Paediatrics and Child Health* (2015), <http://dx.doi.org/10.1016/j.paed.2014.12.002>
- [38] Thirugnanam Agasthian. Results of Surgery for Bronchiectasis and Pulmonary Abscesses. *Thorac Surg Clin* 22 (2012) 333–344 doi:10.1016/j.thorsurg.2012.04.008
- [39] Diagne-Guèye NR, et al. Difficultés diagnostiques et complications des corps étrangers des voies respiratoires inférieures chez l'enfant : à propos d'un cas. *Journal de pédiatrie et de puériculture* (2016), <http://dx.doi.org/10.1016/j.jpp.2016.04.002>
- [40] F. De Dominicis, C. Andréjak, J. Monconduit, G. Merlusca, P. Berna . Chirurgie de la dilatation des bronches. Surgery for bronchiectasis. *Revue de Pneumologie clinique* (2012) **68**, 91—100
- [41] Eren S, Esme H, Avci A. Risk factors affecting outcome and morbidity in the surgical management of bronchiectasis. *J Thorac Cardiovasc Surg* 2007;134:392—8.
- [42] C. Jayle, P. Corbi. Les complications des résections Pulmonaires. *Rev Mal Respir* 2007 ; 24 : 967-82 Doi : 10. 1019/200720112

Serment d'Hippocrate

Au moment d'être admis à devenir membre de la profession médicale, je m'engage solennellement à consacrer ma vie au service de l'humanité.

- **Je traiterai mes maîtres avec le respect et la reconnaissance qui leur sont dus.**
- **Je pratiquerai ma profession avec conscience et dignité. La santé de mes malades sera mon premier but.**
- **Je ne trahirai pas les secrets qui me seront confiés.**
- **Je maintiendrai par tous les moyens en mon pouvoir l'honneur et les nobles traditions de la profession médicale.**
- **Les médecins seront mes frères.**
- **Aucune considération de religion, de nationalité, de race, aucune considération politique et sociale ne s'interposera entre mon devoir et mon patient.**
- **Je maintiendrai le respect de la vie humaine dès la conception.**
- **Même sous la menace, je n'userai pas de mes connaissances médicales d'une façon contraire aux lois de l'humanité.**
- **Je m'y engage librement et sur mon honneur.**

قسم أبقراط

بسم الله الرحمن الرحيم

أقسم بالله العظيم

في هذه اللحظة التي يتم فيها قبولي عضوا في المهنة الطبية أتعهد علانية:

- بأن أكرس حياتي لخدمة الإنسانية .
- وأن أحترم أساتذتي وأعترف لهم بالجميل الذي يستحقونه .
- وأن أمارس مهنتي بوانزع من ضميري وشر في جاعلا صحة مريض هدي في الأول .
- وأن لا أفشي الأسرار المعهودة إلي .
- وأن أحافظ بكل ما لدي من وسائل على الشرف والتقاليد النبيلة لمهنة الطب .
- وأن أعتبر سائر الأطباء إخوة لي .
- وأن أقوم بواجبي نحو مرضاي بدون أي اعتبار ديني أو وطني أو عرقي أو سياسي أو اجتماعي .
- وأن أحافظ بكل حزم على احترام الحياة الإنسانية منذ نشأتها .
- وأن لا أستعمل معلوماتي الطبية بطرق يضر بحقوق الإنسان مهما لاقيت من تهديد .
- بكل هذا أتعهد عن كامل اختيار ومقسما بالله .

والله على ما أقول شهيد .

توسيع القصبات الهوائية لدى الأطفال العلاج الجراحي

أطروحة

قدمت ونوقشت علانية يوم:

من طرفه

الآنسة: مريم الاصفر

المزودة في 24 ماي 1992

لنيل شهادة الدكتوراه في الطب

الكلمات الأساسية: توسيع القصبات - التشخيص - العلاج الجراحي.

تحت إشراف اللجنة المكونة من الأساتذة

رئيس

السيد: محمد نجيب بنحماموش

أستاذ في جراحة الأطفال

مشرف

السيد: منير كسرى

أستاذ في جراحة الأطفال

السيد: رشيد أولحيان

أستاذ في جراحة الأطفال

أعضاء

السيدة: أمال تهيمو إزكا

أستاذة في طب الأطفال