



ANNEE 2011

THESE N°101

**LES ASPECTS NEUROCHIRURGICAUX DES  
MALFORMATIONS DE LA CHARNIERE CERVICO-  
OCCIPITALE: EXPERIENCE DU SERVICE DE  
NEUROCHIRURGIE: C.H.U MOHAMMED VI  
(DE 2002 A 2010).**

---

**THESE**

PRESENTEE ET SOUTENUE PUBLIQUEMENT LE.../.../2011

PAR

**Mme. Hind EL AASSRI**

Née le 18 octobre 1984 à Marrakech

**Médecin interne du CHU Mohamed VI de Marrakech**

**POUR L'OBTENTION DU DOCTORAT EN MEDECINE**

---

**MOTS CLES**

Tube neural – Charnière cervico-occipitale – Syringomyélie.

---

**JURY**

**Mr. S. AIT BENALI**

Professeur de Neurochirurgie

**PRESIDENT**

**Mr. M. LMEJJATI**

Professeur agrégé de neurochirurgie

**RAPPORTEUR**

**Mr. H. GHANNANE**

Professeur agrégé de neurochirurgie

**Mr. R. EL FIZAZI**


Professeur de Chirurgie Infantile

**Mr. \*. ELFIKRI**

Professeur de Radiologie

} **JUGES**

بِسْمِ اللّٰهِ الرَّحْمٰنِ الرَّحِیْمِ



19

" .



"

# Serment d'Hippocrate

*Au moment d'être admis à devenir membre de la profession médicale, je m'engage solennellement à consacrer ma vie au service de l'humanité.*

*Je traiterai mes maîtres avec le respect et la reconnaissance qui leur sont dus.*

*Je pratiquerai ma profession avec conscience et dignité. La santé de mes malades sera mon premier but.*

*Je ne trahirai pas les secrets qui me seront confiés.*

*Je maintiendrai par tous les moyens en mon pouvoir l'honneur et les nobles traditions de la profession médicale.*

*Les médecins seront mes frères.*

*Aucune considération de religion, de nationalité, de race, aucune considération politique et sociale, ne s'interposera entre mon devoir et mon patient.*

*Je maintiendrai strictement le respect de la vie humaine dès sa conception.*

*Même sous la menace, je n'userai pas mes connaissances médicales d'une façon contraire aux lois de l'humanité.*

*Je m'y engage librement et sur mon honneur.*

**Déclaration Genève, 1948**

*LISTE  
DES PROFESSEURS*

**UNIVERSITE CADI AYYAD**  
**FACULTE DE MEDECINE ET DE PHARMACIE**  
**MARRAKECH**

Doyen Honoraire

: Pr. Badie-Azzamann MEHADJI

**ADMINISTRATION**

Doyen

: Pr. Abdelhaq ALAOUI YAZIDI

Vice doyen à la recherche

: Pr. Ahmed OUSEHAL

Vice doyen aux affaires pédagogiques

: Pr. Zakaria DAHAMI

Secrétaire Général

: Mr. Azzeddine EL HOUDAIGUI

**PROFESSEURS D'ENSEIGNEMENT SUPERIEUR**

ABOUSSAD	Abdelmounaim	Néonatalogie
AIT BENALI	Said	Neurochirurgie
ALAOUI YAZIDI	Abdelhaq	Pneumo-phtisiologie
BELAABIDIA	Badia	Anatomie-Pathologique
BOUSKRAOUI	Mohammed	Pédiatrie A
EL HASSANI	Selma	Rhumatologie
ESSADKI	Omar	Radiologie
FIKRY	Tarik	Traumatologie- Orthopédie A
FINECH	Benasser	Chirurgie – Générale
KISSANI	Najib	Neurologie
KRATI	Khadija	Gastro-Entérologie
LATIFI	Mohamed	Traumato – Orthopédie B
MOUTAOUAKIL	Abdeljalil	Ophtalmologie
OUSEHAL	Ahmed	Radiologie
RAJI	Abdelaziz	Oto-Rhino-Laryngologie
SARF	Ismail	Urologie
SBIHI	Mohamed	Pédiatrie B
SOUMMANI	Abderraouf	Gynécologie-Obstétrique A
TAZI	Imane	Psychiatrie

## PROFESSEURS AGREGES

ABOULFALAH	Abderrahim	Gynécologie – Obstétrique B
AIT SAB	Imane	Pédiatrie B
AKHDARI	Nadia	Dermatologie
AMAL	Said	Dermatologie
ASMOUKI	Hamid	Gynécologie – Obstétrique A
ASRI	Fatima	Psychiatrie
BENELKHAÏAT BENOMAR	Ridouan	Chirurgie – Générale
BOUMZEBRA	Drissi	Chirurgie Cardiovasculaire
CHABAA	Laila	Biochimie
CHELLAK	Saliha	Biochimie-chimie
DAHAMI	Zakaria	Urologie
EL FEZZAZI	Redouane	Chirurgie Pédiatrique
EL HATTAOUI	Mustapha	Cardiologie
ELFIKRI	Abdelghani	Radiologie
ESSAADOUNI	Lamiaa	Médecine Interne
ETTALBI	Saloua	Chirurgie – Réparatrice et plastique
GHANNANE	Houssine	Neurochirurgie
LMEJJATTI	Mohamed	Neurochirurgie
LOUZI	Abdelouahed	Chirurgie générale
MAHMAL	Lahoucine	Hématologie clinique
MANSOURI	Nadia	Chirurgie maxillo-faciale Et stomatologie
MOUDOUNI	Said mohammed	Urologie
NAJEB	Youssef	Traumato - Orthopédie B
OULAD SAIAD	Mohamed	Chirurgie pédiatrique
SAIDI	Halim	Traumato - Orthopédie A
SAMKAOUI	Mohamed Abdenasser	Anesthésie- Réanimation
TAHRI JOUTEI HASSANI	Ali	Radiothérapie
YOUNOUS	Saïd	Anesthésie-Réanimation

## PROFESSEURS ASSISTANTS

ABKARI	Imad	Traumatologie-orthopédie B
ABOU EL HASSAN	Taoufik	Anesthésie – réanimation
ABOUSSAIR	Nisrine	Génétique
ADERDOUR	Lahcen	Oto-Rhino-Laryngologie
ADMOU	Brahim	Immunologie
AGHOUTANE	El Mouhtadi	Chirurgie – pédiatrique
AIT BENKADDOUR	Yassir	Gynécologie – Obstétrique A
AIT ESSI	Fouad	Traumatologie-orthopédie B
ALAOUI	Mustapha	Chirurgie Vasculaire périphérique
ALJ	Soumaya	Radiologie
AMINE	Mohamed	Epidémiologie – Clinique
AMRO	Lamyae	Pneumo – phtisiologie
ANIBA	Khalid	Neurochirurgie
ARSALANE	Lamiae	Microbiologie- Virologie
ATMANE	El Mehdi	Radiologie
BAHA ALI	Tarik	Ophtalmologie
BAIZRI	Hicham	Endocrinologie et maladies métaboliques
BASRAOUI	Dounia	Radiologie
BASSIR	Ahlam	Gynécologie – Obstétrique B
BELKHOUCHE	Ahlam	Rhumatologie
BEN DRISS	Laila	Cardiologie
BENCHAMKHA	Yassine	Chirurgie réparatrice et plastique
BENHADDOU	Rajaa	Ophtalmologie
BENHIMA	Mohamed Amine	Traumatologie-orthopédie B
BENJILALI	Laila	Médecine interne
BENZAROUEL	Dounia	Cardiologie
BOUCHENTOUF	Rachid	Pneumo-phtisiologie
BOUKHANNI	Lahcen	Gynécologie – Obstétrique B
BOURROUS	Monir	Pédiatrie A
BSSIS	Mohammed Aziz	Biophysique
CHAFIK	Aziz	Chirurgie Thoracique
CHAFIK	Rachid	Traumatologie-orthopédie A
CHAIB	Ali	Cardiologie
CHERIF IDRISSE EL GANOUNI	Najat	Radiologie
DIFFAA	Azeddine	Gastro - entérologie
DRAISS	Ghizlane	Pédiatrie A
DRISSI	Mohamed	Anesthésie –Réanimation

EL ADIB	Ahmed rhassane	Anesthésie-Réanimation
EL ANSARI	Nawal	Endocrinologie et maladies métaboliques
EL BARNI	Rachid	Chirurgie Générale
EL BOUCHTI	Imane	Rhumatologie
EL BOUIHI	Mohamed	Stomatologie et chirurgie maxillo faciale
EL HAOUATI	Rachid	Chirurgie Cardio Vasculaire
EL HAOURY	Hanane	Traumatologie-orthopédie A
EL HOUDZI	Jamila	Pédiatrie B
EL IDRISSE SLITINE	Nadia	Pédiatrie (Néonatalogie)
EL JASTIMI	Said	Gastro-Entérologie
EL KARIMI	Saloua	Cardiologie
EL KHAYARI	Mina	Réanimation médicale
EL MANSOURI	Fadoua	Anatomie – pathologique
EL MGHARI TABIB	Ghizlane	Endocrinologie et maladies métaboliques
EL OMRANI	Abdelhamid	Radiothérapie
FADILI	Wafaa	Néphrologie
FAKHIR	Bouchra	Gynécologie – Obstétrique B
FICHTALI	Karima	Gynécologie – Obstétrique B
HACHIMI	Abdelhamid	Réanimation médicale
HAJJI	Ibtissam	Ophtalmologie
HAOUACH	Khalil	Hématologie biologique
HAROU	Karam	Gynécologie – Obstétrique A
HERRAG	Mohammed	Pneumo-Phtisiologie
HOCAR	Ouafa	Dermatologie
JALAL	Hicham	Radiologie
KADDOURI	Said	Médecine interne
KAMILI	El ouafi el aouni	Chirurgie – pédiatrique générale
KHALLOUKI	Mohammed	Anesthésie-Réanimation
KHOUCHANI	Mouna	Radiothérapie
KHOULALI IDRISSE	Khalid	Traumatologie-orthopédie
LAGHMARI	Mehdi	Neurochirurgie
LAKMICH	Mohamed Amine	Urologie
LAOUAD	Inas	Néphrologie
LOUHAB	Nissrine	Neurologie
MADHAR	Si Mohamed	Traumatologie-orthopédie A
MANOUDI	Fatiha	Psychiatrie
MAOULAININE	Fadlmrabihrabou	Pédiatrie (Néonatalogie)
MATRANE	Aboubakr	Médecine Nucléaire
MOUAFFAK	Youssef	Anesthésie - Réanimation

MOUFID	Kamal	Urologie
NARJIS	Youssef	Chirurgie générale
NEJMI	Hicham	Anesthésie - Réanimation
NOURI	Hassan	Oto-Rhino-Laryngologie
OUALI IDRISSE	Mariem	Radiologie
QACIF	Hassan	Médecine Interne
QAMOUSS	Youssef	Anesthésie - Réanimation
RABBANI	Khalid	Chirurgie générale
RAIS	Hanane	Anatomie-Pathologique
ROCHDI	Youssef	Oto-Rhino-Laryngologie
SAMLANI	Zouhour	Gastro - entérologie
SORAA	Nabila	Microbiologie virologie
TASSI	Noura	Maladies Infectieuses
TAZI	Mohamed Illias	Hématologie clinique
ZAHLANE	Mouna	Médecine interne
ZAHLANE	Kawtar	Microbiologie virologie
ZAOUI	Sanaa	Pharmacologie
ZOUGAGHI	Laila	Parasitologie –Mycologie

# *DEDICACES*

*Toutes les lettres ne sauraient trouver les mots qu'il faut  
Tous les mots ne sauraient exprimer la gratitude, l'amour,  
le respect, la reconnaissance...  
Aussi, c'est tout simplement que*

***Je dédie cette Thèse***

### A ma très chère mère Yamna EL KHALED

*Je ne trouve pas les mots pour traduire tout ce que je ressens envers une mère exceptionnelle dont j'ai la fierté d'être sa fille.*

*Ta noblesse et ta bonté sont sans limites. Je n'ai jamais manqué de rien auprès de toi. Tu es et tu resteras irremplaçable dans ma vie. Je te dois ce que je suis. Tes prières et tes sacrifices m'ont comblé tout au long de mon existence.*

*Que ce travail soit un hommage aux énormes sacrifices que tu t'es imposés afin d'assurer mon bien être, et que Dieu tout puissant, préserve ton sourire et t'assure une bonne santé et une longue vie afin que je puisse te combler de mon amour.*

### A mon très cher père Mohamed EL AASSRI

*Je ne trouve pas non plus les mots pour décrire ce que je ressens envers toi mon père aimable et serviable.*

*Tu es pour moi l'exemple de la réussite et du grand cœur.*

*Je te dois ce que je suis. Puisse cette thèse symboliser le fruit de tes longues années de sacrifices consentis pour mes études et mon éducation.*

*Puisse Dieu, le tout puissant, te protéger et t'accorde meilleure santé et longue vie afin que je puisse te rendre un minimum de ce que je te dois.*

### A mon très cher mari Youssef SABAR

*Tu as toujours été présent à mes côtés, tu m'as encouragé et consolé, tu m'as donné de ton amour, de ta tendresse sans limites. Ta patience, ta compréhension, ton aide précieuse et ta bonté exemplaire m'ont permis de surmonter les moments les plus difficiles.*

*Puisse ce travail représenter le témoignage de ma reconnaissance, de mon amour éternel et de ma considération.*

**A mes très chers frères et sœur**

*Soufiane, son épouse et leur fille alae*

*Fatima, son époux et leurs enfants salma et abderrahmane*

*Meriem, son époux et leur fils Ilias*

*Khadija, son époux et leur fille Sara*

*Houda et Soukaina*

*Vous savez que l'affection et l'amour fraternel que je vous porte sont sans limite.*

*Vous êtes pour moi un sujet de fierté. Votre gentillesse et votre soutien m'ont  
particulièrement affecté.*

*Veillez trouver dans ce travail l'expression de mon affection la plus sincère.*

*J'implore Dieu qu'il vous apporte bonheur et vous aide à réaliser vos vœux.*

*Je vous souhaite une vie pleine de joie où vous êtes.*

**A la famille SABAR**

*A ma très chère belle mère Fatima ; A mon très cher beau père Abdelkader ; A mes  
très chers beaux frères, leurs épouses et leurs enfants ; A mes très chères belles sœurs  
leurs époux et leurs enfants*

*A tous les sentiments chers et éternels que j'ai pour vous. Merci d'avoir été pour moi  
une seconde vraie famille.*

*Trouvez dans ce travail, mon estime, mon respect et mon amour. Que Dieu vous  
procure bonheur, santé et grand succès*

**A tous les membres de ma famille**

*En particulier mes tantes, mes oncles et mes cousins*

*A toute la famille : EL AASSRI, ANZID, MENKOCH, SALHI, EL KHALED...*

*J'aurais aimé vous rendre hommage un par un.*

*Veillez trouver dans ce travail l'expression de mon affection la plus sincère.*

**A tous les amies et collègues**

*En souvenir des moments agréables passés ensemble, veuillez trouver dans ce travail l'expression de ma tendre affection et mes sentiments les plus respectueux avec mes vœux de succès, de bonheur et de bonne santé.*

*Khadija, Amina, Sanae, Zaynab, Hakima, Imane, Khadija, Youssra, Amal, Oum Keltoum, Meryem, Fatima ezzahra, Meriem, Hanane et tout le groupe qui se reconnaîtront*

**A ma très chère professeur El Ansari Nawal**

*Tous les mots ne sauraient exprimer la gratitude, le respect, la reconnaissance sincères que j'ai pour vous.*

**A ma très chère professeur El'Mghari Ghizlane**

*Tous les mots ne sauraient exprimer la gratitude, le respect, la reconnaissance sincères que j'ai pour vous.*

**A toute l'équipe d'endocrinologie du CHU de Marrakech**

*Dr Ridouane Sofia, Dr Bertal Filali Khalid, Dr Ouhdouch Fatima, Dr Rafi Sanae, Dr Diyane Khadija, Dr Chegour Hakima, Dr elatifi Rajae, Dr Touiti Amal, Dr Azgaou Imane, Dr Tadrarrat Zineb.*

*Merci pour votre franche collaboration et pour les bons moments passés ensemble*

**A tous mes enseignants**

*De l'école primaire, collège, lycée et faculté de médecine de Marrakech.*

*A tous les Amimiens et tous les collègues avec qui j'ai passé un service hospitalier, une garde ou de bonnes heures à l'amphithéâtre ou de préparation.*

*Que Dieu vous bénisse et vous comble.*

# *REMERCIEMENT*

**A NOTRE MAITRE ET PRESIDENT DE THESE**  
**Monsieur le Professeur S. AIT BENALI**  
**Professeur de Neurochirurgie**

*Vous nous avez fait l'honneur d'accepter de siéger à la présidence de notre jury de cette thèse. Nous avons pu apprécier vos grandes qualités humaines et professionnelles, la richesse et la clarté de vos connaissances qui font de vous un maître estimé par tous.*

*Veillez recevoir chère Maître, l'expression de notre respect et de notre considération.*

**A NOTRE MAITRE ET RAPPORTEUR DE THESE**  
**Monsieur le Professeur M. LMEJJATI**  
**Professeur agrégée de Neurochirurgie**

*Vous nous avez fait l'honneur de nous confier le sujet de cette thèse. Nous vous remercions vivement d'avoir dirigé ce travail sans jamais épargner aucun effort pour nous guider dans le chemin sinueux de la recherche.*

*Sans votre Clairvoyance, vos corrections méticuleuses, ce travail n'aurait pu être mené dans des conditions favorables.*

*Nous n'oublierons jamais la gentillesse, l'honnêteté et la disponibilité dont vous avez fait preuve en nous accueillant en toutes circonstances.*

*Veillez cher Maître, trouver dans ce travail l'expression de notre grande estime et nos sentiments les plus sincères.*

**A NOTRE MAITRE ET JUGE DE THESE**  
**Monsieur le Professeur H. GHANNANE**  
**Professeur agrégée de Neurochirurgie**

*Vous avez spontanément accepté de faire partie de notre jury. Nous apprécions vos qualités professionnelle et humaines. Veuillez trouver ici, Professeur, l'expression de notre profond respect.*

A NOTRE MAITRE ET JUGE DE THESE  
Monsieur le Professeur \*. EL FIKRI  
Professeur agrégée de Radiologie

*Nous vous remercions de nous avoir fait l'honneur d'accepter de faire partie de  
notre jury de thèse. Qu'il nous soit permis, Madame, de vous exprimer toute notre  
reconnaissance et notre estime.*

*A tout le corps enseignant et administratif de la faculté de Médecine et de  
Pharmacie à Marrakech.*

*A toute personne ayant contribué, de près ou de loin, à la réalisation de ce  
travail et que j'ai omis, involontairement, de citer.*

**Merci**

# *ABBREVIATIONS*

Amaigri	: amaigrissement
Amé	: amélioration,
agg	: aggravaation
Anesth th–alg	: anesthésie thermo–algique
Amyot	: amyotrophie
Atrophie CSC	: cortico sous corticale
BAV	: baisse de l'acuité visuelle
BCD	: bulbo cervico–dorsaleDors : dorsale
Cérébel	: cérébelleux
Cérébr	: cérébral
Cerv	: cervicale
CRO	: compte–rendu opératoire
CD	: cervico–dorsal
DKP	: dérivation kysto–péritonéale
DOD	: décompression ostéo–duraleVestib: vestibulaire
Dors	: dorsale
DSSA	: dérivation syringo–sous–arachnoïdienne
ESA	: espace sous arachnoïdien
HIC	: hypertension intracrânienne
Hydro	:hydrocéphalie
IB	: impression basilaire
L	: laminectomie
M	: membre, I : inférieur, S : supérieur, D : droit, G : gauche
NCB	: névralgie cervico–brachiale
NCB	: névralgie cervico–brachiale
Cord postér	: cordonal postérieur
Nyst horiz	: nystagmus horizontal
Pyr	: pyramidale
C–S	: cypho–scoliose
Syd	: syndrome
Syr	: syringomyélie
Trb	: trouble
Stabi	: stabilisation,

*PLAN*

## **INTRODUCTION**

## **MATERIELS ET METHODES**

## **RESULTATS**

### **I-EPIDEMIOLOGIE**

- 1- FREQUENCE D'ADMISSION PAR ANNEE
- 2- AGE
- 3- SEXE

### **II- ETUDE CLINIQUE :**

### **III- EXAMENS COMPLEMENTAIRES :**

- 1- BUTS
- 2- MOYENS
- 3- RESULTATS

### **IV- TRAITEMENT :**

- 1- BUTS
- 2- TRAITEMENT MEDICAL ET ORTHOPEDIQUE
- 3- TRAITEMENT CHIRURGICALE
- 4- INDICATIONS

### **V- EVOLUTION**

## **DISCUSSION :**

### **I-EPIDEMIOLOGIE**

### **II- RAPPELS ANATOMIQUES**

### **III- ETIOPATHOGENIE**

- 1- PHYSIOPATHOGENIE
- 2- HEREDITE ET MCCO
- 3- REPERCUSSION SUR LE SYSTEME NERVEUX CENTRAL

### **IV- ANATOMOPATHOLOGIE**

- 1- LESIONS NERVEUSES
- 2- LESIONS OSSEUSES

**V- ETUDE CLINIQUE :**

- 1- MODE ET DELAIS DE DIAGNOSTIC
- 2- MANIFESTATIONS CLINIQUES

**VI- EXAMENS COMPLEMENTAIRES :**

- 1- EXPLORATIONS NEURORADIOLOGIQUES
- 2- EXAMENS NEURO-PHYSIOLOGIQUES
- 3- BILAN URO-DYNAMIQUE

**VII- TRAITEMENT**

- 1- BUTS DU TRAITEMENT :
- 2- MODALITES THERAPEUTIQUES
- 3- TECHNIQUES CHIRURGICALES
- 4- INDICATIONS THERAPEUTIQUES

**VIII- EVOLUTION- PRONOSTIC**

**CONCLUSION**

**RESUMES**

# *INTRODUCTION*

Les malformations de la charnière cervico-occipitale (MCCO) font partie des malformations dysraphiques, par trouble de fermeture du tube neural, souvent complexes, pouvant concerner les secteurs osseux et nerveux. La malformation de Chiari, l'impression basilaire, l'occipitalisation de l'atlas sont les formes les plus fréquentes.

Souvent diagnostiquées au stade neurologique, elles sont de plus en plus prises en charge précocement grâce au développement des techniques d'explorations qui mettent en évidence des formes infra-cliniques.

Les modalités thérapeutiques ne cessent de se modifier avec la meilleure compréhension des mécanismes étio-physio-pathologiques afin de mieux cerner l'affection et poser l'indication adéquate.

Le but de notre travail est de mettre le point sur les particularités cliniques, radiologiques, thérapeutiques et pronostiques de cette pathologie, et ceci à la lumière des données d'une série de 28 cas de MCCO traitées au service de neurochirurgie, tout en confrontant nos résultats avec ceux de la littérature.

*MATÉRIEL  
ET MÉTHODES*

Notre travail est une analyse rétrospective des données cliniques, radiologiques, thérapeutiques et évolutives de 28 observations, colligées au service de neurochirurgie du CHU Mohammed VI de Marrakech, sur une période de 09 ans, allant de 2002 à 2010, en se basant sur la fiche d'exploitation ci-contre.

Les patients sont subdivisés en trois groupes, selon la présence ou non d'une malformation de Chiari :

- Groupe I : comporte les observations de malformation osseuses isolée
- Groupe II : comporte les observations de malformation de Chiari isolée
- Groupe III : comporte les observations de malformation de Chiari associée à une syringomyélie et/ou à une anomalie osseuse ou nerveuse.
- Groupe IV : comporte les observations de malformation de Chiari associée à d'autres malformations osseuses ou nerveuses.

Une étude comparative concernant les données cliniques, thérapeutiques et évolutives des trois groupes a été réalisée.



▪ **Traitement :**

- Abord postérieur :
  - ◆ Décompression osseuse seule :
  - ◆ Décompression ostéodurale :
  - ◆ Autres :
  - ◆ Fixation : Type :
  
- Dérivation de la syringomyélie : Technique :
  
- Dérivation hydrocéphalique : Technique :
- Abord antérieur

▪ **Evolution :**

*A- Postopératoire immédiate :*

- ◆ Mortalité :
- ◆ Complications : Type :
- ◆ Résultat clinique :
  - Amélioration - Inchangé - Aggravation neurologique
- ◆ Résultats radiologiques de contrôle

*B- A distance :*

◆ Evolution clinique

- Amélioration  Aggravation : Type : Inchangé   
Cause :
- Réintervention Délai : Cause : Technique :
- Recul

- ◆ Evolution radiologique Type d'examen :  
Résultat :

▪ **Remarques**

Obs n° Sexe/âge	Délai dg (ans) Evolution	ATCDs	Signes fcl	Signes physiques	Ex comp I	Anomalies de la CCO	Geste chirurgical	Evolution
2009 H/68	5 prog	Hypertrophie benigne de prostate	NCB G Scoliose D Trb sensib thermo- algique	Anesth th- alg Scoliose D Pied plat	TDM IRM	Occipitalisa tion C1 Syr cerv	TT medical + minerve	Stabilisation
2008 M/35	11 prog		NCB, Paresthésie, Trb déglutit, Amyot, Trb sphinct, Lombalgie	Syd pyr MSI Anesth th- alg Syd cord posté Anesth périnéale, parésie MS Nyst horiz Cou court Amyot MI	TDM Rx	IB Syr C1-D1	L+DSSA	Fistule du LCR compliqué de méningite: traitée Amélioration

### OBSERVATIONS DES PATIENTS DU GROUPE I

Sexe/âge	Délai dg (ans) Evolution	ATCDs	Signes fcl	Signes physiques	Ex compl	Anomalies de la CCO	Geste chirurgical	Evolution
2004 F/22	6 mois Rapide	Traumatisme crânien bénin enfance	Trb marche Lourdeur 4 mb dysphagie, trb équilibre	Syd tetra-pyr Syd cérébel Syd HIC Syd vestib Nyst BAN	IRM	Chiari I	DOD LC1	Amélioration
2004 F/16	1 prog		torticolis Déformat rachidienne, trb sensib, amyot	C-S dors	IRM Rx	Chiari I	DOD	Amélioration

## OBSERVATIONS DES PATIENTS DU GROUPE II

Les aspects neurochirurgicaux des malformation de la charnière cervico-occipitale : expérience du service de neurochirurgie CHU Mohammed VI Marrakech( de 2002 à 2010)

Sexe/ âge	Délai Dg evolution	ATCDS	Signes fonctionnels	Examen physique	Ex compl	Anomalies de la CCO	Geste chirurgical	Evolution
9678/02 M/42	3 Prog		Trb sensib hémithorax dt NCB	Syd pyr MSI Anesth th-alg Amyot MSD Scoliose dors	EMG IRM Rx	Chiari I Canal cervical étroit	DOD Résection de l'arc post de C1	amélioration
6302/02 M/30	10 prog		paresthésie, céphalée, vertige, trb équilibre	Syd tetra pyr Syd cérébl Anesth th-alg MSG Syd vestib myst horiz Scoliose dors	IRM Rx	Chiari I Syr CD	DOD	Amélioration
10580/03 F/33	1mois rapide	SEP depuis 6ans	Vertige Trb marche Trb équilibre	Syd pyr MSI Syd cérébel Syd vestib myst horiz	TDM Rx	Chiari II Syr malformative et cavité CD	DOD Résection de l'arc post de C1	Amélioration
4878/03 M/50	10 Prog		Paresthésie Lourdeur 4mb Rachialgie	Syd tetra pyr, syd cord post Amyotrophie des interosseux	IRM Rx	Chiari I Syr C3-D8	DOD	Amélioration
2005 F/35	12 Prog	DSSA	Parésthésie Lourdeur MI Dorsalgie, scoliose dors Cervicalgie, BAV, torticolis	Syd pyr MI Anesth th-alg Hypoesthésie tactile nv sensitive C2, Scoliose dors	Rx IRM	Chiari I syr C2-D1	DOD Résection de l'arc post de C1	Amélioration

**Les aspects neurochirurgicaux des malformation de la charnière cervico-occipitale : expérience du service de neurochirurgie CHU Mohammed VI Marrakech( de 2002 à 2010)**

<b>2010 M/41</b>	10 prog		NCB, douleurs C-D , trb sensibil	Syd spino-thalamique Atteinte XI	IRM	Chiari I Syr C-D Hydro minime	DOD	Amélioration
<b>2010 M/55</b>	10 prog	Cholécystectomie en 2000	Torticolis NCB paresthésie Trb sensibilité	Anesth tactile MS, Syd spinothalamique Hyperlordose cerv	IRM	Chiari I Syr C5C7	DOD Résection de l'arc post de C1 et C2	Amélioration
<b>16596/10 M/44</b>	4 mois rapide		Claudication intermitt, torticolis Cervicalgie NCB	Anesth thermo- algique, monoparésie MI Limitation de l'abduction du bras G	Rx TDM IRM	Chiari I Syr C1D6	DOD Résection de l'arc post de C1	Amélioration
<b>2010 F/25</b>	7 prog		NCB, Trb phonation, trb deglutition , trb sensibil	SYD HIC Syd pyr MSI Syd cérébel Monoparési MS Atteinte IX, X, XI Scoliose dors, hyperextention poignet DG, hippocratisme digital	IRM Rx	Chiari I Syr C2-D7	DOD DSSA	Cervicalgies+ raideur de la nuque (LCR stéril) en postopératoire, traité par dérivés morphinique + myorelaxant puis stabilisation
<b>5363/09 M/19</b>	3 prog	consanguinité	Vertige, trb marche, trb visuel, faiblesse musculaire	Syd pyr, syd cérébel, anesth thermo- algique	IRM	Chiari I avec compression du bulbe et	DOD Résection des	Amélioration

Les aspects neurochirurgicaux des malformation de la charnière cervico-occipitale : expérience du service de neurochirurgie CHU Mohammed VI Marrakech( de 2002 à 2010)

				Amyot-distale		occipitalisation C1	amygdales cérébelleuses	
<b>2010 F/45</b>	10 prog	TBK pulmonaire traitée il y a 6 ans	trb phonation	Synd pyr G Hémi-parésie G IX Raideur cerv	IRM	Chiari I Syr C2D9 IB, empreinte de l'apophyse odontoïde sur le bulbe	Pas de CRO	Amélioration
<b>11076/09 M/38</b>	4 prog		Paresthésie Céphalée, trb sensibilité MSG	Anesth thermo- algique, hypoesthésie tactile MSG	TDM IRM	Chiari I, Syr CD, hydro tetra- ventriculaire Sténose trou occipit	DOD DVP	Amélioration
<b>2010 F/35</b>	3 Prog		Trb marche hémi-parésie dt amaigri	Syd pyr MSI Hémi-parésie dt anest th-alg Nyst-horiz	Rx TDM IRM	Chiari I Syr Hydro modérée Sacralisation L5	DOD Résection de l'arc post de C1	Amélioration
<b>2010 M/47</b>	6 Prog		Torticolis, Amyot MS Trb motricité MS, NCB	Syd pyr MS Hémi-parésie dt anest th-alg	Rx TDM IRM	Chiari I Syr C2-D7	DOD	Amélioration
<b>2002 F/33</b>	7 prog	Cholesté atome D	Vertiges, céphalées, torticolis, BAV, paresthésie, trb déglutit, amaigri, amy	Monoparésie MS C-S dorsale FO : normal	TDM IRM	Chiari I Syr D2-D10 Hydro modérée	DOD Résection de l'arc post de C1	Amélioration

2004 F/38	5 prog	DVP	Trb marche Trb parole Trb déglutit Céphalée Torticolis Lourdeur MSD	Syd HIC Syd cérébel Trb déglut (IX,X,XI) Amyot main Nanisme harmonieux	TDM IRM Rx	Chiari I Hydro 4 ventr IB Signes HIC	DOD Résection de l'arc post de C1 + Résection des amygdales cérébelleuse s	Amélioration
2005 F/35	12 Prog	DSSA	Parésthésie Lourdeur MI Dorsalgie, scoliose dors Cervicalgie, BAV, torticolie	Syd pyr MI Anesth th-alg Hypoesthésie tactile nv sensitive C2, Scoliose dors	Rx IRM	Chiari I syr C2-D1	DOD Résection de l'arc post de C1	Amélioration

### Observations des patients du groupe III

Les aspects neurochirurgicaux des malformation de la charnière cervico-occipitale : expérience du service de neurochirurgie CHU Mohammed VI Marrakech( de 2002 à 2010)

Sexe/âge	Délai dg (ans) Evolution	ATCDs	Signes fcl	Signes physiques	Ex compl	Anomalies de la CCO	Geste chirurgical	Evolution
2007 M/6	En urgence brutal			Syd HIC Trb conscience, raideur cerv,	TDM IRM Rx	Chiari I Hydro imp	DVP	Amélioration
2007 F/28	6 prog		Trb marche vertiges Vomissements Trb visuels	Syd pyr MIS Syd cérébel Atteinte VII,IX,X Patiente ralentie	FO TDM IRM	Chiari I Sténose aqueduc sylvius hydro énorme	DOD DVP Dt	Amélioration
2009 M/50	10 prog		Céphalée vertige, BAV,vomissement, paresthésie, trb marche, lourdeur MI	Syd HIC Syd pyr MSI Syd cérébel Syd vestib Nyst horiz	Rx IRM	Chiari I Hydro minime	DOD Résection des amygdales cérébelleuses	Amélioration
2008 M/30	4 prog	Consanguinité 1er degrés	Céphalée, BAV,vomissement, trb équilibre , amyot	Syd HIC Syd pyr MSI Syd cérébel kinétique Nyst horiz	FO IRM	Chiari II FCP réduite Hydro minime	DOD	Amélioration
2008 M/1mois	1 mois rapide		Macrocraniee	macrocranie	IRM TDM	Chiari I Hydro imp	DVP	Amélioration
2006 M/14	1 prog		Trb marche, vertiges, Cephalées,	Syd HIC Syd cérébel Strabisme diverg	TDM IRM	Chiari I Dandy-walker	DVP	Stabilisation

			vomissement	Pied creux		Agénésie partielle du vermis Hydro impt		
<b>2007 M/5</b>	7mois rapide		Cephalées en casque, vomissement, diplopie	Syd HIC Strabisme converg	TDM	Chiari I Dandy-walker Hydro impt	DVP	Amélioration
<b>12938/10 M/20</b>	6 mois prog	DVP pour HIC il y a 1 an	NCB, torticolis, amaigri, trouble de la marche	Syd HIC Syd cérébel kinétique Nystagmus vertical Syd rachidien cerv	TDM IRM	Chiari I Hydro modérée	DOD	Amélioration

## OBSERVATIONS DES PATIENTS DU GROUPE IV

## *RESULTATS*

## I- EPIDEMIOLOGIE

### 1-Fréquence d'admission par année

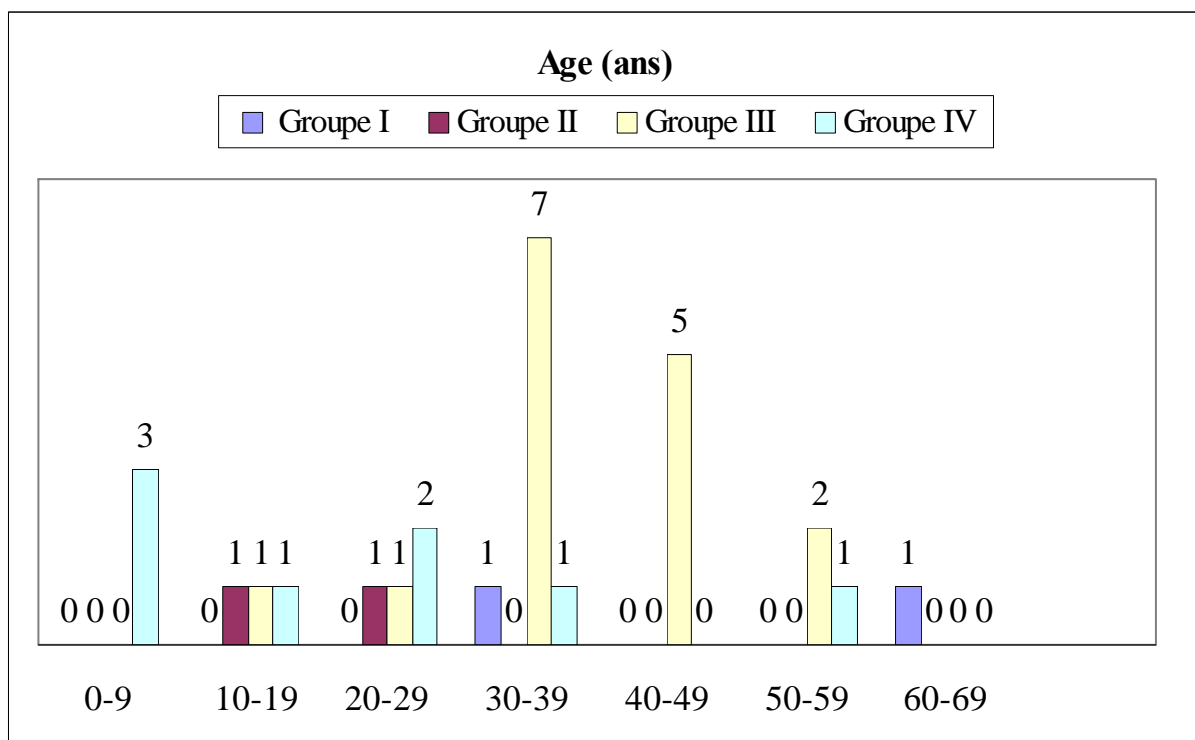
Tableau I : Flux des patients en fonction de l'année.

Année	Groupe I	Groupe II	Groupe III	Groupe IV	Nbr total
2002	-	-	3	-	3
2003	-	-	2	-	2
2004	-	2	1	-	3
2005	-	-	1	-	1
2006	-	-	-	1	1
2007	-	-	-	3	3
2008	1	-	-	2	3
2009	1	-	2	1	4
2010	-	-	7	1	8

Nos patients sont recrutés à raison de 3,1 patients par an.

## 2- Age

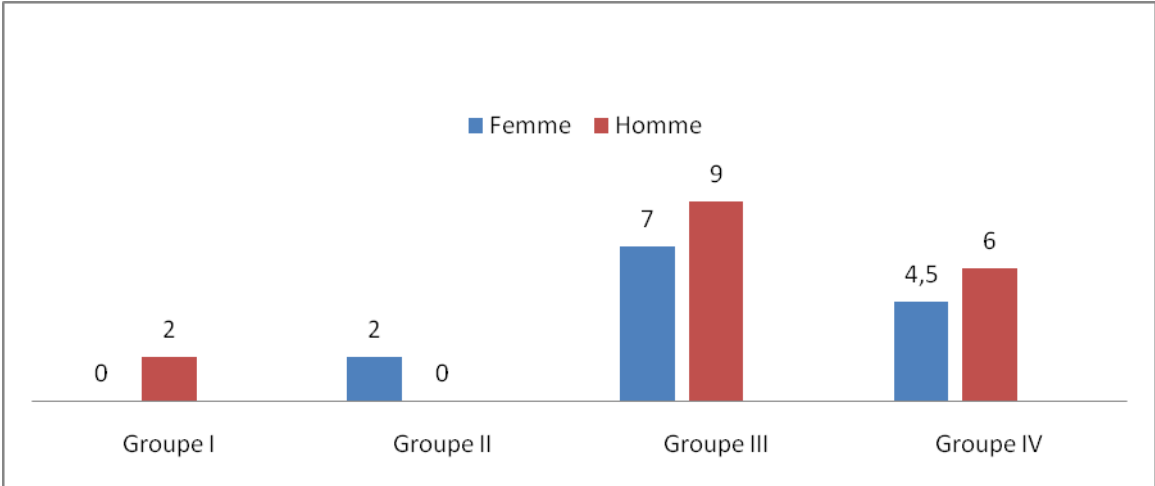
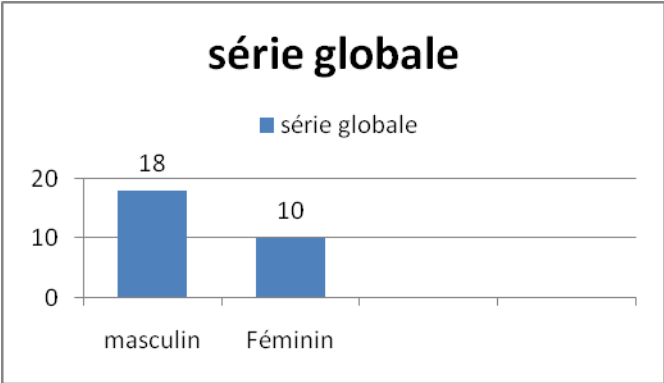
- L'âge moyen de nos patients à l'admission est de 32.28 ans variant entre 1 mois et 68 ans.
- La tranche d'âge la plus touchée est celle de 30 à 39 ans.



**Graphique n°1 : Répartition des patients selon l'âge par tranche d'âge de 10 ans.**

## 3- Sexe

La prédominance masculine est évidente avec 64,29% d'hommes contre 35,71% de femmes.



**Graphique n°2 : Répartition selon le sexe et selon les groupes.**

## II- ETUDE CLINIQUE

### 1- Antecedents

L'anamnèse, temps essentiel de tout examen clinique, a permis de préciser les antécédents pathologiques suivants :

- La notion de consanguinité est retrouvée 2 fois.
- Notion de traumatisme crânien bénin dans l'enfance dans un cas.

- dans le groupe I : 14/24  
- dans le groupe II : 1/2  
- dans le groupe III : 2/2  
- dans le groupe IV : 6/8

} n'ont pas présenté d'antécédents pathologiques notamment pas de cas similaires dans la famille

### 2- Mode de début

L'évolutivité clinique est lente dans la majorité des cas, soit 21 cas (75%), rapide dans 6 cas (21,43%), brutale dans 1 cas (3,57%) du groupe IV, sans facteur déclenchant ou précipitant dans tous les cas.

**Tableau II : Mode de début.**

Groupe	Lente	Rapide	Brutale
I	2	-	-
II	1	1	-
III	14	2	-
IV	5	2	1

### **3– Délai de diagnostic**

C'est le temps écoulé entre l'apparition du premier signe clinique et l'hospitalisation du malade (confirmation du diagnostic).

Il varie entre 1 mois et 12 ans, avec une moyenne de 4,3 ans.

Dans un cas, le tableau clinique s'est installé de façon aiguë, sans intervalle.

### **4– Signes fonctionnels**

Les signes révélateurs, orientant parfois vers la région cervico–occipitale, et qui amènent les patients à consulter, sont dominés par :

- ♦ La symptomatologie douloureuse (21 cas) à type de cervicalgie et névralgie cervico-brachiale.
- ♦ Les troubles sensitifs rapportés dans 12 cas, à type de paresthésies, hypoesthésies,
- ♦ L'impotence fonctionnelle (lourdeur, fatigabilité) : 8 cas,
- ♦ Dans 9 cas, les patients présentaient de troubles de la marche,
- ♦ Vertiges étaient notés dans 5 cas,
- ♦ L'amyotrophie a été notée 5 fois,
- ♦ Torticolis : 6 cas,
- ♦ Troubles de déglutition : 5 cas,
- ♦ Troubles ophtalmologiques ou visuels à type de diplopie, baisse de l'acuité visuelle : 6 cas,
- ♦ Un tableau d'HTIC est présent dans 6 cas, avec des troubles de la conscience associés dans un cas.
- ♦ Troubles de l'équilibre avec tendance à la chute dans 6 cas,
- ♦ D'autres signes ont été notés : troubles de phonation (2 cas), macrocraînie (1 cas),
- ♦ À noter l'amaigrissement associé dans 3 cas.

**Tableau III : Les signes fonctionnels selon les groupes.**

Signes fonctionnels	Groupe I	Groupe II	Groupe III	Groupe IV	Nbr total
Cervicalgie, NCB	2	-	7	3	11
Céphalée	-	-	4	4	8
Trb sensitive	1	1	9	1	12
Impotence fonctionnelle	-	1	7	-	8
Trb marche	-	1	4	4	9
Vertiges	-	-	4	1	5
Amyotrophie	1	1	2	1	5
HIC	-	-	2	4	6
Torticolis	-	1	4	1	6
Trb déglutition	1	-	3	1	5
Trb oculaire	-	-	3	3	6
Trb équilibre	-	1	2	1	4
Amaigrissement	-	-	2	1	3
Trb phonation	-	-	2	-	2
Trb sphinctérien	1	-	-	-	1
Macrocrânie	-	-	-	1	1

## 5- Examen neurologique

L'examen neurologique a objectivé chez nos patients :

- ♦ Un syndrome pyramidal chez 24 patients,
- ♦ Troubles sensitifs objectifs, type dissociation syringomyélique, dans 20 cas,
- ♦ Un déficit moteur retrouvé dans 17 cas,
- ♦ L'amyotrophie à localisation distale, a été notée 14 fois, avec un aspect de la main d'Aran Duchenne dans 1 cas,
- ♦ L'atteinte des nerfs crâniens, surtout des nerfs mixtes, était retrouvée dans 11 cas, avec un nystagmus horizontal dans 10 cas,

**Les aspects neurochirurgicaux des malformations de la charnière cervico-occipitale : expérience du service de neurochirurgie CHU Mohammed VI Marrakech (de 2002 à 2010)**

- ♦ Le syndrome cérébelleux est noté chez 9 malades,
- ♦ Le syndrome cordonal postérieur dans 3 cas.
- ♦ L'examen du fond d'œil, demandé chez 4 malades, a mis en évidence un œdème papillaire dans 3 cas dont un évolué, son absence dans un cas, une névrite optique rétro-bulbaire dans 1 cas.

**Tableau IV : Signes neurologiques objectifs en fonction des groupes.**

	Groupe I	Groupe II	Groupe III	Groupe IV	Total
<b>Syndrome pyramidal :</b>					
- Tératoplégie	-	1	7	3	11
- Irritation pyramidale	-	-	2	1	3
- Monoparésie	1	-	4	-	5
- Paraparésie	1	-	2	-	3
- Hémiparésie	-	-	3	1	4
<b>Trouble sensible :</b>					
- Dissociation syringomélique	2	-	5	4	11
- Syndrome cordonal postérieur	1	-	1	-	2
<b>Amyotrophie</b>	1	1	2	1	5
<b>Nystagmus horizontal</b>	1	-	4	3	8
<b>Nerfs crâniens</b>	1	1	7	6	15
<b>Syndrome cérébelleux</b>	-	1	5	5	11

## **6- Examen général**

L'examen général ne doit pas être négligé, au risque de passer à côté de malformations associées ou de dysmorphies très évocatrices :

- ♦ Cyphoscoliose ou scoliose notée chez 8 malades,
- ♦ Pieds plats ou pieds creux : 2 cas,
- ♦ Raideur cervical : 3 cas,
- ♦ Nanisme harmonieux, cou court , macrocrairie, hyperlordose cervicale, limitation de l'abduction du bras ont été trouvés dans un seul cas.

### III- EXAMENS COMPLEMENTAIRES

#### 1- Buts

D'un intérêt capital pour le diagnostic positif, étiologique et différentiel, et pour le bilan lésionnel, sans oublier son apport considérable dans la surveillance et l'évaluation des résultats post-thérapeutiques.

#### 2- Moyens

La radiographie de la CCO et du rachis permet d'apprécier l'état anatomique de la charnière (IB, platybasie, anomalie C<sub>1</sub>-C<sub>2</sub>), et du rachis (scoliose, cyphose, dysraphie lombo-sacrée).

La TDM et l'IRM précisent le type de l'anomalie de Chiari, le siège et l'étendue du kyste syringomyélique, l'existence ou non d'une hydrocéphalie. L'existence d'une communication entre le kyste et le V<sub>4</sub> n'a été recherchée dans aucun cas.

1- L'imagerie par résonance magnétique (IRM) est un examen incontournable qui a surplanté les autres examens radiologiques, réalisée chez 25 malades (86,21%).

Elle a permis dans tous les cas de mettre en évidence l'anomalie au niveau de la CCO.

2- La tomodensitométrie (TDM) bien que moins performante, garde ses avantages dans l'exploration de l'étage sus-tentorielle, à la recherche d'hydrocéphalie surtout, ou comme alternative en l'absence de moyens, pratiqués dans 14 cas (48,28%), où elle a objectivé des malformations de la CCO, sauf dans 4 cas où elle a été normale, et ce n'est que l'IRM réalisée secondairement qui objective des MCCO, ce qui prouve la supériorité et la sensibilité de l'IRM par rapport à la TDM.

3- La radiologie conventionnelle reste un examen cardinal pour le diagnostic des malformations osseuses et a été pratiquée chez 13 patients, soit 44,83%.

Elle perd de son intérêt en faveur des nouvelles techniques de neuro-radiologie, d'un apport supérieur et permettant l'exploration des structures osseuses et nerveuses dans le même temps avec une meilleure précision.

On a relevé 3 cas (10,71%) d'impression basilaire, 2 cas (7,14%) d'occipitalisation de C<sub>1</sub>, 8 cas (28,57%) de cyphose et/ou scoliose, et dans 1 cas (3,57%) une sacralisation de L<sub>5</sub>. Chez 10 patients (35,71%) ces radiographies ont été normales.

4- Les investigations neurophysiologiques n'ont pas encore gagné leur place comme un examen courant.

- L'électromyogramme a été réalisé une seule fois et a confirmé l'origine centrale des troubles neurologiques.

### **3- Résultats**

Les malformations de la charnière cervico-occipitale rencontrées dans notre série sont :

#### **3.1. Anomalies nerveuses.**

- Malformation de Chiari associée à une syringomyélie chez 13 malades (46,43%) dont 3 avec hydrocéphalie.

- Malformation de Chiari isolée dans 11 cas (39,29%) dont 1 avec canal cervical étroit, 4 avec hydrocéphalie et 1 avec hydrocéphalie sur sténose de l'aqueduc de Sylvius.

✓ **Dans les groupes III et IV (24 patients) (85,71%) :**

- 22 avaient une malformation de Chiari type I (91,67%),
- 2 patients portaient une malformation de Chiari type II (8,33%),
- 13 cas (54,17%) avaient une syringomyélie associée (dont 4 avec hydrocéphalie).
- 3 ont des anomalies osseuses ajoutées (12,50%),
- 3 patients (12,50%) présentent en plus une syringomyélie avec anomalies osseuses.
- 2 cas (7,14%) s'associent à une malformation de Dandy Walker.

Dans un cas, à la malformation de Chiari I se surajoute une sténose de l'aqueduc de Sylvius, avec hydrocéphalie importante.

**Tableau V : Anomalies nerveuses des groupes III et IV**

	Nbr total	Isolée	+ syringo- myélie	+ anomalies osseuses	+ syrinx + anomalies osseuses	+ sténose aqueduc sylvius
Chiari I	22	6 (3H)	9 (2H)	3 (1H)	3 (2H)	1 (1H)
Chiari II	2	1 (1H)	1	-	-	-

H : hydrocéphalie

✓ Dans le groupe II : 2 patients (7,14%) :

- 2 cas de malformation de Chiari isolée.

### **3.2. Anomalies osseuses.**

Huit patients (26,3%) étaient porteurs d'anomalies osseuses, isolées dans 2 cas (7,14%) dans le groupe I, et associées à des anomalies nerveuses dans 6 cas dans les groupes III et IV, on note :

- ♦ L'impression basilaire est rencontrée : 3 cas
- ♦ La cypho-scoliose ou scoliose : 6 cas
- ♦ Canal cervical étroit : 3 cas
- ♦ Hémi-occipitalisation de C<sub>1</sub> : 3 cas
- ♦ Dislocation C<sub>1</sub>-C<sub>2</sub> : 1 cas
- ♦ Sténose trou occipital : 1 cas
- ♦ Petite fosse cérébrale postérieure : 1 cas
- ♦ Sacralisation de L<sub>5</sub> : 1 cas

**Tableau VII** : Répartition des malformations osseuses rencontrées dans notre série.

Anomalie osseuses	I	III	IV	Nbr total
IB	1	2	-	3
Occipitalisation C <sub>1</sub>	1	1	-	2
Sténose trou occipital	-	1	-	1
Petite FCP	-	1	-	1
Sacralisation L <sub>5</sub>	-	1	-	1
(Cypho)-scoliose	1	5	-	6
Canal cervical étroit	-	1	-	1
Hyperlordose cervicale	-	1	-	1
Pied creux	-	1	-	1

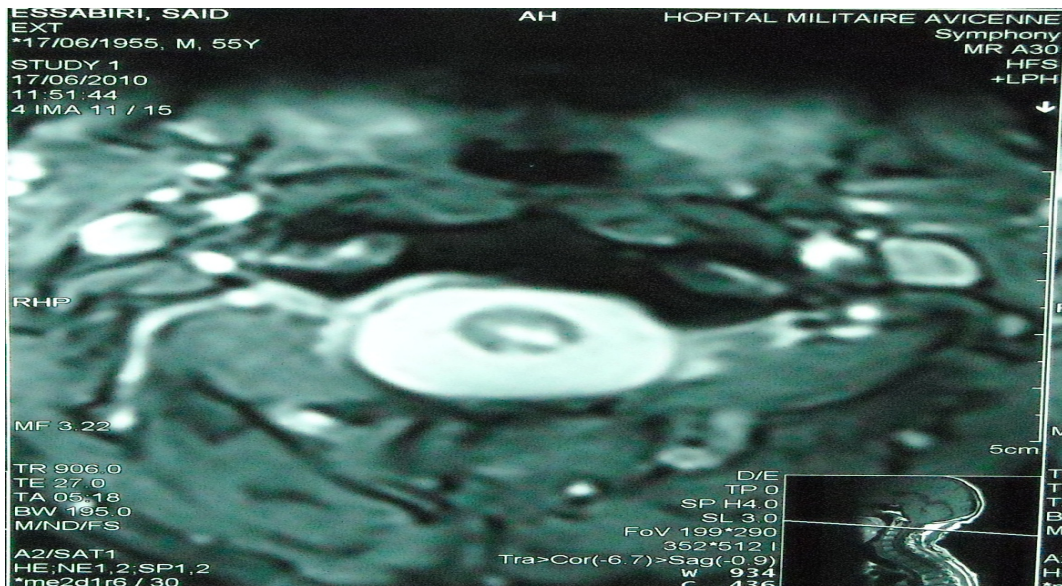### 3.3. Anomalies complexes

Les anomalies nerveuses et osseuses peuvent se rassembler de façon très variable, dans notre série on trouve :

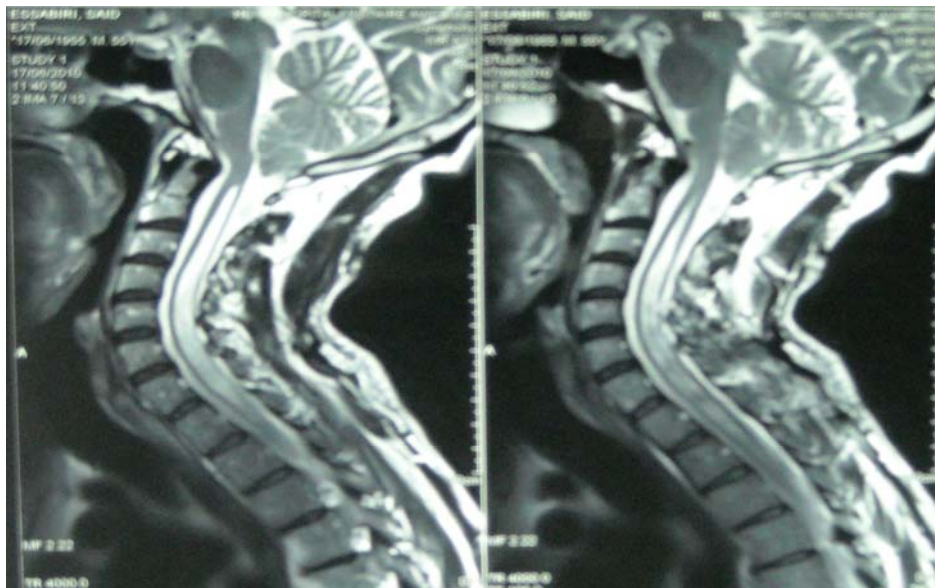
- Association de plusieurs anomalies nerveuses dans 18 cas (47,4%),
- Association d'anomalies nerveuses et osseuses dans 10 cas (26,3%).

Réparties comme suit :

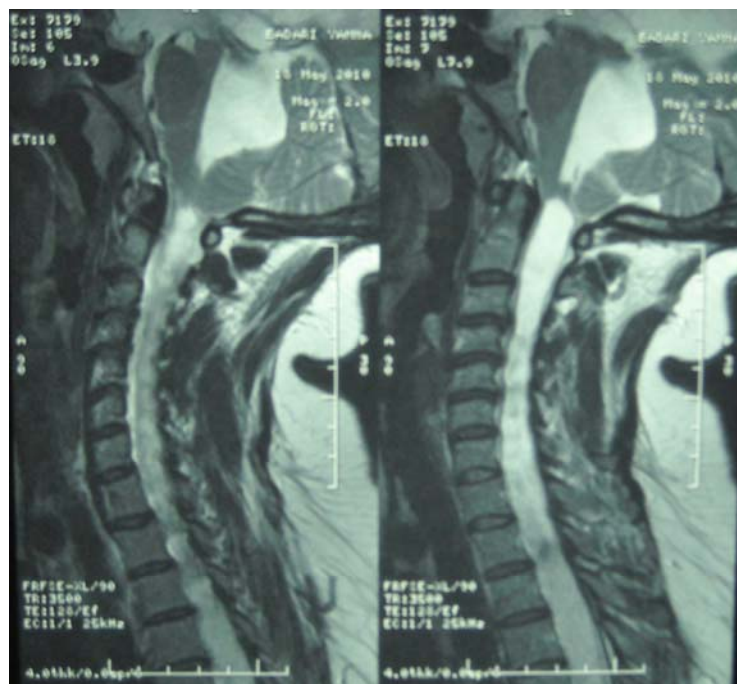
- Chiari + syringomyélie : 10 cas
- Chiari + syringomyélie + anomalie osseuse : 3 cas
- Chiari + anomalie osseuse : 3 cas
- Chiari + sténose de l'aqueduc de Sylvius : 1 cas
- Syringomyélie + anomalie osseuse : 2 cas
- Chiari isolée : 2 cas



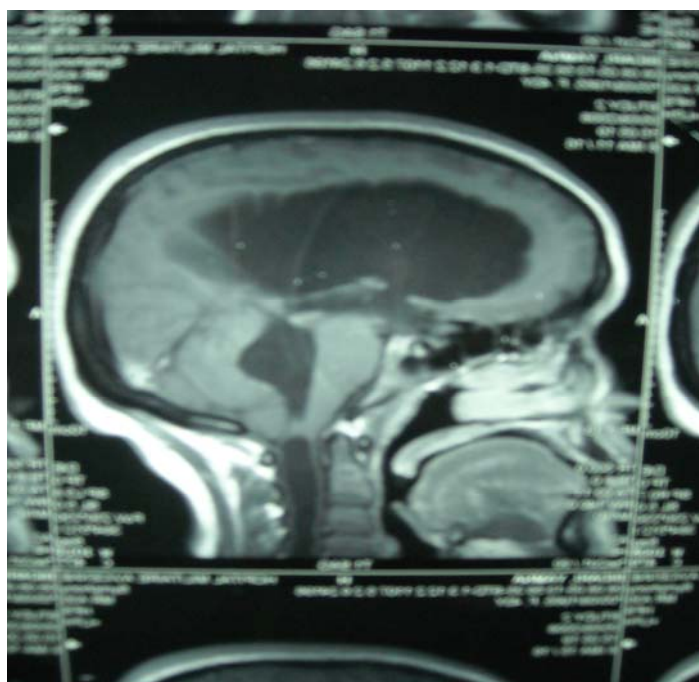
**Figure 1 :** IRM médullaire coupe transversale séquence t1 : cavité syringomyélique



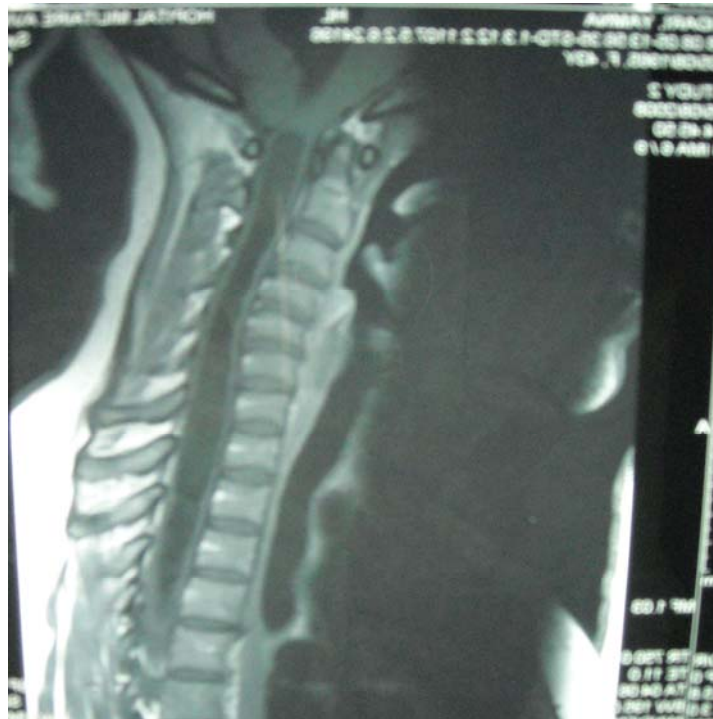**Figure 2 :** Coupe sagittale d'une IRM de la charnière cervico-occipitale en séquence T2  
Malformation de Chiari I avec cavité syringomyélique cervicale secondaire et hyper-lordose cervicale



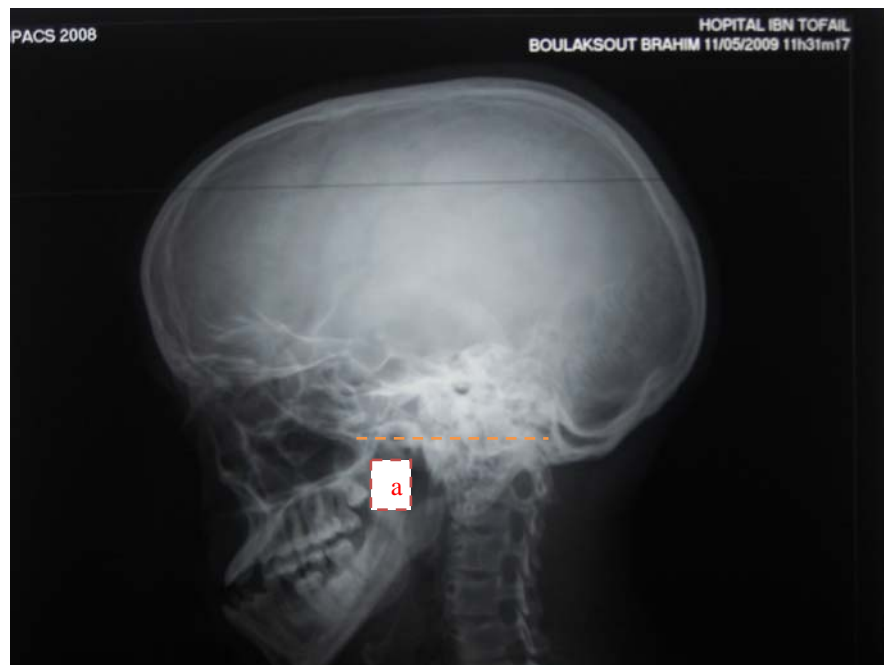
**Figure 3 :** Coupe sagittale d'une IRM de la charnière cervico- occipitale en séquence T2 : Chiari I, cavité syringomyélique cervicale avec dilatation de V4



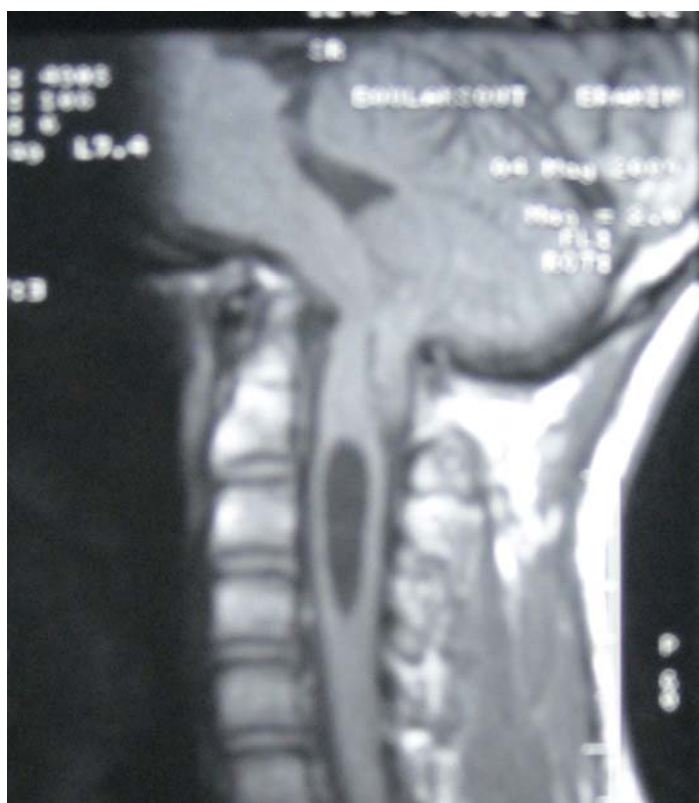
**Figure 4 :** IRM encephalique en coupe sagittale en séquence pondérée T1 montrant une hydrocephalie tetraventriculaire sur malformation de Chiari I avec cavité syringomyélique cervicale



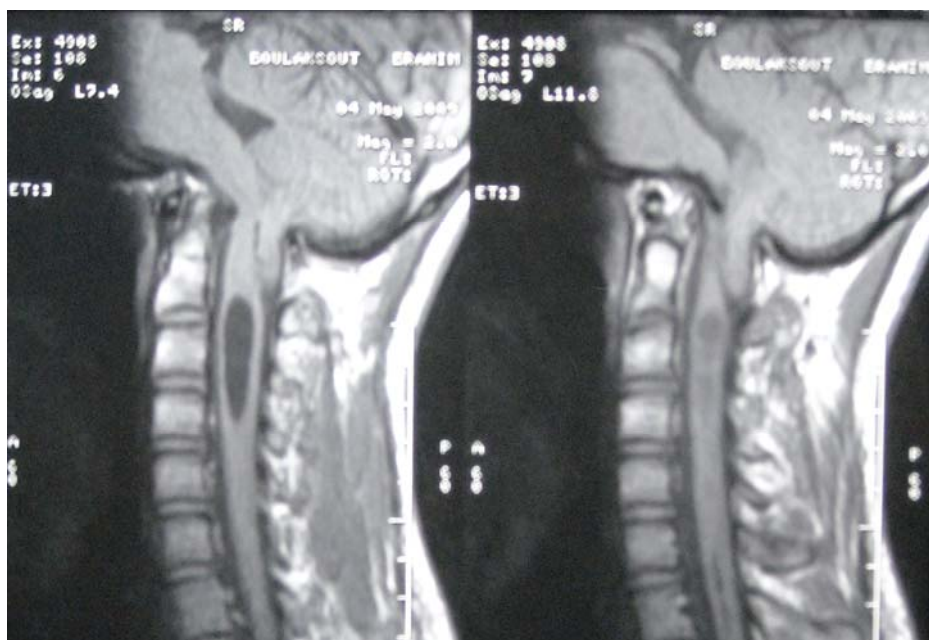**Figure 5 :** IRM de la charnière cervico-occipitale coupe sagittale en séquence T1 : Chiari I dilatation de V4 Syringomyélie cervico dorsale



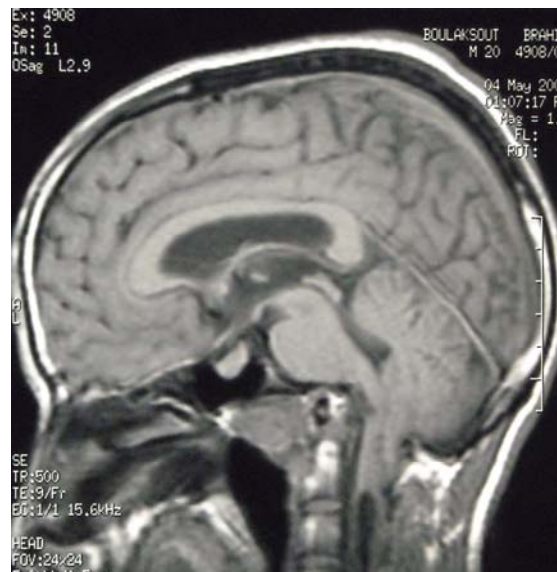**Figure 6 :** Rx du crâne : Impression basilaire : l'odontoïde dépasse la ligne de chamberlain (a)



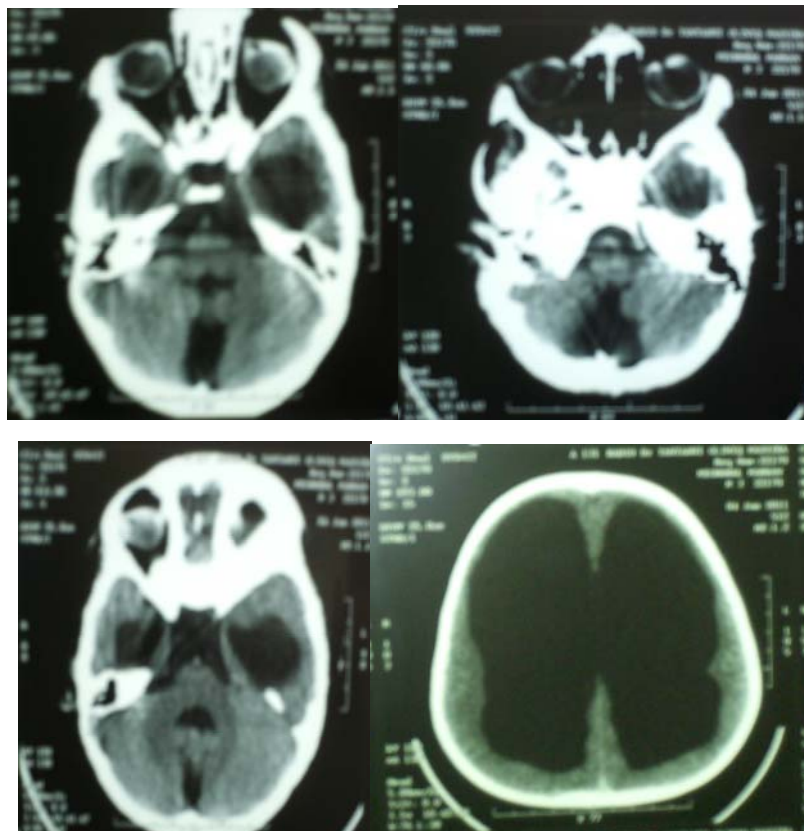
**Figure 7 :** IRM de la charnière cervico-occipitale, coupe sagittale, en séquence pondérée T1 : malformation de Chiari I associée à une cavité syringomyélique cervicale



**Figure 8 :** IRM de la charnière cervico-occipitale en séquence T1, coupe sagittale : malformation d'Arnold Chiari I avec cavité syringomyélique malformative cervicale.



**Figure 9 :**IRM encéphalique coupe sagittale en séquence T1 : Malformation de Chiari I avec cavité syringomyélique cervicale.



**Figure 10 :**TDM cérébrale : malformation de dandy walker associé à une hydrocéphalie tétra -entriculaire

## **IV- TRAITEMENT**

### **1- BUTS**

Il vise la levée de la compression bulbo-médullaire, et l'élimination des cavités liquidiennes siégeant dans la moelle ou dans l'encéphale, stopper l'évolutivité de la maladie et améliorer la symptomatologie.

### **2- TRAITEMENT MEDICAL ET ORTHOPEDIQUE**

Le traitement chirurgical a été récusé chez un patient du groupe I, chez qui un traitement médical à base d'antalgique avec port de minerve a été instauré.

### **3- TRAITEMENT CHIRURGICAL**

#### **3-1. Chirurgie décompressive : Technique**

Les interventions portant sur la malformation de Chiari ont consisté à la décompression du trou occipital par voie postérieure associant, malade sous anesthésie générale, décubitus ventral, tête sur têtère, incision linéaire occipito-cervicale et après dissection des muscles para-vertébraux, une crâniectomie sous occipitale, une résection de l'arc postérieur de C1, étendue dans 1 cas à C2, une plastie durale en Y après ouverture large de la dure-mère sans ouverture de l'arachnoïde, puis fermeture plan par plan sans drain de Redon dans tous les cas, 3 geste ont été porté sur les amygdales cérébelleuses dans le groupe AC.

#### **3.2. Drainage des cavités**

Les cavités liquidiennes ont été drainées soit par :

- ♦ Dérivation ventriculo-péritonéale (DVP) ;
- ♦ Dérivation syringo-sous-arachnoïdienne (DSSA) ;
- ♦ Dérivation kysto-sous-arachnoïdienne (DKSA)

#### 4- Indications

✓ Dans le groupe AC :

La décompression ostéo-durale a été faite chez 20 patients dont 2 patients du groupe II, 15 du groupe III avec résection de l'arc postérieur de C<sub>1</sub>-C<sub>2</sub> chez 1 patient et 3 du groupe IV, une myélotomie a été associée dans 1 cas du groupe III après échec de la DSSA et dans un autre cas comme geste complémentaire.

La dérivation syringo-sous-aracnoïdienne a été réalisé chez un patient du groupe I et un autre du groupe II.

La résection des amygdales cérébelleuse a été réalisée chez 03 patients du groupe III.

## V- EVOLUTION

Ces opérations sont marquées par le faible taux de complications et leur évolution favorable en général, ce qui se reflète d'après notre étude :

### ✓ Mortalité :

Aucun cas de décès n'a été rapportée.

### ✓ Complications post-opératoires :

♦ Un cas a présenté une fistule du liquide céphalo-rachidien (LCR) compliquée d'une méningite purulente jugulée par le traitement médical.

♦ Des douleurs cervicales très intenses avec raideur de la nuque sans signes infectieux clinique et biologique (réaction méningée aseptique), ont été remarqué chez un patient du groupe III en postopératoire immédiat traité par dérivés morphiniques et myorelaxant.

### ✓ Evolution clinique :

L'amélioration a été la règle, puisque chez 24 patients, soit 85,71% les résultats sont jugés bons à court terme.

La stabilisation de l'état neurologique a été le cas chez 4 patients, soit 14,29%, 1 du groupe D et 1 du groupe S qui a été mis sous traitement médical.

Malheureusement, le devenir lointain des malades n'a pu être apprécié.

## *DISCUSSION*

La première description d'une malformation de la charnière cervico-occipitale fut en 1880 par BELL qui a rapporté le premier cas de dislocation atloïdo-axoïdienne malformative et ce n'est qu'en 1939 que Chamberlain publia ses études radiologiques sur l'impression basilaire (1).

En 1891, la malformation de Chiari fut définie par Chiari comme l'hernie des amygdales cérébelleuses au-dessous du plan du foramen magnum, et les classa en trois stades, toujours de mise de nos jours (2).

Cette pathologie a bénéficié du progrès scientifique et surtout dans les domaines radiologiques et thérapeutiques, ce qui a révolutionné la prise en charge et l'évolution de ces maladies.

Rappelons toutefois la multitude des variétés anatomiques et le polymorphisme clinique de ces malformations parfois trompeur, mais qui reste accessible au diagnostic grâce à l'apport de la neuroradiologie par l'avènement de l'IRM.

## **I- EPIDEMIOLOGIE**

### **1- Fréquence**

La fréquence des MCCO est un paramètre difficile à calculer avec exactitude, toutefois nous comparons nos résultats avec ceux de la littérature.

**Tableau X : Fréquence selon la littérature.**

Auteurs	Fréquence	Période	Nbr de cas
BADIE (3)	6,5	1986-93	52
BINDAL (4)	4,8	1986-91	29
MILHORAT (5)	91	1994-97	364
EL OUAHABI (6)	7,1	1983-96	100
TAZI (7)	8,2	1979-84	41
BARBARO (8)	3,6	1971-83	43
BEKKALI (9)	22	1985-91	132
PAUL (10)	1,8	1943-81	71
AIMARD (11)	2,2	1971-91	47
LOUHHABI (1)	3,2	1984-96	41
ELSTER (12)	9,7	1985-91	147
<b>Notre série</b>	<b>3,1</b>	<b>2002-2010</b>	<b>28</b>

## 2- Age

Tous les âges peuvent être affectés, les MCCO se révélant fréquemment chez l'adulte jeune.

**Tableau XI : L'âge moyen selon la littérature.**

Auteurs	Nbr de cas	Moyenne d'âge (ans)	Age extrême (ans)
HIDA (13)	71	29,4	3-59
ISU (14)	7	30	23-54
TUBBS (15)	50	6,9	2 mois - 17
STOVNER (16)	41	49	11-77
BINDAL (4)	29	45	18-66
AIMARD (11)	47	39,3	14-64
MILHORAT (5)	364	24,9	
PAUL (10)	71	43	15-66
<b>Notre série</b>	<b>28</b>	<b>32.28</b>	<b>1 mois - 68</b>

### 3- Sexe

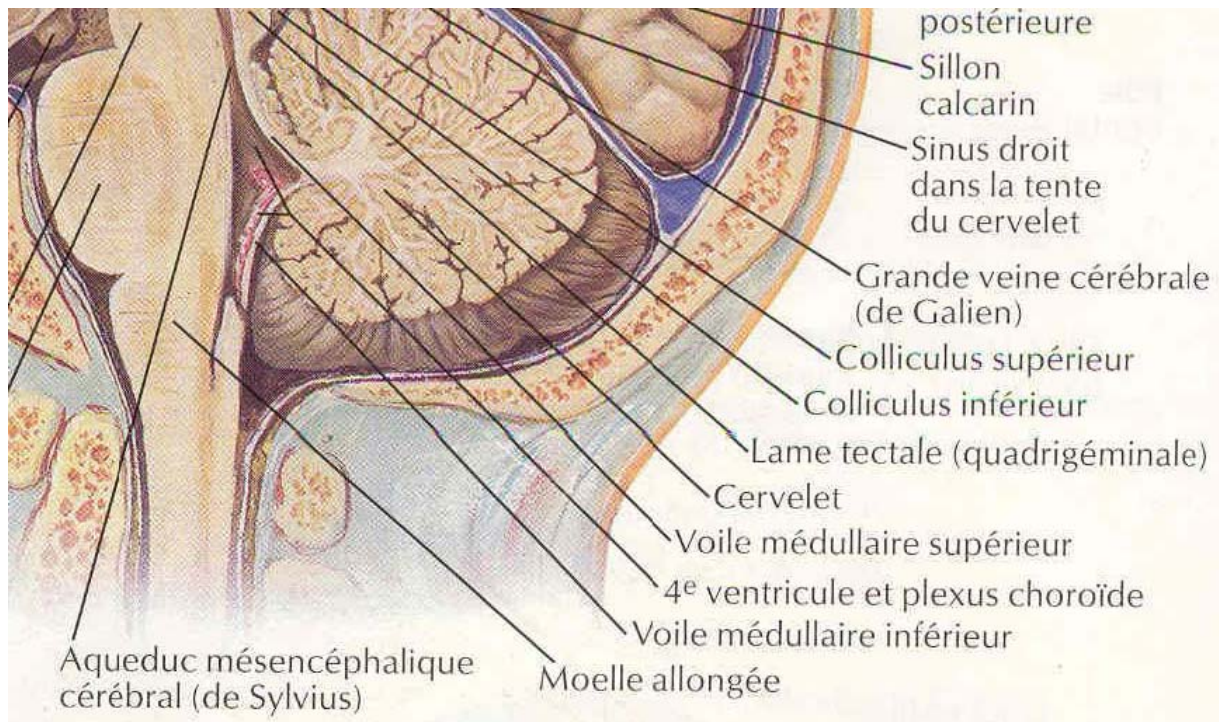
La prédominance féminine est habituelle, rapportée par plusieurs études.

**Tableau XII : Répartition selon le sexe dans la littérature.**

Auteurs	Nbr de cas	Homme (%)	Femme (%)
HIDA (17)	71	32,80	66,20
ELSTER (12)	68	40	60
TUBBS (15)	50	60	40
STOVNER (16)	41	29,27	70,73
BINDAL (4)	29	44,83	55,17
AIMARD (11)	47	53,19	46,81
MILHORAT (5)	364	24,45	75,56
PAUL (10)	71	49,30	50,70
<b>Notre série</b>	<b>28</b>	<b>64,29</b>	<b>35,71</b>

## II- RAPPELS ANATOMIQUES :

La charnière cervico-occipitale est constituée sur le plan osseux par l'empilement de l'os occipital, de l'atlas (C1) et de l'axis (C2), sur le plan ligamentaire par des ligaments qui solidarisent la base du crâne aux deux premières vertèbres cervicales et sur le plan neurologique par la jonction bulbo-médullaire (17).



**Figure 11 :** Charniere cervico-occipitale : contenant

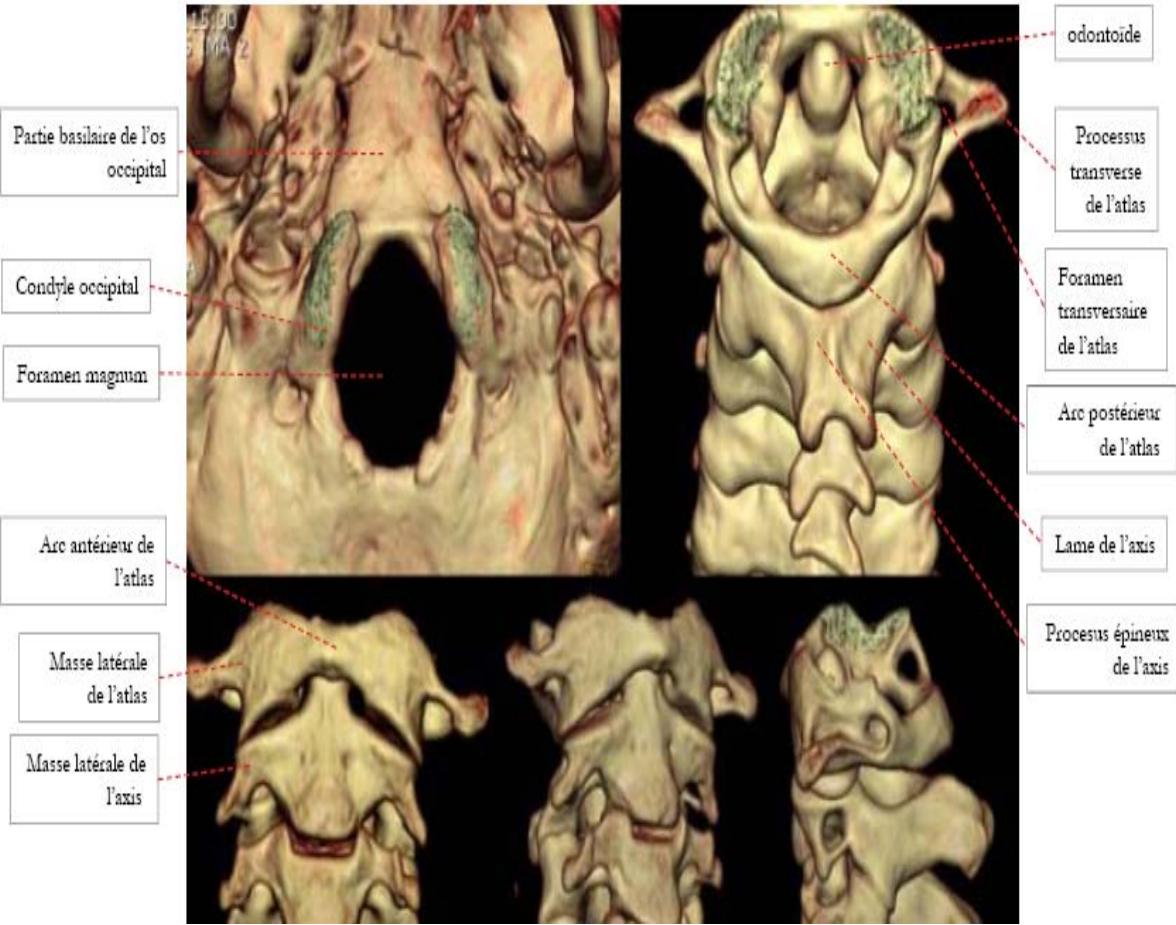
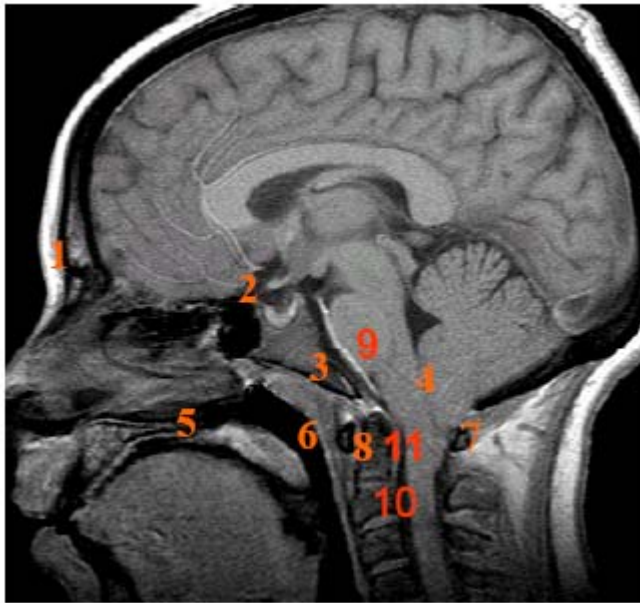

Figure 12 :Structures osseuses de la charniere cervico-occipitale



Nasion (1),  
 selle turcique (2),  
 clivus (3),  
 écaille occipitale (4),  
 bord postérieur du palais dur (5),  
 arc antérieur de l' atlas (6), arc postérieur de l' atlas (7),  
 apophyse odontoïde (8),  
 bulbe (9),  
 moelle cervicale (10),  
 obex (11).

Figure 13 : Radioanatomie de la charniere cervico-occipitale

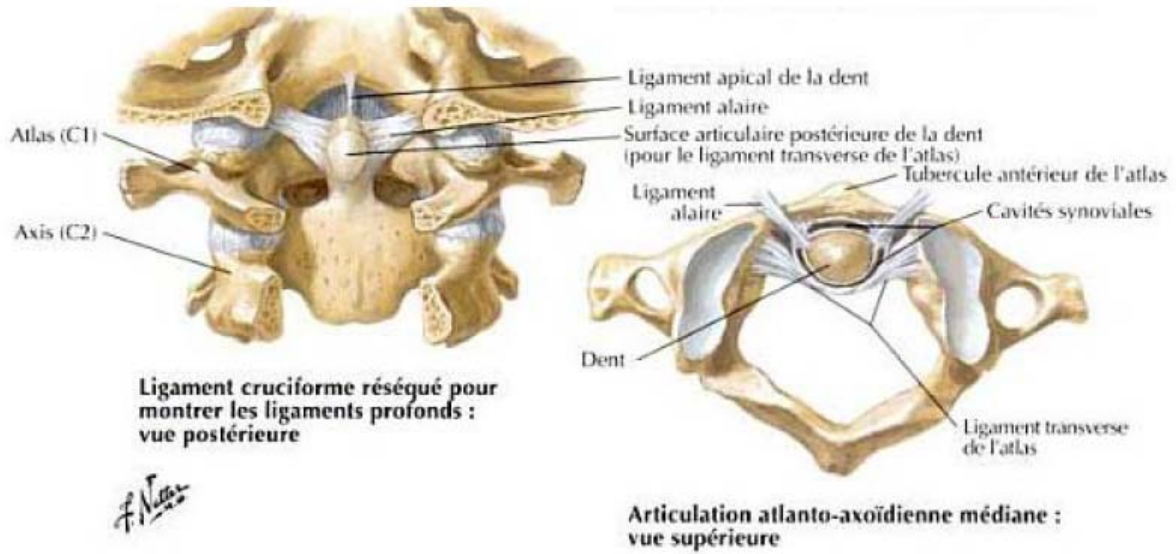
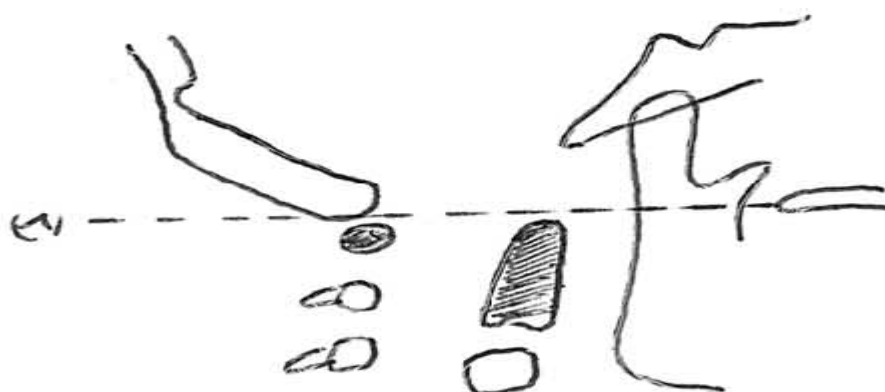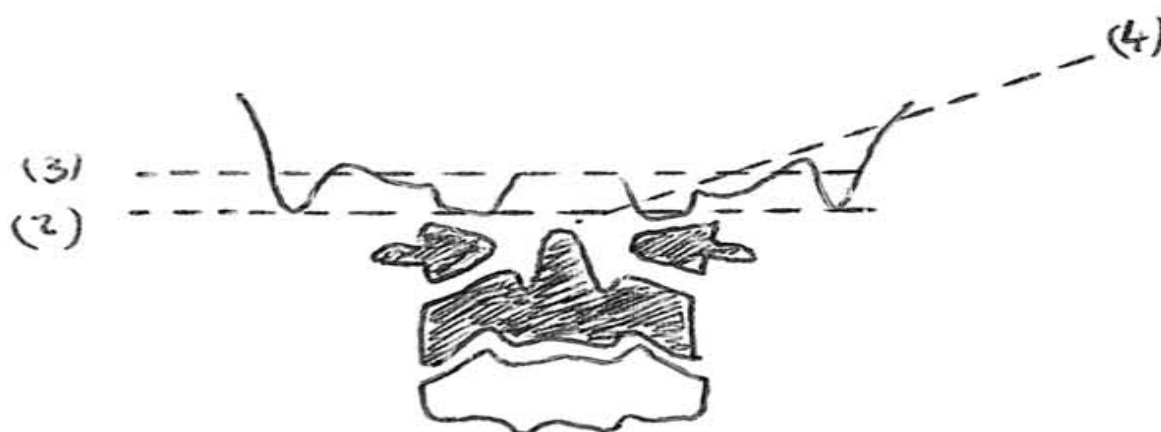


Figure 14 : Ligaments cranio-vertébrales internes



**Figure 15 : CHARNIERE CERVICO-OCCIPITALE NORMALE :**

- L'odontoïde est sous la ligne de chamberlain (1)



**Figure 16 : CHARNIERE CERVICO OCCIPITALE NORMALE :**

- La ligne bismastoïdienne (2) passe par les articulation occipito-atloïdiennes
- La ligne digastrique (3) passe au dessus de tous les éléments de la charnière cervico-occipitale.
- La base du crâne en région paracondylienne est oblique en bas et en dedans (4)

## II- ETIO-PHYSIOPATHOLOGIE

### 1- Physio-pathogenie des mcco

Les MCCO ou dysraphie surviennent avant la fermeture complète du tube neural soit entre le 26<sup>ème</sup> et le 28<sup>ème</sup> jour de la vie intra-utérine (18,2,19), et plusieurs explications physiopathologiques très controversées sont proposées.

Elles comprennent :

#### ◆ Malformations des corps vertébraux :

- ◆ Dysplasies occipitales, dues à une fusion prématurée d'une ou plusieurs synchondroses occipitales,
- ◆ Impression basilaire, en rapport avec un défaut d'ossification de l'os occipital,
- ◆ Non fermeture de l'arc postérieur de l'atlas, responsable de spina bifida occulta,
- ◆ Fusion occipito-atloïdienne souvent incomplète, partielle, portant surtout sur l'arc postérieur (20),
- ◆ Dislocations atlanto-axoïdiennes liées essentiellement à des anomalies de l'apophyse odontoïde : hypoplasie, défaut de soudure odontoïde-corps de l'axis, absence ou insuffisance du ligament transverse.

#### ◆ Malformations nerveuses :

- ◆ Malformation d'Arnold-Chiari, par engagement des amygdales,
- ◆ Existence d'une cavité syringomyélique.

✓ La malformation d'Arnold-Chiari (MAC) est probablement le résultat de différents processus sévère.

NISHIKAW et coll (21) le décrit comme un désordre résultant du développement imparfait des sclérotomes occipitaux qui dérivent du mésoderme para-axial. MILHORAT et coll (5)

considèrent MAC comme une entité héréditaire à part de MAC II et MAC III qu'il classe comme des anomalies primaires associées à une dysgénésie embryologique du tube neural.

✓ **Syringomyélie** : à prédominance cervicale, d'extension dorsale secondaire le plus souvent, d'innombrables travaux lui sont consacrés, ce qui permet de classer la syringomyélie selon son étiologie en trois types, permettant d'orienter la stratégie thérapeutique (22) :

1- syringomyélie communicante ou foraminale, la plus fréquente, associée à des anomalies congénitales ou acquises de la charnière cervico-occipitale,

2- syringomyélie secondaire non communicante, soit post-traumatique, infectieuses ou tumorale,

3- syringomyélie idiopathique en l'absence des étiologies précitées, de petite taille et ne nécessitant pas de traitement chirurgical en général.

MILHORAT et al (23), pour une meilleure compréhension des mécanismes de formation des syrinx, ont proposé une classification selon le siège des syrinx dans la moelle épinière, ils distinguent :

a- Syrinx non communicants, résultant des troubles dynamiques du LCR dans l'ESA, représenté par la malformation de Chiari I, associée à une impression basilaire, et une arachnoïdite. A l'origine on trouve une sténose du canal épendymaire.

b- Les syrinx du canal central communiquant avec le 4<sup>ème</sup> ventricule, en rapport avec une obstruction à la circulation du LCR à distance des orifices du V<sub>4</sub>, et participent tel un 5<sup>ème</sup> ventricule à l'hydrocéphalie souvent associée. Ce type survient comme complications des méningites, des hydrocéphalies post-hémorragiques, trouvé aussi dans les malformations de Chiari II et syndrome de Dandy-Walker.

c- Syrinx extracanaux non malformatifs, qui se forment dans la moelle, en avant ou en arrière du canal épendymaire avec lequel elle ne communique pas, causés par les lésions de la corde spinale tel les traumatismes, infarctus, hémorragie de la moelle.

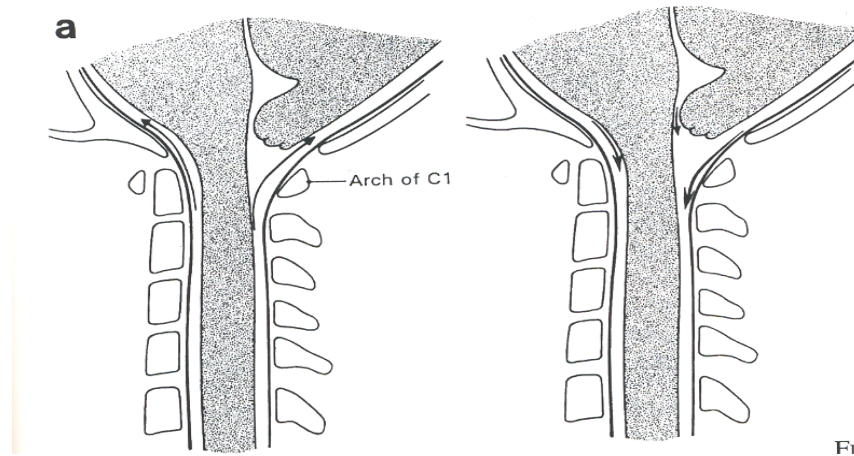
✓ L'association fréquente de malformation de Chiari et de syringomyélie, trouvée dans 50 à 70% (50% dans notre série), a suscité plusieurs réflexions (24,25) :

♦ Weed Gardner et Paget (26) esquissent une théorie évoquant le trouble de fermeture du tube neural (théorie dysraphiques), et la théorie de l'ouverture secondaire du tube (théorie hydrodynamiques) par défaut de perméabilité du toit du 4<sup>ème</sup> ventricule, provoquant un effet pulsatile du LCR « waterhammer », ou effet Bering (pulsations artérielles systoliques des plexus choroïdes) avec une communication entre syrinx et 4<sup>ème</sup> ventricule,

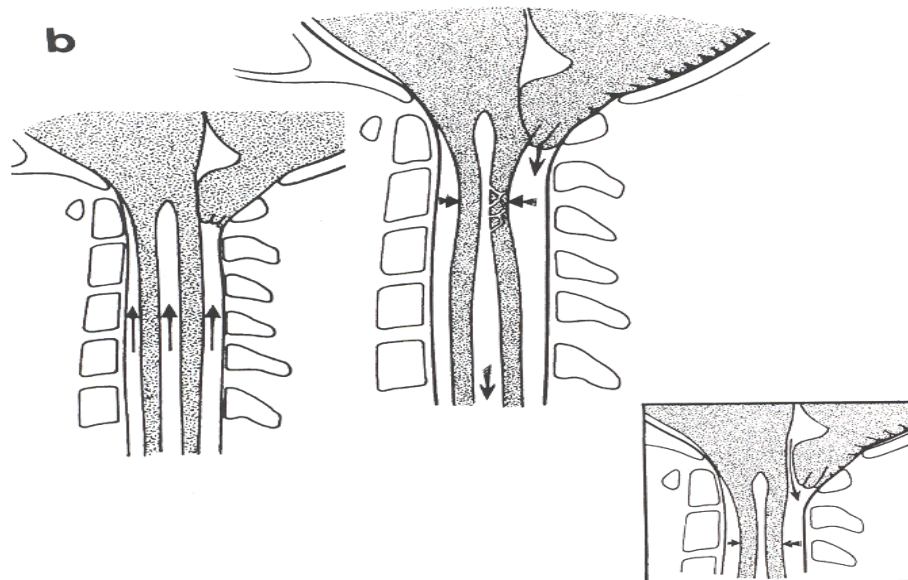
♦ D'autres auteurs tel Williams partagent la même opinion sur la constance des anomalies de la charnière, avec une conception nouvelle de la théorie hydrodynamiques, accordant un rôle essentiel aux « à-coups de pression veineuse » dans la distension du syrinx l'égalisation de la pression entre les deux compartiments crânien et rachidien se ferait par aspiration spinale du LCR « suck » du 4<sup>ème</sup> ventricule au canal centromédullaire, et considère l'ectopie tonsillaire à l'origine de ces troubles,

♦ D'autres enfin et à leur tête Aboulker, admettent l'existence d'une communication mais entre la cavité syringomyélique et les espaces sous arachnoïdiens spinaux par passage transmédullaire du LCR, voire même le long des espaces de Virchow-Robin, et les zones d'entrée des racines nerveuses dorsales, par les à-coups de la pression veineuse péri-médullaire, dû à la stagnation spinale du LCR par défaut de circulation au niveau du trou occipital par obstacle (27).

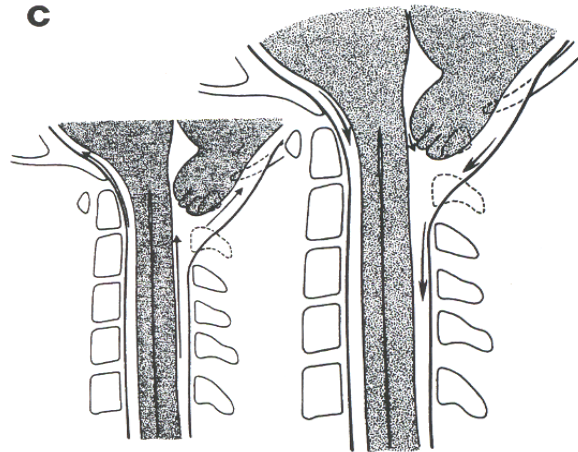
Ces théories, bien qu'elles ne soient pas totalement convergentes, ne s'excluent pas mutuellement et il nous semble probable que chez le même patient, plusieurs mécanismes physiopathologiques agissent simultanément, et tous les auteurs, aussi différentes soit-elle leurs conceptions du mécanisme, s'accordent sur la nécessité d'un geste chirurgical sur la cavité syringomyélique (27).



**Figure 17** : Physiologie du LCR chez les sujets normaux [25].



**Figure 18** : Mouvement du LCR dans une malformation de Chiari montrant l'effet piston-like [25]



**Figure 19 : rétablissement du mouvement du LCR après décompression ostéo-durale [25]**

♦ **MCCO secondaires [28,29,30,31,32] :**

Dans de rares cas, certaines pathologies peuvent entraîner des anomalies de la CCO à type d'impression basilaire, fosse cérébrale postérieure diminuée de volume ce qui entraîne des troubles neurologiques comme la malformation de Chiari, compression bulbo-médullaire. On citera à titre d'exemple :

- ♦ rachitisme hypophosphatémique familiale,
- ♦ mucopolysaccharidose type IV (maladie de Morquio),
- ♦ crâniosténoses (syndrome de Crouzon),
- ♦ maladie d'Apert...

## **2- Héredité et mcco**

L'hérédité a été évoquée devant l'existence de familles présentant des malformations de la charnière cervico-crânienne, étude rapportée par CORIA, effectuée sur trois générations d'une même famille [33,34,35].

La transmission paraît être de type autosomique dominant.

✓ Dans notre série 2 cas de consanguinité sont notés.

✓ Des études cytogénétiques ont objectivé des aberrations chromosomiques au niveau du bras court du chromosome 17 (17 q) [1].

✓ D'autres études ont incriminé la trisomie 21 ainsi que des mutations variables du gène FGFR (fibroblast growth factor receptor) caractérisées surtout par le changement de la tyrosine dans la position 281 par la cystine [36]. Mais il paraît que des études plus poussées dans ce domaine sont encore nécessaires pour pouvoir impliquer les anomalies chromosomiques dans la genèse des malformations cervico-occipitales.

### **3- Répercussion des MCCO sur le système nerveux :[17]**

#### **✓ *LE RETENTISSEMENT BULBAIRE :***

Le retentissement de la malformation sur la partie inférieure du tronc cérébral et/ou les derniers nerfs crâniens peut être responsable d'anomalies du contrôle de la respiration ou de la circulation. Les manifestations qui en résultent sont parfois révélatrices, donnant lieu dans les cas les plus graves à un arrêt respiratoire ou à une mort subite. Des troubles de la déglutition peuvent aussi être observés.

#### **✓ *LE RETENTISSEMENT CÉRÉBELLO-VESTIBULAIRE :***

Des troubles oculomoteurs sont souvent constatés chez ces patients. Il ne s'agit habituellement pas de paralysies oculomotrices ni de paralysies de fonction, mais d'anomalies résultant d'une perturbation du contrôle exercé sur l'oculomotricité par le cervelet et les noyaux vestibulaires. Les troubles visuels dont ils sont responsables, notamment à type d'oscillopsies ou de flou visuel, peuvent être le motif de la consultation.

Un nystagmus est présent chez 40 à 60 % des patients chez lesquels un traitement neurochirurgical est envisagé (34). Il est de direction variable, mais la formule la plus évocatrice

est un nystagmus vertical battant vers le bas, présent dans le regard direct, plus marqué dans le regard latéral, atténué dans le regard vers le haut. La malformation de Chiari de type 1 rend compte de 25 % des cas du syndrome nystagmus battant vers le bas-oscillopsiesdéséquilibre, qui résulterait d'une atteinte bilatérale du flocculus ou des connexions flocculo-vestibulaires (37). Ce syndrome peut aussi être lié à des lésions de nature variée du tronc cérébral ou du cervelet, à l'utilisation de médicaments notamment anti-épileptiques, à un déficit en magnésium. D'autres troubles oculomoteurs ont été observés: flutter oculaire, oscillations macrosaccadiques, ésoptropie (38,39). Une régression plus ou moins complète des troubles oculomoteurs est habituellement observée après décompression sous-occipitale.

#### **✓ LE RETENTISSEMENT MÉDULLAIRE: MALFORMATION DE CHIARI ET SYRINGOMYÉLIE**

Le rétrécissement du canal cervical provoqué par une malformation de Chiari, éventuellement associée à des anomalies de la charnière crano-cervicale, peut être responsable d'une symptomatologie médullaire en relation avec une souffrance de la moelle cervicale haute (40). Cependant, dans la majorité des cas, la symptomatologie médullaire observée chez les patients ayant une malformation de Chiari est liée à l'existence d'une syringomyélie. Une syringomyélie est trouvée dans 32 à 74 % des cas de malformation de Chiari. Dans la série pédiatrique de Wu et al.(41), une syringomyélie a été trouvée dans seulement 14 % des cas, ce qui s'explique par le fait que l'étude complète de la moelle en IRM n'a été effectuée que chez une minorité de patients, mais peut-être aussi par un diagnostic précoce de la malformation, avant le développement éventuel d'une syringomyélie. Lorsque la question est abordée sous l'angle de la syringomyélie, une malformation de Chiari est trouvée dans deux tiers à trois quarts des cas (42).

Ces faits constituent des arguments importants en faveur du mécanisme hydrodynamique de la syringomyélie qui fait intervenir des anomalies de la circulation du liquide céphalorachidien

au niveau du trou occipital et de la grande citerne. En l'absence même de malformation de Chiari, les études morphométriques dans les syringomyélie idiopathiques ont mis en évidence une taille anormalement petite de la fosse postérieure pouvant être responsable d'anomalies de la circulation du liquide céphalorachidien: le terme de malformation de Chiari zéro a été proposé pour rendre compte de cette situation. Cette notion de Chiari zéro a suscité des réserves liées au fait qu'elle repose sur des mesures linéaires prenant insuffisamment en compte l'aspect volumétrique [43].

### **III- ANATOMO-PATHOLOGIE**

Les MCCO peuvent être divisées en deux parties, sans oublier que ces entités peuvent être intriquées.

#### **1- Lésions osseuses**

Divisées, selon leur gravité en deux groupes:

##### **1.1. Malformations osseuses majeures**

- Impression basilaire [44, 45] : caractérisée par l'invagination congénitale des pourtours du trou occipital dans la fosse cérébrale postérieure par hypoplasie du basi-occipital et des condyles occipitaux, avec orientation ascendante des portours du trou occipital et ascension de l'odontoïde -conséquence de l'hyperlordose cervicale- dans la partie antérieure du trou occipital qui va être réduit de diamètre pouvant aller dans les formes sévères jusqu'à la sténose.

Ceci réduit le volume de la fosse cérébrale postérieure avec retentissement sur les structures nerveuses, en particulier le cervelet et la jonction bulbo-médullaire.

Elle peut s'associer à une platybasie (reconnu par la mesure de l'angle basal, formé par l'intersection des lignes basion-clinoïdes postérieures et nasion-clinoïdes antérieures, qui est ouvert par redressement du clivus).

Dans notre série, elle est présente chez 3 patients (10,71%).

- Anomalies de l'odontoïde : trois formes sont décrites (12,68) :
  - odontoïde mobile ou os odontoïdeum par absence de soudure de l'odontoïde au corps de l'axis réalisant une luxation atloïdo-axoïdienne,
  - dens aplasia ou aplasie avec absence complète de l'odontoïde avec risque de luxation C<sub>1</sub>-C<sub>2</sub>,
  - odontoïde luxable ou hypoplasique correspond à une odontoïde courte favorisant la luxation atloïdo-axoïdienne traumatique.

Ces trois anomalies sont menaçantes et peuvent être à l'origine de troubles neurologiques graves, parfois mortels.

- Occipitalisation de l'atlas : c'est la fusion partielle ou totale de l'atlas et de l'occipital.

L'assimilation de l'atlas ou fusion intégrale détermine souvent une luxation antéro-postérieure C<sub>1</sub>-C<sub>2</sub> et sténose du trou occipital avec compression médullaire (46).

La fusion partielle concerne soit l'arc postérieur, l'arc antérieur ou les masses latérales de C<sub>1</sub> avec comme résultat la surélévation de l'odontoïde, la fusion condylo-atloïdienne entraînant un torticolis congénital et la formation d'une néoarticulation entre l'apophyse transverse de C<sub>1</sub> et la région paramastoïdienne. Cette anomalie est moins dangereuse pour le névraxe (2).

Retrouvées chez 2 patients dans notre série.

- Dislocations atloïdo-axoïdiennes (47-48) : c'est une luxation antérieure de C<sub>1</sub> sur C<sub>2</sub> par absence ou insuffisance du ligament transverse, déterminant un diastasis odonto-atloïdien maximal en flexion de la tête, à l'origine d'une compression médullaire aiguë d'où la gravité de cette malformation.

- Sténose du trou occipital : rarement isolée, peut être importante en cas d'achondroplasie et est responsable d'une compression postérieure du bulbe et de la moelle cervicale haute (48).

Dans notre étude, un seul patient était porteur de cette anomalie.

### **1.2. Malformations osseuses mineures**

- Persistance d'éléments de la 3<sup>ème</sup> vertèbre primitive ou pro-atlas.
- Spina bifida souvent type occulta par déhiscence de l'arc postérieur de l'atlas associée parfois à une déhiscence de l'arc antérieur et constitue ainsi un « split-atlas » (48).
- Agénésie complète de l'arc postérieur de l'atlas avec hypertrophie compensatrice de l'arc antérieur ou « plump-atlas » (101,110).
- Blocs cervicaux : c'est la fusion totale ou partielle de deux ou plusieurs vertèbres cervicales contiguës, en particulier C<sub>1</sub>-C<sub>2</sub>, parfois la totalité du rachis cervical réalisant le syndrome de Klippel-Feil, sans retentissement neurologique mais modification de la dynamique de la colonne cervicale (49).

## **2- Lésions nerveuses**

Il peut s'agir soit de lésions secondaires aux malformations osseuses, soit de dysplasies nerveuses associées ou isolées.

### **2.1. Dysplasies nerveuses**

a- **La malformation d'Arnold-Chiari (50)** : c'est la plus fréquente des malformations nerveuses, définie par une situation anormalement basse du cervelet, des amygdales cérébelleuses et du bulbe qui descendent à travers le trou occipital dans le canal

cervical, il existe pratiquement toujours une hydrocéphalie, qui pour certains auteurs serait la cause et non une conséquence.

Théoriquement on décrit 4 types de cette malformation.

**Type I :** (varie de 50 à 97%) correspond à une ectopie avec élongation en forme de bec des amygdales cérébelleuses avec un aspect pointu, effilé, de la partie médiane des lobes inférieurs du cervelet et du bulbe au-dessous du trou occipital, dans le canal rachidien (au niveau de C<sub>1</sub>) (2,50,51,52,10,53).

Peuvent être isolée ou associée à une impression basilaire (23 à 50% des cas), bloc cervical (C<sub>2</sub>-C<sub>3</sub>) (18% des cas), élargissement du canal cervical (18% des cas) et surtout à une syringomyélie (32 à 50% des cas).

Rencontrée chez 22 patients dans notre série, soit 91,67%.

**Type II :** (de 0 à 20%) : caractérisé par un déplacement des amygdales du vermis inférieur, de la protubérance et du bulbe dans le canal cervical jusqu'au niveau de C<sub>2</sub>-C<sub>3</sub>, avec le 4<sup>ème</sup> ventricule, allongé, aplati et attiré vers le bas au-dessous de la ligne de repère de twining (qui rejoint la tubérosité sellaire antérieur à la protubérance occipitale interne, et dont le milieu coupe normalement la partie moyenne du ventricule).

Le déplacement vers le bas imprime aux dernières paires des nerfs crâniens et premières racines cervicales un trajet ascendant (9,50,52,2,10).

Ce type a été noté dans 2 cas, soit 8,33%.

La moelle, au niveau de la jonction bulbo-médullaire, détermine en arrière sur la face dorsale de la moelle, une dénivellation en marche d'escalier ou coude ou encore « éperon ».

Ce type de malformation de Chiari est presque toujours accompagné de dysraphies nerveuses, et qui fait pour certains la définition même de ce type lésionnel (myélo-méningocèle, dysplasies cérébelleuses), hydrocéphalie importante, d'anomalies osseuses

(élargissement trou occipital, aspect « scalloping » du clivus concave en arrière (40 à 84% des cas), spina bifida postérieure de C<sub>1</sub> dans 70 à 80% des cas (50).

Elle se voit habituellement chez le nouveau-né et l'enfant.

Dans notre série, 2 cas a été observé, soit 8,33%.

**Type III** : s'y ajoute une méningocèle occipitale ou dans les formes majeures une méningo-encéphalocèle comprenant le cervelet et le tronc cérébral se révélant à la naissance et pouvant faire l'objet de diagnostic anténatal (2,52).

**Type IV** : comporte en plus une agénésie cérébelleuse.

Heureusement les types III et IV sont exceptionnels (54).

***b- Syringomyélie (23,55,26) :***

C'est une myélopathie progressive, caractérisée histologiquement et radiologiquement par l'existence d'une cavité centromédullaire avec gliose tubaire, en général à point de départ cervical, pouvant s'étendre vers la moelle dorsale voire lombaire ou vers le tronc cérébral.

Sa présence impose la recherche d'abord d'une malformation de la CCO, une malformation de la FCP (Dandy-Walker, kystes FCP), une tumeur rachidienne, un traumatisme rachidien, un syndrome de compression médullaire, un processus d'arachnoïdite, un syndrome de moelle attachée basse ou une origine vasculaire, et en l'absence d'étiologie, la nature primitive du syrinx est retenu. Elle peut s'accompagner de scoliose et d'hydrocéphalie.

**Tableau XIV : Siège de la syringomyélie.**

	Bulbo-CD	C	CD	D
BEKKALI (51)	-	12	62	8
MILHORAT (23)	4	5	9	17
STOUNER (16)	1	7	5	-
<b>Notre série</b>	<b>1</b>	<b>2</b>	<b>10</b>	<b>1</b>

**c- Syndrome de Dandy-Walker :**

Résulte de l'atrésie congénitale des orifices du 4<sup>ème</sup> ventricule, en particulier une imperforation du trou de Magendie, ce qui engendre une hydrocéphalie prédominant dans la région occipitale, en raison de la dilatation importante du 4<sup>ème</sup> ventricule, aboutissant à une atrophie cérébelleuse, le diamètre bitemporal peut alors rester normal (56,49,57).

**2.2. Lésions secondaires**

Elles sont de type :

- ♦ compression médullaire aiguë ou le plus souvent lente,
- ♦ compression mécanique d'une artère vertébrale aboutissant à son occlusion en rotation de la tête avec thrombose et ischémie loco-régionale, causé par l'instabilité atlanto-axiale, aussi par impression basilaire, occipitalisation de l'atlas (58).

**2.3. Malformations associées**

Peuvent être associées à des dysraphies osseuses ou nerveuses :

- ♦ Dismorphies rachidiennes : scoliose, cyphose, spin bifida lombaire, canal lombaire étroit,
- ♦ Dismorphies cervico-thoraciques, crânio-faciale et des membres : syndactylie, polydactylie, pied bot, thorax en bréchet, côte cervicale,
- ♦ Malformations viscérales (rein ectopique ou agénésie) et cutanées (tâches café-au-lait) entrant dans le cadre de neurofibromatoses (maladie de Van Recklinghausen) (49,1).

## **IV- ETUDE CLINIQUE**

Les MCCO peuvent être latentes ou patentes, se révélant par une multitude de symptômes d'installation progressive généralement, n'orientant pas toujours vers la CCO et pouvant ainsi être trompeurs, similer des affections variables et retarder le diagnostic, surtout en l'absence de signes neurologiques objectifs manifestes.

Ainsi, tout signe clinique cervical ou neurologique même devant un tableau évoquant une autre affection (sclérose en plaque, compression médullaire...) devrait faire penser à une MCCO, qui a bénéficié du progrès énorme dans la neuroradiologie surtout avec l'avènement de l'IRM qui a augmenté l'incidence de découverte, à côté de la meilleure connaissance de l'affection par les médecins, chez des sujets plus jeunes et à un stade plus précoce encore pour éviter l'apparition de lésions médullaires irréversibles(2).

### **1 - Mode et délai de diagnostic**

Le début très insidieux, parfois atypique, la lenteur évolutive habituelle, les périodes de longue quiescence et de rémission de l'affection, le caractère parfois très banal des premiers signes, expliquent assez bien que ces signes aient pu être longtemps négligés, ce qui amène à un retard de diagnostic (26).

Le délai moyen de diagnostic est de 4,3 ans avec des extrêmes de 1 mois à 12 ans.

**Tableau XIII : Délai de diagnostic selon la littérature.**

Auteurs	Moyenne/an	Extrême (an)
PAUL (10)	9	1,5 ans-50
BINDAL (4)	9 mois	1 mois-3
BADIE (3)	5,5	6 mois - 20
EL OUAHABI (6)	4	1 mois-17
AIMARD (11)	6,4	- 58
<b>Notre série</b>	<b>4,3</b>	<b>1 mois - 12 ans</b>

## **2- Manifestations cliniques**

La sémiologie est riche et variable. Les patients du groupe S présente des tableaux cliniques plus riches et variés que ceux des groupes AC et D.

Rappelons qu'un interrogatoire minutieux est un temps primordial pour la recherche de tout signe (gêne neurologique fonctionnelle, troubles trophiques ou orthopédiques) si minime soit-il pouvant évoquer une MCCO, avant l'installation de troubles neurologiques, ce qui est malheureusement le cas.

### **2.1. Signes fonctionnels**

Si le plus souvent (70% des cas), un seul symptôme est inaugural, les formes polysymptomatiques d'emblée ne sont pas exceptionnelles (26), on retrouve que les signes d'appel devant faire penser à une MCCO sont souvent les mêmes.

*a- Symptomatologie douloureuse*

Elle apparaît finalement comme le mode de révélation le plus fréquent, variable, même au cours de l'évolution chez le même patient (2,26).

- **Céphalée** : isolée ou accompagnée de douleur cervicale, de siège occipital habituellement, sans caractère particulier, déclenchée ou accentuée par les mouvements du rachis cervical ou de manœuvres de valsalva (toux, effort, défécation).

SICHEZ (26) rapporte que chez 50% des patients présentant une céphalée on retrouve une anomalie osseuse de la charnière.

- **Signes cervicaux** : à type de cervicalgies ou de NCB, fréquentes (50% des cas), inauguraux dans 20% des cas (26) souvent asymétriques sans caractère radiculaire précis, d'allure banales, parfois tenaces (59,2) pouvant être responsable d'un véritable torticolis. Ces douleurs peuvent revêtir un caractère mécanique, avec apparition ou recrudescence à la toux, défécation ou mouvements du cou, parfois le torticolis est au premier plan.

*b- Signes fonctionnels neurologiques (51,60,5,2,10)*

Se présentent sous divers aspects, intriqués parfois, souvent asymétriques.

- **Troubles de la marche** : souvent évoqués par les patients, avec sensation d'engourdissement, et faiblesse des membres inférieurs, avec une marche peu sûre, déséquilibrée.

Chez l'enfant c'est plus une gêne à l'acquisition de la station debout et de la marche.

- **Troubles de l'équilibre** : type vestibulaire avec vertiges, sensations vertigineuses, ou de type cérébelleux avec marche ébrieuse.

- **Troubles sensitifs** : paresthésies des membres supérieurs souvent, troubles de la sensibilité au chaud avec brûlures, hypoesthésie algique.

- **Troubles moteurs** : avec impotence fonctionnelle à type de lourdeur des membres, faiblesse musculaire, fatigue, maladresse de la main, difficulté à exécuter des mouvements fins, gêne à la préhension des objets.

A noter que ces troubles sus cités entravent la vie professionnelle et familiale et peuvent être déclenchés par les mouvements du rachis, toux et effort.

### ***c- Troubles trophiques***

Nous insisterons surtout sur l'amyotrophie réalisant dans les formes avancées la main d'Aran Duchenne, les troubles de la sudation et les phénomènes oedémateux, durs ne prenant pas le godet.

### ***d- Autres signes fonctionnels neurologiques***

- Atteinte des nerfs crâniens : troubles de déglutition, de phonation, troubles oculomoteurs (diplopie, nystagmus avec oscillopsie), névralgie du trijumeau, hypoacousie.

- Troubles sphinctériens surtout mictionnels (8,1).

- Troubles d'hypertension intracrânienne avec céphalées, nausées, vomissements.

- Certains signes trompeurs doivent attirer notre attention vers la CCO : douleur cervicale d'allure arthrosique, douleur abdominale ou thoracique attribuée à une atteinte du X, céphalée étiquetée psychogène, arthropathies indolores, les anomalies de la statique rachidienne (scoliose essentiellement, pied bots, pieds plats...).

- Des circonstances plus rares peuvent être révélateurs : apnée de sommeil, bradycardie sinusale, détresse respiratoire aiguë, voire décès brutal (28,61,62).

## **2.2. Signes cliniques objectifs**

Au cours de l'évolution, l'examen clinique s'avère souvent très riche d'autant plus que la majorité des malades consulte à la phase d'état, phase d'installation de lésions neurologiques irréversibles, avec un tableau clinique déjà évocateur (2).

**L'examen neurologique** : on retrouve fréquemment :

- Les troubles moteurs présents dans 46% à 64% des cas, à type de monoparésie ou biparésie des membres supérieurs dans 37,5% à 66,6% ; paraparésie 2,33% à 11,10% ; hémiparésie 15,56% ; tétraparésie 60,46% (13,2,10).

- Les troubles sensitifs, rencontrés dans 73% à 96%, d'intensité variable, intéresse surtout la sensibilité thermo-algique réalisant le syndrome de dissociation syringomyélique, d'autant plus net et complet sur le plan clinique fonction que la durée d'évolution est longue. La sensibilité épicroticienne et profonde est rarement atteinte (64,63,13,10).

- Syndrome pyramidal : associe une vivacité des réflexes ostéotendineux, qui sont parfois diffus, polycinétiques, l'existence d'un signe de Babinski, uni ou bilatéral, localisé aux deux membres inférieurs –avec paraparésie ou dans les formes évoluées une paraplégie spastique, impotence fonctionnelle complète– ou atteinte des 4 membres avec syndrome tétraparalytique (13,10).

- Syndrome cérébelleux, assez fréquent, statique ou cinétique.

- L'atteinte des nerfs crâniens (61,65,62,27), attribuée à l'élongation ou la compression par les amygdales des dernières paires crâniennes, se manifeste par :

- atteinte trigéminales avec hypoesthésie et parésie faciale avec dans certains cas une paralysie faciale périphérique,
- troubles de déglutition, de phonation,
- paralysie laryngée se révélant par un stridor,

– des cas de paralysie multiple des nerfs crâniens a été rapporté par certains auteurs (66),

- Les troubles trophiques, présents dans 50% à 60%, prédominant aux membres supérieurs, surtout au niveau des extrémités (2,10).

### **2.3. Examen général**

Il faut insister sur l'importance de l'examen des autres appareils à la recherche de signes évocateurs ou d'autres malformations associées « une malformation appelle une autre ».

Si la majorité des patients présente une morphologie normale, on peut rencontrer chez environ 10% des cas des signes d'appel dysmorphique : petite taille ou nanisme, cou court, implantation basse des cheveux, anomalie de la colonne vertébrale (scoliose), malformations du pied, (myélo) –méningocèle, sinus dermique, angiome plan cutané, touffe de poils surtout dans la région dorsolombaire (67).

Au terme de l'examen clinique, le diagnostic de MCCO est parfois évident, ailleurs très probable, dans certains cas suspecté ou évoqué et ce n'est qu'avec le bilan radiologique que le diagnostic est affirmé ou infirmé.

Rappelons que certaines classifications ont été avancées dans le but d'établir un lien entre la sévérité clinique et/ou radiologique et son pronostic.

SAEZ, dans une étude rapportée par PILLAY (53), a proposé une classification purement clinique en 6 syndromes, mais sa signification pronostique reste très limitée du fait du chevauchement fréquent de ces syndromes chez le même patient.

PILLAY (53) suggère une classification basée sur les données cliniques et de l'IRM qui semble plus convaincante et a une valeur pronostique certaine, il distingue trois groupes :

- Chiari asymptomatique ou Chiari O,
- Chiari avec syndrome de compression du tronc cérébral,
- Chiari associé à une syringomyélie avec ou sans signes neurologiques.

Sur le plan pronostique, celui-ci devient plus réservé quand on passe du Chiari asymptomatique au Chiari associé à une syringomyélie.

## **V- EXAMENS COMPLEMENTAIRES PARACLINIQUES**

Les examens complémentaires ont deux objectifs : diagnostique (aussi bien positif qu'étiologique et donc différentiel) et le bilan de l'affection.

Actuellement, l'IRM est incontestablement l'examen de choix, de 1<sup>ère</sup> intention pour le diagnostic des MCCO et dont l'innocuité n'a d'égale que la qualité des données obtenues, qui nous dispense des autres examens jadis pratiqués, plus ou moins invasifs, traumatisant et difficile à réaliser avec des renseignements moins précis (9,66,5,53).

Les radiographies standards bien que de moins en moins pratiquées en faveur de l'IRM devenues indispensables, gardent un intérêt dans le diagnostic et le bilan lésionnel des anomalies osseuses (11,69,20).

L'échographie semble rester d'un apport considérable surtout en milieu pédiatrique, et en per-opératoire pour une étude plus rapprochée surtout en cas de syringomyélie pour un meilleur bilan lésionnel (70).

D'autres examens pratiqués au titre du bilan de l'affection permettent à côté de l'IRM de suivre l'évolution, s'enrichissent des progrès des explorations électrophysiologiques (potentiels évoqués somesthésiques, moteurs, électromyogramme, bilan urodynamique) (2,71).

## 1- Explorations neuro-radiologiques

### 1.1. Imagerie par résonance magnétique (IRM) (9,2,53)

Elle a acquit une place importante et constitue une étape essentielle d'investigation neurologique du fait :

- ♦ De sa spécificité anatomo-pathologique et sa grande précision morphologique tridimensionnelle des lésions,
- ♦ La mise en évidence des lésions associées, au niveau de toutes les structures neurologiques, à noter que l'IRM est le seul examen paraclinique à pouvoir déceler des signes de souffrance bulbo-médullaire,
- ♦ L'étude du flux hydrodynamique du LCR,
- ♦ Enfin, la qualité de la surveillance post-thérapeutique qu'elle permet.

On distingue deux types :

#### ✓ IRM morphologique (9,26) :

L'exploration de base, qui se fait en ambulatoire en général sauf quelques cas : nourrisson et petit enfant qui doivent être calmés voire endormi, comporte l'étude de la CCO, de la fosse cérébrale postérieure et l'encéphale, dans des séquences pondérées en T<sub>1</sub> et T<sub>2</sub>, en coupes sagittales, axiales et coronales, avec ou sans injection de produit de contraste.

- ♦ Les séquences en T<sub>1</sub> apprécient au mieux la morphologie des structures nerveuses et leurs anomalies, équivalentes à une étude anatomique avec des coupes sagittales pouvant atteindre 3mm d'épaisseur, jointives ou contiguës, les coupes axiales sont en règle de 5 à 10mm d'épaisseur, sans pouvoir distinguer entre les substances blanches et grises.

- ♦ Les séquences en T<sub>2</sub> sont surtout utiles pour préciser le contour d'un kyste, des espaces périmédullaires.

Peuvent s'avérer nécessaires :

- L'emploi de séquences spécifiques telles des séquences rapides pour une étude vasculaire, ou après injection de produit de contraste,
- Études positionnelles : dans l'étude des instabilités de la charnière et du rachis cervical,
- L'exploration du reste de l'axe médullaire surtout la partie terminale.

L'étude la plus couramment utilisée est celle en écho de spin court avec une imagerie en T1 optimale pour un temps d'écho (TE) de 25 à 30ms et un temps de répétition (TR) de l'ordre de 500ms, tandis que les séquences T2 utilisent le plus souvent des techniques d'écho de spin long multi-écho, symétrique ou non (TE de 30 à 120ms, TR de 200 à 2500ms).

✓ **IRM vélocimétrique ou de flux (35,70) :**

Permet l'étude de la dynamique et de la vitesse du LCR péri-médullaire. La courbe vélocimétrique présente un aspect et une chronologie stéréotypés : c'est une courbe biphasique avec un pic de vitesses crânio-caudales systoliques (descendantes négatives) et de vitesses caudo-crâniales diastoliques (ascendantes positives) moins élevées que les premières.

L'IRM apporte des informations précieuses dans l'étude des MCCO et permet dans le cadre de dépistage d'authentifier des anomalies avant même toute expression clinique et d'appréhender le mécanisme physio-pathologique de ces malformations, à condition d'être réalisée dans les normes techniques et par des mains expérimentées dans cette pathologie, ce qui aboutit à lui conférer une sensibilité et une spécificité voisines de 100%.

L'IRM permet d'objectiver les malformations osseuses de la CCO et les malformations nerveuses (8,9,26) :

- ♦ La malformation de Chiari est retenue devant la situation basse des amygdales cérébelleuses à plus de 3mm au-dessous de la corticale inférieure de l'écaïlle de l'occipitale, avec aspect pointu, comprimant le but rachidien avec comblement des citernes de la base et les espaces sous arachnoïdiens.

♦ Les cavités syringomyéliques apparaissent sur coupe sagittale en spin écho T<sub>1</sub> en hyposignal identique à celui du LCR, en hypersignal sur les séquences T<sub>2</sub>.

♦ Dans le groupe D, elle montre une hydrocéphalie quadri-ventriculaire importante avec atrésie du foramen de Magendie, sans processus expansif associé, avec atrophie cérébrale (56).

### **1.2. Tomodensitométrie (59,52,2,26)**

Elle garde son intérêt dans certains cas par :

- ♦ Sa facilité, sa rapidité et son accessibilité (technique et matérielle par rapport à l'IRM),
- ♦ Meilleure étude du parenchyme cérébral.

Cette étude se fait en fenêtres osseuses et fenêtres parenchymateuses avec un meilleur rendement en cas d'accouplement à une injection de produit de contraste.

Le myéloscanner garde son avantage dans l'étude de la moelle surtout lors des dysraphismes bas.

Elle permet l'étude des différents compartiments cérébraux à la recherche d'hydrocéphalie, malformation de Chiari réalisant une image en trèfle au niveau du trou occipital, et d'objectiver une syringomyélie évoquée devant un aspect en triple couronne de la moelle (26).

### **1.3. Radiographie standard (73,2,26)**

Les radio-(tomo)-graphies standards restent l'examen le plus simplement fiable dans l'exploration osseuse, et les plus accessibles vu leur prix abordable, ce bilan doit comprendre l'étude de la CCO, d'autres radiographies seront demandées en fonction du tableau clinique.

#### ***a- Exploration radiologique de la CCO***

Elle doit comporter les incidences suivantes :

- ♦ Un cliché de face et de profil du rachis cervical,

- ♦ Cliché de face bouche ouverte centré sur l'axis,
- ♦ Un profil comprenant en avant le bord postérieur du palais osseux.
- ♦ Complétée par une étude dynamique prudente, du rachis cervical en flexion et en extension.

Autres incidences peuvent s'avérer nécessaires pour compléter le bilan radiologique :

- ♦ Radiographie du crâne, face et profil : signes d'hypertension intracrânienne, calcification,
- ♦ Incidence de Worms (incidence fronto-sous-occipitale) pour l'étude du bord postérieur du trou occipital et l'arc postérieur de l'atlas pour dépister un spina bifida,
- ♦ Incidence de Hirtz (incidence menton-vertex-plaque) pour l'étude de l'ensemble de la base dont elle apprécie le pourtour et peut révéler une dislocation de l'axis.

### ***b- Etude radiologique***

De très nombreux angles ou lignes de repère sont décrites et la confrontation de ces repères avec les différents éléments osseux constituant la CCO permettra la mise en évidence d'une anomalie osseuse de la charnière.

#### **♣ de face :**

- ♦ La ligne bimastoïdienne de Fischgold et de Metzger, relie la pointe des deux mastoïdes et passe par les deux articulations occipito-atloïdiennes, l'odontoïde reste en dessous de cette ligne ou ne la dépasse pas de plus de 10mm.
- ♦ La ligne bidigastrique de Fischgold et de Metzger, obtenue en réunissant les deux rainures digastriques (union mastoïde et base du crâne), passe normalement 1,5cm au-dessus des articulations occipito-atloïdiennes et du sommet de l'odontoïde.
- ♦ Sur les tomographies peuvent être appréciées la ligne inter-vestibulaires de Wackenheim qui représentent le plan sagittal médian de la CCO, et l'angle condylien de Schmidt et Fisher formé par le plan des articulations occipito-atloïdiennes de 125° à 135°.

♣ de profil :

♦ La ligne basale de Chamberlain, unit le bord postérieur du palais osseux au bord postérieur du trou occipital, la pointe de l'odontoïde ne doit pas le dépasser de plus de 7mm.

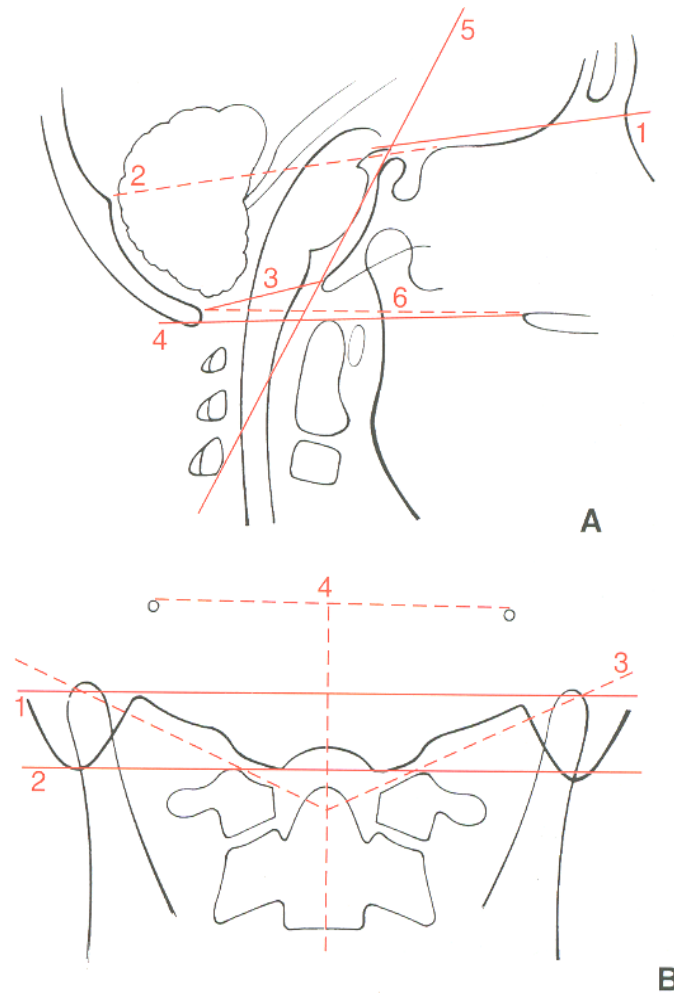
♦ La ligne de Mc Gregor, tirée du bord postérieur du palais osseux au point le plus déclive de l'écaïlle occipital.

♦ La ligne du trou occipital de Mc Rae, qui joint le bord postérieur du trou occipital avec la pointe postéro-inférieure du clivus, n'est pas franchie par l'odontoïde.

♦ La ligne basilaire de Thiébaud et Wackenheim prend la tangente au plan postérieur du clivus, au devant de laquelle doit se situer l'odontoïde.

♦ L'angle basal de Welcker, tracé du nasion au basion (bord antérieur du trou occipital) ou à l'extrémité inférieure du clivus, son sommet étant au tubercule sellaire, il mesure 132 à 134° plus ou moins 12 à 14° à partir de 13-14 ans, et 140 à 142° chez l'enfant.

♦ L'angle d'inclinaison du foramen magnum de Boogaard, entre le plan de l'angle basal de Boogaard, défini par les lignes nasion-centre de la selle-basion et qui mesure  $137^{\circ} \pm 15^{\circ}$  chez l'adulte, et le plan du clivus, est normalement de moins de 138°.



**Figure 20:** Repères radiologiques de la charnière cervico-occipitale.

**A. de profil :**

1. angle basal de Welcker ;
2. ligne de Twining ;
3. ligne de McRae ; 4. ligne de McGregor ; 5. ligne de Thiébaud et Wackenheim ; 6. ligne de Chamberlain.

**B. de face :**

1. ligne bidigastrique de Metzger et Fischgold ;
2. ligne bimastoïdienne de Metzger et Fischgold ;
3. angle condylien de Schmidt et Fischer ; 4. ligne intervestibulaire de Wackenheim.

*c- Radiographies du rachis* : à la recherche :

- ♦ de signes de dysraphisme : spina bifida, éperon osseux d'une diastématomyélie,
- ♦ anomalies de nombre ou de morphologie des vertèbres : hémivertèbre, syndrome de Klipper-Feil...
- ♦ modification du calibre du canal rachidien,
- ♦ anomalies de la statique vertébrale : scoliose, cyphoscoliose, hyperlordose cervicale,
- ♦ d'autres clichés seront prescrits en fonction du tableau clinique : malformation pied, membres, côtes...

*d- Résultats*

L'anomalie osseuse la plus rencontrée et qui doit être recherchée systématiquement est l'impression basilaire avec hypoplasie du pourtour du trou occipital et l'invagination du squelette cervical dans la cavité crânienne, mieux appréciée sur le profil. Sept variétés d'invagination basilaire ont été individualisées selon Fisher et Schmidt (59,2).

Elle peut être isolée ou associée à une autre anomalie osseuse, on citera :

- ♦ la platybasie : c'est une augmentation de la cyphose de la base du crâne,
- ♦ l'assimilation ou fusion de tout ou partie de l'atlas, fréquemment son arc postérieur,
- ♦ dislocations atloïdo-axoïdiennes qui apparaît sous forme d'intervalle libre entre l'arc antérieur de l'atlas et l'apophyse odontoïde, les clichés dynamiques permettent de mieux préciser leur degré.

#### **1.4. Autres examens radiologiques.**

1- Echographie de la CCO : pratiquée chez le nouveau-né et le prématuré, dont les arcs postérieurs des vertèbres ossifiées minéralement permettent une excellente fenêtre acoustique.

2- Echographie transfontannellaire : trouve son intérêt dans l'étude des structures cérébrales chez le nouveau-né et nourrisson : hydrocéphalie.

3- Echographie anténatale, dans le cadre du dépistage anténatale des malformations congénitales.

4- L'artériographie vertébrale, parfois carotidienne : l'existence d'une boucle -loop signe- de l'artère cérébelleuse postéro-inférieure « PICA » peut discuter le diagnostic d'ectopie amygdalienne, ce signe est inconstant, non pathognomonique (26,74).

#### **2- Examens neurophysiologiques (49,26,71)**

Non indispensable, pas d'utilisation courante, elles contribuent à l'évaluation de la fonction du système nerveux.

Permettent, dans plusieurs cas, de redresser le diagnostic d'atteinte médullaire alors qu'initialement, les signes étaient portés sur le compte de neuropathies périphériques.

A côté de l'électromyographie, s'ajoute l'enregistrement des potentiels évoqués somesthésiques, moteurs, ce qui permet d'étudier non seulement les nerfs périphériques, mais aussi les voies de conduction centrale depuis leur origine radiculaire ou corticale jusqu'à leur terminaison, respectivement corticale ou médullaire, et mettre ainsi en évidence des anomalies de latence ou d'amplitude du potentiel N14 en rapport avec une souffrance médullaire, voire de retard du potentiel N20 lors d'une atteinte du tronc cérébral.

D'autres examens peuvent être demandés : PEV, PEA, EEG.

Autre avantage attribué à ces examens électrophysiologiques est de pouvoir déceler des lésions infracliniques par l'analyse de la sensibilité tactile ou superficielle et de la motricité.

En général, ces études électriques précisent le niveau et le type d'atteinte sensitivo-motrice, dès un stade très précoce, et permettent de suivre l'évolution. Les anomalies électrophysiologiques n'ont pas de corrélation avec le degré d'anomalies osseuses.

### **3- bilan urodynamique (49,26)**

Peut s'avérer d'un appoint considérable dans l'analyse des troubles sphinctériens qu'elle va rapporter à une origine centrale et/ou périphérique.

Tous ces examens effectués concordent à classer la ou les malformations de la C.C.O afin de pouvoir proposer une attitude thérapeutique adéquate.

## **VI- TRAITEMENT**

Longtemps considéré comme inaccessibles au traitement chirurgical, la vision thérapeutique des M.C.C.O a changé depuis les premières tentatives par ABBE et COLEY en 1892 rapportée par SICHEZ (26), ayant pratiqués les premières myélotomies, depuis, les interventions se sont multipliées et de nouvelles techniques ont vues le jour : laminectomie, drainage des cavités kystiques.

En fait, ce n'est qu'avec GARDNER, en 1950, que cette pathologie a été efficacement prise en charge sur le plan chirurgical. Depuis, le développement scientifique a mieux permis la compréhension anatomo-physiologique des M.C.C.O et ceci a conduit à enrichir l'arsenal thérapeutique (1).

### **1- Buts du traitement.**

Le traitement chirurgical vise essentiellement (8,1,25,74) :

- ♦ À corriger l'anomalie osseuse et rétablir la stabilité de la C.C.O;
- ♦ À lever la compression et supprimer la souffrance nerveuses bulbomédullaire et/ou cérébrale,
- ♦ À rétablir la circulation et la pression normale du LCR.

Les indications sont très controverses, difficiles à poser et dépend avant tout du degré de souffrance neurologique et de l'évolutivité des symptômes, bien plus que de l'importance radiologique des lésions, l'âge et la durée d'évolution sont pris en considération.

Ceci nous amène à se poser trois questions essentielles :

- 1- Quand faut-il opérer?
- 2- quelle technique choisir?
- 3- Quel est le résultat espéré?

## **2- Modalités thérapeutiques**

### **2.1. Traitement orthopédique**

Le traitement médical conservateur, associant immobilisation cervicale par collier-minerve et traitement anti-inflammatoire et antalgique, ne permet d'obtenir d'amélioration durable en cas de souffrance neurologique, par contre il limite l'aggravation des lésions nerveuses dans certaines anomalies : dislocation atloïdoaxoïdienne, elle aura plus un rôle préventif, une alternative d'attente du traitement chirurgical (75,74).

### **2.2. Rééducation physique et réadaptation fonctionnelle**

Permettent une reprise plus rapide et meilleure récupération des activités, motrices en premier lieu (49,26).

### **2.3. Traitement chirurgical**

Est la seule modalité thérapeutique permettant d'obtenir des résultats favorables et amélioration clinique dans le cadre des complications neurologiques des M.C.C.O.

Nous envisagerons dans un premier temps les différentes techniques chirurgicales, puis nous essayerons de faire le point sur les indications chirurgicales et le choix de la technique.

## **3- Techniques chirurgicales**

### **3.1. Bilan préopératoire**

Les malades porteurs de MCCO ne posent pas de problème particulier à ce niveau et bénéficier d'un bilan commun aux autres pathologies.

### 3.2. Chirurgie de la CCO

#### *a- La décompression ostéodurale par voie postérieure (3,76,14,10)*

##### *a.1. But*

L'intérêt majeur de la D.O.D est :

- ♦ De diminuer les effets de compression directe,
- ♦ Faciliter l'écoulement du LCR,
- ♦ et supprime ou atténue le gradient de pression craniospinal.

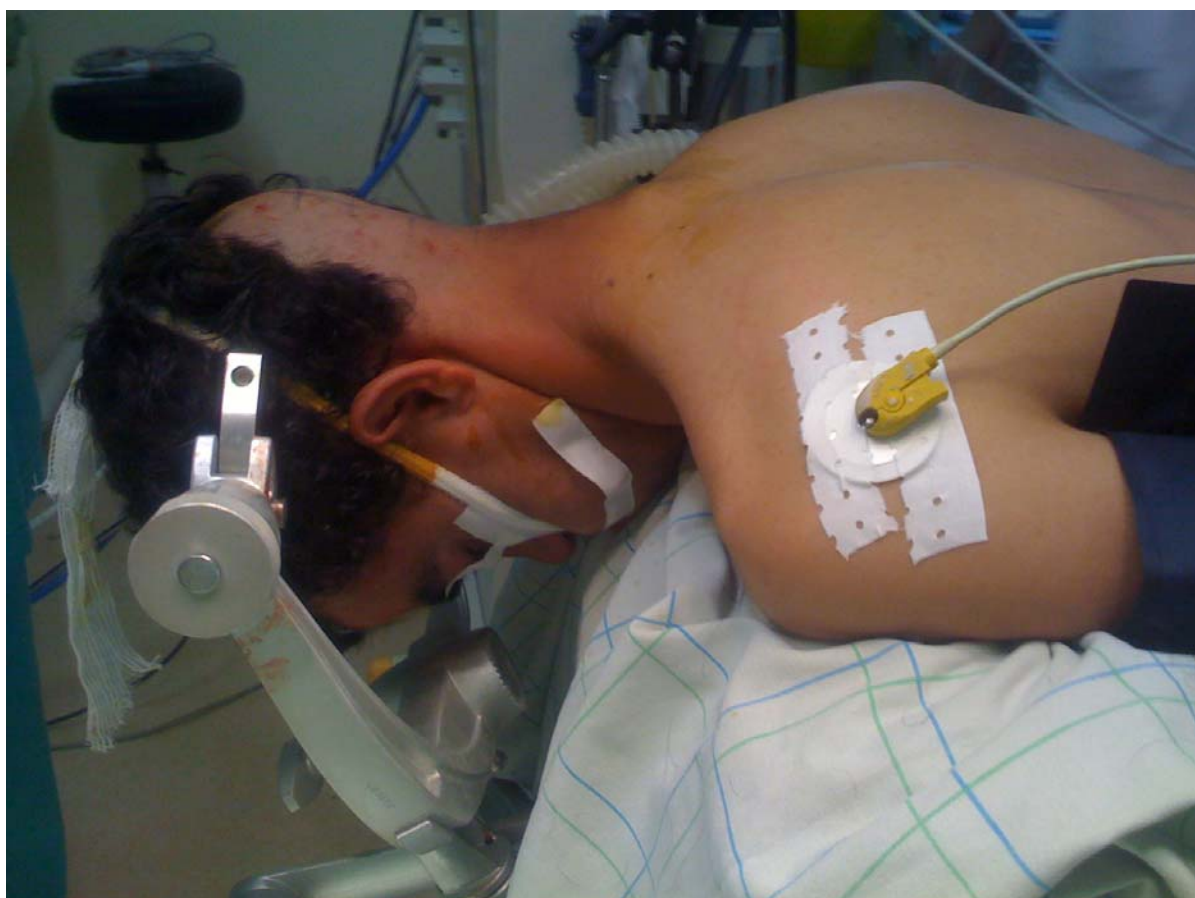##### *a.2. Technique*

Elle consiste, après dissection des plans musculaires de la nuque, en une crâniectomie sous-occipitale avec ouverture large du trou occipital par laminectomie cervicale par résection des arcs postérieurs de C<sub>1</sub>, C<sub>2</sub> ou plus, selon le degré d'ectopie amygdalienne, on procède ensuite à l'ouverture de la dure mère, les éventuels brides durales ou arachnoïdiennes sont libérées. Une exploration anatomique de V<sub>4</sub>, du trou de Magendie, de la jonction bulbo-médullaire, des amygdales est un temps précieux.

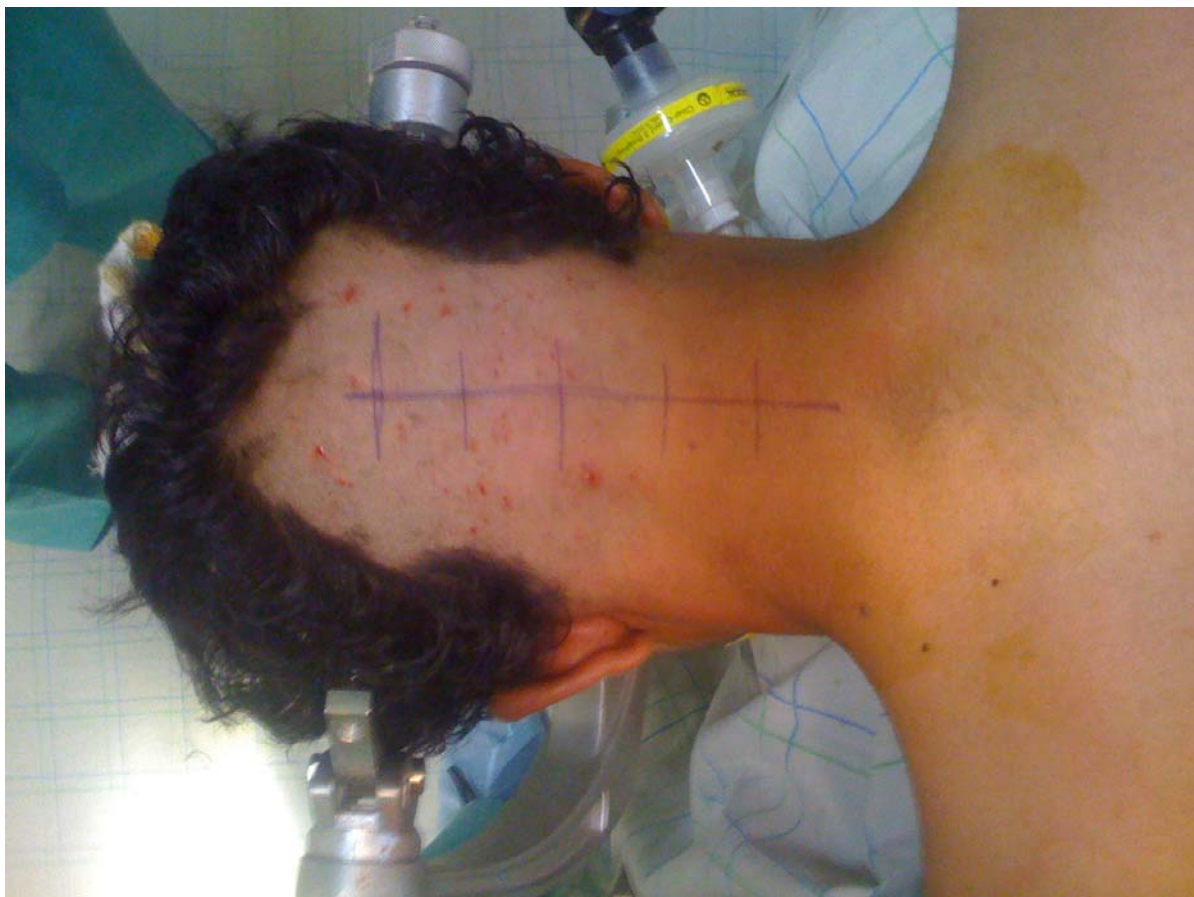On tend de plus en plus, en l'absence de geste sur les éléments nerveux, à préserver le feuillet arachnoïdien pour éviter la constitution ou l'entretien d'une arachnoïdite.

Une tonsillectomie est préconisée par certains auteurs (77,78,79).

L'intervention se termine par la réalisation d'une plastie durale d'agrandissement, soit par autogreffe à partir du fascia lata ou par plastie synthétique en Y en général.



**Figure 21:** Position opératoire : patient sous anesthésie générale ; en décubitus ventral, tête en hyper-flexion



**Figure 22 :** Position opératoire : patient sous anesthésie générale ; en décubitus ventral tête en hyper-flexion

***b- La décompression par voie antérieure (34,59,65,66,69,74)***

Utile en cas d'existence d'un syndrome neurologique grave.

Plusieurs voies sont utilisées dont : les voies extra-pharyngées (latéro ou rétro-pharyngée, trans-basale) et les voies trans-pharyngées (trans-faciale, trans-sphénoïdale, trans-orale).

La voie trans-orale, la plus courante des voies antérieures, semble être la meilleure voie d'approche des M.C.C.O, de pratique plus difficile que la voie postérieure, permettant d'effectuer des gestes sur l'odontoïde, l'arc antérieur de l'atlas, de l'axis et trouve ses indications surtout dans les instabilités de la jonction crânio-rachidienne, l'invagination basilaire antérieure, l'assimilation de l'atlas.

Cependant, certaines difficultés limitent sa pratique courante :

- ♦ Profondeur du champ opératoire avec exposition limitée ;
- ♦ Difficulté des gestes portant sur le nevraxe;
- ♦ Difficultés d'abord des lésions latérales ;
- ♦ Inadmissibilité, pour cette voie, des patients avec une distance inter-dentaire inférieure à 25mm ou avec une macroglossie sévère ;
- ♦ Nécessité d'une autre voie postérieure pour la stabilisation de la CCO ;
- ♦ Fréquence de la fuite du LCR ;
- ♦ Risques infectieux, ce qui limite sa réalisation aux lésions extra-durales;
- ♦ Problèmes d'anesthésie : nécessité de trachéotomie ou intubation endotrachéale prolongée avec risques oedémateux;
- ♦ L'instabilité post-opératoire à corriger impérativement par fixation postérieure ;
- ♦ Taux de mortalité et de morbidité plus élevés.

*c- La fixation de la C.C.O par voie postérieure (47,80,67,81,82)*

L'arthrodèse postérieure par laçage au fil métallique, par plaque vissée avec ou sans greffon osseux est un traitement pour les instabilités de la C.C.O.

Une immobilisation post-opératoire est nécessaire allant de 3 à 9 mois selon le siège de la lésion.

La stabilisation du rachis et le confort du malade sont obtenus au pris d'un blocage de la C.C.O.

*d- Une voie d'abord latéral trans-condylienne* est possible (3), peu utilisée, à laquelle on préfère les autres voies permettant en un seul temps l'abord des lésions antérieures de la CCO pour décompression et stabilisation par la même voie.

Ayant pour avantage :

- ♦ Large champ opératoire par rapport à l'abord transoral,
- ♦ Visualisation directe du sac dural, évitant ainsi la manipulation du tronc cérébral ou de la moelle cervicale haute,
- ♦ Meilleure vision de l'artère vertébrale et des nerfs crâniens bas situés permettant de les préserver et de diminuer les risques de leur atteinte per-opératoire,
- ♦ Champ opératoire stérile.

**3.3. Chirurgie des cavités liquidiennes (56,8,57,83,84)**

La dilatation ventriculaire est fréquente, sans pour autant que les signes d'H.I.T.C soient présents. Une dérivation ventriculaire souvent péritonéale est proposée.

Les cavités syringomyéliques ou kystiques bénéficient de drainage direct soit vers les espaces sous-arachnoïdiens, ou au niveau des citernes de la base du crâne, les résultats à court terme sont encourageants, mais semblent plus discutables à long terme, ce qui a amené à préférer le drainage vers les espaces extrathécaux : notamment kystopéritonéale.

#### **4- Indications thérapeutiques.**

Sachant que les gestes chirurgicaux sus-cités ne sont pas dénués de risques vitaux – certes minimales – et aussi fonctionnels, que la chirurgie n'est pas d'une efficacité absolue, l'indication chirurgicale doit être bien posée, hormis certaines formes d'évolution rapide, formes avec hydrocéphalie, formes aiguës ou pouvant se compliquer (instabilités de la C.C.O, poussée aiguë d'HTIC).

##### **4.1. Malformations de Chiari associées à la syringomyélie (75,68,13,14,86,85)**

Leur traitement reste controversé, il a pour but :

- ♦ De rétablir la circulation normale du LCR;
- ♦ Décompresser le tronc cérébral;
- ♦ Éliminer le compartiment liquidien intra-médullaire.

Ceci est souvent obtenu par D.O.D qui permet d'observer une réduction du syrinx, de son étendue, avec amélioration clinique neurologique dans 40 à 60% des cas. L'affaissement de la cavité syringomyélique est noté dans plus de 90% des cas avec des résultats stables dans le temps.

Le drainage direct de la cavité syringomyélique est parfois discutée en cas d'échec, mais ceci tend à être abandonné, vu également le risque d'ataxie locomotrice et son inefficacité à long terme, l'augmentation de la mortalité et de la morbidité pour des résultats équivalents, en faveur d'une intervention sur la C.C.O.

Dans notre série, la DOD était le geste essentiel, pratiquée chez 11 patients, associée à une laminectomie C1 et à une DSSA dans 1 cas.

#### **4.2. Malformation de Chiari isolée (3,72,4,10,87)**

Le principe du traitement est le rétablissement de la circulation de LCR au niveau du foramen magnum, et la levée de la compression de la jonction bulbo-médullaire.

La technique la plus utilisée est la D.O.D postérieure, les résultats sont bénéfiques dans environ 86% des opérés.

Devant une malformation de Chiari asymptomatique certains préconisent une intervention d'autant plus précoce que possible, en particulier chez le sujet jeune. Cette attitude ne trouve pas beaucoup d'adeptes.

- ♦ 3 de nos patients ont subi une DOD + laminectomie,
- ♦ Dans 3 cas, la DOD a été réalisée seule,

#### **4.3. Syringomyélie isolée (8,72,76,84)**

Le procédé de choix dans les syringomyélies non foraminales est la dérivation syringo-sous-arachnoïdienne à laquelle on préfère la dérivation syringo-péritonéale qui seraient plus efficace, avec 50 à 75% d'amélioration ou stabilisation au dépens de survenue d'un dysfonctionnement du shunt.

A l'opposé, dans les syringomyélies asymptomatiques et/ou de découverte fortuite (entité radiologique pure), se contenter d'une surveillance clinico-radio-électrophysiologique est la règle.

Dans notre étude, 1 patient a bénéficié de la DSSA, avec laminectomie. Le traitement médical a été une alternative chez un patient du groupe S.

#### **4.4. Malformation de Chiari et hydrocéphalie (72)**

Devant une hydrocéphalie évolutive et symptomatique, la dérivation ventriculo-péritonéale en premier s'impose.

#### **4.5. Malformation de Dandy Walker.**

Son traitement nécessite une dérivation ventriculo–péritonéale, ou kysto–sous arachnoïdienne (1,27,95).

#### **4.6. Traitement des malformations osseuses (46,54,87,106,112)**

La stratégie thérapeutique des malformations osseuses doit toujours comprendre une tentative de réduction des lésions par traitement orthopédique(traction transcrânienne et/ou immobilisation par minerve).

On distingue d'une part les malformations instables, telle la dislocation atloïdo–axoïdienne et l'instabilité occipito–atloïdienne avec risque de compression nerveuse antérieure qui, après réduction orthopédique, bénéficieront d'une fusion osseuse par ostéosynthèse postérieure et greffon osseux cortico–spongieux.

D'autre part, les déformations non réductibles, fixées, soit à compression antérieure (invagination basilaire, assimilation de C1, anomalies de l'odontoïde), ou à compression postérieure (formes postérieures d'impression basilaire), qui relèvent respectivement de décompression antérieure transorale et de décompression postérieure.

#### **4.7. L'abstention thérapeutique (1)**

Peut se discuter devant :

- ♦ une histoire clinique dépassant 5 ans;
- ♦ En l'absence d'évolutivité clinique ou sur l'imagerie (stabilité ou régression des signes);
- ♦ Chez les sujets âgés;
- ♦ L'aspect atrophique de la moelle en IRM ;
- ♦ devant des signes cliniques ou radiologique témoignant de l'installation de lésions irréversibles, en effet, lorsque la compression de l'axe nerveux dépasse 60%, les signes cliniques une fois installés, ne régresse que peu par la chirurgie.

## VII- EVOLUTION – PRONOSTIC (2,10,53,74,88)

### 1- Complications a court terme.

#### 1.1. Mortalité

La mortalité varie de 0 à 10% (en règle <3%) selon les séries.

Dans notre série aucun cas n'est survenu.

#### 1.2. Complications post-opératoires

La période post-opératoire peut être greffée de complications diverses, souvent transitoires : hoquet tenace, réaction méningée aseptique, méningite, hydrocéphalie aiguë, instabilité rachidienne cervicale, troubles neurovégétatives dont il faut craindre surtout les apnées respiratoires, blocage des shunts, fistules, méningocèle, lâchage de suture, hémorragie, troubles ischémiques par lésion vasculaire per-opératoire (artère vertébrale), fistule de LCR.

### 2- Evolution a long terme

#### 2.1. Evolution clinique (2,26,71)

L'évolution devra tenir compte des résultats à long terme, étant donné la lenteur de l'affection, des périodes de quiescence, et de phénomène de régression spontanée de certains troubles fonctionnels.

Cette surveillance repose sur des arguments cliniques, se basant sur l'étude de la symptomatologie fonctionnelle, douloureuse notamment, sur laquelle la chirurgie est plus efficace que sur le syndrome suspendu ou sous lésionnel, appréciés aussi par l'étude des

potentiels évoqués somesthésiques et moteurs... et sur des critères radiologiques (IRM surtout qui suit l'évolution de la morphologie des lésions.

## **2.2. Evolution radiologique**

Les signes radiologiques en IRM en faveur d'une décompression efficace ont été élaborés à partir des études de PILLAY (53) et SATOSHI.

Sur IRM standard :

- ♦ Reconstitution d'une grande citerne de la base;
- ♦ réascension des amygdales cérébelleuses;
- ♦ Disparition ou diminution du syrinx.

Sur IRM :

- ♦ Normalisation de la circulation du LCR;
- ♦ Disparition de l'hyperpulsatilité du kyste.

## **2.3. Résultats**

Les résultats, appréciés avec un recul d'au moins 5 ans, font état d'amélioration dans 61 à 74%, de stabilisation dans 14 à 20% des cas, et 7% continuent de s'aggraver, ces échecs semblent être liés à l'ancienneté de la maladie et la présence d'une arachnoïdite de la grande citerne (1,74,83).

Les résultats étaient jugés stables chez 4 patients (14,29%) dont 2 sont porteurs de syringomyélie, associée à la malformation de Chiari dans 1 cas, et 1 cas porteur de la malformation de Dandy walker. L'amélioration fonctionnelle est notée chez le reste des patients (85,71%).

Ceci laisse penser que la malformation de Chiari non associée à une autre lésion nerveuse, est de meilleur pronostic, avec rétablissement quasi-total chez la plupart des patients,

que la syringomyélie –isolée ou associée à une malformation de Chiari– dont la régression est longue et lente, toujours susceptible d’aggravation et d’extension.

Il est évident que devant l’hétérogénéité des techniques chirurgicales, dont on n’en a cité que celles courantes, des résultats et de leurs moyens d’appréciation dans les différentes équipes, devrait amener à une harmonisation des méthodes de cotations tant cliniques, pour une meilleure analyse des facteurs pathogènes souvent diversement intriqués, que des examens complémentaires (IRM), pour comparer les différentes techniques utilisées, leur efficacité, leurs raisons d’échec éventuel pour une meilleure approche pronostique, afin de faire bénéficier le patient d’un geste chirurgical performant avec l’espoir de voir disparaître ou arrêter sa pathologie inexorable d’aggravation.

## *CONCLUSION*

De cette étude, on retient essentiellement le polymorphisme tant anatomique que clinique, se reflétant sur la radiologie qui a connu un essor incroyable, en faveur des patients, qui bénéficient chaque jour d'une meilleure connaissance des facteurs physio- et étiopathogéniques intervenant dans la genèse des malformations de la charnière cervico-occipitale, d'origine congénitale sûre, mais paraissant également multifactorielle, pouvant atteindre l'un ou les deux constituants de cette zone délicate et si susceptible du système nerveux qui se "concentre" à son niveau : la jonction bulbo-médullaire, la partie inférieure du cervelet avec les amygdales cérébelleuses et les structures osseuses protectrices.

Ces anomalies, souvent associées de façon diverses, rendant leur diagnostic difficile et même passer à côté devant des signes frustes ce qui fait que tout praticien, toutes spécialités concernées, est sensé évoquer ce diagnostic devant tout signe cervical ou neurologique, aidé en cela par des explorations appropriées et à leur tête l'IRM qui permet une analyse rapprochée de la lésion pour une meilleure prise en charge thérapeutique, qui relève de la chirurgie, dont les techniques sont de plus en plus maîtrisées et codifiées, donnant des résultats cliniques fonctionnels, objectifs et radiologiques satisfaisants tant pour le malade que pour l'équipe médicale.

## *RESUMES*

## **Résumé**

Notre travail est une étude rétrospective concernant 28 patients porteurs de malformation de la charnière cervico–occipitale hospitalisés au service de neurochirurgie, du centre hospitalier universitaire Mohammed VI de Marrakech, sur une période de 09 ans, allant de 2002 à 2010. Une prédominance masculine est observée avec 64,29% d’hommes et 35,71% de femmes. L’âge varie entre 1 mois et 68 ans avec une moyenne de 32,28 ans quand au délai de diagnostic, il oscille entre 1 mois et 12 ans avec une moyenne de 4,3 ans, un cas s’était présenté aux urgences dans un tableau d’HIC. Les signes révélateurs étaient dominés par la symptomatologie douloureuse (86,8%), troubles sensitifs (55,8%), impotence fonctionnelle (36,8%) et troubles de la marche (31,6%). Le tableau neurologique polymorphe était représenté surtout par : syndrome pyramidal (63,2%), anesthésie sensitive (60,5%), déficit moteur (44,7%) et amyotrophie (36,8%). L’IRM constitue l’examen de choix, de par sa spécificité et sa sensibilité largement supérieure à la TDM. La radiographie standard garde son apport dans les anomalies osseuses. En dehors d’un patient présentant une syringomyélie, et chez qui un traitement médical a été fait, tous nos patients ont bénéficié d’un traitement chirurgical avec une amélioration post–opératoire et à court terme chez 85,71%, et stabilisation de l’état neurologique chez 14,29%, avec un taux de mortalité nul. Les malformations de la charnière cervico–occipitale sont des maladies congénitales, à composante héréditaire et multifactorielle caractérisées par une fosse cérébrale postérieure de dimensions réduite et compression de ces éléments nerveux normaux, et nous insisterons sur la nécessité d’un diagnostic précoce pour de meilleurs résultats fonctionnels et avant l’installation de lésions nerveuses irréversibles.

**Mots clés** Tube neural – Charnière cervico–occipitale – Syringomyélie.

### **Abstract**

This is retrospective study about 28 patients with cervico-occipital junction malformation who's were hospitalized in the department of neurosurgery of the university-hospital center Mohammed VI of Marrakech, from 2002 to 2010. There were 64,29% male and 35,71% female patients, ranging from 1 month to 68 years (mean, 32,28 years).the median length of symptoms before presentation was 4,3 years, with extreme 1 month and 12 years. One case of increased intracranial pressure was admitted in emergency. The common presenting symptoms and signs of COJM was : pain (86,8%), sensory disturbance (55,8%), motor weakness (36,8%), and unsteadiness (31,6%). The clinical syndrome of COJM was found to consist of the following: pyramidal syndrome (63,2%), sensory anesthesia (60,5%), motor weakness (44,7%), and muscular atrophy (36,8%). MRI, a new imaging technique has greatly facilitated the diagnosis, to overtake computerized tomography reconstructions. Radiographs of the cervical spine keep always theirs place. Outside one patient, with syringomyelia, who's were under medical treatment, all patients underwent surgery. 85,71%of patients had marked improved after operation, and 14,29% unchanged. There were no major operative complications or death. The cervico-occipital junction malformation is a congenital disorders with genetic component of transmission, characterized by underdevelopment of posterior cranial fossa and overcrowding of the normally developed hindbrain. Furthermore, early diagnosis and treatment are critical in obtaining the best outcome for the patient.

Key-words Neural tube – Syringomyelia – Cervico-occipital junction.

ملخص

28

8,35	% 2,64	. 2010 – 2002		
	3,32	68		%
		( 3,4 )	12	
	( % 8,36 )	( % 8,65 )	( % 8,86 )	
	:		( % 6,31 )	
	( % 7,44 )	( % 5,60 )	( % 2,83 )	
			( % 8,36 )	
		% 29,14		% 71,85