



UNIVERSITE CADI AYYAD
FACULTE DE MEDECINE ET DE PHARMACIE
MARRAKECH

Année 2013

Thèse N° 134

Les tuméfactions sous mandibulaires A propos de 42 cas et revue de la littérature

THESE

PRESENTEE ET SOUTENUE PUBLIQUEMENT LE 16 / 12 /2013

PAR

Mr. Mohamed AABID

Né le 20 Juin 1986 à Marrakech

POUR L'OBTENTION DU DOCTORAT EN MEDECINE

MOTS-CLES :

Tuméfactions sous mandibulaires - Type histologique - Traitement

JURY

Mr. S. AIT BENALI

Professeur de Neurochirurgie

PRESIDENT

Mr. H. AMMAR

Professeur d'Oto-rhino-laryngologie

RAPPORTEUR

Mr. M. ZOUBIR

Professeur d'Anesthésie-Réanimation

Mr. A. EL FIKRI

Professeur agrégé de Radiologie

Mr. M. BOURROUS

Professeur agrégé de pédiatrie

JUGES

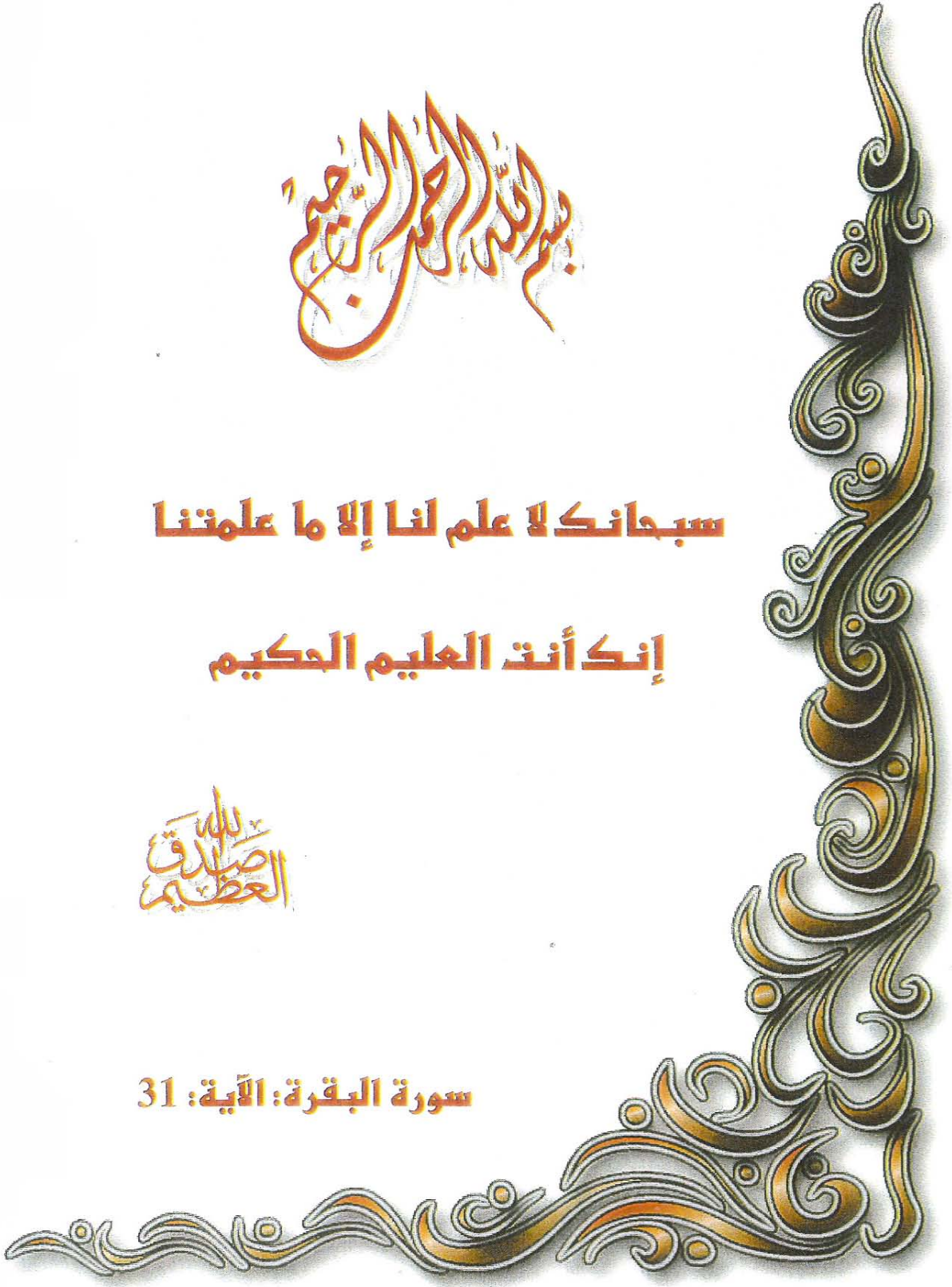بِسْمِ اللَّهِ الرَّحْمَنِ الرَّحِيمِ

سبحانك لا علم لنا إلا ما علمتنا

إنك أنت العليم الحكيم

بِسْمِ اللَّهِ
الرَّحْمَنِ الرَّحِيمِ

سورة البقرة: الآية: 31





Serment d'hypocrate

Au moment d'être admis à devenir membre de la profession médicale, je m'engage solennellement à consacrer ma vie au service de l'humanité.

Je traiterai mes maîtres avec le respect et la reconnaissance qui leur sont dus.

Je pratiquerai ma profession avec conscience et dignité. La santé de mes malades sera mon premier but.

Je ne trahirai pas les secrets qui me seront confiés.

Je maintiendrai par tous les moyens en mon pouvoir l'honneur et les nobles traditions de la profession médicale.

Les médecins seront mes frères.

Aucune considération de religion, de nationalité, de race, aucune considération politique et sociale, ne s'interposera entre mon devoir et mon patient.

Je maintiendrai strictement le respect de la vie humaine dès sa conception.

Même sous la menace, je n'userai pas mes connaissances médicales d'une façon contraire aux lois de l'humanité.

Je m'y engage librement et sur mon honneur.

Déclaration Genève, 1948





*LISTE DES
PROFESSEURS*

UNIVERSITE CADI AYYAD
FACULTE DE MEDECINE ET DE PHARMACIE
MARRAKECH

Doyen honoraire : Pr MEHADJI Badie Azzaman

ADMINISTRATION

Doyen : Pr Abdelhaq ALAOUI YAZIDI

Vice Doyen : Pr Ag Mohamed AMINE

Secrétaire Générale : Mr Azzeddine EL HOUDAIGUI

Professeurs d'enseignement supérieur

Nom et Prénom	Spécialité	Nom et Prénom	Spécialité
ABOULFALAH Abderrahim	Gynécologie- obstétrique	FINECH Benasser	Chirurgie - générale
ABOUSSAD Abdelmounaim	Pédiatrie	GHANNANE Houssine	Neurochirurgie
AIT BENALI Said	Neurochirurgie	MAHMAL Lahoucine	Hématologie - clinique
AIT-SAB Imane	Pédiatrie	MANSOURI Nadia	Stomatologie et chiru maxillo faciale
AKHDARI Nadia	Dermatologie	KISSANI Najib	Neurologie
ALAOUI YAZIDI Abdelhaq (Doyen)	Pneumo- phtisiologie	KRATI Khadija	Gastro- entérologie
AMAL Said	Dermatologie	LOUZI Abdelouahed	Chirurgie - générale
ASMOUKI Hamid	Gynécologie- obstétrique	MOUDOUNI Said Mohammed	Urologie
ASRI Fatima	Psychiatrie	MOUTAOUAKIL Abdeljalil	Ophtalmologie
BELAABIDIA Badia	Anatomie- pathologique	NAJEB Youssef	Traumato- orthopédie
BENELKHAÏAT BENOMAR Ridouan	Chirurgie - générale	RAJI Abdelaziz	Oto-rhino-laryngologie
BOUMZEBRA Drissi	Chirurgie Cardio- Vasculaire	SAMKAOUI Mohamed Abdenasser	Anesthésie- réanimation
BOUSKRAOUI Mohammed	Pédiatrie	SAIDI Halim	Traumato- orthopédie
CHABAA Laila	Biochimie	SARF Ismail	Urologie
CHOULLI Mohamed Khaled	Neuro pharmacologie	SBIHI Mohamed	Pédiatrie
ESSAADOUNI Lamiaa	Médecine interne	SOUMMANI Abderraouf	Gynécologie- obstétrique

FIKRY Tarik	Traumato- orthopédie	YOUNOUS Said	Anesthésie- réanimation
-------------	----------------------	--------------	-------------------------

Professeurs Agrégés

Nom et Prénom	Spécialité	Nom et Prénom	Spécialité
ABKARI Imad	Traumato- orthopédie	EL HATTAOUI Mustapha	Cardiologie
ABOU EL HASSAN Taoufik	Anesthésie- réanimation	EL KARIMI Saloua	Cardiologie
ABOUSSAIR Nisrine	Génétique	ELFIKRI Abdelghani (Militaire)	Radiologie
ADERDOUR Lahcen	Oto- rhino- laryngologie	ETTALBI Saloua	Chirurgie réparatrice et plastique
ADMOU Brahim	Immunologie	HAJJI Ibtissam	Ophtalmologie
AGHOUTANE El Mouhtadi	Chirurgie pédiatrique	HOCAR Ouafa	Dermatologie
AIT BENKADDOUR Yassir	Gynécologie- obstétrique	JALAL Hicham	Radiologie
AIT ESSI Fouad	Traumato- orthopédie	KAMILI El Ouafi El Aouni	Chirurgie pédiatrique
ALAOUI Mustapha (Militaire)	Chirurgie- vasculaire périphérique	KHALLOUKI Mohammed	Anesthésie- réanimation
AMINE Mohamed	Epidémiologie- clinique	KHOUCHANI Mouna	Radiothérapie
AMRO Lamyae	Pneumo- phtisiologie	KOULALI IDRISSEI Khalid (Militaire)	Traumato- orthopédie
ARSALANE Lamiae (Militaire)	Microbiologie - Virologie	LAGHMARI Mehdi	Neurochirurgie
ATMANE El Mehdi (Militaire)	Radiologie	LAKMICHI Mohamed Amine	Urologie
BAHA ALI Tarik	Ophtalmologie	LAOUAD Inass	Néphrologie
BEN DRISS Laila (Militaire)	Cardiologie	LMEJJATI Mohamed	Neurochirurgie
BENCHAMKHA Yassine	Chirurgie réparatrice et plastique	MADHAR Si Mohamed	Traumato- orthopédie
BENJILALI Laila	Médecine interne	MANOUDI Fatiha	Psychiatrie
BOUKHIRA Abderrahman	Biochimie- chimie	MOUFID Kamal (Militaire)	Urologie
BOURROUS Monir	Pédiatrie	NARJISS Youssef	Chirurgie générale
CHAFIK Rachid	Traumato- orthopédie	NEJMI Hicham	Anesthésie- réanimation
CHAFIK Aziz (Militaire)	Chirurgie thoracique	NOURI Hassan	Oto rhino laryngologie
CHELLAK Saliha (Militaire)	Biochimie- chimie	OUALI IDRISSEI Mariem	Radiologie
CHERIF IDRISSEI EL GANOUNI Najat	Radiologie	OULAD SAIAD Mohamed	Chirurgie pédiatrique
DAHAMI Zakaria	Urologie	QACIF Hassan (Militaire)	Médecine interne

EL BOUCHTI Imane	Rhumatologie	QAMOUSS Youssef (Militaire)	Anesthésie- réanimation
EL HAOURY Hanane	Traumato- orthopédie	RABBANI Khalid	Chirurgie générale
EL ADIB Ahmed Rhassane	Anesthésie- réanimation	SAMLANI Zouhour	Gastro- entérologie
EL ANSARI Nawal	Endocrinologie et maladies métaboliques	SORAA Nabila	Microbiologie - virologie
EL BOUIHI Mohamed	Stomatologie et chirurgie maxillo faciale	TASSI Noura	Maladies infectieuses
EL HOUDZI Jamila	Pédiatrie	ZAHLANE Mouna	Médecine interne
EL FEZZAZI Redouane	Chirurgie pédiatrique		

Professeurs Assistants

Nom et Prénom	Spécialité	Nom et Prénom	Spécialité
ADALI Imane	Psychiatrie	EL OMRANI Abdelhamid	Radiothérapie
ADALI Nawal	Neurologie	FADILI Wafaa	Néphrologie
AISSAOUI Younes (Militaire)	Anesthésie - réanimation	FAKHIR Bouchra	Gynécologie- obstétrique
ALJ Soumaya	Radiologie	FAKHRI Anass	Histologie- embyologie cytogénétique
ANIBA Khalid	Neurochirurgie	HACHIMI Abdelhamid	Réanimation médicale
BAIZRI Hicham (Militaire)	Endocrinologie et maladies métaboliques	HAOUACH Khalil	Hématologie biologique
BASRAOUI Dounia	Radiologie	HAROU Karam	Gynécologie- obstétrique
BASSIR Ahlam	Gynécologie- obstétrique	KADDOURI Said (Militaire)	Médecine interne
BELBARAKA Rhizlane	Oncologie médicale	LAKOUICHMI Mohammed (Militaire)	Stomatologie et Chirurgie maxillo faciale
BELKHOU Ahlam	Rhumatologie	LOUHAB Nisrine	Neurologie
BENHADDOU Rajaa	Ophtalmologie	MAOULAININE Fadl mrabih rabou	Pédiatrie
BENHIMA Mohamed Amine	Traumatologie - orthopédie	MARGAD Omar (Militaire)	Traumatologie - orthopédie

BENLAI Abdeslam (Militaire)	Psychiatrie	MATRANE Aboubakr	Médecine nucléaire
BENZAROUEL Dounia	Cardiologie	MOUAFFAK Youssef	Anesthésie – réanimation
BOUCHENTOUF Rachid (Militaire)	Pneumo– phtisiologie	MSOUGGAR Yassine	Chirurgie thoracique
BOUKHANNI Lahcen	Gynécologie– obstétrique	OUBAHA Sofia	Physiologie
BOURRAHOUEAT Aicha	Pédiatrie	OUEIAGLI NABIH Fadoua (Militaire)	Psychiatrie
BSISS Mohamed Aziz	Biophysique	RADA Noureddine	Pédiatrie
DAROUASSI Youssef (Militaire)	Oto–Rhino – Laryngologie	RAIS Hanane	Anatomie pathologique
DIFFAA Azeddine	Gastro– entérologie	ROCHDI Youssef	Oto–rhino– laryngologie
DRAISS Ghizlane	Pédiatrie	SAJIAI Hafsa	Pneumo– phtisiologie
EL MGHARI TABIB Ghizlane	Endocrinologie et maladies métaboliques	SALAMA Tarik	Chirurgie pédiatrique
EL AMRANI Moulay Driss	Anatomie	SERHANE Hind	Pneumo– phtisiologie
EL BARNI Rachid (Militaire)	Chirurgie– générale	TAZI Mohamed Illias	Hématologie– clinique
EL HAOUATI Rachid	Chiru Cardio vasculaire	ZAHLANE Kawtar	Microbiologie – virologie
EL IDRISSE SLITINE Nadia	Pédiatrie	ZAOUI Sanaa	Pharmacologie
EL KHADER Ahmed (Militaire)	Chirurgie générale	ZIADI Amra	Anesthésie – réanimation
EL KHAYARI Mina	Réanimation médicale		



DEDICACES

*Toutes les lettres ne sauraient trouver les mots qu'il faut...
Tous les mots ne sauraient exprimer la gratitude,
L'amour, Le respect, la reconnaissance...
Aussi, c'est tout simplement que*



✿ Je dédie cette thèse ... ✍

*A mon très cher père
Abdelkébir AABID*

*Aucun mot ne saurait exprimer tout mon amour et toute ma gratitude.
Merci pour tes sacrifices le long de ces années. Merci pour ta présence
rassurante.*

*Merci pour tout l'amour que tu procures à notre petite famille...
Tu as toujours été pour moi la lumière qui me guide dans les moments les
plus obscurs. En témoignage des profonds liens qui nous unissent, veuillez
cher père trouver à travers ce travail l'expression de mon grand amour,
mon attachement et ma profonde reconnaissance. Puisse ton existence
pleine de sagesse, d'amour me servir d'exemple dans ma vie et dans
l'exercice de ma profession. Puisse dieu te prêter longue vie et bonne santé
afin que je puisse te combler à mon tour.
Je t'aime beaucoup*

*A ma tendre mère
Fatima BOUGHRAF*

*Je ne trouverai jamais de mots pour t'exprimer mon profond
attachement et ma reconnaissance pour l'amour, la tendresse, et si j'en
suis arrivé là c'est grâce à DIEU et à toi ma maman adorée. Tu m'as
toujours conseillé et orienté dans la voie du travail et de l'honneur.*

*Ta droiture, conscience et amour pour ta famille
me serviront d'exemple dans la vie.*

*Ce modeste travail paraît bien dérisoire pour traduire
une reconnaissance infinie envers une mère aussi merveilleuse dont j'ai
la fierté d'être le fils Puisse ce jour être la récompense de tous les efforts et
l'exaucement de tes prières tant formulées.*

Je t'aime profondément

A mes très chers frères yassine, abdelmajid

*Je ne pourrais jamais exprimer le respect que j'ai pour vous, ni ma
gratitude et ma reconnaissance envers les innombrables et immenses
encouragements durant toutes les années de mes études, vous avez
toujours été présents à mes côtés pour me consoler quand il le fallait.*

Je suis très fière de vous.

Je vous aime énormément

A MON TRÈS CHER AMI SOUHAÏB

Je ne saurais exprimer tout mon amour et mon respect envers toi.

Tu as toujours été un exemple pour moi durant mes études.

*Ton calme et ton sérieux cachent un cœur plein de bonté, de dévouement
et de sincérité.*

*J'implore Dieu qu'il t'apporte bonheur, joie, chaleur et t'aide à réaliser tes
vœux les plus chers.*

Que ce travail soit pour toi le témoignage de ma vive reconnaissance.

Tu as été mon frère, tu es mon frère, et mon frère tu resteras.

A toute ma famille

Avec tout mon estime et mon affection.

*Puisse ce travail conforter la confiance que vous me portez et
être le fruit de vos prières*

Que Dieu vous accorde santé et longue vie.

Avec toute mon affection et mon respect.

A mes très chers amis et collègues : *Aaïssi Mohamed, Abir Aberdazou,
Soukaina Houari, Aboutaïb Majda, Mariam Ait Abdelali, Bousbaa
Mounir, Mounia Amekdar, Hana Elmansouri, Abdelilah Boumlik,
Youness Bellihi, Yassine Abouainain, Abdelhadi El Yacoubi, Omar
Boualoucha, Adil Lemhani, Youssef Bouidir, Cherradi Mohamed Amine,
Omar Ksiks, Riad Jgounni, Issam Hajji, Abdelmounaim Zayan, Mariam
Rachidi, Mohamed Benhilal, Salaheddine El Fakiri, Mohamed Fadel
Cheikh Malaynine, Saad Anbari, Samir Baddou, Abdelhamid Itto,
Nassifa Naciri, Charifa Naciri, Mbarek Elkaouri, mohamed elkedadra,
Boukrim Mohamed, Safa Chergaoui, Rachid Allali, Adil AIT rai, Amoch
Abdelaziz, Farah Lektaibi, Oualid Jazouli, Salah Eljendi, Hicham
Etouazan, Adam Bouzidi, Talhartit Mohamed, Faycal Lakhlioui, Hajar
Rami, Ilyass Yassine, Khibba Mohamed Amine, Youness El Mesbahi,
Tariq Daoudi, Issam Hajjaoui,...*

***A toute l'équipe du service d'oto-rhino-laryngologie et de chirurgie
cervico-faciale de l'hôpital militaire Avicenne de Marrakech.***

***A tous ceux qui ont contribué de près ou de loin à l'élaboration de ce
travail.***

A tous ceux qui me sont chers et que j'ai omis de citer.

A tous mes professeurs

J'espère ne jamais les décevoir, ni trahir leur confiance.





REMERCIEMENTS





A

NOTRE MAITRE ET RAPPORTEUR DE THESE

PROFESSEUR H. AMMAR

*C'est avec un grand plaisir que je me suis adressé à vous dans le but de bénéficier de votre encadrement et j'étais très touché par l'honneur que vous m'avez fait en acceptant de me confier ce travail.
Merci pour m'avoir guidé tout au long de ce travail. Merci pour l'accueil aimable et bienveillant que vous m'avez réservé à chaque fois.
Veuillez accepter, cher maître, dans ce travail l'assurance de mon estime et de mon profond respect. Vos qualités humaines et professionnelles jointes à votre compétence et votre dévouement pour votre profession seront pour moi un exemple à suivre dans l'exercice de cette honorable mission.*

A NOTRE MAITRE ET PRESIDENT DE THESE :

PROFESSEUR S. AIT BENALI

Je suis très sensible à l'honneur que vous m'avez fait en acceptant aimablement de présider mon jury de thèse. Nous avons eu le grand privilège de bénéficier de votre enseignement lumineux durant nos années d'étude. Veuillez cher maître, trouver dans ce travail, le témoignage de ma gratitude, ma haute considération et mon profond respect.

A NOTRE MAITRE ET JUGE DE THESE :

PROFESSEUR A. EL FIKRI

*Vous nous avez fait l'honneur de faire partie de notre jury. Nous avons pu apprécier l'étendue de vos connaissances et vos grandes qualités humaines.
Veuillez accepter, Professeur, nos sincères remerciements et notre profond respect.*

A NOTRE MAITRE ET JUGE DE THESE :

PROFESSEUR M. ZOUBIR

Veuillez accepter Professeur, mes vifs remerciements pour l'intérêt que vous avez porté à ce travail en acceptant de faire partie de mon jury de thèse. Veuillez trouver ici, chère Maître, l'assurance de mes sentiments respectueux et dévoués.

A NOTRE MAÎTRE ET JUGE DE THÈSE :

PROFESSEUR M. BOURROUS

Vous avez accepté très spontanément de faire partie de notre jury. Nous vous remercions de votre enseignement et de l'intérêt que vous avez porté à ce travail.

Veillez trouver ici, Professeur, l'expression de notre profond respect.

*Au Pr. Youssef DAROUASSI, Professeur assistant
Service d'oto-rhino-laryngologie et de chirurgie cervico-faciale
Hôpital militaire Avicenne de Marrakech*

Vous m'avez beaucoup aidé dans l'élaboration de ce travail. Votre disponibilité et vos précieuses recommandations ont été pour moi d'un grand apport. Je vous remercie pour votre sympathie et votre bienveillance. Il m'est particulièrement agréable de vous exprimer ma profonde gratitude et ma grande estime.

*Au Pr. Mohamed TOUATI, Professeur assistant
Service d'oto-rhino-laryngologie et de chirurgie
cervico-faciale
Hôpital militaire Avicenne de Marrakech*

AU

Personnel de la faculté de médecine et de pharmacie de Marrakech.

*Personnel médical et paramédical du CHU MED VI DE Marrakech et de
l'hôpital militaire Avicenne de Marrakech*

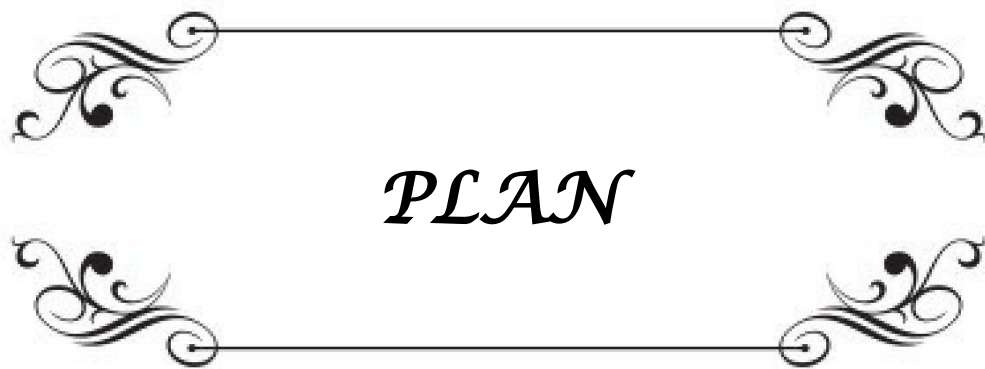
*A nos maîtres et tous ceux qui ont contribué un jour à notre éducation et
formation de médecin.*



ABBREVIATIONS

Liste des abréviations

ADP	: Adénopathie
CW	: Canal de Wharton
TBK	: Tuberculose
BK	: Bacille de Koch
BCG	: vaccin bilié de Calmette et Guérin
ORL	: Oto-rhino-laryngologie
TDM	: Tomodensitométrie
IRM	: Imagerie par résonance magnétique
PRP	: Protéine riche en praline
SCM	: Sterno-cléido-mastoïdien
ATCD	: Antécédents
NB	: Nombre
SAI	: Sans autre indication



PLAN

INTRODUCTION	1
PATIENTS & METHODES	3
I.METHODOLOGIE DE RECHERCHE:.....	4
1. Type d'étude:	4
2. La taille de l'échantillon	4
3. Durée de l'étude:	4
4. Lieu de l'étude:	4
5. Collecte des données:.....	4
II.ANALYSE STATISTIQUE:.....	5
III.CONSIDERATIONS ETHIQUES:.....	5
RESULTATS	6
I.RESULTATS GLOBAUX:.....	7
1. Epidémiologie:.....	7
2. Données cliniques:.....	8
3. Données paracliniques:.....	13
4. Traitement:.....	16
5. Histologie :.....	18
II. RESULTATS EN FONCTION DE L'ETIOLOGIE:.....	19
1. Lithiase sous mandibulaire:.....	19
2. Adénopathies tuberculeuses:.....	26
3. Tumeurs de la région sous mandibulaire:.....	32
4. Autre étiologie: La tuberculose de la glande sous mandibulaire.....	44
DISCUSSION	45
ETUDE DES PRINCIPALES SERIES DE LA LITTERATURE:	46
I. Lithiase sous mandibulaire:.....	46
1. Epidémiologie:	46
2. Données cliniques:.....	47
3. Données paracliniques:.....	50
4. Traitement:.....	56
5. Histologie:.....	59
6. Suivi et évolution:.....	59
II. Adénopathies tuberculeuses:.....	60
1. Epidémiologie:	61
2. La discussion clinique:.....	62
3. La discussion paraclinique:.....	64
4. Traitement:.....	67
5. Discussion anatomopathologique:.....	68
6. Suivi et évolution:.....	69
III. Tumeurs de la région sous mandibulaire:.....	69
IV. Autre étiologie: La tuberculose de la glande sous mandibulaire:.....	85

CONCLUSION	89
ANNEXES	91
RESUMES	138
BIBLIOGRAPHIE	145

A decorative rectangular frame with ornate, symmetrical scrollwork at each corner. The word "INTRODUCTION" is centered within the frame in a bold, italicized, serif font.

INTRODUCTION

Les tuméfactions de la région sous mandibulaire sont une entité pathologique peu fréquente, caractérisées par un tableau clinique très stéréotypé, un chapitre diagnostique très riche et une unicité presque constante au plan chirurgicale (sous-maxillectomie). Ce qui fait de la glande sous mandibulaire un domaine dont l'étude à part mérite beaucoup d'intérêt.

La lithiase sous mandibulaire est la pathologie salivaire la plus courante, d'où l'intérêt de ne pas la méconnaître. C'est une affection bénigne caractérisée par une symptomatologie quasi constante.

Les tumeurs des glandes salivaires sont très variées, environ deux tiers des tumeurs sont bénignes. Cette variété contraste avec la rareté de ces tumeurs qui ne représentent que 3 à 5% des tumeurs de la tête et du cou [1].

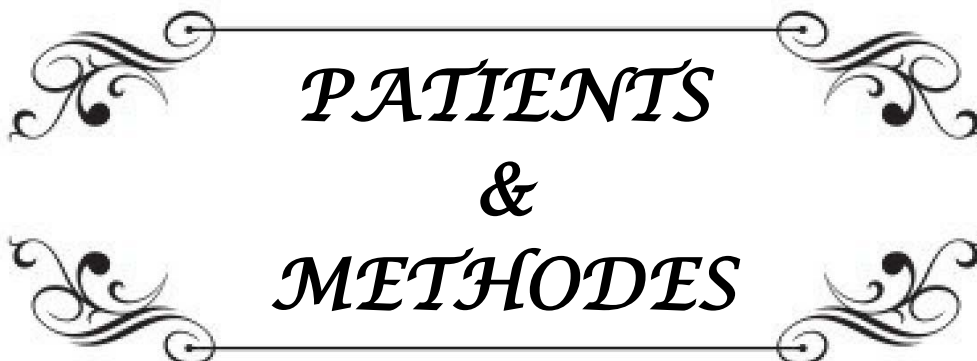
La tuberculose reste un fléau social au Maroc, dont la forme ganglionnaire est la plus fréquente des tuberculoses extra pulmonaires, pouvant prendre divers aspect à l'imagerie simulant les pathologies hématologiques et tumorales. La mise en route d'un traitement précoce s'avère primordial afin de prévenir les complications irréversibles, invalidantes et la mortalité d'une tuberculose disséminée [2, 3].

Le bilan des tuméfactions sous mandibulaires fait appel aux explorations morphologiques, l'échographie garde toute sa place dans le diagnostic.

Le traitement est le plus souvent chirurgical, et consiste en l'ablation de la glande sous mandibulaire avec dans certains cas son atmosphère cellulo-graisseux et ganglionnaire.

L'histologie permet le diagnostic étiologique et l'adaptation du traitement chirurgical et/ou médical.

Le but de notre travail est d'étudier à travers une série de patients et une revue de la littérature les aspects cliniques, thérapeutiques et évolutifs des tuméfactions sous mandibulaires.



PATIENTS
&
METHODES

I. METHODOLOGIE DE RECHERCHE:

1. **Type d'étude:** Rétrospective

2. **La taille de l'échantillon:** 42 cas

3. **Durée de l'étude:** Cinq ans du 1 Janvier 2006 au 31 Décembre 2010.

4. **Lieu de l'étude:**

Tous les patients ont été pris en charge à l'admission dans le service d'oto-rhino-laryngologie et de chirurgie cervico-faciale de l'hôpital militaire Avicenne de Marrakech.

5. **Collecte des données:**

Pour mener cette étude, une fiche d'exploitation a été établie (annexe 1) où ont été notées les données :

- Cliniques.
- Paracliniques.
- Thérapeutiques.
- Histologiques.
- Evolutives.

II. ANALYSE STATISTIQUE:

L'analyse statistique a fait appel aux méthodes d'analyse descriptive avec calcul des moyennes, écarts types et extrêmes.

III. CONSIDERATIONS ETHIQUES:

Le respect de l'anonymat ainsi que la confidentialité ont été pris en considération lors de la collecte des données.

A decorative rectangular frame with ornate, symmetrical scrollwork at each corner. The word "RESULTATS" is centered within the frame in a bold, italicized, serif font.

RESULTATS

I. RESULTATS GLOBAUX:

1. Epidémiologie:

1-1 Age:

L'âge des patients variait entre 16 et 75 ans avec une moyenne de 41 ans.

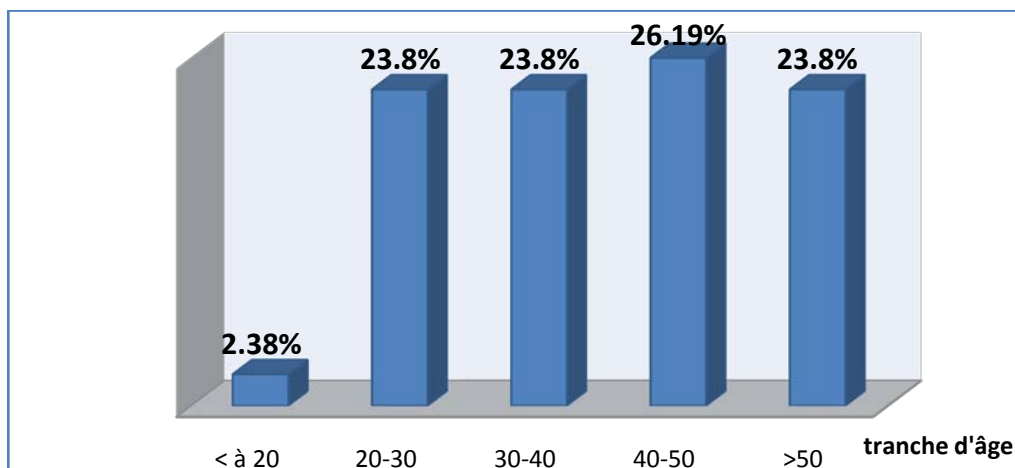


Figure 1: Répartition des cas par tranche d'âge.

1-2 Sexe:

Une prédominance masculine a été notée dans 83.3% des cas (35 hommes pour 7 femmes) avec un sexe ratio hommes/femmes de 5.

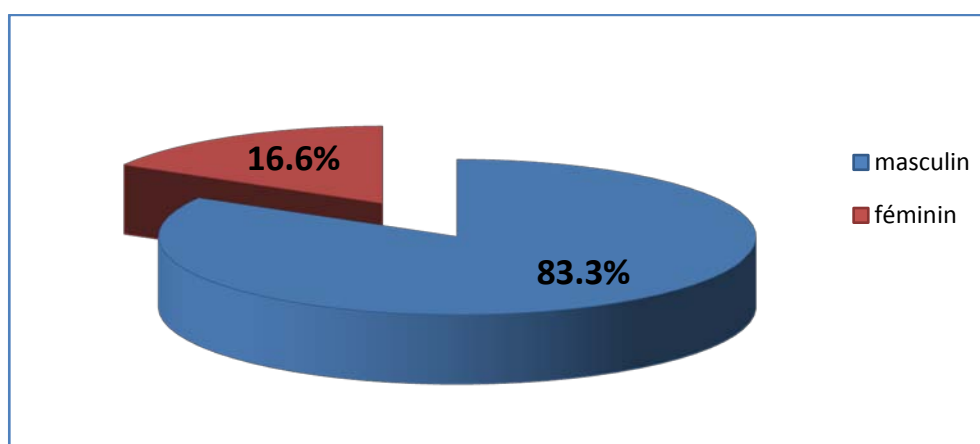


Figure 2: Répartition des cas en fonction du sexe.

2. Données cliniques:

2-1 Antécédents:

Le tabagisme était l'antécédent (ATCD) le plus fréquent chez les patients de notre série puisqu'il était présent chez 11 patients (35.71%), suivi de l'alcoolisme chez 6 patients (14.28%) et la colique salivaire chez 3 patients.

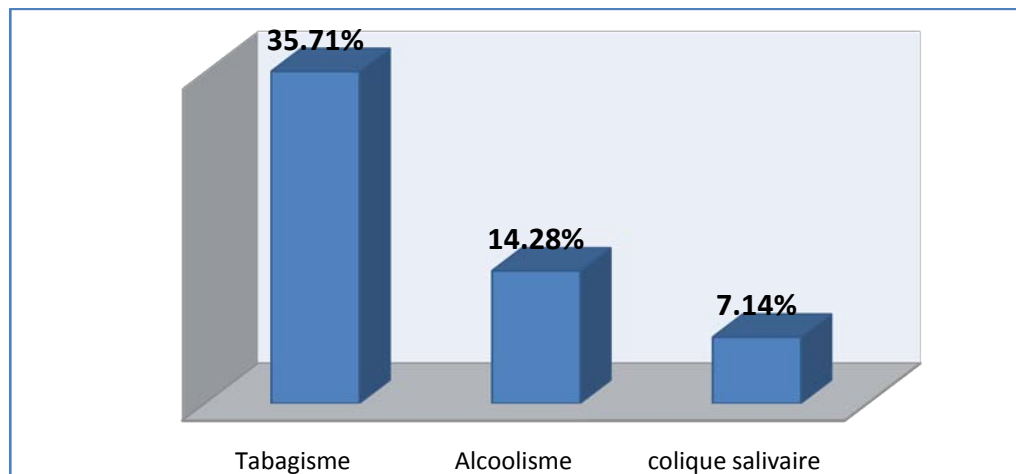


Figure 3: Les différents antécédents pathologiques trouvés

On avait également noté :

- Diabète type II et asthme chez un patient.
- Maladie de behçet chez un autre patient.

2-2 Tableau clinique:

a- **Le délai de consultation:**

Le délai de consultation moyen des patients était de 2.6 ans, avec deux extrêmes allant d'un mois à 16 ans.

b- Les signes fonctionnels:

La symptomatologie clinique se répartit selon le tableau suivant :

Tableau 1: Les signes fonctionnels

Signes fonctionnels	Nombre de cas	%
Tuméfaction sous mandibulaire	42	100
Douleur	12	28.57
Fièvre	2	4.76
Signes dentaires	0	0
Coliques salivaires	18	42.85

c- Les signes physiques:

c-1 L'Inspection:

❖ Localisation:

L'exploitation des dossiers avait objectivé une prédominance de la localisation gauche de la tuméfaction dans 59.52%. On n'avait pas noté de localisation bilatérale.

Tableau 2: localisation de la tuméfaction

Localisation	Tuméfaction		
	Droite	Gauche	Bilatérale
Nombre de cas	17	25	0
Pourcentage (%)	40.47	59.52	0

❖ Modifications cutanées:

Deux patients avaient présenté des modifications cutanées:

- Un cas, Inflammation cutanée.
- Et un cas, fistulisation.

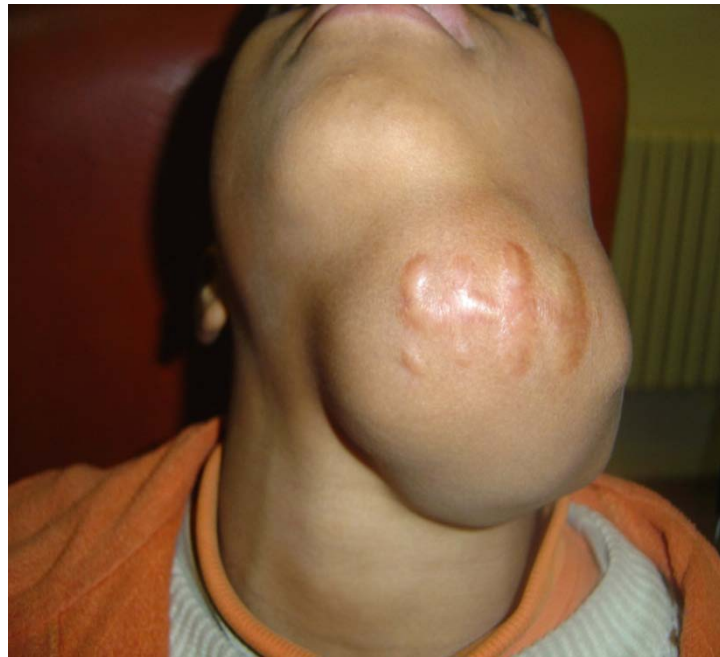

Figure 4 : Volumineuse tuméfaction latérocervicale gauche avec cicatrice de brûlure en regard.

c-2 La palpation:

❖ La taille:

Le diamètre de la tuméfaction le plus grand variait entre 1 et 10 cm sachant que la majorité des patients avaient présenté une tuméfaction inférieure à 4 cm, soit 92.85% des cas.

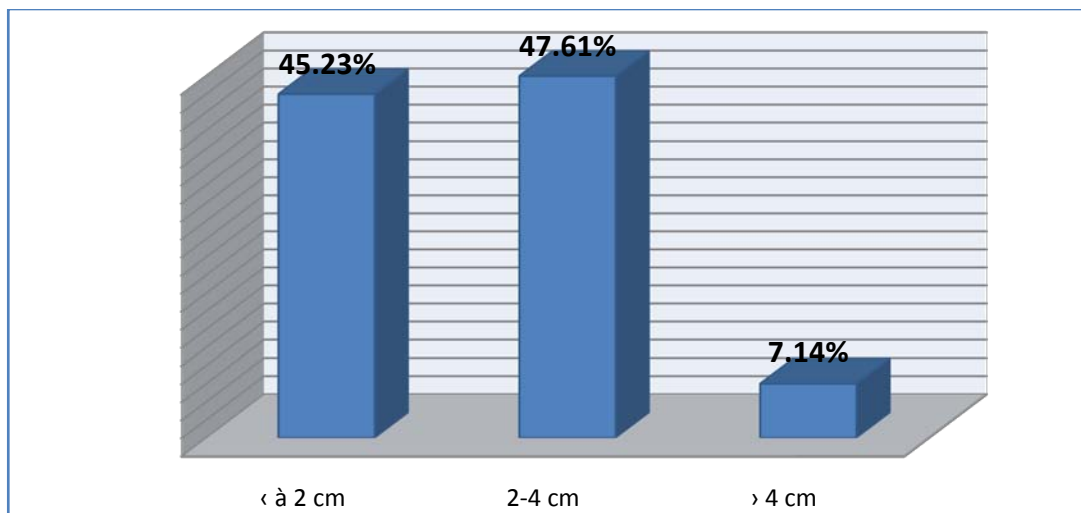


Figure 5: taille de la tuméfaction

❖ La consistance :

La tuméfaction a été dure chez 38 cas, soit 90.47% et molle dans 4 cas, soit 9.52%.

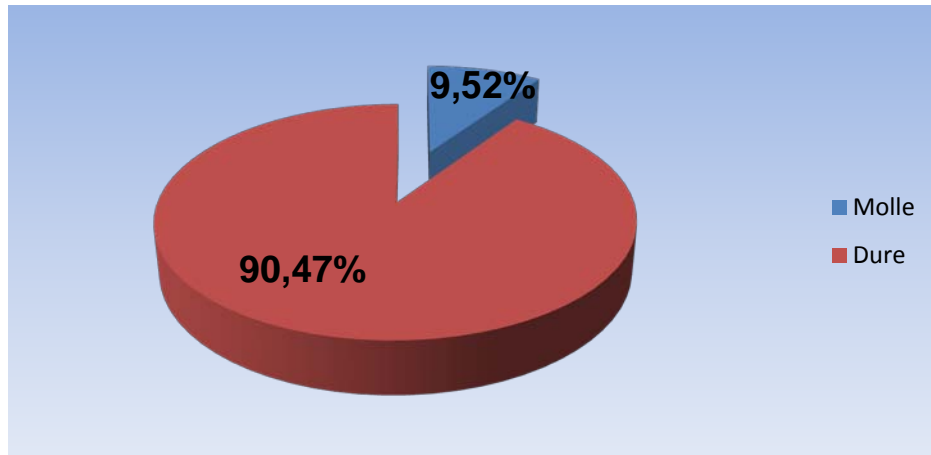


Figure 6: consistance de la tuméfaction

❖ Les limites:

Les limites de la tuméfaction étaient régulières dans 95.23% (40 cas) et irrégulières dans 4.76% (02 cas).

❖ La sensibilité:

Le caractère douloureux à la palpation a été retrouvé chez 20 patients (47.61%).

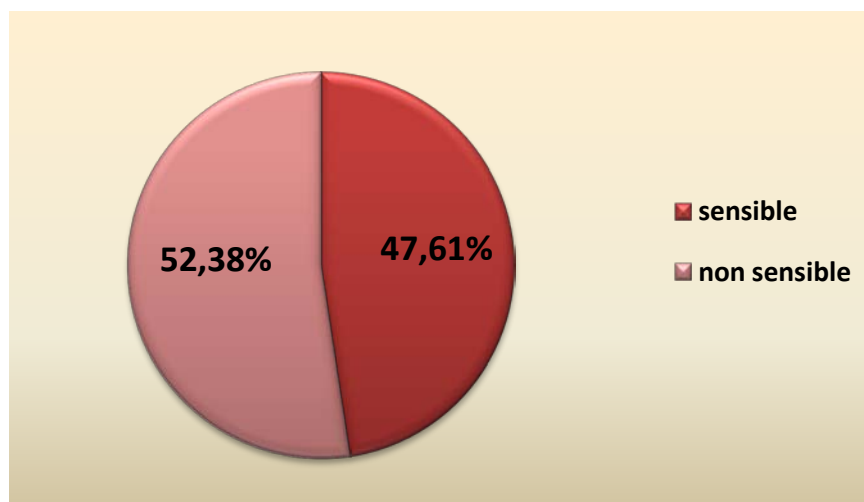


Figure 7: la sensibilité à la palpation

❖ La mobilité:

La tuméfaction était mobile par rapport aux plans superficiel et profond chez 41 patients (97.61%), fixe par rapport au plan profond chez un patient.

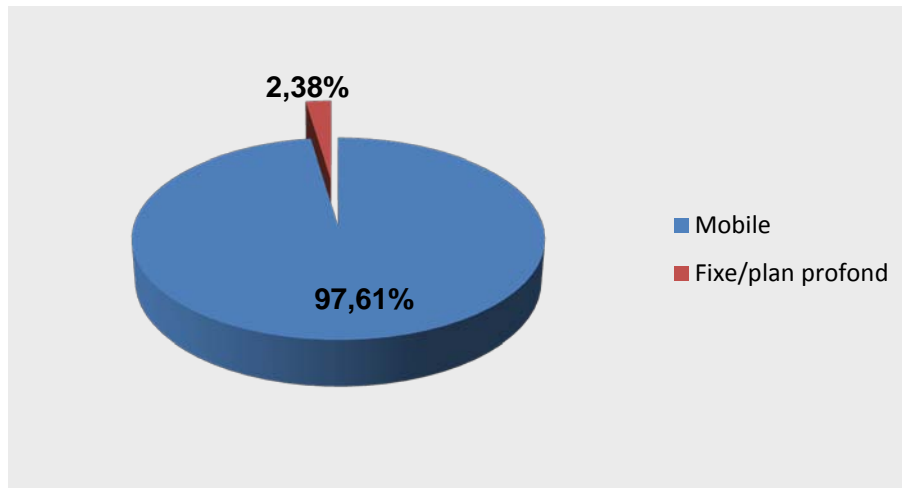


Figure 8: la mobilité de la tuméfaction

c-3 L'examen endobuccal:

❖ L'état bucco-dentaire :

L'état bucco-dentaire était bon dans 40 cas soit 95.23% et mauvais dans 02 cas soit 4.76%.

❖ La muqueuse :

La muqueuse était saine chez tous les patients soit 100%.

❖ Sécrétions pathologiques par le canal de WHARTON (CW):

On avait noté des sécrétions pathologiques chez 03 cas (pus) soit dans 7.14% des cas, et aucune issue de sang par le CW n'a été retrouvée.

❖ Autres:

- Aucun signe dentaire n'a été noté, notamment pas de névralgie, pas de mobilité, pas de saignement ou de chute dentaire.
- La protraction linguale était normale chez tous les patients.

c-4 Le reste de l'examen:

❖ Les Adénopathies cervicales:

La majorité des patients de notre étude n'avaient pas présenté d'adénopathies (ADP) cervicales (39 patients soit 93%) alors que 7% des cas soit 3 patients avaient présenté des adénopathies cervicales répartis en : 2 cas à localisation homolatérale à la tuméfaction et un cas à localisation bilatéral.

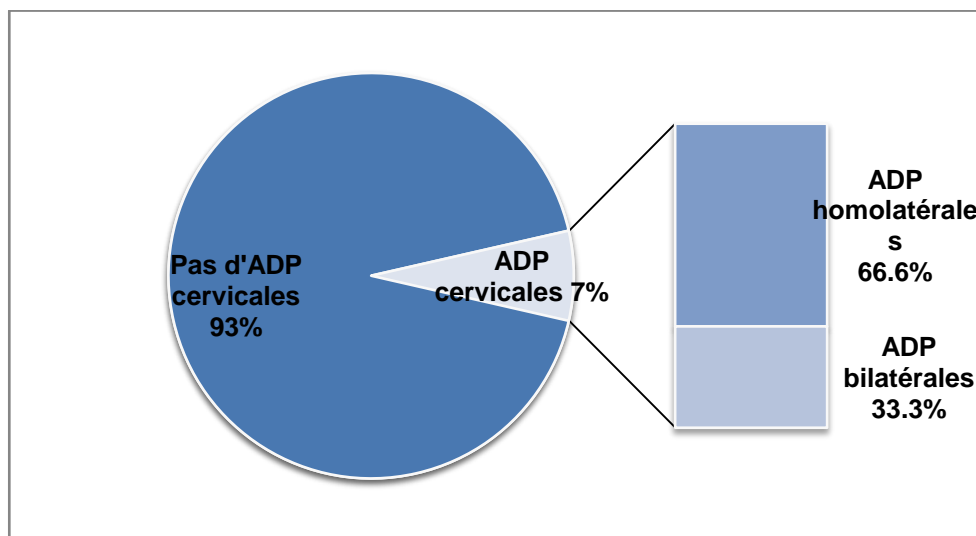


Figure 9: nombre et localisation des adénopathies cervicales

❖ Aucune paralysie faciale n'a été notée dans notre série.

c-5 L'état général:

L'état général était conservé chez tous les patients.

3. Données paracliniques:

3-1 Orthopantomogramme:

Cet examen a été réalisé chez 04 patients (9.52%) ayant objectivé:

- une opacité de tonalité calcique au niveau de la région sous mandibulaire pour deux cas (50%).

- Un examen normal dans les deux autres cas.

3-2 Défilé maxillaire:

Six patients avaient bénéficié d'un défilé maxillaire (soit 14.28%) qui avait objectivé :

- une opacité de tonalité calcique au niveau de la région sous mandibulaire pour 03 cas (50%).
- Un examen normal pour les 03 autres cas.

3-3 Echographie cervicale:

Elle a été pratiquée chez tous les patients de notre étude (100%), les résultats sont détaillés dans le tableau ci-dessous :

Tableau 3: résultats de l'échographie

Résultats	Nombre de cas	Pourcentage
Lithiase salivaire	21	50
Images évoquant une adénopathie	08	19.04
Images évoquant une tumeur	08	19.04
Image évoquant un abcès	02	4.76
Normale	03	7.14
Total	42	100

3-4 Tomodensitométrie (TDM):

La TDM a été réalisée chez 07 patients (16.66%), ayant objectivé:

Tableau 4: résultats de la TDM

Résultats	Nombre de cas	Pourcentage
Lithiase sous maxillaire	3	42,85
Processus tumoral	3	42,85
Image évoquant une sous maxillite	1	14,28

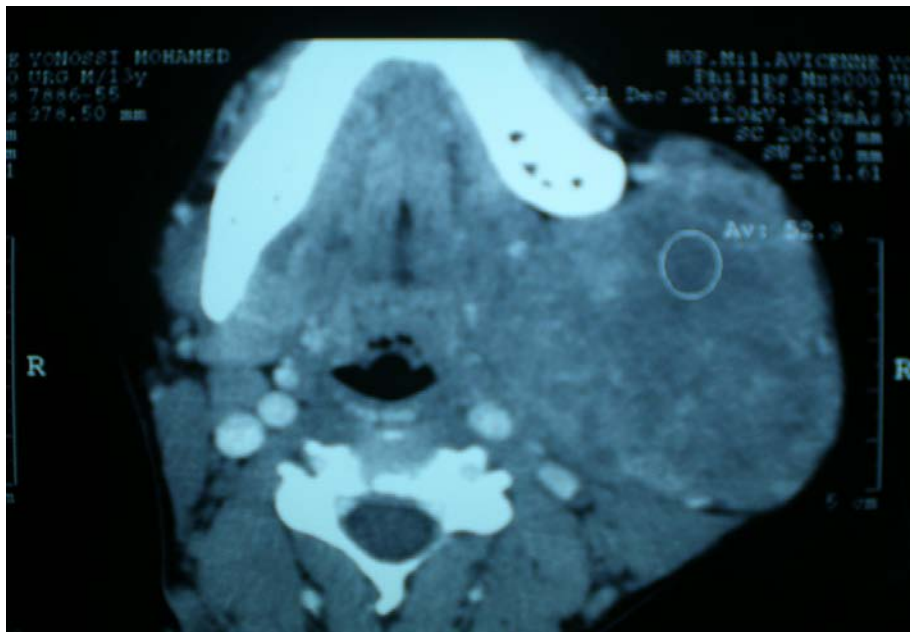

Fig 10: Image TDM en coupe axiale montrant un processus tumoral au dépend de la glande sous maxillaire droite refoulant les muscles SCM et digastrique en arrière et contenant des zones de nécrose.

3-5 La lymphadénectomie:

La lymphadénectomie a été réalisée chez deux patients (4.76%) objectivant :

- Une lymphadénite périglandulaire dans un cas.
- Une métastase d'un carcinome épidermoïde dans un autre cas.

3-6 La radiographie thoracique:

Elle a été réalisée chez tous les patients dans le cadre du bilan pré-anesthésique, celui-ci était normal dans 100% des cas.

3-7 Autres examens:

- ❖ La recherche de bacille de koch (expectoration, intradermoréaction à la tuberculine), a été faite chez deux patients (4.76%), les résultats étaient négatifs.
- ❖ La cytoponction a été réalisée chez un patient objectivant des cellules inflammatoires sans signes de malignité.

4. Traitement:

4-1 Médical:

Trois patients avaient bénéficié du traitement médical (7.14%):

Il avait consisté en :

- Anti-inflammatoire + Antibiotique.

4-2 Chirurgical:

a- Radical:

La majorité des patients avaient bénéficié d'une chirurgie radicale, soit 97.61% des cas (41 patients).

L'intervention avait consisté en :

- ❖ Cervicotomie, type sous maxillectomie pour 37 cas (90.24%).
- ❖ Autres cervicotomies selon le type de lésions pour 04 cas (9.75%).

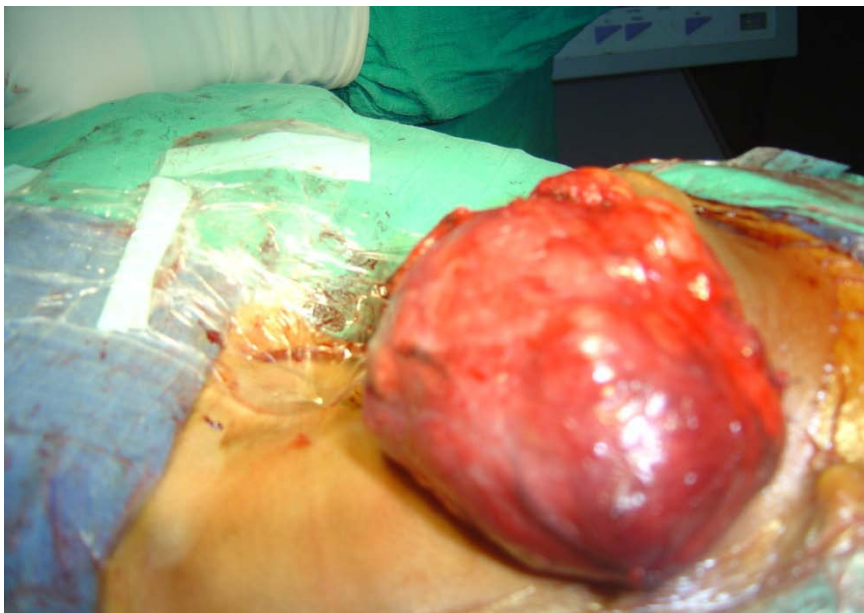

Figure 11: Sous maxillectomie gauche avec exérèse d'une énorme tumeur sous maxillaire.

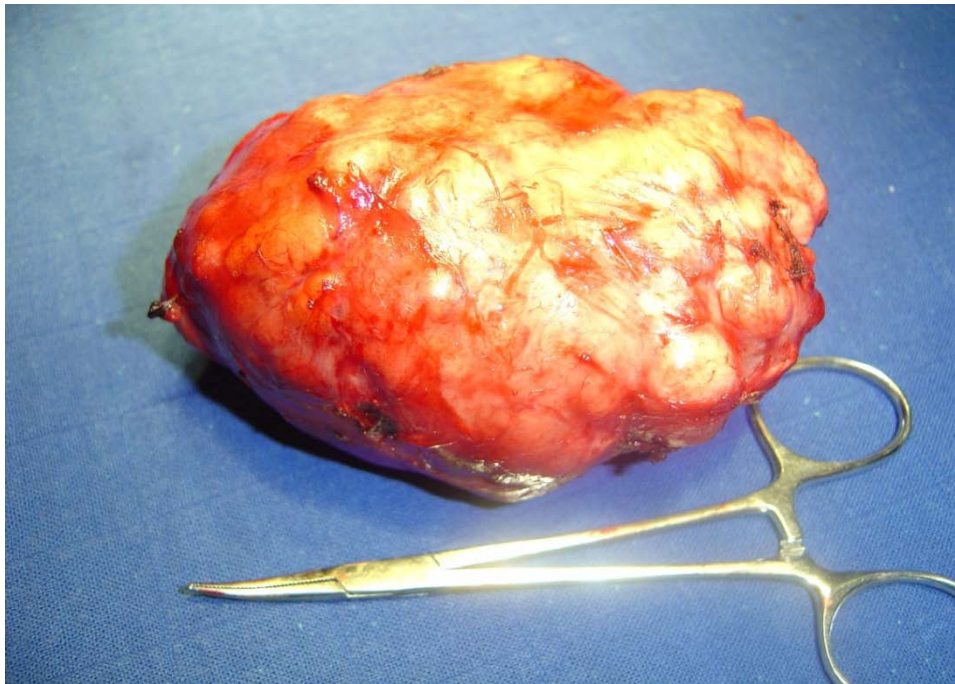


Figure 12: Pièce opératoire: masse arrondie bien limitée encapsulée mesurant 12X9X6cm et pesant 450g

b- Conservateur:

Il a été réalisé dans un seul cas (2.38%), qui avait consisté en l'ablation d'une lithiase du CW par voie endobuccale.

c- Le curage ganglionnaire:

Le curage ganglionnaire a été réalisé dans deux cas (4.76%).

d- L'examen extemporané:

L'examen extemporané a été réalisé dans 04 cas (9.52%):

- 03 cas d'adénite satellite réactionnelle inflammatoire (75%)
- Il avait suspecté la maladie de HODGKIN pour un cas

4-3 La radiothérapie:

La radiothérapie a été réalisée pour un seul patient qui avait présenté une métastase de carcinome épidermoïde (2.38%).

4-4 La chimiothérapie:

Deux patients de notre étude avaient bénéficié d'une chimiothérapie (4.76%) :

- 01 cas de métastase d'un carcinome épidermoïde.
- 01 cas de lymphome T périphérique.

5. Histologie :

Un examen histologique a été réalisé chez 41 patients (97.61%), dominé par la pathologie lithiasique (figure 13).

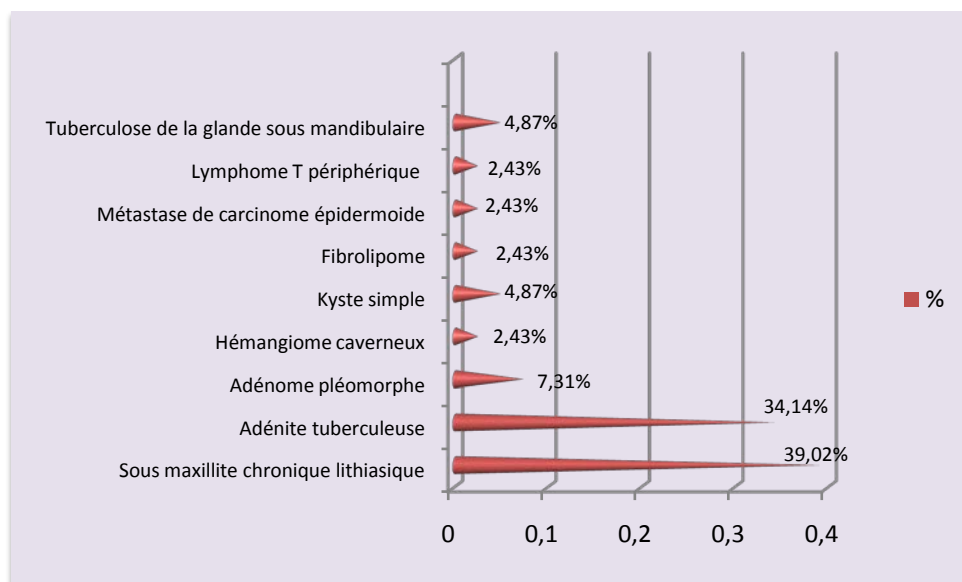


Fig. 13: résultats histologiques

II. RESULTATS EN FONCTION DE L'ETIOLOGIE:

1. Lithiase sous mandibulaire:

1-1 Epidémiologie :

a- Fréquence:

La lithiase sous mandibulaire représentait 40.4% de la pathologie de la région sous mandibulaire dans notre série avec 17 cas.

b- Age:

L'âge des patients variait entre 22 et 75 ans avec une moyenne de 46 ans.

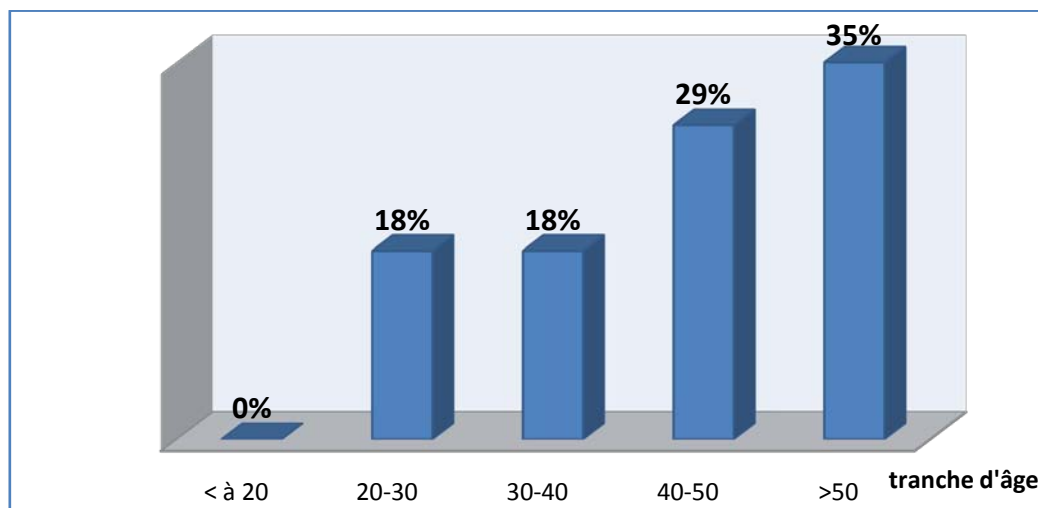


Fig. 14: Répartition des cas par tranche d'âge.

c- Sexe:

Une prédominance masculine a été notée dans 76.47% des cas (13 hommes pour 4 femmes) avec un sexe ratio Hommes/Femmes de 3.25.

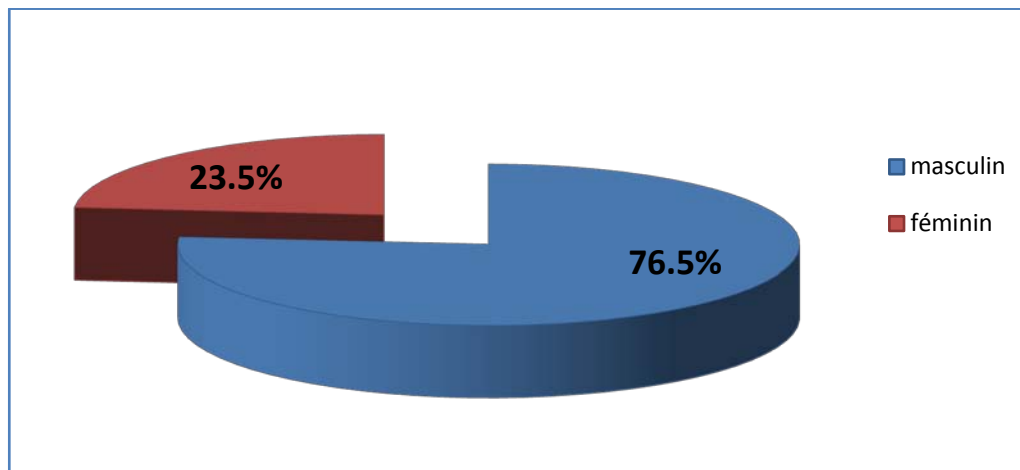


Fig. 15: Répartition des cas en fonction du sexe.

1-2 Données cliniques:

a- Antécédents:

Le tabagisme était l'ATCD le plus fréquent puisqu'il était présent chez 7 patients soit 41.17% des cas, suivi de l'alcoolisme chez 4 patients (23.52%).

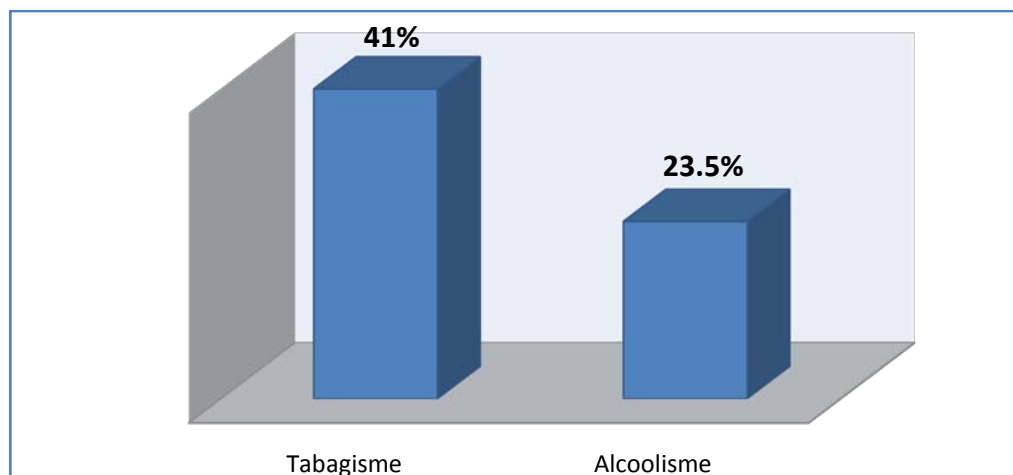


Fig. 16: Les différents antécédents pathologiques retrouvés

On avait également noté:

- Diabète type II et asthme chez un patient.

b- Tableau clinique:

b-1 Le délai de consultation:

Le délai de consultation moyen des patients, était de 2.2 ans avec deux extrêmes allant de 2 mois à 5 ans.

b-2 Les signes fonctionnels:

La symptomatologie clinique se répartit selon le tableau suivant :

Tableau 5: Les signes fonctionnels

Signes fonctionnels	Nombre de cas	%
Tuméfaction sous mandibulaire	17	100
Douleur	4	23.52
Fièvre	0	0
Signes dentaires	0	0
Coliques salivaires	16	94.11

b-3 Les signes physiques:

❖ Inspection:

✓ Localisation:

L'exploitation des dossiers avait objectivé une légère prédominance de la localisation droite de la tuméfaction. On n'avait pas noté de localisation bilatérale.

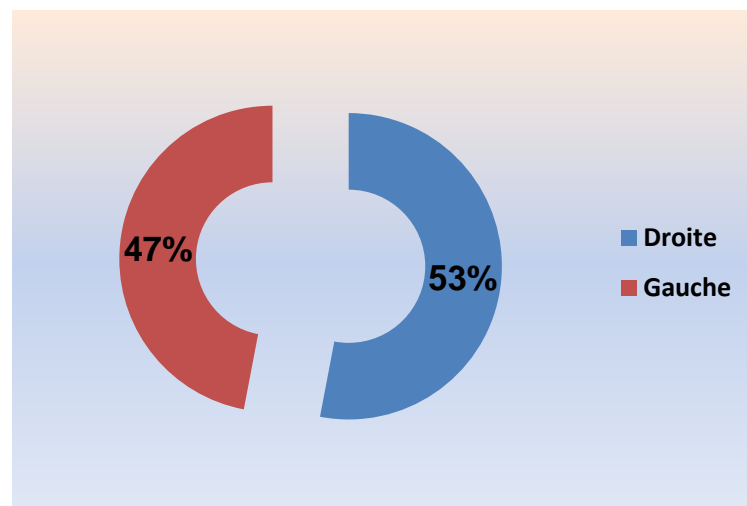


Fig. 17: localisation de la tuméfaction

❖ Modifications cutanées:

Aucun patient de notre étude n'avait présenté de modifications cutanées.

❖ Palpation de la lithiase:

✓ La taille:

Tous les patients avaient présenté une tuméfaction inférieure à 4 cm soit 100% des cas, répartis dans la figure ci dessous :

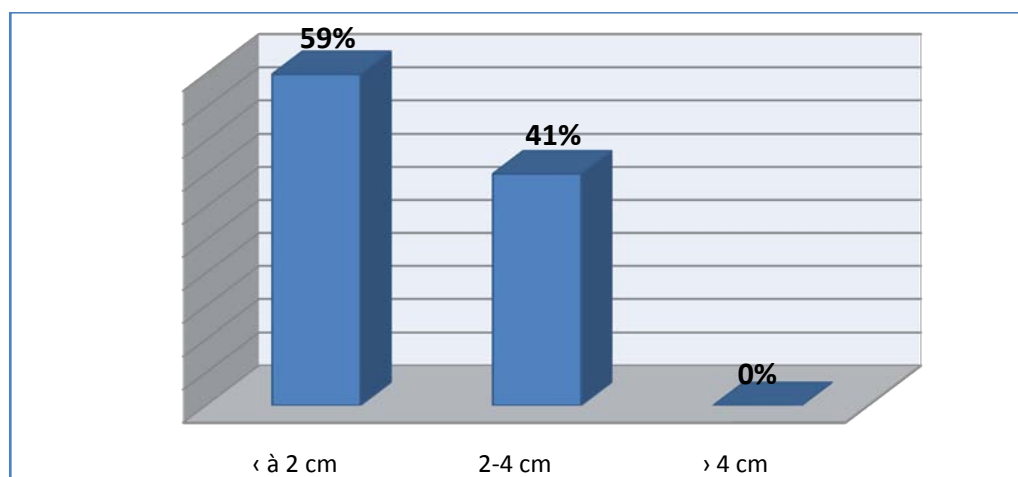


Fig. 18: Taille de la tuméfaction

✓ La consistance:

La tuméfaction était dure chez 17 patients (100%).

✓ Les limites:

Les limites de la tuméfaction étaient régulières dans 100% des cas.

✓ La sensibilité:

Le caractère douloureux à la palpation était retrouvé chez 12 patients (70.58%).

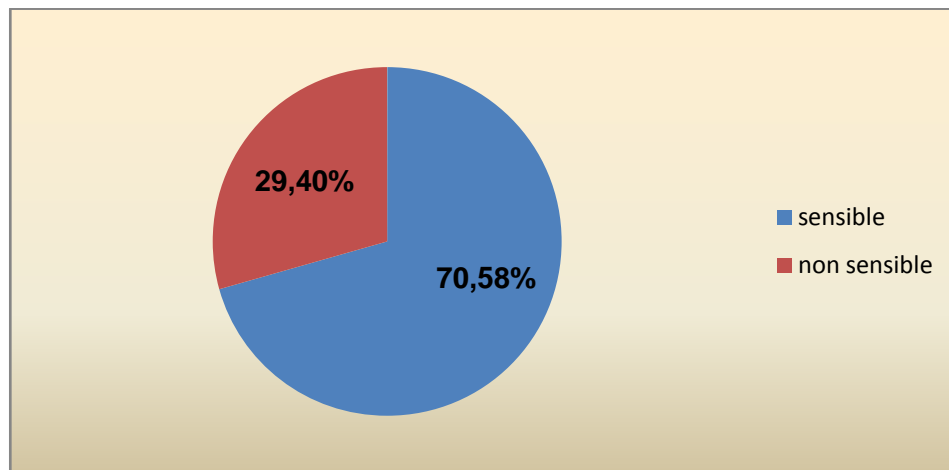


Figure 19: la sensibilité à la palpation

✓ La mobilité :

La tuméfaction était mobile par rapport aux plans superficiel et profond chez tous les patients (100%).

❖ L'examen endobuccal:

✓ L'état bucco-dentaire :

L'état bucco-dentaire était bon dans 15 cas, soit 88.23% et mauvais dans 02 cas, soit 11.76%.

✓ La muqueuse:

La muqueuse était saine chez tous les patients (100%).

✓ Sécrétions pathologiques par le canal de WHARTON :

On avait noté des sécrétions pathologiques dans 02 cas à type de pus (11.76%).

❖ Le reste de l'examen avait objectivé:

✓ Adénopathies cervicales:

La majorité des patients n'avaient pas présenté d'adénopathies cervicales (16 patients, soit 94%) alors qu'un patient avait présenté des adénopathies cervicales à localisation homolatéral à la tuméfaction, soit 6%.

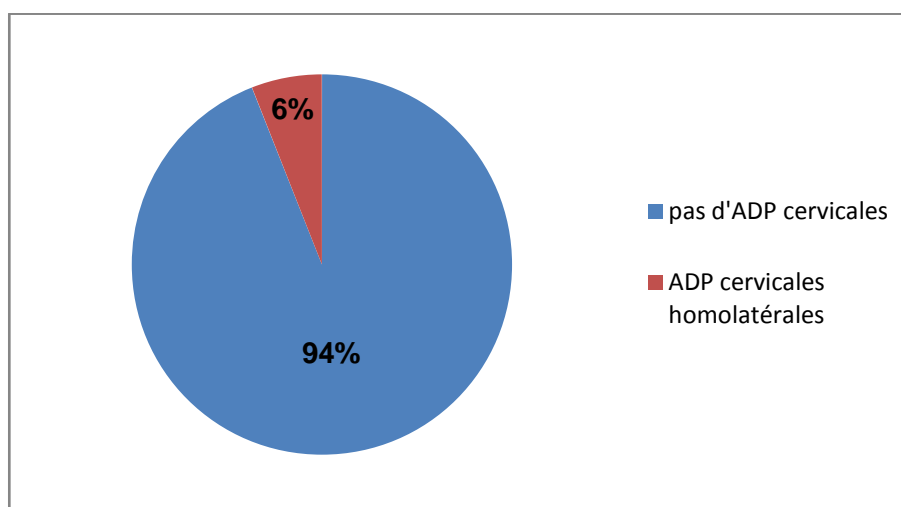


Fig. 20: Localisation des adénopathies cervicales

1-3 Données paracliniques:

a- Orthopantomogramme:

Cet examen a été réalisé chez 02 patients (11.76%) ayant objectivé:

- une opacité de tonalité calcique au niveau de la région sous maxillaire pour les deux cas (100%).

b- Défilé maxillaire:

Trois patients avaient bénéficié d'un défilé maxillaire (17.64%) qui avait objectivé :

- une opacité de tonalité calcique au niveau de la région sous mandibulaire pour les 03 cas (100%).

c- Echographie cervicale:

Elle a été pratiquée chez tous les patients (100% des cas), elle avait objectivé la lithiase pour tous les cas.

Tableau 6: résultats de l'échographie

Résultats	Nombre de cas	%
Lithiase intraglandulaire	12	70.58
Lithiase du CW	5	29.41
Total	17	100

d- Tomodensitométrie:

La TDM a été réalisée chez 02 patients (11.76%) objectivant une lithiase de la glande sous maxillaire pour les deux cas.

e- La lymphadénectomie:

Une seule lymphadénectomie a été réalisée chez un patient pour une ADP homolatérale (5.88%), objectivant une lymphadénite périglandulaire réactionnelle.

1-4 Traitement:

a- Médical:

Un seul patient avait bénéficié du traitement médical (5.88%) à base de:

- Anti-inflammatoire + Antibiotique

b- Chirurgical:

b-1 Radicale:

La majorité des patients avaient bénéficié d'une chirurgie radicale, soit 94.11% des cas (16 patients).

L'intervention avait consisté en une sous maxillectomie.

b-2 Conservateur:

Il a été réalisé dans un seul cas, qui avait consisté en l'ablation d'une lithiase du canal de WHARTON par voie endobuccale.

1-5 Histologie:

Un examen histologique a été réalisé chez 16 patients soit 94.11%, alors qu'un seul patient avait bénéficié uniquement d'une exérèse d'un calcul par voie endobuccale.

Les résultats histologiques étaient:

- Sous maxillite chronique lithiasique pour tous les cas dont 4 avec adénite réactionnelle associée soit 25% des cas.

1-6 Suivi et évolution:

Les suites opératoires étaient satisfaisantes pour tous les patients, aucune complication postopératoire n'a été signalée.

2. Adénopathies tuberculeuses:

2-1 Epidémiologie:

a- La fréquence:

Les ADP tuberculeuses représentaient 33% de la pathologie de la région sous mandibulaire dans notre série, avec 14 cas.

b- L'âge:

L'âge des patients variait entre 22 et 66 ans avec une moyenne de 39.6 ans.

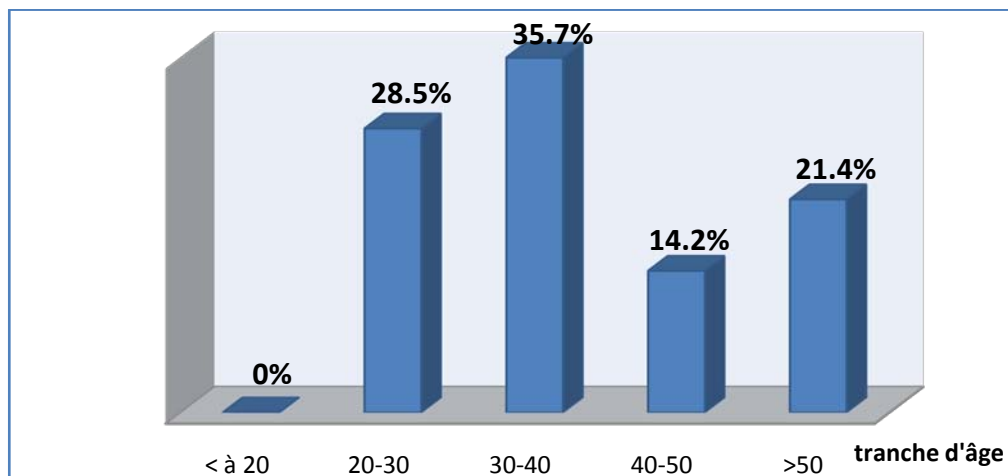


Fig. 21: Répartition des cas par tranche d'âge.

c- Sexe:

Tous les patients ont été de sexe masculin (100%).

2-2 Données cliniques:

a- Les antécédents:

Le tabagisme était l'ATCD le plus fréquent puisqu'il était présent chez 3 patients (21.42%), suivi de l'alcoolisme chez un patient (7.14%).

Tous les patients ont été vaccinés contre la tuberculose.

Un seul patient avait une tuberculose (TBK) pulmonaire traitée il y a 7 ans.

Les signes généraux (amaigrissement, anorexie, fièvre, sueurs nocturnes) n'avaient pas été notés chez les patients.

b- Tableau clinique:

b-1 Le délai de consultation:

Le délai de consultation moyen des patients de notre série était de 3.14 ans, avec deux extrêmes allant de 1 an à 12 ans.

b-2 Les signes fonctionnels:

La symptomatologie clinique se répartit selon le tableau suivant :

Tableau 7: Les signes fonctionnels

Signes fonctionnels	Nombre de cas	%
Tuméfaction sous mandibulaire	14	100
Douleur	6	42.85
Fièvre	0	0
Coliques salivaires	5	35.7

b-3 Les signes physiques:

❖ L'inspection:

✓ localisation :

L'exploitation des dossiers avait objectivé une prédominance de la localisation gauche de la tuméfaction.

Tableau 8: Localisation de la tuméfaction

Tuméfaction			
Localisation	Droite	Gauche	Bilatérale
Nombre de cas	4	10	0
Pourcentage (%)	28.57	71.42	0

✓ Modifications cutanées:

Aucun patient de notre étude n'avait présenté de modifications cutanées.

❖ *La palpation:*

✓ La taille:

La majorité des patients avaient présenté une tuméfaction inférieure à 4 cm soit dans 92.85% des cas (13 patients), répartis dans la figure ci dessous :

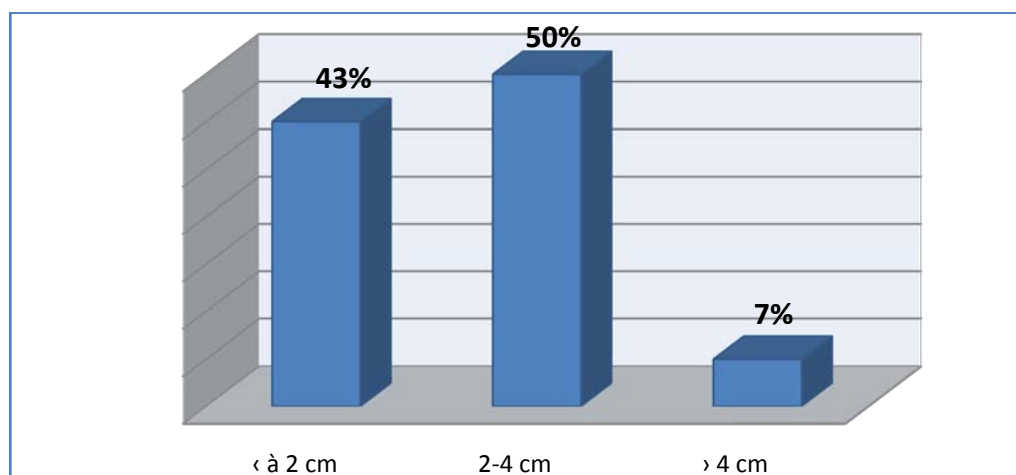


Fig. 22: Taille de la tuméfaction

✓ La consistance:

La tuméfaction était dure chez 12 patients (85.71%), et molle dans 2 cas (14.28%).

✓ Les limites :

Les limites de la tuméfaction étaient régulières dans 100% des cas.

✓ La sensibilité :

Le caractère douloureux à la palpation a été présent chez 7 patients soit 50%.

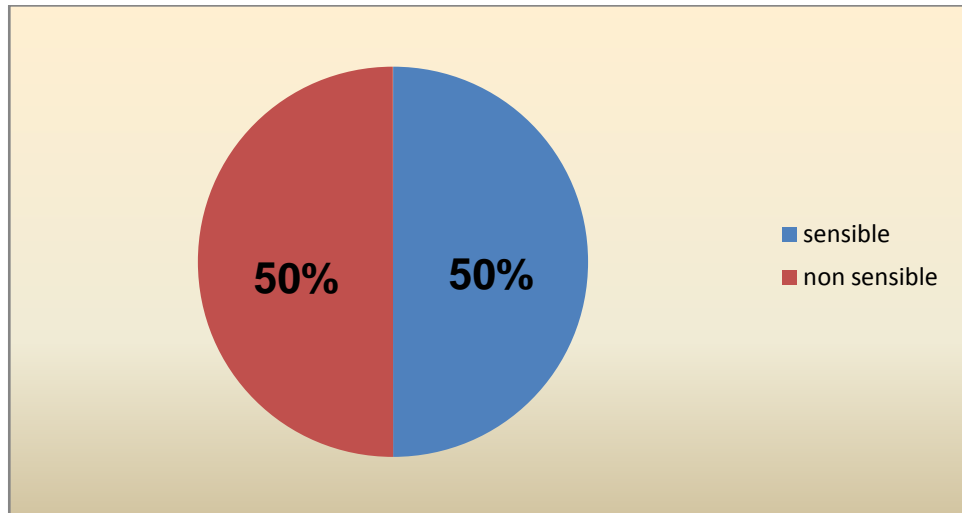


Figure 23: la sensibilité à la palpation

✓ La mobilité:

La tuméfaction était mobile par rapport aux plans superficiel et profond chez tous les patients (100%).

❖ *L'examen endobuccal:*

✓ L'état bucco-dentaire :

L'état buccodentaire était bon dans tous les cas.

✓ La muqueuse :

La muqueuse était saine chez tous les patients.

❖ *Le reste de l'examen:*

✓ Les adénopathies cervicales :

Aucun patient n'avait présenté d'adénopathies cervicales associées.

❖ *L'état général:*

L'état général était conservé chez tous nos patients.

2-3 Données paracliniques:

a- L'orthopantomogramme :

Cet examen a été réalisé chez 03 patients (soit 21.42%) objectivant :

- une opacité de tonalité calcique au niveau de la région sous mandibulaire dans un cas (33%).
- Normal pour les 2 autres patients soit 66%.

b- Le défilé maxillaire:

Trois patients avaient bénéficié d'un défilé maxillaire (21.42%), celui-ci a été normal pour tous, soit 100% des cas.

c- L'échographie cervicale:

Elle a été pratiquée chez tous les patients, elle avait objectivé une ADP de la région sous-mandibulaire dans 11 cas soit 78.56%.

Les résultats sont répartis dans le tableau suivant :

Tableau 9: résultats de l'échographie

Résultats	Nombre de cas	%
Images évoquant une ADP	08	57.14
Images évoquant une ADP associée a une image de calcul	03	21.42
Normale	03	21.42
Total	14	100

d- Tomodensitométrie:

La TDM a été réalisée chez un patient (7.14%) objectivant une image d'ADP de la région sous-mandibulaire.

e- La radiographie thoracique:

Elle a été réalisée chez tous les patients dans le cadre du bilan pré-anesthésique celui-ci était normal dans 100% des cas.

2-4 Traitement:

a- Médical:

Il a été démarré en postopératoire, avant la preuve histologique pour un seul cas, devant la constatation de pus caséux à l'intervention, le traitement avait consisté en une association d'antibactériens (Rifampicine, Isoniazide, Pyrazinamide, Ethambutol).

b- Chirurgical:

➤ Radical :

Tous les patients avaient bénéficié d'une chirurgie radicale (14 patients).

L'intervention avait consisté en une sous maxillectomie avec curage ganglionnaire sous mandibulaire.

2-5 L'histologie:

L'histologie a mis en évidence pour tous les cas une tuberculose caséo-folliculaire.

2-6 Suivi et évolution:

Les suites opératoires étaient satisfaisantes pour tous les patients, aucune complication postopératoire n'a été notée.

3. Tumeurs de la région sous mandibulaire:

3-1 Tumeurs bénignes:

a- Adénome pléomorphe:

a-1 Epidémiologie:

❖ La fréquence:

Les adénomes pléomorphes représentaient 3 cas dans notre série, soit 7.14% de la pathologie de la région sous mandibulaire, occupant ainsi la troisième place après la pathologie lithiasique et les adénopathies tuberculeuses, et la première place dans la pathologie tumorale.

❖ L'âge:

L'âge des patients variaient entre 21 et 36 ans avec une moyenne de 28 ans.

❖ Le sexe:

Une prédominance féminine avait été notée dans 66% des cas (2 femmes pour un homme) avec un sexe ratio H/F de 0.5.

a-2 Données cliniques:

❖ Antécédents:

Aucun ATCD pathologique n'a été noté.

❖ Tableau clinique:

✓ Le délai de consultation :

Le délai de consultation moyen des patients était de 1 an.

✓ Les signes fonctionnels:

La tuméfaction sous mandibulaire était le seul signe fonctionnel retrouvé, soit 100% des cas.

✓ Les signes physiques:

- Inspection:

o La localisation :

L'exploitation des dossiers avait objectivé une prédominance de la localisation gauche de la tuméfaction.

Tableau 10: localisation de la tuméfaction

Tuméfaction			
Localisation	Droite	Gauche	Bilatérale
Nombre de cas	0	3	0
Pourcentage (%)	0	100	0

o Les modifications cutanées :

Aucun patient n'avait présenté de modifications cutanées.

- palpation :

o La taille :

Tous les patients avaient présenté une tuméfaction inférieure à 4 cm soit 100% des cas (3 patients), répartis dans la figure suivante:

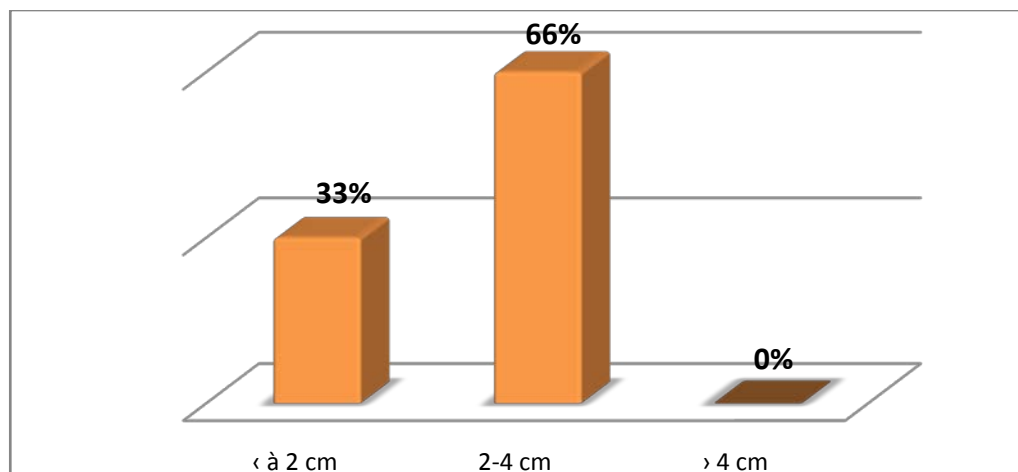


Fig. 24: Taille de la tuméfaction

○ La consistance:

La tuméfaction a été dure dans 3 cas (100%).

○ Les limites:

Les limites de la tuméfaction étaient régulières dans 100% des cas.

○ La sensibilité:

Le caractère douloureux à la palpation a été retrouvé dans 1 cas (33%).

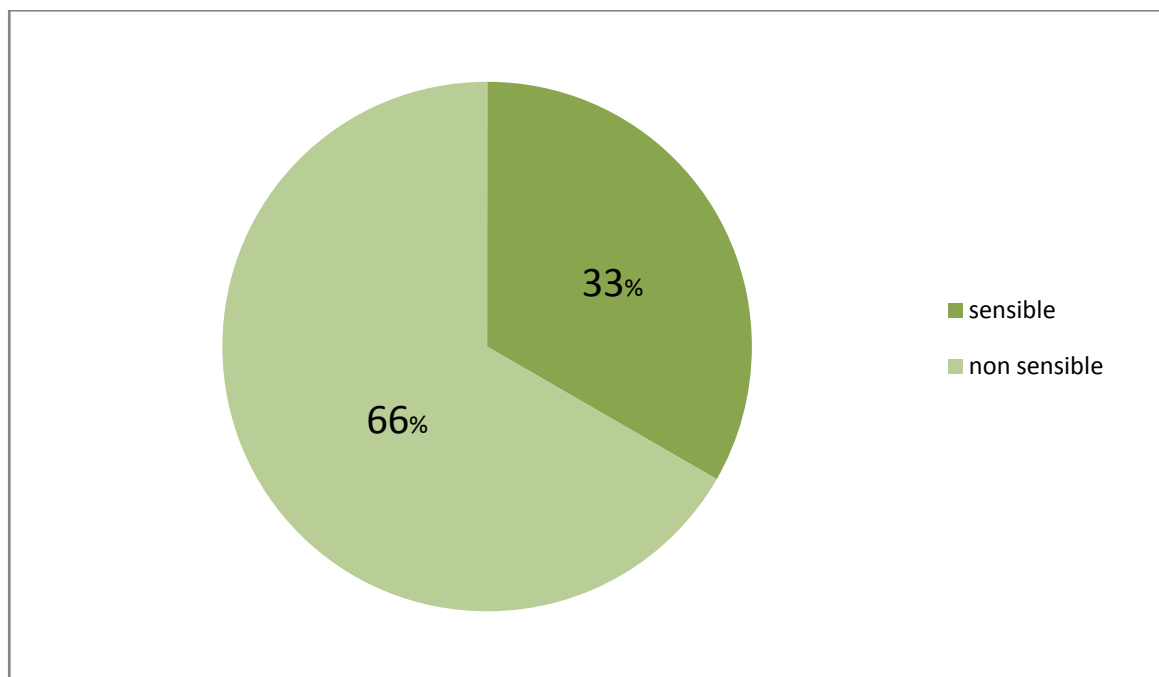


Figure 25: la sensibilité à la palpation

○ La mobilité:

La tuméfaction a été mobile par rapport aux plans superficiel et profond chez tous les patients (100%).

- Le reste de l'examen:

Aucun patient n'avait présenté d'adénopathies cervicales.

L'état général était conservé dans tous les cas.

a-3 Données paracliniques:

❖ L'échographie cervicale:

Elle a été pratiquée chez tous les patients, elle avait évoqué l'adénome pléomorphe dans tous les cas (100%).

❖ La tomodensitométrie:

Aucun patient n'avait bénéficié de cet examen.

❖ Autres:

La recherche de la tuberculose avait été faite pour un cas (expectoration, intradermoréaction à la tuberculine), le résultat était négatif.

a-4 Traitement:

Les trois patients avaient bénéficié d'une chirurgie radicale, l'intervention avait consisté en une sous maxillectomie.

a-5 Histologie:

L'histologie a mis en évidence un adénome pléomorphe de la glande sous mandibulaire dans tous les cas.

a-6 Suivi et évolution:

Les suites opératoires étaient bonnes pour tous les patients, aucune complication postopératoire n'avait été notée.

b- Autres tumeurs bénignes:

Elles ont été représentées par :

- Kyste de la région sous mandibulaire, 02 cas.
- Hémangiome, un cas.
- Fibrolipome, un cas.

b-1 Kyste de la région sous mandibulaire:

❖ Epidémiologie:

✓ La fréquence:

Le kyste de la région sous maxillaire représentait 02 cas soit 4.76% de la pathologie de la région sous mandibulaire.

✓ L'âge:

L'âge des patients était de 25 ans pour un cas et 43 ans pour l'autre avec une moyenne de 34 ans.

✓ Le sexe:

Un patient a été de sexe masculin et l'autre de sexe féminin.

❖ Données cliniques:

✓ Les antécédents:

Un seul patient était tabagique.

✓ Tableau clinique:

– Le délai de consultation:

Le délai de consultation moyen des deux patients était de 02 mois.

– Les signes fonctionnels:

La tuméfaction sous mandibulaire associée à une fébricule était retrouvée dans un cas, tandis que la tuméfaction sous mandibulaire était le seul signe fonctionnel retrouvé dans l'autre cas.

– Les signes physiques:

○ L'inspection:

▫ La localisation:

L'exploitation des dossiers avait objectivé une localisation gauche de la tuméfaction pour un cas, et une localisation droite dans l'autre.

▪ Les modifications cutanées:

Une modification cutanée à type d'inflammation a été retrouvée dans un seul cas.

○ La palpation:

▪ La taille:

La taille de la tuméfaction chez les deux patients était respectivement de six centimètres dans un cas et de 03 centimètres dans l'autre.

▪ La consistance:

La tuméfaction était dure dans 01 cas, molle dans l'autre.

▪ Les limites:

Les limites de la tuméfaction étaient régulières dans 100% des cas.

▪ La sensibilité:

Le caractère douloureux à la palpation a été retrouvé dans un cas, non douloureux dans l'autre.

▪ La mobilité:

La tuméfaction était mobile par rapport aux plans superficiel et profond chez tous les patients.

○ L'examen endobuccal:

L'état buccodentaire était bon dans les deux cas.

○ Le reste de l'examen:

Aucun patient n'avait présenté d'adénopathies cervicales.

L'état général était conservé chez les deux patients.

❖ Données paracliniques:

✓ Orthopantomogramme/ Défilé maxillaire :

Aucun patient n'avait bénéficié de ces examens.

✓ Echographie cervicale :

Elle a été pratiquée chez les deux patients, elle avait suspectée un kyste de la région sous mandibulaire pour les deux cas.

✓ Tomodensitométrie:

Réalisée dans un cas, ayant objectivé une formation kystique de la région sous mandibulaire.

❖ Traitement:

✓ Médical:

Un seul patient avait bénéficié du traitement médical: Anti-inflammatoire + Antibiotique

✓ Chirurgical:

Les deux patients avaient bénéficié d'une chirurgie radicale, l'intervention avait consisté en une exérèse complète du kyste.

❖ Histologie:

L'histologie avait mis en évidence un kyste de la région sous mandibulaire dans les deux cas.

❖ Suivi et évolution:

Les suites opératoires étaient bonnes pour tous les patients, aucune complication postopératoire n'avait été notée.

b-2 L'hémangiome:

L'hémangiome avait été diagnostiqué chez un patient de 50 ans, tabagique, hospitalisé pour une tuméfaction sous mandibulaire gauche de 02 cm dure à limite régulière et sensible à la palpation.

L'Orthopantomogramme a été normal, l'échographie avait suspecté une lithiase de la glande sous mandibulaire.

Le traitement avait consisté en une sous maxillectomie avec un examen extemporané pour un ganglion satellite ayant révélé une inflammation sans signe de malignité.

L'histologie définitive avait objectivé un hémangiome caverneux avec phlébite.

Les suites postopératoires étaient satisfaisantes avec une bonne évolution clinique.

b-3 Le Fibrolipome :

Le fibrolipome avait été diagnostiqué chez un patient de 46 ans, tabagique, hospitalisé pour une tuméfaction sous mandibulaire droite de 3.5 cm, évoluant depuis 16 ans, dure à limite régulière et non douloureuse à la palpation.

L'échographie avait suspecté une formation lipomateuse de la région sous mandibulaire.

Le traitement avait consisté en une exérèse totale de la tumeur.

L'histologie définitive avait objectivé un fibrolipome.

Les suites postopératoires étaient satisfaisantes avec une bonne évolution clinique.

3-2 Tumeurs malignes:

a- Epidémiologie:

a-1 La fréquence:

Les tumeurs malignes représentaient 2 cas soit 4.76% de la pathologie de la région sous mandibulaire :

- Un cas de métastase de carcinome épidermoïde.
- Un cas de lymphome.

a-2 L'âge:

L'âge des patients était de 50 ans pour un cas, et de 68 ans pour le second avec une moyenne de 59 ans.

a-3 Le sexe:

Les deux patients étaient de sexe masculin.

b- Données cliniques:

b-1 Antécédents:

Un patient était suivi pour la maladie de behçet, tabagique et alcoolique chronique.

Aucun antécédent pathologique particulier n'avait été noté dans l'autre cas.

b-2 Tableau clinique:

❖ Le délai de consultation:

Le délai de consultation moyen des patients était de 10 mois, un cas avait consulté à 1 an, l'autre à 8 mois.

❖ Les signes fonctionnels:

La tuméfaction sous mandibulaire était le seul signe fonctionnel retrouvé, soit 100% des cas.

❖ Les signes physiques:

✓ L'inspection:

– La localisation:

L'exploitation des dossiers avait objectivé une localisation gauche de la tuméfaction pour un cas, et une localisation droite dans l'autre cas.

– Les modifications cutanées:

Aucun patient n'avait présenté de modifications cutanées.

✓ La palpation:

– La taille:

La taille de la tuméfaction chez les deux patients était respectivement de 4 cm et de 10cm.

– La consistance:

La tuméfaction était dure dans les deux cas.

– Les limites:

Les limites de la tuméfaction étaient régulières dans un cas et irrégulières dans l'autre.

– La sensibilité:

Chez les deux patients, nous n'avions pas noté de douleurs à la palpation de la masse.

– La mobilité:

La tuméfaction a été mobile par rapport aux plans superficiel et profond pour un cas, et fixe par rapport au plan profond pour l'autre.

✓ L'examen endobuccal:

– L'état buccodentaire:

L'état buccodentaire était bon chez les deux patients.

– La muqueuse:

La muqueuse était saine chez les deux patients.

✓ Le reste de l'examen:

– Adénopathies cervicales:

Des adénopathies cervicales ont été objectivées pour les deux cas:

- ADP homolatérales à la tuméfaction dans un cas.
- ADP bilatérales dans l'autre cas.

✓ L'état général:

L'état général était conservé chez les deux patients.

c- Données paracliniques:

c-1 Echographie cervicale:

Elle a été pratiquée chez les 02 patients, elle avait objectivé :

- Une énorme masse latéro-cervicale droite avec ADP jugulo-carotidiennes droite dans un cas.
- Une masse sous mandibulaire gauche avec multiples ADP jugulo-carotidiennes bilatérales dans l'autre cas.

c-2 Tomodensitométrie:

La TDM a été pratiquée chez les deux patients, elle avait objectivé:

- Un processus d'allure maligne latéro-cervical droit, avec ADP jugulo-carotidiennes homolatérales dans un cas.
- Un processus d'allure maligne sous mandibulaire gauche avec ADP jugulo-carotidiennes bilatérales dans l'autre cas.

c-3 La lymphadénectomie:

La lymphadénectomie avait été réalisée pour un seul cas, elle avait mis en évidence une métastase par un carcinome épidermoïde.

c-4 Autres:

La cytoponction avait été réalisée pour un seul cas, elle avait objectivé des cellules inflammatoires sans cellules suspectes de malignité.

d- Traitement:

d-1 Médical:

Aucun patient n'avait bénéficié de traitement médical.

d-2 Chirurgical:

❖ Radical:

Les deux patients avaient bénéficié d'une chirurgie radicale, l'intervention avait consisté en une cervicotomie avec curage ganglionnaire.

❖ L'examen extemporané:

L'examen extemporané a été réalisé dans un seul cas, suspectant une maladie d'HODGKIN.

d-3 La radiothérapie:

La radiothérapie a été faite pour un seul patient qui avait présenté une métastase de carcinome épidermoïde.

d-4 La chimiothérapie:

Les deux patients avaient bénéficié d'une chimiothérapie.

e- Histologie:

L'examen histologique avait été réalisé chez les 02 patients.

L'histologie avait mis en évidence:

- Une métastase par carcinome épidermoïde pour un patient.
- Un lymphome T périphérique pour l'autre.

f- Suivi et évolution:

Les suites opératoires étaient bonnes pour le cas présentant un lymphome T périphérique, avec une bonne évolution clinique.

Pour le cas ayant une métastase de carcinome épidermoïde, il avait présenté en postopératoire une collection cervicale sérohématique qui avait été drainée et une otite externe maligne traitée.

NB: pour le patient ayant présenté une métastase par carcinome épidermoïde, le foyer primitif n'avait pas été retrouvé.

4. Autre étiologie: La tuberculose de la glande sous mandibulaire

Une autre étiologie non tumorale avait été rapportée dans notre étude, il s'agit de la tuberculose de la glande sous mandibulaire, cette pathologie avait été diagnostiquée chez deux patients, soit 4.76% de la pathologie de la région sous mandibulaire, le premier était âgé de 36 ans, hospitalisé pour une tuméfaction sous mandibulaire gauche, évoluant pendant 10 mois, associée à une hernie salivaire, mesurant 03 cm, dure, à limites régulières et sensible à la palpation.

Une intradermoréaction à la tuberculine avait été faite, celle-ci était négative.

L'échographie avait montré une formation bien limitée pouvant être en rapport avec une ADP ou un abcès.

Le traitement avait consisté en une cervicotomie avec un examen extemporané ayant révélé un infiltrat inflammatoire et suppuratif sans signe de malignité.

Le deuxième patient était âgé de 16 ans, hospitalisé pour une tuméfaction sous mandibulaire droite, évoluant pendant 1 an, associée à des coliques salivaires, mesurant moins de 02 cm, dure à limites régulières et non douloureuse à la palpation.

L'échographie avait suspecté une adénopathie ou une collection abcédée.

Le traitement avait consisté en une sous maxillectomie.

L'histologie définitive avait objectivé une tuberculose de la glande sous mandibulaire dans les deux cas. Les suites postopératoires étaient satisfaisantes avec une bonne évolution clinique. Les patients, après résultat histologique ont été adressés au centre de diagnostic spécialisé de la tuberculose pour débiter le traitement antibacillaire.



DISCUSSION

ETUDE DES PRINCIPALES SERIES DE LA LITTERATURE:

I. Lithiase sous mandibulaire:

1. Epidémiologie:

1-1 Fréquence:

La lithiase a représenté la pathologie la plus fréquente des glandes sous mandibulaires, pour Laudenbach [16], elle a occupé la première place, pour Coumel [17] 56% des tuméfactions étaient d'origine lithiasique.

Dans notre série, La lithiase sous mandibulaire a représenté 40.4% des tuméfactions de la région sous mandibulaire, avec 17 cas.

1-2 Age:

L'âge des patients variait entre 22 et 75 ans avec une moyenne de 46 ans.

Cependant, la tranche d'âge entre 40 et 70 ans a prédominé avec 64%, alors que dans la littérature la lithiase s'observe à tout âge, et surtout entre 20 et 40 ans.

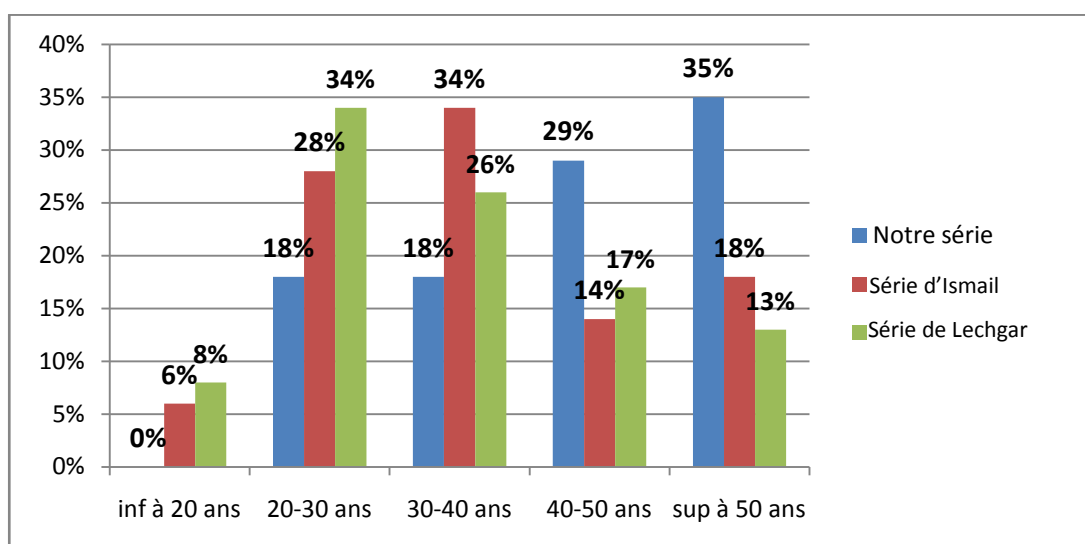


Fig. 26: Répartition de l'âge selon la revue de la littérature.

1-3 Sexe:

Dans la pathologie lithiasique des glandes sous-mandibulaires, le sexe masculin est généralement le plus touché comme l'affirme plusieurs auteurs :

- Yoel [8] dans sa série de 418 cas (55% de sexe masculin)
- Antognini [7] dans sa série de 361 cas (69%)
- Mela [4] dans sa série de 215 cas (64%)

Dans notre série une prédominance masculine a été notée (13 hommes pour 4 femmes), soit 76.47% de patients masculins.

2. Données cliniques:

2-1 Tableau clinique:

a- Le délai de consultation:

Le délai de consultation moyen des patients de notre série était de 2.2 ans avec deux extrêmes allant de 2 mois à 5 ans, cela concorde avec la série de Ismail [43] avec un délai moyen légèrement supérieur à 3 ans.

La longue durée d'évolution peut s'expliquer par la symptomatologie de la lithiase sous mandibulaire, en effet après les coliques salivaires, la glande diminue de volume progressivement entre les repas et perd sa sensibilité [5, 6].

b- Circonstances de découverte:

Pour Goudal [13], la tuméfaction sous mandibulaire a été le symptôme le plus fréquent, suivi par les manifestations infectieuses.

Dans notre série, la tuméfaction sous mandibulaire a été le symptôme noté dans 100% des cas, suivi par les manifestations mécaniques (coliques salivaires dans 94% des cas).

c- Les signes physiques:

c-1 Inspection:

❖ Localisation:

L'exploitation des dossiers de notre série avait objectivé une légère prédominance de la localisation droite de la tuméfaction.

Tableau 11: localisation de la tuméfaction selon les différentes séries

	Nb	Droite %	Gauche %	Bilatérale %
Mela [4]	215	47.4	52.1	0.5
Antognini [7]	361	51.4	48.6	0
Lustmann [42]	231	50.2	47.7	1.2
Ismail [43]	238	60	40	0
Notre série	17	53	47	0

❖ Modifications cutanées:

Aucun patient de notre étude n'avait présenté de modifications cutanées.

Les modifications cutanées sont rares, en effet Goudal [13] avait noté sur 210 cas de lithiases sous mandibulaires une seule fistule à la peau.

c-2 Palpation:

C'est une étape capitale de l'examen clinique, elle permet de différencier une atteinte ganglionnaire de celle d'une glande salivaire ; les doigts font franchir le bord inférieur de la mandibule au ganglion, alors qu'on ne peut pas mobiliser la glande hors de sa loge [9, 10].

Elle permet également de connaître les caractéristiques de la tuméfaction : la taille, la consistance, les limites, la mobilité, la sensibilité.

La palpation ne doit pas se limiter à la loge sous mandibulaire, mais s'intéresse à l'ensemble du cou, elle doit toujours être associée à une palpation bidigitale (un doigt en endobuccal protégé par un gant) [11,12].

Tous les patients avaient présenté une tuméfaction inférieure à 4 cm.

Tableau 12: La taille de la tuméfaction selon les auteurs

	Nb	Taille moyenne (cm)
Atifi [20]	59	3.5 (2-7)
Lechgar [28]	75	3.2 (1-7)
Ismail [43]	238	3.1 (1.5 -5)
Notre série	17	2.9 (1-4)

La tuméfaction était dure chez 17 patient soit 100% des cas de notre étude, alors que dans la série de Atifi [20] elle était ferme dans 73% des cas, aussi dans la série de Ismail [43] elle était ferme dans 66% des cas.

Le caractère douloureux à la palpation est retrouvé chez 12 cas (70.58%) de notre série alors que dans la série de Lechgar [28] il a été retrouvé dans 50% des cas.

c-3 L'examen endobuccal:

L'examen de la cavité buccale permet de rechercher un signe capital qui est l'existence d'une issue de pus par le canal wharton [14.15.16].

On avait noté des sécrétions purulentes par le CW chez 11.76% des patients.

d- Le reste de l'examen avait objectivé :

d-1 Adénopathies cervicales :

La majorité des patients de notre étude n'avaient pas présenté d'adénopathies cervicales (16 patients, soit 94%) alors qu'un patient avait présenté des adénopathies cervicales à localisation homolatérale à la tuméfaction.

d-2 L'état général:

Il permet de rechercher une pathologie associée ou une contre indication à l'acte opératoire. Dans notre série l'état général était conservé chez tous les patients.

3. Données paracliniques:

3-1 Les radiographies simples :

La radiographie sert à préciser le nombre et la localisation des lithiases, plusieurs incidences peuvent être utilisées: l'occlusal antérieur ou postérieur, un cliché panoramique de la mandibule ou un profil strict, mais parfois les calculs petits ou moyens sont cachés par la densité de la mandibule et de l'os hyoïde [16].

Dans notre série nous avons utilisé l'orthopantomogramme chez 02 patients ayant objectivé une opacité de tonalité calcique au niveau de la région sous maxillaire pour les deux cas (100%). Et trois patients dans notre étude avaient bénéficié d'un défilé maxillaire (soit 17.64%) qui avait objectivé une opacité de tonalité calcique au niveau de la région sous maxillaire pour les 03 cas (100%).

Pour Coumel [17], le taux des calculs radio-opaques est 25%.

3-2 Echographie cervicale:

L'échographie est actuellement le premier examen à pratiquer au décours d'une pathologie salivaire et ce, quelle que soit la nature de celle-ci. Elle doit être pratiquée de façon systématique et méthodique. L'utilisation de matériel récent, numérique s'avère indispensable. Le système de reproduction doit être aujourd'hui parfaitement adapté à l'imagerie. Cet examen reste cependant extrêmement dépendant de l'opérateur qui doit parfaitement connaître le maniement de son appareil mais aussi l'anatomie de la partie examinée [22, 23].

La technique est simple, mais doit être rigoureuse. La pression sur la sonde doit être minimale afin de ne pas altérer les signaux. Pour cela, il convient de mettre une épaisseur importante de gel sur la barrette. La position semi-assise du patient permet une visualisation des glandes submandibulaires. Le côté opposé est étudié par comparaison. Les aires ganglionnaires cervicales et les autres glandes salivaires sont toujours examinées.

L'exploration dépend de la glande à analyser : au niveau de la glande submandibulaire, les coupes sont longitudinales dans le grand axe de la glande, dégagant le cou au maximum pour être le plus perpendiculaire au parenchyme [24, 25, 27].

Les échodopplers couleur et énergie sont pratiqués de façon systématique pour identifier la vascularisation de la glande examinée à la recherche d'une pathologie.

Les structures glandulaires ont une échostructure élevée, proche de celle de la thyroïde, différente des structures musculaires.

L'échographie permet de visualiser les tumeurs, les calculs et les processus inflammatoires. Les canaux sont visibles sous forme de lignes hyperéchogènes. Ils donnent des structures linéaires, hypoéchogènes s'ils sont remplis de liquide, que ce soit de la salive ou du liquide purulent en cas d'infection [46, 47].

L'échographie a été pratiquée chez tous les patients de notre étude, elle a retrouvé la lithiase dans tous les cas.

Tableau 13: résultats de l'échographie selon les auteurs [20, 28]

Résultats	Nombre de cas bénéficiant de l'échographie	Sensibilité %
Atifi [20] (59 cas)	30	51
Lechgar [28] (75 cas)	22	72.7
Notre série (17 cas)	17	100

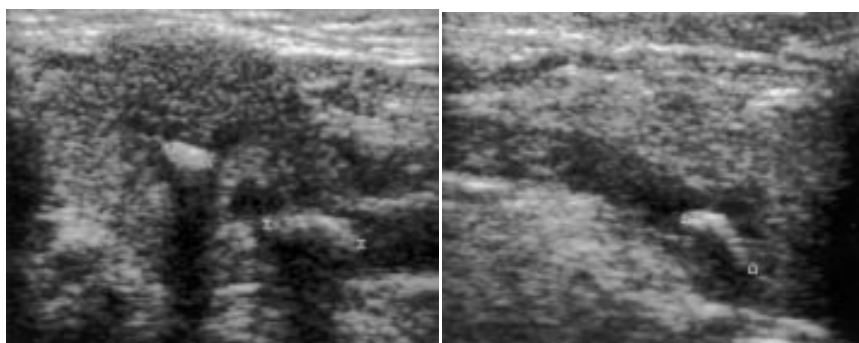


Figure 27: Lithiase sous mandibulaire en échographie.

- À gauche: glande submandibulaire hypoéchogène avec un calcul hyperéchogène avec cône d'ombre au bassinet ; et deuxième calcul dans la partie postérieure du conduit submandibulaire.
- A droite: troisième calcul dans la partie antérieure du conduit submandibulaire dilaté en amont.

3-3 Tomodensitométrie:

Cet examen a constitué pendant les années 1980 une avancée diagnostique importante. Il a permis d'étudier le parenchyme glandulaire et d'analyser les processus tumoraux.

Le contraste spontané des glandes salivaires dépend de leur taille et de leur richesse en graisse. La parotide a une densité plus faible que la glande submandibulaire. Le contraste spontané entre la parotide, les éléments musculaires de voisinage (plus denses) et la graisse parapharyngée (moins dense) est excellent et ce, d'autant plus que le sujet est obèse ou alcoolique. Ce contraste est moins favorable chez le sujet jeune (avant 20 ans) ou dénutri. La densité de la parotide et de la glande submandibulaire est très voisine de celle des muscles. L'examen comporte des coupes axiales de 2 à 3 mm d'épaisseur, jointives, avant, puis après injection de produit de contraste [29].

Pour les glandes submandibulaires, la réalisation de coupes coronales reconstruites peut être informative.

Après l'injection de produit de contraste, les vaisseaux intraglandulaires sont visibles, l'ensemble des glandes salivaires prend progressivement le contraste, diminuant la différenciation de la glande salivaire avec les muscles adjacents.

L'analyse des coupes en fenêtres osseuses est utile pour détecter les calculs salivaires, les phlébolithes au sein d'hémangiomes, et pour apprécier les destructions osseuses compliquant certaines tumeurs malignes ou une pathologie infectieuse agressive. L'extension d'une tumeur aux espaces profonds de la face, graisseux, est aussi relativement bien mise en évidence [29].

La TDM a été réalisée chez 02 de nos patients (11.76%) objectivant une lithiase de la glande sous mandibulaire pour les deux cas.

3-4 Sialographie:

De moins en moins utilisée, elle peut être indiquée dans un but diagnostique (les calculs radiotransparents) et/ou fonctionnel; et aide à apprécier la valeur fonctionnelle de la glande. La sialographie consiste à injecter le système canalaire et excréteur salivaire. Elle n'est réalisée qu'en cas de doute sur la réalité du calcul ou pour préciser l'atteinte fonctionnelle [18.19].

Elle est réalisée sous anesthésie locale à l'ostium, en injectant du lipidol. Elle visualise le système canalaire et montre des signes indirects des lithiases: dilatation canalaire en amont du calcul ou destruction du système excréteur [20, 26].

Dans notre série aucun patient n'avait bénéficié de cet examen.

3-5 Sialendoscopie:

La sialendoscopie a singulièrement modifié la prise en charge des lithiases, mais également celle des sténoses des conduits des glandes salivaires principales. Cette technique peut avoir un but diagnostique ou thérapeutique [21].

a. Matériel

Les sialendoscopies diagnostiques et thérapeutiques nécessitent du matériel spécifique, classé en plusieurs catégories.

✓ Les sialendoscopes

La technologie des endoscopes a considérablement évolué. Actuellement la dernière génération possède plusieurs types d'endoscopes rigides ou semi-rigides

- les sialendoscopes à visée diagnostique sont composés d'un seul canal de diamètre externe variable (0,75 à 1 mm), associé à un système d'irrigation;

- les sialendoscopes à visée interventionnelle sont Composés de deux canaux, l'ensemble ayant un diamètre allant de 1,1 mm à 1,6 mm pour le plus gros en passant par le 1,3 mm pour la taille intermédiaire. Par le canal opérateur, peuvent être introduit des instruments : des fibres lasers, des sondes à panier et des micropinces. Les ballonnets de dilatation nécessitent une canule spéciale pour leur introduction. Les sialendoscopes semi-rigides sont légèrement recourbés pour faciliter l'exploration des branches de division canalaire.

✓ **Le matériel vidéo**

Il s'agit d'une colonne d'endoscopie classique. Elle comprend une source de lumière froide, un système d'enregistrement, et un moniteur couleur.

b. Technique

La sialendoscopie se déroule en trois étapes : l'étape d'entrée dans le canal, l'étape diagnostique et l'étape thérapeutique.

Elle peut être pratiquée sous anesthésie locale ou générale. Le patient est placé en décubitus dorsal. En cas d'anesthésie générale, l'intubation est nasotrachéale.

Entrée dans le canal

Deux techniques sont possibles, la technique conservatrice ou transpapillaire et la technique rétro-papillaire.

✓ *Technique transpapillaire*

Elle peut se faire de deux façons:

_ La première technique dite « classique » qui consiste à dilater progressivement la papille avec des sondes salivaires de diamètre croissant, qui agrandissent la papille jusqu'au diamètre du sialendoscope. Un dilatateur conique complète utilement cette dilatation par sondes.

Cette technique classique nécessite la sortie de la sonde hors de la papille à chaque augmentation de diamètre. Cela accroît la difficulté de repérage itératif de la papille et un spasme de la papille peut gêner la réintroduction de la sonde ;

_ La seconde technique dite « guidée » débute par l'introduction de la sonde de plus petit diamètre « 0000 ». Cette sonde est ensuite remplacée par un guide en titane de même diamètre et de 50 cm de long. Une bougie est introduite sur ce guide toujours en place, ce qui permet de dilater progressivement la papille. Sans enlever le guide, on retire la bougie et on la remplace par le sialendoscope, dont le canal opérateur est enfilé sur le guide. Le guide est retiré lorsque l'image obtenue témoigne du bon placement du sialendoscope. Cette technique « guidée » diminue le temps opératoire de 15 minutes environ.

✓ *Technique rétropapillaire*

Lorsque le franchissement de la papille n'est pas possible, il est recommandé d'aborder le canal en arrière de la papille. Après infiltration sur la face médiale de la crête salivaire le plancher buccal est incisé sur 2 à 3 cm en restant parallèle à l'axe du canal et en débutant 10 mm en arrière de la papille. Quelques veines linguales peuvent être coagulées. Le nerf lingual est situé plus en arrière, mais il convient de rester prudent et superficiel. Le canal est facilement repéré, collé à la face médiale de la glande. Une fois repéré, le canal est incisé sur à peine 1 mm, ce qui suffit pour introduire le sialendoscope et permettre secondairement de maintenir une pression suffisante dans l'arbre canalaire.

c. Etape diagnostique

✓ *Irrigation*

Toutes les sialendoscopies se pratiquent sous irrigation. Cette irrigation comporte du sérum salé isotonique NaCl à 0,9 % (mêlé avec de la lidocaine à 2 % au cours des anesthésies locales), sérum qui est instillé sous pression. Une pompe hydraulique à commande manuelle

peut être utilisée. Sans pompe hydraulique, l'irrigation est pulsée à la demande de l'opérateur par un aide qui pousse sur une seringue de 50 cm³ à embout vissé.

✓ *Exploration de l'arbre salivaire*

La phase diagnostique explore l'ensemble de l'arbre salivaire : canal principal, branches de division secondaires, tertiaires, voire quaternaires. Le canal doit être mis en tension par une traction péripapillaire non traumatique, cela afin de lui faire prendre une forme rectiligne qui facilite l'exploration. Les aspects pathologiques se résument en la présence de lithiase, de sténose, de bouchons muqueux, de polypes canaux et, enfin, d'inflammation canalaire (paroi canalaire tachetée et hémorragique). La position, la taille et le nombre de calculs sont notés en peropérateur. Les sténoses sont classées en sténoses franchissables ou non, et en sténoses courtes ou longues. Seules les sténoses courtes et peu serrées sont «dilatables» au ballonnet.

Dans notre série aucun patient n'avait bénéficié de cet examen [21, 22].

3-6 La lymphadénectomie:

Une seule lymphadénectomie a été réalisée chez un patient pour une ADP homolatérale (soit 5.88%), ayant objectivé une lymphadénite périglandulaire réactionnelle.

4. Traitement:

4-1 Médical:

Comporte une antibiothérapie pour éliminer les phénomènes infectieux, les antispasmodiques qui sont efficaces sur les coliques, et les sialagogues en dehors des crises qui aident à l'expulsion de la salive rétentionnelle, pour certains auteurs les sialagogues peuvent permettre d'obtenir la migration et l'expulsion des petites lithiases situées dans la partie antérieure du canal de Wharton [30,31].

Dans notre étude, un seul patient a bénéficié du traitement médical à base d'anti-inflammatoire + antibiotique.

4-2 Chirurgical:

a- Radical:

La sous-maxillectomie permet d'enlever le calcul, en même temps que la glande. La sous maxillectomie est envisagée si le calcul est intraglandulaire, ou si les phénomènes infectieux entraînent une suppuration intarissable malgré le traitement, ou si le parenchyme glandulaire est détruit. Elle peut être faite par voie cutanée ou par voie endobuccale.

La majorité des patients de notre série avaient bénéficié d'une chirurgie radicale.

L'intervention avait consisté en une sous maxillectomie, avec ligature de la veine faciale, le canal de Wharton a été ligaturé et sectionné dans tous les cas.

Pour Goudal [13], sur 210 cas de lithiases sous maxillaire, la sous maxillectomie a été pratiquée chez 83 patients.

Pour Lustmann [42] sur 241 cas, elle a été pratiquée chez 158 patients.

Pour Ismail [43] sur 45 cas de lithiases sous maxillaire, la sous maxillectomie a été réalisée chez 41 patients.

b- Conservateur :

L'ablation de calcul par voie buccale (incision du canal de Wharton et ablation du calcul), peut être faite sous anesthésie locale ou générale, selon le siège du calcul.

Cette thérapeutique permettant la conservation de la glande, peut être indiquée dans les calculs sous maxillaires postérieurs (du bassinot ou glandulaire) [16].

Le canal de Wharton est divisé en trois portions où siègent les calculs salivaires, tiers antérieur du canal (portion horizontale du canal située en avant de la première molaire), tiers moyen (portion horizontale du canal située au niveau de la première molaire ou en arrière) et tiers postérieur (portion verticale du canal et portion intraglandulaire) [32]. Parmi ces lithiases, les lithiases du tiers antérieur et du tiers moyen ne posent pas de réel problème thérapeutique et sont facilement accessibles à une exérèse endobuccale sous anesthésie locale ; en revanche, les lithiases du tiers postérieur (35 %) sont classiquement traitées par submandibulectomie [33]. Une

alternative à cette submandibulectomie existe, c'est l'exérèse endobuccale du calcul, élégamment complétée par un contrôle sialendoscopique de l'arbre salivaire en fin d'intervention, ce qui permet d'enlever les éventuels calculs résiduels

Le principal critère qui permet de poser l'indication de la taille du Wharton dans les calculs postérieurs est le caractère palpable de la lithiase (la palpation est bimanuelle avec une première main cervicale, qui exerce une pression verticale de bas en haut sur la glande submandibulaire et une seconde main, buccale, qui palpe avec l'index, de l'arrière vers l'avant, l'ensemble du plancher buccal à la recherche de calculs) [34,35].

En pratique courante, les lithiases de petites tailles (< 4 mm) sont souvent accessibles à la sialendoscopie et non palpables, les lithiases comprises entre 4 et 8 mm de diamètre relèvent de la lithotripsie mais pour les équipes qui n'ont pas de lithotriporteur la technique de la taille endobuccale peut également être utilisée ; en revanche, les lithiases de plus de 8 mm de diamètre ne peuvent être enlevées que par taille canalaire [32,35].

Le traitement de ces lithiases salivaires doit avoir comme objectif: la conservation de glande, une faible morbidité et le confort du patient parce que la tendance actuelle se fait vers les techniques micro-invasives [36]. La taille du Wharton par abord endobuccal de la lithiase postérieure est une technique de choix quand le calcul est palpable car en plus d'être efficace, peu invasive et répétitive, elle limite la rançon cicatricielle et conserve la glande atteinte qui redevient fonctionnelle après la levée de l'obstacle [33, 35, 37, 38].

Le risque de lésion du nerf lingual est très faible et de toutes façons bien moindre que celui de la submandibulectomie qui peut également occasionner une atteinte du rameau mentonnier du nerf facial (10%des cas), une hémorragie (0 à 14% des cas) et une infection (0 à 22 % des cas) [39, 35,36]. Ainsi, la taille du Wharton doit-elle être recommandée et préférée à la submandibulectomie dans les lithiases palpables postérieures du canal de Wharton [40].

Dans notre série elle avait été réalisée dans un seul cas, qui avait consisté en l'ablation d'une lithiase du canal de WHARTON par voie endobuccale, sous anesthésie locale.

5. Histologie:

Un examen histologique a été réalisé chez 16 patients soit 94.11%.

Il n'a pas été fait pour un seul patient qui avait bénéficié d'une exérèse d'un calcul par voie endobuccale.

Les résultats histologiques étaient :

- Sous maxillite chronique lithiasique pour tous les cas dont 4 avec une adénite réactionnelle associée soit 25% des cas.

Dans la série d'ismail (45 cas), les résultats étaient :

- Sous maxillite chronique lithiasique pour 73% des cas et l'aspect de sous maxillite non spécifique pour 27% des cas, l'adénite réactionnelle a été associée dans 56% des cas.

6. Suivi et évolution:

6-1 L'ablation par voie endobuccale des calculs:

Pour Laudenbach et al [16], sur 10 tailles du bassinets: 8 patients ont eu des suites brèves (moins de 7 jours), et 2 autres avaient éprouvé des douleurs avec dysphagie (3 à 4 jours) en rapport avec un hématome ou un œdème sous maxillaire, et les résultats à long terme avaient montré l'existence, dans 1 cas, d'un pseudokyste mucoïde sublingual.

Goudal [13], sur 127 tailles du Wharton, avait noté:

- Des incidents per-opératoires et postopératoires immédiats dans 7 cas.
- Des incidents à distance dans 48 cas, comprenant surtout :
 - Les calculs résiduels: 19 cas
 - Les faux kystes du plancher: 5 cas

- L'atteinte du nerf lingual: 5 cas
- Les récives calculeuses vraies: 5 cas

Dans la série d'ismail, l'ablation de calculs par voie buccale, chez 4 patients, n'avait connu aucune complication.

Dans notre série, aucune complication n'avait été notée chez le patient pour qui l'ablation du calcul a été par voie buccale.

6-2 Les sous-maxillectomies :

Dans notre série les suites opératoires étaient bonnes pour tous les patients, aucune complication postopératoire n'a été notée, pour Goudal [13], il avait noté sur 83 sous maxillectomie, des complications dans 31 cas (37.3%). Pour Coumel [17], sur 50 sous maxillectomies, les complications étaient notées dans 31 cas.

La prévalence de chacune des complications est évaluée différemment selon les séries :

- Les complications infectieuses :
 - Pour Goudal [13], elles constituaient 22.5% des complications postopératoires.
 - Pour Coumel [17], les infections représentaient 9.6% des complications.

II. Adénopathies tuberculeuses:

Les tuberculoses extrapulmonaires représentent 15 à 30 % de l'ensemble des tuberculoses [48]. Les localisations ganglionnaires sont les plus représentées, devant les localisations pleurales, génito-urinaires et ostéo-articulaires [49, 50]. Ces tuberculoses extrapulmonaires sont plus fréquentes dans les pays industrialisés et concernent avant tout des adultes jeunes (entre 20 et 40 ans). Les adénopathies périphériques, quand elles sont touchées par l'infection, sont cervicales dans 70 à 87 % des cas selon les séries [51, 52]. Elles touchent essentiellement les chaînes jugulaires interne, spinale et cervicale transverse mais parfois également les régions sous-mandibulaire, sous-mentale et pré-auriculaire. L'atteinte

ganglionnaire se ferait au travers de la muqueuse orale ou des amygdales avant de gagner les autres relais cervico-lymphatiques [53].

1. Epidémiologie:

1-1 Fréquence:

Le siège cervical des ADP tuberculeuses est de loin le plus fréquent, ayant représenté 94% des adénites tuberculeuses pour Petit Homme [54], 90,66 % pour Despieerres [55], et 89,7% pour Marland [54]. Pour Mbakop [56], 23,26% des ADP cervicales étaient d'origine tuberculeuse.

La localisation sous mandibulaire est fréquente, constitue 23.3% à 37% des ADP cervicales [57.58]. Cette localisation est très fréquente, en cas de mycobactéries atypiques [59, 60, 61].

Dans notre série, les ADP tuberculeuses représentaient 33% de la pathologie de la région sous maxillaire avec 14 cas; représentant la deuxième étiologie des tuméfactions sous mandibulaires après la lithiase.

1-2 Age :

L'âge des patients de notre étude variait de 22 à 66 ans, avec une moyenne de 39.6 ans.

Les études concernant Les ADP cervicales tuberculeuses montrent :

- Pour Mbakop [56]: tous les patients étaient âgés de moins de 40 ans, et 40% d'entre eux ont moins de 10 ans.
- Pour Mc Cabe [62]: la tranche d'âge la plus touchée a été entre 21-30 ans, cependant 70,78 % des patients étaient âgés de plus de 30 ans.
- Pour Marland [54]: 2/3 des sujets avaient un âge de 20 à 30 ans.
- Pour Despirres [55]: 56,65% des sujets étaient âgés de 15 à 25 ans, avec constatation d'une recrudescence du nombre de cas chez les femmes autour de la cinquantaine, ce qui ne se voyait pas chez les hommes.

1-3 Sexe:

Dans notre série tous les patients étaient de sexe masculin soit 100% (14 hommes), ceci peut s'expliquer par la nature de notre structure hospitalière, celle-ci étant militaire et donc la majorité des patients étaient de sexe masculin.

Pour Margileth [59] et Mbakop [56]: il n'y avait pas de prédominance d'un sexe sur l'autre.

Pour Brette [63], les femmes constituaient 72%.

2. La discussion clinique:

2-1 Antécédents:

Le tabagisme était l'ATCD le plus fréquent chez les patients de notre série puisqu'il était présent chez 3 patients (21.42%), suivi de l'alcoolisme chez un patient (7.14%).

La vaccination au BCG a été pratiquée chez tous les patients.

Pour Brette [63] 18 % des patients seulement étaient vaccinés au BCG. Néanmoins, la maladie tuberculeuse et la vaccination au BCG n'assurent pas obligatoirement une immunité vis-à-vis du BK.

Un seul des patients de notre série avait présenté auparavant une TBK pulmonaire traitée.

Pour Brocard 34% des sujets avaient une adénite cervicale auparavant, et pour Brette [63] 30% avaient des ATCD de tuberculose pulmonaire ou ganglionnaire.

Pour certains auteurs, le contage tuberculeux a été retrouvé dans 5% des cas [57]. L'atteinte ganglionnaire tuberculeuse peut donc être due à une réinfection exogène.

Les signes généraux (amaigrissement, anorexie, fièvre, sueurs nocturnes) n'avaient pas été notés chez les patients de notre série.

Pour Schaad [64], au cours des ADP à mycobactéries atypiques, des signes généraux mineurs étaient observés dans 7,2 % des cas.

2-2 Tableau clinique:

a- Le délai de consultation:

Le délai de consultation moyen des patients de notre série était de 3.14 ans, avec deux extrêmes allant de 1 an à 12 ans. Le délai de consultation est parfois long, ceci s'expliquerait par le mode de début progressif, et l'évolution lente de la maladie.

b- L'examen cervical:

Permet de définir les caractères des ADP.

b-1 Localisation des ADP:

Dans notre série, le côté le plus atteint était le gauche avec 10 cas (71%). Dans l'étude de Zioui [58], le côté gauche était le plus atteint, avec 40,27% sur 72 adénites sous mandibulaires tuberculeuses.

Pour Marland [54] sur 121 cas d'adénites cervicales (sous mandibulaires incluses) : le côté droit était atteint 45 fois, le gauche 48 fois, et la bilatéralité a été notée 28 fois.

b-2 Les caractères des ADP:

Les ADP tuberculeuses sont le plus souvent de consistance ferme, rarement fluctuantes, et indolores [65].

Dans notre série, les ADP étaient fermes dans 86% des cas, la sensibilité a été retrouvée dans 50% des cas, et la tuméfaction était mobile par rapport aux plans superficiel et profond chez tous les patients.

La majorité des patients avaient présenté une tuméfaction inférieure à 4 cm (93%).

b-3 Les modifications cutanées :

Aucun patient de notre étude n'avait présenté de modifications cutanées.

Cependant, dans les ADP cervicales tuberculeuses, la fistulisation a été notée pour Marland [54] dans 11% des cas, et pour Schaad [64] dans 13,4% des cas au cours des mycobactéries atypiques.

La fistulisation cutanée d'une ADP est considérée, comme très en faveur d'une étiologie tuberculeuse [66]. Néanmoins, peuvent se fistuliser d'autres ADP non tuberculeuses, telles: une tularémie, adénite à chlamydia, de la syphilis, ou les ADP au cours de l'histiocytose [66].

b-4 Le nombre d'ADP:

Dans notre série, il s'agissait d'une tuméfaction unique pour tous les patients. Cependant, l'exploration chirurgicale avait montré que le nombre de ganglions anatomiquement atteints est toujours plus important [65], ce fait a été constaté dans notre série.

b-5 Les dimensions des ADP. :

Dans notre série, le diamètre moyen était de 4,06 cm: et moins de la moitié [49,25%] des patients avaient des ADP dont le diamètre dépasse 3 cm.

Pour Margileth [59]: les adénites cervicales avaient un diamètre supérieur à 3 cm dans 72% des cas des ADP à mycobactérium tuberculosis.

c- L'examen O.R.L:

Cet examen est important; en effet, l'exploration de la muqueuse bucco pharyngée peut parfois, trouver dans les adénites primaires, un chancre sous forme d'une ulcération rougeâtre, de siège: gingival, pharyngé ou amygdalien. Les chancres étaient reconnus par Bach et Esteve [65]: 27 fois sur 139 adénites [soit 19,42% des cas] et Gerbeaux à retrouvé 8 fois sur 15, un chancre buccal [175].

Dans notre série, l'examen ORL était normal dans tous les cas, et nous n'avions noté aucun chancre d'inoculation.

3. La discussion paraclinique:

3-1 L'apport de la biologie:

Pour certains auteurs, la numération formule sanguine et sa classique lymphocytose n'ont que peu d'intérêt [40].

Dans l'adénite tuberculeuse, la vitesse de sédimentation est le plus souvent normale. Elle ne constitue, chez le tuberculeux en général, ni un argument diagnostique ni évolutif fiable [73]

▫ L'intradermoréaction à la tuberculine:

Au cours des adénites tuberculeuses, la recherche d'une réaction à la tuberculine, par intradermoréaction, est le plus souvent positive [14, 59, 65, 70, 86], voire phlycténulaire, elle peut être exceptionnellement négative, si elle est faite dans les 1^{ères} semaines de contamination [77]. En outre, lorsque la cutiréaction donne une réponse faible ou négative, il convient de penser à une mycobactériose atypique [65,73], une technique ou un réactif défectueux, ou bien un terrain immunodéprimé qui peut également en être responsable.

Il convient de noter que, dans une série de Brette [11] comprenant 62 ADP tuberculeuses, la positivité de l'IDR était à 100% en cas d'adénite prouvée bactériologiquement, et à 80% en cas d'adénite à BK Négatif.

3-2 L'Orthopantomogramme / Le défilé maxillaire:

Une radiographie sans préparation de la région, pourrait éventuellement retrouver des calcifications ganglionnaires, signes d'infection ancienne, mais l'interprétation des clichés n'est pas facilitée par les risques de superposition [48].

Dans notre série l'orthopantomogramme a été réalisé chez 03 patients (soit 21.4%) ayant objectivé: une opacité de tonalité calcique au niveau de la région sous mandibulaire pour un cas (33%), et a été normal pour les 2 autres patients. Tandis que trois patients dans notre étude avaient bénéficié d'un défilé maxillaire (21.4%), celui-ci a été normal dans tous les cas.

3-3 Echographie cervicale:

L'échographie qui est le plus souvent demandée a le mérite de révéler les atteintes ganglionnaires. L'échographie cervicale permet de préciser le siège, le nombre et l'échostructure des ADP.

Elle a été pratiquée chez tous les patients de notre étude, elle avait objectivé une ADP de la région sous-maxillaire pour 11 cas soit à 78%, dont 3 avait retrouvé une image de calcul associé.

3-4 Tomodensitométrie:

La tomodensitométrie cervicale est recommandée car elle montre des images évocatrices d'atteinte de tuberculose sous la forme d'une masse arrondie, à paroi épaissie et centre clair [50]. Ces caractéristiques pourraient différencier l'atteinte tuberculeuse d'une tumeur de la glande, sachant toutefois que la nécrose assez caractéristique de l'atteinte tuberculeuse peut également se retrouver dans certains lymphomes.

La TDM a été réalisée chez un patient ayant objectivé une image d'ADP de la région sous-mandibulaire.

3-5 La radiographie thoracique:

Cet examen recherche une atteinte tuberculeuse pulmonaire et/ou pleurale, ou les ADP médiastinales.

L'existence d'atteinte pulmonaire, d'origine tuberculeuse, a amené certains auteurs à envisager l'éventualité que les ADP cervicales tuberculeuses pourraient se contracter par contiguïté, à partir de lésions pulmonaires apicales ou d'ADP médiastinales latéro-trachéales [65].

La radiographie thoracique est habituellement normale, moins de 10% des cas d'ADP tuberculeuses (toute localisation) s'associent à des lésions parenchymateuses [65].

Dans notre série, la radiographie du thorax a été réalisée chez tous les patients et a été normale dans 100% des cas.

3-6 L'apport de la bactériologie:

Le meilleur critère diagnostique de la TBK est la mise en évidence de BK dans les lésions ganglionnaires. Certains auteurs rapportent que la ponction à l'aiguille fine est contributive car elle met en évidence des cellules granulomateuses épithélioïdes associées ou non à des cellules

géantes multinucléées et à de la nécrose caséuse [53, 69, 70], elle aurait une sensibilité de 88 % et une spécificité de 96% [71], pouvant se faire de 2 manières:

- La recherche du BK dans le liquide de ponction ganglionnaire : la ponction ramène du pus grumeleux dans lequel il est possible d'identifier le BK [55,67] mais l'examen direct ne montre pratiquement jamais de BK si la ponction ramène un suc banal [68].la découverte de bacilles acido-alcool-résistants (BAAR) n'est pas spécifique de TBk (les actinomycètes sont des BAAR). La culture se fait sur milieux spéciaux (milieu de Lowenstein ou de Colestos), ses résultats sont tardifs (2-3 mois).

- La recherche du BK dans les ganglions prélevés, les BK peuvent être mis en évidence par examen direct, ou par culture des lésions.

Pour tous les auteurs, l'agent le plus fréquemment isolé, chez l'adulte, est le mycobactérium hominis, en effet:

- Pour Brette [63] le mycobactérium tuberculosis (MT) représente 91% des cas, et le mycobactérium bovis (MB) 9% des cas.
- Pour Huhti [67] le MT représente 67,8%.
- Pour Marland [54] Le MB représente 17,7%
- Pour Gervois [176] le MB représente 41,8%

Cependant, chez l'enfant, il s'agit surtout de mycobactéries atypiques : pour Mc Cabe [62], ils représentent 95% des cas, et pour Davis et Comstock [177] : 70% des cas. Elles sont le plus souvent rencontrées chez les jeunes enfants de 1 à 3 ans, rarement chez l'adulte.

Dans notre série, aucun diagnostic bactériologique n'a été réalisé.

4. Traitement:

4-1 Médical:

Le traitement comporte une association d'antibacillaires, pendant 6 mois (quadruple association) [67].

Dans notre série il a été démarré en postopératoire, avant la preuve histologique pour un seul cas, devant la constatation de pus caséux à l'intervention, le traitement a fait appel à une association d'antibacillaires (Rifampicine, Isoniazide, Pyrazinamide, Ethambutol).

4-2 La place de la chirurgie:

Elle est discutable, cependant seule la chirurgie d'exérèse donne une confirmation bactériologique et/ou anatomopathologique dans 100% des cas [53, 72]. Le traitement chirurgical comportant l'exérèse des ganglions atteints. Seul, il est inefficace, il doit être systématiquement associé et suivi des traitements antibacillaires [54, 73]: pour certains auteurs la chirurgie est parfois nécessaire, en cas d'échec du traitement médical [68, 65, 74]. Les ADP peuvent causer une obstruction du canal de Wharton, donnant ainsi une stase avec infection glandulaire, ce qui nécessite une sous maxillectomie au moment de l'ablation des ADP [73].

Dans notre série, tous les patients avaient bénéficié d'une chirurgie radicale suivie d'un traitement antibacillaire, l'intervention avait consisté en une sous maxillectomie avec curage ganglionnaire sous mandibulaire.

5. Discussion anatomopathologique:

L'aspect histologique est généralement caractéristique, en montrant des cellules épithélioïdes et des cellules géantes, dites de Langhans, avec nécrose caséuse. Cependant, à l'histologie, des difficultés peuvent se présenter [63]:

- La constatation de lésions folliculaires pures, peut faire évoquer aussi la sarcoïdose, d'où la nécessité de l'examen bactériologique ;
- L'existence de nécrose caséuse ne permet que d'éliminer, la sarcoïdose; car une nécrose suppurative peut se présenter dans la maladie des griffes du chat, la pasteurellose ou une tularémie. En effet, dans une étude faite sur la TBk

ganglionnaire [58], un cas a été étiqueté à l'histologie : « tularémie », mais l'évolution, bonne sous antibacillaires, a permis de retenir le diagnostic de TBk.

Nos résultats anatomopathologiques chez 14 patients (100%), avaient mis en évidence une TBK caséofolliculaire pour tous les cas; comme dans toutes les autres séries, une prédominance de la forme caséofolliculaire a été notée.

6. Suivi et évolution:

La récurrence est le principal inconvénient de la chirurgie, avec un taux variable selon les auteurs: Marland [54], a noté une récurrence dans 8,3% sur 60 cas.

En plus des hématomes et des réactions séro-hématiques qui se résorbent sans inconvénients; les principales complications sont les atteintes nerveuses [54]: lésions du nerf facial ou de sa branche inférieure, ou lésion du nerf spinal. La fréquence des atteintes nerveuses est variable selon les auteurs: Schulze [178] a noté 22 cas [18,49%], Coeuilliez 34 cas [36,56%], Brugger 2 cas [0,20%] et Beck en a noté 14 cas [1,48%].

Dans notre série les suites opératoires étaient satisfaisantes pour tous les patients, aucune complication postopératoire n'avait été notée.

Les patients, après résultat histologique étaient adressés au centre de diagnostic spécialisé de la TBK pour débiter le traitement antibacillaire.

III. Tumeurs de la région sous mandibulaire:

Il y a peu de rapports concernant les tumeurs des glandes sous mandibulaires parce qu'elles sont rares, et sont fréquemment groupées avec les autres tumeurs des glandes salivaires [75].

Les données concernant la fréquence des tumeurs salivaires sont variables selon les auteurs et selon les pays. Eneroth, en 1964, les établissait à 3% de l'ensemble des tumeurs [76]. En 2009, elles représentent entre 2% et 6,5% des tumeurs de la tête et du cou [77]. Soixante-

trois pour cent de ces tumeurs concernent les glandes salivaires principales, les tumeurs de la parotide représentent la localisation la plus fréquente (90 % des cas). On retrouve un caractère malin dans environ 20 à 25% des tumeurs parotidiennes, 35 à 40% des tumeurs des glandes submandibulaires, 50% des glandes salivaires accessoires palatines et plus de 95 % des tumeurs des glandes sublinguales [78, 81, 82].

Au niveau histologique, les tumeurs retrouvées sont épithéliales dans environ 95% des cas et bénignes pour 66 % d'entre elles. Les tumeurs bénignes épithéliales les plus fréquemment retrouvées sont les adénomes pléomorphes pour 50 % des cas. Parfois il s'agit, pour 14 % des cas, de tumeurs à malignité intermédiaire, soit mucoépidermoïdes (12%), soit des tumeurs à cellules acineuses (2 %); 21% sont des carcinomes adénoïdes kystiques ou cylindromes [79, 80, 83, 84].

➤ **Classification des tumeurs des glandes Salivaires** (annexe I):

La dernière et nouvelle classification de l'Organisation mondiale de la santé (OMS) établie en 2005 prend en compte des données cliniques, histologiques mais également de biologie moléculaire permettant un diagnostic plus précis de ces lésions. De par la très grande richesse morphologique des glandes salivaires, on retrouve 12 types différents de tumeurs épithéliales bénignes et 24 variétés différentes de tumeurs épithéliales malignes [85].

Nous avons constaté que 71% des tumeurs des glandes sous mandibulaires étaient bénignes et 29% étaient malignes. Ces données diffèrent avec les études classiques de tumeurs des glandes sous mandibulaires; néanmoins, elles concordent avec les études récentes réalisées avec un plus petit nombre de cas [86—94].

Tableau 14 : fréquence des tumeurs de la glande sous mandibulaire

Auteurs	Année de publication	Nombre de cas	Benignes %	Malignes %
Manipoud [95]	1995	10	70	30
Atifi [20]	1999	17	76	24
Goh et al [94]	2008	93	86	14
Lahoz Zamarro[97]	2008	63	65	35
Denis et al [93]	2010	101	79	21
Beccerril-Ramirez [75]	2011	22	86	14
Luksic [154]	2012	51	59	41
Notre série	2013	7	71	29

3-1 Tumeurs bénignes:

a. Adénome pléomorphe:

a-1 Epidémiologie:

❖ Fréquence:

C'est la plus fréquente des tumeurs des glandes salivaires [98-100]. Anciennement appelée tumeur mixte à stroma remanié, son incidence est voisine de 60 % dans la glande parotide [82, 101] et 36 % dans la glande submandibulaire [80].

Elle est 10 fois plus fréquente au niveau parotidien que dans la glande submandibulaire, atteignant de façon préférentielle la région superficielle de la parotide, dans 90% des cas.

C'est une tumeur de constitution tissulaire hétérogène, qui contient des éléments épithéliaux et mésenchymateux, d'où son qualificatif de pléomorphe. De plus on peut y trouver des remaniements hémorragiques et kystiques [102, 103].

Dans notre série on compte 3 adénomes pléomorphes, soit 43% des tumeurs des glandes sous mandibulaires occupant ainsi la première place dans la pathologie tumorale.

❖ Age:

L'âge des patients varie généralement entre 40 et 60ans [80]. Pour nos patients, il variait entre 21 et 36 ans avec une moyenne de 28 ans.

Pour Ismail [43], 70 % des patients sont âgés de 15 à 35 ans, avec une moyenne de 32 ans.

Pour Beccerril-Ramirez [75], l'âge des malades varie entre 15 et 66 ans avec une moyenne de 40 ans. Pour Laudenbach [105], le pic de fréquence est à 50 ans.

❖ Sexe:

L'adénome pléomorphe touche préférentiellement le sexe féminin (ratio 1/1,4) [80].

Dans notre série une prédominance féminine a été notée dans 66% des cas.

Pour Ismail [43], les adénomes pléomorphes prédominent chez la femme dans 56.8% des cas.

Pour Beccerril-Ramirez [75], la prédominance féminine est notée dans 70% des cas.

a-2 La discussion clinique:

❖ Les antécédents:

Pour Beccerril-Ramirez [75], 47 % des patients étaient tabagiques, 26% alcooliques, et une histoire familiale d'adénome pléomorphe est retrouvée dans 11 % des cas.

Dans notre étude, aucun ATCD pathologique n'a été noté.

❖ Le délai de consultation:

Le délai de consultation moyen des patients de notre série était de 1 an. Cependant, ce délai peut être très long, pouvant atteindre 30 ans selon Fassi Fihri S [104].

❖ L'examen cervical:

Classiquement, c'est une tumeur arrondie ou fusiforme, indolore, sa croissance est lente et se fait par poussées [106, 107, 108]. À la palpation, la tumeur peut perdre son caractère régulier, sa consistance est variable: ferme, molle ou encore gélatiniforme ce qui ne permet pas de préjuger de son caractère bénin.

L'exploitation des dossiers de notre série avait objectivé une tuméfaction à localisation gauche, dure et mobile chez tous les patients, Le sensibilité à la palpation est retrouvée dans un cas.

a-3 Discussion paraclinique:

Parmi les examens complémentaires, l'imagerie occupe une place importante, dominée par l'IRM.

Les radiographies sans préparation et la sialographie n'ont plus aucune place parmi ces investigations. La scintigraphie n'est plus utilisée [80, 109]. Que la tumeur soit de localisation parotidienne, submandibulaire ou sublinguale, les examens complémentaires sont identiques [113].

❖ Echographie cervicale:

Longtemps considérée comme un examen clé de l'exploration des tumeurs des glandes salivaires, l'échographie est maintenant considérée comme un examen d'intérêt limité [110-112]. L'adénome pléomorphe, parfois très différencié et élaborant des sécrétions, présente des portions hypo- ou anéchogènes [113].

La distinction entre tumeur bénigne et tumeur maligne est basée sur des critères échographiques limités : l'homogénéité du contenu tumoral et un aspect net et tranché des limites de la tumeur. Si la tumeur est homogène et à contour net, on évoque une tumeur bénigne. Dans le cas contraire, la malignité est suspectée. Néanmoins, la fiabilité n'est que de 75 % dans le cadre des tumeurs bénignes et de 65% dans celle des tumeurs malignes [80].

Elle a été pratiquée chez tous les patients de notre étude, elle avait suspecté l'adénome pléomorphe pour tous les cas soit 100%.

❖ Tomodensitométrie:

L'examen tomodensitométrique est effectué en coupes axiales et coronales jointives sans et avec injection de produit de contraste. Le tissu glandulaire est hypodense. Il permet de réaliser un diagnostic topographique en localisant la tumeur avec précision. Il n'est néanmoins pas possible de faire un diagnostic de nature d'une tumeur par tomodensitométrie [107, 114, 115]. Cet examen a perdu une part importante de son intérêt avec l'apparition de l'IRM [113].

❖ Imagerie par résonnance magnétique:

L'IRM est l'examen le plus performant pour l'exploration des tumeurs des glandes salivaires [113, 107, 116]. Les séquences conventionnelles en écho de spin T1, T2 et après injection de gadolinium sont incontournables. Elles peuvent être complétées par une séquence de diffusion avec mesure du coefficient d'ADC (apparent diffusion coefficient) qui permet de préciser la nature bénigne ou maligne de la tumeur [113, 117-119]. L'IRM permet d'éliminer les lésions de contiguïté (sous-cutanée, adénopathie, kyste du 2e arc branchial). Elle permet de distinguer les lésions tissulaires des lésions kystiques [113].

L'adénome pléomorphe se présente le plus souvent sous un aspect typique [113, 120]. Il se présente sous forme d'une tumeur bien limitée, encapsulée, avec un aspect lobulé caractéristique, en hyposignal T1 et hypersignal T2, se rehaussant de manière homogène après injection [121, 122]. Néanmoins, cet aspect typique peut être modifié, certaines tumeurs présentant un aspect hétérogène en T2 et l'aspect polylobé est parfois absent. La sensibilité de cet examen pour le diagnostic d'adénome pléomorphe est de 82%, sa spécificité de 85 %, sa valeur prédictive positive de 82 % et sa valeur prédictive négative de 84% [120].

❖ Cytoponction à l'aiguille fine :

La cytoponction à l'aiguille fine des tumeurs des glandes salivaires, est utilisée depuis près d'un siècle, notamment après les travaux d'Eneoth [123]. Cet examen est réalisé avec ou sans contrôle échographique [124, 125].

Lorsque la cytoponction est utilisée dans le but de différencier la nature bénigne ou maligne d'une tumeur, les résultats sont proches de ceux de l'IRM. Ainsi, la sensibilité et la spécificité comparative de l'IRM et de la cytoponction dans cette optique sont respectivement de 87% et 94% pour l'IRM et de 81% et 95% pour la cytoponction. Lorsque les deux techniques sont associées, la sensibilité est de 100 % et la spécificité de 88 %. Néanmoins, les résultats varient selon la compétence des cytologistes [126, 127, 128]. Mais, contrairement à la cytoponction, l'IRM permet de faire un bilan précis d'extension des lésions, de planifier une approche

chirurgicale et de prédire éventuellement des complications chirurgicales. Dans près de 10% des cas, la cytoponction donne des résultats indéterminés; ce pourcentage est plus faible avec l'IRM. L'IRM apparaît dans la littérature comme l'examen clé pour différencier avant l'acte opératoire une lésion maligne d'une lésion bénigne [126].

Lorsque la cytoponction est effectuée afin d'obtenir un diagnostic histologique précis, la fiabilité de la cytoponction varie selon la nature de la tumeur. Ainsi, pour l'adénome pléomorphe, la fiabilité est voisine de 92%.

a-4 Traitement:

Le traitement de l'adénome pléomorphe est chirurgical [129, 80].

Tous les patients de notre étude avaient bénéficié d'une sous maxillectomie ayant permis, une preuve histologique et un geste thérapeutique.

a-5 Histologie:

C'est une tumeur à croissance lente et caractérisée sur le plan microscopique plus par son architecture que par son pléomorphisme cellulaire. L'adénome pléomorphe est composé de cellules épithéliales et myoépithéliales au sein d'un stroma plus ou moins abondant, myxoïde et/ou chondroïde [130]. Ces deux variétés de cellules présentes dans l'adénome expliquent le nom donné à cette tumeur. La capsule de l'adénome pléomorphe, composée d'une couche de tissu fibreux, présente une épaisseur variable. Les cellules épithéliales sont disposées en lobules pleins et groupés autour de cavités glandulaires. Les cellules myoépithéliales sont parfois éparées ou disposées en nappe dans le stroma. Une métaplasie est présente dans 25% des cas [79].

Une sous-classification des adénomes pléomorphes en fonction de leur richesse cellulaire au sein de leur stroma a été évoquée suggérant que le risque de transformation maligne était important dans les tumeurs à forte composante cellulaire et faible dans l'autre cas. Trois sous-types ont été isolés: les adénomes pléomorphes hypocellulaires, hypercellulaires et classiques [131]. Parmi les adénomes pléomorphes, on rencontre habituellement 35% à 55% d'adénomes hypercellulaires, 30 à 50% d'adénomes hypocellulaires et 15% d'adénomes classiques [130, 132].

Néanmoins, il existe au sein d'une même tumeur des variations importantes de cette proportion d'éléments cellulaires, rendant cette sous-classification difficile à exploiter [79].

Une importante caractéristique des adénomes pléomorphes est la présence de pseudopodes et de nodules satellites dont la fréquence varie en fonction du sous-type cellulaire. Ce taux varie selon les études de 23 à 75% dans les adénomes hypercellulaires, de 33 à 62% dans les adénomes hypocellulaires et de 21 à 80% dans les adénomes de type classique. Au total, la fréquence des nodules satellites ou des pseudopodes est estimée entre 28 et 75% dans l'ensemble des adénomes pléomorphes. La capsule peut avoir une épaisseur variable, voire être localement absente. Ainsi, 68 à 97% des adénomes ont une capsule fine voire focalement absente et seulement 32% ont une capsule épaisse [130, 132]. La fréquence de la finesse de la capsule varie selon le sous-type cellulaire. En outre, les adénomes pléomorphes ont tendance à envahir la capsule, ce qui peut être responsable d'une moindre résistance locale de celle-ci. Enfin, il est possible que les cellules tumorales de cette tumeur aient des besoins biologiques faibles, ce qui leur permet de survivre et de se développer lorsqu'elles sont laissées isolées dans le champ opératoire [79].

Des anomalies cytonucléaires ont été rapportées dans 30 à 60% des adénomes. Très exceptionnellement, un adénome pléomorphe apparemment typique peut donner des métastases ayant l'apparence histologique semblable à la tumeur primitive [79, 80, 133].

Un examen histologique a été réalisé chez tous nos patients. Il a mis en évidence l'adénome pléomorphe de la glande sous mandibulaire pour tous les cas.

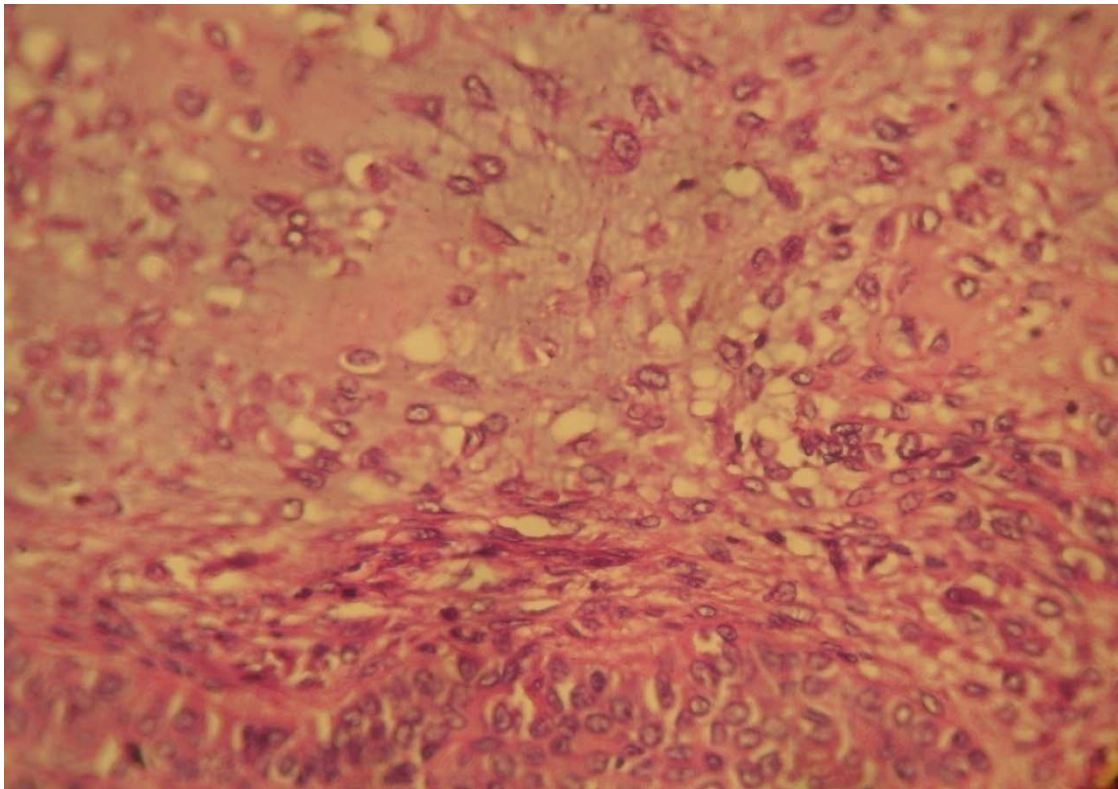


Figure 28: Prolifération tumorale cernée par une capsule fibreuse et composée de nappes de cellules denses aux noyaux réguliers, ces cellules s'isolent par place au sein d'une matrice fibreuse. (HEX100)

a-6 Suivi et évolution:

Le risque de récurrence de l'adénome pléomorphe après chirurgie, est probablement explicable par différentes raisons. Certains adénomes pléomorphes sont diffluent et peuvent ainsi être rompus lors de leur exérèse. Si, durant l'acte opératoire, la capsule de la tumeur est touchée ou ouverte, l'intervention ne peut pas être considérée comme curative; les patients ont alors un risque important de développer une récurrence et une surveillance à très long terme doit être instaurée [134].

Le risque de cancérisation, s'observe dans 2 à 3% des cas, mais cette transformation maligne remonte à 10% si l'évolution tumorale est supérieure à 15 ans [105, 135].

b. Kyste de la région sous mandibulaire:

Les kystes du cou sont des malformations d'origine embryologique peu fréquentes. On distingue les malformations médianes des malformations latérales, qui peuvent être ou non, d'origine branchiale [136, 137]. Leur formation peut s'expliquer par la persistance d'une disposition anatomique, normalement transitoire au cours de la formation de l'embryon lors du deuxième mois de vie in utero [137].

Leurs circonstances de découverte sont variables: à la naissance en présence d'une tuméfaction ou d'une fistule externe, ou plus tardivement devant des épisodes de surinfection répétés ou devant une tuméfaction isolée [138, 139].

Pour Piquet et Burny [140], les kystes représentaient 2% des tumeurs du cou. Dans notre série, ils représentaient 2 cas, soit 4.76% des tuméfactions de la région sous mandibulaire.

b-1 Epidémiologie:

❖ Age:

Le kyste brachial survient chez l'adulte jeune, entre 15 et 40 ans [140].

L'âge des patients de notre série était de 25 ans pour un cas, et 43 ans pour le second cas.

❖ Sexe:

Il n'y avait aucune prédominance d'un sexe sur l'autre [140]; justement, dans notre série un patient était de sexe masculin et un de sexe féminin.

b-2 La discussion clinique:

❖ Les antécédents:

Il n'y a aucune hérédité [140], les kystes brachiaux peuvent évoluer vers l'infection, et dans certains cas, ils peuvent être révélés au cours d'un épisode infectieux des voies aérodigestives supérieures ou se fistulisés [140, 141].

❖ Le délai de consultation:

Souvent le malade voit apparaître une tuméfaction cervicale d'évolution rapide, en quelques jours [140]. Le délai de consultation moyen des deux patients de notre série était de 02 mois.

❖ L'examen cervical:

L'exploitation des dossiers de notre série avait objectivé une localisation gauche de la tuméfaction dans un cas, et une localisation droite dans l'autre.

Le kyste brachial se présente, généralement, sous forme d'une masse rénitente, tendu, à peine sensible à la palpation, lisse et mobile. Chez les deux patients la tuméfaction était molle et mobile à limites régulières, alors qu'elle était sensible à la palpation, avec inflammation cutanée dans un cas.

La fixité à la peau se rencontre surtout dans les kystes surinfectés, ce que nous n'avons pas noté dans notre série.

❖ L'examen ORL:

L'examen de la cavité buccale et du pharyngo-larynx était normal: aucune fistule n'est visible, dans notre série, le reste de l'examen ORL s'est révélé normal chez tous les patients.

b-3 Discussion paraclinique:

❖ Les radiographies simples (Orthopantomogramme / Défilé maxillaire):

Elles n'ont aucune spécificité; cependant, ces explorations permettent de rechercher des lésions de voisinage en faveur de la malignité, puisque certaines ADP métastatiques de cancers, peuvent se manifester sous forme d'une masse kystique [140].

❖ Echographie cervicale:

Cet examen a l'intérêt de déterminer la nature d'une tumeur, en plus de ses dimensions et son homogénéité ou non. L'échographie sera très utile, lorsqu'elle met en évidence des villosités intrakystiques, car celles-ci doivent faire évoquer en premier des métastases kystiques

d'un carcinome de la sphère ORL [140]. Elle a été pratiquée chez les 2 patients de notre étude, elle avait suspecté un kyste de la région sous mandibulaire pour les deux cas.

❖ Tomodensitométrie:

Confirme l'aspect kystique de la tumeur et permet de la localiser avec précision. Elle a été réalisée dans un cas, ayant objectivé une formation kystique de la région sous mandibulaire.

b-4 Discussion thérapeutique:

Le traitement est chirurgical, avec exérèse complète du kyste. L'ablation des kystes brachiaux est simple, et souvent plus délicate chez l'adulte du faite des remaniements inflammatoires développés au contact de la tuméfaction [142].

Pour nos deux patients l'intervention avait consisté en une exérèse complète du kyste.

b-5 Histologie:

Le kyste est habituellement bien limité, bordé d'un épithélium très régulier. La découverte de villosités intrakystiques doit toujours faire penser à une métastase kystique d'un cancer ORL [140]. Dans notre série l'histologie avait mis en évidence un kyste brachial de la région sous mandibulaire sans signes de malignité pour tous les patients.

b-6 Suivi et évolution:

L'ablation des kystes brachiaux est une intervention simple [140]. En effet dans notre série les suites opératoires étaient bonnes pour tous les patients, aucune complication postopératoire n'a été notée.

La dégénérescence maligne des kystes brachiaux est exceptionnelle [141, 143, 144].

Les récurrences sont possibles si un drainage chirurgical est effectué par erreur [140].

c. L'hémangiome:

Les tumeurs vasculaires survenant dans les glandes salivaires principales sont presque toujours hémangiomateuses, rarement malignes, se produisant le plus souvent dans les glandes parotides et s'observent principalement chez les nouveau-nés et les nourrissons [145-147].

Les hémangiomes de la glande sous mandibulaire sont moins fréquents que ceux de la glande parotide, et plus encore chez les adultes. L'hémangiome de la glande submandibulaire est parmi les causes très rares de tuméfaction de la région sous-maxillaire de la population pédiatrique. McMenamin et al, ont rapporté 13 cas d'hémangiomes de la glande sous-maxillaire avec revue de la littérature [146].

Le diagnostic d'hémangiome de la glande sous maxillaire, surtout chez l'adulte, devient assez difficile car ses lésions sont rares et aucun examen non-invasif ne le confirme. La radiographie peut afficher plusieurs phlébites calcifiées, l'échographie révèle des lésions hypoéchogènes hétérogènes avec phlébite calcifiées. Le scanner montre une tumeur avec amélioration de la qualité du sang dans les vaisseaux. L'imagerie par résonance magnétique montre un hypersignal sur les images pondérées en T1 et isosignal avec le muscle sur les images pondérées en T2. La sialographie et l'angiographie ont été mentionnées et peuvent être réalisées [146, 149]. L'échographie et la scintigraphie sont efficaces pour le diagnostic préopératoire des hémangiomes chez les adultes [149].

En ce qui concerne les hémangiomes de la glande sous mandibulaire, le traitement de choix est la résection chirurgicale. D'autres modalités de traitement comprennent le laser, la cryothérapie, l'embolisation et des corticostéroïdes [150].

Dans notre série l'hémangiome avait été diagnostiqué chez un patient de 50 ans, tabagique hospitalisé pour une tuméfaction sous mandibulaire gauche de 02 cm dure à limites régulières et sensible à la palpation.

L'orthopantomogramme s'est révélé normal, l'échographie avait suspecté une lithiase de la glande sous maxillaire.

Le traitement avait consisté en une sous maxillectomie avec un examen extemporané pour un ganglion satellite révélant une inflammation sans signe de malignité.

L'histologie définitive avait objectivé un hémangiome caverneux avec phlébite.

Les suites postopératoires étaient simples avec une bonne évolution clinique.

d. Le fibrolipome:

C'est une tumeur peu fréquente de la région sous mandibulaire, elle dépasse habituellement la loge en direction du muscle sterno-cléido-mastoïdien [152], c'est une tumeur bénigne, bien limitée, de siège le plus souvent sous cutané.

Le fibrolipome a été diagnostiqué dans notre série chez un patient de 46 ans. Selon Lancomme [153], les lipomes apparaissent sans préférence pour un sexe, et leurs fréquences est maximale entre 40 et 60 ans.

Cliniquement, le lipome, lorsqu'il est superficiel, apparait sous forme d'une tumeur bien limitée finement lobulée, molle et élastique. Chez le patient de notre série, la tuméfaction était dure à limites régulières et non douloureuse à la palpation.

Le bilan paraclinique peut être utile pour éliminer d'autres diagnostics, chez notre cas, l'échographie avait suspecté une formation lipomateuse de la région sous mandibulaire.

Le traitement est l'exérèse par cervicotomie, ce geste est dicté par l'incertitude diagnostique et la crainte de laisser passer une affection maligne, les suites postopératoires étaient simples, aucune complication n'a été notée.

Le lipome est typiquement une tumeur finement encapsulée, jaunâtre. Cependant, certains lipomes, quoique parfaitement énucléables, sont dépourvus de capsule [153]. Dans les lipomes il y a prédominance de tel ou tel composant, donnant à ces tumeurs un aspect particulier (exemple : angioliipome, fibrolipome), ce qui est le cas dans notre étude, où l'histologie définitive avait objectivé un fibrolipome.

3-2 Les tumeurs malignes:

Les tumeurs de la glande submandibulaire ne représentent que 8 à 10% des tumeurs des glandes salivaires [155, 156]. La part relative des tumeurs malignes est plus importante dans cette localisation qu'au niveau de la glande parotide. Une analyse des tumeurs des glandes salivaires traitées sur une période de 10 ans à Nottingham avait permis de montrer que 66 % des tumeurs étaient bénignes et 34% étaient malignes [157]. Par ordre de fréquence, les tumeurs

malignes les plus souvent rencontrées sont le carcinome adénoïde kystique, le carcinome mucoépidermoïde, et le carcinome sur adénome pléomorphe.

Dans notre série nous avons noté 2 cas de tumeurs malignes, soit 4.76% de la pathologie de la région sous mandibulaire, et 29% de la pathologie tumorale, représentées par un cas de carcinome épidermoïde et un cas de lymphome.

a. Le carcinome épidermoïde:

Le carcinome épidermoïde représente 7% des tumeurs malignes des glandes salivaires, c'est une tumeur rare du sujet âgé. C'est une tumeur épithéliale maligne formée de cellules présentant une kératinisation et des ponts intercellulaires [79, 158, 159]. Cet aspect ressemble à n'importe quel carcinome épidermoïde ORL et ceci justifie la recherche d'un cancer épidermoïde de voisinage [160].

Dans notre série le carcinome épidermoïde a été diagnostiqué chez un patient de 50 ans, tabagique et alcoolique chronique, suivi pour la maladie de behçet; nous avons noté une énorme tuméfaction sous mandibulaire droite de 10 cm, dure, fixe par rapport au plan profond et avec des ADP homolatérales.

L'échographie et la TDM avaient suspecté un processus d'allure maligne latéro-cervical droit avec ADP jugulo-carotidiennes homolatérales, l'étude histologique d'une biopsie de la tumeur avait mis en évidence une métastase d'un carcinome épidermoïde.

Le traitement des tumeurs malignes des glandes salivaires comporte la chirurgie, la radiothérapie et la chimiothérapie en fonction des cas. Des recommandations officielles ont été publiées en 2004 par la société française du Cancer [161].

Concernant la chirurgie, aucune méta-analyse ou synthèse méthodique de la littérature n'a été publiée à ce jour [161]. Le principe de la chirurgie consiste en une exérèse de la tumeur comportant l'ablation de toutes les structures atteintes avec une marge de sécurité macroscopique suffisante. En pratique, pour les glandes salivaires principales, c'est l'exérèse

complète de la glande. Au niveau de la glande submandibulaire, l'exérèse de la glande doit être totale plus ou moins élargie aux structures de voisinage, voire un évidement cervical [161].

Pour la radiothérapie, la qualité de l'irradiation apparaît comme fondamentale dans les résultats à long terme du traitement des tumeurs malignes des glandes salivaires. Ces tumeurs sont « faussement » réputées radiorésistantes [161].

Pour la Chimiothérapie, il n'existe pas actuellement de preuve scientifique de son intérêt dans les tumeurs malignes des glandes salivaires [161].

Le traitement chez un patient de notre série avait consisté en une cervicotomie avec curage ganglionnaire, radiothérapie et chimiothérapie.

Établir une différence entre tumeur primitive des glandes salivaires ou métastase intraglandulaire d'une tumeur extrasalivaire est essentiel pour le traitement et le pronostic [162]. Une telle distinction est souvent difficile pour certains types histologiques, notamment les carcinomes épidermoïdes. La localisation des métastases situées dans les glandes salivaires est soit intraglandulaire dans 40 % des cas, soit intraganglionnaire pour 60 % des cas [79]. La plupart des métastases localisées dans les glandes salivaires ont pour origine un mélanome (40 %) ou un carcinome épidermoïde (33 %) de la région [162].

Pour notre patient, l'examen histologique avait confirmé une métastase d'un carcinome épidermoïde.

Les suites postopératoires ont été marquées par une otite externe maligne et une collection cervicale qui a été drainée. A noter que, chez notre patient le foyer primitif n'a pas été retrouvé.

b. Le lymphome:

Il représente environ 2% des tumeurs des glandes salivaires et siège surtout dans la parotide.

Le tissu lymphoïde des glandes salivaires appartient à deux systèmes différents susceptibles de donner des lymphomes non hodgkiniens: le système *mucosa-associated lymphoid tissue* (MALT) et le système lymphoïde habituel siégeant dans les lymphonoeuds péri-

et intraglandulaires. L'histologie permet de préciser le type de lymphome et le caractère monoclonal des cellules [163].

Les lymphomes malins peuvent être primitifs ou intégrer un lymphome plus diffus dont l'extension salivaire n'est qu'une partie. Les lymphomes malins des glandes salivaires sont habituellement associés à une immunosialadénite chronique comme un syndrome de Sjögren ou des lésions bénignes lymphoépithéliales. Le risque de développement d'un lymphome malin est multiplié par 40 par rapport à la population témoin chez les patients ayant un syndrome de Sjögren [79, 164].

La plupart des lymphomes des glandes salivaires sont des lymphomes non hodgkiniens (85 %) et doivent être classés selon la classification usuelle des lymphomes de ce type [79, 165, 166]. Environ 5 % des lymphomes extraganglionnaires affectent les glandes salivaires. Près de 40 % des lymphomes malins de la tête et du cou touchent les glandes salivaires [79].

Dans notre série le lymphome a été diagnostiqué chez un patient de 68 ans, nous avons noté une tuméfaction sous mandibulaire, dure, mobile et avec des ADP bilatérales.

L'échographie et la TDM avaient suspecté un processus d'allure maligne sous mandibulaire gauche avec ADP jugulo-carotidiennes bilatérales.

Le traitement chez notre patient avait consisté en une cervicotomie et curage ganglionnaire, après un examen extemporané ayant suspecté une maladie d'hodgkin.

Pour notre patient, l'examen histologique définitif avait objectivé un lymphome T périphérique. Le patient avait bénéficié d'une chimiothérapie.

Les suites opératoires ont été simples.

IV. Autre étiologie: La tuberculose de la glande sous mandibulaire:

La tuberculose reste l'une des maladies infectieuses les plus répandues [51, 53]. Elle touche plus particulièrement les pays du tiers monde, elle suscite à nouveau la crainte dans les pays industrialisés [167].

Les localisations aux glandes salivaires sont rares et une centaine de cas seulement ont été rapportés dans la littérature dont moins de 40 cas concernent la glande sous-mandibulaire.

De Paoli a rapporté le premier cas d'atteinte tuberculeuse d'une glande salivaire (parotide) en 1893 [168]. La série la plus documentée est celle de Redon [169] datant de 1955 et portant sur 24 cas. Dans cette série, il s'agissait dans 75% des observations, de la glande parotide, les 25% restants étant représentés par la glande sous-mandibulaire.

Le tableau clinique de sous-maxillite tuberculeuse est souvent trompeur et pose un problème diagnostique d'autant qu'il n'existe pas, de manière contemporaine, d'atteinte pulmonaire. Il se développe donc une tuméfaction cervicale de croissance lente, plus ou moins inflammatoire [53]. Les signes généraux (fièvre, asthénie, amaigrissement, anorexie) sont présents dans moins de 20% des cas. La croissance lente de la tuméfaction fait évoquer d'abord une tumeur de la glande et notamment un adénome pléomorphe ou une métastase ganglionnaire d'un carcinome épidermoïde. L'évolution est toutefois différente avec nécrose caséuse puis fistulisation, partageant en cela l'évolution des adénopathies tuberculeuses inflammatoires.

Devant cette tuméfaction de la région sous-mandibulaire, c'est l'échographie qui est le plus souvent demandée et qui retrouve une glande hypertrophiée, hétérogène ; elle a le mérite de révéler les atteintes ganglionnaires concomitantes. La tomodensitométrie cervicale est recommandée car elle montre des images évocatrices d'atteinte tuberculeuse [50].

Le diagnostic positif est confirmé par l'examen histologique.

Le traitement est d'abord médical, reposant sur l'association d'antibacillaires. La disparition totale des nodules est rarement obtenue par le traitement médical et la chirurgie doit souvent compléter le traitement: sous maxillectomie et curage sous maxillaire selon les localisations [170].

La tuberculose de la glande sous mandibulaire a été diagnostiquée chez deux patients de notre série, soit 4.76% de la pathologie de la région sous mandibulaire. Le premier était âgé de

36 ans, hospitalisé pour une tuméfaction sous mandibulaire gauche, évoluant depuis 10 mois, associée à une hernie salivaire, mesurant 03 cm, dure, à limites régulières et sensible à la palpation.

Une intradermoréaction à la tuberculine a été réalisée, elle s'est révélée négative.

L'échographie avait montré l'existence d'une formation bien limitée pouvant être en rapport avec une ADP ou un abcès.

Le traitement avait consisté en une cervicotomie avec un examen extemporané révélant un infiltrat inflammatoire et suppuratif sans signe de malignité.

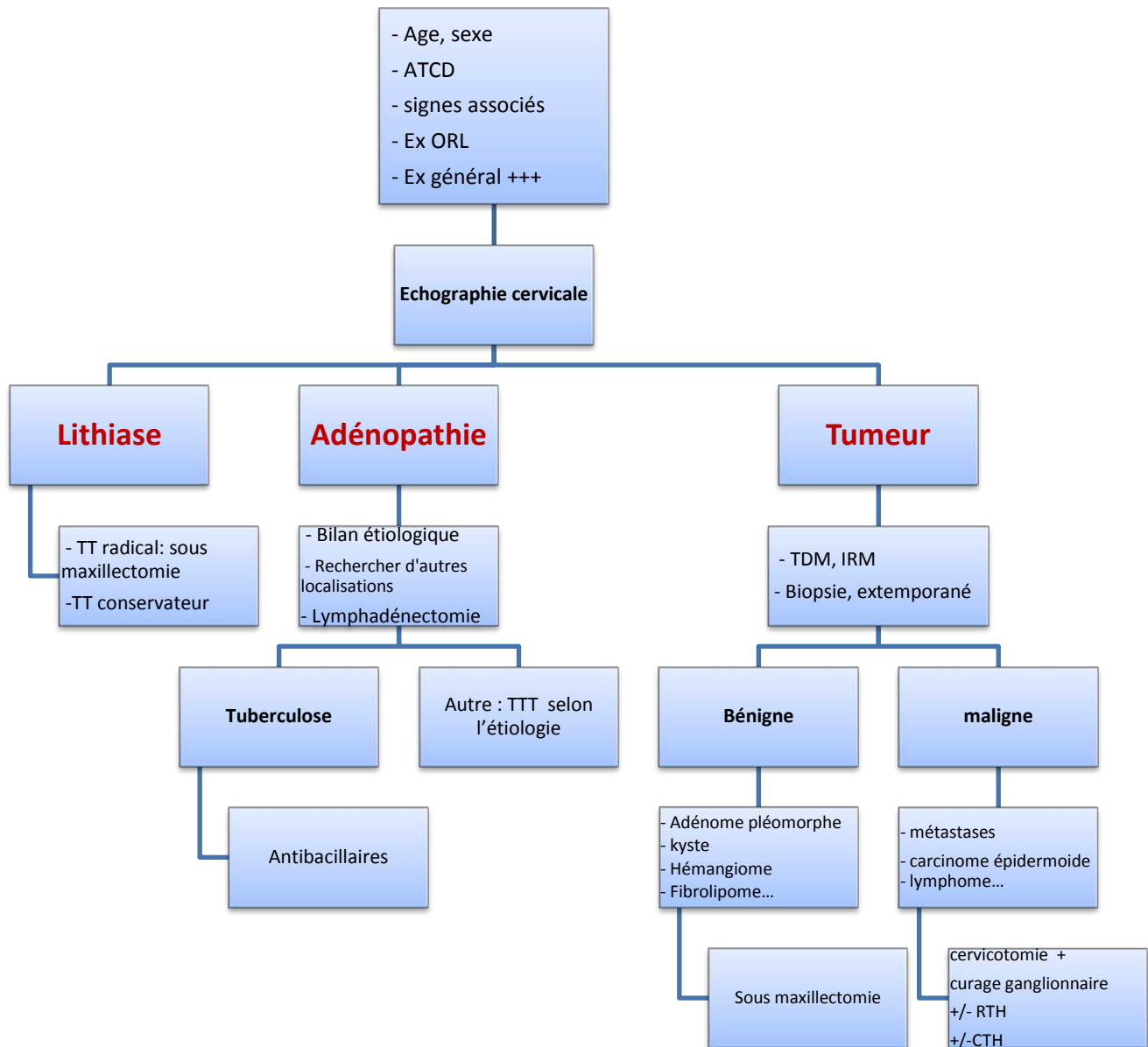
Le deuxième patient était âgé de 16 ans, hospitalisé pour une tuméfaction sous mandibulaire droite, évoluant depuis 1 an, associée a des coliques salivaires, mesurant moins de 02 cm, dure à limites régulières et non douloureuse à la palpation.

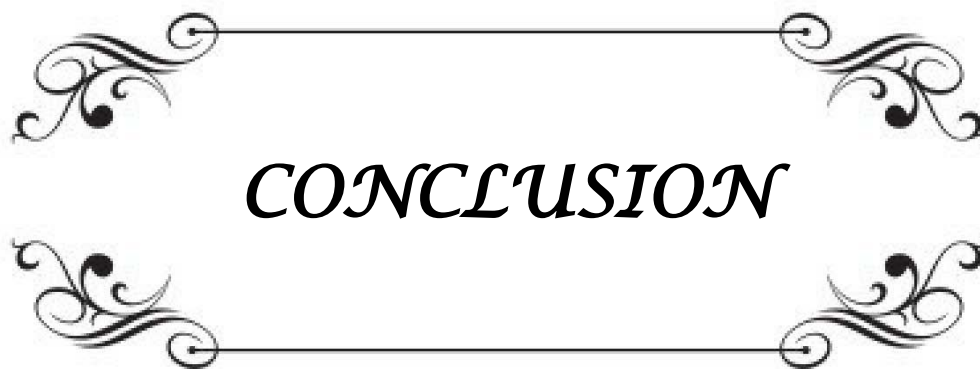
L'échographie avait suspecté une adénopathie ou une collection abcédée.

Le traitement avait consisté en une sous maxillectomie.

L'histologie définitive avait objectivé une tuberculose de la glande sous mandibulaire pour les deux cas. Les suites postopératoires satisfaisantes simples avec une bonne évolution clinique. Les patients, après résultat histologique étaient adressés au centre de diagnostic spécialisé de la tuberculose pour démarrer le traitement antibacillaire.

Tuméfactions sous mandibulaires





CONCLUSION

Les tuméfactions sous mandibulaires sont relativement rares et regroupent des entités histologiques très variées. Ces tuméfactions, malgré leur grande diversité, partagent une symptomatologie clinique similaire, dominée essentiellement par la tuméfaction.

L'analyse des 42 cas de notre étude avait montré que la pathologie lithiasique est l'affection salivaire la plus fréquente suivie par les adénopathies tuberculeuses.

L'examen ORL soigneux, devant toute tuméfaction sous mandibulaire, est fortement recommandé, essentiellement chez les patients susceptibles de porter des adénopathies métastatiques.

Le bilan radiologique est primordial, il permet souvent d'évoquer le diagnostic dont la confirmation est indispensable par un examen histologique extemporané ou de la pièce d'exérèse.

Le protocole thérapeutique dépend de la nature bénigne ou maligne de la tuméfaction et la technique chirurgicale doit être adaptée à chaque type histologique.

L'évolution des traitements actuels et le développement de techniques mini-invasives assistées par radiographie telles que la lithotripsie ou la sialendoscopie, ont permis la conservation des tissus parenchymateux et canaux salivaires, nerveux, ainsi que le traitement des lésions en endommageant le moins possible les téguments. Ils sont d'utilisation croissante dans les pays développés avec de rares effets secondaires.



ANNEXES

Annexe I:

Classification histologique des tumeurs des glandes salivaires OMS 2005 [85]

1 Tumeurs épithéliales bénignes

- 1.1. Adénome pléomorphe (tumeur mixte)
- 1.2. Myoépithéliome (adénome myoépithélial)
- 1.3. Adénome à cellules basales
- 1.4. Adénolymphome (tumeur de Warthin)
- 1.5. Adénome oxyphile (oncocytoïde)
- 1.6. Adénome canaliculaire
- 1.7. Adénome sébacé
- 1.8. Lymphadénome sébacé ou non
- 1.9. Papillome canalaire
 - 1.9.1 Papillome canalaire inversé
 - 1.9.2. Papillome intracanalalaire
 - 1.9.3. Sialadénome papillifère
- 1.10. Cystadénome

2 Tumeurs épithéliales malignes

- 2.1. Carcinome à cellules acineuses
- 2.2. Carcinome mucoépidermoïde
- 2.3. Carcinome adénoïde kystique (cylindrôme)
- 2.4. Adénocarcinome polymorphe de bas grade (adénocarcinome canalaire terminal)
- 2.5. Carcinome épithélial myoépithélial
- 2.6. Carcinome à cellules claires SAI
- 2.7. Adénocarcinome à cellules basales
- 2.8. Carcinome sébacé
- 2.9. Lymphadénocarcinome sébacé
- 2.10. Cystadénocarcinome
- 2.11. Cystadénocarcinome cribiforme de bas grade

- 2.12. Adénocarcinome mucineux
- 2.13. Carcinome oncocytaire
- 2.14. Carcinome canalaire salivaire
- 2.15. Adénocarcinome SAI
- 2.16. Myoépithéliome malin (carcinome myoépithélial)
- 2.17. Carcinome dans un adénome pléomorphe (tumeur mixte maligne)
- 2.18. Carcinosarcome
- 2.19. Adénome pléomorphe métastasant
- 2.20. Carcinome épidermoïde
- 2.21. Carcinome à petites cellules
- 2.22. Carcinome à grandes cellules
- 2.23. Carcinome lymphoépithélial
- 2.24. Sialoblastome

3 Tumeurs des tissus mous

4 Tumeurs hématologiques

5 Tumeurs secondaires

Les tuméfactions sous mandibulaire
A propos de 42 cas et revue de la littérature

- Taille : 1 < 2cm 2 2<... < 4cm 3 > 4cm
- Consistance : 1 Dure 2 Molle
- Limites : 1 Régulières 2 Irrégulières 3 Non précisées
- Sensibilité : 1 Douloureuse 2 Non douloureuse
- Mobilité : 1 Mobile 2 Fixe /plan profond 3 Fixe /plan superficiel

13. Examen endo-buccal :

- Etat buccodentaire : 1 Bon 2 Mauvais 3 Non précisé
- Muqueuse : 1 Saine 2 Pathologique
- Signes dentaires : 1 Névralgie 2 Mobilité 3 Saignement 4 Chute
- Protraction lingual 1 normale 2 limitée
- Autres :.....

14. Le reste de l'examen :

- Paralysie du VII : 1 Oui 2 Non
- ADP cervicales : 1 Oui 2 Non
3 Homolatérale 4 Controlatérale 5 Bilatérale
- Autres:.....
- L'examen général:.....

EXAMENS PARACLINIQUES

- 15. Orthopantomogramme : 1 Oui 2 Non
Résultats :.....
- 16. Echographie cervicale : 1 Oui 2 Non
Résultats :.....
- 17. TDM et/ou IRM faciale : 1 Oui 2 Non
Résultats :.....
- 18. Sialographie : 1 Oui 2 Non
Résultats :.....
- 19. Sialendoscopie : 1 Oui 2 Non
Résultats :.....
- 20. Biopsie : 1 Faite 2 Non faite
Résultats :.....
- 21. Radiographie pulmonaire : 1 Oui 2 Non
Résultats :.....
- 22. Autres :.....

TRAITEMENT

- 23. Médical : 1 Oui 2 Non
3 Antalgiques 4 anti-inflammatoires 5 antispasmodiques 6 antibiotiques
- 24. Chirurgical : 1 Conservateur 2 Radical

- Voie d'abord : Type de résection.....
 - Curage ganglionnaire :
25. Radiothérapie : 1 Oui 2 Non
3 Thérapeutique 4 Palliative
26. Chimiothérapie : 1 Oui 2 Non
3 Néoadjuvante 4 Adjuvante 5 Palliative

ANATOMOPATHOLOGIE DEFINITIVE

27. Résultats :

SUIVI ET EVOLUTION

28. Suites opératoires : 1 Bonnes 2
- Complications :
29. Récidives : 1 Oui 2 Non
- Délai de la récurrence (en mois) :
 - Traitement envisagé :
30. Transformation maligne : 1 Oui 2 Non
type :
31. Métastases : 1 Oui 2 Non
- Site :
32. Evolution : 1 BEG 2 MEG 3 Décès 4 PDV

Annexe III :

Les rappels anatomiques, physiologie de la salivation et techniques chirurgicales.

RAPPEL ANATOMIQUE

La région sous-mandibulaire

Les glandes salivaires sont annexées à la cavité buccale et sécrètent un fluide appelé salive, elles sont donc dites exocrines. Il existe deux types de glandes salivaires: les glandes salivaires principales dites majeures et les glandes salivaires accessoires dites mineures.

Les glandes salivaires principales sont au nombre de six, trois paires symétriques de chaque côté: les glandes parotides, les glandes sous-maxillaires et les glandes sublinguales.

Ces glandes majeures sont bien délimitées et présentent une architecture interne complexe, elles sont reliées à la cavité buccale par les canaux excréteurs.

La région sous-maxillaire (ou sous-mandibulaire) est limitée par:

- en haut : le bord inférieur du corps de la mandibule (branche horizontale), d'où son nom
- en avant : le ventre antérieur du muscle digastrique qui sépare cette région de la région supra-hyoïdienne (ou sus hyoïdienne médiane)
- en arrière : le ventre postérieur du muscle digastrique qui la sépare de la région du trigone carotidien [172].

1. La loge sous-mandibulaire

1-1 Forme

De forme prismatique triangulaire, elle présente:

- Trois parois: supéro-latérale, inféro-latérale et médiale
- Trois bords: inférieur, latéral et supérieur
- Deux extrémités: antérieure et postérieure.

1-2 Parois

a- La paroi supéro-latérale

Elle est constituée par:

- En avant: la face médiale du corps de la mandibule, sous la ligne mylo-hyoïdienne (ligne oblique interne).
- En arrière: l'insertion du ptérygoïdien interne à l'angle de la mandibule.

b- La paroi inféro-latérale

Paroi d'abord clinique et chirurgical, elle est constituée par:

- La peau
- Le tissu cellulaire sous-cutané, contenant des branches du plexus cervical superficiel et du facial.
- Le fascia superficialis engainant le peaucier du cou
- Le feuillet superficiel du fascia cervical, qui s'insère en bas, sur l'os hyoïde, en haut sur le bord inférieur de la mandibule.

c- La paroi médiale

Elle est représentée par le fond du triangle intra-digastrique limité par le ventre antérieur et le ventre postérieur de ce muscle digastrique.

Le fond de ce triangle correspond:

- en arrière à la partie postérieure du muscle hyoglosse.
- en avant au muscle mylo-hyoïdien.

Le prolongement antérieur de la glande s'engage en dedans du muscle mylo-hyoïdien.

La glande est en rapport en arrière du muscle hyoglosse avec le nerf hypoglosse.

Elle déborde en arrière du ventre postérieur du muscle digastrique jusqu'à la bandelette mandibulaire et à l'aponévrose inter-mandibulo-parotidienne (ou interparotido-maxillaire) qui la séparent de la glande parotide.

• De façon générale, la glande sous-mandibulaire (ou sous-maxillaire), limitée par une capsule propre, adhère très peu aux parois de la loge et peut être énucléée facilement.

1-3 Les Extrémités

a- L'extrémité antérieure

Elle est formée par le bord postérieur du mylo-hyoïdien et un interstice compris entre le mylo-hyoïdien et l'hypoglosse.

Dans ce hiatus faisant communiquer les loges sous-maxillaire' et sublinguale passent:

- Le prolongement antéro-interne de la glande
- Le canal de Wharton
- Le nerf hypoglosse (XII)
- Le nerf lingual

b- L'extrémité postérieure

Elle présente 2 versants :

- Le versant supérieur formé par l'aponévrose inter-mandibulo-parotidienne, hamac fibreux tendu de la gaine du sterno-mastoïdien à l'angle de la mandibule et séparant la glande sous-maxillaire de la parotide et de la carotide externe.
- Le versant inférieur : il est discontinu, formé par le ventre postérieur du digastrique et le muscle et le ligament stylo-hyoïdiens.

L'artère faciale pénètre dans la loge entre muscle et ligament stylo-hyoïdiens.

En dehors du digastrique, les régions sous-maxillaire et carotidienne communiquent [172,173].

2. Contenu de la loge

2-1 La glande sous maxillaire (ou sous-mandibulaire)

C'est une glande salivaire, de volume moins important que celui de la glande parotide, qui est située sous les parties latérales du corps de la mandibule, dans la région sous mandibulaire.

Elle pèse environ 7 g.

a- **Forme**

Elle a la forme d'une grosse amande, épouse les formes de la loge sous-maxillaire et présente trois prolongements:

- Le premier, postéro-supérieur, sous la muqueuse buccale.
- Le second, postéro-inférieur, débordant en dehors du digastrique, dans la région carotidienne.
- Le dernier, antérieur, le plus volumineux, empruntant le défilé mylo-hyoïdien-hypoglosse pour gagner la loge sublinguale.

b- **Aspect extérieur**

La surface, légèrement lobulée, rosâtre, est recouverte d'une capsule.

Il existe un plan de clivage cellulo-graisseux entre la capsule de la glande et la loge sous maxillaire.

c- **Le canal de Wharton**

Vertical dans la glande, il se coude à angle droit à son pôle supérieur et émerge à la face profonde de la glande.

Cette coudure du canal sous-mandibulaire à la sortie de la glande est un lieu d'élection de lithiases.

Il accompagne le prolongement antérieur dans l'hiatus musculaire mylo-hyoïdien-hyoglosse, puis chemine dans la loge sublinguale. Il se termine juste en dehors de l'extrémité inférieure du frein de la langue, dans la cavité buccale, par l'ostium ombilicale.

2-2 L'artère faciale

Elle pénètre dans la loge, entre le muscle et le ligament stylo-hyoïdiens.

Elle décrit deux courbes dans la loge:

- Une première courbe, concave en bas, qui contourne le bord supérieur de la glande et abandonne à ce niveau l'artère palatine ascendante.
- Une deuxième courbe, concave en haut, qui contourne le bord inférieur de la mandibule, juste en avant du masséter, et qui donne à ce niveau l'artère sous mentale.

2-3 La veine faciale

Elle est en arrière de l'artère, reste superficielle et croise la face externe de la glande, oblique en bas et en arrière.

Elle reçoit dans ce trajet la veine communicante intra-parotidienne. Elle sort de la loge en croisant, en dehors, le ventre postérieur du digastrique et se jette dans le tronc thyro-facial.

2-4 Le nerf lingual

Il pénètre dans la loge sous-maxillaire en suivant son bord supérieur sous la muqueuse buccale.

D'abord situé en dehors du canal de Wharton et en dedans de la glande sublinguale, il passe sous, puis en dedans du canal pour rejoindre la partie antérieure de la langue.

Ce nerf participe à l'innervation de la glande sous-mandibulaire, il donne des filets nerveux au ganglion nerveux sous-maxillaire.

2-5 Le ganglion nerveux sous-maxillaire (ou sous-mandibulaire)

Annexé au nerf lingual, il est situé entre le nerf et le bord supérieur de la glande. Il donne de nombreux rameaux à la glande sous-maxillaire.

2-6 Le pédicule vasculo-nerveux mylo-hyoïdien

Il chemine le long du bord supérieur de la glande, juste en dessous de l'insertion du mylo-hyoïdien.

2-7 Les lymphatiques sous-mandibulaires

Au nombre de 5 à 6, les ganglions sous-mandibulaires sont situés le long du bord inférieur de la glande, recouverts par le bord inférieur de la mandibule.

Ils sont répartis en 5 groupes :

- Groupe pré-glandulaire : situé en avant de la glande, en étroites connexions avec les vaisseaux sous-mentaux.
- Groupe pré-vasculaire : un gros ganglion situé devant la veine faciale, sur l'artère.
- Groupe rétro-vasculaire: siégeant en arrière de la veine faciale
- Groupe rétro-glandulaire : situé en arrière de la glande, en dedans du groupe rétro-vasculaire.

Groupe intra-capsulaire : inconstant, situé au sein même du parenchyme glandulaire.

Ces lymphatiques correspondent à la terminologie du groupe I de la nomenclature internationale, drainent les régions des lèvres, de la pyramide nasale, du plancher buccal et de la langue mobile [172, 173, 181].

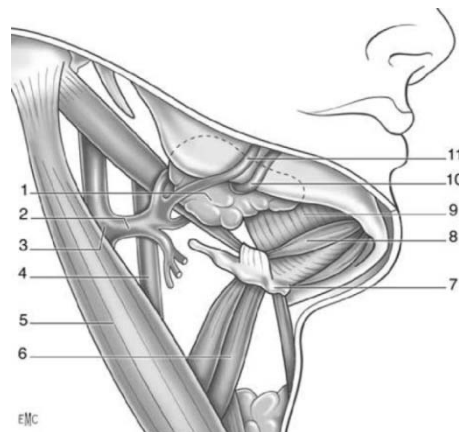


Figure 29 : Paroi inférolatérale (vue inférieure). 1. Glande submandibulaire ; 2. tronc veineux thyro-linguo-facial ; 3. veine jugulaire interne ; 4. artère carotide commune ; 5. muscle sterno-cléido-mastoïdien ; 6. muscle sternohyoïdien ; 7. os hyoïde ; 8. muscle digastrique ; 9. muscle mylo-hyoïdien ; 10. artère faciale ; 11. veine faciale.

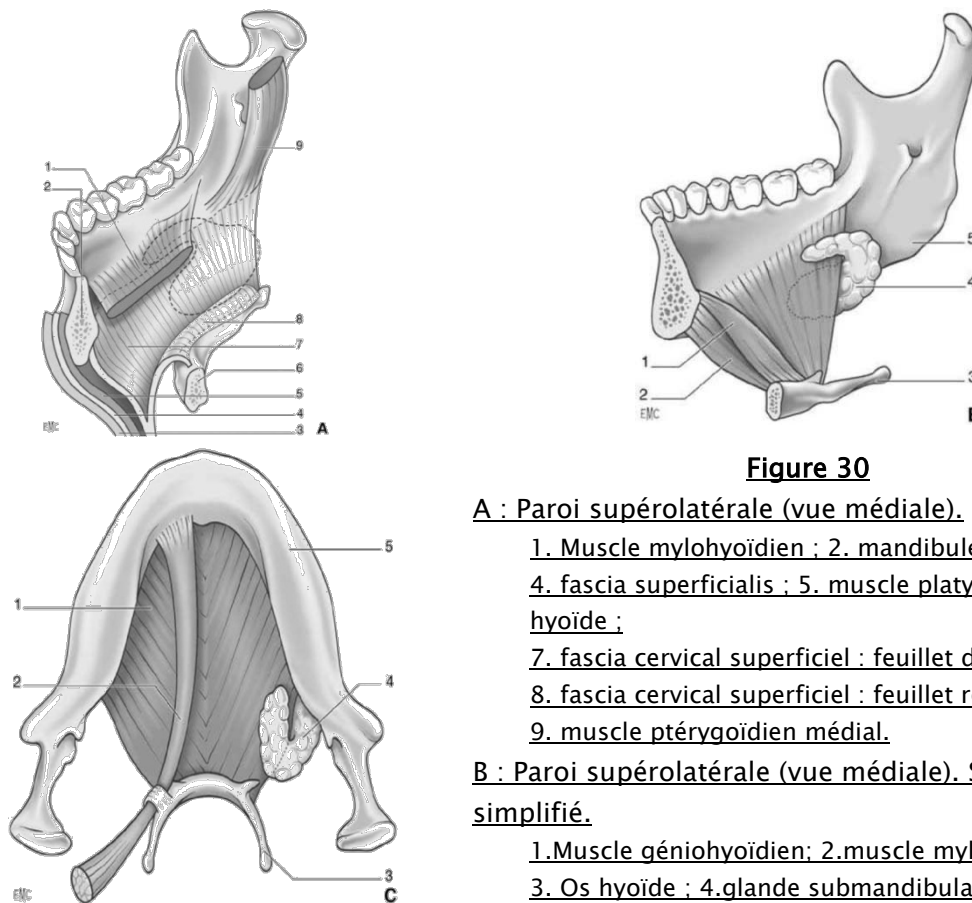


Figure 30

A : Paroi supérolatérale (vue médiale).

- 1. Muscle mylohyoïdien ; 2. mandibule ; 3. peau ;
- 4. fascia superficialis ; 5. muscle platysma ; 6. os hyoïde ;
- 7. fascia cervical superficiel : feuillet direct ;
- 8. fascia cervical superficiel : feuillet réfléchi ;
- 9. muscle ptérygoïdien médial.

B : Paroi supérolatérale (vue médiale). Schéma simplifié.

- 1. Muscle géniohyoïdien ; 2. muscle mylohyoïdien ;
- 3. Os hyoïde ; 4. glande submandibulaire ; 5. mandibule.

C : Paroi supérolatérale (vue supérieure).

- 1. Muscle mylohyoïdien ; 2. muscle digastrique ;
- 3. os hyoïde ; 4. glande submandibulaire ;
- 5. mandibule.

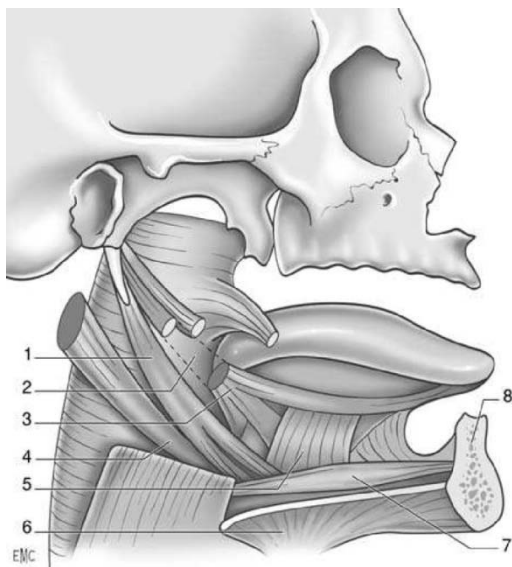


Figure 31. Paroi médiale (vue latérale).

1. Muscle stylohyoïdien ; 2. paroi pharyngée ;
3. muscle styloglosse ; 4. muscle digastrique ;
5. muscle hyoglosse ; 6. muscle mylohyoïdien ;
7. muscle géniohyoïdien ; 8. mandibule.

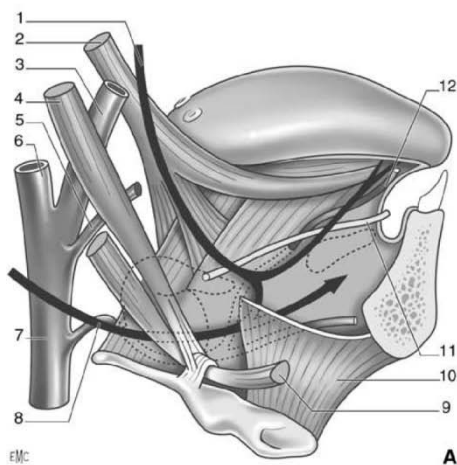


Figure 32 A :Contenu de la loge submandibulaire (vue latérale).

1. Nerf lingual ; 2. muscle styloglosse ; 3. artère carotide externe ; 4. muscle stylohyoïdien ; 5. artère faciale ; 6. artère carotide interne ; 7. artère carotide commune ; 8. nerf hypoglosse ; 9. muscle digastrique ; 10. muscle mylohyoïdien ; 11. canal submandibulaire ; 12. artère dorsale de la langue.

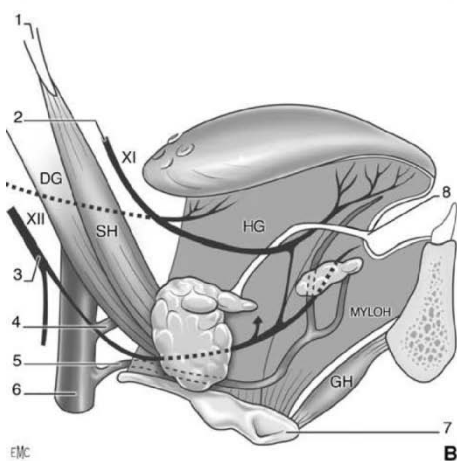


Figure 32 B :Contenu de la loge submandibulaire (vue latérale). SH : muscle stylo-hyoïdien ; DG : ventre postérieur du muscle digastrique ; HG : muscle hyoglosse ; MYLOH : muscle mylohyoïdien ; GH : muscle génioglosse.

1. Processus styloïde de l'os temporal ; 2. nerf lingual ;
3. nerf hypoglosse ; 4. artère faciale ; 5. artère linguale ; 6. artère carotide externe ; 7. os hyoïde ;
8. ostium du canal de Wharton.

PHYSIOLOGIE DE LA SALIVATION

1. La sécrétion salivaire

Les glandes salivaires, annexées à la cavité buccale, sécrètent un fluide appelé salive. Son rôle essentiel en physiologie orofaciale intervient au cours de la mastication, de la phonation, de la déglutition et de la gustation. La sécrétion salivaire résulte de processus complexes soumis à de nombreuses régulations nerveuses et hormonales.

La salive est élaborée par deux catégories de glandes exocrines:

- les glandes salivaires dites « majeures », anatomiquement bien délimitées et présentant une architecture interne complexe, sont au nombre de trois : les glandes parotides, submandibulaires et sublinguales.
- les glandes salivaires dites « mineures » sont disséminées sur toute la surface de la muqueuse buccale, excepté au niveau des gencives et du vermillon des lèvres ; constituées d'amas cellulaires, leur existence et leur situation sont variables en fonction des individus ; ces glandes labiales, jugales, palatines, vélaires, linguales, dorsales ou marginales sécrètent une quantité de salive négligeable par rapport au volume total salivaire [179].

1-1Débitmétrie

Le volume salivaire excrété quotidiennement est très variable selon les individus, il est estimé à 750 ml en moyenne par 24 heures (entre 500 ml et 1,5L). Cette sécrétion est sous l'influence de multiples facteurs tels que le degré d'hydratation, la position du corps, l'exposition à la lumière, les rythmes circadiens et circannuels, la taille des glandes et les médicaments ou drogues absorbés.

Le débit salivaire est extrêmement variable dans le temps, l'essentiel de la sécrétion étant réalisé pendant le repas, alors que ce flux répond à un rythme circadien avec une sécrétion minimale nocturne.

La sécrétion « dite de repos » correspond à la salive excrétée spontanément en l'absence de stimulus pharmacologique ou mécanique. Les quantités moyennes mesurées sont très variables avec des valeurs entre 0,05 et 1,10 ml/mm pour la sécrétion « dite de repos » et entre 1,60 et 4,55 ml/mm pour la « sécrétion stimulée ».

Au niveau circannuel, la sécrétion est basse pendant l'été, alors qu'elle est maximale en hiver. Comme pour les variations de sécrétion salivaire, le niveau de concentration des électrolytes et des protéines présentes dans la salive dépend de l'ensemble de ces facteurs.

Les glandes salivaires mineures participent à environ 10% de la sécrétion salivaire totale non stimulée et jusqu'à 45% de la salive produite durant la nuit. Il existe une sécrétion continue de base plutôt que d'importantes variations au cours de la journée. De 0,24 à 0,35 $\mu\text{l}/\text{min}/\text{cm}^2$ pour les glandes mineures labiales et 1,34,68 $\mu\text{l}/\text{min}/\text{cm}^2$ pour les glandes mineures jugales [179].

1-2 Mécanisme de formation de la salive

La sécrétion salivaire commence dès le huitième mois intra-utérin. En 1954, Thaysen émet l'hypothèse d'une formation de la salive en deux étapes permettant d'expliquer la variation de concentration des principaux électrolytes salivaires par rapport à leur taux plasmatique et son évolution en fonction du débit salivaire.

a. Synthèse de la salive primaire

La première étape se déroule au niveau de l'acinus où le fluide plasmatique filtre à travers les cellules acineuses, sans modification ionique notable, il y a une excrétion des protéines et une ultrafiltration ionique qui aboutit à la formation d'une salive dont la concentration en électrolytes est proche de celle du plasma, sauf pour le potassium, cette salive est dite « salive primaire ».

b. Modification en salive définitive

La seconde phase s'effectue lors du passage de la salive primaire dans le canal strié où elle est modifiée par une sécrétion et une réabsorption d'électrolytes, conduisant à la formation de la salive finale, hypotonique au plasma. Il y a une réabsorption sodique massive au niveau des cellules des canaux excréteurs intralobulaires et un enrichissement en potassium grâce au fonctionnement d'une pompe à $\text{Na}^+ / \text{K}^+ / \text{ATPase}$ (sodium/potassium/adénosine triphosphatase) située au pôle basal des cellules des canaux striés.

L'hypotonicité de la salive varie en fonction du lieu de prélèvement, elle est d'autant plus marquée que l'on s'éloigne de l'acinus. Lorsque le débit salivaire augmente, la salive est moins hypotonique, suite à une moindre réabsorption au niveau des canaux striés. Parallèlement à la réabsorption du sodium, une sécrétion d'ions bicarbonates au niveau des canaux striés assure la régulation du pH salivaire à l'origine du pouvoir tampon de la salive. Ainsi, le pH légèrement acide de la salive primaire va augmenter au cours de la progression de la salive dans les canaux striés.

1-3 Mécanisme de contrôle de la sécrétion

a. Contrôle nerveux

La sécrétion salivaire est exclusivement contrôlée par les systèmes nerveux sympathique et parasympathique, cependant certaines hormones auraient un rôle dans la modulation de la synthèse des protéines. Le système parasympathique est principalement responsable de la sécrétion d'eau et d'électrolytes, tandis que le système sympathique est principalement responsable de la sécrétion des protéines par exocytose des cellules acineuses.

a-1 Innervation parasympathique

Les fibres parasympathiques sécrétomotrices destinées aux glandes salivaires prennent leur origine dans une longue colonne cellulaire, au niveau bulbaire, à partir des centres de la salivation, qui sont représentés par les noyaux gris centraux. Deux noyaux: un salivaire

supérieur et un salivaire inférieur. Les deux sont situés à proximité relative l'un de l'autre au niveau du tronc cérébral.

La partie rostrale correspond au noyau salivaire supérieur et la partie caudale au noyau salivaire inférieur, bien qu'il n'existe pas de frontière anatomique très nette entre ces deux noyaux.

A leur extrémité inférieure, les noyaux salivaires fusionnent avec le noyau dorsal moteur du nerf vague (X), centre de contrôle parasympathique de nombreuses fonctions vitales.

La sécrétion des glandes submandibulaires et sublinguales est contrôlée par le noyau salivaire supérieur, celle des glandes parotides et labiales par le noyau salivaire inférieur.

L'innervation parasympathique des glandes submandibulaires et sublinguales est donc assurée par des fibres efférentes pré-ganglionnaires issues du noyau salivaire supérieur. Ces fibres empruntent le trajet du nerf intermédiaire de Wrisberg, de la corde du tympan puis du nerf lingual (branche du nerf mandibulaire), pour rejoindre les ganglions submandibulaires et sublinguales. A ce niveau, elles effectuent leur relais synaptique avec les fibres post-ganglionnaires qui se distribuent aux glandes salivaires correspondantes.

a-2 Innervation sympathique

Les fibres nerveuses orthosympathiques sécrétomotrices destinées aux glandes salivaires sont issues du tractus inter-medio-lateralis, au niveau des segments dorsaux supérieurs de la moelle épinière (D1-D2). Ces fibres pré-ganglionnaires effectuent leur relais synaptique au niveau du ganglion cervical supérieur avec les fibres post-ganglionnaires qui rejoignent les glandes salivaires en cheminant le long des axes vasculaires (carotide externe, artère maxillaire, artère faciale, artère linguale).

Le système orthosympathique se destine, à partir des ganglions cervicaux supérieurs, par des plexus péri-artériels à l'ensemble des trois glandes salivaires principales.

a-3 Connexions neuroeffectrices

Au niveau des glandes salivaires, les fibres ortho et parasympathique innervent les cellules acineuses, les cellules myoépithéliales et les cellules musculaires lisses vasculaires. Les fibres nerveuses pénètrent avec les vaisseaux et réalisent des plexus périlobulaires et inter-acineux. Jusqu'à maintenant d'une origine distincte, les nerfs sympathiques et parasympathiques se regroupent, vont jusqu'à associer leurs cellules de Schwann et cheminent ensemble jusqu'à leurs cellules cibles.

Certaines fibres sont motrices pour les cellules myoépithéliales et d'autres excitosécrétoires pour les cellules glandulaires.

Deux types de connexions ont été décrits entre les terminaisons nerveuses et les cellules acineuses : le type « épilemnal » où la fibre nerveuse est séparée de la cellule acineuse par une membrane basale et le type « hypolemnal » où la fibre nerveuse se termine au contact direct de la cellule acineuse, en dessous de la membrane basale. Le premier type caractérise habituellement l'innervation orthosympathique, alors que le deuxième type est le plus souvent associé à une innervation parasympathique.

b. Couplage excitation-sécrétion

La sécrétion salivaire est déclenchée par la fixation des neurotransmetteurs, libérés par les terminaisons nerveuses, sur les récepteurs membranaires des acinis, qui déclenchent la synthèse de différents seconds messagers intracellulaires responsables des mécanismes cellulaires de la sécrétion.

Les terminaisons nerveuses peuvent libérer plusieurs neurotransmetteurs, la stimulation d'une fibre nerveuse peut donc déclencher des actions complexes au niveau des sites effecteurs glandulaires. En effet les cellules acineuses possèdent plusieurs récepteurs différents, capables d'interagir spécifiquement avec différents neurotransmetteurs.

Le neurotransmetteur du système parasympathique, l'acétylcholine, se fixe sur des récepteurs muscariniques. Toutefois une sécrétion parasympathique atropine-résistante a été

mise en évidence. Elle résulte de la libération de neuropeptides tels que la substance P, le VIP (peptide intestinal vasoactif) et le CGRP (calcitonin gene related peptide), colocalisés dans les terminaisons nerveuses avec l'acétylcholine. Ces neuropeptides joueraient un rôle de renforteur de la sécrétion salivaire en interagissant avec l'acétylcholine.

Le neuromédiateur du système orthosympathique, la noradrénaline, se fixe sur les récepteurs adrénergiques et β adrénergique. Si toutes les cellules acineuses salivaires semblent posséder des récepteurs cholinergiques sur leur membrane basolatérale. Il existe une variabilité importante concernant l'innervation orthosympathique et la présence des deux types de récepteurs adrénergiques et β adrénergique.

Ainsi selon les glandes, la stimulation orthosympathique déclenche une salivation variable. Cependant, d'une façon générale, il est admis que l'activation du système parasympathique déclenche une sécrétion abondante d'une salive fluide, alors que celle du système orthosympathique déclenche une sécrétion moins abondante d'une salive visqueuse, riche en protéines.

La sécrétion salivaire parasympathique résulterait, en partie, d'une vasodilatation des plexus vasculaires glandulaires, due à la libération d'acétylcholine et de VIP. La plus faible sécrétion salivaire d'origine sympathique pourrait résulter d'une simple vidange de la glande par contraction des cellules myoépithéliales.

c. Sécrétion salivaire réflexe

Une sécrétion salivaire réflexe est habituellement déclenchée, au cours de la mastication, par la stimulation des mécanorécepteurs desmodontaux, d'une part, et des récepteurs gustatifs, d'autre part. Les influx afférents issus des mécanorécepteurs desmodontaux empruntent le trajet des nerfs maxillaires (V2) et mandibulaires (V3) pour rejoindre le complexe sensitif trigéminal. Les influx afférents issus des récepteurs gustatifs empruntent le trajet de trois nerfs crâniens (VII, IX, X) avant d'atteindre le noyau du faisceau solitaire bulbaire.

La projection de fibres nerveuses du complexe sensitif trigéminal et du noyau du faisceau solitaire sur les noyaux salivaires supérieur et inférieur témoigne de l'existence de ces deux mécanismes réflexes de la sécrétion salivaire.

Si la salivation réflexe déclenchée par la stimulation des mécanorécepteurs desmodontaux joue un rôle essentiel au cours de la mastication, son importance quantitative est cependant moindre que la salivation réflexe d'origine gustative, l'acide citrique ayant, à cet égard, une efficacité maximale. Il est à noter que la stimulation des récepteurs olfactifs, voire celle des récepteurs visuels et auditifs (réflexes conditionnés) est également capable de déclencher une salivation réflexe.

Le rôle des centres nerveux supérieurs dans les mécanismes de la sécrétion salivaire est encore mal connu. La stimulation de certaines régions cérébrales tels que le cortex moteur et l'hypothalamus, structure impliquée dans la régulation du comportement alimentaire, est capable de déclencher une sécrétion salivaire. Des projections nerveuses issues de l'hypothalamus sur les noyaux salivaires parasympathiques et les neurones sympathiques médullaires pré-ganglionnaires ont d'ailleurs été identifiées.

Ainsi, les mécanismes de déclenchement réflexe de la sécrétion salivaire au cours de l'alimentation sont complexes. Ils impliquent des influx afférents d'origine périphérique (récepteurs desmodontaux et gustatifs de la cavité buccale) et d'origine centrale (hypothalamus) [179].

d. Contrôle endocrinien

Bien que l'activité sécrétoire des glandes salivaires soit en majorité sous la dépendance du système nerveux autonome, diverses études ont mis en évidence une influence hormonale faisant intervenir les androgènes, les oestrogènes, les hormones thyroïdiennes et les corticoïdes (Vidailhet et coll, 2008).

2. Caractéristiques physico-chimiques de la salive

2-1 Viscosité

La viscosité de la salive est inversement proportionnelle au taux de cisaillement qui lui est appliqué. C'est une caractéristique non newtonienne commune aux fluides biologiques, difficile à reproduire in vitro, d'où les difficultés d'obtenir une salive artificielle mimant parfaitement ces propriétés.

La viscosité de la salive totale non stimulée n'est pas homogène, car le mélange des salives parotidiennes, submandibulaires et sublinguales ne l'est pas. Cette différence de viscosité est principalement attribuée au taux et au type de mucines présentes dans les différentes sécrétions, la salive sublinguale est plus élastique que la salive submandibulaire, qui est elle-même plus élastique que la salive parotidienne. Ainsi, la salive totale stimulée est beaucoup plus homogène en terme de viscoélasticité, de par la plus grande importance en volume de la sécrétion parotidienne plutôt fluide.

2-2 Composition

La salive est un mélange complexe de sécrétions produites par les glandes salivaires, les résidus alimentaires, du fluide gingival, de cellules épithéliales desquamées, de bactéries orales non adhérentes, de transsudat de la muqueuse orale et de nombreux électrolytes d'origine plasmatique.

Le pH salivaire varie entre 5,5 et 8,5 chez l'homme en fonction de l'âge et de la localisation. La salive parotidienne est plus acide avec un pH de 5,5 au niveau de l'ostium de Sténon, alors que le pH submandibulaire est de 6,4. Ce pH conditionne la formation de tartre au niveau des dents.

Après une stimulation comme un repas, le pH augmente à 7,2 en même temps que le débit salivaire, alors que durant le sommeil, il descend en dessous de sa valeur moyenne, cette baisse accompagne la chute de débit.

Il faut bien différencier les sécrétions pures prélevées aux ostiums, et le fluide oral qui baigne la cavité buccale.

La salive est un liquide fait de 99,4% à 99,5% d'eau, le reste est composé d'un résidu sec qui se partage entre 0,30% à 0,34% de substances organiques (3 à 3,4 g/L pour l'essentiel des parotides) et 0,18% à 0,22% de substances inorganiques (1,8 à 2,2 g/L).

La salive est très hypotonique par rapport aux autres fluides physiologiques, 60 à 120mOsm/Kg contre 290mOsm/Kg pour le plasma.

a. Constituants organiques

L'essentiel des composants organiques de la salive est représenté par deux catégories de protéines : les protéines extrinsèques issues du sérum, et les protéines intrinsèques, synthétisées par la glande salivaire. Plus de 1300 protéines ont été identifiées à ce jour par diverses approches protéomiques. La nature et le rôle précis de nombre d'entre elles sont encore inconnus. Il y a environ 2,5 grammes de protéines dans 1 litre de salive émise à faible débit. La concentration en protéines augmente en général avec le débit salivaire.

b. Protéines extrinsèques

Elles sont représentées par des albumines sériques (5 à 10% des protéines totales), des immunoglobulines de type IgA, IgG, IgM, des alphas et bêta globulines et des calprotectines ou d'autres protéines du système immunitaire. Leur concentration 20% des protéines totales décroît lorsque le débit salivaire augmente.

c. Protéines intrinsèques

Elles sont synthétisées par les glandes salivaires elles-mêmes et sont très nombreuses.

c-1 Les Enzymes salivaires

□ **L'amylase salivaire** représente 30% des protéines salivaires totales. Elle est sécrétée par les cellules contenant des grains de zymogène, en majorité parotidiennes. Les glandes submandibulaires n'assurent que 20% de sa sécrétion, les glandes sublinguales et accessoires

n'en produisent que très peu. Elle participe à la dégradation des amidons alimentaires en maltoses par l'hydrolyse des liaisons glucidiques. Son action est de courte durée, car inhibée par le pH acide de l'estomac après déglutition.

□ **La lipase salivaire**, produite au niveau des glandes sublinguales. Cette enzyme est néanmoins et principalement produite par les glandes linguales de Von Ebner. Cette enzyme est assez active, on estime que 20 à 30% des triglycérides peuvent être hydrolysés par la lipase salivaire avant d'atteindre l'intestin. Elle peut aussi hydrolyser les phospholipides, les esters de cholestérol, et de nombreux autres esters.

□ **Les Lysozymes** sont présents à hauteur de 10% des protéines totales. Cette enzyme a un pouvoir antiseptique et agit comme une enzyme lytique capable de lyser des bactéries, en particulier celles à Gram positif, indépendamment de leur pouvoir pathogène. En revanche, les bactéries à Gram négatif sont généralement résistantes à cette enzyme, à cause de la couche externe de lipopolysaccharides. Elles sont capables également de lyser la paroi des germes fongiques. Les lysozymes inhibent aussi l'agrégation des *Streptococcus mutans* et la fermentation du glucose.

□ **Les Lactoperoxydases** sont présentes dans la salive et ont deux origines, la lactoperoxydase salivaire humaine synthétisée et sécrétée par les glandes salivaires, et la myéloperoxydase synthétisée par les polynucléaires neutrophiles migrant dans la cavité orale par le sulcus gingival. Les myéloperoxydases représentent entre 30 et 75% du total des peroxydases.

Les lactoperoxydases sont des enzymes contribuant à rendre un milieu antiseptique en utilisant le thiocyanate comme substrat. Le thiocyanate est oxydé par l'enzyme en utilisant le peroxyde d'hydrogène, produisant des ions qui dénaturent les protéines bactériennes. De nombreux dentifrices et bains de bouche sont supplémentés en peroxyde d'hydrogène afin de renforcer l'activité de ces enzymes.

□ **D'autres enzymes** sont également présentes dans la salive : kallicréines, collagénases d'origine tissulaire, gélatinases, peroxydases, élastases, protéases, lipases, cholinestérases et ribonucléases. Toutes ces enzymes sont capables de dégrader les graisses, les hydrates de carbone ou les protéines et certaines d'entre elles possèdent un pouvoir antibactérien. Elles jouent principalement un rôle antimicrobien et de digestion des substrats.

c-2 Les Mucines

Elles représentent approximativement 16% du total des protéines présentes dans la salive mixte. Elles sont sécrétées principalement par les cellules à mucus des glandes sublinguales.

Les mucines salivaires sont des glycoprotéines composées de protéines 75% et d'hydrates de carbone 25%. Les hydrates de carbone sont essentiellement représentés par le mannose, le galactose et le glucose.

On distingue deux grandes familles de mucines, les MG1 molécules à poids moléculaire élevé fortement glycosilées, et les MG2 de bas poids moléculaire dont la proportion fait varier les caractéristiques de viscoélasticité.

Ces glycoprotéines polymérisent en milieu aqueux et retiennent de grandes quantités d'eau, pour former un gel visqueux recouvrant les tissus de la cavité buccale, conférant ainsi à la salive son pouvoir lubrifiant. La meilleure lubrification est obtenue avec les mucines sécrétées à partir de glandes salivaires mineures.

Ces mucines participent également à l'élaboration de la pellicule exogène acquise, par agrégation des bactéries, des cellules buccales desquamées et des tanins alimentaires aux surfaces dentaires. Elles seraient aussi la première ligne de défense contre les effets préjudiciables des polyphénols dans l'alimentation par ce mécanisme d'agrégation.

c-3 Les Protéines riches en proline

La famille des protéines riches en proline représente chez l'homme près des deux tiers du total des protéines de la salive parotidienne et submandibulaire.

Les PRP sont classés comme acides, basiques et basiques glycosylées. Les PRP acides contribuent au maintien de l'homéostasie du calcium dans la cavité buccale. Les PRP basiques glycosylées agissent comme lubrifiants. Le rôle des PRP basiques n'est pas encore bien compris, leur rôle serait de protéger le tractus gastro-intestinal des effets toxiques des tanins.

Plus de 11 PRP basiques et plus de cinq isoformes acides ont été identifiées chez l'homme.

c-4 Les Lactoferrines

La lactoferrine est une protéine fixatrice du fer, appartenant à la famille des transferrines. Elle possède des effets bactériostatiques, bactéricides, virucides et fongicides. Elle a également décrit un effet anti-tumoral.

Elle interviendrait enfin dans la régulation de la croissance et de la différenciation cellulaire et aurait des propriétés anti-inflammatoires par modulation de la réponse immunitaire. Sa production est majoritairement assurée par les polynucléaires neutrophiles présents au niveau du parenchyme glandulaire et, parfois, par les cellules épithéliales des muqueuses orales.

c-5 Les Histatines

Les histatines sont des petites protéines riches en histidine, sécrétées par les glandes parotides, submandibulaires et sublinguales. Leurs formes prédominantes sont l'histatine 1,3 et 5. Les histatines auraient une activité antifongique. Leur concentration est maximale dans les sécrétions parotidiennes et submandibulaires, dans la salive totale, elle est seulement de 2 à 4µg/mL.

c-6 Les Stathérines

Les stathérines sécrétées par les glandes parotides sont riches en résidus tyrosine et tyrosine phosphorylée, plusieurs variantes de stathérines ont été identifiées.

Les stathérines sont les seules protéines salivaires capables d'inhiber la précipitation spontanée des phosphates de calcium dans une salive sursaturée. Les stathérines ont aussi un

rôle de lubrification des surfaces dentaires et participent à l'élaboration de la pellicule exogène acquise. Elles sont reconnues par certaines bactéries orales, celles-ci adhèrent préférentiellement aux stathérines liées à l'hydroxyapatite, plutôt qu'à la forme libre de la protéine.

c-7 Les Cystatines

Les cystatines salivaires sont sécrétées par les glandes salivaires parotides sub-mandibulaires et sub-linguales. Les cystatines sont des inhibiteurs naturels des protéases à cystéine. Leur rôle serait de protéger les tissus buccaux de ces enzymes. Les isoformes sont plus actives dans la salive mixte. Bien que les séquences d'acides aminés des cystatines salivaires soient très proches, leur action inhibitrice envers les protéases à cystéine d'origine bactérienne et virale est très variable.

c-8 Les Défensines

Les défensines sont une famille de peptides antimicrobiens. Ces protéines interviennent également dans la régulation du volume cellulaire et du chimiotactisme, elles ont aussi une action inhibitrice sur l'activité des cellules « natural killer ». Elles sont habituellement présentes dans le plasma, la moelle osseuse, les intestins et la peau.

c-9 Les Glycoprotéines marqueurs du groupe sanguin

Dans 80% de la population, des glycoprotéines ayant un pouvoir antigénique proche de celui des glycoprotéines marqueurs du groupe sanguin sont retrouvées dans la salive.

c-10 Les Immunoglobulines sécrétoires

Le système immunitaire muqueux de la cavité orale fait partie du système « mucosa associated lymphoid tissue » MALT, composé de la muqueuse buccale, de l'anneau de Waldeyer, des tissus lymphoïdes pharyngés et des glandes salivaires. La majeure partie de ces immunoglobulines est synthétisée au niveau de ce système et, en particulier, au niveau des glandes salivaires.

Les plus représentées sont les IgA, dont la concentration salivaire est largement supérieure à la concentration sérique. Leur concentration varie de 20 à 230 µg/mL pour la salive produite par les glandes parotides et de 41 à 56 µg/mL pour la salive issue des glandes submandibulaires et sublinguales.

La très grande majorité des éléments potentiellement antigéniques de l'environnement pénètre par voie buccale ou respiratoire et se trouve en contact avec les IgA sécrétoires. Par conséquent, ces dernières représentent une importante ligne de défense contre les bactéries et les virus qui s'introduisent dans l'organisme.

c-II Autres composants organiques

La salive contient des facteurs de croissance, principalement le « nerve growth factor » NGF et « l'épithelial growth factor » EGF dont la sécrétion augmente lors des maladies parodontales. Des « insulin-like growth factor » IGF sont également retrouvés.

De plus, la glande submandibulaire semble être le siège d'une synthèse hormonale concernant principalement les androgènes, l'insuline et les hormones thyroïdiennes.

On retrouve en faible concentration de l'urée, du glucose, de la créatinine, du cholestérol. Plus de 3000 acides ribonucléiques ARN messagers ont été identifiés, leur dosage pourrait être un futur marqueur diagnostique des cancers de la sphère buccale.

d. Constituants inorganiques

Les constituants inorganiques de la salive sont les ions sodium, potassium, calcium, hydrogènes, chlorures, phosphates, bicarbonates, thiocyanates, des halogènes (iode, fluor) et des métaux (cuivre, fer).

Parmi ces constituants, le sodium, les chlorures et les bicarbonates ont une concentration salivaire inférieure à la concentration plasmatique, à l'inverse du potassium, du calcium, des phosphates, de l'iode et des thiocyanates. Le cuivre, le fer et les fluorures sont à l'état de traces.

La concentration de tous ces ions et électrolytes est toutefois sous la dépendance de nombreux facteurs comme le type de glande, le débit salivaire, la durée et la nature de la stimulation ou la rythmicité biologique.

Les ions hydrogènes sont responsables du pH salivaire et sont tamponnés par différentes substances, en particulier les bicarbonates. Il est intéressant de noter que le pH et la composition ionique de la salive peuvent influencer sur l'activité de certains composants organiques. Par exemple, l'activité du lysozyme est influencée par les anions de faible densité de charge : les thiocyanates, anions nécessaires à l'activité des peroxydases, peuvent ainsi potentialiser l'activité du lysozyme.

La présence de calcium et la sursaturation des phosphates inorganiques dans la salive permettent la reminéralisation des cristaux d'hydroxyapatite après attaque acide.

Sur le plan clinique, l'augmentation de la concentration en calcium suggère également un lien avec le maintien de l'intégrité des tissus dentaires, mais aussi sur la présence d'une gingivite ou d'une parodontite chronique. Il a été enfin démontré que certains médicaments peuvent affecter la composition en électrolytes salivaires. L'influence de ces variations sur la santé buccodentaire n'est pas encore totalement identifiée.

2-3 Organisation macromoléculaire

La salive est formée de différentes phases : une phase liquide, une phase gazeuse et une phase de gel. Une des caractéristiques de ce gel est la perméabilité aux macromolécules de grande taille. Ses propriétés sont surtout attribuées aux liaisons intermoléculaires des mucines de haut poids moléculaire : interaction de type hydrophobe. Ce gel présent sur toutes les surfaces orales, est organisé en réseau continu semblable à une charpente. Observé au microscope électronique à balayage, il a un aspect très filamenteux et très poreux. Son épaisseur est variable d'une zone à l'autre de la cavité buccale. Au sein des mailles de ce réseau existent des protéines moins hydrosolubles, organisées en micelle et

/ou structures globulaires. Ces micelles salivaires ont été identifiées dans les salives parotidiennes et mixtes par chromatographie en gel. Ces structures ressemblent aux micelles de caséine. Elles sont constituées de particules individuelles ou de groupes de particules de tailles différentes. Leur taille est estimée entre 40 et 400 nm, taille qui augmenterait avec le temps par un phénomène d'agrégation. Les ions calcium semblent importants dans le maintien en structure globulaire de ces micelles, la structure étant désintégrée après addition de pyrophosphate [179].

3. Rôle de la salive

La salive a de multiples fonctions : mécanique, d'humidification et lubrification, protectrice, digestive, trophique pour les dents et fonction d'élimination et de détoxification. Les variations quantitatives et qualitatives du fluide salivaire vont lui attribuer 4 fonctions principales : digestives, protectrices, excrétrices et endocriniennes. Ces différentes fonctions et régulations subissent, au cours de la sénescence des remaniements, comme la diminution en protéines salivaires (mucines), d'ions sodium et chlorure, qui ont une influence non négligeable sur la physiologie salivaire et orofaciale.

3-1 Rôle digestif, gustatif et de déglutition

La salive joue un rôle dans la digestion en facilitant la formation du bol alimentaire, la déglutition grâce aux substances lubrifiantes mucilagineuses qu'elle contient. La fonction digestive proprement dite est assurée par l'amylase sécrétée par les glandes parotides et submandibulaires, et par les protéases et lipases sécrétées principalement par les glandes linguales séreuses. La lipase salivaire décompose une petite fraction des triglycérides en acides gras et autres produits lipolytiques. Cette réaction se produit seulement pendant 1 à 5 secondes au sein de la cavité buccale, mais ce temps est suffisant pour que les produits de dégradation puissent stimuler les récepteurs gustatifs.

Elle joue également un rôle dans la gustation en solubilisant les substances rapides, étape indispensable à leur fixation sur les récepteurs gustatifs situés dans les bourgeons du goût.

Les aliments contiennent des substances gustatives diverses tels que des minéraux, des ions, des polysaccharides et des acides aminés. Certaines d'entre elles interagissent chimiquement avec la salive avant leur fixation aux sites récepteurs du goût. Les bicarbonates salivaires sont les meilleurs tampons vis-à-vis d'une baisse de pH. Cette capacité fait ainsi baisser l'intensité du goût aigre de certains aliments, son récepteur spécifique étant sensible aux ions H⁺. Les enzymes digestives salivaires sont également des candidats à interagir avec certains composants alimentaires et changer leur goût original.

3-2 Protection et lubrification

La salive assure également la protection et la lubrification de la muqueuse buccale et des dents. En particulier, les mucines salivaires, résistantes à la dégradation protéolytique, protègent la muqueuse buccale contre le dessèchement, les substances toxiques et irritantes présentes dans les aliments et les enzymes bactériennes. Elles assurent également la lubrification des muqueuses, indispensable aux fonctions de déglutition et de phonation.

Les mucines de la salive et les PRP basiques glycosylées jouent un rôle majeur dans la lubrification des tissus buccaux. Cette lubrification diminue les traumatismes provoqués par la mastication, la déglutition et la phonation sur les tissus mous. Elle limite aussi la déshydratation buccale induite par la respiration. Le caractère viscoélastique de la salive aide à maintenir un film continu et intact sur les tissus mous et durs. Quand le flux salivaire est diminué, des zones de muqueuse non protégées deviennent plus sensibles à l'abrasion et s'ulcèrent.

La salive agit enfin comme une barrière contre les irritants. Ceux-ci incluent les enzymes protéolytiques et hydrolytiques bactériennes ou présentes dans les aliments et le biofilm, les agents potentiellement cancérigènes (alcool, tabac, produits chimiques...). Certaines des protéines salivaires, notamment les protéines riches en proline basique, ont la capacité de se lier aux tanins, protégeant ainsi la muqueuse buccale de leurs effets délétères. La salive joue

également un rôle de tampon vis-à-vis des chocs thermiques et limiterait les dommages sur les muqueuses.

Les peroxydases complètent l'action des mucines grâce à leur pouvoir antibactérien. L'EGF salivaire renforce le potentiel de cicatrisation des tissus muqueux. Quant à la protection des dents, elle résulte de l'influence de la salive sur les phénomènes de minéralisation de l'émail.

3-3 Pouvoir tampon

Le pouvoir tampon de la salive augmente avec la stimulation, il est presque inefficace pendant les périodes de faible débit, avec un pH qui peut descendre à un niveau de 5,5. Ce pouvoir repose sur la présence de bicarbonates, de phosphates, d'urée et de certaines protéines et enzymes. Les bicarbonates ont un rôle prépondérant dans la neutralisation des acides de par leurs propriétés intrinsèques. Ces bicarbonates, tout comme l'urée, permettent aussi la synthèse d'ammoniac qui, après avoir été métabolisé par le biofilm, a la capacité d'augmenter le pH. Hormis ces bicarbonates, plus de 90% du pouvoir tampon de la salive est attribué à des peptides de bas poids moléculaires riches en histidines.

D'une part, la salive inhibe les phénomènes de déminéralisation, grâce aux ions phosphates et bicarbonates qui contrôlent la neutralité du pH salivaire.

D'autre part elle permet la reminéralisation des dents grâce à la précipitation sur les surfaces dentaires d'ions fluorures, hydroxyle, phosphate.

3-4 Maintien de l'intégrité des tissus dentaires

Les tissus dentaires peuvent subir des pertes de substance par des mécanismes variés comme l'abrasion, l'attrition et l'érosion.

L'abrasion est due au frottement de corps étrangers contre les dents. La plupart des aliments que nous mangeons ne sont pas abrasifs et ne sont pas une source fréquente de perte d'émail.

L'abrasion survient principalement chez les personnes utilisant des dentifrices abrasifs, des brosses à dents inadaptées ou ayant des para-fonctions. L'effet protecteur de la salive repose sur son action lubrifiante par formation de la pellicule exogène acquise sur l'émail.

Le processus d'attrition, très similaire au précédent, est cette fois dû aux contacts répétés entre dents antagonistes. Il est une caractéristique naturelle du vieillissement. Cependant, une usure excessive peut se produire chez des personnes atteintes de bruxisme. Encore une fois, l'effet protecteur de la salive repose sur son action lubrifiante par formation de la pellicule exogène acquise sur l'émail.

L'érosion est causée par l'action d'acides extrinsèques sur les dents. L'émail est sensible à un environnement dont le pH est inférieur à son pH critique. Pour la salive, le pH critique à l'égard des minéraux dentaires est compris entre 5,5 et 6,5. Il est inversement proportionnel à la concentration salivaire en calcium et en phosphate. Il existe de nombreuses sources possibles d'acides (vin, jus de fruits, boissons gazeuses). D'une part, la salive inhibe les phénomènes de déminéralisation grâce à son pouvoir tampon, qui contrôle la neutralité du pH salivaire. D'autre part, elle renforce la charge minérale de surface par sursaturation locale d'éléments tels que le calcium, les phosphates et le fluor, permettant les phénomènes de maturation et de reminéralisation des cristaux d'hydroxyapatite de l'émail après attaque acide.

3-5 Propriétés antimicrobiennes

Les glandes salivaires sécrètent un fluide contenant des agents immunologiques et non immunologiques, impliqués dans la protection des dents et les muqueuses. Le contenu immunologique de la salive repose sur la présence d'IgAs, d'IgG, d'IgM. Le contenu non immunologique est représenté par de nombreuses enzymes (lysozyme, lactoperoxydase) et de protéines (mucines, cystatines, défensines, histatines).

Le mécanisme antimicrobien se résume souvent en une interaction entre les molécules de surface des éléments pathogènes et les cellules immunitaires afin de faciliter leur reconnaissance, puis leur élimination.

Leur action est souvent complémentaire par agrégation des germes par les mucines et les IgAs, mises en contact avec les éléments de défense et enfin, élimination par la déglutition. Ces molécules jouent également un rôle dans la médiation anti-inflammatoire.

Le flux salivaire assure aussi un nettoyage mécanique des surfaces muqueuses et dentaires, éliminant en partie la flore pathogène. Ce phénomène est amplifié par le mouvement de la langue et des lèvres.

3-6 Autres fonctions salivaires

Les glandes salivaires, en sécrétant de 0,6 à 1,5L d'eau par jour, participent au maintien du degré d'hydratation de l'organisme à un niveau satisfaisant, et aussi l'élimination de certains toxiques.

Des études récentes ont révélé la présence d'hormones actives et d'autres médiateurs chimiques, dits hormone-like, dans des extraits de glandes salivaires, principalement submandibulaires le NGF «nerve growth factor», l'EGF «epidermal growth factor», l'insuline, la kallitréine et la résine ont été plus précisément isolés au niveau des cellules canalaire des canaux striés.

L'origine des hormones salivaires reste discutée. On admet en général qu'elles proviennent de la circulation sanguine. Cependant, une synthèse locale au sein des glandes salivaires est probable pour les stéroïdes et pourrait concerner d'autres types d'hormones et de substances telles que l'insuline et la parotine, cette dernière ayant été isolée initialement au niveau des glandes parotides [179].

RAPPEL SUR LES TECHNIQUES CHIRURGICALE DE LA REGION SOUS-MANDIBULAIRE

➤ **Sous-mandibulectomie**

L'intervention est réalisée sous anesthésie générale et intubation, par voie nasale de préférence, pour permettre une éventuelle palpation endobuccale associée. Le malade est placé en décubitus dorsal, la tête en hyperextension, soit en abaissant la têtère, soit en plaçant un billot sous les épaules, légèrement tournée vers le côté sain.

Le champ opératoire va de la pointe du menton et la commissure labiale en avant au lobule de l'oreille en arrière, pour dégager toute la région cervicale antérieure et latérale. L'incision est tracée dans un pli naturel du cou si possible ; elle est curviligne, à concavité supérieure ; située à hauteur du corps de l'os hyoïde, à 4 cm au moins sous le bord inférieur de la branche horizontale de la mandibule. Elle mesure environ 5 à 6 cm en moyenne, s'étendant depuis la petite corne de l'os hyoïde en avant jusqu'au bord antérieur du muscle sterno-cléido-mastoïdien en arrière [174].

Fig 33: Technique de la sous mandibulectomie.
Incision cutanée

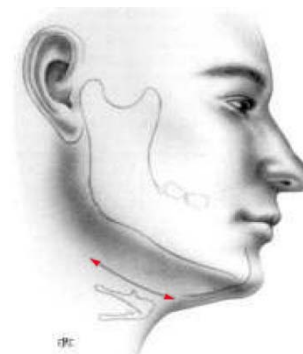
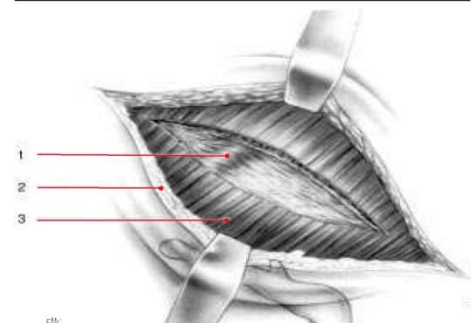


Fig 34: Technique de la sous-mandibulectomie.
1. Veine faciale sous le plan aponévrotique ;
2. berges cutanées ; 3. Muscle peaucier incisé.



L'incision au bistouri intéresse d'emblée la peau, le tissu sous-cutané, le muscle peaucier du cou, sans décoller ce dernier du plan profond. On visualise alors l'aponévrose cervicale superficielle sous laquelle la glande apparaît nettement ainsi que la veine faciale.

L'hémostase des berges de l'incision est réalisée par électrocoagulation. La face superficielle de la glande est exposée après ouverture de l'aponévrose cervicale superficielle, en avant de la veine faciale qui sera sectionnée après ligature au fil résorbable. On récline en haut et en arrière le lambeau cutané-peaucier, en disséquant la face superficielle de la glande au ras de sa capsule, sous l'aponévrose cervicale superficielle et la veine faciale : ceci est essentiel à la préservation du rameau mentonnier du nerf facial. En avant et en bas, la glande est libérée du ventre antérieur du digastrique en ouvrant la gaine du muscle ; en avant et en haut, la glande est libérée dans la région sous-mentale puis séparée du bord postérieur du muscle mylo-hyoïdien plus en profondeur, progressivement après avoir électrocoagulé ou lié les pédicules artérioveineux mylo-hyoïdiens au fur et à mesure afin d'éviter leur rétraction au

sein du muscle. Les écarteurs de l'aide, placés sous le plan aponévrotique, dégagent ainsi en haut, à l'aplomb de la commissure labiale, sur le bord basilaire de la mandibule, l'artère faciale qui monte à la face profonde de la glande sous-mandibulaire ; selon les besoins, elle peut être disséquée et respectée jusqu'à son orifice sur l'artère carotide externe ou sectionnée après ligature au fil non résorbable sous le rebord mandibulaire. La traction de la glande sous-mandibulaire vers le bas permet de dégager le pôle postérieur de la glande et sa face profonde d'arrière en avant. L'artère faciale est dégagée près de son origine, en regard du ventre postérieur du muscle digastrique et si besoin liée puis sectionnée à ce niveau. L'écarteur de l'aide charge alors le muscle mylo-hyoïdien, un second écarteur soulève la branche horizontale de la mandibule. Sont ainsi exposés : le prolongement interne et antérieur de la glande vers le plancher buccal, le nerf lingual et le canal de Wharton qui s'insinuent entre le muscle mylo-hyoïdien et le muscle hyoglosse. La direction du nerf lingual en forme de « V » est modifiée par la traction d'éléments vasculaires et nerveux qui gagnent le ganglion sous-maxillaire qui relie le

nerf lingual à la glande. Ces éléments vasculo-nerveux sont sectionnés après ligature au ras de la glande, afin de ne pas léser le nerf lingual. Celui-ci, ainsi libéré, remonte sous le bord inférieur de la mandibule. La glande sous-mandibulaire ne tient plus que par le canal de Wharton et par son prolongement profond antérieur. On sectionne entre deux pinces le canal de Wharton, le plus près possible du plancher buccal, en visualisant correctement le nerf lingual qui doit être préservé. Le nerf grand hypoglosse est bien visible, accompagné des veines linguales, sous l'aponévrose profonde. La glande est adressée au laboratoire d'anatomopathologie systématiquement. On vérifie l'hémostase de la loge sous-maxillaire, en particulier les ligatures des vaisseaux faciaux. La fermeture de la voie d'abord se fait en deux plans après mise en place d'un drain de Redon-Jost ; elle comporte un plan sous cutané prenant le peaucier par des points inversants au fil résorbable et un plan cutané par des points séparés ou par un surjet intradermique. Un pansement légèrement compressif est appliqué. Le drainage aspiratif est retiré à la 48^e heure. L'antibiothérapie de principe, probabiliste, est discutable selon l'intensité des phénomènes inflammatoires ou infectieux. Une antibioprophylaxie est le plus souvent préconisée, en peropératoire [174].

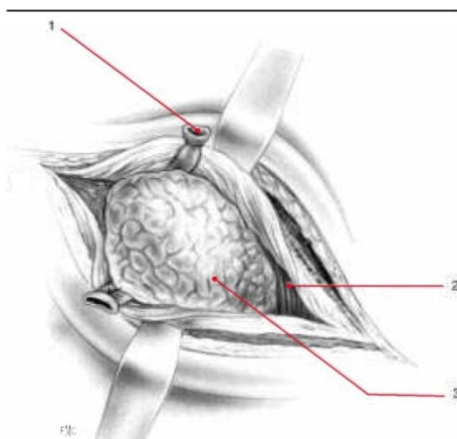


Figure 35 : Ligature de la veine faciale. Incision de l'aponévrose sur la face externe de la glande sous-mandibulaire. 1. Veine faciale ; 2. Muscle mylohyoïdien ; 3. glande sous-mandibulaire (face superficielle).

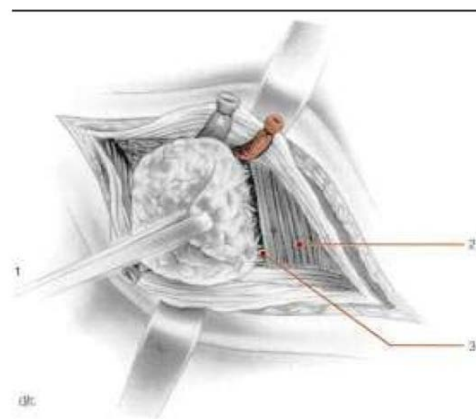


Figure 36 : 1. Pince de traction ; 2. muscle mylohyoïdien ; 3. section des adhérences vasculaires du muscle mylohyoïdien.

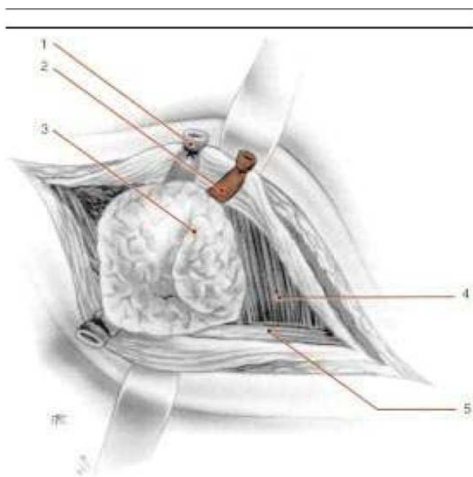


Figure 36 : 1. Veine faciale ; 2. artère faciale ;
3. glande sous-mandibulaire ; 4. Muscle mylo-
hyoïdien ; 5. ventre antérieur du muscle
digastrique sous l'aponévrose.

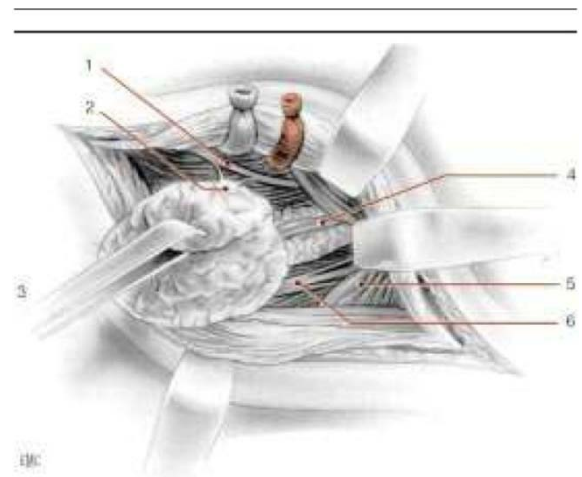


Figure 37 : 1.nerf lingual ; 2. Ganglion sous-
mandibulaire, 3. Pince tractrice sur la Glande
sous-mandibulaire; 4. Canal de wharton; 5.
Muscle mylohyoïdien Récliné par l'écarteur, 6.
Nerf grand hypoglosse sous l'aponévrose de la
loge

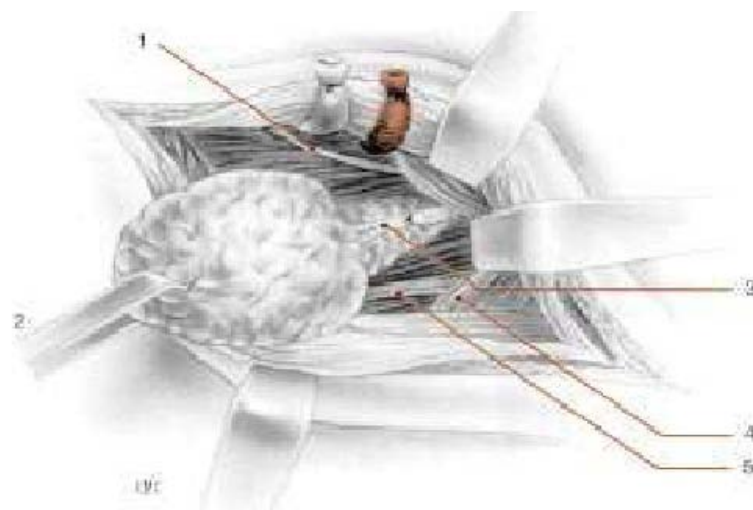


Figure 38 : Technique de la sous-mandibulectomie.
1. Nerf lingual ; 2. Pince tractrice ; 3. canal de Wharton ;
4. muscle mylohyoïdien ; 5. Nerf grand hypoglosse.

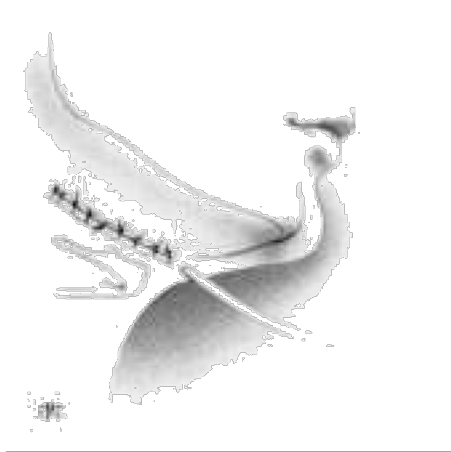


Figure 39 : Fermeture cutanée. Points séparés en Surjet intradermique et Drain de Redon.

➤ **Évidement sous-mentomandibulaire**

Il est réalisé dans le cas de tumeur maligne primitive ou métastatique de la glande salivaire ou de tumeurs ganglionnaires de la loge sous-mandibulaire et est en règle associé à un curage cervical complet fonctionnel ou radical. Dans ce cas, et pour des impératifs carcinologiques, le nerf lingual et/ou le nerf grand hypoglosse doivent parfois être sacrifiés.

➤ **Chirurgie de la lithiase du canal de Wharton**

L'intervention est réalisée sous anesthésie locale, ou mieux sous anesthésie générale avec une intubation nasale. Un écarteur à bouche expose la cavité buccale, un fil tracteur transfixie la pointe de la langue pour traction de celle-ci vers le haut, du côté sain. On repère au doigt le calcul palpable juste sous la muqueuse buccale. Si le calcul est très postérieur, il peut être plus difficile à palper, certains opérateurs cathétérissent le canal de Wharton et bloquent le cathéter au contact du calcul [180].

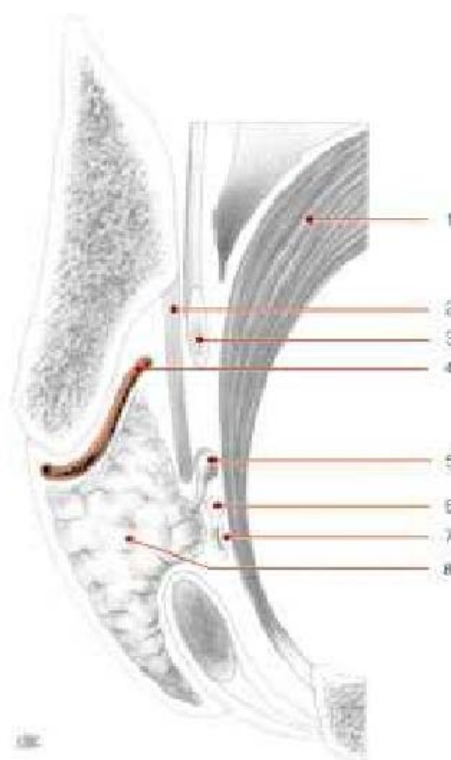


Figure 40 : Coupe du plancher buccal ;
1. Muscle hypoglosse ; 2. Muscle mylohyoïdien ; 3.nerf lingual
4. Artère faciale ; 5. Bassinet ; 6. Nerf hypoglosse ; 7. Veine linguale ;
8. Glande sous-mandibulaire.

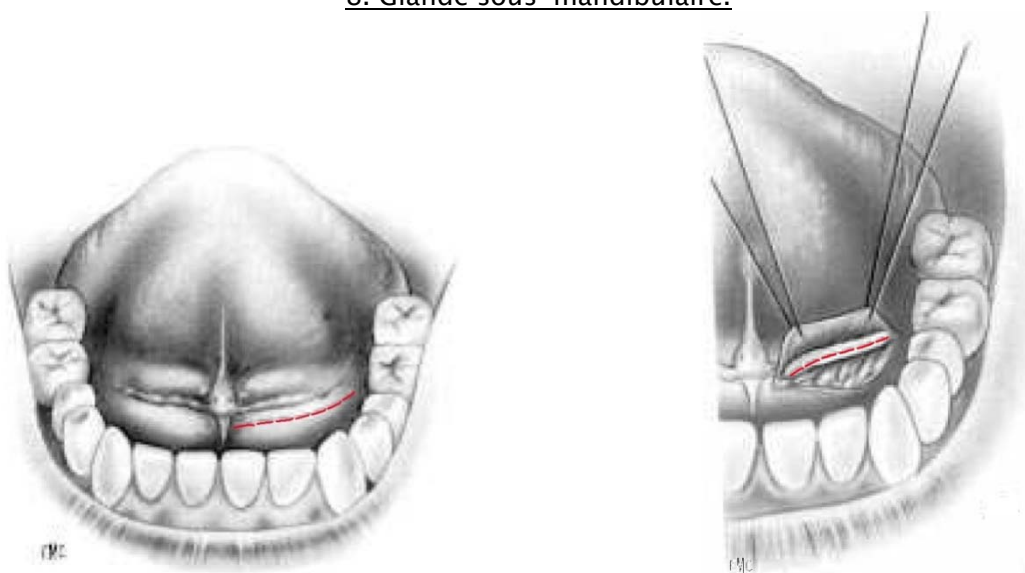


Figure 41 : Chirurgie du canal de Wharton. Incision du canal.

L'infiltration de Xylocaïn adrénalinée du plancher buccal a été proposée pour diminuer le saignement local, mais elle rend difficile la palpation du calcul. On incise la muqueuse du plancher buccal antérolatéral, au bistouri, en regard du calcul, en veillant à respecter la caroncule salivaire et en faisant bomber le plancher à l'aide de deux doigts placés en « crochet » sous le bord inférieur de la branche horizontale de la mandibule. Sous la muqueuse apparaît le canal de Wharton que l'on incise à son tour, selon son grand axe. Le calcul est alors expulsé facilement ou à l'aide d'une curette s'il s'agit plutôt de concrétions calcaires. On vérifie l'absence d'obstacle en aval et en amont de l'incision à l'aide d'une pince mousse fermée ou d'un tuteur qui cathétérise la lumière du canal de Wharton.

L'hémostase des berges est réalisée. La voie d'abord n'est pas suturée. Des soins de bouche sont prescrits pour quelques jours.

L'antibiothérapie peut être préconisée si la salive est puriforme.

➤ **Chirurgie de la lithiase du bassinnet de la glande sous-mandibulaire**

Cette intervention est indiquée quasi exclusivement pour de volumineux calculs uniques.

Rendue difficile par des adhérences postinfection ou du fait du repérage délicat du calcul, elle n'est pas dénuée de risques : hémorragie, blessure du nerf lingual. Il est ainsi parfois nécessaire de reculer pour envisager une sous-mandibulectomie par voie externe.

Le patient est placé en décubitus dorsal, tête en légère extension ; le cathétérisme du canal de Wharton est indispensable, poussé avec prudence jusqu'au bassinnet pour éviter toute fausse route.

L'anesthésie locale, inconfortable, rend le repérage délicat ; elle doit être menée loin en arrière dans le plancher lingual, jusqu'au contact du calcul.

L'anesthésie générale est préférable pour le confort du patient et du chirurgien, avec intubation nasotrachéale.

On incise la muqueuse du plancher buccal latéral, puis la dissection s'effectue prudemment, par dissection des fibres musculaires entre muscles mylohyoïdien et hypoglosse ;

l'hémostase des veines linguales, profondes, s'effectue au mieux en électrocoagulation bipolaire pour préserver le nerf grand hypoglosse à leur contact.

Progressivement, la dissection douce, au contact de la face profonde de la glande, aboutit au bassinot qui est incisé selon son grand axe, après avoir repéré le canal de Wharton cathétérisé au préalable et le nerf lingual qui le contourne par en dessous. Le calcul est expulsé par la pression salivaire ou à la curette.

La suture muqueuse, au fil résorbable, est partielle, volontairement non étanche, en prenant garde de ne pas enserrer le canal de Wharton dont le cathétérisme n'est retiré qu'en fin d'intervention.

Les soins locaux par bains de bouche sont nécessaires en postopératoire; l'antibiothérapie de principe est discutable en dehors d'une surinfection salivaire manifeste [180, 181].

➤ **Dérivation des canaux de Wharton**

L'intervention se déroule sous anesthésie générale et intubation nasale. Un *packing* est placé dans le fond de la cavité buccale pour éviter toute inhalation de sang pendant le geste chirurgical. Le chirurgien peut se munir d'une lampe frontale.

Il se place tout d'abord à la tête du malade puis latéralement du côté de l'intervention. Une incision fusiforme de 3 cm sur 1 cm circonscrit au niveau du plancher buccal antérieur les deux caroncules salivaires. On soulève le lambeau muqueux qui est ensuite sectionné sur la ligne médiane de façon à obtenir deux triangles muqueux identiques, centrés sur une caroncule salivaire.

Chaque lambeau est chargé par un fil tracteur. On procède d'un côté puis de l'autre selon la même technique : le canal de Wharton est disséqué petit à petit de la pointe des ciseaux, d'avant en arrière, jusqu'à exposer le nerf lingual, soit sur une longueur de 3 à 4 cm. Un tunnel sous-muqueux est créé dans le plancher buccal postérieur en direction de la base du pilier antérieur de l'amygdale où le lambeau muqueux et la caroncule sont réimplantés.

Le drainage de la glande sous-mandibulaire est ainsi dérivé directement vers l'oropharynx. Il est parfois nécessaire de réaliser en même temps l'amygdalectomie pour éviter tout sepsis de contiguïté. Les berges du lambeau muqueux sont suturées au fil résorbable à la muqueuse du pilier antérieur de l'amygdale. On termine en suturant l'incision du plancher buccal antérieur. Une antibiothérapie per-et postopératoire est conseillée pour prévenir une sous-maxillite postopératoire.

Certains opérateurs abouchent le canal de Wharton dans la loge amygdalienne, c'est-à-dire en arrière du pilier antérieur, parfois après avoir réalisé au préalable une amygdalectomie [182].

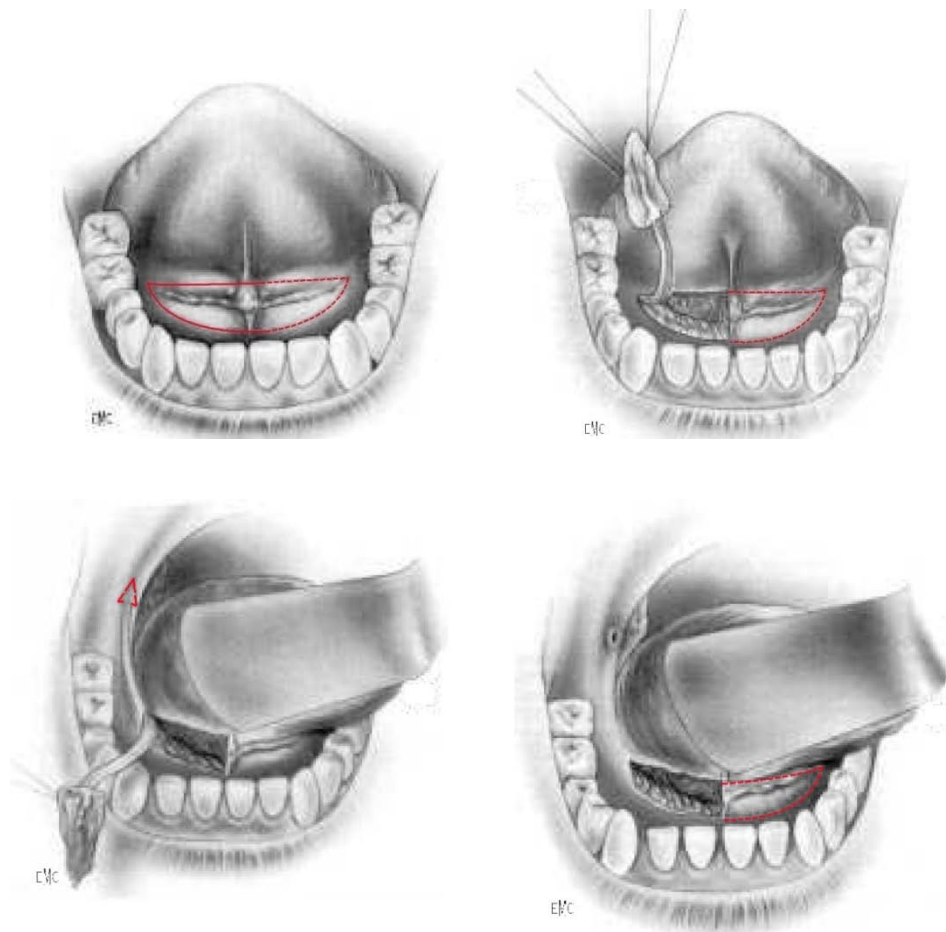


Figure 42 : Dérivation du canal de Wharton.

TECHNIQUES NON INVASIVES

➤ Microendoscopie

Préconisée par certains auteurs, elle est réalisée à l'aide d'endoscopes de 2 à 2,7 mm de diamètre ; certains utilisent le matériel d'arthroscopie temporo-mandibulaire. Certains endoscopes possèdent un canal opérateur de 1 mm.

L'endoscope est introduit après avoir réalisé une sphinctérotomie de l'orifice du canal de Wharton. Le calcul peut ainsi être visualisé puis extrait par succion ou à l'aide d'une micropince « panier ».

L'endoscopie permet également de réaliser un contrôle après lithotripsie pour rechercher des calculs résiduels, évaluer le calibre de la voie excrétrice ou déceler des anomalies de la muqueuse canalaire ou des polypes.

Cet acte, atraumatique et sans complication, ne soulève guère de difficultés techniques ; il reste rarement irréalisable [182, 183].

➤ Lithotripsie

Cette technique peut être proposée quelle que soit la composition chimique des calculs.

La lithotripsie intracorporelle est réalisée au laser pulsé, d'une longueur d'onde de 504 nm ou par énergie pneumobalistique qui serait plus efficace. Elle nécessite un contrôle endoscopique permanent. Elle est indiquée dans les lithiases du bassinet où elle permet un traitement définitif et complet dans 50 % des cas ; dans les autres cas, la fragmentation des calculs est telle qu'une expulsion spontanée est possible, rendant ainsi la lithiase asymptomatique.

La lithotripsie extracorporelle, utilisée pour la première fois en 1989 sur une lithiase parotidienne, doit être effectuée avec un matériel dédié aux glandes salivaires pour des raisons de puissance, de focalisation, de positionnement du patient pendant la séance, pour éviter

d'endommager les tissus avoisinants. Le lithotriporteur piézoélectrique semble le plus adapté ; certains utilisent un générateur électromagnétique miniaturisé.

Un repérage est effectué par échographie à l'aide de sondes de 7,5 à 10 MHz. La séance s'effectue en ambulatoire, sans anesthésie ; certains auteurs préconisent une anesthésie locale du nerf dentaire inférieur pour améliorer la tolérance.

Un test préalable avec une gomme à mâcher permet d'évaluer sécrétion et excrétion salivaires. La mise en place de protections dentaire et auditive est recommandée. Grossesse et troubles de l'hémostase sont des contre-indications au même titre que l'impossibilité du repérage échographique de la lithiase. La lithotripsie doit être réalisée à distance d'un épisode infectieux ou inflammatoire. La source utilisée, de forme cylindrique ou conique, a une focale de 2,4 à 3 mm ; 1 200 tirs, en moyenne, sont réalisés par séance sous une énergie moyenne de 12 kV, à raison de 0,5 à 2 tirs/s. Plusieurs séances sont en règle nécessaires.

Ses indications sont les lithiases non accessibles par la seule voie orale, quels que soient le siège et le volume du calcul. D'autres auteurs réservent la lithotripsie aux lithiases de petite taille, de siège intracanalair [182, 183].

COMPLICATIONS POSTOPÉRATOIRES

1. Après chirurgie de la glande sous-mandibulaire

- **Paralysie du rameau mentonnier**

Elle est fréquente et se manifeste par une paralysie de la commissure labiale, de l'hémilèvre inférieure et des muscles peauciers du cou homolatéraux. Elle entraîne une gêne à l'élocution et à l'alimentation, et est responsable d'une asymétrie inesthétique à l'ouverture de la bouche ou au sourire. Selon les auteurs, elle s'observe dans 7 à 18% des cas.

Rappelons que son traitement est préventif, en préservant le nerf lors de l'abord chirurgical de la glande.

- **Paralysie du nerf lingual**

Elle entraîne une anesthésie gustative et sensitive de l'hémilangue mobile correspondante et des paresthésies parfois douloureuses. Il s'ensuit des brûlures et des morsures de langue. Elle est rapportée dans 3 à 6% des cas.

- **Paralysie du nerf grand hypoglosse**

Elle est responsable d'une paralysie motrice de l'hémilangue homolatérale. Elle est peu fréquente (0 à 6 %) et entraîne une déviation de la langue du côté paralysé avec fasciculations et atrophie.

- **Hémorragie postopératoire**

D'importance variable, elle est redoutable lorsqu'elle provient de l'artère faciale et nécessite une réintervention immédiate.

L'hématome postopératoire, plus fréquent, doit être prévenu par une hémostase soigneuse de la loge avant fermeture.

- **Infection postopératoire**

Elle est peut-être plus fréquente dans le cadre d'une pathologie infectieuse chronique. L'idéal est d'intervenir à distance d'un épisode aigu ; une antibiothérapie prophylactique systématique doit dans ce cas être proposée.

2. Après chirurgie du canal de Wharton

- **Sous-mandibulite aiguë précoce**

Elle est traitée par antibiothérapie et soins locaux ; le passage à la chronicité amène à réaliser une sous-mandibulectomie secondairement.

- **Grenouillette sublinguale**

C'est une complication clinique observée dans 5 à 20% des cas. Elle se développe dans les 6 mois qui suivent l'intervention.

Elle s'explique du fait du drainage multiple de la glande sublinguale : en partie dans le Wharton et en partie directement au niveau de la muqueuse buccale. Compte tenu de sa fréquence relative, certains opérateurs réalisent d'emblée la dérivation du canal de Wharton et l'ablation de la glande sublinguale [174, 180, 181, 183].



RESUMES

Résumé

Notre travail est une étude rétrospective sur une période de 05 ans, s'étendant du 1 Janvier 2006 au 31 Décembre 2010, d'une série consécutive de 42 cas de tuméfactions sous mandibulaires qui ont été recrutées au service d'oto-rhino-laryngologie et de chirurgie cervico-faciale de l'hôpital militaire Avicenne de Marrakech. L'âge moyen des patients était de 41 ans avec des extrêmes allant de 16 à 75 ans. Une prédominance masculine a été retrouvée (35 hommes pour 7 femmes). Le tableau clinique a été dominé par la tuméfaction sous mandibulaire retrouvée dans tous les cas, suivie par la douleur dans 28.57% des cas. La durée d'évolution des signes cliniques variait de 1 mois à 16 ans avec une moyenne de 2.6 ans. Tous les patients avaient bénéficié d'une échographie cervicale. L'orthopantomogramme a été réalisé chez 4 patients, le défilé maxillaire chez six patients, tandis que la tomодensitométrie cervical a été réalisée chez 07 patients. L'échographie avait révélé une lithiase salivaire dans 50% des cas, suivie d'adénopathies dans 19.04% des cas, des images évoquant une tumeur dans 19.04%, et des images évoquant un abcès dans 4.76%, tandis qu'elle était normale dans 7.14% des cas. L'orthopantomogramme et le défilé maxillaire avaient objectivé une opacité de tonalité calcique au niveau de la région sous mandibulaire dans 50% des cas. La TDM cervicale avait objectivé une lithiase sous maxillaire dans 42.85% des cas, un processus tumoral dans 42.85% des cas et une image de sous maxillite dans 14.28% des cas. Le traitement était chirurgical dans tous les cas avec cervicotomie à type de sous maxillectomie dans 90.24% des cas, et autres cervicotomies dans 9.75%, alors qu'il était conservateur dans un cas soit 2.38%. L'examen extemporané a été réalisé chez 4 patients soit 9.25%. Aucun incident ou décès périopératoire n'avait été noté. Un seul patient avait présenté en postopératoire une collection cervicale qui a été drainée et une otite externe maligne qui a été traitée. L'examen histologique avait révélé une sous maxillite chronique lithiasique dans 39.02% des cas, une adénopathie tuberculeuse dans 34.14% des cas, un adénome pléomorphe dans 7.31% des cas, un hémangiome caverneux dans 2.43% des cas, un kyste dans 4.89% des cas, un fibrolipome dans 2.43% des cas, une métastase de carcinome

épidermoïde dans 2.43% des cas, un lymphome T périphérique dans 2.43% des cas, et une tuberculose de la glande sous maxillaire dans 4.87% des cas. La radiothérapie a été réalisée pour le patient porteur de métastase sur carcinome épidermoïde; La radiothérapie avec chimiothérapie ont été réalisées pour le patient présentant un lymphome T périphérique. Les patients dont l'histologie avait confirmé la tuberculose ont été adressés au centre diagnostique de la tuberculose pour complément de prise en charge. L'évolution a été marquée par une amélioration de la symptomatologie clinique, avec disparition de la douleur et de la tuméfaction.

SUMMARY

Our work is a retrospective study over a period of 05 years, from 1 January 2006 to 31 December 2010, a consecutive series of 42 cases of submandibular swelling who were recruited to the ear, nose and throat department Neck Surgery of Avicenna military hospital of Marrakech. The average age of patients was 41 years, ranging from 16 to 75 years. A male predominance was found (35 men 7 women). The clinical picture is dominated by the swelling in the mandibular found in all cases, followed by pain in 28.57% of cases. The time evolution of clinical signs ranged from 1 month to 16 years with an average of 2.6 years. All patients underwent a cervical ultrasound. The orthopantomogram was performed in 4 patients, the parade jaw in six patients, while cervical CT was performed in 07 patients. The ultrasound revealed a salivary calculi in 50% of cases, followed by lymph nodes in 19.04 % of cases, images evoking a tumor in 19.04%, and images evoking an abscess in 4.76%, while it was normal in 7.14% of cases. The orthopantomogram and maxillary parade have objectified opacity calcium tone at the mandibular region as in 50% of cases. CT cervical objectified submaxillary lithiasis in 42.85% of cases, a tumor process in 42.85 % of cases and an image in maxillite in 14.28 % of cases. The treatment was surgical in all cases with sub maxillectomy in 90.24% of cases in cervicotomy 9.75% and a conservative case to be 2.38%. Frozen section examination was performed in 4 patients is 9.25%. No incidents or perioperative deaths were noted. One patient had postoperative cervical collection was drained and malignant otitis externa was treated. Histological examination revealed chronic maxillite in gallstone in 39.02% of cases, tuberculous lymphadenopathy in 34.14% of cases, a pleomorphic adenoma in 7.31% of cases, a cavernous hemangioma in 2.43% of cases, a cyst in 4.89% of cases, fibrolipoma in 2.43% of cases, metastasis of squamous cell carcinoma in 2.43 % of cases, a device in 2.43 % of T-cell lymphoma, and tuberculosis of the submaxillary gland in 4.87% of cases. Radiotherapy was planned for the carrier epidermoid carcinoma metastasis patient radiotherapy with chemotherapy were considered for the patient

with peripheral T-cell lymphoma . Patients with histologically confirmed tuberculosis were sent to the diagnostic center for tuberculosis for further care. The evolution was marked by an improvement in clinical symptoms, with loss of pain and swelling.

ملخص

يقوم عملنا على دراسة مرجعية على مدى ٥ سنوات امتدت ما بين ١ يناير ٢٠٠٦ إلى ٣١ دجنبر ٢٠١٠ حيث اشتملت على سلسلة متتابعة ل ٤٢ حالة ورم منطقة تحت الفك السفلي وذلك بمصلحة جراحة الأنف و الأذن و الحنجرة بالمستشفى العسكري ابن سينا مراكش. تراوحت اعمار المرضى بين ١٦ و ٧٥ سنة، بمتوسط عمر بلغ ٤١ سنة، مع هيمنة ذكورية (٣٥ ذكر و ٧ إناث). هيمن ورم منطقة تحت الفك السفلي على الأعراض السريرية في حين كان متبوعا بالألم على مستوى نفس المنطقة بنسبة ٥.٢٨%. تراوحت مدت تطور الأعراض ما بين شهر إلى ١٦ سنة مع متوسط عمر بلغ ٦.٢ سنة. جميع المرضى استفادوا من التصوير بواسطة الموجات فوق الصوتية، ستة منهم من التصوير بواسطة الأورتوبونتموغرام و الدفلي الفكي، في حين استفاد ٧ منهم من التصوير بواسطة المفراس. أظهرت نتائج التصوير بواسطة الموجات فوق الصوتية عن: حصوات لعابية ل ٥٠% من الحالات، تليه انتفاخات مفاوية في ٠٤.١٩%. أسفرت نتائج التصوير بواسطة المفراس عن حصوات لعابية و ورم منطقة تحت الفك السفلي بنسبة ٨٥.٤٢% في كلتا الحالتين. العلاج كان جراحيا في جميع الحالات، راديكاليا باستخدام طريقة السومكسلكتومي في ٢٤.٩٠%، السيرفيكوتومي في ٧٥.٩%، في حين كان محافظا بالنسبة لحالة واحدة بنسبة ٣٨.٢%. تم استخدام المقطع التجميدي ل ٤ حالات، بنسبة ٢٥.٩%. لم تسجل أية مشاكل أو وفيات اثناء الفترة المحيطة بالجراحة. أسفرت إجراءات التشريح المرضي عن النتائج الآتية: إلتهاب غدة تحت الفك السفلي الحسوي المزمن ل ٠٢.٣٩% من الحالات، إنتفاخات لمفاوية لمرض السل ل ١٤.٣٤% من الحالات، ورم غدي متعدد الأشكال ل ٣١.٧% من الحالات، ورم وعائي ل ٤٣.٢% من الحالات، كيس ل ٨٧.٤% من الحالات، ورم شحمي ليفي ل ٤٣.٢% من الحالات، تموقع ثانوي لسرطان الحشفية ل ٤٣.٢% من الحالات، سرطان الغدد الليمفاوية "ت" المحيطي ل ٤٣.٢% من الحالات، مرض السل في

غدة تحت الفك السفلي لـ ٨٧.٤% من الحالات. استفاد المريض الحامل لتموقع ثانوي لسرطان الحشفية من العلاج الإشعاعي. في حين استفاد الحامل لمرض سرطان الغدد الليمفاوية "ت" المحيطي من علاج إشعاعي و كيميائي. المرضى الذين أكدت نتائج التشريح المرضي إصابتهم بمرض السل تم إرسالهم لمركز تشخيص السل من أجل إتمام العلاج. كان التطور السريري جيدا بالنسبة لجميع الحالات، مع تحسن ملحوظ للأعراض السريرية، و زوال الألم.



BIBLIOGRAPHIE

1. **Ellis GL, Auclair PL**
Tumors of the salivary glands
AFIP Atlas of tumor pathology Silver spring Maryland: ARP Press; 2008.
2. **Stellianides S, Belmatoug N, Fantin B**
Manifestation et diagnostic des de la tuberculose extrapulmonaire.
Rev mal resp 1997; 14: 72-87.
3. **Owczarek W, Targowski T, Łebkowska K**
Tubercular inflammation of cervical lymph nodes with a colliquative tuberculosis focus a case study.
Pneumonol Alergol Pol 2009; 77:417-421.
4. **Mela F, Berrone S, Giordano M**
Considerazioni clinicostatistiche sulla scialolitiassi sottomandibolare.
Minerva Stomatol 1986: 35: 571-3.
5. **Fox P, Ship J**
Salivary Gland Diseases.
Burket's Oral Medicine, Diagnosis & Treatment 2008 ; p. 191-222.
6. **Halimi P., Couchon S., Khettab I**
Glandes salivaires.
Journal de Radiologie 2007 ; vol. 88, n° 10, p. 1287.
7. **Antognini F, Giuliani R, Magagnoli PP, Romagnoli D**
Studio clinico statisticosulla scialolitiassi.
Mondo Odontostomatol 1971: 14: 38-55.
8. **Yoel J.**
Pathology and surgery of the salivary glands.
Springfield IL: Charles C. Thomas, 1975: 364-83, 854-901, 1148.
9. **Benazzou S, Salles F, Cheynet F, Brignol L, Guyot L, Chossegras C**
Exérèse des lithiases postérieures de la glande submandibulaire par abord endobuccal.
Rev Stomatol Chir Maxillo-Fac 2008 ; vol. 109, n° 3, p. 163-166.
10. **Karen A**
A rapidly enlarging mandibular swelling
Oral Surg Oral Med Oral Pathol Oral Radiol 2013;115:431-435

11. **Lari N, Chossegros C, Thiery G, Guyot L**
Sialendoscopie des glandes salivaires.
Rev Stomatol Chir Maxillo-Faciale 2008 ; vol. 109, n° 3, p. 167-171.
12. **Dubreuil CH**
Les tuméfaction de la glande sous-maxillaire
Orl pour le praticien. SIMEP ed, PARIS 1987, 182-185
13. **Goudal J, Y-Bertrand J**
Complication des traitements chirurgicaux de la lithiase sous maxillaire
Rev. Stomatol. Chir. Maxillofac. 1979, 80, 6, 349-350.
14. **Devauchelle B-Klersy F-Queyreyre B**
Diagnostic et indication thérapeutiques des lithiases salivaires.
Rev prat. Med. Generale, 1989, 62, 81-88.
15. **Goudert J.L. Parret J**
Les lithiases sous maxillaires.
Informat. Dent, 1989, 71, 8, 555-556.
16. **Laudenbach P-Chargari S-Allaed P**
Exérèse des calculs sous maxillaires postérieurs par voie buccale.
Rev. Stomatol. Chir. Maxillofac, 1979, 80, 6, 334-343.
17. **Coumel C, Vesse M, Perrin L, Rouax JP**
50 sous maxillectomies.
Revu. Stomatol. Chir. Maxillofac. 1979, 80, 6, 344-348.
18. **Bonneau E**
Imagerie du plancher buccal dans la mise en évidence des lithiases salivaires.
A.O.S. 1993, 182, 229-238.
19. **Bourjat P**
Exploration radiologique des glandes salivaires.
EMC 1988-1-31644-A-10.
20. **Atifi.F**
Les sous maxillectomies a propos de 99 cas.
These méd. Casa, 1999, 22.

21. **N. Lari1, C. Chossegras**
Sialendoscopy of the salivary glands
Rev Stomatol Chir Maxillofac 2008;109:167-171
22. **Katz P**
Imagerie normale des glandes salivaires.
EMC (Elsevier Masson SAS, Paris), Radiodiagnostic-Coeur-poumon, 32-800-A-20, 2006.
23. **Katz PH.**
Intérêt de l'échographie en pathologie salivaire.
J Radiol 1991;72:271-7.
24. **Marsot-Dupuch K, Katz P, Maulat I, Quillard J, Tassard M, Doyon D.**
Imageries des glandes salivaires.
EMC Radiodiagnostic App dig, 33-020-A-10: 24p. , 2003
25. **Ben kheder. N, Daghfous MH**
Echographie et lithiases des glandes sous maxillaire
Tunis.med, 1993, 71, 8/9, 375-378
26. **Bourjat. P**
Exploration radiologique des glandes salivaires
EMC 1988, 31677,A. 10
27. **Bourjat. P, Roy.C**
Exploration radiologique des glandes salivaires
Feuill. De radio, 1986, 26,3, 169-185
28. **Lechgar.A**
Lithiases sous mandibulaires à propos de 75 cas
Thèse med casa 1999, p46
29. **Marsot-Dupuch K, Katz PH, Chabolle F.**
Imageries des processus expansifs parotidiens.
Feuillets Radiol 1992;32:414-27.
30. **Constantini.L**
Les lithiases sous maxillaires
Informat. Dent,1989,65,6,475-480

31. **Trotoux J–Gepffray B.**
Cou et glandes salivaires
EMC, thérapeutique , 5–1985, 4p
32. **Chossegros C, Guyot L, Alessi G.**
Lithiases salivaires.
EMC,Stomato 2006; 22057–A15.
33. **Capaccio P, Bottero A, Pompilio M, Ottaviani F.**
Conservative transoral removal of hilar submandibular salivary calculi. Laryngoscope
2005;115:750–2.
34. **McGurk M.**
Surgical release of a stone from the hilum of the submandibular gland: a technique note.
Int J Oral Maxillofac Surg 2005;34:208–10.
35. **Park JS, Sohn JH, Kim JK.**
Factors influencing intraoral removal of submandibular calculi.
Otolaryngol Head Neck Surg 2006;135:704–9.
36. **Zenk J, Constantinidis J, Al–Kadah B, Iro H.**
Transoral removal of submandibular stones.
Arch Otolaryngol Head Neck Surg 2001;127:432–6.
37. **Makdissi J, Escudier MP, Brown JE, Osailan S, Drage N, McGurk M.**
Glandular function after intraoral removal of salivary calculi from the hilum of the
submandibular gland.
Br J Oral Maxillofac Surg 2004;42:538–41.
38. **McGurk M, Escudier MP, Brown JE.**
Modern management of salivary calculi.
Br J Surg 2005;92:107–12.
39. **Mc Gurk M, Makdissi J, Brown JE.**
Intra–oral removal of stones from the hilum of the submandibular gland: report of
technique and morbidity.
Int J Oral Maxillofac Surg 2004;33:683–6.
40. **S. Benazzou1, F. Salles, F. Cheynet, L. Brignol, L. Guyot, C. Chossegros**
Transoral removal of submandibular hilar calculi
Sciencedirecte, mars 2008

41. **Faye N., Tassart M., Périé S., Deux J.-F., Kadi N., Marsault C.**
Imagerie des lithiases salivaires.
Journal de Radiologie 2006 ; vol. 87, n° 1, p. 9-15.
42. **J. Lustmann, E. Regev, Z Melamed**
Sialolithiasis. A survey on 245 patients and a review of the literature.
Int. J. Oral Maxillofac. Surg. 1990; 19: 135-138.
43. **Ismail M**
Les tuméfactions sous maxillaires isolées, a propos de 238 cas
These med, casa 1991, p 193
44. **Auriol M, Le Charpentier Y**
Pathologie non tumorale des glandes salivaires : anatomie pathologique
<http://www.em-premium.com.bases-doc.univ-lorraine.fr> (consulté le 16.07.2013).
45. **Iltich T.**
Les kystes épidermoïde en orl.
j. FR. o.r.l, 1972, 21, 1, 39-42.
46. **Lisa A. Orloff, MD, Harry S. Hwang, MD, Peter Jecker, MD, PhD**
The role of ultrasound in the diagnosis and management of salivary disease
Operative Techniques in Otolaryngology. 20, 136-144, 2009
47. **Alyas F, Lewis K, Williams M, et al**
Diseases of the submandibular gland as demonstrated using high resolution ultrasound.
Br J Radiol 78:362-369, 2005
48. **C. Moure, S. Mbuyamba, A. Bruniau, C. Gbaguidi, S. Testelin, M. Boutemy**
V. Jounieaux, B. Devauchelle
Tuberculose de la glande sous-mandibulaire: un piège diagnostique
Rev Stomatol Chir Maxillofac 2006, 107:115-118.
49. **Lacut JY, Dupon M, Paty MC**
Tuberculoses extrapulmonaires : revue et possibilités de diminution des délais
d'intervention thérapeutique.
Med Mal Infect, 1995;25:304-20.
50. **Fain O.**
Tuberculose extrathoracique.
Rev Prat, 2002;52:2127-32.

51. **Che D, Campese C, Decludt B.**
Les cas de tuberculose déclarés en France en 2002.
Bull Epidemiol Hebd, 2004, 4:13-6.
52. **Vilde F, Julie C, Arkwright S, Aidan D, El Bez M, Trotoux J.**
Lésions pseudo-tumorales ou tumorales inhabituelles de la loge sousmandibulaire.
Ann Otolaryngol Chir Cervicofac, 1996;113:285-8.
53. **Lacut JY, Dupon M, Paty MC.**
Tuberculoses extrapulmonaires : revue et possibilités de diminution des délais d'intervention thérapeutique.
Med Mal Infect, 1995;25:304-20.
54. **Marland P-Dyan S.**
Les adénopathies cervicales tuberculeuses : traitement medical ou chrurgical ?
Poumon-cœur, 1972, 28, 3, 105-113.
55. **Despierres S.G-Revol L-Lepetit P-Orgiazzi J.**
Etude statistique de 203 adénopathies cervicales tuberculeuses.
Rev. Tubercle, 1964, 28, 868-872.
56. **Mbakop A-Fouda Onana A-Foukoua S-Abondo A.**
Les adénopathies cervicales chroniques en milieu camérounais. Une étude de quarante-trois cas.
Arch. Anat. Pathol., 1987, 35, 5-6, 291-295.
57. **Mekouar H.**
La cervicotomie exploratrice. A propos de 130 cas.
These med, casa, 1989, n 116.
58. **Zioui K.**
La tuberculose ganglionnaire à propos de 459 cas.
These med, casa, 1987, n 92.
59. **Margileth A.M-Chandra P-Altman P.**
Chronic features, diagnosis, histopatology and management.
A.J.D.C. 1984, 138, 917-922.

60. **S. Vaid a, Y.Y.P. Lee b, S. Rawata, A. Luthra a, D. Shah a, A.T. Ahuja b**
Tuberculosis in the head and neck d a forgotten differential diagnosis
Clinical Radiology 65. 2010, 73-81
61. **WHO report 2008**
global tuberculosis control – surveillance, planning, financing. Core Health Indicators.
Available from: http://www.who.int/tb/publications/global_report/2008/pdf/fullreport.pdf
62. **MC Cabe W.R–Lai K.K–Stottmeier K.D–Sherman I.H.**
Mycobactériel cervical lymphadénopathie. Relation of etiologic agents to age.
J.A.M.A. 1989, 251, 10, 1286-1288.
63. **Brette M.D–Wassef M–Felten A–Saliba N–Klab P–Tranba Huy P.**
Problèmes diagnostiques des adénites cervicales tuberculoïde. A propos de 70 observations.
Ann. Oto-laryng. Paris, 1984, 101, 593-600.
64. **Schaad U.B–Votter T.P–MC Cracken G.H–Nelson J.D.**
Management of atypical mycobacterial lymphadénopathie in chilhood: a review based on 380 cases.
Pediatrics, 1979, 95, 3, 356-360.
65. **Piquet J.J–Chavalier D.**
Adénopathies cervicales.
EMC, oto-rhino-laryngologie, 20870A10, 6-1990, 10p.
66. **Loporrier M.**
Orientation clinique devant les adénopathies.
E.M.C, sang, 13025A10, 2-1990, 4p.
67. **Senechal G–Senechal B.**
Principaux problèmes posés par les adénopathies cervicales de l'adulte.
Rev. Medecine, 1980, 21, 38, 1967-1970.
68. **Belson T.P–Toohill R.J–Lehman R.H–Chobanian S.L–Grossman.T.W–Malin T.C.**
Adenoid cystic carcinoma of the submaxillary glab.
Laryngoscope 1982, 92, 497-501.

69. **Weiler Z, Nelly P, Baruchin AM, Oren S.**
Diagnosis and treatment of cervical tuberculous lymphadenitis.
J Oral Maxillofac Surg, 2000;58:477-81.
70. **Manipoud P, Rerolle S, Kemeny JL, Lafaye M.**
Tuberculose de la glande sous-maxillaire : à propos d'une observation et revue de la littérature.
Ann Otolaryng Chir Cervico Fac, 1993;110:482-4.
71. **Philbert RF, Kim AK, Chung DP.**
Cervical tuberculosis (scrofula): a case report.
J Oral Maxillofac Surg, 2004;62:94-7.
72. **Bodner L, Lewin-Epstein J, Shteyer A.**
Submandibular tuberculous lymphadenitis (scrofula): report of two cases.
J Oral Maxillofac Surg, 1990;48:192-6.
73. **Stanley R.B-Fernandez J.A-Peppard S.D.**
Cervicofacial mycobacterial infections presenting as major salivary gland disease.
Laryngoscope, 1983, 93, 1271-1275.
74. **Trotoux J-Greoffray B.**
Cou et glandes salivaires.
E.M.C. Paris, France, thérapeutique, 25655A10, 5-1985, 4p.
75. **Becerril Ramírez PB, et al.**
Histología de tumores de glándulas submandibulares. Experiencia de 10 años.
Acta Otorrinolaringol Esp. 2011 ;62:432-5.
76. **Eneroth CM.**
Histological and clinical aspects of parotid tumours.
Acta Otolaryngol 1964 (191):1-99 [suppl].
77. **Targa-Stramandinoli R, Torres-Pereira C, Piazzetta CM, Giovanini AF, Amenabar JM.**
Minor salivary gland tumours: a 10-year study.
Acta Otorrinolaringol Esp 2009; 60: 199-201.
78. **Myers EN, Suen JY.**
Cancer of the head and neck.
Philadelphia: WB Saunders; 1996.

79. **Seifert G.**
Histological typing of salivary gland tumours. WHO International Histological Classification of tumours.
Berlin: Springer- Verlag; 2003 (47p).
80. **Bonfils P.**
Tumeurs des glandes salivaires.
EMC (Elsevier Masson SAS, Paris), Oto-rhino-laryngologie, 20-628-B-10, 2007.
81. **Bonfils P, Chevallier JM. In.**
Anatomie *ORL*.
Paris: Médecine-Sciences Flammarion; 2005. p. 138-47.
82. **Califano J, Eisele DW.**
Benign salivary gland neoplasms.
Otolaryngol Clin North Am 1999;**32**:861-73.
83. **Spiro RH.**
Salivary neoplasms: overview of a 35-year experience with 2807 patients.
Head Neck Surg 1986; **8**:177-84.
84. **Jaber MA.**
Intraoral minor salivary gland tumors: a review of 75 cases in a Libyan population.
Int J Oral Maxillofac Surg 2006;**35**:150-4.
85. **Barnes L, Eveson JW, Reichart P, Sidransky D.**
World Health Organization classification of tumours. Pathology and genetics of head and neck tumours.
Lyon: IARC Press; 2005.
86. **Yuan-Shin Butt F.**
Enfermedades benignas de glándulas salivales. In: Lalwani A, editor. Diagnóstico y tratamiento en Otorrinolaringología Cirugía de Cabeza y Cuello.
México: McGraw-Hill; 2009.p.294---310.
87. **Concus A, Tran T, DeLacure M.**
Enfermedades malignas de las glándulas salivales. In: Lalwani A, editor. Diagnóstico y tratamiento en Otorrinolaringología Cirugía de Cabeza y Cuello.
México: McGraw-Hill; 2009. p.311-22.

- 88. Hanna E, Lee S, Fan C, Suen J.**
Benign neoplasms of the salivary glands.
Cummings otolaryngology head & neck surgery. Philadelphia: Mosby; 2005. p. 1348---77.
- 89. Simental A, Carrau R.**
Malignant neoplasms of the salivary glands.
Cummings otolaryngology head & neck surgery. Philadelphia: Mosby; 2005. p. 1378-405.
- 90. Oh Y, Eisele D.**
Salivary gland neoplasms.
In: Bailey B, Johnson Jonas, Newlands S, editors. Head & neck surgery- otolaryngology. Philadelphia: Lippincott Williams & Wilkins; 2006. p. 1515-33.
- 91. Spiro J, Spiro R.**
Salivary tumors.
In: Shah J, Patel S, editors. Cancer of the head and neck. Hamilton: BC Decker; 2001. p. 240-50.
- 92. Aro K, Leivo I, Antti A.**
Management and outcome of patients with mucoepidermoid carcinoma of major salivary gland origin: a single institution's 30 year experience.
Laryngoscope. 2008; 118:258-62.
- 93. Dennis YK, Chan K, Sun Lu K.**
Submandibular mass excision in an Asian population: a 10-year review.
Ann Acad Med Singapore. 2010 ; 39:33-7.
- 94. Goh YH, Sethi DS.**
Submandibular gland excision: a five-year review.
J Laryngol Otol. 1998; 112:269-73.
- 95. Manipoud.P/ Guichard C.**
Tumeurs de la glande salivaire.
j. fr. orl 1995, 44, 3, 184-187.
- 96. Lahoz Zamarro M T, Martínez Subías J, Muniesa J, Laguña M.**
Melanoma de paladar duro.
Acta Otorrinolaringol Esp. 2001;52:422-5.

97. **María Teresa Lahoz Zamarro,a, Agustín Galve Royo,b and Fernando Galve Royob**
Tumoral pathology of salivary glands. Our experience
Acta Otorrinolaringol Esp. 2009; 60(2):120–5
98. **García-PolaVallejo MJ, Bagan Sebastian JV, Garcia Martin JM, Lopez Arranz JS.**
Pleomorphic adenoma of the salivary glands: clinicopathological study of 175 cases.
Av Odontostomatol 1990; 6(455): 458–60.
99. **Wolf JS, Goldberg AN, Bigelow DC.**
Pleomorphic adenoma of the parotid.
Am Fam Physician 1997;56:185–92.
100. **Voz ML, Van de Ven WJ, Kas K.**
First insights into the molecular basis of pleomorphic adenomas of the salivary glands.
Adv Dent Res 2000; 14:81–3.
101. **ValentiniV, Fabiani F, Perugini M, Vetrano S, Iannetti G.**
Surgical techniques in the treatment of pleomorphic adenoma of the parotid gland: our
experience and review of the literature.
J Craniofac Surg 2001;12: 565–8.
102. **Bourjat P., Kahn J.-L.**
Imagerie des glandes salivaires.
EMC RADIOLOGIE ET IMAGERIE MÉDICALE : 2002 ; 31-677-A-10.
103. **Bodner.L**
Salivary gland calculi: diagnostic imaging and surgical management
Compend contin educ. Dent 1993, 14, 5, 572–578
104. **Fassi fihri S.**
Contribution à l'étude des adénomes pléomorphe et des cylindromes de la glande sous
maxillaire (à propos de 22 cas).
Thèse med, casa, 1988, n 80.
105. **Laudenbach p.**
Pathologies des glandes salivaires.
E.M.C. paris, France, stomatologie, 7–1987, 22p.
106. **Boisramé–Gastrin S., Legens M., Roche Y.**
Pathologie des glandes salivaires : lithiases et tumeurs.
EMC (Elsevier Masson SAS, Paris), Traité de Médecine Akos, 7–1110, 2011.

107. **Bernier P, Halimi P, Trotoux J.**
Imagerie des glandes salivaires.
In: Trotoux J, Halimi P, editors. L'imagerie moderne en ORL. Paris: Arnette; 1994. p. 393-417.
108. **Paris J, Zanaret M.**
Bilan d'une tumeur parotidienne isolée.
Ann Otolaryngol Chir Cervicofac 2004; **121**:251-6.
109. **Mela F, Berrone S, Giugiapo E, D'Onofrio M.**
Functional scintigraphic study of salivary disorders.
Minerva Stomatol 1988;**37**:709-14.
110. **Firat MM, Iyriboz AT, Marsot-Dupuch K.**
Échographie de la glande parotide.
Ann Radiol (Paris) 1991;**34**:118-21.
111. **Howlett DC, Alyas F, Wong KT, Lewis K, Williams M, Moody AB, et al.**
Sonographic assessment of the submandibular space.
Clin Radiol 2004; **59**:1070-8.
112. **Howlett DC.**
High resolution ultrasound assessment of the parotid gland.
Br J Radiol 2003; **76**:271-7.
113. **Halimi P, Gardner M, Petit F.**
Les tumeurs des glandes salivaires.
Cancer Radiother 2005; **9**:251-60.
114. **Weissman JL.**
Imaging of the salivary glands.
Semin Ultrasound CT MR 1995; **16**:546-68.
115. **Shah GV. MR**
imaging of salivary glands.
Magn Reson Imaging Clin N Am 2002; **10**:631-62.
116. **Okahara M, Kiyosue H, Hori Y, Matsumoto A, Mori H, Yokoyama S.**
Parotid tumors: MR imaging with pathological correlation.
Eur Radiol 2003; **13**:L25-L33.

117. **Motoori K, Yamamoto S, Ueda T, Nakano K, Muto T, Nagai Y, et al.**
Inter- and intratumoral variability in magnetic resonance imaging of pleomorphic adenoma: an attempt to interpret the variable magnetic resonance findings.
J Comput Assist Tomogr 2004; **28**:233-46.
118. **Ikeda M, Motoori K, Hanazawa T, Nagai Y, Yamamoto S, Ueda T, et al.**
Warthin tumor of the parotid gland: diagnostic value of MR imaging with histopathologic correlation.
AJNR Am J Neuroradiol 2004; **25**: 1256-62.
119. **Motoori K, Iida Y, Nagai Y, Yamamoto S, Ueda T, Funatsu H, et al.**
MR imaging of salivary duct carcinoma.
AJNR Am J Neuroradiol 2005; **26**: 1201-6.
120. **Ikeda K, Katoh T, Ha-Kawa SK, Iwai H, Yamashita T, Tanaka Y.**
The usefulness of MR in establishing the diagnosis of parotid pleomorphic adenoma.
AJNR Am J Neuroradiol 1996; **17**:555-9.
121. **Joe VQ, Westesson PL.**
Tumors of the parotid gland: MR imaging characteristics of various histologic types.
AJR Am J Roentgenol 1994; **163**:433-8.
122. **Som PM, Shugar JM, Sacher M, Stollman AL, Biller HF.**
Benign and malignant parotid pleomorphic adenomas: CT and MR studies.
J Comput Assist Tomogr 1988; **12**:65-9.
123. **Eneroth CM, Frazen S, Zajicek J.**
Cytologic diagnosis of aspirate from 1000 salivary-gland tumours.
Acta Otolaryngol 1966; **224**:168.
124. **Longuet M, Nallet E, Guedon C, Depondt J, Gehanno P, Barry B. Valeur**
Diagnostic de la biopsie à l'aiguille fine et examen histologique extemporané dans la chirurgie des tumeurs primitives de la parotide.
Rev Laryngol Otol Rhinol (Bord) 2001; **122**:51-5.
125. **Guide du bon usage des examens d'imagerie médicale.**
Site : [http://www.anaes.fr/anaes/Publications.nsf/nPDFFile/AT_LFAL-69PHZ6/\\$File/examens_imagerie_medicale_guide.pdf](http://www.anaes.fr/anaes/Publications.nsf/nPDFFile/AT_LFAL-69PHZ6/$File/examens_imagerie_medicale_guide.pdf).

126. **Paris J, Facon F, Pascal T, Chrestian MA, Moulin G, Zanaret M.**
Preoperative diagnostic values of fine-needle cytology and MRI in parotid gland tumors.
Eur Arch Otorhinolaryngol 2005; 262:27-31.
127. **Folia M, Kany M, Fillola G, Serrano E, Pessey JJ.**
Valeur de la cytologie après aspiration à l'aiguille fine et de l'IRM dans les tumeurs parotidiennes.
Rev Laryngol Otol Rhinol (Bord) 2002; 123:153-7.
128. **Bartels S, Talbot JM, DiTomasso J, Everts EC, Andersen PE, Wax MK, et al.**
The relative value of fine-needle aspiration and imaging in the preoperative evaluation of parotid masses.
Head Neck 2000;22:781-6.
129. **Nazia Munir, Patrick J. Bradley**
Diagnosis and management of neoplastic lesions of the submandibular triangle.
Oral Oncology (2008) 44, 251- 260.
130. **Paris J, Facon F, Chrestian MA, Giovanni A, Zanaret M.**
Adénome pléomorphe parotidien. Étude histopathologique.
Ann Otolaryngol Chir Cervicofac 2004;121:161-6.
131. **Seifert G, Langrock I, Donath K. A**
pathological classification of pleomorphic adenoma of the salivary glands.
HNO 1976; 24:415-26.
132. **Stennert E, Guntinas-Lichius O, Klussmann JP, Arnold G.**
Histopathology of adenopleomorphic adenoma in the parotid gland: a prospective unselected series of 100 cases.
Laryngoscope 2001; 111: 2195-200.
133. **Andrieu-Guitrancourt J, Eloy JP, Dehesdin D, Metayer J, Hemet J.**
Adénome pléomorphe métastatique.
Ann Otolaryngol Chir Cervicofac 1992; 109:417-23.
134. **Bradley P.**
Pleomorphic adenoma of the parotid gland: which operation to perform?
Curr Opin Otolaryngol Head Neck Surg 2004; 12:69-70.

135. **Bourjat P–Roy C.**
Exploration radiologique des glandes salivaires.
Feuill. Radiol, 1986, 26, 3, 169–185.
136. **Malard O, Boyer J, Durand N, Barbarot S, Cassagnau E, Bordure P, et al.**
Kystes et fistules congénitales de la face et du cou.
Rev Laryngol Otol Rhinol (Bord) 2010; 131:75—82.
137. **Nicollas R, Guelfucci B, Roman S, Triglia JM.**
Congenital cysts and fistulas of the neck.
Int J Pediatr Otorhinolaryngol 2000; 55:117—24.
138. **Gehanno P, Pessey J.**
Tuméfactions cervicales de l'adulte et de l'enfant. Rapport du Congrès de la Société française d'otorhino-laryngologie et de pathologie cervico-faciale.
Paris: Société française d'ORL et de pathologie cervico-faciale; 1998, p. 293.
139. **P. Leloupa, O. Malardb, J.–F. Staldera, S. Barbarota.**
Kystes et fistules congénitaux de la face et du cou.
Annales de dermatologie et de vénéréologie (2012), 139, 842—851.
140. **Piquet J. J–Burny A.**
Fistules et kystes congénitaux du cou.
E.M.C ? paris, France, oto-rhino-laryngologie, 20860A10, 4. 8. 11.
141. **Ennouri A–Chouaib W–Ferjani M–Marrekchi H–Atallah M.**
Kystes et Fistules congénitaux du cou (à propos de 129 cas).
Tunisie méd, 1989, 67, 6–7, 421–426.
142. **Algrain Y–Boureau M.**
Cure chirurgicale des kystes et fistules congénitaux du cou.
E.M.C. paris, France, technique chirurgicales, thorax, 9–1990, 6p.
143. **Lachard J–Gola R.**
Kystes et fistules congénitaux du cou.
Rev. Prat, 1983, 33, 29, 1557–1563.
144. **Bajaj Y, Ifeacho S, Tweedie D, Jephson CG, Albert DM, Cochrane LA, et al.**
Branchial anomalies in children.
Int J Pediatr Otorhinolaryngol 2011;75:1020—3.

- 145. M. Bradley, et al.**
The role of ultrasound and 99mTc RBC scintigraphy in the diagnosis of the salivary gland haemangioma,
Br. J. Oral Maxillofac. Surg. 29 (1991) 164–166.
- 146. M. McMenamin, et al.**
Cavernous haemangioma in the submandibular gland masquerading as sialadenitis,
Oral Surg. Oral Med. Oral Pathol. 84, August 1997, 146–148.
- 147. Singh P, et al.**
Arteriovenous haemangioma involving submandibular salivary gland,
Indian J. Otolaryngol. Head–Neck Surg. 53, January–March, 1, 2001, 57–59.
- 148. Jagveer SY, Mahendra C, Rahul M, Jaimanti B.**
Haemangioma of submandibular gland—A rare entity.
International Journal of Pediatric Otorhinolaryngology Extra 6, 2011, 189–191.
- 149. F.M. Enzinger, S.W. Weiss.**
Soft Tissue Tumors,
3rd ed. Mosby, St. Louis, 1995, pp. 579–626.
- 150. I.E. EL-Hakein, M.M. EL-Khashab.**
Cavernous haemangioma of the submandibular gland.
Int. J. Oral Maxillofac. Surg. 28, 1, 1999, 58–59.
- 151. G. Ondzotto, F. Ehouo, J. F. Peko, T. Fouemina, F. Bissiko, D. Akolbout & M. Mokebe**
Kystes et fistules congénitales de la face et du cou, À propos de 78 cas.
Bull Soc Pathol Exot, 2005, 98, 2, 109–113
- 152. Kahn JL. Bourjat P.**
Espace submandibulaire. Pathologies.
Feuillets de radiologie, 1999, 39, n 3, 192–200.
- 153. Lancomme Y.**
Les tumeurs graisseuses en oto–rhino–laryngologie et pathologie cervico–faciale.
Cah.O.R.L, 1973, 8, 7, 681–708.
- 154. Ivica Luk_sic a, Mi_so Virag a, Spomenka Manojlovi_c b, Darko Macan c.**
Salivary gland tumours: 25 years of experience from a single institution in Croatia.
Journal of Cranio–Maxillo–Facial Surgery. 40, 2012, e75, e81.

- 155. Rapidis AD, Stavrianos S, Lagogiannis G, Faratzis G.**
Tumors of the submandibular gland: clinicopathological analysis of 23 patients.
J Oral Maxillofac Surg 2004; 62:1203–8.
- 156. Rinaldo A, Ferlito A, Pellitteri PK, Robbins T, Shaha AR, Bradley PJ, et al.**
Management of submandibular gland tumor.
Acta Otolaryngol 2003; 123:896–904.
- 157. Bradley PJ.**
General epidemiology and statistics in a defined UK population. Controversies in the management of salivary gland disease.
McGurk M, Renehan A, editors. Oxford: Oxford University Press; 2001.
- 158. Taxy JB.**
Squamous carcinoma in a major salivary gland: a review of the diagnostic considerations.
Arch Pathol Lab Med 2001; 125:740–5.
- 159. Rasp G, Permanetter W.**
Malignant salivary gland tumors: squamous cell carcinoma of the submandibular gland in a child. Am J Otolaryngol 1992; 13:109–12.
- 160. Maess M, Lepoutre F, Mallard T.**
Carcinoma adénoïde kystique des glandes salivaires.
Rev. Stomatol. Chir. Maxillofac. 1987, 88, 5, 365–371.
- 161. Recommandations pour la pratique clinique. prise en charge des patients atteints de tumeurs malignes des glandes salivaires (lymphomes, sarcomes et mélanomes exclus).**
Bull Cancer 2004; 91: S1–S56.
- 162. Dequanter D, Lothaire P, Andry G.**
Les tumeurs malignes secondaires de la parotide.
Ann Otolaryngol Chir Cervicofac 2005; 122:18–20.
- 163. Auriol M, Le Charpentier Y.**
Anatomie pathologique des lésions tumorales de la cavité buccale, des glandes salivaires et des maxillaires.
EMC (Elsevier Masson SAS, Paris), Stomatologie, 22-011-S-10, -12, 1997.

- 164. Vlachoyiannopoulos PG.**
Traitement du syndrome de Sjögren. Nouveaux aspects et directions futures.
Ann Med Interne (Paris) 1998; 149: 49-53.
- 165. Hew WS, Carey FA, Kernohan NM, Heppleston AD, Jackson R, Jarrett RF.**
Primary T cell lymphoma of salivary gland: a report of a case and review of the literature.
J Clin Pathol 2002; 55:61-3.
- 166. Abbondanzo SL.**
Extranodal marginal-zone B-cell lymphoma of the salivary gland.
Ann Diagn Pathol 2001; 5:246-54.
- 167. Decludt B.**
Épidémiologie de la tuberculose.
Rev Prat, 2002;52: 2106-10.
- 168. Manipoud P, Rerolle S, Kemeny JL, Lafaye M.**
Tuberculose de la glande sous-maxillaire : à propos d'une observation et revue de la littérature.
Ann Otolaryng Chir Cervico Fac, 1993; 110:482-4.
- 169. Zheng JW, Zhang QH.**
Tuberculosis of the parotid gland: a report of 12 cases.
J Oral Maxillofac Surg 1995;53:849-51.
- 170. Ennouri ET collaborateurs.**
Tuberculose primitive de la glande sous mandibulaire.
Cah. Orl 1990, 25, 6, 379-382.
- 171. Brunner. M/ Batsakis.J.**
Salivary neoplasme of the jaw bones with particular reference to central mucoépidermoïde carcinoma.
Ann. Oto.laryngol 100, 1991, 954-955.
- 172. Mambrini A.**
Cou. Nouveaux dossiers d'anatomie
Ed. Heures de France, 2ème éd., 170 - 175
- 173. Coulyg A**
Anatomie topographique maxillo-faciale.
Encycl. Med. Chir. (Paris - France), Stomatologie I, 2001 CIO, 4.3.06,12p.

174. **Malka G., Trost O., Danino A., Trouilloud P.**
Anatomie chirurgicale de la loge submandibulaire.
EMC, Stomatol, 22-001-B-15, 2005, Médecine buccale, 28-040-M-10, 2008.
175. **Gerbeaux R, Brueziere let Carlioz H.**
Tuberculose de l'enfant.
Encycl.Méd.Chir.(paris,France), Pédiatrie, 1985, 4068 KIO, 30p.
176. **Gernez-Rieux C, Gervois M.**
Protection conférée par le BCG pendant les vingt années suivant la vaccination.
Bull. WHO. 1973, 48, 139-54.
177. **Comstock G.W.**
Occupation and Tuberculosis: Questions that need Answers.
Am J Respir Crit Care Med 1996; 154: 553-554
178. **Schulze H.**
Beitrag zur Herabsetzung des expositionellen Risikos gegenüber Formaldehyd im
Biopsie-Labor.
Z Gesamte Hyg 33: 645 - 647 (1987)
179. **Georges D.**
Pathologies générales et salive.
Th.chir-dent, Nancy 2012, 256.
180. **Iro H, Zenk J, Waldfahrer F, Benzel W.**
Current status of minimally invasive treatment methods in sialolithiasis.
HNO, 1996 ; 44 : 78-84
181. **Sobotta J.**
Atlas d'anatomie humaine.
Paris: Maloine; 1977.
182. **Bastian D.**
Les glandes orales,
Anatomie clinique: tête et cou. Paris: Springer-Verlag; 1996. p. 105-16.
183. **Dehesdin D et Vinel V.**
Chirurgie de la glande sous-mandibulaire.
EMC, Techniques chirurgicales - Tête et cou, 46 520, 2000, 9 p.

قسم الطبيب

اقسمُ باللهِ العَظِيمِ

أن أراقبَ اللهَ في مهنتي.

وأن أصون حياة الإنسان في كافة أطوارها في كل الظروف والأحوال بآذلاً

وسعي في استنقاذها من الهلاك والمرض والألم والقلق.

وأن أحفظ للناس كرامتهم، وأستر عورتهم، وأكتم سرهم.

وأن أكون على الدوام من وسائل رحمة الله، بآذلاً رعايتي الطبية للقريب

والبعيد، للصالح والطالح، والصديق والعدو.

وأن أثارب على طلب العلم، أسخره لنفع الإنسان. لا لأذاه.

وأن أوقر من علمني، وأعلم من يصغرني، وأكون أخاً لكل زميل في المهنة الطبية

متعاونين على البر والتقوى.

وأن تكون حياتي مصداق إيماني في سري وعلانيتي، نقيّة مما يشينها تجاه الله ورَسُولِهِ

والمؤمنين.

والله على ما أقول شهيد



تورم تحت الفك السفلي عن تقرير 42 حالة مع مراجعة الأدبيات

الأطروحة

قدمت ونوقشت أمام العموم يوم 2013/12/16

من طرف

السيد محمد اعيد

المزداد في 20 يونيو 1986 بمراكش

لنيل شهادة الدكتوراه في الطب

الكلمات الأساسية :

تورمات تحت الفك السفلي - النوع النسيجي - العلاج

اللجنة

الرئيس

السيد س. آيت بنعلي

أستاذ في جراحة الدماغ والأعصاب

المشرف

السيد ح. عمار

أستاذ في جراحة الأذن و الأنف و الحنجرة

السيد م. زبير

أستاذ في الإنعاش و التخدير

الحكام

السيد ع. الفكري

أستاذ مبرز في الفحص بالأشعة

السيد م. بوروس

أستاذ مبرز في طب الأطفال