



UNIVERSITE CADI AYYAD

FACULTE DE MEDECINE ET DE PHARMACIE

MARRAKECH

ANNEE 2012

THESE N° 33

**L'embrochage centromédullaire élastique stable  
dans les fractures du fémur chez l'enfant  
à propos de 60 cas  
au service d'orthopédie traumatologie  
pédiatrique au CHU de Marrakech**

---

**THESE**

PRESENTEE ET SOUTENUE PUBLIQUEMENT LE .../.../2012

PAR

**M<sup>lle</sup>. Houda AHAMMOU**

Née le 27 Mars 1987 à Marrakech

**POUR L'OBTENTION DU DOCTORAT EN MEDECINE**

---

**MOTS CLES**

Embrochage élastique stable–Fracture du fémur–Enfant.

---

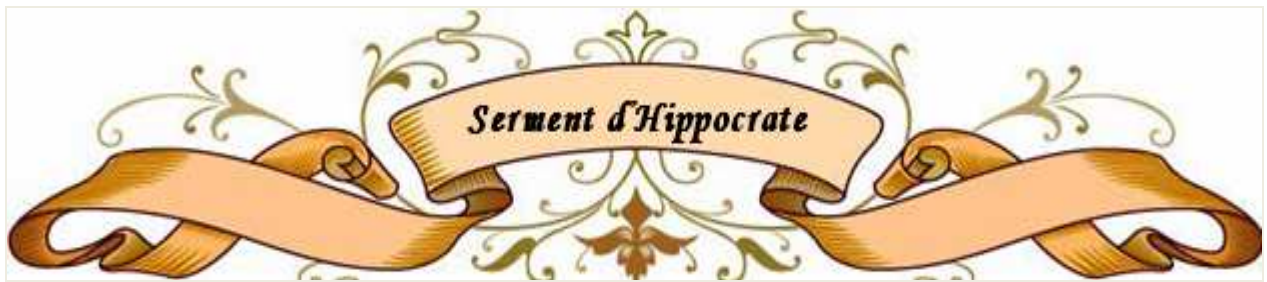**JURY**

<b>Mr. M. LATIFI</b> Professeur agrégé de Traumatologie–orthopédie	<b>PRESIDENT</b>
<b>Mr. R. EL FEZZAZI</b> Professeur agrégé en chirurgie pédiatrique	<b>RAPPORTEUR</b>
<b>Mr. M. OULAD SAIAD</b> Professeur agrégé en chirurgie pédiatrique	} <b>JUGES</b>
<b>Mr. H. SAIDI</b> Professeur agrégé en traumatologie– orthopédie	
<b>Mr. Y. NAJEB</b> Professeur agrégé en traumatologie– orthopédie	
<b>M<sup>me</sup>. N. CHERIF IDRISSE EL GANOUNI</b> Professeur agrégé en radiologie	

بِسْمِ اللَّهِ الرَّحْمَنِ الرَّحِيمِ

رب اوزعني ان اشكر نعمتك التي  
انعمت علي وعلى والدي  
وان اعمل صالحا ترضاه  
وادخلني برحمتك في  
عبادك الصالحين.

صدق الله العظيم



*Au moment d'être admis à devenir membre de la profession médicale, je m'engage solennellement à consacrer ma vie au service de l'humanité.*

*Je traiterai mes maîtres avec le respect et la reconnaissance qui leur sont dus.*

*Je pratiquerai ma profession avec conscience et dignité. La santé de mes malades sera mon premier but.*

*Je ne trahirai pas les secrets qui me seront confiés.*

*Je maintiendrai par tous les moyens en mon pouvoir l'honneur et les nobles traditions de la profession médicale.*

*Les médecins seront mes frères.*

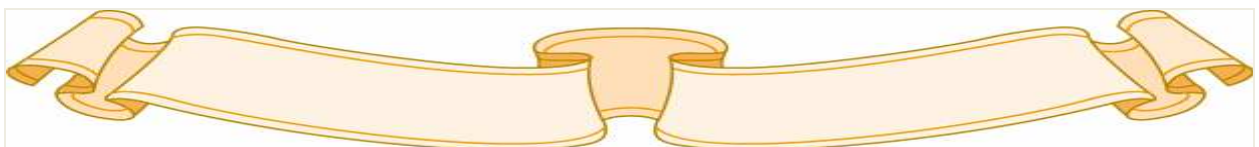*Aucune considération de religion, de nationalité, de race, aucune considération politique et sociale, ne s'interposera entre mon devoir et mon patient.*

*Je maintiendrai strictement le respect de la vie humaine dès sa conception.*

*Même sous la menace, je n'userai pas mes connaissances médicales d'une façon contraire aux lois de l'humanité.*

*Je m'y engage librement et sur mon honneur.*

*Déclaration Genève, 1948*



# LISTE DES PROFESSEURS

**UNIVERSITE CADI AYYAD**  
**FACULTE DE MEDECINE ET DE PHARMACIE**  
**MARRAKECH**

Doyen Honoraire : Pr. Badie-AzzamannMEHADJI

**ADMINISTRATION**

Doyen : Pr. Abdelhaq ALAOUI YAZIDI

Vice doyen à la recherche : Pr. BadiaBELAABIDIA

Vice doyen aux affaires pédagogiques : Pr. Ag ZakariaDAHAMI

Secrétaire Général : Mr. Azzeddine EL HOUDAIGUI

**PROFESSEURS D'ENSEIGNEMENT SUPERIEUR**

ABOUSSAD	Abdelmounaim	Néonatalogie
AMAL	Said	Dermatologie
ASMOUKI	Hamid	Gynécologie – Obstétrique A
ASRI	Fatima	Psychiatrie

AIT BENALI	Said	Neurochirurgie
ALAOUI YAZIDI	Abdelhaq	Pneumo-phtisiologie
BENELKHAÏAT BENOMAR	Ridouan	Chirurgie – Générale
BELAABIDIA	Badia	Anatomie-Pathologique
BOUMZEBRA	Drissi	Chirurgie Cardiovasculaire
BOUSKRAOUI	Mohammed	Pédiatrie A
CHABAA	Laila	Biochimie
CHOULLI	Mohamed Khaled	Neuropharmacologie
ESSAADOUNI	Lamiaa	Médecine Interne
FIKRY	Tarik	Traumatologie- Orthopédie A
FINECH	Benasser	Chirurgie – Générale
KISSANI	Najib	Neurologie
KRATI	Khadija	Gastro-Entérologie
LATIFI	Mohamed	Traumato – Orthopédie B
MOUDOUNI	Saidmohammed	Urologie
MOUTAOUAKIL	Abdeljalil	Ophtalmologie
RAJI	Abdelaziz	Oto-Rhino-Laryngologie
SARF	Ismail	Urologie
SBIHI	Mohamed	Pédiatrie B
SOUMMANI	Abderraouf	Gynécologie-Obstétrique A

## **PROFESSEURS AGREGES**

ABOULFALAH	Abderrahim	Gynécologie – Obstétrique B
AIT SAB	Imane	Pédiatrie B
AKHDARI	Nadia	Dermatologie
CHELLAK	Saliha	Biochimie-chimie (Militaire)
DAHAMI	Zakaria	Urologie
EL FEZZAZI	Redouane	Chirurgie Pédiatrique
EL HATTAOUI	Mustapha	Cardiologie
ELFIKRI	Abdelghani	Radiologie (Militaire)
ETTALBI	Saloua	Chirurgie – Réparatrice et plastique
GHANNANE	Houssine	Neurochirurgie
LMEJJATI	Mohamed	Neurochirurgie
LOUZI	Abdelouahed	Chirurgie générale
LRHEZZIOUI	Jawad	Neurochirurgie(Militaire)
MAHMAL	Lahoucine	Hématologie clinique
MANSOURI	Nadia	Chirurgie maxillo-faciale Et stomatologie
NAJEB	Youssef	Traumato - Orthopédie B
OULAD SAIAD	Mohamed	Chirurgie pédiatrique
SAIDI	Halim	Traumato - Orthopédie A
SAMKAOUI	Mohamed	Anesthésie- Réanimation
TAHRI JOUTEI HASSANI	Abdenasser Ali	Radiothérapie
YOUNOUS	Saïd	Anesthésie-Réanimation

## **PROFESSEURS ASSISTANTS**

ABKARI	Imad	Traumatologie-orthopédie B
ABOU EL HASSAN	Taoufik	Anesthésie – réanimation
ABOUSSAIR	Nisrine	Génétique
ADALI	Imane	Psychiatrie
ADALI	Nawal	Neurologie
ADERDOUR	Lahcen	Oto-Rhino-Laryngologie
ADMOU	Brahim	Immunologie
AGHOUTANE	El Mouhtadi	Chirurgie – pédiatrique
AISSAOUI	Younes	Anesthésie Réanimation (Militaire)
AIT BENKADDOUR	Yassir	Gynécologie – Obstétrique A
AIT ESSI	Fouad	Traumatologie-orthopédie B
ALAOUI	Mustapha	Chirurgie Vasculaire périphérique (Militaire)
ALJ	Soumaya	Radiologie
AMINE	Mohamed	Epidémiologie – Clinique
AMRO	Lamyae	Pneumo – phtisiologie
ANIBA	Khalid	Neurochirurgie
ARSALANE	Lamiae	Microbiologie- Virologie (Militaire)
BAHA ALI	Tarik	Ophtalmologie
BAIZRI	Hicham	Endocrinologie et maladies métaboliques (Militaire)

BASRAOUI	Dounia	Radiologie
BASSIR	Ahlam	Gynécologie – Obstétrique B
BELBARAKA	Rhizlane	Oncologie Médicale
BELKHOUCHE	Ahlam	Rhumatologie
BEN DRISS	Laila	Cardiologie (Militaire)
BENCHAMKHA	Yassine	Chirurgie réparatrice et plastique
BENHADDOU	Rajaa	Ophtalmologie
BENHIMA	Mohamed Amine	Traumatologie-orthopédie B
BENJILALI	Laila	Médecine interne
BENZAROUEL	Dounia	Cardiologie
BOUCHENTOUF	Rachid	Pneumo-physiologie (Militaire)
BOUKHANNI	Lahcen	Gynécologie – Obstétrique B
BOURRAHOUCHE	Aïcha	Pédiatrie
BOURROUS	Monir	Pédiatrie A
BSSIS	Mohammed Aziz	Biophysique
CHAFIK	Aziz	Chirurgie Thoracique (Militaire)
CHAFIK	Rachid	Traumatologie-orthopédie A
CHERIF IDRISSE EL GANOUNI	Najat	Radiologie
DAROUASSI	Youssef	Oto-Rhino – Laryngologie (Militaire)
DIFFAA	Azeddine	Gastro - entérologie
DRAISS	Ghizlane	Pédiatrie A

EL ADIB	Ahmed rhassane	Anesthésie-Réanimation
EL AMRANI	Moulay Driss	Anatomie
EL ANSARI	Nawal	Endocrinologie et maladies métaboliques
EL BARNI	Rachid	Chirurgie Générale (Militaire)
EL BOUCHTI	Imane	Rhumatologie
EL BOUIHI	Mohamed	Stomatologie et chirurgie maxillo faciale
EL HAOUATI	Rachid	Chirurgie Cardio Vasculaire
EL HAOURY	Hanane	Traumatologie-orthopédie A
EL HOUDZI	Jamila	Pédiatrie B
EL IDRISSE SLITINE	Nadia	Pédiatrie (Néonatalogie)
EL KARIMI	Saloua	Cardiologie
EL KHADER	Ahmed	Chirurgie Générale (Militaire)
EL KHAYARI	Mina	Réanimation médicale
EL MANSOURI	Fadoua	Anatomie – pathologique (Militaire)
EL MEHDI	Atmane	Radiologie
EL MGHARI TABIB	Ghizlane	Endocrinologie et maladies métaboliques
EL OMRANI	Abdelhamid	Radiothérapie
FADILI	Wafaa	Néphrologie
FAKHIR	Bouchra	Gynécologie – Obstétrique B
FAKHIR	Anass	Histologie -embyologie cytogénétique
FICHTALI	Karima	Gynécologie – Obstétrique B

HACHIMI	Abdelhamid	Réanimation médicale
HAJI	Ibtissam	Ophtalmologie
HAOUACH	Khalil	Hématologie biologique
HAROU	Karam	Gynécologie – Obstétrique A
HOCAR	Ouafa	Dermatologie
JALAL	Hicham	Radiologie
KADDOURI	Said	Médecine interne (Militaire)
KAMILI	El ouafi el aouni	Chirurgie – pédiatrique générale
KHALLOUKI	Mohammed	Anesthésie-Réanimation
KHOUCHANI	Mouna	Radiothérapie
KHOULALI IDRISSE	Khalid	Traumatologie-orthopédie (Militaire)
LAGHMARI	Mehdi	Neurochirurgie
LAKMICHI	Mohamed Amine	Urologie
LAKOUICHMI	Mohammed	Chirurgie maxillo faciale et Stomatologie (Militaire)
LAOUAD	Inas	Néphrologie
LOUHAB	Nissrine	Neurologie
MADHAR	Si Mohamed	Traumatologie-orthopédie A
MANOUDI	Fatiha	Psychiatrie
MAOULAININE	Fadlmrabihrabou	Pédiatrie (Néonatalogie)
MARGAD	Omar	Traumatologie – Orthopédie B
MATRANE	Aboubakr	Médecine Nucléaire

MOUAFFAK	Youssef	Anesthésie - Réanimation
MOUFID	Kamal	Urologie (Militaire)
MSOUGGAR	Yassine	Chirurgie Thoracique
NARJIS	Youssef	Chirurgie générale
NEJMI	Hicham	Anesthésie - Réanimation
NOURI	Hassan	Oto-Rhino-Laryngologie
OUALI IDRISSE	Mariem	Radiologie
OUBAHA	Sofia	Physiologie
OUERAGLI NABIH	Fadoua	Psychiatrie (Militaire)
QACIF	Hassan	Médecine Interne (Militaire)
QAMOUSS	Youssef	Anesthésie - Réanimation (Militaire)
RABBANI	Khalid	Chirurgie générale
RADA	Noureddine	Pédiatrie
RAIS	Hanane	Anatomie-Pathologique
ROCHDI	Youssef	Oto-Rhino-Laryngologie
SAMLANI	Zouhour	Gastro - entérologie
SORAA	Nabila	Microbiologie virologie
TASSI	Noura	Maladies Infectieuses
TAZI	Mohamed Illias	Hématologie clinique
ZAHLANE	Mouna	Médecine interne
ZAHLANE	Kawtar	Microbiologie virologie

ZAOUI	Sanaa	Pharmacologie
ZIADI	Amra	Anesthésie - Réanimation
ZOUGAGHI	Laila	Parasitologie –Mycologie

**DEDICACES**

*Je dédie cette thèse.....*

*A ma très chère mère*

*Tu m'as beaucoup aidé, tu as vécu avec moi les bons et les mauvais moments  
durant mon parcours scolaire.*

*Je ne pourrais jamais te remercier.*

*Je prie dieu pour que tu sois toujours en bonne santé, et que ce travail soit un  
hommage à tes grands sacrifices.*

*A mon très cher père*

*Tu m'as beaucoup encouragé, tu m'as soutenu durant mes études  
Puisse Dieu, le tout puissant, te protéger et t'accorder meilleure santé et longue  
vie afin que je puisse te rendre un minimum de ce que tu me dois.*

*A mon très cher frère Mohcine*

*On a vécu toujours dans la fraternité.*

*Je prie dieu pour que tu réalises tout ce que tu souhaites dans la vie*

*A mon grand-père et ma grande-mère*

*Vous êtes pour moi le meilleur exemple*

*Vous m'avez soutenu et comblé tout au long de mon parcours.*

*Je prie dieu pour que vous viviez dans le bonheur et la santé.*

*A tous mes oncles et tantes*

*Ce travail est aussi le fruit de vos encouragements et de vos bénédictions.*

*Soyez assurés de ma profonde gratitude.*

*A mes très chers amis*

*Najoua A, Touria A, Abdlhadi F, Elhassan B, Naima B, Amina A, Mohamed A, Youssef F, Wafa Z, Fatima P, Oussama A, Zakaria A, Fatima B, Saadia B, Hasna A, Kilani K, Kassou K, widad O, chaïma A, Rabii, Nacerddine H, Abdali H, Houyam F, Sara F, Salma F*

*Vous êtes pour moi plus que des amis! Je ne saurais trouver une expression témoignant de ma reconnaissance et des sentiments de fraternité que je vous porte. Je vous dédie ce travail en témoignage de notre amitié que j'espère durera toute la vie.*

*A mes amis(es) et collègues,*

*A tous les moments qu'on a passé ensemble, à tous nos souvenirs ! Je vous souhaite à tous longue vie pleine de bonheur et de prospérité. Je vous dédie ce travail en témoignage de ma reconnaissance et de mon respect.*

*Merci pour tous les moments formidables qu'on a partagés.*

*A tous ceux qui me sont chers et que j'ai omis de citer*

# REMERCIEMENTS

*A notre maître et président de thèse*

*Professeur Mohamed LATIFI*

*Professeur agrégé en Traumato-orthopédie*

*Au CHU Mohammed VI de Marrakech*

Vous nous avez fait le grand honneur de bien vouloir accepter la présidence de notre jury de thèse. Veuillez trouver ici, professeur, l'expression de nos sincères remerciements.

*A notre maître et rapporteur de thèse*

*Professeur Radouane EL FEZZAZI*

*Professeur en Chirurgie pédiatrique*

*Au CHU Mohammed VI de Marrakech*

Vous nous avez fait un grand honneur en acceptant de nous confier ce travail.

Nous vous remercions de votre patience, votre disponibilité, de vos encouragements et de vos précieux conseils dans la réalisation de ce travail. Votre compétence, votre dynamisme et votre rigueur ont suscité en nous une grande admiration et un profond respect. Vos qualités professionnelles et humaines nous servent d'exemple.

Veuillez croire à l'expression de ma profonde reconnaissance et de mon grand respect.

*A notre maître et juge de thèse*

*Professeur Mohamed OULAD SAIAD*

*Professeur agrégé en Chirurgie pédiatrique*

*Au CHU Mohammed VI de Marrakech*

Nous tenions à vous exprimer nos plus sincères remerciements pour avoir accepté de siéger auprès de ce noble jury. Votre présence nous honore. Veuillez trouver ici, professeur, l'expression de notre profond respect.

*A notre maître et juge*

*Professeur Halim SAIDI*  
*Professeur en Traumato-orthopédie*  
*Au CHU Mohammed VI de Marrakech*

*De votre enseignement brillant et précieux, nous gardons les meilleurs souvenirs. Nous sommes toujours impressionnées par vos qualités humaines et professionnelles. Nous vous remercions du grand honneur que vous nous faites en acceptant de faire part de notre jury.*

*A notre maître et juge*  
*Professeur Youssef NAJEB*  
*Professeur agrégé en Traumato-orthopédie*  
*Au CHU Mohammed VI de Marrakech*

*Nous tenions à vous exprimer nos plus sincères remerciements pour avoir accepté de siéger auprès de ce noble jury. Votre présence nous honore.*

*Veillez trouver ici, Professeur, l'expression de notre profond respect.*

*A notre maître et juge*  
*Professeur Najat CHERIF IDRISSE EL GANOUNI*  
*Professeur agrégé en Radiologie*  
*Au CHU Mohammed VI de Marrakech*

*Nous tenions à vous exprimer nos plus sincères remerciements pour avoir accepté de siéger auprès de ce noble jury. Votre présence nous honore.*

*Veillez trouver ici, Professeur, l'expression de notre profond respect.*

*A notre maître*  
*Professeur El Mouhtadi AGHOUTANE*  
*Professeur assistant en Chirurgie pédiatrique*

*Au CHU Mohammed VI de Marrakech*

*Nous vous remercions de votre enseignement et de l'intérêt que vous avez porté à ce travail. Nous vous exprimons notre reconnaissance pour le meilleur accueil que vous nous avez réservé. Veuillez croire à l'expression de notre grande admiration et notre profond respect.*

*A tout le personnel du service de Traumato-orthopédie pédiatrique du CHU  
Mohammed VI de Marrakech*

*En témoignage de ma gratitude et de mes remerciements.*

*A toute personne qui de près ou de loin a contribué à la réalisation de ce travail.*

# ABREVIATIONS

<b>AO</b>	Association pour l'ostéosynthèse
<b>AVP</b>	Accident de la voie publique
<b>ECMES</b>	Embrochage centromédullaire élastique stable
<b>ILMI</b>	Inégalité de longueur du membre inférieur
<b>TDM</b>	Tomodensitométrie
<b>TC</b>	Traumatisme crânien
<b>FE</b>	Fixateur externe
<b>CM</b>	Canal médullaire
<b>DF</b>	Déformation frontale
<b>DS</b>	Déformation sagittale

**PLAN**

<b>INTRODUCTION</b> .....	1
<b>MATERIEL ET METHODES</b> .....	3
<b>RESULTATS ET ANALYSE</b> .....	6
I-Epidémiologie .....	7
1. Age.....	7
2. sexe .....	8
3. Accident causal .....	8
4. Mecanisme .....	9
II-Etude clinique .....	10
1. Côté atteint .....	10
2. Signes cliniques.....	10
3. Ouverture cutanée .....	11
4. Lésions vasculo-nerveuses.....	11
III-Lésions associées .....	11
IV-Etude radiologique.....	12
V-Traitement.....	15
VI-Suites post-opératoire.....	19
1. Immobilisation complémentaire .....	19
2. Verticalisation et reprise de l'appui .....	19
3. Durée de l'hospitalisation.....	20
VII-Complications précoces .....	20
1. Incidents per-opératoires .....	20
2. Complications générales .....	20
3. Complications Infectieuses .....	20
4. Problèmes de broches .....	22
5. Déplacement secondaire.....	22
6. complications fonctionnelles .....	24
VIII-Complications tardives.....	24
1. Cal vicieux.....	24
2. Raideur du genou .....	24
3. Pseudarthrose et retard de consolidation .....	24
4. Inégalité de longueur de membre.....	26
IX-Evolution et résultat final.....	26

<b>DISCUSSION</b> .....	32
I–Epidémiologique .....	33
1. Age.....	33
2. sexe .....	33
3. Etiologies.....	34
4. Côté atteint .....	35
II–Etude clinique .....	36
1. Diagnostic clinique .....	36
2. Lésions associées .....	37
III–Etude radiologique.....	38
IV–Traitement .....	39
1. Généralité.....	39
1.1. Définition de l’ECMES .....	39
1.2. Rappel historique .....	40
2. Biomecanique de l’ECMES .....	41
3. Apport de l’ECMES sur la consolidation .....	44
4. Technique de l’ECMES.....	46
V–Suites post–opératoires .....	67
VI–Indications de l’ECMES .....	70
VII–Avantages et limites de l’ECMES.....	73
VIII–Complications .....	74
1. Complications précoces.....	74
2. Complications tardives .....	81
IX–Comparaison des résultats finaux avec les données de la littérature .....	87
X– Comparaison de l’ECMES avec autres moyens thérapeutiques des fracturesdu fémur.....	90
<b>CONCLUSION</b> .....	97
<b>ANNEXES</b> .....	99
<b>RESUMES</b> .....	103
<b>BIBLIOGRAPHIE</b> .....	107

# INTRODUCTION

Les fractures de la diaphyse fémorale sont de loin les plus fréquentes des lésions traumatiques ostéo-articulaires de l'enfant. Elles représentent la 3ème localisation par ordre de fréquence [1], elles sont habituellement secondaires à un traumatisme violent direct ou indirect.

Ces fractures sont réputées bénignes par leur pronostic excellent, grâce à une technique développée depuis une vingtaine d'années par l'école nancéenne [2]: l'embrochage centromédullaire élastique stable (ECMES), indiquée surtout chez l'enfant d'âge scolaire.

Cette méthode d'ostéosynthèse semble particulièrement adaptée aux nécessités de la traumatologie infantile, sans souffrir des inconvénients que l'on peut opposer à la plupart des autres moyens thérapeutiques des fractures du fémur chez l'enfant, notamment la durée courte d'hospitalisation, la mobilisation rapide et donc l'absence du retentissement sur la scolarité de l'enfant.

Une bonne connaissance de la technique de l'embrochage permet d'éviter des pièges qui pourraient engendrer des complications orthopédiques.

Dans ce travail, nous rapportons l'expérience du service de Traumatologie orthopédique pédiatrique du CHU Mohammed VI de Marrakech à propos d'une série de 60 fractures du fémur de l'enfant traitées selon cette méthode. Cette étude permettra une évaluation de l'ECMES, reconnaître les erreurs techniques commises qui ont pu conduire à des complications et discuter les limites de l'utilisation de l'ECMES.

# MATERIEL & METHODES

## **I-Matériel**

Notre étude rétrospective concerne une série de 60 cas de fractures de la diaphyse fémorale, traitées par ECMES chez 58 enfants, 2 enfants avaient une fracture bilatérale du fémur.

Il s'agit d'une série colligée au service d'orthopédie- traumatologie pédiatrique du CHU Mohammed VI sur une durée de 18 mois, étalée de janvier 2009 au Juin 2010.

## **II-Méthode**

### **1. Critères d'inclusion**

Sont inclus dans notre étude, tout enfant opéré dans le service de chirurgie pédiatrique entre Janvier 2009 et juin 2010, pour une fracture de la diaphyse fémorale, et ayant subi une ostéosynthèse par ECMES.

### **2. Critères d'exclusion**

N'ont pas été inclus dans cette étude :

- ◆ Les patients ayant des fractures pathologiques ou ayant des troubles neuromusculaires ou des troubles du métabolisme osseux sous-jacents.
- ◆ Les patients perdus de vue.
- ◆ Les patients dont les dossiers étaient incomplets.

### **3. collecte des données**

Pour le recueil des données, nous avons utilisé le dossier médical, pour remplir une fiche d'exploitation qui vise à préciser les renseignements épidémiologiques, cliniques, radiologiques, la technique opératoire et l'évolution ainsi que la recherche de complications [annexes].

#### 4. Méthode d'évaluation

L'évaluation des résultats tient compte des données cliniques et radiologiques. Les critères utilisés sont inspirés d'un score établi par Flynn et al (tableau I).

**Tableau I : les critères du score de Flynn et al [3]**

<b>Inégalité de longueur des membres (ILMI)</b>	< 1cm	< 2cm	>2cm
<b>Douleur</b>	absente	absente	Présente
<b>Déviatiion axiale</b>	<5°	<10°	>10°
<b>Complication</b>	Absente	Mineure et résolue	Morbidité majeure et durable
<b>Résultat</b>	Excellent	satisfaisant	Mauvais

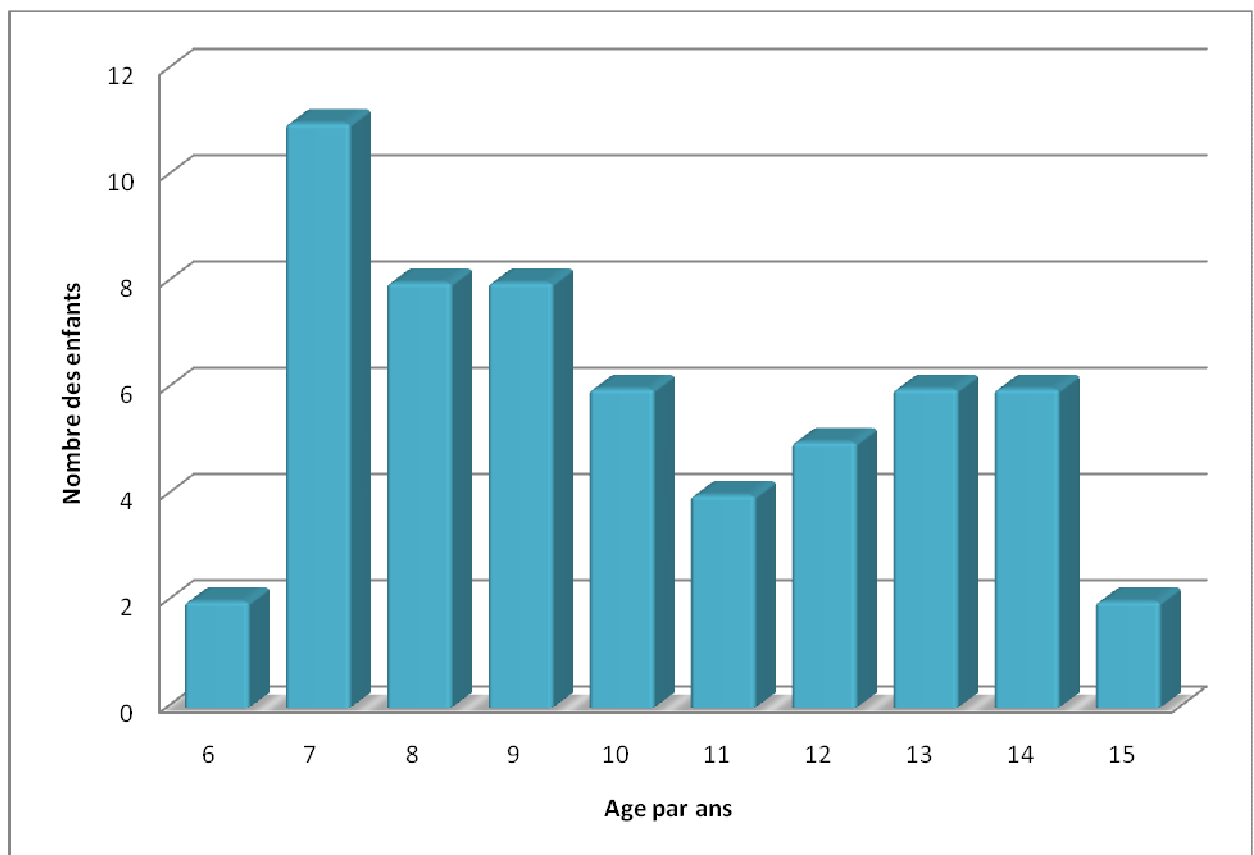
# RESULTATS & ANALYSE

## I-Epidémiologie

### 1. Age

Dans notre série de 58 enfants, l'âge moyen a été de 10 ans avec des extrêmes de 6 et 15 ans. La répartition par tranche d'âge montre un pic à 7 ans (figure1).

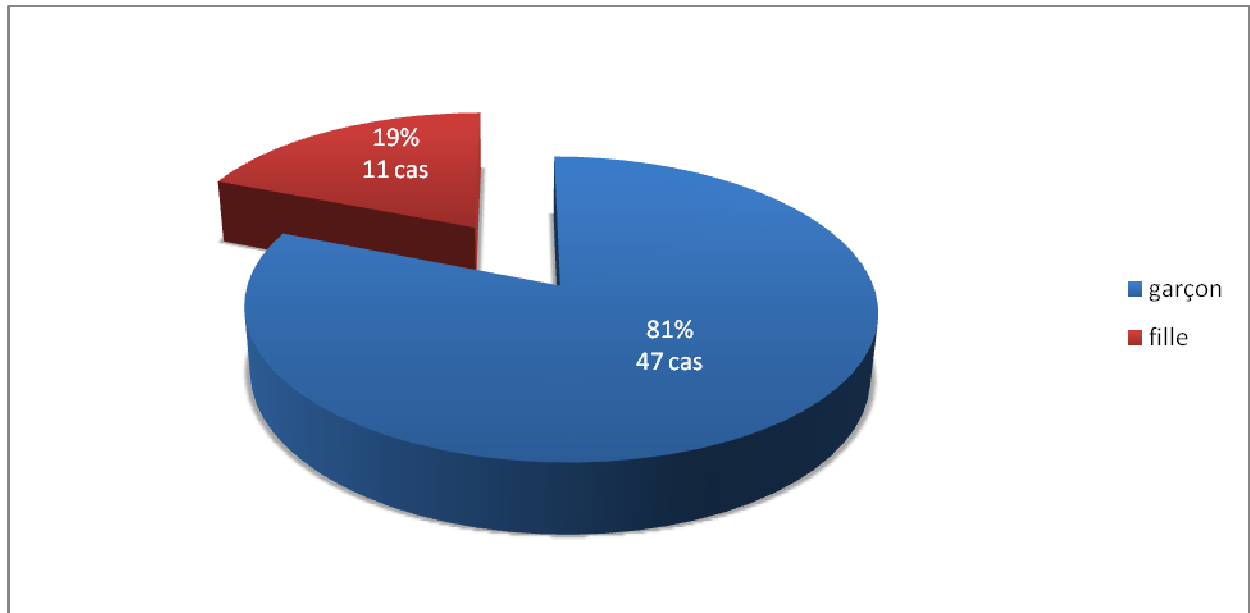
La moitié des patients ayant été pris en charge par ECMES, avaient l'âge entre 7 et 9 ans (46,5 % des cas).



**Figure 1: répartition en fonction de l'âge (n=58)**

## 2. Sexe

La prédominance masculine a été très nette dans notre série, avec 47 garçons soit 81% des cas et 11 filles soit 19% des cas (figure 2). Le sexe ratio était de 4,27 en faveur des garçons.



**Figure2:**répartition en fonction du sexe (n=58)

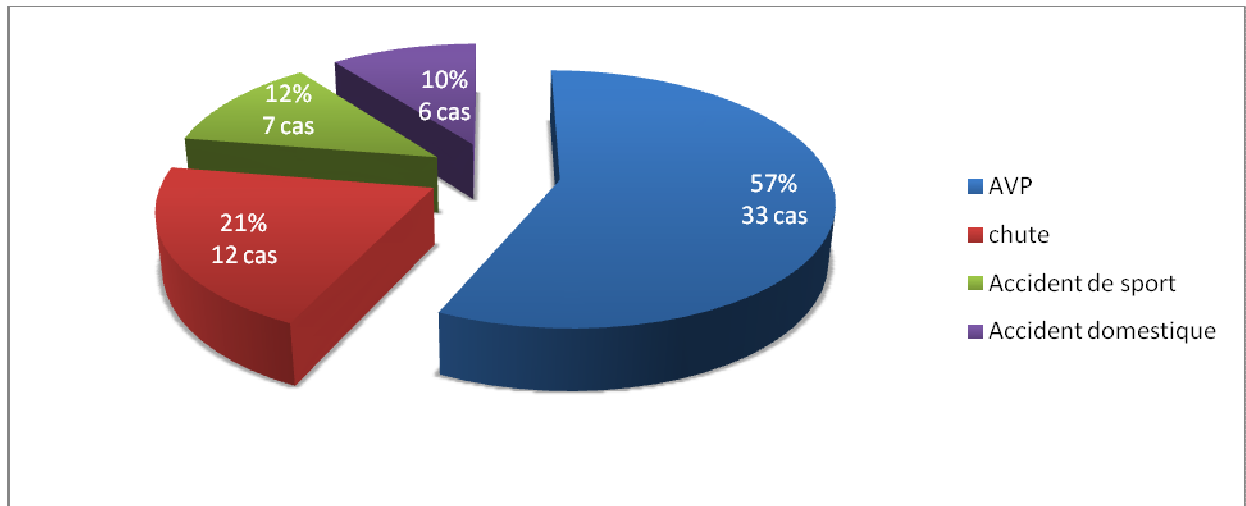
## 3. Accident causal

Les causes des fractures peuvent être réparties comme suit (figure 3) :

- ◆ Les accidents de la voie publique (AVP) : 33 cas.
- ◆ Les chutes : 12 cas.

Ces chutes variaient entre des chutes d'arbre, d'un mur, d'escalier et même des chutes de l'enfant de sa hauteur.

- ◆ les accidents de sport : 07 cas.
- ◆ les accidents domestiques : 06 cas.

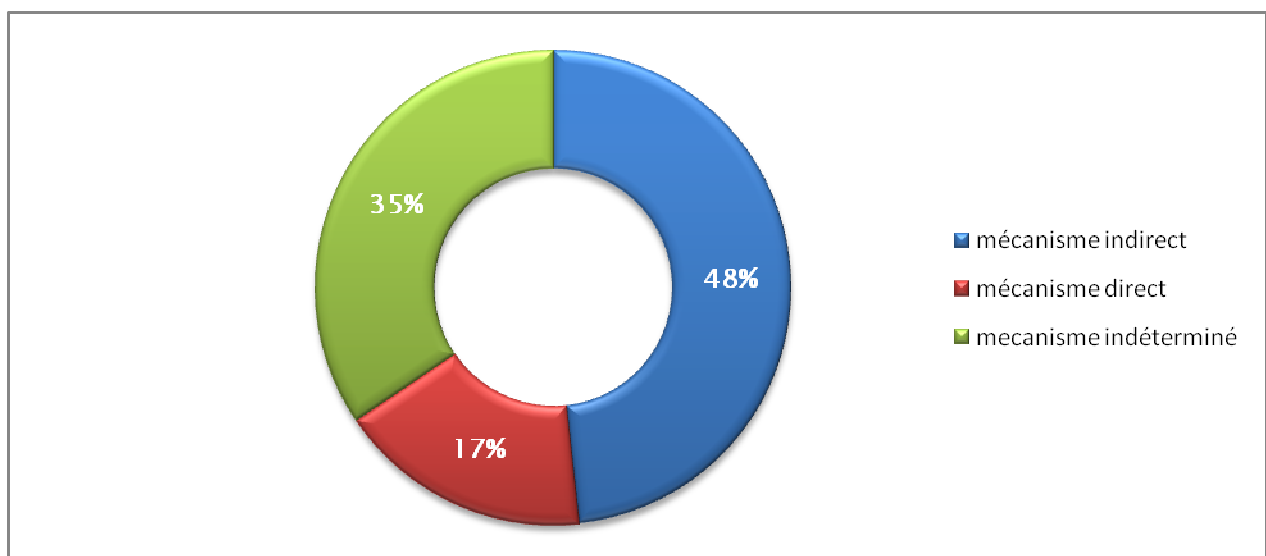


**Figure 3: Répartition des fractures selon l'agent causal (n=58)**

Dans notre série, les AVP ont constitué la principale étiologie des fractures du fémur chez les enfants (57% cas).

#### **4. Mécanisme**

Dans notre série, le mécanisme est indirect chez 28 enfants, direct chez 10 enfants. Il n'a pas pu être déterminé chez 20 enfants (figure4).



**Figure 4: Répartition des fractures selon le mécanisme (n=58)**

## **II–Etude clinique**

### **1. Côté atteint**

Le côté gauche est atteint dans 1 cas sur 2, le côté droit est atteint dans 46,5% des cas. Deux cas d'atteinte bilatérale ont été notés dans notre série (tableau II).

**Tableau II : répartition en fonction de côté atteint (n=58)**

<b>Côté atteint</b>	<b>Nombre de cas</b>	<b>Pourcentage %</b>
côté gauche	29	50%
côté droit	27	46,5%
Les deux côtés	2	3,5%

### **2. Signes cliniques**

Dans notre série, tous les patients avaient présenté une douleur post-traumatique associée à une impotence fonctionnelle totale du membre atteint.

A l'inspection, le raccourcissement du membre traumatisé a été observé chez 54 enfants soit 93%. La déformation était évidente chez 55 patients soit 95%.

Une fracture du fémur a été traitée tardivement par ECMES après un mois de traumatisme, chez un seul enfant dans notre série. Il s'agissait d'un garçon âgé de 9ans, qui s'est présenté pour une boiterie d'esquive et ILMI de 3cm. Ce garçon a été traité initialement par Jbira.

### **3. Ouverture cutanée**

La fracture était ouverte dans 02 cas, classés stade I de CAUCHOIX et DUPARC. Après parage de la plaie, les 2 patients ont été mis sous antibiothérapie par voie intraveineuse pendant 48 h, à base d'amoxicilline-acide clavulanique (100 mg /kg/J).

### **4. Lésions vasculo-nerveuses**

Aucune atteinte vasculo-nerveuse n'a été répertoriée, dans notre étude.

## **III-Lésions associées**

Dans notre série ,17 enfants (29%) présentaient des lésions associées :

- ◆ 9 traumatismes crâniens dont :
  - 7 traumatismes crâniens bénins nécessitant juste une surveillance.
  - 2 traumatismes crâniens graves comportant une fracture du rocher, et une embarrure pariétale, ayant nécessité un traitement en milieu neurochirurgical avec une bonne évolution.
- ◆ Un cas de traumatisme rachidien avec fracture corporéale de D6
- ◆ 4 cas de contusions abdominales dont un cas présentant une contusion hépatique, et 3 avaient un épanchement abdominal minime sans lésions décelables.
- ◆ 3 traumatismes du massif facial dont :
  - Une fracture mandibulaire.
  - Une fracture du toit de l'orbite.
  - Une fracture des parois du sinus maxillaire.
- ◆ Une luxation de la hanche a été notée chez un seul enfant. La TDM n'a pas montré de fracture du cotyle associé. Une réduction orthopédique avec immobilisation par un plâtre pélvi-pédieux a été préconisée.

- ◆ Un état de choc hypovolémique a été noté chez un seul cas qui a été stabilisé par le remplissage. Il s'agissait d'une fille de 7ans, ayant présenté suite à un AVP, une fracture bilatérale du fémur sans autres lésions associées.

## **IV–Etude radiologique**

### **1. Localisation des fractures**

Dans notre série, on a noté une prédominance d'atteinte du tiers moyen dans 62% des cas (tableau III).

**Tableau III : Répartition selon le siège du trait de fracture (n=60)**

<b>Localisation</b>	<b>Nombre de cas</b>	<b>Pourcentage%</b>
Tiers supérieur	17	28%
Tiers moyen	37	62%
Tiers inférieur	06	10%

### **2. Types des fractures**

#### **2.1. Fractures simples**

On a noté ,47 cas de fracture simple (78 % des cas). Le trait de fracture était :

- ◆ transversal dans 17 cas.
- ◆ oblique court dans 9 cas, oblique long dans 13 cas.
- ◆ spiroïde dans 8 cas.

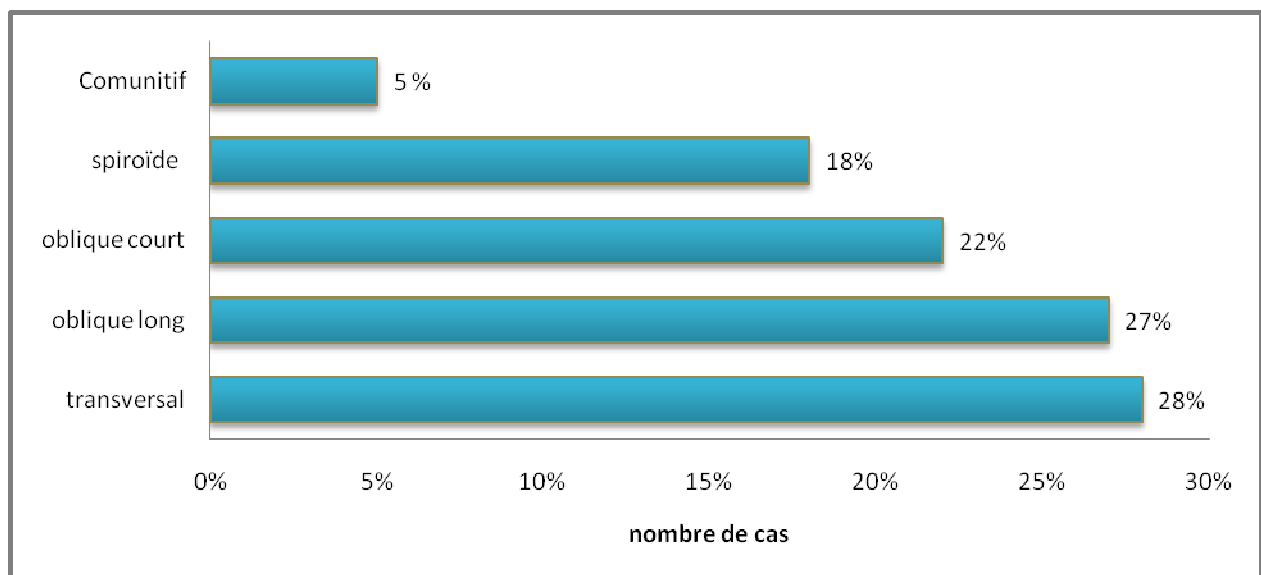
## 2.2. Fractures complexes

La fracture avec 3 eme fragment (figure 5) a été présente dans 10 cas (17% cas). Le trait de fracture était :

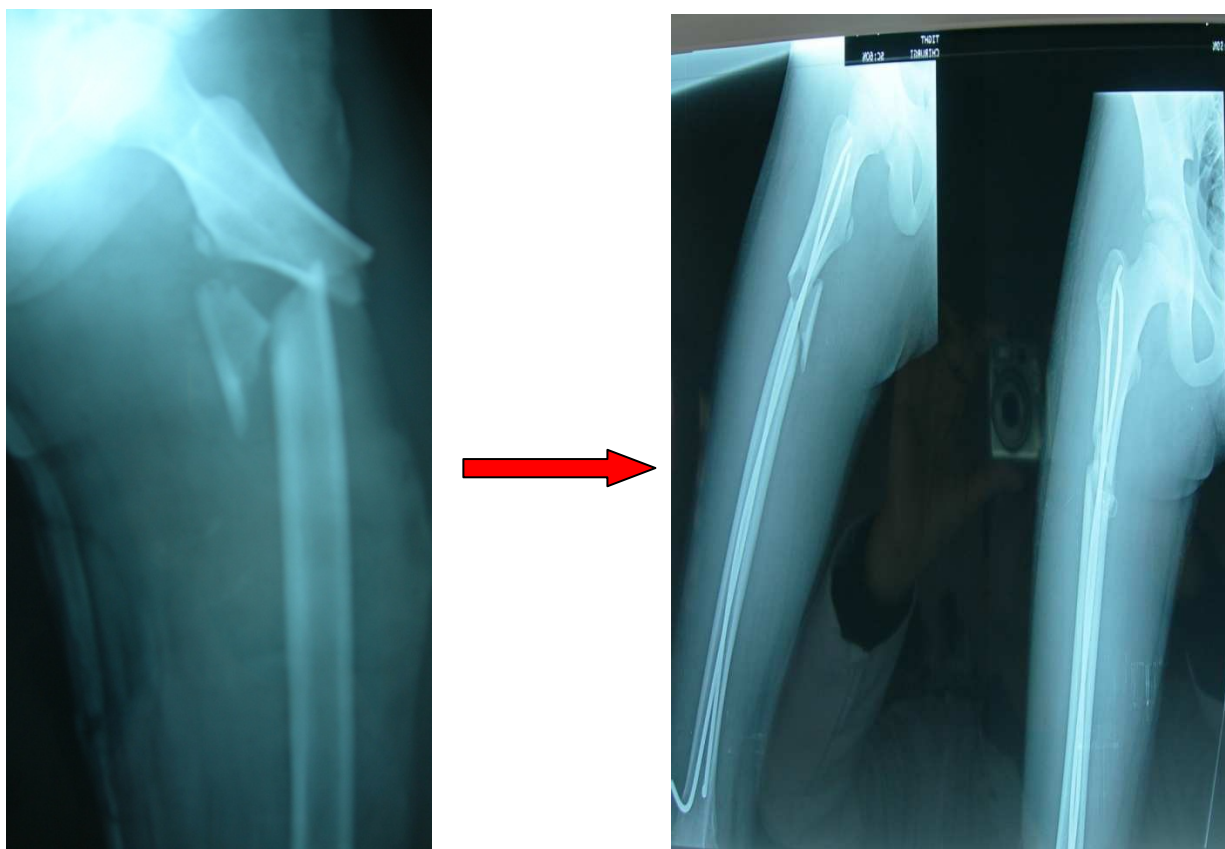
- ♦ oblique court dans 4 cas, oblique long dans 3 cas.
- ♦ spiroïde dans 3 cas.

Les fractures comminutives représentaient seulement 5% (3 cas) des fractures, dans notre série.

L'analyse radiologique des fractures a montré une prédominance des fractures à trait oblique dans 49% des cas (figure 6).



**Figure 6** : répartition selon le trait de fracture (n=60)



**Figure 5 :** fracture avec 3eme fragment du 1/3 supérieur traitée par embrochage ascendant.

## **V-Traitement**

### **1. Délai entre l'hospitalisation et l'intervention**

Le délai entre l'accès du malade au service et l'intervention varie entre 1 et 10 jours avec une moyenne de 3 jours, en attendant la disponibilité du matériel, du bloc opératoire ou la stabilisation de l'état du patient.

En attendant l'intervention, les patients ont bénéficié d'une attelle plâtrée provisoire dans un but antalgique.

### **2. Technique opératoire**

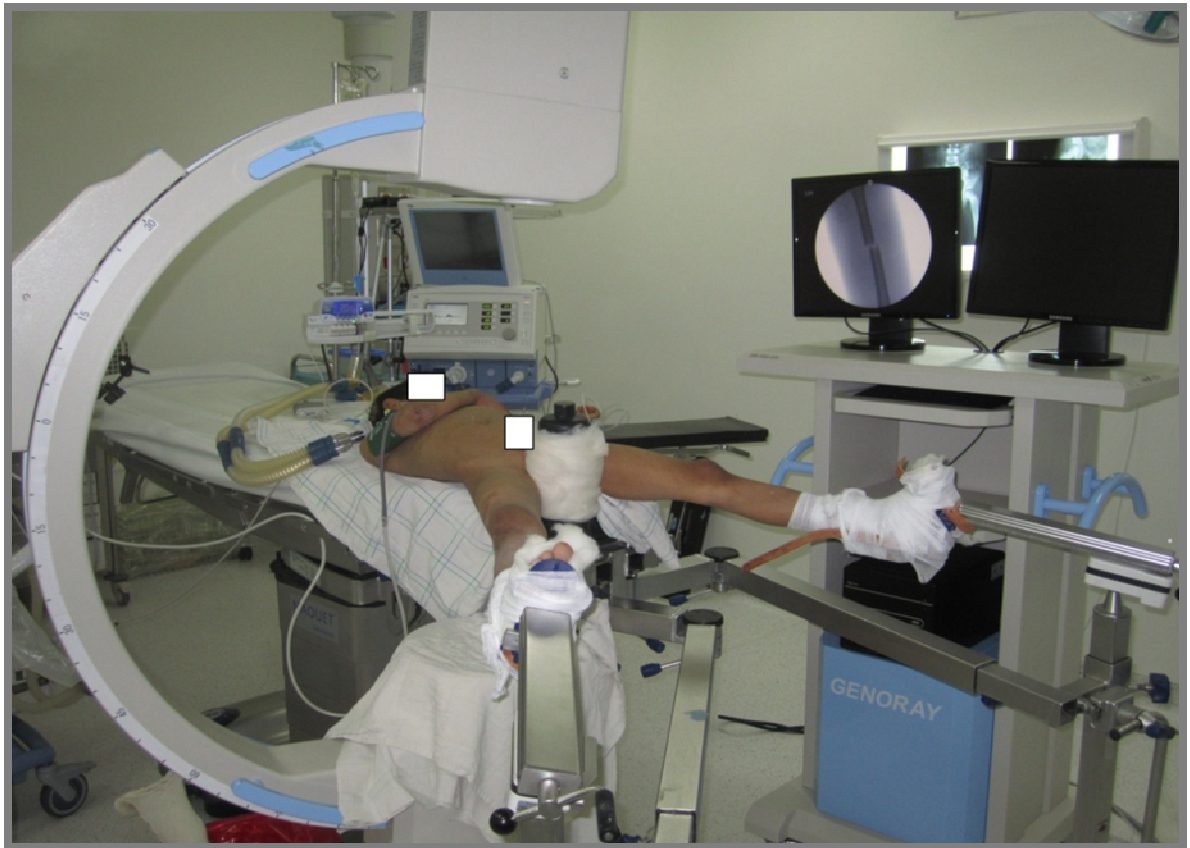#### **2.1. Installation**

Tous nos patients ont bénéficié une réduction sur table orthopédique (figure 7).L'ECMES a été réalisé à ciel fermé sous amplificateur de brillance, dans 57 cas.On était obligé d'aborder le foyer fracturaire par impossibilité de réduction, dans 3 cas.

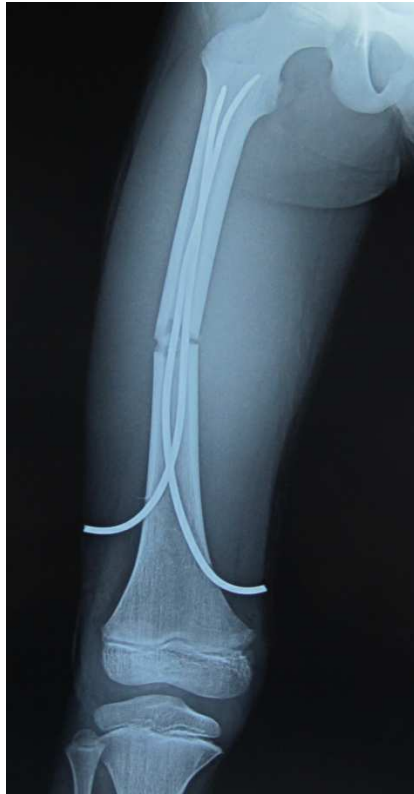#### **2.2. Montage utilisé**

Le montage classique, bipolaire ascendant à deux broches a été utilisé chez 54 cas (90 %).Il s'agissait des fractures du tiers supérieur et du tiers moyen (figure 8).

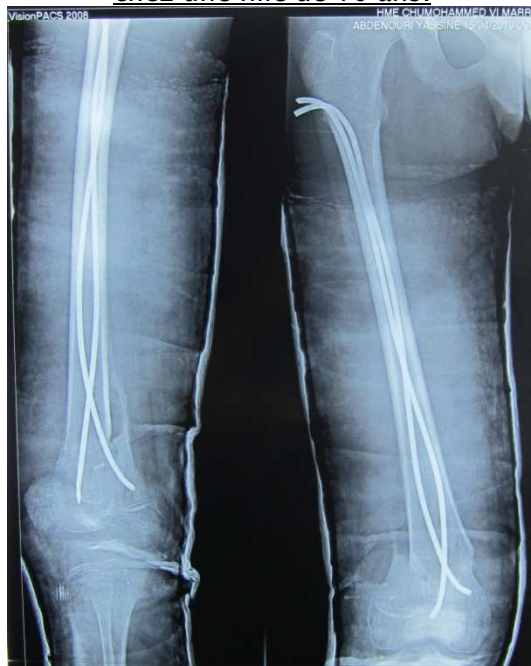Le montage unipolaire descendant a été utilisé dans 06 cas pour des fractures du tiers inférieur du fémur (figure 9).



**Figure 7:** installation du malade sur table orthopédique



**Figure 8 :** embrochage ascendant d'une fracture transversal du tiers moyen chez une fille de 10 ans.



**Figure 9 :** embrochage descendant d'une fracture distale à trait oblique court.

**2.3. Choix des broches**

**a. Matériaux :**

Dans notre série, les broches employées ont été des broches en titane dans 57 cas (95% cas), et en acier inoxydables dans 3 cas (un cas de fracture unilatérale et un bilatérale)

**b. Diamètre des broches: (tableau IV).**

Le choix du diamètre des broches a été fait en fonction du diamètre de la médullaire

**Tableau IV: répartition du diamètre des broches (n=60)**

<b>Diamètre 1/10 mm</b>	<b>Nombre</b>
30	29
35	23
40	8

Notre critère décisif pour le choix du diamètre des broches était le diamètre du canal médullaire.

Nous avons essayé d'étudier la corrélation entre l'âge de l'enfant et le diamètre des broches utilisés chez lui (tableau V).

**Tableau V : corrélation diamètre des broches – âge (n=58)**

<b>Diamètre broches</b>	<b>Age par ans</b>									
	<b>6</b>	<b>7</b>	<b>8</b>	<b>9</b>	<b>10</b>	<b>11</b>	<b>12</b>	<b>13</b>	<b>14</b>	<b>15</b>
<b>30</b>	2	10	7	6	5	-	1	-	-	-
<b>35</b>	-	1	1	2	1	4	4	3	2	1
<b>40</b>	-	-	-	-	-	-	-	3	4	1

Dans notre série, on a remarqué que :

- ◆ Les broches des 30/10 mm qui ont été indiqués selon le diamètre médullaire, ont pu être utilisés jusqu'à l'âge de 12 ans. Ce garçon de 12 ans avait une petite taille et un diamètre du canal médullaire de 12mm.
- ◆ Les broches des 35/10 ont été utilisées pour des enfants de 7ans et 8 ans.

Dans notre série, l'âge de l'enfant n'avait pas de valeur décisive dans le choix du diamètre des broches.

#### **2.4. Durée de l'intervention**

Chez la plupart des patients, la durée moyenne d'installation, entre l'intubation et l'incision a été de 30 minutes, la durée moyenne de l'embrochage proprement dit a été de 45 minutes.

## **VI-Suites postopératoire**

### **1. Immobilisation complémentaire**

Aucune immobilisation complémentaire n'était nécessaire après l'ECMES sauf chez 3 enfants : Une attelle cruro-pédieuse antalgique a été confectionnée chez 2enfants ayant une fracture comminutive, et une immobilisation par un plâtre pélvi-pédieux a été préconisée chez un enfant ayant une luxation de la hanche associée.

La radiographie du contrôle avec les 2 incidences (face et profil), était également de règle en post opératoire immédiat, à une semaine, à 1 mois, et à 3mois.

### **2. Verticalisation et reprise de l'appui**

La marche avec béquilles sans appui a été autorisée après 3,5 jours de l'intervention, sauf chez les patients ayant d'autres lésions traumatiques. L'appui partiel en utilisant des

béquilles a été obtenu vers le 15<sup>ème</sup> jour postopératoire. L'appui total a été permis en moyenne à partir d'un mois.

### **3. Durée d'hospitalisation**

La durée moyenne d'hospitalisation était 9 jours. En excluant les patients ayant des lésions associées, la durée est diminuée à 4 jours.

Une auto-rééducation du genou a été réalisée dans tous les montages ascendants.

La reprise de la scolarité a été faite un mois après la chirurgie sauf chez les cas présentant des complications.

## **VII-Complications précoces**

### **1. Incidents per-opératoires**

#### **1.1. Phénomène de korskew**

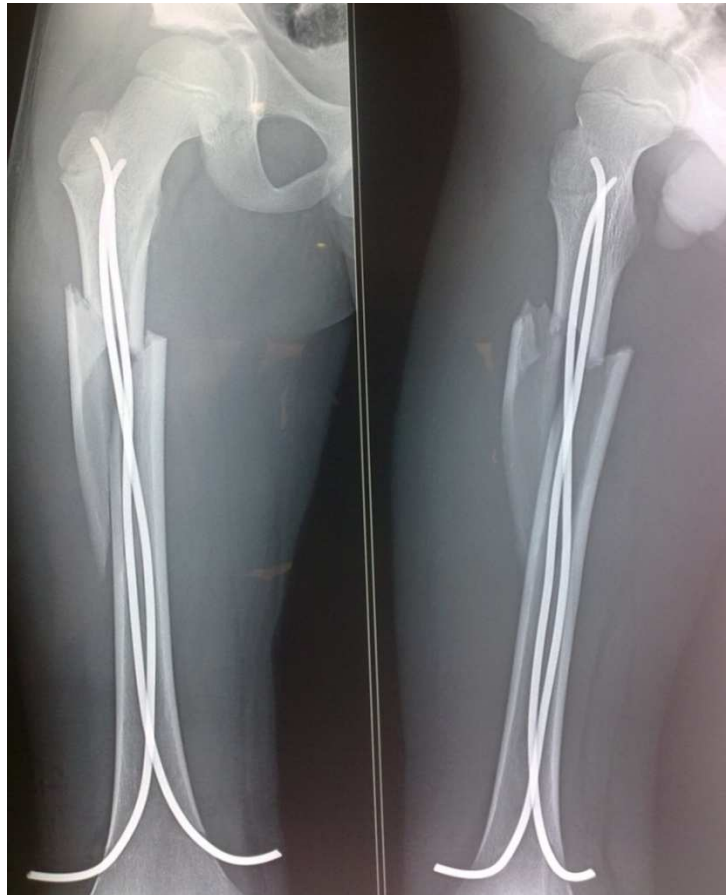Il est représenté par l'enroulement des broches l'une sur l'autre. Dans notre série, 09 cas ont été notés dans les radiographies de contrôle (figure 10).

#### **1.2. Difficulté de réduction**

Elle a été observée dans 3 cas nécessitant le recours à l'ouverture du foyer. La cause a été signalée dans un seul cas avec interposition musculaire dans le foyer de la fracture.

### **2. Complications générales**

Les complications thromboemboliques sont exceptionnelles chez les jeunes patients, nous n'en avons constaté aucun cas.



**Figure 10 :** Embrochage ascendant pour une fracture comminutive du tiers supérieur avec phénomène de Korskew chez un garçon de 10ans.

### **3. Complications infectieuses**

Un cas de suppuration sur broche a été noté à la fin de la 3eme semaine postopératoire, nécessitant le retrait des broches, un traitement antibiotique, et la mise en place d'un fixateur externe. L'évolution était favorable chez ce garçon.

Un cas de suppuration superficielle sur l'extrémité d'une broche a été noté, suite à une extériorisation du bout distal de la broche après l'appui. L'évolution était favorable après l'ablation du matériel d'ostéosynthèse.

### **4. Problèmes des broches**

#### **4.1. Saillie de la broche**

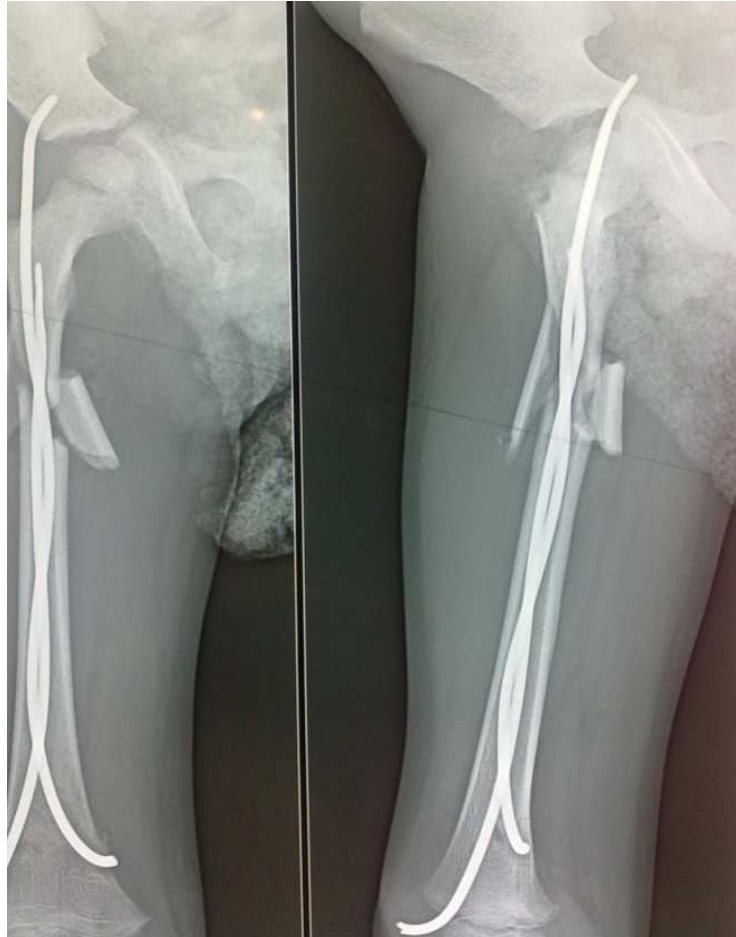Cette complication a été observée dans 5 cas (8 % cas), la saillie anormale des broches a menacé la peau. Une recoupe des broches a été réalisée sous anesthésie générale.

#### **4.2. Migration de la broche**

Nous avons rencontré 2 cas de migration proximale de la broche, après embrochage rétrograde.

- ✓ Le 1<sup>er</sup> cas s'agissait d'un garçon de 9ans, ayant une fracture comminutive au niveau du tiers supérieur. Cet enfant avait un canal médullaire de 12mm, les broches utilisées étaient de 30/10mm. La radiographie de contrôle systématique à J7 postopératoire a objectivé la migration proximale d'une broche (figure11). Le patient n'a pas présenté aucun signe clinique de cette migration.
- ✓ Le 2<sup>eme</sup> cas était un enfant de 10 ans ayant une fracture du tiers moyen à trait oblique long. Les broches utilisées étaient de 35/10 mm pour un canal médullaire de 14 mm. La migration d'une broche détectée à la radiographie de contrôle, était asymptomatique.

Dans les 2 cas un repositionnement de la broche a été préconisé.



**Figure 11** : migration proximale de la broche avec phénomène de Karszewski  
sur une fracture comminutive du tiers supérieur.

## **5. Déplacement secondaire**

Une fracture itérative au niveau de la convergence des broches avec déplacement secondaire et angulation de 22°, a été notée chez un enfant suite à une chute de sa hauteur, nécessitant une réduction plâtrée sous anesthésie générale, pendant 3 semaines.

## **6. Complications fonctionnelles**

Quatre patients, tous ayant bénéficié d'un embrochage ascendant, présentaient une boiterie douloureuse en rapport avec l'irritation des vastes internes et externes par les extrémités distales des broches. Cette boiterie a disparu après la recoupe des broches.

## **VIII-Complications tardives**

### **1. Cal vicieux**

L'analyse des clichés radiologiques nous a permis de juger 59 cals de bonne qualité (98% cas). Un seul cas a présenté un cal vicieux en varus de 12° (figure 12).

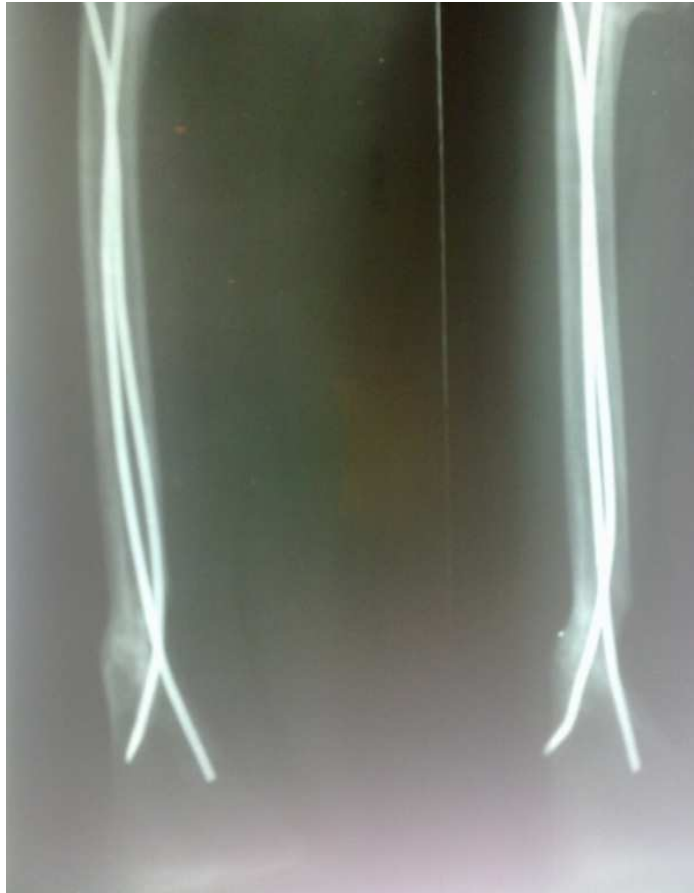### **2. Raideur du genou**

La limitation articulaire du genou a été constatée chez 10 patients. La raideur intéresse surtout la flexion du genou.

Un enfant de 10 ans, vu à la consultation 6 mois après l'ECMES, présentait une limitation de l'extension du genou de 15°. L'ablation des broches a permis la récupération totale de l'extension.

### **3. Pseudarthrose et retard de consolidation**

La consolidation a été faite dans un délai qui varie entre 4 et 6 mois avec une moyenne de 5 mois. Dans notre série, aucun patient n'a présenté ces deux complications.



**Figure 12 : cal vicieux en varus de 12° chez une fille de 8ans**

#### **4. Inégalité de longueur des membres inférieurs**

Dans notre série, 4 patients présentaient une inégalité de longueur de 10mm : 3 cas par hypercroissance et un seul cas par raccourcissement sans aucun retentissement fonctionnel (figure 13).

### **IX–Evolution et résultat final**

#### **1. Evolution**

##### **1.1. Recul**

Les patients étaient suivis en consultation et évalués cliniquement et radiologiquement, à une semaine, à la fin du premier mois, au 3ème mois, et à l'ablation du matériel au 6ème mois.

Le recul moyen était de 8 mois, avec des extrêmes de 6 et 11 mois.

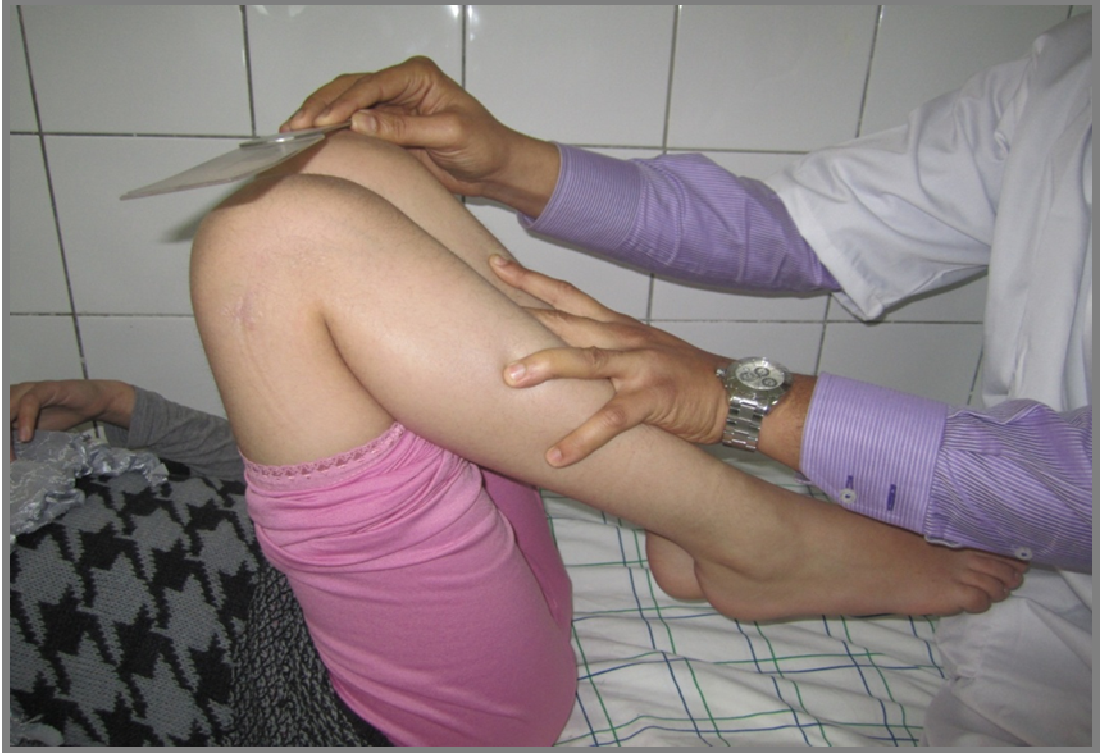##### **1.2. Ablation du matériel d'ostéosynthèse**

L'ablation du matériel d'ostéosynthèse a été pratiquée en moyenne à 7,5 mois après l'embrochage avec des extrêmes de 6 et 11 mois.

L'intervention a toujours été réalisée sous anesthésie générale, au cours d'une hospitalisation de jour. Elle n'a pas toujours été facile, dans 15 cas dans notre série. La raison de cette difficulté a été l'enroulement des broches dans 13 cas, et migration des broches dans 2 cas.

#### **2. Résultats**

L'évaluation des résultats globaux de nos patients selon le score de Flynn a été faite chez 45 enfants (47 cas de fracture), 13 enfants n'ont pu être évalués selon ce score, faute de renseignements suffisants.



**Figure 13:** raccourcissemnt de 10mm post embrochage ascendant  
d'une fracture du tiers moyen de la diaphyse fémorale, à trait oblique court  
chez une fille de 10 ans

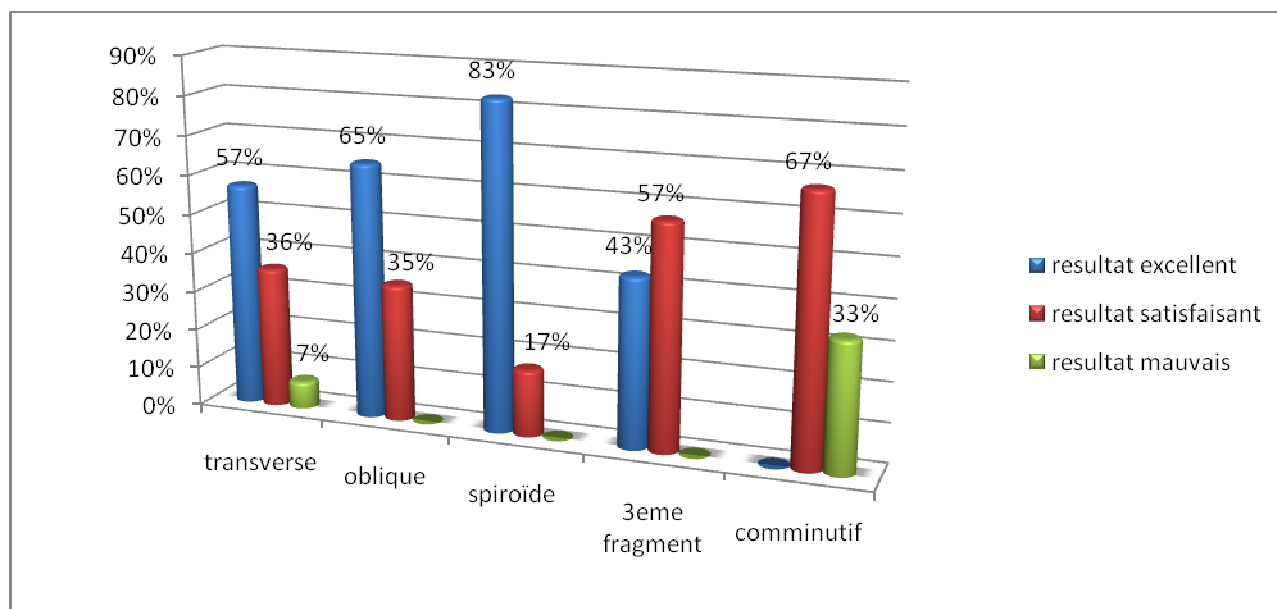
**2.1. Résultats globaux**

Selon les critères de Flynn et al, les résultats étaient excellents dans 58% des cas, satisfaisants dans 38 % des cas et mauvais dans 4 % des cas (tableau VI).

**Tableau VI** : résultats finaux de notre série selon score de Flynn (n=47).

Résultat	Excellent	satisfaisant	Pauvre
ILMI	< 1cm	< 2cm	>2cm
Douleur	absente	absente	Présente
Déviaton axiale	<5°	<10°	>10°
Complication	Absente	Mineure et résolue	Morbidité majeure et durable
<b>Notre série</b>	<b>58% (27 cas)</b>	<b>38% (18 cas)</b>	<b>4% (2 cas)</b>

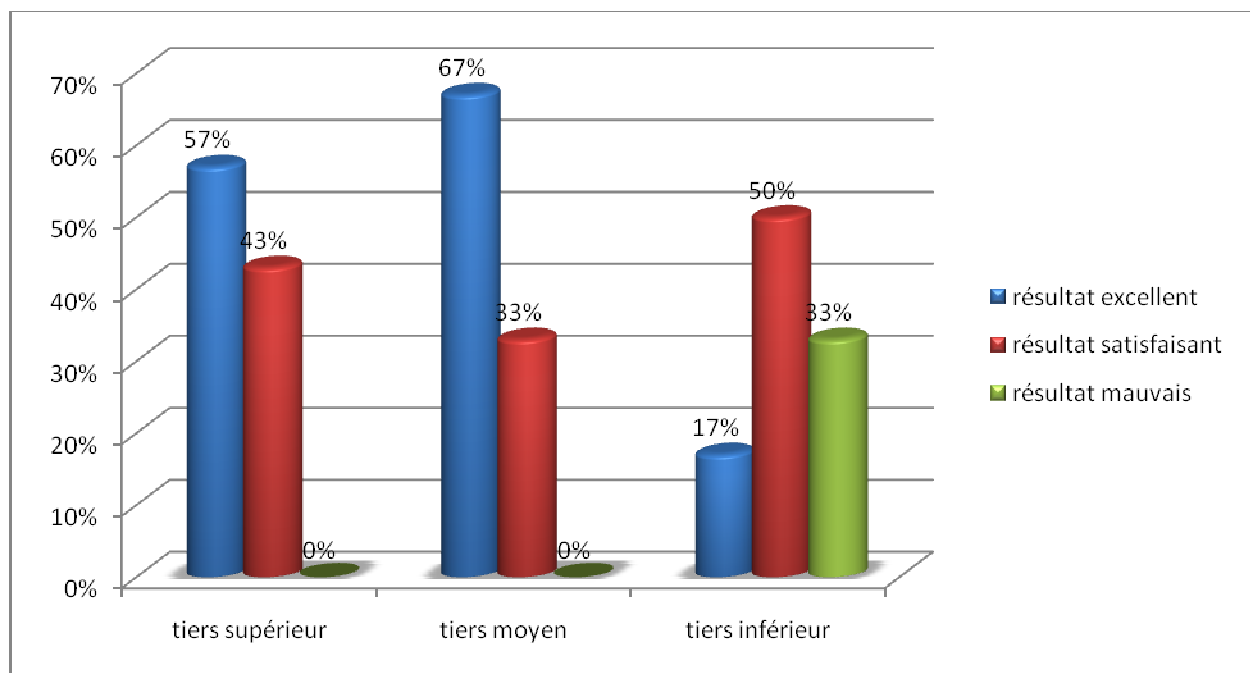
**2.2. Résultats selon le trait de la fracture**



**Figure 14:** résultats en fonction de type du trait de la fracture (n=47)

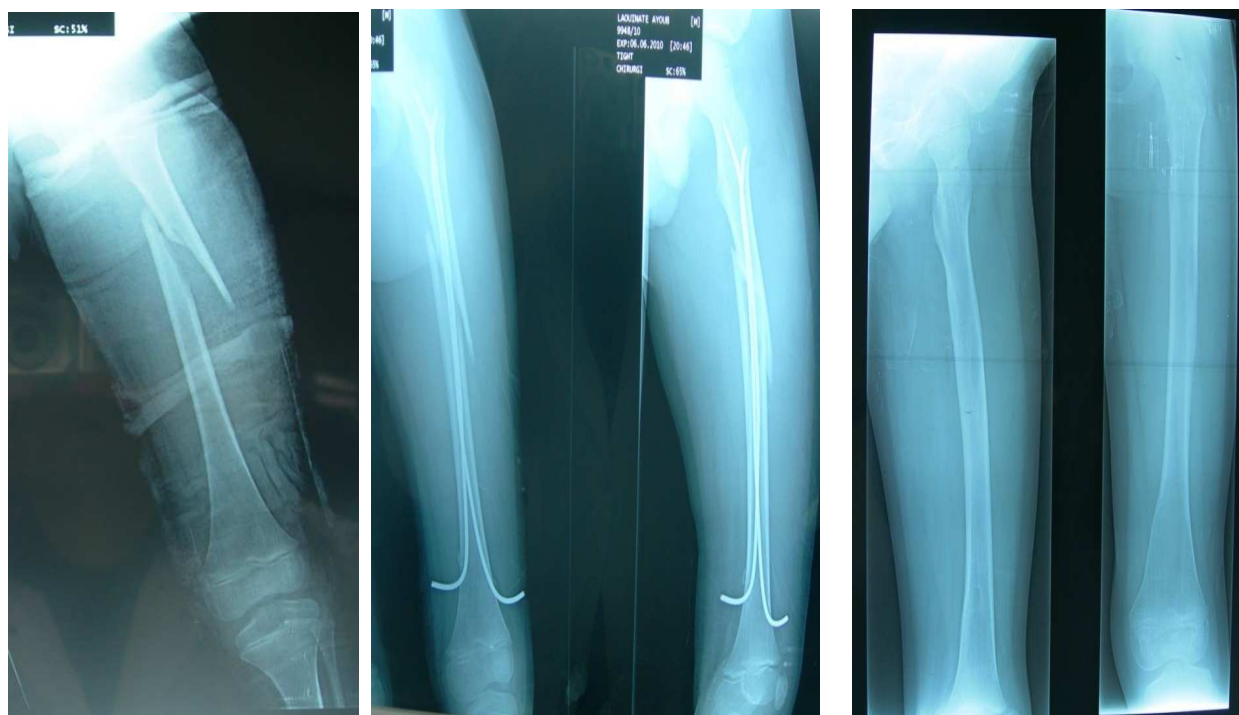
- ◆ Les meilleurs résultats ont été obtenus dans les fractures spiroïdes, suivi par les fractures obliques (figure 15), puis les fractures transverses, et finalement les fractures avec 3eme fragment.
- ◆ Nous avons noté que les résultats étaient mauvais dans plus du tiers des fractures comminutives.

### 2.3. Résultats selon la localisation



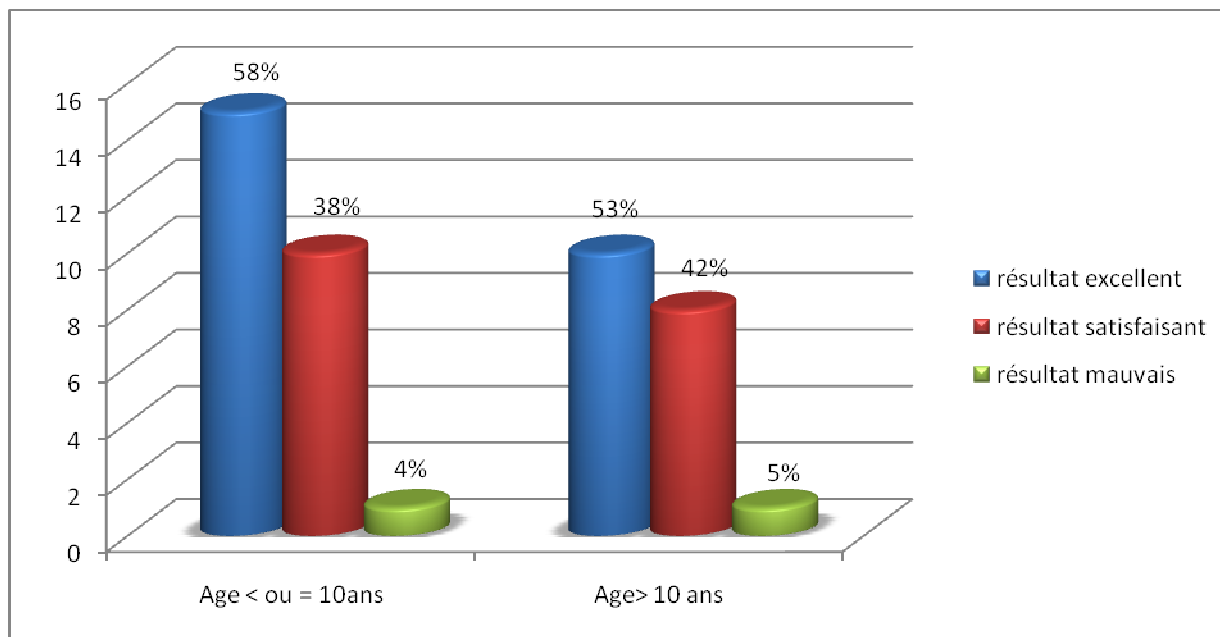
**Figure 16 : résultats en fonction de localisation de fracture (n=47)**

- ◆ Les fractures du 1/3 moyen avaient les meilleurs résultats, suivis par les fractures du 1/3 supérieur.
- ◆ Les mauvais résultats détectés dans notre série, étaient en rapport avec des fractures du tiers inférieur.



**Figure 15** : résultat excellent d'un embrochage ascendant d'une fracture du tiers supérieur à trait oblique long.

**2.4. Résultats en fonction de l'âge**



**Figure 17 : résultats en fonction de l'âge (n=45)**

Dans notre série, les résultats étaient légèrement meilleurs pour les enfants de moins de 10 ans.

# DISCUSSION

## I-Epidémiologique

### 1. Age

Dans la plupart des séries [4-7], ainsi que dans notre série, l'ECMES a été effectué à partir de l'âge de 6-7 ans. Certains auteurs [8-10], ont utilisé l'ECMES à partir de l'âge de 2-3 ans (tableau VII).

**Tableau VII Répartition de l'âge selon les auteurs**

<b>Auteurs</b>	<b>Moyenne d'âge (ans)</b>	<b>Extrêmes</b>
ANASTASOPOULOS et al [4]	9,7	7,2-13,5
SAIKIA et al [5]	10,8	6-16
HALLOUT et al [6]	10	7-14
ABDEL RAZAK et al [7]	8,65	6-14
MOROZ et al [8]	10,3	3-18
KHAZZAM et al [9]	9,7	2-17
VIERHOUT et al [10]	6	3-16
<b>Notre série</b>	<b>10</b>	<b>6-15</b>

### 2. Sexe

Dans notre série, il y avait une prédominance masculine (tableau VIII), avec un sexe ratio de 4,27. Ces résultats rejoignent ceux de la littérature.

Métaizeau [11] trouve un sexe ratio de 3.1. Hinton et al [12] trouvent sur 1485 cas de fractures du fémur chez l'enfant une prédominance masculine à tous les âges avec un sexe ratio de 2,49.

**Tableau VIII** Répartition du sexe selon les séries

<b>Auteurs</b>	<b>Garçon (%)</b>	<b>Fille (%)</b>
MOROZ et al [8]	74,7	25,3
KHAZZAM et al [9]	73	27
SAIKIA et al [5]	82	18
HALLOUT et al [6]	75	25
ELMADI A [13]	66	34
<b>Notre série</b>	<b>81</b>	<b>19</b>

Cette prédominance masculine pouvait être expliquée par l'hyperactivité des garçons, ainsi que leur tendance à une insertion précoce dans la vie active.

### **3. Etiologies**

Pour la plupart des auteurs [4–10], les AVP sont responsables des deux tiers des fractures du fémur de l'enfant.

Métaizeau [11] trouve que le mécanisme de la fracture est une variante de l'âge :

- ❖ Avant 4 ans, les principales causes sont les chutes (49 %) et la maltraitance (30 %), les AVP ne représentant que 12,5 %.
- ❖ Entre 4 ans et 13 ans, les AVP prédominent (70%), suivis des chutes (20%).

- ❖ Au delà de 13 ans, les accidents sportifs sont plus fréquents (15 %), mais ce sont encore les AVP qui prédominent (75 %).

Dans notre travail les AVP prédominent à tous les âges (57 %).

#### **4. Côté atteint**

Le côté atteint n'intervient pas dans l'interprétation des résultats puisqu'il est un critère aléatoire.

En effet, la constitution anatomique, l'architecture et la vascularisation sont identiques pour les deux fémurs.

Dans notre série, nous avons noté une légère prédominance de l'atteinte du côté gauche par rapport au côté droit à l'opposé des autres séries de la littérature (tableau IX).

**Tableau IX : Répartition du côté atteint selon les séries**

<b>Auteurs</b>	<b>Côté droit (%)</b>	<b>Côté gauche (%)</b>
SALEM [14]	63	37
ANASTASOPOULOS [4]	46	54
SAIKIA [5]	54 ,5	45,5
ELMADI A [13]	52,5	47,5
<b>Notre série</b>	<b>48</b>	<b>52</b>

L'atteinte bilatérale constatée dans 2cas dans notre série, a une valeur pronostic et peut engager le pronostic vital de l'enfant.

## **II–Etude clinique**

### **1. Diagnostic clinique**

Le diagnostic clinique d'une fracture de la diaphyse fémorale est aisé [1] :

- ◆ L'interrogatoire après avoir précisé l'heure, les circonstances du traumatisme, les antécédents du patient, retrouve la notion de douleur atroce de la cuisse avec impotence fonctionnelle totale.
- ◆ L'examen clinique trouve une cuisse raccourcie, oedématiée, déformée, avec une crosse antéro–externe et une attitude de la jambe en rotation externe, avec présence ou non d'une ouverture cutanée.
- ◆ Le reste de l'examen somatique doit être minutieux à la recherche de complications locorégionales, notamment vasculo–nerveuses et de lésions associées dont certaines peuvent mettre en jeu le pronostic vital

#### **1.1. Ouverture cutanée**

Dans les fractures de la diaphyse fémorale, l'ouverture cutanée est rare [1]. On a noté 2 cas de fracture ouverte stade I de CAUCHOIX et DUPARC dans notre série.

Dans certaines séries [7,10,13,15,16], les patients présentant une fracture ouverte stade II de CAUCHOIX et DUPARC, ont été traités par parage et fermeture de la plaie, puis embrochage à foyer fermé, sous couvert d'une antibioprofylaxie.

#### **1.2. Lésions vasculo-nerveuses**

Les lésions vasculo–nerveuses sont exceptionnelles [1], elles sont le fait de traumatismes extrêmement violents.

Dans notre étude, aucune atteinte vasculo-nerveuse n'a été observée. Ces résultats rejoignent ceux de la plupart des séries [4-10]. MIDRAD [17] a rapporté 2 cas de lésions vasculo-nerveuses dans une série de 56 enfants.

## **2. Lésions associées**

Dans notre étude, les lésions associées étaient survenues toujours après un AVP. Comme dans la plupart des séries [18,19], un tiers environ de nos patients avaient subi un traumatisme crânio-encéphalique, de gravité variable.

Par contre, il faut insister sur la gravité des contusions abdominales associées.

**Tableau X** comparaison des lésions associées avec la littérature

<b>Auteurs</b>	<b>Traumatisme crânien</b>	<b>Traumatisme abdominal</b>	<b>Autres fractures associées</b>
MOROZ et al [8]	19	17	51
HALLOUT et al [6]	4	1	2
KHAZZAM et al [9]	10	0	24
BARLAS et al [20]	6	1	5
JAWADI et al [21]	22	14	44
<b>Notre série</b>	<b>9</b>	<b>4</b>	<b>6</b>

Dans le cadre du polytraumatisme, la participation du fémur dans la constitution de la spoliation sanguine a été évaluée à 6% [22]. Ses conséquences hémodynamiques sont faibles [23], ce qui veut dire qu'il faut chercher ailleurs la cause d'un choc hypovolémique éventuel.

Dans notre série, on a noté un seul cas de choc hypovolémique, expliqué par la bilatéralité de la fracture.

### **III-Etude radiologique**

#### **1. Localisation des fractures**

Dans notre série, l'atteinte du tiers moyen était prédominante, survenue dans 62% des cas, ceci concorde avec les données de la littérature (tableau XI).

**Tableau XI : répartition des fractures selon la localisation dans la littérature**

<b>Auteurs</b>	<b>Tiers supérieur</b>	<b>Tiers moyen</b>	<b>Tiers inférieur</b>
ANASTASOPOULOS [4]	13%	68%	19%
SAIKIA KC [5]	14%	68%	18%
MOROZ [8]	14%	71%	15%
KHAZZAM [9]	35%	53%	12%
<b>Notre série</b>	<b>28%</b>	<b>62%</b>	<b>10%</b>

#### **2. Trait des fractures**

Dans notre série, l'analyse des traits de fracture a montré une prédominance du trait oblique (49%). Ces résultats n'étaient pas en adéquation avec ceux de la littérature où le trait transversal était le plus prédominant (48% à 59%) [4,5,8,9]. Ceci pouvait être expliqué par la fréquence élevée des traumatismes par choc indirect dans notre série.

RATHJEN [24] insiste sur la relation entre le mécanisme du traumatisme et le trait de la fracture :

- ◆ Le trait transversal est lié habituellement à un traumatisme par choc direct très violent. Le trait oblique ou spiroïde résulte de traumatismes indirects, le trait de fracture tourne autour de la diaphyse comme une spirale, l'élément de torsion est prédominant.
- ◆ Les fractures comminutives surviennent au cours de traumatismes directs ou complexes très violents et sont souvent accompagnées de lésions des parties molles, des muscles des vaisseaux et des nerfs. Elles sont particulièrement instables.

## **IV-Traitement**

### **1. Généralité**

#### **1.1. Définition de l'ECMES**

L'ECMES réalise une ostéosynthèse souple, élastique et stable, spécifiquement adaptée aux fractures diaphysaires de l'enfant et de l'adolescent car elle respecte au mieux la biologie de la consolidation osseuse et de la croissance. Contrairement aux principes de toutes les autres méthodes de fixation osseuse qui sont rigides, ceux de l'ECMES reposent sur l'utilisation de l'élasticité des implants introduits dans l'os [1,2]. Il comporte en général l'introduction de deux broches dans la métaphyse osseuse la plus éloignée du siège de la fracture. Ces broches sont béquillées et cintrées, ce qui permet à la fois d'orienter le sens de leur pénétration dans l'os et de créer un système géométrique élastique et résistant.

#### **1.2. Rappel historique**

L'embrochage des fractures du fémur n'est pas une technique récente:

- ◆ POUYANNE en 1936, puis GODAR en 1937, et SAMAIN en 1940 rapportent des ostéosyntheses par broches transversales de fractures obliques ou spiroïdes du fémur [25,26].

- ◆ En 1940, KUENTSCHER a décrit pour la première fois l'ostéosynthèse centromédullaire du fémur, par clou, STREET en 1947, puis RUSH en 1949 utilise d'autres formes de clous, qui restent rigides.
- ◆ En 1953, JEAN et ROBERT JUDET proposent une technique d'embrochage centromédullaire du fémur de l'enfant par une broche transarticulaire introduite par le genou, cet embrochage d'alignement n'est pas suffisamment stable pour dispenser d'une immobilisation complémentaire [27,28].
- ◆ En 1957, RIEUNAU décrit un montage bipolaire ascendant, dit en "Tour Eiffel", pour traiter les fractures diaphysaires basses du fémur.
- ◆ En 1970, ENDER [28,29] expose sa technique de traitement des fractures pertrochantériennes du fémur de l'adulte par des clous élastiques centromédullaires, introduits par la métaphyse fémorale inférieure, et montés sous contrôle radioscopique jusqu'au col fémoral.
- ◆ En 1976, Cette méthode d'ostéosynthèse est étendue par KUDERNA aux fractures sous trochantériennes.
- ◆ En 1977, FRICA [25, 28, 29] a étendu cette méthode d'ostéosynthèse aux fractures diaphysaires.
- ◆ En 1977, l'ECMES est apparu en Espagne par PEREZ-SICILIA [30]
- ◆ En 1979, ERIKSSON et PANKOVICH [28] publient leur expérience du traitement des fractures diaphysaires du fémur de l'adulte par clous d'ENDER [28,29].
- ◆ En septembre 1979, LIGIER et METAIZEAU ont adapté la technique d'Embrochage Élastique Stable aux fractures du fémur de l'enfant, à la clinique Chirurgicale Infantile de NANCY (professeur PREVOT) Depuis, cette technique d'embrochage est nommée la technique de Metaizeau ou la méthode Nancéenne, et utilisée partout dans le monde [26,29].

## 2. Biomécanique de l'ECMES

### 2.1. Biomécanique de l'os de l'enfant

L'os de l'enfant, qu'il soit diaphysaire, métaphysaire, ou épiphysaire est différent de l'os de l'adulte [2] :

- Il est plus poreux, moins minéralisé et donc moins résistant.
- En revanche, il est plus hydraté et donc plus plastique et plus élastique.
- Il possède une gaine périoste plus épaisse et mieux vascularisée.

### 2.2. Biomécanique du fémur fracturé

Une fracture du fémur entraîne une rupture de la position d'équilibre, sous l'influence du poids du corps ou du tonus musculaire  $\vec{P}$ , le foyer tend à s'ouvrir en dehors [28].

La force  $\vec{P}$  appliquée au segment proximal peut se décomposer en une force de compression  $\vec{C}$  et une force d'inclinaison  $\vec{I}$ . au niveau du foyer de fracture, cette force  $\vec{C}$  se décompose en une force de compression pure  $\vec{C}_0$  et une force de cisaillement  $\vec{C}_i$ .

La force de compression  $\vec{C}_0$  est bénéfique pour la consolidation de la fracture. Par contre les forces d'inclinaison  $\vec{I}$  et de cisaillement  $\vec{C}_i$  sont néfastes (figure 18). L'ostéosynthèse par embrochage élastique stable permet de les réduire.

### 2.3. Comportement mécanique du fémur encloué

Lors d'un ECMES, chacune des deux broches montées en arcs sécants comporte au moins trois points d'appui avec l'os, un point d'appui à chaque extrémité, et un point d'appui au sommet de la courbure de la broche, situé au niveau du foyer fracturaire [26]. Au repos, si les deux broches sont symétriques, les forces appliquées à l'os en ces points s'annulent réciproquement. Si cet équilibre est rompu pendant la contraction passagère de certains muscles, ou pendant l'appui lors de la marche, le foyer de fracture tend à s'ouvrir en dehors.

L'arc à sommet interne subit une déformation visant à réduire sa courbure, et se trouve par conséquent en état de tension, par contre son opposé se détend en fermant sa courbure.

L'élasticité de ce type de montage le rend susceptible de s'opposer à certaines déformations provoquées par l'action de forces extérieures [26].

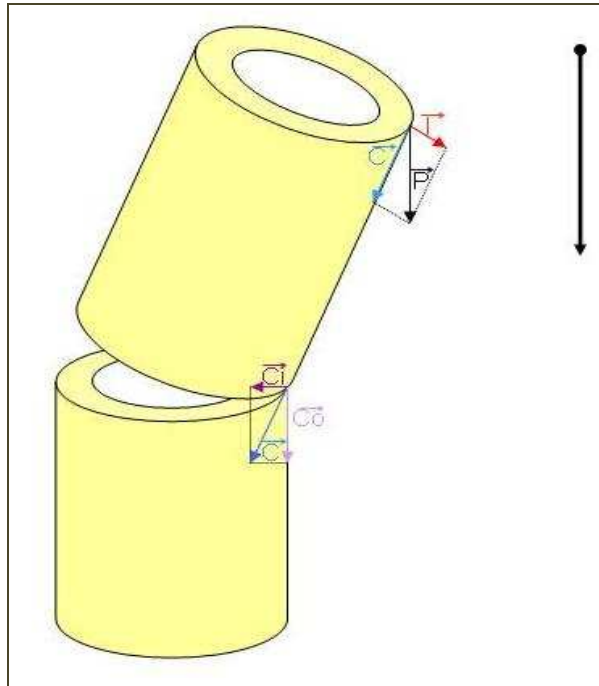
Pour les valeurs physiologiques de forces d'inclinaison, le domaine d'élasticité des broches n'est pas dépassé, et le montage tend toujours à reprendre sa position d'équilibre [31]. Selon les principes de SARMIENTO [28], les parties molles et surtout les haubans musculaires favorisent en permanence le retour à cette position d'équilibre.

Au niveau du foyer de fracture, les forces de cisaillement sont annulées par les forces d'appui exercées par les sommets des arcs élastiques (figure 19).

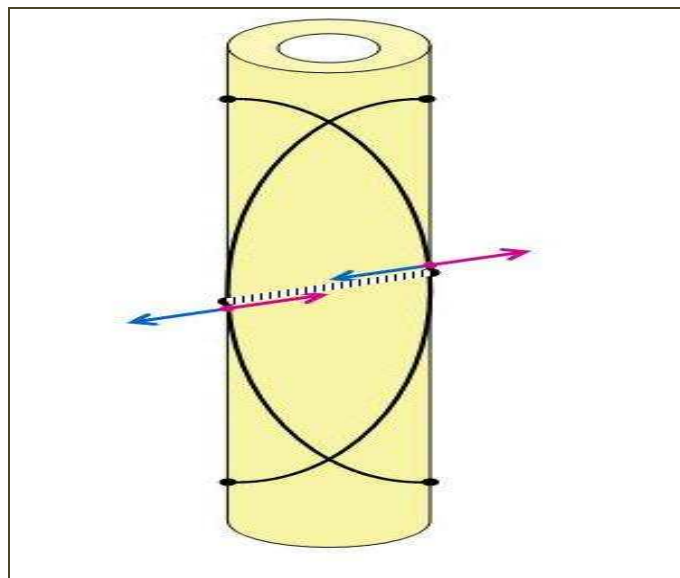
Donc, les broches élastiques autorisent des mouvements de faible amplitude qui se traduisent au niveau du foyer par l'apparition des contraintes en compression dans la concavité du déplacement et de traction dans sa convexité.

Selon FRICA [32], la stabilité en rotation de l'ECMES assurée par sa forme en clepsydre serait, supérieure à celle des autres ostéosynthèses centromédullaires, notamment le clou de Kuntscher.

La persistance d'une élasticité du montage en rotation, permettant, l'action des haubans musculaires et le retour à un équilibre physiologique [25,31,29,27,28].



**Figure 18 :** Forces appliquées au foyer de fracture



**Figure 19:** La résistance des sommets des arcs élastiques aux Forces de cisaillement (d'après METAIZEAU).

### **3. Apport de l'ECMES sur la consolidation**

La consolidation osseuse reste le but principal de l'ECMES, elle est rapide et basée sur le développement optimal du cal externe qui est à la fois physiologique, précoce et résistant [33].

L'ECMES influence la consolidation des fractures par des modifications vasculaires qu'ils entraînent, et par leurs propriétés biomécaniques.

#### **3.1. Sur le plan vasculaire**

Lors d'un embrochage centromédullaire, avec du matériel du petit diamètre (les broches) on observe le rétablissement précoce d'un débit sanguin médullaire normal [28,34]. La revascularisation va également être favorisée par la stabilité du montage [31].

#### **3.2. Respect des tissus et de l'hématome fracturaire [26,27]**

L'ECMES, ostéosynthèse à foyer fermé, permet de ne pas aggraver l'attrition musculaire ni la déchirure périostée et préserve la vascularisation précaire de certains fragments osseux. La consolidation est favorisée au cours de l'ECMES par le respect de tous les tissus vivants au niveau du foyer de fracture et en conservant également intact l'hématome fracturaire, source d'agents humoraux responsables du cal externe.

Les tendons et les muscles participent à la stabilité du montage en jouant un triple rôle:

- **La stabilité rotatoire:** les muscles et leurs tendons disposés circulairement autour de l'os fracturé jouent le rôle de haubans et limitent les déplacements angulaires ainsi les cals vicieux rotatoires.
- **Le rôle trophique:** les contractions postopératoires précoces des muscles entraînent l'augmentation de l'apport nutritionnel et maintiennent une bonne oxygénation locale, celle-ci permet l'ostéoformation cellulaire sans passer par le stade chondroblastique.
- **Le rôle morphologique:** les contractions des muscles ont également un rôle sur la forme du cal qui après un développement anarchique créé par les conditions initiales, peut devenir

harmonieux et fusiforme. Ceci explique la mauvaise qualité et le caractère hypertrophique du cal externe des patients présentant des pathologies neurologique.

### **3.3. Rôle de l'élasticité du montage**

Au cours de l'ostéosynthèse rigide, l'immobilité parfaite est nécessaire pour obtenir après plusieurs mois la fusion osseuse primitive. Le moindre micromouvement empêche la "soudure autogène" du cal cortical en sectionnant, par un effet de coupe-cigare, les ostéons qui traversent le foyer de fracture.

En revanche, les micromouvements permis par l'ostéosynthèse élastique favorisent le développement du cal externe dès les premières semaines. Cette mobilité doit être limitée pour ne pas léser le processus en pont ("Bridgingprocess") du cal primaire dont les cellules sont disposés longitudinalement entre les fragments [2].

### **3.4. Rôle de la mise en charge**

Les contractions musculaires et la mise en charge physiologique assurent une compression idéale pour la consolidation.

La mise en charge précoce favorise le développement du cal périosté et accélère le remodelage de l'os et la reconstitution de la cavité médullaire selon SARMIENTO [28].

Une compression cyclique d'une fracture assure une consolidation plus rapide, avec un cal plus résistant, qu'une compression continue selon PANJABI [35].

### **3.5. Importance du respect du périoste**

Après plusieurs expériences, GIRGIS [32] observe que l'avulsion du périoste, entraîne une dévascularisation du foyer de fracture, favorisant la production du tissu fibrocartilagineux plutôt que l'os.

L'aspect du cal est différent selon qu'on aborde ou non le foyer de fracture lors d'un enclouage centromédullaire [28]: après enclouage à foyer fermé, le cal est homogène, intimement fixé au foyer de fracture ("anchoringcallus"). Par contre, après enclouage à foyer

ouvert, le cal prend un aspect en pont ("Bridgingcallus"), traduisant une dévascularisation plus importante des segments osseux [36].

### **3.6. L'ECMES comme ostéosynthèse idéale pour une bonne consolidation**

Pour respecter les processus physiologiques de la consolidation des fractures de l'enfant, une ostéosynthèse « idéale » doit donc répondre à plusieurs critères :

- ◆ Etre centromédullaire, et réalisée à foyer fermé, pour préserver le périoste et l'hématome fracturaire,
- ◆ Etre de faible diamètre (broches) pour favoriser la revascularisation médullaire,
- ◆ Etre élastique pour accélérer le développement du cal externe,
- ◆ supprimer les mouvements de rotation et de cisaillement du foyer de fracture,
- ◆ permettre une mise en charge précoce, assurant une compression cyclique physiologique.

L'embrochage élastique stable remplit toutes ces conditions.

## **4. Technique opératoire**

L'ECMES est une méthode d'ostéosynthèse des fractures diaphysaires des os longs de l'enfant et de l'adolescent qui répond à une rigueur biomécanique. La qualité de la technique chirurgicale est le gage du succès, reflet de la compétence chirurgicale. Cette ostéosynthèse dynamique et tridimensionnelle doit être parfaitement comprise avant d'être employée [28].

### **4.1. Délai entre le traumatisme et l'intervention**

Une fracture du fémur, doit être opérée dans les jours qui suivent le traumatisme, plus tard la réduction devient difficile (rétraction des parties molles, remaniements fibreux de l'hématome).

Le retard de l'intervention était le plus souvent lié à l'association lésionnelle qui nécessite un traitement d'extrême urgence, la non disponibilité du bloc opératoire ou du matériel d'ostéosynthèse

Dans notre série, le délai moyen entre le traumatisme et l'intervention est présente à un taux comparable à celui des séries nationales, alors qu'il est bien supérieur à celui trouvé dans les séries étrangères, expliqué par la non disponibilité des broches dans la plupart des cas (tableau XII).

**Tableau XII:** Comparaison du délai moyen d'intervention avec les données de la littérature

<b>Auteurs</b>	<b>Délai moyen entre traumatisme et intervention (jours)</b>
KHAZZAM et al [9]	2
ANASTASOPOULOS et al [4]	1,75
BENABDELLAH et al [37]	3
<b>Notre série</b>	3

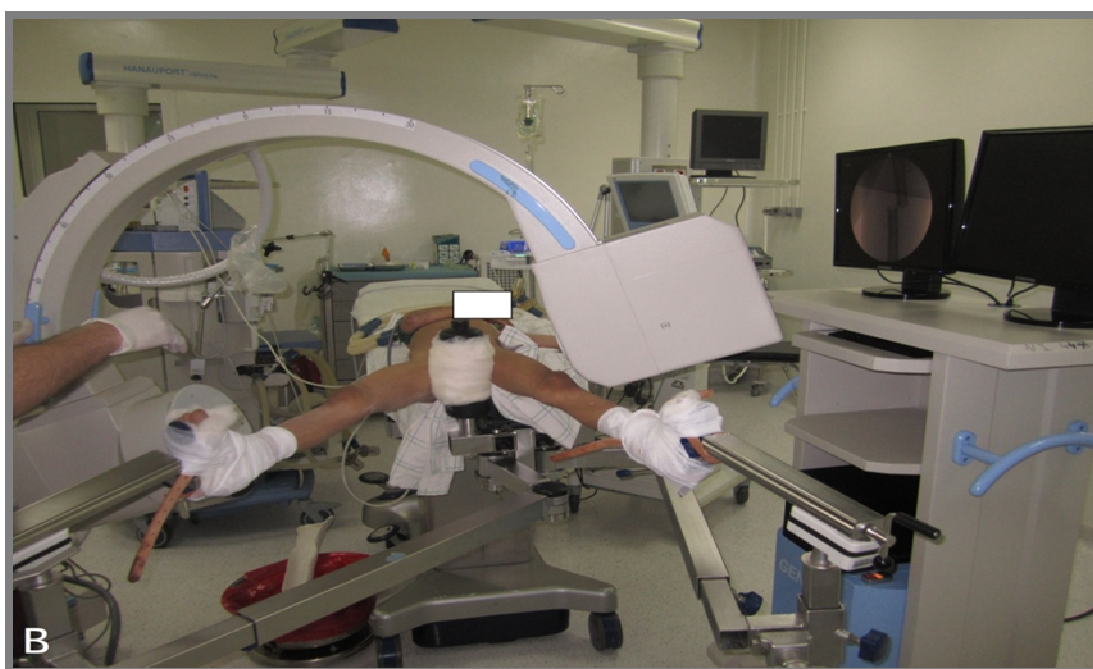
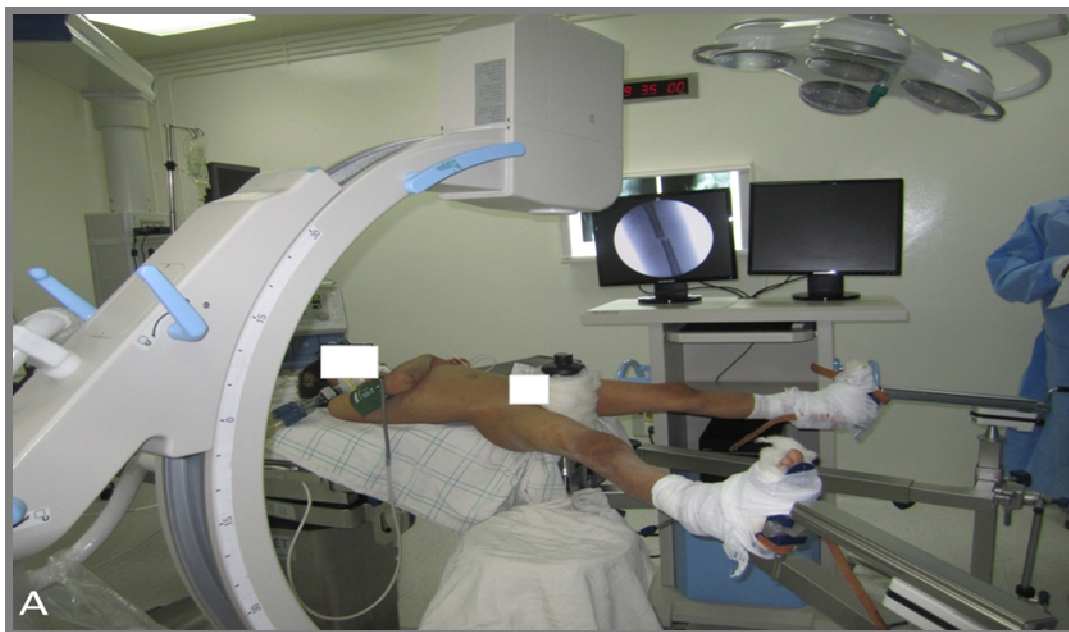#### **4.2. Modalités d'installation [38,39]**

Cette technique est réalisée en percutané sur table orthopédique (figure 20) sur laquelle il est assez difficile de fixer un pied d'enfant. La meilleure solution pour pouvoir appliquer une traction efficace consiste à ne pas utiliser les chaussures ni les sangles, mais à attacher les pieds et la jambe sur la semelle à la manière d'une traction collée.

Le pied, emballé dans un compressif peu épais et assez serré, est fixé sur la semelle au moyen de bandes adhésives inextensibles. Puis deux autres bandes larges passant sous la semelle sont fixées de part et d'autre de la jambe.

La disposition sur la table orthopédique doit permettre d'obtenir un contrôle radiologique peropératoire de face et de profil, avec un ou deux amplificateurs de brillance. Sous traction, lorsque la fracture est transversale, il est généralement possible d'obtenir un accrochage entre les deux fragments. Si cela n'est pas possible, en particulier dans les fractures spiroïdes, il faut garder en mémoire la manoeuvre externe qui permet d'aligner extemporanément les fragments.

Le membre inférieur est alors drapé stérilement depuis le genou jusqu'à l'aîne de façon à pouvoir contrôler la cuisse sur toutes ses faces, ceci dans la prévision de manipulations de réduction.



**Figure 20** : installation du malade sur table orthopédique avec contrôle scopique face (A) et profil (B)

#### 4.3. Choix des broches

##### a. Types de broches

« Faut-il utiliser pour l'ECMES des broches en acier inoxydable ou en titane ? ».

Historiquement, c'est l'acier inoxydable (inox) qui a été utilisé en 1<sup>er</sup>, le passage au titane s'est fait plusieurs années plus tard sur l'argument que le titane était plus élastique, et que c'était cette caractéristique qui expliquait les bons résultats de cette méthode [2]. Cet argument mérite d'être discuté et analysé. Pour cette raison, plusieurs études ont été faites, en comparant les 2 types des broches. Des études mécaniques ont démontré une stabilité supérieure ou égale en association avec l'utilisation de broches en titane par rapport à celles en acier inoxydable [40,41]. Le titane a un module d'élasticité plus faible que l'acier, il est environ 2 fois plus élastique que l'acier [42]. Pour un enfant de moins de 10ans, l'acier ou le titane ont des résultats équivalents [2]. Hunter [43] a suggéré l'utilisation des broches en acier inoxydable pour les enfants adolescents et obèses, elles offrent une meilleure rigidité en flexion ainsi qu'une force de rappel double de celle du titane pour un même diamètre [2]. Donc choisir une broche d'acier, c'est comme si on avait une broche du titane faisant 0,5 mm de plus en diamètre.

Wall [44] dans une étude comparative, a démontré que les broches en acier inoxydable (moins chères) sont cliniquement supérieures aux broches en titane pour la fixation des fractures fémorales de l'enfant principalement en raison d'un taux beaucoup plus faible de pseudarthrose.

Les broches utilisées dans notre série, étaient le plus souvent des broches en titane (95%). Ce taux est comparable avec celui de la littérature. L'utilisation rare des broches en acier dans notre série ne permet pas de tirer de conclusion sur leur éventuelle supériorité pour le résultat final

**b. Diamètre des broches**

Les broches sont disponibles en cinq diamètres : 2.0 mm, 2.5 mm, 3.0 mm ,3.5 mm et 4.0 mm. Elles ont un code de couleur différent pour une identification facile (figure 21).

Le diamètre des broches doit correspondre au minimum à 40% du diamètre du canal médullairele plus petit, selon une règle mathématique [2,38,39,45] :

$$\text{Diamètre des broches} = \text{Diamètre du canal } x$$


Une autre formule peut être utilisée [2] :

$$\text{Diamètre des broches} = \text{Diamètre endomédullaire} / 2 - 1 \text{ mm}$$

Dans les fractures du fémur, il est recommandé d'utiliser les broches dont le diamètre est supérieur ou égale à 30/10 mm [46]. Quelques adaptations individuelles sont autorisées, mais l'expérience prouve qu'en cas d'hésitation, un plus gros diamètre est préférable à un plus petit qui risquerait d'aboutir à une déformation plastique des implants insuffisamment résistants [2,38,39].

Dans une étude comparant la stabilité biomécanique des fractures du fémur lors de l'utilisation des broches en titane de diamètre croissant [47],MAHAR a démontré que l'augmentation de diamètre des broches de 3.0mm à3.5 mm et de 3.5mm à 4.0mm apporte des améliorations significatives en matière de contrôle de rotation.

Dans notre série, le diamètre du canal médullaire était le critère décisif pour le choix du diamètre des broches qui doivent être supérieur ou égale à 30/10 mm. Contrairement à certaines séries où l'âge était le 2eme critère décisif dans le choix du diamètre des broches [13, 37].



**Figure 21** : les différents diamètres des broches de Métaizeau.

**c. Longueur des broches**

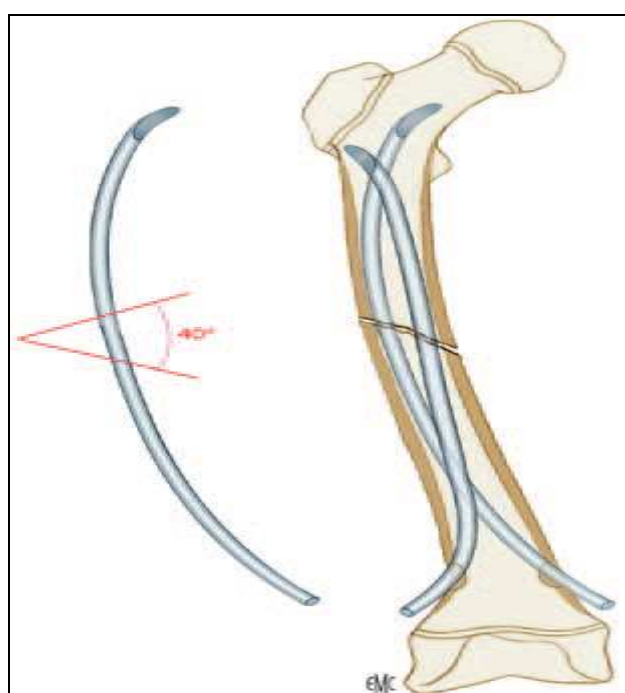
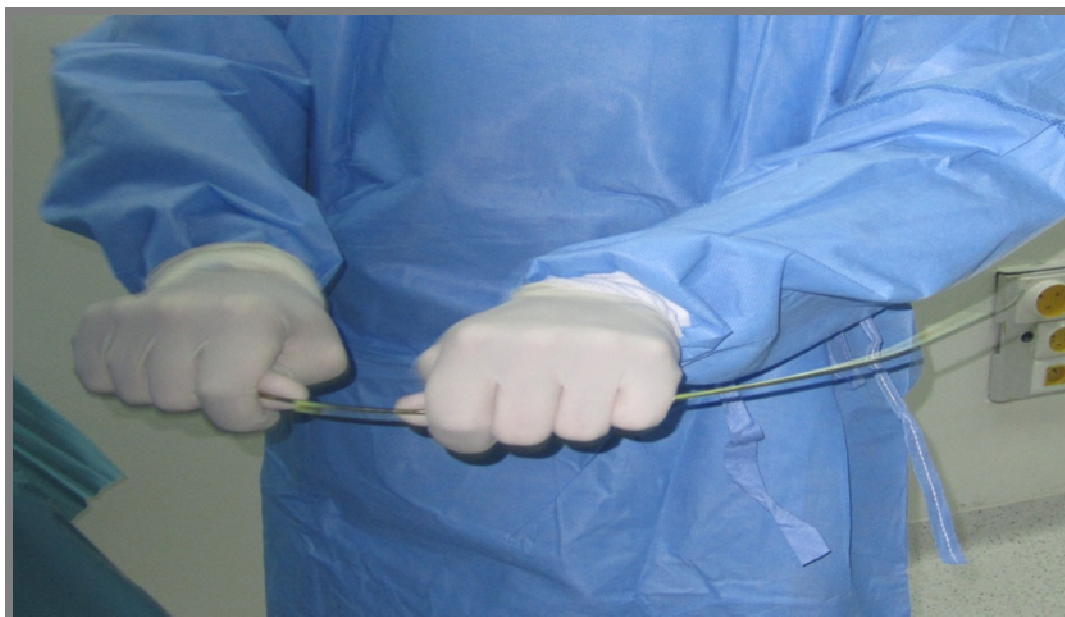La majorité des implants disponibles nécessitent une recoupe avant la fermeture cutanée. L'aspect agressif de la coupe conduit souvent à des irritations cutanées et ont poussé certains chirurgiens à utiliser des capuchons de protection [30].

Une autre solution reste l'utilisation de broches de longueur définie dont l'extrémité sous cutanée arrondie est atraumatique. La bonne longueur calculée sur l'os controlatéral correspond, au plus, à la distance séparant les deux physes de croissance proximale et distale, la physe proximale étant celle du grand trochanter pour le fémur [37].

Dans notre série, nous avons utilisé des broches d'une seule longueur, recoupées à la fin de l'intervention.

**d. Cintrage des implants**

C'est dans le cintrage des broches que s'exprime le talent du traumatologue pédiatre. Chacun des deux implants est cintré de façon à créer un système à trois points d'appui, l'un du côté convexe au niveau du foyer de fracture, les deux autres du côté concave aux extrémités proximale et distale de l'os. Une seule broche induirait une déformation mais cette dernière se corrige dès la présence de la deuxième broche disposée en opposition [35]. Le double arc sécant créé par le chirurgien, avec un cintrage régulier d'environ 40° de rayon de courbure dont le maximum se situe au niveau du foyer de fracture, est la première obligation à respecter pour garantir le succès de l'ECMES [46,48,49] (figure 22).

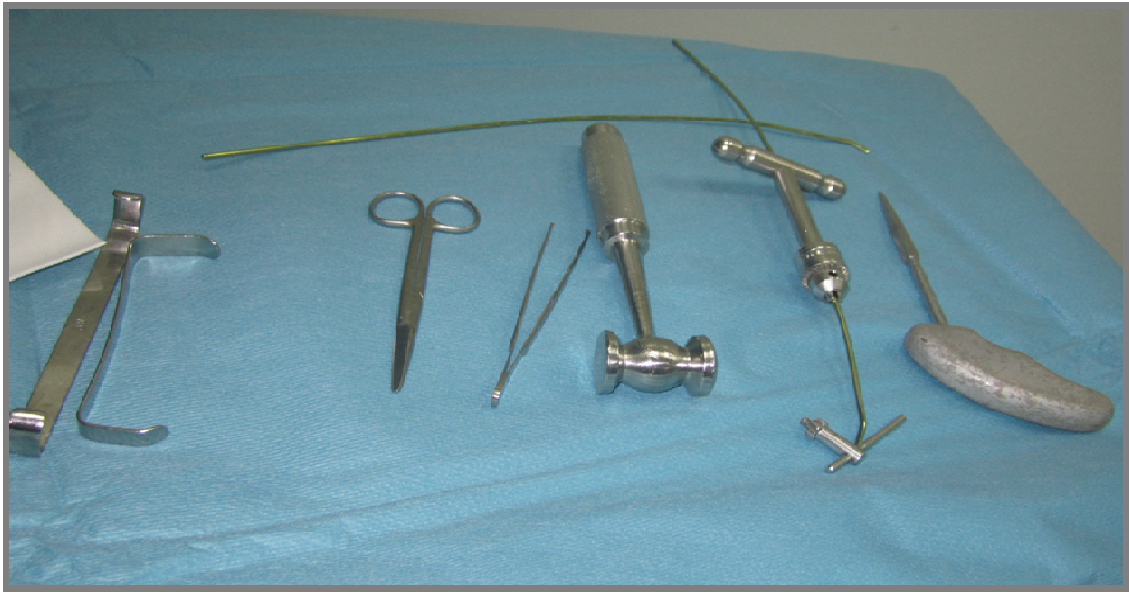

**Figure 22.** Cintrage des broches pour obtenir un arc sécant harmonieux en regard du foyer de fracture.

#### 4.4. Matériel ancillaire spécifique

Le matériel ancillaire de pose des implants est relativement simple mais doit être particulièrement adapté, surtout lorsqu'il s'agit de poser des broches de faible diamètre (figure 23) :

- ✓ **Un cintreur de broches:** cet instrument est optionnel dans la mesure où les broches peuvent être facilement cintrées à la main, En revanche une pince solide permet de créer ou de modifier le béquillage [48].
- ✓ **Une poignée en T dite américaine :** elle doit permettre les mouvements de rotation de la broche afin de la faire progresser dans le canal médullaire et de parfaire la réduction. La poignée ne doit pas glisser sur la broche [48].
- ✓ **Un marteau:** il est utilisé lors du passage du foyer de fracture, la pointe de la broche étant parfaitement orientée vers le fragment opposé. En effet la rotation de la poignée en T pousserait le plus souvent la broche dans les parties molles. En revanche, assurer la progression intracanalair à l'aide du marteau risquerait de s'exposer à des blocages des broches à l'intérieur de l'os voire à des perforations corticales. L'impaction finale de l'implant est également assurée à l'aide du marteau [48].
- ✓ **Une coupe broche:** l'idéal est de se procurer un coupe broche de type guillotine permettant d'éliminer toutes les aspérités de la tranche de section afin d'obtenir une coupe plutôt mousse et atraumatique sous la peau [35,48].
- ✓ **Un impacteur :** il a pour rôle de pousser la broche de façon à maintenir une portion extra osseuse suffisamment longue pour faciliter l'ablation du matériel, mais pas trop longue pour éviter l'irritation sous-cutanée. En aucun cas cet impacteur ne peut être utilisé pour tourner la broche [50,51].



**Figure 23** matériels ancillaires spécifiques

#### **4.5. Choix de montage**

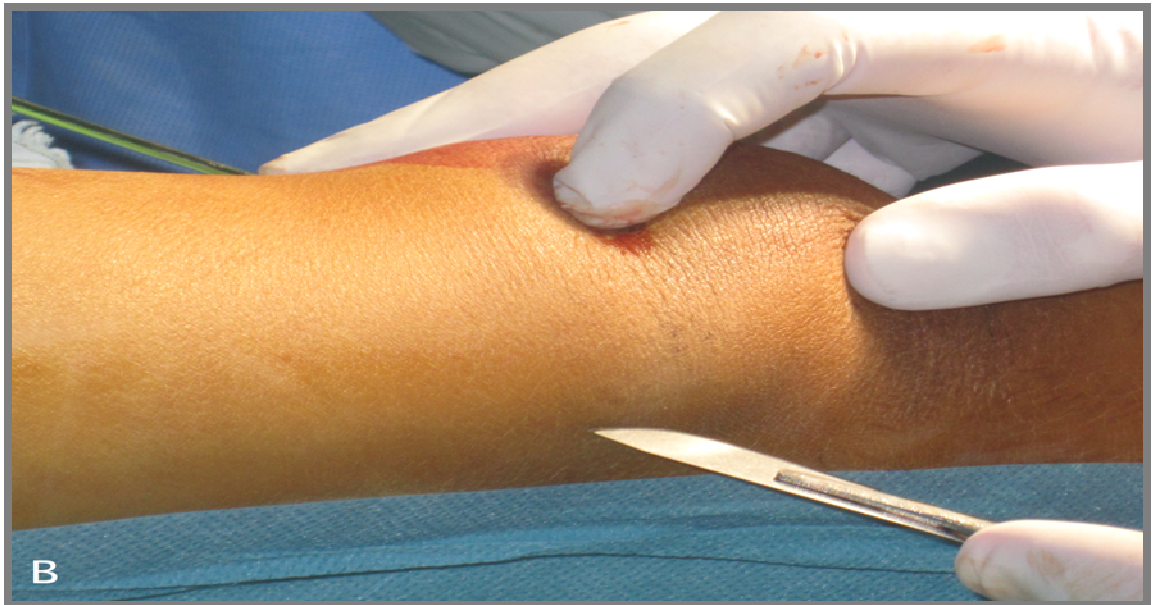Le choix du montage dépend de la localisation des fractures. L'embrochage rétrograde est indiqué dans les fractures situées au dessus du  $\frac{1}{4}$  inférieur, alors que pour les fractures en dessous, l'embrochage antérograde est préconisé dans ce cas[38,48].

En principe, le montage ascendant et descendant donne pratiquement les mêmes résultats de point de vue stabilité et consolidation [28].

##### **a. Embrochage classique rétrograde [2,26,28 ,29 ,35,39,48,51]**

###### **a.1. Introduction des broches et guidage dans le canal médullaire:**

La technique chirurgicale a consisté en la réalisation de deux abords au niveau de la métaphyse fémorale inférieure en médial et en latéral juste en dessous de la zone bien corticalisée, mais à distance de la physe (figure 24). Deux incisions cutanées verticales d'environ 2 à 3 cm de longueur sont faites en regard des points d'introduction osseux, légèrement décalées vers le bas pour faciliter le passage des broches qui ont tendance à frotter contre l'angle cutané distal de l'incision. L'orifice médial est situé à mi-distance du bord antérieur et du bord postérieur de la face médiale du fémur, à 3-4 cm au-dessus de la physe distal. Il est placé en avant du tubercule de l'adducteur et de l'artère fémorale. L'orifice latéral est symétrique sur la face latérale du fémur. Les tissus sous-cutanés sont dissociés aux ciseaux, tout droit, jusqu'à l'os en veillant à la grande veinesaphène en dedans. L'os est partiellement ruginé. On fore ensuite un trou à la pointe carrée en faisant attention à être bien au milieu de l'os dans le plan sagittal et à ne pas dérapier vers l'arrière. Il ne faut pas hésiter à faire un trou de taille plus importante que le diamètre de la broche et l'orienter en direction de la diaphyse pour faciliter son trajet.



**Figure 24** voie d'abord latérale

Les broches sont introduites en intraspongieux par l'orifice ainsi créé puis poussées dans le canal médullaire (figure 25).

**a.2. réduction et franchissement du foyer de la fracture**

Le passage de la fracture se fait plutôt au marteau, après avoir visualisé le trajet présumé de la broche sur l'amplificateur de brillance de face et de profil afin de bien orienter son extrémité pour passer le foyer de fracture (figure 26). Une réduction la plus parfaite possible est indispensable. Une fois le foyer passé, l'ascension de la broche se fait de nouveau à la main (figure 27).

L'éventualité est de commencer par une broche, de passer complètement le foyer de fracture puis de monter la deuxième (figure 28). Il est également possible de positionner les deux broches au ras du foyer de fracture mais cela complique un peu l'interprétation radiologique et augmente le risque d'enroulement des broches l'une autour de l'autre « effet spaghetti ». Lorsqu'une réduction anatomique n'est pas possible avant le passage des broches, on peut les diriger grâce à leur extrémité béquillée pour aller « attraper » le canal médullaire opposé. Il est en revanche fondamental que la fracture soit entièrement désengrenée.

Après le passage de la fracture, les broches sont de nouveau montées à la main le plus loin possible pour être fichées dans l'os métaphysaire. Avant de les impacter complètement il faut relâcher la traction sur le membre et vérifier que la réduction est bonne ou bien apporter les modifications nécessaires sur les broches.

**a.3. correction d'axe :**

Le plus souvent, les deux broches sont orientées face à face, en arc sécant en regard du foyer de fracture. Mais, il se peut qu'un déplacement résiduel persiste tandis que les broches progressent dans le fragment proximal. Dans ce cas, il est possible d'utiliser le cintrage dans un but de réduction.

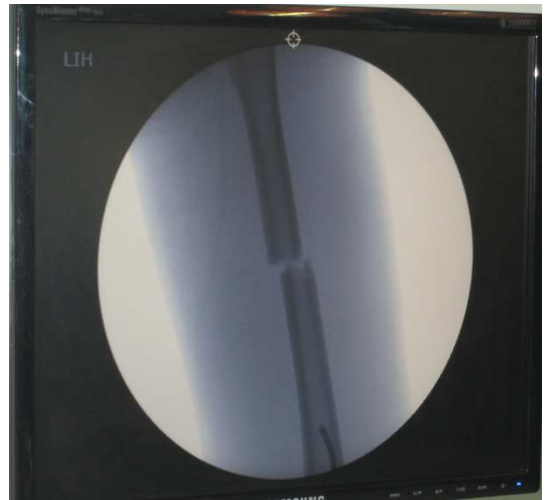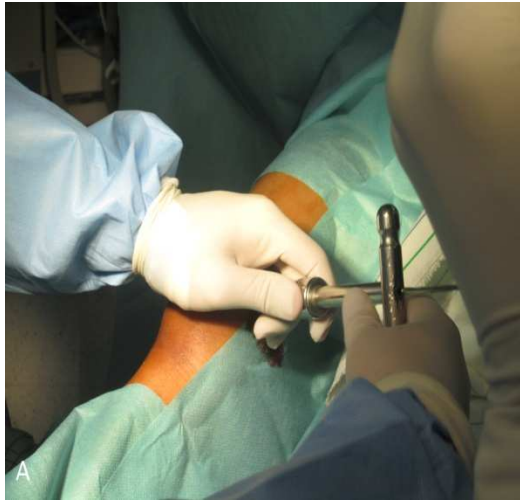Ainsi, un valgus se corrige dès lors que la broche latérale est tournée de 180°, pointe dirigée vers le dedans, et un varus est corrigé par la rotation vers le dehors de la broche médiale.

Dans le plan sagittal, un flectum se corrige en orientant les pointes des deux broches vers l'avant, tout en les maintenant l'une en dedans et l'autre en dehors, en ne les tournant sur elles-mêmes que de seulement 90°. À l'opposé, un recurvatum impose l'orientation postérieure de la concavité des deux broches. Lorsque la réduction anatomique est obtenue grâce à l'orientation des broches, celles-ci sont poussées dans la métaphyse opposée à l'aide d'un marteau de façon à les ancrer dans l'os spongieux métaphysaire. L'impaction finale du foyer de fracture est assurée.

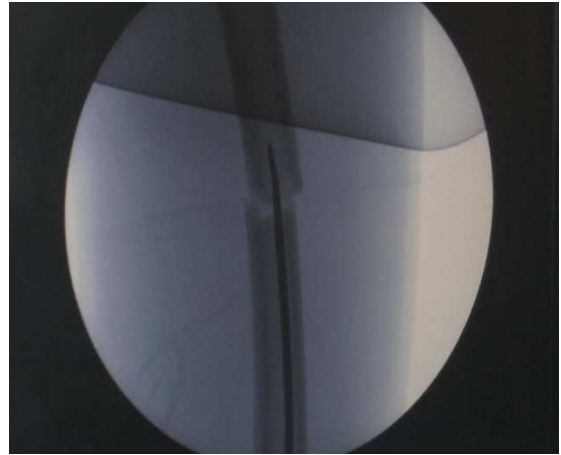
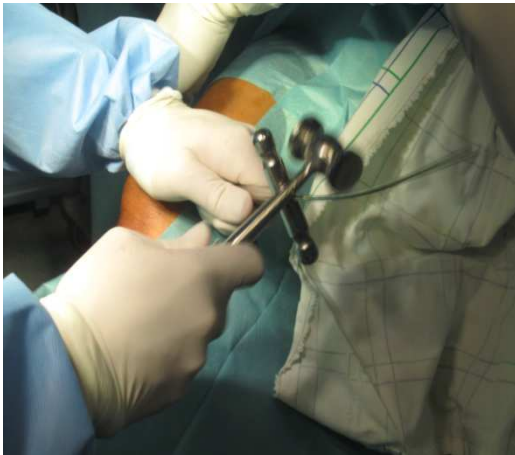#### **a.4. section des broches**

Les broches sont alors coupées (figure 29). Il semble préférable de ne pas trop les tordre avant leur section car elles peuvent procurer une gêne importante sous les muscles vastes. Il faut en fait jouer avec leur élasticité, surtout dans le cas du titane, en les courbant juste ce qu'il faut pour les couper un peu au-dessous de la peau.

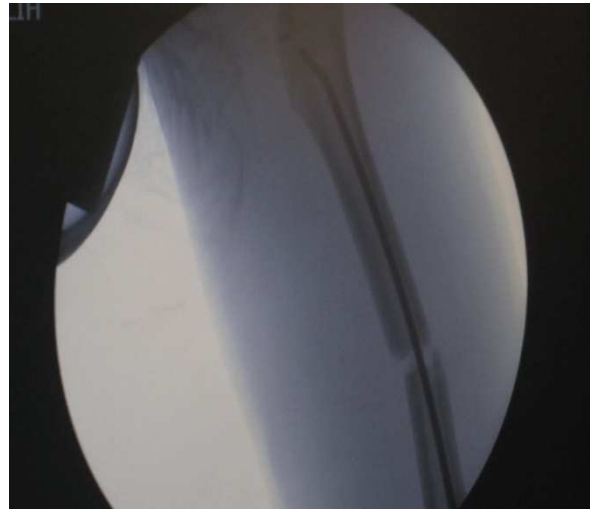
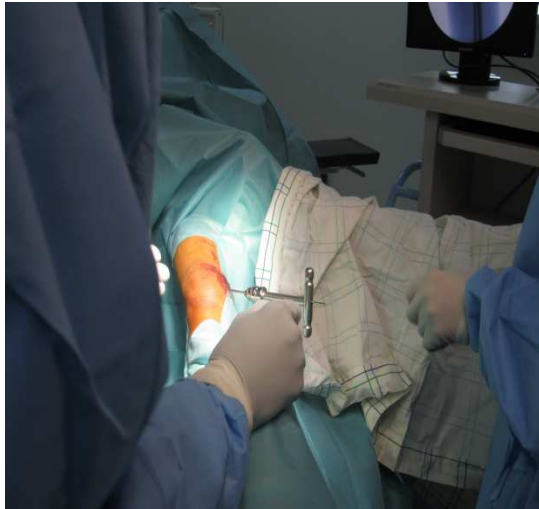En les relâchant elles vont aller se plaquer sur l'os avec deux avantages : l'absence de gêne pour le patient et une longueur de broche suffisante pour une ablation du matériel plus facile. Les incisions chirurgicales sont lavées abondamment puis suturées en deux plans. Un pansement compressif local est réalisé.



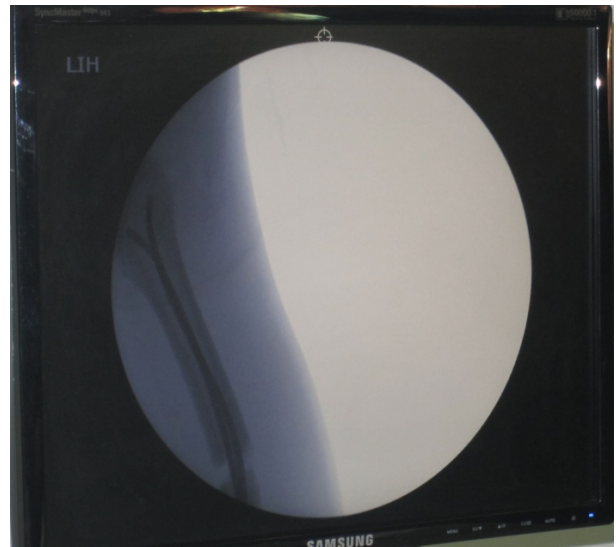
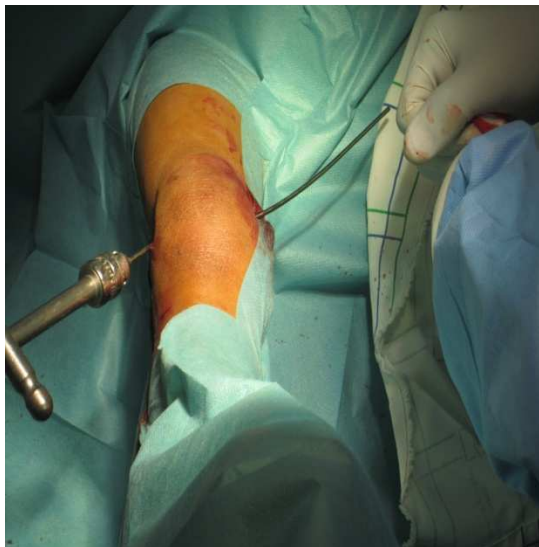**Figure 25** introduction de la broche et guidage dans le canal médullaire.



**Figure 26** Orientation de la broche vers le fragment opposé, réduction de la fracture et traversée du foyer à l'aide du marteau.

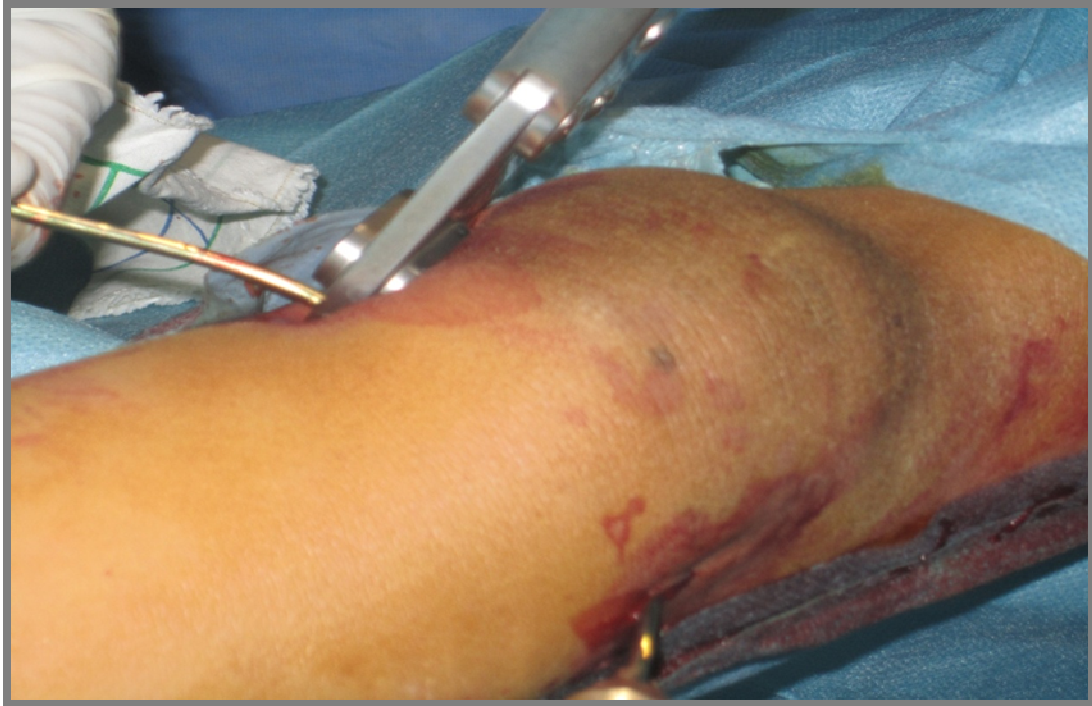

**Figure 27** Progression de la broche jusqu'au fémur proximal



**Figure 28** La deuxième broche peut ensuite être montée jusqu'en région proximale.

L'orientation des broches permet de corriger un défaut de réduction.



**Figure 29** section des broches

**b. Embrochage antérograde [39,46,48]**

Ce montage assure une meilleure stabilité que l'ECMES ascendant lorsque la fracture est plus basse que le 1/3 distal de l'os, la zone de contact entre os et broche étant insuffisante pour stabiliser le fragment distal (figure 30).

Les broches ne sont pas introduites en percutané, un court abord de la région sous-trochantérienne est préférable, il permet de forer à la mèche deux orifices distincts superposés (dans le même plan horizontal, ils risqueraient de fragiliser le fémur).

La première broche longe la corticale externe de l'os, 1 cm avant le trait de fracture, elle est réorientée, poussée au travers du foyer, puis à nouveau dirigée en dehors. La deuxième broche est introduite de la même façon. Elles sont ensuite orientées de sorte que leur pointes divergent, et regardent légèrement vers l'arrière. La fracture est alors réduite, puis chaque broche est poussée dans l'épiphyse afin d'assurer une bonne stabilité du fragment fémoral distal. Il n'y a aucun risque à perforer un cartilage conjugal au moyen de deux broches, mais il ne faut pas répéter la manoeuvre plusieurs fois en des endroits différents.

La traction est relâchée, les broches sont réorientées en fonction de la correction obtenue, puis coudées à 90° et sectionnées.

**c. Embrochage bipolaire ascendant à plus de deux broches [39,48]**

Un montage qui demeure instable malgré l'utilisation de deux broches de fort diamètre peut être complété par une troisième, broches introduites par les mêmes orifices de corticotomie métaphysaires inférieurs. Les broches ne doivent en aucun cas remplir le canal médullaire pour ne pas perdre le caractère élastique du montage.

**d. Embrochage mixte [39, 51]**

Il associe une broche descendante à une ou plusieurs broches ascendantes, et doit être réservé à des cas très particuliers (ostéogenèse imparfaite).

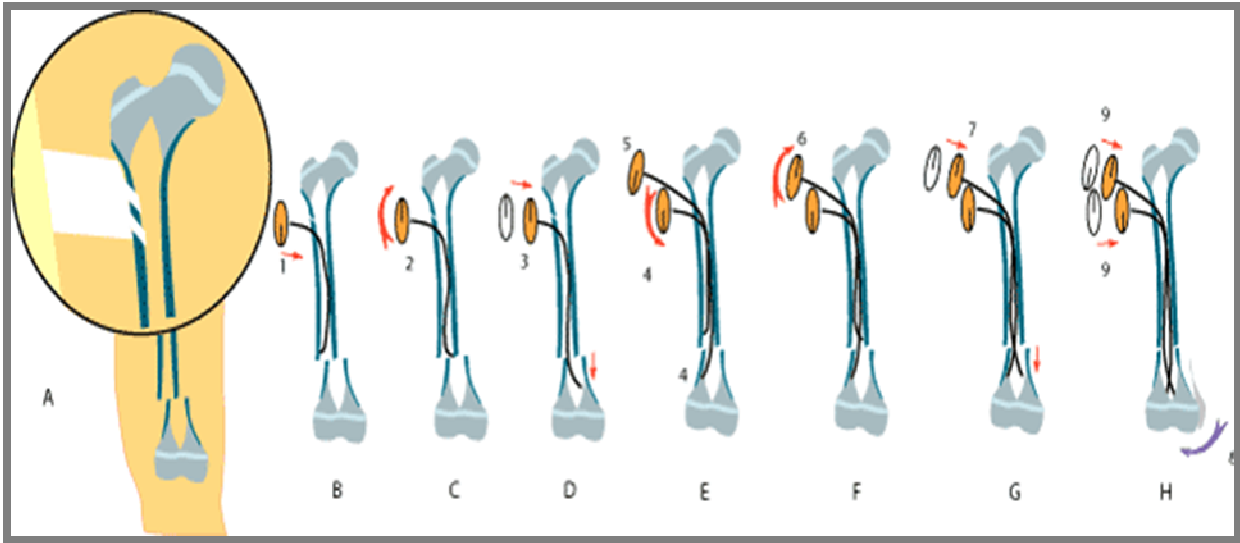


Figure 30 : ECMES du fémur : technique d'embrochage descendant

4.6. Pièges et erreurs techniques

a. Difficultés lors de l'introduction des broches [52]

- ◆ L'un des problèmes les plus courants, est la difficulté de retrouver l'orifice d'entrée. Il doit toujours se situer au même endroit ; à l'aplomb de l'angle proximal de l'incision, exactement au sommet de la convexité de la corticale.
- ◆ la broche se plante dans la corticale opposée si sa pointe n'est pas assez béquillée ou, si l'orifice d'entrée n'est pas assez incliné.
- ◆ La broche ne coulisse pas si elle n'est pas assez cintrée, si l'orifice d'entrée insuffisamment incliné faisant une chicane, ou s'il n'est pas assez large (figure 31).

b. Problèmes lors du passage du foyer de fracture [39]

- ◆ Une broche trop droite ne peut être guidée jusqu'au segment proximal.
- ◆ Une broche trop béquillée vient buter contre la corticale du segment fémoral proximal ; des manœuvres trop violentes peuvent alors amener la formation d'une écaille (figure 32).

c. Défauts de réduction et l'instabilité [39]

Leurs principales causes sont :

- ◆ Les broches de trop petit calibre, ou de calibres différents.
- ◆ Les broches sont insuffisamment cintrées, ou leur cintrage est trop asymétrique.
- ◆ Les points d'entrée trop proches du foyer de fracture, ou situés à des niveaux différents.
- ◆ Les broches sont enroulées autour l'une de l'autre.

d. **Asymétrie du montage responsable de défauts d'axes [53]**

Toute anomalie d'axe doit être corrigée par réorientation des broches avant que leurs pointes ne soient fixées dans le spongieux métaphysaire. Les principales causes sont :

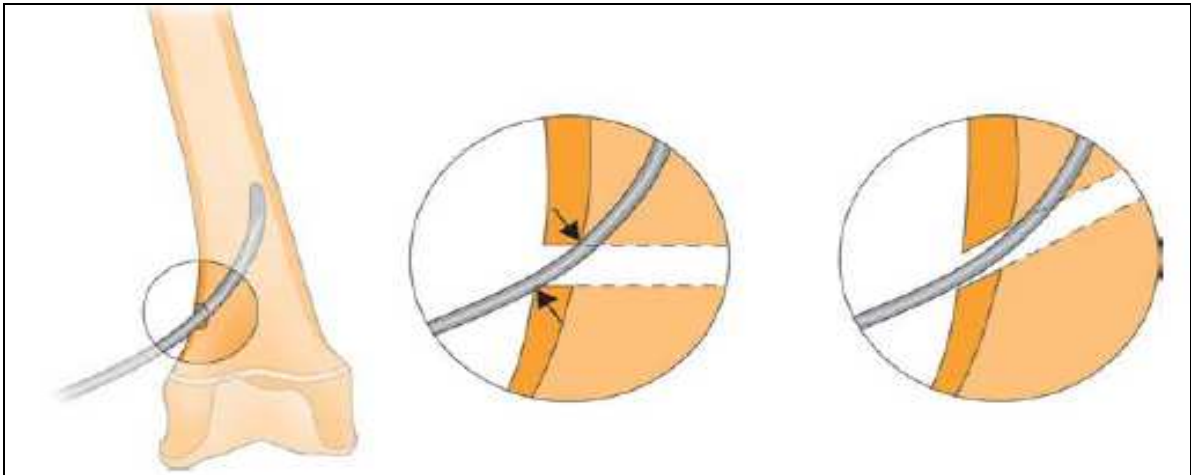
- ◆ Utilisation de broches de diamètres différents.
- ◆ Cintrage asymétrique des broches, ou asymétrie des points d'introduction.
- ◆ Montage à trois broches.
- ◆ Croisement des broches au niveau du foyer de fracture. Faire un rappel sur le principe de fixation et de stabilité de montage
- ◆ Enroulement des broches.

## **5. Suites postopératoires**

### **5.1. Immobilisation complémentaire**

Dans la plupart des séries [4,6,8,9], aucune immobilisation complémentaire n'est nécessaire après l'ECMES.

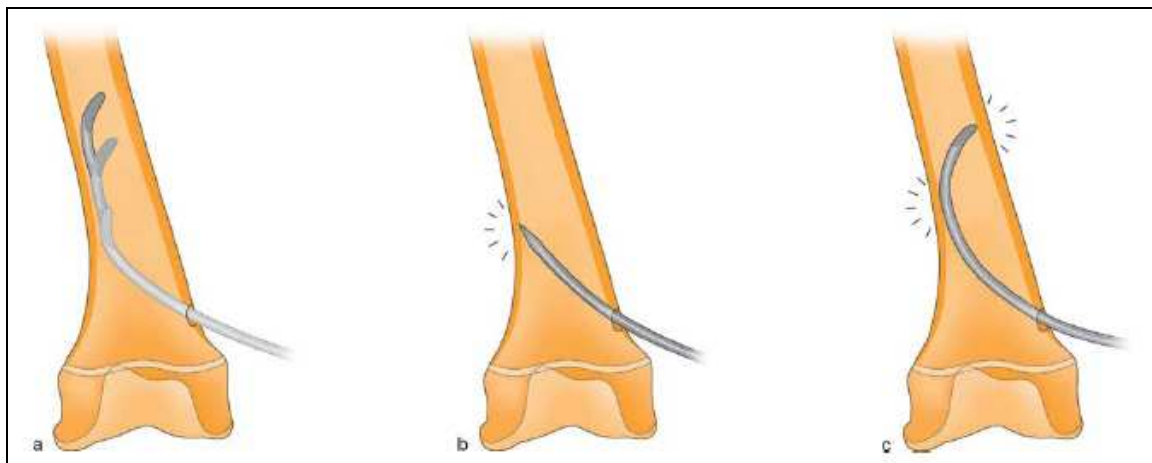
Certains auteurs [11, 20] font suivre l'ostéosynthèse d'une fracture de fémur chez l'enfant d'une immobilisation plâtrée. Cela va à l'encontre de la définition de DANIS pour lequel une ostéosynthèse doit permettre une mobilisation immédiate. Autres auteurs [5] recommandent l'immobilisation complémentaire dans les fractures instables. Dans notre série, une immobilisation par une attelle cruro-pédieuse a été préconisée chez 2 enfants ayant une fracture comminutive instable.



**Figure 31 :**

Importance de l'obliquité du forage osseux dirigé vers la diaphyse.

La broche passe difficilement dans un orifice perpendiculaire en raison des forces de frottement.



**Figure 32 :** Broche médullaire mousse.

- a. le rayon de courbure de la broche facilite le passage vers le canal médullaire ;
- b. une broche droite et pointue risque de perforer le cortex opposé ;
- c. un béquillage trop long est responsable d'un blocage de la broche dans le canal médullaire.

### 5.2. Verticalisation et reprise de l'appui

La marche avec des béquilles sans appui est autorisée, selon les patients entre le 4<sup>e</sup> et le 7<sup>e</sup> jour. L'appui partiel est repris vers 15 jours pour les fractures transversales, 3 semaines pour les spiroïdes et obliques, puis la mise en charge totale est autorisée respectivement vers un mois et 6 semaines [39].

L'auto-rééducation du genou a été préconisée dans tous les montages ascendants. Les premiers exercices doivent être en extension et pas en flexion complète, afin d'éviter l'irritation de la peau par les extrémités des broches [53].

### 5.3. Durée d'hospitalisation

Dans notre série, la durée moyenne d'hospitalisation était 9 jours. Cette durée est comparable avec celle des autres séries (tableau XIII). L'ECMES permet donc un retour rapide à domicile et une reprise précoce de la scolarité, ceci présente un gain financier certain avec une nette diminution des conséquences scolaires et sociales de cette fracture.

Tableau XIII Comparaison de la durée moyenne d'hospitalisation

<b>Auteurs</b>	<b>Durée moyenne d'hospitalisation (jours)</b>
KHAZZAM M [9]	6,2
ANASTASOPOULOS J [4]	7,95
FALLSCHEER P. [54]	12
NASCIMENTO F.P [55]	9,4
HOUSHIAN S [56]	6
<b>Notre série</b>	<b>9</b>

#### **5.4. Ablation des broches**

Sous anesthésie générale, la reprise des incisions cutanées permet d'extérioriser l'extrémité des broches habituellement bien palpables sous la peau. Les broches sont alors saisies par une pince adaptée, munie d'une enclume pour permettre l'utilisation d'un marteau. Compte tenu de l'excellent ancrage des broches dans l'os spongieux, leur extraction peut en effet nécessiter des forces importantes [52].

L'ablation des broches a été réalisée dès la consolidation de la fracture, après environ 4 à 6 mois [39]. Bien qu'elle est systématiquement préconisée par certains, il n'y a pas des études définitives qui soutiennent l'enlèvement systématique de ces implants.

MORSHED et al [57] ont fait une étude, déterminant l'histoire des enfants atteints de fractures diaphysaires du fémur traitées par l'ECMES, sans retrait prévu de l'implant. Ils ont constaté que le retrait des broches est inutile dans plus de 70% des malades, ils ont suggéré cette stratégie comme une alternative à ce qui suit le retrait systématique des broches afin d'éviter les complications potentielles d'une seconde intervention chirurgicale.

Cette proposition reste à notre avis ouverte à des discussions, faisant intervenir la composition de la matière des broches qui ne doit pas interférer avec l'éventuelle IRM si elle serait indiquée plus tard.

## **6. Indications de l'ECMES dans les fractures du fémur**

### **6.1. En fonction de l'âge**

Avant 6 ans la plupart des auteurs s'accordent sur le principe que l'ECMES ne présente pas d'intérêt par rapport au traitement orthopédique. A cet âge, le remodelage est suffisamment efficace pour tolérer des cals vicieux importants. Le traitement orthopédique est relativement court et bien toléré. De plus l'enfant qui a deux broches au niveau du genou ne reprend généralement la marche qu'après l'ablation du matériel. L'ECMES n'apporte donc pas de gain de temps, ni de confort et n'a pas grand intérêt [58].

Pour certains auteurs [59] c'est le diamètre des broches et du canal médullaire qui fixe la limite d'âge. Dans une étude évaluant la possibilité d'utilisation de l'ECMES chez les enfants âgés de 3-5 ans [60], SIMANOVSKY a montré que cette technique peut être une option thérapeutique intéressante et sécuritaire chez ce groupe et qui devrait être évoquée et discutée avec les parents.

La limite supérieure d'âge n'est pas très définie. Selon METAIZEAU [58], la soudure du cartilage du grand trochanter pourrait constituer un bon repère, car il est alors possible de mettre un clou verrouillé qui n'est pas de très gros calibre et qui donne une bonne immobilisation, par contre le risque de nécrose de la tête fémorale persiste et certains préfèrent conserver l'ECMES au-delà de la soudure du cartilage tant que le patient est traité dans un service d'orthopédie pédiatrique.

#### **6.2. En cas d'ouverture cutanée**

A la différence des fractures ouvertes stade 3, habituellement stabilisées par un fixateur externe, le stade 2 peut être traité selon la technique de l'ECMES. Les différentes séries comparant les deux techniques ont montré la supériorité de l'embrochage élastique en ce qui concerne les délais de consolidation, le nombre de complications et le pronostic fonctionnel [59,61,62,].

#### **6.3. En fonction de type de fracture**

Les fractures à trait transverse et à trait oblique court constituent les meilleurs indications pour l'ECMES, elles sont les plus faciles à réduire. Cependant, si on est prêt à accepter certaines difficultés du dispositif, les autres types de fractures peuvent être efficacement stabilisés par l'ECMES avec expérience appropriée [65].

**6.4. En fonction du terrain**

**a. Association lésionnelle**

Les polytraumatisés présentant des lésions abdominales, crâniennes ou des fractures étagées, seront plus faciles à mobiliser et à surveiller une fois leurs fractures stabilisées [64,66].

L'ECMES permet de régler définitivement le problème de la fracture du fémur, par une intervention souvent brève, et toujours peu choquante [67].

**b. Affection neurologique**

L'ECMES permet une ostéosynthèse des fractures du fémur survenant chez des enfants atteints d'affections neurologiques. Il permet une verticalisation rapide des enfants qui marchent, ne brisant pas leur rééducation par une immobilisation prolongée. Il rend plus facile le nursing des enfants grabataires [67].

**c. Fractures pathologiques**

L'ECMES a un rôle utile dans le traitement des fractures pathologiques d'os longs. La fracture pathologique peut être suite à une fragilité osseuse locale ou généralisée.

- ❖ Les causes locales : les dysplasies fibreuses ou les kystes d'os peuvent entraîner une fracture [34,67], ces fractures peuvent être traitées par des méthodes conservatrices, mais l'utilisation de l'ECMES a quelques avantages. Aussi bien que la stabilisation de la fracture, il permettra la guérison du kyste quand la fracture s'unit [68].
- ❖ Les causes généralisées : la principale cause de faiblesse osseuse généralisée aboutissant aux fractures est l'ostéogenèse imparfaite. L'ECMES permet de traiter les fractures sur ostéogenèse imparfaite. Il peut être aussi utilisé à titre préventif grâce à un montage mixte permettant une ostéosynthèse qui grandira avec l'enfant, rejoignant le principe des clous télescopiques [69].

## **7. Avantages et limites de l'ECMES [63,64]**

### **7.1. Avantages**

- L'introduction des broches à foyer fermé préserve l'intégralité du périoste, sa vascularisation, l'hématome fracturaire, et permet de limiter le préjudice à deux cicatrices de petites tailles au niveau du genou.
- L'élasticité du matériel laisse persister dans le foyer, une certaine mobilité qui diminue l'activité du périoste et permet une restructuration rapide des travées osseuses(38), favorisant la cicatrisation et la consolidation rapide des fractures.
- Grâce à cette élasticité, le montage s'oppose à de trop grands déplacements évitant l'apparition de défauts résiduels préjudiciables.
- Une diminution importante du risque infectieux.
- Une diminution de l'ILMI post-fracturaire par rapport aux techniques d'ostéosynthèses directes du foyer de fracture.
- Une consolidation rapide permettant une reprise rapide de l'activité physique.
- Une diminution de l'absentéisme scolaire.
- Un gain financier important.
- Un nursing correct chez le polytraumatisé.

### **7.2. Les limites**

Les limites de cette méthode sont modérées :

- le risque de défaut de rotation existe mais il est négligeable
- –une seconde hospitalisation pour ablation de broches est nécessaire pendant seulement 24 à 48 heures.
- l'irradiation du personnel du bloc opératoire.

## **8. Les complications**

### **8.1. Les complications précoces**

#### **a. Complication générale**

L'enfant ne fait pas de complications thrombo-emboliques. Il est donc inutile jusqu'à la puberté de prescrire des anticoagulants. A partir de la puberté, il faut discuter cette thérapeutique mais ne pas la prescrire systématiquement comme chez l'adulte [67]

L'embolie graisseuse semble plus rare chez les jeunes patients, bien que DAUM [70] a signalé deux cas, après enclouage centro-médullaire.

Dans notre série, nous n'avons constaté aucun cas, ainsi que dans la plupart des séries [4-10].

#### **b. Phénomène de Korskew**

Il s'agit d'un enroulement d'une broche sur l'autre qui se produit lorsque l'on applique à la seconde une torsion axiale de plus de 180° dans le même sens [26]. C'est un incident qui survient en per-opératoire et qui réduit l'action des deux broches qui vont agir comme une simple broche centrale, qui n'est stable n'est sur le plan rotationnel ni sur le plan axial, ce phénomène doit être détecté en peropératoire grâce à l'utilisation de contrôle scopique, et la broche en question doit être enlevée et placée correctement [71] (figure 10).

Cette complication a été observé dans 5% des cas dans notre série, ce taux est comparable avec celui des séries nationales [13,37].

#### **c. Complications infectieuse**

Les infections après ostéosynthèse par ECMES d'une fracture du fémur chez l'enfant représentent 2%, allant des infections mineures superficielles aux infections profondes [72]. Ces résultats rejoignent ceux de notre série (tableau XIV).

Métaizeau [58] recommande de laisser le matériel en place jusqu'à consolidation en cas d'infection superficielle, et l'ablation du matériel et son remplacement par un fixateur externe en cas d'infection profonde.

**Tableau XIV** comparaison de taux d'infection avec les données de la littérature

Auteurs		Taux d'infection
Ligier et al	[49]	1/62
HEINRICH et al	[73]	0/73
CAREY et al	[74]	0/27
FLYNN et al	[75]	2/58
BUECHESNENSCHUETZ et al	[76]	2/42
OZDEMIR et al	[77]	0/53
LUHMAN et al	[78]	1/43
NARAYANAN et al	[79]	2/78
FLYNN et al	[80]	2/48
MOROZ L.A et al	[8]	6/234
HO et al	[81]	3/94
RATHGEN et al	[82]	0/81
WALL et al	[44]	3/104
<b>TOTAL</b>		<b>22/1111 (2%)</b>
<b>Notre série</b>		<b>2/58 (3%)</b>

**d. Problèmes des broches**

**d.1. Saillie de la broche :**

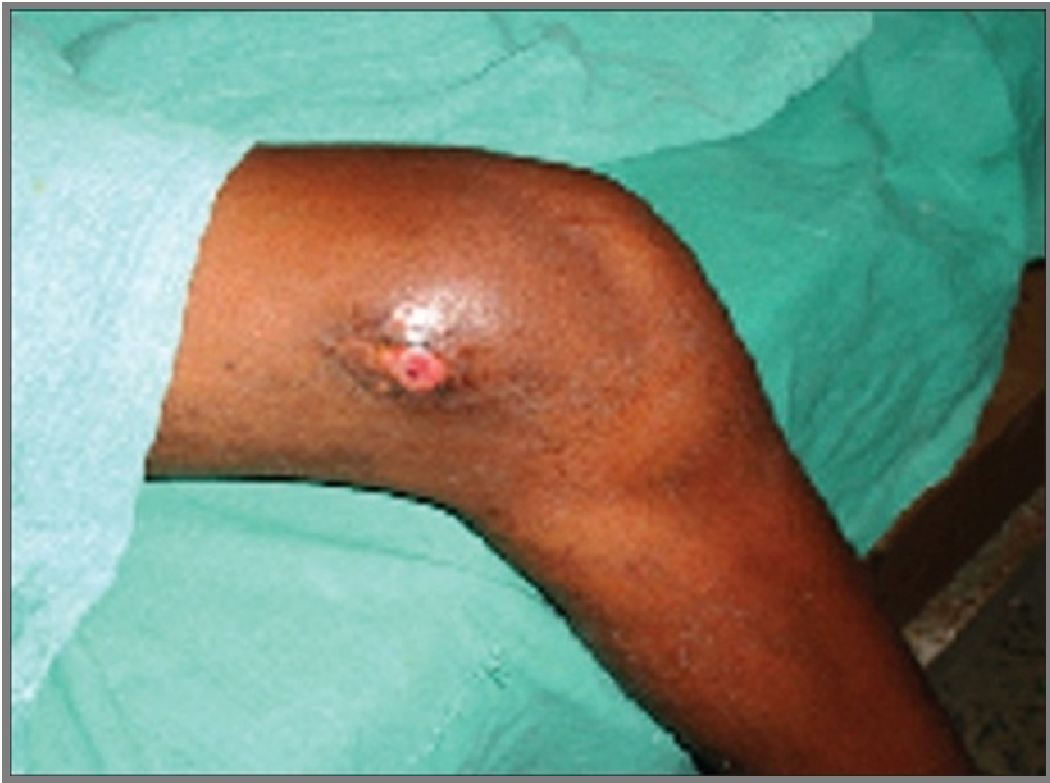Dans la plupart des séries (tableau XV), la complication la plus commune après l'utilisation de l'ECMES est l'extériorisation des broches observée dans les montages ascendants [83], avec l'irritation de peau et parfois l'infection (figure 33). Cette complication survient surtout après embrochage des fractures instables spiroïdes, obliques longues et comminutives, en raison de la possibilité de télescopage du foyer de fracture, autorisé par l'absence de verrouillage des broches qui reculent au niveau de leur orifice d'insertion osseux [58].

**Tableau XV** comparaison de taux de saillie de broches avec les données de la littérature

<b>Auteurs</b>	<b>Nbre de cas</b>	<b>%</b>
NARAYANAN et al [79]	41	52
FLYNN et al [75]	4	7
Ligier et al [49]	13	10,5
AFIFI [16]	9	37,5
SAIKIA [5]	4	18
<b>Notre série</b>	<b>5</b>	<b>8</b>

Pour éviter ce problème, quelques suggestions doivent être considérées:

- Ne pas introduire la broche près de la physe distale du fémur qui est sous-cutanée, mais plutôt commencer à quelques centimètres plus proximaux que possible [53].
- Couper l'extrémité des broches en douceur avec une coupe de broche spéciale.



**Figure 33** : saillie de la broche conduisant une irritation de la peau avec infection (5)

- Ne pas plier le bout de la broche à un angle très large, et éviter les exercices de flexion complète du genou avant d'enlever les broches [53].
- D'autres manoeuvres sont disponibles comme l'ajout d'un capuchon de protection ou END CAP. En plus de cet avantage, l'END CAP apporte une amélioration significative dans l'ECMES des fractures diaphysaires de l'enfant, en fournissant un élément de stabilisation complémentaire pour le traitement des fractures spiroïdes longues ou comminutives [83].

Un END CAP se présente comme un capuchon en acier creux qui recouvre l'extrémité de la broche (figure 34). Un méplat lui permet d'être manipulé à l'aide d'une clé que l'on monte sur une poignée Américaine. Sa périphérie fileté autotaraudeuse lui permet de s'ancrer dans l'os cortical du point d'entrée de la broche. Afin de faciliter l'extraction, un rétro-taraudage est également prévu. La base, arrondie, et plus large que la broche, permet de limiter les conflits avec les parties molles [83,84].

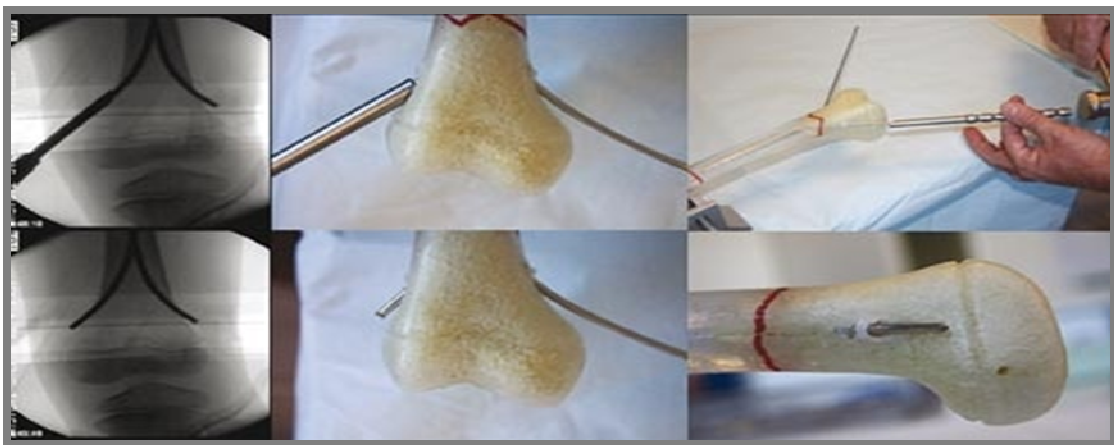
La technique ne diffère pas d'un ECMES classique : l'incision cutanée n'a pas besoin d'être agrandie. Lorsque les extrémités des broches approchent de leur position finale, chaque broche est coupée de manière à anticiper l'enfouissement de celle-ci. L'objectif est de laisser environ 1 à 2 cm de longueur de broche. Il est important de ne pas laisser l'extrémité des broches trop longue, sinon il est impossible de pousser le END CAP jusqu'à la diaphyse. A l'opposé, il ne faut pas non plus trop enfouir les broches, sinon c'est l'ablation du matériel qui devient problématique [83].

Les broches sont poussées à l'aide de la chasse broche adaptée. Celui-ci permet de calibrer la longueur de la portion extra-osseuse de la broche (Figure 35).

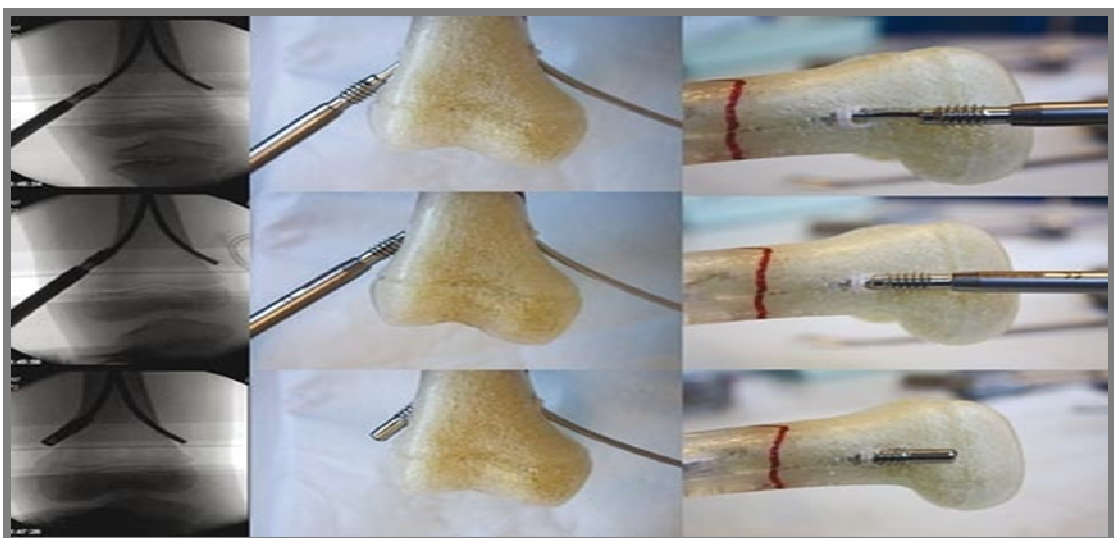
Un END CAP est positionné sur l'extrémité de la broche, en utilisant la clé adaptée, montée sur une poignée. Le dispositif est vissé, et passe en force entre la broche et la corticale osseuse (Figure 36).



**Figure 34** Présentation de l'END CAP, du dispositif de pose et de la chasse broche.



**Figure 35** : Préparation de l'extrémité de la broche



**Figure 36** : Pose de l'END CAP.

### **d.2 Migration des broches**

Malgré le grand nombre de rapports traitant cette technique, la question de migration des broches avec pénétration proximale du col fémorale n'a pas été suffisamment discutée. La pénétration peut être asymptomatique, parfois elle peut mener à une lésion neurologique ou à une fracture du col du fémur [85]. Cette complication peut arriver pendant l'insertion de broches même quand la radioscopie est utilisée. Dans notre série, cette complication a été notée 3% des cas, ce taux était inférieur avec celui de la série de CARMICHAEL (Tableau XVI).

**Tableau XVI : migration proximale des broches**

<b>Auteurs</b>	<b>Nombre de cas</b>	<b>Modalité de révélation</b>
NRAYANAN [79]	1	Neuropraxie du nerf sciatique
BUSS [86]	1	Asymptomatique
KHAZZAM [9]	5	Asymptomatique
CARMICHAEL [85]	2	Asymptomatique
<b>Notre série</b>	<b>2</b>	<b>Asymptomatique</b>

### **d.3. Déplacement secondaire :**

C'est une complication peu fréquente des fractures de l'enfant. Elle est souvent liée à la disparité du calibre des broches utilisées, car cela produit des forces inégales entraînant une angulation dans le sens de la broche la plus large. Cette complication est plutôt liée à des erreurs techniques qu'à l'ECMES proprement dit [87].

Dans notre série, le déplacement observé dans un seul cas, n'était pas en rapport avec l'utilisation des broches d'un diamètre insuffisant observée dans certaines séries [79], mais plutôt au phénomène de korskew.

## 8.2. Les complications tardives

### a. Cal vicieux angulaire

Ces cals vicieux angulaires ne sont pas fréquents après ECMES (tableau XVII) et se rencontrent surtout après traitement orthopédique.

**Tableau XVII** degré d'angulation dans la littérature

Auteurs	Nombre de fractures	Angulation	%
NARAYANAN [79]	78	5 cas (10° à 25°)	6,4
FLYNN [75]	58	6 cas (5° à 10°)	10
RIOS [92]	51	2 cas (8° à 10°)	3,9
LUHMAAN [78]	43	3 cas (<20°)	6,9
Notre série	58	1 cas (12°)	2

Certains facteurs interviennent dans la formation des cals [88] :

- ✓ L'âge : chez 22 patients présentant une angulation inacceptable, dans une étude récente de 234 fractures fémorales [8], l'analyse a démontré que les enfants âgés de 11ans ou plus présentaient de moins bons résultats que ceux âgés de moins de 11ans.
- ✓ Le poids : certains auteurs [14], ont conclu que les patients pesant plus de 40–45Kg avaient le risque de perte de la réduction des fractures malgré l'utilisation du diamètre maximal des broches.
- ✓ Le type de la fracture : les fractures instables étaient plus susceptibles de donner des cals vicieux que les fractures stables [88].
- ✓ Le type de broches : une étude a montré que le taux élevé des cals vicieux a été attribué à l'utilisation des broches en titane [88].

La correction des cals se fera par deux mécanismes :

- ✓ d'une part l'apparition d'une activité asymétrique du cartilage de croissance qui va permettre de réorienter l'épiphyse.
- ✓ d'autre part le cal osseux va se modeler grâce à l'augmentation de l'ossification enchondrale du côté du sinus de l'angulation alors que se développe une ostéolyse en regard du sommet de l'angulation.

Pour VILJANTO [89,1], cette correction des cals vicieux ne dépend ni du type, ni de la localisation, ni du déplacement initial de la fracture. Elle dépend par contre de l'âge de l'enfant et de la direction du cal vicieux angulaire :

- Pour les enfants plus jeunes, un varus peut se corriger jusqu'à 40%, et un valgus jusqu'à 70%. Le remodelage peut corriger également un recurvatum et un flexum dans 70%.
- Plus le cal vicieux est important, plus sa correction est rapide, les petits cals vicieux (<5°) se corrigeant le plus mal.

#### **b. Cals vicieux rotatoires**

La correction spontanée des cals vicieux rotatoires est vraisemblablement nulle. Du point de vue fonctionnel, l'effet de dérotation diaphysaire pathologique est compensé chez l'enfant, par des attitudes vicieuses en rotation contraire dans les articulations proches dont le plan de mobilité est identique à celui de la déformation [90,91]. La déformation de rotation a été examinée en détail dans quelques rapports (tableauXVIII). Plusieurs auteurs [10], ont utilisé seulement un examen clinique afin de détecter des déformations de rotation, qui ne peut pas permettre une mesure précise des angles de rotation, et autres auteurs ont évalué la rotation par l'échographie voire la TDM [14] selon la méthode de Waidelich et al<sup>22</sup> (figure 37). Dans notre série, on n'a pas pu étudier ce type de complication.

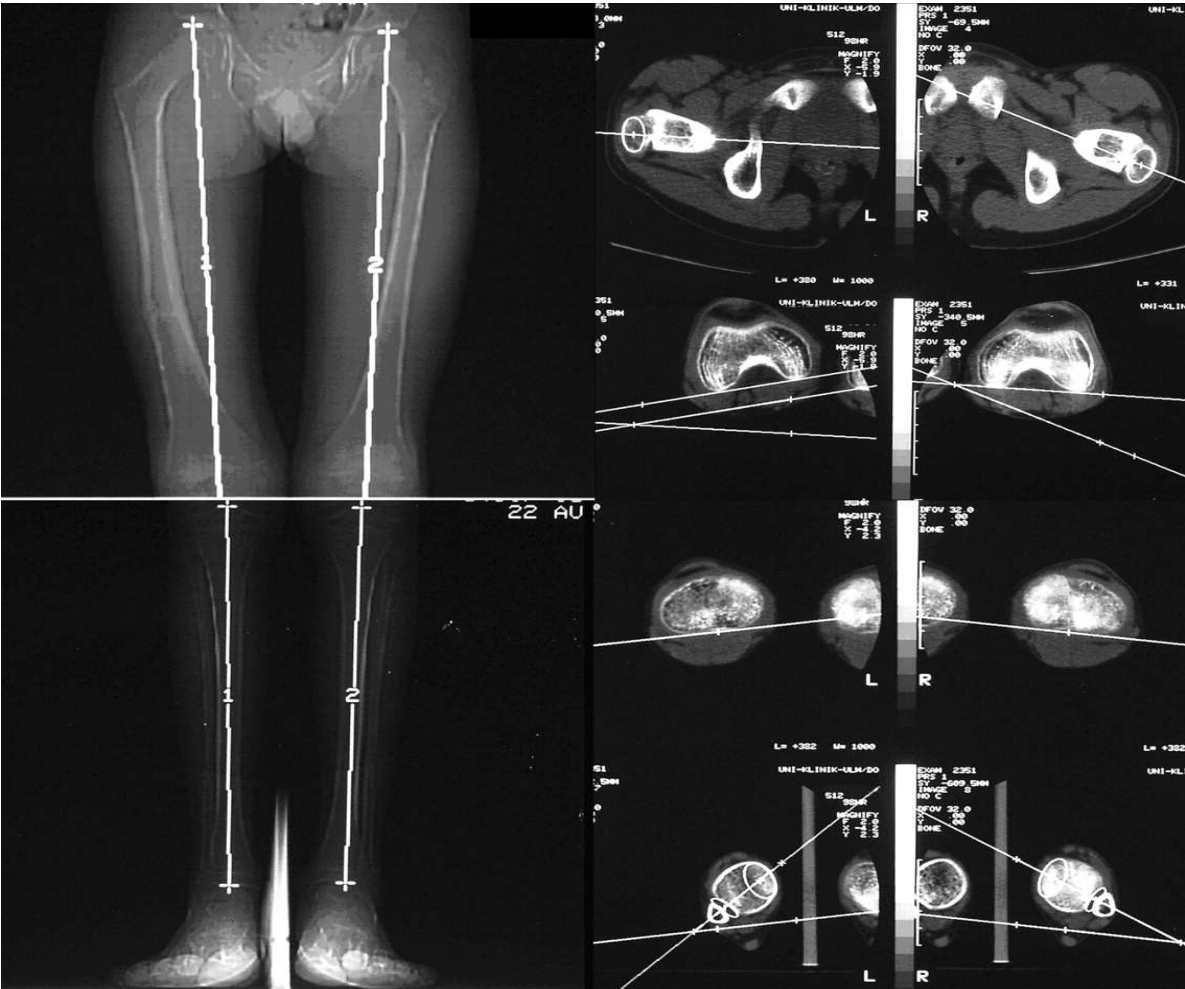**Tableau XVIII** la déformation de rotation dans la littérature

Auteurs	Nombre de fractures	Malrotation	Méthode d'évaluation	Durée du suivi (ans)
LIGIER [49]	62	1 cas (15 °)	Radiographie biplane	1.8
PREVOT [92]	250	19 cas (11,4 °)	TDM	4
LASCOMBES [93]	75	3 cas (20 °)	Non mentionnée	3
FLYNN [75]	58	2 cas (15 °)	Non mentionnée	1
VANMEETEREN [94]	24	10 cas (<10 °) 9 cas (> 10 °)	TDM	7.5
VIERHOUT [10]	71	3 cas	Examen clinique	0.5/2,5/ 10
SALEM [14]	68	32 cas (15 °)	TDM ou échographie	0.5

c. **La raideur du genou**

Ligier et al ont suggéré d'éviter les mouvements précoces pour réduire l'irritation du genou [49]. Certains auteurs [95] ont proposé un embrochage antérograde chaque fois que c'est possible pour éviter ce problème de raideur. Malgré que la flexion du genou puisse être récupérée, l'incidence de la raideur du genou cause beaucoup de problèmes concernant la rééducation.

La raideur du genou observée chez 10 malades de notre série était un incident dû à l'irritation des muscles vastes par les broches et qui a disparu complètement après l'ablation des broches.



**Figure 37** TDM : évaluation de longueur et de torsion du membre selon la méthode deWaidelich [14]

d. **Retard de consolidation et pseudarthrose**

Les retards de consolidation et les pseudarthroses sont très rares (tableau XIX), la consolidation rapide étant l'une des caractéristiques de l'ECMES [96]. Dans notre série, aucun cas n'a été détecté.

**Tableau XIX** : étude comparative d'anomalie de consolidation avec la littérature

Auteurs	Anomalie de consolidation	%
LUHMANN [78]	Pseudarthrose hypertrophique et un retard de consolidation	5
SAIKIA [5]	-	0
MOROZ [8]	Retard de consolidation	2
AFIFI [16]	-	0
Notre série	-	0

Cependant certaines situations peuvent retarder l'apparition du cal :

- ◆ les broches trop fines autorisent une mobilité trop importante dans le foye [78].
- ◆ les broches trop grosses au contraire inhibent le cal périosté en réalisant une immobilisation trop stricte.
- ◆ chez les enfants atteints d'affections neuro-musculaires en raison de l'absence de mouvements et de tonus musculaire, le foyer ne se trouve pas soumis aux mêmes contraintes que chez les sujets normaux.

e. **ILMI**:

Elle représente la principale préoccupation du chirurgien après l'intervention [14]. La poussée de croissance post-fracturaire apparaîtra alors à son maximum du fait de la réduction anatomique de la fracture. Cependant cette affinnation mérite d'être nuancée. Vi1janto [89]

comparant une série de patients traités par ECMES et autretraités orthopédiquement, trouve un allongement moyen de 9,8 mm contre 10,7mm après traitement orthopédique. Ces auteurs émettent l'hypothèse que cette faible poussée de croissance post-chirurgicale serait liée à la remise en charge précoce du membre fracturé.

L'ILMI a une double origine :

**c.1. L'allongement de l'os fracturé :**

L'allongement post-fracturaire apparaîtra alors à son maximum du fait de la réduction anatomique de la fracture. Il a été attribué à une hyperémie locale ou la libération de facteurs de croissance secondaire à un traumatisme ou une intervention chirurgicale qui stimulent la croissance phyaire [97, 98,99].

**TableauXX** ILMI par allongement

<b>Auteurs</b>	<b>ILMI par allongement</b>	<b>Nombre de cas</b>
FLYNN [75]	10 à 20 mm	6
VAN MEETEREN [94]	< 10mm	6
VIERHOUT [10]	> 10 mm	10
RIOS [92]	5 à26 mm	7
SAIKIA [5]	<15 mm	3
<b>Notre série</b>	<b>&lt;10 mm</b>	<b>3</b>

**c.2. le raccourcissement :**

Le raccourcissement diaphysaire est dû au cal vicieux par chevauchement des fragments fracturaires. Il s'observe souvent et peut aboutir à l'égalisation complète par accélération de la croissance du membre raccourci. Cette accélération de la croissance peut porter, soit sur l'os fracturé, soit plus tardivement, sur le segment voisin indemne du membre homolatéral [101].

**Tableau XXI : ILMI par raccourcissement**

<b>Auteurs</b>	<b>Raccourcissement</b>	<b>Nombre De Cas</b>
NARAYANAN [79]	15à 20mm	3
ELMADI [13]	10 à 15 mm	1
	5 à 10 mm	2
	< 5 mm	4
DEAKIN [88]	20mm	2
<b>Notre série</b>	<b>10 mm</b>	<b>1</b>

## **9. Comparaison des résultats**

### **9.1. Résultats globaux**

La plupart des études montrent la supériorité de l'ECMES dans le traitement des fractures du fémur. Il constitue un moyen d'ostéosynthèse fiable exposant à peu de complications, qu'il est facile à éviter ou à contrôler.

Nous avons comparé nos résultats avec les données de la littérature (tableau XXII). Ils ont été classés comme excellents, satisfaisants ou mauvais selon le score de Flynn et al.

**Tableau XXII** comparaison des résultats finaux avec la littérature

Auteurs	Année D'étude	Nbre de fractures	Recul (mois)	Résultats		
				Excellents	Satisfaisants	Mauvais
LUHMAN [78]	2003	43	4-22	28%	60%	12%
NARAYAN [79]	2004	78	2-84	47%	44%	9%
SINK [65]	2005	39	3-29	38,5%	41%	20,5%
MOROZ [8]	2006	234	2-71	65%	25%	10%
RIOS [92]	2008	51	24-65	72,5%	17,6%	9,9%
SAIKIA [5]	2009	22	-	59%	27%	14%
SASEENDAR [102]	2009	16	12-18	75%	6,2%	18,8%
KUMAR [103]	2010	20	15-32	70%	30%	0%
<b>Notre série</b>	<b>2010</b>	<b>60</b>	<b>6-11</b>	<b>58%</b>	<b>38%</b>	<b>4%</b>

Les résultats de l'ECMES ont été jugés au moins satisfaisants entre 80 à 100% des cas. Nous constatons que les résultats sont meilleurs dans les publications récentes, ce qui peut s'expliquer par une meilleure maîtrise de la technique.

## 9.2 .Les facteurs influençant les résultats

### a. L'âge :

Dans une grande étude de 229 enfants atteints d'une fracture diaphysaire du fémur, Moroz et al ont constaté que les résultats étaient meilleurs chez les enfants âgés de moins de 10ans par rapport à ceux âgés de plus de 11ans. Ceci peut être expliqué par un remodelage

meilleur chez les enfants plus jeunes [8]. Dans notre série, l'âge n'était pas un facteur pronostic déterminant (tableau XXIII). Cela peut s'expliquer par un recul insuffisant qui aurait pu le démontrer pour les enfants jeunes.

**Tableau XXIII** : comparaison des résultats globaux en fonction de l'âge

Séries	Age par ans	résultats		
		excellents	satisfaisants	mauvais
MOROZ et al [8]	< 10 ans	71,9%	22,3%	5,8%
	>10 ans	54,9%	28,6%	16,5%
Notre série	< 10 ans	58%	38%	4%
	>10 ans	53%	42%	5%

**b. Le poids :**

Certains auteurs [8, 81,104] ont démontré que les résultats peuvent s'aggraver lorsque le poids d'un enfant est supérieur à 49 kg. Ils ont constaté que les enfants ayant un poids plus de 49 Kg sont plus prédisposés à un risque accru de complications (46%). Dans notre étude on n'a pas pu évaluer ce critère.

**c. La localisation de la fracture :**

Selon Moroz et al [8], les enfants avec des fractures de fémur distales allaient plus probablement avoir des mauvais résultats. Ces résultats rejoignent ceux de notre série où 100% de mauvais résultats détectés, étaient en rapport avec des fractures du tiers inférieur.

**d. Le type de fractures :**

Deakin et al [88], dans une étude faite sur des adolescents âgés plus de 11ans, ont montré que les fractures instables étaient plus susceptibles d'avoir un mauvais résultat, vu le taux élevé des cals vicieux observé dans ce type de fracture. Ils ont suggéré que d'autres

traitements devraient être considérés lors du traitement de ce groupe d'âge, en particulier pour les patients atteints des fractures instables.

## **10. Comparaison de l'ECMES avec les autres moyens thérapeutiques des fractures diaphysaires du fémur**

### **10.1. Traitement orthopédique [11,100-105]**

Il reste le traitement de référence chez le jeune enfant de moins de 7 ans chez lequel la durée d'immobilisation pose peu de problème notamment scolaire (12).

La consolidation est en général rapide et bon nombre d'imperfections vont être remodelées par la croissance.

#### **a. Les méthodes :**

- **Le plâtre pelvi-pédieux** : c'est le traitement simple des fractures non déplacées. Dans le cas de fractures peu déplacées, la réduction se fait sous anesthésie générale, au bloc opératoire sur table orthopédique, et elle est maintenue par un plâtre pelvi-pédieux.
- **La réduction par traction suivie d'un plâtre** : en cas de déplacement ou de chevauchement importants, il est nécessaire de recourir à une réduction par traction :
  - Soit traction collée au zénith chez le petit enfant
  - Soit traction par broche transtibiale sous- tubérositaire respectant le cartilage de conjugaison chez l'enfant plus grand.

#### **b. Les avantages du traitement orthopédique :**

Ils sont nombreux :

- ◆ Respect du foyer fermé :
- ◆ Pas de risque infectieux par inoculation directe

- ◆ Respect des conditions favorables de réparation (hématomes périfracturaires, vascularisation locale et périostée).
- ◆ Sur le plan mécanique, le plâtre ou la traction ne constituent pas une immobilisation stricte. Il persiste au niveau du foyer de fracture une certaine mobilité favorable à la consolidation.
- ◆ Absence de cicatrice
- ◆ Pas de réintervention pour ablation du matériel.
- ◆ Moindre fréquence des ILMI en dosant le chevauchement.

**c. Les inconvénients et les complications**

- ◆ \_Durée moyenne de séjour hospitalier : 3 semaines - 1 mois
- ◆ Mauvaise tolérance cutanée de la traction collée
- ◆ Escarres lors du plâtre.
- ◆ Syndrome de loge.
- ◆ Risque infectieux cutané, voire ostéite, lors d'une traction transtibiale.
- ◆ Déplacement secondaire par contentions insuffisante.
- ◆ Cals vicieux le plus souvent peu prononcés, remodelés par la croissance ou sous traction.
- ◆ Coût du traitement orthopédique.
- ◆ Enfin, certains états pathologiques contre-indiquent le recours au traitement orthopédique. C'est le cas des enfants polytraumatisés ou polyfracturés nécessitant un nursing particulier, et des enfants ayant des troubles neurologiques ou de fragilité osseuse, et ne pouvant pas supporter une longue immobilisation.

**d. Comparaison du traitement orthopédique avec l'ECMES**

Certaines études ont évalué l'efficacité de l'ECMES dans le traitement des fractures du fémur de l'enfant en comparaison avec le traitement orthopédique.

Le traitement orthopédique par immobilisation plâtrée d'emblée ou par traction suivie d'un plâtre, a plus souvent donné lieu à des complications comme la pseudarthrose, la raideur articulaire, et les retards dans la récupération fonctionnelle [80,106-108].

SASEENDAR et al [109] ont démontré que l'angulation dans le plan frontal (varus ou valgus) était significativement plus élevée chez les enfants traités par plâtre (moyenne 9,6 °) que chez ceux traités par l'ECMES (moyenne 3,2 °) (P = 0,001).

La présence de défaut d'alignement de rotation (moyenne 14,69 °), ainsi que l'ILMI était significativement plus élevée dans le groupe traité par plâtre que dans le groupe traité par ECMES (moyenne 5,62 °) (P <0,001).

Des études [106-108] comparant des groupes d'enfants traités par la traction suivie d'un plâtre, avec des groupes traités par l'ECMES, ont constaté un taux plus élevé de pseudarthrose dans le 1<sup>er</sup> groupe par rapport au 2<sup>ème</sup> groupe.

Par contre, l'infection a été notée seulement chez les enfants traités par l'ECMES ( 2,7% à 13%) [ 106,110] ,

La comparaison des résultats selon le score du Flynn n'a pas été faite que dans une seule étude [109]. Dans le groupe traité par ECMES, les résultats étaient excellents dans 75% des cas, satisfaisants dans 6,2% des cas, et mauvais dans 18,8% des cas, tandis que dans le groupe traité orthopédiquement, les résultats étaient excellents dans 6,2% des cas, satisfaisants dans 12,5% des cas, et mauvais dans 81,3% des cas.

Du point de vue d'analyse des coûts, certaines études ont suggéré que le coût global a été significativement plus faible lorsque l'ECMES a été utilisé par rapport au traitement orthopédique [107,108]. Une autre étude a montré que les patients traités avec ESIN ont pu marcher plus tôt après la chirurgie et retournés à l'école plus tôt que les patients traités orthopédiquement [106].

## 10.2. Traitement chirurgical

Toutes les ostéosynthèses de l'adulte ont été appliquées à l'enfant.

### a. Plaque vissée : [100,111]

#### a.1 avantages et limites

Sa mise en place nécessite une incision cutanée longue, une évacuation de l'hématome fracturaire et un déperiostage important, qui majorent les risques d'infection et d'hypertrophie secondaire.

Sur le plan mécanique, la plaque rigide provoque au niveau de l'os jeune, très sensible aux contraintes axiales, un amincissement et une spongialisation très rapide des corticales, ajoutant aux inconvénients précédents le risque de fracture itérative.

Enfin, l'ablation du matériel imposera une nouvelle hospitalisation, une anesthésie et une exposition large de l'os qui pourra donner un nouveau coup de fouet à l'hypertrophie post-fracturaire.

#### a.2 comparaison de plaque vissée avec l'ECMES

Il est généralement admis que l'utilisation d'une plaque vissée dans le traitement des fractures du fémur chez l'enfant est une méthode efficace [112], cependant l'ECMES fournit une consolidation et une récupération fonctionnelle plus rapide avec une réduction fermée, une durée d'hospitalisation courte, et un confort esthétique plus acceptable. Une étude faite par Caglar et al [113] comparant les 2 méthodes, ont suggéré que l'ECMES dans les fractures du fémur chez les patients de plus de 6 ans et moins de 45 kg donne de meilleurs résultats que la plaque vissée.

**b. L'enclouage centromédullaire :**

Ce matériel, mis en place à ciel fermé, respecte le foyer de fracture et les mécanismes biologiques de consolidation. Il n'est pas utilisable que chez le plus grand enfant dont le cartilage trochantérien est presque fusionné [100].

Il peut utiliser les clous de KUENTSCHER, de RUSH, de HANSEN-STREET [114,115]. La réduction de la fracture se fait sur table orthopédique, sous contrôle de l'amplificateur de brillance. L'introduction du clou se fait au sommet du grand trochanter par une courte incision en regard de celui-ci et après alésage du canal médullaire. Le clou peut être verrouillé en haut et/ou en bas afin de stabiliser le montage, d'éviter l'impaction d'un foyer de fracture comminutive, d'éviter les troubles de rotation.

Un verrouillage en haut et en bas réalise un montage statique. Un verrouillage en bas seulement réalise un montage dynamique, permettant d'avoir une compression du foyer de fracture lors de la marche tout en évitant une rotation du fragment inférieur [115].

Cet enclouage a des avantages tel l'appui immédiat et la mobilisation précoce ; et des inconvénients : [114,115]

- ✓ Nécrose de la tête fémorale par section de l'artère circonflexe postérieure.
- ✓ Fracture ou amincissement du col fémoral en rapport avec une introduction trop interne du clou par la face supérieure du col, pour éviter le cartilage conjugal du grand trochanter.
- ✓ Epiphysiodèse du cartilage de croissance du grand trochanter, responsable d'une coxa valga, avec un col fémoral étroit et fragile.
- ✓ Ostéomes des fessiers.

**c. Fixateur externe : étude comparative avec l'ECMES**

L'utilisation du fixateur externe (FE) dans les fractures diaphysaires du fémur chez l'enfant a été décrite depuis les années 70 [59]. Cette méthode reste classiquement réservée

aux fractures ouvertes avec gros délabrements cutanés, mais certains [61,116] l'utilisent pour fixer les fractures fermées

### **c.1 l'ouverture cutanée :**

Bien que les principes des soins de la plaie des fractures ouvertes sont bien établis, la méthode optimale de stabilisation de la fracture reste controversée.

Le but du traitement des fractures ouvertes est de parvenir à la fois des tissus mous et de la guérison osseuse, avec un aspect esthétique satisfaisant, et un taux faible des complications [117]. Les options de traitement d'enfants sont limitées par physe ouverte et la taille de l'os.

Adapté à l'âge, les fractures ouvertes stade I et II peuvent être efficacement gérées comme des fractures fermées après débridement sans risque accru d'infection ou de pseudarthrose [117,118]. Plusieurs études [59, 61,117] comparant les 2 techniques, préfèrent l'utilisation de l'ECMES dans les fractures ouvertes stade I et II. Ils ont constaté que le taux d'infection est faible dans le groupe traité par ECMES, et que les fractures itératives sont plus fréquentes dans le groupe traité par fixateur externe.

La méthode optimale de stabilisation des fractures ouvertes stade III n'est toujours pas résolue. La majorité des fractures stade III traitée par fixateur externe développée une ostéite ou cal vicieux [118]. RAMSEIER et al [117] dans une étude comparative, ont utilisé l'ECMES dans le traitement de 4/9 des fractures ouvertes stade III de Gustilo. Ils préfèrent l'utilisation de l'ECMES même dans ces types de fractures.

### **c.2 localisation des fractures**

Pour certains auteurs [59] les fractures proximales et distales sont difficiles à traiter par l'ECMES en raison du risque de perturber le cartilage de croissance, et le risque de nécrose avasculaire de la tête fémorale. Le FE peut être utilisé à partir du bord inférieur du petit trochanter, et à 2 cm en amont de l'extrémité distale de la physe fémorale.

**c. 3 types des fractures**

L'ECMES et le FE peuvent être utilisés dans toutes sortes des fractures. Selon HEINRICH et al [73], il y'aun risque de dislocation et de raccourcissement, dans les fractures obliques longues et les fractures comminutives traitées par l'ECMES.

# CONCLUSION

Au terme de notre étude et de la revue de la littérature, nous voulons rapporter notre contribution en proposant une stratégie de prise en charge des fractures du fémur, traitées par ECMES chez l'enfant :

- L'ECMES peut être utilisé dans les fractures dont le diamètre du canal médullaire le plus petit est supérieur ou égale à 8 mm, indépendamment de l'âge de l'enfant.
- L'ECMES ascendant est indiqué, si la fracture intéresse le tiers supérieur ou moyen de la diaphyse fémorale. Dans les fractures du tiers inférieur, on utilise l'ECMES descendant.
- Certains pièges doivent être évités afin de prévenir des complications liées à des erreurs techniques :
  - ✓ Broches de petit calibre ou de calibres différents
  - ✓ Si on tourne la broche dans un sens en cas d'obstacle à sa progression, on doit la retourner vers sa position initiale, une fois cet obstacle franchie.
  - ✓ Il faut impacter le foyer de fracture avant de couper les broches.
- En post-opératoire :
  - ✓ En position allongée, le genou et le pied doivent être en position de zénith
  - ✓ La marche avec béquilles sans appui doit être commencée dès le 4<sup>ème</sup> jour postopératoire
- La surveillance des fractures diaphysaires du fémur doit être régulière, à la recherche de cals vicieux angulaire et rotatoires ainsi que l'ILMI. Elle doit se prolonger jusqu'à la fin de croissance.

# ANNEXES

**Annexe I : fiche d'exploitation**

**EMBROCHAGE CENTRO-MEDULLAIRE ELASTIQUE STABLE  
DANS  
LES FRACTURES DU FEMUR CHEZ L'ENFANT**

**Identité**

- ❖ N° du dossier :
- ❖ Age :
- ❖ Sexe : F  M

**Circonstance de survenue du traumatisme**

- ❖ AVP :
- ❖ Accident du sport :
- ❖ Accident domestique :
- ❖ Autres :

**Mécanisme**

- ❖ Choc direct :
- ❖ Choc indirect :
- ❖ Indéterminé :

**Côté atteint**

- ❖ Gauche
- ❖ Droit :
- ❖ Les deux :
- ❖

**Délai entre le traumatisme et la PEC**

- ❖ 1 h à 12h
- ❖ 24h à 72h
- ❖ 12 h à 24h
- ❖ > 72h



**Résultat :**

❖ Rx du contrôle :

A J1 satisfaisante :                    oui                                        non                   

A J.... satisfaisante :                    oui                                        non                   

Marche avec béquilles sans appui à J.... post-opératoire.

Marche avec béquilles avec appui à J.... post-opératoire.

Marche sans béquilles à J.... post-opératoire.

**Complications**

**Précoces :**

**Tardives :**

- |                             |                          |  |                          |
|-----------------------------|--------------------------|--|--------------------------|
| ❖ Infection :               | <input type="checkbox"/> | -saillie de la broche :                | <input type="checkbox"/> |
| ❖ Retard de consolidation : | <input type="checkbox"/> | - pseudarthrose :                      | <input type="checkbox"/> |
| ❖ douleur :                 | <input type="checkbox"/> | -cal vicieux :                         | <input type="checkbox"/> |
| ❖ déplacement secondaire :  | <input type="checkbox"/> | -raideur du <i>genou</i> :             | <input type="checkbox"/> |
| ❖ phénomène de korskew :    | <input type="checkbox"/> | -inégalité de longueur :               | <input type="checkbox"/> |
| ❖ migration de broche :     | <input type="checkbox"/> | -varus <input type="checkbox"/> valgus | <input type="checkbox"/> |

**Evolution**

- ❖ Délai de consolidation :
- ❖ Ablation des broches à J.....
- ❖ Recul :.....
- ❖ Evaluation des resultats selon le score de FLYNN

# RESUMES

## Résumé

L'embrochage centromédullaire élastique stable (ECMES) représente un nouveau principe de fixation endomédullaire des fractures diaphysaires du fémur chez l'enfant. Le but de notre étude est d'évaluer l'efficacité de cette technique. Il s'agit d'une étude rétrospective concernant 60 cas de fractures diaphysaires du fémur traitées par ECMES, colligées au service de traumatologie-orthopédie pédiatrique du CHU Mohammed VI de Marrakech, de janvier 2009 à juin 2010, et suivies jusqu'à consolidation avec un recul minimum de 6 mois. L'âge moyen de nos patients, était de 10 ans avec une prédominance masculine (81%). L'étiologie principale était les accidents de la voie publique dans 57%. Dans notre série, 2 enfants avaient une fracture bilatérale. 29% des patients présentaient des lésions associées, l'ouverture cutanée était trouvée dans 2 cas classés stade I selon la classification de Cauchoix et Duparc. L'ECMES était ascendant dans 54 cas et descendant dans 06 cas. Le délai moyen d'hospitalisation était de 4 jours. La principale complication était la raideur du genou dans 17% des cas. Les résultats étaient analysés chez 45 patients, selon le score de Flynn. Ils sont jugés excellents dans 58% des cas, satisfaisants dans 38% des cas et mauvais dans 4% des cas. L'ECMES constitue un moyen d'ostéosynthèse fiable, n'exposant qu'à peu de complications qui sont faciles à éviter ou à contrôler.

## Summary

Elastic stable intramedullary nailing (ESIN) represents a principle of fixation intramedullary of femoral diaphyseal fractures in children. The purpose of this study is to rate the efficiency of this technique. It was about a retrospective study, concerning 60 cases of femoral fractures in children treated by ESIN, collected at the pediatric traumatology and orthopedic service, UHC Mohammed VI of Marrakesh, from January 2009 to June 2010. These cases were followed until consolidation with minimal recession of about 6 months. The average age of our patients was 10 years with a male predominance (81%). The main etiology was the highway accidents in 57%. In our series, two children had a bilateral fracture. 29% of patients had associated injuries. The cutaneous opening was found in 2 cases classified as stage I according to the classification of Cauchoix and Duparc. ESIN in our series was ascending in 54 cases and descending in 06 cases. The average time of hospitalization was 4 days. The main complication was stiffness of the knee 17% cases. Our results were analyzed in 45 patients, according to Flynn's score. They are considered excellent in 58% of cases, satisfactory in 38% and poor in 4% of cases. The ESIN is a mean of osteosynthesis reliable, exposing to few complications that are easy to avoid or control.

## ملخص

تعتبر المسامير النخاعية المرنة الثابتة (م ن م ث) أحدث طريقة لمعالجة كسور عظم الفخذ لدى الأطفال. يتمثل الهدف من دراستنا في تقييم فعالية هذه التقنية. تتمحور الدراسة حول 60 حالة تمت معالجتها ب(م ن م ث) بمصلحة جراحة العظام و المفاصل للأطفال, بالمستشفى الجامعي محمد السادس بمراكش, خلال الفترة ما بين يناير 2009 و يونيو 2010. تمت متابعة هذه الحالات إلى غاية التئام العظم, مع ترجع أقله 6 أشهر. معدل السن كان 10 سنوات مع غلبة الجنس الذكري بنسبة 81%. تمثل السبب الأساسي للكسور في حوادث السير بنسبة 57%, مع حالتين تعرضتا لكسر ثنائي . 29% من المرضى تعرضوا لإصابات مصاحبة حالتان كانت كسورهم مصحوبة بجروح درجة أولى حسب كوشوا و دويارك. في دراستنا كانت المسامير النخاعية المرنة الثابتة رجعية في 54 حالة و تقدمية في 6 حالة. تمت معالجة جميع المرضى عن طريق (م ن م ث) مع بؤرة مغلقة ما عدا 3 حالات. معدل مدة الاستشفاء هو 4 أيام. شكل تصلب مفصل الركبة أهم المضاعفات بنسبة 17%. تم تحليل النتائج لدى 45 حالة حسب سلم فيلين. كانت النتائج ممتازة بنسبة , 58% حسنة بنسبة 38% و سيئة بنسبة 4%. اتضح أن (م ن م ت) رغم بساطة تكوينها استعمالا متعددة ومضاعفات قليلة يمكن تجنبها أو علاجها في حالة وقوعها.

# BIBLIOGRAPHIE

**1-Métaizeau JP.**

Fractures de la diaphyse fémorale chez l'enfant.

EMC (Elsevier SAS, Paris), Appareil locomoteur 2006;14-078-B-10.

**2-Lascombes P.**

Embrochage centromédullaire élastique stable.

Elsevier, 2006 ; 320 pages. ISBN 284299809X.

**3-Flynn JM, Hresko T, Reynolds RAK, Blasier D, Davidson R, Kasser J.**

Titanium elastic nails for pediatric femur fractures: a multicenter study of early results with analysis of complications.

J Pediatr Orthop 2001; 21(1):4-8.

**4-Anastasopoulos J, Petratos D, Konstantoulakis C, Plakogiannis C, Matsinos G.**

Flexible intramedullary nailing in paediatric femoral shaft fractures.

Injury 2010 Jun; 41(6):578-82.

**5-SaikiaKC, BhuyanSK, BhattacharyaTD, SaikiaSP.**

Titanium elastic nailing in femoral diaphyseal fractures of children in 6-16 years of age.

Indian Journal of Orthopaedics 2007; 41(4): 381-5.

**6-Hallout M, Dandane A, Elalami Z, Elamrani A, El Medhi T, Gourinda H.**

L'embrochage élastique stable dans les fractures du fémur chez l'enfant (à propos de 20 cas).

Rev Maroc Chir Orthop Traumatol 2008; 36:10-13.

**7-Abdel Razak MY, EL-Karef E.A, Soliman A.S, Tanagho A.**

results of flexible intramedullary nailing in pediatric femoral fractures.

Bull.Alex.Fac.Med 2008; 44(3):729-735.

**8-Moroz LA, Launay F, Kocher MS, Newton PO, Frick SL, Sponseller PD et al.**

Titanium elastic nailing of fractures of the femur in children. Predictors of complications and poor outcome.

J Bone Joint Surg Br 2006;88(10):1361-6.

**9–Khazzam M, Tassone C, Liu XC, Lyon R, Freeto B, Schwab J et al.**

Use of flexible intramedullary nail fixation in treating femur fractures in children.

Am J Orthop (Belle Mead NJ )2009 Mar;38(3):49–55.

**10–Vierhout BP, Sleeboom C, Aronson DC, Van Walsum AD, Zijp G, Heij HA.**

Long-term outcome of elastic stable intramedullary fixation (ESIF) of femoral fractures in children.

Eur J Pediatr Surg 2006 Dec;16(6):432–7.

**11–Métaizeau JP.**

Fracture de la diaphyse fémorale chez l'enfant.

Encycl. Med. Chir. Elsevier, app. Locomoteur 1996; 14-078-B-10.

**12–Hinton RY, Lincoln A, Crockett MM, Sponseller P, Smith G.**

Fractures of the femoral shaft In children. Incidence, mechanisms and socio demographic risk factors.

J Bone Joint Surg Am 1999 Apr;81(4):500–9.

**13–Elmadi A.**

L'embrochage centromédullaire élastique stable des fractures du fémur chez l'enfant (à propos de 40 cas et revue de la littérature).

Thèse Doctorat Médecine, Casa; 2007, n°164, 115 pages.

**14–Salem KH, Keppler P.**

Limb geometry after elastic stable nailing for pediatric femoral fractures.

J Bone Joint Surg Am 2010 Jun; 92(6):1409–17.

**15–El Adl G, Mostafa MF, Khalil MA, Enan A, Murray C, Lopez A.**

Titanium elastic nail fixation for paediatric femoral and tibial fractures.

Acta Orthop Belg 2009 Aug; 75(4):512–20.

**16–Afifi, Attaraf K, Lamrini A, Elmadi A, Demni K, Bouabdallah Y.**

Le traitement des fractures diaphysaires du fémur de l'enfant par enclouage centromédullaire élastique stable.

Rev Maroc Chir OrthopTraumato 2007; 30:24–26.

**17-Mirdad T.**

Operative treatment of femoral shaft fractures in children: a nine-year experience in a Saudi Arabian population.

Injury 2000 Dec; 31(10):769-71.

**18-Kay R M, Skaggs D L.**

*Pediatric Polytrauma Management.*

J Pediatr Orthop 2006; 26:268-77.

**19-CHRESTIAN P.**

L'enfant polytraumatisé.

In conférences d'enseignement de la SOFCOT; Ortho-pédiatrie 1996 ;4: 135-50.

**20-Barlas K, Beg H.**

Flexible intramedullary nailing versus external fixation of paediatric femoral fractures.

Acta Orthop Belg 2006 Apr;72(2):159-63.

**21-Jawadi AH, Abdul-Samad A.**

Intramedullary Kirschner wire (K-wire) fixation of femoral fracture in children.

J Child Orthop 2007 Nov; 1(5):277-80.

**22- De Billy B, Garnier E, Chrestian P.**

Polytraumatisme de l'enfant.

EMC (Elsevier Masson SAS), Appareil locomoteur, 2000;14-033-C-10.

**23-Lynch JM, Gardner MJ, Gains B.**

Hemodynamic significance of pediatric femur fractures.

J Pediatr.Surg 1996; 31:1358-61.

**24-Rathjen KE, Riccio AI, De La Garza D.**

Stainless Steel Flexible Intramedullary Fixation of Unstable Femoral Shaft Fractures in Children.

J Pediatr.Orthop 2007; 27(4):423-41.

**25-BERGERAULT, AGOSTIN LI, LE CARREAU T, BONNARD C.**

Fractures de la diaphyse fémorale.

In fractures de l'enfant: Monographie du GEOP 2002; P : 213-21.

**26-Prevot J, Lascombes P, Lesur E, Dautel G, Métaizeau JP, Ligier JN.**

Embrochage centromédullaire élastique stable.

EMC (Elsevier Masson SAS), Techniques chirurgicales - Orthopédie-Traumatologie 1993 ; 44-018.

**27-LASCOMBES P; METAIZEAU JP.**

Embrochage centromédullaire élastique stable: bases mécaniques.

Elsevier Masson, 2006 ; Page :118-120.

**28-TEOT L.**

L'Embrochage centromédullaire élastique stable chez l'enfant.

In conférences d'enseignement de la SOFCOT, ortho-pédiatrie 1996;4:151-71.

**29-LASCOMES P.**

Embrochage centromédullaire élastique stable en traumatologie pédiatrique: données actuelle.

In conférences d'enseignement de la SOFCOT ,Orthop-pédiatrie 2004 ;5:181-205.

**30-Pérez-Sicilia Je, MoroteJurado JI, GorbachoGironés Jm, Hernández**

**Cabrera Ja, González Buendía Yr.**

Osteosíntesispercutánea en fracturas diafisarias de antebrazo en niñosyadolescentes.

Rev Esp Cir Ostr 1977; 12: 321-334.

**31-Fricka KB, Mahar AT, Lee SS, Newton PO.**

Biomechanical analysis of antegrade and retrograde flexible intramedullary nail fixation of pediatric femoral fractures using a synthetic bone model.

J Pediatr.Orthop. 2004 Mar-Apr;24(2):167-71.

**32-Firica A, Popescu R, Scarlet M.**

L'ostéosynthèse stable élastique : nouveau concept biomécanique. Etude expérimentale.

Rev Chir Orthop 1981; 67 (suppl 2) : 82-91.

**33-McKibbin B.**

The biology of fracture healing in long bones.  
J Bone Joint Surg Br. 1978 May;60-B(2):150-62.

**34-Pape HC, Giannoudis PV, Grimme K, van Griensven M, Krettek C.**

Effects of intramedullary femoral fracture fixation: what is the impact of experimental studies in regards to the clinical knowledge?  
Shock. 2002 Oct;18(4):291-300.

**35-TEOT L, LASCOMBES P, MEMBRE H.**

L'embrochage centromédullaire élastique stable: principes- techniques, application en traumatologie infantile.  
Springer Berlin Heidelberg 2003 ; P :279-289.

**36-METAIZEAU JP, LIGIER JN.**

Le traitement chirurgicale des fractures des os long chez l'enfant.  
J CHIR (paris) 1984; 121:527-737.

**37- BENABDELLAH N.**

L'embrochage centromédullaire élastique stable des fractures diaphysaires du fémur chez l'enfant (à propos de 100 cas).  
Thèse Doctorat Médecine, Fes ; 2010, N°11, 112 pages.

**38-Métaizeau JP.**

L'embrochage centro-médullaire d'une fracture du fémur chez l'enfant.  
Revue de Chirurgie Orthopédique et Traumatologique 2005 ; 91( 4) :377-384.

**39- Métaizeau JP.**

L'EMBROCHAGE DES FRACTURES DU MEMBRE INFÉRIEUR CHEZ L'ENFANT.  
Maîtrise Orthopédique août 2002 ; n°116.

**40-Mahar AT, Lee SS, Lalonde FD, Impelluso T, Newton PO.**

Biomechanical comparison of stainless steel and titanium nails for fixation of simulated femoral fractures.  
J Pediatr Orthop. 2004; 24:638-41.

**41–Mani US, Sabatino CT, Sabharwal S, Svach DJ, Suslak A, Behrens FF.**

Biomechanical comparison of flexible stainless steel and titanium nails with external fixation using a femur fracture model.

J Pediatr Orthop. 2006;26:182–7. 2006 .

**42–Perez A, Mahar A, Negus C, Newton P, Impelluso T.**

A computational evaluation of the effect of intramedullary nail material properties on the stabilization of simulated femoral shaft fractures.

Med Eng Phys. 2008 Jul; 30(6):755–60.

**43–Hunter JB.**

The principles of elastic stable intramedullary nailing in children.

Injury 2005;36 (Suppl 1):A20–4.

**44–Wall EJ, Jain V, Vora V, Mehlman CT, Crawford AH.**

Complications of titanium and stainless steel elastic nail fixation of pediatric femoral fractures.

J Bone Joint Surg Am. 2008 Jun; 90(6):1305–13.

**45–Lascombes P, Huber H, Popko D, Journeau P, Haumont T.**

Embrochage centromédullaire élastique stable dans les fractures de l'enfant : importance du rapport « diamètre des clous sur diamètre du canal médullaire ».

Revue de chirurgie orthopédique et traumatologique 2011; vol 97 (7) : S279.

**46– SYNTHES.**

The titanium elastic nail system technique guide original instruments and implants.

The association for the study of internal fixation—AOSIF, 1998; 32 pages.

**47–Mahar A, Sink E, Faro F, Oka R, Newton PO.**

Differences in biomechanical stability of femur fracture fixation when using titanium nails of increasing diameter.

J Child Orthop. 2007 Sep;1(3):211–5.

**48-Lascombes P.**

Embrochage centromédullaire élastique stable.

EMC (Elsevier Masson SAS, Paris), Techniques chirurgicales – Orthopédie-Traumatologie, 2007 ;44-018.

**49-Ligier JN, Metaizeau JP, Prévot J, Lascombes P.**

Elastic stable intramedullary nailing of femoral shaft fractures in children.

J Bone Joint Surg Br. 1988 Jan;70(1):74-7.

**50-Lascombes P, Prevot J, Ligier JN, Metaizeau JP, Poncelet T.**

Elastic stable intra medullary nailing in forearm shaft fractures in children: 58 cases.

J Pediatr.Orthop. 1990 Mar-Apr; 10(2):167-71.

**51-Lascombes P.**

L'embrochage centromédullaire stable en traumatologie pédiatrique. Données actuelles. Conférences d'enseignement de la Sofcot.

Revue de chirurgie pédiatrique 2005 ; 45: 5-98.

**52-Dietz HG.**

Elastic stable intramedullary nailing (ESIN) in children : 30 step by step case descriptions ; [AO teaching videos on DVD included].

Stuttgart ; New York : Thieme, 2006.

**53- Lascombes P, Haumont T, Journeau P.**

Use and abuse of flexible intramedullary nailing in children and adolescents.

J Pediatr.Orthop. 2006 Nov-Dec;26(6):827-34.

**54-Fallscheer P.**

Le traitement des fractures du fémur de l'enfant par enclouage centromédullaire élastique stable (E.C.M.E.S.).

Thèse Doctorat Médecine, Université de Lausanne, Faculté de biologie et médecine, 2008 ; 63 pages.

**55-Nascimento FP, Santili C, Akkari M, Waisberg G, Reis Braga SD, de Barros Fucs PM.**

Short hospitalization period with elastic stable intramedullary nails in the treatment of femoral shaft fractures in school children.

J Child Orthop. 2010 Feb;4(1):53-60.

**56–Houshian S, Gøthgen CB, Pedersen NW, Harving S.**

Femoral shaft fractures in children: elastic stable intramedullary nailing in 31 cases.

ActaOrthopScand 2004 Jun;75(3):249–51.

**57–Morshed S, Humphrey M, Corrales LA, Millett M, Hoffinger SA.**

Retention of flexible intramedullary nails following treatment of pediatric femur fractures.

Arch Orthop Trauma Surg. 2007 Sep;127(7):509–14.

**58–Metaizeau JP.**

Stable elastic intramedullary nailing for fractures of the femur in children.

J Bone Joint Surg Br. 2004 Sep;86(7):954–7.

**59–Hedin H.**

Surgical treatment of femoral fractures in children. Comparison between external fixation and elastic intramedullary nails: a review.

Acta Orthop Scand. 2004 Jun; 75(3):231–40.

**60–Simanovsky N, Porat S, Simanovsky N, Eylon S.**

Close reduction and intramedullary flexible titanium nails fixation of femoral shaft fractures in children under 5 years of age.

J Pediatr.Orthop B. 2006 Jul; 15(4):293–7.

**61–Bar–On E, Sagiv S, Porat S.**

External fixation or flexible intramedullary nailing for femoral fractures in children. A prospective randomized study.

J Bone Joint Surg 1997;79B:975–8.

**62–Dendane MA, Karrout Y, Amrani A, Z. El Alami ZF, Gourinda H.**

L'embrochage centromédullaire élastique stable des fractures diaphysaires du tibia chez l'enfant.

Journal de Traumatologie du Sport 2009 ;26 : 85–90.

**63–Krauze A, Ziebowicz A, Marciniak J.**

Corrosion resistance of intramedullary nails used in elastic osteosynthesis of children.

Journal Of Materials Processing Technology 2005;163:209–14.

**64-HEYZORTH BE; GALANO GJ; VITALE MA; VITALE MG.**

Management of closed femoral shaft fractures in children, Ages 6 to 10.

J Pediatr Orthop 2006; 26:497-504.

**65-Sink EL, Gralla J, Repine M.**

Complications of pediatric femur fractures treated with titanium elastic nails: a comparison of fracture types.

J Pediatr.Orthop. 2005 Sep-Oct;25(5):577-80.

**66- Wolinsky PR, McCarty E, Shyr Y, Johnson K.**

Reamed intramedullary nailing of the femur: 551 cases.

J Trauma. 1999 Mar;46(3):392-9.

**67-Pouliquen J.C, Glorion C, Langlais J,Ceolin J.L.**

Généralités sur les fractures de l'enfant.

EMC (Elsevier Masson SAS), Appareil locomoteur, 2002 ;14-031-B-10.

**68-Clavert JM.**

Fractures chez l' enfant: particularités épidémiologiques, diagnostiques, thérapeutiques.

U. L.P.- Faculté de Médecine Strasbourg – Appareil Loco-Moteur 2004/ 2005, Module 12B.

**69- Jung ST, Chung JY, Seo HY, Bae BH, Lim KY.**

Multiple osteotomies and intramedullary nailing with neck cross-pinning for shepherd's crook deformity in polyostotic fibrous dysplasia: 7 femurs with a minimum of 2 years follow-up.

Acta Orthopaedica 2006; 77 (3): 469-73.

**70-BERARD J.**

Les fractures de fémur de l'enfant.

In conférences d'enseignement de la SOFCOT Ortho-pédiatrie 1996 ;4: 51-68.

**71-Slongo TF.**

Complications and failures of the ESIN technique.

Injury 2005 Feb;36 Suppl 1:A78-85.

**72–Baldwin K, Hsu JE, Wenger DR, Hosalkar HS.**

Treatment of femur fractures in school-aged children using elastic stable intramedullary nailing: a systematic review.

J PediatrOrthop B. 2011 Sep; 20(5):303–8.

**73–Heinrich SD, Drvaric DM, Darr K, MacEwen GD.**

The operative stabilization of pediatric diaphyseal femur fractures with flexible intramedullary nails: a prospective analysis.

J Pediatr.Orthop. 1994;14:501–507.

**74–Carey TP, Galpin RD.**

Flexible intramedullary nail fixation of pediatric femoral fractures.

Clin Orthop Rel Res. 1996;332:110–118.

**75–Flynn JM, Hresko T, Reynolds RAK, Blasier D, Davidson R, Kasser J.**

Titanium elastic nails for pediatric femur fractures: a multicenter study of early results with analysis of complications.

J Pediatr.Orthop. 2001;21:4–8.

**76–Buechsenschuetz KE, Mehlman CT, Shaw KJ, Crawford AH, Immerman EB.**

Femoral shaft fractures in children: traction and casting versus elastic stable intramedullary nailing.

J Trauma. 2002;53:914–921.

**77–Ozdemir HM, Yensel U, Senaran H, Mutlu M, Kutlu A.**

Immediate percutaneous intramedullary fixation and functional bracing for the treatment of pediatric femoral shaft fracture.

J Pediatr.Orthop. 2003;23:453–457.

**78–Luhmann SJ, Schootman M, Schoenecker PL, Dobbs MB, Gordon JE.**

Complications of titanium elastic nails for pediatric femoral shaft fractures.

J Pediatr.Orthop. 2003;23:443–447.

**79–Narayanan UG, Hyman JE, Wainwright AM, Rand M, Alman BA.**

Complications of elastic stable intramedullary nail fixation of pediatric femoral fractures, and how to avoid them.

J Pediatr.Orthop. 2004;24:363–369.

**80–Flynn JM, Luedtke LM, Ganley TJ, Dawson J, Davidson RS, Dormans JP, et al.**

Comparison of titanium elastic nails with traction and a spica cast to treat femoral fractures in children.

J Bone Joint Surg. 2004;86:770–777.

**81–Ho CA, Skaggs DL, Tang CW, Kay RM.**

Use of flexible intramedullary nails in pediatric femur fractures.

J Pediatr.Orthop. 2006;26:497–504.

**82–Rathjen KE, Riccio AI, Garza DL.**

Stainless steel flexible intramedullary fixation of unstable femoral shaft fractures in children.

J Pediatr.Orthop. 2007;27:432–441.

**83–Nectoux E, Giacomelli MC, Karger C, Gicquel P, Clavert JM.**

Use of end caps in elastic stable intramedullary nailing of femoral and tibial unstable fractures in children: preliminary results in 11 fractures.

J Child Orthop. 2008 Aug;2(4):309–14. Epub 2008 Jun 28.

**84–Schneider L, Clavert JM.**

Utilisation des end caps pour le verrouillage de l'embrochage centromédullaire élastique stable dans le traitement des fractures diaphysaires instables de l'enfant.

*Maîtrise Orthopédique, novembre 2010; n°198.*

**85–Carmichael KD, Schroeder FA.**

Proximal femoral neck penetration after flexible intramedullary nailing for pediatric femur fractures: a rare complication.

J Child Orthop. 2007 Oct;1(4):243–7.

**86–Buess E, Kaelin A.**

One hundred pediatric femoral fractures: epidemiology, treatment attitudes, and early complications.

J Pediatr.Orthop B 1998; 7(3):186–192.

**87–Semenowicz J, Tomaszewski R, Widuchowski J, Mielnik M, Koczy B.**

Closed intramedullary stabilization of femoral shaft fractures with Eder's nail.

Chir Narzadow Ruchu Ortop Pol.1997; 62(6):511–6.

**88–Deakin DE, Winter H, Jain P, Bache CE.**

Malunion following flexible intramedullary nails for tibial and femoral fractures in adolescents.

J Child Orthop. 2010 Dec;4(6):571–7.

**89–VIJANTO J ,LINNA M.J, KIVILUOTO H,PAANANEN M.**

Indications and results of operative treatment of femoral shaft fractures.

Acta Chir Scand. 1975;141(5):366–9.

**90–DAVIDS J.**

Rotational deformity and remodelling after fracture of the femur in children.

Clinorthop 1994;302:27–35.

**91–Ríos AU, Arango DF, Molina CO, de Jesús Toro Posada A.**

Femoral shaft fractures treated with stainless steel flexible nails in children aged between 5 and 12years at the HUSVP: a two–year follow–up.

J Child Orthop. 2009 Apr;3(2):129–35.

**92–Prévo J, Lascombes P, Ligier JN.**

The ECMES [Centro–Medullary Elastic Stabilising Wiring) osteosynthesis method in limb fractures in children. Principle, application on the femur. Apropos of 250 fractures followed–up since 1979.

Chirurgie 1993–1994;119(9):473–6.

**93-Lascombes P; Prévot J; Poncelet T; Ligier JN; Blanquart D.**

Les complications de l'embrochage élastique stable dans le Traitement des fractures du fémur de l'enfant.

Revue de chirurgie orthopédique réparatrice de l'appareil Mot. 1988; 74 (Suppl 2):293-6.

**94-van Meeteren MC, van Riet YE, Hoogbergen MM, Pull terGunne AJ.**

Moderate results of the treatment of femoral shaft fractures in children using intramedullary fixation.

Ned Tijdschr Geneeskd. 1996 Jun 8;140(23):1232-5.

**95 -Bourdelat D,Sanguina M.**

Fracture of the femoral diaphysis in children. Ascending or descending centro-medullary nailing. A choice of principle or of necessity.

Ann Radiol 1991;34:338-43.

**96-Ngom G.**

Traitement des fractures du fémur De l'enfant par embrochage centromédullaire Elastique stable (aproposde 22 cas).

Thèse Doctorat Médecine, Dakar,2001 ; N°62 ,138 pages.

**97 Shapiro F.**

Fractures of the femoral shaft in children. The overgrowth phenomenon.

ActaOrthop Scand. 1981 Dec;52(6):649-55.

**98-Clément DA; Colton CL.**

Overgrowth of the femur after fracture in childhood. An increased effect in boys.

J Bone Joint Surg Br. 1986 Aug;68(4):534-6.

**99- Corry IS; Nicol RO.**

Limb length after fracture of the femoral shaft in children.

J PediatrOrthop. 1995 Mar-Apr;15(2):217-9.

**100-Hubert E.**

Place de l'embrochage élastique centro-médullaire stable dans le traitement des fractures diaphysaires du fémur chez l'enfant.

Thèse Doctorat Médecine, France, 1992 ; n° 3035.

**101-BLOUNT WP, ZEIER F.**

Control of bone length.

J Am Med Assoc. 1952 Feb 9;148(6):451-7.

**102-Saseendar S, Menon J, Patro DK.**

Complications and failures of titanium elastic nailing in pediatric femur fractures.

Eur J Orthop Surg Traumatol 2010; 20:635-644.

**103-Kumar N, Chaudhary L.**

Titanium Elastic Nails for Pediatric Femur Fractures: Clinical and Radiological Study.

*Surgical Science* 2010; 1:15-19.

**104-Weiss JM, Choi P, Ghatan C, Skaggs DL, Kay RM.**

Complications with flexible nailing of femur fractures more than double with child obesity and weight >50 kg.

J Child Orthop. 2009 Feb;3(1):53-8.

**105-D. Berne, P. Mary, J.-P. Damsin, G. Filipe**

Fracture de la diaphyse fémorale de l'enfant : traitement par plâtre pelvi-pédieux d'emblée.

Revue de chirurgie orthopédique 2003 ; 89 :599-604.

**106- Shemshaki HR, Mousavi H, Salehi G, Eshaghi MA.**

Titanium elastic nailing versus hip spica cast in treatment of femoral-shaft fractures in children.

J Orthop Traumatol. 2011 Mar;12(1):45-8.

**107- Flynn JM, Luedtke LM, Ganley TJ, Dawson J, Davidson RS, Dormans JP et al.**

Comparison of titanium elastic nails with traction and a spica cast to treat femoral fractures in children.

J Bone Joint Surg Am. 2004 Apr;86-A(4):770-7.

**108- Kirby RM, Winkquist RA, Hansen ST .**

Femoral shaft fractures in adolescents: a comparison between traction plus cast treatment and closed intramedullary nailing.

J Pediatr Orthop 1981 ;1:193-7.

**109–Saseendar S, Menon J, Patro DK.**

Treatment of femoral fractures in children: is titanium elastic nailing an improvement over hip spica casting.

J Child Orthop 2010; 4:245–251.

**110– Mehdi nasab SA , Marashi Nejad SA, Sarrafan N.**

Short term outcome of treatment of femoral shaft fractures in children by two methods: traction plus casting, versus intramedullary pin fixation – a comparative study.

Pak J Med Sci 2008;24 (1): 147–151.

**111– NDAYISABA G, BAZIRA L, RURANGWA E.**

Etude retrospective de l'utilisation et des résultats de l'ostéosynthèse des fractures des membres sur une série de 367 cas

Médecine d'Afrique Noire 1992 ; 39 :8–9.

**112– Fyodorov I, Sturm PF, Robertson WW Jr .**

Compression–plate fixation of femoral shaft fractures in children aged 8 to 12 years.

J Pediatr Orthop. 1999 Sep–Oct;19(5):578–81.

**113– Caglar O, Aksoy MC, Yazici M, Surat A.**

Comparison of compression plate and flexible intramedullary nail fixation in pediatric femoral shaft fractures.

J Pediatr Orthop B. 2006 May;15(3):210–4.

**114–Jubel A, Andermahr J, Prokop A, Bergmann H, Isenberg J, Rehm KE.**

Pitfalls and complications of elastic stable intramedullary nailing (ESIN) of femoral fractures in infancy.

Unfallchirurg. 2004 Sep;107(9):744–9.

**115–Kempf I, Pedhorz I.**

Enclouage des fractures de la diaphyse fémorale.

Encycl.Med.chir , Techniques chirurgicales, orthopédie traumatologie 2000 ;6 :44–705.

**116– NAJIBI S, SCHERL S, CRAMER K.**

Pediatric femur fracture.

J Orthop Trauma 2000; 14: 449–50.

**117–Ramseier LE, Bhaskar AR, Cole WG, Howard AW.**

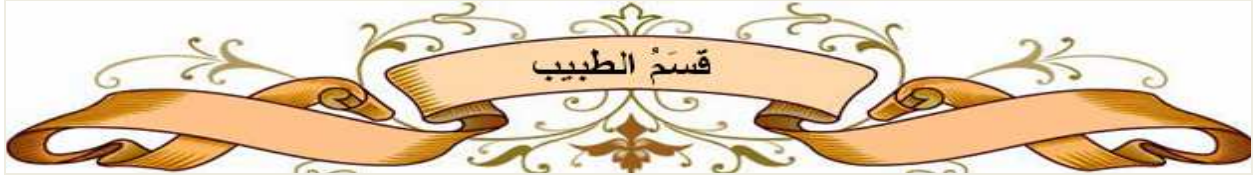Treatment of open femur fractures in children: comparison between external fixator and intramedullary nailing.

J Pediatr Orthop. 2007 Oct–Nov;27(7):748–50.

**118–Hutchins CM, Sponseller PD, Sturm P, Mosquero R.**

Open femur fractures in children: treatment, complications, and results.

J Pediatr Orthop. 2000 Mar–Apr;20(2):183–8.



اقِسْمُ بِاللَّهِ الْعَظِيمِ

أَنْ أَرَاهِبَ اللَّهَ فِي مِصْرَتِي.

وَأَنْ أَحْيَا حَيَاةَ الْإِنْسَانِ فِي حَاقَةِ أَدْوَارِهَا فِي حُلِّ الطَّرِيقِ وَالْأَحْوَالِ بِإِحْدَالٍ وَسِعِي فِي اسْتِنْفَاقِهَا مِنَ الْفَلَاحِ

وَالْمَرَضِ وَالْأَلَمِ وَالْقَلْقِ.

وَأَنْ أَحْفَظَ لِلنَّاسِ عَرَاقَتَهُمْ، وَأَسْتَرِ مَخُورَتَهُمْ، وَأَكْتَمَ سِرَّهُمْ.

وَأَنْ أَحْمِلَ عَلَى الدَّوَاءِ مِنْ وَسَائِلِ رَحْمَةِ اللَّهِ، بِإِحْدَالِ رِعَايَتِي الطَّبِيبَةَ الْقَرِيبَةَ وَالْبَعِيدَةَ، لِلصَّالِحِ وَالطَّالِحِ، وَالصَّدِيقِ وَالْعَدُوِّ.

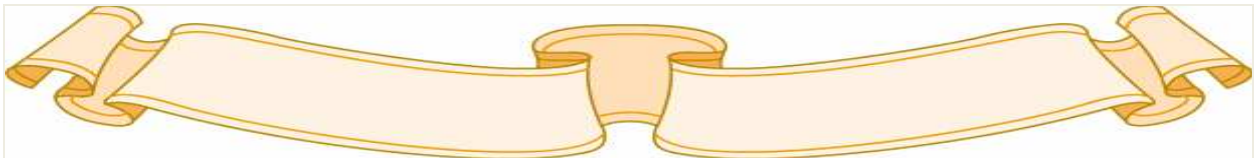
وَأَنْ أَثَابِرَ عَلَى طَلِبِ الْعِلْمِ، أَسْخِرَهُ لِنَفْعِ الْإِنْسَانِ، لِلأَخَاءِ.

وَأَنْ أَوْفِرَ مَنْ عَلَّمَنِي، وَأَعَلَّمَنِي مَنْ يَخْجِرَنِي، وَأَحْيَا أَخًا لِحُلِّ زَمِيلٍ فِي الْمِصْنَةِ الطَّبِيبَةِ

مُتَعَاوِينَ عَلَى الْبِرِّ وَالْتِقْوَى.

وَأَنْ تَكُونَ حَيَاتِي مِخْدَاقَ إِيمَانِي فِي سِرِّي وَمَخْلَانِيَّتِي، نَهْيَةً مَقَابِلِيْنَهَا تَجَاهَ اللَّهِ وَرَسُولِهِ وَالْمُؤْمِنِينَ.

وَاللَّهُ عَلَى مَا أَقُولُ شَهِيدٌ





جامعة القاضي عياض  
كلية الطب و الصيدلة  
مراكش

أطروحة رقم 33

سنة 2012

المسامير النخاعية المرنة الثابتة في كسور عظم الفخذ لدى  
الأطفال حول 60 اصابة في قسم جراحة و تقويم عظام  
الأطفال بالمركز الاستشفائي الجامعي محمد السادس

الأطروحة

قدمت ونوقشت علانية يوم .../.../2012

من طرف

السيدة هدى أحمو

المزودة في 27 مارس 1987 بمراكش

لنيل شهادة الدكتوراه في الطب

الكلمات الأساسية:

المسامير النخاعية المرنة الثابتة- كسر عظم الفخذ- طفل

اللجنة

الرئيس	السيد م. لطيفي
	أستاذ في جراحة العظام والمفاصل
المشرف	السيد ر. الفيزازي
	أستاذ مبرز في جراحة الأطفال
	السيد م. أولاد الصياد
	أستاذ مبرز في جراحة الأطفال
	السيد ح. سعدي
	أستاذ مبرز في جراحة العظام والمفاصل
الحكام	السيد ي. ناجب
	أستاذ مبرز في جراحة العظام والمفاصل

السيدة ن. شريف ادريسي الكنوني  
أستاذة مبرزة في الأشعة