



ROYAUME DU MAROC  
UNIVERSITE MOHAMMED V DE RABAT  
FACULTE DE MEDECINE ET DE  
PHARMACIE  
RABAT



Année : 2021

Thèse N° :115

# VERTÉBROPLASTIE ET KYPHOPLASTIE ÉTAT DE L'ART AU MAROC

## THÈSE

Présentée et soutenue publiquement le: / / 2021

PAR :

**Madame kawtar EL JEBBOURI**

*Née le 03 Août 1994 à Errachidia*

Pour l'Obtention du Diplôme de

## Docteur en Médecine

**Mots Clés :** Vertébroplastie percutanée - kyphoplastie - ciment acrylique - fractures vertébrales - tassement vertébrale - ostéoporose - métastase vertébrale

### Membres du Jury :

**Monsieur Miloudi Gazzaz**

Professeur de Neurochirurgie

**Monsieur Abad cherif Elasri**

Professeur de Neurochirurgie

**Madame Rachida Saouab**

Professeur de Radiologie

**Monsieur Nizare Elfatemi**

Professeur de Neurochirurgie

**Monsieur Mandour Cherkaoui**

Professeur Assistant de Neurochirurgie

**Président**

**Rapporteur**

**Juge**

**Juge**

**Juge**

بِسْمِ اللَّهِ الرَّحْمَنِ الرَّحِيمِ  
فَتَبَسَّ ضَاحِكًا مِّن قَوْلِهَا وَقَالَ

رَبِّ أَوْزَعْنِي أَنْ أَشْكُرَ نِعْمَتَكَ  
الَّتِي أَنْعَمْتَ عَلَيَّ وَعَلَىٰ وَالِدَيَّ  
وَأَنْ أَعْمَلَ صَالِحًا تَرْضَاهُ  
وَأَدْخِلْنِي بِرَحْمَتِكَ فِي عِبَادِكَ الصَّالِحِينَ



**UNIVERSITE MOHAMMED V  
FACULTE DE MEDECINE ET DE PHARMACIE RABAT**

**DOYENSHONORAIRES:**

1962 -1969: Professeur Abdelmalek FARAJ

1969 -1974: Professeur Abdellatif BERBICH

1974 -1981: Professeur Bachir LAZRAK

1981 -1989: Professeur Taieb CHKILI

1989 -1997: Professeur Mohamed Tahar ALAOUI

1997 -2003: Professeur Abdelmajid BELMAHI

2003 -2013: Professeur Najia HAJJAJ-HASSOUNI

**ADMINISTRATION:**

**Doyen :**

**Professeur Mohamed ADNAOUI**

**Vice-Doyen chargé des Affaires Académiques et estudiantines**

Professeur Brahim LEKEHAL

**Vice-Doyen chargé de la Recherche et de la Coopération**

Professeur Taoufiq DAKKA

**Vice-Doyen chargé des Affaires Spécifiques à la Pharmacie**

Professeur Younes RAHALI

**Secrétaire Général**

Mr. Mohamed KARRA

Enseignant militaire

## 1. ENSEIGNANTS-CHERCHEURS MEDECINSET PHARMACIENS

### PROFESSEURS DE L'ENSEIGNEMENT SUPERIEUR :

#### Décembre 1984

Pr. MAAOUNI Abdelaziz  
Pr. MAAZOUZI Ahmed Wajdi  
Pr. SETTAF Abdellatif

Médecine Interne-Clinique Royale  
Anesthésie-Réanimation  
Pathologie Chirurgicale

#### Décembre 1989

Pr. ADNAOUI Mohamed  
Pr. OUAZZANI Taïbi Mohamed Réda

Médecine Interne-Doven de la FMPR  
Neurologie

#### Janvier et Novembre 1990

Pr. KHARBACH Aïcha  
Pr. TAZI Saoud Anas

Gynécologie-Obstétrique  
Anesthésie Réanimation

#### Février Avril Juillet et Décembre 1991

Pr. AZZOUZI Abderrahim  
Pr. BAYAHIA Rabéa  
Pr. BELKOUCHI Abdolkader  
Pr. BENSOUA Yahia  
Pr. BERRAHO Amina  
Pr. BEZAD Rachid

Anesthésie Réanimation  
Néphrologie  
Chirurgie Générale  
Pharmacie galénique  
Ophtalmologie  
Gynécologie Obstétrique Méd.Chef Maternité des

#### Orangers

Pr. CHERRAH Yahia  
Pr. CHOKAIRI Omar  
Pr. KHATTAB Mohamed  
Pr. SOULAYMANI Rachida  
Pr. TAOUFIK Jamal

Pharmacologie  
HistologieEmbryologie  
Pédiatrie  
Pharmacologie-Dir. du CentreNationalPV Rabat  
Chimiéthérapeutique

#### Décembre 1992

Pr. AHALLAT Mohamed  
Pr. BENSOUA Adil  
Pr. CHAHED OUAZZANI Laaziza  
Pr. CHRAIBI Chafiq  
Pr. ELOUAHABI Abdessamad  
Pr. FELLAT Rokaya  
Pr. JIDDANE Mohamed  
Pr. ZOUHDI Mimoun

ChirurgieGénéraleDovende EMPT  
AnesthésieRéanimation  
Gastro-Entérologie  
GynécologieObstétrique  
Neurochirurgie  
Cardiologie  
Anatomie  
Microbiologie

#### Mars 1994

Pr. BENJAAFAR Noureddine  
Pr. BEN RAIS Nozha  
Pr. CAOUI Malika  
Pr. CHRAIBI Abdelmjid

Radiothérapie  
Biophysique  
Biophysique  
Endocrinologie et Maladies Métaboliques Doven

#### de la EMPA

Pr. EL AMRANI Sabah  
Pr. ERROUGANI Abdolkader  
Pr. ESSAKALI Malika  
Pr. ETTAYEBI Fouad  
Pr. IFRINE Lahssan  
Pr. RHRAB Brahim  
Pr. SENOUCI Karima

Gynécologie Obstétrique  
Chirurgie Générale-Directeur du CHUIS  
Immunologie  
Chirurgie Pédiatrique  
Chirurgie Générale  
Gynécologie-Obstétrique  
Dermatologie

Enseignant militaire

### **Mars 1994**

Pr. ABBAR Mohamed\*  
Pr. BENTAHILA Abdelali  
Pr. BERRADA Mohamed Saleh  
Pr. CHERKAOUI Lalla Ouafae  
Pr. LAKHDAR Amina  
Pr. MOUANE Nezha

### **Mars 1995**

Pr. ABOUQUAL Redouane  
Pr. AMRAOUI Mohamed  
Pr. BAIDADA Abdelaziz  
Pr. BARGACH Samir  
Pr. EL MESNAOUI Abbes  
Pr. ESSAKALIHOUSSYNI Leila  
Pr. IBEN ATTYA ANDALOUSSI Ahmed  
Pr. OUAZZANI CHAHDI Bahia  
Pr. SEFIANI Abdelaziz  
Pr. ZEGGWAGH Amine Ali

### **Décembre 1996**

Pr. BELKACEM Rachid  
Pr. BOULANOUAR Abdelkrim  
Pr. EL ALAMIEL FARICHA EL Hassan  
Pr. GAOUZI Ahmed  
Pr. OUZEDDOUN Naima  
Pr. ZBIREL Mehdi\*

### **Novembre 1997**

Pr. ALAMI Mohamed Hassan  
Pr. BIROUK Nazha  
Pr. FELLAT Nadia  
Pr. KADDOURI Nouredine  
Pr. KOUTANI Abdellatif  
Pr. LAHLOU Mohamed Khalid  
Pr. MAHRAOUI CHAFIQ  
Pr. TOUFIQ Jallal  
Pr. YOUSFIMALKI Mounia

### **Novembre 1998**

Pr. BENOMAR ALI  
Pr. BOUGTAB Abdesslam  
Pr. ERRIHANI Hassan  
Pr. BENKIRANE Majid\*

### **Janvier 2000**

Pr. ABID Ahmed\*  
Pr. AITOUAMAR Hassan  
Pr. BENJELLOUN Dakhama Badr Sououd  
Pr. BOURKADI Jamal-Eddine  
Pr. CHARIF CHEFCHAOUNI AlMontacer  
Pr. ECHARRABEL Mahjoub  
Pr. ELFTOUH Mustapha  
Pr. ELMOSTARCHID Brahim\*

Enseignant militaire

Urologie **Inspecteur du SSM**

Pédiatrie  
Traumatologie-Orthopédie  
Ophtalmologie  
Gynécologie Obstétrique  
Pédiatrie

Réanimation Médicale  
Chirurgie Générale  
Gynécologie Obstétrique  
Gynécologie Obstétrique  
Chirurgie Générale  
Oto-Rhino-Laryngologie  
Urologie  
Ophtalmologie  
Génétique  
Réanimation Médicale

Chirurgie Pédiatrie  
Ophtalmologie  
Chirurgie Générale  
Pédiatrie  
Néphrologie  
Cardiologie **Directeur HM Mohammed V**

Gynécologie-Obstétrique  
Neurologie  
Cardiologie  
Chirurgie Pédiatrique  
Urologie  
Chirurgie Générale  
Pédiatrie  
Psychiatrie **Directeur Hôp. Ar-razi Salé**  
Gynécologie Obstétrique

Neurologie **Doven de la FM Abulcassis**  
Chirurgie Générale  
Oncologie Médicale  
Hématologie

Pneumo-phtisiologie  
Pédiatrie  
Pédiatrie  
Pneumo-phtisiologie  
Chirurgie Générale  
Chirurgie Générale  
Pneumo-phtisiologie  
Neurochirurgie

Pr. TACHINANTERajae  
Pr. TAZIMEZALEKZoubida

**Novembre 2000**

Pr. AIDI Saadia  
Pr. AJANA Fatima Zohra  
Pr. BENAMR Said  
Pr. CHERTI Mohammed  
Pr. ECH-CHERIFELKETTANI Selma  
Pr. EL HASSANI Amine  
Pr. ELKHADER Khalid  
Pr. GHARBI Mohamed El Hassan  
Pr. MDAGHRI ALAOUI Asmae

**Décembre 2001**

Pr. BALKHI Hicham\*  
Pr. BEN ABDELJILIL Maria  
Pr. BENAMAR Loubna  
Pr. BENAMOR Jouda  
Pr. BENELBARHDADI Imane  
Pr. BENNANI Rajae  
Pr. BENOUACHANE Thami  
Pr. BEZZA Ahmed\*  
Pr. BOUCHIKHI IDRISSE Med Larbi  
Pr. BOUMDIN El Hassane\*  
Pr. CHAT Latifa  
Pr. EL HIJRI Ahmed  
Pr. EL MAAQILI Moulay Rachid  
Pr. EL MADHI Tarik

**Rabat**

Pr. ELOUNANI Mohamed  
Pr. ETTAIR Said

**(Cheikh Khalifa)**

Pr. GAZZAZ Miloudi\*  
Pr. HRORA Abdelmalek  
Pr. KABIRIEL Hassane\*  
Pr. LAMRANI Moulay Omar  
Pr. LEKEHAL Brahim

**Acad. Est.**

Pr. MEDARHRI Jalil  
Pr. MIKDAME Mohammed\*  
Pr. MOHSINE Raouf  
Pr. NOUINI Yassine  
Pr. SABBAH Farid  
Pr. SEFIANI Yasser  
Pr. TAOUFIQ BENCHEKROUN Soumia

**Décembre 2002**

Pr. AMEUR Ahmed\*  
Pr. AMRI Rachida  
Pr. AOURARH Aziz\*  
Pr. BAMOUYoussef\*

Enseignant militaire

Anesthésie-Réanimation  
Médecine Interne

Neurologie  
Gastro-Entérologie  
Chirurgie Générale  
Cardiologie  
Anesthésie-Réanimation  
Pédiatrie-**Directeur Hôp. Cheikh Zaid**  
Urologie  
Endocrinologie et Maladies Métaboliques  
Pédiatrie

Anesthésie-Réanimation  
Neurologie  
Néphrologie  
Pneumo-phtisiologie  
Gastro-Entérologie  
Cardiologie  
Pédiatrie  
Rhumatologie  
Anatomie  
Radiologie  
Radiologie  
Anesthésie-Réanimation  
Neuro-Chirurgie  
Chirurgie Pédiatrique **Directeur Hôp. Des Enfants**

Chirurgie Générale  
Pédiatrie **Directeur Hôp. Univ. International**

Neuro-Chirurgie  
Chirurgie Générale **Directeur Hôpital Ibn Sina**  
Chirurgie Thoracique  
Traumatologie Orthopédie  
Chirurgie Vasculaire Périphérique **V-Dchargé Aff**

Chirurgie Générale  
Hématologie Clinique  
Chirurgie Générale  
Urologie  
Chirurgie Générale  
Chirurgie Vasculaire Périphérique  
Pédiatrie

Urologie  
Cardiologie  
Gastro-Entérologie  
Biochimie-Chimie

Pr. BELMEJDOUB Ghizlene\*  
Pr. BENZEKRI Laila  
Pr. BENZZOUBEIR Nadia  
Pr. BERNOUSSI Zakiya  
Pr. CHOHO Abdelkrim\*  
Pr. CHKIRATE Bouchra  
Pr. EL ALAMI EL Fellous Sidi Zouhair  
Pr. FILALIADIB Abdelhai  
Pr. HAJJI Zakia  
Pr. KRIOUILE Yamina  
Pr. OUJILAL Abdelilah  
Pr. RAISS Mohamed  
Pr. SIAH Samir\*  
Pr. THIMOU Amal  
Pr. ZENTAR Aziz\*

#### **Janvier 2004**

Pr. ABDELLAH El Hassan  
Pr. AMRANI Mariam  
Pr. BENBOUZID Mohammed Anas  
Pr. BENKIRANE Ahmed\*  
Pr. BOULAADAS Malik  
Pr. BOURAZZA Ahmed\*  
Pr. CHAGAR Belkacem\*  
Pr. CHERRADI Nadia  
Pr. EL FENNI Jamal\*  
Pr. EL HANCHI ZAKI  
Pr. ELKHORASSANI Mohamed  
Pr. HACHI Hafid  
Pr. JABOUIRIK Fatima  
Pr. KHARMAZ Mohamed  
Pr. MOUGHIL Said  
Pr. OUBAAZ Abdelbarre\*  
Pr. TARIB Abdelilah\*  
Pr. TIJAMI Fouad  
Pr. ZARZUR Jamila

#### **Janvier 2005**

Pr. ABBASSI Abdellah  
Pr. ALKANDRY Sif Eddine\*  
Pr. ALLALI Fadoua  
Pr. AMAZOUZI Abdellah  
Pr. BAHIRI Rachid  
Pr. BARKAT Amina  
Pr. BENYASS Aatif\*  
Pr. DOUDOUH Abderrahim\*  
Pr. HAJJI Leila  
Pr. HESSISSEN Leila  
Pr. JIDAL Mohamed\*  
Pr. LAAROUSSI Mohamed  
Pr. LYAGOUBI Mohammed

Enseignant militaire

Endocrinologie et Maladies Métaboliques  
Dermatologie  
Gastro-Entérologie  
Anatomie Pathologique  
Chirurgie Générale  
Pédiatrie  
Chirurgie Pédiatrique  
Gynécologie Obstétrique  
Ophtalmologie  
Pédiatrie  
Oto-Rhino-Laryngologie  
Chirurgie Générale  
Anesthésie Réanimation  
Pédiatrie  
Chirurgie Générale

Ophtalmologie  
Anatomie Pathologique  
Oto-Rhino Laryngologie  
Gastro-Entérologie  
Stomatologie et Chirurgie Maxillo-faciale  
Neurologie  
Traumatologie Orthopédie  
Anatomie Pathologique  
Radiologie  
Gynécologie Obstétrique  
Pédiatrie  
Chirurgie Générale  
Pédiatrie  
Traumatologie Orthopédie  
Chirurgie Cardio-Vasculaire  
Ophtalmologie  
Pharmacie Clinique  
Chirurgie Générale  
Cardiologie

Chirurgie Réparatrice et Plastique  
Chirurgie Générale  
Rhumatologie  
Ophtalmologie  
Rhumatologie **Directeur Hôp. AL Aychi Salé**  
Pédiatrie  
Cardiologie  
Biophysique  
Cardiologie (mise en disponibilité)  
Pédiatrie  
Radiologie  
Chirurgie Cardio-vasculaire  
Parasitologie

Pr. SBIHI Souad  
Pr. ZERAIDI Najia

**AVRIL 2006**

Pr. ACHEMLAL Lahsen\*  
Pr. BELMEKKI Abdelkader\*  
Pr. BENCHEIKH Razika  
Pr. BOUHAFS Mohamed El Amine  
Pr. BOULAHYA Abdellatif\*

**Ibn Sina Marr.**

Pr. CHENGUETIANSARI Anas  
Pr. DOGHMI Nawal  
Pr. FELLAT Ibtissam  
Pr. FAROUDY Mamoun  
Pr. HARMOUCHE Hicham  
Pr. IDRIS LAHLOU Amine\*  
Pr. JROUNDI Laila  
Pr. KARMOUNI Tariq  
Pr. KILI Amina  
Pr. KISRA Hassan  
Pr. KISRA Mounir  
Pr. LAATIRIS Abdelkader\*  
Pr. LMIMOUNI Badreddine\*  
Pr. MANSOURI Hamid\*  
Pr. OUANASS Abderrazzak  
Pr. SAFI Soumaya\*  
Pr. SOUALHI Mouna  
Pr. TELLAL Saida\*  
Pr. ZAHRAOUI Rachida

**Octobre 2007**

Pr. ABIDI Khalid  
Pr. ACHACHI Leila  
Pr. AMHAJJI Larbi\*  
Pr. AOUI Sarra  
Pr. BAITE Abdelouahed\*  
Pr. BALOUCH Lhousaine\*  
Pr. BENZIANE Hamid\*  
Pr. BOUTIMZINE Nourdine  
Pr. CHERKAOUI Naoual\*  
Pr. EL BEKKALI Youssef\*  
Pr. EL ABSI Mohamed  
Pr. EL MOUSSAOUI Rachid  
Pr. EL OMARI Fatima  
Pr. GHARIB Nouredine  
Pr. HADADI Khalid\*  
Pr. ICHOU Mohamed\*  
Pr. ISMAILI Nadia  
Pr. KEBDANI Tayeb  
Pr. LOUZIL houssain\*  
Pr. MADANI Naoufel

Enseignant militaire

Histo-Embryologie Cytogénétique  
Gynécologie Obstétrique

Rhumatologie  
Hématologie  
O.R.L  
Chirurgie-Pédiatrique  
Chirurgie Cardio-Vasculaire. **Directeur Hôpital**

Gynécologie Obstétrique  
Cardiologie  
Cardiologie  
Anesthésie Réanimation  
Médecine Interne  
Microbiologie  
Radiologie  
Urologie  
Pédiatrie  
Psychiatrie  
Chirurgie-Pédiatrique  
Pharmacie Galénique  
Parasitologie  
Radiothérapie  
Psychiatrie  
Endocrinologie  
Pneumo-Phtisiologie  
Biochimie  
Pneumo-Phtisiologie

Réanimation médicale  
Pneumo-phtisiologie  
Traumatologie orthopédie  
Parasitologie  
Anesthésie réanimation  
Biochimie-chimie  
Pharmacie clinique  
Ophtalmologie  
Pharmacie galénique  
Chirurgie cardio-vasculaire  
Chirurgie générale  
Anesthésie réanimation  
Psychiatrie  
Chirurgie plastique et réparatrice  
Radiothérapie  
Oncologie médicale  
Dermatologie  
Radiothérapie  
Microbiologie  
Réanimation médicale

Pr. MARC Karima  
Pr. MASRAR Azlarab  
Pr. OUZZIF Ezzohra\*  
Pr. SEFFAR Myriame  
Pr. SEKHSOKH Yessine\*  
Pr. SIFAT Hassan\*  
Pr. TACHFOUTI Samira  
Pr. TAJDINE Mohammed Tariq\*  
Pr. TANANE Mansour\*  
Pr. TLIGUI Houssain  
Pr. TOUATI Zakia

### **Mars 2009**

Pr. ABOUZAHIR Ali\*  
Pr. AGADR Aomar\*  
Pr. AITALI Abdelmounaim\*  
Pr. AKHADDAR Ali\*  
Pr. ALLALI Nazik  
Pr. AMINE Bouchra  
Pr. ARKHA Yassir  
Pr. BELYAMANI Lahcen\*  
Pr. BJIJOU Younes  
Pr. BOUHSAIN Sanae\*  
Pr. BOUI Mohammed\*  
Pr. BOUNAIM Ahmed\*  
Pr. BOUSSOUGA Mostapha\*  
Pr. CHTATA Hassan Toufik\*  
Pr. DOGHMI Kamal\*  
Pr. EL MALKI Hadj Omar  
Pr. ELOUENNASS Mostapha\*  
Pr. ENNIBI Khalid\*  
Pr. FATHI Khalid  
Pr. HASSIKOU Hasna\*  
Pr. KABBAJ Nawal  
Pr. KABIRI Meryem  
Pr. KARBOUBI Lamyia  
Pr. LAMSAOURI Jamal\*  
Pr. MARMADE Lahcen  
Pr. MESKINI Toufik  
Pr. MESSAOUDI Nezha\*  
Pr. MSSROURI Rahal  
Pr. NASSAR Ittimade  
Pr. OUKERRAJ Latifa  
Pr. RHORFI Ismail Abderrahmani\*

### **Octobre 2010**

Pr. ALILOU Mustapha  
Pr. AMEZIANE Taoufiq\*  
Pr. BELAGUID Abdelaziz  
Pr. CHADLI Mariama\*  
Pr. CHEMSI Mohamed\*

Enseignant militaire

Pneumo-phtisiologie  
Hématologie biologique  
Biochimie-chimie  
Microbiologie  
Microbiologie  
Radiothérapie  
Ophtalmologie  
Chirurgie générale  
Traumatologie-orthopédie  
Parasitologie  
Cardiologie

Médecine interne  
Pédiatrie  
Chirurgie Générale  
Neuro-chirurgie  
Radiologie  
Rhumatologie  
Neuro-chirurgie **Directeur Hôp. des Spécialités**  
Anesthésie Réanimation  
Anatomie  
Biochimie-chimie  
Dermatologie  
Chirurgie Générale  
Traumatologie-orthopédie  
Chirurgie Vasculaire Périphérique  
Hématologie clinique  
Chirurgie Générale  
Microbiologie  
Médecine interne  
Gynécologie obstétrique  
Rhumatologie  
Gastro-entérologie  
Pédiatrie  
Pédiatrie  
Chimie Thérapeutique  
Chirurgie Cardio-vasculaire  
Pédiatrie  
Hématologie biologique  
Chirurgie Générale  
Radiologie  
Cardiologie  
Pneumo-Phtisiologie

Anesthésie réanimation  
Médecine Interne **Directeur ERSSM**  
Physiologie  
Microbiologie  
Médecine Aéronautique

Pr. DAMI Abdellah\*  
Pr. DARBI Abdellatif\*  
Pr. DENDANE Mohammed Anouar  
Pr. ELHAFIDI Naima  
Pr. ELKHARRAS Abdennasser\*  
Pr. ELMAZOUZ Samir  
Pr. EL SAYEGH Hachem  
Pr. ERRABIH Ikram  
Pr. LAMALMI Najat  
Pr. MOSADIK Ahlam  
Pr. MOUJAHID Mountassir\*  
Pr. ZOUAIDIA Fouad

**Decembre 2010**

Pr.ZNATI Kaoutar

**Mai 2012**

Pr. AMRANI Abdelouahed  
Pr. ABOUELALAA Khalil\*  
Pr. BENCHEBBA Driss\*  
Pr. DRISSI Mohamed\*  
Pr. EL ALAOUMHAMDI Mouna  
Pr. ELOUAZZANI Hanane\*  
Pr. ER-RAJI Mounir  
Pr. JAHID Ahmed

**Février 2013**

Pr. AHID Samir  
Pr. AITEL CADIMina  
Pr. AMRANIHANCI Laila  
Pr. AMOR Mourad  
Pr. AWABAl mahdi  
Pr. BELAYACHI Jihane  
Pr. BELKHADIR Zakaria Houssain  
Pr. BENCHEKROUN Laila  
Pr. BENKIRANESouad  
Pr. BENSGHIR Mustapha\*  
Pr. BENYAHIA Mohammed\*  
Pr. BOUATIA Mustapha  
Pr. BOUABID Ahmed Salim\*  
Pr. BOUTARBOUCH Mahjouba  
Pr. CHAIBAl\*  
Pr. DENDANE Tarek  
Pr. DINI Nouzha\*  
Pr. ECH-CHERIF EL KETTANI  
Mohamed Ali  
Pr. ECH-CHERIFELKETTANI Najwa  
Pr. ELFATEMI NIZARE  
Pr. ELGUERROUJ Hasnae  
Pr. EL HARTI Jaouad  
Pr. ELJAOUDI Rachid\*  
Pr. ELKABABRI Maria

Enseignant militaire

Biochimie-Chimie  
Radiologie  
Chirurgie Pédiatrique  
Pédiatrie  
Radiologie  
Chirurgie Plastique et Réparatrice  
Urologie  
Gastro-Entérologie  
Anatomie Pathologique  
Anesthésie Réanimation  
Chirurgie Générale  
Anatomie Pathologique

Anatomie Pathologique

Chirurgie pédiatrique  
Anesthésie Réanimation  
Traumatologie-orthopédie  
Anesthésie Réanimation  
Chirurgie Générale  
Pneumophtisiologie  
Chirurgie Pédiatrique  
Anatomie Pathologique

Pharmacologie  
Toxicologie  
Gastro-Entérologie  
Anesthésie-Réanimation  
Anesthésie-Réanimation  
Réanimation Médicale  
Anesthésie-Réanimation  
Biochimie-Chimie  
Hématologie  
Anesthésie Réanimation  
Néphrologie  
Chimie Analytique et Bromatologie  
Traumatologie orthopédie  
Anatomie  
Cardiologie  
Réanimation Médicale  
Pédiatrie  
Anesthésie Réanimation

Radiologie  
Neuro-chirurgie  
Médecine Nucléaire  
Chimie Thérapeutique  
Toxicologie  
Pédiatrie

Pr. ELKHANNOUSSI Basma  
Pr. ELKHOLOUFI Samir  
Pr. ELKORAICHI Alae  
Pr. EN-NOUALI Hassane\*  
Pr. ERGUIG Laila  
Pr. FIKRI Meryem  
Pr. GHFIR Imade  
Pr. IMANE Zineb  
Pr. IRAQI Hind  
Pr. KABBAJ Hakima  
Pr. KADIRI Mohamed\*  
Pr. LATIB Rachida  
Pr. MAAMAR Mouna Fatima Zahra  
Pr. MEDDAH Bouchra  
Pr. MELHAOUI Adyl  
Pr. MRABTI Hind  
Pr. NEJJARI Rachid  
Pr. OUBEJJA Houda  
Pr. OUKABLI Mohamed\*  
Pr. RAHALI Younes  
Pr. RATBII Iham  
Pr. RAHMANI Mounia  
Pr. REDA Karim\*  
Pr. REGRAGUI Wafa  
Pr. RKAIN Hanan  
Pr. ROSTOM Samira  
Pr. ROUAS Lamiaa  
Pr. ROUBAA Fedoua\*  
Pr. SALIHOUN Mouna  
Pr. SAYAH Rochde  
Pr. SEDDIK Hassan\*  
Pr. ZERHOUNI Hicham  
Pr. ZINE Ali\*

#### **AVRIL 2013**

Pr. ELKHATIB MOHAMED KARIM\*

#### **MARS 2014**

Pr. ACHIR Abdellah  
Pr. BENCHAKROUN Mohammed\*  
Pr. BOUCHIKH Mohammed  
Pr. ELKABBAJ Driss\*  
Pr. ELMACHTANI IDRISSE Samira\*  
Pr. HARDIZI Houyam  
Pr. HASSANI Amale\*  
Pr. HERRAK Laila  
Pr. JEAIDI Anass\*  
Pr. KOUACH Jaouad\*  
Pr. MAKRAM Sanaa\*  
Pr. RHISSASSI Mohamed Jaafar  
Pr. SEKKACH Youssef\*

Enseignant militaire

Anatomie Pathologique  
Anatomie  
Anesthésie Réanimation  
Radiologie  
Physiologie  
Radiologie  
Médecine Nucléaire  
Pédiatrie  
Endocrinologie et maladies métaboliques  
Microbiologie  
Psychiatrie  
Radiologie  
Médecine Interne  
Pharmacologie  
Neuro-chirurgie  
Oncologie Médicale  
Pharmacognosie  
Chirurgie Pédiatrique  
Anatomie Pathologique  
Pharmacie Galénique **Vice-Doyen à la Pharmacie**  
Génétique  
Neurologie  
Ophtalmologie  
Neurologie  
Physiologie  
Rhumatologie  
Anatomie Pathologique  
Gastro-Entérologie  
Gastro-Entérologie  
Chirurgie Cardio-Vasculaire  
Gastro-Entérologie  
Chirurgie Pédiatrique  
Traumatologie Orthopédie

Stomatologie et Chirurgie Maxillo-faciale

Chirurgie Thoracique  
Traumatologie-Orthopédie  
Chirurgie Thoracique  
Néphrologie  
Biochimie-Chimie  
Histologie-Embryologie-Cytogénétique  
Pédiatrie  
Pneumologie  
Hématologie Biologique  
Gynécologie-Obstétrique  
Pharmacologie  
CCV  
Médecine Interne

Pr. TAZIMOUKHA Zakia

**DECEMBRE 2014**

Pr. ABILKACEM Rachid\*  
Pr. AITBOUGHIMA Fadila  
Pr. BEKKALI Hicham\*  
Pr. BENAZZOU Salma  
Pr. BOUABDELLAH Mounya  
Pr. BOUCHRIK Mourad\*  
Pr. DERRAJI Soufiane\*  
Pr. ELAYOUBI EL IDRISSE Ali  
Pr. ELGHADBANE Abdedaim Hatim\*  
Pr. EL MARJANY Mohammed\*  
Pr. FEJJAL Nawfal  
Pr. JAHIDI Mohamed\*  
Pr. LAKHAL Zouhair\*  
Pr. OUDGHIRINEZHA  
Pr. RAMI Mohamed  
Pr. SABIR Maria  
Pr. SBAI IDRISSE Karim\*

**AOÛT 2015**

Pr. MEZIANE Meryem  
Pr. TAHIRI Latifa

**PROFESSEURS AGREGES :**

**JANVIER 2016**

Pr. BENKABBOU Amine  
Pr. EL ASRI Fouad\*  
Pr. ERRAMI Nouredine\*  
Pr. NITASSI Sophia

**JUN 2017**

Pr. ABI Rachid\*  
Pr. ASFALOU Ilyasse\*  
Pr. BOUAITIEI Arbi\*  
Pr. BOUTAYEB Saber  
Pr. ELGHISSASSI Ibrahim  
Pr. HAFIDI Jawad  
Pr. MAJBAR Mohammed Anas  
Pr. OURAINI Saloua\*  
Pr. RAZINE Rachid  
Pr. SOUADKA Amine  
Pr. ZRARA Abdelhamid\*

**MAI 2018**

Pr. AMMOURI Wafa  
Pr. BENTALHA Aziza  
Pr. EL AHMAD Ibrahim  
Pr. ELHARRECH Youness\*  
Pr. ELKACEMI Hanan  
Pr. EL MAJJAOUI Sanaa  
Pr. FATIHI Jamal\*

Enseignant militaire

Génécologie-Obstétrique

Pédiatrie  
Médecine Légale  
Anesthésie-Réanimation  
Chirurgie Maxillo-Faciale  
Biochimie-Chimie  
Parasitologie  
Pharmacie Clinique  
Anatomie  
Anesthésie-Réanimation  
Radiothérapie  
Chirurgie Réparatrice et Plastique  
O.R.L  
Cardiologie  
Anesthésie-Réanimation  
Chirurgie Pédiatrique  
Psychiatrie  
Médecine préventive, santé publique et Hyg.

Dermatologie  
Rhumatologie

Chirurgie Générale  
Ophtalmologie  
O.R.L  
O.R.L

Microbiologie  
Cardiologie  
Médecine préventive, santé publique et Hyg.  
Oncologie Médicale  
Oncologie Médicale  
Anatomie  
Chirurgie Générale  
O.R.L  
Médecine préventive, santé publique et Hyg.  
Chirurgie Générale  
Immunologie

Médecine interne  
Anesthésie-Réanimation  
Anesthésie-Réanimation  
Urologie  
Radiothérapie  
Radiothérapie  
Médecine Interne

Pr. GHANNAM Abdel-Ilah  
Pr. JROUNDI Imane  
Pr. MOATASSIMBILLAH Nabil  
Pr. TADILI Sidi Jawad  
Pr. TANZ Rachid\*

**NOVEMBRE 2018**

Pr. AMELLAL Mina  
Pr. SOULY Karim  
Pr. TAHRI Rajae

**NOVEMBRE 2019**

Pr. AATIF Taoufiq\*  
Pr. ACHBOUK Abdelhafid\*  
Pr. ANDALOUSSISAGHIR Khalid  
Pr. BABA HABIB Moulay Abdellah\*  
Pr. BASSIR RIDA ALLAH  
Pr. BOUATTAR TARIK  
Pr. BOUFETTALMONSEF  
Pr. BOUCHENTOUF Sidi Mohammed\*  
Pr. BOUZELMATHICHAM\*  
Pr. BOUKHRISJALAL\*  
Pr. CHAFRY BOUCHAIB\*  
Pr. CHAHDIHAFSA\*  
Pr. CHERIFEL ASRIABAD\*  
Pr. DAMIRI AMAL\*  
Pr. DOGHMI NAWFAL\*  
Pr. ELALAOUISIDI-YASSIR  
Pr. ELANNAZ HICHAM\*  
Pr. EL HASSANIMOULAY EL MEHDI\*  
Pr. EL HJOUJI ABDERRAHMAN\*  
Pr. ELKAOUI HAKIM\*  
Pr. EL WALI ABDERRAHMAN\*  
Pr. EN-NAFAA ISSAM\*  
Pr. HAMAMA JALAL\*  
Pr. HEMMAOUI BOUCHAIB\*  
Pr. HJIRA NAOUFAL\*  
Pr. JIRA MOHAMED\*  
Pr. JNIENE ASMAA  
Pr. LARAQUI HICHAM\*  
Pr. MAHFOUD TARIK\*  
Pr. MEZIANE MOHAMMED\*  
Pr. MOUTAKIALLAH YOUNES\*  
Pr. MOUZARI YASSINE\*  
Pr. NAOUI HAFIDA\*  
Pr. OBTEL MAJDOULINE  
Pr. OURRAI ABDELHAKIM\*  
Pr. SAOUAB RACHIDA\*  
Pr. SBITTI YASSIR\*  
Pr. ZADDOUG OMAR\*  
Pr. ZIDOUH SAAD\*

Enseignant militaire

Anesthésie-Réanimation  
Médecine préventive, santé publique et Hyg.  
Radiologie  
Anesthésie-Réanimation  
Oncologie Médicale

Anatomie  
Microbiologie  
Histologie-Embryologie-Cytogénétique

Néphrologie  
Chirurgie réparatrice et plastique  
Radiothérapie  
Gynécologie-Obstétrique  
Anatomie  
Néphrologie  
Anatomie  
Chirurgie-Générale  
Cardiologie  
Traumatologie-Orthopédie  
Traumatologie-Orthopédie  
Anatomie pathologique  
Neuro-chirurgie  
Anatomie Pathologique  
Anesthésie-Réanimation  
Pharmacie-Galénique  
Virologie  
Gynécologie-Obstétrique  
Chirurgie Générale  
Chirurgie Générale  
Anesthésie-Réanimation  
Radiologie  
Stomatologie et Chirurgie Maxillo-faciale  
O.R.L  
Dermatologie  
Médecine interne  
Physiologie  
Chirurgie-Générale  
Oncologie Médicale  
Anesthésie-Réanimation  
Chirurgie Cardio-Vasculaire  
Ophtalmologie  
Parasitologie-Mycologie  
Médecine préventive, santé publique et Hyg.  
Pédiatrie  
Radiologie  
Oncologie Médicale  
Traumatologie-Orthopédie  
Anesthésie-Réanimation

## 2. ENSEIGNANTS-CHERCHEURS SCIENTIFIQUES

### **PROFESSEURS DE L'ENSEIGNEMENT SUPERIEUR :**

Pr. ABOUDRAR Saadia	Physiologie
Pr. ALAMIOUHABI Naima	Biochimie-chimie
Pr. ALAOUIKATIM	Pharmacologie
Pr. ALAOUSLIMANI Lalla Naïma	Histologie-Embryologie
Pr. ANSAR M'hammed	Chimie Organique et Pharmacie Chimique
Pr. BARKIYOU Malika	Histologie-Embryologie
Pr. BOUHOUCHE Ahmed	Génétique Humaine
Pr. BOUKLOUZE Abdelaziz	Applications Pharmaceutiques
Pr. DAKKA Taoufiq	Physiologie <b>Vice-Doyen chargé de la Rech. et de la Coop.</b>
Pr. FAOUZI Moulay El Abbas	Pharmacologie
Pr. IBRAHIMI Azeddine	Biologie moléculaire/Biotechnologie
Pr. OULADBOUYAHYA IDRISSE Mohammed	Chimie Organique
Pr. RIDHA Ahlam	Chimie
Pr. TOUATI Driss	Pharmacognosie
Pr. ZAHIDI Ahmed	Pharmacologie

### **PROFESSEURS HABILITES :**

Pr. BENZEID Hanane	Chimie
Pr. CHAHED OUZZANI Lalla Chadia	Biochimie-chimie
Pr. DOUKKALI Anass	Chimie Analytique
Pr. ELJASTIMI Jamila	Chimie
Pr. KHANFRI Jamal Eddine	Histologie-Embryologie
Pr. LYAHYAI Jaber	Génétique
Pr. OUADGHIRI Mouna	Microbiologie et Biologie
Pr. RAMLI Youssef	Chimie
Pr. SERRAGUI Samira	Pharmacologie
Pr. TAZI Ahnini	Génétique
Pr. YAGOUBI Maamar	Eau, Environnement

Mise à jour le 05/03/2021

KHALED Abdellah

Chef du Service des Ressources Humaines

FMPR

Enseignant militaire



*DEDICACES*



Je dédie cette thèse à ...

*À ALLAH*

*Au bon DIEU, Le Clément, Le Miséricordieux, Qui m'a guidé  
dans le bon chemin. Je vous dois ce que je suis devenue.*

*Louanges et remerciements.*



## *À mes chers parents*

*Aux deux êtres chers qui m'ont prodigué tant d'amour, d'affection et de bonheur ; qui ont fait tant de sacrifices pour mon éducation et mes études ; qui m'ont comblé par leur soutien et leur générosité et qui continuent à m'entourer de leur ample affection. Je veux remercier Dieu, et ensuite vous remercier pour ce que je suis devenue aujourd'hui. J'espère que vous serez toujours fiers de moi.*

*Que Dieu Tout-Puissant vous protège et vous accorde la santé, le bonheur et une longue vie.*

*Je vous aime*

*À ma chère sœur Eljebbouri Noufissa*

*Merci d'exister dans ma vie Merci pour ton soutien continu, tes encouragements et tes incitations à faire toujours de mon mieux*

*Merci pour ton écoute et tes petits conseils*

*Merci d'être l'épaule sur laquelle je peux toujours compter*

*Que Dieu te bénisse et te protège*

*Je t'aime*

*À mes chers frères Abdelwahab, youssef et mohammed*

*Je tiens à vous remercier pour votre soutien tout au long de mes d'études et à vous exprimer mes sentiments de fraternité et d'amour pour vous et l'attachement qui nous unit. Je vous souhaite une vie*

*pleine de joie, de bonheur, de prospérité et de succès.*

*Je vous aime*

*À ma chère cousine Eljebbouri Fatima ezzahra*

*Tu étais toujours comme une grande sœur pour moi, je te souhaite  
une longue vie pleine de joie et de réussite.*

*À toutes les membres de la famille Eljebbouri et Raho en  
particulier ma chère grand-mère, mes oncles et mes  
tantes ainsi que mes cousins et cousines*

*Merci pour m'avoir soutenu tout au long de mes études*

*À la mémoire de mes grand-parents paternels et  
mon grand-père maternel*

*J'aurais tant aimé que vous soyez parmi nous aujourd'hui, je sais à  
quel point vous auriez été fières de moi.*



## *À tous mes amis*

*Etant ma deuxième famille, Je tiens à vous remercier pour la joie et  
la bonne humeur que vous m'avez insufflé dans mon quotidien,*

*Votre soutien constant et votre présence à mes côtés.*

*Pour tous les moments que nous avons partagés et que nous  
partagerons,*

*Je vous souhaite beaucoup de succès dans vos vies professionnelles  
ainsi que personnelles.*



*REMERCIEMENTS*

*À notre maître et président de thèse  
Monsieur le Professeur Miloudi Gazzaz  
Professeur de Neurochirurgie à l'hôpital d'instruction militaire  
Mohammed V,*

*Je suis profondément honorée par votre présidence du jury malgré vos multiples occupations. Vos qualités scientifiques et votre intérêt pour la science force ainsi que vos qualités humaines et professionnelles exemplaires le respect et l'admiration. Cher professeur, veuillez accepter, l'expression de mon profond estime et mon respect pour vous.*

*À notre maître et rapporteur de thèse  
Monsieur le Professeur Abad cherif Elasri  
Professeur de Neurochirurgie à l'hôpital d'instruction militaire  
Mohammed v,*

*Je vous remercie pour avoir accepté de me diriger et pour votre  
patience, votre sympathie et de vos précieux conseils. Malgré vos  
obligations professionnelles, vous nous offrez toujours le meilleur  
accueil. Vos encouragements et votre gentillesse inlassables méritent  
toute admiration. Veuillez trouver ici l'expression de notre vive  
gratitude, notre profond respect et nos vifs remerciements.*

*À notre Maître et Juge de thèse  
Madame le Professeur Rachida Saouab  
Professeur de Radiologie à l'hôpital d'instruction militaire  
Mohammed v,*

*Nous tenons à vous remercier pour la convivialité avec laquelle vous  
avez accepté de faire partie de jury de notre travail, pour votre  
gentillesse et votre compréhension. Votre savoir mis au jugement de  
thèse ne pourra que lui donner plus de valeur. Veuillez accepter notre  
haute considération et notre profond respect.*



*À notre Maître et Juge de thèse  
Monsieur le Professeur Nizare El Fatemi  
Professeur de Neurochirurgie à l'hôpital Ibn sina,*

*Vous m'avez fait un grand honneur en acceptant d'être parmi les  
membres de jury de cette thèse de doctorat. Veuillez me permettre,  
cher maître, de vous exprimer ma profonde gratitude Et mes sincères  
remerciements.*

*À notre Maître et Juge de thèse  
Monsieur le Professeur assistant Mandour cherkaoui  
Professeur de Neurochirurgie à l'hôpital d'instruction militaire  
Mohammed v,*

*Je suis ravie à l'honneur que vous me faites par l'acceptation de siéger  
parmi notre jury de thèse. Votre disponibilité, vos conseils et  
suggestions nous ont été très précieux. Veuillez agréer cher maître,  
l'expression de notre profonde admiration.*



*ABBREVIATIONS*

<b>AINS</b>	: Anti-inflammatoire non stéroïdien
<b>AVCI</b>	: Accident vasculaire cérébrale ischémique
<b>AVP</b>	: Accident de la voie publique
<b>BPO</b>	: Peroxyde de benzoyle
<b>CHU</b>	: Centre hospitalier universitaire
<b>CPCs</b>	: Céramiques phosphocalciques
<b>DMT</b>	: Diméthyl—p—toluidine
<b>FTV</b>	: Fracture tassement vertébral
<b>HMIMV</b>	: Hôpital militaire d'instruction Mohammed V
<b>HMMI</b>	: Hôpital Militaire Molay Ismail
<b>HTA</b>	: Hypertension artérielle
<b>IRM</b>	: Imagerie par résonance magnétique
<b>MMA</b>	: Méthacrylate de méthyle
<b>PMMA</b>	: Polyméthyle méthacrylate
<b>TCA</b>	: Temps de céphaline activée
<b>TDM</b>	: Tomodensitométrie
<b>TP</b>	: Temps de prothrombine
<b>VPP</b>	: Vertébroplastie percutanée



*LISTE  
DES ILLUSTRATIONS*

## Liste des figures

Figure 1: Exemple de trocars de vertébroplastie .....	7
Figure 2: A: préparation du ciment, B: remplissage de la seringue poussoir, C: vérification de la bonne densité du ciment avant injection (service de neurochirurgie HMIMV RABAT) .....	9
Figure 3: 1: le mélangeur, 2:le ciment acrylique, 3: le solvant, 4: l'injecteur poussoir.....	9
Figure 5: Table d'un arceau biplan numérisé afin de réaliser des clichés (face et profil) .....	10
Figure 6: Introduction du trocart par voie transpédiculaire (service de neurochirurgie HMIMV Rabat) .....	12
Figure 7: Repérage du point d'entrée au pédicule sous repérage scopique (vue de face) (service de neurochirurgie HMIMV Rabat) .....	13
Figure 8:l'abord corporel bilatéral lors de la vertébroplastie (service de neurochirurgie HMIMV Rabat).....	13
Figure 9: Progression de l'introduction du trocart sous repérage scopique (vue de profil) (service de neurochirurgie HMIMV Rabat) .....	14
Figure 10: injection du ciment sous contrôle scopique (service de neurochirurgie HMIMV)..	15
Figure 11: Injection du ciment (service neurochirurgie HMIMV Rabat) .....	15
Figure 12: Contrôle scopique (vue de profil) de la diffusion du ciment(service neurochirurgie HMIMV Rabat).....	16
Figure 13: Contrôle radiologique après le geste (vue de face)(service de neurochirurgie HMIMV Rabat).....	16
Figure 14: Contrôle par TDM du bon positionnement du ciment: coupe axiale et sagittale (service de neurochirurgie HMIMV Rabat) HMIMV Rabat) .....	17

Figure 15: Matériel de kyphoplastie: 1-l'aiguille d'accès osseux, 2-la broche de guidage, 3-la canule de travail, 4-l'introducteur, 5-les ballonnets, 6-le manomètre, 7-la canule d'injection (1mm).....	18
Figure 16: Contrôle scopique (vue de profil) du gonflement du ballonnet au cours de la kyphoplastie (service de neurochirurgie HMIMV Rabat).....	20
Figure 17: Les étapes de la kyphoplastie [23].....	21
Figure 18: Répartition selon le sexe en totalité .....	42
Figure 19: Répartition des bilans radiologiques.....	46
Figure 20: Niveau d'atteinte des tassements vertébraux .....	47
Figure 21: Répartition des malades selon les étiologies .....	48
Figure 22: Coupe sagittale d'une TDM du rachis montre une fracture tassement de L1 .....	53
Figure 23: Coupe sagittale d'une TDM du rachis montre une lésion tumorale ostéolytique du L2 .....	54
Figure 24: Scanner: Fuite de ciment dans le tissu épidual après le vertébroplastie de L1 ....	69
Figure 25: Radiographie de profil: Fuite de ciment dans le disque sous-jacent à une vertébroplastie de T12.....	69

## *Liste des tableaux*

Tableau 1 : Répartition des cas selon l'âge et les hôpitaux .....	41
Tableau 2 : Répartition selon le sexe .....	42
Tableau 3 : Répartition selon les antécédents .....	43
Tableau 4 : Répartition selon le mécanisme lésionnel .....	44
Tableau 5 : Répartition selon la symptomatologie.....	45
Tableau 6 : Répartition selon le niveau d'atteinte des tassements vertébraux.....	47
Tableau 7 : Répartition selon le type d'intervention.....	50
Tableau 8 : l'âge électif des fractures tassements vertébraux dans la littérature:.....	56
Tableau 9 : Répartition selon le sexe dans la littérature:.....	56
Tableau 10 : Répartition des mécanismes lésionnels dans la littérature; .....	57
Tableau 11 : Répartition du niveau lésionnel dans la littérature .....	62
Tableau 12 : Répartition selon la nature de la lésion .....	63
Tableau 13 : Réduction de l'angle de cyphose dans la littérature; .....	65
Tableau 14 : Restauration de la hauteur vertébrale dans la littérature .....	65
Tableau 15 : Les complications cliniques sur 258 cas avec différents atteints vertébrales traités par la vertebroplastie, rapportés par Chiras et Deramend en 1995[43]. .....	71
Tableau 16 : Avantages et inconvénients des deux techniques: vertebroplastie et kyphoplastie [32] .....	75



# *SOMMAIRE*

<b>INTRODUCTION.....</b>	<b>1</b>
<b>HISTORIQUE.....</b>	<b>3</b>
<b>DESCRIPTION DE LA TECHNIQUE.....</b>	<b>5</b>
I. Bilan pré- thérapeutique.....	6
1. Bilan radiologique .....	6
2. Bilan pré opératoire .....	6
II. Technique .....	7
1. Vertébroplastie.....	7
1.1. Matériel de ponction .....	7
1.2. Ciment acrylique .....	7
1.2.1. Composition générale.....	7
1.2.2. Mélange et prise du ciment. ....	8
1.3. Matériel radiologique.....	10
1.4. Abord rachidien .....	10
1.4.1. La voie transpédiculaire .....	11
1.4.2. La voie antérolatérale .....	11
1.5. Réalisation du geste .....	12
III. Kyphoplastie.....	17
1. Matériel.....	18
2. Réalisation du geste .....	19
<b>INDICATIONS ET CONTRE INDICATIONS .....</b>	<b>22</b>
I. Vertébroplastie.....	23
1. Buts et mécanismes d'action .....	23
1.1. L'Effet analgésique .....	23
1.2. Stabilisation de la vertèbre.....	23
1.3. Antitumoral local .....	24
2. Les indications.....	24
2.1. Les angiomes vertébraux symptomatiques .....	24
2.2. Les métastases vertébrales lytiques et myélome rachidien .....	26
2.3. Fractures tassements vertébraux ostéoporotiques:.....	27
II. Kyphoplastie.....	28
1. Buts .....	28
2. Les indications .....	28
III. Contre-indication de la vertébroplastie et de la kyphoplastie .....	29

1. Générales .....	29
2. Locales.....	29
<b>MATERIELS ET METHODES .....</b>	<b>31</b>
I. Type d'étude et critères d'inclusion et d'exclusion .....	32
II. Fiche d'exploitation.....	33
<b>RESULTATS .....</b>	<b>40</b>
I. EPIDEMIOLOGIE .....	41
1. Répartition selon l'âge.....	41
2. Répartition selon le sexe.....	41
2.1. Répartition selon les antécédents pathologiques.....	43
2.2. Répartition selon le mécanisme lésionnel .....	43
2.2.1. Accidents domestiques .....	44
2.2.2. Chute d'une hauteur .....	44
2.2.3. Accidents de la voie publique .....	44
2.2.4. Lésion tumorale.....	44
II. Etude clinique .....	45
1. Signe d'appel .....	45
2. Examen clinique .....	45
2.1. Examen général .....	45
2.2. Examen neurologique .....	45
2.3. Examen du rachis.....	45
2.4. Lésions traumatiques associées.....	46
III. Paraclinique .....	46
1. Bilan radiologique .....	46
2. Résultats radiologiques.....	46
2.1. Niveau d'atteinte .....	46
2.2. Nature des lésions selon la classification de Magrel .....	48
2.3. Diagnostic étiologique .....	48
2.4. Bilan d'opérabilité .....	49
IV. Traitement .....	49
1. Traitement médical .....	49
2. Traitement chirurgical .....	49
2.1. Délai d'intervention .....	49
2.2. Type d'anesthésie.....	49

2.3. Type d'intervention.....	50
3. Traitement des lésions associées .....	50
3.1. Biopsies concomitantes.....	50
3.2. Les lésions de l'appareil locomoteur .....	50
V. Evolution et complications .....	51
1. Evaluation neurologique.....	51
1.1. À court terme .....	51
1.2. À long terme .....	51
2. Evaluation de la douleur .....	51
2.1.1. À court terme.....	51
2.1.2. À long terme.....	51
3. Statique rachidienne .....	52
3.1. À court terme .....	52
3.2. À long terme .....	52
4. Incidents et complications .....	52
5. Durée de l'hospitalisation postopératoire .....	53
VI. Observations cliniques .....	53
<b>DISCUSSION .....</b>	<b>55</b>
I. Profil épidémiologique.....	56
1. Age .....	56
1.1. Sexe.....	56
1.2. Mécanismes lésionnels.....	57
II. Etude clinique .....	57
1. Signes d'appel.....	57
2. Examen clinique Dès l'arrivée à l'hôpital .....	58
3. Examen neurologique .....	58
4. Lésions traumatiques associées: .....	59
III. Paraclinique .....	60
1. Radiologie.....	60
1.1. Radiographie standard .....	60
1.2. Tomodensitométrie .....	60
1.3. L'imagerie par résonnance magnétique .....	61
2. Signes radiologiques à rechercher .....	61
2.1. Signes cardinaux de face.....	61

2.2. Signes cardinaux de profil .....	62
3. Discussion des résultats radiologiques .....	62
3.1. Niveau lésionnel.....	62
3.2. Nature de la lésion .....	63
4. Bilan biologique .....	63
IV. Traitement .....	64
1. Traitement médical .....	64
2. Traitement chirurgical (vertébroplastie et kyphoplastie).....	64
2.1. Les voies d'abords .....	64
2.2. Intérêt de la kyphoplastie et la vertébroplastie dans le traitement des fractures-tassements post-traumatiques et ostéoporotiques .....	64
2.3. Intérêt de la vertébroplastie et de la kyphoplastie dans les pathologies malignes ....	66
3. Les incidents et Les complications de la vertébroplastie et de la kyphoplastie .....	67
3.1. Incidents de la ponction .....	67
3.2. Fuites de ciment .....	67
3.3. Complications cliniques.....	70
4. Comparaison entre la kyphoplastie à ballonnets et la vertébroplastie dans les fractures post-traumatique et ostéoporotiques .....	74
<b>CONCLUSION.....</b>	<b>76</b>
<b>RESUMES.....</b>	<b>76</b>
<b>REFERENCES BIBLIOGRAPHIQUES.....</b>	<b>76</b>



# *INTRODUCTION*

La vertébroplastie est une technique percutanée qui consiste à injecter dans le corps vertébral d'une vertèbre pathologique un ciment acrylique afin d'obtenir un effet de consolidation vertébrale et de diminuer la symptomatologie douloureuse [1].

Le champ d'application de ce geste était initialement limité aux angiomes du rachis [1] et étendue pour inclure des lésions néoplasiques malignes ostéolytiques secondaires ou liées à l'hémopathie et également aux lésions ostéoporotiques fracturaires vertébrales.

La Kyphoplastie est une technique qui implique une expansion du corps vertébral contrôlée grâce à un ballonnet, puis une injection du ciment acrylique pour stabiliser le corps vertébral [2]. Son objectif primaire est donc de restaurer une hauteur vertébrale satisfaisante, d'améliorer la cyphose et enfin de diminuer la douleur.

Le but de ce travail est de rapporter l'expérience des services de neurochirurgie au Maroc par la vertébroplastie et la kyphoplastie dans le traitement des fractures-tassements vertébraux ostéoporotiques, fractures traumatiques et métastatiques, et afin d'évaluer les effets de ces deux techniques sur la stabilité et sur la douleur rachidienne à court et à long terme. Les informations sont recueillies en utilisant les moteurs de recherche : google, google scholar, et pubmed en se basant sur les mots clés : vertébroplastie, kyphoplastie ; Maroc en français et en anglais.

Cette étude concerne 121 patients au sein des services de neurochirurgie des structures Hospitalières au Maroc (CHU Avicenne de Rabat, CHU d'Oujda, l'hôpital Militaire Molay Ismail Meknès, l'hôpital militaire d'instruction Mohammed V de Rabat).



*HISTORIQUE*

La vertébroplastie a été développée dès **1984** en France, fut imaginée par Gallibert, qui consiste à injecter du ciment acrylique dans le corps vertébral [3], en **1985**, la vertébroplastie est devenue une technique percutanée, sous l'impulsion de Deramond. Gallibert et Deramond ont réalisé la première vertébroplastie percutanée (PPV) pour le traitement d'angiomes vertébraux douloureux et agressifs [3], puis son indication a été étendue en **1989** au traitement de tassements vertébraux d'origine tumorale ou ostéoporotique [4]. Cette technique thérapeutique était commencée initialement à la France et à l'Europe. Ce n'est qu'en **1997** que Les premiers résultats de vertébroplastie ont publiés aux États-Unis [5].

Au Maroc à notre connaissance et selon les publications retrouvée dans notre revue de la littérature marocaine, les premières cas de vertébroplastie est être réalisée en **2003** à l'hôpital Avicenne Rabat.

La kyphoplastie est réalisée en introduisant une sonde à ballonnet dans chaque moitié latérale du corps vertébral. Les ballonnets sont alors gonflés. Ils vont entraîner une expansion du corps vertébral et créer une cavité qui sera remplie par du ciment acrylique. En **1990**, Reiley a développé la kyphoplastie qui se base sur utilisation, à l'aide d'un ballonnet gonflable qui va se placer au niveau du corps vertébral pour traiter un tassement vertébral afin de restaurer la hauteur. Secondairement, il complète le geste en l'associant à la Vertébroplastie. Les premiers résultats ont été publiés en **2001**[6, 7] la kyphoplastie a été introduite en France en **2004** par le traitement d'un petit groupe de patients dans certains centres [2].

Dès le début, La diffusion de la kyphoplastie était très importante, d'abord limitée à sa principale indication : le tassement vertébral ostéoporotique douloureux.

L'utilisation du ciment de polyméthacrylate de méthyle (PMMA) en chirurgie remonte au début des années 1960[8], pour fixer la prothèse de la hanche dans le diaphysaire fémoral [9]. Et ensuite, Le PMMA a été très utilisé pour remplir les cavités osseuses ou les prothèses vertébrales dans plusieurs interventions chirurgicales [8].



*DESCRIPTION  
DE LA TECHNIQUE*

## **I. Bilan pré- thérapeutique**

### **1. Bilan radiologique**

Le bilan radiologique comporte deux clichés : un cliché de face et un cliché de profil. Ces radiographies classiques de départ restent indispensables pour apprécier l'importance du tassement, le type de l'atteinte ostéocondensante ou ostéolytique dans les lésions malignes, ainsi que l'importance trouble de la statique rachidienne et l'atteinte de l'arc postérieur [9].

Le scanner dans l'étude du rachis et des espaces para-rachidiens apporte une vision dans une autre dimension du rachis. Il présente un intérêt primordial pour évaluer correctement la présence d'une lyse corticale, soit le mur postérieur, soit la corticale externe du corps vertébral, et également il permet d'évaluer la texture générale des vertèbres avec présence de multiples micro géodes ou de lacunes globales, tous éléments ont un effet important lors de l'injection percutanée sur la distribution du ciment dans le corps vertébral ou sa fuite à l'extérieur de ses limites [10].

Une imagerie par résonance magnétique (IRM) précise le degré de l'atteinte du corps vertébral ainsi présence ou absence de lésions de l'arc postérieur et des pédicules, évalue l'envahissement des parties molles et de l'épidural. Comme elle précise « ce qui concerne les processus expansifs » la présence d'une éventuelle rupture du mur postérieur. Elle évalue également le nombre de fractures pathologiques (soit symptomatiques ou non). Selon leur signal en T1 et en T2, elle permet de mieux caractériser les tassements ostéoporotiques récents ou anciens. aussi dans les lésions tumorales pour le diagnostic d'une épidualite qui contre indique la technique [10].

### **2. Bilan pré opératoire : [9]**

- Une numération formule sanguine : assurer un bon taux de polynucléaires neutrophiles et de plaquettes.
- Bilan de coagulation : le temps de céphaline activée (TCA) et le temps de prothrombine(TP).
- une consultation pré anesthésique : L'intervention est réalisée sous anesthésie générale ou simple sédation en fonction de l'état clinique et la localisation des

lésions.

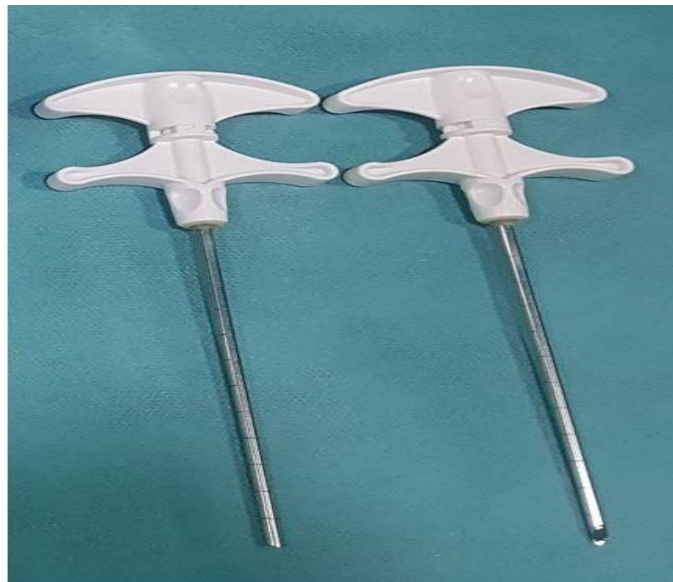## **II. Technique**

### **1. Vertébroplastie**

#### **1.1. Matériel de ponction [9]**

Les trocars de vertébroplastie utilisés sont variables en fonction de l'étage traité. Les aiguilles standards de calibre de 10G (gauge) sont utilisées aux étages thoraciques ou lombaires, permettant de réaliser dans le même temps des biopsies par un trocart de biopsie osseuse [14 G ou 15 G] avec la mise en place coaxiale.

À l'étage cervical et dorsal supérieur : des trocars fins de calibre [13 à 15 G] peuvent être utilisés.



**Figure 1: Exemple de trocars de vertébroplastie**

#### **1.2. Ciment acrylique : [11]**

##### **1.2.1. Composition générale:**

Les ciments acryliques amènent leur nom de leur composant historique principal, le méthacrylate de méthyle (MMA), Il s'agit du monomère capable de polymériser pour former

le PMMA.

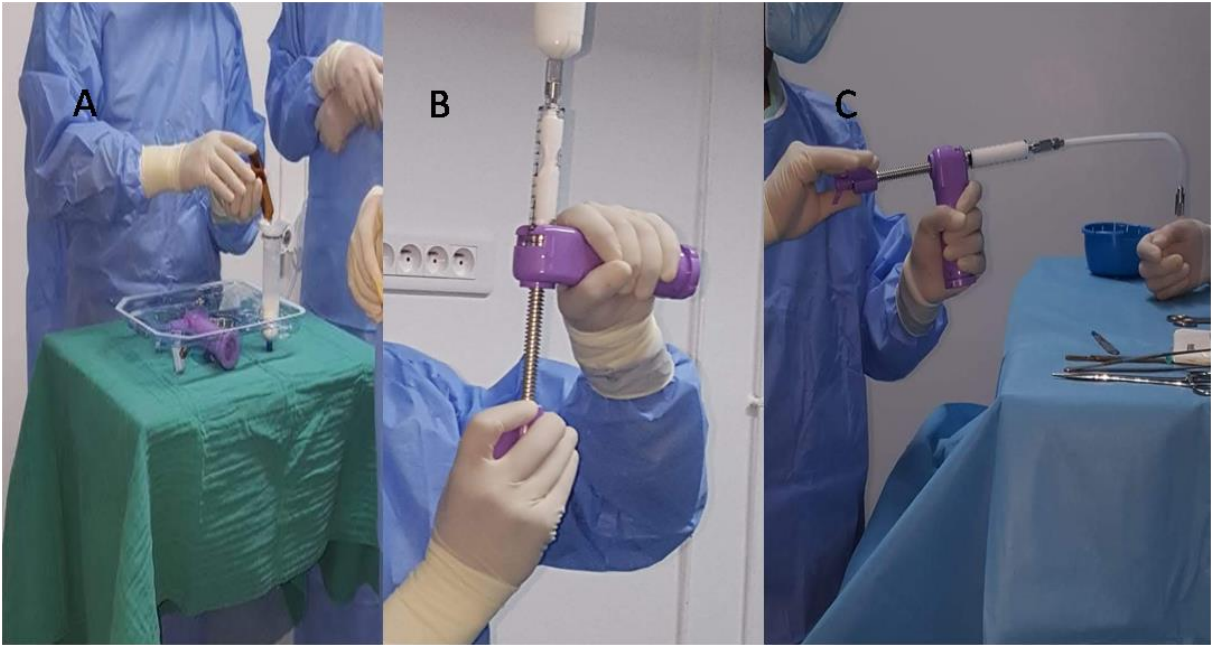
Ils se présentent, comme les céramiques phosphocalciques (CPCs), sous forme deux phases : d'une phase liquide et d'une phase solide.

La phase liquide est essentiellement composée du monomère, comme le MMA. Du DMT (diméthyl-p-toluidine), un activateur de polymérisation, est ajouté afin de permettre la prise du ciment à température ambiante. On trouve aussi, dans la plupart des formulations, un inhibiteur de polymérisation, en général l'hydroquinone, d'une part afin d'éviter la polymérisation durant le stockage mais aussi pour limiter la vitesse de polymérisation.

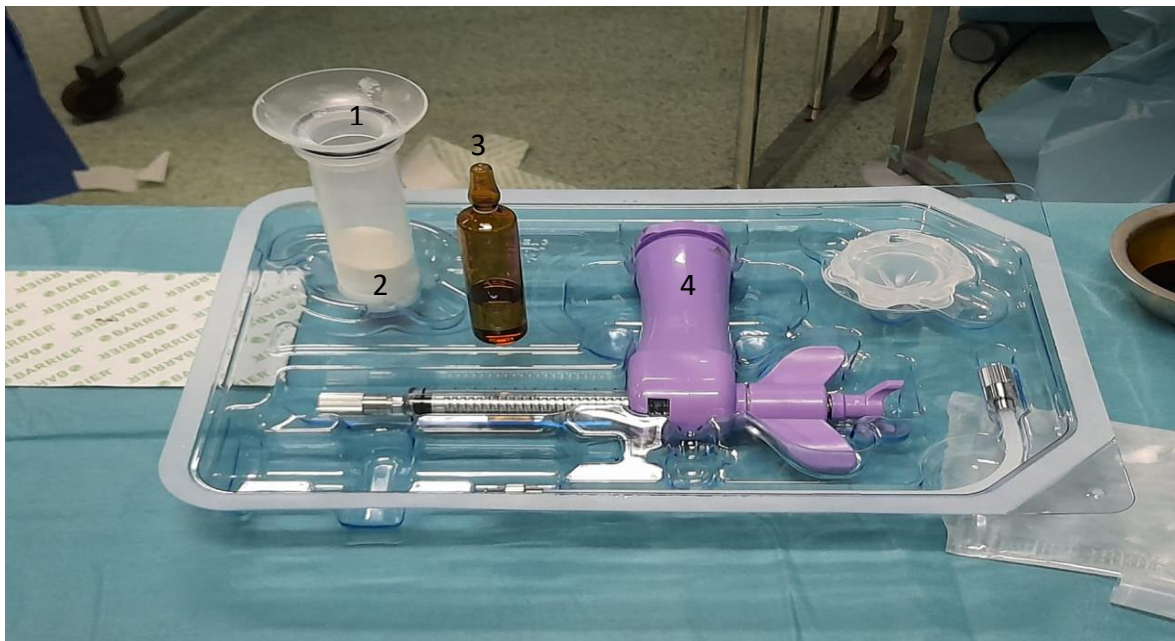La phase solide est composée au minimum un polymère pulvérulent et du peroxyde de benzoyle (BPO), initiateur de polymérisation. Les polymères utilisés sont généralement solubles dans le monomère, permettant l'obtention d'une pâte homogène lors du mélange. Le PMMA est le polymère dont l'utilisation est la plus répandue [12].

### **1.2.2. Mélange et prise du ciment.**

Afin d'obtenir le ciment acrylique, il faut donc de mélanger les deux phases en incorporant la phase liquide à la phase solide, l'emploi d'activateur et d'initiateur permettant une prise du ciment à température ambiante [12,13]. Ce mélange doit avoir lieu dans le bloc opératoire et peut s'effectuer soit à la spatule, soit avec un mélangeur généralement développé par le fabricant du ciment [14,15]. La norme ISO 5833 [16] présente deux temps de prise pour les ciments acryliques. Le premier, le td (dough time) correspond au temps pendant lequel le ciment est malléable ou temps de pétrissage. Celui-ci doit être en moyenne de 5 min +/- 1,5 min. Le deuxième, le st (setting time), correspond à la prise polymérique du ciment, ou temps de durcissement et doit être compris entre 6,5 et 15 min pour une utilisation en seringue et entre 3 et 15 min pour une utilisation sous forme de pâte. La prise du ciment acrylique de PMMA se fait par une polymérisation en masse, et plus précisément par une polyaddition de type radicalaire, la plus répandue dans l'industrie. Son mécanisme ensuit quatre étapes, l'initiation (création de radicaux, ici par action du DMT sur le BPO), le transfert (les radicaux agissent sur les monomères), la propagation (mise en place des chaînes de monomères) et la terminaison [17].



**Figure 2: A: préparation du ciment, B: remplissage de la seringue pousseur, C: vérification de la bonne densité du ciment avant injection (service de neurochirurgie HMIMV RABAT)**

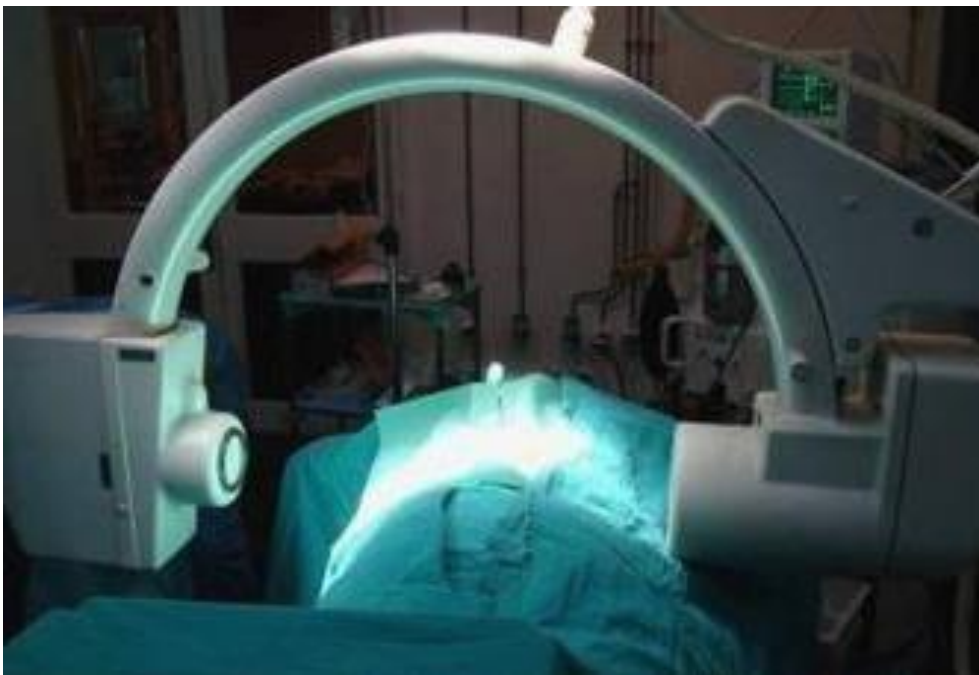

**Figure 3: 1: le mélangeur, 2: le ciment acrylique, 3: le solvant, 4: l'injecteur pousseur**

### **1.3. Matériel radiologique [9]**

À l'heure actuelle, la plupart des auteurs ont abandonné le TDM pour le contrôle du geste, Certains auteurs préfèrent simplement utiliser la tomодensitométrie pour la mise en place des aiguilles.

Généralement, nous préférons contrôler les gestes par l'amplificateur de brillance, Il permet de suivre la position du trocart et le remplissage des vertèbres, qui est évalué en temps réel et d'une manière effective. Cette intervention doit être effectuée dans une salle d'opération de neurochirurgie équipée permettant le contrôle de la position de l'aiguille de face et de profil, avec des conditions d'asepsie rigoureuses.



**Figure 4: Table d'un arceau biplan numérisé afin de réaliser des clichés (face et profil)**

### **1.4. Abord rachidien :**

Il dépend de l'étage de la vertèbre à traiter, des conditions anatomique et dépend aussi dans certains cas, de la présence de matériel d'ostéosynthèse.

On distingue :

#### **1.4.1. La voie transpédiculaire : [9,5]**

Cette voie permettrait un bon remplissage avec l'obtention d'un effet analgésique identique. Pour le rachis thoracique et lombaire elle est la plus employée.

La ponction est effectuée sous contrôle scopique, d'abord de face jusqu'à ce le trocart soit dans le mur postérieur, puis de profil chez un malade placé en pro cubitus.

La voie d'abord bilatérale est préférée notamment les tassements malins.

La voie transpédiculaire unilatérale est recommandée dans les tassements ostéoporotiques.

#### **1.4.2. La voie antérolatérale : [9]**

Elle est utilisée pour le rachis cervicales et peu pour les vertèbres thoraciques hautes T1 et T2, pour ces deux dernières et afin d'éviter le tronc artériel brachiocéphalique, nous plaçons uniquement sur le côté gauche. Chez un patient installé en décubitus dorsal, l'opérateur refoule l'axe vasculaire en dehors de la trachée en dedans.

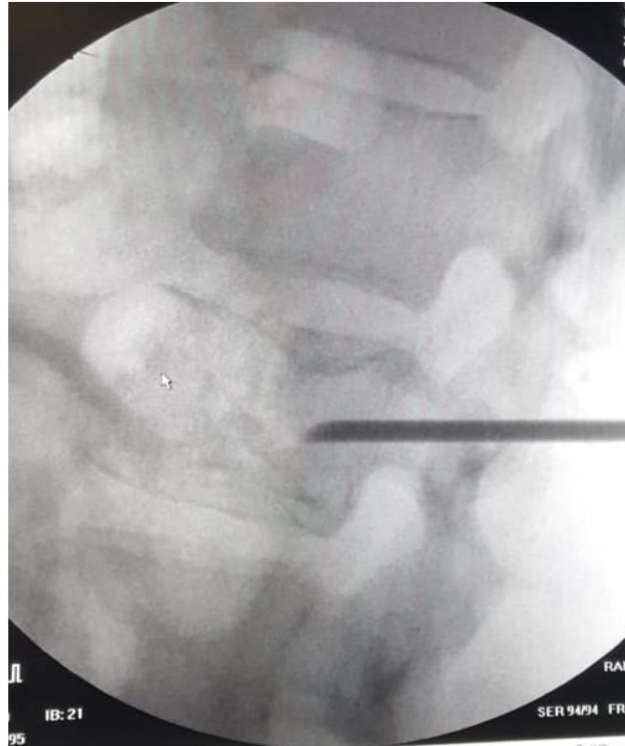
Compte tenu des petites vertèbres à ce niveau, une voie unilatérale est suffisante.

Cette voie est généralement réservée aux Contre-indications de l'abord transpédiculaire, Malgré sa réalisation plus simple:

- Lyse pédiculaire ne permettant pas de surveiller le geste de la ponction [8]
- La présence d'un matériel d'ostéosynthèse. [8]

Elle comporte plus de risques de blessures radiculaires dans le foramen latéral lors de l'insertion de l'aiguille. Des fuites du ciment ont été observées sur le long du chemin de la ponction lors de son retrait de l'os corticale [9, 18,19].

Cette voie s'applique au niveau thoracique et lombaire, quand la voie transpédiculaire est impossible, chez un patient en pro cubitus. La réalisation de la ponction se fait en dehors de la ligne des épineuses à travers une main environ.



**Figure 5: Introduction du trocart par voie transpédiculaire (service de neurochirurgie HMIMV Rabat)**

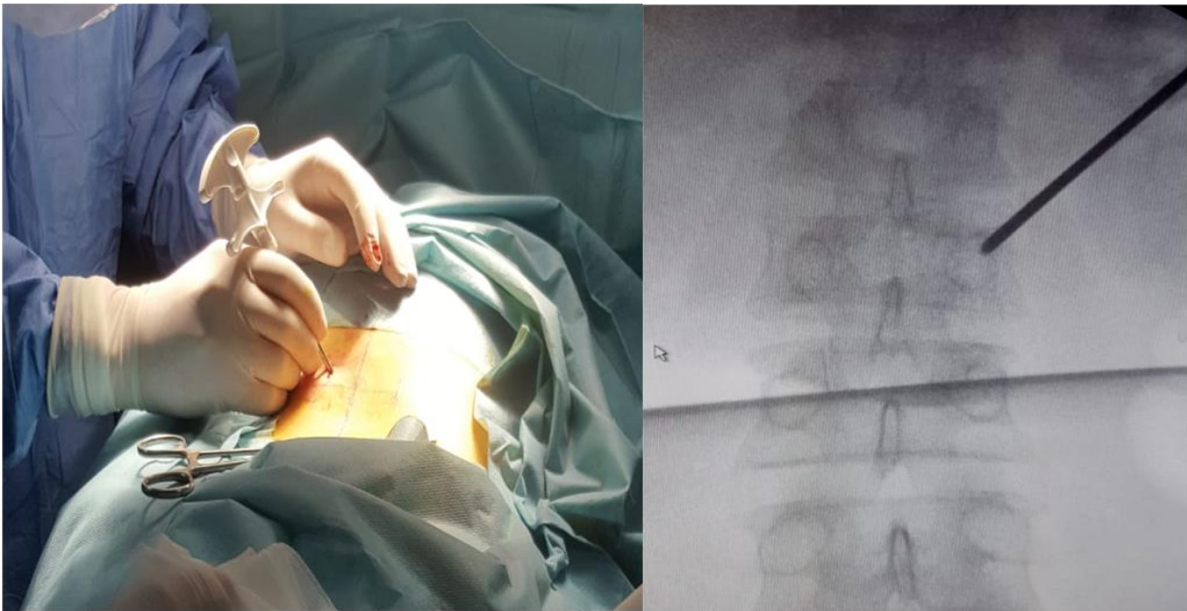
### **1.5. Réalisation du geste**

Une prophylaxie antibiotique au début de geste est systématique. L'intervention se réalise dans un contexte d'asepsie rigoureuse. Le patient est sous anesthésie générale ou sédation. La zone concernée a subi une désinfection et recouverte à l'aide d'un champ stérile.

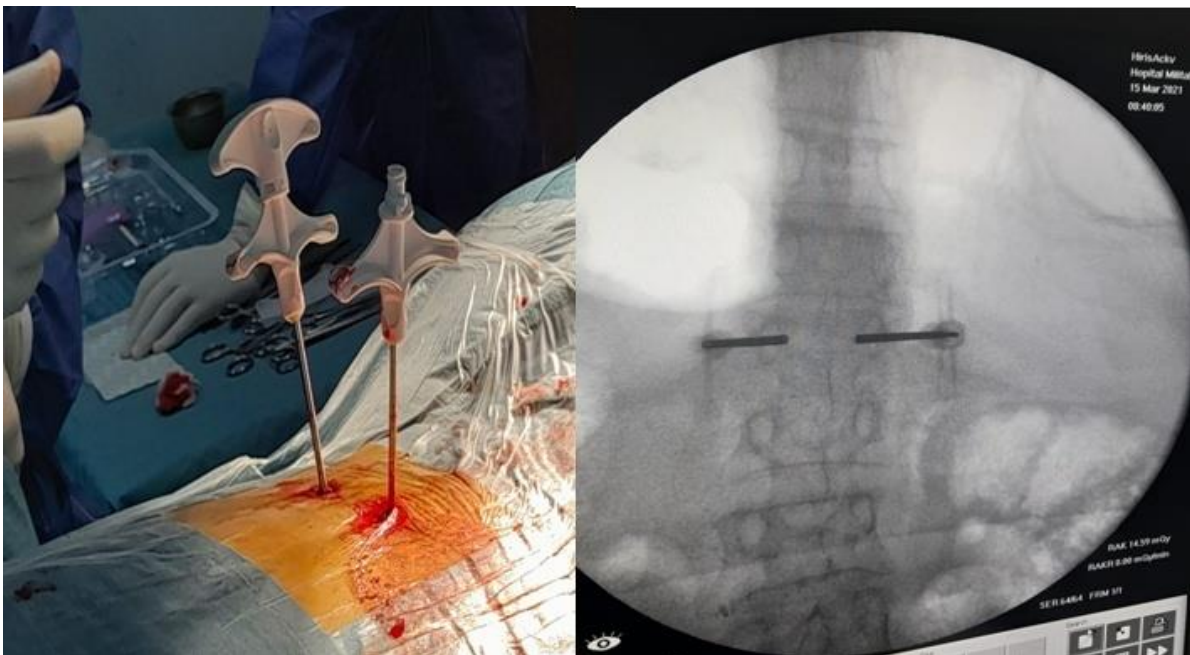
En cas d'une sédation simple, on effectue d'abord une anesthésie supplémentaire le long de la voie, puis nous introduisons le trocart sous scopie.

L'utilisation de la phlébographie a été abandonnée car elle ne réduit pas l'incidence des complications cliniques. De plus, elle a surestimé le risque de fuite veineuse avec un produit de contraste iodé, plus fluide que le ciment [20].

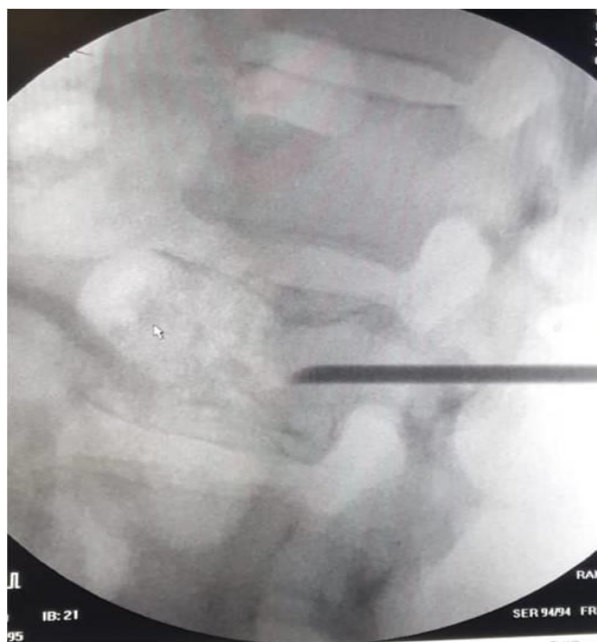
L'avancement du trocart est effectué sous contrôle scopique (face et profil).



**Figure 6: Repérage du point d'entrée au pédicule sous repérage scopique (vue de face) (service de neurochirurgie HMIMV Rabat)**



**Figure 7: l'abord corporel bilatéral lors de la vertébroplastie (service de neurochirurgie HMIMV Rabat)**



**Figure 8: Progression de l'introduction du trocart sous repérage scopique (vue de profil) (service de neurochirurgie HMIMV Rabat)**

L'injection est réalisée en incidence de profil. En cas d'extravasation du ciment en dehors du corps vertébral, l'injection doit être arrêtée immédiatement.

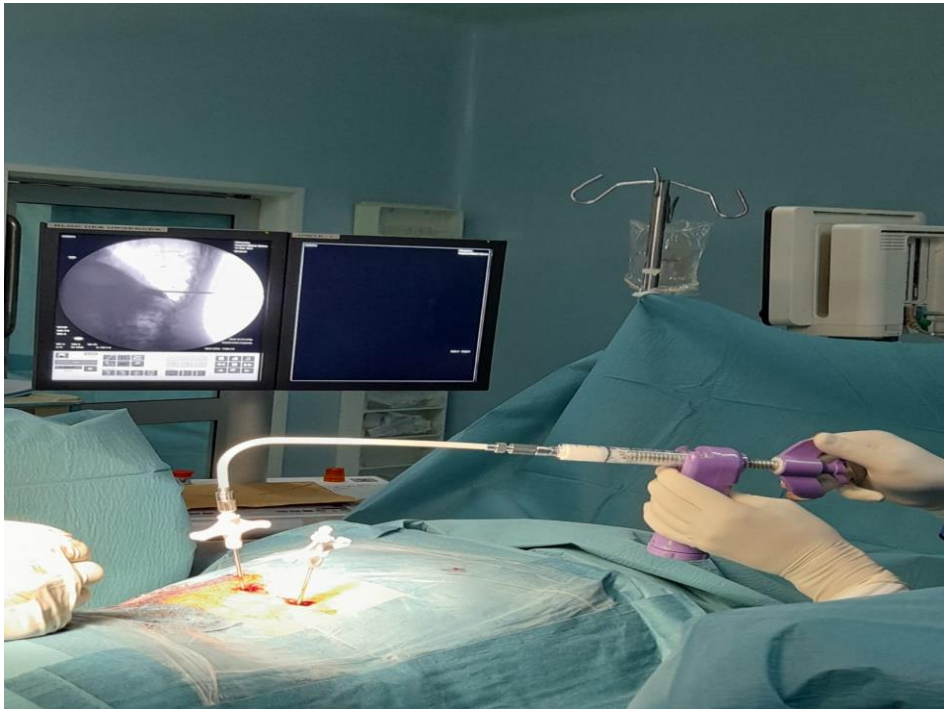La quantité d'injection est variable et dépend de la qualité du remplissage des vertèbres ; Habituellement, 4 à 5 ml sont injectés dans la région lombaire et 2 à 3 ml sont injectés dans la région cervicale.

En fonction de la composition tissulaire de la métastase, de ses caractéristiques condensant, lytique ou mixte, le ciment se répartit de manière imprévisible.

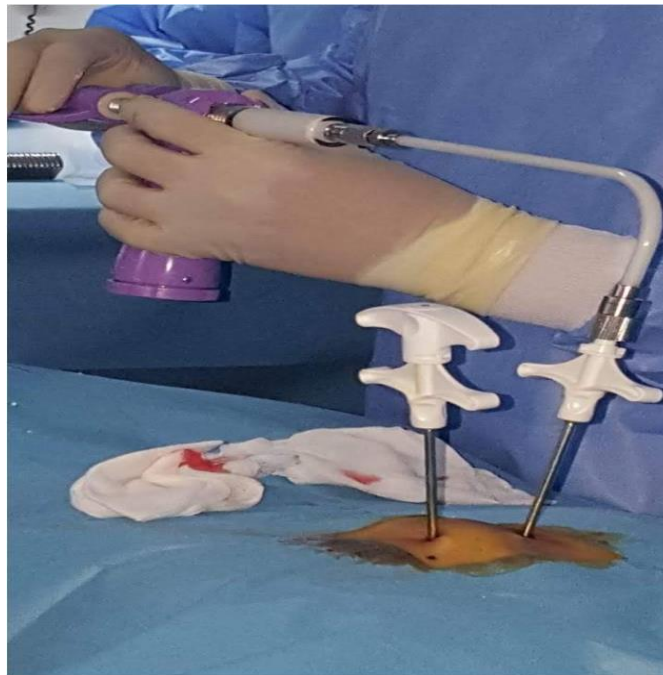Du moment que l'on estime la consolidation suffisante, Le remplissage est arrêté. Ensuite on fait des clichés de face et de profil, puis on retire du corps vertébrale le trocart, pour vérifier le bon remplissage de la vertèbre, une TDM de contrôle est recommandée et avec précision les fuites de ciment. Pour chaque vertèbre traitée, la durée de cette geste est d'environ 30 à 45 minutes.

L'effet analgésique est observé très rapidement, généralement moins de 24 heures. Les

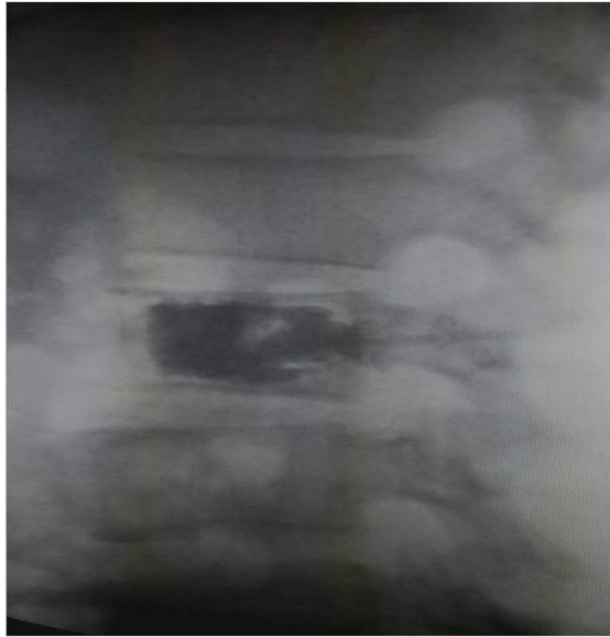
patients peuvent se lever la nuit le même jour et le séjour à l'hôpital n'est que de 2 à 3 jours.



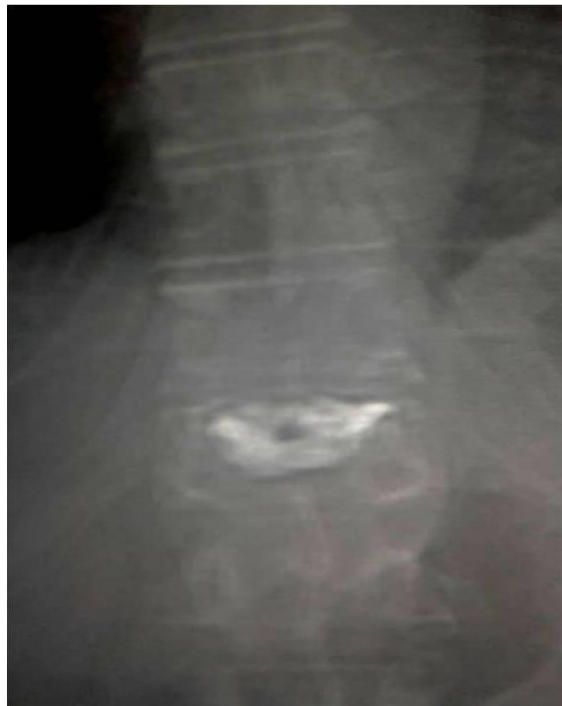
**Figure 9: injection du ciment sous contrôle scopique (service de neurochirurgie HMIMV)**



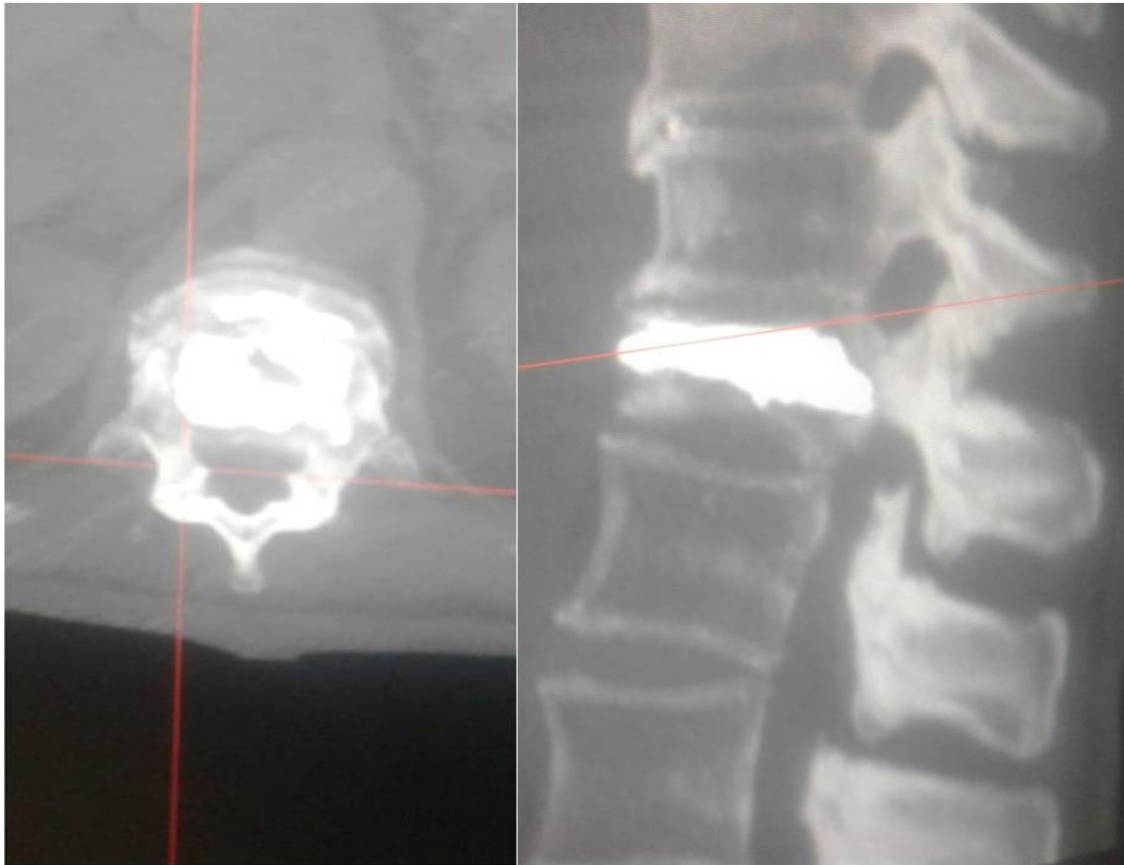
**Figure 10: Injection du ciment (service neurochirurgie HMIMV Rabat)**



**Figure 11: Contrôle scopique (vue de profil) de la diffusion du ciment (service neurochirurgie HMIMV Rabat)**



**Figure 12: Contrôle radiologique après le geste (vue de face) (service de neurochirurgie HMIMV Rabat)**



**Figure 13: Contrôle par TDM du bon positionnement du ciment: coupe axiale et sagittale (service de neurochirurgie HMIMV Rabat) HMIMV Rabat)**

### **III. Kyphoplastie**

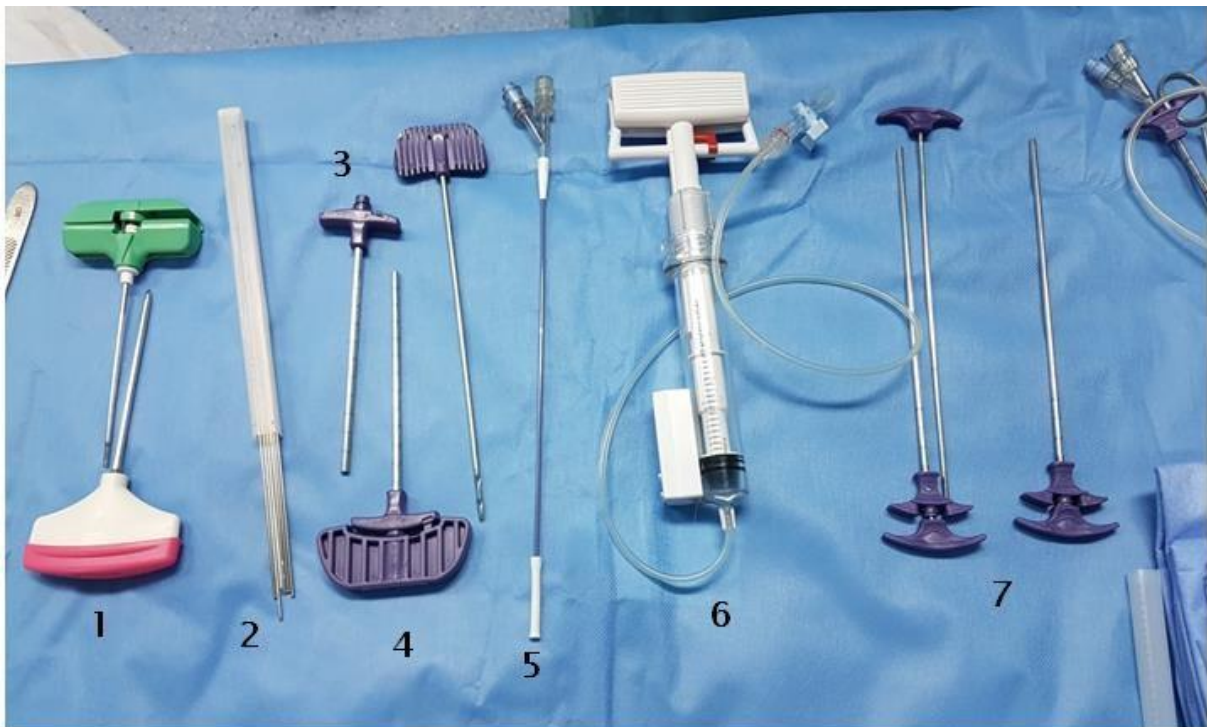Le concept de kyphoplastie implique à l'aide d'un ballonnet, une expansion du corps vertébral contrôlée, suivie d'une injection de ciment acrylique ou phosphocalcique pour stabiliser le corps vertébral.

La kyphoplastie est une méthode qui s'apparente à la vertébroplastie en ce qui concerne le positionnement du patient, le type d'analgésie nécessaire (une anesthésie générale est recommandée), à la fois au mode de visualisation (frontal et sagittal) du segment rachidien et au type la voie d'abord choisie[2].

## 1. Matériel

Les matériaux requis pour la la kyphoplastie comprennent: (figure 12)

- L'introducteur
- L'aiguille d'accès osseux
- La canule
- La broche de guidage
- Les ballonnets gonflables
- La mèche
- Le ciment acrylique
- Un appareil utilisé pour le contrôle manométrique du gonflage du ballonnet.

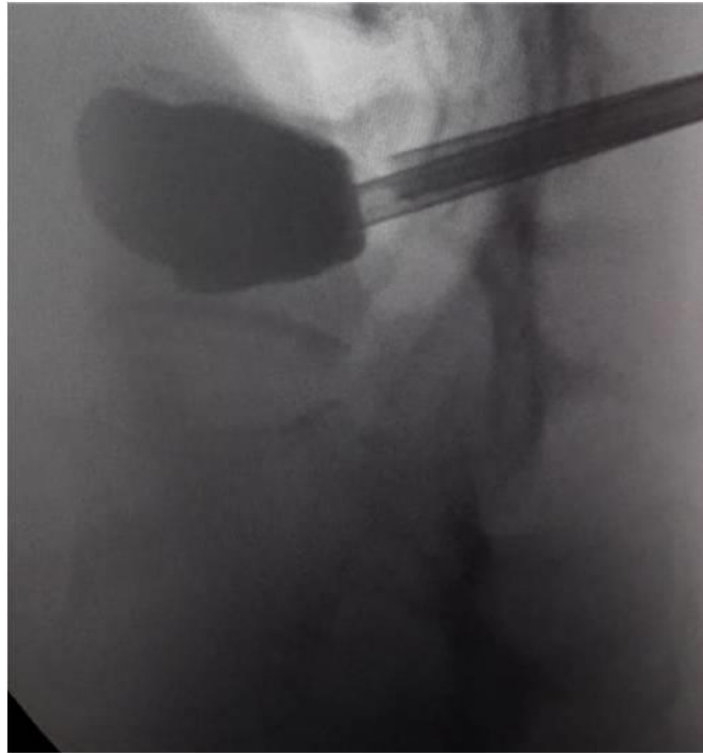


**Figure 14: Matériel de kyphoplastie: 1-l'aiguille d'accès osseux, 2-la broche de guidage, 3-la canule de travail, 4-l'introducteur, 5-les ballonnets, 6-le manomètre, 7-la canule d'injection (1mm)**

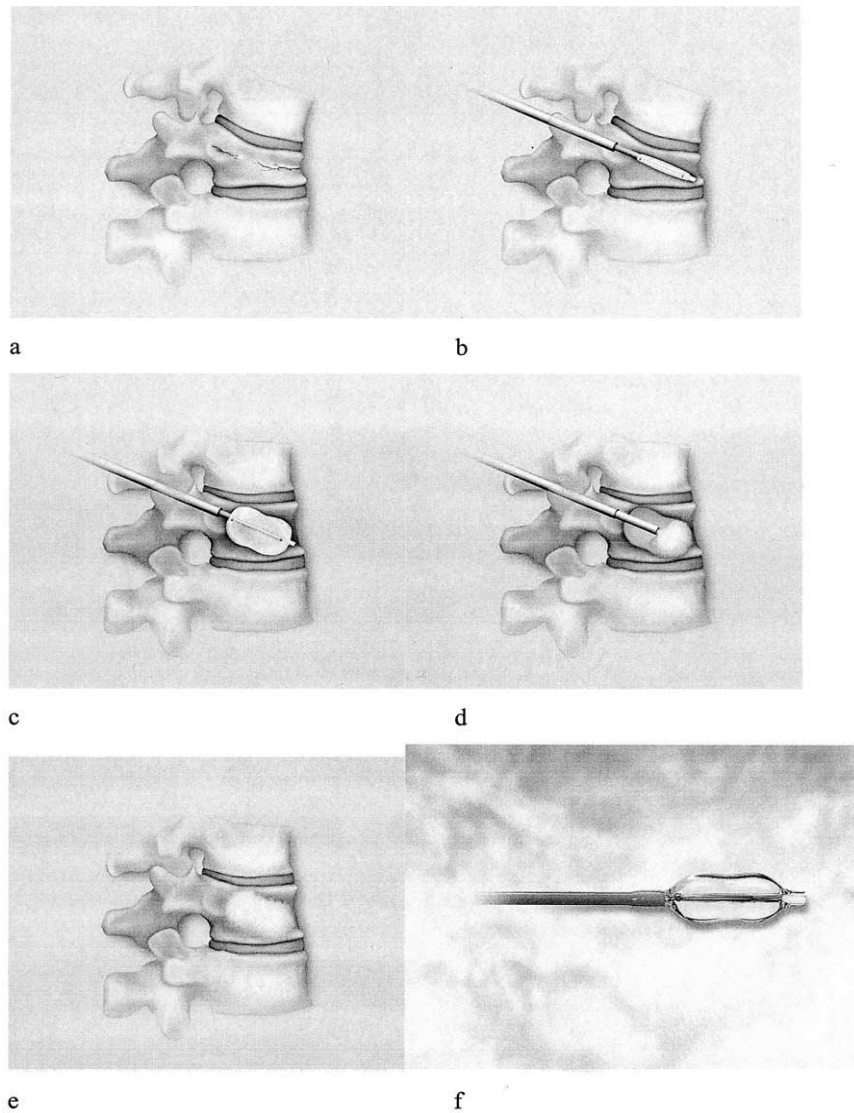
## 2. Réalisation du geste

De la même manière que la vertébroplastie, il s'agit d'une injection percutanée de PMMA au sein d'un corps vertébral pathologique, sous anesthésie locale ou générale, et sous contrôle radioscopique. La différence réside principalement en un point technique : avant l'injection de PMMA, le ballonnet est gonflé dans le corps vertébral par la même voie percutanée.

Les différentes séquences sont illustrées figure 1. Après réalisation d'une courte incision cutanée, une aiguille 11G est introduite jusqu'au corps vertébral, selon la voie postérolatérale habituelle aux abords vertébraux (ponction biopsie ou vertébroplastie) sous contrôle fluoroscopique, la voie transpédiculaire pouvant constituer une alternative. L'aiguille est ensuite remplacée par un tube. Grâce à un trocart de 4,19 mm de diamètre introduit par le tube, un trajet est foré dans le corps vertébral. Ensuite, le ballonnet gonflable est introduit dans le tube jusque dans le corps vertébral sous contrôle scopique, puis gonflé sous contrôle manométrique, afin de redresser le plateau vertébral enfoncé, et pour créer une cavité au sein de la vertèbre. Le ballonnet est ensuite dégonflé et retiré. Puis par le même tube, une injection de PMMA est effectuée dans la cavité ainsi obtenue, afin de stabiliser le corps vertébral. Le tube est finalement retiré, et la petite ouverture cutanée est refermée. Ce processus prend environ une heure pour chaque niveau. Une ou deux voies peuvent être utilisées pour chaque vertèbre, l'abord bilatéral semble offrir une plus grande possibilité de restauration de la hauteur. Les vertèbres lombaires ou dorsales (à partir de T5) peuvent être traitées. La pression de gonflage du ballonnet est de 130 psi (70–250 livre/pouce carré), et une rupture est possible, et cela peut arriver dans un tiers des cas [21]. La rupture se produit en général dans expansion maximale du ballonnet et pas besoin à corriger. Le volume moyen de la cavité est de 2.6 ml (0,5–5,0) [15]. Un à sept niveaux est traité pour un même patient [22]. Le patient a été observé quatre heures après le geste, mais certaines équipes préfèrent toutefois maintenir le malade sous surveillance hospitalière pendant la nuit après la réalisation de la kyphoplastie.



**Figure 15: Contrôle scopique (vue de profil) du gonflement du ballonnet au cours de la kyphoplastie (service de neurochirurgie HMIMV Rabat)**



**Figure 16: Les étapes de la kyphoplastie [23]**

- a. Tassement vertébral avant le geste.
- b. Mise en place du ballonnet.
- c. Gonflage du ballonnet.
- d. Injection du ciment.
- e. Aspect de la vertèbre après la cyphoplastie.
- f. Le ballonnet.



*INDICATIONS ET CONTRE  
INDICATIONS*

## **I. Vertebroplastie**

### **1. Buts et mécanismes d'action :**

La technique de vertébroplastie combine trois effets: le premier est un effet analgésique, immédiat suite à l'injection du ciment, d'action durable. Les deux effets restants sont consolidant et anti tumoral [9].

#### **1.1. L'Effet analgésique**

Le principale but de cette technique est surtout effet antalgique, elle permet de soulager les douleurs sévères et persistantes ainsi consolider le corps vertébral, en effet, Plusieurs études montrent de 80% à 95% de bons résultats ce qui concernant la douleur, les indicateurs fonctionnels, la consommation d'analgésiques. Ces effets apparaissent quelques heures suite à une vertébroplastie et durent un à deux ans [24,25]. Ainsi que Evans et al [26] montre dans une étude que parmi les cas traités pour 554, l'efficacité sur la douleur était de 87% avec une valeur moyenne de l'EVA préopératoire à 8,9 qui est passée à 3,4. MacGraw [27], à propos de 100 patients, la douleur initiale était soulagée de 97%, en outre l'EVA moyenne était réduite de -6,9.

Mécanismes physiopathologiques de l'action antalgique :

- ❖ Effet mécanique par stabilisation des plateaux vertébraux par consolidation de microfractures trabéculaires [28].
- ❖ Effet thermique du PMMA (réaction exothermique avec pic de température jusqu'à 75°C au centre du corps vertébral) avec possible nécrose des terminaisons nerveuses des fibres nociceptives péri-lésionnelles de l'os sain [29].

#### **1.2. Stabilisation de la vertèbre**

Le méthacrylate de méthyle sous forme polymérisée est un matériau solide et résistant. Etude de Darrason [30] rapporte l'augmentation après injection de ciment acrylique de la résistance vertébrale. En effet, La stabilisation de la vertèbre permet une protection contre l'aggravation du tassement aussi d'éviter la survenue de récentes microfractures surtout au niveau de la bordure de l'os sain. Une série de fractures ostéoporotiques à rapporté une

élévation de 2,7 mm de la hauteur vertébrale en son centre suite à injection de ciment [31], permettant une diminution des complications mécaniques dues à ces fractures.

### **1.3. Antitumoral local: [4]**

Cet effet permet même sans un autre traitement local, de montrer un taux faible de récurrence tumorale locale après le geste de la vertébroplastie. La nécrose tissulaire est due à la nature exothermique de la réaction de polymérisation. Cela est également dû à la cytotoxicité du ciment. Les métastases vertébrales Pas innervées. En effet la douleur est due à le refoulement des os adjacents sains qui présentent des terminaisons nerveuses qui sont stimulés par l'hypertension local ainsi suite aux plusieurs facteurs cellulaires provoquant la douleur, par contre la nécrose des différentes terminaisons nerveuses péri-tumorales a un effet antalgique.

## **2. Les indications [32]**

La vertébroplastie peut traiter toutes les lésions fragilisantes du corps vertébral. Les principales indications sont les métastases, le myélome et angiomes vertébraux et les fractures ostéoporotiques [32].

### **2.1. Les angiomes vertébraux symptomatiques**

C'est dans le cadre du traitement d'un angiome vertébral qu'a été publiée la première vertébroplastie acrylique par Galibert et Deramond en 1987 [3]. Actuellement, ils en forment encore une indication [33,28].

Ce sont des malformations vasculaires bénignes en général asymptomatiques. Qui peuvent être associé parfois à des douleurs (0,9 à 1,2%), et des manifestations neurologiques, comme elles peuvent montrer à l'imagerie des signes d'agressivité c'est le cas des formes agressives, et donc présentent un risque potentiel élevé de fracture [28]. De tels angiomes agressifs peuvent justifier un traitement par vertébroplastie.

L'imagerie montre des signes typiques; des trabéculations verticales du corps vertébral à la radiographie standard, une hypodensité au scanner, une hyperintensité en T1 en IRM grâce à la composante grasseuse [28].

Les signes d'évolution radiologique: Les composants à faible teneur en matière grasse en IRM et au TDM avec prise de contraste intense et parfois s'étendent en paravertébrale, principalement intracanaulaire.

Le traitement doit suivre trois objectifs, Lorsque l'angiome vertébral est cliniquement et / ou radiologiquement agressif:

- Permettre une décompression radiculo-médullaire efficace et durable
- Assurer une stabilisation primaire du rachis pour prévenir les malformations secondaires;
- surveiller l'évolution de ces déformations pseudo tumorales.

Avant l'avènement des techniques de radiologie interventionnelle, la chirurgie, généralement hémorragique, ou la radiothérapie, étaient les seules méthodes de traitement.

Suite à l'injection du ciment acrylique au niveau du corps vertébral, il y a une consolidation et une stabilisation du corps vertébral d'une part et d'autre part une embolisation in situ des trabéculations vasculaires.

Actuellement, Deramond propose la prise en charge thérapeutique de ces angiomes agressifs sur le plan clinique et radiologique [34]:

Il est nécessaire d'associer la vertébroplastie et la chirurgie, un angiome vertébral avec grande composante épidurale compressive est diagnostiqué devant des patients présentant des symptômes neurologiques brutaux ou rapidement progressifs.

Pour les composants restants de l'angiome une sclérothérapie percutanée est associée à la vertébroplastie, les zones d'hémangiome du corps vertébral, non injectée de ciment ou de l'arc postérieur sont ponctionnées grâce à une aiguille de 18 Gauge.

Suite à l'injection du produit de contraste et la réalisation d'une sériographie pour confirmer l'injection des composants péridurale et postérieure de l'angiome, une injection d'alcool absolu est directement réalisée [1]. Cette injection permet la formation de thrombus et déclenche au niveau de la zone épidurale de l'angiome une réaction fibreuse.

L'embolisation in situ suite à la vertébroplastie à comme but stabiliser la vertèbre et dévasculariser complètement de l'angiome. Le deuxième jour, la laminectomie combinée à une ablation de la composante épidurale de l'angiome peut être réalisée en toute sécurité.

Une vertébroplastie par injection du ciment acrylique compléter directement par l'injection d'alcool absolu après une ponction d'une zone angiomatose du corps vertébral no injecté de ciment ou l'arc postérieur angiomateux, est recommandée chez les patients présentent des symptômes neurologique progressifs ou des rachialgies intenses sans signes de compression nerveuse avec un aspect radiologique d'un angiome « forme agressive » avec composante épidurale. Cette association stabilise le corps vertébral, et durcit complètement l'angiome et détruit la composante épidurale.

Une vertébroplastie simple au ciment acrylique sera réalisée chez un malade ayant des rachialgies sévères avec un angiome confiné au corps vertébral avec résultats radiologiques non invasifs. La vertébroplastie permet de consolider le corps vertébral et emboliser directement l'angiome. .

## **2.2. Les métastases vertébrales lytiques et myélome rachidien**

Ce sont des indications importantes pour la vertébroplastie dans les pays européens [33,35]. La vertébroplastie s'adresse aux douleurs rachidiennes mécaniques.

En 1989, Lapras [36] a rapporté pour la première fois la réalisation « sur une vertèbre métastatique » de la vertebroplastie, était encourageante, avec un effet analgésique satisfaisant. S'est largement développée depuis cette indication.

Lorsque la douleur rachidienne persiste ou réapparaît, voire même l'apparition d'un tassement vertébral secondaire, la vertébroplastie est généralement proposée après radiothérapie et / ou chimiothérapie [1, 10,35].

Il a été démontré depuis longtemps qu'il n'y a pas d'interaction du ciment acrylique et/ou le traitement radiothérapeutique. Ce qui nous permettons de voir le rôle de la vertebroplastie dans ce qui concerne le traitement initial des métastases vertébrales douloureuses [35].

Dans les métastases rachidiennes douloureuses, la radiothérapie permet d'obtenir un

effet analgésique dans environ 70% des cas, mais dans la plupart des cas, cet effet est retardé et n'apparaît que 2 à 6 semaines plus tard. De plus, En outre, la radiothérapie n'empêche pas secondaire l'apparition d'une maladie statique suite à un tassement vertébral associée à une nécrose de la tumeur. Dans cette situation, la vertebroplastie a un intérêt remarquable, elle permet un effet antalgique immédiat dans les 72 h qui suivent [1,10], ainsi la consolidation prolongée de vertèbre.

La vertebroplastie est une technique simple pour effectuer la consolidation d'un corps vertébral, En cas de métastase peu radiosensible (cancer de la thyroïde, cancer du rein) [10].

En revanche, la vertebroplastie a pour but de consolider les corps vertébraux, la vertebroplastie n'aura aucune conséquence sur les signes cliniques si il n'y a pas de contre indication à une vertebroplastie dans le cas d'épidurite [1.36, 10].

Ainsi, dans les métastases avec des symptômes neurologiques, la vertebroplastie ne peut être considérée que comme un traitement symptomatique palliatif, qu'il est impossible de dissocier des autres thérapeutiques, radiothérapie et chirurgie.

Il ne doit pas être considéré dans ces différents cas la lyse de la paroi postérieure comme une contre indication formelle mais elle doit inciter à être extrêmement prudent lors de la chirurgie [1, 10].

### **2.3. Fractures tassements vertébraux ostéoporotiques:**

Un quart des femmes ménopausées ont un tassement vertébral ostéoporotique, les fractures faisant suite à l'ostéoporose réalisent au Etats-Unis la majorité des indications de la vertebroplastie [37]

La fracture doit être douloureuse peut s'étendre de 1 à 3 mois, et résiste au traitement « conventionnel » : repos au lit et antalgiques prescrits pendant trois semaines au moins. On comprend donc que ces fractures présentent un réel problème de santé publique. La vertebroplastie est efficace pour la douleur dans ce qui concerne cette indication dans 90% cas [5].

Lapras et al [10] qui sont les premiers à décrire la vertebroplastie comme une méthode

de traitement des fractures vertébrales ostéoporotiques, actuellement c'est indication principale de cette technique.

Le risque de complications de ce type pathologique est très faible (1%) [34] et certainement très inférieur que l'incidence des complications de décubitus chez des sujets très âgés. Dans plus de 90% des cas, l'effet antalgique est très rapide et excellent puisqu'une reprise de l'appui est plus susceptible d'être rétablie dans les 48 heures [33].

La vertébroplastie peut surmonter un cap difficile dans cette population, et pour éviter un nouveau tassement ostéoporotique, elle doit être associée à un traitement de base de l'ostéoporose [1]. Et dans les tassements aigus qui survient sous corticothérapie, la vertébroplastie est peut être largement utilisée dans la prise en charge.

## **II. Kyphoplastie**

### **1. Buts : [38]**

La kyphoplastie a un double objectif :

- Limiter les extravasations fait suite à la cavité crée par le ballonnet.
- La tentative de redressement de la hauteur vertébrale [39].

### **2. Les indications :**

Celles-ci sont presque identiques à la vertébroplastie.

- ❖ Pour les fractures vertébrales ostéoporotiques, il est important de caractériser le tassement (récent moins de deux semaines, ou ancien) et également de déterminer sa relation avec la douleur (douleur aigue, tassement symptomatique ou non). Dans le cas de douleurs chroniques, cette méthode est plus difficile, notamment parce qu'elle peut s'accompagner d'un grand nombre de maladies dégénératives (sténose canalaire, arthrose facettaire, spondylolisthésis dégénératif, spondylarthrose) [2].
- ❖ Les fractures vertébrales par compression dans les traumatismes aigus (A1, A3.1 et A3.2 de Magrel).

- ❖ dans Les lésions tumorales (myélome, métastases ostéolytiques), en cas d'atteinte du mur vertébral postérieur, la procédure est en toute sécurisée [2].

### **III. Contre-indication de la vertébroplastie et de la kyphoplastie**

#### **1. Générales [32]**

- Trouble d'hémostase : la thrombocytopénie ( $< 100\ 000/\text{mm}^3$ ), la neutropénie ( $\text{PNN} < 1500 /\text{mm}^3$ ) ; la vertébroplastie est réalisée en attendant la phase de réparation de l'aplasie médullaire, et également à distance d'une éventuelle cure de chimiothérapie.
- l'anesthésie en procubitus est contre indiquée en cas de dysfonction respiratoire sévère [8].
- Une allergie aux produits anesthésiques [8]: très rare mais à rechercher systématiquement.

#### **2. Locales [32]**

- Bien que La rupture du mur postérieur soit mentionnée dans les contre-indications relatives par l'American College of Radiology [20], En revanche, elle ne doit pas être considérée comme une véritable contre-indication selon certains auteurs. Dans la rupture de la paroi postérieure, bien que la vertébroplastie peut augmenter le risque potentiel des extravasions intracanales [10], il a été démontré qu'elle n'augmentait pas significativement le risque de complications. Appel montre dans son étude que la vertébroplastie peut être effectuée chez des malades présentant une épидурite et une atteinte du mur vertébral postérieur sans des signes de compression médullaire ou foramin intervertébral.
- L'infection locale près du site de la ponction vertébrale [7] par laquelle elle présente un risque élevé de propagation de l'infection, provoquant ainsi spondylodiscite ou une spondylite.
- Certains auteurs classent les fractures vertébrales compressives sévères dans les contre indications relatives, à savoir que la hauteur de vertèbre est réduite d'au moins 2/3 [33], ceci en raison de la difficulté d'injection. Par contre une étude récente rapporte la place

et l'innocuité « pour ce type de fracture » de la vertebroplastie: seul un faible nombre de complications mineures, dans une série de 48 cas de fractures vertébrales ostéoporotiques sévères, parmi ces complications sont des fuites discales ou des parties molles, avec aucune complication majeure. Aucun patient n'a subi de traitement chirurgical secondaire.

- Il n'y a pas de contre indication dans ce qui concerne ancienneté de la fracture vertébrale à la vertebroplastie puisqu'elle n'affecte pas son efficacité. une étude récente sur 122 fractures vertébrales ostéoporotiques avec un âge différent a rapporté dans différents groupes de patients des résultats équivalents.
- La fracture tassement récente ne constitue une contre-indication qu'en cas de rupture de la corticale du corps vertébral. Elle constitue une barrière anatomique à la dissémination du ciment acrylique [8].
- Parmi les contre indication absolue il y a l'épidurite lorsqu'elle est importante, puisque il n'y a aucun effet de cimentoplastie sur le compartiment épidual [9].
- Les lésions ostéocondensantes constituent une contre-indication en raison de leur dureté [8,9]. L'absence d'une unité de chirurgie rachidienne à proximité est également une contre-indication à la vertébroplastie [8,9].

Finalement, les lésions thoraciques supérieures au dessus de D3, sont aussi parmi les limites techniques dans lesquelles la visibilité du mur postérieur est encore insatisfaisante en scopie de profil [8,9].



*MATERIELS ET  
METHODES*

## **I. Type d'étude et critères d'inclusion et d'exclusion**

Il s'agit d'une étude descriptive et rétrospective sur dossiers, concernant des patients opérés par vertébroplastie ou kyphoplastie au service de Neurochirurgie de l'hôpital militaire d'Instruction Mohammed V de Rabat pour une durée de 3 ans du Janvier 2017 au Janvier 2020.

### ❖ Critères d'inclusion :

Tous les patients portant un tassement : ostéoporotique, tumoral ou traumatique durant cette période avec un contrôle pré opératoire radiologique.

### ❖ Critères d'exclusion :

Les patients perdus de vue ou chez qui on n'a pas retrouvé d'imagerie pré et/ou post opératoire.

Nous avons analysé les paramètres : épidémiologique, clinique, radiologique et thérapeutique et ainsi que l'évolution et le pronostic. La fiche d'exploitation ci jointe a été utilisée pour le recueil des données.

Par ailleurs, nous avons réalisé durant la même période d'étude une revue de la littérature marocaine des différentes publications sur l'expérience des services de neurochirurgie des structures hospitaliers au Maroc (l'hôpital militaire Molay Ismail de Meknès, CHU Avicenne Rabat et CHU de Oujda).Le recueil des données a été effectué à partir des dossiers des patients qui ont été pris en charge au sein des services hospitaliers et qui ont été bénéficié d'une vertébroplastie ou d'une kyphoplastie, et ceci pendant une période de 14 ans allant du Janvier 2006 au janvier2020.

Les moteurs de recherche exploités sont : Sciences Direct, Pub Med, Google scholar, les mots clés utilisés sont : Vertébroplastie percutanée, kyphoplastie, ciment acrylique, fracture vertébrale, tassement vertébrale, ostéoporose, métastase vertébrale.



➤Chirurgicaux:

Familiaux :

Mécanisme lésionnel :

AVP :

Chute : Hauteur :  De sa hauteur :  Arbre :  Autre :

Accident de travail :

Agression :

Tentative d'autolyse :

Autre :

**Clinique :**

Signes d'appel :

Impotence fonctionnelle:

Rachialgies:

Troubles génito-sphinctériens : oui Non

**Examen général :**

Etat Hémodynamique : stable - instable

Etat de conscience :

GCS : <8 9-12 13-15

Etat respiratoire : stable - instable

Température :

**Examen neurologique :**

Grading de FRANKEL

Grade A :

Grade B :

Grade C :

Grade D :

Grade E :

**Examen rachidien :**

Douleur rachidienne à la pression des épineuses :

Ecchymose paravertébrale :

Déformation rachidienne :

Saillie d'une épineuse :

Lésions associées :

**-Thoracique :**

Pneumothorax

Hémothorax

Hémopneumothorax

Fracture des côtes

**-Abdominale :**( à préciser) .....

**-Membres :**

M.S (à préciser) .....

M.I (à préciser) .....

**-Cranio-faciale :**

HSDA :

HED :

Hémorragie méningée :

Contusion cérébrale :

Lésion facial :

Examens para cliniques :

**Bilan radiologique :**

Radiographie standard :

Radiographie du rachis lombaire :

Radiographie du rachis thoracique :

Radiographie du rachis cervical :

TDM : faite  non faite

IRM : faite  non faite

Ostéodensitometrie : faite  non faite

Autres :

Radiographie de bassin :  Echographie abdominale :  Rx thorax :

**Résultats :**

Etage rachidien atteint : Charnière dorsolombaire  Lombar

Dorsal  cervical

(Préciser la ou les vertèbre(s) atteinte(s) :

Nombre d'étage atteint :

Type lésionnel (Classification de Magerl)

Degré du tassement :

Degré de la cyphose :

Effraction du mur postérieur : présente  absente

Atteinte pédiculaire : présente  absente

Nature de la lésion :

- Tassement vertébral post-traumatique :
- Tassement vertébral sur lésion tumorale :
- Tassement vertébral ostéoporotique :
- Angiome vertébral :
- Métastase vertébrale :

**Bilan Biologique préopératoire :**

Traitement :

 **Médical:**

Anti-inflammatoire : AINS  Corticoïde

Antalgique :

Anticoagulant :

Myorelaxant :

Traitement adjuvant (ostéoporotique):

**✚ Chirurgical :**

Délai d'intervention :

Vertébroplastie :

Kyphoplastie :

Sédation

Anesthésie général

Chirurgie à ciel ouvert : ostéosynthèse  laminectomie  Biopsie  autre

Traitement chirurgical des lésions associées (à préciser)

**✚ Orthopédique:** Non:  Oui:  Type:  Durée:

**Evolution :**

Evaluation de la douleur post opératoire :

**✚** A court terme :

**✚** A long terme

Statique rachidienne :

Degré de tassement

**✚** A court terme :

**✚** A long terme :

Degré de cyphose :

**✚** A court terme :

**✚** A long terme :

Evaluation neurologique (marche) :

**✚** A court terme :

**✚** A long terme :

Evolution tumorale :

✚ A court terme:

✚ A long terme:

Incidents :

✚ Fuite de ciments:

✚ Incidents de ponction:

✚ Fuite discale:

✚ Fuite veineuse:

✚ Fuite para vertébrale:

Complications locales & générales du traitement :

▪ Locales :

✚ Exacerbation des douleurs locales:

✚ Compression radiculaire:

✚ Compression médullaire:

✚ Fracture vertèbre adjacente:

✚ Infection:

▪ Générales :

✚ Infection pulmonaire:

✚ Embolie pulmonaire:

Satisfaction globale :

Très satisfait :

plutôt satisfait :

plutôt insatisfait :

très insatisfait :



*RESULTATS*

## I. EPIDEMIOLOGIE

### 1. Répartition selon l'âge

L'âge moyen de tous les malades est de 58,56 ans avec des extrêmes allant de 18 ans à 86 ans.

**Tableau 1 : Répartition des cas selon l'âge et les hôpitaux**

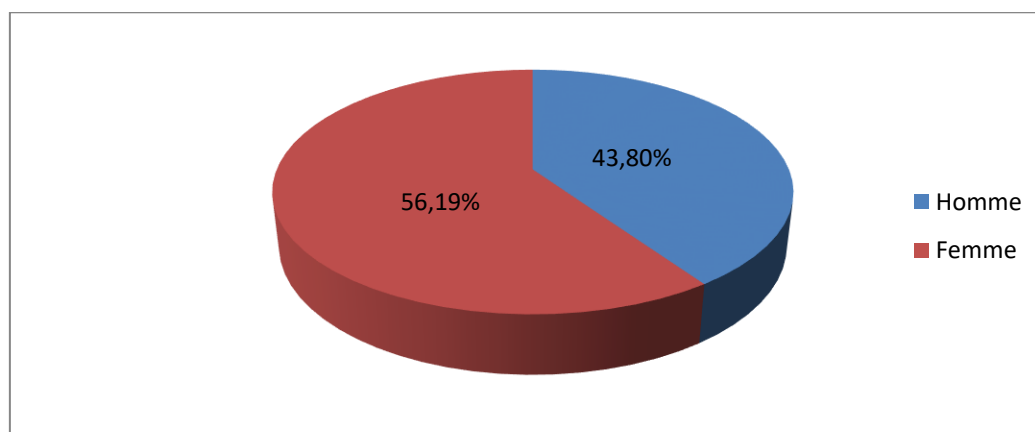
Série	La période	NB des cas	Age moyen (Ans)
<b>CHU Avicenne Rabat</b>	Du janvier 2006	60	56
	au février 2015		(46-75)
<b>CHU Oujda</b>	Du janvier 2011	15	61, 3
	Au juin 2014		(23 -86)
<b>HMMI Meknès</b>	Du janvier 2018	26	56,80
	Au janvier 2020		(18 -82)
<b>HMIMV Rabat</b>	Du janvier 2017	20	60,15
	Au janvier 2020		(36-72)
<b>Total</b>	Entre 2006 et 2020	121	58,56 (18-86)

### 2. Répartition selon le sexe

Dans toutes les séries, le nombre de femmes est de 68 cas, soit 56,19%, tandis que les hommes représentaient 43,80%, soit 53 cas.

**Tableau 2 : Répartition selon le sexe**

Sexe	Femme		Homme		Total	
	Nb de cas	Pourcentage (%)	Nb de cas	Pourcentage (%)	Nb de cas	Pourcentage (%)
<b>CHU Rabat</b>	27	45	33	55	60	100
<b>CHU Oujda</b>	8	53,3	7	46,7	15	100
<b>HMMI Meknès</b>	19	73	7	27	26	100
<b>HMIMV Rabat</b>	14	70	6	30	20	100
<b>Total</b>	68	56,19	53	43,80	121	100



**Figure 17: Répartition selon le sexe en totalité**

## 2.1. Répartition selon les antécédents pathologiques

12 patients ont été suivis pour des néoplasies (un néo du sein opéré, un sarcome médiastinal opéré, et deux myélomes multiples ...).

On note des autres antécédents comme diabète, HTA, cardiopathie, Accident vasculaire cérébrale ischémique, Polyarthrite rhumatoïde.

**Tableau 3 : Répartition selon les antécédents**

Les Antécédents		Néoplasies	Diabète	HTA	Cardiopathie	AVCI
<b>CHU Rabat</b>	NB de cas	12	-	-	-	-
	Pourcentage ( % )	20	-	-	-	-
<b>CHU Oujda</b>	NB de cas	2	4	7	3	0
	Pourcentage ( % )	13,33	26,66	46,66	20,00	0
<b>HMMI Meknès</b>	NB de cas	3	7	10	1	1
	Pourcentage ( % )	11,53	26,92	38,46	3,84	3 ,84
<b>HMIM V Rabat</b>	NB de cas	2	4	2	0	0
	Pourcentage ( % )	10	20	10	0	0
<b>Totale</b>	NB de cas	19	15	19	4	1
	Pourcentage ( % )	15,70	24,59	31,15	6,58	1,64

## 2.2. Répartition selon le mécanisme lésionnel

Les causes des tassements vertébraux chez les patients ont été variables, avec une nette prédominance des accidents domestiques.

### 2.2.1. Accidents domestiques

Ils se sont classés premiers, représentant 30 cas, soit 49,18% de l'ensemble des mécanismes lésionnels.

### 2.2.2. Chute d'une hauteur

11 cas ont présenté un tassement vertébrale suite une chute d'une hauteur, représentant 18,03 % de l'ensemble des cas.

### 2.2.3. Accidents de la voie publique

16 cas ont été victime de l'accident de la voie publique, soit 26,23 % de l'ensemble des cas.

### 2.2.4. Lésion tumorale

Il a été noté chez 19 malades (4 myélomes multiples (3,31%), 15 métastases vertébrales (12,4%)).

**Tableau 4 : Répartition selon le mécanisme lésionnel**

Mécanismes lésionnels	Métastase Tumorale	Maladie de Kahler	Accident Domestique	Chute d'une Hauteur	AVP	
<b>CHU Rabat</b>	NB de cas	9	3	-	-	-
	Pourcentage (%)	12	5	-	-	-
<b>CHU Oujda</b>	NB de cas	0	0	10	1	4
	Pourcentage (%)	0	0	66,66	6,66	26,66
<b>HMMI Meknès</b>	NB de cas	5	1	12	7	4
	Pourcentage (%)	19,23	3,85	46,15	26,92	15,38
<b>HMIMV Rabat</b>	NB de cas	1	0	8	3	8
	Pourcentage (%)	5	0	40	15	40
<b>Total</b>	NB de cas	15	4	30	11	16
	Pourcentage (%)	12,40	3,31	49,18	18,03	26,23

## II. Etude clinique

### 1. Signe d'appel

La symptomatologie orientant vers l'atteinte rachidienne a été notée chez la totalité des patients de notre étude, 23 patients ont rapporté une impotence fonctionnelle.

**Tableau 5 : Répartition selon la symptomatologie.**

	CHU Rabat (60cas)	CHU Oujda (15cas)	HMMI Meknès (26cas)	HMIMV Rabat (20 cas)	Total
<b>Rachialgies</b>	-	7	26	20	51
<b>Impotence fonctionnelle</b>	-	8	15	0	23
<b>Les troubles génito- sphinctériens</b>	-	0	-	-	0

### 2. Examen clinique :

#### 2.1. Examen général :

Les patients de notre série étaient stables sur le plan hémodynamique et respiratoire comme ils ne présentaient pas de fièvre à leur admission.

#### 2.2. Examen neurologique

Dans notre étude, aucun patient n'a présenté de symptômes neurologiques.

#### 2.3. Examen du rachis

Tous les patients ont bénéficié d'un examen clinique de rachis.

Chez tous les patients, une douleur rachidienne à la pression des apophyses épineuses a été notée.

## 2.4. Lésions traumatiques associées

Quatre patients ont présenté des lésions traumatiques associées, soit 2 patients ont présenté une fracture des côtes, et deux autres patients ont présenté une fracture de calcaneum.

### III. Paraclinique

#### 1. Bilan radiologique

La radiographie standard a été effectuée chez 100% des patients de notre travail.

La TDM du rachis D-L avec images de reconstruction sagittale a été effectuée chez la totalité des malades.

L'IRM médullaire a été effectuée chez 29 patients, soit 36,70%.

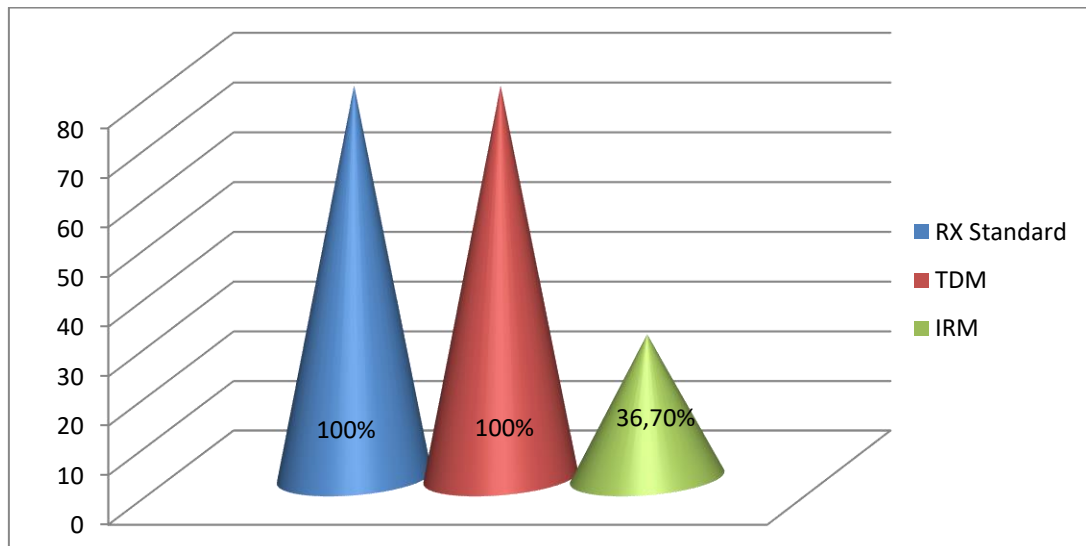


Figure 18: Répartition des bilans radiologiques

#### 2. Résultats radiologiques

##### 2.1. Niveau d'atteinte

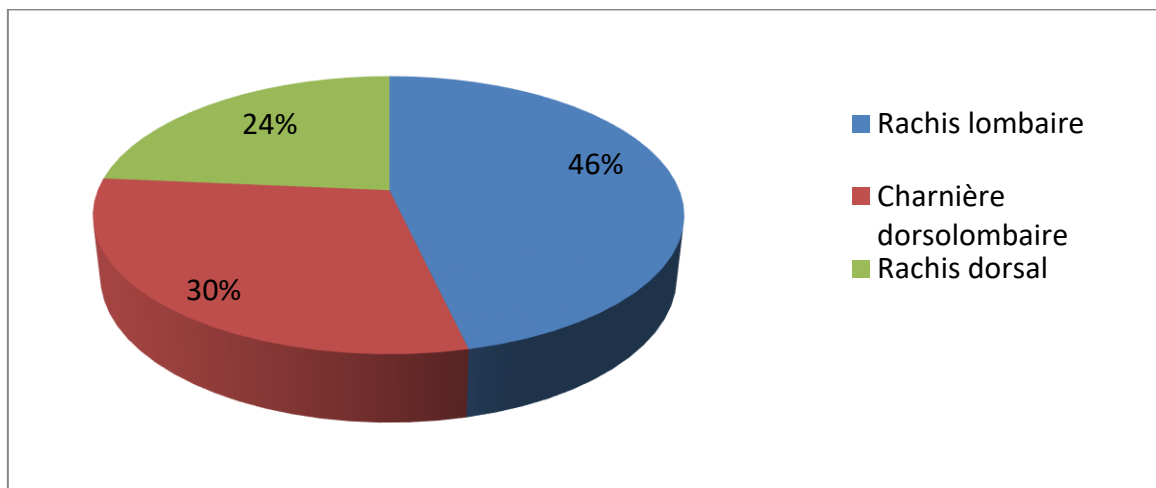
La localisation de la lésion en hauteur était orientée par l'examen clinique et confirmée par les examens radiologiques.

Les fractures tassements-vertébraux se prédominent au niveau du rachis lombaire Dans

notre étude.

**Tableau 6 : Répartition selon le niveau d'atteinte des tassements vertébraux.**

Le niveau :		Le rachis lombaire	la charnière dorsolombaire	Le rachis Dorsal
<b>CHU Rabat</b>	Nombre de vertèbre	45	0	23
	Pourcentage (%)	66,18	0	33,82
<b>CHU Oujda</b>	Nombre de vertèbre	6	9	0
	Pourcentage (%)	40	60	0
<b>HMMI Meknès</b>	Nombre de vertèbre	10	17	9
	Pourcentage (%)	27,77	47,22	25
<b>HMIMV Rabat</b>	Nombre de vertèbre	4	16	1
	Pourcentage (%)	19,04	76,19	4,76
<b>Total</b>	Nombre de vertèbre	65	42	33
	Pourcentage (%)	46,43	30	23,57



**Figure 19: Niveau d'atteinte des tassements vertébraux**

## 2.2. Nature des lésions selon la classification de Magrel

Au niveau du CHU Oujda : les fractures tassements vertébraux des malades étaient de type A1 et A2. A1-3, A3 et A3-1 de Magerl.

Au niveau du HMMI Meknès : les fractures tassements vertébraux des malades étaient de type A1-3, A3 et A3-1 de Magerl.

Au niveau du HMIMV Rabat : les fractures tassements vertébraux des malades étaient de type A1, A2-3.

## 2.3. Diagnostic étiologique

Les différents examens radiologiques ont montré :

- ❖ 54 cas (44,63%) de tassement ostéoporotique<sup>54</sup>.
- ❖ 47 cas (38,84%) de fracture tassement post traumatique.
- ❖ 13 cas (10,75 %) de métastases vertébrales.
- ❖ 5 cas (4,13%) de tassement sur maladie de Kahler.
- ❖ 2 cas (1,65%) de l'angiome vertébral.

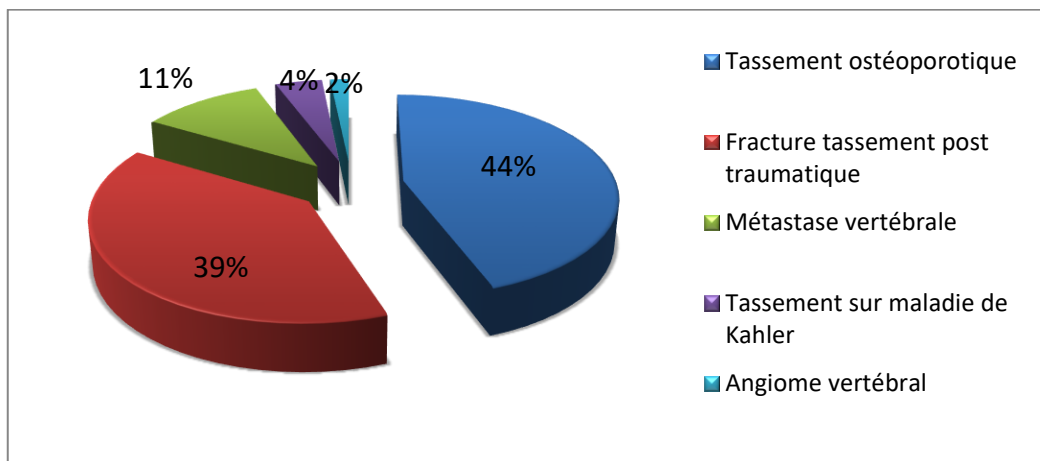


Figure 20: Répartition des malades selon les étiologies

## **2.4. Bilan d'opérabilité**

Tous les patients ont bénéficié d'un bilan préopératoire comportant :

- Numération Formule Sanguine
- Bilan d'hémostase : TP, TCA
- Groupage sanguin
- Ionogramme sanguin
- Radiographie du thorax
- Electrocardiogramme

## **IV. Traitement**

### **1. Traitement médical**

Dans notre étude, la plupart des patients ont bénéficié d'un traitement médical à type d'antalgiques (palier 1 et 2 et AINS) et des myorelaxants.

Les anticoagulants à dose prophylactiques ont été préconisés chez les patients alités et aussi ils étaient prescrit chez tous les patients en postopératoire.

### **2. Traitement chirurgical**

#### **2.1. Délai d'intervention**

Au niveau CHU Rabat et HMIMV Rabat et HMMI Meknès tous les patients ont été opérés entre 24 heures et 72 heures après leur admission au sein du service concerné.

Au niveau CHU Oujda tous les malades ont été opérés avant 6<sup>ème</sup> Jour d'hospitalisation, avec des délais extrêmes de 2 et 10 Jours.

#### **2.2. Type d'anesthésie**

Tous les malades ont bénéficié d'une consultation préanesthésique, ils étaient opérés sous anesthésie générale.

### 2.3. Type d'intervention

45 patients (74,68%) ont bénéficié d'une vertébroplastie, Une kyphoplastie a été réalisée chez 13 patients (21,52%), alors que 3 patients (3,78%) ont bénéficié une vertébroplastie avec ostéosynthèse à ciel ouvert.

**Tableau 7 : Répartition selon le type d'intervention**

Type d'intervention		CHU Rabat	CHU Oujda	HMMI Meknès	HMIMV Rabat	Totale
<b>Vertébroplastie</b>	Nb de cas	38	15	18	12	83
	Pourcentage (%)	63,3	100	69,23	60	68,59
<b>Vertébroplastie+ Ostéosynthèse</b>	Nb de cas	0	0	3	0	3
	Pourcentage (%)	0	0	11,54	0	2,48
<b>Kyphoplastie</b>	Nb de cas	22	0	5	8	35
	Pourcentage (%)	36,7	0	19,23	40	28,92

### 3. Traitement des lésions associées

#### 3.1. Biopsies concomitantes

Une biopsie concomitante a été réalisée chez 7 patients (8,86%) qui ont bénéficié d'une vertébroplastie et chez 2 patients (2,53 %) qui ont bénéficié d'une kyphoplastie.

#### 3.2. Les lésions de l'appareil locomoteur

Un patient qui a présenté une fracture des 2 calcanéums a été traité par ostéosynthèse, une autre patiente qui a présentée aussi une fracture du calcanéum suite à une chute d'escalier qui a été traitée orthopédiquement.

## **V. Evolution et complications**

### **1. Evaluation neurologique**

#### **1.1. À court terme**

La plupart des patients de HMIMV Rabat ont repris leur mobilité après 24 heures en postopératoire avec corset, et les autres patients des autres structures hospitalières (CHU Rabat, HMMI Meknès) ont repris leur mobilité après 24 heures en postopératoire sans orthèse ni corset.

Par contre au niveau CHU Oujda, chez 11 cas (73,33%), la mobilité retrouvée après 24 heures sans corset ni orthèse avec reprise d'une activité physique rapide. 4 patients ont nécessité le maintien d'un corset dans une période n'excédant pas 3 jours, avec reprise de la marche et de l'activité physique dès le lendemain de l'intervention.

#### **1.2. À long terme**

Sur le long terme aucun patient n'a présenté une perte d'autonomie, ni de diminution de ses activités.

### **2. Evaluation de la douleur**

#### **2.1.1. À court terme**

Immédiatement après l'intervention (24 heures après le geste), tous les patients ont signalé un soulagement de la douleur.

#### **2.1.2. À long terme**

Sur le long terme, 90% des patients annoncent qu'ils ont été soulagés par rapport aux douleurs avant le geste avec une diminution importante du recours aux antalgiques surtout pour les cas du myélome et de métastase du néo du sein.

Aucun patient n'a déclaré une diminution de ses activités, ni de perte d'autonomie.

### **3. Statique rachidienne**

#### **3.1. À court terme**

- Réduction de la cyphose, une moyenne de  $3,6^{\circ}$  a été obtenue après vertébroplastie.
- Réduction de la cyphose, une moyenne de  $4,3^{\circ}$  a été obtenue après kyphoplastie.
- la restauration de la hauteur vertébrale a été obtenue chez tous les malades, avec une moyenne de 2,6 mm après vertébroplastie et de 3,65 mm après kyphoplastie.

#### **3.2. À long terme**

Chez tous les cas, aucun cas de fracture des vertèbres adjacentes n'a été déclaré après traitement par vertébroplastie et kyphoplastie.

### **4. Incidents et complications**

- Une extravasation pré vertébrale et para vertébrale du ciment est survenue de façon asymptomatique :
  - Une extravasation pré vertébrale a présenté chez quatre patients (2 cas au niveau de HVM et 2 cas au niveau HMMI).
  - Une extravasation para vertébrale du ciment médiastinal dans l'espace postérieur est survenue chez deux patients au niveau du CHU Oujda.
- Une fuite du ciment dans la vascularisation pulmonaire chez un seul cas au niveau de CHU Rabat.
- Une petite fuite de ciment dans les disques intervertébraux, n'a aucune signification pathologique a été retrouvée chez quatre malades (2 cas au niveau de HVM, 1 cas au niveau de CHU Oujda, 1 cas au niveau de HMMI).
- Une petite fuite de ciment en sous ligamentaire, n'a aucune signification pathologique est survenue chez un seul cas au niveau de CHU Rabat.
- Un cas de détérioration neurologique postopératoire dans lequel une laminectomie de décompression a été effectuée en urgence au CHU Rabat avec bonne évolution postopératoire.

## 5. Durée de l'hospitalisation postopératoire

Elle est entre 2 et 3 jours, avec reprise des activités de la vie quotidienne dès sortie de l'hôpital.

## VI. Observations cliniques

### Cas clinique n° 1 : vertébroplastie de L1

Mme âgé de 56 ans, sans antécédents pathologiques notables, admise au service de la neurochirurgie pour traitement d'une fracture tassement de L1 suite à une chute domestique qui a été manifesté par un syndrome rachidien lombaire, qui se déclenché à la palpation des apophyses épineuses sans déficit sensitivomoteur.

Le bilan radiologique : radiographie standard et TDM du rachis.

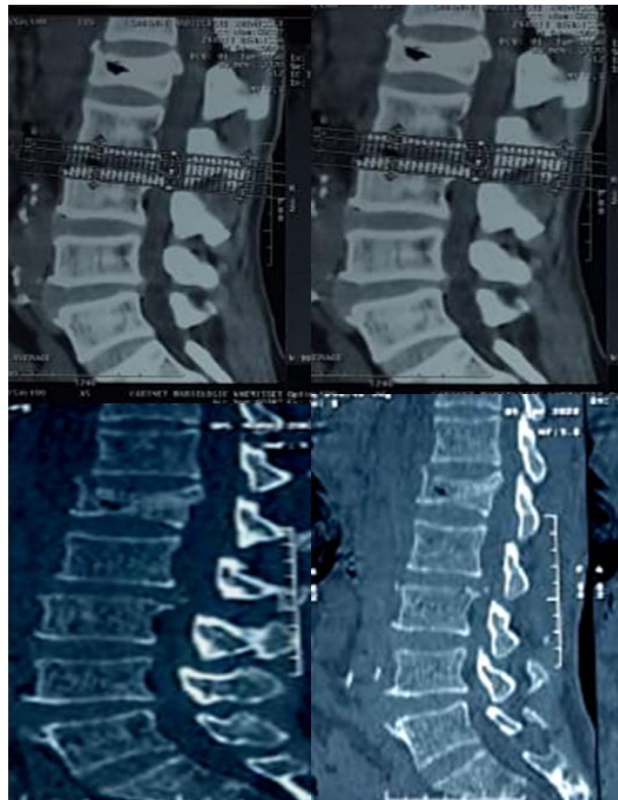
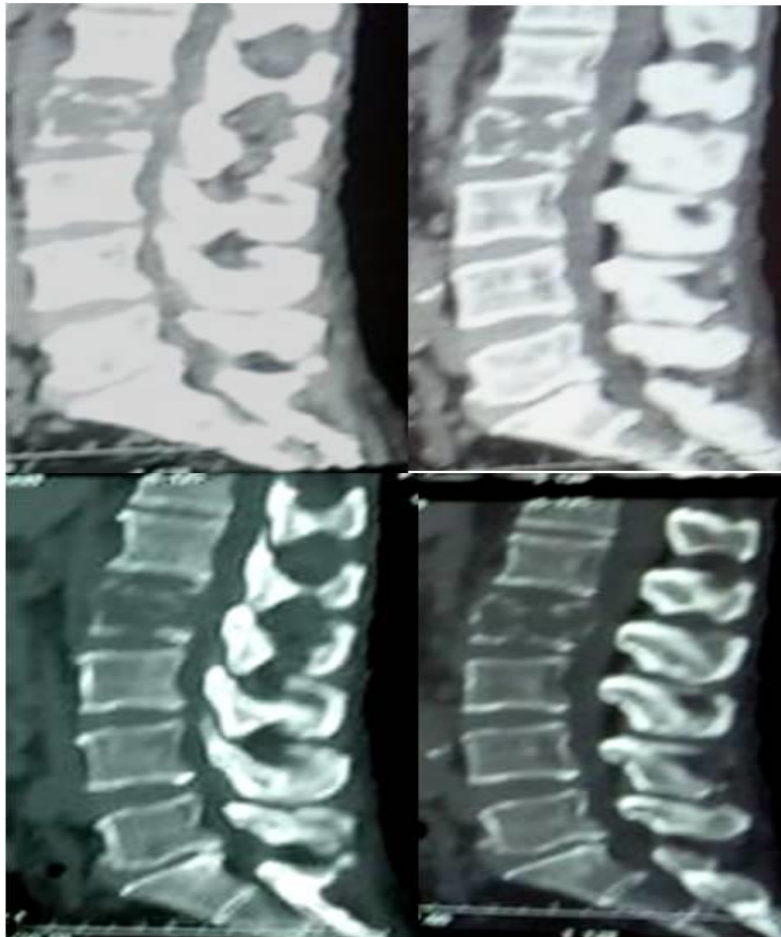


Figure 21: Coupe sagittale d'une TDM du rachis montre une fracture tassement de L1

### Cas clinique n° 2 : kyphoplastie L2

Mme âgée de 55 ans, suivie pour une néo du sein et diabète hospitalisée au service de la neurochirurgie pour un syndrome rachidien surtout au niveau lombaire avec absence de déficit sensitivomoteur.

Le bilan radiologique : Radiographie standard et TDM du rachis et IRM.



**Figure 22: Coupe sagittale d'une TDM du rachis montre une lésion tumorale ostéolytique du L2**



*DISCUSSION*

## I. Profil épidémiologique

### 1. Age :

**Tableau 8 : l'âge électif des fractures tassements vertébraux dans la littérature:**

Auteurs	Nombre de cas	Age moyen	Intervalle d'âge
Kose et al, 2006 [40]	16	63	30-82
Frankel et al, 2007 [41]	19	65	26-88
Zhou et al, 2008 [42]	56	61	34-85
Notre série	121	58,56	18-86

La majorité des fractures tassements vertébraux atteignent des adultes d'un âge avancé. Ces fractures sont rares chez les jeunes.

Dans la série de Zhou et al. [42] la moyenne d'âge des patients était de 61 ans avec des extrêmes d'âge allant de 34 à 85 ans.

Dans notre série, l'âge moyen est de 58,56 ans et des extrêmes allant de 18 à 86 ans.

### 1.1. Sexe

**Tableau 9 : Répartition selon le sexe dans la littérature:**

Auteurs	Nombre de cas	Hommes %	Femmes %
Kose et al, 2006 [40]	16	45,5	54,5
Frankel et al, 2007 [41]	19	48,6	51,4
Zhou et al, 2008 [42]	56	51	49
Notre série	121	43,80	56,19

Concernant notre série qui contient 53 hommes (43,80%) et 68 femmes (56,19%). Dans les fractures tassement vertébrales (FTV), il y a une prédominance nette de sexe féminin, Pour la plupart des auteurs.

Dans une étude européenne prospective de FTV, 14 011 patients de plus de 50 ans ont

été étudiés, donc pour les fractures vertébrales, le taux d'incidence annuel était de 10,7 / 1000 pour les femmes et de 5,7 / 1000 pour les hommes [34]. Par conséquent, chez les femmes ménopausées elles sont fréquentes deux fois plus. Au cours des activités quotidiennes ou d'une façon spontanée, elles peuvent survenir après un traumatisme minime de rachis.

## 1.2. Mécanismes lésionnels

**Tableau 10 : Répartition des mécanismes lésionnels dans la littérature;**

Série d'étude	Accidents domestiques %	AVP %	Chute d'un Hauteur %	Métastase vertébrale %	Maladie de Kahler %
<b>Kose et al 2006 [40]</b>	55,2	32,8	12	-	-
<b>Frankel et al, 2007 [41]</b>	72,5	20,3	7,2	-	-
<b>Zhou et al, 2008 [42]</b>	64,8	12,6	4,5	-	-
<b>Notre série</b>	49,18	26,23	18,03	12,40	3,31

Le principal mécanisme est représenté par les accidents domestiques (49,18 %) dans notre série. dans la littérature occidentale la même notion apparaît.

## II. Etude clinique

### 1. Signes d'appel

Les rachialgies sont de loin le symptôme le plus courant, dans la plupart des études qui ont été menées [43, 44,45].

Dans notre série la symptomatologie orientant vers l'atteinte rachidienne se repartie ainsi :

- Rachialgies : 51 cas
- Impotence fonctionnelle : 23 cas
- Troubles génito sphinctériens : 0 cas

## **2. Examen clinique dès l'arrivée à l'hôpital: [46]**

L'examen clinique doit être simple et complet et rechercher dans un premier temps les signes d'une détresse respiratoire et circulatoire nécessitant un traitement d'urgence.

L'examen ne doit pas oublier la recherche des lésions associées qui mettraient en jeu le pronostic vital et de l'urgence traitée pourrait primer sur celle du rachis (lésion du crâne, de l'abdomen et du thorax).

Pour ceci, l'examen doit d'abord commencer:

- L'appréciation de l'état de conscience du malade
- La prise de la tension artérielle et du pouls.
- L'examen cardio-respiratoire minutieux.

On met le patient qui sera manipulé doucement en décubitus dorsal, on fait un examen général complet au niveau du rachis et ça permet de rechercher :

- Déformation rachidienne
- Douleur rachidienne à la pression des apophyses épineuses
- Saillie d'une épineuse
- Ecchymose para vertébrale
- Plaie paravertébrale

Les patients de notre série étaient stables sur le plan hémodynamique et respiratoire comme ils ne présentaient pas de fièvre à leur admission.

A l'examen clinique du rachis, chez la totalité des patients, les douleurs rachidiennes à la pression des apophyses épineuses ont été observées, les déformations rachidiennes sont survenues chez deux cas, ainsi qu'une saillie d'une apophyse épineuse chez un seul cas.

## **3. Examen neurologique**

L'examen neurologique précis et systématique est absolument indispensable à la recherche des signes d'irritation, de souffrance ou de destruction médullaire, ainsi que d'en déterminer le niveau lésionnel.

Il inclut une étude de la sensibilité, de la motricité, des fonctions végétatives et des

réflexes.

A l'issue de cet examen neurologique, la classification FRANKEL permet de préciser simplement la sévérité des déficits neurologiques. Cette classification permet d'identifier cinq types de tableaux cliniques :

A : déficit sensitif et moteur complet.

B : préservation de quelques fonctions sensitives avec déficit moteur complet.

C : préservation d'une activité motrice non fonctionnelle.

D : fonction motrice existe et utile.

E : Il n'y a pas une trouble sensitivo motrice ou sphinctérienne (une trouble des réflexes possible).

Dans notre étude, aucun des patients ne présentaient des symptômes neurologiques (pas de déficit moteur ni sensitif). A travers une revue de la littérature, nous constatons que les patients dans les restant des séries [40,41,42,43,44,45] étaient tous sans déficit, car présélectionnés, étant donné que la compression médullaire est contre-indiqué à la cimentoplastie [10,8, 9].

#### **4. Lésions traumatiques associées:**

Quatre patients ont présenté des lésions traumatiques associées, soit 2 patients ont présenté une fracture des côtes, et deux autres patients ont présenté une fracture de calcanéum.

La hantise de méconnaître une lésion associée à distance nécessite un examen clinique général et un bilan complet pour éviter leur décompensation pendant et après l'intervention chirurgicale.

### **III. Paraclinique**

#### **1. Radiologie**

##### **1.1. Radiographie standard**

Le bilan radiologique comporte deux clichés : un cliché de face et un cliché de profil. Ces radiographies classiques de départ restent indispensables pour apprécier l'unicité ou la multiplicité des lésions ainsi que l'importance des déformations et des déplacements. [47]

Chez tous les patients de notre série, cet examen est systématique.

##### **1.2. Tomodensitométrie**

La réalisation des coupes axiales est maintenant passée dans la pratique courante. Cette possibilité d'investigation a véritablement révolutionné l'exploration du rachis.

Le scanner dans l'étude du rachis et des espaces para-rachidiens apporte une vision dans une autre dimension du rachis.

Les images reconstruites de différentes coupes peuvent être obtenues selon le plan oblique, coronal, sagittal ou courbe (scanner 2D). Ainsi, le TDM offre une visualisation parfaite des lésions pédiculo-lamaires, disco-corporelles, avec évaluation très détaillée du degré de sténose canalaire et des facteurs de neuro- agression potentiels ou patents [48,49].

La supériorité apparente du scanner est reconnue dans la visualisation des lésions de la colonne vertébrale.

✚ Avantages de TDM :

- Cet examen non agressif; nécessite une mobilisation minimale des patients.
- Il est idéal pour visualiser le degré de sténose canalaire et les lésions osseuses.
- Reconstruction 3D.

✚ Les limites d'utilisation de la TDM :

- Bien que la tomodensitométrie offre une troisième plan de coupe qui est

complémentaire de la radiologie conventionnelle. Les coupes superposées ne sont pas toujours aussi bien visualisées que les tomographies des déplacements ou des lésions des structures verticales (colonne articulaire). Cependant, ces éléments sont essentiels pour comprendre le mécanisme du traumatisme, et pour évaluer le degré d'instabilité et des sanctions chirurgicales [46].

- L'examen est réalisé en décubitus dorsal et en décharge ce qui ne permet pas d'apprécier le comportement dynamique du rachis.

Le TDM a été réalisé chez la totalité des patients de notre série.

### **1.3. L'imagerie par résonance magnétique**

C'est l'examen de choix pour l'étude des parties molles et des rapports contenant contenu. Elle permet d'apprécier le retentissement d'une lésion osseuse sur les structures neurologiques notamment pour mettre en évidence la souffrance de la moelle post traumatique. Par conséquent, il est possible de visualiser des images en coupe transversale ou au contraire de continuité médullaire. L'IRM a de ce fait une indication formelle devant la présence d'un déficit neurologique sans lésion osseuse. L'IRM est le seul examen qui peut fournir des indications précieuses pour l'évaluation de la compression, et l'identification des lésions internes de la moelle épinière (telles qu'une hémorragie intra médullaire ou une contusion) et apprécier l'intégrité ligamentaire et détecter les ruptures discales. Elle a aussi un grand intérêt dans le diagnostic des tassements d'origine tumorale. Dans notre série, l'IRM médullaire a été réalisée chez 29 patients soit 36,70 % des cas.

## **2. Signes radiologiques à rechercher**

### **2.1. Signes cardinaux de face**

Le fuseau paravertébral : synonyme d'hématome périvertébral, constitue un signe indirect parfait de la fracture corporelle dans la région dorsale, son épaisseur maximale marque le niveau lésionnel.

L'augmentation de la distance interpédiculaire a pour corollaire l'agrandissement du diamètre transversal du canal rachidien.

La fracture horizontale : lésion quasi élective du rachis lombaire, synonyme de fracture

par traction ou hyper flexion, la lésion débute toujours à l'arrière de la vertèbre et sa localisation sur l'arc postérieur est une étape indispensable.

Image du pédicule de face à la recherche d'une fracture pédiculaire qui contre indique la voie transpédiculaire.

## 2.2. Signes cardinaux de profil

✚ Tassement vertébral :

- Le tassement latéral: une asymétrie de la hauteur du corps vertébral dans le plan frontal sur le cliché de face. Ce tassement est généralement associé à un tassement cunéiforme antérieur, il est rarement isolé.
- Le tassement cunéiforme antérieur: le corps vertébral présente une diminution de hauteur dans la partie antérieure.
- Le tassement antéropostérieur: un lien entre un tassement antérieur et un tassement postérieur sans ou avec un fragment séparé intra-canalair.

Dans la pratique actuelle, On utilise la classification de Magrel c'est une classification de référence pour les traumatismes du rachis thoraco-lombaire. Ou actuellement la classification AOSpine.

## 3. Discussion des résultats radiologiques

### 3.1. Niveau lésionnel

**Tableau 11 : Répartition du niveau lésionnel dans la littérature**

Auteurs	Lombaire %	Charnière D-L %	Dorsal %	Cervical %
Zhou et al, 2008 [42]	35	38,3	26,7	-
Frankel et al, 2007 [41]	46,8	35,2	18	-
Köse et al, 2006 [40]	37	43	15,5	4,5
Gangi 2002 [50]	35	40,6	20,6	3,8
Notre série	46,43	30	23,57	-

Le rachis lombaire est le plus touché dans notre série avec 65 vertèbres soit 46,43 %, suivi la charnière dorsolombaire avec 42 vertèbres soit 30% puis l'étage dorsal avec 33 vertèbres soit 23,57%.

Les résultats trouvés rejoignent les résultats de Frankel et al [41] contrairement aux résultats de Zhou et al [42], Köse et al [40] et Gangi [50] qui ont trouvé que l'atteinte de la charnière dorsolombaire dépasse celle du rachis lombaire.

### 3.2. Nature de la lésion

**Tableau 12 : Répartition selon la nature de la lésion**

Auteurs	Tassement Ostéoporotique %	Métastases et Myélome %	Angiome %	Tassement post traumatique %
Gangi [50]	59	39	2	-
Frankel et al [41]	51,3	33	4,2	24,7
Zhou et al [42]	47,3	25,7	2,3	41,7
Notre série	44,63	14,87	1,65	38,84

Dans notre série les tassements ostéoporotiques sont prédominants, représentant 44,63%, ce qui est cohérent avec les résultats des autres séries Frankel, al [41] et Zhou et al [42] et Gangi [50].

Contrairement aux résultats des séries de Gangi, Frankel et al, et Zhou et al où Les tassements néoplasiques occupent la deuxième place après la cause ostéoporotique, les tassements néoplasiques sont rares dans notre série, représentant 14,87%.

Les angiomes vertébraux ont été notés chez deux patients de notre série soit 1,65%.

### 4. Bilan biologique

Après le bilan radiologique, un bilan biologique préopératoire doit être systématiquement réalisé y compris : une N.F.S, créatinine, Urée, glycémie et un bilan d'hémostase.

Tous les patients de notre série ont bénéficié d'un bilan biologique préopératoire ainsi qu'un ECG et une radiographie de thorax.

## **IV. Traitement**

### **1. Traitement médical**

Il est prescrit en préopératoire à base d'analgiques (palier 1 et 2 de l'OMS, AINS), des myorelaxants et des corticoïdes.

Au cours des suites opératoires, un traitement anticoagulant est systématique chez les patients alités pour prévenir les complications thromboemboliques.

### **2. Traitement chirurgical (vertébroplastie et kyphoplastie)**

#### **2.1. Les voies d'abords**

L'approche pédiculaire (para pédiculaire, supra pédiculaire, transpédiculaire) est préférable à l'approche postéro-latérale, qui passe à travers le foramen neural et peut endommager la racine du nerf rachidien, en particulier en cas des fuites de ciment le long du trocart.

L'approche transpédiculaire bilatérale est préférable par rapport à l'approche unilatérale, en particulier en cas d'extravasation du ciment comme une hernie discale importante et un effondrement vertébral sévère. La voie bilatérale permet à chaque pointe du trocart d'être placée dans la partie centrale où les fuites veineuses sont moins susceptibles de se produire.

En raison du trou d'aération controlatéral, la pression d'injection nécessaire sera réduite.

La voie transpédiculaire a été utilisée chez la totalité des patients de notre série.

#### **2.2. Intérêt de la vertébroplastie et la kyphoplastie dans le traitement des fractures-tassements post-traumatiques et ostéoporotiques:**

Plusieurs études rapportent de 80% à 95% de bons résultats en termes de douleur, d'indicateurs fonctionnels et de consommation d'analgésiques. Ces effets qui sont favorables apparaissent quelques heures après le geste de la vertébroplastie et durent un à deux ans

[24,25]. En effet, Evans et al. [26] dans leur étude Parmi 245 patients traités pour 554 fractures, les auteurs ont rapportés que l'efficacité sur la douleur était de 87% ayant la valeur moyenne de l'EVA préopératoire à 8,9, qui est passée à 3,4.

Pour Kumar et al. [51] 42 cas qui ont bénéficié d'une vertebroplastie, l'efficacité sur la douleur était de 87% au cours des 9 mois avec EVA moyenne était à 8,2 avant le geste qui a augmenté à 2,9 à 8 jours et 3,9 à 9 mois. Prather [52] rapporte que sur 55 cas ayant une EVA moyenne à 7,8 avant l'intervention, à 2,9 à 1 mois et à une année.

Concernant la statique rachidienne, dans une étude portant sur une série de patients (57 kyphoplasties et 124 vertébroplasties), A. Hiwatashi et al [53] ont objectivé une réduction de l'angle de cyphose respectivement de 3° en moyenne après la kyphoplastie et 2,7° après la vertébroplastie, de même une amélioration de la hauteur vertébrale dans la même étude avec une restauration de 2,2 mm en moyenne après la kyphoplastie et de 1,8 mm en moyenne après la vertébroplastie.

**Tableau 13 : Réduction de l'angle de cyphose dans la littérature;**

<b>Auteurs</b>	<b>Kyphoplastie</b>	<b>Vertébroplastie</b>
<b>A. Hiwatashi 2009 [53]</b>	3°	2,7°
<b>Notre série</b>	4,3 °	3,6°

**Tableau 14 : Restauration de la hauteur vertébrale dans la littérature**

<b>Auteurs</b>	<b>Kyphoplastie</b>	<b>Vertébroplastie</b>
<b>A. Hiwatashi 2009 [53]</b>	2,2 mm	1,8 mm
<b>Notre série</b>	3,65 mm	2,6 mm

Dans une méta-analyse publiée en 2006 sur 29 études à propos 1490 malades et 2643 kyphoplasties pour les tassements traumatiques et ostéoporotiques, Bouza [25] a constaté que le score de douleur EVA diminuait -5,11 en moyenne, la hauteur du mur antérieur augmentait +13,41%, l'indice fonctionnel était de +20 % et la cyphose mesurée sur l'angle de Cobb était réduite -7,68%. Dans ce même travail, les auteurs ont présenté trois études sur 200 patients comparant la Kyphoplastie à un traitement médical: la réduction moyenne de la douleur dans

le groupe kyphoplastie était plus importante: -55,6%. Lorsque l'on compare la vertébroplastie à la kyphoplastie, la réduction de la douleur est la même et la hauteur restaurée est significativement plus importante chez les patients ayant subi une kyphoplastie (+4,5 mm).

Dans notre série tous nos malades qui ont des fractures-tassements traumatiques ou ostéoporotiques, ont eu une évolution favorable et immédiate de la douleur et une récupération de la mobilité normale dans une durée de 24. La hauteur vertébrale a également augmenté de 2,6 mm en moyenne après la vertébroplastie et de 3,65 mm en moyenne après la kyphoplastie, et une réduction de la cyphose respectivement de 3,6° en moyenne après la vertébroplastie et de 4,3° en moyenne après la kyphoplastie. Donc nos résultats rejoignent celles de la littérature en ce qui concerne l'amélioration de la douleur et la stabilisation vertébrale.

### **2.3. Intérêt de la kyphoplastie et de la vertébroplastie dans les pathologies malignes :**

Certaines études avaient comme objet l'évaluation des effets analgésiques des gestes percutanés dans les fractures vertébrales malignes. Weill et al. [10] ont publié la première série d'étude rétrospective en 1996 portant sur 37 malades (52 interventions) porteurs de lésions secondaires, et les résultats ont montré que 93% des patients avaient une amélioration significatif de la douleur. Après, plusieurs autres études ont utilisé différentes méthodes d'évaluation pour confirmer leurs effets analgésiques. En 2003 Fourney et al, [36] ont rapporté sur une série de 56 patients qui ont des lésions osseuses secondaires (21 myélomes, 35 métastases osseuses), avec 97 gestes : 65 vertébroplasties et 32 kyphoplasties. La douleur a été significativement atténuée voir même disparue comme évalué par l'échelle visuelle analogique (EVA) chez 84% des cas, l'EVA n'a pas changé chez 9% des patients, et n'était pas disponible chez 7% des patients. Cette amélioration a été maintenue dans EVA pendant un an.

18 publications comparent effet de la vertebroplastie ou de la kyphoplastie par rapport au traitement médical optimal des atteintes tumorales vertebrales, ont été réalisé en 2009 par McGirt et al. [54] dans un méta analyse. Le résultat été l'amélioration marqué de la douleur

par rapport au traitement médical seul ou en association avec la radiothérapie, l'amélioration moyenne était de 78% dans toutes ces séries

Dans notre travail, nous avons pas trouvé d'évolution ou de reprise tumorale au niveau de la vertèbre cimentée chez les vingt patients ayant des fractures tassements vertébraux, sur maladie de kahler ou métastases vertébrales, avec une amélioration nette de la douleur en post opératoire immédiate et une augmentation satisfaisante de la hauteur vertébrale.

### **3. Les incidents et Les complications de la vertébroplastie et de la kyphoplastie :**

#### **3.1. Incidents de la ponction**

Abord transpédiculaire: Le risque majeur de l'abord transpédiculaire est les lésions de la corticale interne du pédicule. Abord postéro-latéral: dans le rachis dorsal, le risque est principalement de ponction pleurale, avec un risque d'hémothorax. Dans le rachis lombaire, le risque théorique est la perforation de la loge rénale, l'hématome du psoas, et en particulier l'extravasation de ciment du trou de ponction. L'abord postéro-latéral au niveau du rachis thoracique et lombaire (abord intercostal transversal, abord pédiculaire) est exposé au risque d'hématome para-vertébral, en raison du manque d'épaississement de muscle para-vertébral pour créer un «tampon». Une bonne connaissance de l'anatomie peut éviter les risques.

#### **3.2. Fuites de ciment**

Dans le cas de lyse corticale, les fuites de ciment sont naturellement plus fréquentes [9,34].

Lors de la scopie, la surveillance de l'injection de ciment se fait grâce aux techniques d'insertion et retrait de trocart pouvant empêcher les fuites de ciment [8, 9,34]. Ils sont plus fréquents en vertébroplastie qu'en kyphoplastie.

Fuites veineuses:

Selon le drainage veineux, ces fuites sont divisées en 3 types:

- Veines foraminales et veines épidurales.
- Veines péri rachidiennes (latérales ou antérieures).

□ □ Veines azygos, veine cave inférieure.

il existe un risque de propagation de ciment dans la veine cave inférieure et ainsi un risque d'embolie pulmonaire[8,9,10,33,34] , mais Grâce à un bon contrôle scopique qui permet de détecter à temps des fuites de ciment dans les veines péri rachidiennes avec arrêt immédiat de l'injection, il n'y aura donc aucune conséquence clinique.

De même, si les fuites dans les veines épidurales est détectée à temps sous un bon contrôle scopique et que l'injection est interrompue immédiatement, les extravasions dans les veines épidurales est généralement asymptomatique. Dans certains cas, grâce à leur importance, elle se propage dans les veines foraminales ensuite comprime les racines dans le recessus lateral ou le foramen en provoquant des radiculalgies [9].

Les extravasions dans la veine cave inférieure ou dans la veine azygos provoquent un risque d'embolie pulmonaire.

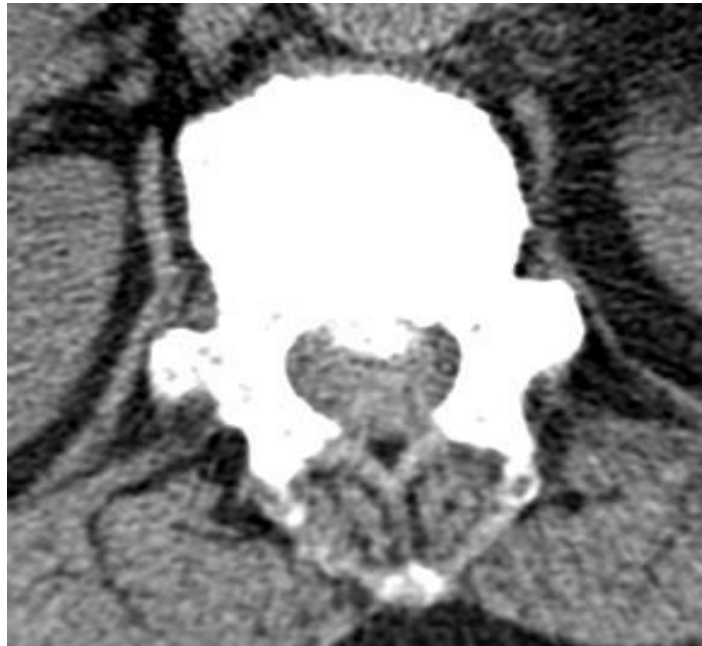Deramond et Chiras ont rapporté une étude en 1995, sur 258 patients, 113 entre eux ont présenté des tassements vertébraux malins, 67 des tassements ostéoporotiques et 78 des angiomes vertébraux agressifs [55]. Nous renseigne sur la fréquence des différents types de fuite en fonction des indications de la vertébroplastie. On peut noter qu'en cas de lésions métastatiques, les fuites de ciment sont plus fréquentes car elles surviennent dans 48,4% des cas. Parmi eux, la plus fréquente est la fuite veineuse épidurale (18,3%), suivie par la fuite des tissus mous extra-rachidiens et le long du trajet de ponction (12,5%), et enfin la fuite de disque intervertébral (11%). Les fuites intracanalaires sont les moins nombreuses (1,7%).

L'utilisation du ciment actuellement injecté dans l'étape de haute viscosité a fortement réduit le risque et la fréquence de ces fuites.

□ □ Fuites para vertébrales:

Une distinction est faite entre les fuites intra-canalaires qui peuvent conduire à une compression médullaire ou radiculaire, et les fuites péri rachidiennes, le long du trajet de ponction et dans l'espace médiastinal postérieur. La présence d'une lyse corticale favorise Les fuite des tissus mous lors de l'injection [8]. Elles peuvent survenir le long de la voie de ponction (surtout si l'abord est antéro-latérale ou postérieure latérale du rachis cervical), que

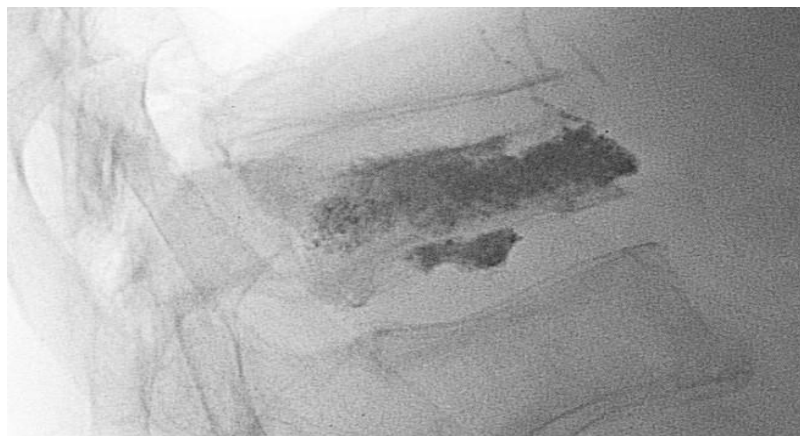
ce soit lors de l'injection de refoulement, ou lors d'une résection du trocart [9].



**Figure 23: Scanner: Fuite de ciment dans le tissu épidural après le vertébroplastie de L1**

□ Fuites discales

Une fuite discale présente dans 20% des cas. Une extension aux plateaux vertébraux de voisinage est possible en cas de fracture. Cette fuite est favorisée par présence de lyse des plateaux vertébraux ou d'hernies discales intra spongieuses [56].



**Figure 24: Radiographie de profil: Fuite de ciment dans le disque sous-jacent à une vertébroplastie de T12**

Dans notre série, Une extravasation pré vertébrale et para vertébrale du ciment est survenue de façon asymptomatique : Une extravasation pré vertébrale a été présentée chez quatre patients, Une extravasation para vertébrale du ciment médiastinal dans l'espace postérieur est survenue chez deux patients, et un cas a présenté une fuite du ciment dans la vascularisation pulmonaire, et chez 4 patients, une petite extravasation de ciment dans les disques intervertébraux, qui n'avait aucune signification pathologique, et seulement 1 cas avait une petite extravasation de ciment en sous ligament, avec absence de signification pathologique.

### **3.3. Complications cliniques**

La plupart des complications sont causées par une fuite de ciment. Cependant, Au cours du suivi des patients à court et à moyen terme, la plupart des fuites ne sont pas cliniquement pertinentes. Les complications cliniques sont moins fréquentes dans les vertèbres angiomeuses (2,5%) et les tassements ostéoporotiques (1%) que dans les tassements malins (5à10%).

Historiquement, les premières vertébroplasties ont entraîné un taux plus élevé de complications cliniques. Le tableau suivant montre le taux de complications sur une série de 258 patients découvertes par Deramond et Chiras en 1995 [56].

**Tableau 15 : Les complications cliniques sur 258 cas avec différents atteints vertébrales traités par la vertébroplastie, rapportés par Chiras et Deramend en 1995[56].**

	Tassements ostéoporotiques	Angiomes Vertébraux agressifs	Tassements métastatiques
Chiras et Deramond 258 patients	67 patients	78 patients	113 patients
Nombre de vertébroplasties	n=76	n=78	n=120
Complications locales	1(1 ,8%)	2(2,6%)	12(10%)
Radiculalgie transitoire	1(1 ,8%)	2(2,6%)	8(6,7)
Radiculalgie durable	0	0	2(1,6)
Compression médullaire	0	0	1(0,8)
Infection	0	0	1(0,8)
Complications générales	0	0	2(1,6)
Embolie pulmonaire (Sujet alité)	0	0	1(0,8)
Infection pulmonaire	0	0	1(0,8)
Complications (TOTAL)	1,8%	2,6%	11,6%

La fréquence des complications cliniques dépend de type de vertèbre à traiter. Qu'elles soient générales (1,6%) ou locales (10%) l'incidence des complications dans les tassements malins est plus élevée. Pour les vertèbres angiomateuses et les vertèbres ostéoporotiques, seulement 2,6% et 1,8% des complications localisées sont survenues, avec absence des complications générales. Ces chiffres reflètent le début de l'essai et l'utilisation de ciment non alloué pour la vertébroplastie.

✓ **Augmentation des douleurs locales:**

Dans moins de 2% des cas, une augmentation transitoire des douleurs rachidiennes peut survenir après la vertébroplastie en quelques heures [57]. Cela est dû à l'inflammation locale du corps vertébral en contact avec le ciment, qui dégage de la chaleur par polymérisation. En utilisant des corticostéroïdes ou des anti-inflammatoires non stéroïdiens pendant 2 à 4 jours, ces douleurs disparaîtront rapidement [57]. Cette réaction inflammatoire peut se résumer à une fièvre brève sans douleur.

✓ **Les complications neurologiques déficitaires:**

La compression médullaire et d'autres complications neurologiques sévères sont rares, dans la littérature deux cas seulement ont été rapporté [58]. La chirurgie d'urgence permis un soulagement de la compression et une récupération neurologique chez deux cas.

Dans notre série, il y a un cas de détérioration neurologique postopératoire, dans laquelle une laminectomie de décompression a été réalisée en urgence, avec de bons résultats postopératoires.

✓ **Les complications radiculaires:**

Si les premiers articles sur la vertébroplastie faisaient état de complications radiculaires rares [58, 34], leur fréquence pourrait être sous-estimée. En fait, un travail antérieur [56] rapportait que 3% des radiculalgies persistantes nécessitaient un traitement particulier (intervention chirurgicale ou infiltration locale).

✓ **Les complications infectieuses:**

Parmi les complications infectieuses, un tassement vertébral métastatique est noté chez un seul cas en absence d'antibioprophylaxie.

✓ **Les complications générales:**

Chez des patients en mauvais état général, et porteurs de tassements malins, Ces complications sont survenues. Une étude qui a été faite [56] à montré que quatre jours après une vertébroplastie il y a l'apparition d'embolie pulmonaire. Chez les 2 cas il est difficile de

déterminer une relation directe avec la vertébroplastie.

Les complications générales sont liées à l'état clinique du patient, chez les patients alités, les embolies pulmonaires thromboembolique (1,5%), mais également les embolies pulmonaires résultant d'une extravasation du ciment dans la veine cave inférieure ou dans les veines azygos. Elles sont traitées comme d'habitude avec une oxygénothérapie et des anticoagulants.

L'embolie pulmonaire secondaire à une extravasation du ciment a été considérée comme une exception en 1999, avec juste un cas symptomatique survenu après la vertébroplastie [18]. Après des cas d'embolie pulmonaire ont été démontrés dans nombreux publications. En 2002, 3 cas dont 2 asymptomatique ont été rapportés sur une série de 27 patients ont un tassement malin traité [59]. Ces embolies pulmonaires sont causées par des fuites veineuses qui ne sont pas remarquées sous scopie. Elles peuvent également être liées au déplacement d'un grand volume de moelle osseuse, pour prévenir un tel déplacement, un traitement qui ne dépasse pas trois vertèbres adjacentes est indiqué [58]. Parmi les effets indésirables à moyen et long terme, appart celles liées à l'injection du ciment, il ya la fracture des vertèbres adjacentes qui dépend de l'effet consolidant de la vertébroplastie

Empiriquement, Berlemann [60] a étudié sur des «unités vertébrales fonctionnelles» constituée de 2 vertèbres ostéoporotiques emboîtées. Il a injecté du ciment dans les vertèbres caudales, puis a exerce une force de contrainte croissante sur l'unité fonctionnelle pour observer la possibilité de survenir des tassements des autres vertèbres (supérieures). Elle a été appliqué la même pression simultanément sur l'unité fonctionnelle témoin non remplie. Les vertèbres sus-jacentes aux vertèbres remplies avaient tendance à se stabiliser à des forces de contraintes inférieures à celles du groupe témoin, avec le rapport de force de pression (groupe traité / groupe non traité) était de 0,81. Il existait également un lien entre le volume de ciment injecté et la réduction de la force nécessaire pour obtenir le tassement.

#### **4. Comparaison entre la vertébroplastie et la kyphoplastie à ballonnets dans les fractures post-traumatique et ostéoporotiques:**

Aucune différence trouvée dans les effets sur la douleur et la capacité fonctionnelle dans Quatre essais randomisés qui ont comparé les 2 méthodes [24, 26]. La vertébroplastie à plus de fuites extravertébrales de ciment qui restent asymptomatique, il n'y a pas d'autres complications.

Dans la vertébroplastie ou la kyphoplastie à ballonnet, la correction moyenne de l'angle de cyphose vertébrale (2 à 3°) n'est pas différente, mais dans les deux années suivantes, la perte de correction dans la vertébroplastie est encore plus importante. En général, les auteurs ont conclu que la kyphoplastie n'a pas d'avantage évident par rapport à la vertébroplastie, tout en ajoutant qu'elle est moins rapide et plus coûteuse.

Les résultats de notre série ont montré que la douleur était significativement améliorée et que la hauteur vertébrale était significativement augmentée, Parce que tous nos patients ont rapporté un soulagement immédiat de la douleur après l'intervention, et que cet effet analgésique s'est maintenu pendant longtemps chez 95% des patients, la cyphose après vertébroplastie a été réduite de 3,6 ° en moyenne, et de 4,3° en moyenne après kyphoplastie, la hauteur du corps vertébral a été restauré après vertébroplastie avec une moyenne de 2,6 mm et après kyphoplastie avec une moyenne de 3,65 mm.

Par conséquent, nos résultats sont cohérents avec les rapports de la littérature, et confirment l'efficacité de l'ostéoplastie (kyphoplastie et vertébroplastie), permettant ainsi de diminuer la douleur et avec un effet prolongé dans le temps, et une réduction de la cyphose qui est un élément primordiale dans la statique rachidienne.

**Tableau 16 : Avantages et inconvénients des deux techniques: vertébroplastie et kyphoplastie [32]**

	Vertébroplastie	kyphoplastie
Avantages	<p>Antalgie rapide dans 90 %</p> <p>Faible coût</p> <p>Technique simple</p>	<p>Antalgie rapide dans 90 %</p> <p>Peu de fuites de ciment (5 % des cas)</p> <p>Complications neurologiques exceptionnelles (0,2 %)</p> <p>Restauration de la cyphose</p>
Inconvénients	<p>Fuites de ciment asymptomatiques fréquentes (40 à 50 % des cas)</p> <p>Complications neurologiques liées à ces fuites (2 à 3 %)</p> <p>Survenue de tassements des vertèbres adjacentes</p>	<p>Coût élevé</p> <p>Survenue de tassements des vertèbres adjacentes</p>



*CONCLUSION*

La vertébroplastie est une technique dans laquelle du ciment acrylique est injecté par voie percutanée dans une vertèbre pathologique. Elle permet de soulager la douleur et de consolider les vertèbres. Les indications principales concernent les angiomes vertébraux, issu du développement de cette technique, les fractures tassements et les métastases vertébrales et le myélome rachidien.

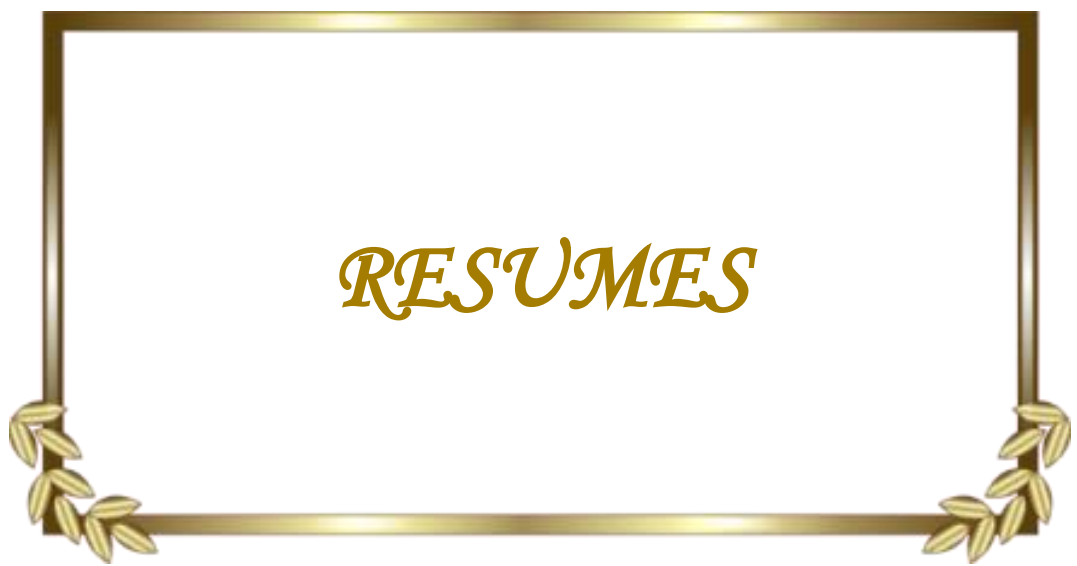Le matériel utilisé est le (PMMA). Le geste est réalisé par voie percutanée sous anesthésie locale ou générale. Le contrôle du geste par l'amplificateur de brillance en peropératoire est nécessaire. La voie de ponction est en fonction de l'étage rachidien traité.

La kyphoplastie est une technique similaire à la vertébroplastie sauf que l'injection de ciment dans la cavité créée par le ballonnet gonflé au préalable dans le corps vertébral. La cyphoplastie nécessite des dispositifs coûteux, est destinée à traiter les fractures -tassements traumatiques par compression les plus récentes (moins de 2 semaines).

.Actuellement il y a plusieurs procédures qui permettent de maintenir la hauteur vertébrale (Spine Jack, osseoFix).

Les résultats sont très satisfaisants. La douleur s'atténue rapidement et disparaît dans la plupart des cas, cet effet est prolongé dans le temps. La hauteur du corps vertébral est partiellement restaurée et la réduction de la cyphose est généralement bien marquée.

Ces deux techniques de cimentoplastie permettent un retour rapide et non algique aux activités habituelles avec la moindre consommation des médicaments et un cout minime des hospitalisations. Les complications de la vertébroplastie ou de la kyphoplastie sont bien connues. Les incidents principaux sont l'extravasation du ciment dans les disques intervertébraux, les veines, ou les parties molles. Certaines complications comme l'anomalie neurologique et l'embolie pulmonaire sont exceptionnelles. C'est pour cette raison que cette technique doit être réalisée par une équipe entraînée avec un plateau technique adapté.



## Résumé

**Titre :** Vertébroplastie et Kyphoplastie: état de l'art au Maroc

**Auteur :** El Jebbouri Kawtar

**Rapporteur :** Pr. El Asri Abad Cherif

**Mots clés :** Vertébroplastie percutanée, kyphoplastie, ciment acrylique, fracture vertébrale, tassement vertébrale, ostéoporose, métastase vertébrale.

**Objectifs :** rapporter l'expérience des services de neurochirurgie au Maroc par la vertébroplastie et la kyphoplastie dans le traitement des fractures-tassements vertébraux ostéoporotiques, fractures-tassements traumatiques et métastatiques, et évaluer les effets de ces deux méthodes sur la stabilité et sur la douleur rachidienne.

**Matériel et Méthodes :** c'est une étude descriptive et rétrospective sur dossiers, concernant des patients opérés par vertébroplastie ou kyphoplastie au service de Neurochirurgie de HMIM V de Rabat pour une durée de 3 ans, Par ailleurs, nous avons réalisé une revue de la littérature marocaine des différentes publications sur l'expérience des services de neurochirurgie des structures hospitaliers au Maroc (CHU IBN SINA – RABAT, CHU Oujda, HMMI Meknès) pendant une durée de 14 ans.

**Résultats:** 121 patients ont bénéficié d'une kyphoplastie ou d'une vertébroplastie, 83 cas (68,59%) de vertébroplasties, 35 cas (28,92%) de kyphoplasties et 3 cas de vertébroplastie avec ostéosynthèse soit (2,48 %). L'âge moyen était de 58,56 ans (18 ans-86 ans). Une légère prédominance féminine a été marquée, 68 cas soit 56,19%. Les mécanismes lésionnels sont dominés par les accidents domestiques 49, 18%, suivies AVP 26,23 % des chutes d'une hauteur 18,03 %, lésion tumorale 15,70%. Sur le plan clinique, tous les patients souffrent d'un syndrome rachidien avec l'absence de déficit sensitivomoteur. Tous nos patients ont bénéficié d'une radiographie standard, ainsi qu'une TDM, l'IRM a été réalisée chez 29 patients (23,96%). Au total, 140 vertèbres ont été traitées dans notre série, Concernant la localisation vertébrale : 65 niveaux traités (46,43%) en lombaire et 42 niveaux traités (30%) en charnière dorsolombaire et 33 niveaux (23,57%) en dorsal. Le tassement ostéoporotique est observé chez 54 cas (44,63%), suivi du tassement traumatique dans 47 cas (38,84%), le tassement métastatique dans 13 cas (10,75 %), l'angiome vertébral dans 2 cas (1,65%) et la Maladie de Kahler dans 5 cas (4,13%) . L'évolution a été favorable avec une réduction significative de la douleur et une bonne stabilité rachidienne.

**Conclusion :** La kyphoplastie et la vertébroplastie sont deux techniques percutanées qui permettent de consolider le corps vertébral et de soulager la douleur, Aujourd'hui, elles ne sont pas suggérées que pour les tassements post-traumatiques seuls, mais également pour les lésions tumorales.

## Summary

**Title:** Vertebroplasty and Kyphoplasty: state of the art in Morocco

**Author:** El Jebbouri Kawtar

**Supervisor:** Pr. El Asri Abad Cherif

**Key-words:** Vertébroplasty – kyphoplasty – acrylic cement –vertebral fracture, vertebral compression – osteoporosis – vertebral metastasis.

**Objectives:** report the experience of neurosurgery services in Morocco with vertebroplasty and kyphoplasty in the treatment of osteoporotic vertebral compression fractures, traumatic and metastatic compression fractures, and assess the effects of these two on stability and spinal pain.

**Methods:**This is a descriptive and retrospective study on files, concerning patients operated by vertebroplasty or kyphoplasty at the Neurosurgery department of HMIM V in Rabat for a period of 3 years. In addition, we carry out a review of the Moroccan literature on the various publications on the experience of neurosurgery services in hospital structures in Morocco (CHU IBN SINA - RABAT, CHU Oujda, HMMI Meknes) for a period of 14 years.

**Results:** 121 patients had undergone vertebroplasty or kyphoplasty, 83 cases (68.59%) of vertebroplasties, 3 cases of vertebroplasty with osteosynthesis (2.48%) and 35 cases (28.92%) of kyphoplasties. The average age was 58.56 years (18 years-86 years). A slight female predominance was noted, 68 cases (56.19%) were female, with a sex ratio F / M: 1.28.

The injury mechanisms are dominated by domestic accidents 49.18% followed by AVP 26.23% by falls from a height 18.03%, tumor lesion 15.70%. Clinically, all patients suffer from spinal syndrome with the absence of sensory motor deficiency. All of our patients received a standard x-ray, as well as a CT scan; MRI was performed in 29 patients (23.96%).

In total, 140 vertebrae were treated in our series, concerning vertebral localization: 65 treated levels (46.43%) in lumbar and 42 treated levels (30%) in dorsolumbar hinge and 33 levels (23.57%) in dorsal. Osteoporotic compression is observed in 54 cases (44.63%), followed by traumatic compression in 47 cases (38.84%), metastatic compression in 13 cases (10.75%), Kahler's disease in 5 cases ( 4.13%) and vertebral angioma in 2 cases (1.65%). The outcome was favorable with a significant reduction in pain and good spinal stability.

**Conclusion:** Kyphoplasty and vertebroplasty are two minimally invasive surgical procedures that help to strengthen the vertebral body and to relieve pain, offered today not only for post-traumatic compression but also for tumor lesions.

## ملخص

**العنوان:** تقويم العمود الفقري وتقويم الحذبة الوضعية الحالية في المغرب

**من طرف:** كوثر الجبوري

**المشرف:** الأستاذ شريف عباد العسكري

**الكلمات الأساسية:** تقويم العمود الفقري، تقويم الحذبة، أسمنت أكريليك، كسور العمود الفقري، ضغط العمود الفقري، هشاشة العظام، ورم ممتد للعمود الفقري.

**الأهداف:** تقديم تقرير عن تجربة خدمات جراحة المخ والأعصاب في المغرب في علاج كسور هشاشة العظام والصددمات و النقايل الانضغاطية للفقرات عن طريق رأب العمود الفقري ورأب الحذبة ، وتقييم آثار هاتين التقنيتين على الاستقرار وآلام العمود الفقري.


**الأساليب:** على الملفات المتعلقة بالمرضى الذين أجروا جراحة رأب العمود الفقري أو تقويم الحذبة في قسم جراحة المخ والأعصاب في المستشفى العسكري الدراسي محمد الخامس بالرباط لمدة 3 سنوات ، بالإضافة إلى ذلك قمنا بمراجعة الأدبيات المغربية المختلفة المنشورات حول التجربة خدمات جراحة المخ والأعصاب في هياكل المستشفيات في المغرب (المستشفى الجامعي ابن سينا الرباط، المركز ألوستشفائي الجامعي محمد السادس وجدة، مستشفى مولاي إسماعيل العسكري في مكناس) لمدة 14 عامًا.

**النتائج:** خضع 121 مريض لعملية تقويم العمود الفقري وتقويم الحذبة، تم علاج 83 مريضا (68,59%) عن طريق تقويم العمود الفقري، 35 مريض عن طريق تقويم الحذبة (28.92%) ، 3 حالات عن طريق تقويم العمود الفقري مع تخليق عظم (2.48%). تتراوح أعمارهم ما بين 18-86 سنة بمتوسط 58,56 عاما، مع وجود غلبة طفيفة للإناث ، 68 حالة (56.19%) من الإناث، مع نسبة الجنس ذ / أ : 1.28. آليات الإصابة تهيمن عليها الحوادث المنزلية 49,18%، يليها حوادث السير 26,23%، السقوط من ارتفاع 18,03%، الأورام 15,70% سريريا، يعاني جميع المرضى من متلازمة العمود الفقري مع عدم وجود عجز حسي حركي.

تلقى جميع مرضانا أشعة سينية قياسية، بالإضافة إلى الأشعة المقطعية، تم إجراء التصوير بالرنين المغناطيسي على 29 مريض (23.96%).

في هذه السلسلة تم علاج 140 فقرات في المجموع، إن إصابة فقرات العمود الفقري القطني سائدة ب 65 فقرات (46.43%) ، يليها المفصلة الظهرية القطنية ب 4 فقرات (30%) ثم العمود الفقري الظهرية 33 فقرات (23.57%). تختلف الأسباب، وتبقى هشاشة العظام السبب الرئيسي 54 حالة (44.63%)، تليها كسور ما بعد الصدمة العمود الفقري 47 حالة (38.84%) ، و انضغاط الورمي الممتد في العمود الفقري في 13 حالة (10.75%)، مرض كاهلر في 5 حالات (4.13%) ، ورم وعائي فقري في حالتين (1.65%) تبقى النتائج مرضية مع انخفاض كبير في الألم بعد الجراحة مباشرة (بعد 24 ساعة من العملية) واستقرار جيد للعمود الفقري.

**الخلاصة:** تقويم العمود الفقري و تقويم الحذبة هما إجراءان جراحيان طفيفان التوغل يساعدان على تقوية الجسم الفقري، وهما متاحان اليوم ليس فقط للضغط بعد الصدمة ولكن أيضًا للآفات الورمية.



*REFERENCES  
BIBLIOGRAPHIQUES*

- [1]. **Deramond H, Depriester C, Toussaint P, Galibert p.** Vertebroplasties percutanées. *Semin Musculoskelet Radiol.* 1997; 1 : p. 285-296.
- [2]. **M Runge et JF Bonneville.** La kyphoplastie par ballonnets : nouvelle technique dans le traitement percutané des tassements vertébraux. *J Radiol.* 2007; 88: p. 1200-2.
- [3]. **Galibert P, Deramond H, Rosat P, Le Gars D.** Note préliminaire sur le traitement des angiomes vertébraux par vertébroplastie acrylique par voie percutanée. *Neurochirurgie,* 1987. 233(166-8).
- [4]. **Bascoulergue Y, D.J, Leclercq R, Mottolèse C, Lapras C,** Injection percutanée de méthacrylate de méthyle dans le corps vertébral dans le traitement de diverses maladies: vertébroplastie percutanée. *Radiology.* 1988; 169: p. 372-372
- [5]. **Jensen ME, Evans AJ, Mathis JM, Kallmes DF, Cloft HJ, Dion JE.** Vertébroplastie percutanée en polyméthylméthacrylate dans le traitement des fractures ostéoporotiques par tassement du corps vertébral: aspects techniques. *AJNR Am J Neuroradiol.* 1997; 18: p.1897–904.
- [6]. **Garfin SR, Yuan HA, Reiley MA.** kyphoplastie et vertébroplastie pour le traitement des fractures de tassement ostéoporotiques douloureuses. *Spine.* 2001; 26: p.1511–5.
- [7]. **Lieberman IH, Dudeney S, Reinhardt MK, Bell G.** Résultat initial et efficacité de la «kyphoplastie» dans le traitement des fractures tassement vertébrales douloureuses. *Spine.* 2001; 26: p.1631–8.
- [8]. **Darabi D, Caron C, Pascopapon A.** Vertebroplasties percutanées : Expérience Angevine de 1996 à 2003. Thèse de médecine 2003 (France).
- [9]. **Calmels V, Chevrot A, Chiras J :** Evaluation de la vertébroplastie percutanée dans les métastases vertébrales condensantes. Thèse de médecine 2003, Université Rene Descartes, Paris.
- [10]. **Weill A, Chiras J, Simon JM, Rose M, Sola- Martinez T, Enkaoua E.** Métastases rachidiennes: indications et résultats de l'injection percutanée de ciment acryliques. *Radiology* 1996; 199: p. 241-247.
- [11]. **AUBRUN-FILLATRE, Céline.** Contribution à l'élaboration d'un ciment osseux acrylique amidonné à base d'HEMA. Mémoire présenté à l'université d'ARTOIS.2016.

- [12]. **H. Hosseinzadeh, M. Emami, F .Lahiji, A. S. Shahi, A.Masoudi, and S.Emami.**«Le ciment osseux acrylique en arthroplastie», dans *Arthroplasty-Update*, Intech. 2013; pp.101-128
- [13]. **L. F. Boesel and R. L. Reis**, “A review on the polymer properties of Hydrophilic, partially Degradable and Bioactive acrylic Cements (HDBC),” *Prog. Polym. Sci.*, vol. 33, no. 2, p. 180–190, 2008.
- [14]. **W. M. Murray**, “Système de mélange manuel de ciment osseux,” *World Patent n°WO1995013862 A1*, 1995.
- [15]. **HAS (Haute Autorité de Santé)**, “Commission nationale d’évaluation des dispositifs médicaux et des technologies de santé (Cnedimts),” pp. 1–7, 2011.
- [16]. **Norme ISO 5833**. Implants for surgery - Acrylic resin cements. International, 2002.
- [17]. **S. Bach, F. Buet, and G. Volet**, *CAPES de sciences physiques, tome 2 - Chimie, cours et exercices*. 2ème édit. Belin, 2004.
- [18]. **Padovani B, Kasriel O, Brunner P, perretti-Viton P**. Pulmonary embolism caused by acrylic cement : A Rare Comlication of percutaneous vertebroplasty. *Am J Neuroradiol*. 1999.
- [19]. **Perrin C, Jullien V, Blaive B**. Percuaneous vertébroplastie complicated by pulmonary embolus of acrylic cement. *Rev Mal Respir*. 1999.
- [20]. **Mathis JM, Barr JD, Belkoff SM, Barr MS, Jensen ME, Deramond H**. Percutaneous vertebroplasty: a developing standard of care for vertebral compression fractures. *AJNR Am J Neuroradiol* 2001; 22:p.373-381.
- [21]. **Dudeney S, Lieberman I, Phillips F**. Kyphoplasty for osteoporotic vertebral compression fractures. [Abstract]. *Osteoporosis Int* 2000; 11 (Suppl):178.
- [22]. **Lane JM, Girardi FP, Khan SN, Parvataneni HK, Reiley MA, Lieberman IH, et al**. Résultat préliminaire des 226 premières cyphoplastie consécutives pour la fixation des fractures tassements vertébrales ostéoporotiques douloureuses [résumé].*J Bone Miner Res* 2000; 15 (Suppl):198
- [23]. **P. Hardouin et al**. Kyphoplasty- *Joint Bone Spine* 2002; 69 : 256-61.

- [24]. **Fourney DR, Schomer DF, Nader R, Chlan- Fourney J, Suki D, Ahrar K, et al.** Percutaneous vertebroplasty and kyphoplasty for painful vertebral body fractures in cancer patients. *J Neurosurg*.janv 2003;98(1 Suppl):2130.
- [25]. **Bouza C, López T, Magro A, Navalpotro L, Amate JM.** Efficacité et sécurité de la kyphoplastie par ballonnet dans le traitement des fractures tassements vertébrales: une revue systématique. *Eur Spine J.* jul 2006; 15(7):p.1050-67.
- [26] **Evans AJ, Kip KE, Brinjikji W, Layton KF, Jensen ML, Gaugen JR, et al.** Essai contrôlé randomisé de vertébroplastie versus kyphoplastie dans le traitement des fractures tassements vertébrales. *J NeuroIntervent Surg* 2016;8:p.756-63.
- [27]. **McGraw JK, Cardella J, Barr JD, et al.**Society of Interventional Radiology quality improvement guidelines for percutaneous vertebroplasty. *J Vasc Interv Radiol* 2003; 14(9):s311–5.
- [28]. **Galibert P, Deramond H. Galibert P, Deramond H.**[Percutaneous acrylic vertebroplasty as a treatment of vertebral angioma as well as painful and debilitating diseases]. *Chirurgie.* 1990;116(3): p.326-34.
- [29]. **Deschamps F, de Baere T.** Cimentoplastie dans les métastases. *Diagn Interv Imaging.* 2012 Sep;93(9): p.685-689.
- [30]. **Darrason F.** Place de la vertébroplastie percutanée acrylique dans le traitement des hémangiomes vertébraux agressifs. Thèse pour le doctorat en Médecine. Université de Picardie ; U.E.R. de médecine d'Amiens. 26 oct 1988.
- [31]. **Hiwatashi A, Moritani T, Numaguchi Y, Westesson PL.** Increase in vertebral body height after vertebroplasty. *AJNR Am J Neuroradiol.* 2003; 24:p.185-189..
- [32]. **Chouikh Y.** Vertébroplastie et kyphoplastie: expérience du service de neurochirurgie Hôpital Militaire Molay Ismail de Meknès N° 135/20 [these de doctorat en médecine, Université Sidi Mohamed Ben Abdellah, Fes, Maroc]2020. LeJean L.
- [33]. **Cotten A, Boutry N, Cortet B, et al.** Vertébroplastie percutanée: état de l'art. *Radiographics.* 1998; 18: p.311-20.
- [34]. **Chiras J, Sola-Martinez MT, Weill A, Rose M, Cognard C, Martin- Duverneuil N.** Vertébroplastie percutanée. *Rev Med Interne.* 1995; 16: 854-859.

- [35]. **Cotten A, Dewatre F, Cortet B, et al.** Percutaneous vertebroplasty for osteolytic metastases and myeloma: effects of the percentage of lesion filling and the leakage of methylmethacrylate at clinical follow-up. *Radiology*. 1996; 200: p.525-530.
- [36]. **Lapras C, Mottolese C, Deruty R, Lapras CH, Remond J, Duquesnel J.** Injection percutanée de méthacrylate de méthyle dans l'ostéoporose et l'ostéolyse vertébrale sévère (technique de Galibert). *Ann Chir* 1989; 43: p.371-376.
- [37]. **Melton LJ, 3rd.** Epidemiology of spinal osteoporosis. *Spine* 1997; 22: 2S- 11S.
- [38]. **Charles Philippe, Steib Paul, Collinet Arnaud.** Analyse des disques adjacents à une fracture A3 traitée par kyphoplastie et ostéosynthèse percutanée, thèse en médecine 2019 ; UNIVERSITE DE STRASBOURG. France.
- [39]. **C. Roux.** Ostéoporose : vertébroplastie et kyphoplastie. *Revue de Chirurgie Orthopédique et Réparatrice de l'Appareil Moteur*, Volume 92, Issue 5, Supplement 1, September 2006, Pages 144-145.
- [40]. **Köse KÇ, Cebesoy O, Akan B, Altinel L, Dinçer D, Yazar T.** Functional results of vertebral augmentation techniques in pathological vertebral fractures of myelomatous patients. *J Natl Med Assoc.* 2006; 98(10):p.1654-8.
- [41]. **Frankel BM, Monroe T, Wang C.** Percutaneous vertebral augmentation: an elevation in adjacent-level fracture risk in kyphoplasty as compared with vertebroplasty. *Spine J* 2007; 7(5): p.575-82.
- [42]. **Zhou JL, Liu SQ, Ming JH, Peng H, Qiu B.** Comparison of therapeutic effect between percutaneous vertebroplasty and kyphoplasty on vertebral compression fracture. *Chin J Traumatol.* 2008; 11(1): p.42-4.
- [43]. **Layton KF, Thielen KR, Koch CA, et al.** Vertebroplasty, first 1000 levels of a single center: evaluation of the outcomes and complications. *AJNR Am J Neuroradiol.* 2007; 28: p. 683-9.
- [44]. **McKiernan F, Faciszewski T, Jensen R.** Quality of life following vertebroplasty. *J Bone Joint Surg Am* 2004; 86:2600-6.
- [45]. **Zoarski GH, Snow P, Olan WJ, et al.** La vertébroplastie percutanée pour fractures tassements ostéoporotiques: évaluation prospective quantitative des résultats à long terme. *J Vasc Interv Radiol.* 2002; 13:p.139-48.

- [46]. **EL HOUARI F.** Les traumatismes du Rachis dorso-lombaire Thèse Med. Casablanca, 1998-n° 185.
- [47]. **PIAT.C.** Traumatisme du rachis, diagnostic évolution et pronostic principes du traitement. Revue du praticien. 1990 ; VOL 40: n°30, 2839, 2 réf.
- [48]. **BOUCHU.M, B.** Les principales pathologies du rachis. Département d'information médical C.H.R.U de PONTCHAILLON. octobre 95.
- [49]. **DOSCH J.C.** Traumatisme du rachis. E.M.C (Paris, France), Radiodiagnostic II, 31038 A10. 12. 1987, 44 pages.
- [50]. **Gangi A, Guth S, Imbert JP, Marin H, Dietemann JL.** Vertébroplastie percutanée: indications, technique et résultats.
- [51]. **Kumar K, Verma AK, Wilson J, LaFontaine A.** Vertebroplasty in osteoporotic spine fractures a quality of life assessment. Can J Neurol Sci. nov 2005; 32(4) 48/95.
- [52]. **Prather H, Van Dillen L, Metzler JP, Riew KD, Gilula LA.** Mesure prospective de la fonction et de la douleur chez les patients présentant des fractures tassements non néoplasiques traitées par vertébroplastie. J Bone Joint Surg Am. Févr 2006; 88(2):p.334-41.
- [53]. **A.Hiwatashi, T.Yoshiura, T.Noguchi, O.Togao, K.Yamashita, H.Kamano, H.Honda.** Kyphoplasty and vertébroplastie produce the same degree of height restoration.
- [54]. **McGirt MJ, Parker SL, Wolinsky J-P, Witham TF, Bydon A, Gokaslan ZL.** Vertebroplasty and kyphoplasty for the treatment of vertebral compression fractures: an evidenced-based review of the literature. Spine J. juin 2009; 9(6):p.501-8.
- [55]. **Deramond H, Mathis JM, Belkoff S.** percutaneous Vertebroplasty. Editor. 2002; Springer: New York: 125-153.
- [56]. **Chiras J, Deramond H, Saillant G, Laville C.** complications des Vertébroplasties. Echecs et complications de la chirurgie du rachis. Paris: Sauramps Medical. 1995:p.149-153.
- [57]. **Chiras J, Depriester C, Weill A, Sola-Martinez MT, Deramond H.** Chirurgie percutanée du rachis. Techniques et indications. J Neuroradiol 1997 ; 24 :p. 45-59.

- [58]. **Kaemmerlen P, Thiesse P, Jonas P, et al.** Percutaneous injection of orthopedic cement in metastatic vertebral lesions . N Engl J Med. 1989; p.321:121.
- [59]. **Jang JS, Lee SH, Jung SK.** Pulmonary embolism of polymethylmethacrylate after percutaneous vertebroplasty: a report of three cases. Spine 2002; 27:416-418.
- [60]. **Berlemann U, Ferguson SJ, Nolte LP, Heini PF.**Adjacent vertebral failure after vertebroplasty. A biomechanical investigation. J Bone Joint Surg Br 2002; 84:p.748-752.

## *Serment d'Hippocrate*

*Au moment d'être admis à devenir membre de la profession médicale, je m'engage solennellement à consacrer ma vie au service de l'humanité.*

- *Je traiterai mes maîtres avec le respect et la reconnaissance qui leur sont dus.*
- *Je pratiquerai ma profession avec conscience et dignité. La santé de mes malades sera mon premier but.*
- *Je ne trahirai pas les secrets qui me seront confiés.*
- *Je maintiendrai par tous les moyens en mon pouvoir l'honneur et les nobles traditions de la profession médicale.*
- *Les médecins seront mes frères.*
- *Aucune considération de religion, de nationalité, de race, aucune considération politique et sociale ne s'interposera entre mon devoir et mon patient.*
- *Je maintiendrai le respect de la vie humaine dès la conception.*
- *Même sous la menace, je n'userai pas de mes connaissances médicales d'une façon contraire aux lois de l'humanité.*
- *Je m'y engage librement et sur mon honneur.*

## قسم أبقراط

بسم الله الرحمن الرحيم

### أقسم بالله العظيم

في هذه اللحظة التي يتم فيها قبولي عضوة في المهنة الطبية أتعهد علانية:

- ◀ بأن أكرس حياتي لخدمة الإنسانية.
- ◀ وأن أحترم أساتذتي وأعترف لهم بالجميل الذي يستحقونه.
- ◀ وأن أمارس مهنتي بوازع من ضميري وشرفي جاعلة صحة مريضى هدفي الأول.
- ◀ وأن لا أفشي الأسرار المعهودة إلي.
- ◀ وأن أحافظ بكل ما لدي من وسائل على الشرف والتقاليد النبيلة لمهنة الطب.
- ◀ وأن أعتبر سائر الأطباء إخوة لي.
- ◀ وأن أقوم بواجبي نحو مرضاي بدون أي اعتبار ديني أو وطني أو عرقي أو سياسي أو اجتماعي.
- ◀ وأن أحافظ بكل حزم على احترام الحياة الإنسانية منذ نشأتها.
- ◀ وأنلا أستعمل معلوماتي الطبية بطريق يضر بحقوق الإنسان مهما لاقيت من تهديد.
- ◀ بكل هذا أتعهد عن كامل اختيار ومقسمة بشرفي.

والله على ما أقول شهيد.



المملكة المغربية  
جامعة محمد الخامس ب الرباط  
كلية الطب والصيدلة  
الرباط



جامعة محمد الخامس بالرباط  
Université Mohammed V de Rabat

أطروحة رقم: 115

سنة: 2021

# تقويم العمود الفقري وتقويم الحذبة الوضعية الحالية في المغرب

## أطروحة

قدمت ونوقشت علانية يوم: / / 2021

### من طرف:

السيدة كوثر الجبوري  
المزداد في 03 غشت 1994 بالراشدية

لنيل شهادة

## دكتور في الطب

الكلمات الأساسية: تقويم العمود الفقرية- تقويم الحذبة- أسمنت أكريليك- كسور العمود الفقري- ضغط العمود الفقري- هشاشة العظام -ورم ممتد للعمود الفقري

### أعضاء لجنة التحكيم:

رئيس

السيد ميلودي كزاز

أستاذ في جراحة الأعصاب

مشرف

السيد عبد الشريف العسري

أستاذ في جراحة الأعصاب

عضو

السيدة رشيدة صواب

أستاذة في الأشعة

عضو

السيد نزار الفاطمي

أستاذ في جراحة الأعصاب

عضو

السيد مندور شرقاوي

أستاذ مساعد في جراحة المخ والأعصاب