



UNIVERSITE CADI AYYAD  
FACULTE DE MEDECINE ET DE PHARMACIE  
MARRAKECH

Année 2013

Thèse N°114

# L'orbite osseuse dans les malformations crâniofaciales

---

**THESE**

PRESENTEE ET SOUTENUE PUBLIQUEMENT LE ... /... /2013

**PAR**

**Mlle. Halima BOUGHANBOUR**

Née le 13 Avril 1985 à laâyoune

POUR L'OBTENTION DU DOCTORAT EN MEDECINE

---

**MOTS-CLES :**

Orbite – classification –face – Reconstruction

---

**JURY**


<b>M.</b>	<b>T. FIKRY</b> Professeur de Traumatologie orthopédie.	<b>PRESIDENT</b>
<b>Mme.</b>	<b>N. MANSOURI</b> Professeur de Chirurgie Maxillo-faciale	<b>RAPPORTEUR</b>
<b>M.</b>	<b>S. AIT BENALI</b> Professeur de Neurochirurgie	} <b>JUGES</b>
<b>M.</b>	<b>H. NEJMI</b> Professeur de l'anesthésie-réanimation	
<b>M.</b>	<b>A. RAJI</b> Professeur de l'ORL-chirurgie maxillofaciale	
<b>Mme.</b>	<b>N. CHERIF IDRISI EL GANOUNI</b> Professeur agrégée de Radiologie	

# بِسْمِ اللّٰهِ الرَّحْمٰنِ الرَّحِیْمِ

"رَبِّ أَوْزَعْنِي أَنْ أَشْكُرَ نِعْمَتَكَ الَّتِي  
أَنْعَمْتَ عَلَيَّ وَعَلَى وَالِدَيَّ وَأَنْ أَعْمَلَ  
صَالِحاً تَرْضَاهُ وَأَدْخِلْنِي بِرَحْمَتِكَ فِي  
عِبَادِكَ الصَّالِحِينَ."

صدق الله العظيم

سورة النمل الآية 19



# Serment d'Hippocrate

*Au moment d'être admis à devenir membre de la profession médicale, je m'engage solennellement à consacrer ma vie au service de l'humanité.*

*Je traiterai mes maîtres avec le respect et la reconnaissance qui leur sont dus.*

*Je pratiquerai ma profession avec conscience et dignité. La santé de mes malades sera mon premier but.*

*Je ne trahirai pas les secrets qui me seront confiés.*

*Je maintiendrai par tous les moyens en mon pouvoir l'honneur et les nobles traditions de la profession médicale.*

*Les médecins seront mes frères.*

*Aucune considération de religion, de nationalité, de race, aucune considération politique et sociale, ne s'interposera entre mon devoir et mon patient.*

*Je maintiendrai strictement le respect de la vie humaine dès sa conception.*

*Même sous la menace, je n'userai pas mes connaissances médicales d'une façon contraire aux lois de l'humanité.*

*Je m'y engage librement et sur mon honneur.*





*LISTE DES  
PROFESSEURS*

**UNIVERSITE CADI AYYAD**  
**FACULTE DE MEDECINE ET DE PHARMACIE**  
**MARRAKECH**

Doyen Honoraire

: Pr. Badie–Azzamann MEHADJI

**ADMINISTRATION**

Doyen

: Pr. Abdelhaq ALAOUI YAZIDI

Vice doyen à la recherche et la coopération

: Pr. Ag. Mohamed AMINE

Secrétaire Général

: Mr. Azzeddine EL HOUDAIGUI

**PROFESSEURS D'ENSEIGNEMENT SUPERIEUR**

ABOULFALAH	Abderrahim	Gynécologie – Obstétrique B
ABOUSSAD	Abdelmounaim	Néonatalogie
AIT BENALI	Said	Neurochirurgie
AIT SAB	Imane	Pédiatrie B
AKHDARI	Nadia	Dermatologie
ALAOUI YAZIDI	Abdelhaq	Pneumo–phtisiologie

AMAL	Said	Dermatologie
ASMOUKI	Hamid	Gynécologie – Obstétrique A
ASRI	Fatima	Psychiatrie
BELAABIDIA	Badia	Anatomie–Pathologique
BENELKHAÏAT BENOMAR	Ridouan	Chirurgie – Générale
BOUMZEBRA	Drissi	Chirurgie Cardiovasculaire
BOUSKRAOUI	Mohammed	Pédiatrie A
CHABAA	Laila	Biochimie
CHOULLI	Mohamed Khaled	Neuropharmacologie
ESSAADOUNI	Lamiaa	Médecine Interne
FIKRY	Tarik	Traumatologie– Orthopédie A
FINECH	Benasser	Chirurgie – Générale
GHANNANE	Houssine	Neurochirurgie
KISSANI	Najib	Neurologie
KRATI	Khadija	Gastro–Entérologie
LOUZI	Abdelouahed	Chirurgie générale
MAHMAL	Lahoucine	Hématologie clinique
MANSOURI	Nadia	stomatologie et chirurgie maxillo faciale

MOUDOUNI	Said mohammed	Urologie
MOUTAOUAKIL	Abdeljalil	Ophtalmologie
NAJEB	Youssef	Traumato – Orthopédie B
RAJI	Abdelaziz	Oto–Rhino–Laryngologie
SAIDI	Halim	Traumato – Orthopédie A
	Mohamed	
SAMKAOUI	Abdenasser	Anesthésie– Réanimation
SARF	Ismail	Urologie
SBIHI	Mohamed	Pédiatrie B
SOUMMANI	Abderraouf	Gynécologie–Obstétrique A
YOUNOUS	Saïd	Anesthésie–Réanimation

## **PROFESSEURS AGREGES**

ADERDOUR	Lahcen	Oto–Rhino–Laryngologie
ADMOU	Brahim	Immunologie
AMINE	Mohamed	Epidémiologie – Clinique
ARSALANE	Lamiaa	Microbiologie– Virologie (Militaire)
BAHA ALI	Tarik	Ophtalmologie

BOUKHIRA	Abderrahman	Biochimie–Chimie (Militaire)
BOURROUS	Monir	Pédiatrie A
CHAFIK	Aziz	Chirurgie Thoracique (Militaire)
CHELLAK	Saliha	Biochimie–chimie (Militaire)
CHERIF IDRISSE EL GANOUNI	Najat	Radiologie
DAHAMI	Zakaria	Urologie
EL ADIB	Ahmed rhasane	Anesthésie–Réanimation
EL FEZZAZI	Redouane	Chirurgie Pédiatrique
EL HATTAOUI	Mustapha	Cardiologie
EL HOUDZI	Jamila	Pédiatrie B
ELFIKRI	Abdelghani	Radiologie (Militaire)
ETTALBI	Saloua	Chirurgie – Réparatrice et plastique
KHALLOUKI	Mohammed	Anesthésie–Réanimation
KHOULALI IDRISSE	Khalid	Traumatologie–orthopédie (Militaire)
LAOUAD	Inas	Néphrologie
LMEJJATI	Mohamed	Neurochirurgie
MANOUDI	Fatiha	Psychiatrie
NEJMI	Hicham	Anesthésie – Réanimation
OULAD SAIAD	Mohamed	Chirurgie pédiatrique

TASSI

Noura

Maladies Infectieuses

## PROFESSEURS ASSISTANTS

ABKARI	Imad	Traumatologie-orthopédie B
ABOU EL HASSAN	Taoufik	Anesthésie – réanimation
ABOUSSAIR	Nisrine	Génétique
ADALI	Imane	Psychiatrie
ADALI	Nawal	Neurologie
AGHOUTANE	El Mouhtadi	Chirurgie – pédiatrique
AISSAOUI	Younes	Anesthésie Reanimation (Militaire)
AIT BENKADDOUR	Yassir	Gynécologie – Obstétrique A
AIT ESSI	Fouad	Traumatologie-orthopédie B
ALAOUI	Mustapha	Chirurgie Vasculaire périphérique (Militaire)
ALJ	Soumaya	Radiologie
AMRO	Lamyae	Pneumo – phtisiologie
ANIBA	Khalid	Neurochirurgie
BAIZRI	Hicham	Endocrinologie et maladies métaboliques (Militaire)

BASRAOUI	Dounia	Radiologie
BASSIR	Ahlam	Gynécologie – Obstétrique B
BELBARAKA	Rhizlane	Oncologie Médicale
BELKHOUCHE	Ahlam	Rhumatologie
BENALI	Abdeslam	Psychiatrie (Militaire)
BEN DRISS	Laila	Cardiologie (Militaire)
BENCHAMKHA	Yassine	Chirurgie réparatrice et plastique
BENHADDOU	Rajaa	Ophthalmologie
BENHIMA	Mohamed Amine	Traumatologie–orthopédie B
BENJILALI	Laila	Médecine interne
BENZAROUEL	Dounia	Cardiologie
BOUCHENTOUF	Rachid	Pneumo–phtisiologie (Militaire)
BOUKHANNI	Lahcen	Gynécologie – Obstétrique B
BOURRAHOUCHE	Aicha	Pédiatrie
BSSIS	Mohammed Aziz	Biophysique
CHAFIK	Rachid	Traumatologie–orthopédie A
DAROUASSI	Youssef	Oto–Rhino – Laryngologie (Militaire)
DIFFAA	Azeddine	Gastro – entérologie
DRAISS	Ghizlane	Pédiatrie A

EL AMRANI	Moulay Driss	Anatomie
EL ANSARI	Nawal	Endocrinologie et maladies métaboliques
EL BARNI	Rachid	Chirurgie Générale (Militaire)
EL BOUCHTI	Imane	Rhumatologie
EL BOUIHI	Mohamed	Stomatologie et chirurgie maxillo faciale
EL HAOUATI	Rachid	Chirurgie Cardio Vasculaire
EL HAOURY	Hanane	Traumatologie–orthopédie A
EL IDRISSE SLITINE	Nadia	Pédiatrie (Néonatalogie)
EL KARIMI	Saloua	Cardiologie
EL KHADER	Ahmed	Chirurgie Générale (Militaire)
EL KHAYARI	Mina	Réanimation médicale
EL MEHDI	Atmane	Radiologie (Militaire)
EL MGHARI TABIB	Ghizlane	Endocrinologie et maladies métaboliques
EL OMRANI	Abdelhamid	Radiothérapie
FADILI	Wafaa	Néphrologie
FAKHIR	Bouchra	Gynécologie – Obstétrique A

FAKHIR	Anass	Histologie –embryologie cytogénétique
FICHTALI	Karima	Gynécologie – Obstétrique B
HACHIMI	Abdelhamid	Réanimation médicale
HAJJI	Ibtissam	Ophthalmologie
HAOUACH	Khalil	Hématologie biologique
HAROU	Karam	Gynécologie – Obstétrique B
HOCAR	Ouafa	Dermatologie
JALAL	Hicham	Radiologie
KADDOURI	Said	Médecine interne (Militaire)
KAMILI	El ouafi el aouni	Chirurgie – pédiatrique générale
KHOUCHANI	Mouna	Radiothérapie
LAGHMARI	Mehdi	Neurochirurgie
LAKMICHI	Mohamed Amine	Urologie
LAKOUICHMI	Mohammed	Chirurgie maxillo faciale et Stomatologie (Militaire)
LOUHAB	Nissrine	Neurologie
MADHAR	Si Mohamed	Traumatologie–orthopédie A
MAOULAININE	Fadlmrabihrabou	Pédiatrie (Néonatalogie)
MARGAD	Omar	Traumatologie – Orthopédie B (Militaire)

MATRANE	Aboubakr	Médecine Nucléaire
MOUAFFAK	Youssef	Anesthésie – Réanimation
MOUFID	Kamal	Urologie (Militaire)
MSOUGGAR	Yassine	Chirurgie Thoracique
NARJIS	Youssef	Chirurgie générale
NOURI	Hassan	Oto–Rhino–Laryngologie
OUALI IDRISSE	Mariem	Radiologie
OUBAHA	Sofia	Physiologie
OUERAGLI NABIH	Fadoua	Psychiatrie (Militaire)
QACIF	Hassan	Médecine Interne (Militaire)
QAMOUSS	Youssef	Anesthésie – Réanimation (Militaire)
RABBANI	Khalid	Chirurgie générale
RADA	Noureddine	Pédiatrie A
RAIS	Hanane	Anatomie–Pathologique
ROCHDI	Youssef	Oto–Rhino–Laryngologie
SAMLANI	Zouhour	Gastro – entérologie
SERHANE	Hind	Pneumo–Phtisiologie
SORAA	Nabila	Microbiologie virologie
TAZI	Mohamed Illias	Hématologie clinique

ZAHLANE

Mouna

Médecine interne

ZAHLANE

Kawtar

Microbiologie virologie

ZAOUI

Sanaa

Pharmacologie

ZIADI

Amra

Anesthésie – Réanimation



***DEDICACES***

*Toutes les lettres ne sauraient trouver les mots qu'il faut.....*

*Tous les mots ne sauraient exprimer la gratitude,*

*l'amour, le respect, la reconnaissance*

*Aussi, c'est tout simplement que :*



*Je dédie cette thèse à ...*

A

Mon très cher père abderahman

A

Ma très chère mère milouda ansari

*Au delà de l'éducation que vous m'avez prodiguée. Vous avez toujours su me soutenir et m'épauler avec amour et savoir faire.*

*Vous êtes pour moi un exemple de bonté, sacrifice droiture, amour et honnêteté.*

*Sans votre persévérance et votre dévouement, rien n'aurait aboutit. Que cette thèse fruit de longues années de travail d'efforts et de patience, vous soit tout particulièrement dédiée.*

*Puisse Dieu vous prêter longue vie, dans la quiétude et le bonheur.*

A

Mes très chères sœurs habiba et nouhaïla

*Pour leur amour et leur attention*

*Je vous dédie ce travail en témoignage de ma profonde affection et mon attachement en vous souhaitant beaucoup de bonheur, de santé et de réussite. Que Dieu nous unissent pour toujours.*

A

Mes très chers frères aziz et ali

*Pou leur amour et leur bonté*

*Je vous dédie ce travail en témoignage de mon attachement en vous souhaitant une vie pleine de succès, de santé et d'amour*

A

Mes oncles, tantes, cousins et cousines

*Cette humble dédicace ne saurait exprimer mon grand respect et ma profonde estime.*

*Que dieu vous protège*

A

Toutes les familles boughanbour, ansari

*Avec toute mon affection et mon respect.*

A  
*Mes très chers amis et collègues : hayat aamara, khaola  
briria,soukaina briria*

A  
*Toute l'équipe du service de chirurgie maxillo-faciale CHU  
MOHAMMED VI Marrakech*

A  
*Tous ceux qui me sont chers et que j'ai involontairement omis de citer.*

A  
*Tous ceux qui ont contribué de près ou de loin à l'élaboration de ce  
travail.*



---



*REMERCIEMENTS*



---



A

Mon maître et directeur de thèse :

Mme. Nadia ELMANSOURI

Professeure agrégée en chirurgie maxillo-faciale Et stomatologie au CHU Mohammed VI de Marrakech.

Nous sommes très touchés par l'honneur que vous nous avez fait en nous confiant ce travail et nous espérons être à la hauteur.

Nous avons toujours trouvé auprès de vous un accueil très chaleureux et une disponibilité de tous les instants.

Vous avez sacrifié beaucoup de votre temps pour mener à bout ce travail, nous sommes très reconnaissants des grands efforts que vous avez fournis en dirigeant ce travail.

Nous avons eu l'occasion d'apprécier vos qualités humaines, professionnelles et vos qualités d'enseignantes qui ont toujours suscité notre admiration.

Veillez trouver dans ce travail le témoignage de notre fidèle attachement, de notre profonde gratitude et notre haut estime.

A

Notre maître et président de thèse :

Pr. T. FKRY chef de service de Traumatologie orthopédie A, CHU Mohamed VI

Nous vous remercions de l'honneur que vous nous avez fait en acceptant de présider notre jury. Nous garderons de vous l'image d'un maître dévoué et serviable, et d'un homme dont la présence rassure et la parole apaise.

Veillez trouver ici le témoignage de notre profond respect et nos remerciements les plus sincères.

A

Notre maître et juge de thèse :

Pr. S. AIT BENALI chef de service de Neurochirurgie, CHU Mohamed VI

C'est pour nous un très grand honneur que vous acceptiez de siéger parmi notre honorable jury.

Vos compétences professionnelles et vos qualités humaines seront pour nous un exemple dans l'exercice de la profession.

Qu'il soit permis de présenter à travers ce travail, le témoignage de mon grand respect et de ma profonde considération.

A

Notre maître et juge de thèse :

Pr. H. GHANNANE Professeur de Neurochirurgie, CHU Mohamed VI

Nous vous remercions de nous avoir honorés par votre présence. Vous avez accepté aimablement de juger cette thèse. Cet honneur nous touche infiniment et nous tenons à vous exprimer notre profonde reconnaissance.

Veillez accepter, cher maître, dans ce travail l'assurance de notre estime et notre profond respect.

A

Notre maître et juge de thèse :

Pr. H. SAIDI, Professeur de traumatologie orthopédie, CHU Mohamed VI.

Nous vous remercions de nous avoir honorés par votre présence. Vous avez accepté aimablement de juger cette thèse. Cet honneur nous touche infiniment et nous tenons à vous exprimer notre profonde reconnaissance.

Veillez accepter, cher maître, dans ce travail l'assurance de notre estime et notre profond respect.

A

Notre maître et juge de thèse :

Pr. N. CHERIF IDRISSE EL GANOUNI, Professeure agrégée de radiologie, CHU Mohamed VI

Nous vous remercions de nous avoir honorés par votre présence. Vous avez accepté aimablement de juger cette thèse. Cet honneur nous touche infiniment et nous tenons à vous exprimer notre profonde reconnaissance.

Veillez accepter, cher maître, dans ce travail l'assurance de notre estime et notre profond respect.

A

Dr. M. El BOUJHI, professeur assistant au service de chirurgie maxillo-faciale, CHU MohaMohamed VI

Nous vous remercions sincèrement pour l'aide précieuse et incomparable que vous nous avez prodigué.

Veillez trouver ici l'expression de mon immense gratitude et ma profonde estime.

A

Dr. S. LAMHITI, résident au service de chirurgie maxillo-faciale, CHU Mohamed VI

Nous vous remercions sincèrement pour l'aide précieuse et incomparable que vous nous avez prodigué.

Veillez trouver ici l'expression de nos sentiments les plus distingués.

Aux

Autres Résidents du service de chirurgie maxillo-faciale, CHU Mohamed VI

Nous vous sommes très reconnaissants de l'aide apportée tout au long de ce travail. Veillez trouver ici l'expression de nos sentiments les plus distingués.

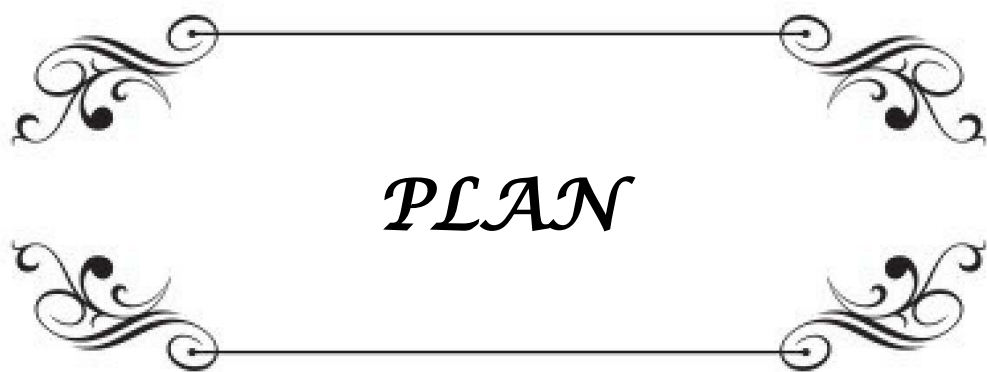
A

Tout le personnel du service de chirurgie maxillo-faciale, CHU Mohamed VI

En témoignage de ma gratitude et de mes remerciements.

A

Toute personne qui de près ou de loin a contribué à la réalisation de ce travail.



***PLAN***

<b>INTRODUCTION</b> .....	<b>1</b>
<b>PATIENTS &amp; METHODES</b> .....	<b>4</b>
<b>RESULTATS</b> .....	<b>7</b>
I.RESULTATS EPIDEMIOLOGIQUES .....	8
1.Terrain .....	8
II.RESULTATS DE L'EXAMEN CLINIQUE : .....	9
1.Poids : .....	9
2.le périmètre crânien : .....	9
3.Type de la malformation : .....	9
4.Signes retentissements : .....	10
III.RESULTATS D'EXAMENS PARA CLINIQUES : .....	10
IV.TRAITEMENT : .....	11
1.Prise en charge anesthésique : .....	11
2.Technique opératoire : .....	12
3.les indications : .....	12
4.les incidents peropératoire : .....	12
5.la durée de l'intervention : .....	12
6.les suites postopératoire : .....	12
7.Séjour en réanimation : .....	12
<b>DISCUSSION</b> .....	<b>14</b>
I.HISTORIQUE : .....	<b>15</b>
1.YEUX, astrologie, astronomie,Dieux et Puces : .....	15
2.L'œil est l'expression des Emission, des influences : .....	20
3.Être un monophtalmique : .....	21
4.Êtres polyophtalmiques : .....	24
5.Les yeux heterotopiques : .....	24
6.Surface oculaire et autres similtudes dans le corps : .....	25
7.YEUX ET DE GÉOGRAPHIE .....	26
II.DEVELOPPEMENT CRANIOFACIAL : .....	<b>27</b>
1.La phase embryonnaire : .....	27
2.Développement fœtal : .....	28
3.La période néonatale : .....	29
4.Croissance de la base du crâne : .....	29
5.Croissance de l'orbite osseuse : .....	30
6.Mécanismes : .....	30
III.RAPPEL : .....	<b>31</b>
1.Anatomie chirurgicale de l'orbite .....	32
2.Anatomie chirurgicale des paupières .....	32
3.Anatomie de la conjonctive .....	45
4.Vascularisation de l'orbite .....	48
5.Drainage lymphatique de l'orbite .....	48

6.Architectonie du squelette facial.....	49
7.Classification.....	52
IV.CLASSIFICATION :.....	53
1.Classification génétique :.....	53
2.Classification anatomique:.....	53
3.Classification embryologique :.....	53
4.Formes anatomopathologiques :.....	55
V.EPIDEMIOLOGIE :.....	56
VI.ETIOLOGIE–GENETIQUE–DIAGNOSTIC ANTENATAL :.....	57
1.Les malformations de l’orbite osseuse :.....	57
2.Les crâniosténoses :.....	58
VII.DESCRPTION CLINIQUE ET IMAGERIE :.....	60
1.Pathologies de l’orbite osseuse :.....	60
2.Orbite post radique :.....	65
3.Les synostoses de la voûte :.....	65
4.Plagiocéphalie :.....	69
5.Brachycéphalie :.....	71
6.Oxycéphalie :.....	73
7.Dysostoses craniofaciales avec synostoses ou dysostosténoses :.....	75
VIII.LE RETENTISSEMENT FONCTIONNEL ET MORPHOLOGIQUE :.....	79
1.Lié aux crâniosténose :.....	79
2.Lié aux malformation de l’orbite osseuse.....	81
IX.REMODELAGE :.....	82
1.Les epithèses :.....	82
2.Greffe dermograisseeuse :.....	83
3.Autogreffes osseuses :.....	85
4.les implants et biomatériaux oculaires :.....	85
5.Epithèses orbitofaciales :.....	89
X.TRAITEMENT CHIRURGICALE DES MALFORMATIONS ORBITOCRANIOFACIALES :.....	90
1.Objectifs :.....	90
2.Prise en charge :.....	91
3.Asepsie :.....	100
4.Installation.....	101
5.Techniques opératoires :.....	102
<b>CONCLUSION.....</b>	<b>168</b>
<b>ANNEXES.....</b>	<b>170</b>
<b>RESUMES.....</b>	<b>174</b>
<b>BIBLIOGRAPHIE.....</b>	<b>178</b>



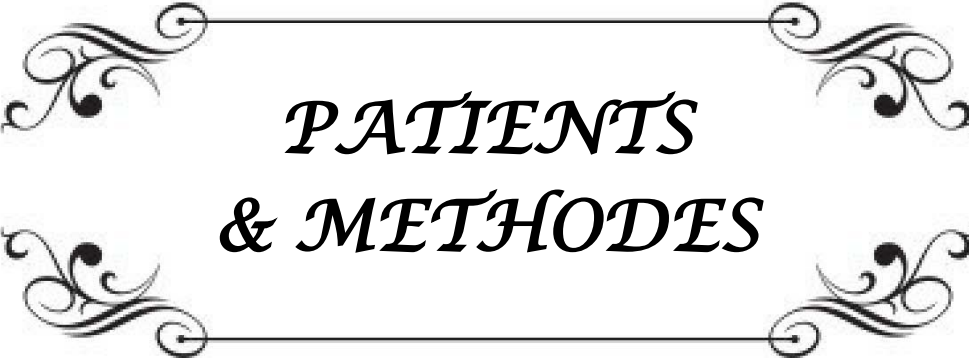
*INTRODUCTION*

L'orbite est un complexe architectural tridimensionnel à contenu noble d'importance ,fonctionnel majeure de complexité,embryologique reconnue et le rôle esthétique n'est certainement pas à prouver.Sa topographie crâniofacial fait tout la complexité de sa situation anatomique et fait de lui un véritable confin crâniofaciale ou s'associé le savoir faire plasticien crânio-maxillo-faciale et la prudence neurochirurgicale .C'est ainsi que toute tentative de reconstruction de cette région est réellement problématique .cette problématique est multiple :

1. la classification de ces malformations n'est que pauvrement décrite dans la littérature qui se départage entre la classification purement anatomique de PAUL TESSIER et la classification embryo-chirurgicale du Pr.von der Meulen et Coll.De cette difficulté de classification découle une difficulté de définition nosologique des entités.
2. L'absence de consensus chirurgical .En fait ,la répartition des malformations orbitaires telles que énoncé par nos maitres Tessier,Stricker et Raphael reste simpliste et les ouvrage ainsi que les articles n'en décrivent que les principes .C'est ainsi ,que le délai de cette chirurgie se voit alors inventé sur table opératoire et transmis comme un savoir sacré de la main d'un chirurgien à ses disciples. Il s'agit de l'aboutissement chirurgical ultime d'une carrière chirurgicale, l'assemblage d'un ensemble de principes de chirurgie plastique crânio-maxillo-faciale et la mise à l'épreuve de toute l'expertise chirurgicale consistant à mettre en exercice le sens morphoesthétique du chirurgien.Le terme remodelage crânio-facial n'est qu'un terme générique englobant toute une science dévaluation et d'adaptation. Les progrès techniques de l'imagerie permettant des reconstructions 3D anatomique et l'avènement de l'impression stérolithographique ainsi que des logiciels de simulation chirurgicale ,ont certainement amélioré la précision diagnostique mais ont eus peu de répercussions sur la prise en charge thérapeutique .Par contre le

progrès anesthésique a permis d'intervenir de plus en plus précocément et d'alléger les suites postopératoires de cette chirurgie et d'en diminuer la morbidité et la mortalité.

A travers ce travail de thèse nous essayons d'illustrer cette problématique et d'essayer de proposer un protocole thérapeutique adapté à notre contexte africain.



*PATIENTS  
& METHODES*

## **I. METHODES ET ANALYSES**

L'étude est rétrospective et porte sur 15 dossiers de patients ayant eu une malformation orbitocrâniofaciale qui ont été hospitalisés au service de Chirurgie Maxillo-faciale et esthétique, CHU Mohamed VI, Hôpital Ibn Tofail.

Ce travail couvre une période de 5 ans allant de mai 2007 jusqu'au mai 2013 . Le recul moyen est de 8 mois.

### **1. Critères d'inclusion**

Nous avons retenu dans cette étude les dossiers des patients:

- Présentant une malformation orbitocrâniofaciale
- Opérés dans le service de chirurgie maxillo-faciale et esthétique durant la période d'étude

### **2. Critères d'exclusion**

Nous avons exclu tous les dossiers non exploitables.

### **3. Collecte de données**

Le recueil des données a été réalisé à partir du dossier médical des patients qui ont été hospitalisés au service , du registre du bloc opératoire ,ainsi la photothèque des patients opérés au service.

### **4. Définition des variables analysées**

L'étude a été réalisée à l'aide d'une fiche d'exploitation (annexe 1) qui renseigne sur :

L'épidémiologie (âge, sexe , date de consultation),

La clinique ( poids ,le périmètre crâniens , types de la malformation,signes neurologiques et visuels )

Et surtout la thérapeutique (délai d'intervention, voies d'abord, technique chirurgicale, matériaux de reconstruction, les complications et les séquelles)

## **5. Analyse des données**

La saisie des textes et des tableaux a été faite sur le logiciel Word XP et celle des graphiques sur le logiciel Excel XP. L'analyse statistique des données a été faite à l'aide du logiciel Sphinx et SPSS version 10.

A decorative rectangular frame with ornate, symmetrical scrollwork at each corner. The word "RESULTATS" is centered within the frame in a bold, italicized, serif font.

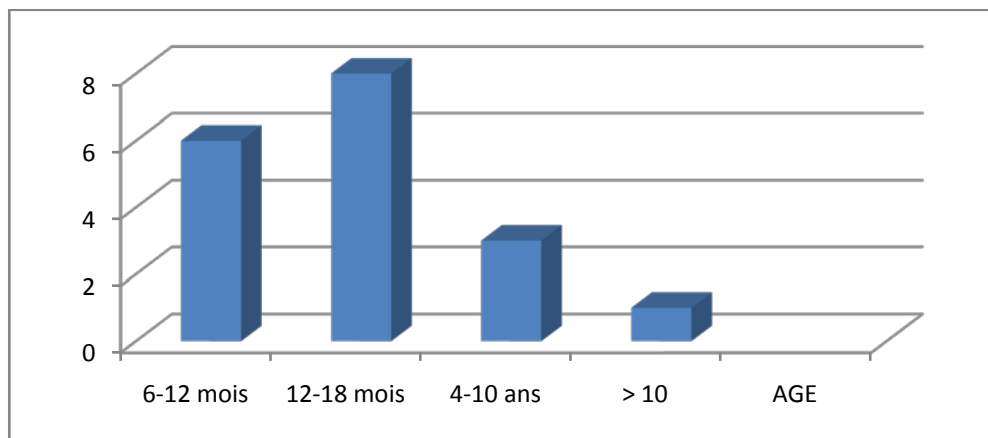
***RESULTATS***

## I. RESULTATS EPIDEMIOLOGIQUES

### 1. Terrain

#### 1.1. Age :

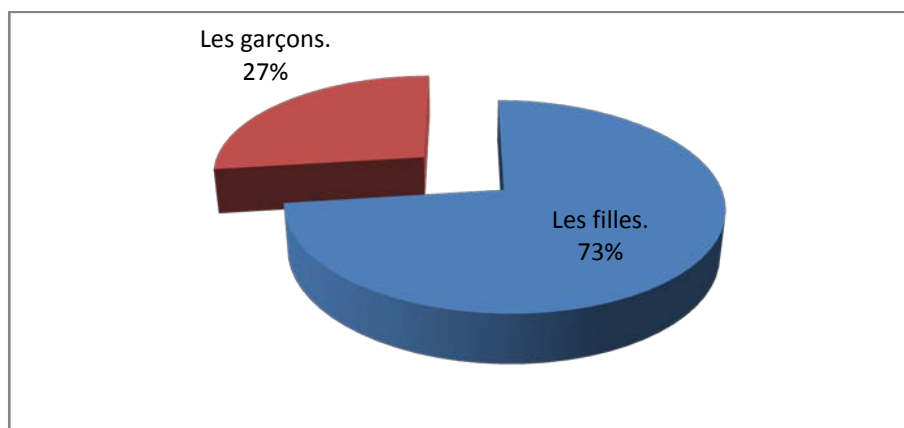
La moyenne d'âge était de 17,5 mois. La répartition selon les tranches d'âge est illustrée dans la figure1 :



**Figure 1** : Répartition selon les âges

#### 1.2. Sexe

L'étude de la répartition par sexe (Fig. 2) a retrouvé que 11 patients étaient de sexe féminin soit (73 %). Le sex-ratio était de 11 filles pour 4 garçons.



**Fig.2:** Répartition selon le sexe

**1.3. date de consultation :**

Dans notre étude , les patients ont consultés à l'âge de 17 mois

**II. RESULTATS DE L'EXAMEN CLINIQUE :**

Le diagnostic des malformations de l'orbite osseuse était essentiellement clinique, néanmoins, on a complété l'examen par un bilan radiologique.

L'examen clinique recherchait certaines lésions pouvant mettre en jeu le pronostic vital du patient ou le pronostic fonctionnel de l'œil.

**1. Poids :**

Le poids moyen a été de 12,13 kg avec des limites allant de 9 kg à 18,2 kg

**2. le périmètre crânien :**

Moyenne du périmètre crânien a été de 48 cm

**3. Type de la malformation :**

Dans notre étude on a trouvé 5 cas de plagiocéphalie (33%), 2 cas de microrbitisme (13%), 1 cas de trigonocéphalie ( 6%), 1 cas de brachycéphalie (6%) , 2 cas de cohen ( 13%), 1 cas de tessier III (6%), 1 cas de lymphangiome kystique (6%), 1 cas de holoprescencéphaly ( 6%), 1 cas de dysplasie orbitaire (6%).

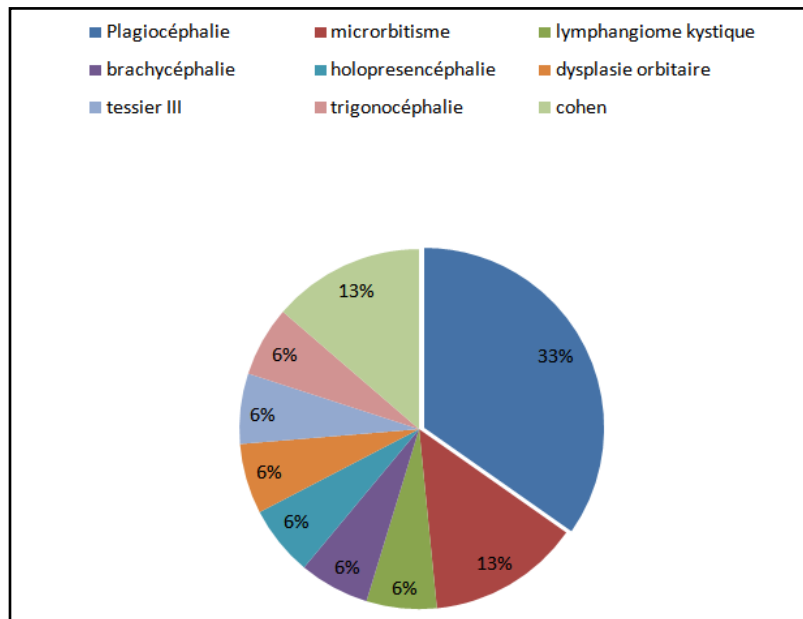


Figure : La répartition des différents types des malformations

#### 4. Signes retentissements :

Tableau I: résultats d'examen clinique

Les signes du retentissements		
Signes cliniques	Nombre de cas	%
Œdème palpébrale	1	6 %
Atrophie optique	0	0%
Enophtalmie	0	0%
Exophtalmie	0	0%
strabisme	1	6%
hypertélorisme	2	13%
exorbitisme	2	13%
Retard psychomoteur	1	6%
Signes de hypertension intracrânienne	1	6%

### III. RESULTATS D'EXAMENS PARA CLINIQUES :

Bilan radiologique La radiographie du crâne était réalisée chez 2 patients (13%), au service de chirurgie maxillofaciale,

La tomodensitométrie du massif facial en coupes axiales et coronales était réalisée chez les 15 patients (100%). Une reconstruction 3D n'a été possible que chez 10 patients ( 66%).

L'IRM cérébrale a été demandée chez 2 patients ( 13 %)

FO était demandé chez 4 patients ( 26 %)

## **IV. TRAITEMENT :**

L'attitude thérapeutique a été guidée par l'examen clinique et surtout les lésions objectivées sur le scanner.

### **1. Prise en charge anesthésique :**

#### **1-1 classification ASA :**

Les patients opérés pour une malformation orbitocrâniofaciale sont classés selon la classification de l'American society of anesthesiologists ASA1 chez 10 patients.

#### **1-2 Bilans pré-opératoires :**

Le bilan préopératoire est demandé chez tous les patients.

#### **1-3 Peropératoire :**

La technique anesthésique d'endormissement ne présente pas de particularité. L'induction au masque est utilisée chez 9 patients, est souvent préférée à l'induction intraveineuse, cette dernière est utilisée chez 4 patients. une intubation orale réalisée pour tous les patients,

- au moins deux cathéters courts périphériques (20 à 22 G) dans des territoires différents pour tous les malades
- un monitoring invasif de la pression artérielle, excellent reflet du remplissage vasculaire et des variations hémodynamiques pour tous les malades

- un cathéter veineux central avec mesure continue de la pression veineuse centrale :pour 3 patients

Une antibiothérapie prophylactique est donnée chez 10 patients, à base **d'amoxicilline acide clavulanique**.

- **Installation :**

La majorité des interventions se déroule en décubitus dorsal chez 15 patients

- **Transfusion sanguine :**

Le nombre des patients transfusés est 15 patients (100%)

## **2. Technique opératoire :**

### **2-1 voie d'abord :**

Les voies d'abord utilisées :

La voie médiopalpébrale inférieure chez 4 patients ( 26 %)

La voie vestibulaire supérieure chez 2 patients ( 6%)

La voie coronale chez 12 patients ( 80 %)

### **2-2 l'ostéotomie de l'orbite osseuse :**

Ostéotomie orbitaire totale chez 2 patients ( 13 %)

Ostéotomie orbitaire segmentaire chez 10 patients( 66 %)

Ostéotomie interorbitaire chez 2 patients( 13 %)

Crâniotomie avec avancement et valgisation unilatérale chez 6 patients( 40 %)

Crâniotomie avec avancement et valgisation bilatérale chez 5 patients (33%)

### **2-3 la greffe :**

Greffe osseuse chez 5 patients( 33 %)

Greffe graisseuse chez 2 patients( 13 %)

**2-4 la reconstruction par des biomatériaux :**

la reconstruction par des biomatériaux est utilisé chez 1 patients( 6 %)

**3. les indications :**

Un traitement chirurgicale type plastie de Von Der Meulon devant un cas de TessierIII, chéioplastie chez une patiente porteuse d'holoprosencéphalie remodelage fronto-orbitaire devant, un cas de brachycéphalie, 5 cas de plagiocéphalies, 2 cas de microrbitismes, 1cas de trigonocéphalie, 1 cas de cohen Bipartition faciale chez 1 cas de cohen utilisation de ciment biologique chez un cas de plagiocéphalie.

**4. les incidents peropératoire :**

La brèche de la dure mère chez 7 patients( 46 %)

L'hémorragie peropératoire chez 4 patients( 26 %)

**5. la durée de l'intervention : ...5 heures**

**6. les suites postopératoire :**

Simple chez 10 patients( 66 %)

Complication septique chez 0 patients

Décès chez un seul patient

**7. Séjour en réanimation : 48h systématique.**

Extubation à 1H.



***DISCUSSION***

## **I. HISTORIQUE :**

L' image-d'une abeille, une fleur, un œil est très simple représentation symbolique de la perception visuelle d'une grande entité plus complexe. Le graphique la représentation de la surface oculaire représente et évoque un organe profond et une physiologie complexe et processus psychologique. Par conséquent, cet article, les termes «œil» ou encore "Sens visuel" pourrait, dans la plupart des cas, être remplacé par le terme "surface oculaire ", et vice versa. Le présent document ne se réfère pas à cette symbolisme universel de toutes normales perceptions visuelles. Elle se réfère à l'image externe d'un allégorisante des yeux ou symbolisant autre chose qu'un œil. Une telle expression symbolique a souvent été démontrée dans la culture humaine. ces symbolismes de la surface oculaire ont été exprimé par de nombreuses transmutations de l'œil: déformation, augmentation, diminution, déplacement vers une autre position anatomique, la multiplication, la réduction d' un œil, l'isolement, l'expression de couvercle d' amour ou la colère, etc.

### **1 – YEUX, astrologie, astronomie, Dieux et Puces :**

Depuis le débuts de l'humanité dans les cultures du Paléolithique à la grande civilisations de l'Indo, du Nil, du Tigre, et de l'Euphrate quelques millénaires avant notre ère, les humains ont essayé d'interpréter l'extérieur et phénomènes intérieur de leur corps. Animisme astrologiques et astronomiques joués un rôle important dans leur conceptions. Le soleil, la lune, et les étoiles, en raison de leur tour formes et leur émission de lumière, étaient souvent interprété comme les yeux et, Par conséquent, en tant que personnes, des âmes, ou Dieux. Cette croyance a existé pendant une longue durée, il persiste encore fortement aujourd'hui dans les cultures primitives, mais il a été tempéré dans les pays développés. Parce que les humains sont des êtres diurnes, le soleil a joué un rôle important et, en général, rôle positif dans la leurs conceptions. La surface de l'œil est comparable à celui du soleil. Les deux plus similitudes caractéristiques sont la relation entre la lumière et vision (depuis des millénaires, on croyait que l'esprit de vision émerge de l'œil) et le rondeur de cornée / iris.

Cils pourraient également être inclus dans le concept en raison de leur similitude avec les rayons divergents de lumière (**Figure 1**)



**Figure 1.** Idole préhistorique de la ibérique néolithique avec les yeux représentés par soleils. Circa 6000 BP. (Musée Archéologique Nacional. Madrid) .2



**Figure 2.** Pendant avec la Oudjat ou reconstituées Eye of Horus, le dieu de la lumière (Musée égyptien du Caire).

Dans les anciennes cultures égyptiennes, le soleil a été identifié à différentes époques avec les dieux Ra, Ammon, Aton, Osiris, et Horus. Comme dans d'autres religions, les principaux dieux et leurs attributs changés de manière continue le long du cours du temps, et diverses branches souvent développées. Le plus connu de ceux mythologique histoire est celle de l'œil d'Horus (**Figure 2**). Les dieux Osiris et Seth étaient frères. Osiris a représenté la lumière et l'obscurité Seth. Seth a tué Osiris. Horus, fils d'Osiris et d'Isis, tout en luttant contre son oncle Seth, perdu un œil. Thot, dieu de la sagesse et écriture, réparé l'œil d'Horus, et cet œil est devenu connu sous le nom Oudjat (ce qui signifie œil réparé). Par conséquent, Thoth était considéré comme le patron d'oculistes (bien que dans certains époques, cette patron était Dwaw), 3 et l'oeil d Horus symbolise Dieu, la fontaine de fluide magique. En égyptien classique histoire, l'œil d'Horus avait beaucoup rôles à différents guérir les maladies oculaires, pour servir d'amulette pour protéger contre le mauvais œil, de permettre aux personnes mortes à voir à travers, etc. L'inter-relation de soleil des yeux joué un rôle important dans d'autres cultures. Par exemple, dans le celtique de Gallois langue, l'œil est de I, ce qui est le Celtic Nom britannique

pour le soleil. En Celtic Irlandais, le soleil est métaphoriquement nommé "L'oeil du jour" (llygad y dydd). La lune a également à une relation symbolique avec les yeux. Parmi les de nombreuses variantes historiques de la Oudjat est que l'oeil droit de Horus représente le soleil et l'œil gauche la lune. Cette croyance est répétée dans les livres hindous Bhagavad Gita et Upanishad. en Laokiuon 'S taoïsme du Japon, l'œil droit de Panku représente le soleil, l'activité, et l'avenir, et l'œil gauche représente la lune, la passivité et l' passé. Dans la culture Samoyède, le ciel a deux yeux, le soleil étant de la bonne un et la lune le mauvais.

Les étoiles ont aussi été liées avec les yeux. Les peuples primitifs, quand ils observent les étoiles dans le ciel, la pensée ils étaient des esprits ou des yeux qui regardent-elles. Quand ils ont remarqué que chaque nuit ces points brillants maintenu la même position relative, ils associés avec une plus grande importance et d'avoir eu des relations inter- avec l'autre et avec l'homme. Cela est toujours maintenu dans l'astrologie et de la connaissance de la horoscopique passé, présent et avenir. Certains mobiles points (planètes et des comètes) entre eux ont été interprétés de différentes façons. Dieux et les esprits avec des organismes ou des vêtements couverts d'étoiles ou des yeux ont été répétées dans toutes les cultures. Le Sumérienne Bull, qui a émergé à partir de Nun (Musée du Louvre), est couvert avec des stars comme les yeux. Dans la culture hindoue, Shiva, le dieu du firmament et des batailles, qui préside à la La mythologie védique, était connu comme «Le Dieu des Mille yeux. "Dans l' Harivamsa, il est nommé «The Unique et Dieu terrible de millions yeux "Interprétations polythéistes ont origine à plus ou moins indépendant dieux locaux, des cultes, des groupes de prêtres, temples et des organisations. Dans le XIV siècle avant notre ère, le pharaon d'Egypte, Amenhotep IV, a tenté d'unir de nombreux temples de divinités différentes et les prêtres dans une croyance unique Dieu, de sorte que, en plus de la tenue gouvernementale et les pouvoirs politiques (monarchie), il pourrait également représenter la religion. Ainsi est apparu le premier exemple clair de monothéisme. Aton, le dieu du soleil, était ce dieu unique, et Amenhotep IV changé son nom pour Akhen-Aton et lui-même présenté comme son descendant et son seul représentative. Le Grand Sceau, conçu sur le temps que les treize colonies ont proclamé leur

indépendance Angleterre, est toujours maintenue aux États-Unis Billet de 1 \$ (figure 4). Le plus commun Freemasons triangle est de 72 ° dans chaque angle latéral et 36 ° dans le supérieur angle, et a également un œil au centre. L'histoire a montré que, malgré doctrines confessionnelles et du Comportement, moralité humaine n'a pas boudé continu abuser de la société, et il serait semblerait que ce ne sera pas substantiellement changer dans un avenir prévisible. Une pourrait envisager, par hypothèse, un avenir quand un corps caveux cybernétique puce serait insérée obligatoirement dans tous les êtres humains, ce qui permet leur exacte localisation et l'activité à déterminer.

Cela entraînerait une progressive changement dans la morale universelle. Cette puce l'œil qui voit tout serait probablement de plate forme fusiforme similaire à la surface de l'oeil, pour faciliter l'implantation.



**Figure 4.** Le Grand Sceau des Etats–Unis imprimé dans le billet de 1 \$. Le pyramidion est substitué par l'oeil de Providence, y compris à l'intérieur de l' œil de Dieu en perspective frontale, montrant la surface oculaire, couvercles, et même une petite partie du sourcil, et à l'extérieur du triangle est une rayonnante de la lumière.

Les yeux sont l'expression des receptions et de la connaissance

L'image d'un œil symbolise la vision et la connaissance. En général, un œil ouvert représente l'observation et l'apprentissage, un œil fermé représente le blocage de l'entrée de l'information au cours de l'abstraction, la méditation ou le sommeil et la cécité représente un manque terrible visuel de l'information, ce qui en fait l'objet différent de

ses camarades voyants. L'œil symbolique en tant qu'expression de recevoir une information commune à toutes les cultures. Les sarcophages égyptiens ont parfois deux yeux, de sorte que le personne décédée peut voir les environs du monde.<sup>7</sup> Le dieu bouddhiste chinois Kuan Yin est parfois représenté avec un œil dans le creux de chacun de ses nombreuses mains pour exprimer que ces mains "savent ce qu'ils font."

Dans les cultures islamiques à la lettre ha écrite avec deux anneaux, soit la dualité, et en raison de leur analogie avec les yeux, la vision intérieure. Cela est aussi une représentation de la Conférence islamique spiritualité (Ayn-el-Qalb, "The Eye of Cœur »).

Le sceau d'identification actuel de la Société Européenne est Ophthalmologique une larme tombant, au centre de laquelle dans la partie supérieure est un soleil avec un oculaire exprimant la connaissance de la surface, la science, et, dans ce cas particulier, ophtalmologie. Dans la partie inférieure est Zeus transformé en taureau portant le jeune Europa sur la Méditerranée mer de Crète, où il a fait son enceinte (**Figure 5**).



**Figure 5.** Sceau de la Société européenne d'Ophtalmologie. Dans une larme limitée par le latin nom de la Société Européenne d'Ophtalmologie est, dans la partie supérieure, un œil (globe oculaire, couvercles, les sourcils) à l'intérieur d'un soleil rayonnant sur lanuages. Dans la partie inférieure est Zeus sous la forme d'un taureau, enlevant la jeune Europa et sa réalisation à travers la mer de Crète, où Minos a été conçu.

## 2- L'œil est l'expression des Emission, des influences :

L'œil n'est pas seulement l'organe de la perception, mais aussi l'organe d'émission et la manifestation des attitudes personnelles. La surface de l'oeil, si elle était réduite à la cornée exposée et scléroconjonctive, est très limitée pour exprimer des états de l'esprit, parce que leurs modifications éventuelles, telles que la taille de la pupille et la congestion / rétrécissement de la cuve de la sclérose conjonctivale trigoni, sont pas appréciable à l'œil nu. Par conséquent, l'expressivité principale des globes oculaires sont réduites à leur position. L'orientation directe des yeux à l'autre personne signifie attention, la supériorité ou enrapture. Ne pas regarder directement signifie indifférence, d'infériorité ou de timidité. Pour regarder vers le bas, c'est la soumission et l'obéissance.

Pour rechercher l'abstraction, l'introspection, ou le renvoi à Dieu. L'œil est l'organe des interrelations personnelles, la première partie du corps qui on observe. Par conséquent, l'inexpressivité relative du globe oculaire lui-même a été corrigée, avec le globe oculaire étant complété par l'expression des paupières, les sourcils, d'autres parties du visage et du corps, et le tears.<sup>8</sup> Par conséquent, phylogénétique évolution et culturel utilisations ont donné les muscles des paupières très riches répertoire des expressions pour émettre l'information et d'exprimer des ordres, séduction, fulmination, attention, amour, la colère, la bienveillance, etc

Parfois, l'œil a émis une puissante influence sur les personnes et les objets qui ont fait l'objet de son attention. Cette influence a parfois été exagérée. Par exemple, dans la légende grecque des trois Gorgones, l'un d'entre eux, Medusa, avec ses yeux, transformé en pierre l'objet qu'elle regardait. Poseidon réussi à séduire Méduse dans un temple d'Athéna, et, pour se venger, Athena a ordonné Persée de la tuer. Quand elle dormait, Persée, observation elle n'est pas directement mais par la réflexion à son bouclier pour éviter son directe vue, son décapité. En récompense, il reçu deux sandales ailées. Une autre légende raconte que le visuel émission de puissance existe dans le celtique cultures, celle des Ulatas, dans lequel Tricastal, un champion

de l'Ulster, tué ses ennemis juste en les regardant. En la culture indienne, l'œil frontal (le troisième œil) de Shiva, qui représente feu peut brûler les choses en cendres (Figure 6).

Le mauvais œil est une influence maléfique induite par le regard des envieux personnes et des sorcières. C'est une superstition qui existait probablement déjà en la préhistoire, qui était déjà documentées dans les temps historiques de Babylonienne et cultures égyptiennes, était présent dans tous les peuples et les cultures, et qui persiste dans plus de la moitié de la population mondiale. il est de nombreuses façons de protéger contre le mal œil, mais le plus célèbre qui est lié à une image de l'œil appartenant à La culture islamique: la main de Fatima (Figure 7), la fille de Mohammed, est une main ouverte d'un œil à palmiers qui protège du mauvais œil.



Figure 7. Eye of Fatima, the daughter of the prophet Mohammed, placed in the center of the palm of a hand. It is used as an amulet in some Islamic cultures

### 3- Être un monophthalmique :

Une personne peut être monophthalmique par origine naturelle ou parce qu'un naturellement personne deux yeux a perdu un œil.

Le premier type de monophthalmos est représentée par des personnes mythiques, tels comme le cyclope. Leur œil est hétérotopique et en général placée au centre du front. Pour les Grecs classiques, ayant seul œil a été associée à l'absence front. Pour les Grecs classiques, ayant un seul œil a été associée à l'absence de la sagesse et exprimé seulement physique la force et de la puissance. Ce fut le cas des Arimaspes, qui vivaient dans le nord de la Scythie, en Asie de l'Ouest près de la mer Caspienne. Mieux connus sont les cyclopes qui a aidé le ferronnier Hefestos à forger le fer dans le souterrain espaces du volcan Etna, en Sicile. L'un d'eux était Polyphème (**Figure 8**), qui a été aveuglé dans son seul oeil par Ulyses pour escape.<sup>9</sup> D'autres personnages monophthalmic de la mythologie grecque sont les Grées. Ils étaient trois femmes monstrueuses qui n'avait qu'un seul œil pour les trois d'entre eux. Ils passèrent cet œil à une autre comme et quand ils en avaient besoin. Mais dans l'un de ces échanges, Persée volé l'oeil. Le Graeae accusé l'autre du vol, jusqu'à ce que Persée confessé et a renvoyé l'œil échange d'apprentissage de la localisation de Gorgones et les nymphes. Le deuxième type de monophthalmos se réfère à des personnes normales qui devrait avoir deux yeux, mais ont perdu un œil. Les deux yeux sont dans leur milieu naturel place, et parfois d'une perte est recouverte d'une correction, soit pour éviter l' laid aspect du visage ou d'éviter la possible émission maléfique de cet œil.

Dans le germanique nordique européenne culture, le plus important des dieux était Wotan (Odin dans les pays scandinaves), le dieu de la guerre. Dans une légende, il a perdu un œil, car il lui a donné en reconnaissance de son Mimir professeur. Selon d'autres légendes, il a été né avec un seul œil, car dans notre système planétaire il ya seulement un soleil (équivalent à un oeil), et Wotan, le dieu soleil. Dans les cultures anciennes, les années étaient identifiées par les saisons et par le soleil à midi. Cependant, les différences dans la position du soleil à partir d'un jour à l'autre est si peu jours ont été considérés dans les saisons et jours solaires étaient liées avec la forme de la lune, exprimée en quatre périodes (pleine lune, demi lune, nouvelle lune, et l'autre moitié croissant lune). Chaque trimestre correspondait sept jours solaires, et donc initié la division en quelques semaines. Bien aujourd'hui on observe rarement la lune, et

malgré l'utilisation de la virgule système métrique, nous avons maintenu la semaine maladroite sept jours. Dans l'Occidentales cultures, le quatrième jour de la semaine a été libellée en latindies Mercurii, et, plus tard, certains germanique peuples convertis à jour de Wotan ou le mercredi (du vieil anglais wódnas Dæg, jour de Woden). Ainsi, le mercredi de la culture anglaise et Wodanesdag de la langue suédoise est le Mercurii meurt latine (Mercoledì dans Italien, en français Mercredi, Miércoles en espagnol) des langues romanes. Difficile cependant, il peut être à croire, aujourd'hui encore, certains ophtalmologistes superstitieuses refuser de fonctionner les yeux le mercredi pour éviter le risque causant la perte d'un œil. Dans la mythologie celtique, le "Fomere" sont des personnes desfigured maléfiques, qui, en raison de mutilation, avoir un seul oeil, d'une part, et d'un pied, qui actions.<sup>3</sup> négatifs symboliser le folklore des Asturies et de Cantabrie, dans Nord de l'Espagne, également avec un Celtic et Culture ibérique, le "ojáncanu" est un satanique géant aux cheveux roux et seulement un œil sur la courbe nasal supérieur et mesophryon, qui vivait dans des cavernes et tué les paysans quand il est allé rupture. Son épouse, la "ojáncana," est encore plus cruelle et plus laid que son mari.



**Figure 8.** Polyphemus, a cyclope of Sicily Painting of J.H.W. Tischbein (1751-1829).

#### 4- Êtres polyophtalmiques :

Le nombre des yeux est généralement considéré comme un symbole de caractéristiques positives: attention, la culture, le pouvoir.

Dans la culture babylonienne, quatre il ya des millénaires, le Zodiaque céleste a été amélioré avec un scientifique et signification religieuse, et le polyophtalmique figures animales des étoiles est devenu commun. Dans la culture hindoue, les nombreux yeux dans les ailes peuvent représenter les étoiles à regarder d'Indra. Dans la culture chrétienne, Jean-évangéliste dit dans l'Apocalypse<sup>10</sup>:

"Dans le centre et autour du trône de Dieu étaient quatre animaux, pleins des yeux: un lion, un taureau, un aigle et un homme;

Chacun des quatre animaux avaient six ailes, pleins des'yeux à l'intérieur et à l'extérieur. Et ils dirent: jour et nuit: Sanctus, Sanctus, Sanctus ». (Ceci est illustré dans Figure 9.) L'agneau apocalyptique avait sept yeux répartis en deux vertical colonnes, trois d'un côté, et quatre d'autre part. Dans l'art byzantin, le tetramorphos vus par Ezequiel avaient têtes de lion, taureau, homme et l'aigle Polyophtalme, en dépit d'être naturel, représente généralement confiance et le plaisir. les polyophtalmes apparents produit chez les patients examinés avec un phoropter .

#### 5- Les yeux heterotopiques :

Êtres poly-et monophthalmique, si elle est symétrique, sont inévitablement hétérotopique, tout comme le cyclope. L'heterotopisme indique également différentes symbolismes qu'ils soient dans le front, les mains, les ailes, la poitrine, le nombril, ou dispersée sur le corps. Les yeux hétérotopes sont très fréquents dans les mythes asiatiques, généralement en tant qu'expression de supériorité. brahmanisme indien a été modifié par le Bouddha dans le VI siècle avant notre ère. Leurs cultes élargi au Tibet, Asie centrale et orientale.

Ils eu de nombreuses modifications évolutives. Dans le bouddhisme du Tibet, le Népal et

La Mongolie, la Tara blanche est un sauveur déesse prise de l'hindouisme. Tara est né des larmes de Avalokitesshvara (interprété comme "le Seigneur qui regarde du ciel »), quand il pleuré en regardant sur le monde de la souffrance êtres. Tara Blanche fréquemment apparaît avec sept yeux: deux en position normale, une au niveau du front, et quatre dans les mains et les pieds. Avalokitesvara changé en Chine à Kuan Yin, qui est parfois représentée dans siècle avant notre ère III-IV dans le Céleste

Empire comme une figure humaine avec onze petits visages et «mille bras» et, dans le creux de ses bras, il est souvent un oeil. Le mythe indien de Indra élargie pour les Grecs, se transformer dans Panoptes, à savoir, «celui qui voit tout», mentionné dans la légende d'Argos (cité dans l'Iliade et l'Odyssée).

Héra, par vengeance, métamorphosé Io en vache et Panoptes ordonné de garder un œil sur elle. Cependant, Hermès, avec sa musique, fait les cent yeux d'Argos Panoptes sommeil et décapité. Ovide a écrit que Hera Argos converti en un paon, et transféré ses yeux à sa tail.<sup>11</sup> L'art gothique au XIVE siècle était plus humaine et lyrique, avec de fréquentes expressions humaines de Jésus et Marie. Bien que dans le XV et XVI siècles, il y avait beaucoup satanique images et bas-relief, dans certains eux le diable avait une seconde face à l'abdomen, généralement avec des yeux enflammés. Dans la culture d'aujourd'hui, heterotopic yeux peuvent exprimer dans un visage plusieurs possibilités des états d'esprit selon leur emplacement, la position, l'orientation, et suggestions du couvercle.

## **6- Surface oculaire et autres similtudes dans le corps :**

Les yeux ont d'abord été identifiés par les étoiles et, plus tard, avec la vulve. La sexualité est un instinct permanent maintenir les espèces animales. Non que nos ancêtres préhistoriques, mais aussi les gens d'aujourd'hui, paient constant attention à la sexualité, comme en témoigne leur / notre intérêt et de représentation dans l'art. Vulve et surface oculaire ont quelques similitudes dans leur morphologie: grandes lèvres et les petites lèvres avec couvercles, l'entrée du vagin, le clitoris avec pupilla composé avec caroncule et plica semilunaris, et des glandes de

Bartholin sécrètent des larmes. Dans la préhistoire, l'œil et de la vulve sont souvent représentés dans les gravures et peintures, et parfois il n'est pas clair quand ils font la une, l'autre, ou une superposition de deux symbolismes . The Eye of le Néguev , généralement interprété comme un œil, me semble être plus d'une vulve en raison de la forme de l'ovoïde périphérique, et sa centrale cercle se trouve à une distance de la jante. Au début du védique culture de l'Inde, vers 1500 avant notre ère, on croyait que Indra, le principal Dieu, en ces temps, séduit la femme de Gautama. Gautama persuadé le Forces Supérieures qui Indra dû avoir sur son corps un millier de personnalités de yoni (en sanskrit, organe féminin), qui plus tard ont été transformés dans les yeux. Plus tard, quand la religion a évolué pour la trinité Brahma (créateur), Vishnu (preservator) et Shiva (le destructeur),

Indra a été considéré comme un serviteur de Shiva. Le mythe d'Indra comprend l'association subconscient des dieux, le ciel, et la procréation. Jung écrit que l'œil représente l'utérus de la mère, et, par conséquent, la pupille de l'oeil reçoit le nom d'un child.<sup>12</sup> Une autre idée est que peut-être le nom de l'élève est à partir de celle de la face de la mère réfléchi sur la cornée en avant de la pupilla, ce qui semble plus réaliste, comme a été exprimé dans cette journal.<sup>13</sup> Encore une fois aujourd'hui, nous pouvons trouver une symbolique association entre la surface oculaire et de la vulve (**figure 10**), et ce sera augmenter à l'avenir, lorsque les sujets sexuelle ne sont plus tabous. Une autre similitude avec corporels l'œil peut être suggéré par des blessures. Au Tibet, la déesse Lhamo est représentée conduisant une mule dans dont croupe il ya un oeil vivant. la légende dit que quand elle s'est enfuie de son mari, il a tiré une flèche à lui que transpercé la croupe de la mule, et Tara a converti la plaie saignante dans un oeil.

## **7- YEUX ET DE GÉOGRAPHIE**

L'œil a une certaine similitude avec sources, puits et volcans parce de la production de fluides. En de nombreuses langues, le terme «œil» aussi sert à exprimer «fontaine». Aussi, le espace interpalpébrale a une relation avec formes géographiques contenant de l'eau, et ainsi de la plupart des différentes parties de la surface oculaire ont été nommés avec des noms

topographiques aquatiques. Le l'espace entre la surface oculaire et couvercles est connu comme le bassin lacrymal, et sa teneur en liquide est de la mer lacrymal. La mer lacrymal comporte plusieurs parties: le phrétique ou rétropalpebrale, la citerne lacrimale dans le canthus latéral, le lacus lacrimale dans le canthus interne, les lacrimales ménisques dans le couvercle jantes, et le film lacrymal sur la cornée, et les deux exposés conjonctivale trigoni de chaque côté de la cornée.

La Méditerranée, autrefois connue par les Romains Mare Nostrum (en latin, notre mer), a une similitude avec la morphologie de l'oculaire surface, qui peut allégoriser il – Europe et les côtes africaines avec les couvercles, îles centrales et presqu'îles avec cornée, coin libano-israélienne avec le lacrimalis Cisterna, la mer d'Alboran avec le lacrimalis lacus, le Noir mer avec la glande lacrymale principale, Détroit du Bosphore avec un daryodochus etc La superposition de ces deux chiffres– Mer Méditerranée et oculaire surface peut allégorie et représenter les deux prochains congrès internationaux de la surface oculaire et dacryology: une du film lacrymal et la surface oculaire Society (figure 16), et dont l'autre Société internationale de Dacryology et sécheresse oculaire.

## **II. DEVELOPPEMENT CRANIOFACIAL :**

### **1– La phase embryonnaire :**

La région orbitocrâniofaciale peut se comprendre comme une structure formée de deux enveloppes épithéliales : l'une externe forme la surface épiblastique, l'autre interne limite les organes axiaux (dont le tube nerveux) entre lesquels s'insinue un tissu de remplissage mésenchymateux. Des interactions entre les deux tissus épithélial et mésenchymateux naît l'extrémité céphalique.

Chacune des deux portions de l'extrémité céphalique possède son propre squelette. Celui de la partie neurale est la boîte crânienne essentiellement constituée par le neurocrâne, tandis que celui de la face, le splanchnocrâne ou viscéro- crâne est assujetti à l'étage viscéral [57].

Le crâne constitue la pièce terminale antérieure du squelette axial, son développement est en grande partie sous le contrôle du névraxe. Les ébauches mésenchymateuses qui vont donner les pièces osseuses se modèlent sur le système nerveux et sont induites par lui. Par la suite le squelette axial terminal fixe les limites au développement de son inducteur céphalique [58].

- L'astérique, rectangulaire, est le confluent de sutures pariéto-occipitale, pariéto-mastoidienne et occipito-mastoidienne.
- Le ptérior, rectangulaire, intersection des sutures coronales et sphéno-pariétale.

Les os de la voûte sont séparés des os de la base du crâne par des jonctions chondromembraneuses (Dambrian) ou synchondrosutures. Citons les synchondrosutures sphénoïdo-frontale et sphéno-pariétale qui jouent un rôle d'accompagnement dans les faciocraniosténoses [57].

## 2- Développement fœtal :

Cette phase est marquée par l'apparition des premiers points d'ossification au troisième et cinquième mois de la vie intra-utérine. Les points d'ossification faciaux sont plus précoces que ceux de la voûte [60].

L'ossification s'effectue selon deux modalités : la chondrification préalable et l'ossification mésenchymateuse directe.

Pour la chondrification préalable, le cartilage est secondairement ossifié selon un mode enchondral.

Quant à l'ossification mésenchymateuse directe elle progresse en tache d'huile au sein du mésenchyme [57].

La période d'ossification s'étend au delà de la vie intra-utérine, jusqu'à la troisième année (phase d'expansion cérébrale). Le développement et la croissance des pièces osseuses se fait selon un mode marginal ou radiaire.

### 3- La période néonatale :

Au cours des 12 premiers mois de la vie la croissance cérébrale est explosive : le poids du cerveau double entre 0 et 6 mois et augmente de la moitié entre 6 et 12 mois [59]. L'extrémité céphalique du nouveau né est disproportionnée par rapport au reste du corps associant un crâne volumineux à une face réduite, occupant 1/8 ème du volume du crâne contre 1/16 ème à 2ans et 1/2 à l'âge adulte.

### 4- Croissance de la voûte :

Elle dépend d'un système suturaire large de 1 à 10 mm à la naissance, les sutures se ferment progressivement selon un processus de synostose physiologique. Le tissu conjonctif subit un processus de synfibrose puis de synostose. L'ostéogenèse marginale s'effectue au fur et à mesure que les os s'écartent sous l'influence de la poussée encéphalique. Ce sont des sites de croissance passive.

Toritzky (1932) a montré que l'excision d'une suture n'entrave pas la croissance de la voûte car elle se reconstitue (à condition que la dure mère en regard soit intacte).

La largeur diminue progressivement en même temps que la suture initialement rectiligne prend un aspect festonné selon la sollicitation mécanique de l'appareil sutural [58].

La synostose débute à l'arrêt de la croissance encéphalique par chute de la poussée intracrânienne (Loeshke et Weinhold 1922). Une synostose expérimentale est obtenue si l'on immobilise la suture (Laitinen, Moss, Giblin)[58].

Les tables internes fusionnent à l'âge de 3 mois pour les sutures coronales, vers 2 ans pour la suture sagittale et vers le 15 mois pour la suture métopique. La fontanelle bregmatique se ferme le vers 18 mois, la fontanelle lambdoïde à l'âge de 2 mois, l'astérique au cours de la première année et le ptérion entre 3 et 6 mois [58].

Il a été montré que les ostéoblastes provenant de sutures d'enfants atteints de craniosténoses ont une activité et une vitesse de croissance supérieure à ceux provenant de sutures normales [59].

## 5- Croissance de la base du crâne :

La croissance de la base du crâne dépend d'un système suturaire latéral et d'un système de synchondroses.

Les synchondroses sont des sites de croissance active, qui possèdent un potentiel de croissance indépendant. On les compare aux cartilages de conjugaison des os longs. Lorsque la base du crâne ne peut se développer normalement, il existe un retentissement orbito-facial. La dysmorphie orbito-faciale peut ne pas être évidente à la naissance et apparaître progressivement au cours de la croissance [59].

## 6- Croissance de l'orbite osseuse :

La cavité orbitaire, l'orbite osseuse, interposée entre le massif facial et la base du crâne (étage antérieur surtout) constitue l'infrastructure de l'ensemble orbitopalpebral. Elle abrite le globe oculaire, mobile dans la cavité conjonctivale et sonson appareil musculo-ligamentoadipeux. Elle donne appui au diaphragme palpébral et à ce titre elle est un des substrats du regard, élément essentiel de l'identité. L'orbite se décompose en une courte portion postérieure, immuable, d'obédience chondrocrânienne et un entonnoir antérieur, ouvert en corolle, tel un pavillon de gramophone, d'obédience desmocrânienne, secteur de l'expansion volumétrique sous l'effet de la pression exercée par le contenu. Les berges antérieures, les rebords, dessinent l'anneau orbitaire ou orbite utile de Tessier, zone forte propice à l'action chirurgicale et relief morphologique de la région. Elle appartient au neurocrâne et de ce fait connaît une croissance rapide et précoce dans la période initiale de développement de l'encéphale et des organes neurosensoriels. Elle répond au principe d'accommodation neurocrânienne de Rabischong, repris

par Couly sous le vocable de conformation organofonctionnelle ou « effet expandeur » sur la partie adaptable d'origine membraneuse (Couly, 1975). La relation de dépendance contenant-contenu, illustrée par l'expansion crânienne sous la poussée encéphalique, s'avère tout aussi démonstrative au niveau de l'orbite : « pas d'œil pas d'orbite, petit œil petite orbite ». La croissance orbitaire est vassale de la croissance oculaire : chez le fœtus, l'inadéquation dimensionnelle œil/orbite entraîne une pseudo-exophtalmie fœtale. Chez le nourrisson, la croissance est rapide, le diamètre moyen du globe passe de 17mm à la naissance à 20mm à deux ans. Chez l'enfant, l'expansion s'éteint aux environs de la huitième année, pour un globe de 22mm. Cette rapidité est responsable d'une discordance entre l'orbite et la face : à la naissance, la hauteur est 55 % de celle de l'adulte, à trois ans, elle est de 80 %, à sept ans de 94 %, alors qu'au même âge, la face n'est qu'à 80 % de sa dimension adulte. Un remaniement modéré du cadre osseux se poursuit néanmoins sous l'effet de l'apposition-résorption, affectant essentiellement la paroi externe, ce qui explique son épaissement dans le micro-orbitisme. Ainsi, chez l'enfant avant huit ans, les variations volumétriques intra-orbitaires en période de croissance de la cavité retentissent sur les dimensions de l'orbite alors que le potentiel d'expansion diminue au fil de l'âge (après trois ans pour certains, six ans pour d'autres). L'augmentation de volume du contenu entraîne un macro-orbitisme : effet tumoral. La diminution entraîne un micro-orbitisme : effet thérapeutique (ou malfaçon congénitale). L'énucléation précoce réduit de 20 à 30 % le volume orbitaire, en proportion à la quantité extirpée. Ce micro-orbitisme se manifeste dès les premiers mois postopératoires et se trouve consacré à un an. L'irradiation majore le déficit de croissance

## **7- Mécanismes :**

L'encéphale induit la formation de son enveloppe et en dirige le développement. La boîte crânienne canalise les forces de pression interne contraignant le cortex à se déployer vers l'arrière, sur les cotés, à se plisser et se fissurer. Entre les deux, le sac dure-mérien canalise

l'action de l'encéphale en prenant appui sur les attaches basales (petites ailes et bord supérieur des rochers) et sur la faux du cerveau.

Les phénomènes de déplacement et de modelage d'une pièce osseuse sont permis par les phénomènes d'apposition-résorption de matériel osseux [58].

En 1851, VIRCHOW crée le terme de craniosténose. Il affirme que la déformation crânienne est en rapport avec la fermeture prématurée des sutures. Il rattache les conséquences pathologiques de l'affection au conflit entre le crâne et le cerveau en croissance. Il énonce la loi : « La croissance osseuse est inhibée dans la direction perpendiculaire à la suture oblitérée » [59].

### **III. RAPPEL :**

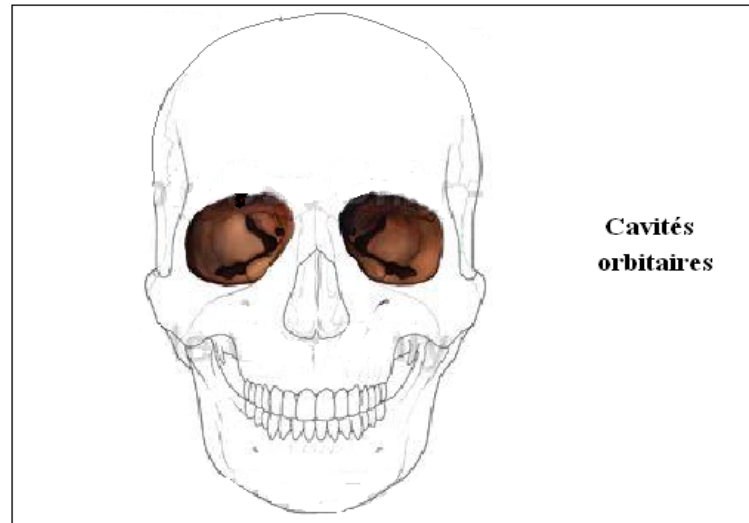
#### **1. Anatomie chirurgicale de l'orbite**

Cavités creusées à la partie haute du massif facial, de part et d'autre des fosses nasales et des labyrinthes ethmoïdaux, les orbites forment la partie toute antérieure du crâne osseux. Sa double appartenance crânienne et faciale fait toute sa particularité tantôt anatomo-embryologique que fonctionnelle et pathologique. L'orbite osseuse est une cavité profonde, ouverte en avant et en dehors, en forme de pyramide quadrangulaire à base antérieure large et sommet postérieur étroit. On lui décrit 4 parois réunies par 4 bords ou angles (**fig.4**). En fait, ces 4 parois n'existent que dans la portion antérieure de l'orbite, en arrière elle n'en présente que 3 du fait de la disparition de la paroi inférieure.

##### **1.1. Mensuration**

La profondeur moyenne de l'orbite, dans le sens antéropostérieur est de 42 à 50mm, son volume moyen de 26 cm<sup>3</sup> chez la femme et 28.5 cm<sup>3</sup> chez l'homme. L'orifice antérieur mesure 40 mm de largeur pour 35 mm de hauteur. La partie la plus large de l'orbite se situe environ 1 cm en arrière de l'orifice antérieur. Cette volumétrie orbitaire peut être actuellement explorée

par la TDM faciale grâce à des logiciels de reconstruction volumique permettant ainsi de calculer exactement le volume orbitaire et donc de juger de façon objectif de la réussite d'une reconstruction orbitaire.



**Fig.4: Orbite osseuse, vue antérieure [39]**

### **1.2. Orientation**

Le grand axe de l'orbite est oblique en avant et en dehors, faisant avec l'axe visuel, strictement antéropostérieur, un angle de 23 degrés (**fig.5**). Les quatre parois orbitaires convergent en arrière vers le sommet de l'orbite. Si la paroi médiale est antéropostérieure, située dans un plan sagittal, la paroi latérale, quant à elle est orientée selon un axe oblique en avant et en dehors, à tel point que la prolongation en arrière des deux parois latérales se coupe à angle droit au niveau du bord supérieur de la selle turcique.

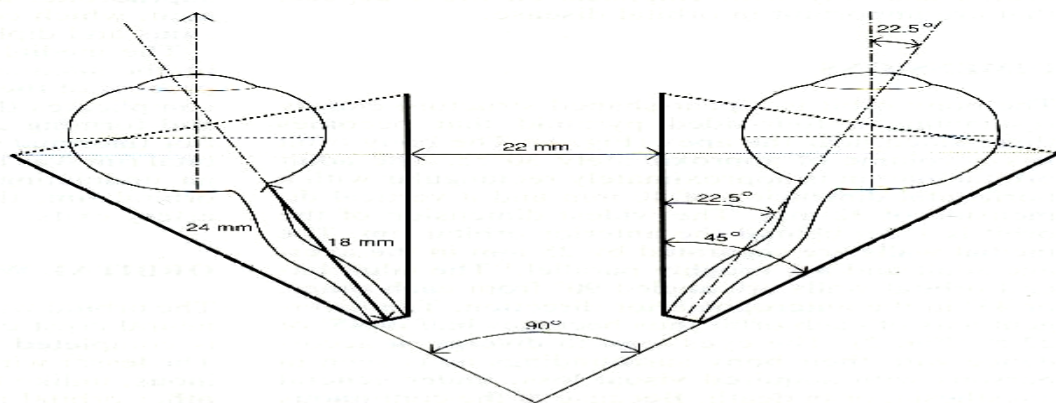
La paroi supérieure est oblique en bas et en arrière alors que la paroi inférieure est oblique en haut et en arrière.

### **1.3. Constitution de l'orbite**

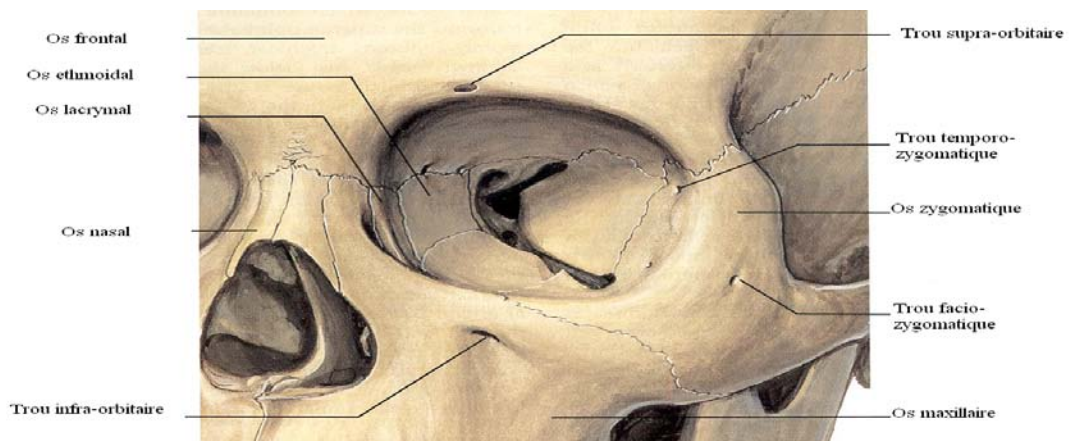
Sept os participent à sa constitution, les os : frontal, zygomatique, sphénoïde, ethmoïde, maxillaire, lacrymal et palatin, unis par des sutures solides. L'orbite présente quatre parois réunies par quatre bords (**fig.6**) [40]

a. Paroi supérieure ou toit de l'orbite

Triangulaire à base antérieure, elle est dirigée obliquement en bas et en arrière. Deux os entrent dans sa constitution: en avant la portion orbito-nasale, horizontale de la face externe de l'os frontal; en arrière, la face inférieure de la petite aile de l'os sphénoïde. Dans sa partie antérieure, frontale, elle présente au niveau de son angle



**Fig.5 : orientation de l'orbite**



**Fig.6: Orbite osseuse, vue antérieure légèrement latérale [41]**

Antérolatéral la fosse de la glande lacrymale, et au niveau de son angle antéro-médial l'épine trochléaire en rapport avec la trochlée du muscle oblique supérieur (fig6). Relativement mince, surtout dans sa partie centrale, cette paroi sépare l'orbite de la fosse crânienne antérieure. En avant et médialement, elle sépare l'orbite du sinus frontal.

**b. Paroi latérale ou pilier externe de l'orbite**

Triangulaire à base antérieure, elle représente la paroi la plus solide de l'orbite. Elle est constituée par trois os:

En avant, la facette orbitaire du processus zygomatique de l'os frontal en haut, la face orbitaire de l'os zygomatique en bas;

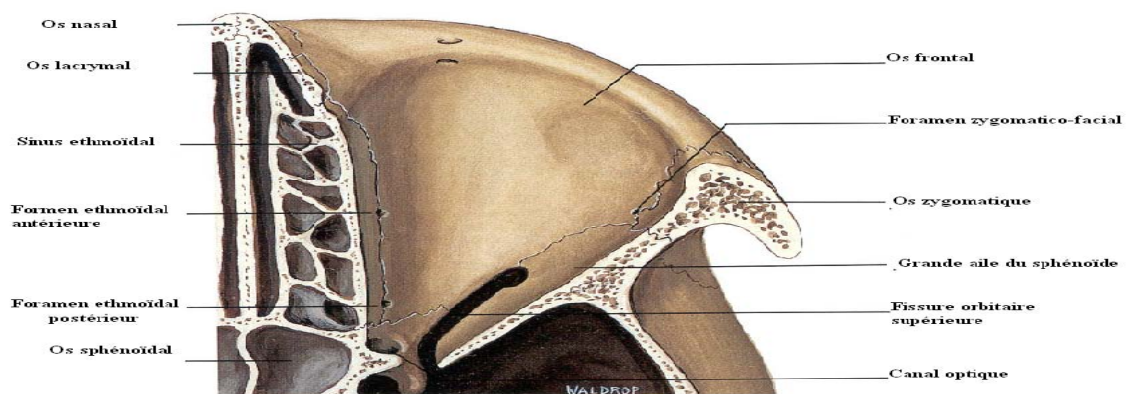
En arrière, la face orbitaire de la grande aile du sphénoïde limitant en haut, et en bas les deux fissures orbitaires supérieures et inférieure (**fig.7**).

Elle sépare l'orbite de la fosse temporale en avant et de l'étage moyen de la base du crâne en arrière.

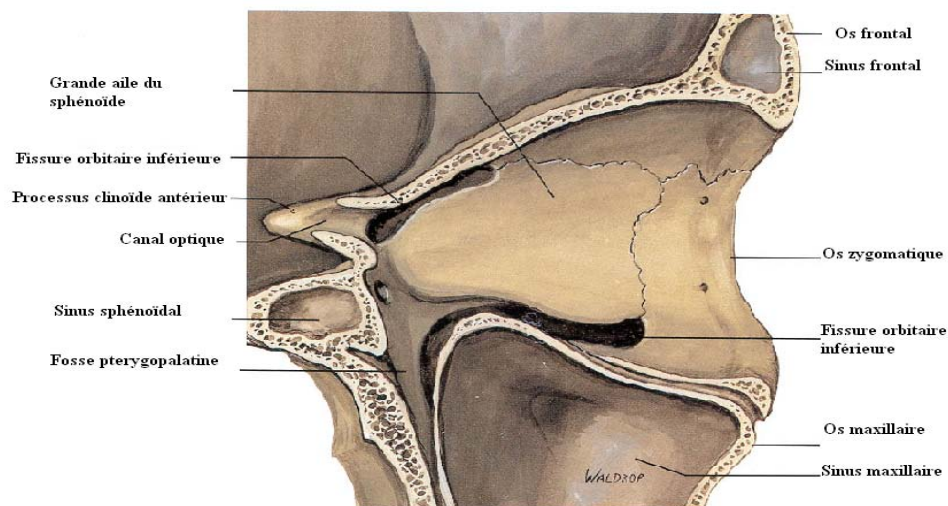
**c. Paroi inférieure ou plancher de l'orbite**

N'existant qu'au niveau des deux tiers antérieurs de l'orbite, elle est triangulaire à base antérieure. Trois os participent à sa formation:

- La face orbitaire de l'os zygomatique en avant et en dehors;
- La face orbitaire du maxillaire en avant et en dedans;



**Fig.7: Orbite osseuse, paroi supérieure, vue interne [41]**



**Fig.8: Orbite osseuse, paroi externe, vue interne [41]**

Le processus orbitaire du palatin en arrière (**fig.8**). Séparant l'orbite du sinus maxillaire, cette paroi de 3 à 5 cm<sup>2</sup> est extrêmement fine et facilement sujette aux fractures dans les traumatismes orbitaires

Le sillon infra-orbitaire, oblique en avant et en dedans depuis la fissure orbitaire inférieure, parcourt cette paroi. A sa partie antérieure, il se transforme en canal infra-orbitaire venant s'ouvrir sous le bord infra-orbitaire par le foramen infra-orbitaire.

#### **d. Paroi interne ou médiale**

Très fine et fragile, elle sépare l'orbite des fosses nasales. En forme quadrilatère, elle est formée par quatre os disposés d'avant en arrière:

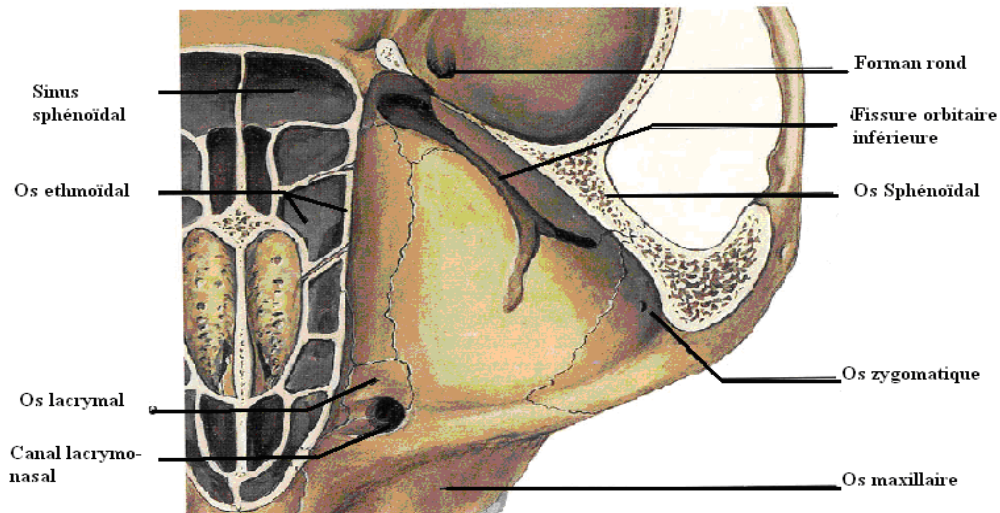
La face latérale du processus frontal de l'os maxillaire, qui présente la crête lacrymale antérieure;

La face latérale de l'os lacrymal séparée en deux parties par la crête lacrymale postérieure;

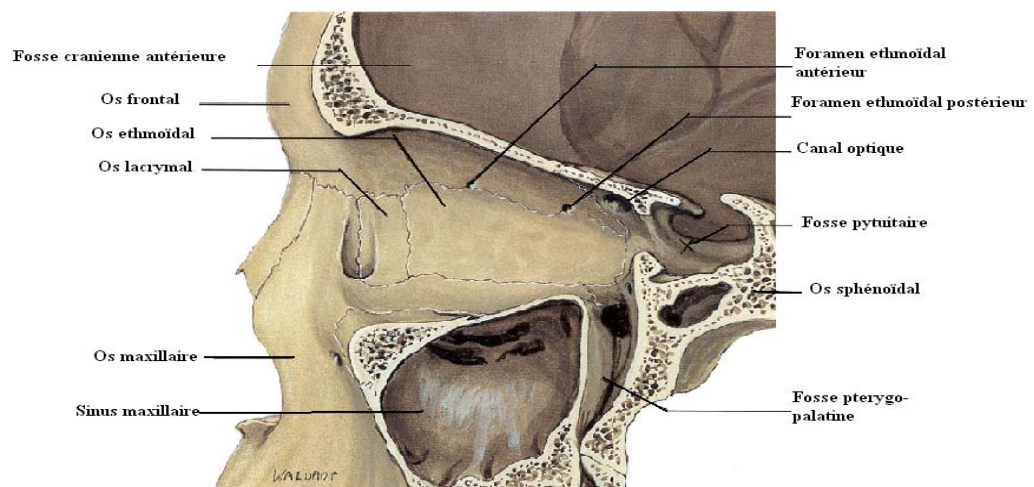
La lame orbitaire de l'ethmoïde plane, qui forme la face latérale du labyrinthe ethmoïdal;

La partie toute antérieure de la face latérale du corps de l'os sphénoïde (**fig.9**).

L'espace compris entre les deux crêtes lacrymales antérieure et postérieure forment une gouttière, concave en dehors, où vient se placer le sac lacrymal.



**Fig.8:** Orbite osseuse, paroi inférieure, vue interne [41]



**Fig9:** Orbite osseuse, paroi interne, vue interne [41]

**e. Bords ou angle de l'orbite**

Les quatre parois orbitaires sont réunies entre elles par des bords en général mous, qui les unissent deux à deux.

- **Bord supéromédial:** séparant les parois supérieure et médiale, il est constitué d'avant en arrière par les sutures frontomaxillaire, frontolacrymale et frontoethmoïdale. Au

niveau de la suture frontoethmoïdale, se trouvent les orifices des foramens ethmoïdaux antérieur et postérieur;

- Bord inféromédial: séparant les parois inférieure et médiale, il est formé d'avant en arrière par les sutures lacrymomaxillaire, ethmoïdomaxillaire et sphéno-palatine.
- Bord inférolatéral: il sépare les parois inférieure et latérale et comprend deux parties: en arrière il est constitué par la fissure orbitaire inférieure; en avant, il passe dans la face orbitaire de l'os zygomatique.
- Bord supéro-latéral: il présente également deux parties: en arrière il est formé par la fissure orbitaire supérieure; en avant, il se situe sans limite nette sur l'os frontal.

**f. Orifice antérieur ou base de l'orbite**

Quadrilatère, ouvert en anneau de clef à sa partie médiale, il est constitué par le bord orbitaire, forme successivement par:

- En haut, le bord antérieur de l'os frontal;
- Latéralement, le bord du processus zygomatique de l'os frontal en haut et le bord supéro-médial de l'os zygomatique en bas;
- En bas, le bord de l'os zygomatique en dehors, celui du maxillaire en dedans;
- Médialement, la crête lacrymale antérieure qui prolonge le bord infra-orbitaire sur le processus frontal du maxillaire. En arrière, la crête lacrymale postérieure va rejoindre en haut le bord orbitaire de l'os frontal.

**g. Sommet ou apex orbitaire**

Il répond à l'extrémité médiale de la fissure orbitaire supérieure. Un peu au-dessus et en dedans de lui se trouve l'orifice exocrânien du canal optique. Par la fissure orbitaire supérieure, l'apex orbitaire est en rapport avec le sinus caverneux contenant l'artère carotide interne qui perfore le plafond du sinus veineux avant de donner l'artère ophtalmique.

#### **1.4. Rapports de l'orbite**

##### **a. Rapports externes:**

- La paroi supérieure est en rapport avec la fosse cérébrale antérieure et le sinus frontal.
- La paroi latérale est en rapport avec la fosse temporale en avant, et avec l'étage moyen de la base du crâne en arrière.
- La paroi inférieure est en rapport avec le sinus maxillaire en avant et en arrière avec la fosse ptérygopalatine.
- La Paroi médiale est en rapport en arrière avec le sinus sphénoïdal, en avant avec les cellules ethmoïdales et plus en avant avec la fosse nasale.
- L'apex est en rapport avec l'étage moyen de la base du crâne.
- La base est en rapport avec le muscle orbiculaire, avec les paupières et avec les parties molles périorbitaires.

##### **b. Rapports internes:**

Ils se font avec le contenu de l'orbite à savoir la graisse orbitaire, les muscles oculomoteurs et le globe oculaire.

#### **1.5. Contenu orbitaire**

Les différentes structures de l'organe de la vision se placent dans l'espace orbitaire limité par l'orbite osseuse doublée du périoste orbitaire; le globe occupe la partie antérieure de l'orbite qu'il déborde en avant, il n'est pas centré dans celui-ci, il est plus proche des parois latérale (6 mm) et supérieure (9 mm) que des parois inférieure et médiale (11 mm).

Les muscles oculo-moteurs, en particulier les 4 muscles droits, forment en divergeant depuis l'anneau de ZINN jusqu'au globe oculaire, un cône musculo-aponévrotique qui divise le contenu orbitaire en une portion intra-conique contenant principalement le nerf optique, l'artère ophtalmique, le nerf nasociliaire et la veine ophtalmique supérieure; et une partie extra conique que l'on peut subdiviser en quatre grandes régions: supérieure ou chemine le nerf frontal et

l'artère supra-orbitaire, latérale contenant glande lacrymale, artère et nerf lacrymaux, inférieure comblée par la graisse orbitaire, enfin médiale, traversée par les pédicules ethmoïdaux antérieur et postérieur.

**a. Capsule de Tenon:**

C'est une membrane fibro-élastique en forme de sphère qui se moule sur la portion sclérale du globe depuis le pourtour de la cornée jusqu'au point de pénétration du nerf optique.

Elle fait partie d'un système aponévrotique complexe, formé de trois parties [27]:

- La capsule de tenon proprement dite, ou fascia bulbi, qui recouvre la portion sclérale du globe ;
- Les gaines musculaires et les membranes intermusculaires (ou ailerons) ;
- Les expansions aponévrotiques ou ligaments qui retiennent gaines et capsule à la conjonctive, aux paupières et au pourtour orbitaire.

L'intégrité de cet ensemble aponévrotique est d'importance majeure pour garantir: la souplesse des mouvements oculaires et leur régulation harmonieuse, la suspension correcte du globe dans l'orbite, la statique et la dynamique palpébrale.

Deux formations sont très importantes parmi les expansions de la capsule de tenon:

- Le ligament de LACKWOOD qui est une fusion des gaines du droit inférieur et du petit oblique, formant un hamac suspenseur relié par des fibres au tarse, à la conjonctive et au septum orbitaire.
- Les ligaments d'arrêt ou ailerons qui relient au pourtour orbitaire la gaine des droits horizontaux au niveau de leur point de pénétration dans la capsule.

**b. La périorbite :**

Mince membrane fibreuse, elle tapisse l'ensemble des parois orbitaires dont elle est facilement décollable, sauf au niveau des orifices postérieurs: canal optique et fissure orbitaire

supérieure, où elle se continue avec la dure-mère du nerf optique et celle du sinus caverneux. Elle est perforée par les éléments vasculo-nerveux qui sortent de l'orbite.

Elle est doublée au voisinage de la fissure orbitaire inférieure qu'elle ferme, par le muscle orbitaire de MULLER. En avant, elle se continue avec le périoste des os formant le bord orbitaire auquel elle adhère fortement.

**c. La graisse périorbitaire :**

Elle remplit tout l'espace non occupé par les autres structures. Elle est traversée et séparée par les septums et les différents fascias orbitaires. On distingue la graisse centrale, intra-conique, organisée autour du nerf optique et la graisse périphérique extra conique séparée de la graisse centrale par les muscles droits et les gaines intermusculaires. Elle est particulièrement abondante à la partie inférieure de l'orbite. Cette graisse est intéressante à connaître sur le plan traumatologique puisqu'elle peut s'incarcérer lors des fractures du plancher. Par ailleurs, dans des traumatismes plus complexes intéressant aussi bien os que parties molles, la restitution d'un cadre osseux intégral n'est pas synonyme d'une bonne récupération morphologique du patient ; en effet, le traumatisme peut être aussi responsable de résorption graisseuse, elle-même source de trouble morphologique. Dans ces indications le lipofilling retrouve toute son importance .

**1.6. Muscles oculomoteurs**

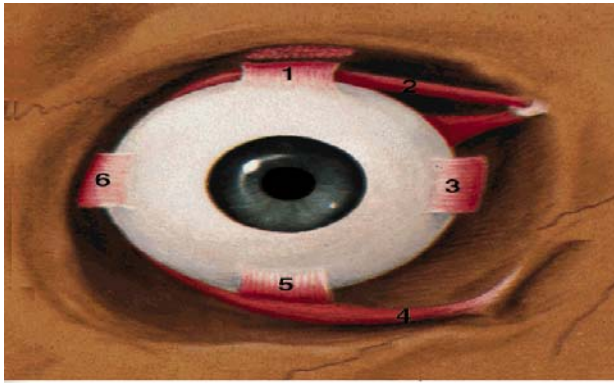
La motilité du globe oculaire est assurée par 6 muscles oculomoteurs (fig .10). Comprenant 4 muscles droits et 2 muscles obliques. Ces muscles forment un cône à sommet postérieur et à base antérieure.

**a. Muscles droits**

Ils sont au nombre de 4 : droit médial, droit inférieur, droit latéral et droit supérieur.

Origine : ces muscles prennent origine au sommet de l'orbite par un tendon commun appelé tendon de Zinn qui s'insère sur le corps du sphénoïde, au niveau du tubercule sous

optique. Ce tendon se divise en 4 bandelettes, chaque muscle droit s'insère sur 2 bandelettes adjacentes. Le faisceau d'origine du droit latéral présente en regard de la portion élargie de la fente sphénoïdale un orifice appelé l'anneau de Zinn qui livre passage aux 2 branches du nerf moteur oculaire commun (III), au nerf moteur oculaire externe (VI) et le nerf nasal.



- 1: muscle droit supérieur
- 2: muscle oblique supérieur
- 3: muscle droit interne
- 4: muscle oblique inférieur
- 5: muscle droit inférieur
- 6: muscle droit externe

**Fig.10: Muscles oculomoteurs [41]**

**Trajet** : muscles droits se dirigent d'arrière en avant, dans la loge postérieure de l'orbite.

**Terminaison** : se fait sur la partie antérieure de la sclérotique, à proximité du limbe (fig.20).

**Innervation** : le droit inférieur et le droit médial sont innervés par la branche inférieure du III. Le droit supérieur par la branche supérieure du III et le droit latéral par le VI.

**Action** : Le droit supérieur est élévateur, il agit en synergie avec le muscle releveur de la paupière supérieure.

Le droit inférieur est abaisseur, il est antagoniste du droit supérieur.

Le droit latéral est abducteur (porte la cornée en dehors).

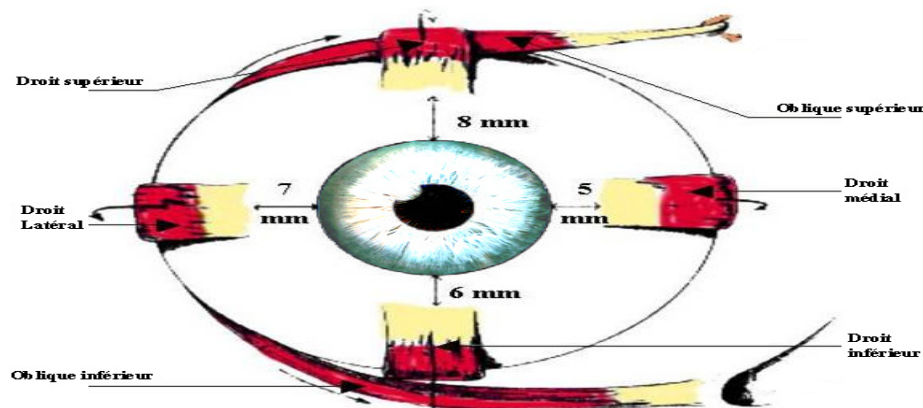
Le droit médial est adducteur (porte la cornée en dedans), il est antagoniste du droit latéral (fig.10).

**b. Les muscles obliques**

Sont au nombre de deux croisant obliquement l'axe antéropostérieur du globe oculaire (fig.20).

Le muscle oblique supérieur : est le plus long de tous les muscles de l'orbite.

Origine : par un court tendon, fixé en dedans et au-dessus du trou optique.



**Schéma montrant l'insertion sclérale des muscles droits**

**Fig.11 : Schéma montrant la terminaison des muscles droits [42]**

Trajet : il longe l'angle supéro-interne de l'orbite, et donne un tendon qui se réfléchit à angle aigu dans une poulie de réflexion fibro-cartilagineuse, implantée dans la fossette trochléaire du frontal; puis il redevient musculaire, et contourne la partie supérieure du globe en se plaçant sous le droit supérieur.

Terminaison : par une portion élargie, sur la face supéro-externe de l'hémisphère postérieur de l'œil

Innervation : par le nerf trochléaire (IV).

Action : lorsque l'œil est en adduction : le muscle oblique supérieur est abaisseur, lorsque l'œil est en abduction le muscle oblique supérieur est rotateur interne (fig.11).

Le muscle oblique inférieur : beaucoup plus court ; c'est le seul muscle qui ne se détache pas du fond de l'orbite.

Origine : en dehors de l'orifice orbitaire du canal lacrymo-nasal.

Trajet : dirigé en dehors et en arrière, passant sous le droit inférieur

Terminaison : sur la face inféro-externe de l'hémisphère postérieur de l'œil

Innervation : par la branche inférieure du nerf moteur oculaire Commun (III)

Action : lorsque l'œil est en adduction le muscle oblique inférieur est élévateur, lorsque l'œil est en abduction le muscle oblique inférieur est rotateur externe. C'est l'antagoniste du muscle oblique supérieur (**fig.12**).

### **1.7. Anatomie topographique de l'orbite**

On peut diviser l'orbite en deux grandes régions: le cone fascio-musculaire et la région extra conique. La limite entre les deux est représentée par les quatre muscles droits et leurs fascias, les fascias intermusculaires qui les unissent et le globe oculaire en avant.

L'espace extra conique peut lui même être subdivisé en quatre espaces correspondant chacun à une paroi orbitaire: supérieure, latérale, inférieure et médiale. Certains éléments anatomiques contenus dans l'orbite sont assez fixes: le globe oculaire, le nerf optique, les muscles orbitaires, les nerfs, le périoste et les parois osseuses. D'autres sont plus variables: les veines, la graisse et surtout les artères (**fig.13**) [43].

Les variations, fréquentes, n'ont pas de caractère symétrique, ni de prédominance selon le sexe ou le coté .

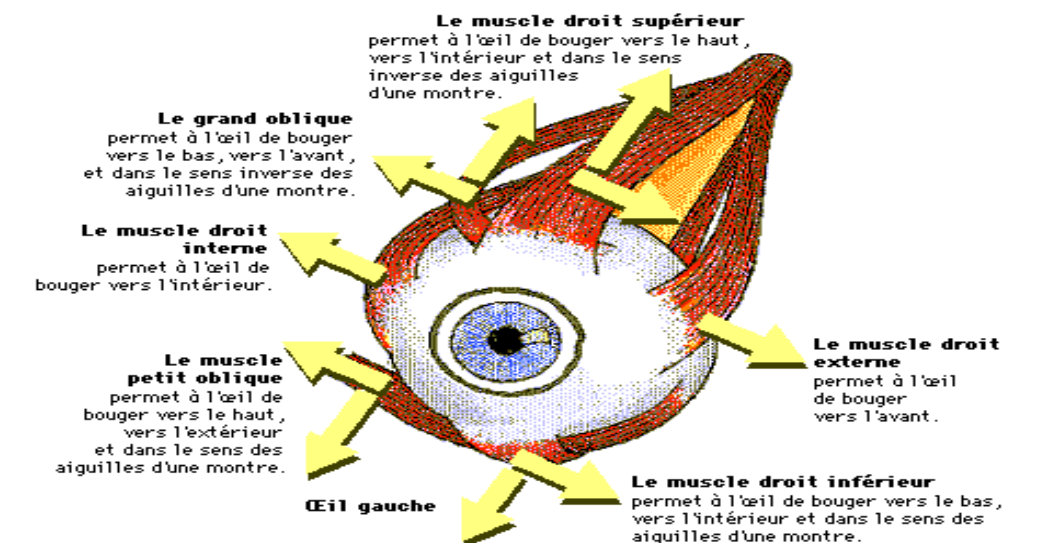


Fig.12 : Schéma d'action des muscles oculomoteurs [42]

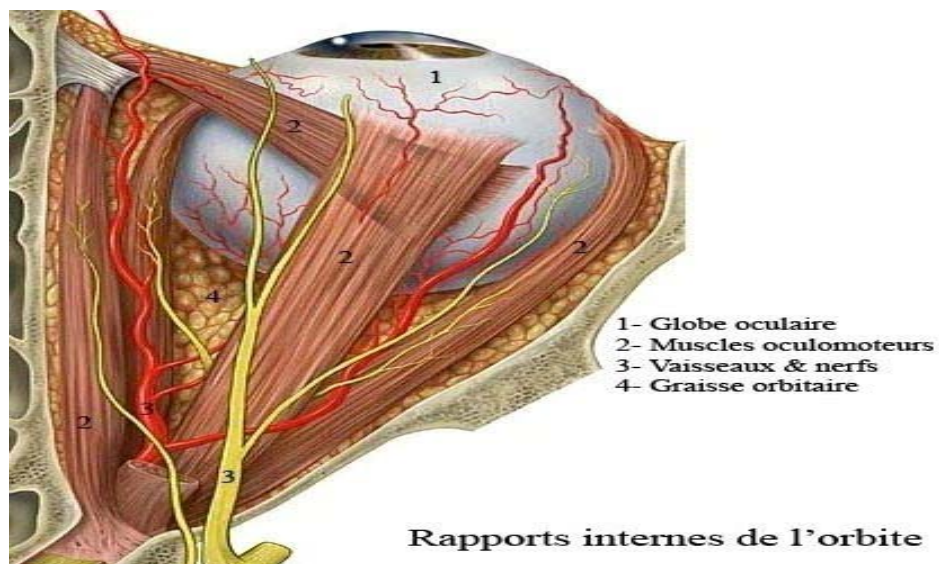


Fig.13 : Anatomie topographique de l'orbite [41]

## 2. Anatomie chirurgicale des paupières

### 2.1. Constitution

Elles recouvrent en avant le globe oculaire, et sont constituées de :

- de Plusieurs plans superposés [44]. D'avant en arrière: La peau: La peau palpébrale est la plus fine de l'organisme, d'autant que l'on se rapproche du bord libre. Elle est

marquée par différents reliefs : au niveau du canthus interne par l'insertion du tendon canthal médial, au niveau du canthus externe par les rides d'expression que constitue la patte d'oie.

- Une couche de tissus cellulaire sous-cutanée lâche ;
- Une couche musculaire constituée par le muscle orbiculaire ;
- Une couche fibro-élastique formée par le tarse (lamelle fibreuse qui occupe la partie marginale des paupières), et les tendons palpébraux ;
- Une couche musculaire lisse profonde ;
- Une couche muqueuse formée par la conjonctive palpébrale.

Le bord libre des paupières présente un segment latéral ciliaire formé de 2 à 3 rangées de cils en paupière supérieure assez fournies et 1 à 2 rangées en paupière inférieure moins fournies. La portion ciliaire s'arrête au niveau du segment lacrymal qui comprend le point lacrymal et le canalicule lacrymal qui drainent les larmes vers le sac lacrymal.

Sur le plan chirurgical il faut retenir que la paupière présente deux lamelles, une lamelle antérieure comprenant la peau et l'orbiculaire et une lamelle postérieure faite du tarse et de la conjonctive [27].

## **2.2. Paupière supérieure**

Sur le bord supérieur du tarse s'insère l'extrémité inférieure du releveur de la paupière. Ce muscle attire en arrière le septum palpébral. Ce dernier adhère aux plans antérieurs de la région. Il crée un repli de téguments: le sillon oculo-palpébral.

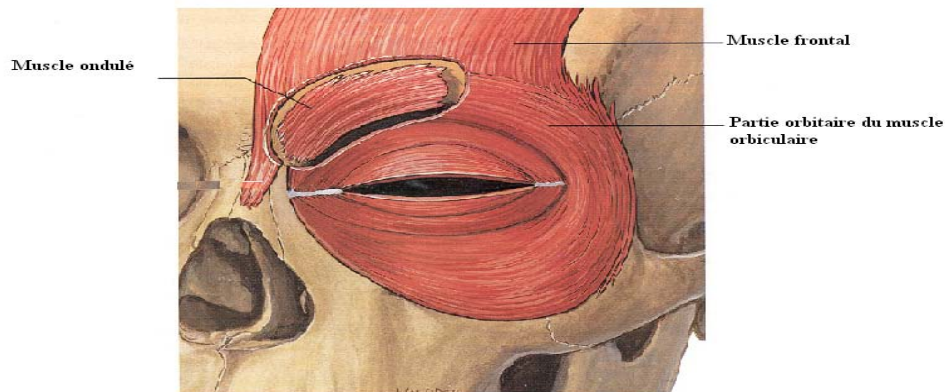En avant du tarse et du septum palpébral, on trouve d'arrière en avant: l'orbiculaire des paupières, muscles constricteur innervé par la branche orbitaire du facial; le plan cutané fin et mobile, séparé du plan musculaire sous-jacent par une couche de tissu cellulaire lâche (**fig.14 ,15**).

La graisse orbitaire se répartit en deux compartiments : pré-septal avec le coussinet adipeux sourcilier et rétro-septal avec l'organe en rouleau et la loge graisseuse interne [45].

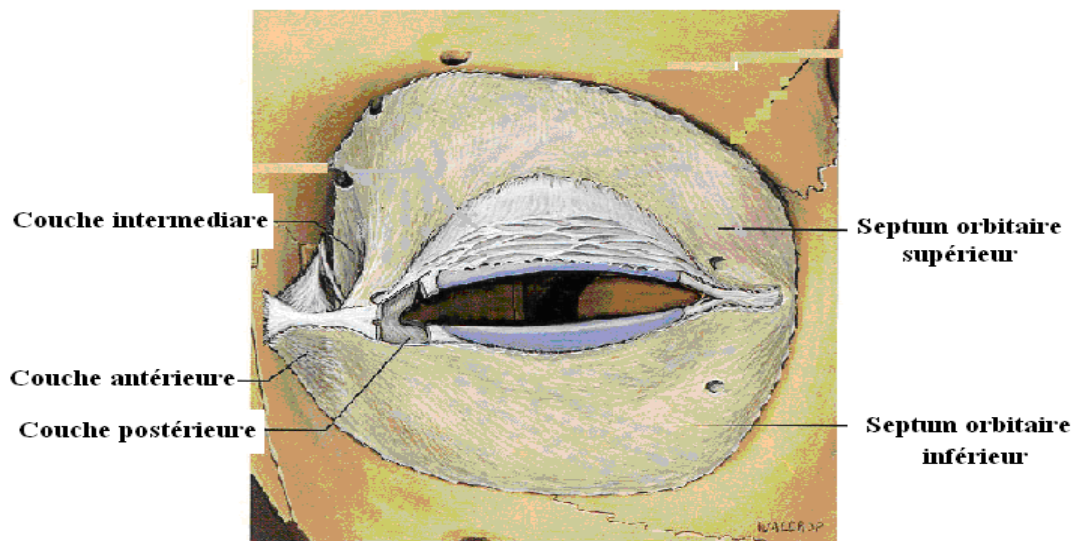
### 2.3. Paupière inférieure

Elle présente une structure analogue, mais simplifiée. Le sillon palpébral inférieur est moins accentué et il n'existe pas de muscle analogue au releveur.

La graisse orbitaire se répartit en trois retro-septales : latérale, médiane et médiale qui présentent l'intérêt d'être directement accessibles par voie conjonctivale [45].



**Fig.14 : Les portions des muscles orbiculaires [41]**



**Fig15. : Les septums orbitaires [168]**

### 2.4. Les angle

2.5. L'angle interne ou canthus interne, formé par la jonction de la portion lacrymale des paupières supérieure et inférieure. Il circonscrit en dedans le sac lacrymal.L'angle externe ou canthus externe, est situé à la jonction des deux bords libres des paupières, à 0,5 cm du rebord orbitaire et répond à l'équateur du globe [19,45].

### **3. Anatomie de la conjonctive**

La conjonctive est un revêtement fin qui couvre la face profonde des paupières et la face antérieure du globe, s'arrêtant à la cornée. Elle est subdivisée en trois portions

#### **3.1. La conjonctive bulbaire**

Elle tapisse la partie antérieure de la sclérotique et se continue sur la cornée.

#### **3.2. La conjonctive pariétale**

Elle commence au bord libre des paupières et adhère à la face postérieure des tarses.

#### **3.3. Les culs de sac conjonctivaux**

Ils réunissent la conjonctive palpébrale et oculaire en haut, en bas et sur les cotés. En cas de traumatisme oculaire, la conjonctive peut être hémorragique, hyperhémisée, ou le siège d'un chémosis. Il s'en suit un décollement de celle-ci qui vient faire saillie dans la fente palpébrale, gênant l'occlusion [20,46].

### **4. Vascularisation de l'orbite**

L'axe artériel de l'orbite est représenté par l'artère ophtalmique issue du système carotidien interne, qui pénètre dans l'orbite par le canal optique. L'artère infra-orbitaire, branche de l'artère maxillaire, chemine sur le plancher de l'orbite dans le sillon infra-orbitaire et participe de façon variable à l'apport artériel orbitaire (fig.16) [21,47].

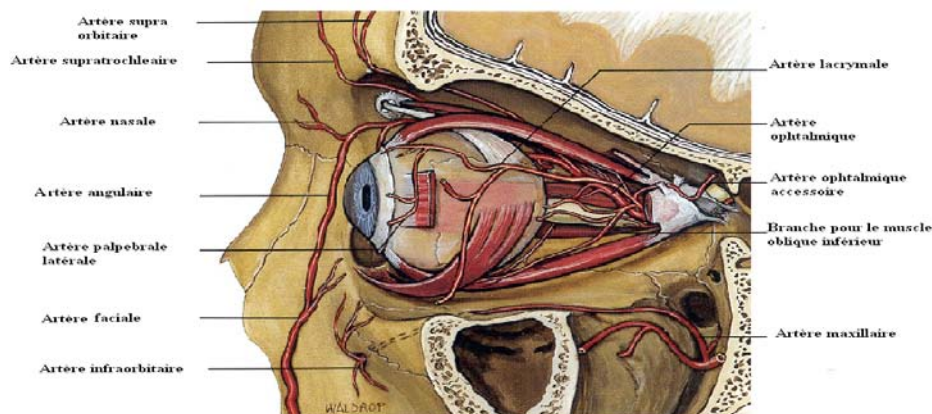
### **5. Drainage lymphatique de l'orbite**

Un ensemble de collecteurs va gagner les nœuds lymphatiques parotidiens et sous mandibulaire, par deux voies:

- voie externe qui draine la totalité de la paupière supérieure, la moitié latérale de la paupière inférieure, la conjonctive correspondante et la glande lacrymale.

- voie médiale, drainant la moitié médiale de la paupière inférieure et la région canthale médiale [46].

Sur le plan chirurgical, le lymphœdème peut être secondaire aux incisions chirurgicales trop étendues latéralement. C'est pour cela, les abords palpébraux doivent être le plus petit possible et lorsqu'elles sont étendue doivent diverger du canthus externe ménageant ainsi un espace de drainage lymphatique ;



**Fig.16** : vascularisation de l'orbite, vue latérale [15,41]

## 6. Architectonie du squelette facial

L'architecture du massif facial s'organise autour de structures osseuses résistantes contribuant à son renforcement. Ce système d'os plus compacts déterminent verticalement les piliers et poutres du massif facial, horizontalement les entretoises et sagittalement un système de lames verticales (d'après les travaux d'Ombrédanne, Shapiro, Lieber, Crowley). Les malformations du massif facial s'organisent autour de cette architecture osseuse qui est susceptible d'absorber les forces verticales et horizontales, et de s'opposer à toutes les sollicitations mécaniques en créant un système d'amortissement et de stabilisation. Mais ces zones de résistances mettent en exergue des zones de fragilité qui sont souvent impliquées dans les traits de fracture. Lors de la reconstruction faciale, le chirurgien maxillo-facial se basera

sur les piliers et les poutres pour reconstituer la morphologie et l'architecture faciale ou devra les reconstituer en premier lieu si nécessaire pour ne pas compromettre l'esthétique et la fonction masticatrice [29 ,55].

### 6.1. Dans le plan vertical

Il existe 3 piliers verticaux cités par SICHER [30,56] de part et d'autre de la ligne médiane représentés par la figure ci-dessous. Ils prennent naissance à la partie basale de l'os alvéolaire et se terminent à la base du crâne (fig.17).

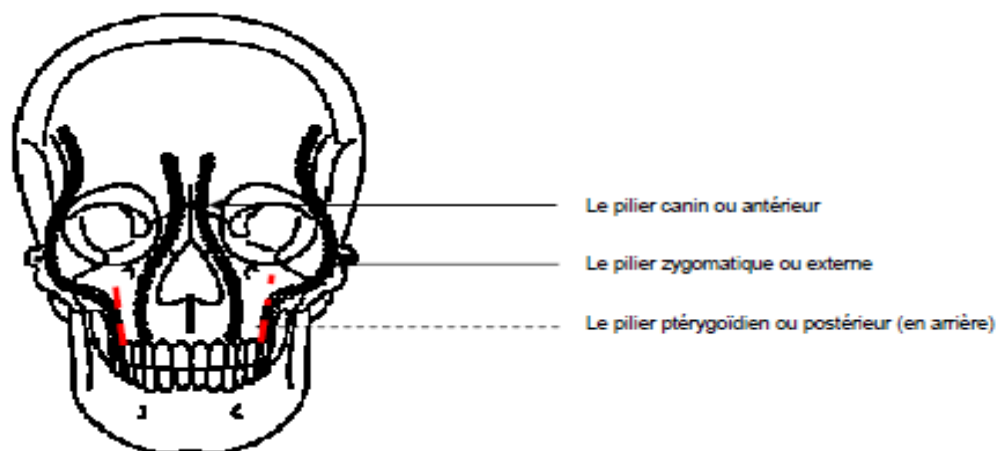


Fig.17: le système de résistance vertical (D'après Sicher).

Le pilier antérieur ou canin naît de la bosse canine, remonte le long de l'orifice piriforme pour se terminer à la partie interne du rebord supra-orbitaire.

Le pilier externe ou zygomatique naît de la première et de la deuxième molaire, suit le cintre maxillo-malaire ou l'arcade zygomatique et se divise en deux branches :

- L'une, verticale, emprunte l'apophyse frontale du zygomatic pour se terminer à la partie externe du rebord supra-orbitaire de l'os frontal.
- Et l'autre, horizontale, suit le trajet de l'arcade zygomatique pour se terminer dans le temporal.

Le pilier postérieur ou ptérygoïdien naît de la tubérosité, emprunte l'apophyse pyramidale du palatin puis remonte vers le corps du sphénoïde pour se terminer par la partie interne et inférieure de la grande aile du sphénoïde.

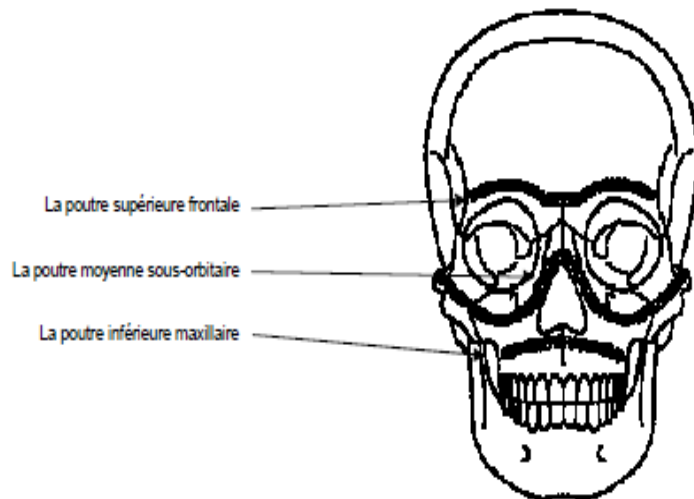
La direction verticale des piliers explique la résistance de la face aux forces ascendantes masticatoires, mais aussi sa fragilité aux traumatismes à composante horizontale antéropostérieure ou transversale qui sont plus fréquents. Ainsi les piliers, destinés à amortir les sollicitations habituelles des forces masticatrices, résistent bien aux impacts verticaux mais les forces horizontales (impacts antéropostérieurs et latéraux) entraînent des fractures horizontales, perpendiculaires aux piliers. On pourrait comparer ces piliers aux pieds d'une table qui résistent bien aux forces d'appui mais très mal aux forces latérales.

#### **6.2. Dans le plan horizontal**

D'après les travaux d'OMBREDANNE [29], il existe 3 poutres horizontales (fig.18):

- La poutre supérieure frontale suit les arcades sourcilières.
- La poutre moyenne sous orbitaire et malaire naît du rebord orbitaire inférieur, se poursuit par le corps du zygomatique et la partie supérieure du pilier canin et se termine par le cintre maxillo-malaire de chaque côté.
- La poutre inférieure maxillaire dont le plateau palatin qui constitue un point d'appui pour les trois piliers verticaux décrits par SICHER.

Les traumatismes antéropostérieurs sont absorbés essentiellement par la pyramide nasale et la glabelle, tandis que les traumatismes latéraux sont absorbés par le zygomatique et le rebord orbitaire inférieur.



**Fig.18:** Le système de résistance horizontal (D'après Ombredann)

## 7. Classification

La face est divisée en trois étages horizontaux et trois secteurs verticaux (6):

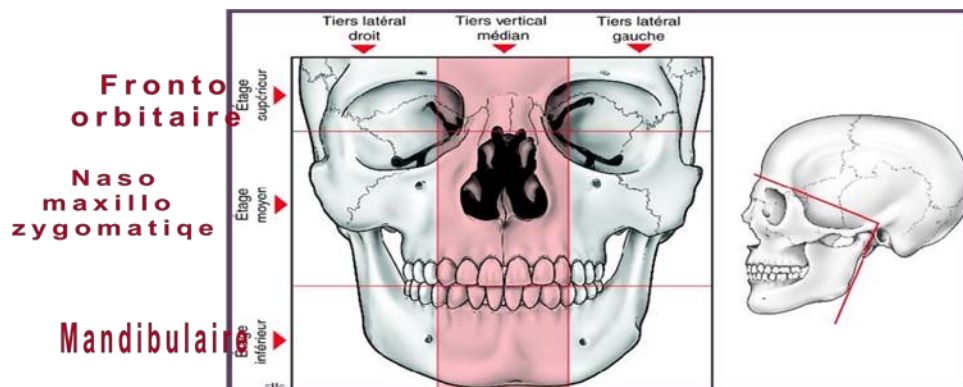
L'étage supérieur comprenant les fractures du sinus frontal et les fractures des toits des orbites.

L'étage moyen regroupant les fractures des parois orbitaires, les fractures naso-ethmoïdales, les fractures des maxillaires et les fractures zygomatiques

L'étage inférieur représenté par la mandibule.

Un tiers vertical médian

Deux tiers verticaux latéraux droit et gauche



**Fig.19 :** schéma de subdivision de la face

## IV. CLASSIFICATION :

Selon les points d'intérêt des praticiens qui abordent les malformations orbito-cranio-faciales, diverses classifications sont proposées que l'on peut regrouper en trois modes principaux [60] :

1. Classification génétique.
2. Classification anatomique.
3. Classification embryologique.

### 1- Classification génétique :

Intéressante pour les pédiatres, elle décrit des ensembles polysymptomatiques classés selon leurs modes de transmission génétique. Cette classification permet d'aller au devant des malformations associées et de donner un conseil génétique aux familles d'enfants malformés.

### 2- Classification anatomique:

Pour le chirurgien cette classification est la plus intéressante car elle regroupe les malformations par leur phénotype dans les structures lésées, donc les structures à réparer.

Les malformations orbitocrâniofaciales peuvent être classées ainsi en deux grandes familles :

1. Les orbitocrâniosténoses.
2. Malformations de l'orbite osseuse

### 3- Classification embryologique :

Beaucoup plus intéressante pour le chirurgien, la compréhension du mécanisme de la malformation peut guider le choix d'une technique et d'une date d'intervention en tenant compte des phénomènes de croissance normale et pathologique.

Les principaux modes de dysmorphogénèse, c'est-à-dire des mécanismes d'expression de la malformation sont :

- Les dysraphies : trouble primaire de la fermeture du tube neural et de ses enveloppes qui sont médianes.
- Les fentes (clefts) : qui sont des troubles de la fusion des bourgeons craniofaciaux.
- Les aplasies et hypoplasies : qui sont des délétions ou destructions partielles ou totales de tissus craniofaciaux.
- Les troubles de croissance : primitifs ou secondaires par altération des équilibres morphogénétiques.

Cette classification est capitale mais tous les points ne sont pas établis et sujets à discussion.

D'autres auteurs ont classé les malformations craniofaciales en trois grands groupes : [57, 61]

- Les malformations cérébrocrâniennes
- Les malformations cérébrofaciales
- Les malformations craniofaciales dont les craniosténoses qui peuvent relever de deux mécanismes:
  - L'altération des sutures ou zones de jonction entre les pièces osseuses est responsable de synostoses. Localisées le plus souvent à la voûte crânienne, les synostoses prématurées s'opposent à l'expansion encéphalique créant le tableau de craniosténose.
  - L'altération tissulaire intrinsèque ou dysplasie peut concerner un ou plusieurs tissus. L'atteinte osseuse est la plus courante, elle correspond aux dysostoses, qui peuvent siéger indifféremment ou simultanément au niveau du crâne, du maxillaire ou de la mandibule.

Cette classification de M.Stricker, J. Van Der Meulen, B. Raphael et R. Mazzola différencie ainsi les synostoses et les dysostoses : [62] (Figure n° 2)

**3-1 les synostoses :**

Peuvent être limitées à la voûte (craniosynostose) ; touchées la partie supérieure de la face (faciocraniosynostoses) ou limitées à la face (faciosténoses).

a. **Crâniosynostoses :** concernant la voûte

Pachycéphalie : fermeture prématurée de la suture lambdoïde, rare.

Scaphocéphalie : synostose prématurée de la suture sagittale.

Trigynocéphalie : fermeture prématurée de la suture métopique.

b. **Facio-crâniosynostoses :**

Concernent la voûte ainsi que le tiers supérieur de la face.

Plagiocéphalie : synostose prématurée d'une hémi suture coronale

Brachycéphalie et acrobrachycéphalie : par fermeture prématurée de la suture coronale.

Oxycéphalie : synostose prématurée de la suture coronale et de la sagittale.

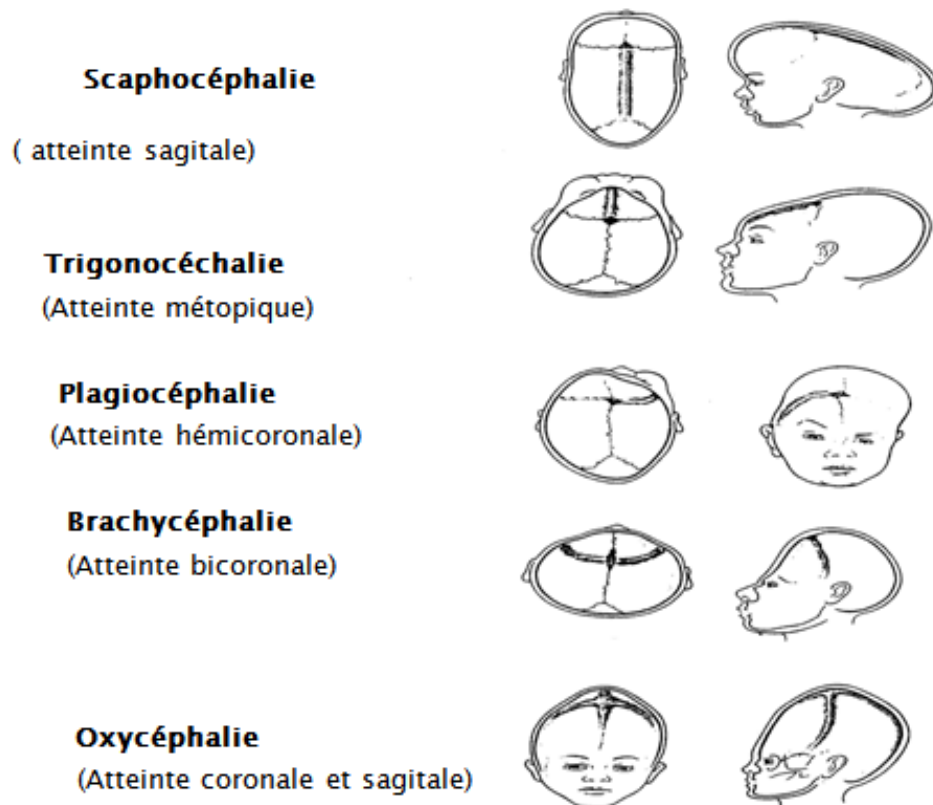
c. **Synostoses faciales.**

**3-2 Les dysostoses ou dysplasies craniofaciales :**

- Syndrome de Crouzon.
- Syndrome d'Apert ou acrocéphalosyndactylie
- Syndrome du crâne en trèfle.

**4- Formes anatomopathologiques :**

Il existe d'autres classifications qui séparent les craniosténoses isolées ou asyndromiques, des craniosténoses syndromiques ou associées à des anomalies des extrémités (face, doigts, orteils) ou des malformations cardiaques ou rénales[59,61].



**Figure 21:** Aspect morphologique des différents types de crâniosténoses [61 ]

## V. EPIDEMIOLOGIE :

Les malformations de l'orbite osseuse peuvent être isolées, ou associées à des anomalies crânio-faciales (contenant orbitaire) et encéphaliques. Ces malformations souvent visibles dès la naissance, parfois monstrueuses, doivent être distinguées des anomalies d'ordre moléculaire ou biochimique, qui constituent les erreurs innées du métabolisme et qui produisent des anomalies de la fonction plutôt que de la forme. Les malformations orbitocrâniofaciales touchent sans exception toutes les ethnies de la population. La prévalence de cette pathologie est estimée à 1 pour 2000 naissances [59].

Lorsque la malformation est limitée à la synostose des sutures du crâne, les crâniosténoses sont dites non syndromique et sont classées selon la ou les sutures

atteintes. L'atteinte isolée de la suture sagittale (scaphocéphalie) est la plus fréquente (48 %) de l'ensemble des crâniosténoses non syndromiques), suivi de l'atteinte de la suture métopique (trigonocéphalie). A noter dans ces deux crâniosténoses qui touchent le système longitudinal, les garçons sont beaucoup plus atteints que les filles [63] ce qui l'inverse lorsque ce sont les sutures coronales qui sont synostosées. ( tableau 2)

**Tableau : Répartition et sexe-ratio des principaux types de crâniosténoses non syndromiques.**

Type	Nombres de cas	Proportions	%M /F
Scaphocéphalie	817	48	0,79
Trigonocéphalie	301	18	0,76
Plagiocéphalie	237	14	0,33
Brachycéphalie	105	6	0,36
Oxycéphalie	143	8	0,67

Les formes syndromiques représentent d'après la littérature 10 à 20% de l'ensemble des malformations orbirocraniofaciales [59]. Les syndromes de Crouzon et d'Apert sont les plus fréquents. Ces deux syndromes ont la même prévalence, mais depuis quelques années, le recensement des patients atteints du syndrome d'Apert a diminué du fait des interruptions médicales de grossesse consécutives au diagnostic anténatal.

**Conclusion épidémiologique :**

Dans notre étude on a trouvé, 5 cas de plagiocéphalie (33%), 1 cas de trigonocéphalie (6%).

## **VI. ETIOLOGIE–GENETIQUE–DIAGNOSTIC ANTENATAL :**

### **1. Les malformations de l'orbite osseuse :**

#### **1-1 Acquisies :**

Les infections acquises au cours de la grossesse, mais également le déficit maternel en vitamine A, l'exposition aux rayons X, l'usage abusif de solvants et l'exposition à la thalidomide.

### **1-2 Congénitales :**

Anophtalmie et microphthalmie décrivent, respectivement, l'absence d'un œil et la présence d'un petit œil dans l'orbite. La prévalence combinée de ces deux malformations est de 1:33 000, la microphthalmie pouvant être en cause dans jusqu'à 11% des cécités de l'enfant. L'imagerie crânienne à haute résolution, l'autopsie et les études génétiques suggèrent qu'il existe un continuum entre ces deux malformations. L'anophtalmie et la microphthalmie peuvent survenir de façon isolée, ou bien, comme dans un tiers des cas, faire partie d'un syndrome.

L'anophtalmie-microphthalmie a des causes complexes au niveau chromosomique, génique ou environnemental. En ce qui concerne les origines monogéniques, seules des altérations de  $>SOX2$  ont été mises en cause. PAX6, OTX2, CHX10 et RAX ont également été associés à ces malformations. Les mutations de PAX6 et de SOX2 peuvent agir en empêchant l'induction du cristallin. Des mutations de FOXE3, associées à l'agénésie du cristallin, ont été observées chez quelques patients microphthalmiques. OTX2, CHX10 et RAX s'expriment dans la rétine et peuvent être à l'origine d'une microphthalmie-anophtalmie par déficit de différenciation de la rétine [92,93,94,95]

## **2. Les crâniosténoses :**

En dehors de rares cas d'origine métabolique, la majorité des crâniosténoses reste de cause inconnue [64]. Certaines hypothèses ont été avancées, ainsi l'observation de l'association fréquente crâniosténose et gémellité a fait proposer l'hypothèse de contrainte imposée à la tête fœtale par manque de place in utero [65].

Les crâniosténoses syndromiques sont familiales dans 50 % des cas et leur transmission est autosomique dominante [64]. La pénétrance est complète mais l'expression de la dysmorphie peut varier beaucoup à l'intérieur d'une même famille. Une ou plusieurs mutations dans les gènes codant pour les récepteurs de croissance des fibroblastes (FGFR) ont été identifiées pour chacune de ces maladies sur certains chromosomes : le 10q pour le syndrome de Crouzon, le 18p et le 10q pour le syndrome de Pfeiffer, le 10q pour le syndrome d'Apert, et enfin le 7b (gène

Twist) pour le syndrome de Saerthre–chotzen. Les mutations à l'origine du syndrome d'Apert sont spécifiques, alors que celles à l'origine des autres syndromes sont non spécifiques et beaucoup plus nombreuses [66].

Les craniosténoses non syndromiques peuvent plus rarement être transmissible génétiquement. Les craniosténoses coronales sont plus souvent concernées [67].

Le diagnostic anténatal est théoriquement possible, mais seul le syndrome d'Apert justifie un tel dépistage en raison de son mauvais pronostic intellectuel et fonctionnel [68]

### **1-3 L'échographie :**

L'aspect échographique des sutures est de plus en plus étudié afin de pouvoir différencier l'aspect normal de l'aspect anormal. L'échographie bidimensionnelle (2D) qui a montré ses limites dans ce domaine a été supplantée par l'échographie tridimensionnelle (3D), plus précise. Dans les formes syndromiques, les premiers signes échographiques 2D qui apparaissent sont soit une déformation du crâne, soit des anomalies des extrémités [69,70,71].

### **1-4 La TDM et l'IRM 3D**

Il s'agit de techniques d'appoint et qui doivent être discutées pour compléter un bilan d'échographie 3D ou en son absence. L'IRM tridimensionnelle ne permet qu'une reconstruction surfacique et présente de nombreux inconvénients : prémédication pour obtenir une immobilité foetale, séquence trop longue, obligation (comme l'échographie) d'une interface liquidienne. La

TDM 3D permet d'obtenir d'excellentes images de l'ensemble des marqueurs osseux mais c'est une technique irradiante [72].

## VII. DESCRIPTION CLINIQUE ET IMAGERIE :

### 1. Pathologies de l'orbite osseuse :

Le développement de l'orbite est lié davantage au développement du crâne qu'à celui de l'oeil, et plus accessoirement de la face (malaire). Nous étudierons : les anomalies orbitaires au cours des crânio-facio-sténoses [96,97]

#### 1-1 Changement de position :


##### **a. L'hypertélorisme ou télé-orbitisme :**

L'hypertélorisme (HTO), ou syndrome de Grieg, se traduit par une augmentation de la distance inter orbitaire moyenne (DIO) mesurée entre les deux orbites osseuses par une téléradiographie à 4 m en prenant comme repère la paroi interne de l'orbite. En définitive, si l'on étudie ces principales malformations craniofaciales selon les trois plans de l'espace, on peut définir là encore trois catégories :

- les anomalies du plan sagittal, avec les crânio-facio-sténoses de la maladie de Crouzon et d'Apert ;
- les anomalies du diamètre vertical, comme les plagiocéphalies et dystopies orbitaires
- les anomalies du diamètre transversal, comme l'hypertélorisme ou télé-orbitisme.

Normalement, les axes des deux orbites convergent vers la selle turcique pour former un angle de 45°. Dans l'hypertélorisme, les deux orbites sont très écartées l'une de l'autre, les deux apex orbitaires restant cependant à une distance normale l'un de l'autre. Cela explique l'absence possible de troubles oculomoteurs. Cette malformation n'est pas isolée ; elle s'accompagne d'une malformation faciale variable qu'il faut rechercher : au niveau « frontal » (méningo-encéphalocèle, pneumatisation du sinus frontal), « ethmoïdal » antérieur, ou bien encore cranio-

facio-sténose. Le retentissement oculaire est variable mais associe souvent un strabisme divergent, un syndrome de Stilling-Türk-Duane.

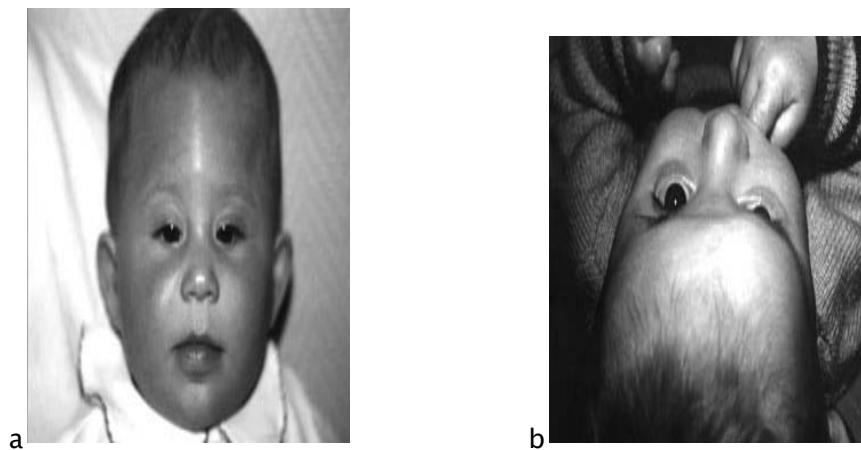


**Figure n°22** Aspect clinique de l'hypertélorisme et exorbitisme

*Dans notre étude 5 patients avaient un hypertélorisme due au plagiocéphali*

**b. L'hypotélorisme orbitaire :**

L'hypotélorisme est exceptionnel et regroupe un rapprochement anormal des deux orbites par atrophie du bourgeon facial médian, des anomalies de la face, un strabisme convergent. Les dystopies orbitaires sont des décalages verticaux dus à des syndromes de fente faciale, à des cranio-facio-sténoses unilatérales.



**Figure n° 23** a et b : Hypotélorisme

Dans notre étude un patient avait un hypotélorisme porteur, d'une trigonocéphalie et un autre cas porteur d'holoprosencéphalie.

**1-2 Anomalies par insuffisance de développement du globe :**

- microphthalmie ;
- nanophthalmie.
- Anophthalmie

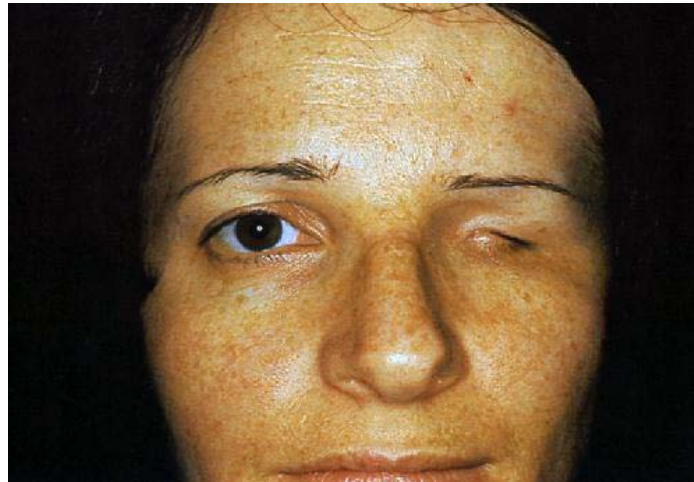**a. Anophthalmie : figure( 24,25)**

C'est l'absence congénitale de globe oculaire avec présence d'annexes de développement indépendant. On peut distinguer avec Ida Mann plusieurs formes.

- *L'anophthalmie primaire* : par absence d'invagination de la fossette optique (qui précède normalement la vésicule optique). Malformation très précoce, héréditaire, elle s'accompagne de l'absence de nerf optique et de chiasma.
- *L'anophthalmie secondaire* par absence ou défaut de formation du cerveau antérieur. Il n'y a pas de formation oculaire et la malformation est létale.
- *L'anophthalmie dégénérative* : dans laquelle une vésicule optique s'est bien constituée, mais a secondairement dégénéré pour des raisons variées. Nerf optique et tissu méséctodermique sont retrouvés dans la cavité orbitaire[96,97]

**Du point de vue clinique :**

Il s'agit d'une affection uni- ou bilatérale parfois héréditaire, parfois liée à une aberration chromosomique (trisomie 13). Elle peut être cliniquement isolée ou au contraire associée à des anomalies cérébrales, cardiaques, faciales. L'examen montre l'absence de globe oculaire, la conservation d'une orbite plus petite que normalement et des paupières souvent enfoncées et adhérentes par leurs marges. Cela rend difficile l'examen de la cavité orbitaire. Les glandes lacrymales sont volontiers hypertrophiées. L'anophthalmie doit être distinguée d'une microphthalmie majeure avec ou sans kyste [96,97]



**Figure n°24** Microphthalmie gauche

La microphthalmie est due à un arrêt précoce du développement du globe oculaire aboutissant pour François :

- soit à un oeil d'aspect normal bien que petit, c'est la microphthalmie pure, harmonieuse ;
- soit à un oeil malformé du fait d'anomalies oculaires : opacités cornéennes congénitales, cataracte, persistance et hyperplasie du vitré primitif, colobome uvéal (microphthalmie colobomateuse), au maximum anophtalmie clinique ;
- soit à des associations à des tableaux cliniques souvent héréditaires (hérédité variable) comportant des anomalies systémiques, soit par aberration chromosomique, soit par embryopathie (rubéole).

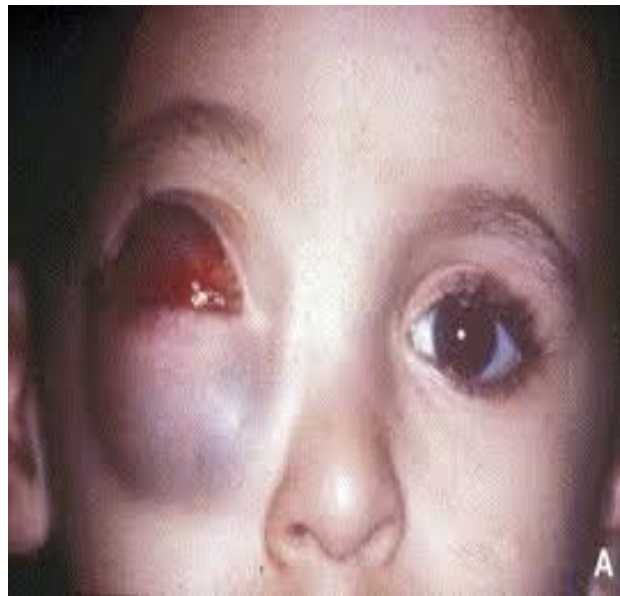#### **Du point de vue clinique**

Il faut apprécier, en les comparant, l'aspect des deux yeux. On est alors frappé par la diminution globale de leur taille. Cette diminution peut être asymétrique. La cornée est souvent petite (diamètre inférieur à 10 mm). Le reste de l'examen s'attache à rechercher une anomalie oculaire, une anomalie générale. L'étude ultrasonore de la taille du globe oculaire confirme la microphthalmie[96,97]

Interrogatoire, caryotype, examen sérologique (toxoplasmose, rubéole) complètent le bilan clinique.

La microphthalmie est liée :

- soit à la persistance partielle ou totale de la fente colobomateuse ;
- soit à la formation imparfaite du vitré dont la pression devient alors insuffisante sur les parois du globe pour assurer leur développement.



**Figure n°25 : Microphthalmie associée avec un volumineux kyste colobomateux**

Dans notre étude 1 cas de lymphangiome kystique, 1 cas d'angiome orbitaire sont responsables d'une microphthalmie

**b. L'énophtalmie :**

L'énophtalmie est une rétrusion en arrière du globe oculaire à l'intérieur de l'orbite, avec un globe oculaire de volume normal. C'est le symptôme inverse de l'exophtalmie [96,97].

Elle résulte d'une anomalie de développement du globe oculaire après la fermeture de la fente foetale. Elle conduit à la formation d'un œil malformé, petit. En effet, du point de vue clinique, l'œil est souvent énoptalme, la fente palpébrale rétrécie, la sclère épaissie,

l'hypermétropie élevée, l'iris très convexe, la chambre antérieure étroite. Le cristallin est de taille normale, mais à l'intérieur d'un oeil trop petit.

## 2. Orbite post radique :

Les modifications tardives de l'orbite se rencontrent le plus souvent chez des enfants après radiothérapie externe pour rétinoblastome ou rhabdomyosarcome, avec hypoplasie musculaire et surtout osseuse, et atrophie des tissus mous. Leur intensité est inversement proportionnelle à l'âge de l'enfant au moment de l'irradiation. Au niveau des tissus mous, l'atrophie et la fibrose entraînant une enophthalmie. Après l'énucléation et l'irradiation orbitaire, l'hypoplasie osseuse et l'atrophie des tissus mous irradiés peuvent être très marqués, entraînant une perte de volume et limitant la mise en place d'une prothèse. Cet effet est majoré par l'absence d'implant orbitaire à l'issue de l'énucléation.

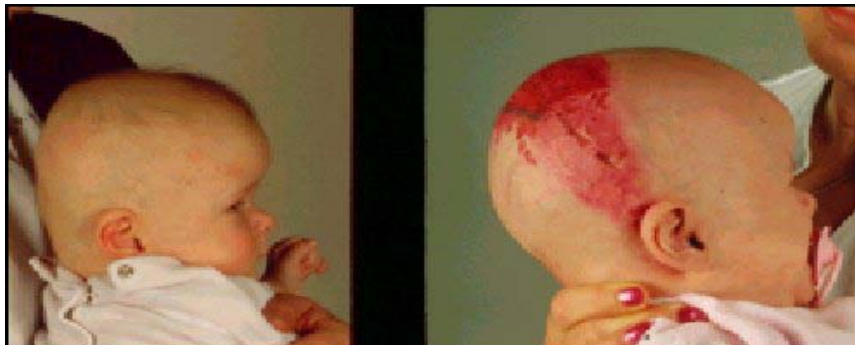Dans la grande majorité des cas, la dysmorphie est visible dès la naissance [18] et le diagnostic peut être porté très tôt, sur la simple observation de la morphologie craniofaciale. La confirmation du diagnostic clinique est recherchée dans l'étude de l'imagerie de la voûte et de la base du crâne [98,99].

## 3. Les synostoses de la voûte :

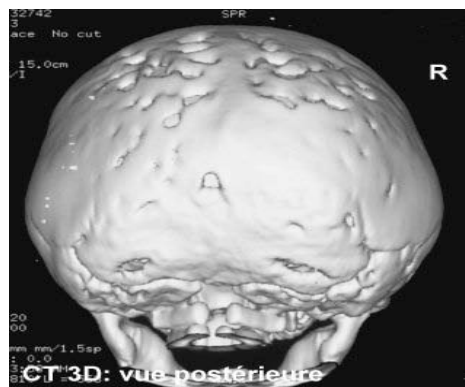
### **3-1 Pachycéphalie :**

Cette terminologie correspond à la déformation de l'arrière-crâne, créée par une synostose bilatérale de la suture lambdoïde. Rare, elle est souvent associée à d'autres synostoses notamment de la suture sagittale [60,73]. De profil, l'arrière-crâne est verticalisé, très aplati, réalisant parfois un angle droit avec un vertex horizontal. De face, la compensation transversale crée une saillie souvent majeure des bosses pariétales et temporales [75]. La forme unilatérale réalise une hémipachycéphalie, à laquelle il vaut mieux réserver le terme de « plagiocéphalie postérieure ». Cette forme est rare, difficile à différencier des plagiocéphalies posturales, bien

que l'analyse tomodensitométrique du lambda et de la situation des rochers permette, en théorie, de l'identifier [75].



**Figure n°28** : Aspect clinique avant et après traitement chirurgical (1989):  
*Technique de Czorny*



**Figure n°29** : CT Scan 3D pré-opératoire :  
*absence des sutures lambdoïdes et impressions digitiforme*

### **3-2 Scaphocéphalie : Figure n° ( 30,31 )**

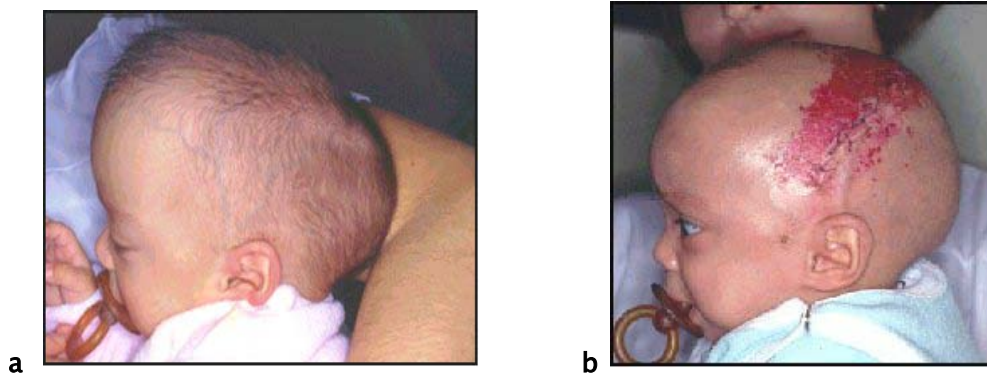
C'est la synostose prématurée de la suture sagittale, elle est la plus fréquente des craniosténoses [63,64].

Reconnaisable dès la naissance, il s'agit à priori d'une pathologie affectant primitivement la voûte. L'étage facial n'est pas concerné, il n'y a pas d'anomalie orbitaire [73,74,76].

Le crâne est exagérément allongé et la région pariétale est rétrécie transversalement, voire cintrée à sa partie moyenne. L'allongement du crâne se fait soit vers l'avant, avec un bombement frontal, soit vers l'arrière, avec une saillie occipitale, soit dans les deux directions à la fois [76].

Radiologiquement, on note un allongement antéropostérieur, avec une proéminence de l'occiput et des bosses frontales sur la radiographie du crâne de profil le profil, et de face la voûte a un aspect ogival avec des pariétaux étroits et obliques. Les impressions digitiformes sont peu fréquentes, le plus souvent localisées à la région pariétale postérieure [76]. Le scanner 3D met en évidence [77]:

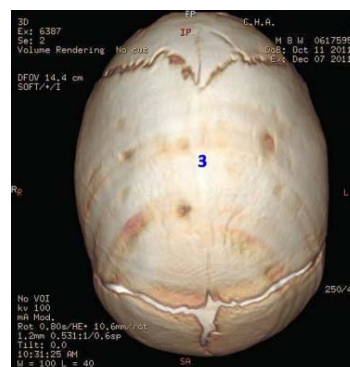
- 1-la crête médiane remplaçant la dépression fontanelle sur la vue supérieure du crâne et de  $\frac{3}{4}$  postérieurs.
- 2-la dolichocéphalie avec bombement de l'écaïlle temporale sur la vue de profil.
- 3-l'importance du retentissement sur la base du crâne.



**Figure n°30 :**

a-Aspect pré-opératoire : *allongement antéro-postérieur du crâne .*

Aspect b-post-opératoire: (*Technique de Marchac et Renier*)



**Figure n° 31 : CT Scan 3D pré-opératoire**

### **3-3 Trigonocéphalie : (Figure n°32)**

C'est la synostose prématurée de la suture métopique ou inter frontale. Cette atteinte toujours très précoce au cours de la vie intra-utérine, crée une déformation caractéristique très apparente le jour même de la naissance. Le front est étroit, marqué par une crête sagittale médiane, et pointe vers l'avant comme la proue d'un bateau. Les bosses frontales apparaissent peu développées et obliques en avant et en dehors. A cette déformation s'associe une verticalisation des parois internes des orbites, créant un hypotélorisme au-dessous d'un petit frontal étroit dans toutes ses dimensions [76,78-80].

Les radiographies de face confirment l'hypotélorisme, lié à une étroitesse de la région ethmoïdale. Les parois internes des orbites sont rapprochées et rectilignes, ce qui donne aux orbites une forme ovale, à grand axe oblique en haut et en dedans. La suture métopique est visualisée sous la forme d'une ligne dense et rectiligne. De profil, le front est court, bas et convexe [76].

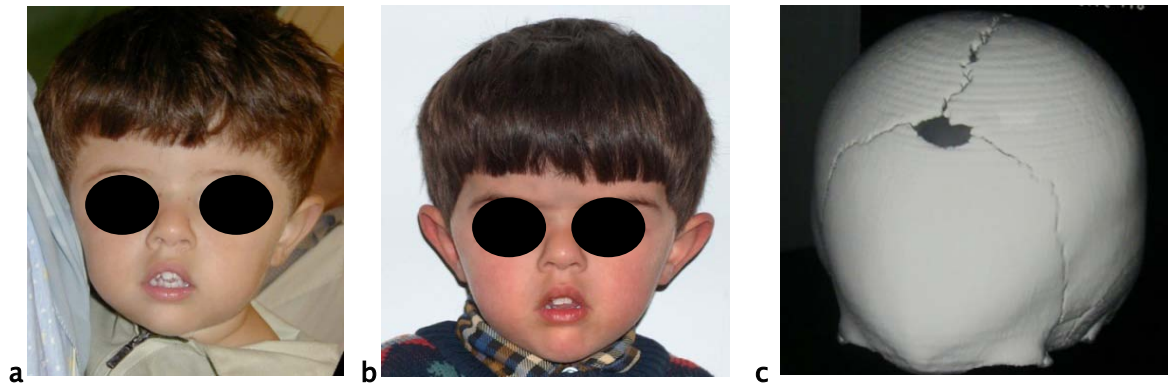
C'est la tomodynamométrie qui dégage le mieux la forme triangulaire.

Le scanner 3D [77] permet l'analyse de la déformation craniofaciale en mettant en évidence :

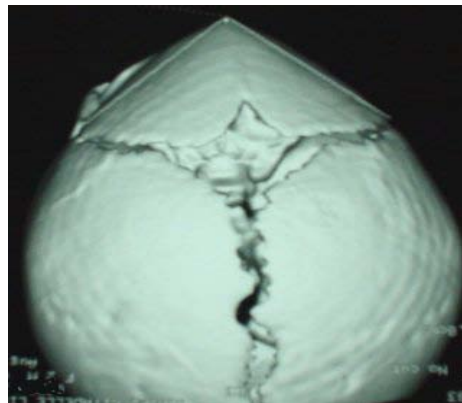
- Sur la vue de face, la crête métopique, l'étroitesse du frontal avec bombement pariétal bilatéral et l'hypotélorisme avec varus orbitaire.
- Sur la vue supérieure de la voûte en légère rotation postérieure un aspect triangulaire du frontal avec la crête métopique.
- En vue endocrânienne, l'hypoplasie avec enfoncement de la lame criblée et l'élargissement bipariéto-occipital.

Il permet par ailleurs d'éliminer une atteinte cérébrale élément pronostique péjoratif.

Dans notre série nous avons pris en charge un cas dont l'aspect clinique et radiologique était typique.



**Figure n°32: Trigonocéphali** *a et b) Aspect clinique pré et post opératoire.*  
*c) Aspect tomodensitométrique avec sténose complète de la métopique*  
*et aspect de crâne en trèfle.*



**figure n° 32 : CT Scan 3D pré-opératoire : aspect triangulaire de la région frontale**

#### 4. Plagiocéphalie : (Figure n°33)

Le terme plagiocéphalie vient du grec "plagios" qui veut dire penché. Il s'agit d'une malformation asymétrique qui correspond au raccourcissement fronto-orbitaire unilatéral par sténose d'une hémisuture coronale [81].

Cette fermeture d'une coronale est présente dès la naissance, elle est responsable d'une dysmorphie fronto-orbitaire d'amplitude variable. L'orbite externe bloquée sur son ptérior est à la fois ascensionnée et reculée selon une orientation dont témoigne la verticalisation de la petite aile du sphénoïde sur une incidence radiographique de face.

Du côté atteint, on observe un aplatissement du front, qui est reculé, voire même concave, une ascension de l'orbite et un déplacement latéral de la racine du nez qui provoque une déviation de l'ensemble de la pyramide nasale. Cette asymétrie est encore exagérée par une fréquente accentuation de la bosse frontale du côté sain et de la bosse pariétale du côté atteint. Il existe aussi une grande asymétrie de la base du crâne, visible cliniquement par l'existence d'un bombement temporal et d'une antéposition de l'oreille du côté atteint [68,75,76].

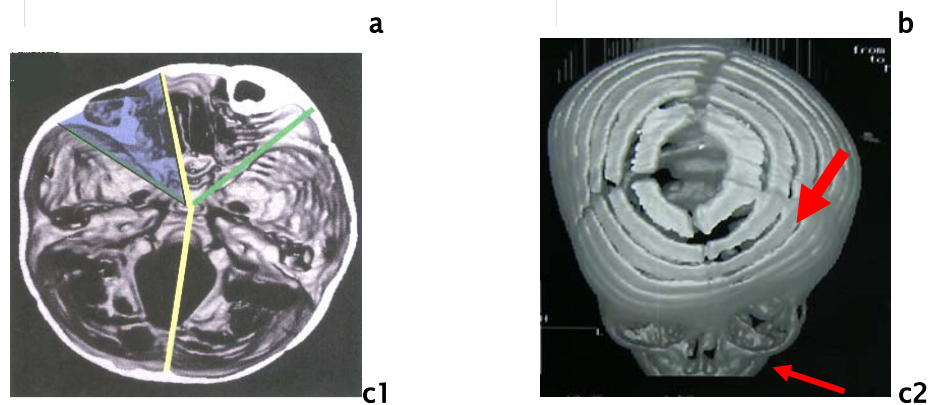
La sténose partielle peut affecter le système lambdoïde postérieur qui peut être homolatérale à l'hémisténose coronale ou bien controlatérale.

La radiographie du crâne de face met en évidence la sténose et la dystopie orbitaire.

Le scanner 3D [77] permet d'analyser la malformation avec son retentissement au niveau basi crânien et qui se manifeste par la scoliose basi crânienne de l'étage antérieur plus ou moins étendue selon les autres étages et au niveau facial. La dystopie orbitaire et l'adaptation mandibulaire spécifique réalisant une véritable désaxation maxillo-mandibulaire qui se fait en sens inverse de celle de l'étage antérieur.

Ailleurs l'imagerie permet d'éliminer d'autres diagnostics différentiels particulièrement la microsomie hémifaciale où la cyphose est craniofaciale et la désaxation maxillo-mandibulaire et orbitofrontale se fait dans le même sens, la plagiocéphalie positionnelle par l'absence de la sténose et mettre en évidence d'autres atteintes suturaires associées .

Dans nos deux cas, la sténose était dans l'un hémicoronale gauche, et dans l'autre hémicoronale droite, l'aspect morphologique était conséquent.



**Figure n°33:** aspect clinique et radiologique de plagiocéphalie

- a) aspect pré opératoire– dépression fronto temporo orbitaire gauche.
  - dystopie orbitaire et anomalie de position des oreilles.
- b) aspect après la réparation chirurgicale a 6 mois et correction des anomalies précitées.
- c) de la TDM :
  - c1) sténose hémicoronale, dystopie fronto-orbitaire.
  - c2) cranioscoliose(ligne jaune) de la base du crâne.L'angle naso-clinoïdo-sphénoïdal gauche est asymétrique et plus fermé que du côté droit (coloré en bleu).

## 5. Brachycéphalie : (Figure n° 34)

Elle correspond à la fermeture prématurée des deux sutures coronales.

Peut être présente dès la naissance dans les formes avancées.

Le crâne est aplati dans le sens sagittal et le développement compensateur se fait en largeur ou en hauteur. Le front est large, haut et verticalisé avec disparition du relief des bosses frontales. On distingue deux formes cliniques. La turricephalie correspond à une partie supérieure de la tête arrondie. L'acrocéphalie distinguée par un sommet du crâne pointu [76].

Les déformations faciales sont fréquentes: front haut, verticalisé, aplati et hypoplasie des arcades orbitaires avec protrusion des globes oculaires dans environ 20% des cas.

Radiologiquement, de profil, le front est court, ainsi que l'étage antérieur de la base du crâne qui est verticalisé. De face, la voûte est haute et large, les bosses pariétales saillantes et la base déformée [9]. Les impressions digitiformes, lorsqu'elles existent, prédominent dans les régions frontales.

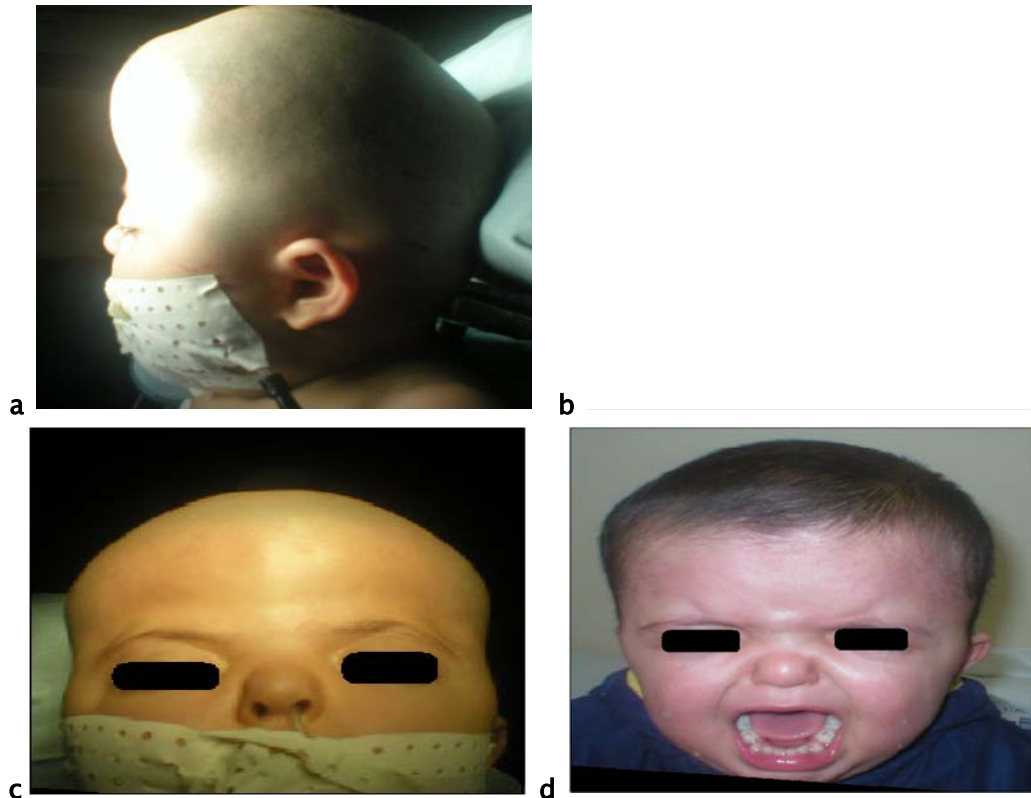
Le scanner 3D [77] établit facilement le diagnostic en montrant les anomalies suturaires de la voûte et de la base du crâne avec :

- Raccourcissement majeur de l'étage antérieur.
- Télescopage ethmoïdo-sphénoïdal.
- Adaptation volumétrique du crâne (verticalisation par augmentation de la dimension frontale et occipitale).

Par ailleurs le retentissement facial est caractérisé par :

- un élargissement transversal de l'étage orbitaire de la face lié au télorbitisme et à la voussure temporo-zygomatique.
- un rétrécissement transversal de l'étage maxillaire responsable d'une hypoplasie des fosses nasales.
- un déficit de croissance postéro-antérieure du massif facial entraînant un exorbitisme et inversion de l'articulé dentaire.

Dans notre série on avait deux cas de brachycéphalies intégrés dans le cadre du syndrome d'Apert et un cas isolé. Dans ces trois cas l'aspect clinique et celui de l'imagerie étaient typiques. Un cas de syndrome d'Apert avait montré un élargissement important compensatoire du système suturaire métopique et bréigmatique.



**Figure n°34 : Aspect clinique de brachycéphalie.**

**a et c)** photos préopératoires(face + profil)

**b et d)** résultats post opératoire : raccourcissement du front, meilleure définition de l'angle nasofrontal , disparition de l'exorbitisme

## **6. Oxycéphalie : (Figure n° 35)**

Il s'agit d'une atteinte bicoronale, souvent associée à une atteinte de la suture sagittale. La manifestation clinique de cette forme de dysmorphie reste tardive, vers l'âge de 2 ans.

L'oxycéphalie est faite d'un recul frontal global, affectant aussi bien sa base que sa partie haute, ce qui réalise un front fuyant avec effacement de l'angle frontonasal, bien visible de profil. Le recul des arcades sourcilières est responsable d'un exorbitisme bilatéral [76,82].

C'est dans les formes plurisuturaires que le risque d'hypertension intracrânienne (HITC) est le plus important au cours des 2 premières années.

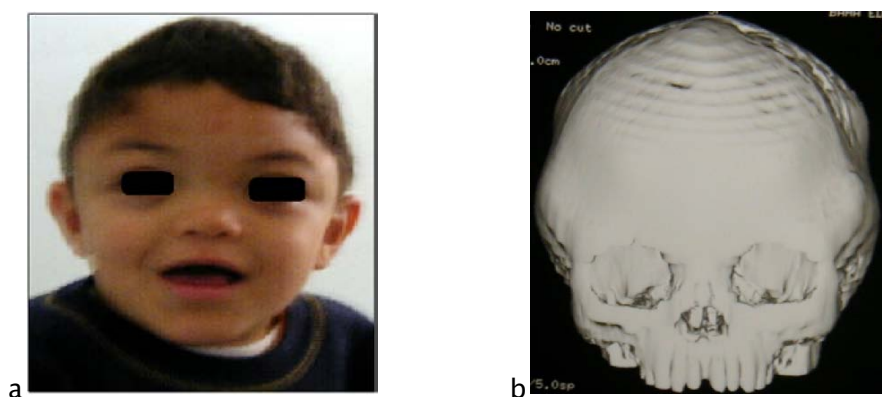
Le retentissement facial de ces formes obéit à la chronologie de la croissance craniofaciale et ne se révèle que tardivement, souvent à la fin de la denture lactéale, voire plus tard.

La radiographie de face montre un aspect en ogive. La base du crâne est très modifiée. Les empreintes cérébriformes sont très marquées et diffuses. Les cavités orbitaires ont un diamètre antéropostérieur limité et un diamètre vertical augmenté [60].

Le scanner 3D [77] permet une description précise des anomalies facilitant ainsi la classification. Il met en évidence :

1. l'atteinte suturale et son retentissement sur le crâne en appréciant l'importance des impressions digitiformes et la déformation frontale avec front fuyant et disparition de l'angle naso-frontal.
2. les anomalies de la base du crâne marquées surtout par la lordose basilaire de l'étage moyen sous forme d'une dépression, la diminution du volume du sinus sphénoïdal et bascule postérieure de la selle turcique avec étroitesse des fentes sphénoïdales.
3. au niveau facial il y a une diminution du diamètre antéro-postérieur orbitaire.

Notre seul cas d'oxycéphalie, morphologiquement typique nous a consulté à l'âge de deux ans avec un tableau d'HTIC et qui présente par ailleurs une ostéopetrose.



**Figure n° 35 : Aspect clinique et tomodensitométrique de l'oxycéphalie.**  
(Sténose de la métopique et de la coronale)

## 7. Dysostoses craniofaciales avec synostoses ou dysostosténoses :

Elles correspondent à des dysmorphies craniofaciales majeurs, appartenant au groupe des craniofaciosténoses, ou dysostosténoses craniofaciales, dont les formes les plus représentatives sont la maladie de Crouzon et le syndrome d'Apert.

Bien que parfaitement identifiables à partir de leur différence sémiologique, les similitudes pathogéniques, symptomatologiques et thérapeutiques ont conduit Tessier à regrouper ces deux affections sous le terme de «Croupert».

La symptomatologie morpho-fonctionnelle de ces malformations craniofaciales est caractéristique dès la naissance, mais la dysmorphie s'aggrave avec le temps, à court terme au niveau de la voûte et à plus long terme au niveau de la face.

L'association d'une plurisynostose retombant sur la face à travers la base, à une dysostose sphénoïdofaciale, plus ou moins diffuse, est responsable :

- D'une craniosténose de la voûte sous la forme d'une oxycéphalie ou d'une turricéphalie, fréquemment compliquée d'une HTIC.
- D'un exorbitisme par brièveté de l'orbite.
- D'une rétrusion du massif facial, plus ou moins marquée au niveau du secteur nasomaxillaire, responsable d'une atrésie nasopharyngée, compliquée d'une étroitesse de l'espace rétrobasilingual à l'origine d'apnées obstructives imposant des mesures d'urgence dès la naissance, si non une prise en charge particulière secondairement.

Nous n'avons pas rencontré ce genre de problème.

### 7-1 Syndrome d'APERT : acrocéphalosyndactylie (Figure n°36)

Décrit par APERT en 1906, c'est une malformation majeure, constituées dès la naissance, associant une faciocraniosténose et des syndactylies des quatre membres.

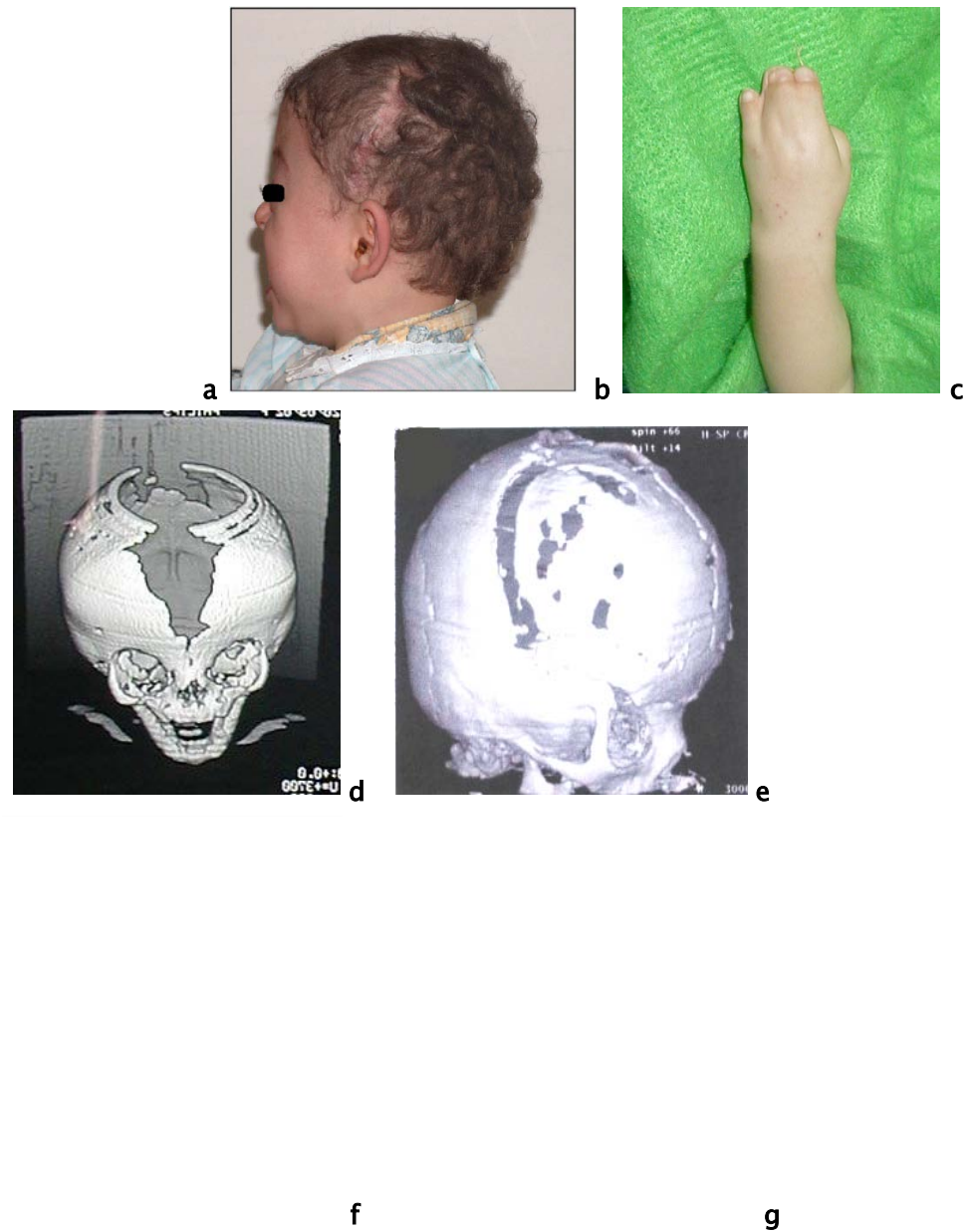
La craniosténose est toujours bicoronale et respecte le système longitudinal, le maxillaire supérieur est très hypoplasique, avec inversion de l'articulé dentaire, et la face est large, avec un nez en bec, un hypertélorbitisme constant, et un exorbitisme qui peut être majeur [66,76].

Les malformations associées comprennent des malformations squelettiques, des malformations rachidiennes, des fentes palatines, des malformations viscérales et des anomalies du corps calleux 15% [68].

La transmission est autosomique dominante. Son prévalence est estimée à 1/ 100000 naissances, pas prédominance de sexe [83,84].

Dans notre série les deux cas présentent une polysyndactylie des quatre membres, un bébé avait une fente palatine, ailleurs la déformation morphologique était typique sans retentissement psychomoteur.

**Iconographie :**



**Figure n° 36: Aspect clinique et radiologique du syndrome d'Apert.**

- a et b)** photos pré et post opératoire (de profil), amélioration nette du front
- c)** aspect de la poly syndactylie.
- d)** scanner tridimensionnel: sténose complète de la coronale avec élargissement du système médian (sagittal et métopique).
- e)** TDM 3D : aspect après l'intervention.
- f et g)** photos de face pré et post opératoire, réparation de la dysmorphie orbitofrontal
- h)** Normalisation du PC après l'intervention.

### 7-2. Syndrome de CROUZON :

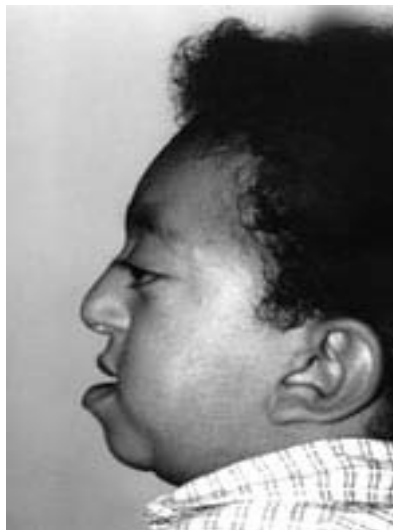Dystose crâniofaciale héréditaire Décrit par CROUZON en 1912, ce syndrome est caractérisé par une pluri-synostose intéressant les deux sutures coronales, parfois la suture sagittale et souvent les sutures sphénoïdo-faciales.

La transmission est autosomique dominante à transmission variable. Son incidence est estimée à 1 / 25000 [83].

Peu ou pas visible à la naissance, elle apparaît vers l'âge de 2 ans et s'aggrave progressivement.

La dysmorphie faciale est caractéristique: hypertélorbitisme, exorbitisme (liée au double recul du maxillaire supérieur et du front) et inversion de l'articulé dentaire.

Les malformations associées sont fréquentes .Il peut s'agir de malformations neurologiques : syringomyélie, syndrome d'Arnold-Chiari (71%) ou des malformations des extrémités des membres [68].



**Figure n°37 Syndrome de crouzon**

### 7-3 Autres syndromes: plus rares

Le syndrome de Saethre-Chotzen ou acrocéphalosyndactylie type III : associe une plagiocéphalie, une syndactylie aux mains et aux pieds, une implantation basse des oreilles, une implantation basse des cheveux et un ptosis bilatéral [68].

Le syndrome de Pfeiffer ou acrocéphalosyndactylie type VI : associe une acrocéphalie, une syndactylie limitée à certains doigts et orteils, un pouce et un gros orteil larges et déviés.

Le syndrome de Carpenter ou acrocéphalo-polysyndactylie.

Le syndrome du crâne en trèfle : c'est un syndrome malformatif rare, qui associe une tête trilobée avec synostoses des sutures coronales, lambdoïde et parfois sagittale, une dysmorphie faciale avec hypertélorisme, aplatissement de la racine du nez et palais ogival, une microcéphalie et une hydrocéphalie. Le pronostic est peu favorable [58,85].

## **VIII. LE RETENTISSEMENT FONCTIONNEL ET MORPHOLOGIQUE :**

### **1. Lié aux crâniosténose :**

Les craniosténoses posent un double problème, morphologique et fonctionnel. D'une part, elles comportent une dysmorphie crânienne, et souvent craniofaciale, d'autre part le conflit de croissance entre crâne et encéphale peut provoquer une hypertension intracrânienne chronique, qui n'expose pas aux accidents aigus que l'on rencontre par exemple dans les processus expansifs, mais qui évoluent à bas bruit et peut amener de façon insidieuse à la cécité par atrophie optique, et à la débilité mentale par atrophie cérébrale [59,86].

#### **1-1 Hypertension intracrânienne :**

L'hypertension intracrânienne représente le grand risque évolutif des craniosténoses prématurées. Il est démontré qu'aucun type de craniosténose n'est complètement indemne du risque d'hypertension intracrânienne, mais que sa fréquence augmente avec le nombre de sutures atteintes et avec l'âge [87,88].

**Tableau III : Fréquence de l'hypertension intracrânienne dans les principales formes de craniosténoses [64].**

Types	fréquence de l'HTIC (%)
Trigonocéphalie	8
Scaphocéphalie	13
Plagiocéphalie	12
Brachycéphalie	27
Oxycéphalie	59
Formes syndromiques	25à65

L'appréciation d'une hypertension intracrânienne est particulièrement difficile. Les céphalées, si elles existent, ne sont pas exprimées, les vomissements ne s'observent guère dans l'hypertension intracrânienne des craniosténoses, l'oedème papillaire est rare.

La seule façon d'apprécier l'existence d'une hypertension intracrânienne est d'enregistrer la pression intracrânienne (PIC) à l'aide d'un capteur extradural. L'hypertension intracrânienne est définie comme valeur de la PIC supérieure à 15 mmhg. Ce n'est pas une technique utilisée en routine dans le diagnostic des craniosténoses, elle est réservée aux cas où l'indication opératoire est incertaine [59,87-89].

Dans notre série un seul cas d' HTIC a été le motif de consultation d'une oxycéphalie, suspecté cliniquement devant la déformation type front fuyant et l'HTIC et confirmé à l'imagerie (TDM et IRM).

#### **1-2 Retentissement visuel :**

Les problèmes ophtalmologiques sont majeurs.

La baisse de l'acuité visuelle est difficile à apprécier en pratique du fait du jeune âge des malades. La baisse de l'acuité visuelle est liée aux altérations du fond d'œil : oedème papillaire, puis atrophie optique post stase. Les oxycéphalies sont les plus grandes pourvoyeuses d'atrophie optique parmi les craniosténoses [59,90], notre seul cas d'oxycéphalie s'est manifesté avec troubles visuels dans le cadre d'une HTIC.

L'hypertélorisme, observé dans la plus part des craniosténoses syndromiques et certaines plagiocéphalies, peut retentir sur l'acuité visuelle en supprimant la vision binoculaire.

L'exorbitisme constant dans le syndrome de Crouzon peut mettre en péril le pronostic visuel et faire poser une indication opératoire précoce. Un strabisme divergent dans l'hypertélorisme ou convergent dans la trigonocéphalie, non paralytique est souvent observé.

### **1-3 Les troubles neuropsychologiques :**

L'évolution à bas bruit de l'hypertension intracrânienne peut aboutir à une atrophie cérébrale marquée à des degrés divers par un retard psychomoteur, des troubles du comportement, une épilepsie ou une débilité mentale. Les tests psychomoteurs sont peu nombreux, variables d'un auteur à l'autre et de réalisation difficile pour l'appréciation des troubles mentaux chez ces petits enfants [59,68].

Dans les formes non syndromiques, le retard mental peut toucher essentiellement les oxycéphalies et les brachycéphalies évoluées.

Dans les formes syndromiques, les retards mentaux sont plus fréquents et d'extrême gravité. Dans le syndrome d'Apert (92% des enfants ont un  $QI < 80$ ) deux facteurs étaient significativement corrélés au niveau mental : l'âge à l'opération et les anomalies des septum pellucide [91]. Dans nos deux cas de syndrome d'Apert les troubles psychomoteurs n'ont pas été constatés.

Le syndrome de Crouzon a un meilleur pronostic lors d'une prise en charge précoce puisque 86% des enfants ont un  $QI$  dans les valeurs de la normale [89].

## **2. Lié aux malformation de l'orbite osseuse**

### **2-1 Conséquence sur l'orbite :**

Anomalies de taille : le manque de profondeur de l'orbite entraîne une diminution de son volume d'où une exophtalmie, voire un exorbitisme.

Anomalies de position : hypertélorisme. Hypoplasie-rétrusion du maxillaire supérieur.  
Canal optique normal, coudé ou rétréci [96,97]

### 2-2 Conséquence sur l'appareil visuels :

L'amblyopie est une diminution uni- ou bilatérale de certaines aptitudes visuelles. Elle se traduit cliniquement par une acuité visuelle inférieure à 4/10. L'amblyopie est une qualification fonctionnelle indépendante de la pathologie. Elle est dite relative lorsqu'il existe une différence de mesure de l'acuité visuelle d'un oeil par rapport à l'autre (Magrann, 1992). Chez l'enfant, elle est souvent associée à un strabisme. Atrophie des deux nerfs optiques soit par hypertension intracrânienne, soit par compression directe du nerf optique dans le canal optique. Néanmoins, ces sujets conservent en général une petite acuité visuelle utile. Dans certains cas cependant, une décompression des nerfs optiques s'impose.

Il en résulte des complications : glaucome par fermeture de l'angle, suffusion uvéale avec décollement cilio-choroïdien périphérique [96,97]

## **IX. REMODELAGE :**

### **1. Les épithèses :**

L'appareillage d'une cavité est un acte médical permettant à des patients anophtalmes de reprendre une vie active. Il nécessite une collaboration étroite entre le chirurgien et l'oculiste. Une cavité de bonne qualité doit assurer le bon maintien de la prothèse oculaire. Sa réfection repose sur la restitution d'un bon volume orbitaire, puis sur la prise en charge des pathologies du sac conjonctival. Les anomalies palpébrales sont corrigées en dernier, une fois la prothèse en place. Les épithèses ostéo-intégrées sont utilisées en dernier recours. Ces épithèses permettent d'obtenir un résultat esthétique de très bonne qualité, tout en simplifiant considérablement le geste chirurgical. Devant toute anophtalmie congénitale, la consultation auprès d'un oculiste est une étape indispensable avant d'envisager tout traitement chirurgical. La chirurgie ne sera

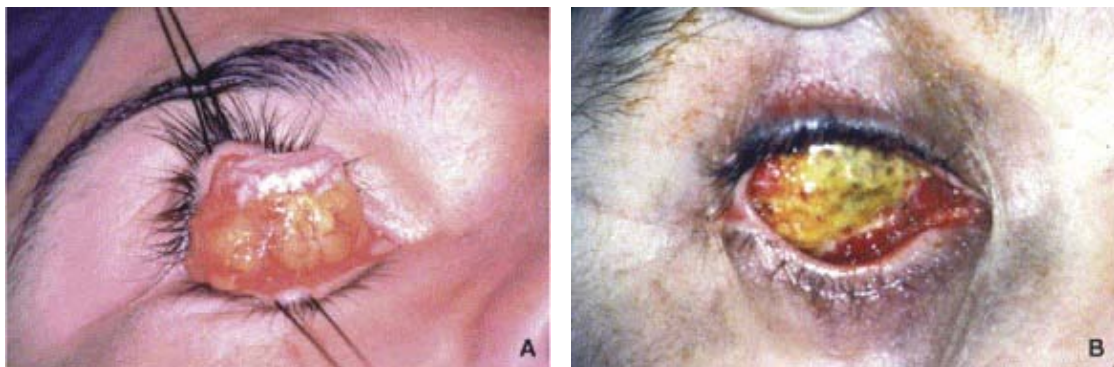réservée qu'aux cas de prothèses instables, aux échecs du traitement par conformateur (prothèses expansives, expansion orbitaire par ostéotomies) et au traitement des malpositions palpébrales après pose de la prothèse définitive.

La cavité est un espace virtuel délimité par le sac conjonctival et dans lequel est placée une prothèse oculaire (**figure 39**). Elle est délimitée en haut et en bas par les culs-de-sac (ou fornix), en avant par la conjonctive palpébrale et en arrière par la conjonctive bulbaire. Le sac est en rapport en avant avec les paupières, en arrière avec le contenu orbitaire et latéralement avec le rebord orbitaire. Les paupières jouent non seulement un rôle primordial sur le plan esthétique, mais elles participent également au bon maintien de la prothèse en l'appliquant fermement contre l'orbite. Le contenu orbitaire sert de support à la prothèse. Il peut être constitué d'un globe oculaire microphthalmie, d'un biomatériau (bille habillée) ou d'un tissu autologue (greffe dermograisseeuse, lambeau de muscle temporal...) [103]

## **2. Greffe dermograisseeuse :**

Elle offre une bonne alternative aux biomatériaux en raison de son faible risque de migration, d'extrusion ou d'infection. Elle a l'avantage d'apporter du derme qui permet d'approfondir les culs-de-sac, et de la graisse qui vient combler la cavité orbitaire. Après avoir été abandonnées en raison d'un taux de résorption graisseuse imprévisible, les greffes dermograisseeuses se sont réactualisées avec l'apparition des biomatériaux et de leur risque d'extrusion. Le greffon doit être prélevé dans une région riche en graisse, de faible pilosité et dans laquelle la cicatrice sera la plus discrète possible. Les deux principaux sites donneurs sont la fesse et la région périombilicale. La fesse est toutefois la région de prédilection en raison d'un pannicule adipeux plus épais et de la présence plus abondante de fibrocytes et de fibroblastes, rendant théoriquement le pannicule moins propice à la résorption[105] Le site de prélèvement au niveau de la fesse se situe à distance du nerf sciatique (dans le quadrant supéroexterne) dans la zone la moins visible (le plus bas possible) et portant le moins d'appui possible. Un pannicule de grand volume sera prélevé en raison de l'atrophie physiologique de la graisse (25 à 30 % les 6

premier mois)[104]. Il convient de prélever un pannicule adipeux d'autant plus volumineux que la cavité risque d'être mal vascularisée (infection, irradiation, brûlure, traumatisme). Le pannicule adipeux est en grande partie résorbé et remplacé par du tissu fibreux, contrairement à la partie dermique qui non seulement n'est pas résorbée, mais aurait tendance à croître[106]. L'épiderme est dans un premier temps abrasé afin de prévenir toute réaction inflammatoire responsable de l'apparition de kystes d'inclusion (Fig. 6). Après exérèse de l'épiderme, un cylindre dermograisieux est prélevé. La portion graisseuse du greffon est placée dans la cavité orbitaire (Fig. 7). Le derme est suturé à la conjonctive et servira de matrice sur laquelle l'épithélium conjonctival pourra proliférer[107]. Les muscles oculomoteurs et la conjonctive sont suturés au derme. Les suites postopératoires peuvent être marquées par plusieurs complications : la pousse de poils en raison de la localisation profonde de certains follicules pileux dans le derme, la kératinisation qui survient lorsque la désépidermisation a été insuffisante, l'ulcération par mauvaise vascularisation du greffon et plus rarement l'infection. Le prélèvement d'une greffe dermograisieuse dans la région périombilicale a l'avantage de réduire toute tension excessive au niveau des berges lors de la flexion de la hanche et de laisser une cicatrice discrète. Le greffon est prélevé dans la région sous-ombilicale selon les mêmes modalités que dans la fesse[108]



**Fig. 42.** Implantation intraténionienne d'une greffe dermograisieuse.

### **3. Autogreffes osseuses :**

Les autogreffes sont des matériaux vivants bien tolérés par l'organisme. Ils ont l'avantage de ne pas migrer et de ne pas s'expulser. Mais ils présentent deux principaux inconvénients : le problème lié à la disponibilité du greffon et la morbidité du site donneur (deuxième site opératoire, temps opératoire plus long, risque d'hémorragie, d'infection, de douleurs persistantes, durée d'hospitalisation accrue, manipulation difficile, résorption du greffon[109,110])

Il en existe deux grandes variétés selon que l'os est d'origine endochondrale ou membranaire. Les greffons d'origine endochondrale sont prélevés au niveau de la crête iliaque et des côtes. Les greffons d'origine membranaire sont prélevés principalement au niveau de la voûte crânienne. Ces derniers ont l'avantage de se résorber moins rapidement que les greffons d'origine endochondrale, probablement en raison d'une revascularisation plus précoce [111,112] Les autogreffes sont de moins en moins utilisées. Leur emploi reste indiqué dans la reconstruction des cavités orbitaires post-traumatiques (risque infectieux accru des biomatériaux lié au contact avec les sinus).

### **4. les implants et biomatériaux oculaires :**

Le concept d'un implant orbitaire couplée à une prothèse dans le but d'accroître la mobilité de l'œil artificiel a été proposé dès les années quarante .touts les tentatives ont échoué car l'impant orbitaire utilié était en matériau inerte ,perçu comme un corps étranger,souvent rejeté ou source de l'infection chronique. .

Ils ont l'avantage de ne pas nécessiter de second site opératoire, d'être plus stables et d'être disponibles en plus grande quantité que les autogreffes. Toutefois, leur utilisation soulève des problèmes de biocompatibilité et d'infection.

On en distingue deux types.

**Non poreux**: ce matériau est tombé en désuétude en raison du risque élevé d'extrusion[108] Ce groupe est représenté par le silicone. Il s'agit d'un matériau placé en position sous-périostée et autour duquel se forme une coque fibreuse avasculaire.[113] Le risque de migration est donc majeur.

Le méthylméthacrylate est un matériau contre-indiqué dans l'orbite en raison de sa nature exothermique susceptible d'endommager le contenu orbitaire.

**Poreux**: il s'agit d'implants inertes (non résorbés) et biocolonisables. La taille des pores va conditionner la colonisation des implants. Le diamètre optimal des pores, propice à la colonisation tissulaire, doit être compris entre 200 et 500  $\mu\text{m}$ [121]. Trois types de matériaux poreux sont utilisés dans le traitement du déficit de volume : l'hydroxyapatite, l'alumine et le polyéthylène (Medpor®).

L'hydroxyapatite a été introduite en ophtalmologie dans les années 1980.[114] Ce matériau possède une architecture très proche du système osseux haversien. Il peut être d'origine biologique (obtenu à partir d'un corail, *le porite*, constitué essentiellement de carbonate de calcium) ou synthétique (céramique). Dans les deux cas, la prolifération fibrovasculaire devient complète en 4 semaines[115].

L'alumine est une céramique d'utilisation récente, commercialisée sous forme de bille. Les pores sont de taille uniforme (500  $\mu\text{m}$ ) et sont en nombre plus important que les autres matériaux poreux. L'alumine n'est pas friable (*pinch test*) contrairement à l'hydroxyapatite.

Le polyéthylène est fabriqué à partir de poudre de polyéthylène chauffée en dessous de son point de fusion pour obtenir un matériau malléable. Il est commercialisé sous forme de bille, de feuilles ou de plaques d'épaisseurs différentes. Les pores mesurent entre 125 et 1000  $\mu\text{m}$ . La prolifération fibrovasculaire y est plus lente que dans les autres billes poreuses (colonisation complète en 12 semaines<sup>[115]</sup>)

Le comblement du déficit de volume orbitaire est obtenu soit par implantation intraténionienne, soit par implantation sous-périostée.

#### 4-1 Site de l'implantation

**Implantation intraténonienne.** Lorsque l'adaptation de la prothèse ne permet pas de compenser le déficit de volume intraorbitaire ou que la prothèse devient trop volumineuse, il convient de placer une bille de plus grande taille ou de réaliser une greffe dermograisseeuse.

La bille doit être habillée au moyen d'un tissu autologue (le plus souvent de la sclère) ou d'un biomatériau. Habiller un implant permet de le placer plus facilement dans l'orbite, d'y fixer les muscles oculomoteurs et de réduire les risques d'exposition.

Tissu autologue : l'implant est habillé par la propre sclère du patient lorsque celle-ci est réutilisable.[116].Après énucléation, la fibrose est disséquée, l'ancien implant est retiré puis remplacé par une nouvelle bille. La sclère est suturée autour de la bille et l'ensemble est replacé dans la cavité, en veillant bien à placer la partie non recouverte de sclère au fond de la cavité orbitaire. Les muscles oculomoteurs, qui sont préservés, sont fixés à la coque sclérale (**figure 43**)

Lorsque la sclère est inutilisable, l'implant est habillé de préférence avec un autre matériau autologue (aponévrose temporale, fascia lata). La greffe est placée sur le pôle antérieur de l'implant, venant s'interposer entre la bille et la capsule de Tenon. Lorsque l'on souhaite augmenter la taille de l'implant (myopie forte), il est possible de l'enrober avec une greffe de fascia lata.

Biomatériau : d'autres matériaux comme les treillis de polyglactine (Vicryl®) ou le PTFE (polytétrafluoroéthylène) sont employés pour remplacer les matériaux autologues[122] Leur tolérance à long terme dans cette indication n'est toutefois pas connue.

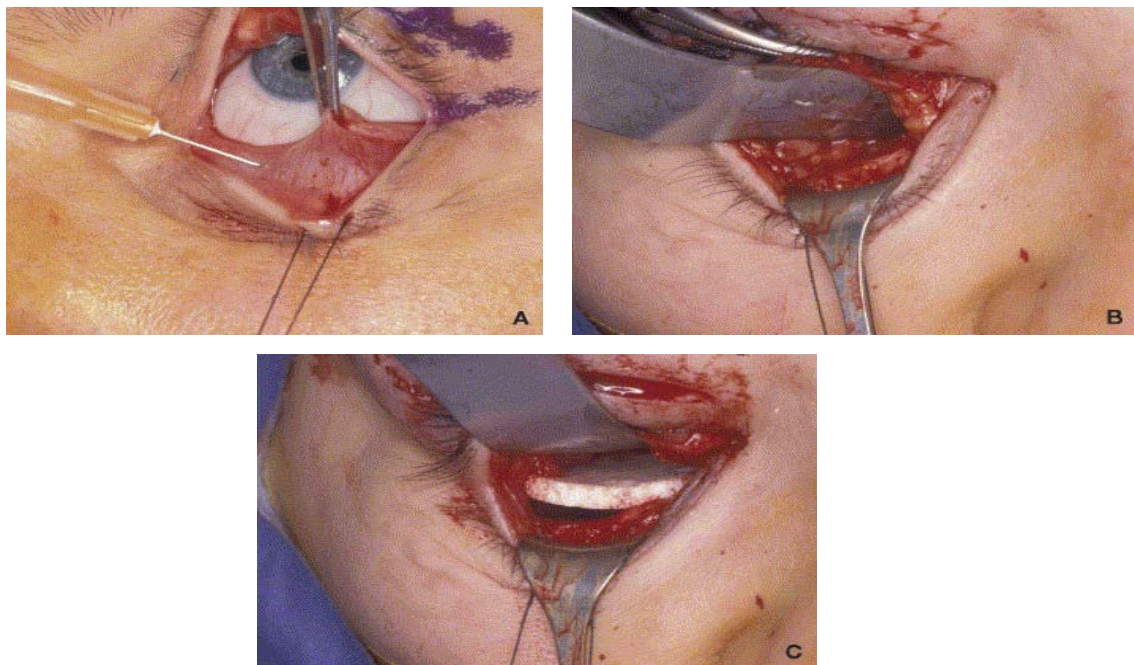
**Implantation sous-périostée.** Lorsqu'il existe déjà un implant intraténonien de bonne taille, il convient d'augmenter le volume orbitaire par un implant sous-périosté.

Pour placer un implant dans l'espace sous-périosté, le contenu orbitaire peut être abordé de deux manières : par voie transcutanée ou par voie transconjonctivale.

**La voie transcutanée** consiste à réaliser une incision sous-ciliaire haut située à 2 mm du bord ciliaire, en ne dépassant pas le point lacrymal inférieur en dedans et en ne franchissant pas la projection du rebord latéro-orbitaire en dehors. La dissection est menée jusqu'au rebord

infraorbitaire en préservant le septum orbitaire. Le périoste est incisé, puis décollé d'avant en arrière. Après mise en place du matériel en position sous-périostée, l'incision cutanée est fermée par un surjet.

**La voie transconjonctivale (figure 44)** est rapide, ne laisse pas de cicatrice et permet une excellente exposition du contenu orbitaire, tout en donnant moins de rétraction ou de malposition de la paupière inférieure que la voie d'abord cutanée. La conjonctive et la lame des rétracteurs sont incisées à 2 mm du bord inférieur du tarse. L'incision peut se prolonger en dehors par une canthotomie pour obtenir une meilleure exposition de la région. Une dissection préseptale est alors menée jusqu'au rebord infraorbitaire.



**Figure 44.**

Implantation sous-périostée d'une plaque en hydroxyapatite. A. Voie d'abord transconjonctivale. B. Exposition du plancher orbitaire. C. Mise en place de l'implant.

Une fois l'espace sous-périosté abordé, l'implant est placé le plus en arrière possible afin de projeter la bille en avant. Un implant placé trop en avant accentue la rétraction des culs-de-sac.

Les implants d'hydroxyapatite sont partiellement résorbés et remplacés par de l'os naturel (phénomène d'ostéoconduction et d'ostéo-induction)[117]

Les plaques de polyéthylène peuvent être découpées aux ciseaux, elles n'ont pas besoin d'être suturées et semblent bien résister à l'infection[118] En revanche, les plaques de polyéthylène adhèrent fortement au tissu orbitaire rendant leur retrait difficile.[119]

**Injection intraorbitaire de graisse autologue.** La technique de Coleman consiste à prélever de la graisse sur la face latérale haute de la cuisse, ou dans la région périombilicale au moyen d'une seringue en aspiration. La graisse apparaît sous forme de lobules. Le temps suivant consiste à centrifuger la graisse pour obtenir trois phases (liquide-graisse-sang). La graisse est injectée par voie transconjonctivale en cherchant à hypercorriger l'énoptalmie. Le taux de résorption est toutefois très important[120].

Avec l'hydroxyapatite un nouveau concept des implants est né ; le seul moyen d'éviter le rejet est d'utiliser un matériau susceptible d'être envahi par le tissu fibrovasculaire de l'orbite.

Le but de la mise en place des implants c'est d'éviter le syndrome de l'énuclier ; donner une mobilité à la prothèse oculaires.

## 5. Épithèses orbitofaciales :

L'épithèse orbitofaciales est un recours satisfaisant après une chirurgie mutilante carcinologique, notamment pour certains traumatismes importants du cadre orbitaire et defect des paupières en attente d'une chirurgie reconstructrice, ou bien comme solution définitive, lorsque la reconstruction ne peut rivaliser avec l'épithèse.

Les progrès de la chirurgie maxillofaciale conservatrice et reconstructrice [1] ont contribué à l'évolution de la prothèse oculaire, en incitant les ophtalmologistes à une meilleure maîtrise des matériaux biocompatibles mis à leur disposition pour la réalisation et l'adaptation d'un appareillage parfaitement complémentaire à l'intervention pratiquée, et non pas comme autrefois, lorsque la cavité devait endurer une prothèse oculaire qui lui était imposée, fabriquée et posée à partir de mesures très approximatives. Faisant partie des prothèses faciales, ce type de prothèse (épithèse) adaptée à la suite d'une exentération totale constitue une alternative face

aux techniques de reconstruction permettant d'éviter un geste chirurgical lourd aux résultats incertains. Depuis quelques années, elles sont le plus souvent fabriquées par les épithésistes, qui sont obligés d'avoir recours à la collaboration des ocularistes pour la conception de la prothèse qui sera intégrée dans l'épithèse.

## **X. TRAITEMENT CHIRURGICALE DES MALFORMATIONS ORBITOCRANIOFACIALES :**

### **1. Objectifs :**

En raison de la dépendance contenant-contenu, la réduction volumétrique partielle ou totale du contenu orbitaire la dimension cavitaire et ce d'autant que le geste est plus précoce. La reconstruction se heurte à des difficultés croissantes de la simple restauration d'une paroi, à la reconstruction totale à triple intention : osseuse, oculaire et palpébrale. L'indication demande à être nuancée, car une bonne épiprothèse est préférable à une médiocre reconstruction.

La reconstruction orbitaire chez les patients traités pour une malformation de l'orbite est inféodée au type de la malformation, au type de traitement et à l'âge du patient.

Elle vise à rétablir :

- l'équilibre du triptyque orbitopalpébral : cavité orbitaire, globe oculaire, appareil palpébral.
- L'ambition est d'obtenir un résultat morphologique en harmonie avec le comparateur controlatéral, à savoir une orbite symétrique en dimensions, en situation spatiale et orientation.
- Avoir des résultats esthétiques satisfaisantes

## **2. Prise en charge :**

### **2-1 Principes et exigences de la chirurgie crâniofaciale [123] :**

La correction des malformations craniofaciales fait appel à une discipline chirurgicale particulièrement exigeante, qui doit allier à une formation de base un apprentissage des gestes spécifiques au territoire craniofacial et une connaissance de la pathologie malformative.

L'exploration chirurgicale de régions communes au crâne et à la face impose des abords judicieusement choisis afin d'en limiter le préjudice cicatriciel, sans pour autant restreindre la sécurité que confère un champ opératoire correctement exposé. Le cheminement respecte les structures et leurs enveloppes, en restant extradural pour préserver l'encéphale, sous-périosté pour exposer et mobiliser les pièces osseuses, extramuqueux au niveau des fosses nasales pour prévenir les contaminations per et postopératoires. La conservation des voies sensorielles, en particulier olfactives, doit être la règle.

L'étiologie malformative confronte le chirurgien à un certain nombre de problèmes spécifiques, dominés par le devenir du geste chirurgical. Un agenda thérapeutique est donc établi après avoir identifié la malformation, apprécié l'intensité des altérations tissulaires, évalué l'aptitude à la croissance des territoires concernés. Cette chirurgie ne se limite pas à remodeler une morphologie mais doit intégrer la récupération des fonctions qui sont entretenues par la rééducation. Enfin, la présence de l'organe dentaire et la référence occlusale obligatoire à toute mobilisation maxillaire imposent fréquemment un complément orthodontique.

### **2-2 Chirurgie multidisciplinaire [124]:**

Elle s'adresse à l'enfant ou au nourrisson et nécessite donc naturellement un environnement pédiatrique. C'est le pédiatre qui, dans la majorité des cas, détecte la malformation, la reconnaît isolée ou, au contraire, intégrée dans un syndrome malformatif plus complexe.

Cette chirurgie craniofaciale allie la compétence neurochirurgicale à celle du chirurgien facial en une communauté de pensée et d'action sans laquelle un tel acte ne peut se concevoir.

Il s'agit d'une chirurgie d'équipe. L'otorhinolaryngologiste, l'ophtalmologiste et l'orthopédiste dentofacial apportent également le champ de leurs compétences respectives dans le bilan préopératoire et la surveillance à court et long terme. L'anesthésiste-réanimateur doit recevoir une formation spécifique pour faire face à tous les aléas.

**a. Anesthésie pour les malformations crâniofaciales [126,125,143]**

L'anesthésie des patients porteurs de malformations orbitocrâniofaciales ne peut être prise en charge que par une équipe entraînée et rompue à ce type d'interventions. C'est une chirurgie à risques hémorragiques sur masse sanguine très restreinte, sans accès direct péropératoire aux voies respiratoires, et souvent de longue durée.

Dans toute la mesure du possible, l'âge de 17 mois au minimum est important à respecter ainsi qu'un poids supérieur à 10 kg. Dans la majorité des cas, ces patients sont, selon la classification de l'American society of anesthesiologists, ASA 1.

La consultation d'anesthésie, réalisée à distance de l'intervention. Les explorations demandées sont centrées sur le risque hémorragique : numération formule sanguine, bilan d'hémostase, détermination du groupe sanguin phénotypé et recherche d'agglutinines irrégulières.

La technique anesthésique d'endormissement ne présente pas de particularité. L'induction au masque, lorsqu'il n'y a pas de signe d'hypertension intracrânienne, est souvent préférée à l'induction intraveineuse, le monitoring conventionnel ayant été mis en place. Bien sûr, le patient est intubé (attention à la fixation de la sonde, des changements de position de la tête pouvant intervenir au cours de l'intervention) et équipé d'une sonde orogastrique. Devant le risque de pertes équivalentes à une masse sanguine totale (environ 80 mL/kg) et parfois plus, en moins de 30 minutes, l'équipement est assuré par :

- au moins deux cathéters courts périphériques (20 à 22 G) dans des territoires différents ;
- un monitoring invasif de la pression artérielle, excellent reflet du remplissage vasculaire et des variations hémodynamiques ;

- un cathéter veineux central avec mesure continue de la pression veineuse centrale
- une surveillance de la diurèse horaire

La surveillance continue de la fraction expirée de CO<sub>2</sub>, permet le maintien d'une hypocapnie modérée (environ 30 mmHg), nécessaire au cours de ces interventions à composante neurochirurgicale, en ventilation contrôlée et normoxie (**figure 46**)

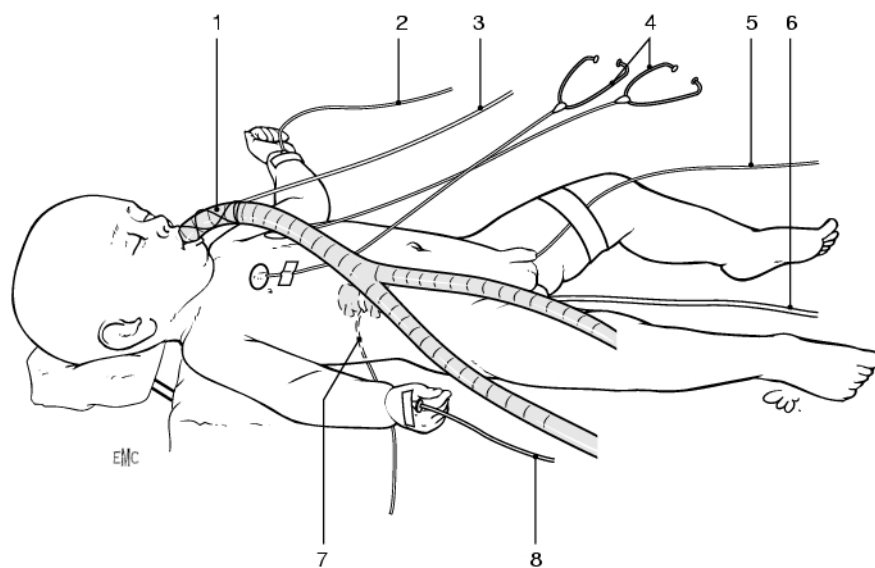
Au décours de l'intervention, des mesures répétées de l'hématocrite et de l'hémoglobine permettent d'évaluer les pertes sanguines. La pesée des compresses, la volumétrie des aspirations chirurgicales, l'examen des champs opératoires ne donnent que des estimations approximatives de ces pertes. À partir de ces mesures et grâce aux « formules-guides », l'anesthésiste peut calculer les pertes sanguines acceptables.

Si transfusion il y a, elle repose sur des concentrés globulaires, phénotypés, Cytomégalovirus négatifs et déleucocytés. En cas de transfusion massive (supérieure à une masse sanguine), il est nécessaire d'apporter des facteurs de coagulation (plasma frais et/ou plaquettes). Les techniques d'économie de sang sont parfois possibles pour ce type de chirurgie : transfusion autologue programmée (enfant de plus de 20 kg), hémodilution normovolémique intentionnelle, autotransfusion peropératoire avec technique de récupération. Il est important d'en connaître les limites et les contre-indications.

Les épisodes d'hypotension peropératoires sont le plus souvent transitoires et sans conséquence. Il faut détecter sans retard une acidose métabolique d'origine transfusionnelle. L'effraction accidentelle d'un sinus veineux peut être à l'origine d'une inefficacité circulatoire. L'embolie gazeuse peropératoire est une complication de la chirurgie crânienne (position proclive, compression jugulaire, variations hémodynamiques, favorisant un régime de pression négative).

Le postopératoire est assuré en réanimation. La surveillance hémodynamique est poursuivie avec les mêmes règles de compensation sanguine. Le patient peut être, ou non, ventilé durant cette période. Un traitement antalgique est instauré et, le plus souvent, la réalimentation est reprise le lendemain. À distance, les suites sont généralement simples.

La complexité des gestes chirurgicaux et la fragilité de ces enfants expliquent les difficultés rencontrées tant en phase per que postopératoire. Pour des équipes entraînées, la mortalité opératoire est inférieure à 1 % et la morbidité essentiellement représentée par des épisodes d'hypotension peropératoires. Les complications post-opératoires sont rares. Essentiellement infectieuses, leur incidence est inférieure à 5 %. Les excellents résultats fonctionnels obtenus à distance justifient la pratique de cette chirurgie majeure chez de très jeunes enfants



**Figure n°46 : a.2 Conditionnement per opératoire**

**b. Anesthésie locale :**

L'injection d'anesthésiques locaux au niveau orbitofaciale impose de connaître certaines spécificités susceptibles de modifier leur pharmacocinétique, dont la résorption intravasculaire. En effet, il existe un réseau capillaire très important et l'absorption immédiate et massive des anesthésiques locaux, au niveau des muqueuses, peut générer des taux plasmatiques comparables à ceux d'une injection intraveineuse[165] L'injection est donc réalisée lentement, de manière fractionnée, après des tests d'aspiration successifs, dans le respect et la connaissance des posologies maximales. Une voie veineuse périphérique, une surveillance

minimale incluant l'électrocardiogramme, la pression artérielle et la saturation en oxygène sont nécessaires, ainsi qu'un apport en oxygène en cas de sédation ou chez le sujet âgé dont l'état général est altéré : le contact verbal répété reste un bon moyen de surveillance, il contribue aussi à rassurer le patient.

Les solutions adrénalinées sont largement utilisées car elles diminuent le saignement périopératoire et prolongent la durée du bloc anesthésique ; mais il faut cependant être prudent avec les solutions adrénalinées à proximité d'artères terminales (pointe du nez, lobe de l'oreille) ou dans la cavité orbitaire, en raison des risques de spasme de l'artère centrale de la rétine et d'ischémie. Les anesthésiques locaux les plus couramment utilisés sont la lidocaïne à 1 %, la bupivacaïne à 0,25 % ainsi que la ropivacaïne à 2 ou 7,5 %. Pour une chirurgie courte et peu douloureuse, la lidocaïne ou la mépivacaïne seront employées. La dose maximum recommandée chez l'adulte est de 7 mg/kg en évitant de dépasser 500 mg [181]. Pour une chirurgie longue et douloureuse qui requière une analgésie postopératoire, il semble préférable d'avoir recours à la ropivacaïne. Cette dernière possède des propriétés intrinsèques intéressantes dans cette indication. Dans une étude réalisée sur des grenouilles, Ackerman et al [176] ont montré que la durée d'action antalgique de la ropivacaïne en infiltration était supérieure à celle obtenue avec la bupivacaïne. Ces résultats ont été confirmés sur des volontaires sains, mais cet avantage disparaît avec les solutions adrénalinées [177]. La même équipe avait précédemment montré que la ropivacaïne avait des propriétés sinon vasoconstrictrices, en tout cas non vasodilatatrices, comparé aux autres anesthésiques locaux qui pouvaient expliquer cet effet [178] and [179]. Dans tous les cas les concentrations plasmatiques obtenues, quel que soit l'anesthésique local utilisé, sont en dessous des seuils critiques mais restent élevées pendant au moins deux heures [179]. L'addition de bicarbonate de sodium (1 ml à 84/1000 pour 10 ml de solution) neutralise l'acidité de la solution anesthésique locale et diminue les sensations de brûlure à l'injection [180]. L'anesthésie tumescence mérite d'être citée : elle consiste à injecter la graisse sous-cutanée avec de grands volumes de lidocaïne adrénalinée et diluée. Cette technique diminue le saignement, facilite la dissection et réduit l'œdème et la survenue d'hématome et

permet une analgésie prolongée [181] Ramon et al.[181] ont réalisé une étude prospective dans la chirurgie de lifting de la face avec une solution de lidocaïne diluée au tiers, bicarbonatée à 0,07 % et adrénalinée au 1/600 000. La dose totale de lidocaïne était de 21 mg/kg injectée sur 20 minutes en sous-cutané dans les tissus de la face et du cou. Les dosages de lidocaïne montraient entre deux à 12 heures après l'injection un taux plasmatique en plateau à 1,2 mg/ml et une concentration plasmatique maximale à 2,25 mg/ml. Cette étude suggère fortement que la dilution importante de l'anesthésique local, combinée avec de l'adrénaline, limite le pic de concentration plasmatique dans une zone bien inférieure à ce qui est considérée comme toxique, malgré une dose totale largement supérieure aux doses usuellement recommandées

Dans notre étude le nombre des cas bénéficiant de cette anesthésie sont :

**c. Anesthésie loco régionale :**

La réalisation d'une anesthésie loco-régionale nécessite, pour être efficace, de connaître les bases pharmacologiques des produits utilisés et de maîtriser la complexité anatomique de la face :

Sur le plan sensitif tout d'abord, il faut bien connaître les zones de recouvrement entre les différents territoires cutané-muqueux, pour optimiser l'indication du bloc tronculaire en fonction du territoire opératoire.

Sur un plan osseux, ensuite, pour repérer plus facilement les foramens de sortie des racines nerveuses et ainsi faciliter le repérage du point de ponction [181]

*c.1 Techniques anesthésiques*

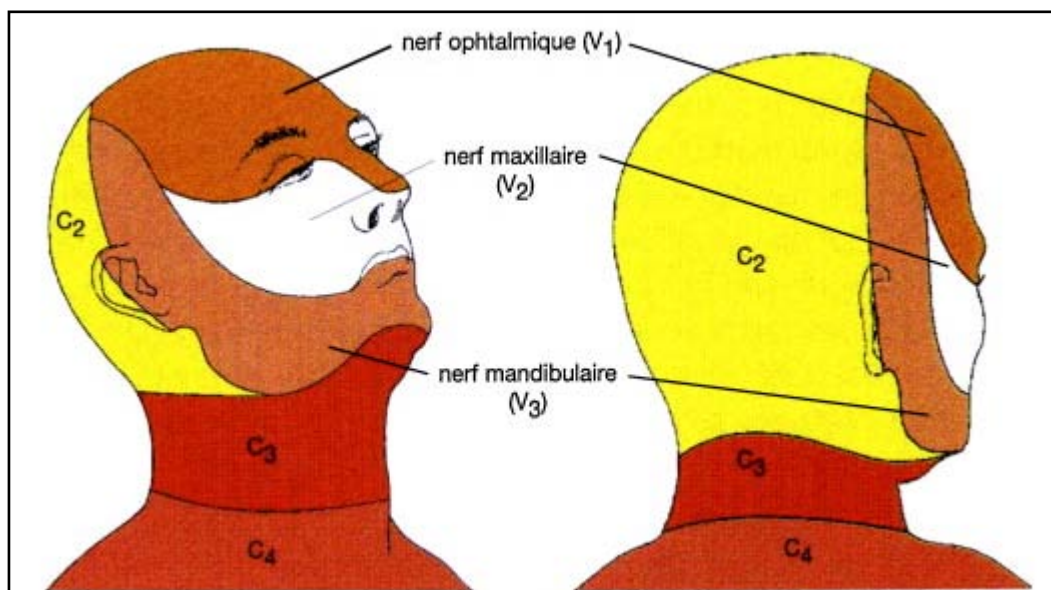
❖ Bloc des branches du nerf ophtalmique (V1)

• Nerf frontal

Après son émergence du foramen supraorbitaire, le nerf frontal se divise en deux branches : le rameau supraorbitaire et le rameau supratrochléaire.

L'infiltration du rameau supraorbitaire du nerf frontal est réalisée au niveau du foramen supraorbitaire situé sur le rebord orbitaire, sur le sourcil, à l'aplomb de la pupille centrée. La

pointe de l'aiguille sera dirigée vers le haut et l'extérieur et vient au contact de l'orifice sans le pénétrer. Pour l'infiltration du rameau supratrochléaire, l'aiguille est dirigée dans l'angle formé par le bord supérieur de l'orbite et l'arrête nasale. Le volume total d'anesthésique local est de 4 à 6 ml. L'injection est donc réalisée en dehors du canal osseux afin d'éviter des lésions neuronales par hyperpression [183]and[184]. L'infiltration de ce nerf permettra la réalisation de la chirurgie de la partie externe du front ainsi que de la paupière supérieure(**figure 47**)



**Fig. 47.** D'après le guide d'anesthésie locorégionale AstraZeneca 2001.

#### Figure options

Si cette infiltration est réalisée de manière bilatérale, une chirurgie de la totalité du front jusqu'à la suture coronale ainsi que des paupières supérieures sera possible [185]

- Nerf nasal interne ou ethmoïdal antérieur

Ce nerf après sa sortie du foramen supraorbitaire assure l'innervation sensitive de la racine ainsi que de l'aile du nez. Il se divise en deux rameaux : le rameau naso-interne et le rameau nasolobaire. L'infiltration de ce nerf est réalisée de manière bilatérale. Le rameau naso-interne est infiltré par une injection sous-cutanée à la racine du nez, le rameau nasolobaire est

infiltré par une injection sous-cutanée au niveau de l'aile du nez. Ces injections sont effectuées à l'aide d'une aiguille dermique. Un faible volume d'anesthésique local est nécessaire (environ 4 à 6 ml). Toute la chirurgie extra-osseuse du nez peut être ainsi réalisée (**figure 47**) Le bloc du nerf supraorbitaire n'interfère pas avec la motricité propre du releveur de la paupière [186]

- Bloc du nerf infraorbitaire branche du nerf maxillaire supérieur (V 2)

Ce nerf quitte le crâne par le foramen infraorbitaire qui se situe à l'aplomb de la pupille centrée, à 2 cm de l'aile du nez et 1 cm sous le rebord orbitaire inférieur. Une fois le foramen repéré, la peau est perforée et l'aiguille est dirigée en haut et en dehors. L'injection est réalisée en dehors du canal osseux afin d'éviter toute lésion neuronale par hyperpression. Un volume de 3 à 4 ml d'anesthésique local est suffisant. Ce bloc anesthésie la région sous-orbitaire, la lèvre supérieure ainsi que de l'aile du nez [187] (**figure 47**) Des auteurs ont utilisé un neurostimulateur pour localiser le nerf à son émergence : l'efficacité du repérage étant reconnu par le déclenchement d'un clignement bilatéral des paupières lorsque l'aiguille s'approche du nerf au trou infraorbitaire. Une fois la réponse motrice obtenue, l'intensité du courant est abaissée progressivement à 0,6-0,8 mA, l'injection de 3 à 7 ml de la solution donne un bloc efficace [188] Un cas de diplopie transitoire a été rapporté [187]

- Bloc du nerf maxillaire inférieur (V3) et de ses branches

#### **Bloc du nerf maxillaire inférieur**

Il s'agit du seul nerf sensitivomoteur de la face, d'où l'intérêt d'utiliser un neurostimulateur pour localiser ce nerf. En effet, il assure l'innervation sensitive de la joue, de l'oreille, de la lèvre inférieure ainsi que de la tempe et donne des branches motrices aux muscles temporaux et massétéris. Le point de ponction se situe au niveau de la fossette sigmoïde en regard du tragus entre l'apophyse coronoïde et le processus condylien. La ponction est réalisée à l'aide d'une aiguille de 50 mm, l'axe de ponction est perpendiculaire au plan de la face dans un premier temps puis l'aiguille prend une direction céphalique. La réponse motrice recherchée est une ascension du maxillaire inférieur. Une fois la réponse motrice obtenue, l'intensité du courant

est abaissée progressivement afin de réaliser l'injection à 0,6-0,8 mA. Quatre à six millilitres de solution anesthésique sont alors injectés.

Ce nerf peut être également infiltré par une injection réalisée entre l'apophyse coronoïde et le processus condylien. Cependant, cette technique comporte un pourcentage d'échecs important ainsi qu'un risque de ponction de l'artère maxillaire [189] voire de pénétration dans l'orbite ou le crâne [185] Il est donc recommandé de ne pas la pratiquer sans l'aide d'un neurostimulateur. Il est également possible de laisser en place un cathéter à proximité du nerf maxillaire inférieur afin de réaliser une perfusion continue d'anesthésiques locaux, ce qui permet d'assurer une analgésie de qualité lors des interventions aux suites particulièrement douloureuses comme la chirurgie carcinologique [186]

#### **Bloc du nerf mentonnier**

La branche du nerf alvéolaire inférieure sort de la face antérieure de la mandibule par le foramen mentonnier. Cet orifice se trouve à l'aplomb de la prémolaire inférieure, aisément repérable au doigt. Le point de ponction se trouve à 1 cm en dehors du foramen. Une fois la peau franchie, l'aiguille est dirigée en bas et en dedans toujours avec le même souci de ne pas réaliser l'injection en intracanalair. Deux millilitres de solution anesthésique sont alors injectés. Cette infiltration simple permet la réalisation de la chirurgie de la lèvre inférieure et du menton (**figure 47**)

#### **Nerf auriculotemporal**

Cette branche du contingent sensitif du nerf V3 donne des rameaux sous-cutanés en regard du tragus. Il innerve la zone auriculaire et temporale superficielle. L'infiltration est réalisée de manière simple par une infiltration sous dermique de 2 à 3 ml d'anesthésique local, en regard du tragus. La chirurgie de la partie antérieure du pavillon de l'oreille, du conduit auditif ainsi que de la région temporale superficielle peut ainsi être réalisée.

Dans notre étude tous les opérations sous anesthésie générale.

### **3. Asepsie :**

Draconienne, elle est un temps capital de l'intervention. Elle doit être une obsession pré, per-et postopératoire. En effet, les gestes chirurgicaux vont mettre en relation des zones fragiles à toute agression bactérienne avec des cavités et surfaces naturellement hôtes d'une flore microbienne plus au moins virulente. Une antibioprophylaxie complète, pour la plupart des équipes, l'indispensable asepsie du site opératoire. Elle est orientée par la connaissance d'acartographie bactériologique locorégionale.

#### **3-1 Écologie bactérienne :**

En fait, les « niches » bactériennes peu ou non accessibles à une asepsie chirurgicale rigoureuse sont les zones orificielles et périorificielles [133]

- Canthus médial où les voies lacrymales donnent asile à Staphylococcus et Haemophilus.
- Orifices nasaires où la flore est multiple : Staphylococcus, Streptococcus pneumoniae, Neisseria.
- Sinus maxillaire, possible site de Haemophilus, Streptococci, germes anaérobies.
- Pharynx, hôte de Neisseria, Streptococci, germes anaérobies.
- Gencive et langue avec en plus des germes précités, possibilité d'abriter Veillonellae et Actinomyces.

#### **3-2 Zones glabres :**

L'asepsie cutanée est facile sur les zones découvertes. Elle est parfois beaucoup plus aléatoire dans les orifices (nez, méat acoustique externe) et en bouche où il faut pourtant prendre le temps d'un lavage antiseptique soigneux avec brossage des dents si elles sont déjà sur l'arcade. Ce temps ne doit jamais être négligé.

#### **3-3 Zones chevelues :**

La plupart des auteurs préfèrent tondre le scalp . Il n'y a plus de rasage vrai qui irrite le tégument et est à l'origine de résurgence bactérienne. Pour cette raison, les opérés sont tondu

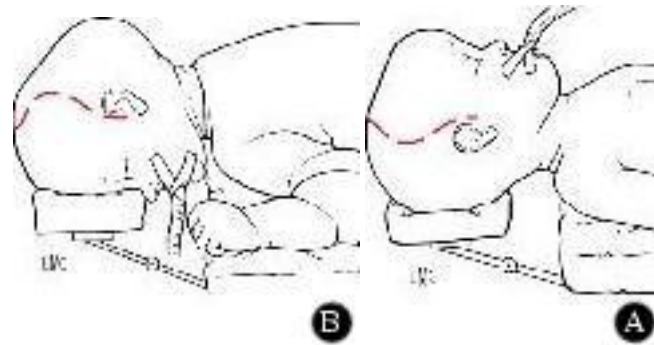
sur table ou le matin de l'intervention et non plus la veille. L'Association des professeurs de pathologie infectieuse proscrit tout usage du rasoir .

Dans notre série nos précautions sont standards et strictes particulièrement les protections des orifices nasaux, buccal, auriculaires, les fentes palpébrales le scalp est tondu sur table opératoire et l'antibioprophylaxie est réalisée au bloc opératoire.

#### **4. Installation**

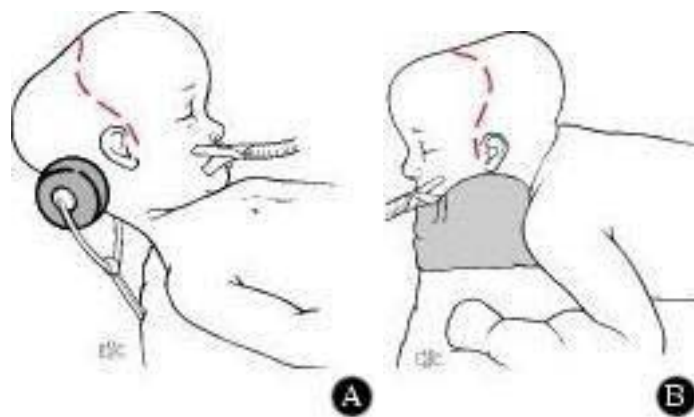
Le malade est installé en position opératoire par le chirurgien qui tient compte, bien entendu, du ou des gestes à exécuter, mais aussi des risques potentiels d'embolie gazeuse et des angulations maximales que l'on peut imposer à la colonne cervicale.

La majorité des interventions se déroule en décubitus dorsal. Cette position donne un accès aisé à la face et aux régions frontopariétales. Elle ne permet pas, ou mal, d'aborder la région occipitale. Si la région occipitale est la seule à être abordée, un décubitus ventral strict est la meilleure position à envisager(**figure48**) n'entraînant aucune distorsion vertébrale. Mais, la plupart du temps, l'ensemble craniofacial doit être dans le champ opératoire. Deux positions sont alors possibles, la première en décubitus dorsal, en flexion cervicale forcée, les deux écailles occipitales reposant sur une têtère « téléphone », la seconde, en décubitus ventral et extension cervicale (**figure49**) . La flexion cervicale forcée est celle que nous privilégions... Le risque majeur est une compression des jugulaires dont il faut vérifier le libre courant. Les deux positions forcées tête haute font courir le risque d'embolie gazeuse et imposent un contrôle rigoureux et immédiat de toute brèche veineuse.



**Figure 48 :** Installations en position classique.

- A. Décubitus dorsal.
- B. Décubitus ventral.



**Figure n° 49 :** Installations en position forcée.

- A. Flexion forcée.
- B. Extension forcée.

## **5. Techniques opératoires :**

### **5-1 voies d'abord :**

En traumatologie maxillo-faciale, le succès du traitement chirurgical dépend beaucoup d'un accès adéquat aux sites de la malformation orbitocrâniofaciale en chirurgie maxillo-faciale, l'aspect esthétique des cicatrices de voie d'abord a une très grande importance, puisque le visage est une partie du corps qui se laisse voir par tout le monde. Placer l'incision sur le visage ne dépend pas uniquement des exigences chirurgicales, mais aussi de nombreux critères

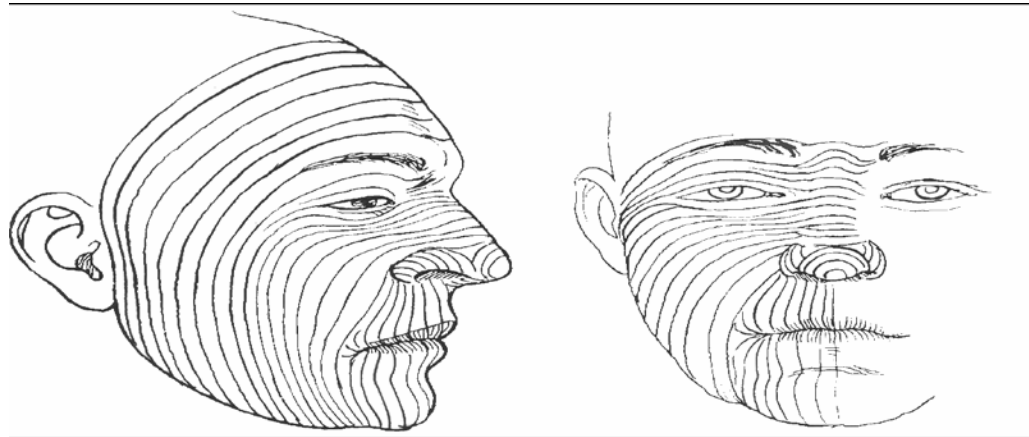
esthétiques. Cela implique que les voies d'abord sur le visage doivent être camouflées dans des endroits peu visibles, quelquefois même à distance du site opératoire.

Une deuxième exigence lors d'incisions faciales est le respect et la protection de structures fonctionnelles comme les muscles et les nerfs, en particulier le nerf facial (VIIème paire des nerfs crâniens) dont la lésion provoque des parésies, voire des paralysies invalidantes.

Habituellement, les incisions cutanées sont placées parallèlement aux lignes de Langer qu'on retrouve sur tout le revêtement cutané corporel et dont l'orientation dépend de celles des fibres de collagène dans le derme. Langer estimait que la peau est moins extensible en direction des lignes de tension qui les croisent. Sur la face, les plis de la peau, à l'origine des rides, peuvent avoir une orientation un peu différente des lignes de Langer (**fig.50**). Comme les rides deviennent de plus en plus visibles avec l'âge, on recommande de placer les incisions directement dans ou parallèlement aux futures rides.

Ainsi, le choix d'une voie d'abord dans le traitement des malformations orbitaires est d'une importance primordiale, conditionnant l'accès à l'orbite et permettant la reconstruction de la paroi par la mise en place d'un matériau d'interposition [190, 191].

Il doit être établi en fonction du bilan regroupant, d'une part les données de l'examen clinique comportant les examens ophtalmologique et orthoptique, d'autre part les éléments apportés par l'imagerie orbitaire regroupant la tomodensitométrie et la résonance magnétique nucléaire [191]



**Fig.50 : Lignes de Langer [192]**

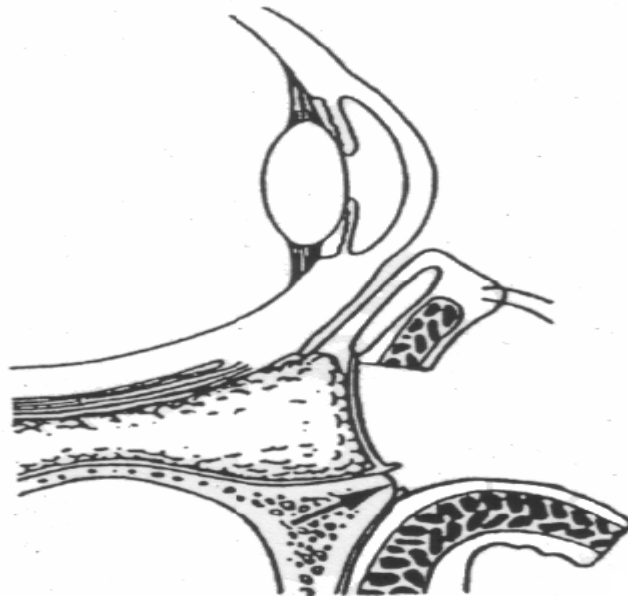
**a. Voies d'abord de l'orbite osseuse :**

***La voie cutanée sous tarsale***

Les principaux avantages de cette voie d'abord sont de permettre une exposition large et totale du rebord et du plancher orbitaires, jusque dans sa partie postérieure, et d'autoriser l'emploi de toutes les tailles de matériaux d'interposition. Sa forme et sa localisation la rendent peu visible avec le temps, éliminant le caractère séquellaire de la cicatrice (**fig.51**). Sa réalisation minutieuse permet une bonne exposition du foyer de fracture [191]

L'incision cutanée est réalisée dans un pli palpébral, soit déjà existant et constitué par le premier pli à partir du bord libre, à environ 4 à 5 mm, soit potentiel et déterminé par la mobilisation des parties molles jugales vers le haut. Sa forme en S permet de respecter les lignes de la face de Langer, d'épouser la forme palpébrale et de respecter le drainage lymphatique.

L'ouverture du plan orbiculaire est réalisée en marche d'escalier, 3 mm en dessous de l'incision cutanée, d'une part pour préserver une quantité plus importante d'orbiculaire dans ses portions pré-tarsale et permettre ainsi une meilleure coaptation des plans, et d'autre part pour prévenir la rétraction de la paupière inférieure en créant deux sites différents de cicatrisation.



**Fig.52** : Voie cutanée sous tarsale [13]

La dissection du lambeau cutané-orbitaire est réalisée par discision des fibres musculaires pour diminuer le traumatisme opératoire. Elle atteint et dépasse le rebord orbitaire inférieur.

La suspension de la paupière inférieure au front en fin d'intervention permet d'éviter la rétraction de la paupière inférieure, voir l'ectropion postopératoire [193, 191]

Selon Krastinova et al [191] Cette voie représente un excellent compromis entre les impératifs esthétiques et chirurgicaux dans les fractures importantes.

En effet, nous optons pour cette voie d'abord car elle permet un abord total et large du rebord orbitaire inférieur et du plancher orbitaire, la réalisation de toutes les manœuvres de réduction et d'ostéosynthèse, l'insertion d'un matériau d'interposition de toute taille, le respect des voies lacrymales, tout en laissant une cicatrice très peu visible avec le temps.

Elle peut s'appliquer à tous les types de fracture isolée du plancher orbitaire avec petite perte de substance. Elle est de loin préférable à l'utilisation de la voie conjonctivale associée à une cantholyse rendue nécessaire quand la fracture est étendue, avec le risque de malposition canthale qui en découle [191].

Dans notre série, la voie sous tarsale a été utilisée chez un patient ( %) La voie cutanée sous ciliaire

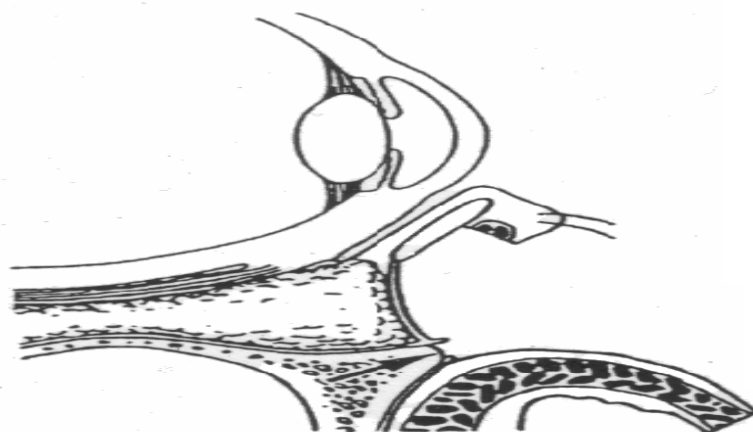
Elle est très utilisée du fait de sa dissimulation sous les cils, située à 2 à 3 mm du bord libre. L'incision cutanée doit respecter les cils [191].

Gas et al ont utilisé cette voie avec succès dans leur série d'étude, ils n'ont pas relevé de complications particulières, hormis dans de rares cas, les complications habituellement décrites à types de rétraction palpébrale qui cède généralement aux massages locaux.

Elle consiste à réaliser un lambeau cutané-orbitaire jusqu'au rebord orbitaire inférieur, la dissection se situant en avant du plan du septum.

L'incision cutanée doit être décalée par rapport à l'incision du plan orbitaire qui est orientée vers le bas, afin de préserver la portion marginale du muscle orbiculaire et de maintenir la tonicité du bord libre (fig.43).

Nous soutenons l'utilisation de cette voie d'abord en tenant compte des avantages quelle présente ; cependant, il ne faut pas oublier que si sa réalisation technique ne pose pas de problème particulier, l'éloignement du siège de la fracture peut générer des complications par la traction rendue parfois nécessaire dans la dissection du plancher postérieur. Ainsi, on peut assister à un arrachement des voies lacrymales qui va considérablement compliquer le geste opératoire en imposant la suture canaliculaire sous microscope, avec ou sans intubation.



**Fig.53** : Voie cutanée sous ciliaire [13]

### *La voie palpébrale basse*

Selon Gas et al [66] et Krastinova et al [191] Elle ne doit plus guère être employée en raison d'une part de ses séquelles cicatricielles dues à sa situation à la limite des deux unités esthétiques, palpébrale inférieure et jugale, d'autre part de l'œdème résiduel et persistant, secondaire à la section des voies de drainage lymphatique (**fig.54**).

### *La voie trans-conjonctivale*

Cette voie d'abord, initialement décrite par Bourquet [195] dans la blépharoplastie inférieure, a été reprise et détaillée par Tessier [195] dans l'application à la chirurgie orbitaire.

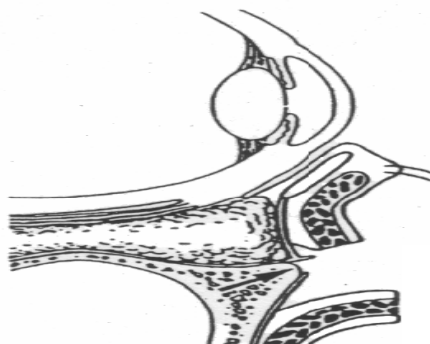
L'étroitesse du champ opératoire et les éléments anatomiques de voisinage nécessitent une technique bien codifiée.

L'incision conjonctivale se situe à 2 à 3 mm du bord inférieur du tarse et concerne également le muscle rétracteur peu adhérent à la conjonctive à ce niveau (**fig.54**). Sa longueur, de 1cm environ, est médiane, permettant de respecter les insertions latérales du muscle rétracteur et, ainsi, d'éviter l'arrachement du point lacrymal par traction et de prévenir les complications postopératoires à type d'entropion ou d'ectropion [191].

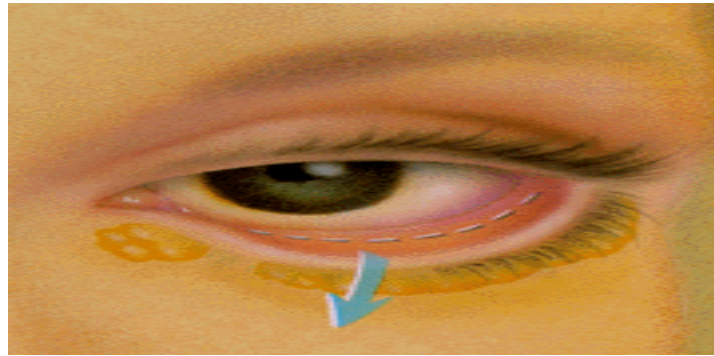
Selon Krastinova et al [191], deux voies peuvent être choisies :

#### La voie préseptale :

La dissection se situe alors entre le septum en avant et le muscle rétracteur en arrière, en réclinant la graisse orbitaire au moyen d'un instrument rétracteur.



**Fig.54** : Incision palpébrale basse, en avant du rebord orbitaire inférieur [13]



**Fig.55 : Voie transconjonctivale [196]**

La voie rétroseptale :

Elle permet un accès direct au plancher. La difficulté consiste à longer la face profonde du septum sans créer de faux plans. Les lobules graisseux gênent l'abord et risquent de provoquer des adhérences au septum en cas de mauvaise dissection.

Les difficultés de cette voie d'abord résident, d'une part dans sa réalisation technique et d'autre part dans l'exiguïté du champ opératoire. L'exposition peut être améliorée par l'association à une canthotomie externe avec cantholyse inférieure .

D'après Gas et al [41], cette voie constitue le meilleur choix sur le plan esthétique et doit être préférée à la voie sous-ciliaire quand les conditions le permettent surtout chez les sujets jeunes puisqu'elle n'occasionne aucune rançon cicatricielle visible. .

***La voie coronale***

Cette voie d'abord permet la dissection sous-périostée du cadre et des parois orbitaires, en dehors de la partie interne du plancher orbitaire, imposant alors l'association à une voie d'abord spécifique. Elle permet également l'abord du malaire et la libération des parties molles palpébrales par la désinsertion du canthus externe [197].

Selon Monteil et al [198], la voie coronale de Cairns-Unterberger permet l'abord du sinus frontal, des toits de l'orbite et de la région nasoethmoïdale ; ils la préfèrent aux voies sourcilières même étendues à la région glabellaire.

Sa réalisation standardisée comporte une incision ondulée du scalp, deux doigts en arrière de la ligne chevelue. Elle peut être adaptée à la hauteur du front et à la présence éventuelle de golfes en réalisant une incision pré capillaire dans les cas de grands fronts, et en associant un avancement de la ligne chevelue en cas de golfe profond.

La dissection du lambeau de cuir chevelu est poursuivie en situation sous-périostée jusqu'à 1cm des arcades orbitaires supérieures. La dissection sous-périostée débute à cette distance et aborde l'orbite par le rebord supérieur après libération des pédicules vasculo-nerveux. La libération du canthus externe, puis de l'arcade zygomatique, va permettre l'abord de la paroi latérale dans sa totalité puis de la partie externe du plancher orbitaire.

En effet, nous pensons qu'elle permet d'agir au niveau des structures osseuses en permettant un abord direct et large du foyer de fracture, la réduction et l'ostéosynthèse, ainsi que la mise en place de greffes osseuses larges et multiples, à la fois en position d'interposition sur le foyer de fracture et en position d'apposition sur le malaire.

Elle autorise également la mobilisation des parties molles palpébrales par la remise en tension de la paupière inférieure et le repositionnement du canthus externe effectués lors de la canthopexie externe, corrigeant ainsi une éventuelle dystopie canthale externe [199].

Monteil et al [198] voient qu'elle autorise également un éventuel geste d'embellissement en associant un lifting frontal ou mask-lift par remodelage de l'une ou des deux orbites, selon les désirs du ou de la patiente [200].

#### ***La voie vestibulaire de Caldwell-Luc***

Cette voie d'abord est utilisée de façon complémentaire en cas de fracture comminutive. Evan et al [201] rapportent dans leur étude qu'elle est la première voie à utiliser en cas de difficulté de libération des muscles droit inférieur et petit oblique (en cas d'incarcération) par approche directe de l'orbite.

Elle consiste à aborder la paroi antérieure du sinus maxillaire par voie muqueuse, l'incision devant être proche de la muqueuse mobile du vestibule. Elle se fait dans le sillon gingivojugale supérieur au dessus de la canine, sa longueur est de 4 à 5 cm ; la dissection à la

rugine est effectuée prudemment en protégeant le nerf infra-orbitaire repéré par la voie d'abord principale. Une trépanation de la fosse canine à la fraise assez grande permet de visualiser le plancher [201].

La suture doit être allongée par une plastie en VY afin d'éviter les brides cicatricielles, d'autant plus que l'incision a été plus longue [191].

### ***La voie orbito-nasale***

Cette voie décrite et utilisée par Tessier [195], constitue le complément de la voie cutanée palpébrale inférieure en cas d'association d'une fracture de la partie inférieure de la paroi interne, de geste associé sur les voies lacrymales et éventuellement sur le canthus interne.

Sa forme est particulière par la succession de lignes brisées permettant d'élargir l'exposition opératoire et d'éviter la constitution de brides cicatricielles.

Elle prolonge la voie cutanée palpébrale inférieure horizontalement sous le canthus interne puis remonte verticalement à angle droit devant celui-ci après avoir traversé l'orbiculaire et le périoste.

Elle se dirige alors à nouveau horizontalement vers la ligne médio-nasale en traversant successivement le muscle pyramidal et le périoste.

Elle bifurque verticalement à angle droit, soit à 5 mm du canthus interne, soit sur la ligne médio-nasale, toujours en situation sous-périostée.

Selon Krastinova et al [191], son intérêt réside dans les atteintes associées de la paroi interne, dans sa partie basse et en cas de geste associé sur les voies lacrymales et sur le canthus interne.

### ***Voies accessoires***

#### **La voie sourcilière**

Pour la majorité des auteurs, cette voie trouve son intérêt dans les fractures associées du malaire [202, 191, 199].

L'incision située dans la queue du sourcil doit passer au-dessus de l'horizontale passant par la canthus externe afin de préserver les filets du VII.

Elle permet d'aborder la suture fronto-malaire par une dissection sous-périostée et de réaliser une ostéosynthèse (fig.56).

Dans notre série, la voie sourcilière a été utilisée chez 40 patients ( %) s'expliquant par la fréquence des fractures associées du malaire.

#### La voie translésionnelle

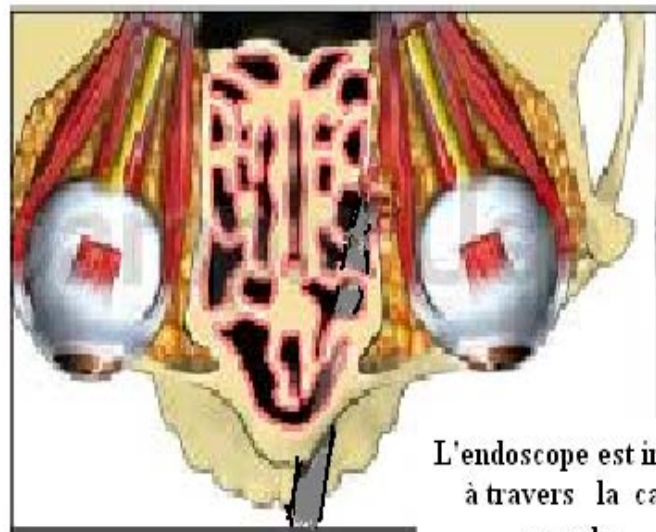
D'après Rocca et al [38], Quand elle est possible, elle expose au risque infectieux, et offre parfois un jour limité, et son élargissement est difficile si l'abord est insuffisant.

#### La voie endoscopique Trans-maxillaire

Les progrès réalisés les dernières années en chirurgie ont été marqués par un nouveau type de chirurgie dite chirurgie non invasive. La chirurgie endonasale sous guidage endoscopique est une technique opératoire codifiée qui a connu ces dernières années un tournant décisif, notamment avec la modernisation des appareillages et l'évolution de son champ d'extension (fig.47) [192]. En effet, la tendance générale en chirurgie maxillo-faciale est de réduire les traumatismes des opérations, en diminuant notamment la taille de l'accès de la zone à opérer, en réduisant le temps d'exploration, tout en assurant une détermination précise de la taille du déficit osseux [203, 192, 204].

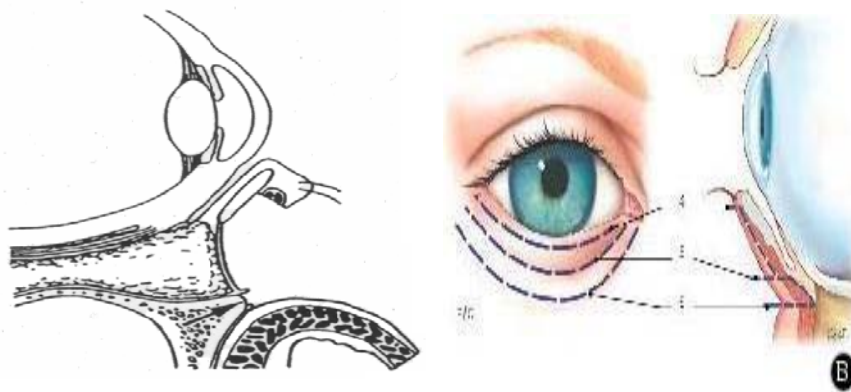
Sous visualisation endoscopique, l'intervention commence par une incision de la muqueuse de la paroi nasale latérale, en arrière de l'ostium du sinus maxillaire. Celui-ci est élargi de façon importante. L'élargissement réalisé va du processus frontal du maxillaire en avant, au plancher orbitaire en haut, à la face supérieure de l'insertion du cornet inférieur en bas, et à la paroi postérieure du sinus [205, 206].

La principale complication rapportée est l'aggravation de la diplopie lorsqu'elle existe avant l'opération. La proximité des structures nobles de l'orbite (nerf optique entre autre) rend cette technique assez complexe et la cantonne à n'être maniée que par des praticiens entraînés

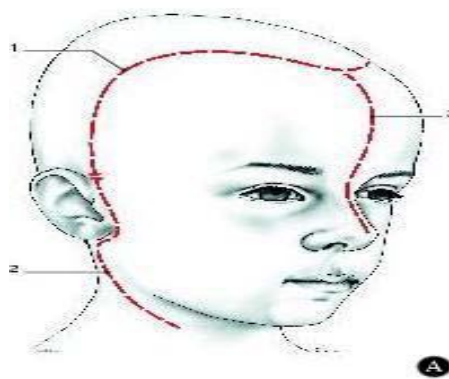


L'endoscope est introduit à travers la cavité nasale

**Fig.47 : Voie endoscopique endonasale**



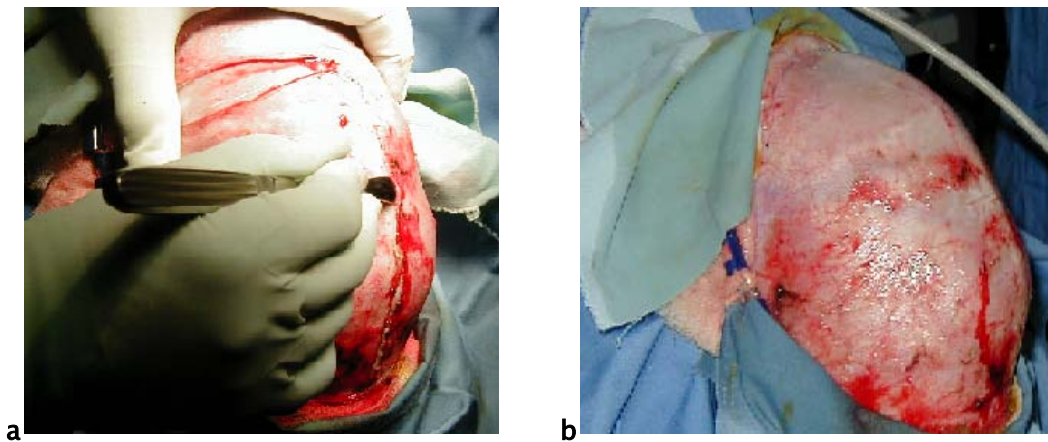
**Fig.53 : Voie cutanée sous ciliaire [13]**



**Figure : Voie d'abord cutanées :**

1-voie bitemporale, 2-latéofaciale et son prolongement cervical.3-médiofrontonasale

Dans notre série, la voie bitemporale a été utilisée chez un patient ( %)

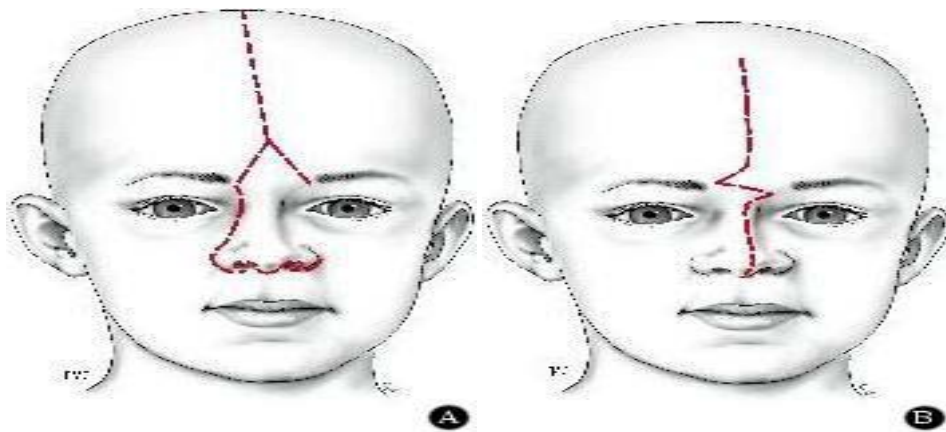


**Figure n° 13 :**

- a) abord périosté.
- b) dissection sous périostée

**b. Voie médiofrontonasale:**

Perpendiculaire à la voie de Cairns dont elle part sur la ligne médiane. Elle descend verticalement jusqu'à la pointe du nez ou en latéronasal en L selon Van Der Meulen.



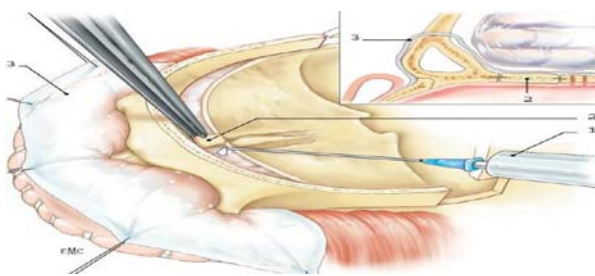
**Figure : Variantes de la voie d'abord verticale frontonasale**

A-voie en L de van der meulan    B-voie en Z glabellaire

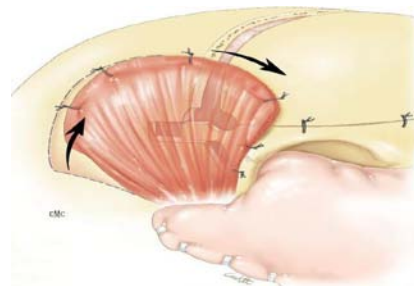
Dans notre série, la voie mediofrontonasale a été utilisée chez un patient ( %)

**c. Fermetures et ajustements:**

L'obsession d'une étanchéité parfaite de la base du crâne est constante. En effet, la moindre fuite de liquide céphalorachidien (LCR) grève la morbidité déjà lourde de risques infectieux majeurs. Toute brèche durale est immédiatement aveuglée par suture voire patch épi- ou péricrânien. Les pertes de substance osseuse de la base sont comblées par des greffons, le plus souvent d'origine crânienne. Enfin, les colles biologiques apportent une contribution non négligeable dans l'assurance de cette qualité d'étanchéité.



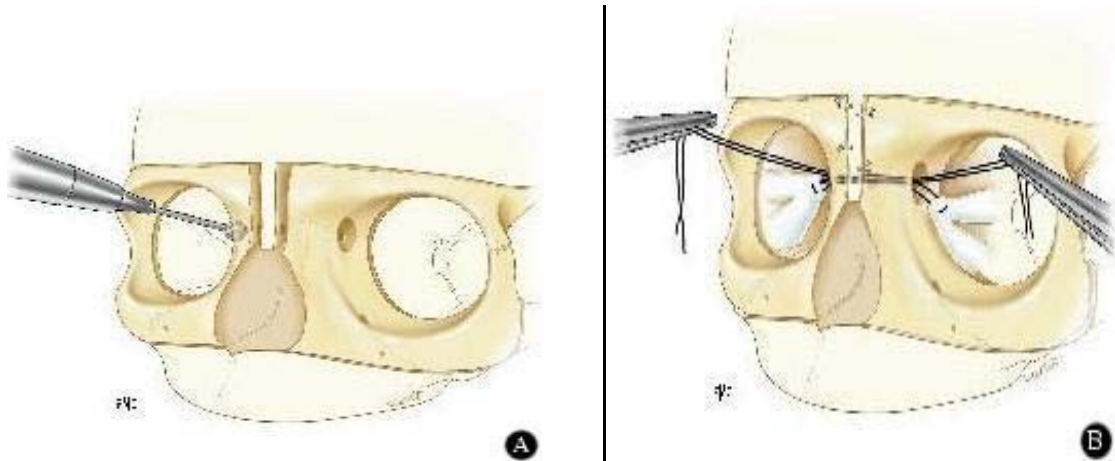
**Figure : Etanchéité de la base du crâne**



**Figure : translation antérieure du muscle tempore**

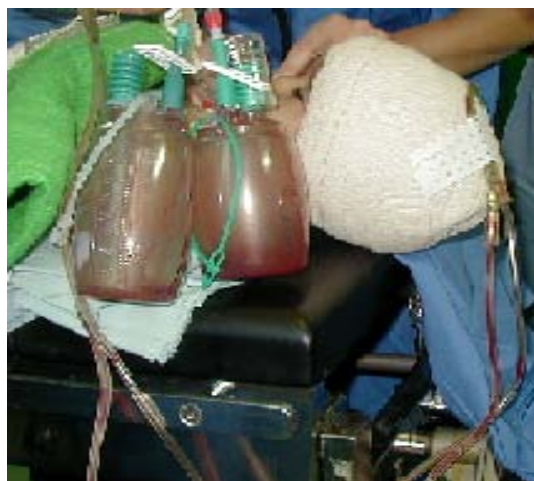1-colle biologique 2-grffon osseux 3-galéa ou périâne

Les ajustements musculaires et ligamentaires concernent le muscle temporal et la région canthale médiale. Lors des avancées frontoorbitaires importantes, le muscle temporal doit être réinséré sur la corniche frontomalaire par des points transosseux afin de combler la dépression temporale créée. La chirurgie intercanthale impose une canthopexie transnasale que Tessier a bien codifiée.



**Figure : Canthopexie transnasale**

Le drainage des espaces morts est constant par drains aspiratifs en dépression s'il n'y a pas de brèche durale, déclive dans le cas contraire. Les sutures cutanées et muqueuses obéissent aux règles de toute chirurgie plastique.



**Figure n° 14 : Pansement occlusif non compressif.**

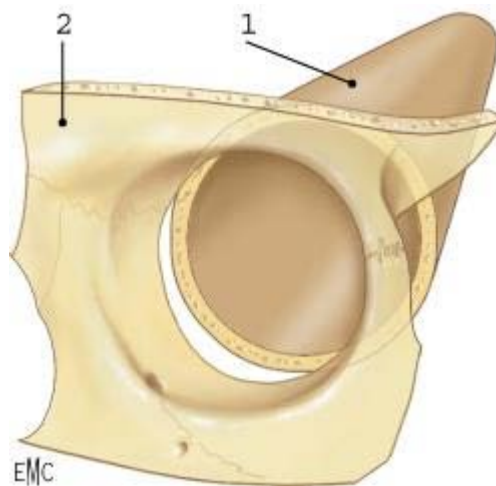
**5-2 Les ostéotomies orbitocrâniofaciales[125-163] :**

**Au niveau de la région orbitaire**

Les ostéotomies de l'orbite se conçoivent le plus souvent au travers d'une exposition large associant un abord coronal bitemporal et un abord palpébral inférieur. La voie de Cairns ne

garantit pas toujours, à elle seule, la précision de la découpe osseuse et la sécurité de la mobilisation. La désinsertion du ligament canthal interne améliore notablement l'exposition.

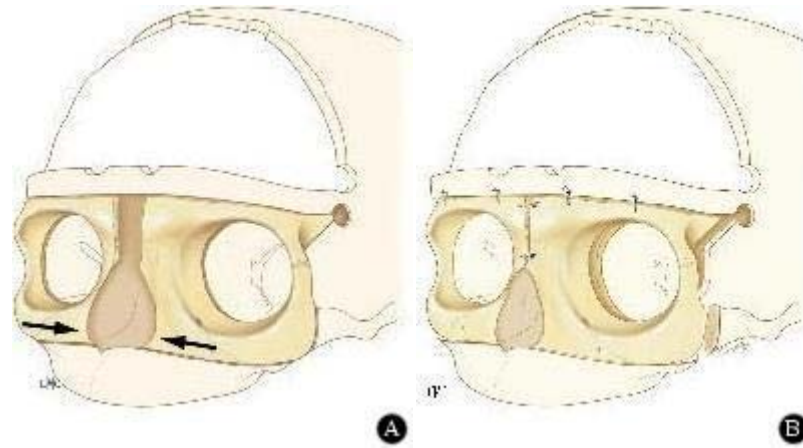
D'un point de vue chirurgical l'orbite osseuse, cavité intermédiaire entre le crâne et la face, est constituée de deux portions (**fig 18**). Le cône postérieur, aux parois papyracées, sert de contenant au globe oculaire et à ses annexes périorbitaires. Sa participation chirurgicale est modeste. À l'inverse, l'anneau antérieur est une structure épaisse et solide plus complaisante à l'égard du chirurgien craniofacial. C'est donc logiquement à ce niveau que sont effectuées les ostéotomies. Elles vont consister en une partition plus ou moins complexe de ce cadre orbitaire antérieur. Les ostéotomies segmentaires sont dissociées des ostéotomies totales.



**Figure :** Portions orbitaires : 1-cône orbitaire  
2-orbite utile chirurgicale

### Ostéotomies totales

Elles préservent l'intégrité du cadre orbitaire (**fig 19**). La découpe osseuse s'effectue à deux niveaux différents : l'un antérieur circonscrit de façon plus ou moins complexe le cadre, l'autre, plus postérieur, siège au sein même des parois orbitaires.



**Figure** : A et B :ostéotomies orbitaires totales

L'ostéotomie débute par le trait antérieur, qui est horizontal. Il suit le bord inférieur de la découpe du volet frontal et déborde latéralement la région orbitaire. Cette extension latérale sert de point de repère lors de la mobilisation et éventuellement de support à la fixation osseuse. L'ostéotomie verticale est ensuite réalisée latéralement et vers le bas au travers du malaire. Sa limite inférieure se situe en dessous du niveau du foramen infraorbitaire. Elle est prolongée en dedans dans une direction horizontale, à travers le maxillaire, vers l'orifice piriforme et sous le cornet inférieur. Chez l'enfant, le niveau de coupe doit parfois être relevé pour préserver les bourgeons dentaires, dans ce cas il peut être utile de libérer le nerf infraorbitaire à son émergence faciale. L'ostéotomie est terminée en dedans par la section des os propres du nez étendue au sinus frontal.

En arrière, la découpe correspond à une ostéotomie circulaire du cône orbitaire. Elle remonte depuis la fente sphéno-maxillaire vers la fosse cérébrale antérieure. Au niveau du ptérior, le trait se détourne pour rejoindre l'extrémité latérale de la découpe supérieure du cadre orbitaire. En dedans, l'ostéotomie traverse le toit d'orbite pour rejoindre la paroi interne, au niveau du plancher elle contourne par l'arrière les voies lacrymales pour rejoindre la fissure infraorbitaire. La découpe intraorbitaire doit se situer en arrière du méridien du globe oculaire pour éviter la survenue de déséquilibres oculomoteurs.

Deux freins peuvent contraindre la mobilisation de cet ensemble orbitaire. Il s'agit d'une part du zygoma, latéralement, qui impose un complément de découpe au ciseau à frapper en direction de la fosse temporale. Le second obstacle est médial, il correspond au pilier canin.

La libération totalisée, le déplacement planifié peut être réalisé. Il s'agit le plus souvent d'une translation médiale. En réalité, il s'agit plus d'une rotation médiale le long d'un axe craniocaudal fictif, qui a pour corollaire une projection antérieure des structures latérales. La cavité orbitaire se voit, de ce fait, élargie, ce qui contribue à un certain degré d'énophtalmie dont il faut tenir compte. De même, la fosse temporale se trouve approfondie, créant une dépression parfois inesthétique. Dans un certain nombre de cas, il peut être nécessaire de corriger concomitamment une divergence orbitaire craniocaudale. Une seconde rotation, le long d'un axe sagittal, s'impose. Ce mouvement conduit, en plus, à une ascension de la paroi latérale. Le repère du bandeau frontal devient fondamental dans la prévention des projections inadéquates des cadres orbitaires.

De nombreuses variations de ces ostéotomies totales ont été proposées. Les principales reposent sur des modifications du dessin de l'extension latérale. Dans un certain nombre de cas, l'ostéotomie peut permettre de mobiliser l'ensemble de l'hémimaxillaire avec l'orbite. Il faut, dans ces situations, réaliser les disjonctions ptérygomaxillaire et intermaxillaire, pour espérer mobiliser l'ensemble. Converse, quant à lui, propose une ostéotomie respectant l'arête nasale lorsque la déformation centrofaciale n'est pas très importante (**fig 20, 21**) .

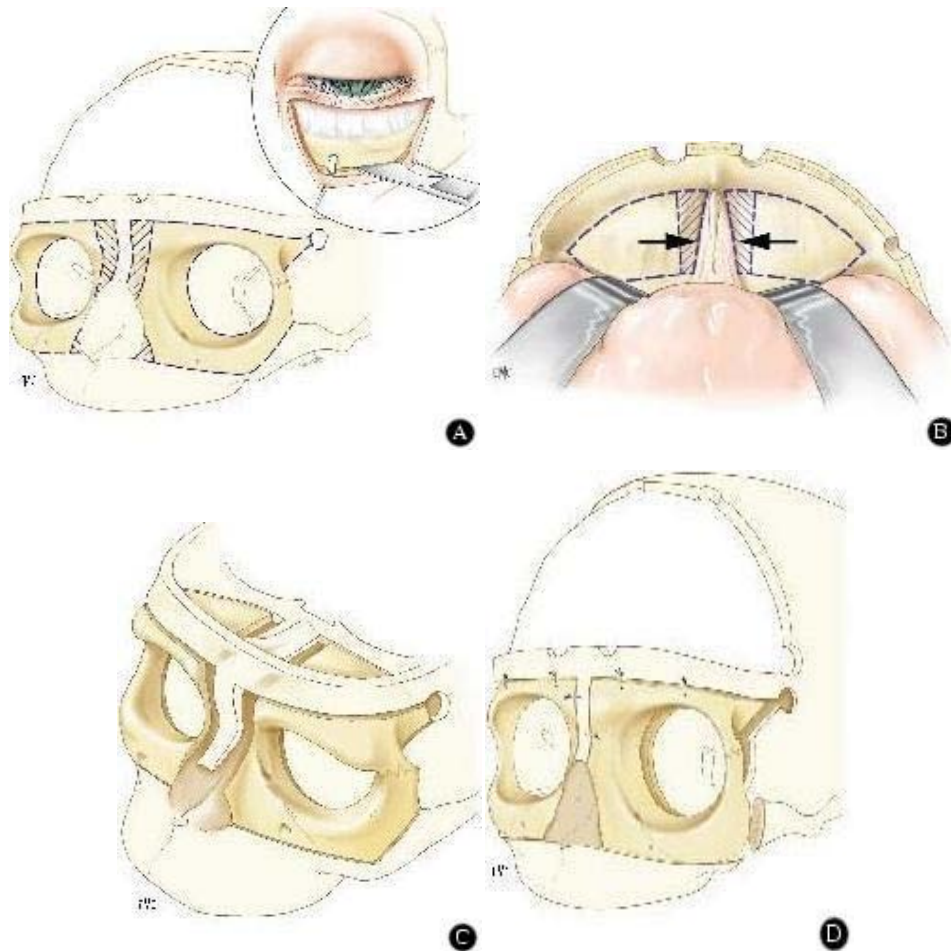
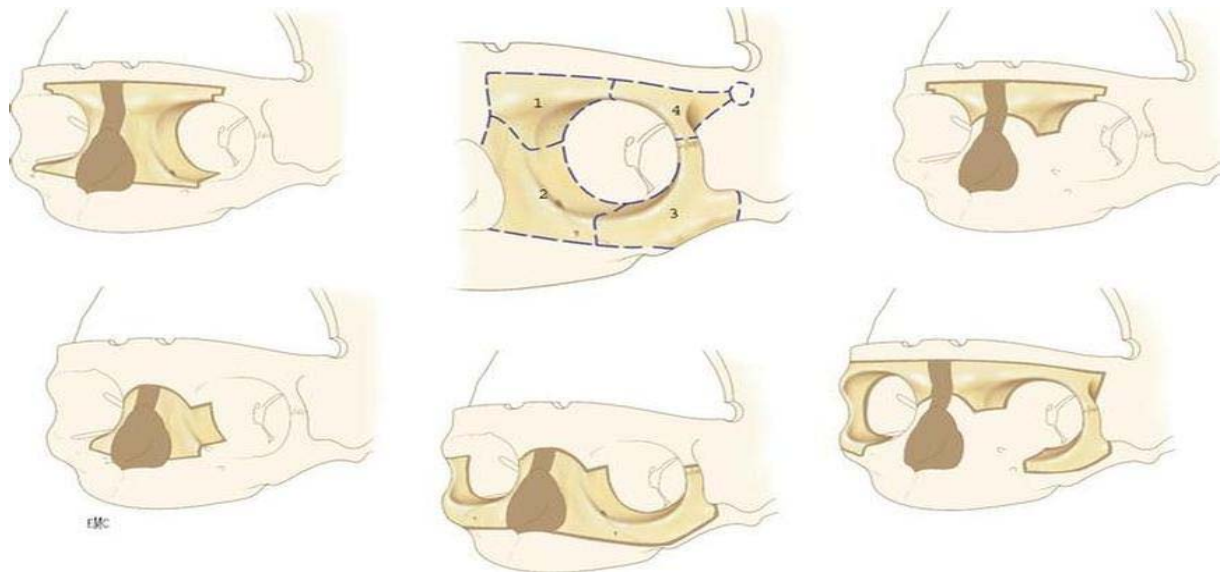


Figure : Ostéotomie orbitaire totale( variante avec conservation de l'arête nasale  
Ostéotomie orbitaire segmentaire

L'orbite peut être segmentée en quatre secteurs : médiofrontal, latérofrontal, maxillaire et zygomatique . Chacun de ces secteurs peut faire l'objet d'une ostéotomie. Toutes les associations sont possibles. Les plus courantes sont les ostéotomies en « U » qui mobilisent deux secteurs, qu'il s'agisse des deux quarts supérieurs ou inférieurs. De même, les ostéotomies dites en « C » mobilisent les portions médiales ou latérales.

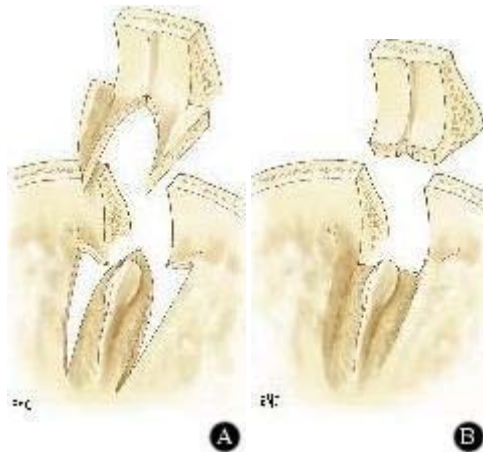


**Figure** : Secteurs de l'orbites :1-médiofrontale, 2-maxillaire, 3-zygomatique,4-latérofrontal

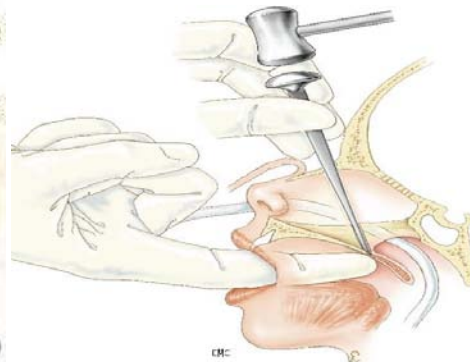
### Ostéotomies interorbitaires

La transposition médiale des orbites impose la résection d'une pièce osseuse centrale, rectangulaire, dans la région nasofrontale. Cette ostéotomie interorbitaire débute par la section supérieure prolongeant en dedans le trait supraorbitaire. La dissection inférieure est menée entre le bord libre des os propres du nez et les cartilages triangulaires. Elle permet d'effectuer une dissection sous-muqueuse du toit des fosses nasales, en préservant les pédicules olfactifs. Les sections verticales passent au travers du sinus frontal, et débouchent au niveau de la fosse cérébrale antérieure. L'ostéotomie se termine par la découpe et la résection progressive du toit des fosses nasales et des cellules ethmoïdales antérieures (**fig 23**) . Les dômes muqueux peuvent ainsi être préservés, tout en exposant le septum nasal.

La mobilisation du bloc interorbitaire est, à ce stade, conditionnée par la section du septum et de la jonction frontoethmoïdale (**fig 24**) . Dans tous les cas la lame criblée est respectée.



**Figure : Esquiveolfactive**



**Figure : Libération septovomérienne.**

Les ostéotomies de l'orbite se conçoivent le plus souvent au travers d'une exposition large associant un abord coronal bitemporal et un abord palpébral inférieur. La voie de Carins ne garantit pas toujours, à elle seule, la précision de la découpe osseuse et la sécurité de la mobilisation d'une orbite entière.

D'un point de vue chirurgical l'orbite osseuse antérieure épaisse et solide est plus complaisante à l'égard du chirurgien craniofacial. C'est à ce niveau que sont effectuées les ostéotomies. Elles vont consister en une partition plus au moins complexe de ce cadre orbitaire antérieur. Les ostéotomies segmentaires sont dissociées des ostéotomies totales orbitaires et interorbitaires.

Nous avons eu recours à ces ostéotomies :

### **5-3 ostéotomies des craniosténoses :**

Les altérations de la forme au niveau de l'extrémité céphalique, en se limitant aux seules structures osseuses, peuvent relever de différentes stratégies de « rééquilibrage ».

Il peut s'agir, lorsque le tissu est en quantité suffisante de la simple mobilisation d'un secteur osseux après libération et découpe : l'ostéotomie. Les déficits tissulaires relèvent, quant à eux, des techniques d'adjonction osseuse par greffe ou lambeaux et surtout, de façon plus actuelle, des méthodes d'ostéogenèse par distraction.

Dans tous les cas, la stabilisation des différents segments mobilisés ou adjoint nécessite de faire appel à une contention adaptée, dont la rigidité doit être modulée, dans ce contexte évolutif de l'enfant malformé.

L'ostéotomie est une section osseuse délibérée, à visée thérapeutique, autorisant le déplacement d'un secteur osseux, le plus souvent dans une direction et avec une amplitude planifiée. Les tracés de découpe sont contraints par les impératifs anatomiques locaux et par les caractéristiques de la déformation à corriger. Leur spécificité varie en fonction de l'étage concerné. Nous détaillerons les modalités de découpe osseuse à différents niveaux, qu'il s'agisse de la voûte du crâne, de l'équerre orbitonasofrontale et de l'orbite [25].

Outre ce rôle « actif », les ostéotomies ont parfois comme seul objectif de permettre la pénétration vers les régions profondes : ce sont les abords par dépose osseuse. C'est le cas en particulier des abords intracrâniens et orbitaires.

**a. Au niveau de la voûte :**

L'accès à cette région ne peut se concevoir que par l'intermédiaire d'un volet, c'est-à-dire d'une fenêtre osseuse découpée dans la zone d'intérêt.

Les volets sont le plus souvent libres (Figure n° 15), Les volets pédiculés (sur le muscle temporal notamment) sont devenus d'indication exceptionnelle. Ces volets sont presque toujours à cheval sur la ligne médiane. Dans tous les cas, ils doivent respecter le bandeau fronto-orbitaire. La découpe est effectuée, le plus souvent, à partir de trous de trépan.

Ce procédé impose un choix judicieux de leur localisation en fonction des objectifs visés. Il faut notamment être attentif à respecter les zones d'intérêt (notamment la région frontale) et à éviter les zones d'adhérence de l'os avec la méninge sous-jacente. Les trous de trépan doivent être suffisamment nombreux pour faciliter et assurer le décollement de la dure-mère. Chez le nourrisson, les fontanelles ouvertes peuvent faire office de trou de trépan ; mais l'étroite relation entre le périoste et la dure-mère à ce niveau doit rendre la dissection prudente.

L'accès ouvert par le volet va permettre de procéder au décollement de l'ensemble de la dure-mère. S'il débute systématiquement en périphérie de la craniectomie, il peut concerner la voûte tout autant que la base du crâne. Au niveau de la voûte, les difficultés de dissection sont relatives aux adhérences qui prédominent au niveau de sutures et sur la ligne médiane, le long du sinus longitudinal supérieur. La dissection de la face profonde de l'os peut être compliquée par la présence d'aspérités liées à la dystrophie osseuse (impressions digitiformes). Au niveau de la base du crâne, le décollement est mené le plus souvent au sein de la fosse cérébrale antérieure, il concerne plus rarement la fosse cérébrale moyenne. Les difficultés sont liées aux adhérences au niveau de la base du crâne, le décollement est mené le plus souvent au sein de la fosse cérébrale moyenne. Les difficultés sont liées aux adhérences au niveau de la cristagalli, et au niveau des petites ailes du sphénoïde. D'autre part, la dissection de la lame criblée de l'ethmoïde est soumise à l'impératif de conservation des filets olfactifs (au moins d'un côté). Latéralement, les pôles temporaux font obstacle à une exploration très étendue.

Les risques de ce décollement sont de plusieurs ordres. Il peut s'agir d'une contusion cérébrale, d'une lésion vasculaire et surtout d'une brèche méningée. La meilleure prévention est représentée par la qualité de l'exposition osseuse. La survenue d'une brèche durale impose une réparation immédiate. Elle procède d'une obturation par une pièce de péricrâne suturée et colmatée à la colle biologique en périphérie de la solution de continuité méningée.

Dans notre série ? cas de brèche méningée sont survenus dans la dissection médiane dont ?cas de trigonocéphalie.

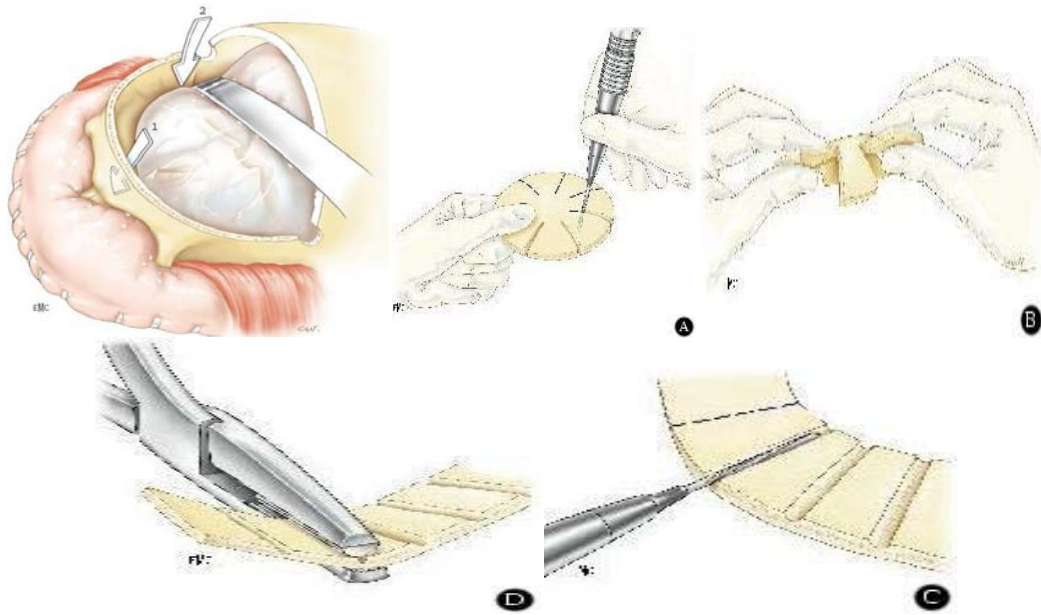
La couverture osseuse de la région réparée doit être continue pour éviter la survenue d'un défaut d'ossification en regard (growing skull fracture des Anglo-Saxons).

En pratique, les ostéotomies peuvent être effectuées à tous les niveaux de la voûte : frontal unilatéral, bifrontal, temporal, pariétal, temporopariétal, voire occipital. Les ajustements pour corriger la déformation relèvent des techniques traditionnelles de chirurgie osseuse [25,32]. Il peut s'agir :

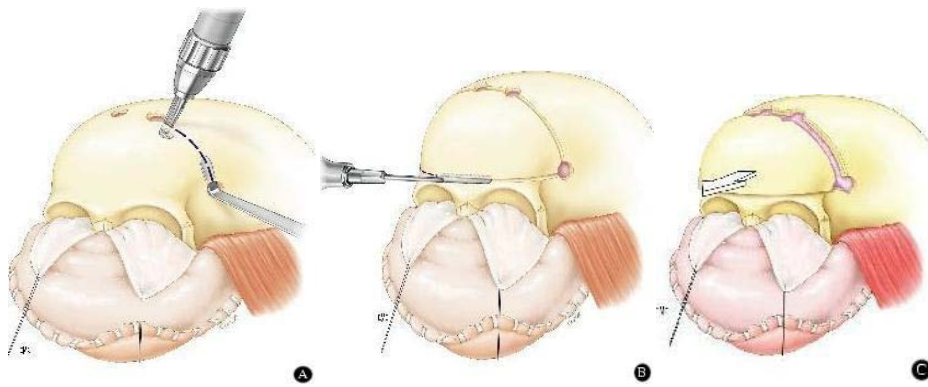
- D'une simple régularisation des contours.

- D'une mobilisation ou d'un échange de pièces. Toutes les modalités sont envisageable depuis la rotation, la transposition jusqu'au retournement du ou des segments ostéotomisés.
- De craniotomies partielles modelantes qui, par des affaiblissements ciblés, vont permettre de redonner à un os rigide la galbe souhaitée.
- De greffes d'apposition.


Une fois en place, les pièces osseuses sont stabilisées selon des modalités détaillées.



Craniotomie modulantes



Découpe du volet frontal respectant le bandeau fronto-orbitaire

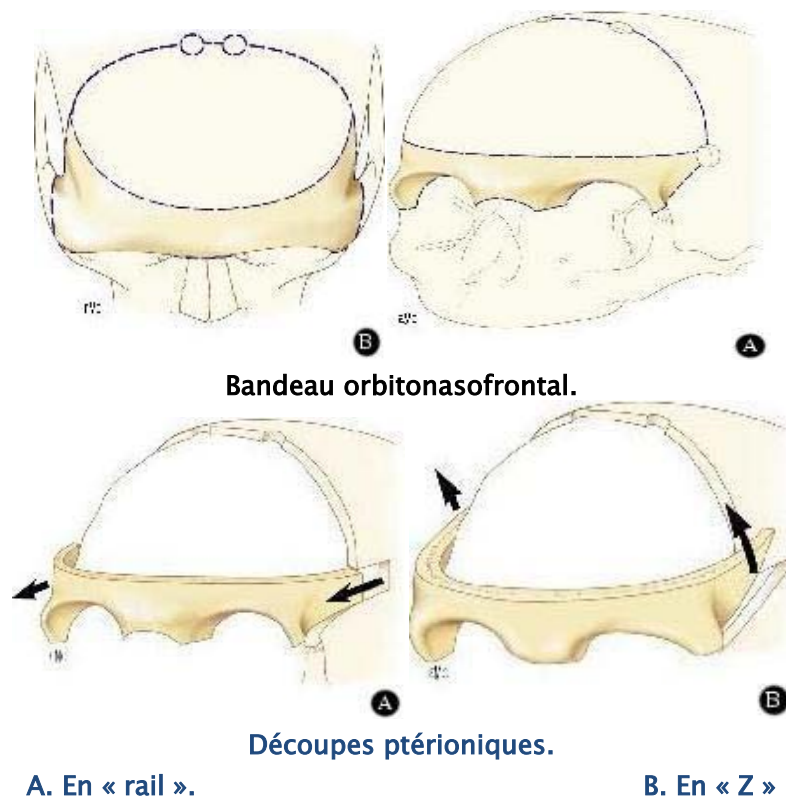


**Figure n° 15 : Tracé et mobilisation du bandeau fronto-orbitaire [64]**

**b. Au niveau du bandeau orbitonasofrontal :**

Ce bandeau osseux, d'une quinzaine de millimètre de hauteur, comprend la région glabellaire, les deux rebords orbitaires supérieurs et les apophyses orbitaires externes du frontal (Figure n°15). Il surplombe le globe oculaire en marquant un angle de 90 à 120° avec le nez. Transversalement, il est légèrement convexe dans sa partie centrale, puis il se ferme à environ 90° latéralement pour rejoindre la fosse temporale. Il constitue la transition antérieure entre l'étage crânien et l'étage facial de l'extrémité céphalique. Sa reconstruction est donc capitale dans la prise en charge des malformations craniofaciales [25,64].

L'ostéotomie du bandeau orbitonasofrontal ne peut s'envisager qu'après un abord bitragial et après la dépose d'un volet frontal. L'ostéotomie proprement dite débute en dehors de la jonction frontomalaire. La technique de choix consiste à contourner le ptériorion selon différentes modalités dépendant du mouvement à imprimer au bandeau. La découpe en « rail » est privilégié dans les mouvements sagittaux, alors que dans les mobilisations verticales on choisit plus volontiers une taille en « Z » (Figure n°16) ou en « ergot ».



Nous avons utilisé cet artifice pour les cas de brachycéphalie de plagiocéphalie et de trigonocéphalie, il a été d'un apport considérable. Ces artifices assurent une meilleure stabilité du montage et rendent superflus l'interposition d'une greffe osseuse, ce que nous avons constaté dans tous les cas.

Les clivages de l'apophyse orbitaire externe, de même que les tailles verticales intra-ou rétroptériques sont abandonnés. De la région fronto-orbitaire, le tracé est ensuite poursuivi en dedans à travers la racine externe de la petite aile du sphénoïde et à travers le toit d'orbite dans son tiers postérieur. La gouttière olfactive est contournée par l'avant. La découpe s'épuise sur la ligne médiane dans le foramen en caecum. L'ostéotomie est totalisée en avant, horizontalement à la jonction internasofrontale, et en dedans au niveau des parois orbitaires internes jusqu'à rejoindre la taille orbitaire précédente.

Deux entraves brident la mobilisation du bandeau, elles doivent être sectionnées au ciseau à frapper. L'une est externe, à la jonction frontoptérionique ; sa libération est soumise à la protection du lobe frontal. Elle nécessite la résection à la gouge de l'extrémité de la petite aile du sphénoïde. L'autre, sise sur la ligne médiane, est constituée par l'épine nasale du frontal et de son environnement. Son débridement est contraint par le respect de l'intégrité des afférences olfactives et de la muqueuse des fosses nasales. Avant stabilisation en bonne position, la pièce osseuse peut subir toute une série d'adaptations pour se conformer à l'objectif morphologique visé. Il peut s'agir de résections, de partitions ou de simples corticotomies modelantes.

✓ Les implants ostéoconducteurs synthétiques non-résorbables :

Les céramiques sont des matériaux fabriqués à partir de la compaction d'une poudre sous un effet de pression associé à un processus thermique (frittage). Les céramiques sont des matériaux minéraux non organiques [154, 155].

On distingue principalement les phosphates tricalciques (TCP), l'hydroxyapatite (HA) et les céramiques biphasées (BCP).

Les HA peuvent être différenciés en fonction de leur origine synthétique ou biologique. Les HA biologiques sont obtenus à partir de l'os des bovidés ou à partir du corail. Initialement utilisée dans la reconstruction osseuse buccale, elle constitue également un implant orbitaire [156]

La taille des pores de la céramique conditionne sa colonisation par des cellules osseuses. On distingue ainsi les micropores (< 10 µm) propices à la diffusion des ions et des liquides nourriciers, des macropores (100–600µm) propices à la colonisation cellulaire osseuse [78, 157].

✓ Les implants métalliques :

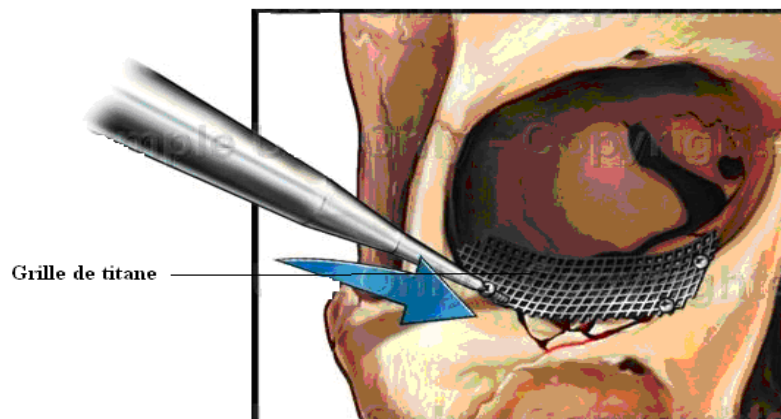
Ils ont en particulier bénéficié grandement des dernières avancées de la recherche tant quant à leur adaptabilité que surtout à leur tolérance à long terme, réduisant voir annulant les risques de complication à type d'extrusion ou d'infection [158, 159].

Les implants métalliques offrent un support rigide, fin et malléable [14]. Ils se présentent sous forme de miniplaques et de microplaques ou de grille de titane [40, 158] (fig.59, 60), de vitallium ou de treillis [23]. Les grilles peuvent être découpées et courbées pour s'ajuster aux confinements de l'orbite [157, 160], la fixation de l'implant est parfois nécessaire, réalisée soit par suture périoste soit par fils d'acier ou miniplaques (fig.61).

Gear et al [40] ont utilisé avec succès la grille de titane chez 55 patients qui présentaient un large déficit osseux Les implants résorbables

Ils servent de tuteur à un cal ostéo-fibreux. Après une période initiale de support de la fracture l'implant se résorbe au fur et à mesure de la néogenèse osseuse [47, 161].

La plaque de PDS (polydioxanone) qui existe en deux épaisseur différentes (0.25 mm ou 0.5 mm) est facile à découper et relativement peu coûteuse, sa tolérance est excellente, toutefois, sa vitesse de résorption (2 à 3 mois) ainsi que la souplesse du matériau limite son utilisation à la correction des pertes de substance osseuse peu étendues [41, 162, 163]



**Fig.59: Implant métallique, grille de titane [13]**

L'implant de corail existe lui aussi en diverses épaisseurs (1, 2, 3 mm), ce qui permet à l'opérateur d'adapter au mieux le greffon à l'importance de la perte de substance; les avantages du greffon corallien, étudiés lors de l'étude multicentrique de Mercier et al [41], sont sa facilité d'utilisation, sa radio-visibilité, son ostéo-intégration progressive mais lente et son excellente tolérance; à l'inverse, on note une fragilité certaine lors des manipulations et un coût relativement élevé.

Le treillis de vicryl utilisé pour la correction des petites pertes de substance dans les premières années, n'est actuellement plus employé en raison des réactions inflammatoires engendrées [164].

Ethisorb est une matrice semi flexible composée de PDS (polydioxanone) et de vicryl qui engendre moins de réaction inflammatoire que celles dues au PDS [164].

Jank et al [161], ont montré récemment, dans leur étude effectuée sur 435 patients, qu'il n'existe aucune différence entre l'utilisation de DPS, Ethisorb et les dura patch lyophilisées à long terme, le choix entre les trois reste aux chirurgiens.

Dietz et al [45], ont effectué une étude comparative entre l'utilisation de la grille de Titane et la PDS pour la reconstruction des malformation de l'orbite. Ils ont trouvé qu'en cas de fractures de deux ou plusieurs parois de l'orbite, la grille de Titane était largement performante que la PDS.

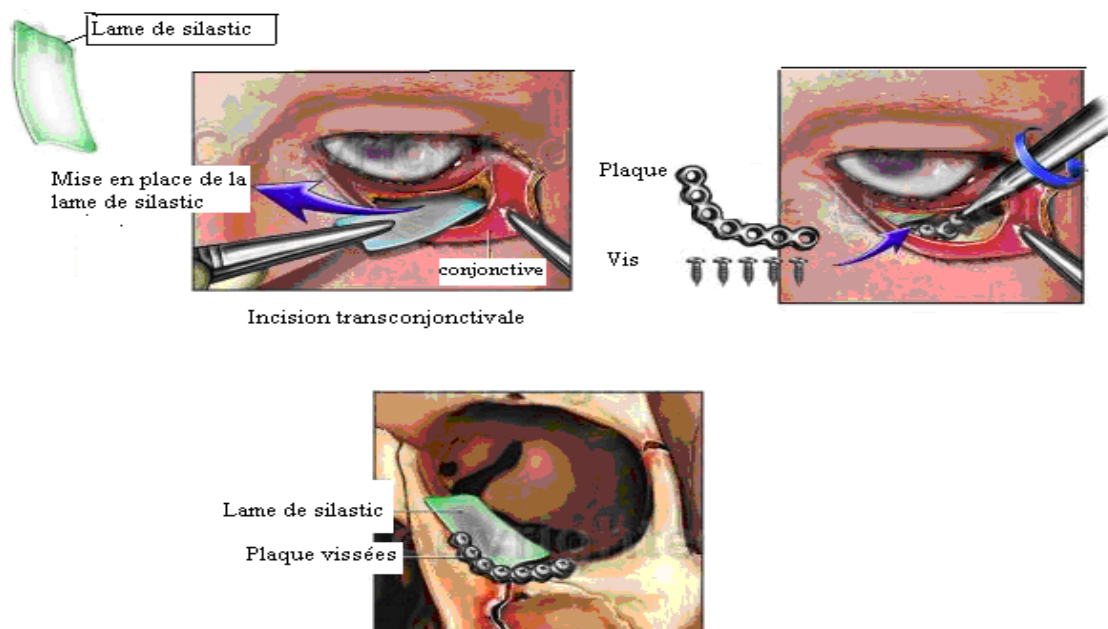
✓ Les implants inertes

Le silastic (fig.61) : ce matériel est abandonné par de nombreux auteurs [44], en raison du risque de réaction à corps étranger, parfois 20 ans après leur implantation. Il s'agit de caoutchouc de silicone solide d'épaisseur variable, toujours disponible, poreux ce qui permet sa pénétration par du tissu fibreux. Cependant, l'extrusion ou la migration de ce matériel sont possibles à cause de la réaction tissulaire à long terme qu'il engendre.

Le poly-éthylène poreux : c'est un matériel souple, facilement malléable et de grande stabilité. La taille des pores varie entre 100 et 200  $\mu\text{m}$ . Il doit répondre à 4 critères : il doit être biocompatible, les pores doivent être assez large et doivent communiquer, leur structure doit être assez large et assez stable [156].

Ellis et al [156], ont insisté sur le fait que le poly-éthylène poreux ne cause pas de résorption osseuse contrairement aux autres implants inertes non résorbables.

Le Téflon : comme la silicone, il présente des risques de migration et d'extrusion. Il est disponible en trois tailles : Small, medium, large. Les résultats à long terme des différentes études, montrent peu de complications lors de l'utilisation d'implants en Téflon [23].



**Fig.61** : Lame de silastic [89]

Le Cranioplast : sous forme d'une pâte, il se prépare instantanément au bloc par l'association de monomère liquide et de poudre. Il permet de reconstruire les parois de l'orbite les rebords orbitaires ainsi que la correction de l'énophtalmie [14].

Le HTR : c'est une association à base de polymères non résorbables, le polymetacrylate de méthyle (PMMA) et l'hydroxyéthylmétacrylate (HEMA) associé à l'hydroxyde de calcium. Il se présente sous la forme d'une coque sphérique formée d'HEMA poreux enduit de PMMA et de Ca (OH). Il est rendu radio-opaque par le sulfate de baryum [165].

La sophistication croissante des techniques de reconstruction impose à chaque intervention du chirurgien plasticien de tendre vers l'excellence, ce qui le met en situation de perplexité concernant quel matériel choisir. En général, la nature de ce matériel et son épaisseur sont choisis essentiellement en fonction des constatations per-opératoires, mais également aussi de l'habitude qu'a le chirurgien de tel ou tel matériel.

En définitive, il semble que le choix peut se faire actuellement entre biomatériaux résorbables et autogreffes osseuses [166].

Dans notre série, on a utilisé principalement les biomatériaux autologues : l'os calvarial (pariétal) chez x patients, le cartilage conchal chez x patients. Nous soutenons l'usage de ce type de matériaux car, ils demeurent les meilleurs matériaux utilisables. Grâce à leur capacité d'ostéinduction, leur rapide et parfaite bio-intégration (2mois), les risques limités d'infection et leur résorption limitée, ils constituent une solution naturelle, toujours disponible en quantité satisfaisante, facile à modeler, avec excellente tolérance et de bons résultats. En plus, L'allogreffe est loin d'être disponible par absence de banque d'os. Quant à un substitut osseux, il est encore loin d'être accessible dans un pays comme le notre.

### -La distraction :

L'allongement osseux des os a depuis longtemps déjà suscité un intérêt chirurgical particulier.

Les gestes opératoires difficiles et les nombreuses complications des premières interventions ont amené les chirurgiens actuels à développer des techniques simples, sûres et bien tolérées.

Ce sont en fait l'application de techniques chirurgicales déjà anciennes définies par ILIZAROV pour l'allongement des axes des membres inférieurs : après section d'un segment osseux, un écartement progressif des deux berges est créé par un distracteur et cet écart va se combler progressivement par un os néoformé de même nature que l'os d'origine.

Au niveau de la face, la distraction peut être réalisée soit par voie externe, soit par voie orale à l'aide de fixateurs internes ou d'appareils orthodontiques.

### c. RYTHME DE DISTRACTION

En fonction du type d'appareillage de distraction, le rythme de distraction va varier:

- Dans le cas de distraction par traction élastique sur masque facial, soit les élastiques d'une force allant de 300 g (MARTINEZ) à 800 à 900 g (KAÏ FONG HUNG) sont poliés 24 heures sur 24 heures, soit l'avancée maxillaire débute avec 700-900 g de charge de chaque côté, 24 heures par jour et pendant 3 semaines, suivie de 300 g de chaque côté 12 heures par jour et pendant 2 mois (ORTIZ-MONASTERIO).
- Dans le cas de distraction à l'aide d'un appareil externe solidaire du crâne et du maxillaire, la vis de fixation au maxillaire est activée au rythme de 1 mm par jour en une ou plusieurs fois (KAÏ FONG HUNG).
- Dans le cas de distraction à l'aide d'un appareil interne, on a également une distraction quotidienne de 1 mm jusqu'à l'allongement désiré (MARCHAC).

Par contre, aucune phase de cicatrisation ne semble être observée, la distraction commence immédiatement après l'intervention, en ambulatoire.

Elle est généralement réalisée par les parents, sous couvert d'une surveillance chirurgicale hebdomadaire. La durée de distraction sera fonction de l'expansion nécessaire.

#### **5-4 Reconstruction du déficit osseux**

##### **a. Les biomatériaux:**

##### ***Le greffon osseux***

L'idée de reconstruction osseuse n'apparaît guère dans la littérature médicale avant la fin du XVIII ème siècle. Seules sont citées quelques observations anecdotiques la plus célèbre, publiée en 1668, un chirurgien hollandais aurait remplacé une perte de substance osseuse de la boîte crânienne chez un soldat, par un fragment du crâne de chien, le soldat aurait demandé qu'on lui enlève ce fragment osseux, car il craignait d'être excommunié. Mais le fragment osseux se serait déjà intégré [208].

En 1893, Barth [139] publie le premier article sur la transplantation osseuse. Mais, c'est seulement après la publication du livre d'Albee [209] en 1915 que se développe la pratique des greffes osseuses. En effet, c'est ce chirurgien américain qui formule les règles d'utilisation des greffes osseuses [210], règles qui se sont imposées jusqu'à nos jours.

##### **Les autogreffes osseuses**

Elles sont prélevées sur le patient lui-même et constituent la méthode de sécurité pour plusieurs auteurs [211], grâce à leur capacité d'ostéo-induction et d'ostéoconduction démontrée par Urist et al [211] en 1952 dans leurs expériences d'implantation de greffons osseux. Elles constituent un matériel de choix pour la reconstruction orbitaire [212]. Les deux actes chirurgicaux, à savoir le prélèvement et la pose du greffon, doivent être réalisés en un temps unique, lors de la même séance chirurgicale. [214]

Krastinova et al [191] insistent dans leur série d'étude sur l'utilisation de matériels non synthétiques type greffon osseux pariétal, volet crânien dédoublé et cartilage conchal.

**Site de prélèvement:**

Le greffon pariétal

Les techniques opératoires consistent en un prélèvement d'os cortico-spongieux au niveau pariétal. Cet os est constitué d'une corticale externe relativement épaisse (2 mm) située au contact du cuir chevelu et d'une corticale interne située au contact des méninges (fig.55). Entre ces deux couches se trouve un os plus fragile : le diploé. [212, 215].

Pour Tulsane [6], la facilité de prélèvement, les suites opératoires minimales et la stabilité dans le temps font de l'os crânien un matériau idéal de reconstruction pour l'orbite. La première greffe d'os crânien a été réalisée par Dandy [6] en 1929, mais c'est à Tessier que l'on doit l'utilisation de façon routinière, de l'os pariétal comme site donneur [216].

En effet, le prélèvement pariétal fournit un important volume d'os cortico-spongieux avec une bonne résistance à la résorption, il s'agit d'un os de la même nature que celui de la zone à greffer. La mise en œuvre est relativement facile et les suites opératoires sont très peu douloureuses, ce qui diminue la durée de l'hospitalisation. La cicatrice est peu visible. Cependant, chez le sujet âgé, le diploé est parfois très mince, et lors du prélèvement, la corticale interne peut céder et mettre à nu les méninges [216, 217].

Hemar et al [218] rapportent dans une série d'étude à propos de 71 cas, les résultats de l'utilisation de l'os pariétal comme site donneur dans la reconstruction faciale. Chez les patients avec bon résultat, le greffon avait gardé une densité osseuse normale. Dans les cas de résultat moyen, il persistait une diplopie dans le regard latéral due soit à une insuffisance de correction ou à une fonte partielle du greffon. Pour les mauvais résultats, il s'agissait de la persistance d'une énoptalmie et d'une diplopie secondaire à la fonte de la graisse péri-orbitaire et aux lésions des muscles oculomoteurs, et lors de la reprise chirurgicale, les greffons étaient bien intégrés au site receveur.

Ces constatations corroborent celles de Tessier [218] et Hunter [218], qui ne signalent aucune fonte osseuse de ce type de greffon dans la chirurgie des parois de l'orbite.

En effet, le champ des indications du greffon pariétal s'est notablement élargi, grâce à ses propriétés d'ostéo-intégration et de résistance qui apparaissent prometteuses expérimentalement vis-à-vis de ses concurrents issus d'une ossification endochondrale [210].

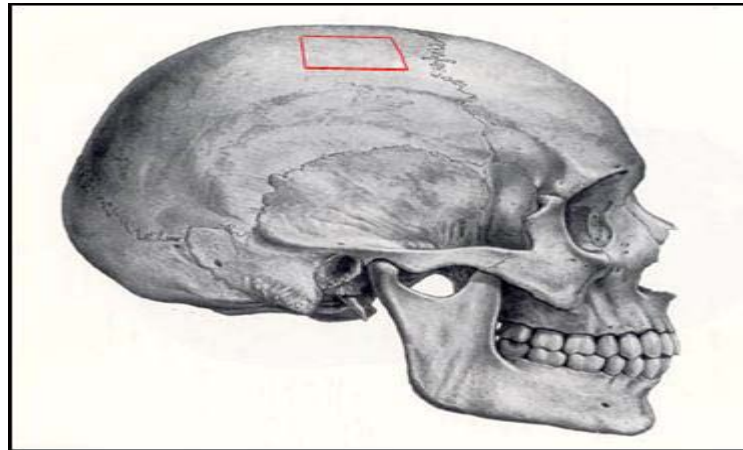
Dans notre étude, on a utilisé le greffon pariétal chez 6 patients, il fournit un important volume d'os cortico-spongieux, il s'agit d'un os de la même nature de la zone à greffer, la mise en œuvre est relativement facile si l'équipe soignante est bien entraînée, les suites postopératoires sont très peu douloureuses ce qui diminue la durée d'hospitalisation et la cicatrice est très peu visible. Nous préférons surtout réserver le greffon pariétal dans des pertes de substances importantes et la reconstruction au stade de séquelles.

#### Le greffon iliaque

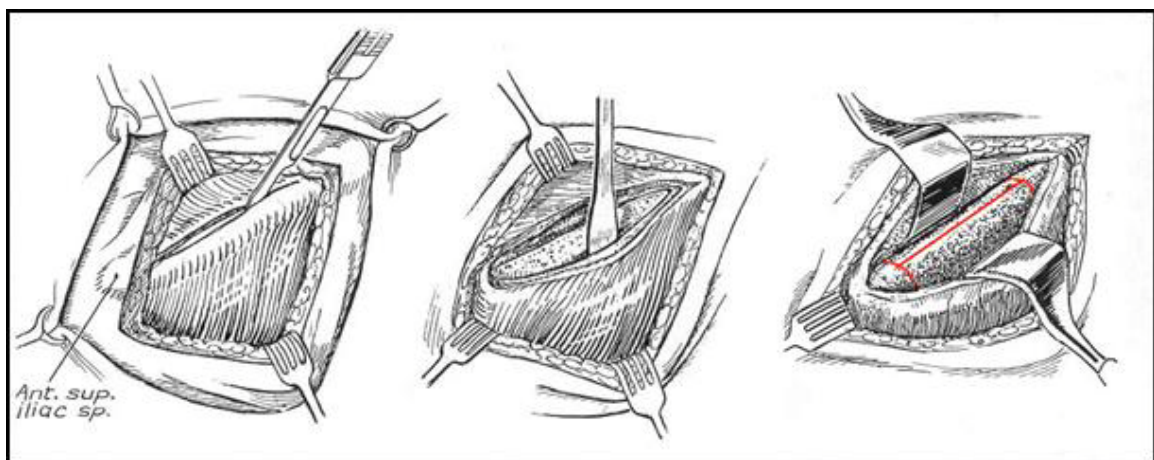
La greffe d'os iliaque va intéresser les reconstructions de grandes étendues, nécessitant une quantité d'os relativement volumineuse. L'os prélevé est de nature corticale et spongieuse. Ainsi, lors de la pose des implants, sa corticalité permet un bon ancrage qui donne une stabilité primaire. L'os spongieux (disponible en grande quantité) permet, quant à lui, de combler les déficits et d'éviter tout espace mort qui serait source de complication [219].

La technique opératoire sera propre à chaque praticien. L'abord chirurgical pourra se situer soit au niveau de la crête iliaque postérieure, soit plus habituellement, au niveau de la crête antérieure. Un greffon de grande étendue est alors prélevé avec une forte quantité d'os spongieux (fig.56, 57, 58).

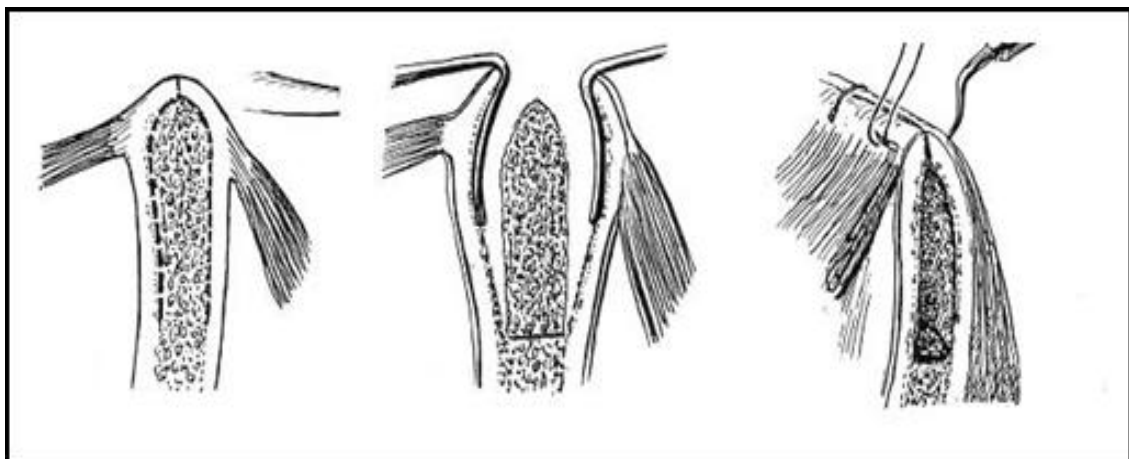
Cependant, Le risque de morbidité est assez important. En effet, un risque de claudication est possible en ce qui concerne la chirurgie de la crête antérieure, et Lors de la chirurgie de l'épine antérieure, il existe le risque d'endommager le nerf cutané latéral .



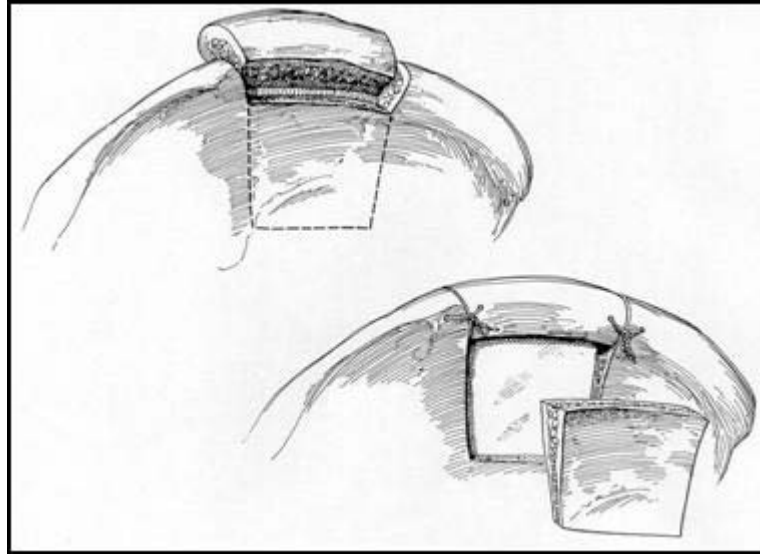
**Fig.55:** Greffon du calvarium pariétal droit [217]



**Fig.56:** Prélèvement iliaque. Incision périostée et ostéotomie [46]



**Fig.57 :** Prélèvement de la spongieuse iliaque [216]



**Fig.58: Prélèvement corticospongieux bicortical [216]**

Si le prélèvement iliaque a été très utilisé il y a quelques années, la tendance actuelle de nombreux chirurgiens est de délaissé ce site au profit du pariétal [217]. Deux raisons sont avancées :

La forte résorption des greffons dans les mois qui suivent la greffe qui peut atteindre 40 à 60%.

Les suites opératoires proprement dites.

Dans notre série, le greffon iliaque n'a été utilisé chez ??? patient.

#### Les autres sites donneurs de greffons osseux

Il est possible de prélever des greffons sur d'autre site comme : la cote qui a une structure bicorticale encadrant un espace médullaire relativement pauvre en os spongieux avec une densité moindre que celle de la crête iliaque, ce qui la rend particulièrement modelable mais de fixation difficile; et la quasi-totalité des os long, mais le bon sens impose, bien entendu, de limiter au maximum les quantités lorsqu'il s'agit d'os porteur. Dans la majorité des cas il ne pourra s'agir que du prélèvement d'os spongieux réalisé à la curette [220-222].

Kosaka et al [220] rapportent dans une étude récente menée chez 75 patients, les avantages de l'utilisation de greffons osseux prélevés au niveau du cortex externe de la mandibule pour la reconstruction des parois orbitaires par rapport aux autres sites donneurs.

### **Les allogreffes osseuses**

Les chirurgiens du XIX<sup>ème</sup> siècle ignoraient les réactions immunologiques et ne faisaient pas de différence entre autogreffes, allogreffes et même xéno-greffes. Les greffons d'os de veau étaient les plus utilisés [209,222]

Beziat et al [220], rapportent dans une série d'étude, les résultats de l'utilisation de greffons de voûte crânienne récupérés lors du traitement des craniosténoses et stérilisés par les rayons gamma pour reconstruire les parois orbitaires. Ils exposent les modalités pratiques de cette technique sur 26 cas n'ayant donné lieu à aucun incident ou complication.

Cependant, l'utilisation d'allogreffe se heurte à deux difficultés : leur pouvoir antigénique et le risque de transmission d'agent infectieux ce qui les tendent de plus en plus à être écartées. Il en va de même pour les hétérogreffes du fait de la fréquence des rejets immunologiques .

Le greffon osseux autologue s'impose alors comme matériau de choix et de sécurité à la disposition du chirurgien pour résoudre les pertes de substances osseuses [ 218]

### ***Le Greffon cartilagineux***

La réparation des déficits osseux fait le plus souvent appel aux greffons cartilagineux septaux.

Sparfel et al ont prouvé dans leur étude que le cartilage septal constitue une bonne alternative grâce à sa bonne tolérance, son faible coût et les bons résultats fonctionnels et esthétiques qu'il donne.

L'avantage du cartilage septal et celui d'un site de prélèvement totalement camouflé, dans le même champ opératoire que le site d'implantation, la prise de greffe est aisée et rapide. Cependant, il présente comme inconvénient une mauvaise malléabilité (mou) et le fait qu'il est situé dans une cavité septique.

Ce sont Wersenbauch et Bell qui ont utilisé le greffon cartilagineux autologue pour la réparation des fractures de l'orbite en 1973. Cependant lorsque le cartilage était choisi, il s'agissait presque toujours de cartilage conchal.

L'avantage du cartilage conchal est celui d'un même champ opératoire que le site d'implantation, sa malléabilité, sa faible morbidité en postopératoire, cependant il fournit un volume réduit de greffon, ne pouvant être utilisé dans des grandes pertes de substances

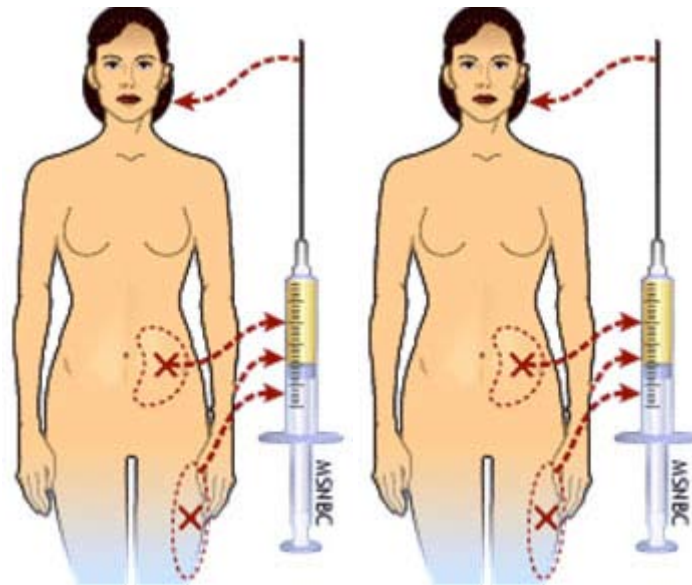
**Allogreffes graisseuses :**

La Greffe de graisse — également désignée comme transplantation de graisse libre ou lipofilling – est une procédure qui permet de corriger les malformation orbitaires avec votre propre graisse au lieu d'un produit de comblement chimique ou d'un implant. Il s'agit d'une procédure très efficace n'étant pas très invasive et qui obtient des bons résultats esthétiques.

D'étape en étape, les résultats se sont améliorés, mais c'est surtout à partir de 1995 que la réinjection de graisse autologue, aussi appelée Lipostructure est devenue une méthode réellement fiable (S. COLEMAN).

Le principe est de réaliser une véritable auto-greffe de cellules graisseuses par réinjection de la graisse prélevée sur le patient lui-même.

La graisse utilisée pour la transplantation de graisse peut être extraite de différentes parties de votre corps telles que l'abdomen ou les cuisses par liposuction, et injectée où c'est nécessaire.

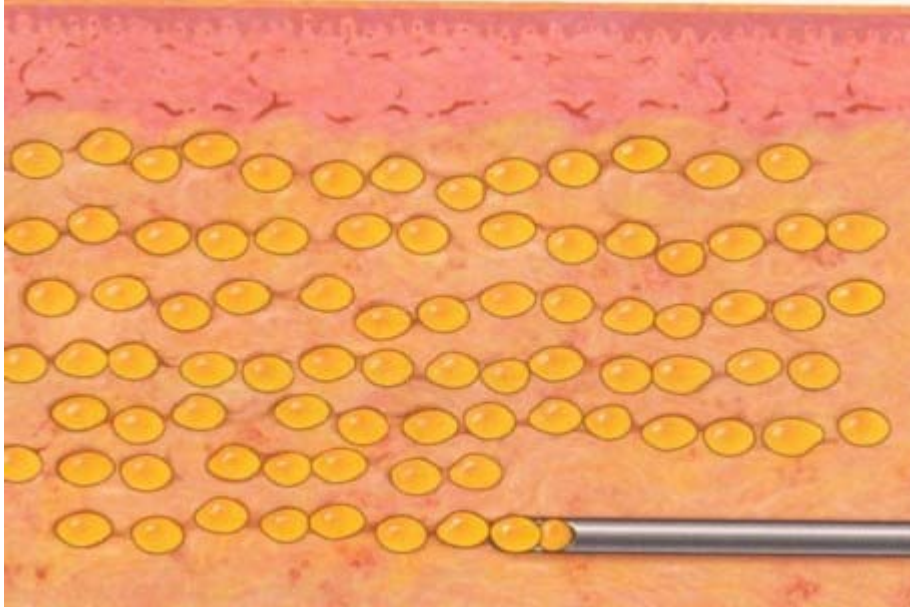


Procédure

La greffe de graisse est en général réalisée sous anesthésie locale. Si elle combinée avec d'autres procédures, elle sera, pour la plupart, réalisée sous anesthésie générale.

- **Liposuction** — La graisse utilisée pour être réinjectée dans l'orbite peut être prise par liposuction partout dans le corps où il y a assez de graisse. En général, sur l'abdomen et le haut des cuisses. Après l'injection de l'anesthésie locale, pour minimiser le saignement, une toute petite incision est faite, la graisse est aspirée en utilisant une aiguille mousse avec des perforations multiples et un aspirateur spécial. La petite incision est fermée avec une seule couture.
- **Filtration** — Cette graisse est filtrée pour séparer le sang, l'huile et l'anesthésique local des adipocytes.
- **Injection de graisse** — La partie où nous souhaitons que le volume soit injecté avec une quantité minimale d'anesthésique local après lequel les adipocytes sont injectés avec des canules très fines.
  - L'astuce avec la transplantation de graisse est d'injecter une toute petite quantité de graisse dans chaque passage de la canule. Ainsi, la graisse injectée

sera directement en contact avec les tissus environnants et on obtiendra rapidement une incarnation des vaisseaux. La graisse peut ainsi subsister.

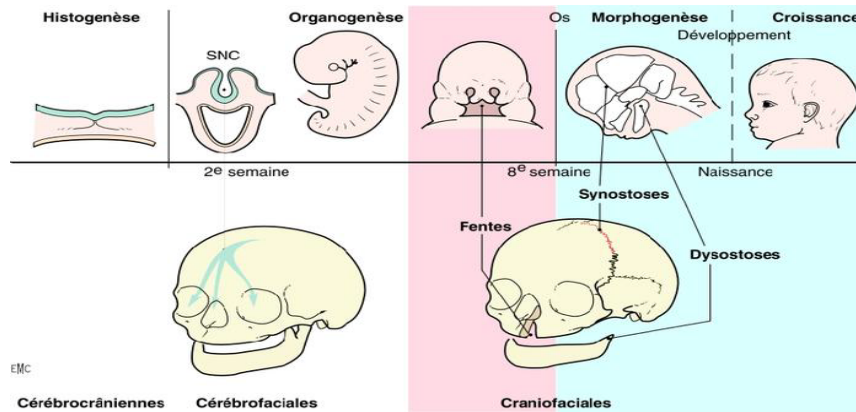


- Environ 70% de la graisse subsistera. Il faut donc en injecter un peu plus pendant l'opération.
- **Répétition** — Après 6 mois, si nécessaire, une autre greffe de graisse peut être réalisée jusqu'à obtention de l'effet désiré. La répétition est nécessaire chez presque 50% des patients.

Dans notre étude

**b. Choix technique et indications:**

La chirurgie des malformations craniofaciales impose au chirurgien la connaissance préalable des caractéristiques et du pronostic de croissance des désordres malformatifs qu'il se propose de corriger. Dans cet objectif thérapeutique, une classification (**fig 42**) a été établie au sein de laquelle on distingue trois grands groupes [156,158]



**Figure :**

Principales malformations crâniofaciales au cours des différentes étapes du développement. SNC : système nerveux central.

- *Malformations cérébrocrâniennes*

L'accident malformatif dominé par la déficience de l'inducteur encéphalique se traduit par un défaut de déploiement de la voûte crânienne. L'existence d'une altération cérébrale conduit le plus souvent à une abstention thérapeutique.

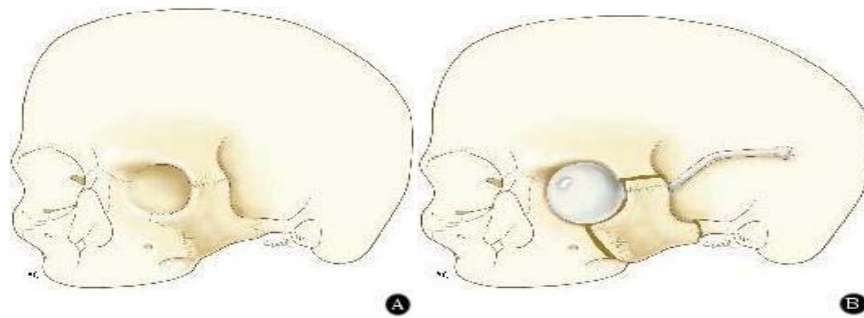
- *Malformations cérébrofaciales*

Elles sont secondaires à la déficience des placodes sensorielles, incapables d'induire la formation et le développement du territoire facial correspondant. L'arhinencéphalie (ou holoproencéphalie) par atteinte de la placode olfactive, l'anorbitisme et le micro-orbitisme par aplasie ou hypoplasie du globe oculaire, en sont les expressions cliniques les plus caractéristiques.

Les syndromes microphthalmiques, dans leurs formes isolées, sont accessibles à une correction chirurgicale précoce, basée sur le double principe de l'expansion cutanée pour les paupières et de la distraction osseuse pour le cadre orbitaire [154]

.Un conformateur conjonctival est mis en place dès la naissance afin de déployer les paupières et de créer un cul-de-sac conjonctival. Vers 6 mois est mise en route la distraction

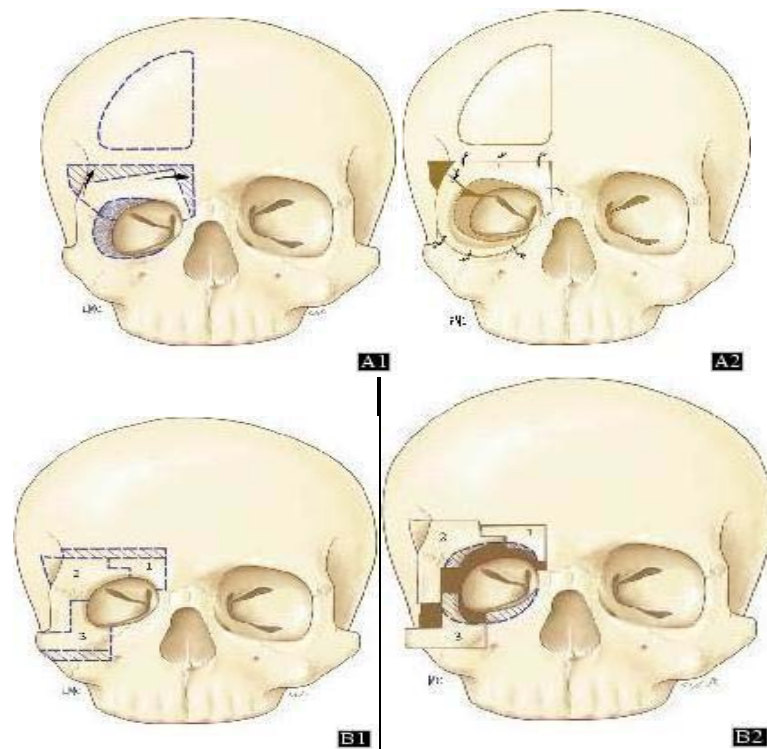
orbitaire par la réalisation d'une ostéotomie orbitomalaire et la mise en place d'un expandeur gonflable (**fig 43**)[151,157]



**Figure :**

L'expansion est poursuivie jusqu'aux environs de la sixième année, date à laquelle le volume orbitaire obtenu est consacré par un implant puis par une prothèse oculaire définitive.

Chez l'adulte, on a recours aux procédés classiques d'ostéotomies d'agrandissement, accompagnés de blépharoplièses et d'approfondissement du cul-de-sac conjonctival (**fig 44**)[148,159]



Procédés classiques d'agrandissement orbitaire chez l'adulte.

A. Tessier. / B. Marchac.

L'expansion de l'orbite osseuse se heurte, dans le sens vertical, à la position basse du plafond orbitaire et impose une voie endocrânienne. L'expansion du sac conjonctival est réalisée dans le même temps, par une greffe de muqueuse buccale. La microblépharie fait l'objet d'une reconstruction palpébrale au cours d'un temps ultérieur.

- *Malformations crâniofaciales*

Synostoses de la voûte

Elles correspondent à la fermeture prématurée d'une ou plusieurs sutures, responsable d'une déformation caractéristique du territoire concerné, par arrêt du développement dans l'axe de la suture atteinte, associé à une croissance excessive compensatoire au niveau des sutures saines (loi de Virchow)

La retombée sur la base des sutures crâniennes, ainsi que leur prolongement au travers du massif facial moyen, rend compte du retentissement que peut avoir une synostose sur la morphologie orbitaire et sur la croissance du massif facial.

La discordance temporospatiale des rythmes de croissance font que l'expression clinique d'une atteinte suturaire est :

- immédiate, à évolution rapide, au niveau de la voûte crânienne, tributaire de la poussée encéphalique ;
- plus tardive au niveau de la face, entité de croissance discontinue, multifactorielle et à long terme.

Cette action au niveau du massif facial est nulle ou minime au cours des synostoses de la suture sagittale ou de la lambdoïde, elle est plus apparente lors des atteintes de la suture coronale ou de la suture métopique sous la forme d'une déformation orbitaire concomitante, ou d'une rétrusion faciale évolutive, à long terme, lors d'atteinte polysuturale.

L'indication chirurgicale varie en fonction de la topographie et de l'évolutivité de la synostose.

### Scaphocéphalie

L'atteinte de la suture sagittale provoque une réduction du diamètre bipariétal compensé par un allongement antéropostérieur fronto-occipital responsable de l'aspect dolichocéphale. La compensation peut porter préférentiellement sur la région frontale ou sur la région occipitale.

La correction chirurgicale est univoque chez le nourrisson avant 6 mois. Elle consiste dans la réalisation de deux larges crâniectomies parasagittales largement prolongées dans les sutures coronales et lambdoïdes.

La compliance de la voûte à cet âge permet une reprise rapide de la croissance transversale, réduisant d'autant la compensation antéropostérieure (**fig 46**) .

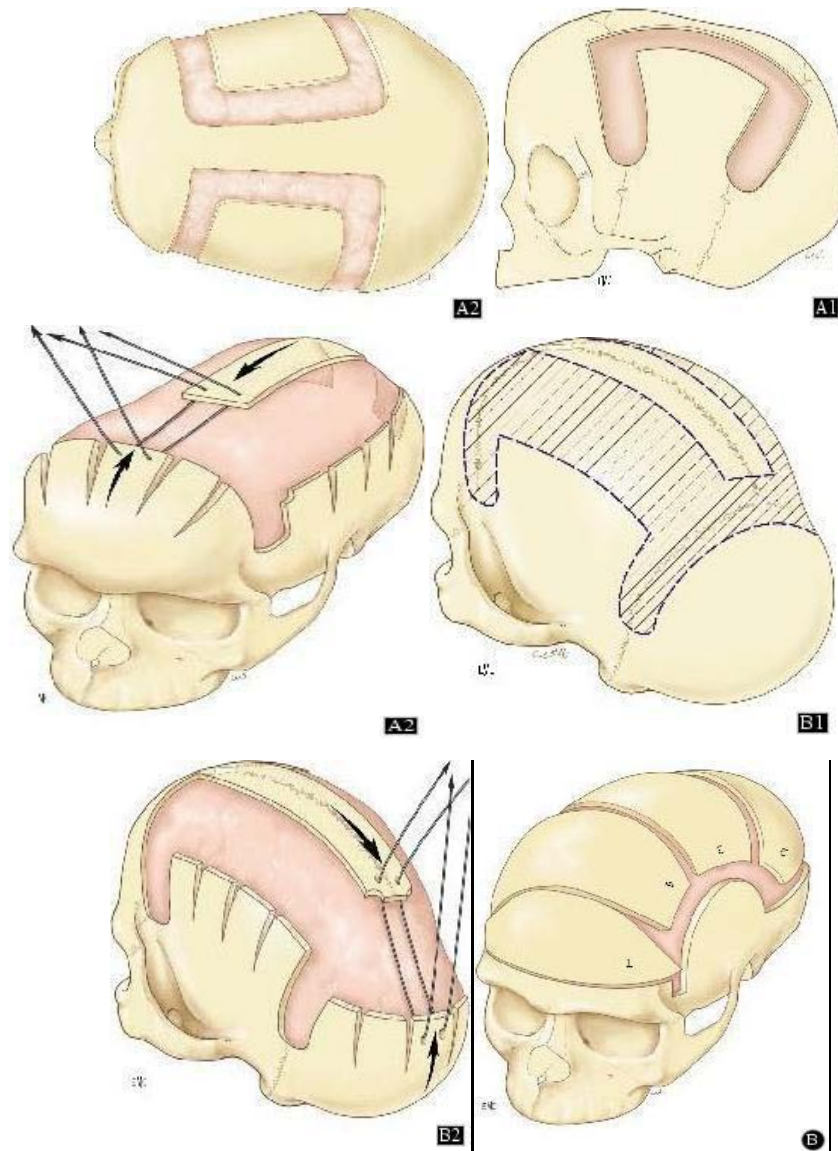
Dans certains cas, la déformation peut être plus accentuée à une des extrémités du crâne, soit sous la forme d'une volumineuse bosse frontale fermant l'angle nasofrontal, soit par la proéminence d'un chignon occipital

Les craniectomies prolongées très bas et l'affaiblissement des pièces osseuses par une fragmentation en « marguerite »[137] permettent une mobilisation et une correction de la zone proéminente, à la faveur d'une résection à une des extrémités de la pièce sagittale, autorisant une mise en tension par une suture au fil à résorption lente (**fig 47**) .

À partir de 1 an parfois et dans tous les cas au-delà de 18 mois, ces procédés (cf supra) ne permettent plus d'obtenir une correction satisfaisante de la dolichocéphalie.

Dans ces formes du grand enfant, le remodelage de la voûte par transposition de volet devient la méthode de choix[140,141]

Dans cette technique, la hauteur excessive du front est mise à profit pour rehausser l'aspect en fuite de la région occipitopariétale (**fig 48**) .

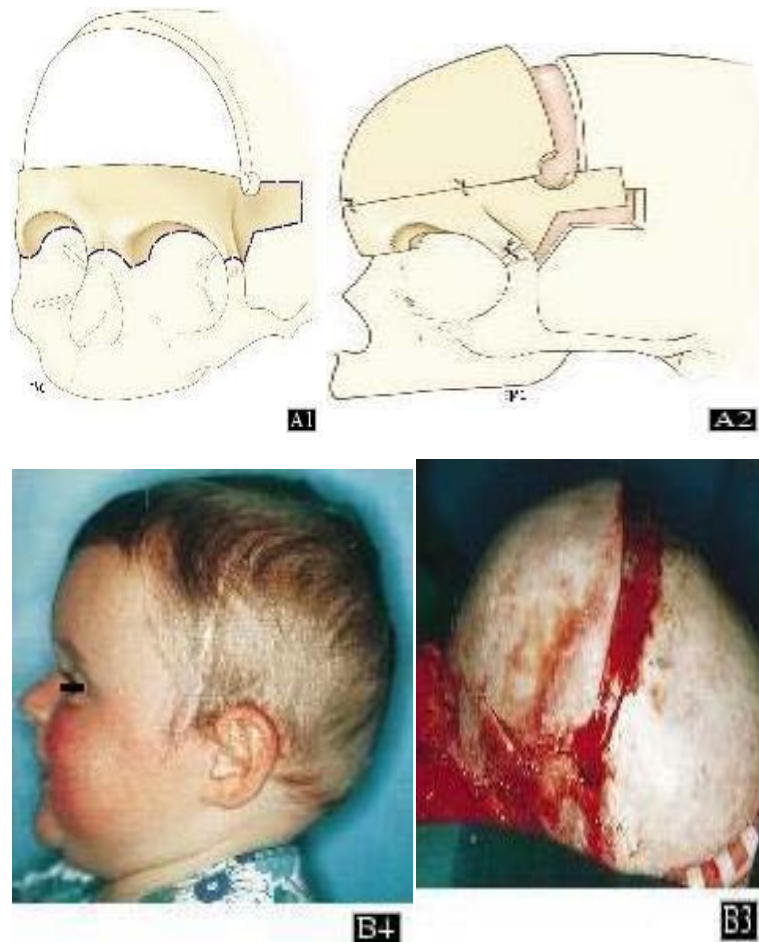


### Brachycéphalie

La synostose bilatérale de la suture coronale crée une brièveté du diamètre antéro-postérieur, associée à une compensation transversale et verticale. La rétrusion frontale basse supraorbitaire est souvent responsable d'un exorbitisme supérieur, il s'y associe toujours une brièveté de la base antérieure qui se verticalise. Ce retentissement facial de la synostose coronale rend inopérante la seule craniectomie coronale, même en prolongeant celle-ci à travers la base jusqu'à la fente sphéno-maxillaire [19] et impose un remodelage fronto-orbitaire.

Ce geste, toujours réalisé avant la fin de la première année, consacre la correction de la déformation supraorbitaire par l'avancée et la bascule d'une équerre orbitonasofrontale selon différents tracés à la recherche d'une autocontention. L'avancée frontale concomitante sommairement fixée sur le précédent bandeau, libéré de toute attache latérale est donc susceptible de se redresser sous la poussée encéphalique (front flottant de Marchac) **(fig 49)**[140,141]

La déformation frontale en rétrusion justifie parfois la rotation à 180° de ce volet.



**Figure :**

Traitement d'une brachycéphalie par avancée et bascule d'un bandeau orbitonasofrontal et avancée frontale semi-rigide. B.

### **Oxycéphalie**

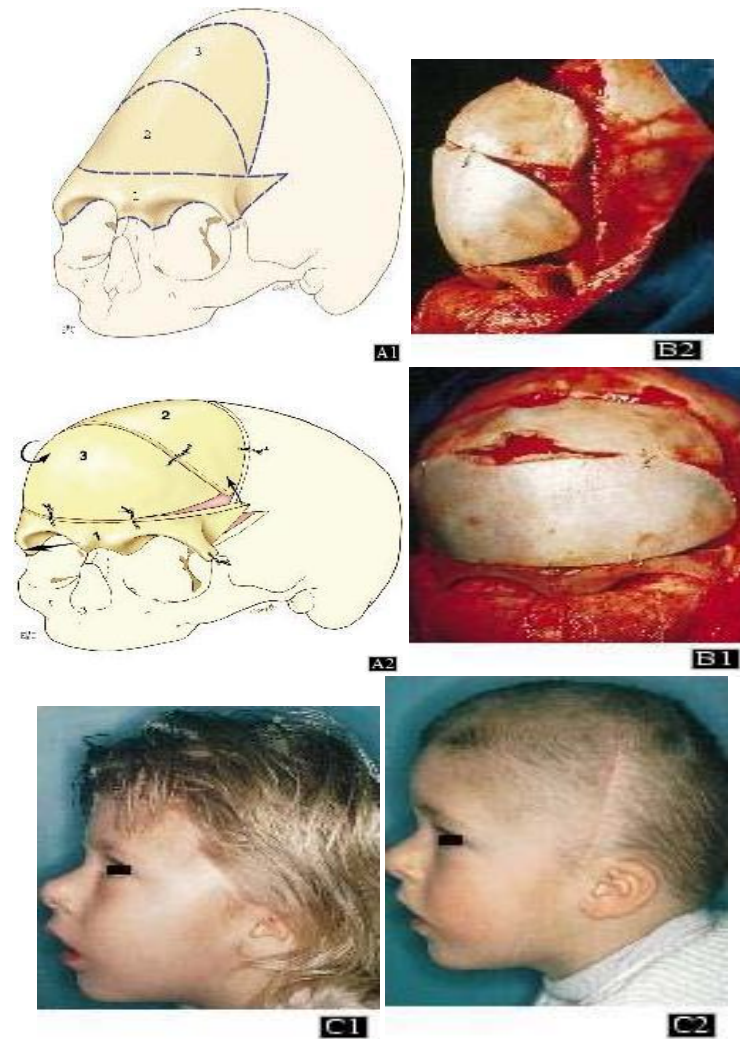
Ces formes correspondent habituellement à une synostose de la coronale associée à une synostose partielle de la sagittale, en particulier dans sa portion antérieure.

La déformation est caractéristique, réalisant un crâne pointu par la bascule postérieure du front en continuité avec l'arête nasale. C'est dans ces formes plurisuturaires que le risque d'hypertension intracrânienne (HIC) est le plus important au cours des 2 premières années. Le geste chirurgical procède, comme précédemment, d'une avancée du bandeau orbitonasofrontal, mais le rétablissement du galbe frontopariétal nécessite souvent la volte ou l'échange de volet (**fig 50**[147])

Brachycéphalie et oxycéphalie peuvent être isolées à la voûte et à la région fronto-orbitaire. Cependant, leur association avec des rétrusions faciales ne sont pas rares. Elles répondent alors à une faciosténose rendant compte de la réalité de la retombée de la suture coronale à travers la jonction craniofaciale.

Le retentissement facial de ces formes obéit à la chronologie de la croissance craniofaciale et ne se révèle que tardivement, souvent à la fin de la denture lactéale, voire plus tard.

Les craniectomies de la voûte, même étendues à la base, ainsi que l'allongement de l'étage antérieur par la propulsion fronto-orbitaire n'ont aucun effet de prévention sur le défaut de croissance faciale.



**Figure :**

- A.** Correction frontale des brachy- et oxycéphalies par échange de deux volets frontaux selon Stricker et Montaut.
- B.** Vues peropératoires illustrant le procédé (B1. face ; B2. profil).
- C.** Cas clinique pré- (C1) et postopératoire (C2).

### **Plagiocéphalie**

Le terme de « plagiocéphalie », dans le cadre des synostoses, correspond au raccourcissement fronto-orbitaire unilatéral par sténose d'une hémisuture coronale.

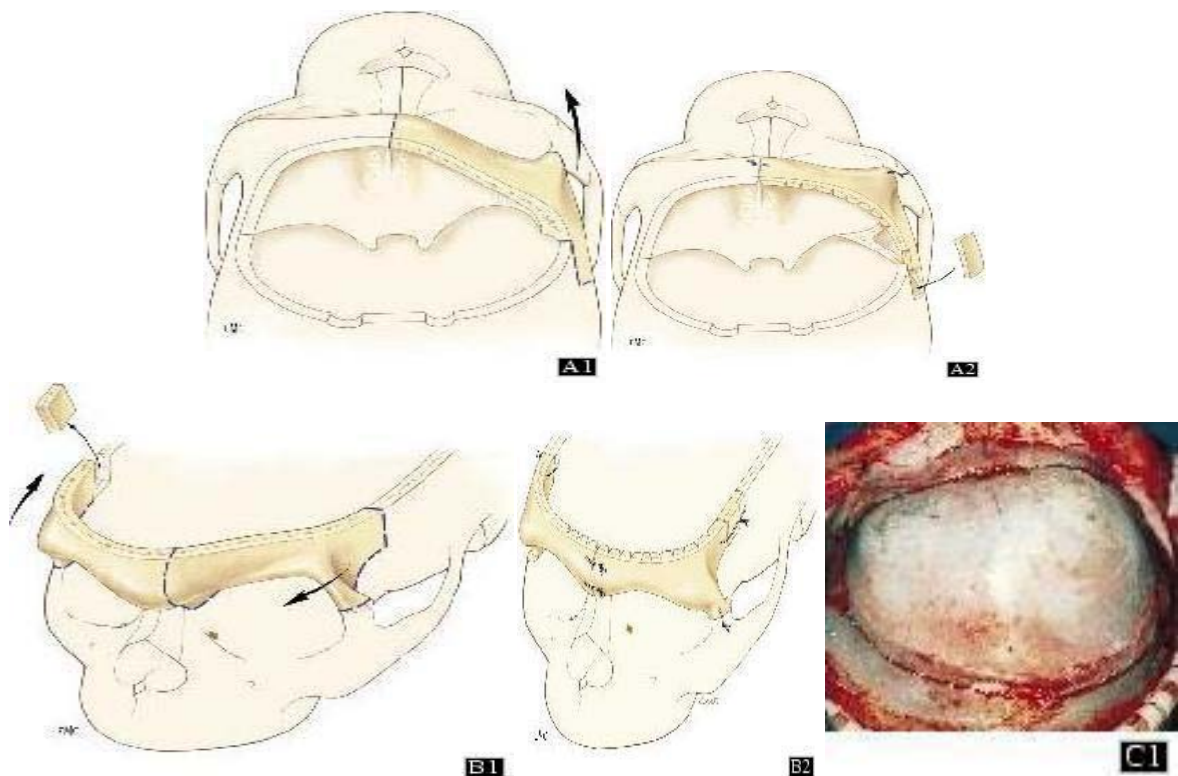
L'orbite externe bloquée sur son sptériorion est à la fois ascensionnée et reculée selon une orientation dont témoigne la verticalisation de la petite aile du sphénoïde sur une incidence radiographique de face.

Cette rétrusion fronto-orbitaire peut être accentuée par une projection compensatoire de la bosse frontale controlatérale.

Il y a lieu de noter que ce terme de « plagiocéphalie », fréquemment utilisé, est ambigu. Il recouvre d'autres déformations, en particulier occipitales, le plus souvent d'origine posturale. Un examen clinique attentif des régions orbitaires et temporales permet de les distinguer.

La correction chirurgicale (**fig 51**) est adaptée à la déformation et s'adresse :

- soit au seul côté pathologique, en réalisant une reposition fronto-orbitaire par un déplacement dans les trois plans de l'espace dont le centre de rotation est représenté par le nasion ;
- soit une mobilisation globale bilatérale, ce mouvement ayant l'avantage de corriger la proéminence frontale controlatérale.



**Figure :** Techniques chirurgicales dans les plagiocéphalies.

- A. Remise en situation orbitofrontale unilatérale.  
B. Mobilisation bilatérale.  
C. Vues peropératoires d'une correction bilatérale.

### Trigonocéphalie

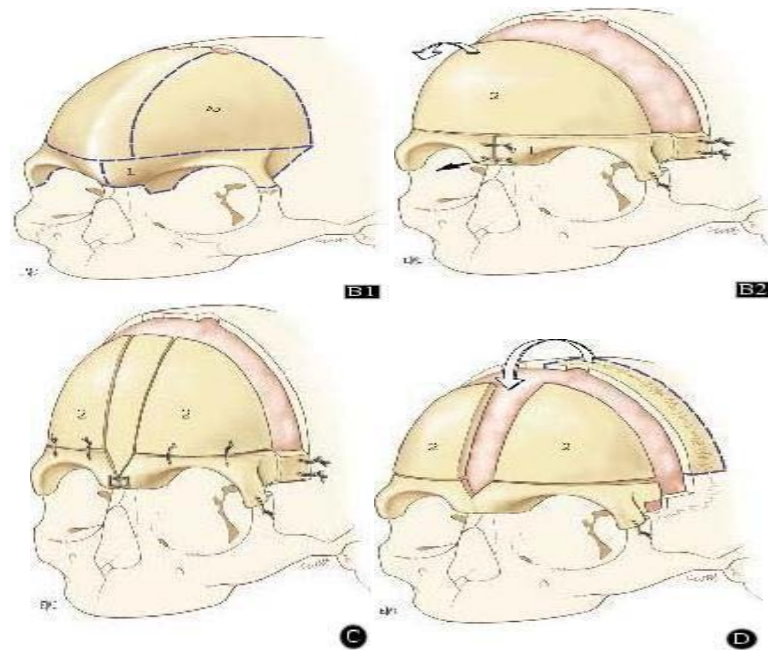
Cette déformation triangulaire du front et des orbites correspond à une synostose prématurée de la suture métopique ou interfrontale.

Cette atteinte toujours très précoce de la suture au cours de la vie intra-utérine, crée une déformation caractéristique très apparente le jour même de la naissance. À cette déformation s'associe une verticalisation des parois internes des orbites, créant un hypotélorisme au-dessous d'un petit frontal étroit dans toutes ses dimensions (**fig 52**) .

La correction chirurgicale réalisée au cours de la première année, consiste en une ouverture du bandeau naso-orbitofrontal sur une charnière médiane. L'élargissement de la glabelle et l'abaissement des orbites externes justifient souvent l'interposition d'une pièce osseuse triangulaire au niveau du nasion.

La déformation en « carène » du front subit la même correction selon différentes modalités :

- le remplacement total de l'os frontal par une pièce pariétale ou par un hémifront[140]
- la rotation des deux hémifronts ;
- la correction étagée en plusieurs bandeaux selon un tracé horizontal[160]
- le remplacement de la suture métopique extirpée par une greffe osseuse de la voûte pariétale [6], par une hémisuture coronale[155]



**Figure :**

- A. Traitement d'une trigonocéphalie et modalités de correction du galbe frontal
- B. Remplacement frontal
- C. Interposition d'une pièce entre les deux hémifronts (Cohen)
- D. Transfert de la coronale (Stricker)

### **Pachycéphalie**

Cette terminologie correspond à la déformation de l'arrière-crâne, créée par une synostose bilatérale de la suture lambdaïde.

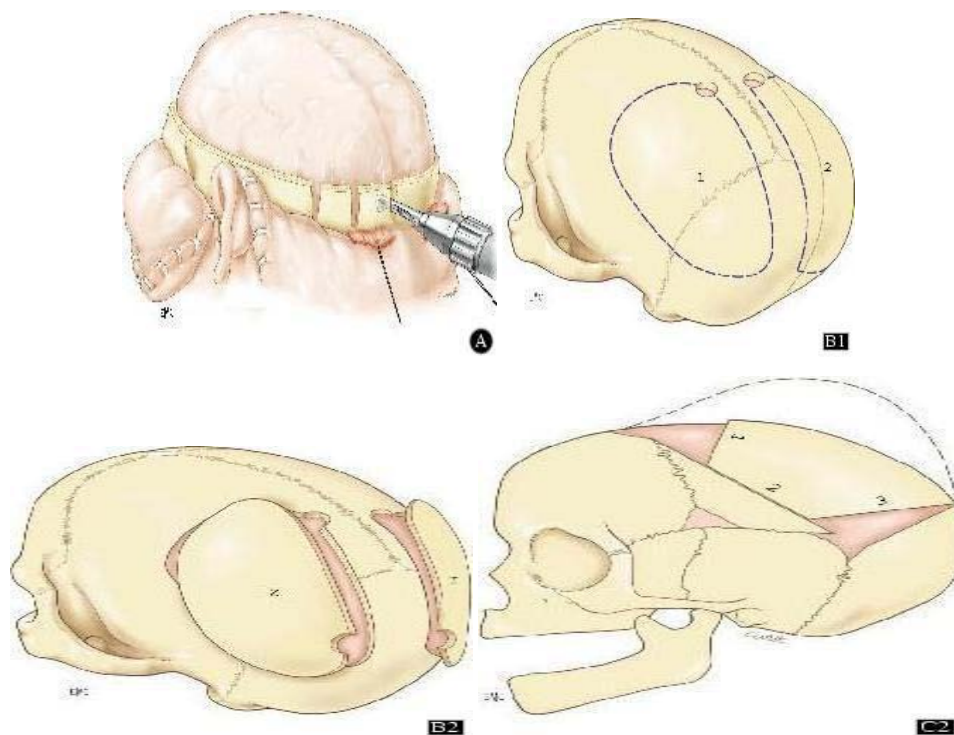
De profil, l'arrière-crâne est verticalisé, très aplati, réalisant parfois un angle droit avec un vertex horizontal. De face, la compensation transversale crée une saillie souvent majeure des bosses pariétales et temporales.

La forme unilatérale réalise une hémipachycéphalie, à laquelle il vaut mieux réserver le terme de « plagiocéphalie postérieure ». Cette forme est rare, difficile à différencier des plagiocéphalies posturales, bien que l'analyse tomодensitométrique du lambda et de la situation des rochers permette en théorie de l'identifier.

Lorsque la correction de cette rétrusion de l'arrière-crâne se justifie, le remodelage chirurgical peut faire appel, soit à deux volets occipitaux remodelés ou échangés soit à une transposition bipariétale retournée, selon le procédé de Stricker et Czorny (**fig 53**)[133,157]

Cette atteinte de l'arrière-crâne peut s'associer à une brachycéphalie par sténose coronale, réalisant la déformation caractéristique en tour ou turricephalie. Cette déformation dans sa forme majeure peut justifier deux interventions chirurgicales, le premier temps étant réservé à la décompression de l'arrière-crâne.

L'atteinte polysuturale intéressant la coronale, la sagittale, et parfois la lambdoïde est responsable de déformations importantes (acrocéphalie, turricephalie, crâne trilobé), associées à un risque fonctionnel majeur dès les premières semaines de vie. Ces situations imposent une libération chirurgicale précoce et un remodelage de la voûte, utilisant une combinaison des procédés précédemment décrits



**Figure :**

Traitement d'une déformation de l'arrière-crâne par synostose lambdoïde (pachycéphalie).A. Libération par corticotomie (Persing).B. Transposition de deux volets occipitaux (Sayers, Persing).C. Transposition bipariétale retournée (Stricker, Czorny).

Dysostoses craniofaciales avec synostoses ou dysostosténoses

Elles correspondent à des dysmorphies craniofaciales majeures, appartenant au groupe des craniofaciosténoses, ou dysostosténoses craniofaciales, dont les formes les plus représentatives sont la maladie de Crouzon et le syndrome d'Apert.

Bien que parfaitement identifiables à partir de leur différence sémiologique, les similitudes pathogénique, symptomatologique et thérapeutique ont conduit Tessier à regrouper ces deux affections sous le terme de « Croupert ».

La symptomatologie morphofonctionnelle de ces malformations craniofaciales est caractéristique dès la naissance, mais la dysmorphie s'aggrave avec le temps, à court terme au niveau de la voûte et à plus long terme au niveau de la face.

L'association d'une plurisynostose retombant sur la face à travers la base, à une dysostose sphénoïdofaciale, plus ou moins diffuse, est responsable :

- d'une craniosténose de la voûte sous la forme d'une oxycéphalie ou d'une turricéphalie, fréquemment compliquée d'une HIC ;
- d'un exorbitisme par brièveté de l'orbite ;
- d'une rétrusion du massif facial, plus ou moins marquée au niveau du secteur nasomaxillaire, responsable d'une atrésie nasopharyngée, compliquée d'une étroitesse de l'espace rétrobasilingual à l'origine d'apnées obstructives.

La correction de ces formes, révolutionnée par l'avancement facial initialement décrit par Tessier, est cependant loin d'être univoque, car elle doit tenir compte à la fois du problème encéphalique initial et des déformations faciales évolutives dans le temps.

Pour répondre à ces deux obligations, l'avancée frontofaciale en monobloc <sup>[25, 36]</sup> ou bipartite <sup>[38]</sup> ont pu être proposées.

Cependant, aussi magistral que soit ce type d'intervention, son indication est soumise à un certain nombre d'aléas :

- le remodelage de la voûte, nécessaire à la levée de l'HIC est souvent indiqué au cours des premiers mois de vie et n'autorise pas à cet âge un monobloc frontofacial. On peut s'autoriser en revanche, à ce stade, la réalisation d'un bandeau orbitonasofrontal dont l'avancée représente un geste efficace sur l'exophtalmie ;
- au-delà de la troisième année, la propulsion orbitofrontale crée un espace mort, mal compensé par l'expansion encéphalique, et augmente le risque de séquestration frontale ;
- l'avancée faciale précoce ne peut être indiquée que dans le contexte de troubles fonctionnels majeurs, ophtalmologiques ou respiratoires, car cette propulsion en l'absence de croissance sagittale est vouée à l'immobilisme, donc à sa détérioration progressive ;
- l'avancée faciale définitive doit être renvoyée aux alentours de la 12<sup>e</sup> année, selon un tracé de Le Fort III. À ce stade, la correction est habituellement stable et peut bénéficier du concours de l'orthodontie (**fig 55**) .

Il est à penser que ces protocoles seront modifiés dans les années à venir par l'introduction du nouveau procédé thérapeutique que représente la distraction osseuse au niveau craniofacial.

### **Dysostoses**

Les déformations du squelette par déficience intrinsèque du tissu osseux, ou dysostose, peuvent siéger indifféremment ou simultanément au niveau de l'orbite, du nez, du maxillaire ou de la mandibule.

Dans un but pragmatique, nous retiendrons trois localisations permettant de mettre en exergue les principaux protocoles thérapeutiques. Il s'agit :

- des méningoencéphalocèles par brèche ostéoméningée ;

- les dysostoses centrofaciales ;
- les dysostoses latéofaciales.

### **Brèches osseuses ostéoméningées**

Occupées par une hernie méningoencéphalique de localisation frontonasale, frontoethmoïdale, médiale ou latérale, elles créent, de par cet obstacle et du fait de la dysostose, des déformations interorbitaires et médiofaciales parfois majeure .

Leur réparation impose une réintégration du tissu hernié, ou sa résection lorsqu'il s'agit de névroglie non fonctionnelle, une réfection du sac méningé par une plastie de péricrâne, ainsi que de la brèche osseuse par un greffon provenant habituellement de la voûte.

Cette intervention, menée par double voie endocrânienne et faciale, souvent réalisée à partir du sixième mois, n'autorise pas toujours la correction définitive de la dislocation orbitonasale avec augmentation de la distance interorbitaire.

La correction de l'hypertélorisme interorbitaire ou orbitaire résiduel, souvent asymétrique, associée à une rhinoplastie reconstructive, s'impose dans un deuxième temps.

### **Dysostoses centrofaciales**

Elles regroupent une grande variété d'expression clinique, depuis l'hypertélorisme interorbitaire, jusqu'aux grandes dysostoses mixtes, précédemment citées, telles que la maladie de Crouzon ou le syndrome d'Apert.

Au niveau orbitaire, la déformation prédomine dans le sens transversal, qu'elle soit symétrique ou asymétrique, limitée à la région interorbitaire (hypertélorisme interorbitaire) ou réalisant une dystopie vraie des orbites (téléorbitisme de Tessier). Ces modifications de la situation spatiale des orbites se corrigent en déplaçant celles-ci vers la ligne médiane. Ce geste chirurgical doit être envisagé au-delà de la quatrième année, pour des raisons de structure et de cohésion osseuse.

Le résultat dépend, non seulement de la bonne reposition des orbites et de la réduction de la distance intercanthale, mais aussi de la projection du nez.

La morphologie initiale de la pyramide nasale est prise en considération au moment du tracé de l'ostéotomie orbitaire. Une rétrusion nasale majeure, associée à un téléorbitisme sévère, justifient une résection interorbitaire et une reconstruction par greffe osseuse. À l'opposé, une projection nasale suffisante et un l'hypertélorisme modéré feront opter pour une résection paramédiane conservatrice des structures médionasales.

Quoiqu'il en soit, la rhinoplastie reste un geste essentiel, souvent à renouveler ultérieurement car la croissance du nez est, le plus souvent, insuffisante à moyen terme dans ces formes.

Certaines formes majeures réalisant une véritable duplication faciale doivent bénéficier précocement, habituellement vers l'âge de 1 an, d'un geste majeur mais efficace : la bipartition faciale.

### **Dysostoses latéofaciales**

Elles affectent l'étage latéral, maxillomandibulaire et pétreux, atteignant séparément ou conjointement l'orbite externe et le zygoma, la branche montante de la mandibule ; les déformations pouvant être unilatérales (syndrome otomandibulaire et microsomie hémifaciale) ou bilatérales (syndrome de Franceschetti ou Treacher-Collins). L'oreille externe participe, à des degrés divers, au tableau malformatif, le pavillon auriculaire pouvant être en situation anormale, de dimension réduite, voire rudimentaire ou absent.

La reconstruction osseuse est différemment considérée selon que l'on s'adresse à la région orbitaire externe ou à la mandibule

La région orbitozygomatomalaire peut être reconstruite précocement à l'aide de greffons osseux prélevés sur la voûte <sup>[37]</sup> ou de transferts ostéomusculaires pédiculés sur le muscle temporal <sup>[39]</sup>. Ces gestes doivent être associés à une reposition du canthus externe et de la paupière inférieure .

La reconstruction mandibulaire a été réalisée, au fil du temps, par de très nombreux procédés allant de la simple greffe osseuse ou ostéochondrale, au lambeau composite

microanastomosé. La détérioration des résultats dans le temps conduit, d'ordinaire, à différer ces interventions.

L'asymétrie faciale habituellement associée, du fait du retentissement d'une mandibule asymétrique sur la croissance maxillaire, voire de l'atteinte dysostotique de ce dernier, peut faire l'objet :

- de traitements orthopédiques associés à la reconstruction mandibulaire, réalisés le plus souvent à partir d'une greffe chondrocostale ;
- d'ostéotomies symétriques ou asymétriques maxillomandibulaires, de type Le Fort I pour la correction du sens vertical, ou Le Fort II <sup>[37]</sup>, lorsque la correction doit être faite dans les trois sens de l'espace.

Les techniques de distraction osseuse mandibulaire, voire bimaxillaire, introduites récemment dans l'arsenal thérapeutique, représentent incontestablement une voie thérapeutique d'avenir.

Ces procédés, basés sur le principe de l'ostéogenèse par distraction osseuse sont remarquablement adaptés à la rééquilibration squelettique des enfants. L'action sur le squelette mandibulaire s'accompagne d'une expansion des parties molles et autorise une compensation spontanée ou accompagnée par un appareillage orthodontique au niveau du maxillaire supérieur.

Chez l'adolescent et l'adulte, la rééquilibration des parties molles doit accompagner, dans les formes sévères, celle du squelette.

La correction simultanée de l'étui cutané déficitaire et des plans sous-jacents hypoplasiques est habituellement confiée à un lambeau musculocutané, le grand dorsal répond habituellement à cet objectif .

**La galéa, de par sa proximité et sa richesse vasculaire, est aussi un matériau de choix pour la couverture des greffes osseuses et l'harmonisation du galbe génien. Son utilisation doit cependant être des plus parcimonieuses, voire proscrite en cas de microtie, de façon à ne pas se**

priver de ce précieux fascia pour protéger la maquette cartilagineuse au moment de l'otopoièse que l'on réalise vers l'âge de 8 à 9 ans.

**c. Prise en charge postopératoire:**

La période postopératoire nécessite une attention toute particulière et des soins rapprochés pour prévenir, dépister et prendre en charge de façon adaptée les éventuelles complications précoces ou tardives. Les soins postopératoires demandent des équipes médicales et paramédicales compétentes dans la spécialité, doivent être adaptés au terrain et aux pathologies associées du patient, et ne peuvent se concevoir sans une franche coopération de ce dernier après une information éclairée, fournie en préopératoire.

✓ **L'analgésie post opératoire :**

Les douleurs engendrées par ce type de chirurgie sont des douleurs nociceptives par excès de stimulation des récepteurs périphériques situés dans la peau, les os et la dure-mère. Elles restent brèves mais elles peuvent avoir une intensité forte nécessitant un traitement antalgique adéquat. La conférence de consensus de la SFAR datant de 1998 qualifie cette douleur de modérée en lui attribuant une durée moyenne de 48 heures [

**Traitements médicamenteux**

**Antalgiques**

La douleur, qu'elle soit secondaire à une intervention ou symptôme d'un état pathologique, est aujourd'hui de plus en plus difficilement admise par le malade, et le soulagement rapide de sa souffrance apparaît comme une priorité thérapeutique. Toute prescription d'antalgiques doit être précédée et associée à une évaluation régulière et systématique de la douleur au moyen d'une échelle validée et adaptée. Il est important d'évaluer la douleur avant et 30 minutes après l'administration [ 223 ]

L'objectif du traitement est d'obtenir un soulagement rapide et durable de la douleur. Il faut prévoir l'administration d'antalgiques :

Systématique en postopératoire immédiat ;

Il est plus logique de prescrire un antalgique de classe trop élevée en postopératoire immédiat et de passer ensuite à une classe moins élevée que de laisser s'installer une douleur qu'il sera plus difficile ensuite de contrôler.

Quoi qu'il en soit, l'antalgique de classe I le plus fréquemment utilisé est le paracétamol qui a l'avantage d'exister sous des formes très variées permettant son utilisation par voie intraveineuse (Perfalgan®) ou par voie orale, en comprimé, gélule ou effervescent, cette dernière forme pouvant être très utile dans notre spécialité. Il n'a pas de contre-indication en dehors de l'insuffisance hépatique grave et peut être utilisé chez l'enfant, formes sirop et suppositoire, et la femme enceinte. Évidemment, l'aspirine est déconseillée en raison de son effet antiagrégant plaquettaire, pouvant être responsable d'hémorragies et d'hématomes postopératoires.

en cas de douleurs prévisibles plus importantes ou en cas d'inefficacité du paracétamol paracétamol simple, il faut prescrire un antalgique plus puissant, de classe II. Pour des douleurs plus intenses, on utilise des antalgiques centraux dont la morphine reste l'antalgique de choix. Elle existe sous forme de chlorhydrate et de sulfate.

Le rapport d'efficacité entre la morphine par voie orale et par voie parentérale est de 3 à 1.

### **Anti-inflammatoires**

Ils ont à la fois un effet antalgique (classe I) et antioedémateux.

L'oedème postopératoire est extrêmement fréquent dans les suites opératoires en stomatologie et chirurgie maxillofaciale. Son importance est variable selon le type de chirurgie (cutanée ou osseuse, endo- ou exobuccale, durée plus ou moins longue, importance des décollements...) et selon les patients

### Antibiotiques

L'antibiothérapie postopératoire n'est pas systématique, elle dépend du type de chirurgie, de l'existence de foyers infectieux et du terrain (diabète, prothèse, immunodépression...).[223,224,225,226]

### Anticoagulants

Ils sont rarement indiqués dans les suites d'interventions de stomatologie ou de chirurgie maxillofaciale, qui ne sont pas des interventions emboligènes et qui permettent un lever précoce.

Dans les autres cas, on les réserve aux patients à risque emboligène : antécédent de phlébite ou d'embolie pulmonaire ; alitement prévisible prolongé (coma, polytraumatisme).

Ils seront utilisés à doses coagulantes, sous forme d'héparinehéparine de bas poids moléculaire par voie sous-cutanée.

La seule indication spécifique en chirurgie maxillofaciale est la cellulite jugale haute où il existe un risque de thrombophlébite veineuse craniofaciales

#### ✓ Les soins postopératoires :

Les suites post-opératoires doivent se dérouler dans une structure de soins intensifs

Du fait du saignement important, de l'instabilité hémodynamique et de l'hypothermie fréquente malgré les moyens de réchauffements employés, il est préférable de garder le malade en ventilation contrôlée pendant quelques heures. Les malades sont gardés sédatisés et analgésiés pendant quelques heures jusqu'à réchauffement complet et décurarisation complète. La douleur et l'augmentation de la pression veineuse céphalique peuvent favoriser le saignement post-opératoire.

L'inclinaison du lit proclive à 30° permet de limiter également une augmentation de la pression de la pression veineuse. Dès la normalisation des signes cliniques et biologiques, le réveil pourra être envisagé par la suite sous couvert d'une analgésie efficace. L'introduction précoce des biberons se révèle d'un grand confort.

Le séjour en réanimation est de courte durée, les malades bénéficient ensuite d'une hospitalisation dans un service de maxillofaciale pendant quelque jour avant leur retour à domicile.

Nos opérés ont tous séjourné en réanimation pendant ... heures et au service de maxillofaciale pendant ..... jours.

**- Risques de la chirurgie maxillofaciale:**

Le danger est, selon le *Larousse de la langue française*[227] défini comme un « ensemble de circonstances où l'on est exposé à un mal ou un inconvénient ». La dangerosité des interventions de chirurgie maxillofaciale s'identifie par l'existence de risques per- et/ou postopératoires connus, mettant en jeu le pronostic vital ou comportant une menace de lésion d'organe noble. Le massif facial est un complexe organique comportant une exceptionnelle densité de tissus spécialisés (nerfs, vaisseaux, muscles), dont les rapports topographiques sont enseignés par l'anatomie et la médecine opératoire. La dangerosité est ainsi fondée sur l'existence d'incidents ou d'accidents opératoires connus parfois rapportés dans la littérature médicale et ainsi prévisibles. La connaissance de ces incidents, grâce à l'enseignement des anciens et aux publications de la littérature médicale (mais ces faits et incidents ne sont pas toujours publiés), doit faire agir avec prudence, attention et application, le principe de précaution de la part de l'opérateur devant prévaloir. Ce risque, lorsqu'il est connu, doit être mentionné à l'opéré adulte ou aux parents si l'opéré est un enfant en raison de l'obligation d'informations claires, précises et loyales.

Les risques sont fonction de l'âge et de l'état antérieur de l'opéré, du type d'intervention, de sa localisation anatomique, mais également de la compétence de l'opérateur (connaissance anatomique, formation technique, connaissance du risque par la formation, la littérature médicale et les publications médicochirurgicales et adresse technique personnelle). Les risques sont, soit locaux, soit régionaux, soit généraux et, dans ces cas, ils sont vitaux. La dangerosité signifie alors qu'il existe un risque local ou vital pour l'opéré qu'il est nécessaire de prévoir. Ce

risque doit également être anticipé par la prudence opérationnelle et par la mise en oeuvre de tout traitement pouvant y faire face.

Cette dangerosité d'un acte de chirurgie maxillofaciale provient :

**En période opératoire :**

Du risque hémorragique peropératoire : par plaies vasculaires (artérielle et/ou veineuse) impliquant son contrôle durant l'intervention ; du risque de lésion d'organe noble comme les nerfs moteurs, sensitifs ou sensoriels rentrant alors dans le cadre des risques régionaux et locaux (nerfs optiques, moteurs oculaires, facial, lingual, sous-orbitaire, alvéolaire inférieur, etc.);

**En phase de réveil et en période postopératoire :**

Du risque hémorragique qui est la conséquence d'un contrôle peropératoire insuffisant ;

Du risque ventilatoire par obstruction directe des voies aériennes : nez, pharynx, filière laryngée par corps étranger (*packing* pharyngé laissé en place par exemple ou sang coagulé obstruant le carrefour aérodigestif) ;

Du risque combiné hémorragique et ventilatoire par compression des voies aériennes, par hématome dans les parties molles, responsable alors d'un syndrome obstructif et d'une insuffisance respiratoire aiguë. Ce peut être l'hématome compressif du plancher buccal ou des espaces latéropharyngés qui, en raison de son importance, comprime puis réduit la filière respiratoire et provoque une défaillance respiratoire postopératoire rapidement mortelle.

✓ **Risques liés au terrain :**

L'indication opératoire dans la chirurgie des orbitocraniofaciales reste un sujet à débat quand au moment idéal pour sa réalisation.

Le choix de la date d'intervention constitue un compromis entre les nécessités chirurgicales et les risques anesthésiques. Il ne paraît pas raisonnable d'exposer des enfants de moins de 6 Kg à des pertes sanguines importantes, obligatoires lors des craniotomies. C'est

pourquoi notre équipe n'avait opéré que des enfants avec un poids supérieur à 10 kg et un âge supérieur à 12 mois par mesure de prudence.

En dehors des problèmes liés à la faible masse sanguine de ses enfants, le risque lié au patient est faible, la plus part de ces patients appartenant à la classe 1 ou 2 de l'American Society of Anesthesiologist (ASA).

Dans les formes complexes, le terrain peut être défavorable. Dans les faciocraniostenoses complexes s'intégrant dans le cadre de syndrome poly malformatif (syndrome d'Apert ou de Crouzon), l'infection rhinopharyngée chronique est la règle. C'est dans ces cas que les intubations difficiles et les complications respiratoires sont le plus souvent fréquentes. Ces patients ont également des difficultés d'alimentation qui peuvent conduire à un état nutritionnel précaire, aux complications post opératoires[228].

Nous n'avons pas été confronté à ces problèmes dans la prise en charge des cas de syndrome d'Apert.

✓ **Risques liés au geste chirurgical :**

Les complications per-opératoires sont deux types celles liées aux gestes chirurgicaux et celles rencontrées dans la chirurgie orbitocraniofaciale en général.

L'hémorragie per-opératoire provenant de la peau et du tissu osseux, est inhérente à ce type de chirurgie, c'est pourquoi la dissection minutieuse est de règle.

Le décollement périoste se réalise sur un os en pleine phase de croissance donc très vascularisé. Il en résulte un suintement diffus dural et osseux. La coagulation électrique du tissu dural entraîne une stérilisation aboutissant à une absence de reossification. Le dépôt de cire de Horsley sur les berges osseuses aboutit à une mauvaise soudure osseuse souvent asymétrique [237]. La déperdition sanguine paraît ainsi prévisible et sera d'autant plus importante en cas de décollement de muscle temporal au niveau latéro-orbitaire. Ainsi nos patients ont été transfusés en per-opératoire.

L'effraction vasculaire accidentelle d'un sinus veineux représente un risque non négligeable. Celui-ci est plus important au cours des craniotomies occipitales, lorsqu'il existe des anomalies anatomiques des sinus veineux. Une hémorragie massive et brutale peut survenir altérant gravement la fonction circulatoire [228,229].

Nous n'avons pas eu d'effraction similaire.

Les plaies de la dure-mère sont des incidents fréquents, leurs répercussions varient suivant l'importance de la plaie [230,231]. Nous en avons eu ???? qui ont été réparé sans retentissement par ailleurs.

L'oedème cérébral per-opératoire est une complication décrite, mais qui peut être prévenu par une ventilation en hypocapnie modérée.

Lors des remaniements du cadre orbitaire pour avancée facial, des manifestations cardiaques à type de bradycardie vagale peuvent survenir. Elles régressent rapidement à l'arrêt de la stimulation. Le recours à l'atropine peut s'avérer nécessaire. Un enfant sur dix avait manifesté des troubles cardio-vasculaires résolutifs sur table opératoire.

Les lésions directes du cortex cérébral sont exceptionnelles.

Dans toute chirurgie orbitocraniofaciale, le risque d'embolie gazeuse (EG) est plus important. La position proclive fréquemment employée et les variations hémodynamiques observées au cours d'épisodes hémorragiques favorisent l'installation d'un régime de pression veineuse négative au niveau des larges tranches de section osseuses et donc de la survenue de l'EG. Son diagnostic est parfois difficile. La détection de cette complication est possible à l'aide du capnographe. En dehors de toute modification hémodynamique, la survenue brutale d'une baisse de la fraction expirée de CO<sub>2</sub>, d'un bronchospasme, de fausses réactions d'éveil ou de troubles des rythmes non spécifiques doivent faire évoquer immédiatement le diagnostic.

Les autres complications possibles sont d'ordre respiratoires : extubation accidentelle per-opératoire par mauvaise fixation de sonde, obstruction et/ou coudure da la sonde.

✓ **Le risque hémorragique :**

La chirurgie réparatrice des craniosténoses est une chirurgie majeure, dont le risque principal est l'hémorragie per-opératoire. Des pertes équivalentes à une masse sanguine totale peuvent ainsi survenir en moins de 30 minutes chez des enfants de poids souvent inférieur à 10 Kg. Leur masse sanguine totale est d'environ 80 ml/Kg et le volume de réserve extrêmement faible [232,233].

Le risque hémorragique n'est pas le même à tout moment de l'intervention, le décollement cutané, le décollement de l'épicrâne, la craniotomie et la dissection à proximité des sinus veineux sont des temps opératoires à haut risque hémorragique.

L'origine du saignement est essentiellement veineuse, à partir du périoste et de l'os spongieux qui sont les structures qui saignent le plus et dont l'hémostase est la moins aisée [229].

Un certain nombre de facteurs qui augmentent le risque hémorragique ont été identifiés.

**Tableau II: Facteurs qui influencent le risque hémorragique au cours de la correction chirurgicale orbitocraniofaciale [229].**

Facteurs de risque	Description
Équipe chirurgicale	Importance de l'hémostase
Type de malformation	Plusieurs sutures impliquées, trigono, brachy, malformations complexes
Technique chirurgicale	Décollement important, avancement et reconstructions frontaux
Durée de la chirurgie	Longue
Temps opératoire	Décollement, épicrâne craniectomie, sinus veineux
Statut préopératoire du patient	Age < 6mois, poids < 6Kg, pathologies associées

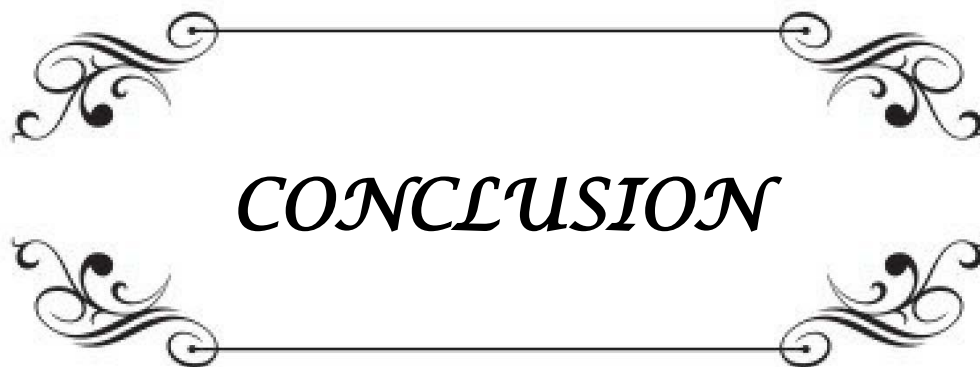
Les complications associées à la transfusion de sang homologues sont observées chez environ 10% des patients transfusés [234]. Ces complications sont de quatre types :

- Les complications infectieuses. (HIV 1/600000 dons, hépatite C 1/3000 unités).
- Les complications liées à la quantité de sang transfusée : une transfusion massive (> 50% de la masse sanguine) expose au risque de coagulopathies par

thrombopénie, déficit en facteurs de coagulation ou accumulation de citrate, hyperkaliémie ou acidose.

- Les erreurs techniques.
- Les complications immunologiques : de la simple fièvre à l'hémolyse fatale [56,48,75,76].

La prévention du risque hémorragique passe par l'élaboration d'une stratégie transfusionnelle en pré et per-opératoire, l'utilisation de moyens d'épargne sanguine et l'évaluation des pertes sanguines en vue d'une transfusion adaptée au poids de l'enfant et en fonction du risque chirurgical.

A decorative rectangular frame with ornate, symmetrical scrollwork at each corner. The word "CONCLUSION" is centered within the frame in a bold, italicized, serif font.

***CONCLUSION***

Les malformations orbitocraniofaciales sont fréquents. La population de ces traumatisés est typiquement représentée par des enfants (20–30 ans), de sexe féminin.

Ces malformations se présentent sous différents aspects et nécessitent un bilan précis et rigoureux. La tomodensitométrie reste l'examen de choix pour faire le point sur le bilan lésionnel et l'élaboration de la stratégie thérapeutique.

Sur le plan thérapeutique, le but du traitement est de restaurer par voie chirurgicale l'anatomie du relief et des parois osseuses indispensable pour assurer l'intégrité fonctionnelle et morphologique, en dehors de l'urgence chirurgicale. L'indication opératoire dépend essentiellement de la gravité de la malformation, de l'importance des déplacements et de leurs conséquences fonctionnelles. La notion d'urgence chirurgicale dépend d'une analyse extrêmement rigoureuse de la sémiologie orbito–crânio–facial.

Le traitement obéit à plusieurs grands principes : large exposition du foyer de la malformation à l'aide d'une ou de plusieurs voies d'abord adaptées ; libération du foyer de malformés de la périorbite et des ailerons musculaires ; comblement des déficits osseux par des implants ou des greffes osseuses ; correction des lésions des parties molles (paupières, voies lacrymales).

Certes, de grands progrès ont été accomplis dans ce domaine, mais c'est encore au sens clinique du chirurgien qu'appartient l'essentiel d'où l'intérêt d'un diagnostic et d'une prise en charge précoce.

Néanmoins, le problème des séquelles est encore loin d'être résolu. Elles restent nombreuses et de traitement difficile du fait de la consolidation osseuse vicieuse et de la fibrose de la périorbite.

A decorative rectangular frame with ornate, symmetrical scrollwork at each corner. The word "ANNEXES" is centered within the frame in a bold, italicized, serif font.

***ANNEXES***

Annexe 1 :

fiche d'exploitation

*L' orbite osseuse et les malformations crânio-faciales au service de chirurgie maxillo-faciale CHU mohammed VI de Marrakeche*

**I Interrogatoire :**

-Age : 8 -14 mois  14-20 mois  20-24 mois

> 2 ans

-Sexe : masculin  féminin

-Antécédents : personnels  
développement psychomoteur : normal  retard   
-tare héréditaire dans la famille : oui  non   
si oui ,la quelle.....

-Date de consultation : .....

**II Examen clinique**

-Poids : < 10 kg  10 -14kg   
14-18kg  >  kg

-Périmètre : < 45 cm  45-50 cm   
50-55 cm

**-Malformation crânio-facial :**

-Isolés : oui  non   
si oui, symétrique   
asymétrique

Syndromique : oui  non   
oui, quel type.....,

non   
anomalie.....   
non

**-examen neurologique :**

-normal : oui   
si non quelle

**-retentissement ophtalmique :** oui   
si oui ,type de retentissement.....

L'

**examens paracliniques :**

-Radiographie du crâne : faite  non faite   
- scanner du crâne et d'orbites : fait  non fait   
-IRM du crâne et du cerveau : faite  non faite   
-Fond œil : fait  non fait

**III Traitement chirurgical du malformation crânio-faciales :**

**1) prise en charge anesthésique :**

**-Classification ASA :** ASA 1  ASA 2   
 ASA 3  ASA 4   
 ASA 5  ASA 6  **-Bilans pré-opératoires :**

-NFS ,plaquettes : faite  non fait   
 -bilan d' hémostase : fait  non fait   
 -groupage : fait  non fait   
 -fonction rénale : faite  non fait   
 -ionogramme : fait  non fait

**-Peropératoire :** -induction :.....  
 -Intubation : orale  nasale   
 -Ventilation :.....  
 - Les voies :  
 Périphériques 1seule  deux   
 Centrales veineuse artérielle    
 -Monitoring.....  
 -surveillance de diurèse : oui non    
 Antibiothérapie prophylaxique : oui non    
 si oui ,quelle antibiothérapie.....  
**-Installation :** Décubitus dorsal strict   
 Décubitus dorsal avec flexion   
 Décubitus ventral avec extension forcée   
 Protection des points d'  oui   
 forcée cervicale   
 cervicale   
**-Transfusion sanguine :** faite  non faite   
**-Drogue vasoconstricteurs:** administrés  non adm  trés

**2) Technique opératoire :**

**A / Des malformations orbitocrâniofaciales :**

**-voie d'abord : Cutanés :** sourcilière  La Blépharoplastie supérieure   
 Transconjonctivale  Voie sous ciliaire   
 sous tarsale  médiopalpébrale inférieure   
 palpébrojugale  vestibulaire supérieure   
 coronale

**-ostéotomie orbitaire :** totale  segmentaire   
 interorbitaire

**-crânéotomie :** simple  avec volet

**-remodelage :** Avancement   
 -Avancement et valgisation bilatérale   
 Avancement et valgisation unilatéral   
 -Injection de graisse : oui  non   
 -La greffe osseuse : oui  non   
 - La reconstruction par des biomatériaux :  
 Oui  non

**-Les incidents peropératoires :**  
 Hémorragie   
 Ouverture accidentelle de la dure mère

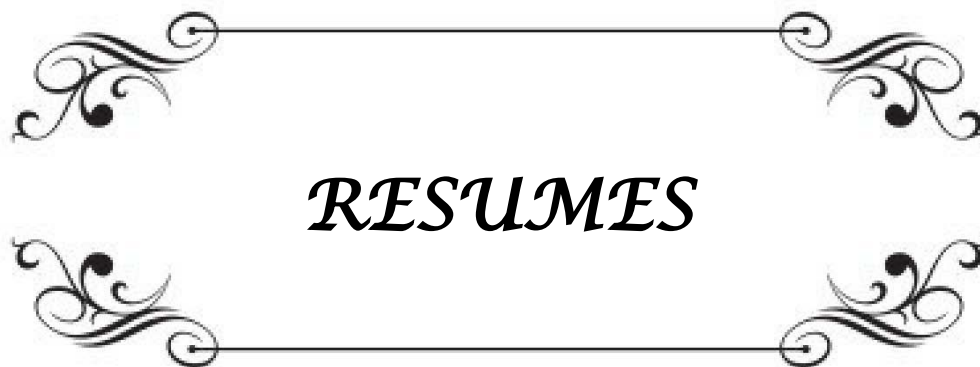
- Durée de l'intervention.....

**3) Les suites opératoires :**

-Transfert en réanimation : oui  non   
-Extubation :.....H  
Transfusion postopératoire : oui  non   
si oui,apartir de quel chiffre d'hémoglobine..... - L'analgésie :  
type.....  
dose.....  
postopératoire : oui non   -Convulsion

**IV Résultats morphologiques et fonctionnels:**

-Sequelles ophtalmologiques : oui  non   
Si oui les quelles.....  
-Sequelles neurologiques : oui  non   
Si oui les quelles.....  
  
-morphologiques.....  
  
-RECU.....



*RESUMES*

## Résumé

L'orbite osseuse, décrit par Tessier, Stricker, Raphael, s'est avéré être un complexe architectural, la classification des malformations orbito-crânio-faciales n'est que pauvrement décrite dans la littérature. Nous avons mené une étude rétrospective sur une série de 15 cas des malformations orbito-crânio-faciales traités au service de chirurgie maxillo-faciales du CHU Mohamed VI à Marrakech de l'année 2007 à 2013. Les patients de notre étude sont dans la majorité des cas de sexe féminin (11 cas) avec une moyenne d'âge de 17,5 mois. Dans 5 cas, le diagnostic de plagiocéphalie est retenu, dans 2 cas il s'agit de microrbitisme, 1 cas de trigonocéphalie, brachycéphalie, lymphangiome kystique, dysplasie orbitaire, holopresencéphalie, Tessier III, dans 2 cas il s'agit de Cohen. Le traitement chirurgical est dominé par le remodelage orbito-facial, 8 patients traités par remodelage, la plastie de Von Der Meulen est pratiquée chez un seul patient, la chéioplastie chez un seul patient, le ciment biologique utilisé dans un cas de plagiocéphalie.

La reconstruction des malformations orbito-crânio-faciales réalisées dans un délai de 5 heures.

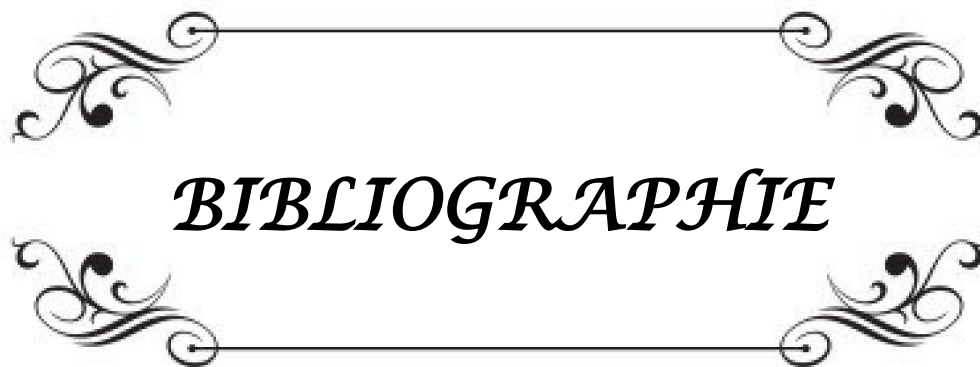
Les suites post-opératoires sont simples dans 10 cas, le séjour en milieu de réanimation est systématique pendant 48 heures. Les malformations orbito-crânio-faciales nécessitent une prise en charge adéquate qui permette l'obtention d'un aspect esthétique et fonctionnel acceptable.

## Abstract

The bony orbit, described by Tessier, Stricker, Raphael, proved to be an architectural complex, the classification of defects orbitofrontal craniofacial only Pauvrement described in the literature. . We conducted a retrospective study on a series of 15 cases of orbital-craniofacial malformations treated service maxillofacial surgery CHU Mohamed VI in Marrakech in 2007 and 2013. The patients in our study are in the majority of female cases (11 cases) with a mean age of 17.5 months. In 5 cases, the diagnosis of plagiocephaly is retained in 2 cases it is microrbitisme, 1 case, trigonocephaly, brachycephaly, cystic hygroma, dysplasia orbital holopresencéphalie, Tessier III, in 2 cases it is Cohen. The surgical treatment dominated by the orbito-facial remodeling, 8 patients remodeling, Von Der Meulen plasty was performed in one patient, chéioplastie in one patient, the biological cement used in a case of plagiocephaly. The reconstruction of the orbitofrontal craniofacial malformations performed within 5 hours. The postoperative course in 10 cases are simple, stay in melieu resuscitation is systematic for 48 hours. The orbitofrontal craniofacial malformations requires adequate care that allow GRANTS OF an acceptable aesthetic and functional appearance.

## ملخص

يعتبر المدار العظمي الذي وصفه تيسير، رابهال، رينيير، مركبا هندسيا . نظرا لقلّة المراجع العلمية التي تطرقت لهذا الموضوع مما يجعل عملية تصنيف التشوهات الجمجمية والوجه أمرا صعبا . أجرينا دراسة استعادية لسلسلة مكونة من 15 حالة تشوهات الجمجمة و الوجه عند مرضى تم علاجهم في مصلحة جراحة الوجه و الفك بالمستشفى الجامعي محمد السادس بمراكش من سنة 2007 إلى سنة 2013 أغلب المرضى في دراستنا من الإناث (11 أنثى). و يبلغ متوسط أعمارهم 17,5 شهرا, في 5 حالات تم تشخيص تشوهات من نوع رأس وارب، حالة واحدة حاملة لمدار عظمي صغير، حالة واحدة، لمتلثية الرأس، لقصر الرأس، لرطب الكيسي، خلل التنسج المدارية، هولوپروسينچيهاالي، تسييرالثالث، في 2حالتين تم تشخيص كوهين, تعتبر عملية عرض الوجه العلاج الجراحي المعتمد عليه عند 8 مرضى. تم إجراء عملية فون دير ميولون رأب عند مريض واحد، كيولوپلاستيي عند مريض واحد., أستخدمت الأسمت البيولوجية في رأس وارب عند مريض واحد , إعادة ناء التشوهات القحفية الوجهية الأمامية المدارية تتم في حدود 5 ساعات.الدورة بعد العملية الجراحية في 10حالات بسيطة والبقاء في إنعاش هو منهجي لمدة 48 ساعة, تتطلب عملية التشوهات القحفية الوجهية الأمامية المدارية الرعاية الكافية للحصول على المظهر الجمالي والوظيفي المقبول



***BIBLIOGRAPHIE***



## قسم الطبيب

اقسمُ باللهِ العَظِيمِ

أَن أراقبَ اللهُ في مهنتي.

وَأَن أصونَ حياةَ الإنسانِ في كافَّةِ أطوارها في كلِّ الظروفِ والأحوالِ بآدبٍ وسعيٍّ في استنقاذها مِنَ الهلاكِ والمرَضِ والألمِ والقَلقِ.

وَأَن أحفظَ لِلنَّاسِ كرامَتَهُم، وأستُرَّ عَورَتَهُم، وأكتمَ سِرَّهُم.

وَأَن أكونَ على الدوامِ من وسائلِ رحمةِ اللهِ، بآدبٍ رِعايَتي الطَّبيةَ للقريبِ والبعيدِ، للصالحِ والطالحِ، والصديقِ والعدوِّ.

وَأَن أثابرَ على طلبِ العلمِ، أسخِّره لِنفَعِ الإنسانِ .. لا لأذاهِ.

وَأَن أوقِّرَ مَنْ علَّمني، وأُعلِّمَ مَنْ يصغرنِي، وأكونَ أخاً لِكُلِّ زميلٍ في المهنةِ الطَّبيَّةِ متعاونينَ على البرِّ والتقوى.

وَأَن تكونَ حياتي مُصدِّقاً إيماني في سِرِّي وَعَلائِيتي ، نَقِيَّةً مِمَّا يُشِينُهَا تَجَاهَ اللهُ وَرَسُولِهِ وَالْمُؤْمِنِينَ.

واللهِ على ما أقولُ شهيدٌ





## المدار العظمي للعينين في التشوهات الجمجمية و الوجه

### الأطروحة

قدمت ونوقشت علانية يوم 2013/07/18

من طرف

الآنسة **حليمة بوغبور**

المزودة في ابريل 13 1985 بالعيون

لنيل شهادة الدكتوراه في الطب

### الكلمات الأساسية:

المدار العظمي للعينين - تصنيفات - وجه - إعادة البناء.

### اللجنة

الرئيس

السيد **ط. فكري**

أستاذ في جراحة العظام و المفاصل

المشرف

السيدة **ن. منصورى**

أستاذة في جراحة و تقويم الوجه و الفكين

الحكام

السيد **س. آيت بن علي**

أستاذ في جراحة الدماغ و الأعصاب

السيد **ع. راجى**

أستاذ في جراحة

السيد **ه. نجمى**

أستاذ في جراحة العظام و المفاصل

السيدة **ن. شريف إدريسي الكانونى**

أستاذة مبرزة في الطب الإشعاعي