



UNIVERSITE CADI AYYAD
FACULTE DE MEDECINE ET DE PHARMACIE
MARRAKECH

ANNEE 2012

THESE N°73

LA PLACE DE LA CHIRURGIE DANS LE TRAITEMENT DES TUMEURS BENIGNES DES MAXILLAIRES à propos de 35 cas

THESE

PRESENTEE ET SOUTENUE PUBLIQUEMENT LE.../.../2012

PAR

Mr. Salaheddine EL GHAZZANI

Né le 19 décembre 1983 à Béni-Mellal

POUR L'OBTENTION DU DOCTORAT EN MEDECINE

MOTS CLES

Tumeurs maxillaires bénignes- Kyste maxillaire- Tumeurs odontogéniques
Tumeurs non odontogéniques

JURY

Mr. T. FIKRY

Professeur de Traumato-orthopédie

Président

Mme. N. MANSOURI HATAB

Professeur agrégé de Chirurgie maxillo-faciale et esthétique

Rapporteur

Mr. H. GHANNANE

Professeur agrégé de Neurochirurgie

Mme. N. CHERIF IDRISI EL GANOUNI

Professeur agrégé de Radiologie

Mr. H. SAIDI

Professeur agrégé en traumato-orthopédie

Juges

Mr. F. GALUIA

Professeur agrégé en traumato-orthopédie

Serment d'hypocrate

Au moment d'être admis à devenir membre de la profession médicale, je m'engage solennellement à consacrer ma vie au service de l'humanité.

Je traiterai mes maîtres avec le respect et la reconnaissance qui leur sont dus.

Je pratiquerai ma profession avec conscience et dignité. La santé de mes malades sera mon premier but.

Je ne trahirai pas les secrets qui me seront confiés.

Je maintiendrai par tous les moyens en mon pouvoir l'honneur et les nobles traditions de la profession médicale.

Les médecins seront mes frères.

Aucune considération de religion, de nationalité, de race, aucune considération politique et sociale, ne s'interposera entre mon devoir et mon patient.

Je maintiendrai strictement le respect de la vie humaine dès sa conception.

Même sous la menace, je n'userai pas mes connaissances médicales d'une façon contraire aux lois de l'humanité.

Je m'y engage librement et sur mon honneur.

Déclaration Genève, 1948

LISTE DES PROFESSEURS

UNIVERSITE CADI AYYAD
FACULTE DE MEDECINE ET DE PHARMACIE
MARRAKECH

Doyen Honoraire : Pr. Badie-Azzamann MEHADJI

ADMINISTRATION

Doyen : Pr. Abdelhaq ALAOUI YAZIDI

Vice doyen à la recherche : Pr. Badia BELAABIDIA

Vice doyen aux affaires pédagogiques : Pr. Ag Zakaria DAHAMI

Secrétaire Général : Mr. Azzeddine EL HOUDAIGUI

PROFESSEURS D'ENSEIGNEMENT SUPERIEUR

ABOUSSAD	Abdelmounaim	Néonatalogie
AMAL	Said	Dermatologie
ASMOUKI	Hamid	Gynécologie – Obstétrique A
ASRI	Fatima	Psychiatrie
AIT BENALI	Said	Neurochirurgie
ALAOUI YAZIDI	Abdelhaq	Pneumo-phtisiologie
BENELKHAIIAT BENOMAR	Ridouan	Chirurgie – Générale
BELAABIDIA	Badia	Anatomie-Pathologique

BOUMZEBRA	Drissi	Chirurgie Cardiovasculaire
BOUSKRAOUI	Mohammed	Pédiatrie A
CHABAA	Laila	Biochimie
CHOULLI	Mohamed Khaled	Neuropharmacologie
ESSAADOUNI	Lamiaa	Médecine Interne
FIKRY	Tarik	Traumatologie- Orthopédie A
FINECH	Benasser	Chirurgie – Générale
KISSANI	Najib	Neurologie
KRATI	Khadija	Gastro-Entérologie
LATIFI	Mohamed	Traumato – Orthopédie B
MOUDOUNI	Said mohammed	Urologie
MOUTAOUAKIL	Abdeljalil	Ophtalmologie
RAJI	Abdelaziz	Oto-Rhino-Laryngologie
SARF	Ismail	Urologie
SBIHI	Mohamed	Pédiatrie B
SOUMMANI	Abderraouf	Gynécologie-Obstétrique A

PROFESSEURS AGREGES

ABOULFALAH	Abderrahim	Gynécologie – Obstétrique B
ADERDOUR	Lahcen	Oto-Rhino-Laryngologie
AMINE	Mohamed	Epidémiologie - Clinique
AIT SAB	Imane	Pédiatrie B
AKHDARI	Nadia	Dermatologie
BOURROUS	Monir	Pédiatrie A

CHELLAK	Saliha	Biochimie-chimie (Militaire)
DAHAMI	Zakaria	Urologie
EL ADIB	Ahmed rhassane	Anesthésie-Réanimation
EL FEZZAZI	Redouane	Chirurgie Pédiatrique
EL HATTAOUI	Mustapha	Cardiologie
ELFIKRI	Abdelghani	Radiologie (Militaire)
ETTALBI	Saloua	Chirurgie – Réparatrice et plastique
GHANNANE	Houssine	Neurochirurgie
LMEJJATI	Mohamed	Neurochirurgie
LOUZI	Abdelouahed	Chirurgie générale
LRHEZZIOUI	Jawad	Neurochirurgie(Militaire)
MAHMAL	Lahoucine	Hématologie clinique
MANOUDI	Fatiha	Psychiatrie
MANSOURI	Nadia	Chirurgie maxillo-faciale Et stomatologie
NAJEB	Youssef	Traumato - Orthopédie B
NEJMI	Hicham	Anesthésie - Réanimation
OULAD SAIAD	Mohamed	Chirurgie pédiatrique
SAIDI	Halim	Traumato - Orthopédie A
SAMKAOUI	Mohamed Abdenasser	Anesthésie- Réanimation
TAHRI JOUTEI HASSANI	Ali	Radiothérapie
TASSI	Noura	Maladies Infectieuses
YOUNOUS	Saïd	Anesthésie-Réanimation

PROFESSEURS ASSISTANTS

ABKARI	Imad	Traumatologie-orthopédie B
ABOU EL HASSAN	Taoufik	Anesthésie - réanimation

ABOUSSAIR	Nisrine	Génétique
ADALI	Imane	Psychiatrie
ADALI	Nawal	Neurologie
ADMOU	Brahim	Immunologie
AGHOUTANE	El Mouhtadi	Chirurgie – pédiatrique
AISSAOUI	Younes	Anésthésie Reanimation (Militaire)
AIT BENKADDOUR	Yassir	Gynécologie – Obstétrique A
AIT ESSI	Fouad	Traumatologie-orthopédie B
ALAOUI	Mustapha	Chirurgie Vasculaire périphérique (Militaire)
ALJ	Soumaya	Radiologie
AMRO	Lamyae	Pneumo - phtisiologie
ANIBA	Khalid	Neurochirurgie
ARSALANE	Lamiae	Microbiologie- Virologie (Militaire)
BAHA ALI	Tarik	Ophtalmologie
BAIZRI	Hicham	Endocrinologie et maladies métaboliques (Militaire)
BASRAOUI	Dounia	Radiologie
BASSIR	Ahlam	Gynécologie – Obstétrique B
BELBARAKA	Rhizlane	Oncologie Médicale
BELKHOU	Ahlam	Rhumatologie
BEN DRISS	Laila	Cardiologie (Militaire)
BENCHAMKHA	Yassine	Chirurgie réparatrice et plastique
BENHADDOU	Rajaa	Ophtalmologie

BENHIMA	Mohamed Amine	Traumatologie-orthopédie B
BENJILALI	Laila	Médecine interne
BENZAROUEL	Dounia	Cardiologie
BOUCHENTOUF	Rachid	Pneumo-phtisiologie (Militaire)
BOUKHANNI	Lahcen	Gynécologie – Obstétrique B
BOURRAHOuat	Aicha	Pédiatrie
BSSIS	Mohammed Aziz	Biophysique
CHAFIK	Aziz	Chirurgie Thoracique (Militaire)
CHAFIK	Rachid	Traumatologie-orthopédie A
CHERIF IDRISSE EL GANOUNI	Najat	Radiologie
DAROUASSI	Youssef	Oto-Rhino – Laryngologie (Militaire)
DIFFAA	Azeddine	Gastro - entérologie
DRAISS	Ghizlane	Pédiatrie A
EL AMRANI	Moulay Driss	Anatomie
EL ANSARI	Nawal	Endocrinologie et maladies métaboliques
EL BARNI	Rachid	Chirurgie Générale (Militaire)
EL BOUCHTI	Imane	Rhumatologie
EL BOUIHI	Mohamed	Stomatologie et chirurgie maxillo faciale
EL HAOUATI	Rachid	Chirurgie Cardio Vasculaire
EL HAOURY	Hanane	Traumatologie-orthopédie A
EL HOUDZI	Jamila	Pédiatrie B
EL IDRISSE SLITINE	Nadia	Pédiatrie (Néonatalogie)

EL KARIMI	Saloua	Cardiologie
EL KHADER	Ahmed	Chirurgie Générale (Militaire)
EL KHAYARI	Mina	Réanimation médicale
EL MANSOURI	Fadoua	Anatomie – pathologique (Militaire)
EL MEHDI	Atmane	Radiologie
EL MGHARI TABIB	Ghizlane	Endocrinologie et maladies métaboliques
EL OMRANI	Abdelhamid	Radiothérapie
FADILI	Wafaa	Néphrologie
FAKHIR	Bouchra	Gynécologie – Obstétrique B
FAKHIR	Anass	Histologie -embryologie cytogénétique
FICHTALI	Karima	Gynécologie – Obstétrique B
HACHIMI	Abdelhamid	Réanimation médicale
HAJJI	Ibtissam	Ophtalmologie
HAOUACH	Khalil	Hématologie biologique
HAROU	Karam	Gynécologie – Obstétrique A
HOCAR	Ouafa	Dermatologie
JALAL	Hicham	Radiologie
KADDOURI	Said	Médecine interne (Militaire)
KAMILI	El ouafi el aouni	Chirurgie – pédiatrique générale
KHALLOUKI	Mohammed	Anesthésie-Réanimation
KHOUCHANI	Mouna	Radiothérapie
KHOULALI IDRISSE	Khalid	Traumatologie-orthopédie (Militaire)

LAGHMARI	Mehdi	Neurochirurgie
LAKMICHI	Mohamed Amine	Urologie
LAKOUICHMI	Mohammed	Chirurgie maxillo faciale et Stomatologie (Militaire)
LAOUAD	Inas	Néphrologie
LOUHAB	Nissrine	Neurologie
MADHAR	Si Mohamed	Traumatologie-orthopédie A
MAOULAININE	Fadlmrabihrabou	Pédiatrie (Néonatalogie)
MARGAD	Omar	Traumatologie – Orthopédie B
MATRANE	Aboubakr	Médecine Nucléaire
MOUAFFAK	Youssef	Anesthésie - Réanimation
MOUFID	Kamal	Urologie (Militaire)
MSOUGGAR	Yassine	Chirurgie Thoracique
NARJIS	Youssef	Chirurgie générale
NOURI	Hassan	Oto-Rhino-Laryngologie
OUALI IDRISSE	Mariem	Radiologie
OUBAHA	Sofia	Physiologie
OUEIAGLI NABIH	Fadoua	Psychiatrie (Militaire)
QACIF	Hassan	Médecine Interne (Militaire)
QAMOUSS	Youssef	Anesthésie - Réanimation (Militaire)
RABBANI	Khalid	Chirurgie générale
RADA	Noureddine	Pédiatrie
RAIS	Hanane	Anatomie-Pathologique

ROCHDI	Youssef	Oto-Rhino-Laryngologie
SAMLANI	Zouhour	Gastro - entérologie
SORAA	Nabila	Microbiologie virologie
TAZI	Mohamed Illias	Hématologie clinique
ZAHLANE	Mouna	Médecine interne
ZAHLANE	Kawtar	Microbiologie virologie
ZAOUI	Sanaa	Pharmacologie
ZIADI	Amra	Anesthésie - Réanimation
ZOUGAGHI	Laila	Parasitologie –Mycologie

DEDICACES

JE DÉDIE CETTE THÈSE...

À MES TRÈS CHERS PARENTS

Aucun mot ne saurait exprimer mon grand amour, mon respect et ma reconnaissance envers le soutien que vous vous êtes acharnés à me prodiguer durant toute ma vie.

Je dépose aujourd'hui entre vos mains, le fruit de votre long travail. De vos sacrifices et de l'affection que vous n'avez jamais cessé de m'entourer. Sans votre présence à mes côtés, je ne serais arrivée là.

Puisse Dieu vous accorder santé et longue vie

À MES SŒURS ILHAM, SIHAM ET IBTISSAM

L'affection et l'amour fraternel que vous me portez m'ont soutenu durant mon parcours. Je vous dédie ce travail et je vous souhaite du bonheur et de la réussite dans votre vie.

À TOUT(E) MES AMI(E)S

Dédicace spécial à mes chers amis, Kamal, hicham, Abdelmounaim, Soufiane, wafa, lamia, ainsi qu'à tous les collègues du groupe des stages hospitaliers avec lesquels j'ai passé des moments qui resteraient gravés dans ma mémoire. Je vous exprime par ce travail toute mon affection et j'espère que notre amitié restera intacte et durera pour toujours.

*A TOUS CEUX QUI ME SONT CHERS. ET QUE JE N'AI PAS PU CITER
LEURS NOMS*

*Sachez que l'amour que j'ai pour vous et qui n'a pas besoin d'être concerté sur
du papier.*

Votre présence m'a aidé à surmonter les épreuves.

Je vous dédie mon travail et je vous transmets mon très grand respect.

*ENFIN J'AIMERAI BIEN DEDIER CE TRAVAIL A TOUT MEDECIN DIGNE DE
CE NOM*

REMERCIEMENTS

À NOTRE MAÎTRE ET PRÉSIDENT DE THÈSE MONSIEUR LE PROFESSEUR T. FIKRY

Nous sommes infiniment sensibles à l'honneur que vous nous avez donné en acceptant de présider notre jury de thèse.

Nous vous exprimons notre profonde admiration pour la sympathie et la modestie qui émanent de votre personne.

Veillez considérer ce modeste travail comme expression de notre reconnaissance.

***À NOTRE MAÎTRE ET RAPPORTEUR DE THÈSE MME LE PROFESSEUR N. MANSOURI
HATTAB***

Malgré vos multiples préoccupations, vous avez bien voulu nous confier ce travail et le diriger.

Vos qualités humaines et professionnelles nous ont toujours marqué.

Votre disponibilité et votre acharnement nous inspirent un grand respect.

Veillez trouver, ici, le témoignage de notre estime et de notre sincère gratitude.

À NOTRE MAÎTRE ET JUGE DE THÈSE LE PROFESSEUR MR. F. GALUIA

Nous vous sommes infiniment reconnaissant d'avoir accepté aimablement de juger ce travail.

Votre compétence et votre sens de devoir nous ont profondément imprégnés.

Que ce travail soit l'expression de notre profond respect et de notre reconnaissance.

À NOTRE MAÎTRE ET JUGE DE THÈSE MONSIEUR LE PROFESSEUR MR. H. SAIDI

*Nous vous remercions d'avoir voulu répondre à notre souhait de vous voir parmi nos
membres de jury.*

En acceptant de juger notre travail, vous nous accordez un très grand honneur.

Veillez trouver, cher maître, dans ce travail, l'expression de notre profond respect.

***A NOTRE MAÎTRE ET JUGE DE THÈSE MADAME LE PROFESSEUR, N. CHERIF IDRISSE
EL GANOUNI***

Nous vous remercions d'avoir voulu répondre à notre souhait de vous voir parmi nos membres de jury.

Vos qualités humaines et professionnelles seront pour nous un modèle à suivre.

Je vous dédie ce travail en témoignage du grand respect que je vous porte.

A NOTRE MAÎTRE ET JUGE DE THÈSE LE PROFESSEUR MR. H. GHANNANE

Nous vous remercions d'avoir voulu répondre à notre souhait de vous avoir parmi nos membres de jury

En acceptant de juger notre travail, vous nous accordez un très grand honneur.

Veillez trouver, cher maître, dans ce travail, l'expression de notre profond respect

***A DOCTEUR BOUIHI MOHAMED PROFESSEUR ASSISTANT EN STOMATOLOGIE ET
CHIRURGIE MAXILLO FACIALE AU CHU MOHAMMED VI***

Je vous remercie d'avoir participé à ma formation au sein du service et de m'avoir aidé à élaborer ce travail.

Je vous le dédie en témoignage du respect que je vous porte et de la gratitude envers vous pour le soutien moral que vous aviez donné.

PLAN

Introduction.....	1
RAPPELS.....	3
I. Embryologie.....	4
1. Embryologie Faciale.....	4
2. Odontogenèse	5
3. Eruption dentaire	6
II. Rappel anatomique	8
1. Anatomie descriptive du Maxillaire supérieur	8
2. Anatomie descriptve de la mandibule	11
III. Rappels sur les principales techniques radiographiques	14
1. Imagerie conventionnelle.....	14
2. La tomodensitométrie.....	22
3. L' imagerie par résonance magnétique.....	25
4. Scintigraphie au technétium 99 avec balayage corporel	26
IV. La classification de l'OMS (1992).....	26
MATERIELS & METHODES	30
RESULTATS.....	35
I. Données épidémiologiques.....	36
1. La fréquence	36
2. La répartition selon l'âge.....	36
3. La répartition selon le sexe	36
II. Données cliniques	37
1. Le délai de consultation	37
2. Les signes fonctionnels.....	38
3. Les caractères physiques.....	38
4. Données radiologiques.....	40
5. La biopsie.....	41

6. résultats : indications thérapeutiques.....	41
7. Résultats selon le type histologique.....	42
8. Évolution.....	47
DISCUSSION	49
I. Epidémiologie.....	50
II. La clinique.....	51
III. Caractères radiologique	52
1. radiographie standard.....	52
2. La tomodensitométrie.....	55
3. L'imagerie par résonance magnétique (IRM).....	55
4. Artériographie	55
IV. La biopsie.....	56
V. Traitement.....	57
1. But	57
2. Moyen	57
3. Principes du traitement chirurgical.....	60
4. Voie d'abord	60
5. Indication selon le type histologique	61
6. La reconstruction.....	69
7. Résultats Esthétiques et fonctionnels	81
8. Evolution.....	82
CONCLUSION	84
RESUME.....	86
BIBLIOGRAPHIE.....	90

INTRODUCTION

Les kystes, tumeurs et pseudotumeurs bénignes des maxillaires regroupent des entités histologiques diverses et variées. Dans la plus grande majorité des cas, ces tumeurs sont en rapport avec les éléments du système dentaire et sont appelées tumeurs odontogènes. Plus rarement, ce sont des tumeurs osseuses à proprement dit, dites alors tumeurs non odontogènes. Ces tumeurs se caractérisent par des particularités cliniques et radiologiques qui peuvent orienter parfois vers le diagnostic étiologique. Mais, c'est le plus souvent l'étude de la pièce chirurgicale qui en permet le diagnostic de certitude. Le traitement, qui se voudra le plus conservateur possible, sera adapté à l'étendue de la tumeur, son potentiel d'agressivité et à sa capacité de récurrence. On se propose dans ce travail de mettre le point sur les caractéristiques cliniques, histologiques, et surtout thérapeutiques et évolutives de ces lésions très disparates.

RAPPELS

I. Embryologie : (3) (4) (5)

1. Embryologie Faciale

Au début de la 4^e semaine, l'extrémité céphalique de l'embryon est grossièrement arrondie. Peu à peu, se développent des renflements (les bourgeons faciaux) qui s'organisent autour d'une dépression : le stomodeum (bouche primitive), provisoirement obturée par la membrane pharyngienne. Ces bourgeons sont constitués de tissu mésenchymateux (au sein duquel se développent les structures cartilagineuses, musculaires et osseuses) et d'un revêtement épiblastique.

Vers la 5^e semaine, on distingue :

- le bourgeon frontal, médian, présentant latéralement 3 paires de différenciation épithéliale : les placodes olfactives, optiques et otiques. Ce bourgeon donnera à partir de la 6^e semaine les bourgeons nasaux internes et les bourgeons nasaux externes droits et gauches séparés par le processus naso-frontal.
- Les 2 bourgeons maxillaires supérieurs.
- Les 2 bourgeons mandibulaires ou maxillaires inférieurs, issus du 1^{er} arc branchial.

Ces bourgeons se modifient en forme et en volume et s'organisent autour des placodes sensorielles et du stomodeum. Ils tendent à se fusionner par phénomènes de confluence et de soudure jusqu'au 3^e mois. Si une anomalie survient dans cette période, il existera une malformation.

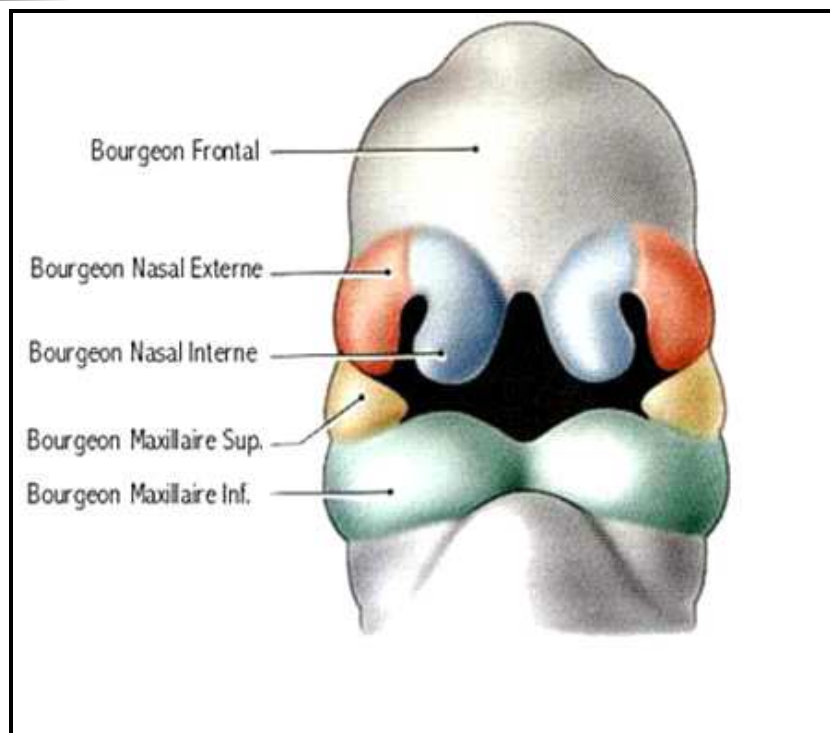


Figure 1: Développement de la face, aspect à 5 semaines (5).

Le cloisonnement de la bouche primitive se fait par la fusion sur le plan médian des bourgeons nasaux et maxillaires supérieurs qui vont former à la partie antérieure de la bouche primitive le palais primaire vers la 7^e semaine. En même temps, se développent une lame médiane (la cloison nasale) et 2 lames latérales (les processus palatins) qui fusionnent pour donner le palais secondaire après abaissement de la langue entre la 7^e et la 10^e semaine.

2. Odontogenèse (6, 7)

Chaque dent prend naissance à partir d'un bourgeon dentaire qui a une double origine épithéliale et conjonctive. Chaque bourgeon dentaire résulte d'une série d'interactions entre la lame dentaire, invagination de l'épithélium buccal primitif, et de l'ectomésenchyme, tissu colonisé par des cellules nées des crêtes du nerf trijumeau et ayant migré dans les ébauches des maxillaires. Sous l'induction de l'ectomésenchyme, l'organe de l'émail naît de la lame dentaire. Il comporte 4 assises cellulaires dont les zones de réflexion périphériques sont à l'origine de la future gaine d'Hertwig :

- Une assise interne de préaméloblastes.
- Un statum intermedium aux cellules aplaties.

- Un réticulum étoilé ou gelée de l'mail.
- Un épithélium dentaire aux cellules cubiques.

Les préaméloblastes induisent la différenciation des fibroblastes de surface en odontoblastes, responsables de la formation de dentine dont la sécrétion provoque le stimulus nécessaire à la maturation des préaméloblastes en améloblastes, lesquels sécrètent de l'émail à la surface de la dentine. Les cémentoblastes apparaissent en périphérie de la racine et sécrètent le ciment après désagrégation des crêtes d'Hertwig en débris épithéliaux de Malassez.

3. Eruption dentaire

On définit comme denture l'ensemble des dents en place sur l'arcade et comme dentition les phénomènes liés à l'éruption et à l'évolution des dents sur l'arcade. La denture lactéale (ou temporaire) comporte 20 dents et se met en place entre l'âge de 6 mois à 2 ans et demi.

- incisives centrales et latérales : entre 6 et 12 mois.
- 1° molaire : entre 12 et 18 mois.
- canine : entre 18 et 24 mois.
- 2° molaire : entre 24 et 30 mois.

La denture définitive comporte 32 dents et se met en place entre l'âge de 6 ans et 18 ans.

- 1° molaire : 6 ans (dent de 6 ans).
- incisive centrale : 7 ans.
- incisive latérale : 8 ans.
- 1° prémolaire : 9 ans.
- canine : 10 ans.
- 2° prémolaire : 11 ans.
- 2° molaire : 12 ans (dent de 12 ans).
- 3° molaire : 18 ans (dent de sagesse).

Les dents sont disposées sur deux arcades dentaires, dont chacune peut être divisée en deux moitiés symétriques par rapport à un plan sagittal médian. Chacun des quadrants

comporte pour la denture temporaire 5 dents (deux incisives, une canine et deux molaires) et pour la denture définitive 8 dents (deux incisives, une canine, deux prémolaires et trois molaires).

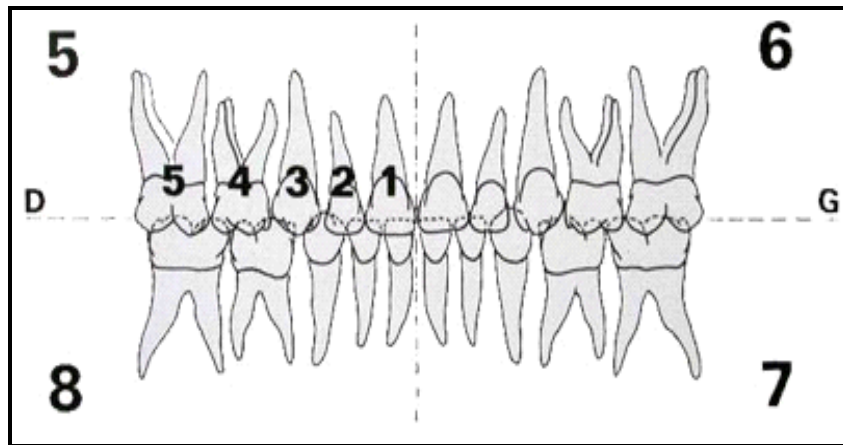


Figure 2: Denture temporaire (5)

Dans chaque hémi-arcade, les dents sont numérotées depuis l'incisive médiane jusqu'à la dernière dent, pour les dents temporaires de 1 à 5 (ou de I à V pour certains auteurs) et de 1 à 8 pour les dents définitives. La dent sera numérotée par deux chiffres, le premier désigne le quadrant dont fait partie la dent (1 : quadrant supérieur droit, 2 quadrant supérieur gauche, 3: quadrant inférieur gauche, 4: quadrant inférieur droit), le deuxième chiffre désigne le numéro de la dent dans le quadrant considéré. Ainsi la dent n°13 sera une dent située dans le quadrant supérieur droit, et la troisième dans ce quadrant en partant de la ligne médiane : il s'agit de la canine supérieure droite.

Pour les dents temporaires, les quadrants seront numérotés de 5 à 8, le quadrant n° 5 désigne le quadrant supérieur droit, le 6 le quadrant supérieur gauche, le 7 le quadrant inférieur gauche et le 8 le quadrant inférieur droit. Ainsi, la dent n°65 désigne une dent temporaire (ou déciduale ou de lait) située dans le quadrant supérieur gauche en cinquième position par rapport à l'incisive médiane : il s'agit de la deuxième molaire.

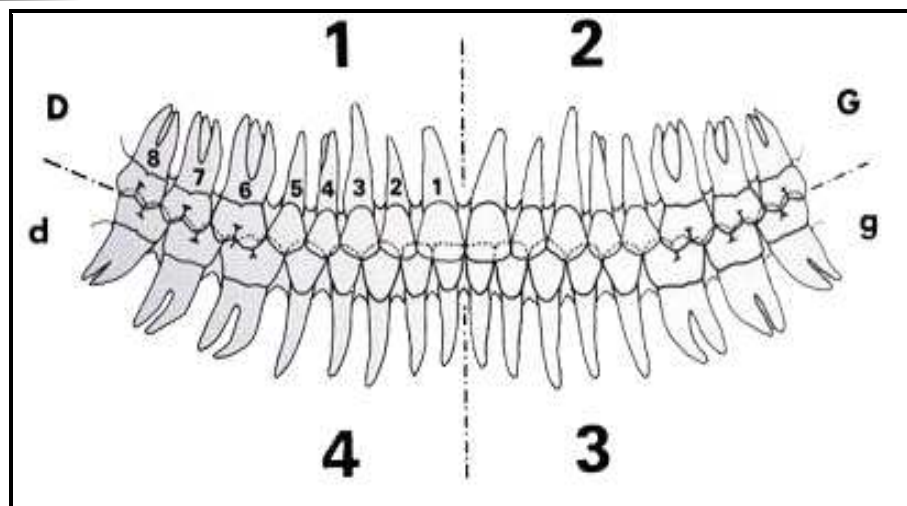


Figure 3: denture permanente (5).

II. Rappel anatomique

1. Anatomie descriptive du Maxillaire supérieur (8, 9, 10, 11)

Le maxillaire est un os pair. Il constitue la majeure partie du massif facial supérieur. Il se situe sous l'orbite dont il forme une partie importante du plancher, au dessus de la cavité orale dont il forme la partie antérieure de la voûte, latéralement par rapport à la cavité nasale dont il constitue une partie de la paroi latérale. Le maxillaire, de forme quadrilatère, possède deux faces et quatre bords.

1.1. Faces et bords

a. Face médiale ou nasale

L'apophyse palatine (processus palatin) : c'est une lame osseuse épaisse, aplatie qui s'articule avec son homologue du côté opposé pour former la partie antérieure du palais osseux.

Le hiatus maxillaire : orifice du sinus maxillaire, il fait communiquer la cavité nasale avec le sinus maxillaire.

Le sillon lacrymal : situé en avant du hiatus, il se continue en bas par une crête oblique en bas et en avant, c'est la crête turbinale inférieure. Il est recouvert par la partie inférieure de l'os lacrymal et transformé ainsi en canal lacrymo-nasal.

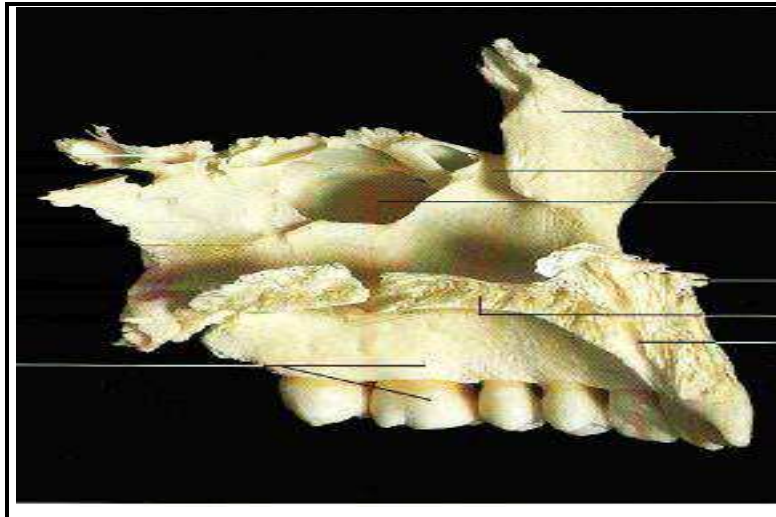


Figure 4 : Maxillaire gauche, vue médiale

b. Face latérale (Fig. 2)

Elle est centrée par le processus zygomatic (apophyse pyramidale) dont le sommet s'articule avec l'os malaire. De ce sommet rugueux partent trois bords qui se dirigent vers la base médiale de l'os : Bord antérieur, Bord postérieur et Le bord inférieur.

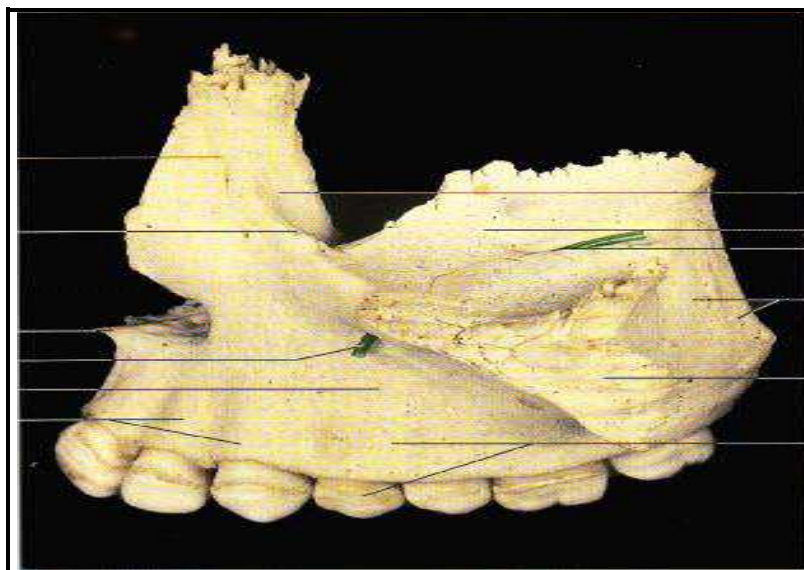


Figure 5: Maxillaire gauche, vue latérale (9)

c. La face orbitaire

Partant de la partie moyenne de son bord postérieur, un sillon se dirige en avant et un peu médialement. Il se transforme en canal avant d'atteindre le bord antérieur. Ce sont le sillon et le canal infra-orbitaire

d. Face infra-temporale

Elle est convexe dans sa partie médiale formant, la tubérosité maxillaire. On y trouve les foramens alvéolaires

e. Face antérieure

Elle présente l'orifice antérieur du canal infraorbitaire, c'est le foramen infra-orbitaire. Au dessous de cet orifice, la face présente une dépression, la fosse canine

f. Le bord supérieur

Il comporte d'avant en arrière :

- L'implantation du processus frontal.
- Une encoche qui est complétée par l'os lacrymal pour former l'orifice orbitaire du canal lacrymonasal.

g. Le bord postérieur

Il est occupé par deux surfaces rugueuses :

- Le trigone palatin articulaire avec le processus orbitaire de l'os palatin.
- Une surface plus importante, articulaire avec le processus pyramidal de l'os palatin.
- Entre les deux, le court segment restant constitue la paroi antérieure de la fosse ptérygo-palatine.

h. Le bord inférieur

C'est le bord alvéolaire, il forme l'arcade dentaire supérieure avec celui de l'os opposé. Il est creusé d'alvéoles dentaires pour les racines des dents.

i. Le bord antérieur

Il présente trois segments :

- Le tiers supérieur, s'articule avec l'os nasal correspondant.
- Le tiers moyen, forme l'incisure nasale.
- Le tiers inférieur, commence par la saillie de l'apex nasale antérieure, puis descend et s'articule avec celui de l'os opposé pour former la symphyse maxillaire.

1.2. Vascularisation (12)

Elle est fragile, son mode de distribution conduit à utiliser des voies d'abord limitées, des décollements prudents, guidés, pour la préserver. Elle est assurée à droite et à gauche

par l'artère maxillaire interne, branche de division terminale de la carotide. Adossée à la tubérosité maxillaire, elle distribue plusieurs branches à destinée maxillaire avant de traverser le foramen sphéno-palatin, au-delà duquel elle prend le nom d'artère sphéno-palatine .

1.3. Innervation (12)

Elle est assurée par les branches du nerf maxillaire supérieur, branche du trijumeau qui se distribue en :

- Nerfs palatins antérieur et inférieur.
- Nerf naso-palatin
- Nerf alvéolaire supérieur.
- Nerf sous orbitaire.

2. Anatomie descriptive de la mandibule (2, 3, 4, 5)

La mandibule, appelée anciennement maxillaire inférieur, est un os impair et symétrique constituant à lui seul le squelette de la mâchoire inférieure (ou massif facial inférieur).

2.1. La mandibule se constitue de

a. Un corps

En forme de fer à cheval ; on lui décrit : une face antéro-latérale convexe en avant, une face postérieure concave, un bord inférieure libre et un bord alvéolaire.

- Face antérieure : sur la ligne médiane de la symphyse mentonnière. Elle indique le lieu de soudure des deux pièces originelles.
- Face postérieure : elle contient, de part et d'autre de la ligne médiane, quatre saillies osseuses, les apophyses géni supérieures et inférieures.

A partir de ces apophyses géni naissent les deux lignes obliques internes, au dessus desquelles se trouve la fossette sublinguale où se loge la glande sublinguale.

- Bord alvéolaire (ou supérieur) : correspond à l'arcade dentaire.
- Bord inférieur (ou basilaire) : donne insertion aux aponévroses cervicales et aux muscles peauciers du cou. Il assure le relief, donc l'esthétique et la morphologie de la partie inférieure du visage.

b. Branche montante

Ce sont deux lames osseuses rectangulaires aplaties dans le plan sagittal à angle postéro supérieur, Elles portent les surfaces articulaires au dessus d'un col étroit.

- Face latérale : elle est lisse, sauf dans la partie postéro-inférieure qui forme l'angle de la mandibule.
- Face médiale : présence du foramen mandibulaire.
- Bord antérieur : il est mince et tranchant, palpable sous la muqueuse buccale.
- Bord supérieur : présence du condyle, en arrière, et du processus coronoïde, en avant, séparés par l'chancre sigmoïde.
- Bord postérieur : l'union du bord postérieur et du bord inférieur de la branche montante forme l'angle du maxillaire.

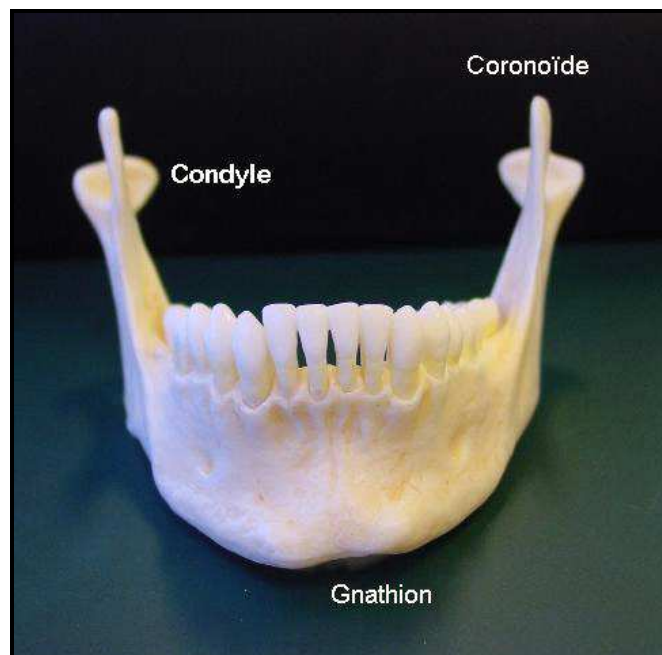


Figure 6: Mandibule vue de face (6)

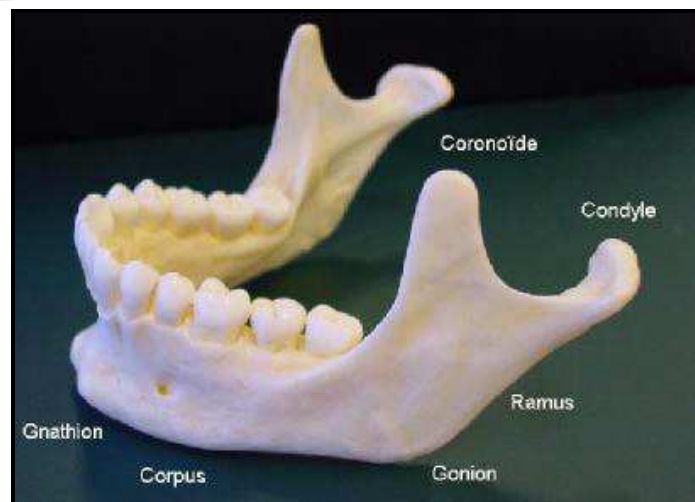


Figure 7: Mandibule vue de profil (6)

2.2. Vascularisation

La vascularisation de la mandibule est à la fois axiale, par l'artère alvéolaire inférieure, et périphérique, d'origine périostée et musculaire, mais aussi directement par des faisceaux perforants issus du plancher buccal et des glandes salivaires.

2.3. Innervation

Le nerf mandibulaire est un nerf mixte, issu du crâne par le foramen ovale et divisé en deux troncs sensitif et moteur. Les branches sensitives sont :

- Le rameau buccal (peau et muqueuse de la joue).
- Le nerf auriculo-temporal (partie antérieure du pavillon de l'oreille et conduit auditif, région temporale).
- Le nerf alvéolaire inférieur est la plus grosse branche du tronc antérieur. Il innerve toute la mâchoire inférieure (os, dents, gencives). Il chemine à la face interne de la mandibule, et pénètre dans le canal dentaire au niveau de l'épine de Spix. Au niveau du trou mentonnier il se divise en deux branches terminales : le nerf mentonnier (gencives, lèvres inférieures et menton) et le nerf incisif (incisives et canines inférieures).
- Le nerf lingual se détache assez haut dès la sortie du trou ovale et innerve les deux tiers antérieurs de la langue et le plancher de la bouche.

La branche motrice assure l'innervation des muscles masticateurs. Le nerf mandibulaire transporte les fibres du VII bis (qui apportent la sensibilité gustative de la pointe de la langue) et fournit la sensibilité proprioceptive des muscles de la mimique.

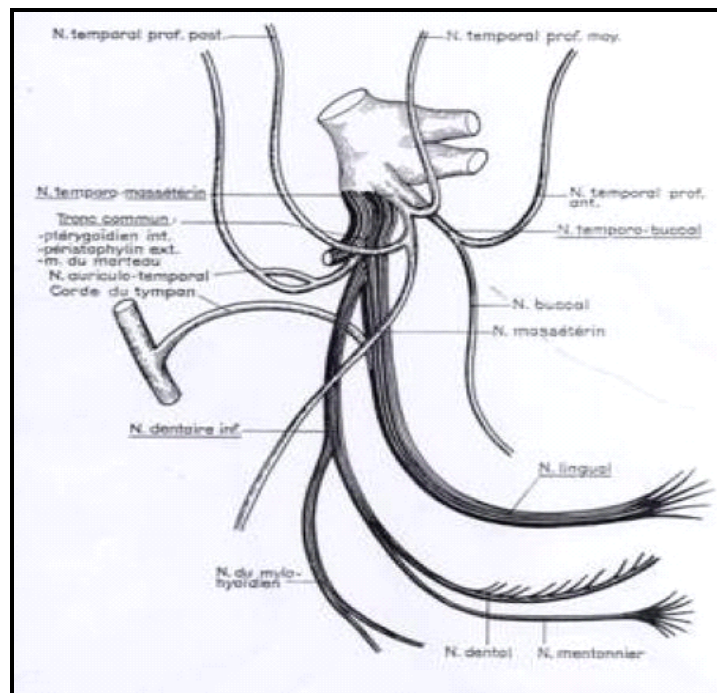


Figure 8: Branches de division du nerf mandibulaire (7)

III. Rappels sur les principales techniques radiographiques

1. Imagerie conventionnelle

1.1. Les techniques intra-buccales

La radiographie intra-buccale est une méthode d'exploration du système dentaire qui a pour but de mettre en évidence les différents éléments dento-maxillaires en évitant les superpositions des autres plans dentaires ou osseux, et en évitant au maximum les déformations de ces éléments. De pratique courante, elle rend des services quotidiens indispensables au praticien, par les renseignements immédiats qu'elle lui apporte.

Ces techniques intra-buccales ne sont possibles que si le sujet ne présente pas de limitation de l'ouverture buccale ou d'intolérance nauséuse absolue lors de la mise en place du film en bouche.

a. Les techniques rétro-alvéolaires (13) (15)

Elles ont pour objectif de radiographier les dents et leur environnement osseux immédiat avec le minimum de déformations et une excellente définition. La technique la plus courante est celle de la bissectrice où le rayon directeur est orienté perpendiculairement à la bissectrice de l'angle formé par le plan du film et l'axe de la dent.

b. Les techniques occlusales(13)

Le film préconisé sera de plus grande dimension soit 57 x 76mm. Le plan de référence horizontale est le plan d'occlusion. Le film est maintenu par la morsure entre les arcades dentaires. La direction du faisceau principal de rayonnement par rapport au plan du film définit l'incidence, celle-ci peut être soit oblique par rapport au film (méthode dysocclusale) soit perpendiculaire (méthode ortho-occlusale).

1.2. Les techniques extra-buccales

a. La radiographie panoramique (9) (12) (13)

a.1. Définition

La radiographie panoramique est une tomographie courbe à balayage rotatoire, d'épaisseur variable plus importante dans la partie postérieure des arcades dentaires (15mm) que dans la partie antérieure (5 mm).

Le terme panoramique signifie une vue d'ensemble des arcades dentaires. Or ce n'est pas une vue d'ensemble mais l'image d'une coupe épaisse (zonographie). Les structures comprises à l'intérieur de cette tranche, situées dans les trois plans de l'espace sont étalées sur une image en deux dimensions allant d'un condyle à l'autre (figures 4.1, 4.2). Cette notion est importante car toute structure située hors de ce plan de coupe devient floue, le terme zonographie ou orthopantomographie serait plus exact. La variabilité du taux d'agrandissement n'autorise aucune mesure précise sur ce document.

a.2. Avantages

- C'est un examen de débrouillage du système dento-maxillaire et de son environnement (sinus, A.T.M).
- Cliché d'ensemble permettant la comparaison entre côté gauche et droit.
- Evite le réflexe nauséux des clichés endo-buccaux.

- C'est le cliché idéal du bilan dentaire chez l'enfant (état de la denture, âge et formule dentaire), permettant ainsi de dépister la majorité des anomalies dento-maxillaires.

- Peu couteux.

a.3. Inconvénients

- Pas faisable chez les enfants agités, handicapés.
- Possibilité d'avoir de fausses images (Toute structure située au milieu et en dehors du plan de coupe peut apparaître triple).
- Possibilité de ne pas montrer quelques structures ne passant pas par le plan de coupe.

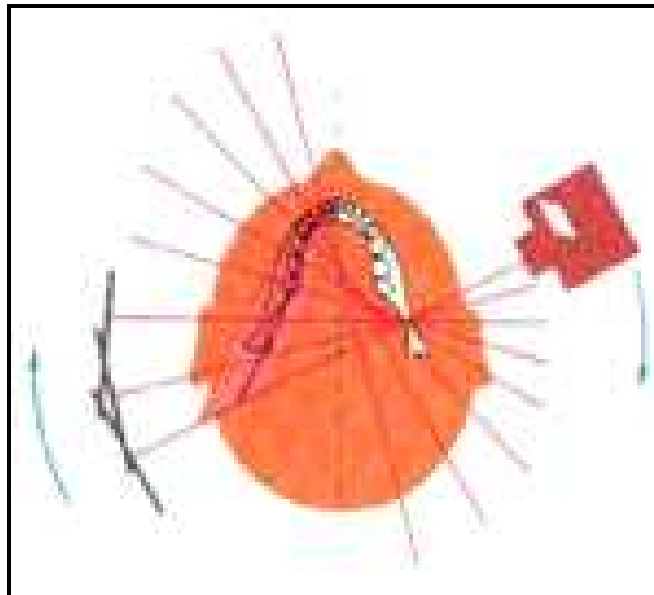


Figure 9: Technique de la radiographie panoramique dentaire (13).

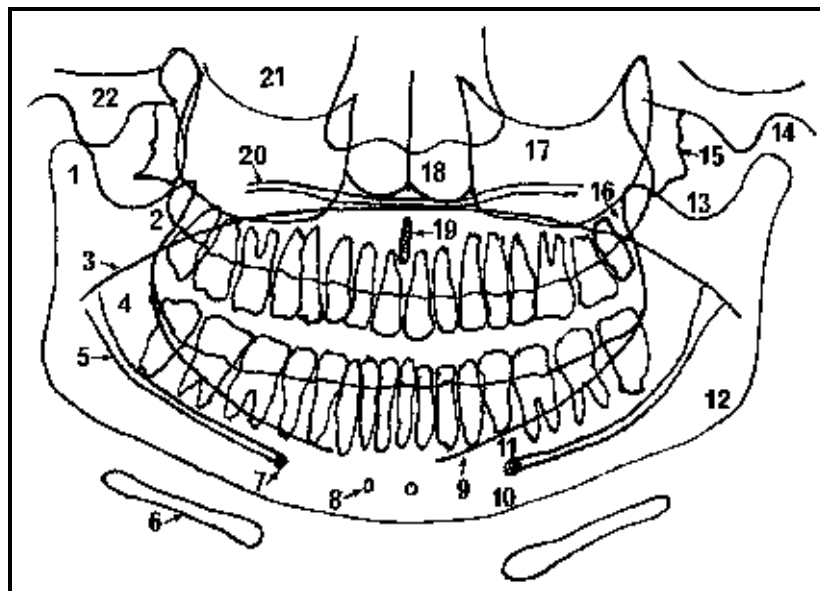


Figure 10:: Schéma d'un cliché panoramique (25). 1. Condyle, 2. Processus coronoïde, 3. Dos de la langue, 4. Ramus mandibulaire, 5. Canal mandibulaire, 6. Os hyoïde, 7. Trou mentonnier, 8. Processus géni, 9. Ligne oblique externe, 10. Corps mandibula.

b. Radiographies standard du crâne

Nous décrivons uniquement les principales incidences permettant l'exploration des structures dento-maxillo-faciales.

b.1. Incidence de Blondeau : (9) (13)

C'est une incidence postéro-antérieure en position assise ou debout.

Le rayon directeur horizontal, la bouche étant ouverte pour entrevoir les sinus sphénoïdaux.

La tête est défléchie jusqu'à ce que le plan orbito-métal réalise un angle $OM = -50^\circ$ avec le rayon directeur.

Le point de centrage C=point sous nasal.

Le menton étant au contact avec le film. (Figure 5).

Intérêt :

- Etude du massif facial notamment du plancher de l'orbite, de l'os zygomatique, la cloison nasale et des sinus maxillaires.
- Incidence capitale en traumatologie faciale.

Les critères de réussite : Symétrie des fosses temporales externes et projection des rochers sous les cuvettes des sinus maxillaires.

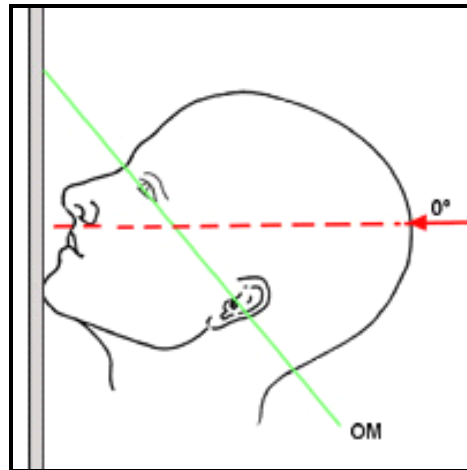


Figure 11: Incidence de Blondeau (9).

b.2. Incidence face basse : (9) (13)

C'est une incidence postéro-antérieure en position assise avec un appui front-nez-film (Figure 6).

Intérêt :

- Offre une vue d'ensemble de l'arcade mandibulaire.
- Permet d'apprécier les déplacements latéraux des condyles en cas de traumatisme condylien.
- Permet d'étudier les rapports des dents de sagesse avec le canal mandibulaire.
- Visualise les déformations des tables osseuses au niveau de la région angulaire et des branches mandibulaires.

Critères de réussite :

- Projection symétrique des rochers au niveau de la partie supérieure des orbites et des condyles.

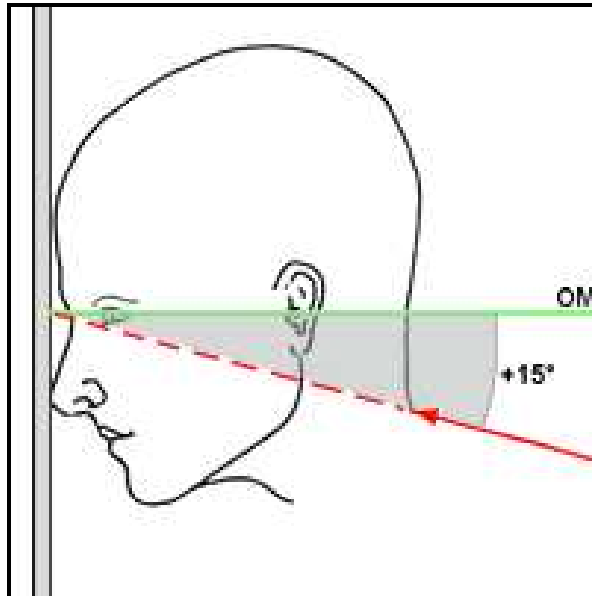


Figure 12: Incidence face basse (13)

b.3. Incidence face haute : (8) (9) (13)

Elle est réalisée en projection postéro-antérieure avec appui front-nez-film. (Figure 7). Le rayon directeur est dirigé environ à 3 cm au dessus de la protubérance occipitale faisant un angle $OM = -25^\circ$.

Intérêt :

- Une excellente étude des sinus frontaux et ethmoïdaux, des fosses nasales et des fentes sphénoïdaux.

critères de réussite :

- Symétrie des fosses temporales externes et projections du rocher au niveau du tiers inférieur de l'orbite.

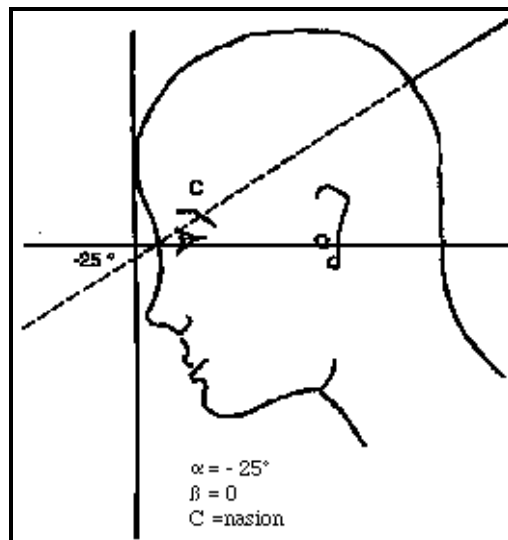


Figure 13: Incidence face haute (10)

b.4. Profil antérieur : (9)

Le patient est assis en position de profil, le rayon incident est perpendiculaire au plan du film. $OM=0$, C =angle externe de l'orbite.

Intérêt : Cette incidence permet de bien étudier en vue de profil :

- Les sinus frontaux.
- Les sinus maxillaires.
- La mandibule.

Critère de réussite :

- Une bonne superposition des deux côtés droit et gauche : superposition des toits, des orbites et des grandes ailes du sphénoïde comblant la limite antérieure des fosses temporales.

b.5. Incidence de Schuller (Incidence temporo-tympanique) : (7) (9) (13)

Le patient est installé de profil, le côté à radiographier est contre le film (figure 8).

$OM=-25^\circ$, $C=7\text{cm}$ au dessus du méat acoustique externe controlatéral.

Intérêt :

- Etude des articulations temporo-mandibulaires (A.T.M)
- Appréciation de la dynamique condylienne (clichés réalisés en bouche ouverte et bouche fermée).

Critère de réussite :

- Superposition des méats acoustiques interne et externe du côté à explorer.

- Dégagement de l'interligne articulaire de l'ATM à étudier.

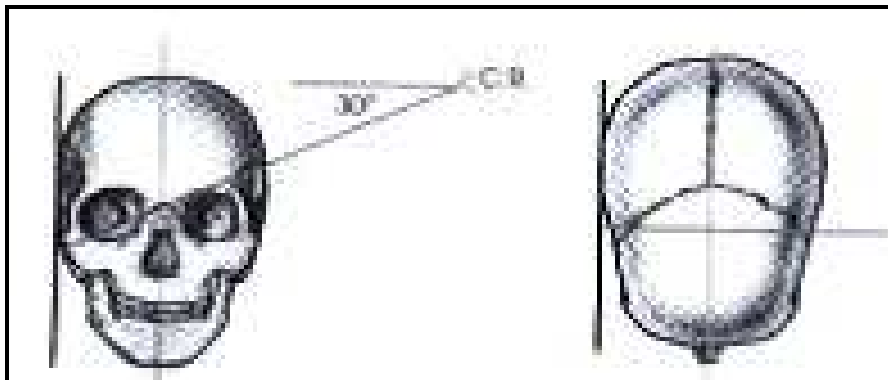


Figure 14: Incidence de Schuller (9).

b.6. Défilé mandibulaire : (7) (13)

C'est une incidence unilatérale permettant l'étude d'une hémimandibule en évitant la superposition de l'autre moitié. (Figure 9).

Critère de réussite :

- Bon dégagement de l'hémimandibule étudiée.

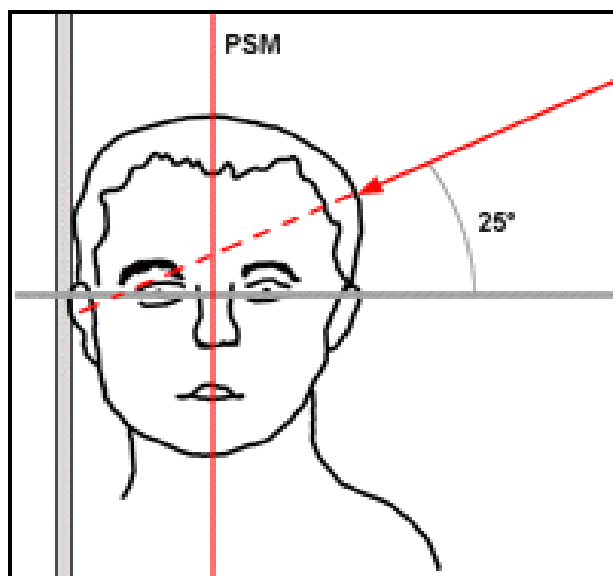


Figure 15: Incidence de défilé mandibulaire (13)

2. La tomодensitométrie (8) (10) (14)

C'est une technique d'exploration en coupes qui se base sur la mesure des densités des différentes structures constituant l'organe à étudier. ces densités sont exprimées en unité Hounsfield (UH).

La tomодensitométrie permet la réalisation de coupes d'épaisseur variable, ainsi les coupes de 2,5 mm permettent une exploration du crâne de bonne qualité, celles de 1 mm sont réservées à l'exploration des structures fines.

Grâce aux jeux de fenêtres (larges et étroites), on peut étudier de façon plus précise les structures osseuses ou parenchymateuses.

Cette technique permet d'une part l'étude dans les trois plans de l'espace du bilan d'extension lésionnel, d'autre part, elle permet d'apprécier la densité de la lésion, ce qui permet une meilleure approche diagnostique.

L'injection de produit de contraste iodé par voie intraveineuse permet d'apprécier le degré de vascularisation de la lésion. Ainsi les lésions vascularisées se rehaussent (augmentent de densité) après injection de produit de contraste.

Tableau I : densité des principales structures dento-maxillo-faciales (6).

Structure	Densité (unité Hounsfield)
Email	2400
Dentine-cément	2100
Os cortical	1000
Os spongieux	700
Sang coagulé	56
Sang circulant	44
Muscle	10 à 40
Eau	0
Graisse	10 à -50
Air	1000

2.1. Les différents plans de coupes

a. Les coupes axiales

Elles sont généralement faites de façon directe sur le patient. Réalisées avec une épaisseur de 1 mm et de façon jointive ou chevauchée, elles permettent l'obtention de coupes reconstruites dans d'autres plans ; exemple : reconstructions frontale, sagittales ou obliques.

Au maxillaire, ces coupes sont parallèles au palais osseux ; à la mandibule, elles sont parallèles au bord basilaire.

b. Les coupes coronales

Elles peuvent être réalisées de façon directe ou reconstruite. Les coupes coronales directes nécessitent une grande souplesse du rachis cervical. Pour les sujets âgés présentant une raideur cervicale, on aura recours aux coupes frontales reconstruites. Ces coupes sont perpendiculaires au plan palatin ou au bord basilaire.

c. Les coupes sagittales

Elles sont de réalisation difficile voir même impossible de façon direct, pour cela on aura généralement recours aux coupes sagittales reconstruites à partir des coupes axiales natives. Ces coupes sont réalisées parallèlement au plan sagittal médian.

2.2. Le Dentascan (9)

Le Dentascan est un logiciel de reconstruction spécifique aux maxillaires, il permet d'avoir à partir de coupes axiales deux types de reconstructions :

- Des reconstructions coronales obliques ou sagittales obliques, ces reconstructions sont orthogonales à la courbure de l'arcade.
- Des reconstructions dites curvilignes panoramiques appelées aussi panoscan, ces reconstructions sont parallèles à la courbure de l'arcade.

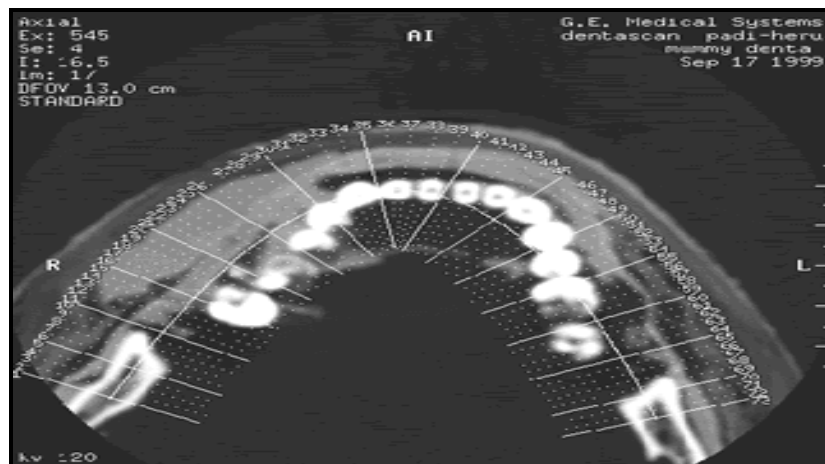


Figure 16: Reconstructions obliques perpendiculaires à la courbure de l'arcade (16).

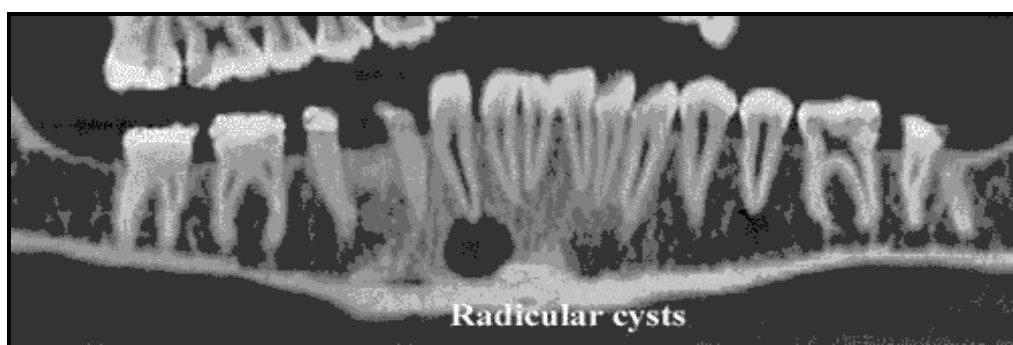


Figure 17: Reconstruction curviligne panoramique parallèle à la courbe de l'arcade (16).

2.3. Les reconstructions tridimensionnelles (3D) (11)

Les machines actuelles permettent à partir d'une pile de coupes axiales suffisamment fines de faire une reconstruction tridimensionnelle de la portion de crâne intéressée par cette reconstruction dans l'espace pour l'examiner sous l'angle désiré.

Il est donc possible, de reconstruire, soit les tissus osseux, soit uniquement les tissus dentaires.

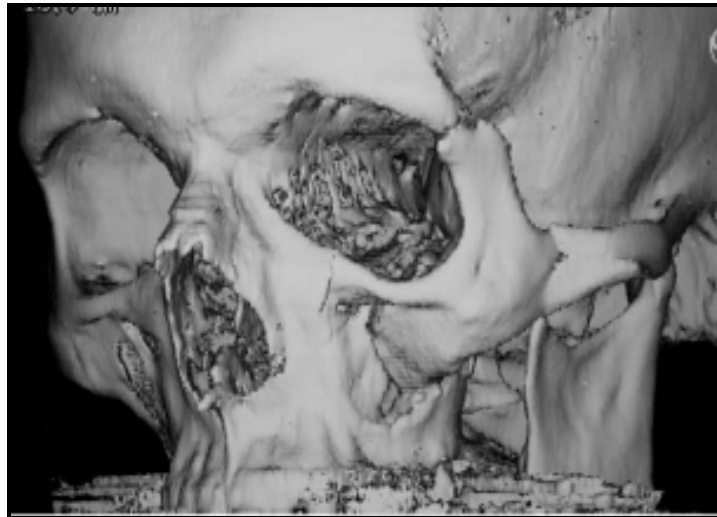


Figure 18: Reconstruction 3D osseuse (16).

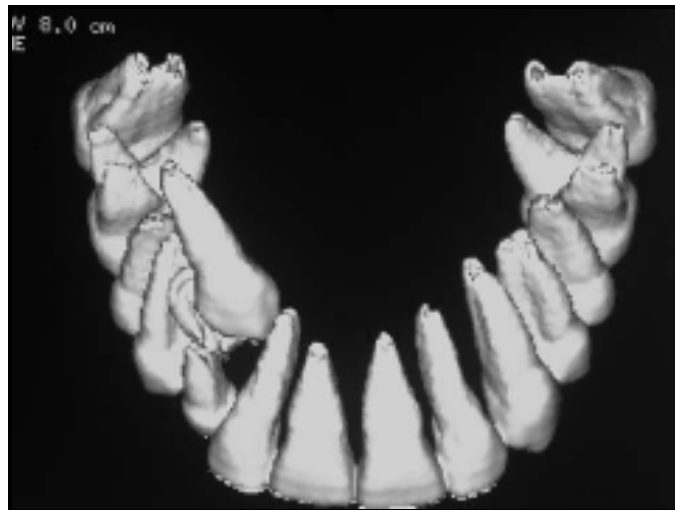


Figure 19: Reconstruction 3D dentaire (16).

3. L'imagerie par résonance magnétique (16) (17)

L'imagerie par résonance magnétique ou IRM est une technique d'imagerie qui est basée sur la résonance magnétique des atomes d'hydrogènes contenus dans l'eau des cellules de l'organisme sous l'action de certaines ondes de radio fréquence. Elle permet l'examen des différents organes en coupes dans trois plans. L'examen peut nécessiter parfois l'injection d'un produit de contraste, le gadolinium (substance paramagnétique).

Les séquences de l'IRM utilisent les contrastes T1 et T2. Le contraste T1 est utilisé le plus souvent en écho de spin avec une épaisseur de coupes de 3 à 5 mm et surtout avec la comparaison des séquences sans et avec gadolinium. Les séquences en écho de gradient

sont surtout intéressantes parce qu'elles permettent l'acquisition de coupes fines et une reconstruction secondaire dans d'autres plans que celui de l'acquisition.

Ces séquences permettent la bonne visualisation du parenchyme tumoral charnu qui va prendre le contraste et bien se différencier des zones kystiques ou nécrotiques, qui resteront inchangées après gadolinium. De même les rétentions liquidiennes liées au syndrome obstructif tumoral ne prendront pas le contraste.

Les séquences en contraste T2 montrent bien la composante liquidienne en hypersignal de ces lésions et l'œdème ou l'inflammation péri-tumorale, dont la composante plus hydrique que la lésion donne l'hypersignal, la lésion restant en isosignal.

Les séquences de suppression de graisse, moins courantes, ont un intérêt certain pour permettre une meilleure appréciation de l'extension tumorale des régions où la graisse est abondante, en intra-orbitaire par exemple.

L'intérêt de l'IRM dans les tumeurs maxillaires est de rechercher éventuellement une prise de contraste et d'évaluer l'extension locorégionale surtout pour les tumeurs malignes.

4. Scintigraphie au technétium 99 avec balayage corporel : (16) (17)

La scintigraphie au technétium 99 avec balayage corporel sera demandée dès qu'il existe une suspicion de tumeur polyostotique.

Un certain nombre de tumeurs sont potentiellement polyostotiques : dysplasie fibreuse, granulome éosinophile, myélome par exemple.

On peut rencontrer plusieurs lésions du même type géographiquement distinctes. Cet aspect évoque surtout le chérubinisme, les kératokystes (dans le cadre d'un syndrome de Gorlin), l'histiocytose X ou les lymphomes.

IV. La classification de l'OMS (1992)

Elle ne reste plus cantonnée aux tumeurs et kystes odontogéniques mais s'étend aux néoplasmes et autres lésions liées à l'os ainsi qu'aux kystes épithéliaux. Cette classification est la plus utilisée actuellement.

a- Les tumeurs, kystes et pseudo-tumeurs odontogènes ou odontogéniques :

a-1 - Les tumeurs épithéliales sans induction du mésenchyme :

-Améloblastome

-Tumeurs odontogéniques épidermoïdes (ou tumeur épithéliale odontogénique bénigne).

-Tumeur épithéliale odontogénique calcifiante (ou tumeur de pindborg).

-Tumeur odontogénique à cellules claires.

a-2- Les tumeurs odontogéniques mixtes (épithéliales et mésenchymateuses) avec ou sans formation du tissu dentaire dur :

-Fibrome améloblastique.

-Fibro-dentinome (dentinome) améloblastique.

-Fibro-odontome améloblastique.

-Odontome améloblastome.

-Tumeur odontogénique adénomatoïde (ou adéno-améloblastome).

-Kyste odontogénique calcifié.

-Odontomes (complexes et composés)

a-3- Les tumeurs ectomésenchymateuses avec ou sans inclusion d'épithélium odontogéniques:

-Fibrome odontogène.

-Myxome.

-Cémentoblastome bénin (cémentoblastome, cémentome vrai).

a-4- Kystes épithéliaux odontogènes :

-Kystes gingival de l'enfant.

-Kératokyste et kyste primordial.

-Kyste dentigère.

-Kyste d'éruption.

-Kyste périodontal latéral.

-Kyste gingival de l'adulte.

-Kyste glandulaire odontogène.

b-Les tumeurs, kystes et pseudo-tumeurs des maxillaires bénignes non odontogéniques :

b-1-Les tumeurs ostéoformatrices :

- Ostéome.
- Tori.
- Ostéoblastome.
- Ostéome ostéoïde.

b-2- Le fibrome cemento-ossifiant:

b-3- Les tumeurs cartilagineuses :

- Chondrome.
- Ostéochondrome.
- Chondroblastome bénin.
- Fibrome chondromyxoïde.

b-4- Les tumeurs fibroblastiques :

- Fibrome desmoïde.
- Fibromatose agressive juvénile.

b-5- Les tumeurs et pseudo-tumeurs riche en cellules géantes :

- Granulome réparateur centrale à cellule géantes.
- Tumeurs à myéloplaxe (tumeurs vrai à cellules géantes).
- Tumeur brune de l'hyperparathyroïdie.
- chérubisme.

b-6- Les tumeurs mésenchymateuses:

- Tumeurs vasculaires.
- Tumeurs nerveuses.
- Lipome.
- Leiomyome.

b-7- La tumeur mélanotique neuro-ectodermique de l'enfance (mélanotic progonoma) :

b-8-Histiocytose langerhansienne .

b-9- Les dysplasies cémento-osseuses:

-Dysplasie péri-apicale.

-Dysplasie floride cémento-osseuse.

b-10- Dysplasie fibreuse des maxillaires.

b-11- Kyste solitaire.

b-12-Kystes épithéliaux non odontogènes :

-Kyste naso-palatin.

-Kyste naso-labial.

c- Les kystes inflammatoires:

-Kystes radiculaires (apical et lateral) et kyste résiduel.

-Kyste paradentaire.

MATERIELS & METHODES

Il s'agit d'une étude rétrospective étalée sur 3 ans, de 2009 à 2011, portant sur 35 patients colligés dans le service de chirurgie maxillo-faciale du CHU Mohamed VI de Marrakech, ayant inclus les cas des kystes, tumeurs et pseudotumeurs bénignes des maxillaires. On a inclus dans cette étude tous les Patients, pris en charge chirurgicalement au service pour les dites lésions et avec confirmation anatomopathologique. On a exclu les Dossiers inexploitable. Pour la réalisation de notre travail, nous avons élaboré une fiche d'exploitation comprenant les différentes variables nécessaires à notre étude. On a collecté les données à partir les dossiers médicaux. Cette étude a consisté en l'analyse rétrospective des données des dossiers, permettant de déterminer les critères épidémiologiques, cliniques et paracliniques des lésions, les modalités thérapeutiques, le résultat anatomopathologique des pièces opératoires et les critères évolutifs immédiats, à moyen et à long terme, les résultats sont exprimés en pourcentage et moyenne.

Fiche d'exploitation

I-Identité :

1. nom et prénom :

2. âge : ≤10ans 11-20ans 21-30ans 31-40ans ≥40ans

3. sexe : masculin féminin

4. niveau socioéconomique : bas moyen haut

II-MOTIF DE CONSULTATION :

III-antécédents

1. Personnels :

a. MÉDICAUX : oui non

b. Chirurgicaux oui non

c. dentaire : oui non

d. toxique :

2 .familiaux :

Cas similaire : oui non

IV-symptomatologie clinique

<u>1. délais de consultation :</u>	<6mois	6-12mois	>12mois
2. signe fonctionnels :			
a. tuméfaction :	oui		non
b. signe dentaire :	oui (douleur	mobilité	chute) non
<u>3. autres signes:</u>		oui	non
<u>4. mode d'évolution :</u>		lent	rapide

V-examen clinique

1. L'examen exobuccal :

a. Inspection

α Tuméfaction	oui	non
---------------	-----	-----

Siège... ..

β. Inflammation :	oui	non
-------------------	-----	-----

γ. Ulcération :	oui	non
-----------------	-----	-----

δ. Fistulisation :	oui	non
--------------------	-----	-----

ε. Autres signes :

Palpation :

α. Taille :	< 2 cm	2-4cm	> 4cm
-------------	--------	-------	-------

β. Consistance :	dure	ferme
------------------	------	-------

γ. Douleur a la palpation :	oui	non
-----------------------------	-----	-----

δ. Mobilité/plans profonds :	mobile	fixe
------------------------------	--------	------

ε. Limites :	régulières	irrégulières	non précisées
--------------	------------	--------------	---------------

.2 L'examen endobuccal :

a .muqueuse :	normale	inflammation	ulcération	fistule
---------------	---------	--------------	------------	---------

b. tuméfaction :	oui	non
------------------	-----	-----

c. signes dentaires :	oui	non
-----------------------	-----	-----

α. Mobilité dentaire :	oui	non
------------------------	-----	-----

β. Douleurs dentaire :	oui	non
------------------------	-----	-----

γ. Perte de dentition :	oui	non
-------------------------	-----	-----

δ. état buccodentaire :	bon	mauvais	non précis
-------------------------	-----	---------	------------

e. autres signes : oui

Le reste de l'examen ORL :

a. la rhinoscopie

b. l'examen otologique

c. l'examen cervical : ADP : oui non

Siège

4. l'examen général :

VI examens paracliniques

1. radiologie standard :

a. panoramique

b. autres incidences

2. TDM faciale

3. biopsie : faite non faite

Nature histologique

4. autre :

VII. Traitement

_1 Mode d'anesthésie :

locorégionale [__] générale ambulatoire [__] générale avec hospitalisation [__]

_2 Chirurgie

Voie d'abord.....

Technique : a. [__] conservatrice : α. Enucléation β. Curetage γ.

Marsupialisation

b. [__] Radicale.....

_3 Réparation chirurgicale : 1 [__] immédiate 2 [__] ultérieure

Technique :

- 4 délais d'intervention:.....

_5 Examen histologique de la pièce opératoire :

VIII. Evolution

Suites opératoires : bonne complication

Recul :

Récidive :

oui

non

Délai

1 ans <

1-2ans

2-3ans

> 3ans

RESULTATS

I. Données épidémiologiques

1. La fréquence

Les tumeurs des maxillaires sont relativement rares, car sur une étude de 3 ans, on n'a recensé que 35cas, soit 11,6 cas par an.

2. La répartition selon l'âge

L'âge de survenue de la tumeur variait entre 12 et 80 ans avec une moyenne de 32,3ans . (Tableau n° 1)

Tableau I: Répartition selon l'âge

tumeurs	Age de survenue	moyenne
Tumeurs odontogènes	12-80	33ans
Tumeurs non odontogènes	13-41	27,8ans
L'ensemble des tumeurs	12-80	32,3ans

La tranche d'âge la plus touchée est celle de 11-20 ans avec 26%, suivie de 31 à 40 ans avec 25,7%. (Graphique n° 2)

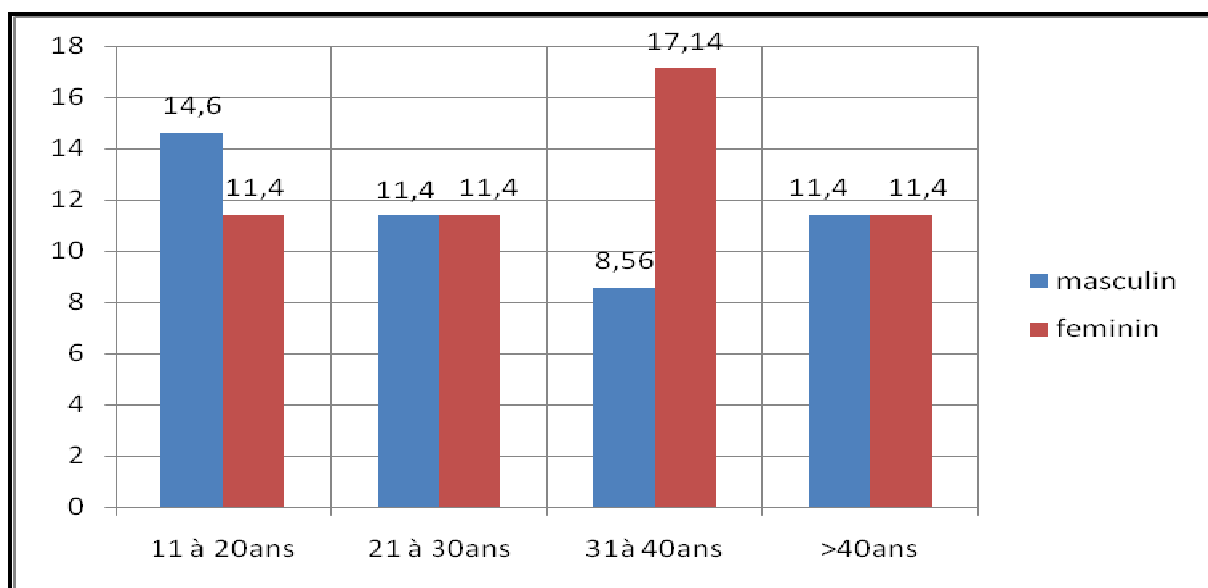


Figure 20: Fréquence des tumeurs selon le sexe et l'âge

3. La répartition selon le sexe

Les deux sexes étaient représentés aux fréquences de 48,5% pour le sexe masculin (17 cas), et de 51,5% pour le sexe féminin (18 cas). (Graphique 3)

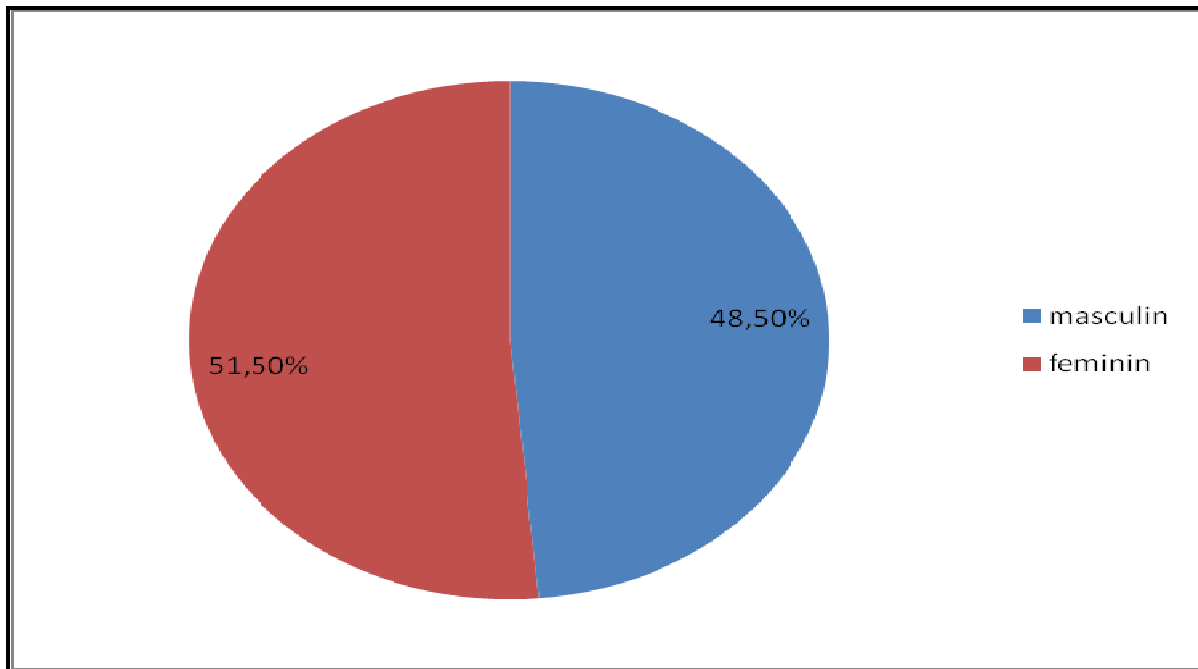


Figure 21: fréquence des tumeurs selon le sexe

II. Données cliniques

1. Le délai de consultation

Le délai entre le début des symptômes et la consultation varie entre 1 mois et 6 ans il est en moyenne de 21 mois, Le délai entre le début des symptômes et la consultation est supérieure a 6mois dans (85,8%) faisant que le diagnostic soit souvent tardif, puisque la majorité de nos malades ne consultent qu'après 6 mois.

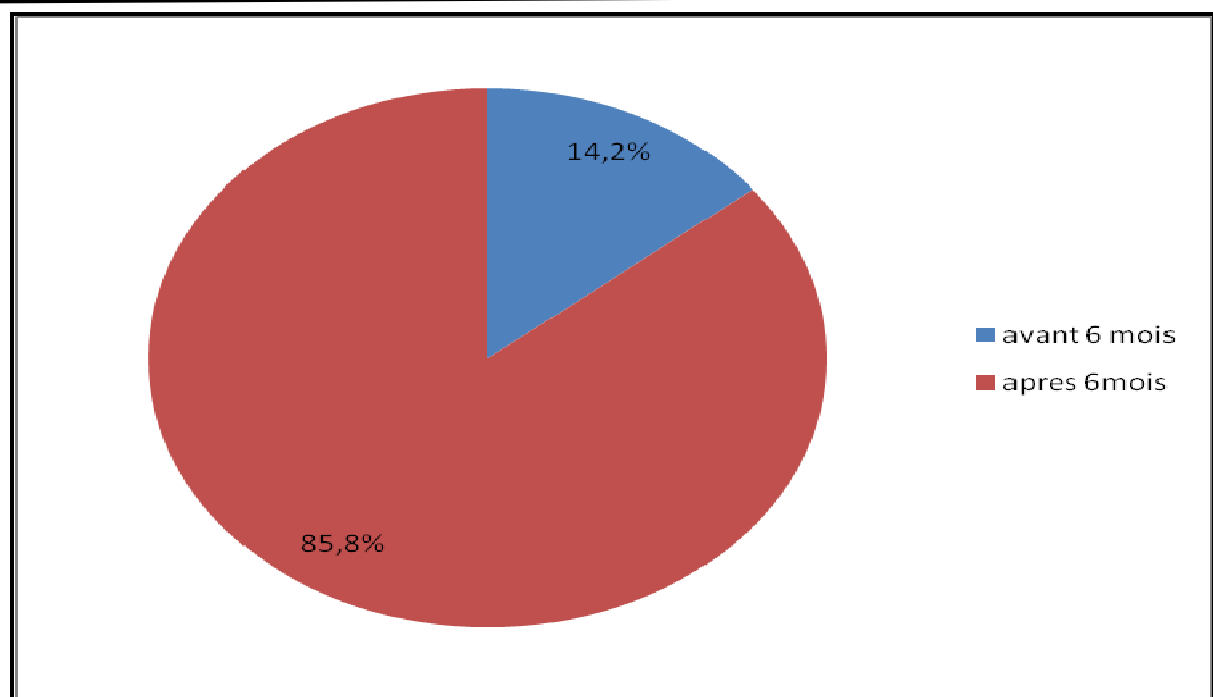


Figure 22: Répartition des malades selon le délai de consultation.

2. Les signes fonctionnels

La tuméfaction osseuse constitue le principal signe d'appel chez tous nos malades puisqu'elle est relevée dans tous les cas (100%). S'accompagne avec d'autres signes, Les manifestations cliniques révélatrices sont résumées dans le tableau suivant (Tableau n°II).

Tableau II: manifestations cliniques révélatrices

Signes cliniques	Nombre de cas	%
Tuméfaction osseuse	35	100 %
Douleur dentaire	2	5,7 %
Mobilité dentaire	1	2,8 %
Trouble de dentition	1	2,8 %
Fistule et écoulement	3	8,5%
Obstruction nasale	1	2,8 %

3. Les caractères physiques

La symptomatologie clinique est dominée par la tuméfaction osseuse, sa taille varie de 1 cm à 7cm. Elle siège au niveau maxillaire dans 8 cas (22,8%), mandibulaire dans 27 cas

La place de la chirurgie dans le traitement des tumeurs bénignes des maxillaires à propos de 35 cas

(79%). Elle est dure(100%), recouverte d'une muqueuse normale, une inflammation de la muqueuse en regard est notée dans trois cas (8,5%). Les signes dentaires, représentés par de, trouble de dentition et des douleurs dentaires, sont notés dans 20,5%..

Enfin, une obstruction nasale par la masse tumorale est notée dans un seule cas ou la tumeur siège au niveau du maxillaire. Le reste de l'examen ORL était normal dans tous les cas.

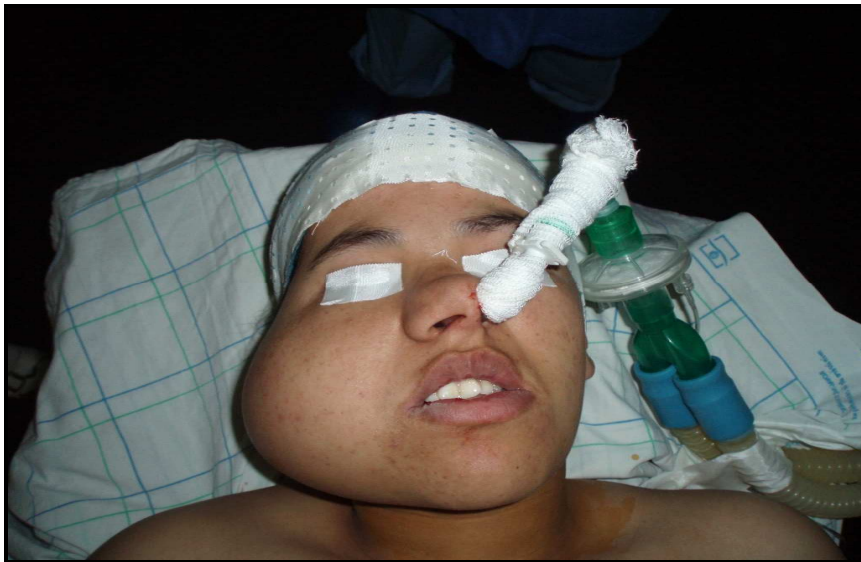

Figure 23 : Un kyste radiculaire chez une patiente de 25 ans

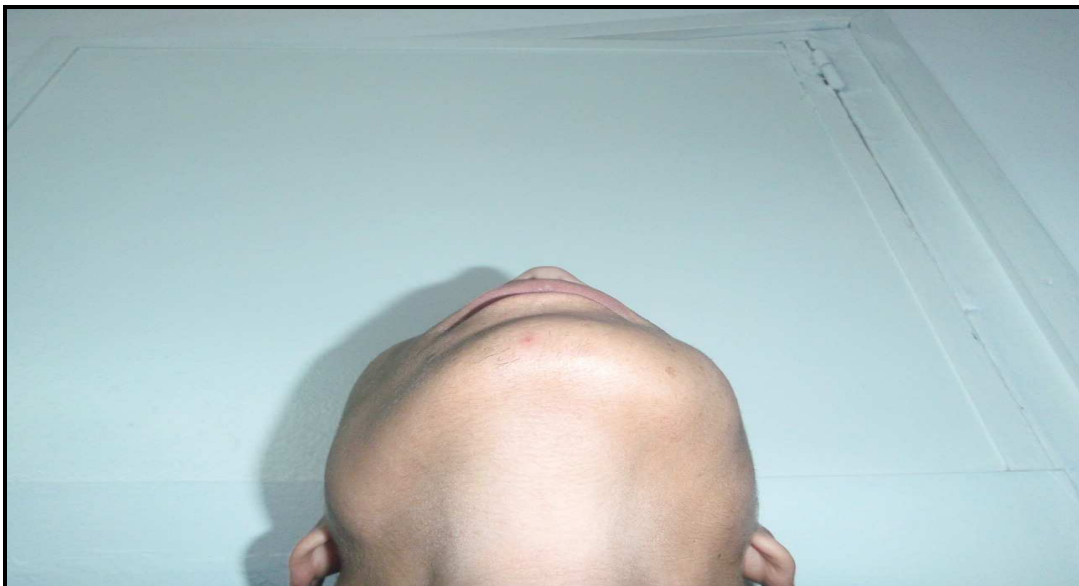


Figure 24: tuméfaction d'une améloblastome chez un patient de 22ans

4. Données radiologiques

Seulement 1 malades qui a bénéficié d'une incidence de face et de profil et 31 ont bénéficié d'un orthopantomogramme (88,5%), 19 de nos malades (54,2%) ont bénéficié d'une TDM faciale. Celle-ci était le seul examen effectué d'emblée chez le tiers des malades.

L'aspect radiologique retrouvé est celui d'une image ostéolytique (54,2%) à contours nets et réguliers avec parfois soufflure, voire rupture de la corticale dans 1 cas (2,8%). Parfois il s'agit d'une image radio-opaque (2 cas). Il est intact dans le reste des cas. La TDM confirme les données du bilan radiologique standard et permet de préciser l'extension et l'évolution de la tumeur. Ce bilan radiologique permet souvent d'orienter vers certains types histologiques.

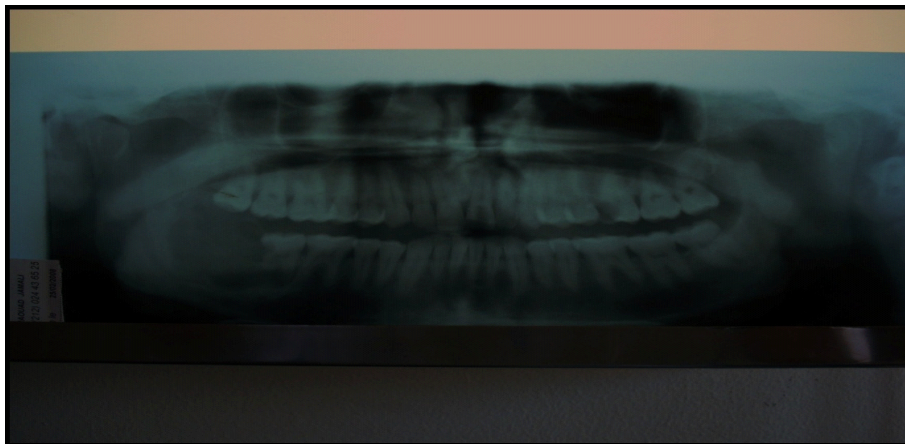

Figure 25: Image radioclaire bien limitée homogène et de contour régulier.

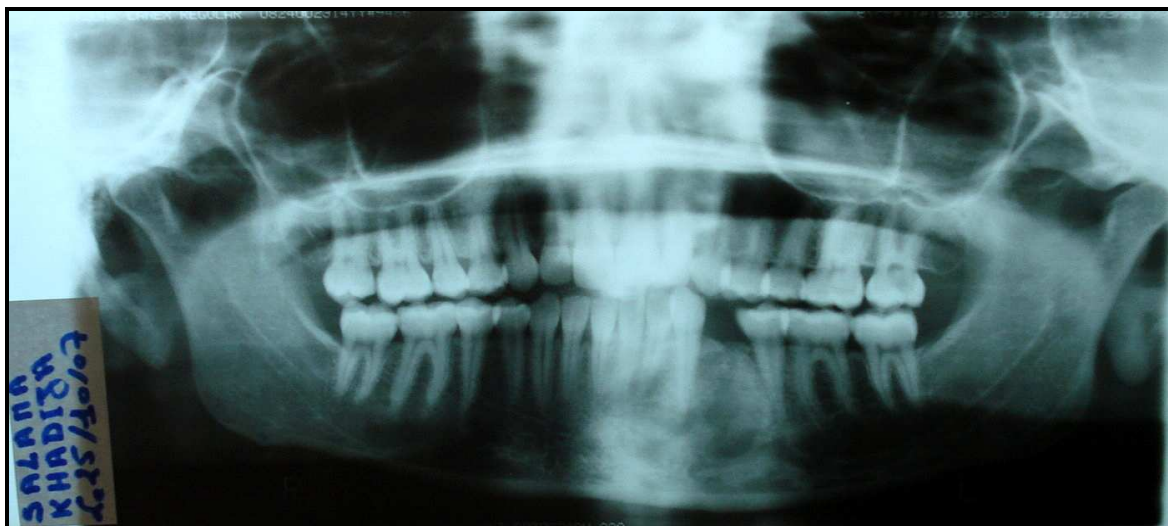

Figure 26: image radio-opaque de densité osseuse hétérogène bien limitée au niveau mandibulaire en parasymphysaire.

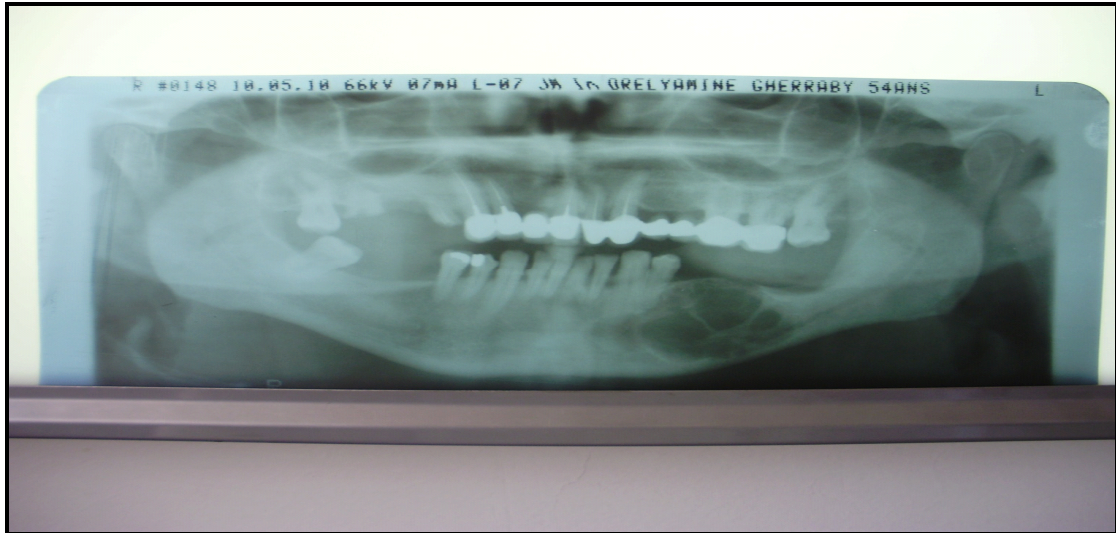

Figure 27: image radioclaire de l'angle mandibulaire gauche multiloculaire de contour régulier bien limitée avec chute dentaire en regard et rhizolyse de la 34.

5. La biopsie

Il s'agit habituellement de l'examen d'un prélèvement biopsique, réalisé anesthésie locale ou parfois sous anesthésie générale, surtout s'il s'agit d'un enfant.

La biopsie a été pratiquée dans 6 cas dans notre étude:

- un seul cas de kératokystes avec fistulisation.
- trois cas améloblastomes dont un est un enfant.
- deux cas de dysplasie fibreuse.

6. résultats : indications thérapeutiques

Tous les malades de notre série ont bénéficié d'un traitement chirurgical sous anesthésie générale. La voie vestibulaire a été préconisée dans la majorité des cas (94,2%). L'abord externe n'a été indiqué que dans trois cas (8,5%).

Le traitement a consisté à :

- Une simple énucléation dans 23 cas (65,7%).
- Une énucléation tumorale associée à un curetage osseux appuyé dans 4 cas (11,4%).
- une marsupialisation suivie d'une résection dans un seul cas de kyste radiculaire (2,8%)
- une résection sans interruption dans 4 cas (11,4%).

- la résection avec reconstruction ultérieure est pratiquée dans 3 cas(8,5%).
- Les dents en rapport avec la lésion ont été extraites, sauf dans un cas de kyste radiculo-dentaire où la dent (incisive centrale) a été préservée.

7. Résultats selon le type histologique

Tableau III: le traitement chirurgicale selon le type histologique dans notre série.

Type histologique	Traitement conservateur			Traitement radicale	
	énucléation	Enucléation +curetage	marsupialisation	Résection non interromptrice	Résection interromptrice
Kyste radulaire	11		1		
Kyste folliculaire	3				
Dysplasie fibreuse				2	1
Kératokystes	3	1			
Cementoblastome		1			
Ostéome					1
Améloblastomes	6	2		1	
Granulome a cell geantes					1
Fibrome ameloblastique :				1	
Totale	23	4	1	4	3
Pourcentage %	80%			20%	

7.1. Les kystes radiculaires :

Nous avons colligé 12 kystes radiculaires qui ont été constatés chez 12 patients sans association.

L'âge moyen était de 33 ans avec des extrême de à 60ans. La fréquence est égale chez les 2 sexes (6 femmes et 6 hommes). Dans les antécédents on note un antécédent de cellulite chez un patient, et 3 patients présentaient des antécédents d'épisodes infectieux dentaires.

Tous les patients présentaient une tuméfaction osseuse. La localisation des lésions étaient mandibulaire chez 9 patients (75%), maxillaire chez 3 patients (15%).

La radiographie panoramique dentaire a été réalisée chez 9 patients. Le siège au niveau de l'angle mandibulaire prédominait dans 4 cas (33,3%).

Les 12 patients ont bénéficié d'un traitement chirurgical sous AG, la voie d'abord était endobuccal :

- 1 énucléation.
- 11 énucléations plus avulsion de la dent de sagesse.

Toutes les suites opératoires ont été bonnes

Evolution : 4 patients sont perdus de vue, 4 présentent un recule entre 9 mois à 12 mois, et 4 cas entre 18 mois à 24 mois.

7.2. Les kystes folliculaires

Nous avons colligé 3 kystes folliculaires. L'âge moyen est 18 ans. Tous les patients présentaient une tuméfaction osseuse. Un comblement vestibulaire a été constaté chez 2 patients avec retard d'éruption dentaire. Une radiographie panoramique dentaire a été réalisée chez deux patients qui a montré une image radioclaire uniloculaire. La tomographie a été réalisée chez un patient et a objectivé une image hypodense maxillaire droite avec une dent incluse.

Les 3 patients ont bénéficié d'un traitement chirurgical sous AG, la voie d'abord était endobuccal.

3 cas : énucléations plus avulsion de la dent de sagesse.

Toutes les suites opératoires ont été bonnes.

Evolution : les 3 patients présentent un recule entre 9 mois à 12 mois.

7.3. Les Kératokystes

Nous avons colligé 4 patients avec la lésion kératokystes constatés qui présentent une tuméfaction osseuse avec un patient qui présente une fistule et l'issue de liquide purulent associé à la tuméfaction. La radiographie panoramique dentaire a objectivé des images radio-claires uniloculaires avec rhizolyse. Deux cas, la lésion siégeait au niveau des angles mandibulaires et les deux autres cas la lésion siège au niveau maxillaire.

1 cas a bénéficié de la biopsie : c'est le cas où il y a la fistulisation.

Les 4 patients ont bénéficié d'un traitement chirurgical sous AG, la voie d'abord était endobuccal :

- 3 énucléations
- 1 énucléation plus curetage appuie

Toutes les suites opératoires ont été bonnes.

Evolution : 4 patients présentent un recule entre 9mois a 12 mois.

7.4. Les améloblastomes

Nous avons colligé 9 cas d'améloblastomes. L'âge moyen est de 37,4 ans avec des extrêmes de 12 ans à 63 ans. On note une prédominance masculine dans (66,6%) alors que le sexe féminin présente (33,3%) des cas. La durée d'évolution des lésions variaient de 6 mois à 2ans. Tous les patients présentaient une tuméfaction osseuse. Une limitation de l'ouverture buccale a été constatée dans 1 cas. Le siège des lésions est mandibulaire dans 8 cas (87,5%) et maxillaire dans 1 cas (12,5%). La radiographie panoramique dentaire a été réalisée chez 8 patients. Toutes les lésions étaient radio-claires dont 3 cas avec une clarté multilacunaire.

Une rhizalyse avec érosion de la corticale ont été constatée dans 1 cas (11,1%). Les images radiologiques étaient uniloculaires dans (44,4 %) et multiloculaires dans(55,6 %). La tomodynamométrie a été réalisée dans 5 cas. Elle a été pratiquée d'emblée dans un cas de lésion maxillaire. Les lésions étaient hypodenses dans 2 cas, Isodense dans 1 cas et de densité mixte dans 2 cas. Une rupture de corticale a été constatée dans 1 cas.

3 cas ont bénéficié de la biopsie : un cas s'agit d un enfant âgé de 12 ans.

Les 9 patients ont bénéficié d' traitement chirurgical sous AG, la voie d'abord été endobuccal :

- 6 énucléations (66 ,6%).
- 2 énucléations plus curetage appuie (22, 3%).
- 1 resection non interruptrice (11,1%).

Toutes les suites opératoires ont été bonnes.

Evolution : 4 patients sont perdus de vue, 3 présentent un recule entre 9mois a 12 mois, 2 patients ont récidivé un cas après 34 mois et l autre cas après 30 mois.

7.5 -Granulome réparateur à cellules géantes

On a colligé 1 granulome réparateur à cellules géantes. Chez une patiente âgée de 45 ans et avec insuffisance rénale chronique comme ATCD. La patiente présentait une tuméfaction osseuse et ont bénéficié d'une radiographie panoramique dentaire qui a objectivé une image radioclaire uniloculaires avec rhizalyse. le siège est dans la face interne de la symphyse mandibulaire la patient a bénéficié d'une tomодensitométrie qui a objectivé une image radiologique hypodense sans rupture corticale.

La patiente a bénéficié d' traitement chirurgical sous AG, la voie d'abord été endobuccal :

- ❖ une ostéotomie remodelant a été faite avec reconstruction ultérieur après 3mois.

Evolution : la patiente a présenté un recule de 12 mois.

7.6. Fibrome ameloblastique

On a colligé 1seul cas Chez un patient âgé de 80 ans sans ATCD pathologique. Le patient présentait une tuméfaction osseuse au niveau maxillaire droit , il a bénéficié d'une radiographie panoramique dentaire et une radio de face qui ont objectivé une image radioclaire uniloculaires sans rhizalyse.

La patiente a bénéficié d' traitement chirurgical sous AG, la voie d'abord été exobuccal selon le model de weber Fergusson :

- ❖ une ostéotomie remodelant a été faite.

Evolution : le patient a présenté un recule de 12 mois/

7.7. Cementoblastome

On a colligé 1 seul cas Chez une patiente âgée de 40 ans et avec ATCD d'un curetage mandibulaire gauche pour cementoblastome il ya 6ans. La patiente présentait une tuméfaction osseuse dans la même région et a bénéficié d'une radiographie panoramique dentaire qui a objectivé une opacité unique entouré par un lysrè ,siégée au niveau de la branche horizontale mandibulaire . la patient a bénéficié d'une tomодensitométrie qui a objectivé une image radiologique hyperdense, sans rupture corticale avec la présence d'un lysrè mince entourant la lésion.

La patiente a bénéficié d'un traitement chirurgical sous AG, la voie d'abord était endobuccal :

- ❖ une énucléation curetage ont été faite.

Evolution : la patiente a présenté après 24mois un récidence de la tumeur.

7.8. Les dysplasies fibreuses

3cas de Cette tumeur ont été colligés dans notre étude Un cas avec Deux lésions de dysplasies fibreuses ont été constatées chez un patient de 13 ans. Il présentait des masses mandibulaires bilatérales avec fistulisation a droite, a la tomодensitométrie des images de densité mixte en ver dépoli au niveau des angles mandibulaires, un autre cas d une fille âgée de 24 ans qui présente une lésion de hemimandibulaire droite étendue dans la branche horizontale la radio panoramique montre une lyse osseuse sans rupture de la corticale la TDM montre des lésions fibreuses hétérogènes lacunaires.

La biopsie a été pratiquée dans 2 cas.

Le traitement a été fait sous AG, la voie d'abord été endobuccal dans 3 cas, transfaciale dans un seul cas :

- 1 ostéotomie remodelant avec extraction du chicot 36.
- 1 résection interruptrice de la branche horizontale mandibulaire droite avec reconstruction fibulaire ultérieur.
- 1 résection non interruptrice.

Evolution :

- ❖ 1 patient a été perdu de vue ,2 autres présentent un recule entre 12mois et 24 mois.

7.9. Les ostéomes

On a colligé 1 ostéome. Chez une patiente âgée de 41 ans. La patiente présentait une tuméfaction osseuse au niveau de la symphyse mandibulaire et elle a bénéficié d'une radiographie panoramique dentaire qui a objectivé une image radio-opaque unique.

La patiente a bénéficié d' traitement chirurgical sous AG, la voie d'abord été exobuccal sous mentale :

- ❖ une ostéotomie remodelant a été faite avec reconstruction de la greffe osseuse conventionnelle ultérieur après 2mois.

Evolution : la greffe osseuse conventionnelle qui a été nécrosé, puis reconstruit par un TOLVF ayant infarci, et finalement reprise par une greffe osseuse sur membrane induite après 18 mois.

Tableau IV: Les différents types histologiques des tumeurs dans notre série

nombre				Pourcentage
KYSTES	Kyste inflammatoire	Kyste radiculaire	12	34,2%
	Kyste odontogène	-Kyste folliculaire	3	8,5%
		--Kératokyste	4	11,4%
			Totale 19	54,1%
TUMEURS ET PSEUDOTUMEUR	odontogène	-Améloblastome	9	25,7%
		-cementoblastome	1	2,7%
		-fibrome ameloblastique	1	2,7%
	Non odontogène	-ostéome	1	2,7%
		-granulome à cellules géantes	1	2,7%
		-dysplasie fibreuse	3	8,5%
			Totale :15	45,9%

8. Évolution

Les suites opératoires étaient bonnes pour tous les malades opérés. L'évolution n'a été jugée dans 5 cas car ils ont été perdus de vue depuis le traitement chirurgical, 27 patients (77,1%) étaient suivis régulièrement à la consultation sur un recul moyen de 15mois, 3 patients (8,5%) ont présenté une récurrence après un traitement conservateur, 2 cas d'améloblastomes, et un cas de cementoblastome traités par énucléation seulement.

Un cas d'ostéome où la patiente a été réalisée une reconstruction de la greffe osseuse conventionnelle qui a nécrosé, puis reconstruit par un TOLVF ayant infarci, et finalement reprise par une greffe osseuse sur membrane induite.

DISCUSSION

I. Epidémiologie

1. La Fréquence

Les tumeurs des maxillaires sont peu fréquent ceci est conforme avec les données de la littérature :

- DEHNER (50) dénombre 46 cas de tumeurs bénignes des maxillaires en 20 ans.
- SATGE (51) : 107 cas en 50 ans.
- JANAHA (52) : 19 cas en 7 ans (dont 17 au niveau de la mandibule).

Tableau V: Fréquence des tumeurs bénignes des maxillaires.

	Le nombre des tumeurs par rapport au nb d'années	La fréquence par an	Localisation
STAGE	107/50	2 à 3	Maxillaire sup+mandibule
DEHNER	46/20	2 à 3	Maxillaire sup+mandibule
NAJAH	17/7	2 à 3	mandibule
notre série	35/3	11 à 12	Maxillaire sup+mandibule

2. L'âge

L'âge de nos patients varie entre 11 à 80 ans, avec un pic d'âge entre 11 à 20 ans. Ces constats sont concordants avec les résultats de JANAHA, qui a retrouvé dans une Série de 28 cas, que l'âge variait entre 9 et 70 ans, et 80 % des cas ont moins de 40 ans. Toutes les tranches d'âge peuvent être touchées avec une prédominance de l'âge jeune (26) (28).

Tumeurs non odontogènes surviennent à un âge plus jeune que les tumeurs odontogènes, l'âge moyen est de 27.8 ans pour les premières et de 33 ans pour les dernières (Tableau N°2)

Tableau VI: répartition des tumeurs dans notre série selon l'âge et la nature

Tumeur	L'âge de survenue	moyenne
Tm odontogènes	12-80 ans	33ans
Tm non odontogènes	13-41	27.8
L'ensemble	12-80 ans	32.3

3. Le sexe

Le sex-ratio est de 0,94, dans la littérature certains auteurs ne retrouvent pas la différence entre les deux sexes [2] (2) (30), alors que d'autres notent une prédominance masculine surtout pour les améloblastomes et les kystes odontogènes (31) (32).

II. La clinique

1. Le délai de consultation

Les patients consultent tardivement, avec un délai moyen de 21 mois, la même constatation a été faite par JANAHA [1] qui avait noté que le délai de consultation était de 30 mois.

5 patients, soit 14.2%, ont consulté avant 6 mois d'évolution, 22 patients soit 62.8 % ont consulté entre 6 mois et 12 mois d'évolution, 8 patients soit 22.8% ont consulté Au-delà de 12mois et jusqu'à 3 ans.

Ce retard est expliqué par :

- L'évolution lente de la plupart des tumeurs (tumeurs bénignes).
- La négligence.
- Le niveau socio-économique qui est bas dans la majorité des cas.
- L'éloignement géographique de nos patients.

2. Les manifestations cliniques

JANAHA (80) dans son étude rapporte que la tuméfaction osseuse a été notée dans 96% des cas. Cette tuméfaction, asymptomatique ou inaugurée par un épisode inflammatoire, est de consistance dure, elle fait, selon les propos de CERNEA, « corps avec l'os » (80). De taille parfois importante, elle est responsable d'une déformation du squelette

facial (80). Les signes dentaires sont en rapport avec le processus endo-osseux. Ils sont souvent inexistantes mais parfois, traduisant le processus tumoral, ils se situent en regard de la tuméfaction osseuse. Ils consistent en une mobilité, un déplacement, des anomalies d'évolution voire un retard de cicatrisation alvéolaire après avulsion dentaire intempestive non ou mal documentée par un examen radiographique d'autres signes peuvent s'observer, tels une douleur, une obstruction nasale, obstacle lors de l'ouverture de la bouche et une sinusite préalable (80).

Dans notre série La tuméfaction osseuse, d'installation progressive, représente le signe clinique révélateur dans tous les cas (100%), les signes associés à la tuméfaction sont essentiellement dentaires dans(14,2%) représentés par : la douleur dentaire, mobilité dentaire et trouble de dentition.

Une fistule muqueuse et un écoulement purulent ont été notés dans 3 cas (8,5%). Une obstruction nasale était retrouvée dans un seul cas (2,8%).

Généralement, il n'y a pas de perturbation de la sensibilité nerveuse, ni d'adénopathie suspectées.

III. Caractères radiologique

Le propos de CERNEA « le diagnostic des améloblastomes est toujours discuté radiographies en main », peut être étendu au diagnostic de l'ensemble des tumeurs bénignes des maxillaires (80).

1. radiographie standard

Le bilan radiologique standard reste un temps essentiel du diagnostic des tumeurs des maxillaires (91). Une incidence est souvent indiquée : L'orthopantomographie, car elle permet d'explorer les dents, l'os alvéolaire, le palais osseux, la partie basse des sinus maxillaires, la partie inférieure des fosses nasales et la mandibule.

D'autres incidences sont parfois nécessaires ; l'incidence face haute, l'incidence Blondeau, l'incidence de profil et le cliché rétro-alvéolaire.

Ce bilan permet de préciser le siège de la lésion, ses limites, ses rapports avec les racines dentaires, l'état des corticales osseuses et des sinus maxillaires et surtout l'aspect radio-clair ou radio-opaque ce qui permet une première approche diagnostique (80).

Les tumeurs bénignes des maxillaires peuvent se présenter sous différents aspects radiologiques :

- Radio opacité ou radio clarté (lacune ou géode).
- Image uniloculaire ou multiloculaire avec des cloisons à l'intérieur.
- La lésion radiologique peut contenir des dents à l'intérieur.
- Les racines dentaires au contact de la lésion peuvent être normales ou détruites (rhizalyse).

De Tourniel (92) a proposé un arbre décisionnel pour la classification radiologique des tumeurs bénignes des maxillaires (Tableau n° 7).

Dans notre série ce bilan, a été pratiqué chez des malades qui ont bénéficié de radiographie standard, et il a montré 2 opacités et 28 images radio-claires dont trois clartés présentaient une image à lacunes multiples.

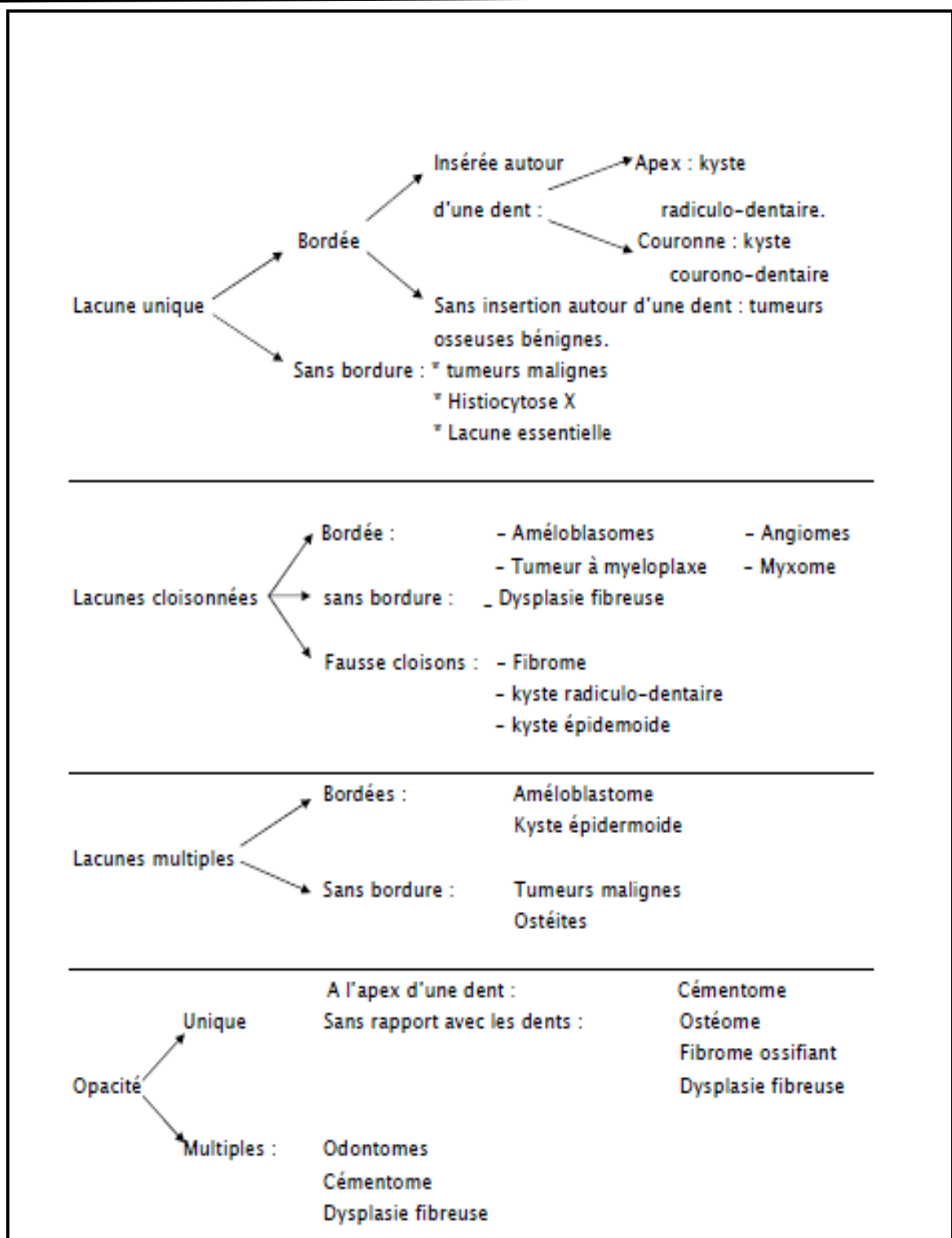


Figure 28 :Classification radiologique des tumeurs bénignes des maxillaires selon De Tourniel (92).

2. La tomodensitométrie

L'examen tomodensitométrique sera demandé pour :

- préciser dès que nécessaire, les rapports de la tumeur avec les structures anatomiques avoisinantes et en particulier au niveau de la fosse pterygomaxillaire et le canal du nerf alvéolaire inférieur.
- parfois pour préciser les relations de la tumeur avec les racines dentaires (dentoscaner).
- préciser l'extension tumorale, à la fois en endo-osseux et dans les parties molles.
- molles, lorsque la lésion a un caractère pluriloculaire ou mal limitée et/ou lorsqu'il existe une suspicion de destruction corticale. L'état de la corticale doit être précisé puisque les tumeurs bénignes amincissent puis effacent la corticale sous la pression de la lésion qui demeure enclose sous une coque conjonctivo-périostée, alors que les tumeurs malignes détruisent la corticale, le périoste et envahissent les parties molles (16).

Dans notre série la TDM a été pratiquée dans 19 cas (57,1%). Elle a été effectuée d'emblée chez le tiers des cas pour préciser le diagnostic et l'extension de la lésion. Elle a pu montrer la rupture de la corticale osseuse dans un cas sans infiltration des parties molles.

3. L'imagerie par résonance magnétique (IRM)

Cette exploration est de peu d'intérêt dans le cadre de la pathologie tumorale bénigne du maxillaire. Les atteintes osseuses, bien que reconnaissables en IRM, sont plus facilement appréhendées en scanographie (91).

Elle peut être demandée en cas de lésion extensive vers les régions adjacentes (ethmoïde, fosse infratemporale...).

4. Artériographie

Rarement demandée, elle trouve sa place dans les tumeurs vasculaires où elle permettra de poser le diagnostic et de réaliser une éventuelle embolisation artérielle(91).

IV. La biopsie

Il s'agit habituellement de l'examen d'un prélèvement biopsique, réalisé sous anesthésie locale ou parfois sous anesthésie générale, surtout s'il s'agit d'un enfant.

La biopsie peut être pratiquée de deux façons :

- soit biopsie à l'aiguille (aspiration du trocart).
- soit biopsie chirurgicale : c'est la technique la plus communément adoptée. Elle se fait soit pour une lésion extériorisée ou une lésion endo-osseuse (58). Le recours à la biopsie doit être discuté dans les tumeurs d'apparition rapide et/ou dépassant radiologiquement les corticales avec envahissement des parties molles(27).

Dans notre étude, la biopsie a été faite dans des circonstances similaires. Elle a été réalisée dans six cas : D'abord devant quatre cas suspect cliniquement de malignité. Dans trois cas le résultat de la biopsie a été conforme à celui de l'examen histologique définitif de la pièce d'exérèse chirurgicale. Tandis que dans les trois cas restants, l'examen anatomopathologique définitif a conclu : deux lésions de dysplasie fibreuse et un améloblastome, alors que la biopsie avait objectivé respectivement : une fibromatose disséquante et une lésion inflammatoire polymorphe avec des lésions de vascularite.

Cette discordance des résultats est rapportée également par plusieurs auteurs (14, 38, 67).

Dans certaines situations on réalise une biopsie per-opératoire avec un examen histologique extemporané. Le résultat de ce dernier conditionnera le type de geste qui sera réalisé sur la lésion. Mais l'étude histologique extemporanée est non réalisable si la tumeur est dure (27).

Si bien qu'en définitif, le diagnostic de certitude ne peut être apporté que par l'examen anatomopathologique de la pièce d'exérèse (27, 58).

V. Traitement

1. But

Le but du traitement des tumeurs des maxillaires est double : d'abord s'efforcer de guérir la tumeur par les moyens mis à notre disposition en la supprimant ou en la stérilisant afin de prévenir les récurrences et les propagations de voisinage. Ensuite, pallier à l'insuffisance, fonctionnelle et esthétique par les artifices chirurgicaux et prothétiques permettant ainsi aux malades une réinsertion sociale plus facile.

2. Moyen

2.1. Le traitement chirurgical conservateur

a. L'énucléation

Il s'adresse le plus fréquemment aux lésions kystiques. Il permet de préserver les dents et le maximum de tissu osseux ainsi que les éléments le traversant. L'abord cutané est déraisonnable : l'incision intéresse le revêtement mucopériosté et est décalée par rapport à la trépanation osseuse ; cette dernière est réalisée prudemment afin de ne pas léser la paroi kystique sous-jacente et doit être de dimension suffisante afin d'autoriser le passage d'un décolleur. L'énucléation est en effet réalisée grâce à cet instrument, permettant de cliver et de récliner très progressivement la paroi kystique, laquelle peut être fine par endroits et se déchirer, ou au contraire être épaisse et adhérente geste agressif est prohibé afin d'éviter l'effraction accidentelle d'une corticale osseuse amincie, voire du périoste, et d'exposer les parties molles avoisinantes à un essaimage tumoral.

b. Le curetage appuyé

Le curetage appuyé doit demeurer un geste rigoureusement complémentaire de l'énucléation et être réservé aux seules parois osseuses épaisses ; il reste cependant incomplet sur les amas cellulaires restés accolés aux parois osseuses. Après avoir confié la totalité de la pièce opératoire à l'anatomopathologiste, la cavité d'énucléation doit faire l'objet d'une irrigation généreuse par du sérum physiologique. Certains auteurs complètent l'énucléation par une cryothérapie des parois osseuses : ils diminueraient ainsi le nombre de résections osseuses. (29, 44, 51).

Pour les mêmes raisons, D'autres recourent à des applications d'eau oxygénée ou d'acide acétique de façon à irriter chimiquement les parois et les éventuels reliquats tissulaires. (20) Dans cette cavité, laissée de préférence vacante, un caillot sanguin aseptique s'installe, et peut induire une ostéogenèse de qualité.

L'abord muqueux est ensuite suturé grâce à des points souples et séparés de fil résorbable L'énucléation impose une surveillance radiographique ultérieure : sa périodicité dépend de la conclusion anatomopathologique. Limitée dans le temps pour les kystes odontogéniques jusqu'à obtention d'une réossification complète, elle doit, en revanche, s'étendre sur plusieurs années dans le cadre des lésions réputées récidivantes (parmi lesquelles les améloblastomes) afin de vérifier la stabilité radiographique de la trame osseuse réédifiée.

Le geste conservateur varie, d'une part, selon la topographie mandibulaire ou maxillaire de la lésion : Au niveau mandibulaire l'émergence du nerf alvéolaire inférieur doit être repérée lors de l'incision et du décollement mucopériosté, tout comme elle doit être également respectée lors de l'énucléation proprement dite ; les poussées inflammatoires peuvent favoriser l'adhérence de la membrane kystique au névraxe, prohibant encore difficile. La fracture spontanée mandibulaire provient rarement de l'amincissement extrême des corticales osseuses et de la pression tumorale. Aussi, soigneusement évitée en peropératoire, la fracture doit être rigoureusement dépistée au cours de la surveillance radiographique ultérieure.

c. La marsupialisation

Cette technique est destinée à transformer la cavité kystique en une poche annexe à la cavité buccale. Pour certains auteurs, elle est indiquée dans le traitement kystes maxillaires en présence d'une destruction osseuse étendue, lorsque le kyste est au contact de structures anatomiques nobles.

Cette attitude permet de respecter les structures voisines, mais elle ne permet pas le contrôle histologique de l'ensemble de la pièce et oblige une surveillance prolongée (100, 101).

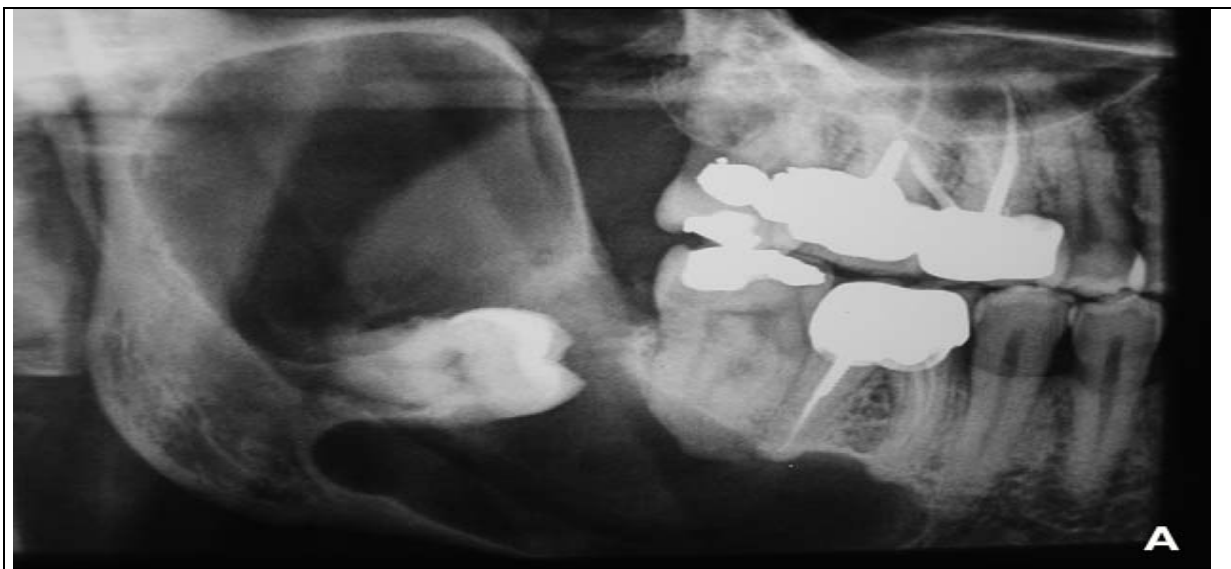

Figure 29: Radiographie panoramique montrant un kyste denticère anculomandibulaire droit, soufflant les corticales osseuses et refoulant en périphérie une dent incluse (A) : la paroi kystique, épaisse et adhérente, rattachée au collet se laisse facilement cliver.

2.2. La résection osseuse

Elle permet une exérèse tumorale en zone saine au large des limites de l'envahissement de l'os et des parties molles environnantes. Elle doit être réalisée selon un plan extrapériosté par une voie d'abord Cutanée. En effet, l'exérèse – temps primordial du traitement – doit être conduite sous contrôle permanent de la vue. Seules les tumeurs peu étendues de la région symphysaire peuvent être réséquées par voie endobuccal, sous réserve que l'opérateur puisse en tout endroit être certain de ne pas réaliser d'effraction d'une extension tumorale dans les parties molles (3 4 ,4 8).

La résection mandibulaire peut être segment taire, partielle : elle épargne alors le bord postérieur mandibulaire et le bord inférieur basilaire. Inversement, une section de ces mêmes bords constitue une résection mandibulaire interruptrice *résection maxillaire* simple abord muqueux au niveau des futurs traits d'ostéotomie. Au niveau mandibulaire, la reconstruction osseuse peut être réalisée, de manière concomitante, par le biais d'un greffon (le plus fréquemment d'origine iliaque). Ce greffon est fixé par une attelle métallique ou des miniplaques vissées au maxillaire, le site de la résection peut être d'emblée comblé sans compromettre ultérieurement la surveillance directe de la cavité opératoire : soit par une prothèse adjointe à base molle soit par une plaque obturatrice faisant alors barrage à la communication bucco-sinusienne. Secondairement, une fois la rémission acquise, le défaut

osseux maxillaire peut être reconstruit par greffes de Calvaria (corticale externe crânienne), greffon iliaque ou lambeaux composés pédiculés (musculo-osseux temporaux) ou libres microanastomosé (cutané-osseux iliaque ou péronier).

3. Principes du traitement chirurgical

La chirurgie conservatrice est le traitement préconisé pour la plupart des tumeurs bénignes du maxillaire. Parfois une résection osseuse peut être indiquée d'emblée pour des lésions extensives ou réputées récidivantes, afin de diminuer le taux de récives.

Tableau VII: Traitement des lésions odontogéniques selon GERGORY J ; KEISER

	enucluation	curetage	marsupialization	Resection without defect	Resection with defect
Odontogenic cyst:					
Radicular cyst	+				
Dentigerous cyst	+		+		
Primordial cyst	+	+			
Residual cyst lateral	+				
Periodontal cyst Calcifying	+				
Odontogenic cyst	+				
Odontogenic keratocyst	+	+			
Odontogenic tumors :				+	
Ameloblastoma(solid / multicyst)					+
Ameloblastoma(unicyst)					
Adenomatoid					
Odontogenic tumor					
Calcifying tumor					
Calcifying epithelial				+	
Odontogenic tumor				+	
Odontogenic myxoma					+
Ameloblastic fibroma					+

4. Voie d'abord

la voie d'abord est endobuccal, mais si la résection est interruptrice ou nécessitant une reconstruction, Il est rare que la voie d'abord soit exclusivement endobuccal (76,77), La

dissection doit préserver les éléments vasculaires et nerveux notamment le nerf facial (76). Cela est confirmé avec les résultats de notre étude, la voie d'abord est endobuccal dans (94,2%) par contre, chez les trois cas nécessitant une reconstruction chirurgicale, la voie d'abord était externe (transfaciale, laterocervicale).

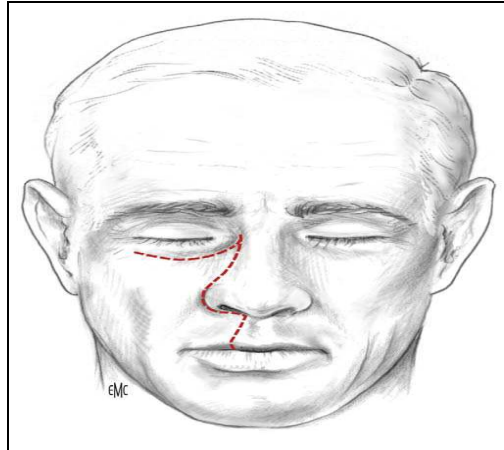


Figure 30: Incision para-latéro-nasale de Weber-Fergusson (voie externe).

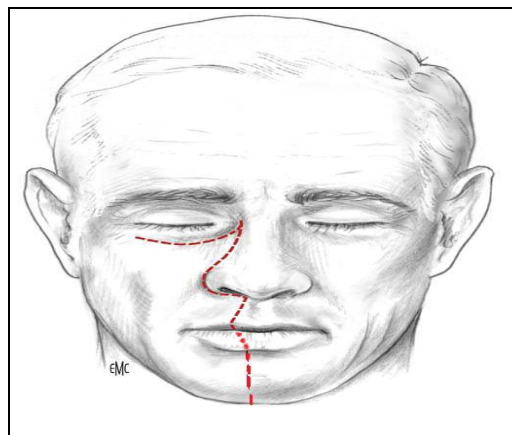


Figure 31: voie transfaciale.

5. Indication selon le type histologique

5.1. Anatomopathologie

L'examen anatomopathologique de la pièce d'exérèse chirurgicale est systématique et a été toujours pratiqué dans notre série. C'est lui qui permet le diagnostic de certitude. L'étude anatomopathologique est dominée par les kystes radiculo-dentaires (12/35 : 34,2 %), qui sont suivis par les améloblastomes (9/35 : 25,7%) et les kératokystes par un nombre égal (4/35 : 11,4%).

Par contre Guilbert (38), sur une série de 929 tumeurs bénignes des maxillaires, note une légère prédominance des tumeurs non odontogènes (52.7 %), ainsi dans la même série (38), les tumeurs odontogènes sont largement dominées par les améloblastomes (56 %) et qui sont pour la plupart à localisation mandibulaire. Elles sont suivies par les odontomes, les fibromes cémentifiants puis les myxomes. Si dans la série précédente, pratiquement tous les types histologiques ont été observés, dans notre recrutement la plupart de ces lésions n'ont pas été notées en particulier : odontomes, fibrome cémentifiant, myxome, cémentomes les tumeurs cartilagineuses.

17.1 % des tumeurs bénignes que nous avons colligés sont non odontogènes dominés par les dysplasies fibreuses (3/16).

5.2. Traitement selon le type histologique

La chirurgie conservatrice est le traitement préconisé pour la plupart des tumeurs bénignes du maxillaire. Parfois une résection osseuse peut être indiquée d'emblée pour des lésions extensives ou réputées récidivantes, afin de diminuer le taux de récives.

a. Les tumeurs odontogéniques

a.1. L'améloblastome

Cette tumeur, douée d'une agressivité singulière par son caractère extensif, comporte des taux élevés de récive après traitement conservateur, surtout pour la localisation postérieure étant donné la proximité de la base du crâne et de l'orbite et le fait que l'os, moins compact, soit sujet à une extension rapide des lésions (102). C'est La raison pour laquelle certains auteurs préconisent d'emblée une résection large de la lésion avec une marge de sécurité sur l'os de 1,5 à 2cm (91). Jeblaoui et collaborateurs (62) ont proposé un algorithme de prise en charge des améloblastomes selon différents critères (Figure suivante).

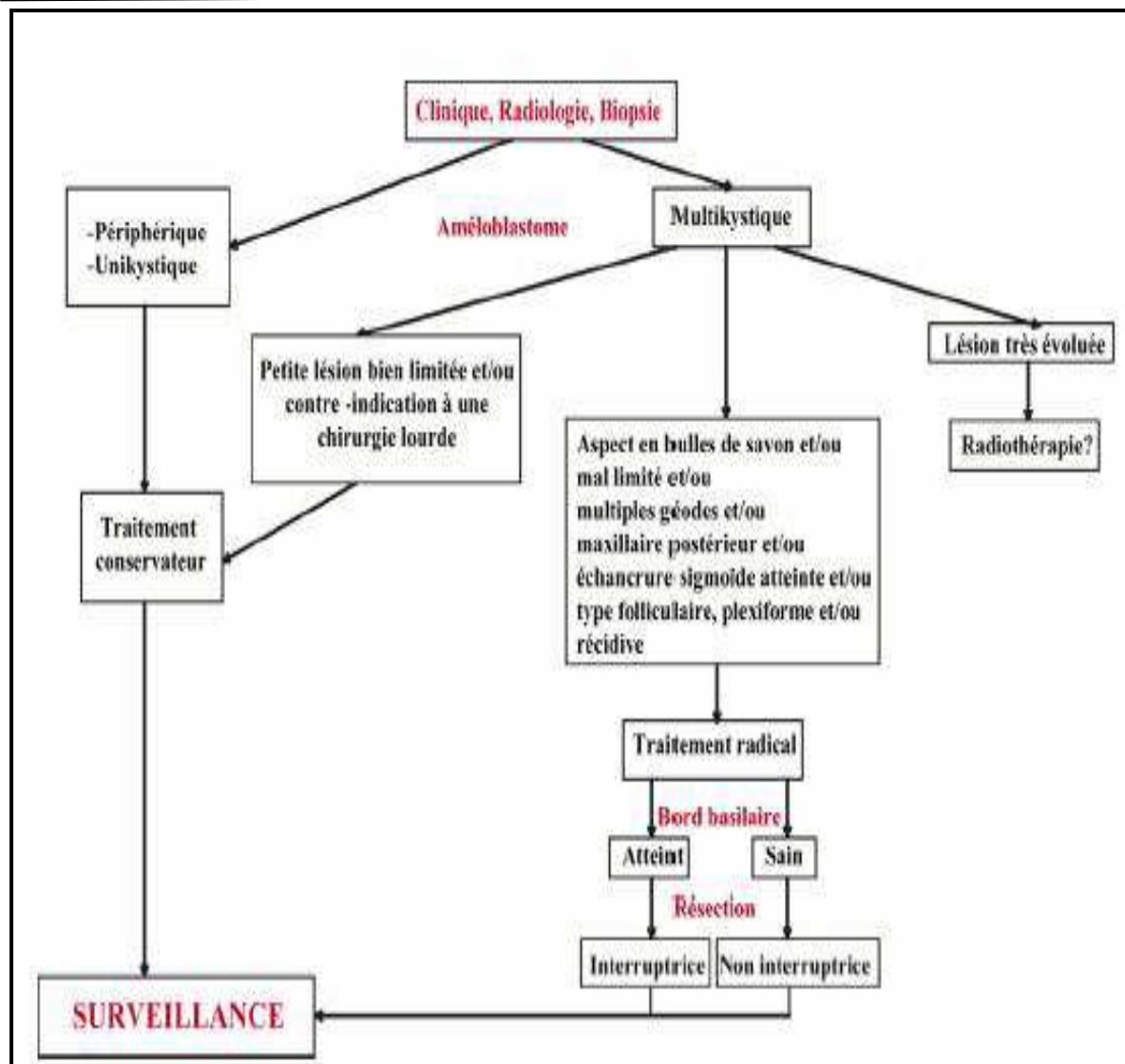


Figure 32: Exemple de prise en charge des améloblastomes (62).

L'améloblastome fait le sujet d'une controverse sur l'échelle internationale, le traitement est conservateur à base de curetage appuyé, surtout au niveau mandibulaire. la simple énucléation reste une alternative pour la localisation maxillaire, le traitement radicale n'étant entrepris par certains auteurs, que vers la deuxième voire la troisième récurrence [10]. ceci rejoint l'indication de traitement de notre étude on a préconisé l'énucléation dans (66,6%) et l'énucléation avec curetage dans (22,3%) et une résection non interruptrice dans (11,1%). Deux patients ont récidivé après le traitement conservateur dont un cas présente une image polykystique à la radiographie panoramique.

a.2. Fibrome améloblastique

Il s'agit d'une lésion plus agressive dont le traitement conservateur n'est pas recommandé. La guérison n'est possible qu'au prix d'une résection chirurgicale large, la distance des limites tumorales osseuses se situe, dans un plan extrapériosté, aux dépens des parties molles (grygory MINE).

Dans notre étude, on a un seul cas de fibrome améloblastique qui a bénéficié d'une résection non interruptrice, donc notre indication a confirmé avec celle de la littérature.

a.3. Kystes odontogéniques (98)

La réputation récidivante du kyste épidermoïde nécessite un traitement plus agressif que pour tout autre kyste des maxillaires.

Le traitement du kyste radiculaire consiste en une énucléation simple.

❖ Kyste radiculaire

Dans notre étude 11 patients (91.6%) ont été traités par énucléation dont 10 ont bénéficiés d'une avulsion de dent de la sagesse, avec un seul patient traité par marsupialisation suivie par une énucléation après deux semaines. Ces résultats sont en concordance avec l'indication de plusieurs auteurs (mine, gregory keisser), mais certains auteurs déconseillent la technique de la marsupialisation, vu le risque infectieux surtout si la lésion est au niveau mandibulaire (39).

Devant un kyste de petit volume, la reprise ou la réalisation du traitement endodontique de la dent intéressée peut être efficace : elle comporte une trépanation de la corticale osseuse, une oblitération canalaire à retro et une résection apicale mais exige une surveillance radiologique régulière de la lésion jusqu'à réossification complète. Ailleurs, l'énucléation du kyste par voie chirurgicale permet l'habituelle guérison avec une rapide restauration de la trame osseuse par organisation du caillot sanguin intracavitaire. Là où les dents causales sont dévitalisées et traitées avant de bénéficier d'une surveillance régulière. Une dent causale délabrée ou dont le traitement endodontique ne peut être correctement réalisé, est habituellement avulsée dans le même temps opératoire (mine,80).

❖ Kyste folliculaire

La guérison complète sans récurrence ultérieure, est acquise dès lors que l'on réalise une énucléation du kyste et une avulsion de la dent concernée le plus fréquemment la dent de

sagesse mais s'il s'agit d'une première ou deuxième molaire, elles sont conservées (min, 80, krygory).

Dans notre étude on a opté la même indication: trois patients ont été traités par énucléation dont deux ont bénéficié d'une avulsion de dent de la sagesse.

a.4. Cémentoblastome bénin

Le traitement de choix pour cémentoblastome est la résection totale de la masse avec élimination de la dent l'affecté [1-4, 6]. Avec une élimination incomplète, le risque de la récurrence est commun et la récurrence semble être plus élevée pour ceux traités par curetage seul. Certains auteurs préconisent curetage après l'extraction pour diminuer le taux global de récurrence [1-4].

Dans notre étude on a un seul cas de cémentoblastome le patient a bénéficié d'une énucléation seule, mais l'évolution était marquée par la récurrence après 24 mois. et cela montre l'importance de la curetage après l'énucléation dans ce type des lésions.

a.5. Tumeur odontogéniques adénomatoïde

L'énucléation, bien qu'elle soit parfois difficile, permet la guérison sans récurrence ultérieure (23, 98).

a.6. Tumeur épithéliale odontogène calcifié:

Ces tumeurs guérissent après énucléation complète. D'exceptionnelles récurrences locales et tardives ont cependant été signalées et mises sur le compte d'une exérèse incomplète (98).

a.7. Tumeurs odontogéniques à cellules claires

Cette tumeur paraît plus agressive localement que l'améloblastome et peut comporter des variétés malignes. Une résection large est souvent souhaitable (7, 98).

a.8. Odontoaméloblastome

La résection chirurgicale doit être d'étendue suffisante pour éviter les récurrences qui sont fréquentes (7, 99).

a.9. Odontomes

Ils doivent être abordés de manière conservatrice. La tumeur possède une coque conjonctive périphérique permettant son clivage; un curetage de la cavité complète ensuite le geste (98).

a.10. Myxome

Selon Cherrick (34) les récurrences après un traitement conservateur sont fréquentes au niveau des maxillaires supérieurs (82,9%). Ce qui justifie une résection large à distance des limites de la lésion (34, 99).

b. Les tumeurs non odontogéniques

Le traitement est d'ordinaire conservateur, surtout pour les lésions à composante ostéocondensante dominante ou exclusive.

b.1. Ostéome

Dans la plupart des cas, le traitement s'agit plutôt d'une résection modelante permettant une épargne et une symétrisation des contours osseux (98).

La lésion est caractérisée par la difficulté de curetage complet du nidus à l'origine de récurrence. Il est donc du ressort d'une résection complète mais non interromptrice au niveau mandibulaire (6 5). Par contre dans notre série, la résection de la tumeur était interromptrice, vu la taille de la tumeur qui avait envahi presque la totalité de la symphyse mandibulaire, ce geste suivi d'une réparation ultérieure.

b.2. Dysplasie fibreuse

L'indication chirurgicale dans cette forme histologique est discutée. Le traitement conservateur peut être suffisant lorsque les lésions progressent lentement et ne menacent pas des structures anatomiques importantes. Certains auteurs préconisent des résections larges mais responsables des déficits esthétiques majeurs (54).

Dans notre étude le traitement chirurgical préconisé pour trois patients est radical, dont 2 patients ont bénéficié d'une résection non interromptrice et un patient a bénéficié d'une résection interromptrice avec reconstruction ultérieure. Plusieurs auteurs préconisent la même indication et imposent l'intervention dès lors que l'on constate des déformations faciales, des poussées inflammatoires fréquemment douloureuses et itératives ou que l'on suspecte une dégénérescence sarcomateuse pour éviter la résection interromptrice. L'exérèse totale avec reconstruction immédiate par greffon osseux est prônée par certains, mais rejetée par d'autres, du fait de l'évolution naturelle de la maladie qui préfère ainsi une correction des reliefs osseux par chirurgie modelant sur une dysplasie compacte et ossifiée de l'adulte (MINE).

b.3. Tumeurs à cellules géantes

L'énucléation reste le traitement de choix du granulome central à cellules géantes mais il peut être parfois difficile du fait des adhérences osseuses dans les anfractuosités de la cavité 26, 5. Énucléation méthodique avec curetage du tissu osseux périlésionnel permet la guérison habituelle sans récurrence ; les organes dentaires et les structures osseuses, même extrêmement amincies, doivent être préservés, permettant ainsi une restructuration favorable des maxillaires. En revanche, une tumeur vraie à cellules géantes doit être réséquée largement, en tissu osseux sain, avec ou sans rétablissement de la continuité au niveau mandibulaire par greffon. Cette attitude permet de diminuer les risques de récurrences et surtout de transformation maligne de cette exceptionnelle tumeur (54).

Dans notre série on a opté la même indication, un seul patient a bénéficié d'une résection interruptrice totale de la tumeur au niveau mandibulaire avec reconstruction ultérieure après 3 mois.

b.4. Ostéoblastome et ostéome ostéoïde

Le traitement de ces lésions se résume, selon la plupart des auteurs, en une exérèse chirurgicale avec curetage ou résection.

Cependant, en raison de la possibilité de confusion diagnostique avec un ostéosarcome ou un cémentoblastome, certains auteurs préfèrent une résection complète (99).

b.5. Fibrome cémento-ossifiant

Il présente fréquemment un plan de clivage entre lui-même et l'os sain, le rendant ainsi accessible à l'énucléation suivie d'un curetage de la cavité résiduelle (48, 98).

b.6. Fibrome desmoïde

Les récurrences fréquentes (25%) après traitement conservateur oblige une résection d'emblée (99).

b.7. tumeurs cartilagineuses

➤ Chondrome

Le potentiel évolutif du chondrome bénin vers un chondrosarcome. Autant de raisons qui expliquent la nécessité d'une exérèse chirurgicale élargie dès le premier traitement. L'évolution sarcomateuse assombrit plus encore le devenir des patients atteints d'une enchondromatose multiple d'Ollier.

➤ Exostoses (ostéochondrome)

Le traitement repose sur l'exérèse chirurgicale complète, de principe, et souvent associée à une prise en charge orthognathique pour les localisations temporo-mandibulaires.

b.8. Fibromatose

La guérison n'est possible qu'au prix d'une résection chirurgicale large (91).

b.9. Kyste anévrysmal

Les indications thérapeutiques sur les angiomes peuvent être difficiles à poser, et doivent tenir compte de plusieurs paramètres : âge et psychisme du patient, taille, siège, évolutivité et caractère hémodynamique de la lésion. L'embolisation est un geste de pratique délicate, se devant d'être suffisamment efficace et de ne pas induire de nécroses cutanées et/ou muqueuses.

b.10. Tumeurs mélanotiques neuroectodermiques

Lors de son curetage, la coloration sombre de la lésion contraste avec l'os normal environnant ; une déperdition sanguine parfois importante peut compliquer l'intervention. Toutefois, la lésion est bénigne et guérit après exérèse.

b.11. Granulome éosinophile

Le traitement de cette variété d'histiocytose X repose avant tout sur la chirurgie avec énucléation et curetage appuyé du pseudotissu de granulation ; les sacrifices dentaires sont fréquents et permet traitent de diminuer le risque de récurrence. Certaines formes se caractérisent par des localisations multiples : maxillo-mandibulaires, squelettiques, mais aussi pulmonaires, ganglionnaires et cutanées qui doivent être systématiquement recherchées.

Tableau VIII: le traitement chirurgicale selon le type histologique dans notre serie.

Type histologique	Traitement conservateur			Traitement radicale	
	énucléation	Enucléation + curetage	marsupialisation	Résection non interruptrice	Résection interruptrice
Kyste radulaire	11		1		
Kyste folliculaire	3				
Dysplasie fibreuse				2	1
Kératokystes	3	1			
Cementoblastome		1			
Ostéome					1
Améloblastomes	6	2		1	
Granulome a cell geantes					1
Fibrome ameloblastique :				1	
TOTALE	23	4	1	4	3
Pourcentage %	80%			20%	

6. La reconstruction

6.1. Généralité

a. Les Indications (62)

Chaque cas est particulier et l'indication sera portée en fonction de l'étiologie, du potentiel évolutif, de l'état général, des moyens disponibles et de l'expérience du chirurgien (76).

Ces indications sont résumées dans la figure suivante :

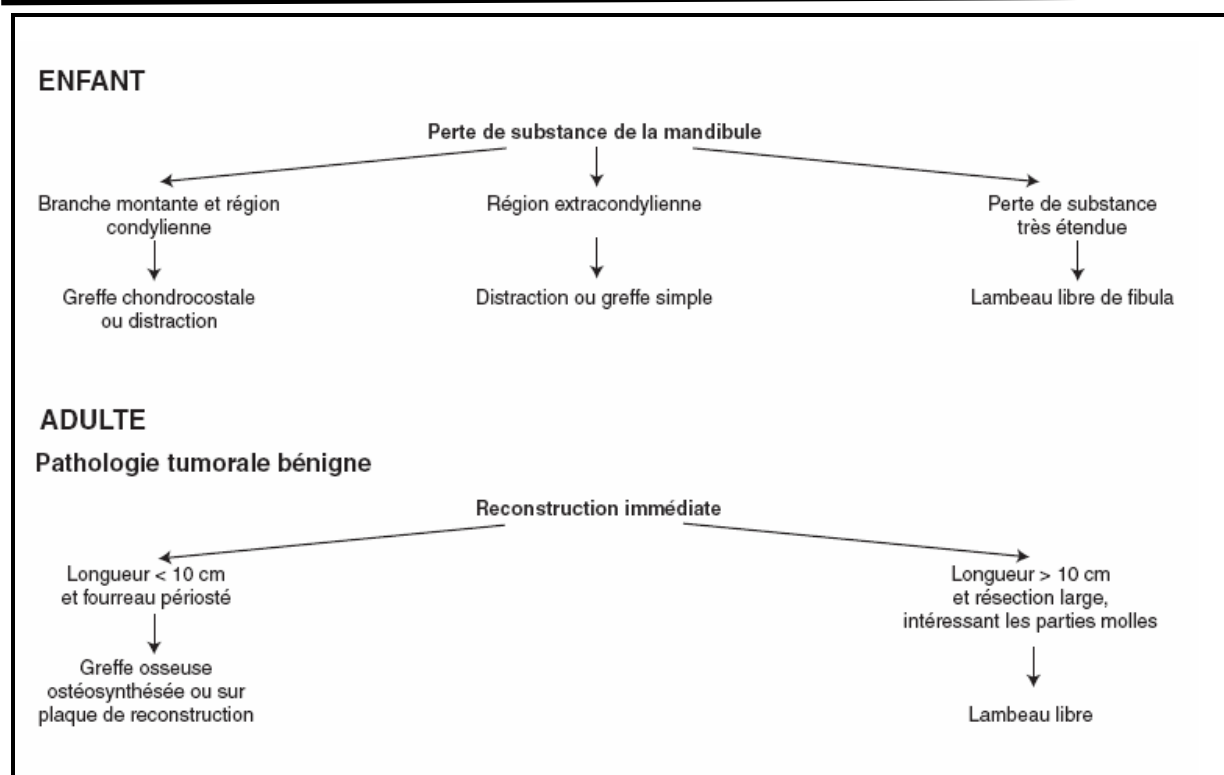


Figure 33: Arbre décisionnel : Indications de la reconstruction mandibulaire (76).

Voies d'avenir : Substituts osseux, inducteurs de l'ostéogenèse :

La possibilité d'induire la formation de tissu osseux par le biais de protéine inductrice est une voie de recherche qui se développe rapidement. Ces techniques permettraient d'éviter tout prélèvement et de disposer d'un greffon à la forme exacte de la perte de substance. Il s'agit bien entendu d'une voie de recherche, mais les progrès dans ce domaine sont significatifs (76).

b. Outils de la reconstruction

Avant même d'aborder les moyens techniques, il faut rappeler trois points importants :

- limiter les exérèses au strict nécessaire.
- planifier la reconstruction osseuse précisément.
- choisir la voie d'abord la moins mutilante (77).

6.2. Planification de la reconstruction

La perte de substance existante ou à créer peut et doit actuellement faire l'objet d'explorations complémentaires qui faciliteront la reconstruction et permettront d'obtenir les meilleurs résultats esthétiques. Ce bilan doit comprendre un examen phoniatrice

complet. Le bilan radiologique, outre les explorations habituelles (panoramique dentaire, téléradiographie de face, de profil) comprend un examen tomodensitométrique avec reconstructions bi- et tridimensionnelles (78).

a. Voie d'abord

Il est rare que la voie d'abord soit exclusivement endobuccal. Celle-ci procure une vue réduite et n'autorise que les reconstructions par plaques et greffes osseuses. Elle augmente le risque infectieux lors de la mise en place d'une greffe osseuse ou lors de désunion précoce, voire tardive. La voie d'abord cervicale de Sébilleau est nécessaire dans la plupart des cas (76, 77). Elle est placée à deux travers de doigt du rebord basilaire. La dissection doit préserver le rameau marginal mandibulaire du nerf facial. Un blocage bimaxillaire, s'il est réalisable, est nécessaire afin de contrôler le positionnement des segments restants (76).

b. Greffe osseuse non vascularisée

La greffe osseuse reste un moyen simple et efficace de reconstruction mandibulaire. Elle garde des indications fréquentes pour toute reconstruction en terrain favorable et notamment non irradié. Sa limite est la longueur de la perte de substance à reconstruire, moins de 10 cm pour certains (76,79). Cette limitation dépend avant tout de la conservation ou non d'un fourreau musculopériosté, l'existence de celui-ci permettant de dépasser cette limite théorique (76).

Le site de prélèvement idéal est la crête iliaque sur sa partie antérieure ou postérieure compte tenu du volume osseux disponible.

Le prélèvement peut être mono- ou bicortical, corticospongieux. La zone prélevée sera choisie pour s'approcher au plus de la forme et de la zone à reconstruire, notamment en terme de courbure, ce qui facilite le façonnage et limite les ostéotomies du prélèvement (76, 79).

Il peut être modelé par des ostéotomies verticales incomplètes qui permettent de le cintrer et d'adapter sa forme à la perte de substance mandibulaire à reconstruire. En fonction de sa longueur, il est ostéosynthésé aux berges de la perte de substance mandibulaire par des plaques classiques.

De 2 mm utilisées en traumatologie ou fixé sur des plaques rigides placées en pont.

Compte tenu de la nécessité d'une bonne immobilisation du greffon, nous préférons cette seconde solution en cas de perte de substance étendue (79, 80).

D'autres sites donneurs de greffon osseux sont décrits, mais n'autorisent pas de prélèvements importants : côte, crâne, tibia Les prélèvements chondrocostaux gardent un intérêt pour la reconstruction de la branche montante et du condyle chez l'enfant (76, 77).

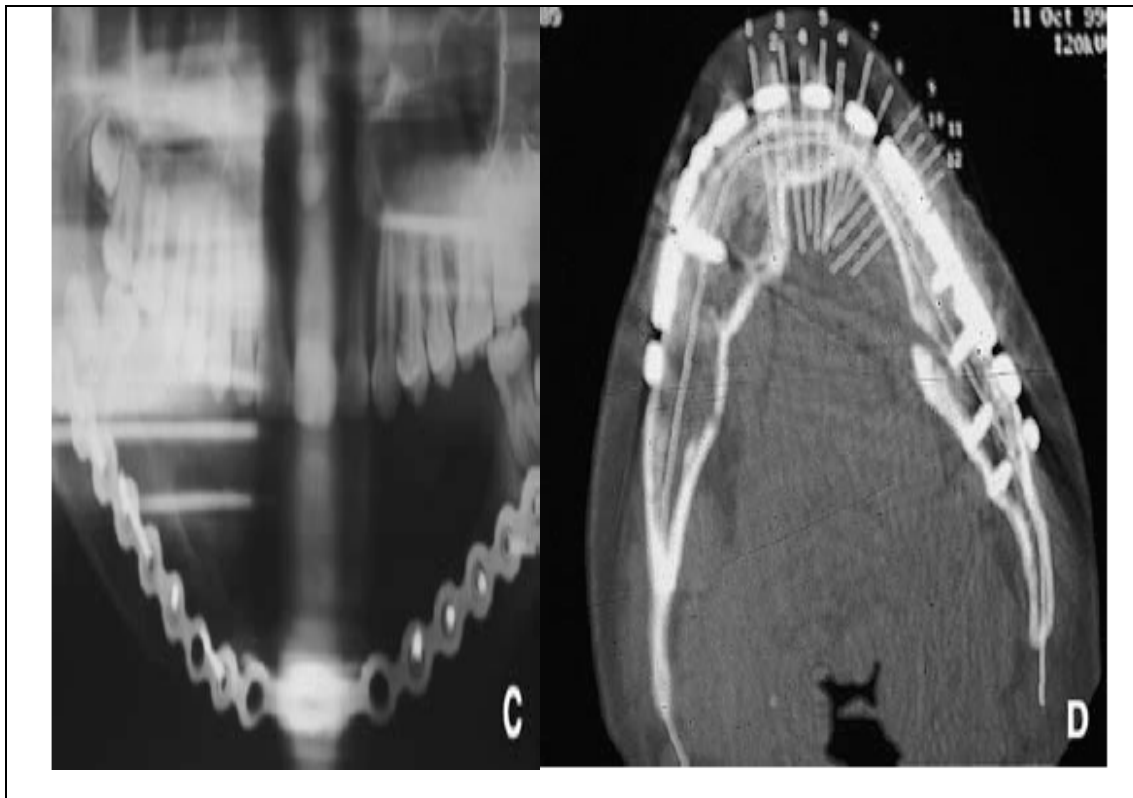


Figure 34: Reconstruction mandibulaire étendue par greffe iliaque. (76)

- a. Vue peropératoire : ostéosynthèse du greffon iliaque sur plaque de reconstruction. Le greffon
- b. Vue peropératoire : ostéosynthèse du greffon iliaque sur plaque de reconstruction. Le greffon est modelé par des ostéotomies verticales incomplètes. De l'os spongieux est interposé dans les espaces. Mise en place par voie buccale.
- c. Panoramique dentaire postopératoire : le greffon est peu visible.
- d. Contrôle tomodensitométrique à 1 an : bonne intégration du greffon.

c. Reconstruction prothétique : endoprothèses en titane

Les plaques en titane restent un moyen simple et rapide de reconstruction mandibulaire.

Les avantages de ces plaques sont la simplicité et la rapidité de mise en oeuvre et elles ont une bonne adaptabilité. Elles offrent, pour certaines, la possibilité de reconstruire le condyle (76, 77).

Les résultats esthétiques, s'ils sont bons et relativement stables dans les secteurs latéraux, se dégradent dans le temps après reconstruction symphysaire, notamment sur le plan esthétique par atrophie progressive des parties molles. Elles constituent toutefois un moyen provisoire acceptable, quand une reconstruction de meilleure qualité n'est pas envisageable dans l'immédiat. Leur utilisation permet de maintenir une situation anatomique correcte, facilitant une éventuelle reconstruction secondaire. Les inconvénients principaux sont le risque d'exposition, muqueux ou cutané, précoce ou tardif et le risque de rupture, minimisé avec les plaques actuellement disponibles. Sur le plan fonctionnel, signalons l'impossibilité de mise en place d'implant dentaire et les difficultés de réhabilitation prothétique. Leur utilisation doit être largement associée à un lambeau afin de limiter le risque d'exposition muqueuse ou cutanée (76). Soulignons une meilleure tolérance de ces plaques tant pour les reconstructions latérales que pour les reconstructions symphysaires et un risque de rupture majoré chez les patients conservant un secteur denté, chez qui les forces de mastication ne sont pas négligeables.

Il est admis que ce type de reconstruction ne constitue pas un obstacle à la radiothérapie (76,77).

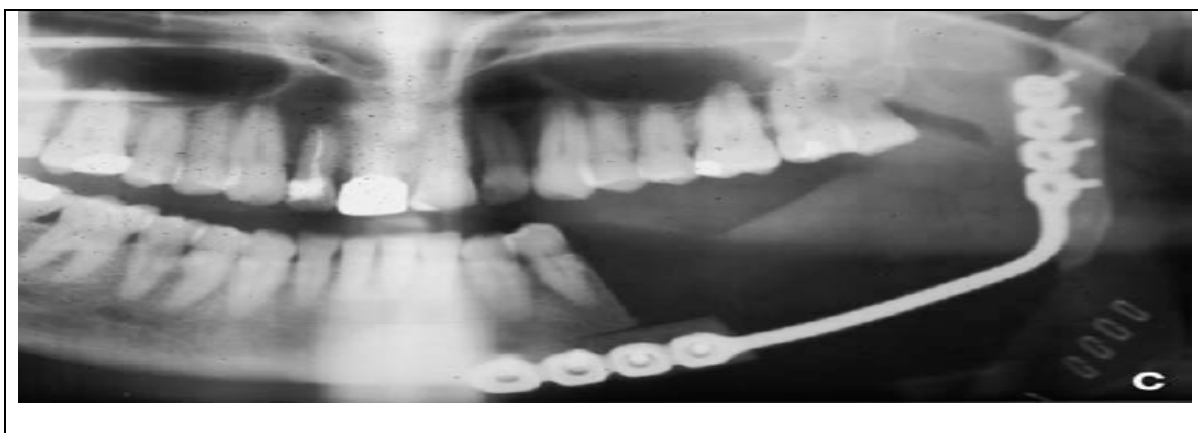


Figure 35: Reconstruction par plaque en titane et lambeau de grand pectoral. (76)

a. Plaque de reconstruction en titane et son fantôme.

b. Mise en place de la plaque en ostéosynthèse par voie cervicale

c. Panoramique dentaire postopératoire

d. La distraction osseuse :

➤ Distraction par compression élongation unifocale :

Cette technique de distraction osseuse ne comprend qu'un foyer de distraction, mis au préalable en compression. Il n'existe donc pas de transport osseux dans les distractions unifocales. Les derniers distracteurs permettent par ailleurs une distraction multidirectionnelle particulièrement utile dans certains cas : les pertes de substance de petite taille (76).

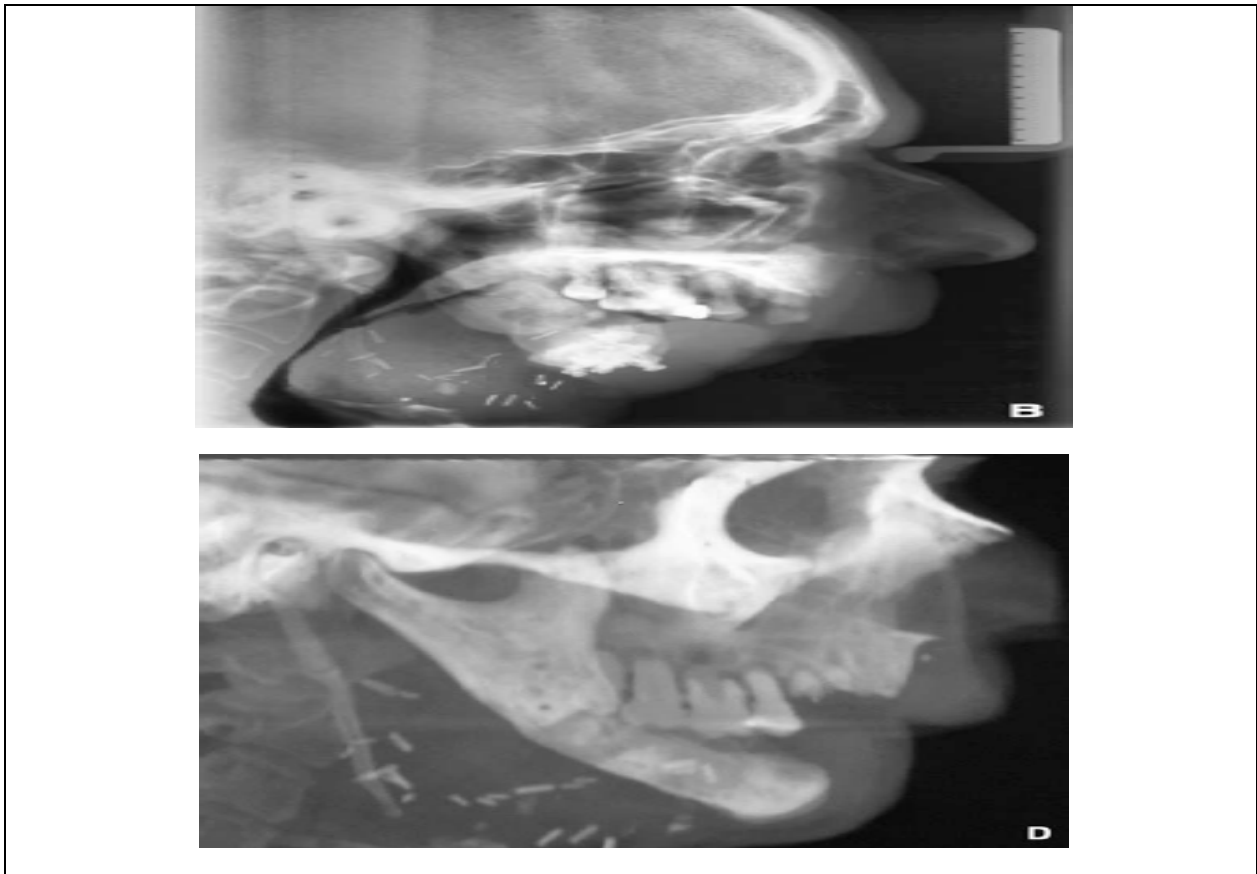


Figure 36: Reconstruction par deux distracteurs multidirectionnels Perte de substance mandibulaire antérieure consécutive à une tentative d'autolyse, échec de deux interventions reconstructrices (lambeau libre de fibula puis bone transport) avec résultat insuffisant et double pseudarthrose. Premier temps avec un apport osseux pour traiter les pseudarthroses puis mise en place de deux distracteurs multidirectionnels externes pour corriger la rétromandibulie.

a. Profil du patient avant la prise en charge.

b. Téléradiographie du patient (noter le matériel d'ostéosynthèse).

c. Vue de face en cours de distraction.

d. Reconstruction 3D de profil après distraction de 25 mm (amplitude maximum du distracteur).

e. Vue du patient de profil après distraction. Une nouvelle distraction est à envisager pour améliorer le résultat néanmoins jugé très acceptable par le patient

- Distraction par compression élongation : transport osseux.

Il dérive des techniques décrites par Ilizarov pour le traitement des pertes de substances osseuses des os longs. Le principe est de reconstruire la perte de substance mandibulaire par transport d'un segment osseux ostéotomisé. Un des avantages cités est de réaliser dans le même temps une élongation des parties molles (81).

Cette technique fait appel à un fixateur externe semicirculaire. Celui-ci est stabilisé par des fiches bicorticales et un ou deux systèmes peuvent se déplacer parallèlement à la mandibule sur l'arc du fixateur, entraînant un ou deux segments osseux sur le trajet de la perte de substance après ostéotomie (distraction-compression bi- ou trifocale) (76, 81).

- La distraction-compression bifocale.

Elle est réservée aux pertes de substance mandibulaires de taille moyenne (76), il existe alors un foyer de distraction et un foyer de compression. C'est le type de description classique de distraction-compression. La distraction-compression trifocale est indiquée pour les pertes de substance mandibulaires très importantes, puisque, dans ce cas, il existe deux transports osseux donc deux foyers de distraction et un foyer de compression (76).

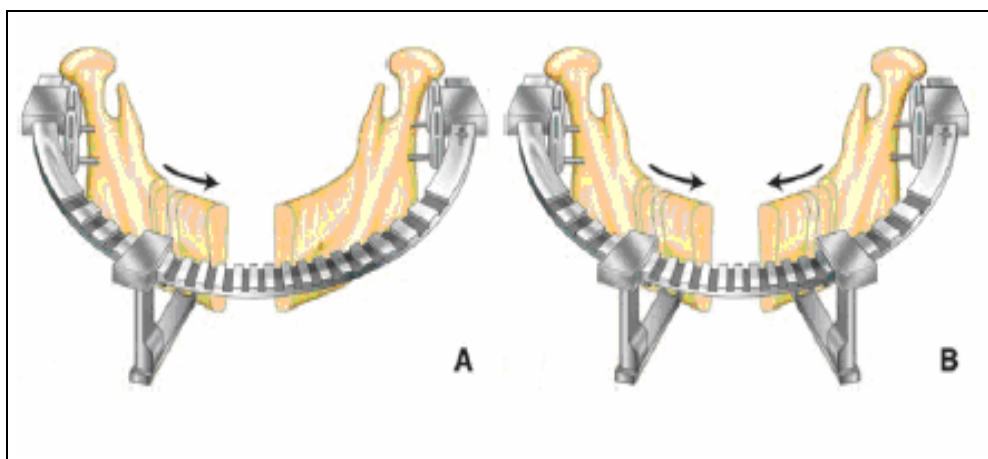


Figure 37: Bone transport.

- a. Bone transport un segment.
- b. Bone transport deux segments.

Cette technique, séduisante dans son principe, présente actuellement plusieurs inconvénients pour le patient :

- nécessité d'interventions multiples (mise en place et ablation du matériel, ostéosynthèse, voire quelquefois greffe osseuse).
- Contrôles radiologiques fréquents.
- Gêne significative du fait de l'encombrement du matériel, fréquemment laissé en place pour 3 mois.
- Douleurs possibles lors de l'activation.

Elle conduit souvent encore à un échec partiel ou total nécessitant l'utilisation d'une technique conventionnelle (82).

- Distraction verticale ou horizontale classique.

Elle peut être un moyen complémentaire à mettre en œuvre pour parfaire un résultat et favoriser l'insertion d'implant dentaire. En effet, les moyens de reconstruction, s'ils permettent le rétablissement de la continuité de l'arche mandibulaire, sont souvent insuffisants dans le plan vertical.

L'utilisation de distracteur permet une amélioration secondaire de ce problème, particulièrement fréquent avec le lambeau de fibula (76, 82).

La distraction peut également s'utiliser pour repositionner un lambeau libre initialement mal positionné ou secondairement déplacé par rétraction tissulaire (82).

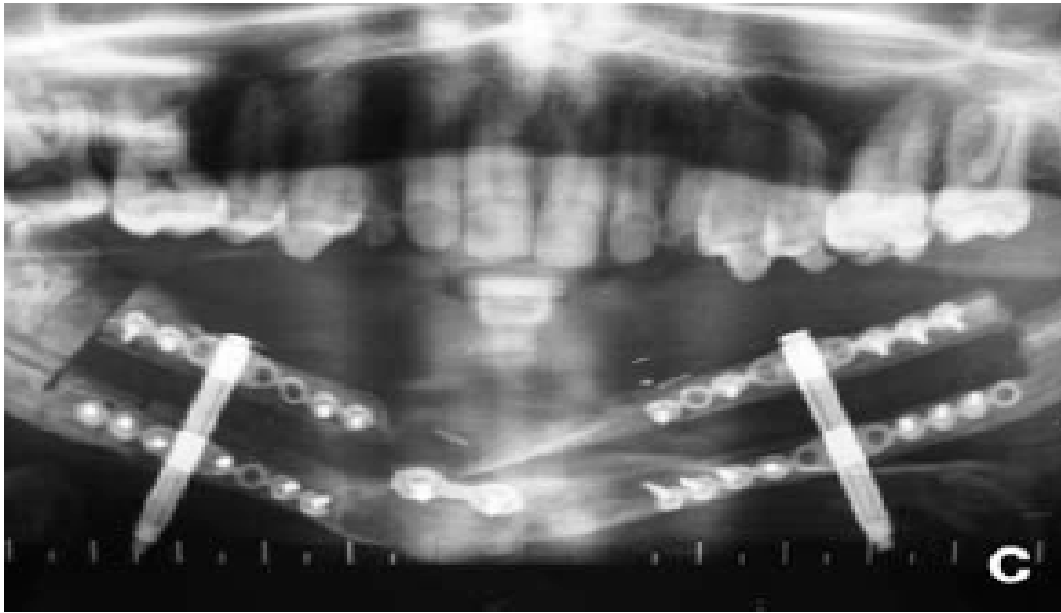


Figure 38: secondaire de hauteur d'un lambeau de fibula par distraction.(76)

a . Patient traité pour un sarcome par radiothérapie–chimiothérapie–chirurgie. Reprise de la voie d'abord réalisée lors de l'exérèse et mise en place du distracteur. Toute brèche muqueuse est soigneusement évitée.

b. Le mécanisme de distraction est percutané. L'activation se fait selon le rythme habituel de

1 mm par jour en fonction de la tolérance.

c. Panoramique dentaire en fin de distraction bilatérale. Gain de hauteur significatif autorisant la mise en place d'implants dentaires.

e. Lambeaux

➤ Lambeaux ostéomusculocutanés pédiculés

Certains lambeaux pédiculés peuvent transporter un segment osseux, assimilable à une greffe osseuse assistée. Leur utilisation semble dépassée car l'apport osseux est en général limité et sa vitalité précaire. Ils paraissent avoir peu d'indications en routine dans la pratique quotidienne. Ils peuvent toutefois, dans certaines circonstances, apporter une solution et, de ce fait, méritent d'être cités (76, 77). C'est le cas du lambeau musculocutané de grand pectoral porteur de la cinquième ou sixième côte ou du lambeau musculocutané de grand dorsal porteur de la dixième côte.

Tous deux présentent une fiabilité faible concernant le contingent osseux et un risque de pneumothorax non négligeable lors du prélèvement.

Le lambeau de sterno-cléido-mastoïdien porteur d'un segment de clavicule est également quelquefois proposé. Il présente un taux d'échecs important et un risque de séquelles au niveau du site donneur (76).

➤ Lambeaux ostéomusculocutanés libres

Ils représentent la solution de choix pour les pertes de substance étendues, composites, en terrain irradié ou nécessitant une irradiation postopératoire (76, 80).

Ils peuvent générer des séquelles au niveau du site donneur. Ils constituent toutefois la meilleure et quelquefois la seule solution pour des reconstructions définitives et de qualité, pour les pertes de substance importantes.

Le lambeau de fibula semble le plus utilisé. Viennent ensuite la crête iliaque et la scapula. Il existe enfin d'autres lambeaux utilisables en reconstruction mandibulaire, mais, s'ils peuvent répondre à une situation particulière, ils ne constituent pas un choix habituel. Citons le lambeau antébrachial avec segment osseux de radius, le condyle fémoral interne et le lambeau brachial externe avec humérus (76).

➤ Lambeau libre de fibula

Il présente de nombreux avantages. Son prélèvement est en général relativement facile. Il offre une longueur suffisante pour reconstruire la totalité de la mandibule (jusqu'à 25 cm de long). La palette cutanée est fiable et relativement indépendante dans l'espace par rapport au greffon. Le pédicule est suffisamment long pour ne pas nécessiter de pontage dans la plupart des cas (80, 83).

L'inconvénient de ce lambeau est de fournir une hauteur d'os limitée, ce qui peut limiter le résultat esthétique et les possibilités implantaires (76, 80, 83).

Le point important pour des résultats de qualité est le façonnage minutieux du lambeau.

Hidalgo (83), insiste sur la nécessité d'obtenir une courbure superposable au segment réséqué, en pratiquant autant d'ostéotomie que nécessaire, en se fondant sur un bilan radiologique simple. Le péroné ostéotomisé est fixé sur une plaque de reconstruction soigneusement modelée et placée en pont sur la perte de substance (76).

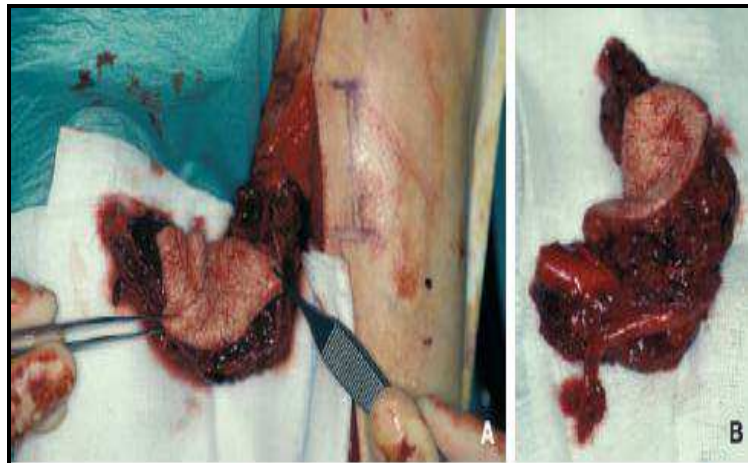


Figure 39: Modelage du lambeau de fibula. (76)

A. Le lambeau porteur d'une palette cutanée est façonné sur le site donneur, avec deux ostéotomies, pour reconstruire une résection antérieure.

B. Le lambeau détaché et modelé, prêt à être transféré sur le site receveur.

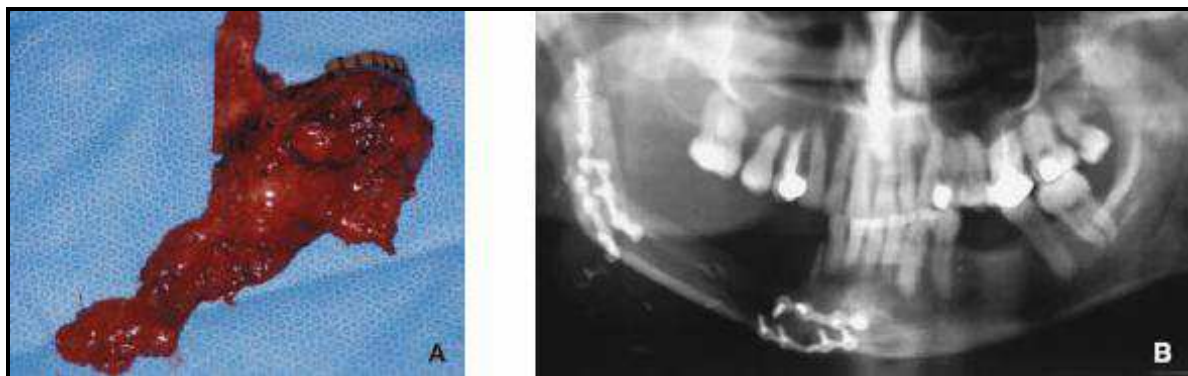


Figure 40: Reconstruction par lambeau libre de fibula.

➤ Lambeau libre de crête iliaque

Initialement décrit par Taylor, en 1979 (79), fondé sur l'artère circonflexe iliaque profonde, il présente l'avantage de fournir un apport osseux très important pouvant aller jusqu'à 16 cm au maximum.

L'épaisseur osseuse est pour sa part totalement compatible avec la mise en place d'implants.

Les inconvénients sont : la faible mobilité de la palette par rapport au contingent osseux et l'adaptabilité spatiale faible par ostéotomies.

Enfin, on lui reproche parfois des complications, relativement fréquentes, au niveau du site donneur (éventrations, névralgie fémorocutanée, ...) (76, 79).

Certes toujours utilisé, ce lambeau, qui avait révolutionné la reconstruction mandibulaire lors de ses premières utilisations, tend à être actuellement moins utilisé au profit du lambeau libre de fibula (76).

➤ Lambeau de scapula (76) :

Son utilisation semble moins répandue. Ayant la pratique des autres lambeaux, il retient comme caractéristique principale la possibilité d'obtenir une large palette cutanée associée.

Il présente l'inconvénient de fournir un os fin et de nécessiter un changement de position opératoire (interdisant ainsi le travail en double équipe).

La totalité du bord libre, parfois même associé à la pointe, peut être utilisée. C'est un lambeau fiable, avec une adaptabilité spatiale correcte, mais la technique de prélèvement s'avère plus complexe.

f. Voies d'avenir : Substituts osseux, inducteurs de l'ostéogenèse

La possibilité d'induire la formation de tissu osseux par le biais de protéine inductrice est une voie de recherche qui se développe rapidement. Ces techniques permettraient d'éviter tout prélèvement et de disposer d'un greffon à la forme exacte de la perte de substance. Il s'agit bien entendu d'une voie de recherche, mais les progrès dans ce domaine sont significatifs (76).

6.2. Reconstruction dans notre série

Dans la littérature, la perte importante de substance des maxillaires, surtout dans la chirurgie interruptrice, nécessitant une reconstruction, donc un véritable challenge pour le chirurgien maxillo-facial, le but n'étant plus d'obtenir une simple continuité, mais de restaurer l'esthétique et la fonction (76, 77, recon).

Dans notre série, la reconstruction a été faite pour trois patients qui ont bénéficié d'un traitement radical interruptrice, toutes ces tumeurs étant au niveau de la mandibule.

- un cas de granulome à cellules géantes : ostéotomie interruptrice était dans la branche horizontale gauche de 7cm, et la reconstruction se fait par lambeau fibulaire vascularisé.

- Un cas de dysplasie fibreuse : la résection interruptrice été dans la branche horizontale gauche de 6,5cm, et la reconstruction se fait par lambeau fibulaire vascularisé.
- un cas d'ostéome : la résection interruptrice dont la taille est 5,5cm de la symphyse mandibulaire ayant nécessitant une reconstruction par la greffe osseuse costale, qui n'a pas pris. Reconstitue par la suite, par lambeau microanastomosé du péroné .le lambeau a nécrosé et la reconstruction par maxi-plaque en titane et ciment biologique comme spacer, puis la mise en place d'une greffe osseuse costale a été préconisé. Ces résultats conformes avec l'indication de certains auteurs(62).

Voies d'avenir : Substituts osseux, inducteurs de l'ostéogenèse :

- La possibilité d'induire la formation de tissu osseux par le biais de protéine inductrice est une voie de recherche qui se développe rapidement. Ces techniques permettraient d'éviter tout prélèvement et de disposer d'un greffon à la forme exacte de la perte de substance. Il s'agit bien entendu d'une voie de recherche, mais les progrès dans ce domaine sont significatifs (76).

7. Résultats Esthétiques et fonctionnels

- Chez l'adulte

Si le bénéfice des reconstructions simples est évident, il est plus difficile à objectiver pour les reconstructions complexes réalisées par fois , ou le rétablissement de la continuité maxillaire ne représente qu'une partie de la reconstruction. C'est essentiellement dans ce domaine que les avis divergent, certains chirurgiens ne pratiquant aucune reconstruction.

Peu d'études bien conduites sont disponibles pour évaluer et objectiver le bénéfice réel Les paramètres de cette évaluation sont les possibilités de déglutition, de mastication, le type d'alimentation, les possibilités de réhabilitation prothétique et l'esthétique (76, 79, 84).

- Chez l'enfant

Les pertes de substance interruptrices sont relativement rares chez l'enfant La reconstruction pose le problème de la croissance mandibulaire. L'utilisation d'un lambeau

libre pose des problèmes spécifiques, en particulier les possibilités de croissance au niveau du site donneur et receveur, ainsi que la qualité des résultats à distance de la reconstruction (76).

80% de nos patients ont bénéficié d'un traitement conservateur, par conséquent la morphologie a été donc acceptable, mais si la résection a intéressé le bord alvéolaire de la mandibule, ce qui a conduit à une réduction de la hauteur cristalline de la mandibule, et une perte de la profondeur vestibulaire ne permettent pas une réhabilitation orale de la prothèse amovible dans le cas de la reconstruction fibulaire, et par crête iliaque aucune réhabilitation orale n'a été entreprise. Le dernier cas de reconstruction sur la membrane induite est en cours de réhabilitation orale par prothèse implanto-portée. Les patients ont bénéficié d'une prothèse maxillo-faciale qui a rétabli la morphologie et la denture.

8. Evolution

La surveillance postopératoire, clinique, radiologique et parfois histologique, est capitale. Elle permet le contrôle de la régénération, et le dépistage d'une éventuelle récurrence qui peut être le résultat d'une excision incomplète, et aussi d'une éventuelle transformation maligne (27). Cette récurrence est notée surtout pour les améloblastomes, les myxomes, le granulome réparateur central à cellules géantes, le fibrome ossifiant et la dysplasie fibreuse (14, 22, 23, 28, 37, 62, 63).

Dans notre série, on a dépisté trois cas de récurrence qui ont été reprises chirurgicalement. Il s'agit de 2 cas d'améloblastomes dont un unicystique maxillaire et l'autre multicystique mandibulaire traités d'une manière conservatrice (énucléation), et un cas de cémentoblastome traité d'une par l'énucléation seulement a récidivé aussi. Les améloblastomes sont en pratique des tumeurs susceptibles de récidiver après énucléation, mais aussi malheureusement après résection (14, 38, 59, 62, 63). Dans la série de JANAH et collaborateurs (59), les auteurs notent 3 récurrences sur 9 cas d'améloblastomes mandibulaires (33%). En général, il est à noter que les récurrences des lésions bénignes des maxillaires sont plus fréquentes au niveau du maxillaire supérieur qu'au niveau de la mandibule, vu les possibilités d'excision complète offerte dans cette dernière localisation.

Le traitement de choix pour cémentoblastome est une exérèse totale de la masse avec extraction de la dent l'affectée [1-4, 6]. Une élimination incomplète, la récurrence est commune des risques et la récurrence semble être plus élevée pour ceux traités par curetage seul [1-4]. Certains auteurs préconisent curetage après l'extraction pour diminuer le taux global de récurrence [3, 4]. La simple énucléation reste une alternative pour la localisation maxillaire, le traitement radical n'étant entrepris par certains auteurs, que vers la deuxième voire la troisième récurrence [10]. Pour certain type histologique comme l'améloblastome, le myxome et le cémentoblastome, l'extraction dentaire, pour la majorité des auteurs est un garant de stérilisation du foyer tumoral, et aurait une incidence sur la récurrence [10, 12,13].

Pour le cas d'ostéome, la patiente a été réalisée une reconstruction de la greffe osseuse conventionnelle qui a nécrosé, puis reconstruit par un le transfert osseux libre vascularisée du fibula (TOLVF) ayant infarci, et finalement reprise par une greffe osseuse sur membrane induite.

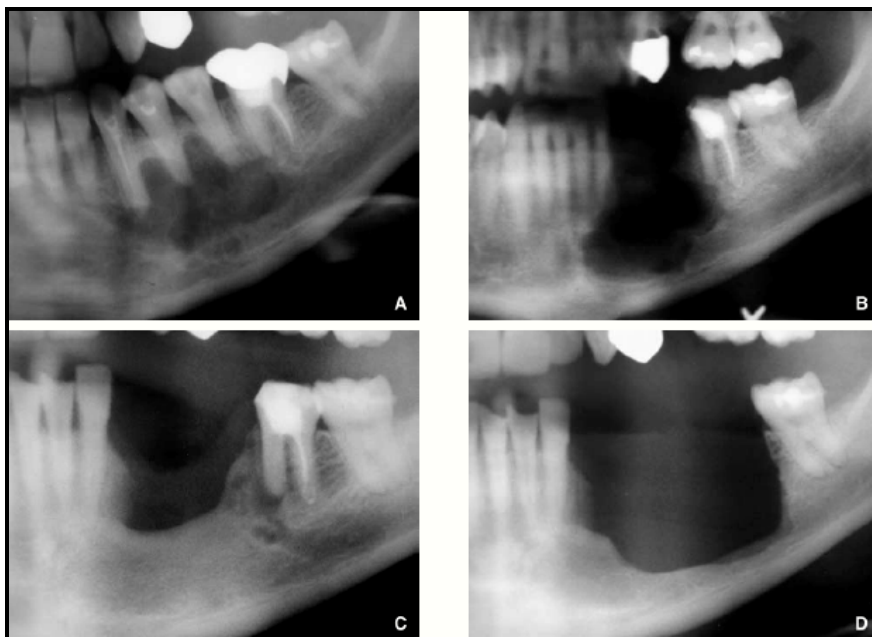


Figure 41: Améloblastome de la branche horizontale mandibulaire gauche en regard de 33-35 (A) ; en B : contrôle radiographique après son énucléation conservatrice. Récidive de ce même améloblastome à 2 ans (C) ; reprise chirurgicale par énucléoréssection osseuse (mandibulectomie non interruptrice) et contrôle radiographique 1 an après (D). (69).

CONCLUSION

Les TBM représentent un groupe de lésions très variées de nature et d'origine diverses qui restent relativement rares. Ces tumeurs, malgré leur grande diversité, partagent la même symptomatologie clinique qui est dominée essentiellement par la tuméfaction osseuse, associée parfois à des signes dentaires. Le bilan radiologique est primordial, il permet souvent d'évoquer le diagnostic dont la confirmation est indispensable par un examen anatomo-pathologique de la pièce d'exérèse. Le traitement est uniquement chirurgical et le type d'exérèse sera adapté à chaque type histologique. L'évolution est souvent favorable, Les récurrences sont souvent l'apanage d'une exérèse incomplète en particulier dans certains types histologiques.

RESUME

Résumé

Les tumeurs bénignes des maxillaires (TBM), regroupent des entités histologiques très variées et pouvant être divisées en 2 grands groupes : les tumeurs odontogènes, et les tumeurs non odontogènes (classification OMS 1992). Elles posent un problème d'ordre diagnostique et thérapeutique, et elles imposent une prise en charge précoce et standardisée, seule garante de résultats acceptables morphologiques et fonctionnelles. Il s'agit d'étude rétrospective réalisée dans le service de chirurgie maxillo-faciale de CHU Mohamed VI Marrakech, ayant colligé 35 cas des kystes, tumeurs et pseudotumeurs bénignes des maxillaires dans une période de trois ans (2009–2011). L'objectif de cette étude est de déterminer les caractères épidémiologiques de ces lésions, aspects cliniques, radiologiques, anatomopathologiques, thérapeutiques et évolutifs. D'après notre étude (51,5 %) des cas, étaient des femmes et l'âge moyenne était de 32,3 ans avec un pic de 11 à 20 ans. Le délai de consultation était souvent tardif : 21 mois en moyen. Cette consultation était motivée dans (100 %) des cas par une tuméfaction maxillaire, associée à des signes dentaires dans (20,5 %). Les patients ont bénéficié d'un bilan radiologique qui a permis, de mettre en évidence soit une radio-clarté dans la majorité des cas, soit une radio-opacité et une rupture corticale dans un cas, sans image de destruction ni d'envahissements des structures avoisinantes, permettant ainsi d'orienter vers la nature bénigne de ces tumeurs. 34,2 % des TBM étaient des kystes radiculaires suivies par les améloblastomes (25,7%). Le traitement qui dépend de la nature tumorale, son type histologique et ses caractères évolutifs, était conservateur dans 80 % des cas. La reconstruction a été faite chez trois patients, il s'agit d'une reconstruction entreprise dans le cadre de la chirurgie radicale. L'évolution était favorable dans 32/35 des cas, la récurrence a été notée dans trois cas.

Abstract

Benign tumors of the jaws (TBM) include a wide variety of histological entities and may be divided into two main groups: odontogenic tumors, and non-odontogenic tumors (WHO classification 1992). They pose a problem of diagnosis and treatment, and impose an early care and standardized, acceptable only guarantor of morphological and functional results. This is retrospective study in maxillofacial surgery department of CHU Mohamed VI Marrakech has collated 35 cases of cysts, tumors and pseudotumors benign jaw in a three-year period (2009–2011). The objective of this study is to determine the epidemiological features of these lesions, clinical, radiological, pathological, treatment and outcome. In our study (51.5%) cases were female and mean age was 32.3 years with a peak of 11 to 20 years. The consultation period was often delayed: 21 months in average. This consultation was motivated in (100%) cases by swelling, associated with signs in dental (20.5%). The patients underwent radiological assessment which has, to highlight a radio or clarity in most cases, a radiopacity and a cortical fracture in one case, no image of invasions or destruction of surrounding structures, thereby moving towards the benign nature of these tumeurs. 34, 2% of TBM were radicular cysts followed by ameloblastomas (25.7%). the treatment depends on the nature tumor, its histological type and changing its character, was conservative in 80% of cas. la reconstruction was performed in three patients, it is a reconstruction undertaken as part of radical surgery. The outcome was favorable in 32/35 cases, recurrence was noted in three cases.

ملخص

الأورام الحميدة الفكية (اف ع)، تشمل على مجموعة واسعة من الكيانات النسيجية ويمكن تقسيمها إلى مجموعتين رئيسيتين هما: الأورام سنية المنشأ، وغير سنية المنشأ (تصنيف منظمة الصحة العالمية 1992). انها تشكل مشكلة التشخيص والعلاج، وفرض الرعاية في وقت مبكر،. هذه الدراسة الاستيعابية في قسم جراحة الوجه بالمستشفى الجامعي محمد السادس قد جمعة 35 حالة من الأورام، والخراجات ومثل الأورام الفك الحميدة في فترة ثلاث سنوات (2009-2011)..والهدف من هذه الدراسة هو تحديد الملامح الوبائية، السريرية،الإشعاعية،المرضية،العلاج والنتائج لهذه الآفة. في دراستنا (51.5٪) من الحالات إناث و متوسط العمر 32.3 عاما وبلغت ذروتها في 11 إلى 20 عاما. التأخر الكثير في فترة الشورى: 21 شهرا . كان الدافع وراء هذا التشاور في (100٪) من الحالات الى الورم، ويرتبط مع وجود علامات في الأسنان في (20.5٪). تلقى المرضى لفحص إشعاعي، الأمر الذي سمح للكشف عن وضوح الراديو في معظم الحالات، عتامة شعاعية 1 وكسر القشرية في حالة واحدة، أي صورة من الغزوات أو تدمير الهياكل في مكان قريب، وبالتالي تجاه طبيعة حميدة من هذه الأورام 34.2٪ من (اف ع) عبارة عن خراجات جذرية تليها اميلوبلاستومة (25.7٪). ويعتمد العلاج على طبيعة الورم، ونوعه النسيجي وطابعها التطوري، وكان محافظا في 80٪، إعادة الإعمار محرز في ثلاثة مرضى، خلال عملية جراحية جذرية. كانت النتيجة إيجابية في 35/32 من الحالات، لاحظت إعادت الإصابة.

BIBLIOGRAPHIE

1–Benoit R, Lemire M, Pellerin C

Embryologie dentaire: introduction à la biologie du développement.
Paris: Prélat, 1979:142.

2– Besozzi J.

Histogénèse et histopathogénèse des tumeurs odontogènes rôle de l'odontologiste.
Université Henri Poincaré Nancy 1.
Thèse de médecine dentaire 2003.

3– Blanc J.L, Chossegros C, Bellot–Samson V.

Développement bucco–dentaire et anomalies.
Thèse de Médecine 2005.

4–Bahloul N.

Kit d'auto–enseignement de sémiologie radiologique des pathologies kystiques et tumorales bénignes des maxillaires.
Thèse de médecine dentaire 2002.

5–Ben Alaya T, Savane S, Iffenecker C, Jouan E, Pajoni D et al.

Odonto–stomatologie.
Fracture mandibulaire. Etude radiologique standard et tomodynamométrique.
Feuillets de radiol 1997;37(3):82–170.

6– Chevrel J.P, Fontaine C.

Anatomie clinique.
Tête et cou.1996;3:37–42.

7– Johannes W. R, Chihiro Y.

Anatomie humaine.
3eme édition. 1999:41–5

8– Crépy C. Anatomie cervico–faciale.

Ostéologie cranio–faciale et anatomie descriptive de la face et du cou.
Masson. 1967;1:98–111.

9– Bouchet A, Cuillert J. Anatomie topographique et fonctionnelle.

1. 2eme édition : 332–5.
Anatomie descriptive de la mandibule (2, 3, 4, 5,67)

10– Crepy C.

Ostéologie cranio–faciale et anatomie descriptive de la face et du cou. Masson et Cie.
Anatomie cervico–faciale Paris 2004;1 :235–433.

11– Sobotta.

Atlas d'anatomie humaine. Tome 1. Tête, cou, membre supérieure.
Paris : éditions médicales internationales. p 416.

12–Taylor.

Clinical maxillo–facial prosthetics.
Quintessence books, 2000 ; 304 : 171–81.

13– Chevrel.

Anatomie clinique vol 3.
Tête et cou Springer. Paris. p 490.

14– Duguet S.

Le nerf mandibulaire.
Mémoire pour le certificat d'anatomie, d'imagerie et de morphogénèse.
Nantes. 2002–2003.

15–Pasler F.A.

Atlas de médecine dentaire.
Radiologie.
Paris : Flammarion, 1994.

16–Piette E, Reychler H.

Traité de pathologie buccale et maxillo–faciale.
Bruxelle : De Boeck université, 2002.

17–Doyen D, Monnier L.

Imagerie dento–maxillaire II.
(Cahier de radiologie).
Paris : Masson, 1995.

18–Pajoni D.

La radiographie panoramique lecture, piège, limites.
Revu odonto–stomatol, 1992;21–6:66–449.

19–Bories J.

Le crane humain.
Ostéologie–anatomie radiologique.
Paris : Springer–verlag, 1996.

20–Ben Alaya T, Savane S, Iffenecker C, Jouan E, Pajoni D.

Odonto–stomatologie. Fracture mandibulaire.
Etude radiologique standard et tomодensitométrie.
Feuillets de radiol 1997;37(3):82–170.

21–Lacan A, Michelin J, Dana A, Levy L, et al.

Nouvelle imagerie dentaire.
Paris : CdP, 1992.

22–Technini N.

Le Dentoscanner.
Thèse de médecine dentaire, Monastir 2001.

23– Temam G, Lacan A, Suissa M, Samama D, Sarazin L.

Imagerie dento–maxillaire.
Encyclopédie médico–chirurgicale 2004;30–850–A–10.

24– Martin–duverneuil N, Sahli–Amor N, Chiras J.

Imagerie tumorale odontogénique des maxillaires.
J radiol 2009;90:60–649.

25–Guerin C.

Classification OMS (1992) et traitement des tumeurs kystes et pseudo–tumeurs bénignes des maxillaires. université de Nantes, unité de formation et de recherche d’odontologie.
Thèse de médecine 2003.

26– Dehner LP.

Tumours of the mandible and maxilla in children.
Clinicopathologie study of 46 histologically benign lesions cancer. 1973; 31: 364–384.

27– Satge D, Pucel J, Cijanser, Rodier D, Philippe E.

Lésions à cellules géantes de la mandibule : problème de diagnostic différentiel.
Ann Oto laryn. 1986 ; 103 : 159–166.

28– Janah A, Kadiri F, Chekkoury IA, Benchakroun Y.

Les tumeurs bénignes des maxillaires.
Approche diagnostique et thérapeutique.
Rev Laryng Oto Rhinol. 1995 ; 30(3 :164–170.

29– Lachard J et al.

Tumreurs et pseudo–tumeurs des maxillaires.
Rev stomatol chirurgie maxillo–fac 1994 ;95(2):68–197.

30–Vallicioni J, Ioum B, Dassonville O, Poissonnet G, Ettore F, Demard F.

Les améloblastomes.

Annales D'otolaryngologie et chirurgie cervico-faciale 2007;124:166–71.

31– De Tourniel J, Brocheriou F, Vigneul J.C.

Volumineux odontome complexe du maxillaire.

E.M.C. A-05-132. 1988.

32– Temam G, Lacan A, Suissa M, Samama D, Sarazin L.

Imagerie dento-maxillaire.

Encyclopédie médico-chirurgicale 2004;30-850-A-10.

33– Lambatten A.

Les tumeurs malignes primitives de la mandibule, a propos de 50 cas.

Thèse de médecine. Lille. 1981.

34– Tumeurs maxillo-mandibulaires.

Aspects cliniques et radiologiques.

Stomato. 28 Nov 2006.

35– Vallicioni J, Loum B, Dassonville O, Poissonnet G, Ettore F, Demard F

Les améloblastomes.

Ann oto laryn. 2007 ; 124 :166–71.

36– Guilbert F, Chomette G, Charpentier Y, Auriol MM.

Les tumeurs bénignes et les pseudo tumeurs des maxillaires.

Rev stomatol- Chir Maxillofac. 1993, 94; N4:197–265.

37– Marthan E, Antin B, Goujon JM, Descrozailles JM

Granulome réparateur à cellules géantes.

Rev Stomatol Chir Maxillofacial. 1996; 97, N°3: 161–165.

38– Ruhin b, Gguilbert F, Bertran J.

Traitement des kystes, tumeurs et pseudotumeurs bénignes des maxillaires.

Rev EMC–Stomatologie 2005;1:42–59.

39–Gregory J.

Odontogenic cysts and tumors of the maxilla: controversies in surgical management.

Operative technique in otolaryngology-headand neck surgery 1999;10:140.

40– Inokuchi T, Ninomiya H, Hironaka R, Yoshida S, Araki M, Sano K.

Studies on heat treatment for immediate reimplantation of resected bone.

J Cranio Maxillofac Surg 1991 ;19 : 31–9.

41. Pogrel MA.

The use of liquid nitrogen cryotherapy in the management of locally aggressive bone lesion.
illofac Surg 1993;51 : 269-73.

42- Schmidt BL, Pogrel MA.

The use of enucleation and liquid nitrogen cryotherapy in the management of odontogenic keratocysts.

J Oral Maxillofac Surg 2001;59 : 720-7.

43- Hervé S, Conessa C, Chollet O, Poncet J.L.

Kystes du maxillaire.

E.M.C ORL. 20-482-A-10.

44- Bornstein M.M, Filippi A, Hans jorg, Altermatt.

Le kératokyste odontogène.

Rev Suis Odontostomato. 2005 ; 115 (2) : 123-128.

45-Kitagawa Y, Baur D, King S, Helman JI.

The role of midfacial degloving approach for maxillary cysts and tumors.

Oral Maxillofac Surg 2003 ;61 : 1418-22.

46- Reychler H.

Les tumeurs osseuses des maxillaires.

Stomatol Chir Maxillofac 1988 ;89 : :330-8.

47- Paoli JR, Lopez R, Jalbert F, Boutault F.

Reconstruction chirurgicale des pertes de substance mandibulaires acquises.

EMC, Stomatologie, 22-087-E-11, 2006.

48- El Kohen A, Benjelloun A, Benchekroun L, Lazrak A, Jazouli N, Kzadri M.

Les reconstructions mandibulaires : évolution des techniques opératoires.

Rev de Stomato et de Chir Max-Fac. 2004 ; 105(6) : 347-353.

49- Guilbert F, Chomette G, Charpentier Y, Auriol MM.

Les tumeurs bénignes et les pseudo tumeurs des maxillaires.

Rev stomatol- Chir Maxillofac. 1993, 94; N4:197-265.

50- Jebblaoui Y, Ben Neji N, Hddad S.

Algorithme de prise en charge des améloblastomes en tunisie.

Rev Stomatolo Chir Maxillofac. 2007 ; 108 : 419-23.

51- Danielle P, christian E.J.

maxillofaciale

E.M.C. Stomatologie 1996, 22-010-D-60.

52– Jebblaoui Y, Ben Neji N, Haddad S, Ouertatani L, Hchicha S.

Les caractéristiques des Améloblastomes.

La Chir Maxillofac. 2006 ; 10 : 41–3.

53–Nakamura N, Mitsuyasu Y, Taketomi T, Hiquchi Y.

Marsupialization for odontogenic keratocyst : long term flow-up about the effect and changes in growth characteristics.

Oral surg oral med oral pathol radiol endod 2002 ; 94 :543–50.

54– Janah A, Saidi A, Bourjilat M, Benhaddou A, Chekkouri I.A

Les kystes et les tumeurs bénignes des maxillaires.

Corrélations anatomoradiologiques. Mag Méd. 2001; 21 (359) : 346–348.

55–Teman G, Lacan A, Suissa M, Samama D.

Imagerie dento-maxillaire.

E.M.C Radiologie 2004;1:354–76.

56–Vallicioni J, Loum B, Dassonville O, Poissonnet G, Ettore F, Demard F.

Les améloblastomes.

Ann otolaryng 2007;124:166–71.

57– Farah klibi F, Ferchichi L, Beyaa Rassou H, Zairi I.

La tumeur odontogénique adénomatoïde.

Rev Stomatolo Chir Maxillofac. 2007 ; 108:61–4.

58–Ruhin B, Guilbert F, Bertrand J.C.

Traitement des kystes, tumeurs et pseudotumeurs bénignes des maxillaires.

E.M.C. Stomatologie 1. 2005 : 42–9.

59– Le Charpentier Y, Auriol M.

Tumeurs odontogènes.

Histopathologie bucco-dentaire et maxillo-faciale.

Masson. 1997 : 21–32.

60– Favre–Dauvergne E, Guilbert F.

Traitement des kystes, tumeurs et pseudotumeurs bénignes des maxillaires.

E.M.C Stomatologie 1996 ;22:6–10.

61– Hervé S, Conessa C, Chollet O, Poncet J.L.

Kystes du maxillaire.

E.M.C ORL. 20–482–A–10.

62– Elbayi H, Elharti K, Chbicheb S, Elwady W, Oujilal A.

Myxome odontogénique des maxillaires.

Rev Stomatolo Chir Maxillofac. 2006 ; 107 : 389–392.

63– Vickers CW, Pugh DC, Ivins JC. Ostoid osteoma.

A fifteen years follow-up of an untreated patient.

J Bone Joint Surg 1959;41 :357–9

64–Janah A, Kadiri F, Chekkoury IA, Benchakroun Y.

Les tumeurs bénignes des maxillaires.

La clinique et thérapeutique.

Rev Laryng Oto Rhinol 1996;40:16–7.

65– Sentilhes C, Michaud J.

Lésions à cellules géantes du maxillaire.

Rev Stomatol Chir Maxillofac 1986 ;87: 102–7.

66– Blinder D, Peleg M, Taicher S.

Surgical considerations in cases of large mandibular odontomas located in the mandibular angle. Int J Oral Maxillofac Surg 1993 ;22 : :163–5.

67– Lamhaouar L, Khazana M, Benyahya L.

Les fibromes cémento-ossifiants.

J dent Québec. 2005 ; 42 : 13–21.

68– Hannen EJ.

Recreating the original contour in tumor deformed mandibles for plate adapting.

Int J Oral Maxillofac Surg 2006; 35: 183–5.

69– Braga–Silva J, Jaeger MRO, Favalli PPS.

Reconstruction mandibulaire : les lambeaux microchirurgicaux de crête iliaque et péroné.

Ann chir plast esthét. 2005 ; 50 : 49–55.

70– Cariou JL.

Transferts ou lambeaux libres de et avec péroné ou fibula.

Anatomie chirurgicale, technique de prélèvement, indications en chirurgie reconstructrice. Encycl Méd Chir.

Techniques chirurg – Chirurgie plastique reconstructrice et esthétique. 2003 ; 45(99) : 38.

71– Labbe D, Benateau H, Kaluzinski E, Sabin P.

Distraction ostéogénique mandibulaire et prothèse sur implants. : À propos d'un cas clinique.

Ann Chir Plast Esthet. 2001; 46: 323–9.

72– Kessler P, Schultze MS, Neukam FW, Wiltfang J.

Lengthening of the reconstructed mandible using extra oral distraction devices: report of five cases.

Plast Reconstr Surg. 2003; 111:1400–6.

73– Hidalgo D A.

Aesthetic improvements in free-flap mandible reconstruction.

Plast Reconstr Surg. 1991; 88: 574–87.

74– Bozec A, Poissonnet G, Converset S, Lattes L, Chamorey E.

La reconstruction mandibulaire par lambeaux libres osseux : résultats fonctionnels.

Ann Oto Laryn Chir Cerv – Fac 124; 2007. 16–24.

75– Tumeurs maxillo-mandibulaires.

Aspects cliniques et radiologiques.

Stomato. 28 Nov 2006.

76–Vallicioni J, Loum B, Dassonville O, Poissonnet G, Ettore F, Demard F

Les améloblastomes.

Ann oto laryn. 2007 ; 124 :166–171.

77– Duvigneaud S, Tant L, Loeb I, Kampouridis S, Dargent J–L, Gomez G M.

Fibro-odontome améloblastique mandibulaire.

Rev. Stomatol. Chir. Maxillofac. 2004; 105, 1: 223–226.

78– Ayham AO, Ignasio S. Christoph Z. Christa F. Christof F.

A large ameloblastic fibro-odontoma of the right mandible.

Med Oral Patol Oral cir Bucal. 2007; 12: E34–7.

79– Dezotti MSG, Azevedo LR, Fontão FNGK, Capelozza ALA, Sant’ana E.

Odontogenic Myxoma : A Case Report and Clinico–Radiographic Study of Seven Tumors.

J Contemp Dent Pract. 2006 February; (7) 1:117–124.

80– Farzaneh AH, Pardis PM.

Central giant cell granuloma and fibrous Dysplasia occurring in the same Jaw.

Med Oral Patol Oral Cir Bucal. 2005; Suppl 2: E130–2.

81– Benhalima H, Rafi H, Slaoui S, Kzadri M.

L'améloblastome mandibulaire: problèmes thérapeutiques.

Médecine du Maghreb. 1992 ; 34 : 26–28.

82–Janah A, Saidi A, Bourjilat M, Benhaddou A, Chekkouri IA.

Les kystes et les tumeurs bénignes des maxillaires

. Corrélations anatomo– radiologiques.

Mag Méd 2001;21(359):346–8.

83–Vieira AP, Meneses JM, Maia RL.

Cementoblastoma related to a primary tooth: a case report.

J Oral Pathol Med 2007;36:117–9. 13–Sumer M, Gunduz K, Sumer AP.

Benign cementoblastoma: a case report. Med Oral Patol Oral Cir Bucal 2006;11:483–5.

قسم الطبیب

اقسم بالله العظیم

أن أراقب الله في مهنتي.

وأن أصون حياة الإنسان في كافة أطوارها في كل الظروف والأحوال بآذلاً

وسعي في استنقاذها من الهلاك والمرض

والألم والقلق.

وأن أحفظ للناس كرامتهم، وأستر عورتهم، وأكتم سرهم.

وأن أكون على الدوام من وسائل رحمة الله، بآذلاً رعايتي الطبية للقريب

والبعيد، للصالح والطالح، والصديق والعدو.

وأن أثابر على طلب العلم، أسخره لنفع الإنسان.. لا لأذاه.

وأن أوقر من علمني، وأعلم من يصغرني، وأكون أخاً لكل زميل في المهنة

الطبية

متعاونين على البر والتقوى.

وأن تكون حياتي مصداق إيماني في سري وعلانياتي ، نقيّة مما يشينها تجاه

الله ورسوله والمؤمنين.

والله على ما أقول شهيد



جامعة القاضي عياض
كلية الطب و الصيدلة
مراكش

أطروحة رقم 73

سنة 2012

محل الجراحة في علاج الأورام الحميدة للفكين
" بصدد 35 حالة "

الأطروحة

قدمت ونوقشت علانية يوم.../.../2012

من طرف

السيد صلاح الدين الغزني

المزاداد في 19 دجنبر 1983 ببني ملال

لنيل شهادة الدكتوراة في الطب

الكلمات الأساسية :

أورام الفكين الحميدة- الأكياس الفكية -الأورام السنية – لأورام اللسانية

اللجنة

الرئيس	السيد	ط. فكري
		أستاذ في جراحة العظام والمفاصل
المشرف	السيدة	ن. منصورى حطاب
		أستاذة مبرزة في جراحة الوجه و الفكين و الجراحة التجميلية
	السيدة	ن. شريف الادريسي الكنوني
		أستاذة مبرزة في الأشعة
	السيد	ح. غنان
		أستاذ مبرز في جراحة الدماغ والأعصاب
الحكام	السيد	ح. اسعدي
		أستاذ مبرز في جراحة العظام والمفاصل
	السيد	ف. كلوية
		أستاذ مبرز في جراحة العظام والمفاصل