



كلية الطب
والصيدلة - مراكش
FACULTÉ DE MÉDECINE
ET DE PHARMACIE - MARRAKECH

Année 2019

Thèse N° 135

**Module de e-learning :
Anatomie et radio-anatomie du thorax
chez l'adulte ; « AnaThoRad »**

THÈSE

PRÉSENTÉE ET SOUTENUE PUBLIQUEMENT LE 18/06/2019

PAR

Mr. Mehdi TANTAOUI

Né le 29 Mai 1990 à Agadir

POUR L'OBTENTION DU DOCTORAT EN MÉDECINE

MOTS-CLÉS

E-learning – Anatomie – Radio-anatomie – Thorax –
Imagerie médicale – Pédagogie médicale

JURY

M.	Y. MSOUGGAR Professeur agrégé de Chirurgie thoracique	PRESIDENT
M^{me}.	N. CHERIF IDRISSE EL GANOUNI Professeure de Radiologie	RAPPORTEUR
M.	M.D. EL AMRANI Professeur agrégé d'Anatomie	JUGE
M.	A. OUSEHAL Professeur de Radiologie	MEMBRE ASSOCIÉ

Serment d'Hippocrate

Au moment d'être admis à devenir membre de la profession médicale, je m'engage solennellement à consacrer ma vie au service de l'humanité.

Je traiterai mes maîtres avec le respect et la reconnaissance qui leur sont dus.

Je pratiquerai ma profession avec conscience et dignité. La santé de mes malades sera mon premier but.

Je ne trahirai pas les secrets qui me seront confiés.

Je maintiendrai par tous les moyens en mon pouvoir l'honneur et les nobles traditions de la profession médicale.

Les médecins seront mes frères.

Aucune considération de religion, de nationalité, de race, aucune considération politique et sociale, ne s'interposera entre mon devoir et mon patient.

Je maintiendrai strictement le respect de la vie humaine dès sa conception.

Même sous la menace, je n'userai pas mes connaissances médicales d'une façon contraire aux lois de l'humanité.

Je m'y engage librement et sur mon honneur.

Déclaration Genève, 1948



**LISTE DES
PROFESSEURS**

UNIVERSITE CADI AYYAD
FACULTE DE MEDECINE ET DE PHARMACIE
MARRAKECH

Doyens Honoraires

: Pr. BadieAzzaman MEHADJI
: Pr. Abdelhaq ALAOUI YAZIDI

ADMINISTRATION

Doyen

: Pr. Mohammed BOUSKRAOUI

Vice doyen à la Recherche et la Coopération

: Pr. Mohamed AMINE

Vice doyen aux Affaires Pédagogiques

: Pr.Redouane EL FEZZAZI

Secrétaire Générale

: Mr. Azzeddine EL HOUDAIGUI

Professeurs de l'enseignement supérieur

Nom et Prénom	Spécialité	Nom et Prénom	Spécialité
ABKARI Imad	Traumato- orthopédie	FINECH Benasser	Chirurgie - générale
ABOU EL HASSAN Taoufik	Anesthésie- réanimation	FOURAIJI Karima	Chirurgie pédiatrique
ABOUCHADI Abdeljalil	Stomatologie et chirmaxillo faciale	GHANNANE Houssine	Neurochirurgie
ABOULFALAH Abderrahim	Gynécologie- obstétrique	GHOUNDALE Omar	Urologie
ABOUSSAIR Nisrine	Génétique	HAJJI Ibtissam	Ophtalmologie
ADERDOUR Lahcen	Oto- rhino- laryngologie	HOCAR Ouafa	Dermatologie
ADMOU Brahim	Immunologie	JALAL Hicham	Radiologie
AGHOUTANE EIMouhtadi	Chirurgie pédiatrique	KAMILI ElOuafi El Aouni	Chirurgie pédiatrique
AIT AMEUR Mustapha	Hématologie Biologique	KHALLOUKI Mohammed	Anesthésie- réanimation
AIT BENALI Said	Neurochirurgie	KHATOURI Ali	Cardiologie
AIT BENKADDOUR Yassir	Gynécologie- obstétrique	KHOUCHANI Mouna	Radiothérapie

AIT-SAB Imane	Pédiatrie	KISSANI Najib	Neurologie
AKHDARI Nadia	Dermatologie	KOULALI IDRISSE Khalid	Traumato- orthopédie
ALAOUI Mustapha	Chirurgie- vasculaire périphérique	KRATI Khadija	Gastro- entérologie
AMAL Said	Dermatologie	KRIET Mohamed	Ophtalmologie
AMINE Mohamed	Epidémiologie- clinique	LAGHMARI Mehdi	Neurochirurgie
AMMAR Haddou	Oto-rhino-laryngologie	LAKMICHI Mohamed Amine	Urologie
AMRO Lamyae	Pneumo- phtisiologie	LAOUAD Inass	Néphrologie
ARSALANE Lamiae	Microbiologie - Virologie	LOUZI Abdelouahed	Chirurgie - générale
ASMOUKI Hamid	Gynécologie- obstétrique	MADHAR Si Mohamed	Traumato- orthopédie
ASRI Fatima	Psychiatrie	MANOUDI Fatiha	Psychiatrie
BEN DRISS Laila	Cardiologie	MANSOURI Nadia	Stomatologie et chirurgie maxillo faciale
BENCHAMKHA Yassine	Chirurgie réparatrice et plastique	MOUDOUNI Said Mohammed	Urologie
BENELKHAIAT BENOMAR Ridouan	Chirurgie - générale	MOUFID Kamal	Urologie
BENJILALI Laila	Médecine interne	MOUTAJ Redouane	Parasitologie
BOUAITY Brahim	Oto-rhino- laryngologie	MOUTAOUAKIL Abdeljalil	Ophtalmologie
BOUCHENTOUF Rachid	Pneumo- phtisiologie	NAJEB Youssef	Traumato- orthopédie
BOUGHALEM Mohamed	Anesthésie - réanimation	NARJISS Youssef	Chirurgie générale
BOUKHIRA Abderrahman	Biochimie - chimie	NEJMI Hicham	Anesthésie- réanimation
BOUMZEBRA Drissi	Chirurgie Cardio- Vasculaire	NIAMANE Radouane	Rhumatologie
BOURROUS Monir	Pédiatrie	NOURI Hassan	Oto rhino laryngologie

BOUSKRAOUI Mohammed	Pédiatrie	OUALI IDRISSE Mariem	Radiologie
CHAFIK Rachid	Traumato- orthopédie	OULAD SAIAD Mohamed	Chirurgie pédiatrique
CHAKOUR Mohamed	Hématologie Biologique	QACIF Hassan	Médecine interne
CHELLAK Saliha	Biochimie- chimie	QAMOUSS Youssef	Anesthésie- réanimation
CHERIF IDRISSE EL GANOUNI Najat	Radiologie	RABBANI Khalid	Chirurgie générale
CHOULLI Mohamed Khaled	Neuro pharmacologie	RAFIK Redda	Neurologie
DAHAMI Zakaria	Urologie	RAJI Abdelaziz	Oto-rhino- laryngologie
EL ADIB Ahmed Rhassane	Anesthésie- réanimation	SAIDI Halim	Traumato- orthopédie
EL ANSARI Nawal	Endocrinologie et maladies métaboliques	SAMKAOUI Mohamed Abdenasser	Anesthésie- réanimation
EL BARNI Rachid	Chirurgie- générale	SAMLANI Zouhour	Gastro- entérologie
EL BOUCHTI Imane	Rhumatologie	SARF Ismail	Urologie
EL BOUIHI Mohamed	Stomatologie et chirurgie maxillo faciale	SORAA Nabila	Microbiologie - Virologie
EL FEZZAZI Redouane	Chirurgie pédiatrique	SOUMMANI Abderraouf	Gynécologie- obstétrique
EL HAOURY Hanane	Traumato- orthopédie	TASSI Noura	Maladies infectieuses
EL HATTAOUI Mustapha	Cardiologie	YOUNOUS Said	Anesthésie- réanimation
EL HOUDZI Jamila	Pédiatrie	ZAHLANE Mouna	Médecine interne
EL KARIMI Saloua	Cardiologie	ZOUHAIR Said	Microbiologie
ELFIKRI Abdelghani	Radiologie	ZYANI Mohammed	Médecine interne
ESSAADOUNI Lamiaa	Médecine interne		

Professeurs Agrégés

Nom et Prénom	Spécialité	Nom et Prénom	Spécialité
ABIR Badreddine	Stomatologie et Chirurgie maxillo faciale	GHAZI Mirieme	Rhumatologie
ADALI Imane	Psychiatrie	HACHIMI Abdelhamid	Réanimation médicale
ADARMOUCH Latifa	Médecine Communautaire (médecine préventive, santé publique et hygiène)	HAROU Karam	Gynécologie- obstétrique
AISSAOUI Younes	Anesthésie réanimation	HAZMIRI Fatima Ezzahra	Histologie - Embryologie - Cytogénétique
AIT BATAHAR Salma	Pneumo- phtisiologie	IHBIBANE fatima	Maladies Infectieuses
ALJ Soumaya	Radiologie	KADDOURI Said	Médecine interne
ANIBA Khalid	Neurochirurgie	LAHKIM Mohammed	Chirurgie générale
ATMANE El Mehdi	Radiologie	LAKOUICHMI Mohammed	Stomatologie et Chirurgie maxillo faciale
BAIZRI Hicham	Endocrinologie et maladies métaboliques	LOUHAB Nisrine	Neurologie
BASRAOUI Dounia	Radiologie	MAOULAININE FadlMrabihrabou	Pédiatrie (Neonatalogie)
BASSIR Ahlam	Gynécologie- obstétrique	MARGAD Omar	Traumatologie - orthopédie
BELBACHIR Anass	Anatomie- pathologique	MATRANE Aboubakr	Médecine nucléaire
BELBARAKA Rhizlane	Oncologie médicale	MEJDANE Abdelhadi	Chirurgie Générale
BELKHOU Ahlam	Rhumatologie	MLIHA-TOUATI Mohammed	Oto-Rhino - Laryngologie

BENHIMA Mohamed Amine	Traumatologie – orthopédie	MOUAFFAK Youssef	Anesthésie – réanimation
BENJELLOUN HARZIMI Amine	Pneumo– phtisiologie	MOUHSINE Abdelilah	Radiologie
BENLAI Abdeslam	Psychiatrie	MSOUGGAR Yassine	Chirurgie thoracique
BENZAROUEL Dounia	Cardiologie	NADER Youssef	Traumatologie – orthopédie
BOUKHANNI Lahcen	Gynécologie– obstétrique	OUBAHA Sofia	Physiologie
BOURRAHOUEAT Aicha	Pédiatrie	RADA Nouredine	Pédiatrie
BSISS Mohamed Aziz	Biophysique	RAIS Hanane	Anatomie pathologique
CHRAA Mohamed	Physiologie	RBAIBI Aziz	Cardiologie
DAROUASSI Youssef	Oto–Rhino Laryngologie	ROCHDI Youssef	Oto–rhino– laryngologie
DRAISS Ghizlane	Pédiatrie	SAJIAI Hafsa	Pneumo– phtisiologie
EL AMRANI Moulay Driss	Anatomie	SALAMA Tarik	Chirurgie pédiatrique
EL HAOUATI Rachid	Chirurgie Cardio– vasculaire	SEDDIKI Rachid	Anesthésie – Réanimation
EL IDRISSE SLITINE Nadia	Pédiatrie	SERGHINI Issam	Anesthésie – Réanimation
EL KHADER Ahmed	Chirurgie générale	TAZI Mohamed Illias	Hématologie– clinique
EL KHAYARI Mina	Réanimation médicale	TOURABI Khalid	Chirurgie réparatrice et plastique
EL MEZOUARI El Moustafa	Parasitologie Mycologie	ZAHLANE Kawtar	Microbiologie – virologie
EL MGHARI TABIB Ghizlane	Endocrinologie et maladies métaboliques	ZAOUI Sanaa	Pharmacologie
EL OMRANI Abdelhamid	Radiothérapie	ZARROUKI Youssef	Anesthésie – Réanimation
FADILI Wafaa	Néphrologie	ZEMRAOUI Nadir	Néphrologie

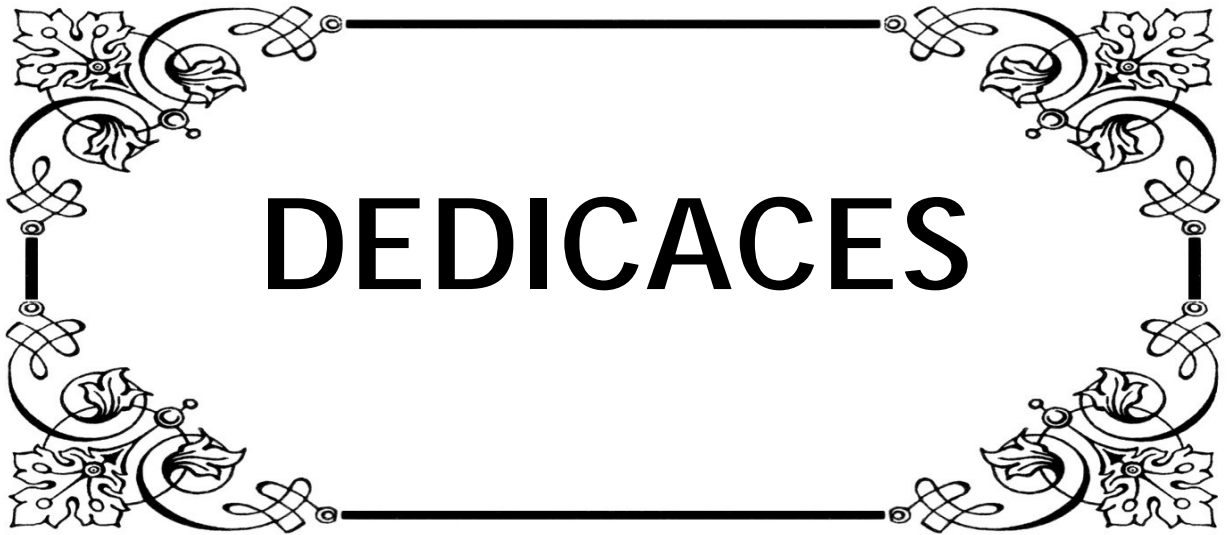FAKHIR Bouchra	Gynécologie- obstétrique	ZIADI Amra	Anesthésie – réanimation
FAKHRI Anass	Histologie- embryologie cytogénétique	ZIDANE Moulay Abdelfettah	Chirurgie Thoracique

Professeurs Assistants

Nom et Prénom	Spécialité	Nom et Prénom	Spécialité
ABDELFETTAH Youness	Rééducation et Réhabilitation Fonctionnelle	ELOUARDI Youssef	Anesthésie réanimation
ABDOU Abdessamad	Chirurgie Cardio- vasculaire	ELQATNI Mohamed	Médecine interne
AIT ERRAMI Adil	Gastro-entérologie	ESSADI Ismail	Oncologie Médicale
AKKA Rachid	Gastro – entérologie	FDIL Naima	Chimie de Coordination Bioorganique
ALAOUI Hassan	Anesthésie – Réanimation	FENNANE Hicham	Chirurgie Thoracique
AMINE Abdellah	Cardiologie	GHOZLANI Imad	Rhumatologie
ARABI Hafid	Médecine physique et réadaptation fonctionnelle	HAJJI Fouad	Urologie
ARSALANE Adil	Chirurgie Thoracique	HAMMI Salah Eddine	Médecine interne
ASSERRAJI Mohammed	Néphrologie	Hammoune Nabil	Radiologie
AZIZ Zakaria	Stomatologie et chirurgie maxillo faciale	JALLAL Hamid	Cardiologie
BAALLAL Hassan	Neurochirurgie	JANAH Hicham	Pneumo- phtisiologie
BABA Hicham	Chirurgie générale	LAFFINTI Mahmoud Amine	Psychiatrie
BELARBI Marouane	Néphrologie	LAHLIMI FatimaEzzahra	Hématologie clinique
BELFQUIH Hatim	Neurochirurgie	LALYA Issam	Radiothérapie

BELGHMAIDI Sarah	Ophtalmologie	LOQMAN Souad	Microbiologie et toxicologie environnementale
BELHADJ Ayoub	Anesthésie – Réanimation	MAHFOUD Tarik	Oncologie médicale
BELLASRI Salah	Radiologie	MILOUDI Mohcine	Microbiologie – Virologie
BENANTAR Lamia	Neurochirurgie	MOUNACH Aziza	Rhumatologie
BENNAOUI Fatiha	Pédiatrie	NAOUI Hafida	Parasitologie Mycologie
BOUCHENTOUF Sidi Mohammed	Chirurgie générale	NASSIH Houda	Pédiatrie
BOUKHRIS Jalal	Traumatologie – orthopédie	NASSIM SABAH Taoufik	Chirurgie Réparatrice et Plastique
BOUTAKIOUTE Badr	Radiologie	NYA Fouad	Chirurgie Cardio – Vasculaire
BOUZERDA Abdelmajid	Cardiologie	OUEIAGLI NABIH Fadoua	Psychiatrie
CHETOUI Abdelkhalek	Cardiologie	OUMERZOUK Jawad	Neurologie
CHETTATI Mariam	Néphrologie	RAISSI Abderrahim	Hématologie clinique
DAMI Abdallah	Médecine Légale	REBAHI Houssam	Anesthésie – Réanimation
DOUIREK Fouzia	Anesthésie–réanimation	RHARRASSI Isam	Anatomie–pathologique
EL- AKHIRI Mohammed	Oto– rhino– laryngologie	SAOUAB Rachida	Radiologie
EL AMIRI My Ahmed	Chimie de Coordination bio–organique	SAYAGH Sanae	Hématologie
EL FAKIRI Karima	Pédiatrie	SEBBANI Majda	Médecine Communautaire (médecine préventive, santé publique et hygiène)
EL HAKKOUNI Awatif	Parasitologie	TAMZAOURTE Mouna	Gastro – entérologie

	mycologie		
EL HAMZAOUI Hamza	Anesthésie réanimation	WARDA Karima	Microbiologie
EL KAMOUNI Youssef	Microbiologie Virologie	ZBITOU Mohamed Anas	Cardiologie
ELBAZ Meriem	Pédiatrie	ELOUARDI Youssef	Anesthésie réanimation



DEDICACES

A ma mère, qui a toujours été présente et qui a tout supporté. Merci pour ta patience, ta compréhension et ton amour, pour l'éducation et les valeurs que tu m'as transmises et que j'essaie de suivre chaque jour. Je n'aurai pas le temps de te rendre tout ce que tu as pu m'apporter. Je t'aime.

A mon père, pour m'avoir transmis ta force de caractère, ton courage, ta persévérance et ta passion. Tu es et tu demeureras à jamais ma première source d'inspiration. Je t'aime. Merci à vous deux pour vos sacrifices et de nous avoir fait passer avant le reste. Merci pour tout ce que vous nous avez transmis de sagesse et de savoir.

Merci de m'avoir fait confiance, je ferai en sorte de ne pas vous décevoir.

A mon frère, mon complice de toujours, dans les bons comme dans les mauvais moments. Merci pour ton expérience et ton aide précieuse tout au long de ces derniers mois. Cette victoire est aussi la tienne. Je t'aime.

A mes tantes et oncles qui m'ont toujours aidé et soutenu pendant cette longue et pénible quête, je vous suis à jamais reconnaissant pour votre soutien. Je vous aime.

A Youssef, mon ami d'enfance avec qui j'ai tout appris sur l'informatique. Merci pour tes conseils et ton aide précieuse sur ce projet. Je te suis à jamais reconnaissant pour le temps que tu m'as accordé.

A la team du « Spot », je vous remercie infiniment pour votre aide et votre soutien. Je n'aurai pas pu trouver meilleure support team. C'est aussi grâce à vous que ce travail a pu aboutir. I'm deeply grateful for our encounter.

Merci à la team du « Chicken Wings », le groupe des « Gadiri'sWay of life » et tous les autres que j'ai omis ici, mais qui se reconnaîtront. Merci pour tous les moments épiques qu'on a partagés ensemble. Merci pour la sympathie et l'affection que vous m'avez toujours portées, qu'elles demeurent éternelles. Merci pour votre soutien et surtout merci pour tous ces fous rires interminables.

A tous mes amis et collègues de faculté, qui ont vécu comme moi ces épreuves difficiles et avec qui j'ai aussi partagé de merveilleux moments et des fous rires épiques. J'espère que l'on partagera notre amour de ce métier encore de nombreuses années.

Because "happiness is only real when shared", I'm deeply grateful to all of you.



REMERCIEMENTS

A mon Maître et Rapporteur de Thèse : Professeure Najat Cherif Idrissi El Ganouni.

Je vous remercie professeure pour la confiance que vous m'avez témoignée en m'octroyant l'opportunité de travailler sur ce sujet de thèse.

Tout au long de cette période de travail sous votre encadrement vous avez su me guider judicieusement sans brimer mon autonomie. Les nombreux conseils et encouragements que vous m'avez prodigués ainsi que le soutien et l'attention que vous m'avez accordés ont largement contribué à la concrétisation de ce travail. Je vous remercie également pour votre incommensurable patience et votre qualité d'écoute.

Votre engagement, votre modestie ainsi que vos ambitions dans l'exercice de votre profession sont pour moi une profonde source d'inspiration et de motivation. Sans compter vos qualités humaines qui vous valent l'admiration et le respect de tous.

Veillez croire Professeure à l'expression de ma profonde reconnaissance et de mon grand respect.

A mon Maître et Président de thèse : Professeur Yassine MSSOUGER

Vous m'avez fait un grand honneur en acceptant la présidence de cet honorable jury de thèse. Je vous remercie pour le temps que vous y avez consacré malgré tous vos engagements.

Votre droiture, votre savoir-faire et votre professionnalisme sont pour moi un modèle à suivre. Veuillez trouver ici, cher Maître, le témoignage de ma haute considération et de mon sincère respect.

A mon maître et juge de thèse : Professeur Moulay Driss EL AMRANI

Je tiens à vous remercier vivement, Professeur, pour l'intérêt que vous avez porté à ce travail. Je vous suis reconnaissant pour le coup de main que vous m'avez donné en enrichissant l'iconographie de mon travail. Merci de m'avoir fait l'honneur de participer à mon jury de thèse.

Veillez accepter, cher Maître, l'expression de mon profond respect et de ma sincère reconnaissance.

A mon Maître et juge de thèse : Professeur Ahmed OUSEHAL

Merci de me faire l'honneur de siéger dans ce jury. Votre présence représente un grand honneur pour moi et une immense joie. Je vous remercie pour vos précieux conseil lors de l'élaboration de ce travail et ce malgré vos engagements.

Veillez trouver ici, cher Maître, l'expression de ma grande estime et de ma profonde gratitude pour tout ce que vous avez fait pour moi. Je vous suis infiniment reconnaissant.

Mes sincères remerciements également :

A M. Karim OUAHBI, ingénieur et chef du service informatique de la faculté pour m'avoir encadré lors de l'utilisation de la salle d'enregistrement de la faculté. Merci de m'avoir permis de profiter du matériel de qualité de notre faculté.

Aux Docteurs Amal ZOURAIR, Safouane KHAIRALLAH, Kenza EL ATIQUI et Hajar MORTAJI pour leur précieuse aide dans la collecte des images radiologiques.

A tous mes maîtres du cursus universitaire et mes enseignants du Primaire, Collège, Lycée qui m'ont transmis leur savoir, leur savoir-faire et leur savoir être.



ABREVIATIONS

Listes des abréviations, sigles et acronymes

ARC	:	Apprentissage du Raisonnement Clinique
CIP	:	Chest Imaging Platform
EAO	:	Enseignement assisté par ordinateur
IRM	:	Imagerie par résonance magnétique
LMS	:	Learning management system
TDM	:	Tomodensitométrie

Glossaire

Prosection : dissection de cadavre ou de pièce de cadavre par un anatomiste expérimenté pour la présenter aux étudiants.

Grain pédagogique : Le grain pédagogique ou encore « granule » est le plus petit élément indivisible d'un parcours pédagogique. C'est une entité possédant une unité de sens dont le contenu, la présentation et le traitement peuvent être séparément.

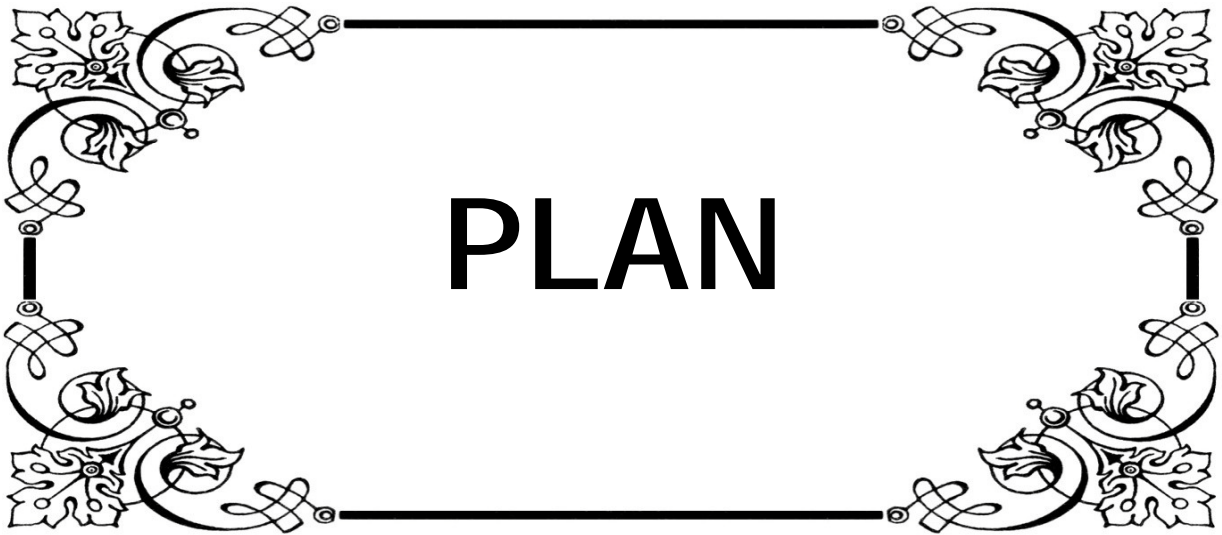
Carte heuristique : carte cognitive, carte mentale, carte des idées, ou encore « mindmap ». C'est un schéma qui permet de représenter visuellement et de suivre le cheminement associatif de la pensée. Sa structure correspond à un diagramme qui représente l'organisation des liens sémantiques entre différentes idées ou des liens hiérarchiques entre différents concepts.

Taxonomie SOLO : est un modèle qui décrit les niveaux de complexité croissante dans la compréhension des sujets par les étudiants.

Apprentissage transformatif : théorisé par Jack Mezirow, il consiste en un processus cognitif au cours duquel l'apprenant adulte donne sens à son expérience d'apprentissage en transformant ses perspectives initiales, qui sont problématiques dans une situation donnée, en nouvelles perspectives plus inclusives, mieux différenciées, plus perméables, mieux intégrées et qui guideront par la suite ses actions futures.

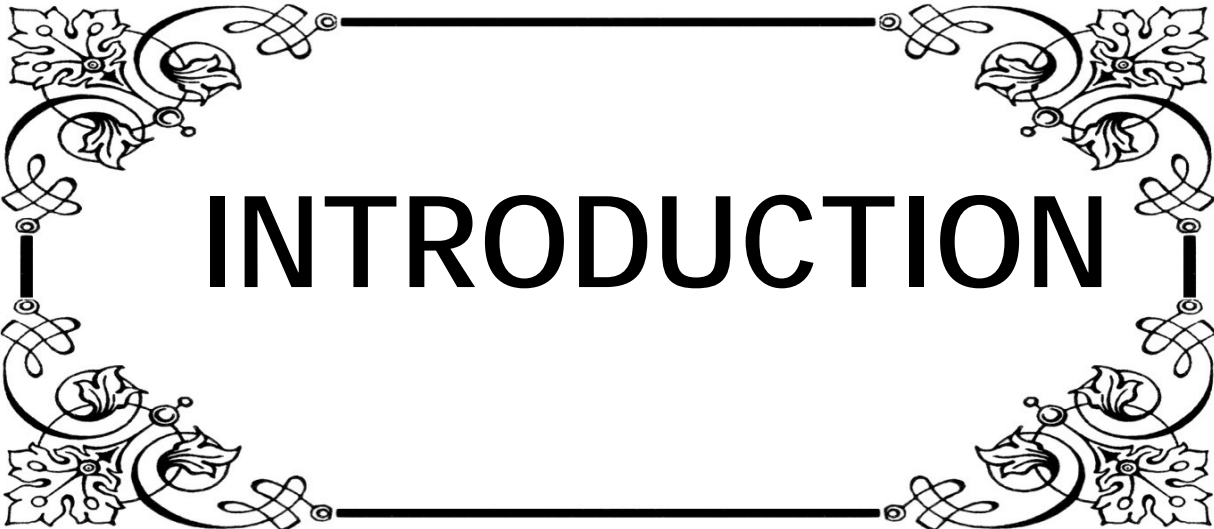
Ingénierie pédagogique : cette discipline consiste à concevoir, développer et diffuser méthodiquement des produits et des expériences pédagogiques, numériques et physiques, de manière cohérente et fiable. Cela dans le but de créer un environnement efficient et attrayant pour l'acquisition de connaissances.

Plugins : en informatique, un plugin ou plug-in, aussi nommé module d'extension, module externe, greffon, plugiciel, est un paquet qui complète un logiciel hôte pour lui apporter de nouvelles fonctionnalités.



PLAN

Introduction	1
I. Un enseignement cliniquement orienté	3
II. Un enseignement technologiquement assisté	4
Matériels et Méthodes	6
I. Création du contenu	7
II. Conception du site web interactif	11
1. Principes techniques	11
2. Principes de conception pédagogique	13
Résultats	16
I. Écran de bienvenue	17
II. Écran de consignes et de navigation	18
III. Écran d'objectifs pédagogiques	20
IV. Écrans de contenu :	21
1. Objectifs et ressources du chapitre	21
2. Textes et images	23
3. Capsules vidéo	26
4. Exercices d'applications à l'aide d'outils de visualisation	28
V. Contrôles des connaissances et évaluations	31
Discussion	33
I. Utilisation de l'outil d'instruction	35
II. Conception de l'outil d'instruction	36
1. Niveau global de conception	37
2. Niveau rhétorique de conception	39
3. Niveau de conception des détails	43
III. Des stratégies d'apprentissages efficaces	43
IV. Les limites	45
Conclusion	47
Résumé	50
Annexes	54
Bibliographie	58



INTRODUCTION

L'anatomie constitue une pierre angulaire de l'enseignement des sciences médicales. Pour tout étudiant, c'est un rite de passage essentiel à la compréhension de l'organisation structurale du corps humain et des rapports spatiaux de ses constituants, ainsi qu'à la construction des bases de la terminologie médicale. En radiologie, cette science fondamentale prend une place encore plus centrale : elle représente la clé de voûte de l'imagerie médicale moderne [1].

Selon certaines estimations, la quantité des connaissances en médecine pourrait doubler tous les 73 jours d'ici 2020 [2]. Avec cette augmentation exponentielle, l'évolution des mentalités des étudiants [3] et le nouveau paradigme de l'apprentissage par compétences [4], l'enseignement de l'anatomie a subi de profondes mutations.

Durant les dernières décennies, on observe une diminution globale du temps dédié à l'enseignement de cette science fondamentale, et ce, malgré une quantité de savoir quasiment stable [3]. Pour moderniser leur curriculum, la majorité des institutions a réduit la durée de l'enseignement traditionnel basé sur la dissection et les cours magistraux au profit de modalités plus innovantes et théoriquement, tout aussi efficaces.

Plusieurs revues de la littérature [3,5,6] ont évalué les méthodes et les outils pédagogiques utilisés dans les curricula modernes d'anatomie. Toutes concluent qu'idéalement, l'enseignement de l'anatomie doit combiner l'ensemble des ressources pédagogiques disponibles et insistent sur l'intégration des sciences cliniques. De ce fait, cet enseignement multimodal devrait associer la dissection et/ou la prosection aux outils informatiques et multimédias (E-learning, EAO, réalité virtuelle, etc...) ; et intégrer l'anatomie du vivant (examen clinique, échographie et « body-painting »), l'anatomie « procédurale » (simulation de geste techniques médicaux) et l'imagerie médicale.

C'est ainsi que l'enseignement de l'anatomie est devenue aujourd'hui « cliniquement orienté » et « technologiquement assisté » [7].

I. Un enseignement cliniquement orienté :

Une problématique majeure posée par l'enseignement traditionnel de l'anatomie est la difficulté d'application de ce savoir en pratique clinique [3,8]. Afin d'y remédier, l'enseignement didactique passif et très détaillé de l'anatomie est aujourd'hui délaissé au profit d'un enseignement interactif et contextualisé qui intègre les sciences cliniques [9,10]. L'intégration de la radiologie en utilisant la radio-anatomie pour apprendre et/ou enseigner l'anatomie est un exemple de cette contextualisation.

“Radiology as a method of diagnosis is essentially applied anatomy. [...] The radiologist to be a good diagnostician must be a good anatomist.” [11]

Charles Bardeen, médecin, anatomiste et premier doyen de la faculté de médecine de l'université du Wisconsin, insistait déjà en 1927 sur la synergie existante entre l'anatomie et la radiologie. Depuis, l'imagerie médicale est devenue ubiquitaire dans la pratique médicale contemporaine, notamment grâce au développement des techniques d'imageries en coupes (échographie, TDM et IRM) [12]. Désormais, grâce au niveau de résolution spatiale et temporelle qui s'améliore d'année en année, ces outils permettent de visualiser l'anatomie in vivo en 2D et en 3D dans les différents plans de l'espace [13].

Par ailleurs, la numérisation et les progrès des technologies de l'information et de la communication ont facilité le stockage, le transfert et la manipulation des images radiologiques. Ceci a eu pour effet d'en démocratiser l'accès [10]. De ce fait, les étudiants et les praticiens, quelle que soit leur spécialité, sont de plus en plus amenés à appliquer leurs connaissances anatomiques sur des examens radiologiques au cours de leur pratique quotidienne. Or pour pouvoir comprendre et interpréter ces images correctement, il est nécessaire d'avoir un niveau de connaissance approprié de la radio-anatomie et une meilleure compréhension de l'anatomie en coupe et des rapports anatomiques [8,14,15]. D'où la nécessité d'introduire l'anatomie radiologique aussi tôt que possible dans le cursus des étudiants en médecine [16,17], son utilité et sa pertinence dans l'enseignement de l'anatomie étant un fait bien établi dans la littérature [8].

Si les méthodes d'implémentation et les outils utilisés pour réaliser cet enseignement contextualisé sont nombreux et variés, nous nous intéresserons particulièrement à l'enseignement assisté par ordinateur, plus couramment appelé « E-learning ».

II. Un enseignement technologiquement assisté :

Le développement et la démocratisation des technologies de l'information et de la communication pour l'éducation (TICE) constituent de loin les innovations les plus disruptives des dernières décennies dans le domaine de l'enseignement en médecine. Le e-learning est une méthode de formation issue de ces technologies. En français, on préfère dire « apprentissage à distance » ou « formation à distance » [18].

Derrière ce terme générique, on regroupe toute méthode de formation ou d'enseignement caractérisée par « l'utilisation des nouvelles technologies multimédias de l'Internet pour améliorer la qualité de l'apprentissage en facilitant d'une part l'accès à des ressources et à des services, d'autre part les échanges et la collaboration à distance » [19]. C'est le cas par exemple de l'enseignement assisté par ordinateur (EAO) et la formation à distance par correspondance.

En fonction des technologies utilisées, il existe différentes modalités pour caractériser le e-learning. Entre autres, le mode d'apprentissage mixte ou « blended learning » associe un tutorat présentiel et à distance. En termes d'accompagnement, on distingue les modules d'auto-formation qui sont indépendants, des modules tutorés faisant appel soit à un tuteur distant pour faciliter l'activité d'apprentissage, soit à des « systèmes intelligents qui adaptent leurs commentaires aux réponses des apprenants » [18-20].

Dans ce type d'environnement numérique, l'activité d'enseignement laisse place à l'apprentissage, ce qui implique d'intégrer des modèles et des concepts pédagogiques centrés sur l'étudiant lors de la conception. De ce fait, le e-learning encourage, par essence, l'auto-formation et engage l'étudiant dans un apprentissage actif tout en lui proposant davantage d'opportunités d'interaction et de collaboration [20].

Le nombre d'outils de e-learning étant en constante augmentation [21], il est important pour les facultés de guider les étudiants dans leur choix de sources secondaires d'apprentissage.

Notre travail s'inscrit dans la continuité de cette démarche pédagogique qui vise à mettre l'étudiant au centre de sa formation en lui donnant les moyens de s'auto-former à l'aide d'outils numériques interactifs accessibles et fiables. Nous décrivons ici les modalités de développement et de conception d'un module de e-learning, pour apprendre et/ou enseigner l'anatomie et la radio-anatomie du thorax de l'adulte. Ce site web, grâce aux ressources multimédias et à l'interactivité qu'il propose, a pour objectif d'engager l'apprenant de façon active dans son apprentissage. Il est destiné aux étudiants en médecine désireux d'approfondir leurs connaissances en anatomie et en radiologie, mais également aux résidents de diverses spécialités qui voudraient mettre à jours leurs connaissances anatomiques et radiologiques. Nous l'avons développé de manière à faciliter la navigation et l'utilisation sur de multiples plateformes (ordinateurs, smartphone, tablette). Pour ce qui est du contenu, nous avons tenté de respecter au mieux les principes de conception pédagogique issus des recommandations de la littérature. Cela dans l'optique d'optimiser cet environnement numérique afin qu'il soit propice à l'auto-formation.



MATERIELS ET METHODES

I. Création du contenu :

La conception et le développement de cet outil se sont fait en deux phases. Nous avons tout d'abord compilé et synthétisé les données pour rédiger le contenu de notre support pédagogique. Après quoi nous sommes passés à l'étape de la conception et de la mise en forme de l'interface utilisateur de notre site web.

Le support textuel du module est basé sur des articles de publications issues de Pub Med et de Science Direct, mais aussi des articles provenant de l'Encyclopédie Médico-chirurgicale ainsi que de plusieurs ouvrages de références en imagerie médicale thoracique et en anatomie. Le module est divisé en deux sections. La première section (figure 1) traite de l'anatomie régionale du thorax, divisée en 4 grands chapitres et subdivisés en plusieurs sous-chapitres :

- La cage thoracique
- L'arbre trachéo-bronchique
- Les poumons et les plèvres
- Le médiastin

Il convient de mentionner que les spécificités des caractéristiques anatomiques et radio-anatomiques du cœur, du sein et du thorax de l'enfant, font que nous avons exclus ces thèmes de notre module.

La deuxième section (figure 2) est consacrée aux techniques d'exploration radiologiques et à l'anatomie radiologique du thorax :

- La radiographie thoracique standard
- La tomodensitométrie
- L'imagerie par résonance magnétique
- L'échographie

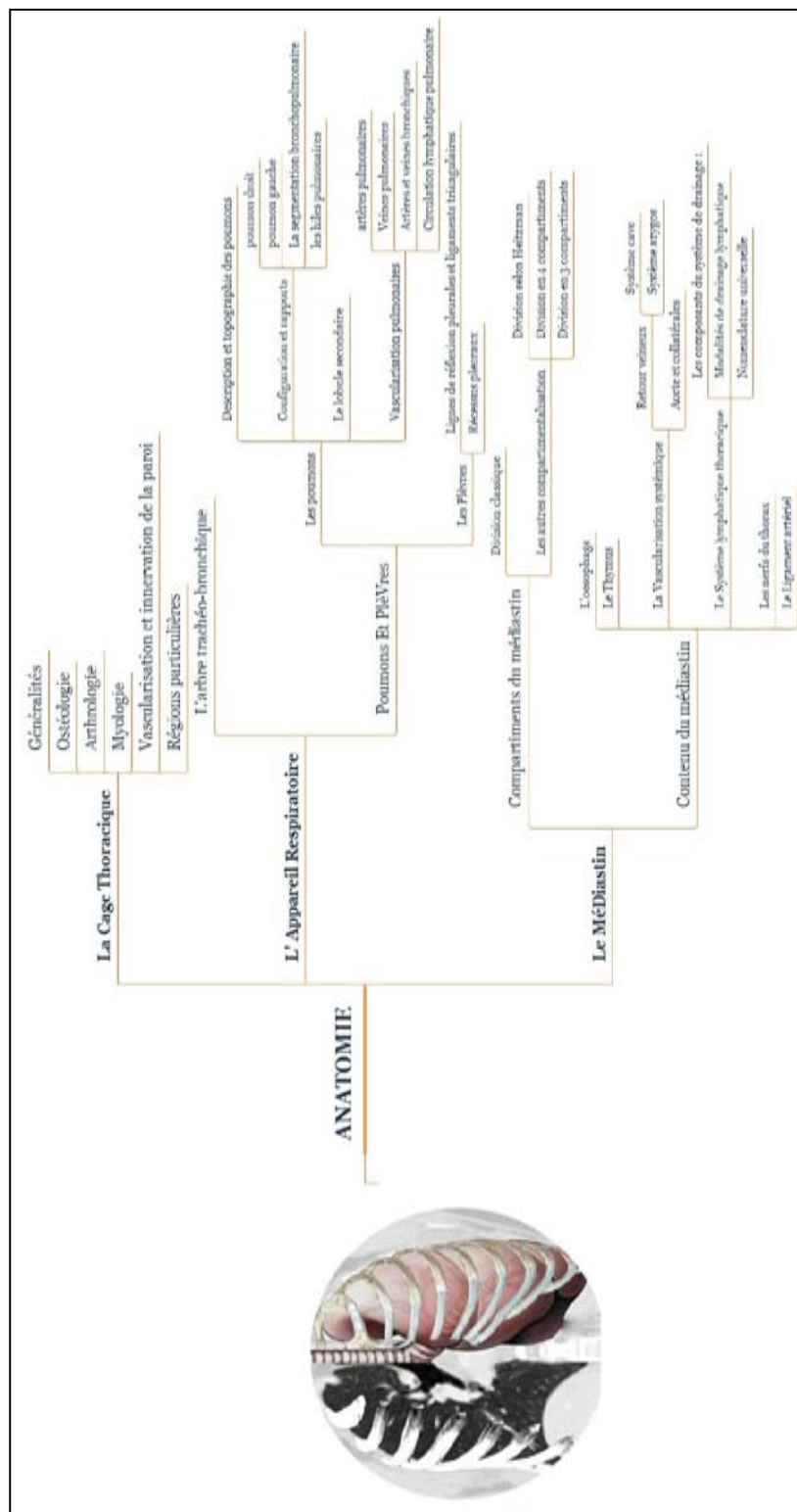


Figure 1: Mindmap de la section "Anatomie"

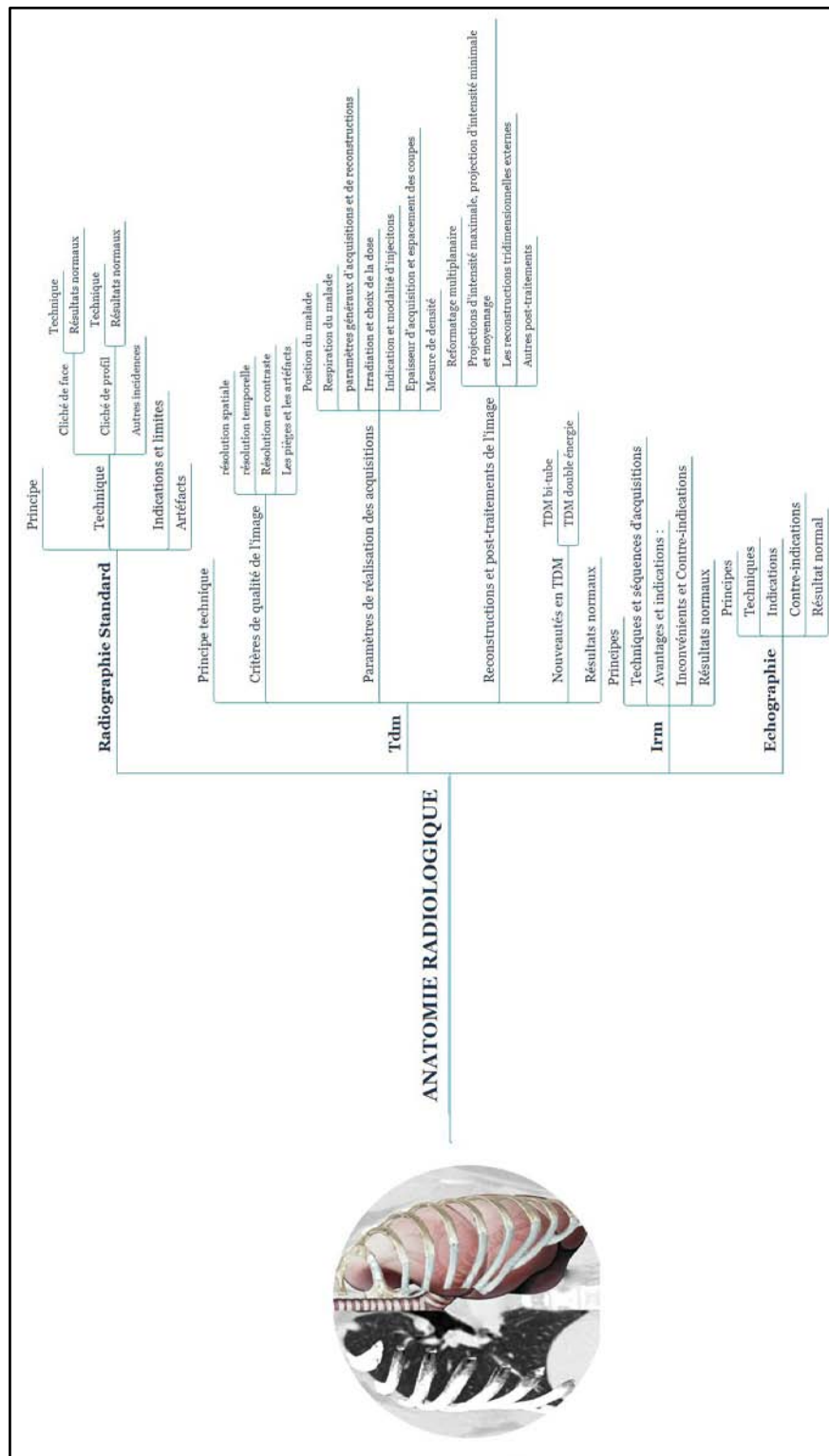


Figure 2: Mindmap du contenu de la section "Anatomie radiologique"

Pour ce qui est des images radiologiques, nous les avons collectées au niveau des archives du service de radiologie de l'hôpital Ar-Razzi, au sein du centre hospitalier Mohammed VI de Marrakech. Avant de les exploiter, nous les avons anonymisées dans un souci d'éthique, de déontologie et de confidentialité.

Les radiographies standards de face et de profil ont été sélectionnées et validées sur la base de leur « normalité ». Par ailleurs, nous avons inclus des clichés présentant des artéfacts et/ou des images pièges qui nous ont semblés pertinents à connaître. Il en est de même pour les sets d'images tomodensitométriques, échographiques et IRM.

Avec ces images, nous avons réalisé des capsules vidéo de quelques minutes pour présenter la radio-anatomie tomodensitométrique et échographique des principaux éléments anatomiques du thorax.

Pour compléter notre médiathèque, nous avons également colligé une iconographie riche, variée et avec une résolution graphique de qualité dans le respect des droits d'auteurs et de copyright. S'il est possible aujourd'hui d'accéder et de consulter un grand nombre de ressources iconographiques traitant de l'anatomie, il est rare de trouver des illustrations qui soient exploitables gratuitement.

Ainsi, nous avons compilé les illustrations anatomiques du thorax de six sources autorisant une utilisation éditoriale gratuite :

- L'œuvre d'Henry Gray, publiée en 1918 : « Anatomy of the Human body »[22]
- L'œuvre de référence du professeur Abdelhafid Lahlaidi : «Anatomie topographique trilingue» [23], que nous avons récupéré au sein du laboratoire d'anatomie de la FMPM.
- Univadis [24] est un portail destiné à la formation continue des professionnels de santé, financé par le laboratoire MSD. Les auteurs déclarent sur leur site que leur contenu éditorial original « est fondé sur des sources fiables et de haute qualité, incluant des revues médicales, ouvrages de références, publications d'organismes de santé gouvernementaux et d'experts reconnus» [25]

- Le livre électronique « Anatomy and physiology », une ressource libre d'accès créée par des étudiants et des professeurs de différentes universités américaines [26]
- Le site web « Antique Anatomy »[27] est la « plus grande collection d'illustrations anatomiques antiques ».
- Les photographies de prosection issues de la collection BlueLink [28] de l'université du Michigan.

Par ailleurs, nous avons aussi intégré des modèles 3D issues du « BioDigital Human »[29]. Cette plateforme de visualisation 3D possède le modèle virtuel d'anatomie humaine « le plus complet, le plus précis scientifiquement et le plus interactif jamais créé ». En effet, en plus des interactions de base comme le « zoom » ou la manipulation du modèle dans l'espace, il est possible grâce aux outils de création fournis de réaliser une dissection virtuelle, de légèrer ou d'isoler les structures anatomiques étudiées. Ceci nous a permis de créer des exercices de dissection virtuelle et de révision interactifs pour l'auto-évaluation des apprenants.

II. Conception du site web interactif :

1. Principes techniques :

Nous avons conçu l'ensemble du site web à l'aide de l'application web Rise 360, incluse dans la solution logicielle « Articulate 360 »[30]. Cet outil dédié à la conception et au développement de ressources e-learning est disponible sur tous les navigateurs web récents. La prise en main est simple et il propose un grand nombre de solutions pour l'intégration de supports multimédia. Nous avons pu profiter de deux mois d'utilisation offerts pour développer notre site.

Nous avons inclus deux types de visionneuses d'images radiologiques. La première visionneuse est dédiée à l'apprentissage et ou à l'enseignement de la radio-anatomie. Elle permet de visualiser des sets d'images tomodensitométriques et leurs légendes interactives en reconstructions multiplanaires (MPR), selon trois fenêtres de contraste prédéfinies (médiastin, parenchyme et os).

La seconde est beaucoup plus proche d'un PACS réel, et est donc plus adaptée pour les résidents. Elle ne contient pas de légendes, mais des outils d'annotations et les moyens d'interactions habituels rencontrés dans une station de travail classique en radiologie.

Nous avons eu recours à des experts en informatique lors du développement de ces visionneuses. Ils ont utilisé des ressources libres d'accès basées sur les langages de développement Web tels que l'HTML, le CSS et le Javascript, etc.

Nous avons traité les sets d'images radiologiques à l'aide de Slicer3D, une application de visualisation et de traitement des images médicales à usage expérimental. Grâce aux différents outils de ce logiciel, nous avons pu légender les structures anatomiques sur nos images radiologiques, les convertir en format JPEG et les extraire en haute résolution pour ensuite les inclure dans notre site. De plus, nous avons réalisé une segmentation des lobes pulmonaires (figure 3) à l'aide du module de segmentation lobaire semi-automatique du « CIP »[31]. Cette extension développée par le laboratoire d'imagerie thoracique appliquée de l'hôpital Brigham and Women's, contient plusieurs outils d'imagerie quantitative thoracique.

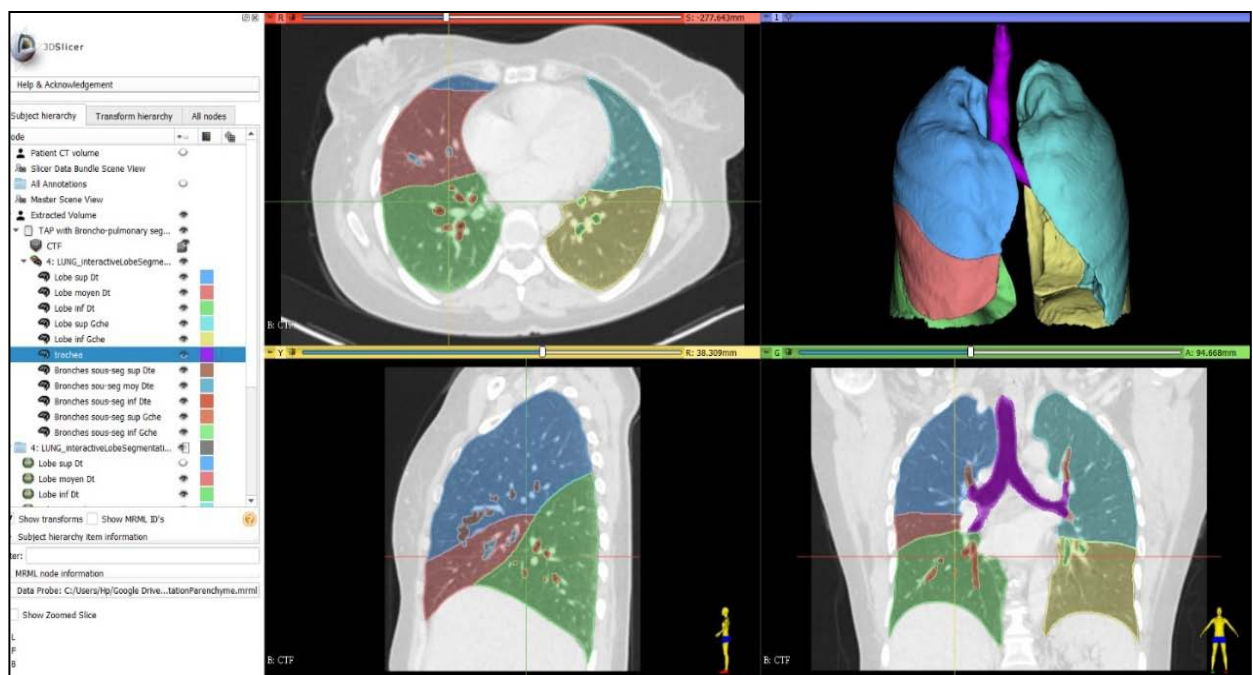


Figure 3: Segmentation broncho-pulmonaire semi-automatique sur Slicer 3D

2. Principes de conception pédagogique :

Fournir une expérience d'apprentissage stimulante et efficace constitue l'objectif principal de tout outil de e-learning. Pour cela, il est impératif d'en optimiser la forme et le fond grâce à une conception pédagogique efficiente. Compte tenu de l'ambition et de la finalité de ce travail, nous ne ferons que citer ici les principaux concepts et théories pédagogiques appliquées lors de la conception de ce module. Pour plus de détail, nous référons le lecteur aux publications originales sur le sujet.

Dans un premier temps, nous avons basé notre approche globale sur le modèle de conception pédagogique « ADDIE » (figure 4). Cette méthodologie de référence permet de concevoir des ressources pédagogiques numériques fonctionnelles et efficaces. Cet acronyme désigne les 5 étapes essentielles à ce processus : l'analyse, le design (conception), le développement, l'implémentation et l'évaluation [32].

Puis, lors des phases de conception et de développement, nous nous sommes inspirés des recommandations issues du travail de Vincent Lau [33] et de celui de Van Merriënboer et Sweller [34]. (Annexes 1 et 2)

Par la suite, nous avons profité des conseils prodigués par les auteurs de la solution logicielle « Articulate 360 » sur leur blog [35] pour bénéficier pleinement du potentiel de leur application web « Rise 360 ».

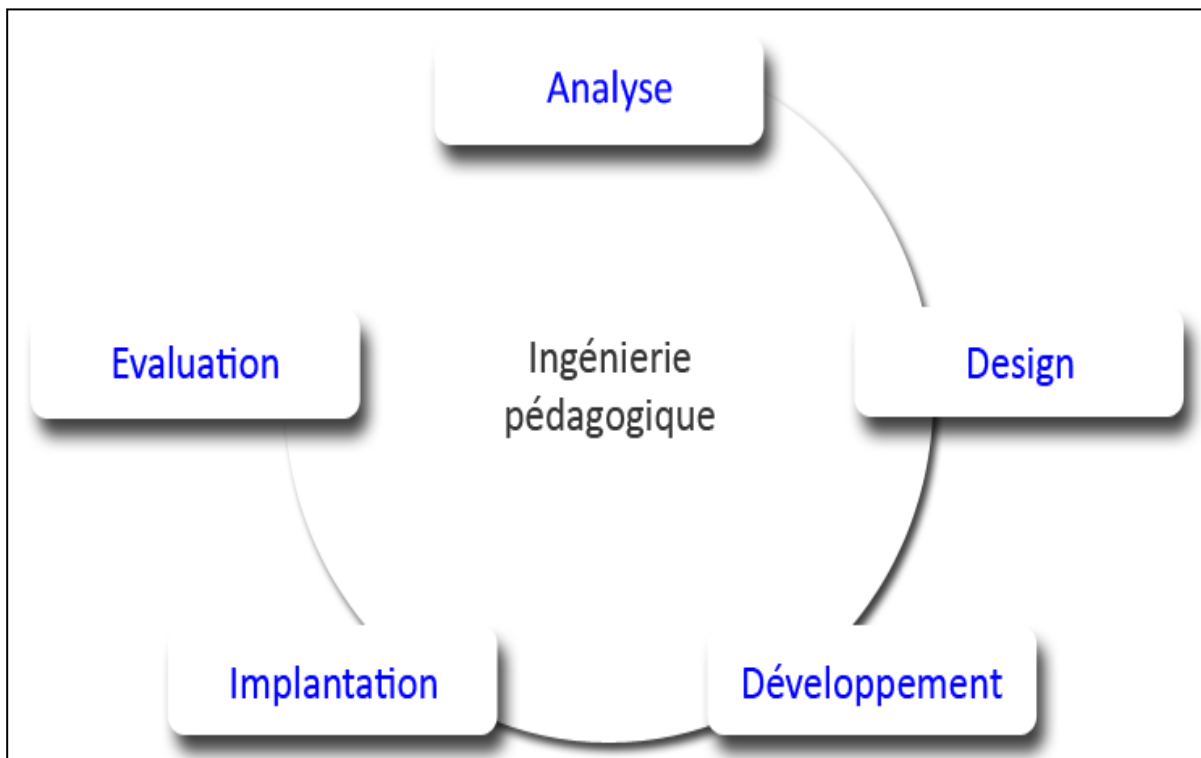


Figure 4:Modèle ADDIE [36]

La prise en main des outils interactifs et la navigation sur le site sont aisées et familières pour des apprenants « milléniaux ». Cette génération d'étudiants étant à l'aise avec la technologie, notre interface utilisateur ne devrait constituer ni une distraction ni un obstacle à leur apprentissage.

Afin de présenter les informations de manière pertinente et facilement assimilable, nous avons intégré les descriptions textuelles avec leurs illustrations iconographiques. Nous avons également limité les annotations sur les images aux éléments décrits par le texte adjacent [33,34].

En principe, l'acquisition et la mémorisation du savoir à l'aide d'images dynamiques étant de meilleure qualité qu'avec des images statiques [37], nous avons enregistré des capsules vidéo pour décrire la radio-anatomie tomodensitométrique et échographique. Les narrations audios sont accompagnées d'annotations textuelles identifiant les structures décrites.

En regroupant l'ensemble de ces informations au sein d'un même support multimédia, on peut limiter les distractions [33,34]. Nous avons, par ailleurs, intégré des vidéos de dissection anatomique d'une grande valeur didactique à partir du site internet « Streamable », un service simple de partage de vidéo.

L'ensemble de ces mesures a pour finalité d'éviter la surcharge de la mémoire de travail des étudiants, et donc d'optimiser l'usage de leurs ressources cognitives dans leur apprentissage.



RESULTATS

I. Écran de bienvenue

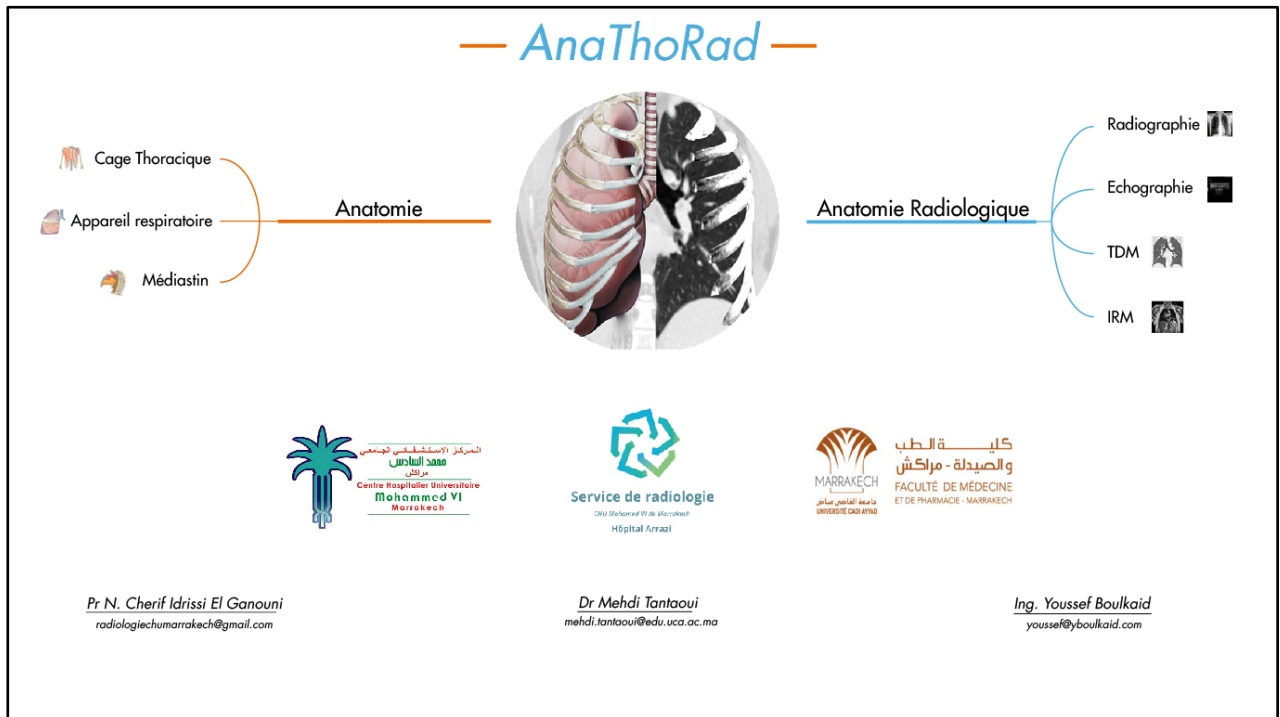
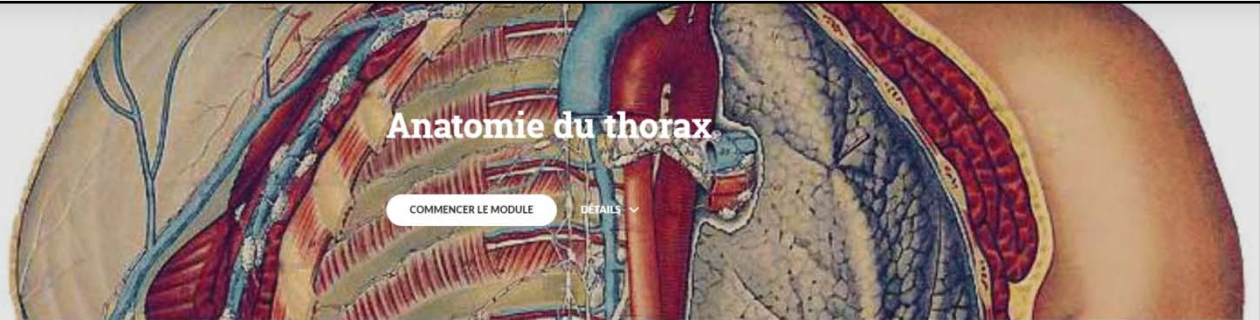



Figure 5: Ecran de bienvenue

II. Écran de consignes et de navigation



Anatomie du thorax

COMMENCER LE MODULE DÉTAILS



Bienvenue dans ce module de e-learning. Tout au long de cette première section du module, nous allons explorer l'**anatomie descriptive du thorax** selon une approche **régionale** et **systémique**.

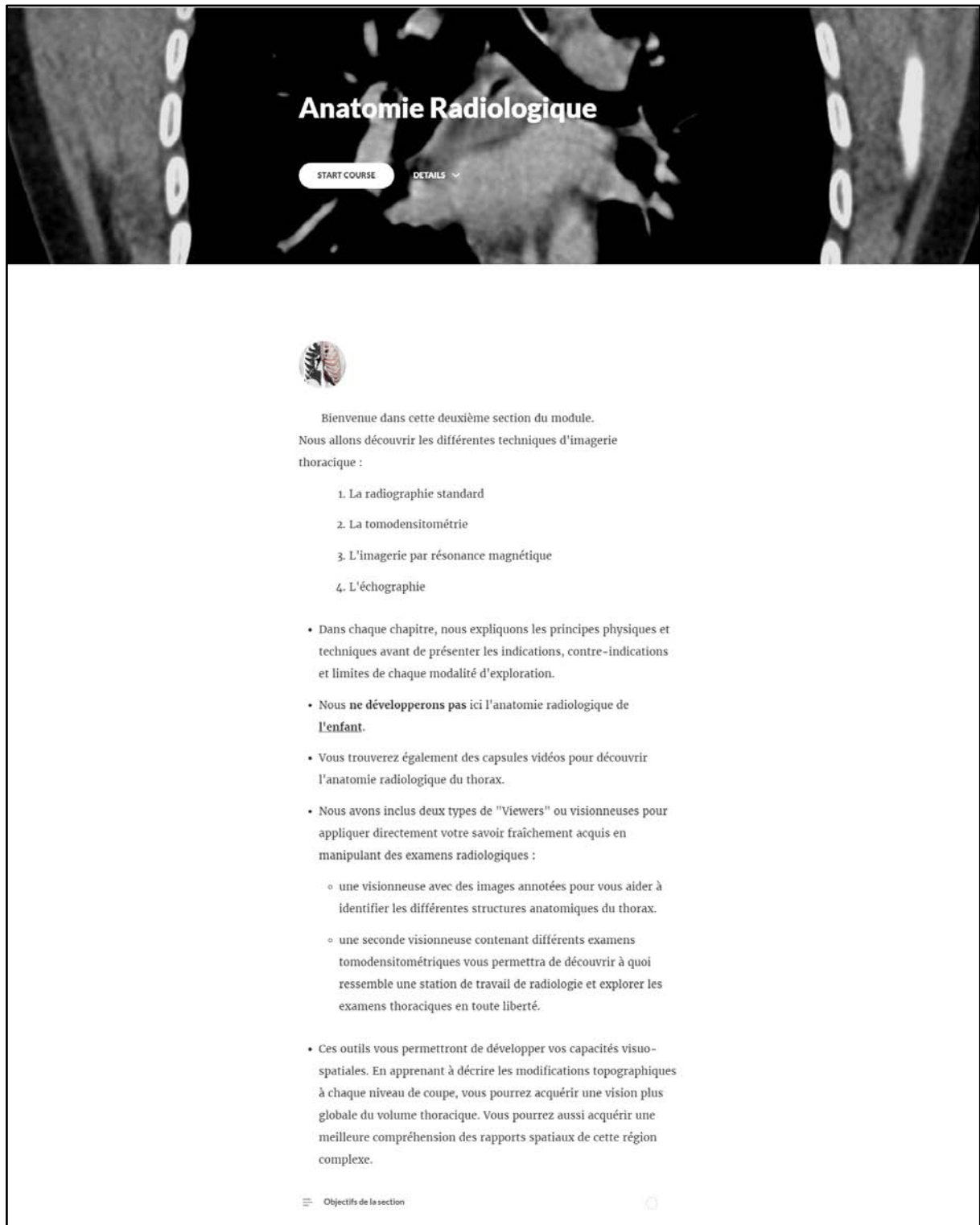
- Les notions d'anatomie macroscopique de ce cours serviront de base pour mieux appréhender le module de radio-anatomie.
- L'anatomie du **cœur** et celle du **sein** ne sont pas traitées dans ce module.
- Le premier chapitre est un récapitulatif de **stratégies d'apprentissages** issues de la recherche en psychologie cognitive. Elles devraient vous aider à optimiser votre apprentissage.
- Le reste de cette section est composé de trois grands chapitres. A la fin de chaque chapitre, vous pourrez évaluer vos connaissances avant de passer au suivant.
- Vous trouverez des exercices et des outils interactifs pour appliquer votre savoir et évaluer votre compréhension des bases de l'anatomie thoracique, notamment des rapports spatiaux et de l'anatomie en coupe.
- Si vous avez des questions n'hésitez pas à les poser sur le forum ou directement à votre professeur. Comme dit le proverbe chinois:

"Celui qui pose une question est bête cinq minutes, celui qui n'en pose pas l'est toute sa vie".

OBJECTIFS ET STRATÉGIES D'APPRENTISSAGE


- ☰ Objectifs de la section
- ☰ Stratégies d'apprentissages efficaces

Figure 6: Ecran de consignes et de navigation de la section « Anatomie »



Anatomie Radiologique

START COURSE DETAILS



Bienvenue dans cette deuxième section du module.
Nous allons découvrir les différentes techniques d'imagerie thoracique :

1. La radiographie standard
2. La tomodensitométrie
3. L'imagerie par résonance magnétique
4. L'échographie

- Dans chaque chapitre, nous expliquons les principes physiques et techniques avant de présenter les indications, contre-indications et limites de chaque modalité d'exploration.
- Nous **ne développerons pas** ici l'anatomie radiologique de **l'enfant**.
- Vous trouverez également des capsules vidéos pour découvrir l'anatomie radiologique du thorax.
- Nous avons inclus deux types de "Viewers" ou visionneuses pour appliquer directement votre savoir fraîchement acquis en manipulant des examens radiologiques :
 - une visionneuse avec des images annotées pour vous aider à identifier les différentes structures anatomiques du thorax.
 - une seconde visionneuse contenant différents examens tomodensitométriques vous permettra de découvrir à quoi ressemble une station de travail de radiologie et explorer les examens thoraciques en toute liberté.
- Ces outils vous permettront de développer vos capacités visuo-spatiales. En apprenant à décrire les modifications topographiques à chaque niveau de coupe, vous pourrez acquérir une vision plus globale du volume thoracique. Vous pourrez aussi acquérir une meilleure compréhension des rapports spatiaux de cette région complexe.

☰ Objectifs de la section 🗺

Figure 7: Ecran de consignes et de navigation de la section « Radio-anatomie »

III. Écran d'objectifs pédagogiques

The screenshot displays the 'Anatomie du thorax' interface. The left sidebar contains a navigation menu with categories like 'OBJECTIFS ET STRATÉGIES D'APPRENTISSAGE', 'LA PARIÉTAL THORACIQUE', and 'LA TOMODENSITOMÉTRIE'. The main content area is titled 'Objectifs de la section' and 'Leçon 1 sur 25'. It features three tabs: 'I/ LA PARIÉTAL THORACIQUE' (selected), 'II/ L'APPAREIL RESPIRATOIRE', and 'III/ LE MÉDIASTIN'. Below the tabs, a list of learning objectives is provided:

Vous devez être capable de décrire les éléments suivants :

1. Les éléments ostéo-articulaires de la cage thoracique
2. Les muscles de la paroi thoracique :
 - a. Muscles intrinsèques des espaces intercostaux
 - b. Muscles extrinsèques de la paroi
3. Le diaphragme.
4. La vascularisation et l'innervation de la paroi

Figure 8: Ecran d'objectifs pédagogiques de la section "Anatomie"

The screenshot displays the 'Anatomie Radiologique' interface. The left sidebar contains a navigation menu with categories like 'OBJECTIFS DE LA SECTION', 'LA RADIOGRAPHIE STANDARD', and 'LA TOMODENSITOMÉTRIE'. The main content area is titled 'Objectifs de la section' and 'Lesson 1 of 18'. It features a list of expandable sections:

- La radiographie standard (+)
- La tomodensitométrie (-)
- L'imagerie par résonance magnétique (+)
- L'échographie (+)

The 'La tomodensitométrie' section is expanded, showing the following learning objectives:

Vous devez être capable de :

1. Connaître les principes techniques de l'acquisition de l'image tomodensitométrique
2. Citer les paramètres faisant varier la qualité de l'image tomodensitométrique
3. Citer les différents post-traitements de l'image réalisés en TDM
4. Décrire les paramètres de réalisation des acquisitions en TDM
5. Reconnaître les artéfacts responsables d'images pièges
6. Décrire la radio-anatomie normale du thorax sur des coupes tomodensitométriques axiales, sagittales et coronales.
7. Citer les nouveautés en TDM.

Figure 9: Ecran d'objectifs pédagogiques de la section "Radio-anatomie"

IV. Écrans de contenu :

1. Objectifs et ressources du chapitre :

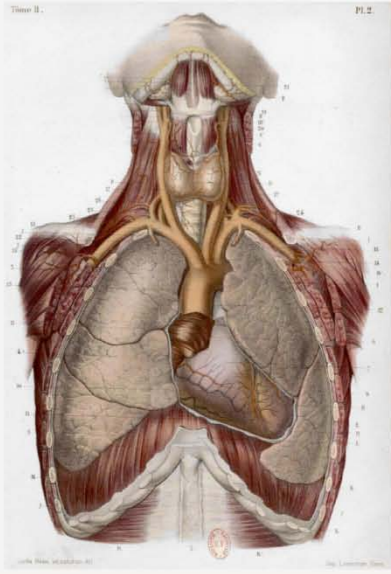
Généralités sur le thorax

Author: Héloïse

Objectifs du chapitre :

Dans ce chapitre, nous allons découvrir quelques généralités sur le thorax.

Prenez quelques minutes pour réfléchir à deux ou trois questions relatives aux objectifs de ce chapitre et notez les. Une fois ce chapitre terminé, tentez d'y répondre avant de continuer.



Dissection de la paroi antérieure du thorax

CONTINUER

- 1 Définir le thorax
- 2 Décrire sa configuration
- 3 Expliquer son rôle

Ressources du chapitre

PDF Généralités.pdf
303,5 KB

Figure 10: Ecran de contenu de la section «Anatomie » : Objectifs et ressources du chapitre

Leçon 16 sur 21

Principes et techniques



Objectifs du chapitre :

Dans ce chapitre, nous allons découvrir l'imagerie par résonance magnétique.

Prenez le temps de réfléchir à deux ou trois questions relatives aux objectifs de ce cours, tentez d'y répondre une fois ce chapitre complété avant de passer au suivant.

- 1 Comprendre les principes de formation de l'image de l'IRM
- 2 Définir le principe de résonance magnétique nucléaire
- 3 Citer et décrire les étapes menant à la formation du signal RMN
- 4 Citer les paramètres qui modulent le signal RMN

Ressources du chapitre

 IRM Principes.pdf
533.5 KB 

CONTINUER

Figure 11: Ecran de contenu de la section "Radio-anatomie" : Objectifs et ressources du chapitre

2. Textes et images :

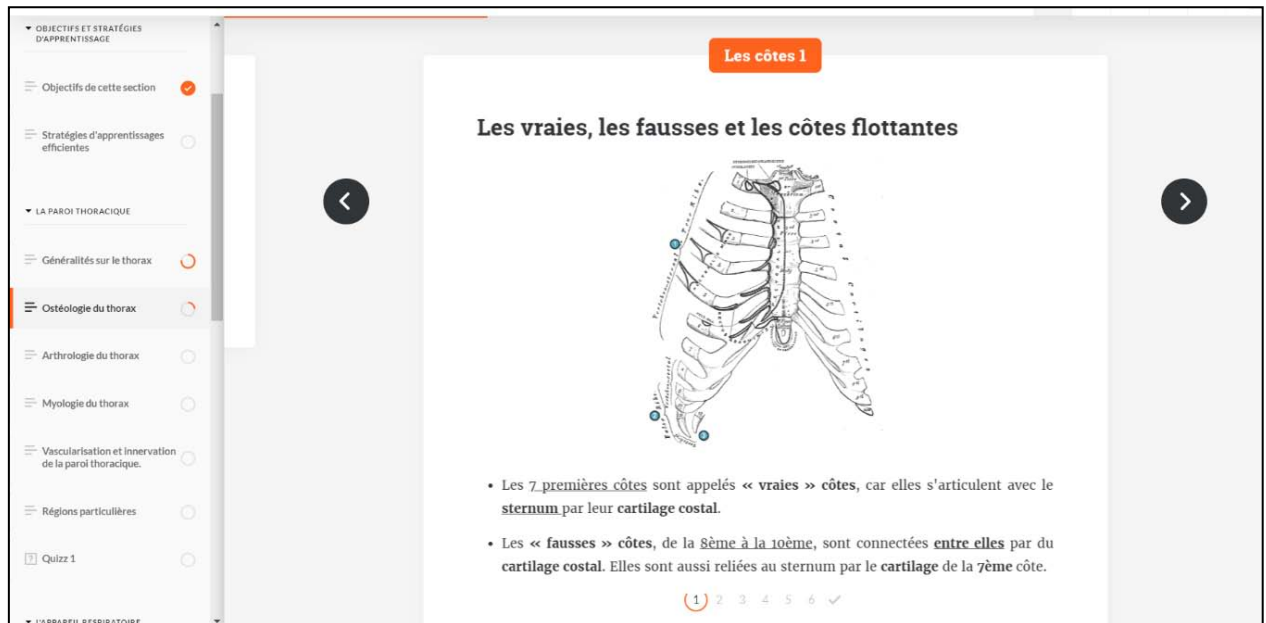


Figure 13: Ecran de contenu type illustrations et descriptions anatomiques

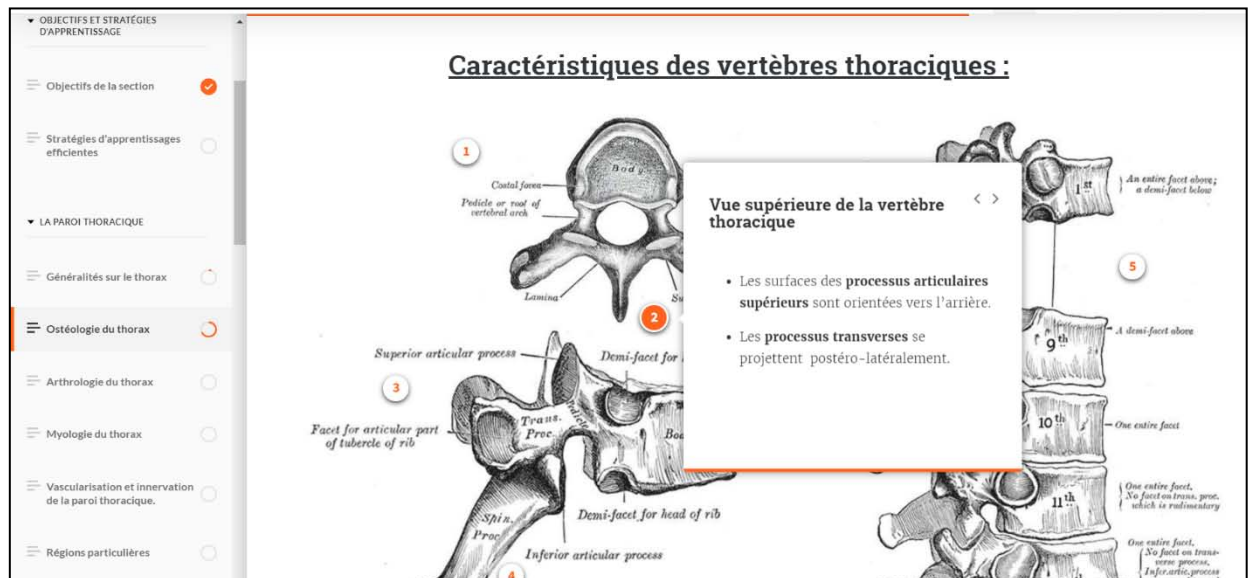


Figure 12: Ecran de contenu type illustrations et descriptions anatomiques

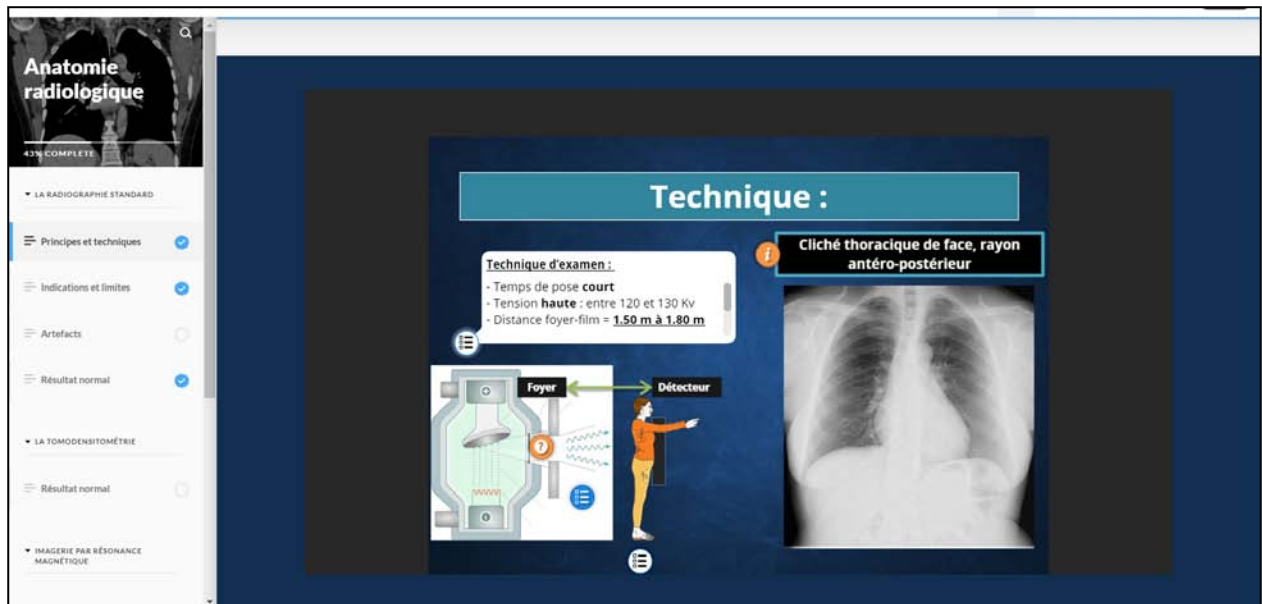


Figure 15: Ecran de contenu type présentation interactive

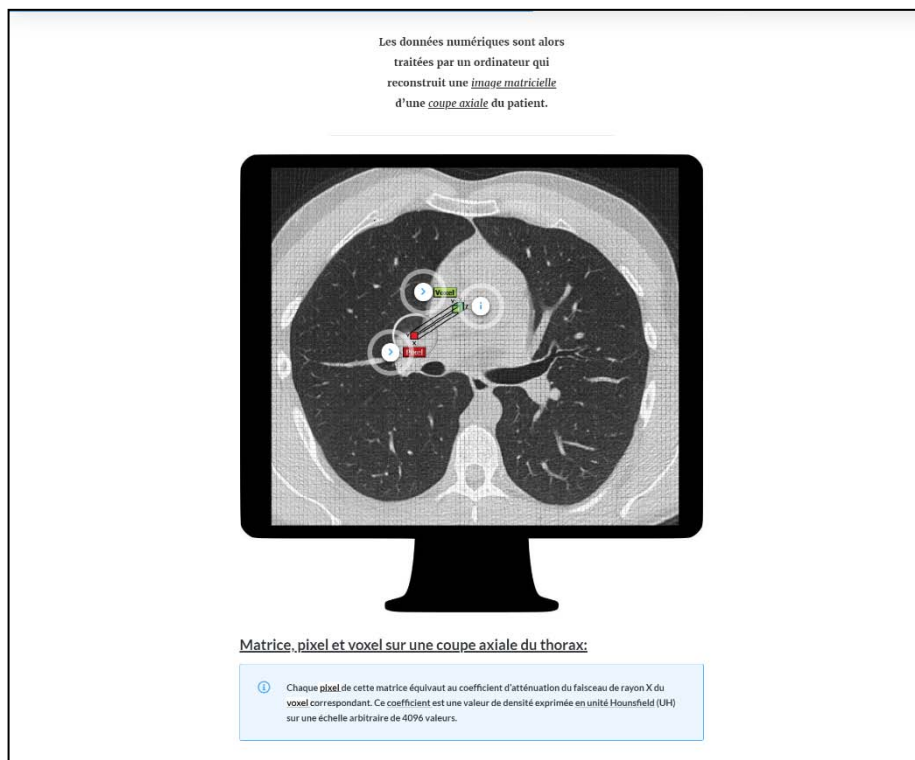
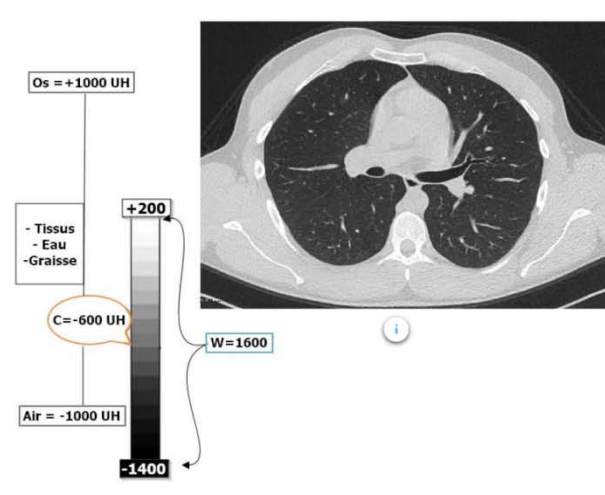


Figure 14: Ecran de contenu type image avec texte interactif

Pour étudier les différentes structures du thorax, il est courant d'utiliser deux fenêtres :

1. Une fenêtre tissulaire ou médiastinale



Os = +1000 UH

+200

- Tissus
- Eau
- Graisse

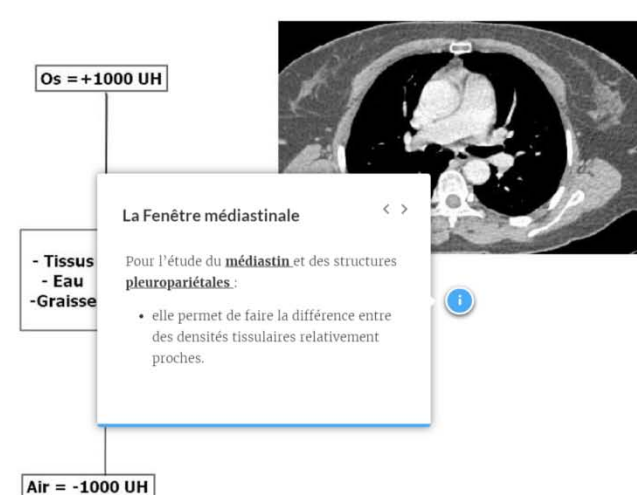
C = -600 UH

W = 1600

Air = -1000 UH

-1400

2. Une fenêtre parenchymateuse ou pulmonaire



Os = +1000 UH

- Tissus
- Eau
- Graisse

Air = -1000 UH

La Fenêtre médiastinale

Pour l'étude du **médiastin** et des structures **pleuropariétales** :

- elle permet de faire la différence entre des densités tissulaires relativement proches.

Figure 16: Ecran de contenu type illustration avec texte interactif

3. Capsules vidéo :

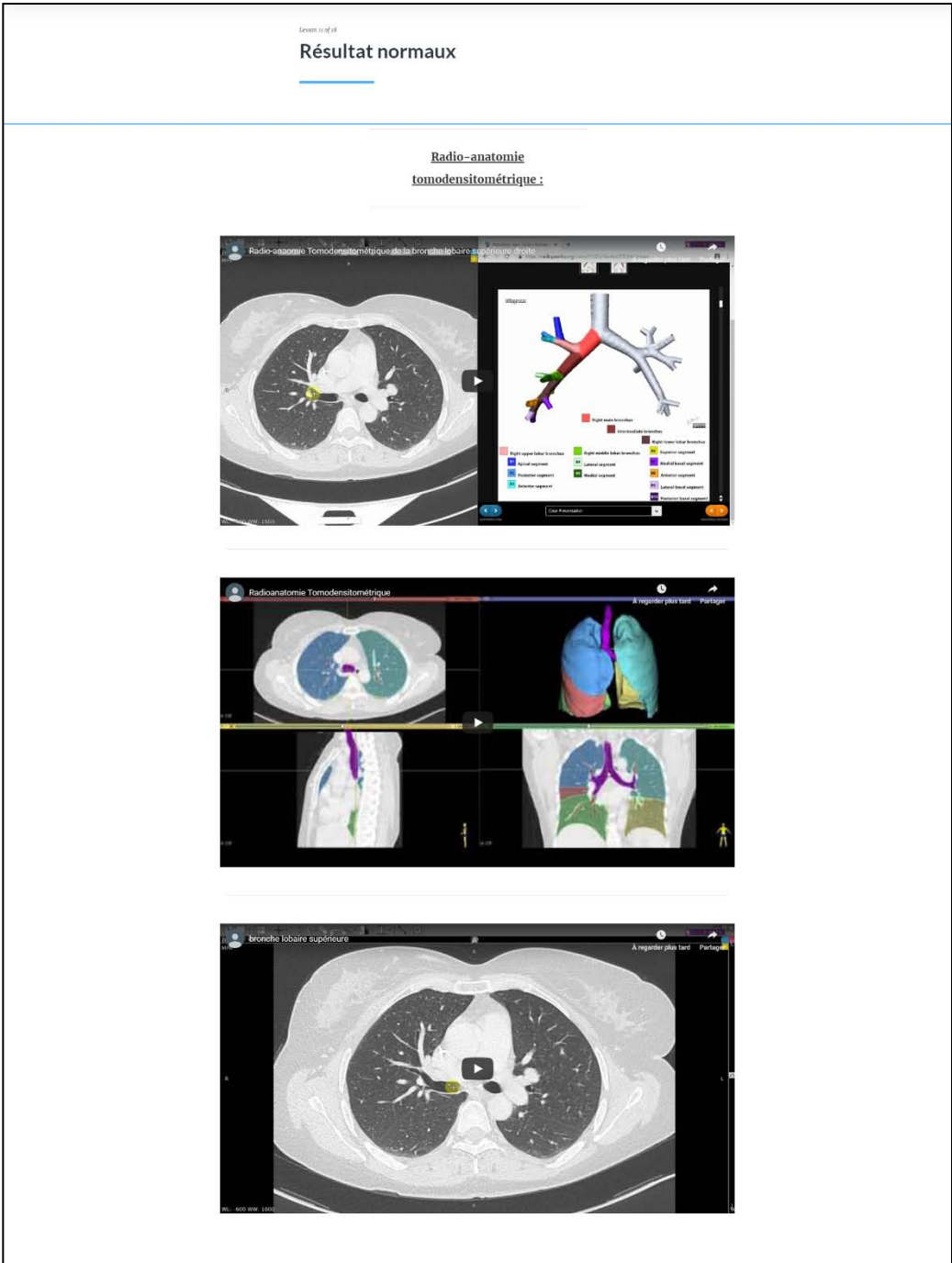
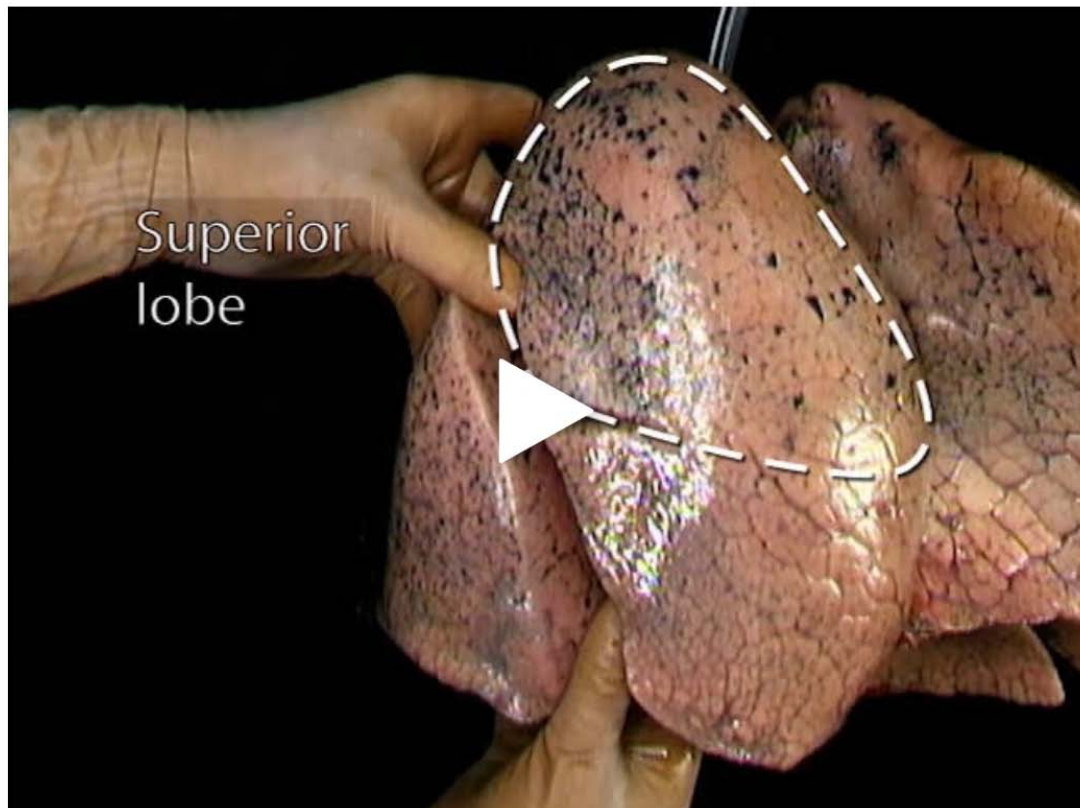


Figure 17: Ecran de contenu type capsule vidéo de radio-anatomie

Capsule Vidéo : Anatomie
descriptive du poumon



CONTINUER

Figure 18: Ecran de contenu type capsule vidéo d'anatomie

4. Exercices d'applications à l'aide d'outils de visualisation :

Leçon 9 sur 20

Dissection virtuelle

A l'aide de cet outil de dissection virtuelle, vous pourrez visualiser les rapports spatiaux anatomique sur un modèle du thorax. Vous aurez la possibilité de sélectionner les éléments anatomiques que vous voulez étudier et les isoler pour les légender.

Cliquez sur le lien ci-dessous.


BIODIGITAL

BioDigital Human: Explore the Body in 3D!

The BioDigital Human is a virtual 3D body that brings to life thousands of medically accurate anatomy objects and health conditions in an interactive Web-based platform.

[EN SAVOIR PLUS BIODIGITAL >](#)

Tutoriel d'utilisation du BioDigital Human



Dissect, Educate, and Explore

BioDigital Human 2.0: Explore the Human Body in 3D!

Figure 19: Ecran d'exercice d'application type outil de visualisation de l'anatomie

Lesson 15 of 21


Visionneuses de radio-anatomie

Vous allez pouvoir explorer l'anatomie tomодensitométrique du thorax grâce aux deux visionneuses que nous mettons à votre disposition.

Visionneuse de Radio-anatomie

Cette visionneuse permet de visualiser l'anatomie radiologique du thorax dans les 3 plans de l'espace : axial, coronal et sagittal; tout en utilisant 3 fenêtres de visualisation : osseuse, médiastinale et parenchymateuse.

Voici un bref tutoriel qui vous explique comment l'utiliser.



Cliquez sur le lien suivant une fois le tutoriel visionné.

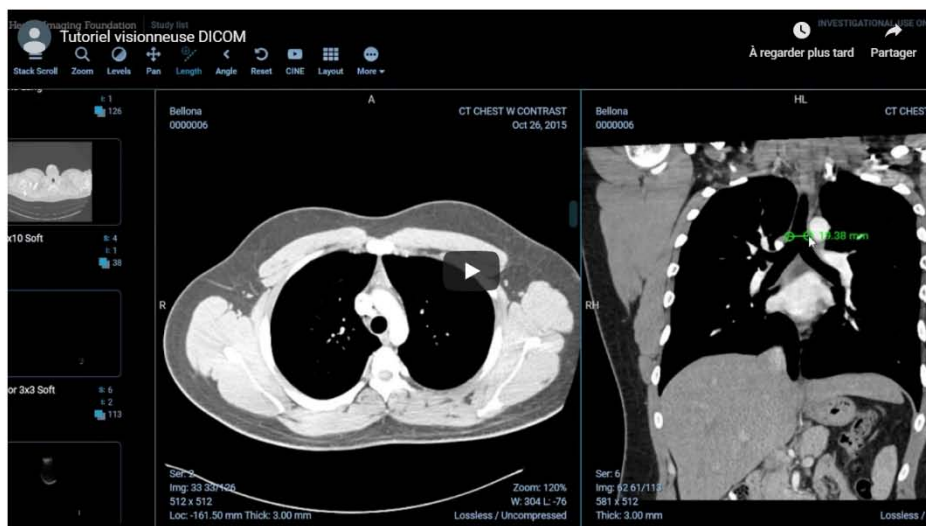
Visionneuse de radioanatomie
READ MORE S3-WEBSITE-EU-WEST-1 >

Figure 20: Ecran d'exercice d'application type visionneuse de radio-anatomie

Visionneuse DICOM

Cette visionneuse permet de visualiser l'anatomie radiologique du thorax comme sur une station de travail de radiologie. Vous aurez accès à plusieurs examens que vous pourrez explorer librement. Les fonctionnalités de cette visionneuse sont plus avancées que la précédente.

Prenez le temps de visualiser ce tutoriel pour comprendre comment l'utiliser.



Cliquez sur le lien suivant une fois le tutoriel visionné.

OHIF Viewer


[READ MORE OHIF >](#)

Figure 21: Ecran d'exercice d'application type visionneuse DICOM

V. Contrôles des connaissances et évaluations

Évaluation des connaissances

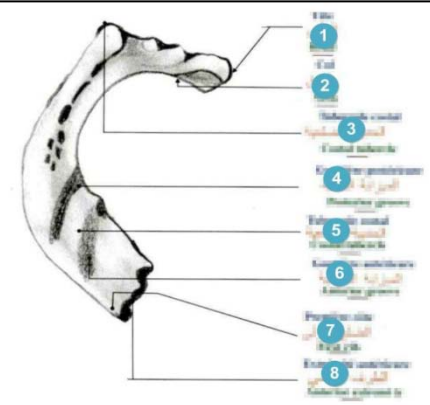
Sur cette côte typique, quels sont les éléments floutés en 4 et en 6 ?



VUE MEDIALE D'UNE CÔTE TYPIQUE

- Col
- Gouttière sous-costale
- Tête
- Bord supérieur de la côte

VALIDER



- Extrémité antérieure
- Tubercule costal
- Gouttière antérieure
- Tubercule de Lisfranc
- Tête

VALIDER

Figure 22: Ecran de contrôle des connaissances type QCM d'annotations

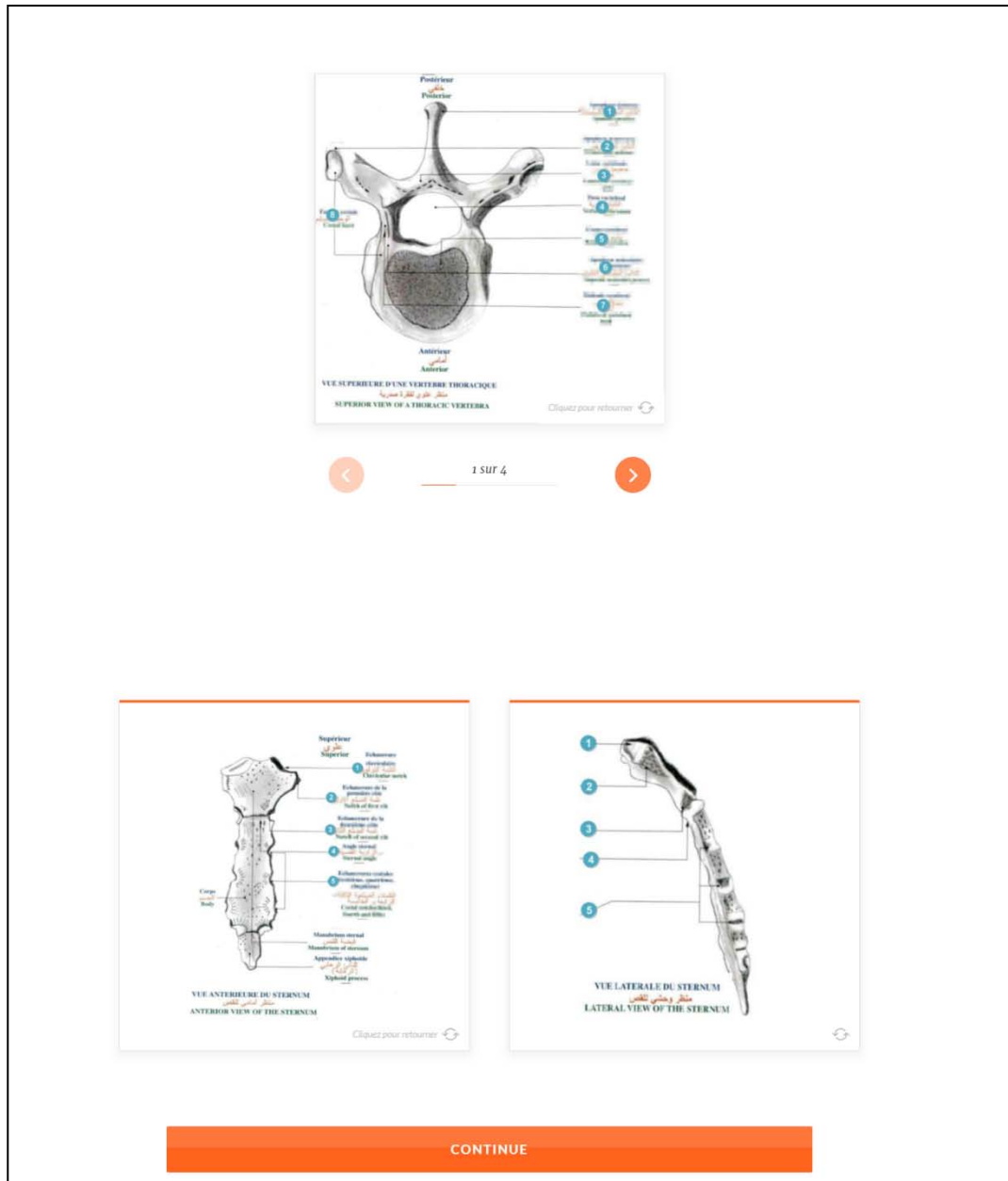


Figure 23: Ecran de contrôle des connaissances type auto-évaluation par "Flash-cards"



DISCUSSION

La formation médicale subit une transition pédagogique vers un modèle où l'apprenant exerce un plus grand contrôle sur sa formation et où le professeur prend le rôle d'un facilitateur du processus d'apprentissage. Le e-learning du fait de ses qualités semble être un vecteur adapté à ce changement de paradigme. Dans le but de promouvoir l'auto-formation et encourager un apprentissage approfondi de l'anatomie et de la radio-anatomie du thorax, nous avons développé un module de e-learning sous forme de site web interactif. Nous avons conçu cette ressource didactique selon des principes d'ingénierie pédagogique issus de la littérature afin de créer un environnement optimal pour l'auto-formation. Grâce au Web, ce type d'outil d'instruction permettrait le développement, chez les étudiants, d'aptitudes de recherche, de sélection et de synthèse de l'information. Avec comme résultat au long terme, une amélioration des compétences de gestion du savoir [38].

Dans leur revue systématique récente de la littérature, Taveira-Gomes et al [21] rapportent que le nombre d'outils de e-learning est en constante augmentation. Dans la formation médicale, on retrouve principalement des sites web interactifs utilisant du texte et des images. Ce n'est sûrement pas un hasard si l'anatomie et la radiologie sont respectivement, la science fondamentale et la spécialité médicale avec le plus de publications sur le sujet. La nature visuelle et graphique du contenu enseigné dans ces deux disciplines les prédisposent à profiter pleinement des possibilités offertes par le e-learning [38-40]. D'autant plus que grâce aux nouvelles technologies du Web, il est devenu aisé de créer des applications pour manipuler et interagir avec les images directement sur les navigateurs, sans avoir besoin de logiciels ou de plugins additionnels.

Dans la perspective d'engager l'étudiant de manière active dans son apprentissage, nous avons mis à sa disposition des outils interactifs pour visualiser l'anatomie et la radio-anatomie du thorax et des exercices d'auto-évaluation. Nous l'invitons ainsi à la réflexion sur le sens de son apprentissage en créant des liens entre les notions de bases en anatomie thoracique et leur application en pratique clinique par l'intermédiaire de l'anatomie radiologique.

En définitif, cet outil donnera aux enseignants les moyens d'améliorer la communication et l'interaction avec les étudiants tout en leur facilitant l'accès aux ressources pédagogiques. La

nature synchrone ou asynchrone de ces moyens de communications dépendra essentiellement des possibilités offertes par la plateforme de LMS de notre faculté.

Avec l'évolution rapide des connaissances en médecine, les outils de e-learning facilitent la révision et la mise à jour de ce savoir. Parmi les autres avantages du e-learning, on cite souvent l'accessibilité la flexibilité et le rythme d'apprentissage adapté à chacun. De ce fait, ce matériel pédagogique devrait aussi permettre aux résidents et aux praticiens de mettre à jour leurs connaissances anatomiques et radiologiques dans le cadre de leur formation continue.

I. Utilisation de l'outil d'instruction

Notre site web interactif peut être utilisé comme module d'auto-formation indépendant, appelé en anglais « Computer Based Teaching Module » ou « Self Learning Module ». Ce type de support d'enseignement a la particularité de guider l'apprenant étape par étape dans la validation des objectifs pédagogiques. Ce didacticiel a l'avantage de permettre à l'étudiant d'exercer un contrôle sur le rythme de son apprentissage. Cette possibilité d'adaptation en fonction des besoins et des capacités de chaque étudiant serait, selon certains auteurs [41], « stimulante, efficiente et efficace pour améliorer la mémorisation » des concepts de base. Grâce aux fonctionnalités du logiciel de conception, c'est aussi un outil de « m-learning ». Que ce soit sur ordinateur personnel, smartphone ou tablette, l'expérience utilisateur du site web est optimisée sur tous les supports.

Il servira également comme outil d'EAO dans le cadre d'un enseignement mixte. En effet, les visionneuses d'images radiologiques et l'application de dissection virtuelle peuvent être utiles lors de séances de travaux dirigés afin de créer des exercices d'applications interactifs.

Enfin, les étudiants peuvent l'utiliser avant leurs cours magistraux ou leurs séances de travaux dirigés. Ils seront ainsi préparés à une discussion plus approfondie du sujet, comme c'est le cas lors des séances d'ARC. Les exercices d'applications et les outils interactifs du site constituent également un bon moyen de révision.

Si les outils et les ressources de e-learning sont aujourd'hui nombreux, ils sont souvent complexes, trop exhaustifs ou pas assez détaillés, coûtent trop cher pour les apprenants voire

sont inaccessibles ou de sources douteuses [5,42]. Or l'utilité de ce genre de ressource réside non seulement dans la pertinence du contenu et son adéquation avec les objectifs des étudiants, mais surtout dans l'accessibilité, la facilité d'utilisation et l'interactivité proposée. C'est pourquoi nous nous sommes appliqués à rendre cet outil le plus ergonomique possible et que nous l'avons adapté au contexte curriculaire local.

II. Conception de l'outil d'instruction :

La présentation de tout contenu e-Learning doit être basée sur des principes et des stratégies pédagogiques censés améliorer la performance et l'efficacité de l'apprentissage. A cet effet, les différentes modalités de présentation doivent faciliter la transition du savoir de la mémoire de travail vers la mémoire à long terme [43].

Dans leur travail, Van Merriënboer et J. Sweller [34] décrivent une quinzaine de stratégies et de principes de conception (annexe 1) issues des théories cognitives de l'apprentissage. Ces méthodes permettraient de délivrer une instruction efficace, compatible avec l'architecture des processus cognitifs humains. Ils recommandent de les appliquer à la formation médicale.

Dans le même ordre d'idée, K H Vincent Lau [33] explore dans sa revue de la littérature les différentes théories de l'apprentissage classiques et les théories modernes relatives à l'enseignement multimédia. Au terme de son travail, il identifie et recommande 10 principes de conception pour optimiser la création d'un module de e-learning. Ces principes sont répartis selon 3 niveaux d'applications : un niveau global, un niveau rhétorique et un niveau pour les détails.

Dans les sections suivantes, nous présentons et expliquons certains de nos choix de conception en nous basant sur les principes décrits auparavant.

1. Niveau global de conception : [21,33,43,44]

Dans tout environnement d'auto-apprentissage, exposer des objectifs pédagogiques clairs et bien définis est une nécessité. Ainsi, pour engager l'étudiant dans un apprentissage actif et susciter sa curiosité, nous l'invitons au début de chaque section à s'interroger sur ces objectifs avant de les lui présenter de façon plus formelle.

Une autre exigence dans ce type d'environnement de formation est de permettre à l'apprenant de situer son sujet d'étude dans le schéma global du module. Nous avons conçu une carte heuristique en page d'accueil (figure 24) qui permet de visualiser l'ensemble du contenu du module.

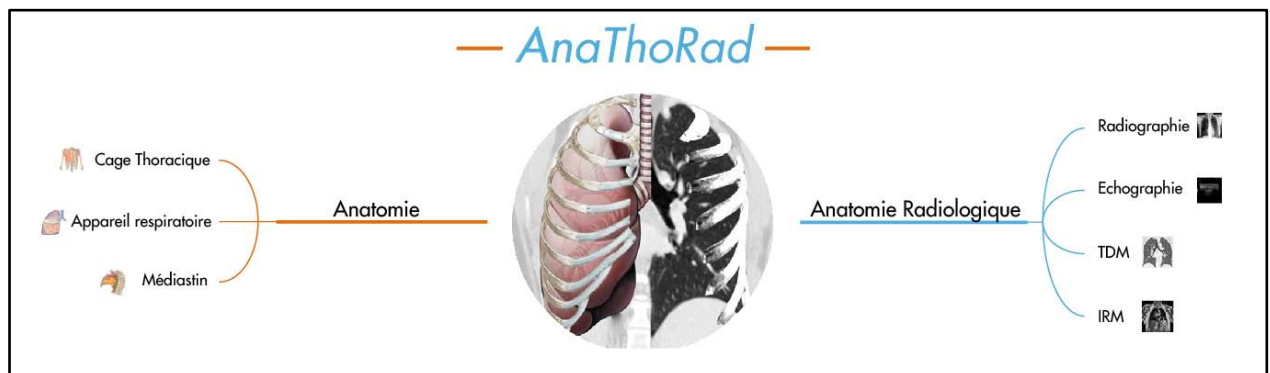


Figure 24: Carte heuristique de la page d'accueil du site web

De plus, grâce à la bande de navigation à gauche de l'écran (figure 25), l'étudiant pourra situer le contexte de chaque grain pédagogique et monitorer sa progression.

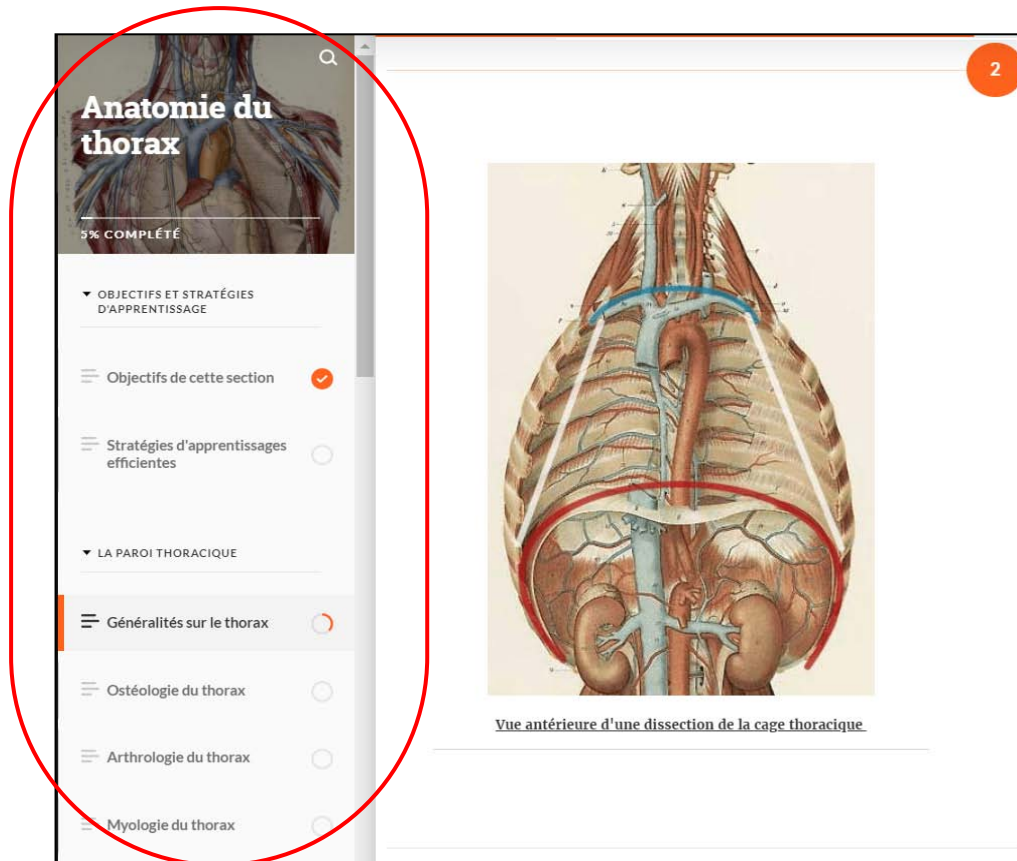


Figure 25: Bande latérale de navigation du site

En termes de contrôle de l'apprenant, la carte heuristique permet de répondre aux besoins des différentes populations d'étudiants ciblées par notre travail. En effet, pour les étudiants de premier cycle qui sont guidés par les objectifs spécifiques établis par leurs professeurs, il serait plus adapté de suivre de façon linéaire la progression que propose le module. Surtout que la présentation des différents concepts se fait dans un ordre de complexité croissant.

Tandis que pour les étudiants des cycles supérieurs qui ont tendance à identifier eux même leurs objectifs d'apprentissage en fonction de leur besoin du moment, ils seront plus tentés de naviguer librement sur le site web.

D'autre part, le logiciel « Rise360 » nous a permis d'installer des moyens de navigation et d'interaction « user-friendly » et intuitifs. Ces qualités permettent de réduire les charges cognitives extrinsèques liées à notre interface utilisateur.

2. Niveau rhétorique de conception :

Il s'agit essentiellement d'optimiser la présentation du contenu pédagogique pendant la phase de conception et de développement de chaque partie du module.

Dans cette section, nous expliquerons le choix des supports multimédias et des activités pédagogiques en nous référant à des preuves de la littérature.

L'enseignement de l'anatomie s'est toujours fait avec des cours surchargés d'informations contenant des descriptions très détaillées et des illustrations souvent saturées d'annotations. A cause de cela, les étudiants, ne comprenant pas toujours l'intérêt d'autant de détails, se retrouvent souvent confus et frustrés [2,28].

A plus forte raison, selon N. Wilhelmsson et al [45], cette confusion et cette frustration seraient exacerbées par l'incapacité à donner du sens à leur apprentissage. Dans leur article original intitulé « L'anatomie de l'apprentissage de l'anatomie », ils explorent les différentes approches utilisées par les étudiants pour donner du sens à leur apprentissage. A travers leur étude phénoménologique, ils identifient trois démarches adoptées par les étudiants pour y arriver :

- La mémorisation du vocabulaire anatomique ;
- La contextualisation, en reliant les concepts anatomiques entre eux mais aussi avec d'autres disciplines comme la physiologie et la radiologie ;
- L'expérimentation, à travers la visualisation et la mise en relation des concepts anatomiques avec la réalité clinique.

Etudier l'anatomie en combinant ces trois méthodes d'apprentissage, superficielles et profondes, serait prédictif d'une meilleure performance en matière de mémorisation à long terme et de compréhension [46].

A la lumière de ce qui précède, nous avons incorporé des outils de visualisation de l'anatomie et de la radio-anatomie pour permettre aux étudiants d'expérimenter la dissection virtuelle et le visionnage d'images radiologiques. Nous avons aussi inclus des exercices d'auto-évaluation (QCM et flash-cards) pour les aider dans leur processus de mémorisation. Enfin, l'anatomie radiologique devraient leur permettre de contextualiser leur savoir anatomique.

A ce propos, l'intégration de la radiologie dans l'enseignement de l'anatomie serait bénéfique pour les étudiants quelle que soit la modalité utilisée [47]. Au cours des quatre dernières décennies, cette combinaison est ainsi devenue une méthode d'instruction très populaire, comme en témoigne le grand nombre de publications sur le sujet [48]. Pour certains auteurs, elle améliorerait la capacité de mémorisation au long terme des étudiants et leur aptitude à identifier la radio-anatomie normale [15]. Pour d'autres, elle serait propice à la compréhension des rapports anatomiques, favorisant ainsi un apprentissage plus approfondi de l'anatomie [14,37,49]. Tous s'accordent à dire que cette modalité d'enseignement suscite chez les étudiants un engouement et un niveau de satisfaction plus élevé.

Il s'avère que cette méthode constitue un excellent moyen de développer les capacités visuo-spatiales des étudiants [8]. Derrière ce terme, on regroupe l'ensemble des « capacités de raisonnement de l'individu à propos d'éléments visuels et spatiaux et sa capacité à en faire une représentation mentale manipulable » [50]. En radiologie, le raisonnement et la visualisation spatiale sont deux aptitudes cognitives essentielles à l'interprétation des images. Qui plus est, lorsqu'il s'agit de comprendre et retenir l'anatomie, leur supériorité est largement établie par rapport à l'apprentissage par cœur [8].

Partant de ce postulat, nous avons intégré deux types de visionneuses d'images radiologiques. La première (figure 25) est assez basique en termes de fonctionnalités de manipulation. Elle permet essentiellement d'identifier la radio-anatomie normale et d'étudier les rapports anatomiques dans les trois plans de référence et avec trois fenêtres de visualisation.

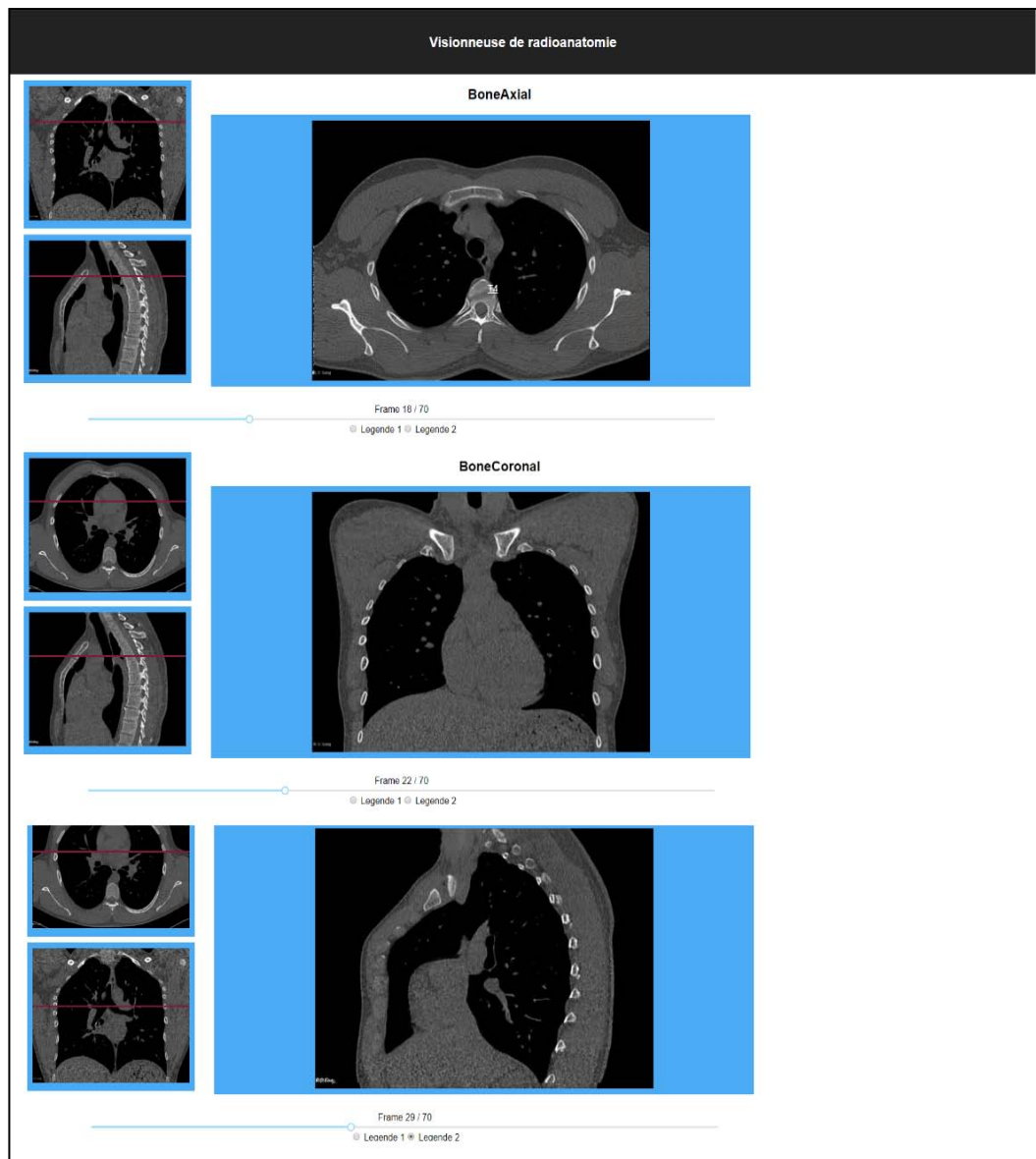


Figure 26: Visionneuse de radio-anatomie normale

La seconde visionneuse DICOM (figure 26) est plus proche d'une station de travail en radiologie. Avec ses outils d'interaction plus avancés, elle permet une plus grande liberté de manipulation des images. Elle nécessite néanmoins un plus grand degré d'expertise. C'est pourquoi, nous

introduisons l'utilisation de ces outils par un bref tutoriel expliquant l'utilité de chacun et la manière de les manier.

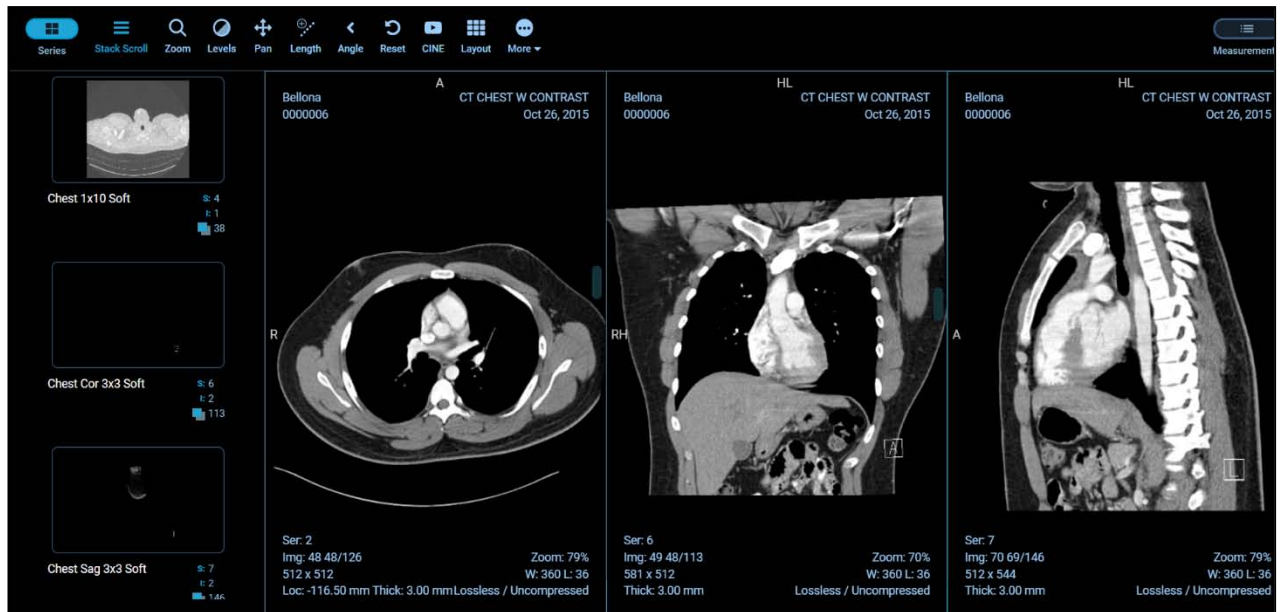


Figure 27: Visionneuse DICOM

A terme, nous pensons que nos choix de conception permettront aux étudiants de développer un raisonnement anatomique adapté à l'interprétation des examens d'imagerie thoracique, en plus de faciliter la mémorisation à long terme des concepts et des rapports anatomiques.

Enfin, quelle que soit la spécialité exercée, les étudiants et les médecins devront manipuler et interpréter des examens radiologiques. Une compréhension des bases physiques de la radiologie et des protocoles dans la pratique quotidienne sont donc nécessaires [40]. C'est pourquoi nous avons pris le temps d'exposer les principes fondamentaux et les techniques d'imagerie thoracique dans la section de radio-anatomie. Nous espérons que cela contribuera à un usage plus raisonné et plus pertinent des moyens d'explorations radiologiques.

3. Niveau de conception des détails :

A ce niveau, il s'agit de gérer le support textuel et les différents médias et outils interactifs du module.

Nous avons fractionné les cours en multiples « grains pédagogiques » d'une durée de 5 à 15 min pour gérer la capacité limitée de la mémoire de travail [43]. Il en est de même pour les capsules audio-visuelles. Nous avons également mis en évidence les notions importantes de chaque grain soit en les sous-lignant [34].

La conception pédagogique s'applique principalement à la méthode d'instruction. Cette méthode correspond à un processus de transmission et de présentation du savoir, dont l'apprentissage est le résultat. S'il est vrai que l'optimisation de la conception de l'outil d'instruction est un paramètre important pour un apprentissage adéquat. Il n'en demeure pas moins vrai que le niveau de performance de cet apprentissage dépend de plusieurs autres variables qu'il n'est pas toujours facile d'évaluer. Parmi celles-ci, nous nous sommes intéressés aux stratégies d'apprentissage utilisées par les étudiants au cours de leur formation.

III. Des stratégies d'apprentissages efficaces :

D'Antoni et al [44] caractérisent une stratégie d'apprentissage par l'ensemble des comportements et des techniques utilisés par l'étudiant pour influencer les processus d'encodage de l'information. Dans leur travail de recherche, ils proposent un guide pour apprendre l'anatomie clinique à l'aide de stratégies efficaces, tirées de la littérature en psychologie cognitive. Ils supposent que la méconnaissance de ces stratégies dans le domaine médical serait due à deux raisons principales. Primo, on supposerait à tort que les étudiants en médecine utiliseraient des stratégies efficaces sous prétexte qu'ils sont très performants sur le plan académique.

Secundo, les étudiants, les enseignants et le personnel administratifs des facultés de médecine ne seraient pas assez informés de l'étendue de la recherche sur ce sujet en psychologie cognitive.

Dans notre contexte, notre faculté a le mérite de dispenser des cours sur la méthodologie d'apprentissage aux étudiants de 1^{ère} année. Ils y apprennent notamment les principes physiologiques de la mémorisation et de l'attention, la gestion du temps et du stress, mais aussi la lecture active et la prise de note.

A la lumière de ce qui précède, nous avons estimé qu'il serait intéressant d'inclure quelques conseils pour aider les étudiants à identifier et à appliquer ces méthodes lors de leur apprentissage. Un grand nombre d'étudiants révise encore en surlignant et en relisant passivement ses leçons. D'Antoni et al [44] conseillent de bannir ces méthodes au profit des stratégies suivantes : l'entraînement par la récupération (l'auto-évaluation) et la récupération espacée. La combinaison de ces deux approches, appelée « successive relearning », aurait un effet synergique permettant un apprentissage à des niveaux de compréhension plus avancés de la taxonomie SOLO (figure 28).

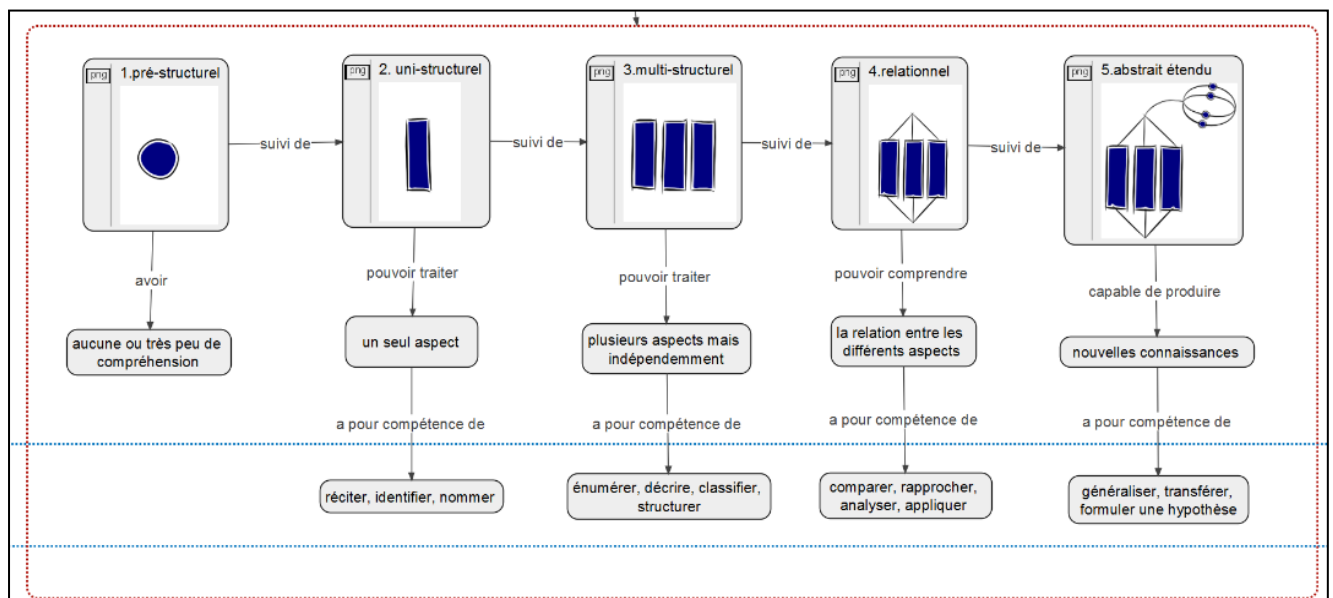


Figure 28 : Carte conceptuelle de la taxonomie SOLO[59]

Ainsi, nous avons inclus au début de notre module un chapitre qui récapitule de façon didactique l'ensemble de ces stratégies. Nous y avons incorporé les ressources produites par un groupe de chercheurs en psychologie cognitive qui se focalise sur la science de l'apprentissage [51]. Dans leur travail de synthèse, ils décrivent et illustrent à travers des exemples et des dessins quatre autres stratégies en plus de celles décrites plus haut (Annexe 3).

IV. Les limites :

Pour ce qui est des limites de notre travail, nous regrettons de ne pas avoir eu assez de temps pour respecter en totalité le schéma de planification systémique adopté lors de la création de notre module. Nous avons pu développer notre module en respectant, non seulement, les besoins et les objectifs d'apprentissage issues de la phase d'analyse, mais aussi certains concepts clés pour optimiser les phases de conception et de développement. Néanmoins, nous n'avons pas eu l'opportunité d'implémenter cet outil pour pouvoir en évaluer l'efficacité et le potentiel didactique.

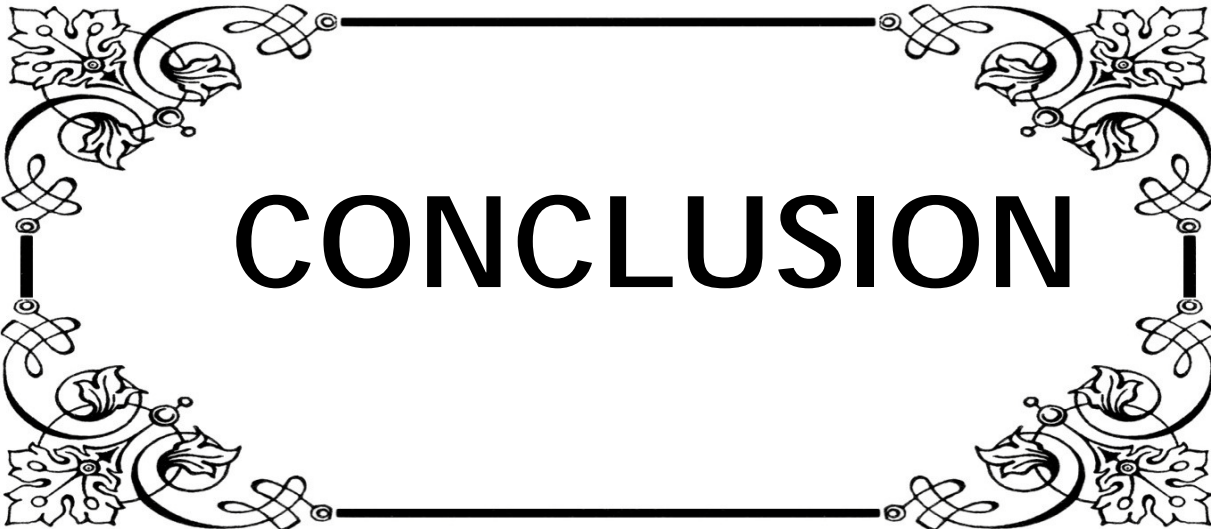
D'ailleurs, afin de réussir ces deux dernières étapes nous avons choisi de l'intégrer au sein de la plateforme LMS de la faculté, plutôt que de le diffuser directement sur le Web. Cela permettra non seulement de créer de bonnes conditions d'interactivité et de collaboration entre enseignants et étudiants, mais aussi, et surtout, sera un excellent moyen pour réaliser le suivi des apprenants et permettre une évaluation formative de notre module.

Le e-learning n'a pas pour vocation d'isoler l'apprenant de l'enseignant, mais bien de servir de catalyseur à un compagnonnage et à une collaboration plus rapide et plus efficace. Il convient de remarquer que ce n'est pas la technologie en elle-même qui rend la formation meilleure ou plus efficace, mais bien la manière avec laquelle elle est utilisée. Et sur ce point-là, la littérature est unanime.

Par ailleurs, nous tenons à préciser que l'ingénierie pédagogique est une science et un art à part entière, et qu'étant néophytes dans le domaine, nous estimons que ce travail est loin d'être achevé et qu'il nécessitera sans doute, dans l'avenir, des améliorations. Par conséquent, nous insistons sur le principe de réitérer, aussi souvent que nécessaire, les processus

d'implémentation et d'évaluation, afin de pouvoir profiter du feedback des utilisateurs. Les modalités de cette évaluation formative devraient se faire tant sur le plan qualitatif que quantitatif et idéalement suivre les modèles préconisés par la littérature [19,20,47,52-55]

Enfin, nous estimons avoir été un peu trop ambitieux dans la création du contenu de notre module. A vouloir traiter certains thèmes anatomiques et radiologiques de façon exhaustive, nous avons dû en délaissier d'autres. D'autant plus que la difficulté de cette région a fait que nous n'avons pas pu traiter certains organes clés, notamment le cœur et la glande mammaire. La complexité et la spécificité de ces deux organes tant sur le plan anatomique que radiologique nous imposeraient de les traiter individuellement. Il en est de même pour l'enfant qui présente des particularités anatomiques et des variantes morphologiques qui lui sont propres.



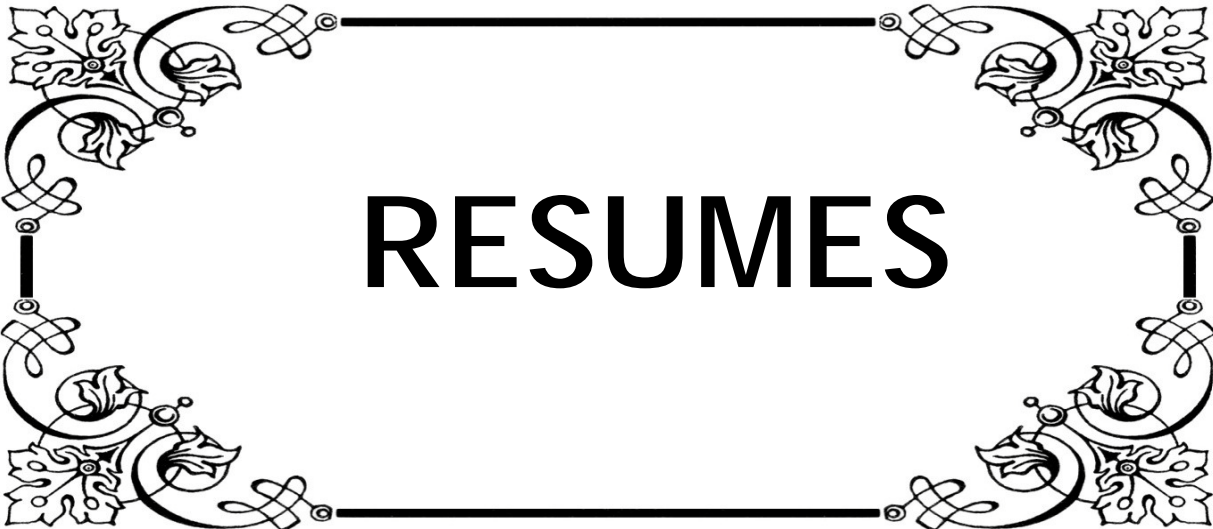
CONCLUSION

Tout curriculum d'anatomie moderne se doit de proposer un enseignement multimodal afin de s'adapter aux besoins de formation et aux attentes d'apprentissage des médecins du futur. Au sein de notre faculté, nous possédons un arsenal bien fourni pour relever ce défi. Bien que la dissection soit toujours absente de nos laboratoires d'anatomie pour des raisons législatives et socio-culturelles [56], les séances d'enseignement dirigé sont réalisées à l'aide de maquettes, de planches et de photographies de dissections anatomiques, mais aussi de cadavres synthétiques. Mieux encore, avec l'acquisition de tables de type « Anatomage », il est désormais possible de réaliser des dissections virtuelles au sein du laboratoire d'anatomie. Bien que la cyber anatomie ne présente pas tous les avantages de la dissection de cadavre ou de la prosection, elle a néanmoins permis de moderniser cette activité pédagogique [57]. Nous sommes persuadés que notre module de e-learning « AnaThoRad » constituera une excellente opportunité d'agrémenter cette activité d'enseignement d'un outil pédagogique et didactique efficient. D'autant plus que nous espérons, à l'avenir, compléter ce module par des chapitres de sémiologie radiologique et d'imagerie de la pathologie thoracique.

« L'anatomie parce qu'elle est facilement visualisable donne la fausse impression qu'elle est sue » [58]. A plus forte raison, l'anatomie et la radio-anatomie du thorax sont des sujets complexes dont l'étude ne se limite pas à un apprentissage par cœur. C'est pourquoi nous estimons qu'il est important de combiner outils d'instruction efficaces et stratégies d'apprentissage efficientes pour optimiser l'acquisition de ce savoir.

A terme, les heures investies par les étudiants et leurs professeurs dans leur formation ont pour objectif principal de transformer ces étudiants en praticiens capables de transférer leurs connaissances théoriques en un savoir-faire pratique pour produire une offre de soins de qualité. Ce transfert est souvent difficile à réaliser, surtout en sciences fondamentales comme l'anatomie. Ainsi, nous espérons contribuer à ce processus en proposant un environnement numérique de formation qui encourage un apprentissage transformationnel plutôt qu'à titre purement informationnel.

Du médecin généraliste au chirurgien thoracique, en passant par ce centre névralgique qu'est devenue l'imagerie médicale, anatomie et radio-anatomie sont et resteront des fondements immuables pour pratiquer « l'art et la science de la médecine ».



RESUMES

Résumé

Si l'anatomie est une pierre angulaire de la formation médicale, elle constitue la clé de voûte de la formation en radiologie. La modernisation de la pédagogie dans la formation médicale passe par un enseignement centré sur l'étudiant, un apprentissage par compétences et le recours de plus en plus important aux technologies de l'information et de communication. Surfant sur cette vague d'innovations, l'enseignement multimodal de l'anatomie est désormais assisté par la technologie et intègre les sciences cliniques, notamment l'imagerie médicale. La nature hautement visuelle et graphique du contenu enseigné en anatomie et en radiologie fait que ces sciences se prêtent bien au e-learning. Implémenté dans les règles de l'art, l'efficacité de ce mode d'enseignement rivalise avec celle des modalités traditionnelles.

Nous décrivons ici comment nous avons conçu et développé un module de e-learning destiné à compléter l'enseignement de l'anatomie et de la radio-anatomie du thorax chez l'adulte. Cette ressource pédagogique vise à optimiser l'apprentissage tout en développant les aptitudes et les compétences d'auto-formation des étudiants et des résidents. Nous avons élaboré le contenu en nous basant sur des ressources de référence en anatomie et en imagerie thoracique. Par ailleurs, nous nous sommes appuyés sur les recommandations de la littérature en matière d'ingénierie pédagogique pour concevoir un environnement numérique propice à l'auto-formation.

« AnaThoRad » est un site web interactif avec une interface utilisateur simple et intuitive et un contenu multimédia varié. Pour engager l'étudiant dans un processus d'apprentissage actif, nous avons mis à sa disposition des outils interactifs pour visualiser l'anatomie et la radio-anatomie accompagnés d'exercices d'auto-évaluation. En combinant ces outils didactiques avec des stratégies d'apprentissage efficaces, nous espérons que les étudiants réussiront à améliorer leurs performances et leur apprentissage.

Abstract

Anatomy is not only a cornerstone of medical education; it is considered a keystone of radiology training. The pedagogy of medical education has been modernized with the emergence of student-centered teaching, skill-based learning and the frequent use of information and communications technology. The multimodal approach to teaching anatomy has become increasingly dependent on the integration of clinical sciences and technological enhancements such as medical imaging modalities. The highly visual and graphic nature of the content taught in anatomy and radiology calls for the integration of e-learning tools. The use of such innovative tools proves to be as efficient as traditional teaching approaches.

In this paper, we describe how we designed and developed an e-learning module to assist the teaching of anatomy and radiological anatomy of the thorax in adults. This e-learning tool aims at optimizing and developing self-learning skills and aptitudes in medical students and residents. We based the content of this educational tool on peer reviewed resources in anatomy and chest imaging. While its digital environment stems from instructional design principles and recommendations.

"AnaThoRad" is an interactive website with a simple and intuitive user interface and a rich multimedia content. To engage the students in an active learning process, we provide various interactive tools that help the learners to visualize anatomy and radio-anatomy along with self-assessment exercises. By combining these learning tools with effective learning strategies, we endeavor that the students will succeed in improving their learning and eventually their academic and professional performance.

ملخص

إذا كان علم التشريح هو العمود الفقري للتعلم الطبي فإنه كذلك بمثابة الحجر العقد للتكوين في علم الأشعة. تمر البيداغوجيا الحديثة في التكوين الطبي عبر التعلم المتمركز حول الطالب / المتعلم ، التعلم بالكفايات و الاعتماد أكثر على تقنيات التواصل و المعلومات.

و انسجاما مع التطورات و الابتكارات المتواصلة لبيداغوجيا التعلم الطبي فان التعليم متعدد الوسائط لعلم التشريح اضحى لزوما مدعما بالتكنولوجيا و مدمجا للعلوم السريرية بما في ذلك التصوير الطبي.

إن اعتماد تدريس علم التشريح و الأشعة على الصورة و الكرافيك يبسر التعلم / التكوين بطريقة ال E-learning التي تنافس بنجاحها الطرق التقليدية للعملية التعليمية التعليمية.

من خلال هذا العمل نصف كيفية تصميم و تطوير طريقة ال E-learning الرامية الى تطعيم و اتمام التعلم في علوم التشريح و الاشعة فيما يخص القفص الصدري لذى البالغين.

يهدف هذا المورد التعليمي الى تحسين التعلم و تطوير مهارات التكوين الذاتي للطلاب و الأطباء المقيمين.

قمنا بتطوير المحتوى اعتمادا على الموارد المرجعية في علم التشريح و التصوير الصدري. إضافة إلى ذلك اعتمدنا على توصيات أدبيات الهندسة البيداغوجية لتصميم بنية رقمية تقضي الى التدريب/التكوين الذاتي.

ANATHORAD هو موقع ويب تفاعلي بواجهة مستخدم بسيطة و بديهية مع محتوى متنوع لوسائط متعددة.

و لإشراك الطالب في عملية تعليمية تعلمية نشيطة و فعالة وضعنا في متناوله ادوات تفاعلية لشخصنة علم التشريح و الاشعة مع إدراج تمارين التقييم الذاتي. من خلال الجمع بين أدوات ديداكتيكية و استراتيجيات التعلم الفعالة نأمل ان ينجح الطلاب في تطوير كفاءاتهم و تحسين ادائهم و تعلمهم.



ANNEXES

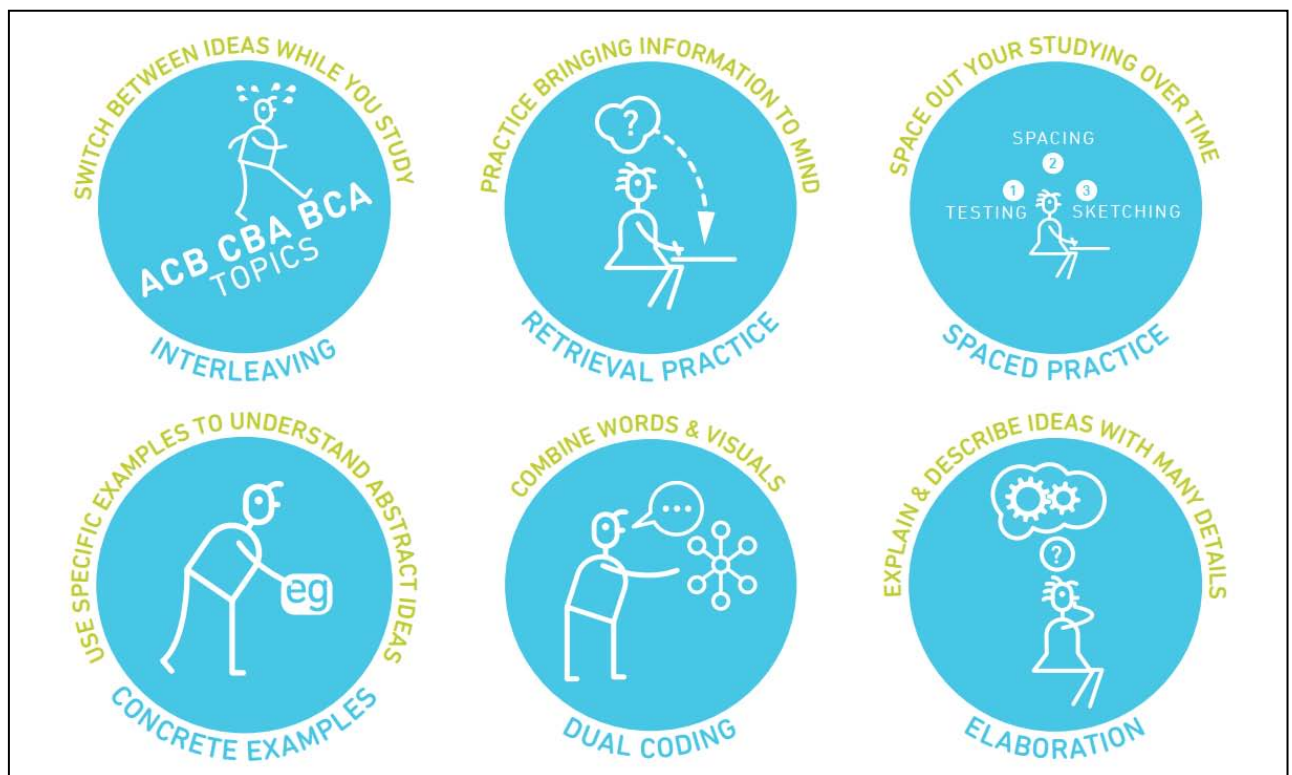Annexe 1: Principes de conception d'un CBTM et exemples d'applications [33]

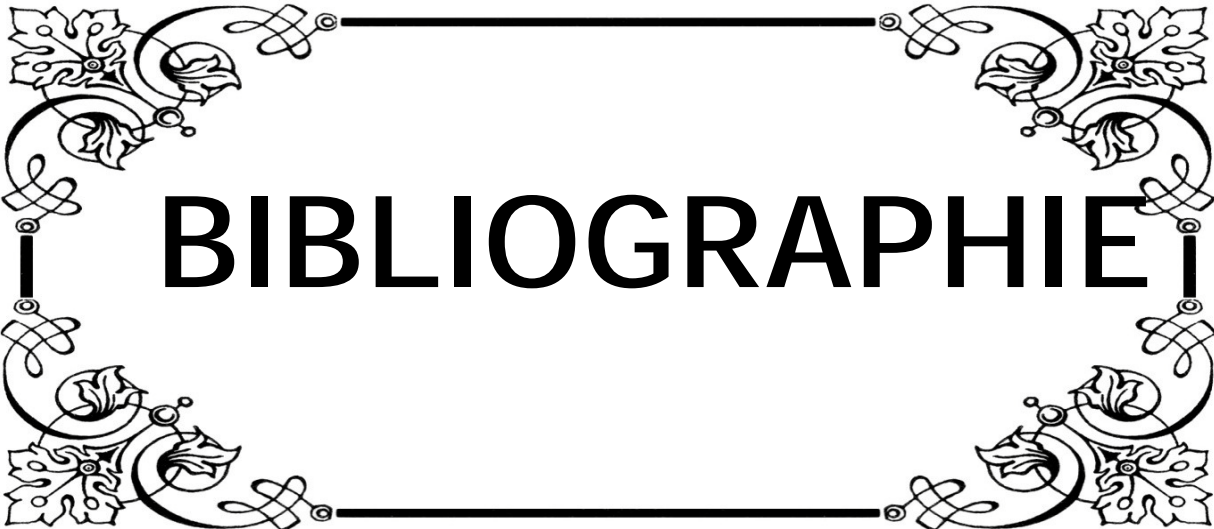
Principe	Example of application	Learning theory basis	Reference(s)
Global level			
Managing objectives	Prompt learner to enter self-set objectives in the form of questions, then display instructor objectives for reconciliation	Adult learning Connectivism Discovery Scaffolding	Sun & Li (2010) ²¹ Xu & Zhang (2011) ²² Roman & Kay (2007) ²⁸ Roman (2011) ²⁹
Framing	Display a concept map of contents that is accessible throughout the module	CLT – extraneous	Felder & Silverman (1988) ³⁰
Minimising technical load	Use intuitive and user-friendly technical devices employed by common computer applications	CLT – extraneous	Moreno & Mayer (1999) ¹¹ Cooper (1990) ¹⁶
Rhetoric level			
Optimising modality	Use both audio and visual modalities simultaneously when appropriate	CLT – germane Mayer's cognitive theory of multimedia learning	Moreno & Mayer (1999) ¹¹ Cooper (1990) ¹⁶
Making modality explicit	Explain modality and briefly justify its validity	CLT – extraneous	Moreno & Mayer (1999) ¹¹ Cooper (1990) ¹⁶
Technical scaffolding	Prompt learner with questions; provide outside resources to fill in gaps in knowledge	Scaffolding Technical scaffolding Discovery	Sun & Li (2010) ²¹ Yelland & Masters (2007) ²⁶ Cheuh & Barnett (1997) ³²
Elaboration	Enable learner to control the sequence and offer an alternative to completing basic segments (e.g. by using a calibrated quiz)	Elaboration Discovery	Moreno & Mayer (1999) ¹¹ Cooper (1990) ¹⁶
Spaced repeating	Provide quiz at end of segments, use teach-back	CLT – germane Spaced learning effect	Sun & Li (2010) ²¹ Dempster (1989) ³³
Detail level			
Managing text	Use audience-appropriate language	CLT – intrinsic germane	Gunderman & McCammack (2010) ³⁴ James & Linte (2010) ³⁵ Lim (2012) ³⁶
Managing devices	Use signalling and visual grouping	CLT – extraneous	Moreno & Mayer (1999) ¹¹ Mayer (2010) ¹² Khalil <i>et al.</i> (2005) ³¹
CLT = cognitive load theory.			

Annexe 2: Principes et stratégies de conceptions issues de la théorie de la charge cognitive [34]

Design guideline	Description	Illustration
<i>Decreasing extraneous load</i>		
Goal-free principle	Replace conventional tasks with goal-free tasks that provide learners with a non-specific goal	Ask students to 'Please come up with as many illnesses as possible that could be related to the observed symptoms', rather than asking 'Which illness is indicated by the symptoms of this patient?'
Worked example principle	Replace conventional tasks with worked examples that provide a full solution learners must carefully study	Let students criticise a ready-made treatment plan, rather than having them independently generate such a plan
Completion principle	Replace conventional tasks with completion tasks that provide a partial solution learners must finish	Let medical interns closely observe a surgical operation and only perform part of it, rather than having them perform the whole operation independently
Split attention principle	Replace multiple sources of information, distributed either in space (spatial split attention) or time (temporal split attention), with one integrated source of information	Provide students with instructions for operating a piece of medical equipment just in time, precisely when they need it, rather than providing them with the information beforehand
Modality principle	Replace a written explanatory text and another source of visual information (unimodal) with a <i>spoken</i> explanatory text and the visual source of information (multimodal)	Give students spoken explanations when they study a computer animation of the working of the digestive tract, rather than giving them written explanations on screen
Redundancy principle	Replace multiple sources of information that are self-contained (i.e. they can be understood on their own) with one source of information	When providing learners with a diagram of the flow of blood in the heart, lungs and body, do not include a verbal description of the flow
<i>Managing intrinsic load</i>		
Simple-to-complex strategy	Replace a series of conventional tasks with tasks that first present only isolated elements (low element interactivity) and gradually work up to the tasks in their full complexity	Give students tasks that require them to apply the basic physical principles of hydrodynamics, such as pressure-volume and pressure-flow relationships, before giving them tasks that require them to apply a full model of how the blood flows through the circulatory system
Low- to high-fidelity strategy	Replace a series of conventional tasks with tasks that are first performed in a low-fidelity environment (decreased element interactivity), and then in increasingly higher-fidelity environments	When teaching students medical diagnosis, start with textual case descriptions, continue with computer-simulated patients or patients played by peers, go on to simulated patients played by actors, and end with real patients in an internship in hospital
<i>Optimising Germane load</i>		
Variability principle	Replace a series of tasks with similar surface features with a series of tasks that differ from one another on all dimensions on which tasks differ in the real world	When describing a particular clinical symptom, illustrate it using patients of different sex, age, physique, medical history etc.
Contextual interference principle	Replace a series of task variants with low contextual interference with a series with high contextual interference	If students practise different variants of a particular surgical task, order these variants in a random rather than a blocked order
Self-explanation principle	Replace separate worked examples or completion tasks with enriched ones containing <i>prompts</i> , asking learners to self-explain the given information	For students learning to diagnose malfunctions in the human cardiovascular system, present an animation of how the heart works and provide prompts that ask them to self-explain the underlying mechanisms

Annexe 3: Illustration des 6 stratégies pour un apprentissage efficace[51]





BIBLIOGRAPHIE

1. **Heitzman ER.** The anatomic basis for thoracic imaging: a continuing evolution. *Surg Radiol Anat*1987;9:177-8.
2. **Johnson EO, Charchanti A V. and Troupis TG.** Modernization of an anatomy class: From conceptualization to implementation. A case for integrated multimodal-multidisciplinary teaching. *Anat Sci Educ*2012;5:354-66.
3. **Captier G, Canovas F and Bonnel F.** Le corps humain et l'informatique comme outils pédagogiques de l'anatomie. *Morphologie*2008;89:142-53.
4. **Machado JAD, Barbosa JMP and Ferreira MAD.** Student perspectives of imaging anatomy in undergraduate medical education. *Anat Sci Educ*2013;6:163-9.
5. **Sugand K, Abrahams P and Khurana A.** The anatomy of anatomy: A review for its modernization. *Anat Sci Educ*2010;3:83-93.
6. **Estai M and Bunt S.** Best teaching practices in anatomy education: A critical review. *Ann Anat*2016;208:151-7.
7. **Trelease RB.** From chalkboard, slides, and paper to e-learning: How computing technologies have transformed anatomical sciences education. *Anat Sci Educ*2016;9:583-602.
8. **Phillips AW, Smith SG, Ross CF and Straus CM.** Improved Understanding of Human Anatomy through Self-guided Radiological Anatomy Modules. *Acad Radiol*2012;19:902-7.
9. **Petersson H, Sinkvist D, Wang C and Smedby Ö.** Web-based interactive 3D visualization as a tool for improved anatomy learning. *Anat Sci Educ*2009;2:61-8.
10. **George J.** Re: Are radiologists the contemporary anatomists? *Clin Radiol*2014;69:e462.
11. **Bardeen BCR and Bardeen CR.** The Use of Radiology in Teaching Anatomy. *Radiology*1927;8:384-6.
12. **Alvarez A, Gold GE, Tobin B and Desser TS.** Software tools for interactive instruction in radiologic anatomy. *Acad Radiol*2006;13:512-7.
13. **Pinto A, Brunese L, Pinto F, Acampora C and Romano L.** E-learning and education in radiology. *Eur J Radiol*2011;78:368-71.

14. **Torres A, Staśkiewicz GJ, Lisiecka J, Pietrzyk Ł, Czekajlo M, Arancibia CU et al.** Bridging the gap between basic and clinical sciences: A description of a radiological anatomy course. *Anat Sci Educ*2016;9:295–303.
15. **Khalil MK, Paas F, Johnson TE, Su YK and Payer AF.** Effects of instructional strategies using cross sections on the recognition of anatomical structures in correlated CT and MR images. *Anat Sci Educ*2008;1:75–83.
16. **Tavares MA, Dinis–Machado J and Silva MC.** Computer–based sessions in radiological anatomy: One year’s experience in clinical anatomy. *Surg Radiol Anat*2000;22:29–34.
17. **Kumar PA, Jothi R and Mathivanan D.** Self–directed learning modules of CT scan images to improve students’ perception of gross anatomy. *Educ Heal Chang Learn Pract*2016;29:152–5.
18. **Chabot O and Maisonneuve H.** L’Internet en formation médicale continue : aussi efficace que les formations dites présentiellees. *Press Med*2009;38:1434–42.
19. **Haute autorité de santé.** Formation en ligne ou e–learning. *Développement Prof Continue* 2017.
20. **Lewis KO, Cidon MJ, Seto TL, Chen H and Mahan JD.** Leveraging e–Learning in Medical Education. *Curr Probl Pediatr Adolesc Health Care*2016;44:150–63.
21. **Taveira–Gomes T, Ferreira P, Taveira–Gomes I, Severo M and Ferreira MA.** What are we looking for in computer–based learning interventions in medical education? A systematic review. *J Med Internet Res*2016;18:1–21.
22. **GRAY H.** Anatomy of the human body 1918. Available at: <https://www.bartleby.com/107/> (accessed Feb. 15, 2019).
23. **LAHLAIDI Abdelhafid.** Anatomie topographique trilingue. *LIVRES IBN SINA, 2000, 1324.*
24. **CALLIMEDIA.** Illustrations anatomiques n.d.Available at: <https://www.univadis.fr/references/anatomical-illustrations> (accessed Apr. 12, 2019).
25. **UNIVADIS.** Politique éditoriale n.d.Available at: <https://www.univadis.fr/page/editorial-policy> (accessed Apr. 14, 2019).
26. **OPENSTAX COLLEGE.** Anatomy and physiology. *Houson, TX: OpenStax CNX, 2013, 1420.*

27. **AMERICAN ASSOCIATION FOR THE HISTORY OF MEDICINE.** Antique Anatomy *n.d.* Available at: <http://www.antiqueanatomy.com/> (accessed Mar. 11, 2019).
28. **Hurwitz R.M., Dudgeon S.N., Fox G.M., and Alsup B.K.** Teaching Anatomy Through Multimedia in the Digital Age. *Pap Present UROP Poster Present 2015.*
29. **BIODIGITAL.** Biodigital Human *n.d.* Available at: <https://www.biodigital.com/> (accessed Apr. 14, 2019).
30. **ARTICULATE GLOBAL INC.** Articulate 360 *n.d.* Available at: <https://360.articulate.com/> (accessed Apr. 24, 2019).
31. **THE PRESIDENT AND FELLOWS OF HARVARD COLLEGE.** Chest Imaging Platform *n.d.* Available at: <https://chestimagingplatform.org/> (accessed Jan. 5, 2019).
32. **Stewart S and Choudhury B.** Mobile technology: Creation and use of an iBook to teach the anatomy of the brachial plexus. *Anat Sci Educ 2015;8:429-37.*
33. **Lau KH V.** Computer-based teaching module design: Principles derived from learning theories. *Med Educ 2014;48:247-54.*
34. **Van Merriënboer JJG and Sweller J.** Cognitive load theory in health professional education: Design principles and strategies. *Med Educ 2010;44:85-93.*
35. **LAMOTTEA.** Les essentiels du e-learning *n.d.* Available at: <https://blogs.articulate.com/les-essentiels-du-elearning/> (accessed May 9, 2019).
36. **MAR.V.** modele ADDIE – ingénierie pédagogique (instructional design) 2007. Available at: <https://commons.wikimedia.org/wiki/File:Model-ADDIE-blue.png> (accessed May 9, 2019).
37. **Jang HW, Oh CS, Choe YH and Jang DS.** Use of dynamic images in radiology education: Movies of CT and MRI in the anatomy classroom. *Anat Sci Educ 2018;11:547-53.*
38. **Gotthardt M, Siegert MJ, Schlieck A, Schneider S, Kohnert A, Groß MW et al.** How to successfully implement e-learning for both students and teachers. *Acad Radiol 2006;13:379-90.*
39. **Marker DR, Bansal AK, Juluru K and Magid D.** Developing a Radiology-Based Teaching Approach for Gross Anatomy in the Digital Era. *Acad Radiol 2010;17:1057-65.*

40. **Webb AL and Choi S.** Interactive radiological anatomy eLearning solution for first year medical students: Development, integration, and impact on learning. *Anat Sci Educ*2014;7:350-60.
41. **Khalil MK, Nelson LD and Kibble JD.** The use of self-learning modules to facilitate learning of basic science concepts in an integrated medical curriculum. *Anat Sci Educ*2010;3:219-26.
42. **Colucci PG, Kostandy P, Shrauner WR, Arleo E, Fuortes M, Griffin AS et al.**Development and utilization of a web-based application as a robust radiology teaching tool (radstax) for medical student anatomy teaching. *Acad Radiol*2015;22:247-55.
43. **PAPPAS C.** Améliorer sa mémoire de travail : 6 stratégies pour les professionnels du eLearning 2016. Available at: <https://elearningindustry.fr/memoire-de-travail-6-strategies> (accessed May 13, 2019).
44. **D'Antoni A V., Mtui EP, Loukas M, Tubbs RS, Zipp GP and Dunlosky J.** An evidence-based approach to learning clinical anatomy: A guide for medical students, educators, and administrators. *Clin Anat*2019;32:156-63.
45. **Wilhelmsson N, Dahlgren LO, Hult H, Scheja M, Lonka K and Josephson A.** The anatomy of learning anatomy. *Adv Heal Sci Educ*2010;15:153-65.
46. **Ward PJ and Walker JJ.** The influence of study methods and knowledge processing on academic success and long-term recall of anatomy learning by first-year veterinary students. *Anat Sci Educ*2008;1:68-74.
47. **So S, Patel RM and Orebaugh SL.** Ultrasound imaging in medical student education: Impact on learning anatomy and physical diagnosis. *Anat Sci Educ*2017;10:176-89.
48. **Murphy KP, Crush L, O'Malley E, Daly FE, Twomey M, O'Tuathaigh CMP et al.** Medical student perceptions of radiology use in anatomy teaching. *Anat Sci Educ*2015;8:510-7.
49. **Lufler RS, Zumwalt AC, Romney CA and Hoagland TM.** Incorporating radiology into medical gross anatomy: Does the use of cadaver CT scans improve students' academic performance in anatomy? *Anat Sci Educ*2010;3:56-63.

50. **ROLLIER Axelle.** Capacités visuo-spatiales statiques et traitement des unités dynamiques. *Université de Genève, 2016.*
51. **WEINSTEINY., SMITHM., CAVIGLIOLIO.** Six Strategies for Effective Learning *n.d.* Available at: <http://www.learningscientists.org> (accessed Mar. 5, 2019).
52. **LETROUT Cyrielle.** Évaluation d'un module de formation à la recherche quantitative par les internes de médecine générale. *2014.*
53. **Wong G, GreenHalgh T and Pawson R.** Internet-based medical education: a realist review of what works, for whom and in what circumstances. *BMC Med Educ* 2010; *10*:12.
54. **Ruiz JG, Mintzer MJ and Leipzig RM.** the Impact of E-Learning in Medical Education. *IT Med Educ* 2006; *81*:207-12.
55. **Zafar S, Safdar S and Zafar AN.** Evaluation of use of e-Learning in undergraduate radiology education: A review. vol. *83* 2014.
56. **Elamrani MD, El Fakiri MM, Benhima MA and Choulli MK.** L'éthique musulmane face à la dissection des cadavres humains pour l'enseignement et la recherche en anatomie. *Ethique et Sante* 2015; *12*:97-102.
57. **COMITÉ DE PROGRAMME ET COMMISSION PÉDAGOGIQUE DE LA FACULTÉ DE MÉDECINE ET DE PHARMACIE DE MARRAKECH.** Descriptif des modules de la 1ère année des études médicales 2015. Available at: <http://wd.fmpm.uca.ma/fmpm/avis/m1.pdf> (accessed May 8, 2019).
58. **PALOMBI Olivier.** Vers une nouvelle représentation du savoir anatomique. *Université Joseph-Fourier - Grenoble I, 2010.*
59. **JASMINAT.** Niveaux et types d'apprentissage/Taxonomie SOLO 2014. Available at: http://edutechwiki.unige.ch/fr/Niveaux_et_types_d'apprentissage/Taxonomie_SOLO (accessed May 13, 2019).

قسم الطبيب

اقسمُ باللهِ العَظيمِ

أن أراقبَ اللهَ في مهنتي.

وأن أصونَ حياةَ الإنسانِ في كافّةِ أطوارها في كلِّ الظروفِ والأحوالِ

بإدلا وسعي في استنقاذها من الهلاكِ والمرَضِ والألمِ والقلقِ.

وأن أحفظَ للناسِ كرامَتَهُم، وأسْتُرَ عَوْرَتَهُم، وأكتمَ سِرَّهُم.

وأن أكونَ على الدوامِ من وسائلِ رحمةِ الله، بإدلا رعايتي الطبية للقريبِ والبعيدِ، للصالحِ

والطالحِ، والصديقِ والعدوِ.

وأن أثابرَ على طلبِ العلمِ، أسخره لنفعِ الإنسانِ .. لا لأذاهِ.

وأن أوقّرَ من علّمني، وأُعلّمَ من يصغرنِي، وأكونَ أبا لِكُلِّ زميلٍ في المهنةِ الطبيّةِ

مُتعاونينَ على البرِّ والتقوى.

وأن تكونَ حياتي مصداقَ إيماني في سِرِّي وَعَلائيتي،

نَقِيَّةً ممّا يشينها اتجاءَ الله وَرَسُولِهِ وَالْمُؤْمِنِينَ.

والله على ما أقول شهيد

أطروحة رقم 135

سنة 2019

وحدة التعلم الإلكتروني: التشريح والتشريح بالأشعة للصدر عند البالغين؛ "AnaThoRad"

الأطروحة

قدمت ونوقشت علانية يوم 2019/06/18

من طرف

السيد مهدي طنطوي

المزداد في 29 ماي 1990 بأكادير

نيل شهادة الدكتوراه في الطب

الكلمات الأساسية :

تعليم إلكتروني - علم التشريح - تشريح بالأشعة

صدر - تصوير طبي - علم التربية الطبية

اللجنة

الرئيس	السيد	ي. المسوكر
المشرفة	السيدة	أستاذ مبرز في جراحة الصدر ن. الشريف الإدريسي الكنوني
الحكم	السيد	أستاذة في الفحص بالأشعة م.ا. العمراني
عضو مشارك	السيد	أستاذ مبرز في التشريح أ. أسحل
		أستاذ في الفحص بالأشعة