



كلية الطب
والصيدلة - مراكش
FACULTÉ DE MÉDECINE
ET DE PHARMACIE - MARRAKECH

Année 2017

Thèse N° 81

L'intérêt de la fixation externe dans la prise en charge des fractures et des fractures-luxations de la cheville

THESE

PRESENTEE ET SOUTENUE PUBLIQUEMENT LE 13 /06 /2017

PAR

Mlle. **El alia EN-NAJI**

Née Le 27/07/1990

POUR L'OBTENTION DU DOCTORAT EN MEDECINE

MOTS-CLES

Fracture -fracture luxation de la cheville-fracture du pilon tibial-fracture malléolaire-fracture de l'astragale-fixation externe

JURY

Mr.	H. SAIDI Professeur de traumatologie-orthopédie	PRESIDENT
Mr.	M. A. BENHIMA Professeur agrégé de traumatologie-orthopédie	RAPPORTEUR
Mr.	Y.NAJEB Professeur agrégé de traumatologie-orthopédie	JUGES
Mr.	I. ABKARI Professeur agrégé de traumatologie-orthopédie	
Mr.	K .KOULALI IDRISSE Professeur agrégé de traumatologie-orthopédie	

بِسْمِ اللَّهِ الرَّحْمَنِ الرَّحِيمِ

"رب أوزعني أن أشكر نعمتك
التي أنعمت عليّ وعلى والديّ
وأن أعمل صالحاً ترضاه
وأصلح لي في ذريّتي إنّني تبت
إليك وإني من المسلمين"
صدق الله العظيم

سورة الأحقاف الآية 15



Serment d'hippocrate

Au moment d'être admis à devenir membre de la profession médicale, je m'engage solennellement à consacrer ma vie au service de l'humanité.

Je traiterai mes maîtres avec le respect et la reconnaissance qui leur sont dus.

Je pratiquerai ma profession avec conscience et dignité. La santé de mes malades sera mon premier but.

Je ne trahirai pas les secrets qui me seront confiés.

Je maintiendrai par tous les moyens en mon pouvoir l'honneur et les nobles traditions de la profession médicale.

Les médecins seront mes frères.

Aucune considération de religion, de nationalité, de race, aucune considération politique et sociale, ne s'interposera entre mon devoir et mon patient.

Je maintiendrai strictement le respect de la vie humaine dès sa conception.

Même sous la menace, je n'userai pas mes connaissances médicales d'une façon contraire aux lois de l'humanité.

Je m'y engage librement et sur mon honneur.

Déclaration Genève, 1948





LISTE DES PROFESSEURS



UNIVERSITE CADI AYYAD
FACULTE DE MEDECINE ET DE PHARMACIE
MARRAKECH

Doyens Honoraires : Pr. Badie Azzaman MEHADJI
: Pr. Abdelhaq ALAOUI YAZIDI

ADMINISTRATION

Doyen : Pr. Mohammed BOUSKRAOUI
Vice doyen à la Recherche et la Coopération : Pr. Mohamed AMINE
Vice doyen aux Affaires Pédagogiques : Pr. Redouane EL FEZZAZI
Secrétaire Générale : Mr. Azzeddine EL HOUDAIGUI

Professeurs de l'enseignement supérieur

Nom et Prénom	Spécialité	Nom et Prénom	Spécialité
ABOULFALAH Abderrahim	Gynécologie- obstétrique	ETTALBI Saloua	Chirurgie réparatrice et plastique
ADERDOUR Lahcen	Oto- rhino- laryngologie	FINECH Benasser	Chirurgie – générale
ADMOU Brahim	Immunologie	FOURAIJI Karima	Chirurgie pédiatrique B
AIT BENALI Said	Neurochirurgie	GHANNANE Houssine	Neurochirurgie
AIT-SAB Imane	Pédiatrie	KHATOURI Ali	Cardiologie
AKHDARI Nadia	Dermatologie	KISSANI Najib	Neurologie
AMAL Said	Dermatologie	KOULALI IDRISSE Khalid	Traumato- orthopédie
AMINE Mohamed	Epidémiologie- clinique	KRATI Khadija	Gastro- entérologie
AMMAR Haddou	Oto-rhino-laryngologie	LAOUAD Inass	Néphrologie
ARSALANE Lamiae	Microbiologie -Virologie	LMEJJATI Mohamed	Neurochirurgie
ASMOUKI Hamid	Gynécologie- obstétrique B	LOUZI Abdelouahed	Chirurgie – générale
ASRI Fatima	Psychiatrie	MAHMAL Lahoucine	Hématologie - clinique
BENELKHAIIAT BENOMAR Ridouan	Chirurgie - générale	MANOUDI Fatiha	Psychiatrie

BOUAITY Brahim	Oto-rhino- laryngologie	MANSOURI Nadia	Stomatologie et chiru maxillo faciale
BOUGHALEM Mohamed	Anesthésie - réanimation	MOUDOUNI Said Mohammed	Urologie
BOUKHIRA Abderrahman	Biochimie - chimie	MOUTAJ Redouane	Parasitologie
BOUMZEBRA Drissi	Chirurgie Cardio- Vasculaire	MOUTAOUAKIL Abdeljalil	Ophtalmologie
BOURROUS Monir	Pédiatrie A	NAJEB Youssef	Traumato- orthopédie
BOUSKRAOUI Mohammed	Pédiatrie A	NEJMI Hicham	Anesthésie- réanimation
CHABAA Laila	Biochimie	NIAMANE Radouane	Rhumatologie
CHAKOUR Mohamed	Hématologie	OULAD SAIAD Mohamed	Chirurgie pédiatrique
CHELLAK Saliha	Biochimie- chimie	RAJI Abdelaziz	Oto-rhino-laryngologie
CHERIF IDRISSE EL GANOUNI Najat	Radiologie	SAIDI Halim	Traumato- orthopédie
CHOULLI Mohamed Khaled	Neuro pharmacologie	SAMKAOUI Mohamed Abdenasser	Anesthésie- réanimation
DAHAMI Zakaria	Urologie	SARF Ismail	Urologie
EL ADIB Ahmed Rhassane	Anesthésie- réanimation	SBIHI Mohamed	Pédiatrie B
EL FEZZAZI Redouane	Chirurgie pédiatrique	SOUMMANI Abderraouf	Gynécologie- obstétrique A/B
EL HATTAOUI Mustapha	Cardiologie	TASSI Noura	Maladies infectieuses
EL HOUDZI Jamila	Pédiatrie B	YOUNOUS Said	Anesthésie- réanimation
ELFIKRI Abdelghani	Radiologie	ZOUHAIR Said	Microbiologie
ESSAADOUNI Lamiaa	Médecine interne		

Professeurs Agrégés

Nom et Prénom	Spécialité	Nom et Prénom	Spécialité
ABKARI Imad	Traumato- orthopédie B	FADILI Wafaa	Néphrologie
ABOU EL HASSAN Taoufik	Anesthésie- réanimation	FAKHIR Bouchra	Gynécologie- obstétrique A
ABOUCHADI Abdeljalil	Stomatologie et chir maxillo faciale	GHOUNDALE Omar	Urologie
ABOUSSAIR Nisrine	Génétique	HACHIMI Abdelhamid	Réanimation médicale
ADALI Imane	Psychiatrie	HADEF Rachid	Immunologie

ADALI Nawal	Neurologie	HAJJI Ibtissam	Ophtalmologie
AGHOUTANE El Mouhtadi	Chirurgie pédiatrique A	HAOUACH Khalil	Hématologie biologique
AISSAOUI Younes	Anesthésie - réanimation	HAROU Karam	Gynécologie- obstétrique B
AIT AMEUR Mustapha	Hématologie Biologique	HOCAR Ouafa	Dermatologie
AIT BENKADDOUR Yassir	Gynécologie- obstétrique A	JALAL Hicham	Radiologie
ALAOUI Mustapha	Chirurgie- vasculaire périphérique	KAMILI El Ouafi El Aouni	Chirurgie pédiatrique B
ALJ Soumaya	Radiologie	KHALLOUKI Mohammed	Anesthésie- réanimation
AMRO Lamyae	Pneumo- phtisiologie	KHOUCHANI Mouna	Radiothérapie
ANIBA Khalid	Neurochirurgie	KRIET Mohamed	Ophtalmologie
ATMANE El Mehdi	Radiologie	LAGHMARI Mehdi	Neurochirurgie
BAHA ALI Tarik	Ophtalmologie	LAKMICH Mohamed Amine	Urologie
BAIZRI Hicham	Endocrinologie et maladies métaboliques	LOUHAB Nisrine	Neurologie
BASRAOUI Dounia	Radiologie	MADHAR Si Mohamed	Traumato- orthopédie A
BASSIR Ahlam	Gynécologie- obstétrique A	MAOULAININE Fadl mrabih rabou	Pédiatrie (Neonatalogie)
BELBARAKA Rhizlane	Oncologie médicale	MATRANE Aboubakr	Médecine nucléaire
BELKHOU Ahlam	Rhumatologie	MEJDANE Abdelhadi	Chirurgie Générale
BEN DRISS Laila	Cardiologie	MOUAFFAK Youssef	Anesthésie - réanimation
BENCHAMKHA Yassine	Chirurgie réparatrice et plastique	MOUFID Kamal	Urologie
BENHIMA Mohamed Amine	Traumatologie - orthopédie B	MSOUGGAR Yassine	Chirurgie thoracique
BENJILALI Laila	Médecine interne	NARJISS Youssef	Chirurgie générale
BENLAI Abdeslam	Psychiatrie	NOURI Hassan	Oto rhino laryngologie
BENZAROUEL Dounia	Cardiologie	OUALI IDRISSE Mariem	Radiologie
BOUCHENTOUF Rachid	Pneumo- phtisiologie	OUBAHA Sofia	Physiologie
BOUKHANNI Lahcen	Gynécologie- obstétrique B	QACIF Hassan	Médecine interne
BOURRAHOUEAT Aicha	Pédiatrie B	QAMOUSS Youssef	Anesthésie- réanimation

BSISS Mohamed Aziz	Biophysique	RABBANI Khalid	Chirurgie générale
CHAFIK Rachid	Traumato-orthopédie A	RADA Nouredine	Pédiatrie A
DRAISS Ghizlane	Pédiatrie	RAIS Hanane	Anatomie pathologique
EL AMRANI Moulay Driss	Anatomie	RBAIBI Aziz	Cardiologie
EL ANSARI Nawal	Endocrinologie et maladies métaboliques	ROCHDI Youssef	Oto-rhino- laryngologie
EL BARNI Rachid	Chirurgie- générale	SAMLANI Zouhour	Gastro- entérologie
EL BOUCHTI Imane	Rhumatologie	SORAA Nabila	Microbiologie - virologie
EL BOUIHI Mohamed	Stomatologie et chir maxillo faciale	TAZI Mohamed Illias	Hématologie- clinique
EL HAOUATI Rachid	Chiru Cardio vasculaire	ZAHLANE Kawtar	Microbiologie - virologie
EL HAOURY Hanane	Traumato-orthopédie A	ZAHLANE Mouna	Médecine interne
EL IDRISSE SLITINE Nadia	Pédiatrie	ZAOUI Sanaa	Pharmacologie
EL KARIMI Saloua	Cardiologie	ZIADI Amra	Anesthésie - réanimation
EL KHAYARI Mina	Réanimation médicale	ZYANI Mohammed	Médecine interne
EL MGHARI TABIB Ghizlane	Endocrinologie et maladies métaboliques	RAFIK Redda	Neurologie

Professeurs Assistants

Nom et Prénom	Spécialité	Nom et Prénom	Spécialité
ABDELFETTAH Youness	Rééducation et Réhabilitation Fonctionnelle	HAZMIRI Fatima Ezzahra	Histologie – Embryologie - Cytogénétique
ABDOU Abdessamad	Chiru Cardio vasculaire	IHBIBANE fatima	Maladies Infectieuses
ABIR Badreddine	Stomatologie et Chirurgie maxillo faciale	JANAH Hicham	Pneumo- phtisiologie
ADARMOUCH Latifa	Médecine Communautaire (médecine préventive, santé publique et hygiène)	KADDOURI Said	Médecine interne
AIT BATAHAR Salma	Pneumo- phtisiologie	LAFFINTI Mahmoud Amine	Psychiatrie
ALAOUI Hassan	Anesthésie - Réanimation	LAHKIM Mohammed	Chirurgie générale
AMINE Abdellah	Cardiologie	LAKOUICHMI Mohammed	Stomatologie et Chirurgie maxillo faciale

ARABI Hafid	Médecine physique et réadaptation fonctionnelle	LALYA Issam	Radiothérapie
ARSALANE Adil	Chirurgie Thoracique	LOQMAN Souad	Microbiologie et toxicologie environnementale
ASSERRAJI Mohammed	Néphrologie	MAHFOUD Tarik	Oncologie médicale
BELBACHIR Anass	Anatomie-pathologique	MARGAD Omar	Traumatologie - orthopédie
BELHADJ Ayoub	Anesthésie - Réanimation	MLIHA TOUATI Mohammed	Oto-Rhino - Laryngologie
BENHADDOU Rajaa	Ophtalmologie	MOUHADI Khalid	Psychiatrie
BENJELLOUN HARZIMI Amine	Pneumo- phtisiologie	MOUHSINE Abdelilah	Radiologie
BENNAOUI Fatiha	Pédiatrie (Neonatalogie)	MOUNACH Aziza	Rhumatologie
BOUCHAMA Rachid	Chirurgie générale	MOUZARI Yassine	Ophtalmologie
BOUCHENTOUF Sidi Mohammed	Chirurgie générale	NADER Youssef	Traumatologie - orthopédie
BOUKHRIS Jalal	Traumatologie - orthopédie	NADOUR Karim	Oto-Rhino - Laryngologie
BOUZERDA Abdelmajid	Cardiologie	NAOUI Hafida	Parasitologie Mycologie
CHETOUI Abdelkhalek	Cardiologie	NASSIM SABAH Taoufik	Chirurgie Réparatrice et Plastique
CHRAA Mohamed	Physiologie	OUERIAGLI NABIH Fadoua	Psychiatrie
DAROUASSI Youssef	Oto-Rhino - Laryngologie	REBAHI Houssam	Anesthésie - Réanimation
DIFFAA Azeddine	Gastro- entérologie	RHARRASSI Isam	Anatomie-patologique
EL HARRECH Youness	Urologie	SAJIAI Hafsa	Pneumo- phtisiologie
EL KAMOUNI Youssef	Microbiologie Virologie	SALAMA Tarik	Chirurgie pédiatrique
EL KHADER Ahmed	Chirurgie générale	SAOUAB Rachida	Radiologie
EL MEZOUARI EI Moustafa	Parasitologie Mycologie	SEBBANI Majda	Médecine Communautaire (médecine préventive, santé publique et hygiène)
EL OMRANI Abdelhamid	Radiothérapie	SEDDIKI Rachid	Anesthésie - Réanimation
ELQATNI Mohamed	Médecine interne	SERGHINI Issam	Anesthésie - Réanimation
ESSADI Ismail	Oncologie Médicale	SERHANE Hind	Pneumo- phtisiologie
FAKHRI Anass	Histologie- embryologie cytogénétique	TOURABI Khalid	Chirurgie réparatrice et plastique
FDIL Naima	Chimie de Coordination Bio-organique	YASSIR Zakaria	Pneumo- phtisiologie
FENNANE Hicham	Chirurgie Thoracique	ZARROUKI Youssef	Anesthésie - Réanimation

HAZI Mirieme	Rhumatologie	ZEMRAOUI Nadir	Néphrologie
GHOZLANI Imad	Rhumatologie	ZIDANE Moulay Abdelfettah	Chirurgie Thoracique
Hammoune Nabil	Radiologie	ZOUIZRA Zahira	Chirurgie Cardio- Vasculaire



DEDICACES



*Ce moment est l'occasion d'adresser mes remerciements et
ma reconnaissance et de dédier cette thèse*



Je dédie cette thèse

*Toutes les lettres ne sauraient trouver les mots qu'il faut...
Tous les mots ne sauraient exprimer la gratitude, l'amour,
le respect, la reconnaissance...
□*

A MA TRÈS CHÈRE MÈRE FATIMA ETTAJANI

A la plus douce et la plus merveilleuse de toutes les mamans.

A une personne qui m'a tout donné sans compter.

Aucun hommage ne saurait transmettre à sa juste valeur,

L'amour, le dévouement et le respect que je porte pour toi.

Sans toi, je ne suis rien, mais grâce à toi je deviens médecin.

*J'implore Dieu qu'il te procure santé et qu'il m'aide à te compenser tous
les malheurs passés. Pour que plus jamais le chagrin ne pénètre ton cœur,
car j'aurais encore besoin de ton amour.*

Je te dédie ce travail qui grâce à toi a pu voir le jour.

*Je te dédie à mon tour cette thèse qui concrétise ton rêve le plus cher et
qui n'est que le fruit de tes conseils et de tes encouragements.*

*Tu n'as pas cessé de me soutenir et de m'encourager, ton amour,
ta générosité exemplaire et ta présence constante ont fait de moi ce que je
suis aujourd'hui.*

Tes prières ont été pour moi un grand soutien tout au long de mes études.

*J'espère que tu trouveras dans ce modeste travail un témoignage de ma
gratitude,*

ma profonde affection et mon profond respect.

*Puisse Dieu tout puissant te protéger du mal, te procurer longue vie,
santé et*

bonheur afin que je puisse te rendre un minimum de ce que je te dois.

*Je t'aime maman...
□*

A MON TRÈS CHÈRE PÈRE MOHAMED EN-NAJI

A celui qui m'a aidé à découvrir le 'savoir' le trésor inépuisable.

*De tous les pères, tu as été le meilleur, tu as su m'entourer d'attention,
m'inculquer les valeurs nobles de la vie, m'apprendre le sens du travail,
de l'honnêteté et de la responsabilité.*

*Merci d'avoir été toujours là pour moi, un grand soutien tout au long de
mes études.*

*Tu as été et tu seras toujours un exemple à suivre pour tes qualités
humaines, ta persévérance et ton perfectionnisme.*

*Des mots ne pourront jamais exprimer la profondeur de mon respect, ma
considération, ma reconnaissance et mon amour éternel.*

*Que Dieu te préserve des malheurs de la vie afin que tu demeures le
flambeau illuminant mon chemin...*

Ce travail est ton oeuvre, toi qui m'a donné tant de choses et tu continues à le faire...sans jamais te plaindre. J'aimerais pouvoir te rendre tout l'amour et la dévotion que tu nous as offerts, mais une vie entière n'y suffirait pas. J'espère au moins que ce mémoire y contribuera en partie...□

***A MES TRÈS CHÈRES FRÈRES ET SŒURS : ABDELAH, IBRAHIM,
SAADIA, ZAHIA, RACHIDA***

*Je vous dédie ce travail en témoignage de mon amour et mon
attachement.*

*Puisse nos fraternels liens se pérenniser et consolider encore.
Je ne pourrais d'aucune manière exprimer ma profonde affection et mon
immense gratitude pour tous les sacrifices consentis, votre aide et votre
générosité extrêmes ont été pour moi une source de courage, de confiance
et de patience.*

*J'implore DIEU qu'il vous apporte bonheur,
amour et que vos rêves se réalisent.*

Je vous aime très fort...□

A MES GRANDS AMIS

***FATIMA EZZAHRA TOUMI, SARA MAZIGHI, MARYA SLIMANI,
AMAL ELOUAKHOUMI, ILHAM ELGOURTI, FATIMA ELMASKINE,
ASMAA ELHANAFI, LAILA ENNADI, NOURA ESSAKOUMY***

*En souvenir des moments merveilleux que nous avons passés et aux liens
solides qui nous unissent.*

Un grand merci pour votre soutien, vos encouragements, votre aide.

J'ai trouvé en vous le refuge de mes chagrins et mes secrets.

*Avec toute mon affection et estime, je vous souhaite beaucoup de réussite
et de bonheur, autant dans votre vie professionnelle que privée.*

Je prie Dieu pour que notre amitié et fraternité soient éternelles...□

**□□ A TOUS MES COLLEGUES, CONFRÈRES ET ENSEIGNANTS DE LA
FACULTÉ DE MÉDECINE DE MARRAKECH**

A TOUS LES MÉDECINS DIGNES DE CE NOM

A TOUS CEUX QUI ME SONT CHÈRES ET QUE J'AI OMI DE LES CITER

Je vous dédie ce travail modeste.....

Cette thèse



REMERCIEMENTS



*A NOTRE MAÎTRE ET PRÉSIDENT DE THÈSE
MONSIEUR LE PROFESSEUR HALIM SAIDI
Professeur de l'Enseignement Supérieure et chef de service de
traumatologie-orthopédie
CHU Mohammed VI- Marrakech*

Vous nous avez accordé un grand honneur en acceptant de présider le jury de notre thèse.

Nous avons eu la chance et le privilège de travailler sous votre direction, de profiter de votre culture scientifique, vos compétences professionnelles incontestables, ainsi que vos qualités humaines qui vous valent l'admiration et le respect.

Puissent des générations et des générations avoir la chance de profiter de votre savoir qui n'a d'égal que votre sagesse et votre bonté.

Veuillez, Cher Maître, trouver dans ce modeste travail l'expression de notre haute considération et notre profond respect pour avoir guidé les premiers pas de ma carrière.

*A NOTRE MAÎTRE ET RAPPORTEUR DE THÈSE
MONSIEUR le PROFESSEUR MOHAMED AMINE BENHIMA
Professeur Agrégé de traumatologie orthopédie
CHU Mohammed VI- Marrakech*

Vous m'avez honoré par votre confiance en me confiant cet excellent sujet de Travail.

Nous vous remercions pour la gentillesse et la spontanéité avec lesquelles vous avez bien voulu diriger ce travail. Nous avons eu le plus grand plaisir à travailler sous votre direction, nous avons trouvé auprès de vous le conseiller et le guide qui nous a reçu en toute circonstance avec sympathie, sourire et bienveillance.

Votre gentillesse extrême, votre compétence pratique, vos qualités humaines et professionnelles ainsi que votre modestie, nous inspirent une grande admiration et un profond respect.

Nous espérons, cher Maître, de trouver ici, le témoignage de notre sincère reconnaissance et profonde gratitude.

A NOTRE MAÎTRE ET JUGE DE THÈSE
MONSIEUR LE PROFESSEUR ABKARI IMAD
Professeur Agrégé de TRAUMATOLOGIE ORTHOPÉDIE
CHU MOHAMMED VI- MARRAKECH

Nous vous remercions pour l'honneur que vous nous faites en acceptant de juger ce travail.

Vous êtes un homme de science et un médecin attentif au bien être de ses patients.

C'est avec sincérité que nous vous exprimons notre admiration pour le professeur, mais aussi pour l'homme que vous êtes.

Nous avons pu, au cours du stage d'externe passé sous votre direction, apprécier vos qualités humaines, votre savoir-faire et vos compétences scientifiques.

Veillez trouver dans ce travail, Cher Maître, l'expression de notre estime et de notre considération.

A NOTRE MAÎTRE ET JUGE DE THÈSE
Monsieur le Professeur YOUSSEF NAJEB
Professeur de l'Enseignement Supérieur DE TRAUMATOLOGIE
ORTHOPÉDIE
CHU MOHAMMED VI- MARRAKECH

C'est pour nous un grand honneur que vous acceptez de siéger parmi cet honorable jury.

Nous avons toujours admiré vos qualités humaines et professionnelles ainsi que votre modestie qui reste exemplaires.

Qu'il nous soit permis, cher Maître, de vous exprimer notre reconnaissance et notre grande estime.

A NOTRE MAÎTRE ET JUGE DE THÈSE
MONSIEUR LE PROFESSEUR KHALID KOULLALI IDRISSE
Professeur Agrégé- CHEF DE SERVICE DE CHIRURGIE TRAUMATO-
ORTHOPÉDIE
CHU AVICENNE IBN SINA -MARRAKECH

Nous sommes particulièrement touchés par la gentillesse avec laquelle vous avez bien voulu accepter de juger ce travail.

Votre parcours professionnel, votre compétence incontestable, votre charisme et vos qualités humaines font de vous un grand professeur et nous inspirent une grande admiration et un profond respect.

Permettez nous, Cher Maître de vous exprimer notre profond respect et notre sincère gratitude.

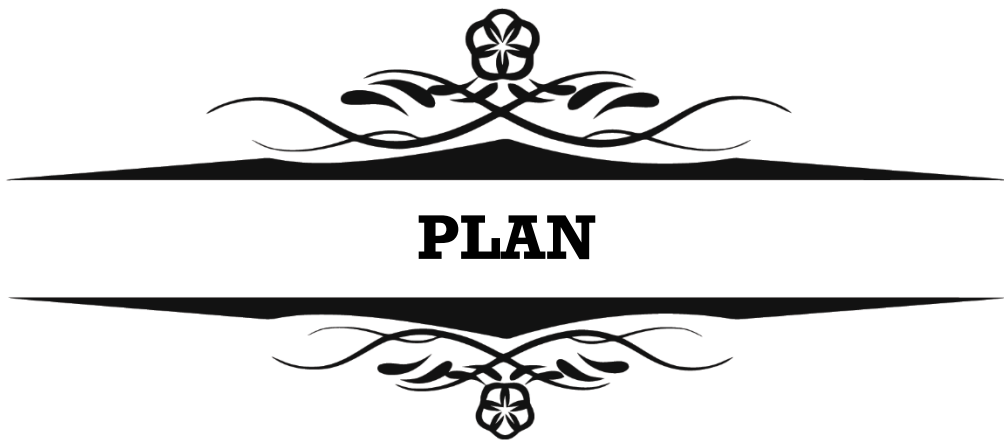


ABRÉVIATIONS



Liste des abréviations

AG	: anesthésie générale
AO	: Association d'ostéosynthèse
AST	: astragale
ATB	: antibiothérapie
AT	: accidents de travail
AVP	: accidents de la voie publique
Bi-mall	: bi-malléolaire
B/W	: Butel et Witvoet
DT	: droit
FE	: fixateur externe/ fixation externe
FLC	: fracture luxation de la cheville
Fr	: fracture
Gh	: gauche
ME	: malléole externe
MI	: malléole interne
MIPO	: minimally invasive percutaneous osteosynthesis
RA	: Rachianesthésie
Sd	: syndrome
PT	: pilon tibial
QDV	: qualité de vie
TDM	: Tomodensitométrie



INTRODUCTION	1
MATÉRIEL ET MÉTHODE	3
I. Méthodologie	4
II. Matériel.....	4
1. Critères d'inclusion	4
2. Critères d'exclusion	4
III. Fiche d'exploitation	4
RESULTATS	5
I. ETUDE EPIDIMIOLOGIQUE	6
1. Age	6
2. Sexe	6
3. Circonstances étiologiques	7
4. Mécanisme	7
5. Côté atteint	8
II. ETUDE CLINIQUE	8
1. Signes fonctionnels	9
2. Signes physique	9
III. ETUDE ANATOMO-RADIOLOGIQUE	10
1. Etude radiologique	10
2. Etude anatomo-pathologique	11
IV. Traitement	13
1. But	13
2. Délai de traitement	13
3. Moyens.....	14
V. Complications	19
1. Complications secondaires	19
2. Complications tardives	20
VI. Résultats anatomiques et fonctionnelles	20
1. Recul	20
2. Perdus de vue.....	20
3. La durée de fixation	21
4. Résultats anatomiques	21
5. Résultats fonctionnels	22
ICONOGRAPHIE	24
DISCUSSION	36
I. Rappels anatomiques et biomécaniques	37
1. Rappel anatomique	37
2. Rappel biomécanique	47
II. La fixation externe.....	51
1. Définition	51

2. Classification des fixateurs externes	52
III. Etude épidémiologique	62
1. Age	62
2. Sexe	62
3. Circonstances étiologiques	63
4. Mécanisme	64
5. côté atteint	67
IV. ETUDE RADIO-CLINIQUE	68
1. Examen clinique	68
2. Bilan radiologique	72
3. Classifications anatomo-pathologiques	77
V. Traitement	87
1. Méthodes orthopédiques	88
2. Traitement chirurgical	90
3. Rééducation	98
4. Reprise d'appui	99
5. Délai de consolidation	99
VI. Complications	100
1. Complications secondaires	100
2. Complications tardives	104
VII. Evaluation fonctionnelle	108
1. Critères d'évaluation	108
2. Résultats globaux	111
CONCLUSION	112
ANNEXES	114
RÉSUMÉS	126
BIBLIOGRAPHIE	133



INTRODUCTION

Les fractures et les fractures luxations de la cheville (FLC) sont des lésions fréquentes qui constituent une urgence en traumatologie et qui intéressent une articulation portante à mécanique complexe, caractérisée par une situation superficielle avec une vascularisation particulière.

Ces lésions sont souvent secondaires à des traumatismes à haute énergie représentées dans notre contexte par les accidents de la voie publique et les chutes d'un lieu élevé. Elles associent aux lésions osseuses et capsulo–ligamentaires des dégâts au niveau des téguments. Elles touchent essentiellement les sujets jeunes.

Ce sont des fractures articulaires qui nécessitent une bonne réduction anatomique et un choix thérapeutique rapide et judicieux sur la base d'un diagnostic radio clinique précis.


La prise en charge de ces fractures est un défi. Leur traitement doit prendre en compte non seulement le versant osseux, mais aussi les lésions des parties molles, source de fréquentes complications cutanées ou infectieuses. En effet, la réalisation d'une ostéosynthèse interne dans ce type de fracture devient laborieuse voire dangereuse.

La fixation externe apparaît comme une bonne alternative dans l'amélioration de l'avenir à court et à moyen terme de ces lésions. Elle permet une réduction satisfaisante par ligamentotaxis, une stabilisation solide, et un respect des parties molles.

Dans notre travail, nous présentons une série des fractures et des fractures–luxations de la cheville traitées par fixateur externe associé ou non à une ostéosynthèse interne à minima.

Le but de notre travail est de :

- Préciser les caractéristiques épidémiologiques des patients,
- Montrer la gravité des fractures luxations de la cheville,
- Évaluer la place du fixateur externe dans le traitement des fractures et des fractures luxations de la cheville,
- Évaluer les résultats anatomiques et fonctionnels à court et à moyen terme chez nos patients traités par fixateur externe,
- Discuter nos résultats en le comparant aux données de la littérature.



MATÉRIEL & MÉTHODE



I. Méthodologie :

Notre travail est une étude rétrospective qui porte sur l'analyse de 70 cas de fractures et fractures luxations de la cheville traitées par le fixateur externe associé ou non à une ostéosynthèse interne au sein du service de Traumatologie Orthopédie B du centre hospitalier universitaire Mohammed VI de Marrakech.

L'ensemble des dossiers a été colligé sur une période de 04 ans, allant de janvier 2013 jusqu'à décembre 2016.

II. Matériel:

1. Critères d'inclusion :

- ✓ Age : supérieur ou égal à 15 ans,
- ✓ Les fractures et les fractures-luxations de la cheville traitées par fixateur externe,
- ✓ Dossier complet.

2. Critères d'exclusion :

- ✓ Age : inférieur à 15 ans,
- ✓ Les fractures et les fractures luxations de la cheville traitées par des méthodes thérapeutiques autres que le fixateur externe,
- ✓ Dossier incomplet, inexploitable.

III. Fiche d'exploitation :

- Pour faciliter cette étude nous avons établi une fiche d'exploitation où tous les paramètres et renseignements concernant les patients ont été notés (voir **annexe n1**).



RESULTATS



I. ETUDE EPIDEMIOLOGIQUE :

1. Age :

Notre série présente une moyenne d'âge de l'ordre de **42,47 ans**, avec des âges extrêmes de **17 à 77 ans**. On observe particulièrement un pic de fréquence entre 15 et 25ans (22,85%). (Figure 1)

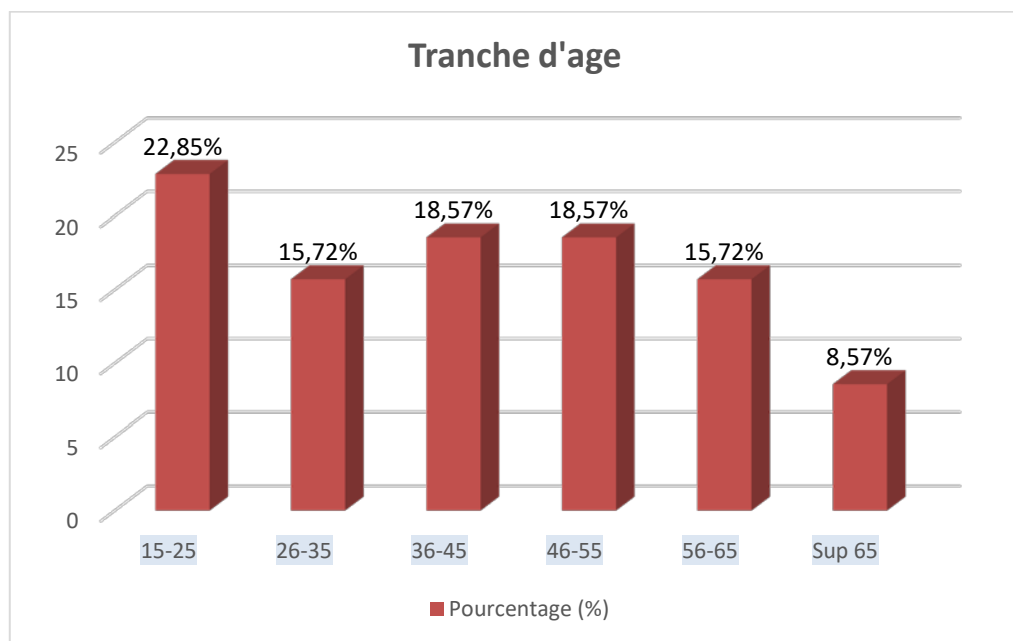


Figure 1 : Répartition des patients par tranche d'âge

2. Sexe :

Parmi les 70 cas étudiés on observe une nette prédominance masculine avec :

- **63 cas de sexe masculin soit 90% des cas,**
- **et 7 cas de sexe féminin soit 10% des cas.**

Soit un sex-ratio de **9**.

3. Circonstances étiologiques :

- L'étiologie la plus fréquente dans notre série était représentée par les **accidents de la voie publique (AVP)** retrouvés chez **54 patients**, soit **77,14%** des cas.
- Suivi par les **chutes** d'un lieu élevé chez **11 patients**, soit **15,71%** des cas.
- Traumatisme par **agression** a été retrouvée chez **3 patients** soit **4.29%** des cas.
- **Accident de travail (AT)** dans **2 cas** soit **2.86%** des cas.

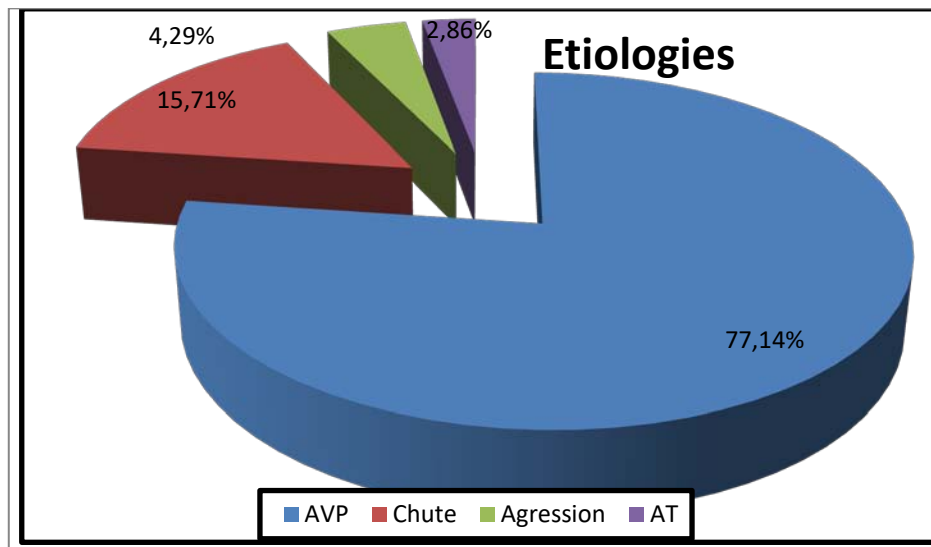


Figure 2 : Répartition selon les circonstances étiologiques

4. Mécanisme :

Les mécanismes responsables des fractures étudiées sont difficilement identifiables. Puisqu'il s'agissait d'un AVP dans la majorité des cas, et par conséquent les mécanismes sont combinés et complexes associant à des degrés variables: la compression axiale, la torsion, l'abduction, l'adduction et le cisaillement.

5. Côté atteint :

D'après l'analyse de notre série on trouve:

- 35 cas avec une atteinte du côté droit soit **50%**,
- 34 cas avec une atteinte du côté gauche soit **48.57%**,
- Un cas avec une atteinte bilatérale soit **1.43%**.

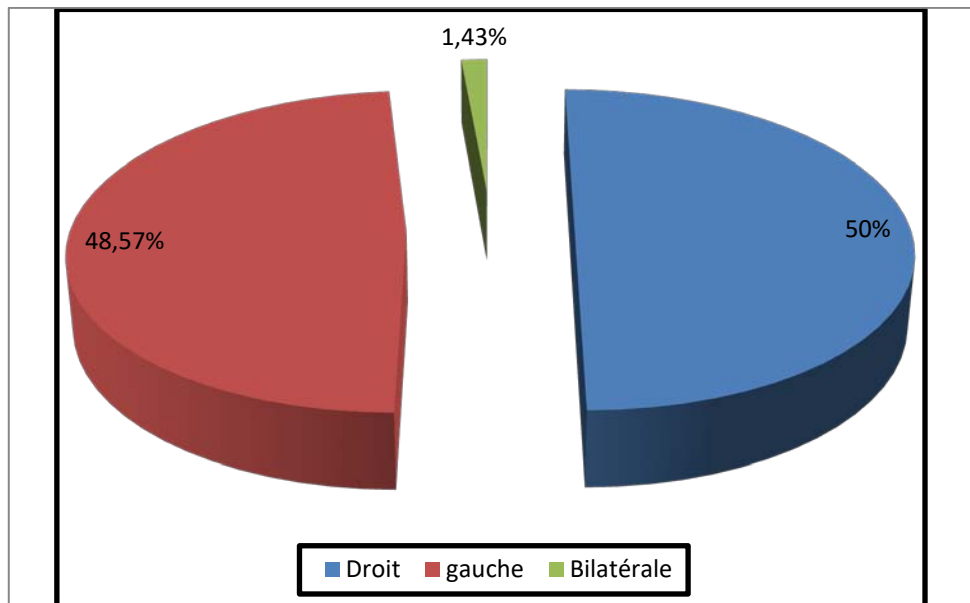


Figure 3 : Répartition selon le côté atteint.

II. ETUDE CLINIQUE :

L'examen clinique systématique a permis de chercher :

- Les signes fonctionnels,
- Les signes physiques qui comportent :
 - les lésions associées,
 - l'état cutané : caractère ouvert ou fermé de la fracture,
 - les lésions vasculo-nerveuses.

1. Signes fonctionnels :

A l'admission du malade aux urgences, la douleur et l'impotence fonctionnelle total a été retrouvée chez tous nos patients.

2. Signes physique :

2.1. Lésions associées :

Les lésions associées ont été observées chez 29 patients soit 41,43% des cas et qui sont répartis comme suit :

- Traumatisme du rachis dans 4 cas soit 5.71 % des cas,
- Traumatisme abdominal dans 8 cas soit 11.43 % des cas,
- Traumatisme thoracique dans 5 cas soit 7.14% des cas,
- Les traumatismes crâniens : on note 24 cas soit 34,28% dont 5 cas en état grave (score de Glasgow inférieur à 8)
- Poly-fracturé : on note 7 cas qui sont repartis en :
 - ✓ 2 cas de fractures du poignet,
 - ✓ 2 cas de fracture du bassin,
 - ✓ 3 cas de fracture de fémur.

2.2. L'état cutané :

Nous avons trouvé 50 fractures de la cheville ouvertes soit 71,43% des cas. Elles étaient classées selon la classification de **Cauchoix et Duparc**:

Tableau 1 : Répartition des lésions cutanées selon la classification de Cauchoix et Duparc.

type	nombre	Pourcentage(%)
I : ouverture ou plaie punctiforme	5	10%
II : Risque élevé de nécrose cutané secondaire après suture	29	58%
III : Perte de substance cutanée non suturable	16	32%
Total	50	100%

Nous avons trouvé **20** fractures et fractures luxations de la cheville fermées avec souffrance cutanée soit **28,57% des cas**. Elles étaient classées selon la classification de **Tscherne**:

Tableau 2 : Répartition des lésions cutanées selon la classification de Tsherne

Grade	nombre	Pourcentage (%)
G0: Absence de lésions des tissus mous	0	0
G1: Abrasions superficielle ou contusions cutanée, phlyctène en regard de foyer	9	45%
G2: Abrasions profondes avec peau et muscles contus (imminence syndrome de loge)	10	50%
G3: Contusion étendue avec décollement ss-cutané et lésions musculaires sévères (sd de loge, lésion artérielle)	1	5%
Total	20	100%

2.3. Lésions vasculo-nerveuses :

La recherche de complications vasculo-nerveuses a permis de retrouver **4 patients (5,71%** des cas) présentant une hypoesthésie voir une anesthésie avec un pouls pédieux mal ou non perçus suite à un traumatisme à haut énergie.

Une lésion vasculo-nerveuse, parmi les quatre cas cités ci-dessus, s'est compliquée à J3 post-opératoire par une ischémie puis une amputation à mi-jambe.

III. ETUDE ANATOMO-RADIOLOGIQUE :

1. Etude radiologique :

Tous nos patients ont bénéficié d'un bilan radiologique standard consistant en une radiographie de la cheville de face et de profil. Dans notre série, la TDM n'a pas été demandée.

En fonction des signes d'appel cliniques d'autres examens radiologiques pouvaient être demandés.

2. Etude anatomo-pathologique :

2.1. Fractures du pilon tibial :

Les fractures du pilon tibial étaient les plus fréquentes dans notre série avec **55 cas soit 78,57%** des cas.

Nous nous sommes basés dans l'étude anatomopathologique sur la classification d'AO (Tableau 3):

Tableau 3 : Répartition des fractures du pilon tibial selon AO

Type	Nombre de cas	Pourcentage(%)
A: fractures extra-articulaires	29	52.73
B : fractures articulaires partielles	12	21.82
C: fractures articulaires totales	14	25.45
Total	55	100

2.2. Fractures malléolaires :

Dans le cas de notre série, les fractures malléolaires se classent dans la 2^{ème} position avec **15 cas soit 21,43%** (tableau 4).

Tableau 4 : Répartition des fractures malléolaires

Type	Nombre	Pourcentage(%)
Uni-malléolaire	1	6,67
Bi-malléolaire	14	93,33
Tri-malléolaire	0	0
Total	15	100

2.3. Fractures de l'astragale :

Quatre de nos patients ont présenté une fracture du talus (**5.72%**) :

Une fracture de Type II selon **Butel et Witvoet** associée à une fracture du pilon tibial (soit 1.43%),

Trois fractures (deux de type I et une de type III selon **Butel et Witvoet**) étaient associées aux fractures malléolaires (soit 4.28%).

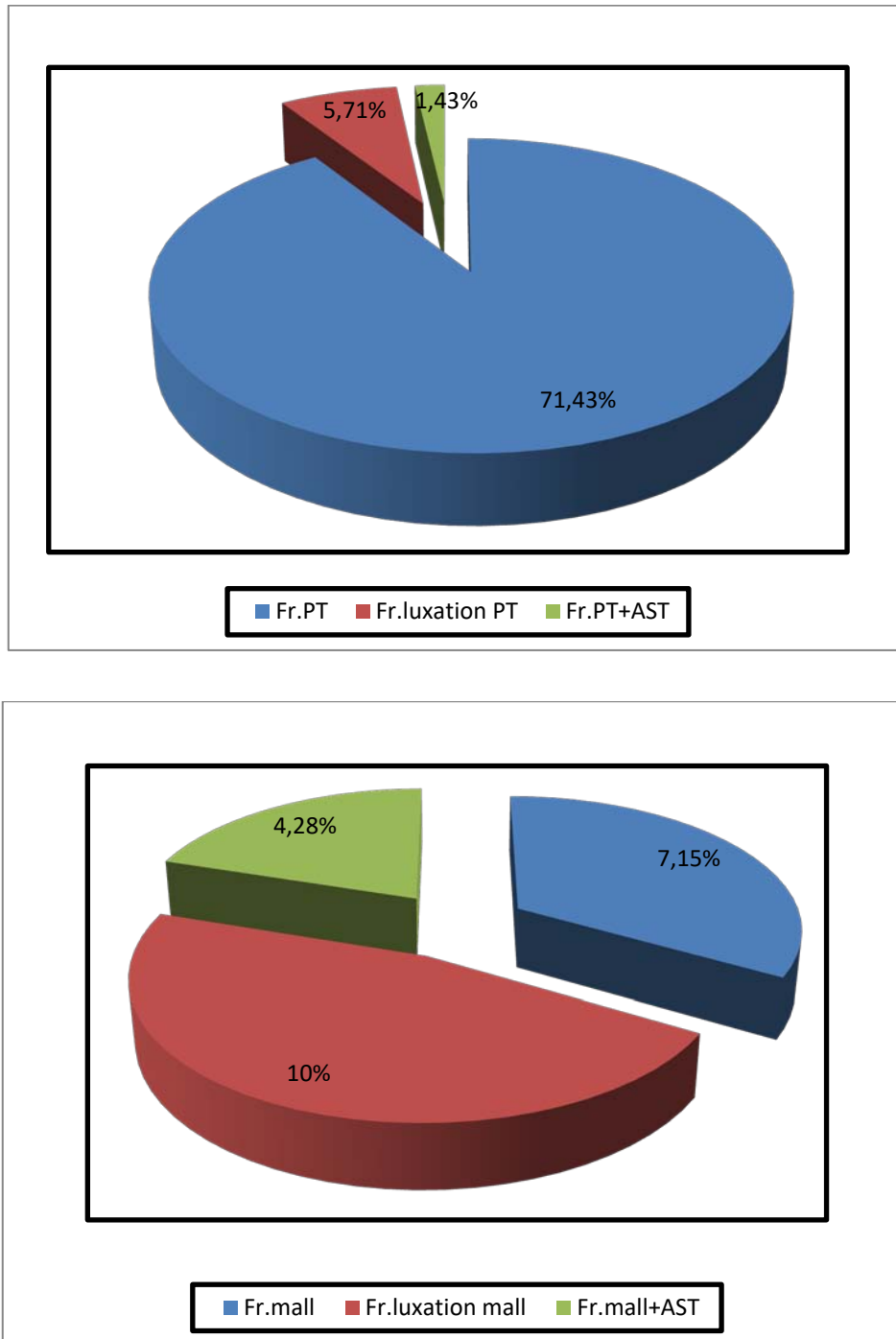


Figure 4 : Répartition des fractures selon les types anatomo-pathologiques.

2.4. Selon la luxation :

Dans notre série, nous avons trouvé **12 cas** de luxations de la cheville soit **17.14%** des cas.

Selon le type de la fracture, nous distinguons 3 grandes associations repartis comme suite :

- ✓ 7 cas des fractures–luxations bi–malléolaire,
- ✓ 4 cas des fractures–luxations du pilon tibial,
- ✓ 1 cas des fractures–luxations de l'astragale.

IV. Traitement :

1. But :

Tous nos patients ont été traités par la mise en place d'un fixateur externe associé ou non à une ostéosynthèse interne à minima. Ce choix a été motivé par :

Dégâts ostéo–articulaires importants (ligamentotaxis),

Ou association à une souffrance ou à des lésions cutanées rendant le recours à l'ostéosynthèse interne conventionnelle risqué voir dangereux.

2. Délai de traitement :

Dans notre série, le délai de prise en charge varie entre **12h et 15 jours** pour les raisons suivants :

- Retard de transport du blessé ou retard d'hospitalisation,
- Problème de disponibilité des matériels de fixation,
- Séjour en réanimation ou d'autre service.

Le délai moyen de prise en charge dans notre série est de **46H**.

3. Moyens:

3.1. Traitement médical :

a. Sérovaccination antitétanique :

Tous nos patients ont bénéficié dès leur admission d'une sérovaccination antitétanique vu qu'ils présentaient tous des lésions cutanées plus ou moins souillées à proximité ou non de la cheville traumatisée.

b. Antibiothérapie :

Les antibiotiques ont été prescrits pour chaque patient de notre série dans un des deux objectifs suivants :

- Prophylactique : elle est systématique avant toute geste opératoire a base de Pénicilline A protégée: 2 g en intraveineuse au cours de geste opératoire parfois prolongée pendant les 48 heures post opératoires.
- Et/ou curative : soit en monothérapie (amoxicilline-acide clavulanique) soit en bithérapie (Amoxicilline protégé + Aminoside).

c. Anticoagulant :

Dans notre série, dès l'admission tous les patients ont débuté un traitement anticoagulant (en prophylaxie des maladies thromboemboliques) à base d'héparinothérapie de bas poids moléculaire poursuivie pendant 30 jours.

3.2. Immobilisation provisoire :

Face au délai de prise en charge de nos patients et dans l'attente du traitement chirurgicale, la totalité des patients non opérés aux urgences ont été mis en condition :

- Réduction par traction dans l'axe de la jambe pour les fractures très déplacées,

- **Immobilisation** par une attelle plâtrée jambière ou cruro-pédieuse permettant ainsi de diminuer la douleur, soulager les parties molles afin d'éviter d'aggraver sa souffrance, réduire le risque de déplacement et de placer les fractures dans des meilleurs conditions anatomiques,
- Surélévation du membre,
- Et parfois glaçage.

3.3. Traitement chirurgical :

a. Type d'anesthésie :

Dans notre série, deux types d'anesthésie ont été utilisés:

- La rachianesthésie chez 67 patients soit **95,71%** des cas,
- L'anesthésie générale chez 3 patients soit **4,29%** des cas.

b. Installation du malade :

Tous nos patients étaient installés en décubitus dorsal, avec un garrot pneumatique placé au niveau de la racine de la cuisse avec un coussin sous la fesse homolatérale afin d'annuler la rotation externe de repos de hanche. De même, parfois, des champs roulés permettaient de surélever la cheville lors du geste opératoire.

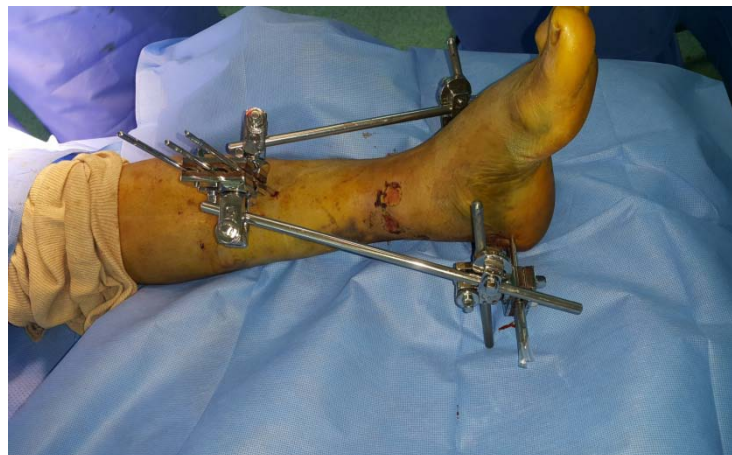

Figure 5 : malade au bloc opératoire.

c. Le parage :

Le parage a été réalisé en urgence chez **50 patients** soit **71,43%** cas en salle d'opération avec une asepsie rigoureuse.

Il a consisté d'abord en un lavage soigneux à l'aide d'une solution antiseptique, puis en un parage chirurgical avec une exploration permettant de définir exactement le type et l'étendue des dégâts cutanée, d'enlever les débris et les corps étrangers, et d'exciser les zones contuses dévitalisée, puis en un lavage soigneux des extrémités osseuses avant la fixation osseuse. En fin d'intervention une antibiothérapie curative intraveineuse était administrée afin d'éviter l'évolution vers l'infection.

d. La fixation osseuse :

d.1. Abord du foyer :

La réduction a pu être réalisée sans abord du foyer de fracture dans 50 cas soit 71,43% des cas, alors que dans 20 cas, il était nécessaire d'aborder le foyer soit 28,57%.

d.2. Type de fixateur :

- le fixateur externe type Hoffman a été utilisé chez **40 patients** soit **57,14%**,
- Le fixateur externe type Orthofix a été utilisé chez 26 patients soit 37.14%,
- Le fixateur externe type Low cost a été utilisé chez 4 patients soit 5.72%.

d.3. Type de montage :

Pour le type de montage notre série présente:

- Un montage type **tibio-tibial** dans **28 cas** soit **40%**,
- Un montage type **tibio-calcanéen** dans 22 cas soit 31.43%,
- Un montage type **tibio-metatarsien** dans 20 cas soit 28.57%.

d.4. Nombre de jeu de fixateur externe :

Le nombre de jeu de fixateur externe, utilisé pour les patients de notre série, se répartit comme suit :

- Un jeu de fixateur externe dans **40** cas, soit **57.14%** des cas,
- Deux jeux de fixateur externe dans 30 cas, soit 42.86% des cas.

d.5. Ostéosynthèse interne associée au FE :

Nous avons eu recours à l'ostéosynthèse interne associée au FE dans 49 cas, soit un pourcentage de 70%, il s'agissait de :

- L'embrochage de la malléole interne dans 3 cas soit 4.3% des cas,
- Le vissage de la malléole interne dans 7 cas soit 10% des cas,
- L'embrochage de la fibula dans 27 cas soit 38.6 % des cas,
- la plaque vissée de la fibula dans 10 cas soit 14.3%des cas,
- Le vissage antéropostérieur d'un fragment antérieur dans 2 cas soit 2.86% des cas,
- Et le vissage de la syndesmose dans 3 cas soit 4.3%des cas.

d.6. Gestes associées à l'ostéosynthèse :

Pour les gestes associées au FE nous avons effectué :

- Une couverture par lambeau neuro-sural dans 9 cas (12,86%),
- Une suture des éléments vasculo-nerveux dans 2 cas (2,86%),
- Un pontage de l'artère tibialis postérieur par la veine saphène dans 1 cas vu le début d'ischémie (1.43%),
- Une suture du fléchisseur de gros orteil dans 1 cas (1.43%),
- Une suture du tendon d'Achille dans un cas (1,43%).

3.4. Prise en charge postopératoire :

a. Soins postopératoire :

A la fin de l'intervention, un pansement légèrement compressif est appliqué au niveau de la plaie. Les soins sont d'autant plus fréquents que les dégâts cutanés sont importants.

Les fiches du fixateur sont couvertes par des compresses sèches. Des soins locaux sont réalisés avec une solution antiseptique pour éviter l'infection.

La totalité de nos patients ont bénéficié d'une radiographie de la cheville (face/profil) en postopératoire immédiat pour :

- Confirmer la réduction de la fracture,
- Détecter un éventuel déplacement secondaire,
- La qualité de l'interligne articulaire,
- Vérifier les axes du pied (test de Skinner).

La prévention de l'équin de cheville a été faite systématiquement en post opératoire par :

- Attelle plâtrée
- Orthèse anti-équin
- Hamac fixé au fixateur externe.

Finalement on propose un traitement médical a base d'ATB et l'anticoagulant en postopératoire pour les patients.

b. Qualité de la réduction :

Les radiographies de la cheville de face et de profil permettent de préciser la qualité de la réduction.

Dans notre série, nous avons trouvé :

- Une bonne réduction dans 44 cas, soit 62,85%,
- Un centrage imparfait dans 12 des cas, soit 17,14%,
- Un Valgus résiduel dans 5 cas, soit 7,14%,

- Un varus résiduel dans 5 cas, soit 7,14%,
- Une luxation persistante tibio-astragaliennne dans 1 cas, soit 1,43% ayant nécessité une reprise chirurgicale dans les suites immédiates,
- Un récurvatum résiduel tolérable dans 3 cas, soit 4,3%.

c. Rééducation fonctionnelle :

Tous nos patients ont bénéficié d'une rééducation fonctionnelle en postopératoire.

Elle vise particulièrement la prévention des phlébites, la lutte contre l'œdème par la surélévation du membre et le drainage lymphatique manuel. Elle permet également la prévention des raideurs et des amyotrophies.

d. La reprise d'appui :

L'appui contact au sol a été autorisé dès cessation des phénomènes algiques chez les patients coopérants. L'appui partiel progressif n'a été autorisé qu'à partir du 3^{ème} mois quand la radiographie de contrôle était en faveur d'une bonne évolution de la consolidation, tandis que l'appui total a été autorisé en moyenne à la 14^{ème} semaine.

V. Complications :

Dans notre série, nous avons relevé les complications suivantes :

1. Complications secondaires :

Elles sont représentées dans notre étude par :

- ✓ **Complications cutanés** : nous avons trouvé dans notre série 6 cas d'infection cutanée superficielle soit **8,57%** des cas, qui ont été traités par les soins locaux et une antibiothérapie adaptée.
- ✓ **Complications vasculo-nerveuses** : nous avons constaté 1 cas d'ischémie (**1,43%**) ayant nécessité une amputation mi-jambe.

- ✓ **Complications thromboemboliques** : dans notre série aucune complication thromboembolique symptomatique n'a été révélée,
- ✓ **Syndrome de loge**: nous avons noté 2 cas de syndrome de loge soit **2,86%**. Ils ont tous bénéficié d'une aponévrotomie des loges concernées,
- ✓ **Déplacement secondaire** : nous avons trouvé 3 cas de déplacement secondaire (**4,3%**).

2. Complications tardives :

- ✓ **Retard de consolidation** : dans notre série, nous avons noté 5 cas de retard de consolidation (**7,16%**).
- ✓ **Pseudarthrose septique** : nous avons constaté 2 cas de pseudarthrose septique (**2,86%**) dont une a nécessité une amputation mi-jambe.
- ✓ **Pseudarthrose aseptique**: nous avons noté 4 cas de pseudarthrose aseptique soit un pourcentage de **5,72%** ayant nécessité une reprise chirurgicale par clou centromédullaire dans 2 cas, et par plaque avec greffe dans les autres cas.
- ✓ **Syndrome algodystrophique** : nous avons noté 2 cas de syndrome algodystrophique, soit un pourcentage de 2,86%, traités médicalement (calcitonine, antalgique paliers II)
- ✓ **Cal vicieux** : dans notre série, 3 cas de cal vicieux soit 4.3% ont été répertoriés.
- ✓ **Arthrose tibio-talienne** : nous avons trouvé 7 cas d'arthrose tibio-talienne soit un pourcentage de **10%**, en association avec la raideur articulaire dans 3 cas.

VI. Résultats anatomiques et fonctionnelles :

1. Recul :

Le recul dans notre série varie entre 4 mois et 36 mois, avec une moyenne de **15 mois**.

2. Perdus de vue :

Parmi 70 patients, 17 ont été perdus de vue, soit 24.28% des cas.

3. La durée de fixation :

Dans notre série, nous avons noté une durée moyenne de fixation externe de 4 mois, avec des extrêmes allant de 2 à 6 mois. L'ablation du fixateur est suivie de la mise en place d'une immobilisation plâtrée pendant 1 mois et demi.

4. Résultats anatomiques :

Dans l'appréciation des résultats, nous avons tenu compte des critères suivants :

4.1. Qualité de cicatrisation

Tous nos patients ont obtenu une cicatrisation satisfaisante soit de première intention soit après application de couverture cutanée par lambeau neuro-sural (chez 9 patients).

4.2. Délai de consolidation

Pour déterminer ce délai, nous sommes basées sur deux critères :

- ✓ La consolidation clinique a été considérée comme acquise dès que le patient pouvait prendre appui sans canne et sans douleur mécanique au niveau du foyer de fracture.
- ✓ La consolidation radiologique a été définie par l'apparition d'un cal radiologique suffisant pour autoriser la mise en charge progressive.

Dans notre série, les fractures ont consolidé dans un délai moyen de 16 semaines.

4.3. L'arthrose tibio-talienne :

L'arthrose tibio-talienne a été classée en 3 stades :

- A0 : cheville indemne d'arthrose
- A1 : pincement minime et/ou ostéophytes marginaux donc arthrose débutante,

Arthrose
avérée

- A2: pincement voisin de 50%, importants ostéophytes, condensation sous chondrale,
- A3 : pincement entre 50 a 100%.

Dans notre série, nous avons noté :

- ✓ 63 cas classés type A0,
- ✓ 4 cas classés type A1,
- ✓ 2 cas classés type A2,
- ✓ 1 cas classés type A3.

4.4. Centrage de la cheville :

Dans notre série, nous avons basé sur le test de Skinner pour évaluer la qualité de centrage de la cheville. Les résultats sont répartis de la manière suivante :

- ✓ Un centrage parfait dans 58 des cas, soit 82.86%
- ✓ Un centrage imparfait dans 12 des cas, soit 17,14%,

4.5. Qualité osseuse :

La qualité osseuse est jugé bonne dans 48 cas soit 68,57% des cas. Les autres patients présentaient une déminéralisation épiphysaire plus ou moins avancée.

5. Résultats fonctionnels :

5.1. Critères d'évaluation : Short-form36

Pour évaluer nos résultats, nous nous sommes basés sur le questionnaire **S-F36** en arabe dialectal validée (voir l'**annexe n2**).

5.2. Résultats globaux :

Nous considérons :

- ✓ Score clinique très bon : 85– 100 points.

- ✓ Score clinique bon : 70– 84 points.
- ✓ Score clinique moyen : 60– 69 points.
- ✓ score clinique mauvais : <60 points

Globalement, nous avons constaté les résultats suivants :

- ✓ 24 patients avaient un résultat global **très bon soit 45.28 %**,
- ✓ 17 patients avaient un résultat global **bon soit 32.07%**,
- ✓ 8 patients avaient un état global **moyen 15.1%**,
- ✓ 4 patients avaient un état global **mauvais soit 7.55%** pour les raisons suivants :
 - Traumatisme à haute énergie,
 - Communion articulaire,
 - Etat cutané précaire,
 - Complications tardives grave (dont pseudarthrose septique ou ischémie du membre ayant nécessité une amputation mi-jambe).

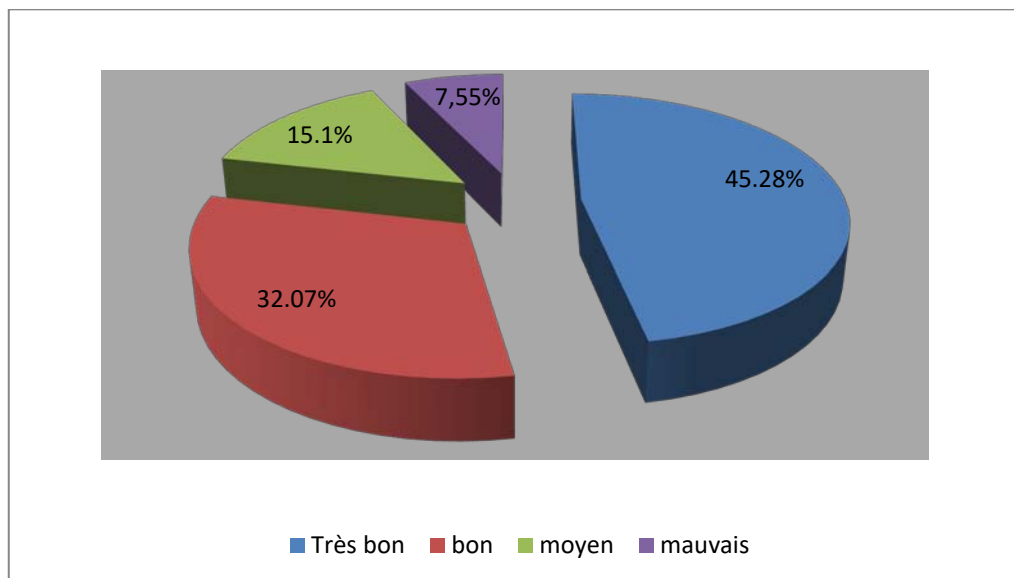




Figure 6 : résultats globaux de l'état fonctionnel selon S-F36



ICONOGRAPHIE



✚ Cas n°1 :

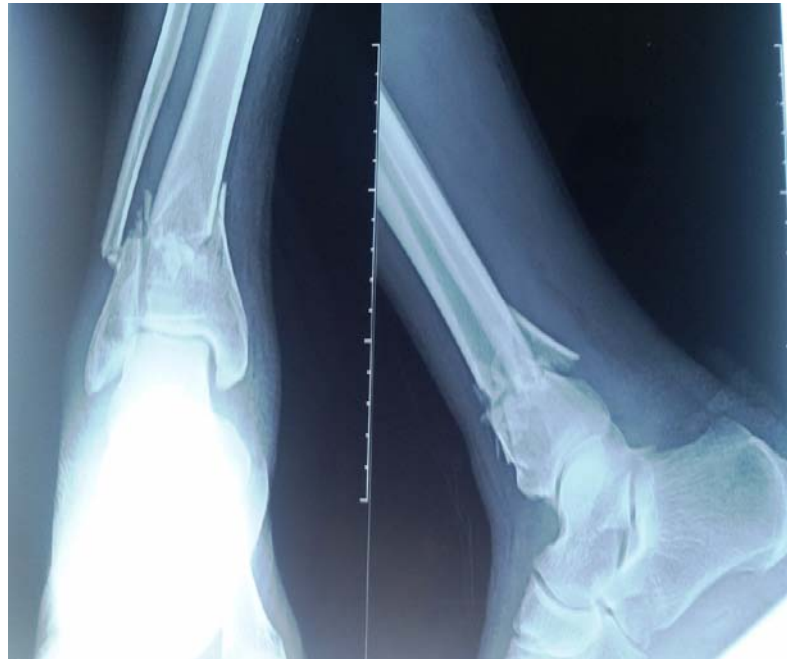

Figure 7 : Fracture du pilon tibial classée A selon AO avec fracture de la ME

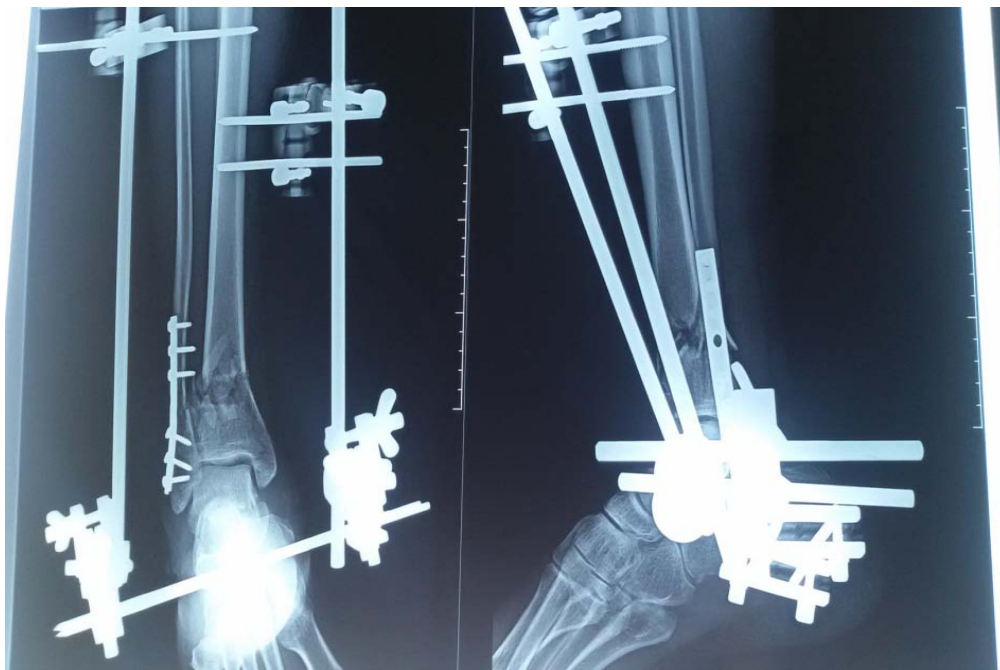


Figure 8 : Fracture du PT type A traitée par fixateur externe d'Hoffman en double jeux + plaque visée de la fibula

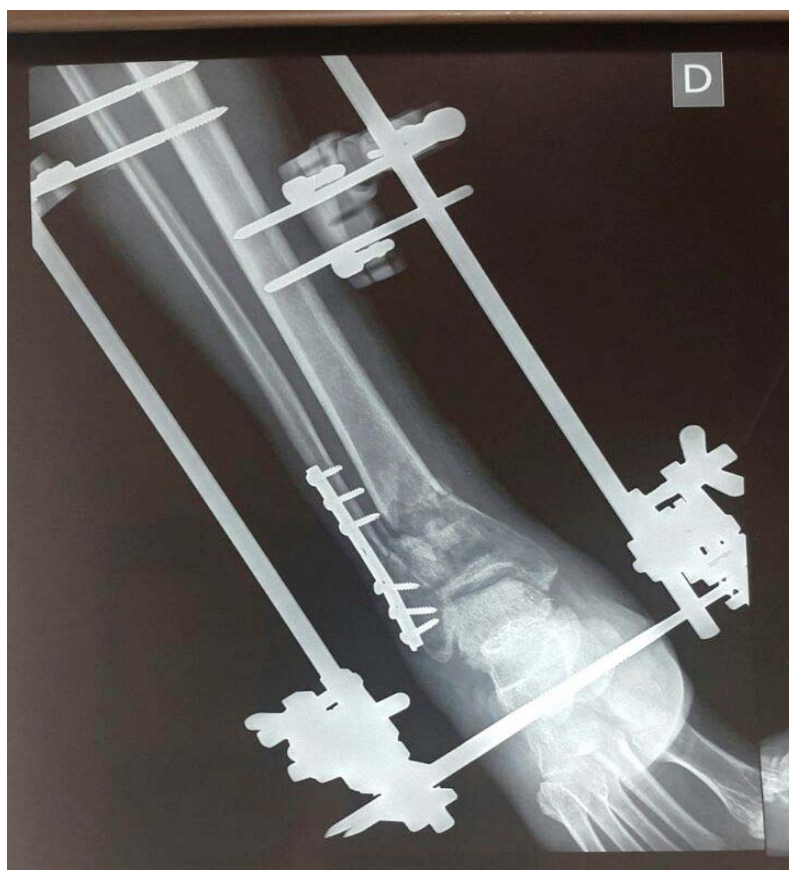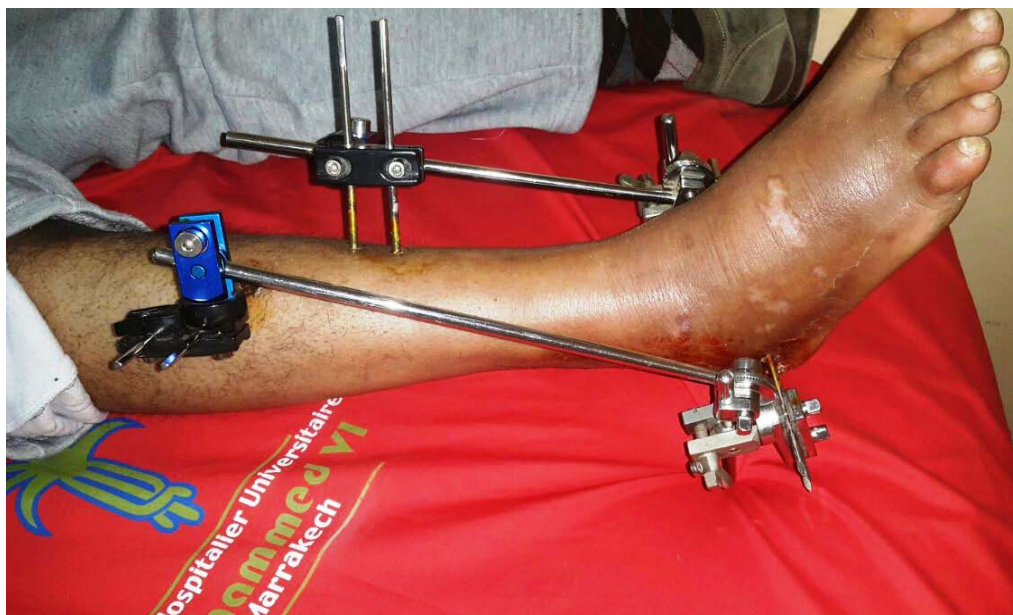


Figure 9 : Radiographie de contrôle après 45jrs

✚ Cas n°2 :

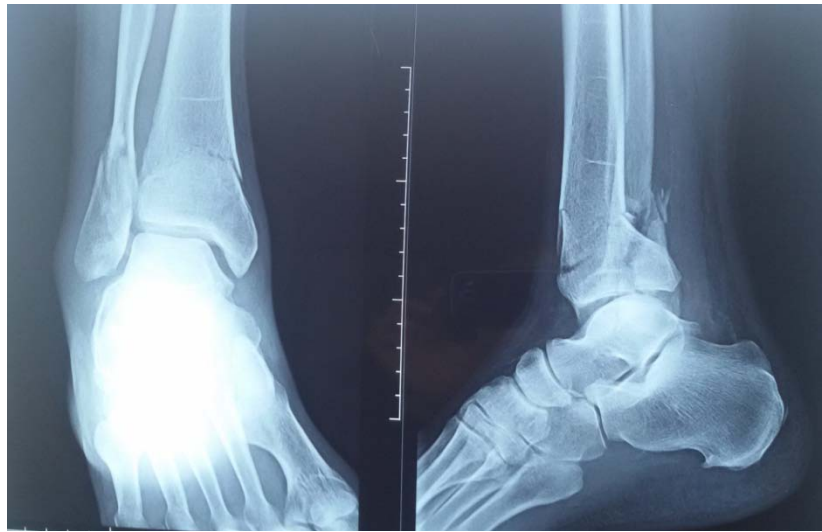

Figure 10 : Fracture du pilon tibial classée B selon AO avec fracture de la ME

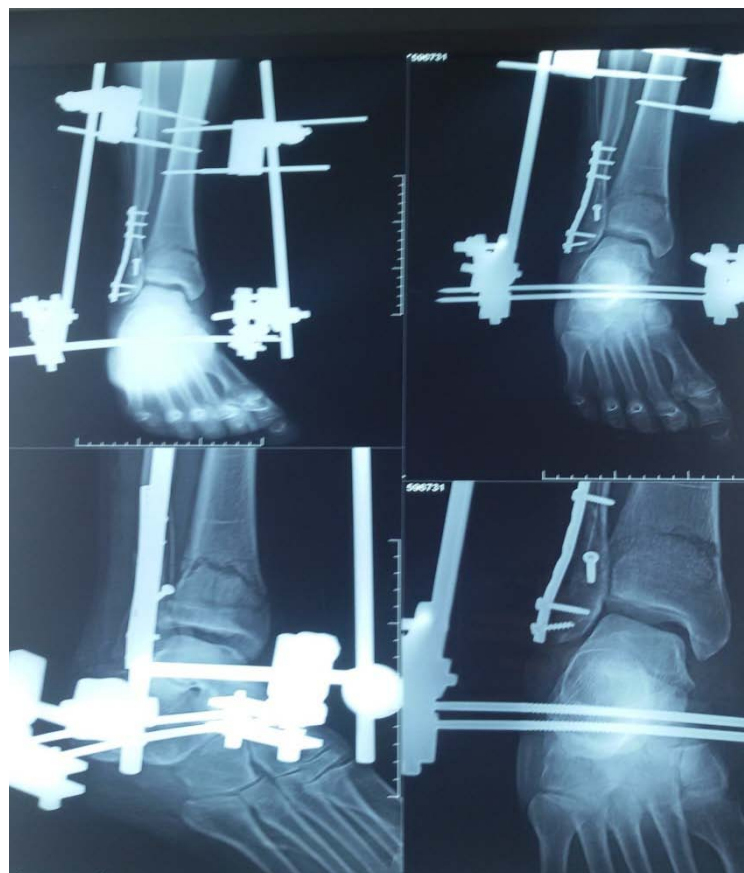

Figure 11 : Fracture du PT type B traitée par fixateur externe d'Hoffman double jeux+plaque vissée de la fibula

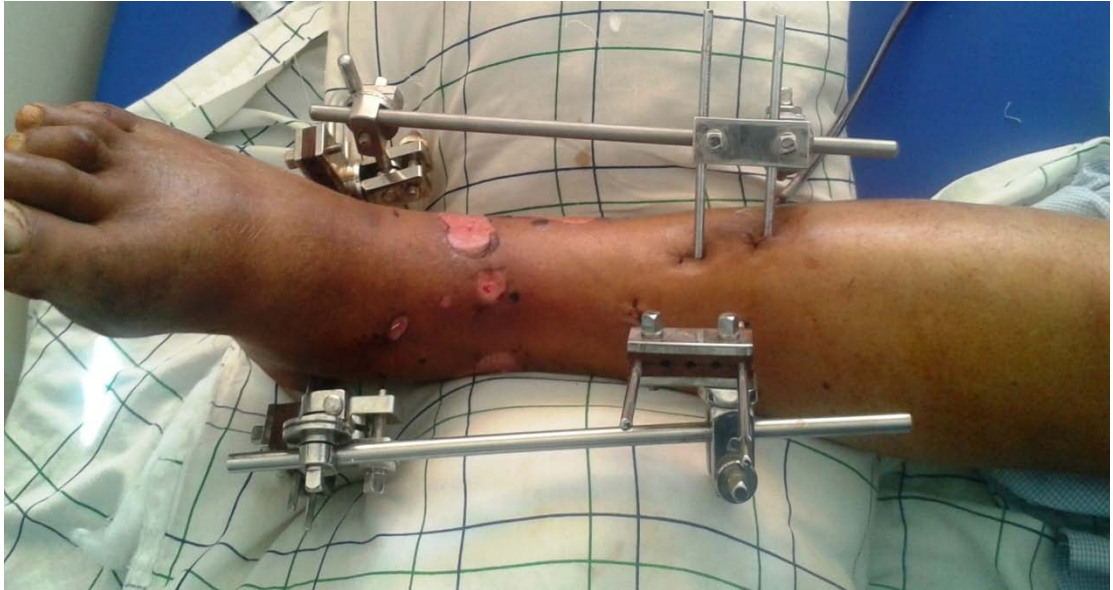

Figure 12 : Postopératoire immédiate+souffrance cutanée

✚ Cas n°3 :

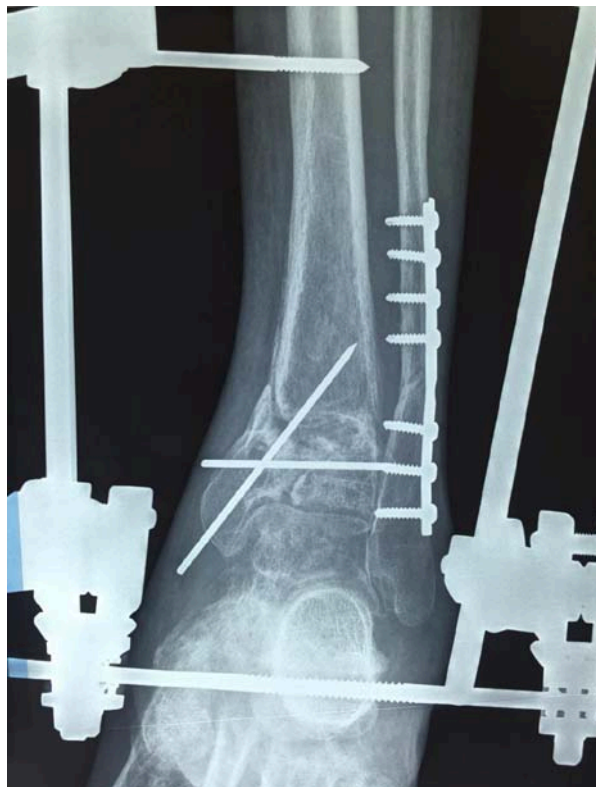

Figure 13 : Fracture du pilon tibial type C traitée par fixateur d'Hoffmann tibio-calcanéen en deux jeux et embrochage à minima avec plaque vissée de la fibula .

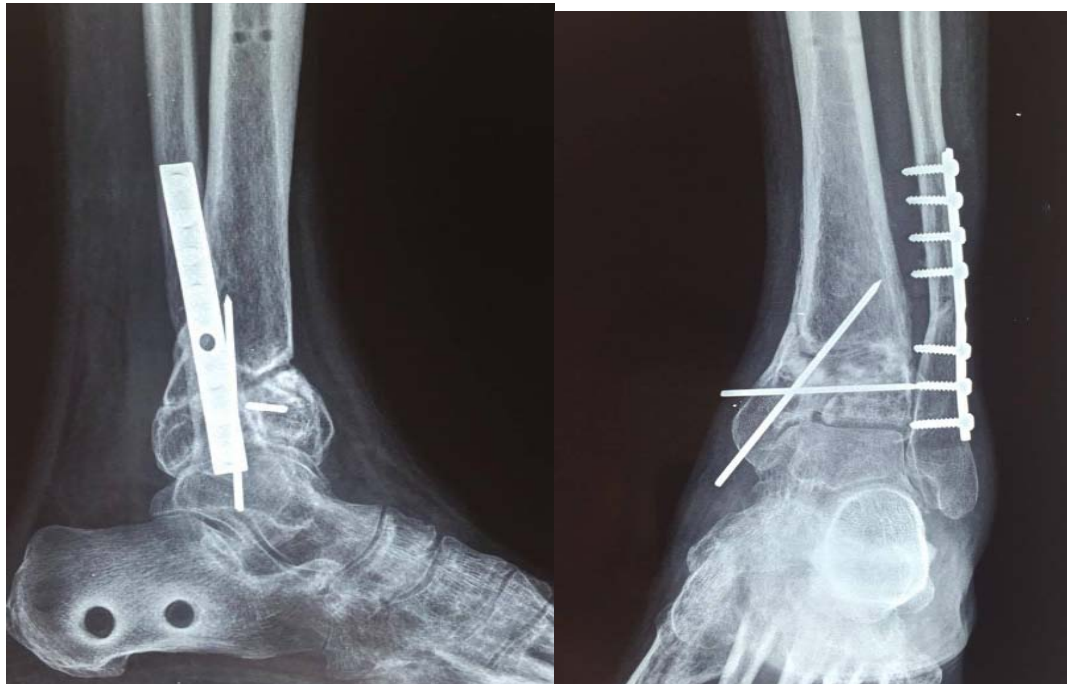


Figure 14 : Recul de 16 mois avec une bonne évolution radiologique

✚ Cas n°4 :

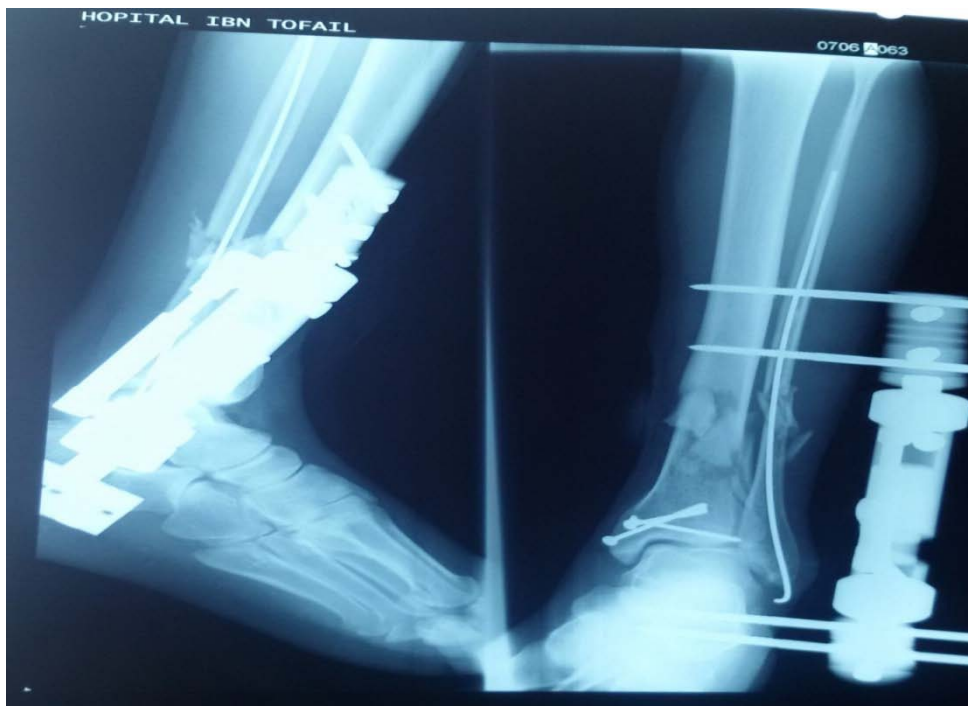

Figure 15 : Fracture du PT type A traitée par fixateur externe d'Orthofix un seul jeu + embrochage de la fibula + vissage de la MI

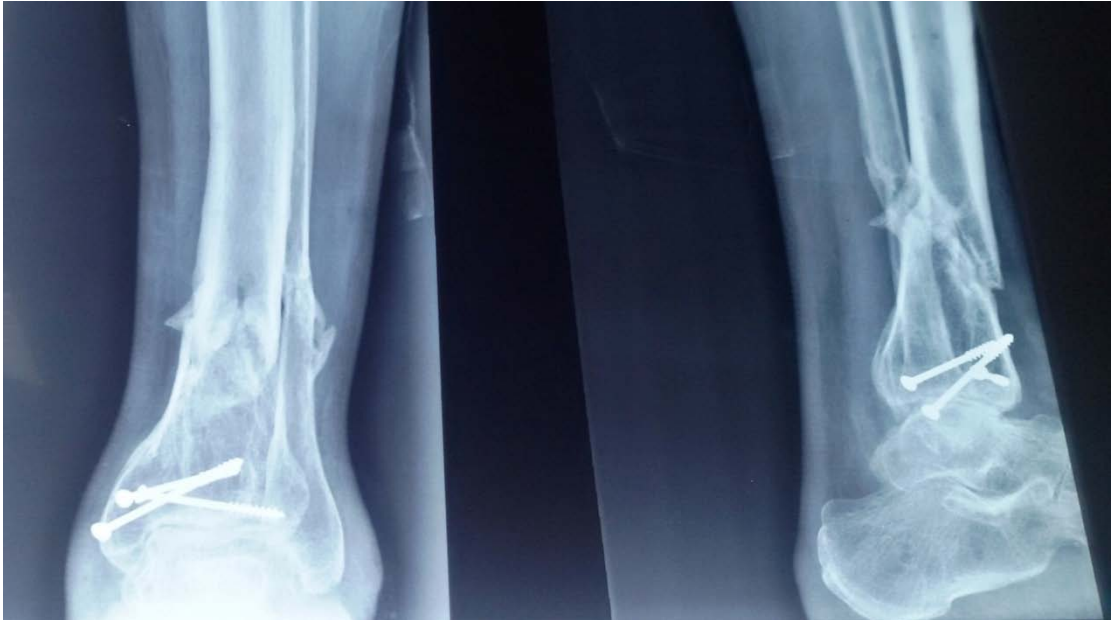

Figure 16 : Radiographie de contrôle après ablation du fixateur externe

✚ Cas n°5 :

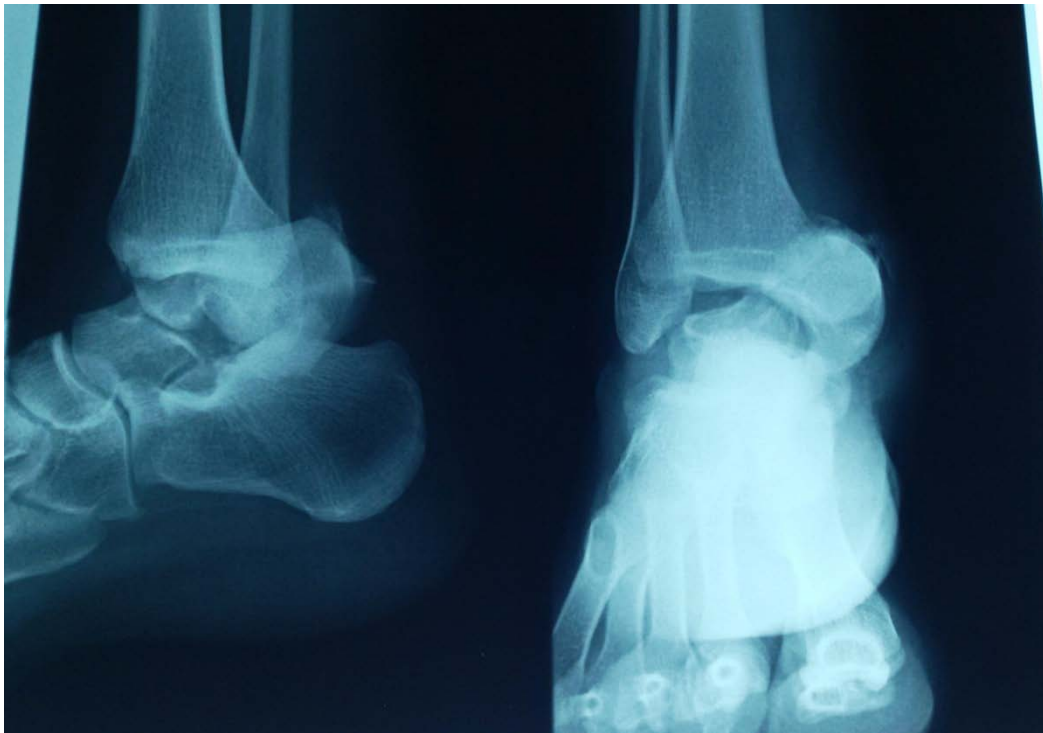


Figure 17 : Fracture de la MI+fracture de l'astragale classée III selon B/W

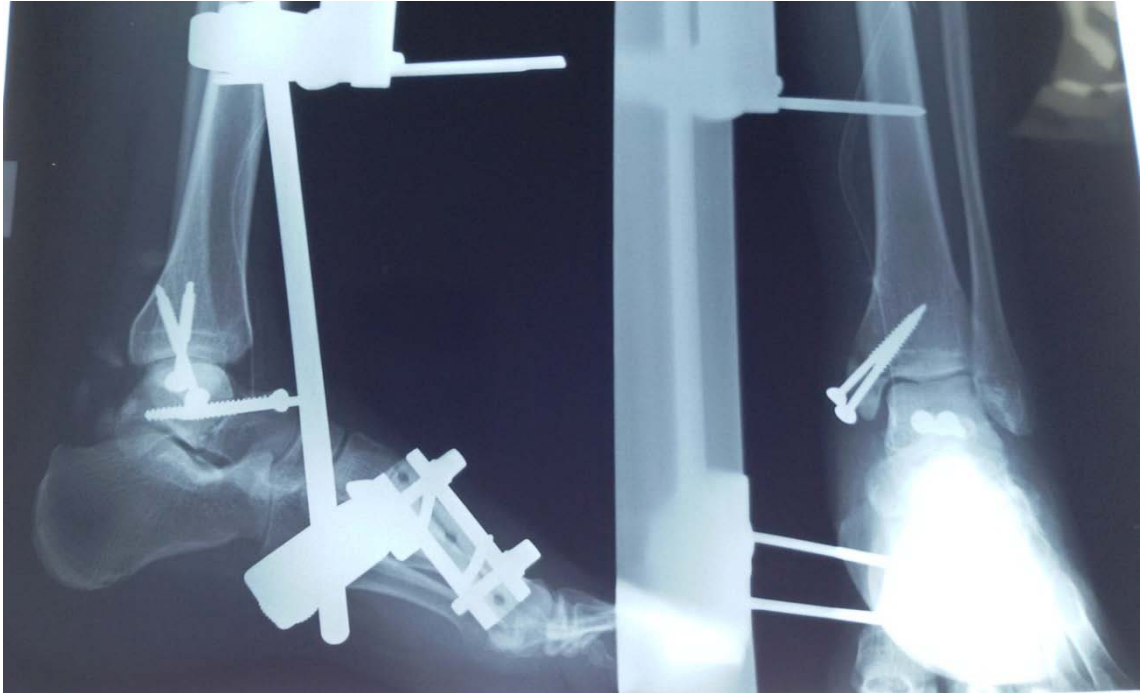


Figure 18 : Fixation externe (Hoffman un seul jeu) +vissage de la MI+vissage de l'astragale

✚ Cas n6 :

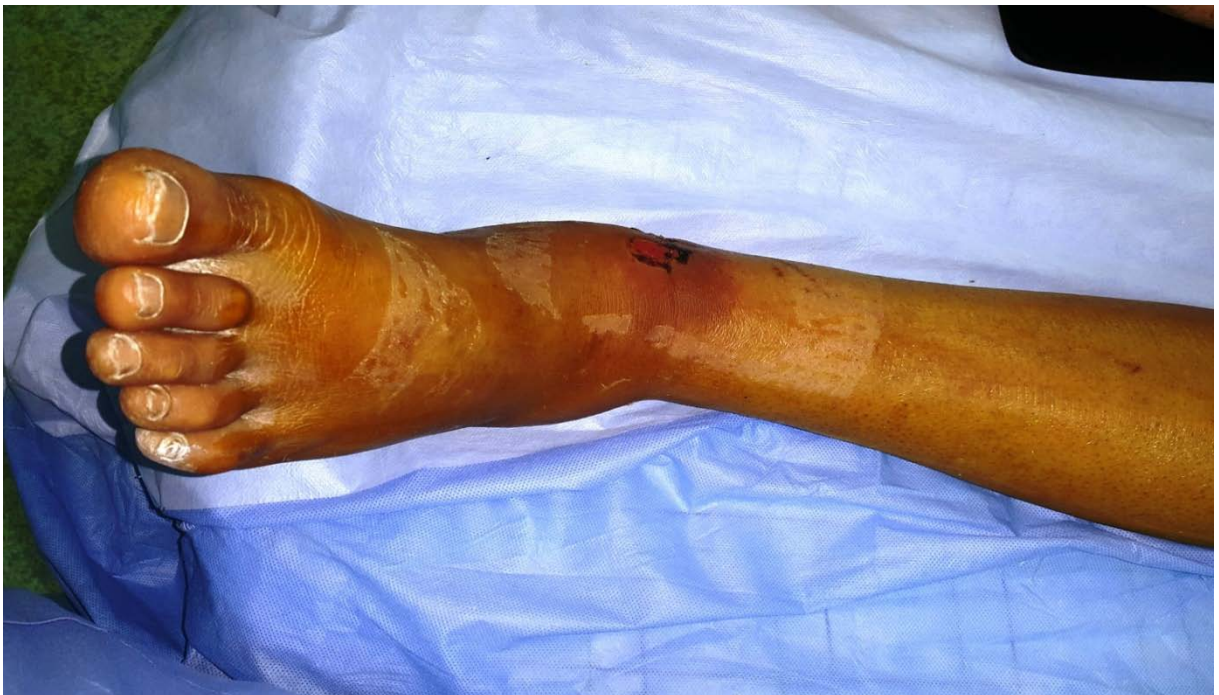

Figure 19 : Cheville œdémateuse + début des phlyctènes

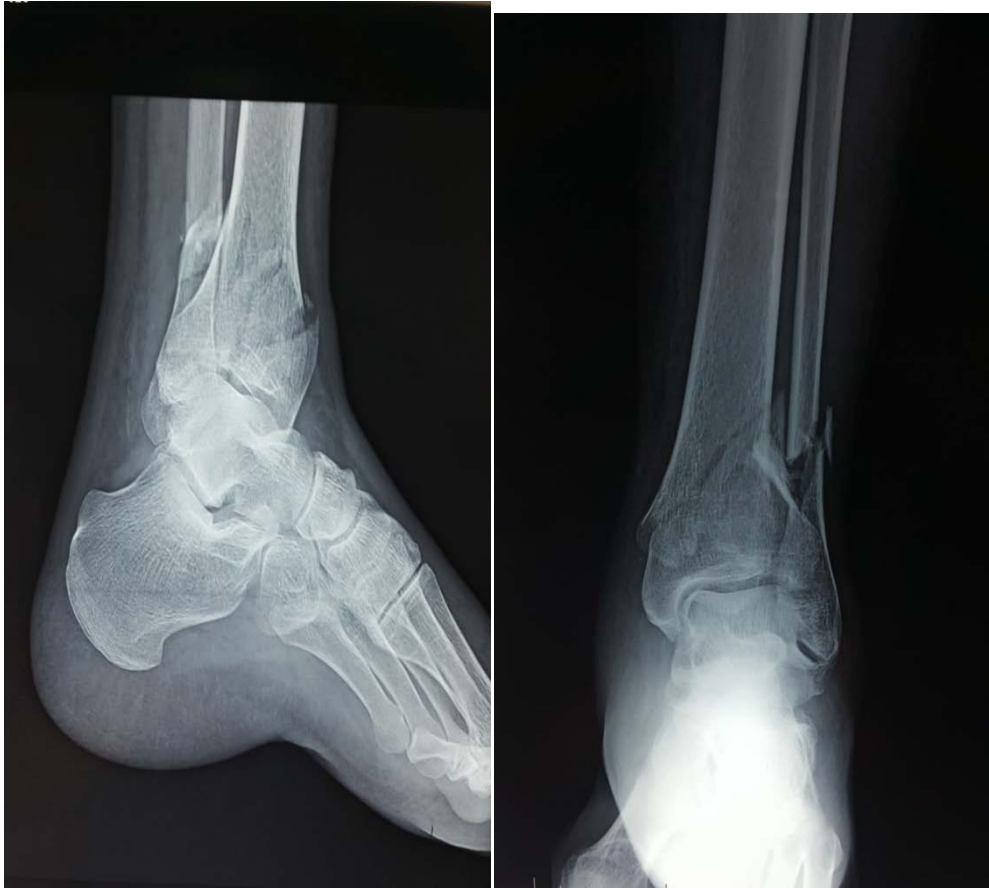

Figure 20 : Fracture fermée du pilon tibial type C selon AO+ FR de la ME dans un contexte de souffrance cutanée

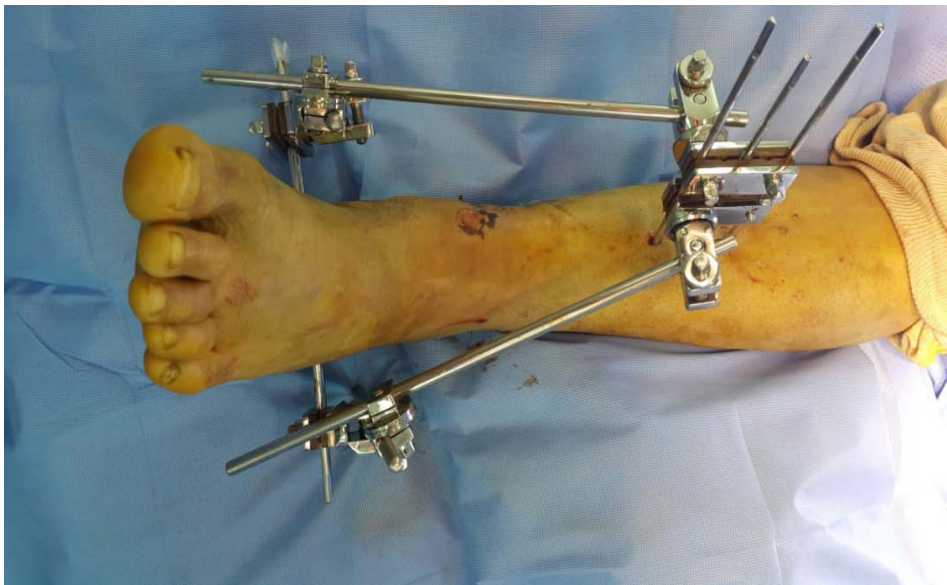

Figure 21 : Fracture du PT type C traitée par Fixateur externe d'Hoffman

+ Cas n7 :

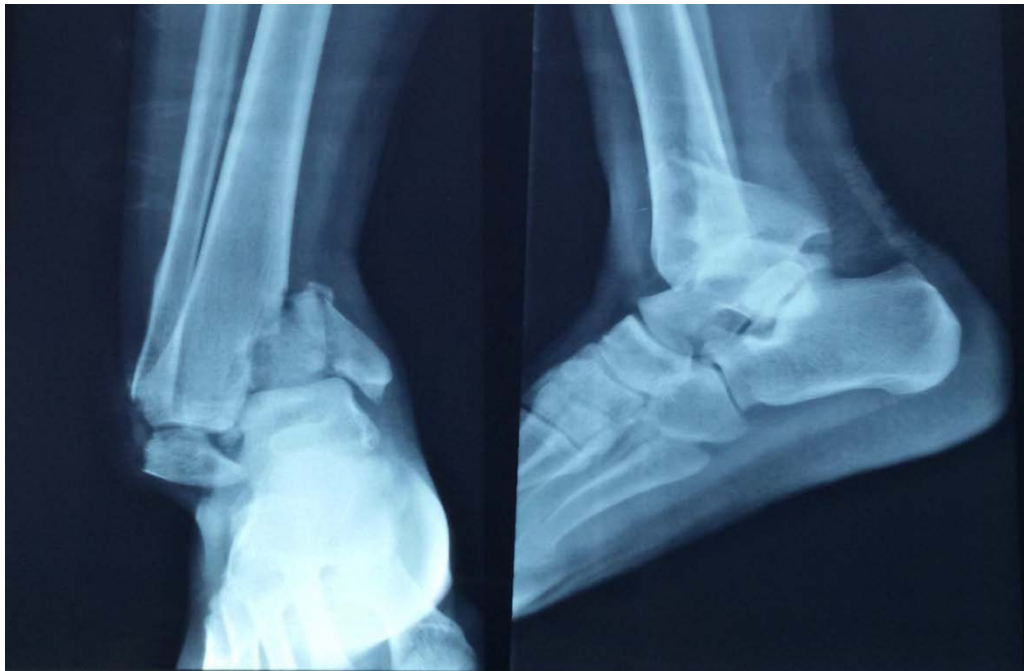

Figure 22 : Fracture bi-malléolaire avec luxation externe de la cheville

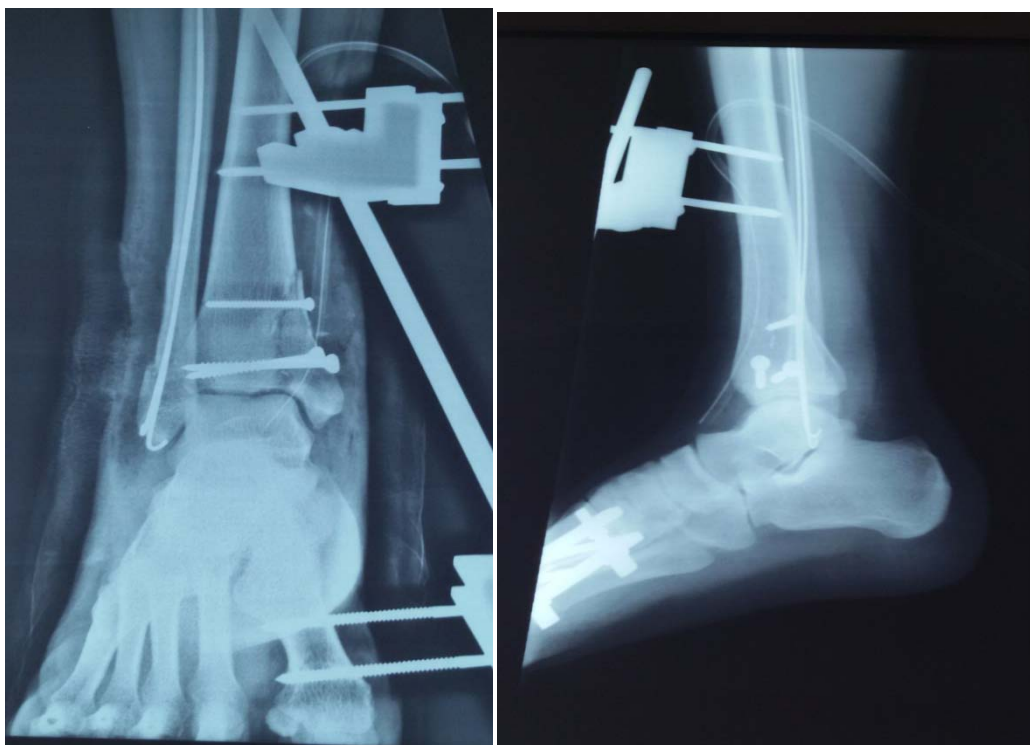

Figure 23 : Fixateur externe d'Hoffman+ vissage de la MI+embrochage de le ME

✚ Cas n8 :

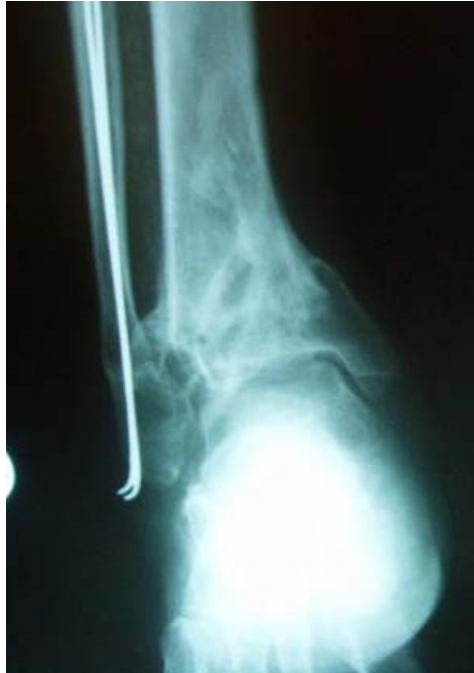

Figure 24 : Recul de 14 mois Evolution : Cal vicieux en varus

✚ Cas n9 :

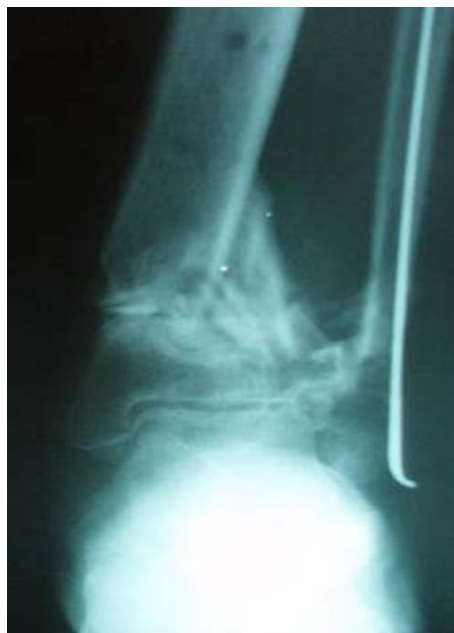

Figure 25 : Recul de 10 mois Evolution : Pseudarthrose avec déformation en valgus



DISCUSSION



I. Rappels anatomiques et biomécaniques :

1. Rappel anatomique :

l'articulation de la cheville ou l'articulation talo-crurale est une articulation trochléenne à un seul degré de liberté de mouvement mettant en contact : [1]

- ✓ L'extrémité distale du tibia,
- ✓ L'extrémité distale de la fibula,
- ✓ Le dôme du talus.

1.1. Ostéologie :

a. L'extrémité distale du tibia :

Pyramidale a base inférieure articulaire et a sommet se confondent avec la diaphyse. Sa limite proximale est située environ 8 cm au-dessus de l'interligne articulaire tibiotalien. Cette limite supérieure est représentée par la zone de transition entre la diaphyse à 3 faces vers l'épiphyse à 4 faces. Son contenu en os spongieux croît en direction distale, à l'inverse, l'épaisseur corticale diminue fortement.

On lui décrit cinq faces :

- **la face antérieure** : convexe, se termine par la marge antérieure,
- **la face postérieure** : convexe, se termine par la marge postérieure ou troisième malléole (malléole postérieure). Elle est fine en son extrémité et est le prolongement du côté postérieur du triangle tibial diaphysaire. Elle est plus volumineuse et descend plus bas que la marge antérieure. Les structures capsulo-ligamentaires postérieures y sont attachées,
- **la face médiale** : est la continuité du côté médial du triangle diaphysaire tibial. Elle se termine par une volumineuse apophyse, la malléole médiale sous-cutanée, comportant l'insertion du ligament deltoïde, en continuité avec la surface articulaire

horizontale du plafond tibial. Deux tubercules forment la pointe de la malléole médiale (colliculus).

- **la face latérale** : est le prolongement du côté antérolatéral du triangle tibial diaphysaire. Elle comporte l'échancrure fibulaire, surface articulaire non cartilagineuse (couverte de périoste), concave ou plane à la manière d'une gouttière verticale dessinée par les tubercules latéraux du tibia (tubercule antérieur de Tillaux Chaput et tubercule postérieur plus volumineux). Les ligaments tibiofibulaires antérieur et postérieur s'insèrent sur leur tubercule respectif. Cette gouttière s'articule avec la face interne convexe non cartilagineuse de la malléole latérale et correspond à l'articulation tibiofibulaire distale.
- **la face inférieure** : forme le plafond tibial. Elle est purement articulaire, concave d'avant en arrière (descendant plus bas en arrière qu'en avant), avec en son milieu une crête mousse sagittale qui s'articule avec la gorge de la poulie talienne (articulation tibiotalienne)[2]

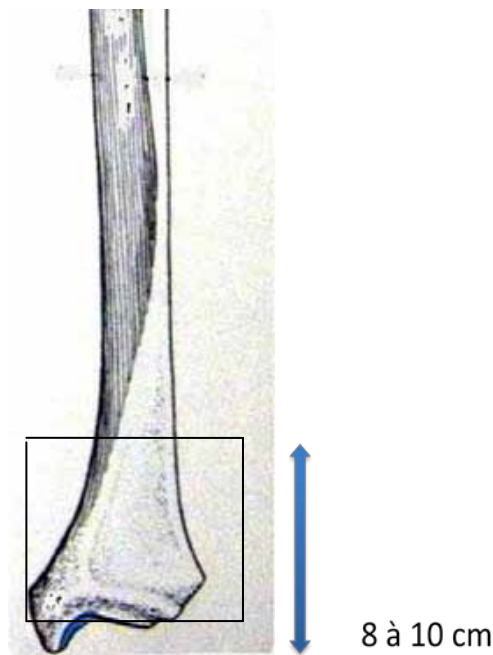


Figure 26 : ostéologie de l'extrémité distale du tibia.

b. fibula :

L'extrémité inférieure de la fibula est une structure osseuse complexe, prenant à sa partie distale une forme lancéolée en « tête de serpent ». Sa crête antérieure, bien marquée, dévie progressivement en dehors et porte l'insertion des ligaments tibiofibulaire inférieur et antérieur et talofibulaire antérieur. Sa face antérieure est plane, sous-cutanée. Sa face postérieure est concave, creusée par une gouttière où cheminent les tendons fibulaires. Cette face est reliée au tibia et au talus par respectivement le ligament tibiofibulaire inférieur et postérieur et le ligament talofibulaire postérieur.

c. Talus :

Le talus a des caractéristiques anatomiques uniques, dictées par son enclavement dans l'articulation de la cheville, par les contraintes importantes auxquelles il doit résister. Ce profil particulier a des implications thérapeutiques majeures car toute fracture peut entraîner des troubles fonctionnels importants de la statique du pied.

Il est recouvert à plus de 60% de surface articulaire car sa position de charnière de la cheville l'oblige à s'articuler de toutes parts avec de nombreux os. Cette prépondérance cartilagineuse et les zones d'insertions ligamentaires ne laissent place à aucune insertion musculaire, ce qui fragilise la vascularisation talienne.

On lui décrit une tête antérieure, un col et un corps postérieur :

- ✓ La tête est une surface articulaire globalement sphéroïde, divisé en trois surfaces articulaires séparées par deux crêtes mousses,
- ✓ Le col ne présente pas de surface articulaire mais permet l'insertion de nombreux ligaments l'unissant aux os de voisinage.

La tête et le col sont obliques en bas et médialement en faisant avec l'axe du corps un angle d'inclinaison ouvert en bas de 115° et un angle de déclinaison ouvert médialement de 150°

- ✓ Le corps est la partie la plus volumineuse et en grande partie articulaire. Son architecture interne permet de comprendre que le plus faible nombre de travées

dans le col et le changement de leur direction à ce niveau par rapport au corps peut rendre compte de la plus grande fréquence des fractures du col. De même, les fractures comminutives du corps sont plus fréquentes dans la partie médiale car les travées sont moins denses que latéralement[3].

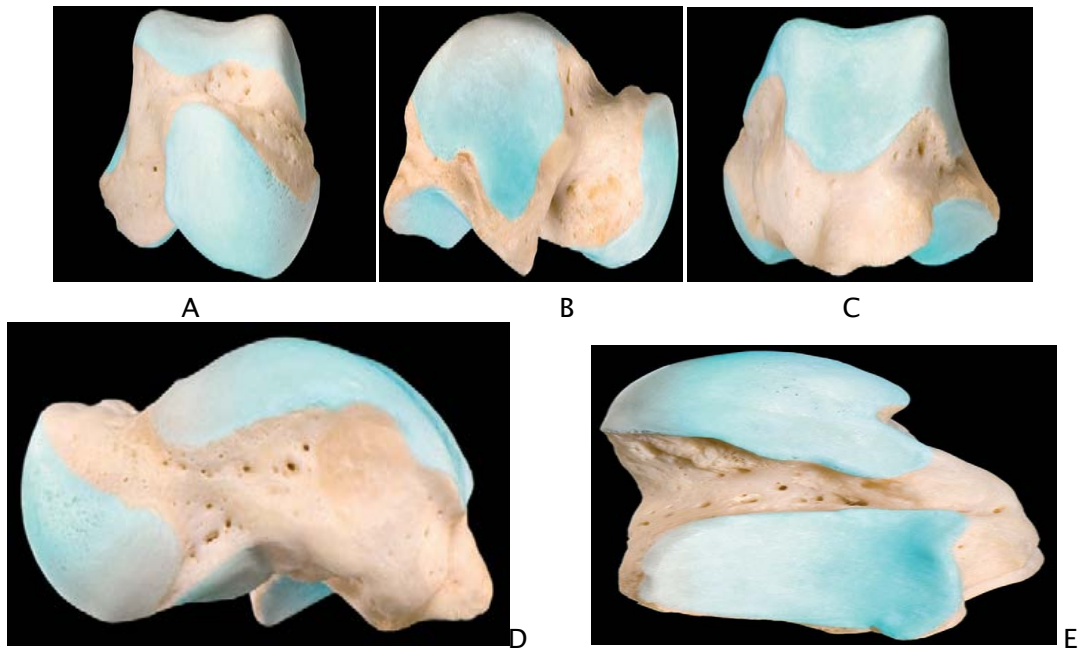


Figure 27 : anatomie du talus sur chacune de ses faces confirmant la prépondérance de sa couverture cartilagineuse (A à E).

d. Mortaise tibio-fibulaire :

Le dôme du talus est encastré dans une mortaise tibiofibulaire, solidarisée par de puissantes structures ligamentaires.

De face, la malléole fibulaire est deux fois plus longue que la malléole médiale, son extrémité inférieure est plus distale.

De profil, la malléole fibulaire est plus postérieure, l'axe bi-malléolaire est oblique en arrière et en dehors de 20° par rapport au plan frontal. La marge postérieure du tibia est plus distale qu'en avant, la surface articulaire du pilon tibial, concave dans le plan antéropostérieur et légèrement convexe dans le plan transversal, regarde en avant de 15°. Le centrage du tendon talien

dans la mortaise tibiofibulaire est apprécié sur des incidences radiographiques. L'interligne articulaire tibio-fibulo-talien doit avoir une largeur constante de face et de profil. L'axe du tibia doit passer par le centre de l'astragale, déterminé au milieu d'un segment horizontal tangent à la pointe de la malléole médiale et rejoignant les faces postéro-médiale et latérale du talus (test de Skinner décrit en 1914).

1.2. **Ligaments :**

La stabilité de la cheville est assurée par l'emboîtement des différentes structures osseuses maintenues entre elles par de puissants ligaments. Ces ligaments peuvent être séparés en trois groupes : les ligaments de la syndesmose, les ligaments latéraux et les ligaments médiaux [4] [5].

✓ **Ligaments de la syndesmose:** ils sont au nombre de trois :

- Le ligament tibiofibulaire antérieur oblique en bas et en dehors,
- Le ligament tibiofibulaire postérieur horizontale (compose de deux faisceaux superficiel et profond),
- Et le ligament interosseux.

✓ **Ligament collatéral latéral:** il est composé de trois faisceaux irradiant en « éventail » à la face externe de la cheville.

- Le ligament talofibulaire antérieur est le plus faible des trois.
- Le ligament calcanéofibulaire est un ligament puissant.
- Le ligament talofibulaire postérieur est lui aussi un ligament puissant.

✓ **Ligament collatéral médial** appelé également le **ligament deltoïde** :

Il comprend un faisceau superficiel et un faisceau profond.

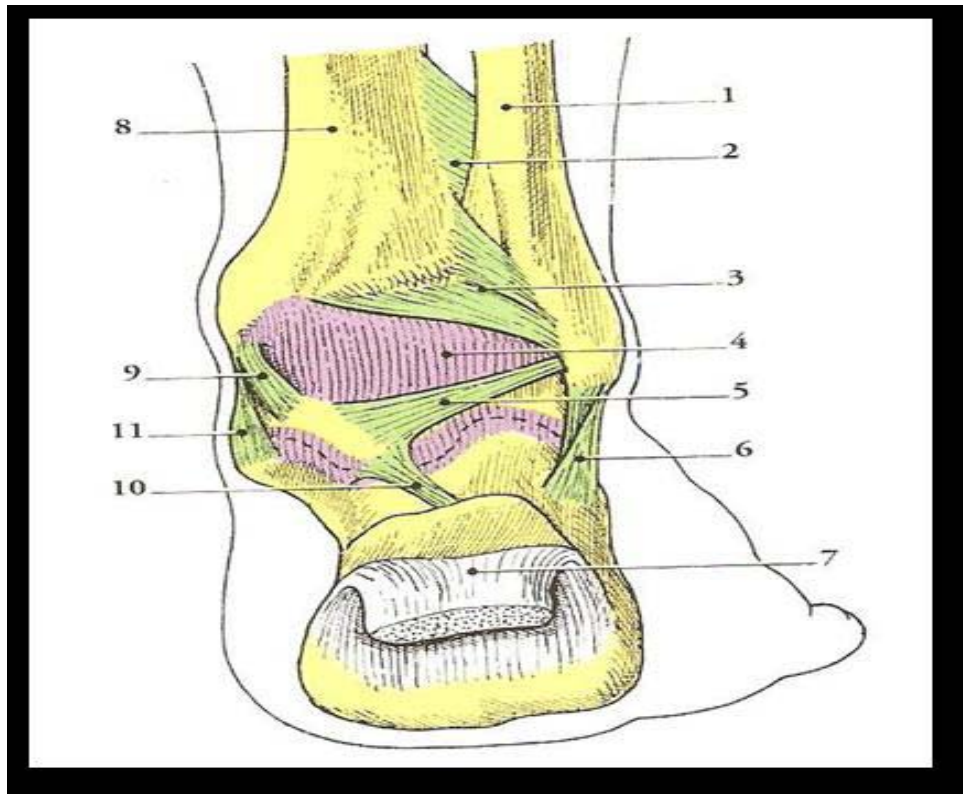


Figure 28 : vue postérieure montrant la capsule et les ligaments de l'articulation de la cheville

1/fibula, 2/membrane interosseuse de la jambe, 3/ligament tibiofibulaire postérieur, 4/ capsule articulaire, 5/ligament talo-fibulaire postérieur, 6/ ligament calcaneo-fibulaire, 7/ tendon calcanéen (tendon d'Achille), 8/ tibia, 9/ ligament médial (partie tibio-talaire), 10/ ligament talo-calcanéen, 11/ ligament médial (partie tibio-calcanéen).

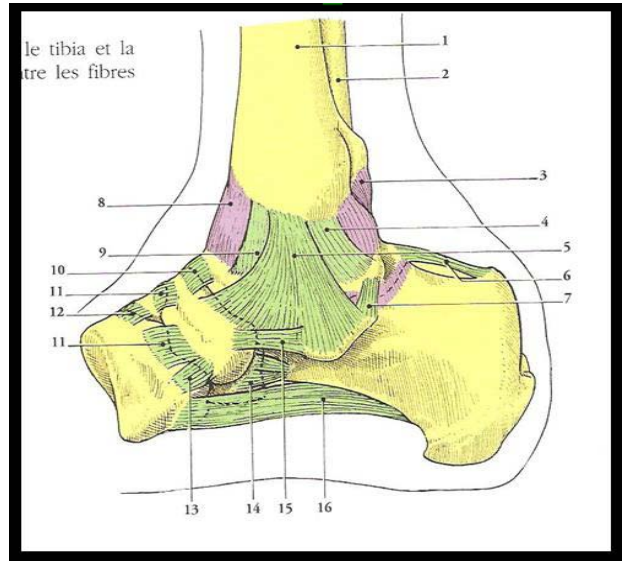


Figure 29 : vue médiale montrant la capsule et les ligaments de la cheville

1. Tibia 2. Fibula 3. Ligament tibio-fibulaire postérieur 4. Ligament tibio-talaire postérieur 5. Couche superficielle du ligament deltoïde 6. Ligament talo-calcanéen postérieur 7. Ligament talo-calcanéen médial 8. Ligament tibio-talaire antérieur 9. Ligament tibio-talaire antérieure 10. Ligament talo-calcanéen antérieur 11. Ligaments intermetatarsien 12.13. Ligaments intermetatarsien 14. Couche profond du ligament deltoïde 15. Ligament talo-calcanéen médial 16. Ligament talo-calcanéen médial.

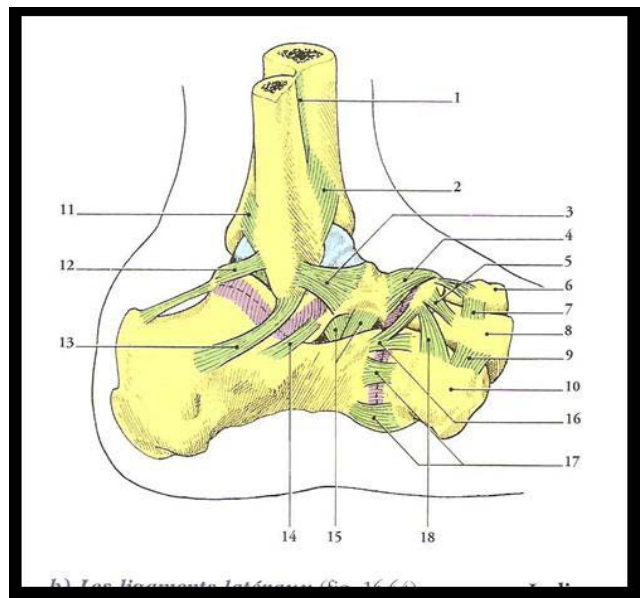


Figure 30 : vue latérale des ligaments de la cheville

1. Ligament interosseux 2. Ligament tibio-fibulaire antérieur 3. Ligament talo-fibulaire antérieur 4. Ligament talo-naviculaire 5. Ligaments cunéo-naviculaires dorsaux 6. Os cunéiforme intermédiaire 7. Ligament inter-cunéiforme dorsal 8. Os cunéiforme latéral 9. Ligament cunéo-cuboïdien dorsal 10. Os cuboïde 11. Ligament tibio-fibulaire postérieur 12. Ligament talo-fibulaire postérieur 13. Ligament calcanéo-fibulaire 14. Ligament talo-calcanéen latéral 15. Ligament talo-calcanéen inter osseux 16. Ligament bifurqué 17. Ligament calcanéo-cuboïde 18. Ligament cubo-naviculaire dorsal

1.3. Les éléments tendino-musculaires et les structures vasculo-nerveuses :

Cinq nerfs, deux artères majeures et ses branches et 13 tendons passent à proximité de la cheville :

- ✓ **En position postérieure** se trouve le tendon d'Achille accompagné du tendon du muscle plantaire grêle, l'artère tibiale postérieure (accompagnée de ses deux veines satellites et du nerf tibial postérieur).
- ✓ **Latéralement** et en arrière de la malléole latérale chemine le nerf sural

(Nerf saphène externe) qui innerve la face latérale du pied. Le nerf fibulaire superficiel (nerf musculo-cutané) croise la fibula en amont de l'articulation tibio-fibulaire distale.

- ✓ **Sur la face médiale** se trouvent les tendons fléchisseurs, appliqués sur l'os par des coulisses fibreuses, qui séparent de dedans en dehors le tendon du muscle tibial postérieur, le fléchisseur commun des orteils et le fléchisseur propre de l'hallux.
- ✓ **En avant** de la malléole médiale passe la veine saphène accompagnée du nerf saphène interne qui peut être le siège de névrome difficile à traiter en cas de lésion iatrogène.
- ✓ **En arrière** de la malléole latérale cheminent les tendons court et long fibulaires protégés par leur rétinaculum.
- ✓ **En situation antérieure** se trouve le rétinaculum des extenseurs sous lequel passent les extenseurs. De dedans en dehors, on trouve le tendon du tibial antérieur, l'extenseur propre de l'hallux, l'extenseur commun des orteils et le péronier antérieur, l'artère tibiale antérieure (accompagnée de ses deux veines satellites et du nerf tibial antérieur).

✚ **Vascularisation cutanée :(figure33)**

Elle est issue de deux plexus sus-aponévrotiques :

- ✓ Antérieur, issu des tibiales antérieures et péronières antérieures,
- ✓ Postérieur, issu des tibiales postérieures et péronières postérieures.

Cette disposition anatomique a donc des implications thérapeutiques évidentes, imposant une analyse parfaite des traits de fracture permettant ainsi d'en déduire la voie d'abord la moins iatrogène.

✚ **Vascularisation osseuse : (figure 34)**

La vascularisation osseuse est assurée par un double système artério-veineux: le premier est centromédullaire tributaire de vaisseaux nourriciers et qui est souvent interrompu lors de fractures métaphysaire complètes. Le deuxième est périosté dépendant de l'artère et de la veine épiphyso-métaphysaire et qui aborde l'os à travers la capsule et les ligaments. Ce dernier devra être ménagé au maximum en évitant les larges arthrotomies lors de la vérification de la réduction de la surface articulaire.

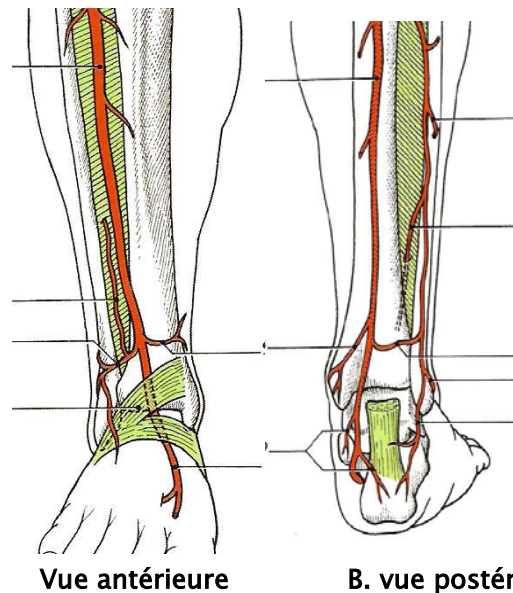


Figure 31 : plan profond de la jambe montrant l'artère tibiale et ses collatérales

1. Artère tibiale antérieure
2. Rameau perforant de l'artère fibulaire
3. Artère malléolaire antéro-latérale
4. Rétinalcum des extenseurs
5. Artère malléolaire antéro-médiale
6. Artère dorsale du pied
7. Artère tibiale postérieure.
8. Artère malléolaire postéro-médiale
9. Rameaux calcanéens médiaux
10. Rameau calcanéen latéral
11. Artère malléolaire postéro-latérale
12. Rameau communicant
13. Rameau perforant de l'artère fibulaire
14. Artère nourricière de la fibula.

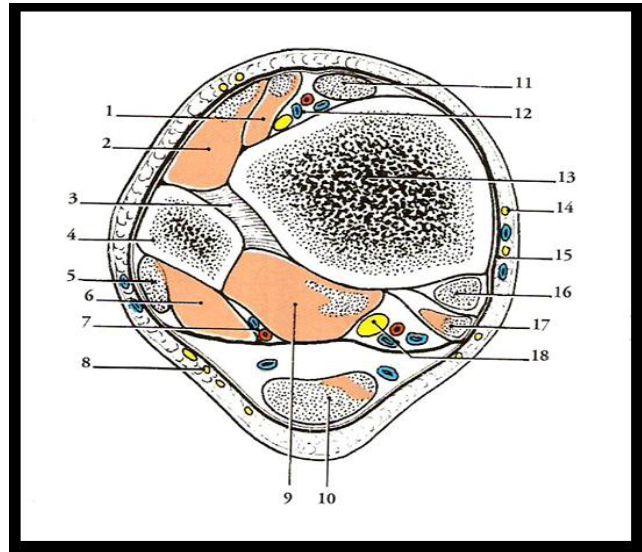


Figure 32 : vue inférieure d'une coupe transversale de l'extrémité inférieure de la jambe

1. Tendon du muscle long extenseur du hallux. 2. Muscle long extenseur des orteils. 3. Syndesmose tibio-fibulaire. 4. Fibula. 5. Muscle long fibulaire. 6. Muscle court fibulaire. 7. Artère et veine fibulaire. 8. Nerf cutané sural. 9. Muscle long fléchisseur du hallux. 10. Tendon d'Achille. 11. Tendon du muscle tibial antérieur. 12. Artère et veines tibiales antérieures, nerf fibulaire profond. 13. Tibia. 14. Nerf saphène. 15. Grande veine saphène. 16. Tendon du muscle tibial postérieur. 17. Tendon du muscle long fléchisseur des orteils. 18. Artères et veines tibiales postérieures, nerf tibial postérieur.

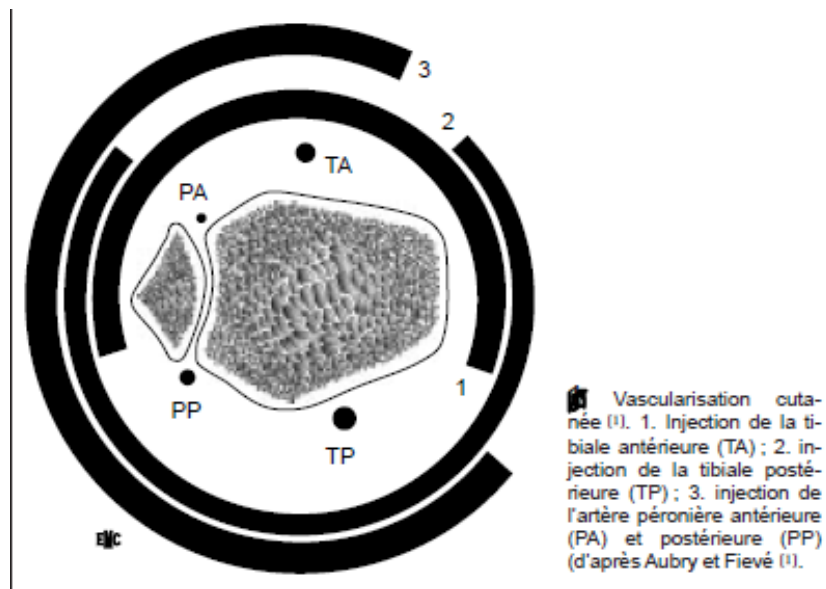


Figure 33 : La vascularisation cutanée.

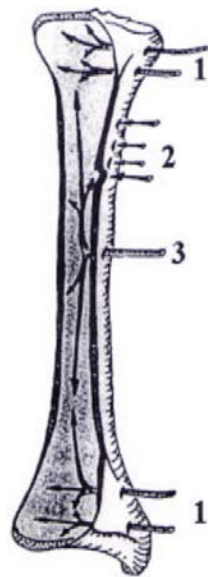


Figure 4 : Réseau artériel de l'os (D'après BAILLAT [9])

1. Artères épiphysio-métaphysaires
2. Artères périostées
3. Artère nourricière ou centro-médullaire

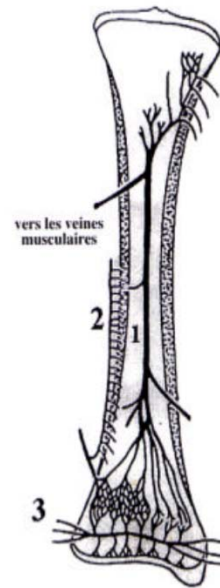


Figure 5 : Réseau veineux de l'os (D'après BAILLAT [9])

1. Veine centro-médullaire
2. Veines périostées
3. Veines épiphysio-métaphysaires

Figure 34 : La vascularisation osseuse.

1.4. Les autres moyens de stabilité :

Le capsule articulaire est constituée de deux couches :

- ✓ La membrane fibreuse: elle s'insère près du pourtour des surfaces cartilagineuses, sauf en avant où elle s'en éloigne sur le talus, à 1 cm environ de la trochlée.
- ✓ La membrane synoviale: elle forme des culs de sac entre le tibia et la fibula, en avant et en arrière.

2. Rappel biomécanique : [1] [6],[7],[8],[9]

2.1. Dynamique articulaire:

L'articulation tibiotalienne n'a qu'un seul degré de liberté. Elle doit sa stabilité à un véritable encastrement du talus au sein de la mortaise tibiofibulaire. Ceci suppose, outre l'intégrité des malléoles, celle des ligaments tibiofibulaires inférieurs et de la membrane interosseuse. Ces notions

expliquent au moins en partie l'impératif absolu de réduction anatomique de ces fractures, sous peine de voir apparaître désaxation et arthrose précoce, car seul l'ajustement parfait du talus permet la protection de son cartilage soumis à des charges très élevées.

Les surfaces tibiale et talienne doivent supporter cinq à six fois le poids du corps lors de la marche, tandis que la fibula ne supporte qu'une faible part des contraintes (1/6 du poids du corps). Le bon fonctionnement articulaire dépend de la bonne position des différents éléments articulaires. La position du pilon tibial sur le talus dépend de l'intégrité de la syndesmose unissant le tibia à la fibula et de la qualité de la réduction de la fracture de la malléole latérale.

Tout défaut de réduction de la malléole latérale en valgus, ou plus fréquemment en rotation externe, va déporter le talus en dehors, ce qui va nécessairement entraîner une incongruence articulaire et une augmentation des contraintes sur le cartilage tibiotalien, aboutissant à une arthrose précoce (70 à 80% arthrose talo-crurale).[10]

2.2. Mécanismes lésionnels :

Lors des traumatismes de la cheville, Le mécanisme lésionnel peut être direct ou indirect.

a. Traumatisme indirect :

Le mécanisme indirect est le plus fréquent, fait souvent suite à une impaction de talus dans le plafond tibial (compression) plus ou moins associée à des mouvements de latéralité (varus, valgus, flessum, recurvatum) induisant des dégâts osseux centraux ou latéralisés.

Il peut aussi fait suite à un mouvement forcé du talus (tenon astragalien) dans la pince (mortaise) malléolaire lors d'un mouvement d'inversion ou d'éversion de cheville. Les dégâts sont plus situés, à ce moment là, au niveau des malléoles (médiale, latérale, et postérieure) et au niveau de la syndesmose.

Les dégâts cutanées font suite aux phénomènes inflammatoires et à l'œdème en plus, parfois, à l'extériorisation des fragments osseux de dedans en dehors.

b. Traumatisme direct :

Mécanisme lésionnel moins fréquent, fait suite à un écrasement de la cheville par un objet vulnérant (un objet lourd, agression...). Il s'agit souvent d'un mécanisme à haute énergie induisant des dégâts osseux (comminution) et des parties molles (ouverture cutané de dehors en dedans avec souillure importante).

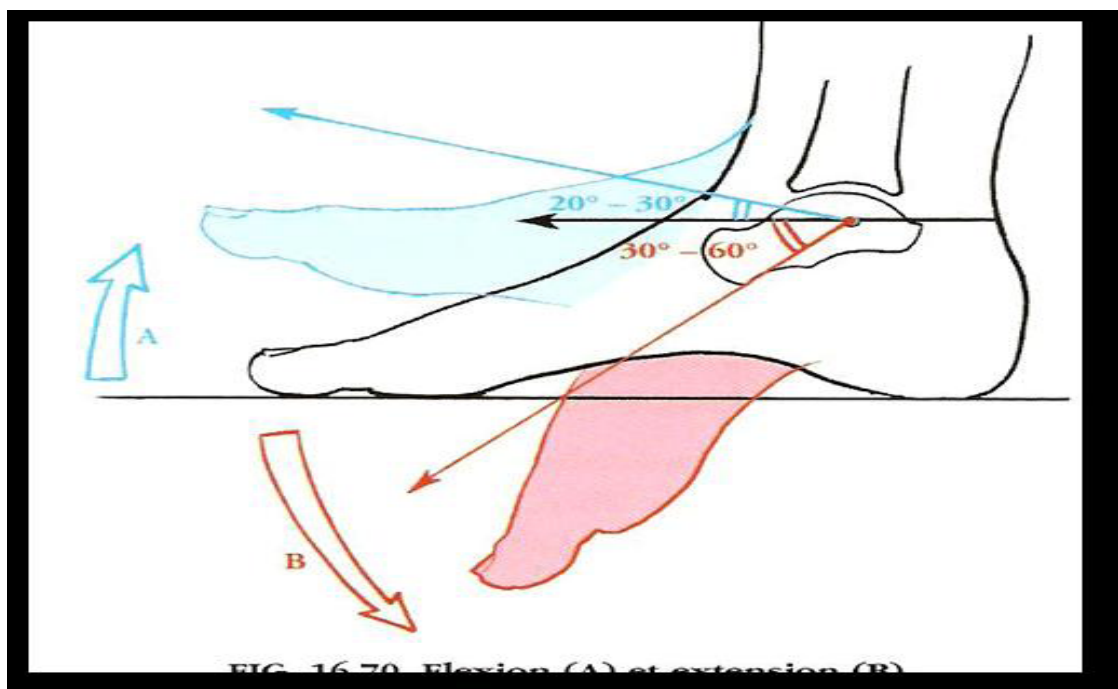


FIG. 16-79 Flexion (A) et extension (B)

Figure 35 : position de la cheville

A : flexion

B : extension

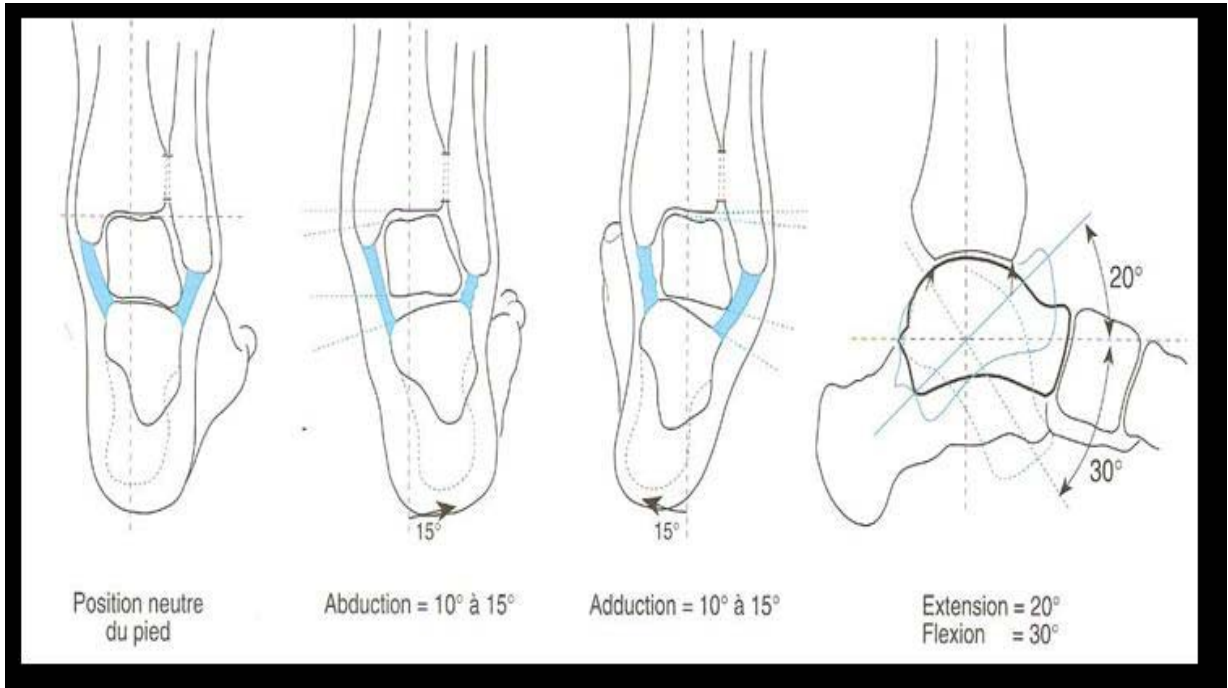
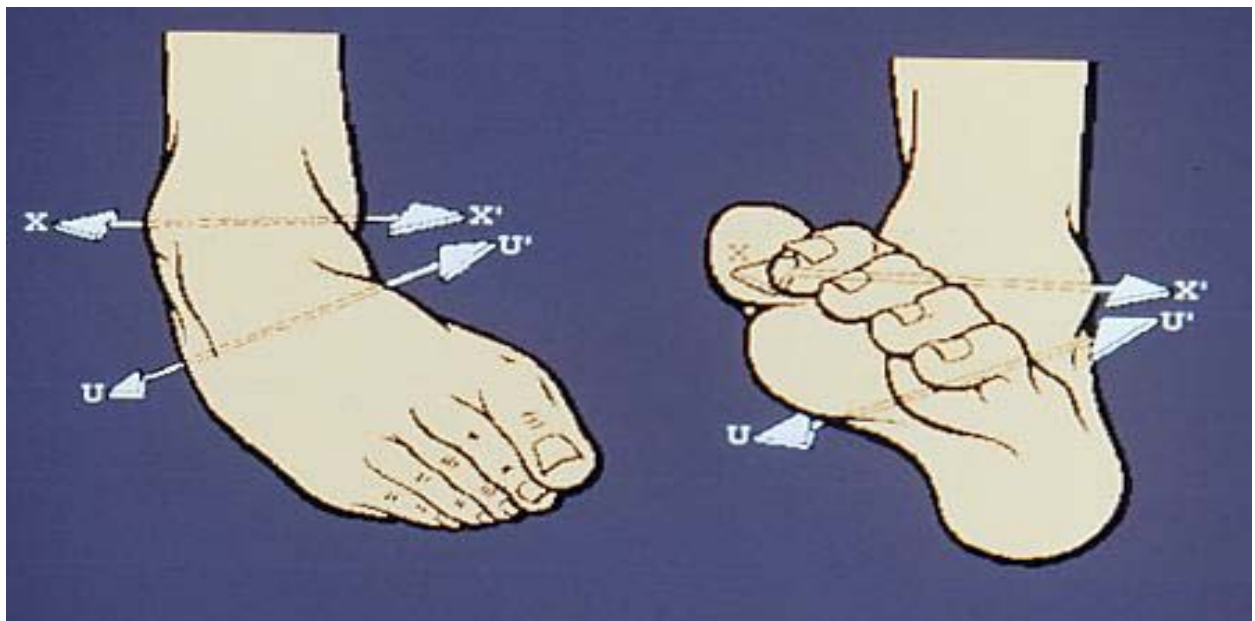


Figure 36 : Schéma montrant les différents mouvements de la tibio-tarsienne et leurs amplitudes



Inversion : flexion plantaire +
Abduction + supination.

Eversion : flexion dorsale+abduction
Pronation

Figure 37 : Position de la cheville

II. La fixation externe:

1. Définition : [11],[12]

La fixation externe est un moyen d'ostéosynthèse, dont la plus grande partie se situe à l'extérieur de l'organisme.

Le raccord à l'os se fait à l'aide des fiches reliées entre elles par un système de rotules et de barres qui diffèrent selon le modèle.

Le faible contact fiches/squelette permet :

- ✓ Une agression minimale des parties molles par rapport aux autres moyens d'ostéosynthèse (exemple : plaque),
- ✓ Une fixation solide à l'os par rapport au traitement orthopédique,
- ✓ Une fixation loin du foyer fracturaire réduisant le volume de corps étranger susceptible d'entretenir l'infection.

La fixation externe trouve aisément sa place aux côtés des autres techniques de traitement des fractures complexes de la cheville. Elle est une méthode sûre et fiable pour la réduction et la stabilisation des fractures instables de la cheville.

Le principe du traitement chirurgical à foyer fermé repose sur la réduction des déplacements par traction axiale et mise en extension des formations capsulo-ligamentaires et des parties molles péri-articulaires.

Ses avantages par rapport à la traction sont la précision et l'efficacité accrue des manœuvres de réduction, ainsi que la suppression des contraintes de décubitus. Mais cette méthode est limitée par l'inefficacité de la traction axiale sur la réduction des enfoncements ostéo-chondraux centraux.

L'intérêt de fixateur externe dans le traitement des fractures de la cheville :

- ✓ Stabiliser les tissus mous grâce à la stabilisation de la fracture (favorise le drainage de l'œdème, et diminue l'inflammation),

- ✓ Mise en repos de l'enveloppe tissulaire (il est efficace pour soulager la pression sur l'enveloppe de tissu mou),
- ✓ Réduction articulaire,
- ✓ Restauration des axes et de la longueur du membre atteint.

Le fixateur externe a deux types d'indications majeurs dans le traitement des fractures de la cheville:

- ✓ Les fractures ouvertes ou les fractures fermées avec lésions cutanées à risque,
- ✓ Les fractures fermées à comminution majeure.

La mise en place du fixateur répond aux principes généraux de la fixation externe, mais quelques détails méritent d'être précisés :

- ✓ Peut être utilisé comme une fixation temporaire ou définitive avec ligamentotaxis, avec fixation interne retardée, comme supplément à la fixation interne, ou comme le seul traitement,
- ✓ L'utilisation d'un fixateur externe impose d'en connaître les propriétés biomécaniques, mais également de respecter les contraintes anatomiques et fonctionnelles,
- ✓ les barres de distraction-compression permettent de corriger des défauts d'axe résiduels,
- ✓ le positionnement du montage se fait de manière à ce qu'il ne compromette ni la réalisation ultérieure d'un lambeau de couverture, ni l'analyse radiologique par superposition sur le foyer ou l'interligne articulaire (sinon il faut prévoir au moins une possibilité d'allègement transitoire du montage).

2. Classification des fixateurs externes : [13],[14],[15]

Il ya deux façons d'envisager la classification des fixateurs externes.

- ✓ La première consiste à se baser sur des éléments mécaniques : classification Géométrique.

- ✓ Le deuxième fait appel à des éléments de technique chirurgicale : classification chirurgicale.

2.1. Classification géométrique :

La géométrie spatiale de l'exosquelette des fixateurs externes permet d'individualiser trois groupes d'appareils.

a. Les fixateurs externes mono latéraux

- ✓ Fixateurs de Wagner
- ✓ Fixateurs de Judet et Coil
- ✓ Appareils de De Bastiani et Col! (Orthofix®)
- ✓ FESSA

Tous ces fixateurs externes ont un seul plan de fiches.

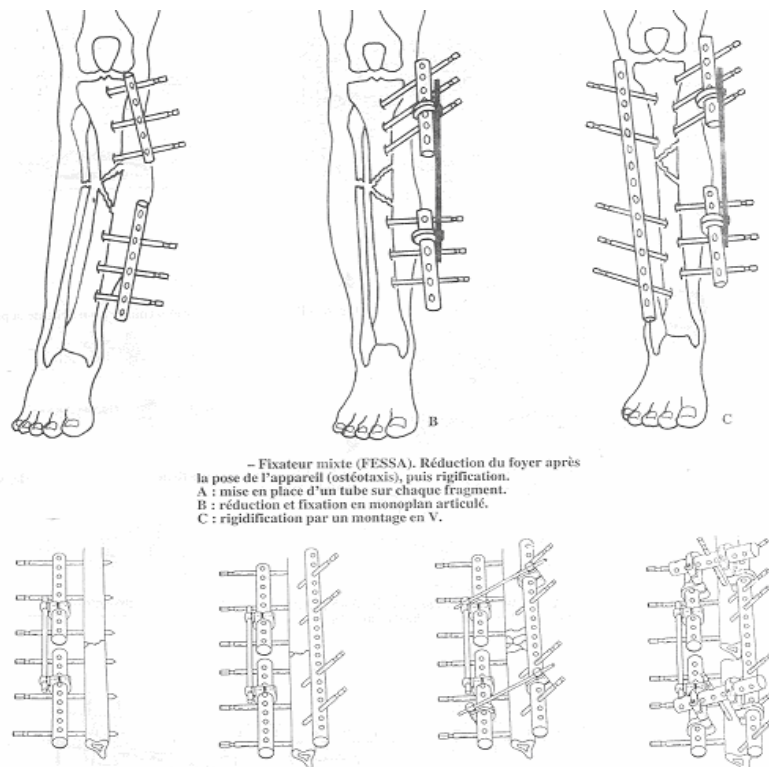


Figure 38 : fixateur externe de Fessa

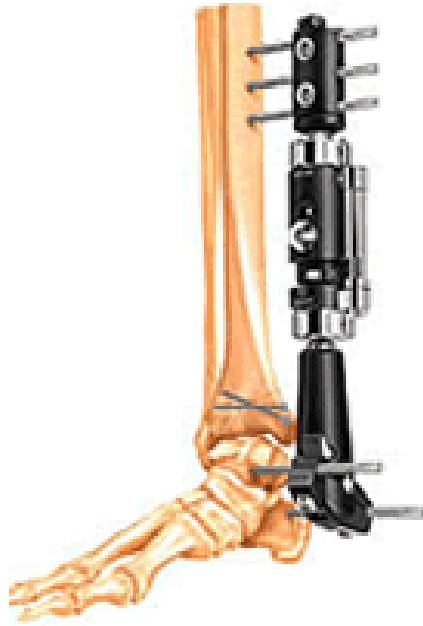


Figure 39 : fixateur externe d'Orthofix

b. Les fixateurs externes en cadre ou assimilés

L'appareil chef de file de ce groupe est le fixateur externe de Hoffmann

- ✓ Double cadre
- ✓ Triple cadre
- ✓ Cadre quadrangulaire

Les fixateurs monolatéraux montés avec deux plans de fiches deviennent des fixateurs en Cadre ou assimilés lorsque les 2 plans de fiches font un angle $> 90^\circ$ et $< 121^\circ$ en vue axiale.



Figure 40 : fixateur externe d'Hoffman

c. Les fixateurs externes circulaires : Dits de type Ilizarov

- ✓ Entourent complètement le membre par leur exosquelette.
- ✓ Les moyens d'union à l'os sont représentés par des broches fines de 1.5 à 2 mm de diamètre, montées sous tension.

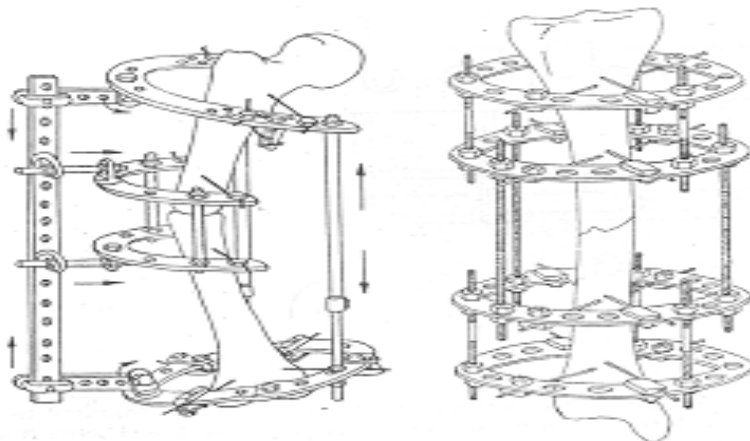


Figure 41 : Fixateur externe d'Ilizarov

Un fixateur mono latéral peut être transformé en cadre et inversement.

Les fixateurs hybrides sont situés entre les systèmes en cadre et circulaires.

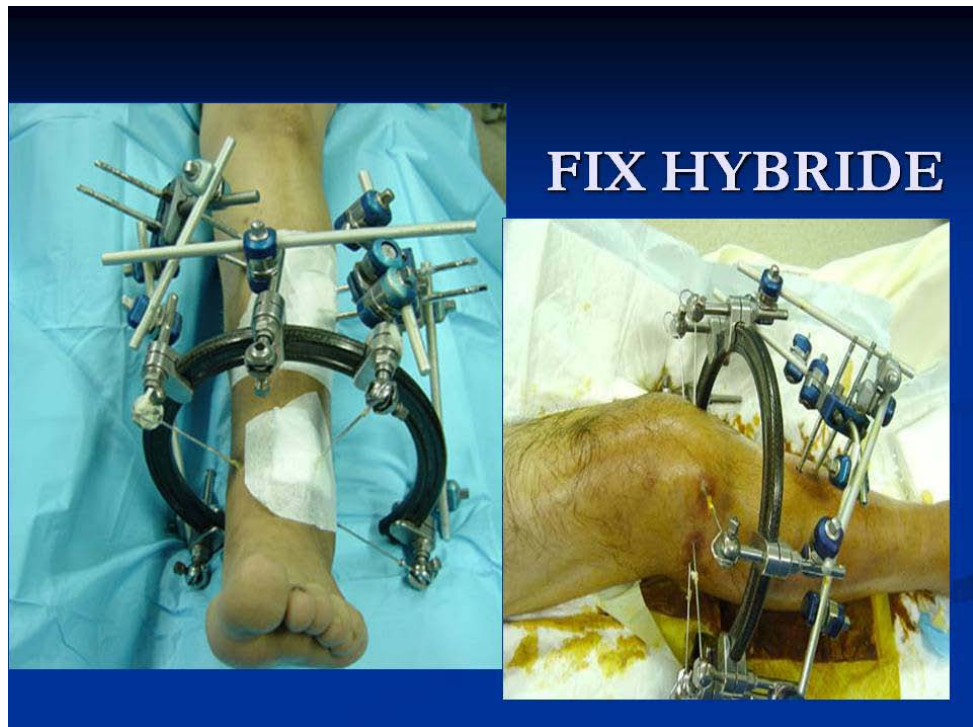


Figure 42 : fixateurs hybrides

2.2. Classification chirurgicale :

Cette classification est plus adaptée à ce que l'on souhaite obtenir en pratique quotidienne.

Dans notre série, deux types de fixateurs externes qu'on va détailler: le fixateur externe d'Hoffman et le fixateur type Orthofix.

a. **Le Fixateur externe d'Hoffman**

L'avantage de cette technique est qu'il n'est pas indispensable de réaliser une réduction préalable à la mise en place des fiches, la réduction se fait par ostéotaxis lors du montage du fixateur. En plus il n'est pas trop encombrant, facilitant par la suite les soins locaux et la réalisation des gestes telles que l'ostéosynthèse à minima, une greffe osseuse secondaire et surtout la réalisation des gestes plastiques de couverture.

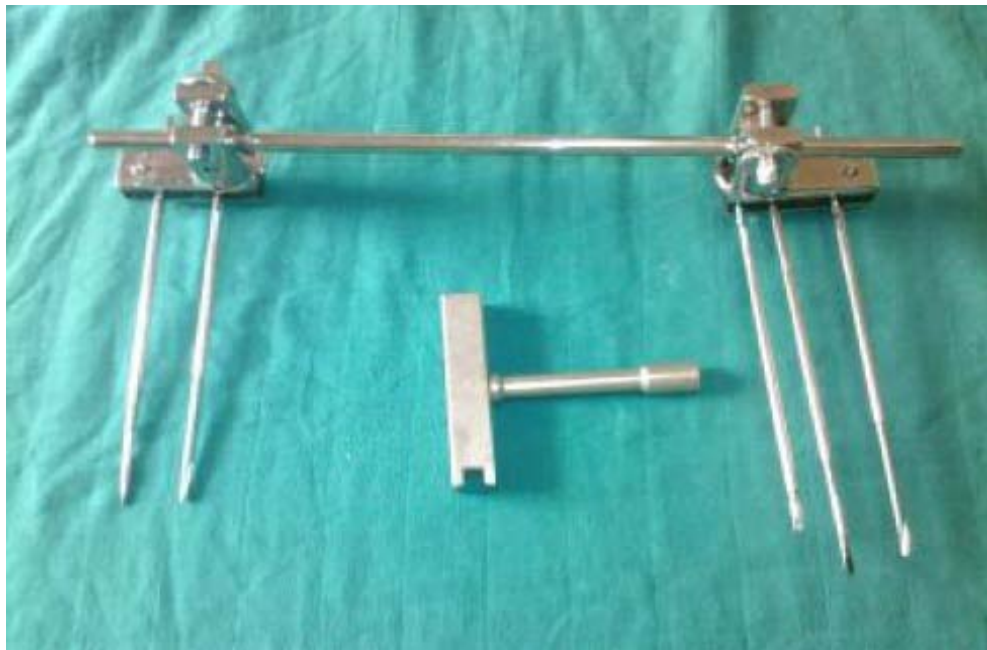

Figure 43 : Fixateur d'Hoffman

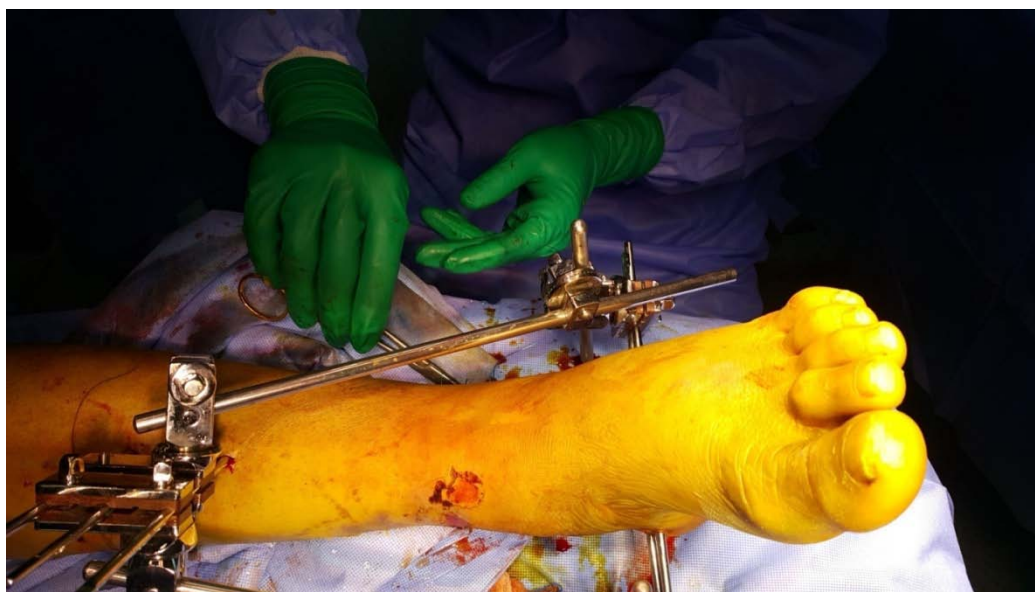

Figure 44 : Fixateur externe d'Hoffman au bloc opératoire

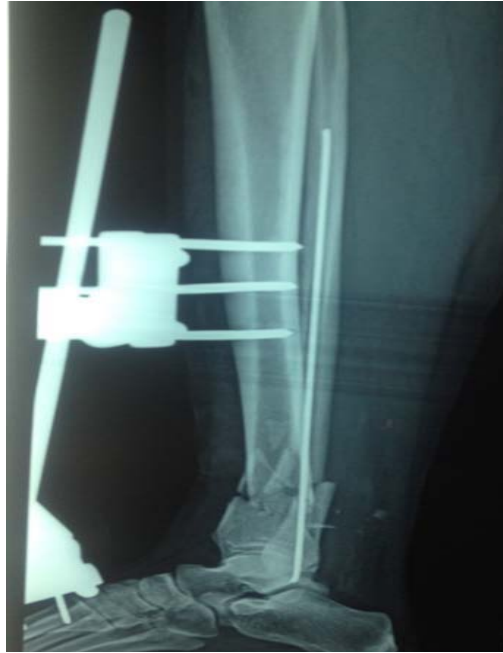

Figure 45 : Fracture du pilon tibial traitée par fixateur externe d'Hoffman tibio-métatarsien

b. Le fixateur externe d'Orthofix :

Le fixateur Orthofix en T peut être utilisé en montage tibio-tibial en cas de fractures extra-articulaires type A ou bien en montage tibio-calcanéen dans les autres types de fracture.

Le système Orthofix peut être décrit comme le suivant :

- ✓ Les fiches proximales sont placées de façon similaire au fixateur Hoffmann suffisamment éloignées du foyer fracturaire aussi bien pour le montage tibiotibial que pour le tibio-calcanéen.
- ✓ Il offre une rigidité comparable à celui du fixateur double cadre d'Hoffmann. Cette stabilité provient d'une part de l'alignement du corps du fixateur avec l'axe de la diaphyse tibiale, d'autre part de la rigidité inhérente au matériel et aux fiches. La possibilité de bloquer le corps en mode rigide, la mobilisation et la mise en charge précoce favorisent la régénérescence osseuse.
- ✓ Le corps du fixateur fut conçu en deux parties, l'une d'elles pouvant coulisser à l'intérieur de l'autre selon une direction axiale. Les deux parties du corps du fixateur étaient verrouillées ensemble en serrant la vis de verrouillage du corps central pour former un seul ensemble rigide après installation du montage.



Figure 46 : Le fixateur externe d'Orthofix

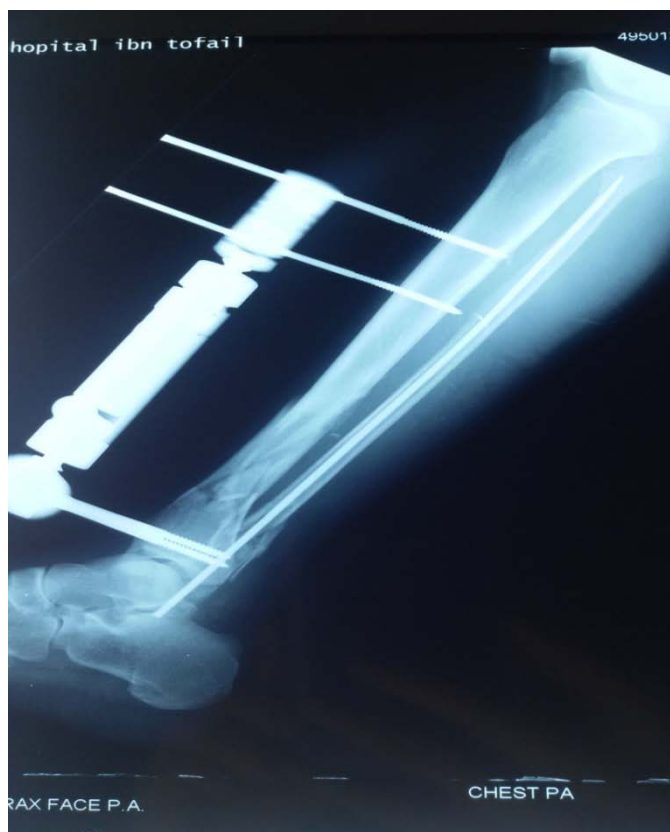

Figure 47 : Fracture du pilon tibial type A+fracture du ME traitée par fixateur externe d'Orthofix tibio-tibial

c. Description de montage :

L'indication de modèle de fixation dans les fractures de la cheville n'est pas un choix délibéré du chirurgien, mais elle est imposée par :

- La présence et le type de sévérité de lésions cutanées et musculaires,
- L'indication d'ostéosynthèse interne associée ou non,
- Également selon le type des fractures de la cheville (fracture communitives ou non).

c.1. Dans le cas de montage tibio-métatarsien :

- ✓ Au niveau du tibia, on place deux fiches dans un plan frontal, parallèle à l'articulation tibio-astragalienne.
- ✓ Au niveau métatarsien, les fiches sont placées parallèlement aux précédentes mais dans un plan orthogonal.

Après implantation des fiches, les poignées porte-fiches sont mises en place. Ensuite ces poignets sont solidarisés par la barre d'union, ce qui réalise un jeu de fixateur externe.

Les publications concernant le montage tibio-métatarsien sont rares. Nous avons choisi d'implanter les fiches au niveau des métatarsiens et de ne pas faire de fixation au niveau des os du tarse à cause du risque de lésions vasculaires du pédicule tibial postérieur et également à cause du risque infectieux pouvant entraîner une calcanéite de traitement redoutable.

Il est certain que la stabilité de ce montage n'est pas parfaite, cette stabilité doit être améliorée souvent par une ostéosynthèse du péroné ou par des ostéosynthèses à minima au niveau des foyers de fracture, mais il reste un moyen de lutte contre l'équin dans ce type des fractures.

c.2. Dans le montage tibio-calcanéen :

Au niveau de la cheville, les fractures ouvertes et les fractures fermées avec souffrance cutanée imposent la mise en place d'un fixateur externe tibio-calcanéen.

- ✓ Deux fiches transfixiantes sont placées dans la grosse tubérosité du calcanéum, dans un plan horizontal. la fiche calcanéenne postérieure est placée à un point situé à l'intersection de deux lignes orthogonales passant à deux travers de doigts de la tubérosité postérieure

du calcaneum et de la plante plantaire et la deuxième antérieure parallèle à la première dans le plan axial.

- ✓ Au niveau du tibia on peut mettre en place entre deux et quatre fiches diaphysaires disposées en 1 ou 2 plans, elles sont placées de manière à ne pas léser le pédicule tibial ni transfixier les muscles de la loge antérieure.

Les avantages du montage tibio-transcalcaneen sont principalement :

- ✓ Restituer la hauteur et les axes de la cheville grâce à la ligamentotaxis et l'ostéotaxis qu'il permet.
- ✓ Assurer une stabilité solide et une contention rigide jusqu' à consolidation.

c.3. Dans le montage tibio-tibial :

Il est généralement réservé aux fractures moins comminutives, incluant **Ruedi** et **Allgower** type I, AO type A et B1.

Les fiches distales (au minimum 2 fiches) sont placées en extra-articulaire de façon parallèles à l'interligne tibioastragalien dans le plan frontal.

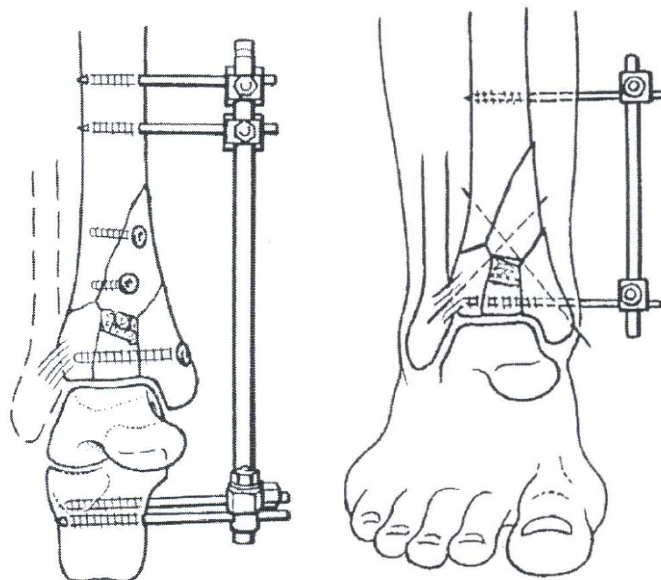


Figure 48 : Différents types de montage.

III. Etude épidémiologique :

1. Age :

L'âge de nos patients était entre **17 et 77 ans** avec une moyenne d'âge de **42,47 ans** proche de l'âge moyen rencontré dans les différentes séries de la littérature.

Tableau 5 : Répartition de l'âge moyen avec la littérature

Auteurs	Moyenne d'âge(en année)
F.LAVINI[16]	52
Y.ASLOUM ET AL[17]	50
M.L.DAVIS[18]	42
V.GALANTE ET VICENTI[19]	44
HONG ET AL[20]	46
A.ALMAGEED[21]	37.4
Y .ABALOUN[22]	30
S.TIZKI[23]	33
Notre série	42

Les fractures et les FLC touchent le sujet jeune active avec une moyenne d'âge variant entre 30 et 52 ans, comme le prouve notre étude et les études de la littérature.

L'atteinte fréquente de cette tranche d'âge est grave car elle peut retentir sur l'activité socio-économique de cette jeune population.

2. Sexe :

Dans notre série, il existe une prédominance masculine avec **63hommes (90%)** et **7 femmes (10%)**, soit un sexe ratio de 9. ce qui concorde avec les données des autres séries.

Tableau 6 : Répartition selon le sexe dans la littérature

Auteurs	Hommes(%)	Femmes(%)
F.LAVINI[16]	55	45
Y.ASLOUM ET AL[17]	52.11	47.89
M.L DAVIS[18]	50.94	49.06
GALANTE ET VICENTI[19]	66	34
HONG ET AL[20]	91	9
M.MIMECHE[24]	96	4
Y.ABALOUN[22]	78	22
S.TIZKI[23]	80	20
Notre série	90%	10%

Cette prédominance est due au fait que les hommes sont plus exposés aux traumatismes violents, tout particulièrement les AVP et les accidents de travail.

3. Circonstances étiologiques :

Tableau 7 : Répartition selon les étiologies dans la littérature.

Auteurs	AVP	CHUTE	AT	Agression
M.L.DAVIS[18]	44.26%	32.23%	5%	----
M.MIMECHE[24]	25%	68.75%	6.25%	-----
ASLOUM ET AL[17]	11.27%	54.23%	8.45%	-----
A.ALMAGEED[21]	46.7%	43.3%	6.7%	-----
Y.ABALOUN[22]	43.5%	30.5%	17.3%	-----
S.TIZKI[23]	65.5%	26%	14.7%	-----
Notre série	77.14%	15.71%	2.86%	4.29%

Dans notre série, les fractures et les FLC résultent d'un mécanisme lésionnel à haute énergie. Les AVP sont les plus fréquents (77.14%), ceci est du à l'incidence élevée des accidents de la route au Maroc, suivis des chutes (15.71%). Ce constat rejoint celui de plusieurs auteurs[18] [21] [22] [23]. Ceci pourrait être expliqué par le non respect du code de la route, défaillance du système routier, l'imprudence et la sous estimation du danger.

4. Mécanisme :

Les FLC associent deux lésions : la luxation tibio-astragalienne et la fracture d'un des trois os constituant l'articulation de la cheville, donc l'étude du mécanisme doit prendre en compte les différents types de lésions.

4.1. Luxations tibio-talienne :

Les luxations isolées de l'articulation tibiotalienne, sans fracture des malléoles ni atteinte de l'articulation tibiofibulaire distale, sont exceptionnelles[25]. Le mécanisme incriminé est une flexion plantaire forcée de la cheville, le plus souvent en charge (compression axiale), associée à une éversion dans les luxations postéro-latérales ou une inversion de la cheville dans les luxations antérieures[26].

4.2. Fractures malléolaires :

La pronation-rotation externe est le mécanisme le plus fréquent des fractures-luxations de la cheville au contraire des fracture bi-malléolaire sans luxation où le mécanisme le plus fréquent est la supination-rotation[5].

4.3. Fracture du pilon tibial :

Le mécanisme lésionnel est le plus souvent indirect par l'intermédiaire du pied, à la suite d'une chute verticale, d'un accident de circulation, d'une rotation avec pied bloqué... Dans chaque situation traumatique, les forces vulnérantes s'exercent différemment et il peut être intéressant de les distinguer de façon schématique.

Différentes forces vulnérantes dans les fractures du pilon tibial :

- **Une force vulnérante principale** : il s'agit d'une compression axiale par la poulie astragalienne, mais pas unique car elle ne produirait qu'un type de fracture, enfoncement central du plafond tibial avec éclatement des marges et des malléoles (elle ne se voit que si le point d'impact est parfaitement centré, ce qui annule les forces de glissement associées).

- **Plusieurs forces vulnérantes associées** : elles déplacent la composante de compression sur la surface d'appui tibiale :
 - ⊙ flexion dorsale forcée : il s'agit d'une fracture marginale antérieure par impact de l'astragale sur la marge antérieure où se concentrent les contraintes dans cette position où il existe une structure osseuse plus fragile qu'en arrière (plus ou moins associée à une ostéoporose),
 - ⊙ flexion plantaire forcée : une fracture marginale postérieure par impact de l'astragale sur la malléole postérieure qui descend plus bas que la marge antérieure, donc dans ce mécanisme plus vulnérable (même si sa structure osseuse est plus dense),
 - ⊙ abduction forcée : forces de compression du côté de la flexion (la malléole péronière associée à une zone d'appui externe du plafond tibial) et forces de tension à l'opposé (malléole interne),
 - ⊙ adduction forcée : idem avec compression sur la zone interne de la surface d'appui tibiale et enfoncement à ce niveau,
 - ⊙ forces de torsion ou de rotation : il s'agit d'une fracture spiroïde basse du tibia irradiant vers le plafond,
 - ⊙ forces de glissement ou de translation antéropostérieure, possibles dans cette articulation de type poulie dont les marges antérieures et postérieures sont peu rétentives, et inévitables dès que les forces de compression ne sont pas parfaitement centrées, elles peuvent ainsi conduire à une luxation tibiotarsienne antérieure ou postérieure, avec dans ce cas une fracture de la malléole postérieure et qui fait obstacle à l'effraction de la poulie astragalienne[27].

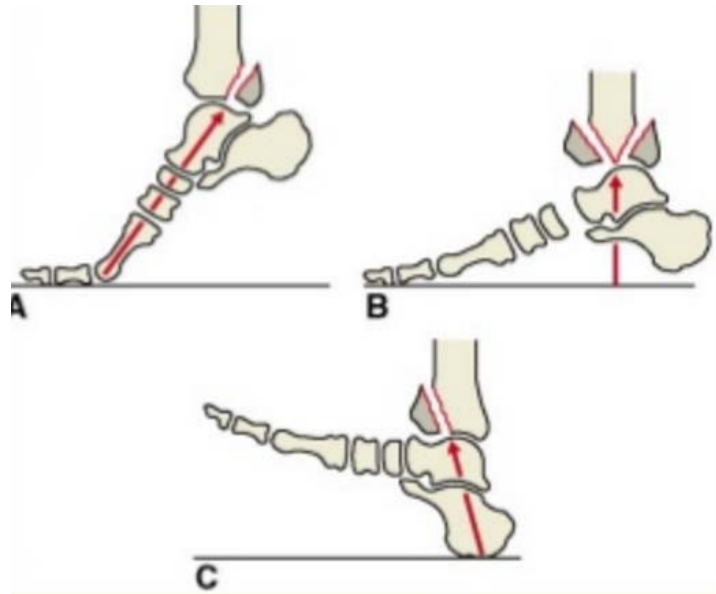


Figure 49 : Forces vulnérantes dans les fractures du pilon tibial.

4.4. Fractures de l'astragale :

Du côté de l'astragale ou talus la densité osseuse analysée par tomo-ostéo absorptiométrie montre que sa résistance est de 40 % supérieure à celle du plafond tibial, ce qui lui confère un effet bélier lors des traumatismes indirects. Par conséquent, les fractures de l'astragale sont rares par rapport aux fractures du pilon tibial.[28]

La gravité de ces fractures dépend de l'importance des lésions, mais aussi de l'association éventuelle d'une luxation des articulations tibioastragalienne et/ou sous-astragalienne, avec en conséquence un risque majeur de nécrose.

La fracture de l'astragale survient au cours d'un impact axial comprimant verticalement le talus entre le bloc calcanéopédieux et le tibia, et portant le pied en flexion dorsale[29] [30].

Dans notre série, le mécanisme de production des fractures de la cheville est particulièrement difficile en raison de la multiplication des facteurs pouvant entrer en jeu.

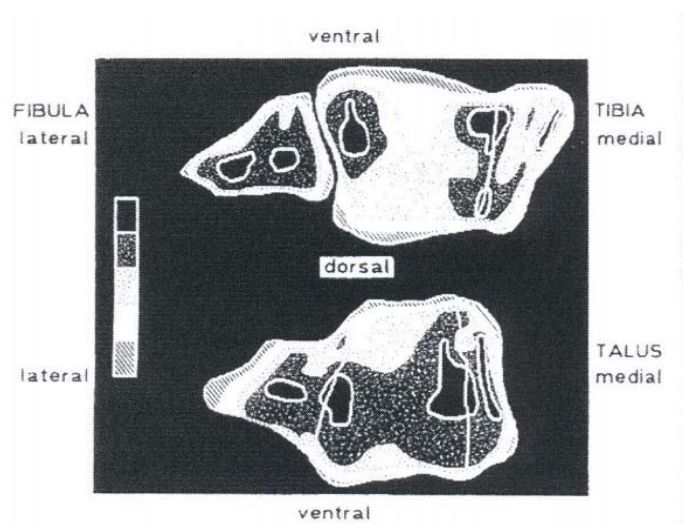


Figure 50 : CT- Ostéo-absorptiométrie de la talo crurale.

5. côté atteint :

Tableau 8 : Répartition selon le côté atteint dans la littérature

Auteurs	côté droit%	côté gauche%
L.LAVINI[16]	50%	50%
ASLOUM ET AL[17]	54,93%	47.07%
M.MIMECHE[24]	37.5%	62.5%
A.ALMAGEED[21]	33.3%	66.7%
Y.ABALOUN[22]	65%	35%
S.TIZKI[23]	56%	44%
Notre série	50%	48.57%

- ❖ l'atteinte bilatérale est présentée dans 1.43% des cas.

Dans notre série, l'atteinte du côté droit à **50%** et du côté gauche à **48.57%** ont une fréquence presque identique pour les fractures de la cheville. Ces chiffres concordent avec ceux de la littérature[16] [17].

Par contre plusieurs autres auteurs rapportent :

- soit une prédominance du côté gauche par rapport au côté droit[24] [21],

- Ou bien une prédominance du coté droit par rapport au côté gauche[22] [23].

Aucun mécanisme particulier ne permet d'expliquer ses tendances. La fracture se produit sur le côté de réception de choc lors du traumatisme.

IV. ETUDE RADIO-CLINIQUE :

1. Examen clinique :

Les patients ayant une fracture de la cheville arrivent aux urgences dans un contexte d'impotence fonctionnelle totale du membre inférieur et de la douleur secondaire à une chute ou un accident. L'examen clinique retrouve un œdème en regard du foyer de la fracture et peut mettre en évidence une déformation anormale majeure du membre blessé. Une luxation tibiotalienne est suspectée devant un pied déjeté en arrière et en dehors, avec un aspect de «coup de hache » péronier, et mise en tension de la peau sur son versant médial.

- ✓ Il faut rechercher l'existence de plaies cutanées, noter leur emplacement, et leur degré de souillure. Même en l'absence de plaie cutanée, l'évaluation de l'état des tissus mous à l'admission est à réaliser : œdème, ecchymoses, hématomes, phlyctènes (il peut être intéressant lors de l'admission du patient d'entourer une phlyctène débutante à l'aide d'un marqueur spécifique). L'évolution de ces lésions durant l'hospitalisation conditionne la tactique thérapeutique.
- ✓ L'examen des tissus mous et de la peau est fondamental comme l'a établi Tscherne en 1984 au travers d'une classification en quatre stades des lésions des parties molles associées aux fractures fermées [31].
- ✓ La recherche de complications vasculo-nerveuses vient ensuite. La palpation des pouls pédieux et tibial postérieur doit être faite de façon systématique, ainsi que l'appréciation de la sensibilité et la mobilité du pied et des orteils.

- ✓ Enfin, il faut déterminer l'existence de lésions cliniques associées (polyfracturé ou polytraumatisé) et l'éventualité de décompensations de tares chez des patients ayant des pathologies préexistantes.

1.1. L'état cutané :

Dans notre série, l'état cutané a été apprécié suivant la classification de **Cauchoix et Duparc** pour l'ouverture cutanée et la classification de **TSCHERNE et OESTERN** pour la contusion cutanée.

a. L'ouverture cutanée : la classification de **Cauchoix et Duparc**[32]

- I** : Plaie punctiforme ou linéaire, sans décollement ni contusion, suturable sans tension, dont le pronostic rejoint celui des fractures fermées.
- II** : Plaie à berges contuses ou associée à un décollement ou contusion cutanée, exposant ainsi au risque de nécrose secondaire.
- III** : Lésion avec perte de substance cutanée ou musculo-aponévrotique, non refermable sans tension, avec fort risque de nécrose.

Tableau 9 : Répartition des fractures selon l'état cutané

Auteurs	Fractures ouvertes	Fractures fermées
F.LAVINI	30%	70%
M.L.DAVIS	17.57%	82.43%
GALANTE ET VICENTI	24%	76%
M.MIMECHE	15.62%	84.38%
A.ALMAGEED	30%	70%
DEIVERAJU ET AL[33]	31%	69%
Y.ABALOUN	26.08%	73.92%
S.TIZKI	44.2%	55.8%
Notre série	71.43%	28.57%

Dans notre série, nous avons trouvé une prédominance des fractures ouvertes (71.43%) par rapport aux fractures fermées (28.57%), dont le type II et III ont été les plus fréquentes avec des pourcentages respectifs de 58% et 32%. Dans les séries de la littérature, ayant utilisé cette même

classification, le nombre des fractures fermées est plus important que celui des fractures ouvertes [16] [19] [24] [21] [22] [23] [33].ce qui discordant avec les données de la littérature. Ceci peut être expliqué par la grande fréquence des fractures par mécanisme voilent (chute d'un lieu élevé avec réception sur les pieds et des AVP) pourvoyeurs d'ouverture cutanée et des dégâts au niveau des parties molles.

b. Contusion cutanée : classification de Tscherne et Oestern

TSCHERNE et OETERN[34] ont classé les lésions cutanées à risque en 4 degrés précités.

Cette classification est intéressante pour le choix des attitudes thérapeutiques: surveillance du traitement orthopédique et choix d'ostéosynthèse.

- ✓ **grade 0** : absence de lésion des tissus mous visible,
- ✓ **grade 1** : lésion des tissus mous impliquant des abrasions ou contusions de la peau et du tissu sous-cutané,
- ✓ **grade 2** : abrasions profondes avec peau et muscles contus,
- ✓ **grade 3** : contusion étendue avec décollement sous-cutané et lésions musculaires sévères, incluant un syndrome des loges éventuellement associé à une lésion artérielle.

Tableau 10 : Répartition des fractures selon l'état cutané

Auteurs	Grade 0	Grade 1	Grade2	Grade3
GALANTE ET VICENTI	0	53.65%	38.21%	8.14%
M.MIMECHE	0	59.37%	37.5%	3.13%
A.ALMAGEED	0	61.90%	28.57%	9.53%
Notre série	0	45%	50%	5%

Pour les fractures fermées à risque on note que les grades 1 et 2 de Tscherne sont les plus fréquents dans la majorité des séries, ce qui rejoint notre série.

Les fractures ouvertes ou les lésions cutanées à risque sont les plus fréquentes, témoignant la difficulté de prise en charge de ces fractures complexes de la cheville, car elles ne posent pas seulement le problème de traitement mais de la date d'une éventuelle intervention chirurgicale qui pourrait majorer le risque infectieux.

Finalement, tous nos patients présentant des dégâts cutanés justifiant l'utilisation de fixation externe comme choix thérapeutique.

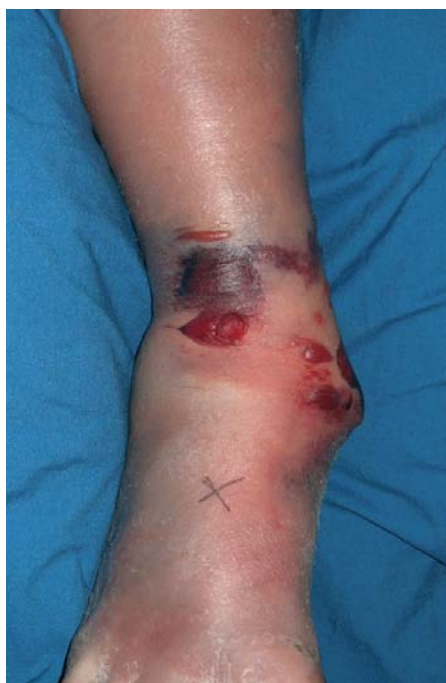

Figure 51 : Des vésicules superficielles et profondes associées à des zones de contusion sont apparentes dans le contexte d'une fracture fermée du pilon tibial de type C.

1.2. Lésions associées :

Les fractures et les FLC surviennent le plus souvent dans un contexte de traumatisme à haute énergie (AVP, chute d'un lieu élevé), ce qui explique la fréquence des lésions associées. Il s'agit donc comme on le retrouve dans notre série et chez différents auteurs, de polytraumatisme le plus souvent.

Tableau 11 : fréquence des polytraumatismes

Auteurs	polytraumatisé	polyfracturé
GALANTE ET VICNETI[19]	26.54%	----
VOLGAS ET AL[35]	52%	60%
Y.ABALOUN	21%	----
S.TIZKI	19.6%	----
Notre série	34.28%	10%

Ces lésions sont susceptibles d'aggraver le pronostic en retardant et en compliquant la prise en charge, elles doivent être traitées en premiers.

2. Bilan radiologique :

Le diagnostic positif des fractures de la cheville ne pose pas de problème, il est purement radiologique.

2.1. Radiographies standards :[36]

les clichés de cheville face et profil sont généralement suffisants pour faire le diagnostic des lésions osseuses, de classer ces lésions, et de définir la stratégie thérapeutique. Ils peuvent être complétés par des clichés de $\frac{3}{4}$ pour obtenir une face de la mortaise, le pied doit être en rotation interne de 15° (**figure53**).

Certains critères doivent être connus :

- ✓ Sur un cliché de face de la mortaise (15° de rotation interne), le talus doit être cerclé par une bande radiotransparente d'épaisseur égale de la malléole médiale à la pointe de la malléole latérale. Une irrégularité de cette bande correspond à un défaut de réduction sur la malléole latérale.
- ✓ L'angle talocrural permet d'évaluer la longueur de la fibula : il correspond à l'angle entre la droite passant par les deux pointes malléolaires et la droite tangente au dôme talien. Il est compris entre 4 et 11° le côté opposé sain peut servir de contrôle. Une différence de plus de 3° est pathologique et en faveur d'une fibula raccourcie.
- ✓ L'espace entre la malléole médiale et le talus doit être égal à la distance entre le talus et le tibia distal. Cette distance appelée « espace clair médial » (*medial clear space*) est un indice permettant de juger l'intégrité du faisceau profond du ligament collatéral médial. Cette notion est essentiellement utile dans les cas de fractures de

la malléole latérale peu déplacées pouvant être traitées orthopédiquement si le ligament collatéral médial est intact (figure61).

- ✓ L'évaluation de la syndesmose se fait classiquement en mesurant la superposition du tubercule tibial antérieur sur la malléole latérale. Sur le cliché de face à 15° de rotation interne, cette superposition doit être d'au moins 6mm, mais il faut savoir qu'une rotation interne du tibia minore ce chevauchement et qu'une rotation externe le majore. Il vaut mieux lui préférer la mesure de l'espace clair entre le bord interne de la fibula et le bord externe du tubercule postérieur (valeur normale de **3-4 mm**), peu influencé par la rotation, et qui permet une appréciation plus fiable et plus reproductible de la syndesmose.

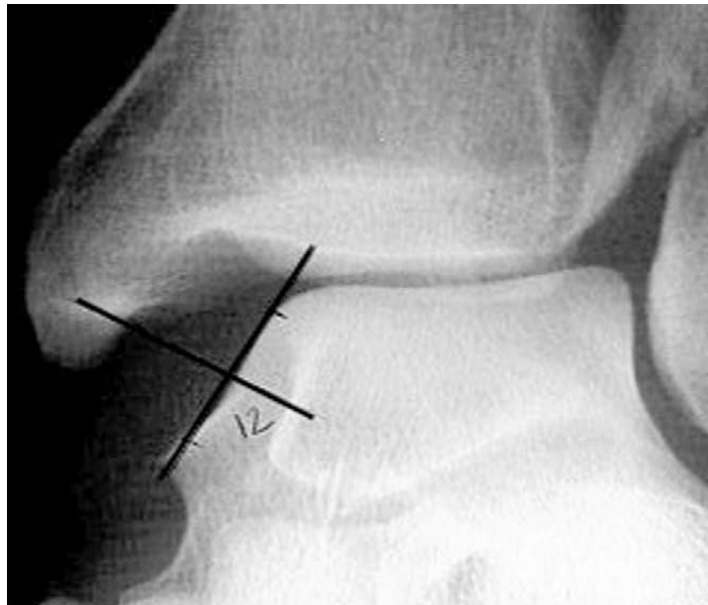
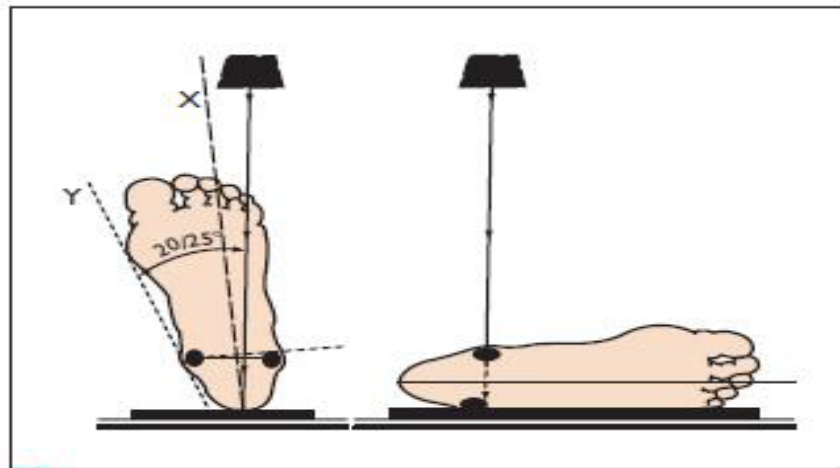


Figure 52 : Méthode de mesure MCS



S Radiographie de la cheville.
À noter que le cliché « de face » doit se faire pied en rotation interne pour être bien perpendiculaire à l'axe de la pince bimalléolaire.

Figure 53 : technique de la radiographie de la cheville

En effet, les incidences de face et de profil centrées sur l'interligne tibioastragalien sont suffisantes pour porter le diagnostic de fracture-luxation de la cheville et d'établir une classification anatomo-radiologique.

Autres radiographies standards peuvent demander selon l'orientation de l'examen clinique, dans le bilan des lésions associées.

2.2. **Tomodensitométrie** :[37],[38],[39]

Une tomodensitométrie de la cheville est nécessaire pour une bonne appréciation des fractures épiphysaires dans le but de la planification préopératoire. Cet examen donne des informations sur l'orientation des traits de fractures et la présence d'impact osseux sous chondrale au niveau de la surface articulaire. Les reconstructions tridimensionnelles obtenues par les logiciels actuels offrent des possibilités d'analyse précieuses, avec l'utilisation préférentielle de deux modes :

- ✓ le mode **multiplanar reconstruction (MPR)** permet d'effectuer des coupes modulables en temps réel dans les plans bidimensionnels utiles grâce à une reconstruction informatique préalable en trois dimensions (figure54).

- ✓ le mode 3D (*volume rendering*) permet une reconstruction tridimensionnelle des surfaces, offrant essentiellement la possibilité de visualiser les défauts d'axe, de rotation et de raccourcissement. Les zones d'impaction articulaire sont plus difficilement visualisables dans ce mode (figure55).

✚ **Délai des examens tomodensitométriques :**

Si la prise en charge de la fracture passe par la mise en place d'un fixateur externe temporaire, il est préférable de pratiquer le bilan tomodensitométrique après cette étape, ceci dans le but d'avoir des examens restituant la situation actualisée, c'est-à-dire tenant compte de l'effet du ligamentotaxis sur le nouveau positionnement des fragments articulaires.

Si en revanche la prise en charge ne requiert pas la pose d'un fixateur externe temporaire, l'examen tomodensitométrique se fait dès l'admission du patient afin que la planification et la stratégie chirurgicales puissent être définies rapidement.

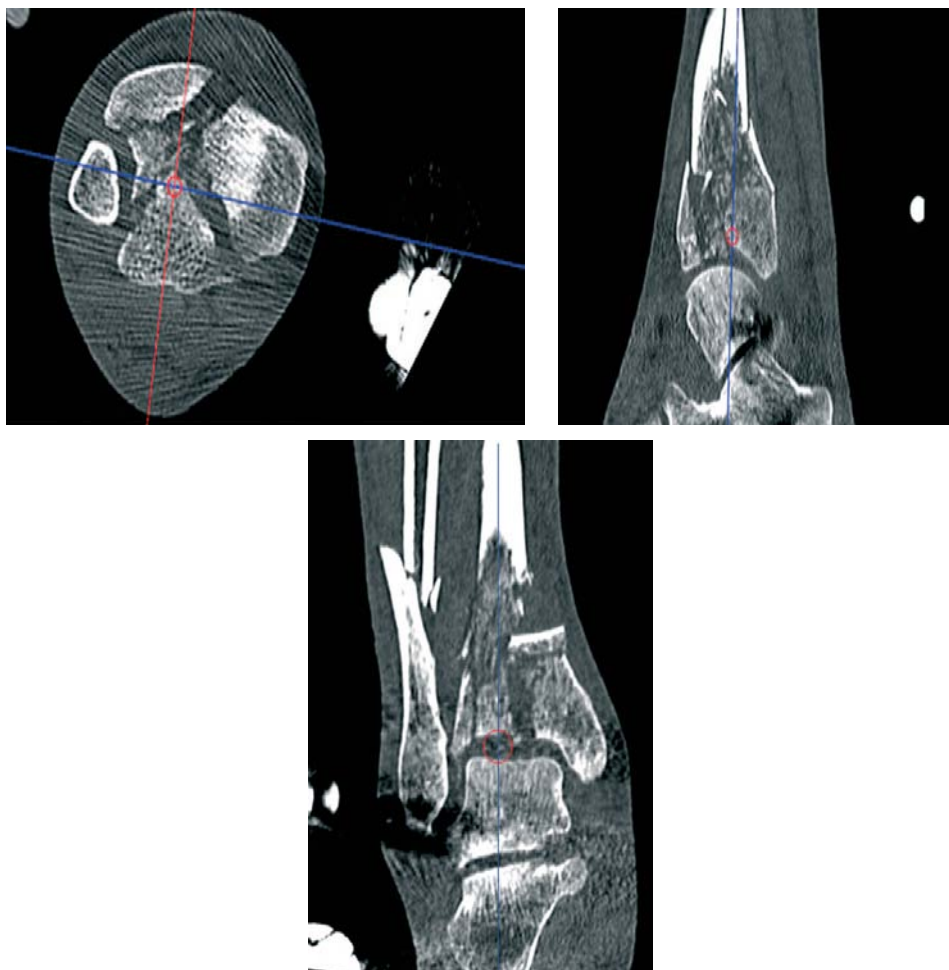


Figure 54 : image tomodensitométrique en mode multiplanar reconstruction (MPR)

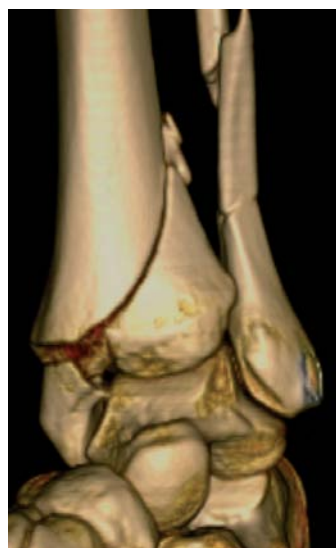

Figure 55 : image tomodensitométrique en mode 3D

Tous les malades de notre série ont bénéficié d'un bilan radiologique standard de la cheville face et profil. Aucune TDM n'a été réalisée (problème d'accès, de disponibilité à l'admission du patient, et de prix).

3. Classifications anatomo-pathologiques :

3.1. Fractures du pilon tibial :

Les fractures du pilon tibial sont peu fréquentes représentant 1% à 10% des fractures du membre inférieur, et 5 % à 7 % de l'ensemble des fractures du tibia. De 5 % à 10 % des fractures du pilon tibial sont des fractures ouvertes.[40] [41]

Classifications de la fracture du tibia distal :

Plusieurs systèmes de classifications ont été élaborés depuis les années 1960[42].

Proposée à la fin des années 1960, la classification de **Rüedi et Allgöwer** a été probablement la classification la plus répandue et reconnue sur le plan international pour ces lésions[43]. Elle répartit ces fractures en trois types (figure27) :

- **Le type I:** représente une fracture sans déplacement de la surface articulaire (fracture in situ, rare),
- **Le type II:** inclut les fractures avec un déplacement mais sans comminution osseuse (mécanisme lésionnel à prédominance rotatoire),
- **Le type III:** représente le groupe le plus complexe, avec une forte comminution osseuse associée à un déplacement des fragments (mécanisme lésionnel à prédominance compressive).

Bien que toujours utilisée, cette classification a fait progressivement place à celle de l'Arbeitsgemeinschaft für Osteosynthesefragen (**AO**) qui est devenue le système de référence dans la littérature anglo-saxonne (Association for Osteosynthesis)[44]. Cette classification divise les fractures du tibia distal en trois types (figure28) :

- **type A:** fractures non articulaires,

- ⊙ Type A1 : métaphysaire simple.
- ⊙ Type A2 : métaphysaire à coin.
- ⊙ Type A3 : métaphysaire complexe
- 43 **type B**: fractures articulaires partielles,
 - ⊙ TypeB1 : fracture séparation partielle.
 - ⊙ TypeB2 : fracture avec enfoncement (tassement articulaire).
 - ⊙ TypeB3 : dissociation articulaire partielle
- 43 **type C**: fractures articulaires totales.
 - ⊙ TypeC1 : fracture séparation totale.
 - ⊙ TypeC2 : fracture à multiples fragments métaphysaires avec trait articulaire.
 - ⊙ TypeC3 : dissociation articulaire complète.

Le nombre 43 précède le type (A, B ou C), le chiffre 4 est celui du tibia dans la nomenclature de l'AO, le chiffre 3 qui le suit est celui de l'extrémité distale. Chaque type (A, B ou C) est subdivisé en trois groupes basés sur le degré de comminution. Chaque groupe est à son tour divisé en trois sous-groupes en fonction d'autres caractéristiques de la fracture, telles que la direction, la description ou la localisation d'un trait de fracture, la présence ou l'absence d'impaction métaphysaire asymétrique, la localisation et le degré de comminution. Il y a ainsi 24 sous-groupes en tout qui constituent un nombre important et difficile de situations à gérer sur le plan théorique.

En France, une contribution substantielle à la classification des fractures du tibia distal a été mise au point à l'occasion du symposium de la Société française de chirurgie orthopédique et de traumatologie (**Sofcot**) de 1991 consacré aux fractures du pilon tibial[34] profondément inspirée des travaux de Vives, Hourlier et DeLestang ainsi que de l'analyse de Gay et Evrard, cette classification repose sur des critères simples en distinguant les fractures incomplètes ou partielles des fractures complètes ou totales [45]. [46] : (figure29)

- ❖ **Type I** : fracture incomplète simple,
- ❖ **Type II** : fracture incomplète complexe,

- ❖ **Type III** : fracture complète simple,
- ❖ **Type IV** : fracture complète complexe.

Ensuite interviennent des critères de discrimination spécifiques à chaque catégorie tels que : l'impaction marginale antérieure ou postérieure, les traits sagittaux (interne ou externe), le déplacement, etc. Ce système permet d'obtenir une série d'informations précises sur le caractère de la fracture.

Plusieurs classifications ont vu le jour depuis les années 60. Elles s'intéressent à la topographie lésionnelle, au degré de déplacement, à la comminution... elles sont très utiles: permettent de parler plus ou moins le même langage, comparer les résultats et d'avoir une idée plus ou moins précise sur le pronostic lésionnel. Cependant, comme l'a montré Ramappa en 2010 en comparant les classifications les plus utilisées, c'est que ces classifications offrent une faible reproductivité inter et intraobservateur même en ayant recours à la TDM. [47]

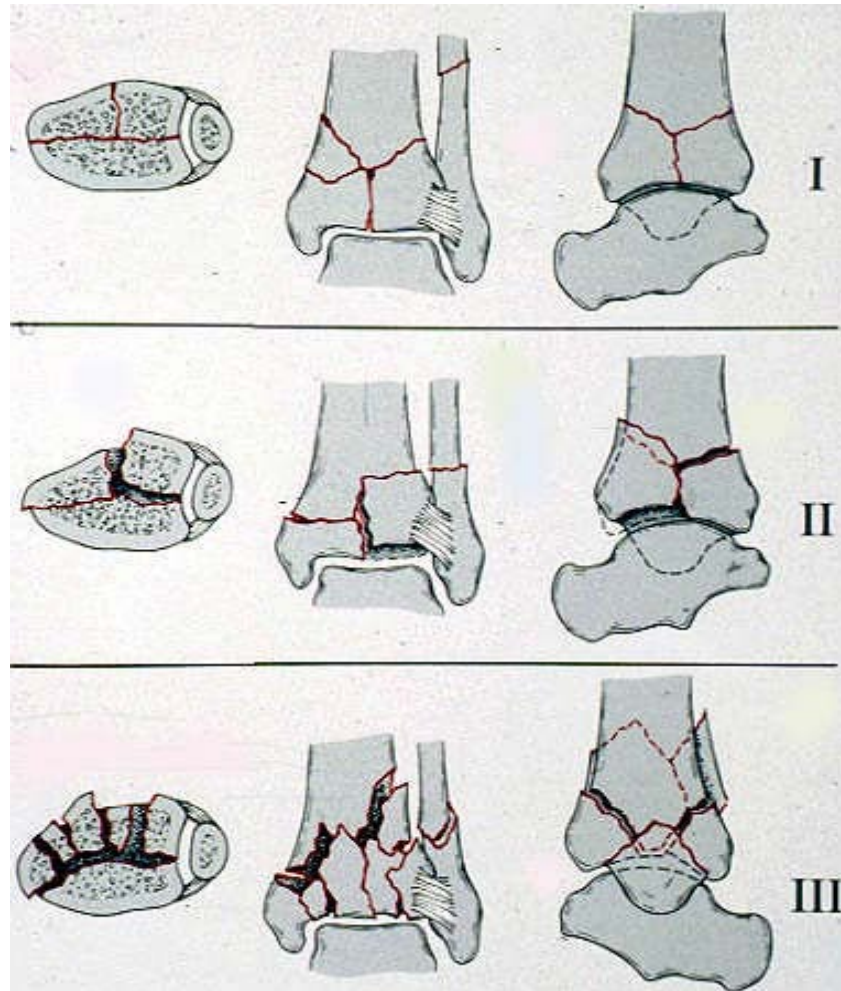


Figure 56 : Classification de Rüedi et Allgöwer.

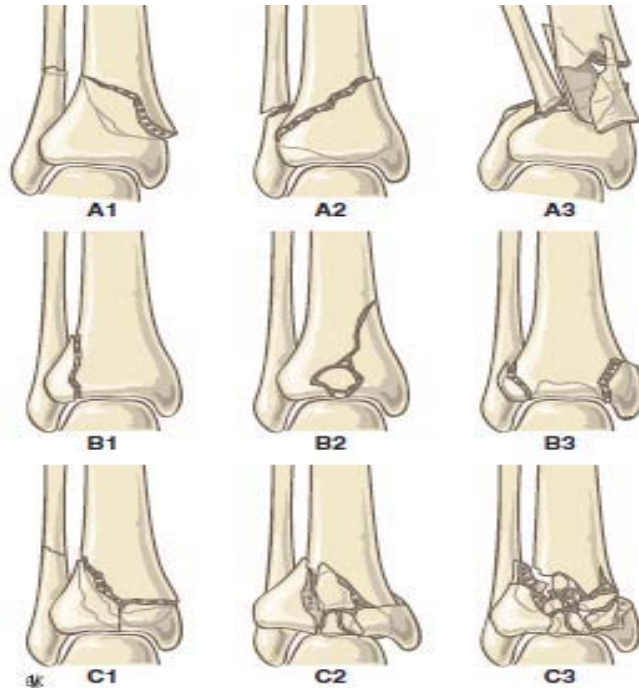


Figure 57 : Classification des fractures du pilon tibial selon l'association for Osteosynthesis/orthopaedic trauma Association (AO/OTA).

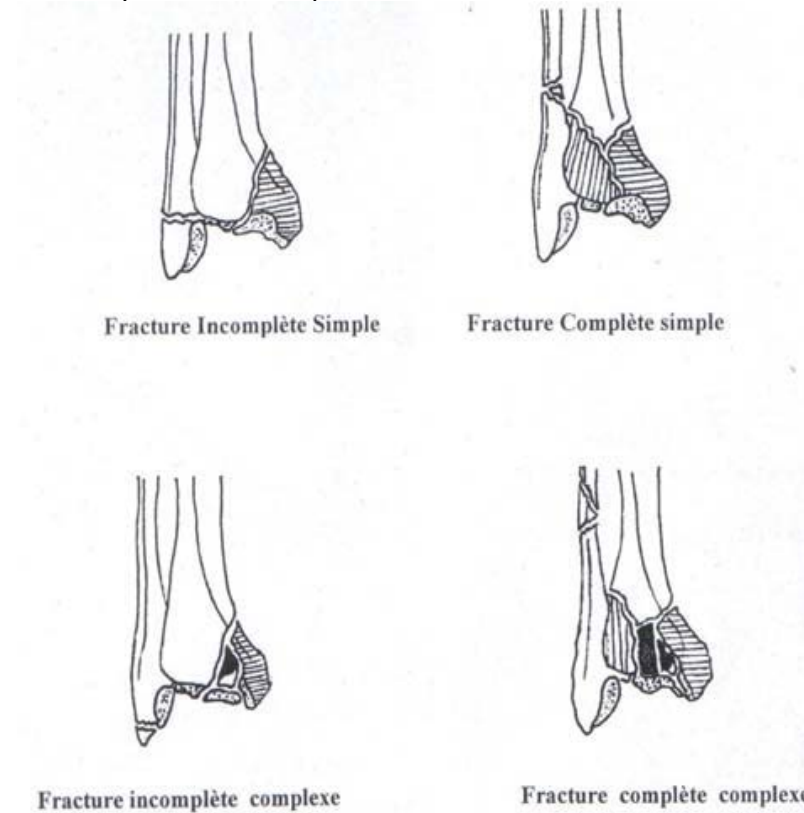


Figure 58 : Fracture du pilon tibial selon la classification de Vives

Le système de classification de l'AO étant le plus diffusé et utilisé à l'heure actuelle, c'est celui-ci qui est adopté dans notre étude.

Tableau 12 : Répartition des fractures du pilon tibial selon la classification de l'AO

Auteurs	Type A	Type B	Type C
F.LAVINI	0%	40%	60%
GALANTE ET VICENTI	28.4%	21%	50.6%
S.TIZKI	4.35%	43.48%	52.17%
Notre série	52.73%	21.82%	25.45%

Dans notre série, Les fractures du pilon tibial sont le type le plus fréquent des fractures et des FLC (55 cas, soit **78.57%**). Elles sont essentiellement représentées par le type A (**52.73%**) suivie de type C (25.45%). Dans la littérature les séries ayant eu recours à la fixation externe présente une prédominance des fractures type C.

3.2. Fracture malléolaires :

Depuis les descriptions initiales (fin du XVIIIe siècle et début du XIXe) de POTT et DUPUYTREN, les fractures malléolaires ont fait l'objet de nombreuses classifications (La classification de DANIS et celle de WEBER, La classification de LAUGE HANSEN (1942), La classification de DUPARC et ALNOT). Celles-ci se fondent soit sur le mécanisme lésionnel, soit sur la hauteur du trait péronier par rapport à la syndesmosse.

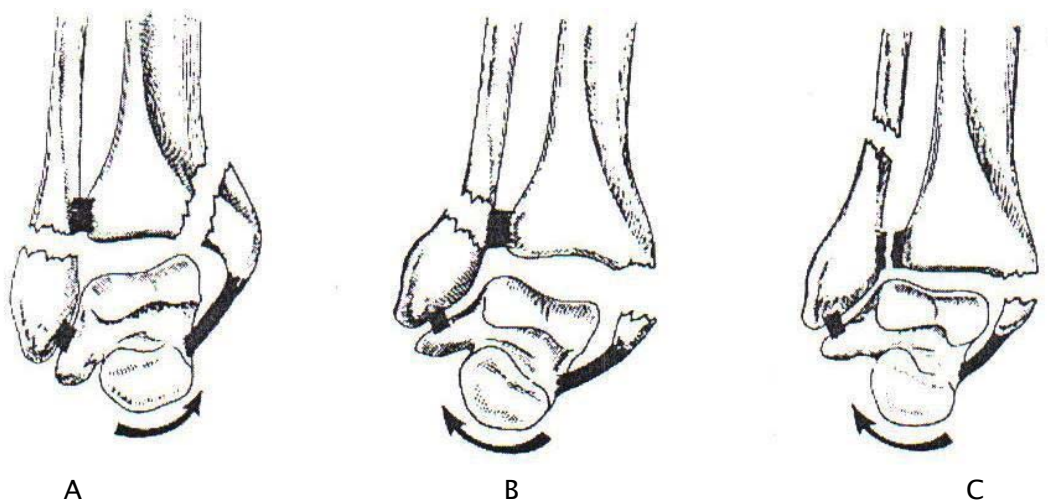
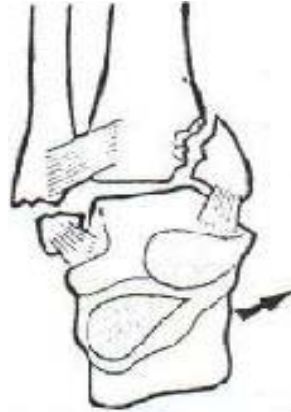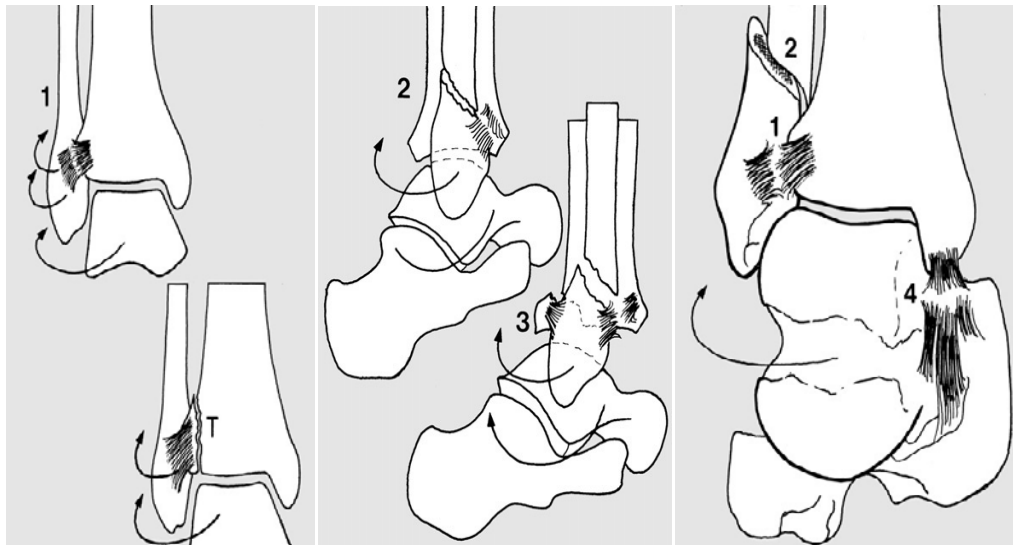


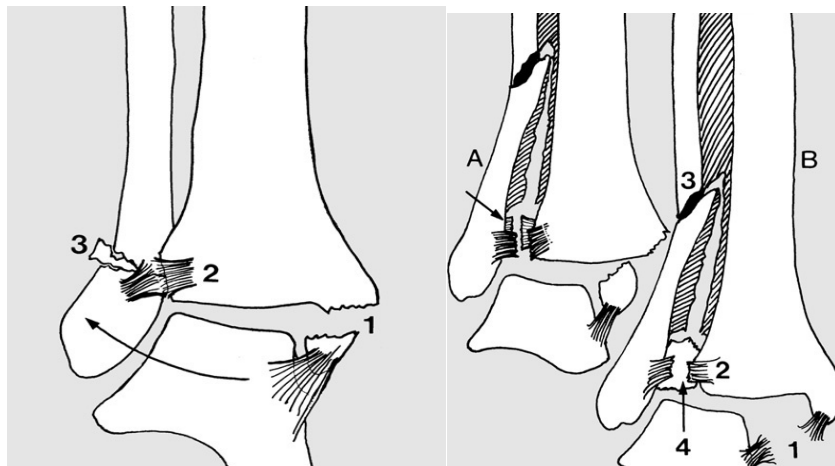
Figure 59 : classification de WEBER



Fracture par supination adduction



Fracture par supination rotation externe



Fracture par pronation abduction (3stade) fracture par pronation/rotation externe

Figure 60 : classification de LAUGE et HANSEN

Dans notre série, nous avons classées les fractures malléolaires selon le nombre de malléoles touchés (uni- ou bi- ou tri-malléolaire) quelque soit la classification utilisée.

Tableau 13 : Répartition des fractures malléolaires

Auteurs	Uni-malléolaire	Bi- malléolaire	Tri-malléolaire
Y.ASLOUM ET AL	25.35%	50.71%	23.94%
M.L.DAVIS	39.51%	25.07%	19.8%
Notre série	6.67%	93.33%	0%

Le tableau 13 représente la répartition des trois types des fractures malléolaires dans différentes séries et dans la notre. Ainsi le tableau montre que l'atteinte bi-malléolaire est la plus fréquente dans les fractures malléolaires.[17] [18]

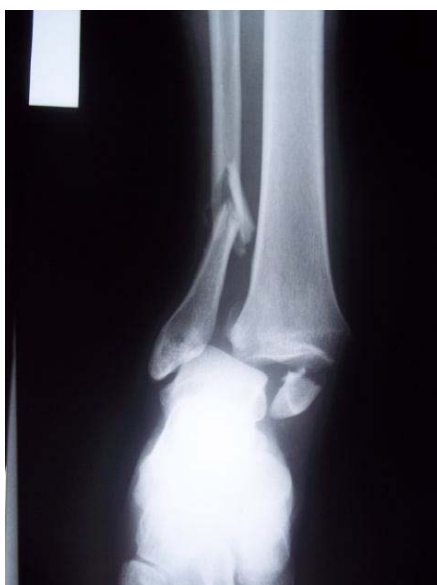

Figure 61 : radiographie de la cheville de face montre une fracture bi-malléolaire+luxation de cheville

3.3. Fractures de l'astragale :

Ces fractures sont rares par rapport aux traumatismes de la cheville. Elles surviennent souvent à la suite d'un traumatisme violent de la cheville, entraînant des fractures complexes de l'astragale ou des fracture-luxations de la cheville.

Deux complications principales menacent fortement ces fractures de l'astragale : la nécrose de l'astragale et l'arthrose tibio-astragalienne, astragalocalcanéenne et astragaloscapoïdienne.

✚ *Classification de la fracture du talus :*

On distingue les fractures parcellaires des fractures totales. Certaines classifications sont spécifiques de localisations anatomiques ou type de fracture :

Concernant les fractures totales, la classification de Hawkins qui fait référence, reprend celle de Butel et Witvoët (1967), elle-même inspirée de celle de Coltard (1952), elle a été modifiée en 1978 par Canale et qui y ajoutent un stade. Elle ne concerne toutefois que les fractures-séparations totales :(figure62)

Type I : la fracture n'est pas ou très peu déplacée. Son individualisation radiographique est difficile.

Type II : la fracture-séparation transversale est associée à une luxation sous-talienne postérieure. Quelquefois, quand le trait cervical est très antérieur, la tête du talus peut également perdre ses rapports avec le calcaneus.

Type III : la fracture-séparation transversale est associée à une luxation sous-talienne et tibiotalienne : c'est une énucléation du corps du talus. Le risque de nécrose et d'arthrose secondaire est majeur.

Canale et Kelly lui ont rajouté un type IV : la fracture-séparation transversale est associée à une luxation sous-talienne, tibiotalienne et talonaviculaire

Concernant les fractures parcellaires : pour celles du processus latéral, c'est encore la classification proposée en 1965 par Hawkins qui prévaut, en trois types et sur laquelle s'appuie l'auteur pour les indications thérapeutiques : orthopédique pour les types I et IIa, réduction et fixation du fragment pour le type IIb et excision des fragments pour le type III.

Type I : simple arrachement qui est quand même biarticulaire entre talo-crurale (pratiquement au contact de la fibula) et sous-talienne postérieure.

Type II : fracture non comminutive dont le déplacement est inférieur à 2mm (type IIa) ou supérieur à 2mm (type IIb).

Type III : fracture comminutive. [3] [48] [49] [50]

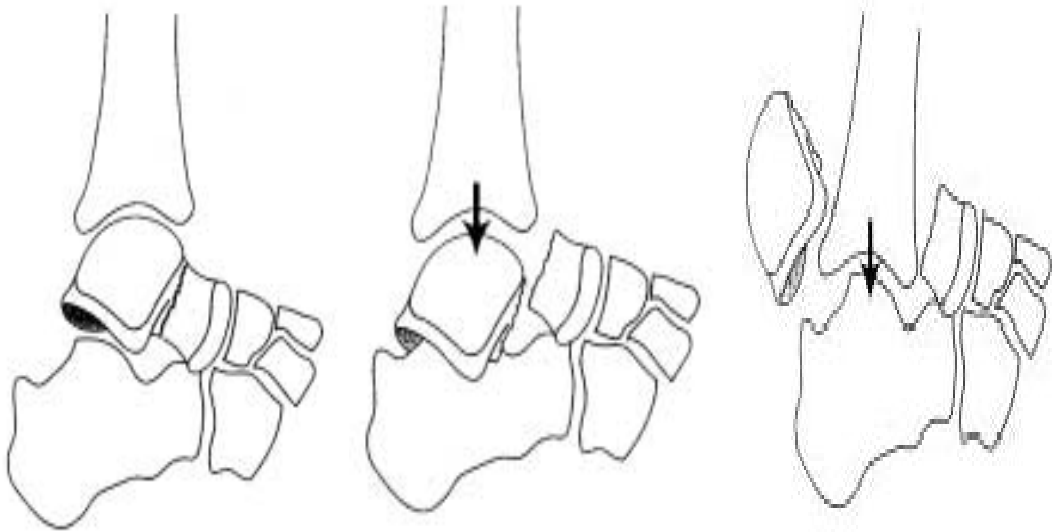


Figure 62 : Classification de Butel et Witvoet.

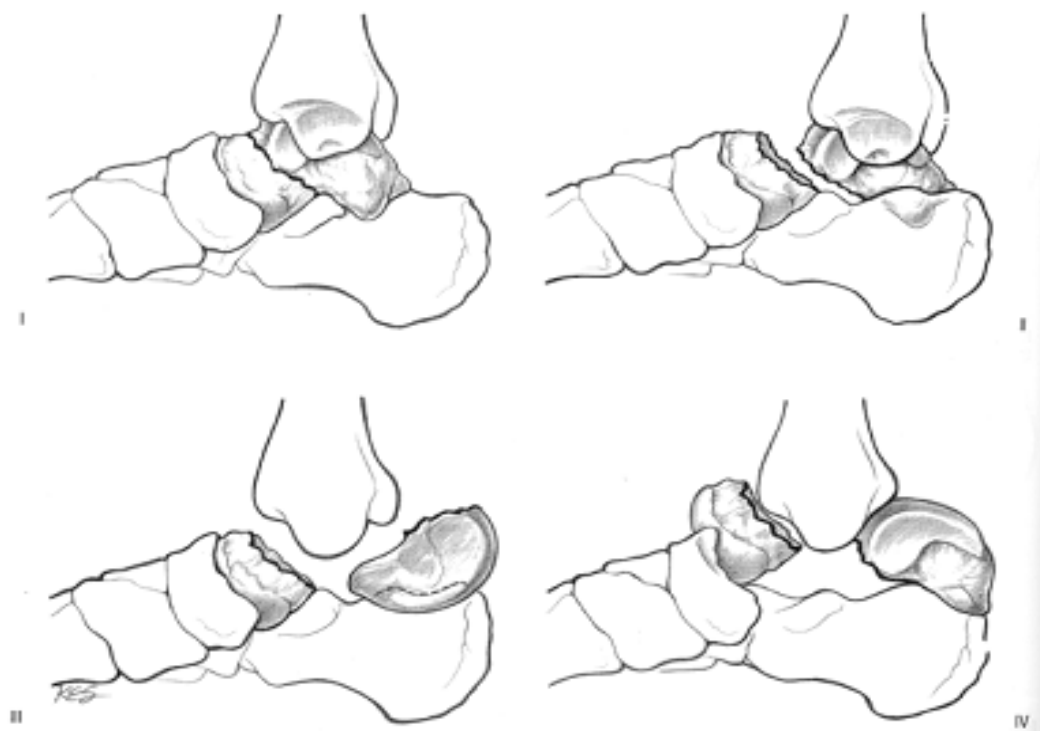


Figure 63 : Classification de Butel et Witvoet modifiée des fractures-séparations du talus

Tableau 14 : Répartition des fractures de l'astragale selon la classification de BUTEL et WITVOET

Auteurs	Type I	Type II	Type III
Y.ABALOUN	0	0	100%
S.TIZKI	0	20%	80%
Notre série	50%	25%	25%

Dans la littérature le type III est le plus fréquent[22] [23], par contre dans notre série on note la prédominance de type I. Donc nos résultats ne rejoignent pas les données de la littérature.

V. Traitement :

Les fractures et les FLC sont des lésions à traiter d'extrême urgence pour plusieurs raisons:

- ✓ La luxation fait souffrir l'articulation essentiellement le cartilage du dôme astragalien,
- ✓ La fracture qu'elle soit malléolaire, du pilon tibial ou de l'astragale est une fracture articulaire nécessitant une gestion thérapeutique rapide,
- ✓ Les FLC sont souvent associées à des lésions sévères des parties molles qui aggravent le pronostic : l'ouverture cutanée fait courir le risque d'infection, et les contusions dermiques comportent un risque de nécrose et de surinfection.

Les fractures et FLC sont des lésions très polymorphes, le traitement est souvent chirurgical, variable d'une forme anatomique à une autre. La difficulté de ce traitement est dû au siège et l'association lésionnelle souvent complexe. Le choix thérapeutique est guidé par : l'état cutané, les possibilités de réduction, la stabilité prévisible selon l'analyse radiographique des traits de fractures. Le but du traitement est la reconstitution d'une pince tibio-fibulaire anatomique, un parfait centrage du talus de face et de profil garant d'une récupération fonctionnelle correcte, et le rétablissement de la surface articulaire à fin d'obtenir une articulation stable, mobile et indolore.

L'idéal serait que la prise en charge de la fracture et de la luxation se fasse en urgence et en un seul temps.

1. Méthodes orthopédiques :

L'extension continue (proposée par Bohler puis Merle d'Aubigné) utilise le principe du ligamentotaxis : la réduction est assurée par la mise en tension des structures capsulo-ligamentaires et des tendons : [27]

- ✓ Mise en place d'une broche de Kirschner ou d'un clou de Steinmann transcalcaneen, éventuellement sous contrôle scopique,
- ✓ La position de la broche a son importance, elle est plutôt positionnée vers l'avant du calcaneum en cas de déplacement fracturaire antérieur (et inversement si le déplacement est postérieur),
- ✓ La traction est forte (5 à 7 kg), dans l'axe du tibia sans rotation,
- ✓ Le membre inférieur est placé sur une attelle s'arrêtant au-dessus des malléoles,
- ✓ Il faut soulager la traction dès que la réduction est obtenue sur les contrôles radiographiques (3 kg), le talus doit être centré sous la pince bimalléolaire, de face comme de profil.

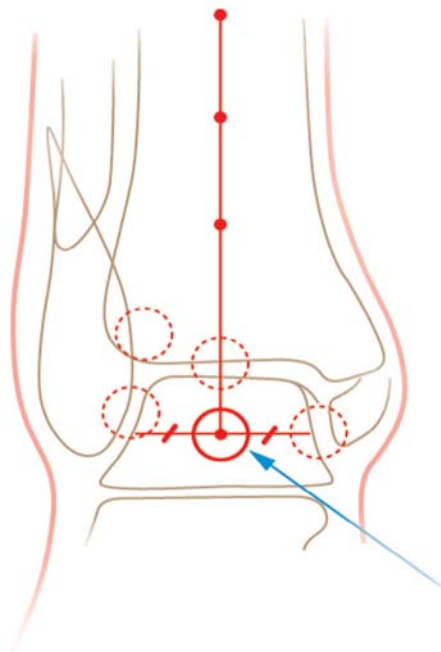


Figure 64 : test de Skinner pour évaluer le centrage du dom talien

- ✓ Une rééducation active précoce de la cheville est entreprise pour améliorer la congruence articulaire par « modelage » des surfaces articulaires, permettant ainsi de corriger les petits défauts réductionnels articulaires,
- ✓ La durée de la traction est de 6 semaines, puis le relais est confié à une botte plâtrée pour 4 à 6 semaines,
- ✓ La réduction peut être améliorée par la réduction percutanée des gros fragments déplacés (sous anesthésie générale ou locorégionale).

✚ **Les indications de traitement orthopédique:**

- ✓ congruence articulaire initiale est satisfaisante des formes non déplacées ou à déplacement minime représentent les cas les plus favorables,
- ✓ Sujet âgé à faible demande fonctionnelle,
- ✓ Contre indication à l'anesthésie.

L'immobilisation des patients, le confinement au lit, avec toutes les complications que cela engendre en plus de la lourdeur de l'installation nous font abandonner ce genre de prise en charge.

Dans notre service, on préfère gérer les fractures et des FLC avec lésions cutanées par la mise en place d'un fixateur externe tibio-calcanéen ou tibio-tibial, permettant d'une part de mobiliser rapidement le patient et d'autre part d'éviter une contention plâtrée pouvant masquer des complications cutanées.

2. Traitement chirurgical :

2.1. Délai opératoire :

La fracture et la fracture luxation de la cheville est une urgence chirurgicale, l'idéale est d'opérer en urgence avant qu'un œdème important ne s'installe ou que la persistance des

déplacements n'aggrave l'état cutané. Le délai d'intervention est un paramètre critique dans le devenir de ces traumatismes. Plus ce délai est important, plus le pronostic est sévère.

En cas de fracture du pilon tibial, si on ne peut opérer avant 8 à 12 heures, il serait préférable de différer l'intervention 7-10 jours selon plusieurs auteurs. [51] [19]

Etant donné que les phénomènes inflammatoires sont augmentent rapidement à partir de la sixième heure, la fixation externe reste le traitement de choix des fractures luxations de la cheville pour éviter l'aggravation de l'état cutané. [52] (voir figure65)

Tableau 15 : délai opératoire selon les séries

Auteurs	délai
CALORI ET AL[41]	12h-24h
S.TIZKI	6h-7jours
GALANTE ET AL[19]	Immédiate-8jours
A.ALMAGEED[21]	24h moyen
Notre série	12h-15jours (46h)

Toutefois malgré ces différences de délai, la plupart des auteurs sont d'accord sur le fait qu'une prise en charge précoce améliore le pronostic de ces fractures.

Notre série est constituée de patients présentant des fractures et des FLC traités par fixation externe. Celui-ci a l'avantage de ne pas aggraver les phénomènes inflammatoires post-traumatiques et donc peut être mis en place dès les premières heures, cependant un délai moyen de 46h a été constaté chez nos patients, ceci est dû dans notre contexte au retard d'accès aux structures hospitalières, et aux conditions techniques (disponibilité du bloc et du matériel).

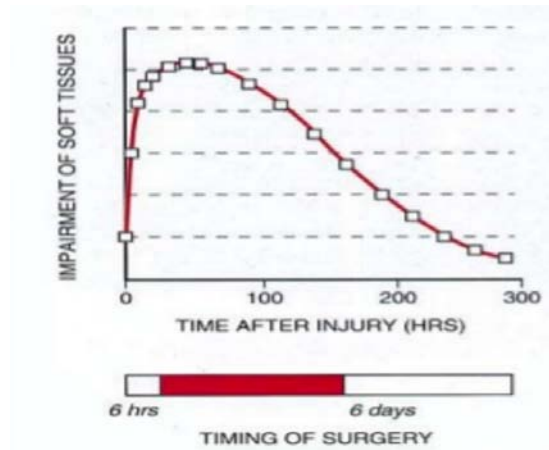

Figure 65 : Le délai de traitement chirurgical.

2.2. Fixation externe :

Les objectifs de traitement des fractures de la cheville par la fixation externe sont la reconstruction de la surface articulaire, l'alignement axial, la restauration des axes et de la longueur du membre et la prévention des complications des tissus mous.

Selon RAMMELT ET COLL [12], le fixateur externe a un rôle dans la prise en charge des fractures complexes de la cheville. Il peut être utilisé comme :

- ✓ fixation temporaire avec ligamentotaxis avec fixation interne retardée,
- ✓ complément à une fixation interne à minima,
- ✓ traitement définitif après une réduction percutanée réussie ou en présence de contre-indications à la chirurgie ouverte.

La plupart des auteurs préfèrent l'utilisation d'un fixateur externe pour la stabilisation initiale des fractures de la cheville à haute énergie. La fixation externe peut être complétée par une fixation interne à minima soit dans la même période, soit après une période de 3 à 21 jours [53] [54] [55].

Les fractures du pilon tibial et les fractures-luxations malléolaire sont parmi les plus graves fractures par la comminution et le déplacement des fragments, et sont souvent associés à des

lésions des tissus mous sévères. Dans ces cas, des taux élevés de complications sont rapportés lorsque les méthodes classiques sont utilisées pour traiter ces lésions, par conséquent, certains auteurs recommandent un protocole en deux étapes[56] :

Depuis les études de **Helfet** en 1994 [57], puis Sirkin en 1999 dans lesquelles ils ont proposé le protocole en deux temps, et ont montré des taux d'infection et des complications réduits [58] [59] [60] :

- ✓ La première étape consisterait à utiliser une fixation externe, une traction trans- osseuse (deux fiches dans l'axe tibial et une fiche calcanéens) temporaire apte à rétablir la longueur et l'alignement et la rotation du membre. Il convient de veiller tout particulièrement placer les fiches du fixateur loin de site d'incision possible pour un traitement chirurgical ultérieur. Il faut prendre en charge de toutes les lésions cutanées ouvertes ou à risque. Une immobilisation par une attelle postérieure anti-équin de la cheville peut également être associée avant le traitement définitif.
- ✓ La deuxième étape est réalisée si l'état des parties molles le permet. Trois types de chirurgie avec différentes indications et techniques sont utilisés principalement pour la chirurgie définitive, selon la littérature: fixation interne à foyer ouverte, fixation externe, enclouage et ostéosynthèse mini-invasive (MIPO).

L'intervalle entre la fixation externe temporaire et la fixation définitive n'a jamais été plus de 2 semaines après le traumatisme, et a pris en cicatrisation cutanée et des tissus environnants afin de réduire le risque de l'infection [8]. Le temps d'attente moyen entre la première étape (fixation temporaire) et la deuxième étape (synthèse définitive) était de 12 jours (intervalle de 6-14 jours) [16].

Plusieurs auteurs préconisent que le choix thérapeutique d'une fixation externe provisoire (protocole en deux temps) est apparu comme une bonne alternative dans les fractures comminutives ou avec souffrance cutanée :**Mauffrey et coll**[61], **DiGiovanni** [62], et **SEXON**[63].

Wyrsh et coll[64] ont mené une étude prospective randomisée comparant la fixation externe avec fixation interne à foyer ouverte, montrant un taux de complications plus bas dans les groupes de la fixation externe.

L'intérêt de ce protocole en deux temps (fixation provisoire) est :

- ✓ Restauration de la longueur,
- ✓ Alignement fracturaire / ligamentotaxis,
- ✓ Diminuer la souffrance des parties molles,
- ✓ Faciliter l'ostéosynthèse définitive.

Une large place a été occupée par la fixation externe définitive pour le traitement des fractures de la cheville dans la littérature depuis les années 1990, en réaction aux complications iatrogènes observées dans l'ostéosynthèse à ciel ouvert.[65] [66]

Le traitement définitif par fixateur externe offre une sécurité évidente aux tissus mous, et diminue le taux des complications associés surtout les complications infectieuses. Une mini-ostéosynthèse épiphysaire peut être faite, d'emblée ou secondairement, si nécessaire.

Selon **MARIN ET COLL**[67], la fixation externe n'est pas indiquée pour chaque fracture-luxation de la cheville, mais plutôt réservé au patient à haut risque comme le patient immunodéprimé et diabétique chez qui d'autres techniques d'intervention chirurgicale sont susceptibles de développer des complications significatives des tissus mous et des os et de développer une cheville non fonctionnel, comprennent une lésion des tissus mous sévère ou un risque important de nécrose cutané, en particulier les fractures articulaires, et syndrome du compartiment secondaire à une lésion par écrasement.

L'utilisation d'un FE hybride est très largement recommandée pour deux raisons. Tout d'abord, il permet de laisser libre la cheville qui est mobilisée précocement. D'autre part, le montage circulaire épiphysaire apporte plus de possibilités de réduction épiphysaire grâce au faible encombrement des broches et une grande stabilité.

Les indications de FE définitive sont :

- ✓ Dégâts majeurs des parties molles,
- ✓ lésions articulaires sévères,
- ✓ Gestion des lésions cutanées (collaboration avec le plasticien),
- ✓ Eviter les sutures sous tension.

En réalité, ce moyen thérapeutique a des inconvénients (FE définitive) :[68]

- ✓ Réduction incomplète,
- ✓ le ligamentotaxis est totalement inefficace pour ce qui concerne la réduction des enfoncements ostéochondraux centraux,
- ✓ Perte de réduction – cals vicieux,
- ✓ Enraidissement de la cheville (tibio–calcanéen),
- ✓ Pseudarthrose.

Dès lors que la décision de poser un fixateur externe définitif a été prise, la question de l'ostéosynthèse contemporaine de la fibula se pose. Celle ci – quand elle correctement faite – permet la restauration de la longueur du segment jambier, restaure la rotation et facilite la synthèse ultérieure de l'épiphyse tibiale. Pour ces trois raisons, nous renonçons à l'ostéosynthèse première de la fibula lors de la mise en place du fixateur externe. Finalement, la mobilisation de la fracture fibulaire au cours de l'ostéosynthèse définitive permet de faciliter l'accès au pilon tibial.

Dans notre série, tous nos patients ont bénéficié d'une fixation externe de la cheville comme traitement définitif associée ou non à l'ostéosynthèse interne à minima. Ceci peut être expliqué par la fréquence des fractures complexes dans notre étude (stade C pour la fracture du pilon tibial selon AO, fracture bi–malléolaire), la fréquence des lésions cutanées ouvertes ou à risque (le type II dans 58% selon Cauchoix et Duparc, et le grade 2 dans 50% selon Tscherné et Oestern). Aussi l'association avec des lésions à distance dans le cadre d'un polytraumatisé et polyfracturé a motivé ce choix.

2.3. Traitement combiné :

Il a consisté en l'amélioration de profil articulaire par la mise en place d'une ostéosynthèse à minima (plaque visée de la fibula, vis ou broches au niveau de tibia) lorsque la mise en place d'un fixateur externe seule n'a pas permis d'obtenir une réduction articulaire satisfaisante.

Ce type de traitement est actuellement de plus en plus défendu quand l'état cutané est compromis, ne permettant pas l'abord direct immédiat.

Cette association permet de réduire le taux d'insuffisance de réduction et de cal vicieux. Quoiqu'elle augmente le risque de complication septique par rapport aux montages par fixateur externe seul. Ce risque reste cependant nettement au dessous du risque infectieux engendré par la mise en place d'une ostéosynthèse à foyer ouverte.

FE définitive : Ligamentotaxis

complications	37 patients
Septic profond	0
Réduction imparfaite	25 %

Vs FE+ostéosynthèse épiphysaire :

complications	39 patients
Septic profond	8%
Réduction imparfaite	4 - 8 %
Pseudarthrose	4 %

Donc, l'ajout d'ostéosynthèse épiphysaire fait augmenter le risque infectieux mais on gagne du côté de réduction articulaire.

Dans notre série, le traitement combiné a été utilisé dans 49 cas (70%).

2.4. Prise en charge des lésions cutanées ouvertes :

Dans notre série, les fractures et les FLC sont souvent ouvertes (71.43% des cas). Le traitement de cette ouverture constitue une étape primordiale de la prise en charge thérapeutique et joue un grand rôle pronostic.

L'objectif de la prise en charge des fractures et fractures luxations ouvertes, de faire un parage soigneux des lésions et du foyer fracturaire est d'assurer une couverture correcte de ce foyer soit par fermeture directe quand elle est possible soit une couverture par lambeaux en un seul ou en deux temps.

a. Fermeture primaire immédiate

La fermeture primaire semble un bon choix parce qu'elle convertit une fracture ouverte en une fracture fermée. Cependant, les lésions doivent répondre à certains critères à considérer pour la fermeture primaire immédiate:

1. La plaie originale était relativement propre,
2. Le lieu de la blessure n'était pas gravement contaminé,
3. Le parage a éliminé avec succès tous les tissus et débris nécrotiques,
4. L'état général du patient est stable,
5. La lésion peut être fermée sans tension.

Le traitement de la plaie dans l'intervalle peut comprendre le pansement sec humide, l'emballage, les techniques de poche à billes et la thérapie par une hernie sous pression négative. Cette stratégie permet de répéter le parage de la plaie et minimise le risque d'infection à germes anaérobiques.

Lorsque la fermeture immédiate n'est pas possible en raison de la perte de la substance, la plaie doit être couverte par d'autres moyens.

b. La couverture cutanée :

S'il y a un défaut profond des tissus mous et squelette exposés, la couverture cutanée devient nécessaire. de nombreuses méthodes sont utilisables pour traiter la perte de substance cutanée. L'utilisation des lambeaux apporte une couverture rapide et vascularisée, ce qui semble être un facteur déterminant dans la consolidation et dans la lutte contre l'infection.

La couverture par des lambeaux n'est généralement pas effectuée au moment du parage initial, mais elle peut l'être.

Le travail de Godina[69] a démontré que la couverture par lambeaux dans les 72 heures suivant la blessure a fourni des résultats supérieurs, avec une cicatrisation osseuse plus précoce et des taux d'infection diminués.

Gopal et ses collègues[70] ont rapporté leurs résultats avec une technique «fix-and-flap» pour les fractures ouvertes du tibia. Leur objectif était d'obtenir une couverture dans les 72 heures. Soixante-trois fractures ont été classées comme le groupe de couverture précoce, 21 patients ont été classés comme retardés. Les taux d'infection profonde étaient de 6% pour le lambeau précoce et de 30% pour ceux avec lambeau tardif.

Selon D'Alleyrand et coll[71] ont démontré que le risque de complication et d'infection augmente de 11% et 16% respectivement chaque jour après le 7^{ème} jour.

• **Types de lambeaux :**

Plusieurs types de lambeaux sont disponibles :

- ✓ lambeaux musculaires,
- ✓ lambeaux libres,
- ✓ lambeaux fasciocutanés.

Dans notre série, un lambeau cutané type neuro-sural a été réalisé dans 9 cas soit **12.86%** des cas.

2.5. Place de l'arthroscopie :

Hak-sunetal [72] considère que le traitement par fixateur externe associé à l'arthroscopie améliore les résultats du traitement des fractures de la cheville puisqu'elle permet à la fois de contrôler la qualité de la réduction et d'éviter les lésions iatrogènes des tissus mous.

L'arthroscopie de cheville permet comme au niveau des autres articulations : [73]

- ✓ De faciliter l'ostéosynthèse et la réduction percutanée des malléoles internes,

- ✓ D'apporter une aide dans la restitution de la surface articulaire dans certains cas de fractures du pilon tibial,
- ✓ De respecter la vascularisation périphérique capsulo-ligamentaire des fragments fracturaires et dispenser des ouvertures larges de la capsule,
- ✓ De vérifier la qualité de la réduction,
- ✓ De faire un bilan des lésions chondrales ou ostéochondrales et de faire un contrôle pendant ou après l'ostéosynthèse.
- ✓ De mettre en évidence des interpositions osseuses dans la syndesmose et ligamentaire interne, et a permis leur ablation,

L'arthroscopie n'a cependant pas montré, à ce jour une supériorité en terme de résultats cliniques et fonctionnels à court et moyen terme. Elle est aussi chronophage et nécessite une longue courbe d'apprentissage.

Elle n'a été réalisée qu'une seule fois dans notre série chez un patient présentant une fracture de pilon tibial.

3. Rééducation

La kinésithérapie est indiquée dès les premiers jours suivant la fracture (dans les 48 heures), sa précocité limite les conséquences fonctionnelles, mais c'est à l'ablation de la contention puis à la reprise d'appui qu'elle prend tout son intérêt.

Durant le premier temps, elle vise essentiellement la prévention des phlébites, des raideurs et des amyotrophies par le massage et l'entretien musculaire.

Dans un second temps, elle devient curative pour une reprise fonctionnelle adéquate. Pour le patient polytraumatisé plus que pour tout autre, la kinésithérapie traite le patient dans sa globalité. Le compte rendu chirurgical et l'avis du chirurgien (sur la stabilité de la fracture, la qualité de son immobilisation, le degré de consolidation...) sont essentiels et indispensables pour élaborer une kinésithérapie personnalisée et adaptée à l'évolution du cas.

La participation de patient avec auto kinésithérapie fait partie intégrante du traitement. Elle contribue à assurer l'autonomie du patient.

Durant la phase d'appui partiel, le travail musculaire du segment jambier contre résistance croissante est entrepris. Il a pour but la prévention du déficit du quadriceps et des ischio-jambiers, la mobilisation passive de toutes les articulations de l'avant-pied et la médio-tarsienne.

La phase d'appui total est la plus active de la kinésithérapie, son objectif est de réduire les déficits pour permettre au patient de retrouvera vie antérieure au traumatisme.

Dans notre série, tous les patients ont bénéficié d'une rééducation fonctionnelle.

4. Reprise d'appui :

La mise en charge progressive se décide selon le type de fracture, la Stabilité de l'ostéosynthèse, l'évolution clinique et radiologique.

- ✓ Pour plusieurs auteurs, si la fracture est simple, l'appui progressif commencera entre la 6^{ème} et la 8^{ème} semaine.
- ✓ Si la fracture est comminutive, l'appui est autorisé entre la 6^{ème} et la 12^{ème} et l'appui total est permis entre la 14^{ème} et la 16^{ème} semaine.
- ✓ En cas de greffe osseuse associée, l'appui ne sera autorisé qu'après 12 semaines.

Dans notre série l'appui partiel était vers la 10^{ème} semaine en moyenne, et l'appui total était vers la 14^{ème} semaine en moyenne.

5. Délai de consolidation :

Le délai de consolidation de la fracture de la cheville dépend du type de la fracture, des lésions cutanées, de la qualité de réduction et de la stabilité du montage utilisé.

Il est autour de 10 à 20 semaines selon les lésions [74] [75]. Dans notre série le délai de consolidation chez nos malades était de 16 semaines en moyenne, ce qui concorde avec les données de la littérature.

VI. Complications :

Les fractures de la cheville sont des fractures graves car elles sont pourvoyeuses de complications sérieuses qui retentissent sur les résultats fonctionnels à long terme.

L'ouverture cutanée, la complexité des lésions osseuses et le traitement combiné (fixation externe associé à la fixation interne à foyer ouverte), et les tares représentent les principaux facteurs favorisant ces complications.

1. Complications secondaires :

Elles sont représentées essentiellement par l'infection et les lésions vasculo-nerveuses qui sont des facteurs majeurs du pronostic.

1.1. Complications infectieuses :

L'infection est la complication postopératoire la plus redoutable, touchant aussi bien les parties molles que l'os. Le risque infectieux du site opératoire n'est jamais nul puisque la barrière cutanée est franchie par le traumatisme lui-même ou par le geste chirurgical.

Il existe nombreux facteurs favorisent l'infection post-opératoire et dont on cite :

- ✓ L'ouverture cutanée,
- ✓ La nécrose musculaire,
- ✓ Le décollement sous-cutané,
- ✓ Les lésions cutanées superficielles (phlyctènes, dermabrasion),
- ✓ Les corps étrangers,
- ✓ Le terrain : expliqué soit par l'immunodépression ou en cas de diabète.

Kline et Coll [76] ont observé que le taux d'infection était de 71% chez les patients diabétiques Alors qu'elle n'était que de 19% chez les patients non diabétiques.

Endres et Coll [77] (62 cas) ont démontré que pas d'infection profonde chez le groupe traité par FE hybride vs 5% d'infection chez le groupe traité par fixation interne à foyer ouverte:

Wyrsh [78] dans son étude randomisée décrit l'ostéosynthèse interne et la fixation externe avec un taux de complications infectieuses moindre pour le fixateur externe.

Kilian et Coll [79] (160 cas) ont conclu au moindre risque infectieux de l'association FE + mini-synthèse vs fixation interne a foyer ouverte en 2 temps.

Le traitement peut aller d'un simple lavage chirurgical du foyer associé à une antibiothérapie adaptée à l'antibiogramme jusqu'à l'ablation du matériel d'ostéosynthèse, voir l'amputation.

Les infections superficielles doivent être prévenues et traitées énergiquement afin d'éviter l'ostéite et l'arthrite :

- ✓ les soins de fiches consistent en un nettoyage quotidien avec une brosse douce et une solution moussante,
- ✓ en cas d'apparition de signes inflammatoires, les soins et la surveillance doivent être intensifiés. Des prélèvements locaux peuvent être réalisés dans des conditions d'asepsie rigoureuse

Nous avons noté 5 cas d'infections soit **7,14%**, qui sont superficielles qui ont bien évolué sous traitement local et antibiothérapie adaptée. Un cas d'infection profonde sera cité dans le chapitre de pseudarthrose septique.

Tableau 16 : taux d'infection selon la littérature

Auteurs	Taux d'infection (%)
F.LAVINI [16]	5
A.ALMAGEED [21]	10
GALANTE ET VICENTI [80]	26
M.MIMECHE [24]	18.75
HANS GOOST [81]	2
Y.GUO [55]	8
CANDONI [82]	5.5
Notre série	8.57%

On constate que notre taux d'infections concorde avec les données de la majorité des séries de la littérature. Alors que d'autres auteurs ont présenté un taux d'infection plus élevé (GALANTE ET VICENTI 26% et MIMECHE 18.75%).

1.2. Complications vasculo-nerveuses :

Complications graves exposant à l'amputation du membre.

Les facteurs favorisants sont :

- ✓ Vascularisation particulière de la cheville,
- ✓ Les lésions cutanées,
- ✓ Traumatisme initial à haut énergie,
- ✓ Lésions vasculaires antérieures au traumatisme.

La prise en charge fait appel à des soins locaux adéquats, réparation des lésions vasculo-nerveuses, et le choix d'une ostéosynthèse non agressive.

Il n'en est que peu dans la littérature, **Oh et Coll.** [83] ont rapporté trois types de complications directement liées au traitement par fixation externe: problèmes liés au rétablissement de la longueur, des infections liées aux fiches et une atteinte médiale du nerf calcanéen.

Dans notre série, nous avons noté un cas d'ischémie soit **1.43%**(observé dans une fracture comminutive avec lésions de l'artère et nerf tibial suite à un traumatisme à haute énergie) ayant nécessité une amputation mi-jambe secondaire.

1.3. Complications thromboemboliques :

Le décubitus, la décharge simple d'un membre, l'immobilisation plâtrée du membre inférieur sont des facteurs de risque de ces complications.

Nous n'avons relevé aucun cas symptomatique dans notre série, ceci peut être en rapport avec : la prévention de ce type de complication par l'héparinothérapie de bas poids moléculaire, le lever précoce et la mobilisation précoce.

Galante et Coll [19] ont mené une étude rétrospective de 162 fractures du pilon tibial qui ont traités par fixateur externe. Deux patients présentant une thrombose veineuse superficielle (1,2%) ont été traités avec succès par l'héparinothérapie de bas poids moléculaire, aucune TVP n'a été détecté. Et selon **Soofoo** en 2007, ayant rapporté 1 cas de l'embolie pulmonaire (soit 0.34%) dans un collectif de 57000 fractures de la cheville.

1.4. Déplacement secondaire :

Le plus souvent en varus, il est le résultat d'une ostéosynthèse insuffisante. Il est plus fréquent dans les fractures du pilon tibial qui sont particulièrement instables. Il impose des contrôles radiographiques précoces et itératifs.

Si ce déplacement est précoce, la réduction et l'ostéosynthèse doivent être reprises si l'état cutané l'autorise. Si le diagnostic est tardif, un varus de plus de 5° ne doit pas être négligé et la déformation doit être réduite. Plusieurs techniques existent, selon l'importance de l'angulation et l'état cutané.

Ce déplacement est peu étudié dans la littérature. Dans notre série, nous avons constaté **3 cas (4.3%)**, 2 cas étaient traité par le montage tibio-tibial et un cas par le montage tibio-métatarsien. ceci peut expliquer par l'instabilité et manque de rigidité de ces types de montage, et par la prédominance de fractures communitives.

2. Complications tardives :

2.1. Pseudarthrose :

La pseudarthrose est définie par l'absence de consolidation de deux fragments osseux survenant après 6 mois d'une fracture.

Plusieurs facteurs favorisent la survenue de cette complication :

- ✓ Le vide osseux laissé après la réduction, la précarité de la vascularisation métaphysaire sont les deux facteurs primordiaux,
- ✓ L'ouverture cutanée est également incriminée comme facteur de risque quelque soit le type de traitement,
- ✓ Le traitement par fixateur externe est considéré dans la littérature comme facteur favorisant de cette complication. Mais à notre sens il s'agit plutôt d'un biais de sélection, vu que ce type de traitement est le plus souvent utilisé chez des patients aux conditions locales défavorables elles mêmes responsables de cette pseudarthrose.

La pseudarthrose septique engage le pronostic fonctionnel de la cheville. Son traitement est difficile, il fait appel à une antibiothérapie prolongée, adaptée aux germes et à des gestes locaux comme l'évacuation de l'abcès, l'ablation du matériel et des séquestres osseux avec recours également à la couverture cutanée.

Dans notre série nous avons relevé 6 cas de pseudarthroses soit 8.58% (2 cas de pseudarthroses septiques et 4 cas de pseudarthroses aseptiques). Toutes ces pseudarthroses sont survenues sur une FLC du pilon tibial ouverte (3 cas type B et 3 cas type C selon AO). Un cas de pseudarthrose septique a été traité par amputation mi-jambe après échec des différentes méthodes thérapeutiques possible.

Tableau 17 : taux de pseudarthrose dans la littérature

Auteurs	Taux de pseudarthrose (%)
GALANTE ET VICENTI [19]	1.8
Y.ABALOUN	4.3
S.TIZKI	1.63
J.T.WATSON [84]	3
P.DOKOSTAKIS [85]	5
N.SERBATI	8.5
Notre série	8.58

Notre étude a montré une fréquence élevée des pseudarthroses de la cheville par rapport à la littérature, ceci est probablement dû au taux élevé des lésions cutanées et aussi à la rigidité insuffisante de certains montages.

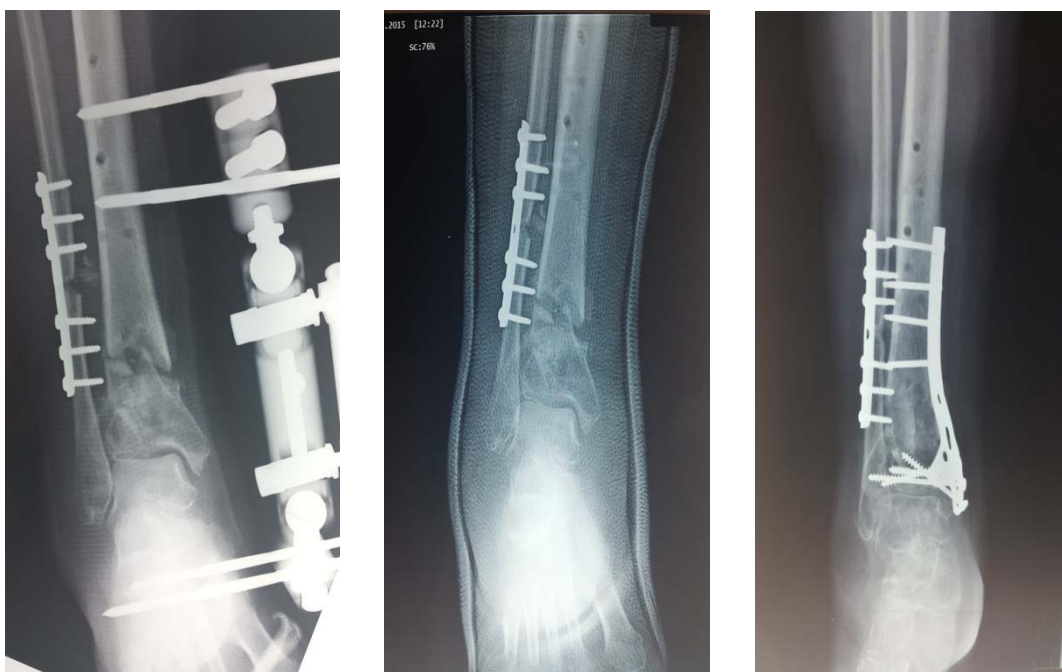

Figure 66 : pseudarthrose de pilon tibial ayant nécessité une reprise chirurgicale par plaque visée.

2.2. L'arthrose :

L'arthrose tibio-talienne est l'une des complications les plus importantes et redoutables du traumatisme de la cheville car elle engage le pronostic fonctionnel d'une articulation de charge. Ses étiologies sont multiples, représentées par :

- ✓ La sévérité du traumatisme initial,
- ✓ Le dégât cartilagineux tibial et astragalien,
- ✓ L'incongruence de la surface articulaire portante,
- ✓ L'instabilité articulaire restante,
- ✓ Le cal vicieux et la dégénérescence du cartilage par immobilisation prolongée.

selon **Horisberger et Coll.**[81] Les principaux facteurs de risque d'arthrose post-traumatique sont le type de fracture, l'âge du patient au moment de l'accident, et la reconstruction inadéquate des surfaces articulaires de la cheville (y compris la reconstruction en varus ou valgus). En général, jusqu'à 10% de tous les patients présentant une fracture de la cheville développent une arthrose de la cheville symptomatique à moyen ou à long terme.

Elle se traduit par un gêne fonctionnelle très variable : douleurs profondes mécaniques tibiotaliennes avec gonflement, enraidissement et blocage, la marche en terrain accidenté est difficile, en position debout, on met en évidence la présence éventuelle d'un défaut statique de l'arrière pied (valgus ou varus). Certaines arthroses post traumatiques peuvent être longtemps asymptomatiques surtout quand la cheville est centrée ou être à l'origine d'un handicap fonctionnel progressivement croissant, il n'y a pas de parallélisme entre les signes cliniques et les signes radiologiques.

Un traitement médical avec infiltrations et viscosupplémentation peuvent être proposés et sont souvent suffisant. Dans le cas contraire, lorsque l'arthrose est symptomatique voire invalidante, un traitement chirurgical doit être envisagé. . Deux types de traitement peuvent être proposés :

- ✓ L'arthrodèse tibio-talienne.
- ✓ L'arthroplastie de la cheville.

Sanders et Coll ont comparé les résultats d'arthroplasties et d'arthrodèses dans cette indication. La mobilité des arthroplasties était décevante avec un taux de complications élevé nécessitant une reprise chez un patient sur deux. Ils concluaient que l'arthrodèse était préférable.

Si l'arthrose survient sur une cheville centrée, cette arthrodèse peut être faite sous arthroscopie.[37]

L'arthrodèse en urgence et de 1^{ère} intention constitue une procédure de sauvetage et une issue de secours honorable face aux fractures comminutives sans espoir de reconstruction. Cette option thérapeutique donne des résultats meilleurs après cicatrisation et consolidation de comminution. La fixation externe provisoire permettrait dans ce cas de passer le cap des phénomènes inflammatoires initiaux.

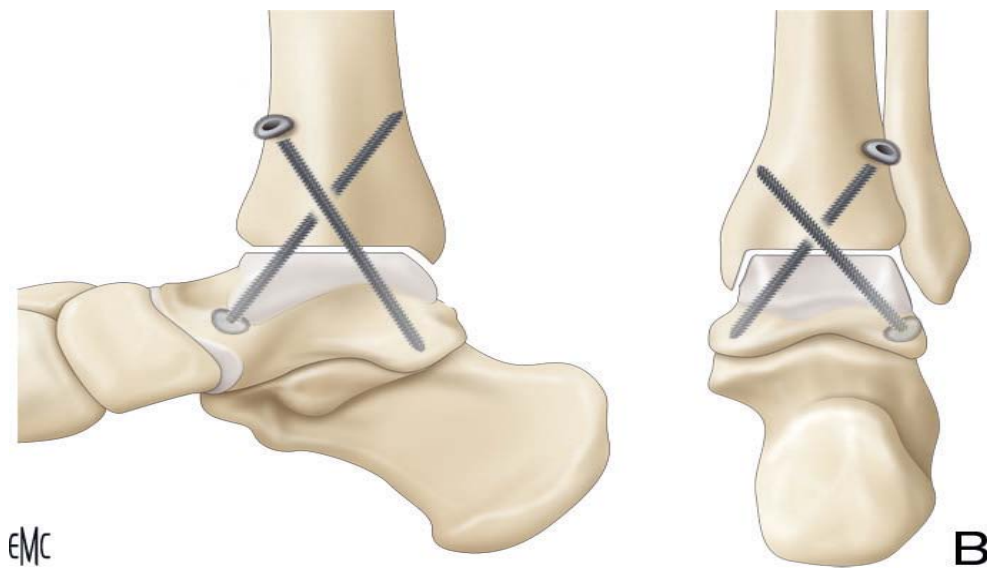


Figure 67 : fixation de l'arthrodèse, mise en place des vis

F.Lavini [16] rapporte un taux de 5% d'arthrose chez 40 patients ayant présenté des fractures de la cheville (20 cas du pilon tibial et 20 cas de fracture-luxation malléolaire).

Dans notre série, nous avons enregistré 7 cas soit 10%.

2.3. Cal vicieux :

Le cal vicieux traduit une consolidation dans une position vicieuse. Il se manifeste surtout en valgus et en varus.

Cette complication a toujours pour origine une erreur thérapeutique, qu'il s'agisse d'un défaut de réduction ou d'une mise en charge trop précoce, mais certains cals vicieux sont pratiquement inévitables après des fractures comminutives malgré une ostéosynthèse parfaite.

Le pronostic dépend du siège, et de la tolérance du cal. S'il est articulaire, l'évolution vers l'arthrose est inévitable. Mais s'il est extra articulaire et distal, il peut être longtemps bien toléré. Une intervention ne sera envisagée qu'en cas de limitation fonctionnelle douloureuse et pré-arthrose évolutive.

Une ostéotomie de correction de cals vicieux de la cheville peut être envisagée à l'aide d'une fixation externe circulaire fournit des résultats satisfaisants.[90].[86]

Dans notre série, nous avons trouvé un taux de **4.3%** de cals vicieux.

2.4. Algodystrophie :

L'algodystrophie est une affection polymorphe assez fréquente souvent méconnue car atypique ou incomplète. Elle a des conséquences graves sur le plan fonctionnel, car elle empêche ou gêne considérablement la marche et peut laisser des articulations enraidies définitivement.

Elle peut être primitive, liée au terrain anxieux et neurotonique ou secondaire à un traumatisme iatrogène (barbiturique, antibacillaire).

Le meilleur traitement reste le traitement préventif qui est basé sur la réduction des temps d'immobilisation, l'absence d'agressivité de la kinésithérapie, la lutte contre la douleur fait appel à différentes thérapeutiques (paracétamol, calcitonine, corticoïdes...).

Le taux d'algodystrophies a été de **2.86%** dans notre étude. Ces chiffres ne rejoignent pas ceux des séries de S.TIZKI.6.55%, Y.ABALOUN. 4.34%, et N.SERBATI, 15.5%.

VII. Evaluation fonctionnelle:

1. Critères d'évaluation : short-form36 [87]

La qualité de vie (Qdv) est un concept particulièrement complexe qui comprend des indicateurs variés comme la satisfaction, la liberté de choix, le style de vie et le comportement mental (CM)

[88]. Son évaluation exige une échelle adaptée et validée. Plusieurs échelles ont déjà été utilisées pour mesurer les différents aspects de la Qdv dans plusieurs pathologies.[89] [90] [91]

Le Short Form-36 Health Survey (SF-36) est l'un des outils génériques de mesure de la Qdv qui peut être utilisé tant dans la pratique clinique que dans les recherches scientifiques afin d'évaluer, de suivre et de surveiller l'état de santé d'une population donnée.

La SF-36 a été développée par Ware et Sherbourne en 1992 à partir du Medical Outcome Study (MOS), questionnaire englobant 149 items et élaboré pour évaluer la manière dont le système de santé américain affecte l'issue des soins.

La SF-36, ou MOS SF-36, est une échelle multidimensionnelle, générique, c'est-à-dire qui évalue l'état de santé indépendamment de la pathologie causale, du sexe, de l'âge, et du traitement.

Cette échelle peut être administrée en auto- ou hétéro-questionnaire, qui ne requiert que 5 à 10 minutes pour être rempli. Ses 36 items évaluent 8 dimensions (Tableau 18) : activité physique (physical function : PF), limitations dues à l'état physique (role physical : RP), douleurs physiques (bodily pain : BP), santé perçue (general health : GH), vitalité (vitality : VT), vie et relation avec les autres (social function : SF), limitations dues à l'état physique (role emotional : RE), et santé psychique (mental health : MH) ainsi qu'une dimension particulière à savoir l'évaluation de la santé perçue comparée à un an auparavant (health thinking : HT). Pour chaque échelle, on obtient un score variant de 0 à 100, les scores tendant vers 100 indiquant une meilleure qualité de vie.

L'échelle est facile à administrer et le calcul du score est aisé, ce qui permet de déterminer le profil de Qdv d'une personne. Elle est fréquemment utilisée dans les études et enquêtes et ce grâce à sa concision, à sa haute reproductibilité, sa validité et sa grande sensibilité aux changements.[92] Elle fait partie des échelles les plus fréquemment utilisées, elle a été traduite dans plus de 50 langues, dont le français. (www.sf-36.org). Ses propriétés métrologiques ont été démontrées pour plusieurs conditions pathologiques et sur différentes populations,[93] [94] [95] [96] dont certaines de cultures non-occidentales, ainsi que pour des minorités ethniques de certains pays, ce qui autorise des comparaisons.[97] [98] En matière d'évaluation de la Qdv, le SF-36 est actuellement Considérée comme «gold standard».

Un score moyen physique (PCS = Physical Composite Score) et un score moyen mental (MCS = Mental Composite Score) peuvent être calculés selon un algorithme établi. En dehors de l'évaluation quantitative par score moyen (MCS et PCS) nécessitant l'achat du manuel, on peut utiliser la SF-36, en comparant (recherche de corrélations) les scores des différents domaines de la SF-36 sur une population étudiée, avec ceux de la population normale (Tableau24), ou en cherchant des corrélations entre les scores des différents domaines de la SF-36 et d'autres variables explicatives médicales, fonctionnelles, sociales...

La revue de la littérature a permis de trouver trois études comportant une version en arabe du SF-36. L'objectif principal de ces études consistait à évaluer la Qdv d'un échantillon de patients ou de sujets sains.[99] [89] [100]

Tableau 18 : Résumé des concepts

Nom des échelles	symbole	Résumé du contenu
Activité physique	PF	Mesure des limitations des activités physiques telles que marcher, monter des escaliers, se pencher en avant, soulever des objets et les efforts physiques importants et modérés
Limitations dus à l'activité physique	RP	Mesure de la gêne, due à l'état physique, dans les activités quotidiennes : mesure des limitations de certaines activités ou la difficulté pour les réaliser
Douleurs physiques	BP	Mesure de l'intensité de la douleur et de la gêne occasionnée
Santé perçue	GH	Auto-évaluation de la vitalité, de l'énergie, de la fatigue
Vie et relations avec les autres	SF	Mesure les limitations des activités sociales dues aux problèmes de santé physique et psychique
Santé psychique	MH	Auto-évaluation de la santé psychique : anxiété, dépression, bien-être (bonheur) ?
Limitations dus à l'état psychique	RF	Mesure la gêne due aux problèmes psychiques dans les activités quotidiennes : temps passé au travail moins important, travail baclé.
Evolution de la santé perçue	HT	Évolution de la santé perçue comparée, d'une année à l'autre.

Les limites de ce score sont :

- ✓ Pas toujours orienté dans le domaine adéquat,
- ✓ Pas toujours sensible au changement,
- ✓ ce questionnaire est complexe car il comporte des instructions assez longues et spécifiques, qui peuvent causer des problèmes dans certaines populations (personnes ayant un faible niveau intellectuel par exemple),
- ✓ Il manque de sensibilité lorsqu'on souhaite évaluer l'évolution de la qualité de vie sur une période donnée (études longitudinales).

2. Résultats globaux :

Nos résultats fonctionnels selon le score SF-36 a retrouvé 45,28% de très bons résultats et 32,07% de bons résultats.

Dans la littérature, les auteurs utilisent des scores fonctionnels différents mais retrouvent des résultats assez proches de notre :

Kim et Coll [101] Ont rapporté de bons résultats avec des complications minimales chez 20 patients traité avec une fixation externe circulaire assemblée sous contrôle arthroscopique.

Dans une étude de 2006, **Agarwal et Coll** [102] Ont Confirmé la validité de fixateurs hybrides dans 21 fractures de pilon tibial, avec des résultats excellents chez 16 patients (76%).

Tornett et Coll ont déclaré 81% bons à excellents résultats dans l'ensemble et 69% Bons à excellents résultats pour les patients qui avaient des fractures de type III de Ruedi qui étaient traité avec une fixation externe hybride et une fixation par vis après 8 à 36 mois de suivi.

Endres et coll [103] Ont noté 87% bons à excellents résultats après fixation externe type circulaire (Ilizarov) comparé à 38% bons à excellents résultats après fixation interne.

Lavini et Coll [16] utilisant le score AOFS pour évaluer les résultats de 40 patients présentant des fractures de la cheville (pilon tibial et fracture-luxation malléolaire), après un suivi de 12 mois. Les résultats était excellent (90-100) chez 12 patients, bon(75- 89) chez six patients, acceptable (50-74) chez deux patients pour les fractures malléolaires, et bonne chez six patients, faible chez 12 patients et faible (<50) chez deux patients pour les fractures de pilon.



CONCLUSION



L'utilisation de fixateur externe dans les fractures et les fractures–luxations de la cheville contribue efficacement à traiter ces lésions graves, et à améliorer les résultats anatomiques et fonctionnels à court et à moyen terme ainsi que la réduction du taux des complications. Ce choix thérapeutique peut suffire et être définitif, comme il peut être complété par des gestes ultérieurs tels que l'ostéosynthèse interne et la chirurgie réparatrice.

Ces fractures et FLC représentent une entité bien particulière caractérisée par des lésions osseuses et capsulo–ligamentaires graves, et par le mécanisme de survenue souvent à haute énergie ce qui explique la fréquence des dégâts des parties molles et l'importance des fractures communitives. La vascularisation particulière et la faible couverture cutanée de la cheville s'ajoute sur les lésions fréquentes des parties molles compliquant ainsi l'évolution de ces fractures.

Le but de notre travail est de revoir les indications de cette méthode et d'évaluer ses résultats. Ces derniers sont satisfaisants par rapport aux résultats des données de la littérature.

Les limites de notre travail étaient :

- La grande hétérogénéité de la population étudiée,
- Le suivi des malades perdus de vue à moyen et à long terme,
- La difficulté d'exploitation des dossiers suite au manque d'organisation dans les archives,
- l'absence et/ou l'insuffisance de certaines données dans les dossiers médicaux concernant les caractéristiques épidémiologiques ou les techniques chirurgicales,
- La difficulté de communication avec les patients convoqués pour l'évaluation fonctionnelle.



Annexe n1 :

Fiche d'exploitation :

NE :

o **Nom** : **Age** : **Profession** :

o **Sexe** : homme femme

Adresse :

Tél :

Date du traumatisme : / /

ATCDs :

.....

o **Circonstances du traumatisme** :

AVP Chute AT A D Agression Autres :

o **Mécanisme**: compression Torsion Mixte Non précisé

o **Bilan radiologique** :

Radiographie face Radiographie profil Radiographie ¾ TDM

o **Lésions associées** :

TR crânien TR thoracique TR abdominal TR rachis

autres :

o **Anatomie pathologique** :

FR pilon tibial

• **Siege** : Droit Gauche

• **Type de trait : Classification d'AO**

- Type A: fractures extra-articulaires

- Type B: fractures articulaires partielles

- type C : fractures articulaires totales

FR malléolaire :

- **Siege :** Droit Gauche
- **Type de trait :**
- malléole interne ⇒ Fracture : uni-malléolaire bi-malléolaire
- malléole externe tri- malléolaire
- malléole postérieur

FR de l'astragale :

- **Siege :** Droit Gauche
- **Type de trait :**
- Fracture transversale non déplacée
- Fracture transversale avec luxation sous astragalienne
- Fracture transversale avec énucléation du fragment postérieur
- Fracture-luxations de la cheville :** oui non

○ **Lésions cutanées :**

- Fracture fermée :

Classification de Tscherne :

- Grade 0 :** fracture fermée sans lésions des tissus mous.
- Grade 1 :** lésion des tissus mous impliquant des abrasions superficielle ou contusions cutanée, phlyctènes en regard de foyer.
- Grade 2 :** abrasions profondes avec peau et muscles contus (imminence syndrome de loge)
- Grade 3 :** contusion étendue avec décollement sous-cutané et lésions musculaires sévères, incluant un syndrome des loges éventuellement associé à une lésion artérielle.

- Fracture ouverte :

Type d'ouverture : (selon **Cauchoix et Duparc**)

- Type I
- Type II
- Type III

Lésions vasculaires :

Lésions nerveuses :

Traitement :

- **Traitement d'attente** (attelle plâtrée) : oui non
- **Délai entre traumatisme et traitement :**

- Anesthésie : AG Rachianesthésie Péridurale
- Antibiothérapie : Type Durée
- Sérum antitétanique : oui non
- Traitement anticoagulant (héparinothérapie) : oui non

○ **Traitement chirurgical :**

- Parage :.....
- Voie d'abord :.....

➤ **Ostéosynthèse par fixateur externe :**

Type de fixateur : fixateur monoplan (Orthofix ...) fix-ext en cadre (fix Hoffman)
fix-ext circulaires (fix Ilizarov) fixateur Hybride (carde et circulaire)
Type de montage : tibiocalcanéen tibiotalien tibiotibial
tibiomatatarsien

➤ **Gestes associées :**

- Greffe osseuse : oui non
- Couverture cutanée : oui non
- Autres :

➤ **Ostéosynthèse associée :**

- Ostéosynthèse interne : Broches plaque vis
- Autres :
-

➤ **Qualité de la réduction :**

- L'axe du membre : normale ou déviation axiale : valgus varus
Récurvatum flessum
- Test de Skinner : centrage parfait centrage imparfait
- Qualité de l'interligne : normale déformation(marche d'escalier)
- Réduction (manipulation externe) refaite : oui non

○ **Evolution-complications :**

Complications immédiate : infection syndrome de loge

Complications secondaires :

Infection : superficielle ou profonde ; nécrose cutanée

Complications Thromboembolique déplacement secondaire

Complications tardives : oui non

Annexe n2: short-form36 (SF36)

SF 36-Traduction validée en arabe dialectal

Les questions de cette section portent sur divers aspects de votre santé générale (physique et/ou mentale).

الأسئلة اللي غادي نطرحو عليك، كتعلق بالحالة الصحية دياك العامة (البدنية والنفسية).

C.1) les questions qui suivent portent sur votre état de santé, telle que vous la percevez, vos réponses permettront de suivre l'évolution de votre état de santé de savoir dans quelle mesure vous pouvez accomplir vos activités courantes.

Répondez à toutes les questions en suivant les indications qui vous sont données.

En cas de doute, répondez de votre mieux.

الأسئلة اللي جايين كيتعلقوا بصحتك كيف ما كتحسب ها نتاي، الأجوبة دياك غادي تمكنا نتبعو الصحة دياك ونشوفو إلى أي حد أنت قادر تدير لأشغال العادية دياك.

بغينا دبا الله يخليك تجاوبنا على الأسئلة وتبع على التعليمات اللغدي نعطيك.

1. Ca général, diriez-vous que votre santé est :

(encerclez une seule réponse)

- Excellente1
Très bonne2
Bonne3
Passable.....4
Mauvaise.....5

1. على العموم، غادي تقول باللي الصحة دياك: (دور على جواب واحد)

- 1.....ممتازة
2.....مزيانة بزاف
3.....مزيانة
4.....متوسطة
5.....عيانة بزاف

2. Par comparaison à l'an dernier comment évaluez-vous, maintenant, votre santé générale ?

(encerclez une seule réponse)

- Bien meilleure maintenant que l'an dernier.....1
Un peu meilleur maintenant que l'an dernier.....2
A peu près la même que l'an dernier3
Un peu moins bonne maintenant que l'an dernier4
Bien moins bonne maintenant que l'an dernier5

2. بالمقارنة مع العام اللي فات، واش امكن تقول باللي الصحة دياك دابا: (دور على جواب واحد)

- 1.....- حسن بزاف من العام اللي فات
2.....- حسن شوية من العام اللي فات
3.....- تقريبا بحال العام اللي فات
4.....- ناقصة شوية على العام اللي فات
5.....- ناقصة بزاف على العام اللي فات

3. les questions suivantes portent les activités que vous pourriez avoir à faire au cours d'une journée normale, votre état de santé actuel vous limite-t-il dans ces activités ? si oui, dans quelle mesure ?

(encerclez un seul chiffre par)

activités	Mon état de santé me limite beaucoup	Mon état de santé me limite peu	Mon état de santé ne me limite pas du tout
a. dans les activités exigeant un effort physique important comme courir, pratiquer des sports violents.	1	2	3
b. dans les activités modères comme déplacer une table, passer l'aspirateur, jouer aux quilles ou golf.	1	2	3
c. pour soulever ou transporter des sacs d'épicerie.	1	2	3
f. pour me pencher, me mettre à genoux ou m'accroupir.	1	2	3
g. pour faire plus qu'un kilomètre à pied.	1	2	3
h. pour faire plusieurs coins de rue à pied.	1	2	3
i. pour marcher d'un coin de rue à l'autre.	1	2	3
j. pour prendre un bain ou m'habiller.	1	2	3

4. خلال أشهر اللي فات بسبب حالتك الصحية الجسدية، واش كانت عندك شي واحدة من الصعوبات اللي غادي نذكرو ليك في الخدمة اولاً في الشغل الأخرى؟

(دور عني رقم واحد كل سطر)

لا	ايه	
2	1	1. واش اضطربتي تنقص من الوقت اللي كتخصص للخدمة ولالحويج
2	1	2. واش قضيت قل من دكشي اللي كانت بغيتي تنضي داشغال؟
2	1	3. واش كاين شي نوع من الشغال ما قدر تيش تدرهم؟
2	1	4. واش لقيت شي صعوبة في الأشغال ديالك اللي جعلتك تبدل مجهود أكثر.

5. au cours des quatre dernières semaines, avez-vous eu l'une ou l'autre des difficultés suivantes au travail ou dans vos autres activités quotidiennes à cause de l'état de votre moral (comme le fait de vous sentir déprimé (e) ou anxieux '(se) ?

(encerclez un seul chiffre par ligne)

	oui	Non
a. avez-vous consacré moins de temps a votre travail ou à d'autres activités ?	1	2
b. avez-vous accompli moins de choses que vous l'auriez voulu ?	1	2
c. avez-vous fait votre travail ou vos autres activités avec moins de soins qu'à l'habitude ?	1	2

5. خلال الشهر اللي فات بسبب حالتك الصحية النفسية (مثلا تحس براسك مضبوط اولاً مخلوع)، واش كانت عندك شي وحدة من الصعوبات اللي غادي نذكر وليك في الخدمة اولاً في الشغال الاخرى؟
(دور على رقم واحد كل سطر)

لا	ايه	
2	1	1. واش كان عليك تخصص وقت قل لخدمتك اولاً لشغل اخرين؟
2	1	2. واش قضيت فل من دكشي اللي كانت نبغي تقضي داشغل؟
2	1	3. واش ما ابقيتيش تقدر تتفن العمل دبالك كيفما المادة؟

6. au cours des quatre dernières semaines dans quelle mesure votre état physique ou moral (comme le fait de vous sentir déprimé (e) ou anxieux (se) a-t-il nui à vue activités sociale habituelles (famille, amis, voisins ou autres groupes) ?

(encerclez une seule réponse)

- Pas du tout 1
 Un peu 2
 Moyennement 3
 Beaucoup 4
 Énormément..... 5.

6. خلال الشهر اللي فات، تال اش من حد الحالة دبالك الصحية الجسدية والنفسية أثارا على التحركات الإجتماعية العادية دبالك (العائلة، الصحاب، الجيران ناس اخرين)؟

(دور على جواب واحد)

1. - واش ما اترتس نهانيا
 2. - واش اترت شوية
 3. - واش اترت بين وبين
 4. - واش اترت بزاف
 5. - واش اترت كثير بزاف

7. au cours des quatre dernières semaines avez-vous éprouvé des douleurs physiques ?

- Aucune douleur1
Douleurs très légères2
Douleurs légères3
Douleurs moyennes4
Douleurs intenses5
Douleurs très intenses6

7. خلال الشهر اللي فات، واش حسيت بشي ألم ؟

(دور على جواب واحد)

- 1 - واش ما حسيتي بالو1
2 - واش حسيت بشي ألم خفيف بزاف2
3 - واش حسيت بألم خفيف3
4 - واش حسيت بألم متوسط4
5 - واش حسيت بألم مجهد5
6 - واش حسيت بألم مجهد بزاف6

8. au cours des quatre dernières semaines dans quelle mesure la douleur a-t-elle nui à vos activités habituelles (au travail comme à la maison) ?

- Pas de tout1
Un peu2
Moyennement3
Beaucoup4
Énormément5

8. خلال الشهر اللي فات، تال اش من حد، هذا الألم أثر على الشغال ديالك اليومية (في العمل ولا في الدار) ؟

(دور على جواب واحد)

- 1 - واش ما أثر تش نهائيا1
2 - واش اثر شوية2
3 - واش اتر بين بين3
4 - واش اتر بزاف4
5 - واش اتر كثير بزاف5

9. ces questions portent sur les quatre de dernières semaines pour chacune des questions suivantes donnez la réponse qui s'approche le plus de façon dont vous êtes senti (e)? au cours des quatre dernières semaines, combien de fois :

(encerclez un seul chiffre par ligne)

	Tout le temps	La plupart du temps	Souvent	quelquefois	rarement	jamais
a. vous êtes vous senti (e) plein (e) d'entrain (de pep) ?	1	2	3	4	5	6
b. avez-vous été très nerveux (se) ?	1			4	5	6
c. vous êtes vous senti (e) si déprimé (e) que rien ne pouvait vous remonter le moral ?	1	2	3	4	5	6
d. vous êtes vous senti (e) calme et serein (e) ?	1	2	3	4	5	6
e. avez-vous eu beaucoup d'énergie ?	1	2	3	4	5	6
f. vous êtes vous senti (e) triste et abattu (e)	1	2	3	4	5	6
g. vous êtes vous senti (e) épuisé et vidé (e)	1	2	3	4	5	6
h. vous êtes vous senti (e) heureux (se)	1	2	3	4	5	6
i. vous êtes vous senti (e) fatigué (e)	1	2	3	4	5	6

9. خلال الشهر اللي فاتت شحال من مرة؟

الأشغال	كاع الوقت	اغلبية الوقت	بزاف دالمرات	بعض المرات	قليل بزاف	نهائيا
1. حسيت أنك عندك النشاط بزاف	1	2	3	4	5	6
2. كنت معصب بزاف	1	2	3	4	5	6
3. حسيت براسك مضبوط وحتى حاجة ما تقدر تفرحك؟	1	2	3	4	5	6
4. حسيت براسك هاني ومرتاح	1	2	3	4	5	6
5. حسيت براسك عندك الجهد بزاف	1	2	3	4	5	6
6. حسيت براسك مقلق و مدكدك	1	2	3	4	5	6
7. حسيت براسك مهدود وفاشل	1	2	3	4	5	6
8. حسيت براسك فرحان	1	2	3	4	5	6
9. حسيت براسك عيان	1	2	3	4	5	6

10. au cours des quatre dernières semaines combien de fois votre état physique ou moral a-t-il à vos activités sociales (comme visiter des amis des parents, etc.) ?

(encerclez un seul chiffre par ligne)

- Tout le temps1
 La plupart du temps2
 Parfois3
 Rarement4
 Jamais5

10. خلال الشهر اللي فاتت، شحال من مرة حالتك الصحية الجسدية او لا النفسية أثرت على التحركات الاجتماعية ديالك (بحال تزور الصحاب تزور الولدين إلى آخره) ؟

(دور على جواب واحد)

1. - واش أثرت كاع الوقت
 2. - واش أثرت أغلبية الوقت
 3. - واش اترت بعض المرات
 4. - واش اترت قليل بزاف
 5. - واش ما اترت حتى مرة
 5.

11. Dance quelle mesure chacun des énoncés suivante est t il VRAI ou FAUX dans votre cas ?
(encerclez un seul chiffre par ligne)

	Tout à fait vrai	Plutôt vrai	Ne sais pas	Plutôt faux	Tout à fait faux
a. il me comble que je tombe malade un peu plus facilement que les autres	1	2	3	4	5
b. je suis aussi en santé que les gens que je connais .	1			4	5
c. je m'attende à ce que me santé ne détériore.	1	2	3	4	5
d. ma santé est excellente.	1	2	3	4	5

11. غادي نظرحو عليك شي أسئلة ، وبغينا نعرفو إلى أي درجة هي صحيحة ولا غالطة ؟

(درو على جواب واحد)

صحيحة 100%	نكولو صحيحة	ماعرقتش	نكولو غالطة	غالطة 100%	
1	2	3	4	5	1. بالمقارنة مع الناس الآخرين واش كنتظن بأنه كما يجيك المرض دغيا.
1	2	3	4	5	2. صحتك بحال الناس اللي كنتعرف.
1	2	3	4	5	3. واش كنتظن بأنه في المستقبل، غادي يتزاد عليك الحال.
1	2	3	4	5	4. الصحة ديالك ممتازة مزيانة



RÉSUMÉS



Résumé

Les fractures et les fractures luxations de la cheville sont des lésions fréquentes qui intéressent une articulation portante, caractérisée par une vascularisation particulière et une faible couverture cutanée.

Quand ces lésions sont secondaires à des traumatismes à haute énergie, elles associent aux lésions osseuses et capsulo–ligamentaires des dégâts au niveau des téguments.

La réalisation d'une ostéosynthèse interne dans cette situation devient laborieuse voire dangereuse.

La fixation externe permet un meilleur compromis entre une réduction et une fixation osseuse satisfaisante et une faible agressivité (chirurgicale) envers les parties molles.

Nous avons mené une étude rétrospective d'une série de 70 cas de Fractures et de fractures– luxations de la cheville traitées par fixateur externe associé ou non à l'ostéosynthèse interne(a minima) au service de Chirurgie orthopédique et traumatologie B au CHU Mohammed VI de Marrakech, sur une période de 03ans allant de Janvier 2013 à Décembre 2016, avec un recul moyen de 15mois.

La moyenne d'âge de nos patients est de 42.47ans avec des extrêmes allant de 17 à 77ans, une nette prédominance masculine a été retrouvée (90%) avec un sex ratio de 9/1.

Les accidents de la voie publique et les chutes d'un lieu élevé ont été les principales circonstances étiologiques avec des pourcentages respectifs de 77.14% et 15.71%.

Tous nos patients ont bénéficié d'une radiographie standard de la cheville face et profil qui nous permis de confirmer le diagnostic et d'analyser les différents types anatomo–pathologiques de la fracture :

- Fractures du pilon tibial dans **78.57%**,
- Fractures malléolaires dans **21.43%**,
- Fractures du talus dans **5.71%**,

- L'association de luxation avec les fractures de la cheville a été retrouvée dans 17.14% des cas.

Le choix de l'ostéosynthèse par fixateur externe a été motivé par l'association de ces fractures a :

- L'ouverture cutanée dans **71.43%**, dont le type II et III ont été les plus fréquentes avec des pourcentages respectifs de 58% et 32% selon la classification de Cauchoix et Duparc.
- Souffrance des parties molles dans **28.57%**, dont le grade 2 est le plus représentatif à 50% selon la classification de Teschern et Oestern.
- Eclat épiphysaires dans **10%** des cas.

Le type de montage le plus utilisé chez nos patients était le **tibiotibial** dans **28** cas soit **40%** des cas.

Une ostéosynthèse interne a été associées dans 49 cas soit 70% des cas.

Une analyse des résultats anatomiques a noté :

- un délai de la consolidation était en moyenne de 16 semaines,
- Une bonne réduction dans 44 cas, soit 62,86% (on se basant sur le test de Skinner),
- Une bonne qualité osseuse dans 48 cas soit 68,57% (selon la qualité de l'interligne osseuse).

Les résultats fonctionnels selon le score SF-36 a retrouvé **45.28%** de très bons résultats et **32.07%** de bons résultats.

Les complications relevées étaient l'infection à **8.57%**, l'algodystrophie à **2.86%**, la pseudarthrose à **8.68%**, le cal vicieux à **4.3%**, et l'arthrose tibio-tarsienne à **10%**.

SUMMARY

The Fractures and the fractures–dislocations of the ankle are frequent lesion that interests a bearing joint, characterized by a particular vascularization and a low cutaneous coverage.

When these lesions are secondary to the traumas with high energy, they associate to bone lesions and capsulo–ligament damage at the level of the teguments.

The realization of an internal osteosynthesis in this situation becomes laborious or even dangerous.

External fixation allows a better compromise between satisfactory reduction and bone fixation and low aggressiveness (surgical) towards the soft tissues.

A retrospective study has been done for 70 cases of fractures and fractures–dislocation of the ankle treated by external fixation associated or not with the internal osteosynthesis (a minima) at the department of orthopedic and traumatologic surgery B of Mohammed VI University Teaching Hospital in Marrakech, during a period of 03 years from January 2013 to December 2016, with an average follow–up of 15months.

The mean age of our patients is 42.47 years with extremes ranging from 17 to 77 years, a male predominance was found (90%) with a sex ratio of 9/1.

The public road accidents and falls from a high place were the principal etiological circumstances with respective percentages of 77.14% and 15.71%.

All our patients benefited from a standard x–ray of the ankle face and profile that allowed us to confirm the diagnosis and to analyze the different anatomic–pathological types of fracture:

- Fractures of the pilon tibial in 78.57%,
- Malleolar fractures in 21.43%,
- talus fractures in 5.71%,
- The association of dislocation with ankle fractures was found in 10% of cases.

The choice of the osteosynthesis by external fixator was motivated by the association of these fractures in:

- The cutaneous opening in 71.43%, of which type II and III were the most frequent with 58% and 32% respectively according to the Cauchoix and Duparc classification
- Suffering of soft tissue in 28.57%, of which grade 2 is the most representative at 50% according to the Teschern and Oestern classification.
- Epiphyseal eclair in 10% of cases.

The type of montage used most often among our patients was the tibiotibial in 28 cases, namely 40% of the cases.

Internal osteosynthesis was associated in 49 cases, namely 70% of the cases.

An analysis of the anatomical results noted:

- A period of consolidation was on average 16 weeks,
- A good reduction in 44 cases, namely 62.86% (based on the Skinner test),
- Good bone quality in 48 cases, namely 68.57% (depending on the quality of the bone interligne).

The functional results according to the SF-36 score found 45.28% of very good results, and 32.07% of good results.

The spicy complications were the infection in 8.57 %, the algodystrophie in 2.86 %, the pseudarthrosis in 8.68%, the vicious callus in 4.3%, and the arthrosis talo-tibial 10 %.

ملخص

تعتبر الكسور والكسور الخلفية بالكاحل من الاصابات الشائعة التي تهم المفصل المسند، كما تتميز بأوعية دموية خاصة و تغطية جلدية ضعيفة.

اذا كانت هذه الاصابات ناتجة عن صدمات ذات طاقة عالية فإنها تجمع اضافة لاصابة العظام والرباط المحفظي اضرارا بالحافة.

في هذه الحالة، يصبح إجراء التثبيت الداخلي شاقا بل وخطيرا.

يسمح التثبيت الخارجي من رد الكسر و تثبيت العظام بطريقة مرضية مع انخفاض نسبة تضرر (جراحي) الانسجة الرخوة.

قمنا بدراسة إستيعادية لسلسلة مكونة من 70 كسر و كسر خلعي بالكاحل عولجت بالثابت الخارجي مع او بدون التثبيت الداخلي بمصلحة جراحة وتقويم العظام ب التابع للمركز الإستشفائي محمد السادس بمراكش ، خلال ثلاث سنوات من يناير 2013 إلى دجنبر 2016 مع المدى المتوسط 15 شهرا.

يبلغ متوسط عمر مرضانا 42.47 سنة و تتراوح الاعمار ما بين 17-77 سنة مع هيمنة العنصر

الرجالي بنسبة 90%.نسبة الجنس تساوي 9/1.

تعتبر حوادث السير و السقوط من الأماكن العالية الاسباب الرئيسية لهذه الكسور بنسب كل من 77.14% و

15.71%

خضع جميع مرضانا لتصوير شعاعي للكاحل من الأمام و الجانب الذي مكننا من تشخيص وتحليل مختلف

أنواع التشريح المرضي للكسر :

➤ كسور مدقة الظنوب بنسبة 78.57%

➤ كسور الكعبين بنسبة 21.43%

➤ كسور القعب بنسبة 5.71%

➤ تم العثور على الخلع مع كسور بالكاحل لدى 10% من الحالات.

تم اختيار علاج هذه الكسور بالمثبت الخارجي نظرا لأنها جاءت مرافقة ل :

➤ كسور مفتوحة بنسبة 71.43% من الحالات حيث يعتبر النوع الثاني والثالث الأكثر شيوعا مع

نسب كل منها 58% و 32% حسب تقسيم Cauchoix et Duparc

➤ تضرر الأنسجة اللينة بنسبة 28.57% من الحالات ، حيث ان الدرجة 2 هي الأكثر تمثيلا بنسبة

50% حسب تقسيم Teschern et Oestern

➤ المشاشي الشظي بنسبة 10% من الحالات.

يعتبر التركيب الظنبوبي النوع الاكثر استعمالا لتثبيت عند مرضانا في 28 حالة أو 40% من الحالات.

ارتبط التثبيت الداخلي في 49 حالة أو 70% من الحالات.

لوحظ من خلال تحليل النتائج التشريحية ان :

➤ متوسط مدة الالتئام بلغ 16 اسبوعا

➤ رد الكسر جيد لدى 44 حالة أو بنسبة 62.86% (بناء على اختبار سكينر)

➤ نوعية العظم جيدة لدى 48 حالة أو بنسبة 68.75% (اعتمادا على نوعية العظام) .

لوحظ حسب معايير SF-36 ان النتائج الوظيفية جيدة جدا بنسبة 45.28% ، و جيدة بنسبة 32.07%

المضاعفات المستخلصة تمثلت في : التعفن بنسبة 8.57% ، الحثل المؤلم بنسبة 2.86% الفصال

الكاذب 8.68%، الانجبار المعيب بنسبة 4.3% ، والفصال التنكسي بنسبة 10%.



BIBLIOGRAPHIE



- [1] **B. Coudert et M. Raphaël,**
« Traumatisme récent de la cheville », *EMC Médecine D'urgence*, p. 25-200, 2007.
- [2] **T. P. Rüedi et M. Allgöwer,**
« The operative treatment of intra-articular fractures of the lower end of the tibia », *Clin. Orthop.*, n° 138, p. 105-110, févr. 1979.
- [3] **O. Laffenêtre, R. Mariey, P. Golano, et D. Chauveaux,**
« Fractures et luxations du talus », *EMC – Appar. Locomoteur*, vol. 7, n° 2, p. 1-13, avr. 2012.
- [4] **M. Dufour,**
« Les ligaments de la cheville », *Kinésithérapie Rev.*, vol. 16, n° 175, p. 20-21, juill. 2016.
- [5] **F.Zadegan, A.Raould,D.Hannouche,**
« Fractures malléolaires de l'adulte et luxations du cou-de-pied », *EM-Consulte. EMC Appareil locomoteur*, Vol. 9, n°1, janvier 2014.
- [6] **J. D. Michelson, M. Checcone, T. Kuhn, et K. Varner,**
« Intra-articular load distribution in the human ankle joint during motion », *Foot Ankle Int.*, vol. 22, n° 3, p. 226-233, mars 2001.
- [7] **O. Pasche, N. Richard, J. Cornuz, F. Nussbaumer,**
« Entorse de cheville », *Revue Médicale Suisse*. p. 326: 417, 2003.
- [8] **P. Ghossoub, X. Dufour, G. Barette, et J.-P. Montigny,**
« Mobilisations spécifiques de la cheville et du pied », *Kinésithérapie Rev.*, vol. 9, n° 92-93, p. 21-24, août 2009.
- [9] **A. Barta et É. Pessis,**
« Chapitre 1 – Radio-anatomie du pied et de la cheville: les 12 coupes indispensables », in *Imagerie du Pied et De la Cheville*, J.-L. Drapé et H. Guerini, Éd. Paris: Elsevier Masson, 2010, p. 3-10.
- [10] **M. Libotte, P. Klein, H. Colpaert, M. Alameh, P. Blaimont, et P. Halleux,** « [Biomechanical study of the ankle joint] », *Rev. Chir. Orthop. Reparatrice Appar. Mot.*, vol. 68, n° 5, p. 299-305, 1982.
- [11] **C. Lareau, A. Daniels, B. Vopat, et P. Kane,**
« Emergency department external fixation for provisional treatment of pilon and unstable ankle fractures », *J. Emerg. Trauma Shock*, vol. 8, n° 1, p. 61, 2015.

- [12] **S. Rammelt, T. Endres, R. Grass, et H. Zwipp,**
« The role of external fixation in acute ankle trauma », *Foot Ankle Clin.*, vol. 9, n° 3, p. 455-474, sept. 2004.
- [13] **G. W. Paul,**
« The history of external fixation », *Clin. Podiatr. Med. Surg.*, vol. 20, n° 1, p. 1-8, v, janv. 2003.
- [14] **A. L. Johnson et C. E. DeCamp,**
« External Skeletal Fixation », *Vet. Clin. Small Anim. Pract.*, vol. 29, n° 5, p. 1135-1152, sept. 1999.
- [15] **N. Giotakis et B. Narayan,**
« Stability with unilateral external fixation in the tibia », *Strateg. Trauma Limb Reconstr.*, vol. 2, n° 1, p. 13-20, avr. 2007.
- [16] **F. Lavini *et al.*,**
« Temporary bridging external fixation in distal tibial fracture », *Injury*, vol. 45, p. S58-S63, déc. 2014.
- [17] **Y. Asloun, B. Bedin, T. Roger, J.-L. Charissoux, J.-P. Arnaud, et C. Mabit,**
« Internal fixation of the fibula in ankle fractures. A prospective, randomized and comparative study: Plating versus nailing », *Orthop. Traumatol. Surg. Res.*, vol. 100, n° 4, p. S255-S259, juin 2014.
- [18] **N. Shibuya, G. T. Liu, M. L. Davis, J. P. Grossman, et D. C. Jupiter,**
« Risk Factors for Open Malleolar Fractures: An Analysis of the National Trauma Data Bank (2007 to 2011) », *J. Foot Ankle Surg.*, vol. 55, n° 1, p. 94-98, janv. 2016.
- [19] **V. N. Galante *et al.*,**
« Hybrid external fixation in the treatment of tibial pilon fractures: A retrospective analysis of 162 fractures », *Injury*, vol. 47, p. S131-S137, oct. 2016.
- [20] **C. C. Hong, N. Nashi, S. Prosad Roy, et K. J. Tan,**
« Impact of trimalleolar ankle fractures: How do patients fare post-operatively? », *Foot Ankle Surg.*, vol. 20, n° 1, p. 48-51, mars 2014.
- [21] **E. Abd-Almageed, Y. Marwan, A. Esmaeel, A. Mallur, et B. El-Alfy,**
« Hybrid External Fixation for Arbeitsgemeinschaft für Osteosynthesefragen (AO) 43-C Tibial Plafond Fractures », *J. Foot Ankle Surg.*, vol. 54, n° 6, p. 1031-1036, nov. 2015.

- [22] **G. T. Nicandri, R. P. Dunbar, et C. J. Wahl,**
« Are evidence-based protocols which identify vascular injury associated with knee dislocation underutilized? », *Knee Surg. Sports Traumatol. Arthrosc. Off. J. ESSKA*, vol. 18, n° 8, p. 1005-1012, août 2010.
- [23] **K. F. Kao, P. J. Huang, Y. W. Chen, Y. M. Cheng, S. Y. Lin, et S. H. Ko,**
Fracture-luxation de la cheville (à propos 61 cas)
Thèse Méd Fès 2010, n° 10.
- [24] **E. Felts, X. Flecher, D. Lami, S. Parratte, et J.-N. Argenson,**
« La reprise de l'appui immédiat peut-elle être envisagée sans risque à la suite de l'ostéosynthèse des fractures bimalléolaires simples? », *Rev. Chir. Orthopédique Traumatol.*, vol. 98, n° 7, p. S359, nov. 2012.
- [25] **E. A. Kiefer, E. A. Wikstrom, et J. Douglas McDonald,**
« Ankle Dislocation Without Fracture: An On-Field Perspective », *Clin. J. Sport Med.*, vol. 16, n° 3, p. 269-270, mai 2006.
- [26] **K. Kaneko, A. Mogami, Y. Maruyama, Y. Shimamura, et T. Yamaguchi,** « Posterolateral dislocation of the ankle without fracture », *Injury*, vol. 31, n° 9, p. 740-743, nov. 2000.
- [27] **S. Plaweski, A. Huboud-Peron, C. Faure, et P. Merloz,**
« Fractures du pilon tibial », *Éditions Tech. Encycl Méd Chir Elsevier Paris Appar. Locomoteur*, p. 14-087, 1999.
- [28] **M. Müller-Gerbl, R. Putz, N. Hodapp, E. Schulte, et B. Wimmer,**
« Computed tomography-osteodensitometry for assessing the density distribution of subchondral bone as a measure of long-term mechanical adaptation in individual joints », *Skeletal Radiol.*, vol. 18, n° 7, p. 507-512, nov. 1989.
- [29] **R. Mariey, V. Darcel, D. Chauveaux, et O. Laffenêtre,**
« Fractures et luxations du talus : techniques chirurgicales », *EMC - Tech. Chir. - Orthopédie - Traumatol.*, vol. 7, n° 1, p. 1-11, mars 2012.
- [30] **O. Laffenêtre, R. Mariey, P. Golano, et D. Chauveaux,**
« Lésions ostéocondrales du dôme du talus (LODA) », *EMC - Appar. Locomoteur*, vol. 7, n° 1, p. 1-8, janv. 2012.
- [31] **H. Tscherne et L. Gotzen,**
Fractures with Soft Tissue Injuries. Berlin, Heidelberg: Springer Berlin Heidelberg, 1984.

- [32] **M. D'ETUDE,**
« LES FRACTURES OUVERTES DE JAMBE », *Médecine Afr. Noire*, vol. 37, n° 6, 1990.
- [33] **C. Deivaraju, R. Vlasak, et K. Sadasivan,**
« Staged treatment of pilon fractures », *J. Orthop.*, vol. 12, n° Suppl 1, p. S1-S6, févr. 2015.
- [34] **S. Plaweski, A. Huboud-Peron, C. Faure, et P. Merloz,**
« Fractures du pilon tibial », *Éditions Tech. Encycl Méd Chir Elsevier Paris Appar. Locomoteur*, p. 14-087, 1999.
- [35] **D. Volgas, J. G. DeVries, et J. P. Stannard,**
« Short-term Financial Outcomes of Pilon Fractures », *J. Foot Ankle Surg.*, vol. 49, n° 1, p. 47-51, janv. 2010.
- [36] **J. M. Schuberth, D. R. Collman, S. M. Rush, et L. A. Ford,**
« Deltoid ligament integrity in lateral malleolar fractures: a comparative analysis of arthroscopic and radiographic assessments », *J. Foot Ankle Surg. Off. Publ. Am. Coll. Foot Ankle Surg.*, vol. 43, n° 1, p. 20-29, févr. 2004.
- [37] **M. Assal,**
« Fractures du pilon tibial », *EMC – Appar. Locomoteur*, vol. 7, n° 1, p. 1-17, janv. 2012.
- [38] **A. Grose et al,**
« Open reduction and internal fixation of tibial pilon fractures using a lateral approach », *J. Orthop. Trauma*, vol. 21, n° 8, p. 530-537, sept. 2007.
- [39] **P. Tornetta et J. Gorup,**
« Axial computed tomography of pilon fractures », *Clin. Orthop.*, n° 323, p. 273-276, févr. 1996.
- [40] **C. J. Topliss, M. Jackson, et R. M. Atkins,**
« Anatomy of pilon fractures of the distal tibia », *J. Bone Joint Surg. Br.*, vol. 87, n° 5, p. 692-697, mai 2005.
- [41] **G. M. Calori et al,**
« Tibial pilon fractures: which method of treatment? », *Injury*, vol. 41, n° 11, p. 1183-1190, nov. 2010.
- [42] **M. Assal,**
« Fractures du pilon tibial », *Datatraitesap14-53062*, déc. 2011.

- [43] **M. Assal,**
« Fractures du pilon tibial », *EMC – Appar. Locomoteur*, vol. 7, n° 1, p. 1-17, janv. 2012.
- [44] **M.E. Muller S. Nazarian P. Koch J. Schatzker,**
« *The Comprehensive Classification of Fractures of Long Bones* », | Maurice E. Müller | Springer. n° p.201, 1990.
- [45] **M. Lestang, H. Hourlier, H. Grodet, F. Senlecq, et J. G. Gaffuri,**
« Traitement opératoire des fractures basses de jambe par abord antéro-externe pré péronier: A propos de 62 observations », *Orthop. Traumatol.*, vol. 2, n° 4, p. 251-254, déc. 1992.
- [46] **J. Vernois,**
« Classification du pilon tibial », in *Classifications et scores en chirurgie orthopédique et en traumatologie*, Springer Paris, 2013, p. 231-235.
- [47] **M. Ramappa, A. Bajwa, A. Singh, P. Mackenney, A. Hui, et A. Port,**
« Interobserver and intraobserver variations in tibial pilon fracture classification systems », *The Foot*, vol. 20, n° 2, p. 61-63, juin 2010.
- [48] **T. Williams *et al*,**
« Total talar fracture – Inter- and intra-observer reproducibility of two classification systems (Hawkins and AO) for central talar fractures », *Orthop. Traumatol. Surg. Res.*, vol. 98, n° 4, p. S56-S65, juin 2012.
- [49] **O. Jardé, J. Vernois,**
« Les fractures du talus ». *Maîtrise Orthopédique*, n° 197, octobre 2010.
- [50] **O. Laffenêtre, R. Mariey, P. Golano, et D. Chauveaux,**
« Lésions ostéocondrales du dôme du talus (LODA) », *EMC – Appar. Locomoteur*, vol. 7, n° 1, p. 1-8, janv. 2012.
- [51] **C. Mauffrey, G. Vasario, B. Battiston, C. Lewis, J. Beazley, et D. Seligson,**
« Tibial pilon fractures: a review of incidence, diagnosis, treatment, and complications. », *Acta Orthop. Belg.*, vol. 77, n° 4, p. 432, 2011.
- [52] **T. O. White *et al*,**
« The results of early primary open reduction and internal fixation for treatment of OTA 43.C-type tibial pilon fractures: a cohort study », *J. Orthop. Trauma*, vol. 24, n° 12, p. 757-763, déc. 2010.

- [53] **Huasong Luo, Liaobin Chen, Kebin Liu, Songming Peng, Jien Zhang, et Yang Yi,**
« Minimally invasive treatment of tibial pilon fractures through arthroscopy and external fixator-assisted reduction ». *springer-App. Locomoteur*, vol.5, n° 1, Nov.2016.
- [54] **M. Sirkin, R. Sanders, T. DiPasquale, et D. Herscovici,**
« A staged protocol for soft tissue management in the treatment of complex pilon fractures », *J. Orthop. Trauma*, vol. 13, n° 2, p. 78-84, févr. 1999.
- [55] **Y. Guo, L. Tong, S. Li, et Z. Liu,**
« External Fixation combined with Limited Internal Fixation versus Open Reduction Internal Fixation for Treating Ruedi-Allgower Type III Pilon Fractures », *Med. Sci. Monit. Int. Med. J. Exp. Clin. Res.*, vol. 21, p. 1662-1667, juin 2015.
- [56] **F. Lavini, C. Dall'Oca, S. Giaretta, et P. Bartolozzi,**
« Algoritmo terapeutico nelle fratture del pilone tibiale », *LO SCALPELLO-OTODI Educ.*, vol. 24, n° 2, p. 89-94, juill. 2010.
- [57] **D. L. Helfet et M. Suk,**
« Minimally invasive percutaneous plate osteosynthesis of fractures of the distal tibia », *Instr. Course Lect.*, vol. 53, p. 471-475, 2004.
- [58] **Y.-S. Lee, S.-H. Chen, J.-C. Lin, Y.-O. Chen, C.-R. Huang, et C.-Y. Cheng,**
« Surgical treatment of distal tibia fractures: a comparison of medial and lateral plating », *Orthopedics*, vol. 32, n° 3, p. 163, mars 2009.
- [59] **G. Papadokostakis, G. Kontakis, P. Giannoudis, et A. Hadjipavlou,**
« External fixation devices in the treatment of fractures of the tibial plafond: a systematic review of the literature », *J. Bone Joint Surg. Br.*, vol. 90, n° 1, p. 1-6, janv. 2008.
- [60] **M. Blauth, L. Bastian, C. Krettek, C. Knop, et S. Evans,**
« Surgical options for the treatment of severe tibial pilon fractures: a study of three techniques », *J. Orthop. Trauma*, vol. 15, n° 3, p. 153-160, avr. 2001.
- [61] **C. Mauffrey, G. Vasario, B. Battiston, C. Lewis, J. Beazley, et D. Seligson,**
« Tibial pilon fractures: a review of incidence, diagnosis, treatment, and complications », *Acta Orthop. Belg.*, vol. 77, n° 4, p. 432-440, août 2011.
- [62] **C. W. DiGiovanni,**
« Fractures of the navicular », *Foot Ankle Clin.*, vol. 9, n° 1, p. 25-63, mars 2004.

- [63] **S. E. Sexton,**
« Open Fractures of the Foot and Ankle », *Clin. Podiatr. Med. Surg.*, vol. 31, n° 4, p. 461-486, oct. 2014.
- [64] **B. Wyrsh *et al,***
« Operative treatment of fractures of the tibial plafond. A randomized, prospective study », *J. Bone Joint Surg. Am.*, vol. 78, n° 11, p. 1646-1657, nov. 1996.
- [65] **B. French et P. Tornetta,**
« Hybrid external fixation of tibial pilon fractures », *Foot Ankle Clin.*, vol. 5, n° 4, p. 853-871, déc. 2000.
- [66] **H. S. Kim, J. S. Jahng, S. S. Kim, C. H. Chun, et H. J. Han,**
« Treatment of tibial pilon fractures using ring fixators and arthroscopy », *Clin. Orthop.*, n° 334, p. 244-250, janv. 1997.
- [67] **L. E. Marin, D. B. McBroom, et G. Caban,**
« Percutaneous Reduction and External Fixation for Foot and Ankle Fractures », *Clin. Podiatr. Med. Surg.*, vol. 25, n° 4, p. 721-732, oct. 2008.
- [68] **A. D. Parameswaran, C. S. Roberts, D. Seligson, et M. Voor,**
« Pin tract infection with contemporary external fixation: how much of a problem? », *J. Orthop. Trauma*, vol. 17, n° 7, p. 503-507, août 2003.
- [69] **M. Godina,**
« Early microsurgical reconstruction of complex trauma of the extremities », *Plast. Reconstr. Surg.*, vol. 78, n° 3, p. 285-292, sept. 1986.
- [70] **S. Gopal, S. Majumder, A. G. Batchelor, S. L. Knight, P. De Boer, et R. M. Smith,**
« Fix and flap: the radical orthopaedic and plastic treatment of severe open fractures of the tibia », *J. Bone Joint Surg. Br.*, vol. 82, n° 7, p. 959-966, sept. 2000.
- [71] **J.-C. G. D'Alleyrand *et al,***
« Is time to flap coverage of open tibial fractures an independent predictor of flap-related complications? », *J. Orthop. Trauma*, vol. 28, n° 5, p. 288-293, mai 2014.
- [72] **H. S. Kim, J. S. Jahng, S. S. Kim, C. H. Chun, et H. J. Han,**
« Treatment of tibial pilon fractures using ring fixators and arthroscopy », *Clin. Orthop.*, n° 334, p. 244-250, janv. 1997.

- [73] **J. Vernois, P. Parizon, A. Patout, et E. Havet,**
« 4 Intérêt de l'arthroscopie dans les fractures de cheville », *Rev. Chir. Orthopédique Réparatrice Appar. Mot.*, vol. 93, n° 8, p. 75, déc. 2007.
- [74] **Anne-Violette Bruyneel, Grégory Reychler,**
« Kinésithérapie-Médecine physique-Réadaptation », EM conculte. n° 144, oct.2016.
- [75] **C. J. Topliss, M. Jackson, et R. M. Atkins,**
« Anatomy of pilon fractures of the distal tibia », *J. Bone Joint Surg. Br.*, vol. 87, n° 5, p. 692-697, mai 2005.
- [76] **A. J. Kline, G. S. Gruen, H. C. Pape, I. S. Tarkin, J. J. Irrgang, et D. K. Wukich,** « Early complications following the operative treatment of pilon fractures with and without diabetes », *Foot Ankle Int.*, vol. 30, n° 11, p. 1042-1047, nov. 2009.
- [77] **E. T, G. R, B. A, B. S, et Z. H,**
« [Advantages of minimally-invasive reposition, retention, and Ilizarov-(hybrid)fixation for pilon-tibial-fractures fractures with particular emphasis on C2/C3 fractures] », *Unfallchirurg*, vol. 107, n° 4, p. 273-284, avr. 2004.
- [78] **B. Wyrsh *et al*,**
« Operative treatment of fractures of the tibial plafond. A randomized, prospective study », *J. Bone Joint Surg. Am.*, vol. 78, n° 11, p. 1646-1657, nov. 1996.
- [79] **P. Koulouvaris, K. Stafylas, G. Mitsionis, M. Vekris, A. Mavrodontidis, et T. Xenakis,**
« Long-term results of various therapy concepts in severe pilon fractures », *Arch. Orthop. Trauma Surg.*, vol. 127, n° 5, p. 313-320, juill. 2007.
- [80] **V. N. Galante *et al*,**
« Hybrid external fixation in the treatment of tibial pilon fractures: A retrospective analysis of 162 fractures », *Injury*, vol. 47, p. S131-S137, oct. 2016.
- [81] **H. Goost, M. D. Wimmer*, A. Barg, K. Kabir, V. Valderrabano, et C. Burger,** « Fractures of the Ankle Joint », *Dtsch. Ärztebl. Int.*, vol. 111, n° 21, p. 377-388, mai 2014.
- [82] **P. Candoni, A. Rochwerger, A. Sbihi, F. Roge, et G. Curvale,**
« 201 Les fractures du pilon tibial : intérêt de la fixation externe dans la prévention des complications septiques. Étude rétrospective et évolution de 70 fractures traitées », *Rev. Chir. Orthopédique Réparatrice Appar. Mot.*, vol. 90, n° 6, p. 122, oct. 2004.

- [83] **J.-K. Oh, J.-H. Hwang, D. Sahu, et S.-H. Jun,**
« Complication Rate and Pitfalls of Temporary Bridging External Fixator in Periarticular Communitated Fractures », *Clin. Orthop. Surg.*, vol. 3, n° 1, p. 62-68, mars 2011.
- [84] **J. T. Watson, B. R. Moed, D. E. Karges, et K. E. Cramer,**
« Pilon fractures. Treatment protocol based on severity of soft tissue injury », *Clin. Orthop.*, n° 375, p. 78-90, juin 2000.
- [85] **G. Papadokostakis, G. Kontakis, P. Giannoudis, et A. Hadjipavlou,**
« External fixation devices in the treatment of fractures of the tibial plafond: a systematic review of the literature », *J. Bone Joint Surg. Br.*, vol. 90, n° 1, p. 1-6, janv. 2008.
- [86] **D. Paley, B. M. Lamm, D. Katsenis, A. Bhave, et J. E. Herzenberg,**
« Treatment of Malunion and Nonunion at the Site of an Ankle Fusion with the Ilizarov Apparatus », *JBJS Essent. Surg. Tech.*, vol. os-88, n° 1_suppl_1, p. 119-134, mars 2006.
- [87] **J.-M. Klossek et J. de Blic,**
Qualité de vie: du nez aux bronches. John Libbey Eurotext, 2003.
- [88] **J. Alonso et al,**
« Health-related quality of life associated with chronic conditions in eight countries: results from the International Quality of Life Assessment (IQOLA) Project », *Qual. Life Res. Int. J. Qual. Life Asp. Treat. Care Rehabil.*, vol. 13, n° 2, p. 283-298, mars 2004.
- [89] **A. A. Al Robaee,**
« Assessment of general health and quality of life in patients with acne using a validated generic questionnaire », *Acta Dermatovenerol. Alp. Pannonica Adriat.*, vol. 18, n° 4, p. 157-164, déc. 2009.
- [90] **S. Aburuz, N. Bulatova, M. Twalbeh, et M. Gazawi,**
« The validity and reliability of the Arabic version of the EQ-5D: a study from Jordan », *Ann. Saudi Med.*, vol. 29, n° 4, p. 304-308, août 2009.
- [91] **C. Wann-Hansson, I. R. Hallberg, B. Risberg, et R. Klevsgård,**
« A comparison of the Nottingham Health Profile and Short Form 36 Health Survey in patients with chronic lower limb ischaemia in a longitudinal perspective », *Health Qual. Life Outcomes*, vol. 2, p. 9, févr. 2004.
- [92] **J. E. Brazier et al,**
« Validating the SF-36 health survey questionnaire: new outcome measure for primary care », *BMJ*, vol. 305, n° 6846, p. 160-164, juill. 1992.

- [93] **F. Anagnostopoulos, D. Niakas, et E. Pappa,**
« Construct validation of the Greek SF-36 Health Survey », *Qual. Life Res. Int. J. Qual. Life Asp. Treat. Care Rehabil.*, vol. 14, n° 8, p. 1959-1965, oct. 2005.
- [94] **G. Apolone et P. Mosconi,**
« The Italian SF-36 Health Survey: translation, validation and norming », *J. Clin. Epidemiol.*, vol. 51, n° 11, p. 1025-1036, nov. 1998.
- [95] **C. L. K. Lam, E. Y. Y. Tse, B. Gandek, et D. Y. T. Fong,**
« The SF-36 summary scales were valid, reliable, and equivalent in a Chinese population », *J. Clin. Epidemiol.*, vol. 58, n° 8, p. 815-822, août 2005.
- [96] **N. González et al.,**
« Translation and psychometric testing of the Basque version of the SF-36 Health Survey », *Qual. Life Res.*, vol. 14, n° 2, p. 549-554, mars 2005.
- [97] **L. Li, H. M. Wang, et Y. Shen,**
« Chinese SF-36 Health Survey: translation, cultural adaptation, validation, and normalisation », *J. Epidemiol. Community Health*, vol. 57, n° 4, p. 259-263, avr. 2003.
- [98] **A. Montazeri, A. Goshtasebi, M. Vahdaninia, et B. Gandek,**
« The Short Form Health Survey (SF-36): translation and validation study of the Iranian version », *Qual. Life Res. Int. J. Qual. Life Asp. Treat. Care Rehabil.*, vol. 14, n° 3, p. 875-882, avr. 2005.
- [99] **I.Sabbah, N.Drouby, S.Sabbah, N.Retel-Rude, et M.Mercier,**
« Quality of Life in rural and urban populations in Lebanon using SF-36 Health Survey ». *Rev Biomed. Central* vol.1, p 30, Aug.2003.
- [100] **H. Mrabet, A. Mrabet, B. Zouari, et R. Ghachem,**
« Health-related Quality of Life of People with Epilepsy Compared with a General Reference Population: A Tunisian Study », *Epilepsia*, vol. 45, n° 7, p. 838-843, 2004.
- [101] **H. S. Kim, J. S. Jahng, S. S. Kim, C. H. Chun, et H. J. Han,**
« Treatment of tibial pilon fractures using ring fixators and arthroscopy », *Clin. Orthop.*, n° 334, p. 244-250, janv. 1997.
- [102] **A. K. Aggarwal et O. N. Nagi,**
« Hybrid external fixation in periarticular tibial fractures. Good final outcome in 56 patients », *Acta Orthop. Belg.*, vol. 72, n° 4, p. 434, 2006.

- [103] E. T, G. R, B. A, B. S, et Z. H,
« [Advantages of minimally-invasive reposition, retention, and Ilizarov-(hybrid)fixation for pilon-tibial-fractures fractures with particular emphasis on C2/C3 fractures] », *Unfallchirurg*, vol. 107, n° 4, p. 273-284, avr. 2004.

قسم الطبيب

أقسم بالله العظيم

أن أراقب الله في مهنتي.

وأن أصون حياة الإنسان في كافة أطوارها في كل الظروف

والأحوال باذلة وسعي في انقاذها من الهلاك والمرض

والألم والقلق.

وأن أحفظ للناس كرامتهم، وأستر عورتهم، وأكتم سرهم.

وأن أكون على الدوام من وسائل رحمة الله، باذلة رعايتي الطبية للقريب والبعيد،

للصالح والطالح، والصديق والعدو.

وأن أثابر على طلب العلم، وأسخره لنفع الإنسان لا لأذاه.

وأن أوقر من علمني، وأعلم من يصغرنني، وأكون أختاً لكل زميل في المهنة

الطبية متعاونين على البر والتقوى.

وأن تكون حياتي مصداق إيماني في سرّي وعلانيتي، نقيّة مما يشينها تجاه

الله ورسوله والمؤمنين.

والله على ما أقول شهيدا

أهمية التثبيت الخارجي في علاج الكسور والكسور الخلية بالكاحل

الأطروحة

قدمت ونوقشت علانية يوم 13/ 06/ 2017

من طرف

السيدة العالية الناجي

المزداة في 27 يوليوز 1990 بقلعة السراغنة

لنيل شهادة الدكتوراه في الطب

الكلمات الأساسية:

كسور-كسور خلية بالكاحل- كسور مدقة الظنوب- كسور الكعبين- كسور القعب- المثبت الخارجي

اللجنة

الرئيس

ح. سعدي

السيد

أستاذ في جراحة العظام و المفاصل

المشرف

م. أ. بنهيمه

السيد

أستاذ مبرز في جراحة العظام و المفاصل

ي. ناجب

السيد

أستاذ مبرز جراحة العظام و المفاصل

ع. عبقي

السيد

أستاذة مبرز جراحة العظام و المفاصل

خ. كولالي إدريسي

السيد

أستاذ مبرز جراحة العظام و المفاصل

الحكام