

UNIVERSITE MOHAMMED V - SOUISSI
FACULTE DE MEDECINE ET DE PHARMACIE -RABAT-

ANNEE: 2014

THESE N°: 33

**LE KYSTE HYDATIQUE CHEZ L'ENFANT
DANS LA REGION DE KHEMISSSET**

THÈSE

Présentée et soutenue publiquement le :

PAR

Mme. Sarah EL HADDAD

Née le 05 Août 1988 à Rabat

Pour l'Obtention du Doctorat en Médecine

MOTS CLES: Hydatidose – Foie – Poumon – Enfant – Khemisset.

JURY

Mr. M. KISRA Professeur de Chirurgie Pédiatrique	}	PRESIDENT & RAPPORTEUR
Mr. M. EL ABSI Professeur de Chirurgie Générale		JUGES
Mr. R. GANA Professeur de Neurochirurgie		
Mr. E. M. ECHARRAB Professeur de Chirurgie Digestive et Viscérale		

بِسْمِ اللَّهِ الرَّحْمَنِ الرَّحِيمِ

سبحانك لا علم لنا إلا ما علمتنا

إنك أنت العليم الحكيم

سورة البقرة: الآية: 31

صَدَقَ اللَّهُ الْعَظِيمَ



UNIVERSITE MOHAMMED

V- SOUISSI

FACULTE DE MEDECINE ET DE PHARMACIE - RABAT

17 JUIN 2013

DOYENS HONORAIRES :

1962 – 1969 : Professeur Abdelmalek FARAJ
1969 – 1974 : Professeur Abdellatif BERBICH
1974 – 1981 : Professeur Bachir LAZRAK
1981 – 1989 : Professeur Taieb CHKILI
1989 – 1997 : Professeur Mohamed Tahar ALAOUI
1997 – 2003 : Professeur Abdelmajid BELMAHI
2003 – 2013 : Professeur Najia HAJJAJ - HASSOUNI

ADMINISTRATION :

Doyen : Professeur Mohamed ADNAOUI
Vice Doyen chargé des Affaires Académiques et estudiantines
Professeur Mohammed AHALLAT
Vice Doyen chargé de la Recherche et de la Coopération
Professeur Jamal TAOUFIK
Vice Doyen chargé des Affaires Spécifiques à la Pharmacie
Professeur Jamal TAOUFIK
Secrétaire Général : Mr. El Hassane AHALLAT

PROFESSEURS :

Mai et Octobre 1981

Pr. MAAZOUZI Ahmed Wajih	Chirurgie Cardio-Vasculaire
Pr. TAOBANE Hamid*	Chirurgie Thoracique

Mai et Novembre 1982

Pr. ABROUQ Ali*	Oto-Rhino-Laryngologie
Pr. BENSOUA Mohamed	Anatomie
Pr. BENOSMAN Abdellatif	Chirurgie Thoracique
Pr. LAHBABI Naïma	Physiologie

Novembre 1983

Pr. BELLAKHDAR Fouad	Neurochirurgie
----------------------	----------------

Pr. HAJJAJ Najia ép. HASSOUNI

Décembre 1984

Pr. EL GUEDDARI Brahim El Khalil

Pr. MAAOUNI Abdelaziz

Pr. MAAZOUZI Ahmed Wajdi

Pr. SETTAF Abdellatif

Rhumatologie

Radiothérapie

Médecine Interne

Anesthésie -Réanimation

Chirurgie

Novembre et Décembre 1985

Pr. BENJELLOUN Halima

Pr. BENSALID Younes

Pr. EL ALAOUI Faris Moulay El Mostafa

Pr. IRAQI Ghali

Cardiologie

Pathologie Chirurgicale

Neurologie

Pneumo-phtisiologie

Janvier, Février et Décembre 1987

Pr. AJANA Ali

Pr. CHAHED OUAZZANI Houria

Pr. EL YAACOUBI Moradh

Pr. ESSAID EL FEYDI Abdellah

Pr. LACHKAR Hassan

Pr. YAHYAOUI Mohamed

Radiologie

Gastro-Entérologie

Traumatologie Orthopédie

Gastro-Entérologie

Médecine Interne

Neurologie

Décembre 1988

Pr. BENHAMAMOUCHE Mohamed Najib

Pr. DAFIRI Rachida

Pr. HERMAS Mohamed

Pr. TOLOUNE Farida*

Chirurgie Pédiatrique

Radiologie

Traumatologie Orthopédie

Médecine Interne

Décembre 1989 Janvier et Novembre 1990

Pr. ADNAOUI Mohamed

Pr. BOUKILI MAKHOUKHI Abdelali*

Pr. CHAD Bouziane

Pr. CHKOFF Rachid

Pr. HACHIM Mohammed*

Pr. KHARBACH Aïcha

Pr. MANSOURI Fatima

Pr. OUAZZANI Taïbi Mohamed Réda

Pr. TAZI Saoud Anas

Médecine Interne

Cardiologie

Pathologie Chirurgicale

Pathologie Chirurgicale

Médecine-Interne

Gynécologie -Obstétrique

Anatomie-Pathologique

Neurologie

Anesthésie Réanimation

Février Avril Juillet et Décembre 1991

Pr. AL HAMANY Zaïtounia	Anatomie-Pathologique
Pr. AZZOUZI Abderrahim	Anesthésie Réanimation
Pr. BAYAHIA Rabéa	Néphrologie
Pr. BELKOUCHI Abdelkader	Chirurgie Générale
Pr. BENABDELLAH Chahrazad	Hématologie
Pr. BENCHEKROUN Belabbes Abdellatif	Chirurgie Générale
Pr. BENSOU DA Yahia	Pharmacie galénique
Pr. BERRAHO Amina	Ophtalmologie
Pr. BEZZAD Rachid	Gynécologie Obstétrique
Pr. CHABRAOUI Layachi	Biochimie et Chimie
Pr. CHERRAH Yahia	Pharmacologie
Pr. CHOKAIRI Omar	Histologie Embryologie
Pr. JANATI Idrissi Mohamed*	Chirurgie Générale
Pr. KHATTAB Mohamed	Pédiatrie
Pr. SOULAYMANI Rachida	Pharmacologie
Pr. TAOUFIK Jamal	Chimie thérapeutique

Décembre 1992

Pr. AHALLAT Mohamed	Chirurgie Générale
Pr. BENSOU DA Adil	Anesthésie Réanimation
Pr. BOUJIDA Mohamed Najib	Radiologie
Pr. CHAHED OUAZZANI Laaziza	Gastro-Entérologie
Pr. CHRAIBI Chafiq	Gynécologie Obstétrique
Pr. DAOUDI Rajae	Ophtalmologie
Pr. DEHAYNI Mohamed*	Gynécologie Obstétrique
Pr. EL OUAHABI Abdessamad	Neurochirurgie
Pr. FELLAT Rokaya	Cardiologie
Pr. GHAFIR Driss*	Médecine Interne
Pr. JIDDANE Mohamed	Anatomie
Pr. OUAZZANI TAIBI Med Charaf Eddine	Gynécologie Obstétrique
Pr. TAGHY Ahmed	Chirurgie Générale
Pr. ZOUHDI Mimoun	Microbiologie

Mars 1994

Pr. AGNAOU Lahcen	Ophtalmologie
Pr. BENCHERIFA Fatiha	Ophtalmologie
Pr. BENJAAFAR Noureddine	Radiothérapie
Pr. BEN RAIS Nozha	Biophysique

Pr. CAOUI Malika
Pr. CHRAIBI Abdelmjid
Pr. EL AMRANI Sabah
Pr. EL AOUAD Rajae
Pr. EL BARDOUNI Ahmed
Pr. EL HASSANI My Rachid
Pr. EL IDRISSE Lamghari Abdennaceur
Pr. ERROUGANI Abdelkader
Pr. ESSAKALI Malika
Pr. ETTAYEBI Fouad
Pr. HADRI Larbi*
Pr. HASSAM Badredine
Pr. IFRINE Lahssan
Pr. JELTHI Ahmed
Pr. MAHFOUD Mustapha
Pr. MOUDENE Ahmed*
Pr. RHRAB Brahim
Pr. SENOUCI Karima

Biophysique
Endocrinologie et Maladies Métaboliques
Gynécologie Obstétrique
Immunologie
Traumato-Orthopédie
Radiologie
Médecine Interne
Chirurgie Générale
Immunologie
Chirurgie Pédiatrique
Médecine Interne
Dermatologie
Chirurgie Générale
Anatomie Pathologique
Traumatologie – Orthopédie
Traumatologie- Orthopédie
Gynécologie –Obstétrique
Dermatologie

Mars 1994

Pr. ABBAR Mohamed*
Pr. ABDELHAK M'barek
Pr. BELAIDI Halima
Pr. BRAHMI Rida Slimane
Pr. BENTAHILA Abdelali
Pr. BENYAHIA Mohammed Ali
Pr. BERRADA Mohamed Saleh
Pr. CHAMI Ilham
Pr. CHERKAOUI Lalla Ouafae
Pr. EL ABBADI Najia
Pr. HANINE Ahmed*
Pr. JALIL Abdelouahed
Pr. LAKHDAR Amina
Pr. MOUANE Nezha

Urologie
Chirurgie – Pédiatrique
Neurologie
Gynécologie Obstétrique
Pédiatrie
Gynécologie – Obstétrique
Traumatologie – Orthopédie
Radiologie
Ophtalmologie
Neurochirurgie
Radiologie
Chirurgie Générale
Gynécologie Obstétrique
Pédiatrie

Mars 1995

Pr. ABOUQUAL Redouane	Réanimation Médicale
Pr. AMRAOUI Mohamed	Chirurgie Générale
Pr. BAIDADA Abdelaziz	Gynécologie Obstétrique
Pr. BARGACH Samir	Gynécologie Obstétrique
Pr. BEDDOUCHE Amokrane*	Urologie
Pr. CHAARI Jilali*	Médecine Interne
Pr. DIMOU M'barek*	Anesthésie Réanimation
Pr. DRISSI KAMILI Med Nordine*	Anesthésie Réanimation
Pr. EL MESNAOUI Abbas	Chirurgie Générale
Pr. ESSAKALI HOUSSYNI Leila	Oto-Rhino-Laryngologie
Pr. FERHATI Driss	Gynécologie Obstétrique
Pr. HASSOUNI Fadil	Médecine Préventive, Santé Publique et Hygiène
Pr. HDA Abdelhamid*	Cardiologie
Pr. IBEN ATTYA ANDALOUSSI Ahmed	Urologie
Pr. IBRAHIMY Wafaa	Ophtalmologie
Pr. MANSOURI Aziz	Radiothérapie
Pr. OUZZANI CHAHDI Bahia	Ophtalmologie
Pr. SEFIANI Abdelaziz	Génétique
Pr. ZEGGWAGH Amine Ali	Réanimation Médicale

Décembre 1996

Pr. AMIL Touriya*	Radiologie
Pr. BELKACEM Rachid	Chirurgie Pédiatrie
Pr. BOULANOUAR Abdelkrim	Ophtalmologie
Pr. EL ALAMI EL FARICHA EL Hassan	Chirurgie Générale
Pr. GAOUZI Ahmed	Pédiatrie
Pr. MAHFOUDI M'barek*	Radiologie
Pr. MOHAMMADINE EL Hamid	Chirurgie Générale
Pr. MOHAMMADI Mohamed	Médecine Interne
Pr. MOULINE Soumaya	Pneumo-phtisiologie
Pr. OUADGHIRI Mohamed	Traumatologie-Orthopédie
Pr. OUZEDDOUN Naima	Néphrologie
Pr. ZBIR EL Mehdi*	Cardiologie

Novembre 1997

Pr. ALAMI Mohamed Hassan	Gynécologie-Obstétrique
Pr. BEN AMAR Abdesselem	Chirurgie Générale
Pr. BEN SLIMANE Lounis	Urologie
Pr. BIROUK Nazha	Neurologie
Pr. CHAOUIR Souad*	Radiologie
Pr. DERRAZ Said	Neurochirurgie
Pr. ERREIMI Naima	Pédiatrie
Pr. FELLAT Nadia	Cardiologie
Pr. GUEDDARI Fatima Zohra	Radiologie
Pr. HAIMEUR Charki*	Anesthésie Réanimation
Pr. KADDOURI Noureddine	Chirurgie Pédiatrique
Pr. KOUTANI Abdellatif	Urologie
Pr. LAHLOU Mohamed Khalid	Chirurgie Générale
Pr. MAHRAOUI CHAFIQ	Pédiatrie
Pr. NAZI M'barek*	Cardiologie
Pr. OUAHABI Hamid*	Neurologie
Pr. TAOUFIQ Jallal	Psychiatrie
Pr. YOUSFI MALKI Mounia	Gynécologie Obstétrique

Novembre 1998

Pr. AFIFI RAJAA	Gastro-Entérologie
Pr. BENOMAR ALI	Neurologie
Pr. BOUGTAB Abdesslam	Chirurgie Générale
Pr. ER RIHANI Hassan	Oncologie Médicale
Pr. EZZAITOUNI Fatima	Néphrologie
Pr. LAZRAK Khalid *	Traumatologie Orthopédie
Pr. BENKIRANE Majid*	Hématologie
Pr. KHATOURI ALI*	Cardiologie
Pr. LABRAIMI Ahmed*	Anatomie Pathologique

Janvier 2000

Pr. ABID Ahmed*	Pneumophtisiologie
Pr. AIT OUMAR Hassan	Pédiatrie
Pr. BENCHERIF My Zahid	Ophtalmologie
Pr. BENJELLOUN Dakhama Badr.Sououd	Pédiatrie
Pr. BOURKADI Jamal-Eddine	Pneumo-phtisiologie
Pr. CHAOUI Zineb	Ophtalmologie

Pr. CHARIF CHEFCHAOUNI Al Montacer	Chirurgie Générale
Pr. ECHARRAB El Mahjoub	Chirurgie Générale
Pr. EL FTOUH Mustapha	Pneumo-phtisiologie
Pr. EL MOSTARCHID Brahim*	Neurochirurgie
Pr. EL OTMANY Azzedine	Chirurgie Générale
Pr. HAMMANI Lahcen	Radiologie
Pr. ISMAILI Mohamed Hatim	Anesthésie-Réanimation
Pr. ISMAILI Hassane*	Traumatologie Orthopédie
Pr. KRAMI Hayat Ennoufouss	Gastro-Entérologie
Pr. MAHMOUDI Abdelkrim*	Anesthésie-Réanimation
Pr. TACHINANTE Rajae	Anesthésie-Réanimation
Pr. TAZI MEZALEK Zoubida	Médecine Interne

Novembre 2000

Pr. AIDI Saadia	Neurologie
Pr. AIT OURHROUI Mohamed	Dermatologie
Pr. AJANA Fatima Zohra	Gastro-Entérologie
Pr. BENAMR Said	Chirurgie Générale
Pr. BENCHEKROUN Nabih	Ophtalmologie
Pr. CHERTI Mohammed	Cardiologie
Pr. ECH-CHERIF EL KETTANI Selma	Anesthésie-Réanimation
Pr. EL HASSANI Amine	Pédiatrie
Pr. EL IDGHIRI Hassan	Oto-Rhino-Laryngologie
Pr. EL KHADER Khalid	Urologie
Pr. EL MAGHRAOUI Abdellah*	Rhumatologie
Pr. GHARBI Mohamed El Hassan	Endocrinologie et Maladies Métaboliques
Pr. HSSAIDA Rachid*	Anesthésie-Réanimation
Pr. LAHLOU Abdou	Traumatologie Orthopédie
Pr. MAFTAH Mohamed*	Neurochirurgie
Pr. MAHASSINI Najat	Anatomie Pathologique
Pr. MDAGHRI ALAOUI Asmae	Pédiatrie
Pr. NASSIH Mohamed*	Stomatologie Et Chirurgie Maxillo-Faciale
Pr. ROUIMI Abdelhadi	Neurologie

Décembre 2001

Pr. ABABOU Adil	Anesthésie-Réanimation
Pr. BALKHI Hicham*	Anesthésie-Réanimation

Pr. BELMEKKI Mohammed	Ophtalmologie
Pr. BENABDELJLIL Maria	Neurologie
Pr. BENAMAR Loubna	Néphrologie
Pr. BENAMOR Jouda	Pneumo-phtisiologie
Pr. BENELBARHDADI Imane	Gastro-Entérologie
Pr. BENNANI Rajae	Cardiologie
Pr. BENOUACHANE Thami	Pédiatrie
Pr. BENYOUSSEF Khalil	Dermatologie
Pr. BERRADA Rachid	Gynécologie Obstétrique
Pr. BEZZA Ahmed*	Rhumatologie
Pr. BOUCHIKHI IDRISSE Med Larbi	Anatomie
Pr. BOUHOUCHE Rachida	Cardiologie
Pr. BOUMDIN El Hassane*	Radiologie
Pr. CHAT Latifa	Radiologie
Pr. CHELLAOUI Mounia	Radiologie
Pr. DAALI Mustapha*	Chirurgie Générale
Pr. DRISSI Sidi Mourad*	Radiologie
Pr. EL HIJRI Ahmed	Anesthésie-Réanimation
Pr. EL MAAQILI Moulay Rachid	Neuro-Chirurgie
Pr. EL MADHI Tarik	Chirurgie-Pédiatrique
Pr. EL MOUSSAIF Hamid	Ophtalmologie
Pr. EL OUNANI Mohamed	Chirurgie Générale
Pr. ETTAIR Said	Pédiatrie
Pr. GAZZAZ Miloudi*	Neuro-Chirurgie
Pr. GOURINDA Hassan	Chirurgie-Pédiatrique
Pr. HRORA Abdelmalek	Chirurgie Générale
Pr. KABBAJ Saad	Anesthésie-Réanimation
Pr. KABIRI EL Hassane*	Chirurgie Thoracique
Pr. LAMRANI Moulay Omar	Traumatologie Orthopédie
Pr. LEKEHAL Brahim	Chirurgie Vasculaire Périphérique
Pr. MAHASSIN Fattouma*	Médecine Interne
Pr. MEDARHRI Jalil	Chirurgie Générale
Pr. MIKDAME Mohammed*	Hématologie Clinique
Pr. MOHSINE Raouf	Chirurgie Générale
Pr. NOUINI Yassine	Urologie
Pr. SABBAH Farid	Chirurgie Générale
Pr. SEFIANI Yasser	Chirurgie Vasculaire Périphérique
Pr. TAOUFIQ BENCHEKROUN Soumia	Pédiatrie

Décembre 2002

Pr. AL BOUZIDI Abderrahmane*	Anatomie Pathologique
Pr. AMEUR Ahmed *	Urologie
Pr. AMRI Rachida	Cardiologie
Pr. AOURARH Aziz*	Gastro-Entérologie
Pr. BAMOU Youssef *	Biochimie-Chimie
Pr. BELMEJDOUB Ghizlene*	Endocrinologie et Maladies Métaboliques
Pr. BENZEKRI Laila	Dermatologie
Pr. BENZZOUBEIR Nadia*	Gastro-Entérologie
Pr. BERNOUSSI Zakiya	Anatomie Pathologique
Pr. BICHRA Mohamed Zakariya	Psychiatrie
Pr. CHOHO Abdelkrim *	Chirurgie Générale
Pr. CHKIRATE Bouchra	Pédiatrie
Pr. EL ALAMI EL FELLOUS Sidi Zouhair	Chirurgie Pédiatrique
Pr. EL BARNOUSSI Leila	Gynécologie Obstétrique
Pr. EL HAOURI Mohamed *	Dermatologie
Pr. EL MANSARI Omar*	Chirurgie Générale
Pr. ES-SADEL Abdelhamid	Chirurgie Générale
Pr. FILALI ADIB Abdelhai	Gynécologie Obstétrique
Pr. HADDOUR Leila	Cardiologie
Pr. HAJJI Zakia	Ophthalmologie
Pr. IKEN Ali	Urologie
Pr. ISMAEL Farid	Traumatologie Orthopédie
Pr. JAAFAR Abdeloihab*	Traumatologie Orthopédie
Pr. KRIOUILE Yamina	Pédiatrie
Pr. LAGHMARI Mina	Ophthalmologie
Pr. MABROUK Hfid*	Traumatologie Orthopédie
Pr. MOUSSAOUI RAHALI Driss*	Gynécologie Obstétrique
Pr. MOUSTAGHFIR Abdelhamid*	Cardiologie
Pr. NAITLHO Abdelhamid*	Médecine Interne
Pr. OUJILAL Abdelilah	Oto-Rhino-Laryngologie
Pr. RACHID Khalid *	Traumatologie Orthopédie
Pr. RAISS Mohamed	Chirurgie Générale
Pr. RGUIBI IDRISSE Sidi Mustapha*	Pneumophtisiologie
Pr. RHOU Hakima	Néphrologie
Pr. SIAH Samir *	Anesthésie Réanimation
Pr. THIMOU Amal	Pédiatrie
Pr. ZENTAR Aziz*	Chirurgie Générale

Janvier 2004

Pr. ABDELLAH El Hassan	Ophtalmologie
Pr. AMRANI Mariam	Anatomie Pathologique
Pr. BENBOUZID Mohammed Anas	Oto-Rhino-Laryngologie
Pr. BENKIRANE Ahmed*	Gastro-Entérologie
Pr. BOUGHALEM Mohamed*	Anesthésie Réanimation
Pr. BOULAADAS Malik	Stomatologie et Chirurgie Maxillo-faciale
Pr. BOURAZZA Ahmed*	Neurologie
Pr. CHAGAR Belkacem*	Traumatologie Orthopédie
Pr. CHERRADI Nadia	Anatomie Pathologique
Pr. EL FENNI Jamal*	Radiologie
Pr. EL HANCI ZAKI	Gynécologie Obstétrique
Pr. EL KHORASSANI Mohamed	Pédiatrie
Pr. EL YOUNASSI Badreddine*	Cardiologie
Pr. HACHI Hafid	Chirurgie Générale
Pr. JABOUIRIK Fatima	Pédiatrie
Pr. KARMANE Abdelouahed	Ophtalmologie
Pr. KHABOUZE Samira	Gynécologie Obstétrique
Pr. KHARMAZ Mohamed	Traumatologie Orthopédie
Pr. LEZREK Mohammed*	Urologie
Pr. MOUGHIL Said	Chirurgie Cardio-Vasculaire
Pr. SASSENOU ISMAIL*	Gastro-Entérologie
Pr. TARIB Abdelilah*	Pharmacie Clinique
Pr. TIJAMI Fouad	Chirurgie Générale
Pr. ZARZUR Jamila	Cardiologie

Janvier 2005

Pr. ABBASSI Abdellah	Chirurgie Réparatrice et Plastique
Pr. AL KANDRY Sif Eddine*	Chirurgie Générale
Pr. ALAOUI Ahmed Essaid	Microbiologie
Pr. ALLALI Fadoua	Rhumatologie
Pr. AMAZOUZI Abdellah	Ophtalmologie
Pr. AZIZ Nouredine*	Radiologie
Pr. BAHIRI Rachid	Rhumatologie
Pr. BARKAT Amina	Pédiatrie
Pr. BENHALIMA Hanane	Stomatologie et Chirurgie Maxillo Faciale

Pr. BENHARBIT Mohamed	Ophtalmologie
Pr. BENYASS Aatif	Cardiologie
Pr. BERNOUSSI Abdelghani	Ophtalmologie
Pr. CHARIF CHEFCHAOUNI Mohamed	Ophtalmologie
Pr. DOUDOUH Abderrahim*	Biophysique
Pr. EL HAMZAoui Sakina	Microbiologie
Pr. HAJJI Leila	Cardiologie
Pr. HESSISSEN Leila	Pédiatrie
Pr. JIDAL Mohamed*	Radiologie
Pr. KARIM Abdelouahed	Ophtalmologie
Pr. KENDOSSI Mohamed*	Cardiologie
Pr. LAAROUSSI Mohamed	Chirurgie Cardio-vasculaire
Pr. LYAGOUBI Mohammed	Parasitologie
Pr. NIAMANE Radouane*	Rhumatologie
Pr. RAGALA Abdelhak	Gynécologie Obstétrique
Pr. SBIHI Souad	Histo-Embryologie Cytogénétique
Pr. TNACHERI OUAZZANI Btissam	Ophtalmologie
Pr. ZERAIDI Najia	Gynécologie Obstétrique

Décembre 2005

Pr. CHANI Mohamed	Anesthésie Réanimation
-------------------	------------------------

Avril 2006

Pr. ACHEMLAL Lahsen*	Rhumatologie
Pr. AKJOUJ Said*	Radiologie
Pr. BELMEKKI Abdelkader*	Hématologie
Pr. BENCHEIKH Razika	O.R.L
Pr. BIYI Abdelhamid*	Biophysique
Pr. BOUHAFS Mohamed El Amine	Chirurgie - Pédiatrique
Pr. BOULAHYA Abdellatif*	Chirurgie Cardio – Vasculaire
Pr. CHENGUETI ANSARI Anas	Gynécologie Obstétrique
Pr. DOGHMI Nawal	Cardiologie
Pr. ESSAMRI Wafaa	Gastro-entérologie
Pr. FELLAT Ibtiham	Cardiologie
Pr. FAROUDY Mamoun	Anesthésie Réanimation
Pr. GHADOUANE Mohammed*	Urologie
Pr. HARMOUCHE Hicham	Médecine Interne

Pr. HANAFI Sidi Mohamed*
Pr. IDRIS LAHLOU Amine
Pr. JROUNDI Laila
Pr. KARMOUNI Tariq
Pr. KILI Amina
Pr. KISRA Hassan
Pr. KISRA Mounir
Pr. LAATIRIS Abdelkader*
Pr. LMIMOUNI Badreddine*
Pr. MANSOURI Hamid*
Pr. OUANASS Abderrazzak
Pr. SAFI Soumaya*
Pr. SEKKAT Fatima Zahra
Pr. SOUALHI Mouna
Pr. TELLAL Saida*
Pr. ZAHRAOUI Rachida

Anesthésie Réanimation
Microbiologie
Radiologie
Urologie
Pédiatrie
Psychiatrie
Chirurgie – Pédiatrique
Pharmacie Galénique
Parasitologie
Radiothérapie
Psychiatrie
Endocrinologie
Psychiatrie
Pneumo – Phtisiologie
Biochimie
Pneumo – Phtisiologie

Octobre 2007

Pr. ABIDI Khalid
Pr. ACHACHI Leila
Pr. ACHOUR Abdessamad*
Pr. AIT HOUSSA Mahdi*
Pr. AMHAJJI Larbi*
Pr. AMMAR Haddou
Pr. AOUI Sarra
Pr. BAITE Abdelouahed*
Pr. BALOUCH Lhousaine*
Pr. BENZIANE Hamid*
Pr. BOUTIMZIANE Nourdine
Pr. CHARKAOUI Naoual*
Pr. EHIRCHIOU Abdelkader*
Pr. ELABSI Mohamed
Pr. EL BEKKALI Youssef*
Pr. EL MOUSSAOUI Rachid
Pr. EL OMARI Fatima
Pr. GANA Rachid
Pr. GHARIB Noureddine
Pr. HADADI Khalid*

Réanimation médicale
Pneumo phtisiologie
Chirurgie générale
Chirurgie cardio vasculaire
Traumatologie orthopédie
ORL
Parasitologie
Anesthésie réanimation
Biochimie-chimie
Pharmacie clinique
Ophtalmologie
Pharmacie galénique
Chirurgie générale
Chirurgie générale
Chirurgie cardio vasculaire
Anesthésie réanimation
Psychiatrie
Neuro chirurgie
Chirurgie plastique et réparatrice
Radiothérapie

Pr. ICHOU Mohamed*	Oncologie médicale
Pr. ISMAILI Nadia	Dermatologie
Pr. KEBDANI Tayeb	Radiothérapie
Pr. LALAOUI SALIM Jaafar*	Anesthésie réanimation
Pr. LOUZI Lhoussain*	Microbiologie
Pr. MADANI Naoufel	Réanimation médicale
Pr. MAHI Mohamed*	Radiologie
Pr. MARC Karima	Pneumo phtisiologie
Pr. MASRAR Azlarab	Hématologie biologique
Pr. MOUSSAOUI Abdelmajid	Anesthésier réanimation
Pr. MOUTAJ Redouane *	Parasitologie
Pr. MRABET Mustapha*	Médecine préventive santé publique et hygiène
Pr. MRANI Saad*	Virologie
Pr. OUZZIF Ez zohra*	Biochimie-chimie
Pr. RABHI Monsef*	Médecine interne
Pr. RADOUANE Bouchaib*	Radiologie
Pr. SEFFAR Myriame	Microbiologie
Pr. SEKHSOKH Yessine*	Microbiologie
Pr. SIFAT Hassan*	Radiothérapie
Pr. TABERKANET Mustafa*	Chirurgie vasculaire périphérique
Pr. TACHFOUTI Samira	Ophtalmologie
Pr. TAJDINE Mohammed Tariq*	Chirurgie générale
Pr. TANANE Mansour*	Traumatologie orthopédie
Pr. TLIGUI Houssain	Parasitologie
Pr. TOUATI Zakia	Cardiologie

Décembre 2008

Pr ZOUBIR Mohamed*	Anesthésie Réanimation
Pr TAHIRI My El Hassan*	Chirurgie Générale

PROFESSEURS AGREGES :

Mars 2009

Pr. ABOUZAHIR Ali*	Médecine interne
Pr. AGDR Aomar*	Pédiatre
Pr. AIT ALI Abdelmounaim*	Chirurgie Générale
Pr. AIT BENHADDOU El hachmia	Neurologie

Pr. AKHADDAR Ali*
Pr. ALLALI Nazik
Pr. AMAHZOUNE Brahim*
Pr. AMINE Bouchra
Pr. AZENDOUR Hicham*
Pr. BELYAMANI Lahcen*
Pr. BJIJOU Younes
Pr. BOUHSAIN Sanae*
Pr. BOUI Mohammed*
Pr. BOUNAIM Ahmed*
Pr. BOUSSOUGA Mostapha*
Pr. CHAKOUR Mohammed *
Pr. CHTATA Hassan Toufik*
Pr. DOGHMI Kamal*
Pr. EL MALKI Hadj Omar
Pr. EL OUENNASS Mostapha*
Pr. ENNIBI Khalid*
Pr. FATHI Khalid
Pr. HASSIKOU Hasna *
Pr. KABBAJ Nawal
Pr. KABIRI Meryem
Pr. KADI Said *
Pr. KARBOUBI Lamya
Pr. L'KASSIMI Hachemi*
Pr. LAMSAOURI Jamal*
Pr. MARMADE Lahcen
Pr. MESKINI Toufik
Pr. MESSAOUDI Nezha *
Pr. MSSROURI Rahal
Pr. NASSAR Ittimade
Pr. OUKERRAJ Latifa
Pr. RHORFI Ismail Abderrahmani *
Pr. ZOUHAIR Said*

Neuro-chirurgie
Radiologie
Chirurgie Cardio-vasculaire
Rhumatologie
Anesthésie Réanimation
Anesthésie Réanimation
Anatomie
Biochimie-chimie
Dermatologie
Chirurgie Générale
Traumatologie orthopédique
Hématologie biologique
Chirurgie vasculaire périphérique
Hématologie clinique
Chirurgie Générale
Microbiologie
Médecine interne
Gynécologie obstétrique
Rhumatologie
Gastro-entérologie
Pédiatrie
Traumatologie orthopédique
Pédiatrie
Microbiologie
Chimie Thérapeutique
Chirurgie Cardio-vasculaire
Pédiatrie
Hématologie biologique
Chirurgie Générale
Radiologie
Cardiologie
Pneumo-phtisiologie
Microbiologie

Octobre 2010

Pr. ALILOU Mustapha
Pr. AMEZIANE Taoufiq*
Pr. BELAGUID Abdelaziz

Anesthésie réanimation
Médecine interne
Physiologie

Pr. BOUAITY Brahim*
Pr. CHADLI Mariama*
Pr. CHEMSI Mohamed*
Pr. CHERRADI Ghizlan
Pr. DAMI Abdellah*
Pr. DARBI Abdellatif*
Pr. DENDANE Mohammed Anouar
Pr. EL HAFIDI Naima
Pr. EL KHARRAS Abdennasser*
Pr. EL MAZOUZ Samir
Pr. EL SAYEGH Hachem
Pr. ERRABIH Ikram
Pr. LAMALMI Najat
Pr. LEZREK Mounir
Pr. MALIH Mohamed*
Pr. MOSADIK Ahlam
Pr. MOUJAHID Mountassir*
Pr. NAZIH Mouna*
Pr. RAISSOUNI Zakaria*
Pr. ZOUAIDIA Fouad

Mai 2012

Pr. Abdelouahed AMRANI
Pr. ABOUELALAA Khalil*
Pr. Ahmed JAHID
Pr. BELAIZI Mohamed*
Pr. BENCHEBBA Drissi*
Pr. DRISSI Mohamed*
Pr. EL KHATTABI Abdessadek*
Pr. EL OUAZZANI Hanane*
Pr. MEHSSANI Jamal*
Pr. Mouna EL ALAOUI MHAMDI
Pr. Mounir ER-RAJI
Pr. RAISSOUNI Maha*

ORL
Microbiologie
Médecine aéronautique
Cardiologie
Biochimie chimie
Radiologie
Chirurgie pédiatrique
Pédiatrie
Radiologie
Chirurgie plastique et réparatrice
Urologie
Gastro entérologie
Anatomie pathologique
Ophtalmologie
Pédiatrie
Anesthésie Réanimation
Chirurgie générale
Hématologie
Traumatologie Orthopédie
Anatomie pathologique

Chirurgie Pédiatrique
Anesthésie Réanimation
Anatomie Pathologique
Psychiatrie
Traumatologie Orthopédique
Anesthésie Réanimation
Médecine Interne
Pneumophtisiologie
Psychiatrie
Chirurgie Générale
Chirurgie Pédiatrique
Cardiologie

ENSEIGNANTS SCIENTIFIQUES

PROFESSEURS

Pr. ABOUDRAR Saadia	Physiologie
Pr. ALAMI OUHABI Naima	Biochimie
Pr. ALAOUI KATIM	Pharmacologie
Pr. ALAOUI SLIMANI Lalla Naïma	Histologie-Embryologie
Pr. ANSAR M'hammed	Chimie Organique et Pharmacie Chimique
Pr. BOUHOUCHE Ahmed	Génétique Humaine
Pr. BOUKLOUZE Abdelaziz	Applications Pharmaceutiques
Pr. BOURJOUANE Mohamed	Microbiologie
Pr. CHAHED OUAZZANI Lalla Chadia	Biochimie
Pr. DAKKA Taoufiq	Physiologie
Pr. DRAOUI Mustapha	Chimie Analytique
Pr. EL GUESSABI Lahcen	Pharmacognosie
Pr. ETTAIB Abdelkader	Zootéchnie
Pr. FAOUZI Moulay El Abbes	Pharmacologie
Pr. HAMZAOUI Laila	Biophysique
Pr. HMAMOUCHE Mohamed	Chimie Organique
Pr. IBRAHIMI Azeddine	Biotechnologie
Pr. KHANFRI Jamal Eddine	Biologie
Pr. OULAD BOUYAHYA IDRISSE Med	Chimie Organique
Pr. REDHA Ahlam	Biochimie
Pr. TOUATI Driss	Pharmacognosie
Pr. ZAHIDI Ahmed	Pharmacologie
Pr. ZELLOU Amina	Chimie Organique

**Enseignants Militaires*

Mise à jour le 02/05/2013

Dédicaces



A mon regretté grand-père paternel

A mon regretté grand-père maternel

Que dieu ait leurs âmes en sa sainte miséricorde.

A ma grand-mère maternelle

A ma grand-mère paternelle

Que dieu vous prête santé et longue vie.



A mes très chers parents

Hayat Boualoua et Abderrahim El Haddad

*Je reviens à mes années d'études où vous ne cessiez
de m'apporter le soutien nécessaire, de m'offrir les conditions
adéquates pour réussir mon parcours, et de me faire
ressentir l'affection parentale.*

*Aucun merci ne saurait exprimer mon amour,
et ma forte reconnaissance!*

Vous faites certainement partie de ce travail!

Que Dieu vous protège!



A mon mari, el Bachri

Pour ta patience, ton soutien, ta compréhension et ton amour.

Que Dieu nous garde unis pour toujours.

A mon petit enfant Ilyass :

Que Dieu te protège.



A mes très chères sœurs

Meryem, Hasnae et Mounya

A mon très cher frère Mohamed-Yassine

Tendresse, affection, complicité.

A tous les membres de ma famille.



A Docteur Abdlekader Ezzayekh

*Merci infiniment pour votre aide et vos conseils judicieux
qui m'ont permis d'accomplir ce travail.*



A mes amies :

*Dr Fatima Baya, Dr Rachida Taam, Siham El Ghacham
El Amrani, Assia Karrara.*

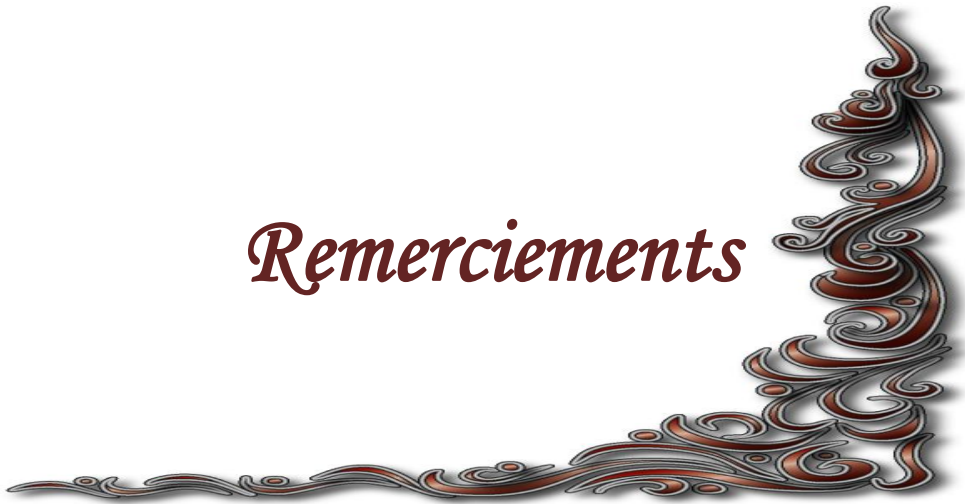*En témoignage de l'amitié qui nous unies, je vous dédie ce travail
et je vous souhaite une vie pleine de santé et de bonheur.*

*A mes amies qui me sont chères et dont je ne peux citer tous les noms.
Aux enseignants qui m'ont marquée tout au long de mon cursus,
avec respect et reconnaissance.*

*A tous ceux qui par leurs conseils et encouragements
m'ont aidée à mener à bien ce travail.*



Remerciements



*A Notre Maître Président et Rapporteur de Thèse :
Monsieur le Professeur Mounir Kisra Professeur de chirurgie
pédiatrique au CHU de Rabat- Salé.*

*Nous vous remercions pour la gentillesse avec laquelle
vous avez dirigé ce travail.*

*Vous nous avez accordé votre attention, et guidé de vos conseils
pour réaliser ce travail, en nous consacrons avec beaucoup
d'amabilité une partie de votre précieux temps.*

*Veillez trouver ici, cher Maître, l'expression de ma haute
considération et de ma profonde reconnaissance.*



*A Notre MAITRE et Juge de Thèse Monsieur
le Professeur El Absi Mohammed Professeur Agrégé de Chirurgie
Générale au CHU de Rabat-Salé*

*Nous sommes très touchés par la spontanéité avec
laquelle vous avez accepté de juger notre travail.*

*Nous sommes très honorés de votre présence
parmi notre jury de thèse.*

*Veillez trouver ici, cher maître, le témoignage de notre vive
gratitude et de nos respectueux sentiments.*



*A Notre Maître et Juge de Thèse Monsieur
le Professeur Gana Rachid Professeur de
Neurochirurgie au CHU de Rabat- Salé*

*Nous sommes profondément reconnaissants de l'honneur
que vous nous faites en acceptant de juger ce travail.*

*Nous avons apprécié votre accueil bienveillant,
votre gentillesse ainsi que votre compréhension.*

*Veillez trouver dans ce travail l'expression
de notre grande attention et notre profond respect.*



A notre maître et juge de thèse
Monsieur le professeur Echarrab ELMahjoub
Professeur de chirurgie digestive et viscérale au CHU de Rabat- Salé.

Nous vous remercions de nous faire avoir
fait l'honneur de nous confier ce travail.

Acceptez, cher maître, l'hommage de notre gratitude qui,
si grande qu'elle puisse être, ne sera jamais
à la hauteur de votre dévouement.



Sommaire



INTRODUCTION	1
GENERALITES	3
Rappel anatomique	4
A. LE FOIE:	4
1. Situation	4
2. Description	5
a. La face supérieure.....	5
b. La face inférieure.....	5
c. Les bords	8
3. Les moyens de fixité :.....	8
4. La vascularisation du foie :	9
a. La veine porte :	9
b.L'artère hépatique propre	10
c.Les veines sus hépatiques	10
5. La segmentation hépatique.....	11
6. Les voies biliaires	13
a. Voies biliaires intra hépatiques.....	13
b. Voies biliaires extra hépatiques	13
B.POUMON	16
1. Situation	17
2. Morphologie.....	17
3. Structure	18
4. La segmentation pulmonaire	18
5. L'innervation des poumons	25
6. Le drainage lymphatique des poumons:	25

Parasitologie	26
I.L'AGENT PATHOGENE	26
A. Classification.....	26
a. E. Granulosus.....	26
b. E. Alvéolaire ou multiloculaire	27
c. E.Oligarthus	27
d. E.Vogeli	27
B. Morphologie d'E.G granulosus	27
1. Forme adulte	28
2. Œuf	29
3. Forme larvaire :	29
II. LE CYCLE PARASITAIRE	30
III. LE MODE DE CONTAMINATION	31
Anatomie pathologique	33
I. LA STRUCTURE DU KYSTE HYDATIQUE.....	33
A. Le péri kyste ou adventice.....	33
B. La larve hydatique	34
1. Membrane proligère ou germinative.....	34
2. La cuticule	34
C. Le liquide hydatique	34
1. Les protoscolex	35
2. Le sable hydatique :	35

II. PARTICULARITES ANATOMO-PATHOLOGIQUES DES LOCALISATIONS LES PLUS FREQUENTES	39
A. Le poumon	39
a. L'adventice	39
b. La cuticule	39
c. Evolution	39
B. Le foie :	41
a. La fissuration	41
b. La rupture	41
III. CHEZ L'ENFANT	42
MATERIELS ET METHODES	43
RESULTATS	46
I. EPIDEMIOLOGIE	47
1. La localisation	47
2. Le sexe	47
3. L'âge	48
4. Origine géographique	49
5. Le contact avec les chiens	49
II. LES DONNEES CLINIQUES	50
1. Le délai de consultation.....	50
2. La découverte fortuite	50
3. Les signes fonctionnels	50
4. Les signes physiques	52

III. LES DONNEES PARA CLINIQUES	53
A. La radiologie	53
KHF	53
a. La radiographie pulmonaire	53
b. L'échographie abdominale	53
- KHP	54
a. La radiographie thoracique	54
b. L'échographie thoracique	56
c. L'échographie abdominale.....	56
B. Biologie	56
a. L'éosinophilie	56
b. Le bilan pré opératoire	56
IV.TRAITEMENT	57
A. Le traitement médical	57
B. Le traitement chirurgical.....	57
a.Voies d'abord :	57
b.Traitement chirurgical du kyste :.....	57
c.Les gestes associés :	58
V.LES SUITES OPERATOIRES :	59
A. La durée du drainage	59
B. La morbidité	59
C. La mortalité	59
D. Les récives	59

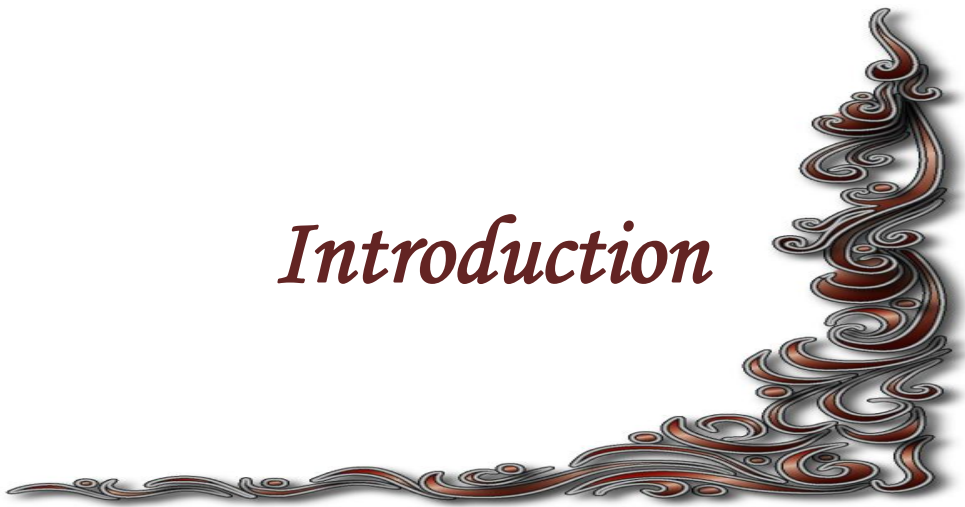DISCUSSION	62
I. EPIDEMIOLOGIE	63
1. Dans le monde.....	63
2. Au Maroc.....	64
a. Fréquence	64
b. Répartition géographique	64
c. Répartition selon l'âge et le sexe.....	65
d. Répartition des kystes hydatiques selon l'organe de localisation	66
II. DIAGNOSTIC POSITIF	66
A. L'anamnèse	66
B. Etude clinique.....	67
-Le kyste hydatique du foie	67
1. kyste hydatique simple	67
2. Kyste hydatique compliqué	68
-Le kyste hydatique du poumon	71
1-Le kyste hydatique sain	71
2-Le kyste hydatique compliqué	73
3. L'hydatidose multiple	76
C. Etude radiologique-.....	76
-Le kyste hydatique du foie	76
1-L'échographie abdominale	76
2. La radiographie thoracique	80
3. Tomodensitométrie abdominale(TDM)	80
-Le kyste hydatique du poumon	81

1. La radiographie thoracique	81
2. L'échographie trans thoracique	85
3. L'échographie abdominale	87
4. La tomodensitométrie	87
D. Etude biologique	88
1. Biologie non spécifique:	88
a. La numération formule sanguine	88
b. L'analyse protéique	88
2. Les réactions immunologiques	89
a. Exploration de l'hypersensibilité immédiate	89
a.1 Intradermo-réaction de Casoni	89
a.2 Dosage des IgE	89
b. Les réactions sérologiques	89
b.1 Techniques quantitatives	90
-L'hémagglutination indirecte (HAI) :	90
-La technique ELISA.....	90
b.2 Techniques qualitatives	90
-L'immunoélectrophorèse	90
-Autres techniques	91
b.3 Intérêt de la sérologie.....	91
3. Le diagnostic direct:	92
a. Analyse de vomique ou de ponction d'un kyste hydatique.....	92
b. Analyse d'une pièce d'exérèse.....	92

III. TRAITEMENT.....	93
A. Traitement médical	93
- Les benzimidazolés	93
1 – Mébendazole (VERMOX®).....	93
a. Mode d'action	93
b. Pharmacocinétique.....	93
c. Posologie.....	93
d. Effets secondaires et précautions d'emploi	94
2 .Albendazole (ZENTEL®)	94
a. Mode d'action	94
b. Pharmacocinétique.....	94
c. Posologie.....	95
d. Effets indésirables et précautions d'emploi	95
B. Traitement chirurgical	96
- Le kyste hydatique du foie	96
1. Voies d'abord	96
2. Les solutions scolicides.....	96
3. Méthodes conservatrices.....	97
a. Résection du dôme saillant.....	97
b. PAIR	99
4. Les méthodes radicales	100
a. La périkystectomie totale	100
b. La périkystectomie subtotale.....	100
c. La périkysto-résection.....	100
d. L'hépatectomie réglée	101

-Le kyste hydatique du poumon	101
1. La chirurgie conventionnelle	101
a. Traitement du kyste	102
a.1 Méthodes conservatrices	102
a.2 Méthodes radicales	105
b. Traitement de la cavité résiduelle	106
c. Traitement chirurgical de la plèvre	106
2. La thoracoscopie	107
a. La thoracoscopie directe	107
b. La chirurgie thoracique vidéo-assistée	108
c. La vidéo-thoracoscopie chirurgicale	109
IV. PROPHYLAXIE	110
A. Mesures prophylactiques individuelles	110
B. Mesures prophylactiques collectives	111
CONCLUSION	113
RESUMES	115
BIBLIOGRAPHIE	119

Introduction



Le kyste hydatique est une maladie parasitaire due au développement accidentel chez l'homme de la larve d'un ver parasite du chien *Echinococcus granulosus*.

C'est une maladie endémique au Maroc, elle sévit dans la presque totalité dans les régions rurales, et constitue un véritable problème de santé publique.

Cette parasitose peut toucher tous les organes sans exception, mais les localisations hépatique et pulmonaire restent les plus fréquentes.

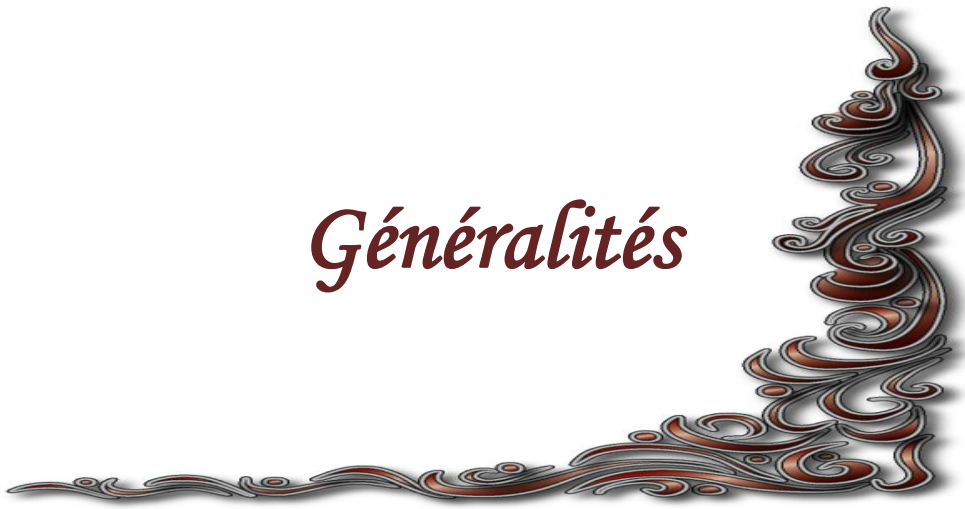Le diagnostic positif du kyste hydatique s'appuie sur les arguments épidémiologiques, cliniques, biologiques et radiologiques. Le traitement de référence reste la chirurgie. La prophylaxie tient un rôle majeur en permettant d'interrompre le cycle parasitaire.

Notre étude portera sur 54 cas de kystes hydatiques observés sur une période de 11ans ; de janvier 2000 au 31 décembre 2011 colligés au service de chirurgie infantile à l'hôpital provincial de Khemisset.

La première partie de notre travail est consacrée à un rappel théorique avec mise à jour des données épidémiologiques, diagnostiques et thérapeutiques.

Dans la deuxième partie, nous rapportons et analysons les résultats de notre étude.

Généralités



RAPPEL ANATOMIQUE

A. LE FOIE:

1. Situation : [1]

Le foie se situe dans la loge sous phrénique droite de la cavité abdominale, limité par le diaphragme en haut et en dehors, le colon transverse et le méso colon transverse en bas, La région cœliaque en dedans.

C'est un organe très malléable, il se moule sur les parois de l'abdomen et les viscères voisins; ces éléments sont en grande partie responsables de sa morphologie externe. Il est entouré partiellement de péritoine et enveloppé d'une capsule fibreuse, la capsule de Glisson, qui se creuse en sillons délimitant quatre lobes et qui s'invagine, sur sa face inférieure, pour former le hile hépatique ; C'est au niveau du hile, que pénètrent et sortent les vaisseaux sanguins et les nerfs, et que sortent les vaisseaux lymphatiques et les canaux biliaires.

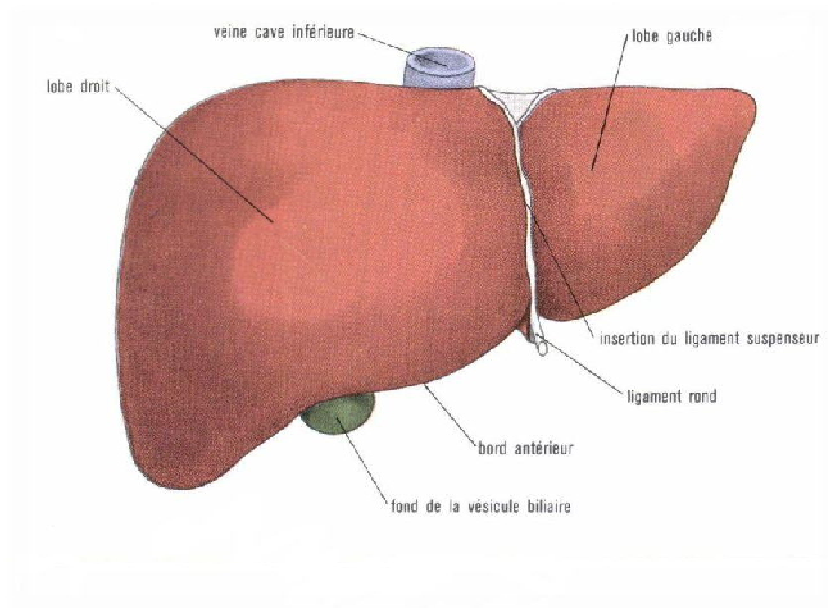


Figure 1 : Configuration externe du foie

2. Description : [2,4]

Dans l'ensemble, le foie se subdivise en deux faces, diaphragmatique et viscérale ; séparées l'une de l'autre par deux bords, antérieur et postérieur.

a. La face supérieure :

Cette face est convexe, lisse, unie et regarde à la fois en haut, en avant et à droite. Sa limite antérieure est le bord antérieur du foie et sa limite postérieure est indiquée par la ligne de réflexion du feuillet supérieur du ligament coronaire. La face diaphragmatique du foie est divisée en deux lobes, droit et gauche, par le ligament suspenseur du foie qui est un repli du péritoine, tendu de la face supérieure du foie au diaphragme. Le lobe droit est fortement convexe. Le lobe gauche est beaucoup plus petit que le droit, moins saillant et présente même, vers sa partie moyenne, sur le centre phrénique, en regard du péricarde, une légère inflexion appelée empreinte cardiaque.

La face supérieure se moule en haut sur la concavité du diaphragme. Sa partie latérale droite est à peu près entièrement recouverte par la cage thoracique et s'élève, comme le diaphragme, jusqu'au quatrième espace intercostal. En avant, elle entre en contact avec la paroi abdominale antérieure, le long du rebord inférieure de l'hémi thorax droit.

b. La face inférieure

Cette face, irrégulièrement plane, regarde en bas, en arrière, et à gauche. Elle est parcourue par trois sillons, deux sillons antéropostérieurs ou longitudinaux (gauche et droit) et un sillon transversal. Le sillon sagittal gauche est déterminé par la fissure du ligament rond, le sillon droit correspond à la fosse de la vésicule biliaire et le sillon transversal relie les deux sillons sagittaux constituant ainsi le hile hépatique.

Les trois sillons de la face inférieure du foie découpent sur cette face quatre segments ou lobes : le lobe gauche, le lobe droit, le lobe carré et le lobe de Spiegel : .Lobe gauche : le lobe gauche est en dehors du sillon antéropostérieur gauche.

Sa surface concave s'appuie et se modèle sur la face antérieure, convexe, de l'estomac (empreinte gastrique).

Lobe droit : le lobe droit est moins étendu sur la face viscérale que sur la face diaphragmatique du foie. Sa surface creusée de dépressions larges, superficielles, qui sont les empreintes des organes sur lesquels le lobe droit repose et se modèle.

Lobe carré : il est limité par le sillon de la veine ombilicale à gauche, la fossette cystique à droite, le bord antérieur du foie en avant et le hile en arrière. Il est allongé dans le sens antéropostérieur et se rétrécit un peu d'avant en arrière. Le lobe carré recouvre la partie horizontale de l'estomac, le pylore, la partie du duodénum attenante au pylore et le segment pré pancréatique du colon transverse.

Lobe de Spiegel : il est placé en arrière du hile, entre le sillon du canal veineux et le sillon de la veine cave inférieure. Il est allongé de haut en bas et appartient presque entièrement au segment postérieur de la face viscérale du foie. L'extrémité inférieure du lobe de Spiegel est occupée par deux tubercules, l'un droit, l'autre gauche, séparés l'un de l'autre par une légère dépression en rapport avec la veine porte. Le tubercule gauche, arrondi, est appelé tubercule papillaire. Le tubercule droit est un tubercule caudé. Il est ainsi appelé parce qu'il émet vers la droite un prolongement connu sous le nom de processus caudé; le processus caudé sépare l'extrémité postérieure de la fossette cystique de l'extrémité inférieure de la gouttière de la veine cave inférieure.

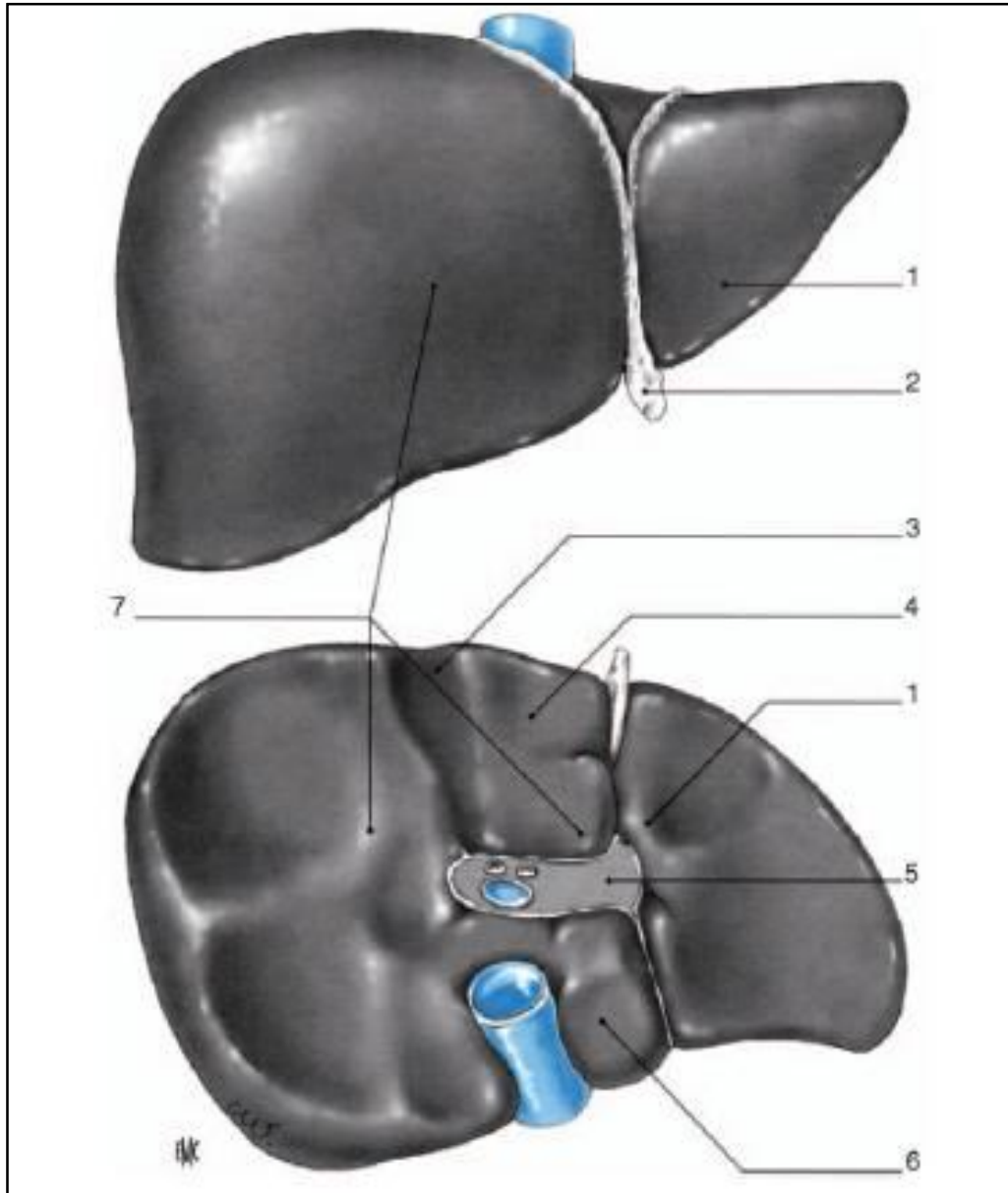


Figure 2: Morphologie hépatique vues antérieure et inférieure

1. Lobe gauche 2. ligament rond 3. lit vésiculaire 4. lobe carré 5. le hile
6. lobe de Spiegel 7. lobe droit [4]

c. Les bords :

Le bord antérieur ou inférieur est très aigu. Il est convexe vers le bas et présente deux échancrures situées à l'extrémité antérieure des sillons de la veine ombilicale et de la fossette cystique.

Le bord postérieur passe de droite à gauche, en arrière de l'empreinte rénale, au-dessous de l'empreinte surrénale et du sillon de la veine cave; puis il croise l'extrémité inférieure du lobe de Spiegel et du sillon d'Arantius, s'émousse sur la gouttière œsophagienne pour devenir ensuite tranchant jusqu'à l'extrémité gauche du foie. Le bord postéro-supérieur est mousse dans toute son étendue. Il longe à gauche la ligne de réflexion du feuillet supérieur du ligament coronaire et passe, comme elle, au-dessus des sillons verticaux de la face postérieure.

3. Les moyens de fixité :

Le foie est maintenu en place par des formations péritonéales et des condensations de tissu fibreux qui constituent les ligaments du foie.

Il est fixé à la paroi abdominale par le ligament falciforme qui constitue une cloison verticale étendue du diaphragme au ligament rond, par le ligament coronaire qui présente deux prolongements latéraux représentés par les ligaments triangulaires et enfin par l'appendice fibreux du foie.

Le foie est également fixé à la veine cave inférieure par sa propre paroi qui est très adhérente au tissu hépatique et par les veines sus hépatiques.

Il est aussi lié l'œsophage abdominal à l'estomac et à la première portion du duodénum par l'épiploon gastro- duodéno- hépatique et le petit épiploon.

4. La vascularisation du foie :

Le foie dissimule un vaste carrefour veineux de l'organisme, qu'un flot artériel vient encore enrichir. Il reçoit un vaisseau fonctionnel, représenté par la veine porte, et l'artère hépatique. Le sang apporté par ces deux vaisseaux, est conduit dans la veine cave et les veines sus-hépatiques.

a. La veine porte :

Elle naît de la confluence à la face postérieure de l'isthme pancréatique, de deux troncs veineux : la veine mésentérique supérieure et le tronc splénomésaraïque constitué par la réunion de la veine mésentérique inférieure et de la veine splénique.

Elle se dirige obliquement en haut, à droite et en avant. La veine porte est l'élément le plus postérieur du pédicule hépatique.

Au cours de son trajet, la veine porte reçoit des collatérales :

- La veine coronaire stomachique ;
- La veine pylorique ;
- Les veines pancréatico-duodénales ;
- La veine cystique ;
- Les veines para ombilicales.

Elle se divise au niveau du hile en deux branches : une branche gauche, qui donne des collatérales au segment IV, au lobe de Spiegel et au lobe gauche ; et une branche droite volumineuse qui peut donner des collatérales pour le segment IV et le lobe de Spiegel et qui se divise en deux branches principales : une branche antérieure et une branche postérieure.

b. L'artère hépatique propre :

L'artère hépatique se divise normalement au-dessous du hile et notablement au-dessous de la bifurcation de la veine porte, en deux branches terminales :

La branche gauche qui se divise très souvent, en dehors du foie, en trois branches secondaires destinées au lobe carré, au lobe de Spiegel et au lobe gauche.

La branche droite, plus volumineuse que la gauche, peut rester indivise jusqu'à son entrée dans le parenchyme hépatique, ou bien elle se divise, après avoir donné l'artère cystique, en deux à trois rameaux. L'artère hépatique se ramifie de la même manière que la veine porte, chacun de ces rameaux chemine dans une gaine de la capsule de Glisson avec un rameau porte et un conduit biliaire.

c. Les veines sus hépatiques :

Elles débutent dans le foie par les veines centro-lobulaires qui confluent en veines sub-lobulaires qui se réunissent et forment des vaisseaux de plus en plus volumineux auxquels font suite les veines sus hépatiques qui se jettent dans la veine cave inférieure.

On distingue deux groupes de veines sus hépatiques : supérieure et inférieure.

- V sus hépatiques supérieures : trois troncs volumineux, droit, médian et gauche.
- V sus hépatiques inférieures : plus nombreuses et plus petites.

5. La segmentation hépatique:[2, 3, 5, 6]

La segmentation portale est basée sur la distribution du pédicule hépatique à l'intérieur de l'organe, entouré de son appareil glissonien. La veine porte en est naturellement l'élément directeur.

La division du tronc de la veine porte en deux branches droite et gauche, définit deux foies (droit et gauche) qui ne se superposent pas à la séparation externe des deux lobes. Ces foies, gauche et droit, sont séparés par un plan désigné par Couinaud comme étant « la scissure principale ou médiane ».A la face inférieure du foie cette scissure suit le fond de la fossette cystique, coupe le hile au milieu et aboutit au bord gauche de la veine cave inférieure, définissant ainsi le pédicule hépatique gauche et droit. [2]

Chaque branche portale se divise en deux branches définissant des secteurs (paramédians et latéraux), et la division de chaque branche sectorielle en deux branches craniales et caudales définit des segments. Les artères ont une distribution analogue sans se superposer strictement au cheminement portal alors que les veines sus-hépatiques se situent dans des plans distincts de ceux des segments et des secteurs. [4]

En résumé, la distribution du pédicule hépatique comprend cinq secteurs : le secteur dorsal qui est à cheval sur les deux foies ; les quatre autres, paramédians et latéraux, composent le foie gauche et droit. Les secteurs sont divisibles en deux segments, sauf les secteurs dorsal et latéral gauche qui restent mono-segmentaires. Ainsi on compte huit segments : ils sont numérotés sur la face inférieure du foie, en tournant autour du tronc porte, dans le sens inverse des aiguilles d'une montre, le huitième segment n'apparaissant que sur la face dorsale. Chaque segment possède son propre système de vascularisation et de drainage biliaire.

Le segment 1 correspondant au lobe de Spiegel ;

Le segment 2 correspondant au secteur postérieur gauche ;

Les segments 3 et 4 constituant le secteur antérieur gauche, et siégeant l'un à gauche (segment 3) et l'autre à droite (segment 4) de la fissure ombilicale et du ligament rond ;

Le segment 5 correspondant à la partie inférieure et le segment 8 à la partie supérieure du secteur antérieur droit ;

Le segment 6 correspondant à la partie inférieure et le segment 7 à la partie supérieure du secteur postérieur droit.

Ainsi, le foie gauche est constitué des segments 4, 3 et 2 et le foie droit des segments 8, 7, 6 et 5. Il faut noter que les limites du segment 1 sont en fait assez imprécises, car il ne possède pas de pédicule unique et appartient par ses pédicules vasculaires glissoniens au foie droit et au foie gauche. Il est drainé par plusieurs petites veines hépatiques (les veines spiegeliennes) directement dans la veine cave inférieure.

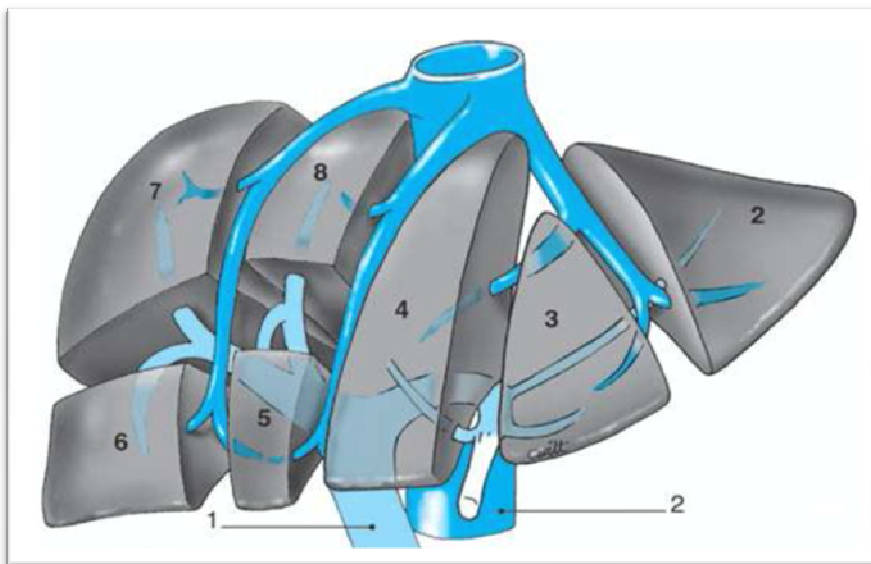


Figure 3 : La segmentation hépatique. [7]

6. Les voies biliaires :

Leur rôle est de drainer la bile sécrétée par le foie dans le duodénum, ils présentent deux parties, l'une intra- hépatique, l'autre extra- hépatique.

a. Voies biliaires intra hépatiques :

Les voies biliaires ont leurs origines dans les canalicules intra lobulaires compris entre les cellules des lobules. Ces canalicules se jettent dans les canaux péri lobulaires qui s'anastomosent entre eux et se réunissent dans les espaces portes formant des conduits plus volumineux.

A partir des espaces portes, les conduits biliaires cheminent dans les gaines de la capsule de Glisson avec un rameau de l'artère hépatique et de la veine porte.

b. Voies biliaires extra hépatiques :

i. -Branches d'origine du canal hépatique :

Les deux branches d'origine du canal hépatique émergent directement du sillon transverse, ou bien chacune d'elles se constitue dans le hile même par la réunion de deux ou trois canaux biliaires.

ii. Canal hépatique :

Le canal hépatique fait suite au confluent de ces deux racines. Il descend obliquement en bas, à gauche et un peu en arrière, le long du bord libre du petit épiploon.

iii. -Cholédoque :

Le canal cholédoque continue le canal hépatique et s'étend jusqu'à la grande caroncule de la deuxième portion du duodénum. Il est constitué par la fusion des conduits cystique et hépatique communs. Il se termine, soit en fusionnant avec le conduit pancréatique, pour former l'ampoule hépatopancréatique, soit directement au niveau de la papille majeure.

iv. -Vésicule biliaire :

C'est un réservoir membraneux appliqué sur la face inférieure du foie, ou la vésicule creuse la fossette cystique.

On distingue à la vésicule : un fond, un corps et un col.

v. -Canal cystique :

Il fait communiquer la vésicule biliaire avec le canal hépato-cholédoque

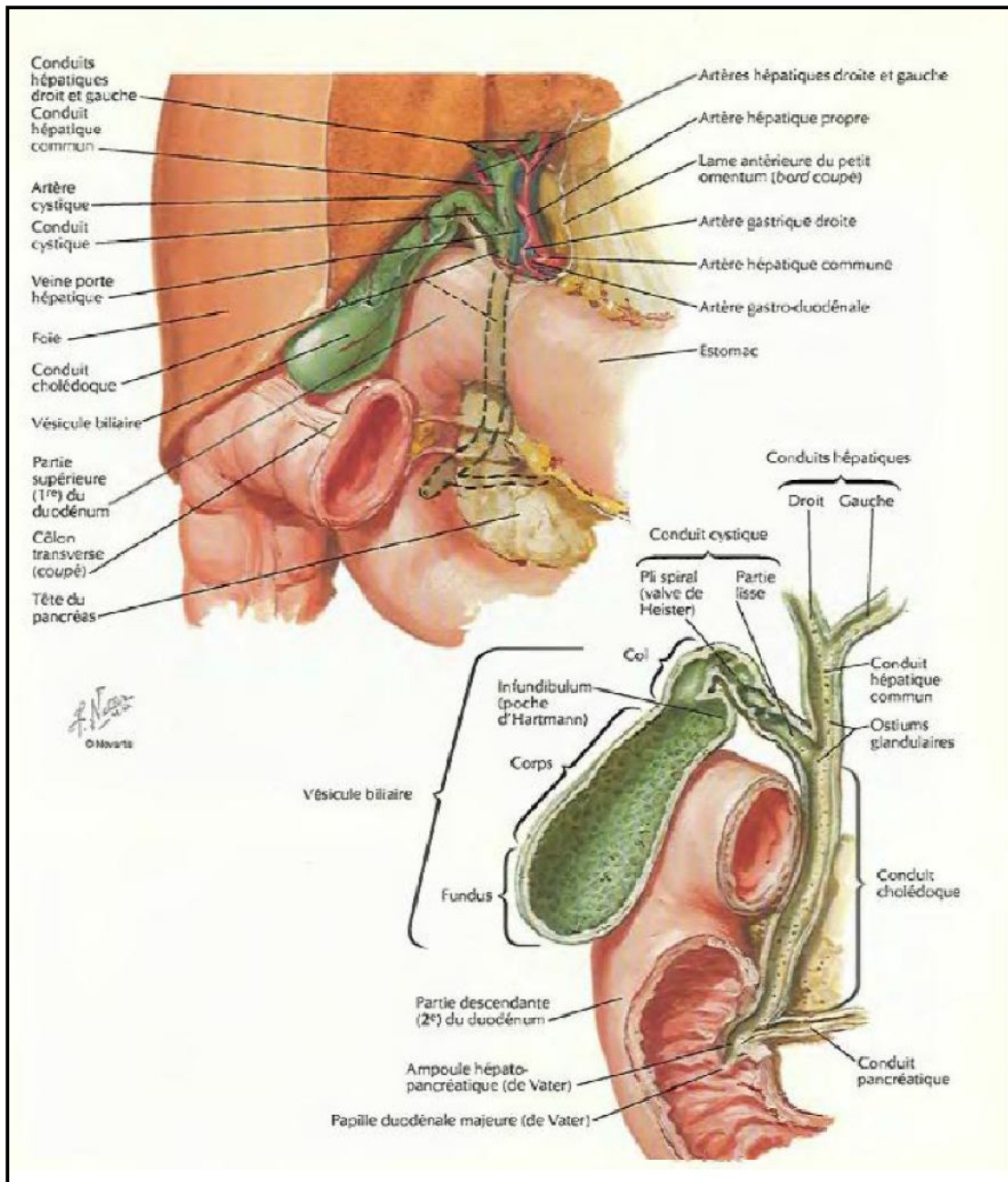


Figure 4 : Vésicule biliaire et les voies biliaires extra hépatiques. [8]

B.POUMON :

Les poumons sont des organes pairs asymétriques, un droit et un gauche. Ils occupent presque la totalité de la cavité thoracique. Ce sont les organes essentiels de la respiration. Ils délimitent le médiastin et constituent une unité fonctionnelle avec le cœur assurant l'hématose. Les poumons sont recouverts par les plèvres qui leur permettent de se mouler sur les parois et organes thoraciques.

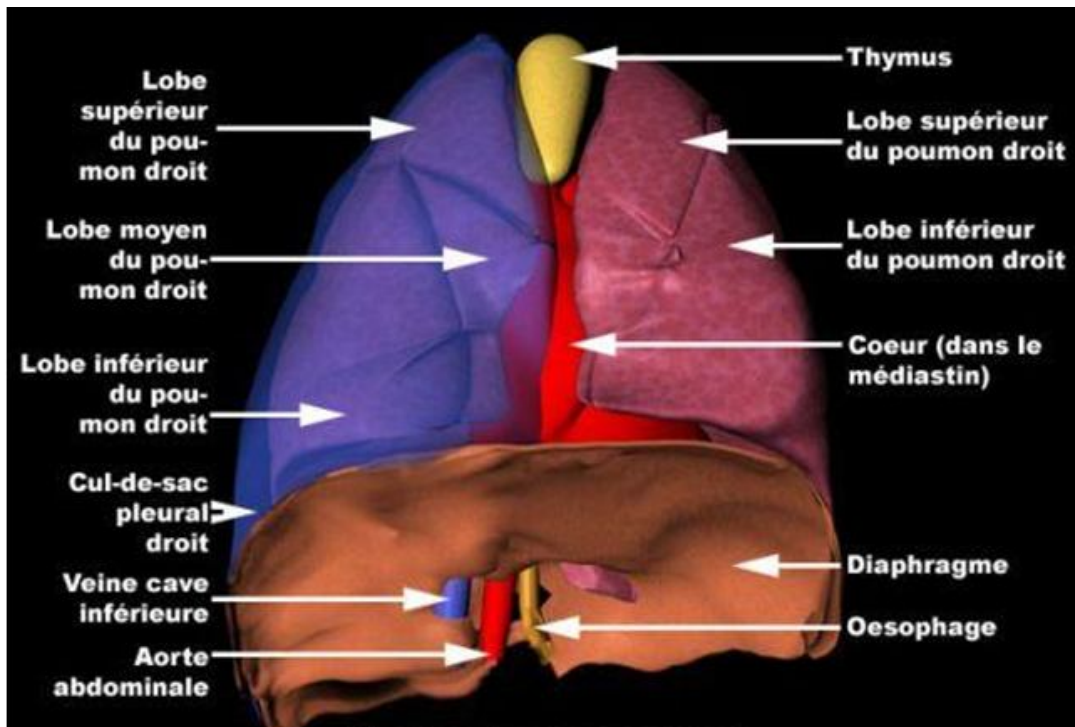


Figure 5: Anatomie des poumons.

1. Situation :

Les poumons sont situés dans la partie latérale de la cavité thoracique de part et d'autre du médiastin auquel ils sont reliés par les différents éléments du pédicule pulmonaire. Ils sont enveloppés par le feuillet viscéral de la plèvre, séparés de son feuillet pariétal par la cavité pleurale virtuelle. Leurs faces inférieures s'appuient sur le diaphragme, leurs faces externes sur le plan costal et intercostal, leurs faces internes sur le médiastin ; leurs sommets (apex) débordent en haut le plan de l'orifice supérieur du thorax et viennent bomber dans les creux sus-claviculaires en formant le support des dômes pleuraux.

2. Morphologie : [9,10, 11]

a) **Forme extérieure :** dans l'ensemble chacun des deux poumons a la forme d'une pyramide irrégulière à base inférieure diaphragmatique légèrement concave dans le sens transversal, fortement inclinée en bas et en arrière dans le sens antéropostérieur.

Le sommet supérieur ou apex, de forme arrondie, dépasse en haut le plan de l'orifice supérieur du thorax et présente un versant antérieur presque horizontal et un versant postérieur presque vertical. La face externe, arrondie et convexe, se moule sur la face profonde de la cage thoracique.

La face interne, plane dans le sens vertical, légèrement concave dans le sens antéropostérieur, présente à sa partie moyenne une dépression cratériforme : c'est le hile pulmonaire au niveau duquel les éléments du pédicule abordent ou quittent le parenchyme pulmonaire.

b) Aspect extérieur : le poumon apparaît comme un organe de surface lisse, brillante, de coloration rose pâle parfois semé de traînées noirâtres et de consistance spongieuse et élastique.

3. Structure

De façon schématique, on peut admettre que le poumon est constitué de :

- trame fibreuse pulmonaire
- conduits aérifères qui comprennent les différentes ramifications de l'arbre bronchique et qui se poursuivent à la périphérie par les canaux alvéolaires et les alvéoles.

A l'intérieur de cet ensemble se ramifient les vaisseaux fonctionnels du poumon.

4. La segmentation pulmonaire : [9,10 ,12]

Chaque poumon peut, en effet, être subdivisé en un certain nombre de territoires parenchymateux précis possédant une autonomie fonctionnelle et représente donc un véritable poumon en miniature. Ces territoires sont les lobes et les segments pulmonaires.

POUMON DROIT

Le plus volumineux des 2 poumons, il est divisé en trois lobes : supérieur, moyen et inférieur. Il a la forme d'un demi-cône irrégulier.

On lui distingue 3 faces et 3 bords :

- La face externe ou costale : elle est surtout croisée par le trajet de 2 scissures : la grande scissure qui sépare le lobe inférieur en arrière du lobe supérieur en avant et en haut et du lobe moyen en avant et en bas et la petite scissure, horizontale, elle sépare le lobe supérieur en haut du lobe moyen en bas.
- La face inférieure ou diaphragmatique.
- La face interne ou médiastinale : présente à sa partie moyenne une dépression en forme de cratère : le hile pulmonaire
 - Le bord antérieur : d'abord oblique en bas et en dedans, il devient ensuite vertical.
 - Le bord postérieur : il suit un trajet vertical dans la gouttière costo-vertébrale.
 - Le bord inférieur ou circonférentiel : délimite la base du poumon

Le poumon droit est subdivisé en 3 lobes :

- ✓ Le lobe supérieur : il est séparé par la grande scissure du lobe inférieur en arrière et par la petite scissure du lobe moyen en avant et en bas ;

On lui distingue :

- Une face externe, une face médiastinale, un sommet et une base ou face scissurale.
- ✓ Le lobe moyen : le plus petit, il est séparé du lobe supérieur par la petite scissure et du lobe inférieur par la grande scissure.

✓ Le lobe inférieur : le plus volumineux, on lui distingue :

- Une face externe costale, une face médiastinale, une face inférieure, un sommet et une face antérieure scissurale.

Les segments du poumon droit :

- lobe supérieur : Apical/ Dorsal/ Ventral.
- lobe moyen : Latéral / Médial.
- lobe inférieur : Apical-inférieur/Baso-ventral/Baso-latéral/Basodorsal/Baso-médial

Le pédicule pulmonaire droit :

- Il comprend 2 types d'éléments :

Des éléments fonctionnels : bronche souche droite, l'artère pulmonaire droite et les 2 veines pulmonaires droites.

Des éléments nourriciers constitués par les artères, les veines, les nerfs et les lymphatiques bronchiques.

Les différents éléments bronchiques, vasculaires, nerveux et lymphatiques s'organisent en 3 groupes topographiques bien distincts :

- Un groupe postérieur : bronchique où passe la bronche souche accompagnée par les artères, les nerfs et la majorité des lymphatiques bronchiques.

- Un groupe antérieur : vasculaire formé essentiellement par la veine pulmonaire supérieure droite et des éléments lymphatiques et par l'artère pulmonaire droite.
- Un groupe inférieur formé par la seule veine pulmonaire inférieure.

POUMON GAUCHE

D'une forme voisine de celle du droit, il a l'aspect d'un cône régulier à base inférieure diaphragmatique, à sommet supérieur arrondi.

On lui distingue 3 faces et 3 bords :

- La face externe ou costale : elle est croisée par une seule scissure : la grande scissure ou scissure oblique.
- La face inférieure ou diaphragmatique.
- La face interne ou médiastinale présente à sa partie moyenne le hile pulmonaire.
 - Les bords postérieurs et inférieurs de morphologie et de rapport identiques à celle du poumon droit.
 - Le bord antérieur : il présente une échancrure très marquée : l'incisure cardiaque.

Le poumon gauche est subdivisé en 2 lobes : par la scissure oblique :

- ✓ Le lobe supérieur : il est en effet l'homologue du lobe supérieur et du lobe moyen droit. On lui distingue : une face externe ou costale, une face interne médiastinale et une face postéro inférieure.
- ✓ Le lobe inférieur : il est sensiblement symétrique du lobe inférieur droit mais un peu moins volumineux. On lui distingue : une face externe ou costale, une face inférieure, une face interne médiastinale et une face supérieure.

Les segments du poumon gauche :

- *Lobe supérieur* : Culmen / Apical ou apicodorsal /Ventral ;Lingula : Supérieur/ inférieur
- *Lobe inférieur* : Apical inférieur/Baso-ventral+Baso médial (ventro para-cardiaque)/Baso-latéral/ Baso-dorsal.

Le pédicule pulmonaire gauche :

Comme son homologue droit le pédicule pulmonaire gauche a un siège essentiellement intra médiastinale et ses différents éléments se disposent également en 3 groupes : postérieur bronchique, antérieur vasculaire et inférieur.

Tableau n° 1 : La segmentation pulmonaire.

Poumon droit	Poumon gauche
<i>Lobe pulmonaire supérieur</i>	<i>Lobe pulmonaire supérieur</i>
Segment apical	Le culmen
	Segment apical
Segment antérieur (ventral)	Segment antérieur
Segment postérieur (dorsal)	Segment postérieur
<i>Lobe pulmonaire moyen</i>	La lingula
Segment externe (latéral)	Segment supérieur
Segment interne (médial)	Segment inférieur
<i>Lobe pulmonaire inférieur</i>	<i>Lobe pulmonaire inférieur</i>
Segment apical de Nelson	Segment apical de Nelson
Segment péricardiaque (para-cardiaque)	Segment péri cardiaque (para-cardiaque)
Segment antéro-basal (ventro-basal)	Segment antéro basal
Segment latéro- basal	Segment latéro-basal
Segment postéro- basal	Segment postéro-basal

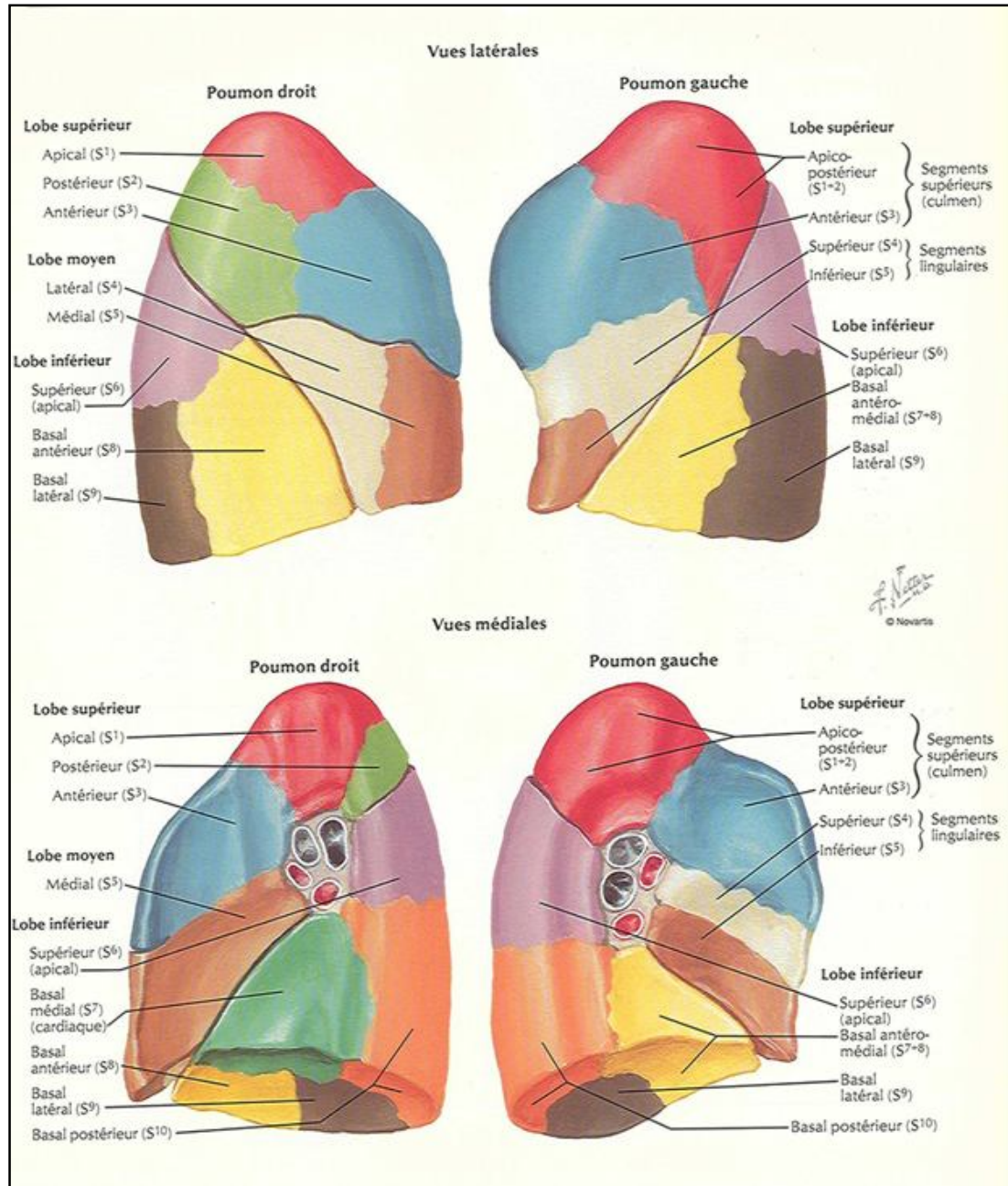


Figure 6 : Image montrant la segmentation pulmonaire. [13]

5. L'innervation des poumons : [8, 9]

Les nerfs des poumons et de la plèvre viscérale sont issus des plexus pulmonaires situés en avant et en arrière des racines pulmonaires.

Ces réseaux nerveux contiennent des fibres parasympathiques originaires des nerfs vagues (broncho-constrictrices) et des fibres sympathiques originaires des troncs sympathiques (broncho-dilatatrices).

6. Le drainage lymphatique des poumons:

Il s'effectue par l'intermédiaire de relais. Le 1er est sous forme de ganglions le long des bronches segmentaires, , le 2ème est constitué par les ganglions du ligament triangulaire .

Le tout est dirigé pour le poumon droit vers le ganglion de Bartheels et pour le gauche vers le ganglion d'Engel.

PARASITOLOGIE

I.L'AGENT PATHOGENE : [14, 15,16]

Le tænia Echinococcus granulosus est un cestode de la famille des plathelminthes.

A. Classification:

Il existe 4 espèces différentes d'Echinococcus définis sur des critères morphologiques, physiques et géographiques.

- Granulosus
- Alvéolairis
- Oligarthus
- Vogeli

a. E. Granulosus [14] :

9 sous espèces différentes d'Echinococcus Granulosus ont été décrites, mais seulement 4 semblent devoir être retenus :

- E.G. Granulosus : cosmopolite, le ver adulte se trouve chez le chien domestique et chez quelques canidés sauvages, le mouton constitue l'hôte intermédiaire principal. Cette espèce est la grande responsable de l'hydatidose humaine.
- E.G. Equinus : Le chien est l'hôte définitif, le cheval est le seul hôte intermédiaire connu.

Il est responsable de kyste à localisation hépatique exclusive.

Il ne jouerait pratiquement aucun rôle dans la pathologie humaine.

- E.G. Canadensis et E.G. Boréalisis :

Ces 2 variétés présentent la particularité de donner surtout des kystes pulmonaires à évolution le plus souvent bénigne.

b. E. Alvéolaire ou multiloculaire [14-17]

Responsable de l'hydatidose alvéolaire, très rare chez l'homme, il donne des lésions multi diverticulaires, rapidement infiltratives, son hôte principal est le renard et son hôte intermédiaire est le rongeur.

c. E.Oligarthus

d. E.Vogeli

B. Morphologie d'E.G granulosis:

Il se présente sous trois formes :

- Adulte.
- Œuf
- Larve ou kyste hydatique

1. Forme adulte : [19, 20, 21, 22,23]

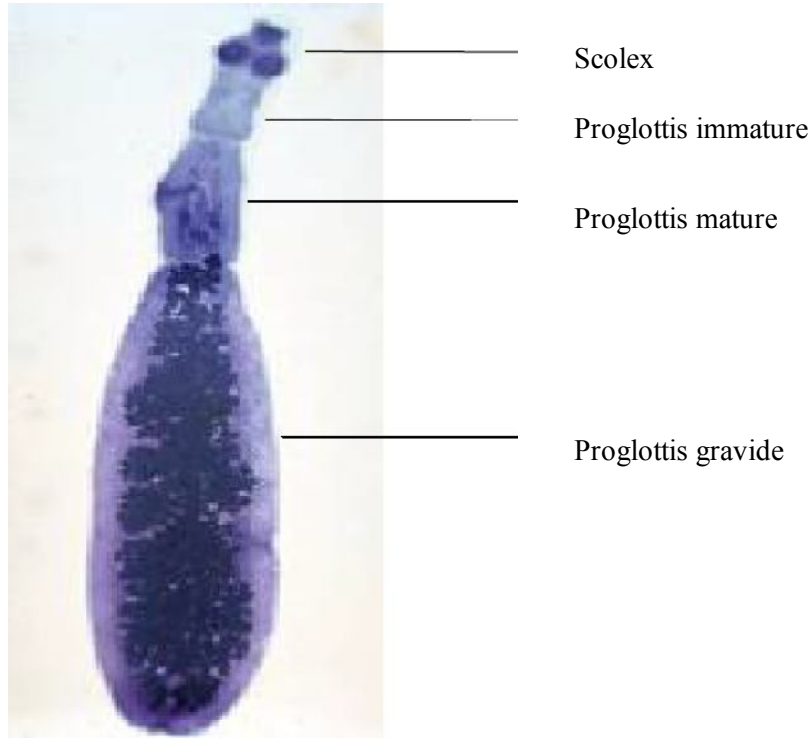


Figure 8 : Forme adulte d'Echinococcus granulosus. [18]

Mesure 5à8mm de longueur, vit fixé entre les villosités de l'intestin grêle. Formé d'une partie céphalique ou scolex d'aspect piriforme.

Elle est pourvue de quatre ventouses arrondies et d'un rostre saillant armé d'une double couronne de crochets.

Les ventouses et crochets assurent l'adhésion à la paroi intestinale.

Le corps de tænia est formé de 3 anneaux constituant une chaîne appelée strobile.

Les 2 premiers anneaux sont immatures, le dernier constitue un utérus gravide contenant jusqu'à 1500 œufs murs.

2. Œuf :

Est ovoïde protégé par une coque épaisse et striée, il contient un embryon hexacanthé à six crochets. La maturation de l'œuf se réalise dans le milieu extérieur et sa survie dépend des conditions d'humidité et de température.

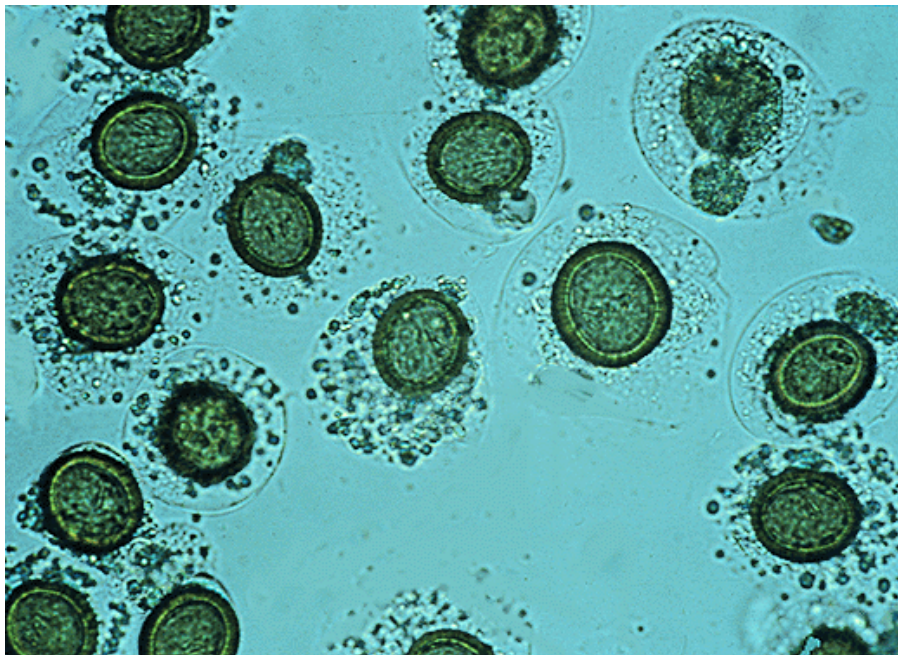


Figure 9: Embryophores d'Echinococcus Granulosus.

3. Forme larvaire :

C'est un méta cestode ou kyste hydatique, sa vitesse de maturation est lente dépendante de l'espèce hôte et du viscère parasité.

II. LE CYCLE PARASITAIRE : [19, 20, 24]

Le cycle parasitaire comprend 2 hôtes : un hôte définitif et un hôte intermédiaire.

L'homme s'insère accidentellement dans le cycle du parasite, c'est une impasse parasitaire.

Les œufs sont éliminés dans le milieu extérieur dans les selles du chien, une fois ingérées, pénètrent la paroi digestive, gagnent par le système porte le foie, parfois dépasse le foie par les veines sus hépatiques et parviennent aux poumons.

Du fait de sa taille et de sa plasticité, l'embryon passe dans une hématie.

Ceci explique la possibilité des localisations multiples de l'hydatidose dans le corps humain, malgré les nombreux filtres.

Une fois dans le viscère, l'embryon se transforme en larve hydatide.

Le cycle est fermé lorsque le chien dévore les viscères d'un herbivore parasité.

III. LE MODE DE CONTAMINATION : [25]

L'homme, hôte intermédiaire accidentel, se contamine en région d'élevage de moutons au contact du chien (caresses, léchage par le chien).

Les bergers, les vétérinaires, les enfants sont particulièrement exposés (contact affectif et privilégié avec le chien).

La contamination intervient de même par ingestion de végétaux comestibles crus (fraises, radis, etc.) souillés par les déjections des chiens et insuffisamment lavés.

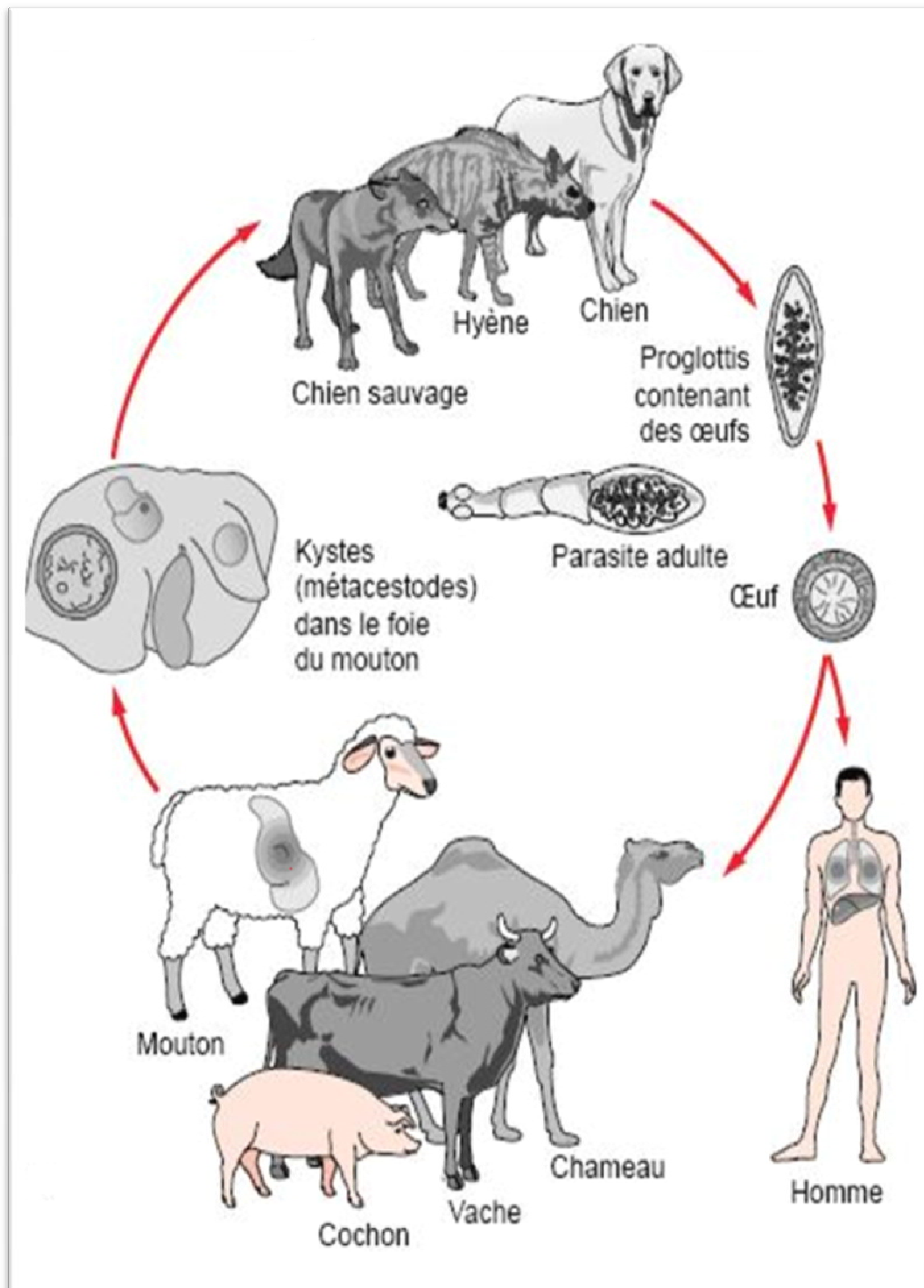


Figure 10: Le cycle évolutif de l'hydatidose. [26]

ANATOMIE PATHOLOGIQUE

I. LA STRUCTURE DU KYSTE HYDATIQUE :

Le kyste hydatique représente la forme larvaire du tænia Echinococcus.

Le développement de l'embryon provoque la constitution d'un kyste dont la vitesse d'accroissement est variable d'une espèce à l'autre et au sein de la même espèce d'un viscère à l'autre.

Chez l'homme, un kyste hydatique peut demander 18 à 30 ans avant de se manifester cliniquement.

La structure du kyste hydatique est identique chez l'homme et chez l'animal, il est composé de : [20]

A. Le péri kyste ou adventice :

C'est une formation non parasitaire, c'est une coque fibro conjonctive dure épaisse riche en néo vaisseaux, elle est constituée par le parenchyme de l'organe hôte refoulé.

En vieillissant, l'adventice se calcifie, la calcification du péri kyste qui donne des images caractéristiques sur la radiographie de l'abdomen sans préparation ne signifie pas la mort du parasite.

Il existe un plan de clivage très net entre le péri kyste et le parasite, c'est le plan qui sert à faire l'exérèse du parasite après l'ouverture du kyste. Ainsi la membrane proligère et la membrane anhiste du parasite peuvent être enlevées facilement.

Bien qu'il n'y ait pas de plan de clivage net entre le péri kyste et le parenchyme, il est possible qu'il est à ce niveau comprimé et tassé par le kyste. Ce plan de passage est le plan de péri kystectomie.

B. La larve hydatique : formée de deux membranes :

1. Membrane proligère ou germinative : [28]

Elle représente la membrane interne, blanche, fragile d'environ 20 μ m d'épaisseur. C'est l'élément noble de l'hydatide, elle bourgeonne dans la lumière du kyste hydatique pour former des capsules ou vésicules proligères contenant du scolex, les capsules se détachent pour sédimenter au fond de l'hydatide forment un culot de décantation granuleux blanchâtre : le sable hydatique.

2. La cuticule :

Membrane anhiste de couleur ivoire ; résistante, d'environ 1à2 mm d'épaisseur, elle enveloppe la membrane proligère et se comporte comme une membrane d'échange avec l'hôte.

C. Le liquide hydatique : [16], [27]

C'est un liquide limpide eau de roche. Il est sécrété par les cellules proligères à partir d'éléments hydro électrolytiques et organiques provenant de l'hôte.

Il est très antigénique et dont le passage dans la circulation ou dans la cavité péritonéale peut être responsable de choc anaphylactique.

En quantité abondante, il produit une hyperpression responsable de complications : fistule et compression.

Il contient :

1. Les protoscolex :[16],[27]

Produits par la membrane proligère sont présents en très grand nombre dans la cavité kystique. Ces protoscolex sont capables de se différencier dans deux directions ; ingéré par l'hôte définitif, le protoscolex devient un ver adulte.

Chez l'hôte intermédiaire (mouton, homme), chaque scolex peut donner un nouveau kyste hydatique s'il est libéré dans la cavité péritonéale.

2. Le sable hydatique :

Il est constitué par les éléments figurés qui se détachent de la paroi : fragments de membrane, vésicules filles rompues et scolex dégénérés.

A la période initiale, le kyste hydatique ne contient pas des vésicules filles, on l'appelle :

➤ **Kyste uniloculaire ou uni vésiculaire** : [27], [29]

Il se présente sous forme d'une vésicule remplie de liquide entourée d'une enveloppe, son contenu est clair, le péri kyste est mince, souple et fragile.

Le parasite peut s'invaginer pour former des vésicules filles endokystiques, parfois exokystiques. la formation des vésicules filles est déclenché par de nombreux événements et en particulier la rupture du kyste, l'infection ou la ponction.

Ces vésicules filles dont la taille varie entre quelques millimètres et 3-4 centimètres constituent un véritable nouveau parasite et sont également formées de deux membranes proligères et cuticules. Un kyste hydatique peut contenir un

très grand nombre de vésicules endo kystiques qui peuvent se répandre dans la cavité péritonéale à l'occasion d'une fissuration spontanée ou traumatique ou lors d'une ouverture chirurgicale du parasite. Chaque vésicule se comporte comme un parasite à part, entière et augmente de volume.

Lorsque le kyste comporte plusieurs vésicules filles on l'appelle :

➤ **Kyste multi vésiculaire** : [16] ,[27],[29]

Sa surface est moins régulière, le contenu est trouble, souvent infecté.

La membrane germinative peut être flétrie. Le péri kyste devient épais et peut être calcifié. Les vésicules filles développées vers l'extérieur donnent au kyste un aspect multiloculaire. Elles peuvent migrer à distance du kyste mère et se développer indépendamment. Elles restent souvent reliées au kyste principal par un collet étroit. Les vésicules filles à développement exo kystique représentent une difficulté à l'éradication du parasite et sont source de récives.

➤ **Kyste remanié** : [16],[27],[29]

Ce remaniement peut être du à l'infection. Le liquide devient trouble, épais et purulent .Mais ce remaniement peut être également du au vieillissement du KH. Dans ces conditions l'hydatidose devient fragmentée et le péri kyste devient épais.

➤ **Kyste calcifié** : [16], [27], [29]

Les calcifications peuvent n'intéresser que la coque.

Même si le liquide du KH calcifié est trouble, il n'est pas rare qu'il contient encore des éléments fertiles.

La calcification peut intéresser parfois la totalité du KH qui se présente alors sur la pièce anatomique comme une pierre enchâssée dans le parenchyme et sur le cliché radiologique comme une opacité de densité homogène.

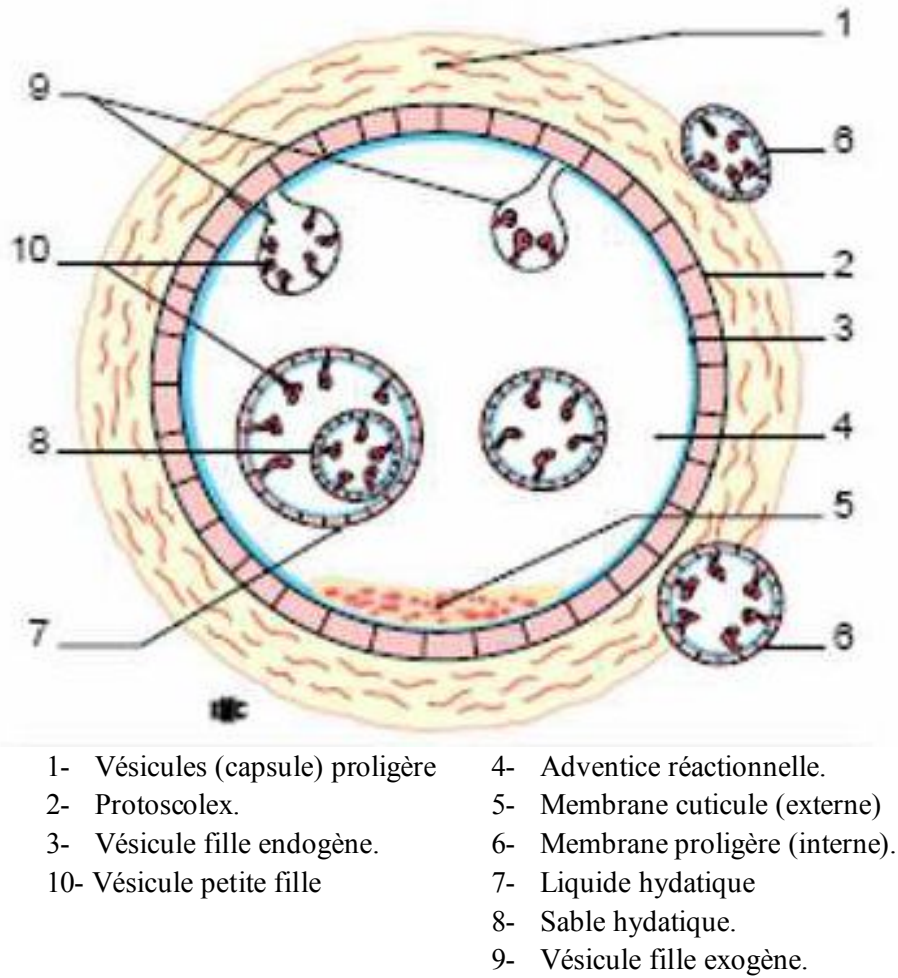


Figure 11 : Structure de l'hydatide. [19]

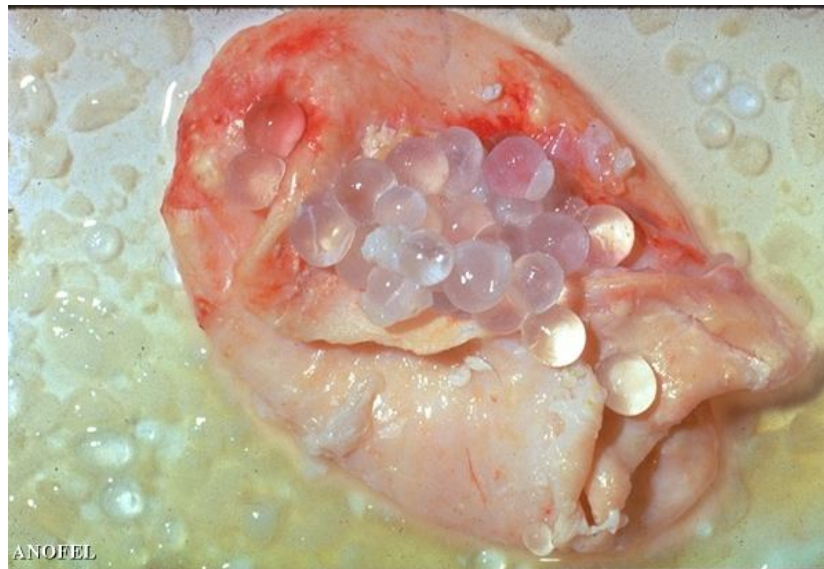

Figure 12 : Kyste hydatique ouvert contenant les protoscolex. [30]




Figure 13: Nombreuses vésicules filles de taille variable définissant le KH multi vésiculaire. [29]

II. PARTICULARITES ANATOMO-PATHOLOGIQUES DES LOCALISATIONS LES PLUS FREQUENTES: [31]

A. Le poumon :

a. L'adventice :

Elle se forme suite aux compressions exercées par le kyste sur la charpente conjonctivo vasculaire.

On distingue 3 couches de dedans en dehors :

- Une couche de tissu atéléctasié et sclérosé.
- Une couche moyenne infiltrée de leucocytes et d'éosinophiles.
- Une 3^o couche formée par les alvéoles tassées.

b. La cuticule :

Elle est séparée de l'adventice par un espace virtuel.

En cas de localisation périphérique, le kyste ne trouve aucune résistance et atteint en général un grand volume.

c. Evolution :

i)-Les fistules bronchiques : le kyste exerce un effet de compression et érode les bronches. Une fistule crée entre l'adventice et la paroi bronchique par l'air et les germes peuvent pénétrer. Ainsi apparaissent un péri pneumo kyste et un péri pyokyste dans l'espace virtuel et une atéléctasie ou un emphysème localisé au parenchyme correspondant.

ii)-La rupture dans l'arbre bronchique : elle survient après la fistulisation dans les bronches : le contenu kystique est alors évacué en dehors de l'organisme : c'est la vomique.

Le parenchyme voisin se complique de pneumonie réticulée hypertrophique, de bronchectasies, de suppuration broncho pulmonaire englobant des reliquats membranaires.

iii)-La dilatation des bronches(DDB) : Peut exister à distance de la fistule dans le lobe parasité. Elle dépendrait de l'état du KH et la durée de son évolution.

iv)-Les altérations pleurales :

- la symphyse pleurale : elle est secondaire à un épaissement de la plèvre en regard du KH. Elle provient de la dissémination du liquide hydatique dans la plèvre en cas de rupture.
- L'épanchement pleural : une réaction pleurale liquidienne localisée ou diffuse est rarement observée.

v)-La maladie du hile:

C'est un empatement hilaire, par des ganglions plus ou moins hypertrophiés suite à la surinfection du kyste.

vi)-Les altérations vasculaires :

- La thrombose : le kyste hydatique provoque une endartérite oblitérante des vaisseaux sanguins se trouvant dans la partie interne du parenchyme péri kystique.
- L'hémorragie : elle survient après un saignement en nappe du tissu adventiciel.

B. Le foie :

Il est souvent hypertrophié à cause de l'augmentation du volume des formations parasitaires, du développement compensateur du parenchyme sain et parfois même d'une infiltration œdémateuse globale.

Le tassement, l'inflammation et la fibrose du parenchyme adjacent forment le péri kyste. Celui-ci entraîne, au cours de son évolution, une compression veineuse avec thrombose, écrasement des canaux biliaires ou sa propre calcification.

Le lobe droit est le fréquemment atteint.

Le KH est habituellement isolé, mais il faut toujours rechercher une infestation multiple.

Au début, il est uni vésiculaire, hyalin, amicrobien, tendu. Le liquide est clair eau de roche.

Au cours de son évolution le KH peut évoluer vers:

a. La fissuration : dans les voies biliaires entraîne son affaissement puis le développement de vésicules filles, ou la pénétration des germes, son infection et sa suppuration.

b. La rupture :

- Dans les voies biliaires : l'évacuation des vésicules filles et des débris de la membrane prolifère, risque d'obstruer les canaux biliaires et provoquer un ictère choléstatique.

- Dans le péritoine : une hydatidose secondaire péritonéale se développe si les kystes sont jeunes et fertiles. Si les kystes sont anciens et non fertiles une nécrose purulente détruit les restes de membrane et rend difficile le diagnostic à postériori.
- Dans le thorax :
 - Soit après fistulisation d'un abcès inter hépato phrénique
 - Soit d'emblée dans la plèvre avec suppuration pulmonaire et ouverture dans les bronches puis établissement d'une fistule bilio bronchique.

III. CHEZ L'ENFANT : [32]

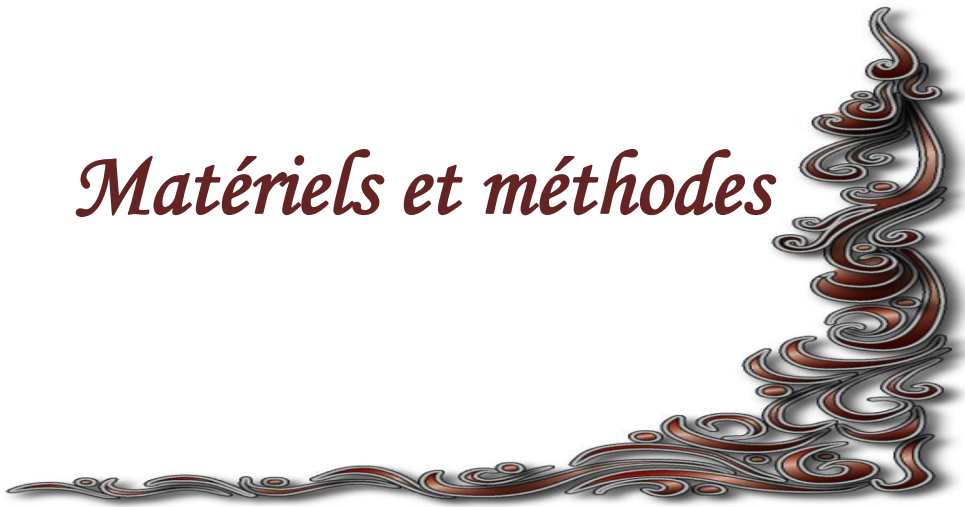La labilité fonctionnelle, l'immaturation des structures et la croissance continue du parenchyme jusqu'à l'âge de 8 ans expliquent la fréquence des lésions parenchymateuses réversibles et non définitives dans les formes infantile.

L'épaisseur de la paroi bronchique dans les premières étapes de la vie explique que la rupture des kystes dans les bronches est moins fréquente chez l'enfant.

Le périkyte est souvent mince et souple s'affaissant après l'ablation du kyste, autorisant un traitement chirurgical peu invasif.

La rapidité de sa croissance pour arriver parfois à occuper tout l'hémi thorax sans autres signes qu'une dyspnée d'effort.

Matériels et méthodes



Notre travail est une étude rétrospective portant sur une série de 54 cas de kyste hydatique du poumon et du foie, colligés pendant une période de 11ans ; chez des enfants hospitalisés au service de chirurgie pédiatrique de l'hôpital provincial de Khemisset.

Les éléments étudiés sont :

I. L'épidémiologie : elle est basée sur cinq facteurs :

- La localisation
- Le sexe
- L'âge
- L'origine géographique
- Le contact avec les chiens.

II. Les données cliniques :

- Le délai de consultation
- La découverte fortuite
- Les signes fonctionnels
- Les signes physiques

III. Les données para cliniques :

A. Radiologie :

- a) Radiographie thoracique :
- b) Echographie thoracique
- c) Echographie abdominale

B. Biologie :

- a) L'éosinophilie
- b) Le bilan pré opératoire

IV. Traitement :

A .Le traitement médical :

B .Le Traitement chirurgical :

a)Voies d'abord.

b) traitement chirurgical du kyste

c)gestes associés

V. Suites opératoires :

A. La durée de drainage

B. la morbidité

C. la mortalité

D. les récurrences

Résultats



I. EPIDEMIOLOGIE :

1. La localisation :

La localisation hépatique est la plus fréquente dans notre série avec 32 cas de KHF et 19 cas de localisation pulmonaire et 3 cas de double localisation hépatique et pulmonaire.

2. Le sexe :

Prédominance masculine avec 31 cas de patients de sexe masculin représentant 57,4 % et 23 cas de sexe féminin représentant 42,6 %.

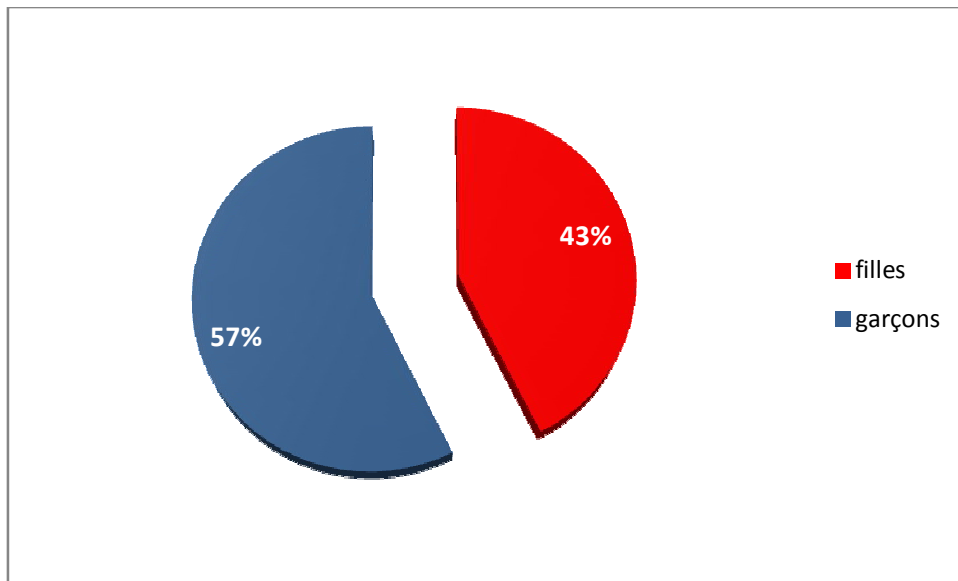


Figure 14: Répartition des patients selon le sexe.

3. L'âge :

L'âge des enfants atteints est compris entre 2 ans et demi et 16ans avec une moyenne d'âge de 9,2 ans.

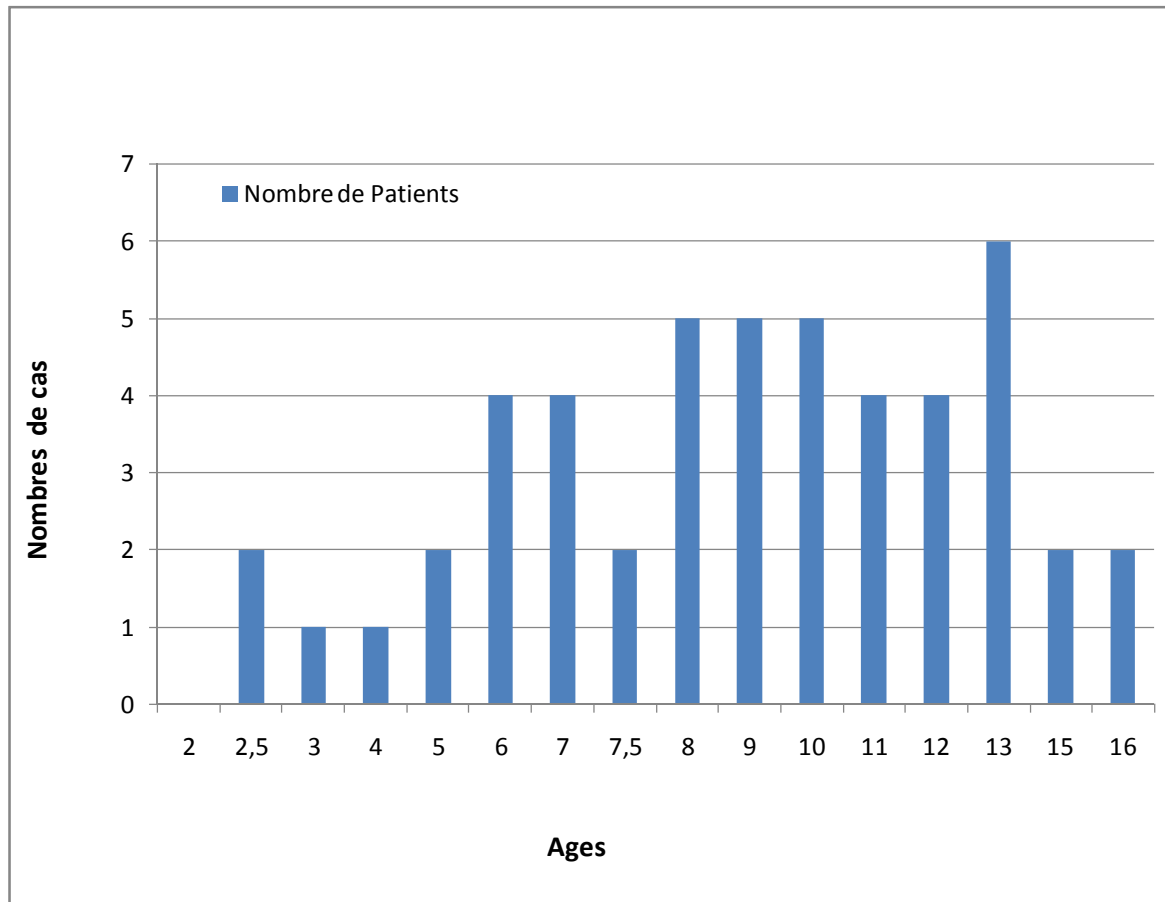


Figure 15 : Répartition des patients selon l'âge.

4. Origine géographique :

Dans notre série, 40 patients sont d'origine rurale soit 74 % et 14 patients d'origine urbaine soit 26 %.

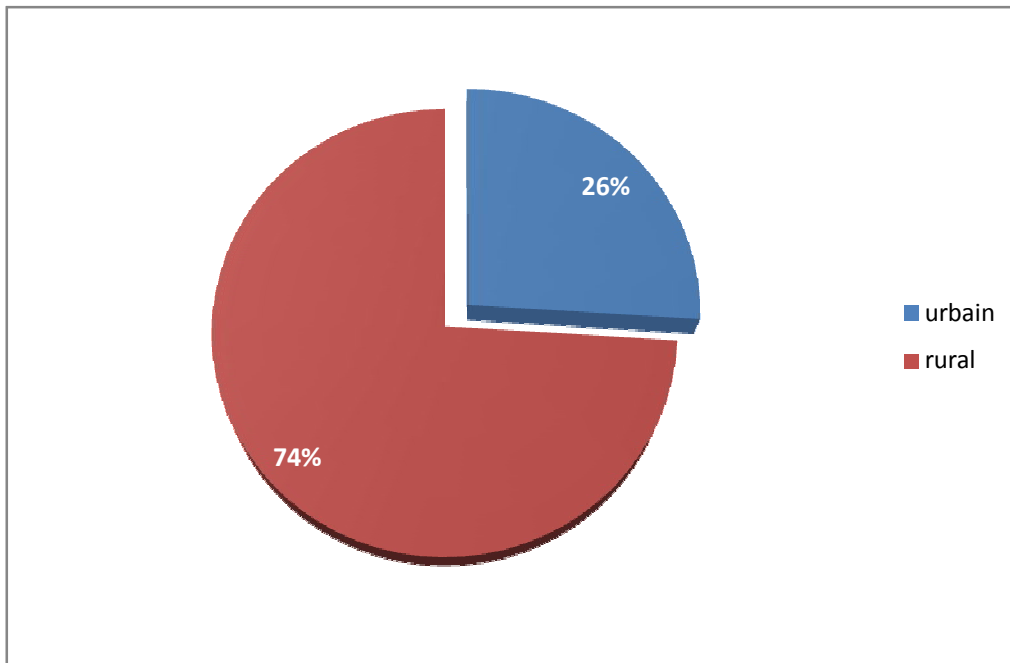


Figure 16 : Répartition des patients selon l'origine géographique.

5. Le contact avec les chiens :(contage hydatique)

48 de nos patients étaient en contact direct avec les chiens soit 88,8% des cas.

II. LES DONNEES CLINIQUES :

1. Le délai de consultation :

Le délai moyen de consultation était de 6mois avec des extrêmes allant de 1 mois à 1an.

2. La découverte fortuite :

Chez 3 patients, la découverte était fortuite lors d'un bilan d'extension d'une autre localisation.

Par une radiographie du thorax lors d'un bilan d'extension d'une hydatidose abdominale chez 1 patient.

Par une échographie abdominale chez 2 patients ayant une hydatidose pulmonaire.

3. Les signes fonctionnels :

➤ KHF :

Les principaux signes fonctionnels sont :

- La douleur de l'hypochondre droit : retrouvée chez 20 cas soit 57,1%
- Masse abdominale : retrouvée chez 6cas soit 17 ,1%.
- Ictère : retrouvé chez 1 patient soit 2,8%
- Les signes généraux sont dominés par la fièvre (4cas soit 11,4%) et l'asthénie et anorexie chez 1 patient soit 2,8%.

Tableau n° 2 : Fréquence des signes fonctionnels :

Signes d'appel	Nombre de cas	Pourcentage
Douleur HCD	20	57,1%
Masse abdominale	6	17,1%
Ictère	1	2,8%
Syndrome fébrile	4	11,4%

➤ **KHP :**

Les principaux fonctionnels ayant poussé nos malades à consulter étaient :

- La toux : c'est le symptôme le plus fréquent retrouvée chez 17 patients soit 77,2 %
- La douleur thoracique : souvent à type de point de coté, d'intensité variable. Elle est retrouvée chez 13cas soit 59 %
- L'hémoptysie : retrouvée chez 6 patients soit 27,2%
- La dyspnée : retrouvée chez 5cas soit 22,7%
- La vomique hydatique : signe pathognomonique de l'hydatidose pulmonaire, retrouvée dans 4cas soit 18,1%; elle traduisait la rupture du kyste dans l'arbre bronchique et l'évacuation de son contenu.
- Les signes généraux : ils étaient dominés par la fièvre chez 5 cas 22,7%, sueurs nocturnes chez 1 patient soit 4,5% et l'asthénie anorexie chez 2cas soit 9%.

Tableau n° 3 : Fréquence des signes physiques :

Symptômes	Nombre de cas	Pourcentage
Toux	17	77,2%
Douleur thoracique	13	59%
Hémoptysie	6	27,2%
Dyspnée	5	22,7%
Vomique hydatique	4	18,1%
Signes généraux		
-Fièvre	5	22,7%
-Altérations de l'état général	2	9%
-sueurs nocturnes	1	4,5%

4. Les signes physiques :

➤ **KHF** :

L'examen clinique a retrouvée :

- La sensibilité de l'hypochondre droit : le signe physique le plus fréquent, retrouvée chez 13 cas soit 37,1%
- L'hépatomégalie : retrouvée chez 9 cas soit 25,7%.
- Le ballonnement abdominal : retrouvé chez 6 patients soit 17,1%

➤ **KHP** :

L'examen pleuro pulmonaire a retrouvé les signes suivants :

- le syndrome d'épanchement liquidien chez 13 cas donc 59%
- l'encombrement bronchique: retrouvé chez 5 patients soit 22,7%
- L'examen physique était normal chez 1 patient soit 4,5 %

III. LES DONNEES PARA CLINIQUES :

A. La radiologie :

➤ **KHF :**

a. La radiographie pulmonaire :

Pratiquée chez 35 patients, elle a montré dans :

- 1 Cas, association entre kyste hydatique du foie et du poumon soit 2,8 % de l'ensemble des patients
- 2 cas ; une surélévation de la coupole diaphragmatique droite soit 5,7%
- Chez 32 Cas, elle était normale soit 91,4%

b. L'échographie abdominale :

C'est l'examen morphologique de base, celle-ci pratiquée chez tous nos patients, a objectivé la présence de kystes hydatiques uniques chez 27 patients soit 77,1% de l'ensemble des cas et des kystes multiples chez 8 malades soit 22,8%.

Ces kystes intéressent le lobe droit chez 24 patients soit 68,5% des cas, le lobe gauche chez 9 malades soit 25,7% et 2 patients portaient des kystes hydatiques uniques ou multiples siégeant aux deux lobes soit 5,7%.

La taille des kystes hydatiques variaient de 1cm et 17cm avec une moyenne de 9 cm.

**Tableau n° 4 : La fréquence des types échographiques
des KH selon la classification de GHARBI :**

Type échographique	Nombre de cas	Pourcentage
I	23	65,7%
II	7	20%
III	4	11,4%
IV	-	-
V	1	2,8%
Total	35	99,9%

Nette prédominance des kystes uni vésiculaire non compliqués.

➤ **KHP** :

a. La radiographie thoracique :

Le principal examen para clinique qui nous a permis de préciser le nombre, la taille et le stade évolutif du kyste hydatique.

✓ *Le nombre de kystes :*

Le kyste hydatique était unique chez 20 enfants, soit 90,9% de l'ensemble des cas. L'hydatidose pulmonaire était multiple chez 2 enfants, soit 9%:

- Bilatérale : Chez 1patient soit 4,5% des cas, avec un kyste au niveau de chaque poumon ;
- Unilatérale : Chez 1patient, avec 2 kystes au niveau du même poumon.

✓ *Le siège :*

Le kyste hydatique avait une prédilection pour le poumon droit. On a noté 14 patients avec des kystes hydatiques au niveau du poumon droit, soit 63,6% des cas et 8 patients avec des kystes hydatiques au niveau du poumon gauche, soit 36,3% des cas.

✓ *La taille :*

Le plus petit kyste mesurait 5 cm de diamètre et le plus grand occupait tout un héli champ pulmonaire.

✓ *Stade évolutif :*

L'aspect radiologique le plus fréquemment retrouvé du kyste hydatique pulmonaire était celui d'une opacité à contours réguliers dans 54,5% des cas. Le kyste était sain chez 19 enfants soit 86,3% des cas. Ce kyste prenait l'aspect d'une opacité à contours réguliers ou flous et de poumon opaque. Le kyste était rompu chez 3 enfants, soit 13,6%cas, prenant l'aspect d'une image de niveau hydro- aérique.

Tableau 5 : fréquence des aspects radiologiques du kyste hydatique du poumon :

Aspect radiologique	Nombre de cas	Pourcentage
Opacité dense à contours réguliers	12	54,5%
Opacité dense à contours flous	4	18,1%
Poumon opaque	3	13,6%
Image de niveau hydro-aérique	3	13,6%

b. L'échographie thoracique:

Dans notre série, tous les patients ont réalisé un balayage échographique thoracique :

En cas de kyste rompu : pour chercher une rétention de membranes

En cas de kyste sain :

- Pour confirmer la nature liquidienne de l'opacité.
- Pour localiser le kyste en intra thoracique ou abdominal.

c. L'échographie abdominale

Réalisée dans le cadre du bilan d'extension systématique ; et qui a objectivé une localisation secondaire du KH au niveau du foie chez 2 enfants (9 %).

B. Biologie :

a. L'éosinophilie :

L'hyper éosinophilie était notée chez 10 patients, soit 18,5% de l'ensemble des cas.

b. Le bilan pré opératoire :

Consiste à faire :

- Une numération formule sanguine.
- Urée sanguine.
- Créatinine sanguine.
- TP-TCA.
- Groupage sanguin.
- Vitesse de sédimentation.

On a retrouvé une hyperleucocytose à PNN chez 2 patients soit 3,7%.

IV.TRAITEMENT :

A. Le traitement médical :

Le traitement médical anti helminthique n'a pas été noté dans notre série.

B. Le traitement chirurgical :

a. Voies d'abord :

Foie : laparotomie médiane/ incision sous costale transversale droite.

Poumon : thoracotomie postéro latérale au niveau du 5^o espace intercostal.

b. traitement chirurgical du kyste :

Foie : sur 35 cas d'enfants présentant un KH du foie ; la technique réalisée est la résection du dôme saillant.

Poumon : Sur 22 cas d'enfants atteints de kyste hydatique pulmonaire :

- 18 enfants ont présenté des KHP intacts, soit 81,8% des cas. Ils ont tous bénéficié d'un traitement chirurgical ;
- 4 enfants ont présenté des KHP rompus, soit 18,1%des cas :
 - 1 enfant a été opéré ;
 - 3 enfants étaient mis sous traitement symptomatique fait d'antibiotique et mucolytique avec kinésithérapie respiratoire.

Donc 19 enfants étaient opérés, soit 86,3%des cas et 3 non opérés soit 13,6%.

Deux techniques de kystectomie ont été utilisées : La technique d'énucléation selon Ugon réalisée chez 19 patients soit 86,3% et la ponction aspiration selon Barrett réalisée chez 3 patients soit 13,6%.

Les 3 patients présentant une double localisation hépatique et pulmonaire : le KHP a été opéré en premier, puis celui du foie opéré à 4 semaines d'intervalles.

c. Les gestes associés :

Ils consistaient à :

- Libérer les adhérences
- Fermer les fistules bronchiques
- Capitonner la cavité résiduelle et drainage.

V. LES SUITES OPERATOIRES :

A. La durée du drainage :

➤ **KHF :**

Dans notre série, la durée de drainage a varié entre 3 jours et 2 mois.

➤ **KHP :**

La durée du drainage thoracique était comprise entre 2 et 5 jours.

B. La morbidité :

En post opératoire, tous les patients de soins locaux, d'un traitement antalgique et d'une antibioprophylaxie.

C. La mortalité :

Aucun cas de décès n'a été rapporté dans notre série ;

D. Les récurrences :

Un cas de récurrence a été relevé dans notre série concernant le KH du foie 7 ans après l'intervention chirurgicale.

EXEMPLES DES EXAMENS COMPLEMENTAIRES REALISES

CHEZ CERTAINS DE NOS PATIENTS :

PATIENT A :

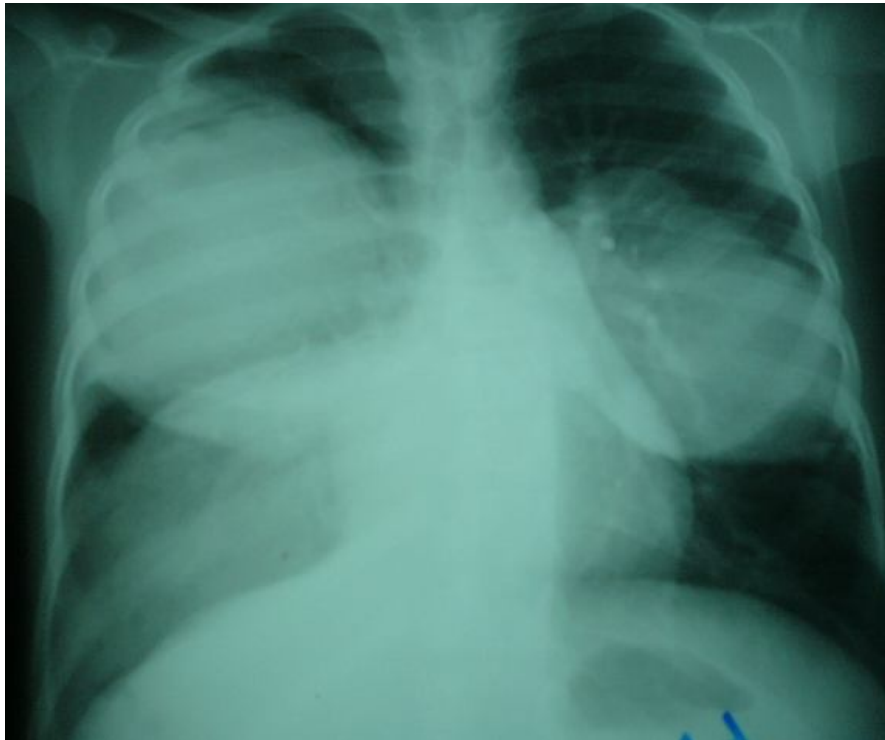


Figure 17 : Radiographie du thorax montrant une opacité bilatérale au niveau du lobe supérieur droit et du lobe inférieur gauche

PATIENT B

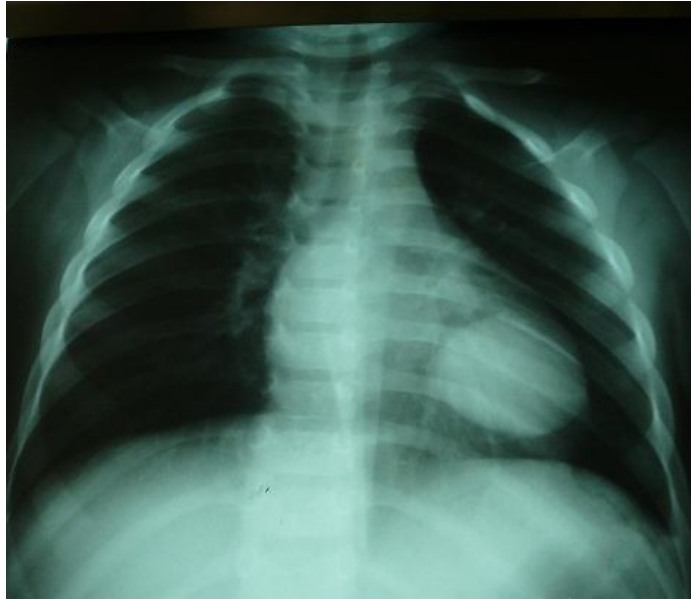

Figure 18: Radiographie du thorax montrant une opacité siégeant au niveau du lobe inférieur gauche.

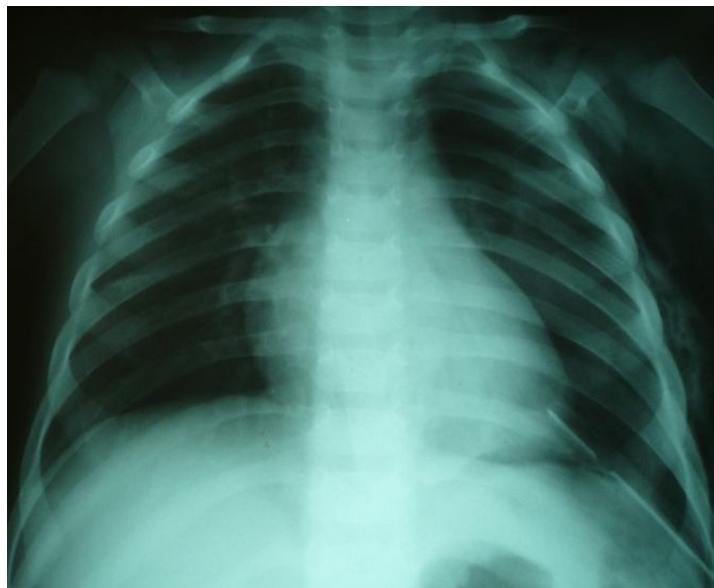
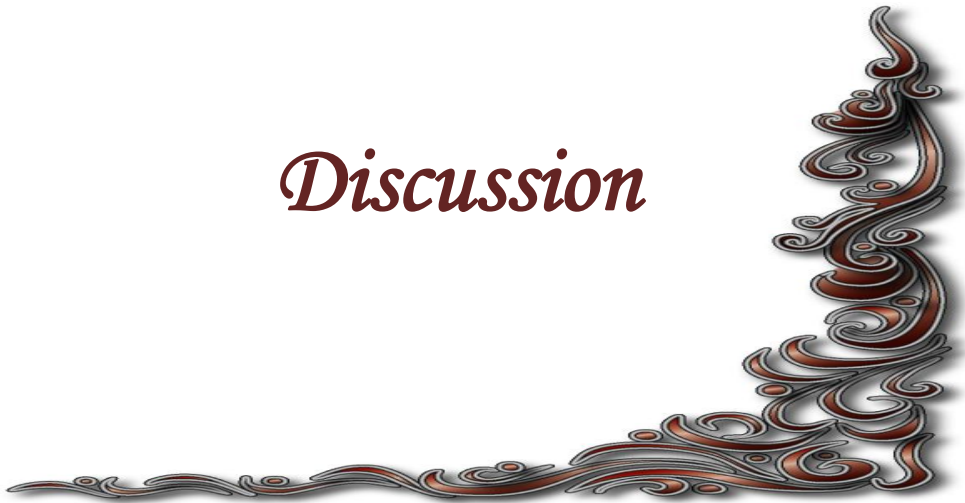
Figure 19: Radiographie du thorax post opératoire montrant le nettoyage du parenchyme pulmonaire.

Discussion



I. EPIDEMIOLOGIE :

1. Dans le monde: [34], [35]

Les principaux foyers mondialement connus sont :

- Le pourtour Méditerranéen: Afrique du Nord, Moyen Orient, Turquie, Chypre, Grèce, sud de l'Italie et de l'Espagne (L'index d'infestation humaine est à peu près uniforme autour de 10 pour 100 00habitants).
- L'Amérique du Sud, surtout en Argentine, Bolivie, Uruguay, Pérou, Chili et Sud du Brésil.
- Le sud de l'Australie et la Nouvelle-Zélande.
- L'Afrique de l'Est, en particulier au Kenya où l'incidence est la plus forte au monde avec 220 cas pour 100 000 habitants.
- L'Asie Centrale : Mongolie, Tibet, Turkestan.

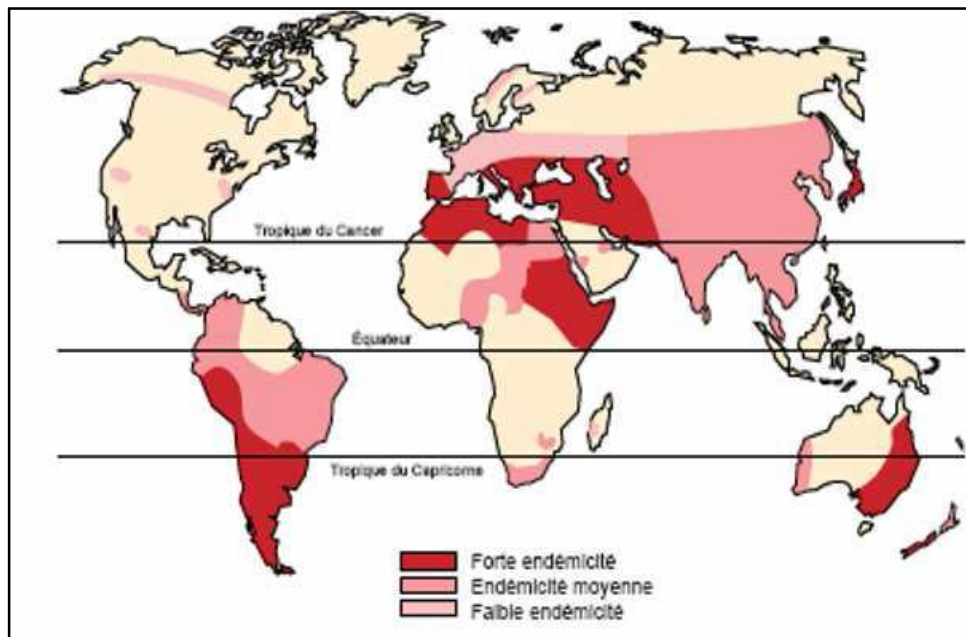


Figure20 : Répartition géographique de l'hydatidose dans le monde. [16]

2. Au Maroc :

L'hydatidose humaine constitue de plus en plus un problème de santé publique au Maroc où l'élevage est encore traditionnel.

a. Fréquence : [33]

Le service des maladies parasitaires élabore un rapport annuel sur la situation épidémiologique de l'hydatidose au Maroc, suite à la mise en place à partir de l'année 2003 d'un registre de récolte des données au niveau de tous les services de chirurgie des CHU et des hôpitaux provinciaux.

Dans le même cadre, un arrêté ministériel rendant la déclaration du kyste hydatique obligatoire a été publié au bulletin officiel au cours de l'année 2003.

L'incidence annuelle cumulée de la maladie est en constante augmentation (3,6cas pour 100 000 habitants en 1980 et 5,27cas pour 100 000 habitants en 2007).

b. Répartition géographique : [33]

Cette répartition montre une prédominance notable dans les régions où l'élevage de moutons tend à se développer, notamment la région de Meknès-Tafilalet avec une incidence annuelle de 9,9cas pour 100 000 habitants en 2007 suivi par la région de Chaouia-Ourdigha et dans une moindre mesure, Doukkala- Abda.

Par milieu de résidence ,63% des cas enregistrés en 2007 proviennent du milieu rural et 37% du milieu urbain.

Dans notre série, 74% des enfants étaient issus du milieu rural.

c. Répartition selon l'âge et le sexe: [34]

L'infestation se produit généralement à partir de 5 ans, elle est exceptionnelle avant 2 ans.

Chez l'enfant, contrairement à l'adulte, l'atteinte masculine est supérieure à l'atteinte féminine. Ceci peut s'expliquer par les différences de comportement entre les deux sexes. Les garçons passent en général plus de temps dehors et ont plus d'activités extérieures que les filles, ce qui entraîne une plus grande promiscuité avec les chiens et, par conséquent, un plus grand risque d'exposition aux œufs d'*Echinococcus granulosus*. De plus, on pourrait également supposer que cette différence entre les deux sexes est liée à l'intérêt plus accru que l'on porte aux garçons qui permettrait un diagnostic plus précoce de l'hydatidose chez celui-ci [107]. Cette prédominance masculine est rapportée chez de nombreux auteurs, avec des sex-ratios de 1,96 chez Oudni-M'rad [107] 1,43 chez Akgun Oral [108] ou encore 1,17 chez Muharrem çevik [109].

Dans notre série, la moyenne d'âge des enfants touchés était de 9,2ans, avec des extrêmes allant de 2 à 16 ans. 57,4 % des patients étudiés étaient des garçons, soit un sex-ratio de 1,34.

Tableau n° 6 : Age moyen des patients selon les auteurs :

Auteurs	Age moyen	Extrêmes
Oudni- M'rad [107]	8,4	3-16
Akgun Oral [108]	9,2	1,1-15
Muharrem çevik [109].	9	3-15
Khattala [111]	8	5-15
Slavisa M. Djuricic [110]	8	2-17
Notre série	9,2	2-16

**d. Répartition des kystes hydatiques selon l'organe de localisation :
[33], [36]**

Avant 16 ans, la localisation pulmonaire arrive en première position (59 % des cas), suivie des localisations hépatique (34,8%), rénale (5 %) et osseuse (2,5 %).

Dans notre série, nous rapportons une prédominance du KH du foie avec 35 cas contre 22 cas de KH du poumon ; cela est rapporté également chez Slavisa M. Djuricic [110] avec 60,7% d'atteinte hépatique , 30,1% d'atteinte pulmonaire et 9,2% pour les autres localisations.

II. DIAGNOSTIC POSITIF :

A. L'anamnèse :

L'interrogatoire recherche :

- La notion de contact avec les chiens
- La provenance d'une région à forte endémie hydatique.
- La symptomatologie rapportée par le patient ; celle-ci dépend de plusieurs facteurs notamment : la localisation du kyste, sa taille et la présence de complications.

B. Etude clinique:

❖ Le kyste hydatique du foie :

L'hydatidose hépatique est souvent de découverte fortuite, une calcification est mise en évidence lors d'un examen morphologique prescrit pour une symptomatologie banale ou au cours d'une intervention chirurgicale réalisée pour une autre affection, que le kyste est découvert.

Quant la maladie est symptomatique, la clinique peut ne pas attirer l'attention par sa chronicité et son évolution latente, mais elle peut se révéler par un accident évolutif.

La diversité des manifestations cliniques du kyste hydatique est liée à :

- Son siège anatomique. Sa taille et son effet de masse sur les organes adjacents.
- Sa rupture spontanée ou traumatique.
- Son extension secondaire ;
- La libération d'antigènes parasitaire responsable d'une réaction d'hypersensibilité systémique.

1. kyste hydatique simple :

Il s'agit habituellement d'un kyste cliniquement muet, latent pendant des années, bien encapsulé et calcifié. Il comprime les tissus environnants sans les détruire en siégeant le plus souvent au lobe droit.

Le diagnostic de l'hydatidose hépatique est souvent évoqué devant des données de l'interrogatoire et de l'examen clinique : antécédents de contagé hydatique, antécédents de cure chirurgicale d'un kyste hydatique.

Les signes cliniques apparaissent progressivement avec la tumeur : sensation de tiraillement ou de pesanteur de l'hypochondre droit, dyspepsie, plénitude post prandiale.

Les signes physiques sont réduits à une hépatomégalie, une tuméfaction indolore, lisse déformant la paroi, régulière, circonscrite, rénitente à la pression.

Le ballotement et frémissement hydatiques sont des signes inconstants et sont perçus en cas de kyste hydatique volumineux.

Dans notre série, le maître symptôme était la douleur abdominale 57,5%, suivi de l'augmentation du volume abdominal 17,1%.

2. Kyste hydatique compliqué :

➤ *La compression* : [32], [33]

La compression d'organes vitaux dépend du siège, du volume et de la rapidité d'évolution du kyste.

La compression de la voie biliaire se traduit par un ictère.

Les compressions des veines sus-hépatiques ou de la veine cave inférieure sont l'apanage des kystes du dôme hépatique.

Elles sont responsables d'un syndrome de Budd-Chiari et d'une hypertension portale dont témoignent les varices œsophagiennes et la splénomégalie.

➤ La rupture :

La rupture est contenue en cas de simple fissuration de l'endokyste ne permettant pas au liquide de s'écouler. La rupture est communicante si l'ouverture du kyste se fait dans la voie biliaire ou les bronches ; elle est directe lorsque le matériel kystique fuit dans les cavités péritonéale ou pleurales ou dans viscère creux. [37], [38]

La fistule kysto-biliaire : est la plus fréquente des complications de l'hydatidose hépatique. Les canaux biliaires présentent une nécrose par ischémie de leur trame fibroconjonctive. Leur endothélium se fissure et s'ouvre franchement. Le kyste est classiquement mono vésiculaire et ancien avec un péri-kyste fragile. Les symptômes sont polymorphes et peu spécifiques ; dominées par l'hépatomégalie, la fièvre, l'angiocholite, l'ictère et le prurit. [19]

La fistulisation bronchique : [19],[44] la fistule s'extériorise sous forme de vomique dont on distingue deux variétés : l'hydatidoptysie faite de liquide eau de roche et la vomique purulente fétide, renfermant des hydatides. Les lésions pulmonaires intéressent essentiellement le lobe inférieur droit. Le kyste hydatique responsable siège au dôme ou à la face postérieure.

La fréquence de cette complication est estimée entre 2 à 11%. La variété des chiffres peut s'expliquer par une prise en charge et un diagnostic désormais plus précoce des kystes hydatiques par l'échographie.

Les complications pancréatiques : [19] sont très rares. La survenue d'une pancréatite aiguë relève d'un mécanisme canalaire. Le matériel hydatique migre dans le cholédoque et son reflux brutal dans le canal de Wirsung provoque la pancréatite.

La fistulisation à la peau : [19],[44] est une éventualité rare favorisée par des facteurs mécaniques et inflammatoires.

Le kyste augmente de volume puis frotte contre la paroi abdominale et diaphragmatique, des adhérences se forment, la paroi du kyste s'affaiblit et fistulise ; les kystes capables de donner de telles lésions siègent électivement au lobe droit. La coexistence de fistule associée biliaire voire bronchique est systématiquement recherchée.

La fistulisation dans la circulation veineuse : [19], [29],[39],[40] responsable d'une localisation secondaire ou métastatique .la communication intéresse la veine cave inférieure, les veines sus hépatiques ou la veine rénale droite. Elle doit être évoqué lors de l'excision d'un kyste hydatique postérieure ou sus diaphragmatique avec hydatidose pulmonaire à foyers multiples, petits et bilatéraux.

La rupture intra vasculaire expose à un risque mortel avec choc anaphylactique, elle peut provoquer une embolie pulmonaire gravissime et d'emblée mortelle. La rupture est parfois latente aboutissant au cœur pulmonaire chronique hydatique.

➤ L'infection : [43]

L'infection du contenu du kyste donne l'abcès hépatique. Il se constitue soit par fissuration des membranes de l'hydatide permettant l'entrée de bile plus au moins septique, soit l'apport hépatogène de bactéries.

➤ *Les complications toxiques [19], [29]*

Dues à la pénétration des produits toxiques du liquide hydatique dans l'organisme, elle peut se faire d'une façon brusque au cours d'une rupture traumatique ou spontanée ; soit de façon chronique par filtration continue du poison hydatique à travers les membranes de kyste vers le courant sanguin. Les accidents allergiques les plus fréquents et parfois inauguraux sont de nature bénigne : prurit, urticaire, lymphoedème, bronchospasme.

Les manifestations peuvent être gravissimes aboutissant au décès en quelques heures per choc anaphylactique résultant d'un phénomène d'hypersensibilité type 1, IgE dépendant.

❖ **Le kyste hydatique du poumon :**

1-Le kyste hydatique sain :

De découverte fortuite dans la majorité des cas à la suite d'un examen systématique, bilan préopératoire pour une intervention chirurgicale ou bilan d'extension d'une hydatidose hépatique [45, 47, 48,49], mais peut se manifester par des signes fonctionnels non spécifiques :

La toux : Elle est tenace, brève quinteuse, sèche au début puis productive ramenant des expectorations blanchâtres et mousseuses [50,51] ;

La douleur thoracique : Peut être vive mais souvent sourde localisée à type de point de côté ou diffuse qui s'accroît avec la respiration et la toux.

Quand le kyste hydatique est volumineux, l'examen clinique trouve un syndrome d'épanchement liquidien pleural.

Tableau n° 6 : Fréquence des signes cliniques selon les auteurs :

Symptômes	Çevik [109]	Khattala[111]	Kabiri [53]	Notre série
Toux	78%	62,9%	-	77%
Douleur thoracique	42%	55%	87%	59%
hémoptysie	36%	48%	22%	27,2%
dyspnée	-	18,5%	-	22,7%
Vomique hydatique	-	14,8%	-	18,2%
Signes généraux :-fièvre				
-AEG	24%	55%	-	22,7%
-sueurs nocturnes	-	25,9%	-	9%
	-	-	-	4,5%

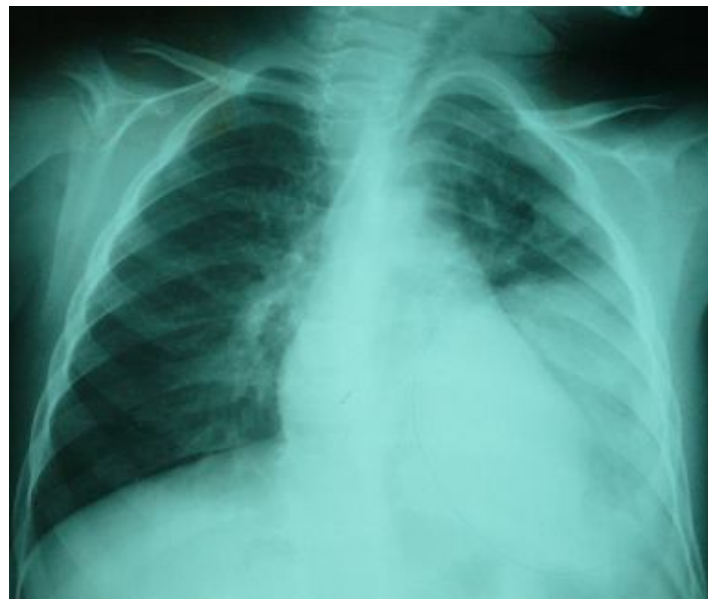

Figure 21: Radiographie du thorax montrant une opacité siégeant
Au niveau du lobe inférieur gauche (patient de notre série).

2-Le kyste hydatique compliqué:

Le Kyste hydatique du poumon chez l'enfant est révélé souvent à la suite d'une complication mécanique ou septique :

a) Les complications mécaniques :

Elles sont au nombre de quatre :

- La fissuration ;
- La rupture ;
- La compression ;
- La déformation thoracique.

➤ La fissuration : [46,49, 51]

L'hémoptysie est le symptôme principal de la fissuration.

Elle est quotidienne, peut abondante, tenace, s'accompagnent de dyspnée, d'une recrudescence de la toux qui ramène une expectoration banale ou purulente, évoluant dans un contexte de fièvre et d'altération de l'état général.

➤ La rupture :

✓ Dans les bronches : [47,49, 51]

Elle peut être spontanée ou secondaire à un traumatisme thoracique.

L'enfant ressent une violente douleur thoracique, une sensation de déchirement, puis rejette le contenu du kyste. Le liquide est clair, limpide salé, il contient des débris de membranes ressemblant à des peaux de raisin. C'est la vomique hydatique.

Dans le cas typique où la vomique est totale, elle peut entraîner une asphyxie parfois mortelle par inondation bronchique. Le plus souvent, la rupture dans les bronches est discrète, fractionnée, se répète plusieurs jours de suite, elle peut être masquée par une hémoptysie ou peut même passer totalement inaperçue [47,49, 51].

La symptomatologie est parfois marquée par un état de choc anaphylactique : urticaire, œdème pulmonaire avec parfois collapsus cardiovasculaire, mais le plus souvent c'est une dyspnée asthmatiforme banale qui apparaît au décours de la rupture et qui dure quelques heures.

Cette rupture dans les bronches peut engendrer une dissémination bronchogène homolatérale, parfois controlatérale voir même bilatérale du kyste hydatique et être à l'origine d'une hydatidose pulmonaire multiple [54]

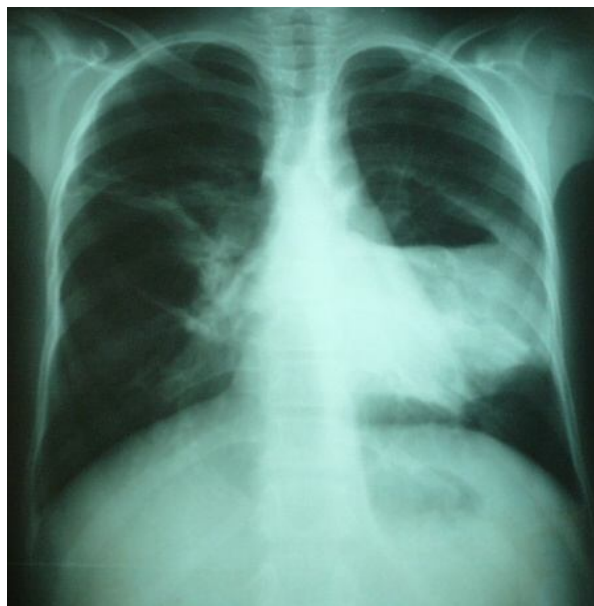

Figure 22: Image de niveau hydro-aérique évoquant un kyste hydatique rompu
(patient de notre série)

✓ Dans la plèvre :

Elle réalise une inondation pleurale, pneumo et/ ou hydrothorax par fistulisation broncho-pleurale qui se traduit cliniquement par une dyspnée intense, une toux quinteuse voir un état de choc [55, 56, 49].

✓ Dans le péricarde :

Elle est exceptionnelle et donne un épanchement péricardique [52, 51].

➤ La compression :

L'augmentation de la taille du kyste sans fissuration ou rupture peut être à l'origine d'une compression de voisinage à type de dysphagie, de dysphonie par compression du nerf récurrent gauche dans sa position intra thoracique surtout si le kyste se localise sur la face médiastinale du lobe supérieur gauche, de paralysie phrénique secondaire à un kyste hydatique basal volumineux [16].

➤ La déformation thoracique :

C'est un symptôme révélateur propre à l'enfant et au jeune adolescent. Elle se voit dans le cas de kystes hydatique volumineux.

b) Les complications septiques : [45, 56, 53].

L'infection du kyste hydatique pulmonaire donne un pyo pneumokyste qui aboutit, en absence du traitement, à des tableaux sévères d'abcès, pleurésie purulente, bronchectasies et pyosclérose.

Habituellement, le kyste hydatique rompu se vide de liquide mais retient une grande partie de la membrane « rétention sèche de la membrane ».

Des fragments de cette membrane peuvent s'enclaver dans une bronche et se calcifier progressivement, donnant des hémoptysies et des suppurations broncho pulmonaires chroniques [49, 51].

3. L'hydatidose multiple : [56]

Il est possible de voir deux kystes hydatiques du poumon, voire plus. Ils peuvent être aussi bien unilatéraux que bilatéraux. L'association de l'hydatidose pulmonaire à une localisation extra pulmonaire est également possible, le foie étant l'organe le plus souvent associé à l'atteinte pulmonaire. S'ajoutent alors au tableau clinique une pesanteur, voire une douleur, de l'hypochondre droit, et d'autres signes digestifs tels qu'une nausée ou des vomissements.

Dans notre série, les kystes hydatiques retrouvés étaient uniques chez 85,42% des patients. Deux cas présentaient une localisation hépatique associée. Les kystes hydatiques uniques sont les plus fréquents dans la littérature (*Khatalla* 85,18% ;78 % chez çelik et 61 % chez Kabiri).

Dans notre série, le poumon droit était le poumon atteint chez 31 patients, soit 64,58 % des cas. Le poumon gauche était touché dans 18 cas (37,5 %).

C. Etude radiologique :

❖ Le kyste hydatique du foie :

1-L'échographie abdominale : [19]

C'est l'examen de première intention, non invasif, répétitif et peu coûteux. L'échographie permet d'évoquer avec sensibilité de 95%, le diagnostic positif de KHF, de visualiser l'image du kyste avec des précisions de sa taille, son

siège, ses rapports vasculaires dans le foie de rechercher les localisations multiples qu'elles soient dans le foie ou dans les organes de voisinage.

Elle permet aussi l'exploration du contenu du kyste, du parenchyme hépatique environnant, la recherche d'une dilatation des voies biliaires intra et extra hépatiques, l'existence de débris hydatiques ainsi que l'état du diaphragme et des organes de voisinage. Aussi elle permet de porter l'indication thérapeutique du kyste hydatique et le suivi des cavités résiduelles après le traitement chirurgical.

Dans notre série, l'apport de l'échographie est très précieux, elle a pu mettre en évidence des kystes unique chez 29 cas et 6 cas de kystes multiples ;

Chez la majorité des malades le kyste hydatique siégeait au lobe droit.

Les aspects échographiques du KHF ont fait l'objet de plusieurs classifications :

La classification de Gharbi : elle est la classification la plus utilisée car elle tient compte à la fois de l'aspect échographique et de l'histoire naturelle du KHF. Cette classification comporte 5 types : [57,58, 59]

•**Type I :** collection liquidienne pure.

Ce type se présente comme une formation anechogène à limites nettes avec renforcement des échos postérieurs, arrondie, sous tension, toujours bien tracés avec des parois épaisses.il comprend un kyste uni vésiculaire simple. Parmi nos 35 malades opérés pour KHF, 23 patients ont présenté ce type échographique soit 65,7%.

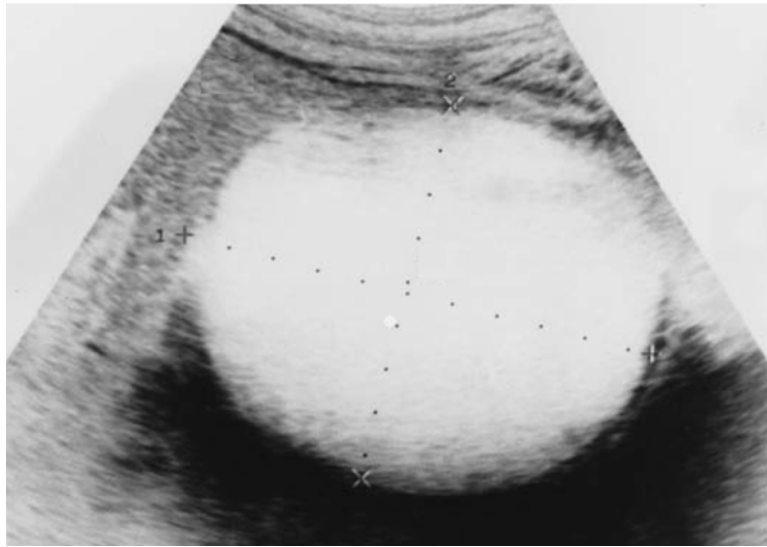


Figure23 : Aspect échographique d'un kyste hydatique type I [29]

- **Type II** : décollement total ou partiel des membranes :

Collection liquidiennes modérément irrégulière à double paroi au niveau d'une petite zone à la périphérie du kyste réalisant l'équivalent d'une véritable membrane flottante détachée à l'intérieur du kyste.

7 malades de notre série présentaient des kystes hydatiques type II à l'échographie, soit 20%.

- **Type III** : collection liquidiennne cloisonnée

Collection liquidiennne à contour bien définis multi cloisonnée ou multi vésiculaire, la multiplicité des vésicules, initialement au contact intime de la paroi, donne un aspect en nid d'abeille.

Ce type est retrouvé à 11,4% dans notre série ;

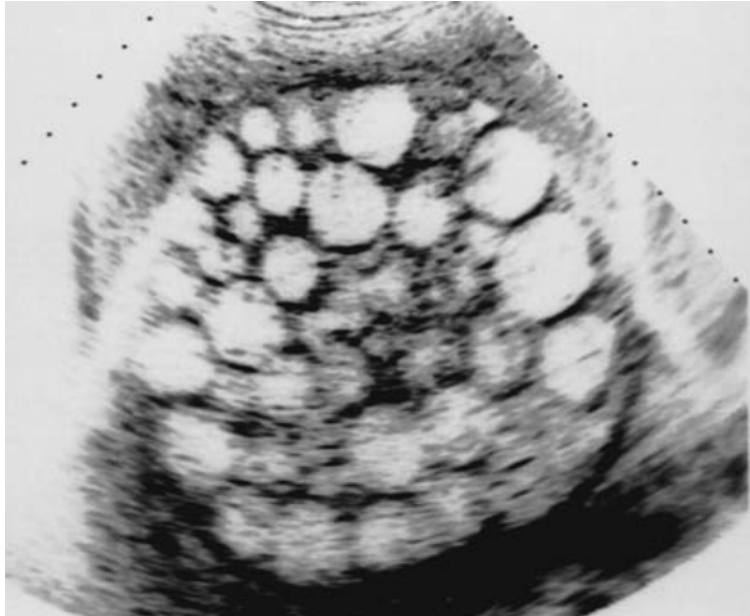


Figure 24 : Aspect échographique d'un kyste hydatique type III [29]

- **Type IV** : formation d'écho structure hétérogène.

Formation d'écho structure mixte à prédominance liquidienne ou solide ; réalisant des aspects variables :

- Hyper échogène avec quelque écho en rapport avec un kyste multi vésiculaire infecté.
- Hyper échogène solide sans cône d'ombre postérieur.
- zone hypo ou hyper échogène se trouvant en proportion presque identiques.

• **Type V** : Formation arciforme à paroi dense réfléchissante qui correspond à la paroi du kyste qui est plus au moins calcifié.

Le type V a été retrouvé chez un seul cas dans notre série soit 2,8%.

L'échographie permet le diagnostic dans les types I ; III. En revanche les types I, IV et V posent le problème de diagnostic différentiel.

2. La radiographie thoracique :

C'est un examen est demandé systématiquement à la recherche d'une localisation pulmonaire ou pleurale. [19], [60]

Dans notre série, elle a révélé l'association d'une hydatidose pulmonaire chez un seul enfant.

Cet examen peut montrer une surélévation de la coupole diaphragmatique droite retrouvée chez 2 cas de notre série ou une pleurésie réactionnelle.

3. Tomodensitométrie abdominale(TDM) : [61]

La TDM n'est pas un examen de routine dans les pays d'endémie hydatique ; demandée en cas de doute diagnostique surtout pour les KH type IV et V.

Elle permet d'étudier le contenu du kyste, sa taille exacte, ses rapports avec les organes de voisinage et la détection des complications notamment la surinfection du KH.

❖ **Le kyste hydatique du poumon :**

1. La radiographie thoracique :

Elle garde une place importante dans le diagnostic positif.

Elle permet de faire le diagnostic, de prédire le nombre de kystes et de préciser leur état évolutif et l'état lésionnel du poumon.[62,63,64]

Les aspects radiologiques sont variables, **Larbaoui** distingue 6 types selon le stade évolutif du kyste hydatique pulmonaire :

➤ **Stade I** : Kyste simple : c'est un kyste jeune et sain qui se présente sous forme d'une opacité ronde, unique ou multiple, bien limitée, à contours nets, de tonalité hydrique, de densité homogène et de taille variable pouvant atteindre plusieurs centimètres et donner des kystes hydatiques géants occupant tout l'hémi thorax au sein d'un parenchyme pulmonaire apparemment sain [65, 49, 66,63,64].

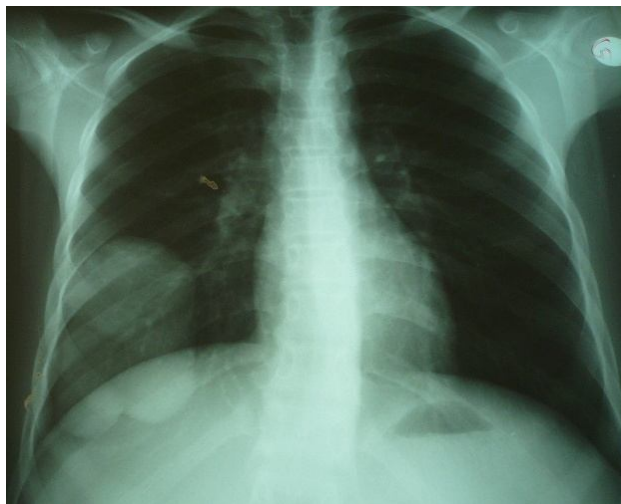


Figure 25 : Opacité arrondie de tonalité hydrique très suggestive d'un kyste hydatique simple (patient de notre série).

- **Stade II** : Kyste fissuré : cette fissuration se traduit radiologiquement par l'apparition d'un croissant gazeux entre la paroi externe du kyste et la paroi interne du péri kyste. [67],[65],[49],[64]

Cet aspect pathognomonique du kyste hydatique est rarement observé.

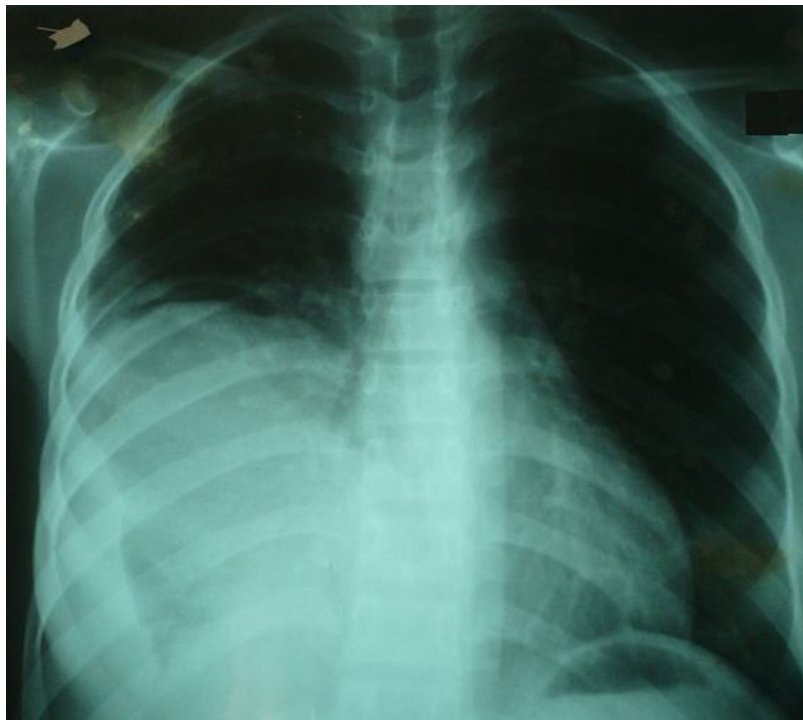


Figure 26: Kyste hydatique fissuré avec un croissant gazeux
(patient de notre série)

- **Stade III** : Kyste rompu: Ce stade se traduit radiologiquement par une cavité aérique à paroi épaisse avec une bronche de drainage [62, 65, 64].

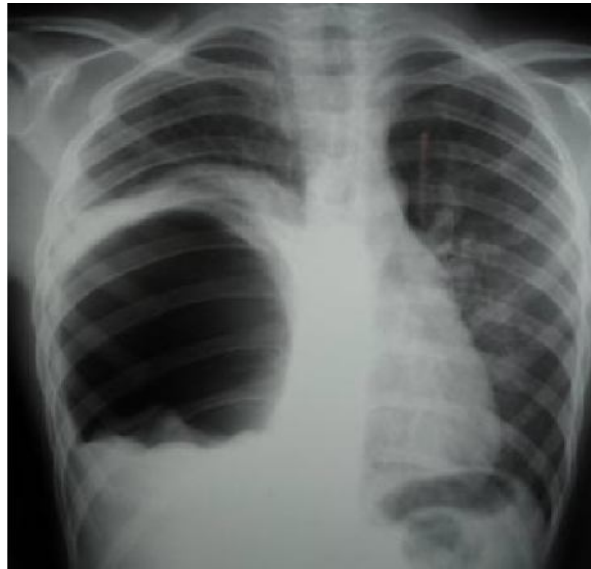

Figure 27: Radiographies du thorax de face : KHP droit rompu avec niveau hydro aérique et membrane flottante. [69]

- **Stade IV** : Caractérisé par des images hydro- aériques, dont l'aspect diffère selon le délai séparant la vomique et la réalisation de la radiographie thoracique d'une part, et le caractère complet ou incomplet de la vidange kystique d'autre part.

L'aspect le plus fréquent réalise :

- « Le signe du nénuphar » ou de « la membrane flottante » : formé par la membre proligère qui se décolle, se collabe et flotte à la surface du liquide hydatique et peut être visualisée sous la forme d'une opacité en demi lune ou ondulée ressemblant à un nénuphar [47, 68, 62, 65]

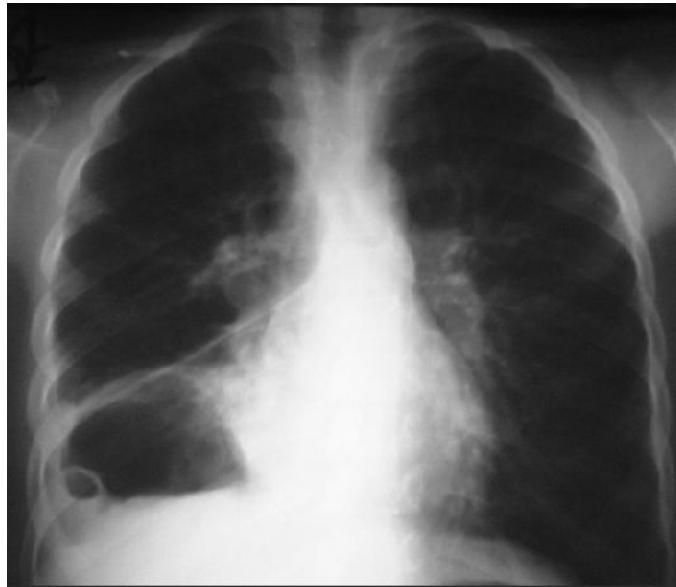

Figure 28: Kyste hydatique du lobe inférieur droit rompu avec image de membrane flottante. [64]

- **Stade V :** C'est le stade séquellaire : L'aspect radiologique varie selon le degré d'évacuation du kyste hydatique pulmonaire : on peut retrouver une image en cocarde ou bien une image de membrane pelotonnée ou d'incarcération de membranes. [68,65]
- **Stade VI :** C'est la calcification de la paroi kystique : Elle est exceptionnellement retrouvée au niveau du poumon et ne se voit que dans le cas de kyste ancien [51, 64].

La radiographie thoracique permet également de visualiser certaines complications :

- Image d'opacité excavée : C'est une image de suppuration chronique du parenchyme pulmonaire. Elle apparaît autour du pyopneumokyste, estompe son contour avec épaissement de la trame et constitution d'une bronchectasie [51, 64].

- Image d'atélectasie : Elle est secondaire à l'obstruction bronchique par des débris hydatiques [68].
- Image de pleurésie : Elle résulte de la rupture du kyste hydatique dans la plèvre. [51, 68].
- Image d'hydro pneumothorax : Il complique un kyste hydatique pulmonaire rompu.

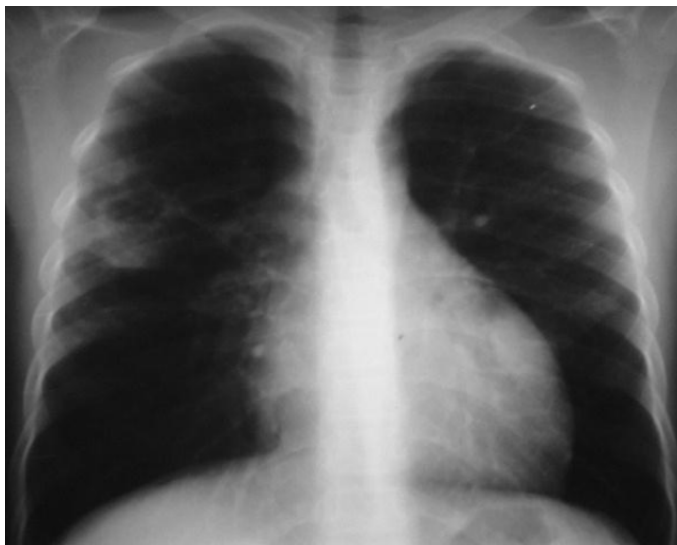


Figure 29 : Image d'opacité excavée [64]

2. L'échographie trans thoracique :

Examen non invasif mais peu sensible, il permet d'affirmer la nature kystique de la lésion, il précise la topographie d'un kyste hydatique basithoracique par rapport au diaphragme, il élimine la présence de vaisseau aberrant systémique en faveur d'une séquestration et il recherche d'autres localisations en dehors du thorax, notamment au niveau du foie et de la rate. [34].

Les images visualisées par échographie peuvent être classées en trois catégories, selon le stade évolutif du kyste hydatique :

- Kyste hydatique simple : Masse anechogène homogène.
- Kyste hydatique rompu : Masse hétérogène contenant de multiples écho denses avec des cônes d'ombre acoustiques postérieurs, qui traduisent la présence d'air.
- Kyste hydatique avec rétention de membrane : Masse solide, à contours externes réguliers et à bord ondulé. [64,65]

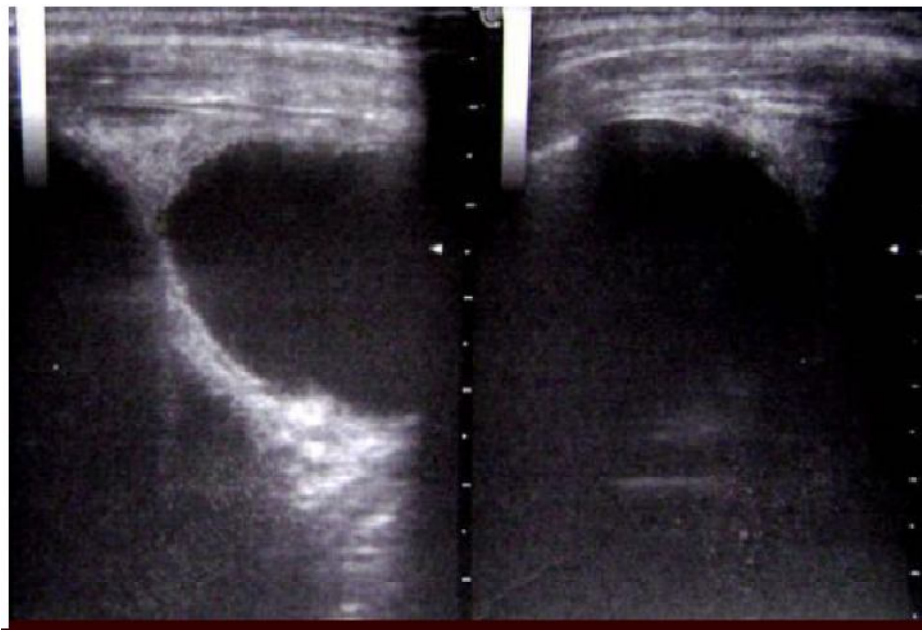


Figure 30 : Kyste hydatique pulmonaire à parois propres. [64]

3. L'échographie abdominale :

Une fois le diagnostic du kyste hydatique pulmonaire est établi, un bilan d'extension s'impose à la recherche de d'autres localisations concomitantes.

Dans notre série, le bilan d'extension était réalisée systématiquement et a permis de découvrir une deuxième localisation hépatique chez 2 enfants soit 9 %.

4. La tomодensitométrie(TDM) :

C'est une technique très sensible qui permet de fournir la localisation précise et la nature d'un kyste , de découvrir de petits kystes non constatés antérieurement, et de montrer les changements secondaires comme les lésions parenchymateuses dans les structures adjacentes [48, 49].

Elle permet aussi de montrer des septas intra kystiques témoins de la présence de vésicules filles [28]. Par conséquent, la TDM peut non seulement être utile pour le diagnostic dans les cas douteux à la radiographie standard, mais est également utile dans la planification de la méthode chirurgicale. En outre, elle peut être utilisée dans le suivi postopératoire.

D. Etude biologique :

1. Biologie non spécifique:

a. La numération formule sanguine (NFS) :

Elle peut être anormale mais ne permet pas de faire le diagnostic.

Peu de patients présentent une hyper éosinophilie [70, 71].

L'éosinophilie est souvent élevée pendant la phase de croissance, puis régresse à un taux subnormal, voire normal quand les membranes sont bien hermétiques. Une remontée de l'éosinophilie témoigne d'une fissuration avec risque de diffusion [71, 72].

Elle est remplacée par une hyperleucocytose à Polynucléaires neutrophiles en cas d'infection du kyste [73].

b. L'analyse protéique [73] :

La protidémie totale est normale mais la répartition des différentes fractions se modifie :

- Il y a une hypo albuminémie par diminution de synthèse et hyper catabolisme au niveau du foyer inflammatoire hydatique.
- La stabilité des α globulines est expliquée par une augmentation

D' α AG, α AT et une diminution des CBG.

- Les Alpha2 globulines sont normales alors que les β globulines et les gammaglobulines sont augmentées.

2. Les réactions immunologiques:

a. Exploration de l'hypersensibilité immédiate: [31]

a.1 Intradermo-réaction de Casoni:

Elle Consiste à injecter dans le derme un antigène purifié standardisé. La réaction positive doit apparaître en 15 minutes et avoir une superficie au moins égale à 120 mm. Elle se trouve positive dans 70% des cas. Néanmoins, l'existence d'un grand nombre de faux positifs (réaction croisée avec d'autres ténias) et de faux négatifs lui ôtent beaucoup de sa valeur diagnostique. Elle a été abandonnée depuis les années 80 pour sa faible valeur diagnostique et pour les réactions allergiques qu'elle engendre parfois.

a.2 Dosage des IgE :

La détermination quantitative des IgE totales et le dosage des IgE anti hydatiques analysent le même type d'immunité de façon plus fiable.

Les IgE totales sont augmentées dans 52 à 82 % des cas, les IgE spécifiques dans 59 à 90 % des cas [74].

b. Les réactions sérologiques:

IL faut coupler deux techniques, l'une qualitative (immunoélectrophorèse, électrosynérèse avec arc 5 spécifique), l'autre quantitative (hémagglutination indirecte, immunofluorescence indirecte, ELISA) [36].

b.1 Techniques quantitatives :

❖ L'héماغلutation indirecte (HAI) :

L'antigène soluble est fixé sur des hématies de mouton formolées. Cette fixation permet d'obtenir l'agglutination de celles-ci en présence d'anticorps correspondant [75].

C'est une réaction quantitative, simple, rapide et très sensible. Un titre de 1/320 est significatif dans 63% des localisations pulmonaires.

Des réactions croisées avec la cysticercose et la schistosomiase sont possibles avec possibilité de faux négatifs [73].

❖ La technique ELISA (enzyme linked immunosorbent assay) :

L'ELISA est une technique récente qui consiste à doser la réaction antigène anticorps avec une sensibilité élevée (plus de 95%), mais sa spécificité est rarement satisfaisante. Ce dosage est couplé à une réaction catalysée par une enzyme qui libère un composant coloré suivi par une spectroscopie. [80,81]

b.2 Techniques qualitatives :

❖ L'immunoélectrophorèse:

L'immunoélectrophorèse permet la mise en évidence d'anticorps dirigés contre la fraction antigénique 5 (l'arc 5) spécifique du genre *Echinococcus*, confirmant le diagnostic [40]. La sensibilité de ce test diminue en cas de kyste simple ou calcifié et augmente en cas de kyste fissuré ou rompu [2].

De plus, cette technique est longue, de lecture délicate, avec possibilité de réactions croisées qui peuvent être observées avec l'échinococcose alvéolaire et la cysticercose [76,77].

❖ *Autres techniques :*

- L'électrosynérèse : est de réalisation simple et aussi spécifique que l'immunoélectrophorèse [73].

- L'immunoblot utilisant l'antigène EM18 a une sensibilité qui varie entre 50 et 90% et une spécificité qui dépasse 95% [78].

Pour leur manque de spécificité et de sensibilité, les techniques d'hémagglutination indirecte, d'hémagglutination au latex et d'immunofluorescence indirecte ont actuellement tendance à être délaissées, au profit de l'ELISA, l'immunoélectrophorèse et l'immunoblot aux spécificités et sensibilités plus acceptables mais toujours insuffisantes [79].

b.3 Intérêt de la sérologie :

Le diagnostic de la plupart des cas du KH est basé sur les méthodes d'imagerie médicale. Les techniques sérologiques peuvent également jouer un rôle complémentaire important. Leur sensibilité et spécificité sont de 90 à 95% [43].

3. Le diagnostic direct:

a. Analyse de vomique ou de ponction d'un kyste hydatique :

L'examen microscopique direct sur le liquide contenu dans le kyste permet d'affirmer le diagnostic, en mettant en évidence des débris de membrane lamellaire, des crochets ou des protoscolex entiers.

Cet examen direct permet de déterminer la vitalité éventuelle des protoscolex.

b. Analyse d'une pièce d'exérèse :

L'examen macroscopique du kyste permet d'apprécier sa taille, l'épaisseur de la paroi kystique et l'état des membranes parasitaires : blanchâtres ou d'aspect pseudo-gélatineux.

L'examen microscopique anatomo-pathologique peut éventuellement être fait après fixation.

Il ne permet pas d'apprécier la vitalité des protoscolex.

III. TRAITEMENT :

A. Traitement médical :

Durant de nombreuses années, la prise en charge du kyste KH a été chirurgicale. La récurrence du fait d'embolies systémiques ou d'une résection incomplète justifie de plus en plus l'association du traitement médical antiparasitaire à la chirurgie [53].

❖ Les benzimidazolés :

1 – Mébendazole (VERMOX®):

a. Mode d'action : [73]

Le Mébendazole est un antihelminthique à large spectre. Il agit sur le cytosquelette cellulaire du ver et inhibe la fumarate-réductase, ces deux actions ont pour objet la dégénérescence du parasite.

b. Pharmacocinétique : [73]

Son absorption est faible au niveau de l'intestin grêle, elle est améliorée par l'association de repas gras. Il est métabolisé par le foie et excrété par la bile.

Son taux plasmatique efficace doit être supérieur à 100 mmol/l, 4 heures après son administration.

c. Posologie : [87]

En pratique, la dose moyenne utilisée est de 40 à 50 mg/kg/jr en 3 prises.

d. Effets secondaires et précautions d'emploi : [73, 82].

Chez les sujets massivement infectés, la molécule entraîne des douleurs abdominales et une diarrhée. Quelques manifestations allergiques ont été signalées : exanthèmes, urticaire, voire œdème de Quincke ou fièvre.

Les effets secondaires sont plus fréquents et plus sévères à dose élevée et/ou prolongée, mais sont réversibles à l'arrêt du traitement.

Il s'agit surtout d'une cytolysse hépatique, d'accidents hématologiques (neutropénie, agranulocytose, aplasie), d'alopécie.

Le Mébendazole est contre-indiqué chez la femme enceinte et chez le nourrisson de moins de 1 mois.

2 .Albendazole (ZENTEL®): [71]

Les études confirment la supériorité de l'Albendazole par rapport au Mébendazole. Globalement, l'Albendazole entraîne une guérison dans 30 % des cas, une réduction de la taille du kyste dans 30 à 50 % des cas.

a. Mode d'action : [73, 82].

Il est responsable de l'action antihelminthique grâce à sa capacité de se concentrer dans la membrane larvaire et le liquide vésiculaire, et d'entraver l'absorption du glucose par le parasite.

b. Pharmacocinétique : [84]

L'Albendazole est faiblement absorbé après administration orale. La métabolisation est intestinale et hépatique (cytochrome P450) et conduit à la formation d'un métabolite actif (sulfoxyde-albendazole) [56]. Le pic plasmatique du sulfoxyde-albendazole est atteint au bout de 2 heures. Il a une demi-vie d'environ 8 heures et s'élimine principalement par voie biliaire.

c. Posologie : [36, 70, 85].

L'administration se fait par voie orale à la dose de 10 mg/kg/J en 2 prises, en cures de 30 jours séparées par des intervalles de 15 jours.

d. Effets indésirables et précautions d'emploi : [82,73].

Quelques rares effets secondaires peuvent s'observer aux doses usuelles.

Il s'agit surtout de manifestations digestives (douleurs épigastriques, diarrhées, nausées, vomissements), de céphalées et de phénomènes allergiques.

Plus rarement, des troubles du métabolisme hépatique, des alopécies et leucopénies ont été rapportées.

L'Albendazole est contre indiqué en cas d'insuffisance hépato cellulaire et chez la femme enceinte en raison de sa tératogénicité et son embryotoxicité.

- Indications du traitement médical : [73,36, 70, 89, 71, 85].

Les produits utilisés dans le traitement médical de l'hydatidose agissent comme des scolicides mais ils n'apportent aucune solution pour le matériel hydatique involutif, et pour celui de la cavité résiduelle avec risque d'infection à répétition.

En général, le traitement médical est prescrit en cas de KH multiples ou disséminés, de contre-indications majeures à l'acte chirurgical ou refus de la chirurgie.

Le traitement médical est aussi utilisé en tant que complément à la chirurgie pour éviter les récives. Il est administré avant l'intervention pour prévenir les conséquences d'une rupture possible des kystes au cours de l'intervention chirurgicale et comme traitement adjuvant des kystes qui se sont rompus en per opératoire.

B. Traitement chirurgical :

Doit répondre aux objectifs suivants:

Éliminer le parasite ; traiter les complications, la cavité résiduelle (si elle persiste après évacuation du kyste) et d'éventuelles lésions associées.

❖ Le kyste hydatique du foie :

1. Voies d'abord : [26]

Les laparotomies médianes ou sous-costales droites sont les voies d'abord les plus largement employées et permettent l'accès à toutes les localisations kystiques.

2. Les solutions scolicides : [29]:

- Les solutions de formol :

(De 2 à 7 %) sont certainement parasitocides, mais leurs effets indésirables (inhalation de vapeur, irritation oculaire) et les risques réels de cholangite sclérosante lorsqu'elles sont injectées dans un kyste communiquant avec les voies biliaires, font qu'elles ne sont plus utilisées.

- Le sérum salé hypertonique :

Ne serait parasitocide que pour une concentration de 20 % et un temps de contact de 5 à 10 minutes. Il peut être à l'origine de troubles hydro électrolytiques à type d'hyper natrémie lorsque de grands volumes sont utilisés, en particulier sur les champs opératoires et le péritoine.

Il est préférable de ne pas l'injecter sous pression dans un kyste non évacué.

▪ L'eau oxygénée :

A 2 % ou à 3 %, elle a un très bon effet parasiticide in vitro avec un temps de contact minimum de 2 minutes.

Habituellement, la quantité d'eau oxygénée injectée correspond au tiers du volume du kyste. L'injection d'une quantité plus importante génère de la mousse dans le champ opératoire.

Dans un kyste profond, un phénomène d'hyperpression en vase clos peut se produire et entraîner d'exceptionnelles explosions, avec de possibles plaies du parenchyme hépatique et/ou des gros vaisseaux.

De la même manière, d'exceptionnels cas d'embolie gazeuse ont été décrits après utilisation d'eau oxygénée.

3. Méthodes conservatrices :

Les méthodes conservatrices sont dominées par la résection du dôme saillant.

a. Résection du dôme saillant : [29 ; 92,93].

La RDS, ou intervention de Lagrot consiste à réséquer la calotte du périkyte qui fait saillie à la surface du foie. Elle est faite avec des ciseaux ou la pointe d'un bistouri électrique, à l'aplomb du périkyte. Elle ne comporte pas de geste sur le parenchyme hépatique sain. L'hémostase et la bilistase des berges de la cavité résiduelle sont réalisées par un surjet ou des points séparés au fil à résorption lente.

Un drainage externe de la cavité résiduelle est réalisé par un drain souple aspiratif, type drain de Redon, raccordé à un bocal stérile. Il est laissé en place tant qu'il existe un écoulement par le drain, surtout s'il est bilieux. Pour les petits kystes à développement inférieur, sans communication biliaire, et où la RDS a laissé une cavité plane et déclive, il n'est pas obligatoire de mettre en place un drainage abdominal.

Elle laisse une cavité résiduelle source d'infection et de fistule biliaire

Postopératoires et expose au risque de récurrence. Elle est réservée aux kystes jeunes et périphériques.

Des procédés complémentaires comme la périkystectomie intra lamellaire et le comblement de la cavité résiduelle par l'épiploon (épiplooplastie), ont permis de diminuer la fréquence des collections infectées de la cavité résiduelle.

Dans notre série, tous les patients ont été traités par la résection du dôme saillant avec capitonnage et drainage de la cavité résiduelle.

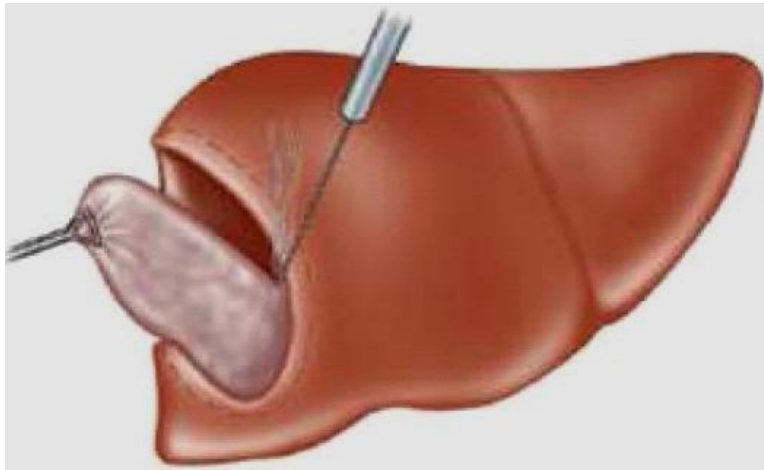


Figure 31: La résection du dôme saillant [29]

b. PAIR : [45]

Elle consiste en une ponction du KH du foie sous contrôle échographique, aspiration immédiate du liquide hydatique (10 à 15mL), injection d'un scolicide : chlorure de sodium hypertonique à 20% ou alcool à 95% laissé en place 10 à 20 mn, réaspiration du scolicide. On injecte également 1 à 2 mL de lipiodol ultra fluide pour repérer facilement le kyste lors des contrôles.

Le malade reçoit de l'albendazole 4 heures avant la ponction et poursuit le traitement 2 à 4 semaines.

Les critères d'efficacité sont jugés sur le bilan clinique, échographique, parasitologique, sérologique : disparition complète du kyste dans 20% des cas entre 10 et 48 mois, récurrences dans 1 à 2%.

Les complications de la PAIR sont en règle mineures (11%) : urticaire, malaise, douleur ou graves (6%) : infection, hémorragie, fistule biliaire, exceptionnellement choc anaphylactique.

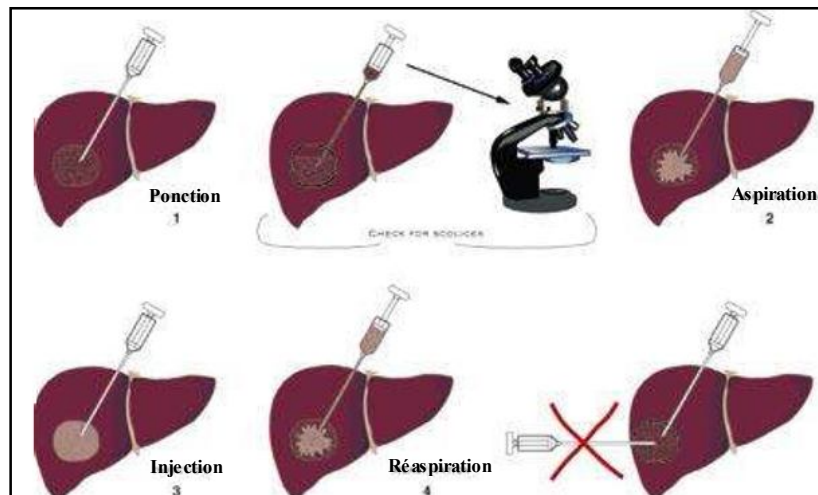


Figure 32 : Phase du traitement ponction aspiration injection réaspiration.

4. Les méthodes radicales : [29].

Les méthodes radicales ont l'avantage de supprimer la cavité résiduelle et de suturer, en tissu sain, une éventuelle fistule biliaire. Les gestes radicaux ne sont pas toujours réalisables, du fait de la localisation ou de la multiplicité des kystes.

a. La périkystectomie totale : [90,91]

Le principe de cette technique qui repose sur l'ablation du périkyste, à kyste fermé ou ouvert, nécessite un périkyste fibreux et épais. La bilistase directe en tissu sain assure un traitement efficace des fistules kysto-biliaires et prévient les fuites biliaires postopératoires. La dissection fait appel au bistouri à ultrasons ou à d'autres techniques de section parenchymateuse (jet d'eau, ultracision).

L'utilisation d'une colle biologique ou d'un photocoagulant permet de parfaire l'hémostase de la tranche hépatique.

C'est la technique la plus satisfaisante quand elle est réalisable.

b. La périkystectomie subtotale : [90].

Est une variété qui laisse en place une petite partie du périkyste au contact d'un gros pédicule vasculaire ou biliaire.

c. La périkysto-résection : [90].

Comporte la résection du périkyste et d'un territoire parenchymateux plus au moins important et dont la vascularisation est compromise.

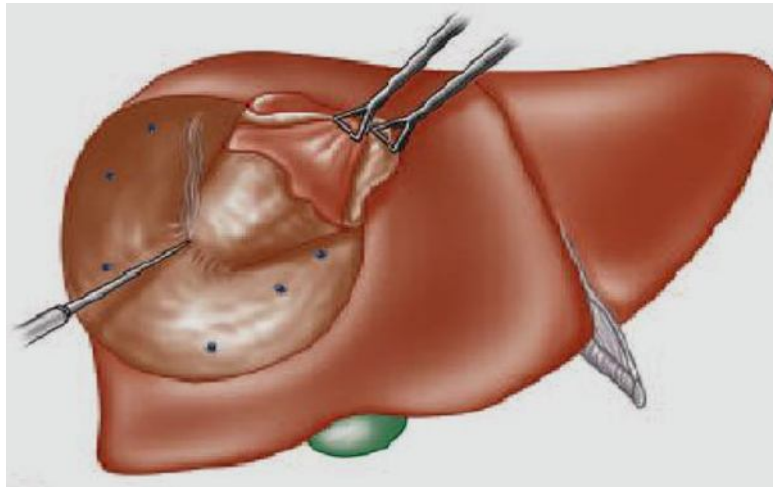


Figure 33: La périkystectomie. [29]

d. L'hépatectomie réglée : [90]

Il s'agit d'une résection d'un ou plusieurs segments hépatiques, passant dans un plan scissural. Dans les pays endémiques, la résection hépatique est considérée comme une intervention d'importance démesurée par rapport à l'affection causale. Pourtant la résection hépatique réglée est dans certains cas la meilleure solution pour limiter la morbidité post opératoire.

❖ **Le kyste hydatique du poumon :**

1. La chirurgie conventionnelle : [94,73]

Le traitement chirurgical fait appel à des techniques bien codifiées et relativement simples. Ces techniques ont pour buts : l'ablation totale du kyste en évitant les conséquences néfastes de la dissémination du contenu kystique fertile ; Fermer les fistules bronchiques; éviter de laisser une coque fibreuse inextensible, source de cavité résiduelle et d'infection.

a. Traitement du kyste :

a.1 Méthodes conservatrices :

- Kystectomie ou énucléation selon Ugon : [95, 96].

Après libération de la totalité du poumon (en cas de symphyse pleurale), le kyste est facilement repéré par l'aspect blanchâtre de sa coque. En effet, il émerge le plus souvent du parenchyme mais parfois une pneumotomie peut être nécessaire pour y accéder. Avant toute manipulation, on réalise la protection du champ opératoire par des compresses imbibées de solution scolicide .

Sans ouvrir le kyste, on incise entre le périkyte et la membrane hydatique.

Cette incision peut être faite prudemment au bistouri froid pour ne pas léser le kyste. On réalise ensuite une véritable expulsion ou accouchement du kyste. Cette manœuvre est facilitée par une réexpansion pulmonaire réalisée par l'anesthésiste, par insufflations manuelles itératives.

- La ponction-aspiration selon Barrett: [73],[36].

Cette technique consiste à faire une ponction-évacuation du liquide hydatique à l'aide d'un trocart, le kyste est évacué après incision (kystotomie). Cette manœuvre est le plus souvent associée à l'instillation endokystique des solutions larvicides précédemment décrites. Malgré toutes les précautions, cette méthode n'évite pas la fuite du liquide hydatique d'où l'intérêt de l'utilisation d'un trocart ou d'un extracteur.

Dans notre série, la technique chirurgicale la plus pratiquée était la technique d'énucléation selon Ugon réalisée chez 19 enfants soit 86,3% ; alors que la technique de ponction aspiration était pratiquée chez 3 enfants.

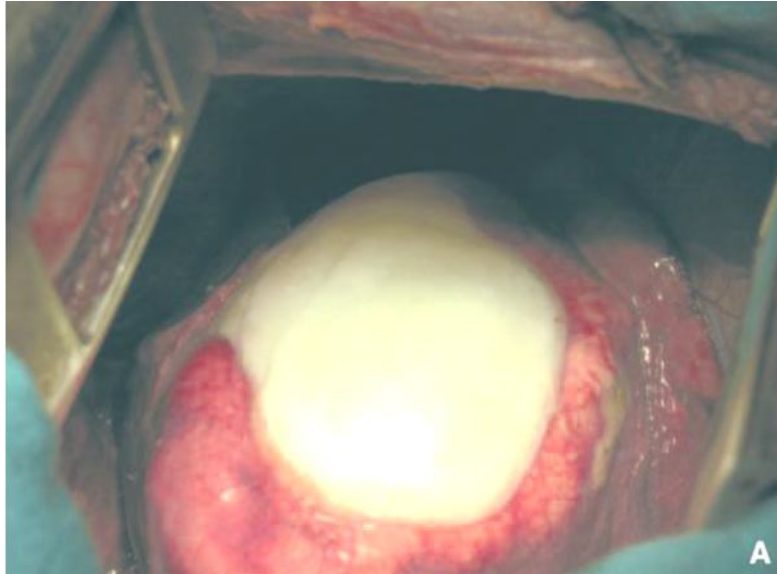


Figure 34 : Vue per opératoire d'un kyste hydatique [95]

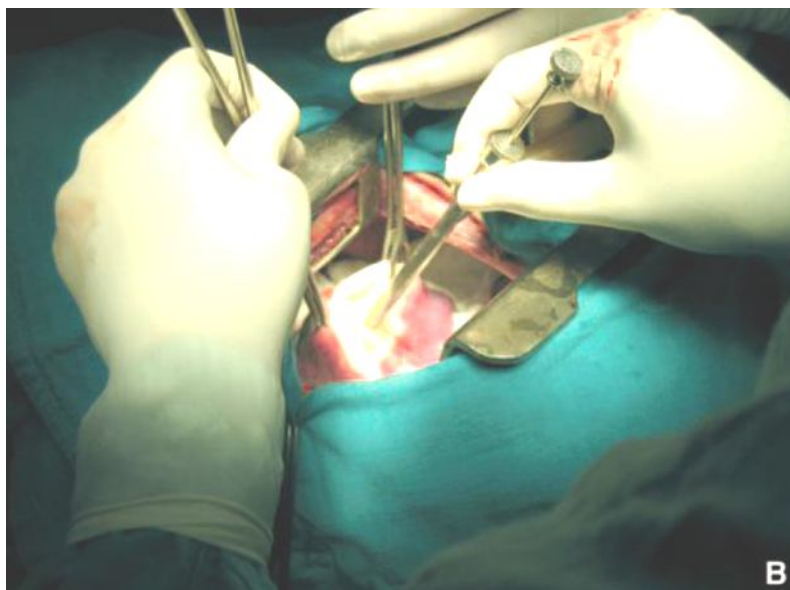


Figure 35 : Ponction du kyste [95]

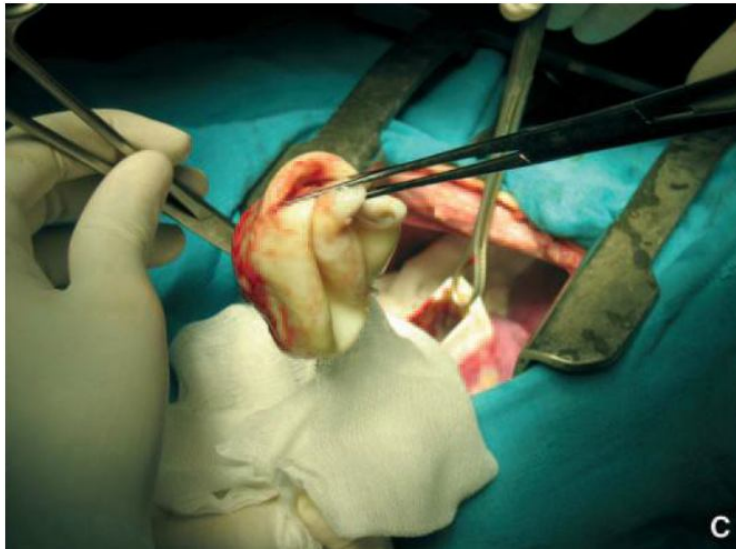

Figure 36 : Extraction de la membrane hydatique [95]

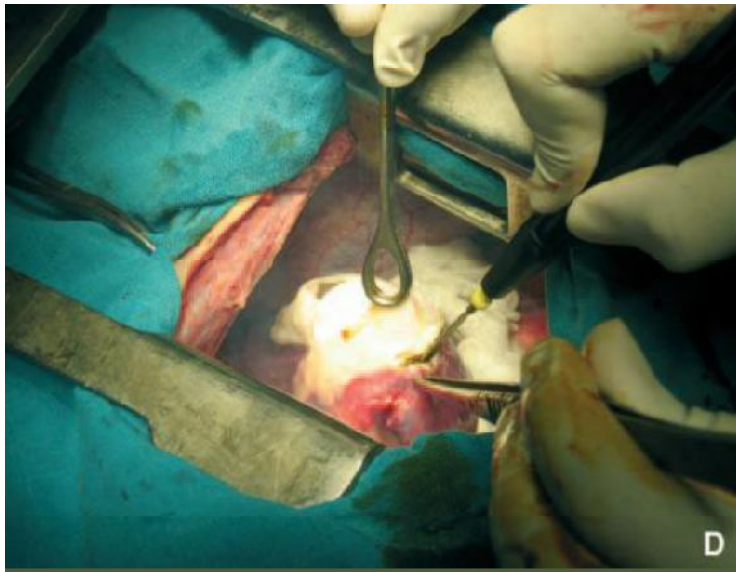


Figure 37: Nettoyage de la cavité [95]

- Périkystectomie : [95] ;[51, 96,97] ;[73].

Le principe est la dissection du kyste à la jonction du périkyste et du parenchyme sain ; le plus souvent, après ponction/aspiration/extraction de la membrane hydatique (kystectomie préalable). Elle consiste à emporter le tissu pulmonaire réactionnel au kyste en suturant au fur et à mesure de leur rencontre les vaisseaux et les bronches. La périkystectomie peut être totale en cas de kystes périphériques, et être réalisée en Bloc emportant le parasite et sa gangue inflammatoire, comme elle peut être subtotale ou partielle si le kyste est central en laissant en place la partie profonde de la coque au contact des pédicules afin d'éviter une lésion broncho- vasculaire.

Cette méthode comporte un risque réel de fuites aériennes et d'hémorragie en raison de l'absence de plan de clivage entre l'adventice et le parenchyme sain.

a.2 Méthodes radicales : [36,73] ;[51, 96,97].

S'il y a une destruction d'un segment ou d'un lobe, des résections réglées à type de segmentectomies, lobectomies et parfois une pneumonectomie s'imposent.

Elles traitent le kyste, souvent volumineux et compliqué et surtout la cavité résiduelle formée de tissu broncho pulmonaire irrécupérable.

Cependant, l'exérèse pulmonaire n'est pas toujours typique ou réglée étant donné que le kyste peut traverser les cloisons interscissurales, et donc se développer à cheval sur deux ou plusieurs segments ou sur deux ou trois lobes, la cure sera donc dictée par la topographie du kyste.

b. Traitement de la cavité résiduelle : [36, 51, 97] ; [98, 99].

Que l'intervention soit une énucléation ou une périkysectomie, il est impératif de suturer les brèches vasculaires et toutes les fistules bronchiques.

Pour certains auteurs, la plasticité morphologique et fonctionnelle du parenchyme pulmonaire entraîne le comblement spontané de la cavité.

Pour d'autres, la cavité résiduelle est source de surinfection secondaire et différentes techniques de capitonnage ont pu être décrites [100]. L'état du périkyste et du parenchyme adjacent est très important à évaluer.

Le plus souvent, si ce dernier est souple, on réalise d'abord une fermeture progressive de la cavité kystique par des points séparés au fil résorbable (effacement de la cavité), suivie d'un capitonnage non étanche par des points séparés pour éviter au maximum la persistance d'une cavité résiduelle ou la formation d'un hématome intra cavitaire et diminuer les fuites aériques post opératoires [101]. Si le kyste est infecté avec un périkyste dur et remanié, il faut commencer par une périkysectomie partielle avec ligature élective des vaisseaux et des bronchioles, respectant les plans de clivage inter segmentaires et suture des fistules bronchiques [36].

c. Traitement chirurgical de la plèvre : [97].

Il consiste en la décortication des poches pleurales localisées, associée autraitement du ou des kystes pulmonaires, voire hépatiques, en cause. En cas d'ensemencement pleural, les kystes se fixent en sous-pleural et il convient alors de pratiquer des pleurectomies pariétales et médiastinale étendues associées à une toilette prolongée de la cavité thoracique par des solutions scolicides.

2. La thoracoscopie :

Le traitement des KHP par thoracoscopie a particulièrement bénéficié de la qualité accrue des optiques de petit calibre et de l'apparition d'instruments permettant, dans un thorax de petite taille, une précision et une sécurité de dissection et de coagulation vasculaire [102].

Il existe trois types d'explorations : la thoracoscopie directe dite «médicale », la chirurgie thoracique vidéo- assistée (CTVA) et la vidéo-thoracoscopie chirurgicale (VTC).

a. La thoracoscopie directe: [73] ; [103]

La thoracoscopie directe ou pleuroscopie, utilisée auparavant pour la section des brides d'origine tuberculeuse, et pour le diagnostic des pleurésies et spécialement des cancers, est actuellement un complément parfait de l'approche endoscopique des maladies pleuro-pulmonaires et ce par l'exploration de la plèvre, du diaphragme, d'une partie du médiastin, du péricarde et de la surface pulmonaire et ceci grâce à 3 progrès techniques importants : l'anesthésie générale, le thoracoscope rigide à lumière froide et de la pince biopsique à diathermocoagulation.

L'équipement standard utilisé pour la thoracoscopie se compose d'un trocart avec un obturateur, un télescope optique, une source de lumière et des pinces à biopsie.

b. La chirurgie thoracique vidéo-assistée (CTVA): [73, 104,106]

Cette technique s'effectue au travers d'une mini-thoracotomie avec l'aide d'optiques branchées sur une vidéo-caméra. Ainsi tout au long de l'intervention chirurgicale l'opérateur peut bénéficier d'une double vision des champs opératoire : vision directe par la mini thoracotomie et vision indirecte sur écran, et peut effectuer au travers de la mini-incision les gestes les plus importants. Une instrumentation spécifique rend plus aisée ce type de chirurgie. Il s'agit d'instruments longs pouvant atteindre les confins de la cage thoracique et présentant une double courbure permettant une meilleure vision directe.

Les voies de pénétration thoracique sont représentées par une mini thoracotomie et deux canaux opérateurs.

La CTVA est généralement réalisée sous anesthésie générale, sous ventilation à pression positive et nécessite une intubation sélective.

Dans un premier temps, au travers du canal opérateur n°1, on introduit l'optique et on effectue une exploration de toute la cavité thoracique, puis on réalise la mini thoracotomie dans le 5ème espace intercostal à l'aplomb de l'entrecroisement des scissures à droite et au milieu de la scissure du côté gauche.

Une telle technique, cependant, n'est pas simple et exige un haut niveau d'expertise ainsi que le temps. La conversion en thoracotomie conventionnelle s'impose parfois en cas de risque ou difficultés per opératoire, et ne doit pas représenter un échec.

c. La vidéo-thoracoscopie chirurgicale (VTC): [73], [106].

Elle occupe actuellement une place incontestable au sein de la chirurgie thoracique, son objectif est de reproduire en général les gestes habituellement effectués par la thoracotomie afin de diminuer le traumatisme pariétal et l'inconfort postopératoire.

Elle se pratique au bloc opératoire, sous anesthésie générale et nécessite une intubation sélective et l'exclusion du poumon du côté opéré.

Elle s'effectue au travers de canaux opérateurs de l'ordre du centimètre, grâce à une optique (connectée à une vidéo-caméra) introduite à l'intérieur du thorax.

Dans ces conditions, c'est par vision indirecte sur écran que l'opérateur peut guider ses gestes chirurgicaux. Toute intervention nécessite un minimum de trois orifices:

Un pour le bloc optique-caméra et deux autres pour l'instrumentation tubulaire de thoracoscopie, Ces orifices seront disposés aux trois sommets d'un triangle à base supérieure respectant ainsi le principe de la triangulation.

A tout moment, le chirurgien peut être amené à convertir l'abord vidéothoracoscopique en un abord classique par thoracotomie du fait de difficultés, de mauvaises expositions voire d'incidents per-opératoires d'ordre techniques ou stratégiques.

IV. PROPHYLAXIE :

L'hydatidose infantile, bien que relativement bénigne représente un grave problème de santé publique qui menace l'économie des pays endémiques notamment le Maroc.

Elle impose une prophylaxie de grande envergure basée sur l'interruption du cycle du parasite ce qui nécessite une parfaite synchronisation entre les secteurs de santé et ceux de l'agriculture ainsi qu'une attention particulière des pouvoirs publics.

Les mesures de prévention de l'hydatidose sont théoriquement simples à formuler, mais malheureusement bien plus difficiles à appliquer sur le terrain notamment en milieu rural.

A .Mesures prophylactiques individuelles : [36]

Ces mesures sont du ressort de chaque individu pour assurer sa propre protection et celle de sa famille. Elles peuvent se résumer comme suit :

- éviter le contact avec des chiens ;
- éviter d'être léché par un chien aux mains ou au visage ;
- faire surveiller les chiens à propriétaires par des vétérinaires pour des traitements vermifuges ;
- ne jamais oublier de bien se laver les mains après un contact avec un chien
- apprendre surtout aux enfants à se laver systématiquement les mains après avoir joué avec des chiens ou touché des ustensiles ou autres objets souillés par des chiens ;

- laver soigneusement avec eau javellisée les légumes destinés à être mangés crus (3 à 4 gouttes par litre d'eau);
- détruire les viscères infestés de ténia échinocoque ;
- empêcher les chiens de se nourrir des viscères infestés par le ténia
- Echinocoque
- écarter les chiens des habitations et des potagers ;
- éviter que les chiens ne lèchent les assiettes et les plats ;

B. Mesures prophylactiques collectives : [36]

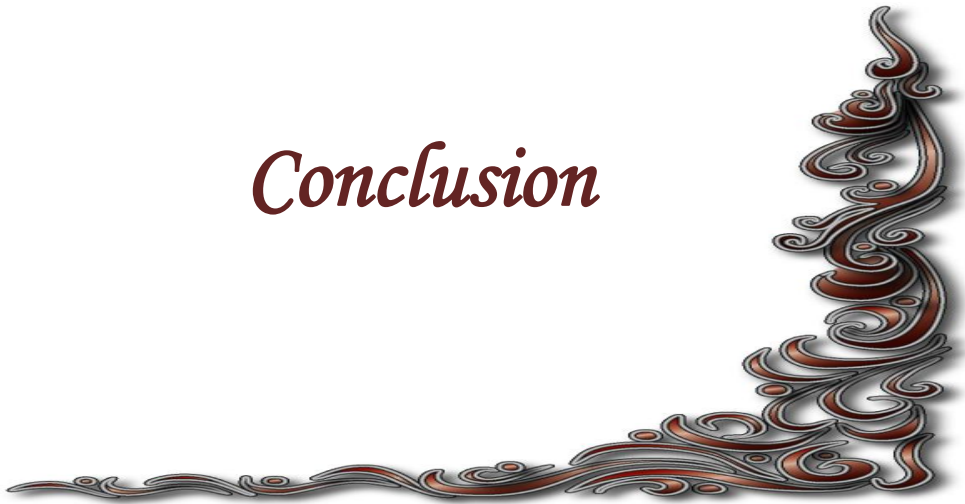Ces mesures visent avant tout à interrompre le cycle entre l'hôte définitif et les hôtes intermédiaires. Il s'agit de tous les aspects liés à la lutte contre les chiens errants ainsi que le contrôle de l'abattage du bétail pour la consommation de viandes.

Les principales mesures sont :

- améliorer les conditions de l'abattage réglementé (abattoirs);
- renforcer le contrôle vétérinaire des viandes en milieu rural ;
- lutter contre l'abattage clandestin ;
- ne jamais donner directement aux chiens, les organes des hôtes intermédiaires contenant des kystes ;
- interdire l'accès des chiens aux abattoirs ;
- lutter contre les chiens errants ;
- procéder à l'élimination des organes infestés selon les techniques recommandées pour empêcher les chiens ou les animaux sauvages de les manger ;

- soumettre tous les chiens à propriétaire à un traitement vermifuge, au praziquantel, tous les six mois et ne pas leur donner à manger de la viande crue ni les laisser manger les déchets provenant d'animaux tués pour leur viande ;
- renforcer l'arsenal juridique réglementant les lieux et conditions d'abattage et de contrôle sanitaire.

Conclusion



L'hydatidose est une anthroponose qui sévit à l'état endémique au Maroc où elle représente un véritable problème de santé publique.

Les garçons vivants en milieu rural sont les plus touchés par cette pathologie du fait du contact avec le chien.

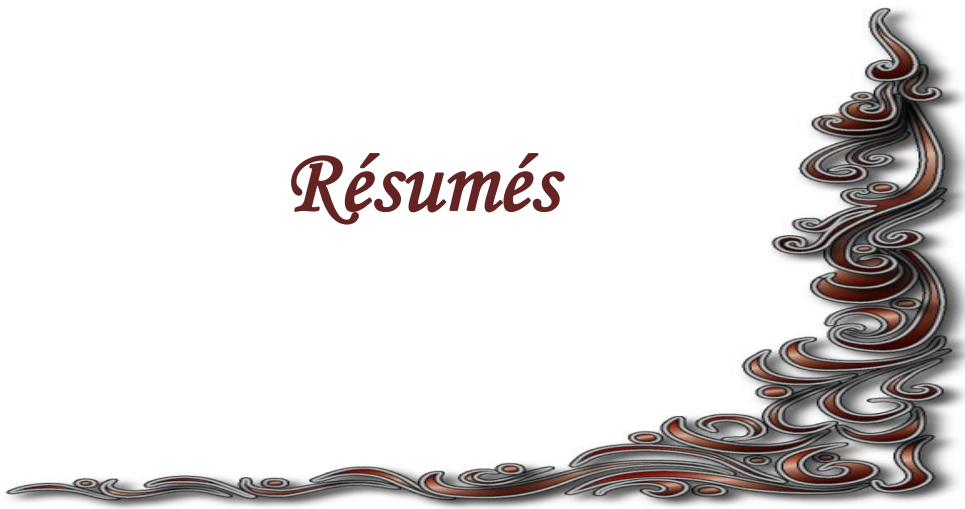C'est une pathologie relativement bénigne qui reste longtemps asymptomatique mais elle parfois est redoutable par certaines complications.

Le diagnostic positif est basé essentiellement sur les données épidémiologiques, les signes d'appel cliniques ; la radiographie standard pour le KHP et l'échographie abdominale pour le KHF.

L'attitude thérapeutique de référence est l'exérèse chirurgicale, qui doit être aussi conservatrice que possible surtout qu'il s'agit d'une pathologie endémique de l'enfant. Le traitement médical prend d'avantage de place, surtout dans ces dernières années, il a ses indications en préopératoire pour stériliser le contenu du kyste ou postopératoire pour la prévention des récurrences ou même quand le geste chirurgical est contre-indiqué.

L'hydatidose expose à une morbidité qui reste élevée voir même à une mortalité qui peut survenir mais rarement. Ceci impose une lutte contre cette pathologie qui ne peut être réalisée que par le suivi de mesures prophylactiques strictes visant à interrompre le cycle biologique du parasite.

Résumés



RESUME

Titre : Le kyste hydatique chez l'enfant dans la région de Khemisset.

Auteur : El Haddad Sarah

Mots clés : Hydatidose, Foie, Poumon, Enfant, Khemisset.

L'hydatidose est une parasitose causée par le développement tissulaire de la larve du cestode *Echinococcus granulosus*, généralement bénigne, mais constitue encore un problème de santé publique par sa fréquence et la gravité de certaines de ses complications dans plusieurs pays dont le Maroc. Le diagnostic s'appuie sur les arguments épidémiologiques, cliniques et radiologiques. Le traitement chirurgical reste le plus efficace. L'hydatidose ne peut disparaître que grâce à des mesures prophylactiques strictes, visant à interrompre le cycle biologique du parasite.

Matériel d'étude : nous présentons une étude rétrospective à propos de 54 cas de kyste hydatique du foie et du poumon recensés au service de chirurgie pédiatrique, durant une période de 11 ans du 1^{er} janvier 2000 au 31 décembre 2011, le but de ce travail est d'analyser les caractéristiques épidémiologiques, diagnostiques et thérapeutiques de cette parasitose.

Résultats : nous avons enregistré 54 cas d'hydatidose chez l'enfant dont 35 hépatiques et 22 pulmonaires, colligés pendant onze ans. L'atteinte masculine était prédominante et représentait 57%. L'âge variait entre 2,5 et 16 ans avec une moyenne de 9,2ans, issus dans la majorité des cas de zones rurales 74 % avec la notion de contact avec les chiens dans 88,8 %. Le diagnostic était confirmé par la radiographie thoracique pour le kyste hydatique du poumon et par l'échographie abdominale pour la localisation hépatique. 51 enfants ont été opérés (94,4%), ils ont tous bénéficié d'un traitement conservateur. Un cas de récurrence a été rapporté pour le kyste hydatique du foie.

ABSTRACT

Subject :hydatid disease in child in Khemisset.

Author : El haddad sarah.

Keywords :Hydatid Cyst, Liver, Lung,Child,Khemisset

Hydatid disease is a parasitic disease caused by the tissular development of the larva of the cestode *Echinococcus granulosus*, generally benign, but it still constitutes a problem of public health by its frequency and the gravity of some of its complications in several countries including Morocco. The diagnosis is based on epidemiological, clinical and radiological findings. Surgical treatment is the most effective. Hydatidosis can disappear only through strict prophylactic measures designed to interrupt the life cycle of the parasite.

Material of study : We present a retrospective study of 54 cases of hydatid cyst of the liver and lung identified in pediatric surgery during a period of 11 years from 1 January 2000 to 31 December 2011, the aim of this work is to analyze the epidemiological, diagnostic and therapeutic features of this parasitosis.

Results: We recorded 54 cases of hydatid disease in children including 35 liver and 22 lung, collected for eleven years Male involvement was predominant and accounted for 57%. The age ranged between 2.5 and 16 years with an average of 9.2 years, resulting in the majority of cases of rural areas 74% with the notion of contact with dogs in 88.8%. Diagnosis was confirmed by chest radiograph for lung hydatid cyst and abdominal ultrasonography for liver localization. 51 children were operated (94.4%), they all received conservative treatment. A case of recurrence was reported for hydatid cyst of the liver.

ملخص

العنوان: الكيسة العدارية عند الطفل بجهة الخميسات.

من طرف: سارة الحداد.

الكلمات الأساسية: عداري، رئة، كبد، طفل، الخميسات.

العداري هو مرض طفيلي ناتج عن النمو النسيجي ليرقة الشراطية «المشوكة الحبيبية»، فهو عموما حميد، ولكن ما زال يمثل مشكلا للصحة العامة بوثيرته وخطورة بعض مضاعفاته في عدة دول ومن ضمنها المغرب.

يرتكز التشخيص على مجموعة من المعطيات الوبائية والسريية والتصوير الإشعاعي.

تشكل الجراحة العلاج الأكثر نجاعة، يجب اعتماد مجموعة من التدابير الوقائية للحد من الكيسة العدارية والتي تعتمد أساسا على وقف الدورة البيولوجية للطفيلي.

مادة الدراسة: تمثل دراسة استرجاعية بخصوص 54 حالة للكيسة العدارية للكبد والرئة، تم إحصائها على مدى 11 سنة ما بين فاتح يناير 2000 و31 دجنبر 2011، وذلك في مصلحة جراحة الأطفال بالمستشفى الإقليمي بالخميسات. الغرض من هذا البحث هو جرد وتحليل الخصائص الوبائية وطرق التشخيص والعلاج لهذا الوباء.

النتائج: لقد سجلنا 54 حالة للكيسة العدارية عند الطفل منها 35 حالة داء عداري كبدي و 22 حالة داء عداري رئوي. كانت إصابة الذكور سائدة و مثلث 57%. تراوحت الأعمار ما بين 2,5 و 16 سنة بمتوسط قدره 9,2 سنة. ينحدر معظمهم من وسط قروي بنسبة 74% مع وجود اتصال بالكلاب بنسبة 88.8%. تم التشخيص عن طريق التصوير الإشعاعي للصدر بالنسبة للكيسة العدارية الرئوية، أما بالنسبة للكبد فتم عن طريق الفحص بالصدى.

خضع 51 طفلا للعلاج الجراحي أي 94,4% والذي كان احتفاضيا. تم رصد انتكاسة حالة واحدة وذلك بخصوص الكيسة العدارية الكبدية.

Bibliographie



[1] **A. LAHLAIDI .**

Anatomie topographique trilingue ;

Volume 1 ;P 563-564.

[2] **HENRI ROUVIERE,ANDRE DALMAS ; TRONC.**

Anatomie humaine ,descriptive, topographie et fonctionnelle.

XIVème édition ; tome 2

Paris :édition Masson ; P :432-449

[3] **BELGHITI J.**

L'antomie du foie peut-elle changer ?

Editorial

Ann. Chir. 2002; 127:416-17.

[4] **CASTAING D., VEILHAN L.-A.**

Anatomie du foie et des voies biliaires.

EMC (Elsevier SAS, Paris), Techniques chirurgicales - Appareil digestif, 40-760,2006.

[5] **JASON MARTIN, BRUCE BROWN, SUSAN SHAMSOKOTTABI, ERIC HOFFMAN.**

Three-dimensional Anatomy of the Couinaud Liver Segments.

Division of Physiologic Imaging Dept. of Radiology univ. of Iowa. 2006.

[6] **COUINAUD C.**

Une passion pour le foie

Voûte Surg.2002; 137:1305-1310.

Histoire chirurgicale vol. 137 Numéro 11, Novembre 2002.

[7] **A. CASTAING, L. VEILHAN.**

Anatomie du foie et des voies biliaires.

EMC(elsevier, Paris), techniques chirurgicales_ appareil digestif,40-760,2006

[8] **NETTER.**

Abdomen, Anatomie du foie.

Atlas d'anatomie humaine, page 285- 306.

[9] Anatomie du poumon humain, Cours de pneumologie. Encyclopédie médicale - Medix. www.medix.free.fr/.../anatomie-poumonhumain.php

[10] Anatomie pulmonaire et thoracique. Médecine et santé :

www.medecine-et-santé.com/anatomie.htm.1999-2008.

[11] **.GILLOT CLAUDE.** Eléments d'anatomie –fascicule 4 : contenu du tronc p : 491-758.

[12] **POUMON.**

Wikipédia-www.fr.wikipedia.org/wiki/poumon.

[13] **FRANK H NETTER.**

Atlas d'anatomie Humaine. Deuxième édition.Editeur Novartis.

[14] **DUMON.H. QUILICIM.**

La maladie hydatique ; Rev. Pra.1978.28 :37.

[15] **HOUIN.R ET COLL.**

Cestodes larvaires, cestodoses larvaires

EMC (Paris, France), Maladies infectieuses, 8-511-a-10,1994,2p

[16] **KLOTZ.F ; NICOLAS.X.**

Kystes hydatique du foie

EMC hépatologie 2000. 7-023-A-10, 16p

[17] **GAUCHER.A ; VINETE.E.**

Echinococcoses alvéolaires à localisation vertébrale

La presse médicale, 14 mai 1983, 12, n°21, 1366.

[18] **DANTZENBERG .B.**

Parasitoses pulmonaires

EMC (Paris France), Thérapeutique, 25-300-F-10,1996 ; 7p.

[19] **KLOTZ F, NICOLAS X, DEBONNE JM, GARCIA JF, ANDREU JM.**

Kystes hydatiques du foie.

Encyclopédie médico-chirurgicale(Elsevier, paris) hépatologie,
7-023-A610 2000, 16p.

[20] DENIS GALLOT.

Histoire naturelle et traitement chirurgical du kyste hydatique du foie

Développement et santé N 137, 1998

[21] P. REY, JM DEBONNE.

Foie parasitaire

EMC hépatologie, 7-030-A-15,2004.

[22] PATRICE BOURRE, PAULA RESENDE.

Diagnostic des parasitoses hépatiques

Revue francophone des laboratoires, septembre-octobre 2006, N° 385

[23] ALEXANDRE PARIENTE.

Parasitoses hépatobiliaires.

Encycl Méd Chir(Elsevier, paris), Akos Encyclopédie pratique de Médecine,4-0382,1998, 2p.

[24] JEAN MENOTTI.

Parasitoses à transmission directe ou environnementale.

Polycopié national de parasitologie Anofel octobre 2006.

[25] SAKHRIJ .BEN ALI. A.

Le kyste hydatique du foie. J Chir 2004,141, N°6.

- [26] **CARMOI T, FARTHOUAT P, NICOLAS X, DEBONNE J.M, KLOTZ F.**
Kystes hydatiques du foie.
EMC (Elsevier Masson SAS, Paris), Hépatologie, 7-023-A-10, 2008.
- [27] **FRANCO D, VONS C.**
Traitement chirurgical des kystes hydatiques du foie
Encyclopédie médico-chirurgicale-appareil digestif, 40-775, 1999,11p.
- [28] **VALERIE VIGRAIN.**
Lésions kystiques du foie
Journée de gastroentérologie. Paris, janvier 2003.
- [29] **A. ZAUCHE, K. HAOUET.**
Traitement chirurgical des kystes hydatiques du foie.
Encyclopédie medico chirurgicale, Techniques chirurgicales-Appareil digestif 2006,40-775.2006
- [30] Faculté de médecine de Lyon ; cours en ligne
Hydatidose : Kyste hydatique. Disponible à partir de :
< <http://lyon-sud.univlyon1.fr/LMM/internat/download/item100d.doc>>.
- [31] **BELAHCEN. A.**
L'hydatidose chez l'enfant ; expérience de l'hôpital Mohamed V de Meknès Thèse de Médecine, Rabat, 1997, N°290.

[32] BOUSKRAOUI M., ABID A.

Le kyste hydatique du poumon chez l'enfant.

Rev.Interna. Pédiatrie. 1998, N°: 287- 288, 34-7.

[33] Comité interministériel de lutte contre l'Hydatidose / Echinococcose.

LUTTE CONTRE L'HYDATIDOSE/ECHINOCOCCOSE : Guide des activités de lutte, 2007.

Disponible sur internet : URL:<http://www.sante.gov.ma>.

[34] C. HAFSA ET AL.

Imagerie du kyste hydatique du poumon chez l'enfant

Éditions Françaises de Radiologie, Paris. 2005 ; 86: 405-10

[35] PEDROSA I, SAIZ A, ARRAZOLA J ET AL.

Hydatid Disease: Radiologic and Pathologic Features and Complications.

RadioGraphics, 2000; Vol 20, 795

[36] .Ministère de la santé. Programme national de lutte contre

L'hydatidose/échinococcose.

<http://srvweb.sante.gov.ma/revuepresse/dossiersante/Documents/Lutte%20contre%20Hydatidose.pdf>

[37] N. LARBI, S. HEDFI ,M. SELMI, K. BEN SALAH.

La rupture aigue du kyste hydatique du foie dans le péritoine. A propos de 15cas Ann chir 2002 ; 127 : 487-8.

- [38] **J.MEDARHRI, M. EL OUNANI, K. RACHID, A. JAAFAR, M.ECHARRAB, M.EL AMRAOUI, A BENCHKROUN, S BALAFREJ .**

Rupture aigue post traumatique d'un kyste hydatique du foie dans le péritoine révélée par une péritonite aigue généralisée Medecine du Maghreb 1997n° 62.

- [39] **NURST AKYUREK, ERDAL KAYKHA, MUSTAPHA KEREK.**

Hydatid disease of the liver : spontaneous rupture of the portal vein into wall (a rare complication) ;Turk J Med Sci 30 (2000) 87-89©TÜBITAK.

- [40] **JOUINI M , HAFI Z, KSONTINI R.**

Kyste hydatique du foie ouvert dans la veine cave inférieure Lyon chir 1995 ; 91 :305-307.

- [41] **DOMINIQUE CHARLES.**

Syndrome de Budd Chiari

Encyclopédie orphanet, décembre 2000.

- [42] **SAMIA GUERID, NERMIN HALKIC.**

Kyste hydatique géant

Scweiz Med Forum 2004 ; 4 : 178

- [43] **M. SIMONET, J.L FAUCHERE, PH. DESCAMPS, ET J. LAVAUD.**

Surinfection d'un kyste hydatique du foie

Médecine et Maladies infectieuses- 1980-10-N°3-178-180.

- [44] **M SELMI, M.M. KHARRAT, N. LARBI, M. MOSBAH, K. BEN SALAH.**

Kyste hydatique du foie fistulisé à la peau et ouvert dans les voies biliaires et les bronches ; Ann Chir . 2001 ; 126 : 595-7.

- [45] **AUBRY PIERRE.**

Hydatidose- Echinococcose- kyste hydatique

Médecine tropicale.

- [46] **AVARO JP, X.-B. DJOURNO, EL.-H. KABIRI, P.-M BONNET, R CHARPENTIER.**

Traitement chirurgical des kystes hydatiques du poumon.

Edition Elsevier Masson, 2007.

- [47] **BEGUE PIERRE, JACQUES ASTRUC.**

Pathologie infectieuse de l'enfant-Hydatidose.

Elsevier Masson.

- [48] **BEZZARI M., G.BIGAIGNON, J. NACHEGA, K ? LAASOU, J.K. GIGOT, A. AYADI.**

L'hydatidose : Echinococcose d'importation en Belgique

Louvain Med. 118/p :64-71,1999.

- [49] **KYSTE HYDATIQUE.**

WWW.santeguerir.fr/contenu.

[50] BENJELLOUN DBS.

La toux chez l'enfant. Démarche diagnostique.

Hôpital D'enfants, Rabat.

[51] ZEHHAF ABDELATIF.

Kyste hydatique du poumon

Edition Masson.

[52] LEGMANN PAUL.

Scanner thoracique ; guide pratique

Collection d'imagerie radiologique (paris) ;Edition Elsevier
Masson,1996.

[53] KABIRI E.H, M. KABIRI, F ATOINI, A. ZIDANE, A. ARSALANE.

Traitement chirurgical des kystes hydatiques pulmonaires chez l'enfant.

Archives de pédiatrie vol.13,fasc.12.

**[54] CHAFIK A., EL MESSLOUT A., BEN SALAH S., LAKHOUA R.,
SAIED H.**

La dissémination bronchogène du kyste hydatique pulmonaire.

Revue des maladies respiratoires ;Vol 18, N°3-juillet 2001,p333-334

[55] ALTAVISTA BABEL FISH.

Cas rapportés « Echinococcose pulmonaire »(traduction de l'anglais)-avril 2009.

[56] Epanchement pleural. Etiologies des épanchements pleuraux exsudatifs

www.medecine.ups-tlse.fr/DCEM2/module12.

[57] GHARBI HA, CHEHIDA F, MOUSSA N, BELLAGHA I, BEN AMOR N, HAMMOU A.

Kyste hydatique du foie.

Gastroentérol Clin Biol 1995 ; 19B110- B118.

[58] KIRIEN. T, JULIENE LOSANOFF.

Classification of hydatid liver cysts

Journal of gastroenterology and hepatology.2005, 20.page :352-359.

[59] HERVE BOCCACCINI , MICHEL CLAUDON, Alain Blum, Denis Régent

Imagerie des lésions infectieuses et parasitaires du foie.

Encyclopédie Médico-chirurgicale, Radiodiagnostic IV- Appareil digestif [33-515-A-30] 1993.

[60] M.-H BOUHAOUALA, L HENDAOUI, M.-R. CHARFI, C. DRISS,K.TLILI-GRAIES,R. MECHMECHE,T. KILANI.

Hydatidose thoracique

EMC,Radiodiagnostic-Cœur-poumon,2007,32-470-A-20.

[61] **CHERKAOUI M, AJANA A, BANHARBIT K, IMANI F.**

Caractérisation des KHF forme pseudo tumorale, TDM versus écho.

[62] **GRENIER PHILIPPE.**

Radiographie du thorax- les syndromes radiologiques.

PCEM2-EIA appareil respiratoire, 2002-2003

[63] Opacité ronde intra parenchymateuse.

DIM. Département d'information médicale du CHRU de Pontchallou-juin 95.

[64] **ZOUAOUI W., K.B. GHARS, R.B MALEK,C. CHAMMAKHI, H. MAAOUI, Y.HELLAL.**

Imagerie du kyste hydatique du poumon chez l'enfant à propos de 66 cas.

[65] **HAFSA C. ; M. BELGUITH,M GOLLI, H.RACHDI, S. KRIAA, A. ELAMRI, M. SAID.**

Imagerie du kyste hydatique du poumon chez l'enfant.

Journal de Radiologie,Vol 86, n° 4-avril 2005,p : 405-410.

[66] kystes hydatiques pulmonaires multiples dont un à droite est fissuré.

www.med.univ-rennes.fr-Cas1675.

[67] **BLANC- JOUVAN F.**

Opacité ronde solitaire intra pulmonaire parenchymateuse.

Editio, SIIM CHU de Grenoble, 1995.

[68] FRIJA J.

Radiologie du thorax, Collection : Imagerie médicale formation.

Edition Masson, 2002.

[69] LAYTIMI FAOUZI.

Le kyste hydatique du poumon chez l'enfant (A propos de 115cas)

Thèse n° 064/11 FACULTE de MEDECINE DE FES.p

[70] EL BIAZE M.

Hydatidose thoracique : actualités et faits nouveaux.

Revue des maladies respiratoires. 2006 ; 23 : 10S80-10S82.

[71] BRONSTEIN J.-A, KLOTZ F.

Cestodose larvaires

EMC, Elsevier SAS, Maladies infectieuses, 2005, 8-511-A-12, 18p.

[72] BOUREE P.

Hyperéosinophilie parasitaire

Presse Med, Masson, Paris, 2006; 35: 153-66.

[73] BENCHRIFA SARA.

Le kyste hydatique du poumon chez l'enfant.

Thèse de médecine : Université Mohammed V, Rabat. 2009;n°210.

- [74] **LAGARDERE B, CHEVALLIER B, CHERIET R.**
Kyste hydatique de l'enfant
EMC, Elsevier SAS, Pédiatrie, 1995, 4-350-B-10, 6p.
- [75] **P. BOUREE, F. BOTTEREL, P. RESENDE.**
Sérologies parasitaires en pratique courante: Intérêt et limites
Revue Française des Laboratoires, N ° 366, 2004, 51-9.
- [76] **LABORATOIRE CERBA.**
Guide des analyses spécialisées
Elsevier Masson SAS, 5ème édition, 2007, 376-8.
- [77] **PARIS L.**
Kyste hydatique
Concours- formation, 2001, tome 123-24/25, p: 62-6.
- [78] **BARNES T.S, LI J, COLEMAN G.T ET AL.**
Development and Evaluation of Immunoblot-based Serodiagnostic Tests
for Hydatid infection in Macropodids
Journal of Wildlife Diseases, 2008, 44(4): 1036–40.
- [79] **WENBAO Z, JUN L, DONALD P.**
Concepts in Immunology and Diagnosis of Hydatid Disease.
Clin Microbiol Rev, 2003, 16:18–36 ;

[80] DANTZENBERG B, THEOBALD ML.

Parasitoses pulmonaires

EMC, Elsevier SAS, Thérapeutique, 1996, 25-300-F-10, 7p.

[81] ECKERT J, DEPLAZES P.

Biological, Epidemiological, and Clinical Aspects of Echinococcosis, a Zoonosis of Increasing Concern.

Clin Microbiol Rev, 2004; 17: 107–35.

[82] X. BOHAND ET AL.

Médicaments antihelminthiques

EMC, Elsevier SAS, Maladies Infectieuses, 2004, vol1, 221–233.

[83] MERINO G, MOLINA AJ, GARCIA JL ET AL.

Effect of clotrimazole on microsomal metabolism and pharmacokinetics of albendazole.

J. Pharm. Pharmacol., 2003; 55: 757–64.

[84] MERINO G, MOLINA AJ, GARCIA JL ET AL.

Intestinal elimination of albendazole sulfoxide: pharmacokinetic effects of inhibitors.

Int. J. Pharm., 2003; 263: 123–132.

[85] MAGNAVAL J-F.

Traitement des Parasitoses Cosmopolites

Med Trop 2006 ; 66 : 193-8

[86] HORTON J.

Albendazole: a review of anthelmintic efficacy and safety in humans.

Parasitology, 2000; 121 (suppl): S113–S132.

[87] KAYA Z, GÜRSEL T.

A Pediatric Case of disseminated Cystic Echinococcosis Successfully Treated with Mebendazole

Jpn. J. Infect. Dis., 2004, 57 : 7-9.

[88] X. BOHAND ET AL.

Médicaments antihelminthiques

EMC, Elsevier SAS, Maladies Infectieuses, 2004, vol1, 221–233.

[89] RAMOS G, ORDUÑA A , GARCIA-YUSTE M.

Hydatid Cyst of the Lung: Diagnosis and Treatment.

World Journal of Surgery. 2001; 25: 46–57.

[90] SAKHRIJ .BEN ALI. A.

Le kyste hydatique du foie.

J Chir 2004,141, N°6.

[91] CHIPPONI J, HUGUIER M.

Les Kystes hydatiques du foie opérés en France : épidémiologie, attitudes diagnostiques et thérapeutiques. Etude sur 306 cas.

Gastroentrol Clin Biol 1986; 10:418-423.

[92] FRANCO D, VONS C.

Traitement chirurgical des kystes hydatiques du foie.

Techniques chirurgicales. Appareil digestif. Encycl Med Chir.1999; 40-775.

[93] ZAUCHE A.

La chirurgie des kystes hydatiques du foie : Étude multicentrique tunisienne à propos de 2 013 cas.

Tunis: STC; 1994.

[94] LONG S. S, PICKERING L. K, PROBER C. G.

Echinococcus Species

Principles and Practice of Pediatric Infectious Diseases, 2ème édition, 2002, Chap

294, p: 1358-59.

[95] AVARO J.-P, DJOURNO X.-B, KABIRI EL.-H ET AL.

Traitement chirurgical des kystes hydatiques du poumon

EMC, Elsevier SAS, Techniques chirurgicales – Thorax. 2007 ; 42-432.

[96] RIFKI –JAI S. ET AL.

Le traitement chirurgical du kyste hydatique du poumon

Maghreb Médical, 2001 vol 21, N° 357, p: 192-5.

[97] RIQUET M, SOUILAMAS R.

Kyste hydatique pulmonaire: Indications thérapeutiques.

Encycl Méd Chir, Elsevier SAS, Pneumologie ,2000, 6-003-M-10, 6p.

[98] ERDOGAN A, AYTEN A, DEMIRCAN A.

Methods of surgical therapy in pulmonary hydatid disease: is capitonnage

advantageous?

ANZ J Surg, 2005; 29:1680-6.

[99] TURNA A, YILMAZ MA, HACIBRAHIMOGLU G ET AL.

Surgical treatment of pulmonary hydatid cysts: is capitonnage necessary?

Ann Thorac Surg, 2002; 74:191-5.

[100] EL BURJO M, GANI E. A.

Surgical management of pulmonary hydatid cysts in children.

Thorax, 1995, 50: 396-8.

[101] KABIRI E.-H ET AL.

Traitement chirurgical des kystes hydatiques pulmonaires chez l'enfant

Archives de pédiatrie, Elsevier. 2006, 1495-9.

[102] F. BECMEUR ET AL.

Thoracoscopie chirurgicale chez l'enfant

Archives de pédiatrie, 2007, 14: S222-S226.

[103] RODRIGUEZ-PANADERO F, JANSSEN JP, ASTOUL P.

Thoracoscopy: General overview and place in the diagnosis and management of pleural effusion. Eur Respir J 2006; 28: 409-21.

[104] R. GIUDICELLI, H. DUTAU.

Techniques innovantes en chirurgie thoracique oncologique

E-mémoires de l'Académie Nationale de Chirurgie, 2006, 5 (1) : 27-31.

[105] P. PURI, M. HÖLLWARTH.

Thoracoscopy

Pediatric Surgery, Springer-Verlag, 2006, p: 89-98.

[106] REGNARD JF.

Vidéo-Thoracoscopie chirurgicale

Rev. Mal. Resp, 1999, N° 16, p : 709-17.

**[107] OUDNI-M'RAD , S. M'RAD , M. GORCII, M. MEKKI, M. BELGUITH,
I. HARRABI, A. NOURI ,R. AZAIEZ, H. MEZHOUD ET H. BABBA.**

L'échinococcose hydatique de l'enfant en Tunisie : fertilité et localisation des kystes.

- [108] **AKGUN ORAL, MURAT YIGITER, ABDULLAH YILDIZ, ONUR YALCIN , TUBA DIKMEN ,SUAT EREN, MECIT KANTARCI, AHMET BEDII SALMAN .**

Diagnosis and management of hydatid liver disease in children: a report of 156 patients with hydatid disease.

- [109] **MUHARREM ÇELIK, CANAN SENOL, MURAT KELES, SEMIH HALEZEROGLU, SENOL UREK, GOKHAN HACIBRAHIMOGLU, AYSE ALP ERSEV, AND BULENT ARMAN.**

Surgical Treatment of Pulmonary Hydatid Disease in Children:

Report of 122 Cases.

- [110] **SLAVISA M. DJURICIC , SLOBODAN GREBELDINGER , DEJAN I. KAFKA , IGOR DJAN , MIROSLAV VUKADIN , ZORICA V. VASILJEVIC.**

Cystic echinococcosis in children — The seventeen-year experience of two large medical centers in Serbia. Elsevier 2010.

- [111] **KHALID KHATTALA, AZIZ ELMADI, MOHAMED RAMI, HANAN BOUAMAMA ET YOUSSEF BOUABDALLAH.**

Kyste hydatique pulmonaire chez l'enfant traité par thoracoscopie : huit ans d'expérience. The Pan African Medical Journal.

Serment d'Hippocrate



Au moment d'être admis à devenir membre de la profession médicale, je m'engage solennellement à consacrer ma vie au service de l'humanité.

- *Je traiterai mes maîtres avec le respect et la reconnaissance qui leur sont dus.*
- *Je pratiquerai ma profession avec conscience et dignité. La santé de mes malades sera mon premier but.*
- *Je ne trahirai pas les secrets qui me seront confiés.*
- *Je maintiendrai par tous les moyens en mon pouvoir l'honneur et les nobles traditions de la profession médicale.*
- *Les médecins seront mes frères.*
- *Aucune considération de religion, de nationalité, de race, aucune considération politique et sociale ne s'interposera entre mon devoir et mon patient.*
- *Je maintiendrai le respect de la vie humaine dès la conception.*
- *Même sous la menace, je n'userai pas de mes connaissances médicales d'une façon contraire aux lois de l'humanité.*
- *Je m'y engage librement et sur mon honneur.*

قسم أبقراط

بسم الله الرحمن الرحيم

أقسم بالله العظيم

في هذه اللحظة التي يتم فيها قبولي عضوا في المهنة الطبية أتعهد علانية:

- أنا أكرس حياتي لخدمة الإنسانية .
- وأنا أحترم أساتذتي وأعترف لهم بالجميل الذي يستحقونه .
- وأنا أمارس مهنتي بواجب وضميري وشر في جاعلا صحة مريض هدي في الأول .
- وأنا لا أفشي الأسرار المعهودة إلي .
- وأنا أحافظ بكل ما لدي من وسائل على الشرف والتقاليد النبيلة لمهنة الطب .
- وأنا أعتبر سائر الأطباء إخوة لي .
- وأنا أقوم بواجبي نحو مرضاي بدون أي اعتبار ديني أو وطني أو عرقي أو سياسي أو اجتماعي .
- وأنا أحافظ بكل حزم على احترام الحياة الإنسانية منذ نشأتها .
- وأنا لا أستعمل معلوماتي الطبية بطريق يضر بحقوق الإنسان مهما لاقيت من تهديد .
- بكل هذا أتعهد عن كامل اختيار ومقسما بشري في .

والله على ما أقول شهيد .

الكيسة العدارية عند الطفل بجهة الخميسات

أطروحة

قدمت ونوقشت علانية يوم :

من طرف

السيدة :سارة الحداد

المرددة في 05 غشت 1988 بالرباط

لنيل شهادة الدكتوراه في الطب

الكلمات الأساسية: عداري - رئة - كبد - طفل - الخميسات.

تحت إشراف اللجنة المكونة من الأساتذة

رئيس و مشرف

السيد : منير كسرى

أستاذ في جراحة الأطفال

السيد : محمد العبيسي

أستاذ في الجراحة العامة

السيد : رشيد كانا

أستاذ في جراحة الدماغ والأعصاب

السيد : المحجوب الشراب

أستاذ في جراحة الجهاز الهضمي

أعضاء

}