

UNIVERSITE MOHAMMED V
FACULTE DE MEDECINE ET DE PHARMACIE -RABAT-

ANNEE: 2011

THESE N°: 114

Les anevrysmes geants de l'artere splenique
a propos de 6 cas

THESE

Présentée et soutenue publiquement le :.....

PAR

MR YOUSSEF TIJANI

Né le 22 Avril 1984 à Kénitra

Interne du CHU Ibn Sina Rabat

Pour l'Obtention du Doctorat en
Médecine

MOTS CLES: Anévrysme – Artériographie – Traitement chirurgical – Embolisation.

JURY

Mr. Y. BENSAID

Professeur de Chirurgie Vasculaire

Mr. B. LEKEHAL

Professeur de Chirurgie Vasculaire

Mr. A. EL MESNAOUI

Professeur de Chirurgie Vasculaire

Mr. M. TABERKANT

Professeur de Chirurgie Vasculaire

Mme. I. NASSER

Professeur de Radiologie

PRESIDENT

RAPPORTEUR

JUGES

بِسْمِ اللَّهِ الرَّحْمَنِ الرَّحِيمِ

سبحانك لا علم لنا إلا ما علمتنا

إنك أنت العليم الحكيم

صَلَّى اللَّهُ
عَلَيْكَ
الْعَظِيمِ

سورة البقرة: الآية: 31



**UNIVERSITE MOHAMMED V- SOUISSI
FACULTE DE MEDECINE ET DE PHARMACIE - RABAT**

**UNIVERSITE MOHAMMED V- SOUISSI
FACULTE DE MEDECINE ET DE PHARMACIE - RABAT**

DOYENS HONORAIRES :

- 1962 – 1969 : **DOCTEUR ABDELMALEK FARAJ**
1969 – 1974 : Professeur Abdellatif BERBICH
1974 – 1981 : Professeur Bachir LAZRAK
1981 – 1989 : Professeur Taieb CHKILI
1989 – 1997 : Professeur Mohamed Tahar ALAOUI
1997 – 2003 : Professeur Abdelmajid BELMAHI

ADMINISTRATION :

- Doyen : Professeur Najia HAJJAJ
Vice Doyen chargé des Affaires Académiques et estudiantines
Professeur Mohammed JIDDANE
Vice Doyen chargé de la Recherche et de la Coopération
Professeur Ali BENOMAR
Vice Doyen chargé des Affaires Spécifiques à la Pharmacie
Professeur Yahia CHERRAH
Secrétaire Général : Mr. El Hassane AHALLAT

PROFESSEURS :

Février, Septembre, Décembre 1973

1. Pr. CHKILI Taieb Neuropsychiatrie

Janvier et Décembre 1976

2. Pr. HASSAR Mohamed Pharmacologie Clinique

Mars, Avril et Septembre 1980

3. Pr. EL KHAMLICHI Abdeslam Neurochirurgie
4. Pr. MESBAHI Redouane Cardiologie

Mai et Octobre 1981

5. Pr. BOUZOUBAA Abdelmajid Cardiologie

- | | | |
|-----|--------------------------|-----------------------------|
| 6. | Pr. EL MANOUAR Mohamed | Traumatologie-Orthopédie |
| 7. | Pr. HAMANI Ahmed* | Cardiologie |
| 8. | Pr. MAAZOUZI Ahmed Wajih | Chirurgie Cardio-Vasculaire |
| 9. | Pr. SBIHI Ahmed | Anesthésie – Réanimation |
| 10. | Pr. TAOBANE Hamid* | Chirurgie Thoracique |

Mai et Novembre 1982

- | | | |
|-----|------------------------------|-----------------------------|
| 11. | Pr. ABROUQ Ali* | Oto-Rhino-Laryngologie |
| 12. | Pr. BENOMAR M'hammed | Chirurgie-Cardio-Vasculaire |
| 13. | Pr. BENSOUHA Mohamed | Anatomie |
| 14. | Pr. BENOSMAN Abdellatif | Chirurgie Thoracique |
| 15. | Pr. LAHBABI ép. AMRANI Naïma | Physiologie |

Novembre 1983

- | | | |
|-----|-------------------------------|---------------------|
| 16. | Pr. ALAOUI TAHIRI Kébir* | Pneumo-phtisiologie |
| 17. | Pr. BALAFREJ Amina | Pédiatrie |
| 18. | Pr. BELLAKHDAR Fouad | Neurochirurgie |
| 19. | Pr. HAJJAJ ép. HASSOUNI Najia | Rhumatologie |
| 20. | Pr. SRAIRI Jamal-Eddine | Cardiologie |

Décembre 1984

- | | | |
|-----|----------------------------------|-------------------------|
| 21. | Pr. BOUCETTA Mohamed* | Neurochirurgie |
| 22. | Pr. EL GUEDDARI Brahim El Khalil | Radiothérapie |
| 23. | Pr. MAAOUNI Abdelaziz | Médecine Interne |
| 24. | Pr. MAAZOUZI Ahmed Wajdi | Anesthésie -Réanimation |
| 25. | Pr. NAJI M'Barek * | Immuno-Hématologie |
| 26. | Pr. SETTAF Abdellatif | Chirurgie |

Novembre et Décembre 1985

- | | | |
|-----|---------------------------------------|---|
| 27. | Pr. BENJELLOUN Halima | Cardiologie |
| 28. | Pr. BENSALD Younes | Pathologie Chirurgicale |
| 29. | Pr. EL ALAOUI Faris Moulay El Mostafa | Neurologie |
| 30. | Pr. IHRAI Hssain * | Stomatologie et Chirurgie Maxillo-Faciale |
| 31. | Pr. IRAQI Ghali | Pneumo-phtisiologie |
| 32. | Pr. KZADRI Mohamed | Oto-Rhino-laryngologie |

Janvier, Février et Décembre 1987

- | | | |
|-----|---------------------------------------|------------------------------|
| 33. | Pr. AJANA Ali | Radiologie |
| 34. | Pr. AMMAR Fanid | Pathologie Chirurgicale |
| 35. | Pr. CHAHED OUAZZANI Houria ép.TAOBANE | Gastro-Entérologie |
| 36. | Pr. EL FASSY FIHRI Mohamed Taoufiq | Pneumo-phtisiologie |
| 37. | Pr. EL HAITEM Naïma | Cardiologie |
| 38. | Pr. EL MANSOURI Abdellah* | Chimie-Toxicologie Expertise |
| 39. | Pr. EL YAACOUBI Moradh | Traumatologie Orthopédie |
| 40. | Pr. ESSAID EL FEYDI Abdellah | Gastro-Entérologie |
| 41. | Pr. LACHKAR Hassan | Médecine Interne |
| 42. | Pr. OHAYON Victor* | Médecine Interne |

43. Pr. YAHYAOUI Mohamed

Neurologie

Décembre 1988

- 44. Pr. BENHAMAMOUCHE Mohamed Najib
- 45. Pr. DAFIRI Rachida
- 46. Pr. FAIK Mohamed
- 47. Pr. HERMAS Mohamed
- 48. Pr. TOLOUNE Farida*

Chirurgie Pédiatrique
Radiologie
Urologie
Traumatologie Orthopédie
Médecine Interne

Décembre 1989 Janvier et Novembre 1990

- 49. Pr. ADNAOUI Mohamed
- 50. Pr. AOUNI Mohamed
- 51. Pr. BENAMEUR Mohamed*
- 52. Pr. BOUKILI MAKHOUKHI Abdelali
- 53. Pr. CHAD Bouziane
- 54. Pr. CHKOFF Rachid
- 55. Pr. FARCHADO Fouzia ép. BENABDELLAH
- 56. Pr. HACHIM Mohammed*
- 57. Pr. HACHIMI Mohamed
- 58. Pr. KHARBACH Aïcha
- 59. Pr. MANSOURI Fatima
- 60. Pr. OUZZANI Taïbi Mohamed Réda
- 61. Pr. SEDRATI Omar*
- 62. Pr. TAZI Saoud Anas

Médecine Interne
Médecine Interne
Radiologie
Cardiologie
Pathologie Chirurgicale
Pathologie Chirurgicale
Pédiatrique
Médecine-Interne
Urologie
Gynécologie -Obstétrique
Anatomie-Pathologique
Neurologie
Dermatologie
Anesthésie Réanimation

Février Avril Juillet et Décembre 1991

- 63. Pr. AL HAMANY Zaïtounia
 - 64. Pr. ATMANI Mohamed*
 - 65. Pr. AZZOUZI Abderrahim
 - 66. Pr. BAYAHIA Rabéa ép. HASSAM
 - 67. Pr. BELKOUCHI Abdelkader
 - 68. Pr. BENABDELLAH Chahrazad
 - 69. Pr. BENCHEKROUN BELABBES Abdellatif
 - 70. Pr. BENSOUDA Yahia
 - 71. Pr. BERRAHO Amina
 - 72. Pr. BEZZAD Rachid
 - 73. Pr. CHABRAOUI Layachi
 - 74. Pr. CHANA El Houssaine*
 - 75. Pr. CHERRAH Yahia
 - 76. Pr. CHOKAIRI Omar
 - 77. Pr. FAJRI Ahmed*
 - 78. Pr. JANATI Idrissi Mohamed*
 - 79. Pr. KHATTAB Mohamed
 - 80. Pr. NEJMI Maati
 - 81. Pr. OUAALINE Mohammed*
- Hygiène

Anatomie-Pathologique
Anesthésie Réanimation
Anesthésie Réanimation
Néphrologie
Chirurgie Générale
Hématologie
Chirurgie Générale
Pharmacie galénique
Ophtalmologie
Gynécologie Obstétrique
Biochimie et Chimie
Ophtalmologie
Pharmacologie
Histologie Embryologie
Psychiatrie
Chirurgie Générale
Pédiatrie
Anesthésie-Réanimation
Médecine Préventive, Santé Publique et

82. Pr. SOULAYMANI Rachida ép. BENCHEIKH
83. Pr. TAOUFIK Jamal

Pharmacologie
Chimie thérapeutique

Décembre 1992

84. Pr. AHALLAT Mohamed
85. Pr. BENOUDA Amina
86. Pr. BENSOUA Adil
87. Pr. BOUJIDA Mohamed Najib
88. Pr. CHAHED OUZZANI Laaziza
89. Pr. CHRAIBI Chafiq
90. Pr. DAOUDI Rajae
91. Pr. DEHAYNI Mohamed*
92. Pr. EL HADDOURY Mohamed
93. Pr. EL OUAHABI Abdessamad
94. Pr. FELLAT Rokaya
95. Pr. GHAFIR Driss*
96. Pr. JIDDANE Mohamed
97. Pr. OUZZANI TAIBI Med Charaf Eddine
98. Pr. TAGHY Ahmed
99. Pr. ZOUHDI Mimoun

Chirurgie Générale
Microbiologie
Anesthésie Réanimation
Radiologie
Gastro-Entérologie
Gynécologie Obstétrique
Ophtalmologie
Gynécologie Obstétrique
Anesthésie Réanimation
Neurochirurgie
Cardiologie
Médecine Interne
Anatomie
Gynécologie Obstétrique
Chirurgie Générale
Microbiologie

Mars 1994

100. Pr. AGNAOU Lahcen
101. Pr. AL BAROUDI Saad
102. Pr. BENCHERIFA Fatiha
103. Pr. BENJAAFAR Nouredine
104. Pr. BENJELLOUN Samir
105. Pr. BEN RAIS Nozha
106. Pr. CAOUI Malika
107. Pr. CHRAIBI Abdelmjid
Métaboliques
108. Pr. EL AMRANI Sabah ép. AHALLAT
109. Pr. EL AOUD Rajae
110. Pr. EL BARDOUNI Ahmed
111. Pr. EL HASSANI My Rachid
112. Pr. EL IDRISSE LAMGHARI Abdennaceur
113. Pr. EL KIRAT Abdelmajid*
114. Pr. ERROUGANI Abdelkader
115. Pr. ESSAKALI Malika
116. Pr. ETTAYEBI Fouad
117. Pr. HADRI Larbi*
118. Pr. HASSAM Badredine
119. Pr. IFRINE Lahssan
120. Pr. JELTHI Ahmed
121. Pr. MAHFOUD Mustapha
122. Pr. MOUDENE Ahmed*
123. Pr. OULBACHA Said
124. Pr. RHRAB Brahim
125. Pr. SENOUCI Karima ép. BELKHADIR

Ophtalmologie
Chirurgie Générale
Ophtalmologie
Radiothérapie
Chirurgie Générale
Biophysique
Biophysique
Endocrinologie et Maladies
Gynécologie Obstétrique
Immunologie
Traumato-Orthopédie
Radiologie
Médecine Interne
Chirurgie Cardio- Vasculaire
Chirurgie Générale
Immunologie
Chirurgie Pédiatrique
Médecine Interne
Dermatologie
Chirurgie Générale
Anatomie Pathologique
Traumatologie – Orthopédie
Traumatologie- Orthopédie
Chirurgie Générale
Gynécologie – Obstétrique
Dermatologie

126. Pr. SLAOUI Anas

Chirurgie Cardio-Vasculaire

Mars 1994

- 127. Pr. ABBAR Mohamed*
- 128. Pr. ABDELHAK M'barek
- 129. Pr. BELAIDI Halima
- 130. Pr. BRAHMI Rida Slimane
- 131. Pr. BENTAHILA Abdelali
- 132. Pr. BENYAHIA Mohammed Ali
- 133. Pr. BERRADA Mohamed Saleh
- 134. Pr. CHAMI Ilham
- 135. Pr. CHERKAOUI Lalla Ouafae
- 136. Pr. EL ABBADI Najia
- 137. Pr. HANINE Ahmed*
- 138. Pr. JALIL Abdelouahed
- 139. Pr. LAKHDAR Amina
- 140. Pr. MOUANE Nezha

Urologie
Chirurgie – Pédiatrique
Neurologie
Gynécologie Obstétrique
Pédiatrie
Gynécologie – Obstétrique
Traumatologie – Orthopédie
Radiologie
Ophtalmologie
Neurochirurgie
Radiologie
Chirurgie Générale
Gynécologie Obstétrique
Pédiatrie

Mars 1995

- 141. Pr. ABOUQUAL Redouane
- 142. Pr. AMRAOUI Mohamed
- 143. Pr. BAIDADA Abdelaziz
- 144. Pr. BARGACH Samir
- 145. Pr. BEDDOUCHE Amqrane*
- 146. Pr. BENZAOUZ Mustapha
- 147. Pr. CHAARI Jilali*
- 148. Pr. DIMOU M'barek*
- 149. Pr. DRISSI KAMILI Mohammed Nordine*
- 150. Pr. EL MESNAOUI Abbas
- 151. Pr. ESSAKALI HOUSSYNI Leila
- 152. Pr. FERHATI Driss
- 153. Pr. HASSOUNI Fadil
Hygiène
- 154. Pr. HDA Abdelhamid*
- 155. Pr. IBEN ATTYA ANDALOUSSI Ahmed
- 156. Pr. IBRAHIMY Wafaa
- 157. Pr. MANSOURI Aziz
- 158. Pr. OUAZZANI CHAHDI Bahia
- 159. Pr. RZIN Abdelkader*
- 160. Pr. SEFIANI Abdelaziz
- 161. Pr. ZEGGWAGH Amine Ali

Réanimation Médicale
Chirurgie Générale
Gynécologie Obstétrique
Gynécologie Obstétrique
Urologie
Gastro-Entérologie
Médecine Interne
Anesthésie Réanimation
Anesthésie Réanimation
Chirurgie Générale
Oto-Rhino-Laryngologie
Gynécologie Obstétrique
Médecine Préventive, Santé Publique et
Cardiologie
Urologie
Ophtalmologie
Radiothérapie
Ophtalmologie
Stomatologie et Chirurgie Maxillo-faciale
Génétique
Réanimation Médicale

Décembre 1996

- 162. Pr. AMIL Touriya*
- 163. Pr. BELKACEM Rachid
- 164. Pr. BELMAHI Amin
- 165. Pr. BOULANOUAR Abdelkrim
- 166. Pr. EL ALAMI EL FARICHA EL Hassan
- 167. Pr. EL MELLOUKI Ouafae*

Radiologie
Chirurgie Pédiatrie
Chirurgie réparatrice et plastique
Ophtalmologie
Chirurgie Générale
Parasitologie

168. Pr. GAOUZI Ahmed
 169. Pr. MAHFOUDI M'barek*
 170. Pr. MOHAMMADINE EL Hamid
 171. Pr. MOHAMMADI Mohamed
 172. Pr. MOULINE Soumaya
 173. Pr. OUADGHIRI Mohamed
 174. Pr. OUZEDDOUN Naima
 175. Pr. ZBIR EL Mehdi*

Pédiatrie
 Radiologie
 Chirurgie Générale
 Médecine Interne
 Pneumo-phtisiologie
 Traumatologie-Orthopédie
 Néphrologie
 Cardiologie

Novembre 1997

176. Pr. ALAMI Mohamed Hassan
 177. Pr. BEN AMAR Abdesselem
 178. Pr. BEN SLIMANE Lounis
 179. Pr. BIROUK Nazha
 180. Pr. BOULAICH Mohamed
 181. Pr. CHAOUIR Souad*
 182. Pr. DERRAZ Said
 183. Pr. ERREIMI Naima
 184. Pr. FELLAT Nadia
 185. Pr. GUEDDARI Fatima Zohra
 186. Pr. HAIMEUR Charki*
 187. Pr. KANOUNI NAWAL
 188. Pr. KOUTANI Abdellatif
 189. Pr. LAHLOU Mohamed Khalid
 190. Pr. MAHRAOUI CHAFIQ
 191. Pr. NAZI M'barek*
 192. Pr. OUAHABI Hamid*
 193. Pr. SAFI Lahcen*
 194. Pr. TAOUFIQ Jallal
 195. Pr. YOUSFI MALKI Mounia

Gynécologie-Obstétrique
 Chirurgie Générale
 Urologie
 Neurologie
 O.RL.
 Radiologie
 Neurochirurgie
 Pédiatrie
 Cardiologie
 Radiologie
 Anesthésie Réanimation
 Physiologie
 Urologie
 Chirurgie Générale
 Pédiatrie
 Cardiologie
 Neurologie
 Anesthésie Réanimation
 Psychiatrie
 Gynécologie Obstétrique

Novembre 1998

196. Pr. AFIFI RAJAA
 197. Pr. AIT BENASSER MOULAY Ali*
 198. Pr. ALOUANE Mohammed*
 199. Pr. BENOMAR ALI
 200. Pr. BOUGTAB Abdesslam
 201. Pr. ER RIHANI Hassan
 202. Pr. EZZAITOUNI Fatima
 203. Pr. KABBAJ Najat
 204. Pr. LAZRAK Khalid (M)

Gastro-Entérologie
 Pneumo-phtisiologie
 Oto-Rhino-Laryngologie
 Neurologie
 Chirurgie Générale
 Oncologie Médicale
 Néphrologie
 Radiologie
 Traumatologie Orthopédie

Novembre 1998

205. Pr. BENKIRANE Majid*
 206. Pr. KHATOURI ALI*
 207. Pr. LABRAIMI Ahmed*

Hématologie
 Cardiologie
 Anatomie Pathologique

Janvier 2000

208. Pr. ABID Ahmed*

Pneumophtisiologie

209. Pr. AIT OUMAR Hassan
 210. Pr. BENCHERIF My Zahid
 211. Pr. BENJELLOUN DAKHAMA Badr.Sououd
 212. Pr. BOURKADI Jamal-Eddine
 213. Pr. CHAOUI Zineb
 214. Pr. CHARIF CHEFCHAOUNI Al Montacer
 215. Pr. ECHARRAB El Mahjoub
 216. Pr. EL FTOUH Mustapha
 217. Pr. EL MOSTARCHID Brahim*
 218. Pr. EL OTMANYAzzedine
 219. Pr. GHANNAM Rachid
 220. Pr. HAMMANI Lahcen
 221. Pr. ISMAILI Mohamed Hatim
 222. Pr. ISMAILI Hassane*
 223. Pr. KRAMI Hayat Ennoufouss
 224. Pr. MAHMOUDI Abdelkrim*
 225. Pr. TACHINANTE Rajae
 226. Pr. TAZI MEZALEK Zoubida

Pédiatrie
 Ophtalmologie
 Pédiatrie
 Pneumo-phtisiologie
 Ophtalmologie
 Chirurgie Générale
 Chirurgie Générale
 Pneumo-phtisiologie
 Neurochirurgie
 Chirurgie Générale
 Cardiologie
 Radiologie
 Anesthésie-Réanimation
 Traumatologie Orthopédie
 Gastro-Entérologie
 Anesthésie-Réanimation
 Anesthésie-Réanimation
 Médecine Interne

Novembre 2000

227. Pr. AIDI Saadia
 228. Pr. AIT OURHROUI Mohamed
 229. Pr. AJANA Fatima Zohra
 230. Pr. BENAMR Said
 231. Pr. BENCHEKROUN Nabihah
 232. Pr. CHERTI Mohammed
 233. Pr. ECH-CHERIF EL KETTANI Selma
 234. Pr. EL HASSANI Amine
 235. Pr. EL IDGHIRI Hassan
 236. Pr. EL KHADER Khalid
 237. Pr. EL MAGHRAOUI Abdellah*
 238. Pr. GHARBI Mohamed El Hassan
 239. Pr. HSSAIDA Rachid*
 240. Pr. LACHKAR Azzouz
 241. Pr. LAHLOU Abdou
 242. Pr. MAFTAH Mohamed*
 243. Pr. MAHASSINI Najat
 244. Pr. MDAGHRI ALAOUI Asmae
 245. Pr. NASSIH Mohamed*
 Faciale
 246. Pr. ROUIMI Abdelhadi

Neurologie
 Dermatologie
 Gastro-Entérologie
 Chirurgie Générale
 Ophtalmologie
 Cardiologie
 Anesthésie-Réanimation
 Pédiatrie
 Oto-Rhino-Laryngologie
 Urologie
 Rhumatologie
 Endocrinologie et Maladies Métaboliques
 Anesthésie-Réanimation
 Urologie
 Traumatologie Orthopédie
 Neurochirurgie
 Anatomie Pathologique
 Pédiatrie
 Stomatologie Et Chirurgie Maxillo-
 Neurologie

Décembre 2001

247. Pr. ABABOU Adil
 248. Pr. AOUAD Aicha
 249. Pr. BALKHI Hicham*
 250. Pr. BELMEKKI Mohammed
 251. Pr. BENABDELJLIL Maria
 252. Pr. BENAMAR Loubna

Anesthésie-Réanimation
 Cardiologie
 Anesthésie-Réanimation
 Ophtalmologie
 Neurologie
 Néphrologie

253. Pr. BENAMOR Jouda
254. Pr. BENELBARHDADI Imane
255. Pr. BENNANI Rajae
256. Pr. BENOACHANE Thami
257. Pr. BENYOUSSEF Khalil
258. Pr. BERRADA Rachid
259. Pr. BEZZA Ahmed*
260. Pr. BOUCHIKHI IDRISSE Med Larbi
261. Pr. BOUHOUCHE Rachida
262. Pr. BOUMDIN El Hassane*
263. Pr. CHAT Latifa
264. Pr. CHELLAOUI Mounia
265. Pr. DAALI Mustapha*
266. Pr. DRISSE Sidi Mourad*
267. Pr. EL HAJOUI Ghziel Samira
268. Pr. EL HIJRI Ahmed
269. Pr. EL MAAQILI Moulay Rachid
270. Pr. EL MADHI Tarik
271. Pr. EL MOUSSAIF Hamid
272. Pr. EL OUNANI Mohamed
273. Pr. EL QUESSAR Abdeljlil
274. Pr. ETTAIR Said
275. Pr. GAZZAZ Miloudi*
276. Pr. GOURINDA Hassan
277. Pr. HRORA Abdelmalek
278. Pr. KABBAJ Saad
279. Pr. KABIRI EL Hassane*
280. Pr. LAMRANI Moulay Omar
281. Pr. LEKEHAL Brahim
282. Pr. MAHASSIN Fattouma*
283. Pr. MEDARHRI Jalil
284. Pr. MIKDAME Mohammed*
285. Pr. MOHSINE Raouf
286. Pr. NABIL Samira
287. Pr. NOUINI Yassine
288. Pr. OUALIM Zouhir*
289. Pr. SABBAH Farid
290. Pr. SEFIANI Yasser
291. Pr. TAOUFIQ BENCHEKROUN Soumia
292. Pr. TAZI MOUKHA Karim

Pneumo-phtisiologie
Gastro-Entérologie
Cardiologie
Pédiatrie
Dermatologie
Gynécologie Obstétrique
Rhumatologie
Anatomie
Cardiologie
Radiologie
Radiologie
Radiologie
Chirurgie Générale
Radiologie
Gynécologie Obstétrique
Anesthésie-Réanimation
Neuro-Chirurgie
Chirurgie-Pédiatrique
Ophtalmologie
Chirurgie Générale
Radiologie
Pédiatrie
Neuro-Chirurgie
Chirurgie-Pédiatrique
Chirurgie Générale
Anesthésie-Réanimation
Chirurgie Thoracique
Traumatologie Orthopédie
Chirurgie Vasculaire Périphérique
Médecine Interne
Chirurgie Générale
Hématologie Clinique
Chirurgie Générale
Gynécologie Obstétrique
Urologie
Néphrologie
Chirurgie Générale
Chirurgie Vasculaire Périphérique
Pédiatrie
Urologie

Décembre 2002

293. Pr. AL BOUZIDI Abderrahmane*
294. Pr. AMEUR Ahmed *
295. Pr. AMRI Rachida
296. Pr. AOURARH Aziz*
297. Pr. BAMOU Youssef *
298. Pr. BELMEJDOUB Ghizlene*
299. Pr. BENBOUAZZA Karima

Anatomie Pathologique
Urologie
Cardiologie
Gastro-Entérologie
Biochimie-Chimie
Endocrinologie et Maladies Métaboliques
Rhumatologie

300. Pr. BENZEKRI Laila
 301. Pr. BENZZOUBEIR Nadia*
 302. Pr. BERNOUSSI Zakiya
 303. Pr. BICHRA Mohamed Zakariya
 304. Pr. CHOHO Abdelkrim *
 305. Pr. CHKIRATE Bouchra
 306. Pr. EL ALAMI EL FELLOUS Sidi Zouhair
 307. Pr. EL ALJ Haj Ahmed
 308. Pr. EL BARNOUSSI Leila
 309. Pr. EL HAOURI Mohamed *
 310. Pr. EL MANSARI Omar*
 311. Pr. ES-SADEL Abdelhamid
 312. Pr. FILALI ADIB Abdelhai
 313. Pr. HADDOUR Leila
 314. Pr. HAJJI Zakia
 315. Pr. IKEN Ali
 316. Pr. ISMAEL Farid
 317. Pr. JAAFAR Abdeloihab*
 318. Pr. KRIOULE Yamina
 319. Pr. LAGHMARI Mina
 320. Pr. MABROUK Hfid*
 321. Pr. MOUSSAOUI RAHALI Driss*
 322. Pr. MOUSTAGHFIR Abdelhamid*
 323. Pr. MOUSTAINE My Rachid
 324. Pr. NAITLHO Abdelhamid*
 325. Pr. OUJILAL Abdelilah
 326. Pr. RACHID Khalid *
 327. Pr. RAISS Mohamed
 328. Pr. RGUIBI IDRISSE Sidi Mustapha*
 329. Pr. RHOU Hakima
 330. Pr. SIAH Samir *
 331. Pr. THIMOU Amal
 332. Pr. ZENTAR Aziz*
 333. Pr. ZRARA Ibtisam*

Dermatologie
 Gastro-Entérologie
 Anatomie Pathologique
 Psychiatrie
 Chirurgie Générale
 Pédiatrie
 Chirurgie Pédiatrique
 Urologie
 Gynécologie Obstétrique
 Dermatologie
 Chirurgie Générale
 Chirurgie Générale
 Gynécologie Obstétrique
 Cardiologie
 Ophtalmologie
 Urologie
 Traumatologie Orthopédie
 Traumatologie Orthopédie
 Pédiatrie
 Ophtalmologie
 Traumatologie Orthopédie
 Gynécologie Obstétrique
 Cardiologie
 Traumatologie Orthopédie
 Médecine Interne
 Oto-Rhino-Laryngologie
 Traumatologie Orthopédie
 Chirurgie Générale
 Pneumophtisiologie
 Néphrologie
 Anesthésie Réanimation
 Pédiatrie
 Chirurgie Générale
 Anatomie Pathologique

PROFESSEURS AGREGES :

Janvier 2004

334. Pr. ABDELLAH El Hassan
 335. Pr. AMRANI Mariam
 336. Pr. BENBOUZID Mohammed Anas
 337. Pr. BENKIRANE Ahmed*
 338. Pr. BENRAMDANE Larbi*
 339. Pr. BOUGHALEM Mohamed*
 340. Pr. BOULAADAS Malik
 faciale
 341. Pr. BOURAZZA Ahmed*
 342. Pr. CHAGAR Belkacem*
 343. Pr. CHERRADI Nadia

Ophtalmologie
 Anatomie Pathologique
 Oto-Rhino-Laryngologie
 Gastro-Entérologie
 Chimie Analytique
 Anesthésie Réanimation
 Stomatologie et Chirurgie Maxillo-
 Neurologie
 Traumatologie Orthopédie
 Anatomie Pathologique

344. Pr. EL FENNI Jamal*
 345. Pr. EL HANCHI ZAKI
 346. Pr. EL KHORASSANI Mohamed
 347. Pr. EL YOUNASSI Badreddine*
 348. Pr. HACHI Hafid
 349. Pr. JABOUIRIK Fatima
 350. Pr. KARMANE Abdelouahed
 351. Pr. KHABOUZE Samira
 352. Pr. KHARMAZ Mohamed
 353. Pr. LEZREK Mohammed*
 354. Pr. MOUGHIL Said
 355. Pr. NAOUMI Asmae*
 356. Pr. SAADI Nozha
 357. Pr. SASSENOU ISMAIL*
 358. Pr. TARIB Abdelilah*
 359. Pr. TIJAMI Fouad
 360. Pr. ZARZUR Jamila

Radiologie
 Gynécologie Obstétrique
 Pédiatrie
 Cardiologie
 Chirurgie Générale
 Pédiatrie
 Ophtalmologie
 Gynécologie Obstétrique
 Traumatologie Orthopédie
 Urologie
 Chirurgie Cardio-Vasculaire
 Ophtalmologie
 Gynécologie Obstétrique
 Gastro-Entérologie
 Pharmacie Clinique
 Chirurgie Générale
 Cardiologie

Janvier 2005

361. Pr. ABBASSI Abdellah
 362. Pr. AL KANDRY Sif Eddine*
 363. Pr. ALAOUI Ahmed Essaid
 364. Pr. ALLALI Fadoua
 365. Pr. AMAR Yamama
 366. Pr. AMAZOUZI Abdellah
 367. Pr. AZIZ Noureddine*
 368. Pr. BAHIRI Rachid
 369. Pr. BARKAT Amina
 370. Pr. BENHALIMA Hanane
 371. Pr. BENHARBIT Mohamed
 372. Pr. BENYASS Aatif
 373. Pr. BERNOUSSI Abdelghani
 374. Pr. BOUKLATA Salwa
 375. Pr. CHARIF CHEFCHAOUNI Mohamed
 376. Pr. DOUDOUH Abderrahim*
 377. Pr. EL HAMZAOUI Sakina
 378. Pr. HAJJI Leila
 379. Pr. HESSISSEN Leila
 380. Pr. JIDAL Mohamed*
 381. Pr. KARIM Abdelouahed
 382. Pr. KENDOSSI Mohamed*
 383. Pr. LAAROUSSI Mohamed
 384. Pr. LYAGOUBI Mohammed
 385. Pr. NIAMANE Radouane*
 386. Pr. RAGALA Abdelhak
 387. Pr. SBIHI Souad
 388. Pr. TNACHERI OUAZZANI Btissam
 389. Pr. ZERAIDI Najia

Chirurgie Réparatrice et Plastique
 Chirurgie Générale
 Microbiologie
 Rhumatologie
 Néphrologie
 Ophtalmologie
 Radiologie
 Rhumatologie
 Pédiatrie
 Stomatologie et Chirurgie Maxillo Faciale
 Ophtalmologie
 Cardiologie
 Ophtalmologie
 Radiologie
 Ophtalmologie
 Biophysique
 Microbiologie
 Cardiologie
 Pédiatrie
 Radiologie
 Ophtalmologie
 Cardiologie
 Chirurgie Cardio-vasculaire
 Parasitologie
 Rhumatologie
 Gynécologie Obstétrique
 Histo-Embryologie Cytogénétique
 Ophtalmologie
 Gynécologie Obstétrique

AVRIL 2006

423. Pr. ACHEMLAL Lahsen*	Rhumatologie
424. Pr. AFIFI Yasser	Dermatologie
425. Pr. AKJOUJ Said*	Radiologie
426. Pr. BELGNAOUI Fatima Zahra	Dermatologie
427. Pr. BELMEKKI Abdelkader*	Hématologie
428. Pr. BENCHEIKH Razika	O.R.L
429. Pr. BIYI Abdelhamid*	Biophysique
430. Pr. BOUHAFS Mohamed El Amine	Chirurgie - Pédiatrique
431. Pr. BOULAHYA Abdellatif*	Chirurgie Cardio – Vasculaire
432. Pr. CHEIKHAOUI Younes	Chirurgie Cardio – Vasculaire
433. Pr. CHENGUETI ANSARI Anas	Gynécologie Obstétrique
434. Pr. DOGHMI Nawal	Cardiologie
435. Pr. ESSAMRI Wafaa	Gastro-entérologie
436. Pr. FELLAT Ibtissam	Cardiologie
437. Pr. FAROUDY Mamoun	Anesthésie Réanimation
438. Pr. GHADOUANE Mohammed*	Urologie
439. Pr. HARMOUCHE Hicham	Médecine Interne
440. Pr. HANAFI Sidi Mohamed*	Anesthésie Réanimation
441. Pr. IDRIS LAHLOU Amine	Microbiologie
442. Pr. JROUNDI Laila	Radiologie
443. Pr. KARMOUNI Tariq	Urologie
444. Pr. KILI Amina	Pédiatrie
445. Pr. KISRA Hassan	Psychiatrie
446. Pr. KISRA Mounir	Chirurgie – Pédiatrique
447. Pr. KHARCHAFI Aziz*	Médecine Interne
448. Pr. LAATIRIS Abdelkader*	Pharmacie Galénique
449. Pr. LMIMOUNI Badreddine*	Parasitologie
450. Pr. MANSOURI Hamid*	Radiothérapie
451. Pr. NAZIH Naoual	O.R.L
452. Pr. OUANASS Abderrazzak	Psychiatrie
453. Pr. SAFI Soumaya*	Endocrinologie
454. Pr. SEKKAT Fatima Zahra	Psychiatrie
455. Pr. SEFIANI Sana	Anatomie Pathologique
456. Pr. SOUALHI Mouna	Pneumo – Phtisiologie
457. Pr. TELLAL Saida*	Biochimie
458. Pr. ZAHRAOUI Rachida	Pneumo – Phtisiologie

Octobre 2007

458. Pr. LARAQUI HOUSSEINI Leila	Anatomie pathologique
459. Pr. EL MOUSSAOUI Rachid	Anesthésie réanimation
460. Pr. MOUSSAOUI Abdelmajid	Anesthésier réanimation
461. Pr. LALAOUI SALIM Jaafar *	Anesthésie réanimation
462. Pr. BAITE Abdelouahed *	Anesthésie réanimation
463. Pr. TOUATI Zakia	Cardiologie
464. Pr. OUZZIF Ez zohra *	Biochimie
465. Pr. BALOUCH Lhousaine *	Biochimie
466. Pr. SELKANE Chakir *	Chirurgie cardio vasculaire
467. Pr. EL BEKKALI Youssef *	Chirurgie cardio vasculaire
468. Pr. AIT HOUSSA Mahdi *	Chirurgie cardio vasculaire
469. Pr. EL ABSI Mohamed	Chirurgie générale
470. Pr. EHIRCHIOU Abdelkader *	Chirurgie générale
471. Pr. ACHOUR Abdessamad *	Chirurgie générale
472. Pr. TAJDINE Mohammed Tariq *	Chirurgie générale
473. Pr. GHARIB Nouredine	Chirurgie plastique
474. Pr. TABERKANET Mustafa *	Chirurgie vasculaire périphérique
475. Pr. ISMAILI Nadia	Dermatologie
476. Pr. MASRAR Azlarab	Hématologie biologique
477. Pr. RABHI Monsef *	Médecine interne
478. Pr. MRABET Mustapha *	Médecine préventive santé publique et hygiène
479. Pr. SEKHSOKH Yessine *	Microbiologie
480. Pr. SEFFAR Myriame	Microbiologie
481. Pr. LOUZI Lhoussain *	Microbiologie
482. Pr. MRANI Saad *	Virologie
483. Pr. GANA Rachid	Neuro chirurgie
484. Pr. ICHOU Mohamed *	Oncologie médicale
485. Pr. TACHFOUTI Samira	Ophtalmologie
486. Pr. BOUTIMZINE Nourdine	Ophtalmologie
487. Pr. MELLAL Zakaria	Ophtalmologie
488. Pr. AMMAR Haddou *	ORL
489. Pr. AOUI Sarra	Parasitologie
490. Pr. TLIGUI Houssain	Parasitologie
491. Pr. MOUTAJ Redouane *	Parasitologie
492. Pr. ACHACHI Leila	Pneumo phtisiologie
493. Pr. MARC Karima	Pneumo phtisiologie
494. Pr. BENZIANE Hamid *	Pharmacie clinique
495. Pr. CHERKAOUI Naoual *	Pharmacie galénique
496. Pr. EL OMARI Fatima	Psychiatrie
497. Pr. MAHI Mohamed *	Radiologie
498. Pr. RADOUANE Bouchaib *	Radiologie
499. Pr. KEBDANI Tayeb	Radiothérapie
500. Pr. SIFAT Hassan *	Radiothérapie

501. Pr. HADADI Khalid *
502. Pr. ABIDI Khalid
503. Pr. MADANI Naoufel
504. Pr. TANANE Mansour *
505. Pr. AMHAJJI Larbi *

Radiothérapie
Réanimation médicale
Réanimation médicale
Traumatologie orthopédie
Traumatologie orthopédie

Mars 2009

Pr. BJIJOU Younes
Pr. AZENDOUR Hicham *
Pr. BELYAMANI Lahcen *
Pr. BOUHSAIN Sanae *
Pr. OUKERRAJ Latifa
Pr. LAMSAOURI Jamal *
Pr. MARMADÉ Lahcen
Pr. AMAHZOUNE Brahim *
Pr. AIT ALI Abdelmounaim *
Pr. BOUNAIM Ahmed *
Pr. EL MALKI Hadj Omar
Pr. MSSROURI Rahal
Pr. CHTATA Hassan Toufik *
Pr. BOUI Mohammed *
Pr. KABBAJ Nawal
Pr. FATHI Khalid
Pr. MESSAOUDI Nezha *
Pr. CHAKOUR Mohammed *
Pr. DOGHMI Kamal *
Pr. ABOUZAHIR Ali *
Pr. ENNIBI Khalid *
Pr. EL OUENNASS Mostapha
Pr. ZOUHAIR Said*
Pr. L'kassimi Hachemi*
Pr. AKHADDAR Ali *
Pr. AIT BENHADDOU El hachmia
Pr. AGADR Aomar *
Pr. KARBOUBI Lamya
Pr. MESKINI Toufik
Pr. KABIRI Meryem
Pr. RHORFI Ismail Abderrahmani *
Pr. BASSOU Driss *
Pr. ALLALI Nazik
Pr. NASSAR Ittimade

Anatomie
Anesthésie Réanimation
Anesthésie Réanimation
Biochimie
Cardiologie
Chimie Thérapeutique
Chirurgie Cardio-vasculaire
Chirurgie Cardio-vasculaire
Chirurgie Générale
Chirurgie Générale
Chirurgie Générale
Chirurgie Générale
Chirurgie Vasculaire Périphérique
Dermatologie
Gastro-entérologie
Gynécologie obstétrique
Hématologie biologique
Hématologie biologique
Hématologie clinique
Médecine interne
Médecine interne
Microbiologie
Microbiologie
Microbiologie
Neuro-chirurgie
Neurologie
Pédiatrie
Pédiatrie
Pédiatrie
Pédiatrie
Pneumo-phtisiologie
Radiologie
Radiologie
Radiologie

Pr. HASSIKOU Hasna *
Pr. AMINE Bouchra
Pr. BOUSSOUGA Mostapha *
Pr. KADI Said *

Rhumatologie
Rhumatologie
Traumatologie orthopédique
Traumatologie orthopédique

Octobre 2010

Pr. AMEZIANE Taoufiq*
Pr. ERRABIH Ikram
Pr. CHERRADI Ghizlan
Pr. MOSADIK Ahlam
Pr. ALILOU Mustapha
Pr. KANOUNI Lamya
Pr. EL KHARRAS Abdennasser*
Pr. DARBI Abdellatif*
Pr. EL HAFIDI Naima
Pr. MALIH Mohamed*
Pr. BOUSSIF Mohamed*
Pr. EL MAZOUZ Samir
Pr. DENDANE Mohammed Anouar
Pr. EL SAYEGH Hachem
Pr. MOUJAHID Mountassir*
Pr. RAISSOUNI Zakaria*
Pr. BOUAITY Brahim*
Pr. LEZREK Mounir
Pr. NAZIH Mouna*
Pr. LAMALMI Najat
Pr. ZOUAIDIA Fouad
Pr. BELAGUID Abdelaziz
Pr. DAMI Abdellah*
Pr. CHADLI Mariama*

Médecine interne
Gastro entérologie
Cardiologie
Anesthésie Réanimation
Anesthésie réanimation
Radiothérapie
Radiologie
Radiologie
Pédiatrie
Pédiatrie
Médecine aérologique
Chirurgie plastique et réparatrice
Chirurgie pédiatrique
Urologie
Chirurgie générale
Traumatologie orthopédie
ORL
Ophtalmologie
Hématologie
Anatomie pathologique
Anatomie pathologique
Physiologie
Biochimie chimie
Microbiologie

ENSEIGNANTS SCIENTIFIQUES

PROFESSEURS

1. Pr. ABOUDRAR Saadia
2. Pr. ALAMI OUHABI Naima
3. Pr. ALAOUI KATIM
4. Pr. ALAOUI SLIMANI Lalla Naïma
5. Pr. ANSAR M'hammed
6. Pr. BOUKLOUZE Abdelaziz
7. Pr. BOUHOUCHE Ahmed

Physiologie
Biochimie
Pharmacologie
Histologie-Embryologie
Chimie Organique et Pharmacie Chimique
Applications Pharmaceutiques
Génétique Humaine

8.	Pr. BOURJOUANE Mohamed	Microbiologie
9.	Pr. CHAHED OUZZANI Lalla Chadia	Biochimie
10.	Pr. DAKKA Taoufiq	Physiologie
11.	Pr. DRAOUI Mustapha	Chimie Analytique
12.	Pr. EL GUESSABI Lahcen	Pharmacognosie
13.	Pr. ETTAIB Abdelkader	Zootchnie
14.	Pr. FAOUZI Moulay El Abbas	Pharmacologie
15.	Pr. HMAMOUCHE Mohamed	Chimie Organique
16.	Pr. IBRAHIMI Azeddine	
17.	Pr. KABBAJ Ouafae	Biochimie
18.	Pr. KHANFRI Jamal Eddine	Biologie
19.	Pr. REDHA Ahlam	Biochimie
20.	Pr. OULAD BOUYAHYA IDRISSE Med	Chimie Organique
21.	Pr. TOUATI Driss	Pharmacognosie
22.	Pr. ZAHIDI Ahmed	Pharmacologie
23.	Pr. ZELLOU Amina	Chimie Organique

*** *Enseignants Militaires***

Dédicaces

A Allah

Tout puissant

Qui m'a inspiré

Qui m'a guidé dans le bon chemin

Je vous dois ce que je suis devenue

Louanges et remerciements

Pour votre clémence et miséricorde

À Ma très chère Mère, Houria

C'est pour moi un jour d'une grande importance, car je sais que tu es à la fois fière et heureuse de voir le fruit de ton éducation et de tes efforts inlassables se concrétiser.

Aucun mot, aussi expressif qu'il soit, ne saurait remercier à sa juste valeur, l'être qui a consacré sa vie à parfaire mon éducation avec un dévouement inégal.

C'est grâce à ALLAH puis à toi que je suis devenue ce que je suis aujourd'hui.

Puisse ALLAH m'aider pour rendre un peu soit-il de ce que tu m'as donné.

Puisse ALLAH t'accorder santé, bonheur et longue vie.

A mon très cher père, Driss

Aucun mot ne saurait exprimer la profonde gratitude et l'immense amour que j'ai pour toi.

J'espère, cher père, que j'ai gagné ta confiance, ta satisfaction et ta fierté.

Accepte ce travail comme le témoignage de ma reconnaissance, ma gratitude et mon profond amour.

Qu'ALLAH te protège et t'accorde santé, longue vie et bonheur.

A ma chère sœur : Ntissar

Les mots ne sauraient exprimer l'entendue de l'affection que j'ai pour toi et ma gratitude.

Je te dédie ce travail avec tous mes vœux de bonheur, de santé et de réussite.

Je te souhaite une vie pleine de bonheur, de santé et de prospérité.

Qu'ALLAH te bénisse et te protège.

Remerciements

*A notre maître et président de thèse
Monsieur le professeur Younes Bensaid
Professeur de Chirurgie Vasculaire
A l'hôpital Ibn Sina de Rabat*

Nous sommes très sensibles à l'honneur que vous nous faites en acceptant la présidence de notre jury de thèse.

Votre culture scientifique, votre compétence et vos qualités humaines ont suscité en nous une grande admiration, et sont pour vos élèves un exemple à suivre.

Veillez accepter, cher Maître, l'assurance de notre estime et notre profond respect.

A notre maître et rapporteur de thèse

Monsieur Brahim Lekehal

Professeur de Chirurgie Vasculaire

A l'hôpital Ibn Sina de Rabat

Votre sérieux, votre compétence et votre sens du devoir nous ont énormément marqué.

Veillez trouver ici l'expression de notre respectueuse considération et notre profonde admiration pour toutes vos qualités scientifiques et humaines.

Ce travail est pour nous l'occasion de vous témoigner notre profonde gratitude.

*A notre maître et juge de thèse
Monsieur Elmesnaoui Abbas
Professeur de Chirurgie Vasculaire
A l'hôpital Ibn Sina de Rabat*

Nous sommes particulièrement touchés par la spontanéité et la gentillesse avec laquelle vous avez bien voulu accepter de juger ce travail.

Nous vous remercions ce grand honneur que vous nous faites.

Veillez accepter, cher maître, ce travail avec toute notre estime et haute considération.

*A notre maître et juge de thèse
Monsieur Taberkant Mustafa
Professeur de Chirurgie Vasculaire
A l'Hôpital Militaire d'Instruction Mohammed V*

Nous vous remercions vivement de l'honneur que vous nous faites en acceptant de siéger parmi notre jury de thèse.

Puisse ce travail témoigner de ma reconnaissance et de l'estime que je porte à votre personne.

Veillez croire à nos sincères remerciements.

*A notre maître et juge de thèse
Madame Nasser Ittimad
Professeur de Radiologie
A l'hôpital Ibn Sina de Rabat*

Nous vous remercions vivement de l'honneur que vous nous faites en acceptant de siéger parmi notre jury de thèse.

Puisse ce travail témoigner de ma reconnaissance et de l'estime que je porte à votre personne.

Veillez croire à nos sincères remerciements.

À notre maître
Monsieur Ammar Fanid
Professeur de Chirurgie Vasculaire
À l'hôpital Ibn Sina de Rabat

*Nous tenons à vous exprimer nos sincères remerciements et
profond respect.*

Veillez trouvez ici l'expression de nos sincères remerciements.

A notre maître
Monsieur Yassir Sefiani
Professeur de Chirurgie Vasculaire
A l'hôpital Ibn Sina de Rabat

Nous rendons hommage à votre sérieux, humanisme et à votre haute compétence.

Veillez trouver dans ce travail, l'expression de nos remerciements et de notre très haute considération.

A notre maître
Monsieur Hassan Chtata
Professeur de Chirurgie Vasculaire
A l'Hôpital Militaire d'Instruction Mohammed V

Votre gentillesse, vos qualités humaines et professionnelles nous inspirent une grande admiration et un profond respect.

Veillez croire en l'expression de mon estime et de ma profonde reconnaissance

A Dr Bouayad Mohammed

Nous vous remercions de votre aide à l'élaboration de ce travail, votre soutien était de grand apport.

Veillez trouver ici l'expression de nos sincères remerciements.

Aux Docteurs

R. Idrissi

S. Khelloufi

*Permettez-nous de vous exprimer notre profonde gratitude pour
votre sympathie, votre patience et votre aide précieuse dans la
réalisation de ce travail.*

Aux Docteurs

*M.K. Boukhabrine, Z. Lahlou, A. Benzirar, B. Rhissassi,
K. Lyazidi, A. Mekouar, Z. Bouziane, H. Belmir, A. Azghari,
A. Mechat. Y. Lyazidi, L. O. Salek, H. Benjelloun.*

A mes chers internes

M. Elkabous, A. Elkharroubi, B. Bensaid, B. Elfatemi

Aux internes de ma promotion Mai 2007

A tous les internes et résidents ; anciens et jeunes

du CHU IBN SINA



SOMMAIRE

INTRODUCTION	1
ANATOMIE	4
1. ANATOMIE TOPOGRAPHIQUE :	5
2. ANATOMIE RADIOLOGIQUE :.....	8
OBSERVATIONS	10
RESULTATS	31
1. FREQUENCE :	32
2. CLINIQUE :.....	33
3. IMAGERIE :.....	34
4. BIOLOGIE :.....	35
5. TRAITEMENT :	36
6. EVOLUTION :.....	37
DISCUSSION	38
1. DONNEES EPIDEMIOLOGIQUES :.....	39
2. ETIOPATHOGENIE :.....	40
3. DIAGNOSTIC :.....	43
A. FORMES ASYMPTOMATIQUES :.....	43
B. FORMES SYMPTOMATIQUES :.....	43
1) Singes cliniques :.....	43
2) Complications :	43
4. EXAMENS COMPLEMENTAIRES :	46
A. RADIOGRAPHIE ABDOMINALE SANS PREPARATION :	46
B. ECHOGRAPHIE :.....	46

C. ANGIOTDM :	47
D. IMAGERIE PAR RESONNANCE MAGNETIQUE:	51
E. ANGIOGRAPHIE :	54
TRAITEMENT	57
A.TRAITEMENT CHIRURGICAL:	58
1. VOIES D'ABORD :	58
1.1. ABORD DE L'ARTERE SPLENIQUE A SON ORIGINE :	58
1-1-1) ABORD INTRA-PERITONEAL DIRECT :	58
1-1-2) ABORD INTRA-PERITONEAL PAR ROTATION DES VISCERES ABDOMINAUX : décollement médio viscéral gauche.	61
1-1-3) ABORD COELIAQUE PAR VOIE RETRO-PERITONEALE :	64
1.2. ABORD DE L'ARTERE SPLENIQUE DISTALE :	68
2. TECHNIQUES CHIRURGICALES ET INDICATIONS :	74
B. TRAITEMENT ENDOVASCULAIRE:	78
a) IMPERATIFS TECHNIQUES :	78
1) Qualification du chirurgien endovasculaire :	78
2) Matériels de chirurgie endovasculaire :	79
2-1) Equipement de la salle d'opérations :	79
2-1-1) Table radio transparente :	79
2-1-2) Amplificateur de brillance :	80
2-1-3) Autre équipements :	80
2-2) Matériels d'embolisation proprement dit :	82
a) Agents d'embolisation :	82
b) Matériels de cathétérisme :	90
3-2) Architecture des guides:	91
2-2-1) Guides à âme fixe :	91

2-2-2) Guides à âme mobile :.....	92
2-2-3) Guides orientables :.....	94
2-2-4) Guides effilés :.....	94
2-2-5) Guides hydrophiles :	94
2-2-6) Guides d'injection :	95
2-2-7) Taille des guides :.....	96
2-2-7-1) Longueur :.....	96
2-2-7-2) Calibre :	96
3-2-8) Systèmes de fermeture :.....	96
3) Technique d'embolisation splénique :	101
3-1) Voies d'abord :.....	101
3-1-1) ponction percutanée :.....	101
3-1-1-1) Site de ponction :	103
3-1-1-2) Voie chirurgicale :.....	104
3-2) les méthodes d'embolisation :.....	105
3-2-1) la technique dite « packing » :.....	105
3-2-1-1) la technique coaxiale :.....	106
3-2-2) la technique d'embolisation dite en « sandwich »:	109
3-2-3) L'embolisation artérielle proximale :.....	112
3-2-4) L'utilisation d'endo-prothèses couvertes :	112
3-2-5) L'injection percutanée de thrombine :	117
3-3) Complications :.....	118
3-3-1) Complications générales :	118
3-3-1-1) Complications immédiates :.....	118
3-3-1-1-1) Au point de ponction :.....	118
3-3-1-1-2) A distance du site traité :	118
3-3-1-1-3) L'insuffisance rénale aigue :	119

3-3-1-1-4) Allergie au produit de contraste :	120
3-3-2) Complications spécifiques :	120
3-3-2-1) infarctus splénique :	120
3-3-2-2) pancréatite aigue d'origine ischémique :	121
3-3-2-3) La rupture anévrysmale :	121
3-3-2-4) le syndrome post-embolisation :	122
3-3-2-5) Autres complications :	122
3-4) Place de l'embolisation dans le traitement des anévrysmes de l'artère splénique :	123
CONCLUSION	125
RESUMES	127
BIBLIOGRAPHIE	131



INTRODUCTION

Les anévrysmes de l'artère splénique sont une entité pathologique rare [1] ils représentent 60% des anévrysmes des artères splanchniques [2] et la troisième localisation anévrysmale intra abdominale après l'aorte et les artères iliaques.

Leur taille dépasse rarement 3 cm, les anévrysmes géants de plus de 10 cm sont extrêmement rares. Leur prise en charge s'impose une fois le diagnostic est fait, pour éviter leur rupture.

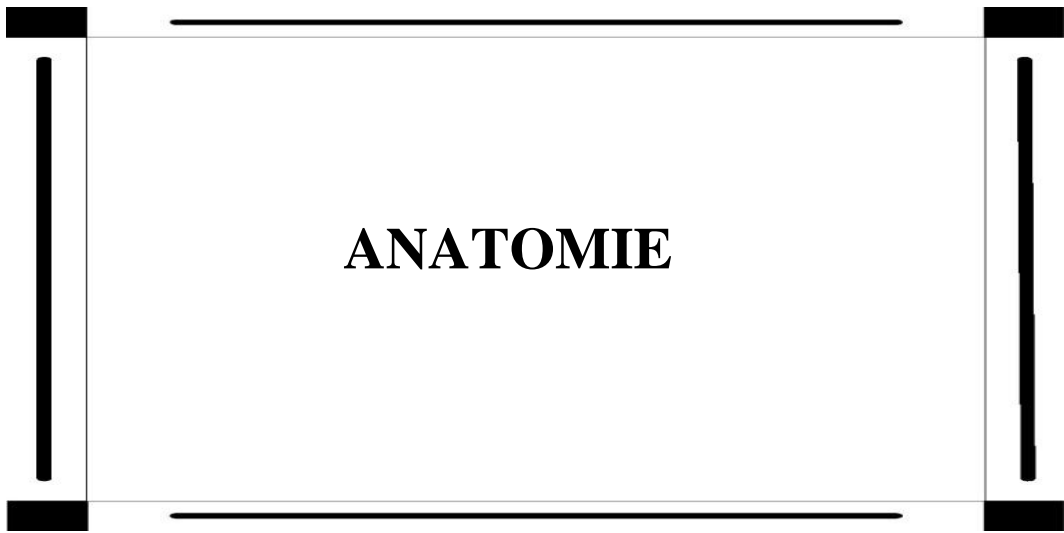
Un bilan morphologique doit être entrepris avant le traitement, il a un double objectif, bilan morphologique préopératoire et un bilan étiologique.

L'artériographie constituait autrefois un moyen diagnostique du premier choix, actuellement dépassée par d'autres moyens d'exploration plus sophistiqués tel que l'angioscanner avec reconstruction en trois dimensions et l'artériographie numérisée.

Les anévrysmes de l'artère splénique ont été décrits la première fois par BEAUSSIER [3] en 1770 dans une étude autopsique chez une femme de 60 ans, le premier diagnostic préopératoire a été fait 150 ans après en 1920 par HAOEGLER [4]. Depuis plusieurs séries ont été rapportée dont la première en 1943 [5].

En 1973, MADDISON a été le premier à signaler l'utilisation de l'embolisation splénique dans chez un être humain. Il avait utilisé avec succès des caillots autologues pour emboliser la rate d'un agriculteur qui avait activement saigné et qui a souffert d'épisodes répétés d'hémorragie gastro-intestinale de varices eosophagiennes. En cinq mois de suivi, le malade n'a pas présenté d'hémorragie [6], Plusieurs années après que le résumé de

MADDISON a été publié, de nombreuses enquêtes ont tenté d'utiliser l'embolisation splénique dans le traitement des anévrysmes spléniques. Ces études n'avaient qu'un petit nombre de patients, allant de un à trois. La plupart d'entre eux ont été embolisés avec succès à 100% de la rate et n'ont pas utilisé d'antibiotiques [7]. Des complications majeures ont été signalées, y compris les abcès [8-11], les chocs septiques [9], rupture de la rate [10], plus les pneumonies graves [11], et le décès [8.9.10].



1. ANATOMIE TOPOGRAPHIQUE :

Origine : prend naissance de la gauche du tron. (**Figure N° 1**)

Trajet : elle descend en bas et à gauche pour rejoindre le bord supérieur du corps du pancréas qu'elle longe vers la gauche selon un trajet sinueux, alternativement au- dessus et en arrière de la glande, juste avant la queue elle apparaît sur la face antérieure du pancréas puis dans le ligament pancréatico-splénique. Elle décrit donc son trajet au contact du pancréas, dans le mésogastre postérieur, séparé de la face dorsale de l'estomac par la bourse omentale.

Terminaison (Figure N° 2) : elle se termine dans le ligament pancréatico-splénique au contact du hile de la rate. Elle donne 5 à 6 branches disposées en pile d'assiettes de haut en bas qui se distribue au parenchyme splénique.

Branche collatérales : lors de son trajet le long du pancréas elle donne des branches supérieures gastriques et inférieures pancréatiques :

- a) Les branches supérieures sont les vaisseaux courts, qui rejoignent la coupole du fundus gastrique par le toit de la bourse omentale.
- b) Les branches inférieures sont destinées au corps et à la queue du pancréas : l'artère pancréatique dorsale descend verticalement derrière le corps du pancréas pour se diviser à son bord inférieur en une artère rejoignant les arcades céphaliques et une artère pancréatiques transverse qui longe le bord inférieur du corps puis de la queue du pancréas. Puis d'autres branches pénètrent directement dans le pancréas. L'artère gastro-épiploïque gauche prend naissance d'une branche terminale de l'artère splénique du hile de la rate puis passe dans le ligament gastro-splénique pour rejoindre la grande courbure gastrique, le long de laquelle elle descend, participant ainsi à la formation du cercle artériel de la grande courbure gastrique.

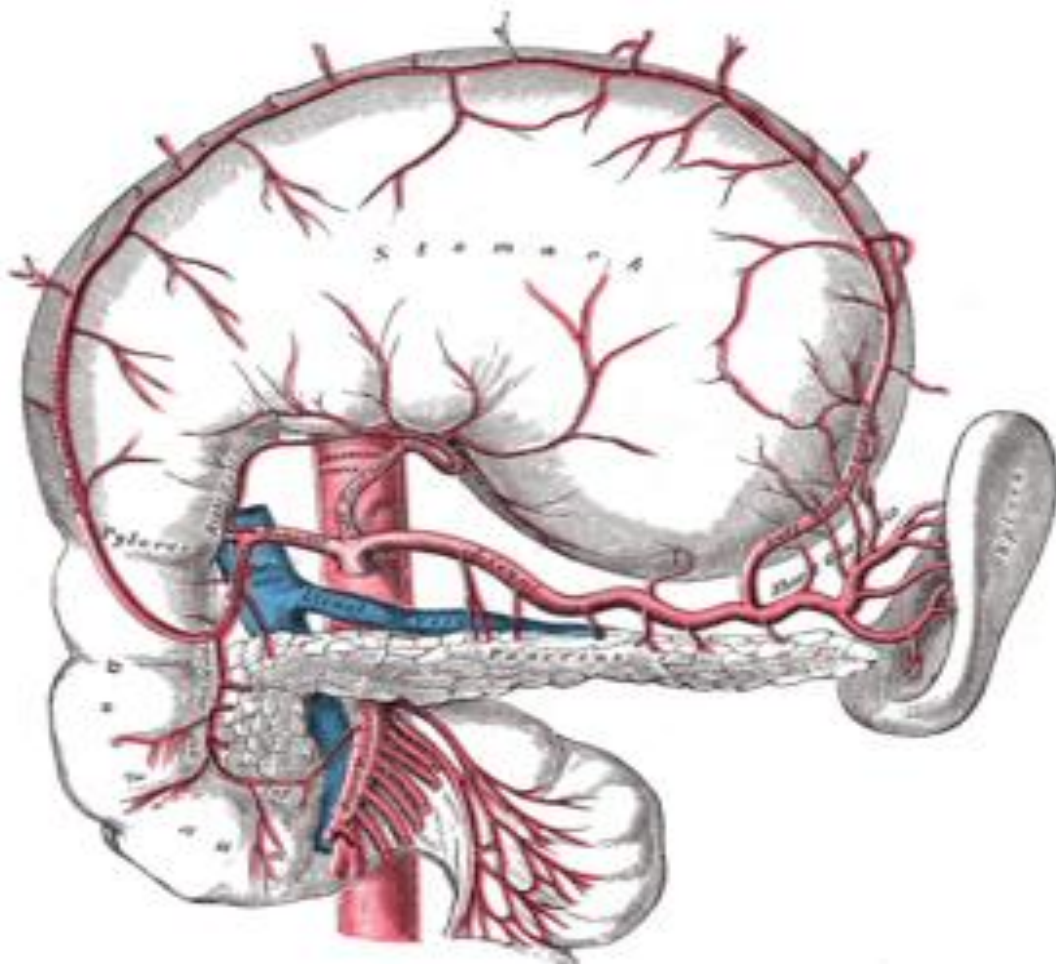
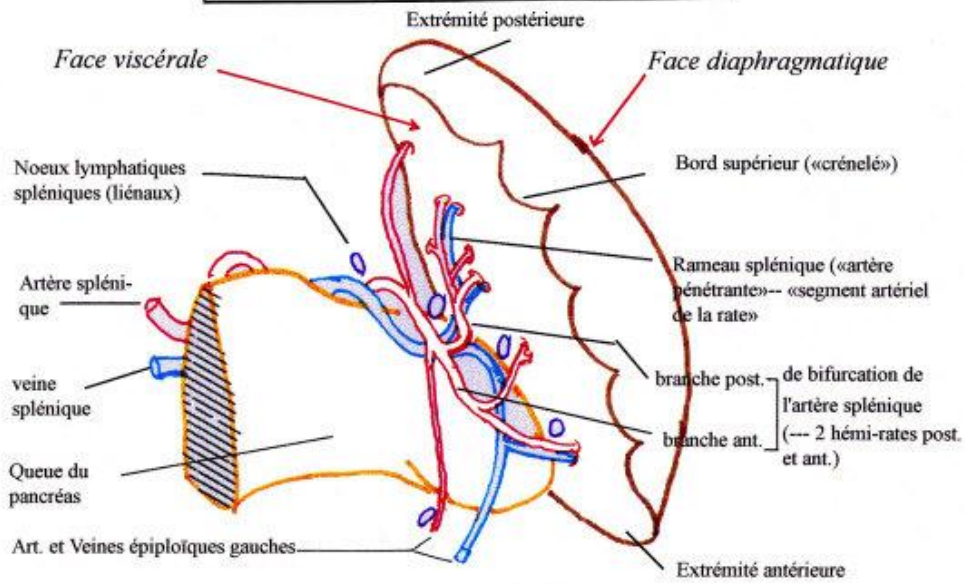


Figure N° 1 : l'artère splénique et ses branches, www.wikanatomie.org

SEGMENTATION ARTÉRIELLE DE LA RATE

80



LES 2 HÉMI-RATES ANTÉRIEURE ET POSTÉRIEURE, correspondant aux deux branches de bifurcation de l'artère spléniques

LES SEGMENTS ARTÉRIELS DE LA RATE : disposition «en pile d'assiette»

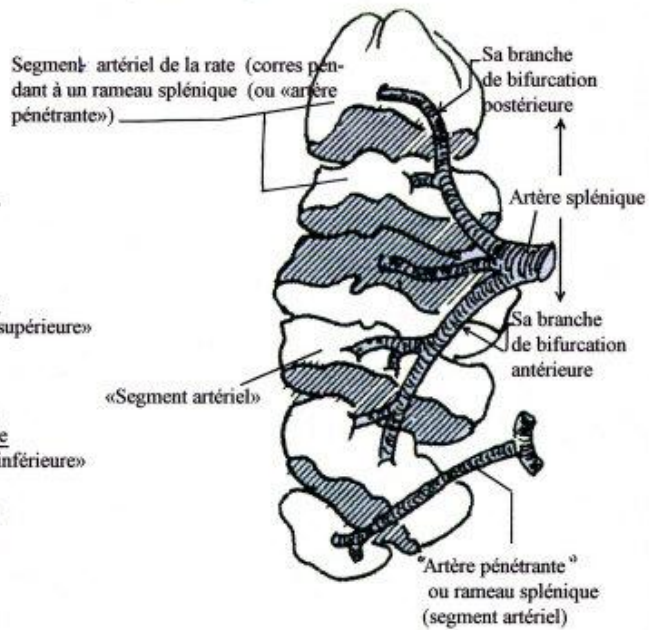
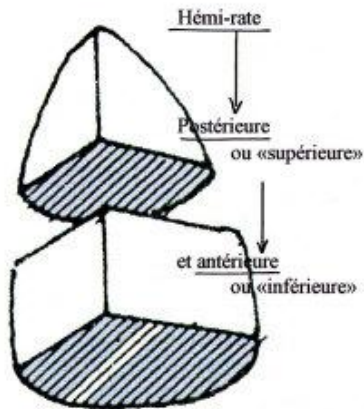


Figure N° 2 : schémas montrant la segmentation artérielle de la rate.

2. ANATOMIE RADIOLOGIQUE :

L'artère splénique assure la vascularisation principale de la rate et en partie de l'estomac et du pancréas. Elle chemine en avant et au dessus de la veine splénique, le long du bord supérieur, elle se divise près du hile splénique en deux branches terminales supérieure et inférieure chacune de ces dernières se divise en 4 à 6 segments intra spléniques, les branches terminales supérieures sont en général plus longues que les branches terminales inférieures et assurent la majorité de la perfusion splénique, l'artère polaire supérieure prend naissance habituellement de l'artère splénique distale près du hile mais elle peut provenir de la branche terminale supérieure, l'artère polaire inférieure donne généralement lieu à la gastroépiploïque gauche, mais celle-ci peut également naître de l'artère splénique distale ou de la branche terminale inférieure, la gastroépiploïque gauche longe ensuite la grande courbure de l'estomac, de nombreux vaisseaux courts gastriques proviennent de l'artère splénique terminale ou de la gastroépiploïque gauche pour alimenter le cardia et le fundus.

L'artère splénique offre plusieurs branches destinées au corps et à la queue du pancréas dont les plus volumineuses sont l'artère dorsale du pancréas et la pancrática magna cette dernière prend naissance au milieu de l'artère splénique (**Figure N° 3**). Lorsque l'embolisation est prévue, la visualisation des artères pancréatiques est essentielle pour réduire le risque de leurs embolisation involontaire.

L'artériographie coelio-mésentérique permet de visualiser aux temps précoces l'artère splénique avec ses sinuosités habituelles, secondairement la parenchymographie splénique homogène et dense, puis tardivement le retour veineux splénique jusqu'au niveau du tronc porte. Cette artériographie peut être également thérapeutique.

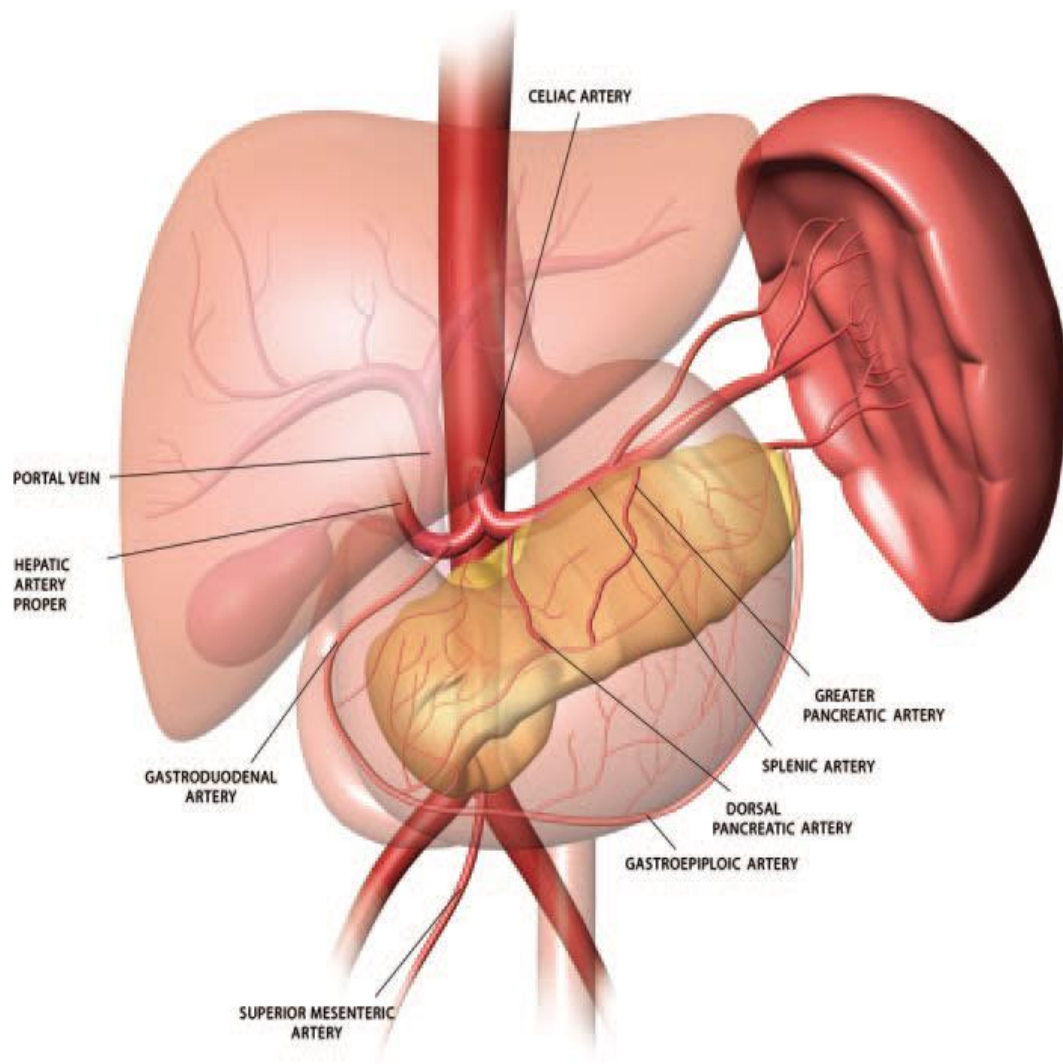
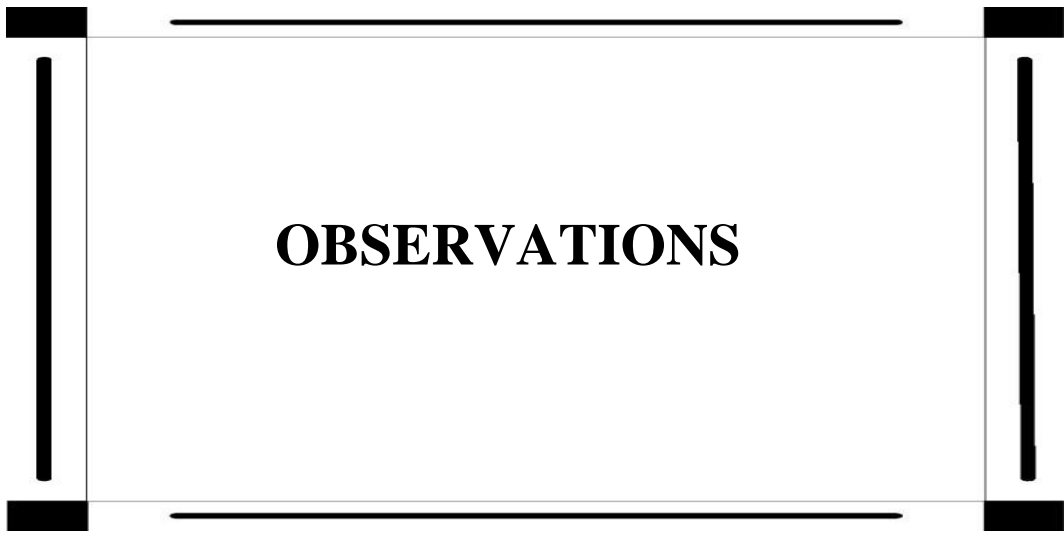


Figure N° 3: Schéma en trois dimensions montrant l'artère splénique et ses branches principales, radiographics.rsna.org.



OBSERVATION N°1 :

Mme HO âgée de 26 ans, mère d'un enfant, elle a été hospitalisée au service de la chirurgie vasculaire « D » pour un bilan étiologique d'une masse abdominale découverte lors d'un examen systématique à trois mois du post partum, sans antécédents pathologiques particuliers sauf une angine à répétition, l'examen à l'admission trouvait une patiente en bon état général apyrétique, avec des conjonctives normo colorées, TA à 140/90 mm Hg et le pouls à 90 batt/min, avec à l'examen abdominal une voussure du flanc gauche, qui correspond à la palpation à une masse sensible, ferme, irrégulière, mobile par rapport au plans superficiel et profond, mesurant 13 cm de diamètre, battante, mais sans souffle audible, par ailleurs pas d'hépatomégalie. L'auscultation cardiovasculaire a montré un souffle systolique au foyer mitral.

Le bilan biologique a montré une élévation de la vitesse de sédimentation à 50 mm à la première heure, une CRP à 4 mg/l et une hyperleucocytose à 12000/mm³. L'échographie abdominale a révélé une énorme masse d'échostructure hétérogène, à paroi épaissie avec des hypoechogénicités au niveau de sa lumière, mesurant 136/116 mm, retro péritonéale, sous splénique, refoulant le pancréas, la rate et le rein gauche compatible avec une origine vasculaire. L'angioscanner montrait la présence d'un anévrysme aux dépens de l'artère splénique à 7 cm de sa naissance du tronc coélique, en grande partie thrombosé mesurant 12/11cm de diamètre, l'aorte, le tronc coélique, l'artère mésentérique supérieure et les artères rénales sont d'aspect normal (**Figure N°4**).

L'artériographie sélective du tronc cœliaque et de l'artère mésentérique supérieure ne détectait pas d'anomalies de ces troncs, par contre elle confirmait la présence de l'anévrisme alimenté à plein canal par l'artère splénique, 4 cm après sa naissance. Un bilan cardiaque comportant un électrocardiogramme qui était normal, et une échocardiographie qui trouvait des valves d'échostructure normales et une cinétique myocardique normale.

La patiente a été opérée par voie médiane à cheval sur l'ombilic, l'intervention avait consisté en une mise à plat avec endoanévrismorrhaphie oblitérante, les suites opératoires étaient simples. L'examen anatomopathologique de l'anévrisme trouvait des remaniements inflammatoires non spécifiques de la paroi artérielle. La patiente est sortie à J+5, avec un recul de 3 mois sans récurrence ou autres localisations anévrysmales.

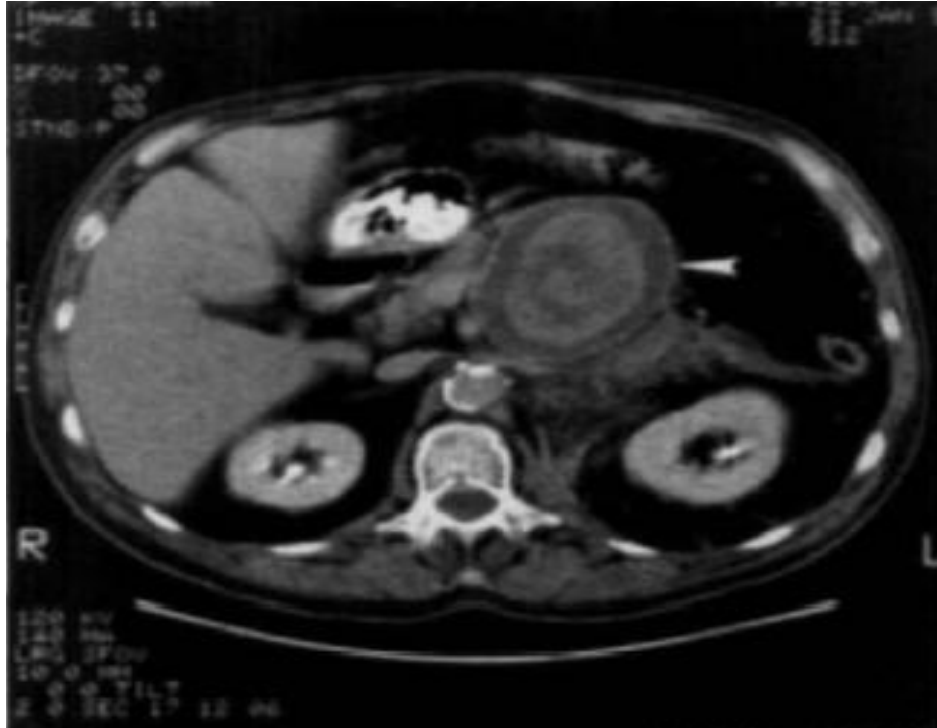

Figure N° 4 : TDM abdominale montrant une masse de 7 cm compatible avec un anévrysme de l'artère splénique.

OBSERVATION N°2 :

Il s'agit de Mr K.M âgé de 60 ans, sans facteur de risque cardio-vasculaire en dehors de l'âge et le sexe, il avait consulté en gastro-entérologie pour des douleurs abdominales et de l'hypochondre gauche avec épisode de moelenas évoluant depuis quatre mois, la fibroscopie œsogastroduodénale a objectivé un ulcère salami de la face antérieure du bulbe avec à l'examen histologique une antrite sévère folliculaire sans métaplasie ni dysplasie. Une échographie abdominale a été réalisé au même temps que la fibroscopie, elle avait révélé une image kystique probablement au dépens du corps du pancréas, ce qui a motivé un angioscanner abdominal qui a montré un anévrisme partiellement thrombosé de l'artère splénique.

L'examen physique trouvait un patient en bon état général TA 120 /80 mm Hg, pouls à 70 batt /min conjonctives normo colorées, il n'y avait pas de masse palpable. Nous avons complété le bilan morphologique par une angiographie sélective de l'artère splénique qui a montré un anévrisme tronculaire avec une portion distale tortueuse (**Figure N° 5**).

Le bilan d'opérabilité notamment l'échocardiographie, étaient normaux. Le patient fut abordé par une sous costale gauche, l'exploration avait retrouvé un anévrisme au dépens de l'artère splénique mesurant environ 7 cm. On avait réalisée une dissection de l'artère splénique de part et d'autre de l'anévrisme puis mise à plat +ligature +splénectomie (**Figure N° 6**), l'évolution postopératoire était favorable avec une amyliasémie postopératoire normale.

Le séjour en réanimation était de 48 heures avec vaccination anti pneumococcique, la reprise du transit au 2^{ème} jour, le patient est sorti à J+5. Il est régulièrement revu en consultation avec un recul de quatre ans sans récurrence ni autre localisation anévrysmale.

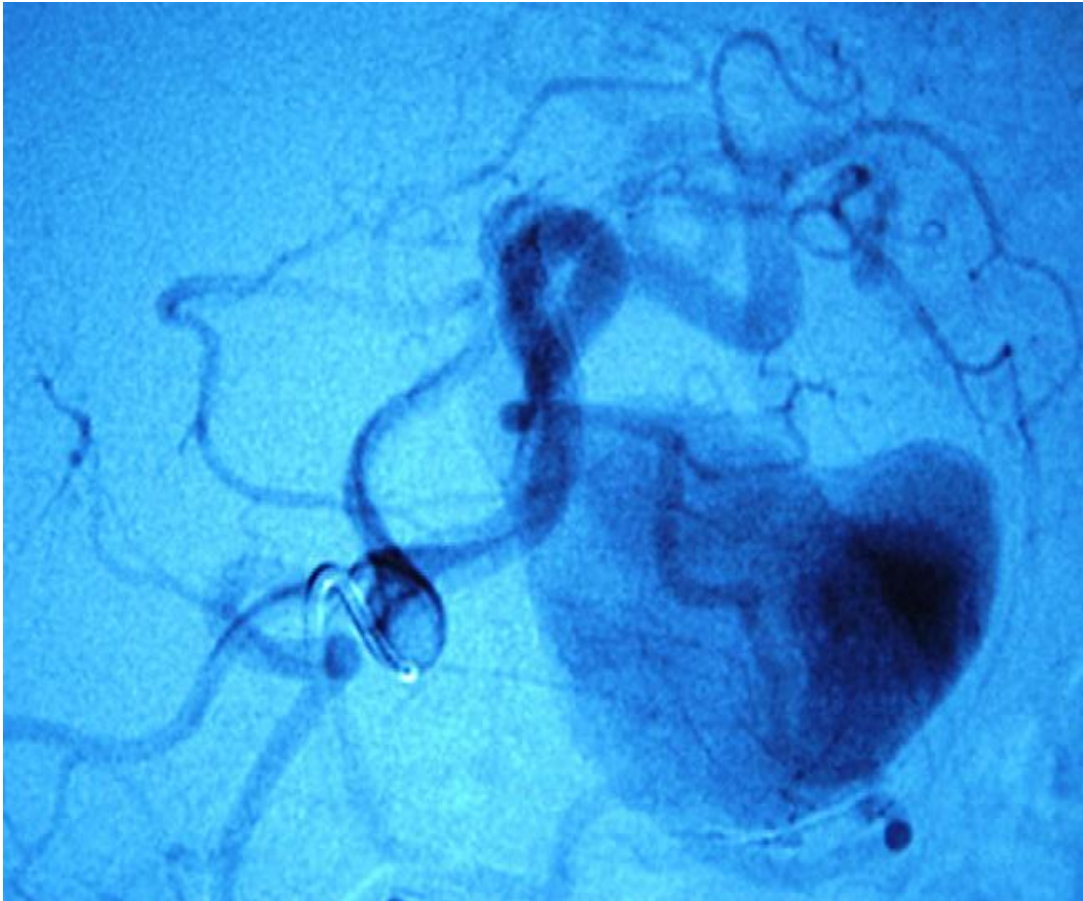
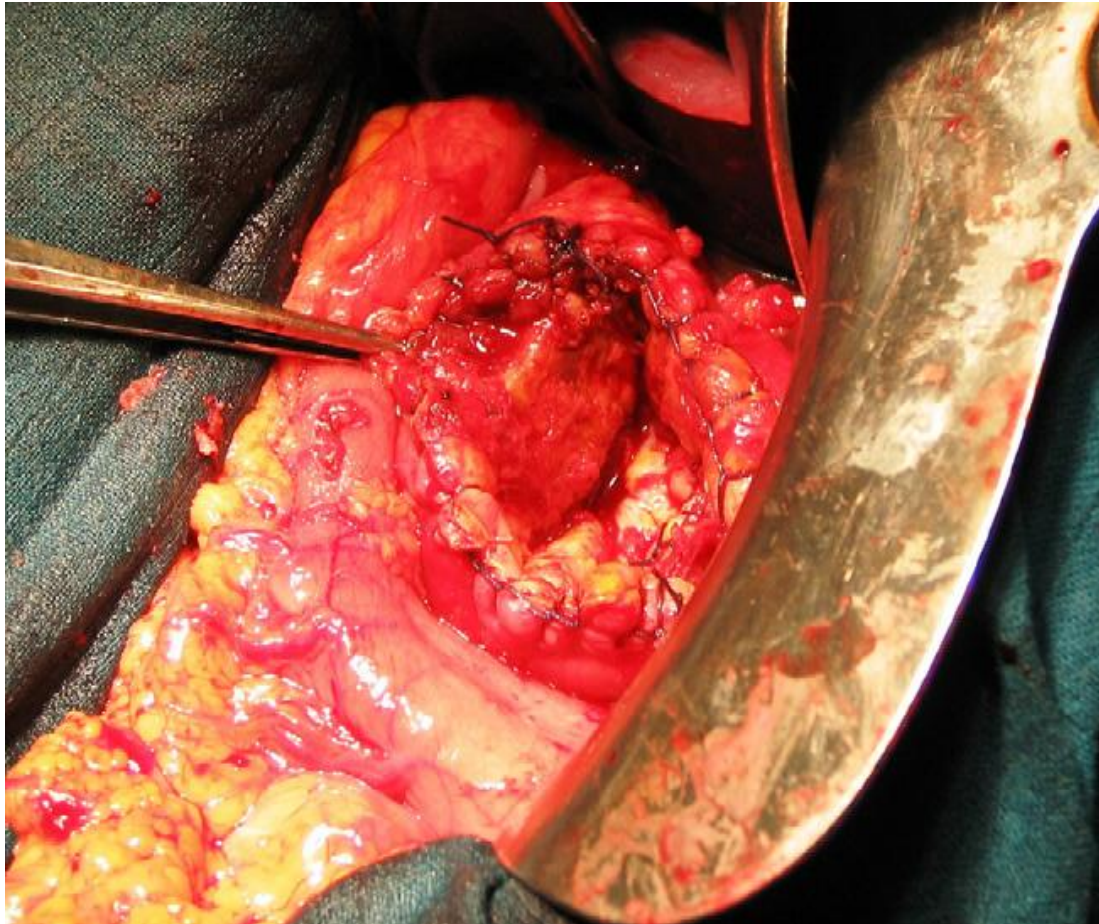


Figure N° 5 : Image d'artériographie par cathétérisme sélectif du tronc cœliaque montrant un anévrysme géant aux dépens du 1/3 moyen de l'artère splénique.



**Figure N° 6 : Vue per opératoire après exclusion de l'anévrisme et
Ligature de l'artère splénique + splénectomie**

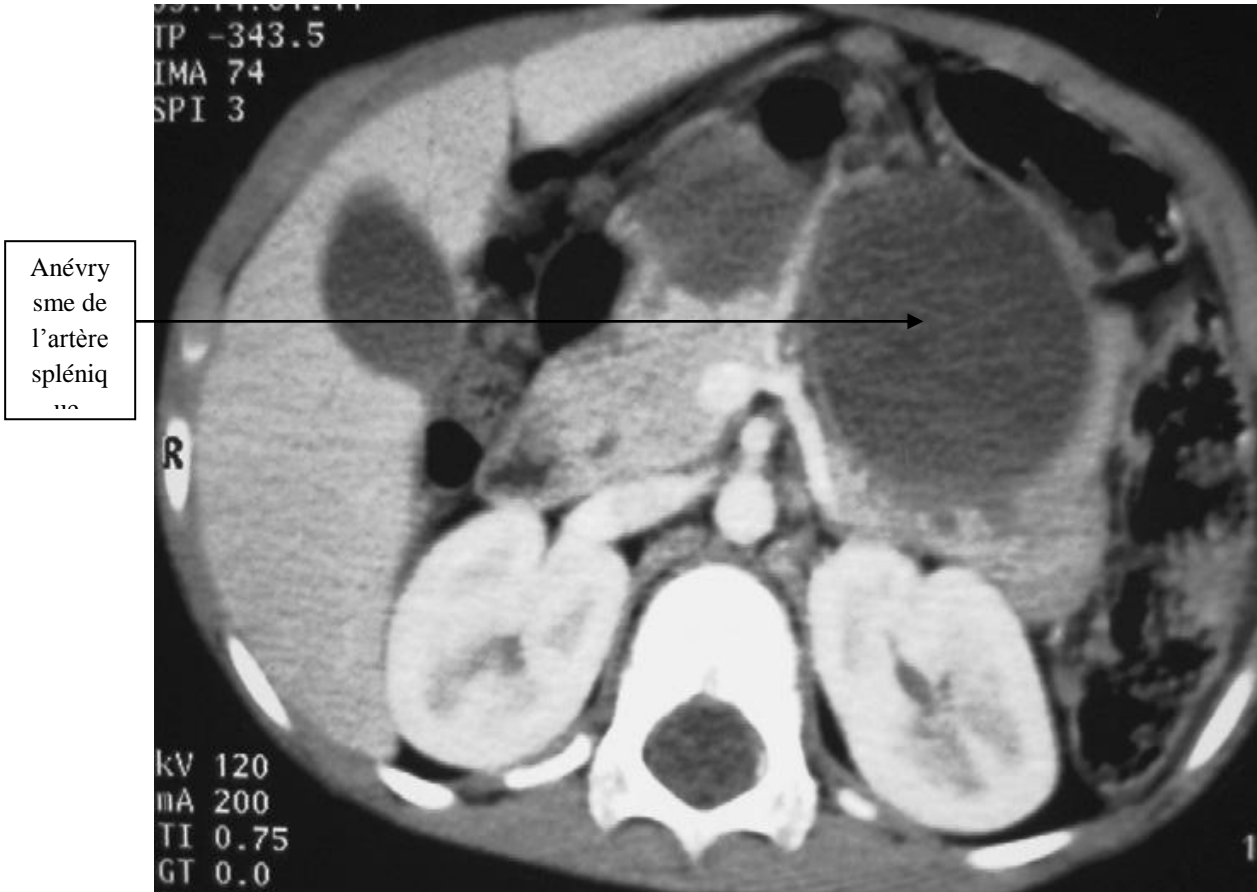OBSERVATION N°3 :

Mr MH Patient de 62 ans, tabagique chronique sans autres antécédents pathologiques particuliers. Il présentait sept mois avant son admission des douleurs atypiques de l'épigastre et de l'hypochondre gauche. L'examen clinique avait objectivé une masse battante de l'hypochondre gauche. Le patient avait bénéficié d'un écho-doppler abdominal qui a mis en évidence une masse échogène vascularisée latéro-aortique gauche mesurant 10,2 cm de grand diamètre.

L'angioscanner abdominal avait objectivé une masse de 10 cm hétérogène, prenant partiellement le contraste évoquant un anévrisme de l'artère splénique partiellement thrombosé (**Figure N° 7**). L'aortoartériographie avec cathétérisme sélectif du tronc cœliaque avait montré un anévrisme de 10 cm aux dépens de tiers moyen de l'artère splénique. Il n'y avait pas d'autres anévrysmes notamment aortiques ou viscéraux concomitants.

Le malade a été opéré par une sous costale gauche. L'exploration chirurgicale découvrait un gros anévrisme de l'artère splénique comprimant le mésocolon transverse ; l'estomac et le pancréas, après dissection des structures vasculaires et contrôle de l'artère splénique proximale, l'anévrisme a été incisé longitudinalement, un gros thrombus mural a été retiré puis les portions proximale et distale de l'artère splénique ont été ligaturées, la rate a été conservée (**Figure N° 8**).

La suite opératoire était simple, le patient est sorti à J+7. L'étude histologique de la paroi anévrysmale était en faveur de remaniements artérioscléreux sans signes histologiques particuliers, les examens bactériologiques étaient négatifs, le patient a été revu en consultation à trois mois puis à neuf mois, sans récurrence ou autre localisation anévrysmale, et puis il a été perdu de vue.



**Figure N° 7 : Angioscanner abdominal (coupe transversale) montrant
Un anévrisme de 10 cm de l'artère splénique.**

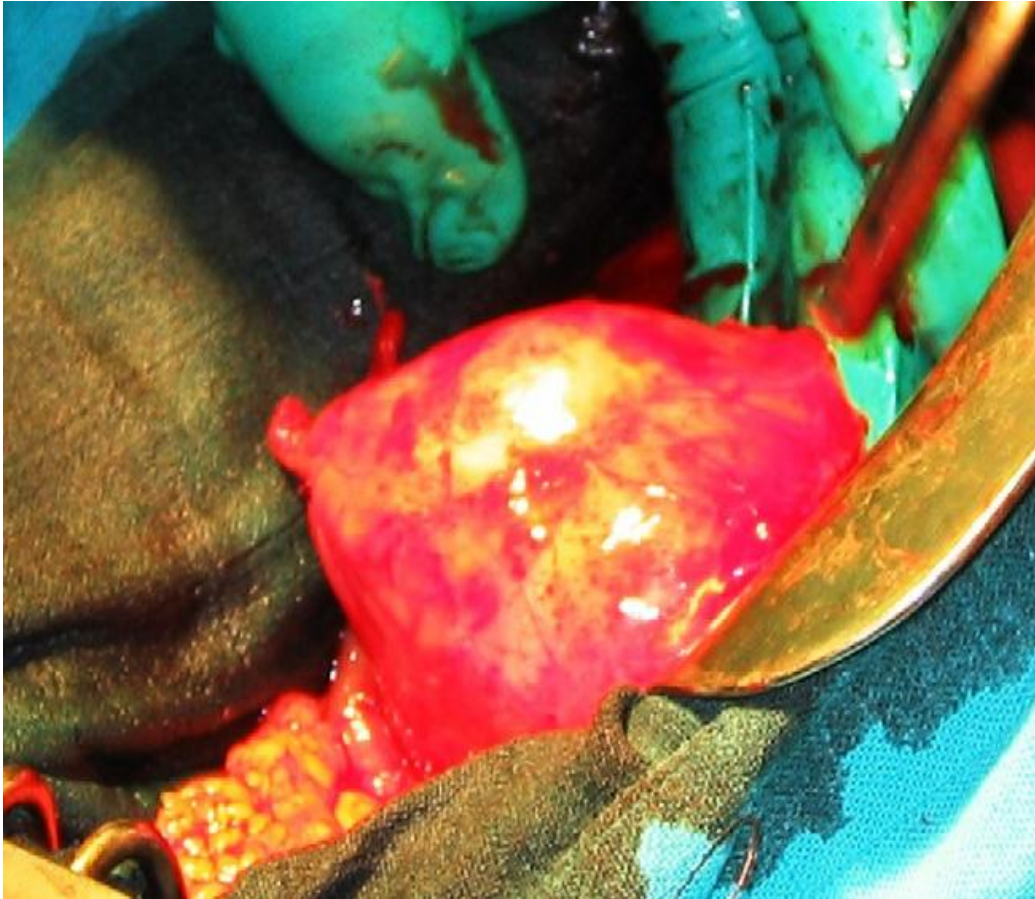


Figure N° 8 : Vue per opératoire de l'anévrisme géant de l'artère Splénique.

OBSERVATION N°4 :

Il s'agit de Mme KC patiente de 38 ans suivie pour anémie ferriprive depuis trois ans, sans autre antécédents particuliers, elle a été hospitalisée à l'hôpital d'Oujda pour un syndrome anémique avec ballonnement abdominal et asthénie avec survenue de moelenas de moyenne abondance, le tout évoluant dans un contexte d'altération de l'état général.

L'examen clinique trouvait une : TA : 120/70 mm Hg, T° : 37°, pouls : 80 batt/ min, à l'inspection : doigts fins et longs (**Figure N°9**) et une cyphoscoliose.

L'examen abdominal trouvait une masse battante avec une splénomégalie arrivant jusqu'à l'ombilic et une hépatomégalie à 2 travers de doigts. L'examen cardiovasculaire était normal. Sur le plan biologique une numération formule sanguine avait objectivé une pan cytopénie avec une hémoglobine à 3,5 g/dl, globules blancs à 1600/mm³, plaquettes à 67000/mm³, taux de prothrombine à 46%, la vitesse de sédimentation et la C réactive protéine étaient normales. L'échographie abdominale avait objectivé une énorme splénomégalie avec une masse évoquant un anévrisme de l'aorte abdominale.

La TDM abdominale était en faveur d'un anévrisme de l'aorte abdominale fissuré de 10 cm et un 2^{ème} anévrisme de l'artère splénique d'environ 7 cm de grand axe (**Figures N° 10, N°11**).

L'artériographie avait mis en évidence deux anévrysmes de l'artère splénique le premier mesurant 12cm médio tronculaire et l'autre de 7 cm de diamètre siégeant au niveau de la portion distale de l'artère splénique (**Figure N° 12**). L'échocardiographie était normale sans signes d'insuffisance cardiaque

ou de valvuloplasties. La fibroscopie avait montré des varices œsophagiennes stade III et IV.

La patiente a été opérée par une laparotomie médiane à cheval sur l'ombilic, l'exploration avait retrouvé deux anévrysmes au dépens de l'artère splénique (**Figure N°13**), une dissection de l'artère de part et d'autre des anévrysmes a été réalisée puis mise à plat des anévrysmes et une ligature de l'artère splénique, l'intervention a été terminée par une splénectomie .

L'étude anatomopathologique de la paroi anévrysmale était en faveur d'une fibrodysplasie artérielle sans signes histologiques particuliers, les suites opératoires étaient simples avec vaccination anti pneumococcique, le séjour en réanimation était de 5 jours, la durée d'hospitalisation était de 15 jours, le recul était de un an sans récurrence ou autre localisation anévrysmale.

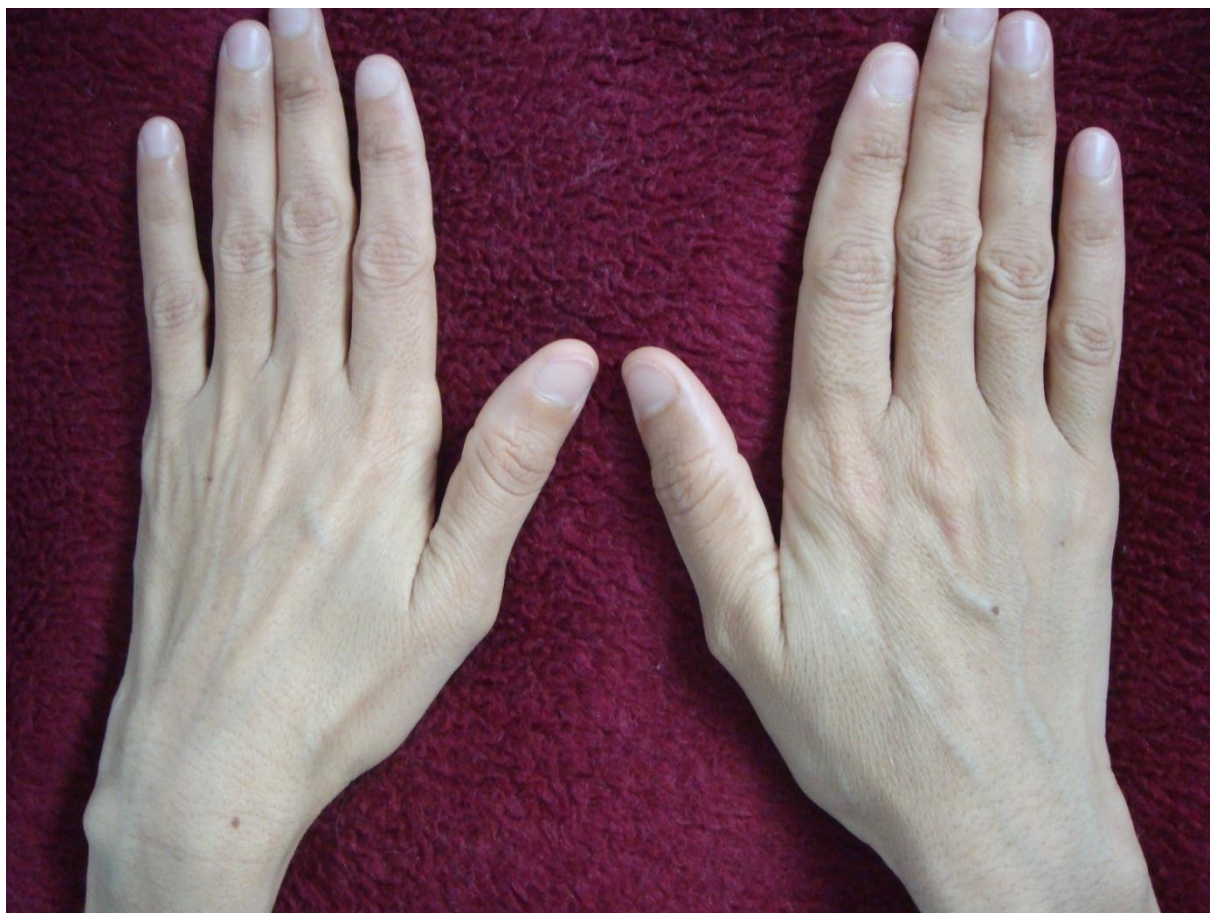


Figure N°9 : Doigts longs et fins.

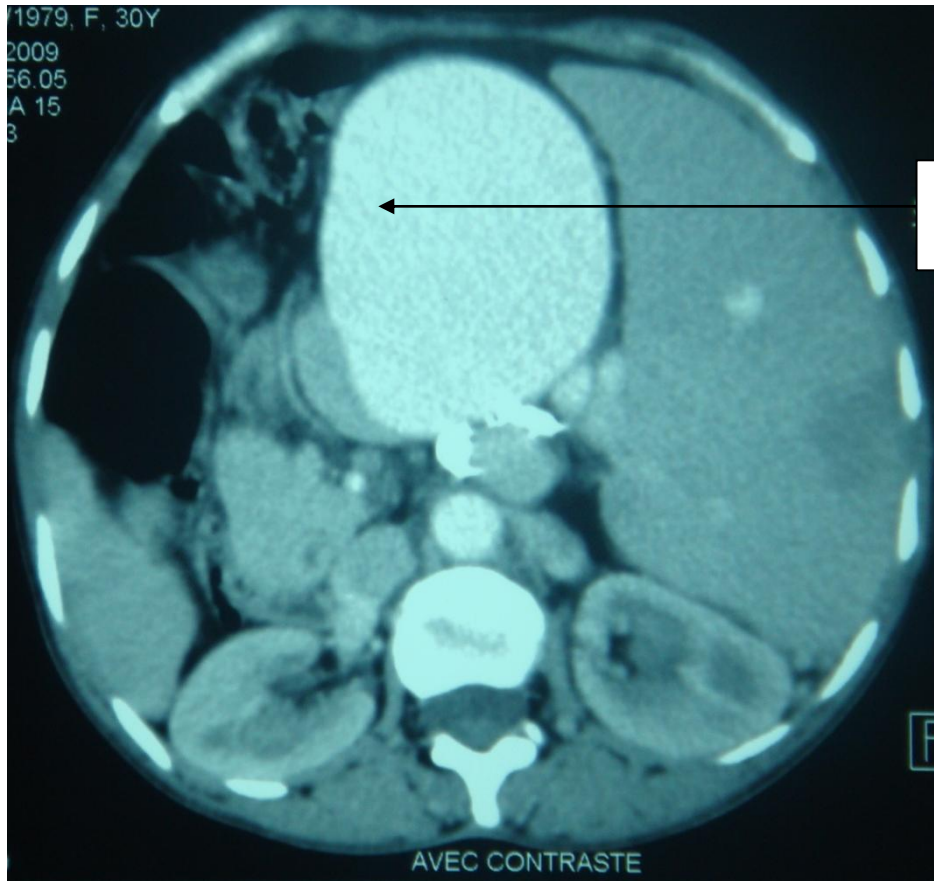


Figure N° 10 : Angioscanner montrant un anévrisme géant de l'artère splénique de 10 cm.

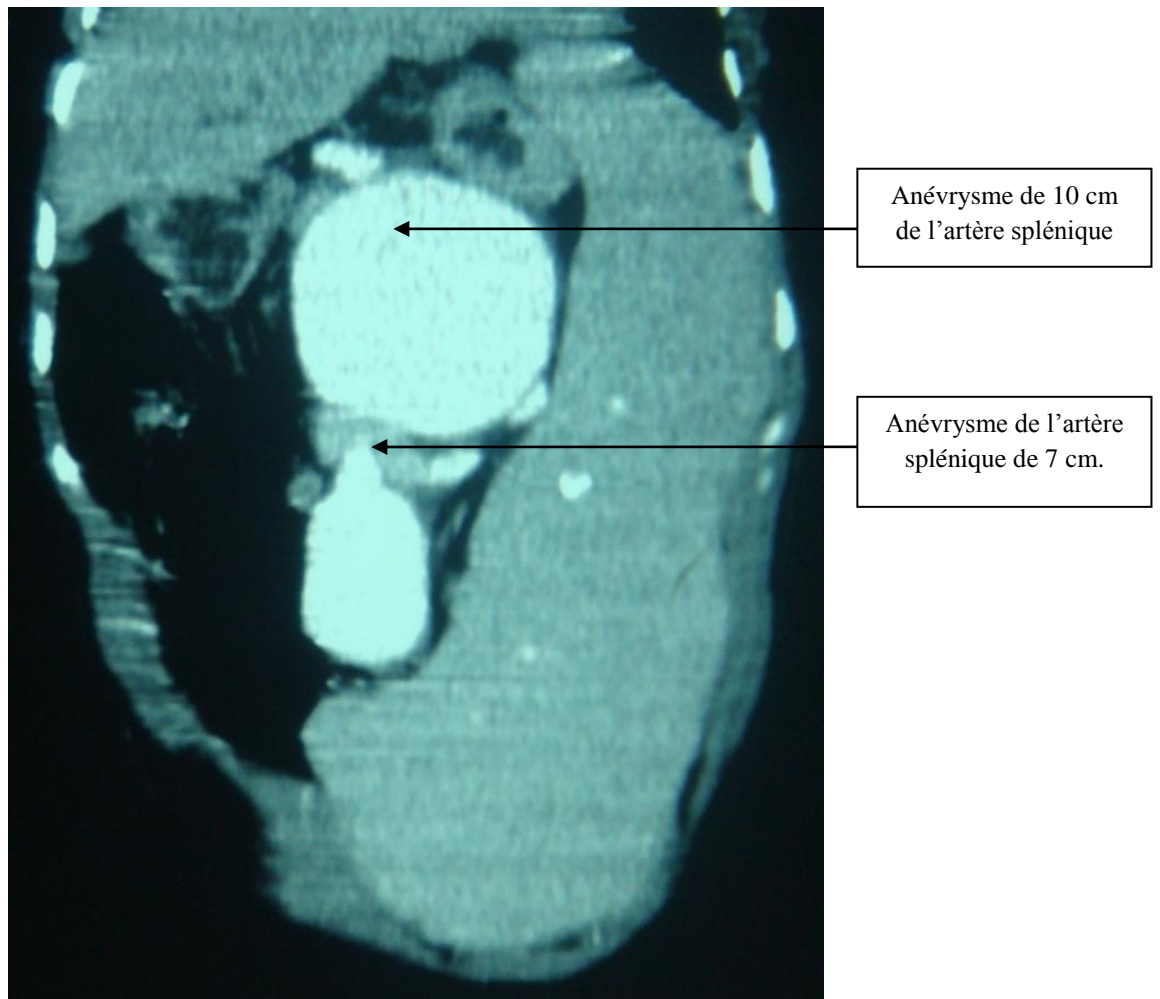


Figure N° 11: Aspect angiographique sur une coupe sagittale montrant deux anévrismes de l'artère splénique.

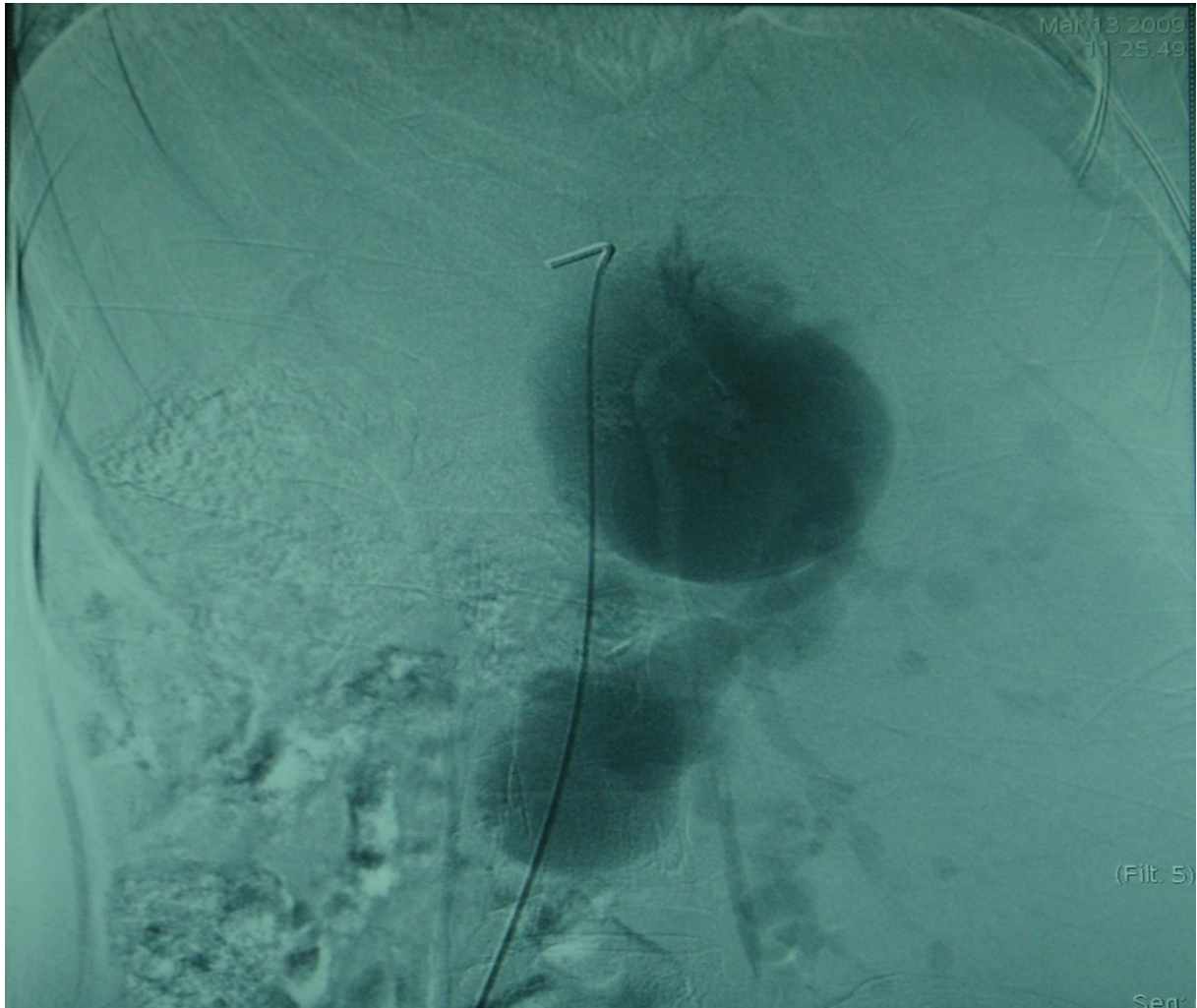


Figure N° 12 : Aspect angiographique après cathétérisme sélectif du tronc cœliaque montrant deux anévrysmes de l'artère splénique.

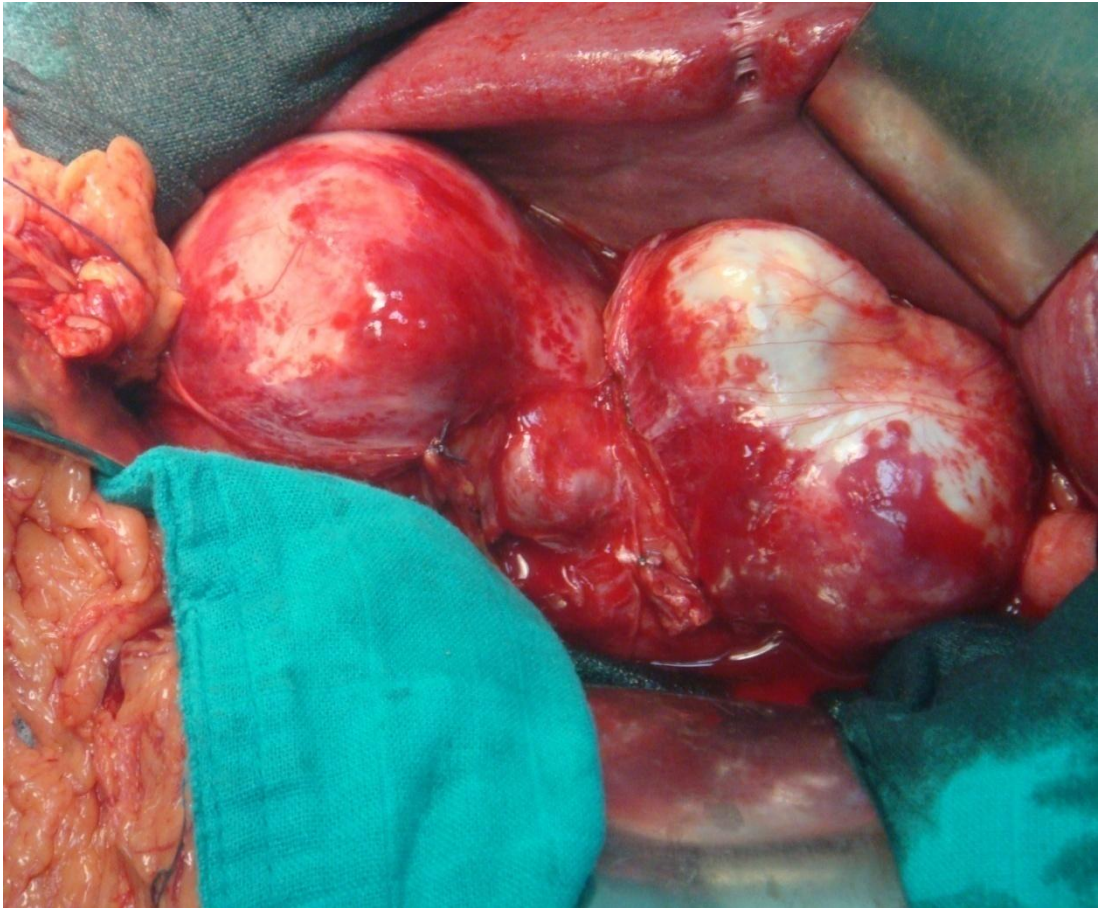


Figure N°13 : vue per opératoire de deux anévrysmes de l'artère splénique.

OBSERVATION N°5 :

Mr SA est âgé de 53 ans, tabagique chronique, connu porteur d'une cardiopathie hypertensive sous digitaliques, diurétiques et dérivés nitrés, il a été hospitalisé pour masse abdominale battante douloureuse. L'examen clinique à l'admission trouvait un patient en bon état général, apyrétique avec un état hémodynamique stable, conjonctives normo-colorés.

A l'examen abdominal on trouvait un hypochondre gauche sensible et siège d'une masse battante expansive avec des râles crépitants aux bases pulmonaires.

Une TDM abdominale avait mis en évidence un anévrisme du tronc cœliaque en aval de son ostium ainsi que la portion initiale de l'artère splénique et a conclu à un anévrisme de l'artère splénique de 9 cm de diamètre du grand axe (**Figure N° 14**).

L'artériographie montrait un tronc commun entre l'artère mésentérique supérieure et l'artère hépatique commune, le tronc cœliaque n'a pas pu être cathétérisé, les clichés de profil ont mis en évidence une thrombose partielle de ce tronc.

Le patient a été opérée par une laparotomie médiane ayant consisté en une mise à plat avec ligature de l'artère splénique plus splénectomie, les suites opératoires étaient simples avec vaccination anti pneumococcique avec un séjour hospitalier de 6 jours et un recul de 3 ans sans récurrence ou autre localisation anévrysmale.

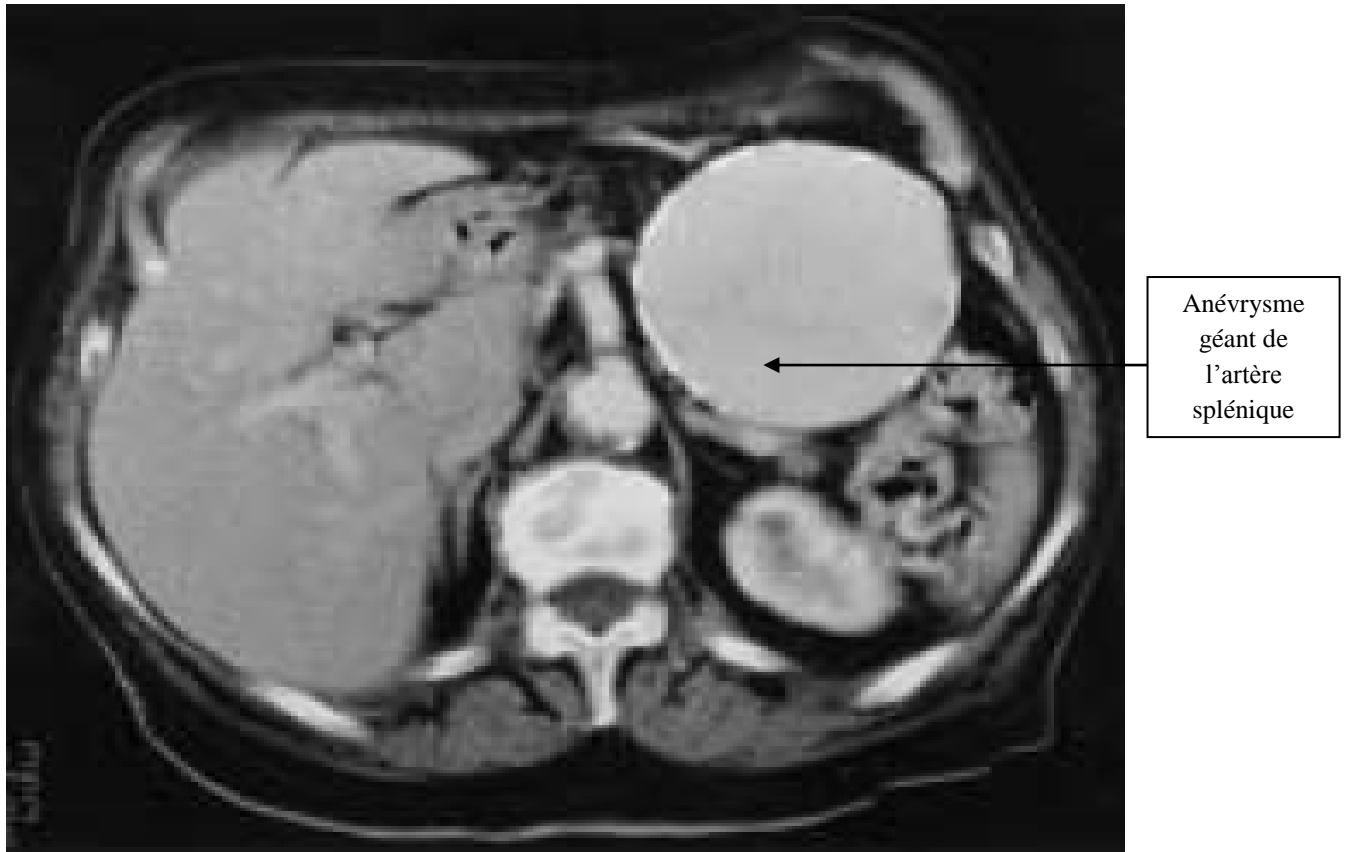


Figure N° 14 : Angioscanner montrant un anévrisme géant de l'artère splénique mesurant 9 cm d diamètre.

OBSERVATION N°6 :

Il s'agit d'un patient de 67 ans qui a été admis au service de la chirurgie vasculaire « D » après découverte d'une grande masse pulsatile de l'hypochondre gauche, lors d'un examen systématique, notre patient n'avait pas d'antécédents pathologiques particuliers.

Un angioscanner abdominal avait révélé une masse de 11 cm de grand axe en faveur d'un anévrisme partiellement thrombosé de l'artère splénique (**Figure N° 15**). Une artériographie abdominale avec cathétérisme sélectif du tronc cœliaque avait objectivé un anévrisme de 11 cm de diamètre aux dépens de tiers proximal de l'artère splénique. le patient a été opéré par voie médiane, l'exploration chirurgicale trouvait un anévrisme géant de l'artère splénique, après réalisation d'une dissection minutieuse des structures vasculaires, la portion proximale de l'artère splénique a été isolée et ligaturée, l'anévrisme a été incisé longitudinalement, et un volumineux thrombus mural a été enlevé, puis le segment distal a été isolé et ligaturé à son tour, la splénectomie était alors inévitable chez ce patient .Les suites opératoires étaient simples avec vaccination anti pneumococcique, le séjour hospitalier était de huit jours, il est suivi depuis en consultation avec un recul de 2 ans sans récurrence ni autre localisation anévrysmale .

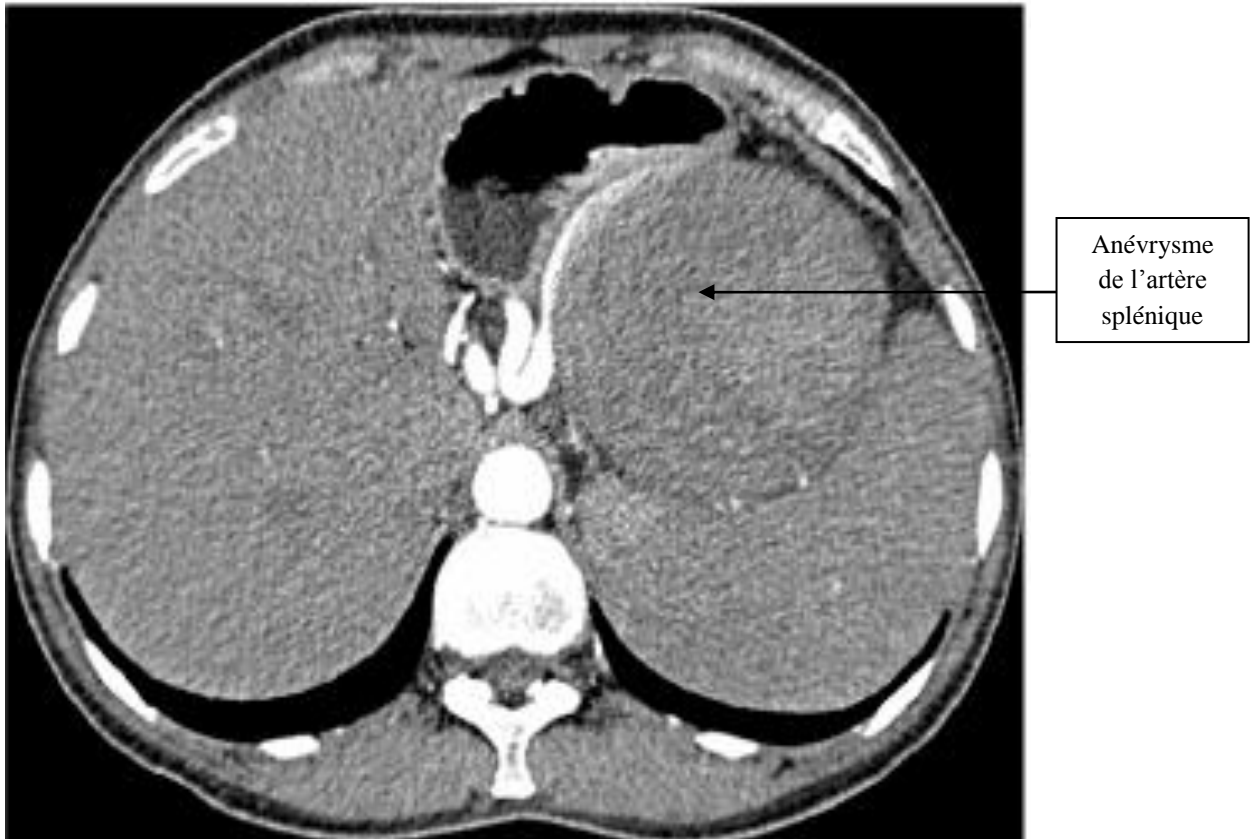

Figure N° 15 : Angioscanner montrant un anévrysme géant de l'artère splénique de 11 cm de diamètre.



RESULTATS

1. FREQUENCE :

Tableau N°1 : Fréquence des anévrysmes géants de l'artère splénique

OBSERVATION	AGE	SEXE	FACTEUR DE RISQUE	ANTECEDENTS
N°1	26 ans	féminin	-	Angine à répétition
N°2	60 ans	masculin	L'âge et le sexe	Ulcère bulbaire
N°3	62 ans	masculin	L'âge, le sexe et le Tabagisme chronique	-
N°4	36 ans	féminin	-	Syndrome anémique
N°5	53 ans	masculin	L'âge, le sexe et le tabagisme chronique	Cardiopathie hypertensive
N°6	67 ans	masculin	L'âge et le sexe	-

Commentaires :

- ❖ Moyenne d'âge de 50 ans.
- ❖ Prédominance masculine.
- ❖ Prédominance des facteurs de risque cardiovasculaire chez les patients âgés.

2. CLINIQUE :

Tableau N°2 : Clinique des anévrysmes géants de l'artère splénique

Observation	douleur	Masse battante	Rupture	Hypertension portale	Hépatosplénomégalie
N°1	-	+	-	-	-
N°2	+	-	-	-	-
N°3	+	+	-	-	-
N°4	+	+	-	+	+
N°5	+	+	-	-	-
N°6	-	+	-	-	-

Commentaire :

- ❖ La douleur et la masse battante étaient les symptômes dominants chez nos malades.
- ❖ Les autres symptômes sont surtout en rapport avec l'étiologie, c'est le cas de l'observation N°4.
- ❖ Aucun cas de rupture franche n'a été retenu chez nos malades.

3. IMAGERIE :

Tableau N°3 : Imagerie des anévrismes géants de l'artère splénique.

OBSERVATION	ECHOGRAPHIE	ANGIO-TDM	ARTERIOGRAPHIE	ANGIO-IRM
N°1	+	+	+	-
N°2	+	-	+	-
N°3	+	+	+	-
N°4	+	+	+	-
N°5	-	+	+	-
N°6	-	+	+	-

Commentaire :

- ❖ Tous nos malades ont bénéficié d'au moins deux examens radiologiques : échographie+scanner, ou scanner+artériographie.
- ❖ L'artériographie était pratiquée chez tous les malades.
- ❖ Aucun malade n'a bénéficié d'une angio IRM.

4. BIOLOGIE :

Tableau N°4 : Examens biologiques des anévrysmes géants de l'artère splénique.

Observation	Vitesse de sédimentation	C réactive protéine	Pancytopénie
N°1	+	+	-
N°2	+	-	-
N°3	-	+	-
N°4	+	+	+
N°5	+	+	-
N°6	+	-	-

5. TRAITEMENT :

Tableau N°5 : Traitement des anévrysmes géants de l'artère splénique.

Observation	Mise à plat	Ligature	Splénectomie	Traitement endovasculaire
1	+	+	-	-
2	+	+	+	-
3	+	+	-	-
4	+	+	+	-
5	+	+	+	-
6	+	+	+	-

Commentaire :

- ❖ Tous nos malades ont bénéficié d'un traitement chirurgical.

6. EVOLUTION :

Tableau N°6 : Evolution des anévrysmes géants de l'artère splénique.

Observation	Suites opératoires	Récidive	Autre localisation	Durée de séjour hospitalier
N°1	simples	-	-	5 jours
N°2	simples	-	-	5 jours
N°3	simples	-	-	7 jours
N°4	simples	-	-	15 jours .
N°5	simples	-	-	6 jours.
N°6	simples	-	-	8 jours.



DISCUSSION

1. DONNEES EPIDEMIOLOGIQUES :

Les anévrysmes de l'artère splénique représentent le troisième site des anévrysmes intra abdominaux après l'aorte et les artères iliaques [21,25] et la première localisation des anévrysmes des artères digestives (60%), loin devant les anévrysmes de l'artère hépatique (20%) [22], de l'artère mésentérique supérieure (5,5%) [23] du tronc cœliaque (4%) [23], de l'artère gastrique gauche et des artères pancréatico-duodénales et pancréatiques (2%) [24], de l'artère gastroduodénale (1,5%) et de l'artère mésentérique inférieure (< 1%) [24].

la prévalence des anévrysmes de l'AS varie dans les séries autopsiques de 0,01%(tous âges confondus) à 10,4% (pour les autopsies des sujets de plus de 60 ans), dans une série de 3600 artériographies digestives, Stanley et Fry [21] ont trouvé une fréquence de 0,78% [23] d'anévrysmes géants (diamètre supérieur à 10 cm) sont rares (8 cas rapportés dans la littérature) [26] ils sont sacculaires, uniques ou multiples et siègent dans 80% [26] des cas au niveau de la partie moyenne ou distales de l'artère splénique .Il existe une nette prédominance féminine (quatre femmes pour un homme) et l'âge moyen de découverte est de 52 ans [25].

2. ETIOPATHOGENIE :

L'étiopathogénie des anévrysmes de l'artère splénique n'est pas encore bien établie, les signes anatomopathologiques habituels sont une altération de la paroi artérielle avec dilacération des fibres élastiques, destruction des fibres musculaires lisses et rupture de la limitante élastique interne.

Trois phénomènes distincts semblent contribuer à l'apparition et à l'évolution de ces altérations [21-24]:

1. La dysplasie fibromusculaire artérielle systémique :

Les anévrysmes de l'artère splénique surviennent chez les malades ayant une fibrodysplasie du média 6 fois plus souvent que dans la population normale et sont souvent associés à des anévrysmes intra-cérébraux.

2. L'hypertension portale :

Les anévrysmes de l'artère splénique sont retrouvés chez 7% [21] des malades avec hypertension portale et splénomégalie et plus de 10% [21] des malades ayant un anévrysme de l'AS ont une hypertension portale.

Le mécanisme de l'apparition de ces anévrysmes au cours de l'hypertension portale est inconnu, mais il est probable que l'augmentation du flux dans l'AS augmente le diamètre de cette artère suivant la loi de Laplace, par ailleurs, la diminution du catabolisme hépatique de certains facteurs (hormones sexuelles, rénine, aldostérone) semblent jouer un rôle dans l'élasticité de la paroi artérielle contribuant à la formation de ces anévrysmes.

De même, l'hypertension portale et le sexe féminin sont responsables de la prévalence élevée (13%) [21] des anévrysmes de l'AS chez les malades ayant une transplantation hépatique.

3. La grossesse :

La fréquence des anévrysmes de l'artère splénique chez les femmes multipares [26, 27,28] semble due à l'association d'une augmentation du flux dans l'artère splénique et de l'influence hormonale sur la paroi artérielle, fragmentation de la média et disparition de la limitante élastique interne.

4. D'autre étiologie peuvent être responsable :

•L'athérosclérose :

Est invoqué dans 20% [24] des cas, les modifications athérosclérotiques (calcifications) ne semblent être un processus secondaire car elles sont limitées à la région anévrysmale et ne sont pas retrouvées ailleurs sur le trajet de l'artère splénique.

•L'inflammation locale due à la pancréatite :

L'association fréquente des faux kystes du pancréas et des faux anévrysmes est retrouvée dans plus de 10% [31] des malades, l'antécédent de pancréatite aigue est assez souvent retrouvé chez les malades porteurs d'anévrysme pancréatique [30,31].

•L'infection :

Est surtout responsable des faux anévrysmes septiques par voie hématogène, une endocardite infectieuse peut être la cause d'anévrysmes mycotique, en particulier chez le toxicomane.

- **Les anévrysmes dans le cadre d'une maladie inflammatoire des vaisseaux endospléniques :**

Sont souvent une manifestation d'une maladie du tissu conjonctif comme dans la péri-artérite noueuse.

- **Facteurs iatrogènes :**

Au cours des biopsies scannoguidées, cathétérisme radiologique, ou au cours des procédures d'embolisation.

Enfin, les traumatismes abdominaux, en particulier de la rate, peuvent être responsables d'anévrysmes de l'artère splénique ou de ses branches.

3. DIAGNOSTIC :

A. FORMES ASYMPTOMATIQUES :

La majorité des anévrysmes de l'artère splénique sont asymptomatiques et découverts lors d'une imagerie systématique.

B. FORMES SYMPTOMATIQUES :

1) Signes cliniques :

Les douleurs épigastriques ou de la partie supérieure de l'hypochondre sont souvent des signes cliniques d'un anévrysme de l'artère splénique.

2) Complications :

a) La rupture :

La rupture de ces anévrysmes survient dans 3% à 9,6% [33] des cas et 83% [33] des malades symptomatiques ont une rupture d'anévrysme. La rupture peut se faire soit en intra-péritonéale et à ce moment là elle se manifeste par une douleur abdominale violente et un choc hypovolémique, soit en deux temps avec une hémorragie contenue dans l'arrière cavité des épiploons, avec une phase de stabilisation clinique puis une rupture secondaire au travers le foramen de Winslow ou par rupture de la pars flaccida, dans la cavité péritonéale.

La rupture est particulièrement grave chez la femme enceinte puisque la majorité des anévrysmes découverts durant la grossesse sont rompus, responsables d'une mortalité maternelles de 70% [28] et d'une mortalité fœtale de 95% [28]. Cette rupture survient le plus souvent au cours du troisième trimestre et est souvent confondue avec une hémorragie placentaire ou une rupture utérine, d'où la règle d'évoquer systématiquement ce diagnostic chez une femme enceinte au même titre que la grossesse extra utérine .

La rupture de l'anévrysme peut se révéler par une hémorragie digestive, par érosion d'un organe adjacent ou par rupture dans le canal de Wirsung [32].

b) La dissection :

La dissection de l'artère splénique est redoutable, avec un taux élevé de complications et notamment de rupture. Contrairement aux autres localisations, l'abstention thérapeutique n'est pas une attitude valable pour les dissections spléniques d'une part vu le risque de rupture et d'autre part parce que le traitement ne pose, à priori, pas de problème particulier, Il consiste en la résection du segment disséqué de l'artère splénique [34,35,36]. Une splénectomie ne sera associée que si l'étendue des lésions impose le sacrifice de la circulation collatérale notamment des vaisseaux courts de l'estomac. Cette exclusion chirurgicale est à préférer chez les malades en bon état général. Une embolisation peut être proposé mais elle comporte des risques d'infarctus et d'abcès spléniques, et l'exclusion étant moins sélective [37]. Un traitement par la pose d'un stent pourrait être proposé par analogie aux dissections dans d'autres territoires artérielles.

c) La fistule artério-veineuse :

Le diagnostic repose sur l'apparition de complications hémorragiques et/ou, plus rarement, ischémiques. Dans sa forme complète et massive, la symptomatologie clinique associe :

- Des douleurs abdominales, plus ou moins bien systématisées : elles ont une bonne valeur d'orientation quand il s'agit de douleurs postprandiales, semi-tardives, associées à une diarrhée et à un amaigrissement important.

- Un souffle abdominal
- Des hémorragies digestives par rupture de varices œsophagiennes : ces hémorragies sont souvent massives et récidivantes et leur gravité oriente vers les explorations para cliniques.
- Une ascite est associée dans 30% des cas [38].
- Une diarrhée.
- Un amaigrissement.

Devant un tel tableau clinique, les explorations para cliniques s'imposent. Bien que l'artériographie reste l'outil diagnostique indispensable et une fois le traitement endoluminal est envisageable.

4. EXAMENS COMPLEMENTAIRES :

A. RADIOGRAPHIE ABDOMINALE SANS PREPARATION :

La radiographie abdominale sans préparation ne garde actuellement qu'une place très restreinte en raison de la médiocrité de sa sensibilité et de sa spécificité, elle permet dans de rares cas la visualisation de calcifications anévrysmale splénique, ces signes ne sont pas spécifiques et de nombreux faux positifs ont été rapportés.

B. ECHOGRAPHIE :

L'échographie couplée au doppler est un examen extrêmement performant dans les mains entraînées, son innocuité et son faible coût associés à une bonne sensibilité et spécificité en font un examen largement pratiqué. Cependant, une réserve sur la nécessité d'une analyse en temps réel rend cet examen opérateur dépendant. L'analyse morphologique se fait par l'échographie en mode B, l'analyse vélocimétrique se fait en mode doppler continu, pulsé ou puissance, le mode doppler couleur permettra l'analyse et l'identification des voies de suppléance. Elle permet un diagnostic précis, la mise en évidence d'autres localisations associées, l'étude des artères digestives avoisinantes et elle précise la présence ou non du thrombus et le siège par rapport à la rate.

L'obstacle créé par les gaz intestinaux, l'impossibilité d'obtenir un angle incident satisfaisant, expliquent que l'échodoppler peut être parfois non concluant.

C. ANGIOTDM :

La tomodensitométrie a bénéficié de progrès technologiques récents et décisifs comme l'acquisition hélicoïdale qui permet l'exploration volumique de la cavité abdominale en une seule apnée et exploite au mieux le rehaussement vasculaire après injection d'une quantité faible de produit de contraste iodé.

Les protocoles d'acquisition doivent être adaptés à la pathologie étudiée mais meilleur compromis est réalisé par une collimation (épaisseur nominale de coupes) de 3 à 5 mm, un pitch (vitesse de déplacement de la table sur la collimation) de 1 à 2 m/min et des intervalles de reconstruction de 50% inférieurs à l'épaisseur des coupes nominales.

La densité en iode du produit de contraste est en général de 320 mg/ml et la quantité d'iode injectée est de l'ordre de 2ml/kg, sans dépasser 150ml ; le débit d'injection varie de 2 à 3,5 cc/seconde. Dans l'idéal, l'acquisition des images doit se faire de façon biphasique : un temps artériel réalisé 25 à 30 secondes après injection de produit de contraste iodé et une deuxième acquisition spiralée pour l'exploration des parois intestinales dans un délai de 70 à 120 secondes après le début de l'injection.

En fonction de l'état clinique du malade, la qualité technique de l'examen peut être améliorée en réalisant une distension de la lumière digestive par balisage hydrique.

La tomodensitométrie permet une étude viscérale extrêmement fiable, sa sémiologie et son analyse nécessite des appareillages scanographiques de dernière génération (associant une excellente résolution spatiale et des délais d'acquisition courts)(**Figure N° 16**).

L'interprétation passe obligatoirement par l'étude des coupes natives axiales transverses avec des fenêtres de lecture variables devant mettre en évidence différents éléments sémiologiques [39]. L'analyse de la paroi intestinale précise la présence d'un amincissement, d'un épaissement, de lésions localisées ou diffuses, d'un rehaussement pariétal après injection, des images aériques de siège anormal (pneumopéritoine localisé ou non, pneumatose pariétale, aeroportie, aeromésentérie...) sont recherchés. La mise en évidence d'images de thrombus récents, hyperdenses, au sein des artères digestives ou du réseau veineux portal ou d'une modification de la densité de la graisse mésentérique liée à des phénomènes d'infiltration oedémato-hémorragique complètent l'analyse systématique du scanner abdominal.

Les reconstructions bi ou tridimensionnelles dans le volume exploré sont devenues simples, à condition de bénéficier d'une station de travail performante. Ces reconstructions sont utilisées dans l'étude vasculaire et permettent une vision dans tous les plans de l'espace et des mensurations (diamètre et longueur) précises. La résolution spatiale est actuellement suffisante pour analyser de façon fiable le tronc et les branches de division principales des branches collatérales de l'aorte.

Avantages :

Les champs d'application clinique de l'angioscanographie hélicoïdale sont étendus: aorte thoracique (anévrismes, dissection, rupture isthmique), artères intracrâniennes (anévrismes, occlusions, anomalies congénitales), artères carotides (sténoses), aorte abdominale (anévrismes, dissection) et ses branches digestives, rénales et iliaques (sténose), artères pulmonaires (embolies pulmonaires), réseau portal.

A la recherche de lésions associées à l'anévrysme de l'artère splénique.

- Il s'agit d'un examen facilement accessible, y compris dans le cadre de l'urgence, pour un patient réanimé et instable.
- Les informations obtenues concernent non seulement la lumière vasculaire, mais également la paroi et les tissus périphériques.
- La maîtrise de la technique est aisée, les résultats facilement reproductibles.
- Elle est moins invasive, plus rapide et moins onéreuse que l'angiographie conventionnelle. Elle peut être réalisée en ambulatoire.
- Elle permet d'étudier les vaisseaux du pancréas et de faire le diagnostic différentiel avec les tumeurs et les faux kystes du pancréas.

Inconvénients :

- Les performances restent limitées en ce qui concerne les vaisseaux parallèles au plan de coupe (artères rénales par exemple). D'autres facteurs limitants peuvent être notés : une hauteur d'exploration limitée, absence d'information Hémodynamique (sens du flux, vitesses).
- Le post-traitement des données, notamment la segmentation spatiale, est relativement fastidieux, représente entre 30 min et 1 h de temps-médecin.
- Les techniques de représentation tridimensionnelle, en particulier surfaciques, sont susceptibles de générer des images art factuelles exposant au risque de surestimation et de sous-estimation de sténoses.

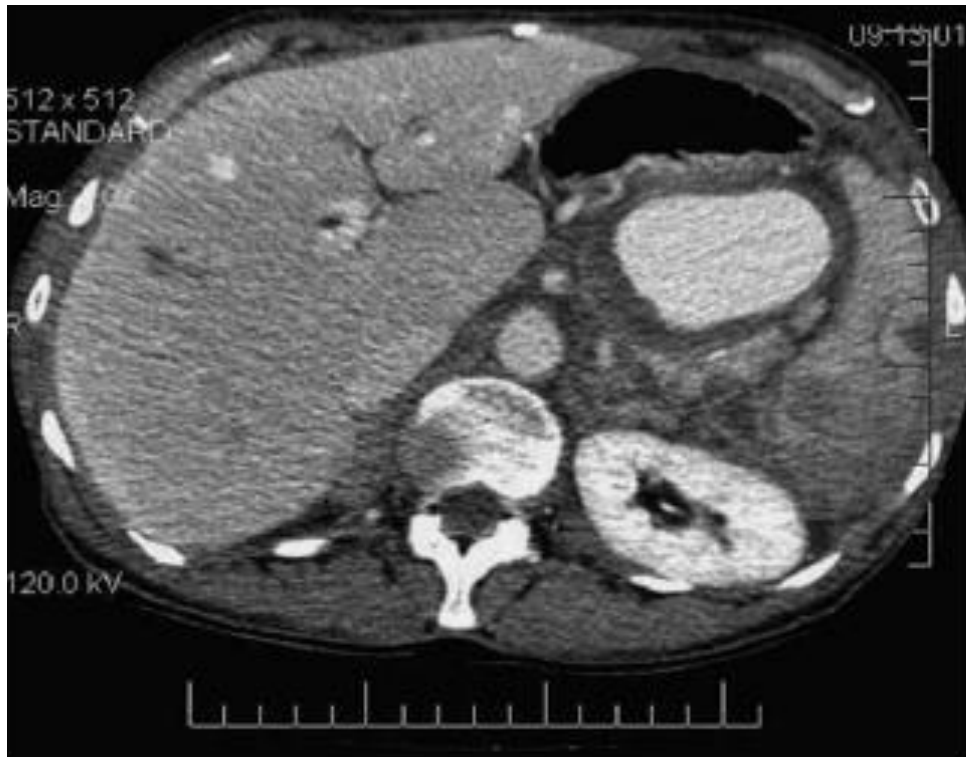


Figure N° 16 : Angioscanner montrant un anévrisme de 7cm de diamètre de l'artère splénique.

D. IMAGERIE PAR RESONNANCE MAGNETIQUE: (Figure N°17)

Cette technique d'imagerie a bénéficié de progrès technologiques très récents avec en particulier l'apparition des hyper gradients. Elle permet actuellement une étude vasculaire abdominale de bonne qualité. Sur le plan technique, elle nécessite l'utilisation de séquence rapides en écho de gradient, en apnée, avec une injection de produit de contraste paramagnétique de type gadolinium. Il faut y associer, si possible, les suppressions du signal graisseux voire l'ingestion d'un produit de contraste négatif pour le balisage intestinal.

La résolution spatiale s'est améliorée et permet, par exemple, une analyse correcte des branches principales de l'artère mésentérique supérieure. Même si les résultats rapportés sont intéressants, l'angio-IRM ne peut dans notre expérience remplacer, dans le cadre du bilan pré thérapeutique endovasculaire ou chirurgical, une angiographie numérisé sélective. De plus, elle reste toujours difficile à réaliser dans le cadre de l'urgence en raison d'une accessibilité limitée.

Avantages :

L'ARM est une technique non irradiante, non invasive dans la mesure où elle est réalisée sans injection de produit de contraste.

La possibilité de s'orienter dans les différents plans de l'espace est un avantage sur le scanner qui, limité au plan axial transverse, matérialise avec difficulté pour les petits vaisseaux situés dans le plan de coupe.

L'absence de signal des structures non circulantes permet de s'affranchir de l'étape de segmentation spatiale, incontournable en scanner hélicoïdal.

À la différence des scanners, l'ARM peut apporter des informations hémodynamiques (sens du flux, vélocimétrie). Cependant elle constitue un bon moyen pour le suivi à long terme pour les embolisations de l'artère splénique en évitant les artefacts dus aux coils.

Inconvénients :

Les séquences de flux sont consommatrices de temps, avec un résultat aléatoire, tributaire en particulier, selon la topographie, des mouvements du patient (respiration, péristaltisme).

L'injection de gadolinium, quand elle est nécessaire, fait perdre à l'ARM son caractère non invasif, même si les risques sont beaucoup moins importants en comparaison avec les produits de contraste iodés.

Les séquences avec injection sont de qualité plus constante que les séquences de flux, mais au prix d'une technique relativement lourde (injecteur automatique, établissement préalable de la courbe de rehaussement après une injection-test).

Les renseignements apportés par les séquences d'ARM ne concernent que la lumière vasculaire, la paroi et les tissus périphériques étant en hypo signal.

La réalisation d'autres séquences à visée morphologique est nécessaire, allongeant la durée de l'examen, alors qu'une seule acquisition en scanner hélicoïdal étudie simultanément les vaisseaux et leur environnement.

L'ARM est relativement onéreuse, peu disponible et difficilement accessible au patient de réanimation.

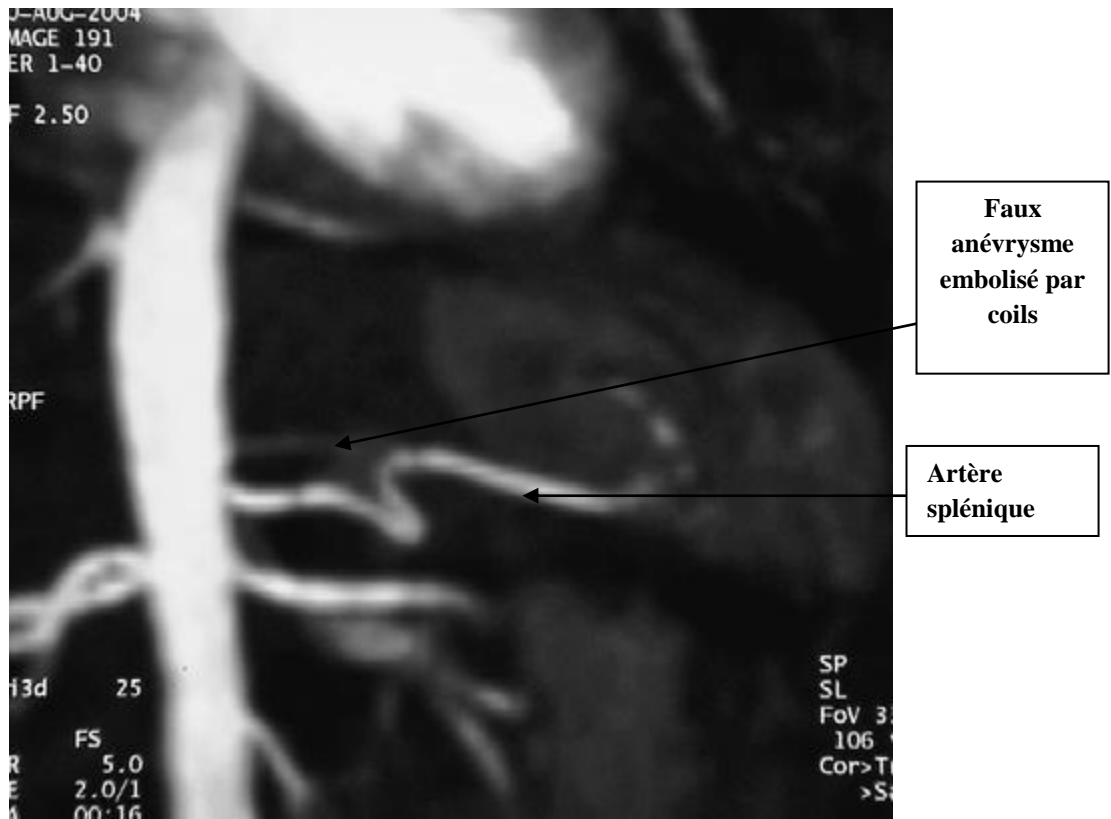


Figure N° 17 : Contrôle par angio IRM d'une embolisation d'un faux anévrisme de l'artère splénique par coils montrant un flux normal dans l'artère splénique.

E. ANGIOGRAPHIE : (Figure N° 18)

L'angiographie numérisée reste une technique de référence pour l'étude du réseau artériel viscéral abdominal. Des logiciels récents d'acquisition rotationnelle permettent des reconstructions tridimensionnelles avec une résolution spatiale supérieure à celles des reconstructions scanographiques. Elle nécessite des injections globales aortiques de face et de profil pour une bonne analyse des ostias. L'incidence oblique postérieure gauche à 30° permet d'analyser l'origine de l'artère mésentérique inférieure. Les injections sélectives sont systématiques avec une cadence de 3 images /seconde environ. L'étude du retour veineux portal nécessite l'injection préalable de vasodilatateurs intra-artériels. L'angiographie permet une étude complète du réseau artériel et veineux et est indispensable au bilan pré-thérapeutique endovasculaire (revascularisation ou embolisation).

Les techniques de revascularisation ont bénéficié de l'évolution du matériel de cathétérisme type introducteur à valve, cathéter guide, poche à pression artérielle, angioplastie coaxiale ou monorail, guide hydrophile et endoprothèse. Dans les indications de dévascularisation, le matériel de navigation endovasculaire (micro-cathétérisme) et les embols d'occlusion (microcoils poussables ou mécaniquement largables, histoacryl) ont permis de fiabiliser cette thérapeutique.

Avantages :

L'artériographie par cathétérisme reste globalement la méthode de référence concernant l'imagerie des artères. Elle apporte la meilleure visualisation actuellement possible, élément restant indispensable au choix thérapeutique de nombreuses pathologies vasculaires. Son deuxième avantage

est qu'elle utilise la technique de cathétérisme percutané, technologie identique à celle des techniques de traitements endoluminaux dont on connaît l'expansion actuelle. Ce traitement endoluminal, utilisant la même voie d'abord peut donc être réalisé dans le même temps que l'artériographie diagnostique, celle-ci devenant une étape incontournable.

Les inconvénients :

Par rapport aux autres techniques sont de deux ordres : il s'agit d'une technique dite «invasive», utilisant des rayons X, des produits de contraste iodés, un cathétérisme percutané. Les progrès dans ces différents domaines ont tendance à minimiser de façon importante ce caractère invasif. Le deuxième inconvénient concerne les informations diagnostiques : celles-ci se limitent strictement au vaisseau sans apporter de renseignement périvasculaire et sont essentiellement morphologiques sans information fonctionnelle mesurable.

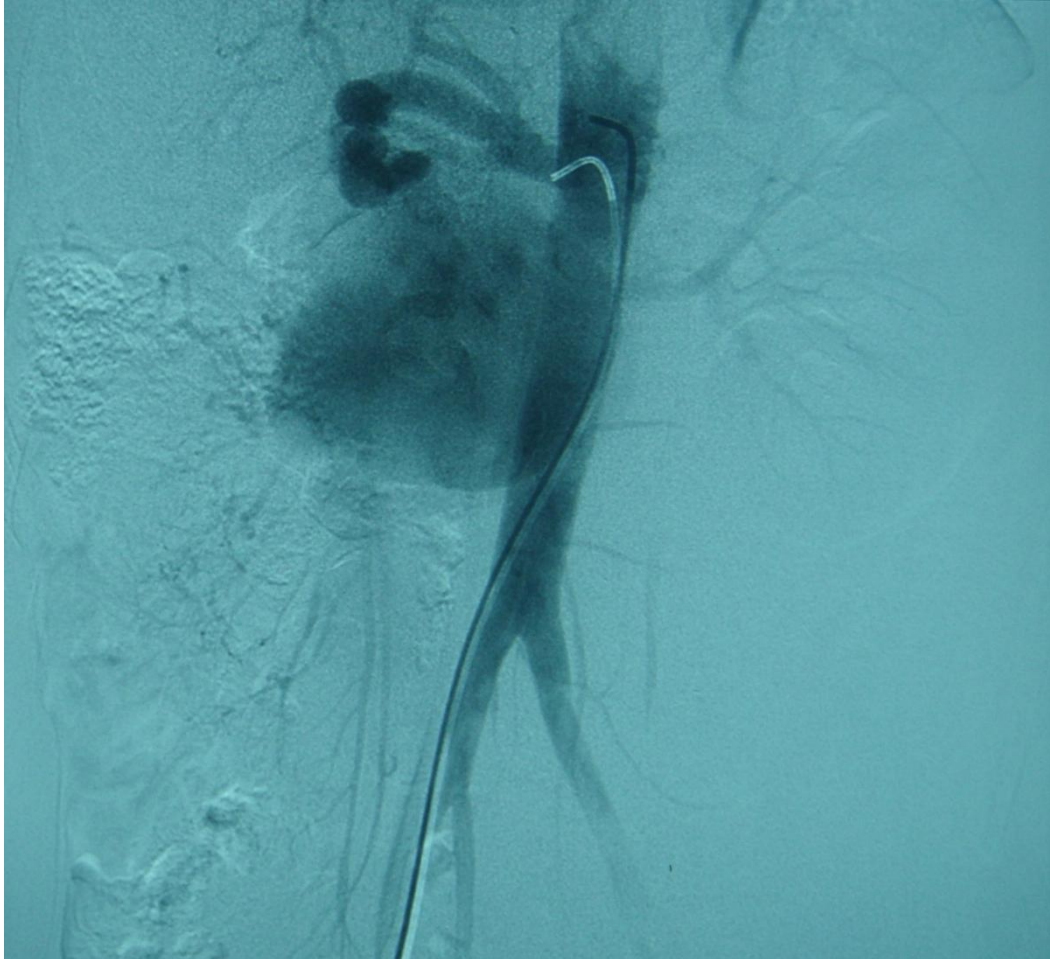
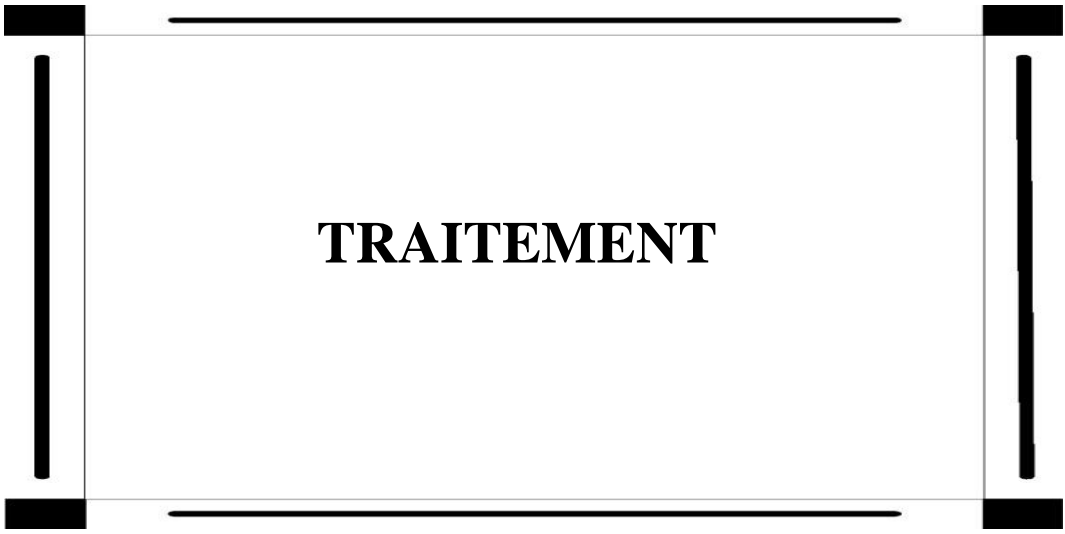


Figure N° 18 : Artériographie par cathétérisme sélectif du tronc cœliaque montrant un anévrysme géant de l'artère splénique de 10 cm de diamètre.



A.TRAITEMENT CHIRURGICAL:

1. VOIES D'ABORD :

1.1. ABORD DE L'ARTERE SPLENIQUE A SON ORIGINE :

1-1-1) ABORD INTRA-PERITONEAL DIRECT :

L'opéré est en décubitus dorsal, le rachis à la hauteur de D12 étant soulevé par un billot, la voie médiane xyphopubienne remonte au dessus de l'appendice xiphoïde avec désinsertion latérale de la gaine des muscles droits. Le ligament rond et le ligament falciforme sont sectionnés pour mettre en place une valve sous-costale autotractée. Le lobe gauche du foie est libéré par section du ligament triangulaire puis coronaire jusqu'à la veine sus hépatique gauche .le lobe gauche du foie est alors récliné à droite et maintenu par une valve maintenue par un bras articulé auto statique. Après avoir vérifié l'absence d'artère hépatique gauche, le petit épiploon est incisé au niveau de la pars flaccida. L'ouverture de l'arrière cavité des épiploons à ce niveau conduit dans la région coeliaque (**figure N°19**). L'œsophage, repéré par une sonde oesogastrique et accompagné des deux nerfs vagues, est récliné à gauche .en abaissant l'estomac, on repère le ligament arqué médian. On incise le ligament arqué sur un dissecteur mousse qui refoule en arrière le tronc cœliaque et l'aorte. La section du ligament arqué est faite au bistouri contre les mors du dissecteur.

L'exposition aortique est réalisée par incision du pilier droit du diaphragme dont les modalités dépendent de la variété anatomique de l'orifice aortique. Dans l'éventualité la plus fréquente [12] le pilier droit du diaphragme est constitué par deux plans, l'un superficiel qui est constitué par le faisceau direct du pilier droit qui barre l'abord aortique. Le faisceau superficiel est libéré par section du ligament arqué qui le réunit au pilier gauche puis refoulé en dehors ;

le faisceau oblique profond est sectionné au bistouri électrique. La face antérieure de l'aorte est libérée sur huit à dix centimètres. On repère latéralement les artères phréniques inférieures droite et gauche qui sont liées et suturées sur le versant aortique puis sectionnées. L'exposition de l'aorte ainsi réalisée permet un clampage total. Le cul de sac pleural droit est ensuite refoulé vers le haut pour aborder l'aorte supra-cœliaque.

Les incidents liés à cet abord sont au nombre de trois. Le risque d'ouverture pleurale dans l'espace infra-médiastinal postérieur ; cet incident mineur nécessite simplement la mise en place d'un drain aspiratif. Le risque de pancréatite postopératoire qui a été décrit par CORMIER et coll [13]. Le risque de reflux gastro-oesophagien qui est plus théorique que réel. Il peut survenir en cas de section du pilier droit du diaphragme chez un malade ayant une anomalie préexistante de la jonction cardio-oesophagienne.

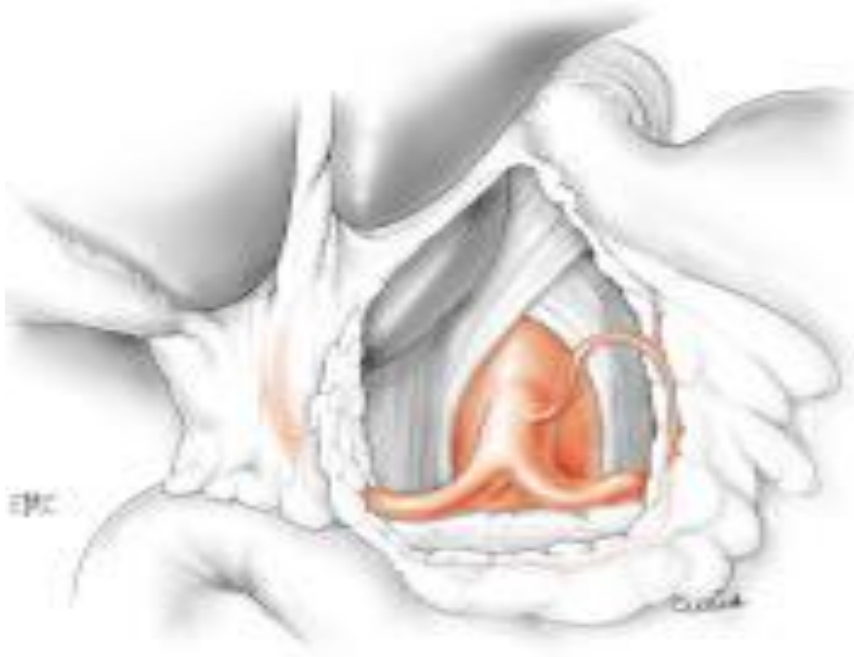

Figure N° 19 : Abord direct du tronc coeliaque

Commentaire :

Cette voie d'abord est toujours étroite et profonde. Elle devient très délicate chez le sujet obèse à thorax étroit où elle est déconseillée. Elle peut cependant être complétée par une sternotomie médiane partielle [13], cette voie d'abord permet d'implanter la prothèse sur l'aorte cœliaque pour revasculariser : l'artère splénique, l'artère hépatique l'artère mésentérique supérieure, les artères rénales ou les artères fémorales.

1-1-2) ABORD INTRA-PERITONEAL PAR ROTATION DES VISCERES ABDOMINAUX : décollement médio viscéral gauche.

Cette voie d'abord popularisée par R.STONY [14] avait été décrite pour la première fois par SHIRKEY et coll. en 1967[15], puis reprise par BLAISDELL et coll. [16] dans le traumatisme des artères viscérales, cet abord utilise une incision médiane xipho-pubienne éventuellement complétée par une sternotomie médiane partielle inférieure sur un malade en décubitus dorsal avec un billot monté sous la base du thorax. L'intestin grêle est extériorisé hors de l'abdomen à droite, et protégé par des champs humides. La mobilisation du colon gauche est commencée en incisant le fascia de TOLDT gauche de bas en haut en remontant depuis l'accolement du colon sigmoïde. Ce décollement est poursuivi en sectionnant le ligament phréno-colique et en basculant la rate et la queue du pancréas de gauche à droite. Un plan de clivage est ainsi trouvé entre le pancréas en avant et le fascia de GEROTA en arrière.

Si l'on préfère passer en avant du rein et que l'on éprouve des difficultés pour trouver le plan de clivage chez un malade obèse, on peut s'aider en suivant l'uretère gauche de bas en haut .l'uretère est facilement retrouvé dans la partie

basse de l'incision après avoir mobilisé le colon sigmoïde .on poursuit ensuite la dissection en restant en avant de l'uretère gauche et à la face antérieure de l'aorte jusqu'à la veine rénale gauche .ce plan de clivage est facilement élargi en avant du rein gauche pour rejoindre le décollement obtenu après mobilisation de la rate et de la queue du pancréas. La dissection est poursuivie vers la droite en basculant l'estomac puis en sectionnant le ligament triangulaire gauche pour basculer le foie gauche vers la droite. Cette manœuvre permet de réaliser une exposition complète de l'aorte abdominale.

Le ligament arqué, puis le pilier du diaphragme sont éventuellement sectionnés pour aborder l'aorte supra cœliaque et ouvrir l'espace infra-médiastinal postérieur. En cas de sternotomie médiane partielle inférieure, la partie basse de l'aorte thoracique descendante peut être abordée par voie extra péricardique en sectionnant le centre phrénique et en réclinant le péricarde vers le haut.

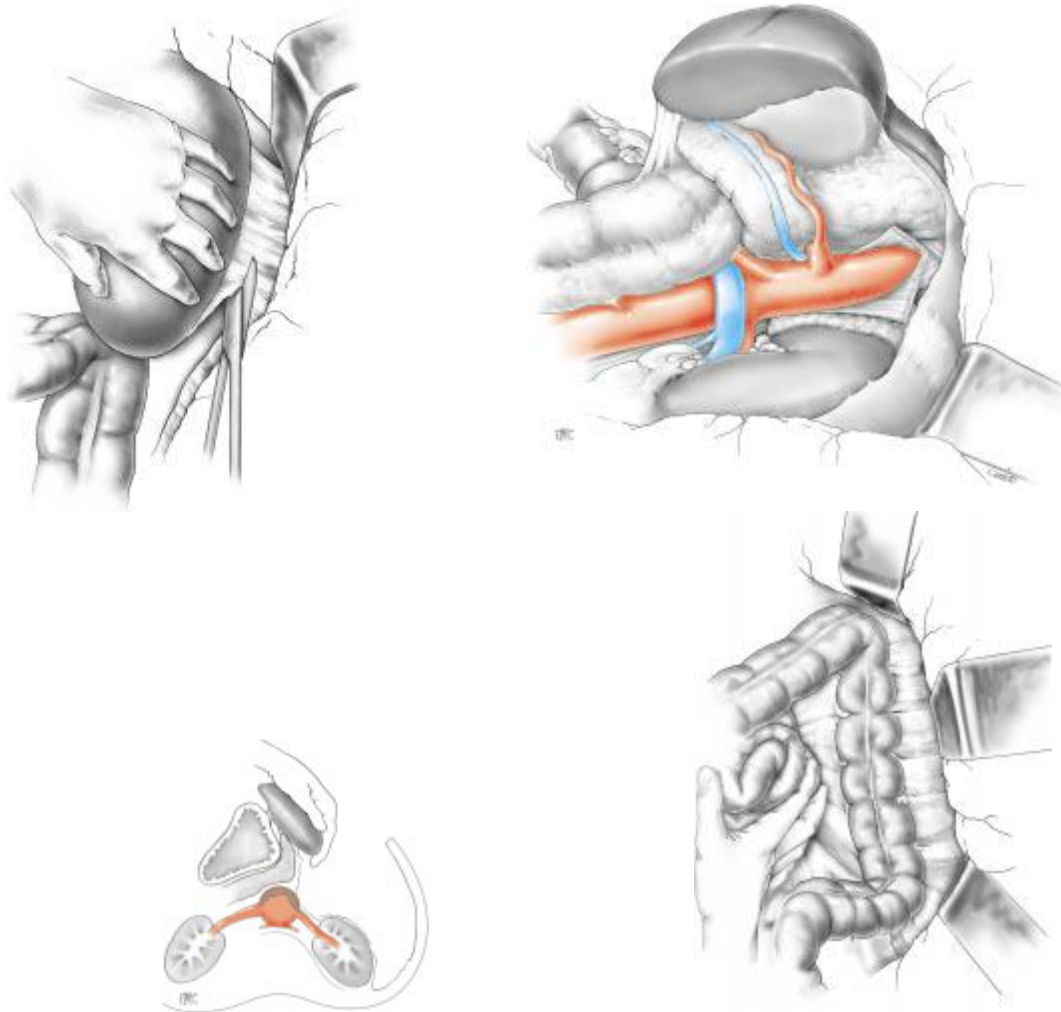


Figure 20 : Abord par rotation des viscères abdominaux.

Commentaires :

Un des avantages de cette voie d'abord est de pouvoir réaliser une nouvelle dissection, sur un malade en décubitus dorsal, un abord qui s'étend de l'aorte coeliaque aux artères iliaques et aux artères fémorales communes. Le décollement réalisé est cependant très important et expose les malades héparinés en per-opératoire à des complications hémorragiques. Le risque de traumatisme splénique est élevé puisqu'il atteint 21% dans l'étude de REILLY qui a revu les résultats de 108 interventions de ce type. La survenue d'une pancréatite aigue est aussi à craindre puisqu'elle est survenue chez cinq malades de l'étude de REILLY avec deux décès [17].

Elle est indiquée en urgence dans les traumatismes de l'aorte abdominale sus-rénale [17]. Elle peut aussi être réalisée dans les endartériectomies trans-aortiques sus-rénales pour traiter les sténoses ostiales des artères digestives [18].

1-1-3) ABORD COELIAQUE PAR VOIE RETRO-PERITONEALE :

L'abord rétro-péritonéal de l'aorte coeliaque et supra-coeliaque peut être réalisé par lombotomie ou par thoraco-phréno-lombotomie. Nous décrirons ces deux techniques avant de préciser leurs indications respectives.

a) Lobotomie :

Le malade est en décubitus latéral droit strict. Un billot transversal est placé sous la région lombaire.

La lombotomie est faite sur le relief de la onzième cote qui est résequée avec section des muscles larges de l'abdomen jusqu'au bord externe du muscle grand droit gauche. A partir du bord externe du muscle grand droit gauche

l'incision peut être étendue de deux manières différentes. Soit dans le même axe vers la ligne médiane avec section des deux feuillets antérieur et postérieur de la gaine du grand droit, voire même avec section du muscle grand droit gauche, après avoir prudemment décollé le sac péritonéal : cette manière de faire agrandit l'incision et améliore le jour obtenu vers le haut au niveau de l'aorte sus-rénale et des artères viscérales . Soit par un débridement vertical, longeant vers le bas le bord externe du muscle grand droit gauche, aboutissant à une désinsertion des muscles larges : cette variante améliore le jour obtenu vers le bas au niveau de la terminaison aortique et de l'origine des artères iliaques communes.

Commentaires :

Cette voie est particulièrement adaptée à la chirurgie de l'aorte abdominale sus-rénale et cœliaque. Elle permet de traiter les anévrysmes thraco-abdominaux de type IV [18]. L'abord est simple, l'aorte cœliaque apparaît relativement superficielle et les gestes chirurgicaux sont faciles, en particulier les revascularisations antérogrades de l'artère rénale gauche .de plus, c'est une voie extra-séreuse habituellement bien supportée par des malades fragiles avec une reprise du transit rapide [19], encore que cet avantage soit discuté [20].

L'extension de cette voie vers l'aorte thoracique basse est possible en réalisant une phrénotomie périphérique qui transforme cette lombotomie en thoraco-phréno-lombotomie.

b) Abord par thoraco-phreno-lombotomie :

Cette voie d'abord extra-péritonéale permet un abord direct de l'aorte thoracique basse, de l'aorte coeliaque et de toute l'aorte abdominale. Elle est

réalisée sur un malade en décubitus latéral droit à 70 degrés. Elle associe une thoracotomie par le huitième espace intercostal à une phrénotomie périphérique complète. La thoracotomie se poursuit par une incision abdominale para-rectale extra péritonéale. On sectionne alors le rebord chondral en réalisant l'hémostase des branches externes de l'artère mammaire interne. Le diaphragme est incisé en périphérie à quelques centimètres du rebord chondral avec un repérage pour permettre une suture ultérieure plus facile. A ce stade de la dissection, on écarte vers la gauche le rebord chondral et un aide refoule le colon gauche vers la ligne médiane. On tend ainsi le péritoine de la gouttière pariéto-colique que l'on incise. Ce décollement est poursuivi en arrière du colon gauche jusqu'à l'aorte sous rénale en passant en avant ou en arrière du rein gauche, le décollement du mesogastre postérieur, passant en avant du rein gauche donne accès au bord gauche de l'aorte sus-rénale. La veine rénale gauche barre la face antérieure de l'aorte et sa mobilisation nécessite la section de la veine capsulaire moyenne et de la veine génitale. L'aorte thoracique basse est abordée par section du ligament arqué du diaphragme et incision verticale du pilier gauche, après avoir lié et sectionné l'artère phrénique inférieure gauche. Cet abord par décollement pré-rénal gauche donne accès aux trois premiers centimètres de l'artère rénale droite.

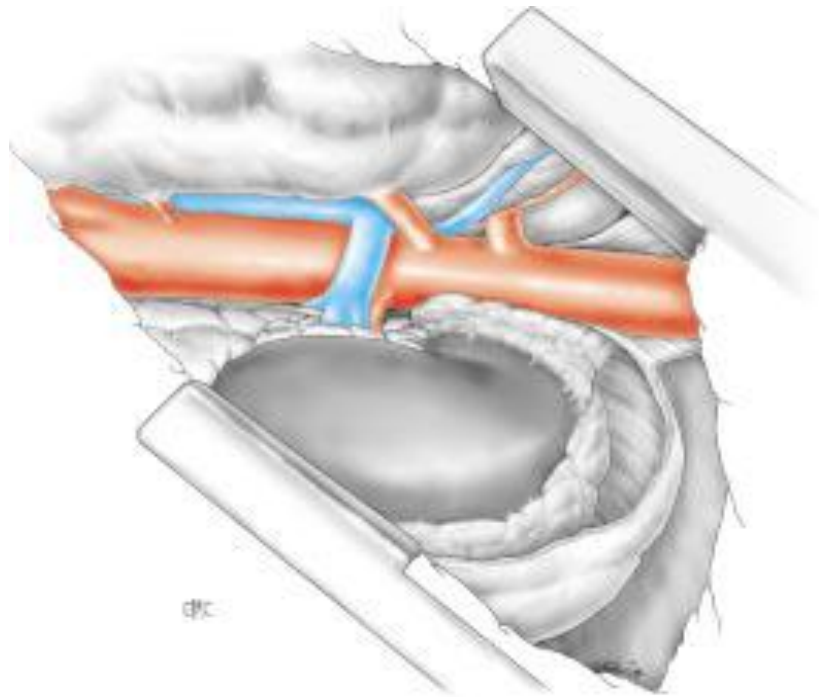


Figure 21 : Abord par thoracophrenolombotomie.

Commentaires :

La thoraco-phréno-lombotomie, qu'elle soit pré ou rétro-rénale, permet un abord complet de l'aorte thoracique basse et de l'aorte coeliaque. L'artère rénale gauche est bien visualisée. L'avantage de cette voie d'abord extra-péritonéale est d'être mieux supportée que la thoraco-phréno-laparotomie tout en permettant un abord étendu de l'aorte thoracique basse et de l'aorte coeliaque dans les anévrysmes type IV et dans les oblitérations calcifiées de l'aorte thoraco-abdominale.

1.2. ABORD DE L'ARTERE SPLENIQUE DISTALE :

Une incision sous-costale gauche élargie vers la droite procure le meilleur jour (**figure N° 22**), une incision médiane peut aussi être utilisée chez les patients longilignes Dans un premier temps (**figure N°22**), est réalisé un décollement coloépiploïque afin d'ouvrir largement l'arrière-cavité des épiploons (**Figure N° 23**). La section du ligament gastrosplénique par ligature des vaisseaux courts libère la rate de la grande courbure gastrique L'estomac est récliné vers le haut et le côlon transverse vers le bas, assurant ainsi une excellente exposition du corps et de la queue du pancréas (**Figure N° 24**), l'artère hépatique commune est repérée au bord supérieur du pancréas isthmique et mise sur lacs vasculaire (**Figure N° 25**). Sa dissection est menée vers le tronc coeliaque pour retrouver l'origine de l'artère splénique qui est également mise sur lacs Le péritoine au bord inférieur du pancréas est incisé, permettant l'exposition de la face postérieure du pancréas où la veine splénique est repérée par mise sur lacs. L'abord de l'artère splénique peut s'effectuer par la séparation première de la veine splénique (**Figure N° 26**) de la face postérieure du pancréas de la droite vers la gauche, puis séparation de l'artère splénique du pancréas de la gauche vers la droite.

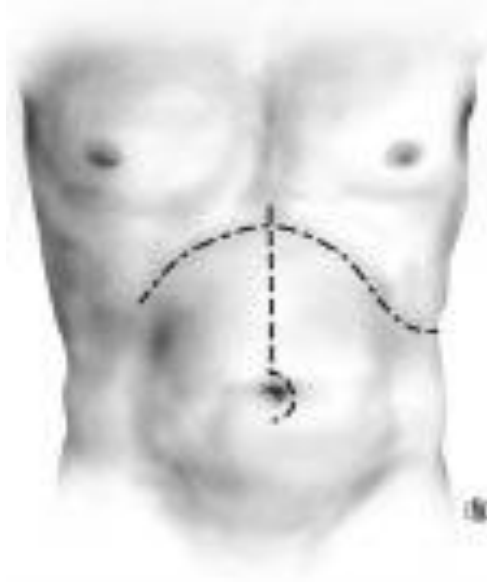

Figure N° 22 :1. Incision bisous- costale.

2. incision médiane.

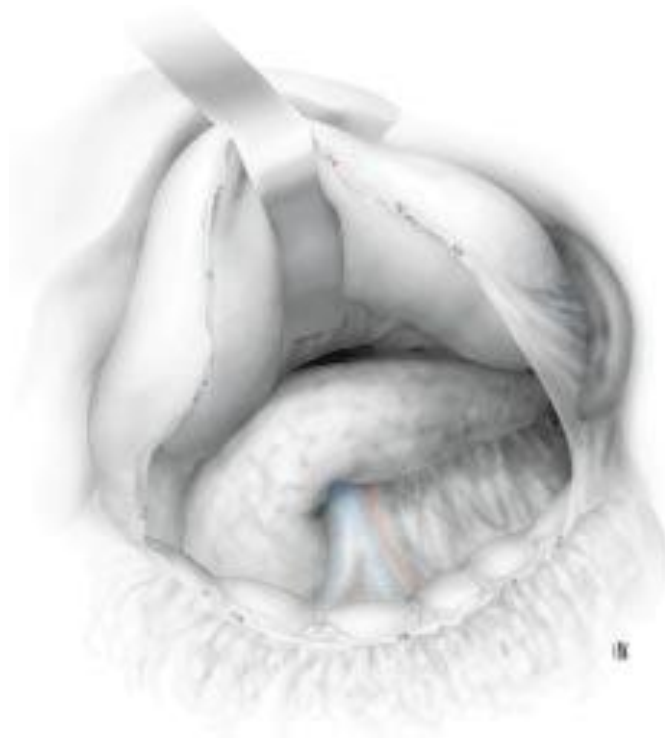

Figure N° 23 :Decollement coloepiploique

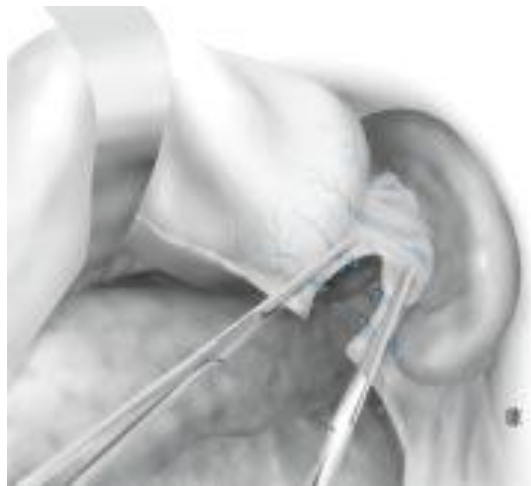

Figure N° 24 : Section du ligament gastrosplénique par ligature des vaisseaux courts

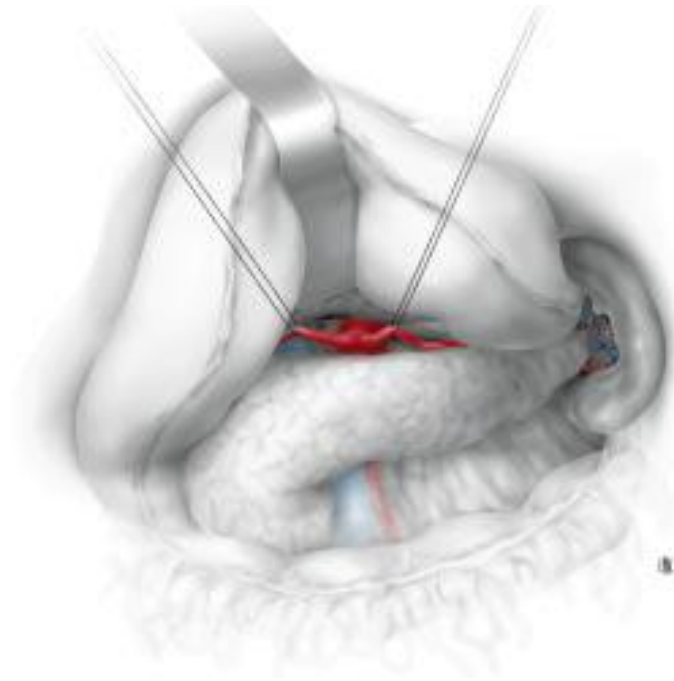


Figure N° 25 : Mise de l'artère hépatique et de l'artère splénique sur lacs.

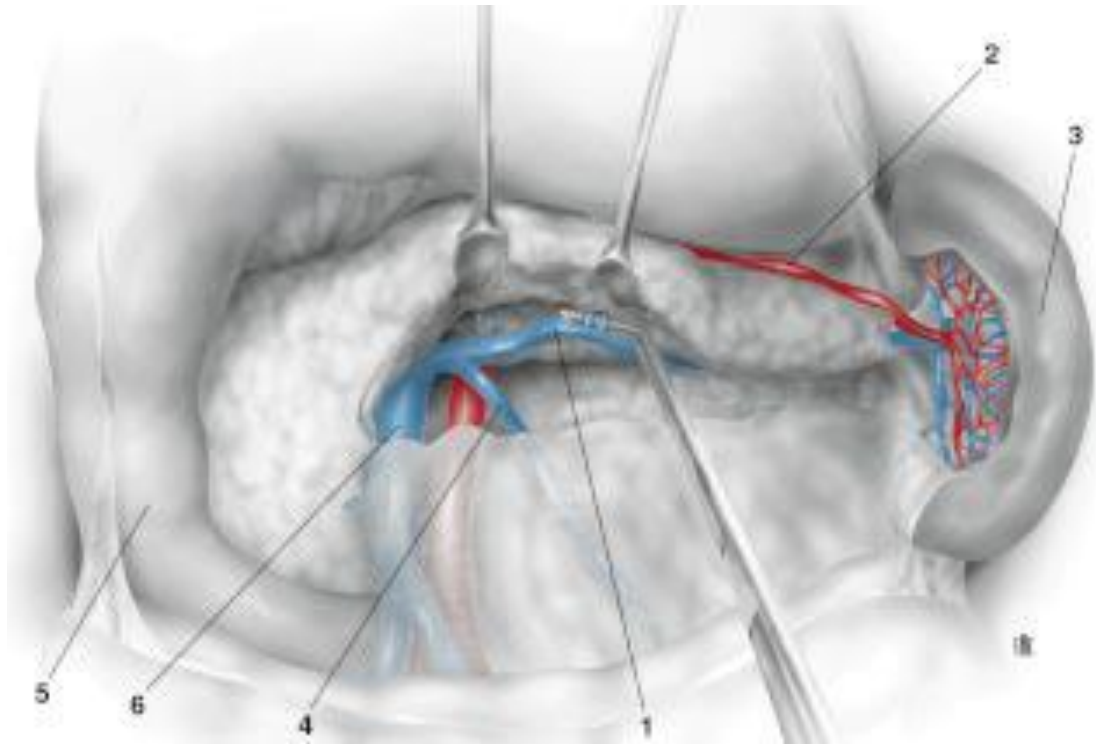


Figure N° 26 : Libération de la veine splénique de la face dorsale du pancréas.

1. Veine splénique ;
2. Artère splénique ;
3. Rate ;
4. Veine mésentérique inférieure ;
5. Duodénum ;
6. Veine mésentérique supérieure.

2. TECHNIQUES CHIRURGICALES ET INDICATIONS :

Le choix de la technique chirurgicale dépend du site anévrysmal (proximal ou distal) et du type d'intervention élective ou urgente.

La splénectomie est l'intervention la plus sollicitée dans le passé et que quelques auteurs continuent à recommander [41.42]. Cependant la préservation de la rate doit être prise en considération pour plusieurs raisons, les patients sont considérés immunodéprimés pour la chirurgie et pour l'anesthésie, la réponse immunologique réduite suite à la réduction des hormones thymiques et la faible synthèse splénique des immunoglobulines coexistent souvent avec une telle maladie, un patient diabétique, un insuffisant rénal, une malnutrition, un traitement immunosuppresseur [43.44]. La splénectomie peut précipiter un statut d'immunodépression pour les infections postopératoires. Pour toutes ces raisons ; la préservation de la rate peut être proposée ; en particulier chez les patients âgé [45], le risque de sepsis postopératoire est de 1 à 4 % et les infections à pneumocoque sont souvent en cause [46.47]. Cependant il n ya pas de conclusion en matière d'efficacité de la préservation splénique pour prévenir les complications infectieuses [47].

La suppléance sanguine de la rate peut être maintenue par les vaisseaux collatéraux; au cours de l'intervention, un critère empirique pour évaluer la pertinence de l'apport sanguin splénique peut être le suivant: si la couleur de la rate et le reflux veineux restent inchangées après l'anévrissectomie, la reconstruction de l'artère peut être évitée [48].

Toutefois, l'emplacement de l'anévrisme est important dans la détermination du Traitement: une simple ligature de l'artère splénique proximale n'est pas considéré comme sûr parce que le sang de perfusion de l'estomac à

travers les artères gastriques courtes pourrait entraîner une nouvelle alimentation de l'anévrisme, et la ligature distale serait impossible [49], la splénectomie est de pratique en présence de la localisation hilare de l'anévrisme.

L'anévrissectomie avec anastomose terminoterminal pour la reconstruction de l'artère splénique est possible, car les anévrismes de l'artère splénique sont souvent sacculaire et généralement tortueux et redondants. Cette technique peut être proposée lorsque l'anévrisme est unique et loin du hile splénique. La reconstruction artérielle est simple et garantit la vitalité de la rate.

Les pontages utilisent un matériel variable.

L'autogreffe veineuse saphène interne est la plus classique. Mais, outre les problèmes de disponibilité, elle a tendance à la dilatation tardive. Elle est cependant utile pour revasculariser les branches distales des artères et elle a l'avantage d'une bonne résistance à l'infection, qui la rend parfois indispensable.

Schématiquement, les segments artériels d'un calibre supérieur à 6 mm, peu mobiles et revascularisés dans des conditions aseptiques, peuvent l'être à l'aide de greffons prothétiques, alors que tous les autres exigent des matériaux de meilleures performances, et dont la hiérarchie classe par ordre décroissant les autogreffons artériels, les autogreffons veineux saphènes, les autogreffons veineux et les allogreffons artériels.

L'échodoppler a montré sa place dans le suivi, il doit être préféré au simple suivi clinique car il peut mettre en évidence une thrombose de l'artère splénique reconstruite et que la rate soit perfusée par les vaisseaux courts gastriques.

En conclusion pour les anévrysmes de l'artère splénique asymptomatiques la chirurgie électorive peut être réalisée avec de bons résultats. Elle est recommandée pour les femmes en âge de procréation. Même pour les petits anévrysmes l'anévrysmectomie avec anastomose de l'artère splénique est la technique de choix.

La pancréatectomie distale peut être inévitable dans les anévrysmes du tiers distal ; hilare et les anévrysmes enchâssés dans le parenchyme pancréatique. La pancréatectomie totale peut être envisagée dans les anévrysmes géants enchâssés ou carrément rompus dans le parenchyme pancréatique

Dans les cas particuliers des anévrysmes de l'artère splénique rompus, le geste chirurgical vise à assurer l'hémostase par ligature artérielle et même un geste sur la rate ou le pancréas.

Jusqu'à récemment l'anévrysmectomie avec ou sans splénectomie était reconnue comme le meilleur traitement pour les anévrysmes du tiers proximal ou distal de l'artère splénique, les lésions du tiers moyen peuvent être adhérentes au pancréas

Pour les rates qui avaient une bonne circulation collatérale de suppléance par les artères gastriques courtes ont été préservées quand cela était possible pour prévenir les complications septiques dues à la splénectomie.

L'approche chirurgicale des anévrysmes géants de l'artère splénique est un véritable défi car le tronc cœliaque peut être inaccessible par voie transpéritonéale vu la taille de l'anévrysmes, LONG et al ont eu recours à une voie thoracoabdominale pour gagner le retroperitoine et accéder au tronc cœliaque, une fois identifié il est contrôlé et tous les viscères sont déplacés vers

le quadrant supérieur et gauche pour assurer l'accès à l'anévrisme à travers le ligament gastrocolique.

Tableau N° 7 : Les résultats de la chirurgie en fonction des différentes techniques

auteur	année	Diamètre (cm)	âge	sexe	parité	étiologie	localisation	chirurgie	rupture	décès
Trastek 52	1982	30	?	?	?	?	?	?	-	?
Long 53	1993	16	78	M	-	Hypertension artérielle, athérosclérose	Tiers moyen	ligature	-	-
Tam 54	1988	30	64	M	-	Hypertension portale	Tiers moyen	Anévrysméctomie +splénectomie	-	-
Becker 55	1973	18	74	M	-	?	Tiers moyen	non	+	+
Becker 56	1973	15	60	F	?	Hypertension artérielle +dysplasie fibromusculaire	Tiers distal	Anévrysméctomie+splénectomie	-	-
Osawa 57	1991	16	61	F	0	?	Tiers moyen	non	+	+
Palmer 58	1950	15	64	M	-	?	?	Anévrysmectomie +pancréatectomie partielle	per opératoire	-
Glover 59	1982	14	27	F	3	grossesse	?	ligature	-	-
Qiu 60	2004	13	73	M	-	Hypertension portale	Tiers moyen	Anévrysméctomie +pancréatectomie+splénectomie	-	-
Kehagias 61	1998	12	37	F	?	?	?	Anévrysméctomie+splénectomie	-	-
Bornet 62	2000	11	68	M	-	Hypertension artérielle	?	ligature	-	-

B. TRAITEMENT ENDOVASCULAIRE:

Les anévrismes de l'artère splénique peuvent être traités par embolisation. Cette dernière est associée à une morbidité et à une mortalité significativement plus faible que le traitement chirurgical [62,63]. La sélection précise du site d'occlusion est nécessaire pour préserver la circulation collatérale splénique assurée par les vaisseaux courts gastriques ; omentales et pancréatiques.

a) IMPERATIFS TECHNIQUES :

1) Qualification du chirurgien endovasculaire :

L'embolisation est une intervention endovasculaire complexe ; exigeante et guidée par l'imagerie exigeant toutes les compétences de la radiologie interventionnelle. L'interprétation des tests d'imagerie diagnostique fait partie intégrante de la réalisation de procédures d'embolisation.

Il est prévu, dans le cadre du processus de formation agréé dans l'imagerie diagnostique et de radiologie vasculaire et interventionnelle, que le médecin ait une compréhension approfondie de l'anatomie vasculaire y compris les variantes congénitales ; de développement et les voies de suppléance vasculaire ; de l'équipement angiographique, les considérations de radioprotection, et l'équipement de surveillance opératoire.

De plus il est prévu que, avant toute procédure d'embolisation, l'opérateur aura reçu une formation spécifique, y compris la formation didactique ainsi que pratique, avec un nombre suffisant de procédures dans chacun des domaines ou territoires vasculaires qui peuvent être desservies régulièrement par embolisation : Malformations vasculaires, l'embolisation dans les traumatismes vasculaires, l'embolisation des tumeurs bénignes, l'embolisation des tumeurs

malignes, l'embolisation des endofuites, l'administration des traitements régionaux, et la gestion percutanée et lymphatique) en plus, ils doivent avoir l'accès à un approvisionnement adéquat de cathéters, fils guides, agents d'embolisation, et le personnel pour effectuer les procédures en toute sécurité.

2) Matériels de chirurgie endovasculaire : [64]

2-1) Equipement de la salle d'opérations :

2-1-1) Table radio transparente :

La table doit permettre l'exploration de tout l'arbre artériel compris entre le point de ponction et le site à traiter pour suivre la progression des guides et cathéters tout au long de l'intervention .Il faut aussi pouvoir en fin d'intervention contrôler le lit artériel en aval de la zone traitée. En cas d'utilisation de cathéters devant être reformés dans la crosse de l'aorte, il faut pouvoir les suivre tout au long de la manœuvre.

Les tables d'opération actuellement utilisées sont du type à « plateau transfert ». Ce plateau interchangeable permet de choisir dans la gamme de plateaux disponibles un plateau simple, d'un seul tenant, n'ayant comme structures radio-opaques que les rails latéraux servant à la fixation des accessoires. Ces tables permettent aussi le déplacement longitudinal du plateau (translation) de façon à bénéficier du maximum de porte-à-faux, le pied de la table se trouvant alors sous le thorax. La plupart des fabricants proposent des plateaux radio transparents et des tables compatibles avec l'utilisation d'un amplificateur de brillance.

2-1-2) Amplificateur de brillance :

La pratique de la chirurgie endovasculaire nécessite un amplificateur de brillance numérisé muni d'un module informatique permettant le traitement d'images : scopie, soustraction, opacification maximale et le road mapping. Les appareils mobiles actuels sont équipés de caméras de 31 cm, ce qui permet d'avoir à l'écran le réseau artériel. Le champ peut en cours d'intervention être réduit pour grossir l'image et diminuer l'irradiation. L'utilisation des volets permet aussi de diminuer l'irradiation.

L'amplificateur de brillance doit être utilisé avec le générateur de rayons X sous la table pour des raisons de radioprotection. Le générateur est la partie la moins volumineuse des deux extrémités de l'arceau. L'idéal est d'enfermer le générateur sous la table en suspendant aux rails latéraux de la table des « bavettes plombées ». Pour bénéficier du plus grand champ disponible, il faut baisser l'arceau au maximum et monter le plateau de la table pour que la caméra soit presque au contact du patient.

2-1-3) Autre équipements :

▪ **Injecteur :**

Cet accessoire est indispensable pour opacifier l'aorte avec un cathéter diagnostique.

▪ **Matériel et mesures de radioprotection :**

Outre le réglage optimal de l'amplificateur, la diminution de l'exposition passe par les mesures suivantes :

- port d'un tablier plombé.
- utilisation d'une protège-thyroïde plombé.

- port de lunettes plombées.
- stationnement à distance de l'amplificateur du personnel qui n'opère pas ; ces personnes peuvent de plus s'abriter derrière un écran mobile plombé durant les temps de scopie.
- éviter pour l'opérateur de mettre les mains dans le champ du faisceau X.
- port d'un badge dosimètre individuel numérique.

▪Matériel ancillaire :

Outre les aiguilles à ponction, les guides, les introducteurs, les cathéters, il faut prévoir le matériel suivant :

- nécessaire pour l'anesthésie locale.
- bistouri lame 11.
- serum hépariné.
- produit de contraste.
- Plateau stérile pour stocker et rincer le matériel endovasculaire en cour d'intervention.
- seringues pour le serum hépariné et pour le produit de contraste.
- seringues à manomètre pour gonfler les ballons de protection distale.

En fonction des interventions, d'autre matériels peuvent être nécessaires : raccord en Y à valve, raccord pour injecteur, raccords pour têtes de pression, troqueurs....

▪Rangement du matériel :

Il est commode que tout le matériel nécessaire aux interventions soit rassemblé dans un chariot mobile qui est en salle d'opération durant les

interventions et sert au stockage entre-temps. Ceci évite à l'infirmière circulante d'avoir à sortir de la salle, s'il faut faire appel à un type de matériel non prévu en préopératoire ; une autre possibilité est de prévoir une salle dédiée au matériel endovasculaire, contigüe au bloc opératoire.

2-2) Matériels d'embolisation proprement dit :

a) Agents d'embolisation : [65]

• Les coils :

Les coils sont faits d'acier inoxydable et ont généralement des fibres en polydacron incorporé dans un cylindre métallique mince pour favoriser la coagulation et faciliter l'introduction dans un cathéter pour embolisation. Une fois expulsé du cathéter ils reprennent leur morphologie spirale. Le diamètre du coil et sa longueur sont des facteurs déterminants du nombre de coil à utiliser dans l'embolisation.

La gauge de la batterie choisie (0.025, 0.038, 0.052) est dicté principalement par le mode de livraison des coils spécifiques à utiliser. Les coils de petits calibre (0.025, 0.038) sont plus souples et donc plus adaptés au colmatage des zones de fuites produites autour ou à travers les coils précédemment déployés. Plusieurs longueurs sont disponibles (5-7-10 cm).

Avantages:

- Effet thrombogène des fibres en polydacron.
- Radio-opaque.
- Peuvent être posés avec précision sous contrôle scopique.

Inconvénients :

- Embolisation accidentelle au niveau de l'aorte nécessitant la récupération et donc la prolongation de la procédure.
- Flux résiduel important nécessitant une procédure de seconde embolisation.

Actuellement ils existent des coils avec ramifications latérales qui sont commercialisés assurant une thrombose plus rapide.

●Particules non sphériques de PVA :

Le matériau constitutionnel est le polyvinylformal, un polymère qui résulte de la réticulation de l'alcool polyvinylique par le formaldéhyde, les particules sont préparées industriellement par fragmentation mécanique à partir de blocs de mousse de polymère, puis par tamisage en différentes tranches granulométriques. Elles sont en général plutôt hydrophobes qu'hydrophiles. Les particules se divisent en particules sèches et en particules en suspension.

Avantages :

- Action mécanique par leur volume.
- Action biologique par la stase et l'effet inflammatoire.

Inconvénients :

- Difficulté de mettre en suspension dans les solutés injectables, et favorise la formation d'agrégats de particules.
- Les calibres annoncés ne sont généralement pas fiables et l'insuffisance de précision dans la taille des particules rend le ciblage de l'occlusion difficile.

- La repermeabilisation qui se traduit par l'apparition d'une nouvelle lumière vasculaire fonctionnelle et accompagne la migration transvasculaire de la particule après plusieurs semaines ou plusieurs mois.

• **Microsphères :**

✓ **Microsphères de trisacryl-gelatine : embosphere®**

Ces microsphères sont constitués d'un polymère acrylique, le trisacryl, matériau souple et hydrophile, se prêtant à l'adhésion cellulaire et non dégradable par l'organisme. L'hydrophilie rend très facile la mise en suspension des microsphères, de plus, ce polymère microporeux est imprégné d'une gélatine qui renforce l'adhésion cellulaire à la microsphère et la fixe à la paroi vasculaire.

Avantages :

- Les microsphères provoquent une occlusion de 100% de la lumière vasculaire.
- Leur calibration peut être obtenue avec une précision infiniment supérieure à celle obtenue avec des particules non sphérique.
- La souplesse et l'hydrophilie des microsphères permettent à celles-ci de glisser dans des micro cathéters sans blocage ni rupture.
- L'occlusion est totale et durable.

Inconvénients :

- Réaction inflammatoire d'intensité modérée.
- Les repermeabilisations peuvent se voir.

✓ **Microsphères de PVA :**

Deux autres types de microsphères à base de PVA ont été commercialisés plus récemment : Contour SE ® et Beadblock ®, ces deux types sont présentés avec les mêmes tranches de granulométrie que les Embosphere ®

Les microsphères Contour SE ® ont une structure inhomogène, avec un cœur vacuolé et une coque plus dense, tandis que les Beadblock ® ont une structure homogène.

Avantages :

- Les microsphères Beadblock ® peuvent être utilisées pour libérer un principe actif.

Inconvénients :

- Les microsphères Contour SE ® sont plus déformables et moins élastiques et donc susceptible de se bloquer plus distalement dans le réseau vasculaire.

• Colles :

L'embolisation par les colles cyanoacryliques est particulièrement délicate et doit être réalisée par des équipes spécialisées. La colle la plus utilisée est l'histoacryl ® qui a remplacé l'Isobutyl cyanoacrylate. Une colle a été récemment proposée en vue d'applications chirurgicales: le Glubran ® . Cette colle à base de N-butyl-cyanoacrylate comprend un deuxième monomère, le méthacryloxysulpholane, qui permet un polymérisat plus souple. Le devenir à long terme d'embolisation par le Glubran ® n'est pas encore connu.

Les colles acryliques sont constituées d'un (ou plusieurs) monomères(s) liquide(s) dont la polymérisation est dite anionique car induite par les ions OH⁻

et exothermique (car libérant de la chaleur jusqu'à 80°C). Elles se solidifient lorsqu'elles sont placées au contact des solutions physiologiques comme le sang. Les colles acryliques sont injectées par des microcathéters dont le diamètre interne est inférieur au millimètre, ce qui impose qu'elles doivent être suffisamment fluides pour que l'injection soit possible, et de préférence à pression faible. La polymérisation est quasi instantanée.

Les colles acryliques peuvent être injectées de deux manières, soit injection en flux bloqué ou contrôlé permettant le remplissage –moulage sous pression des lumières vasculaires, soit injection en flux libre par cathétérisme hyperselectif de petites quantités de mélange Colle-lipidol® en injections répétées, aboutissant à un criblage des shunts. La quantité de produit utilisé est moindre dans cette deuxième technique. Le mélange le plus souvent utilisé est un mélange de monomère acrylique et de lipidol® ultrafluide à (50%-50%). D'autres proportions peuvent être appliquées, en vue d'un retard de polymérisation plus importants (66%-33%), ou en vue d'une prise plus rapide de la colle (33%-66%), la radio-opacité du mélange lipidol® –colle est renforcée par l'adjonction de petites quantités d'une poudre de métal lourd (tantale le plus souvent). Le mélange colle-lipidol® –tantale est effectué de façon extemporanée juste avant l'injection.

Les effets tissulaires sont :

- Nécrose intimale.
- Œdème périvasculaire
- Réaction à corps étrangers.

Avantages:

- Occlusion vasculaire de longue durée.

Inconvénients :

- Risque quasiment constant de polymérisation trop en amont avec reflux de colle et collage du cathéter et/ou un risque de polymérisation trop en aval.
- En tomodensitométrie le tantale ou tungstène en concentration élevées est responsable d'artefacts de sursaturation.
- En IRM, le polymère acrylique seul produit un léger vide de signal et après association au tantale et surtout au lipidol ®, il produit un signal hypo- ou iso-intense.

• Les solutions gélifiantes :

Les solutions gélifiantes, qui sont constituées d'un polymère en solution dans un solvant, donnant in situ un implant constitué du seul polymère solidifié par condensation.

✓ Solutions gélifiantes à base de polymère et solvant :

Le principe d'occlusion gélifiante est le suivant : la suspension liquide, faiblement visqueuse se gélifie à la sortie du cathéter par un mécanisme différent de celui d'une polymérisation, qui résulte d'un échange de masse (perte de solvant en particulier) avec changement de phase, d'où un temps de solidification beaucoup plus lent que les colles.

L'Onyx ® peut également être proposé comme liquide de remplissage des cavités anévrysmales artérielles [19].

Inconvénients :

- L'injection ne peut se faire que dans des cathéters résistants au solvant, le DMSO, qui est un puissant solvant des polymères plastiques.
- Des problèmes de collage et de ruptures de cathéters dues au solvant ont été rapportés comme c'était le cas avec les colles acryliques.
- Le DMSO peut en effet avoir des effets toxiques locaux sur la paroi artérielle, et ses effets toxiques généraux.
- La nécessité d'injecter très lentement la solution gélifiante.
- Risque de rupture anévrysmale.
- ✓ **Solution gélifiante à base d'alginate :**

L'algel® est un alginate purifié qui est injecté par un système de double cathéter : soit un cathéter double linéaire, soit deux cathéters concentriques. L'un des cathéters est rempli d'algel® avec le produit de contraste non ionique et le tantale, le deuxième cathéter est rempli d'une solution de CaCl_2 qui fait gélifier l'alginate à l'extrémité.

•Agents vasculaires sclérosants :

Parmi les agents sclérosants vasculaires, on distingue L'éthanol qui est le seul agent sclérosant utilisé pour l'embolisation.

✓ **Ethanol :**

L'éthanol provoque une coagulation des éléments figurés du sang (thrombose) en dénaturant les protéines sanguines puis une nécrose pariétale en dénudant le sous endothélium vasculaire par déshydratation des cellules endothéliales et précipitation de leur protoplasme. En effet, en interagissant

avec les lipides membranaires des cellules endothéliales et en abaissant la tension de surface, l'éthanol provoque la rupture membranaire de ces cellules.

Avantages :

- Grande diffusibilité : molécule de faible poids moléculaire et neutre dans les conditions physiologiques.
- L'éthanol est d'autant plus efficace et pénètre plus profondément que la quantité injectée est importante, qu'il s'agit d'éthanol absolu peu dilué et que le flux du réseau est lent ou nul.
- Il a été montré expérimentalement par ELLMAN et al [20] qu'une injection d'éthanol à faible débit. (5ml/mn) permettait un contact prolongé avec le vaisseau et une destruction localisée sans toucher les zones périvasculaires qui peuvent être nécrosées avec une injection d'éthanol à haut débit (5ml/mn).

Inconvénients :

Sa grande diffusibilité est responsable en partie de son efficacité est à l'origine de nombreuses complications.

- Complications locales : sont en général cutanées (nécrose, phlyctènes, épidermolyse superficielle), une paralysie des nerfs périphériques peut être observée.
- Complications générales : sont principalement
 - Hémoglobinurie macroscopique pouvant provoquer une nécrose du tubule rénal due à l'effet hémolytique de l'éthanol.
 - Insuffisance rénale.
 - Thrombophlébite.

- Perturbations métaboliques notamment chez l'enfant (acidocétose, hyperglycémie, hypokaliémie).
- Rare cas d'embolie pulmonaire, de bronchospasme aigu, de collapsus cardiovasculaire, de bradycardie transitoire, de neuropathie et de dépression du système nerveux ont été rapportés [23].

b) Matériels de cathétérisme :

• **Introducteur :**

Dans la plupart des cas, la taille des cathéters, la nécessité de changer de guide ou de cathéter, le fait qu'un ballonnet déflaté présente toujours quelques aspérités pouvant léser la paroi artérielle lors du retrait au point de ponction, justifient la mise en place d'un introducteur (*sheath*). Cet introducteur est une gaine de gros calibre, de longueur variable (15-35-50-100 cm), il est muni à son extrémité proximale d'une valve à diaphragme empêchant le reflux de sang, même lorsqu'un cathéter ou un guide de calibre moindre est passé à travers cette valve. Un orifice latéral au niveau de la valve autorise l'injection de produit de contraste ou de sérum hépariné. Avant la mise en place de l'introducteur, on glisse à travers la gaine un dilatateur effilé pour franchir les téguments sans abîmer l'extrémité de l'introducteur lui-même, et surtout pour permettre une dilatation progressive de l'orifice de ponction artériel. L'ensemble gaine dilatateur est donc placé le long du guide dans l'artère, et le dilatateur est alors retiré. On a intérêt, en particulier lorsqu'on prévoit une procédure longue ou complexe (passage de plusieurs cathéters), à fixer l'introducteur à la peau par un fil enroulé autour de la valve. La taille nominale des introducteurs correspond à leur calibre interne (c'est-à-dire à la taille des cathéters qu'ils admettent), et est

exprimée en French (F), la plupart des matériels d'embolisation sont adaptables avec un introducteur 5F ou 6F parfois on a recours à un introducteur 7F, cette différence de calibre nous permet une ponction par un introducteur 4F puis mise en place d'un 6F après montée de guide cette technique est décrite par d'autres équipes.

•Cathéters d'angiographie:

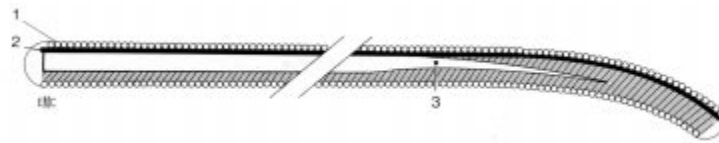
Les cathéters d'angiographie 4 F ou 5 F peuvent être utilisés comme cathéters-guides pour assurer la progression d'un guide au niveau d'une courbure, à travers une lésion longue et tortueuse (risque de fragilisation du guide).En cas de lésions athéroscléreuses associées à l'anévrisme de l'artère splénique on peut utiliser les cathéters d'angiographie comme cathéters d'échange : une fois la lésion franchie par un premier guide, le cathéter d'angiographie franchit la lésion sur le guide; ce guide est ensuite retiré et un deuxième guide est passé à travers le cathéter laissé en place. Ce procédé est utile quand le premier guide, choisi comme le plus adapté pour franchir la lésion, a été abîmé ou ne peut être utilisé, du fait de son calibre ou de son manque de rigidité, pour assurer la progression du cathéter.

3-2) Architecture des guides: [64]

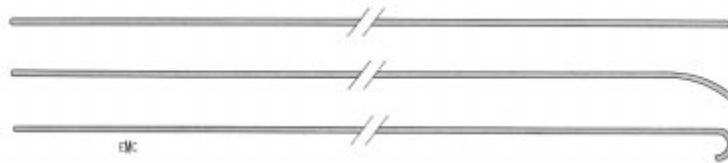2-2-1) Guides à âme fixe : (Figure N° 27)

Les guides à âme fixe sont généralement constitués d'une gaine externe spiralée enduite de Téflon qui entoure un mandrin interne: l'âme. L'âme est plus ou moins effilée à l'extrémité du guide, et peut s'arrêter avant celle-ci: dans ce cas, l'extrémité du guide est beaucoup plus souple (*floppy*), mais requiert un filament supplémentaire de sécurité pour éviter un déroulement de la spirale et

un détachement du bout distal. Le bout du guide peut être droit, angulé, ou en «J». Les guides en «J» sont censés être moins traumatisants pour la paroi : le J est mesuré en millimètres radius (rayon du J) de 1,5 à 3,7 voire 15 mm de radius. Ils sont de longueur variable allant de 120 cm à 260 cm. Il est souvent important d'adapter la longueur du guide à la localisation anatomique de l'anévrisme et prévoir une distance d'échange de cathéter qui ne doit pas être de moins de 50 cm sur la partie extracorporelle du guide.



A. Structure du guide : 1. gaine spiralee ; 2. ruban de sécurité ; 3. Ame



B. Formes de guides : 1. droit ; 2. angulé ; 3. guide en « J ».

Figure N° 27 : guide à âme fixe.

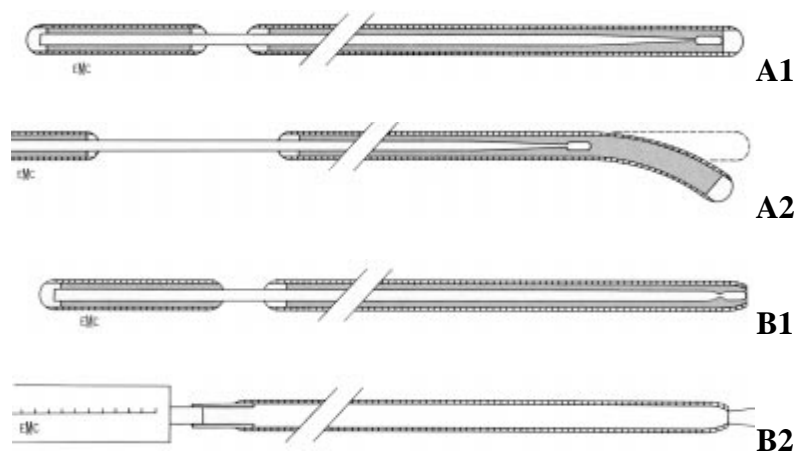
2-2-2) Guides à âme mobile : (Figure N°28)

Les guides à âme amovible (*movable core*) sont construits selon le même principe : revêtement spiralee couvert de Téflon, filament de sécurité et âme. Le retrait de l'âme sur une longueur variable est possible, pour donner de la souplesse à l'extrémité du guide ou lui permettre un certain degré d'angulation,

si le revêtement externe est préformé. Enfin, le retrait complet de l'âme autorise, à travers certains guides, l'administration de thrombolytiques. Ils sont rarement utilisés dans les procédures d'embolisation des anévrysmes splénique.

Revêtement externe :

La spirale est en général constituée d'un fil métallique de section circulaire. L'utilisation d'un fil aplati, en limitant l'épaisseur de la gaine externe, laisse plus de place à l'âme pour rigidifier le guide (*super stiff*). Lorsqu'on utilise des guides en «J» rigides, on a intérêt, à effacer le J en retirant le guide dans le cathéter pour éviter de s'accrocher aux aspérités de la paroi (difficulté technique théorique).



A. Âme amovible permettant de modifier la forme du bout distal.

B. Âme amovible permettant l'infusion de thrombolytiques par le bout distal.

Figure N°28 : Architecture des guides à âme amovible.

2-2-3) Guides orientables : (Figure N° 29)

Pour cathétériser les artères tortueuses ou les bifurcations artérielles, on a besoin de guides transmettant la torsion imprimée par l'opérateur depuis l'extrémité proximale jusqu'à l'extrémité distale (torque). L'extrémité distale de ces guides orientables, appelés *steerable*, est plus souple sur une longueur variable, et le bout peut être angulé, ce qui permet de bien orienter le trajet du guide. Le corps du guide est suffisamment rigide pour transmettre la torsion. Le maniement de tels guides peut être facilité par un « **torquer** », vis concentrique qui, serrée autour de l'extrémité proximale du guide, permet des gestes plus précis.




Figure N° 29 : Architecture du guide orientable.

2-2-4) Guides effilés :

L'accès aux vaisseaux de petit calibre expose à la survenue plus fréquente d'un spasme artériel. Cette notion a conduit au développement de guides dont l'extrémité distale est de plus petit calibre (*tapered*) que le corps du guide. Ils sont surtout utilisés dans l'angioplastie carotidienne et coronaire.

2-2-5) Guides hydrophiles :

Leur apparition a amélioré les possibilités de franchissement des sténoses très serrées et des occlusions. Ils sont construits en trois couches concentriques : une âme effilée très élastique en Nitinol, enrobée d'une couche de polyuréthane et Tungstène. Le revêtement est constitué d'un polymère hydrophile, qui devient

très glissant dès qu'il est en contact avec un liquide. Cette hydrophilie, responsable de la facilité du guide à franchir les lésions tortueuses, présente plusieurs inconvénients : il faut d'emblée humidifier le guide si l'on veut profiter de son hydrophilie, en particulier pour le glisser dans un cathéter ; le guide devient alors très glissant : on a dès lors du mal à le pousser et à le tourner (l'utilisation d'un «torquer», ou à défaut d'une compresse sèche pour le manoeuvrer est recommandée) ; comme on sent très mal sa progression, le guide peut emprunter un plan de dissection sans que l'opérateur ne perçoive de ressaut .Enfin lors de l'échange ou du retrait d'un cathéter, le guide a tendance à glisser (ou au contraire à rester accroché au cathéter si un segment du guide redevient sec), et il faut surveiller en scopie la position de l'extrémité distale du guide, afin d'éviter une migration qui obligerait à franchir de façon répétée la lésion. Les guides hydrophiles peuvent être droits, angulés ou en « J ».




Figure N° 30 : Architecture du guide hydrophile.

2-2-6) Guides d'injection :

Il s'agit de guides pourvus d'une âme amovible qui se poursuit jusqu'à l'extrémité distale (Sos ou Cragg). Une fois le guide en place, on retire l'âme et l'on peut perfuser des produits d'embolisation tel-que l'Ethanol par l'extrémité distale du guide. On reproche de ces guides la nécessité d'utiliser des cathéters

fins de 3 F (T3 de Cook ou Tracker de Target Therapeutics) qui admettent des guides de 0,016 à 0,025 in.

2-2-7) Taille des guides :

2-2-7-1) Longueur :

La longueur du guide varie de 75 cm à 260 cm, selon la longueur des cathéters que l'on veut faire glisser le long du guide. En choisissant la longueur du guide, on doit pouvoir assurer la progression et le retrait du cathéter sur le guide en place (c'est-à-dire ayant traversé la lésion), sans avoir besoin de déplacer le guide. Les guides longs, « guides d'échange », sont surtout utilisés pour changer de cathéter lors d'abord très à distance de la lésion à traiter.

2-2-7-2) Calibre :

Le calibre du guide doit être prévu en fonction du calibre de la lumière interne du cathéter : 0,035 ou 0,038 in pour les cathéters habituels, 0,014 à 0,018 in pour les cathéters fins pour artères viscérales distales. Le calibre du guide intervient également en partie dans ses qualités de progression à travers des lésions tortueuses. Les guides les plus fins peuvent être utiles pour franchir des lésions complexes, mais leur fragilité oblige parfois à les amener jusqu'à proximité de la lésion à traiter à l'intérieur d'un cathéter 4F ou 5 F.

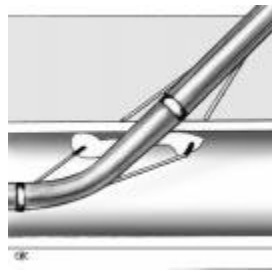
3-2-8) Systèmes de fermeture : (Figure N° 31)

Le retrait de l'introducteur de l'artère nécessite une compression prolongée de l'artère, en raison du risque d'hématome ou de faux anévrisme. Ce risque est d'autant plus important que le diamètre de l'introducteur est grand, et que l'on a utilisé pendant la procédure des médicaments antithrombotiques « puissants ». La persistance d'un saignement peut nécessiter le maintien d'une compression

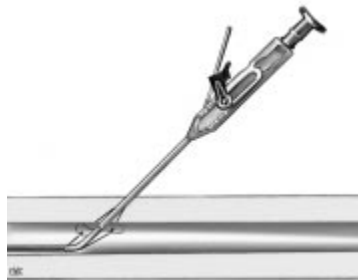prolongée, manuelle ou par l'intermédiaire d'une ceinture munie d'un ballon transparent de pression (Femostopt). Des systèmes de fermeture de l'orifice artériel ont été développés pour pallier ces inconvénients. Certains permettent de fermer l'orifice de ponction soit par un bouchon de collagène (*plug*) : c'est le système Angiosealt ; d'autres (Percloset, Closuret) réalisent une véritable suture artérielle : le fil de suture est noué à l'extérieur de la plaie, et le nœud coulisse le long du trajet de ponction jusqu'au contact de la paroi artérielle. Le risque de sepsis local lié à l'utilisation de tels systèmes rend impératives des précautions d'asepsie rigoureuses lors de leur mise en place. Par ailleurs, l'efficacité de ces systèmes est souvent limitée aux introducteurs de taille inférieure à 8 F.



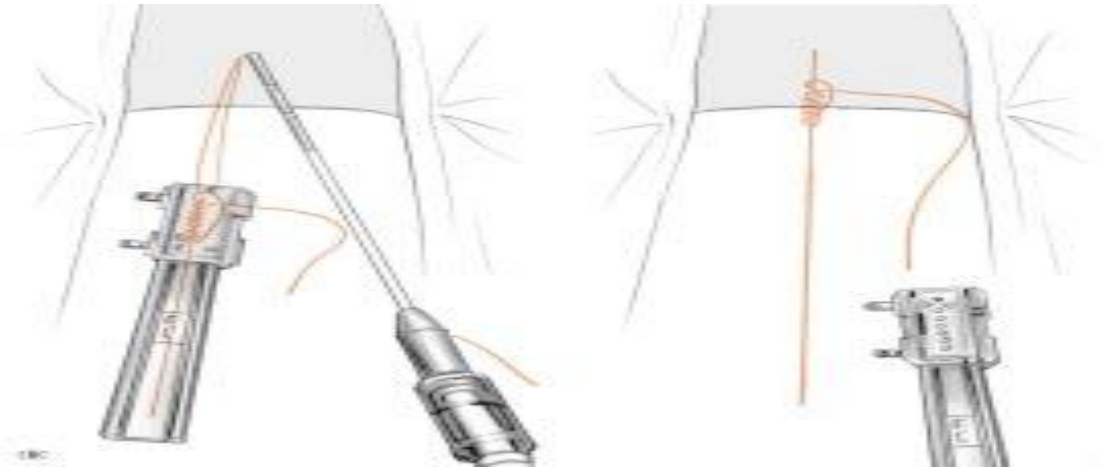
A. Positionnement du système Closery à la place de l'introducteur.



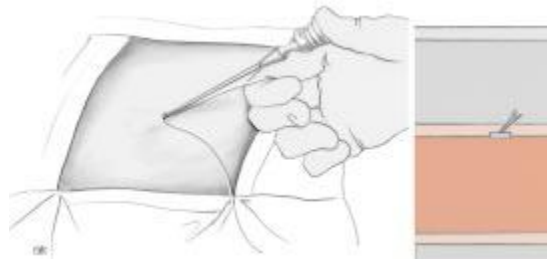
B. Déploiement de l'aiguille.



C. Extériorisation des fils de suture.



D. Les deux fils sont placés dans une boîte (à gauche) dans laquelle le nœud est automatiquement préparé, et le système Closery est retiré de l'artère.



E. Descente du noeud au contact de la paroi artérielle au moyen d'un poussoir.

Figure N° 31 : Système de fermeture percutanée (Percloset).

Conformément aux exigences du Collège Américain de radiologie, le chirurgien vasculaire doit être capable d'accomplir, avec un succès et un taux de complication acceptable, chaque aspect d'embolisation, y compris:

- 1) L'accès artériel percutané.
- 2) La manipulation de cathéters de manière sélective l'accès du vaisseau cible et l'utilisation appropriée des cathéters et des microcathéters. comprendre la manipulation des matériaux utilisés dans l'embolisation, y compris les agents temporaires et permanents telles que les particules, coils, plugs,
- 3) Evaluation de l'angiographie ou d'imagerie pour déterminer le point de terminaison thérapeutique.

L'ensemble des considérations cliniques dans une procédure d'embolisation, les principaux facteurs influençant le choix d'un agent spécifique emboliques sont en fonction de la taille du vaisseau, de la vitesse d'écoulement dans le vaisseau, le niveau désiré de l'occlusion dans l'arbre vasculaire, et la durée de l'occlusion.

Il est important de noter que le niveau de l'occlusion, qui est principalement déterminée par la taille de l'agent, peut également être affecté par l'apparition de "l'agglutination de particules " lors de l'utilisation de l'agent.

Des problèmes cliniques spécifiques peuvent nécessiter des connaissances encore plus détaillées des dispositifs d'occlusion .Par exemple, les fistules artério-veineuse à haut débit nécessitent une prudence pour la dimension des dispositifs d'occlusion métalliques, la connaissance des techniques de contrôle de l'exécution du dispositif pour empêcher une embolisation paradoxale.

3) Technique d'embolisation splénique :

3-1) Voies d'abord : [64]

3-1-1) ponction percutanée :

Elle est pratiquée avec les mêmes règles d'asepsie qu'un abord chirurgical (rasage, badigeonnage avec un antiseptique, mise en place de champs). Après repérage du pouls artériel entre deux doigts, on infiltre d'anesthésique local le derme et l'hypoderme. On peut utiliser une aiguille de ponction 16 G avec mandrin métallique, ou un trocart de ponction type Seldinger. On ponctionne la peau à quelques centimètres du pouls que l'on perçoit, et l'on introduit l'aiguille à 45° jusqu'au contact de l'artère. Si on utilise la technique de Seldinger, on pousse l'aiguille jusqu'à traverser les deux parois (antérieure et postérieure) de l'artère, puis on retire doucement l'aiguille jusqu'à obtenir un reflux de sang artériel. Cette technique a comme inconvénient théorique d'exposer à un saignement au niveau de la sortie de l'aiguille à la face postérieure de l'artère et donc un hématome rétro péritonéal, à une fistule artérioveineuse si on ponctionne la veine adjacente au contact de l'artère.

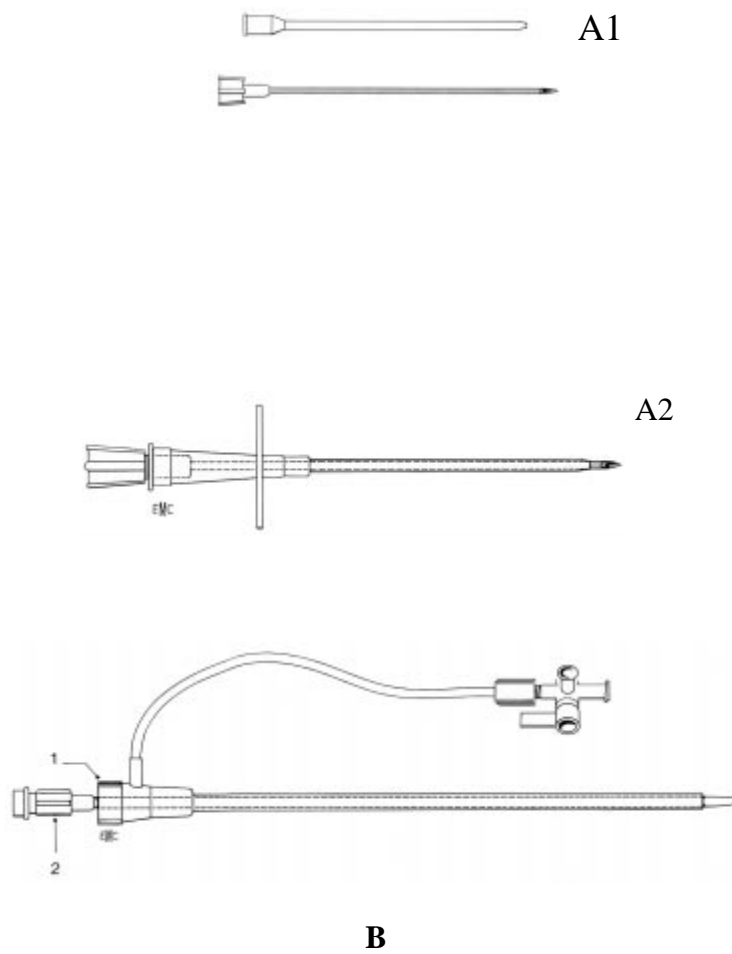


Figure 32 : Matériel de ponction percutanée :

- A. Aiguilles de ponction.
 - A1. Aiguille de ponction à mandrin.
 - A2. Trocart de Seldinger.
- B. Introducteur. 1. Gaine à valve ; 2. Dilatateur.

3-1-1-1) Site de ponction :

a) Voie fémorale :

C'est la voie la plus utilisée. La ponction rétrograde permet l'accès à l'artère iliaque, l'aorte, l'artère splénique. La ponction doit toujours être effectuée sur la fémorale commune sous l'arcade crurale, de façon à limiter la diffusion de l'hématome. Une ponction au-dessus de l'arcade crurale expose à la constitution d'un hématome, qui peut diffuser dans l'espace rétropéritonéal et entraîner une déglobulisation importante. Ce type de complication se rencontre surtout après utilisation d'introducteurs de gros calibre, et lors de troubles de coagulation induits par une héparinisation systémique importante, par une thrombolyse, ou par des inhibiteurs puissants de l'agrégation plaquettaire. Des hématomes de cuisse volumineux peuvent être observés pour les mêmes raisons, ce qui justifie une compression d'au moins 10 minutes après retrait des cathéters et de l'introducteur, la surveillance prolongée du point d'introduction, parfois le recours à un brassard gonflable de contrepression, voire lorsqu'on prévoit un risque hémorragique, par un système de fermeture mis en place lors de l'ablation de l'introducteur, dont la taille doit être inférieure à la taille de l'introducteur de 1F, deux systèmes sont actuellement disponibles sur le marché (Perclos® et Starclos® de Bard)

b) Voie humérale

En cas d'impossibilité de cathétériser l'artère fémorale commune, l'accès artériel ne peut être assuré que par ponction des artères du membre supérieur. La voie axillaire expose à des complications neurologiques (compression plexique par hématome) et de nombreux auteurs préfèrent la voie humérale car elle est

facile, du fait du caractère superficiel de l'artère quelques centimètres au-dessus du pli du coude, mais présente plusieurs inconvénients :

- la taille des introducteurs est limitée du fait du calibre de l'artère (jusqu'au 7F : l'introducteur compatible avec la plupart des embolisations)
- la longueur du trajet jusqu'à l'artère splénique oblige à prévoir des guides et cathéters plus longs ;
- enfin, le guidage de la procédure est plus difficile en raison de

L'éloignement et des courbures artérielles franchies (origine des sous-clavières, crosse aortique) plus ou moins relatives car dans le cathétérisme des artères digestives c'est la meilleure voie.

On a souvent intérêt à s'aider, comme en angioplastie coronaire, d'un cathéter-guide long amené à proximité de la lésion, pour permettre aux mouvements de torsion et de poussée imprimés au guide d'être transmis de façon efficace. Surtout qu'on est souvent amené à utiliser des guides fins 0,014 ; 0,018 ; 0,020 in.

3-1-1-2) Voie chirurgicale :

a) Abord limité de l'artère fémorale :

Moins esthétique que la ponction percutanée, l'abord chirurgical du point de ponction présente plusieurs avantages. Il permet de ponctionner l'artère en zone « saine », après palpation de celle-ci au besoin sur plusieurs centimètres. Il permet la mise en place d'un introducteur de taille importante, par une artériotomie ou par ponction sous contrôle de la vue, et d'assurer après retrait de l'introducteur une hémostase chirurgicale, soit par une bourse ne prenant que

l'adventice autour du point de ponction, soit à points séparés de Prolène et chargeant toute l'épaisseur de la paroi artérielle, de façon à fixer le ressaut créé par la ponction au niveau d'une paroi souvent athéromateuse.

3-2) les méthodes d'embolisation : [65]

Décrit pour la première fois en 1978, le traitement par embolisation des anévrysmes de l'artère splénique est la technique la plus employée avec de nombreuses variantes techniques [66,67].

Il existe plusieurs techniques d'embolisation en fonction des critères morphologiques liés à l'anévrysme mais aussi en fonction du choix et de l'expérience de l'opérateur.

3-2-1) la technique dite « packing » : (Figures N° 33, 34,35).

La technique du « packing » est la technique la plus ancienne et la plus utilisée. Elle consiste à combler l'anévrysme par un matériel d'embolisation en épargnant le vaisseau porteur [68]. L'utilisation de coils reste la méthode de référence car la plus efficace. On peut également utiliser des colles biologiques comme agent d'embolisation comme le n butyl 2 cyanoacrylate [69]. Les colles biologiques sont principalement utilisées lorsque l'embolisation par coils n'est pas possible. Les coils et les colles biologiques peuvent être également utilisés conjointement avec de très bons résultats.

La méthode de « packing » est employée pour les vrais anévrysmes à collet étroit. Cette technique a pour principal intérêt de permettre le maintien du flux artériel splénique, préservant la rate et l'ensemble des collatérales de l'artère splénique.

Un inconvénient comparativement aux autres techniques d'embolisation est la possibilité de reperméabilisation de l'anévrisme en cas d'embolisation incomplète. Cette particularité nécessite une surveillance étroite pendant plusieurs années.

Des techniques annexes ont été développées.

3-2-1-1) la technique coaxiale :

Certains auteurs ont mis au point une technique coaxiale permettant d'occlure l'artère splénique en amont de l'anévrisme à l'aide d'un ballon d'angioplastie avant l'embolisation propre de l'anévrisme. Cette technique permet de sécuriser le geste d'embolisation en diminuant l'hypertension intra-anévrysmale et par conséquent le risque de rupture et surtout le risque de migration de produits d'embolisation. Les volumineux anévrysmes sacciformes semblent être une bonne indication pour cette technique. Par cette méthode, on observe également moins de complications à type de migration de coils ou d'ischémie splénique [70].

Une variante technique a été proposée par certains auteurs qui ont mis au point la technique du « balloon neck remodeling » qui permet également de sécuriser le geste d'embolisation grâce à la mise en place d'un ballon d'angioplastie en regard du collet de l'anévrisme [71].

L'utilisation première du ballon d'angioplastie avec occlusion temporaire de l'artère splénique peut parfois faciliter le geste d'embolisation en particulier en cas d'hémorragie dans un contexte d'urgence [72].

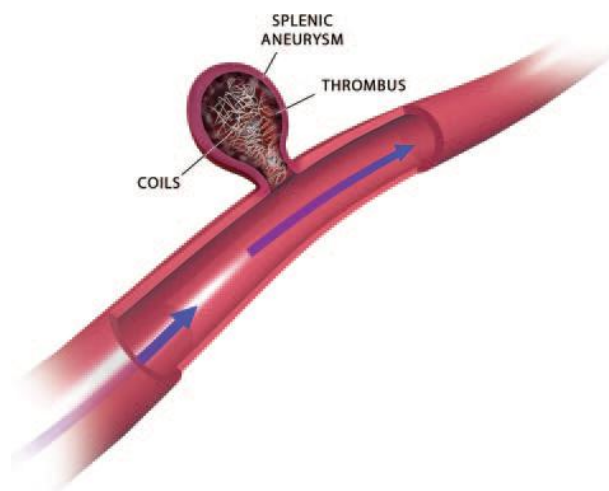


Figure N° 33 : Schéma technique de l'embolisation artérielle splénique par multiples coils placés dans l'anévrisme.

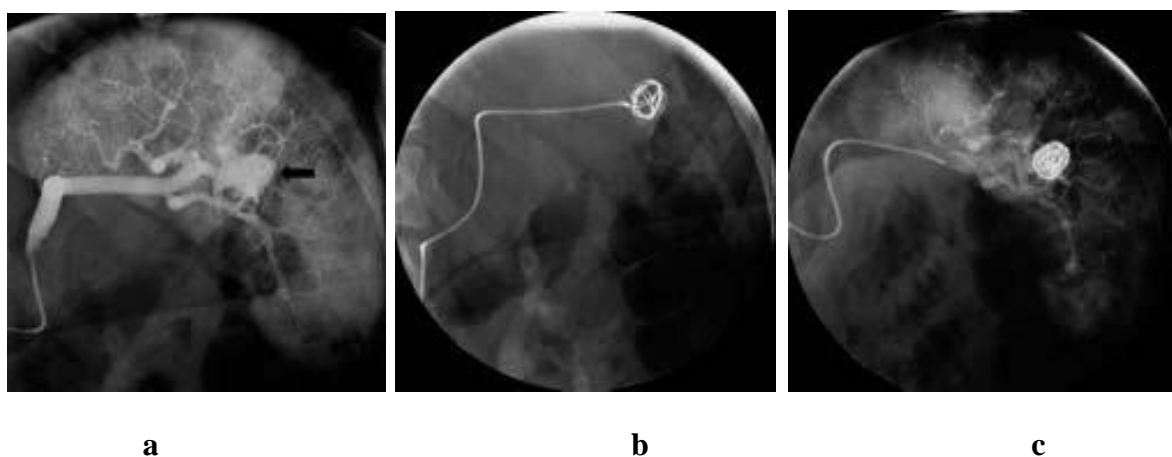


Figure N° 34 : Embolisation selon la technique du « packing ».

- a. Artériographie pré thérapeutique** mettant en évidence un du hile de l'artère splénique (flèche)
- b. Cathétérisme hypersélectif** du sac anévrismal à l'aide d'un micro cathéter 2,7F avec mise en place progressive de microcoils.
- c. Artériographie de contrôle** montrant une occlusion complète du sac anévrismal.

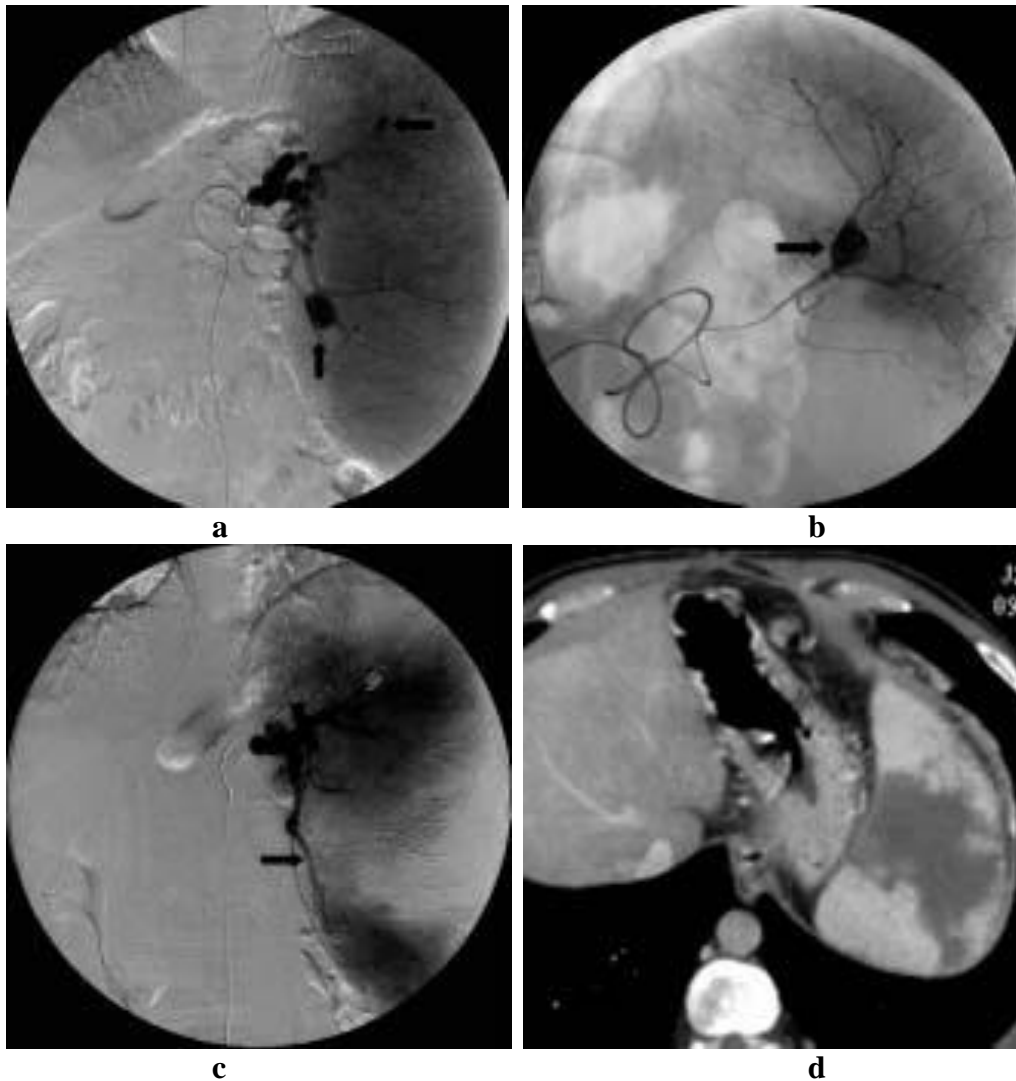


Figure N°35 : Traitement de deux anévrismes intra spléniques évolutifs avec embolisation par la méthode du « packing » à l'aide de microcoils et embolisation d'amont à l'aide de colle.

- a. Artériographie pré thérapeutique mettant en évidence les deux anévrismes intraspléniques dans un contexte De splénomégalie (flèches).
- b. Traitement du premier anévrisme à l'aide de microcoils (flèche).
- c. Traitement du deuxième anévrisme par embolisation d'amont à l'aide de colle (flèche).
- d. TDM abdominale en coupe axial au temps portal : vaste plage hypodense splénique en rapport avec une ischémie postprocédure estimée à moins de 50 % de la totalité de la rate.

3-2-2) la technique d'embolisation dite en « sandwich »:(
Figures N°36,37).

Une seconde méthode est possible .C'est la méthode dite en « sandwich » qui consiste à emboliser le vaisseau porteur de l'anévrisme en aval puis en amont du collet afin de l'exclure. Cette embolisation se fait en général avec coils ; elle est indiquée en cas d'anévrisme fusiforme ou à collet large car le de risque migration d'embols en cas de packing est majeur.

C'est aussi la technique de choix dans le traitement des faux anévrysmes en particulier dans un contexte de pancréatite [73] .La fragilité pariétale du faux anévrisme et l'importante inflammation péri anévrysmale rendent l'utilisation de la méthode du « packing » délicate avec un risque de rupture non négligeable.

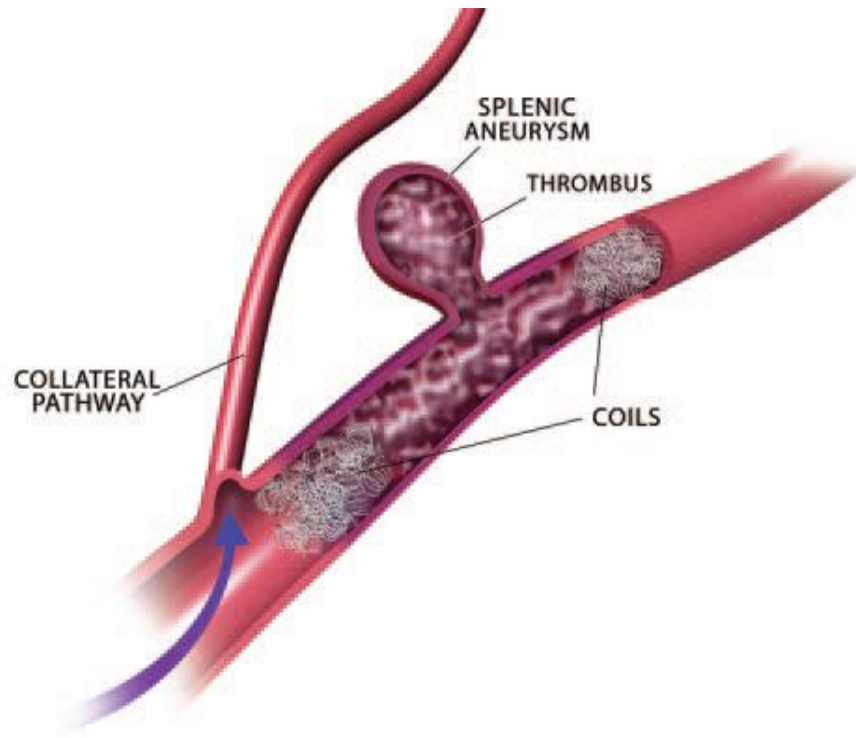


Figure N°36 : schéma technique de la méthode dite "sandwich".

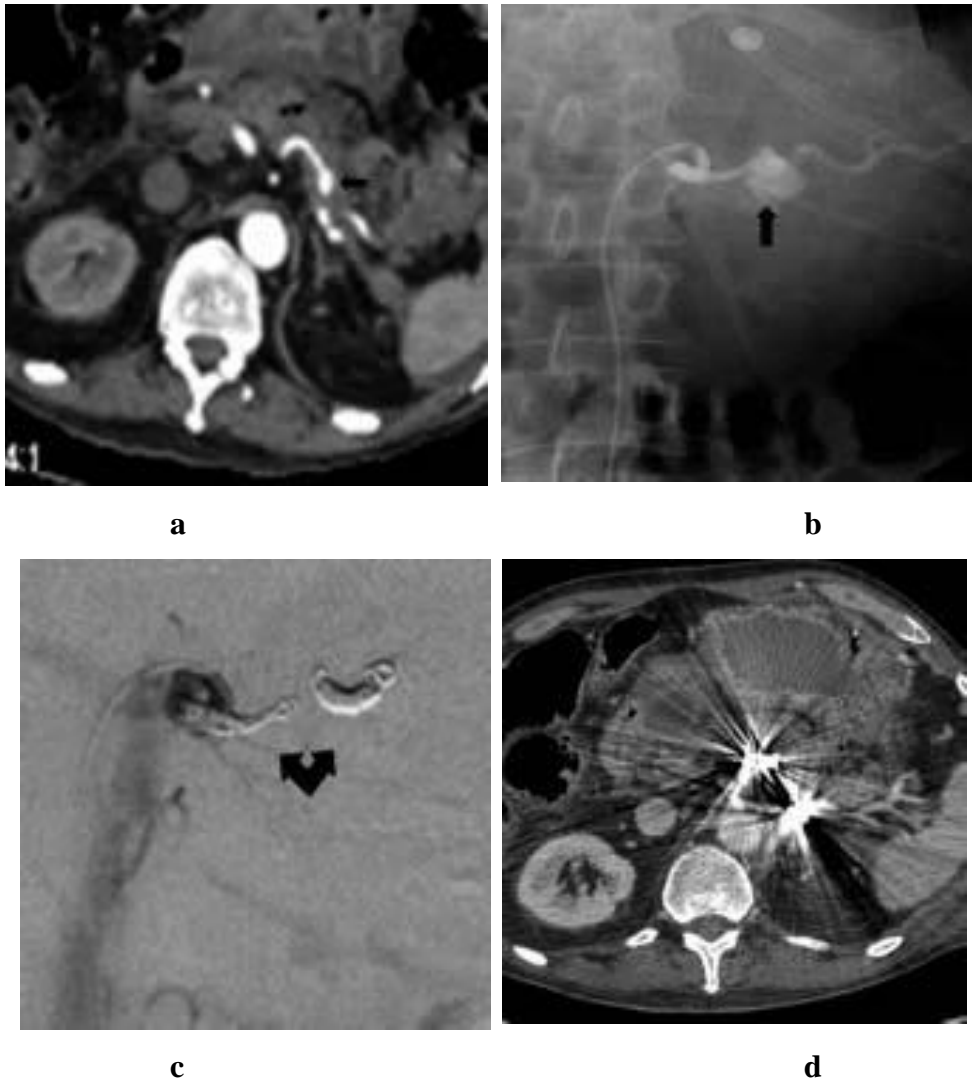


Figure N°37 : Méthode d'embolisation par la technique du « sandwich ».

- a. Découverte d'un pseudo-anévrisme de l'artère splénique (flèche) sur un TDM abdominal en coupe axiale au temps artériel réalisé dans le cadre d'une surveillance d'une pancréatite aiguë grave.
- b. Confirmation par artériographie sélective de l'artère splénique de l'existence du pseudo-anévrisme (flèche).
- c. Artériographie de contrôle après mise en place de coïls (flèche) en amont et en aval du pseudo-anévrisme avec exclusion complète de ce dernier.
- d. TDM abdominale en coupe axiale au temps portal : Thrombose complète du pseudo anévrisme de l'artère splénique dont l'analyse est toutefois très artefacté par les coïls métalliques. La rate se rehausse par ailleurs de manière homogène sans foyer ischémique mis en évidence.

3-2-3) L'embolisation artérielle proximale :

Une embolisation artérielle proximale est parfois indiquée. Elle consiste à emboliser l'artère splénique en amont de l'anévrisme .On peut soit utiliser des coils, soit de la colle, soit des ballons détachables .Elle reste la seule technique endovasculaire possible si aucune autre technique n'est réalisable en particulier pour les anévrysmes du hile splénique et lorsque l'artère splénique est trop tortueuse .Cette technique est également utilisée dans les cas de faux anévrysmes intra spléniques périphériques car leur branches artérielles nourricières sont souvent de petits calibre ou non identifiables. L'embolisation proximale est parfois nécessaire lorsque la manipulation de l'anévrisme présente un risque de rupture per-procédure trop important [74] .Elle est l'équivalente d'une ligature de l'artère splénique par voie endovasculaire. L'embolisation proximale est également la méthode de choix en cas d'urgence thérapeutique. Comme chez un traumatisé splénique hémodynamiquement instable, ou d'une rupture anévrysmale perprocédurale.

3-2-4) L'utilisation d'endo-prothèses couvertes : (Figure N°38, 39,40).

Décrite récemment, l'utilisation d'une endo-prothèse couverte ou « stent graft » s'avèrent être une bonne alternative aux autres techniques endovasculaires [75]. Cette technique consiste à mettre une prothèse du même calibre que l'artère splénique en regard du collet de l'anévrisme pour permettre une exclusion et une thrombose de ce dernier .Ce traitement est indiqué dans la prise en charge des faux anévrysmes en particulier à la suite d'une pancréatite. Les anévrysmes à collet large représentent également une bonne indication de l'endo-prothèse

La possibilité de préserver les collatérales de l'artère splénique représente, comme pour la méthode du « packing », l'un des principaux avantages à l'utilisation d'une prothèse couverte [76] .Ces deux techniques permettent donc le maintien de la vascularisation splénique ad integrum en particulier chez les patients cirrhotiques avec une hypertension portale.

Enfin les endoprothèses sont indiquées dans :

- ❖ Les anévrysmes fusiformes à collet large.
- ❖ Les faux anévrysmes de l'artère splénique de bon calibre.
- ❖ Difficile dans les artères spléniques tortueuses et de petit calibre.

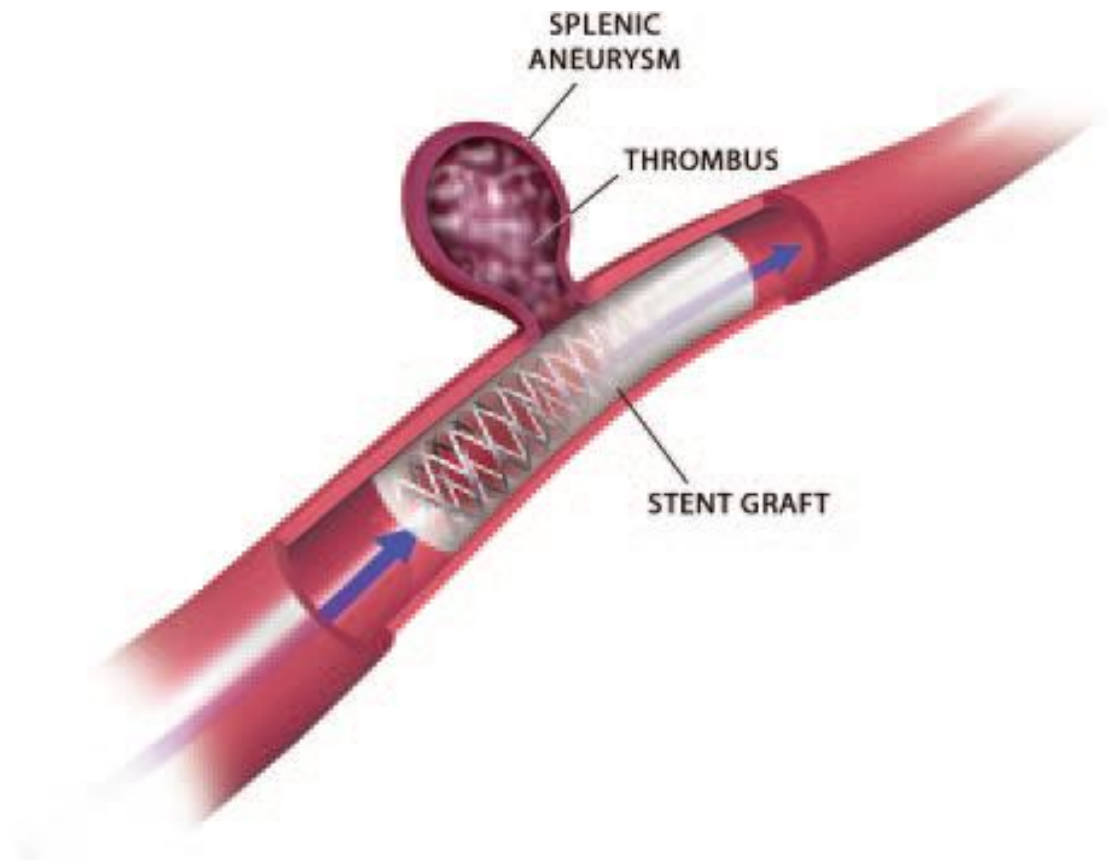
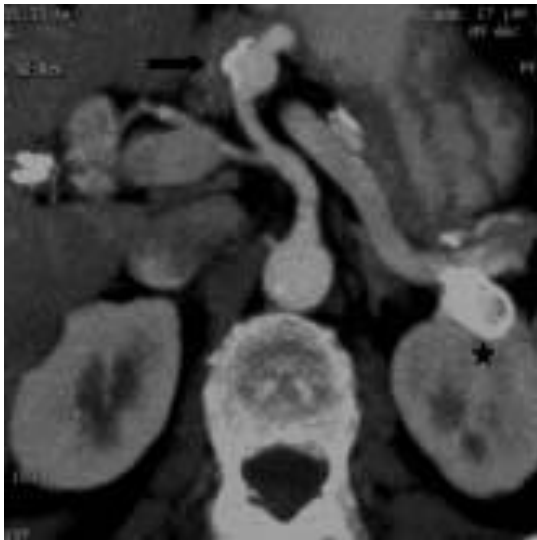
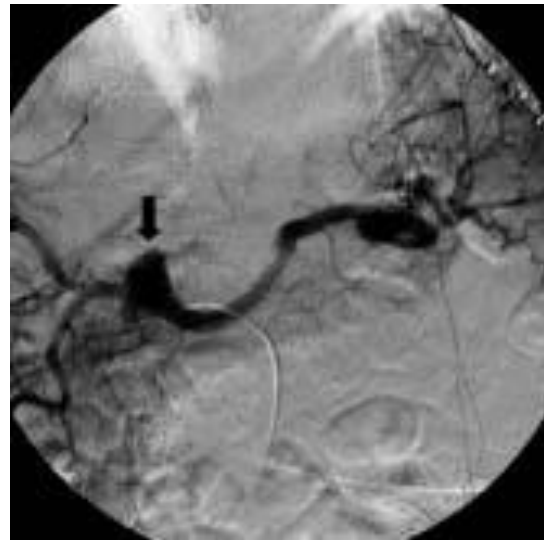


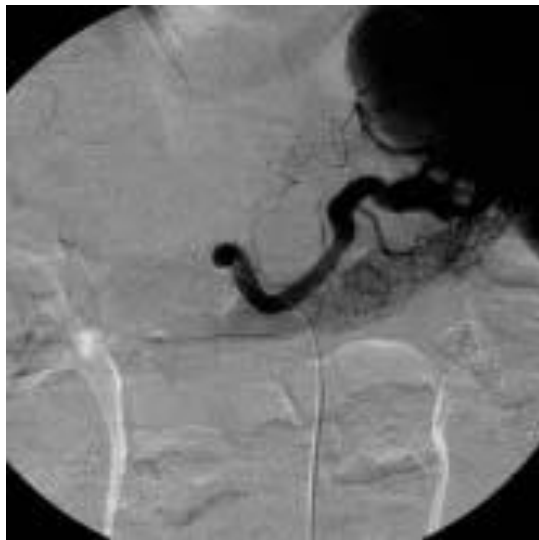Figure N°38 : schéma technique de l'utilisation de la prothèse couverte



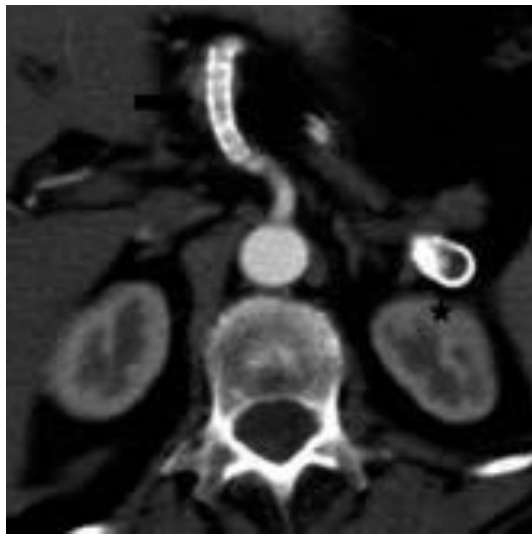a



b



c



d

Figure N°39 : Exclusion d'un anévrisme de l'artère splénique par l'utilisation d'une prothèse couverte.

- a. TDM abdominale injectée en coupe axiale centrée sur le tronc coeliaque : anévrisme fusiforme (flèche) post ostial de l'artère splénique partiellement.
- b. Artériographie pré thérapeutique confirmant l'existence de l'anévrisme (flèche).
- c. Artériographie post-thérapeutique : Mise en place d'une prothèse couverte (ou stent graft) avec exclusion complète de l'anévrisme.
- d. TDM abdominale injectée en coupe axiale au temps artériel : Contrôle post-thérapeutique avec thrombose de l'anévrisme sans altération du flux artériel splénique. La prothèse couverte est facilement repérable sur les coupes tomodynamométriques car elle est spontanément hyperdense. On repère de nouveau le second anévrisme thrombosé (étoile).

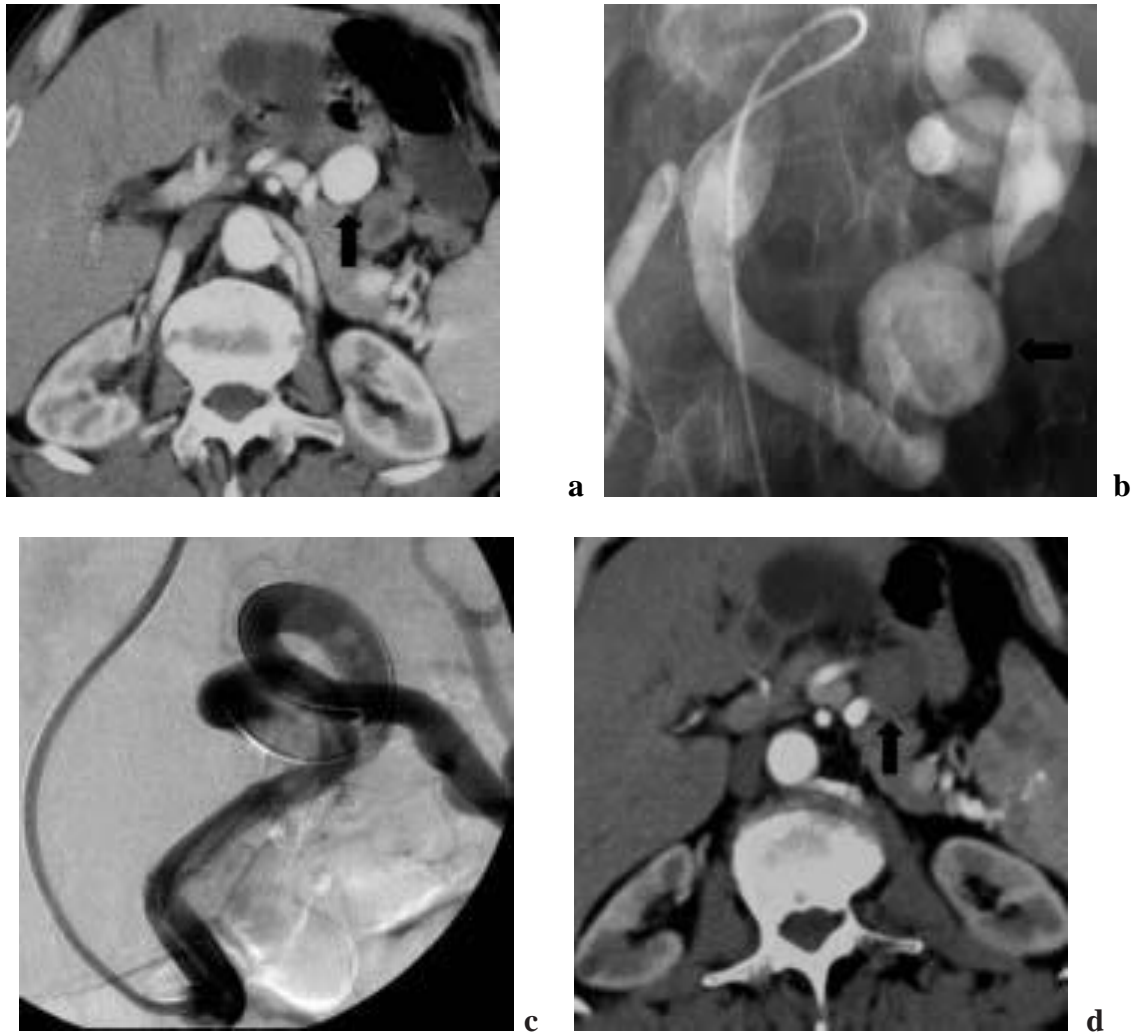


Figure N°40 : Traitement endovasculaire par prothèse couverte.

a. TDM abdominale injectée en coupe axiale : anévrisme sacciforme du tiers moyen de l'artère splénique.

b. Artériographie sélective de l'artère splénique retrouvant l'anévrisme précédemment décrit (flèche). L'existence d'un collet large rend l'utilisation d'une prothèse couverte plus adéquate que l'embolisation par la méthode du packing.

c. Artériographie de contrôle après mise en place d'une prothèse couverte. On observe une absence complète d'opacification du sac anévrisimal témoignant de l'exclusion complète de ce dernier sans atteinte du flux artériel splénique.

d. TDM abdominale injectée au temps artériel en coupe axiale avec thrombose complète de l'anévrisme avec absence de recanalisation du sac anévrisimal lors du scanner de contrôle à 6 mois.

3-2-5) L'injection percutanée de thrombine :

Enfin, l'injection percutanée de thrombine a été proposée lorsque l'abord endovasculaire n'est pas possible, tel qu'en cas de sténose serrée du tronc cœliaque [77]. Dans la littérature, cette procédure est réalisée le plus souvent sous contrôle tomodynamométrique; le principe consiste à injecter progressivement de la thrombine à l'aide d'une aiguille fine de 22G placée dans l'anévrysme sous contrôle TDM. La thrombose complète de l'anévrysme est constatée grâce à des injections itératives de produit de contraste par l'intermédiaire d'un cathéter intra artériel placé dans l'aorte en regard du tronc cœliaque.

La thrombine a pour principal inconvénient d'être très allergisante. Le traitement par injection percutanée de thrombine peut être renouvelé en cas de recanalisation de l'anévrysme [78].

Les impératifs techniques liés à la disposition retropancréatique de l'anévrysme et le risque de rupture dans les anévrysmes inflammatoires de grand diamètre rendent cette technique peu pratiquée et de rares cas ont été décrits dans la littérature.

3-3) Complications :

3-3-1) Complications générales : [64]

3-3-1-1) Complications immédiates :

3-3-1-1-1) Au point de ponction :

La survenue d'un hématome au point de ponction percutanée est considérée dans la littérature radiologique comme une complication bénigne. Ne sont considérés comme graves que les hématomes nécessitant une transfusion ou un geste chirurgical d'hémostase. La fréquence des hématomes au point de ponction est corrélée à la durée de la procédure, à la taille de l'introducteur utilisé et aux médicaments antithrombotiques administrés.

Les ponctions percutanées de pontages (pontages aorto bifémoral ou iliofémoral) peuvent également être sources de complications : si on a parfois la chance d'obtenir après retrait du cathéter une hémostase rapide, il existe un risque de saignement prolongé (et la compression prolongée du trajet d'un pontage peut entraîner la thrombose de celui-ci) et un risque de faux anévrisme, parfois septique.

La thrombose au point de ponction est rare, liée à la formation de thrombus le long du cathéter ou de l'introducteur, le thrombus devenant occlusif lors du retrait du cathéter.

3-3-1-1-2) A distance du site traité :

Des lésions pariétales (lacérations, décollement de plaque) ou des thromboses peuvent être induites par l'introducteur ou par les guides et cathéters utilisés à distance du site traité

Un spasme survient d'autant plus volontiers que l'on utilise des instruments rigides ou de gros calibre par rapport à l'artère traitée. Il peut être

prévenu par l'injection de drogues comme la papavérine, ou traité par dérivés nitrés.

Les embolies distales peuvent compromettre le résultat immédiat et entraîner une thrombose extensive. Elles peuvent être traitées par thromboaspiration.

3-3-1-1-3) L'insuffisance rénale aigüe :

L'insuffisance rénale aiguë est une complication qui reste fréquente après injection de produit de contraste en radiologie. Elle augmente la morbimortalité hospitalière mais également à long terme. La physiopathologie est complexe, il y a une part de toxicité cellulaire directe des produits de contraste, mais surtout une ischémie médullaire secondaire à des altérations hémodynamiques intra-rénales et à une augmentation de l'activité métabolique rénale.

Il existe des facteurs de risque bien identifiés qu'il convient de chercher avant l'injection, le plus important étant l'insuffisance rénale préalable qui doit être dépistée par une estimation du débit de filtration glomérulaire [formule de Cockcroft ou Modified diet in renal disease (MDRD)]. Lorsque des facteurs de risque sont présents et que l'injection de produit de contraste est vraiment nécessaire, la seule mesure validée permettant de réduire le risque d'insuffisance rénale reste l'expansion volémique. D'autres interventions pharmacologiques ont des résultats intéressants mais une confirmation à plus grande échelle est nécessaire. L'expansion volémique est effectuée au mieux par voie intraveineuse par du soluté salé isotonique ou par du bicarbonate de sodium.

3-3-1-1-4) Allergie au produit de contraste :

Les produits de contraste ne sont pas dépourvus d'effets secondaires.

Tous les produits de contraste iodés comportent un risque allergique, souvent qualifié à tort d'« allergie à l'iode » alors qu'il s'agit d'une allergie à un produit de contraste donné, à une molécule donnée ; des risques d'aggravation des pathologies les plus sévères du cœur, des reins, des poumons, du foie ; des contre-indications et des limitations en rapport avec le diabète sucré, d'autres pathologies et certains traitements (bêtabloquants, antidiabétiques oraux, etc.).

Les effets secondaires d'ordre allergique doivent toujours être signalés aux radiologues. Ils peuvent être immédiats, précoces ou retardés de plusieurs jours. Ils sont imprévisibles, sauf en cas d'allergie connue à un produit de contraste donné. Les prémédications antiallergiques restent parfois utilisées en contexte général d'allergie (asthme, urticaire, œdème laryngé), mais leur efficacité reste discutable. Les réactions d'intolérance sont traitées en fonction de leur gravité et sont généralement bien contrôlées par les moyens de réanimation (dont l'adrénaline), mais elles peuvent être graves et exceptionnellement mortelles.

3-3-2) Complications spécifiques :

3-3-2-1) infarctus splénique :

Les infarctus spléniques s'observent dans près de deux tiers des cas [79]. En effet lors des différentes techniques endovasculaires, il est possible d'occlure l'artère splénique comme c'est le cas dans les embolisations proximales ou dans les embolisations par la technique «sandwich» mais on peut également occlure accidentellement l'artère splénique ou une de ses branches en particulier en cas de migration de coil ou de colle. Les infarctus spléniques

restent toutefois limités en général à moins de 20% de la totalité de la rate, du fait de l'existence de voies de suppléance par le biais des artères gastriques courtes et des artères gastro-épiploïques gauche et droite formant le cercle artériel de la grande courbure gastrique [70,80] . Ils apparaissent plus fréquents en cas d'embolisation splénique distale en particulier dans le traitement des anévrysmes intraparenchymateux [81]. Le taux d'infarctus splénique et d'abcès sont par contre réduits lors des techniques d'embolisation par la méthode du packing.

3-3-2-2) pancréatite aigue d'origine ischémique :

L'artère splénique possède de nombreux rameaux collatéraux à destinée pancréatique : l'artère pancréatique dorsale et les artères pancréatiques corporéo-caudales qui s'anastomosent entre elles par l'intermédiaire de l'artère pancréatique transverse peuvent être occluses accidentellement lors de la prise en charge endovasculaire .Les colles biologiques hautement thrombogènes sont plus pourvoyeuses d'ischémie pancréatique que les autres agents embolisants.

Il n'a jamais été observé d'ischémie gastrique de part les nombreux réseaux de suppléance mais aussi du fait de la résistance de la paroi gastrique à l'ischémie.

3-3-2-3) La rupture anévrysmale :

Les techniques d'embolisation par la méthode de packing peuvent se compliquer de rupture d'anévrysme avec un risque léthal majeur par choc hémorragique. Ces techniques doivent donc être évitées en cas de faux anévrysmes et des anévrysmes inflammatoires. En effet l'absence d'adventice induit une fragilité pariétale qui contre indique la technique « du packing ». Un

cas de migration de coil dans le tractus digestif a été décrit lors du traitement d'une faux-anévrisme post-pancréatite [82].

3-3-2-4) le syndrome post-embolisation :

Le syndrome post-embolisation se manifeste par une fièvre transitoire associé dans certains cas à des douleurs abdominales rapidement résolutive sous traitement médical. Le syndrome « post-embolisation » correspond physiopathologiquement à une ischémie splénique partielle. Dans la série de YAMAMOTO et al, tous les patients traités ont présenté un syndrome de post-embolisation transitoire [67].

3-3-2-5) Autres complications :

On peut observer des pleurésies réactionnelles et des augmentations transitoires des enzymes pancréatiques sans répercussion clinique comme dans la série de GUILLON et al. (Jusqu'à 30% des cas) [83,78]. Des cas d'iléus réflexe ont été également rapportés dans la littérature [72].

Tableau N°8 : Principales séries récentes publiés d'embolisation d'anévrismes de l'artère splénique. [65]

Séries	Nombre de patients	Types d'anévrismes		Techniques d'embolisation employées	Taux de succès technique		Complications
		vrai	faux		Primaire	secondaire	
Guillon 2003	12	10	2	Méthode « sandwich » :4 Méthode « packing » :6 Traitement chirurgical : 2	60%	75%	Syndrome « post-embolisation » :4
Laganà 2005	9	11	0	Méthode « packing » :5 Embolisation proximale : 6	100%		Infarctus splénique : 6 dont un complet
Piffarretti 2007	15	13	2	Méthode « packing » :14	86%	93%	Syndrome « post-embolisation » :5
Yamamoto 2008	16	14	2	Méthode « sandwich » :7 Méthode « packing » : 6 Les deux méthodes combinées : 2 Prothèse couverte : 1	88%	100%	Infarctus splénique : 7(tous partiels)
Loffroy 2008	17	10	7	Méthode « packing » :8 Méthode « sandwich » :4 Embolisation segmentaire par colle : 4	94%		Syndrome post embolisation : 4

Le succès primaire correspond au succès technique après une première embolisation et le succès secondaire après une seconde embolisation.

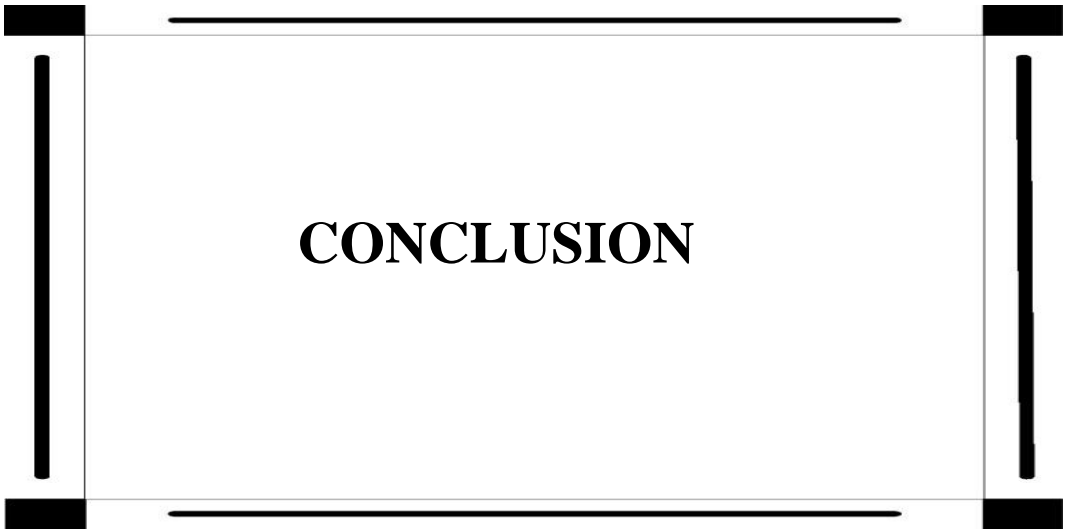
3-4) Place de l'embolisation dans le traitement des anévrismes de l'artère splénique :

La technique d'embolisation semble présenter un taux moins important de complications que la chirurgie [84] (douleur fièvre infarctus splénique, abcès, exclusion anévrysmale incomplète ou repermeabilisation secondaire) de plus, ces techniques présentent plusieurs avantages: une hospitalisation de courte durée, la procédure est rapide (1h30 en moyenne) réalisée sous anesthésie locale, elle ne limite en aucun cas, la possibilité d'une conversion chirurgicale [85].

Sur le plan physiopathologique, quand elle est correctement réalisée, l'embolisation de l'artère splénique est sans risque important sur la perfusion splénique et les organes viscéraux qui lui sont tributaires, en raison du développement rapide d'une circulation de suppléance à partir des vaisseaux spléniques courts anastomosés à l'artère gastrique postérieure ainsi qu'à l'artère oesocardiostubérositaire. L'exclusion par coils positionnés en amont et en aval de la lésion a pour but d'empêcher toute réalimentation à contre courant de la poche anévrysmale. Le succès de cette technique dépend des caractéristiques morphologiques de la zone d'anévrysme.

L'échodoppler couleur est l'examen le moins invasif pour effectuer des contrôles répétés, pour identifier une éventuelle fissuration ou rupture et pour suivre l'évolution de la taille des anévrysmes asymptomatiques.

Le traitement par embolisation offre une alternative intéressante à la chirurgie, à condition d'en poser parfaitement les indications par un bilan pré opératoire complet et précis. Ce traitement est en effet relativement simple et rapide à mettre en œuvre pour une équipe radio chirurgicale expérimentée. Il permet dans les meilleurs des cas la préservation de la rate et un taux de complications inférieur à celui de la chirurgie conventionnelle.

A decorative rectangular frame with thick black lines. The frame consists of four thick vertical bars at the corners, connected by thin horizontal lines at the top and bottom. The word "CONCLUSION" is centered within this frame.

CONCLUSION

Les anévrysmes de l'artère splénique représentent la première localisation des anévrysmes des artères splanchniques et la troisième localisation anévrysmale intra abdominale après l'aorte et les artères iliaques, les anévrysmes géants sont extrêmement rares.

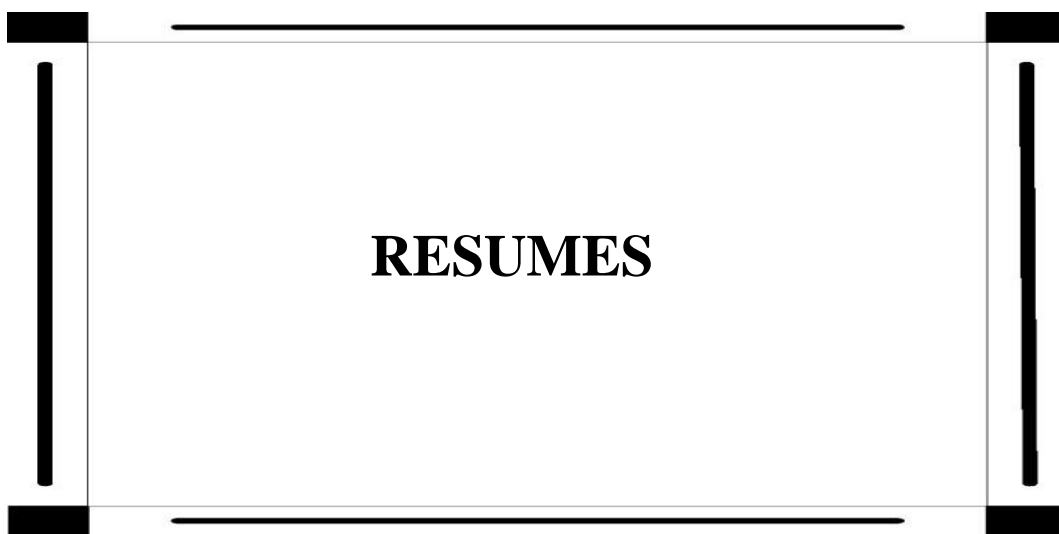L'étiopathogénie des anévrysmes de l'artère splénique n'est pas encore bien établie, cependant trois phénomènes distincts semblent contribuer à l'apparition et à l'évolution de ces anévrysmes notamment la dysplasie fibromusculaire ; l'hypertension portale et la grossesse.

La majorité des anévrysmes de l'artère splénique sont asymptomatiques, les douleurs épigastriques ou de l'hypochondre gauche peuvent se voir ces anévrysmes peuvent se compliquer de rupture de dissection ou de fistules artérioveineuses.

L'artériographie demeure l'examen de référence pour localiser précisément l'anévrysme et pour discuter un éventuel geste par voie endovasculaire.

Le traitement chirurgical habituel consiste soit en une résection de l'anévrysme soit à une ligature associé à une splénectomie ou splenopancréatectomie caudale.

Le traitement par embolisation reste une alternative à la chirurgie associée à une morbidité et une mortalité significativement plus faible que le traitement chirurgical.



RESUME

Titre: les anévrysmes géants de l'artère splénique à propos de 6 cas

Auteur: Tijani Youssef

Mots-clès: anévrysme- artériographie- traitement chirurgical- embolisation

Les anévrysmes de l'artère splénique sont rares, les anévrysmes géants de plus de 10 cm sont extrêmement rares et représentent le troisième site des anévrysmes intra abdominaux et la première localisation des artères digestives

Nous rapportons six cas colligés au service de la chirurgie vasculaire « D » complétés par une revue de la littérature.

L'étiopathogénie n'est pas encore bien établie, la dysplasie fibromusculaire artérielle systémiques, l'hypertension portale et la grossesse semblent contribuer à l'apparition et à l'évolution de ces anévrysmes.

La majorité des anévrysmes de l'artère splénique sont asymptomatiques, cependant les anévrysmes de l'artère splénique peuvent se manifester par des douleurs épigastriques ou de la partie supérieure de l'hypochondre gauche.

La radiographie abdominale sans préparation, l'échographie, l'angioscanner, l'imagerie par résonance magnétique et l'artériographie peuvent être pratiqués et cette dernière reste l'examen de référence.

Le traitement chirurgical dépend du site anévrysmal (proximal ou distal) et du type d'intervention élective ou urgente.

Les anévrysmes de l'artère splénique peuvent être traités par embolisation, cependant plusieurs complications peuvent se voir suite au traitement par embolisation.

ABSTRACT

Title: The giants splenic artery aneurysms about 6 cases

Author: Tijani Youssef

Key-words: aneurysm- arteriography- Surgical treatment- embolization

The splenic artery aneurysms are a rare entity, the giant aneurysms of more than 10 cm are extremely rare. Their support is needed once the diagnosis is made to avoid rupture.

We report six cases collected in the service of Vascular Surgery "D", supplemented by a review of the literature.

The splenic artery aneurysms are the third site after intra-abdominal aneurysms of the aorta and iliac arteries, and the first location of the visceral arteries.

The etiology of splenic artery aneurysms is not yet well established, three distinct phenomena seem to contribute to the emergence and evolution of these alterations: systemic arterial fibromuscular dysplasia, portal hypertension and pregnancy, other etiologies may be responsible.

The majority of splenic artery aneurysms are asymptomatic and discovered during a routine imaging, however, splenic artery aneurysms may present with epigastric pain or upper part of the left hypochondrium, complications such of rupture, dissection, or arteriovenous fistula can be.

Several additional tests may be performed as abdominal radiography without preparation, ultrasound, CT angiography, MRI and arteriography latter remains the gold standard.

The surgical technique depends on the site anevrysmel (proximal or distal) and type of elective or urgent intervention.

The splenic artery aneurysms can be treated by embolization, the latter is associated with significant morbidity and mortality significantly smaller than the surgical treatment, several complications may be a result of treatment by embolization.

ملخص

العنوان: امهات الدم العملاقة للشريان الطحالي بصدد 6 حالات

من طرف:التجاني يوسف

الكلمات الأساسية: امهات الدم-تصوير الأوعية العلاج الجراحي العلاج الإنصمامي

تعتبر امهات الدم للشريان الطحالي نادرة و تعتبر العملاقة منها و التي يزيد قطرها عن 10 سم اشد ندرة و يصبح لازما علاجها فور تشخيصها

نقدم في هذا العمل ست حالات لامهات الدم للشريان الطحالي مختارة من مصلحة جراحة الشرايين "د" و متممة بمراجعة ما كتب في هذا المجال.

تحتل امهات الدم للشريان الطحالي المركز الثالث بعد الشريان الأبهر والشرايين الحرقفية والمركز الأول بالنسبة للشرايين الهضمية.

لا تبدو أسباب ظهور أمهات الدم للشريان الطحالي واضحة حتى الآن.

ثلاث ظواهر متميزة تبدو مساهمة في ظهور وتطور هذه التغييرات وهي كالاتي خلل التنسج الليفي العضلي النظامي، ارتفاع ضغط الدم البابي، الحمل وأسباب أخرى

أغلب أمهات الدم للشريان الطحالي لا تظهر أعراضا ويتم الكشف عنها أثناء الفحص بالأشعة كما انها يمكن أن تحدث آلاما شرسوفية أو في أعلى المرق الأيسر، مضاعفات مثل التمزق أو التسلخ أو ناسور شرياني وريدي يمكن أن تقع.

هناك العديد من الفحوصات التكميلية التي يمكن القيام بها مثل التصوير الإشعاعي البطني دون إعداد التصوير بالصدى، التصوير بالمفراس، التصوير بالرنين المغناطيسي وتصوير الأوعية هذا الأخير يمثل التصوير المرجعي.

يمكن أن تعالج أمهات الدم للشريان الطحالي بشكل جراحي أو بشكل انصمامي.

العلاج الجراحي وهو متعلق بموقع أمهة الدم دانية أو قاصية ونوع التدخل استعجالي أم لا.

العلاج الإنصمامي وهو يرتبط بمراسة ونسبة وفيات أقل من العلاج الجراحي، مع العلم أن العديد من المضاعفات يمكن أن تحدث عند العلاج بهذه الطريقة.



BIBLIOGRAPHIE

- [1] **Bedford PD, Lodge B.** Aneurysm of the splenic artery. *Gut* 1960; 1:312–20.
- [2] **Dave SP, Reis ED, Hossain A, Taub PJ, Kerstein MD, Hollier LH.** Splenic artery aneurysm in the 1990s. *Ann Vasc Surg* 2000; 14(3):223–9.
- [3] **Beaussier M.** Sur un aneurisimie de l’artere splenique dont les parois se sont ossifie. *J Med Clin Pharm (Paris)* 1770;32:157.
- [4] **Owens JC, Coffey RJ.** Aneurysm of the splenic artery including a report of 6 additional cases. *Int Abstr Surg* 1953; 97(4):313–35.
- [5] **Kenningham R, Hershman MJ, McWilliams RG, Campbell F.** Incidental splenic artery aneurysm. *J R Soc Med* 2002;95:460-1.
- [6] **Maddison FE.** Embolic therapy of hypersplenism. *Invest Radiol* 1973; 8: 280–281.
- [7] **Alwmark A, Bengmark S, GullstrandP, Joelsson B, Lunderquist A, Owman T.** Evaluation of splenic embolization in patients with portal hypertension and hypersplenism. *Ann Surg*1982; 196:518 –524.

- [8] **Goldstein HM, Wallace S, Anderson JH, Bree RL, Gianturco C.** Transcatheter occlusion of abdominal tumors. *Radiology* 1976; 120:539–545.
- [9] **Casteneda-Zuniga WR, Hammerschmidt DE, Sanchez R, Amplatz K.** Nonsurgical splenectomy. *AJR Am J Roentgenol* 1977; 129:805–811.
- [10] **Wholey MH, Chamorro HA, Rao G, Chapman W.** Splenic infarction and spontaneous rupture of the spleen after therapeutic embolization. *Cardiovasc Radiol* 1978; 1:249–253.
- [11] **Witte CL, Ovitt TW, Van Wyck DB, Witte MH, O’Mara RE, Woolfenden JM.** Ischemic therapy in thrombocytopenia from hypersplenism. *Arch Surg* 1976; 111:1115–1121.
- [12] **Couinaud C** anatomie de l’abdomen. Paris, Doin & Cie, 1963, 398p.
- [13] **Cormier JM** revascularisation aortique supra-coeliaque par voie transpéritonéale. *EMC Paris, techniques chirurgicales, chirurgie vasculaire*, 43060, 4.11.11, 7p.
- [14] **Stony Rj, Wylie EJ.** Surgical management of arterial lesions of the thoracoabdominal aorta. *Am J Surg* 1973; 126: 157-164.
- [15] **Shirkey Al, Quast Dc, Jordan JL.** Superior artery division and intestinal function. *J Trauma* 1967; 7:7-24.

- [16] **Buscaglia Lc, Blaisdell Fw, LIM RC Jr.** Penetrating abdominal vascular injuries. Arch Surg 1969; 99:764-769.
- [17] **Reilly Lm, Ramos Tk, Murray Sp Et Coll.** Optimal exposure of the proximal abdominal aorta: A critical appraisal of transabdominal medical visceral rotation. J Vasc Surg 1994; 19: 375-390.
- [18] **Kieffer E.** Chirurgie des anevrysmes de l'aorte thoracoabdominale. EMC Paris. Techniques chirurgicales, Chirurgie vasculaire 43-150.1993, 18 p.
- [19] **Sicard Ga, Freeman Mb, Vanderwoude Jc, Anderson CB.** Comparaison between the transabdominal and retroperitoneal approach for reconstruction of the infra renal aorta. J Vasc Surg 1987; 5:19-27.
- [20] **Cambria Rp, Brewster Dc, Abbott Wm et coll.** Transperitoneal versus retroperitoneal approach for aortic reconstruction: a randomized prospective study. J Vasc Surg 1990; 11:314-325.
- [21] **Stanley JC, Fry WJ** .pathogenesis and clinical significance of splenic artery aneurysms. Surgery 1974; 76 : 898-909.
- [22] **Stanley JC, Wakefield TW. Graham LM et coll.** Clinical importance and management of splanchnic artery aneurysms. J Vasc surg 1986;3: 836-840.

- [23] **Messina LM, Stanley CJ.** Visceral artery aneurysm Surg Clin North Am 1997; 77:425-442.
- [24] **Sechas MN .Gougoulakis A. Fotiadis C. Doussaitou P.** les anévrysmes des artères splanchniques .chirurgie 1997 : 122 : 528-533.
- [25] **Bunschoten G.** Van Elst F.aneurysms of the splenic artery. Acta chir belg 1998: 98:231-233.
- [26] **Long CD, Bakshil KR, Kahn MB et coll.** Anévrysmes géants de l'artère splénique. Ann Chir Vasc 1993:7:474-478.
- [27] **Kobori L, Van Der Kolk MJ, De Jong KP et coll.** Splenic artery aneurysms in liver transplant patients. Hepatology 1997; 27: 890-893.
- [28] **Hillemanns P. Knitza R. Muller-Hocker J.**Rupture of splenic artery aneurysm in a pregnant patient with portal hypertension .Am J Obstet gynecol 1996:174:1665-1666.
- [29] **Caillouette JC, Merchant EB.** Rupture splenic artery aneurysm in pregnancy: twelfth reported case with maternal and fetal survival. Am J Obstet gynecol 1993:68:1810-1813.
- [30] **Tandon V .shanna R, pande GK.**post-traumatic pancreatitis with associated aneurysm of the splenic artery: report of 2cases and review of the literature. Can J Surg 1999; 42: 215-219.

- [31] **De Perrot M, Berney T, Buhler L et coll** .management of bleeding pseudoaneurysms in patients with pancreatitis. *Br J Surg* 1999;86:29-32.
- [32] **Quandalle P, Gambiez L, Brami F et coll**. Hémorragie digestive par rupture d'un anévrisme des artères viscérales : présentation de quatre observations. *chirurgie* 1998 ; 123 :139-147.
- [33] **Pons V, Naouri C, Naouri A et coll** .Diagnostic et traitement de deux formes d'anévrismes rompus de l'artère splénique .*Gastroenterol Clin Biol* 1998 :22 :739-741 .
- [34] **Chan RJ, Goodman TA, Aretz TH, Lie Jr**. Segmental mediolytic arteriopathy of the splenic and hepatic arteries mimicking systemic necrotizing vasculitis .*Arthritis rheumatol* 1998; 41:935-938.
- [35] **Panzer JM, Deltenre M, Van Wettere P, Buchin R**.anévrisme de l'artère splénique : douleur abdominale chronique secondaire à la dissection .*presse Med* 1984: 13 :565.
- [36] **Merrel SW, Gloviczki P** .Splenic artery dissection: a case report and review of the literature. *J Vasc Surg* 1992: 15:221-225.
- [37] **Salam TA, Lumsden AB, Martin LG, Smith III RB** . Non operative management of visceral aneurysms and pseudo-aneurysms. *Am J Surg* 1992; 164: 215-219.

- [38] **Pietri J, remond A, Reix T et coll.** Les fistules artério-portales : 12 observations. *Ann Chir Vasc* 1990 ; 4 :533-539.
- [39] **Regent D, Gay G, Schmutz G, Floquet J,** Intestin grêle : mieux lire le scanner .In : Bret P, Regent D(eds) *appareil digestif* .Paris, SFR,1998 :pp 95-104.
- [40] **Stanley JC,Messina LM,Zelenock GB.**Splanchnic and renal artery aneurysms. In: Moore WS, editor.*Vascular surgery a comprehensive review*. 4th ed . Philadelphia: WB Saunders, 1993, p435-50.
- [41] **Trastek WF, Pairolero PC, Joyce JW.** Splenic artery aneurysms. *surgery* 1982; 91:694-9.
- [42] **Miniello S.** Immunological implications of surgical intervention in critical and non critical patients .*Recent Prog Med* 1991; 82; 561-7.
- [43] **Corti G, Paradisi F.**pathogenic mechanisms responsible for producing a secondary immunodeficiency state.*J Chemother* 1994; 6; 6-10.
- [44] **Corti G, Paradisi F.**pathogenic mechanisms responsible for producing a secondary immunodeficiency state.*J Chemother* 1994; 6; 6-10.
- [45] **Taylor GL,Woodward DA.** Splenic conservation and the management of splenic artery aneurysm. *Ann R Coll Surg Engl* 1987; 69:179-80.

- [46] **Schwartz PE, Sterioff S, Mucha P** .Postsplenectomy sepsis and mortality in adults. *JAMA* 1982;248:2279.
- [47] **Singer DB**. Postsplenectomy sepsis. *Perspect pediatri pathol* 1973;1:285.
- [48] **Mehortra D, Di benedetto R, Theriot E et al** .spontaneous rupture of splenic artery aneurysm. *Obstet Gyneacol* 1983; 62:665-6.
- [49] **Mehortra D, Di benedetto R, Theriot E et al** .spontaneous rupture of splenic artery aneurysm. *Obstet Gyneacol* 1983; 62:665-6.
- [50] **Mattar SG, Lumsden AB**. The management of splenic artery aneurysms: experience with 23 cases. *Am J Surg* 1995; 169:580-584.
- [51] **De Perrot M, Buhler L, Deleaval J, Borisch B, Mentha G, Morel P**. Management of true aneurysms of the splenic artery. *Am J Surg* 1998;175:466-468.
- [52] **Trastek VF, Pairolero PC, Joyce JW, Hollier LH, Bernatz PE**. Splenic artery aneurysms. *Surgery* 1982; 91:694-9.
- [53] **Long CD, Bakshi KR, Kahn MB, Roberts AB**. Giant splenic artery aneurysm. *Ann Vasc Surg* 1993; 7:474-8.

- [54] **Tam TN, Lai KH, Tsai YT, Lee SD, Lay CS, Ng WW, et al.** Huge splenic artery aneurysm after portocaval shunt. *J Clin Gastroenterol* 1988; 10: 565-8.
- [55] **Becker JA, Twersky J and Kinkhabwala M.** Giant aneurysm of the splenic artery. *Br J Radiol* 1973; 46:419-23.
- [56] **Osawa M, Masui M, Wakasugi C.** Rupture of a giant splenic artery aneurysm. Report of an autopsy case. *Am J Forensic Med Pathol* 1991; 12:337-9.
- [57] **Palmer TH.** Aneurysms of the splenic artery. *N Engl J Med* 1950;243: 989-93.
- [58] **Glover SG, Smith CC, Engeset J, Koruth NM.** Unusual presentation of giant splenic artery aneurysm. *Br J Surg* 1982;69:247.
- [59] **Qiu JF, Xu L, Wu ZY.** Diagnosis and surgical treatment of giant splenic artery aneurysms with portal hypertension: report of 4 cases. *Hepatobiliary Pancreat Dis Int* 2004;3:526-9.
- [60] **Kehagias DT, Tzalonikos MT, Moulopoulos LA, Gouliamos AD, Mourikis DA, Vlahos LJ.** MRI of a giant splenic artery aneurysm. *Br J Radiol* 1998;71:444-6.

- [61] **Bornet P, Medjoubi SA, Tissot A, Jurado A, Hibon J, Terris C.** Giant aneurysm of the splenic artery-a case report. *Angiology* 2000;51:343-7.
- [62] **McDermott VG, Shlansky-Goldberg R, Cope C.** Endovascular management of splenic artery aneurysms and pseudoaneurysms. *Cardiovasc Intervent Radiol* 1994;17:179–184.
- [63] **Guillon R, Garcier JM, Abergel A, et al.** Management of splenic artery aneurysms and false aneurysms with endovascular treatment in 12 patients. *Cardiovasc Intervent Radiol* 2003;26:256–260.
- [64] **Mazelle J., Bellenot F., Fallouh A., Parot A., Cheysson E.** Technique de base . EMC, Techniques chirurgicales-chirurgie vasculaire, 43-012, 2007.
- [65] **M Maillard. S Novellas. G Baudin. T Benzaken. BS Karimdjee. R Anty. L Coco. P Chevallier.** *J Radiol* 2010.
- [66] **Probst P, Castaneda-Zuniga WR, Gomes AS et al.** Non surgical treatment of splenic artery aneurysms. *Radiology* 1978; 128:619-23.
- [67] **Yamamoto S, Hirota S, Maeda H, Achiwa S, Arai K, Kobayashi K, et al.** Transcatheter coil embolization of splenic artery aneurysm. *Cardiovasc Intervent Radiol* 2008; 31:527-34.

- [68] **Sato M, Anno I, Yamaguchi M, Lida H, Orii K.** Splenic artery aneurysm of the anomalous splenomesenteric trunk: successful treatment by transcatheter embolization using detachable coils. *Cardiovasc Intervent Radiol* 2006; 29:432-4.
- [69] **Kim BS, Do HM, Razavi M.** N-butyl cyanoacrylate glue embolization of splenic artery aneurysms. *J Vasc Interv Radiol* 2004;15:91-4.
- [70] **Yu SC, Ho SS, Fung TM, Ip CB, Lam YH, Lau JY.** Endovascular treatment of a large fusiform splenic artery aneurysm with a coaxial technique using a 5F balloon catheter and a microcatheter. *J Vasc Interv Radiol* 2005; 16:1373-7.
- [71] **Owens CA, Yaghmai B, Aletich V, Benedetti E.** Coil embolization of a wide neck splenic artery aneurysm using a remodeling technique. *AJR Am J Roentgenol* 2002; 179:1327-9.
- [72] **Iwama Y, Sugimoto K, Zamora CA, Yamaguchi M, Tsurusaki M, Taniguchi T, et al.** Transcatheter embolization of splenic artery pseudo aneurysm rupturing into colon after post operative pancreatitis. *Cardiovasc Intervent Radiol* 2006; 29:133- 6.
- [73] **Memis A, Parildar M.** Interventional radiological treatment in complications of pancreatitis. *Eur J Radiol* 2001; 43:219-28.

- [74] **Calvo P, Lanciego C, Krasniqi G, Cereceda C, Morlan MA, Vega A et al.** Successful endovascular treatment of a splenic artery aneurysm in a patient with Ehlers Danlos Syndrome. *J Vasc Interv Radiol* 2009; 20:274-5.
- [75] **Yoon HK, Lindh M, Uher P, Lindblad B, Ivancev K.** Stent graft repair of a splenic artery aneurysm. *Cardiovasc Interv Radiol* 2001; 24:200-3.
- [76] **Rossi M, Rebonato A, Greco L, Citone M, David V.** Endovascular exclusion of visceral artery aneurysms with stent grafts: technique and long term follow up. *Cardiovasc Intervent Radiol* 2008; 31:36-42.
- [77] **Krueger K, Zaehring M, Lackner K.** Percutaneous treatment of a splenic artery pseudoaneurysm by thrombin injection. *J Vasc Interv Radiol* 2005;16: 1023-5.
- [78] **Puri S, Nicholson AA, Breen DJ.** Percutaneous thrombin injection for the treatment of a post pancreatitis pseudoaneurysm. *Eur Radiol* 2003; 13:79-82.
- [79] **Lagana D, Carrafiello G, Mangini M, Fontana F, Dizonno M, Castelli P et al.** Endovascular treatment of splenic artery aneurysms. *Radiol Med* 2005; 110:77-87.

- [80] **Brountzos EN, Vagenas K, Apostolopoulou SC, Panagiotou I, Lymberopoulou D, Kelekis DA.** Pancreatitis associated splenic artery pseudoaneurysm: endovascular treatment with self expandable stent grafts. *Cardiovasc Intervent Radiol* 2003; 26:88-91.
- [81] **Saltzberg SS, Maldonado TS, Lamparello PJ, Cayne NS, Nalbandian MM, Rosen RJ, et al.** Is endovascular therapy the preferred treatment for all visceral artery aneurysms? *Ann Vasc Surg* 2005; 19:507-15.
- [82] **Shah NA, Akingboye A, Haldipur N, Mackinlay JY, Jacob G.** Embolization coils migrating and being passed per rectum after embolization of a splenic artery pseudoaneurysm, “the migrating coil”: a case report. *Cardiovasc Intervent Radiol* 2007;30:1259-62.
- [83] **Guillon R, Garcier JM, Abergel A, Mofid R, Garcia V, Chahid T, et al.** Management of splenic artery aneurysms and false aneurysm with endovascular treatment in 12 patients. *Cardiovasc Intervent Radiol* 2003; 26:256-60.
- [84] **Reidy JF, Rowe PH, Ellis FG.** Splenic artery aneurysm embolization – the preferred technique to surgery. *Clin Radiol* 1990; 41:281-2.
- [85] **Melissano G, Chiesa R.** Successful surgical treatment of visceral artery aneurysm. After failure of percutaneous treatment. *Tex Heart Inst J* 1998; 25:75-8.

Serment

Au moment d'être admis à devenir membre de la profession médicale, je m'engage solennellement à consacrer ma vie au service de l'humanité.

- *Je traiterai mes maîtres avec le respect et la reconnaissance qui leur sont dus.*
- *Je pratiquerai ma profession avec conscience et dignité. La santé de mes malades sera mon premier but.*
- *Je ne trahirai pas les secrets qui me seront confiés.*
- *Je maintiendrai par tous les moyens en mon pouvoir l'honneur et les nobles traditions de la profession médicale.*
- *Les médecins seront mes frères.*
- *Aucune considération de religion, de nationalité, de race, aucune considération politique et sociale ne s'interposera entre mon devoir et mon patient.*
- *Je maintiendrai le respect de la vie humaine dès la conception.*
- *Même sous la menace, je n'userai pas de mes connaissances médicales d'une façon contraire aux lois de l'humanité.*
- *Je m'y engage librement et sur mon honneur.*

قسم ابقر اط

بسم الله الرحمن الرحيم أقسم بالله العظيم

في هذه اللحظة التي يتم فيها قبولي عضوا في المهنة الطبية أتعهد علانية:

- ◀ بأن أكرس حياتي لخدمة الإنسانية.
 - ◀ وأن أحترم أساتذتي وأعترف لهم بالجميل الذي يستحقونه.
 - ◀ وأن أمارس مهنتي بوزاع من ضميري وشرفي جاعلا صحة مريض هدي الأول.
 - ◀ وأن لا أفشي الأسرار المعهودة إلي.
 - ◀ وأن أحافظ بكل ما لدي من وسائل على الشرف والتقاليد النبيلة لمهنة الطب.
 - ◀ وأن أعتبر سائر الأطباء إخوة لي.
 - ◀ وأن أقوم بواجبي نحو مرضاي بدون أي اعتبار ديني أو وطني أو عرقي أو سياسي أو اجتماعي.
 - ◀ وأن أحافظ بكل حزم على احترام الحياة الإنسانية منذ نشأتها.
 - ◀ وأن لا أستعمل معلوماتي الطبية بطريق يضر بحقوق الإنسان مهما لاقيت من تهديد.
 - ◀ بكل هذا أتعهد عن كامل اختيار ومقسما بشرفي.
- والله على ما أقول شهيد.

أمهات الدم العملاقة للشريان الطحالي
بصدد 06 حالات
أطروحة

قدمت ونوقشت علانية يوم:

من طرف

السيد : يوسف التجاني

المزاداد في: 22 أبريل 1984 بالقتنيطرة

طبيب داخلي بالمركز الاستشفائي الجامعي ابن سينا بالرباط

لنيل شهادة الدكتوراه في الطب

الكلمات الأساسية: أمهات الدم – فحص الأوعية – العلاج الجراحي – العلاج الانصمامي.

تحت إشراف اللجنة المكونة من الأساتذة

رئيس

مشرف

السيد: يونس بنسعيد

أستاذ في جراحة الشرايين

السيد: إبراهيم لكحل

أستاذ في جراحة الشرايين

السيد: عباس المسناوي

أستاذ في جراحة الشرايين

السيد: مصطفى تبركانت

أستاذ في جراحة الشرايين

السيدة: اعتماد ناصر

أستاذة في علم الأشعة

أعضاء

}