



UNIVERSITE CADI AYYAD  
FACULTE DE MEDECINE ET DE PHARMACIE  
MARRAKECH

ANNEE 2009

THESE N° 12

**APPORT DE LA TOMODENSITOMETRIE  
DANS LE BILAN D'EXTENSION  
DES TUMEURS DE VESSIE**

---

**THESE**

PRESENTEE ET SOUTENUE PUBLIQUEMENT LE .../.../2009  
PAR

**Mme Siham AIT OUSSOUS**

Née le 24 Août 1982 à Agadir

**POUR L'OBTENTION DU DOCTORAT EN MEDECINE**

---

**MOTS CLES**

Tumeurs - Vessie - Extension - Imagerie - TDM

---

**JURY**

**Mr. O. ESSADKI**

Professeur de Radiologie

PRESIDENT

**Mr. A. OUSEHAL**

Professeur de Radiologie

RAPPORTEUR

**Mme. B. BELAABIDIA**

Professeur d'anatomie Pathologie

**Mr. I. SARF**

Professeur d'Urologie

**Mr. S. M. MOUDOUNI**

Professeur agrégé d'Urologie

**Mr. A. TAHRI JOUTEH HASSANI**

Professeur agrégé de Radiothérapie

JUGES

## *Serment d'Hippocrate*

Au moment d'être admis à devenir membre de la profession médicale, je m'engage solennellement à consacrer ma vie au service de l'humanité.

Je traiterai mes maîtres avec le respect et la reconnaissance qui leur sont dus.

Je pratiquerai ma profession avec conscience et dignité. La santé de mes malades sera mon premier but.

Je ne trahirai pas les secrets qui me seront confiés.

Je maintiendrai par tous les moyens en mon pouvoir l'honneur et les nobles traditions de la profession médicale.

Les médecins seront mes frères.

Aucune considération de religion, de nationalité, de race, aucune considération politique et sociale, ne s'interposera entre mon devoir et mon patient.

Je maintiendrai strictement le respect de la vie humaine dès sa conception.

Même sous la menace, je n'userai pas mes connaissances médicales d'une façon contraire aux lois de l'humanité.

Je m'y engage librement et sur mon honneur.

Déclaration Genève, 1948.

**UNIVERSITE CADI AYYAD**  
**FACULTE DE MEDECINE ET DE PHARMACIE**  
**MARRAKECH**

DOYEN HONORAIRE : Pr. MEHADJI Badie-azzamann  
VICE DOYENS HONORAIRES : Pr. FEDOUACH Sabah  
: Pr. AIT BEN ALI Said  
: Pr. BOURAS Najib

**ADMINISTRATION**

DOYEN : Pr. Abdelhaq ALAOUI YAZIDI  
VICE DOYEN A LA RECHERCHE ET : Pr. Ahmed OUSEHAL  
COOPERATION : Pr. Abdelmounaim ABOUSSAD  
VICE DOYEN AUX AFFAIRES  
PEDAGOGIQUES

**PROFESSEURS D'ENSEIGNEMENT SUPERIEUR**

Pr. ABBASSI	Hassan	Gynécologie-Obstétrique A
Pr. AIT BEN ALI	Said	Neurochirurgie
Pr. ALAOUI YAZIDI	Abdelhaq	Pneumo-phtisiologie
Pr. ABOUSSAD	Abdelmounaim	Néonatalogie
Pr. BELAABIDIA	Badia	Anatomie-Pathologique
Pr. BOUSKRAOUI	Mohammed	Pédiatrie A
Pr. EL HASSANI	Selma	Rhumatologie
Pr. EL IDRISSE DAFALI	My abdelhamid	Chirurgie Générale
Pr. ESSADKI	Omar	Radiologie
Pr. FIKRI	Tarik	Traumatologie- Orthopédie A
Pr. KISSANI	Najib	Neurologie
Pr. KRATI	Khadija	Gastro-Entérologie
Pr. LATIFI	Mohamed	Traumato – Orthopédie B
Pr. MOUTAOUAKIL	Abdeljalil	Ophtalmologie
Pr. OUSEHAL	Ahmed	Radiologie

Pr. RAJI

Pr. SARF

Pr. SBIHI

Pr. SOUMMANI

Pr. TAZI

Abdelaziz

Ismail

Mohamed

Abderraouf

Imane

Oto-Rhino-Laryngologie

Urologie

Pédiatrie B

Gynécologie-Obstétrique B

Psychiatrie

## PROFESSEURS AGREGES

Pr. ABOULFALAH	Abderrahim	Gynécologie – Obstétrique A
Pr. AMAL	Said	Dermatologie
Pr. AIT SAB	Imane	Pédiatrie B
Pr. ASRI	Fatima	Psychiatrie
Pr. ASMOUKI	Hamid	Gynécologie – Obstétrique B
Pr. AKHDARI	Nadia	Dermatologie
Pr. BEN ELKHAÏAT BEN	Ridouan	Chirurgie – Générale
Pr. BOUMZEBRA	Drissi	Chirurgie Cardiovasculaire
Pr. CHABAA	Leila	Biochimie
Pr. ESSAADOUNI	Lamiaa	Médecine Interne
Pr. FINECH	Benasser	Chirurgie – Générale
Pr. GHANNANE	Houssine	Neurochirurgie
Pr. GUENNOUN	Nezha	Gastro – Entérologie
Pr. LOUZI	Abdelouahed	Chirurgie générale
Pr. MAHMAL	Lahoucine	Hématologie clinique
Pr. MANSOURI	Nadia	Chirurgie maxillo-faciale Et stomatologie
Pr. MOUDOUNI	Said mohammed	Urologie
Pr. NAJEB	Youssef	Traumatologie - Orthopédie B
Pr. SAMKAOUI	Mohamed Abdenasser	Anesthésie- Réanimation
Pr. YOUNOUS	Saïd	Anesthésie-Réanimation
Pr. TAHRI JOUTEH HASSANI	Ali	Radiothérapie
Pr. SAIDI	Halim	Traumatologie - Orthopédie A

## **PROFESSEURS ASSISTANTS**

Pr. ADERDOUR	Lahcen	Oto-Rhino-Laryngologie
Pr. ADMOU	Brahim	Immunologie
Pr. ALAOUI	Mustapha	Chirurgie Vasculaire périphérique
Pr. AMINE	Mohamed	Epidémiologie - Clinique
Pr. ARSALANE	Lamia	Microbiologie- Virologie
Pr. ATMANE	El Mehdi	Radiologie
Pr. BAHA ALI	Tarik	Ophtalmologie
Pr. BOURROUS	Monir	Pédiatrie A
Pr. CHAFIK	Aziz	Chirurgie Thoracique
Pr. CHAIB	ALI	Cardiologie
Pr. CHERIF IDRISSE EL GANOUNI	Najat	Radiologie
Pr. DAHAMI	Zakaria	Urologie
Pr. DIOURI AYAD	Afaf	Endocrinologie et maladies métaboliques
Pr. Drissi	Mohamed	Anesthésie -Réanimation
Pr. EL ADIB	Ahmed rhassane	Anesthésie-Réanimation
Pr. EL ATTAR	Hicham	Anatomie - Pathologique
Pr. EL FEZZAZI	Redouane	Chirurgie Pédiatrique
Pr. EL HATTAOUI	Mustapha	Cardiologie
Pr. EL HOUDZI	Jamila	Pédiatrie (Néonatalogie)
Pr. EL JASTIMI	Said	Gastro-Entérologie
Pr. ETTALBI	Saloua	Chirurgie – Réparatrice et plastique
Pr. HERRAG	Mohamed	Pneumo-Phtisiologie
Pr. KHALLOUKI	Mohammed	Anesthésie-Réanimation
Pr. KHOULALI IDRISSE	Khalid	Traumatologie-orthopédie
Pr. LAOUAD	Inas	Néphrologie
Pr. LMEJJATTI	Mohamed	Neurochirurgie
Pr. MAHMAL	Aziz	Pneumo - Phtisiologie

Pr. MANOUDI	Fatiha	Psychiatrie
Pr. MOUFID	Kamal	Urologie
Pr. NEJMI	Hicham	Anesthésie - Réanimation
Pr. OULAD SAIAD	Mohamed	Chirurgie pédiatrique
Pr. QACIF	Hassan	Médecine Interne
Pr. TASSI	Nora	Maladies Infectieuses
Pr. ZOUGAGHI	Leila	Parasitologie –Mycologie



***DEDICACES***

*Toutes les lettres ne sauraient trouver les mots qu'il faut...*

*Tous les mots ne sauraient exprimer la gratitude, l'amour,*

*le respect, la reconnaissance...*

*Aussi, c'est tout simplement que*



***Je dédie cette Thèse***

*A mes chers parents*

*A celui qui m'a mis sur la bonne voie en me rappelons que la persévérance et la volonté font toujours les grandes personnes.*

*A celle qui a attendu avec patience les fruits de son labeur.*

*Nul remerciements, et nul expression de gratitude ne peuvent vous exprimer ma profonde reconnaissance.*

*Rien au monde ne pourrait compenser tous les sacrifices, que vous avez consentis pour mon bien être et pour mon éducation.*

*J'ai vécu dans votre admiration, vous êtes pour moi le symbole de l'honnêteté, de la noblesse et de la bonté.*

*Puisse votre existence me servir d'exemple dans ma vie et dans l'exercice de ma profession.*

*Puisse dieu vous prêter langue vie et bonne santé afin que je puisse vous combler à mon tour.*

*Ce modeste travail paraît bien dérisoire pour traduire une reconnaissance infinie envers des parents aussi, merveilleux dont j'ai la fierté d'être la fille. Puisse ce jour être la récompense de tous vos efforts et prières.*

*Je vous aime beaucoup*

*Votre fille Siham*

*A mes très chères sœurs : Safa, et Chaimae,*

*A ma très chère sœur Farida et son époux Brahim.*

*L'amour que je vous porte est sans égal.*

*Je vous souhaite une vie pleine de bonheur, beaucoup de réussite.*

*Je serai toujours là pour vous épauler, vous conseiller, et pour vous aider.*

*Que Dieu vous protège et vous assure une bonne santé et une heureuse vie.*

*Que ce travail vous serve de modèle.*

*Je vous aime.*

*A mon très cher Zouhayr*

*En témoignage de mon respect, mon estime et mes sentiments sincères.*

*Je te remercie pour ta patience et ton soutien.*

*Je te dédie ce travail.*

*Je remercie à tout instant Mon Dieu qui m' a guidé vers toi.*

*Ensemble pour la vie ...*

*Ton épouse Siham*

*A la mémoire de mon grand père Mohammed Ou Brahim*

*A mon grand père Lhouceine Ousaleh,*

*A ma tendre grand-mère Mbirika,*

*A la mémoire de ma grand-mère Khadija que je n'ai pas connu,*

*A ma grande tante Fatima Mbarak*

---

*A ma seconde famille Souirti ; Mr Mohamed, Mme Rkia, Ahmed, Nadia, Souad,  
Driss, Hicham, Hanan, Sahar et Safae.*

*Recevez ce travail en témoignage de mon estime, de mon respect et de mon attachement. Votre  
gentillesse et générosité sont telles qu'aucun remerciement ne pourra les gratifier.*

*Je vous souhaite une vie pleine de succès et de bonheur.*

*Que Dieu me donne la force et le pouvoir pour vous remercier.*

*A ma très chère famille AIT OUSSOUS,*

*A mes oncles : El houceine, Omar, Ali, Abdelkader, Abdellah, Ahmed, Hassan, Driss, Larbi. Et  
à leurs épouses.*

*A mes tentes : Khadija, et Fadna. Et à leurs maris.*

*A tous mes cousins et cousines.*

*A ma très chère famille EL AIDOUS*

*A mes oncles : Ahmed, Driss, Abdelkader, et Abdelaziz. Et à leurs épouses.*

*A mes tentes : Fatima, et Fadna. Et à leurs époux,*

*A tous mes cousins et cousines.*

*Je vous dédie ce travail en témoignage de mes sentiments d'amour et de respect. Merci pour votre  
soutien.*

*A la famille Amari,*

*A la famille Rahim,*

*A la famille boujaboune*

*A la famille Takouk*

*A la famille Dali*

*A la famille Ouaziz,*

*A la famille ihrouchen,*

*A la famille Essaouabi...*

*A l'équipe de Radiologie du CHU de Marrakech,*

*A mes chers amis ; Latifa, Nadia, Keltoum, Hanan, Naima et Zineb.*

*Recevez ce travail en témoignage des bons souvenirs partagés, et du respect qui nous ont  
toujours liés. Je vous souhaite une vie pleine de succès et de bonheur.*

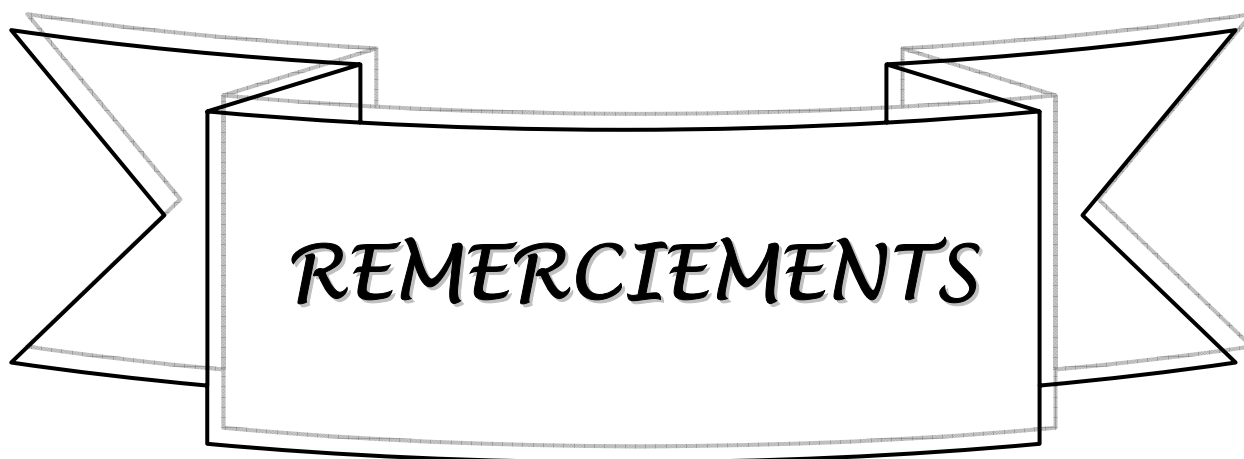*A mes amis, que je n'ai pas cités, mais qui n'en demeurent pas moins chers.*

*A tous ceux qui ont contribué de près ou de loin à l'élaboration de ce travail.*

*A tous ceux qui me sont chers et que je n'ai pas pu citer*

*A tous mes enseignants du primaire, secondaire et de la faculté de médecine de  
Marrakech*

---



**A notre Maître et Rapporteur de thèse : Professeur OUSEHAL A.**

*Nous sommes très touchés par l'honneur que vous nous faites en acceptant de nous confier ce travail.*

*Nous avons, avant tout le privilège d'être formé sous votre direction. Nous sommes très fière d'avoir appris auprès de vous et espérons avoir été à la hauteur de votre attente.*

*Permettez-nous de vous exprimer notre sincère gratitude et nos remerciements pour nous avoir dirigé et conseillé tout au long de l'élaboration de cette thèse.*

*Trouvez ici cher Maître, le témoignage de notre estime, de notre profonde reconnaissance et profond respect.*

**A notre Maître et Président de thèse : Professeur ESSADKI O.**

*Nous sommes très sensibles à l'honneur que vous nous faites en acceptant de présider ce Jury malgré vos multiples occupations. Votre modestie jointe à votre sérieux, à vos compétences professionnelles et humaines seront pour nous un exemple dans l'exercice de notre profession.*

*Veillez trouver ici, l'expression de notre respect et de notre très haute considération.*

**A notre maître et juge de thèse : Professeur SARF I.**

*Nous sommes toujours impressionnée par vos qualités humaines et professionnelles. Nous vous remercions du grand honneur que vous nous faites en acceptant de faire part de notre jury.*

*Trouvez ici cher maître l'expression de nos humbles et sincères remerciements.*

**A notre maître et juge de thèse : Professeur BELAABIDIA B.**

*Votre présence au sein de notre jury constitue pour nous un grand honneur.*

*Vous avez toujours suscité notre admiration par votre sérieux, votre rigueur, vos compétences, et vos grandes qualités de pédagogue.*

*Qu'il nous soit permis de vous présenter, Madame, à travers ce travail le témoignage de notre grand respect et de notre profonde reconnaissance.*

---

*A notre maître et juge de thèse : Professeur MOUDOUNI S.*

*Nous sommes très honorés de vous compter dans notre Jury et de bénéficier une fois de plus de votre expérience. Nous avons été impressionner par votre simplicité, votre rigueur, et votre facilité à transmettre.*

*Qu'il nous soit permis, cher Maître, de vous exprimer notre profonde estime et reconnaissance.*

*A notre maître et juge de thèse : Professeur TAHRI*

*Nous vous remercions du grand honneur que vous nous faites en acceptant de faire part de notre jury.*

*Cher maître acceptez nos humbles et sincères remerciements.*



*Au Dr El Idrissi N., au Dr Basraoui D., au Dr Akka L.*

*Votre pleine collaboration et votre disponibilité m'ont beaucoup marqué. Merci pour tout.*

*A tout ceux qui ont participé à l'élaboration de ce projet de près ou de loin*

---

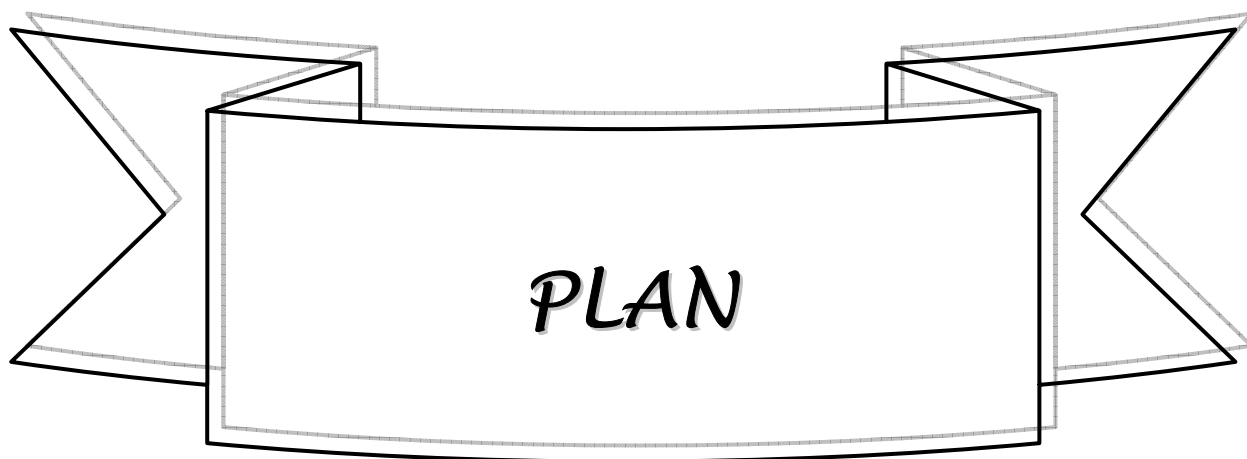
---



***ABREVIATIONS***

## Liste des abréviations

<b>TDM</b>	: Tomodensitométrie
<b>IRM</b>	: Imagerie par résonance magnétique
<b>AEG</b>	: Altération de l'état général
<b>Fig.</b>	: Figure
<b>PA</b>	: Paquet année
<b>NFS</b>	: Numération formule sanguine
<b>PDC</b>	: Produit de contraste
<b>TR</b>	: Toucher rectal
<b>CIS</b>	: Carcinome in situ
<b>RTUV</b>	: Résection trans urétrale de vessie



<b>INTRODUCTION</b> .....	1
<b>PATIENTS ET METHODES</b> .....	3
<b>RESULTATS</b> .....	16
<b>I. Données épidémiologiques</b> .....	17
1. Répartition selon l'âge.....	17
2. Répartition selon le sexe.....	17
3. Antécédents.....	18
<b>II. Diagnostic positif</b> .....	19
1. Clinique.....	19
2. Examens complémentaires.....	20
2.1- Biologie.....	20
2.2- Echographie abdomino-pelvienne.....	21
2.3- Cystoscopie.....	22
2.4- TDM abdomino-pelvienne.....	23
<b>III. Bilan d'extension</b> .....	26
1. Extension locale.....	26
2. Extension locorégionale.....	26
2.1 Evaluation clinique.....	26
2.2 Echographie abdominale.....	26
2.3 TDM ABDOMINO-PELVIENNE.....	26
3. Extension à distance.....	27
3.1 Radiographie thoracique.....	27
3.2 Echographie abdominale.....	28
3.3 TDM abdomino-pelvienne.....	28
<b>IV. Données de la chirurgie</b> .....	33
1. Délai entre la TDM et la chirurgie.....	33
2. Technique de la chirurgie.....	33
3. Résultats de l'exploration.....	34

---

3.1- Extension pariétale.....	34
3.2- Extension locorégionale.....	34
3.3- Extension à distance.....	35
<b>V. Données de l'anatomo-pathologie.....</b>	<b>36</b>
1. Macroscopie.....	36
2. Histologie.....	36
3. Extension à la graisse péri-vésicale.....	37
4. Extension aux ganglions.....	37
5. Extension aux organes de voisinage.....	37
6. Stadification.....	37
<b>VI. Confrontation radio-chirurgicale et histopathologique dans l'extension locorégionale et métastatique.....</b>	<b>39</b>
1. Extension locale.....	39
2. Extension locorégionale.....	39
2.1- Envahissement de la graisse péri vésicale.....	39
2.2- Envahissement des organes de voisinage.....	39
a- Envahissement de la prostate.....	39
b- Envahissement de la vésicule séminale.....	40
c- Extension aux structures digestives et au péritoine.....	40
d- Extension à la paroi pelvienne.....	40
e- Extension ganglionnaire.....	41
f- Extension aux autres organes pelviens.....	41
3. Extension à distance.....	41
<b>DISCUSSION.....</b>	<b>43</b>
<b>I. Epidémiologie.....</b>	<b>44</b>
1. Incidence et Mortalité.....	44
2. Age moyen de diagnostic et le sexe.....	44
3. Facteurs de risques.....	44
<b>II. Rappel anatomique.....</b>	<b>46</b>
<b>III. Anatomo-pathologie.....</b>	<b>52</b>

---

---

1. Définition d'une tumeur infiltrante de vessie.....	52
2. Prise en charge d'une pièce de cystectomie : CPT ou Pelvectomie	
antérieure.....	52
2-1. Etude macroscopique.....	52
a. Aspect.....	52
b. Taille des tumeurs.....	53
c. Nombre des tumeurs.....	53
d. Topographie.....	53
2-2. Etude microscopique.....	53
3. Classification des tumeurs urothéliales.....	53
3-1. Grading des carcinomes urothéliaux .....	53
3-2. Classification TNM.....	54
a. L'infiltration pariétale.....	54
b. Métastases ganglionnaires (pN).....	54
c. Métastases systémiques (M).....	55
<b>IV. Diagnostic positif.....</b>	<b>57</b>
1. Clinique.....	57
1-1. Circonstances de découverte.....	57
1-2. Examen clinique.....	57
2. Examens complémentaires.....	58
2-1. Biologie.....	58
2-2. Cystoscopie.....	58
2-3. Imagerie.....	59
a. Echographie abdomino-pelvienne.....	59
b. TDM abdomino-pelvienne :	60
<b>V. Bilan d'extension des tumeurs de vessie.....</b>	<b>61</b>
1. Evaluation clinique de l'extension tumorale.....	61
2. Evaluation para clinique de l'extension tumorale.....	62
2.1- L'échographie.....	62
2.2- La tomodensitométrie abdomino-pelvienne.....	63
a. L'évaluation scannographique de l'infiltration tumorale pariétale.....	63
b. L'évaluation scannographique de l'extension à la graisse péri-vésicale.....	63
c. L'évaluation scannographique de l'extension aux organes de voisinage.....	64
d. L'évaluation scannographique de L'extension à la paroi pelvienne.....	65

---

---

---

Apport de la tomodensitométrie dans le bilan d'extension des tumeurs de vessie

---

---

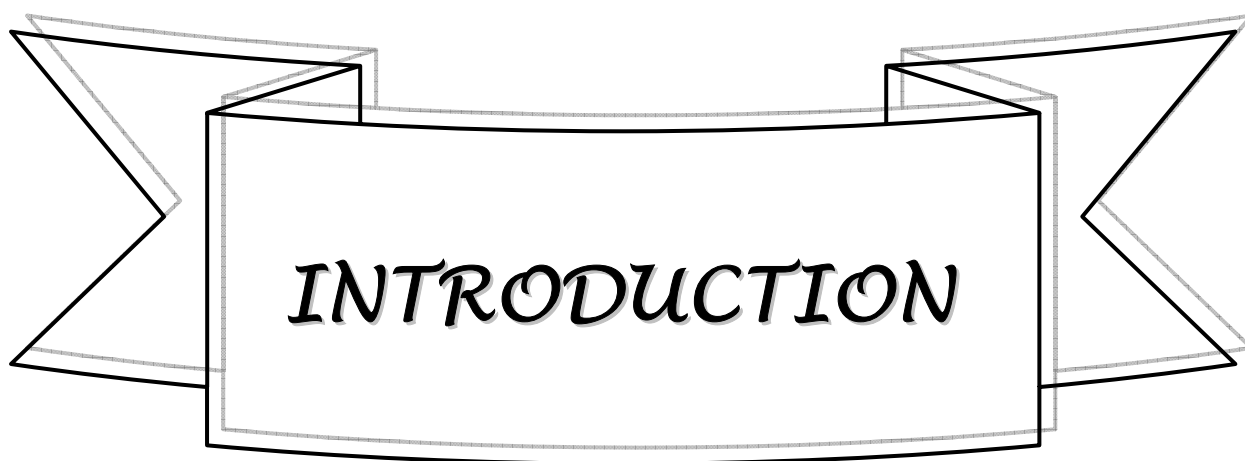
e. L'évaluation scannographique de l'envahissement ganglionnaire.....	66
f. L'évaluation scannographique de l'extension métastatique.....	67
g. Apport du scanner multibarette.....	67
2-3. Imagerie par résonance magnétique (IRM):.....	67
<b>CONCLUSION</b> .....	<b>69</b>

**RESUME**

**BIBLIOGRAPHIE**

---

---



***INTRODUCTION***

Les tumeurs de vessie sont fréquentes et occupent le deuxième rang des tumeurs génito-urinaires. Dans la majorité des cas, il s'agit de tumeurs urothéliales.

Elles regroupent un ensemble de lésions caractérisées par :

- leur multifocalité au niveau de l'appareil urinaire,
- la gravité des lésions infiltrantes et leur pronostic péjoratif,
- la fréquence des récurrences asymptomatiques.

L'imagerie médicale intervient dans toutes les étapes de la prise en charge des tumeurs de vessie. Elle joue un rôle primordial dans:

- Le diagnostic positif,
- Le bilan d'extension, et donc dans la décision thérapeutique,
- La surveillance post thérapeutique.

La cystoscopie avec biopsies est l'examen clé du diagnostic positif. Elle permet de différencier les tumeurs superficielles des tumeurs infiltrantes de la vessie.

Le bilan radiologique diffère en fonction du caractère superficiel ou infiltrant des tumeurs:

- Pour une tumeur superficielle la cystoscopie diagnostique est généralement suffisante. L'imagerie a pour rôle principal de vérifier l'absence de localisation au niveau du haut appareil.
- Pour une tumeur infiltrante, le bilan est initié par l'échographie et la cystoscopie, et doit être complété par d'autres moyens d'imagerie qui reposent essentiellement sur la TDM abdomino-pelvienne, et/ou l'IRM.

La stadification TNM d'une tumeur vésicale est l'élément pronostique majeur dont dépend la prise en charge thérapeutique.

Le but de notre étude est d'évaluer l'apport du scanner dans le bilan d'extension des tumeurs de vessie en comparant ses résultats à ceux de la chirurgie et de l'anatomo-pathologie.

---

---



*PATIENTS  
&  
METHODES*

IL s'agit d'une étude rétrospective portant sur une série de 42 patients colligés aux services d'urologie et de radiologie du Centre Hospitalier Universitaire Mohammed VI de Marrakech sur une période de 7ans s'étalant entre Janvier 2002 et Février 2008.

La méthodologie d'étude consistait en l'exploitation des dossiers des patients suivis pour tumeurs infiltrantes de vessie confirmées par l'échographie sus-pubienne et la cystoscopie avec biopsies, et ayant bénéficié d'un scanner abdomino-pelvien dans le cadre du bilan d'extension, puis d'un traitement chirurgical. La fiche d'exploitation élaborée comportait les paramètres cliniques, radiologiques notamment scannographiques, chirurgicaux et anatomopathologiques nécessaires pour répondre aux objectifs de notre étude.

L'échographie sus pubienne a été réalisée chez nos patients, après réplétion vésicale, à l'aide de sonde sectorielle de 3,5 MHz.

La cystoscopie a été réalisée sous rachianesthésie à l'aide d'un cystoscope rigide.

Nos patients ont tous bénéficié d'une TDM hélicoïdale abdomino-pelvienne, dans le cadre du bilan d'extension, puis d'un traitement chirurgical.

L'étude anatomo-pathologique des pièces de cysto-prostatectomie comprenait dans un premier plan une description macroscopique des dimensions de la pièce, du nombre, du siège, de la taille, du mode de croissance et du degré d'extension pariétale de la tumeur. Dans un second temps une description histologique.

Pour l'analyse statistique des résultats nous avons utilisé le logiciel Epi info.

Les valeurs prédictives positives (VPP) et les valeurs prédictives négatives (VPN) ont été calculé en fonction de la sensibilité et de la spécificité suivant le théorème de Bayes.

---

---

**FICHE D'EXPLOITATION**

Nom : Prénom :  
Age : Profession :  
Sexe : Médecin traitant :  
NSE : N° du dossier :

**Antécédents :**

Médicaux :

Chirurgicaux :

Toxiques :

Familiaux :

**Motif de consultation :**

-Hématurie

-Syndrome irritatif

-Syndrome obstructif

-Colique néphrétique

-Douleurs lombaires

-Pyurie

-AEG

-Découverte fortuite lors d'un examen radiologique :

-Autres

**Examen clinique :**

TR : Base de vessie : souple  indurée

---

Prostate :

Hypogastre :

ADP :

Hépatomégalie :

***Echographie sus pubienne :***

-Date de réalisation :

-Appareil utilisé :

-Sondes utilisés :

Type :

Fréquence :

-Localisation tumorale :

Face latérale droite

Face latérale gauche

Face antérieure

Face postérieure

Col

Trigone

Dôme vésical

Orifice urétéral D

Orifice urétéral G

Diverticule

-Aspect :

Tumeur :

Bourgeonnante  Infiltrante  Papillaire

Epaississement pariétal

-Taille :

-Nombre :

Unique

Multiple

-Echo-structure :

---

---

-Retentissement sur le haut appareil : oui  non

-Extension :

Locorégionale :

.Méats urétéraux

.Prostate

.Vésicules séminales

.Utérus

.Vagin

.tube digestif

ADP:

Oui  Non

Métastases :

.Foie Oui  Non

.Poumon Oui  Non

**Cystoscopie :**

-Date de réalisation :

-Localisation tumorale :

Face latérale droite

Face latérale gauche

Face antérieure

Face postérieure

Col

Trigone

Dôme vésical

Urètre prostatique

Orifice urétéral droit

Orifice urétéral gauche

Toute la vessie

---

---

-Nombre :

Unique

Multiple

-Aspect :

Plane  Peu saillante  Papillaire

D'allure superficielle  D'allure infiltrante

Solide/bourgeonnante  Ulcéreuse

-Taille :

**Résultat anatomopathologique**

Type histologique :

Grade OMS 73 : G1  G2  G3

Stadification :

**TDM abdomino-pelviennne:**

-Date de l'examen :

-N° :

-Technique : -Epaisseur de coupes : -C  +C

-Siège de la lésion :

Face latérale droite  Face latérale gauche

Face antérieure  Face postérieure

Col  Trigone

Dôme vésical  Orifice urétéral droit

Orifice urétéral gauche  Toute la vessie

---

-Nombre :

Unique

Multiple

-Type :

Plane

Peu saillante

Bourgeonnante

-Taille :

-Densité :

-PDC :

-Retentissement sur le haut appareil : Oui

Non

-Extension :

\* locale :

Epaississement pariétal

Oui

Non

Irrégularité des contours de la vessie

Oui

Non

Infiltration de la graisse péri- vésicale

Oui

Non

\* Locorégionale :

Prostate

VS droite

Grêle

Uretère

VS gauche

Parois pelviennes

Urètre

Rectum

Utérus

Sigmoïde

\*Extension lymphatique :

Absente

Présente

Nombre :

Siège :

Taille :

---

\*Extension générale

.Os

.Foie

.Poumon

**Exploration chirurgicale :**

-Date de réalisation :

-Technique / Geste : CPT+Dérivation  Aller/retour

-Localisation tumorale :

Face latérale droite

Face latérale gauche

Face antérieure

Face postérieure

Col

Trigone

Dôme vésical

Urètre prostatique

Orifice urétéral droit

Orifice urétéral gauche

Toute la vessie

-Nombre :

Unique

Multiple

-Type :

Plane

Peu saillante

Papillaire

-Taille :

-Extension :

\* Locale :

Epaississement pariétal

Oui

Non

---

---

Apport de la tomodensitométrie dans le bilan d'extension des tumeurs de vessie

---

Irrégularité des contours de la vessie      Oui       Non

Infiltration de la graisse péri vésicale      Oui       Non

\*Locorégionale :

Prostate

Vésicule séminale droite

Vésicule séminale gauche

Urètre prostatique

Rectum

Parois pelviennes

\*Ganglions régionaux :      Oui       Non

Nombre :      Siège :      Taille :

\*A distance :

Carcinose péritonéale

Foie

Anses intestinales

Sigmoïde

**Résultat anatomopathologique :**

– Macroscopie :

- Localisation tumorale :
- 
-

---

---

Apport de la tomodensitométrie dans le bilan d'extension des tumeurs de vessie

---

---

Face latérale droite	<input type="checkbox"/>	Face latérale gauche	<input type="checkbox"/>
Face antérieure	<input type="checkbox"/>	Face postérieure	<input type="checkbox"/>
Col	<input type="checkbox"/>	Trigone	<input type="checkbox"/>
Dôme vésical	<input type="checkbox"/>	Urètre prostatique	<input type="checkbox"/>
Orifice urétéral droit	<input type="checkbox"/>	Orifice urétéral gauche	<input type="checkbox"/>
Toute la vessie	<input type="checkbox"/>		

• Nombre :

Pas de tumeur	<input type="checkbox"/>	Tumeur Unique	<input type="checkbox"/>
Tumeur Multiple	<input type="checkbox"/>	Tumeur diffuse	<input type="checkbox"/>

• Type :

Papillaire	<input type="checkbox"/>	Pédiculé	<input type="checkbox"/>	sessile	<input type="checkbox"/>
Bourgeonnante	<input type="checkbox"/>	Ulcéreuse	<input type="checkbox"/>	Infiltrante	<input type="checkbox"/>

• Taille de la plus grosse tumeur :

- Type histologique :

Carcinome urothélial	<input type="checkbox"/>
Carcinome épidermoïde	<input type="checkbox"/>
Adénocarcinome	<input type="checkbox"/>
Carcinome sarcomatoïde	<input type="checkbox"/>
Sarcome	<input type="checkbox"/>
Autres	<input type="checkbox"/>

---

---



-Sections chirurgicales :

Uretère droit  Uretère gauche

Urètre

-Curage ganglionnaire :

Iliaque primitif : Droit  Gauche

Iliaque externe : Droit  Gauche

Iliaque interne : Droit  Gauche

Obturateur : Droit  Gauche

Pré Sacré :

(0 : non effectué nb méta/nb de ganglions)

Diamètre du (des) ganglions envahi(s) :

Effraction capsulaire :

-Urothélium à distance de la tumeur :

Non analysé  Ininterprétable

CIS  Métaplasie épidermoïde

Métaplasie glandulaire

Dysplasie

Normal

Autres

Classification TNM :

---

---

**Evolution :**

Guérison

Récidive tumorale

Récidive à distance

Décès

Recul

**Surveillance post-traitement:**

Echographie abdomino-pelvienne :

TDM abdomino-pelvienne :

---

---



***RESULTATS***

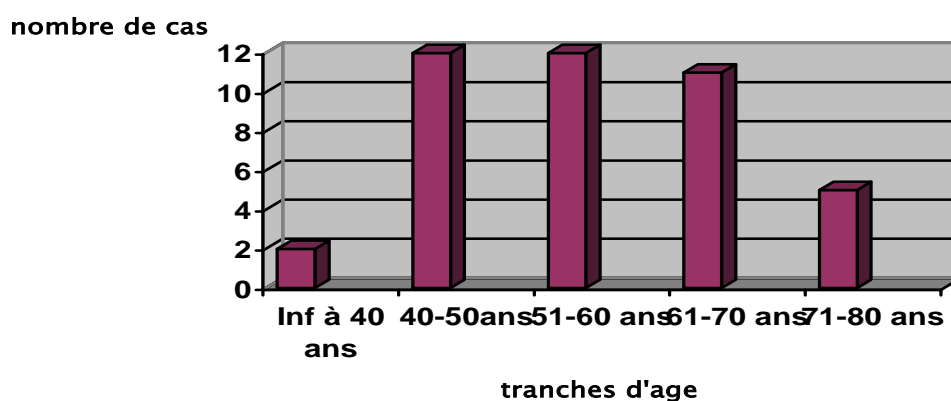
## I- DONNEES EPIDEMIOLOGIQUES

### 1. Répartition selon l'âge :

L'âge moyen de nos patients était de 58 ans, avec des extrêmes d'âge allant de 39 à 80ans.

Le pic de fréquence se situait entre 40 et 60 ans.

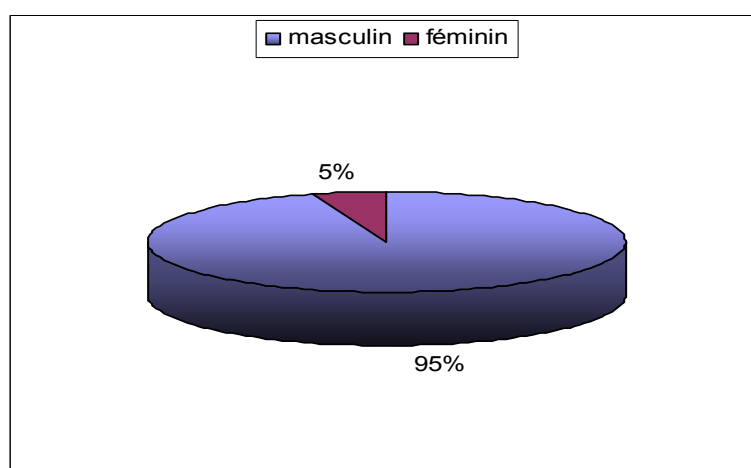
Seuls 4,76 % de nos patients avaient moins de 40 ans.



**Fig. 1:** Répartition des patients selon les tranches d'âge de 10 ans.

### 2. Répartition selon le sexe :

Il s'agissait dans notre série de sujets de sexe masculin dans 95 % (40 hommes pour 2 femmes), soit un sexe ratio de 20.



**Fig.2 :** Répartition selon le sexe

---

### **3. Antécédents :**

#### **3.1- Antécédents médicaux :**

Sur les 42 malades de notre série, on a retrouvé :

- Une hypertension artérielle chez un patient.
- Un diabète chez trois patients.

#### **3.2- Antécédents chirurgicaux:**

- Deux patients opérés pour adénome de prostate,
- Trois patients sont opérés pour tumeur de vessie pT1GII, deux par résection trans-urétrale, et l'autre par taille vésicale,
- Un patient opéré pour lithiase vésicale,
- Un patient opéré par taille vésicale à deux reprises pour étiologie non définie.

#### **3.3- Antécédents toxiques :**

- . Tabagisme chronique : retrouvé chez trente de nos patients ; soit dans 71% des cas, tous de sexe masculin, avec un nombre de paquet année moyen de 30 PA (extrêmes : 8 à 80 PA).
  - . Absence de profession à risque dans notre série.
- 
-

## II. DIAGNOSTIC POSITIF :

### 1. Clinique :

#### 1.1- Délai de consultation :

Le délai entre le début des symptômes et la première consultation variait entre 2 mois et 48 mois avec une moyenne de 10 mois. Plus de 50 % des patients consultaient avec un délai supérieur à 10 mois.

#### 1.2- Signes cliniques :

##### a- Signes fonctionnels et généraux :

L'hématurie macroscopique était le symptôme révélateur chez 40 de nos patients (soit 95,2 %). Elle était isolée dans 4,8 % des cas et associée à des signes irritatifs vésicaux dans plus de 95,2 %.

Les signes irritatifs vésicaux étaient isolés et révélateurs dans seulement 4,7 % des cas.

Les autres signes cliniques étaient représentés par : des signes urinaires obstructifs dans 64,2 % des cas, des douleurs lombaires dans 14,2 % des cas, des épisodes de rétention aigue d'urine dans 14,2 % des cas, et une altération de l'état général dans 31 % des cas.




Fig.3 : Signes cliniques révélateurs dans notre série.

---

**b- Signes physiques :**

Tous nos patients avaient bénéficié de touchers pelviens, dans le but d'évaluer l'envahissement de la base de la vessie et de la prostate.

La base de la vessie était indurée dans 38 % des cas, et la prostate augmentée de taille et suspecte dans 12 % des cas.

L'examen abdominal était anormal chez un seul patient, chez qui nous avons retrouvé une masse hypogastrique.

La recherche d'adénopathie périphérique était négative.

**Tableau I: Résumé des données de l'examen clinique dans notre série.**

Examen clinique	Nombre de cas	Taux %
Touchers pelviens :	42	100
Base de vessie souple	21	50
Base de vessie indurée	16	38
Base de vessie non perçue	5	12
Prostate :	42	100
Plate	20	47,62
Augmentée de taille, non suspecte	17	40,48
Augmentée de taille, suspecte	5	12
Masse hypogastrique :	1	2,38

**2. Examens complémentaires :**

**2.1- Biologie :**

La NFS avait objectivé une anémie chez 30 de nos patients, soit dans 71,4 % des cas.

L'examen cyto bactériologique des urines avait montré une infection urinaire chez 17 patients, soit 40 % des cas.

L'évaluation de la fonction rénale par le dosage de l'urée et de créatinine avait révélé une insuffisance rénale chez 2 patients (4,7 %).

---

---

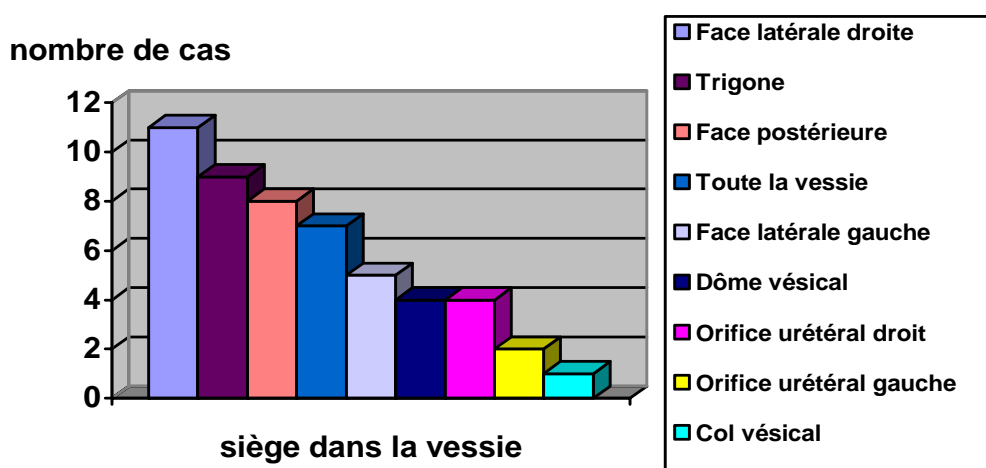
La cytologie urinaire n'a pas été réalisée chez nos patients.

## 2.2- Echographie abdomino-pelvienne

L'échographie a été réalisée chez trente de nos patients (72%).

### a- Le siège de la tumeur :

L'échographie montrait un processus vésical localisé à la face latérale droite dans 36,6 %, au trigone dans 30 % des cas, à la face postérieure dans 26,6 % des cas, et occupant toute la vessie dans 23 % des cas.



**Fig.4 : siège tumoral dans la vessie à l'échographie.**

### b- Aspect de la tumeur :

Il s'agissait de processus tissulaires multiples à l'échographie dans 16,7 % des cas, bourgeonnants dans 76 %, et d'un épaissement pariétal circonférentiel irrégulier dans 24 % des cas.

**Tableau II : Présentation des tumeurs de vessie dans notre série.**

Aspect de la tumeur	Nombre de cas	Pourcentage %
Tumeur individualisable :	23	76
Bourgeonnante	19	63
Infiltrante	1	3
Papillaire	3	10
Epaissement pariétal :	7	24

**c- Retentissement:**

L'échographie a objectivé un retentissement sur le haut appareil urinaire chez 21 de nos patients (70 %). Il s'agissait d'une urétéro-hydronephrose bilatérale chez 15 d'entre eux. L'index cortical était réduit chez 8 patients.

L'échographie a retrouvé une infiltration des méats urétéraux chez 4 patients, et de la prostate chez 5 patients.

L'infiltration du col n'a pas été mise en évidence chez aucun de nos patients.

**2-3. Cystoscopie :**

La cystoscopie a été réalisée sous anesthésie chez tous nos patients.

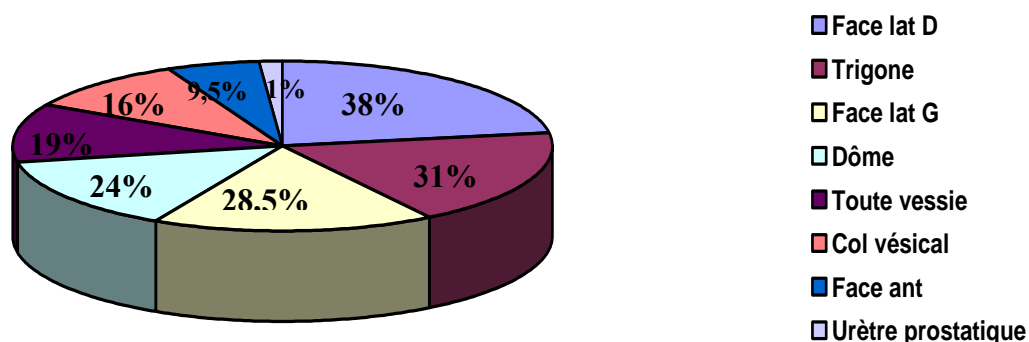
Elle a mis en évidence un processus tumoral de siège variable, bourgeonnant dans 23,8 % des cas, multifocal dans 24 % des cas, et à base d'implantation large dans 90 % des cas. Elle a retrouvé une infiltration des méats urétéraux dans cas, du col vésical dans 16 % des cas, et de l'urètre prostatique dans 1 % des cas.

**Tableau III : Résultats de la cystoscopie**

	Nombre de patients	Taux %
Nombre :		
Unique	32	76
Multifocale	10	24
Aspect :		
Bourgeonnant	10	23,8
Papillaire	13	31
Infiltrant	18	42,85
Base d'implantation :		
Large	38	90,4
Fine	4	9,6

---

---



**Fig. 5 : Sièges des tumeurs en cystoscopie**

#### **2.4- TDM ABDOMINO-PELVIENNE**

Le scanner a été réalisé après la cystoscopie avec résection chez 70 % de nos patients.

##### **a- Siège :**

Le processus tumoral vésical siégeait au niveau de la face latérale gauche dans 16 cas (38 %), au niveau de la face latérale droite dans 15 cas (35,7 %), au niveau du trigone dans 10 cas (23,8 %), et au niveau de la face antérieure dans 5 cas (12 %).

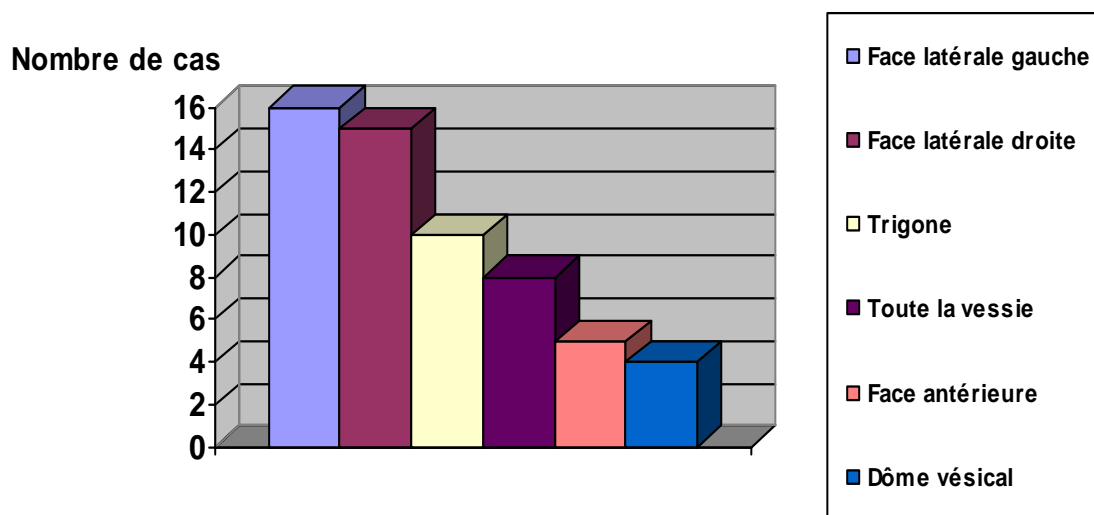
##### **b- Aspect :**

La TDM a mis en évidence un processus tumoral vésical de densité tissulaire chez tous nos patients, bourgeonnant chez 33 de nos patients, et infiltrant chez 9 d'entre eux. Le rehaussement tumoral après injection de PDC était hétérogène dans 78,6 % des cas.

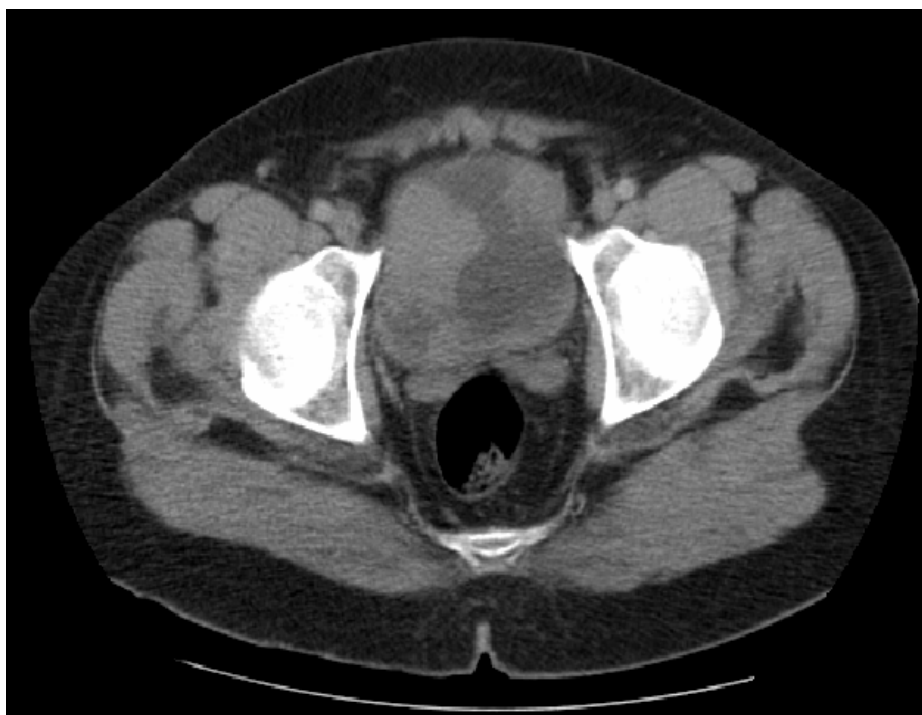##### **c- Retentissement :**

La TDM a retrouvé une urétéro-hydronéphrose chez 22 de nos patients (52,4 %), et une vessie de lutte chez 9 d'entre eux dont deux vessies multi-diverticulaires.

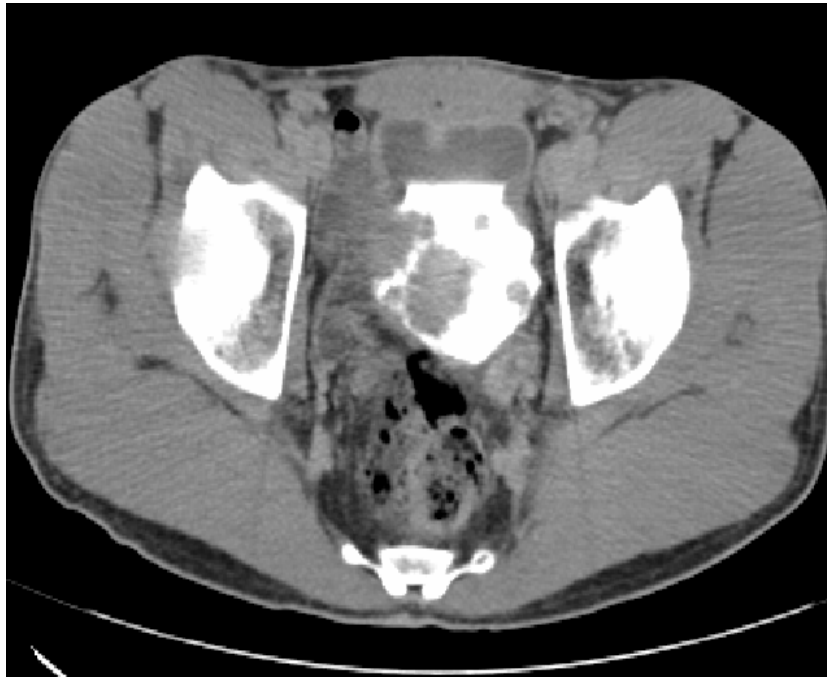---



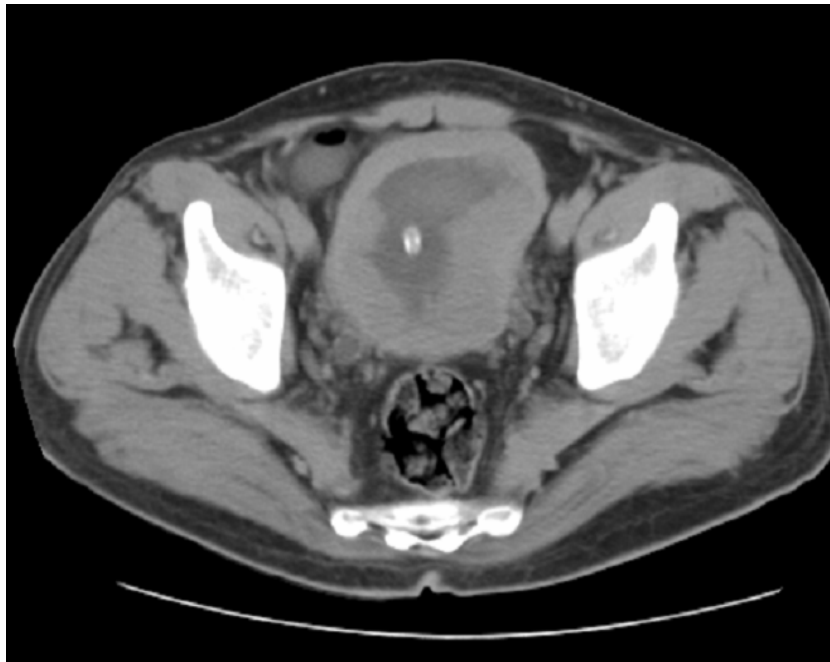
**Fig. 6 :** Localisation tumorale au scanner



**Fig. 7 :** Coupe avec injection de PDC au temps précoce montrant une tumeur vésicale multifocale intéressant la paroi latérale droite, la paroi antérieure, et la paroi postérieure.



**Fig. 8 :** Coupe tardive après injection de PDC montrant une tumeur vésicale multifocale intéressant les faces latérales et la base vésicale.



**Fig. 9 :** TDM avec injection de PDC montrant une tumeur vésicale infiltrante occupant la totalité de la vessie.

---

### **III. BILAN D'EXTENSION :**

#### **1. Extension locale :**

Seule la cystoscopie avec biopsie a permis de préciser l'extension locale en précisant le degré d'infiltration tumorale dans la paroi vésicale.

#### **2. Extension locorégionale :**

##### **2.1 Evaluation clinique :**

Elle a été faite par les touchers pelviens et l'examen abdominal chez nos 42 patients.

Le toucher rectal a mis en évidence une plénitude vésicale chez 16 malades.

Le TR sous anesthésie a suspecté un envahissement rectal chez un patient, et une infiltration prostatique chez 6 patients.

Le toucher vaginal chez nos deux patientes n'a pas montré d'envahissement de la paroi vaginale.

Le palper abdominal a objectivé une masse hypogastrique chez un seul patient.

##### **2.2 Echographie abdominale :**

L'échographie a objectivé une urétéro-hydronephrose chez 22 de nos patients, un envahissement des méats urétéraux chez 4 patients (13,3 %), bilatéral chez deux d'entre eux, une augmentation du volume prostatique dans 8 cas (26,6 %), avec suspicion d'infiltration dans 5 cas (16,6 %), un envahissement bilatéral des vésicules séminales dans un cas, et une disparition du liseré de séparation avec le rectum chez un malade.

L'échographie n'a pas mis en évidence d'adénopathies pelviennes, ni lombo-aortiques.

##### **2.3 TDM ABDOMINO-PELVIENNE :**

La TDM a objectivé l'infiltration de la graisse péri-vésicale chez 33 patients (78,6 %), se traduisant par une hyperdensité ou une irrégularités des contours externes de la vessie.

---

---

---

---

## Apport de la tomodensitométrie dans le bilan d'extension des tumeurs de vessie

---

Une dilatation rénale a été retrouvée dans 22 cas (52,3 %), de façon bilatérale dans 8 cas (19 %), avec un envahissement du méat urétéral chez 7 patients (16,7 %), d'un envahissement du col vésical chez 2 patients, et d'un envahissement de la prostate chez 6 patients (14,2 %).

La TDM a mis en évidence un envahissement de la vésicule séminale se traduisant par le comblement de l'espace graisseux inter-vésico-séminal dans 12 cas (28,6 %), bilatéral chez 8 patients, un envahissement du rectum dans 2 cas (4,7 %) et un envahissement du sigmoïde dans un cas.

L'extension ganglionnaire a été retrouvée chez 9 patients (21,4 %). Il s'agissait d'adénopathies lombo-aortiques chez 3 patients, iliaques primitives chez un seul patient, iliaques internes droites chez 4 patients, iliaques internes gauches dans un cas, iliaque externe gauche dans un cas, et sacré chez un cas.

**Tableau IV : Résultats du bilan d'extension au scanner**

	Nombre de cas	Pourcentage%
Graisse péri vésicale Infiltrée	33	78,6
Envahissement du méat urétéral	7	16,7
Envahissement de la prostate	6	14,28
Envahissement de la vésicule séminale	12	28,6
Envahissement du rectum	2	4,7
Envahissement du sigmoïde	1	2,35
Extension ganglionnaire	9	21,4
Métastase pulmonaire	1	2,35

### **3. Extension à distance :**

#### **3.1 Radiographie thoracique :**

Elle a montré des signes en faveur de broncho-pneumopathie chronique obstructive (BPCO) chez 9 malades, et un épanchement pleural bilatéral chez un seul patient, sans image en faveur de métastases pulmonaires.

---

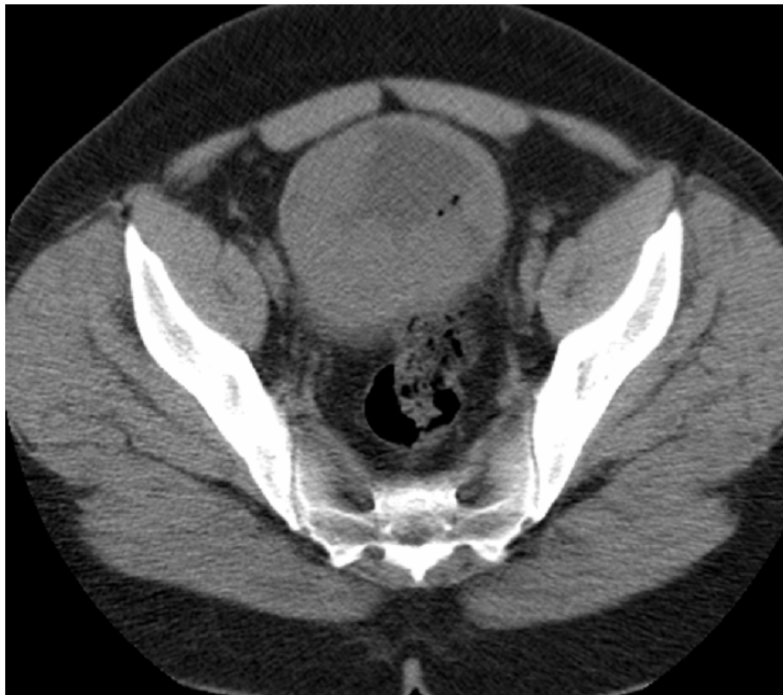---

**3.2 Echographie abdominale :**

L'échographie n'a pas retrouvé de métastases hépatiques ni d'adénopathies.

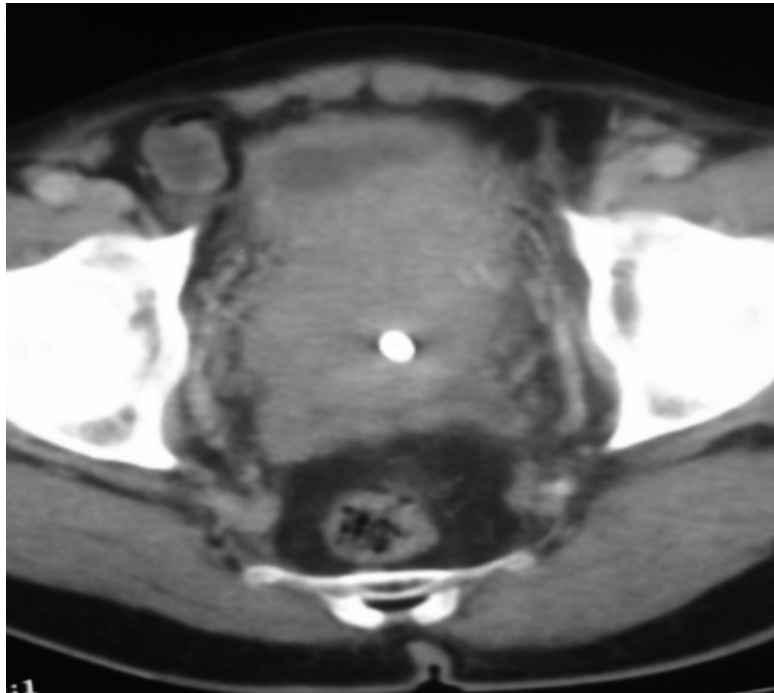
**3.3 TDM abdomino-pelvienne**

La TDM a retrouvé un nodule pulmonaire basal gauche dans un cas, et un épaissement pleural dans un autre cas.

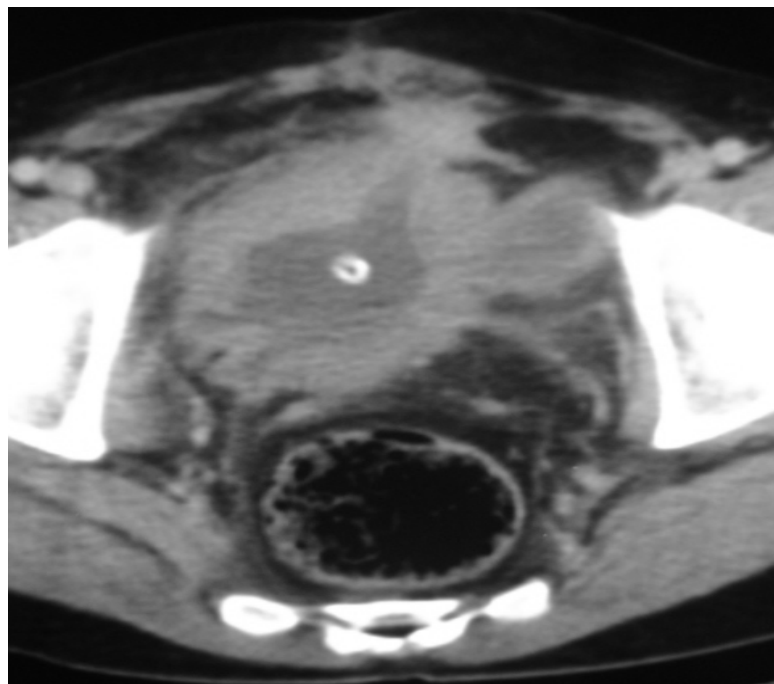


**Fig. 10:** TDM avec injection de PDC montrant une tumeur vésicale infiltrante multifocale responsable d'une infiltration de la graisse de voisinage.

---

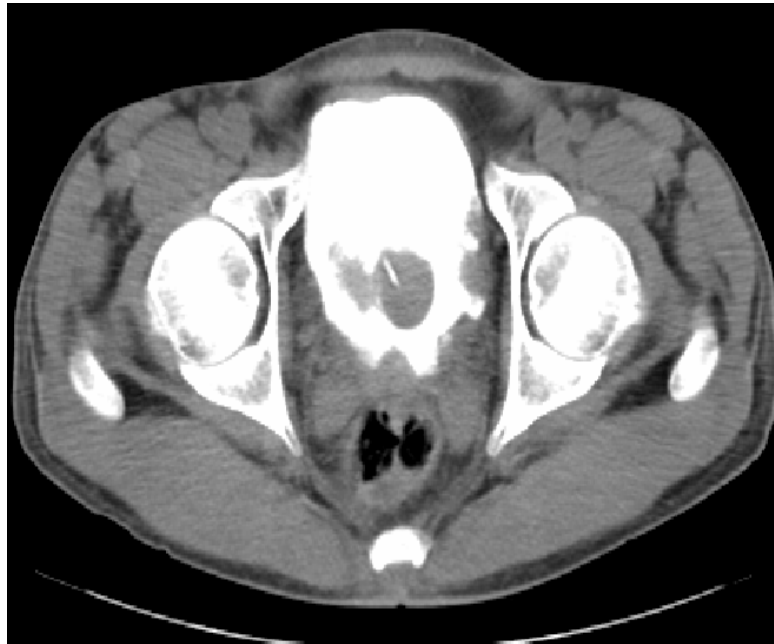

**Fig. 11** : Coupe avec injection de PDC montrant une tumeur de vessie infiltrant la prostate.

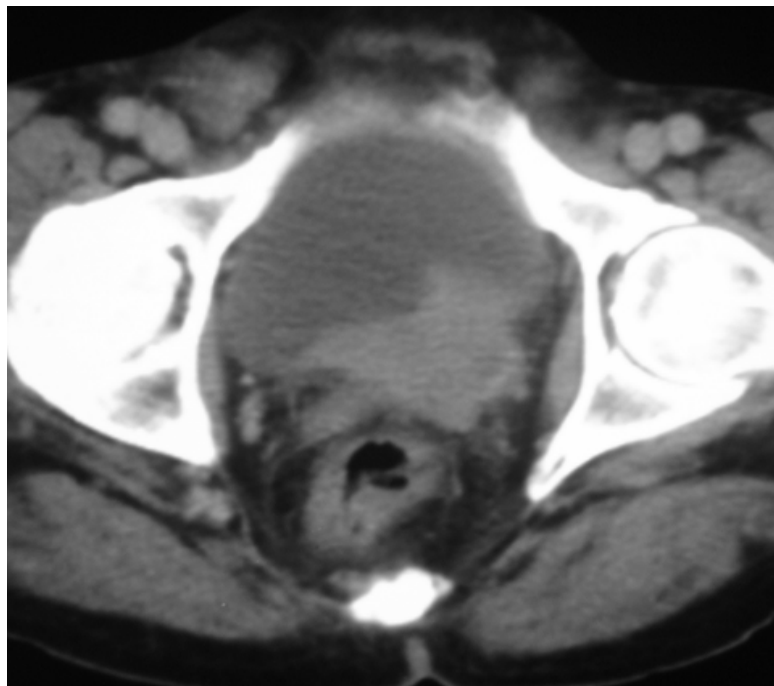


**Fig. 12** : Coupe après injection de PDC objectivant un épaissement tumoral circonférentiel irrégulier et diffus de la paroi vésicale responsable d'une infiltration nodulaire de la graisse péri vésicale, avec présence de plusieurs diverticules vésicaux.

---

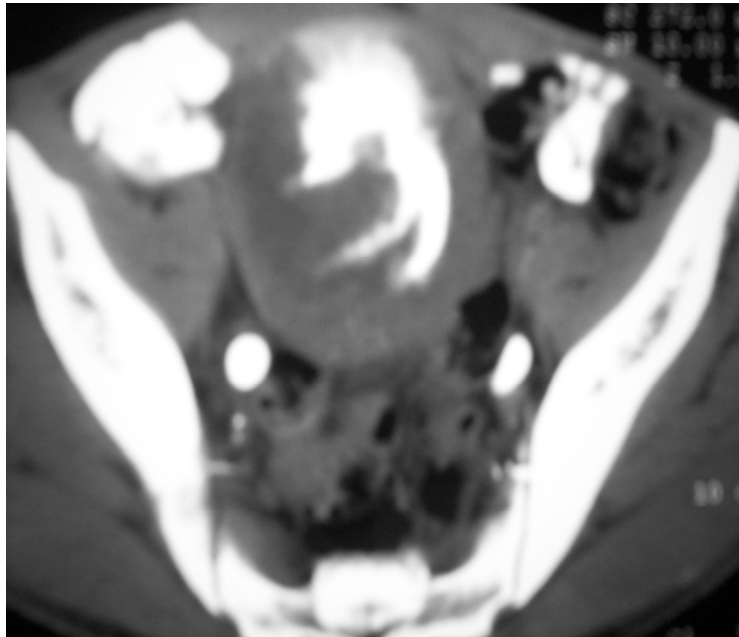


**Fig. 13:** Coupe avec injection de PDC au temps tardif montrant une tumeur vésicale multifocale responsable d'un envahissement des vésicules séminales.

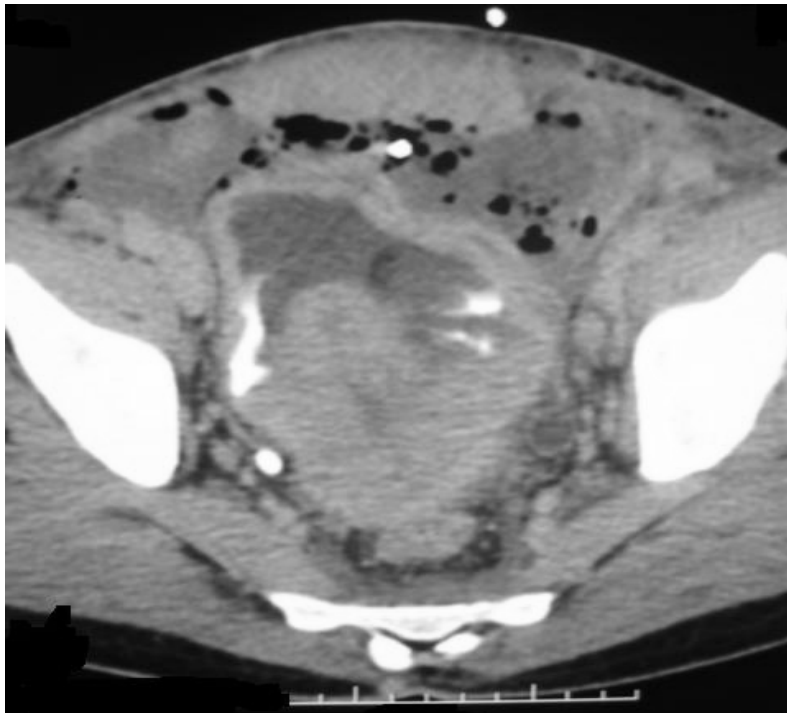

**Fig. 14 :** Coupe après injection de PDC montrant un processus tumoral vésical infiltrant intéressant le col et le trigone, avec disparition du triangle inter-vésico-séminal gauche témoignant de l'infiltration des vésicules séminales.

---

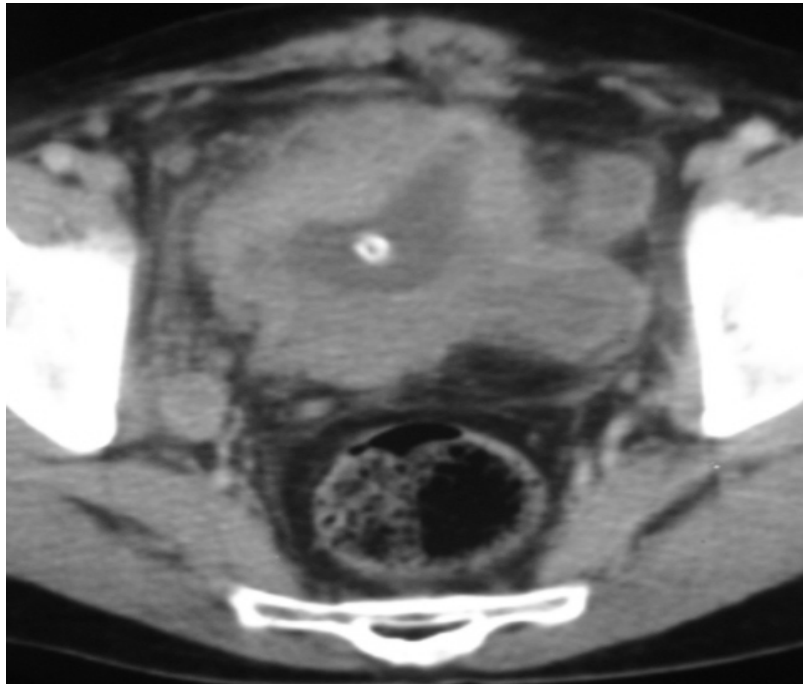


**Fig. 15 :** coupe tardive après injection de produit de contraste et opacification digestive montrant une tumeur vésicale infiltrante avec envahissement du sigmoïde.

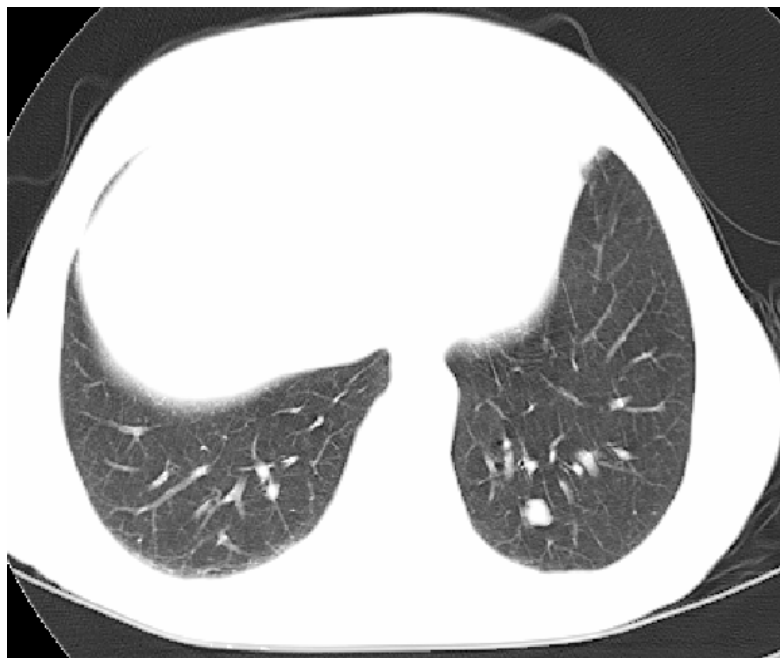

**Fig. 16:** Coupe après injection de PDC montrant un volumineux processus tumoral du plancher vésical responsable d'une infiltration de la graisse de voisinage et arrive au contact du rectum sans véritable signe d'envahissement.

---



**Fig. 17** : Coupe avec injection de PDC montrant un processus tumoral vésical infiltrant avec vessie multi diverticulaire et adénopathie hypogastrique droite.



**Fig. 18**: Nodule pulmonaire basal gauche d'origine métastatique.

---

## **IV. DONNEES DE LA CHIRURGIE**

### **1- Délai entre la TDM et la chirurgie**

Le délai entre le scanner et la chirurgie variait de 1 à 125 jours, avec une moyenne de 33 jours.

**Tableau V : Nombre de cas par délai.**

<b>Délai</b>	<b>Moins de 15 jours</b>	<b>15 à 30 jours</b>	<b>30 à 60 jours</b>	<b>Plus de 60 jours</b>
<b>Nombre de cas</b>	12	11	13	6

### **2- Technique de la chirurgie**

Tous nos patients ont été opérés. La cysto-prostatectomie totale a été pratiquée chez 34 de nos patients, un aller/retour chez 7 patients et une seule pelvectomie.

#### **2-1. Voie d'abord :**

- ✧ Incision médiane : 30 cas,
- ✧ Coelio-chirurgie : 12 cas.

#### **2-2. Dérivations urinaires :**

- ✧ Urétérostomie cutanée trans iléale (Briker) réalisée chez 24 patients (20 hommes et une femme) soit 57,14 %,
- ✧ Urétéro-sigmoïdostomie (Coffey), réalisée chez 3 patients (3 hommes) soit 7,2 %,
- ✧ Entérocystoplastie de remplacement réalisée dans 4 cas (4 hommes) soit 9,6 %,
- ✧ Urétérostomie réalisée chez 10 patients (23,8 %) (8 Bilatérales, 2 unilatérales),
- ✧ Néphrectomie réalisée chez un seul patient.

#### **2-3. Curage ganglionnaire :**

Le curage a été réalisé chez 26 patients (62 %).

---

### **3- Résultats de l'exploration chirurgicale :**

#### **3.1- Extension pariétale:**

L'exploration chirurgicale a été incapable de déterminer le degré d'infiltration tumorale dans la paroi vésicale.

#### **3.2- Extension locorégionale :**

L'exploration chirurgicale a mis en évidence un épaissement pariétal chez 6 patients avec développement exo vésical localisé chez 2 patients.

Elle a visualisé une infiltration de la graisse péri vésicale chez 6 patients, un envahissement de la prostate dans 7 cas (16,6 %), un envahissement de la vésicule séminale dans 2 cas, un envahissement péri urétral dans un cas, un envahissement de l'utérus chez deux patientes, un envahissement du sigmoïde dans 5 cas (12 %), un envahissement des anses iléales dans 1 cas, un envahissement du rectum dans 2 cas, un envahissement des parois pelviennes dans 7 cas (16,6 %), et une carcinose péritonéale dans 2 cas.

Une extension ganglionnaire a été retrouvée chez 5 patients (12 %).

Chez 4 patients la tumeur était inextirpable.

**Tableau VI : Extension locorégionale à la chirurgie**

	<b>Nombre de cas</b>	<b>Pourcentage %</b>
Infiltration de la graisse péri-vésicale	6	14%
Envahissement péri urétral	2	4.7 %
Envahissement de la prostate	7	16.6 %
Envahissement de la vésicule séminale	2	4.7 %
Envahissement du rectum	2	4.7 %
Envahissement du sigmoïde	5	12 %
Envahissement des anses iléales	1	2.4 %
Envahissement des parois pelviennes	7	16.6 %
Carcinose péritonéale	2	4.7 %
Extension ganglionnaire	5	12 %

---

**3.3- Extension à distance :**

L'exploration chirurgicale a retrouvé un nodule hépatique siégeant au niveau du lobe droit, dure, de contours irréguliers, mesurant 6 X 7 mm, en rapport avec une métastase hépatique.

## **V. DONNEES DE L'ANATOMO-PATHOLOGIE**

### **1. Macroscopie:**

Il s'agissait de tumeurs de localisations variables, multiples chez 10 patients (23,8 %), exophytiques chez 22 patients (52 %), en touffes papillaires plus ou moins nombreuses, réalisant un aspect de papillomatose chez 16 patients, et bourgeonnantes chez 7 patients.

L'étude anatomo-pathologique n'a pas retrouvé de tumeur sur deux pièces de cysto-prostatectomie. L'inspection après ouverture de ces deux pièces a retrouvé des cicatrices de résection tumorale à berges épaissies et hémorragiques.

### **2. Histologie :**

Il s'agissait de :

- Carcinome urothélial : 34 cas (81 %)
- Carcinome épidermoïde : 2 cas (5 %)
- Carcinome sarcomatoïde dans 2 cas (5 %)
- Adénocarcinome : un cas (3 %)
- Carcinome neuroendocrine dans un cas (3 %)
- Foyers de dysplasie sur cicatrices de résection tumorale dans 2 cas (5 %).

Emboles vasculaires :

- Non définis chez 14 patients (33.3 %)
  - Absents chez 6 patients (14 %)
  - Présents chez 14 patients (33.3 %).
-

**Tableau VII: Type histologique des tumeurs de vessie dans notre série**

Type histologique	Nombre de cas	Pourcentage %
Carcinome urothélial	36	85,7
Carcinome épidermoïde	2	4,76
Adénocarcinome	1	2,38
Autres	3	7,14

### **3. Extension à la graisse péri vésicale:**

L'histologie a objectivé une infiltration de la graisse péri vésicale chez 16 patients (47 %).

### **4. Extension aux ganglions :**

L'étude histologique des curages ganglionnaires a retrouvé des métastases ganglionnaires chez 8 patients.

### **5. Extension aux organes de voisinage :**

L'étude histologique a retrouvé un envahissement de la prostate dans 8 cas (19 %), une hyperplasie adéno-léiomyomateuse prostatique bénigne dans 5 cas, un adénocarcinome prostatique chez un patient, un envahissement de la vésicule séminale dans 3 cas (7,2 %), un envahissement péri urétral dans un cas, un envahissement des uretères dans 3 cas, un envahissement de l'urètre chez un patient et de l'utérus chez une patiente.

### **6. Stadification :**

L'étude anatomopathologique a retrouvé des tumeurs classées au moins pT2 dans 34 cas (81 %).

Il s'agissait de tumeurs classées pT4 dans 19 cas (45,2 %), dont 16 patients avaient un grade 3.

---

---

**Tableau VIII : Stade TNM des tumeurs de vessie dans notre série**

Stade	Nombre de cas	Pourcentage	Grade		
			1	2	3
pT1	5	12 %	1	3	1
pT2	11	26,2 %		3	8
pT3	4	9,5 %		1	3
pT4	19	45,2 %			16
PN+	6	14,3 %			

## **VI.CONFRONTATION RADIO-CHIRURGICALE ET HISTOPATHOLOGIQUE**

### **DANS L'EXTENSION LOCOREGIONALE ET METASTATIQUE:**

#### **1. Extension locale :**

Le degré d'extension tumorale dans la paroi vésicale était totalement méconnu aussi bien à la TDM qu'à la chirurgie. Seule l'histologie a permis de définir le degré d'extension tumorale dans la paroi.

#### **2. Extension locorégionale :**

##### **2.1- Envahissement de la graisse péri vésicale :**

Une extension à la graisse péri vésicale a été objectivée chez 33 de nos patients (78,6 %) au scanner, contre seulement 6 cas à la chirurgie. Elle a été confirmée à l'étude histologique chez 16 patients (46 %).

Le scanner a donc une bonne sensibilité pour le diagnostic d'infiltration de la graisse péri vésicale, estimée à 87,5 %, mais sa spécificité est faible, estimée à 34,6 % avec un risque de surestimation non négligeable.

Le diagnostic d'infiltration de la graisse péri vésicale a été posé au scanner sur une hyperdensité ou une irrégularité des contours externes de la vessie. Or, 70 % des scanners ont été réalisés après la résection trans urétrale de la tumeur de vessie avec réalisation de biopsie. Ce taux élevé de faux positifs s'explique par la confusion au scanner entre envahissement tumoral et remaniements inflammatoires post opératoires.

##### **2.2- Envahissement des organes de voisinage :**

###### ***a- Envahissement de la prostate :***

L'envahissement de la prostate a été retrouvé chez 12 patients au scanner, contre 7 patients à l'exploration chirurgicale. L'histologie a retrouvé un envahissement tumoral chez 6 d'entre eux, une hypertrophie prostatique bénigne chez 5 de nos patients, et une association avec un adénocarcinome prostatique dans un cas.

---

Le scanner a donc une faible sensibilité pour le diagnostic d'envahissement prostatique, estimée à 37,5 %, avec un risque important de surestimation.

Cette surestimation s'explique par le fait que l'infiltration tumorale a été évoquée au scanner sur des critères morphologiques. Ces critères ont peu de valeur, compte tenu de l'âge moyen de nos patients (58 ans). la fréquence de l'hypertrophie prostatique bénigne à cette age est élevée.

**b- Envahissement de la vésicule séminale :**

L'envahissement des vésicules séminales a été retrouvé chez 12 patients au scanner (28,6%), contre 2 patients à l'exploration chirurgicale. Seulement 3 cas étaient confirmés à l'histologie. Cette sur estimation est due au fait que l'envahissement des vésicules séminales a été retenu au scanner sur le comblement de l'espace graisseux inter-vésico-séminal. Ce comblement n'est pas toujours synonyme d'envahissement. il peut être retrouvé en cas de grosse prostate, responsable d'une oblitération de l'espace inter-vésico-séminal.

**c- Extension aux structures digestives et au péritoine:**

L'envahissement du rectum a été retrouvé chez 2 patients aussi bien au scanner qu'à l'exploration chirurgicale.

L'envahissement du sigmoïde et des anses digestives a été retrouvé chez deux patients au scanner, contre 6 patients à l'exploration chirurgicale. Cette sous estimation peut être expliquée dans notre série par le long délai entre le scanner et la chirurgie qui varie chez ces patients ente 21 et 45 jours.

Une carcinose péritonéale a été retrouvé à l'exploration chirurgicale chez un patient. Elle était méconnue au scanner. Le délai entre le scanner et la chirurgie chez ce patient était de 51 jours.

**d- Extension à la paroi pelvienne :**

L'envahissement de la paroi pelvienne a été retrouvé chez 6 patients à l'exploration chirurgicale. Cet envahissement a été méconnu au scanner.

Le délai entre le scanner et la chirurgie chez ces patients était de 43 jours à 67 jours.

---

---

***e- Extension ganglionnaire :***

A la TDM, les adénopathies étaient retrouvées chez 9 patients (21,4 %), contre 5 patients à l'exploration chirurgicale, et 6 à l'histologie.

La sensibilité du scanner pour le diagnostic de l'extension ganglionnaire est estimée à 37.5 %, avec une spécificité de 94,12 %. La faible sensibilité du scanner dans la prédiction de l'extension ganglionnaire s'explique par son incapacité à distinguer une adénopathie inflammatoire d'une adénopathie tumorale.

***f- Extension aux autres organes pelviens :***

L'exploration chirurgicale a objectivé un envahissement péri urétral chez un patient, et un envahissement de l'utérus chez deux patientes.

Ces envahissements étaient méconnus au scanner.

**3. Extension à distance :**

L'exploration chirurgicale a retrouvé un nodule hépatique métastatique, méconnu au scanner. Le délai entre le scanner et la chirurgie chez ce patient était de 55 jours.

---

---

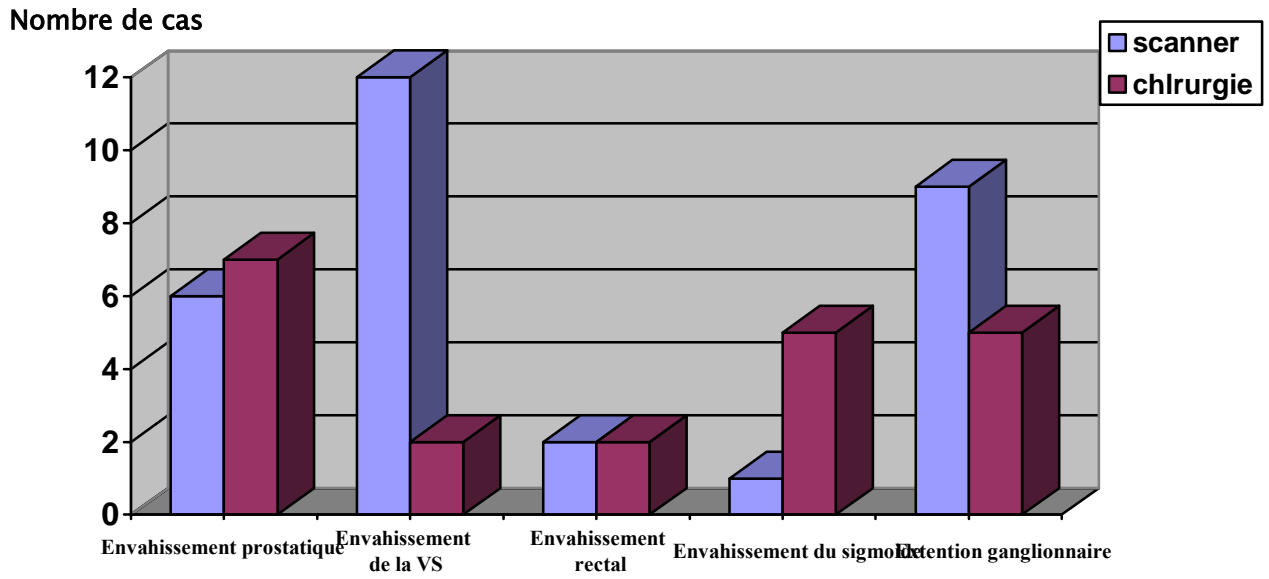


Fig. 19: Confrontation radio chirurgicale

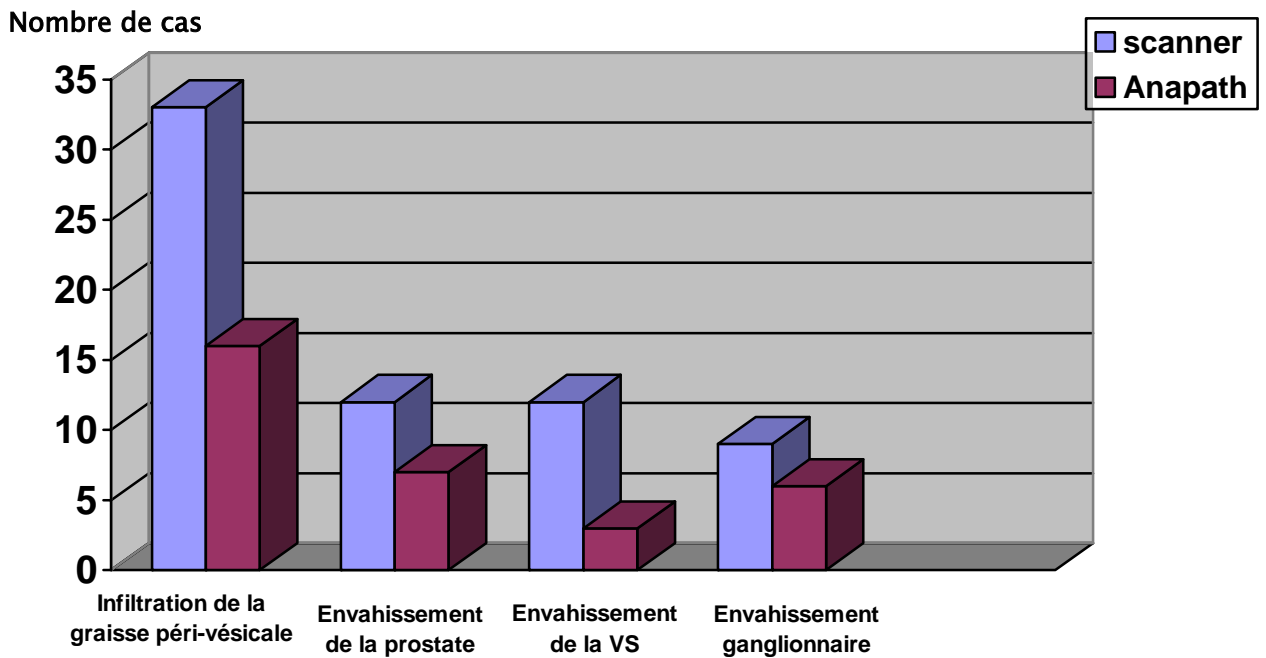


Fig. 20: Confrontation radio histopathologique



***DISCUSSION***

## **I. EPIDEMIOLOGIE**

### **1. Incidence et Mortalité :**

Dans le monde, l'incidence du cancer de vessie est estimée à 336.000 cas par an soit 3,3 % et le nombre de décès par cancer de vessie à 132.000 soit 2,1 % de décès annuels par cancer.

La prévalence estimée de cancer de vessie, tous sexes confondus était de

1 millions en 2000 soit 4,5 % de la prévalence estimée des cancers [1].

Le cancer de vessie représente 3 à 4 % de l'ensemble des cancers [2, 3, 4].

Il se classe au 5<sup>ème</sup> rang des cancers les plus courants en occident. Il est chez l'homme le 2<sup>ème</sup> cancer le plus fréquent du tractus urogénital après le cancer de la prostate.

### **2. Age moyen de diagnostic et le sexe :**

Le cancer de vessie est rare avant 50 ans, la moyenne d'âge est de 65 ans. Il touche 5 hommes pour une femme [3].

En France, l'âge moyen de survenue du cancer de vessie est de 69ans chez l'homme et 71ans chez la femme. Il touche 4 hommes pour 1 femme, mais ce taux évolue au fur et à mesure que l'impact du tabagisme chez la femme se fait sentir [5].

Au Maroc une étude d'une série de 1070 patients présentant une tumeur de vessie, a révélé que le maximum de cas était observé entre 50 et 70 ans. Le sex-ratio était de 4,37 en faveur du sexe masculin. [6]

Dans notre série, l'âge moyen de survenue est de 58 ans avec un sexe ratio de 20.

### **3. Facteurs de risques :**

L'intoxication tabagique est le principal facteur de risque retrouvé. Le nombre de cigarettes fumées, le nombre de cigarettes inhalées, et l'ancienneté de l'intoxication sont des facteurs corrélés à la survenue des tumeurs vésicales. À partir de 15 paquets années, ce risque persiste jusqu'à 20 ans après l'arrêt de l'intoxication tabagique. [7,8]

---

---

Dans notre série 71 % des patients sont des tabagiques chroniques avec un nombre de paquet/année moyen estimé à 30.

Il faut y associer les facteurs de risque professionnel : certains dérivés des produits industriels, notamment les dérivés utilisés dans la fabrication du caoutchouc, de la peinture, des colorants, de la métallurgie et ceux nécessitant l'usage de goudrons. [9]

La présence de calculs dans la vessie, ou la survenue d'infections urinaires répétées peut être à l'origine d'une agression de la muqueuse et conduire à des dysplasies. La bilharziose urinaire prédispose au cancer de vessie de type épidermoïde, bien que ce type histologique ne représente que 3 à 7 % des cancers infiltrants de vessie dans le monde. Il est retrouvé dans 70 % des cas de tumeurs de vessie en Egypte, où la prévalence de la bilharziose est de

45 %. L'infection et l'irritation chronique vésicale sont donc retenues comme facteurs favorisant le développement de tumeurs vésicales épidermoïdes.

D'autres produits ont été incriminés dans la carcinogenèse des tumeurs de vessie, comme la phénacétine ou bien les sucres artificiels comme la saccharine ou le cyclamate. Leur rôle exact n'a pas encore été démontré.

La genèse du carcinome de vessie est en fait due, comme beaucoup d'autres cancers, à des mutations génétiques. Une des mutations génétiques les plus fréquemment retrouvées en cancérologie est la mutation du gène *p53* porté sur le chromosome 17. [9]

Aucun facteur héréditaire n'a été mis en évidence comme facteur de risque des tumeurs de vessie. [10]

---

---

## **II. RAPPEL ANATOMIQUE** [11,12]

La vessie est un réservoir musculo-muqueux destiné à contenir l'urine, elle représente l'organe le plus antérieur du pelvis.

Elle est maintenue en place à son sommet par l'auraque fibreuse et en bas par le bloc uréthro-prostatique chez l'homme et l'urètre chez la femme.

Elle est contenue dans une loge fermée par :

- ❖ L'aponévrose ombilico-pré vésicale en avant
- ❖ L'aponévrose de Denonvilliers en arrière chez l'homme, et la cloison vésico-vaginale chez la femme,
- ❖ Latéralement par les lames sacro-génito-pubiennes
- ❖ et en haut le pubis.

On distingue à la vessie trois faces : antéro-inférieure, postéro-supérieure, et postéro-inférieure.

### **1- Rapports :**

#### **❖ Face postéro-inférieure ou base :**

Chez l'homme elle répond à :

- ❖ La prostate
- ❖ Les vésicules séminales
- ❖ L'uretère se plongeant entre les vésicules séminales et la paroi vésicale
- ❖ Les ampoules déférentielles
- ❖ Le cul de sac de Douglas
- ❖ L'aponévrose de Denonvilliers.

Chez la femme elle répond au col utérin en haut et au vagin en bas.

#### **❖ Face antéro-inférieure :**

Elle répond à l'espace pré vésical de Retzius.

---

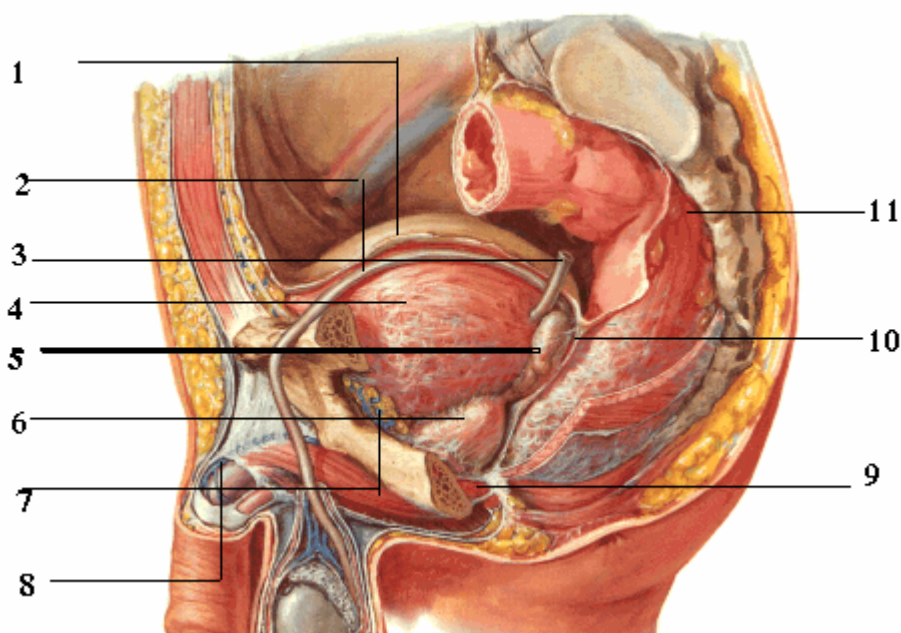
---

❖ **Face postéro-supérieure :**

Elle répond aux anses grêles, au colon, et en plus chez la femme au corps utérin et au ligament large

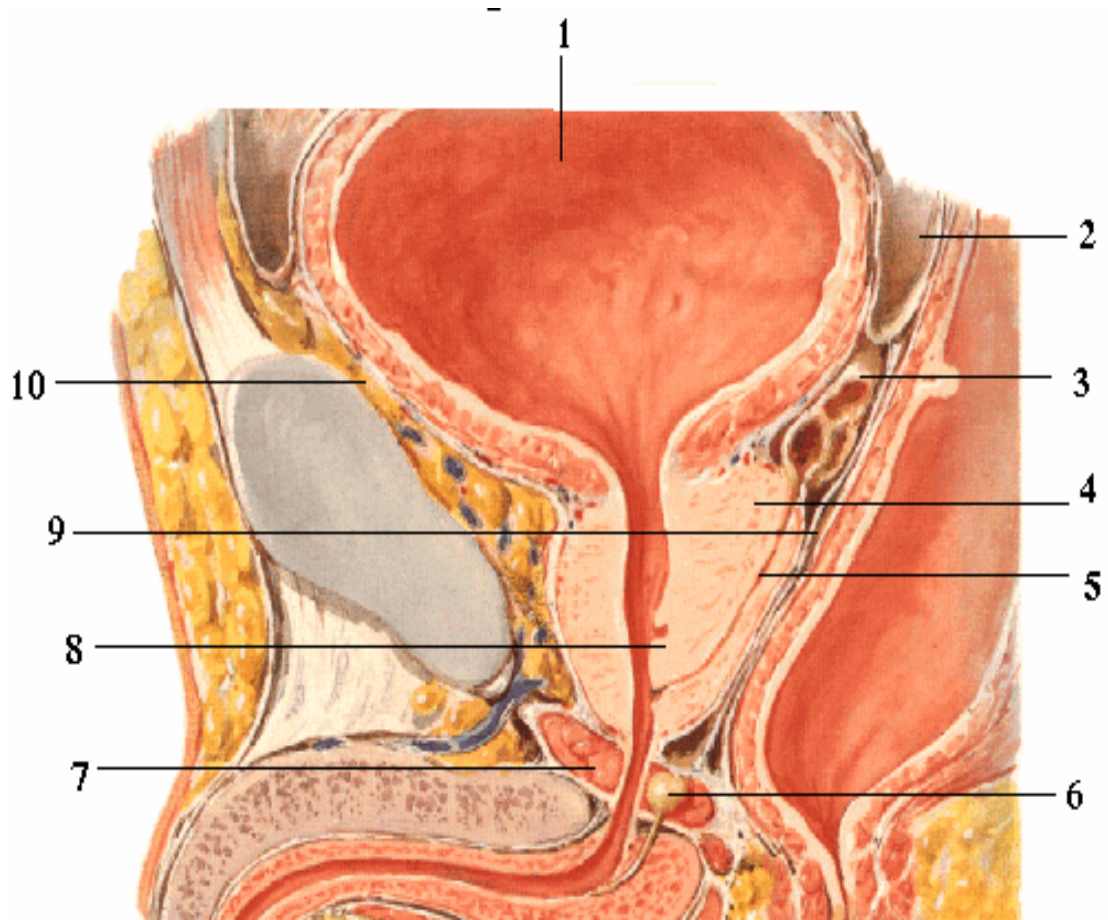
❖ **Les bords latéraux :**

Ils sont longés par l'artère ombilicale.



**Fig. 21: Les rapports de la vessie.**

- |                       |  |
|-----------------------|--|
| 1- le péritoine.      | 7- le plexus veineux de Santorini.                     |
| 2- le canal déférent. | 8- la veine dorsale de la verge.                       |
| 3- l'uretère.         | 9- le diaphragme urogénital.                           |
| 4- la vessie.         | 10- l'aponévrose prostatopéritonéale de Denonvilliers. |
| 5- vésicule séminale. | 11- le rectum.   |
| 6- la prostate.       |  |



**Fig. 22:** Coupe sagittale de la région sous péritonéale masculine.

- |                              |   |
|------------------------------|---|
| 1- la vessie.                | 6- glande de Cooper.                                  |
| 2- le cul-de-sac de Douglas. | 7- le diaphragme urogénital.                          |
| 3- vésicule séminale.        | 8- le verru mentanum.                                 |
| 4- la prostate.              | 9- l'aponévrose prostatopéritonéale de Denonvilliers. |
| 5- le canal éjaculateur.     | 10- l'espace de Retzius.                              |

## 2- Vascularisation :

### ❖ **Vascularisation artérielle :**

La vascularisation artérielle est issue de l'artère iliaque interne (hypogastrique).

#### Les artères vésicales supérieures :

Elles naissent de l'artère ombilicale. Au nombre de 1 à 4, elles irriguent les parois supérieure et latérale du corps de la vessie.

#### L'artère vésicale inférieure :

Elle naît chez l'homme, de l'iliaque interne, ou de l'artère glutéale inférieure ; chez la femme, de l'artère vaginale.

Elle vascularise les parties inférieures du corps et du fundus, ainsi que le col vésical.

#### L'artère du conduit déférent :

Constante, elle naît soit de l'artère ombilicale, soit de l'iliaque interne, et vascularise la partie supérieure du fundus vésical.

#### L'artère utérine :

Vascularise la partie supérieure du fundus utérin.

Les artères honteuses interne, obturatrice et vaginale participent à la vascularisation de la partie inférieure de la vessie.

### ❖ **Vascularisation veineuse :**

Les veines des parois vésicales se jettent dans un riche réseau périvésical qui se draine :

. **En avant**, dans le plexus rétro-pubien qui se draine lui-même dans les veines honteuses internes et parfois dans les veines obturatrices ;

. **Latéralement**, dans le plexus vésical qui se draine par les veines vésicales dans la veine iliaque interne.

---

❖ **Drainage lymphatique :**

Les collecteurs lymphatiques sont souvent interrompus par les nœuds paravésicaux, latéro-vésicaux, et rétro-vésicaux.

Ils se drainent dans les nœuds iliaques externes médiaux, obturateurs, iliaques internes, et inter-iliaques. Chez l'homme, des lymphatiques du col et du trigone se rendent aussi dans les nœuds sacraux.

Schématiquement, les ganglions extra vésicaux forment deux groupes :

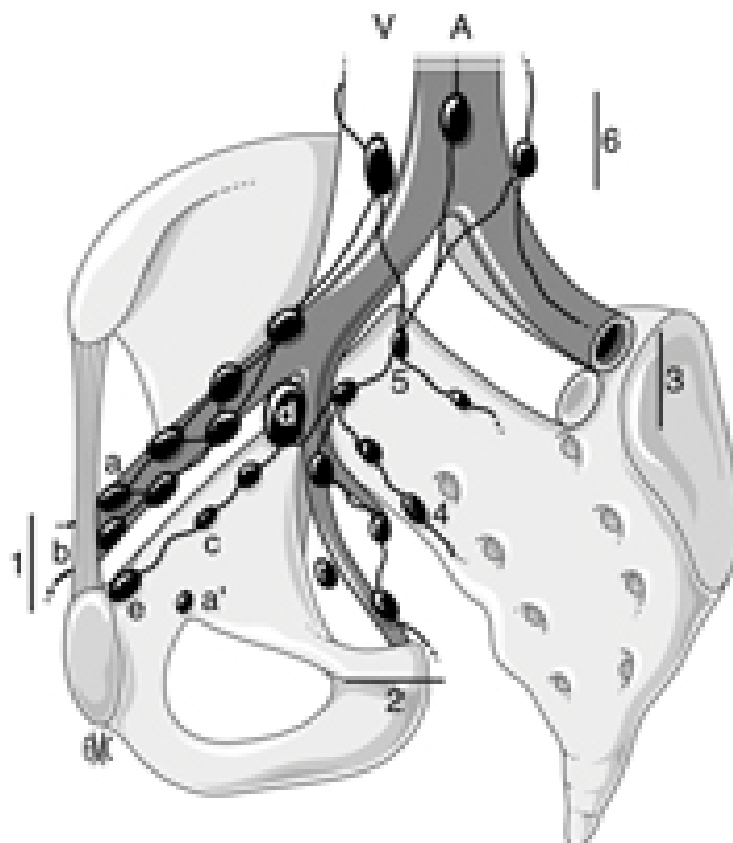
- ❖ Les lymphatiques de la face antérieure de la vessie se drainent dans les ganglions obturateurs et les ganglions moyens de la chaîne iliaque externe.
- ❖ Les lymphatiques de la face postérieure se drainent par trois voies : la voie supérieure suit l'artère ombilicale et aboutit à la chaîne iliaque externe, la voie moyenne suit l'axe vasculaire génito-vésical qui aboutit au relais hypogastrique (ou iliaque interne), la voie inférieure draine le col vésical et le trigone et aboutit au ganglion du promontoire et de la bifurcation aortique.

❖ **Innervation :**

Les nerfs vésicaux émanent du plexus hypogastrique inférieur et contiennent des neurofibromes sympathiques et parasympathiques.

---

---



**Fig. 23:** Schéma en vue oblique de la répartition des chaînes ganglionnaires pelviennes autour des vaisseaux.

A : aorte et branches de division ; V : veines iliaques et veine cave inférieure ;

1. chaîne iliaque externe : a. groupe externe ou latéral ; b. groupe moyen ou intermédiaire ; c. groupe interne ou médial ou « sous rétro veineux » ; d. ganglion « sous veineux » (ganglion de Leveuf et Godard) ; e. ganglion rétro crural interne (ganglion de Cloquet) ; 2. Chaîne iliaque interne ou hypogastrique : a'. Ganglion obturateur (autour du pédicule obturateur) ; 3. Chaîne iliaque primitive ; 4. Chaîne sacrée latérale ; 5. Ganglion du promontoire ; 6. Chaînes rétro péritonéales avec le groupe pré cave, pré aortique et latéro-aortique.

---

### **III. ANATOMO-PATHOLOGIE :**

#### **1. Définition d'une tumeur infiltrante de vessie :**

Il est indispensable de distinguer, parmi les tumeurs urothéliales, des tumeurs dites superficielles (CIS, pTa et pT1) et des tumeurs dites profondes envahissant le muscle vésical (pT2a-b, pT3a-b et pT4a-b). Une tumeur infiltrante de vessie est définie par l'envahissement du muscle vésical par des cellules tumorales urothéliales le plus souvent [13].

#### **2. Etapes de la prise en charge d'une pièce de cystectomie : CPT ou Pelvectomie antérieure.**

##### **2-1. Etude macroscopique :**

###### **a- Aspect :**

Selon le mode de croissance retrouvé lors de L'examen macroscopique d'une pièce opératoire ouverte ou lors de l'endoscopie, on distingue différentes variétés tumorales. Ceci explique les différents aspects rencontrés en imagerie. Il peut s'agir de tumeurs végétantes à développement exophytiques intra vésical. On distingue alors plusieurs types :

- **Tumeur végétante non infiltrante**, reliée à la paroi vésicale par un pédicule étroit (tumeur pédiculée) ou une base d'implantation plus large (tumeur sessile). La paroi vésicale en regard reste souple.
- **Tumeur végétante infiltrante**, l'envahissement pariétal se traduit par un aspect rigide de la paroi vésicale au contact de la base d'implantation.
- **Tumeur ulcéro-végétante infiltrante**, elle présente une ulcération centrale avec bourrelet exophytique irrégulier.

Comme il peut s'agir de tumeurs infiltrantes pures, planes et diagnostiquées le plus souvent en cystoscopie. Leur visualisation est difficile en imagerie.

---

---

**b- Taille des tumeurs :**

Elle est variable allant du millimètre à une lésion occupant toute la vessie. Il n'existe pas de corrélation entre la taille tumorale et le degré d'infiltration pariétale.

**c- Nombre des tumeurs :**

Souvent la tumeur est unique, mais la multifocalité au niveau de la vessie ou étagée sur tout l'appareil urinaire n'est pas rare, soit au moment de la découverte, soit au décours des récurrences. La fréquence d'une localisation tumorale du haut appareil associée à la tumeur vésicale est de 5 à 10 % [14]. Dans notre série la tumeur est unique dans plus de 75 % des cas.

**d- Topographie :**

Dans plus de la moitié des cas, la tumeur siège au niveau de la base avec, par ordre de fréquence décroissante : pourtour des orifices urétéraux, trigone et col vésical. Les parois latérales sont atteintes dans 25 % des cas, la paroi postérieure dans 10 % des cas et enfin, plus rarement, le dôme et la face antérieure.

**2-2. Etude microscopique :**

Les tumeurs épithéliales représentent 95 % des tumeurs vésicales. Les tumeurs à cellules transitionnelles en représentent 90 % des cas, les 10 % restants sont représentés par les carcinomes épidermoïdes, fréquents en zone d'endémie bilharzienne, et les carcinomes anaplasiques. [4]

Dans notre série il s'agit de carcinome urothélial dans 81 %, de carcinome épidermoïde dans 5 %, de carcinome sarcomatoïde dans 5 %, d'adénocarcinome dans 3 %, et de carcinome neuroendocrine dans un cas.

**3. Classification des tumeurs urothéliales :**

**3-1. Grading des carcinomes urothéliaux :**

Le grade est basé sur l'appréciation d'anomalies architecturales et cytologiques de l'urothélium (anomalies nucléaires, mitoses). Il évalue l'agressivité de la tumeur et constitue un

---

---

facteur pronostic important notamment dans les tumeurs Ta et T1 où il apparaît prédictif de l'invasion de la paroi vésicale [15].

### **Grade commun aux tumeurs de vessie : classification de l'OMS**

**G1** : bien différenciée

**G2** : moyennement différenciée

**G3** : indifférenciée

### **3-2. Classification TNM :**

#### ***d. L'infiltration pariétale :***

Le stade pT correspond à l'évaluation par l'histologie du degré d'infiltration pariétale par la tumeur vésicale permettant une stadification précise de celle-ci (stade PT2a et PT2b), de l'extension dans le tissu adipeux péri-vésical (stade PT3a et PT3b), et aux organes de voisinage (stade PT4a et de la paroi pelvienne ou abdominale (stade PT4b)).

Le stade d'infiltration est un élément pronostic déterminant pour les tumeurs de vessie, et demeure le critère le plus fiable et le plus reproductible sur lequel sera basée la décision thérapeutique [16].

#### ***e. Métastases ganglionnaires (pN) : [17, 18, 19]***

L'extension lymphatique se fait à travers le réseau sous-muqueux relié à un réseau musculaire qui se draine dans un troisième réseau sous-séreux. L'atteinte ganglionnaire est fortement corrélée avec l'envahissement des lymphatiques de la paroi et le degré d'infiltration pariétale. La présence d'embolies tumorales dans les lymphatiques pariétaux fait chuter la survie à 5 ans de 20 %. En cas de tumeur superficielle ou peu infiltrante, les adénopathies sont rares (moins de 5 %). En cas d'infiltration du muscle profond, la fréquence des adénopathies atteint 25 % et en cas d'extension extra vésicale 55 %. Globalement, le pronostic d'une tumeur de vessie avec métastases ganglionnaires est inférieur à 10 % à 5 ans.

Au total, dans 90 % des cas, l'atteinte ganglionnaire est iliaque externe et dans 10 % des cas iliaque primitive ou iliaque interne d'emblée. [20]

---

---

Par ailleurs, l'envahissement microscopique est présent dans 14 % des cas tous stades confondus au niveau des ganglions obturateurs et moyens de la chaîne iliaque externe. [21]

*f. Métastases systémiques (M) :*

Les métastases peuvent survenir à partir du stade pT3a. En pratique, elles apparaissent de façon tardive dans l'évolution de la maladie. Leur site préférentiel est l'os, puis par ordre de fréquence décroissante le foie, les poumons [19]. D'autres sites sont plus rares comme le péritoine, la plèvre, les reins, les surrénales ou l'intestin [22]. Il existerait une forte incidence de métastases cérébrales chez les patients traités pour leur cancer vésical par CTH type M-VAC [23].

### Classification TNM des tumeurs de vessie

#### **\*T- Tumeur primitive**

T0 : pas de tumeur primitive

Tis : carcinome in situ

Ta : carcinome papillaire non infiltrant (atteinte isolé de la muqueuse)

T1 : Tumeur envahissant le chorion mais respectant la musculuse

T2 : Tumeur envahissant le muscle

- T2a : musculuse superficielle
- T2b : musculuse profonde

T3 : tumeur envahissant la graisse péri-vésicale

- T3a : envahissement microscopique
- T3b : envahissement macroscopique

T4 : Tumeur envahissant la prostate, le rectum, l'utérus le vagin, la paroi pelvienne ou abdominale.

- T4a : envahissement de la prostate, l'utérus, vagin, rectum
- T4b : envahissement des parois pelviennes ou abdominales.

#### **\*N- Ganglions régionaux**

Nx : état des ganglions inconnu

No : ganglions indemnes

N1 : un ganglion métastatique de 2cm ou moins

N2 : un ganglion métastatique de 2 à 5cm ou multiples ganglions  
mais tous < à 5cm

N3 : métastases ganglionnaires dont au moins une > à 5cm

#### **\*M- Métastases systémiques**

Mx : absence d'évaluation des métastases systémiques

M0 : pas de métastases viscérales

M1 : métastases viscérales.

---

## **IV. DIAGNOSTIC POSITIF :**

### **1. Clinique**

#### **1-1. Circonstances de découverte :**

L'hématurie est très souvent le premier signe révélateur d'une tumeur de vessie. Elle est retrouvée dans 85 % des cas [4, 6, 19]. Dans notre série, elle était présente dans 95 % des cas.

Toute hématurie doit faire suspecter une tumeur vésicale [6, 24]. Elle est classiquement terminale, isolée et indolore mais le plus souvent totale car abondante conduisant à la formation de caillots intra vésicaux. L'accumulation de ces caillots peut entraîner une rétention aiguë d'urines.

D'autres modes de révélation peuvent exister: les troubles mictionnels sont souvent présents et signent l'irritation vésicale. Ils se manifestent le plus souvent par des pollakiuries diurnes et parfois nocturnes, des impériosités mictionnelles, et parfois des brûlures mictionnelles avec des ECBU stériles.

Parfois, les circonstances de découverte sont plus tardives, signant une tumeur plus évoluée : il peut s'agir alors de douleurs lombaires dues à un obstacle au niveau du méat urétéral où siège la tumeur. Parfois, il peut s'agir également de découverte au stade de métastases. Des métastases osseuses ou pulmonaires peuvent faire découvrir la tumeur vésicale primitive jusqu'alors asymptomatique ou négligée.

Dans notre étude 50 % des patients consultent avec un délai supérieur à 10 mois. Cette négligence est fréquente car les tumeurs vésicales surviennent souvent dans une population alcoolique tabagique défavorisée où l'accès aux soins n'est pas toujours facile.

#### **1-2. Examen clinique :**

Il est souvent normal. En cas de lésion évoluée, l'examen abdominal peut retrouver une masse pelvienne, une induration sus-pubienne, des adénopathies périphériques ou une hépatomégalie.

Les touchers pelviens recherchent un envahissement trigonal ou prostatique.

---

---

## **2. Examens complémentaires :**

### **2-1. Biologie :**

Elle comporte une numération formule sanguine (NFS), un bilan rénal et un examen cyto bactériologique des urines (ECBU).

La cytologie urinaire est à l'heure actuelle un examen de routine surtout dans le cadre du suivi des tumeurs de vessie. [25]

Les limites de cet examen sont l'infection urinaire (faux positifs) mais également les tumeurs bien différenciées dont la cytologie peut s'apparenter à une cytologie normale desquamative.

Il n'y a pas de marqueurs très sensibles des tumeurs de vessie, comme nous en avons à notre disposition pour les tumeurs prostatiques ou les tumeurs testiculaires [4,24].

### **2-2. Cystoscopie :**

L'examen endoscopique avec résection biopsique est l'examen clé du diagnostic positif de tumeur de vessie. Elle a permis de poser le diagnostic positif de tumeur de vessie chez tous nos patients.

La cystoscopie est en effet un bon moyen de prédiction du caractère infiltrant d'une tumeur de vessie [26], élément déterminant dans le choix d'éventuels examens radiologiques complémentaires. La performance de l'examen cytologique qui complète le geste, reste dépendante des conditions de sa réalisation, de la rapidité de l'analyse, de l'expérience du cytologiste. [27]

La cystoscopie permet d'établir une cartographie précise des lésions vésicales en notant : le nombre de tumeurs visibles (unique ou multiples), l'aspect (pédiculé ou sessile), la taille, la topographie, l'association à des plages suspectes d'une dysplasie ou d'un CIS. Les orifices urétéraux, le trigone, la face antérieure, le col et l'urètre prostatique doivent être parfaitement étudiés.

Les éléments en faveur du caractère infiltrant de la tumeur vésicale à la cystoscopie sont l'aspect sessile de la tumeur, une forme non papillaire, et une taille supérieure ou égale à 1cm.[26, 28]

---

**2-3. Imagerie :**

*c. Echographie abdomino-pelvienne :*

C'est l'examen de première intention devant une manifestation clinique évocatrice. Elle se fait à l'aide d'une sonde sectorielle de moyenne fréquence 3 à 5MHz. Elle doit être effectuée sur une vessie pleine.

L'échographie endo-cavitaire est un complément de l'échographie sus pubienne pour l'étude du trigone, du bas-fond vésical et de ses rapports avec les vésicules séminales et la prostate. [4,6]

L'échographie sus pubienne, permet une description du nombre de tumeurs, de leur morphologie (végétante ou papillaire), de leur base d'implantation (élargie ou étroite). Elle recherche un éventuel retentissement au niveau des orifices urétéraux et de la voie excrétrice.

La tumeur vésicale se présente habituellement à l'échographie comme une masse saillante dans la lumière vésicale, à base d'implantation sessile ou pédiculée. Elle est d'échogénicité moyenne, souvent homogène, son contour interne peut parfois être rehaussé par un halo hyperéchogène traduisant la présence d'une hématurie [19].

L'apport de l'échographique est limité pour les tumeurs planes peu saillantes et pour les lésions papillaires inférieures à 5mm [29, 30, 31].

Ces autres limites sont la vessie insuffisamment remplie, l'obésité, et la superposition des gaz intestinaux.

La majorité des auteurs des derniers rapports sur les tumeurs de vessie concluent cependant à une sensibilité insuffisante de l'examen ce qui ne permet pas de recommander l'échographie, utilisée isolément, pour le diagnostic des tumeurs de vessie. [32]

Dans notre série, l'échographie a pu diagnostiquer une tumeur de vessie dans 93,3 % des cas. Dans les deux cas restants (6,7 %), Il s'agissait d'une tumeur de la base de la vessie prise pour une hypertrophie prostatique avec saillie du lobe médian.

---

---

*d. TDM abdomino-pelvienne :*

Le scanner n'est pas un examen à but diagnostique dans les cancers de vessie. Son rôle réside essentiellement dans le bilan d'extension.

Une tumeur de vessie peut se traduire à la TDM par:

- un épaissement irrégulier de la paroi vésicale,
- une masse bombant dans la lumière vésicale ou
- une infiltration de la graisse péri-vésicale ou des organes voisins.

Elle se présente spontanément comme une masse de densité variant de 30 à 50 UH, se rehaussant modérément de 20 UH après injection de produit de contraste. Elle est souvent homogène dans les lésions petites ou modérées, et hétérogène en cas de volumineuse masse contenant des zones nécrotiques.

La visualisation tumorale est satisfaisante pour les tumeurs situées sur les faces latérales et la partie supérieure du trigone. Elle est médiocre, voire impossible, pour les tumeurs siégeant à la base ou au dôme vésical à cause de l'étude limitée dans le plan axial responsable d'un phénomène de volume partiel très important dans ces régions anatomiques.[19]

Le scanner permet également une étude morphologique et fonctionnelle du haut appareil, en recherchant un éventuel retentissement sur les reins et sur la voie excrétrice.

---

---

## V. BILAN D'EXTENSION DES TUMEURS DE VESSIE :

L'extension dans la paroi et l'extension locorégionale conditionnent l'attitude thérapeutique dans les tumeurs de vessie [6 ,19].

La recherche d'une extension locorégionale n'est pas utile si la cytoscopie-résection conclut à une tumeur superficielle ; seule l'UIV sera réalisée pour rechercher une autre localisation sur l'appareil urinaire [19].

Par contre en cas de tumeur infiltrante un bilan d'extension locorégional et à distance s'impose, et fait appel à la TDM ou à l'IRM.

### 1. Evaluation clinique de l'extension tumorale :

Elle se fait par les touchers pelviens associés à la palpation abdominale, de préférence réalisés sous rachis anesthésie au cours de la résection trans-urétrale de vessie car apporte des renseignements plus fiables.

**Chez l'homme**, le TR est capital pour l'évaluation du volume tumoral et de la mobilité par rapport aux structures adjacentes.

L'existence d'une extension péri-vésicale clinique ou une absence de mobilité vésicale ou une sensation de blindage pelvien pourront modifier l'indication thérapeutique.

Des séries anciennes, étudiant l'exactitude de cette évaluation clinique, ont montré un pourcentage d'erreur de 25% à 50% comparé aux résultats anatomopathologiques [33,34].

**Chez la femme**, les touchers pelviens recherchent une extension à la paroi vaginale et évaluent la mobilité par rapport aux organes de voisinage et à la paroi pelvienne.

Dans notre série la base de la vessie était indurée dans 38 % des cas, et la prostate augmentée de taille et suspecte dans 5 cas, par rapport à 8 cas aux résultats anatomopathologique.

L'examen abdominal avait retrouvé une masse hypogastrique chez l'un de nos patients.

---

## **2. Evaluation para clinique de l'extension tumorale :**

### **2.1- L'échographie :** [34, 35, 36]

Bien qu'il s'agisse d'un examen à but diagnostique en premier lieu, le bilan d'extension peut être déjà entrepris. Il existe des signes échographiques suggérant l'envahissement pariétal. Une tumeur superficielle respecte le liseré hyperéchogène de la paroi vésicale et sa base d'implantation est étroite. Tandis qu'une tumeur infiltrante entraîne une rupture de ce liseré hyperéchogène, une irrégularité des contours de la paroi vésicale, une immobilité pariétale (signe peu sensible) et une base d'implantation tumorale large.

L'extension de la tumeur à l'uretère pelvien est de diagnostic facile. Il s'agit le plus souvent de tumeurs infiltrantes siégeant au pourtour des orifices urétéraux, et responsable d'une dilatation de l'uretère pelvien, dont le contenu est échogène.

La disparition du liseré hyperéchogène séparant la paroi vésicale de la vésicule séminale est en faveur d'une extension vésiculaire.

La présence de zones d'échogénicité identiques à celles de la tumeur et en continuité avec celle-ci au sein du parenchyme prostatique témoigne de son envahissement.

En pratique, l'appréciation de l'extension dans le complexe sémino- prostatique est peu sensible sauf en cas de volumineuse masse infiltrante.

Le diagnostic d'envahissement du tube digestif pour les tumeurs du dôme vésical sera porté s'il existe un net épaissement de l'anse digestive en continuité avec la tumeur associée à une fixité de l'anse.

La recherche d'adénopathies pelviennes est peu performante.

Dans notre série l'échographie n'a pas pu fournir de renseignement sur l'infiltration de la graisse péri vésicale. Elle était peu sensible dans l'extension aux organes de voisinages et dans l'extension ganglionnaire. Toutefois les résultats fournis par l'échographie étaient satisfaisants lorsqu'il s'agit de retentissement sur le haut appareil.

---

---

## **2.2- La tomodensitométrie abdomino-pelvienne :**

### ***h. L'évaluation scannographique de l'infiltration tumorale pariétale :***

Malgré l'amélioration des techniques de tomodensitométrie abdomino-pelvienne, la TDM ne permet pas d'apprécier l'infiltration pariétale puisque les différentes couches de la paroi vésicale ne sont pas individualisables et la tumeur a la même densité que celle de la paroi vésicale. Seules les tumeurs avec extension péri vésicale macroscopique peuvent être détectées. Les stades pT1, pT2 et pT3a sont donc confondus [37], alors que, pour un urologue entraîné, la cystoscopie avec biopsie permet une estimation assez précise du niveau d'infiltration histologique. Quelques signes peuvent suggérer une infiltration pariétale mais non pathognomoniques tels un épaissement ou une rétraction localisés de la paroi avec ombilisation au contact du processus tumoral. [38]

### ***i. L'évaluation scannographique de l'extension à la graisse péri-vésicale***

L'infiltration de la graisse péri-vésicale (stade pT3b) se traduit en TDM par une hyperdensité de la graisse péri-vésicale réalisant de fines travées denses issues de la tumeur ou des irrégularités du contour externe de la vessie [19, 38]. Dans notre série la sensibilité du scanner dans l'extension à la graisse péri vésicale est de 87,5 %, avec une valeur prédictive positive de 45,2 %. les faux positifs dans notre série sont dus essentiellement aux modifications des contours de la graisse péri vésicale en rapport avec les gestes endoscopiques antérieurs, puisque 70 % des scanners ont été réalisé après la résection trans urétrale de vessie avec biopsies. En effet ces gestes endoscopiques entraînent des remaniements inflammatoires qui faussent le bilan d'extension.

Nos résultats restent proches de ceux de la littérature. En effet, Selon les données de la littérature, la tomodensitométrie pelvienne permet un diagnostic d'infiltration de la graisse péri vésicale, comparativement au stade pathologique après cystectomie, dans 40 à 85 % des cas, avec une fiabilité qui varie en fonction de la situation tumorale. [39, 40, 41, 42, 43]

En dehors du risque de surestimation de l'extension à cause de remaniements inflammatoires dus à une résection récente, d'autres causes de surestimation sont possibles. La modification de la graisse péri-vésicale peut être en rapport avec une fibrose péri-vésicale

---

secondaire à des résections endoscopiques anciennes et multiples, à un antécédent de chirurgie pelvienne (cicatrice par intervention antérieure) ou de radiothérapie. L'effet de volume partiel au niveau de la face antérieure et du dôme, responsable d'un flou du contour externe de la vessie présent en dehors de tout processus tumoral, représente également la source d'un nombre important de faux positif. [19]

*j. L'évaluation scannographique de l'extension aux organes de voisinage*

La TDM apporte des renseignements plus fiables sur l'extension aux tissus péri vésicaux, en différenciant les tumeurs T3b et T4 entre elles et des autres tumeurs moins étendues.[44]

➤ **Envahissement prostatique :**

L'évaluation de l'envahissement de la prostate au scanner est peu fiable [45, 46], d'autant plus qu'une hypertrophie prostatique est fréquemment associée. Seul un envahissement massif peut être diagnostiqué devant une prise de contraste hétérogène intra prostatique identique à celle de la tumeur [47, 48].

Dans notre série Le scanner a une faible sensibilité pour le diagnostic d'envahissement prostatique, estimée à 37,5 %, avec un risque important de surestimation. Le taux élevé de faux positif est dû essentiellement au fait que l'infiltration tumorale est évoquée au scanner sur des critères morphologiques. Ces critères ont peu de valeur, compte tenu de l'âge moyen de nos patients (58 ans) et la fréquence de l'hypertrophie prostatique bénigne à cet âge.

➤ **Envahissement des vésicules séminales :**

L'envahissement des vésicules séminales se traduit en TDM par l'émoussement ou le comblement tumoral de l'espace graisseux inter-vésico-séminal, une asymétrie ou une désorganisation vésiculaire.

Dans la série de KOSS [47] composée de 49 patients, le scanner a posé le diagnostic d'infiltration des vésicule séminales chez 25 patients. Ce diagnostic a été confirmé chez 64 % d'entre eux. Dans notre série, on note un taux élevé de faux positif dans l'extension aux vésicules séminales que nous expliquons par le faite que l'effacement de l'espace clair inter-vésico-séminal n'est pas toujours synonyme d'envahissement [19, 45, 46], puisqu'il est oblitéré

---

---

en cas d'hypertrophie bénigne de la prostate, et aussi par le fait que nous ne disposons pas de renseignements sur l'infiltration des vésicules séminales chez les patients qui n'ont eu qu'un aller-retour.

➤ **Extension aux autres organes du pelvis :**

L'envahissement urétral est impossible à reconnaître au scanner.

L'évaluation de l'envahissement de l'utérus au scanner est difficile. Il se traduit par un épaissement des lames pelviennes ou de l'aponévrose de Dénonvilliers. Il a été méconnu chez nos deux patientes. Le délai entre le scanner et la chirurgie chez ces patientes était de 43 et 52 jours.

➤ **Envahissement des structures digestives :**

L'envahissement des structures digestives, en particulier du côlon sigmoïde ou des anses grêles, par une tumeur du dôme est de diagnostic peu fiable à cause du phénomène de volume partiel [49, 50]. Celui du rectum est également difficile à authentifier et se traduit par un épaissement des lames pelviennes, de l'aponévrose de Dénonvilliers et de la paroi rectale antérieure ou antérolatérale. Le taux élevé de faux négatifs dans notre série est essentiellement du au long délai entre le scanner et la chirurgie qui est de 33 jours en moyenne, en plus du phénomène de volume partiel.

*k. L'évaluation scannographique de L'extension à la paroi pelvienne*

L'extension à la paroi pelvienne traduit un stade T4b. Elle peut intéresser l'espace pré-vésical et les muscles grands droits en avant, l'espace recto sacré, les muscles pyramidaux et la grande échancrure en arrière, les espaces pelvi-rectaux et les muscles obturateurs internes latéralement. Le diagnostic d'envahissement de la paroi pelvienne est facilité par une injection massive de produit de contraste. Deux éléments sont à rechercher : disparition d'un espace graisseux associé à une hypertrophie musculaire hétérogène et/ou lyse osseuse. La disparition isolé d'un espace graisseux ne signifie pas forcément envahissement [50, 51].

La présence d'une hypertrophie musculaire inhomogène ou d'une lyse osseuse en regard est évocatrice d'une telle extension.

---

---

Dans notre série l'extension à la paroi n'a été évoquée sur aucun scanner, mais elle a été retrouvée chez 7 de nos patients en per-opératoire. Cette sous estimation est due essentiellement au long délai entre le scanner et la chirurgie. En effet le délai entre le scanner et la chirurgie chez ces patients était de 43 jours à 67 jours.

*1. L'évaluation scannographique de l'envahissement ganglionnaire*

L'atteinte ganglionnaire est fortement corrélée au degré d'infiltration pariétale.

Le scanner est indiqué dans la recherche de ganglions métastatiques. Ces adénopathies sont à rechercher au niveau des ganglions iliaques externes, des ganglions obturateurs, des ganglions iliaques internes, des ganglions iliaques primitifs et des ganglions lombo-aortiques. Leurs mise en évidence nécessite une injection massive de produit de contraste. La TDM met en évidence des adénopathies sous forme de masses supérieures ou égales à 1 cm dans leur plus petit axe, arrondies ou ovalaires, voire polycycliques si elles sont volumineuses. Elles siègent autour des axes vasculaires [51]. Le risque de sous estimation est dû à la prise de contraste intense d'un ganglion identique à une structure vasculaire, à la faible sensibilité du scanner pour les ganglions de moins de 1,5 cm de diamètre et de l'existence de faux négatifs pour les ganglions de taille normale [44, 50]. Des faux positifs peuvent s'observer devant l'asymétrie des structures vasculaires, présente chez un tiers des adultes [19]. Dans notre série, le scanner a une faible sensibilité dans le diagnostic de l'extension ganglionnaire, estimée à 37,5 %, contre une excellente spécificité estimée à 94,12 %. Ceci s'explique par le fait que La TDM ne fournit qu'une approche morphologique, le diagnostic étant basé sur la taille, et il n'y a pas d'information sur l'architecture interne du ganglion. La caractérisation tissulaire est impossible. En effet, aucun critère ne permet de distinguer une adénopathie inflammatoire d'une adénopathie métastatique en TDM; le seul critère d'anormalité est morphologique : la taille et l'asymétrie [52, 53]. En routine on considère qu'un ganglion ovalaire, homogène, avec un diamètre de 3 à 10 mm est normal alors qu'un ganglion pelvien est suspect au delà de 10 mm.

---

---

Certaines études ont affiné cette appréciation de taille en fonction du territoire anatomique, les ganglions iliaques communs étant les plus gros ( $\leq 10$  mm), suivis par les iliaques externes et obturateurs ( $\leq 8$  mm) et les ganglions iliaques internes ( $\leq 7$  mm) [52, 54]. L'acquisition rapide des images au moment du passage du bolus permet le diagnostic différentiel avec les vaisseaux et l'opacification digestive chez le sujet maigre avec les anses grêles. [55]

*m. L'évaluation scannographique de l'extension métastatique :*

La TDM contrôle les foyers osseux suspectés à la scintigraphie. Il s'agit le plus souvent de zones d'ostéolyse. Les métastases hépatiques sont mieux recherchées en échographie abdominale. Les localisations pulmonaires relèvent de la radiologie standard et de la TDM thoracique.

*n. Apport du scanner multibarrette :*

Les scanners multibarrettes apportent grâce à la rapidité de l'acquisition, la possibilité d'une prise de contraste à des temps précis comme celui de l'arrivée du bolus iodé dans la paroi vésicale. Ils apportent également la possibilité de réaliser des reconstructions en coupes coronales et sagittales qui améliorent l'évaluation du volume tumoral et permettent une meilleure appréciation des rapports avec les organes de voisinages.

**2-3. Imagerie par résonance magnétique (IRM):**

L'IRM pelvienne est devenue un examen important dans l'évaluation des tumeurs infiltrantes de vessie. Sa fiabilité globale est supérieure à celle de la TDM, grâce à une meilleure résolution en contraste, et à la possibilité de réaliser des plans de coupe plus adaptés à la morphologie de la vessie permettant d'explorer les tumeurs du dôme et de la base.

L'appréciation de l'infiltration pariétale à l'IRM est basée sur l'analyse de l'hyposignal de la paroi vésicale qui est rompu en cas d'envahissement. Le respect de l'hyposignal de la paroi traduit un stade inférieur ou égal à pT2. L'interruption de l'hyposignal de la paroi traduit un stade supérieur ou égal à pT3a [45, 56, 57]. TDM et IRM sont aussi performants pour la détection des tumeurs multifocales mais dans l'appréciation de l'infiltration pariétale, l'IRM avec injection de Gadolinium donne de meilleurs résultats [58, 59].

---

---

L'IRM est nettement supérieure à la TDM pour l'extension aux organes de voisinages, grâce à l'apport des injections dynamiques et des techniques de suppression de graisse qui apportent incontestablement un plus pour l'extension locale et ganglionnaire. L'envahissement des vésicules séminales se juge sur des critères morphologiques en SpT<sub>1</sub> car le signal n'est pas modifié (hypertrophie d'une vésicule, remplacement de l'hypersignal graisseux inter-vésico-séminale par un hyposignal). En SpT<sub>2</sub>, il est apprécié sur la chute localisée ou diffuse de l'hypersignal de la vésicule séminale remplacé par un signal qui évolue de façon identique à celui du processus tumoral. La sensibilité de ce signe est bonne, mais sa spécificité est médiocre car les vésicules séminales peuvent présenter un signal faible dans certaines circonstances physiologiques (patient âgé, alcoolisme sévère, passé infectieux ou radiothérapie locale) [19,60].

L'envahissement de la prostate s'apprécie dans le plan frontal ou sagittal en SpT<sub>2</sub> sur deux critères : disparition de la limite nette inter-vésico-prostatique, masse de signal identique à la tumeur vésicale dans le parenchyme prostatique [19, 60].

L'extension au cul-de-sac vaginal, au col et au corps utérin s'étudie dans le plan sagittal en SpT<sub>2</sub>. Les critères d'envahissement sont identiques à ceux proposés chez l'homme.

L'envahissement urétral est impossible à diagnostiquer.

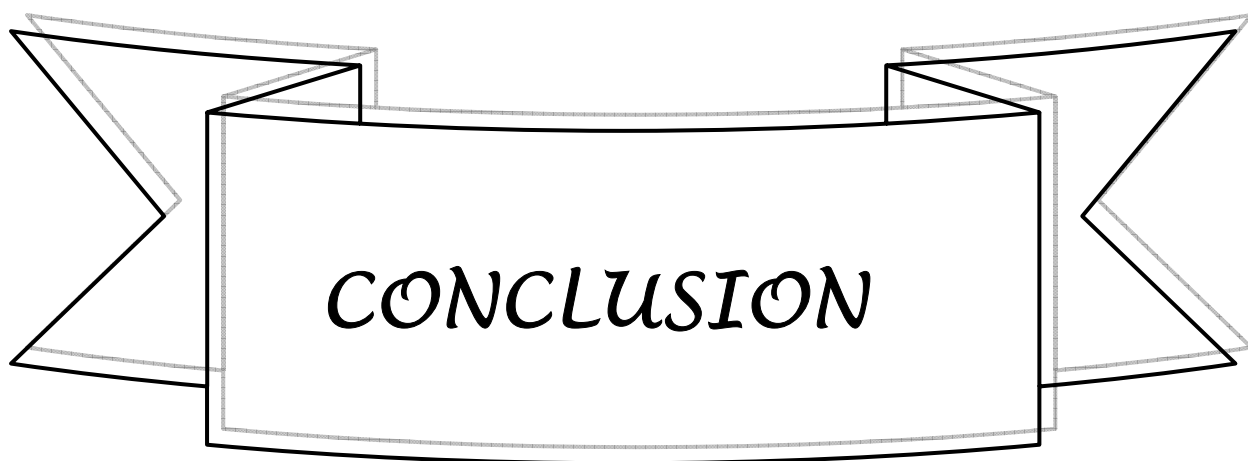
L'envahissement de la paroi pelvienne s'apprécie en SpT<sub>2</sub>. La perte du liseré graisseux entre deux structures n'est pas synonyme d'infiltration. Le seul critère fiable est l'existence d'un signal identique à celui de la tumeur dans le muscle. Une disparition de la corticale osseuse avec infiltration médullaire traduit une extension osseuse.

Les ganglions peuvent être identifiés sur les séquences en acquisition rapide T1 et différenciés des vaisseaux adjacents. La prise de contraste n'est pas spécifique du caractère métastatique du ganglion ; un ganglion de taille normale, de signal normal pouvant être métastatique. La sensibilité de l'IRM est aux alentours de 80 %, la valeur prédictive positive est de 95 % [19, 50].

Les progrès de l'IRM lui ont permis d'avoir une fiabilité globale de 85 à 90 % [50, 61], bien supérieure à la TDM, grâce à des résolutions permettant un meilleur contraste, des images multiples, des séquences ultra rapides, et l'utilisation d'antennes endorectales.

---

---



Les tumeurs de vessie sont fréquentes, et près d'un tiers des patients consultent pour la première fois avec un cancer déjà infiltrant ou métastatique.

L'imagerie médicale intervient dans toutes les étapes de prise en charge du patient. Elle intervient dans le diagnostic positif qui repose sur l'échographie couplée à la cystoscopie, dans le bilan d'extension des tumeurs de vessie infiltrantes, et dans la surveillance post opératoire. Aucune méthode d'imagerie ne permet de juger du degré de l'infiltration pariétale, ceci relève de la cystoscopie avec prélèvements biopsiques.

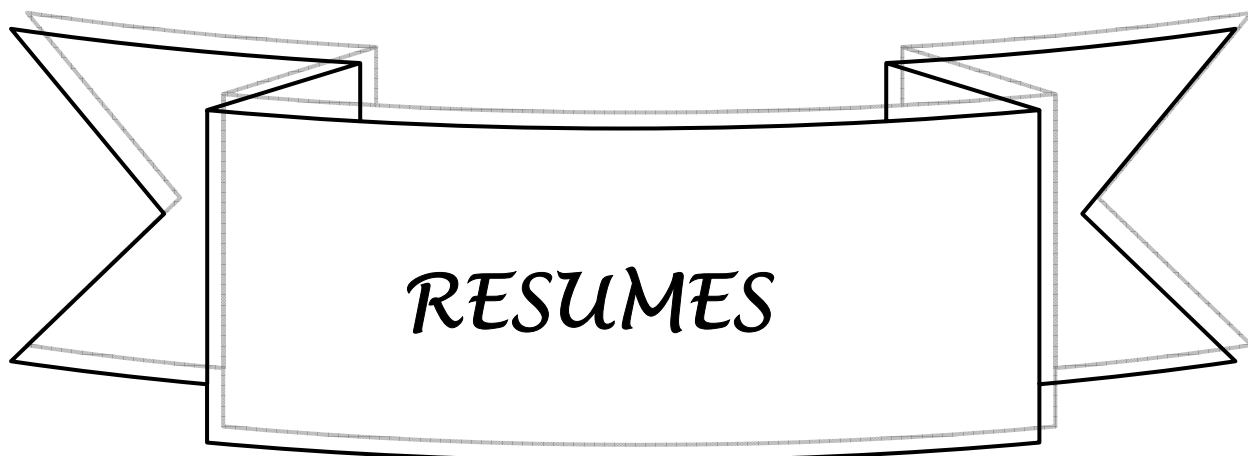La TDM abdomino-pelvienne permet le diagnostic d'infiltration de la graisse péri-vésicale, avec une fiabilité qui varie en fonction de la situation tumorale mais uniquement si l'examen est réalisé avant la RTU. Elle n'est fiable dans la détection de l'envahissement des structures environnantes que s'il s'agit d'une atteinte massive.

La TDM abdomino-pelvienne est essentielle pour le bilan d'extension, elle est systématique dans le bilan préopératoire des tumeurs infiltrantes. Ces résultats restent satisfaisants dans l'évaluation du stade pathologique des cancers de vessie malgré des risques de sur stadification et de sous stadification.

L'IRM est plus performante que le scanner grâce à l'analyse multidirectionnelle et à son excellente résolution en contraste.

---

---



## **RESUME**

### **Introduction :**

Les tumeurs de vessie sont fréquentes et occupent le deuxième rang des tumeurs génito-urinaires. L'imagerie médicale intervient dans toutes les étapes de la prise en charge des tumeurs de vessie. Le bilan d'extension repose essentiellement sur la TDM et ou IRM.

### **Objectifs :**

Le but de notre étude est d'évaluer l'apport du scanner dans le bilan d'extension des tumeurs de vessie en comparant ses résultats à ceux de la chirurgie et de l'anatomo-pathologie.

### **Patients et méthodes :**

IL s'agit d'une étude rétrospective portant sur une série de 42 patients colligés aux services d'urologie et de radiologie du Centre Hospitalier Universitaire Mohammed VI de Marrakech sur une période de 7 ans s'étalant entre janvier 2002 et Février 2008.

Tous nos patients avaient bénéficié dans leur bilan pré-opératoire de l'échographie et la TDM abdomino-pelvienne.

### **Résultats :**

Le délai moyen entre la réalisation du scanner et la chirurgie est de 33 jours avec des extrêmes allant de 1 à 125 jours.

Dans 70 % des cas, le scanner a été réalisé après la résection trans-urétrale de vessie.

La TDM a objectivé l'infiltration de la graisse péri-vésicale chez 33 patients (78,6 %), seulement 47 % des cas étaient confirmés à l'examen histologique. A la TDM, les adénopathies étaient retrouvées chez 9 patients (21,4 %), seulement 8 étaient retrouvées en per-opératoire. Sur les curages ganglionnaires réalisés, l'examen histologique n'avait confirmé le caractère tumoral que dans 8 cas. L'envahissement de la prostate était évoqué au scanner dans 12 cas (28,6 %), et retrouvé à l'histologie chez 8 patients. L'envahissement de la vésicule séminale était évoqué au scanner dans 12 cas (28,6 %), seulement 3 étaient retrouvés à l'histologie. L'envahissement des structures digestives était évoqué au scanner dans 4 cas, et retrouvé en per opératoire chez 7 patients.

---

---

**Conclusion :**

La TDM abdomino-pelvienne est essentielle pour le bilan d'extension des tumeurs de vessie, malgré des risques de sur-stadification et de sous-stadification. Ces risques peuvent être nettement diminués en réduisant le délai entre la réalisation du scanner et la chirurgie et aussi en réalisant le scanner toujours avant la RTUV.

## ABSTRACT

Bladder tumors are frequent and the second largest of the genito-urinary tumors. Medical imaging is interesting in all stages of the treatment of bladder tumors. The evaluation of tumor extension is mainly based on CT and or MRI. The aim of our study is to assess the contribution of the scanner in evaluation of bladder tumor extension by comparing its results with those of surgery and anatomo-pathology. This is a retrospective study on a series of 42 patients collected the services of urology and radiology at the Mohammed VI University Hospital Center in Marrakech on a 7-year period extending between January 2002 and February 2008. All our patients had received in their assessment of preoperative ultrasound and abdomino-pelvic CT. The average time between the CT scan and surgery is 33 days with extremes ranging from 1 to 125 days. In 70% of cases the scan was performed after trans-urethral resection of bladder. CT scan has pointed out the infiltration of the peri-vesical fat in 33 patients (78,6 %), only 47 % of cases were confirmed at histologic examination. The adenopathies were found in 9 patients (21,4 %) by CT scan, only 8 were found in per-operative. Of the lymph node made, the histological examination had confirmed the tumor origin in 8 cases. Invasion of the prostate was raised to the CT scan in 12 cases (28,6 %), and found to histology in 8 patients. Invasion of the seminal vesicle was raised to the CT scan in 12 cases (28,6 %), only 3 cases were found in histology. Invasion of digestive structures was described in CT scan in 4 cases, and found in preoperative at 7 patients. The abdomino-pelvic CT scan for the evaluation of bladder tumor extension despite the risk of over-staging and under-staging. These risks can be significantly reduced by reducing the time between CT scan and surgery and also in realizing the CT scan before TUVR always.

---

## ملخص

إن أورام المثانة منتشرة و تحتل المرتبة الثانية من أورام الجهاز البولي و التناسلي. يندرج التصوير الطبي ضمن جميع مراحل التكفل بأورام المثانة. يعتمد تحديد انتشار الورم أساسا على المفراس و التصوير بالرنين المغناطيسي. هدف هذه الدراسة هو تقييم دور المفراس في تحديد انتشار أورام المثانة عبر مقارنة نتائجه بنتائج الجراحة و التشريح الطبي الدقيق. نحن بصدد دراسة رجعية حول 42 مريضا مسجلا بقسم جراحة المسالك البولية وقسم الأشعة بالمستشفى الجامعي محمد السادس بمراكش خلال الممتدة من يناير 2002 إلى فبراير 2008 . استفاد كل مرضانا من الفحص بالموجات فوق الصوتية و المفراس البطني والحوضي قبل الجراحة. متوسط المدة ما بين إنجاز المفراس و الجراحة هو 33 يوما تتراوح ما بين يوم واحد و 125 يوما. تم إنجاز المفراس بعد البتر المثاني عبر الإحليل ل 70 % من الحالات. أظهر المفراس إصابة الطبقة الدهنية المحيطة بالمثانة لدى 33 مريضا (78,6 %)، تم إثباتها لدى 47 % من الحالات عند الفحص النسيجي. تم العثور عن اللمفيات بواسطة المفراس لدى 9 حالات (21,4 %) مقابل 8 حالات أثناء الجراحة. بعد عمليات التنظيف اللمفي، لم يحصل إثبات الورم سوى لدى 8 حالات. ذكرت إصابة الحويصلة المنوية على المفراس عند 12 حالة (28,6 %)، تم إثبات 3 حالات عند الفحص النسيجي. ذكرت إصابة البنات الهضمية على المفراس عند 4 حالات و عثر عليها عند 7 حالات. يعتبر المفراس البطني والحوضي أساسيا لتقييم انتشار أورام المثانة، رغم احتمالات الفرط أو التقريط في تحديد طور الانتشار. لكن يمكن الحد من هذه الاحتمالات بشكل كبير و ذلك بتقليص المدة ما بين إنجاز المفراس و الجراحة و أيضا بإنجاز المفراس دائما قبل البتر المثاني حبر الإحليل



***BIBLIOGRAPHIE***

**[1]** Bouchot O, Zerbib M.

Epidémiologie: Place du cancer de vessie dans le monde.

Prog Urol 2002,12,763-772.

**[2]** Lebbar K, Amil T, Ameer A, Drissi SM

Place de l'imagerie dans les tumeurs de vessie.

Médecine du Maghreb 2001;86:31-37.

**[3]** Roy C, Beaujeux R, Campos M, Le Bras Y.

Pathologie tumorale de la vessie.

EMC Radio-diagnostic 1994;34403 A10.

**[4]** Roy C, Spittler G, Morel M, Jacqmin D.

Cancer de la vessie.

Feuillets de radiologie 1991;31:1-8.

**[5]** Irani J, Bernandinis, Bonnal JL

Tumors urothéliales recommandations du comité de cancérologie de l'association Française d'urologie.

Prog urol 2004;14:877-878.

**[6]** Guerbaoui M.

Le cancer au Maroc épidémiologie descriptive 2000:138-145.

**[7]** Bollak C, Goldschmidt P, Schaffer P.

Epidémiologie des tumeurs de vessie.

Helv chir Acta 1992;49:285-292.

**[8]** Chatelain C, Khoury S.

Les tumeurs de la vessie.

Rev Prat 1986;36:2985-2996.

**[9]** Thierry L.

Tumeurs vésicales.

Traité de Médecine 1999, Akos [5-0610].

**[10]** Le Bret T, Gaudez F, Hervé JM, Barré P, Lugagne PM, Botto H.

Tumeurs vésicales.

Eur Urol:1998;67-72.

---

**[11]** Kamina P.

Anatomie : petit bassin et périnée, rectum et organes uro-génitaux.

Ed. Maloine 1995;1:126-136.

**[12]** Netter P

Atlas d'anatomie humaine, Ed. El Sevier Masson 1997.

**[13]** Renaudin K, Moreau A, Buzelin F.

Anatomie pathologique : Définition et classification des tumeurs infiltrantes de vessie.

Progrès en urologie 2002;12:773-779.

**[14]** Whitmore WF.

Management of urothelial tumors of the upper collecting system.

Skinner DG ed. urological cancer, new york. 1983

**[15]** Kahbisch S, Lum BL, Reese J.

Stage T1 bladder cancer : grade is the primary determinant for risk of muscle invasion.

J Urol 1991;146(1):28-31.

**[16]** Eagan JW.

Urothelial neoplasms : Urinary bladder. Gary S.

Uropathology. New York 1985:783-840.

**[17]** Bellin MF, Bousquet JC, Frey I et coll.

Exploration radiologique des carcinomes vésicaux.

Feuill Radiol 1988;28:71-85.

**[18]** Bittard M, Bittard H, Billerey Cl.

Cancer de la vessie. In : Steg A, Eschwege F.

Cancers urogénitaux. Ed. Flammarion Médecine Sciences 1991;170-229.

**[19]** Roy C, Beaujeux R, Campos M.

Pathologie tumorale de la vessie.

EMC Radiodiagnostic V - Urologie-Gynécologie. 1994 ; [34-403-A-10].

**[20]** Schmidt JD, Weinstein SH.

Pitfalls in clinical staging of bladder tumors.

Urol Clin North Am 1976 ;3:107-127.

---

**[21]** Zundri E, Chechil G, Algaba F.

Value of radical cystéctomy in bladder cancer with pelvic node involvement.

Eur Urol 1988 ;14:123-130.

**[22]** Wallmeroth A, Wagner U, Moch H.

Patterns of metastasis in muscle invasive bladder cancer : an autopsy study on 367patients.

Urol Int 1999 ;62:69-75.

**[23]** Dhote R, Beuzeboc P.

High incidence of brain metastases in patients treated with an M-VAC regimen for advanced bladder cancer.

Eur Urol 1998 ;33:392-395.

**[24]** Teillac P.

Tumeurs de vessie : diagnostic, formes cliniques, marqueurs.

EMC Néphrologie Urologie 1995;18-243-A-30, 3p.

**[25]** Molinie V, Vieillefond A.

Apport de la cytologie urinaire.

Revue francophone des laboratoire 2008;38:25-36.

**[26]** Satoh E, Miyao N, Tachiki H, Fujisawa Y.

Prediction of muscle invasion of bladder cancer by cystoscopy.

Eur Urol. 2002;41:178-181.

**[27]** Nabi G, Greene DR, O'donnell M.

How important is urinary cytology in the diagnosis of urological malignancies ?

Eur Urol. 2003; 43:632-636.

**[28]** Bouchot O, Zerbib M.

Diagnostic d'une tumeur infiltrante de vessie.

Progrès en urologie 2002;12:769-772.

**[29]** Davies AH, Cranston D, Turner WH, Meagher T, Mastorakou I.

The role of abdominal and transrectal ultrasound and cytology in the detection of recurrent bladder tumours.

Eur Urol. 1990;18:124-126.

---

**[30]** Itzchak Y, Singer D, Fischelovitch Y.

Ultrasonographic assessment of bladder tumours. I. Tumor detection .

J Urol. 1981;126:31-33.

**[31]** Malone PR, Weston-Underwood J, Aron PM, Wilkinson KW.

The use of transabdominal ultrasound in the detection of early bladder tumours.

Br J Urol. 1986, 58, 520-522.

**[32]** Gattegno B, Chopin D.

Tumeurs superficielles de vessie: Rapport du Congrès 2001 de l'AFU.

Prog Urol. 2001;11:795-1190.

**[33]** Marchal V.

The relation of the preoperative estimate to the pathologic demonstration of the extent of vesical neoplasms.

J Urol 1956 ;68:714-723.

**[34]** Lardennois B, El Khansa A, Brandt B, Fornage B.

Intérêt de l'ultrasonographie génito-urinaire masculine dans le bilan d'extension des tumeurs de vessie.

Ann Urol 1983;16:365-368.

**[35]** Singer D, Itzchak Y, Fischelovitch Y.

Ultrasonographic assessment of bladder tumors. II : Clinical staging.

J Urol 1981;126:34-36.

**[36]** Abu Youssef MM, Nayarana AS, Brown RC.

Urinary bladder tumours studied by cystosonography. Part II : staging.

Radiology 1995;141:135.

**[37]** Salo JO, kivisaari I.

CT in determining the depth of infiltration of bladder tumors,

Urol radiol. 1985;7:88-93.

**[38]** Portalez D.

Tomodensitométrie du cancer de la vessie.

Tomodensitométrie pelvienne Ed Masson 1988;117-141.

---

**[39]** Zerbib M, Bouchot O.

Les traitements des tumeurs infiltrantes de vessie. Rapport du Congrès 2002 de l'AFU.

Prog Urol 2002;12:735-1178.

**[40]** Roy C, Merran S.

Imagerie et pathologie tumorale de la vessie.

J Radiol. 2002;83:843-859.

**[41]** Herr HW.

Routine CT scan in cystectomy patients: does it change management?

Urology 1996;47:324-325.

**[42]** Paik ML, Scolieri MJ, Brown SL.

Limitations of CT in staging invasive bladder cancer before radical cystectomy.

J Urol 2000;163:1693-1696.

**[43]** HUSBAND JE, OLLIFF JF, WILLIAMS MP, HERON CW.

Bladder cancer : staging with CT and MR Imaging.

Radiology 1989;173:435-440.

**[44]** Descotes JL, Hubert J, Lemaitre L.

Apport de l'imagerie dans les tumeurs de vessie.

Progrès en urologie 2003,13,947-968.

**[45]** Bouchot O, Zerbib M.

Evaluation pré-thérapeutique des tumeurs infiltrantes de vessie.

Progrès en urologie 2002;12:819-827.

**[46]** Bellin MF, Mathieu D, Vasile N.

Intérêt de la tomодensitométrie dans le bilan d'extension et la stratégie thérapeutique du cancer de vessie.

J Radiologie 1985;66:45-51.

**[47]** Koss JC, Arger PH, Coleman BJ, Mulhern CB.

CT staging of bladder carcinoma.

Am J Roentgenol 1981;137:359-362.

**[48]** Lantz EJ, Hattery RR.

diagnostic imaging of urothelial cancer.

Urol Clin North am 1984;11: 569-583.

---

**[49]** Havard AC.

Technical report : the post-micturition CT scan as an aid to staging bladder cancer.

Clin Radiol 1992;45:201-202.

**[50]** Roy C, Tuchmann C, Guth S, Saussine C.

Pathologies de la vessie : performances et limites des méthodes d'imagerie.

J Radiol. 2000;81:1099-1111.

**[51]** Fisher M, HRICAK H.

Urinary bladder M. imaging, ii neoplasm,

radiology 1985;457;471-477.

**[52]** Walsh JW, Amendola MA, Konerding KF.

Computed tomographic detection of pelvic and inguinal lymph node metastases from primary and recurrent pelvic malignant disease.

Radiology 1980;137:157-166.

**[53]** Roy C , Tetekpor S , Bellin M.-F.

Imagerie dans l'étude des métastases ganglionnaires des tumeurs génito-urinaires pelviennes de l'adulte.

Radiodiagnostic V - Urologie-Gynécologie [34-625-D-10]

**[54]** Kuriki O, Ono Y, Katoh N, Sahashi M.

Pelvic lymph node involvement in primary bladder cancer. A clinicopathological study of radical cystectomies.

Nippon hinyokika gakkai zasshi 1995 ;86(4) :919-926.

**[55]** Teefey S.A, Baron R.L, Schulte S.J, Shuman W.P.

Differentiating pelvic veins and enlarged lymph nodes: optimal CT techniques

Radiology 1990 ;175:683-685.

**[56]** Tavares NJ, Demas BE, Hricak H.

MR Imaging of bladder neoplasms correlation with pathologic staging.

Urol Radiol 1990;12:27-33.

**[57]** Husband JE, Olliff JF, Williams MP.

Bladder cancer : staging with CT and MR imaging.

Radiology 1989;173:435-440.

---

**[58]** Husband JE.

Computer tomography and magnetic resonance imaging in the evaluation of bladder cancer.

J Belge Radiol 1995;78:350-355.

**[59]** Kim B, Semelka RC.

Bladder tumor staging comparison of contrast-enhanced CT, T1-and T2 weighted MR imaging, dynamic gadolinium- enhanced imaging, and late gadolinium- enhanced imaging.

Radiology 1994;193:239-245.

**[60]** Barentsz JO, Jager GJ.

MR imaging of the urinary bladder.

MRI Clin N Am 2000;8:853-867.

**[61]** Barentsz JO, Ruijs SH, Strijk SP.

The role of MR Imaging in carcinoma of the urinary bladder.

Am J Roentgenol 1993;160:937-947.

---

---