



UNIVERSITE CADI AYYAD  
FACULTE DE MEDECINE ET DE PHARMACIE  
MARRAKECH

ANNEE 2010

THESE N°4

**La prise en charge de la cataracte à l'hôpital  
militaire Avicenne de Marrakech  
A propos de 600 cas**

---

**THESE**

PRESENTEE ET SOUTENUE PUBLIQUEMENT LE .../.../2010  
PAR

**M. Fouad EL MAZANI**

Né le 08 Février 1983 à Béni Mellal

**POUR L'OBTENTION DU DOCTORAT EN MEDECINE**

---


**MOTS CLES**

Cataracte - Chirurgie - Phacoémulsification - Fonction visuelle

---

**JURY**

<b>M. A. A. MOUTAOUAKIL</b> Professeur d'Ophtalmologie	PRESIDENT
<b>M. A. OUBAAZ</b> Professeur d'Ophtalmologie	RAPPORTEUR
<b>M. H. AMAR</b> Professeur agrégé d'Oto-Rhino-Laryngologie	} JUGES
<b>M. M. ZOUBIR</b> Professeur agrégé d'Anesthésie Réanimation	
<b>M. A. ACHOUR</b> Professeur agrégé de Chirurgie générale	



*Au moment d'être admis à devenir membre de la profession médicale, je m'engage solennellement à consacrer ma vie au service de l'humanité.*

*Je traiterai mes maîtres avec le respect et la reconnaissance qui leur sont dus.*

*Je pratiquerai ma profession avec conscience et dignité. La santé de mes malades sera mon premier but.*

*Je ne trahirai pas les secrets qui me seront confiés.*

*Je maintiendrai par tous les moyens en mon pouvoir l'honneur et les nobles traditions de la profession médicale.*

*Les médecins seront mes frères.*

*Aucune considération de religion, de nationalité, de race, aucune considération politique et sociale, ne s'interposera entre mon devoir et mon patient.*

*Je maintiendrai strictement le respect de la vie humaine dès sa conception.*

*Même sous la menace, je n'userai pas mes connaissances médicales d'une façon contraire aux lois de l'humanité.*

*Je m'y engage librement et sur mon honneur.*

*Déclaration Genève, 1948.*

**UUNIVERSITE CADI AYYAD**  
**FACULTE DE MEDECINE ET DE PHARMACIE**  
**MARRAKECH**

Doyen Honoraire : Pr. Badie-Azzamann MEHADJI

**ADMINISTRATION**

Doyen : Pr. Abdelhaq ALAOUI YAZIDI  
Vice doyen : Pr. Ahmed OUSEHAL  
Secrétaire Général : Mr. Azzeddine EL HOUDAIGUI

**PROFESSEURS D'ENSEIGNEMENT SUPERIEUR**

Pr. ABBASSI	Hassan	Gynécologie-Obstétrique A
Pr. AIT BENALI	Said	Neurochirurgie
Pr. ALAOUI YAZIDI	Abdelhaq	Pneumo-phtisiologie
Pr. ABOUSSAD	Abdelmounaim	Néonatalogie
Pr. BELAABIDIA	Badia	Anatomie-Pathologique
Pr. BOUSKRAOUI	Mohammed	Pédiatrie A
Pr. EL HASSANI	Selma	Rhumatologie
Pr. EL IDRISSE DAFALI	My abdelhamid	Chirurgie Générale
Pr. ESSADKI	Omar	Radiologie
Pr. FIKRY	Tarik	Traumatologie-Orthopédie A
Pr. KISSANI	Najib	Neurologie

---

Pr. KRATI	Khadija	Gastro-Entérologie
Pr. LATIFI	Mohamed	Traumato – Orthopédie B
Pr. MOUTAOUAKIL	Abdeljalil	Ophtalmologie
Pr. OUSEHAL	Ahmed	Radiologie
Pr. RAJI	Abdelaziz	Oto-Rhino-Laryngologie
Pr. SARF	Ismail	Urologie
Pr. SBIHI	Mohamed	Pédiatrie B
Pr. SOUMMANI	Abderraouf	Gynécologie-Obstétrique A
Pr. TAZI	Imane	Psychiatrie

### **PROFESSEURS AGREGES**

Pr. ABOULFALAH	Abderrahim	Gynécologie – Obstétrique
Pr. AMAL	Said	Dermatologie
Pr. AIT SAB	Imane	Pédiatrie
Pr. ASRI	Fatima	Psychiatrie
Pr. ASMOUKI	Hamid	Gynécologie – Obstétrique
Pr. AKHDARI	Nadia	Dermatologie
Pr. BEN ELKHAJAT	Ridouan	Chirurgie – Générale
Pr. BOUMZEBRA	Drissi	Chirurgie Cardiovasculaire
Pr. CHABAA	Leila	Biochimie
Pr. ESSAADOUNI	Lamiaa	Médecine Interne
Pr. FINECH	Benasser	Chirurgie – Générale
Pr. GHANNANE	Houssine	Neurochirurgie
Pr. GUENNOUN	Nezha	Gastro – Entérologie
Pr. LOUZI	Abdelouahed	Chirurgie générale
Pr. MAHMAL	Lahoucine	Hématologie clinique

---

Pr. MANSOURI	Nadia	Chirurgie maxillo-faciale
Pr. MOUDOUNI	Said mohamed	Urologie
Pr. NAJEB	Youssef	Traumato - Orthopédie B
Pr. SAMKAOUI	MohamedAbdenas	Anesthésie-Réanimation
Pr. YOUNOUS	Saïd	Anesthésie-Réanimation
Pr. TAHRI JOUTEH HASSANI	Ali	Radiothérapie
Pr. SAIDI	Halim	Traumato - Orthopédie A

## **PROFESSEURS ASSISTANTS**

Pr. ABKARI	Imad	Traumatologie-orthopédie B
Pr. ABOU EL HASSAN	Taoufik	Anesthésie – réanimation
Pr. ABOUSSAIR	Nisrine	Génétique
Pr. ADERDOUR	Lahcen	Oto-Rhino-Laryngologie
Pr. ADMOU	Brahim	Immunologie
Pr. AGHOUTANE	El Mouhtadi	Chirurgie – pédiatrique
Pr. AIT BENKADDOUR	Yassir	Gynécologie – Obstétrique A
Pr. AIT ESSI	Fouad	Traumatologie-orthopédie B
Pr. AMINE	Mohamed	Epidémiologie – Clinique
Pr. AMRO	Lamyae	Pneumo – phtisiologie
Pr. ARSALANE	Lamiaie	Microbiologie- Virologie
Pr. ATMANE	El Mehdi	Radiologie
Pr. BAHA ALI	Tarik	Ophtalmologie
Pr. BASRAOUI	Dounia	Radiologie

---

Pr. BASSIR	Ahlam	Gynécologie – Obstétrique B
Pr. BENHADDOU	Rajaa	Ophtalmologie
Pr. BENJILALI	Laila	Médecine interne
Pr. BENZAROUEL	Dounia	Cardiologie
Pr. BOUKHANNI	Lahcen	Gynécologie – Obstétrique B
Pr. BOURROUS	Monir	Pédiatrie A
Pr. BSSIS	Mohammed Aziz	Biophysique
Pr. CHAFIK	Aziz	Chirurgie Thoracique
Pr. CHAFIK	Rachid	Traumatologie-orthopédie A
Pr. CHAIB	Ali	Cardiologie
Pr. DAHAMI	Zakaria	Urologie
Pr. DIFFAA	Azeddine	Gastro – entérologie
Pr. DRAISS	Ghizlane	Pédiatrie A
Pr. DRISSI	Mohamed	Anesthésie –Réanimation
Pr. EL ADIB	Ahmed rhassane	Anesthésie-Réanimation
Pr. EL ANSARI	Nawal	Endocrinologie et maladies Métaboliques
Pr. EL BOUCHTI	Imane	Rhumatologie
Pr. EL BOUIHI	Mohamed	Stomatologie et chirurgie maxillo faciale
Pr. EL FEZZAZI	Redouane	Chirurgie Pédiatrique
Pr. EL HAOURY	Hanane	Traumatologie-orthopédie A

---

Pr. EL HATTAOUI	Mustapha	Cardiologie
Pr. EL HOUDZI	Jamila	Pédiatrie B
Pr. EL JASTIMI	Said	Gastro-Entérologie
Pr. EL KARIMI	Saloua	Cardiologie
Pr. EL MANSOURI	Fadoua	Anatomie – pathologique
Pr. ETTALBI	Saloua	Chirurgie – Réparatrice et plastique
Pr. HAJJI	Ibtissam	Ophtalmologie
Pr. HAOUACH	Khalil	Hématologie biologique
Pr. HERRAG	Mohammed	Pneumo-Phtisiologie
Pr. HOCAR	Ouafa	Dermatologie
Pr. JALAL	Hicham	Radiologie
Pr. KAMILI	El ouafi el aouni	Chirurgie – pédiatrique générale
Pr. KHALLOUKI	Mohammed	Anesthésie-Réanimation
Pr. KHOUCHANI	Mouna	Radiothérapie
Pr. KHOULALI IDRISSE	Khalid	Traumatologie-orthopédie
Pr. LAGHMARI	Mehdi	Neurochirurgie
Pr. LAKMICH	Mohamed Amine	Urologie
Pr. LAOUAD	Inas	Néphrologie
Pr. LMEJJATTI	Mohamed	Neurochirurgie
Pr. MADHAR	Si Mohamed	Traumatologie-orthopédie A

---

Pr. MANOUDI	Fatiha	Psychiatrie
Pr. MAOULAININE	Fadlmrabihrabou	Pédiatrie (Néonatalogie)
Pr. MOUFID	Kamal	Urologie
Pr. NARJIS	Youssef	Chirurgie générale
Pr. NEJMI	Hicham	Anesthésie – Réanimation
Pr. NOURI	Hassan	Oto-Rhino-Laryngologie
Pr. OUALI IDRISSE	Mariem	Radiologie
Pr. OULAD SAIAD	Mohamed	Chirurgie pédiatrique
Pr. QACIF	Hassan	Médecine Interne
Pr. RABBANI	Khalid	Chirurgie générale
Pr. SAMLANI	Zouhour	Gastro – entérologie
Pr. SORAA	Nabila	Microbiologie virologie
Pr. TASSI	Noura	Maladies Infectieuses
Pr. ZAHLANE	Mouna	Médecine interne
Pr. ZAHLANE	Kawtar	Microbiologie virologie
Pr. ZOUGAGHI	Laila	Parasitologie –Mycologie

---

# ABREVIATIONS



# Liste des abréviations

<b>AV</b>	: Acuité Visuelle
<b>BAV</b>	: Baisse de l'Acuité Visuelle
<b>PL</b>	: Perception lumineuse
<b>FO</b>	: Fond D'œil
<b>HTA</b>	: Hypertension Artérielle
<b>MDD</b>	: Mouvement des Mains
<b>CLD</b>	: Compte Les Doigts
<b>PEC</b>	: Pseudo exfoliation Capsulaire
<b>PMMA</b>	: Polyméthyl méthacrylate
<b>SC</b>	: Sans correction
<b>AC</b>	: Avec correction
<b>IIO</b>	: Implant intraoculaire
<b>LIO</b>	: Lentille intraoculaire
<b>PIO</b>	: Pression intraoculaire
<b>DR</b>	: Décollement de rétine
<b>OMC</b>	: Œdème maculaire cystoïde
<b>EEC</b>	: Extraction extracapsulaire
<b>EIC</b>	: Extraction intracapsulaire
<b>OCP</b>	: Opacification capsulaire postérieure
<b>PKE</b>	: Phacoémulsification
<b>HMA</b>	: Hôpital Militaire Avicenne

---

# PLAN



INTRODUCTION .....	1
HISTORIQUE .....	3
PATIENTS ET METHODES .....	13
I. Patients .....	14
II. Méthodes .....	14
RESULTATS .....	18
I. Les données anamnestiques .....	19
1- Age .....	19
2- Sexe .....	19
3- Situation .....	20
4- Symptômes subjectifs .....	20
5- Les antécédents .....	21
5-1 Généraux .....	21
5-2 Ophtalmologiques .....	21
II. Les données de l'examen clinique .....	22
1- L'acuité visuelle préopératoire .....	22
2- La correction réfractive .....	23
3- Examen à la lampe à fonte (L.A.F) .....	23
3-1 Etat de la cornée .....	23
3-2 Type anatomo-clinique de la cataracte .....	23
3-3 Lésions du segment antérieur associés à la cataracte. ....	28
4- Le tonus oculaire .....	30
5- Examen du fond d'œil .....	31
III. La prise en charge .....	31

---

1- La biométrie oculaire .....	31
2- Les soins préopératoires .....	31
3- L'anesthésie .....	32
3 - 1 La nature de l'anesthésie .....	32
3 - 2 Complications d'anesthésie .....	33
4- La chirurgie .....	33
4-1 Techniques chirurgicales .....	33
4-2 Complications peropératoires .....	34
4-3 L'implantation .....	34
IV. Résultats fonctionnels et complications postopératoires.....	36
1- Soins postopératoires .....	36
2- Complications postopératoires .....	37
3- Acuité visuelle postopératoire .....	38
<b>DISCUSSION</b> .....	41
<b>I. Rappels</b> .....	42
1- Rappel anatomophysiologique de l'appareil de vision .....	42
2- Anatomie et embryologie du cristallin .....	46
3- physiologie du cristallin .....	54
<b>II. Age</b> .....	61
<b>III. Le sexe</b> .....	63
<b>IV. Pathologies générales et oculaires associées à la cataracte</b> .....	64
1- Pathologies générales .....	64
1-1 Cataracte et diabète.....	65
1-2 Cataracte et cardiopathie.....	66
1-3 Cataracte et asthme .....	66
2- Pathologies oculaires.....	66

---

2-1 Cataracte en présence du syndrome de pseudoexfoliation capsulaire.....	67
2-2 Cataracte et rétinopathie diabétique.....	68
2-3 Cataracte en présence du glaucome.....	68
2-4 Cataracte en présence de la dégénérescence maculaire liée à l'âge.....	69
2-5 Cataracte en présence d'une forte myopie.....	69
2-6 Cataracte en présence d'inflammation intraoculaire chronique.....	70
V. Acuité visuelle préopératoire.....	71
VI. Les indications pour la chirurgie de la cataracte.....	72
VII. Préparation et bilans préopératoires.....	73
1- La biométrie et le calcul de la puissance de l'implant.....	73
2- L'échographie B .....	74
VIII. L'anesthésie.....	75
1- Prémédication et sédation .....	75
2- Les techniques d'anesthésie.....	75
3- Les complications d'anesthésie .....	77
IX. La chirurgie.....	78
1- Techniques chirurgicales.....	78
2- Complications peropératoires.....	81
2-1 Complications cornéennes.....	81
2-2 Complications iriennes .....	81
2-3 Complications zonulaires .....	82
2-4 Complications hémorragiques.....	83
2-5 Conversions de phacoémulsification en extracapsulaire manuelle.....	84
2-6 Complications capsulaires postérieures .....	85
3- L'implantation .....	86
3-1 Lieu d'implantation .....	86
a) Implantation en chambre antérieure.....	86

---

b) Implantation en chambre postérieure.....	88
3-2 Choix de la lentille intraoculaire (LIO) .....	89
<b>X. Résultats fonctionnels et complications postopératoires .....</b>	<b>91</b>
1- Les complications postopératoires .....	91
1-1 Les complications post - opératoires Précoces .....	91
a) Œdème de cornée.....	91
b) Hyphéma .....	93
c) Endophtalmie.....	94
d) L'inflammation postopératoire.....	98
e) Hypertonie oculaire .....	99
1-2 les complications postopératoires tardives .....	100
a) Œdème maculaire cystoïde (OMC) .....	100
b) Décentrement de l'implant.....	101
c) Décollement de rétine.....	102
d) Opacification de la capsule postérieure .....	102
2- L'acuité visuelle postopératoire .....	105
 <b>CONCLUSION.....</b>	<b>106</b>
 <b>RESUMES.....</b>	<b>108</b>
 <b>BIBLIOGRAPHIE.....</b>	<b>112</b>

---

# INTRODUCTION



La cataracte correspond à l'opacification partielle ou complète du cristallin responsable d'une diminution de l'acuité visuelle. La plus fréquente étant la cataracte liée à l'âge dite sénile.

La cataracte est un important problème de santé publique, particulièrement dans les pays en voie de développement, puisqu'elle cause 46,8% des cas de cécité réversible dans le monde (1).

La symptomatologie commune est une gêne visuelle dont l'importance varie selon la topographie et l'intensité des opacités cristalliniennes.

L'extraction chirurgicale de la cataracte reste la seule thérapie possible, il n'existe toujours de prévention primaire et aucun traitement médical.

L'ophtalmologie a connue d'énormes progrès dans le domaine chirurgical en particulier dans la microchirurgie : ainsi dans la chirurgie de la cataracte, on est passé de l'extraction intracapsulaire à l'extraction extracapsulaire manuelle dont l'ultime aboutissement est l'émulsification automatisée du cristallin dite «phacoémulsification». Parallèlement de cette évolution technique, on a pu voir se développer pour la chirurgie oculaire de nouveaux procédés d'anesthésie (anesthésie topique) et de nouveaux implants (implants souples pliables).

Le développement de toutes ces techniques a permis une chirurgie de cataracte plus sûre, sans suture, avec une récupération visuelle plus rapide autorisant un geste chirurgical qui peut être réalisé dans le cadre de la chirurgie ambulatoire

A travers une série de 600 yeux opérés au service d'ophtalmologie de l'hôpital militaire Avicenne de Marrakech nous analyserons les différents techniques opératoires, les complications per et postopératoires et les résultats fonctionnels, et ensuite nous les comparons aux données de littérature médicale.

---

# HISTORIQUE



Il y a 4000 ans avant Jésus-Christ, un chirurgien inconnu décida d'enlever cette opacité blanche qui rendait les gens aveugles et réalisa la première opération de la cataracte. Depuis ce temps reculé, l'intervention a progressé mais d'une façon assez lente. Cette même opération se pratiquait en France par la technique millénaire qu'on appelle abaissement du cristallin. Il s'agit de faire basculer dans l'œil (au niveau du vitré) le cristallin devenu opaque au moyen d'instruments pointus qu'on introduisait sans anesthésie dans le globe oculaire (2).

Ce n'est qu'à partir 1748 que le chirurgien français Jaque Daviel put réaliser la première opération moderne avec une véritable extraction.

### **Les débuts de cette chirurgie**

Les premières interventions furent pratiquées en Inde. Les grecs méconnurent la cataracte et il fallut plusieurs siècles pour qu'on accepte l'idée de l'opacification du cristallin. Pour eux le cristallin était le centre de la vision et ils ne comprenaient pas que c'était là la cause de la mauvaise vision. Les grecs appelaient cataracte « hypochyma » que les romains traduisaient en « suffusio », les arabes l'appelèrent « déluge d'eau » qui fut traduit en latin par « gutta opacta » ou « cataracte » (2).

De nombreux mythes couraient du temps des romains dont un disait que l'abaissement de la cataracte avait été copié des pratiques animales. Une description précise de l'opération fut donnée par le romain Aulus Cornelius Celsus : il présenta les techniques de l'opération et également les conditions pour qu'elle soit réussie : « On installait le patient dans une pièce lumineuse sur une chaise. L'assistant se mettait derrière lui pour lui maintenir la tête. L'opérateur se plaçait face au patient et opérait l'œil droit avec la main droite et l'œil gauche avec la main gauche. Il introduisait une aiguille (non stérile) dans l'œil à une distance entre le limbe et le canthus externe, perpendiculairement au globe, sur le méridien horizontal. Quand l'aiguille était rentrée dans l'œil, l'opérateur faisait un mouvement de bascule pour faire tomber le cristallin cataracté dans le vitré » (2). De nos jours, cette technique est encore pratiquée en Afrique et dans notre pays (KDAH) par des « sorciers chirurgiens ».

Durant le Moyen Age, les médecins arabes conseillèrent une méthode supplémentaire qui consistait à introduire une aiguille creuse pour aspirer les débris de cristallins : Ammar ibn Ali

---

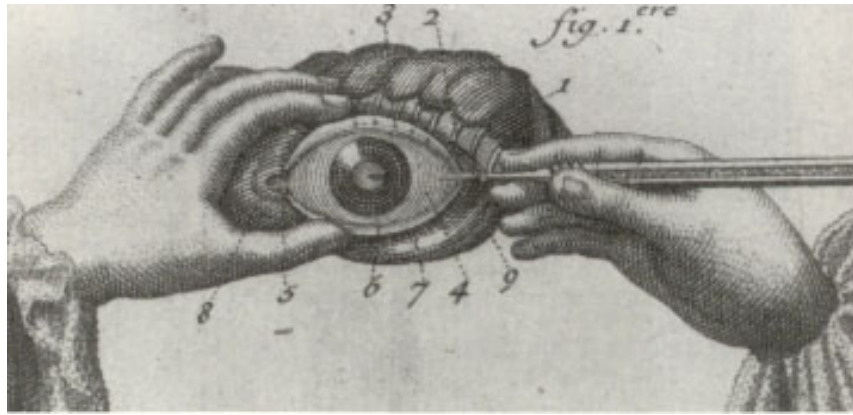
(médecin arabe irakien) a été le premier à tenter l'extraction de la cataracte par aspiration. Il a inventé une aiguille creuse montée sur une seringue métallique, pour ponctionner la sclérotique et extraire avec succès les cataractes par aspiration. Il a écrit ce qui suit sur son invention de l'aiguille creuse et les circonstances de la découverte de la technique d'extraction de la cataracte et de son expérimentation chez un patient (3).

## Peu d'évolution

Jusqu'au 17<sup>ème</sup> siècle, les oculistes et les traités d'ophtalmologie désignaient par le terme de cataracte, une membrane tendue en avant de l'orifice pupillaire « constituée de filets ou toiles qui se forme dans l'humeur aqueuse et qui peu à peu en s'épaississant empêche les rayons de la lumière de pénétrer dans l'œil jusqu'à la rétine » le traitement de la cataracte consistait « à percer l'œil, à rompre la membrane et à l'abaisser dans le bas de l'œil derrière l'iris. L'œil récupère ainsi une vision ».

Au 18<sup>ème</sup> siècle, ces idées qui semblaient définitivement acquises furent remises en question (2):

- En 1705 Pierre Brisseau (1631 - 1717), chirurgien à Tournay, avait envoyé une lettre à l'Académie des sciences dans laquelle il affirmait que : « la cataracte est en réalité le cristallin devenue opaque et que lorsqu'on croit abaisser une membrane devant le cristallin, c'est le cristallin que l'on abaisse ».
  - En 1707 Antoine Maître- Jean (1650 - 1725) confirma ces idées par d'importantes expériences sur les animaux.
  - En 1708 ces résultats furent finalement acceptés à l'académie de médecine de Paris.
-



**Figure 1 : Traité de Brisseau (2).**

## Une révolution

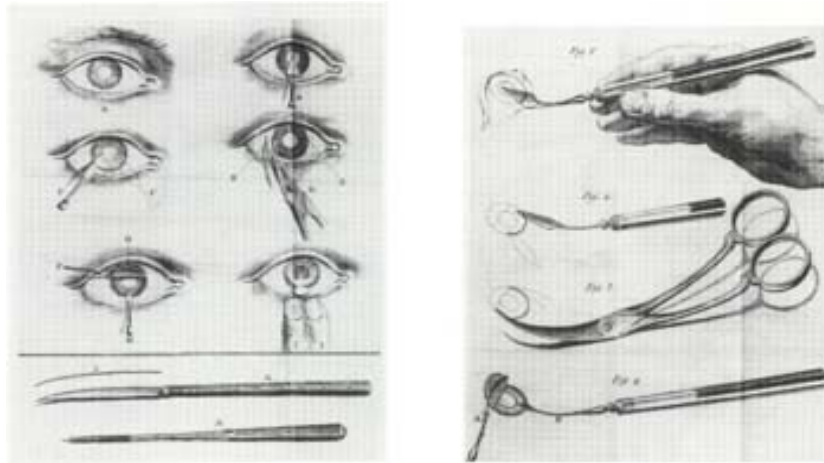
En 1748, le chirurgien Français Jaque Daviel (1693 – 1762) était un médecin qui savait pratiquer l'accouchement du cristallin. Il opéra un de ses patients, un ermite monophtalme, par extraction d'un cristallin luxé dans la chambre antérieure après cure de cataracte par abaissement. Les suites sont désastreuses. Il s'entraîna sur des cadavres et sur des animaux, puis passa à l'homme. Il coupa la cornée pour extraire la cataracte, sur environ 180 degrés, dans l'hémi cornée inférieure. Il commençait l'incision avec une spatule large pour élargir ensuite la kératotomie avec des ciseaux (2).



**Figure 2 : Daviel (2).**

De 1748 à sa mort en 1762, Daviel aurait opéré par extraction (extraction intracapsulaire) 206 malades dont 182 avec succès. On ne sait pas trop quelle est l'acuité visuelle de ces succès.

---



**Figure 3 : Technique de Daviel (2).**

C'est pendant la célèbre séance du 15 Novembre 1752 de l'Académie de médecine que Daviel décrivait son intervention. Cela entraîna des discussions entre les tenants de l'abaissement et ceux de l'extraction du cristallin pendant des dizaines d'années.

Il y avait de nombreuses complications par infection ou par hernie de l'iris.

Cette technique était réputée réservée aux chirurgiens habiles : « l'extraction est seulement pour les mains habiles et expérimentées » disait Daviel (2).

En Angleterre, le fameux médecin Percival Pott (1713 - 1783) s'opposa à cette technique d'extraction.

En Italie, Antonio Scarpa (1752 - 1832) penchait pour l'abaissement.

A Londres, Samuel Scharp (1753) avait introduit l'extraction intra capsulaire de la cataracte en utilisant la pression avec pouce pour enlever le cristallin entier.

## **Le monde moderne**

Friedrich Jaeger améliora la méthode d'extraction en faisant une incision de l'hémi cornée supérieure, ce qui permettait à la paupière supérieure de maintenir en place le volet cornéen, avec moins d'infections et de complications (2).

Il fallait une large incision pour sortir des cataractes importantes, mais on pouvait alors voir les plus graves complications avec des issues de vitré massives.

---

Deux modifications importantes ont été des progrès (2):

- Albert Mooren (1828 – 1899) conseilla de faire une iridectomie
- Albecht von Graefe (1828 – 1870) proposa une incision linéaire périphérique qui fut adoptée par tous les ophtalmologistes.

Par la suite plusieurs ophtalmologistes dans le monde revenaient à l'incision courbe appelée « méthode de Daviel ».

L'extraction intra capsulaire est restée la technique d'extraction de la cataracte jusqu'au début du 20<sup>ème</sup> siècle.

En 1840, l'invention de l'anesthésie générale fut un grand progrès et permit de faciliter grandement la chirurgie (1).

En 1865, Henry Williard Williams mit des sutures pour fermer l'ouverture de la cornée.

En 1884, Carl Koller inventa l'anesthésie locale par la cocaïne et fut adoptée par beaucoup de chirurgiens.

En 1928, Anton Elsching trouva une anesthésie locale plus sûre que la cocaïne, l'anesthésie rétrobulbaire qui permettait d'immobiliser l'œil et bien l'insensibiliser.

Pendant la seconde guerre mondiale, les pilotes se blessaient par de petits tessons de plastiques (faites de polymethyl metha crylate), qui pénétraient dans l'œil. A l'époque, Harold Ridley était un ophtalmologiste qui s'occupait de ces pilotes, et il s'est rendu compte que le polymethyl metha crylate (PMMA) était fait d'une matière inerte et était compatible avec les tissus de l'œil (4).

En 1949, il remplaça le cristallin cataracté par une lentille en plastique.

Avec l'invention du premier implant les chirurgiens se penchaient vers l'extraction extra capsulaire.

L'extraction extra capsulaire se faisait sans irrigation aspiration et les complications étaient nombreuses, c'est pourquoi cette technique a été délaissée au profit de l'extraction intra capsulaire (5).

---

Dans les années 50, on assista à l'introduction de la microchirurgie avec les microscopes perfectionnés par Barraquer à Barcelone (2).

En 1958, Barraquer utilisa une enzyme, l'alpha chymotrypsine pour détruire la zonule de Zinn et faire une extraction intra capsulaire plus facile (2,4).

En 1961 Krawics utilisa une cryode, (sonde spécialement équipée pour geler le cristallin cataracté), pour extraire le cristallin.

En 1970, il y a eu un retour vers l'extraction extra capsulaire du fait de l'apparition de l'irrigation et l'aspiration, et le développement des techniques microchirurgicales de la capsulaire dans les années 80 : « technique de timbre de poste » puis « technique de l'enveloppe » de Sourdille et Baikoff, puis le capsulorhexie en 1984 par Neuhann et Gimbel avec l'apparition des agents viscoélastiques, et l'élaboration des implants modernes.

Depuis l'invention du premier implant, il y a eu une évolution de la lentille artificielle :

- Ainsi en 1967, Brinkhorst utilisa des implants à deux anses fermées.
- En 1978, Schearing et Simcoe étaient à l'origine de la diffusion des implants de la chambre postérieure.

La fixation capsulaire a remplacé progressivement la fixation ciliaire du fait du développement des techniques microchirurgicales du capsulorhexis.

Dans les années 60, après une visite à son dentiste traitant, l'américain Kelman s'est rendu compte que l'appareillage utilisé pour le détartrage et les soins dentaires pourra être utile pour fragmenter le cristallin cataracté selon le principe d'un marteau piqueur (6).

Après des essais réalisés sur des cristallins extraits manuellement, Kelman inventa la phacoémulsification en 1967 permettant ainsi de fragmenter le cristallin à travers une petite incision (de 2.8 mm à 3 mm) et l'extraire en laissant la capsule postérieure, véritable barrière entre le vitré et le segment antérieur.

La première intervention chez l'homme fut pratiquée la même année chez une femme porteuse d'une rétinopathie diabétique sévère : l'intervention durant 76 minutes, nécessitant 3

---

litres de liquide d'infusion. Durant le mois suivant cette première, douze autres interventions furent effectuées, leur durée était supérieure à 2 heures et les collapsus de la chambre antérieure furent nombreux.

En début de 1968, Charles Kelman fut introduit une pièce à main plus petite et plus maniable et mis au point une pompe péristaltique permettant d'équilibrer automatiquement l'irrigation et l'aspiration.

Un manchon en silicone fut confectionné pour éliminer les problèmes de surchauffe.

Dès 1970 l'appareil KELMAN-CAVITRON était prêt pour la commercialisation. Mais les complications per opératoires arrêtaient sa diffusion et il fallait attendre 1984 pour que Gimbel et Neuhann en mettent en place le capsulorhexis antérieur (ouverture circulaire, continue et circulaire) pour voir la généralisation de la PKE. C'est actuellement la technique de choix de la chirurgie de la cataracte.

## **La chirurgie de la cataracte de nos jours**

Actuellement on réalise des extractions par phacoémulsification ultrasonore et on place un implant souple pliable, dans le sac capsulaire. La petitesse de l'incision (3mm) permet de ne pas mettre de suture. On met parfois des implants qui permettent la vision de loin et la vision de près (implants multifocaux ou diffractifs).

La connaissance du fonctionnement de la machine est indispensable pour maîtriser parfaitement la technique de phacoémulsification.

Le phacoémulsificateur comporte un générateur à ultrasons, une pompe d'aspiration et un système d'irrigation. Cette machine a connu des améliorations mais les principes sont restés les mêmes (7,8) :

- Evolution des embouts :
    - Embouts de 0° sont en pratique peu utilisés.
    - Les embouts dits efficaces
    - Les micros embouts
    - Les embouts type ABS
-

- Evolution des technologies ultrasoniques :

Les modes classiques d'ultrasons étaient le mode continu et pulse. Récemment des nouvelles techniques sont apparues:

- Phacoémulsification bimanuelle : Le but de cette technique récente consistant à pratiquer une phacoémulsification du cristallin à partir d'incisions inférieures ou égales à 1,5 mm et de réduire l'astigmatisme induit par la chirurgie. Cette technique a été rendue possible grâce à une amélioration des performances thermiques et hydrodynamiques des machines permettant d'éviter une brûlure de la porte d'entrée de la sonde US. Il a été nécessaire également de mettre au point des implants et des injecteurs permettant de ne pas avoir à élargir l'incision de 1,5 mm.
- Mode Neosonix : L'embout US possède ici une fonction oscillatoire de basse fréquence s'associant ou non à des hautes fréquences standards ultrasoniques. Cette technique permet d'augmenter l'efficacité des ultrasons et d'en diminuer le temps afin de réduire ses effets délétères (essentiellement thermiques).
- Sonic phacoemulsification (Star Wave) : Technologie sonore non ultrasonique, elle utilise des fréquences comprises entre 40 et 400 Hertz. Le matériel cristallinien est fragmenté et non émulsifié, ce qui engendre une limitation de l'effet thermique.

- Nouvelles techniques non ultrasoniques

- Aqualase : c'est est une technologie utilisant la projection de liquide sur le cristallin afin de le fragmenter. Les avantages espérés d'une telle technologie sont la diminution du risque de lésions thermiques, en particulier cornéennes, la diminution du risque de rupture capsulaire postérieure, la réduction de la fréquence d'opacification capsulaire postérieure par le biais d'un meilleur polissage, ainsi que la réduction des turbulences en chambre antérieure. Cette technologie est réservée aujourd'hui à des cataractes dont la dureté n'excède pas le grade III.
  - Catarex : Il s'agit d'une technique en cours d'évaluation basée sur la création d'un vortex fluide par injection de liquide à 7 000 rotations par minute. Cette procédure se réalise
-

évidemment dans le sac capsulaire en monomanuel après réalisation d'un capsulorhexis de petite taille de 1 à 2 mm.

- Phacolasers : La fragmentation du noyau est réalisée par un faisceau laser pulsé (1064 nm ou 2940 nm) qui après réflexion sur une plaque métallique crée un plasma qui génère à son tour une onde de choc.<sup>13</sup> Cette dernière peut apparaître au bout de la sonde ou à distance avec les risques qui en découlent. La sécurité thermique de ces machines semble correcte mais les noyaux durs ne peuvent être traités.

### **Perspectives d'avenir (7,8)**

La chirurgie de la cataracte par la méthode de phacoémulsification a constitué en 2004 la méthode de référence de par son efficacité associée à sa grande sécurité et ce quel que soit le type de cataracte.

C'est une meilleure gestion des fluides ainsi que la réduction de l'énergie ultrasonore qui semble la plus novatrice dans ces dernières années.

L'utilisation des ultrasons pour fragmenter le noyau cristallin semble plus sûre que l'utilisation du phacolaser et plus polyvalente que la technique d'hydrofragmentation actuellement développée sur le marché. L'expérimentation de techniques visant à réduire les traumatismes de l'oeil durant la chirurgie est à poursuivre.

L'utilisation des micro-incisions de la phacoémulsification bimanuelle permet une réduction de la taille de l'incision mais cette technique est relativement limitée par les problèmes de réalisation du capsulorhexis à l'aiguille ainsi que par la faible résistance des implants actuellement disponibles pour passer au travers de ces incisions.

Le développement de nouveaux implants semble nécessaire pour obtenir un cristallin artificiel qui offre une bonne stabilité dans le sac capsulaire et dans le temps, associée à une diminution de l'opacification capsulaire postérieure.

C'est ce concept de phacoersatz qui constitue le but ultime de tous les chirurgiens de la cataracte.

---

**PATIENTS**

**ET**

**METHODES**

---

## **I. Patients :**

Nous avons mené une étude descriptive rétrospective de 600 cas de cataracte qui sont pris en charge au service d'ophtalmologie de l'hôpital militaire Avicenne de Marrakech durant une période de trois ans du 01 /01 /05 au 31/12 /2007.

### **Les critères d'inclusion :**

L'étude a comporté tous les patients dont la gêne visuelle était secondaire à une cataracte.

### **Les critères d'exclusion :**

Sont éliminés de notre étude :

- Les patients qui ont bénéficié d'une intervention combinée (chirurgie de la cataracte et trabéculéctomie).
- Les interventions de réimplantation.
- Les interventions d'explantation.
- Les interventions de repositionnement de l'implant.

## **II. Méthodes :**

Nous avons établi une fiche d'exploitation qui traite les différents paramètres nécessaires pour notre étude, qui sont :

- ❖ Les données sociodémographiques
  - ❖ Les antécédents ophtalmologiques et généraux
  - ❖ Le motif de consultation
  - ❖ Les données de l'examen clinique
  - ❖ La prise en charge thérapeutique
  - ❖ L'évolution
-



**Figure 4 : Hôpital Militaire Avicenne de Marrakech (HMA)**

---

## FICHE D'EXPLOITATION DES DOSSIERS

### 1) Identité:

- N° dossier : .....
- Age : ..... • Sexe :  M             F
- Profession : .....
- Origine :             Urbaine             Rurale

### 2) ATCD:

- Ophtalmologiques :  
.....  
.....
- Non ophtalmologiques :  
.....  
.....

### 3) Signes fonctionnels:

- B.A.V.
- Autres : .....

### 4) Examen clinique:

		OD	OG
A.V.L./A.V.P.		S.C : ..... A.C : .....	SC: ..... AC: .....
Examen L.A.F.	Segment Ant.	Cornée : ..... C.A : ..... Iris : .....	Cornée : ..... C.A : ..... Iris : .....
	Cristallin	Situation..... Transparence..... Coloration..... PEC <input type="checkbox"/> P <input type="checkbox"/> A	Situation..... Transparence..... Coloration..... PEC <input type="checkbox"/> P <input type="checkbox"/> A
Pression intraoculaire (P.I.O.)		.....	.....
Fond d'œil (F.O.)		<input type="checkbox"/> Visible : ..... ..... <input type="checkbox"/> Non visible <input type="checkbox"/> Eluminable non analysable	<input type="checkbox"/> Visible : ..... ..... <input type="checkbox"/> Non visible <input type="checkbox"/> Eluminable non analysable

5) Conclusion clinique : .....

.....

.....

**6) Prise en charge:**

a) C.P.A : .....

b) Préparation :

Echographie :  A  B

Autres: .....

c) Chirurgie :

- Anesthésie :

Type :  Locale  Générale

Incidents :  Sans  Avec : .....

- Technique :

Extracapsulaire :  Manuelle  P.K.E.

Intracapsulaire

Complication peropératoire :  Sans

Avec : .....

- Correction de la l'aphakie :

Sans

Avec :  I.I.O : .....  Lentille  Lunettes

- Contrôles Post-opératoire :

Jours	Résultats
J1	..... ..... .....
J7	..... ..... .....
J15	..... ..... .....
J30	..... ..... .....
J 60	..... ..... .....
Tardifs	..... ..... .....

# RESULTATS

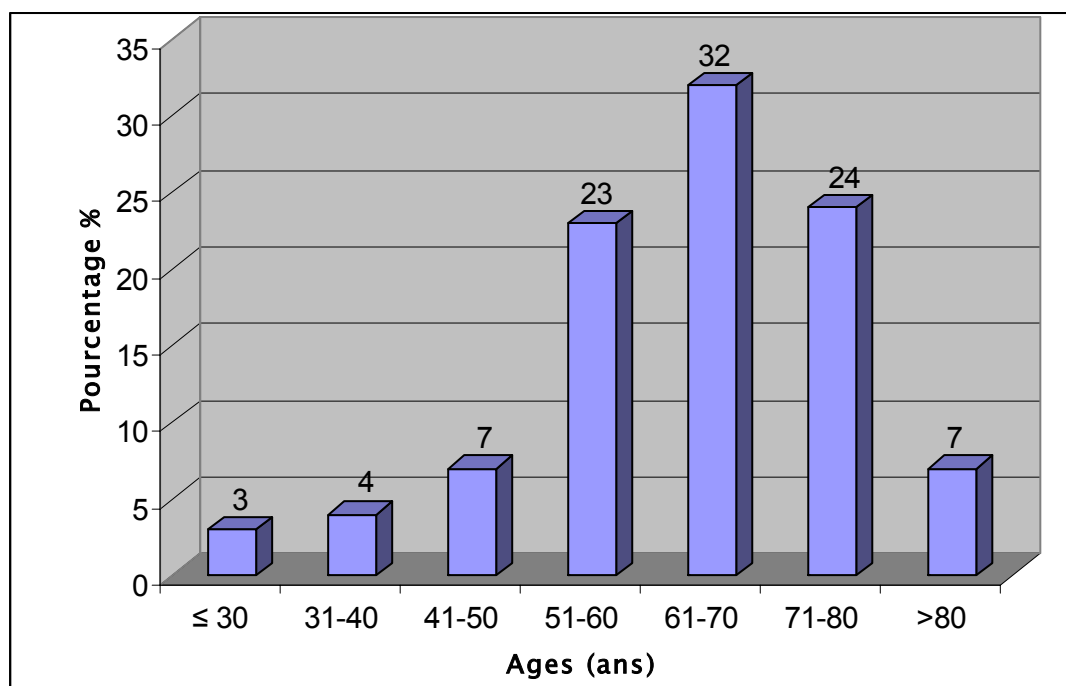


## I. Les données anamnestiques :

### 1- Age

L'âge moyen de nos patients était de 63 ans. La répartition selon les tranches d'âges est illustrée dans la figure n° 5.

381 patients (soit 63,5%) étaient âgés de plus de 60 ans avec une prédominance de la tranche d'âge entre 60 et 70 ans.

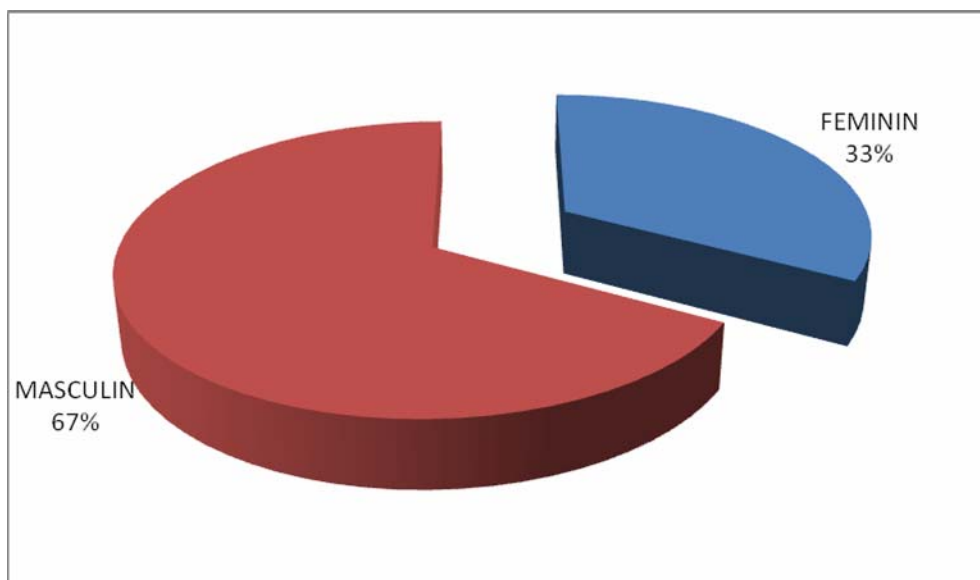


**Figure 5 : Répartition selon l'âge**

### 2- Le sexe

La répartition selon le sexe montre une prédominance masculine 402 cas (67%) par rapport aux femmes 198 cas (33 %), soit un sex-ratio de 2 (figure 6).

---



**Figure 6 : Répartition des cas selon le sexe**

### **3- Situation**

On a trouvé 366 patients (soit 61 %) ayant droits militaires (militaires, retraités de l'armée et familles) contre 234 patients civils sur autorisation (CSA) soit (39 %).

**TABLEAU I : Répartition selon la situation**

SITUATION	NOMBRE DE PATIENTS	POURCENTAGE
MILITAIRES ET AYANT DROITS	366	61 %
CIVILE SUR AUTORISATION	234	39 %
TOTAL	600	100 %

### **4- Symptômes subjectifs**

C'est presque exclusivement une baisse progressive de l'acuité visuelle avec un taux de 598 cas, soit 99,66 % et deux cas de cataracte chez deux enfants révélés par une leucocorie.

---

## **5 – Antécédents**

### **5 – 1 – Antécédents généraux**

Par ordre décroissant nous avons trouvé :

- 156 patients présentaient un diabète soit 26 %, dont 110 (70,5 %) cas de diabète non insulino-dépendant, et 46 cas (26,5 %) de diabète insulino-dépendant.
- 116 patients porteurs d'une hypertension artérielle (HTA), soit (19 %).
- 15 Patients présentaient une cardiopathie, soit 2,5 %.
- 11 patients présentaient un asthme, soit 1,83%.
- 5 patients avaient une dermatose chronique dont 4 cas d'eczéma et un cas de vitiligo.
- 3 cas avaient un accident vasculaire cérébral.
- 2 cas d'insuffisance rénale chronique.

### **5 – 2 – Antécédents ophtalmologiques**

Par ordre décroissant nous avons trouvé :

- Chirurgie pour cataracte de l'autre œil chez 139 patients soit 23,16 %.
  - 21 patients (soit 3,5 %) suivis pour glaucome chronique.
  - 20 patients (soit 3,33 %) présentaient une forte myopie.
  - Antécédent de traumatisme oculaire (de l'œil à opéré) chez 19 cas, soit 3,16 %.
  - Rétinopathie diabétique suivie chez 15 patients soit 2,5 %.
  - Uvéite chez 12 patients (2%).
  - 10 cas avaient une cure chirurgicale de ptérygion (4 cas de l'œil à opéré, et 6 cas de l'œil adelphe).
  - Décollement de rétine chez 9 patients.
  - Monophtalmie chez 4 cas (2 cas suite à un DR, 1 cas suite un traumatisme oculaire et 1 cas suite à un glaucome).
  - 2 cas étaient opérés pour un glaucome aigu à angle fermé (GAF).
  - Abaissement traditionnel du cristallin (DADSI) chez un patient et un cas de trichiasis.
-

## **II. Les données de l'examen clinique :**

L'examen ophtalmologique bilatéral, méthodique et comparatif réalisé a révélé :

### **1 - Acuité visuelle préopératoire**

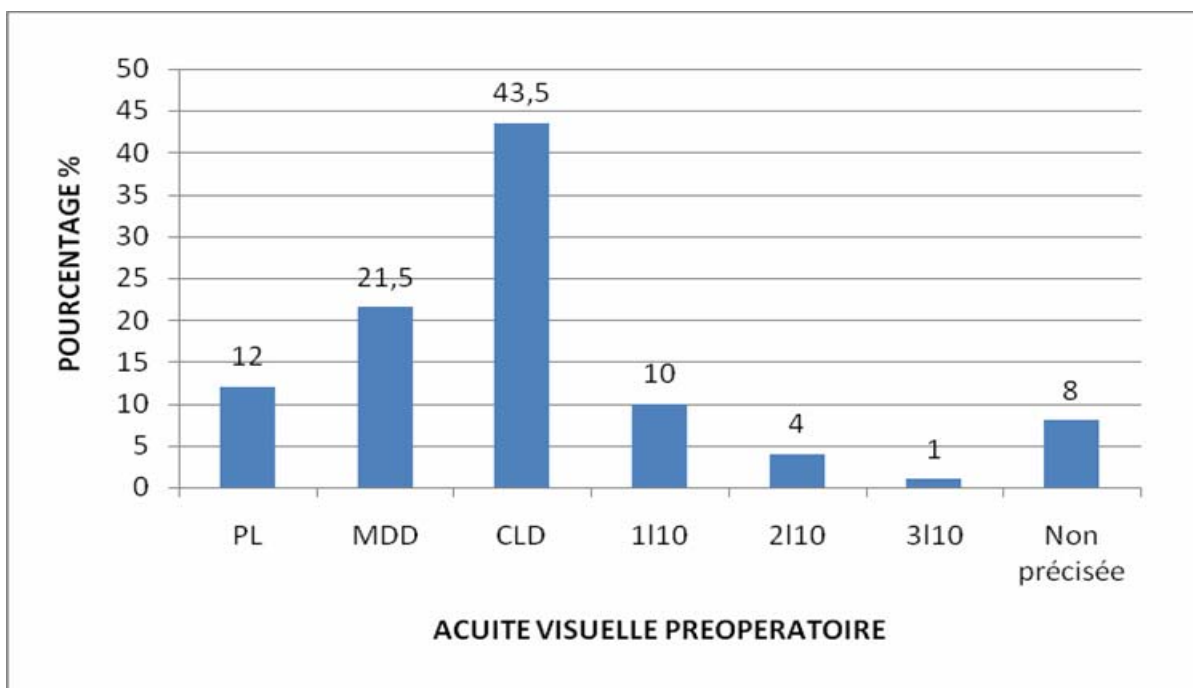
L'acuité visuelle préopératoire non corrigée de loin a été chiffrée de la perception lumineuse à 3/10.

Les chiffres de l'acuité visuelle préopératoire étaient répartis de la manière suivante (tableau II et figure 7).

**TABLEAU II : Acuité visuelle préopératoire**

AVL	NOMBRE DE CAS	POURCENTAGE %
Perception lumineuse positive	72	12%
Mouvement de la main	129	21,5%
Compte les doigts	261	43,5%
1/10	60	10%
2/10	24	4%
3/10	6	1%
Cas non précisés	48	8%
Total	600	100%

---



**Figure 7 : Acuité visuelle préopératoire**

## **2 – La correction réfractive**

La kératometrie a été réalisée chez tous nos patients pour préciser l'astigmatisme préopératoire, avait trouvée comme une moyenne de 2,77+/-0,65 dioptries.

Les chiffres de l'acuité visuelle étaient non améliorables après la correction chez tous nos patients.

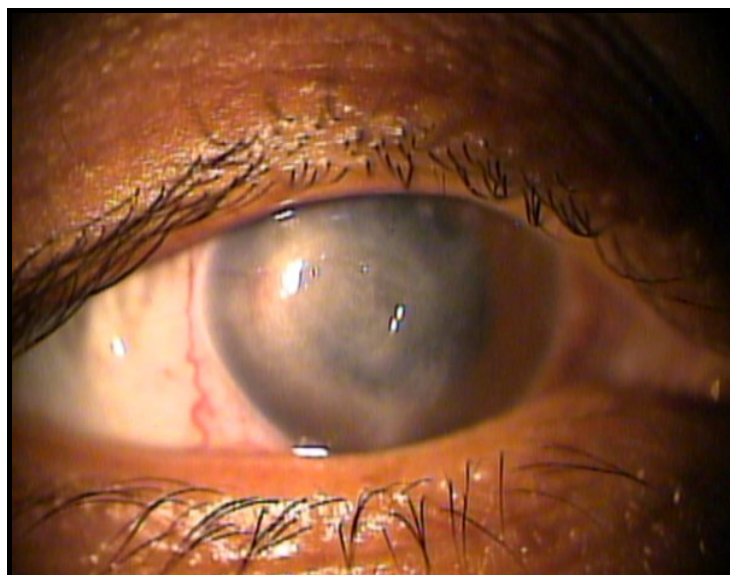
## **3 – Examen à la lampe à fente (L.A.F) au biomicroscope**

### **3 – 1 Etat de la cornée**

On a retrouvé une cornée plus au moins dystrophique dans 22 yeux soit (3,66 %). La cornée était claire et transparente dans 96.44 %.

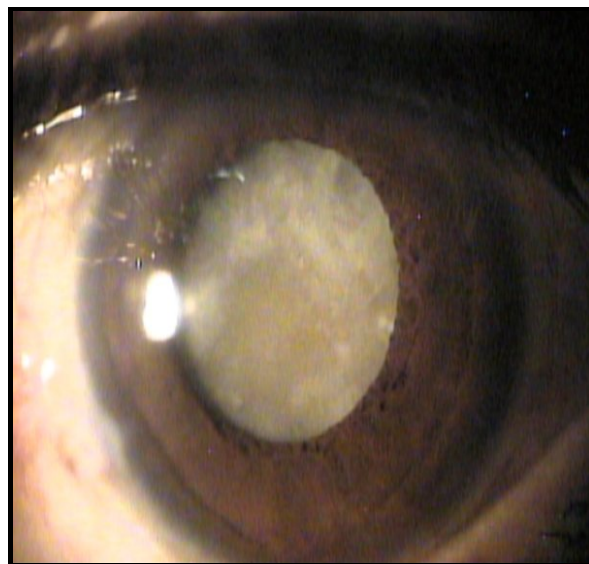
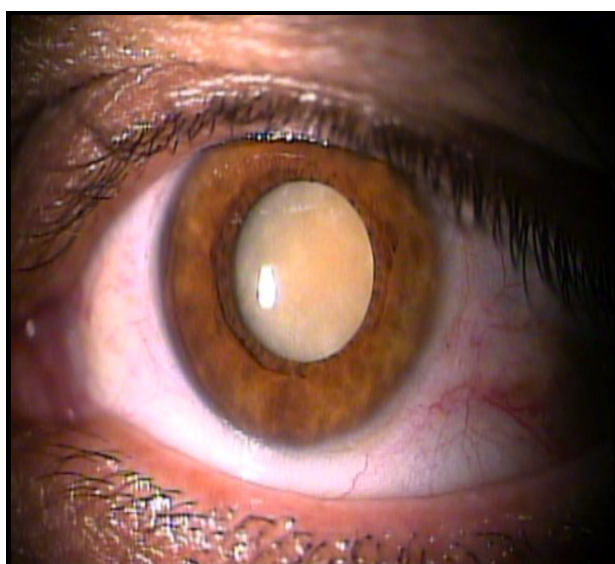### **3 – 2 Type anatomo-clinique de la cataracte**

Dans notre série, on retrouve une prédominance de la cataracte blanche totale, la cataracte cortico-nucléaire puis la cataracte sous capsulaire postérieure (tableau III et figure 9).



**Figure 8 : Dystrophie cornéenne**

Pr.OUBAAZ-service d'ophtalmologie de l'HMA / MRRAKECH



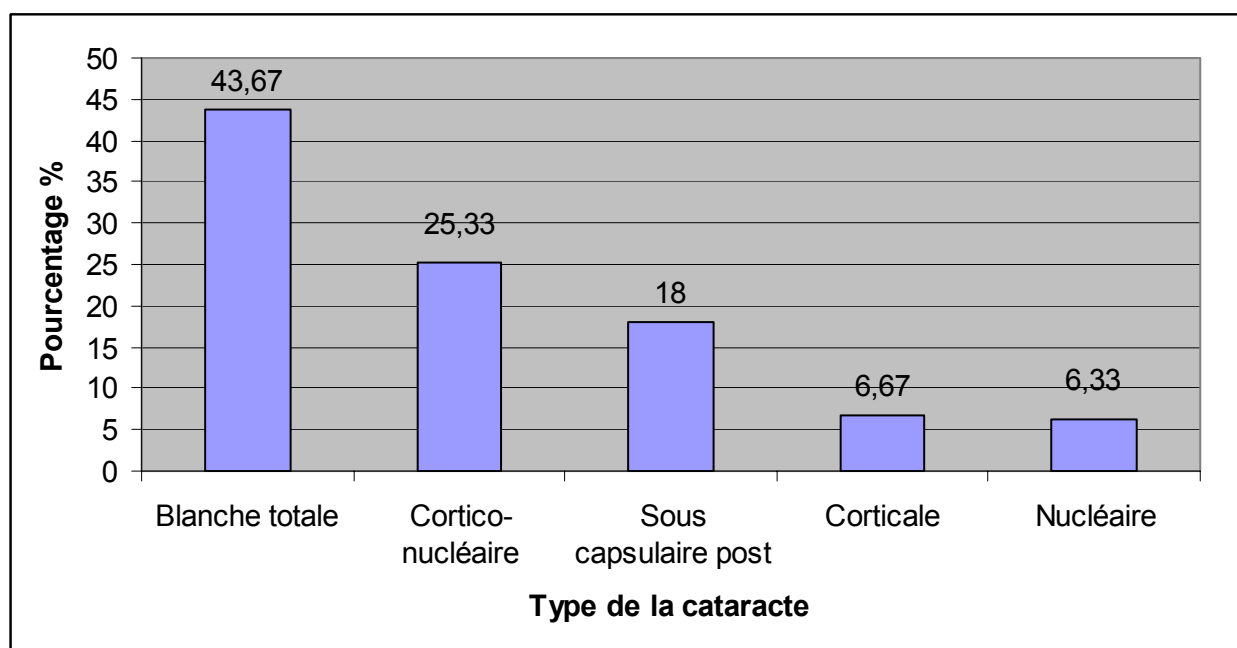
**Figure 9 : Photos montrant une cataracte blanche totale**

Pr.OUBAAZ-service d'ophtalmologie de l'HMA / MRRAKECH

---

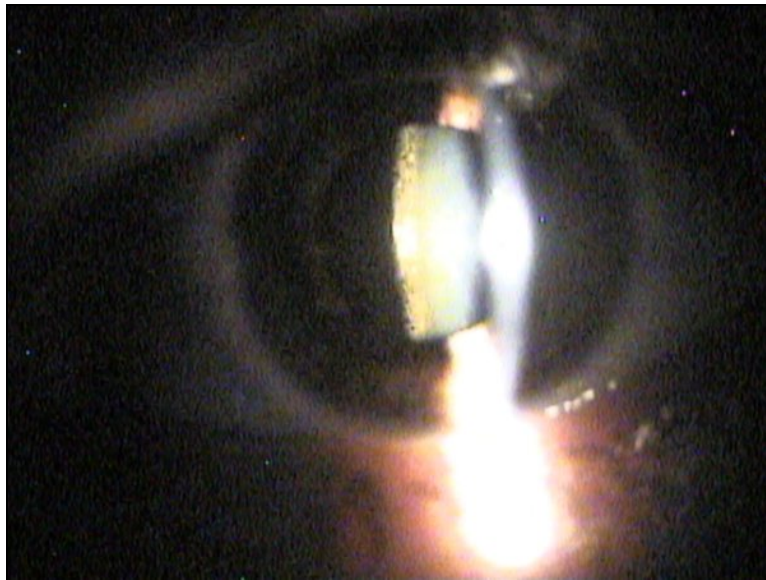
**TABLEAU III : Types antomo-clinique de la cataracte dans l'œil à opéré**

TYPE DE CATARACTE	NOMBRE DE CAS	POURCENTAGE %
Blanche totale	262	43,67%
Cortico-nucléaire	152	25,33%
Sous capsulaire postérieure	108	18%
Corticale	40	6,67%
Nucléaire	38	6,33%
Total	600	100%



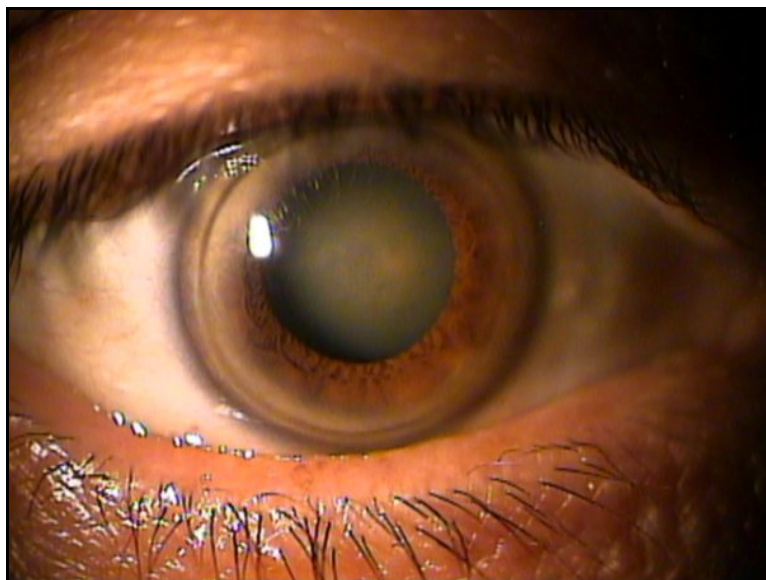**Figure 10 : Types antomo-clinique de la cataracte de l'œil a opéré**

La cataracte sous capsulaires postérieure était la plus fréquente dans l'œil adelphe, suivie par la cataracte cortico-nucléaire (tableau IV et figure 13 ).



**Figure 11 : Cataracte sous capsulaire postérieure**

Pr.OUBAAZ-service d'ophtalmologie de l'HMA / MRRAKECH



**Figure 12 : Cataracte nucléaire**

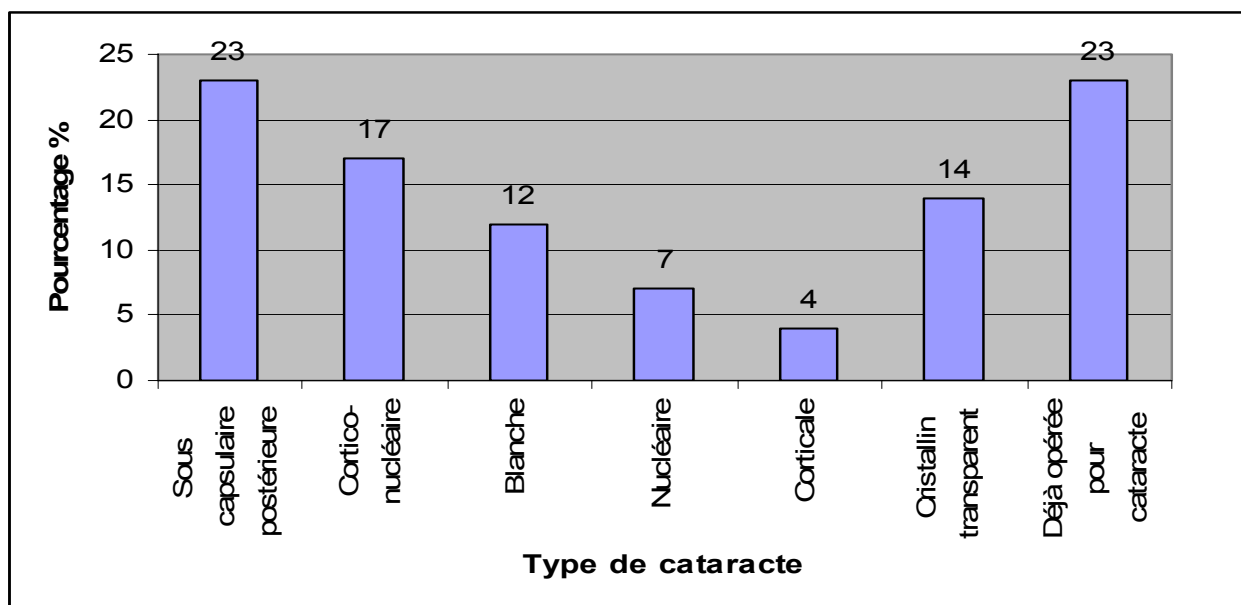
Pr.OUBAAZ-service d'ophtalmologie de l'HMA / MRRAKECH

---

Chez seulement 84 patients (soit 14%) la cataracte était unilatérale, et 138 patients (soit 23%) ont été déjà opérés pour cataracte avec (110 cas), ou sans (18 cas) mise en place d'une lentille intraoculaire.

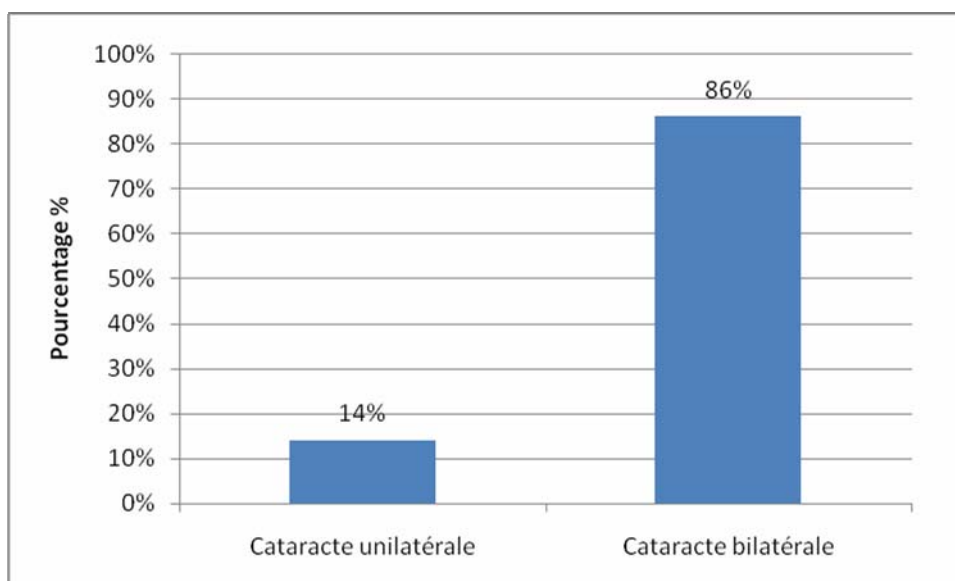
**TABLEAU IV: Types antomo-clinique de la cataracte dans l'œil adelphe**

TYPE DE CATARACTE	NOMBRE DE CAS	POURCENTAGE %
Sous capsulaire postérieure	138	23%
Cortico-nucléaire	102	17%
Blanche totale	72	12%
Nucléaire	42	7%
Corticale	24	4%
Cristallin transparent	84	14%
Déjà opérée pour cataracte	138	23%
Total	600	100%



**Figure 13 : Types antomo-clinique de la cataracte dans l'œil adelphe**

Dans notre série, la cataracte est bilatérale chez 516 patients soit 86% et unilatérale chez seulement 84 patients soit 14%.

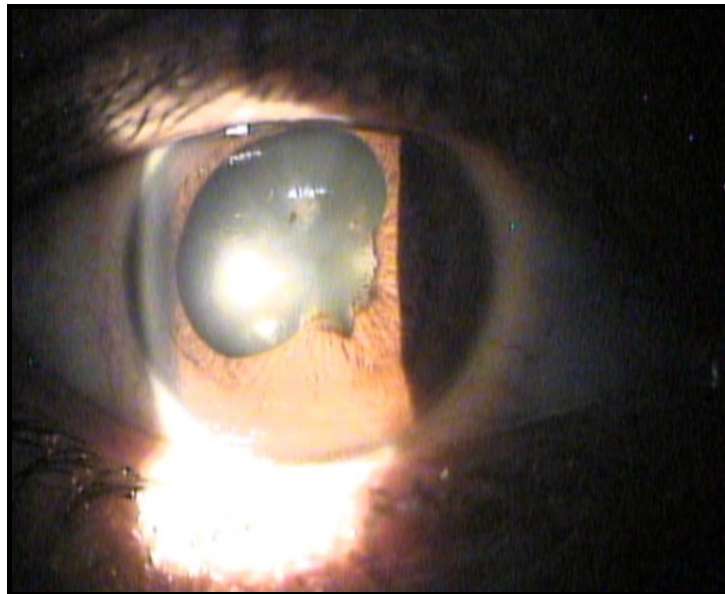


**Figure 14 : Répartition selon la latéralité de la cataracte**

### **3 - 3 lésions du segment antérieur associés à la cataracte**

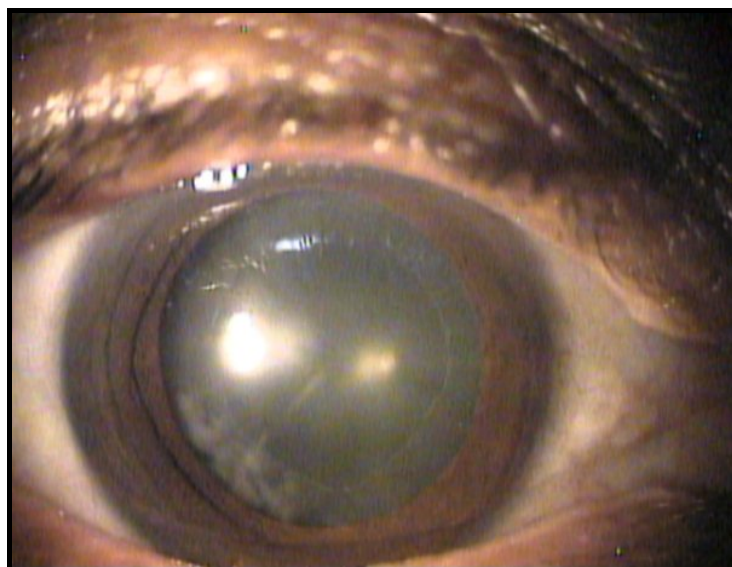
Dans notre série, nous avons trouvé :

- ✓ Lésion de l'iris :
    - Synéchies irido-cornéennes dans 10 cas (figure 14).
    - Dépôts pigmentés sur la cristalloïde antérieure et sur la cornée dans 6 cas.
    - Atrophie de l'iris dans 3 cas.
    - Iridodialyse dans 1 cas
  - ✓ Lésions du cristallin :
    - Pseudo exfoliation capsulaire dans 30 cas soit 5 % (figure 15).
    - Une subluxation du cristallin a été retrouvée chez 5 patients (figure 16).
-



**Figure 15 : Synéchies irido-cornéennes**

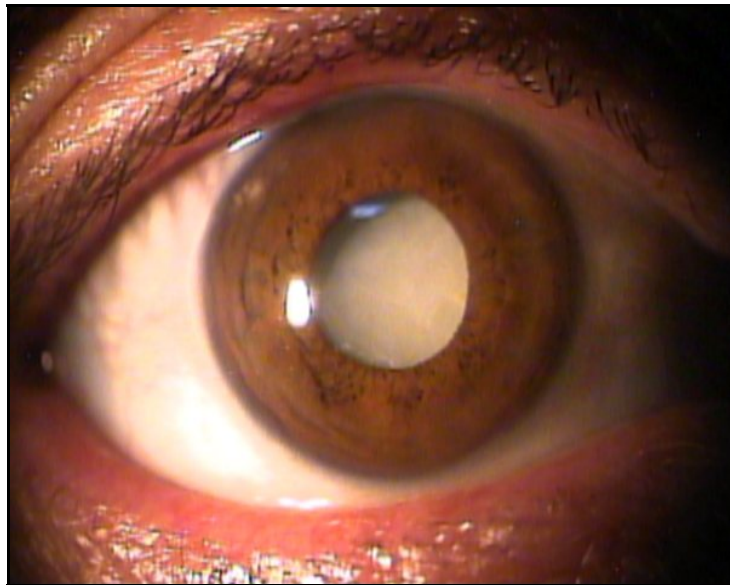
Pr.OUBAAZ-service d'ophtalmologie de l'HMA / MRRAKECH



**Figure 16 : Syndrôme pseudoexfoliatif capsulaire**

Pr.OUBAAZ-service d'ophtalmologie de l'HMA / MRRAKECH

---



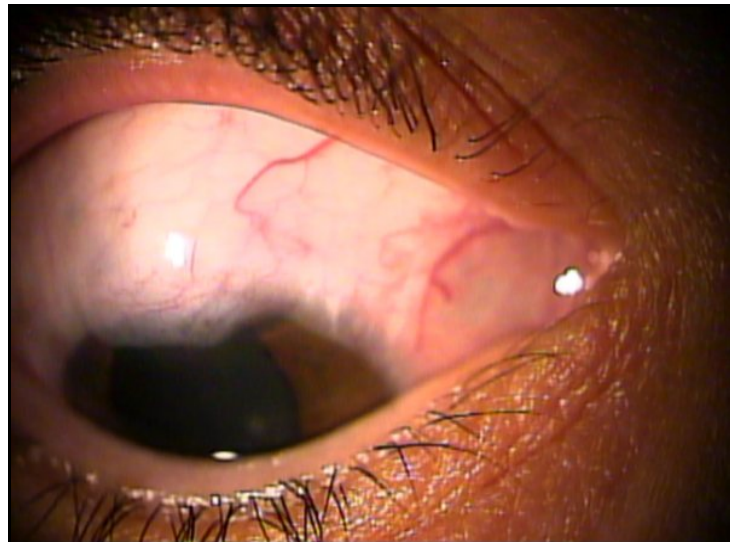
**Figure 17 : Subluxation du cristallin cataracté**

Pr.OUBAAZ-service d'ophtalmologie de l'HMA / MRRAKECH

#### **4 – Le tonus oculaire**

Les patients glaucomateux avec une PIO stable sous monothérapie sont équilibrés par le traitement médical avant la chirurgie de la cataracte.

Les patients glaucomateux sous bithérapie ou plus ont bénéficié d'une chirurgie combinée, ils ne font pas partie de notre étude.



**Figure 18 : Chirurgie combinée, EEC associée à une trabéculéctomie**

Pr.OUBAAZ-service d'ophtalmologie de l'HMA / MRRAKECH

---

Tous les patients étaient normotones avant l'intervention. La moyenne tonométrique était de 14mmHg.

### **5 – L'examen du fond d'œil**

L'examen du fond d'œil a été pratiqué à l'aide de la lentille non contact type Volk ou d'un verre à 3 miroirs après dilatation pupillaire maximale.

- N'était pas accessible dans 468 cas (soit 78 %) ; et chez ces patients une échographie mode B était systématiquement réalisée et s'est avérée normale, les cas de décollement de rétine ont été éliminés de notre étude.
- Chez les 132 cas ou le fond d'œil était accessible :
  - Il était normal dans 96 cas.
  - Anormal dans 36 yeux ; il s'agissait de 23 cas de maculopathies, 11 cas de rétinopathie diabétique et 2 cas d'atrophie optique partielle.

## **III. La prise en charge**

### **1 – La biométrie**

Les patients ont bénéficié tous d'une kératometrie automatisée par l'auto-kérato-réfractomètre automatisé puis une échobiométrie pour calculer la puissance de l'implant.

La kératometrie retrouvée était :

- \* K1 :  $43,11 \pm 2$  dioptries, avec un maximum de 49,3 et un minimum de 39,23.
- \* K2 :  $43,183 \pm 1,80$  dioptries, avec un maximum de 48,5 et un minimum de 39,25.

Le calcul de la puissance de l'implant réalisé chez nos patients a trouvé une puissance moyenne de  $21 \pm 2$  dioptries chez 80% des patients.

### **2 – les soins préopératoires**

Tous les patients ont eu le même protocole préopératoire :

- Prémédication à base d'Hydroxysine (Atarax 25mg), deux comprimés chez l'adulte la veille, et le matin de l'intervention.
-

- Une antibioprofylaxie par voie générale (Quinolone en perfusion) une heure avant l'intervention.
- Dilatation par Neosynephrine et Tropicamide (Mydriaticum) débutant 2 heures avant l'intervention. On contre indiquant la dilatation par neosynephrine lors de l'examen à l'admission.

### **3 – L'anesthésie**

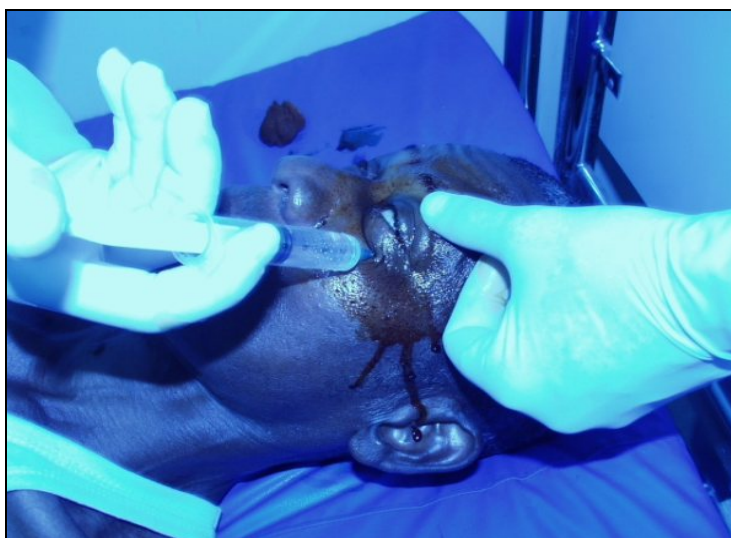
#### **3 – 1 La nature de l'anesthésie**

Une consultation préanesthésique systématique était réalisée chez tous nos patients. Elle nous avait permis de guider le choix des examens complémentaires nécessaires, ainsi que la préparation éventuelle de l'opéré en fonction de son état général, de ses antécédents pathologiques et des traitements éventuellement suivis.

Dans notre série, la majorité des patients ont été opérés sous anesthésie locale pratiquée par le chirurgien lui même.

Il s'agissait :

- 575 anesthésies péribulbaires soit 95,84%. Les produits utilisés étaient la Xylocaine® 2% et la Marcaine® 0,5%.
- 25 anesthésies générales soit 4,16%.



**Figure 19 : Anesthésie péribulbaire**

Pr.OUBAAZ-service d'ophtalmologie de l'HMA / MRRAKECH

---

### 3- 2 - Complications d'anesthésie

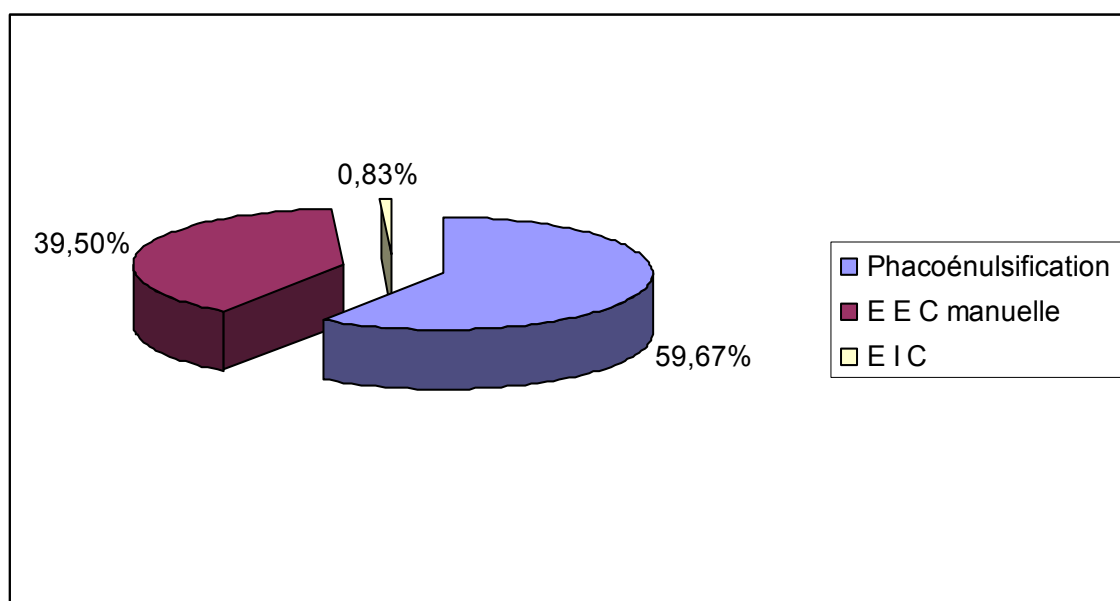
On n'a noté aucune complication grave d'anesthésie. Notamment aucun cas de perforation du globe, ni du traumatisme du nerf optique ni de complications générales

Des incidents mineurs sont survenus : 9 cas ont eu un chémosis conjonctival et 6 cas d'hématome orbitaire spontanément résolutif.

## 4 - La chirurgie

### 4 -1 Techniques chirurgicales

- L'extraction extra-capsulaire par phacoémulsification était pratiquée chez 358 yeux soit 59,66 %. La machine utilisée est de type DORC pompe Venturi (2ème génération).
- Extraction extra-capsulaire manuelle était pratiquée dans 237 yeux soit 39,55 %.
- Alors que 5 yeux qui avaient une subluxation importante du cristallin ont bénéficié d'une extraction intracapsulaire du cristallin.



**Figure 20 : Répartition selon la technique chirurgicale**



**Figure 21 : L'appareil de phacoémulsification DORC.**

#### **4 – 2 Complications peropératoires**

Les complications peropératoires étaient peu fréquentes et minimales on a trouvé :

- \* Rupture de la capsule postérieure dans 22 cas soit 3,6 %.
- \* Issue de la vitré dans 16 cas soit 2,3 %.
- \* Conversion de phacoémulsification en EEC manuelle dans 2 cas.
- \* Rupture zonulaire dans 2 cas; un cas chez un malade qui avait une pseudoexfoliation capsulaire avec une cataracte brunâtre, dure. Et l'autre cas avait une chute du cristallin dans le vitré.

#### **4 – 3 L'implantation**

##### **a) Fréquence de l'implantation**

573 yeux ont été implantés par des implants intraoculaires (pliables ou rigides) soit 95,5 % de cas.

Les 27 interventions (4,5%) sans implantation étaient dues à des patients présentant une forte myopie, des sujets dont le premier œil était aphake ou présentant une rupture zonulaire (2 cas).

---

**TABLEAU V: Fréquence de l'implantation**

IMPLANTATION	NOMBRE DE CAS	POURCENTAGE
Interventions avec implantation	573	95,5 %
Interventions sans implantation	27	4,5 %

**b) Lieu de l'implantation**

La majorité des cas ont été implantés en chambre postérieure dans le sac. Parmi les 573 interventions avec implantation, on retrouve 339 implantations dans le sac soit 59,16 % et 225 dans le sulcus soit 39,27%.

9 yeux ont été implantés en chambre antérieure (soit 1,57%), dont 2 cas de rupture capsulaire étendue avec issue de vitré, 5 cas d'implantation en chambre antérieure suite à une extraction intracapsulaire, et 2 cas de désinsertion zonulaire.

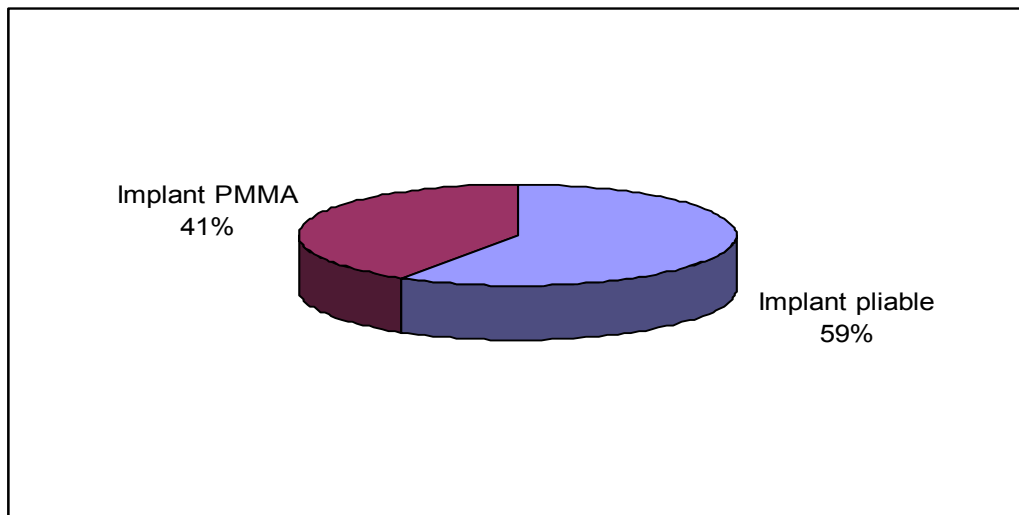
**TABLEAU VI : Répartition selon le lieu d'implantation**

LIEU D'IMPLANTATION	NOMBRE DE CAS	POURCENTAGE
Dans le sac	339	59,16
Dans le sulcus	225	39,27
Chambre antérieure	9	1,57
Total	573	100

**c) Types d'implants utilisés**

Dans les 573 cas implantés, un implant pliable est utilisé chez 337 cas (59 %), alors que l'implant PMMA est utilisé chez 236 cas (41 %).

---



**Figure 22 : Types d'implants utilisés**

## **IV.RESULTATS FONCTIONNELS ET COMPLICATIONS POSTOPERATOIRES**

### **1- Soins postopératoires**

Les patients sont examinés le lendemain de l'intervention à la lampe à fente pour contrôler l'état de la cornée, la profondeur de la chambre antérieure, l'existence des signes inflammatoires et le centrage de l'implant.

Cet examen a été complété par la réalisation d'un fond d'œil.

Les patients ont été tous mis sous traitement mydriatique (mydriaticum \*) pendant une durée de 10 jours, un traitement antibiotique - corticoïde local pendant une durée de 1 mois et un traitement anti-inflammatoire non stéroïdien locale pendant une durée de 1 mois.

Les patients ont été contrôlés le premier jour, le 7ème jour, le 15ème jour, le 30ème jour et à 2 mois.

La durée moyenne d'hospitalisation était de 1jour et demi.

---

## 2- Complications postopératoires

### **a) Complications postopératoires précoces :**

\* 26 yeux avaient présenté un œdème de la cornée soit une fréquence de 4,3 %. Cet œdème a régressé spontanément au bout d'une semaine. 1 cas seulement a évolué vers un œdème chronique, il s'agissait d'un œil qui présente en préopératoire une cornée dystrophique mais qui permettait la réalisation de l'intervention.

\* 10 yeux avaient présenté une kératite superficielle qui a régressée sous traitement.

\* 3 cas avaient présenté un hyphéma postopératoire due à l'iridectomie périphérique, 2 cas d'hyphéma minime et 1 cas d'hyphéma moyenne. Avec une bonne évolution des 3 cas.

\* 1 patient avait présenté à la première semaine en postopératoire une réaction inflammatoire importante du segment antérieur avec présence d'un hypopion, l'inflammation a été jugulée par un traitement corticoïde.

\* 9 cas avaient présenté une hypertonie oculaire postopératoire précoce soit 0,6 %.

### **b) Complications postopératoires tardives :**

\* 7 cas (soit 1,16%) d'œdème maculaire cystoïde (OMC) ont été diagnostiqués par l'examen du fond d'œil pratiqué pour une BAV. 6 cas d'OMC sont survenus chez des patients diabétiques soit une incidence de 3,84% chez les diabétiques. Tous les cas ont bien évolué sous traitement AINS local, aucun cas de chronicité n'a été noté.

\* 4 cas décentrement de l'implant. Un cas de décentrement majeur a nécessité une reprise chirurgicale.

\* 5 cas de décollement de rétine (DDR) ont été enregistrés soit une incidence de 0,83%. 1 cas est survenu 7 mois après une extraction intracapsulaire. 2 cas sont survenus (à 4 mois et à 1an) chez des patients dont l'EEC s'est compliquée d'une rupture capsulaire avec issue de vitré.

\* 13 cas (2,16 %) avaient présenté une opacification capsulaire postérieure dont 10 ont été traités par laser YAG après un délai de 6 mois au minimum.

---

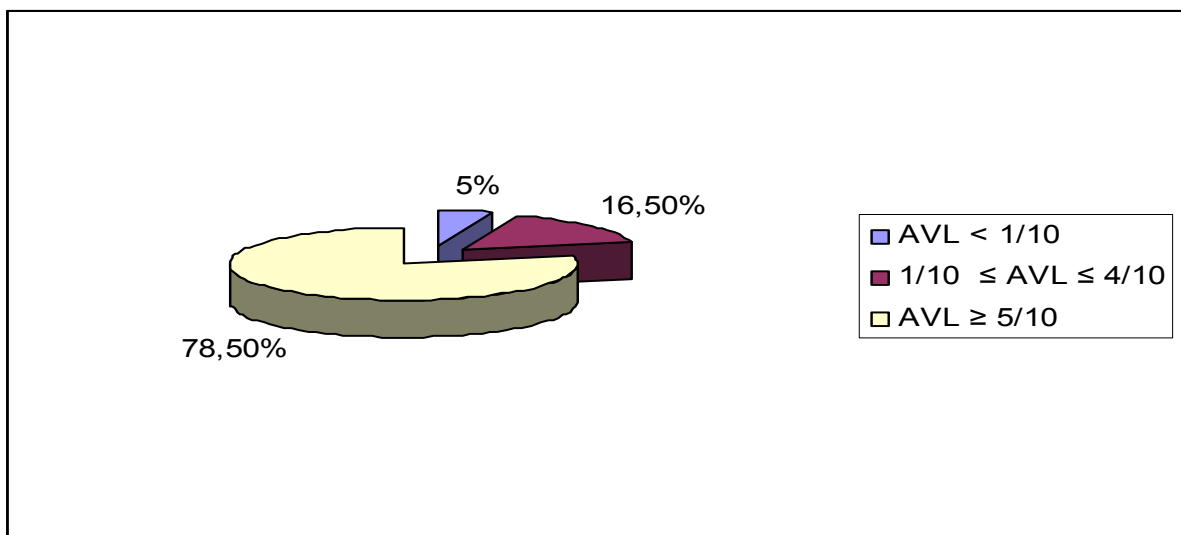
### 3- Acuité visuelle post-opératoire

L'acuité visuelle (AV) est mesurée par un projecteur test à une distance de 5 mètres à J7, J30 et à J60 en postopératoire.

A J7 en postopératoire, 78,5% des patients présentaient une acuité visuelle non corrigée supérieure ou égale à 5/10.

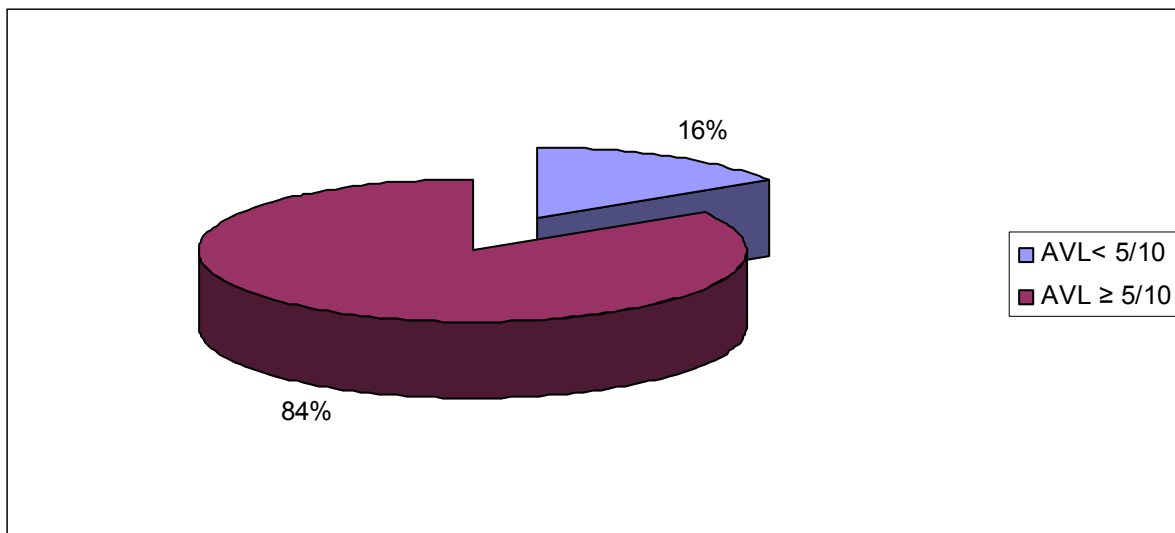
**TABLEAU VII : L'acuité visuelle postopératoire sans correction à J7**

AVL	< 1/10	$1/10 \leq AVL \leq 4/10$	$\geq 5/10$
Nombre de cas	30	99	471
Pourcentage	5%	16,5%	78,5%



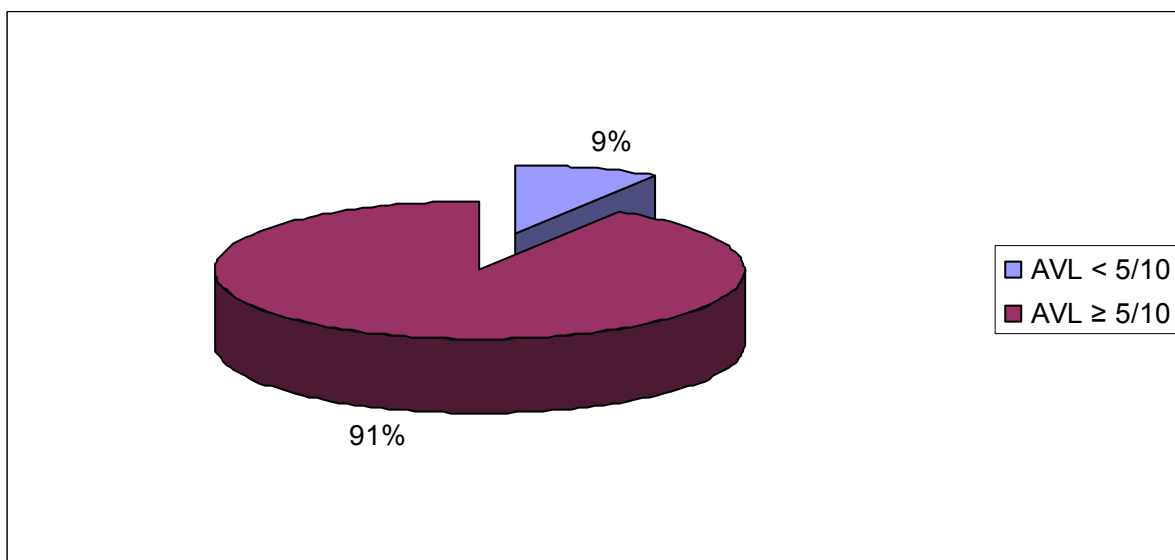
**Figure 23 : Acuité visuelle de loin sans correction à J7**

A J30, 84% des patients présentaient une AV non corrigée supérieure ou égale à 5/10.



**Figure 24 : Acuité visuelle de loin sans correction à J30**

A J60, 91% des patients présentaient une AV non corrigée supérieure ou égale à 5/10.

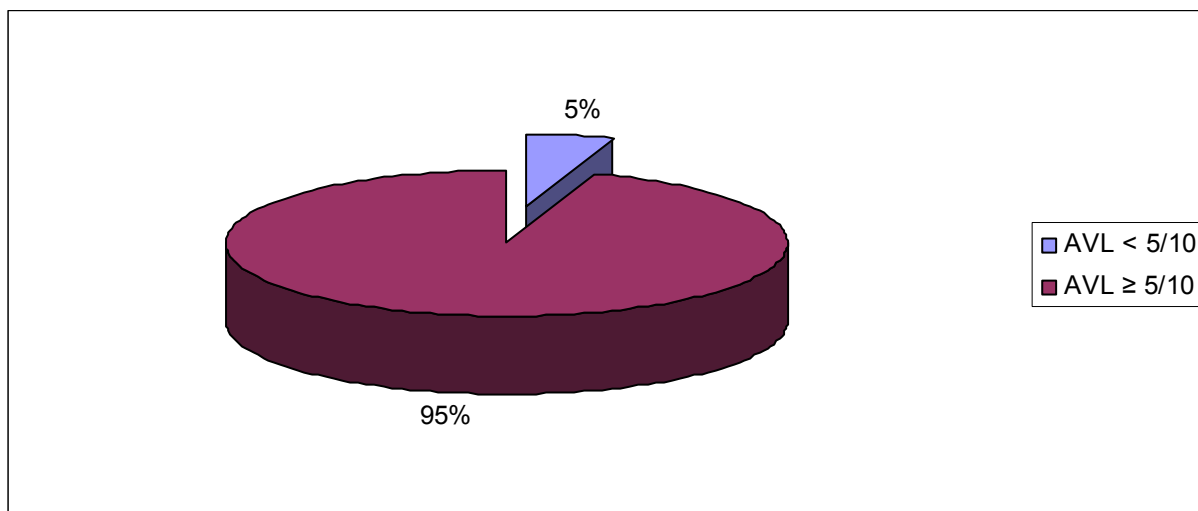


**Figure 25 : Acuité visuelle de loin sans correction à J60**

Une réfraction automatique a été réalisée à J60. La valeur moyenne de l'astigmatisme induit en postopératoire était de  $1 \pm 0,45$  dioptries

---

L'acuité postopératoire avec correction a dépassé 5/10 dans 95 % des cas. La valeur moyenne de la correction était de  $(0,41 \pm 0,20)$  sphérique.



**Figure 26 : Acuité visuelle avec correction à J60**

Les 30 cas (5%) qui avaient une acuité visuelle avec correction inférieure ou égale à 5/10 on trouve parmi eux :

- 6 cas avaient une rétinopathie diabétique.
  - 5 cas de maculopathies.
  - 4 cas de neuropathie glaucomateuse.
  - 2 cas de cataracte traumatique dont la mauvaise récupération peut être due aux séquelles du traumatisme
  - 2 cas de rétinite pigmentaire
  - 2 cas d'une uvéite chronique avec atteinte du segment postérieur
  - 1 cas dystrophie cornéenne postopératoire
  - 1 cas de décentrement de l'implant
  - Pour 7 dossiers, aucune explication n'a été trouvée.
-

# DISCUSSION



# I. RAPPELS

## 1. Rappel anatomophysiologique de l'appareil de la vision :

L'appareil de la vision est composé du globe oculaire, les annexes et les voies optiques.

### 1-1 Le globe oculaire (9,10,11,12)

C'est la partie principale de l'appareil de la vision, entièrement contenu dans l'orbite, au nombre de deux, situés de chaque côté de la racine du nez entre les os du crâne et ceux de la face. Il a la forme d'une sphère ou d'un ovoïde avec un axe sagittal mesurant 25mm, un axe transversal de 23.5mm et un vertical de 23mm. Son poids est de 7g et Son volume est de 6.5cm.

Le globe oculaire est fait d'une paroi et d'un contenu. (Cf. figure 24).

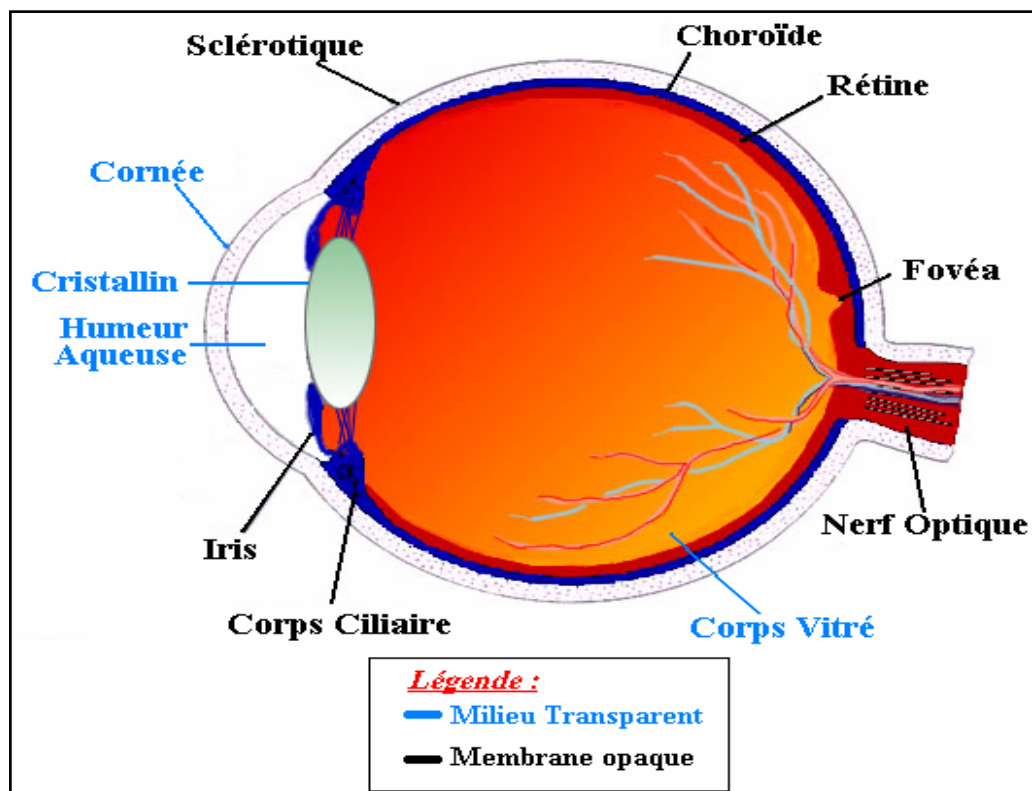


Figure 27 : Coupe horizontale du globe oculaire droit. (13)

#### a) La paroi

La paroi est constituée de 3 enveloppes concentriques, formées de dehors en dedans par :

---

- La sclérotique : est composée de la sclère dans ses quatre cinquièmes postérieures, de la cornée dans son un cinquième antérieure, et du limbe qui est la zone d'union.
- L'uvée : c'est une membrane musculovasculaire intermédiaire, constituée en avant par le corps ciliaire et l'iris et en arrière par la choroïde.
- La rétine : C'est une membrane transparente, légèrement rosée, la plus interne des trois couches tapissant le globe oculaire (sclère, choroïde et rétine), elle est sensorielle et nerveuse.

**b) Le contenu du globe oculaire :**

Il est formé par les milieux transparents, on trouve d'avant en arrière :

- L'humeur aqueuse derrière la cornée.
- Le cristallin derrière l'iris.
- Le corps vitré en arrière.

On individualise ces différents constituants en deux segments :

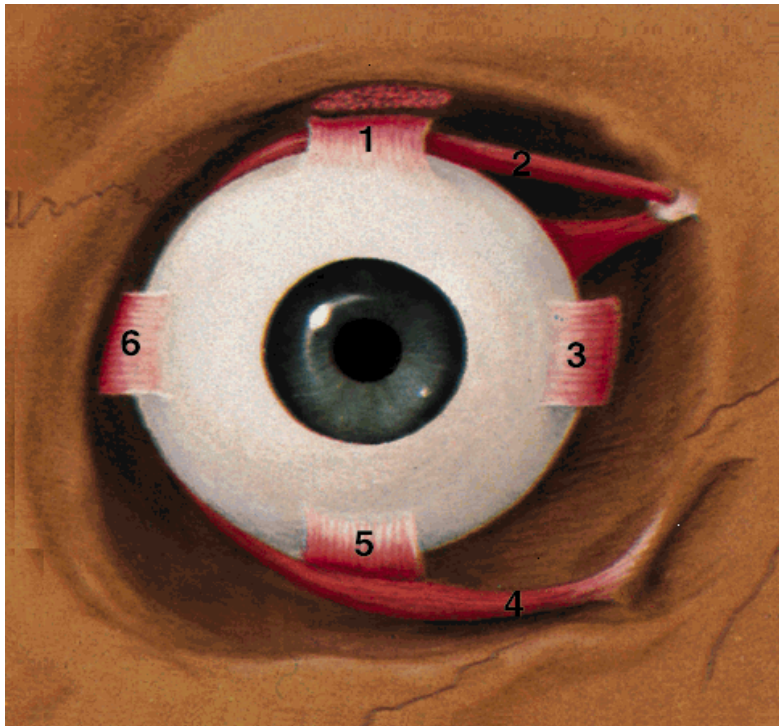
- Le segment antérieur : formé par la cornée, le cristallin, l'iris, l'angle irido cornéen et le corps ciliaire.
- Le segment postérieur : formé par la sclérotique, la choroïde, la rétine et le vitré.

**1-2 Les annexes (10,11,14)**

**a) Le système oculomoteur :**

Il comprend six muscles striés :

- \*Les muscles droits supérieur, inférieur et interne innervés par le nerf oculomoteur commun (nerf III).
  - \*Le muscle droit externe innervé par le nerf oculomoteur externe (nerf VI).
  - \*Le muscle grand oblique innervé par le nerf pathétique (nerf IV).
  - \*Le muscle petit oblique innervé par le nerf oculomoteur commun (nerf III).
-



Légende :

1 : Le muscle droit supérieur

2 : Le muscle grand oblique

3 : Le muscle droit interne

4 : Le muscle petit oblique

5 : Le muscle droit inférieur

6 : Le muscle droit externe

**Figure 28 : vue antérieure des insertions des muscles oculomoteurs. (15)**

**b) Les paupières :**

Elles sont deux tissus mobiles séparés par la fente palpébrale qui recouvrent et protègent la partie antérieure du globe oculaire et la rétine contre l'éblouissement. Elles sont constituées par une charpente fibroblastique et deux muscles principaux : le releveur de la paupière supérieure innervée par le nerf oculomoteur commun et l'orbiculaire innervé par le nerf facial, ainsi que le muscle de Müller pour la paupière supérieure et le muscle rétracteur de la paupière inférieure.

**c) la muqueuse conjonctivale :**

C'est une muqueuse transparente recouvrant la face profonde des paupières et la face antérieure du globe oculaire. Elle se continue avec la peau au niveau du bord libre de la paupière et avec la cornée au niveau du limbe.

Au niveau de la jonction cornéosclérale s'insère la capsule de tenon (qui est une membrane fibro-élastique) où sur deux à trois millimètres, elle est indissociable de la conjonctive formant ainsi l'anneau conjonctival.

---

#### d) L'appareil lacrymal

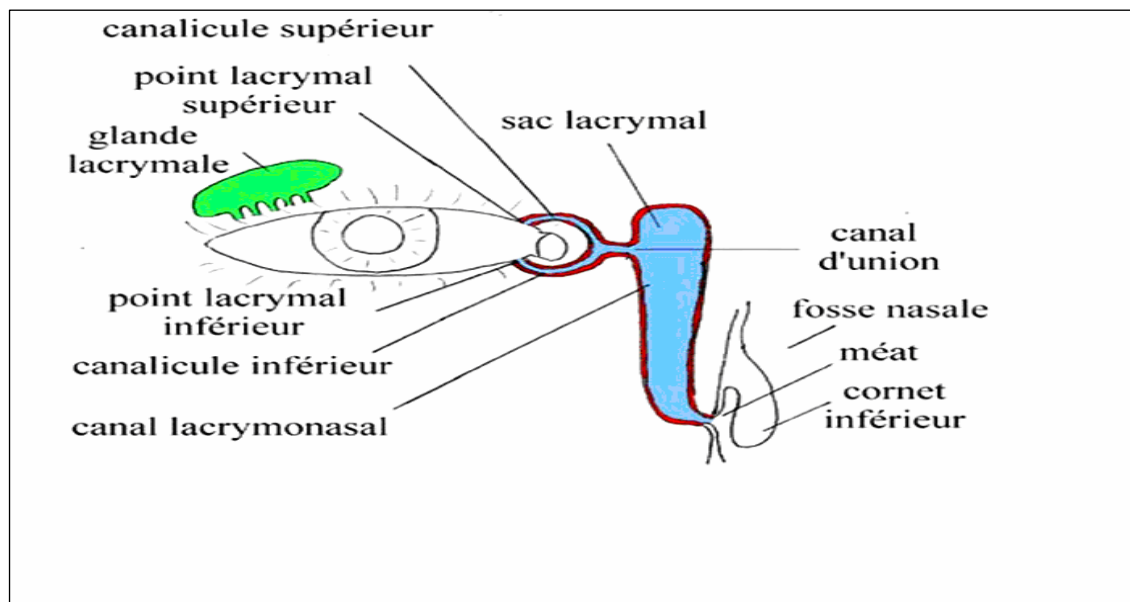
Il joue un rôle protecteur de la cornée; le flux lacrymal précornéen est indispensable à sa nutrition et assure sa défense contre les infections. Il présente à étudier :

– **L'appareil sécréteur** : est composé de glandes lacrymales principales : palpébrale et orbitaire réunies entre elles et situées derrière le rebord orbitaire au niveau de l'angle supéro-externe de l'orbite. Ces glandes assurent la sécrétion lacrymale réflexe.

Les glandes lacrymales accessoires: disséminées dans la conjonctive et assurent la sécrétion lacrymale de base. Il s'agit des : glandes de krauss et de wolfring, glandes de meibomius, glandes de Zeiss et des glandes de Moll.

– **Les larmes** : secrétées par les glandes lacrymales et se répandent à la surface de la cornée et de la conjonctive. Leur évacuation est assurée par les voies lacrymales d'excrétion.

– **L'appareil excréteur** : s'étend du bord interne des paupières aux fosses nasales, et comprend : les points lacrymaux, les canalicules lacrymaux, le canal d'union, le sac lacrymal et le canal lacrymo-nasal. Une grande partie des larmes disparaît par évaporation, le reste s'élimine par les voies lacrymales. Le mécanisme de cette excrétion est assuré par les canalicules qui, comprimés lors de la contraction de l'orbiculaire exercent une succion active.



**Figure 29 : Les voies lacrymales sécrétrices et excrétrices. (16)**

### **1-3 Les voies optiques : (10,11,17)**

Elles conduisent l'influx nerveux issu de l'épithélium sensoriel rétinien au cortex occipital. Les fibres issues des cellules ganglionnaires de la rétine se réunissent pour constituer le nerf optique dont l'extrémité antérieure est appelée papille optique.

Les fibres du nerf optique qui proviennent des hémirétines temporales restent du même côté, alors que celles provenant des hémirétines nasales se croisent dans le chiasma optique au dessus de la selle turcique.

Ensuite, les bandelettes optiques s'étendant de la partie postérieure du chiasma au corps genouillé externe en arrière, continuent leur trajet en passant par le corps genouillé latéral, les centres visuels moteurs, l'hypothalamus, Le pretectum et le noyau de la bandelette optique

## **2 – Anatomie et embryologie du cristallin**

### **2-1 Embryologie du cristallin (18)**

- Le stade ectodermique :

La placode cristallinienne est reconnaissable dès la troisième semaine de la vie intra utérine à l'extrémité distale de la vésicule optique, dans la région où celle-ci est en contact avec l'ectoblaste.


- Le stade vésiculaire :

Dès le début de la quatrième semaine une dépression se forme un peu au dessous du centre de la placode cristallinienne : c'est la fossette cristallinienne qui s'approfondit pour former la vésicule cristallinienne.

Une forte prolifération cellulaire entraîne l'approfondissement puis la fermeture de cette vésicule (embryon de 10 mm, fin de la cinquième semaine).

L'ébauche cristallinienne se présente alors sous la forme d'un corps sphérique creux, dont la paroi est formée d'une seule couche de cellules cylindriques hautes, serrées les unes contre les autres.

---



**Figure 30 : Formation du cristallin et de la vésicule optique à 2 couches (19)**

➤ Le stade des fibres primaires :

Il débute vers la sixième semaine chez un embryon de 12 mm. Les cellules de la paroi postérieure s'allongent de plus en plus et forment les fibres primaires qui vont combler progressivement la cavité vésiculaire.

On se situe alors vers la huitième semaine, embryon de 26 mm ; l'évolution des fibres primaires est terminée (noyau embryonnaire bien visible en biomicroscopie).

➤ Le stade des fibres secondaires :

Les cellules équatoriales donnent naissance aux fibres secondaires qui vont recouvrir progressivement le noyau embryonnaire comme une pelure d'oignon. Elles ont toutes la même longueur et se réunissent en deux lignes, verticale en arrière et horizontale en avant, qui bifurquent pour prendre la forme d'un Y en avant et d'un Y renversé en arrière. Schéma (7).

Situées au pôle antérieur et postérieur du noyau embryonnaire, ces fibres secondaires vont constituer le noyau fœtal.

L'origine embryologique de la capsule du cristallin reste discutée, soit mésodermique mais probablement ectodermique. D'abord présente au niveau du pôle postérieur du cristallin, elle devient finalement plus importante au niveau du pôle antérieur.

La zonule de Zinn apparaît au 2<sup>ème</sup> trimestre dans la zone annulaire située entre le corps ciliaire et l'équateur du cristallin : appelée Zonule vitrénne. En effet, au 4<sup>ème</sup> mois de la vie intra-utérine, cette zone est occupée par le vitré primitif refoulé par le développement du vitré définitif.

Durant les 4<sup>ème</sup> et 5<sup>ème</sup> mois, la zonule vitrénne est envahie par des fibrilles produites par l'épithélium ciliaire. Ces fibrilles s'organisent en fibres qui s'attachent sur la capsule cristallinienne pour former la zonule définitive.

A la naissance, le système vasculaire hyaloïdien rétro lenticulaire disparaît totalement et persistera une adhérence capsulo - hyaloïdienne solide qui augmente le risque d'issue de vitrée contre indiquant l'extraction intra - capsulaire du cristallin chez l'enfant et l'adulte jeune.

## **2-2 Anatomie du cristallin (18,20)**

### **2-2-1 Anatomie macroscopique**

#### **a) Anatomie descriptive :**

Le cristallin a la forme d'une lentille biconvexe aplatie d'avant en arrière. Il présente une face antérieure et une face postérieure qui sont reliées par un équateur, et chacune de ces faces est centrée par un pôle.

Le cristallin est constitué de plusieurs éléments :

- La capsule : c'est une lame basale qui entoure le cristallin et constitue ainsi une barrière entre les fibres du cristallin et l'humeur aqueuse en avant et le vitré en arrière. Son épaisseur est de 13  $\mu\text{m}$  en avant et de 4  $\mu\text{m}$  en arrière, avec un épaissement maximal à l'équateur et un épaissement en couronne à 3 mm du centre.

- L'épithélium : il est situé uniquement sur la face antérieure du cristallin. Il est unistratifié et sous jacent à la capsule s'étendant jusqu'à l'équateur. Selon la densité cellulaire de l'épithélium qui augmente du pôle antérieur à l'équateur, quatre zones sont distinctes.

La zone épithélio-centrale, la zone épithélio-distale, la zone mitotique et la zone de protofibres où les cellules s'orientent à 90° en s'allongeant puis s'éloignent de l'équateur en perdant progressivement leur noyau.

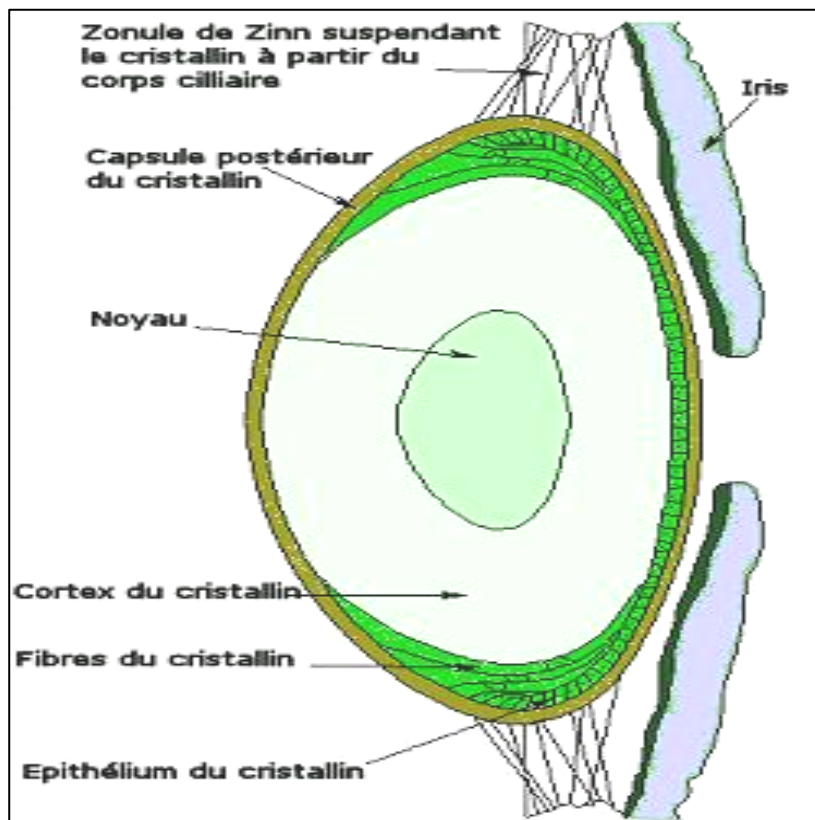
---

- Les fibres cristalliniennes : la substance cristallinienne est composée de fibres cristalliniennes et de ciment interstitiel.

Les fibres cristallines se juxtaposent au fur et à mesure de leur formation. Au niveau du noyau cristallinien, l'extrémité des fibres s'allonge de façon à former les sutures en Y antérieures et postérieures. La géométrie diffère au niveau du cortex mature, avec une forme d'étoile à neuf branches.

Les fibres cristalliniennes sont plus fines en postérieur ce qui explique la forme asymétrique du cristallin en coupe sagittale.

L'ensemble de ces trois structures forme le cristallin qui soutenu par un autre élément anatomique, la zonule de zinn.



**Figure 31 : Coupe sagittale schématique du cristallin (19)**

## **b) Anatomie bio microscopique :**

L'examen bio-microscopique du cristallin permet d'observer des bandes de discontinuité en son sein, correspondant à des variations de l'indice de réfraction liées au développement embryologique et post - natal de cet organe.

On décrit chez l'adulte jeune :

- Le noyau embryonnaire, au centre, constitué à la 8<sup>ème</sup> semaine, représenté par deux hémisphères opposés par leur surface plane, et séparées par un espace optiquement vide.
- Le noyau fœtal, entourant le précédent, on y retrouve les lignes de sutures en Y droit inversé, correspondant aux terminaisons des fibres fœtales.
- Le noyau adulte, représenté par l'apposition des cortex antérieur et postérieur moulés autour du précédent. Les jonctions de ces fibres issues de l'épithélium équatorial, forment des lignes de sutures étoilées. L'épithélium est situé à la surface du cortex antérieur.
- La cristalloïde, un sac hyalin qui entoure le cristallin, présente des reliquats blanchâtres de l'artère hyaloïde sur la cristalloïde postérieure.
- La zonule de zinn

## **c) Anatomie biométrique :**

### ❖ Le poids

Plus lourd chez l'homme que chez la femme, le cristallin subit une croissance linéaire de 30 ans à 50 ans.

De 3 mois à 90 ans, le poids passe de 93 mg à 258 mg, et le volume de 93 mm<sup>3</sup> à 239 mm<sup>3</sup>. On donne un poids moyen adulte de 190 à 220 mg.

### ❖ Dimensions

In situ, chez un emmétrope adulte, le diamètre frontal est de 9 à 10 mm. Le diamètre antéro-postérieur est de 4 mm, et les rayons de courbure antérieure et postérieure sont respectivement de 10 mm et 6 mm.

---

Le rayon de courbure antérieur diminue avec l'âge, passant de 15.98 mm à 8 ans, à 8.26 mm à 82 ans. La croissance sagittale excède la croissance équatoriale ; et après 20 ans de forme biconvexe, le cristallin devient arrondi.

Les dimensions du noyau demeurent stables. Le vieillissement se fait aux dépens du cortex cristallinien.

❖ Variation des dimensions suivant l'accommodation

Chez le sujet jeune, l'accommodation se fait essentiellement aux dépens du dioptre antérieur du cristallin : le rayon de courbure antérieur passe de 10 mm à 6 mm, et le postérieur de 6 à 5.5 mm. L'accommodation disparaît à l'âge de 70 ans.

Les dimensions varient de façon considérable selon l'âge, l'accommodation et les méthodes de mesure.

❖ Indice et puissance

L'indice du cristallin est de 1.420.

La puissance du cristallin est de l'ordre de 21 dioptries.

**d) les rapports**

❖ les rapports antérieurs :

La face antérieure du cristallin répond à la face postérieure de l'iris. Au centre, celui-ci est percé de l'orifice pupillaire : c'est la zone où le cristallin est cliniquement explorable. A ce niveau, le pôle antérieur du cristallin est à 4 mm de la face postérieure de la cornée.

Plus en dehors, l'iris d'abord adossé à la face antérieure du cristallin, s'en écarte progressivement du fait de la convexité de cette face. Ainsi se trouve limité entre l'iris et le cristallin, la chambre postérieure.

❖ Les rapports postérieurs :

En arrière, le cristallin répond au vitré limité en avant par la hyaloïde antérieure.

La hyaloïde antérieure présente une forte adhérence circulaire à la face postérieure du cristallin : le ligament de Berger -wierger, fragile chez l'adulte et le vieillard, et qui entoure la fossette patellaire ou area de vogt. En dehors du ligament de berger, le cristallin répond à un espace rétro zonulaire virtuel : le canal de hannover.

---

❖ Les rapports latéraux :

L'équateur du cristallin répond en dehors à la zonule de zinn qui forme deux plans, antérieur et postérieur, séparés par l'espace rétro zonulaire de petit.

## 2-2-2 Anatomie microscopique

A l'échelle histologique, le cristallin est constitué :

- D'une capsule périphérique
- D'un épithélium situé sous la capsule au niveau de la face antérieure
- Des fibres cristalliniennes qui forment la masse essentielle
  - La capsule cristallinienne :

Rétractile et translucide, la capsule cristallinienne présente un aspect homogène anhiste sans fibres élastiques, en microscopie optique.

En microscopie électronique et au fort grossissement, elle présente une structure lamellaire faite de fibrilles traduisant la stratification de plusieurs membranes basales.

Cette structure est perméable à l'eau, aux ions, aux petites molécules et aux protéines. En revanche, elle constitue une barrière pour les molécules de tailles égale ou supérieure à celle de l'albumine.

- L'épithélium :

L'épithélium est situé au niveau de la face antérieure du cristallin, il s'agit d'un épithélium simple. Les cellules présentent une forme aplatie dans la zone centrale, et au fur et à mesure qu'on s'approche de la région équatoriale les cellules s'allongent en hauteur et diminuent en largeur. Leur nombre total est de 760 000 cellules chez l'adulte.

En microscopie électronique, la membrane plasmique est lisse dans la région basale et apicale. Latéralement, elle présente des inters digitations entre les cellules où des desmosomes les unissent. Le cytoplasme de ces cellules possède les organites habituels.

Les techniques d'immunohistochimie mettent en évidence les protéines de son cytosquelette.

Le noyau ovalaire parfois encoché occupe la position centrale, sa chromatine est fine et dispersée, comporte deux nucléoles, l'ensemble témoignant de l'activité cellulaire.

---

Quelques mitoses peuvent survenir dans la région centrale de l'épithélium mais elles sont observées en grand nombre dans la région équatoriale dite zone germinative.

Dans la région équatoriale, les cellules pivotent de 180° pour prendre une direction antéro-postérieur puis s'allongent pour constituer les fibres cristalliniennes.

- Les fibres cristalliniennes

Les fibres cristalliniennes constituent l'essentiel de la masse cristallinienne. Elles ont pour origine les cellules de l'épithélium antérieur qui ont basculé au niveau de l'équateur. Elles s'étendent toutes de la face antérieure à la face postérieure du cristallin.

En coupe transversale elles présentent une forme hexagonale aplatie, mesurent 8 à 12 µm de largeur sur 2 à 5 µm d'épaisseur. Les plus superficielles possèdent un noyau ovalaire pauvre en chromatine. Elles mesurent 7 à 10 mm de long et décrivent une ogive qui contourne l'équateur. Elles s'engrènent latéralement avec leurs voisines.

Le cytoplasme, examiné en microscopie électronique, montre une quantité modeste d'organites. En revanche, les microtubules sont nombreux avec une orientation parallèle au grand axe de la cellule. Le cytosquelette des fibres comporte des filaments d'actine et de vimentine. En profondeur, les fibres cristalliniennes ont un aspect plus rectiligne et sont plus courtes. Les fibres primaires du noyau embryonnaire ont une longueur inférieure à 250 µm. Elles perdent leur noyau par un phénomène de pinocytose, les organites se raréfient. Dans les fibres les plus profondes, les seules structures reconnaissables sont les microtubules.

Au cours de la différenciation des cellules épithéliales en fibres cristalliniennes, des protéines spécifiques ou cristallines sont synthétisées et s'accumulent dans leur cytoplasme. Ces cristallines sont synthétisées et s'accumulent dans leur cytoplasme. Ces cristallines représentent 90% des protéines cristalliniennes et augmentent l'indice de réfraction du cristallin.

## **2-3 La zonule de Zinn**

La zonule ou le ligament suspenseur arrime le cristallin au corps ciliaire et lui transmet l'action du muscle ciliaire. Elle constitue un anneau de fibres qui présentent une forme triangulaire sur les coupes méridiennes du globe. Le sommet externe périphérique du triangle correspond à l'insertion de ses fibres sur le corps ciliaire au niveau de l'orbiculus et la corona

---

ciliaris. Les fibres à direction radiales se dirigent vers la région péri - équatoriale, dessinant ainsi les côtés antérieur et postérieur du triangle. Cet agencement des fibres zonulaires ménage un espace appelé espace de Petit.

Selon l'insertion des fibres, on décrit 4 types de fibres radiées :

- Les fibres orbiculo capsulaires postérieures.
- Les fibres orbiculo - capsulaires antérieures.
- Les fibres cilio - capsulaires postérieures.
- Les fibres cilio - équatoriales.

Ces fibres sont dépourvues d'élasticité, elles maintiennent le cristallin en place en exerçant à sa périphérie une traction plus ou moins importante. Elles sont constituées de microfibrilles. Les fibres s'insèrent d'une part dans la basale de l'épithélium qui recouvre le corps ciliaire et d'autre part sur la cristalloïde. La tension qu'elles exercent ainsi sur le cristallin dépend de l'état des muscles ciliaires et joue un rôle dans l'accommodation.

### **3- La physiologie du cristallin (20,21)**

Le cristallin est une lentille biconvexe transparente placée entre l'iris et le vitré. Il est maintenu en place par une série de fibres qui constituent la zonule. Sa propriété essentielle est sa plasticité qui lui permet de modifier ses rayons de courbure et son indice de réfraction lors de l'accommodation permettant ainsi la mise au point sur la rétine pour la vision de près.

C'est un organe avasculaire et non innervé ; sa nutrition est assurée par l'humeur aqueuse et son métabolisme est lent.

#### **3 -1 les constantes physiques du cristallin**

##### ▪ L'épaisseur :

L'épaisseur du cristallin augmente avec l'âge, elle passe de 3,70 mm chez le nouveau né, à 4 mm chez l'adolescent, et à 4.55 mm chez l'adulte de 50 ans.

Cette augmentation intéresse principalement la face antérieure, ce qui diminue la profondeur de la chambre antérieure et rend compte de l'augmentation de l'hypermétropie avec l'âge.

---

- Les rayons de courbure

La face antérieure du cristallin est parabolicoïde, au repos son rayon de courbure est de 10 mm.

Celui de la face postérieure est de 6 mm ; il faut noter que cette face présente souvent un astigmatisme de 0.75 dioptrie qui compense celui de la cornée.

- L'indice :

L'indice de cristallin varie avec l'état d'accommodation, et avec l'âge. Il augmente à mesure que les fibres vieillissent. Il est égal à 1,42.

- La puissance :

La puissance du cristallin est environ 22 dioptries.

### **3 - 2 Les constantes chimiques du cristallin**

Le cristallin focalise la lumière sur la rétine de façon précise malgré sa croissance continue, grâce à une synthèse protéique permanente permise par un apport constant en aminoacides malgré une faible concentration de ces acides aminés dans le sang à un âge avancé.

- La teneur en eau :

Le cristallin est relativement pauvre en eau : 65% qui lui confère un indice de réfraction élevé par rapport au milieu aqueux où il baigne. Cette teneur diminue avec l'âge, et du cortex vers le noyau.

Cette eau se trouve sous deux formes : 52% sous forme libre et 13% sous forme liée aux colloïdes.

- Les acides aminés et les peptides :

Ils sont à une faible concentration dans l'humeur aqueuse et sont transportés activement dans le cristallin.

- Les acides nucléiques :

La synthèse protéique dépend des acides nucléiques. L'ADN (acide Désoxyribonucléique) est présent dans quelques cellules du cristallin, l'épithélium et le cortex.

La durée de vie de l'ARN (Acide Ribodésoxynucléique) messenger est plus importante permettant la poursuite des synthèses protéiques.

---

▪ Les nucléotides pyrimidiques :

Les nucléotides pyrimidiques sont représentés par NAD + (Nicotinamide adénine nucléotides), NADH (Nicotinamide adénine dinucléotide réduit), NADP (Nicotinamide Adénine dinucléotide phosphate), et NADPH (Nicotinamide Adénine dinucléotide phosphate réduit).

▪ Les phosphates organiques :

L'ATP (Adénosine tri phosphate) et l'ADP (Adénosine di phosphate) constituent l'essentiel des phosphates de haute énergie.

Ils sont principalement retrouvés dans l'épithélium et le cortex : régions métaboliquement les plus actives.

▪ Les hydrates de carbone :

On trouve principalement le glucose qui est surtout présent dans les espaces extracellulaires sous forme libre, et en petites quantités de fructose, de glycogène, et de sorbitol.

Une concentration excessive de sucre dans l'humeur aqueuse est toxique pour le cristallin, conduisant à la cataracte.

▪ Les ions inorganiques :

Le cristallin maintient une concentration élevée de potassium (K<sup>+</sup>) (114 à 130 mEq / kg d'eau) et basse de sodium (Na<sup>+</sup>) (14 à 26 mEq / kg d'eau) par rapport à l'humeur aqueuse.

Dans la cataracte, leurs concentrations respectives tendent à se rééquilibrer. Le Na + le K<sup>+</sup> sont essentiellement sous forme libres, échangeables. 15% sont sous forme liés et le degré de liaison est variable de la capsule au noyau.

Les chlorures sont étroitement associés au sodium et représentent 18.5 mEq/kg d'eau par rapport aux 105 mEq/kg d'eau dans l'humeur aqueuse.

Le calcium joue un rôle dans la perméabilité cellulaire malgré sa faible concentration (0.14 µg / mg de poids sec) mais augmente dans les cristallins cataractés

Le magnésium demeure constant et joue le rôle d'un cofacteur dans les réactions enzymatiques.

---

On retrouve également les sulfates, et à l'état de trace : le Fer, le Cuivre, le Manganèse, le Zinc, le Sélénium, le Baryum, le Strontium, Le Silicone et le Molybdène. Leurs taux variaient avec l'âge et la cataracte.

### **3 - 3 L'accommodation**

L'accommodation est la propriété que possède le cristallin de modifier sa puissance de manière à ce que l'image rétinienne reste nette quand l'objet se déplace entre le punctum remotum et le punctum proximum. Cette caractéristique diminue avec l'âge par perte de l'élasticité du cristallin.

Ainsi dans la vision de près, la puissance réfractive du cristallin augmente d'environ 10 dioptries.

Cette puissance maximale est appelée la puissance accommodative et elle diminue avec l'âge et atteint pratiquement 0 vers l'âge de 60 ans : c'est la presbytie.

### **3 - 4 La nutrition du cristallin**

Le cristallin est un tissu exclusivement épithélial et de ce fait avasculaire.

La nutrition du cristallin est assurée par l'humeur aqueuse, ainsi les échanges se font à travers la capsule qui entoure le cristallin.

Cette capsule est beaucoup plus perméable surtout vis-à-vis des molécules chargées positivement car elle est chargée négativement, mais la pénétration intra cristallinienne est compliquée par l'épithélium qui règle les échanges selon les besoins du cristallin. Cet épithélium est le siège de différentes pompes biologiques.

### **3 - 5 La synthèse protéique dans cristallin**

On distingue par ordre de complexité croissante : les acides aminés, les peptides et les protéines qui sont des macromolécules. Ces protéines sont divisées à leur tour en holoprotéines dont l'hydrolyse ne fournit que les acides aminés et les hétéroprotéines qui fournissent, en plus des acides aminés, des groupements non protéiques.

---

Ces protéines cristalliniennes ont une spécificité d'organe et non d'espèce, cette spécificité d'organe est favorisée par la situation isolée du cristallin. La conséquence clinique de cette spécificité est l'auto sensibilisation possible d'un individu vis - à - vis de ses propres protéines cristallines habituellement isolées par la capsule.

Les propres anticorps d'un patient peuvent réagir avec ses protéines cristallines libérées au cours d'une chirurgie de la cataracte par extraction extra- capsulaire, si son organisme a été sensibilisé par précédente libération de protéines par extraction extra capsulaire cristallinienne, ceci a pour résultat une réponse inflammatoire sévère.

Toutes les protéines du cristallin, subissent des modifications post-synthétiques, enzymatiques et non enzymatiques. L'oxydation des membranes cellulaires pourrait ainsi représenter un événement de la cataractogénèse.

L'accumulation de calcium conduit à la formation d'agrégats et d'opacités cristalliniennes.

### **3 - 6 Les bases physique de la transparence (19, 20) :**

La transparence à la lumière est la fonction essentielle du cristallin. Cette propriété est assurée par le taux élevé en protéines du cristallin (35% de la masse fraîche).

Dans les fibres intactes, ces protéines sont arrangées régulièrement et de façon serrée. Il n'y a pas de différence de densité de ces protéines diffusant la lumière à l'intérieur du cristallin, ceci est à la base physique de la transparence cristallinienne.

Une étude de la transmission lumineuse du cristallin humain normal en fonction de l'âge et de la longueur d'onde, réalisée par Lerman et Borkman en 1976 a montré que les cristallins jeunes possèdent une transmission élevée des UV dont la longueur d'onde est située entre 300 et 400 nm.

Dans cette zone de spectre, la transmission est déjà bien réduite à l'âge de 25 ans.  
Schéma (15)

Le maintien de la transparence est étroitement lié à l'homogénéité parfaite des différents composants du cristallin : c'est - à - dire la régularité de toutes les structures moléculaires et cellulaires. Chaque trouble de cette régularité mène à un procédé réactif opacifiant le cristallin.

---

Ainsi l'empilement étroit des cristallines, sans quasiment aucune fluctuation de l'index réfractif entre elles, représente la base de la transparence. L'intégrité de la capsule est nécessaire à la conduction lumineuse cristallinienne.

L'augmentation importante de l'index réfractif du noyau sclérosé lors d'une cataracte nucléaire précoce, explique la survenue d'une myopie cristallinienne.

### **3 – 7 Fonctions énergétiques au sein du cristallin**

L'apport continu de glucose, d'oxygène et de différents nutriments, permet au cristallin avasculaire de produire l'énergie (sous forme d'ATP) nécessaire au mécanisme de transport actif à sa synthèse protéique.

L'essentiel de consommation énergétique a lieu dans l'épithélium, site de tous les transports actifs.

Ce métabolisme est situé dans l'épithélium ; les fibres cristallines étant dépourvues de mitochondries.

### **3 – 8 le vieillissement des structures cristalliniennes**

- **Les dommages cristalliniens induits par les radicaux libres**

Le cristallin constitue un filtre protecteur de la rétine, il absorbe une partie des ultraviolet B et tous les ultraviolets A.

Des réactions photo toxiques et photo allergiques liées aux ultraviolets peuvent induire des réactions radicalaires.

Ainsi l'absorption par le cristallin des radiations de 295 à 400 nm provoque des photo-oxydations et photo-sensibilisations de certaines structures qui semblent être impliquées dans la cataractogénèse.

Ces radicaux libres affectent la structure des fibres et interfèrent dans plusieurs voies métaboliques.

---

- **Le vieillissement des membranes plasmiques et du cytosquelette**

On constate des modifications des protéines membranaires MP 26 et une élévation continue selon les régions du cristallin et l'âge du patient, du rapport cholestérol/phospholipides des membranes, rendant compte d'une rigidité accrue des membranes des fibres dans le noyau avec une dégradation des protéines cytosquelettiques.

- **La formation avec l'âge de pigments et de substances fluorescentes**

Certaines biomolécules endogènes tel que les acides aminés libres ou liés aromatiques, le glutathion, les vitamines C et E peuvent dans certains cas se comporter comme des extincteurs et peuvent absorber la lumière des ultraviolets.

Avec l'âge, l'exposition progressive aux radiations ultraviolettes provoque la genèse de chromophores fluorescents responsables de l'accentuation de la couleur jaunâtre du noyau.

La quantité des chromophores est basse avant 10 ans et augmente avec l'âge conférant au cristallin sa coloration jaune

L'altération des protéines de structure, et la chute de l'activité enzymatique se conjuguent pour conduire à l'opacification progressive du cristallin.

---

## **II. AGE**

L'âge moyen de notre série est 63 ans. La répartition selon l'âge montre que 63,5% de nos patients ont plus de 60 ans avec une prédominance de la tranche d'âge entre 60 et 70 ans.

L'age moyen dans d'autres séries est illustré dans le tableau ci-dessous.

**TABLEAU VIII : Age moyen selon les séries**

Auteurs	Pays	Age Moyen (ans)
Peter (22)	France	75
Ginys (23)	France	72
Rodriguez (24)	Espagne	76
Leffler (25 )	Etats unis	71
Ayed (26)	Tunisie	61
Chéour (27)	Tunisie	62
Gulkilik (28)	Turquie	61
Bhallil (29)	Maroc	62
Notre série	Maroc	63

Ces résultats montrent que l'âge de survenue de la cataracte est plus précoce dans les pays sous développés et ensoleillés (Maroc, Tunisie, Turquie) par rapport au pays développés et à climat froid.

L'exposition aux radiations ultraviolettes B est connue comme facteur de risque de la cataracte. Des animaux soumis à un rayon UVB de forte intensité pendant un intervalle de temps

---

court ont développé des opacifications du cristallin. Des études épidémiologiques (30,31) ont noté une fréquence plus élevée de cataracte dans les régions ensoleillées et tropicales. Une étude (30) a démontré que les personnes vivant dans les zones les plus ensoleillées ont un risque de cataracte multiplié environ par 3. Ce risque, présent dès l'enfance, apparaît lié à une exposition cumulative (30) ; selon cette étude, le port fréquent de lunettes de soleil semble diminuer de 40 % le risque d'apparition de certaines cataractes.

Ceci souligne donc l'importance d'une protection anti-solaire précoce (bonnes lunettes de soleil, chapeaux à larges bords...) et tout au long de la vie, en particulier aux heures de midi, afin de diminuer l'incidence de la cataracte.

Les autres facteurs de risque de la cataracte décrits dans la littérature sont :

- Les facteurs nutritionnels: certaines protéines et vitamines (C, E) ont un effet protecteur sur le développement de la cataracte, ce qui explique la survenue précoce de la cataracte dans les pays sous développés par rapport au pays industrialisés (32,33).
  - Le tabac : de nombreuses études ont rapporté une association entre fumer et l'augmentation du risque de cataracte. Le risque est lié à la consommation quotidienne et à la durée de l'intoxication tabagique. L'évolution de la cataracte semble plus rapide chez les fumeuses que chez les fumeurs. Le cas des anciens fumeurs prête à discussion : certaines études rapportent un risque plus élevé, d'autres un risque égal à celui des non fumeurs (31).
  - L'alcool : Plusieurs études ont trouvé une association entre la consommation régulière d'alcool et la cataracte. Une étude de 1993 rapporte un risque 4 fois plus élevé de cataracte sous-capsulaire postérieure chez les personnes buvant plus de 13 g d'alcool par jour, c'est-à-dire 360 ml de bière, 120 ml de vin, ou 45 ml de liqueur (34,35).
  - Les médicaments : la relation entre corticothérapie au long cours et cataracte est bien démontrée. D'autres médicaments ont été mis en cause : les diurétiques thiazidiques, certains neuroleptiques majeurs (phénothiazines), l'amiodarone et divers agents cytostatiques (anticancéreux).
-

- Le diabète : c'est un facteur de risque, d'autant plus que le diabète est mal équilibré.

### III. LE SEXE

L'analyse des résultats de la littérature montre une différence dans la répartition des cas de la cataracte selon le sexe (tableau IX).

Des auteurs ont rapporté dans leurs études (22,24,23,36) une prédominance féminine, d'autres (37,38,39) une prédominance masculine. Dans notre étude on a trouvé une prédominance masculine (67%).

Cette différence de résultats peut être expliquée par le type de recrutement dans les études.

**TABLEAU IX : Répartition du sexe selon les séries**

Auteurs	Pourcentage d'hommes	Pourcentage de femmes
Peter (22)	35	65
Rodriguez (24)	39	61
Ginys (23)	49	51
Ez-zaaraoui (36)	44	56
Bayramlar (37)	53	47
Heimer (38)	76	24
Andaloussi (39)	56	44
Notre série	67	33

---

## **IV. PATHOLOGIES GENERALES ET OCULAIRES ASSOCIEES**

### **1 – Pathologies générales**

Les deux comorbidités générales les plus fréquentes dans notre série étaient le diabète chez 156 patients (26%) et l'hypertension artérielle (HTA) chez 116 patients (19%), les cardiopathies en 3eme lieu chez 15 patients (2,5%), l'asthme est retrouvé chez 11 patients soit 1,18%.

**TABLEAU X : Les pathologies générales associées les plus fréquentes**

Pathologie générale associée	Nombre de patients	Pourcentage (%)
Diabète	156	26%
Hypertension artérielle (HTA)	116	19%
Cardiopathie	15	2,5%
Asthme	11	1,18%

Nos données sont comparables aux données de la littérature :

\* Gineys (23) a trouvé dans son étude que 45,2% des patients présentaient au moins trois comorbidités générales et que seulement 10,4% n'avaient aucune comorbidité générale. Ces morbidités étant dominées par le diabète chez 34% des cas, et l'hypertension artérielle chez 58% des cas.

\* Ez-zaaraoui (36) a trouvé que 37,2% des cas étaient diabétiques et que 36,4% étaient hypertendus.

\* Dans la série de Bhallil (29) le diabète est retrouvé chez 14,6 % des patients, l' HTA chez 12,4%, les cardiopathies chez 3,2%, et l'asthme chez 0,5%.

---

Le diabète représente donc dans la majorité des études, la pathologie générale la plus associée chez les patients programmés pour chirurgie de la cataracte.

### **1 - 1 Cataracte et diabète.**

La proportion de la cataracte est significativement plus élevée chez les diabétiques (40,41,42,43).

Toutes les études ont trouvé que la cataracte était fréquente dans les deux types de diabète, Néanmoins le DNID reste prédominant (41,42,43). En effet, d'autres études vont dans le même sens que les précédentes et affirment que le DNID est un facteur de risque de la cataracte diabétique (44,45,46,47,48).

La prévalence de la cataracte est corrélée de manière très significative avec la durée du diabète (14,22,23,24) et aussi le degré de l'équilibre glycémique, les études s'accordent sur le fait qu'un déséquilibre glycémique est un facteur de risque très important dans la survenue de la cataracte diabétique (41,44,45,46,47,48).

Les complications postopératoires de la chirurgie de la cataracte sont majorées chez les patients diabétiques, L'œdème maculaire cystoïde post-opératoire est plus fréquent et plus prolongé chez le diabétique (49,50,51). En outre, il a été clairement démontré par plusieurs études (50,52,53) que la chirurgie de la cataracte favorise la progression de la rétinopathie diabétique.

Les autres complications dont la fréquence augmente chez le diabétique sont l'inflammation postopératoire et l'opacification capsulaire postérieure (50).

Afin d'éviter les complications décrites ci-dessus, certaines précautions sont indispensables pendant l'intervention. La première est l'utilisation d'un implant de grand diamètre d'au moins 6 mm pour pouvoir surveiller la rétinopathie diabétique et éventuellement effectuer une photocoagulation. La deuxième précaution est de mettre l'implant dans le sac pour diminuer l'irritation ciliaire et la cataracte secondaire. Une autre précaution peropératoire est d'éviter une rupture capsulaire qui augment considérablement le risque de complication

---

rétinienne. Quant au choix du matériau, une certitude est qu'il ne faut pas mettre d'implant en silicone à raison de l'éventualité d'une chirurgie endovitréenne avec huile de silicone. Il semble par ailleurs préférable d'utiliser un acrylique hydrophobe ou un implant hépariné (50).

Les résultats visuels après l'intervention de la cataracte sont bons chez les patients diabétiques n'ayant pas de rétinopathie, en revanche chez les patients ayant une RD même modérée, ils sont plus médiocres, du fait de l'apparition ou de l'aggravation fréquente de l'œdème maculaire (50,54).

### **1 - 2 Cataracte et cardiopathie**

L'utilisation des anticoagulants chez les patients cardiaques contre-indique l'usage de l'anesthésie péri-bulbaire en raison du risque de survenue d'un hématome orbitaire compressif.

### **1 - 3 Cataracte et asthme**

L'asthme contre indique l'utilisation des bêtabloquants en collyre en postopératoire.

## **2 – Pathologies oculaires associées**

Les comorbidités oculaires les plus fréquemment retrouvées dans les antécédents et dans l'examen préopératoire dans notre étude étaient : la pseudoexfoliation capsulaire retrouvée chez 30 patients (soit 5%), les maculopathies (DMLA et cicatrices maculaires) retrouvée chez 23 cas (soit 3,05%), le glaucome chronique à angle ouvert dans 21 cas (3,5%), la forte myopie dans 20 cas (3,33%), le traumatisme oculaire dans 19 cas (3,16%), la rétinopathie diabétique chez 15 cas (2,5%) et l'uvéite chronique chez 12 cas (2%).

---

**TABLEAU XI : Pathologies oculaires associées**

Pathologie oculaire associée	Nombre de cas	Pourcentage (%)
Pseudoexfoliation capsulaire	30	5
Maculopathies	23	3,83
Glaucome chronique	21	3,5
Forte myopie	20	3,33
Traumatisme oculaire	19	3,16
Rétinopathie diabétique	15	2,5
Uvéite chronique	12	2

### **2 - 1 La cataracte en présence du syndrome de pseudoexfoliation capsulaire**

La PEC semble favoriser la survenue d'une cataracte nucléaire, mais les deux pathologies apparaissent chez le sujet âgé.

À cause de son effet sur la taille de la pupille et l'appareil zonulaire, le syndrome de pseudoexfoliation augmente le risque de bris de la capsule postérieure, de ruptures zonulaires et de perte du noyau (55,56). La profondeur de la chambre antérieure peut être un signe indirect de faiblesse zonulaire et, dans un syndrome de pseudoexfoliation, une PCA <2,5 mm donne lieu à un risque presque 5 fois plus grand de complications selon une étude (49).

L'emploi de l'anneau de tension capsulaire (capsular tension ring, CTR) en cours de chirurgie est bénéfique pour réduire les complications peropératoires et améliorer le centrage postopératoire de la lentille intraoculaire (57).

---

## **2 - 2 La cataracte et rétinopathie diabétique**

La chirurgie de la cataracte peut faire progresser la rétinopathie diabétique sous-jacente, y compris l'œdème maculaire diabétique. On devrait prendre soin de documenter adéquatement l'état préopératoire de la rétine (58,59).

Les œdèmes maculaires cliniquement significatifs ou toutes les rétinopathies diabétiques prolifératives devraient être traités avant la chirurgie de la cataracte (60).

Les pathologies plus graves de la rétine, comme le décollement par traction, peuvent bénéficier de la chirurgie de la cataracte et de la vitrectomie combinée (61)

Les patients devraient être avisés que la chirurgie de la cataracte peut causer la progression de leur rétinopathie diabétique (61,62).

## **2 - 3 La cataracte en présence du glaucome**

Il y a 3 façons possibles de traiter le patient atteint des deux maladies (63) : pratiquer la chirurgie de la cataracte et traiter médicalement le glaucome; pratiquer l'intervention filtrante pour le glaucome puis, secondairement, la chirurgie de la cataracte; ou combiner les chirurgies de la cataracte e du glaucome.

La chirurgie du glaucome peut faire progresser la cataracte (64), et la chirurgie de la cataracte peut causer des pics de pression intraoculaire (PIO) qui peuvent endommager le nerf optique (65).

Selon le consensus de la société canadien ophtalmologie (66) la chirurgie combinée de cataracte et glaucome est indiquée chez les patients qui sont à risque élevé de pics de PIO postopératoire et qui risquent de perdre leur fixation à cause de cette pression et chez les patients qui ont des cataractes significatives et un glaucome non contrôlé médicalement.

---

## **2 – 4 La cataracte en présence de la dégénérescence maculaire liée à l'âge :**

Trois importantes études prospectives ont examiné la progression de la DMLA après la chirurgie de la cataracte. Deux ont trouvé une association (67,68) et l'autre non (69). Des données semblent indiquer que l'inflammation peut aggraver la DMLA (70). Un examen minutieux des patients atteints de DMLA en pré et postopératoire permet de déceler les lésions maculaires traitables.

Néanmoins, la chirurgie de la cataracte donne d'excellents résultats visuels chez les patients atteints de DMLA bien sélectionnés, 82 % atteignant une vision 5/10 ou meilleure après l'opération (71), et donc les patients atteints de cataracte et de DMLA devraient être opérés s'ils ont d'importants symptômes visuels et présentent une probabilité raisonnable d'amélioration de la vision. Ils devraient être informés que leur DMLA pourrait limiter le résultat visuel final et être informés que la chirurgie de la cataracte pourrait aggraver leur DMLA (68).

## **2 – 5 Cataracte en présence d'une myopie forte (62,66)**

Les particularités de la chirurgie de la cataracte chez le myope fort, concernant le bilan préopératoire, l'intervention elle-même, et les suites postopératoires.

\* le bilan préopératoire

La fonction maculaire doit être testée car souvent modifiée : test de Mawas, franges d'interférence, angiographie...

Un examen minutieux de la périphérie rétinienne s'impose. Assez souvent la cataracte est nucléaire, et permet le traitement des déchirures, trous et palissades au laser. La prévention du décollement de rétine par cryoapplication, plus agressive, et moins utilisée actuellement au profit d'un cerclage périphérique au laser Argon en postopératoire immédiat lorsque celui-ci ne peut être réalisé trois à quatre semaines avant l'intervention.

La biométrie est difficile et doit éviter le bord du staphylome. On peut s'aider d'une échographie B. Les nouvelles formules de calcul de la puissance de l'implant, de 3eme

---

génération, permettent une fiabilité proche de celle obtenue pour l'œil emmétrope. Pour la kératometrie, la topographie cornéenne est la plus utilisée.

\* l'intervention

Lors de l'anesthésie, le point important lors d'une injection péri-oculaire est de se méfier du staphylome et d'éviter de perforer ou de pénétrer le globe. Ce risque conduit à préférer l'anesthésie topique dans ce cas.

Lors de la chirurgie, l'œil myope se complique plus que l'émétrope d'hyphéma et d'hémorragie intravitréenne. Pour les éviter une incision antérieure, cornéenne, est recommandée.

La fragilité zonulaire expose à un risque accru de désinsertion de celle-ci qu'il faut chercher à éviter absolument, car elle peut s'accompagner d'issue de vitre qui augmente considérablement l'incidence déjà élevée du décollement de rétine.

La phacoemulsification est de loin la meilleure technique d'extraction de la cataracte chez le myope fort. En effet, après extraction intracapsulaire, le taux de décollement de rétine est beaucoup plus élevé. Lors de l'extracapsulaire, l'expulsion du noyau est difficile en raison de la profondeur de la chambre antérieure. La pression/contre pression est proscrite à cause de la fragilité zonulaire. En fin, l'incidence de l'hémorragie expulsive est minimisée au mieux en phacoemulsification.

\* Les suites postopératoires

Les suites sont dominées par le risque de décollement de rétine qui est majeure après issue de vitré et après une capsulotomie postérieure.

## **2 - 6 La cataracte en présence d'inflammation intraoculaire chronique**

La chirurgie de la cataracte pratiquée pour réhabilitation visuelle des yeux atteints d'uvéite chronique ne devrait l'être qu'après obtention du meilleur contrôle possible de l'inflammation active pendant les 3 mois précédant l'opération (66).

---

Les résultats visuels dépendent largement de l'étiologie de l'uvéite et de son retentissement sur le pôle postérieur.

## **V. L'ACUITE VISELLE PREOPERATOIRE**

La baisse de l'acuité visuelle surtout de loin est le motif de consultation le plus fréquent, plus rarement il peut s'agir d'une perte fonctionnelle en vision de près, à la lecture ou la couture, souvent associés à une photophobie et à des éblouissements fréquents, évoquant une cataracte sous capsulaire postérieure (72).

Dans ce même sens, 99,66% de nos patients ont consultés pour une diminution progressive de l'acuité visuelle.

L'acuité visuelle préopératoire retrouvée dans notre série varie de la perception à 3/10 sans correction.

87% des cas dans notre série avaient une acuité visuelle inférieure ou égale à 1/10 et seulement 5% avaient une acuité visuelle entre 2 /10 et 3/10.

Des auteurs ont rapporté dans leurs séries une acuité visuelle plus haute que celle trouvée dans notre série:

- Peter (22) a rapporté une acuité visuelle de loin qui varie entre 0 et 10/10 avec une moyenne de 3/10 + /-1,7.
- Zaouche (73) a rapporté une acuité visuelle allant de MDD à 7/10.
- Gineys (23) a rapporté une acuité visuelle allant de MDD à 6/10.

Par ailleurs, d'autres études faites au Maroc (9) et en Afrique (53) ont trouvé une acuité visuelle plus basse que celle trouvée dans notre série :

- Ez-zaaraoui (36) a rapporté une valeur moyenne de l'acuité visuelle limitée à la perception lumineuse.
  - Dans l'étude de Fany (74) l'AVL était dans tous les cas limitée à la perception lumineuse.
-

**TABLEAU XII : Acuité visuelle préopératoire selon les séries**

Auteurs	Acuité visuelle préopératoire
Peter (22)	Varie de 0 à 10/10
Zaouche (73)	Varie de MDD à 7/10
Gineys (23)	Varie de MDD à 6/10
Ez-zaaraoui (36)	Moyenne limitée à la perception lumineuse
Fany Keita (74)	Limitée à la perception lumineuse (PL)
Notre série	Varie de la PL à 4/10

Cette différence d'acuité visuelle s'explique par le type de la technique chirurgicale utilisée : dans les séries de Ez-zaaraoui et Fany où la technique utilisée est l'extraction extracapsulaire classique, ils ont une tendance à attendre la maturation de la cataracte, ce qui explique l'acuité visuelle préopératoire très diminuée chez leurs patients.

Par ailleurs, dans les séries de Peter, Zaouche et Gineys où la phacoémulsification est la plus utilisée, ils opèrent avant que l'handicap visuel devient très important.

Notre étude est située entre les études dans les pays industrialisés et celles dans le Maroc et l'Afrique car les deux techniques EEC et PKE sont associées dans notre série.

## **VI. LES INDICATIONS POUR LA CHIRURGIE DE LA CATARACTE**

Dans notre contexte, les patients consultent à un stade tardif où l'acuité visuelle est effondrée et responsable d'une gêne importante dans la vie quotidienne, et donc l'indication est évidente.

---

Les indications décrites dans la littérature (75,76,77,78,79,80,81) sont :

- La correction d'un déficit visuel qui ne peut être amélioré autrement, qui est directement attribuable à la présence d'une opacité du cristallin et responsable d'un handicap retentissant sur le mode de vie.
- Pour atteindre les normes de l'acuité visuelle lorsque celle-ci baisse au-deçà des normes légales pour certaines activités (ex : la conduite d'automobile, le service militaire ou le pilotage).
- Pour les raisons médicales comme le glaucome phacomorphique, l'uvéite induite par le cristallin ou une pathologie traitable du segment postérieur qu'on ne peut pas soigner adéquatement à cause de l'opacité du cristallin.

Pour la plupart des auteurs la chirurgie de la cataracte doit être effectuée dans un délai de 4 (66) à 6 mois (82,83) après la consultation du spécialiste afin de limiter les accidents de chute, de fractures, et d'accident d'automobile.

## **VII. PREPARATION ET BILANS PREOPERATOIRES**

### **1 – La biométrie et le calcul de la lentille intraoculaire**

La précision et le ciblage de la réfraction postopératoire dépendent de 3 facteurs critiques : la mesure de la longueur axiale, la mesure de la puissance cornéenne (kératométrie) et l'utilisation de la formule de calcul de LIO appropriée (66).

La longueur axiale peut se mesurer par l'ultrasonographie A (soit par applanation ou par immersion) ou par biométrie par cohérence optique. L'ultrasonographie par applanation (technique la plus courante) peut comprimer le globe, les résultats obtenus dépendent de l'habileté du technicien et sont moins constants et précis que ceux obtenus par ultrasonographie par immersion(84), la mesure de la cohérence optique est précise et comparable au mesure obtenue par l'ultrasonographie par immersion (85), toutefois la valeur de biométrie par

---

cohérence optique est limitée pour les cataractes denses ou pour les sujets qui ne peuvent pas fixer correctement (86,87).

La puissance cornéenne peut se mesurer par kératométrie manuelle, automatique ou topographique. Pour les yeux normaux, la kératométrie s'est avérée être une technique supérieure. Toutefois, pour les yeux qui ont déjà subi une chirurgie cornéenne réfractive, ces méthodes ne permettent pas de mesurer avec précision la puissance centrale de la cornée ce qui demande alors des ajustements ou le recours à d'autres méthodes de mesure (66,88).

Les formules de calcul de la puissance de la LIO, dont la majorité comporte une constante de lentille et 2 variables (la longueur axiale et la puissance cornéenne), ont évolué, passant des formules de régression empiriques à 3 générations de formules théoriques utilisant l'optique géométrique. Dans ces dernières générations de formules théoriques, qui peuvent faire varier la position effective de la lentille en fonction de la longueur axiale et de la kératométrie, on retrouve les formules de Holladay, de Sanders-Retzlaff-Kraff/Theoretical (SRK/T) et de Hoffer Q(116). Elles donnent une excellente précision pour la plupart des yeux. (89, 90,91,92,93,94).

Lorsqu'une LIOCP est implantée dans le sulcus ciliaire, la réduction de la puissance de la LIO s'impose et la correction variera entre 0 D et -1,5 D (66).

La biométrie réalisée chez nos patients avait retrouvée une puissance moyenne de 21 dioptries.

## **2 – L'échographie B**

Lorsque la visualisation du fond d'œil est incomplète du fait des opacités cristalliniennes, une exploration en mode B bidimensionnel permet d'étudier l'état du vitré, de la rétine centrale et périphérique ainsi que le nerf optique. L'échographie en mode B permet également d'affiner la précision de la mesure de la longueur axiale de globe, de la profondeur de la chambre antérieure et l'épaisseur du cristallin en cas d'anomalie de forme du globe (forte myopie, affection maculaire) (72)

---

L'échographie en mode B était réalisée chez nos patients dont l'examen du segment postérieur n'était pas accessible (470 cas).

## **VIII. L'ANESTHESIE**

### **1 – Prémédication et sédation (95,96,97,98,99)**

Le but de la prémédication est d'obtenir à l'arrivée au bloc opératoire un patient calme, non anxieux, dont les paramètres hémodynamiques soient stables et proches de la normale.

L'arsenal thérapeutique à notre disposition est vaste, les médicaments les plus utilisés sont : les benzodiazépines et l'hydroxyzine (Atarax<sup>®</sup>). La clonidine (catapressan<sup>®</sup>) trouve en ophtalmologie un regain d'intérêt, outre ses propriétés sédatives et antalgiques, le maintien d'une stabilité hémodynamique et baisse de la pression intraoculaire expliquent cet engouement.

La prémédication orale supplante largement la voie injectable.

Ainsi certains patients prémédiqués ne nécessiteront ils aucune, ou de très faibles doses de sédatif supplémentaire lors de la réalisation de l'anesthésie loco-régionale. De même les besoins en morphiniques et en halogénés seront-ils diminués lors de la réalisation de l'anesthésie générale.

Dans notre étude, la prémédication utilisée est à base de deux comprimés d'Hydroxysine (Atarax<sup>®</sup> 25mg) la veille et le matin de l'intervention.

### **2- Techniques d'anesthésié**

Plusieurs types d'anesthésies sont compatibles avec la chirurgie de la cataracte, les plus courantes sont les anesthésies locales ou locorégionales : péribulbaire, sous ténonienne ou topique.

---

L'anesthésie générale et en principe réservée aux contre-indications à l'anesthésie locale, en pratique lorsqu'il est impossible d'assurer une coopération fiable ou de maintenir un décubitus dorsal chez le patient (100).

Dans notre série l'anesthésie générale n'est utilisée que chez 25 cas soit 4,16%.

Pour l'anesthésie locales, il existe plusieurs techniques :

- L'anesthésie périoculaire qui englobe l'anesthésie rétro bulbaire et péri bullaire est la plus utilisée. L'anesthésie péri bullaire apparaît pour la plupart des auteurs (35,97,98,100) préférables à l'anesthésie rétrobulbaire parce qu'elle a l'avantage d'obtenir une akinésie très satisfaisante, pouvant faire éviter les injections spécifiquement akinétiques associés, et aussi elle entraîne moins de complication rares mais redoutables que l'anesthésie rétrobulbaire.
- Anesthésie sous ténonienne est quasiment dénuée de risques, elle est pratiquée par le chirurgien par une petite incision de la conjonctive bulbaire. Elle a l'inconvénient de n'apporte que peu d'akinésie et de provoquer une hémorragie sous conjonctivale qui laisse l'œil rouge quelques jours en post opératoire (100,101).
- Anesthésie topique : la chirurgie de la cataracte peut être faite sous anesthésie topique par l'application répétée d'un collyre anesthésique. Cette technique est réservée à la phacoémulsification, aux patients coopérants, à la cataracte standard avec des conditions opératoires satisfaisantes. Outre le fait qu'elle permet d'éviter les complications des autres techniques d'anesthésie locale liée à l'injection. Elle permet une récupération visuelle immédiate. Mais ses inconvénients sont : nécessité d'un chirurgien expérimenté qui évite les variations brutales de la pression par l'irrigation, les mouvements possibles du globe, et la persistance des zones sensibles comme la zonule et le corps ciliaire (97).

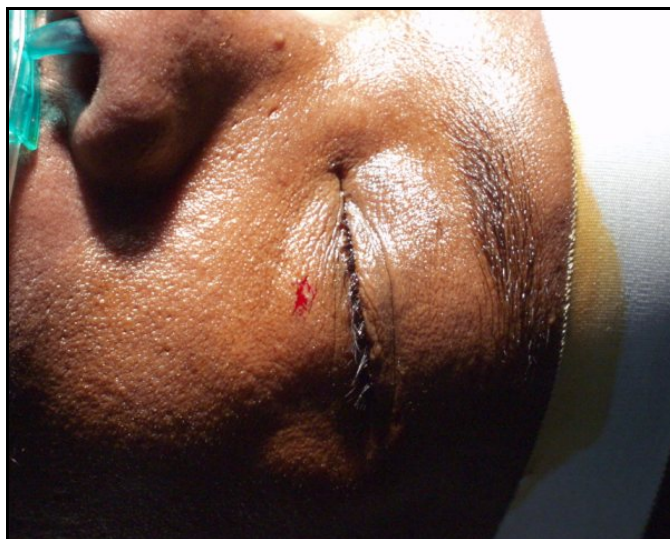Une étude (102) a démontrée que 72% des patients informés préfèrent l'anesthésie par bloc à l'anesthésie topique.

Les résultats visuels, les déficiences fonctionnelles et la satisfaction du patient ne varie pas significativement selon la technique anesthésique (103).

---

Le choix du type d'anesthésie est en fonction des habitudes du chirurgien et de la compliance du patient.

Dans notre série la majorité des patients (90,5%) ont bénéficié d'une anesthésie péri-bulbaire en une seule injection de 5 à 7 cc d'un mélange de Xylocaine® 2% et Marcaine® 0,5%.



**Figure 32 : Point d'injection d'une anesthésie péribulbaire**  
Pr.OUBAAZ-service d'ophtalmologie de l'HMA / Marrakech

### **3 - Complications d'anesthésie**

Les risques de l'anesthésie par injection sont rares (<1 %) mais significatifs. Ils comprennent des problèmes de motilité oculaire postopératoire, la perforation du globe, l'hémorragie rétrobulbaire, traumatisme du nerf optique, le ptosis et l'anesthésie du tronc cérébral (72).

Dans notre série on n'a noté aucune complication grave d'anesthésie notamment aucun cas de perforation du globe, ni de traumatisme du nerf optique ou de complications générales.

---

## IX. LA CHIRURGIE

### 1- Les techniques chirurgicales

Le traitement de la cataracte est chirurgicale, il est le seul traitement radical quelque soit l'âge du sujet et le type de la cataracte (104).

La technique de référence actuellement utilisée en matière de cure de la cataracte est la phacoémulsification. Elle permet d'obtenir beaucoup plus rapidement une bonne acuité visuelle stable avec moins de complications chirurgicales comparativement à la technique d'extraction extracapsulaire classique (66), les autres avantages de cette technique sont (105):

- réduction de la taille de l'incision assurant une réhabilitation fonctionnelle rapide (peu ou pas d'astigmatisme induit).
- Faible taux de complications secondaires.
- Possibilité d'utilisation d'anesthésie topique.
- Excellent contrôle de la chambre antérieure pendant l'acte chirurgical.
- Le maintien de la pression intraoculaire sans phénomène de dépression.

Les désavantages de cette technique sont essentiellement (105) :

- Le cout de la machine est élevé, ainsi que sa maintenance et l'instrumentation, ce qui limite l'utilisation de cette technique dans les pays sous développés.
- Pour les chirurgiens habitués à la technique en extra capsulaire elle nécessite un apprentissage qui se fait progressivement.

L'extraction extra capsulaire manuelle reste encore largement pratiquée dans les pays en voie de développement, avec d'excellents résultats par les chirurgiens les plus âgés. Elle garde également sa place dans des cas particuliers de cataracte extrêmement dure (66,74,106,107).

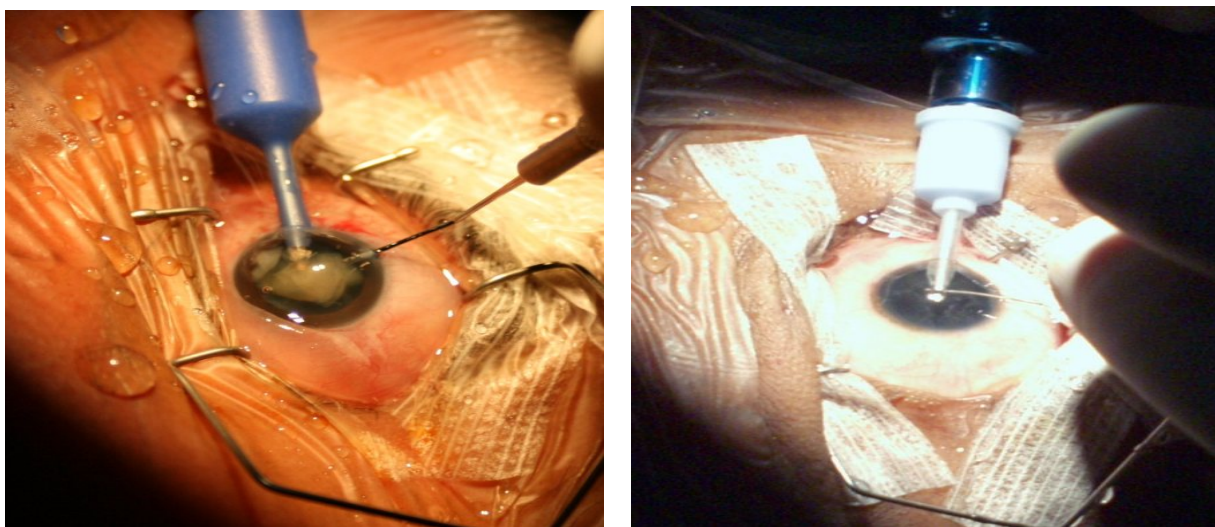
L'extraction intra capsulaire n'est à présent indiquée que dans les cas de subluxation cristallinienne marquée (rupture zonulaire sur plus de 180°) (108).

---

Dans notre série la phacoémulsification était la technique la plus utilisée, chez 358 yeux soit 59,66%.

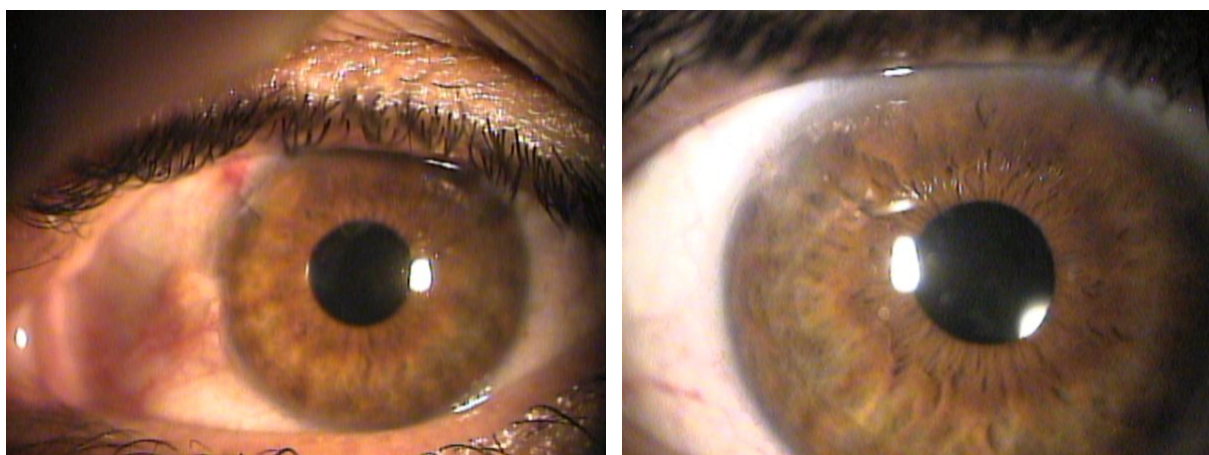Dans notre contexte, et pour différentes raisons dont l'absence de couverture sociale, les moyens financiers limités ou pour indication médicale (cataracte dure), 237 cas soit 39,55% ont bénéficié d'une extraction extra capsulaire manuelle.

L'extraction intra capsulaire n'a été pratiquée que chez 5 cas ayant une subluxation importante du cristallin.



**Figure 33 : Phacoémulsification**

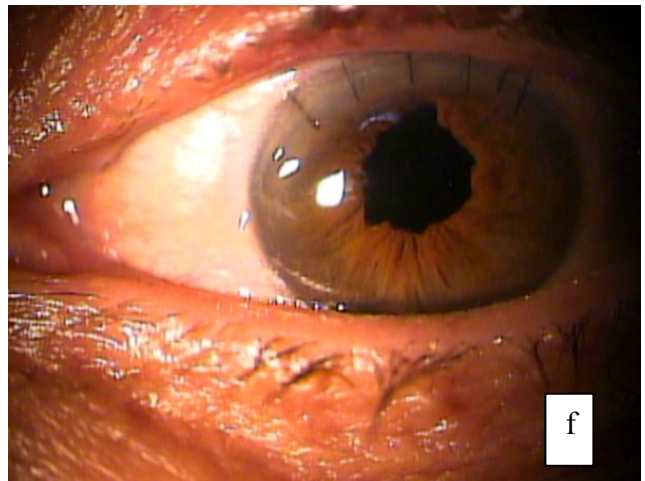

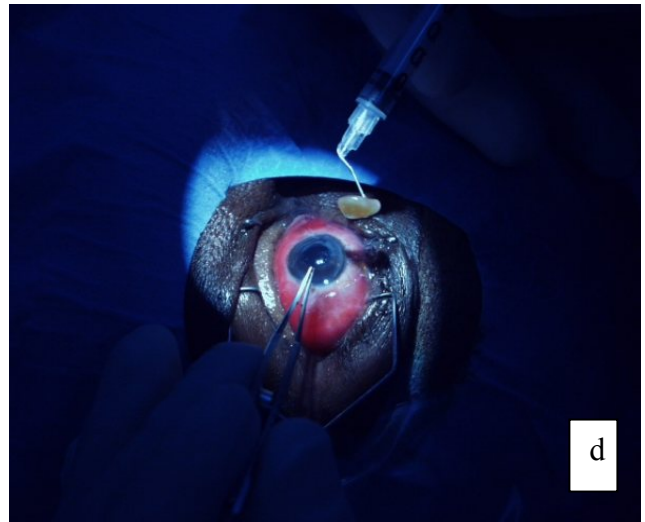
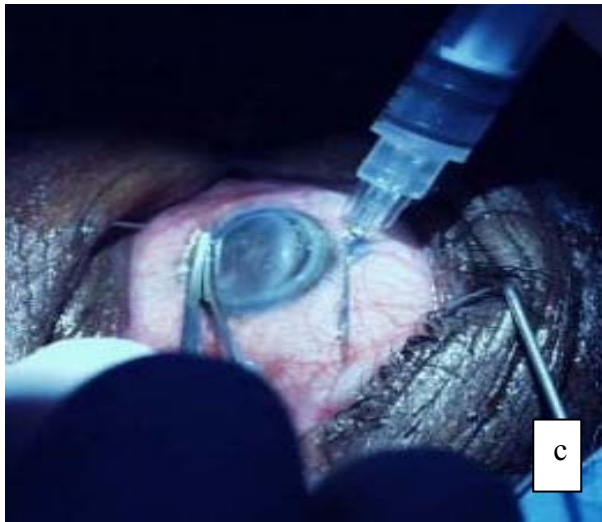
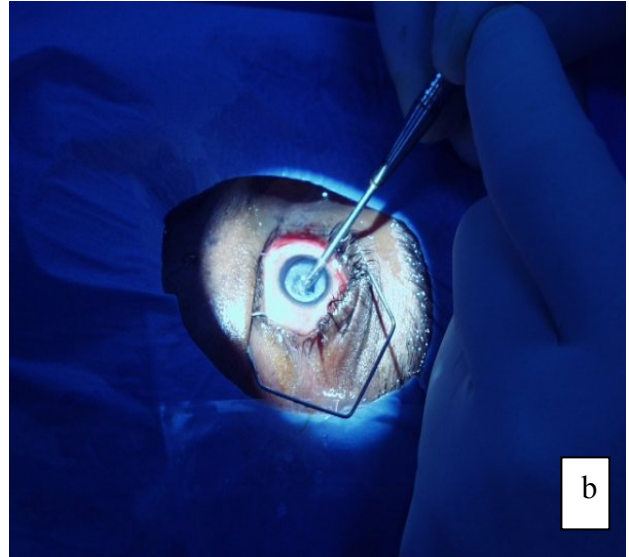
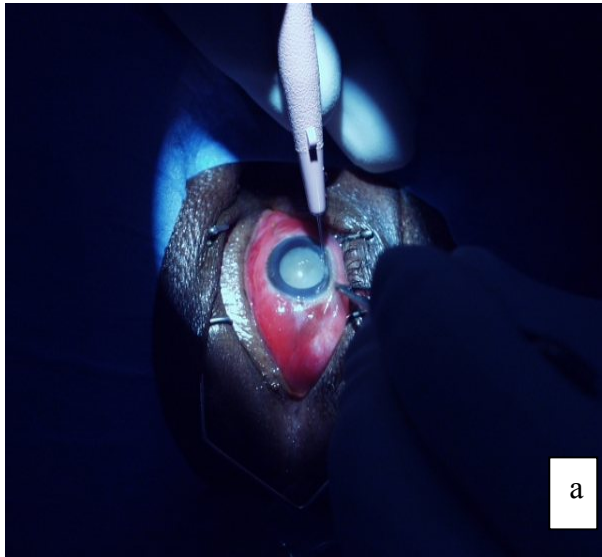
Pr.OUBAAZ-service d'ophtalmologie de l'HMA / Marrakech



**Figure 34 : aspect postopératoire des yeux opérés par PKE**

Pr.OUBAAZ-service d'ophtalmologie de l'HMA / Marrakech

---



**Figure 35: Différents temps opératoires de l'extraction extracapsulaire classique**

Pr.OUBAAZ-service d'ophtalmologie de l'HMA / Marrakech

---

photo a : incision - photo b: capsulorhexis - photo c: accouchement du noyau  
photo d: extraction du noyau - photo e: le noyau cristallinien - photo f: sutures

## 2 – Complications per-opératoires

### 2 - 1 Les complications cornéennes

La déchirure descemetique est une complication qui peut être très grave de la chirurgie de la cataracte, son incidence dans la littérature est aux alentours de 0,5% (29,109). Les mesures préventives de cette complication comprennent l'utilisation de lames très tranchantes et l'augmentation de la taille de la lèvre interne de l'incision pour réduire le traumatisme, spécialement lors de l'insertion de la LIO (110,111).

Aucun cas de déchirure descemetique ni de brûlure cornéenne n'a été noté dans notre étude.

La perte endothéliale cornéenne est estimée de 8 à 10% selon les séries (73,105,112), ces pertes sont toujours d'origine mécanique dues à l'incision cornéenne, les manipulations en chambre antérieure, les bulles d'air, la formation des radicaux libres, la projection et les mouvements de fragments cristalliniens, l'irrigation permanente en chambre antérieure, les brûlures liées à l'échauffement de la sonde, l'implant, ainsi que l'énergie et le temps des ultrasons utilisés.

Malheureusement, on n'a pas pu apprécier cette perte à défaut de microscopie spéculaire.

### 2 - 2 Les complications iriennes

Il peut s'agir :

- D'une hernie de l'iris : c'est une complication mineure ne nécessitant pas l'arrêt de l'intervention mais pouvant la rendre fastidieuse. les causes de l'hernie irienne sont multiples : incision de grande taille ou trop postérieure, pression trop importante en chambre postérieure ou encore des traumatismes répétés de l'iris.
  - D'une dépigmentation irienne : souvent supérieure, c'est une atrophie sans conséquence sur l'acuité visuelle (113).
-

- D'un hyphéma peropératoire ou d'une iridodialyse.

Bhallil (29) a rapporté sur 1500 patients, 6 cas d'hernie de l'iris soit 0,4%, 105 cas de dépigmentation irienne soit 7% et aucun cas d'hyphéma ni d'iridodialyse.

Mokrim (114) a trouvé une incidence plus élevée d'hernie de l'iris à 10,5%, et 27 cas soit 8,9% de dépigmentation irienne.

Jourdes (113) dénombre sur 65 patients, 6 dépigmentations de l'iris. L'auteur précise que cette atrophie est sans conséquence sur l'acuité visuelle mais qu'elle s'est traduite par un préjudice esthétique.

Jacobi (115) a dénombré 5 cas d'hernie de l'iris soit 1%.

Gavis (116) rapporte 29,48% de dépigmentation irienne.

Dans notre série, aucune complication irienne n'a été notée, cela est sans doute secondaire à l'absence de précisions dans les comptes-rendus opératoires, le traumatisme de l'iris (notamment la dépigmentation) n'étant pas considéré comme une complication proprement dite.

### **2 – 3 Les complications zonulaires**

Deux cas de désinsertion zonulaire ont été notés dans notre série, un œil avait un syndrome pseudo-exfoliatif capsulaire avec une cataracte dure et brunâtre et l'autre œil avait une chute du cristallin dans le vité.

La PEC est un facteur de risque de complication peropératoire notamment la désinsertion zonulaire liée à la fragilité zonulaire (37,117), et survient indépendamment de la technique chirurgicale (39).

D'autres terrains favorisent la désinsertion zonulaire : antécédents de vitrectomie ou myopie forte. Comme elle peut être secondaires à un excès de pression ou à une mobilisation exagérée du noyau (105).

Ces désinsertions zonulaires peuvent justifier la pose d'un anneau de tension capsulaire visant à limiter les contractions du sac responsables de décentrement de l'implant (85).

---

L'incidence de cette complication est plus faible dans notre étude par rapport à d'autres séries : 6,9% dans la série de Mokrim (6), 1% dans la série de Osher (94) et 0,2% dans la série de Bhallil (29).

Les auteurs (114,39,117,118) concluent que l'incidence de la désinsertion zonulaire diminue avec l'expérience du chirurgien.

## **2 - 4 Les complications hémorragiques**

### **❖ L'hémorragie suprachoroïdienne :**

C'est une complication rare mais dévastatrice de la chirurgie de la cataracte. Elle est due à l'hypotonie de l'œil durant l'opération (119,120). Les patients à risque accru sont les personnes âgées avec antécédent de glaucome, celles atteintes de diabète ou d'hypertension artérielle et celles qui prennent des médicaments cardiovasculaires (121).

La douleur, la perte de la profondeur de la chambre antérieure, le durcissement de l'œil, la perte du reflet rouge et le bombement antérieur de la capsule postérieure devraient éveiller les soupçons d'hémorragie suprachoroïdienne. Le traitement peropératoire comporte la fermeture rapide de la plaie et/ou un drainage par sclérotomie postérieure (122,123).

Aucun cas d'hémorragie suprachoroïdienne n'a été noté dans notre étude. C'est le cas dans d'autres séries (29,114).

Davison (124) retrouve 0,06% d'hémorragie choroïdienne en utilisant une technique endocapsulaire de phacoémulsification. L'auteur pense que la diminution de ce chiffre par rapport à l'extraction extracapsulaire manuelle s'explique par l'absence de fluctuation peropératoire dans la phacoémulsification.

Arnold (119) rapporte son expérience sur 2523 phacoémulsifications. Il retrouve 0,6% d'hémorragie suprachoroïdienne, et précise que l'incidence diminue en cas d'incision auto étanche.

---

❖ L'hémorragie expulsive :

On ne trouve aucun cas d'hémorragie expulsive dans notre étude, ce même résultat est retrouvé dans la plupart des séries (4, 6, 100) alors que d'autres études ont rapporté une incidence qui varie de 0,15 à 0,7 % des cas (82,98).

**2 – 5 Les conversions de phacoémulsification en extraction extra capsulaire manuelle**

Dans notre série, deux conversions de phacoémulsification en extraction extra capsulaire manuelle ont été réalisées. Ces deux conversions sont faites au début d'intervention après élargissement de l'incision. Dans un cas le noyau était très dur à émulsifier, et dans l'autre à cause de la désinsertion zonulaire précédemment décrite.

L'incidence de ces conversions diffère d'une série à l'autre :

- Bhallil (29) retrouve 50 conversions sur 1500 patients soit 3,33 % : les raisons de cette conversion étaient soit un trait de refend qui à filé vers l'équateur, une mauvaise visibilité ou une désinsertion zonulaire.
- Jourdes (113) signale 6 conversions sur 65 patients ce qui représente 9,23% des cas .cinq d'entre elles pour noyau dur et une pour panne de l'appareil.
- Mokrim (114) a noté 17 cas soit 5,6% des patients, les raisons de ces conversions étaient soit un noyau trop dur à émulsifier, myosis peropératoire ou étanchéité médiocre de l'incision cornéenne entraînant des collapsus répétés de la chambre antérieure.
- Bouvet (125) retrouve 4 conversions sur 251 patients soit 1,6%. L'auteur ne précise pas les raisons du changement de la technique.
- Zaouche (73) rapporte une incidence de 1,58%.

La différence d'incidence de la conversion est secondaire à la différence d'expérience des chirurgiens en matière de la phacoémulsification. La pratique récente de la phacoémulsification chez certains opérateurs durant la phase d'apprentissage augmente le taux de conversion en EEC classique.

---

## 2 - 6 Les complications capsulaires postérieures

La fréquence de la rupture capsulaire dans notre étude est de 3,6% (22 cas), 6 cas étaient limités et sans issue de vitré. 15 cas sont survenus chez des patients opérés par phacoémulsification.

Dans une étude comparative entre phacoémulsification (111 cas) et EEC manuelle (109 cas), TURUT (126) ne trouve pas de différence significative entre les deux groupes.

L'incidence de cette complication varie de 0,5 à 19 % selon les séries (tableau X).

**TABLEAU XIII : incidence de la rupture capsulaire selon les séries**

auteurs	Nombre de cas	RCP	Pourcentage %
GIMBEC (127)	7169	36	0,5%
OSHER (118)	-	-	1%
PETER (22)	500	8	1%
BHALIL (29)	1500	40	2,4%
FRANCIS (128)	100	11	11%
MOKRIM (114)	303	38	12,5%
BOUVET (129)	251	36	14,3%
ZAUCHE (73)	89	14	15,7%
RUELLAN (130)	-	-	19,8%
Notre série	600	22	3,6%

---

Pour la majorité des auteurs, l'expérience diminue la survenue de cette complication. Les auteurs qui ont étudié l'incidence de la rupture capsulaire chez les patients opérés par phacoémulsification ont noté que la majorité des cas de rupture capsulaire sont survenus au début d'apprentissage de la phacoémulsification.

L'incidence de l'issue de vitré dans notre série est de 2,6% (16 cas), une vitrectomie antérieure a été réalisée chez ces patients suivie d'une implantation en chambre postérieure dans le sulcus par un implant PMMA chez 11 patients, chez 2 patients la rupture capsulaire était étendue avec un support capsulaire inadéquat, l'implantation est faite dans la chambre antérieure. 3 yeux n'ont pas été implantés.

Dans la littérature l'incidence de cette complication varie de 1 à 15% (29,114,36, 73,98).

Dans la plupart des études l'issue de vitré survient dans plus de 60% des cas après une rupture capsulaire. Dans notre série l'issue de vitre a compliqué 72% des cas de rupture capsulaire : 16 cas parmi 22 cas de rupture capsulaire postérieure.

### **3 – L'implantation**

#### **3 – 1 Lieu d'implantation**

##### **a) Implantation en chambre antérieure**

Actuellement limitée aux cas où l'implantation en chambre postérieure n'est pas réalisable : en cas d'extraction intracapsulaire (mais cette intervention n'a plus de justification sur un œil normal en première intention), en cas de complications peropératoires rendant impossible l'implantation de chambre postérieure, en cas d'association à une kératoplastie ou en cas de certaines implantations secondaires (131).

Si on utilise une LIOCA, il est essentiel de choisir la bonne taille pour prévenir les complications impliquant la cornée, l'angle et l'iris, et de pratiquer une iridectomie périphérique (132,66).

---

Actuellement, les ICA commercialisés sont tous à anses ouvertes et flexibles de type Kelman, à 3 ou 4 points d'appui angulaires, monoblocs en Polyméthylméthacrylate (PMMA).

L'amélioration du design des ICA s'est accompagnée d'une diminution des taux de complications (133,134,135). La qualité optique semble identique à celle des autres implants et de nombreux auteurs publient de bons résultats visuels (136-137).

Cependant, malgré l'amélioration du design et l'utilisation de produits viscoélastiques, le problème de la tolérance endothéliale reste non résolu et une perte endothéliale annuelle moyenne de 6 à 8 % est rapportée (138). Dans une série de 86 implantations primaires d'ICA (âge moyen des patients 68,9 ans) avec un suivi moyen de 9 ans et 7 mois, Sawada et Al (135), rapportent 16 % d'explantations (délai moyen de  $85,5 \pm 32,2$  mois) et 14 % de kératopathies bulleuses (17 % des 53 ICA à anses en C, 9 % des 33 ICA de type Kelman). La densité cellulaire au terme du suivi était inférieure à 2 000 cellules par mm<sup>2</sup> dans 58 % des cas.

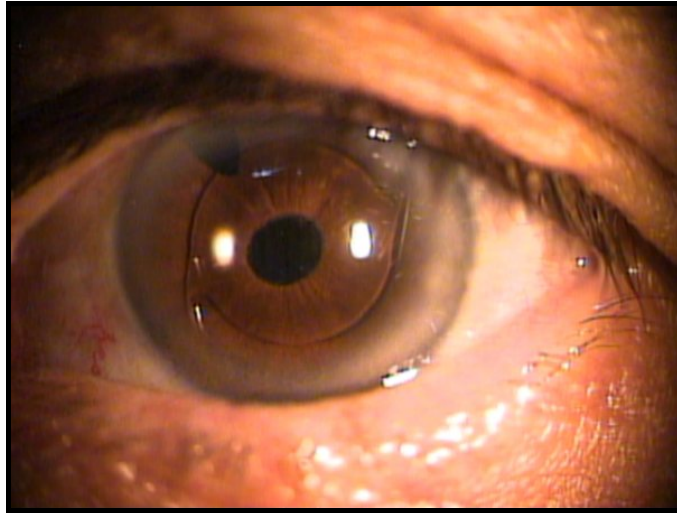
La surveillance de l'évolution de la densité endothéliale par microscopie spéculaire reste donc indispensable, à rapporter à l'âge du patient.

Les implants de chambre postérieure suturés à la sclère ou à l'iris sont deux alternatives actuellement possibles à l'implantation d'un ICA en l'absence de support capsulaire, et toutes semblant procurer le même résultat visuel (138,139,140,141).

Dans notre série, 9 yeux ont été implantés en chambre antérieure (soit 1,57%) : 5 cas suite à une extraction intracapsulaire, 2 cas de rupture capsulaire étendue dont le support capsulaire était inadéquat pour l'implantation dans le sulcus, et 2 cas suite à une désinsertion zonulaire.

Nos données sont comparables aux données de la littérature concernant l'incidence et les circonstances d'implantation en chambre antérieure.

---



**Figure 36 : Implantation en chambre antérieure**

Pr.OUBAAZ-service d'ophtalmologie de l'HMA / Marrakech

**b) Implantation en chambre postérieure**

Le site idéal pour l'implantation d'une lentille intraoculaire pendant la chirurgie de la cataracte est le sac capsulaire, en raison du meilleur respect de la barrière hémato-oculaire et le moindre risque de complications postopératoires (66,62).

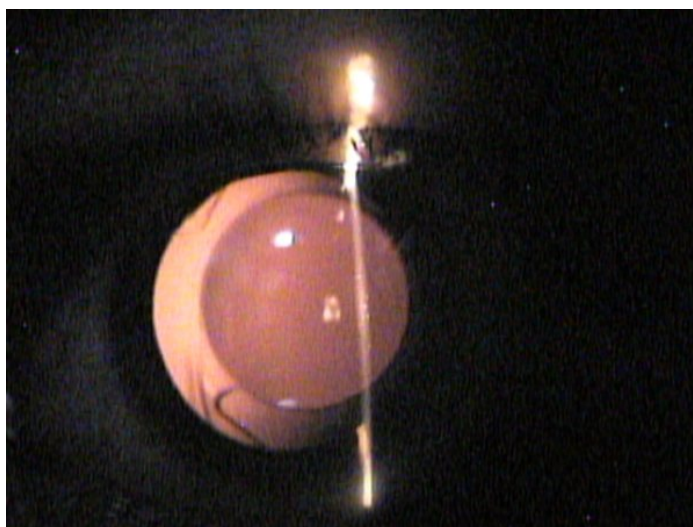
L'implantation dans le sulcus peut être décidée en première intention, en cas d'extraction extracapsulaire manuelle du cristallin, de phacoémulsification compliquée de rupture capsulaire (avec support capsulaire antérieur et appareil zonulaire intacts), ou bien lors d'une implantation secondaire (62).

Les techniques endosaculaires actuelles de la phacoémulsification comportent la réalisation d'un capsulorhexis circulaire et continu conduisent à une implantation dans le sac.

L'extraction extracapsulaire manuelle du cristallin conduit à l'implantation en chambre postérieure soit dans le sac ou dans le sulcus selon le type d'ouverture capsulaire antérieure initiale. Seul le capsulorhexis permet une implantation durable dans le sac. Toutefois l'implantation durable dans le sac reste toujours aléatoire après extraction extracapsulaire manuelle : l'expulsion secondaire des anses de l'implant reste possible lors de rétraction secondaire d'un capsulorhexis de grande taille (62).

---

Dans notre étude Parmi 573 interventions avec implantation, 564 implantations étaient en chambre postérieure soit 98,43% : 339 cas implantés dans le sac soit 59,17% et 231 cas implantés dans le sulcus soit 39,26%.



**Figure 37 : Implant en chambre postérieure dans le sac**

Pr.OUBAAZ-service d'ophtalmologie de l'HMA / Marrakech

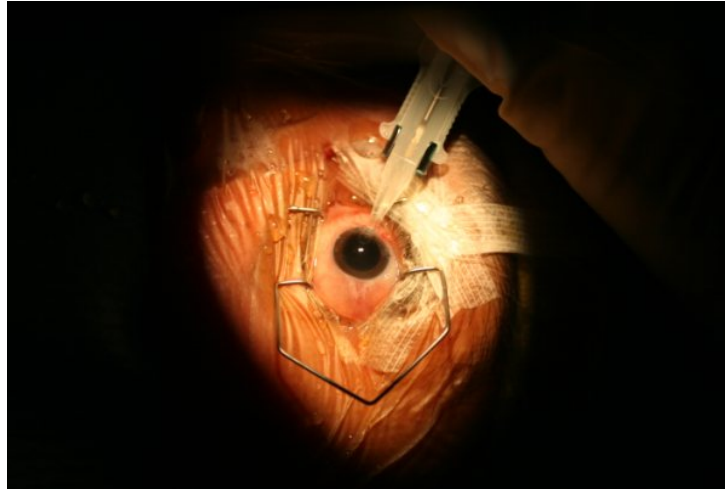
### **3 – 2 Le choix de la lentille intraoculaire (LIO)**

Le choix courant des LIOCP comprend les modèles rigides en méthacrylate de polyméthyle (polyméthyl methacrylate, PMMA) et des modèles pliables.

Bien que les modèles rigides ou pliables semblent donner à long terme des résultats semblables de vision corrigée, Les LIO pliables sont préférables aux LIO rigides de PMMA, car elles requièrent des incisions plus petites, avec acuité visuelle plus rapidement améliorée après l'opération, moins d'inflammation postopératoire immédiate et moins d'astigmatisme induit chirurgicalement (142).

Les LIO pliables peuvent être implantées avec des forceps ou un injecteur. La technique de l'injection donne une insertion rapide, le contrôle de la taille de l'incision et la possibilité de réduire la contamination et le risque d'infection (143).

---



**Figure 38 : implantation d'un implant pliable par la technique d'injection**

Pr.OUBAAZ-service d'ophtalmologie de l'HMA / Marrakech

Les LIO asphériques devraient être considérées pour améliorer la sensibilité au contraste et la fonction visuelle, particulièrement le soir et la nuit (144). S'il y a risque de décentration, comme dans les pertes zonulaires, ou en cas d'astigmatisme élevé ou après un LASIK pour hypermétropie, il faudrait penser à d'autres lentilles (145,146,147).

Les LIO toriques, utilisables chez les patients ayant un astigmatisme cornéen régulier, requièrent de considérer l'astigmatisme induit par la chirurgie, le calcul préopératoire pertinent et le marquage de l'axe le plus puissant de même que l'implantation précise de la LIO dans le bon axe (148,149).

Les LIO multifocales et accommodatives, qui procurent divers degrés de correction presbyopique, requièrent une sélection méticuleuse des patients, une bonne rencontre de discussion et de conseils préopératoires, des examens de diagnostic complémentaires préopératoires et possiblement des traitements réfractifs complémentaires en postopératoire (150,151).

Dans notre série, parmi 573 cas implantés, l'implant pliable est utilisé chez 337 yeux, alors que l'implant PMMA est utilisé dans 236 cas.

---

## X.RESULTATS FONCTIONNELS ET COMPLICATIONS POSTOPERATOIRES

### 1 - Les complications post - opératoires

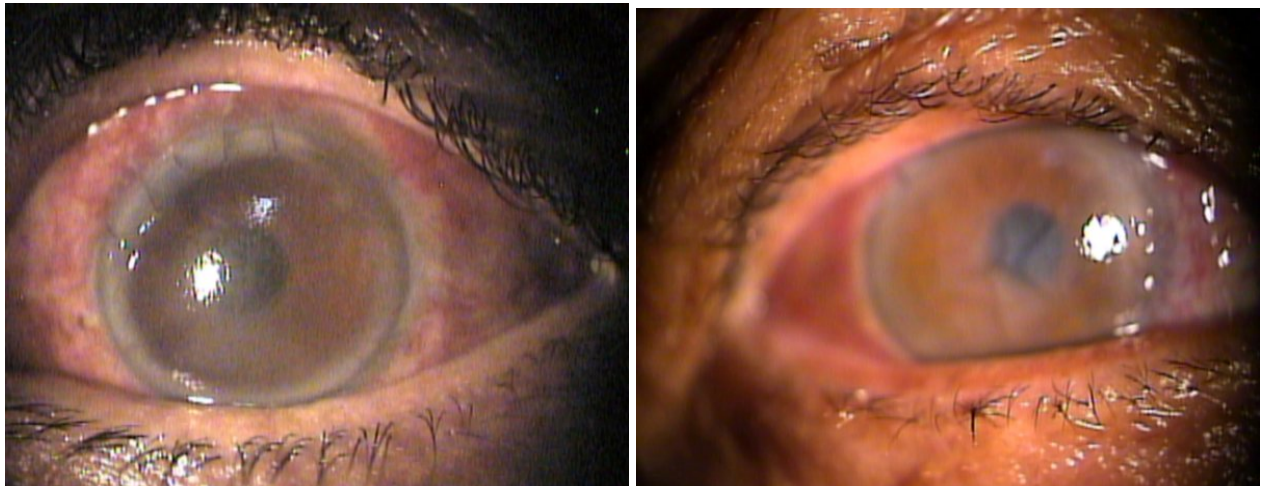
#### 1 - 1 Les complications post - opératoires Précoces :

##### a) Œdème de cornée

L'œdème cornéen, causé par une fonction de pompage inadéquate de l'endothélium, est une des complications les plus courantes de la chirurgie de la cataracte; il résulte d'un traumatisme mécanique, d'une PIO élevée, de l'inflammation ou de l'infection, d'un traumatisme chimique ou d'une maladie oculaire préalable.

L'œdème cornéen post opératoire est spontanément résolutif. Il dépend de la restitution anatomique et la récupération fonctionnelle de la monocouche des cellules endothéliales.

Dans notre série 26 yeux avaient présenté en postopératoire précoce un œdème de la cornée soit une incidence de 4,3%, cet œdème a régressé spontanément, sauf 1 cas qui a évolué vers un œdème chronique. Il s'agissait d'un œil qui présentait en préopératoire une cornée dystrophique mais qui permettait la réalisation de l'intervention.



**Figure 39 : Photos montrant un oedème cornéen postopératoire**

Pr.OUBAAZ-service d'ophtalmologie de l'HMA / Marrakech

---

Les taux rapportés dans la littérature varient de 0,08% à 30% (tableau XIV).

**TABLEAU XIV : Incidence de l'œdème de cornée**

Auteurs	Nombre de cas	Œdème cornéen	Pourcentage %
Peter (22)	500	8	1,6%
Jemmali (152)	352	16	4,5%
Ez-zaaraoui (36)	10072	8	0,08%
Fany Keita (74)	120	40	30%
Zaouche (73)	-	-	1%
Bhallil (29)	1500	270	10%
Notre série	600	26	4,3%

Les mesures de prévention décrites dans la littérature (153,62) sont :

- La limitation de l'agression chirurgicale au minimum.
  - Le choix d'une technique opératoire parfaitement maîtrisée, et d'un viscoélastique approprié.
  - Maintenir la puissance de la phacoémulsification et la turbulence mécanique de la chambre antérieure le plus bas possible, éviter le contact de la surface endothéliale et couvrir les cellules endothéliales d'un viscoélastique.
  - Le choix de la machine de la phacoémulsification.
  - La mise en œuvre d'une implantation qui n'entraînera pas de perte endothéliale continue.
-

## b) Hyphéma postopératoire

Dans notre série, on a noté 3 cas d'hyphéma postopératoire dus à l'iridectomie périphérique. 2 cas d'hyphéma minime et 1 cas d'hyphéma moyenne. Avec une bonne évolution des 3 cas.

Le pourcentage dans la littérature varie de 0,1 à 14 % (62) et sa survenue est favorisée par :

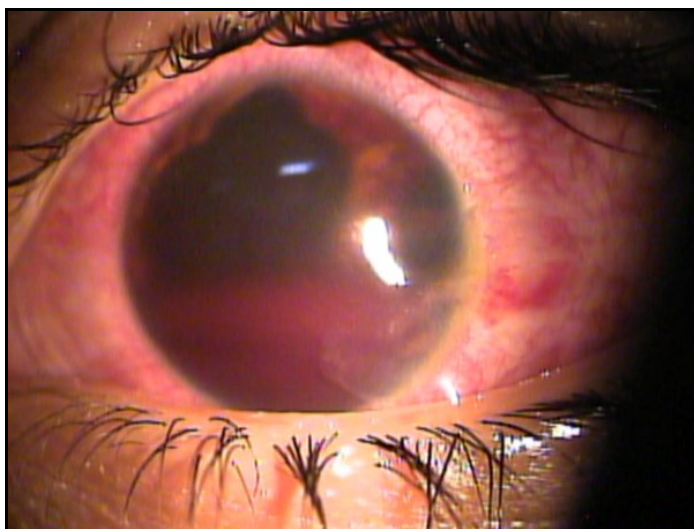
- Des facteurs généraux : troubles de la coagulation, poussée d'hypertension artérielle.
- Des facteurs locaux : rubéose irienne, synéchies iridocornéennes.

L'hyphéma peut être d'origine :

- Sclérale : incision sclérale tunillisée
- Irienne : traumatisme irien ou iridectomie
- Ciliaire : traumatisme du corps ciliaire

La conduite à tenir dépend de l'importance de l'hyphéma.

L'hyphéma récurrent est rare. Il est une complication tardive de la chirurgie de la cataracte, en rapport avec une néovascularisation au niveau de l'incision.



**Figure 40 : hyphéma**

Pr.OUBAAZ-service d'ophtalmologie de l'HMA / Marrakech

---

### c) L'endophtalmie

L'endophtalmie qui survient après une chirurgie de routine de la cataracte est une complication potentiellement dévastatrice qui entraîne souvent une perte importante de la vision. Même si elle est peu fréquente (incidence variant entre 0,05 % et 0,33 % (154), l'incidence de l'endophtalmie associée à l'extraction de la cataracte a augmenté dans la dernière décennie (155).

Les sources possibles de contamination sont notamment la flore bactérienne de la conjonctive et des paupières, l'obstruction du canal nasolacrimal ou la présence de tubes de Jones, les instruments ou les solutions contaminés, un mauvais drapage opératoire, une plaie non étanche, le frottage des yeux, et l'adhérence de bactéries à la LIO (154,156).

les facteurs de risque de l'endophtalmie décrites dans la littérature, on compte site de la plaie(155), l'étanchéité de la plaie, la technique chirurgicale, une procédure simultanée de la paupière(157) et la rupture de la capsule postérieure(158), D'autres facteurs de risque sont l'incision en cornée claire (155 ,159 ,160), l'âge >80 ans ,la chirurgie effectuée dans des centres privés(161), et les chirurgiens jusqu'à 2 ans après l'obtention de leur certificat de spécialiste(157).

Les techniques de stérilité et l'attention portée à éviter les sources de contamination possible ont été les principaux moyens de prophylaxie en chirurgie de la cataracte : bloc stérile, tenus et champs jetables.

Une étude (154) a démontrée que L'emploi d'une goutte de solution de povidone-iodée 5 % dans l'œil 5 minutes avant la chirurgie réduit significativement le taux d'endophtalmie.

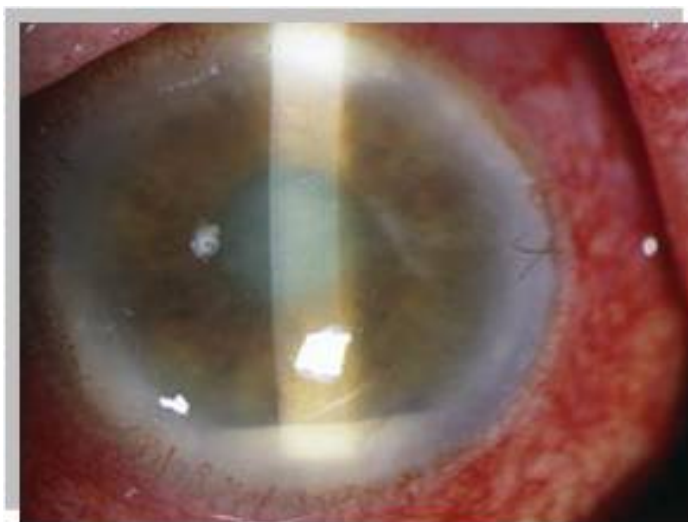Pour prévenir l'endophtalmie, les antibiotiques sont utilisés par diverses approches : préopératoire, peropératoire (dans les solutions d'irrigation (162), en sous-conjonctival (157) ou en intracaméculaire (163) et en postopératoire (157).

On a démontré que l'injection sous-conjonctivale d'antibiotiques à la fin des procédures était bénéfique pour prévenir l'endophtalmie (157).

---

Une importante étude coopérative internationale de la Société européenne de la cataracte et de la chirurgie réfractive (ESCRS) a comparé de façon prospective l'effet prophylactique de la céfuroxime intracaméculaire (céphalosporine de deuxième génération) et/ou de la lévofloxacine topique périopératoire (fluoroquinolone de deuxième génération) sur l'incidence de l'endophtalmie postopératoire (164). À la fin de 2005, l'incidence dans les groupes qui n'avaient pas reçu de céfuroxime atteignait un taux 5 fois plus élevé que dans ceux qui avaient reçu le médicament (165).

Dans notre série, un cas d'endophtalmie en 2007, constaté 1 semaine après ablation des fils chez un patient opéré par EEC 2mois auparavant.



**Figure 41 : Endophtalmie postopératoire**

Pr.OUBAAZ-service d'ophtalmologie de l'HMA / Marrakech

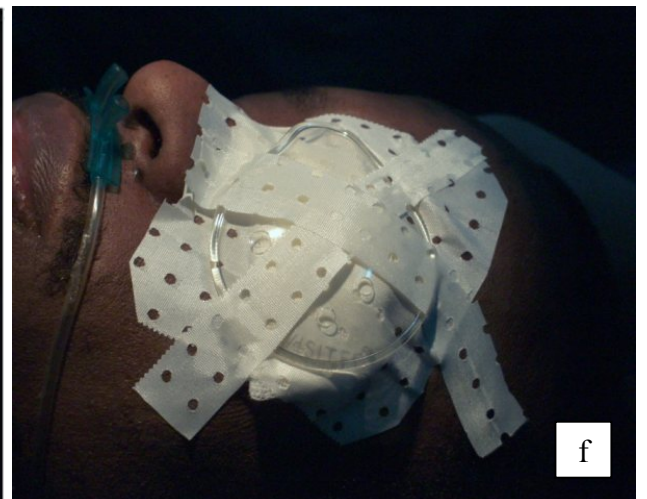
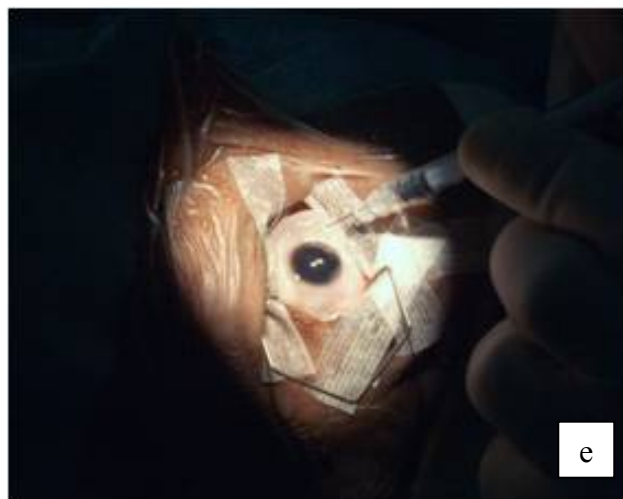
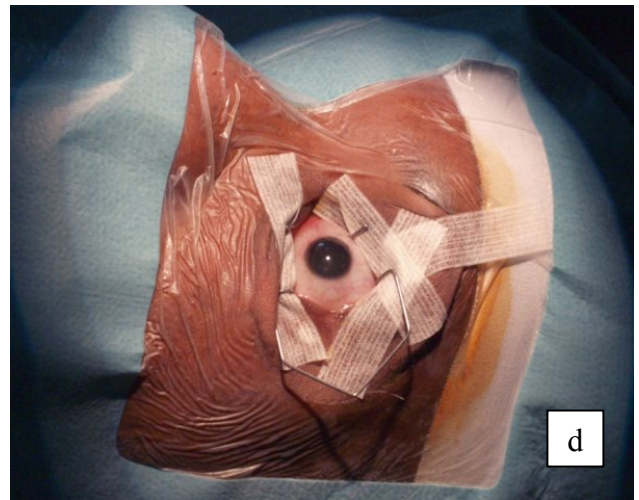
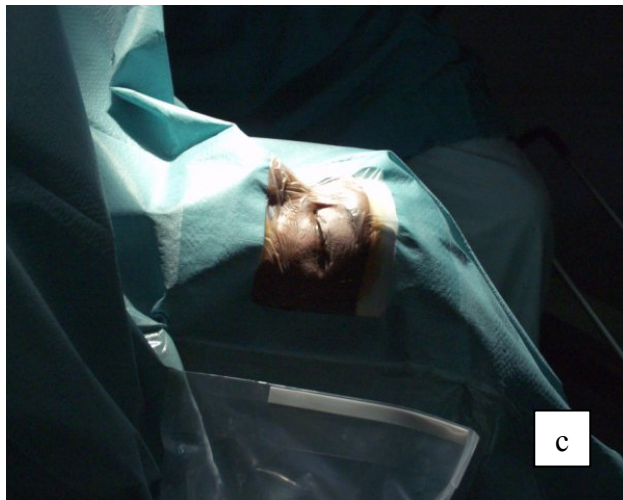
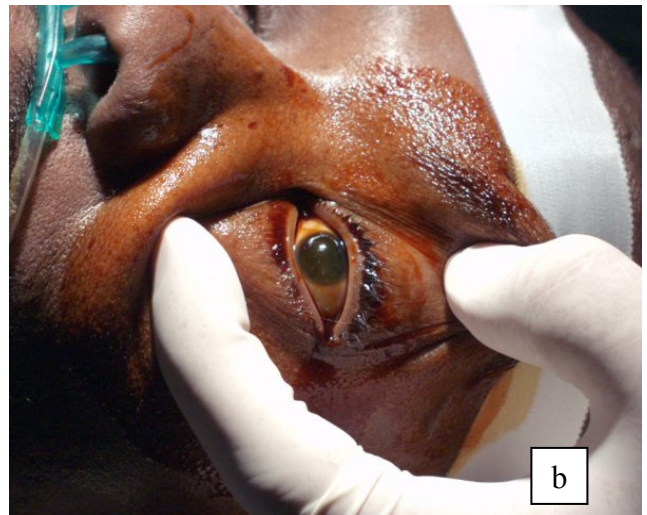
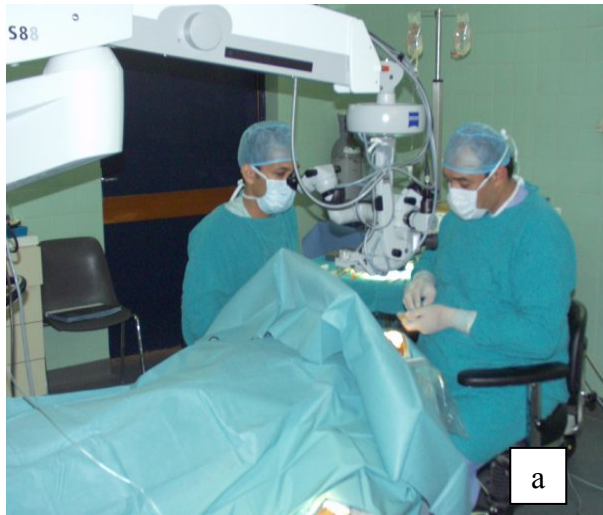---

Dans notre série, tous nos patients ont été opérés au bloc opératoire centrale dans une salle exclusivement réservée à l'ophtalmologie avec tous les moyens prophylactiques :

- Antibio prophylaxie préopératoire.
- Utilisation des champs stériles, jetables, autocollants.
- Badigeonnage à 2 reprises par la povidone iodée (Bétadine®).
- Steristrip isolant les cils.
- Décontamination des culs-de-sac conjonctivaux par la Bétadine®.
- Injection sous-conjonctivale des antibiotiques à la fin de l'intervention.
- Traitement postopératoire.

Peut être c'est grâce à ces mesures que l'incidence de l'endophtalmie dans notre série est nulle. Le seul cas est secondaire à un incident survenu après ablation des fils.

---



**Figure 42 : Mesures prophylactiques de l'endophtalmie**

Pr.Oubaaz-service d'ophtalmologie de l'HMA / Marrakech

a : bolc opératoire d'ophtalmologie, opérateur et assistant – b : badigeonnage à 2 reprises et décontamination des culs de sac par la bétadine – c : utilisation des champs stérils

jetables, autocollants – d : isolement des cils par Steristrip – e : injection sous conjonctivale des antibiotiques à la fin de l'intervention – f : soins postopératoires

#### **d) L'inflammation postopératoire**

Comme toute chirurgie intraoculaire, la chirurgie de la cataracte entraîne une inflammation qui est un facteur de risque de complications cornéennes, trabéculaires et rétiniennes, d'où l'intérêt des anti-inflammatoires (stéroïdiens et AINS) en périopératoire.

Deux tableaux sont à différencier :

- Les phénomènes inflammatoires précoces (tyndall du lendemain, directement lié à la chirurgie) qui vont persister un ou deux jours.
- L'endophtalmie aseptique, phénomène inflammatoire plus tardive plus inquiétant allant à l'uvéite chronique, peut être liée à l'existence de matériel cristallinien laissé en place.

Le traitement stéroïdien classique par des gouttes, est commencé ordinairement le jour de l'opération et diminué graduellement sur une période de 3-4 semaines.

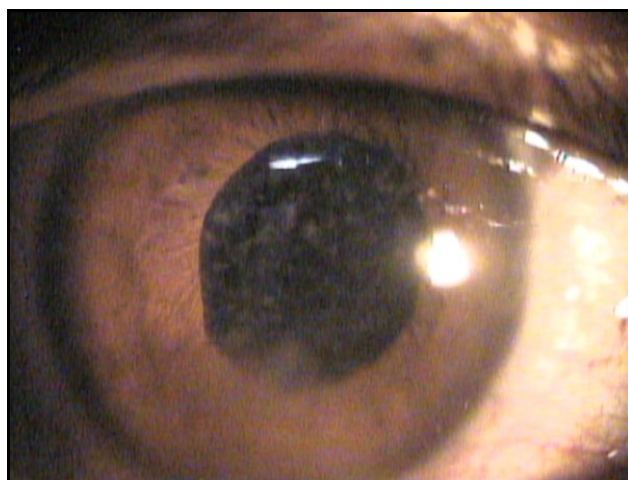
Une étude démontre qu'une seule injection sous-ténonienne de 40 mg d'acétonide de triamcinolone a une efficacité anti-inflammatoire cliniquement équivalente au régime conventionnel topique de prédnisolone 1 % pour réduire l'inflammation intraoculaire et qu'elle est aussi sécuritaire en termes d'effets indésirables (166).

Chez les patients dont les yeux atteints d'uvéite quiescente ont besoin d'immunosuppression systémique, il a été démontré qu'un traitement de 2 semaines de prédnisone par voie orale (0,5 mg/kg diminués graduellement après l'opération) était supérieur à un seul bolus de stéroïdes (15 mg/kg 30 minutes avant l'opération) pour minimiser les dommages à la barrière sang/humeur-aqueuse (167).

Les AINS sont souvent utilisés de façon périopératoire pour prévenir le myosis peropératoire, l'inflammation oculaire, l'OMC ainsi que pour rehausser l'analgésie. Malgré ces avantages, les AINS ont été associés à certains effets indésirables, notamment le brûlement et l'irritation, la kératite superficielle ponctuée et un retard de guérison de la plaie (ex., fonte cornéenne) (168,169). Il n'y a pas de consensus établi sur l'utilisation des AINS en thérapie

ophtalmique. Les études ont démontré une réduction des oedèmes maculaires cystoïdes, et une amélioration du résultat visuel lorsque les AINS sont débutés 2 ou 3 jours avant la chirurgie et se poursuivent 3 ou 4 fois par jour pendant 3-4 semaines(170,171).

Dans notre série un patient avait présenté à la première semaine postopératoire une réaction inflammatoire importante du segment antérieur avec présence de dépôts bleuâtres sur l'implant et d'un hypopion, l'inflammation a été jugulée par un traitement corticoïde en bolus. C'est le seul cas où l'implant a été incriminé par le laboratoire et retiré du marché en 2006 (implant premier).



**Figure 43 : Inflammation postopératoire**

Pr.Oubaaz-service d'ophtalmologie de l'HMA / Marrakech

#### **e) Hypertonie oculaire**

Sa fréquence dans les séries est variable de 0.5 à 3,5% (22,36,172,173).

Borzeix (174) comme un certains nombre d'auteurs ne la considère pas comme une complication, estimant que l'hypertonie transitoire postopératoire est sans conséquence.

Le mécanisme exact de cette hypertonie précoce n'est pas connu, mais il est probablement multifactoriel. Ces causes comprennent le dommage au trabéculum, l'emploi de substances viscoélastiques, les débris inflammatoires, l'hyphéma, le bloc pupillaire et les synéchies antérieures périphériques(172).

L'évacuation complète du viscoélastique aide à réduire le risque.

---

Les médicaments hypotensifs oculaires peuvent être utilisés en prophylaxie.

Les agents qui favorisent l'écoulement (outflow) de l'humeur aqueuse, tels les cholinergiques, sont les plus susceptibles de réduire les pics de PIO postopératoires (175,176). L'apraclonidine pourrait être plus efficace que l'acétazolamide utilisée en prophylaxie (177,178).

Dans notre série 9 cas avaient présenté une hypertonie oculaire précoce en postopératoire, sachant que tous les patients glaucomateux inclus dans notre étude étaient équilibrés avant l'intervention.

Parmi ces 9 cas d'hypertonie oculaire, 3 cas étaient associés à un hyphéma et un cas était associé à une inflammation du segment antérieur.

## **1 – 2 Complications postopératoires tardives :**

### **a) Œdème maculaire cystoïde (OMC)**

L'OMC est la cause la plus courante de la baisse transitoire de l'acuité visuelle après une chirurgie de la cataracte non compliquée.

L'incidence varie actuellement entre 1 % et 2 % avec les techniques modernes d'extraction de la cataracte (179). Alors que son incidence chez les diabétiques est estimée suivant les auteurs de 4,5 à 11% (49,50,51).

Plusieurs facteurs de risque ont été suggérés, notamment le diabète, l'hypertension, la technique chirurgicale, la toxicité à la lumière, la traction vitréomaculaire, les médiateurs inflammatoires, l'âge, la couleur de l'iris, la perte de vitré et l'intégrité de la capsule postérieure (180,181).

Le diagnostic se fait généralement lors de l'examen clinique (espaces kystiques autour de la fovéa) et peut se confirmer par une angiographie à la fluorescéine démontrant une diffusion de forme pétaoloïde classique dans les couches externes de la rétine.

La grande majorité des cas où la chirurgie s'est faite sans complication se résolvent spontanément.

---

Les AINS topiques ont un effet positif sur les OMC chroniques (182). L'ajout de stéroïdes topiques ou périoculaires peut augmenter l'efficacité des AINS (169). Les stéroïdes sont efficaces pour le traitement des OMC chez les patients pseudophaques atteints d'uvéïte qui ont un rebond d'inflammation. Dans ce contexte, on peut utiliser les stéroïdes périoculaires, les stéroïdes systémiques et l'intervention chirurgicale (ex., vitréolyse au laser Nd:YAG et/ou vitrectomie) (179,180).

La prophylaxie avec AINS topiques réduit le taux d'OMC angiographique précoce, mais cette différence n'est pas significative dans les suivis à long terme (182,183). On ne sait pas si le traitement prophylactique avec les AINS entraîne un développement tardif des OMC après la cessation des AINS.

Dans notre série 7 cas (soit 1,16%) d'OMC ont été diagnostiqués par l'examen du fond d'œil pratiqué pour une BAV. 6 cas d'OMC sont survenus chez des patients diabétiques soit une incidence de 3,84% chez les diabétiques. Tous les cas ont bien évolué sous traitement AINS local, aucun cas de chronicité n'a été noté. 1 cas a été traité par Acétozolamide à faible concentration et ayant bien évolué.

Nos résultats rejoignent ceux de la littérature.

#### **b) Décentrement de l'implant**

Cette complication pourrait être associée à la faiblesse zonulaire préopératoire (ex : traumatisme, pseudoexfoliation, myopie forte), au traumatisme chirurgical des zonules, aux traumatismes postopératoires et surtout à la contraction capsulaire antérieure (capsulophimos) (105,184).

On a noté dans notre série 4 cas de décentrement de l'implant. Un cas de décentrement majeur a nécessité une reprise chirurgicale.

---

### **c) Décollement de rétine**

Le décollement de rétine (DR) reste une complication retardée et grave de la chirurgie de la cataracte bien que sa fréquence a diminué depuis la généralisation de l'EEC.

Dans une étude épidémiologique récente portant sur 300 000 dossiers, ayant un recul de 4 ans, l'incidence de DR après EEC a été évaluée à 0,9% (62). D'autres études épidémiologiques rapportent une incidence qui varie de 0,5 à 2% (185,186).

Le risque de DR après chirurgie de la cataracte est estimé par plusieurs études 4 – 5,5 fois plus élevé à 10 ans et à 20 ans que dans la population qui n'a pas subi la chirurgie (187,188).

Les facteurs de risque de DR sont : le genre masculin, le bas âge, la myopie, la longueur axiale augmentée, la déchirure de la capsule postérieure ou la perte du vitré au moment de chirurgie ainsi qu'un antécédent de décollement rétinien dans l'autre œil (187,188).

Dans notre série 5 cas de DR ont été enregistrés soit une incidence de 0,83%. 1 cas est survenu 7 mois après l'extraction intracapsulaire. 2 cas sont survenus (à 4 mois et à 1 an) chez des patients dont l'extraction extra capsulaire s'est compliquée d'une rupture capsulaire avec issue de vitré.

L'incidence de DR dans notre série est comparable aux données de la littérature, mais notre recul est encore insuffisant.

### **d) Opacification de la capsule postérieure**

OCP est la complication tardive la plus répandue de la chirurgie de la cataracte. Selon la littérature (189,190,191) elle survient dans 10 à 50 % après 3 à 5 ans. Cette complication représente un problème de santé public par le coût élevé de son traitement.

Elle est due à la migration et à la prolifération des cellules épithéliales cristalliniennes.

Ayed et Coll (192) ont conclu à 9 facteurs de risque : les opacités cornéennes séquellaires, l'absence d'implant de chambre postérieure, la capsulotomie antérieure en timbre

---

poste, l'implantation dans le sulcus, le diamètre de l'optique (7 mm), la mauvaise dilatation postopératoire, un opérateur débutant, développement d'une réaction inflammatoire postopératoire et la persistance de masses corticales.

Les autres facteurs de risque décrits dans la littérature :

- L'âge : chez l'enfant presque 100% d'opacification de la capsule postérieure sont constituées 2 ans après une EEC (193).
- Forme clinique de la cataracte : l'OCP est moins fréquente lors d'une cataracte totale (194,195).
- Cause de la cataracte : l'OCP est plus fréquente en cas de cataracte compliquée ou traumatique (196,197).
- L'influence de la pseudoexfoliation capsulaire (198), du diabète (199,200,201,202,193), du glaucome et de la myopie (190,203) sur le développement de l'OCP reste controversée.

Les mesures de prévention de cette complication à considérer lors l'intervention concernent :

- La réalisation d'une chirurgie la plus atraumatique possible.
  - La taille du capsulorhexis : les taux d'OCP diminuent avec l'implantation de la LIO dans le sac capsulaire et encore plus s'il y a chevauchement sur 360° de l'optique de la LIO par la surface capsulaire antérieure (204,193).
  - Le degré de l'hydrodissection : Une étude récente montre qu'une bonne hydrodissection peut aider à réduire le pourcentage de la surface de la capsule postérieure centrale impliquée dans l'OCP (205).
  - Type et dessin de la LIO : Les lentilles en acrylique et en silicone sont associées à des taux d'OCP plus faibles que les lentilles en PMMA., Les lentilles avec une courbure postérieure convexe ont un taux plus faible d'opacification que celles qui sont plano. Les lentilles en acrylique hydrophobe ont un taux d'OCP plus faible que les hydrophiles. Une bordure postérieure carrée diminue le taux d'opacification indépendamment du matériau de la lentille.
-

Les modèles monopières avec de larges jonctions haptiques–optiques dans le même plan peuvent réduire l'efficacité de la bordure carrée (206,207,208,209).

L'efficacité du polissage peropératoire de la capsule antérieure et l'aspiration des cellules épithéliales antérieures restent controversées. Une étude récente (210) montre que l'aspiration des cellules épithéliales de la surface antérieure (pratiquée en avant pour prévenir l'OCP) peut accroître le taux d'OCP.

Des études ont montré qu'il n'y a pas de différence significative de la fréquence de l'OCP entre l'EEC conduite manuellement et par phacoémulsification (211,212).

Le traitement de l'OCP symptomatique se fait par capsulotomie au laser Nd:YAG. Alors que ce traitement est généralement efficace et bien toléré, on signale des complications : hausse de PIO, luxation ou subluxation de la LIO, inflammation intraoculaire, OMC, déchirure et décollement de la rétine. Le degré du risque de décollement rétinien chez le pseudophaque à la suite d'une capsulotomie au laser Nd:YAG demeure controversé. Des études estiment que ce type de décollement est 4 fois plus élevé après une capsulotomie au laser Nd:YAG (213). D'autres études, y compris une récente étude de cas contrôlés de plus de 45 000 patients opérés de cataracte, estiment que la capsulotomie au laser Nd:YAG n'est pas significativement liée au décollement de la rétine(214,215).

La majorité des auteurs s'accorde à dire qu'un délai de 6 mois après phacoexérèse rend le traitement de l'OCP plus facile et moins dangereux.

Dans notre série 13 yeux (2,16%) ont présenté une opacification capsulaire postérieure dont 10 cas traités au laser YAG après un délai d'au moins 6 mois. cette incidence est nettement inférieure aux résultats retrouvés dans la littérature.

L'incidence basse de l'OCP dans notre série peut s'expliquée par le choix de l'implant et le nettoyage peropératoire de capsulaire par phacoémulsificatin.

---

## 2 – Acuité visuelle postopératoire

Nos résultats sont proches de ceux trouvés dans la littérature.

Colin (216) retrouve que 85% des patients ont une AV postopératoire supérieure à 5/10.

Hustein (217) retrouve que 81% de patients ont une AV supérieure à 5/10 à J15.

Bhallil (29) a retrouvé une acuité visuelle supérieure ou égale à 4/10 chez 94% des patients sans correction, et chez 97% avec correction.

Une acuité visuelle moyenne de 7/10 est trouvée par Keita (74).

Rodriguez (24) a trouvé une acuité visuelle moyenne de  $0,8 \pm 0,2$ , et que 67% des patients avaient une acuité visuelle supérieure à 0,8.

Nos résultats sont proches de ceux rapportés par la littérature puisque à J60 91% de nos patients présentaient une AV non corrigée supérieure ou égale à 5/10. L'acuité visuelle postopératoire corrigée a dépassé 5/10 dans 95% des cas.

Une étude prospective australienne a analysé les attentes préopératoires des patients quant aux résultats de l'opération et en conclut que l'amélioration de la fonction visuelle ressentie par le patient ne correspondait pas de façon significative à la satisfaction globale. Les auteurs suggèrent que le contrôle des attentes du patient peut être plus efficace que l'amélioration du résultat postopératoire sous l'angle de la maximisation de la satisfaction du patient (218).

---

# CONCLUSION



La cataracte représente la première cause d'handicap visuel dans le monde. Ses conséquences liées aux conditions socio-économiques difficiles, en font un problème de santé public majeur. Son impact risque de s'accroître encore plus dans les prochaines années pour devenir dramatique dans les pays en développement sous l'influence de la poussée démographique et l'allongement de l'espérance de vie.

La phacoémulsification représente aujourd'hui la technique de référence de la chirurgie de la cataracte ; cette chirurgie est pratiquée à travers une incision étroite et sous pression positive, évitant tout collapsus oculaire. Elle offre ainsi plusieurs avantages : une sécurité opératoire, une chirurgie ambulatoire, une réhabilitation fonctionnelle précoce. Cependant elle possède son propre coût et impose une connaissance du matériel et des techniques opératoires.

La diminution du prix de la chirurgie de la cataracte par phacoémulsification ainsi que la couverture sociale, permettent la généralisation de cette technique.

Les complications per et postopératoires de la chirurgie de la cataracte peuvent être désastreuses, menaçant l'acuité visuelle voire même l'intégrité du globe oculaire, d'où l'intérêt de prendre toutes les précautions pour les éviter.

La grande majorité des opérés de la cataracte sont satisfaits de l'opération mais la possibilité d'événements retardés justifie une bonne information du patient et un suivi à long terme.

---

# RESUMES



# Résumé

La cataracte est la première cause de cécité réversible dans le monde, sa chirurgie est l'acte le plus pratiqué en ophtalmologie.

Notre travail est une étude rétrospective portant sur 600 cas de cataracte, colligés entre 2005 à 2007, au service d'ophtalmologie de l'hôpital militaire Avicenne à Marrakech. Les variables étudiées sont les données sociodémographiques, cliniques, thérapeutiques et évolutives.

La moyenne d'âge est de 62 ans avec une prédominance masculine (67%). L'acuité visuelle préopératoire varie de la perception lumineuse à 3/10. La cataracte blanche représente 43 % des cas. L'anesthésie locale est pratiquée dans 95,84%. La phacoémulsification est réalisée dans 59,67% des cas et l'extraction extracapsulaire manuelle dans 39,5 %. Les complications peropératoires sont minimales et peu fréquentes : déchirure de la capsule postérieure dans 3,6% des cas, issue de vitré dans 2,4%, 2 cas de conversion de la phacoémulsification en extracapsulaire manuelle et 2 cas de rupture zonulaire. L'implantation est presque exclusivement dans la chambre postérieure soit dans le sac (59%) ou dans le sulcus (39%), l'implant pliable est le plus utilisé (59% des cas). L'acuité visuelle postopératoire non corrigée dépasse 5/10 dans 91% des cas à J60 et corrigée dépasse 5/10 dans 95%, les patients dont le résultat a été jugé défavorable ont souvent des comorbidités oculaires associées. Les complications postopératoires sont représentées par : l'œdème de cornée dans 4,3% des cas, l'œdème maculaire cystoïde dans 1,16 %, le décollement de rétine dans 0,83% et l'opacification capsulaire postérieure dans 2,16%.

---

# Abstract

Cataract is the leading cause of reversible blindness in the world, the operation of the cataract is the most frequent surgical procedure in ophthalmology.

Our work is a retrospective study of 600 cases of cataract, collected between 2005 and 2007, in the Ophthalmology Department of the Avicenna military hospital in Marrakech. The variables studied are socio demographical, clinical, therapeutic and evolution data.

The mean age is 62 years with a male predominance (67%). The preoperative visual acuity varies from light perception to 3 / 10. The white cataract represents 43% of cases. Local anesthesia is used in 95.84%. The phacoemulsification was performed in 59.67% of cases and the manual extracapsular extraction in 39.5%. Intraoperative complications are minimal and infrequent: posterior capsular tear in 3.6% of cases, vitreous loss in 2.4%, 2 cases of conversion of the phacoemulsification to manual extracapsular extraction and 2 case of zonular rupture. The implantation is almost exclusively in the posterior chamber: in the bag (59%) or in the sulcus (39%), foldable implant is the most used (59%). The postoperative visual acuity without correction exceeds 5/10 in 91% of cases at day 60 and corrected more than 5/10 in 95%, patients who had an unfavourable outcome have most often an associated ocular disorders. Postoperative complications are represented by corneal oedema in 4.3%, cystoid's macular oedema in 1.16%, retinal detachment in 0.83% and posterior capsular opacification in 2.16%.

---

## ملخص

الساد هو أول سبب للعمى في العالم, و تعتبر جراحته الأكثر مزاولة في طب العيون.

يتمثل عملنا هذا في دراسة ارتجاعية شملت 600 حالة من الساد, وامتدت ل 3 سنوات من سنة 2005 إلى سنة 2007, في مصلحة طب العيون بالمستشفى العسكري ابن سينا بمراكش. المتغيرات المدروسة ضمت المعطيات الاجتماعية, الديموغرافية, السريرية, العلاجية و التطورية للمرض.

متوسط العمر كان 62 سنة, مع غلبة الذكور (67%). تفاوتت حدة الابصار الغير المصححة قبل الجراحة من رؤية الضوء فقط الى 10/3. الساد كان من النوع الأبيض في 43% من الحالات. التخدير كان موضعيا في 95,4% من الحالات. تم إجراء تقنية تفتيت العدسة بواسطة الموجات فوق الصوتية في 59,67% من الحالات, في حين أن الاستخراج اليدوي خارج الكبسولة أجري في 39,5% من الحالات.

المضاعفات أثناء الجراحة كانت قليلة الحدوث, تمثلت في: تمزق المخفضة الخلفية في 3,66% من الحالات, خروج الماء الزجاجي في 2,4% من الحالات, فلي حالتين تم تحويل تفتيت العدسة بتقنية الإستخراج اليدوي, و في حالتين حدث تمزق أهداب العدسة.

الزرع اللاصطناعي تم تقريبا في كل الحالات في الغرفة الخلفية: داخل الكيس (59%) أو أمام الكيس في 39%. المزروع المرن كان الأكثر إستعمالا حيث استخدم في 59% من الحالات.

درجة الإبصار الغير المصححة تجاوزت 10/5 في 91% من الحالات في اليوم 60, أما درجة الإبصار المصححة فقد تجاوزت 10/5 في 95% من الحالات. المرضى الذين تم تقييم نتائجهم على أنها غير مرضية كانت لهم أمراض أخرى مصاحبة في العين.

بعد الجراحة بمدة تراوحت ما بين سنة إلى 3 سنوات, المضاعفات تمثلت في انتفاخ القرنية في 43% من الحالات, انتفاخ الطاخة في 1,16% من الحالات, انفصال الشبكية في 0,83% من الحالات, تعقم المحفظة الخلفية في 2,16%.

# BIBLIOGRAPHIE



- 1. Resnikoff S, Pascolini D, Etya'ale D.**  
Global data on visual impairment in the year 2002.  
*Bull World Health Organ 2004;82:844-1.*
  - 2. Strand P.**  
Histoire de l'opération de la cataracte 1916 ; Rev 1-08-2002.  
*http : www.snof.org,2002.*
  - 3. Ibrahim B, Syed PhD.**  
Islamic Medicine: 1000 years ahead of its times  
*Journal of the International Society for the History of Islamic Medicine 2 (2002):2-9.*
  - 4. Fadden M.**  
Cataract surgery and implantation: history of intraocular lens implants.  
*http://www.prkom/ataract/history of lens imlants.html, 2003.*
  - 5. Kecova H, Necas A.**  
Phacoemulsification and intraocular lens implantation : recent trends in cataract surgery.  
*Acta Vet Brno 2004 ;73:85-92.*
  - 6. Kelman CD.**  
Kelman the father of phacoemulsification.  
*J Cataract Refract Surg 1997;23(8):1128-9.*
  - 7. Milazzo S, Laurans P, Turut P.**  
Phacoémulsification.  
*EMC-Ophtalmologie 2 (2005) 77-102.*
  - 8. Howard I, Packer M, Richard S, Laurie K.**  
New phacoemulsification technologies.  
*J Refract Surg 2002,28:1054-1060.*
  - 9. Brolis B.**  
Physiologie de l'oeil, enseignement des sciences physiques et informatique, Bruno  
*Brolis, 1997-2000.*
  - 10. Saraux H, Biais B.**  
Physiologie oculaire.  
*Edition. Masson, 1997*
  - 11. Saraux H.**  
Ophtalmologie.  
*Edition. Masson, 1997.*
-

**12. Ripart J , Nouvellon E, Benbaali M .**

Anatomie appliquée à l'anesthésie et à la chirurgie : Anatomie descriptive de la cavité orbitaire et des annexes. Deuxieme partie.

*Paris:Masson;1995,p 2-25*

**13. Site Web**

Anatomie de l'œil. <http://www.bioinformatics.org> .

**14. Adenis JP, Maes S, Ebran JM.**

Physiologie de l'excrétion lacrymale .

*Encycl. Med. chir. ophtalmo . 21-020-B-10 .*

**15. Site Web.**

<http://www.encyclmed-vulgaris.fr>.

**16. Site Web.**

<http://www.univ-st-etienne.fr>.

**17. Meru JP, Corbe C.**

Stimulus visuel et différentes fonctions visuelles.

*Encycl. Med. Chir. ophtalmo.*

**18. Brémond GD, Copin H, Laroche L.**

Cristallin et zonule. Anatomie et embryologie.

*Encycl méd chir, Ophtalmologie,21-003-G-10,9p.*

**19. Site Web.**

<http://www.chez.com>.

**20. Sole P, Dalens H, Gnetou C.**

Bio ophtalmologie, les dioptrés oculaires: le cristallin.

*Paris: Masson 1992,p 29-67.*

**21. Hockwin O.**

Physiologie du cristallin.

*Encycl méd chir, Ophtalmologie,21-024-B-10.*

**22. Peter C, Riss I, Latry P, Mazurie J L.**

La chirurgie de la cataracte de l'adulte en Aquitaine.

Indications, techniques et résultats. État des lieux en 1999.

*J Fr. Ophtalmol 2003;26,8,801-806.*

---

- 23. Gineys R, Rohart C, Chaîne G.**  
Caracteristiques socio-economiques, oculaires et systémiques de patients opérés de cataracte.  
*J Fr Ophtalmol 2008;31,1,56-61.*
- 24. Velarde Rodriguez J I, Casuso P, Gutierrez Del Rio C, Velez E, Rolon L, Valentin Gamazo L and de la Cruz J.**  
Efficacy, residual defect and best visual result one month after surgery: quality in cataract concerted series.  
*J Fr Ophtalmol 2009;32:112-1.*
- 25. Leffler CT, Javelly G, Muneera AM.**  
Prediction of postoperative astigmatism in cataract surgery.  
*Can J Ophtalmol 2008;43:551-4.*
- 26. Ayed T, Rannen R, Naili K, Sokkah M, Gabsi G.**  
Les facteurs de risque de la cataracte secondaire, Étude cas-témoins avec analyse multivariée.  
*J Fr. Ophtalmol 2002;25,6 615-620.*
- 27. Chéour M, Ben Brahim F, Zarrad A, Khémiri N, Mghaieth K, Kraiem A.**  
Phacoémulsification des cataractes blanches en utilisant le bleu trypan.  
*J Fr. Ophtalmol 2007;30,9,914-917.*
- 28. Gulkilik G, Kocabora S, Tasapili M, Engin E.**  
Cystoid macular oedema after phacoemulsification: risk factors and effet on visual acuity  
*Can J Ophtalmol 2006;41:699-703.*
- 29. BHALLIL S**  
Phacoemulsification. A propos de 1500 cas.  
*These Med. Rabat, 2006 N°156.*
- 30. Papoz L**  
L'exposition à la lumière augmente le risque de cataracte. Résultats de la cohorte POLA.  
*J Fr Ophtalmol 2000;23,5,534-535.*
- 31. Sheila K.**  
West and C.T.Valmadrid, Epidemiology of risk factors for age-related cataract.  
*Surv Ophthalmol, 1995,39:323-334.*
-

- 32. Taylor A.**  
Associations between nutrition and cataract.  
*Nutrition reviews*, 1989,47(8):225–234.
- 33. Mares–Perlman JA, Klein BE, Klein R, Ritter LL.**  
Relation between lens opacities and vitamin and mineral supplement use.  
*Ophthalmology* 1994;101(2):315–325.
- 34. Munoz B, Tajchman U, Bochow T, West S.**  
Alcohol use and risk of posterior subcapsular opacities.  
*Arch Ophthalmol*, 1993;111:110–112.
- 35. CI Phillips, RM Clayton, J Cuthbert.**  
Human cataract risk factors : significance of abstention from, and high consumption of ethanol (U–Curve) and non–significance of smoking,  
*Ophthalmic Res* 1996,28,237–247.
- 36. Ez–zaaraoui A.**  
La cataracte sénile et hôpital du jour.  
*These med Casablanca* 2002.
- 37. Bayramlar H , Ibrahim F. Hepsen, Harun Yilmaz**  
Mature cataracts increase risk of capsular complications in manual small–incision cataract Surgery of pseudoexfoliative eyes.  
*Can J Ophtalmol* 2007—VOL 42, NO 1.
- 38. Haimeir C , Syah S , Driss N , Atmani M , Mabrouk E.**  
Anesthésie peribulbaire pour chirurgie de la cataracte.  
*Cahiers d'anesthésiologie* 1995;43,5 :505–507.
- 39. Andaloussi BI , Touiza E , Daoudi K,Bouayed M A , Bhallil S , Elmasbahi I, Abdellaoui M , TahriH.**  
Le syndrome pseudo–exfoliatif chez les patients marocains programmés pour la chirurgie de la cataracte  
*Bull. Soc. belge Ophtalmol* 2006;300,57–64.
- 40. Östberg A , Löth A , Gustafson D et Lindblom B.**  
Prevalence of lens opacities in Swedish community.  
*Ophthalmology* June 2006,113(6):970–75.
- 41. Pirie A.**  
Epidemiological and Biochemical studies of cataract and diabetes.  
*Invest. Ophtalmol. vis. sci.* 1995
-

- 42. Rizyal A.**  
Ocular manifestations in diabetes mellitus, an experience in Nepal medical college teaching hospital .  
*Nepal. Med. Coll. J. 2004. Dec;6(2):136-8.*
- 43. Touzeau O, Levet L, Borderie V , Bouchard P et Laroche L .**  
Le segment antérieur de l'oeil des diabétiques .  
*J. Fr. Ophtalmol Octobre 2004.*
- 44. Hennis A , Wu SY , Nemesure B , Leske MC et Barbados EyeStodie group .**  
Risk factors for incident cortical and posterior subcapsular lens opacities in the Barbados.  
*Arch. Ophtalmol 2004 Apr;122.*
- 45. Xu L, Cui T, Zhang S, Sun B, Zheng Y, Hu A, Li J, Ma K et Jonas J B.**  
Prevalence and risk factors of lens opacities in urban and rural Chinese in Beijing.  
*Ophtalmology 2006 May;11(5):747-55.*
- 46. Jacques PF et associés.**  
Weight status, abdominal adiposity , diabetes , and early age-related lens opacity .  
*Am. J. Clin; nutr; 2004 May;79(5):888-9 .*
- 47. Foster PJ , Wong TY , Machin D , Johnson GJ et Seah S K.**  
Risk factors for nuclear , cortical and posterior subcapsular cataracts in the Chinese Population of Singapore : The Tanjong Pagar Syrvey .  
*Br. J. Ophtalmol. 2003 Sep; 87(9): 1112-20 .*
- 48. Nirmalan PK , Robin AL , Katz J , Tielsch JM et al .**  
Risk factors for age related cataract in a rural population of southern India : The Aravind comprehensive Eye study .  
*Br. J. Ophtalmol. 2004 AUG; 88(8): 989-94.*
- 49. Krepler K , Biowski R , Schrey S , Jandrasits K , Wedrich A.**  
Cataract surgery in patients with diabetic retinopathy: visual outcome, progression of diabetic retinopathy, and incidence of diabetic macular oedema.  
*Graefes Arch Clin Exp Ophtalmol 2002;240:735-8.*
- 50. Malecaze F.**  
La chirurgie de la cataracte chez le diabétique  
*J Fr. Ophtalmol 2003;26,5,525-527.*
-

- 51. Menchini U, Bandello F, Brancato R, Camesasca FI, Galdini**  
Cystoid macular oedema after extracapsular cataract extraction and intraocular lens implantation in diabetic patients without retinopathy.  
*Br J Ophthalmol, 1993;77:208-11.*
- 52. Somaiya MD, Burns JD, Mintz R, Warren RE, Uchida T, Godley.**  
Factors affecting visual outcomes after small incision phacoemulsification in diabetic patients.  
*J Cataract Refract Surg 2002;28:1364-71.*
- 53. Schrey S, Krepler K, Biowski R, Wedrich, A. Midterm visual**  
outcome and progression of diabetic retinopathy following cataract surgery. Midterm outcome of cataract surgery in diabetes.  
*Ophthalmologica 2002;216:337-40.*
- 54. Massin P .**  
Diabète et rétine .  
*Edition EMC. 2000.*
- 55. Drolsum L.**  
Long-term follow-up after deep sclerectomy in patients with pseudoexfoliative glaucoma.  
*Acta Ophthalmol Scand 2006;84:502-6.*
- 56. Drolsum L, Ringvold A, Nicolaissen B.**  
Cataract and glaucoma surgery in pseudoexfoliation syndrome: a review.  
*Acta Ophthalmol Scand 2007;85:810-21.*
- 57. Bayraktar S, Altan T, Küçüksümer Y, Yilmaz OF.**  
Capsular tension ring implantation after capsulorhexis in phacoemulsification of cataracts associated with pseudoexfoliation syndrome.  
*J Cataract Refract surg 2001;27:1620-8*
- 58. Lahey JM, Francis RR, Kearney JJ.**  
Combining phacoemulsification with pars plana vitrectomy in patients with Proliferative diabetic retinopathy: a series of 223 cases.  
*Ophthalmology 2003 1335-9.*
- 59. Murtha T, Cavallerano J.**  
The management of diabetic eye disease in the setting of cataract surgery.  
*Cur Opin Ophthalmol 2007;18:13-8.*
-

- 60. Osborne SA, Severn P, Bunce CV, Fraser SG.**  
The use of a preoperative scoring system for the prediction of phacoemulsification case difficulty and the selection of appropriate cases to be performed by trainees.  
*BMC Ophthalmol 2006;6:38.*
- 61. Mitra RA, Borillo JL, Dev S, Mieler WF, Konig SB.**  
Retinopathy progression and visual outcomes after phacoemulsification in patients with diabetes mellitus.  
*Arch Ophthalmol 2000 118:912-7*
- 62. Laroche L, Leboison DA, Montard M.**  
Chirurgie de la cataracte.  
*Masson Paris 1996.*
- 63. Verges C, Cazal J, Lavin C.**  
Surgical strategies in patients with cataract and glaucoma.  
*Cur Opin Ophthalmol 2005;16:44-52.*
- 64. Hylton C, Congdon N, Friedman D, et al.**  
Cataract after glaucoma filtration surgery.  
*Am J Ophthalmol 2003;135:231-2.*
- 65. Heltzer JM.**  
Coexisting glaucoma and cataract [comment].  
*Ophthalmology 2004;111:408-9.*
- 66. Canadian ophthalmological society evidence-based clinical practice guidelines for cataract surgery in the adult eye**  
*Canadian journal of ophthalmology vol 43 suppl.1 octobre 2008.*
- 67. Klein R, Klein BE, Wong TY, Tomany SC, Cruikshanks KJ.**  
The association of cataract and cataract surgery with the long term incidence of age-related maculopathy: The Beaver Dam Eye Study.  
*Arch Ophthalmol 2002;120:1551-8.*
- 68. Wang JJ, Klein R, Smith W, et al.**  
Cataract surgery and the 5-year incidence of late-stage age-related maculopathy: pooled findings from the Beaver Dam and Blue Mountains eye studies.  
*Ophthalmology 2003;110:1960-7*
-

**69. Age-Related Eye Disease Study Research Group.**

A randomized, placebo-controlled, clinical trial of high-dose supplementation with vitamins c and e, beta carotene, and zinc for age-related macular degeneration and vision loss: AREDS Report No. 8.

*Arch ophthalmol 2000;119:1417-36.*

**70. Velez G, Weiter JJ.**

Cataract extraction and age-related macular degeneration: associations, diagnostics and management.

*Semin Ophthalmol 2002;17:187-95.*

**71. Pham TQ, Wang JJ, Maloof A, Mitchell P.**

Cataract surgery in patients with age-related maculopathy: preoperative diagnosis and postoperative visual acuity.

*Clin experiment ophthalmol 2005;33:360-3.*

**72. Abenham A, Assouline M.**

Cataracte.

Etiologie, diagnostic, principes du traitement.

Revue du praticien 1998;44:1811-1816.

**73. Zaouche I.**

La phacoemulsification endo sacculaire, étude de 89 cas, résultats et analyse.

*These de med claud bernard-lyon 1995.*

**74. Fany A, Keita CT, Adjorlolo AC, Konkan Toure ML, Gbe K, Coulibaly F, Berete R, Boni S.**

Accessibilité à l'intervention chirurgicale de la cataracte dans les pays en développement  
Nos résultats des 6 derniers mois CHU de Treichville - Abidjan - Cote D'ivoire

*Médecine d'Afrique noire 2001,48*

**75. Harwood RH, Foss AJ, Osborn F, Gregson RM, Zaman A, Masud T.**

Falls and health status in elderly women following first eye cataract surgery: a randomized controlled trial.

*Br J Ophthalmol 2005;89:53-9.*

**76. Owsley C, McGwin G Jr, Sloane M, et al.**

Impact of cataract surgery on motor vehicle crash involvement by older adults

*JAMA 2002;288:841-9.*

**77. Asplund R, Ejder vik Lindblad B.**

The development of sleep in persons undergoing cataract surgery.

*Arch Gerontol Geriatr 2002;35:179-87.*

---

**78. Asplund R, Lindblad BE.**

Sleep and sleepiness 1 and 9 months after cataract surgery.  
*Arch Gerontol Geriatr* 2004;38:69-75.

**79. Tobacman JK, Zimmerman B, Lee P, Hilborne L, Kolder H,**

Brook RH. Visual acuity following cataract surgeries in relation to preoperative appropriateness ratings.  
*Med Decis Making* 2003;23:122-30.

**80. Conner-Spady BL, Sanmugasunderam S, Courtright P, McGurran JJ, Noseworthy TW.**

For the Steering Committee of the Western Canada Waiting List Project. The prioritization of patients on waiting lists for cataract surgery: validation of the Western Canada waiting list project cataract priority criteriatool.  
*Ophthalmic Epidemiol* 2005;12:81-90.

**81. Quintana J, Escobar A, Arostegui I.**

Development of appropriateness explicit criteria for cataract extraction by phacoemulsification.  
*BMC Health Serv Res* 2006;6:23.

**82. Hodge W, Horsley T, Albiani D, et al.**

The consequences of waiting for cataract surgery: a systematic review.  
*CMAJ* 2007;176:1285-90.

**83. Conner-Spady B, Sanmartin C, Sanmugasunderam S, et al.**

A systematic literature review of evidence towards cataract surgery waiting time benchmarks.  
*Can J Ophthalmol* 2007;42:543-51.

**84. Schelenz J, Kammann J.**

Comparison of contact and immersion techniques for axial length measurement and implant power calculation.  
*J Cataract Refract Surg* 1989;15:425-8.

**85. Packer M, Fine IH, Hoffman RS, Coffmann PG, Brown LK.**

Immersion A-scan compared with partial coherence interferometry : outcome analysis.  
*J Cataract Refract Surg* 2002;28:239-42.

**86. Lege BA, Haigis W.**

Laser interference biometry versus ultrasound biometry in certain clinical conditions.  
*Graefes Arch Clin Exp Ophthalmol* 2004;242:8-12

**87. Tehrani M, Krummenauer F, Blom E, Dick HB.**

Evaluation of the practicality of optical biometry and applanation Ultrasound in 253 eyes.  
*J Cataract Refract Surg* 2003;29:741-6.

---

- 88. Berges O, Puech M, Risse JF.**  
Echographie, biométrie et chirurgie de la cataracte.  
*Chirurgie de la cataracte .Masson 1996.*
- 89. Holladay JT.**  
Standardizing constants for ultrasonic biometry, keratometry, and intraocular lens power calculations.  
*J Cataract Refract Surg 1997;23:1356-70.*
- 90. Hoffer KJ.**  
The Hoffer Q formula: a comparison of theoretic and Regression formulas.  
*J Cataract Refract Surg 1993;19:700-12.*
- 91. Narváez J, Zimmerman G, Stulting RD, Chang DH.**  
Accuracy of intraocular lens power prediction using the Hoffer Q, Holladay 1, Holladay 2, and SRK/T formulas.  
*J Cataract Refract Surg 2006;32:2050-3.*
- 92. Hoffer KJ.**  
Clinical results using the Holladay 2 intraocular lens power formula.  
*J Cataract Refract Surg 2000;26:1233-7.*
- 93. Haigis W, Lege B, Miller N, Schneider B.**  
Comparison of immersion ultrasound biometry and partial coherence interferometry for intraocular lens calculation according to Haigis.  
*Graefes Arch Clin Exp Ophthalmol 2000;238:765-73.*
- 94. MacLaren RE, Natkunarajah M, Riaz Y, Bourne RR, Restori M, Allan BD.**  
Biometry and formula accuracy with intraocular lenses used for cataract surgery in extreme hyperopia.  
*Am J Ophthalmol 2007;143:920-31.*
- 95. Lebuissou DA, Chevaleraud E, Bovet J.**  
Les anesthésies locales.  
*Chirurgie de la cataracte Masson 1996.*
- 96. Pandey SK, Werner L, Apple DJ, Agarwal A, Agarwal A, Agarwal S.**  
No-anesthesia clear corneal phacoemulsification versus topical and topical plus intracameral anesthesia. Randomized clinical trial.  
*J Cataract Refract Surg 2001;27:1643-50.*
-

- 97. Haberer JF, Obstler C, Deveaux A, Zahwa A.**  
*Anesthésie en ophtalmologie.*  
*Ency Médico-Chir 21-780-A-10.*
- 98. Lebuissou DA.**  
L'anesthésie locale pour la chirurgie de la cataracte de l'adulte.  
*J.Fr.Ophtalmol,1995;18:502-509.*
- 99. Jakobsen H, Hertz JB, Johansen JR, Jansen A, Kolliker K.**  
Premedication before day surgery  
*Br J Anest 1995;57:300-305.*
- 100. Fajnkuchen F, Achebouche K, Giraud C, Girmens JF, Nghiem-Buffet S, Nataf-Herzhaft I, Chaîne G.**  
Cataracte  
*Encycl Méd, AKOS Encyclopédie Pratique de Médecine,2001,*
- 101. Lalanne B, Dupont M, Arnoux M, Flippi JM, Nizzoli JM.**  
Anesthésie pour chirurgie de la cataracte.  
*Presse med,1996;25 :99-101.*
- 102. Friedman DS, Reeves SW, Bass EB, et al.**  
Patient preferences for anaesthesia management during cataract surgery.  
*Br J Ophthalmol 2004;88:333-5.*
- 103. Rockville MD**  
Anesthesia Management During Cataract Surgery  
*Agency for Healthcare Research and Quality AHRQ; 2000. Publication No.00-E015.*
- 104. Benhamou Y, Perrot S.**  
Cataracte.  
Étiologie, diagnostic, principes du traitement.  
*Collection Med Line,ophtalmologie 1997.*
- 105. Milazzo S, Laurans P, Turut P.**  
Phacoémulsification  
*EMC-Ophtalmologie 2 (2005) 77-102*
- 106. Minassian DC, Rosen P, Dart JK, et al.**  
Extracapsular cataract extraction compared with small incision surgery by phacoemulsification: a randomized trial.  
*Br J Ophthalmol 2001;85:822-9.*
-

- 107. Charleux J.**  
Extraction extracapsulaire avec implantation en chambre posterieure.  
*EMC-Ophthalmologie (21-250-C-60).*
- 108. Mouillon M.**  
Extraction intracapsulaire du cristallin.  
*EMC-Ophthalmologie (21-250-C-40).*
- 109. Cionni RJ, Osher RH.**  
Complications of phacoemulsification surgery. Blackwel scientific publ ;  
*Boston, 1992, 198-211.*
- 110. Nouri M, Pineda R Jr, Azar D.**  
Descemet membrane tear after cataract surgery.  
*Semin Ophthalmol 2002;17:115-9.*
- 111. Marcon AS, Rapuano CJ, Jones MR, Laibson PR, Cohen EJ.**  
Descemet's membrane detachment after cataract surgery: management and outcome.  
*Ophthalmology 2002;109:2325-30.*
- 112. Luis G, Mke.P, Kerry.D**  
Endothelial cell integrity after phacoemulsification with different hand pieces.  
*J Cataract refract Surg 2004;30:478-482*
- 113. Jourdes B, Yague T, Pincemin D.**  
Intérêt de la phacoemulsification dans la chirurgie de la cataracte  
*Clin ophtalmol 1989 ;3 :111-9.*
- 114. MOKRIM R.**  
Phacoémulsification en hôpital de jour bilan et perspectives.  
*These med Casablanca 2006.*
- 115. Jacobi C, Thomas S, Jacoubi K.**  
A comparative study of topical vs retrobulbar anesthesia in complited cataract surgery .  
*Arch Ophthalmol 2000,118:1037-1043.*
- 116. Gavis M.**  
Phacoemulsification personal experience on my first 705 cases.  
*Ophthalmologia 2004,48(1):48-52.*
-

- 117. Streho M, Rohart C, Guigui B, Fajnkuchen F, Chaine G.**  
Le syndrome de pseudo-exfoliation capsulaire dans la chirurgie de la cataracte, étude rétrospective de 37 cas.  
*J Fr. Ophthalmol* 2008; 31,1,11-15.
- 118. Osher RH, Cionni RJ, Gimbel HV, Crandali AS.**  
Cataract surgery in patients with pseudoexfoliation syndrome.  
*Cataract Refract Surg Novem/Dec 2005;60-1.*
- 119. Arnold PN.**  
Acute intraoperative suprachoroidal hemorrhage.  
*J Cataract Refract Surg* 1993;19,6:813-4
- 120. Chu TG, Green RL.**  
Suprachoroidal hemorrhage.  
*Surv Ophthalmol* 1999;43:471-86.
- 121. Ling R, Cole M, James C, Kamalarajah S, Shaw S.**  
Suprachoroidal haemorrhage complicating cataract surgery in the UK: a case control study of Risk factors.  
*Br J Ophthalmol* 2004;88:474-7.
- 122. Ling R, Cole M, James C, Kamalarajah S, Foot B, Shaw S.**  
Suprachoroidal haemorrhage complicating cataract surgery in the UK: epidemiology, clinical features, management, and outcomes.  
*Br J Ophthalmol* 2004;88:478-80.
- 123. Basti S, Hu DJ, Goren MB, Tanna AP.**  
Acute suprachoroidal hemorrhage during clear corneal phacoemulsification using topical and intracameral anesthesia.  
*J Cataract Refract Surg* 2003;29:588-91.
- 124. Davison G.A**  
Acute intraoperative suprachoroidal hemorrhage in extracapsular cataract surgery.  
*J Cataract Refract Surg* 1993;19:606-22.
- 125. Bouvet J, Stepanian E, Leuenberger PM.**  
Phacoemulsification: initiation a quel prix?  
*Ophthalmol* 1992 ;200,5 :447-50.
-

- 126. Turut P, kheireddine A, Sellam R, Milazzo S**  
Etude comparative phacoemulsification avec implant en silicone et extracapsulaire classique avec implant PMMA Resultats de dex series de plus de 100 cas avec recul de 18 mois..  
*Ophthalmologie 1993;7,2:125-30.*
- 127. Gimbel HV, Sun R.**  
Posterior capsule tears using phacoemulsification.causes,prevention and management.  
*Eur J Refract Surg 1990;2,1:63-9.*
- 128. Francis IC, Irvines S, O'brien DPB, Haylen MJ et al.**  
Prospective evaluation of one surgeon's first 100 cases of endocapsular phacoemulsification cataract surgery.  
*Aust NZ Ophthalmol 1993;21,3:147-52.*
- 129. Bouvet J, Stepanian E, Leuenberger PM.**  
Phacoemulsification endocapsulaire. Complications et suivi postopératoire.  
*Ophthalmologie 1993 ;7,2 :131-3.*
- 130. Ruellan YN, Hamard H, Nicol JL.**  
Complications de la phacoémulsification.  
*Ophthalmologie 1991;5,3:293-40*
- 131. Laroche L, Weiser M, Montard M.**  
L'implantation  
*Chirurgie de la cataracte Masson 2004.*
- 132. Goldsmith JA, Li Y, Chalita MR, et al.**  
Anterior chamber width measurement by high-speed optical coherence tomography.  
*Ophthalmology 2005;112:238-44.*
- 133. Apple DJ, et al.**  
Anterior chamber intraocular lenses.  
*Surv Ophthalmol,2000 ;45 :131-49.*
- 134. Apple DJ, Hansen SO, Richards SC et al**  
Anterior chamber lenses.Part I: complications and pathology and a review of design; Part II: a laboratory study.  
*J Cataract Refract Surg, 1987;13:157-89.*
- 135. Sawada T, Kimura W, Kimura T et al.**  
Long term follow-up of primary anterior chamber intraocular lens implantation.  
*J Cataract Refract Surg, 1998;24:1515-20.*
-

- 136. Rattigan SM, Ellerton CR, Chitkara DK, Smerdon DL.**  
Flexible openloop anterior intraocular lens implantation after posterior capsule complications in extracapsular cataract extraction.  
*J Cataract Refract Surg, 1996;22:243-6.*
- 137. Weene LE.**  
Flexible open-loop anterior chamber intraocular lens implant.  
*Ophthalmology 1993;100:1636-9.*
- 138. Bellamy JP, Queguiner F, Salamé N, Montard M.**  
Implantation secondaire : techniques et complications.  
*J Fr Ophtalmol, 2000 ;23 :73-80.*
- 139. Wagoner MD, Cox TA, Ariyasu RG, et al.**  
Intraocular lens implantation in the absence of capsular support. A report by the American Academy of Ophthalmology.  
*Ophthalmology2003;110:840-59.*
- 140. Hannush SB.**  
Sutured posterior chamber intraocular lenses: indications and procedure.  
*Curr Opin Ophthalmol, 2000;11:233-40.*
- 141. Dick HB, Augustin AJ.**  
Lens implant selection with absence of capsular support.  
*Curr Opin Ophthalmol, 2001;12:47-57.*
- 142. Oshika T, Nagahara K, Yaguchi S, et al.**  
Three year prospective, randomized evaluation of intraocular lens implantation through 3.2 and 5.5 mm incisions.  
*J Cataract Refract Surg 1998;24:509-14.*
- 143. Mayer E, Cadman D, Ewings P, et al.**  
A 10-year retrospective study of cataract surgery and endophthalmitis in a single unit; injectable lenses lower the incidence of endophthalmitis.  
*Br J Ophthalmol 2003;87:867-9.*
- 144. Packer M, Fine IH, Hoffmans RS, Piers PA.**  
Improved functional vision with a modified prolate intraocular lens.  
*J Cataract Refract Surg 2004;30:986-92.*
-

- 145. Beiko G.**  
Personalized correction of spherical aberration in cataract surgery.  
*J Cataract Refract Surg* 2007;33:1455-60.
- 146. Wang L, Koch DD.**  
Effect of decentration on wavefront-corrected intraocular lens on the higher-order aberrations of the eye.  
*Arch Ophthalmol* 2005;123:1226-30.
- 147. Kohnen T, Mahmoud K, Burhnen J.**  
Comparison of corneal higher-order aberration induced by myopic and hyperopic LASIK.  
*Ophthalmology* 2005;112:1692.
- 148. Horn JD.**  
Status of toric intraocular lenses.  
*Curr Opin Ophthalmol* 2007;18:58-61.
- 149. Weinand F, Jung A, Stein A, Pfützner A, Becker R, Pavlovic S.**  
Rotational stability of a single-piece hydrophobic acrylic lens: new method for high-precision rotation control.  
*J Cataract Refract Surg* 2007;33:800-3.
- 150. Leyland M, Zinicola E.**  
Multifocal versus monofocal intraocular lenses in cataract surgery: A systematic review.  
*Ophthalmology* 2003;110:1789-8.
- 151. Cumming JS, Colvard DM, Dell SJ, et al.**  
Clinical evaluation of the crystalens AT-45 accommodating intraocular lens. Results of the U.S. Food and Drug Administration clinical trial.  
*J Cataract Refract Surg* 2006;32:812-25.
- 152. Jemmali M.**  
Evaluations de la chirurgie de cataracte sénile en hôpital du jour  
*These medecine casa n° 253, 1992*
- 153. Yi DH, Dana MR.**  
Corneal edema after cataract surgery: incidence and etiology.  
*Semin Ophthalmol* 2002;17:110-4.
- 154. Wang RC, Lou PL, Ryan EA, et al.**  
Antibiotic therapy in postoperative endophthalmitis.  
*Semin Ophthalmol* 2002;17:153-61.
-

- 155. Taban M, Behrens A, Newcomb RL, et al.**  
Acute endophthalmitis following cataract surgery, a systematic review of the literature.  
*Arch Ophthalmol* 2005;123:613-20.
- 156. Speaker MG, Milch FA, Shah MK, Eisner W, Kreiswirth BN.**  
Role of external bacterial flora in the pathogenesis of acute post-operative endophthalmitis.  
*Ophthalmology* 1991;98:639-49.
- 157. Ng JQ, Morlet N, Bulsara MK, Semmens JB.**  
Reducing the risk for endophthalmitis after cataract surgery: population-based nested case-control study: endophthalmitis population study of Western Australia sixth report.  
*J Cataract Refract Surg* 2007;33:269-80.
- 158. Wong TY, Chee SP.**  
The epidemiology of acute endophthalmitis after cataract surgery in an Asian population.  
*Ophthalmology* 2004;111:699-705.
- 159. Miller JJ, Scott IU, Flynn HW Jr, Smiddy WE, Newton J, Miller D.**  
Acute-onset endophthalmitis after cataract surgery (2000-2004): incidence, clinical settings, and visual acuity outcomes after treatment.  
*Am J Ophthalmol* 2005;139:983-7.
- 160. Lundström M, Wejde G, Stenevi U, Thorburn W, Montan**  
Endophthalmitis after cataract surgery, A nationwide prospective study evaluating incidence in relation to incision type and location.  
*Ophthalmology* 2007;114:866-70.
- 161. Li J, Morlet N, Ng JQ, Semmens JB, Knuiman MW; for Team EPSWA.**  
Significant nonsurgical risk factors for endophthalmitis after cataract surgery: EPSWA fourth report.  
*Invest Ophthalmol Vis Sci* 2004;45:1321-8.
- 162. obaci G, Tuncer K, Tas A, Ozyurt M, Bayer A, Kutlu U.**  
The effect of intraoperative antibiotics in irrigating solutions on aqueous humor contamination and endophthalmitis after phacoemulsification surgery.  
*Eur J Ophthalmol* 2003;13:773-8.
- 163. Endophthalmitis Study Group, European Society of Cataract & Refractive Surgeons.**  
Prophylaxis of postoperative endophthalmitis following cataract surgery: Results of the ESCRS multicenter study and identification of risk factors.  
*J Cataract Refract Surg* 2007;33:978-88.
-

- 164. Seal DV, Barry P, Gettinby G, et al; ESCRS Endophthalmitis Study Group.**  
ESCRS study of prophylaxis of postoperative endophthalmitis after cataract surgery:  
Case for a European multicenter study.  
*J Cataract Refract Surg* 2006;32:396-406.
- 165. Barry P, Seal DV, Gettinby G, Lees F, Peteson M, Review CW;for the ESCRS Endophthalmitis Study Group.**  
ESCRS study of prophylaxis of postoperative endophthalmitis after cataract surgery:  
Preliminary report of principal results from a European multicenter study.  
*J Cataract Refract Surg* 2006;32:407-10.
- 166. Paganelli F, Cardillo JA, Melo LA Jr, Oliveira AG, Skaf M, Costa RA; Brazilian Ocular Pharmacology and Pharmaceutica Technology Research Group.**  
A single intraoperative subTenon's capsule triamcinolone acetonide injection for the treatment of post-cataract surgery inflammation.  
*Ophthalmology* 2004;111:2102-8.
- 167. Meacock WR, Spalton DJ, Bender L, et al.**  
Steroid prophylaxis in eyes with uveitis undergoing phacoemulsification.  
*Br J Ophthalmol* 2004;88:1122-4.
- 168. Chang DF, Stulting RD, Thomas EL, et al.**  
Advances in surgical anti-inflammatory pharmacology.  
*Ophthalmology Times* 2007;32(suppl 4):1-12.
- 169. O'Brien TP.**  
Emerging guidelines for use of NSAID therapy to optimize cataract surgery patient care.  
*Curr Med Res Opin* 2005;21:1131-7.
- 170. Donnenfeld ED, Perry HD, Wittpenn JR, Solomon R, Nattis A, Chou T.**  
Preoperative ketorolac tromethamine 0.4% in phacoemulsification outcomes:  
pharmacokinetic-response curve.  
*J Cataract Refract Surg* 2006;32:1474-82.
- 171. Yavas GF, Oztürk F, Küsbeci T.**  
Preoperative topical indomethacin to prevent pseudophakic cystoid macular edema.  
*J Cataract Refract Surg* 2007;33:804-7.
- 172. Ozkurt Y, Oral Y, Karacan O, Comez A, Dogan OK.**  
Comparison of the effects of dorzolamide-timolol fixed combination and brimonidine on intraocular pressure after phacoemulsification surgery.  
*Eye Contact Lens* 2008;34:21-3.
-

- 173. Banchereau A, Desjardins L, Rouxel E et coll.**  
150 implants de chambre postérieure : incidents et accidents. Résultats.  
*Bull. Soc. Ophth. France 1988 ; 6-7 : 869-873.*
- 174. Borzeix A, Rivaud L, Lam M, Ancel JM, Ruffin X, Fayem, Seck CM.**  
L'implantation de chambre postérieure en Afrique noire. A propos de 150 cas suivis pendant 18 mois.  
*J. Fr. ophtalmo. 1993;16(12 ):663-664.*
- 175. Arshinoff S.**  
Postoperative intraocular pressure spikes.  
*J Cataract Refract Surg 2004;30:733-4.*
- 176. Fry LL.**  
Comparison of the post-operative intraocular pressure with betagan, betoptic, timoptic, iopidine, diamox, pilopine gel, and miostat.  
*J Cataract Refract Surg 1992;18:14-19.*
- 177. Zamvar U, Dhillon B.**  
Postoperative IOP prophylaxis practice following uncomplicated cataract surgery: a UK-wide consultant survey.  
*BMC Ophthalmol 2005;5:24.*
- 178. Scuderi G, Regine F, Perdicchi A, et al.**  
Comparative efficacy of acetazolamide and apraclonidine in the control of intraocular pressure following phacoemulsification.  
*Ophthalmologica 2006;220:356-60.*
- 179. Ray S, D'Amico DJ.**  
Pseudophakic cystoid macular edema.  
*Semin Ophthalmol 2002;17:167-80.*
- 180. Nelson ML, Martidis A.**  
Managing cystoid macular edema after cataract surgery.  
*Curr Opin Ophthalmol 2003;14:39-43.*
- 181. Gulkilik G, Kocabora S, Taskapili M, Engin G.**  
Cystoid macular edema after phacoemulsification: risk factors and effect on visual acuity.  
*Can J Ophthalmol 2006;41:699-703.*
-

- 182. Sivaprasad S, Bunce C, Patel N.**  
Non-steroidal anti-inflammatory agents for treating cystoid macular oedema following cataract surgery.  
*Cochrane Database Syst Rev 2005: CD004239.*
- 183. Rossetti L, Chaudhuri J, Dickersin K.**  
Medical prophylaxis and treatment of cystoid macular edema after cataract surgery. The results of a meta-analysis.  
*Ophthalmology 1998;105:397-405.*
- 184. Gimbel HV, Condon GP, Kohnen T, Olson RJ, Halkiadakis**  
Late in-the-bag intraocular lens dislocation: Incidence, prevention, and management.  
*J Cataract Refract Surg 2005;31:2193-204.*
- 185. Lois N, Wong D.**  
Pseudophakic retinal detachment.  
*Surv Ophthalmol 2003;48:467-87*
- 186. Javit JC, Vitale S, Canner JK, Krakauer H**  
Retinal detachment after cataract extraction  
*Ophthalmology 1991;98:895-902*
- 187. Ramos M, Kruger EF, Lashkari K.**  
Biostatistical analysis of pseudophakic and aphakic retinal detachments.  
*Semin Ophthalmol 2002;17:206-13.*
- 188. Lois N, Wong D.**  
Pseudophakic retinal detachment.  
*Surv Ophthalmol 2003;48:467-87.*
- 189. Apple DJ, Solomon KD, Tetz MR et al.**  
Posterior capsule opacification.  
*Surv Ophthalmol, 1992 ;37 :73-116.*
- 190. Flament J et Lenoble P.**  
*Cataracte secondaire.*  
*Encycl Med Chir (Elsevier, Paris) Ophtalmologie, 21-250D-25 ;1997,10P.*
- 191. Bouyer J.**  
La régression logistique en épidémiologie. PARTIE I.  
*Rev Épidém Et santé Publ, 1991 ,39 :79-87.*
-

- 192. Ayed T, Rannen R, Naili K, Sokkah M, Gabsi S.**  
Les facteurs de risque de la cataracte secondaire. Étude cas-témoins avec analyse multivariée  
*J Fr. Ophtalmol.*, 2002; 25, 6, 615-620
- 193. Apple DJ, Solomon KD, Tetz MR, Assia EI, Legler UF, et al.**  
Posterior capsular opacification  
*Surv Ophtalmol* 1992,37:116
- 194. Argento C, Nunez E, Wainsztrein R.**  
Incidence of post operative posterior capsular opacification with types of senile cataracts.  
*J Cataract Refract Surg*, 1992;18:586-8.
- 195. Schein OD, Steinberg EP, Javitt JC et al.**  
Variation in cataract surgery. Practice and clinical outcomes.  
*Ophthalmology*, 1997;101:1142-52
- 196. Frezzotti R, Caporossi A.**  
Pathogenesis of posterior capsular opacification. Part I: Epidemiological and clinico-statistical data.  
*J Cataract Refract Surg*, 1990;16:347-352.
- 197. Fagerholm PP, Philipson BT.**  
Experimental traumatic cataract II. A Transmission electron microscopy and extracellular tracer study.  
*Invest Ophthalmol Vis Sci*, 1979;18:1160-71.
- 198. Küchle M, Amberg A, Martus P et al.**  
Pseudoexfoliation syndrome and secondary cataract.  
*Br J Ophthalmol*, 1997;81:862-6.
- 199. Tawab BM, Tassignon MJ.**  
Ocular and systemic factors associated with posterior capsule opacification.  
*Bull Soc Belge Ophtalmol*, 1995;259:21-5.
- 200. Tan DT, Chee SP.**  
Early central posterior capsular fibrosis in sulcus fixated biconvex intraocular lenses.  
*J Cataract Refract Surg*, 1993;19:471-80.
- 201. Dureau P, Massin P, Chaine G et al**  
Extraction extra-capsulaire et implantation de chambre postérieure chez le diabétique. Étude prospective sur 198 yeux.  
*J Fr Ophtalmol*, 1997 ;20 :117-23.
-

- 202. Zaczec A, Zetterström C.**  
Posterior capsule opacification after phacoemulsification in patient with diabetes mellitus.  
*J Cataract Refract Surg*, 1999;25:233.
- 203. Flament J, Nasica X. Meyer L**  
Phaco-exerese et myopie forte. Analyse retrospective de 149 interventions  
*Ophtalmologie* 1995 ;418-464.
- 204. Wren S, Spalton D, Jose R, et al.**  
Factors that influence the development of posterior capsule opacification with a polyacrylic lens.  
*Am J Ophthalmol* 2005;139:691-5
- 205. Vasavada AR, Dholakia SA, Raj RM, Singh R.**  
Effect of cortical cleaving hydrodissection on posterior capsule opacification in age-related nuclear cataract.  
*J Cataract Refract Surg* 2006;32:1196-200.
- 206. Cheng J, Wei R, Cai J, et al.**  
Efficacy of different intraocular lens materials and optic edge designs in preventing posterior capsular opacification: A meta-analysis.  
*Am J Ophthalmol* 2007;143:428-36.
- 207. Findl O, Buehl W, Menapace R, Sacu S, Georgopoulos M,**  
Rainer G. Long-term effect of sharp optic edges of a polymethyl methacrylate intraocular lens on posterior capsule opacification.  
*Ophthalmology* 2005;112:2004-8.
- 208. Heatley CJ, Spalton DJ, Kumar A, Jose R, Boyce J, Bender LE.**  
Comparison of posterior capsule opacification rates between hydrophilic and hydrophobic single-piece acrylic intraocular lenses.  
*J Cataract Refract Surg* 2005;31:718-24.
- 209. Sacu S, Menapace R, Findl O, Kiss B, Buehl W, Georgopoulos M.**  
Long-term efficacy of adding a sharp posterior optic edge to a three-piece silicone intraocular lens on capsule opacification : five-year results of a randomized study.  
*Am J Ophthalmol* 2005;138:696-703.
- 210. Dewey S.**  
Posterior capsule opacification.  
*Curr Opin Ophthalmol* 2006;17:45-53.
-

- 211. Powe NR, Schein OD, Gieser SC, et al**  
Synthesis of literature on visual acuity and complications following cataract extraction with intraocular lens.  
*Arch. ophthalmol* 1994;112:339-252
- 212. Arneodo J.**  
La cataracte secondaire après extraction mécanisée ou phacoémulsification.  
*J Fr Ophtalmol* 1989 ;12,4 :287-90
- 213. Aslam TM, Devlin H, Dhillon B.**  
Use of Nd:YAG laser capsulotomy.  
*Surv Ophthalmol* 2003;48:594-612.
- 214. Tuft SJ, Minassian D, Sullivan P.**  
Risk factors for retinal detachment after cataract surgery: a case-control study.  
*Ophthalmology* 2006;113:650-6.
- 215. Erie JC, Raecker BA, Baratz KH, Schleck CD, Robertson DM.**  
Risk of retinal detachment after cataract extraction, 1980-2004: A population-based study.  
*Trans Am Ophthalmol Soc* 2006;104:167-75.
- 216. Colin J, Bonnet P**  
Comparaison de la phacoémulsification et de l'extraction extra capsulaire manuelle du cristallin.  
*Ophtalmologie* 1989 ;3,3,233-4.
- 217. Hustin B, Duquesne P, Amzallag T, Houzet J.L.**  
100 premières phacoémulsifications : évaluation et intérêt.  
*Soc Ophtalmol Nord France, mars 1999.*
- 218. Pager CK.**  
Expectations and outcomes in cataract surgery.  
*Arch Ophtalmol* 2004;122:1788-92.
-