



كلية الطب
والصيدلة - مراكش
FACULTÉ DE MÉDECINE
ET DE PHARMACIE - MARRAKECH

Année 2017

Thèse N° 78

Les tumeurs des glandes salivaires accessoires : à propos de 15 cas

THESE

PRESENTEE ET SOUTENUE PUBLIQUEMENT LE 17 /05/2017

PAR

Mr.Nabil HAMOUCHE

Né le 11/06/1990 à MARRAKECH

POUR L'OBTENTION DU DOCTORAT EN MEDECINE

MOTS-CLES

Glandes salivaires accessoires – Adénome pléomorphe–Diagnostic histologique–
Imagerie –

JURY

Mme.	N.MANSOURI HATTAB Professeur de Stomatologie et de chirurgie Maxillo faciale	PRESIDENTE
M.	H.AMMAR Professeur d'ORL et de chirurgie cervico–faciale	RAPPORTEUR
M.	M.LAKOUICHMI Professeur agrégé de Chirurgie Maxillo–faciale	} JUGES
M.	Y.DAROUASSI Professeur agrégé d'ORL	

بِسْمِ اللَّهِ الرَّحْمَنِ الرَّحِيمِ



Serment d'hippocrate

Au moment d'être admis à devenir membre de la profession médicale, je m'engage solennellement à consacrer ma vie au service de l'humanité.

Je traiterai mes maîtres avec le respect et la reconnaissance qui leur sont dus.

Je pratiquerai ma profession avec conscience et dignité. La santé de mes malades sera mon premier but.

Je ne trahirai pas les secrets qui me seront confiés.

Je maintiendrai par tous les moyens en mon pouvoir l'honneur et les nobles traditions de la profession médicale.

Les médecins seront mes frères.

Aucune considération de religion, de nationalité, de race, aucune considération politique et sociale, ne s'interposera entre mon devoir et mon patient.

Je maintiendrai strictement le respect de la vie humaine dès sa conception.

Même sous la menace, je n'userai pas mes connaissances médicales d'une façon contraire aux lois de l'humanité.

Je m'y engage librement et sur mon honneur.

Déclaration Genève, 1948





LISTE DES PROFESSEURS



UNIVERSITE CADI AYYAD

FACULTE DE MEDECINE ET DE PHARMACIE

MARRAKECH

Doyens Honoraires

: Pr. Badie Azzaman MEHADJI

: Pr. Abdelhaq ALAOUI YAZIDI

ADMINISTRATION

Doyen

: Pr. Mohammed BOUSKRAOUI

Vice doyen à la Recherche et la Coopération

: Pr. Mohamed AMINE

Vice doyen aux Affaires Pédagogiques

: Pr. Redouane EL FEZZAZI

Secrétaire Générale

: Mr. Azzeddine EL HOUDAIGUI

Professeurs de l'enseignement supérieur

Nom et Prénom	Spécialité	Nom et Prénom	Spécialité
ABOULFALAH Abderrahim	Gynécologie- obstétrique	FINECH Benasser	Chirurgie – générale
ADERDOURLahcen	Oto- rhino- laryngologie	FOURAIJI Karima	Chirurgie pédiatrique B
ADMOU Brahim	Immunologie	GHANNANE Houssine	Neurochirurgie
AIT BENALISaid	Neurochirurgie	KISSANI Najib	Neurologie
AIT-SABImane	Pédiatrie	KRATI Khadija	Gastro- entérologie
AKHDARI Nadia	Dermatologie	LAOUAD Inass	Néphrologie
AMAL Said	Dermatologie	LMEJJATI Mohamed	Neurochirurgie
AMINE Mohamed	Epidémiologie- clinique	LOUZI Abdelouahed	Chirurgie – générale
ASMOUKI Hamid	Gynécologie- obstétrique B	MAHMAL Lahoucine	Hématologie - clinique
ASRI Fatima	Psychiatrie	MANOUDI Fatiha	Psychiatrie

BENELKHAÏAT BENOMAR Ridouan	Chirurgie - générale	MANSOURI Nadia	Stomatologie et chiru maxillo faciale
BOUMZEBRA Drissi	Chirurgie Cardio-Vasculaire	MOUDOUNI Said Mohammed	Urologie
BOURROUS Monir	Pédiatrie A	MOUTAJ Redouane	Parasitologie
BOUSKRAOUI Mohammed	Pédiatrie A	MOUTAOUAKIL Abdeljalil	Ophtalmologie
CHABAA Laila	Biochimie	NAJEB Youssef	Traumato- orthopédie
CHELLAK Saliha	Biochimie- chimie	NEJMI Hicham	Anesthésie- réanimation
CHERIF IDRISSE EL GANOUNI Najat	Radiologie	OULAD SAIAD Mohamed	Chirurgie pédiatrique
CHOULLI Mohamed Khaled	Neuro pharmacologie	RAJI Abdelaziz	Oto-rhino-laryngologie
DAHAMI Zakaria	Urologie	SAIDI Halim	Traumato- orthopédie
EL ADIB Ahmed Rhassane	Anesthésie- réanimation	SAMKAOUI Mohamed Abdenasser	Anesthésie- réanimation
EL FEZZAZI Redouane	Chirurgie pédiatrique	SARF Ismail	Urologie
EL HATTAOUI Mustapha	Cardiologie	SBIHI Mohamed	Pédiatrie B
EL HOUDZI Jamila	Pédiatrie B	SOUMMANI Abderraouf	Gynécologie- obstétrique A/B
ELFIKRI Abdelghani	Radiologie	TASSI Noura	Maladies infectieuses
ESSAADOUNI Lamiaa	Médecine interne	YOUNOUS Said	Anesthésie- réanimation
ETTALBI Saloua	Chirurgie réparatrice et plastique	ZOUHAIR Said	Microbiologie

Professeurs Agrégés

Nom et Prénom	Spécialité	Nom et Prénom	Spécialité
ABKARI Imad	Traumato- orthopédie B	EL KHAYARI Mina	Réanimation médicale
ABOU EL HASSAN Taoufik	Anesthésie- réanimation	EL MGHARI TABIB Ghizlane	Endocrinologie et maladies métaboliques
ABOUCHADI Abdeljalil	Stomatologie et chir maxillo faciale	FADILI Wafaa	Néphrologie
ABOUSSAIR Nisrine	Génétique	FAKHIR Bouchra	Gynécologie- obstétrique A
ADALI Imane	Psychiatrie	HACHIMI Abdelhamid	Réanimation médicale
ADALI Nawal	Neurologie	HADEF Rachid	Immunologie
AGHOUTANE El Mouhtadi	Chirurgie pédiatrique A	HAJJI Ibtissam	Ophtalmologie

AISSAOUI Younes	Anesthésie - réanimation	HAOUACH Khalil	Hématologie biologique
AIT AMEUR Mustapha	Hématologie Biologique	HAROU Karam	Gynécologie- obstétrique B
AIT BENKADDOUR Yassir	Gynécologie- obstétrique A	HOCAR Ouafa	Dermatologie
ALAOUI Mustapha	Chirurgie- vasculaire périphérique	JALAL Hicham	Radiologie
ALJ Soumaya	Radiologie	KAMILI El Ouafi El Aouni	Chirurgie pédiatrique B
AMRO Lamyae	Pneumo- phtisiologie	KHALLOUKI Mohammed	Anesthésie- réanimation
ANIBA Khalid	Neurochirurgie	KHOUCHANI Mouna	Radiothérapie
ARSALANE Lamiae	Microbiologie -Virologie	KOULALI IDRISSEI Khalid	Traumato- orthopédie
ATMANE El Mehdi	Radiologie	KRIET Mohamed	Ophtalmologie
BAHA ALI Tarik	Ophtalmologie	LAGHMARI Mehdi	Neurochirurgie
BAIZRI Hicham	Endocrinologie et maladies métaboliques	LAKMICH Mohamed Amine	Urologie
BASRAOUI Dounia	Radiologie	LOUHAB Nisrine	Neurologie
BASSIR Ahlam	Gynécologie- obstétrique A	MADHAR Si Mohamed	Traumato- orthopédie A
BELBARAKA Rhizlane	Oncologie médicale	MAOULAININE Fadl mrabih rabou	Pédiatrie (Neonatalogie)
BELKHOU Ahlam	Rhumatologie	MATRANE Aboubakr	Médecine nucléaire
BEN DRISS Laila	Cardiologie	MEJDANE Abdelhadi	Chirurgie Générale
BENCHAMKHA Yassine	Chirurgie réparatrice et plastique	MOUAFFAK Youssef	Anesthésie - réanimation
BENHIMA Mohamed Amine	Traumatologie - orthopédie B	MOUFID Kamal	Urologie
BENJILALI Laila	Médecine interne	MSOUGGAR Yassine	Chirurgie thoracique
BENLAI Abdeslam	Psychiatrie	NARJISS Youssef	Chirurgie générale
BENZAROUEL Dounia	Cardiologie	NOURI Hassan	Oto rhino laryngologie
BOUCHENTOUF Rachid	Pneumo- phtisiologie	OUALI IDRISSEI Mariem	Radiologie
BOUKHANNI Lahcen	Gynécologie- obstétrique B	OUBAHA Sofia	Physiologie
BOUKHIRA Abderrahman	Toxicologie	QACIF Hassan	Médecine interne
BOURRAHOUEAT Aicha	Pédiatrie B	QAMOUSS Youssef	Anesthésie- réanimation
BSISS Mohamed Aziz	Biophysique	RABBANI Khalid	Chirurgie générale

CHAFIK Rachid	Traumato- orthopédie A	RADA Nouredine	Pédiatrie A
DRAISS Ghizlane	Pédiatrie	RAIS Hanane	Anatomie pathologique
EL AMRANI Moulay Driss	Anatomie	RBAIBI Aziz	Cardiologie
EL ANSARI Nawal	Endocrinologie et maladies métaboliques	ROCHDI Youssef	Oto-rhino- laryngologie
EL BARNI Rachid	Chirurgie- générale	SAMLANI Zouhour	Gastro- entérologie
EL BOUCHTI Imane	Rhumatologie	SORAA Nabila	Microbiologie - virologie
EL BOUIHI Mohamed	Stomatologie et chir maxillo faciale	TAZI Mohamed Illias	Hématologie- clinique
EL HAOUATI Rachid	Chiru Cardio vasculaire	ZAHLANE Kawtar	Microbiologie - virologie
EL HAOURY Hanane	Traumato- orthopédie A	ZAHLANE Mouna	Médecine interne
EL IDRISSE SLITINE Nadia	Pédiatrie	ZAOUI Sanaa	Pharmacologie
EL KARIMI Saloua	Cardiologie	ZIADI Amra	Anesthésie - réanimation

Professeurs Assistants

Nom et Prénom	Spécialité	Nom et Prénom	Spécialité
ABDELFTTAH Youness	Rééducation et Réhabilitation Fonctionnelle	HAZMIRI Fatima Ezzahra	Histologie – Embryologie - Cytogénétique
ABDOU Abdessamad	Chiru Cardio vasculaire	IHBIBANE fatima	Maladies Infectieuses
ABIR Badreddine	Stomatologie et Chirurgie maxillo faciale	JANAH Hicham	Pneumo- phtisiologie
ADARMOUCH Latifa	Médecine Communautaire (médecine préventive, santé publique et hygiène)	KADDOURI Said	Médecine interne
AIT BATAHAR Salma	Pneumo- phtisiologie	LAFFINTI Mahmoud Amine	Psychiatrie
ALAOUI Hassan	Anesthésie - Réanimation	LAHKIM Mohammed	Chirurgie générale
AMINE Abdellah	Cardiologie	LAKOUICHMI Mohammed	Stomatologie et Chirurgie maxillo faciale
ARABI Hafid	Médecine physique et réadaptation fonctionnelle	LALYA Issam	Radiothérapie
ARSALANE Adil	Chirurgie Thoracique	LOQMAN Souad	Microbiologie et toxicologie environnementale
ASSERRAJI Mohammed	Néphrologie	MAHFOUD Tarik	Oncologie médicale
BELBACHIR Anass	Anatomie- pathologique	MARGAD Omar	Traumatologie -orthopédie

BELHADJ Ayoub	Anesthésie -Réanimation	MLIHA TOUATI Mohammed	Oto-Rhino - Laryngologie
BENHADDOU Rajaa	Ophtalmologie	MOUHADI Khalid	Psychiatrie
BENJELLOUN HARZIMI Amine	Pneumo- phtisiologie	MOUHSINE Abdelilah	Radiologie
BENNAOUI Fatiha	Pédiatrie (Neonatalogie)	MOUNACH Aziza	Rhumatologie
BOUCHENTOUF Sidi Mohammed	Chirurgie générale	MOUZARI Yassine	Ophtalmologie
BOUKHRIS Jalal	Traumatologie - orthopédie	NADER Youssef	Traumatologie - orthopédie
BOUZERDA Abdelmajid	Cardiologie	NADOUR Karim	Oto-Rhino - Laryngologie
CHETOUI Abdelkhalek	Cardiologie	NAOUI Hafida	Parasitologie Mycologie
CHRAA Mohamed	Physiologie	NASSIM SABAH Taoufik	Chirurgie Réparatrice et Plastique
DAROUASSI Youssef	Oto-Rhino - Laryngologie	OUERIAGLI NABIH Fadoua	Psychiatrie
DIFFAA Azeddine	Gastro- entérologie	REBAHI Houssam	Anesthésie - Réanimation
EL HARRECH Youness	Urologie	RHARRASSI Isam	Anatomie-pathologique
EL KAMOUNI Youssef	Microbiologie Virologie	SAJIAI Hafsa	Pneumo- phtisiologie
EL KHADER Ahmed	Chirurgie générale	SALAMA Tarik	Chirurgie pédiatrique
EL MEZOUARI El Moustafa	Parasitologie Mycologie	SAOUAB Rachida	Radiologie
EL OMRANI Abdelhamid	Radiothérapie	SEDDIKI Rachid	Anesthésie - Réanimation
ELOATNI Mohamed	Médecine interne	SERGHINI Issam	Anesthésie - Réanimation
ESSADI Ismail	Oncologie Médicale	SERHANE Hind	Pneumo- phtisiologie
FAKHRI Anass	Histologie- embyologie cytogénétique	TOURABI Khalid	Chirurgie réparatrice et plastique
FDIL Naima	Chimie de Coordination Bioorganique	ZARROUKI Youssef	Anesthésie - Réanimation
FENNANE Hicham	Chirurgie Thoracique	ZEMRAOUI Nadir	Néphrologie
GHAZI Mirieme	Rhumatologie	ZIDANE Moulay Abdelfettah	Chirurgie Thoracique
GHOZLANI Imad	Rhumatologie	ZOUIZRA Zahira	Chirurgie Cardio-Vasculaire
Hammoune Nabil	Radiologie		



DEDICACES

Je dédie cette thèse à...

A mes chers parents

A qui je dois tout, et pour qui aucune dédicace ne saurait exprimer mon profond amour, ma gratitude, ni mon infinie reconnaissance pour l'ampleur des sacrifices et des souffrances que vous avez enduré pour pouvoir m'éduquer; pour mon bien être, vous n'avez jamais cessé de lutter. Vos prières ont été pour moi un grand soutien moral tout au long de mes études. Puisse Dieu tout puissant vous protéger, vous procurer longue vie, santé et bonheur afin que je puisse vous rendre un minimum de ce que je vous dois.

A ma très chère sœur YASSMINA, A mon très cher frère AZEDDINE

Vous savez que l'affection et l'amour fraternel que je vous porte sont sans limite. Je vous dédie ce travail en témoignage de l'amour et des liens de sang qui nous unissent. Puissions-nous rester unis dans la tendresse et fidèles à l'éducation que nous avons reçue. J'implore Dieu qu'il vous apporte bonheur et vous aide à réaliser tous vos vœux

A MES TANTES

MINA, MALIKA

A MES ONCLES

MOHAMMED, BRAHIM, OMAR, KAMAL, HASSAN, HAMMOU

A MON BEAU-FRERE

FAHIM NAWAZI

A MES COUSINS

ABOUBAKER, AYOUB, ZOUHİR, SOUHAIIB, YASSINE, AYOUB, SAID, MEHDI

A MES COUSINES

MERYEM, HOUDA, SARA, CHAIMAA, HİBA, INSAF, AİCHA, LINA

A MES CHÈRES AMIS ET COLLÈGUES

*Med AMINE, ABDELGHAFOUR, HASSAN, ABDELKARIM,
YOUSSEF, OUSSAMA, ABDELHAKIM, MORAD, OMAR, KHALID,
RACHİD, OUSSAMA*

IHSSANE, CHAIMAA, GHİTA, SAMIA, HAJAR

*SAMIR, SALMAN, MOUNIR, MOHAMED, YASSIR, HAMZA,
MAROUANE, ADAM, AMINE, ISSAM*

*A TOUS MES ENSEIGNANTS DE L'ENSEIGNEMENT PRIMAIRE,
SECONDAIRE ET UNIVERSITAIRE.*





REMERCIEMENTS





A NOTRE MAÎTRE ET RAPPORTEUR DE THÈSE : Pr. H.AMMAR

Nous sommes très touchés par l'honneur que vous nous avez fait en acceptant de nous confier ce travail. Vos qualités scientifiques et humaines ainsi que votre modestie ont profondément marqué et nous servent d'exemple. Vous nous avez à chaque fois réservé un accueil aimable et bienveillant.

Veillez accepter, cher maître, dans ce travail l'assurance de notre estime et notre profond respect.

A NOTRE MAÎTRE ET PRÉSIDENT DE THÈSE : Pr. N.H.MANSOURI

Vous nous avez fait un grand honneur en acceptant aimablement la présidence de notre jury. Vos qualités professionnelles nous ont beaucoup marqués mais encore plus votre gentillesse et votre sympathie.

Veillez accepter, cher maître, dans ce travail nos sincères remerciements et toute la reconnaissance que nous vous témoignons.

A NOTRE MAÎTRE ET JUGE : Pr. M.LAKOUICHI

Nous vous remercions de nous avoir honorés par votre présence. Vous avez accepté aimablement de juger cette thèse. Cet honneur nous touche infiniment et nous tenons à vous exprimer notre profonde reconnaissance.

Veillez accepter, cher maître, dans ce travail l'assurance de notre estime et notre profond respect.

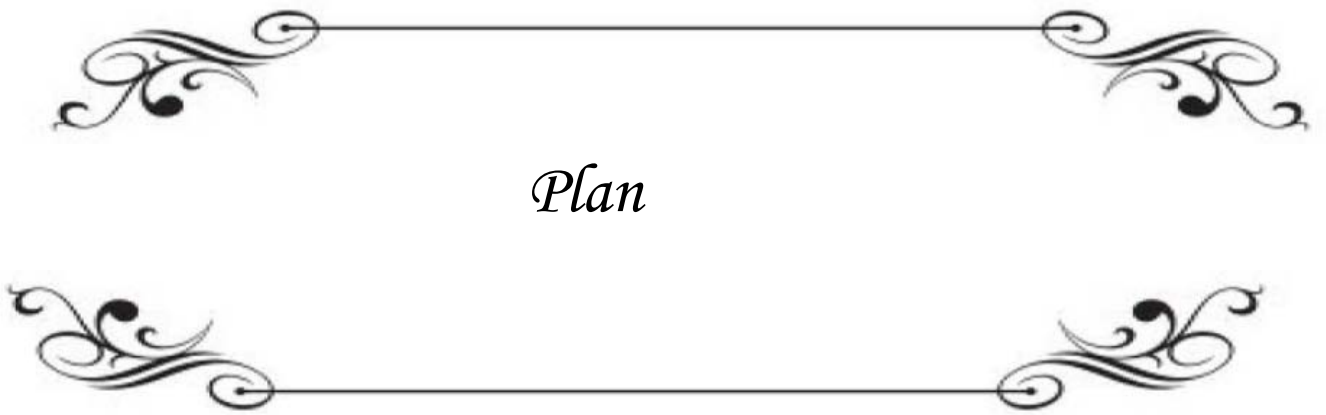
A NOTRE MAÎTRE ET JUGE : Pr. Y.DAROUISSI

Nous vous remercions de nous avoir honorés par votre présence. Vous avez accepté aimablement de juger cette thèse. Cet honneur nous touche infiniment et nous tenons à vous exprimer notre profonde reconnaissance.

Veillez accepter, cher maître, dans ce travail l'assurance de notre estime et notre profond respect.

A NOTRE MAÎTRE : Pr .Ass. M.TOUATI

Nous vous remercions vivement de l'aide précieuse que vous nous avez apportée pour la conception de ce travail. Vous avez toujours suscité notre admiration pour votre savoir-faire, votre compétence et votre efficacité.



Plan

INTRODUCTION	1
MATERIEL ET METHODES	3
RÉSULTATS	
I. DONNEES EPIDEMIOLOGIQUE	6
1. Fréquence	6
2. Sexe	6
3. Age	7
4. Facteurs de risques	7
II. DONNEES CLINIQUES	8
1. Circonstances de découverte	8
2. Examen clinique	10
III. DONNEES PARACLINIQUES	13
1. Tomodensitométrie	13
2. Imagerie par résonance magnétique	13
3. Cytoponction	13
IV. HISTOLOGIE	14
1. Examen anatomopathologique	14
2. Multifocalité	18
3. Limites d'excision	18
4. Curage ganglionnaire	18
V. BILAN D'EXTENSION	18
1. Bilan d'extension locorégional	18
2. Bilan d'extension général	19
VI. CLASSIFICATION TNM	19
VII. TRAITEMENT	21
1. Chirurgie	21
2. Radiothérapie	22
3. Chimiothérapie	22
VIII. DONNEES EVOLUTIVES	23
1. Evolution à court terme	23
2. Evolution à long terme	23
DISCUSSION	24
I. EPIDEMIOLOGIE	25
1. Fréquence	25
2. Sexe	25
3. Age	26
4. Facteurs de risques	26
5. Répartition selon la variété histologique	26
II. DONNEES CLINIQUES	27
1. Localisations tumorale	27
2. Signes révélateurs	27

III. EXAMENS PARACLINIQUES	27
1. Imagerie	27
2. Cytoponction à l'aiguille fine	31
IV. ANATOMIE PATHOLOGIQUE	32
1. Types histologiques	32
2. Diagnostic différentiel	47
V. EXTENSION TUMORALE	48
1. Bilan d'extension locorégional	48
2. Bilan d'extension général	49
VI. TRAITEMENT	50
1. Moyens thérapeutiques	50
2. Indications thérapeutiques	54
VII. RESULTATS THERAPEUTIQUES	56
1. Echec thérapeutique	56
2. Récidives locorégionales	56
3. Métastases	56
4. Survie	57
VIII. FACTEURS PRONOSTIQUES	58
IX. SURVEILLANCE	58
RECOMMANDATION	59
CONCLUSION	61
RÉSUMÉS	64
ANNEXES	70
BIBLIOGRAPHIE	86

Liste des figures

1: REPARTITION DES TUMEURS DES GSA SELON LE SEXE.	6
2: REPARTITION DES TUMEURS DES GSA SELON L'AGE.	7
3: LES SIGNES REVELATEURS AU MOMENT DU DIAGNOSTIC DE LA TUMEUR	10
4: LA REPARTITION DES MASSES TUMORALES SELON LA CONSISTANCE	11
5: REPARTITION DES DIFFERENTS TYPES HISTOLOGIQUES.	15
6: REPARTITION DES TUMEURS BENIGNES RETROUVEES DANS NOTRE SERIE	15
7: REPARTITION DES TUMEURS MALIGNES RETROUVEES DANS NOTRE SERIE.	16
8: REPARTITION DES CAS CLASSES SELON LE STADE T	20
9: REPARTITION DES CAS CLASSES SELON LE STADE N.....	20
10: TDM D'UN ADENOME PLEOMORPHE PALAIS DUR CHEZ UN PATIENT DE NOTRE ETUDE (HMA).....	28
11: TDM EN COUPES AXIALES ET CORONALES :CARCINOME MUCOEPIDERMIOIDE DU MAXILLAIRE SUP CHEZ UN PATIENT DE NOTRE ETUDE (HMA).....	28
12: TDM D'UN ADENOME PLEOMORPHE RETROPHARYNGE CHEZ UN PATIENT DE NOTRE ETUDE (HMA)	29
13: IRM D'UN CARCINOME ADENOÏDE KYSTIQUE DU PALAIS MOU	30
14: COUPE VERTICALE IRM D'UN ADENOME RETROPHARYNGE CHEZ UN PATIENT DE NOTRE ETUDE (HMA).....	30
15: ECHOGRAPHIE D'UNE TUMEUR AMYGDALIENNE DROITE CHEZ UNE PATIENTE DE NOTRE ETUDE (HMA).....	31
16: ADENOME PLEOMORPHE DU PALAIS DUR CHEZ UN PATIENT DE NOTRE ETUDE (HMA)	33
17: ADENOME PLEOMORPHE DU PALAIS DUR CHEZ UN PATIENT DE NOTRE ETUDE (HMA)	33
18: ADENOME PLEOMORPHE JUGAL GAUCHE	34
19: ADENOME PLEOMORPHE : PRESENCE DE CELLULES MYOEPIHELIALES ET D'UN STROMA CHONDROMYXOÏDE DANS UN FOND HEMORRAGIQUE	35
20: COUPE HISTOLOGIQUE D'UNE TUMEUR DE WARTHIN LATERO-CERVICALE.	36
21: ADENOME CANALICULAIRE DE LA LEVRE SUPERIEURE.	37
22: CARCINOME MUCO-EPIDERMIOÏDE CHEZ UN HOMME DE 45 ANS.....	39
23: CARCINOME MUCO-EPIDERMIOÏDE : MUCOSECRETION A ACIDE PARA AMINO- SALICYLIQUE (PAS) POSITIVE. PAS x 150 [12]	40
24: CARCINOME MUCO-EPIDERMIOÏDE FORME DE TROIS CONTINGENTS CELLULAIRES	40
25: CARCINOME ADENOÏDE KYSTIQUE DU PALAIS [25]	41
26: CARCINOME ADENOÏDE KYSTIQUE: PETITES CELLULES CUBOÏDALES PEU ATYPIQUES ET CELLULES MYOEPIHELIALES.....	42
27: ADENOCARCINOME DU PALAIS	43
28: ADENOCARCINOME POLYMORPHE DE BAS GRADE DU PALAIS	44
29: APBG : ARCHITECTURE TUBULAIRE (HE x 40).....	44
30: UN CARCINOME EX-ADENOME PLEOMORPHE	45
31: UN CARCINOME EX-ADENOME PLEOMORPHE	46
32: LYMPHOME MALIN NH DE TYPE B, DU PLANCHER BUCCAL ANTERIEUR.....	47

33: (A) IMAGE PER OPERATOIRE D'UN CARCINOME MUCOEPIDERMOÏDE DE LA LEVRE SUPERIEURE.(B)LA MASSE TUMORALE APRES RESECTIO	51
34: ADENOME PLEOMORPHE DE LA LEVRE INFERIEURE APRES RESECTION COMPLETE CHEZ UNE FEMME AGEE DE 68 ANS	52
35: ETAT LOCALE APRES LA RESECTION TUMORALE COMPLETE.....	52
36: TUMEURS T1 ET T2, N0.....	54
37: TUMEURS T1 ET T2, N1 N2 OU N3 OU T3 ET T4 QUEL QUE SOIT N.....	55
38: TUMEUR DE HAUT GRADE	55
39: INFLAMMATION DES ORIFICES DE GSA (PETITS POINTS ROUGES), LIEE A L'APPLICATION DE CHIQUE DE BETEL.....	74
40: INFLAMMATION DES ORIFICES DE GSA (PETITS POINTS ROUGES).....	75
41: PSEUDO KYSTE MUCOÏDE DE LA FACE VENTRALE DE LA LANGUE.	76
42: LOBULES DE GLANDE SALIVAIRE ACCESSOIRE (GSA). LEVRE INFERIEURE. X 100.	78
43: ENSEMBLE D'ACINI MUQUEUX DE GSA. LEVRE INFERIEURE. X 400.....	78

Liste des tableaux

I: REPARTITION DES PATIENTS SELON LE DELAI DE CONSULTATION.	8
II: REPARTITION DES PATIENTS SELON LA LOCALISATION TUMORALE.....	9
III: REPARTITION SELON LA MOBILITE.	11
IV: TYPES HISTOLOGIQUES, LOCALISATIONS ET FREQUENCE DES TUMEURS DES GSA (N=15)	17
V: TYPES HISTOLOGIQUES, LOCALISATIONS ET GESTE CHIRURGICAL EFFECTUE	22
VI: LE TAUX DE SURVIE A 5 ANS ET A 10 ANS POUR LES CARCINOME DES GLANDES SALIVAIRES MINEURES.....	57
VII: CLASSIFICATION TNM [40]	71
VIII: CLASSIFICATION DES TUMEURS DES GLANDES SALIVAIRES : [40].....	72

Liste des abréviations

AP : Adénome Pléomorphe

APBG : Adénocarcinome polymorphe de bas grade

CHOP : Cyclophosphamide, Adriblastine, Oncovin, Prédnisone

GSA : Glandes salivaires accessoires

HMA : Hôpital Militaire Avicenne

IRM : Imagerie par résonance Magnétique

LMNH : Lymphome Malin Non Hodgkinien

MALT : Mucosa-Associated Lymphoid Tissue

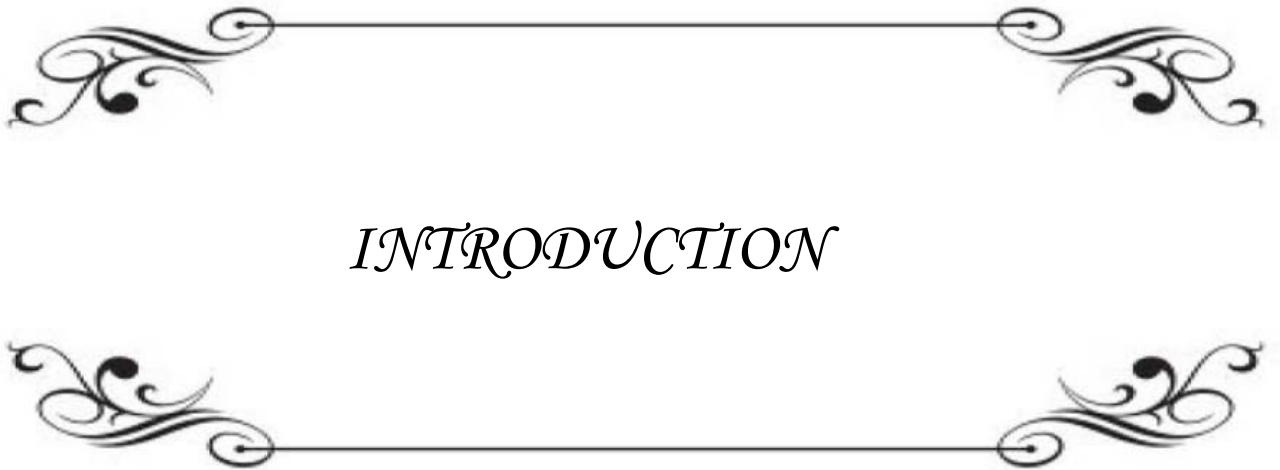
ORL : Oto-Rhino-Laryngologie

REFCOR : Réseau d'Expertise Français sur les Cancers ORL Rares

RCP : Réunion de Concertation Pluridisciplinaire

TDM : Tomo Densitométrie

VADS : Voies Aérodigestives Supérieures



Les glandes salivaires accessoires (GSA) sont des glandes exocrines, de petite taille, très nombreuses, dispersées dans la muqueuse buccale au niveau des joues, des lèvres, de la langue et du palais[1].

Les tumeurs des GSA touchent plus souvent les adultes et représentent 5 à 10 % de l'ensemble des tumeurs des glandes salivaires[2]. Il existe sur ce sujet peu d'études cliniques comportant des séries importantes[2], et les publications rapportent souvent des cas cliniques isolés.

Ces tumeurs peuvent se présenter sous différentes formes anatomopathologiques, la classification OMS 2005 distingue au sein des tumeurs primitives des glandes salivaires, 12 sous-types de tumeurs bénignes dont plusieurs types d'adénomes[3], et 24 sous-types de carcinomes[4]. Les présentations cliniques sont variées selon le type de tumeur[2].

L'objectif de notre travail est d'exposer notre expérience à propos de 15 cas de tumeurs des GSA colligés au service d'O.R.L de l'hôpital militaire Avicenne (HMA) de Marrakech, en essayant de discuter les différents aspects épidémiologiques, cliniques, et para cliniques de ces tumeurs, nous tenterons également d'effectuer une synthèse des différentes attitudes adoptées en matière de prise en charge thérapeutique.



MATERIELS ET METHODES



I. TYPE DE L'ETUDE ET DUREE DE LA PERIODE :

Il s'agit d'une étude rétrospective, étalée sur une période de six ans entre janvier 2011 et décembre 2016, réalisée au service d'ORL de l'HMA à Marrakech.

II. CRITERES D'INCLUSION :

Un diagnostic histologique de certitude de tumeurs des glandes salivaires accessoires.

III. CRITERES D'EXCLUSION :

Les dossiers médicaux incomplets.

Les tumeurs des glandes salivaires principales : Parotide, Sous maxillaire et Sub linguale

IV. FICHE D'EXPLOITATION :

Nous avons établi une fiche d'exploitation en se basant sur les données de la littérature pour recueillir le maximum de données épidémiocliniques, paracliniques, histologiques, thérapeutiques et évolutives à partir des données des malades du service. (voir annexe)

Les résultats ont été exprimés en pourcentages ou en moyennes en fonction des variables étudiés.

V. CONSIDERATIONS ETHIQUES :

Les dossiers ainsi que les données recueillis dans notre étude ont été gardés confidentiellement.



RESULTATS



I. DONNEES EPIDEMIOLOGIQUES :

1. Fréquence :

Pendant notre période d'étude, étalée sur 6 ans, 15 cas de tumeurs des glandes salivaires accessoires (GSA) ont été recensées.

2. Sexe :

Dans notre période d'étude, 6 hommes soit 40 %, et 9 femmes soit 60 % ont présenté une tumeur des GSA.

Le sexe ratio étant de 0,6.

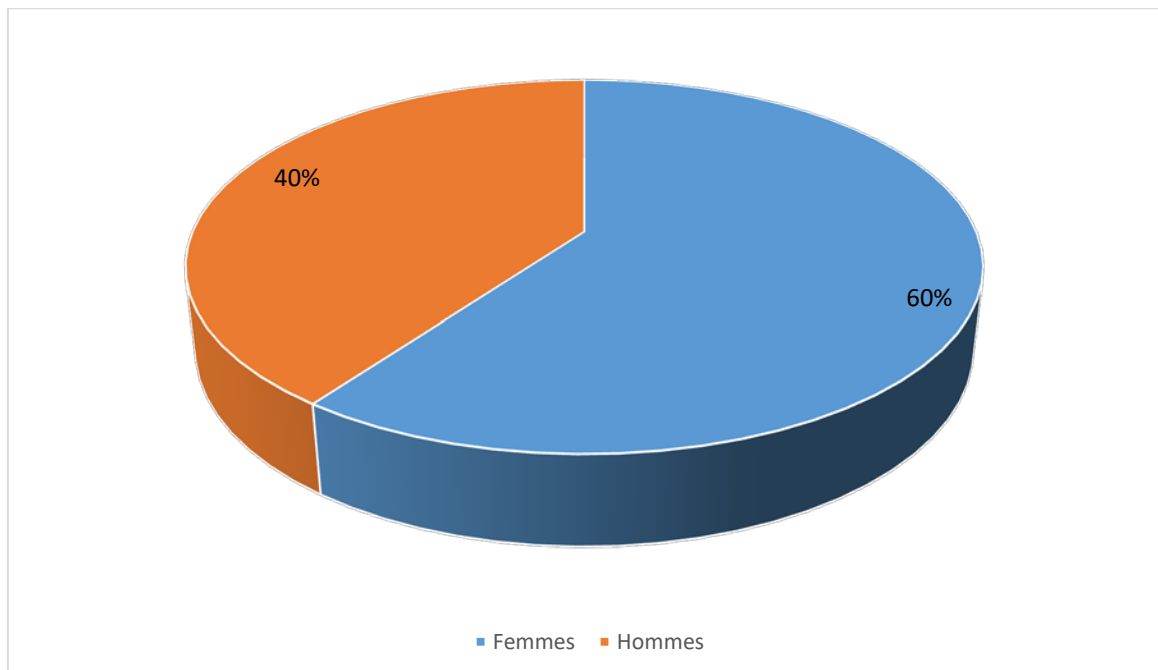


Figure 1: Répartition des tumeurs des GSA selon le sexe.

3. Age :

La moyenne d'âge de nos patients a été de 51 ans avec des extrêmes allant de 10 et 68 ans, la 5ème décade de vie a été la plus touchée.

L'âge moyen des patients ayant présenté une tumeur bénigne a été de 36 ans, et l'âge moyen des patients ayant présenté une tumeur maligne a été de 57ans.

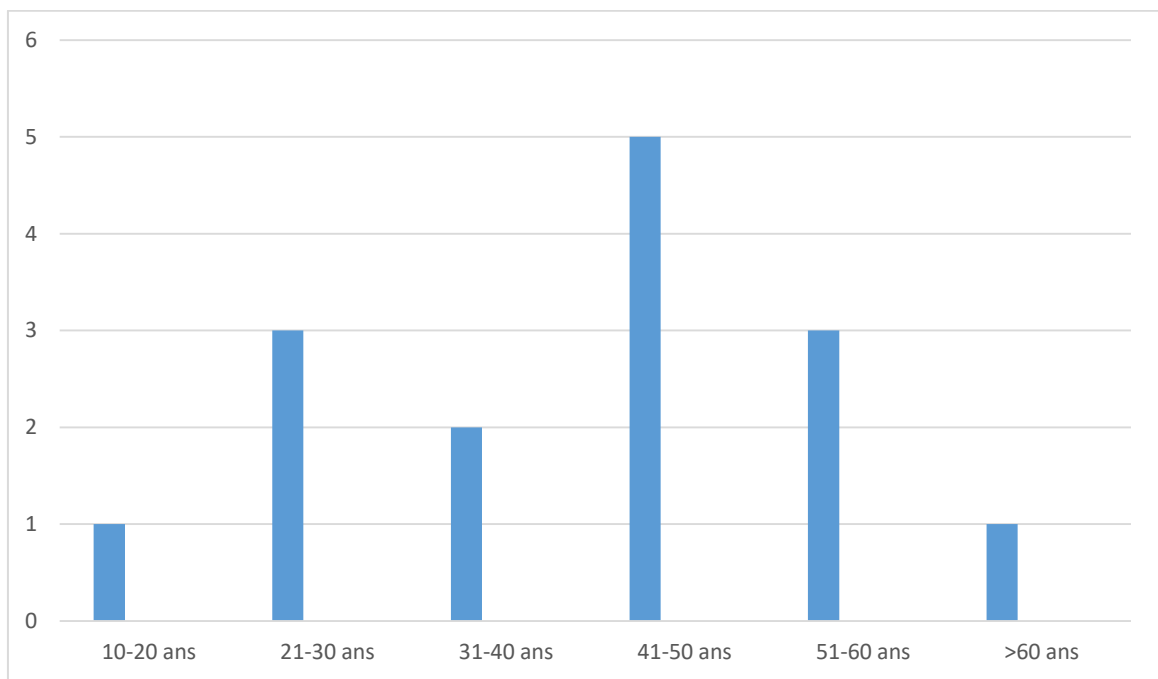


Figure 2: Répartition des tumeurs des GSA selon l'âge.

4. Facteurs de risques:

Nous n'avons pas retrouvé de facteurs de risques particuliers chez nos malades ; seuls les antécédents suivants ont pu être notés :

- ✓ 4 malades diabétiques non insulino-dépendants.
- ✓ 2 malades hypertendus.
- ✓ 1 antécédent d'alcoolisme.

On n'a pas noté d'antécédents de maladies de système, de tuberculose ou d'ancienne irradiation chez nos patients.

II. DONNEES CLINIQUES :

1. Circonstances de découverte :

1.1. Délai de consultation :

Le délai moyen entre le début des symptômes et la consultation a été de 15 mois avec des extrêmes allant de 2 et 62 mois.

Tableau I: Répartition des patients selon le délai de consultation.

Délai de consultation(mois)	Nombre de cas	Pourcentage (%)
<6mois	1	6.7
6-12	1	6.7
12-24	4	26.6
24-60	6	40
>60	3	20

Dans 40 % des cas le délai de consultation a été entre 24 et 60 mois, cela suggère que nos patients ont consulté à un stade relativement tardif.

1.2. Localisation Tumorale :

- Le palais osseux a été touché chez 5 malades (33,3 %)
- Le voile du palais, les lèvres et l'oropharynx ont été touchés 2 fois (13,3 %)
- la loge amygdalienne, le sinus para-nasal, la région latéro-cervicale droite et le maxillaire supérieur ont été touchés une seule fois (6,7 %).

Tableau II: Répartition des patients selon la localisation tumorale.

Localisation Tumorale	Nombre de malades	Pourcentage %
Palais osseux	5	33,3 %
Voile du palais	2	13,3 %
Lèvres	2	13,3 %
Oropharynx	2	13,3 %
Maxillaire supérieur	1	6,7 %
Sinus paranasal	1	6,7 %
Loge Amygdalienne	1	6,7 %
Région latéro-cervicale droite	1	6,7 %

1.3. Signes révélateurs :

- La tuméfaction a été un signe révélateur presque constant. Elle a été retrouvée chez 80% des patients.
- La douleur a été retrouvée chez 6 malades (40 %).
- La dysphagie a été retrouvée chez 4 malades (26,6 %).
- La dysphonie a été retrouvée chez 2 malades (13,3 %).

- La rhinorrhée, l'épistaxis, la dyspnée inspiratoire, l'obstruction nasale et une limitation de l'ouverture buccale ont été retrouvés chez 1 seul malade (6 %).

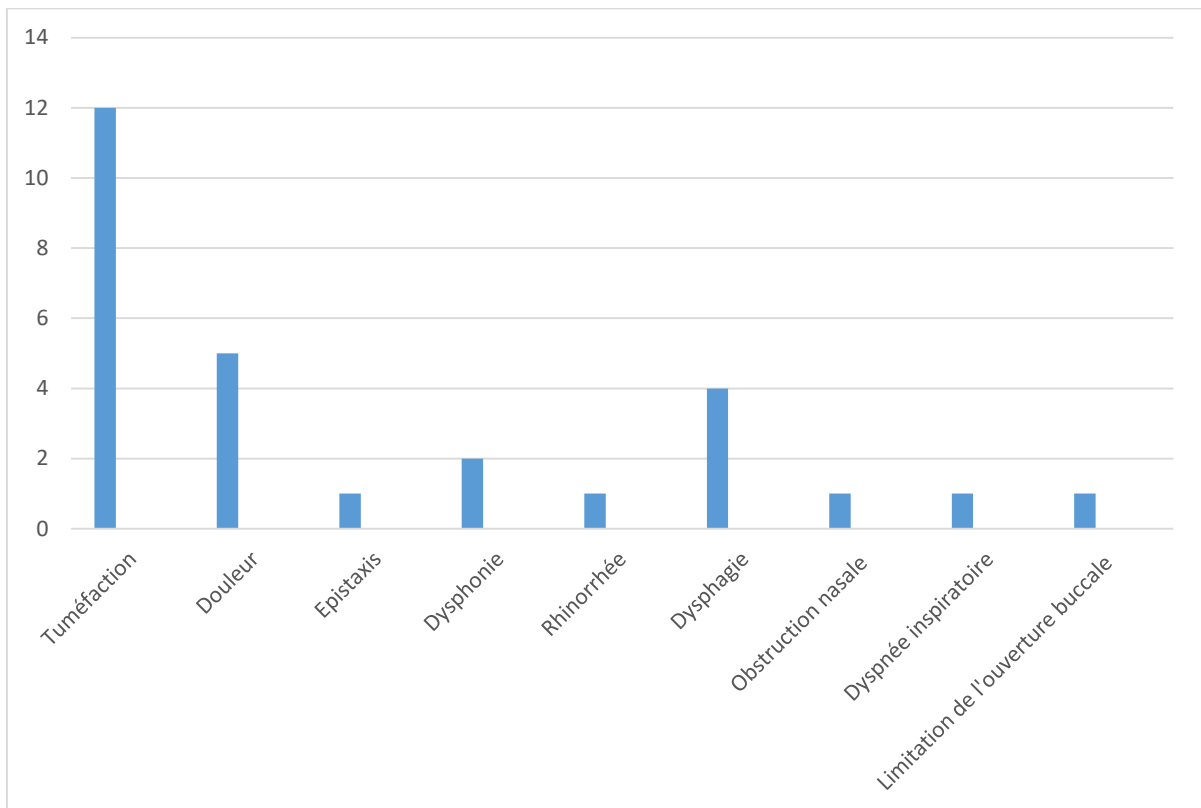


Figure 3: les signes révélateurs au moment du diagnostic de la tumeur

2. EXAMEN CLINIQUE :

2.1. Examen de la tuméfaction :

L'examen clinique a montré une tuméfaction chez la totalité des malades, cette tuméfaction a été unilatérale pour tous nos patients, sa taille moyenne a été de 3,4cm.

a) Consistance :

La consistance de la masse a été dure chez 5 patients, molle chez 6 patients et ferme chez 4 patients.

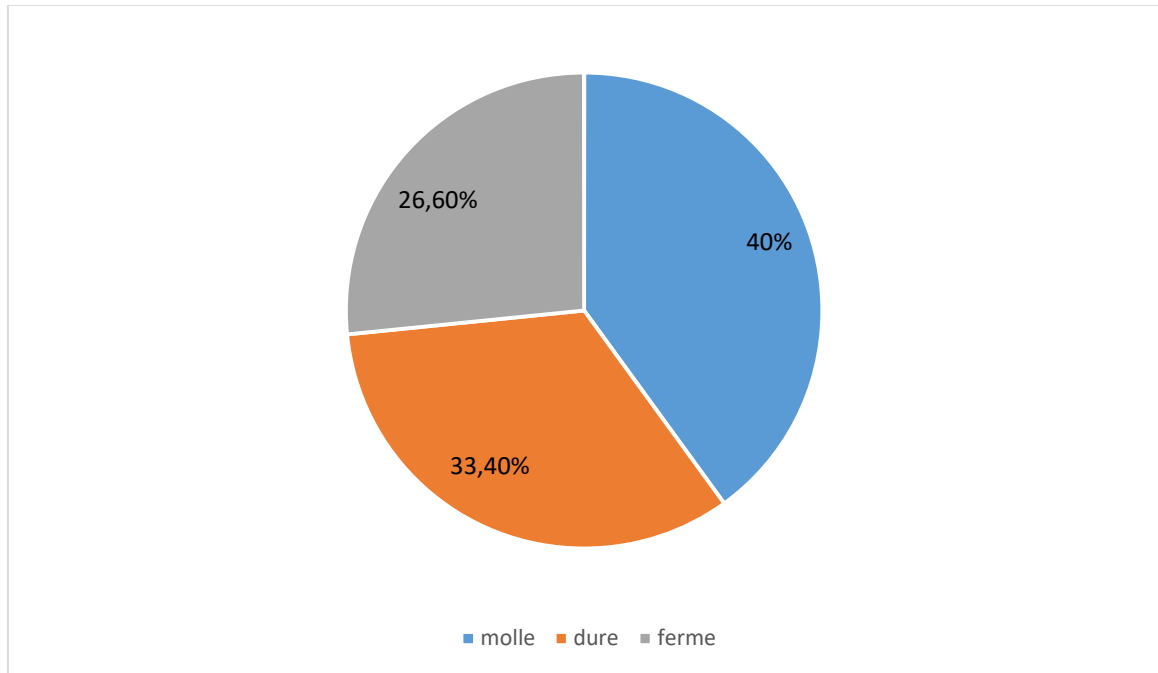


Figure 4: La répartition des masses tumorales selon la consistance

b) Mobilité :

La masse tumorale a été mobile chez 7 patients (47 %) et fixée chez 8 patients (53 %), dont 2 masses infiltrant la peau.

Tableau III: Répartition selon la mobilité.

Mobilité	Fréquence	Pourcentage (%)
Fixée	8	53
Mobile	7	47

2.2. Examen ORL :

a. Inspection : L'examen endobuccal

L'examen endobuccal a trouvé des anomalies chez 11 patients (76 %).

Outre la tuméfaction, il a mis en évidence :

- ✓ Une érosion du palais dur du côté droit avec fistulisation d'un bourgeon tumoral.
- ✓ De multiples extractions dentaires, et un bord alvéolaire du maxillaire droit irrégulier chez une patiente
- ✓ Une tuméfaction des lèvres chez 2 malades.
- ✓ Une formation tumorale nodulaire bombant au niveau de la paroi postérieure de l'oropharynx, rosâtre, arrondie, bien limitée, dure, non douloureuse au toucher et ne saignant pas au contact.

b. Examen endoscopique :

La rhinoscopie a été réalisée chez 10 patients, elle a objectivé la présence des processus tumoraux et a précisé leurs caractères. Sa réalisation a été impossible chez un patient présentant une tumeur rétropharyngée.

2.3. Examen cervical :

L'examen cervical a été anormal chez 1 seul malade ; Il a montré une tuméfaction cervicale visible à l'inspection.

Les adénopathies cervicales ont été décelées chez 1 seul patient.

2.4. Examen ophtalmique :

L'examen ophtalmique n'a pas révélé d'anomalies.

2.5. Examen des paires crâniennes :

Aucune paralysie n'a été notée chez l'ensemble de nos patients.

2.6. Examen somatique :

Le reste de l'examen somatique s'est révélé normal.

III. DONNEES PARACLINIQUES :

1. Tomodensitométrie (TDM) :

Le scanner du massif facial et de la région cervicale a été réalisé chez 11 malades (73 %).

Il a montré :

- Une tumeur de nature tissulaire chez 4 patients.
- Une tumeur de nature kystique chez 7 patients.

Il a évoqué une tumeur maligne chez 4 patients devant :

- Un aspect hétérogène de la tumeur.
- Des limites irrégulières et un rehaussement massif à l'injection du produit de contraste.
- Un envahissement des structures adjacentes dans un seul cas.
- Processus lytique chez 2 patients.

2. Imagerie par résonance magnétique(IRM) :

L'IRM réalisée chez 6 patients (40 %) a évoqué une tumeur bénigne dans 4 cas et une tumeur maligne dans 2 cas.

3. Cytoponction :

Aucun patient n'a bénéficié d'une cytoponction.

IV. HISTOLOGIE :

1. Examen anatomopathologique :

L'examen histologique extemporané a été réalisé chez 3 patients de notre série. Il a été en faveur de malignité chez les 3 patients.

L'examen histologique définitif a été en faveur :

- D'une tumeur bénigne dans 10 cas (66,6 %) :
 - 8 cas d'adénomes pléomorphes (53,4 %).
 - un cas de tumeur de Warthin (6,6 %).
 - Un cas de lymphangiome Kystique (6,6 %).
- D'une tumeur maligne dans 5 cas (33,4 %) :
 - 2 cas de carcinomes mucoépidermoïdes (13,3 %).
 - 1 cas de carcinomes adénoïde kystique (6,6 %).
 - 1 cas d'adénocarcinome (6,6 %).
 - 1 cas de lymphome B à grandes cellules (6,6 %).

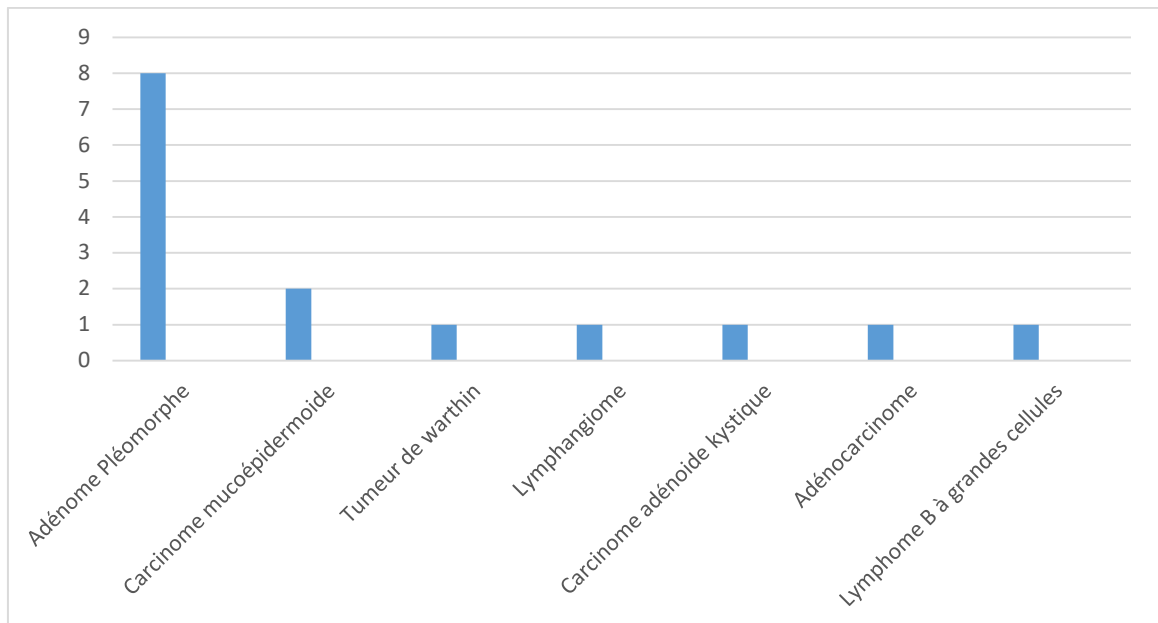


Figure 5: Répartition des différents types histologiques.

L'adénome pléomorphe a été le type histologique le plus fréquent avec un pourcentage de 53,3 % de l'ensemble des tumeurs et de 80 % des tumeurs bénignes. Suivi de la tumeur de warthin avec un pourcentage de 6,6 % de l'ensemble des tumeurs et de 10 % des tumeurs bénignes et puis le lymphangiome du même pourcentage que la tumeur de warthin.

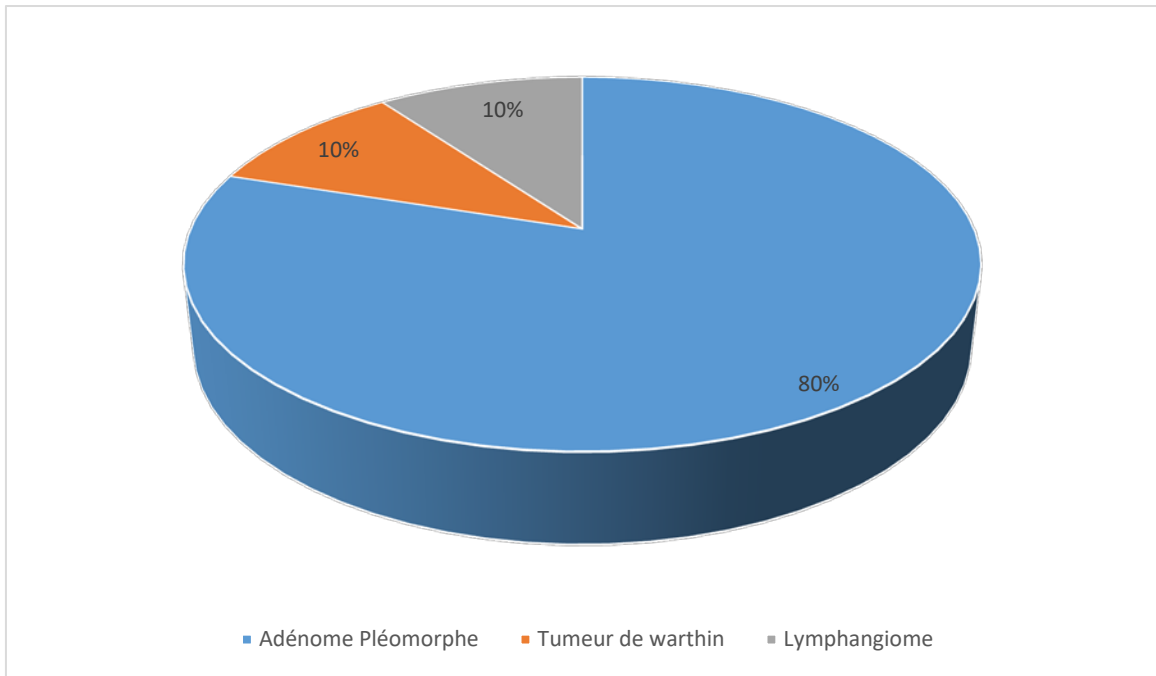


Figure 6: Répartition des tumeurs bénignes retrouvées dans notre série

Concernant les tumeurs malignes, le carcinome mucoépidermoïde a été le type histologique le plus fréquent dans notre série.

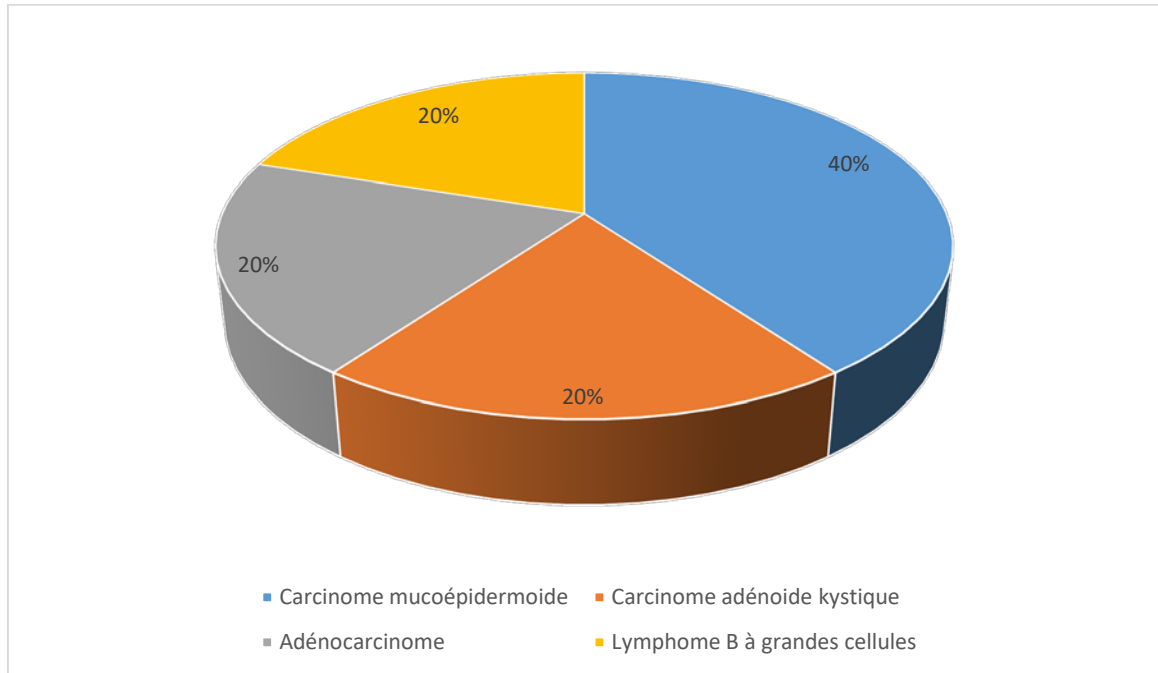


Figure 7: Répartition des tumeurs malignes retrouvées dans notre série.

Comme le montre le tableau 4, le palais a été le site le plus touché pour les tumeurs bénignes (80 % par l'adénome pléomorphe).

Les autres sites touchés ont été répartis entre tumeurs bénignes et malignes sans aucune prédominance notée.

Tableau IV: Types histologiques, localisations et fréquence des tumeurs des GSA (n=15)

	Palais osseux	Voile du palais	Oropharynx	Lèvres	Maxillaire supérieur	Loge amygdalienne	Sinus paranasal	Région latéro-cervicale droite	Total
Adénome pléomorphe	3	1	2	1	0	1	0	0	8
Tumeur de Warthin	0	0	0	0	0	0	0	1	1
Lymphangiome	0	1	0	0	0	0	0	0	1
Carcinome mucoépidermoïde	0	0	0	1	1	0	0	0	2
Carcinome adénoïde kystique	0	0	0	0	0	0	1	0	1
Adénocarcinome	1	0	0	0	0	0	0	0	1
Lymphome B à grandes cellules	1	0	0	0	0	0	0	0	1
Total	5	2	2	2	1	1	1	1	15

2. Multifocalité :

2 cas de tumeurs multifocales ont été notés dans notre série, il s'agissait d'un carcinome mucoépidermoïde multifocal du maxillaire supérieur, et un lymphome B à grandes cellules du palais dur.

3. Limites d'exérèse :

Les limites d'exérèse ont été atteintes chez tous nos patients opérés.

4. Curage ganglionnaire :

Le curage ganglionnaire a été réalisé chez 1 seul malade, il a été de type triangulaire dans les zones I et II.

V. BILAN D'EXTENSION :

1. Bilan d'extension locorégional :

Le bilan d'extension locorégional s'est basé sur les données cliniques et paracliniques.

1.1. Echographie cervicale :

Dans notre série, seulement 5 patients (30 %) ont bénéficié de cet examen ; elle a montré la taille, les limites, et l'échostructure tumorale, celle-ci a été hypoéchogène chez 3 patients, hétérogène mal limitée chez 1 patient et kystique et mal limitée chez un patient.

1.2. Scanner cervico-facial :

Le scanner de la région cervico-faciale a fait l'essentiel du bilan d'extension locorégionale, Il a montré :

- Extension vers le plancher orbitaire, le plancher des fosses nasales et le rhinopharynx.

2. Bilan d'extension général :

Le bilan d'extension général a fait appel à deux examens : la radiographie pulmonaire, l'échographie abdominale.

2.1. Radiographie Pulmonaire:

Tous les malades ont bénéficié d'une radiographie pulmonaire dans le cadre d'un bilan pré-anesthésique, cet examen a été sans anomalies dans tous les cas.

2.2. Echographie Abdominale:

Elle a été réalisée chez tous nos malades. Elle n'a pas montré d'anomalies.

VI. CLASSIFICATION TNM :

Au terme du bilan d'extension, tous les malades ayant une tumeur maligne (5 cas) ont été classés selon la classification du réseau d'Expertise Français sur les Cancers ORL Rares(REFCOR)2009.

Les tumeurs malignes ont été classées stade T comme suit :

- T2 dans 40 % des cas.
- T3 dans 20 % des cas.
- T4 dans 40 % des cas.

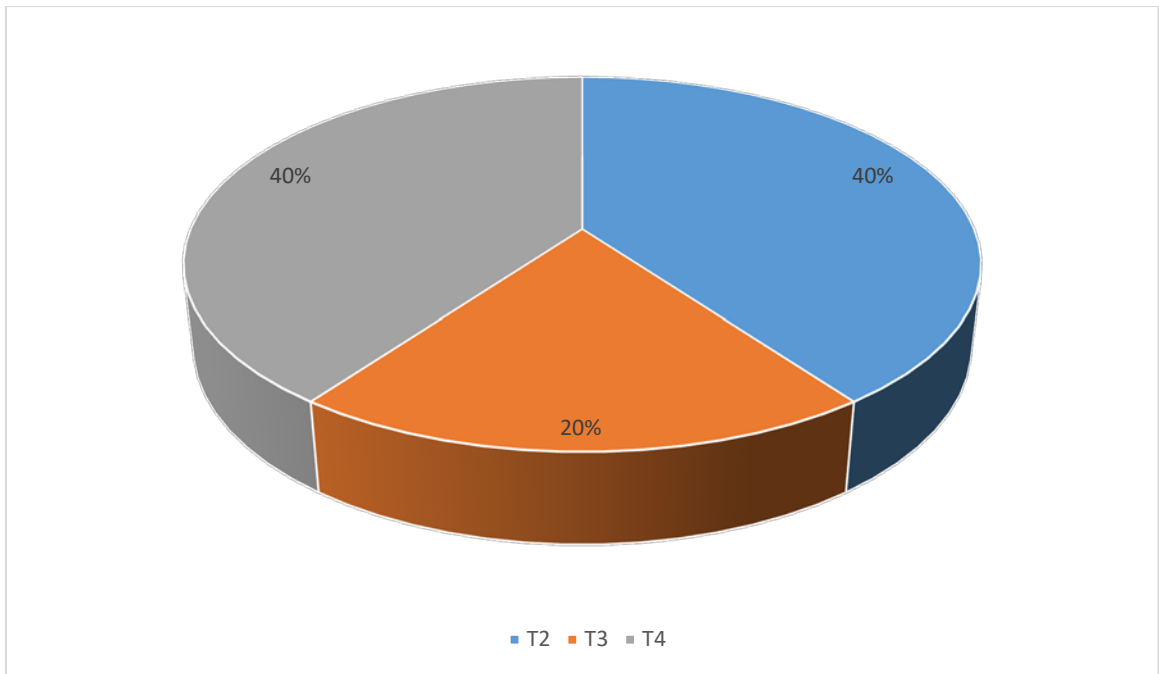


Figure 8: Répartition des cas classés selon le stade T

93 % des patients ont été classés N0.

Seulement 1 patient de notre série a eu des ADP cliniquement décelables.

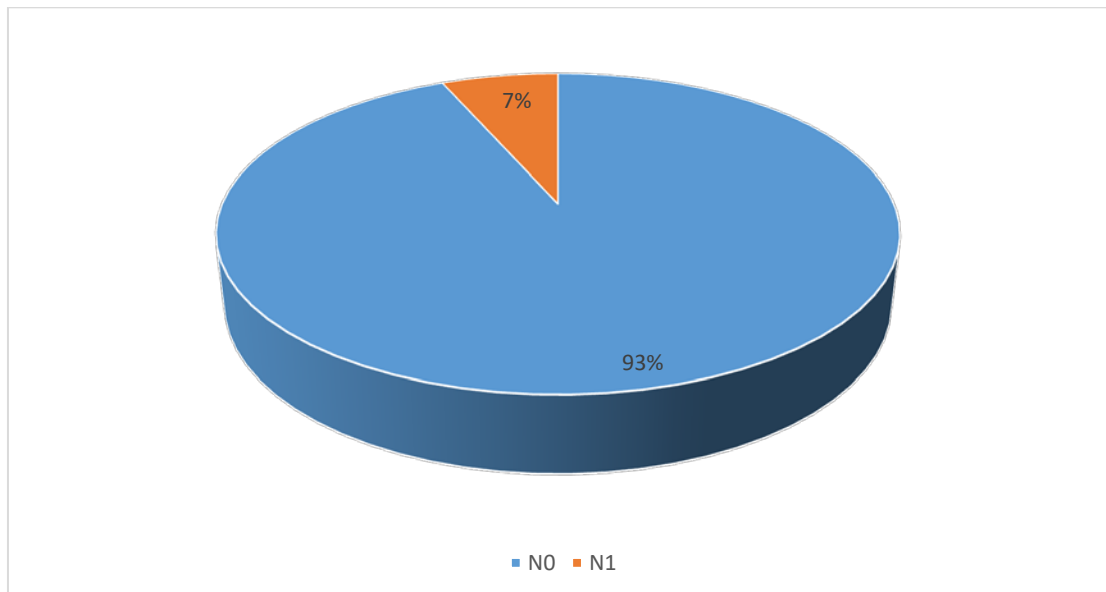


Figure 9: Répartition des cas classés selon le stade N.

VII. TRAITEMENT :

1. Chirurgie :

1.1. Voie d'abord

Tous nos malades ont fait l'objet d'une intervention chirurgicale après anesthésie générale, et intubation oro-trachéale.(sauf chez 3 patients on a fait une intubation naso-trachéale).

Dans notre étude, les voies d'abord chirurgicales ont été :

- ✓ Voie orale dans 12 cas soit 79 %.
- ✓ Voie cervicale dans un seul cas soit 7 %.
- ✓ Voie vestibulaire dans un seul cas soit 7 %.
- ✓ Voie para-latéro-nasale dans un seul cas soit 7 %.

1.2. Geste chirurgicale :

Le geste chirurgical a été conditionné par la localisation tumorale au sein des muqueuses des voies aérodigestives supérieures.

Tableau V: Types histologiques, localisations et geste chirurgical effectué

Type Histologique	Localisation tumorale	Geste chirurgical effectué
Adénome Pléomorphe	Palais osseux	Exérèse tumorale complète
	Voile du palais	Exérèse tumorale complète
	Lèvre inférieure	Exérèse tumorale complète
	Oropharynx	Exérèse tumorale complète
	Loge amygdalienne	Amygdalectomie
Tumeur de warthin	Région latéro cervicale supérieur	Cervicotomie exploratrice puis exérèse tumorale complète
Lymphangiome	Voile du palais	Exérèse tumorale complète
Carcinome muco-épidermoïde	Maxillaire supérieur	Hémi-maxillectomie supérieure
	Lèvre supérieure	Exérèse tumorale complète
Carcinome adénoïde kystique	Sinus para-nasal	Exérèse tumorale complète
Adénocarcinome	Palais osseux	Maxillectomie supérieure totale
Lymphome B à grande cellules	Palais osseux	Biopsie et adressé en hématologie

2. Radiothérapie :

Trois patients de notre série ont bénéficié d'une radiothérapie externe. Il s'agissait du patient ayant le carcinome adénoïde kystique paranasal, du patient atteint de carcinome mucoépidermoïde du maxillaire supérieur et le patient ayant l'adénocarcinome du palais dur.

Le délai moyen entre la chirurgie et la radiothérapie a été de 8 semaines.

3. Chimiothérapie :

Le seul cas ayant un lymphome B à grandes cellules a bénéficié d'une chimiothérapie. Il a reçu le protocole : CHOP (Cyclophosphamide, Adriblastine, Oncovin, Prédnisone).

VIII. DONNEES EVOLUTIVES :

1. Evolution à court terme :

Parmi les complications post opératoires, non spécifiques, on a noté 2 cas d'hématome, 1 seul cas d'infection de la plaie opératoire. Aucune complication spécifique n'a été notée.

2. Evolution à long terme :

Après un recul de 5 ans, 7 de nos patients ont été perdus de vue et ne faisaient pas partie des malades évaluables. Sur les 8 malades restants : 2 cas de récurrence ont été notés, c'était un homme âgé de 23 ans et une femme âgée de 41 ans présentant, tous les deux, un adénome pléomorphe du palais osseux.

Aucun échec thérapeutique n'a été noté.


Une bonne évolution a été notée dans le reste des cas.

Les séquelles esthétiques ont été suivies et réparées en un ou plusieurs temps dans le service de chirurgie maxillo-faciale et esthétique de l' Hôpital militaire avicenne.

.



DISCUSSION



I. EPIDEMIOLOGIE:

1. Fréquence :

Les tumeurs des glandes salivaires sont rares, l'incidence annuelle est de 1/100 000 personnes, et représente 3 à 5 % des tumeurs de la tête et du cou [5, 6]

Une étude rétrospective, descriptive et analytique menée sur 10 ans dans les services d'ORL et d'Anatomie Pathologique du CHU de Lomé au Togo[7] a rapporté les résultats suivants :

- Les tumeurs des glandes salivaires ont représenté 17,19 % des tumeurs ORL.
- Les tumeurs des glandes salivaires accessoires ont représenté 26,84 % des tumeurs des glandes salivaires.

L'étude libyenne de Jaber [8] a rapportée que les tumeurs des GSA représentent 2 à 3 % de toutes les tumeurs de la tête et du cou, et moins de 20 % de toutes les tumeurs des glandes salivaires.

Dans notre série, l'incidence des tumeurs des GSA a été estimée à presque 3 nouveaux cas par ans durant les six ans de l'étude.

2. Sexe :

Certains auteurs ont observé une prédominance féminine. Les femmes étaient concernées dans :

- 62 % des cas dans l'étude de Pires [9]
- 59 % des cas dans celle de Jaber [8]
- 66 % des cas dans celle de Toida [10]

Dans notre série on a noté une prédominance féminine. le sexe ratio M/F a été de "0.6".

3. Age :

L'âge d'apparition des tumeurs des glandes salivaires selon les données issues de la littérature est compris entre 30 et 70 ans, le pic de fréquence observé se situe entre 50 et 60 ans [9, 11, 12]

Pires (2007) a observé que la moyenne d'âge des patients affectés était un peu plus élevée dans les tumeurs malignes que dans les bénignes : 62 ans contre 58 ans [9]

Pour l'ensemble de nos 15 malades, la moyenne d'âge a été de "51 ans" avec un pic de fréquence à la "5ème décade", un seul cas pédiatrique a été décrit (âgé de 10 ans).

4. Facteurs de risque :

Dans la littérature, il n'existe pas de facteurs de risque de développement de tumeurs de glandes salivaires clairement définis. Dans nos 15 cas présentés, on a constaté également une absence de facteur de risque particulier.

5. Répartition selon la variété histologique :

Strick M. et coll (2004) [13] ont rapporté que dans la majorité des larges séries d'études rapportées dans la littérature, l'adénome pléomorphe, le cystadénome, l'adénome canaliculaire, le carcinome mucoépidermoïde, et le carcinome adénoïde kystique sont les plus répandues des tumeurs des glandes salivaires accessoires (Annexe 2).

Une étude tunisienne (2008) menée par Moatemri [14] dans le service de chirurgie maxillo-faciale au CHU de sousse a rapporté que l'adénome pléomorphe est de loin le type histologique le plus fréquent (47 %) suivi du carcinome adénoïde kystique (9,6 %) et le carcinome mucoépidermoïde (6,4 %).

Dans notre série, l'adénome pléomorphe a été de loin le type histologique le plus fréquent (53 %) suivi du carcinome mucoépidermoïde (13 %).

II. DONNEES CLINIQUES :

1. Localisation tumorale :

Le palais apparaît comme le site de prédilection des tumeurs des GSA[7, 15].Pires et coll. (2007) [9] ainsi que Toida (2005)[10], a rapporté que le palais était le site le plus atteint, suivi des lèvres puis du reste de la muqueuse buccale (annexe 5).

Dans notre série, le palais osseux a été le site de préférence des tumeurs (33 %) suivi du voile du palais, les lèvres et l'oropharynx (13 %).

2. Signes révélateurs :

Comme dans notre série, la tuméfaction représente le motif de consultation le plus fréquent dans toutes les séries. Selon Jaber [8], la tuméfaction a été le signe révélateur le plus fréquent (59 %), suivi des aphtes buccaux (21 %), douleurs (12 %) et autres signes (8 %).

Selon Auriol et Charpentier [16], les tumeurs malignes se manifestent par une simple sensibilité ou des douleurs, une ulcération plus ou moins hémorragique, une adénopathie.

Dans notre série, la douleur a été relativement fréquente (40 %).

III. EXAMENS PARACLINIQUES :

1. Imagerie :

1.1. Tomodensitométrie (TDM) :

Elle permet de réaliser un diagnostic topographique en localisant la tumeur avec précision. Cet examen a perdu une part importante de son intérêt avec l'apparition de l'IRM [2]. Néanmoins, la TDM reste d'une grande utilité dans l'appréciation de la destruction osseuse dans les cas de tumeurs malignes (fig 10, fig 11,fig 12).

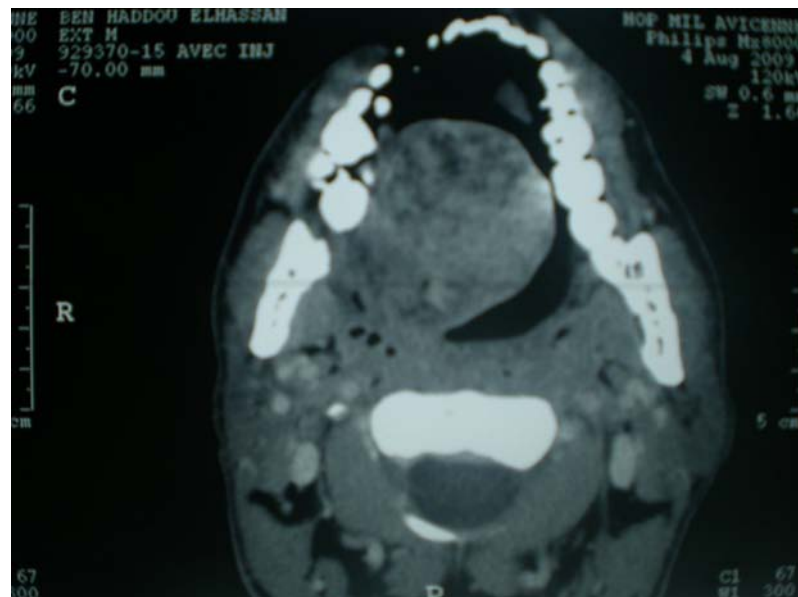


Figure 10: TDM d'un adénome pléomorphe palais dur chez un patient de notre étude (HMA)

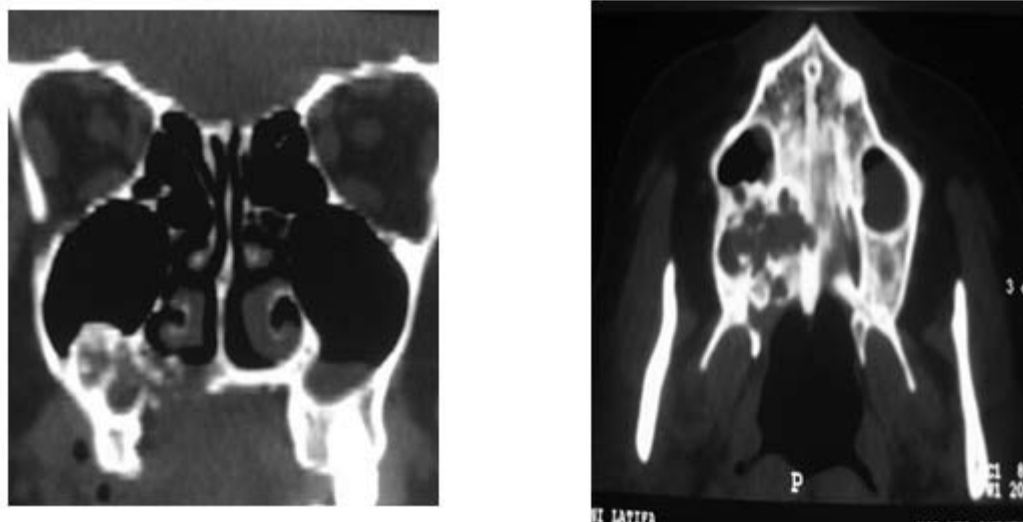


Figure 11: TDM en coupes axiales et coronales mettaient en évidence un processus lytique hétérogène intra-maxillaire droit, arrondie, bien limitée, multiloculaire, cloisonnée :carcinome mucoépidermoïde du maxillaire supérieure chez un patient de notre étude (HMA)

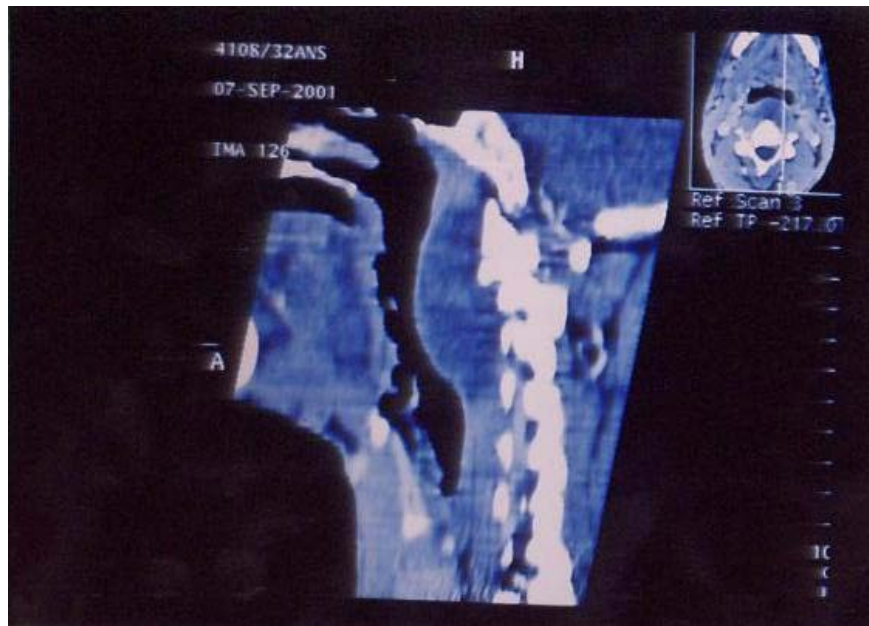

Figure 12: TDM d'un adénome pléomorphe rétropharyngé chez un patient de notre étude (HMA)

1.2. Imagerie par résonance magnétique (IRM) :

Cet examen est indispensable pour une étude préopératoire des processus tumoraux et pseudo tumoraux[17]. Il permet d'éliminer les lésions de contiguïté (sous-cutanée, adénopathie sous- digastrique, kyste du 2e arc branchial par exemple). Il permet aussi de distinguer les lésions tissulaires des lésions kystiques [2].

Une revue de littérature a été publiée par Halimi et coll. (2005) [18], selon laquelle les séquences conventionnelles en écho de spin T1 et T2 après injection de gadolinium sont incontournables. Elles peuvent être complétées par une séquence de diffusion avec mesure du coefficient d'ADC (apparent diffusion coefficient) qui permet de préciser la nature bénigne ou maligne de la tumeur.

La sensibilité et la spécificité de cet examen sont respectivement de 88% et de 77% Selon Bonfils P. (2007) [2].

En comparaison avec le CT scanner outre le coût relativement élevé de l'IRM, le désavantage de cet examen est sa susceptibilité aux artefacts de mouvement et sa faible délimitation de l'os cortical.

En effet, lorsqu'il s'agit d'une érosion osseuse comme dans le cas de tumeurs malignes des glandes salivaires accessoires palatines, le CT scan est nécessaire[2] contrairement aux

localisations jugales ou molaires, qui sont à peu près constamment des adénomes pléomorphes, où l'IRM est le seul examen à envisager[19] (fig 13, fig 14).

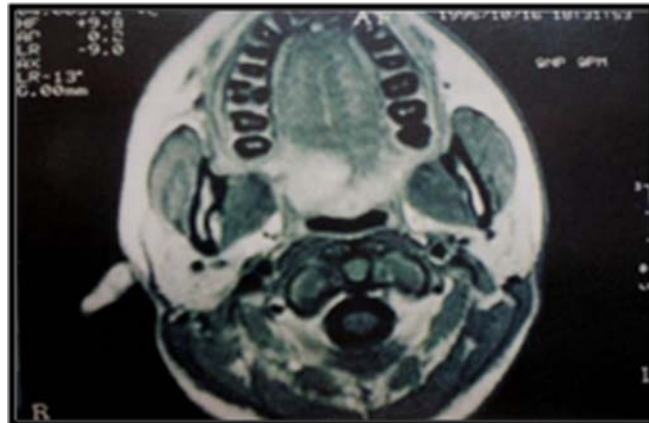


Figure 13: IRM d'un carcinome adénoïde kystique du palais mou [14]

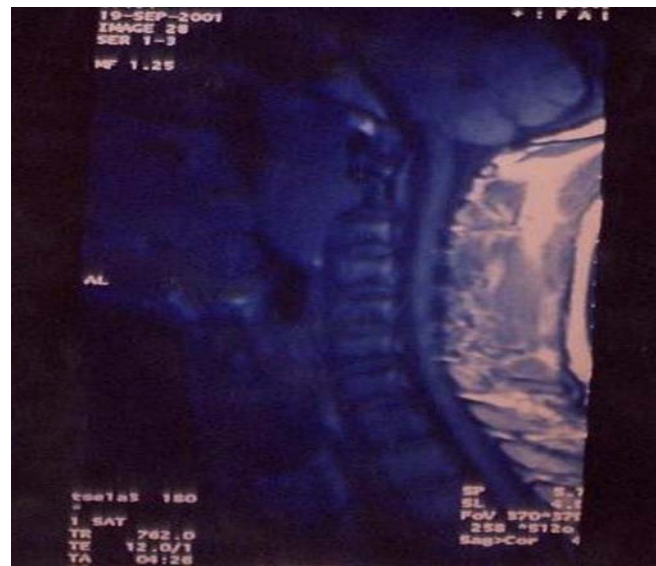


Figure 14: Coupe verticale IRM d'un adénome rétropharyngé chez un patient de notre série (HMA)

1.3. Echographie :

Longtemps considérée comme un examen clé de l'exploration des tumeurs des glandes salivaires, l'échographie est maintenant considérée d'un intérêt limité. C'est un examen simple, non invasif et peu coûteux.

La distinction entre tumeur bénigne et tumeur maligne est basée sur des critères échographiques limités : l'homogénéité du contenu tumoral, l'aspect et les limites de la tumeur. Ainsi, si la tumeur est homogène et à contours nets, on évoque la bénignité. Dans le cas contraire,

la malignité est suspectée. Néanmoins, la fiabilité n'est que de 75 % dans le cadre des tumeurs bénignes et de 65% dans celui des tumeurs malignes selon Bonfils P. (2007) [2].

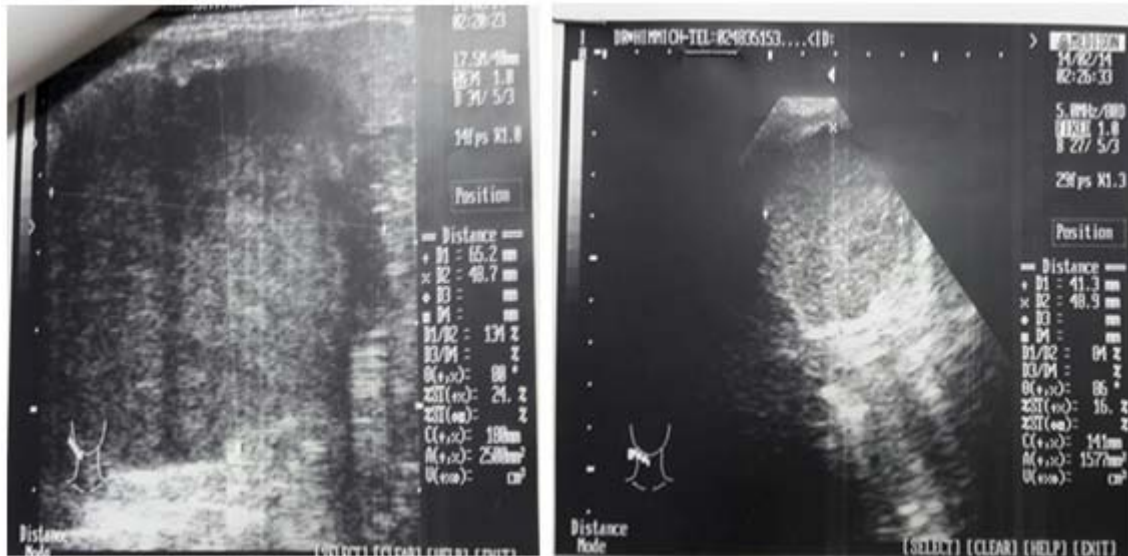

Figure 15: Echographie d'une tumeur amygdalienne droite, de type solide, hypoéchogène homogène chez une patiente de notre étude (HMA)

2. Cytoponction à l'aiguille fine :

La cytoponction à l'aiguille fine des tumeurs des glandes salivaires est utilisée depuis près d'un siècle. C'est un examen complémentaire controversé, systématique pour certains, il est à bannir pour d'autres.

Cet examen qui n'a de valeur formelle que s'il évoque une tumeur maligne, ne présente pas de risque de dissémination de cellules cancéreuses.

Selon Bonfils P. et coll., de nombreuses études ont évalué sa sensibilité qui varie de 85 % à 99 %, et sa spécificité qui varie de 96 % à 100 %. Lorsqu'elle est associée à l'IRM, la sensibilité est presque de 100 %, et la spécificité de 88 % [20].

Les difficultés rencontrées lors de cet examen de cytoponction sont en rapport avec :

- Les variations d'expression cytologique des adénomes pléomorphes.
- L'existence de formes de transition vers la malignité de certaines tumeurs bénignes, telles les tumeurs oncocytaires et les tumeurs myo-épithéliales.

- L'existence de tumeurs cytologiquement très proches, comme l'adénome à cellules basales et le carcinome adénoïde kystique [20].

Par ailleurs, Hughes I.H. et coll (2005) rapportent un taux de faux négatifs de la cytoponction à l'aiguille fine de plus de 33 % et une spécificité proche de 50 % concernant le carcinome adénoïde kystique [21].

IV. ANATOMIE PATHOLOGIQUE :

1. Types histologiques :

1.1. Tumeurs Bénignes :

a) Adénome pléomorphe :

Fréquence :

L'adénome pléomorphe est le type histologique le plus fréquent des tumeurs des glandes salivaires [2]. Son incidence est voisine de 60 % [18, 22]. Dans notre série, il présente 53,3 % de l'ensemble des tumeurs des GSA ;

Principalement situé au palais. La lèvre supérieure vient en deuxième position.

Il apparaît à tout âge, mais avec une plus grande fréquence entre 30 et 60 ans et à équivalence de sexe.

Données Cliniques :

C'est une tumeur arrondie ou fusiforme, indolore et d'évolution lente, ferme, mais non dure, blanchâtre, macroscopiquement bien limitée, mais sans véritable capsule. A la palpation, la tumeur peut perdre son caractère régulier, ce qui ne permet pas de préjuger son caractère malin [2, 23]. (fig 16 fig 17 fig 18).

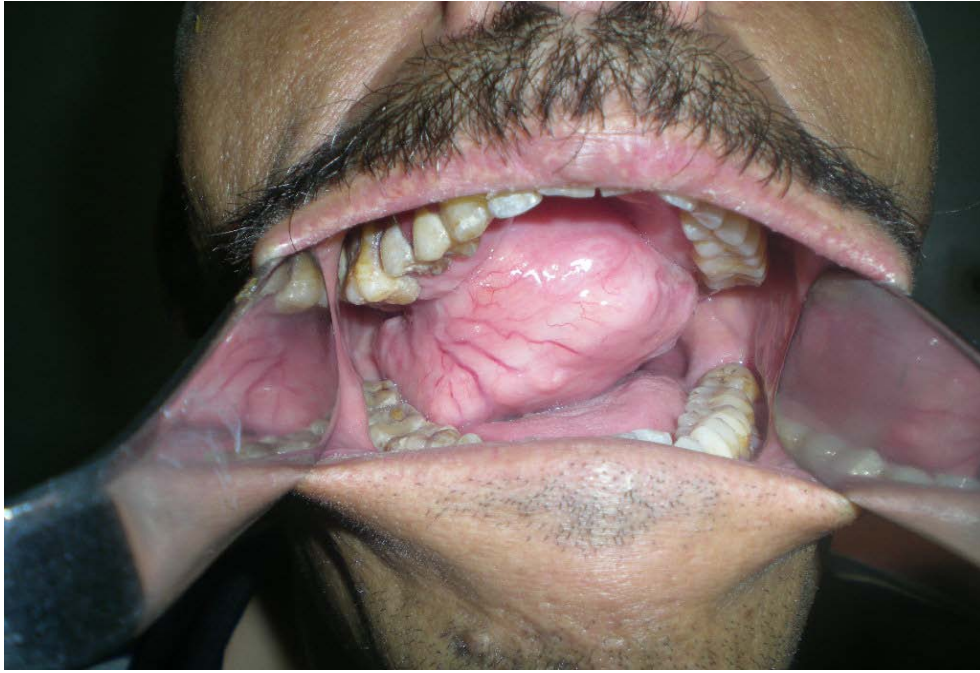

Figure 16: Adénome pléomorphe du palais dur chez un patient de notre étude (HMA)

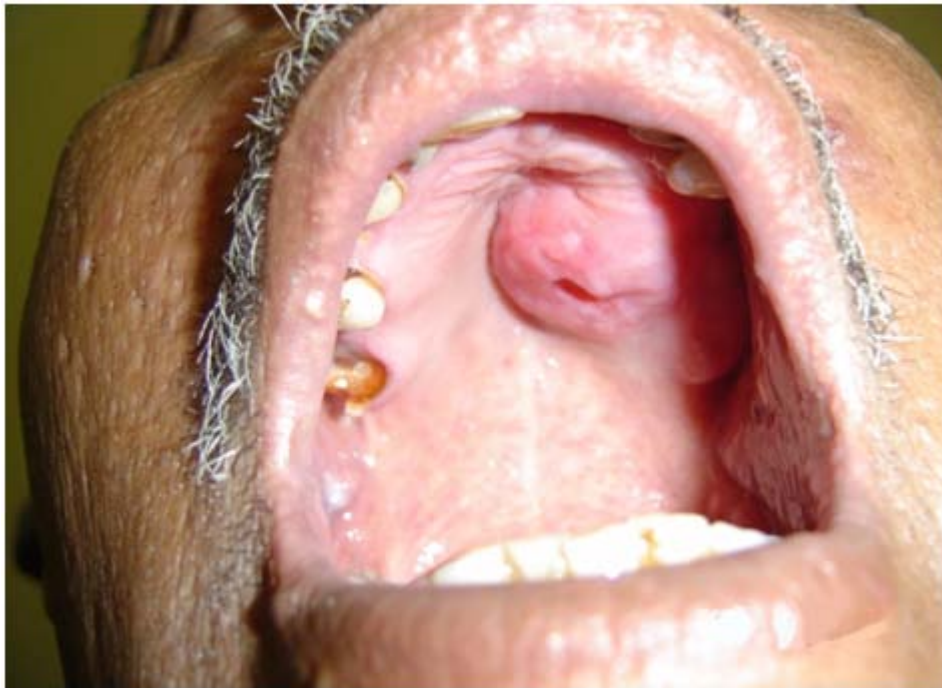

Figure 17: Adénome pléomorphe du palais dur chez un patient de notre étude (HMA)

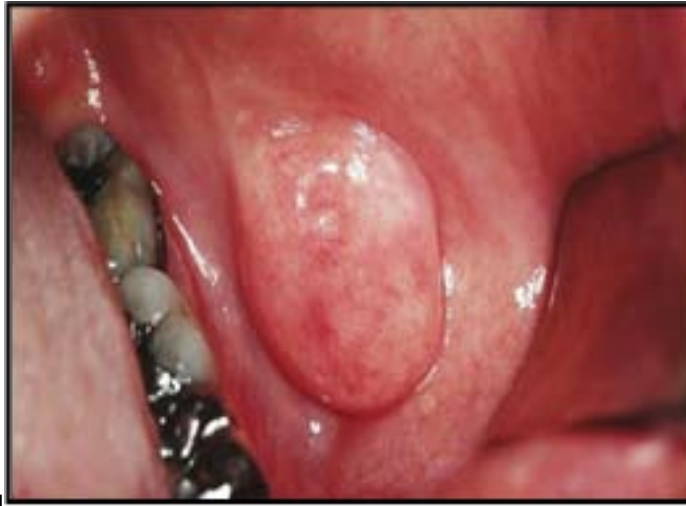

Figure 18: Adénome pléomorphe jugal gauche [21]

Anatomopathologie:(fig 19)

C'est une tumeur à croissance lente qui se caractérise sur le plan microscopique plus par son architecture que par son pléomorphisme cellulaire.

L'adénome pléomorphe est composé de cellules épithéliales et myo-épithéliales au sein d'un stroma plus ou moins abondant myxoïde et ou chondroïde, ces deux variétés de cellules présentes au sein de l'adénome expliquent le nom donné à cette tumeur.

La capsule de l'adénome pléomorphe composée d'une couche de tissu fibreux présente une épaisseur variable, les cellules épithéliales se disposent en lobules pleins et groupées autour d'une cavité glandulaire, les cellules myo-épithéliales sont disposées en nappe dans le stroma, une sous classification des adénomes selon leur richesse cellulaire a été évoquée suggérant que le risque de transformation maligne était plus important dans les tumeurs à forte composante cellulaire. Trois sous types ont été isolés : les adénomes pléomorphe hypo cellulaires (30 à 50 %), les adénomes pléomorphes hyper cellulaires (35 à 55 %), et les adénomes pléomorphes classiques (15 %).

Dans notre série, aucun cas de transformation maligne n'a été noté.

Le 2ème risque que présente l'adénome pléomorphe après celui de cancérisation est la récurrence après chirurgie qui dépend de plusieurs facteurs dont l'état local de la capsule, et la présence de pseudopodes. Ainsi si la capsule tumorale a été touchée ou ouverte lors de l'opération l'acte n'est

pas considéré comme curatif, et les patients risquent de développer une récurrence et nécessitent alors une surveillance à très long terme [2].

Dans notre série, 2 patients ont présenté une récurrence soit (25% des adénomes pléomorphe) après une exérèse complète de la tumeur.

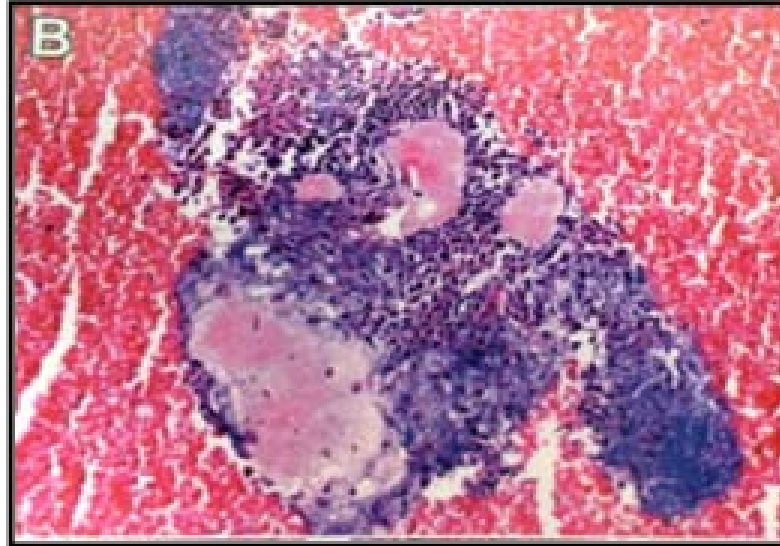


Figure 19: Adénome pléomorphe :présence de cellules myoépithéliales et d'un stroma chondromyxoïde dans un fond hémorragique [22]

b) Tumeur de Warthin (Adénolymphome) :

Fréquence :

Cette tumeur est presque exclusive de la glande parotide, elle ne touche que rarement les GSA.

Snyderman et al[24] ont rapporté 14 cas de tumeurs de Warthin extra-parotidiennes sur une durée de 22 ans.

Elle n'a touchée qu'un seul patient dans notre série soit 6,6 % de l'ensemble des tumeurs.

Données Cliniques :

C'est une tumeur très bien limitée, charnue, molle, de couleur rose-brune, contenant un matériel kystique épais.

Anatomopathologie : (fig 20)

Ces tumeurs sont composées de cellules oncocytaires et d'un stroma lymphoïde. D'où leur première appellation d'adénolymphome.

Sur le plan histologique ils existent des végétations tapissées de cellules épithéliales et plongeantes dans un contenu acidophile.

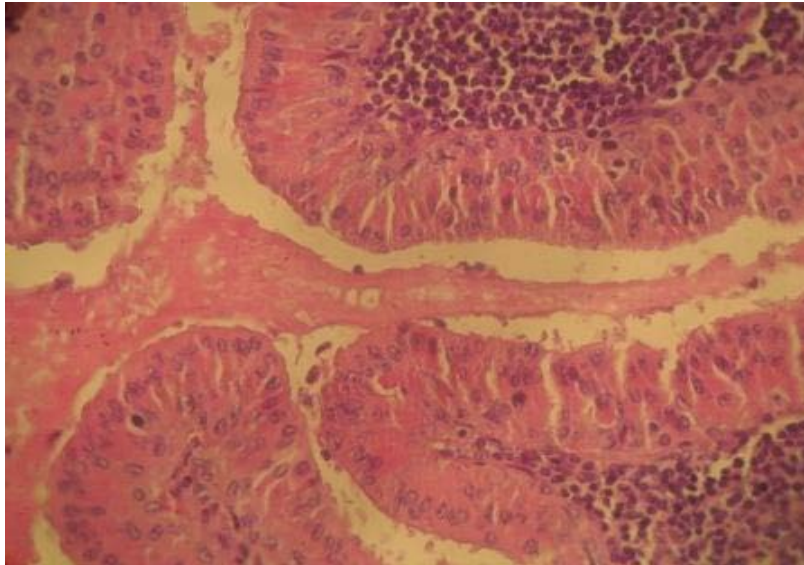


Figure 20: Coupe histologique d'une tumeur de warthin latéro-cervicale.

c) Lymphangiome :

Fréquence :

C'est une tumeur malformative du tissu lymphoïde [25]

C'est une tumeur rare qui touche essentiellement l'enfant (de 2 à 10 ans) et l'adulte jeune.

Elle n'a touchée qu'un seul patient dans notre série soit 6,6 % de l'ensemble des tumeurs.

Données Cliniques :

Se présente sous forme d'une lésion molle, non douloureuse, dépressible à la palpation[25]

Anatomopathologie :

Le lymphangiome est une malformation congénitale du système lymphatique.

Il est composé de kystes bordés d'un endothélium vasculaire et remplis de lymphes et parfois de sang.

Ces kystes sont entourés d'un tissu conjonctif fibroadipeux avec des formations lymphoïdes et des fibres musculaires lisses.

d) Adénome canalaire :

Fréquence :

C'est une tumeur rare localisée essentiellement au niveau de la lèvre supérieure (90 % des cas).

Données cliniques :

Se présente sous forme d'un nodule limité de petit diamètre (1 à 2 centimètres) touchant les sujets âgés de plus de 50 ans [2] (fig 21).

Anatomopathologie :

C'est une tumeur faite de cellules épithéliales en colonne avec un stroma pauvre et une importante vascularisation [2].

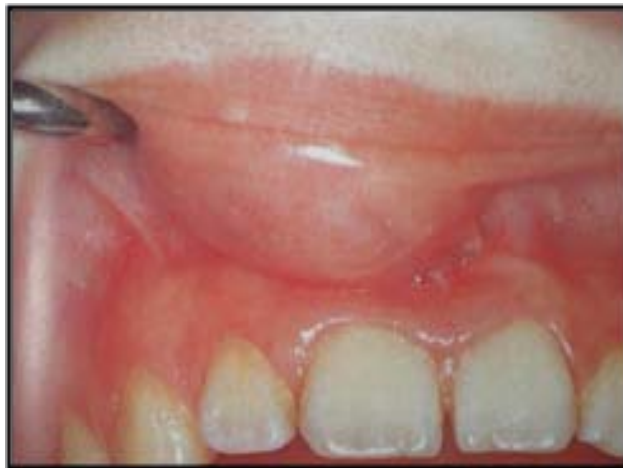

Figure 21: Adénome canaliculaire de la lèvre supérieure [25].

e) **Myoépithéliome :**

Fréquence :

C'est une tumeur rare qui représente 1 à 5 % des tumeurs des glandes salivaires. Pour les glandes salivaires accessoires, leur site de prédilection est le palais, la localisation labiale est extrêmement rare [26].

Données Cliniques :

Il s'agit d'une tumeur bien limitée ferme, blanche ou beige, assez semblable à une tumeur mixte, mais de contours plus réguliers.

Anatomopathologie :

C'est une tumeur composée exclusivement de cellules myoépithéliales. Elle peut avoir diverses structures possibles : solide, réticulaire ou myxoïde. IL existe un lien entre adénome pléomorphe et adénome myoépithélial par la présence dans les deux tumeurs de cellules myoépithéliales; néanmoins, l'adénome myoépithélial ne présente pas de différenciation canalaire tandis qu'il présente une démarcation franche entre les éléments cellulaires et le stroma. Une telle distinction est importante, car les myoépithéliomes sont d'évolution plus agressive que les adénomes pléomorphes avec un risque de transformation maligne plus élevé [27].

1.2. Tumeurs Malignes :

a) **Carcinome mucoépidermoïde :**

Fréquence :

C'est la tumeur maligne la plus fréquente des GSA. Dans notre série, il présente 13,3 % de l'ensemble des tumeurs des GSA.

C'est un néoplasme épithélial malin composé de cellules muqueuses, intermédiaires et épidermoïdes. La proportion de chaque type de cellules varie d'une tumeur à une autre [28]

Données cliniques :

La tumeur se présente sous forme d'une masse sous muqueuse et qui peut être douloureuse ou ulcérée. Elle peut apparaître d'une couleur bleutée en rapport avec le contenu muqueux de la lésion [2].

C'est une tumeur bien circonscrite mais non encapsulée. Il peut exister des formes kystiques notamment dans les formes de bas grade. Ces dernières se présentent le plus souvent comme un adénome pléomorphe [29] (fig 22).

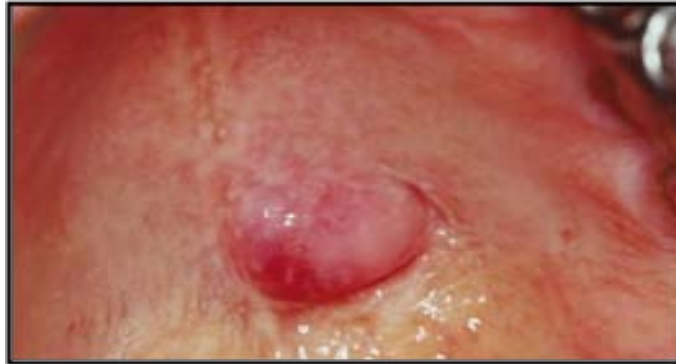

Figure 22: Carcinome muco-épidermoïde chez un homme de 45 ans [21]

Anatomopathologie :

L'histopathologie montre la présence de trois types de cellules : muqueuses, épidermoïdes, et intermédiaires. La proportion des différents types cellulaires varie d'une tumeur à l'autre, et même au sein d'une même tumeur, cette proportion aide à classer la tumeur en trois types, de haut grade, de grade intermédiaire et de bas grade [2] (fig 23, fig24).

Les tumeurs de bas grade sont bien différenciées, circonscrites, mais non encapsulées, le plus souvent de moins de 4 cm de diamètre. Plus de 50 % de la tumeur est alors formé de cellules épithéliales bien différenciées et de cellules produisant du mucus.

Les tumeurs de haut grade sont peu différenciées, généralement de plus de 4 cm de diamètre, sont surtout solides et présentent des zones hémorragiques et nécrotiques, les cellules à mucus y sont rares.

Près de 75 % des carcinomes muco-épidermoïdes sont de bas grade [30]

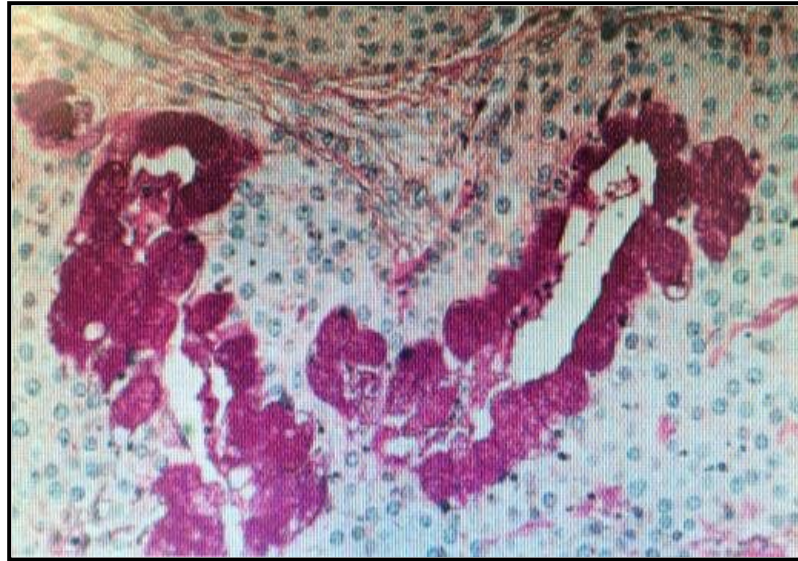


Figure 23: Carcinome muco-épidermoïde : mucosécrétion à acide para amino- salicylique (PAS) positive. PAS x 150 [12]

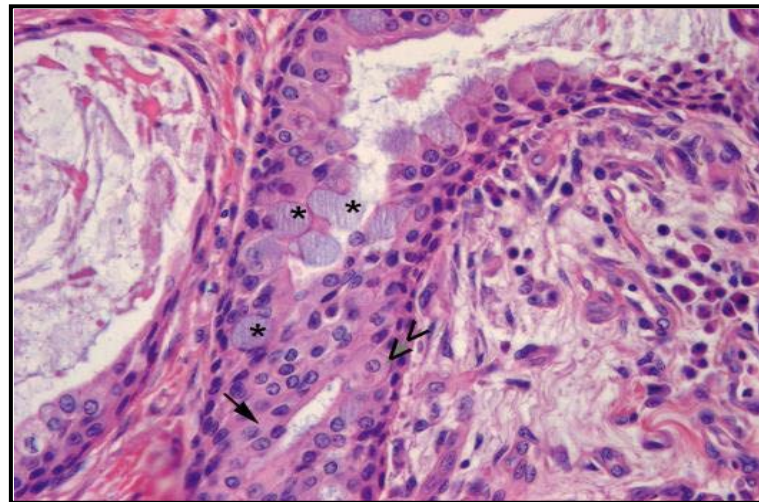


Figure 24: Carcinome muco-épidermoïde formé de trois contingents cellulaires:1 Cellules mucosécrétantes (cylindriques à pôle muqueux ouvert), 2Cellules épidermoïdes (grande taille au cytoplasme éosinophile avec une différenciation kératosique focale) (double flèche)

b) Carcinome adénoïde kystique :

Fréquence :

Les carcinomes adénoïdes kystiques, anciennement appelés cylindromes, ont été initialement décrits par Foote et Frozell en 1953, ce sont des tumeurs malignes épithéliales qui se développent au dépens des glandes salivaires principales et accessoires, et représentant 10 % de toutes les tumeurs des glandes salivaires, d'autres localisations plus rares ont été décrites notamment au niveau de la cavité buccale, les cavités nasosinusiennes, les glandes lacrymales ou le nasopharynx

C'est un néoplasme épithélial malin à croissance lente mais agressif avec une capacité de récurrence remarquable.

Elle n'a touché qu'un seul patient dans notre série soit 6,6 % de l'ensemble des tumeurs.

Données Cliniques :

C'est une tumeur solide, ferme, blanc beige ou rosé, tantôt bien limitée mais non encapsulée, parfois invasive [31](fig 25).

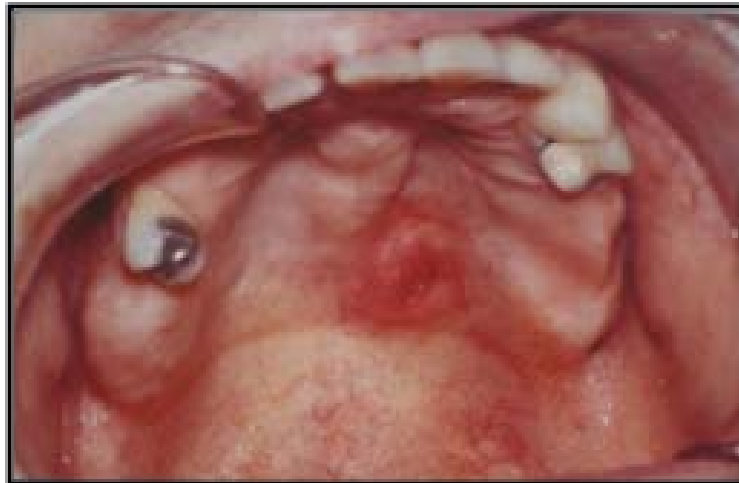

Figure 25: Carcinome adénoïde kystique du palais [25]

Anatomopathologie :

C'est une tumeur non encapsulée biologiquement agressive avec un envahissement péri neural et péri vasculaire caractéristique.

Sur le plan histologique elle est constituée par des cellules canalaire et des cellules myoépithéliales s'organisant selon 3 profils : solide ; tubulaire et glandulaire [32] (fig 26).

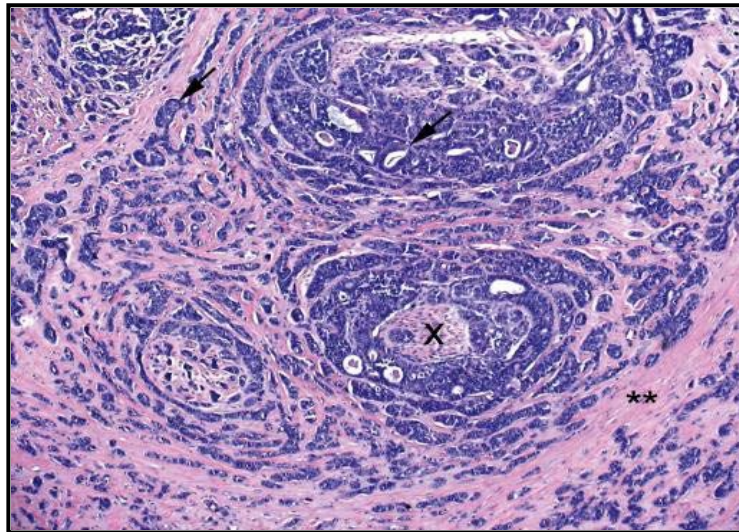


Figure 26: Carcinome adénoïde kystique: Petites cellules cuboïdales peu atypiques et cellules myoépithéliales organisées en tube ou en massif (flèches noires). Une condensation fibro-hyaline est souvent présente autour des amas tumoraux. Notez l'engainement périnneural

c) Adénocarcinome :

Fréquence :

C'est l'une des tumeurs épithéliales malignes les plus fréquentes des glandes salivaires après les carcinomes mucoépidermoïdes, et les carcinomes à cellules acineuses.

Elle n'a touchée qu'un seul patient dans notre série soit 6,6 % de l'ensemble des tumeurs.

Données Cliniques :

C'est une tumeur ferme, mal limitée, de croissance relativement rapide.

Parfois adhérente aux structures voisines, notamment à la peau, la tumeur est assez rapidement douloureuse et peut envahir les structures nerveuses. Ces signes traduisent une malignité plus marquée [33] (fig 27).

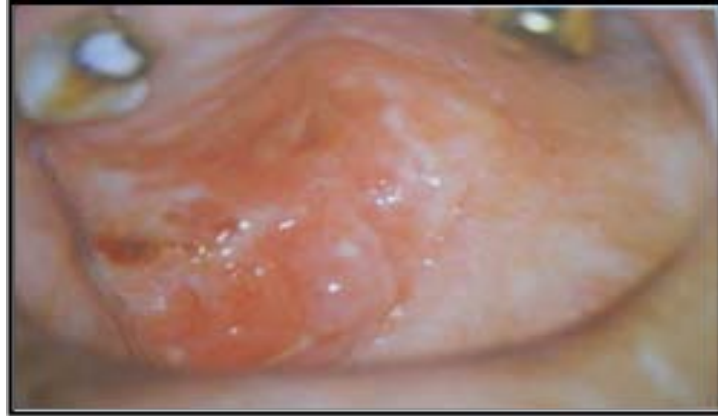

Figure 27: Adénocarcinome du palais [33]

Anatomopathologie :

La tumeur est constituée par un seul type de cellules organisées en tubules, en canalicules et parfois en papilles [34]

Certains adénocarcinomes ont une structure trabéculaire peu différenciée, d'autre des structures papillaires projetées dans des cavités kystiques parfois vastes [10]

d) Adénocarcinome polymorphe de bas grade :

Données cliniques :

Décrite pour la première fois en 1983, c'est une tumeur maligne affectant essentiellement les glandes salivaires accessoires. Leur site de prédilection est la jonction palais dur – palais mou. Ces tumeurs se présentent sous forme de masses asymptomatiques à croissance lente et qui peuvent être ulcérées, leur potentiel métastatique est faible (fig 28).

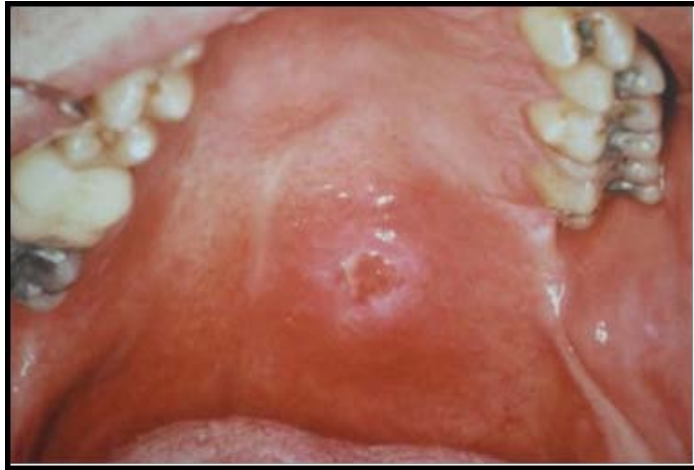

Figure 28: Adénocarcinome polymorphe de bas grade du palais [29]

Anatomopathologie :

Le diagnostic histologique de l'adénocarcinome polymorphe de bas grade (APBG) est basé sur trois critères majeurs : le polymorphisme architectural, l'aspect monomorphe des cellules tumorales et le mode de croissance infiltrant.

Le polymorphisme architectural se traduit par un agencement des cellules tumorales en lobules, microkystes contenant des papilles, zones cribriformes et structures trabéculaires ou tubulaires. Ce polymorphisme architectural contraste avec le monomorphisme cellulaire : les cellules tumorales sont régulières, uniformes, de taille petite à moyenne, à cytoplasme abondant éosinophile ou clair mal délimité et à noyau rond ou ovoïde muni d'une chromatine vésiculeuse et parfois d'un fin nucléole [35] (fig 29)

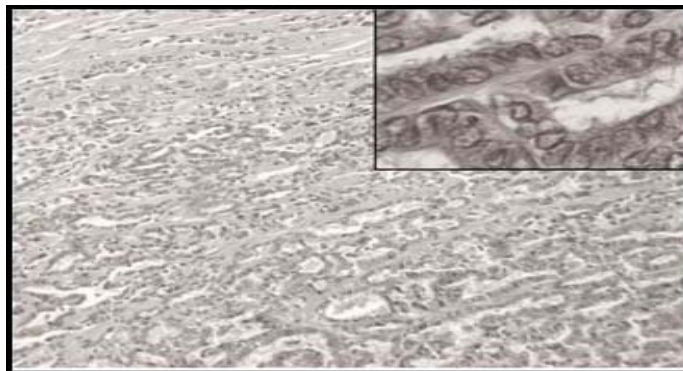


Figure 29: APBG : Architecture tubulaire (HE x 40). En cartouche, cellules tumorales cylindriques à cytoplasme faiblement éosinophile et à noyau rond ou ovoïde à chromatine vésiculeuse (HE x 400).

e) Carcinome ex adénome pléomorphe :

Fréquence :

Près de 18 % de ces tumeurs concernent les glandes salivaires accessoires [2] (fig 30).

Données Cliniques :

Cette tumeur provient d'un adénome pléomorphe existant pendant plusieurs années ou qui a présenté de multiples récurrences pendant plusieurs années. Le passage à la malignité se manifeste cliniquement par une modification récente, caractérisée par une augmentation de volume et l'apparition de douleurs.

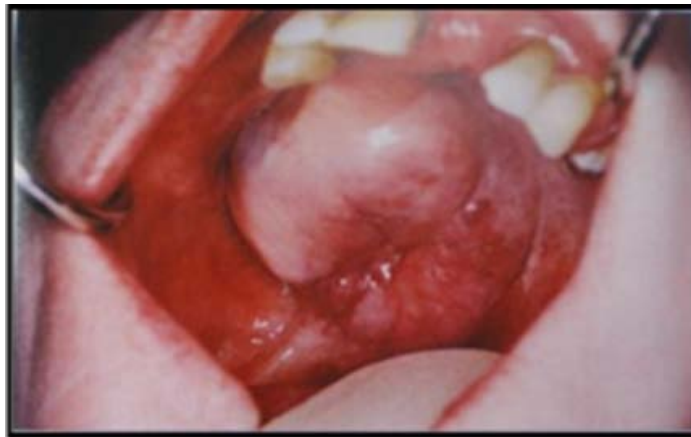

Figure 30: Un carcinome ex-adénome pléomorphe [29]

Anatomopathologie (fig 31)

Trois formes anatomopathologiques ont été décrites :

- Le carcinome non invasif au sein d'un adénome pléomorphe : les zones malignes sont bien limitées sans infiltration du tissu avoisinant. Le terme de carcinome non invasif doit être préféré à celui de carcinome intracapsulaire ou de carcinome in situ.
- Le carcinome invasif au sein d'un adénome pléomorphe : dans ce cas, l'importance de l'envahissement doit être estimée en millimètres ce qui permet de porter un jugement évolutif.
- Le carcinosarcome : exceptionnel et gravissime

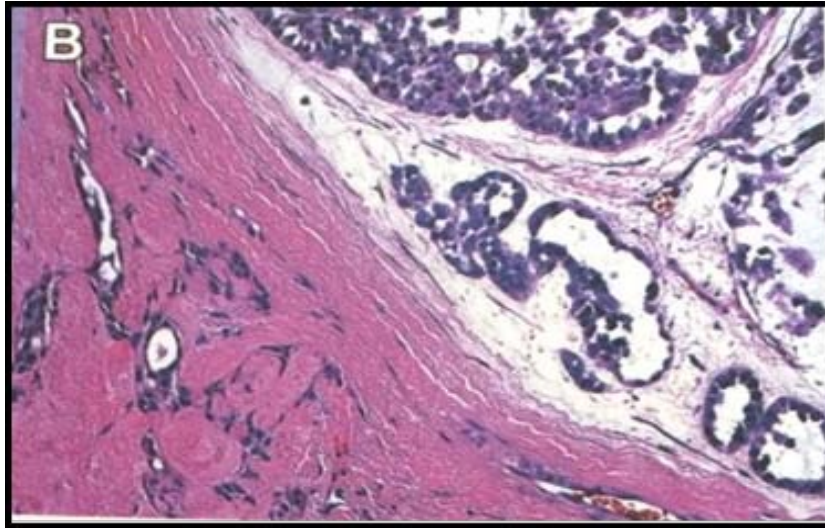


Figure 31: Un carcinome ex- adénome pléomorphe: Cellules épithéliales atypiques hyperchromatiques formant des espaces kystiques, dans un stroma hyalinisé (Hématoxyline éosinex250) [22]

f) Carcinome à cellules claires :

Fréquence :

Cette tumeur atteint les glandes salivaires accessoires dans 91 % des cas, particulièrement au niveau du palais et de la base de la langue, et concerne les patients âgés de plus de 30 ans avec une moyenne d'âge de 54.2 [36]

Données Cliniques :

Le carcinome à cellules claires est une tumeur de bas grade des glandes salivaires, rare et indolente[36]

Anatomopathologie :

Le carcinome à cellules claires est constitué de cellules tumorales monomorphiques de forme ronde à polygonale avec un cytoplasme clair riche en glycogène et un stroma hyalinisé entourant les cellules[26]

g) Lymphome malin non hodgkinien :

Les lymphomes malins non hodgkiniens constituent un ensemble hétérogène de lymphopathies. Il existe plusieurs classifications de ces lymphomes, mais sur le plan pratique, on individualise des lymphomes agressifs dont le lymphome B diffus à grandes cellules (le plus

fréquent), et les lymphomes indolents dont le lymphome folliculaire et les lymphomes de MALT (Mucosa-Associated Lymphoid Tissue) [37]

Dans notre série, un seul patient a été touché de lymphome B à grandes cellules soit 6,6 % de l'ensemble des tumeurs des GSA

Le signe d'appel de cette maladie peut être une lésion buccale, qui peut se présenter sous forme d'une tuméfaction ulcérée ou un nodule sous muqueux non douloureux et de consistance molle [38] (fig 32).

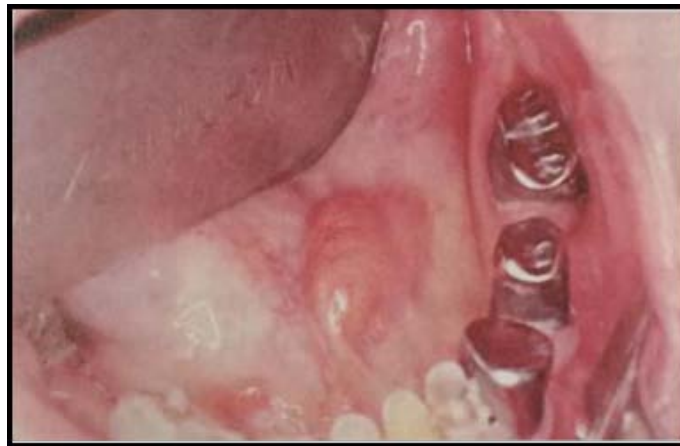

Figure 32: Lymphome malin NH de type B, du plancher buccal antérieur [21]

2. Diagnostic différentiel :

Face à une tuméfaction nodulaire située au niveau d'un site anatomique riche en GSA, il est important de réaliser des diagnostics différentiels avec d'autres affections :

2.1. Les kystes et pseudo kystes salivaires (pseudo kyste mucoïde ou mucocèle) :

Le kyste mucoïde (ou pseudokyste salivaire) est dû à l'obstruction de l'orifice de drainage d'une glande salivaire dans la muqueuse buccale.

Dans les localisations labiales, c'est une tuméfaction translucide du versant muqueux de la lèvre, indolore, qui se rompt spontanément et qui récidive rapidement [39].

2.2. Lipome :

C'est une tumeur bénigne de la muqueuse buccale, qui se présente sous forme d'une lésion bien limitée, de consistance molle, de couleur jaunâtre lorsqu'elle est superficielle, rosâtre

lorsqu'elle est profonde, elle est dans la plupart des cas indolores. Cette lésion peut être localisée au niveau des joues, de la langue, des lèvres, du trigone rétromolaire ou du plancher buccal

2.3. Lithiase des GSA:

Se présente sous forme d'un nodule sous-muqueux de petite taille mesurant en moyenne 1cm de diamètre, ferme et mobilisable mais sans induration des plans profonds, la muqueuse de recouvrement est légèrement surélevée, et ne présente pas d'érythème en dehors des périodes de poussées inflammatoires [23].

2.4. Sialométaplasie nécrosante :

Il s'agit d'une affection bénigne et limitée correspondant à une nécrose d'origine ischémique des glandes salivaires accessoires, sa localisation habituelle est le palais dur. Certains facteurs déclenchants cette pathologie sont connus : éruption dentaire, chirurgie (adénoïdectomie), traumatisme local.

Cliniquement, la lésion correspond initialement à un nodule peu douloureux du palais dur qui peut se rompre dans la cavité buccale et devenir ulcéré [23].

V. EXTENSION TUMORALE :

L'extension de la tumeur peut se faire localement vers différentes structures : la peau, la mandibule, la région para-pharyngée. La tumeur peut venir faire saillie au niveau de la paroi latérale de l'oropharynx ou élargir le voile membraneux du palais, atteindre la base du crâne (conduit auditif externe, foramen ovale), la région sous-maxillaire) [40]

L'extension locorégionale peut se faire vers la chaîne jugulaire interne et la chaîne spinale.

Les localisations préférentielles des métastases à distance sont :

- Pulmonaires (42.4 %)
- Cérébrales (12.1 %)

1. Bilan d'extension Locorégional :

Il comprend :

** L'examen clinique standard avec évaluation :

- Des mensurations de la lésion
- De l'extension locale et régionale (adénopathies cervicales)
- Des manifestations évoquant la malignité telle envahissement osseux, muqueux
- Perturbations de la sensibilité nerveuse en cas d'envahissement neuronal

** Un examen endocavitaire en cas de tumeurs malignes des glandes salivaires accessoires. Il peut éventuellement être réalisé sous anesthésie générale pour permettre une exérèse ou une biopsie exérèse.

** Une imagerie préopératoire (IRM) est l'examen de référence. L'échographie et la TDM sont des alternatives acceptables notamment en cas de contre-indications à l'IRM.

2. Bilan d'extension à distance :

Un scanner cervico-thoraco-abdominal permet de rechercher des adénopathies secondaires cervicales ainsi que des métastases systémiques.

L'atteinte métastatique la plus fréquemment recherchée dans ce contexte étant l'atteinte parenchymateuse pulmonaire.

Dans notre série, 60 % des cancers des GSA ont été classés T3, T4.

VI. TRAITEMENT :

1. Moyens thérapeutiques :

1.1. Chirurgie :

a) Buts:

La chirurgie est le traitement de base des tumeurs des GSA. Ses buts sont d'éradiquer la tumeur et son drainage lymphatique et de prévenir les récurrences loco-régionales.

b) Moyens :

Le REFCOR (réseau d'Expertise Français sur les Cancers ORL Rares) note qu'une évaluation de la résectabilité de la tumeur doit se faire dans le cadre d'une concertation pluridisciplinaire.

- Une tumeur est considérée comme non résectable s'il existe un doute sur la possibilité d'une exérèse anatomiquement et macroscopiquement satisfaisante ou bien si l'intervention même associée à une radiothérapie complémentaire ne peut à priori pas assurer le contrôle locorégional [41]
- Si la tumeur est résectable, le traitement de référence reste l'exérèse chirurgicale complète (Figure 33, Figure 34, Figure 35), mais celle-ci devra être élargie dans le cadre d'une tumeur des GSA. De plus, en cas d'extension aux éléments nobles, une chirurgie mutilante peut être envisagée [41]

Pour les glandes salivaires accessoires, la chirurgie d'exérèse dépend de la localisation au sein des muqueuses des voies aérodigestives supérieures (VADS).

La résection des tumeurs malignes doit emporter une large marge de tissu sain et de muqueuse de recouvrement ; au niveau jugal, le buccinateur doit être réséqué. L'os mandibulaire ou maxillaire envahi par extension directe doit être réséqué. Au niveau labial, l'excision doit être large, en raison du taux plus élevé de récurrences qu'au niveau jugal par exemple. S'il existe des paresthésies labiales, le nerf mentonnier doit être examiné extemporanément au niveau du trou mentonnier ; s'il y'a invasion périneurale, le nerf devra être extirpé de son canal de manière rétrograde, jusqu'à ce que l'examen extemporané se révèle négatif [2]

Le curage ganglionnaire homolatéral est :

- Un standard en présence d'adénopathies détectables cliniquement ou sur la TDM

- Un standard en l'absence d'adénopathies cliniques ou sur TDM, pour les tumeurs T2–T4 de haut grade et T4b
- Optionnel pour les tumeurs de bas grade et T1 de haut grade [41]

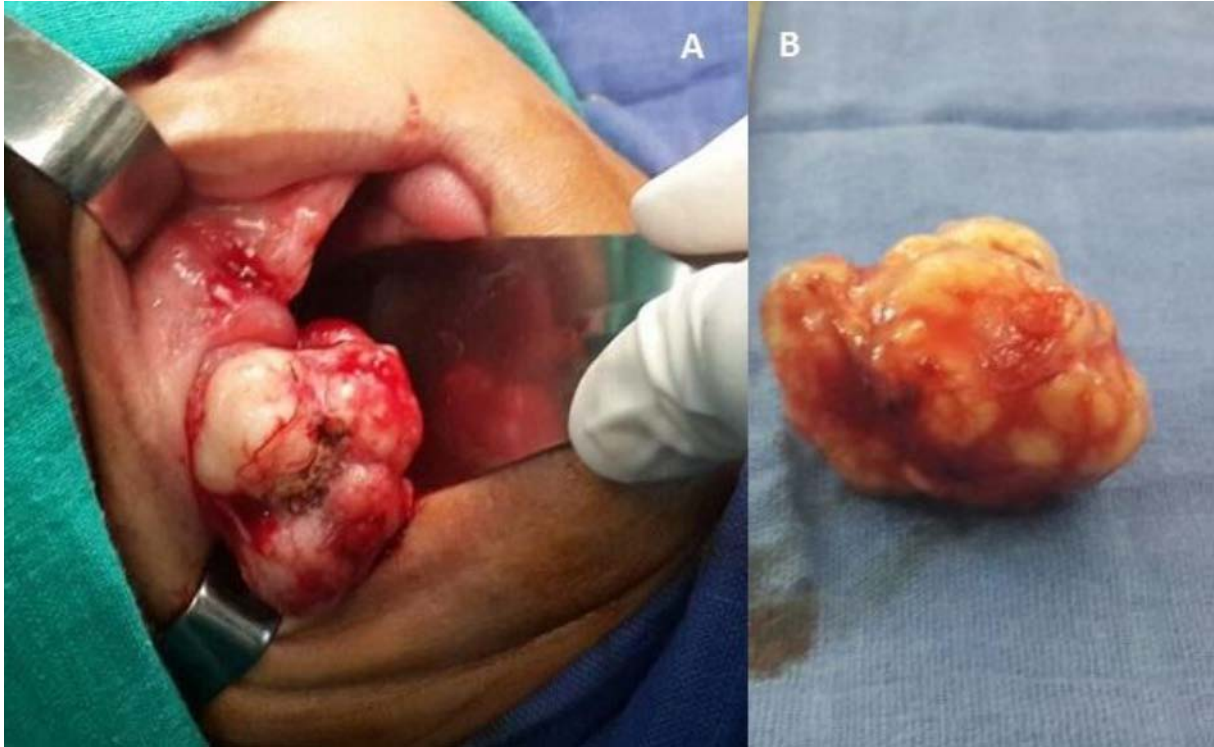


Figure 33: (A) image per opératoire d'un carcinome mucoépidermoïde de la lèvre supérieure.(B)La masse tumorale après résection chez une patiente de notre étude (HMA)

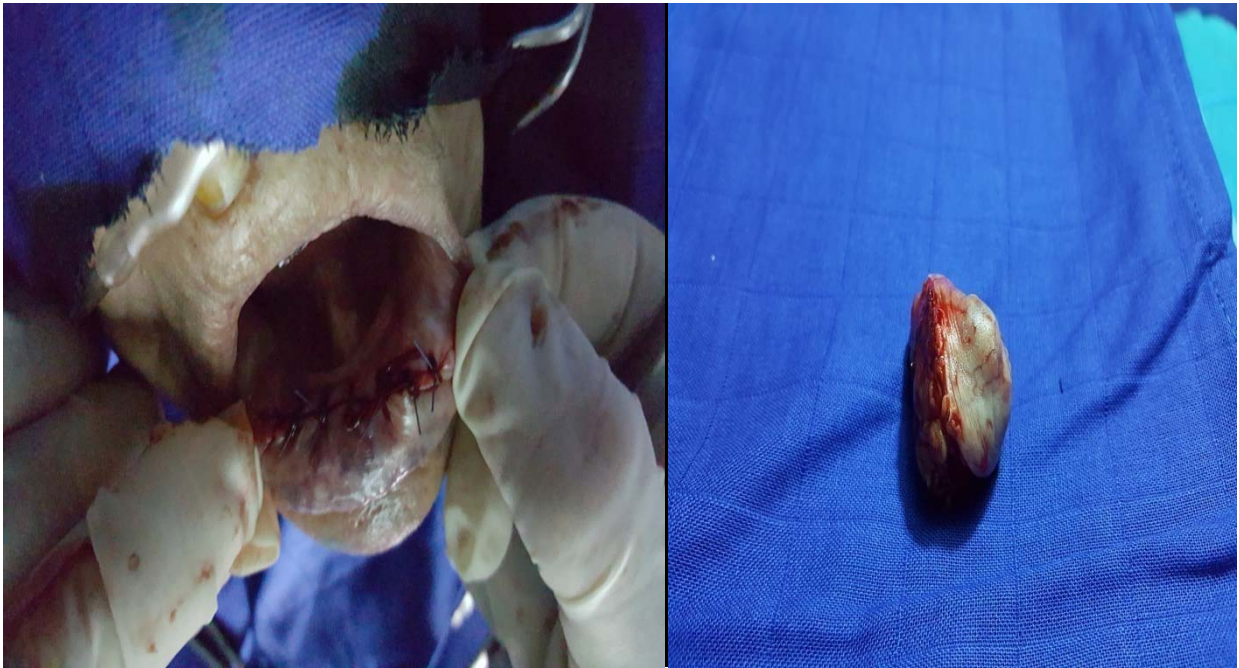

Figure 34: Adénome pléomorphe de la lèvre inférieure après résection complète chez une patiente de notre série (HMA)

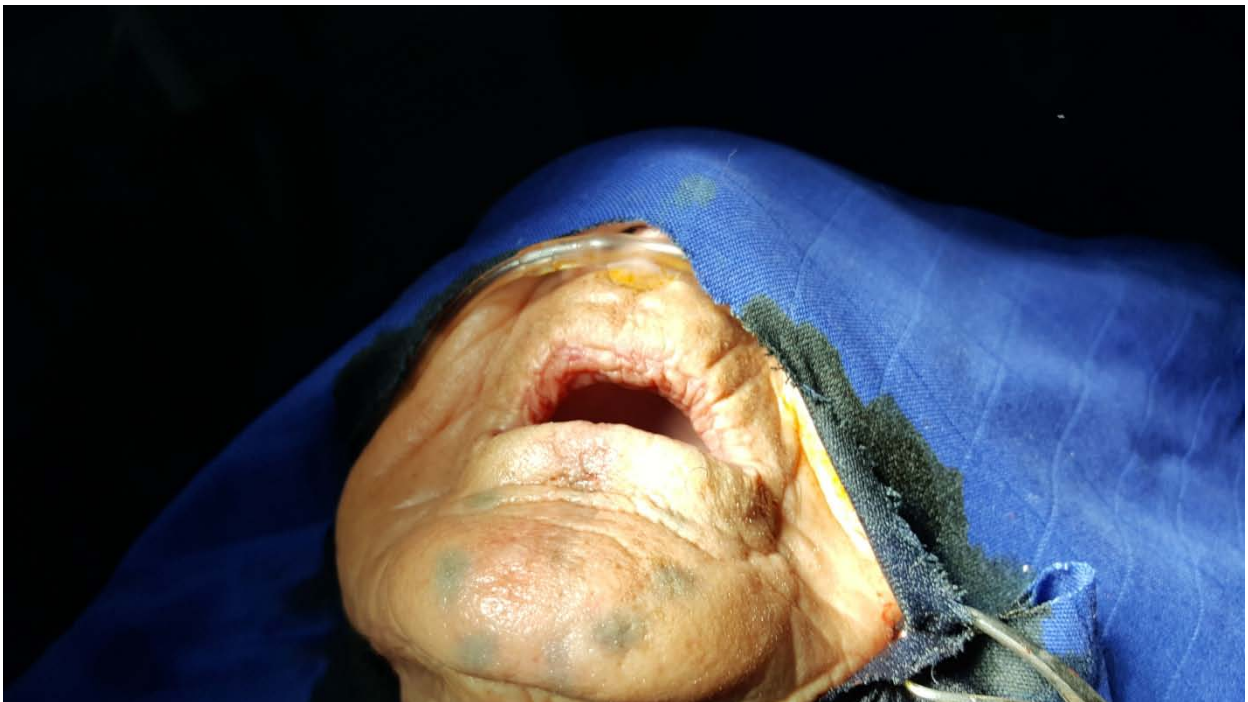

Figure 35: Etat locale après la résection tumorale complète

1.2. Radiothérapie :

L'idée que la chirurgie conservatrice suivie de radiothérapie est un traitement fiable semble largement répandu dans la littérature [42]

Plusieurs auteurs ont pu observer un taux d'échec plus important chez les patients traités par chirurgie seule. Les patients traités par chirurgie seule présentent un taux d'échec local de 37% contre 23 % pour ceux ayant eu une radiothérapie post-opératoire.

La survie à 5 ans passe de 42 % après chirurgie seule à 72 % après l'association chirurgie + radiothérapie.

La radiothérapie n'a de place que dans le cadre d'une radiothérapie post-opératoire. Elle a montré son efficacité en matière de réduction des récurrences locorégionales. En revanche, la radiothérapie exclusive n'a pas permis d'obtenir de résultats satisfaisants [42]

➤ Dans le cas de chirurgie complète :

Le REFCOR considère que pour les stades II de haut grade, la radiothérapie peut être un standard thérapeutique et non une option.

Dans le cadre des tumeurs de grade intermédiaire, la nécessité d'une radiothérapie devra être discutée au cas par cas en RCP (réunion de concertation pluridisciplinaire) en fonction des arguments cliniques, chirurgicaux et anatomopathologiques [41, 43]

Les éléments en faveur de la radiothérapie sont : l'agressivité de la tumeur ou l'incertitude sur la radicalité de l'exérèse chirurgicale.

➤ Dans le cas de chirurgie macroscopiquement ou microscopiquement incomplète :

Chez ces patients, la radiothérapie est un standard thérapeutique pour le REFCOR [41]

➤ Irradiation des aires ganglionnaires :

L'irradiation postopératoire des aires ganglionnaires cervicales peut être indiquée en fonction des données de l'examen anatomopathologique du curage cervical. Cette irradiation cervicale est systématique pour les tumeurs de haut grade quand le curage est contre indiqué [41, 43]

- La neutronthérapie est une bonne indication dans le traitement des volumineuses tumeurs à croissance lente, peu radiosensibles et superficielles ; c'est souvent le cas des tumeurs inopérables des glandes salivaires [2]

Deux patients de notre série ont bénéficié d'une radiothérapie externe.

1.3. Chimiothérapie :

La littérature sur la chimiothérapie des tumeurs malignes des GSA est relativement pauvre, elle n'y a pas de démonstration d'une efficacité de la chimiothérapie en induction ou en situation adjuvante. Laurie et al ont recensé, dans une revue les traitements antitumoraux rapportés dans les carcinomes des glandes salivaires, l'association cisplatine-anthracycline cyclophosphamide est la poly chimiothérapie la plus utilisée mais son bénéfice sur la mono-chimiothérapie n'est pas démontré. Les thérapeutiques ciblées n'ont intéressé qu'un nombre limité de patients et ne peuvent être utilisées hors essai thérapeutique. Dans notre série, 1 seul patient a été traité par poly-chimiothérapie.

2. Indications thérapeutiques :

Arbres décisionnels : [41]

Tumeurs de bas grade (Annexes)

- Tumeurs T1 et T2, N0

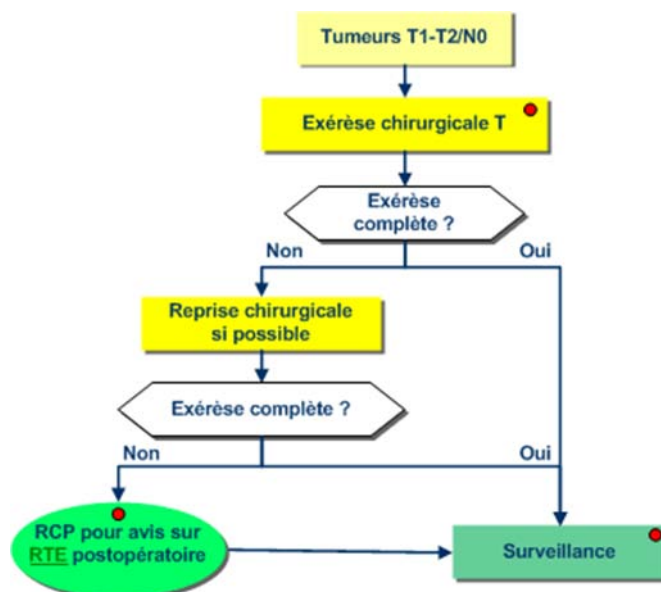


Figure 36: Tumeurs T1 et T2, N0

➤ Tumeurs T1 et T2, N1 N2 ou N3 ou T3 et T4 quel que soit N

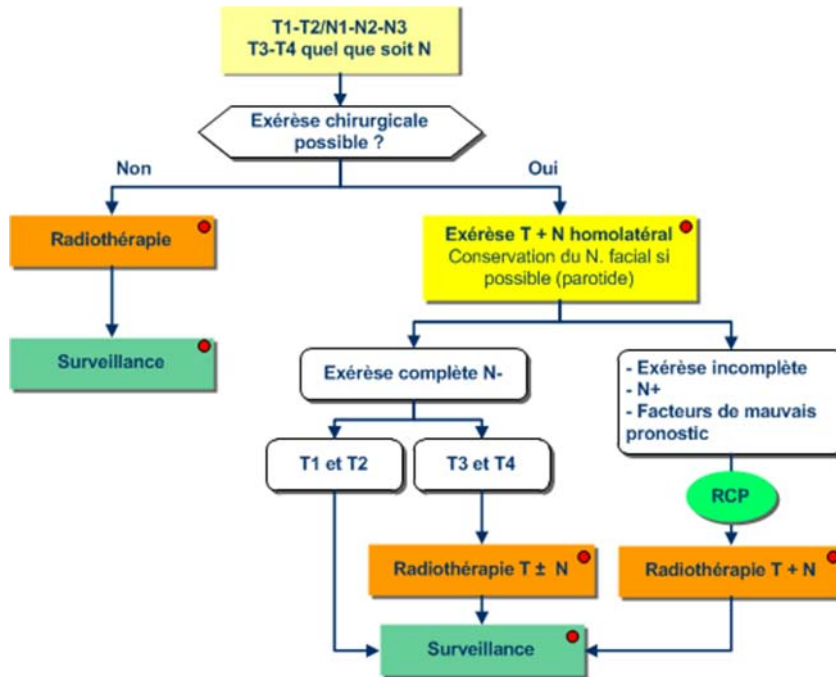


Figure 37: Tumeurs T1 et T2, N1 N2 ou N3 ou T3 et T4 quel que soit N

Tumeur de haut grade (Annexes)

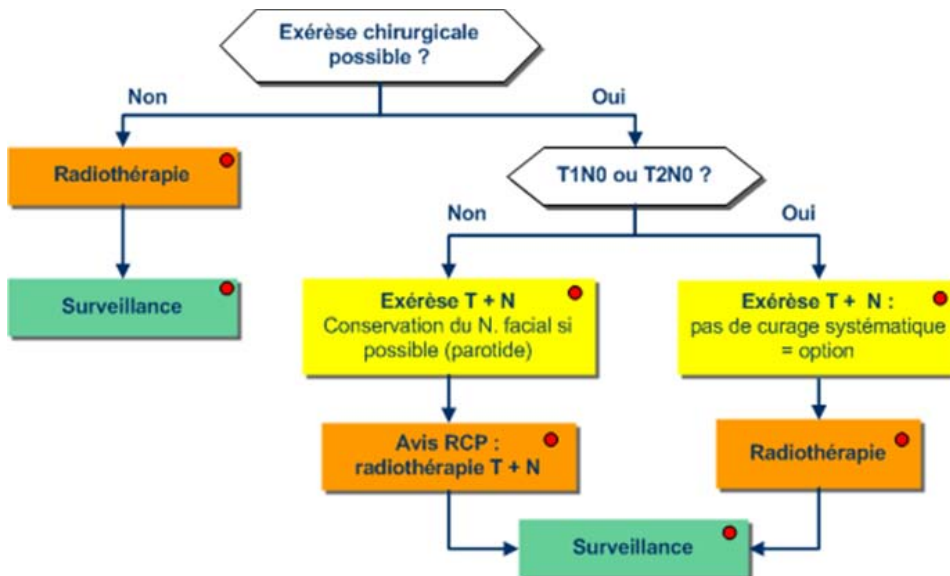


Figure 38: Tumeur de haut grade

VII. RESULTATS THERAPEUTIQUES :

1. Echec thérapeutique :

La plupart des séries rapportant les cas d'échec thérapeutique des tumeurs des GSA sont relativement faibles et s'étendent sur des années voire des décennies [8]

Plusieurs auteurs s'accordent sur la responsabilité du stade avancé, de la chirurgie incomplète et des métastases dans les échecs thérapeutiques [8, 44]

Vander et Strick ont rapporté dans leurs séries un taux important d'échec thérapeutique chez les cas de T3-4 et les malades métastatiques.

2. Récidives locorégionales :

L'évolution locorégionale dépend en grande partie du stade clinique, du type histologique et de la qualité de résection tumorale [2, 16]

Vander (2013) [45] et Carillo (2011)[15] ont rapporté un taux de récurrence plus important pour les tumeurs classées T3-4 que pour les T1-2, avec respectivement 40 % et 7% pour Vander, et respectivement 58 % et 4 % pour Carillo.

Jaber [8], dans son étude, a retrouvé un taux de récurrence de 3 %, soit seulement 2 patients de toute la série et sur une durée de 10 et 12 ans après traitement.

Une étude menée à la faculté de médecine dentaire de Newcastle par Strick et Kelly [13] sur une série de 21 patients présentant des tumeurs malignes des GSA a rapportée un taux de récurrence de 80 % sur un recul variant de 1 à 13 ans.

Trois patients ont développé des récurrences locales sur un recul de 5 ans (deux adénoïdes kystiques et un carcinome mucoépidermoïde).

Dans notre série, nous avons noté 2 cas de récurrences locorégionales (deux adénomes pléomorphes du palais osseux) sur un recul de 8 mois et de 2 ans.

3. Métastases :

Les métastases à distance des carcinomes des glandes salivaires mineures sont rares.

Dans la littérature, les patients qui n'ont pas de métastases au début, peuvent avoir des métastases à distance dans 20 % des cas[45, 46] leur pronostic est aussi médiocre que celui des métastases parotidiennes et sublinguales.

Strick [13] , dans sa série de 21 cas de carcinome des GSA, a noté chez 7 patients (32 %) des cas (cinq carcinomes adénoïdes kystiques et 2 carcinomes muco-épidermoïdes) une évolution métastatique (4 au niveau du cerveau et 3 au niveau des poumons)

Dans notre série, aucun cas de métastase à distance n'a été noté.

4. Survie :

Le taux de survie globale retrouvé dans la littérature[15, 45, 47-49] est compris entre 73 % et 84 % à 5 ans et entre 62 % et 81 % à 10 ans, un suivi à plus long terme (15 à 20 ans) est malgré tout nécessaire pour détecter les récurrences tardives surtout pour certains types histologiques à croissance tumorale lente.

Tableau VI: Le taux de survie à 5 ans et à 10 ans pour les carcinome des glandes salivaires mineures.

Série/Année de publication	Sites anatomiques étudiées	Nombre de patients	Taux de survie à 5 ans	Taux de survie à 10 ans
Spiro et al/1991	Tous les sites	378	73 %	62 %
LeQ et al/1999	Tous les sites	54	84 %	81 %
Vander Poorten et al/2000	Tous les sites	55	76 %	74 %
Cianchetti et al/2009	Tous les sites	140	-	56 %
Loh et al/2009	Tous les sites	171	78 %	67 %
Carrillo et al/2011	Muqueuse orale/Oropharynx	77	81 %	-
Li et al/2012	Palais osseux	103	78 %	68 %
Notre série/2016	Tous les sites	15	100 %	-

VIII. FACTEURS PRONOSTIQUES :

Les trois principaux facteurs pronostiques sont :

- le type histologique
- le stade au moment du diagnostic
- le grade histologique de malignité.

La qualité de l'exérèse chirurgicale est aussi un facteur pronostique. En effet, la récurrence relativement importante dans le cas des tumeurs bénignes des glandes salivaires accessoires est probablement due à l'excision incomplète de la tumeur laissant des cellules tumorales résiduelles.



Des études ont révélé que le taux de survie diminue avec l'âge au moment du diagnostic d'un carcinome des GSA. Les prédictions peuvent être faites à partir de catégories d'âge. Les études qui incluent l'âge comme un facteur pronostique ne le retiennent pas comme ayant un effet protecteur contre les tumeurs, l'âge seul ne devrait pas déterminer la politique de traitement [45, 50]

Le site anatomique du carcinome constitue un facteur pronostique majeur. Plusieurs études ont observé des résultats médiocres s'agissant des carcinomes développés au niveau du nez, sinus paranasaux et le nasopharynx [15, 51]



IX. SURVEILLANCE :

Le REFCOR recommande une surveillance trimestrielle la première année, et pendant 2 ans pour les formes de haut grade, ensuite une surveillance semestrielle pendant 3 ans, et 5 ans pour les formes de haut grade [41]. Toutefois, pour ces dernières, il est préconisé d'installer au delà de 5 ans, une surveillance annuelle très prolongée [41].

Par ailleurs, il est recommandé de surveiller aussi les séquelles et les complications liées aux traitements (chirurgie et/ou radiothérapie) [52].



RECOMMANDATIONS



Ce travail nous a permis d'exposer les particularités épidémiocliniques, histologiques et thérapeutiques des 15 patients recensés dans notre étude.

Ces lésions sont souvent asymptomatiques et peuvent être latentes durant plusieurs années, sans pour autant rassurer sur leur absence de malignité.

La TDM a constitué l'examen de choix dans l'exploration des masses tumorales quelque soit leurs localisations avec une bonne valeur diagnostique de malignité ou de bénignité.

Le traitement chirurgical est l'option de choix.

Au vu des données de notre travail et de ses limites, nous tirons les recommandations suivantes :

- Insister lors de tout examen ORL sur la recherche systématique d'un nodule sous muqueux, spécialement palatin, qui devrait orienter en premier lieu vers un diagnostic hautement probable de tumeur salivaire; et compléter par un examen anatomopathologique afin de rendre le diagnostic fiable d'emblée ;
- Mettre en œuvre des programmes de formation des médecins généralistes et dentistes à propos des tumeurs des GSA, afin d'éviter un diagnostic tardif ;
- Généraliser de la couverture médicale pour permettre une meilleure observance et adhésion au traitement ;
- Sur le plan thérapeutique, préconiser l'exérèse chirurgicale complète avec une marge suffisante ;
- Il ne faut pas sous-estimer les dégâts esthétiques et par conséquent psychiques (Dépression post-opératoire) que peut entraîner ses types de chirurgies, qui nécessitent une prise en charge spécialisée chez le psychologue ;
- Enfin, la survenue des récurrences et d'éventuelles métastases est souvent tardive d'où la nécessité d'une surveillance post-thérapeutique stricte à long terme.



CONCLUSION



Les glandes salivaires accessoires (GSA) au nombre de 500 à 1000 sont localisées sous la muqueuse jugale et labiale, du palais osseux, du voile et de l'uvule, de la base de la langue et du plancher buccal, des zones rétromolaires et d'autres localisations (oro et nasopharynx).

Ces glandes peuvent être le siège de pathologies tumorales et L'OMS en 2005 a établi une dernière classification histologique de ces tumeurs.

Généralement, les tumeurs des glandes salivaires concernent préférentiellement les glandes parotides, néanmoins, les autres glandes peuvent être aussi touchées par ces pathologies notamment les glandes salivaires accessoires. Pour ces dernières, elles peuvent être atteintes avec une prévalence de 26%. Les localisations les plus fréquentes sont au niveau du palais dur, suivi du voile du palais, les lèvres et l'oropharynx.

Il existe une légère prédominance féminine pour ces lésions tumorales, et l'âge moyen de leur apparition est situé entre 41 et 50 ans.

L'adénome pléomorphe est la forme la plus rencontrée des tumeurs bénignes des glandes salivaires accessoires, alors que les formes malignes sont plus représentées par le carcinome muco-épidermoïde et le carcinome adénoïde kystique.

L'établissement d'un diagnostic de certitude de toutes les tumeurs des glandes salivaires repose sur la confrontation de trois types de données : cliniques, radiologiques, et anatomopathologiques.

Les tumeurs bénignes des GSA se présentent sous forme de lésions nodulaires, bien limitées, fermes et indolores, alors que les formes malignes prennent un aspect mal limité et peuvent être ulcérées et secondairement douloureuses.

La prise en charge des patients atteints de ces tumeurs dépend principalement de la nature de la lésion, bénigne ou maligne. Les tumeurs bénignes sont traitées par exérèse chirurgicale avec ou sans marge de tissu sain.

Lorsqu'elles sont malignes, cette prise en charge dépend du grade de malignité, de l'envahissement ganglionnaire et de la présence éventuelle de métastases. Un bilan d'extension est nécessaire et oriente cette prise en charge.

Le réseau d'Expertise Français sur les Cancers ORL Rares (REFCOR) recommande en cas de tumeurs malignes, quand elles sont résecables, une exérèse chirurgicale complète, avec un curage ganglionnaire en cas d'adénopathies ou de tumeurs de haut grade. Pour les tumeurs non résecables, de haut grade ou quand il y a une incertitude sur la radicalité de l'exérèse, une radiothérapie est un standard thérapeutique.

Le pronostic de ces lésions dépend du type histologique de la tumeur, du grade histologique de malignité et du stade de leur évolution au moment du diagnostic.

En outre, une surveillance stricte des patients atteints de ces pathologies est recommandée.



RESUME



Notre travail est une étude rétrospective concernant 15 cas de tumeurs des glandes salivaires accessoires, traitées au service d'ORL de l'hôpital militaire avicenne entre janvier 2011 et décembre 2016. Il s'agissait de 6 hommes et 9 femmes. La moyenne d'âge a été de 51 ans (10 – 68 ans), le délai de consultation moyen a été de 15 mois (5 – 62 mois), La tuméfaction a été le principal symptôme révélateur.

Le palais dur a été le site anatomique le plus touché (33,3 %).

L'adénome pléomorphe a occupé la première place parmi les types histologiques (53,4 %) suivi du carcinome mucoépidermoïde (13,3 %).

La TDM a constitué l'examen paraclinique de choix dans l'exploration des masses tumorales quelques soit leurs localisations avec une bonne valeur diagnostique de malignité ou de bénignité.

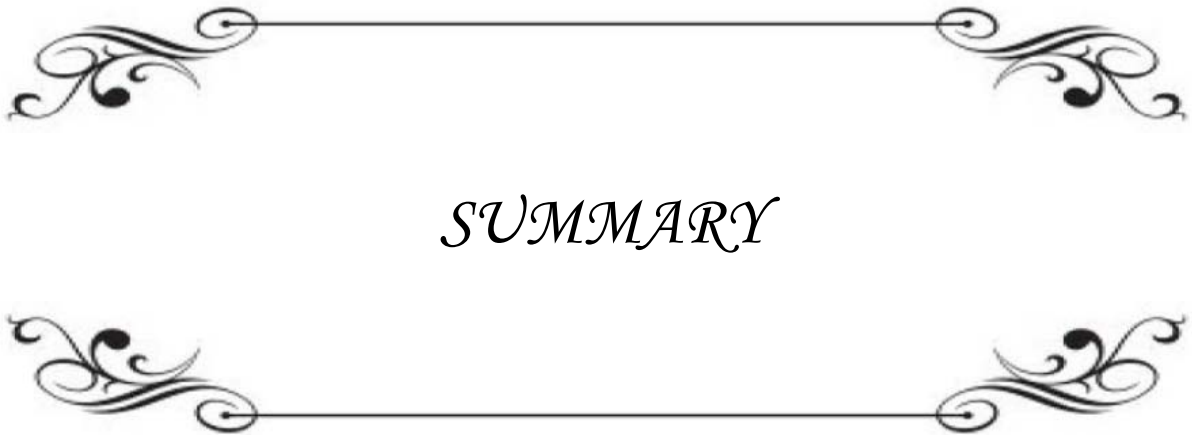Selon la classification TNM de 2009 les malades ayant une tumeur maligne ont été classés en : T2 = 40 %, T3 = 20 %, et T4 = 40 %, 1 seul malade a eu des adénopathies (N0-1).

Le traitement de choix a été la chirurgie, le geste chirurgical a été conditionné par la localisation tumorale.

La radiothérapie post-opératoire a été prescrite chez 3 patients, la chimiothérapie a été prescrite chez 1 seul patient.

Concernant les résultats thérapeutiques, 2 malades ont eu une récurrence, aucun échec thérapeutique n'a été noté.

En conclusion : Ces tumeurs rares sont caractérisées par leur grande diversité, Elles posent en effet, des problèmes diagnostiques, thérapeutiques et évolutifs.



Our retrospective study includes 15 cases treated at the Department of ENT in the military hospital Avicenna of Marrakech between January 2011 and December 2016. There were 6 men and 9 women, with a mean age of 51 years (range, 18–68 years). The middle delay of consultation was 15 months (5–62 months) ; the tumefaction was the principal revealing symptom.

The palate was the most commonly affected anatomical site (33,3 %).

Pleomorphic adenoma was the most frequent histological type (53,4 %), followed by mucoepidermoid carcinoma (13,3 %).

CT scan was the paraclinical examination of choice in the exploration of the tumor masses whatever their localization with a good diagnostic value of malignancy or benignity

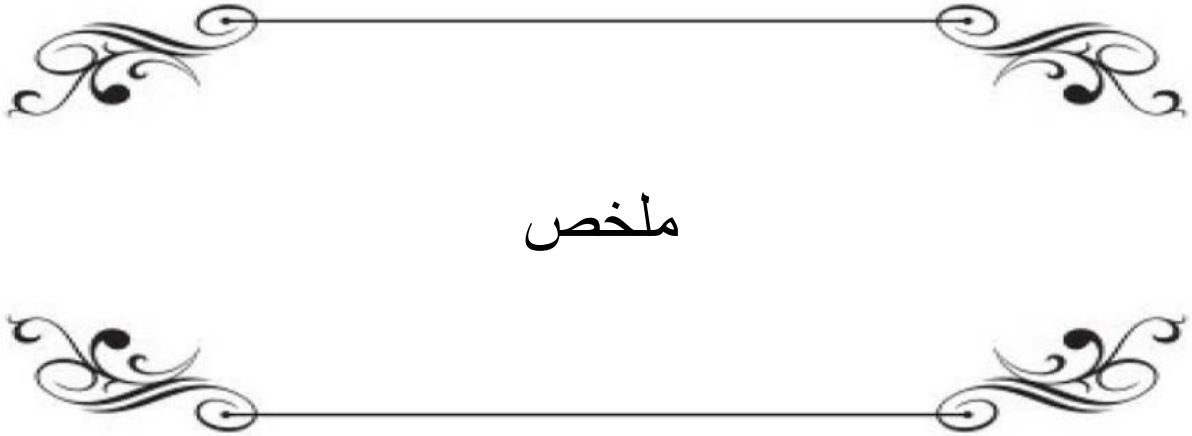According to TNM classification of 2009, our patients were classified: T2 = 40 % , T3 =20 % , T4=40 %, and only one patient has nodules (N0–1).

The treatment of choice was surgery, the surgical gesture was conditioned by the tumoral localization.

Postoperative radiotherapy was prescribed in 3 patients, chemotherapy was prescribed in 1 patient.

The therapeutic results were as follow: 2 patients had recurrence. No therapeutic failure was noted.

In conclusion : These rare tumors are characterized by their great diversity. They pose, in fact, diagnostic, therapeutic and evolutionary problems.



هذا العمل عبارة عن دراسة رجعية ل 15 حالة مصابة بأورام الغدد اللعابية الثانوية، والتي كانت تعالج بمصلحة الأنف و الأذن و الحنجرة بالمستشفى العسكري ابن سينا بمراكش، في الفترة الزمنية الممتدة من شهر يناير لسنة 2011 الى شهر ديسمبر من سنة 2016 .

يتعلق الأمر ب 6 حالات من الذكور و 9 حالات من الإناث، تتراوح أعمارهم بين 10 و 68 سنة، بمتوسط أعمار يعادل 51 سنة، أما متوسط الوقت اللازم للاستشارة الطبية المختصة فهو 15 شهرا، أدناه 5 أشهر و اقصاه 62 شهرا. التورم كان أهم الأعراض الكاشفة.

الحنك الصلب كان الموقع الأكثر تضررا (33.3%).

احتل الورم الغدي متعدد الأشكال المركز الأول من بين أنواع النسيجية (53.4%)، يليه سرطان مخاطية بشروية (13.3%).

السكانير كان الإختبار التشخيصي الأول في استكشاف الورم كيفما كان موقعه مع حسن التشخيص بين ما هو خبيث وما هو حميد.

تم تصنيف المرضى حسب التصنيف المعطن سنة 2009 (تصنيف الورم والعقد والنقائل (و ع ن)) الى ثلاث مجموعات:

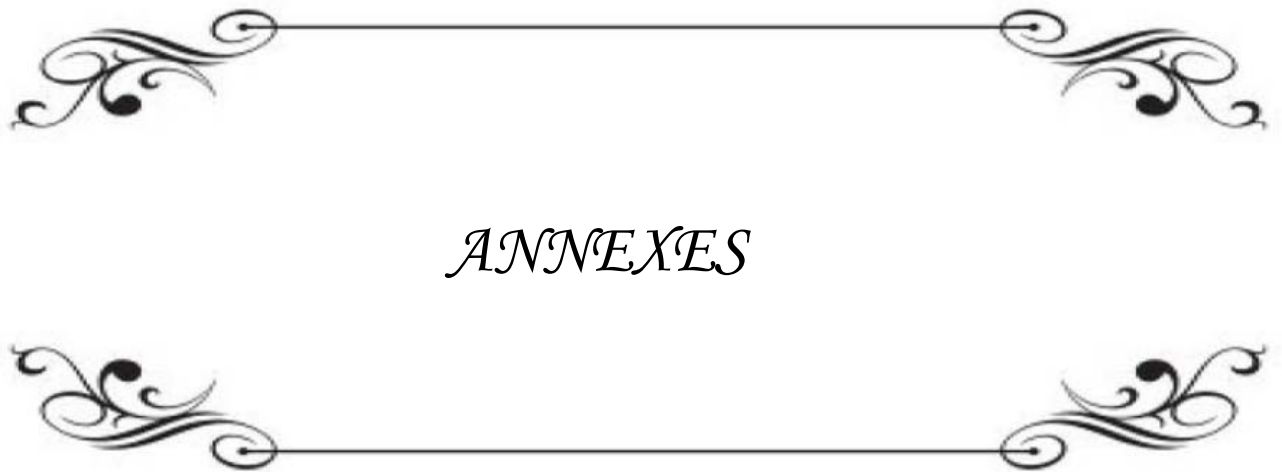
T2 = 40 % , T3 = 20 % , et T4 = 40 % , مريض واحد سجل لديه انتفاخ الغدد اللعابية (N0-1).

اما فيما يخص العلاج، فقد كانت الجراحة الاختيار الاول، التقنية الجراحية حسب موقع الورم.

وقد تم استكمال العلاج بالإشعاعي لفائدة ثلاث اشخاص، بينما استكمل شخص واحد العلاج بالعلاج الكيماوي.

وفيما يتعلق بالنتائج العلاجية، فانه لم يسجل فشل العلاج في أي حالة، الا انه لوحظ النكوص عند 2 من المرضى .

الخلاصة : تتميز هذه الأورام بندرتها و كذا تنوعا الكبير، لكنها تشكل في الواقع، مشاكل تشخيصية علاجية و تطويرية.



I. ANNEXE I :

MEMO REFCOR Glandes salivaires

Tableau VII: Classification TNM [40]

T=Tumeur	N=Nodule	M=Métastase
<p>Tx : Renseignements insuffisants pour classer la tumeur primitive</p> <p>T1 : tumeur ≤ 2 cm dans sa plus grande dimension sans extension extraglandulaire</p> <p>T2 : $2 \text{ cm} < T \leq 4 \text{ cm}$ dans sa plus grande dimension sans extension extraglandulaire</p> <p>T3 : $4 \text{ cm} < T \leq 6 \text{ cm}$ dans ses plus grandes dimensions (T3a) ou avec envahissement extraglandulaire sans atteinte du nerf facial (T3b)</p> <p>T4 : $T > 6 \text{ cm}$ dans ses plus grandes dimensions (T4a) et/ou envahissant la base du crâne, le nerf facial (T4b)</p>	<p>Nx : Renseignements insuffisants pour classer les nœuds lymphatiques</p> <p>N0 : Pas de signe d'atteinte des ganglions lymphatiques régionaux</p> <p>N1 : Présence d'une seule adénopathie homolatérale $\leq 3\text{cm}$ dans son plus grand diamètre</p> <p>N2 :</p> <p>N2a :Présence d'un seul ganglion homolatéral $> 3\text{cm}$ mais $\leq 6 \text{ cm}$ dans son plus grand diamètre</p> <p>N2b :Présence d'adénopathies homolatérales multiples, toutes $\leq 6\text{cm}$</p> <p>N2c :Présence d'adénopathies bilatérales ou controlatérales $\leq 6\text{cm}$</p> <p>N3 : Présence d'une adénopathie $> 6\text{cm}$ dans sa plus grande dimension</p>	<p>Mx : Présence d'une ou plusieurs métastases à distance ne pouvant être étudiées</p> <p>M0 : Pas de métastase à distance</p> <p>M1 : Présence d'une ou plusieurs métastases à distance</p>

Classification par stade* [41]

Stade Équivalence TNM Taux de survie à 5 ans

Stade I : T1a, N0, M0 T2a, N0, M0 90 %

Stade II : T1b, N0, M0 T2b, N0, M0 T3a, N0, M0 55 %

Stade III : T3b, N0, M0 T4a, N0, M0 quel que soit T (sauf T4b), N1, M0 45 %

Stade IV : T4b, quel que soit N, M0 quel que soit T, N2 ou N3, M0 quel que soit T, quel que soit N, M1
10%

II. ANNEXE II :

Tableau VIII: Classification des tumeurs des glandes salivaires : [40] (Tournez la page svp)

Tumeurs épithéliales malignes	Tumeurs épithéliales bénignes	Tumeurs touchant les tissus mous	Tumeurs hématologiques	Tumeurs secondaires
- Adénocarcinome à cellules acineuses	- Adénome pléomorphe	- Hémangiome	- Lymphome de Hodgkin	
- Carcinome muco-épidermoïde	- Myoépithéliome		- Lymphome B diffus à grandes cellules	
- Carcinome adénoïde kystique	- Adénome à cellules basales		- Lymphome B extraglandulaire de la zone marginale	
- Adénocarcinome polymorphe de bas grade	- Tumeurs de Warthin			
- Carcinome épithélial myoepithelial	- Oncocytome			
- Adénocarcinome à cellules claires	- Adénome canaliculaire			
- Carcinome à cellules basales	- Adénome sébacé			
- Carcinome sébacé	- Lymphadénome sébacé ou non			
- Lymphadéno-carcinome sébacé	- Papillome canalaire inversé			
- Cystadénocarcinome	- Papillome intracanaire			
- Cystadénocarcinome cribiforme de bas grade	- Sialadénome papillifère			
- Adénocarcinome mucineux	- Cystadénome			
- Carcinome oncocytaire				
- Carcinome salivaire canalaire				
- Adénocarcinome sans autre indication				
- Carcinome myoépithéliale				

III. ANNEXE III : RAPPELS :

1. Répartition anatomique des GSA : [38]

Les GSA, au nombre de plusieurs centaines, sont disséminées dans l'ensemble des muqueuses orales à l'exception des gencives, du tiers antérieur du palais, du raphé palatin et de la partie centrale de la face dorsale de la langue.

1.1. Lèvres :

Les GSA sont de structure mixte et sont particulièrement nombreuses à la face interne de la lèvre inférieure (fig 39). Elles donnent parfois un aspect finement mamelonné à cette zone, que la palpation permet d'apprécier. C'est, d'ailleurs, souvent un motif de consultation, chez certains patients au psychisme particulier – dans les paresthésies buccales psychogènes notamment – qui perçoivent, avec la pointe de la langue, une sensation granuleuse au niveau de la muqueuse labiale. Sensation qu'ils jugent anormale.

De par sa richesse en GSA, la lèvre inférieure est le lieu de choix des biopsies salivaires en médecine interne.

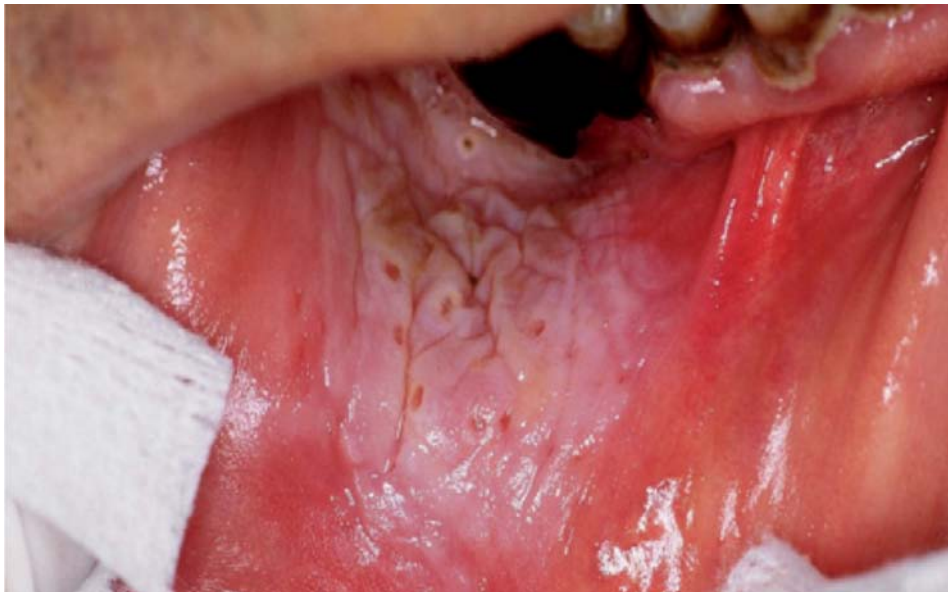

Figure 39: inflammation des orifices de GSA (petits points rouges), liée à l'application de chique de Bétel.

1.2. Voute palatine :

Le palais dur, dans sa partie postéro-latérale, est riche en glandes muqueuses. Le voile, ou palais membraneux, renferme des glandes mixtes. Une forte concentration glandulaire est surtout retrouvée à la jonction palais dur/palais mou (fig 40). La luette présente quelques amas salivaires.

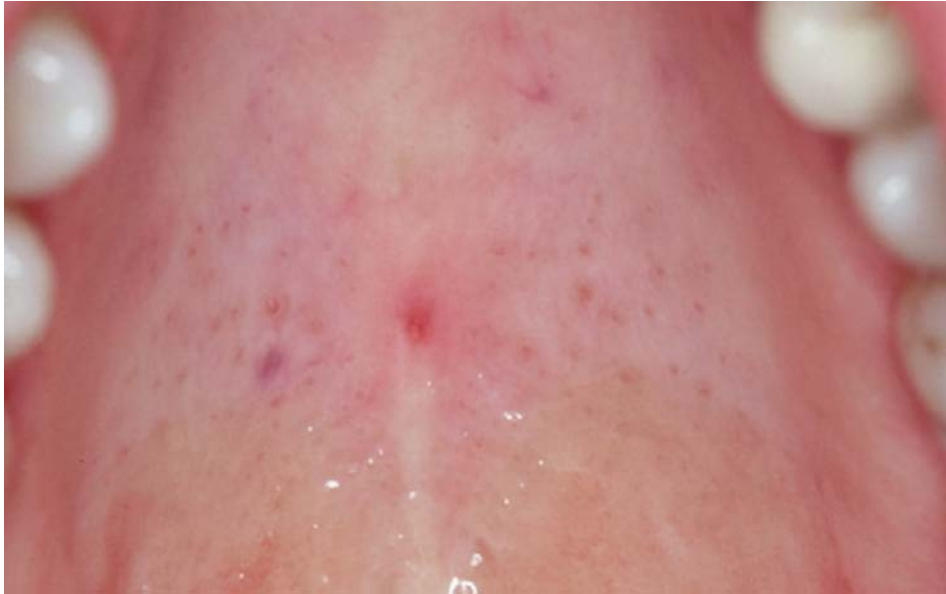

Figure 40: inflammation des orifices de GSA (petits points rouges).

1.3. Langue :

Sur la face dorsale de la langue se trouvent, en arrière du V lingual et dans la partie pharyngée de la langue, des glandes muqueuses (glandes de Weber).

Au niveau des papilles caliciformes du V lingual se situent les glandes séreuses de Von Ebner dont les canaux s'ouvrent dans le vallum de ces papilles.

En avant du V lingual est disposé une zone de glandes séreuses.

Les structures salivaires sont surtout concentrées à la jonction des deux tiers antérieurs et du tiers postérieur de la langue, vers la pointe sont localisées des glandes mixtes, enfin, sur les bords existent des glandes muqueuses.

Il convient d'ajouter, dans la partie antérieure de la face ventrale de la langue et de part et d'autre de la ligne médiane, les glandes séro-muqueuses de Blandin-Nühn ; structures oblongues peu connues qui mesurent chacune de 15 à 20 mm de longueur et de 7 à 10 mm de largeur.

Elles expliquent la survenue, assez rare, de mucocèle à ce niveau (fig 41).

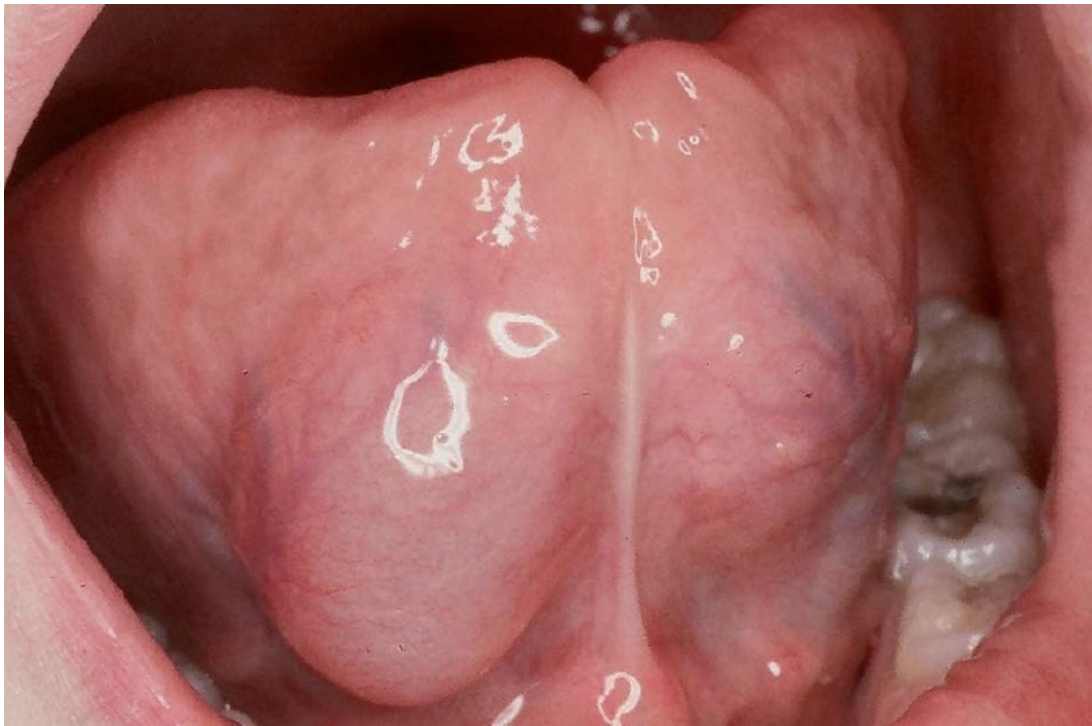


Figure 41: pseudo kyste mucoïde de la face ventrale de la langue.

1.4. Joes :

Les glandes sont muqueuses et séreuses. Elles sont surtout localisées autour de l'orifice du canal de Sténon où elles forment comme un collier. Leurs canaux excréteurs se drainent directement dans le canal de Sténon.

Une certaine quantité de glandes se trouvent aussi dans la partie jugale postérieure et dans la zone rétro-molaire.

1.5. Plancher buccal :

Les structures salivaires mineures, séreuses et muqueuses, sont peu nombreuses et sont surtout concentrées dans la partie toute postérieure du plancher.

- À noter la présence de glandes amygdaliennes qui sont associées aux amygdales palatines et pharyngiennes.
- Les muqueuses nasales et sinusiennes contiennent également des GSA (glandes séro-muqueuses) à l'origine des mêmes processus tumoraux que ceux touchant les muqueuses buccales.

Il existe aussi, mais rarement, des glandes salivaires hétérotopiques (tissu salivaire ectopique) intra maxillaires (mandibulaire surtout), pouvant exceptionnellement engendrer un adénocarcinome pouvant simuler un kyste odontogénique.

2. Rappel histologique : [38]

Les GSA, comme les glandes salivaires principales, sont des glandes exocrines responsables de la sécrétion du fluide salivaire.

La répartition quantitative entre les différentes glandes est la suivante : submandibulaires 60%, parotides 25 %, GSA 10 % et sublinguales 5 %. Ces glandes mineures humidifient et lubrifient de manière régulière et continue les muqueuses orales. Bien que la quantité de salive produite soit peu importante, leur participation qualitative est appréciable, en particulier la nuit pour les protéines antibactériennes (IgA, lysozyme...).

Les GSA ne sont pas individualisées en organe, mais sont simplement constituées par de petits lobules glandulaires non encapsulés, de quelques millimètres de diamètre, disséminés dans la sous muqueuse ou chorion des muqueuses.

Ces glandes contiennent un parenchyme salivaire dont l'unité sécrétrice est l'acinus. Un acinus est un groupement de cellules organisées autour d'une étroite lumière.

Les acini sont constitués par des cellules acineuses avec, en périphérie, des cellules myoépithéliales. Ces dernières sont des cellules contractiles fusiformes, assez voisines des cellules musculaires lisses, situées au pôle basal des cellules acineuses et comportant de longues expansions filamenteuses qui contiennent de l'actine et de la myosine assurant la contraction. Ces expansions s'organisent autour des acini et des canaux excréteurs afin de faciliter l'expulsion des produits de sécrétion, de la lumière de l'acinus dans le système canalaire et, au-delà, dans la cavité orale.(fig 42/43).

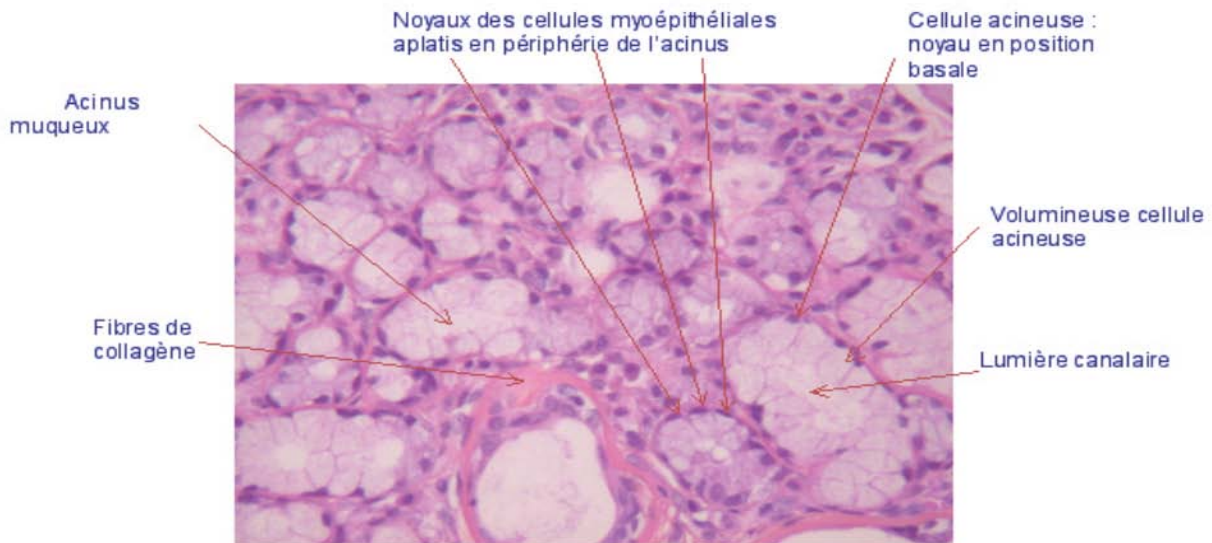


Figure 42: lobules de glande salivaire accessoire (GSA). Lèvre inférieure. X 100.

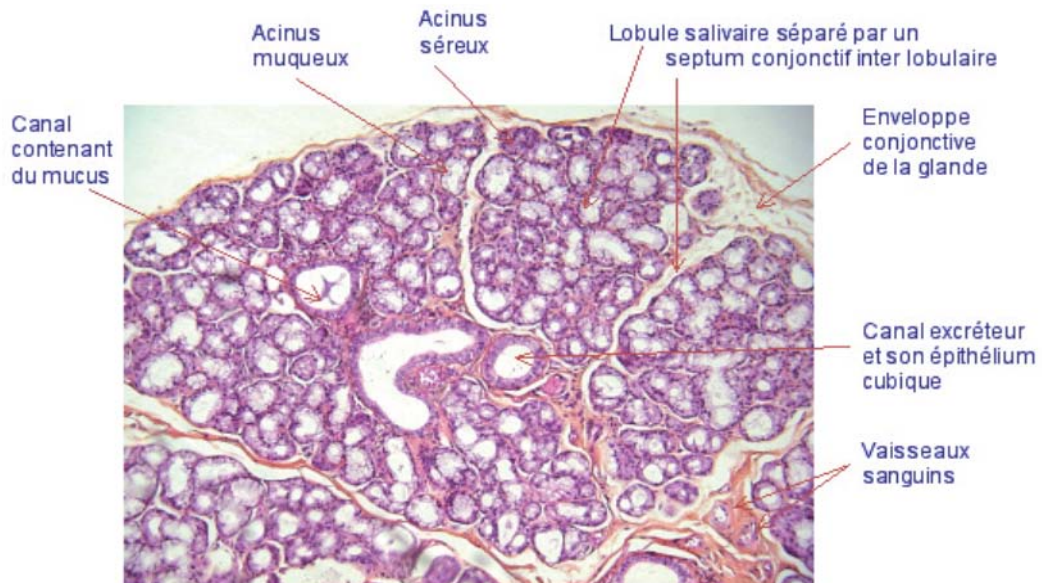


Figure 43: ensemble d'acini muqueux de GSA. Lèvre inférieure. X 400.

Selon leurs structures, les GSA sont classées en glandes muqueuses, séreuses et mixtes ou séro-muqueuses. Les acini muqueux, qui produisent une salive visqueuse, représentent l'essentiel des acini des GSA. Les acini séreux sécrètent une salive aqueuse et fluide.

3. Rappel physiologique : [38]

Les glandes salivaires jouent un rôle important par la production de salive lors de la déglutition et de la mastication.

Le mécanisme d'excrétion de la salive est l'exocytose.

Tout d'abord, il se forme une salive primaire par les cellules, qui aboutit au niveau des acini. Puis, cette salive se transforme au niveau du canal strié avec sécrétion de bicarbonate de potassium, et également réabsorption de chlorure de sodium, pour former la salive finale hypotonique. Et la sécrétion d'eau et d'électrolytes va accompagner la sécrétion des substances organiques.

Au final, la salive se constitue de protéines extrinsèques issues du sérum : albumines sériques, immunoglobulines (particulièrement des IgA), et de protéines intrinsèques formées par les glandes salivaires : l'amylase (enzyme digestive), constituant 30 % des protéines parotidiennes, le lysozyme, la peroxydase (enzyme anti-bactérienne), le kallikreine (rôle dans la vasodilatation des glandes salivaires), des substances à activité humorale. Cette composante protéinique s'accompagne d'autres substances dont les acides aminés, les peptides (Bradykinine), les catabolites nitrés (urée, acide urique, ammoniac).

Les stimulations locales, mécaniques, gustatives et proprioceptives sont celles pouvant provoquer un réflexe vrai. Les stimulations tactiles, nociceptives, et les pressions sont efficaces lors de la mastication du bol alimentaire. Les excitations mécaniques de l'œsophage lors de la déglutition sont également une stimulation de la sécrétion salivaire. La stimulation des muscles masticateurs, de l'articulation temporo-mandibulaire, ou du parodonte va provoquer une stimulation de la sécrétion salivaire unilatérale.

La salive a différents rôles : des fonctions mécaniques, avec une action de solvant et de lubrifiant pour la digestion du bol alimentaire, des fonctions de protection : grâce à la salive, la cavité buccale présente une grande résistance contre les infections. Son rôle est aussi physique, car elle permet l'auto-nettoyage de la cavité buccale, et l'humidification des muqueuses, évitant par cette action les changements dégénératifs. Elle présente aussi un rôle anti-bactérien, par sa composition en lysozyme, thiocyanate, et immunoglobulines. Le bicarbonate contenu dans la salive permet une protection efficace des dents contre les excès de substances acides par un pouvoir tampon.

IV. ANNEXE IV :

Classification histologique des tumeurs malignes des glandes salivaires par grade de malignité [41]

<p><u>BAS GRADE</u> Risque de récurrence Métastases <10-15% Décès <1%</p>	<p><u>GRADE INTERMEDIAIRE</u> Récidive fréquentes Métastases >10-15%</p>	<p><u>HAUT GRADE</u> Métastases fréquentes</p>
<ul style="list-style-type: none"> - Carcinome muco-épidermoïde de faible grade - Carcinome à cellules acineuses sans contingent dédifférencié - Adénocarcinome polymorphe de bas grade - Cystadénocarcinome / Cystadénocarcinome cribriforme de bas grade - Adénocarcinome à cellules basales - Adénocarcinome sans autre indication (SAI) de bas grade - Adénocarcinome à cellules claires - Carcinome épithelial- myoépithelial - Carcinome sur adénome pléomorphe non invasif (capsule respectée) ou avec invasion minimale (<1,5mm) 	<ul style="list-style-type: none"> - Carcinome muco-épidermoïde de grade intermédiaire - Carcinome à cellules acineuses sans contingent dédifférencié avec Ki67 >10% - Carcinome adénoïde kystique cribriforme et/ou trabéculaire - Carcinome sébacé avec atypies discrètes à modérées 	<ul style="list-style-type: none"> - Carcinome muco-épidermoïde de haut grade - Carcinome adénoïde kystique avec contingent massif > 30% - Adénocarcinome SAI de haut grade - Carcinome canalaire salivaire dédifférencié - Carcinome sur adénome pléomorphe massivement invasif - Carcinome à grandes cellules - Carcinome à petites cellules - Carcinome épidermoïde - Carcinome sébacé avec atypies marquées - Adénocarcinome mucineux

V. ANNEXE V :

Distribution des sites anatomiques de 546 tumeurs des glandes salivaires accessoires selon la variété histologique [53]

1. Tumeurs bénignes :

Type Histologique	Palais	Lèvre supérieure	Muqueuse buccale	Vestibule	Lèvre inférieure	Crête alvéolaire	Plancher buccal	autres
adénome Pléomorphe (n = 181)	72 39.8%	50--27.6%	33--18.2%	15	3	4	1	3
adénome Canaliculaire (n = 50)	4	31--62%	11--22%	2	1	–	–	1
cystadénome Papillaire (n = 42)	11 26.2%	3	102--3.8%	5	9--21.4%	–	1	3
Cystadénome canalaire (n = 16)	5 31.3%	2	1	1	6 --37.5%	1	–	–
Sialadénome papillifère (n = 9)	4 44.4%	–	2	2	1	–	–	–
Oncocytome (n = 4)	–	–	–	–	4	–	–	–
Papillome intracanalair (n = 2)	–	–	–	–	2	–	–	–
Myoépithéliome (n = 1)	-	–	–	–	1	–	–	–
Total (n = 305)	96 31.5%	86--28.2%	57--18%	25--8.2%	27--8.9%	5 1.6%	2--0.6%	72--3%

2. Tumeurs malignes

Type histologique	Palais	Lèvre supérieure	Muqueuse buccale	Vestibule	Lèvre inférieure	Crête alvéolaire	Plancher buccal	autres
<i>carcinome Mucoépidermoïde (n = 125)</i>	43 35.5%	4	17 14%	8	10	20 16.5%	7	16
<i>carcinome Adénoïde kystique (n = 35)</i>	14 40%	2	6 17.1%	2	-	1	9 25.7%	1
<i>adénocarcinome Polymorphe bas-grade (n = 28)</i>	11 39.3%	6 22.2%	5 18.5%	2	-	3	-	1
<i>adénocarcinome à cellules acineuses (n = 21)</i>	4 19%	6 28.6%	7 33.3%	1	1	1	-	1
<i>Adénocarcinome (n = 21)</i>	9 42.9%	1	3	-	-	5 23.8%	3	-
<i>Carcinome Adénosquameux (n= 3)</i>	2	-	1	-	-	-	-	-
<i>Carcinome ex- adénome pléomorphe (n = 2)</i>	-	1	-	-	-	1	-	-
<i>carcinome Epithélial myoépithélial (n = 2)</i>	1	-	-	-	-	-	-	1
<i>cystadénocarcinome papillaire (n = 1)</i>	-	-	-	1	-	-	-	-
<i>adénocarcinome Mucineux (n = 1)</i>	-	-	1	-	-	-	-	-
<i>carcinome Myoépithélial (n = 1)</i>	-	-	1	-	-	-	-	-

VI. ANNEXE VI : FICHE D'EXPLOITATION

Identité

NE :

Nom :

Prénom :

Sexe :

Age :

Profession :

Antécédent

1 / Médicaux

Infection ORL :

Oui

Non

Infections Spécifiques :

VIH

TBK

Autres

Irradiation Cervicale Antérieure :

Oui

Non

2/ Chirurgicaux

Chirurgie des glandes salivaires

Oui

Non

Autres Interventions : oui

Non

Traumatisme Facial

Oui

Non

3/ Toxiques

Tabac

Alcool

Données Cliniques

Délai de consultation :

Etat de la peau en regard :

Tumeur :

Unilatérale

Bilatérale

Taille :

Consistance :

Molle

Ferme

Dure

Douleur à la palpation :

Oui

Non

Etat général

Conservé

Altéré

Examens Complémentaires

Echographie :

Echogénéicité

ADP

TDM

Tumeur

/Lésions osseuses

IRM

Lésion Kystique

Lésion Tissulaires

Tumeur

Cytoponction

Faite

Non faite

Bilan pré-anesthésique

Contre-indiqué

Pas de contre-indication

Traitement Chirurgical

Exérèse tumorale complète

Exérèse tumorale incomplète

Curage ganglionnaire

Examen extemporané : Fait

Non fait

Résultat : Tumeur Bénigne

Tumeur Maligne

Type Histologique

Suites post-op : Simples

Complication (à préciser)

Traitement Complémentaire

Radiothérapie

Chimiothérapie

Récidive : Oui



Non

Pronostic :



Fonctionnel

Esthétique

Vital



BIBLIOGRAPHIE



1. **Barnes, L.**
Pathology and genetics of head and neck tumours. 2005 :IARC.
2. **Bonfils, P.**
Tumeurs des glandes salivaires, Encycl.Méd. Chir.(Paris-France),
Oto-Rhino-Laryngologie, 2007 :p. 20-628.
3. **Pitak-Arnrop, P.et al.**
Pleomorphic adenoma of the upper lip: Some clinicopathological considerations.
Journal of cutaneous and aesthetic surgery, 2012. 5(1): p.51.
4. **Badoual, C., et al.**
*Les carcinomes des glandes salivaires: description histologique des principaux sous-
types histologiques.*
Revue Francophone des Laboratoires, 2013. 2013(448): p. 55-61.
5. **Kauzman, A., J.C. Tabet, and T.I. Stiharu.**
Hyalinizing clear cell carcinoma: a case report and review of the literature.
Oral Surg Oral Med Oral Pathol Oral Radiol Endod, 2011. 112(1): p. e26-34.
6. **Loyola, A., et al.**
*Minor salivary gland tumours. A retrospective study of 164 cases in a Brazilian
population.*
European Journal of Cancer Part B: Oral Oncology, 1995. 31(3): p. 197-201.
7. **Boko, E., et al.**
*Tumeurs des glandes salivaires accessoires. Aspects épidémiologiques et
anatomopathologiques.*
Revue de laryngologie, d'otologie et de rhinologie, 2004. 125(4): p. 233-237.
8. **Jaber, M.**
Intraoral minor salivary gland tumors: a review of 75 cases in a Libyan population.
International journal of oral and maxillofacial surgery, 2006. 35(2): p. 150-154.
9. **Pires, F.R., et al.**
Intra-oral minor salivary gland tumors: a clinicopathological study of 546 cases.
Oral oncology, 2007. 43(5): p. 463-470.
10. **Toida, M., et al.**
Intraoral minor salivary gland tumors: a clinicopathological study of 82 cases.
International journal of oral and maxillofacial surgery, 2005. 34(5): p. 528-532.

11. **Lee, S.-Y., et al.**
Characteristics, management of the neck, and oncological outcomes of malignant minor salivary gland tumours in the oral and sinonasal regions.
British Journal of Oral and Maxillofacial Surgery, 2013. **51**(7): p. e142–e147.
12. **Kruse, A.L., et al.**
Malignant minor salivary gland tumors: a retrospective study of 27 cases.
Oral and maxillofacial surgery, 2010. **14**(4): p. 203–209.
13. **Strick, M., et al.**
Malignant tumours of the minor salivary glands—a 20 year review.
British journal of plastic surgery, 2004. **57**(7): p. 624–631.
14. **Moatemri, R., et al.**
Profil épidémiologique des tumeurs des glandes salivaires dans un CHU tunisien.
Revue de Stomatologie et de Chirurgie Maxillo-faciale, 2008. **109**(3): p. 148–152.
15. **Carrillo, J.F., et al.**
Prognostic factors in patients with minor salivary gland carcinoma of the oral cavity and oropharynx.
Head & neck, 2011. **33**(10): p. 1406–1412.
16. **Auriol, M. and Y. Le Charpentier.**
*Tumeurs des glandes salivaires.*2001.
17. **Lee, Y., et al.**
Imaging of salivary gland tumours.
European journal of radiology, 2008. **66**(3): p. 419–436.
18. **Halimi, P., M. Gardner, and F. Petit.**
[Tumors of the salivary glands].
Cancer Radiother, 2005. **9**(4): p. 251–60.
19. **Kakimoto, N., et al.**
CT and MR images of pleomorphic adenoma in major and minor salivary glands.
European journal of radiology, 2009. **69**(3): p. 464–472.
20. **Bonfils, C.**
Le livre de l'interne–ORL. 2011: Lavoisier.

21. **Hughes, J.H., E.E. Volk, and D.C. Wilbur.**
Pitfalls in salivary gland fine-needle aspiration cytology: lessons from the College of American Pathologists Interlaboratory Comparison Program in Nongynecologic Cytology.
Archives of pathology & laboratory medicine, 2005. **129**(1): p. 26–31.
22. **Baldet, P.**
Approches histogénétiques des tumeurs des glandes salivaires.
in *Annales de Pathologie*. 2007. Elsevier.
23. **Tanigaki, Y., et al.**
Pleomorphic adenoma of the lateral side of the tongue.
Acta oto-laryngologica, 2004. **124**(5): p. 649–651.
24. **Snyderman, C., J.T. Johnson, and E.L. Barnes.**
Extraparotid Warthin's tumor.
Otolaryngology—Head and Neck Surgery, 1986. **94**(2): p. 169–175.
25. **Miloundja, J., et al.**
Lymphangiomes kystiques cervicofaciaux de l'enfant au Gabon.
in *Annales d'Otolaryngologie et de Chirurgie Cervico-faciale*. 2007. Elsevier.
26. **Laskaris, G.**
Color atlas of oral diseases.
PERATIVE DENTI TRY, 2003: p. 213.
27. **Awange, D., et al.**
Reactive localised inflammatory hyperplasia of the oral mucosa.
East African medical journal, 2009. **86**(2).
28. **Triantafillidou, K., et al.**
Mucoepidermoid carcinoma of minor salivary glands: a clinical study of 16 cases and review of the literature.
Oral diseases, 2006. **12**(4): p. 364–370.
29. **Gassler, N., et al.**
Mucoepidermoid carcinoma of palatinal glands with exuberant foreign-body giant cell reaction.
Pathology—Research and Practice, 2008. **204**(9): p. 689–691.
30. **Marx, R.E. and D. Stern.**
Oral and maxillofacial pathology.
Chicago: Quintessence, 2003.

31. **Basset, J., et al.**
Exploration fonctionnelle scintigraphique des glandes salivaires.
Revue de Stomatologie et de Chirurgie Maxillo Faciale, 1994. **95**(2): p. 127–129.
32. **de Oliveira, F.A., et al.**
Salivary gland tumor: a review of 599 cases in a Brazilian population.
Head and neck pathology, 2009. **3**(4): p. 271.
33. **Sessions, R.B., L.B. Harrison, and A.A. Forastiere.**
Tumors of the larynx and hypopharynx.
Cancer: principles and practice of oncology, 2001. **1**: p. 861–885.
34. **Moreno, M., A. Moreno, and C. Tomé.**
Sentinel lymph node biopsy in adenocarcinoma of minor salivary gland.
Oral oncology, 2008. **44**(3): p. 305–308.
35. **Evans, H.L. and M.A. Luna.**
Polymorphous low-grade adenocarcinoma: a study of 40 cases with long-term follow up and an evaluation of the importance of papillary areas.
The American journal of surgical pathology, 2000. **24**(10): p. 1319–1328.
36. **Yang, S., et al.**
Clear cell carcinoma, not otherwise specified, of salivary glands: a clinicopathologic study of 4 cases and review of the literature.
Oral Surgery, Oral Medicine, Oral Pathology, Oral Radiology, and Endodontology, 2008. **106**(5): p. 712–720.
37. **Drouet, F., et al.**
Lymphomes malins non hodgkiniens.
Cancer/Radiothérapie, 2010. **14**: p. S210–S229.
38. **Gauzeran, D.**
Pathologies tumorales des glandes salivaires accessoires.
Revue d’Odonto–Stomatologie, 2011: p. 54.
39. **de Montreuil, C.B., M.–H. Tessier, and J. Billet**
Patologia benigna della mucosa orale.
EMC–Otorinolaringoiatria, 2012. **11**(3): p. 1–20.
40. **Nam, S.J., et al.**
Risk Factors and Survival Associated with Distant Metastasis in Patients with Carcinoma of the Salivary Gland.

41. **Baujat, B. and S. Hans.**
Réseau d'expertise français sur les cancers ORL rares (REFCOR).
Oncologie, 2008. **10**(6): p. 363–367.

42. **Grundmann, O., G. Mitchell, and K. Limesand.**
Sensitivity of salivary glands to radiation: from animal models to therapies.
Journal of dental research, 2009. **88**(10): p. 894–903.

43. **Adelstein, D.J., et al.**
Biology and management of salivary gland cancers.
in *Seminars in radiation oncology.* 2012. Elsevier.

44. **Copelli, C., et al.**
Malignant tumors of intraoral minor salivary glands.
Oral oncology, 2008. **44**(7): p. 658–663.

45. **Vander Poorten, V.L., et al.**
Stage as major long term outcome predictor in minor salivary gland carcinoma.
Cancer, 2000. **89**(6): p. 1195–1204.

46. **Terhaard, C.H., et al.**
The prognostic role of comorbidity in salivary gland carcinoma.
Cancer, 2008. **113**(7): p. 1572–1579.

47. **Loh, K.S., et al.**
Prognostic factors in malignancy of the minor salivary glands.
Head & neck, 2009. **31**(1): p. 58–63.

48. **Li, Q., et al.**
Long-term treatment outcome of minor salivary gland carcinoma of the hard palate.
Oral oncology, 2012. **48**(5): p. 456–462.

49. **Cianchetti, M., et al.**
Radiation therapy for minor salivary gland carcinoma.
The Laryngoscope, 2009. **119**(7): p. 1334–1338.

50. **Kakarala, K. and N. Bhattacharyya.**
Survival in oral cavity minor salivary gland carcinoma.
Otolaryngology—Head and Neck Surgery, 2010. **143**(1): p. 122–126.

51. **Pantvaidya, G.H., et al.**
Minor salivary gland tumors of the sinonasal region: results of a retrospective analysis with review of literature. Head & neck, 2012. **34**(12): p. 1704–1710.

52. **Bell, R.B., et al.**

Management and outcome of patients with malignant salivary gland tumors.

Journal of oral and maxillofacial surgery, 2005. **63**(7): p. 917–928.

53. **Díaz, K.P., et al.**

High diagnostic accuracy and reproducibility of fine-needle aspiration cytology for diagnosing salivary gland tumors: cytohistologic correlation in 182 cases.

Oral surgery, oral medicine, oral pathology and oral radiology, 2014. **118**(2): p. 226–235.

قسم الطيريج

أقسم بالله العظيم

أن أراقب الله في مهنتي.

وأن أصون حياة الإنسان في كافة أطوارها في كل الظروف

والأحوال باذلاً وسعي في استنقاذها من الهلاك والمرض

والألم والقلق.

وأن أحفظ للناس كرامتهم، وأستر عورتهم، وأكتم سرهم.

وأن أكون على الدوام من وسائل رحمة الله، باذلاً رعايتي للطبية للقريب

والبعيد، للصالح والطالح، والصديق والعدو.

وأن أثابر على طلب العلم، أسخره لنفع الإنسان .. للأداه.

وأن أوقر من علمني، وأعلم من يصغرني، وأكون أخاً لكل زميل في المهنة الطبية

متعاونين على البر والتقوى.

وأن تكون حياتي مصداق إيماني في سرّي وعلانيتي، نقيّة مما يشينها تجاه

الله ورسوله والمؤمنين.

والله على ما أقول شهيدا

أورام الغدد اللعابية الثانوية

بصدد 15 حالة

الأطروحة

قدمت ونوقشت علانية يوم 2017/ 05 /17

من طرف

السيد نبيل حموش

المزداد في 11 يونيو 1990 بمراكش

لنيل شهادة الدكتوراه في الطب

الكلمات الأساسية

الغدد اللعابية الثانوية_ الورم الغدي متعدد الأشكال_ تشخيص نسيجي_ التصوير بالأشعة

اللجنة

الرئيس

ن.منصوري حطاب

السيدة

أستاذة في جراحة التجميل والتقويم والوجه

المشرف

ح.عمار

السيد

أستاذ في جراحة الأنف والأذن والحنجرة

م.لقويشمي

السيد

أستاذ مبرز في جراحة الوجه والفكين

ي.الدرواسي

السيد

الحكام

أستاذ مبرز في جراحة الأنف والأذن والحنجرة

