



UNIVERSITE CADI AYYAD

FACULTE DE MEDECINE ET DE PHARMACIE

ANNEE 2012

THESE N° 68

PRISE EN CHARGE DES TRAUMATISMES DU RACHIS CERVICAL SUPERIEUR AU CHU MOHAMED VI

THESE

PRESENTEE ET SOUTENUE PUBLIQUEMENT LE ... /... / 2012

PAR

M.Elmansouri abdelamjid

Né le 08 Janvier 1985 à Zagora

POUR L'OBTENTION DU DOCTORAT EN MEDECINE

MOTS CLES

ATLAS – AXIS – TRAUMATISME – FRACTURE
LUXATION CLINIQUE – IMAGERIE – TRAITEMENT

JURY

- Mr. S. AIT BENALI**
Professeur de Neurochirurgie
- Mr. M. LMEJJATI**
Professeur agrégé de Neurochirurgie
- Mr. H. GHANNANE**
Professeur agrégé de Neurochirurgie
- Mr. A. ELFIKRI**
Professeur agrégé de Radiologie
- Mr. Y. NAJEB**
Professeur agrégé de Traumato-orthopédie
- Mme. N. CHERIF IDRISI EL GANOUNI**
Professeur agrégée de Radiologie

PRESIDENT

RAPPORTEUR

} **JUGES**

بِسْمِ اللَّهِ الرَّحْمَنِ الرَّحِيمِ

"رب أوزعني أن أشكر نعمتك

التي أنعمت عليّ وعلى والديّ

وأن أعمل صالحاً ترضاه وأصلح

لي في ذريّتي إني تبت إليك وإني

من المسلمين"

صدق الله العظيم

قَسَمَ الطَّبِيبُ

أَقْسِمُ بِاللَّهِ الْعَظِيمِ

أَنْ أَرَأَيْتَ اللَّهَ فِي مِهْنَتِي.

وَأَنْ أَصُونَ حَيَاةَ الْإِنْسَانِ فِي كَافَّةِ أَطْوَارِهَا، فِي كُلِّ
الظُّرُوفِ وَالْأَحْوَالِ بِإِذْنِ اللَّهِ وَسَعْيِي فِي اسْتِنْقَاذِهَا مِنَ الْهَلَاكِ
وَالْمَرَضِ وَالْأَلَمِ وَالْقَلْقِ.

وَأَنْ أَحْفَظَ لِلنَّاسِ كَرَامَتَهُمْ، وَأَسْتُرَ عَوْرَتَهُمْ، وَأَكْتُمَ
سِرَّهُمْ.

وَأَنْ أَكُونَ عَلَى الدَّوَامِ مِنْ وَسَائِلِ رَحْمَةِ اللَّهِ، بِإِذْنِ
رِعَايَتِي الطَّبِيبِيَّةِ لِلْقَرِيبِ وَالْبَعِيدِ، لِلصَّالِحِ وَالطَّالِحِ، وَ
الصَّدِيقِ وَالْعَدُوِّ.

وَأَنْ أَثَابِرَ عَلَى طَلْبِ الْعِلْمِ، أَسْخِرَهُ لِنَفْعِ الْإِنْسَانِ.. لَا
لِأَذَاهِ.

وَأَنْ أُوَقِّرَ مَنْ عَلَّمَنِي، وَأُعَلِّمَ مَنْ يَصْنَعُنِي، وَأَكُونَ
أَخًا لِكُلِّ زَمِيلٍ فِي الْمِهْنَةِ الطَّبِيبِيَّةِ مُتَعَاوِنِينَ عَلَى الْبِرِّ
وَالتَّقْوَى.

وَأَنْ تَكُونَ حَيَاتِي مِصْدَاقَ إِيمَانِي فِي سِرِّي
وَعَلَانِيَتِي، نَقِيَّةً مِمَّا يُشِينُهَا تَجَاهَ اللَّهِ وَرَسُولِهِ
وَالْمُؤْمِنِينَ.

وَاللَّهُ عَلَى مَا أَقُولُ شَهِيدٌ

Serment d'Hippocrate

Au moment d'être admis à devenir membre de la profession médicale, je m'engage solennellement à consacrer ma vie au service de l'humanité.

Je traiterai mes maîtres avec le respect et la reconnaissance qui leur sont dus.

Je pratiquerai ma profession avec conscience et dignité. La santé de mes malades sera mon premier but.

Je ne trahirai pas les secrets qui me seront confiés.

Je maintiendrai par tous les moyens en mon pouvoir l'honneur et les nobles traditions de la profession médicale.

Les médecins seront mes frères.

Aucune considération de religion, de nationalité, de race, aucune considération politique et sociale, ne s'interposera entre mon devoir et mon patient.

Je maintiendrai strictement le respect de la vie humaine dès sa conception.

Même sous la menace, je n'userai pas mes connaissances médicales d'une façon contraire aux lois de l'humanité.

Je m'y engage librement et sur mon honneur.

Déclaration Genève, 1948.



*LISTE DES
PROFESSEURS*

UNIVERSITE CADI AYYAD
FACULTE DE MEDECINE ET DE PHARMACIE
MARRAKECH

Doyen Honoraire

: Pr. Badie-Azzamann MEHADJI

ADMINISTRATION

Doyen

: Pr. Abdelhaq ALAOUI YAZIDI

Vice doyen à la recherche

: Pr. Badia BELAABIDIA

Vice doyen aux affaires pédagogiques

: Pr. Ag Zakaria DAHAMI

Secrétaire Général

: Mr. Azzeddine EL HOUDAIGUI

PROFESSEURS D'ENSEIGNEMENT SUPERIEUR

ABOUSSAD	Abdelmounaim	Néonatalogie
AMAL	Said	Dermatologie
ASMOUKI	Hamid	Gynécologie – Obstétrique A
ASRI	Fatima	Psychiatrie
AIT BENALI	Said	Neurochirurgie
ALAOUI YAZIDI	Abdelhaq	Pneumo-phtisiologie

BENELKHAÏAT BENOMAR	Ridouan	Chirurgie – Générale
BELAABIDIA	Badia	Anatomie-Pathologique
BOUMZEBRA	Drissi	Chirurgie Cardiovasculaire
BOUSKRAOUI	Mohammed	Pédiatrie A
CHABAA	Laila	Biochimie
CHOULLI	Mohamed Khaled	Neuropharmacologie
ESSAADOUNI	Lamiaa	Médecine Interne
FIKRY	Tarik	Traumatologie- Orthopédie A
FINECH	Benasser	Chirurgie – Générale
KISSANI	Najib	Neurologie
KRATI	Khadija	Gastro-Entérologie
LATIFI	Mohamed	Traumato – Orthopédie B
MOUDOUNI	Said mohammed	Urologie
MOUTAOUAKIL	Abdeljalil	Ophthalmologie
RAJI	Abdelaziz	Oto-Rhino-Laryngologie
SARF	Ismail	Urologie
SBIHI	Mohamed	Pédiatrie B
SOUMMANI	Abderraouf	Gynécologie-Obstétrique A

PROFESSEURS AGREGES

ABOULFALAH	Abderrahim	Gynécologie – Obstétrique B
ADERDOUR	Lahcen	Oto-Rhino-Laryngologie
AMINE	Mohamed	Epidémiologie - Clinique

AIT SAB	Imane	Pédiatrie B
AKHDARI	Nadia	Dermatologie
BOURROUS	Monir	Pédiatrie A
CHELLAK	Saliha	Biochimie-chimie (Militaire)
DAHAMI	Zakaria	Urologie
EL ADIB	Ahmed rhasane	Anesthésie-Réanimation
EL FEZZAZI	Redouane	Chirurgie Pédiatrique
EL HATTAOUI	Mustapha	Cardiologie
ELFIKRI	Abdelghani	Radiologie (Militaire)
ETTALBI	Saloua	Chirurgie – Réparatrice et plastique
GHANNANE	Houssine	Neurochirurgie
LMEJJATI	Mohamed	Neurochirurgie
LOUZI	Abdelouahed	Chirurgie générale
LRHEZZIOUI	Jawad	Neurochirurgie(Militaire)
MAHMAL	Lahoucine	Hématologie clinique
MANOUDI	Fatiha	Psychiatrie
MANSOURI	Nadia	Chirurgie maxillo-faciale Et stomatologie
NAJEB	Youssef	Traumato - Orthopédie B
NEJMI	Hicham	Anesthésie - Réanimation
OULAD SAIAD	Mohamed	Chirurgie pédiatrique
SAIDI	Halim	Traumato - Orthopédie A
SAMKAOUI	Mohamed Abdenasser	Anesthésie- Réanimation
TAHRI JOUTEI HASSANI	Ali	Radiothérapie
TASSI	Noura	Maladies Infectieuses
YOUNOUS	Saïd	Anesthésie-Réanimation

PROFESSEURS ASSISTANTS

ABKARI	Imad	Traumatologie-orthopédie B
ABOU EL HASSAN	Taoufik	Anesthésie - réanimation
ABOUSSAIR	Nisrine	Génétique
ADALI	Imane	Psychiatrie
ADALI	Nawal	Neurologie
ADMOU	Brahim	Immunologie
AGHOUTANE	El Mouhtadi	Chirurgie – pédiatrique
AISSAOUI	Younes	Anésthésie Reanimation (Militaire)
AIT BENKADDOUR	Yassir	Gynécologie – Obstétrique A
AIT ESSI	Fouad	Traumatologie-orthopédie B
ALAOUI	Mustapha	Chirurgie Vasculaire périphérique (Militaire)
ALJ	Soumaya	Radiologie
AMRO	Lamyae	Pneumo - phtisiologie
ANIBA	Khalid	Neurochirurgie
ARSALANE	Lamiae	Microbiologie- Virologie (Militaire)
BAHA ALI	Tarik	Ophtalmologie
BAIZRI	Hicham	Endocrinologie et maladies métaboliques (Militaire)
BASRAOUI	Dounia	Radiologie
BASSIR	Ahlam	Gynécologie – Obstétrique B
BELBARAKA	Rhizlane	Oncologie Médicale
BELKHOU	Ahlam	Rhumatologie

BEN DRISS	Laila	Cardiologie (Militaire)
BENCHAMKHA	Yassine	Chirurgie réparatrice et plastique
BENHADDOU	Rajaa	Ophtalmologie
BENHIMA	Mohamed Amine	Traumatologie-orthopédie B
BENJILALI	Laila	Médecine interne
BENZAROUEL	Dounia	Cardiologie
BOUCHENTOUF	Rachid	Pneumo-phtisiologie (Militaire)
BOUKHANNI	Lahcen	Gynécologie – Obstétrique B
BOURRAHOuat	Aicha	Pédiatrie
BSSIS	Mohammed Aziz	Biophysique
CHAFIK	Aziz	Chirurgie Thoracique (Militaire)
CHAFIK	Rachid	Traumatologie-orthopédie A
CHERIF IDRISSE EL GANOUNI	Najat	Radiologie
DAROUASSI	Youssef	Oto-Rhino – Laryngologie (Militaire)
DIFFAA	Azeddine	Gastro - entérologie
DRAISS	Ghizlane	Pédiatrie A
EL AMRANI	Moulay Driss	Anatomie
EL ANSARI	Nawal	Endocrinologie et maladies métaboliques
EL BARNI	Rachid	Chirurgie Générale (Militaire)
EL BOUCHTI	Imane	Rhumatologie
EL BOUIHI	Mohamed	Stomatologie et chirurgie maxillo faciale
EL HAOUATI	Rachid	Chirurgie Cardio Vasculaire

EL HAOURY	Hanane	Traumatologie-orthopédie A
EL HOUDZI	Jamila	Pédiatrie B
EL IDRISSI SLITINE	Nadia	Pédiatrie (Néonatalogie)
EL KARIMI	Saloua	Cardiologie
EL KHADER	Ahmed	Chirurgie Générale (Militaire)
EL KHAYARI	Mina	Réanimation médicale
EL MANSOURI	Fadoua	Anatomie – pathologique (Militaire)
EL MEHDI	Atmane	Radiologie
EL MGHARI TABIB	Ghizlane	Endocrinologie et maladies métaboliques
EL OMRANI	Abdelhamid	Radiothérapie
FADILI	Wafaa	Néphrologie
FAKHIR	Bouchra	Gynécologie – Obstétrique B
FAKHIR	Anass	Histologie -embryologie cytogénétique
FICHTALI	Karima	Gynécologie – Obstétrique B
HACHIMI	Abdelhamid	Réanimation médicale
HAJJI	Ibtissam	Ophtalmologie
HAOUACH	Khalil	Hématologie biologique
HAROU	Karam	Gynécologie – Obstétrique A
HOCAR	Ouafa	Dermatologie
JALAL	Hicham	Radiologie
KADDOURI	Said	Médecine interne (Militaire)
KAMILI	El ouafi el aouni	Chirurgie – pédiatrique générale

KHALLOUKI	Mohammed	Anesthésie-Réanimation
KHOUCHANI	Mouna	Radiothérapie
KHOULALI IDRISSE	Khalid	Traumatologie-orthopédie (Militaire)
LAGHMARI	Mehdi	Neurochirurgie
LAKMICHI	Mohamed Amine	Urologie
LAKOUICHMI	Mohammed	Chirurgie maxillo faciale et Stomatologie (Militaire)
LAOUAD	Inas	Néphrologie
LOUHAB	Nissrine	Neurologie
MADHAR	Si Mohamed	Traumatologie-orthopédie A
MAOULAININE	Fadlmrabihrabou	Pédiatrie (Néonatalogie)
MARGAD	Omar	Traumatologie – Orthopédie B
MATRANE	Aboubakr	Médecine Nucléaire
MOUAFFAK	Youssef	Anesthésie - Réanimation
MOUFID	Kamal	Urologie (Militaire)
MSOUGGAR	Yassine	Chirurgie Thoracique
NARJIS	Youssef	Chirurgie générale
NOURI	Hassan	Oto-Rhino-Laryngologie
OUALI IDRISSE	Mariem	Radiologie
OUBAHA	Sofia	Physiologie
OUERIAGLI NABIH	Fadoua	Psychiatrie (Militaire)
QACIF	Hassan	Médecine Interne (Militaire)

QAMOUSS	Youssef	Anesthésie - Réanimation (Militaire)
RABBANI	Khalid	Chirurgie générale
RADA	Noureddine	Pédiatrie
RAIS	Hanane	Anatomie-Pathologique
ROCHDI	Youssef	Oto-Rhino-Laryngologie
SAMLANI	Zouhour	Gastro - entérologie
SORAA	Nabila	Microbiologie virologie
TAZI	Mohamed Illias	Hématologie clinique
ZAHLANE	Mouna	Médecine interne
ZAHLANE	Kawtar	Microbiologie virologie
ZAOUI	Sanaa	Pharmacologie
ZIADI	Amra	Anesthésie - Réanimation
ZOUGAGHIE	Laila	Parasitologie –Mycologie



DEDICACES

Toutes les lettres ne sauraient trouver les mots qu'il faut...✂

Tous les mots ne sauraient exprimer la gratitude, l'amour,

Le respect, la reconnaissance...✂

Aussi, c'est tout simplement que ... ✂

Je dédie cette Thèse...✂



AU GRAND DIEU, TOUT PUISSANT

EN SIGNE DE MA FOI ET MA GRATITUDE

Je dédie cette thèse

A mes très chers parents,

Aucun mot ne saurait exprimer ma profonde gratitude et ma sincère reconnaissance pour ce que vous faites pour nous tous ! Vos prières et vos sacrifices m'ont comblé tout au long de mon existence. Puisse DIEU tout puissant vous protéger, vous procurer longue vie, santé et bonheur.

A la mémoire de mes grands parents,

Puisse vos âmes reposer en paix. Que DIEU, le tout puissant vous couvre de sa saine miséricorde et vous accueille dans son éternel paradis.

A tous mes amies et amis,

Je vous dédie ce travail en signe de reconnaissance pour votre soutien inestimable.

A tous mes collègues d'externat et d'internat,

A tous les moments qu'on a passé ensemble, à tous nos souvenir ! je vous souhaite à tous longues vie pleine de bonheur et de prospérité.

A tous ceux qui me sont chers et que je n'ai pu citer.



REMERCIEMENTS

*A NOTRE MAÎTRE ET PRÉSIDENT DE THÈSE MONSIEUR LE PROFESSEUR SAID AIT BENALI
PROFESSEUR DE NEUROCHIRURGIE AU CHU MOHAMMED VI*

Nous sommes infiniment sensibles à l'honneur que vous nous avez donné en acceptant de présider notre jury de thèse.

Nous vous exprimons notre profonde admiration pour la sympathie et la modestie qui émanent de votre personne.

Veillez considérer ce modeste travail comme expression de notre reconnaissance.

*A NOTRE MAÎTRE ET RAPPORTEUR DE THÈSE MONSIEUR LE PROFESSEUR MOHAMED
LMEJJATI PROFESSEUR AGRÉGÉ DE NEUROCHIRURGIE AU CHU MOHAMMED VI*

Malgré vos multiples préoccupations, vous avez bien voulu nous confier ce travail et le diriger. Vos qualités humaines et professionnelles nous ont toujours marqué. Votre disponibilité et votre acharnement nous inspirent un grand respect.

Veillez trouver, ici, le témoignage de notre estime et de notre sincère gratitude.

*A NOTRE MAÎTRE ET JUGE DE THÈSE MONSIEUR LE PROFESSEUR HOUSSINE
GHANNANE PROFESSEUR AGRÉGÉ DE NEUROCHIRURGIE AU CHU MOHAMMED VI*

Nous vous sommes infiniment reconnaissant d'avoir accepté aimablement de juger ce travail. Votre compétence et votre sens de devoir nous ont profondément imprégnés.

Que ce travail soit l'expression de notre profond respect et de notre reconnaissance.

***A NOTRE MAÎTRE ET JUGE DE THÈSE MONSIEUR LE PROFESSEUR EL FIKRI
ABDELGHANIE PROFESSEUR AGRÉGÉ DE RADIOLOGIE A L'HOPITAL MILITAIRE***

Nous vous remercions d'avoir voulu répondre à notre souhait de vous voir parmi nos membres de jury. En acceptant de juger notre travail, vous nous accordez un très grand honneur.

Veillez trouver, cher maître, dans ce travail, l'expression de notre profond respect.

***A NOTRE MAÎTRE ET JUGE DE THÈSE MONSIEUR LE PROFESSEUR YOUSSEF NAJEB
PROFESSEUR AGRÉGÉ DE TRAUMATO-ORTHOPEDIE AU CHU MOHAMMED VI***

Nous vous remercions d'avoir voulu répondre à notre souhait de vous voir parmi nos membres de jury. Vos qualités humaines et professionnelles seront pour nous un modèle à suivre.

Je vous dédie ce travail en témoignage du grand respect que je vous porte.

***A NOTRE MAÎTRE ET JUGE DE THÈSE PROFESSEUR MADAME NAJAT CHERIF IDRISI
EL GANOUNI PROFESSEUR AGRÉGÉE DE RADIOLOGIE AU CHU MOHAMMED VI***


Vous nous avez fait l'honneur d'accepter d'être notre juge. Veuillez trouver ici l'expression de notre sincère reconnaissance.

Qu'il nous soit permis de vous exprimer notre reconnaissance et notre profond respect.

A decorative, ornate frame with a central focus on the word "ABBREVIATIONS". The frame is composed of intricate scrollwork and flourishes, with a central vertical element at the top and bottom. The word "ABBREVIATIONS" is written in a bold, serif, all-caps font, centered within the frame.

ABBREVIATIONS

App	: Appareil
AVP	: Accident de la Voie Publique
ATCD	: Antécédents
Dt	: Droit
F	: Féminin
Fr	: Fracture
Gche	: Gauche
HED	: Hématome Extra dural
Hgie	: Hémorragie
HTAL	: Trait Horizontal
IRM	: Imagerie par Résonance Magnétique
M	: Masculin
Nb	: Nombre
OBAR	: Oblique en Bas et en Arrière
OBAV	: Oblique en Bas et en Avant
Obs	: Observation
PRC	: Plaque de Roy-Camille
RAS	: Rien à Signaler
RCI	: Rachis Cervical Inférieur
RCS	: Rachis Cervical Supérieur
SCAM	: Sortie Contre Avis Médical
SG	: Score de Glasgow
Sd	: Syndrome
TC	: Traumatisme Crânien
Trb	: Trouble



INTRODUCTION	1
PATIENTS ET METHODES	3
RESULTATS	5
I. EPIDEMIOLOGIE	6
1. Fréquence	6
2. Répartition selon l'âge	6
3. Répartition selon sexe	7
4. Répartition selon les circonstances de survenue	7
II. CLINIQUE :	7
1. Délai d'admission à l'hôpital	7
2. Symptomatologie rachidienne	8
3. Symptomatologie neurologique	8
4. Répartition selon les lésions traumatiques associées	9
III. EXAMEN PARACLINIQUE	9
1. Radiographies standards du rachis cervical	9
2. Radiographies dynamiques	9
3. Tomodensitométrie cervicale	9
4. Imagerie par résonance magnétique cervicale	10
5. Données des examens paracliniques	10
IV. TRAITEMENT :	12
1. Traitement médical	12
2. Traitement orthopédique	13
3. Traitement chirurgical	14
4. Rééducation	14
V. ÉVOLUTION	15
DISCUSSION	21
I. RAPPEL ANATOMIQUE	22
II. NOTION DE STABILITE	26

III.EPIDEMIOLOGIE	27
1. Fréquence	27
2. Age et sexe	28
3. Circonstances de survenue	28
IV.CLINIQUE	28
V. RADIOLOGIE	30
1. Radiographies standards du rachis cervical	30
2. Radiographies dynamiques	34
3. Tomodensitométrie cervicale	34
4. Imagerie par résonance magnétique	35
VI.CLASSIFICATION ANATOMORADIOLOGIQUE	35
1. Lésions discoligamentaires	35
1.1 Luxations occipito-cervicale	37
1.2 Luxations atlanto-axoïdiennes antérieures	37
1.3 Luxations et subluxations rotatoires C1-C2	38
2. Fractures du rachis cervical supérieur	42
2.1 Fracture des condyles occipitaux	42
2.2 Fractures de l'atlas	42
2.3 Fractures de l'axis	47
VII.TRAITEMENT	59
1. But.....	59
2. Moyens	60
2.1 Méthodes de ramassage et transport du blessé	60
2.2 Traitement médical	61
2.3 Méthodes orthopédiques	61
2.4 Méthodes chirurgicales	66
3. Indications thérapeutiques	70
4. Rééducation et prise en charge psychologique	80
VIII.ÉVOLUTION ET PRONOSTIC	82

1. Evolution en fonction des signes cliniques initiaux	82
2. Evolution en fonction des lésions anatomiques	83
3. Complications du traitement chirurgical	84
3.1 Complications de chirurgie par voie antérieure	84
3.2 Complications de chirurgie par voie postérieure	85
3.3 Complications neurologiques	85
3.4 Complications infectieuses	86
3.5 Complications thromboemboliques	86
4 Evolution de certaines fractures	86
4.1 Fracture de Jefferson	86
4.2 Fracture s d'odontoïde	87
4.3 Fracture bipédiculaire de C2	87
IX.PREVENTION	88
CONCLUSION	89
ANNEXE	91
RESUMES	
BIBLIOGRAPHIE	



INTRODUCTION

Les traumatismes du rachis cervical regroupent les lésions discoligamentaires, osseuses et éventuellement bulbo-médullaires avec ou sans troubles neurologiques survenus à la suite d'une action vulnérante(7,50). Les lésions traumatiques du rachis cervical sont les plus fréquentes des traumatismes de la colonne vertébrale (104), ce segment rachidien est peu protrès mobile, la tête agissant comme centre d'énergie lors des mécanismes de décélération brusque.

Ils sont de plus en plus fréquents vu la recrudescence des accidents de la voie publique. Ils représentent 22,22% des traumatismes du rachis cervical (1). Ces traumatismes peuvent mettre en jeu le pronostic fonctionnel et/ou vital, d'où la nécessité d'un diagnostic précoce et d'une prise en charge rapide et adéquate.

Contrairement au traumatisme du rachis cervical inférieur qui mettent rarement en jeu directement le pronostic vital, les traumatismes du rachis supérieur sont souvent immédiatement léthaux et méconnus(104). Lorsque le patient survit au traumatisme initial, il est souvent asymptomatique hormis un syndrome rachidien.

Une fracture de C1 ou C2 est hautement instable et menace la jonction bulbo-médullaire qui comprend les centres vitaux cardio-respiratoire, un déplacement secondaire risque d'entraîner le décès du patient.

Dans ce contexte, nous rapportons une série de 69 cas de traumatisme du rachis cervical supérieur traités au service de Neurochirurgie du Centre Hospitalier Universitaire Mohammed VI de Marrakech sur une période de 8 ans (de janvier 2003 à décembre 2010).



PATIENTS & METHODES

Notre travail est une étude rétrospective étalée sur une période de huit ans allant de Janvier 2003 à décembre 2010 concernant 69 patients hospitalisés au service de Neurochirurgie au Centre Hospitalier Universitaire Mohammed VI de Marrakech dans les suites d'un traumatisme du rachis cervical supérieur.

Nos malades ont bénéficié d'un examen clinique, d'un bilan radiologique comportant des clichés standards complétés par des tomodensitométries et parfois par des imageries par résonance magnétique.

Le but de notre travail est de discuter les différents aspects cliniques radiologiques thérapeutiques et pronostics des traumatismes du rachis cervical supérieur et d'établir à travers une revue de la littérature les moyens diagnostiques et les orientations thérapeutiques les plus adéquates pour prévenir les séquelles fonctionnelles et les répercussions sociales.

Les données cliniques radiologiques thérapeutiques et évolutives ont été étudiées après élaboration d'une fiche d'exploitation comprenant les critères suivant :

- ATCD
- circonstances de survenu
- mécanisme de l'accident
- délai d'admission
- signes cliniques et radiologiques
- moyens thérapeutiques
- évolution.



RESULTATS

I. EPIDEMIOLOGIE :

1. Fréquence :

Durant notre période d'étude, on a colligé 69 cas de traumatisme du rachis cervical supérieur parmi 309 cas de traumatisme de l'ensemble du rachis cervical soit 22%.

2. Démographie :

2.1. Répartition selon l'âge :

La moyenne d'âge de nos malades est de 40ans avec des extrêmes de 7 ans à 84 ans. La tranche de 21 ans à 50 ans est la plus touchée, totalisant 41 cas soit 60 % des cas (Tableau I et Figure 1).

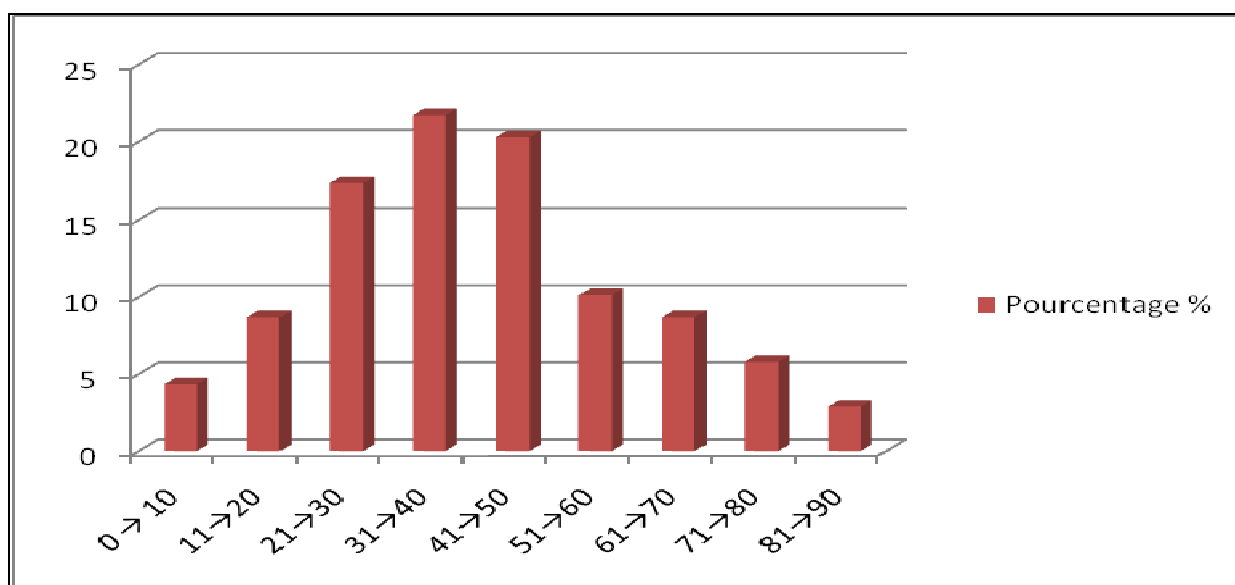


Figure 1 : Répartition selon l'âge

2.2. Répartition selon le sexe :

Notre série comporte 51 patients de sexe masculin et 18 patients de sexe féminin, avec une prédominance masculine (sex-ratio de 2,83).

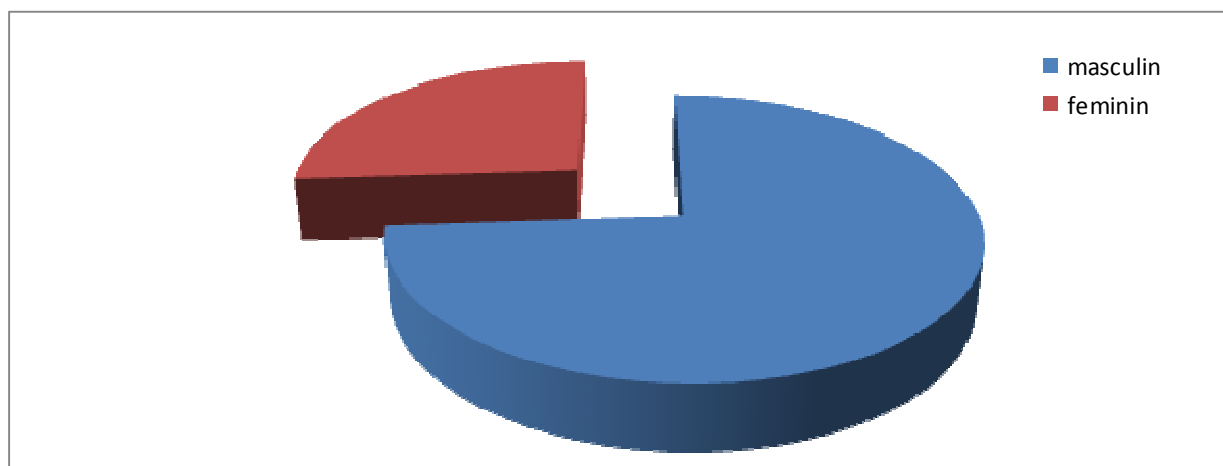


Figure 2 : Répartition selon le sexe

3. Circonstances de survenue :

Les étiologies du traumatisme du rachis cervical supérieur sont variables. Les accidents de la voie publique représentent la première cause avec 58 % des cas, suivis des chutes accidentelles avec 24 % des cas. Les agressions occupent la troisième place avec 6 % des cas.

Tableau I : Répartition selon les circonstances de survenue

Circonstances	Nombre de cas	Pourcentage (%)
AVP	40	57,97
Chute	17	24,63
Accident Plongeon	2	2,89
Agression	4	5,79
Autres	4	5,79

II. CLINIQUE :

1. Délai d'admission à l'hôpital :

L'étude de notre série montre que 78 % de nos patients ont consulté dans les 6h suivant le traumatisme.

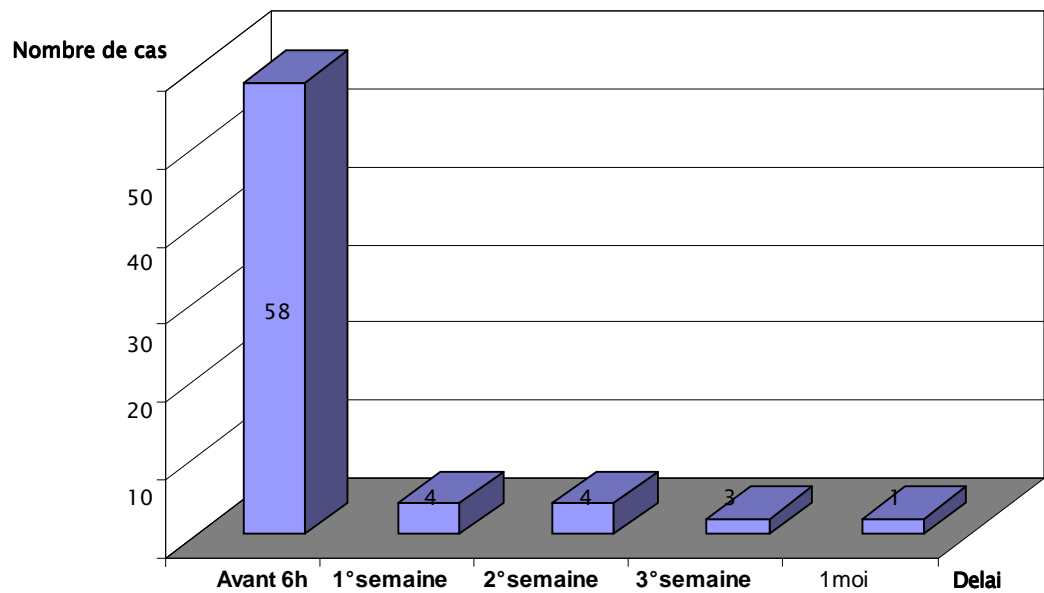


Figure 3 : Délai d'admission à l'hôpital

2. Etude sémiologique :

2.1. Syndrome rachidien :

Dans notre série, 62 patients soit 89,85 % des cas ont présenté un syndrome rachidien
Le torticolis a été constaté dans 31 cas soit 44,92 % des cas.

a. Troubles neurologiques :

La présence de signes neurologiques a été constatée chez 11 patients (16%) avec des troubles neurologiques variés:

- Tétraparésie : 2 cas
- Hémiplégie : 2 cas du côté droit et un cas d'hémiplégie gauche
- Hémiaparésie : 3 cas du côté gauche
- Monoparésie brachiale gauche : 3 cas
- Troubles sphinctériens : 1 cas d'incontinence anale et urinaire.

2.2. Lésions associées :

Dans notre série, 36 patients (52%), se sont présentés avec une atteinte isolée du rachis cervical supérieur. 33 autres patients (48 %), ont par contre présenté des lésions associées de siège variable. L'association avec un traumatisme crânien est de loin la plus fréquente (Tableau III).

Tableau II : Répartition du nombre de cas selon les lésions associées

Lésions associées	Nombre de cas
Traumatisme crânien	20 (29%)
Traumatisme du rachis cervical inférieur	8 (12%)
Traumatisme de l'appareil Locomoteur	4 (6%)
Traumatisme thoracique	4 (6%)

III. EXAMEN PARACLINIQUE

1. Radiographies standards du rachis cervical:

Deux incidences sont de pratiques courante chez nos patients :

La radiographie du rachis cervical de face « bouche ouverte » et de profil. L'examen radiologique ne retrouvait pas de lésions ostéoarticulaires visibles dans 21 cas soit 30 % , alors que chez 48 blessés restants soit 70 % des cas, il nous a permis de faire un diagnostic initial orientant le reste des examens radiologiques et la stratégie thérapeutique.

2. Radiographies dynamiques :

Réalisées chez un seul patient, après 10 jours du traumatisme, elles ont objectivé une entorse bénigne de C1-C2.

3. Tomodensitométrie cervicale :

Réalisée chez 65 patients (94 %). Le scanner nous a permis de faire un bilan

lésionnel osseux précis. Dans deux cas, on a constaté une discordance entre le tableau clinique et les données de la tomodensitométrie indiquant la réalisation d'une IRM.

4. Imagerie par résonance magnétique :

Cette exploration n'a été réalisée que chez 4 patients (7%). Elle a permis de détecter une luxation rotatoire C1-C2 dans un cas, une fracture luxation rotatoire antérieure C2-C3 passant par le corps de C2, et une contusion médullaire chez deux autres patients.

5. Données des examens paracliniques:

5.1 Répartitions selon le niveau lésionnel :

Tableau III : Répartitions des cas selon le niveau lésionnel :

Niveau de lésion	Type de lésion	Nombre	Pourcentage
Fractures isolés du rachis Cervical supérieur	-Fractures isolés de C1 :	7	10%
	-fractures isolés de C2 :	26	37%
	Luxation isolée de C1-C2 :	3	4%
	Luxation isolée de C2-C3 :	3	4%
	TOTAL	39	56%
Fractures multiples du rachis Cervical supérieur	Association de lésions intéressant C1 et C2	23	33%
Traumatisme du rachis Cervical supérieur +lésions du rachis cervical inférieur		7	10%
TOTAL		69	100%

5.2 Répartitions selon le type lésionnel :

f luxation C1-C2 : 11 cas dont 8 sont rotatoires soit 16 % des lésions du rachis cervical supérieur et 2 % des lésions du rachis cervical.

f Fractures de l'atlas :

- 9 cas de fracture de l'arc antérieur
- 9 cas de fracture de la masse latérale de C1
- 3 cas de fracture de l'arc postérieur

f Fractures de l'axis :

- 29 cas de fracture d'odontoïde soit 42 % des lésions du rachis cervical supérieur et 9,55% des lésions du rachis cervical.

Selon la classification d'Anderson et d'Alonzo qui différencie trois types selon le niveau du trait de fracture :

Fracture de l'apex (Type I ; 13%)

Fracture du col (Type II ; 27%)

Fracture de la base (Type III ; 60%)

Nous avons noté 18 cas de fracture de la base soit 60%, 8 cas de fracture du col soit 27,58 % et 3 cas de fracture de l'apex.

Et selon la classification de Roy-Camille qui se base sur l'orientation du trait de fracture, nous avons distingué :

- Trait oblique en bas et en avant OBAV: 27 cas
- Trait oblique en bas et en arrière OBAR: 2 cas
- Trait horizontal : 0
- 9 cas de fracture bipédiculaire de C2 soit 13,04% des lésions du rachis cervical supérieur et 3,18 % des lésions du rachis cervical. Toutes ces fractures sont associées à des luxations C2-C3 donc c'est le type III selon la classification d'Effendi et Levine.
- 2 cas de fracture isthmique de C2
- 6 cas de fracture de l'épineuse de C2
- 5 cas de fracture du trou transversaire de C2
- 6 cas de fracture de la masse latérale de C2

Cette étude radiologique a permis aussi de compléter le bilan lésionnel en montrant les atteintes d'autres vertèbres cervicales :

- Pincement discale C4–C5 : 1 cas
- Fracture isthmique de C3 : 1 cas
- Hématome épidurale : 3 cas
- Tassement de C4 : 1 cas
- Discret tassement C4–C5 sans recul de mur postérieur:1 cas
- Tassement de C5 : 1 cas
- Entorse C3–C4 : 1 cas

IV.TRAITEMENT :

1. Traitement médical :

- ✓ Une prise en charge initiale en réanimation pour traumatisme crânien dans le cadre d'un poly traumatisme a été indiquée chez 4 malades.
- ✓ Un traitement à base d'antalgique, anti-inflammatoire et myorelaxant a été prescrit chez tous nos malades.
- ✓ Les malades qui ont été admis avant la sixième heure après le traumatisme et ayant présenté des troubles neurologiques ont bénéficié d'une corticothérapie à base de méthylprednisolone à forte dose (30mg /Kg la 1^{ère} heure, puis 5,4mg/Kg/h les 23 heures restantes).
- ✓ Les malades qui ont été admis avec déficit neurologique sévère ont bénéficié d'un traitement anticoagulant préventif de la maladie thromboembolique.

2. Traitement orthopédique :

La traction par étrier a été réalisé chez 4 patients (6%) présentant des fractures luxation très déplacés.

La contention provisoire par minerve était systématique chez tous nos patients dès l'admission. Le traitement orthopédique a été préconisé chez 53 cas soit 77 %. La contention a été réalisée soit par une minerve à appui mentonnier ou collier plâtré. La durée de contention était de 3 mois.

Tableau IV: indications de la contention orthopédique exclusive

Niveau de lésion	Type de lésion	Nombre	Pourcentage
Fractures deC2	-Fracture de l'odontoïde isolée :		
	Type I	2	3%
	Type II	7	10%
	Type III	18	26%
	-fracture du canal transversaire	4	6%
	-fracture isthmique	1	1.5%
	-fracture de l'apophyse épineuse	4	6%
	-fracture de la masse latérale + canal transversaire +lame droite	1	
	TOTAL	37	54 %
Fractures deC1	-Fracture de l'arc antérieur :		
	- Simple	2	3%
	- Complexe	7	10%
	-Fracture isolé de la masse latérale	2	3%
	TOTAL	11	16%
Luxation isolée de C1-C2	-Luxation rotatoire	5	7%
TOTAL		53	77%

3. Traitement chirurgical :

Il est indiqué chez 16 patients soit 23% des cas:

- 9 cas de fracture bipédiculaire de C2 avec luxation C2–C3 associée
- 3 cas de luxation atloïdo–axoïdienne
- 1 cas de pseudarthrose d'une fracture de l'odontoïde
- 1 cas de fracture du col de l'odontoïde à trait oblique en bas et en arrière avec tassement de C5
- 2 cas n'ont pas pu être opérés, car ils sont sortis contre avis médical.

Le traitement chirurgical a consisté en :

- Une ostéosynthèse par abord postérieur chez 11 patients :
 - crochets C1 C2
 - ostéosynthèse occipito–cervical
 - Fixation C2 C3 C4 par 2 plaques postérieures de Roy–Camille,
 - Fixation par 2 plaques postérieures de Roy–Camille C2 C3 et C4 C5
 - Laçage C1 C2
- Une ostéosynthèse par abord antérieur chez 3 patients :
 - Fixation C2 C3 par une plaque antérieure avec greffon iliaque entre C2 et C3
 - vissage de l'odontoïde

4. Rééducation :

Elle était pratiquée systématiquement chez tous les patients ayant des troubles neurologiques. Elle a consisté en une rééducation physique.

V. EVOLUTION:

1. L'évolution en fonction de l'état neurologique initial :

- On n'a pas noté d'aggravation clinique chez les patients qui n'avait pas de trouble neurologique;
- Les patients avec des déficits neurologiques : on a noté une récupération sauf dans deux cas avec contusion médullaire chez qui l'évolution a été marquée par une discrète récupération ;
- On n'a pas noté d'aggravation neurologique chez nos patients sauf dans un seul cas chez qui cette aggravation est en rapport avec son traumatisme crânien.

2. L'évolution en fonction des lésions associées :

Les deux cas de décès de notre série étaient en rapport avec l'aggravation neurologique de leurs traumatismes cranien assciées.

3. L'évolution en fonction de la méthode thérapeutique :

Dans notre série, on a constaté que tous les patients traités orthopédiquement ont évolué de façon favorable. Chez les 14 patients traités chirurgicalement, on n'a pas noté aucune aggravation neurologique, ni de complications infectieuses ou thromboemboliques.

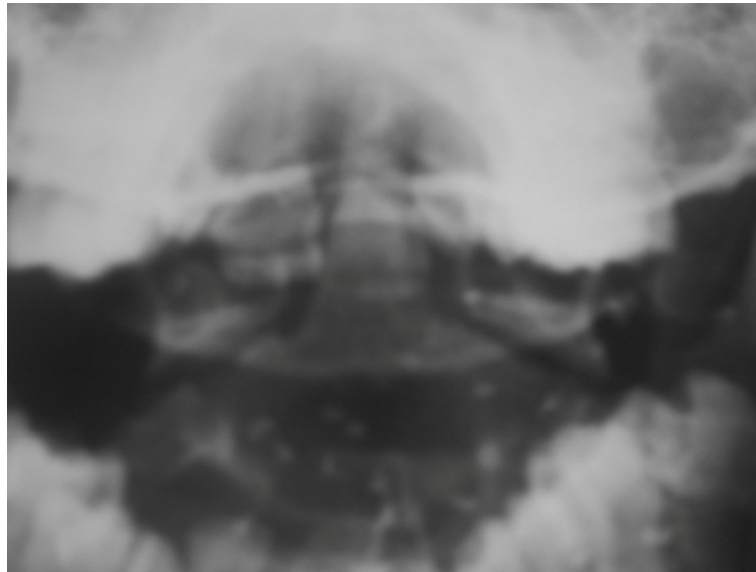


Photo 1 : Radiographie standard du rachis cervical de face bouche ouverte :
Fracture de l'odontoïde type II

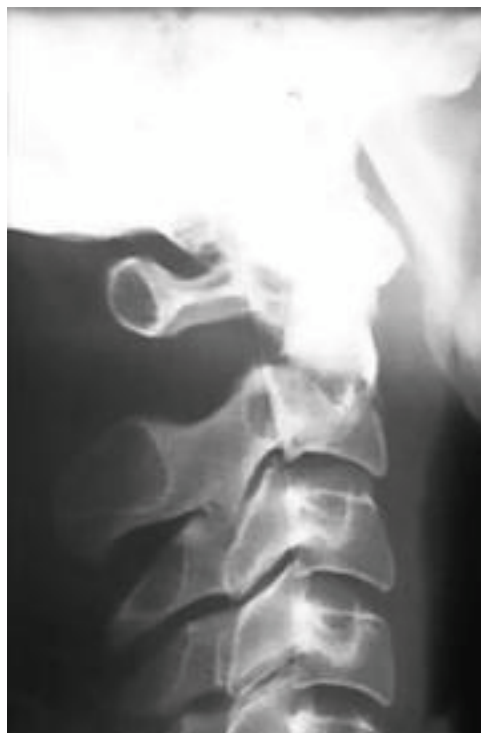

Photo 2 : Radiographie standard du rachis cervical de profil :
Fracture d'odontoïde type III avec un trait oblique en bas et en avant

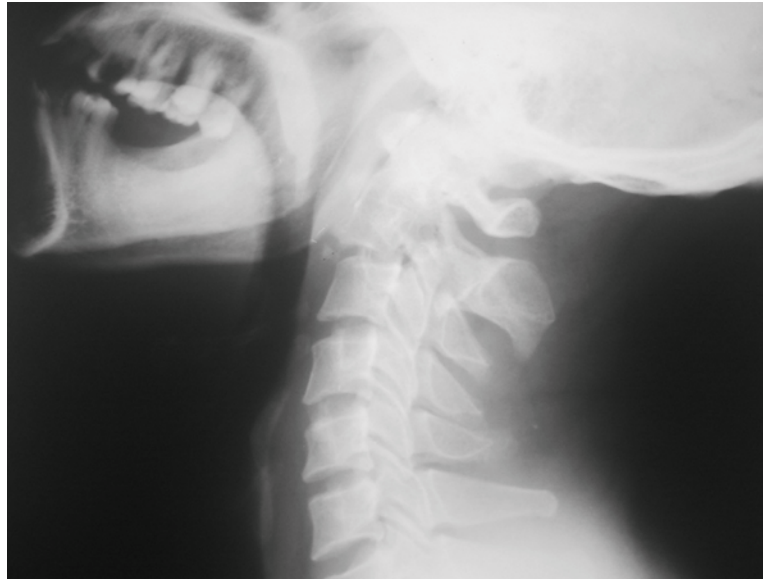

Photo 3 : Radiographie standard du rachis cervical de profil:
Fracture bipédiculaire de C2 avec luxation C2 C3

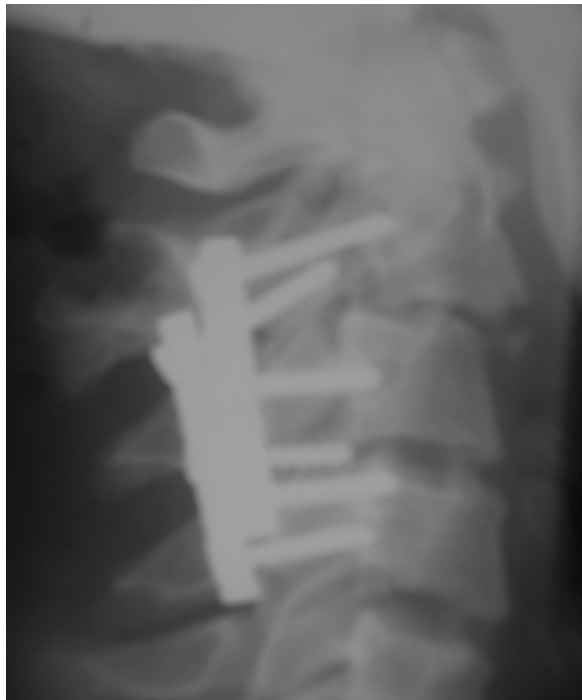

Photo 4 : Radiographie standard du rachis cervical de profil de contrôle:
Fixation postérieure C2 C3 C4 par 2 PRC d'une fracture bipédiculaire de C2 type III d'Effendi

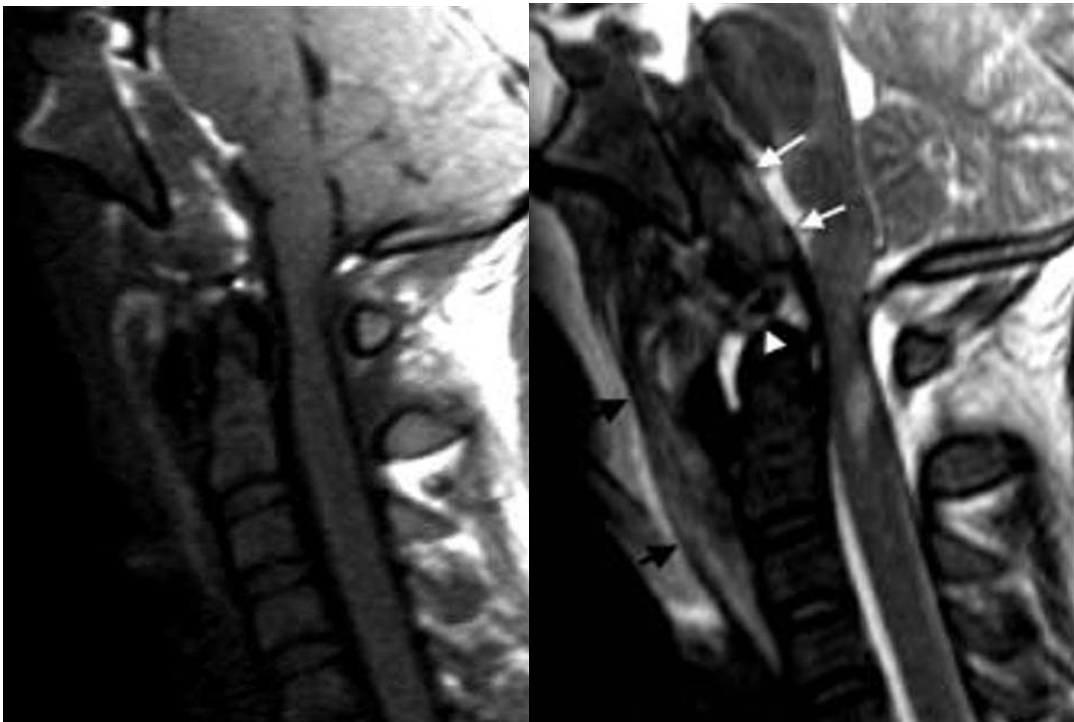


Photo 5 : Luxation occipito-cervicale de type IIA. Notez la rupture de la membrane tectoriale (flèches blanches) et du ligament apical du processus odontoïde (tête de flèche) au sein d'un volumineux hématome sus-odontoïdien, l'important épaissement des tissus mous prévertébraux (flèches noires) et la contusion bulbomédullaire (coupes sagittales pondérées en T1 (A) et T2 (B)).

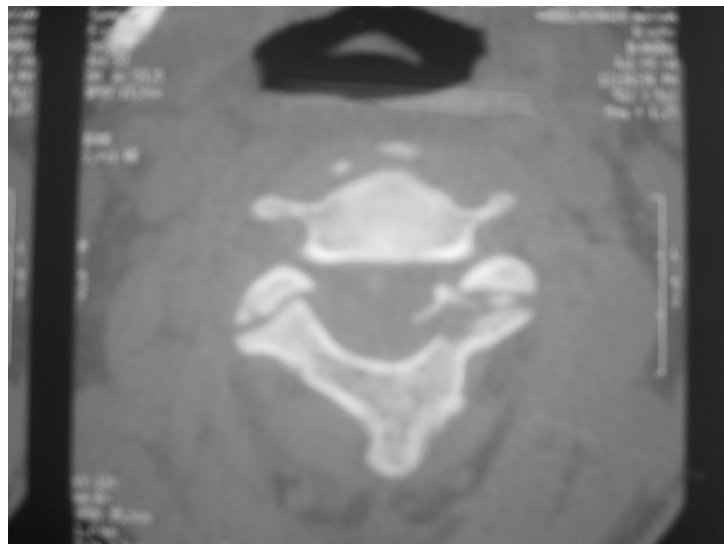


Photo 6 : Tomodensitométrie cervicale en coupe axiale passant par C2 :
Fracture des massifs articulaires de C2



Photo 7 : TDM cervicale en coupe axiale passant par C1 :
Fracture de la masse latérale droite de C1

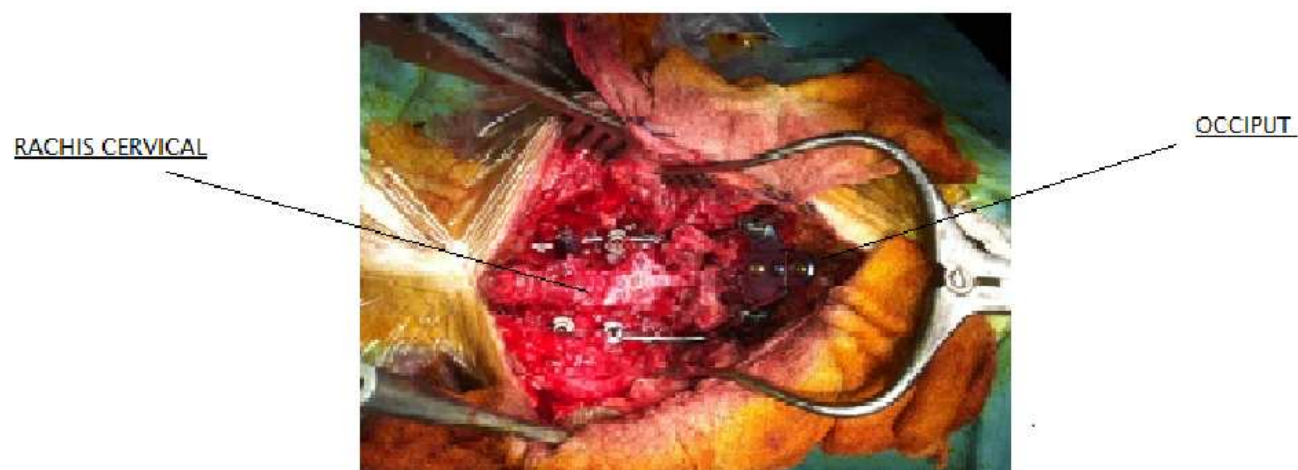

Photo 8: aspect peropératoire d'une ostéosynthèse occipito cervical

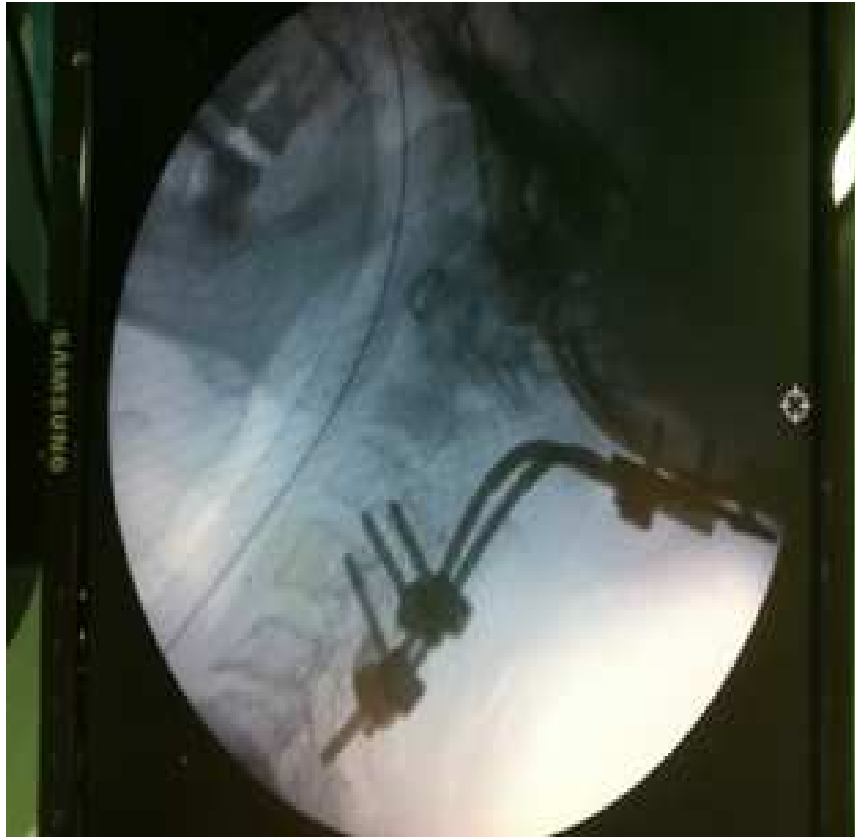

Photo 9 : contrôle final par amplificateur de brillance mettant en evidence une bonne réduction de la fracture à l'aide d'un mentage hybride occipito cervical avec vissage de C3 et C4 droit et crochet C4 gauche



DISCUSSION

I. RAPPEL ANATOMIQUE (36 ; 102):

L'architecture du rachis cervical doit être considérée à la fois comme une entité et une association de muscles, de ligaments, de disques et de vertèbres. Le rachis est divisé en trois colonnes :

- antérieure : le corps vertébral à l'exclusion du mur vertébral postérieur ;
- moyenne : le corps vertébral postérieur, le ligament vertébral commun postérieur, les pédicules et apophyses articulaires ;
- postérieure : les apophyses épineuses et les lames.

Le rachis est divisé en deux segments : le segment osseux (la vertèbre), et le segment constitué par l'ensemble des structures disco-ligamentaires et vasculaires connectant les pièces osseuses entre elles.

Le rachis cervical est constitué de deux parties anatomiques et fonctionnelles distinctes : le rachis cervical supérieur (RCS) et le rachis cervical inférieur (RCI). Fonctionnellement, ces deux segments du rachis cervical se complètent pour réaliser des mouvements précis de rotation, d'inclinaison, de flexion et d'extension de la tête. Le rachis cervical supérieur (RCS) est constitué de l'atlas (C1) et de l'axis (C2). C1 est composé de deux masses latérales réunies en avant et en arrière par un arc osseux et par un ligament épais et très résistant : le ligament cruciforme. C2 est constitué d'un corps vertébral d'où part verticalement de façon ascendante l'apophyse odontoïde qui s'engage en avant du ligament transverse et en arrière de l'arc antérieur de C1.

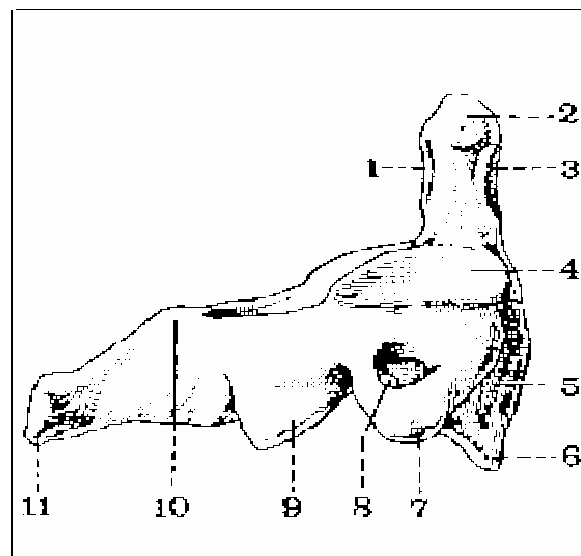


Figure 6 : Vue latérale droite de l'axis (15) :

- | | |
|---------------------------------------|-----------------------------------|
| 1- Facette postérieure de l'odontoïde | 7- Apophyse transverse |
| 2- Sommet de l'apophyse odontoïde | 8- Trou vertébral |
| 3- Facette articulaire antérieure | 9- Facette articulaire inférieure |
| 4- Facette articulaire supérieure | 10-Lame |
| 5- Corps de l'axis | 11-Apophyse épineuse |
| 6- Bec de l'axis | |

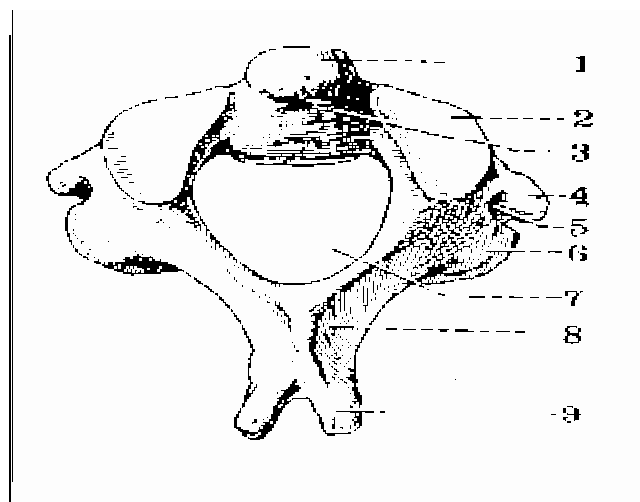


Figure 7 : Vue supérieure de l'axis (15) :

- | |
|---------------------------------------|
| 1- Apophyse odontoïde |
| 2- Facette articulaire supérieure |
| 3- Facette postérieure de l'odontoïde |
| 4- Apophyse transverse |
| 5- Trou transversaire |

Structures ligamentaires: Les articulations occipito-atloïdiennes et atlanto-axoïdiennes sont renforcées par un complexe ligamentaire puissant comprenant, d'avant en arrière (*fig. 8*) :

- *La membrane atlanto-occipitale antérieure*, située entre la partie basilaire de l'occiput et l'arc antérieur de C1 où elle se poursuit par le ligament longitudinal antérieur;
- *Le ligament apical du processus odontoïde*, tendu entre le bord antérieur du foramen magnum et l'apex du processus odontoïde;
- *Les ligaments alaires*, de topographie plus latérale que le précédent, situés entre le bord inféromédial des condyles occipitaux et les faces latérales du processus odontoïde. Ils mesurent entre 5 et 6 mm d'épaisseur et sont plus résistants que le précédent;
- *Le ligament cruciforme de l'atlas*, composé du ligament transverse et d'un faisceau longitudinal (tendu du bord antérieur du foramen magnum à la face postérieure du corps de C2). Ce dernier se poursuit par le feuillet profond du ligament longitudinal postérieur;
- *La membrane tectoria*, ligament large et plat possédant un faisceau moyen et deux faisceaux latéraux, d'où son autre nom de ligament en Y. Il s'étend du clivus à la face postérieure du corps de C2 où il se poursuit par le feuillet superficiel du ligament longitudinal postérieur.
- *Les capsules articulaires C0-C1 et C1-C2.*
- *La membrane atlanto-occipitale postérieure*, située entre le bord postérieur du foramen magnum et le bord supérieur de l'arc postérieur de C1.
- *Le ligament longitudinal antérieur.* Issu du tubercule antérieur de l'atlas où il fait suite à la membrane atlanto-occipitale antérieure, il s'étend le long de la face antérieure des corps vertébraux jusqu'à la face pelvienne du sacrum. Il adhère fortement aux corps vertébraux mais peu aux disques intervertébraux.

- *Le ligament longitudinal postérieur* est mince dans la région cervicale. Entre la face postérieure des corps vertébraux et le feuillet profond existe un espace interstitiel assurant le drainage veineux des corps vertébraux.
- *Les ligaments jaunes*, tendus entre les lames de deux vertèbres contiguës. Ils représentent la limite postérieure des foramens intervertébraux.
- *Les ligaments interépineux*, tendus entre les processus épineux de deux vertèbres adjacentes. Ils se prolongent en arrière par *le ligament supra-épineux*.

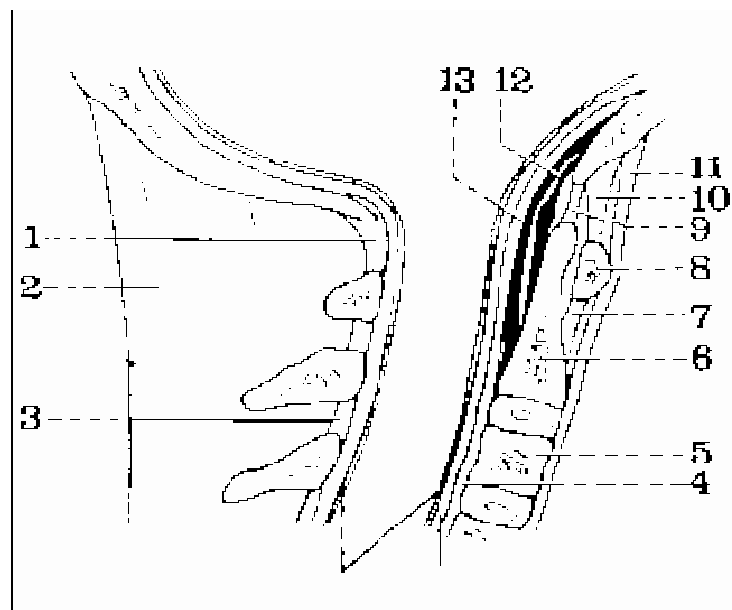


Figure 8 : Coupe sagittale de la charnière crânio-rachidienne (15) :

- | | |
|--------------------------------------------|--------------------------------------------|
| 1- Membrane atloïdo-occipitale postérieure | 7- Ligament atloïdo-axoïdien antérieur |
| 2- Ligament cervical postérieur | 8- Arc antérieur de l'atlas |
| 3- Ligament jaune | 9- Ligament occipito-odontoïdien médian |
| 4- Ligament longitudinal postérieur | 10- Membrane atloïdo-occipitale antérieure |
| 5- Corps de la 3 ^e cervicale | 11- Ligament longitudinal antérieur |
| 6- Corps de l'axis | 12- Ligament cruciforme |
| | 13- Ligament occipito-axoïdien médian |

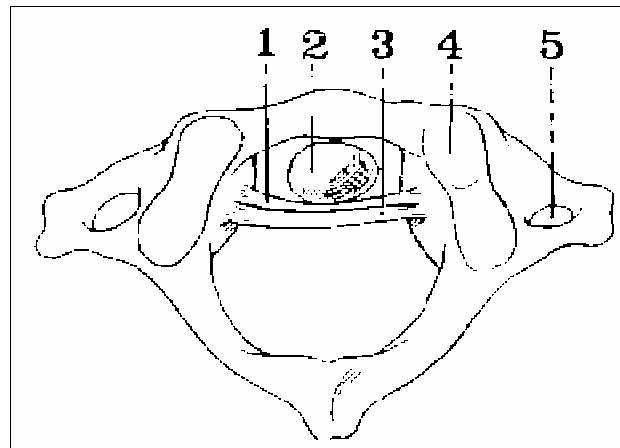


Figure 9: Vue supérieure de l'articulation atloïdo-odontoïdienne (15)

- 1- Ligament cruciforme
- 2- Apophyse odontoïde
- 3- Ligament occipito-axoïdienne
- 4- Cavité glénoïde de l'atlas
- 5- Trou transversaire

II. LES MOYENS DE STABILITES (50):

L'analyse de la stabilité repose sur l'étude détaillée des atteintes osseuses ligamentaires et mixtes en sachant qu'une instabilité peut ne se dévoiler que secondairement d'où l'intérêt de la répétition des bilans radiographiques standards voire dynamiques.

Sur un plan général, les instabilités évoluent de façon différente et schématiquement :

- une instabilité osseuse pure guérira par consolidation osseuse ;
- une instabilité ligamentaire est en règle insuffisamment corrigée par la cicatrisation des parties molles nécessitera une chirurgie d'arthrodèse sacrifiant une fonction du rachis cervical supérieur ;
- une instabilité mixte osseuse et ligamentaire peut selon les cas être corrigée par consolidation osseuse ou au contraire imposer un geste d'arthrodèse complémentaire.

A l'opposé, dans tous les cas où la stabilité a pu être démontrée, la consolidation peut être obtenue par un simple traitement orthopédique et il n'y a pas à envisager de geste de fixation métallique ou d'arthrodèse.

Le but du traitement des lésions du rachis cervical supérieur va donc être outre la protection de l'axe neurologique, la sauvegarde de la fonction qui du fait de la large participation de ce segment rachidien à la mobilité de la tête doit s'efforcer de conserver au maximum les mobilités segmentaires occipito-atloïdienne et atloïdo-axoïdienne.

Tableau V : Principales lésions stables ou instables d'Occiput à C2 (36).

Lésions stables	Lésions instables
<ul style="list-style-type: none">-Fracture des condyles occipitaux de type I ou II-Luxation rotatoire atlanto-axoïdienne de type I-Fracture de Jefferson et ses équivalents sans rupture du ligament transverse-Certaines fractures de C1 (à 1 trait sur l'arc antérieur, à 1 ou 2 traits sur l'arc postérieur, isolées d'une masse latérale, fractures de Ramon-Soler)-Fracture du processus odontoïde (type I et type III-OBAV non déplacé)-Fracture de Hangman sans critère d'instabilité-« Tear-drop » de C2 en extension	<ul style="list-style-type: none">-Fracture des condyles occipitaux de type III-Luxation occipito-cervicale-Luxation atlanto-axoïdienne antérieure-Luxation rotatoire atlanto-axoïdienne de type II à IV-Fracture de Jefferson et équivalents avec rupture du ligament transverse-Fracture de l'odontoïde (fractures déplacées quel que soit leur type, type II, OBAR ou HTAL)-Hangman's fracture avec au moins un critère d'instabilité

III. Epidémiologie :

1. Fréquence :

La série d'Alam, comporte 22,22% d'atteinte du rachis cervical supérieur contre 78.78% du rachis cervical inférieur (1).

La série de Tantaoui, le rachis cervical supérieur a été atteint dans 31,81% des cas contre 68,18% pour le rachis cervical inférieur (89).

Dans le travail d'Elfrougui, le rachis cervical supérieur a été concerné dans 21,27% contre 78,72% pour le rachis cervical inférieur (27).

Dans notre série, on a retrouvé une atteinte du rachis cervical supérieur dans 23 % des cas contre 77% pour le rachis cervical inférieur ce qui est concordant avec les différentes séries publiées.

2. Fréquence selon l'âge et le sexe :

Les données de la littérature montrent que les lésions du rachis cervical surviennent chez l'adulte jeune avec une prédominance masculine (1, 27, 89,98).

Dans notre série, l'âge moyen des patients est de 40 ans et le sex-ratio est de 2,83 ce qui rejoint les données de la littérature.

3. Fréquence selon les circonstances de survenue:

Dans la littérature, l'étiologie principale des traumatismes du rachis cervical est les accidents de circulation (1, 27, 89, 59,98).

Dans notre étude, les accidents de la voie publique représentent la première cause avec 58 %, suivis des chutes accidentelles avec 24 %.

IV. Clinique :

L'examen clinique du traumatisé du rachis doit dégager d'abord une urgence vitale (fonction respiratoire, l'état hémodynamique, trouble de la conscience).

Ensuite on procède à un examen rapide et complet, local et neurologique, afin d'orienter le bilan lésionnel et par conséquent les indications thérapeutiques.

La douleur rachidienne est le maître symptôme. Elle peut être immédiate, faisant craindre une lésion anatomique, ou différée après un intervalle libre de quelques heures à quelques jours, plus fréquente dans les entorses bénignes (8).

La palpation du rachis cervical recherche systématiquement une douleur exquise, la saillie d'une apophyse épineuse, une ecchymose cervicale postérieure ou pharyngienne à l'examen de la bouche. Cependant l'examen du rachis cervical traumatique reste difficile, il est même dangereux de le manipuler.

L'examen neurologique porte sur l'étude de la motricité, la sensibilité, les reflexes ostéo-tendineux, la sensibilité périnéale. Ce bilan permet de préciser le niveau lésionnel et son caractère complet ou incomplet. Le tonus anal a un intérêt pronostic car lorsqu'il est conservé au cours d'une lésion médullaire, traduit le caractère incomplet, donc de meilleur pronostic.

Les lésions du rachis cervical supérieur avec des troubles neurologiques sont heureusement rares. En effet, quand celles-ci surviennent, elles sont graves mettant en jeu le pronostic vital par compression du bulbe rachidien. La pauvreté des signes cliniques est expliquée par des raisons anatomiques : Le canal médullaire est large à ce niveau.

Dans notre série, 62 patients ont présenté un syndrome rachidien. Le torticolis a été constaté dans 31 cas soit 42 % des blessés. La présence de signes neurologiques a été constatée chez 11 patients soit 16 % des cas avec des troubles neurologiques variés:

- Tétraparésie : 2 cas
- Hémiplégie : 2 cas du coté droit et un cas d'hémiplégie gauche
- Hémi-parésie : 3 cas du coté gauche
- Monoparésie brachiale gauche : 3 cas
- Troubles sphinctériens : 1 cas d'incontinence anale et urinaire.

Ces lésions neurologiques ne sont pas toutes liées à une atteinte du rachis cervical supérieur : dans deux cas l'atteinte neurologique est secondaire au traumatisme crânien et l'atteinte du rachis cervical inférieur.

En conclusion, l'examen clinique est certes indispensable mais c'est l'examen radiologique qui permet le plus souvent de poser le diagnostic de ces fractures. Il doit être réalisé chaque fois qu'un signe, même minime, attire l'attention sur la région cervicale, qui doit être systématiquement examinée devant tout traumatisme crânien. Les clichés du rachis cervical devraient aussi être systématiques chez tout comateux avec traumatisme crânien. Ces examens sont souvent compliqués notamment chez le polytraumatisé avec état comateux, car il existe un risque majeur d'aggraver une lésion méconnue (59).

V. RADIOLOGIE :

1. Radiographies standards du rachis cervical:

Les clichés du rachis cervical devraient être quasi-systématiques devant tout coma par traumatisme crânien, car dans ce cas l'absence de la symptomatologie clinique risque de faire dangereusement méconnaître une lésion cervicale grave.

1.1 Cliché de profil (36, 50, 59,69): (Figures 10 et 11)

On réalise un profil strict de l'ensemble de segment rachidien de la jonction occipito-cervicale jusqu'à la charnière cervico-dorsale. Il permet :

- D'analyser des rapports occipito-atloïdienne ;
- D'analyser des lignes spinales, normalement harmonieuses et parallèles : ligne spinale antérieure (reliant les faces antérieures des corps vertébraux), ligne spinale postérieure (reliant le bord postérieur des corps vertébraux), ligne spinolamaire (reliant le bord antérieur des processus épineux), ligne des processus épineux (reliant

la pointe des processus épineux). L'interruption d'une ou plusieurs de ces lignes doit faire suspecter une lésion ligamentaire ou une fracture occulte ;

- De préciser l'espacement odontoïde/ arc antérieur de C1 normalement inférieur à 3mm ;
- De vérifier l'intégrité de l'odontoïde dont le bord postérieur est aligné de façon a peu près stricte avec le bord postérieur du corps de l'axis ;
- De rechercher un diastasis C1-C2 : la partie basse de l'interligne C1-C2 est normalement ≤ 3 mm chez l'adulte, ≤ 5 mm chez l'enfant. Un diastasis C1-C2 doit faire évoquer une fracture de C1 ou du processus odontoïde, ou une rupture du ligament transverse et des ligaments alaires ;
- D'analyser l'anneau de Harris (projection de l'insertion des masses latérales de C2 sur son corps). Une interruption supérieure témoigne d'une fracture de la base du processus odontoïde, une interruption postérieure d'une fracture des pédicules de C2;
- D'analyser le diamètre antéropostérieur du corps de C2, identique à celui de C3.

Son élargissement doit faire évoquer une fracture de cette vertèbre ;

- D'analyser les rapports C2-C3 ;
- L'étude des parties molles pré-vertébrales. En avant de C2, les parties molles sont toujours planes ou concaves vers l'avant et leur épaisseur est toujours inférieure au diamètre antéropostérieur de la base du processus odontoïde. Un épaissement des parties molles antérieures est un signe important, et parfois la seule anomalie visible pouvant témoigner de lésions osseuses antérieures et/ou de lésions discoligamentaires.

1.2 Cliché de face bouche ouverte : (Figure 12)

Appelée également incidence occipito-atloïdienne trans-nasale de face, il permet l'étude de l'apophyse odontoïde, l'alignement des masses latérales de l'atlas sur le corps de l'axis, les rapports odontoïde masses latérales de l'atlas (12, 59,69).

On se méfiera des superpositions osseuses pouvant mimer des fractures : projection des incisives (mais les fractures du processus odontoïde ne sont presque jamais sagittales), de l'occiput ou des arcs antérieur ou postérieur de C1 (mais l'image linéaire suspecte de fracture se poursuit en dehors du processus odontoïde) (36,69).

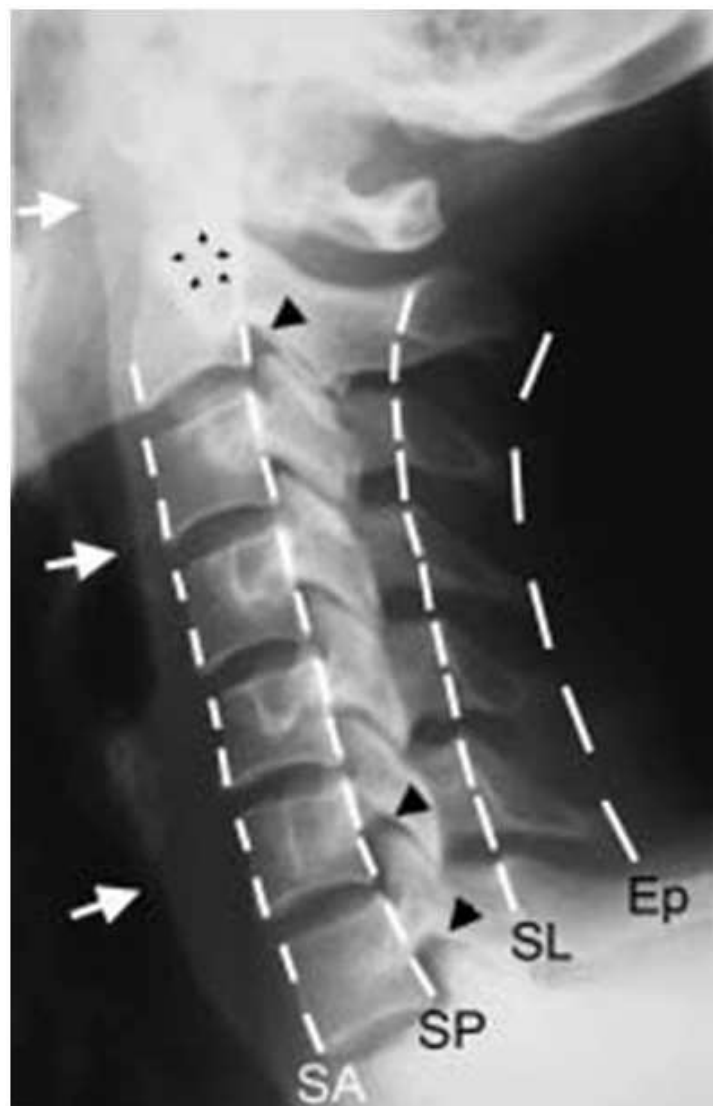

Figure 10 : Cliché du rachis cervical profil (36)

Ce cliché permet l'analyse des lignes spinales (spinale antérieure (SA), spinale postérieure (SP), spinolamaire (SL) et des processus épineux (Ep.)), de l'anneau de Harris (petites flèches noires), des parties molles pré-vertébrales (flèches blanches)

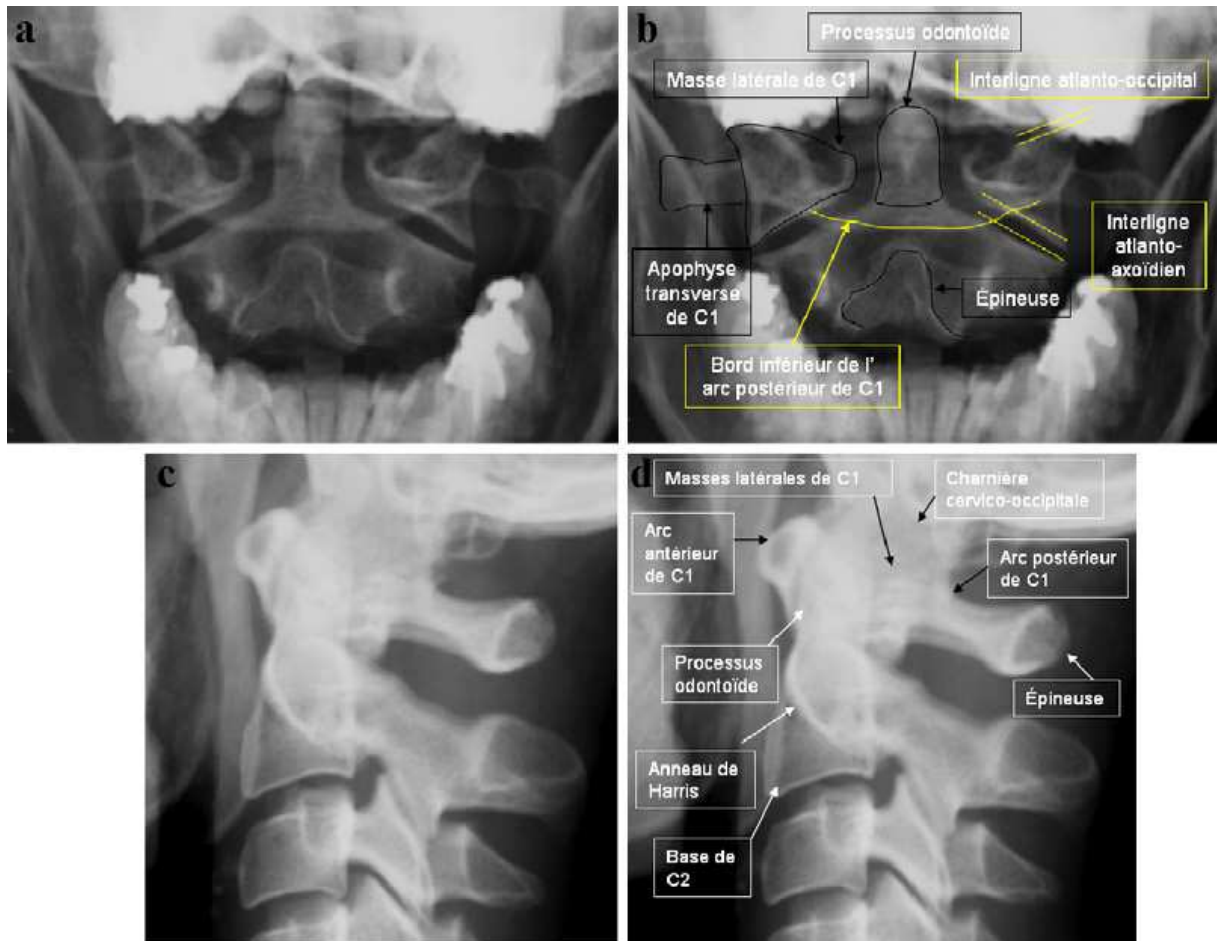


Figure 11: Radiographie de la charnière cervico-occipitale. Clichés avec et sans annotation de face bouche ouverte (a, b) et de profil (c, d)(103).

1.3 Les incidences obliques :

Pourront mieux dérouler l'arc postérieur et les pédicules de l'axis.

2. Radiographies dynamiques :

Les clichés de profil en flexion et en extension du rachis cervical sont un moyen diagnostique des instabilités ligamentaires (35). Elles ne sont indiquées que lorsque le bilan radiographique initial est normal ou ne montre pas de lésion instable. Elles sont sans danger si elles sont pratiquées dans les règles de l'art : présence d'un médecin, mouvement actif et jamais passif chez un patient assis et conscient à qui l'on demande d'arrêter le mouvement en cas d'apparition de douleurs ou de signes neurologiques (36).

Certains auteurs autorisent leur utilisation en urgence mais seulement chez un patient conscient et après lecture des premiers clichés de profil (7). D'autres auteurs préfèrent les pratiquer après 10 à 15 jours d'immobilisation pour permettre la disparition de la contracture musculaire et des phénomènes douloureux, lesquels limitent la mobilité du rachis cervical (12).

3. Tomodensitométrie cervicale:

la TDM est l'examen de choix pour étudier la charnière cervico-occipitale, notamment s'il existe un doute aux clichés standard, elle permet sur des coup transversales de préciser :

- L'état du corps vertébral : intégrité, fragmentation
- L'état du canal vertébral : fragment invasif, rotation sténosante
- L'état des articulaires : fracture, déplacement, luxation

Sur les reconstructions on apprécie :

- L'état du canal : recul d'un fragment
- L'alignement et l'intégrité des massifs articulaires.

La réalisation systématique d'une TDM de l'ensemble du rachis cervical avec reconstructions doit être systématique chez tout traumatisé inconscient (79).

4. Imagerie par résonance magnétique cervicale (17) :

Les performances de l'IRM sont inférieures à celles des radiographies et du scanner pour la détection des lésions osseuses et à celle des radiographies dynamiques pour la détection des instabilités ligamentaires mais par contre elle est le gold standard pour le diagnostic des lésions des tissus mous (moelle épinière, racines nerveuses, structures disco ligamentaires).

Elle doit être prescrite en urgence en cas de rachis neurologique (radiculalgie, syndrome médullaire, déficit neurologique) à radiographie ou scanner normal, ou en cas de dissociation radio-clinique. Elle doit alors préciser l'existence d'un élément compressif et sa nature (hématome ou œdème médullaire, débord discal traumatique), rechercher des éléments d'instabilité et donner des renseignements sur le pronostic. Elle permet également l'exploration de lésions vasculaires.

Dans notre série elle nous a permis de détecter une luxation rotatoire C1- C2 dans un cas, une fracture luxation rotatoire antérieur C2-C3 passant par le corps de C2 avec rupture discal et du ligament longitudinal antérieur chez un patient , et une contusion médullaire chez deux autres patients.

VI.CLASSIFICATION ANATOMORADIOLOGIQUE :

1. Lésions ligamentaires ou discoligamentaires : entorses et luxations du rachis cervical supérieur :

1.1 Luxation occipito-cervicale :

Décrite pour la première fois par Blackwood en 1908(21). C'est une lésion rare, rapidement et souvent létale (7, 50, 61, 99) par atteinte bulbo-médullaire, dont la fréquence est certainement sous-estimée. Davis, Bucholz et Zivot, dans trois travaux indépendants sur des séries autopsiques, ont montré que 30 % des sujets décédés lors d'un accident de la voie publique présentaient une dislocation atlanto-occipitale(99). Elle est

2,5 fois plus fréquente chez l'enfant que chez l'adulte, probablement pour des raisons anatomiques (condyles occipitaux de petite taille, articulations atlanto-occipitales situées dans un plan horizontal, poids relatif de la tête par rapport au corps plus élevé que chez l'adulte (21, 36, 82, 94). Dans notre série, on n'a pas noté de luxation occipito-cervicale.

Cette luxation est due à un mécanisme d'hyperflexion(12). Différentes variétés peuvent être individualisées (7, 21, 36, 82):

- le type I (le plus fréquent) : déplacement antérieur des condyles occipitaux par rapport aux surfaces articulaires correspondantes de l'atlas. Il existe une rupture des ligaments alaires, de la membrane tectoriale et des capsules articulaires occipito-atloïdiennes;
- le type II : il existe un déplacement vertical de l'occiput par rapport au rachis cervical. Parfois non visible radiologiquement si une légère traction n'est pas appliquée sur le crâne ; elle est vraisemblablement toujours mortelle ;
- le type III : déplacement postérieur de l'occiput.

Les survivants présentent des troubles de conscience, avec détresse respiratoire et des troubles neurologiques, de diagnostic difficile compte tenu de la sédation liée à la ventilation artificielle (61, 91). Dans de rare cas, il n'y a pas de déficit neurologique initial mais le risque de complications secondaires est majeur, intéressant plus de tiers des patients, allant de la quadriparésie régressive à l'arrêt cardio-respiratoire brutal avec quadriplégie flasque irréversible (21, 99).

Malgré le caractère spectaculaire de la luxation occipito-cervicale, le diagnostic est méconnu dans près de 60% des cas lors du premier bilan radiologique (36, 99). Pourtant, le diagnostic est aisé sur le cliché de profil strict devant la mise en évidence de trois signes (7, 12, 36, 61):

- Un épaissement majeur des tissus mous prévertébraux ;
- Une rupture du cintre occipito-odontoïdien antérieur (ligne régulière formée par la continuité de la ligne antérieure de la base du crâne, des condyles et de la face antérieure du processus odontoïde) (Figure 13).
- Un déplacement des condyles occipitaux qui sont normalement à l'aplomb des masses latérales de l'atlas.

La réalisation systématique de la tomodensitométrie et de l'IRM crânio-cervicale dans ce genre de contexte permet actuellement de reconnaître plus facilement ce type de lésion (29, 36, 74).

1.2 Luxations atlanto-axoïdiennes antérieures (instabilité sagittale C1-C2):

Ce sont des entorses graves secondaires à la rupture du ligament transverse, accessoirement des ligaments alaires et de la membrane tectoriale lors d'un mécanisme en hyperflexion(7). Elles sont responsables d'un déplacement antérieur de l'atlas par rapport à l'axis (11, 36). Dans notre étude, on a noté un seul cas de ce type de luxation.

Les travaux expérimentaux de section ligamentaire (7, 14,26,36) montrent que :

- L'écart normal radiologique entre le processus odontoïde et l'arc antérieur de C1 est toujours inférieur à 3 mm chez l'adulte ; REF
- La section isolée du ligament transverse entraîne un écart de 5 mm ; REF
- La section du ligament transverse et des deux ligaments alaires entraîne un écart d'au moins 8 mm ;
- La section de tous les ligaments entraîne un écart de 8 à 15 mm.

Les signes cliniques d'appel sont peu spécifiques : cervicalgies, contracture, torticolis, et céphalées.

Des signes neurologiques sont notés dans la moitié des cas : paresthésies, syndromes pyramidaux, tétraplégies incomplètes ou transitoires (7).

Cette lésion est instable car il existe un risque de compression de la jonction bulbo-médullaire par le processus odontoïde et l'arc postérieur de l'atlas, notamment lors de la flexion (instabilité sagittale) (36).

Le diagnostic est fait sur la radiographie de profil, montrant un écart entre la face postérieure de l'arc de C1 et le bord antérieur de l'odontoïde supérieur à 3 mm chez l'adulte (5 mm chez l'enfant) (figure 14) (12, 50, 61). Les radiographies dynamiques systématiques gardent toute leur valeur, car la lésion peut ne pas être visible sur les premiers clichés (7, 36). L'IRM peut objectiver un hématome prévertébral et rétro-odontoïdien, mais surtout une rupture du ligament transverse.

1.3 Luxations et subluxations atlanto-axoïdiennes rotatoires (instabilité rotatoire C1-C2):

Ces lésions surviennent au décours d'un mouvement rapide de rotation de la tête (accident de la voie publique, gifle, sport de combat). Ce sont des lésions rares chez l'adulte (65). Leur fréquence chez l'enfant s'explique par la laxité de l'appareil discoligamentaire et l'orientation horizontale des facettes des processus articulaires (49). Certains facteurs prédisposant sont identifiés, notamment les infections ORL et des voies respiratoires supérieures, les tumeurs de la moelle épinière, la polyarthrite rhumatoïde et les suites de la chirurgie de la tête et du cou (20, 29, 36, 80, 82, 96).

Dans notre série, on a noté 8 cas de luxation rotatoire C1-C2, on distingue quatre types selon l'axe de rotation et le type de déplacement (36, 48, 65,74) (Figure 15) :

- Le type 1 ou luxation rotatoire à pivot central. Elle est stable et fréquente. Il existe une luxation rotatoire bilatérale des masses latérales de C1, le centre de rotation étant situé sur le processus odontoïde. Le ligament transverse et le processus odontoïde sont intacts.

- Le type 2 ou luxation rotatoire à pivot latéral. C'est le type le plus fréquent. Une seule des masses latérales de C1 se déplace en avant de la masse latérale correspondante de C2

(luxation unilatérale). Il existe donc soit une rupture du ligament transverse et un diastasis C1-C2, soit une fracture du processus odontoïde qui reste alors solidaire de C1 ;

- Le type 3 ou luxation rotatoire à déplacement antérieur, associe une luxation antérieure d'une masse et une subluxation antérieure de l'autre. Cette forme est rare et hautement instable ;

- Le type 4 ou luxation rotatoire à déplacement postérieur : Très rare et instable. Il s'agit d'une luxation postérieure d'une masse et une subluxation postérieure de l'autre, souvent associée à une agénésie du processus odontoïde.

Le diagnostic de luxation rotatoire C1-C2 peut être suspecté cliniquement devant l'association d'une rotation de la tête vers un côté et d'une inclinaison latérale du cou dirigée vers l'autre côté (14, 20, 49, 65, 96).

La radiographie de face « bouche ouverte » : Il s'agit d'un cliché difficile à réaliser du fait de l'attitude vicieuse de la tête et d'une ouverture douloureuse de bouche douloureuse compte tenu du spasme musculaire associé. Du fait des mauvaises conditions de réalisation, son interprétation est difficile. Elle montre la perte des rapports normaux de l'une, au moins, des masses latérales de l'atlas avec la surface articulaire correspondante de l'axis (49, 50, 61, 65, 74). Le Scanner avec reconstruction tridimensionnelle permet d'affirmer le diagnostic, de mesurer la rotation, de rechercher une atteinte du ligament transverse et des lésions osseuses associées (12) (Figure 16).

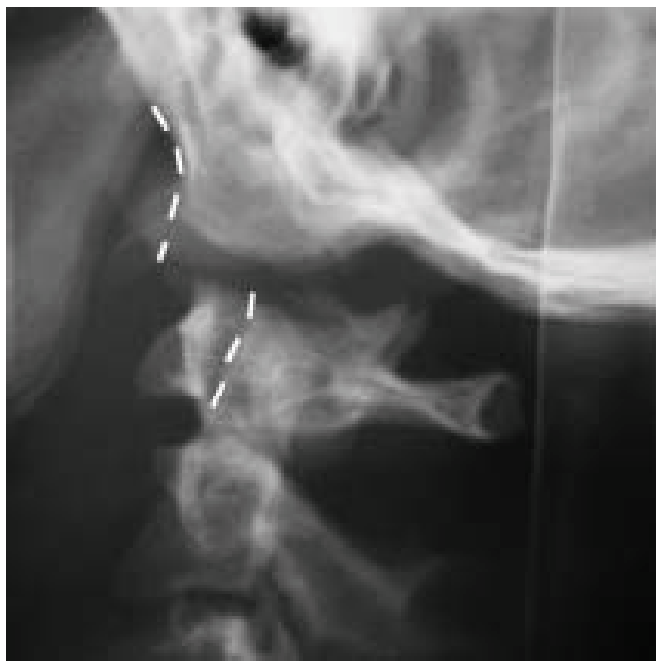

Figure 13 : Radiographie standard du rachis cervical de profil :

Luxation occipito-cervicale avec rupture du cintre occipito-odontoidien antérieur (36).

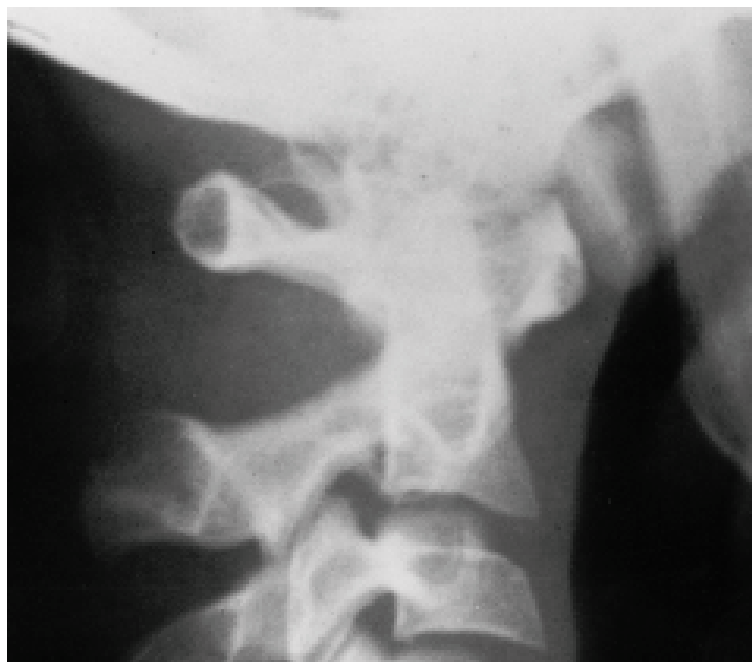

Figure 14 : Radiographie standard du rachis cervical de profil :

Luxation atlanto-axoïdienne antérieure (augmentation de la distance entre l'arc antérieur de C1 et l'odontoïde) (12).

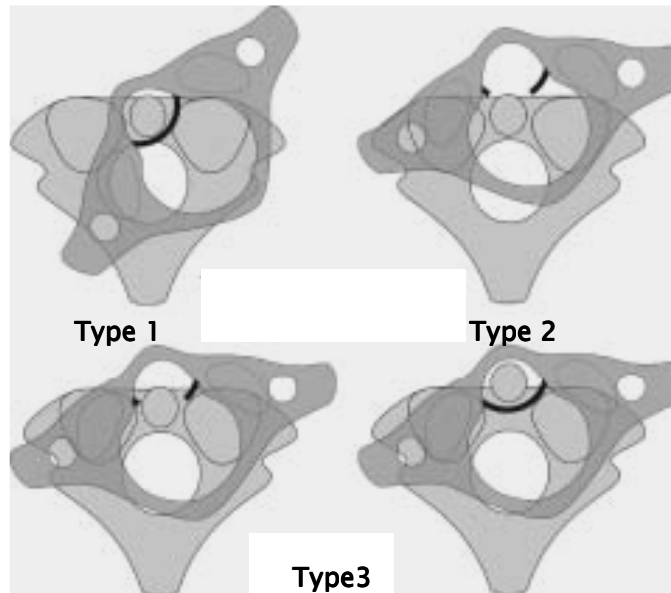


Figure 15 : Luxation rotatoire atlanto-axoïdienne (36) :

Type 1 : luxation rotatoire bilatérale des masses latérales de C1.

Type 2 : luxation antérieure unilatérale de C1 avec rupture de ligament transverse, ou sans rupture de ce dernier mais avec fracture de l'odontoïde;

Type 3 : luxation antérieure d'une masse et une subluxation antérieure de l'autre.

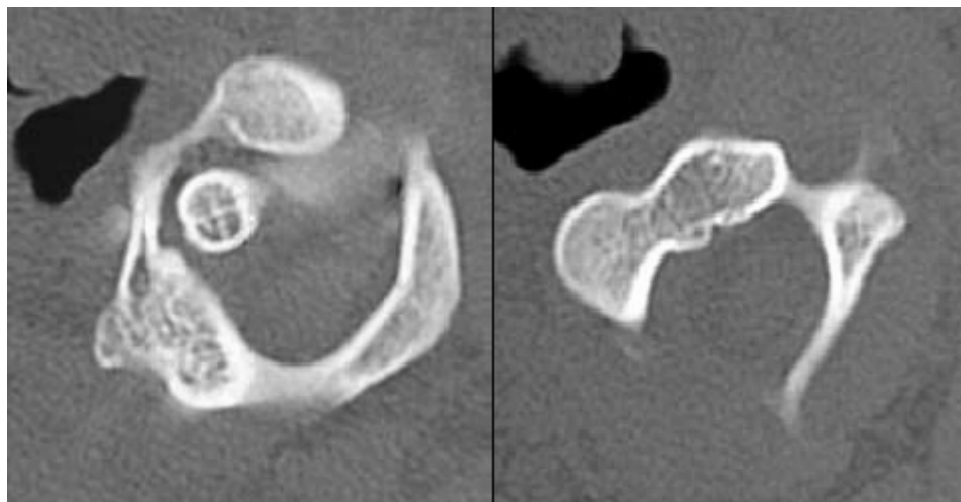


Figure 16 : TDM cervicale montrant une luxation rotatoire type (61).

2- Fractures du rachis cervical supérieur :

2.1 Fracture des condyles occipitaux : (7, 33, 40, 91)

C'est une lésion rare dont le diagnostic est souvent méconnu car difficile en radiographie du fait des importantes superpositions osseuses de la base du crâne. Le diagnostic est par contre aisé en scanner. La classification d'Anderson et Montesano (1988) reconnaît trois types lésionnels :

- Le type I : fracture impaction d'un condyle occipital secondaire à un mécanisme de compression axiale, responsable d'une comminution des fragments osseux, mais sans déplacement. La lésion est stable car même si le ligament alaire ipsilatéral peut être atteint, le ligament alaire controlatéral et la membrane tectoriale sont intacts ;
- Le type II : il s'agit d'une fracture de la base du crâne étendue au condyle occipital. La lésion est stable si le condyle n'est pas séparé du reste de l'occiput. De plus, les deux ligaments alaires et la membrane tectoriale sont intacts ;
- le type III : fracture-avulsion du versant médial d'un condyle occipital par un ligament alaire lors d'un mouvement de rotation ou d'inclinaison latérale. Le fragment osseux est déplacé vers le sommet du processus odontoïde. Cette fracture est instable car le ligament alaire et la membrane tectoriale ipsilatéraux à la lésion sont lésés. C'est le type le plus fréquent (75 % des cas).

2.2 Fractures de l'atlas :

Elles sont rares et dues le plus souvent à un mécanisme de compression axiale prédominant (50, 61).Elles représentent 3 à 13% de la totalité des lésions du rachis cervical (44, 53, 54,66).

Dans notre série, les fractures isolées de l'atlas représentent 12 % des lésions du rachis cervical supérieur et 2,54% des lésions du rachis cervical.

a- Fracture de Jefferson :

Décrite par Jefferson dès 1920. Elle est définie par une fracture ayant un trait ou plus au niveau de l'arc antérieur et un trait ou plus au niveau de l'arc postérieur entraînant une divergence des masses latérales. Cependant d'autres auteurs la considèrent comme toute fracture entraînant une divergence uni ou bilatérale des masses latérales sans tenir compte du nombre des traits de fractures. Elle représente 5 à 10% des fractures du rachis cervical (91).

a-1 Mécanisme de la lésion :

La fracture de Jefferson est secondaire à un mécanisme de compression axiale : elle résulte de forces de compression axiale (choc sur le vertex du crâne) transmises de manière symétrique par les condyles occipitaux aux masses latérales de l'atlas expulsées latéralement (7, 29, 50, 74).

a-2 Stabilité de la fracture de Jefferson :

Le ligament transverse est l'élément principal de la stabilité des fractures de l'atlas. Si le ligament transverse est intact, la fracture est stable. En revanche, dès que l'écartement des masses excède 5mm, il y'a une rupture du ligament transverse, et donc, instabilité (7, 26, 95).

a-3 La fracture de Jefferson & ses variantes (Figure 17) :

La fracture de Jefferson typique comporte 4 traits de fractures bilatéraux et symétriques passant par les points de faiblesse de C1 (union entre les arcs et masses latérales). Les équivalents de fracture de Jefferson sont les fractures à 3 traits (2 traits sur un arc, 1 trait sur l'autre), les fractures à 2 traits (1 trait sur l'arc antérieur et 1 trait ipsi- ou controlatéral sur l'arc postérieur) et les fractures à 2 traits de l'arc antérieur (36).

a-4 Clinique :

¾ Syndrome algique du rachis cervical non spécifique avec limitation des mouvements de la tête et torticolis. Cependant la fracture de Jefferson peut être accompagnée

seulement d'une douleur suboccipitale qui peut être rattachée à un traumatisme crânien et par conséquent la fracture peut passer inaperçue (99).

- Les troubles médullaires et bulbaires sont classiquement rares, sinon exceptionnels grâce à la protection que porte le déplacement des masses latérales aux structures du canal rachidien au niveau de l'atlas (50, 95).
- Les troubles neurologiques sont souvent liés aux lésions osseuses cervicales associées (fracture odontoïde, Fracture bipédiculaire de l'axis, Fracture du rachis cervical inférieur).

a-5 Radiologie :

- Radiographie du rachis cervical de profil :

Ne permet pas le diagnostic mais donne des éléments de suspicion : traits de fracture de l'arc postérieur et élargissement de l'espace rétro pharyngé (7, 67, 77).

- Radiographie de face « bouche ouverte » (Figure 18) :

Elle donne une image pathognomonique de la fracture en montrant un débord latéral des masses latérales. Normalement, si le crâne est en rectitude, celles-ci sont strictement à l'aplomb et au dessus des apophyses articulaires supérieures de l'axis. Si la somme des débords latéraux dépasse 5mm, il y a une rupture du ligament transverse (7, 50, 67, 74).

- Tomodensitométrie cervicale (2, 16,30) (Figure 19):

C'est l'examen idéal. Il permet le diagnostic des fractures non déplacées, précise la localisation des traits et le déplacement, apprécie ultérieurement la consolidation osseuse difficile à évaluer sur les radiographies (36,50, 61).

b- Autres fracture de l'atlas (7, 36, 50, 77) :

Elles sont stables :

- fracture de l'arc postérieur de C1 à un ou deux traits : Elle le plus souvent due à un traumatisme en hyperextension rompant l'arc postérieur, bloqué entre l'écaille

de l'occipital et l'arc postérieur de C2. Le déplacement est nul. Cette fracture est caractérisée par la grande fréquence des lésions rachidiennes associées qui détermineront le pronostic et le traitement : fracture bipédiculaires de C2, fracture du processus odontoïde, « tear-drop » de C2 ou de C3. Cette fracture est diagnostiquée sur la radiographie de profil ;

- fracture à un trait de l'arc antérieur de C1. Elle est rare. L'arc antérieur est fracturé par le processus odontoïde lors d'une hyperextension. Le diagnostic est difficile sur le cliché de profil (déplacement modéré) et c'est le plus souvent le scanner qui fera le diagnostic ;

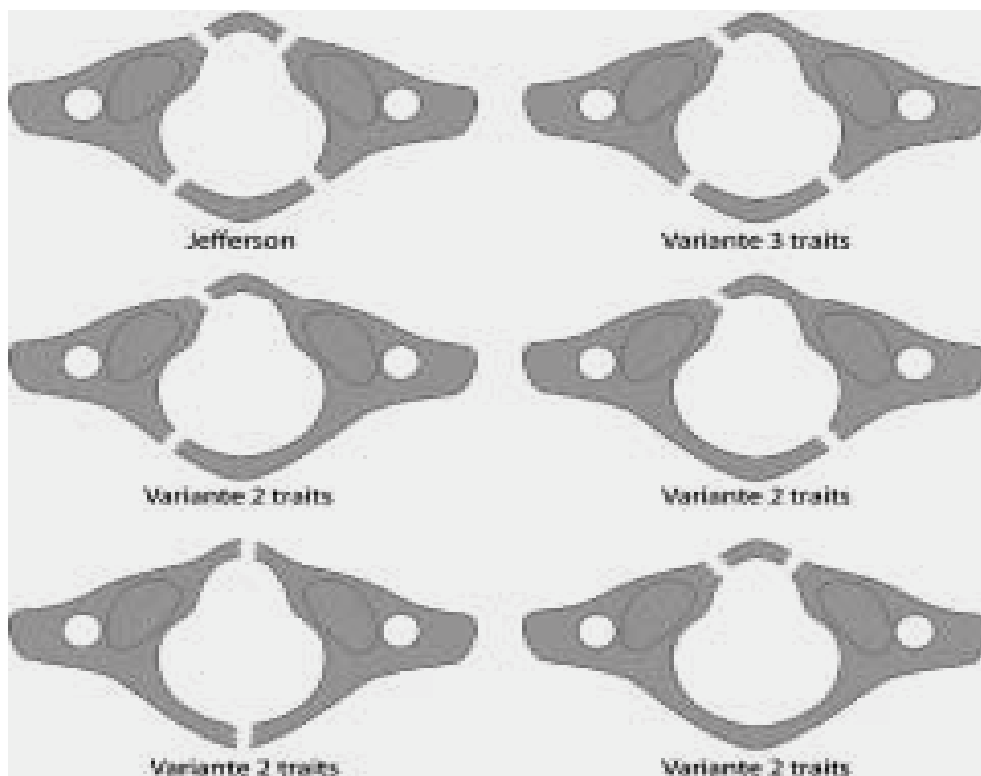


Figure 17 : Fracture de Jefferson typique (à 4 traits) et équivalents potentiellement instables (fractures à 3 traits ou 2 traits) (36).

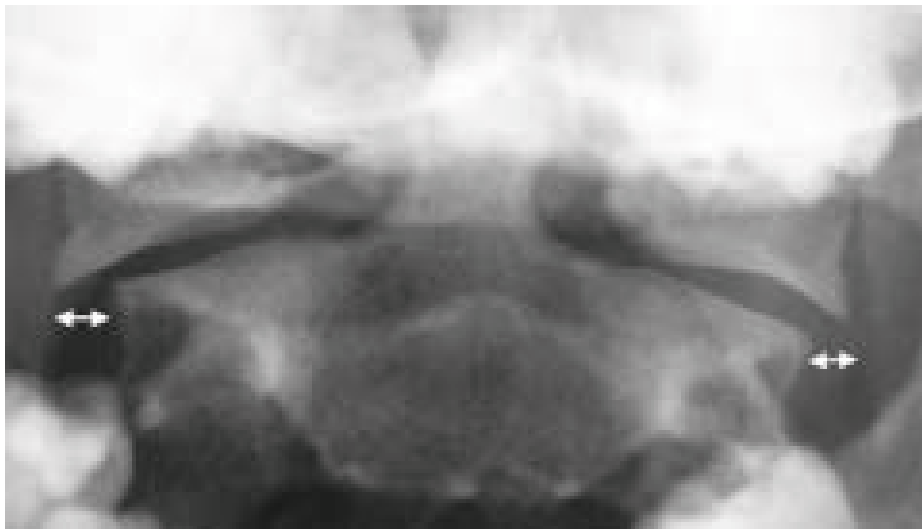


Figure 18 : Cliché de face « bouche ouverte » montrant la disjonction des massifs articulaires de C1 (flèches) (12).

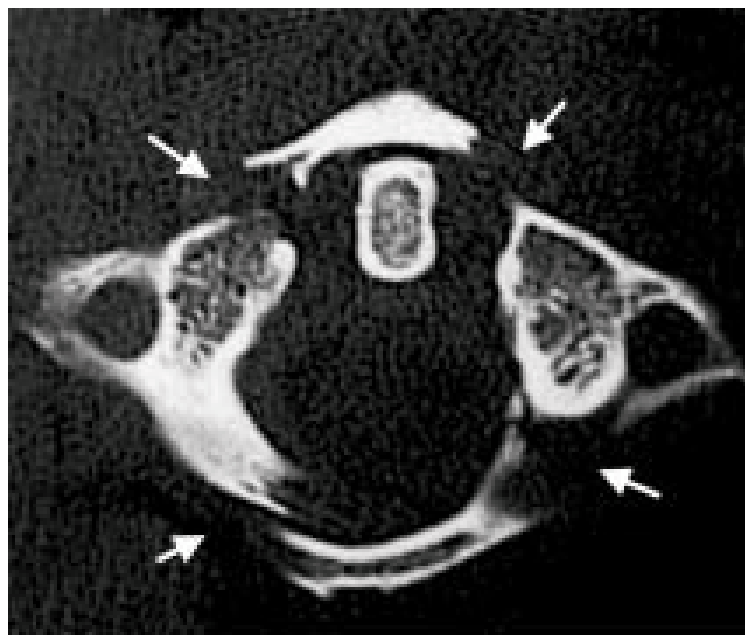


Figure 19 : Fracture de Jefferson typique à quatre traits (flèches) En scanner (12).

- fracture isolée d'une masse latérale. Elle est due à un traumatisme en compression latéralisée. Le déplacement est très faible. Il s'agit d'une fracture séparation d'une masse latérale ou d'une fracture-tassement. Peu visible sur les

radiographies standard, elle est affirmée sur le scanner. Elle est parfois associée à une luxation rotatoire de C1 sur C2. Elle peut être à l'origine d'une arthrose sous-occipitale à distance.

- fracture de Ramon-Soler. Fracture horizontale de l'arc antérieur de l'atlas, elle doit être différenciée d'un os surnuméraire (ce dernier présente une corticale continue sur toutes ses faces et n'est pas associée à un épaissement des tissus mous antérieurs).

2.3 Fracture de l'axis :

a- Fractures de l'apophyse odontoïde :

Ce sont les lésions les plus fréquentes du rachis cervical supérieur (7, 12, 50).

Dans notre série, elles représentent 9,55 % des lésions du rachis cervical ce qui rejoint l'apport de la littérature qui montre que ces fractures représentent 7 à 15% des lésions du rachis cervical (10, 40, 52, 55, 56, 73, 76).

Elles sont connues depuis le siècle dernier (le premier cas était décrit par Paletta en 1820) (70). La littérature a toujours insisté sur la fréquence des décès immédiats et pour les patients survivants sur le risque neurologique secondaire, sur la durée d'immobilisation et sur l'évolution fréquente vers la pseudarthrose (26,76).

a-Mécanisme de la lésion :

On a longtemps pensé que le mécanisme des fractures de l'odontoïde était lié soit à une hyperflexion, ou à une hyperextension ou à l'association des deux.

Le mécanisme est plus complexe, les seules flexions ou extensions sont insuffisantes pour obtenir ces fractures. Ces fractures sont dues à un traumatisme associant cisaillement antérieur ou postérieur et compression, le cisaillement seul ne permettant pas expérimentalement de reproduire la fracture (40, 50, 74).

a-2 Classifications :

- Classification de Mourgues et Fischer 1972:

C'est la classification la plus ancienne. Elle différencie les fractures de la base de l'odontoïde et du col (30).

- Classification d'Anderson et d'Alonzo 1974 (annexe) :

C'est la classification la plus utilisée et la plus répandue du fait de sa simplicité et de sa valeur pronostique. Elle repose sur la topographie du trait de fracture (2, 10, 30, 40, 50, 52, 76, 101) (Figure 20) :

GRAUER et all (11) ont proposé une modification de cette classification pour deux raisons : la première est la difficulté de distinguer le type II et le type III, la deuxième est la difficulté de la gestion des indications thérapeutiques en cas de fracture de type II.

Pour ces auteurs, le trait de la fracture de type II ne traverse pas les facettes articulaires supérieures par contre à celui de la fracture de type III.

Pour la fracture de type II, ils ont ajouté des sous-types (Figure 21) :

- Type II A : Fracture non déplacée
- Type II B : Trait oblique en bas et en arrière ou fracture transversale déplacée
- Type III C : Trait oblique en haut et en arrière ou fracture comminutive.

Dans notre série, nous avons noté 18 cas de fracture de la base soit 60%, 8 cas de fracture du col (27%) et 3 cas de fracture de l'apex (13%).

Ces deux classifications sont censées présenter un intérêt pronostic puisque les fractures du col ou du type II sont caractérisées par le haut risque de pseudarthrose si le traitement ne stabilise pas suffisamment le foyer de fracture (8).

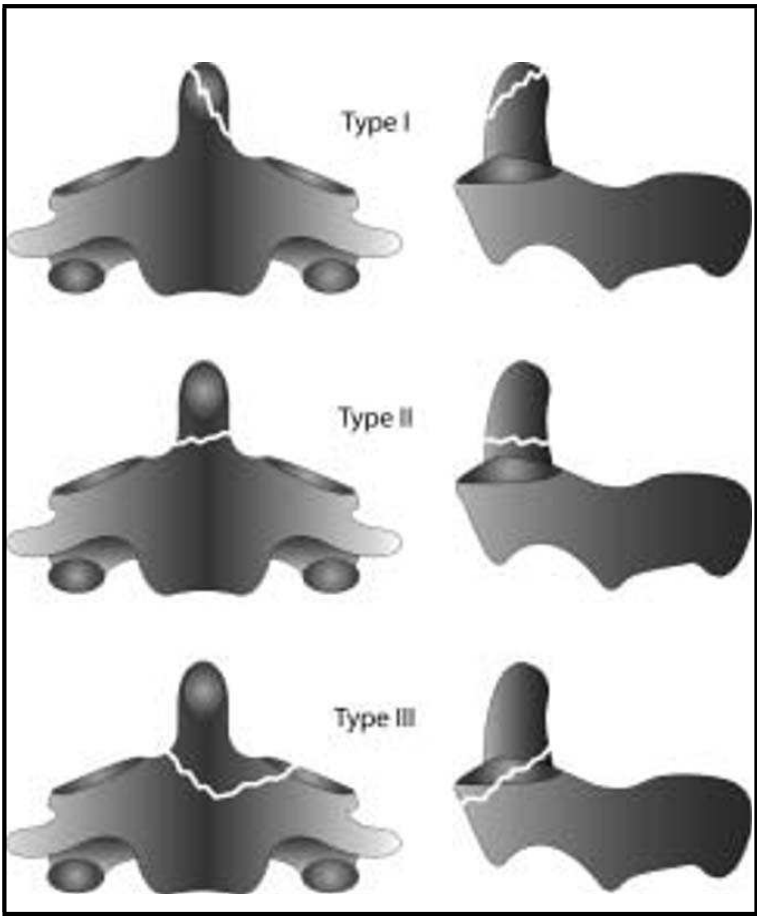


Figure 20: Classification d'Anderson et d'Alonzo (36).

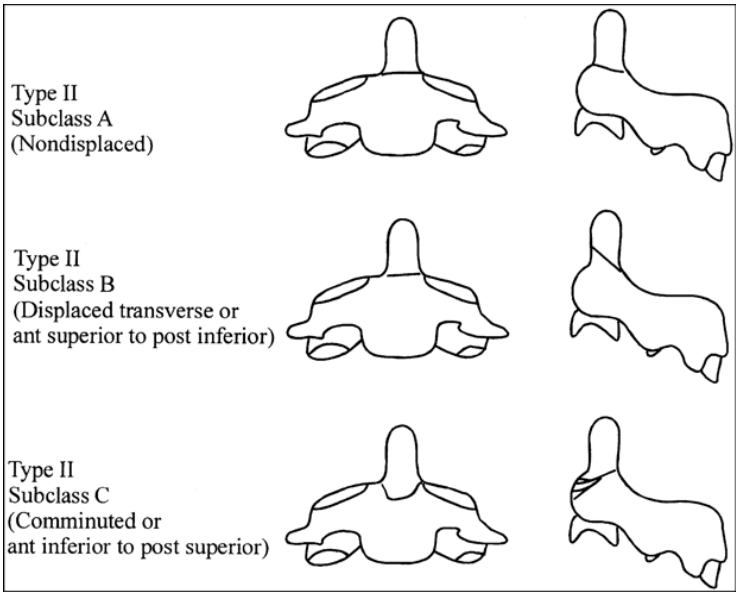


Figure 21: Classification d'Anderson et d'Alonzo modifiée par Grauer (40).

- Classification d'Althoff (1979) :

Cette classification (32) permet de distinguer quatre types de fractures :

- Type A : fracture haute du col avec risque de pseudarthrose majeur ;
- Type B : fracture basse du col ;
- Type C : fracture de la base irradiant dans une apophyse articulaire supérieure;
- Type D : fracture de la base irradiant dans les deux apophyses articulaires supérieures, passant dans le corps de l'axis.

- Classification de Roy-Camille (annexe):

En 1974, Roy-Camille propose une autre classification des fractures de l'odontoïde, reposant sur deux notions : la stabilité de la fracture et la direction du trait de fracture. Cette classification cherchait à mettre en évidence des critères pronostiques pour le risque de pseudarthrose et à guider les choix thérapeutiques.

Dans notre série, nous avons distingué au niveau des fractures du col et de la base 27 (93%) cas de fracture avec un trait oblique en bas et en avant, deux cas de fracture avec un trait oblique en bas et en arrière et aucun cas de trait horizontal.

a-3 Clinique (61, 84) :

Le diagnostic positif d'une fracture de l'odontoïde est rarement évoqué à l'étape clinique. Il est essentiellement radiologique.

Les lésions neurologiques immédiates sont extrêmement rares, mais graves, bien que certaines tétraplégies incomplètes peuvent être régressives. Les tétraplégies complètes étant, à ce niveau, immédiatement mortelles.

En dehors des tableaux particuliers (traumatisme crânien, polytraumatisme, blessé comateux), le blessé se présente comme un consultant pour des cervicalgies et une raideur de la nuque. Dans les consultants anciens, il faudra rechercher la notion du traumatisme pouvant

dater de plusieurs années ou même passer inaperçu.

Il existe un tableau clinique particulier « pseudo-délirium tremens » décrit par Fischer et De Mourgues par dérèglement de système neurovégétatif bulbaire (26). Ce tableau est secondaire à un dérèglement neurovégétatif d'origine bulbaire. Cet état est régressif après stabilisation orthopédique ou chirurgicale.

a-4 Radiologie :

- Bilan radiologique standard (61, 69) :

Les clichés standards permettent le plus souvent non seulement le diagnostic positif, mais également de préciser le type anatomopathologique (trait et direction) et la stabilité de cette fracture qui déterminent les indications thérapeutiques.

L'incidence de face, bouche ouverte, dégage l'odontoïde des superpositions du maxillaire. Elle permet ainsi de fixer le niveau en hauteur du trait qui peut siéger au niveau de la pointe, du col ou du corps de l'odontoïde (classification en trois types selon Anderson et Alonzo). Il faut apprécier l'importance de l'écart interfragmentaire, mais également l'asymétrie du trait de fracture qui peut en effet partir d'un côté du col de l'odontoïde et se perdre de l'autre côté au niveau du massif articulaire, évoquant un mécanisme rotatoire et associant, le plus souvent, des lésions du système ligamentaire.

Sur le cliché de profil centré sur C1-C2, il faut préciser non seulement le siège du trait, mais également sa direction qui détermine le sens du déplacement à l'origine de la classification de Roy Camille (Figure 23).

- Radiographies dynamiques (12) :

Les clichés de profil en flexion et en extension permettent de démasquer les lésions instables. Ces clichés, effectués en présence du chirurgien, peuvent être utiles en cas de trait horizontal afin de juger d'un déplacement de l'odontoïde.

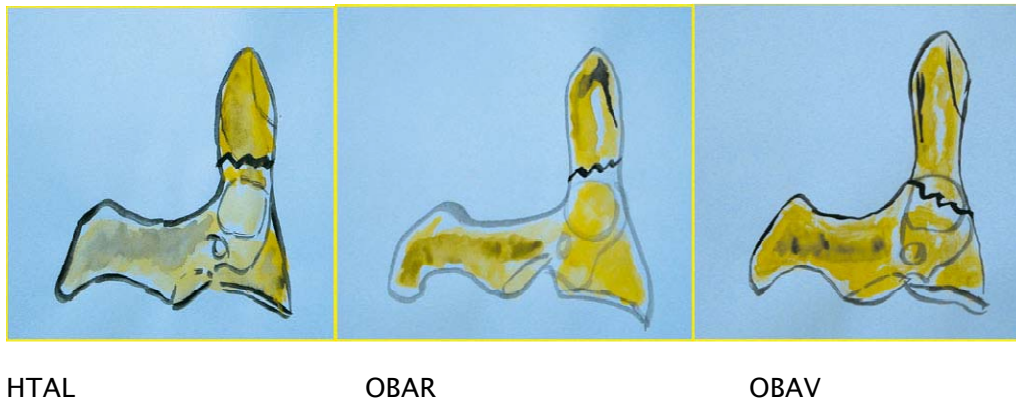


Figure 22: Classification anatomopathologique de Roy-Camille (30).

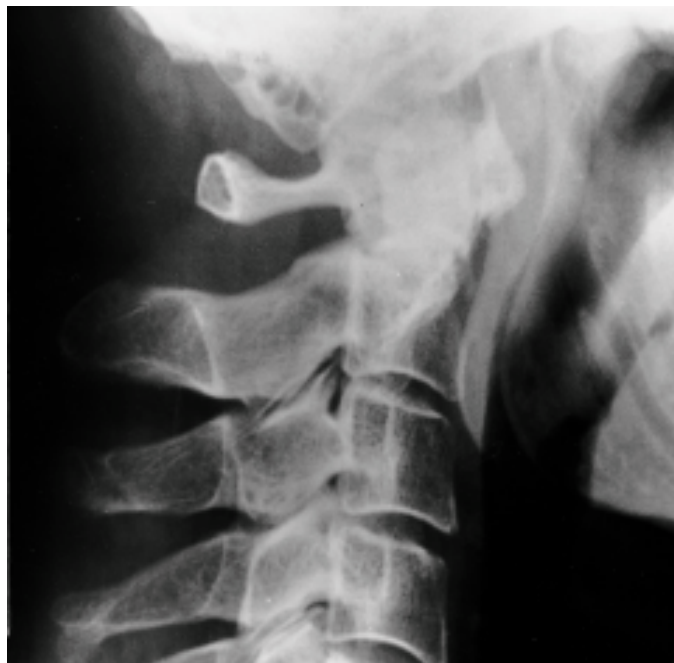

Figure 23 : Fracture de la base de l'odontoïde avec déplacement vers l'avant de l'odontoïde.

Absence d'alignement entre le bord postérieur du corps de C2 et celui de l'odontoïde(12).

- Tomodensitométrie cervicale (12, 26, 36, 40) :

Le scanner en coupe axiale n'aide pas au diagnostic, mais la reconstruction bidimensionnelle ou tridimensionnelle facilement obtenue par le scanner hélicoïdal donne une

image parfaite de la fracture et son déplacement. Ces reconstructions permettent de repérer un trait qui peut passer inaperçu sur les coupes axiales en raison de sa direction horizontale.

L'examen tomodensitométrique permet de rechercher des lésions associées (arc postérieur de C1, extension du trait vers le corps de C2) qui peuvent changer l'indication thérapeutique.

- Imagerie par résonance magnétique cervicale :

C'est l'examen le plus performant dans les fractures de l'odontoïde qu'elles soient récentes ou anciennes, elle apporte des informations pour l'attitude thérapeutique. Son intérêt apparaît plus lorsqu'il existe des troubles neurologiques.

b- Fractures bipédiculaires de l'axis:

Appelées aussi « hangman's fracture » par similitude des données radiologiques de ses lésions avec celles rencontrées au cours des pendaisons.

Ce sont des fractures peu fréquentes. Elles représentent de 4 à 7% des fractures du rachis cervical et 20 à 23% des fractures de l'axis (14, 16, 77). Elles occupent la deuxième place après celles de l'odontoïde parmi les lésions de l'axis. Dans notre série, les fractures bipédiculaires représentent 3 % des lésions du rachis cervical et occupent le deuxième rang après celles de l'odontoïde, ce qui rejoint les données de la littérature.

b-1 Mécanisme de la lésion :

Cette fracture est secondaire à un mécanisme d'hyperextension (7, 29, 50, 91, 100) :

- Soit la force d'arrachement est considérable, comme dans les pendaisons, la mort est subite, les dégâts osseux sont une constatation d'autopsie.
- Soit la force d'arrachement est faible, il y'a fracture de l'arc de l'axis associée ou non à une lésion par hyperextension du disque C2–C3.

b-2 Classifications :

La fracture bipédiculaire de l'axis a fait l'objet de plusieurs classifications.

- Classification de PEPIN ET HAWKINS (41) :
 - Fracture non déplacée
 - Fracture déplacée avec atteinte ligamentaire et du disque intervertébral C2–C3

Cette classification a été rejetée car jugée incomplète.

- Classification de FRANCIS ET COLL (41) :

Cette classification repose sur l'angulation et le déplacement C2–C3. Elle définit les fractures instables, celles dont l'angulation est supérieure à 11° et le déplacement C2–C3 est supérieur à 3,5mm.

- Classification de ROY– CAMILLE :

Cette classification (14, 85) repose, premièrement, sur le degré d'angulation et de l'importance de translation (Figure 24) et, secondairement, de l'association lésionnelle. Elle comporte trois groupes de fractures (annexe).

- Classification D'EFFENDI (41, 68, 85,91) (annexe):

Basée sur des critères physiopathologiques et radiologiques (figure 26).

- Classification d'EFFENDI modifiée par LEVINE (7, 23, 41,81) :

Levine divise le type II d'Effendi en 3 sous groupes (annexe)

Cette classification permet de préciser aussi la stabilité des ces fractures.

- Le type I est stable
- Le type III est instable
- Le type II en fonction des lésions discoligamentaires qui peuvent être évaluées à partir du déplacement antérieur et de l'angulation de l'odontoïde.
 - Angulation < 20° : pas d'atteinte du ligament longitudinal postérieur
 - 20° < Angulation < 35° : atteinte du ligament longitudinal postérieur et avulsion de la moitié postérieure du disque

Dans notre série, on a noté que ces fractures sont de type III selon la classification d'EFFENDI modifiée par LEVINE.

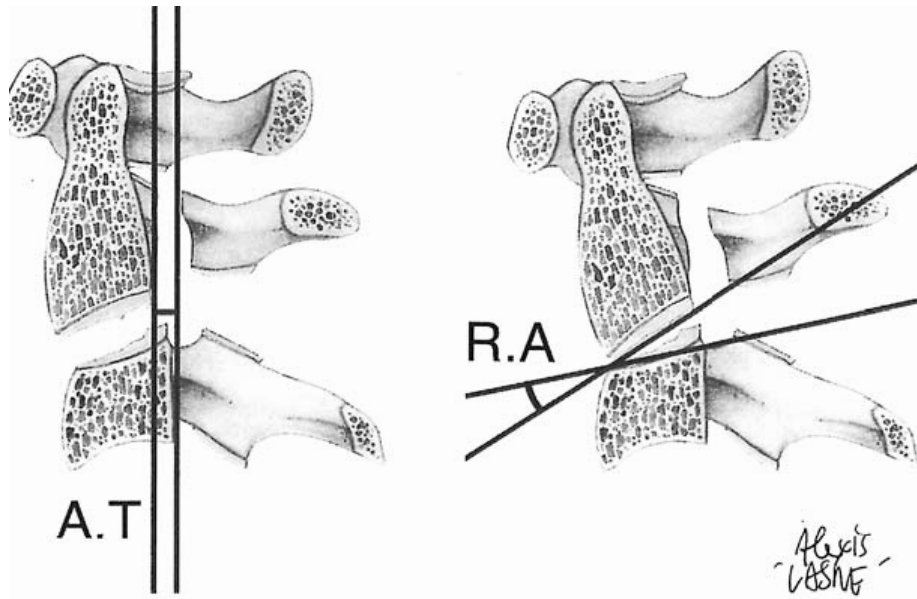


Figure 24: Schéma montrant les critères d'instabilité de Roy-Camille :
Translation antérieure AT, Angulation régionale RA (85).

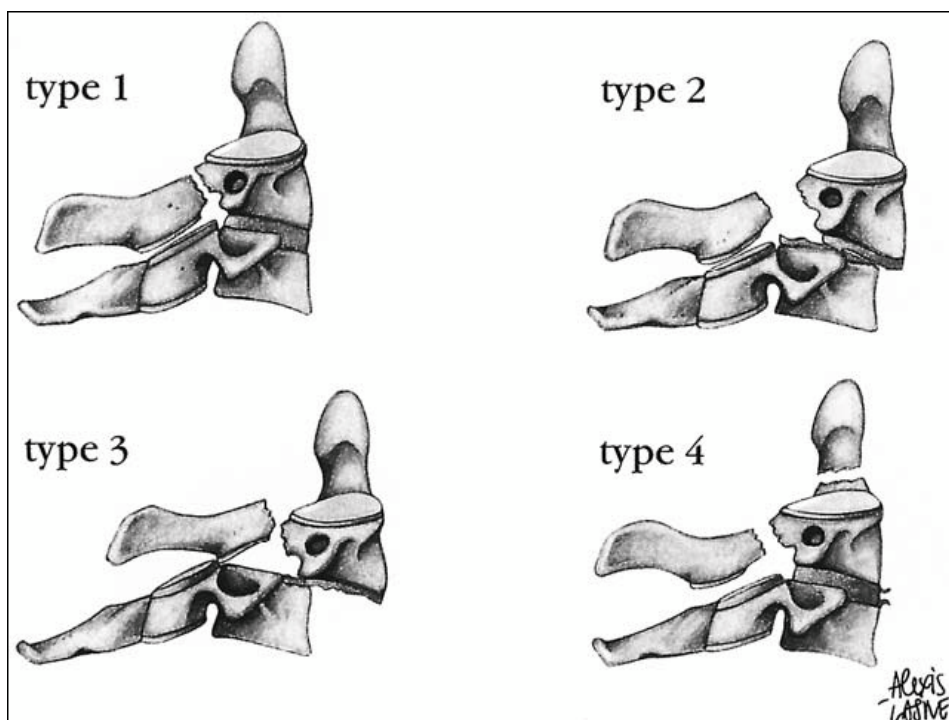


Figure 25: Classification de Roy-Camille des fractures bipédiculaires de C2 (85).

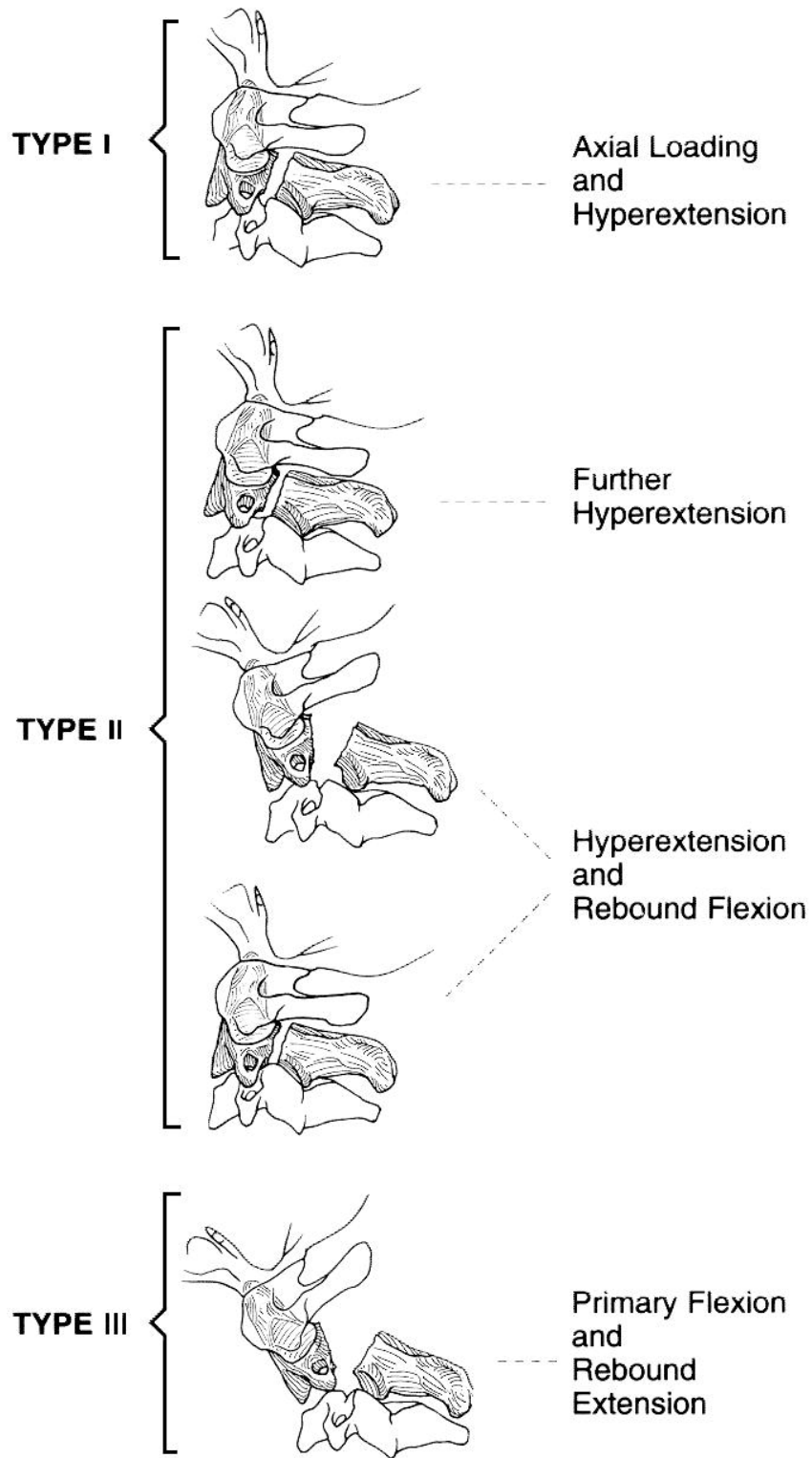


Figure 26 : Classification selon EFFENDI (41)

b-3 Clinique :

La fracture bipédiculaire est souvent responsable d'un syndrome algique cervical avec torticolis (7,81). Dans notre série, tous les malades accusaient des cervicalgies et 50 % présentaient un torticolis.

Cette fracture est rarement responsable à elle seule d'une lésion incompatible avec la vie et ne s'accompagne que très rarement d'une lésion neurologique (23).

La pauvreté de signes cliniques est expliquée par des raisons anatomiques. En effet, ce type de fractures tend à élargir le canal médullaire déjà assez large à ce niveau.

Cependant, elle peut réaliser des tableaux plus sévères surtout dans le type II et III d'Effendi ou lorsqu'il existe une atteinte de l'artère vertébrale ou par des lésions associées. Dans les cas moins graves, des signes neurologiques ont été révélés à type de monoparésie supérieure transitoire, monoplégie, hémiplegie...

Dans notre étude, un seul patient a présenté une hémiplegie droite parmi les cinq cas colligés.

* Radiologie :

➤ Bilan radiologique standard (12 ,36) :

- Cliché du rachis cervical de profil :

Il fournit l'essentiel des éléments sémiologiques. Il permet de mettre en évidence la fracture des pédicules, les déplacements au niveau des pédicules et entre les vertèbres C2-C3, des modifications de l'espace inter-apophysaire, l'état et la hauteur du disque intervertébral et les lésions associées des autres vertèbres cervicales.

- Cliché de face « bouche ouverte » :

Permet de vérifier l'alignement et l'écartement des épineuses et de renseigner sur l'état de l'odontoïde.

➤ Radiographies dynamiques (50) :

Permettent de détecter une instabilité masquée par l'absence de déplacement initial de la lésion.

➤ Tomodensitométrie cervicale (81,50) :

Le scanner a pour utilité de renseigner sur l'état des pédicules en précisant les sièges des fractures, leur direction, de détecter un éventuel déplacement. Il permet de faire un bilan osseux recherchant des lésions associées, une atteinte discale.

➤ Imagerie par résonance magnétique cervicale:

C'est l'examen capital de l'étude de la moelle épinière. Il permet de mettre en évidence un œdème ou hématome médullaire, compression du canal médullaire par corps étrangers, des lésions discales ou ligamentaires.

➤ Artériographie médullaire:

Rarement utilisée en urgence, son intérêt est de visualiser une lésion des artères médullaires qui pourrait expliquer un tableau neurologique sans lésions osseuses ou patentes. Elle pourrait aussi montrer une lésion de l'intima de l'artère vertébrale pouvant nécessiter un traitement anticoagulant.

c- Fracture « Tear-drop » en extension de l'axis : (12, 77, 97) :

La fracture « Tear-drop » de l'axis est rare. Elle représente moins de 13% des fractures de l'axis et moins de 3% de l'ensemble des fractures du rachis cervical (97). Elle se caractérise par l'avulsion d'un coin vertébral antéro-inférieur ou antéro-supérieur de l'axis. Celui-ci possède une forme de larme sur le cliché de profil, d'où le nom donné à cette fracture.

Cette fracture semble être consécutive à un traumatisme du rachis cervical supérieur en hyperextension comme le prouvent les lésions faciales fréquemment associées. La fracture du coin antéro-inférieur du corps vertébral est alors secondaire à une tension brusque du ligament longitudinal antérieur. Elle n'a pas la gravité des tear drop fractures du rachis cervical moyen et inférieur.

d- Autres fractures du corps de l'axis:

Elles sont rares et n'ont rien de spécifique. Le scanner et la reconstruction 2D et 3D aident au diagnostic.

Benzel et al. (7) proposent la classification suivante :

- Fracture type I à trait vertical et frontal due à un traumatisme en extension et compression dont l'image radiologique peut parfois évoquer une fracture du pendu;
- Fracture type II à trait sagittal due à une compression axiale ;
- Fracture type III qui n'est que la fracture de l'odontoïde type III d'Anderson et D'Alonzo.

Tableau VI : La répartition des lésions du rachis cervical supérieur

Type de lésion	Alam (1) (18 cas)		Tantaoui (90) (28 cas)		Elfrougui (27) (12 cas)		Notre série (69 cas)	
	Nb	%	Nb	%	Nb	%	Nb	%
Fracture de l'odontoïde	6	7,31	12	42,85	3	5,45	29	9,55
Fracture bipédiculaire de C2	6	7,31	6	21,42	2	3,63	9	2,96
Fracture de Jefferson	2	2,44	2	7,14	-	-	-	0
Fracture des masses latérales de	-	-	3	10,42	-	-	9	2,96
Fracture de l'arc antérieur de C1	-	-	-	-	-	-	3	1,91
Fracture du corps de C2	-	-	3	10,71	6	10,9	-	0
Luxation C1 C2	4	4,88	-	-	1	1,81	11	3,62
Autres	-	-	2	7,14	-	-	8	2,63
Total RCS	18	22,22	28	31,81	12	21,81	69	22,29

VII. TRAITEMENT :

1- But :

En cas de lésion non déplacée et stable, le but c'est d'obtenir une consolidation en

position anatomique.

En cas de lésion instable et/ou déplacée, le but est d'éviter l'apparition d'un déplacement secondaire, d'obtenir une stabilisation immédiate et secondaire et de tenter de sauvegarder toute la mobilité du rachis cervical supérieur (4).

2- Moyens

2.1 Méthodes de ramassage et transport du blessé :

a. Sur les lieux de l'accident (57, 59, 81, 86):

Il faut rechercher systématiquement un traumatisme rachidien, sauver la vie du blessé et ne pas aggraver les lésions.

o Dépister le traumatisme rachidien :

Le diagnostic du traumatisme rachidien est relativement facile chez un blessé conscient. Par contre, il risque d'être méconnu chez le polytraumatisé et le comateux, et de mettre en jeu le pronostic vital et fonctionnel.

o Sauver la vie du blessé :

Dans le cas d'un blessé grave, polytraumatisé ou dans le coma, il faut traiter en urgence une détresse cardiorespiratoire, un état de choc ou une hémorragie extériorisée, mais il faut aussi systématiquement redouter une lésion vertébrale avec traumatisme de la moelle épinière et prendre les précautions nécessaires.

o Ne pas aggraver une éventuelle lésion :

Qu'une atteinte neurologique soit manifeste ou non, il faut observer des précautions identiques en évitant toute mobilisation du rachis, ce qui ne veut pas dire éviter toute mobilisation du blessé, rendue parfois urgente et nécessaire (extraire un blessé d'une voiture). Le patient doit être manipulé par quatre ou cinq personnes. Une traction douce dans l'axe du

corps est obtenue en maintenant la tête à deux mains et en exerçant une traction dans l'axe sur les membres inférieurs ou le bassin. Deux ou trois autres personnes soulèvent alors le blessé en positionnant leurs mains en arrière du dos, des fesses et des cuisses. Le déplacement doit se faire sans aucune rotation de l'axe rachidien et sans aucune inflexion latérale.

b. Transport du blessé (57, 59, 81) :

Il repose sur un triple impératif : il doit être effectué sur un sujet bien immobilisé, par une équipe médicalisée, vers un centre spécialisé.

o Sujet bien immobilisé :

L'immobilisation se fait par la mise en place d'un collier ou d'une minerve plastique.

o Par une équipe médicalisée :

Elle doit par ailleurs débiter le traitement médical d'un éventuel traumatisme médullaire:

- f En assurant le maintien d'une perfusion et d'une oxygénation les plus correctes possibles au niveau médullaire.
- f En administrant d'emblée des médicaments, notamment les corticoïdes à forte dose, pour essayer de limiter l'extension secondaire de la lésion médullaire initiale.
- f En évitant toute sédation excessive du blessé qui risque de perturber les données de l'examen clinique, voire même de faire totalement négliger, pendant les premières heures, une atteinte neurologique majeure.

o Vers un centre spécialisé :

Possédant à la fois le plateau technique permettant un diagnostic lésionnel précis (scanner, imagerie par résonance magnétique) et les équipes chirurgicales et de réanimation entraînées à la prise en charge de ce type de traumatisme.

2.2 Traitement médical :

- o Repos et physiothérapie : Le repos permet d'observer la régression des phénomènes douloureux. L'entretien de la musculature paravertébrale par une rééducation statique posturale cervicale qu'en lombaire, est indispensable.
- o Antalgique et d'anti-inflammatoires non stéroïdiens
- o La corticothérapie : méthyl prédnisolone à dose massive doit être administrée dans les huit heures qui suivent le traumatisme. Le protocole le plus utilisé est de 30mg/kg la première heure en IV suivi de 5,4 mg/kg les 23 heures restantes (86,93).

2.3 Méthodes orthopédiques :

Son but est de réduire les déplacements permettant un alignement anatomique et de stabiliser les lésions par une contention efficace.

a. La réduction orthopédique (58) :

Elle doit être réalisée avec précaution et sans risque sur un patient conscient et sous analgésie et myorelaxant. Cette réduction permet de réduire la douleur, le spasme musculaire et le déplacement des fragments osseux.

Cette réduction peut être assurée par:

- o Halo crânien :

Utilisé par certains auteurs, mais sa mise en place demande davantage de temps : Le halo crânien (Figures 27, 28) présente plusieurs avantages :

Il réalise une traction très bien tolérée localement, même pour les trois mois habituellement nécessaires à la consolidation d'une lésion traumatique.

Les axes de cette traction sont parfaitement contrôlés, non seulement l'inclinaison latérale est réglée en tirant plus ou moins sur un côté ou l'autre, mais surtout la traction sur la partie postérieure ou antérieure de l'anneau permet le réglage de la

flexion et de l'extension essentiel pour obtenir une réduction satisfaisante.

Dans certains cas, il permet un traitement ambulatoire, associé à un corset thoracique, il réalise une contention plus fiable et plus confortable qu'une minerve (Figure 29).

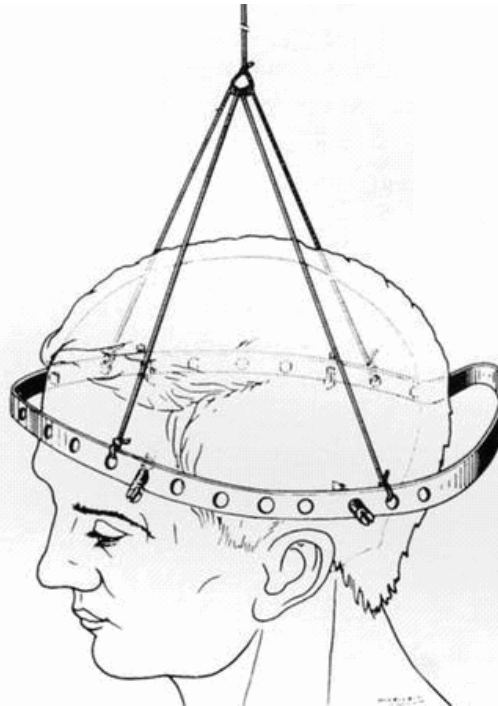


Figure 27 : Traction cervicale par halo crânien (58)

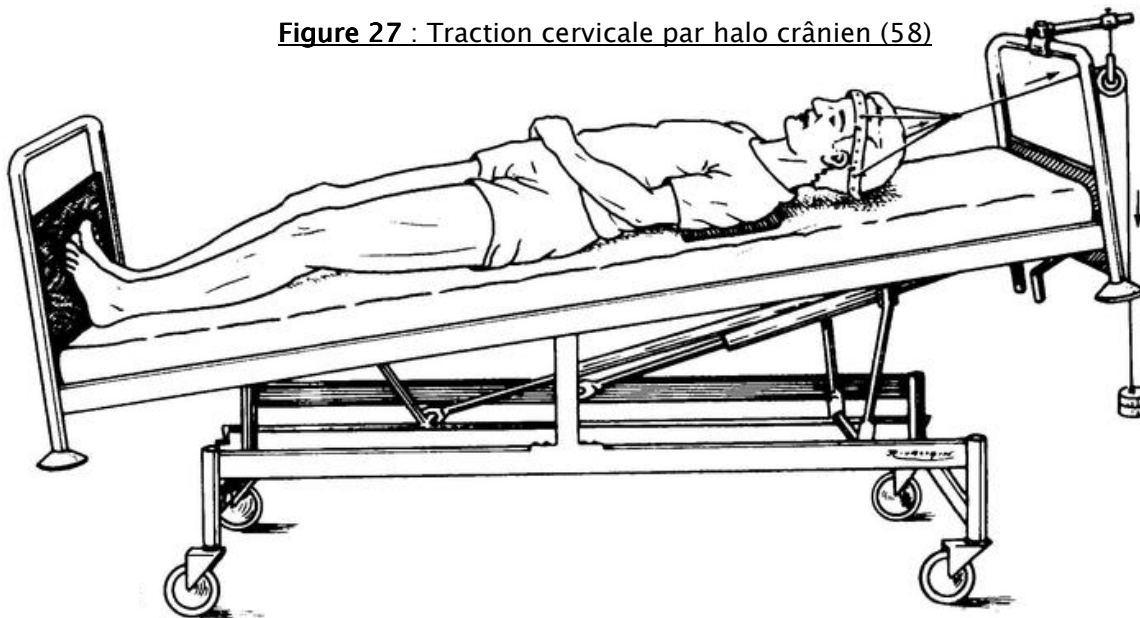


Figure 28 : Installation en traction au lit par halo (58)

o Traction par étrier :

C'est la solution la plus rapide à mettre en œuvre : elle peut être recommandée notamment pour des tractions de brève durée (traction pré ou peropératoire).

L'étrier de Crutzfield ne permet pas des tractions supérieures à 10kg et exige l'utilisation d'une mèche à buté. On lui préfère donc l'étrier de Gardner-Wells qui se pose sans ancillaire, sans incision cutanée ni forage osseux, et qui permet des tractions dépassant 30kg et évite les dérapages et les pénétrations intracrâniennes. L'étrier de Grander (Figure 30) existe sous une seule taille et c'est la longueur des pointeaux qui permet de s'adapter à la morphologie d'un crâne d'enfant ou l'adulte.

L'inconvénient de l'étrier de Grander est son encombrement transversal qui gêne le décubitus latéral.

Dans notre série la traction par étrier a été réalisé chez 4 patients (6%) présentant des fractures luxation très déplacés.

Un étrier compatible avec l'imagerie par résonance magnétique a été développé. Il associe un cadre en graphite et des pointeaux en titane, sa tenue en traction atteint 30kg.

Une fois la réduction faite sous contrôle radiologique, le rachis doit alors être immobilisé pour la maintenir.

b. Contention :

Une fois la réduction obtenue ou en l'absence de déplacement, la contention peut être obtenue par un simple collier cervical, ou une minerve en plastic ou plâtrée.

Elle peut faire appel au halo crânien et traction qui peuvent être relayés par halo jaquettes, ce qui permet la déambulation du malade. Le halo veste ou halo plâtré parait être une méthode d'immobilisation plus efficace que les précédentes ce qui la rendre préférable chez la majorité des auteurs.

La durée de la contention varie entre 6 à 12 semaines.

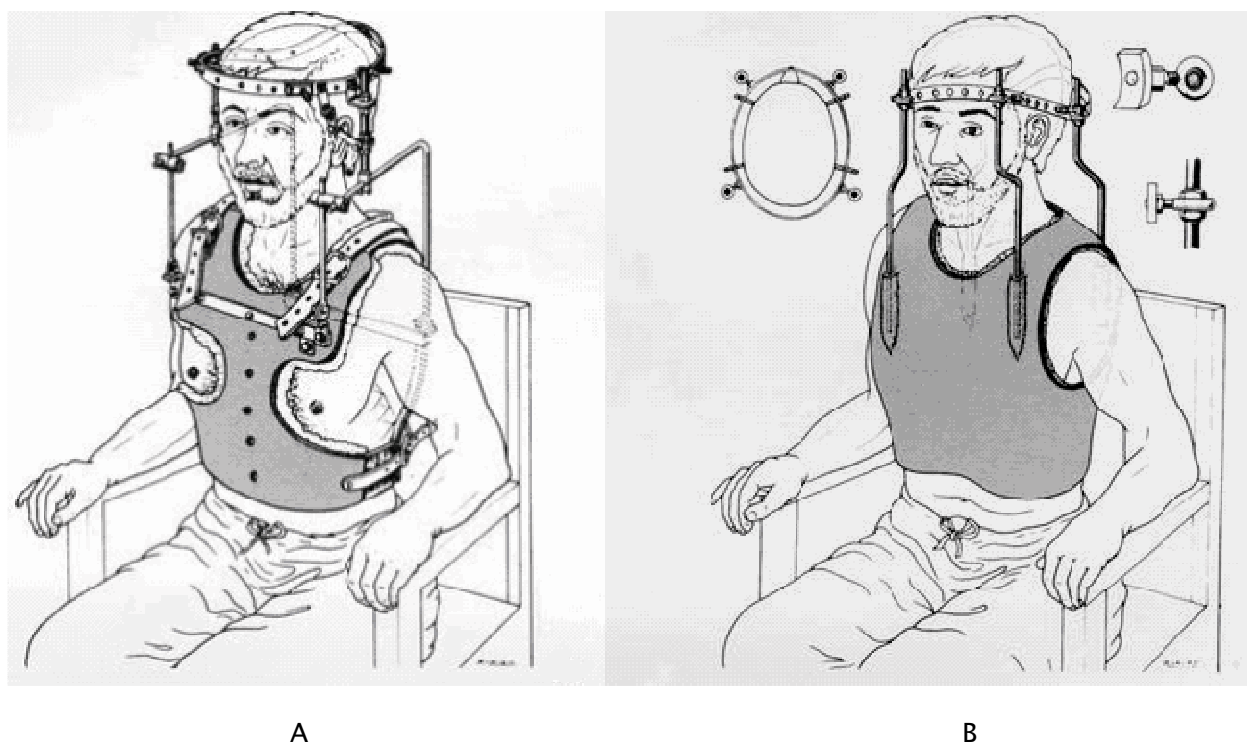


Figure 29 : Traction verticale par « halo-minerve » thoracique (A) ,
Contention par halo plâtré (B) (58)

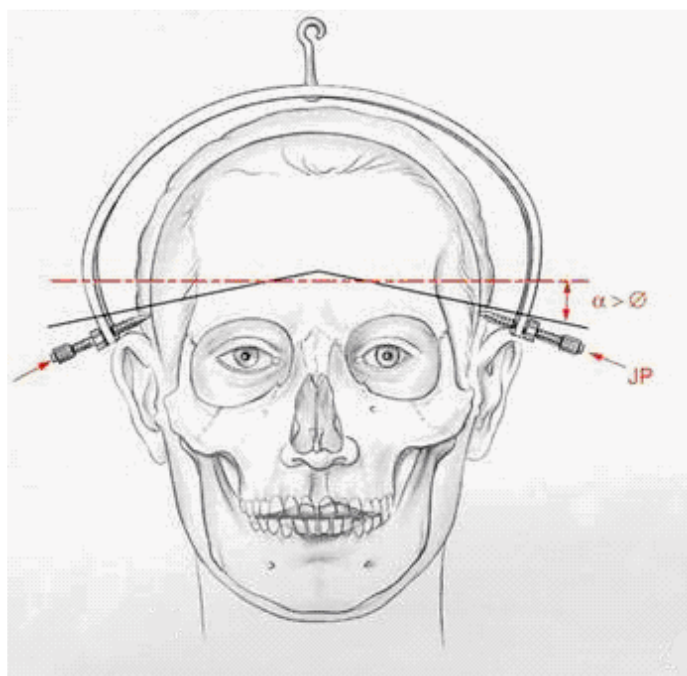


Figure 30 : Étrier de Gardner (58)

2.4 Méthodes chirurgicales :

Qu'il y'ait ou non des troubles neurologiques, les quatre grands principes suivants doivent être respectés (81) :

- Réduire la déformation : soit en préopératoire, soit lors de la mise en place du blessé en décubitus ventral sur la table d'opération, par manipulation directe et prudente des épineuses ou des massifs articulaires.
- Réaliser une exploration intracanaulaire et lever une compression directe radiculaire ou médullaire éventuelle.
- La stabilisation du rachis par une ostéosynthèse qui est immédiate, renforcer à long terme soit par la consolidation de la fracture, soit par la fusion d'une greffe osseuse ajoutée au moment de l'acte opératoire.
- L'immobilisation postopératoire par une minerve simple ou un collier cervical.

a. Voies d'abord chirurgicales:

La chirurgie du rachis cervical peut s'effectuer par voie postérieure, antérieure ou par double voie d'abord (Abord mixte).

➤ La voie postérieure (6, 25) (Figure 31) :

Le blessé doit être endormi et intubé avec la plus grande prudence. Le retournement est le premier temps délicat de l'opération, le chirurgien doit y participer pour guider la tête.

Le patient est installé en décubitus ventral, son thorax reposant sur un coussin transversal et ses épaules antérieures sur deux petits coussins. Les membres supérieurs reposent dans deux gouttières fixées le long de la table. La fixation de la tête sur la têtère doit être solide, réalisée avec des bandes adhésives larges non extensibles et en vérifiant l'absence de compression des globes oculaires, du nez ou de la sonde d'intubation. L'installation en proclive et l'abaissement peropératoire de la tension artérielle diminuent le saignement. Avant d'entreprendre tout acte chirurgical, un contrôle par amplificateur de brillance des rapports ostéoarticulaires est indispensable car la réduction peut être effectuée plus aisément avant la

mise en place des champs, en agissant sur la hauteur et l'inclinaison de la tête.

L'incision est strictement médiane avec pour repère les épineuses saillantes de C2 et C7 : il faut dégager le tubercule postérieur de C1, puis l'épineuse de C2 et progresser latéralement jusqu'aux articulaires. On revient alors sur C1 qui peut être dénudé sur 2 cm de part et d'autre de la ligne médiane en courant le risque, si on porte plus latéralement, de blesser les veines et même l'artère vertébrale.

La voie postérieure permet la pratique de plusieurs techniques au niveau du rachis cervical supérieur : arthrodèse C1-C2 par greffe iliaque avec ou sans implant métallique, arthrodèse C1-C2 par vissage articulaire selon Magerl, vissage bipédiculaire de C2, ostéosynthèse occipito-cervicale.

Dans notre travail l'osteosynthèse par voie postérieure a été réalisée chez 11 patients 78% des malades opérés.

Après la réalisation de l'intervention programmée et de son contrôle radiographique, la fermeture doit être soignée. L'immobilisation postopératoire fait appel soit au collier mousse, minerve plastique.

➤ La voie antérieure (6) : (Figure 32)

Après réalisation de l'anesthésie générale et de l'intubation, le blessé est positionné sur la tête où il est fixé par de l'Elastoplaste® en très légère rotation droite, l'abord se faisant la plupart du temps à gauche. Un billot sous les épaules permet d'obtenir une bonne lordose cervicale, élément essentiel de toute réduction des déplacements osseux ou articulaires. La position en proclive est indispensable pour diminuer le saignement peropératoire, ce qui implique le blocage des membres inférieurs par un appui sous les pieds et une sangle au niveau des cuisses pour éviter la flexion des genoux. Le centrage et la longueur de l'incision sont en fonction la localisation lésionnelle et de son étendue. L'axe aéro-digestif est refoulé en dedans, et l'axe jugulo-carotidien en dehors. La réduction des déplacements est réalisée sous amplificateur de brillance.

Cette voie permet au niveau du rachis cervical supérieur le vissage antérieur de l'odontoïde, l'arthrodèse C2-C3 et fixation antérieure de C2-C3 par plaque cervicale antérieure.

➤ L'abord mixte :

Dans certains types de lésions du rachis cervical notamment la fracture bipédiculaire de C2 type III selon la classification d'Effendi, un abord mixte s'avère parfois nécessaire avec fusion antérieure et postérieure permettant ainsi une stabilisation immédiate et fiable sans immobilisation postopératoire.

b. Méthode chirurgicale de fixation cervicale (50) :

Elle fait appel à des moyens variables et peut répondre à trois conceptions de base quels que soient le moyen utilisé ou l'indication retenue.

➤ Ostéosynthèse directe d'une lésion osseuse instable :

La stabilisation apportée par l'ostéosynthèse permet la consolidation donc la «restabilisation» définitive du rachis. C'est un traitement idéal visant la restitution ad integrum de l'anatomie et de la fonction (L'exemple est le vissage direct de l'odontoïde).

➤ Ostéosynthèse palliative :

Le principe est de stabiliser indirectement la lésion osseuse pour en obtenir la consolidation. En théorie, l'ablation du moyen de fixation une fois obtenue la consolidation du trait de fracture doit permettre de récupérer la mobilité. L'exemple en est le laçage C1-C2 pour la fracture de l'odontoïde.

➤ Arthrodèse palliative

Le principe est d'apporter une réponse à l'impossibilité de cicatrisation efficace des lésions ligamentaires responsables d'une instabilité grave du rachis. L'exemple en est l'arthrodèse C1-C2 pour entorse grave atloïdo-axoïdienne. Parfois elle apporte une réponse à l'association de lésions déstabilisantes osseuses et ligamentaires (par exemple l'arthrodèse C2-

C3 pour fracture des pédicules de C2 type 2 ou type 3).

La réalisation d'une telle arthrodèse repose sur une fixation et un apport osseux sacrifiant toute ou partie de la mobilité du rachis cervical supérieur. Etant donné l'importance de cette mobilité, il est impératif de limiter les indications de ces arthrodèses et quand elles sont imposées d'en limiter l'étendue

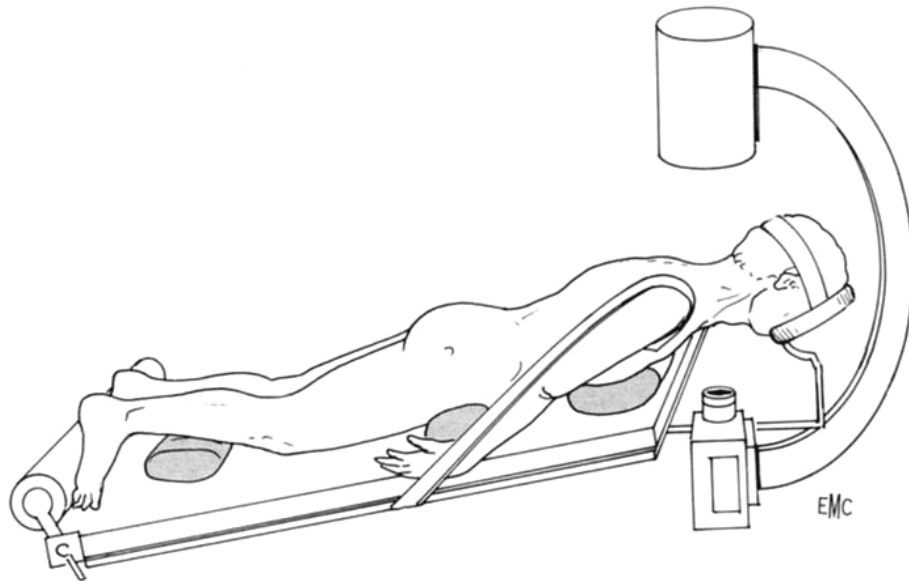


Figure 31 : Installation pour la voie postérieure (6)

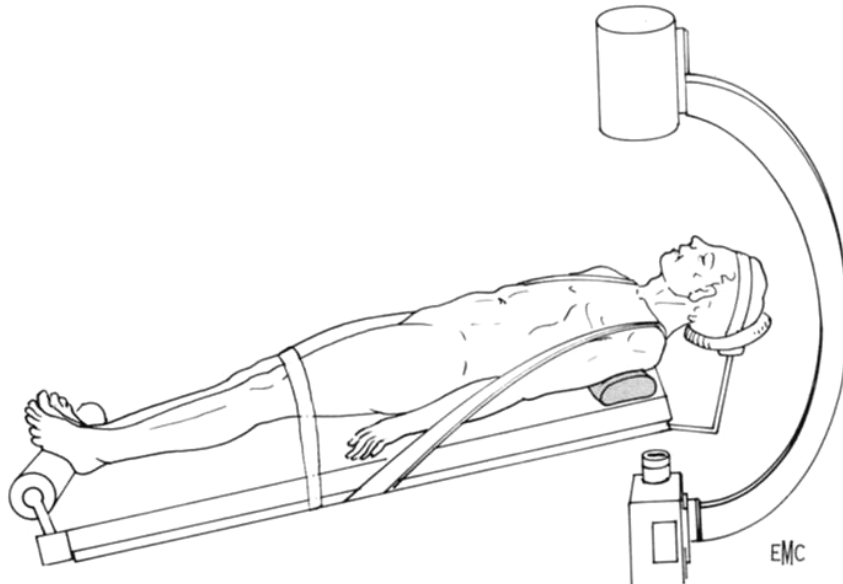


Figure 32 : Installation pour la chirurgie cervicale antérieure (6)

3- Indications thérapeutiques

Le choix entre un traitement conservateur orthopédique et chirurgical dépendra du degré d'instabilité rachidienne et donc du risque neurologique.

Cette instabilité sera recherchée cliniquement par la présence des signes neurologiques. Ces derniers sont le plus souvent absents et on se basera donc sur des critères radiologiques.

3.1 Luxation occipito-cervicale:

Il s'agit d'une lésion hautement instable après réduction nécessitant une arthrodèse occipito-vertébrale (Figure 33) par apport de greffons cortico-spongieux protégés par une synthèse occipito-rachidienne de type plaque de Roy Camille (9, 50, 61).

3.2 Luxation atlanto-axoïdienne antérieure :

En cas d'intégrité du ligament transverse, un traitement orthopédique peut être proposé par corselet-minerve (18, 81).

L'impossibilité de cicatrisation du ligament transverse impose dès qu'un diastasis important signe sa rupture, une arthrodèse C1-C2 pour stabiliser cette entorse grave et éviter un déplacement brutal aux conséquences neurologiques dramatiques (18, 81, 92). Cette fusion osseuse C1-C2 est difficile à obtenir par les techniques de laçage-greffe décrites initialement par Gallie puis développées par Roy Camille et Judet (92). Pour Argenson, la meilleure technique est celle du montage par crochets (4) (Figure 34) mais pour la plupart des auteurs (31, 37, 38, 39, 92, 98) la technique de choix est le vissage trans-articulaire postérieur de C1-C2 selon Magerl (Figure 35) qui permet une fixation totale et immédiate en flexion/extension comme en rotation du complexe biomécanique atloïdo-axoïdien, et une fusion C1-C2 définitive.

Dans notre série, le seul patient ayant la luxation atlanto-axoïdienne antérieure a bénéficié d'un laçage C1-C2 avec greffon iliaque.

3.3 Luxation atlanto-axoïdienne rotatoire:

Le traitement a toujours débuté par la mise en place d'une traction crânienne dans le plan du lit. En fonction de la stabilité post-réductionnelle, évaluée par les clichés dynamiques, on choisira entre un traitement orthopédique et une arthrodeuse C1-C2 (20, 65).

Dans notre étude, les 8 patients ayant cette luxation ont bénéficié d'un traitement orthopédique par une minerve à appui mentonnier pendant 3 mois.

3.4 Fracture des condyles occipitaux :

Le traitement de tous les types des fractures des condyles occipitaux est orthopédique.

3.5 Fracture de l'atlas :

➤ Fracture de Jefferson :

Le choix de la méthode adéquate dans le traitement de la fracture de Jefferson dépend de deux facteurs :

- La notion de la stabilité de la fracture évaluée par l'état du ligament transverse.
- L'association à d'autres fractures du rachis cervical et surtout de l'axis qui modifie la conduite à tenir.

- Fracture de Jefferson avec ligament transverse intact (44, 98):

Si la somme des débords latéraux des masses latérales est inférieure à 5 mm, l'intégrité du ligament transverse est très probable et un traitement orthopédique est indiqué.

Le halo thoracique est le moyen le plus fiable d'immobilisation stricte de la fracture de Jefferson sans rupture de ligament transverse.

- Fracture de Jefferson avec ligament transverse rompu (44, 98):

Leur traitement est difficile. Le traitement orthopédique est illusoire, même si la traction réduit parfaitement la fracture. En effet, la rupture du ligament transverse ne cicatrise pas et même après consolidation osseuse il persiste une instabilité atloïdo-axoïdienne qui nécessite

une arthrodèse, qu'il est donc logique d'envisager d'emblée. Cela se fait par deux méthodes :

- Arthrodèse occipito-vertébrale est une solution radicale et simple mais qui reste fonctionnellement handicapante et doit donc a priori être évitée, surtout chez sujet jeune.
- La classique arthrodèse C1-C2 postérieure décrite par Judet est exclue étant donné la fracture de l'arc postérieur de l'atlas. Il est donc nécessaire de réaliser une arthrodèse entre les masses latérales de l'atlas et de l'axis. Trois techniques peuvent être envisagées, qui diffèrent en fait par leur voie d'abord :
 - o Voie d'abord latérale pré-sterno-mastoïdienne et arthrodèse C1-C2 selon Dutoit par vis (Figure 36), agrafe ou plaque vissées. Elle a l'inconvénient de nécessiter un abord bilatéral.
 - o Voie d'abord postérieure et arthrodèse C2-C3 par vissage articulaire postérieur jusque dans les masses latérales de l'atlas, décrite par Roy-Camille. C'est une technique très délicate, plus particulièrement lors de la vissée, avec des risques de lésion médullaire et surtout de l'artère vertébrale.
 - o Voie d'abord antérieure trans-orale et triple arthrodèse selon Louis. Elle nécessite une trachéotomie péroopératoire et n'est pas dénuée de risques septiques.

Certains auteurs traitent toujours orthopédiquement même si le ligament transverse est rompu par un collier cervical rigide (71).

➤ Autres fractures de l'atlas (44) :

Ce sont des lésions stables, d'où l'indication d'un traitement orthopédique. Celui-ci peut se faire selon différentes modalités :

- Collier cervical simple pour les lésions bénignes, telle la fracture de l'arc postérieur de l'atlas.

- Corset minerve plâtré ou en plastique pour les fractures nécessitant une immobilisation plus stricte, telle la fracture de l'arc antérieur de l'atlas.

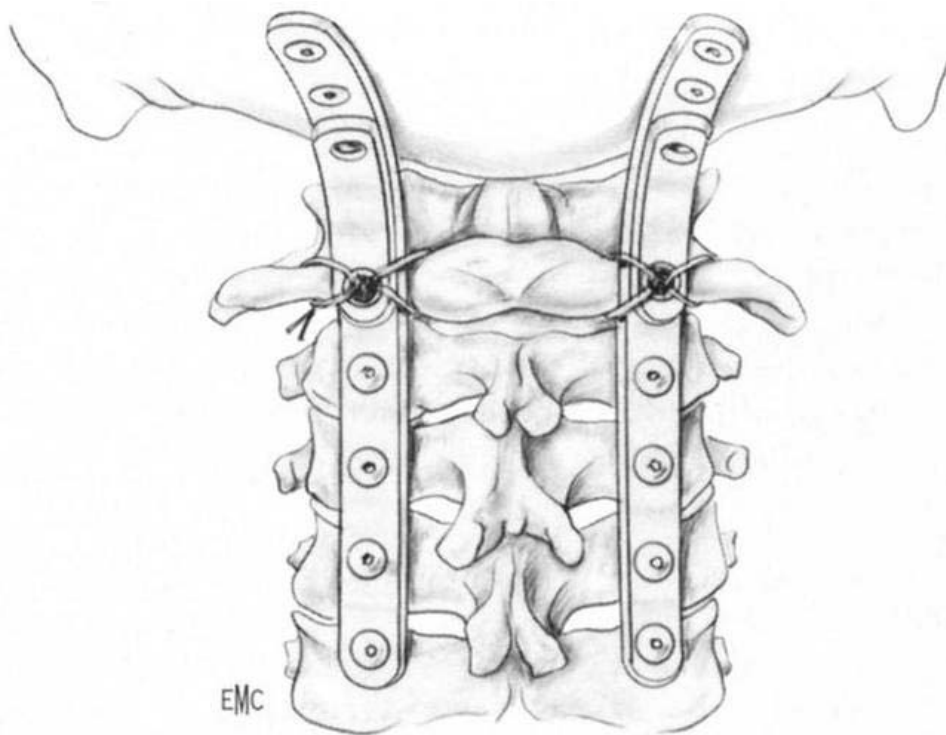


Figure 33 : Arthrodeuse occipito-vertébrale par plaques de Roy Camille (6)

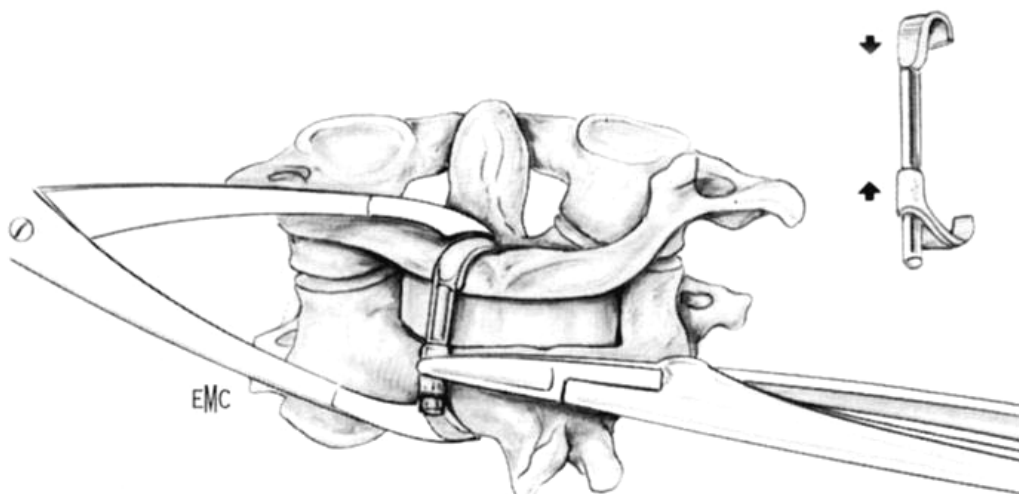


Figure 34 : Arthrodeuse C1-C2 : montage par crochets (6)

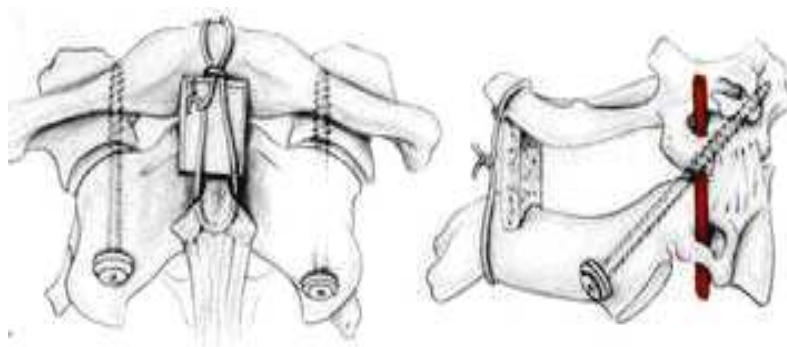


Figure 35 : Arthrodèse C1–C2 par vissage articulaire selon Magerl (6)

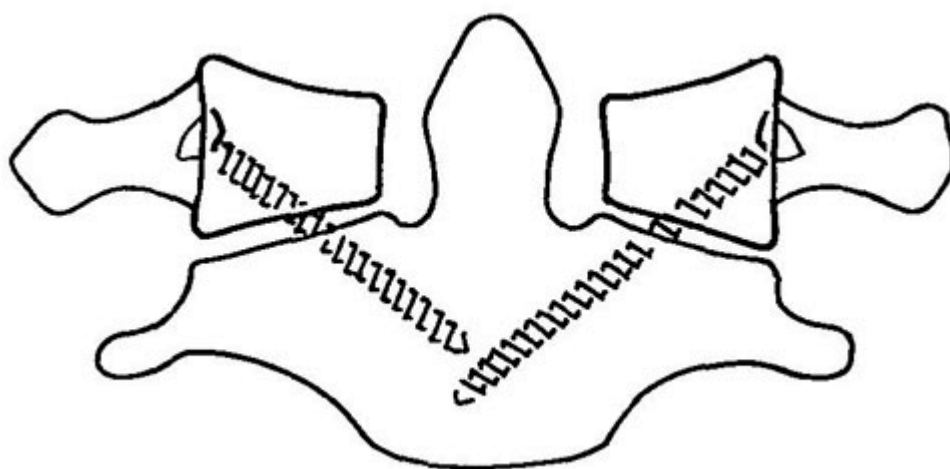


Figure 36 : Vissage C1–C2 selon Dutoit (50)

3.6 Fracture de l'axis :

- Fracture de l'apophyse odontoïde :

Le traitement de la fracture de l'odontoïde doit avant tout lutter contre l'instabilité C1–C2 et idéalement obtenir la consolidation osseuse de la dent (4,73).

Beaucoup de facteurs interviennent dans la discussion et déterminent le traitement : toutes les fractures de l'odontoïde ne sont pas à opérer, il est impératif de connaître le type de fracture et surtout la stabilité ou l'instabilité, facteurs très importants dans le management des fractures et dans la décision thérapeutique. On tiendra compte aussi de l'âge du patient et du

terrain, de la présence ou non des lésions neurologiques (13, 73).

L'étude scanographique et l'analyse tridimensionnelle montrent la localisation du trait de fracture au niveau du col ou du corps, son orientation de profil, mais aussi de face. Le trait de fracture peut être transversal, spiroïde de face. Il peut exister une translation de l'odontoïde. Les clichés dynamiques objectivent la stabilité ou l'instabilité de la fracture et dans quel sens en avant, en arrière, ou les deux à la fois.

* Selon GRAUEUR (40) :

- Type I : traitement orthopédique

- Type II :

 Type II A : traitement orthopédique

 Type II B : Vissage antérieur

 Type II C : Arthrodèse C1-C2 postérieure

- Type III : Traitement orthopédique. Selon GROSSE (42) :

- Les fractures stables de l'odontoïde relèvent du traitement orthopédique, lequel consistera en une immobilisation par corset minerve plâtré avec appui frontal durant environ trois mois.
- Les fractures instables de l'odontoïde doivent être opérées.

Dans certaines fractures très instables à déplacement alternatif ou OBAR, avec signes neurologiques, une stabilisation provisoire par étrier ou halo doit être réalisée.

- Fractures de type OBAV:

Ces fractures consolident généralement par traitement orthopédique. En cas d'instabilité importante ou de déplacement sous minerve plâtrée, on peut envisager soit :

- Un laçage postérieur C1-C2 première manière selon Judet, donnant la réduction et permettant d'obtenir la consolidation (Figure 37a);
- Un laçage postérieur C1-C2 première manière avec espaceur. Il faut quand même

savoir que pour récupérer la mobilité, il faudra réintervenir pour l'ablation de l'espaceur;

- Rarement, la greffe est nécessaire ;
- On peut utiliser le vissage antérieur (Figure 38), mais alors il faut ajouter une plaque en trèfle de soutien de C2 empêchant le glissement vers l'avant, qui sera fixée par deux vis dans le corps de C2 (Figure 39).

- Fractures de type OBAR :

Le vissage antérieur est le traitement de choix de ces fractures. Le laçage deuxième manière n'a plus aucune indication.

En présence d'os porotique, de fracture du corps de C2 ou des signes neurologiques, il faut associer au vissage une plaque C1-C2.

- Fractures transversales :

On pratiquera le vissage axial avec compression selon Bohler.

Fractures avec translation de face de la dent: Ces fractures sont parfois difficiles à réduire :

- Si réduction possible : vissage antérieur ;
- Si réduction impossible : arthrodèse C1-C2

De cette discussion, il ressort que le laçage deuxième manière n'a plus d'indication, de même que l'arthrodèse occipito-cervicale qui doit rester un geste de sauvetage tout à fait exceptionnel.

- * Selon ARGENSON (4):

Le vissage n'est indiqué que pour les fractures de types II d'Anderson et d'Alonzo à trait transversal ou oblique en bas et en arrière. Sa réalisation est délicate, nécessitant une réduction préalable sur la table opératoire en flexion antérieure, ce qui gêne l'abord, et un contrôle de la

pénétration de la broche de réduction sous un, ou mieux, deux amplificateurs de brillance. La simplicité des suites postopératoires qui se résument au port d'un collier mousse et la possibilité de déambulation permettent d'en étendre l'indication aux sujets âgés.

Pour les fractures type III, à trait oblique en bas et en avant, le déplacement est généralement modéré et ne nécessite pas de réduction parfaite, tout au plus de quelques jours de traction ; le port d'une minerve « à l'indienne » permet la consolidation de cette fracture. En cas de déplacement important ou d'extension de trait de fracture aux pédicules de C2, on peut réaliser une ostéosynthèse par voie antérieure.

* Selon VIEWEG (98) :

Type I : Traitement orthopédique par minerve à appui mentonnier

Type II :

- Déplacement supérieur à 5mm : Vissage antérieur
- Déplacement inférieur à 5mm : Vissage antérieur ou collier plâtré
- Angulation majeur : Arthrodèse postérieure ou collier plâtré

Type III, Patient à haut risque opératoire : Collier plâtré

Quand à la voie transorale mise au point par Louis, elle ne jouit pas d'une bonne réputation chez les chirurgiens, vu le risque septique et de trachéotomie. De plus une immobilisation plâtrée est nécessaire (4, 19, 63, 92).

En conclusion, le traitement des fractures d'odontoïde réside controversé mais la plupart des auteurs optent pour les fractures de type I et de type III de la classification d'ANDERSSON ET D'ALLONZO pour un traitement orthopédique. Alors que pour les fractures de type II, ils optent pour un traitement orthopédique par un collier plâtré ou un vissage antérieur de l'odontoïde qui reste pour eux le traitement de choix car le vissage est une ostéosynthèse et non une arthrodèse (6, 13, 19, 34, 45, 62, 70, 73, 78, 87).

De ce fait :

- Il assure une ostéosynthèse solide d'emblée, permettant de réduire l'immobilisation postopératoire à un collier cervical pendant six semaines.
- Il ne nécessite pas une immobilisation plâtrée, source de complications broncho-pulmonaires chez les personnes âgées ;
- La voie d'abord antérieure est beaucoup mieux tolérée ;
- Une fracture de l'arc postérieur n'est pas une contre indication ;
- La fonction rotatoire n'est pas diminuée.

Dans notre série, le traitement a été orthopédique par contention par un collier plâtré chez 27 patients : 7 cas de fracture du col de l'odontoïde à trait oblique en bas et en avant, 18 cas de fracture de la base de l'odontoïde à trait oblique en bas et en avant et deux cas de fracture de sommet.

Le recours à la chirurgie était chez deux patients, pour fracture de type II avec un trait oblique en bas et en arrière associée à un tassement de C5, Le geste a consisté en une fixation par 2 plaques postérieures de Roy-Camille C2 C3 et C4 C5. et 1 cas de pseudarthrose d'une fracture de l'odontoïde.

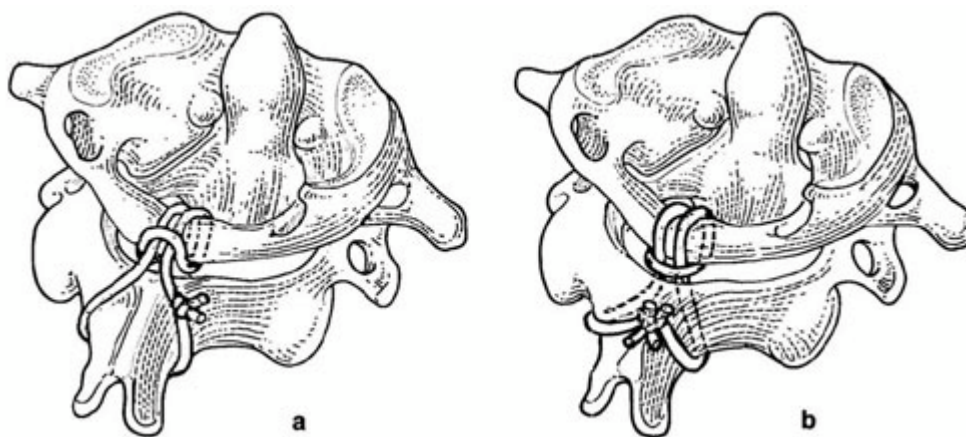


Figure 37 : Laçage selon R. Judet : a) 1re manière ; b) 2e manière (50)

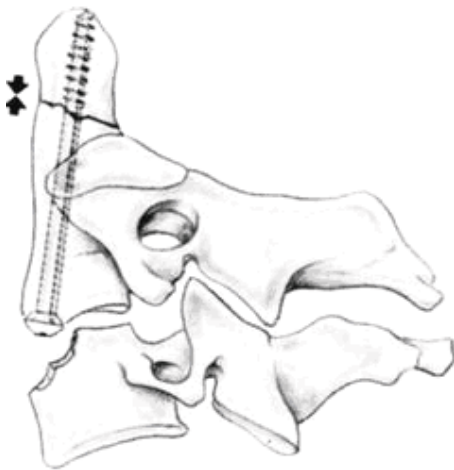


Figure 38 : Vissage antérieur de l'odontoïde (

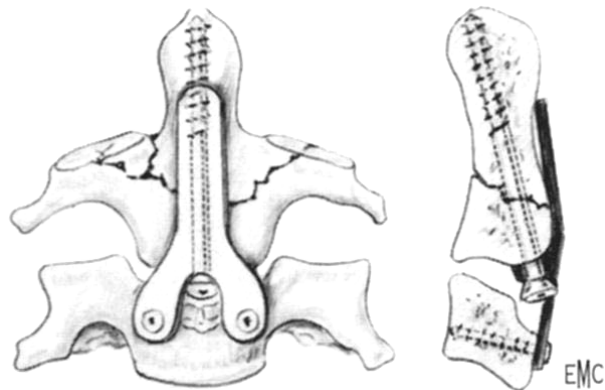


Figure 39 : Adjonction d'une plaque en trèfle vissée en C2 au vissage antérieur de d'odontoïde (6)

➤ Fracture bipédiculaire de C2 :

Le choix entre un traitement conservateur orthopédique et chirurgical dépendra du degré d'instabilité rachidienne et donc du risque neurologique.

Cette instabilité sera recherchée cliniquement par la présence des signes neurologiques. Ces critères sont le plus souvent absents et on se basera donc sur des critères radiologiques notamment le degré de déplacement et d'angulation renseignant sur l'atteinte discologamenteaire.

Ainsi schématiquement :

- Le type I est considéré comme fracture stable nécessitant une immobilisation par collier pendant six semaines (16, 45, 54,66, 98).
- Le type III est extrêmement instable : la chirurgie s'avère nécessaire (16, 45,66, 98).
- Le type II : la décision est plus compliquée (45,98):

Lorsque la lésion est instable : le traitement chirurgical est de mise.

Lorsque les lésions paraissent stables, une immobilisation par Halo est maintenue

12 semaines, suivie de clichés dynamiques. Si elle est instable, l'indication d'une sanction chirurgicale est posée.

En réalité, la prise en charge thérapeutique de ces fractures n'est pas codifiée. Certains auteurs préfèrent utiliser autant que possible un traitement orthopédique (traction / immobilisation) et de conserver le traitement chirurgical aux échecs de ce traitement conservateur mais la fréquence élevée de non consolidation amène à critiquer cette attitude. La chirurgie étant parfois d'emblée indispensable pour une stabilisation sûre.

Le consensus sur la technique chirurgicale n'est pas fait non plus : certains proposent, quelque soit le type de fracture, un vissage des isthmes fracturés (Figure 40) associé à une contention cervicale rigide s'il existe une luxation C2/C3 ; d'autres auteurs sont favorables à l'arthrodèse C2/C3 par voie postérieure ou antérieure (Figure 41).

Dans notre série, nos patients ont présenté des fractures bipédiculaires type III selon la classification de Levine nécessitant un traitement chirurgical. Dans 8 cas, une fixation C2 C3 C4 par 2 plaques postérieures de Roy-Camille a été réalisée. Le cas restant a bénéficié d'une fixation C2-C3 par une plaque cervicale antérieure.

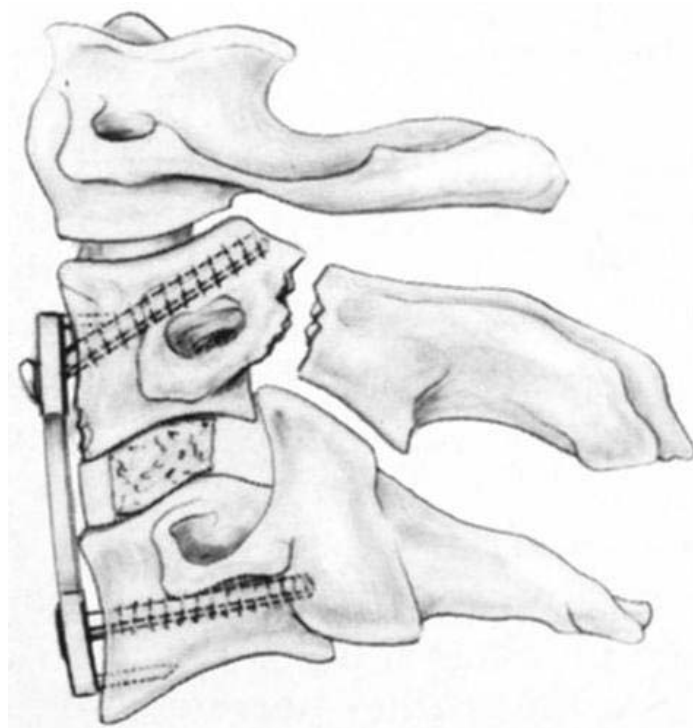


Figure 41: Arthrodesis antérieure C2-C3 pour fracture pédiculaire de C2 avec lésion discale majeure (6)

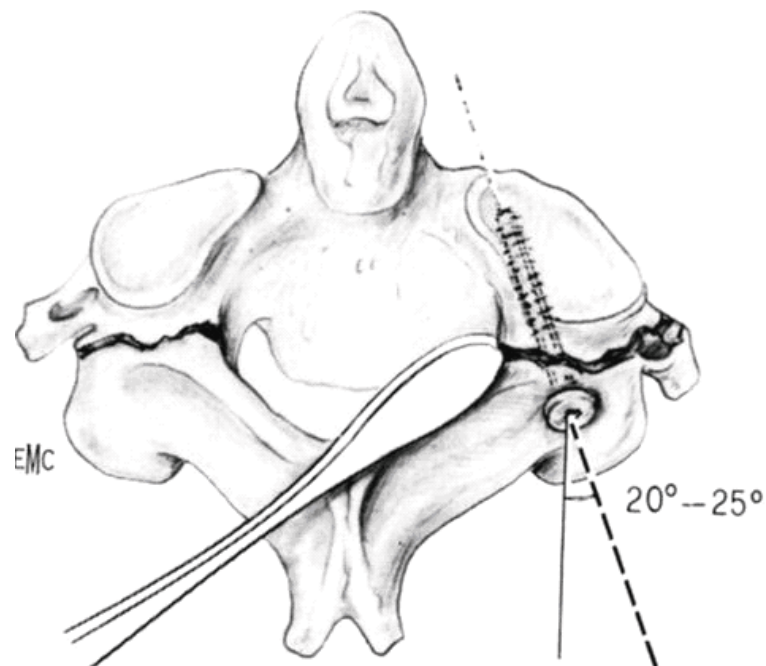


Figure 40 : Vissage « pédiculaire » de C2 selon Roy-Camille (6)

➤ Fractures du corps de l'axis:

Les fractures du corps de l'axis, à trait horizontal, sagittal ou fracture « tear drop » sont des fractures stables nécessitant un traitement orthopédique par un corset minerve plâtré (19,45).

4- Rééducation et prise en charge psychologique:

4.1 Rééducation :

a- Rééducation physique (8, 43):

Elle doit être commencée dès que possible après le traitement orthopédique ou chirurgical. Les buts de cette rééducation seront de retrouver mobilité, assurer stabilité avec reprogrammation neuromusculaire et proprioceptive ainsi que de restituer la confiance du patient par rapport à son port de tête et son rachis cervical.

Elle consiste en un positionnement correct des extrémités afin d'éviter les déformations et positions vicieuses.

b- Rééducation respiratoire (43) :

Elle concerne les traumatisés tétraplégiques pour une meilleure compliance respiratoire.

c- Rééducation vésicale et intestinale (43):

La rééducation vésicale vise à prévenir l'atteinte rénale, à éviter la distension et l'infection vésicale, et à établir un niveau de continence acceptable.

La rééducation intestinale permet l'évacuation régulière des fèces.

4.2 Prise en charge psychologique:

Fondamentale en cas de déficit, elle doit être précoce. Il est important d'aider l'handicapé à s'adapter à son déficit permanent et à garder une confiance en lui afin de mener une vie sociale aussi normale que possible et de s'insérer dans la vie professionnelle aussi rapidement.

VIII. EVOLUTION ET PRONOSTIC :

L'évolution des traumatisés du rachis cervical dépend des signes cliniques initiaux, des lésions anatomiques rachidiennes et éventuellement médullaires, ainsi que la qualité de la prise en charge et la méthode thérapeutique adoptée.

1. Evolution en fonction des signes cliniques initiaux :

Les lésions médullaires associées au traumatisme initial constituent un facteur pronostique essentiel influençant les possibilités de récupération à long terme.

En cas d'atteinte médullaire complète, l'espoir de retrouver une motricité fonctionnelle est très faible. Il est de l'ordre de 0 à 10 % (5,46). Le pronostic vital peut être réservé en raison

de l'importance du dérèglement neurovégétatif, rendant nécessaire une assistance cardiorespiratoire. Passé cette phase de choc spinal, le pronostic dépend des complications infectieuses, des troubles sphinctériens, des escarres et le risque de thrombophlébite des membres inférieurs.

En cas d'atteinte incomplète, les chances d'amélioration neurologique sont beaucoup plus importantes. Le degré de récupération dépend de la précocité et de la qualité de la prise en charge (5).

En cas d'absence de troubles neurologiques, le pronostic est bon une fois la stabilité du rachis est assurée.

La surveillance neurologique doit être précise, minutieuse et régulière afin de démarrer une éventuelle rééducation.

2. Evolution en fonction des lésions anatomiques :

Les troubles neurologiques sont dus à (72) :

2.1 La section médullaire : rare. Aucune chance de récupération.

2.2 La contusion :

Après ce type de traumatisme, les chances de récupération existent mais sont faibles. Les lésions médullaires débutent dans la substance grise sous forme d'une hémorragie localisée, qui va s'entourer de zone d'œdème, et évoluer rapidement vers une nécrose irréversible d'où l'intérêt d'une réduction rapide des lésions rachidiennes et l'administration de corticoïdes.

2.3 La compression :

Les complications neurologiques peuvent être réversibles, à condition de réduire rapidement les déformations osseuses responsables de cette compression.

3. Complications du traitement chirurgical :

3.1 Complications de chirurgie par voie antérieure :

a- Atteintes pharyngo-œsophagiennes:

Elles vont de la banale dysphagie postopératoire transitoire à la perforation œsophagienne avec médiastinite gravissime et choc septique. L'incidence de la perforation varie de 0 % à 2,2 % (90).

b- Atteintes vasculaires :

On peut observer de rares lésions de l'artère carotide commune ou de la veine jugulaire interne. Par ailleurs, il peut exister des thromboses carotidiennes liées à une compression prolongée.

Les pédicules vasculaires thyroïdiens peuvent être responsables d'un saignement peropératoire gênant ou d'un hématome postopératoire, notamment en cas de lâchage de ligature (90).

Les plaies et thromboses de l'artère vertébrale sont plus fréquemment décrites que celles de l'axe jugulo-carotidien. Leur incidence est de 0,5% (24).

c- Atteinte nerveuse :

Le risque d'atteinte du nerf récurrent est un risque classique de l'abord antérieur du rachis cervical. L'incidence de cette complication est de 0,3 à 16 % (90). L'atteinte du récurrent se traduit par une dysphonie avec une voie bitonale et d'une paralysie de l'hémivoile du palais.

L'atteinte de la chaîne sympathique est responsable d'un syndrome de Claude Bernard et Horner, en règle transitoire et sans conséquence clinique. L'incidence varie de 0,2 à 4 % (90).

Plusieurs cas de paralysie faciale inférieure sont retrouvés dans la littérature. Son incidence est de 0,1 à 2,2 %. En règle, il s'agit d'une compression de la branche inférieure du nerf facial contre la mandibule par un écarteur au cours de l'abord du rachis cervical supérieur.

Complications liées à la technique opératoire :

La mise en place d'un greffon peut comporter un risque neurologique en cas d'expulsion brutale du greffon dans le canal médullaire. Ces complications représentent 0,9 à 2,6 % des complications de la chirurgie par voie antérieure (90).

Le Vissage de l'odontoïde présente un risque médullaire certain. Aebi et all (In 73) rapportent une incidence de 24 % de complications neurologiques liée à ce geste. Ce dernier ne peut être réalisé que dans des conditions de sécurité suffisantes, avec deux amplificateurs de brillance permettant d'avoir un contrôle simultané de face et de profil.

3.2 Complications de chirurgie par voie postérieure :

a- Saignement :

Malgré la simplicité apparente liée à l'absence d'éléments nobles, l'abord postérieur est plus long et surtout plus hémorragique que l'abord antérieur.

c- Complications liées à la technique opératoire :

La synthèse par plaques postérieures est plus simple au niveau du rachis cervical qu'aux autres étages. Les gestes réalisés au niveau du rachis cervical supérieur, et notamment le laçage C1-C2 utilisé dans les fractures d'odontoïde, sont des gestes à risque neurologique (90).

Le vissage des pédicules de C2 proposé dans certaines formes de fractures déplaçées des pédicules de C2 peut présenter un risque particulier pour l'artère vertébrale. Madaoui (In 92) déplore 5 lésions de l'artère vertébrale sur 61 patients traités par cette technique.

3.3 Complications neurologiques:

Elles signifient l'aggravation du tableau neurologique préopératoire ou comme l'apparition d'un déficit postopératoire. C'est la hantise de tout chirurgien vu leur gravité et leurs séquelles potentielles. L'incidence de ces complications est comprise entre 0 et 6,5% (90).

Il faut d'emblée isoler les complications médullaires, moins fréquentes mais souvent

sources de séquelles graves et définitives et les complications radiculaires plus fréquentes mais plus souvent entièrement régressives.

3.4 Complications infectieuses:

La suppuration superficielle au niveau de la cicatrice est rare. Roy-Camille et Louis (In 90) décrivent, dans leurs publications, des taux voisins de 6%. Il s'agit le plus souvent d'hématomes infectés nécessitant une reprise chirurgicale.

La coexistence d'une brèche dure-mérienne et d'une infection, même superficielle, peut être responsable d'une méningite imposant outre le traitement local, l'utilisation d'antibiotiques franchissant la barrière méningée.

3.5 Complications thromboemboliques :

La méta-analyse de Catre (In 90), en 1997, retrouve une incidence de 7,1% de complications thromboemboliques.

4- Evolution de certaines fractures :

4.1 Fracture de Jefferson (66):

Les fractures de Jefferson sont des fractures qui ont tendance spontanée et constante à la consolidation si la réduction est bonne et la contention est correcte. Ces fractures n'engagent pas le pronostic vital, mais leur évolution et surtout en cas de traitement orthopédique insuffisant ou d'une immobilisation post opératoire inadéquate reste dominée par le risque de déplacement secondaire et la non consolidation et même une pseudarthrose des arcs osseux.

Levine (66) a noté la persistance des douleurs cervicales chez les malades qu'il a revus, même si les radiographies dynamiques n'ont pas montré des signes d'instabilité.

4.2 Fractures d'odontoïde :

Méconnues ou incorrectement traitées, l'évolution immédiate se fera vers les lésions médullaires qui retentissent lorsqu'elles sont complètes sur les fonctions respiratoires et cardio-

circulatoires. A long terme, l'évolution secondaire se fera vers la pseudarthrose de l'odontoïde ou exceptionnellement le cal vicieux.

a- Pseudarthrose :

De plus en plus fréquente, elle complique aussi bien le traitement orthopédique que chirurgical (41,71).

Plusieurs causes peuvent être en jeu:

- Traitement inadéquat
- Contention postopératoire inadéquate
- Interposition de fragment

Le traitement de choix est l'arthrodèse C1-C2 par voie postérieure (3), on réalise :

- Un avivement des lames et des massifs articulaires,
- Une autogreffe iliaque,
- Une fixation par cerclage métallique autour des épineuses ou par plaque Roy-Camille.

Elle complique le plus souvent les fractures type II traitées orthopédiquement (87, 78).

b- Cal vicieux :

Cette éventualité semble rare, la pseudarthrose étant beaucoup plus fréquente. Il entraîne un rétrécissement du canal rachidien.

4.3 Fracture bipédiculaire de C2 (66):

Les fractures bipédiculaires de C2, du fait de l'élargissement du canal médullaire qu'elles entraînent le plus souvent, n'engagent pas le pronostic vital mais le risque de déplacement secondaire représente une menace neurologique justifiant une bonne réduction et une stabilisation correcte. Lorsque ces conditions sont respectées, l'évolution est généralement bonne.

L'évolution peut être maquée par l'apparition d'une pseudarthrose ou d'un déplacement secondaire généralement dus à un traitement insuffisant.

IX. PREVENTION :

Avant de prévenir, il faut savoir les causes les plus fréquemment incriminées dans la genèse des traumatismes du rachis cervical supérieur :

- Les accidents de la voie publique (AVP) qui sont nettement majoritaires selon la plupart des auteurs. Et pour les prévenir : pour les passagers d'un véhicule, il faut avoir des ceintures de sécurité correctes bien entretenues et réajustées selon la taille et l'âge des passagers.

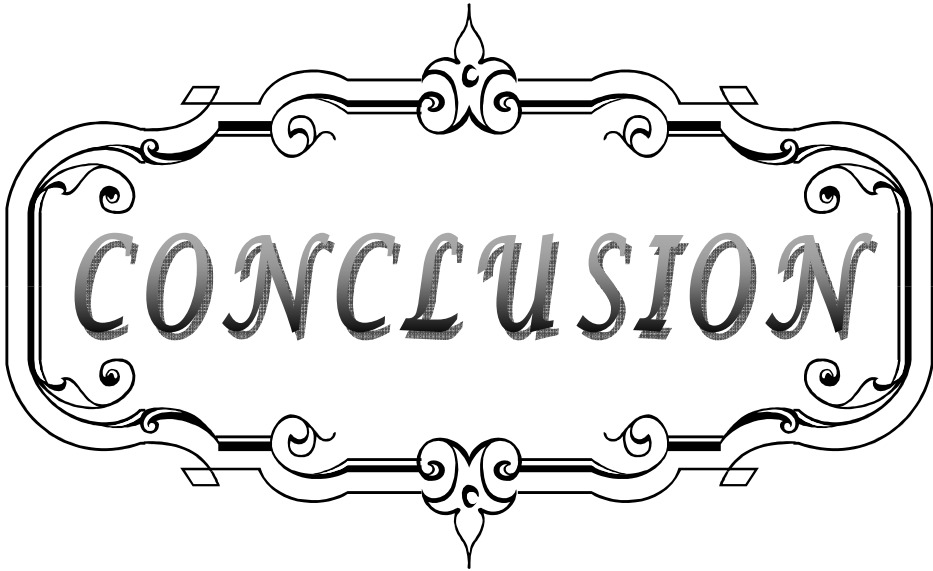
-Le port de casque est obligatoire pour les motards.

-Limitation de la vitesse, le respect des passages protégés pour piétons. Ces mesures de prévention ne sont pas prises en considération que si la population prend conscience de la gravité du problème et les conséquences dramatiques des accidents, c'est le cas pour le Maroc qui reste parmi les pays les plus touchés par ce problème.

- Les chutes : c'est un problème qui touche essentiellement l'enfant et le sujet âgé. Des fractures par simple chute de la hauteur du sujet ont été rapportées, et elles sont l'apanage des sujets âgés et plus particulièrement les femmes de plus de 60 ans, favorisées par l'arthrose cervicale marquée à cet âge.

La prévention peut se faire en prenant certaines mesures de sécurité :

- l'installation des barrières amovibles protectrices au niveau des fenêtres et des balcons.
- La surveillance très proche des petits enfants.
- Les marches d'escaliers ne doivent pas être hautes.
- Enfin le ramassage des blessés nécessite la mise en place sur le lieu de l'accident d'un collier minerve et surtout éviter toute manipulation intempestive.



CONCLUSION

Les traumatismes du rachis cervical supérieur est une urgence neurochirurgicale qui devient de plus en plus fréquent du fait de l'augmentation des accidents de la voie publique et des chutes, mais aussi des particularités anatomiques du rachis cervical supérieur et de son hypermobilité qui le rend vulnérable aux traumatismes.


Souvent asymptomatique sur le plan neurologique, ces traumatismes doivent être recherchés radiologiquement chez tout patient avec un traumatisme crânien présentant des douleurs cervicales, et de façon systématique si ce patient est comateux.

La radiographie standard et la tomodensitométrie permettent dans la majorité des cas de faire le diagnostic de ces traumatismes. La recherche des signes d'instabilités nécessitent parfois le recours à des clichés dynamiques. L'imagerie par résonance magnétique permet un diagnostic précis des lésions médullaires en corrélation avec l'atteinte neurologique clinique.

La prise en charge adéquate, dès le ramassage et le transport du blessé, la compréhension du mécanisme lésionnel, le développement de méthodes thérapeutiques ainsi que la maîtrise des différentes voies d'abord ont beaucoup amélioré le pronostic des traumatismes du rachis cervical supérieur.

Certes, l'évolution de ces traumatismes est habituellement bonne mais le traitement de ceux-ci est long et expose à des complications surtout pour le traitement chirurgical.

D'où l'intérêt de lutter contre la survenue de ces traumatismes en insistant sur la prévention des accidents de la voie publique première cause de ces types de lésions.



ANNEXES

Classifications des fractures de l'odontoïde :

Classification d'Anderson et d'Alonzo 1974 :

- Type I : Correspond aux fractures de la pointe, ce sont des arrachements des ligaments occipito-odontoïdiens, elles sont stables et rarissimes (moins de 5 %);
- Type II : (Body's fracture) Correspond aux fractures du col à la jonction de la dent et du corps de C2 ; elles représentent selon les auteurs le quart ou le tiers des fractures ;
- Type III : (Basilar's fracture) Correspond aux fractures de la base de l'odontoïde étendue au corps ou aux masses latérales de l'axis.

Classification d'Anderson et d'Alonzo modifié par GRAUER et all (11)

f Type II A : Fracture non déplacée

f Type II B : Trait oblique en bas et en arrière ou fracture transversale déplacée

f Type III C : Trait oblique en haut et en arrière ou fracture comminutive.

Classification d'Althoff (1979) :

Cette classification (32) permet de distinguer quatre types de fractures :

- Type A : fracture haute du col avec risque de pseudarthrose majeur ;
- Type B : fracture basse du col ;
- Type C : fracture de la base irradiant dans une apophyse articulaire supérieure
- Type D : fracture de la base irradiant dans les deux apophyses articulaires supérieures, passant dans le corps de l'axis.

Classification de Roy-Camille :

Reposant sur deux notions : la stabilité de la fracture et la direction du trait de fracture.

➤ La stabilité des fractures (50) :

Lors de l'examen initial d'une fracture de l'apophyse odontoïde, on peut se retrouver devant deux situations :

• Absence de déplacement initial :

• Fracture instable : il existe un déplacement de l'apophyse odontoïde, et qui peut être soit antérieur, soit postérieur, soit encore une angulation dans le plan frontal ou le plan sagittal.

➤ La direction du trait de fracture :

Roy-Camille distingue trois types de trait de fracture (7, 12, 26, 50, 61) :

- Type A (ou OBAR) : trait oblique en bas et en arrière. Le déplacement est souvent important, il se fait par translation horizontale postérieure avec perte de contact entre l'odontoïde et le corps de l'axis;
- Type B (ou OBAV) : trait oblique en bas et en avant. Le déplacement se fait vers l'avant par un mouvement de glissement avec bascule d'un fragment sur l'autre, tout en restant en contact.
- Type C (ou HTAL) : trait horizontal. Ce type peut être stable et de bon pronostic, ou très instable et très difficile à traiter.

I. Classifications des fractures bipédiculaires de l'axis :

Classification de PEPIN ET HAWKINS (41) :

- Fracture non déplacée
- Fracture déplacée avec atteinte ligamentaire et du disque intervertébral C2-C3

Classification de FRANCIS ET COLL (41) :

Grades	Angulation C2-C3	Déplacement C2-C3
I	< 11°	< 3,5 mm
II	> 11°	< 3,5 mm
III	< 11°	> 3,5 mm
IV	> 11°	> 3,5 mm
V	Atteinte discale	

¼ Classification de ROY- CAMILLE :

Cette classification comporte trois groupes de fractures :

- Groupe I :
 - Fractures peu ou pas déplacées
 - Même sur les clichés dynamiques :
 - f Translation antérieure (AT) inférieure à 2 mm
 - f Angulation régionale (RA) inférieure à 5°

Ceci suppose que les ligaments sont intacts ou au maximum atteinte isolée de ligament antérieur.

- Groupe II :
 - 2mm < AT < 8mm
 - 5° < RA < 15°

Il y'a une atteinte du ligament antérieur et du disque intervertébral C2-C3.

- Groupe III :
 - AT > 8mm
 - RA > 15°

Il y'a une atteinte des ligaments et du disque.

Roy Camille a donc classé ces fractures en 4 types (14, 61, 85) :

- f Type I : Groupe I : fractures stables
- f Type II : Groupe II et III : fractures instables
- f Type III : Fracture des pédicules avec luxation C2/C3.
- f Type IV : Fracture des pédicules associée à une fracture de l'odontoïde.

Classification D'EFFENDI (41, 68, 85,91) :

Basée sur des critères physiopathologiques et radiologiques .

- Type I :

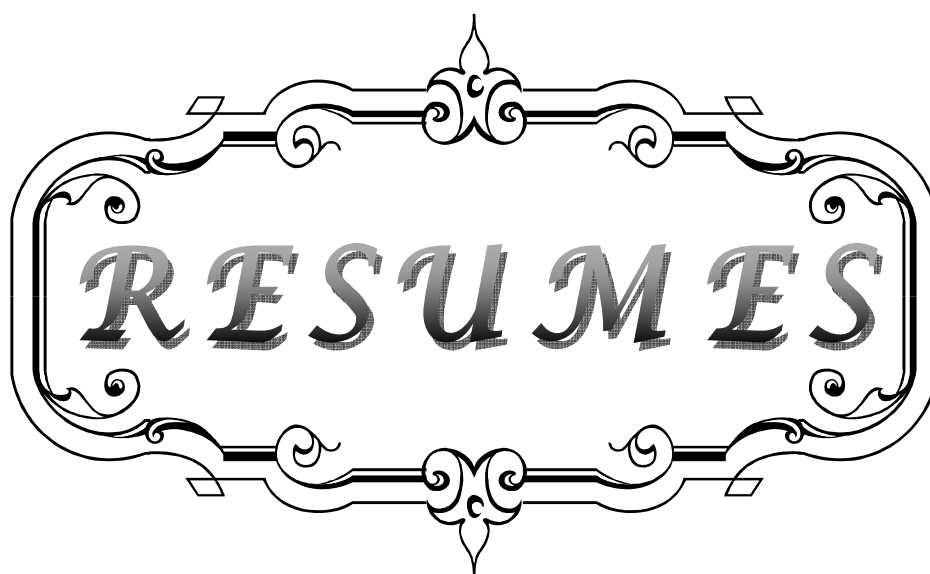
- Résulte d'une hyperextension axiale-compression : c'est le cas d'un automobiliste dont la tête percuterait le volant.
- ⊗ Il existe alors une fracture sans lésions discoligamentaires.
- ⊗ Pas d'instabilité discale ni interarticulaire postérieure.
- Type II :
 - Résulte d'une hyperextension-hyperpression axiale primitives suivies d'une force en flexion : c'est le cas d'un passager dont la tête complète son mouvement à savoir une flexion après extension.
 - ⊗ En plus de la fracture, il existe un rupture du disque C2-C3, un arrachement du ligament longitudinal antérieur à la partie antérieure du corps de C3 voire une déchirure partielle du ligament longitudinal postérieur.
 - ⊗ Cette fracture est instable, car les lésions discoligamentaires C2-C3 sont responsables en plus de l'angulation, d'un glissement possible vers l'avant du corps de C2. Il n'existe pas d'instabilité postérieure.

- Type III :
 - Résulte d'un mécanisme de flexion suivie d'un rebond en hyperextension.
 - ⊗ Ces fractures correspondent à des fractures type II associées à une luxation- accrochage des articulaires C2/C3.
 - ⊗ Il existe alors une instabilité globale aussi bien antérieure que postérieure.

Classification d'EFFENDI modifiée par LEVINE (7, 23, 41,81) :

Levine divise le type II d'Effendi en 3 sous groupes :

- Type I : Fracture de C2 isolée avec au maximum un antérolsthésis C2-C inférieur à 3mm
- Type II :
 - ⊗ Type IIa : Fracture bipédiculaire de C2 + lésions discoligamentaires C2-C3 + extension corps C2-C3
 - ⊗ Type IIb : Fracture bipédiculaire de C2 + lésions discoligamentaires C2-C3 + flexion corps C2-C3
 - ⊗ Type IIc : Fracture déplacement antérieur supérieur à 3mm
- Type III : Fracture bipédiculaire de C2 + lésions discoligamentaires C2-C3 + luxation accrochage des articulaires C2-C3.



RESUMES

RESUME

Ce travail est basé sur une étude rétrospective de 69 cas de traumatisme du rachis cervical supérieur pris en charge au service de Neurochirurgie au Centre Hospitalier Universitaire Mohamed VI de Marrakech sur une période de huit ans (Janvier 2003– Décembre 2010).

L'âge moyen de nos patients était de 40 ans. Nous avons noté une prédominance masculine avec un sexe ratio de 2,83. Les étiologies sont dominées par les AVP (68 %) et les chutes (24 %).

L'examen neurologique était le plus souvent normal (84 %). La présence de signes neurologiques n'a été constatée que chez 11 patients avec des troubles neurologiques variés.

Les radiographies standards ont été pratiquées chez tous les malades, la TDM chez 65 patients soit 94 % et l'IRM chez deux patients.

Ce bilan a permis de constater 29 cas de fracture de l'odontoïde soit 42 % des lésions du rachis cervical supérieur, 9 cas de fracture bipédiculaire de l'axis soit 13 % des lésions du rachis cervical supérieur, 4 cas de fracture isolée de l'atlas soit 11 % des lésions du rachis cervical supérieur et 3 cas de luxation atloïdoaxoïdienne soit 8 % des lésions du rachis cervical supérieur.

Le traitement était purement orthopédique chez 77 % des patients. Le traitement chirurgical a été préconisé chez 16 patients.

L'évolution à court terme était favorable chez la plupart des patients.

SUMMARY

This work is based on a retrospective study of 69 cases of upper cervical spine injury managed in the Neurosurgery department in UHC Mohamed VI in Marrakech during 8 years (January 2003– December 2010).

The mean age of our patients was 40 years old. We noticed a net male predominance with sex-ratio about 2,83. The etiologies consisted in the highway accidents (58 %) and the falls (24%).

The neurological examinations were the most often normal (84 %). Only 11 patients presented neurological signs with varied neurological disorders.

The standard radiographies have been practiced in all the patients, the computerized tomography in 65 patients 94 % and imaging by magnetic resonance in two patients.

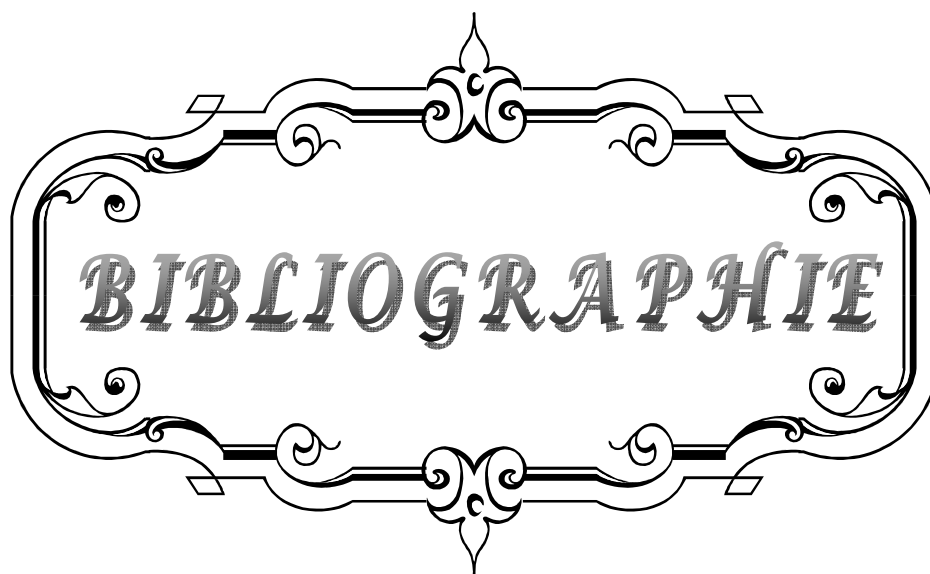
The radiologic study shows the existence of 29 case of odontoid fracture or 42 % of the upper cervical spine injury, 9 cases of Hangman's fracture or 13 % of the upper cervical spine injury, 5 cases of isolated atlas fracture or 11 % of the upper cervical spine injury and 3 cases of atlantoaxial dislocation or 8 % of the upper cervical spine injury,.

The treatment was purely orthopaedic in 77 % of patients. The surgical treatment has been recommended for 16 patients.

The short-term evolution was favorable at the majority of the patients.

ملخص

يرتكز هذا العمل على دراسة استرجاعية بصدد 69 حالة إصابة برضوخ العمود الفقري العنقي العلوي، معالجة بقسم جراحة الدماغ و الأعصاب بالمرز الإستشفائي محمد السادس بمراكش خلال 8 سنوات من يناير 2003 إلى دجنبر 2010)، متوسط سن المرضى هو 40 سنة. نلاحظ أن جنس الذكور هو الغالب و أن حوادث السير (58%) و حالات السقوط (24%) تمثل الأسباب الأكثر ترددا. الفحص العصبي كان في غالب الأحيان عاديا (84%) ووجود أعراض عصبية لم يلاحظ سوى عند 11 مريضا مع اضطرابات عصبية مختلفة. الفحص بالتصوير الإشعاعي المعياري شمل جميع المرضى. الفحص بالسكانير شمل 65 مريضا بنسبة 94%، أما التصوير بالرنين المغناطيسي فقد شمل مريضين فقط. هذه الدراسة الإشعاعية، أبرزت وجود 29 حالة كسر شبه السن بنسبة 42% من رضوخ العمود الفقري العنقي العلوي، 9 حالات كسر ركيزتي فقرة العنق الثانية (13%)، 4 حالات كسر الفقرة الأولى معزولة (11%) و 3 حالات التواء مفصل فقري العنق الأولى و الثانية (8%). العلاج كان تقويميا عند 77% من المرضى، أما اللجوء إلى الجراحة فكان عند 16 مريض فقط. و قد لوحظ تطور ايجابي في معظم الحالات.



BIBLIOGRAPHIE

1. **ALAM N, RAZIUL HM, KAMALUDDIN M, SARKER AC, AKHTAR M, KHAN M et al.**
Cervical spinal injury: experience with 82 cases.
International Congress Series 2002;1247:591– 6.
2. **ANDERSON L, D'ALONZO R.**
Fracture of odontoid process of the axis
J Bone Joint Surg Am 1974;6:1663–74.
3. **ARAND M, NELLER S, KINZL L., CLAES L., WILKE H.**
The traumatic spondylolisthesis of the axis: A biomechanical in vitro evaluation of an instability model and clinical relevant constructs for stabilization
Clin Biomech 2002;17:432–8.
4. **ARGENSON C.**
Conclusions et indications générales Rachis cervical traumatique.
Cahier d'enseignement de la SOFCOT 2000;76:149–56.
5. **ARGENSON C, DE PERETTI F.**
Traumatisme du rachis, diagnostic, évolution, pronostic
Rev Prat 1993;43(1):105–12.
6. **ARGENSON C, DE PERETTI F, BOILEAU F Chirurgie des traumatismes du rachis cervical**
Encycl Méd Chir ; Techniques chirurgicales Orthopédie–Traumatologie, 44–176,1994.
7. **ARGENSON C., DE PERETTI F., SCHLATTERER B., HOVORAKA I., et ETUDE P.**
Traumatisme du rachis cervical.
Encycl Méd Chir , Appareil locomoteur, 15–825–A–A–10 1998:20.
8. **BADELON B.F., BEBIN Y., HAFFRAY H., BADELON–VANDAELE I.**
Rééducation des traumatismes du rachis cervical sans lésions neurologiques
Encycl Méd Chir , Kinésithérapie 26–285–A–10 ,1998:13.
9. **BANI A, GILSBACH J.M.**
Atlantooccipital Distraction: A Diagnostic and Therapeutic Dilemma
Spine 2003 ;28(5):95–7.
10. **BEN AMOR S., ABUKAR A., LINGAWI S.**
Fracture verticale de l'apophyse odontoïde Neurochirurgie,2004 ;50(6):657–60.

11. **BÉNAZET J.P. HAMMA G. SAILLANT A. RAKOVER J.P. ROY-CAMILLET R.**
La chirurgie du rachis cervical supérieur dans la polyarthrite rhumatoïde
Rev. chir. orthop 1996;82:681-90.
12. **BLÉRY M., RONDEAU Y., TASU J.P., MIQUEL A., ROCHER L.**
Traumatismes du rachis cervical de l'adulte : Étude en Urgence par l'Imagerie
Feuillets de Radiologie, 1999 ;2:87-98.
13. **BOHLY J., GROSSE A.**
Les indications thérapeutiques des lésions traumatiques C1-C2, Rachis cervical
dégénératif et traumatique
Cahier d'enseignement de la SOFCOT 1994;48:97-100.
14. **BOUCHAUD-CHABOT A., LIOTE F.**
Le rachis cervical rhumatoïde.
Encycl Med Chir, Appareil locomoteur 2005 ;31-673-D-20.
15. **BOUCHET A., CUILLERET J ;**
Anatomie topographique descriptive et fonctionnelle : Le cou
2ème Edition Simepsa 1983.
16. **Siemianowicz A, Baron J, Wawrzynek W, et al. Evaluation of upper cervical spine
injury (C1-C2) with computed tomography [in Polish]. Wiad Lek. 2006;59(1-2):48-51.**
17. **BRAUN M, ANXIONNAT R, MARCHAL C, MORET C, BRACARD S, ROLAND J., PICARD L.**
Imagerie médullorachidienne
Encycl Méd Chir, Neurologie, 17-035-A-60, 2003:31.
18. **CARROLL E.A, GORDON B, SWEENEY C.A, STEPHEN JOY S, CONNOLLY P.J.,**
Traumatic atlantoaxial distraction Injury
Spine, 2001;26:454-7.
19. **CASTELAIN C., LAZENNAC J.Y., SAILLANT G.**
Traitement chirurgical des fractures de l'odontoïde par vissage antérieur
J Fr Orthop 2004 ;130.
20. **CROOK T B, EYNON C A.**
Traumatic atlantoaxial rotatory subluxation,
Emerg Med J, 2005;22:671-2.

21. **CROSBY E.**
Airway management after upper cervical spine injury: what have we learned?
Can J Anesth 2002 ;49(7):733-44.
22. **Wellington K. Hsu, Paul A. Anderson.**
Odontoid Fractures: Update on Management.
Journal of the American Academy of Orthopaedic Surgeons 2010 ;18(7).
Disponible sur : <http://www.jaaos.org/content/18/7/383.full.pdf>.
23. **CUSICK J. F., YOGANANDAN N.**
Biomechanics of the cervical spine 4: major injuries
Clin Biomech, 2002;17:1-20.
24. **DAENTZER D., DEINSBERGER W., BÖKER D.K.**
Vertebral artery complications in anterior approaches to the cervical spine
Surg Neurol, 2003;59:300-9.
25. **Bransford RJ, Lee MJ, Reis A.**
Posterior fixation of the upper cervical spine:
contemporary techniques. J Am Acad Orthop Surg. 2011 ;19(2):63-71.
26. **DE PERTTI F., MAESTRO M.**
Classifications des traumatismes du rachis cervical supérieur, Rachis cervical traumatique
Cahiers d'enseignement de la SOFCOT 2000 ;76.
27. **EL FROUGUI Y.**
Les traumatismes du rachis cervical à la wilaya de Mekhnès.
Thèse Méd Casablanca n° 66/2003
28. **ERIKSEN K.**
Long-standing axis odontoid fracture in patient presenting with acute low back pain
Clin Chiropr, 2005 ;8:81-92.
29. **FEREY S, KALIFA G, COHEN PA, ADAMSBAUM C.**
Traumatismes du rachis chez l'enfant
J Radiol 2005;86:263-72.
30. **FISHER L.P , TEXTIER A.**
Fracture de l'apophyse odontoïde de l'axis chez l'adulte

- Cah. Med Lyon1970;46:1283–308.
31. **FLORENSA R., NOBOA R., MUNOZ J., COLET S**
Results of C1–C2 transarticular screw fixation in a series of 20 patients
Neurocirugia2002 ;13:429–36.
32. **FOURNIOLS E., LAZENNEC J.Y., HAMMA A**
Les fractures de l'odontoïde
J. Fr. Orthop2002.
33. **FUENTES S., BOUILLOT P., DUFOUR H, GRISOLI F.**
Fracture des deux condyles occipitaux avec hématome épidural rétroclival
Neurochirurgie2000;46:563–7.
34. **FUENTES S. ; METELLUS PH ; DUFOUR H. ; DO L. ; FESSELET J. ; GRISOLI F.**
Spondylolisthésis traumatique de C2 Indications chirurgicales après analyse de 8cas
opérés par voie antérieure
Neurochirurgie2003 ;49(1):25–30.
35. **GERBEAUX P., PORTIER F. ;**
Stratégies d'imagerie des traumatismes du rachis cervical ;
Presse Med2003;32:1853–6.
36. **GLAUDE E.L, LAPEGUE F., THINES L., VINCHON M., COTTEN A.**
Traumatismes du rachis cervical
Feuillets de Radiologie 2006 ;46(1) :5–37.
37. **GLUF W.M., BROCKMEYER D.L.**
Atlantoaxial transarticular screw fixation: a review of surgical indications, fusion rate,
complications, and lessons learned in 67 pediatric patients
J Neurosurg Spine,2005;2:164–9.
38. **GLUF W.M., SCHMIDT M.H., APPEBAUM R.I.,**
Atlantoaxial transarticular screw fixation: a review of surgical indications, fusion rate,
complications, and lessons learned in 191 adult patients
J Neurosurg Spine2005; 2:155–63.
39. **GONZALEZ L.F, THEODORE N., DICKMAN C.A, SONNTAG K.H.**
Occipitoatlantal and atlantoaxial dislocation
Operative Techniques in Neurosurgery2004;7(1): 16–21.

- 40. GRAUER J. N., SHAFI B., HILIBRAND A.**
Proposal of a modified, treatment-oriented classification of odontoid fractures
Spine J2005,5:123-9.
- 41. GREENNE KA. , DICKMAN CA. , MARCIANO FF. , DARBIER JB. , HADLEY MN. , SONNTAG VK.**
Acute axis fractures. Analysis of management and outcome in 340 consecutive cases
Spine 1997 ;22(16): 1843-52.
- 42. GROSSE A.**
Traitement des fractures d'odontoïde, Rachis cervical traumatique
Cahiers d'enseignement de la SOFCOT 2000 ;76.
- 43. GUILLAUMAT M., TASSIN J.L**
Prise en charge des complications et des séquelles neurologiques des traumatisés médullaires
Encycl Méd Chir, Appareil locomoteur1998 ;15-830-A-10.
- 44. HADLEY M.N.**
Isolated Fractures of the Atlas in Adults
Neurosurgery,2002 ;50(3):120-4.
- 45. HADLEY M.N.**
Isolated Fractures of the Axis in Adults
Neurosurgery,2002 ;50:(3):125-38.
- 46. HATZAKIS M.J, BRYCE N., MARINO R.**
Cruciate paralysis, hypoesthesia for injury and recovery
Spinal Cord2000 ;38 (2):120-5.
- 47. JEA A. TATSUI C, FARHAT H, VANNI S., LEVI AD.**
Vertically unstable type III odontoid fractures: case report
Neurosurgery2006 ;58:797-8.
- 48. JOURNEAU P., HAUMONT T.**
Cervicalgies aiguës de l'enfant
Rev Rhum2004,71:670-2.

- 49. JOUVE J, BOLLINI G, PANUEL M, PETIT P, GARRON E et LECOQ C**
Traumatisme du rachis de l'enfant.
Encycl Méd Chir, Appareil locomoteur, 1999 ;15-815-A-10.
- 50. JUDET TH.**
Pathologie traumatique du rachis cervical supérieur
Conférences d'enseignement de la Sofcot 1995;52:137-46.
- 51. JULIEN T.D, FRANKEL B, TRAYNELIS V.C, RYKEN T.C**
Evidence-based analysis of odontoid fracture management Neurosurg Focus 2000 ;8
(6):Article 1:1-6.
- 52. KIRK E.**
Long-standing axis odontoid fracture in patient presenting with acute low back pain
Clin Chiropr 2005 ;8:81-92.
- 53. KOCIS J, WENDSCHE P, VISNA P, MUZIK V, HART R**
Isolated fractures of the atlas
Acta Chir Orthop Traumatol Cech 2004;71(1):50-1.
- 54. KONTAUTAS E.; AMBROZAITIS K. V.; KALESINSKAS, ROMAS J. ; SPAKAUSKAS B.**
Management of acute traumatic atlas fractures
J Spin Disord Tech, 2005; 18(5):402-5.
- 55. KONTAUTAS E., AMBROZAITIS K.V, ŠPAKAUSKAS B., KALESINSKAS R.J**
The treatment of odontoid fractures with a significant displacement Medicina (Kaunas)
2005;41(1):23-9.
- 56. KUITWAARD K., VANDERTOP W.P.**
A patient with an odontoid fracture and atrophy of the tongue A case report and
systematic review of the literature;
Surg Neurol 2005;64:525- 33.
- 57. LANGERON O., RIOU R**
Prise en charge du rachis traumatique
Encycl Méd Chir, Anesthésie-Réanimation 1998 ;36-605-A-20.
- 58. LANGLAIS F, LAMBOTTE J.C**
Tractions et suspensions (membre inférieur, membre supérieur, rachis)
Encycl Méd Chir, Techniques chirurgicales – Orthopédie-Traumatologie 1996 :44-010.

- 59. LAPORTE C., SAMAHA C. ET BENAZET J.P.**
Évaluation et orientation thérapeutique devant un traumatisme du rachis cervical.
Encycl Méd Chir, AKOS Encyclopédie Pratique de Médecine 2000 ;2-0608:7.
- 60. LASSALE B., DELECOURT C., GUIGUI P.**
Voies d'abord du rachis
Ensycl Méd Chir, Techniques chirurgicales –Traumatologie 1995 :44-150.
- 61. LEE S.G, CHEN J., LEE S.**
Clinical experience with rigid occipitocervical fusion in the management of traumatic upper cervical spinal instability
J Clin Neurosci 2006 ;13:193-8.
- 62. LEE S.G, CHEN J., LEE S.**
Management of acute odontoid fractures with single anterior screw fixation
J Clin Neurosci 2004;11(8):890-5.
- 63. LEE T., GREEN B.A., PETRIN D.**
Treatment of stable burst fracture of the atlas (Jefferson fracture) with rigid cervical collar
Spine, 1998 ;23(18):1963-7.
- 64. LEFEBVE Y., BABIN S.-R., CLAVERT P., DOSCH J.-C., JOBARD D., BONNOMET F.**
Luxation rotatoire bilatérale traumatique C1-C2 de l'adulte.
Rev Chir Orthop 2002 ;88:613-9.
- 65. LEVINE A.M, EDWARDS C.C Fracture of the atlas**
J Bone Joint Surg 1991 ;73(5):680-91.
- 66. LY JUSTIN Q.**
Jefferson fracture
J Emerg Med, 2002 ;23(4):415-416.
- 67. MALDONADO V.C.**
Management of hangman's fracture
Surg Neurol 1997 ;47:326-7.

- 68. MARK A.G, MARY K.**
Cervical Spine Radiographs in the Trauma Patient
Am Fam Phys 1999, 59(2).
- 69. MORANDI X., HANNA A., HAMLAT A., BRASSIER G.**
Anterior screw fixation of odontoid fractures
Surg Neurol 1999;51:236-40.
- 70. MYUNG-SANG M., JEONG-LIM M., DOO-HOON S., YOUNG-WAN MOON**
Treatment of dens fracture in adults a report of thirty-two cases Bulletin of the Hospital
for Joint Diseases 2006 ;63(3,4):108-12.
- 71. NEWAY M.L, SEN P.K, FRASER R.D.**
The long-term outcome after central cord syndrome
J Bone Joint Surg 2000;82B(6):851-5.
- 72. Ochoa G.**
Surgical management of odontoid fractures
Int J Care Injured 2005;36(SB):54-64.
- 73. PANUEL M., GIRARD N., PETIT P., JOUVE JL., BOURLIERE NAJEAN B., FAURE F., RAYBAUD C.,
DEVRED P.**
Imagerie des lésions traumatiques vertébro-médullaires de l'enfant
Encycl Méd Chir, Radiodiagnostic 1998;30-4.
- 74. PAYER M ,WETZEL S , KELEKIS A, JENNY B**
Traumatic vertical atlantoaxial dislocation
Clin Neurosc, 2005;12(6) :704-6.
- 75. RAO G, APFELBAUM RI.**
Odontoid screw fixation for fresh and remote fractures
Neurol India 2005;53:416-23.
- 76. RAO SAMEET K., WASYLIW CHRISTOPHER, NUNEZ DIEGO B.**
Spectrum of imaging findings in hyperextension injuries of the neck
RadioGraphics 2005;25:1239-54.
- 77. REILLY T.M, SASSO R.S.**
Anterior odontoid screw techniques

- Tech Orthop 2003;17(3):306-15.
- 78. ROBERT O., VALLA C., LENFANT F., SELTZER S., COUDERT M., FREYSZ M.**
Intérêt des radiographies standard du rachis cervical chez le traumatisé inconscient
Ann Fr Anesth Réanim 2002;21:347-53.
- 79. ROCHE CLARE J.**
The atlanto-axial joint: Physiological range of rotation on MRI
Clin radiol 2002;57:103-8.
- 80. ROLLAND E, LAZENNEC JY ET SAILLANT G.**
Conduite à tenir devant un traumatisme du rachis.
Encycl Méd Chir, Urgences 2001:18.
- 81. ROSS J., MYLES L.**
Cervical spine problems in children
Current Orthopaedics 2006 ;20:274-85.
- 82. ROUVIERE H, DELMAS A ;**
Anatomie humaine Tome 1 : Descriptive, topographique et fonctionnelle : tête et cou
Paris Masson 1990:432-8.
- 83. SABATIER J., BOETTO S., GIGAUD M., ROUX F., SCHMIDT E., TREMOULET M.**
Fractures de l'odontoïde.
Neurochirurgie 2004;50(5):62-2.
- 84. SAMAHA C., LAZENNEC J. Y., LAPORTE C., SAILLANT G.**
Hangman's fracture: the relationship between asymmetry and instability
J Bone Joint Surg Br 2002 ;82(B):1046-52.
- 85. SELTZER S., FREYSER M.**
Prise en charge initiale des traumatismes du rachis cervical
Le praticien en anesthésie-réanimation 2002 ;6(5):334-9.
- 86. SHILPAKAR S., MCLAUGHLIN M.R, HAID R.W, RODTS G.E, AND SUBACH B.R.**
Management of acute odontoid fractures: operative techniques and complication avoidance
Neurosurg Focus 2000;8(6):Article 3.
- 87. TABIB W., SAYEGH S., BETINA K., MOYSAN P. MEYER M.**
Fracture sagittale du corps de C2

- Rev. Chir. Orthop 1995;81(8):731-3.
- 88. TANTAOUI A.**
Les traumatismes du rachis cervical à la wilaya de Fès
Thèse Méd Casablanca n° 72/1997.
- 89. THOREUX P., MASQUELET A.C.**
Complications de la chirurgie cervicale traumatique, Rachis cervical traumatique
Cahiers d'enseignement de la SOFCOT 2000 ;76
- 90. TIMOTHY JAKE , TOWNS GERRY, GIRN H.S.:**
Cervical spine injuries
Current Orthopaedics 2004 ;18:1-16.
- 91. TOUSSAINT P., DESENCLOS C., PELTIER J., LE GARS D.**
Fixation atloïdo-axoïdienne par vissage postérieur trans-articulaire de C1-C2
Neurochirurgie, 2003 ;49(5):519-26.
- 92. Langston T. Holly, M.D., Daniel F. Kelly, M.D., George J. Counelis, M.D., Thane**
Cervical spine trauma associated with moderate and severe head injury: incidence,
risk factors, and injury characteristics Journal of Neurosurgery: Spine
2002 ;96(3):285-91.
- 93. TRABOLD F., ORLIAGUET G. , MEYER P., CARLI P.**
Arrêt cardiocirculatoire chez l'enfant traumatisé : une cause rare, la luxation atlanto-
occipitale.
Ann Fr Anesth Réanim 2002;21:42-5.
- 94. TRUPIANO TIM P.; SAMPSON MICHELLE L.; WEISE MARC W.**
Fracture of the first cervical vertebra in a high school football player: a case report
Journal of Athletic Training 1997 ;32(2):159-62.
- 95. TSAI SEN-WEI, CHOU CHORNG-SONQ**
A case report of manipulation under anesthesia of posttraumatic type II occipital-
atlantoaxial rotatory subluxation in a 4-year-old girl.
J. Manipulative Physiol Ther 2005 ;28:352-5.
- 96. VIALLE R., SCHMIDER L., LEVASSOR N., RILLARDON L., DRAIN O, GUIGUI P.**
Fracture « tear-drop » en extension de l'axis a propos d'un cas traité chirurgicalement.
Rev. Chir. Orthop 2004 ;90:152-5.

- 97. VIEWEG U., MEYER B., SCHRAMM J.**
Differential treatment in acute upper cervical spine injuries
Surg Neurol 2000;54:203-11.
- 98. WATTEAU N.**
Dislocation atlanto-occipitale traumatique avec tétraparésie régressive.
J Radiol 2001;82 :1005-7.
- 99. WILLIAMS T. G.**
Hangman's fracture
J Bone Joint Surg 1975; 57-B(l):82-8.
- 100. YANAGAWA Y., TAKEMOTO M., TAKASU A., SAKAMOTO T., UNNO Y.**
Type I Odontoid Fracture
Neurol Med Chir 2005;45:92- 6.
- 101. ATTARD S, ABIDI P, ROCHE M, PISAPIA I, KURTZEMANN M, ALAZIA N.**
Traumatismes du rachis cervical (sans gravité).
URGENCES 2004;25:123-9.
- 102. Z. Belhadj, D. Basraoui, N. Cherif Idrissi El Ganouni, M. Ouali Idrissi, I. El Idrissi, O. Essadki, A. Ousehal**
Apport de l'IRM dans l'exploration des traumatismes du rachis cervical a la phase aigue.
Journal de Radiologie 2008;89:15-69.
- 103. S. Mirek, O. Bousquet, B. Deroo, A. Nadji, M. Freysz.**
Traumatisme vertébro-médullaire.
EMC Médecine d'urgence 2011 ;25 :200-10.
- 104. P. Journeau, L. Mainard-Simard.**
Le rachis cervical traumatique de l'enfant.
Journal de Traumatologie du Sport 2010;27:128-38.



جامعة القاهى عىاض كلية الطب و الصيدلة مراكش

أطروحة رقم 68

سنة 2012

اصابات العمود الفقري العنقى العلوى بقسم جراحة الدماغ و الأعصاب بالمستشفى الجامعى بمراكش

الأطروحة

قدمت ونوقشت علانية يوم

من طرف

السيد عبد المجيد المنصوري
المزداد فى 08 يناير 1985 زاكورة
لنيل شهادة الدكتوراة فى الطب

الكلمات الأساسية :

أطلس - محور - صدمة - كسر - خلع

سريرى - لتصويرا - علاج

اللجنة

الرئيس

المشرف

القضاة

السيد س. أيت بن على

أستاذ فى جراحة الدماغ والأعصاب

السيد م. المجاطى

أستاذ مبرز فى جراحة الدماغ والأعصاب

السيد ح. غنان

أستاذ مبرز فى جراحة الدماغ والأعصاب

السيد ع. الفكرى

أستاذ مبرز فى الفحص بالأشعة

السيد ي. ناجب

أستاذ مبرز فى جراحة العظام و المفاصل

السيدة ن. شريف إدريسي الكنونى

أستاذة مبرزة فى الفحص بالأشعة

