



ⵜⴰⵎⴻⵔⴰⵏⵜ ⵏ ⵓⵎⴰⵎⴻⵏ ⵏ ⵓⵎⴻⵔⴰⵏⵜ
Université Sidi Mohamed Ben Abdellah

Année 2019

Royaume du Maroc المملكة المغربية

كلية الطب والصيدلة
ⵜⴰⵎⴻⵔⴰⵏⵜ ⵏ ⵜⴰⵎⴻⵔⴰⵏⵜ ⵏ ⵓⵎⴻⵔⴰⵏⵜ
FACULTÉ DE MÉDECINE ET DE PHARMACIE

Thèse N° 047/19

L'ARTHROPLASTIE TOTALE DE LA HANCHE HYBRIDE (à propos de 57 cas)

THESE

PRESENTEE ET SOUTENUE PUBLIQUEMENT LE 06/03/2019

PAR

M. ZAJLI DRISS

Né le 05 juillet 1992 à RIBAT EL KHEIR

POUR L'OBTENTION DU DOCTORAT EN MEDECINE

MOTS-CLES :

Fixation des prothèses totales de la hanche - Longévité des prothèses totales de la hanche

JURY

M. EL MRINI ABDELMAJID..... Professeur de Traumatologie-orthopédie	PRESIDENT
M. EL IBRAHIMI ABDELHALIM..... Professeur de Traumatologie-orthopédie	RAPPORTEUR
M. HARZY TAOUFIK..... Professeur de Rhumatologie	} JUGES
M. EL IDRISI MOHAMMED..... Professeur agrégé de Traumatologie-orthopédie	

PLAN

INTRODUCTION	6
PATIENTS ET METHODES	8
A. Objectifs de l'étude	9
B. Matériels d'étude.....	9
C. Méthodes étude	9
RESULTATS	10
A. Les données épidémiologiques	11
a. Le nombre	11
b. L'âge	11
c. Le sexe	12
d. Côté de la prothèse.....	12
e. Les antécédents pathologiques	13
f. Les indications	15
B. Etude préopératoire	16
C. Etude d'opérabilité	17
a. Etude clinique et radiologique	17
b. Etude para clinique pré anesthésique	18
D. Traitement	18
a. Technique.....	18
I. Information du patient	19
II. Préparation du malade – salle d'opération	19
III. Installation du patient	19
IV. Type d'anesthésie	19
V. Type de la prothèse.....	19
VI. La voie d'abord et technique chirurgicale.....	20
VII. Geste opératoire.....	21

b. Le traitement postopératoire	22
i Le traitement médical et rééducation.....	22
ii Le séjour hospitalier	22
E. Les complications	22
a. Complications per opératoires.....	22
b. Complications postopératoires.....	22
F. Les résultats thérapeutiques.....	23
a. Le recul post - opératoire.....	23
b. L'évaluation fonctionnelle	23
c. L'évaluation radiologique.....	24
G. Les résultats globaux.....	24
DISCUSSION	32
Rappel.....	33
A. Histoire de l'arthroplastie de la hanche et évolution des méthodes de fixation des prothèses.....	34
a. Les premières tentatives	34
b. Les prothèses fémorales.....	35
c. Les prothèses totales non cimentées	35
d. Les prothèses totales cimentées	36
e. La poursuite des prothèses sans ciment	36
f. Début du 21 ^{ème} siècle.....	37
B. Anatomie de la hanche.....	38
a. Les surfaces articulaires	38
b. Les moyens d'unions.....	40
c. Les rapports	42
d. Vascularisation	46

e. Innervation	46
f. Drainage lymphatique	46
C. Les modes de fixation des prothèses totales de la hanche	47
a. La fixation cimentée	47
b. La fixation sans ciment	51
D. Classification des prothèses de la hanche selon le mode de fixation	56
a. Les prothèses totales de la hanche cimentées	56
b. Les prothèses totales de la hanche sans ciment	56
c. Les prothèses totales hanche hybrides	56
d. Les prothèses de la hanche hybrides inverses	56
E. Les avantages et les inconvénients de La fixation hybride dans l'arthroplastie totale de la hanche	58
Etude épidémiologique	60
A. L'âge	61
B. Le sexe	63
Etude clinique	64
A. Indication de l'arthroplastie totale de la hanche hybride	65
a. La coxarthrose	65
i. La coxarthrose primaire	67
ii. La coxarthrose secondaire	67
b. Les coxites	72
i. les coxites au cours de la spondylarthrite ankylosante	72
ii. les coxites au cours de la polyarthrite rhumatoïde	74
c. L'ostéonécrose aseptique aigu de la tête fémorale	76
d. Autres indications	78
B. Etude préopératoire	79

C. La planification préopératoire	80
D. Les couples de frottement	81
a. Couple métal-poly-éthylène.....	81
b. Couple céramique-céramique	82
c. Le couple métal-métal	83
d. Les prothèses de resurfaçage	83
E. Type d'anesthésie	84
F. Les voies d'abord de la hanche	85
a. Les voies postérieures	85
b. Les voies antérieures.....	88
c. Les voies externes	89
d. Les voies d'abord d'une double incision	92
e. Chirurgie assistée par ordinateur.....	93
G. Mise en place de l'arthroplastie totale de la hanche hybride	95
H. Les complications des PTH	98
a. Les complications peropératoires	95
b. Les complications postopératoires.....	100
I. Suivi et rééducation après pose de la PTH	118
J. Les résultats fonctionnels	121
K. La longévité	122
CONCLUSION	124
RESUMES	126
BIBLIOGRAPHIE	130

INTRODUCTION

L'arthroplastie totale de hanche (ATH) est une technique chirurgicale qui permet le remplacement de l'articulation de la hanche par deux pièces prothétiques et dont l'objectif est l'amélioration de la qualité de vie du patient en éliminant la douleur et en rétablissant la mobilité articulaire.

La première prothèse totale de hanche moderne a été mise en place par Sir John Charnley en Angleterre en 1962, il a utilisé une technique de fixation cimentée pour la tige fémorale et le cotyle.

Les résultats à long terme de l'arthroplastie totale de la hanche cimentée ont révélé une détérioration progressive de la fixation acétabulaire alors que la fixation et la survie clinique des tiges fémorales cimentées sont restées excellentes à un suivi de trois à quatre décennies [72], couplé avec les progrès réalisés dans la fixation acétabulaire sans ciment, ces observations ont abouti à l'utilisation de l'arthroplastie hybride [1].

L'arthroplastie totale de la hanche hybride est une variante de l'arthroplastie totale de la hanche cimentée qui utilise une tige fémorale cimentée et des cupules acétabulaires fixées sans ciment.

A travers cette étude rétrospective colligée au service de chirurgie ostéo-articulaire B4, au CHU Hassan II de Fès, nous voulons exposer les résultats de ce type d'arthroplastie, afin de les comparer avec ceux de la littérature (les arthroplasties avec différents types de fixation).

PATIENTS ET METHODES

A. Objectifs de l'étude :

Nos objectifs à travers cette étude est d'exposer les résultats de ce type d'arthroplastie (arthroplastie hybride) et de les comparer avec ceux de la littérature (autres types d'arthroplasties avec différentes modalités de fixation).

B. Matériels d'étude :

Notre travail est une étude rétrospective d'une série de 57 prothèses totales de la hanche hybrides implantées au service de chirurgie ostéo-articulaire « B4 » du CHU Hassan II de Fès, sur une période étalée de 2 ans depuis Janvier 2016 à Janvier 2018.

C. Méthodes d'étude :

L'étude des dossiers a été facilitée par une fiche d'exploitation qui a permis le recueil des données épidémiologiques, cliniques, paracliniques, thérapeutiques et évolutives, afin de comparer nos résultats avec ceux de la littérature.

Nous avons procédé à la recherche bibliographique au moyen de bases de données scientifiques telles que de l'EMC, Pubmed, Science direct, l'analyse des thèses et des livres disponibles à la faculté de médecine et de pharmacie de Fès et de Rabat, les données ont été saisies sur Excel 2010 puis analysées.

Nous avons inclus tous les patients traités par arthroplastie totale de la hanche hybride de première intention tout âge et toutes les indications confondues durant la période de temps allant de Janvier 2016 à Janvier 2018.

Nous avons exclus les dossiers incomplets.

RESULTATS

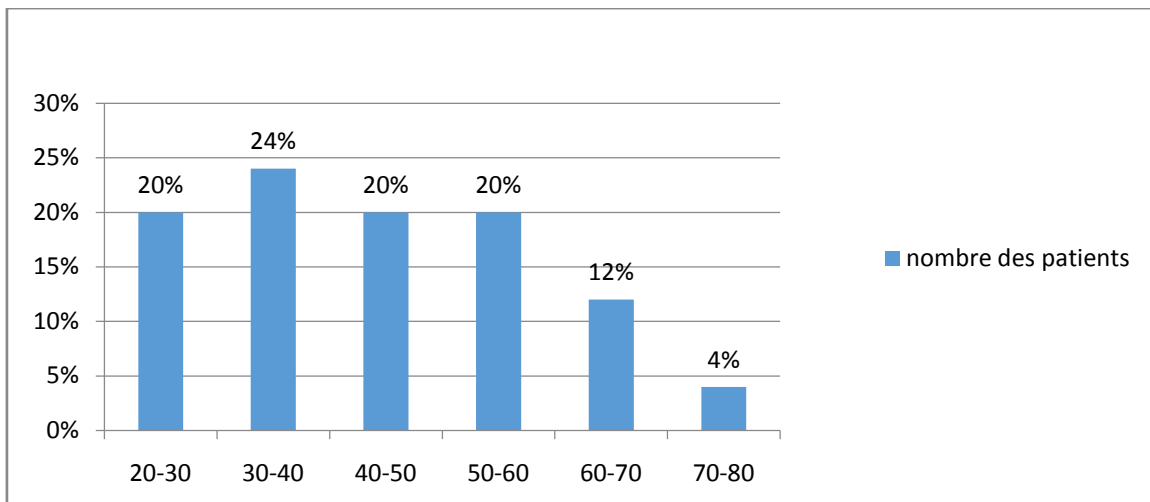
A. Les données épidémiologiques :

a. Le nombre :

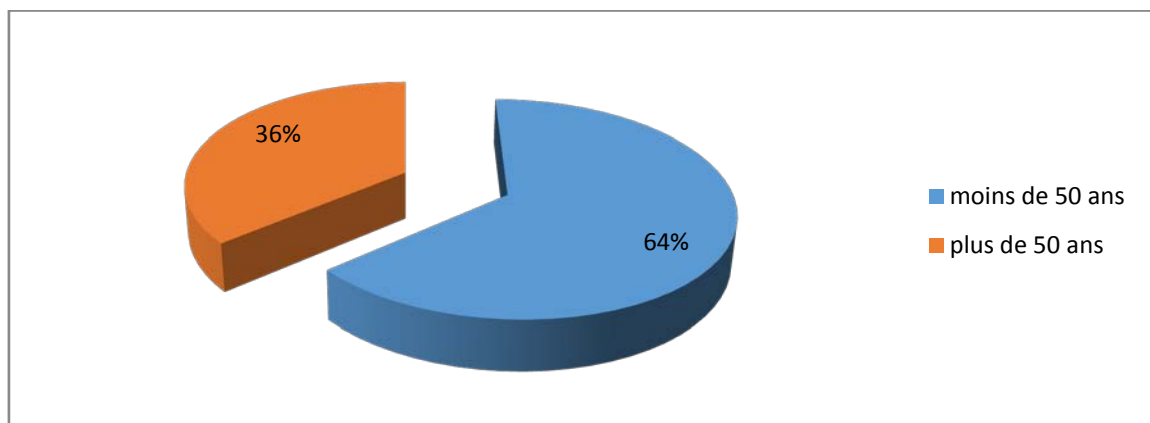
50 patients représentant 57 hanches ont bénéficié d'une arthroplastie totale de hanche hybride, toutes les indications confondues sur une période de 2 ans, allant de janvier 2016 à janvier 2018.

b. L'âge :

La moyenne d'âge de nos patients au moment de l'intervention était de 41,7 ans, avec des extrêmes de 22 ans et 76 ans, 64% des patients avait moins de 50 ans au moment de l'intervention.



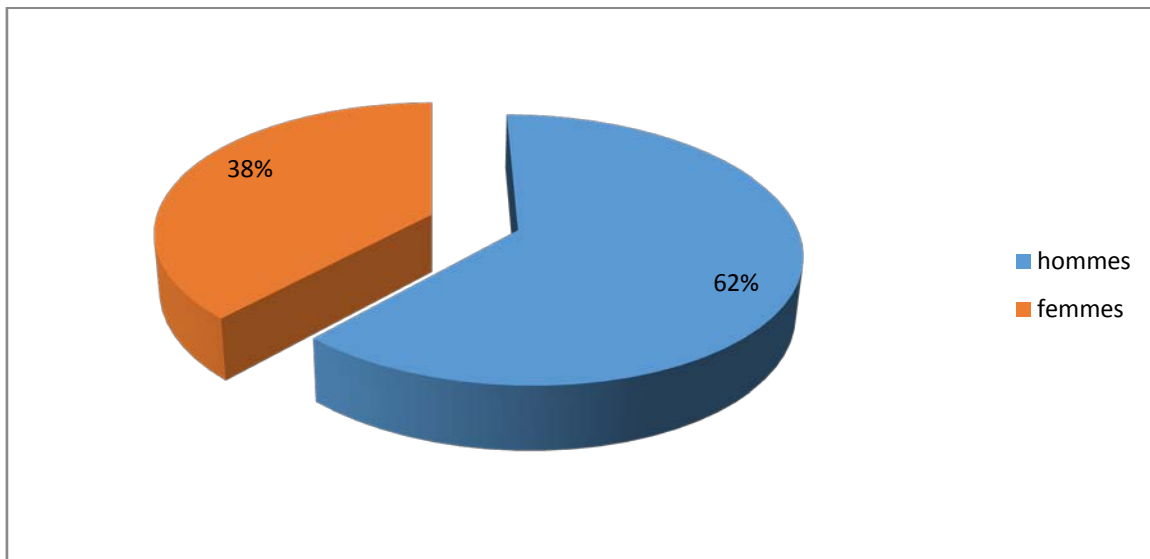
Graphique 1 : répartition des patients en fonction de l'âge.



Graphique 2 : répartition des patients en fonction de l'âge.

c. Le sexe :

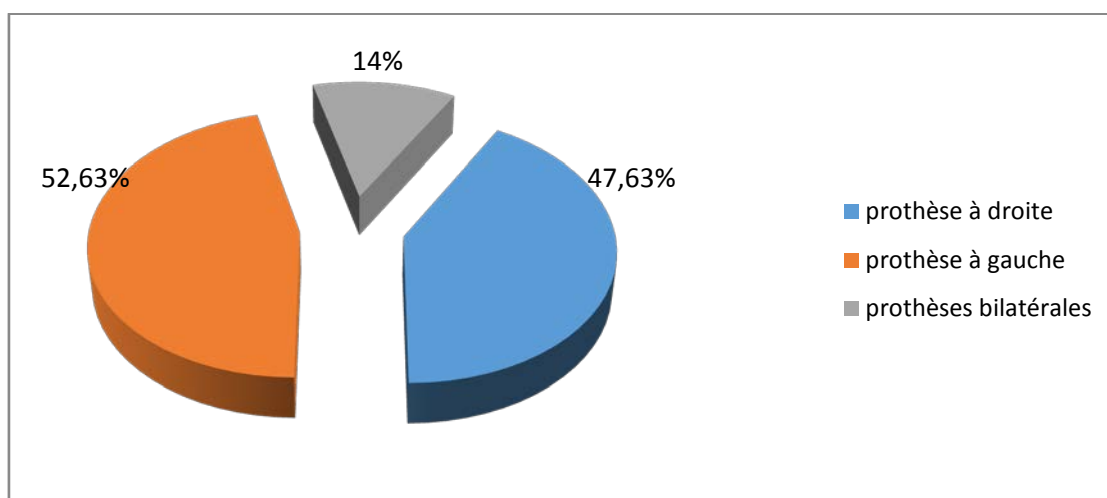
Dans notre série on note une prédominance masculine : Sexe ratio H/F= 1,62.



Graphique 3: répartition des patients en fonction du sexe.

d. Côté de la prothèse :

- Patients opérés:50 patients.
- Bilatérale:7 patients (14% des patients).
- Côté droit:27 patients (47,36% des patients).
- Côté gauche:30 patients (52,63% des patients).



Graphique 4: Répartition des prothèses droit/gauche.

e. Antécédents pathologiques :

Chez 20 patients il n'y avait pas d'antécédents pathologiques, chez le reste des patients les antécédents étaient représenté comme suit :

i. Antécédents médicaux :

Tableau 1: répartition des patients en fonction des antécédents médicaux.

antécédents médicaux	nombre des patients	pourcentage
Diabète	six patients	12%
hypertension artérielle	deux patients	4%
extrasystoles	un patient	2%
pemphigus vulgaire	une patiente	2%
ostéoporose	une patiente	2%
tuberculose pulmonaire traitée	trois patients	6%
lupus sous traitement	une patiente	2%
polyarthrite rhumatoïde	trois patients	6%
spondylarthrite ankylosante	seize patients	32%

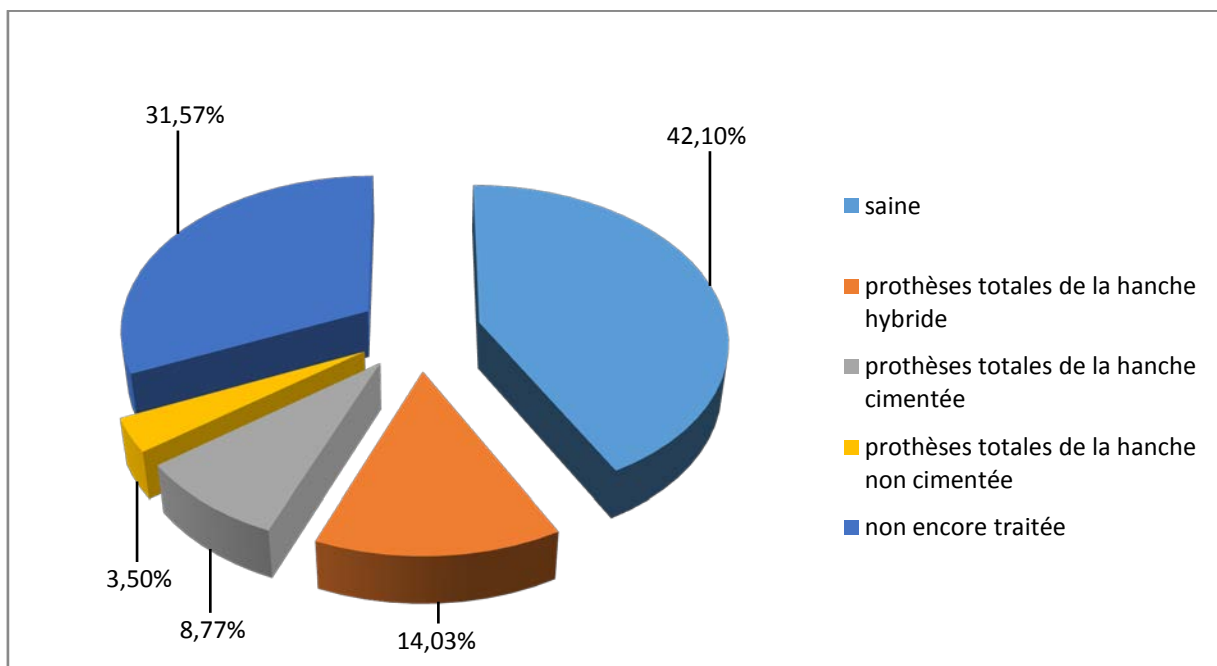
ii. Chirurgicaux :

1. Au niveau de la hanche opérée:

Tableau 2: antécédents chirurgicaux au niveau de la hanche opérée.

antécédents chirurgicaux au niveau de la hanche opérée	nombre des patients	pourcentage
forage simple	une patiente	1,57%
prothèse de Moore	une patiente	1,57%
fracture per trochantérienne traitée par plaque DHS	un patient	1,57%
fracture du col fémorale traitée par vissage	deux patients	3,50%
fracture du cotyle	un patient	1,57%

2. Au niveau de la hanche collatérale:



Graphique 5 : état de la hanche collatérale.

3. Autres antécédents :

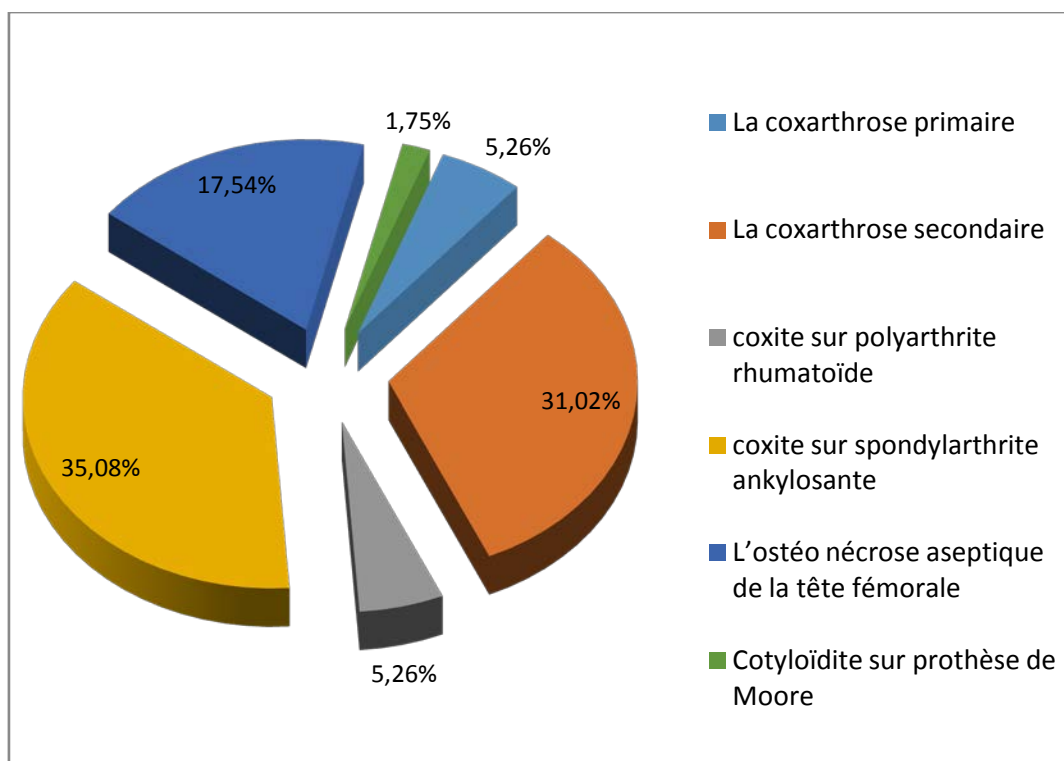
Tableau 3: autres antécédents chirurgicaux.

autres antécédents chirurgicaux	nombre des patients	Pourcentage
fracture du fémur	un patient	2%
fracture de la palette humérale	un patient	2%
Prothèse totale du genou	un patient	2%
ostéotomie pour orteil en griffe	un patient	2%
AVC hémorragique	une patiente	2%
adénome hypophysaire	un patient	2%
Thyroïdectomie	une patiente	2%
Hydrocèle	un patient	2%
fausse couche	une patiente	2%

f. Indications :

- i. La coxarthrose : 22 hanches (38,5%)
 1. Primaire 3 hanches (5,26%)
 2. Secondaire
 - Post traumatique: 6 hanches (10,52%)
 - Sur dysplasie : 12 hanches (21,5%)
- ii. Les coxites :
 - 1) Sur polyarthrite rhumatoïde : 3 hanches (5,26%)
 - 2) Sur spondylarthrite ankylosante : 20 hanches (35,08%)
- iii. L'ostéo nécrose aseptique de la tête fémorale : 10 hanches (17,54%)
- iv. Autres :

Cotyloïdite sur prothèse de Moore : une hanche (1,75%).



Graphique 6: répartition des patients selon les indications.

B. Etude préopératoire :

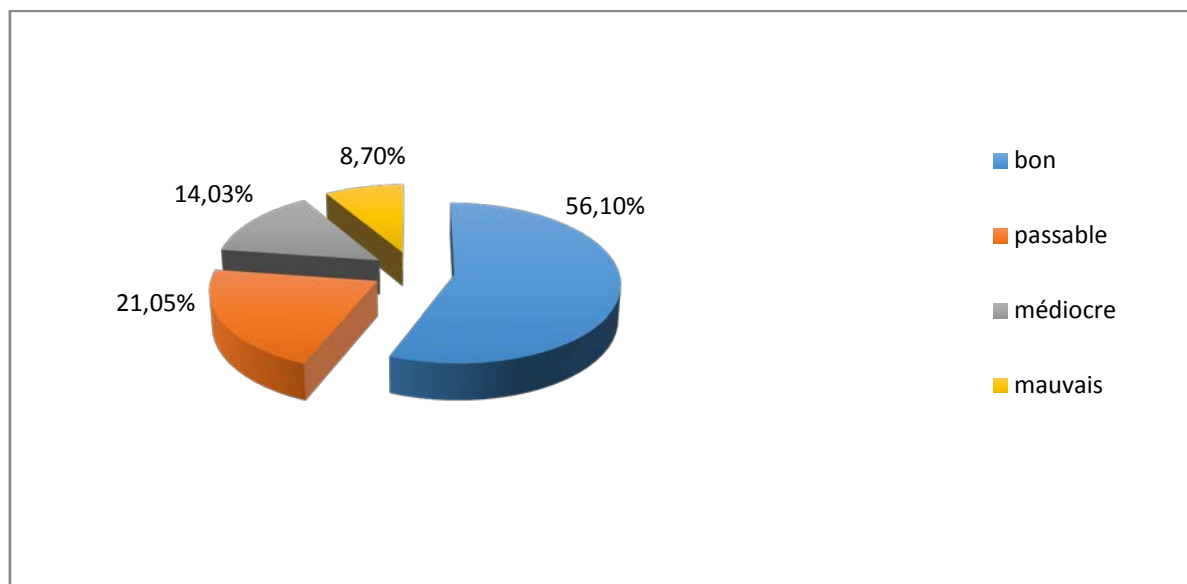
Tous nos patients ont bénéficiés d'un examen somatique complet, la hanche à opérer a été évaluée selon la cotation de Postel et Merle d'Aubigné [2] qui étudie la douleur, la mobilité et la marche et leur donnant une valeur de 0 à 6, permettant ainsi une évaluation globale de la fonction de la hanche, avec un total de 18 points normalement.

Tableau 4: Cotation de Postel et Merle d'Aubigné PMA [2]

	Indolence	Mobilité	Marche
0	Douleurs très vives et continues.	Ankylose en attitude	Marche impossible
1	Douleurs très vives et empêchant le sommeil.	Ankylose clinique avec attitude vicieuse légère ou nulle.	Seulement avec béquilles.
2	Douleurs vives à la marche et empêchant tout activité limitée.	Flexion : 40° Abduction : 00°	Seulement avec deux cannes.
3	Douleurs vives mais tolérables avec activités limitées.	Flexion : 40° à 60°	Limitée avec une canne (moins d'une heure). Très difficile sans canne.
4	Douleurs seulement après la marche disparaissent par le repos.	Flexion : 80° à 90°.	Avec une canne, même prolongée, Limitée sans canne claudication
4	Douleurs très légères et intermittentes n'empêchant une activité normale.	Flexion : 80° à 90° – Abduction : 25°	Sans canne mais claudication légère.
6	Indolence complète.	Flexion : 90° abduction : 40°	Normale.

Total	18	17	16-15	13-14	10-11-12	Moins de 9
appréciation	excellent	Très bon	bon	passable	Médiocre	mauvais

Dans notre série, l'évaluation du PMA préopératoire avait trouvé : Un PMA préopératoire bon dans 32 hanches (56,1%), dans 12 hanches il était passable (21,05 %), médiocre dans 8 hanches (14,03 %) et mauvais pour 5 hanches (8,7%).



Graphique 7: PMA préopératoire chez nos patients.

Tous les patients ont bénéficié d'un bilan radiologique comprenant essentiellement une radiographie du bassin face et profil de lequesne.

D'autres examens radiologiques ont été réalisés selon la nécessité (radiographie du rachis, du genou et IRM du bassin).

Au terme de ce bilan clinique et radiologique nous avons pu :

- Préciser l'étiologie.
- Etudier l'état du bassin, les articulations sacro-iliaques de même que la hanche controlatérale.
- Rechercher l'inégalité de longueur, l'attitude vicieuse, ainsi que les autres lésions associées.

C. Etude d'opérabilité :

a) Etude clinique et radiologique :

Tous les patients ont bénéficié d'un examen clinique complet à la recherche d'une pathologie sous-jacente pouvant contre-indiquer l'acte chirurgical, l'anesthésie ou le traitement par les AINS ; la recherche d'un foyer infectieux et son traitement étaient systématiques.

b) Etude para clinique pré anesthésique :

Tous nos patients ont bénéficiés d'un bilan para clinique préopératoire comportant:

- Une numération de la formule sanguine.
- Un groupage sanguin.
- Un bilan d'hémostase.
- Un dosage de la glycémie.
- l'urée sanguine, et de la créatinémie.
- Un bilan infectieux : VS, CRP, ECBU, PV.
- Une radiographie pulmonaire de face.
- Un électrocardiogramme.

D'autres consultations spécialisées (avis cardiologique) et examens para cliniques spécifiques (échographie cardiaque) ont été réalisés selon la nécessité.

Le bilan pré anesthésique était normal chez 45 patients, chez 5 patients il a révélé des anomalies biologiques (diabète) et radiologiques (opacité apicale droite déviation trachéale) qui ont nécessité une prise en charge spécialisée.

D. Traitement :**a) Technique :****i. Information du patient :**

L'information du patient est une étape importante, et c'est le chirurgien orthopédiste, en tant que professionnel de santé qui a le devoir d'information. Ce devoir est d'ailleurs partagé avec les anesthésistes ou tout autre prestataire participant aux soins. L'information doit être transparente, son contenu doit être large mais adapté à la compréhension du patient.

ii. Préparation du malade – salle d'opération :

Tous nos patients ont bénéficié d'une préparation locale qui a consisté en un rasage du membre inférieure et du pubis et une désinfection cutanée de la région opératoire par de la Bétadine dermique avant l'intervention.

L'intervention s'est déroulée dans une salle réservée exclusivement à la chirurgie aseptique.

iii. Installation du patient :

Tous nos patients ont été opéré en décubitus latéral controlatéral, avec un appui sacré et pubien permettant de stabiliser le patient au cours de l'acte chirurgical.

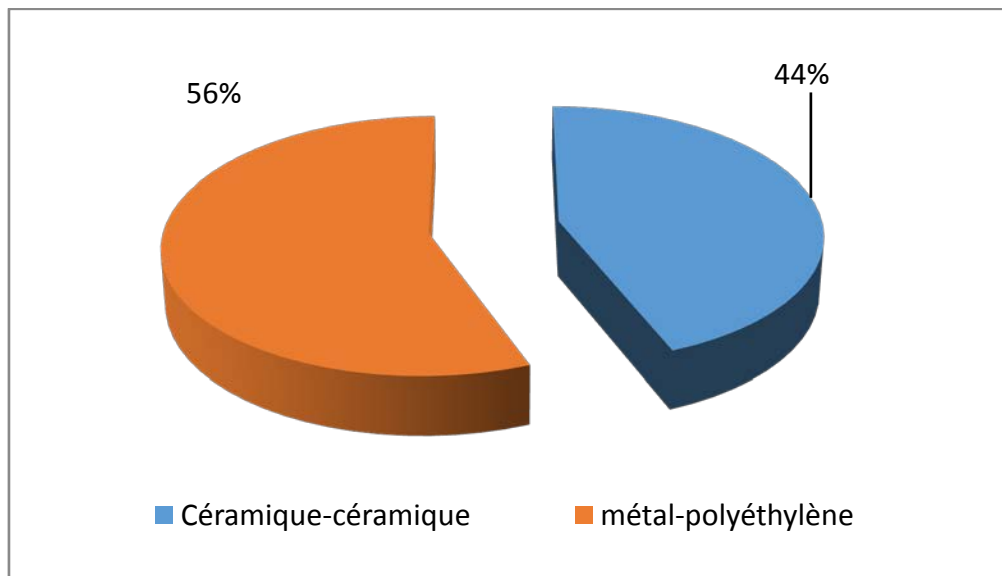
iv. Type d'anesthésie :

Tous nos patients ont été opérés sous anesthésie générale, malgré les difficultés d'intubation rencontrées chez certains patients : un patient avec déviation trachéale et les patients ayant une ankylose du rachis cervical ou de l'ATM chez les patients présentant une coxite sur SPA.

v. Type de la prothèse :

Tous nos ont bénéficié d'une arthroplastie totale de la hanche type hybride deux types des prothèses ont été utilisés chez nos patients :

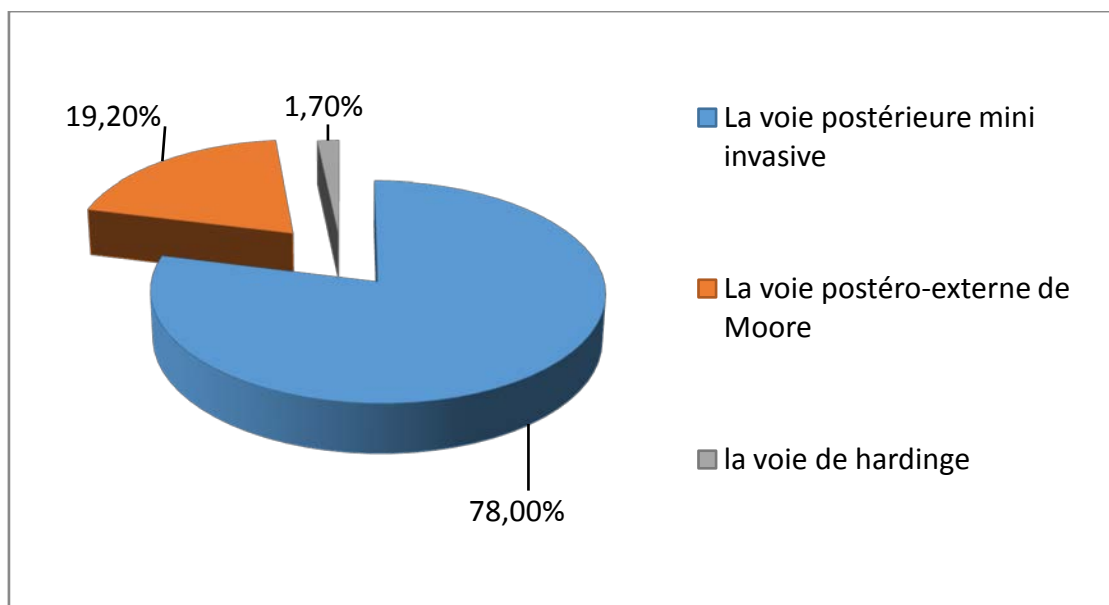
1. Prothèse à couple de frottement métal/polyéthylène constituée d'une tige type INITIALE modulaire portant une tête métallique type M30NW et d'un cotyle type EQUATEUR pour insert en polyéthylène, ce couple de frottement (métal/polyéthylène) a été utilisé chez 32 patients (56%).
2. Prothèse à couple de frottement céramique/céramique constituée d'une tige type GENERIC portant une tête en céramique type BIOLOX et d'un cotyle type HORIZON pour insert en céramique, ce couple de frottement (céramique/céramique) a été utilisé chez 25 patients (44%).



Graphique 8 : couple de frottement employé chez nos patients.

vi. **La voie d'abord :**

La voie d'abord chirurgicale de la hanche la plus utilisée chez nos patients est La voie postérieure mini invasive: 45 hanches (78%), 11 hanches (19,2%) ont été opérés par La voie d'abord postéro-externe de Moore standard et une hanche (1,7%) a été opéré par la voie de hardinge.



Graphique 9 : Les voies d'abord employées chez nos patients.

vii. Geste opératoire :

Sous anesthésie générale, patient installé en décubitus latérale sur table ordinaire maintenu par des cals sacré et pubien, désinfection du membre inférieur et mise en place du champ opératoire.

Abord de la hanche par voie postérieure mini-invasive: incision cutanée, sous cutanée et incision muscle tenseur du Fascia lata, passage entre les fibres dissociées du grand fessier, réclinaison du moyen fessier en dehors, isolement et section des muscles pelvi-trochantériens (le pyramidal est généralement épargné), ouverture de la capsule, luxation de la tête fémorale, ostéotomie du col et extraction de la tête fémorale.

Le temps cotyloïdien consiste en une excision des ostéophytes. La préparation du cotyle se fait par fraisage ascendant jusqu'à la taille convenable vérifiée par des cotyles d'essai puis un cotyle définitif (fixé par effet press-fit et/ou par vis) est mis en place, l'insert en céramique ou en polyéthylène est enchâssé dans la cupule.

Le temps fémoral comporte une préparation du fût fémoral par des alésoirs puis des râpes de taille croissante. La tige définitive est mise en place fixée à l'aide du ciment. On procède alors à la réduction de la prothèse après avoir mis la tête sur la tige.

Toutes les étapes de l'acte chirurgical ont été facilitées grâce à une ancillaire spéciale.

La stabilité de la prothèse est vérifiée en fin de l'acte, les pélvitrochantériens sont réparés, puis fermeture plan par plan sur un drain de Redon et pansement.

b) Le traitement postopératoire :**i. Le traitement médical et rééducation:**

L'antibioprophylaxie a été utilisée chez tous les patients en per opératoire, et en post opératoire à base d'une amoxicilline protégée.

La thrombophylaxie a été commencée systématiquement en postopératoire chez tous les patients à base d'héparine de bas poids moléculaire pendant 6 semaines.

L'analgésie postopératoire a été assurée par administration d'AINS et d'antalgique de premier palier selon l'OMS.

La rééducation a été entreprise dès l'ablation des drains. Elle consistait à des exercices de mobilisation de pieds, et de quelques contractions isométriques.

L'entraînement à la marche se faisait à l'aide de deux béquilles ou du déambulateur.

ii. Le séjour hospitalier:

Le séjour hospitalier moyen est de 12 jours (y compris le séjour préopératoire) avec des extrêmes de 5 et 36 jours.

E. Les complications :**a) Complications peropératoires:**

Au cours de cette série nous n'avons pas eu des complications peropératoires.

b) Complications postopératoires:

- 3 luxations postérieures, précoces (la 1^{ère} à J2, la 2^{ème} à J18 et la 3^{ème} à J20), sans anomalies visibles au niveau de la hanche prothésée.

Ces 3 luxations ont été réduites au bloc opératoire sous AG sans récurrence.

- Un cas de paralysie sciatique postopératoire et dont la reprise a montré un nerf contus mais continu.

Nous n'avons pas eu de complication thromboemboliques, infectieuses, aucun cas de décèlement.

F. Les résultats thérapeutiques :

a. Le recul post - opératoire :

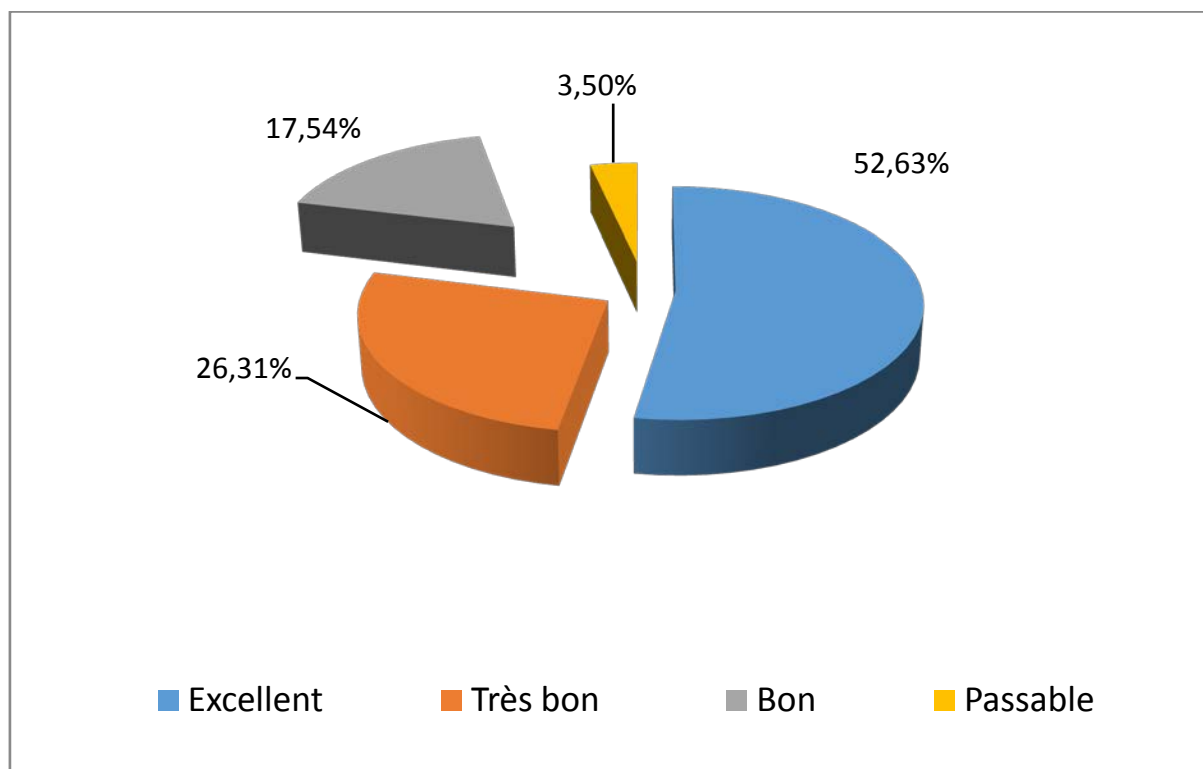
Le recul postopératoire moyen est de 30 mois (2,5 ans) avec des extrêmes de 12mois et 36 mois.

b. L'évaluation fonctionnelle :

Nous avons évalué les résultats fonctionnels des hanches opérées selon la cotation de Postel et Merle d'Aubigné (PMA).

Le PMA postopératoire :

Excellent dans 30 hanches opérées (52,63 %), très bon dans 15 hanches opérées (26,31 %), bon dans 10 hanches opérées (17,54 %), passable dans 2 hanches opérées (3,50 %).



Graphique 10 : PMA postopératoire.

c. L'évaluation radiologique :

L'évaluation radiologique a été basée sur des clichés radiologiques du bassin de face strict ainsi que des radiographies de la hanche opérée de face prenant la totalité de la prothèse.

L'étude soigneuse des radiographies successives et leur confrontation avec le cliché postopératoire précoce, constituent le temps principal de la surveillance de toutes les arthroplasties totales de la hanche qu'on a implantées afin de dépister des complications débutantes et de proposer une ré intervention.

Ainsi les clichés radiologiques sont analysés selon les critères suivants :

- ✓ Au niveau de la pièce cotyloïdienne :
 - L'angle d'inclinaison de la cupule par rapport à la ligne bi-ischiatique. Il est normalement de 45°.
 - La position de la cupule par rapport à la ligne innominée et à la partie supérieure du trou obturateur. Il est normalement < 2 mm.
- ✓ Au niveau de la pièce fémorale :
 - La position de la pièce fémorale par rapport à l'axe du fémur
 - Index bi cortical.
 - Queue de ciment.

G. Les résultats globaux

Dans notre série, les résultats sont satisfaisants : Excellent dans 55 % cas, bon dans 25 % cas et moyen dans 20 % des cas.

Ces résultats remarquables nous poussent à être optimistes par rapport à la qualité de vie qu'offre le traitement par arthroplastie totale de la hanche, chez ces sujets souvent jeunes et actifs.

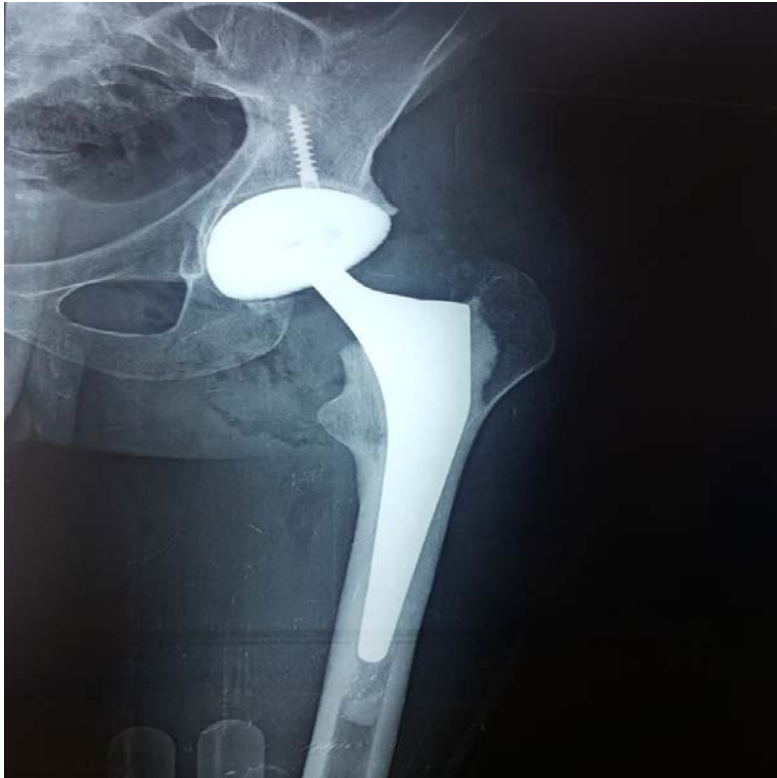

Figure1 : prothèse totale de la hanche hybride gauche.

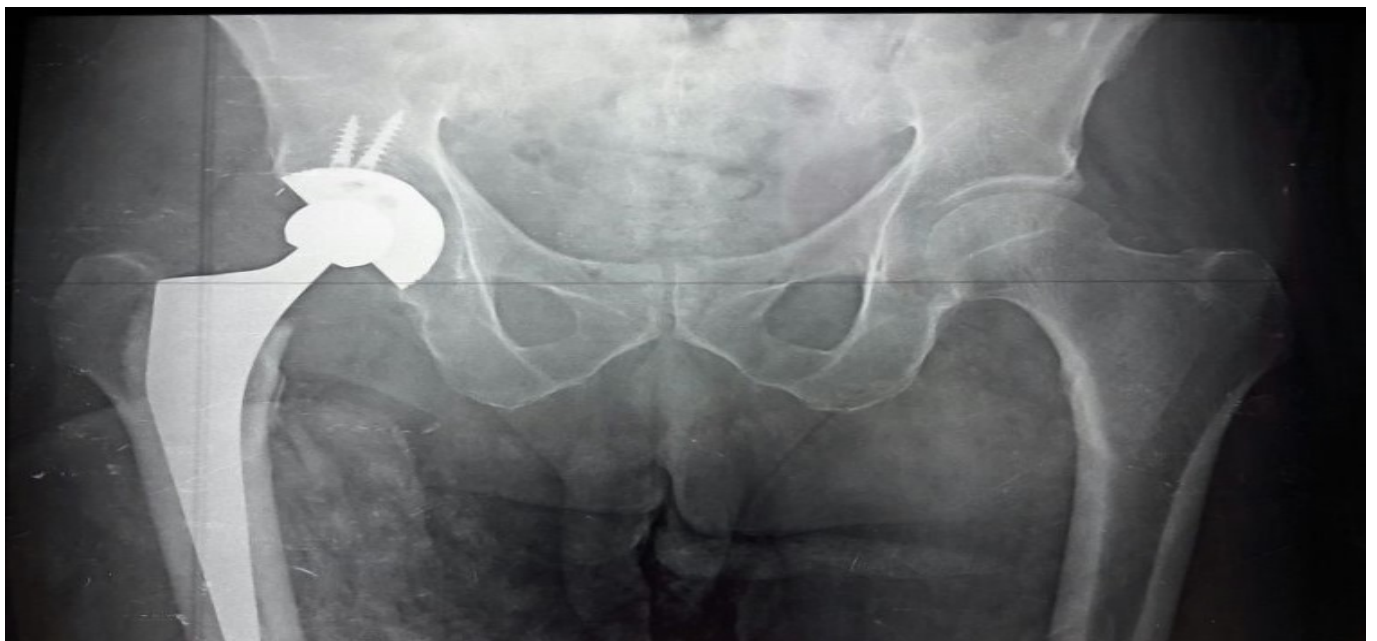

Figure2: prothèse totale de la hanche hybride droite à couple de frottement métal-polyéthylène.

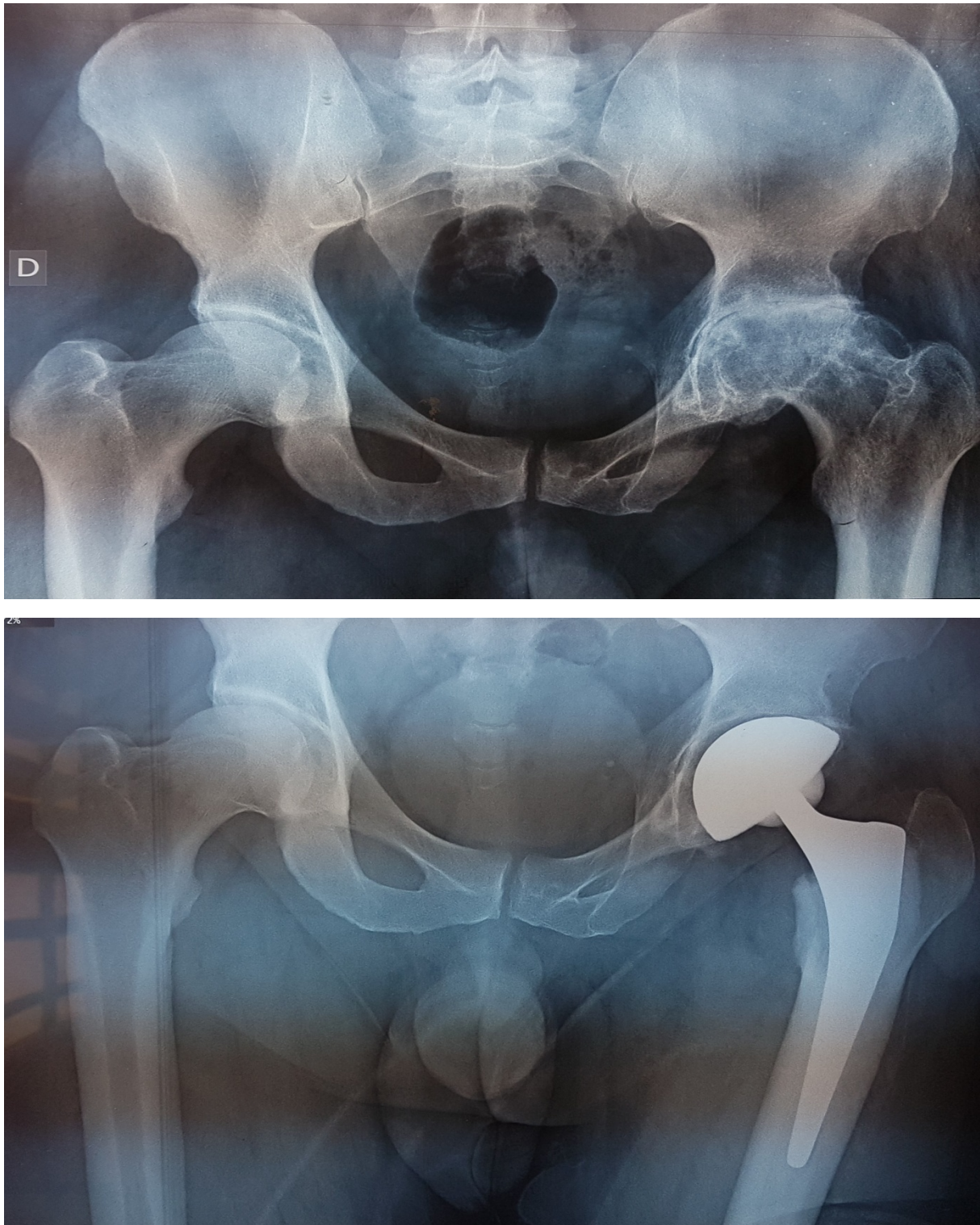


Figure 3: patient avec coxarthrose gauche ayant bénéficié d'une PTH hybride gauche à couple de frottement céramique-céramique.

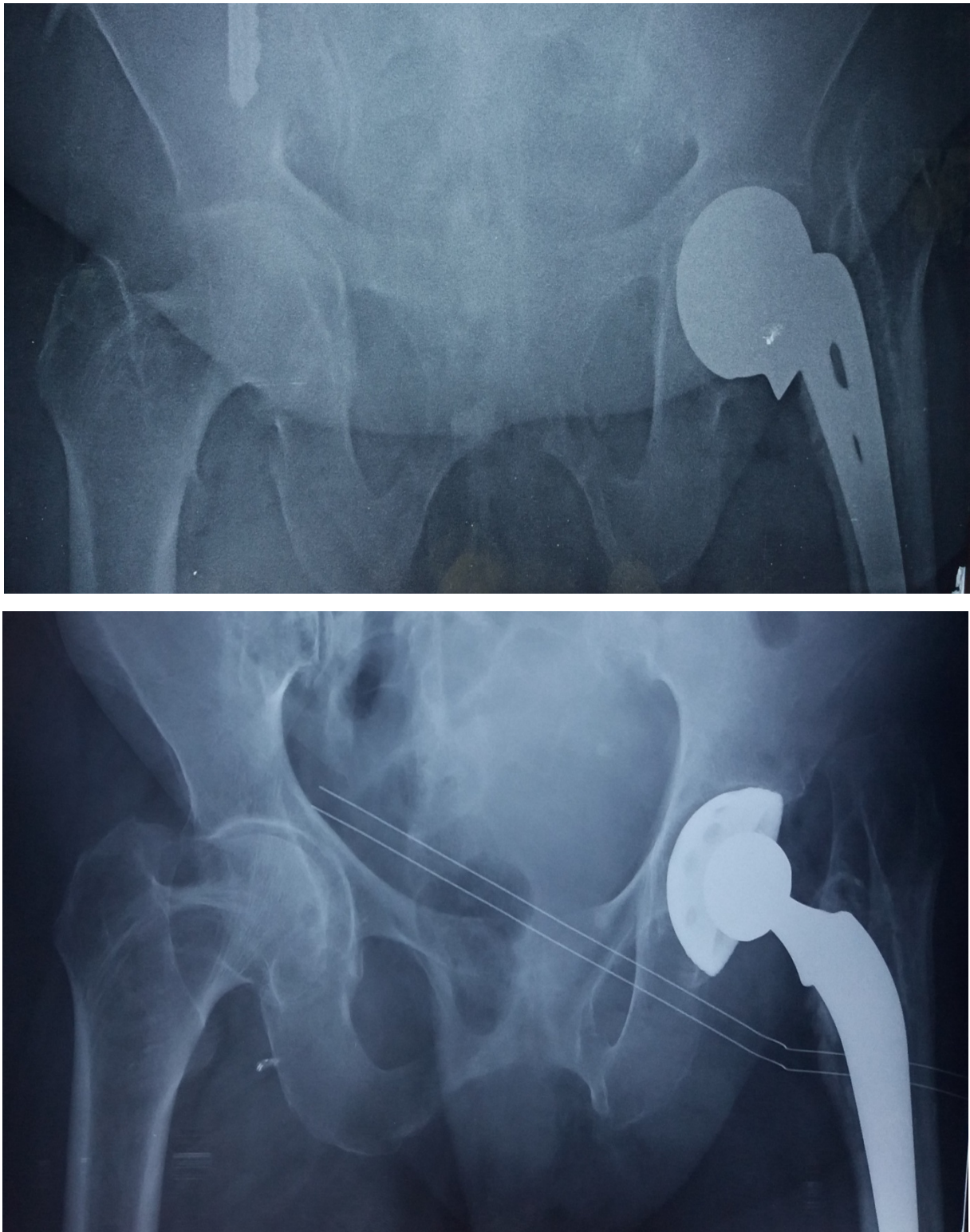


Figure 4: patiente âgée 66 ans de hypertendue, diabétique, traitée par prothèse de MOORE pour fracture du col, admise pour Cotyloïdite, cette patiente à bénéficié d'une arthroplastie totale de la hanche hybride à couple métal-polyéthylène.

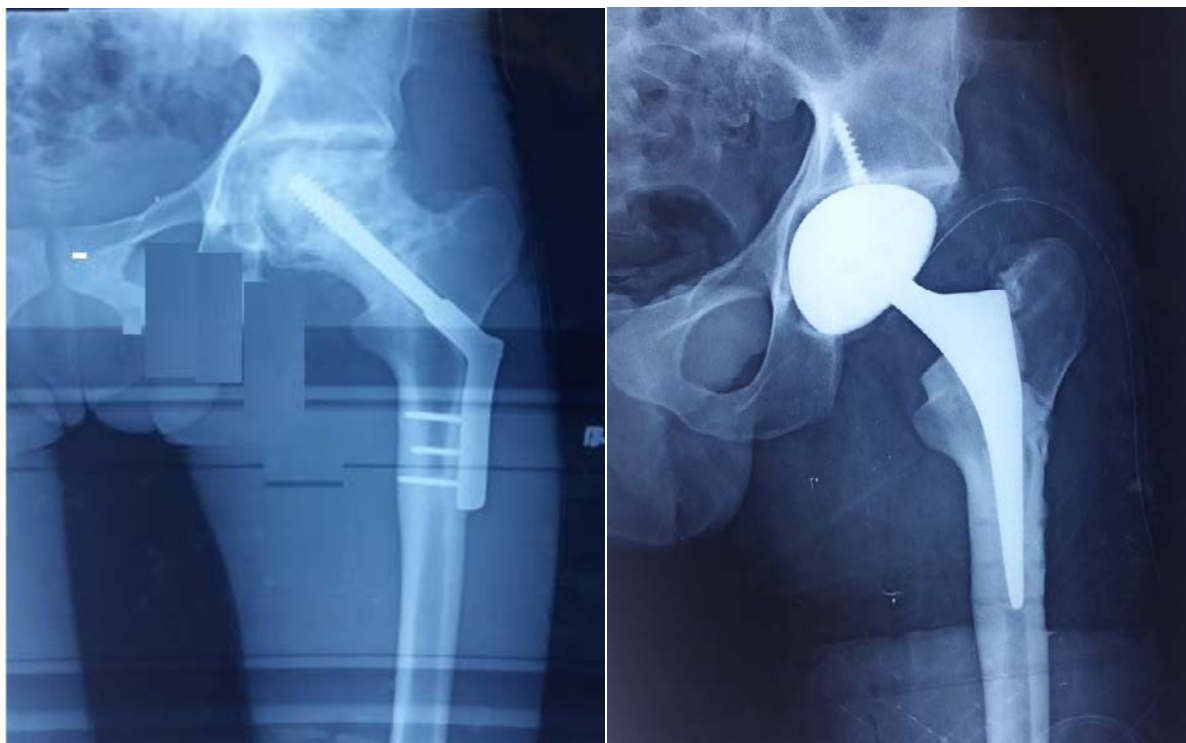


Figure 5: patient âgé de 26 ans, traité par plaque DHS, ostéonécrose tête fémorale traité par prothèse totale de la hanche hybride gauche.

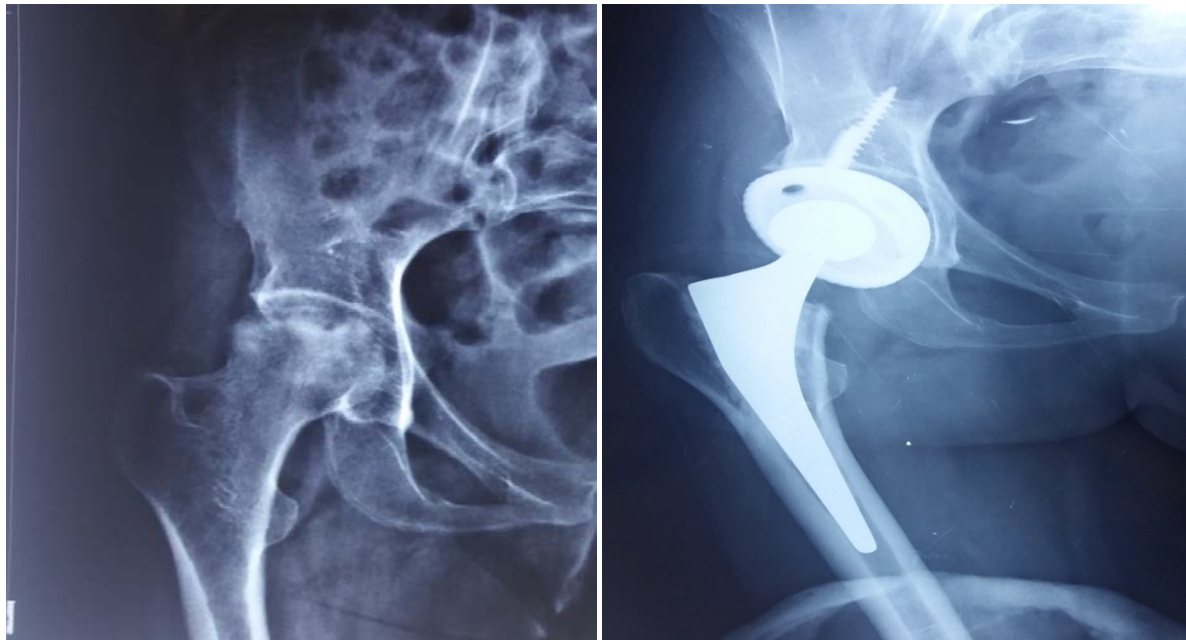


Figure 6: patiente âgée de 40 ans ostéonécrose de la tête fémorale droite traité par prothèse totale de la hanche hybride à couple de frottement métal-polyéthylène.

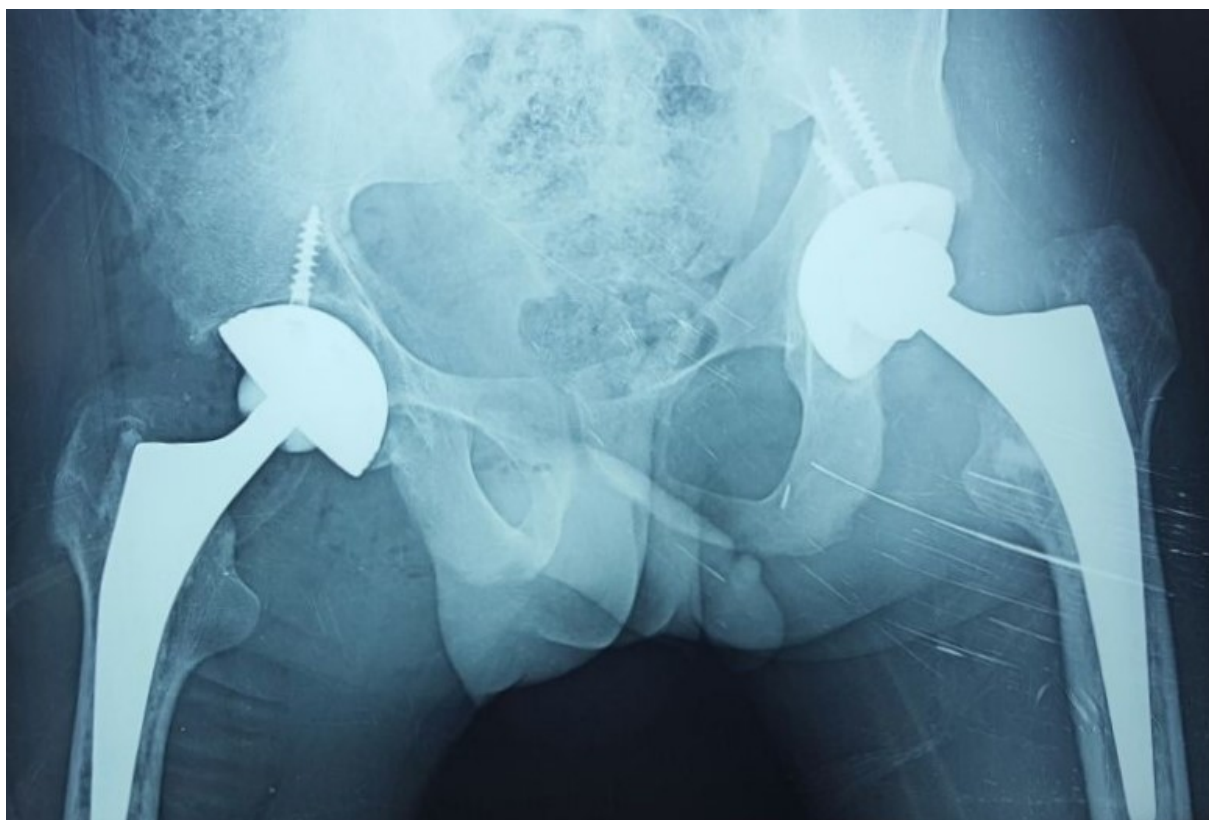
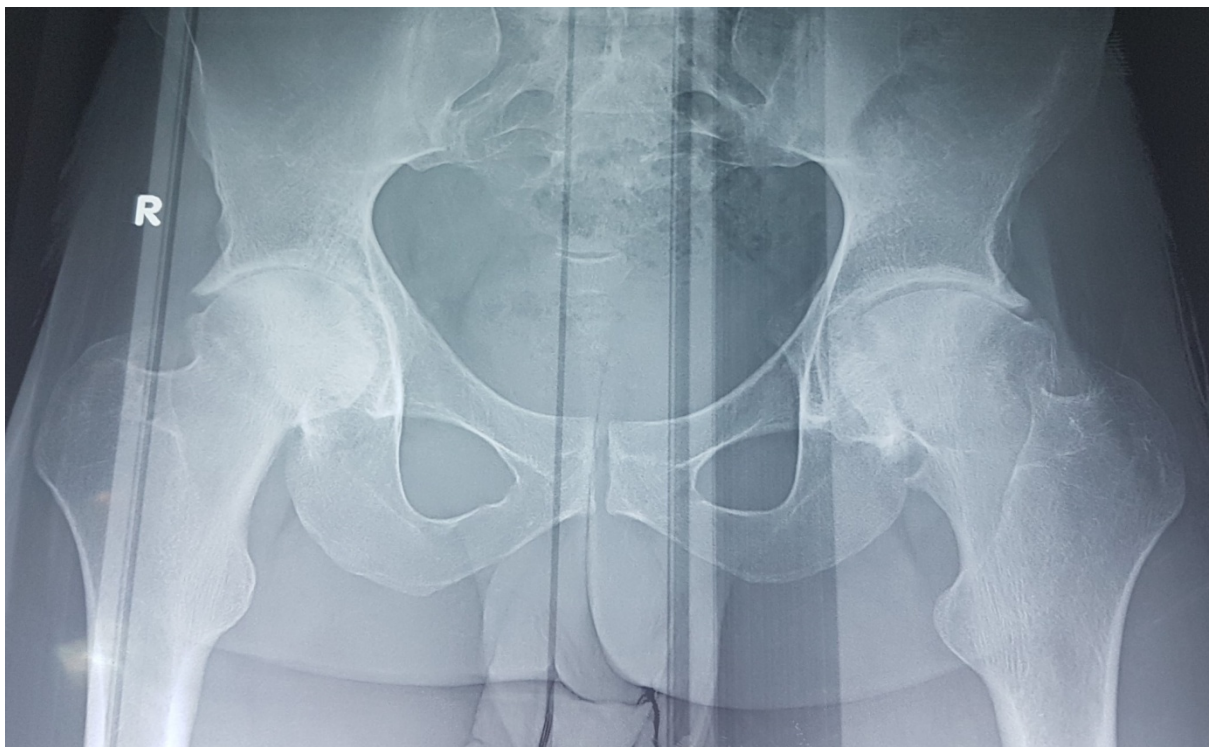


Figure 7: patient avec coxarthrose bilatérale ayant bénéficié d'une PTH hybride droite à couple de frottement céramique-céramique et d'une PTH hybride gauche à couple de frottement métal-polyéthylène.

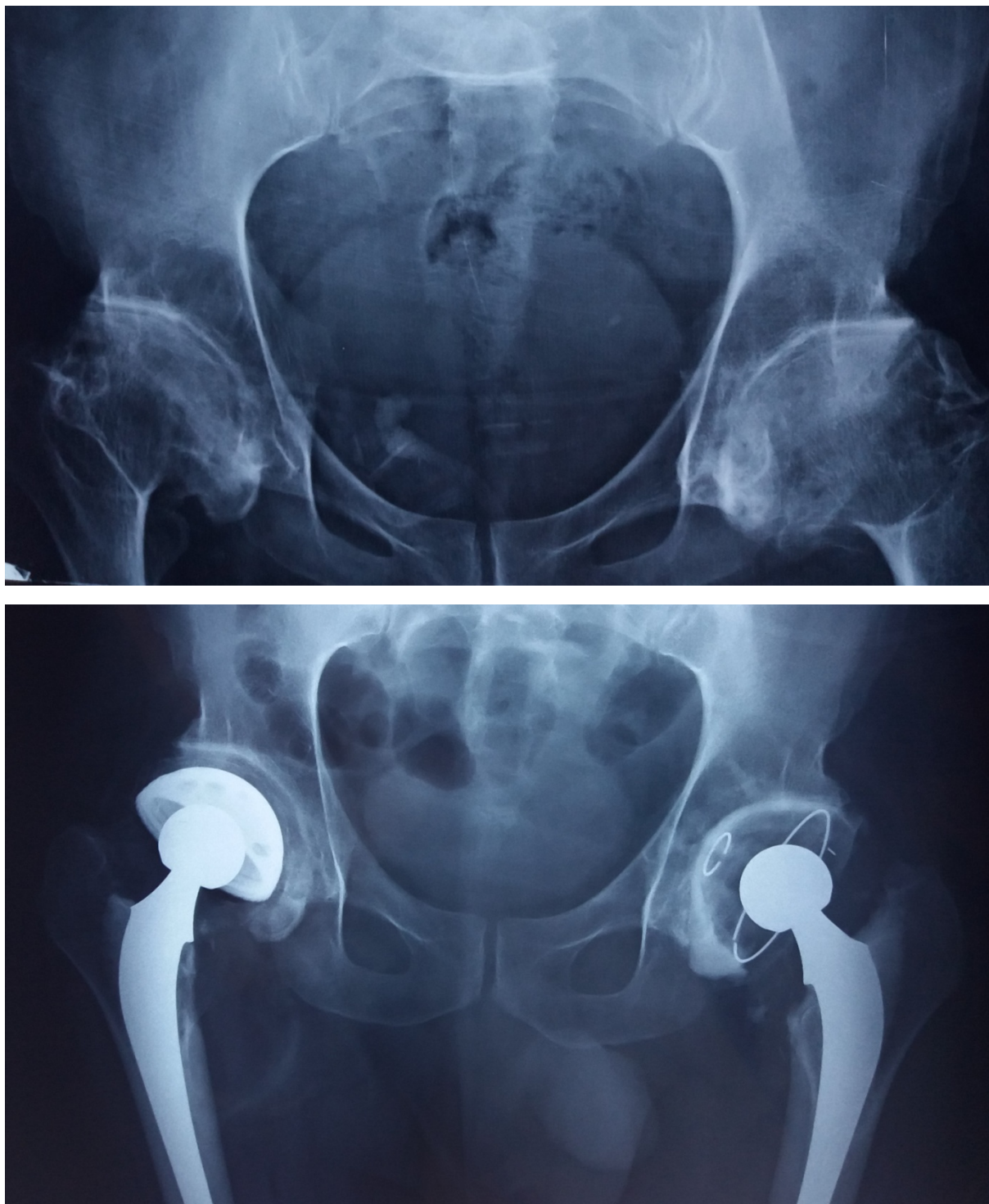


Figure 8: patient âgé de 50 ans suivi en rhumatologie pour polyarthrite rhumatoïde, se présente avec une coxarthrose bilatérale, traité par PTH cimenté a gauche, et PTH hybride a droite.

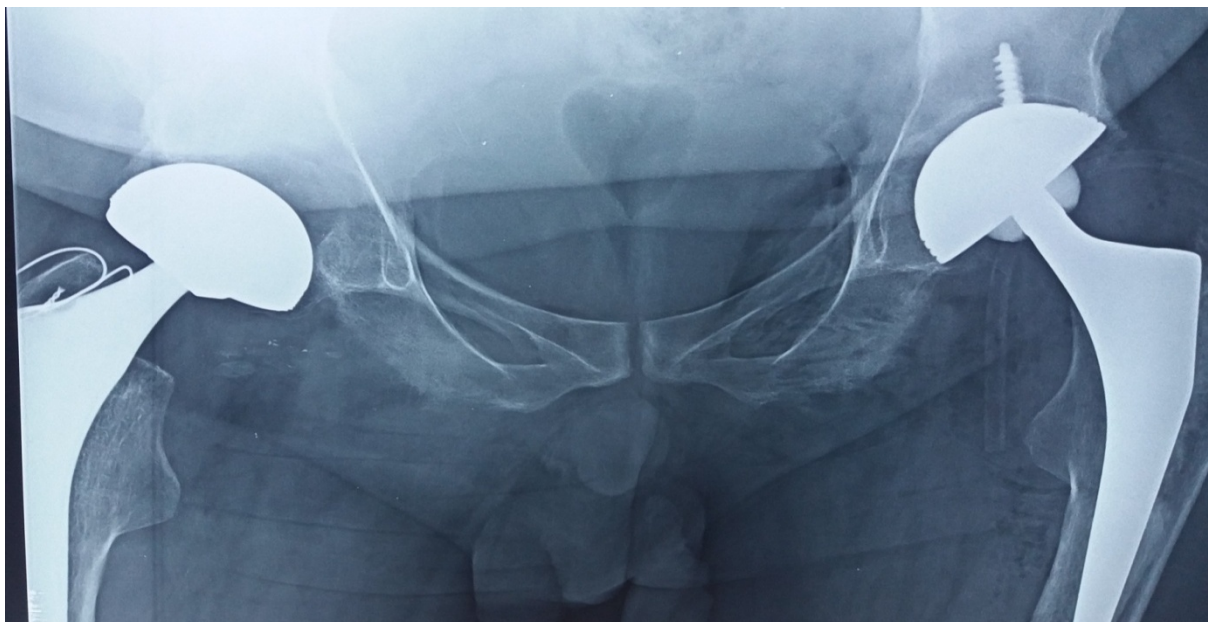


Figure 9: patient âgé de 29 présente une coxite bilatérale sur SPA, traité par PTH droite non cimenté, cupule double mobilité, et PTH gauche hybride avec couple de frottement céramique-céramique.

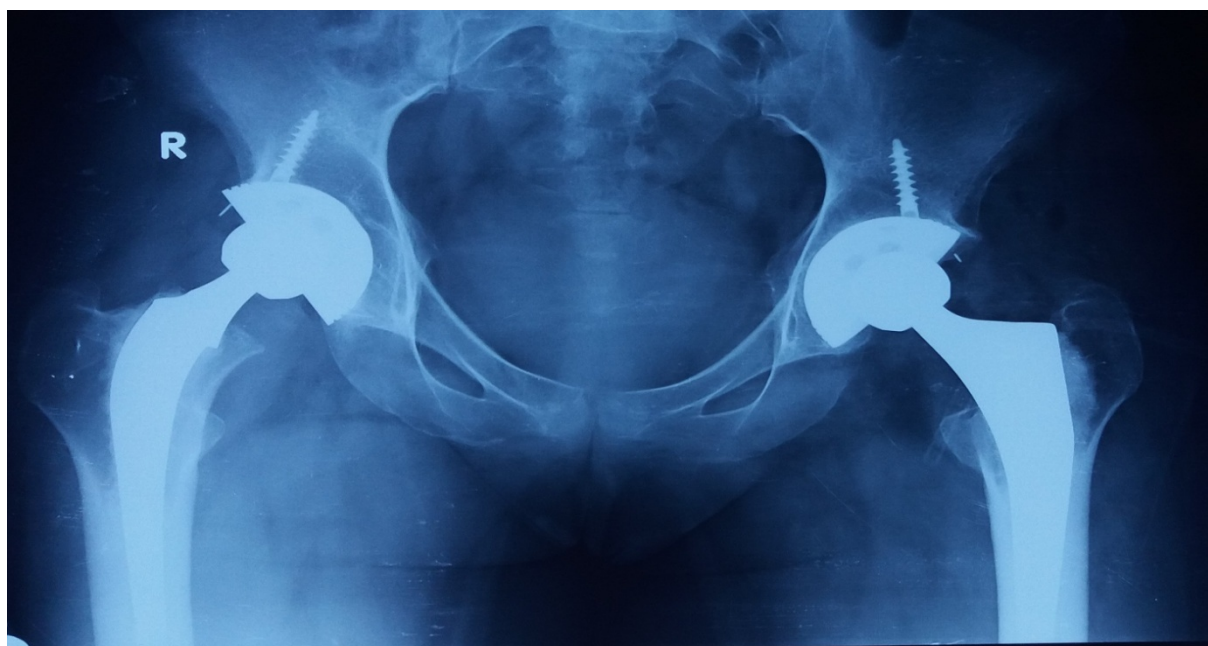

Figure 10: patiente âgée de 26 ans coxite bilatérale sur spondylarthrite axiale ayant bénéficié de PTH hybride bilatérale à couple de frottement métal polyéthylène.

DISCUSSION

RAPPEL

A. Histoire de l'arthroplastie de la hanche et évolution des méthodes de fixation des prothèses de la hanche [3] [4]

[5]:

Pour des millions de patients, la prothèse de hanche a révolutionné le traitement de l'arthrose invalidante. Sa mise au point est le fait de chirurgiens d'exception dont nous allons citer l'histoire :

a. les premières tentatives :

OLPEER est le premier à avoir décrit une voie d'abord de la hanche sectionnant le grand trochanter.

Thémistocle Gluck a confectionné en 1881 la première prothèse totale de la hanche faite d'une tête fémorale et d'une cupule en ivoire.

Sir Robert Jones a placé en 1912 une feuille d'or dans l'espace articulaire, d'autres ont utilisé des tissus mous indigènes tels que le fascia lata ou le tissu synovial.

Smith-Petersen a construit des fines moules de verre à interposer entre les deux surfaces articulaires de la hanche.

L'inconvénient majeur de cette méthode reste la nécrose de la tête fémorale liée à la section des vaisseaux pendant l'opération.

Hey-Groves a remplacé la tête dans sa totalité par une sphère d'ivoire de même calibre. Sa fixation est assurée par un manche qui traverse la diaphyse fémorale.

Cette intervention restera un cas isolé, bien que le résultat soit satisfaisant quatre ans après.

b. prothèses fémorales

Dr. Venable a conclu en 1936 à la supériorité de l'alliage Chrome-Cobalt-Molibdène pour les applications orthopédiques. Il l'appelle Vitalium.

PHILIP WILES a créé en 1938 la première prothèse totale métal-métal en acier inoxydable avec une cupule vissée dans le cotyle, une tête fémorale fixée à un clou cervical solidaire d'une plaque boulonnée à la face externe de la diaphyse.

Bohlman a mis au point la première prothèse fémorale en métal (Vitalium), Bohlman a choisi de fixer la tête métallique à la corticale externe du col fémoral par un clou.

Austin MOORE a proposé un procédé de fixation révolutionnaire pour maintenir la tête fémorale: la tête métallique est portée par une tige fichée dans le canal médullaire du fémur.

Il a utilisé un abord plus postérieur surnommé voie de Moore.

Les frères Judet ont proposé en 1946 un modèle qui remplace la tête fémorale par une sphère du même calibre en méthacrylate de méthyle connu sous le nom de Plexiglas.

c. Les prothèses totales non cimentées

Mac Kee a proposé de changer les deux surfaces par une prothèse totale de la hanche non cimentée à couple de frottement métal-métal.

Siwash a mis au point en 1956 la première prothèse totale de hanche à ancrage direct tant pour la tige que pour le cotyle.

d. les prothèses totales de la hanche cimentées :

Charnley a proposé au monde orthopédique une prothèse cimentée constituée d'une tête métallique de petit diamètre (22 mm) et un cotyle en polyéthylène, c'est la fameuse prothèse à faible friction.

Pour réduire le taux de luxation, il a utilisé une voie trans-trochantérienne.

Devant les résultats impressionnants de son concitoyen Charnley, **Mac KEE** évolue progressivement et commence à cimenter ses prothèses en 1960.

En 1995 Mac Kee a abandonné le couple métal-métal pour utiliser un cotyle en polyéthylène et petite une tête en métal comme celle de Charnley.

Muller a proposé une variante à la triple solution proposée par Charnley :

- prothèse composée d'une tête métallique 28 mm de diamètre et d'un cotyle en polyéthylène
- Fixation des deux composants par un ciment.
- Voie d'abord postérieure ce qui permet une reprise immédiate de l'appui.

e. la poursuite des prothèses non cimentées

Au début des années 70, la fixation cimentée des pièces prothétiques, qui avait permis l'essor de l'arthroplastie totale, montrait ses limites. Beaucoup de chirurgiens ont alors chargé le ciment de tous les péchés, c'était l'époque de la « maladie du ciment ».

Entre 1970 et 1980 : différentes propositions de fixation de la tige fémorale sans ciment voient le jour : par Judet en France (1971), Lord En Angleterre (1974), Engh aux États-Unis (1977) et Zweimüller en Autriche (1979).

Bousquet

IL a mis au point en 1976 une cotyle dit double mobilité se composant d'une cupule métallique (acier inoxydable à fixation non cimentée) impactée dans le bassin et d'un insert en polyéthylène qui est mobile dans cette cupule et qui est impacté sur la tête portée par l'implant fémoral, On se trouve donc en présence de 2 articulations concentriques.

William Harris

Ila mis au point en 1989 pour la première fois une prothèse hybride avec une cupule métallique hémisphérique et un revêtement de surface en titane, cupule impactée en force « press fit » avec adjonction de vis facultatives, les tiges étant cimentées.

f. Début du 21ème siècle

Les techniques de fixation sans ciment se développent les surfaces de la tige et du cotyle prothétique sont volontiers recouvertes d'un composant primaire de l'os : l'Hydroxyapatite. Ce fin revêtement accélère l'intégration des pièces métallique.

De nouveaux couples de frictions apparaissent. Le couple céramique-céramique prend son essor.

Une nouvelle dimension est donnée au respect de l'architecture de la hanche naturelle (notion d'offset).

La bonne résolution des problèmes liés à l'implant pousse certain chirurgien à s'intéresser à l'évolution de la voie d'abord. Ces voies sont dites mini invasives et réalisées par mini incision, Les muscles péris articulaires sont respectés. Le taux de luxation est alors diminué et la récupération fonctionnelle plus rapide.

B. Anatomie de la hanche

L'articulation de la hanche est une énarthrose qui unit le membre inférieur au tronc, il s'agit de l'articulation la plus puissante et la plus mobile de l'organisme. Sa situation profonde au sein des masses musculaires explique la diversité des voies d'abord chirurgicales.

a) Les surfaces articulaires:

Sont représentées par la cavité cotyloïde agrandie par le bourrelet cotyloïdien et par la tête fémorale.

i L'acétabulum ou cavité cotyloïde :

C'est une cavité de forme hémisphérique située au milieu de la face latérale de l'os coxal, elle est limitée par le sourcil cotyloïdien, un rebord saillant et irrégulier qui présente trois échancrures : ilio-pubienne en avant et en haut, ilio-ischiatique en arrière et ischio-pubienne en bas

La cavité cotyloïde est orientée en avant, en bas, et en dehors. Elle comporte deux parties : périphérique (semi-lunaire) en forme de croissant recouverte de cartilage hyalin. Au centre de ce cartilage se trouve l'arrière fond de l'acétabulum, zone rugueuse dépourvue de cartilage et qui s'ouvre vers le bas en formant l'échancrure ischio pubienne (entre les deux cornes).




Figure 11: vue latérale de l'os coxal.

ii Le bourrelet cotyloïdien:

Pour garantir une meilleure coaptation entre la tête fémorale et la cavité cotyloïde, le bourrelet cotyloïdien permet d'augmenter la surface articulaire de la cavité cotyloïde. Il s'agit d'un fibrocartilage triangulaire à la coupe et qui présente :

- Une face basale : adhérente au sourcil cotyloïdien.
- Une face externe : adhérente à la capsule
- Une face interne : continue la surface articulaire périphérique du cotyle

iii La tête fémorale :

Elle fait les 2/3 d'une sphère de 40 à 50 mm de diamètre, entièrement recouverte de cartilage hyalin sauf sur la fossette du ligament rond (Fovéa capitis). Elle regarde en avant, haut, dedans. Elle est supportée par le col du fémur, aplati d'avant en arrière, qui s'unit en dehors aux tubérosités. il forme

- Avec la diaphyse un angle d'inclinaison de 130°.
- Avec le plan frontal un angle de 15° correspondant à l'antéversion du col fémoral.

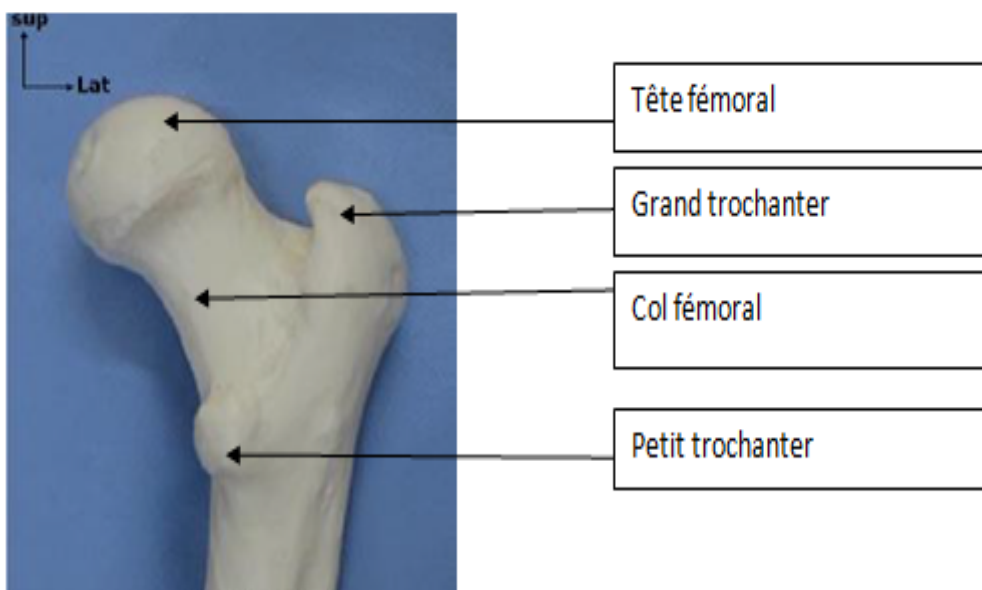


Figure 12: vue antérieure de l'extrémité supérieure du fémur.

b) Les moyens d'union :**i la capsule :**

Elle forme un manchon fibreux très puissant qui se fixe sur le sourcil cotyloïdien et sur la face périphérique du bourrelet cotyloïdien. Elle est épaisse. Elle se termine sur le fémur en avant sur la ligne inter-trochantérique antérieure et, en arrière, sur la face postérieure du col, à l'union du tiers externe et des 2/3 internes.

Les fibres forment une gaine qui recouvre l'articulation. Les fibres superficielles sont longitudinales (c'est à dire dans l'axe du col) et les fibres profondes sont circulaires, et elles s'épaississent à la partie moyenne du col pour former la zone orbiculaire de la capsule. En dessous du col, la capsule est épaisse pour former les freins de la capsule.

ii Le ligament rond :

C'est un cordon fibreux, aplati, long d'environ 3 cm, intra capsulaire, il relie la tête fémorale à l'arrière fond de la cavité cotyloïde, ce ligament est peu important pour la stabilité mais est un porte-vaisseau pour la vascularisation de la tête fémorale.

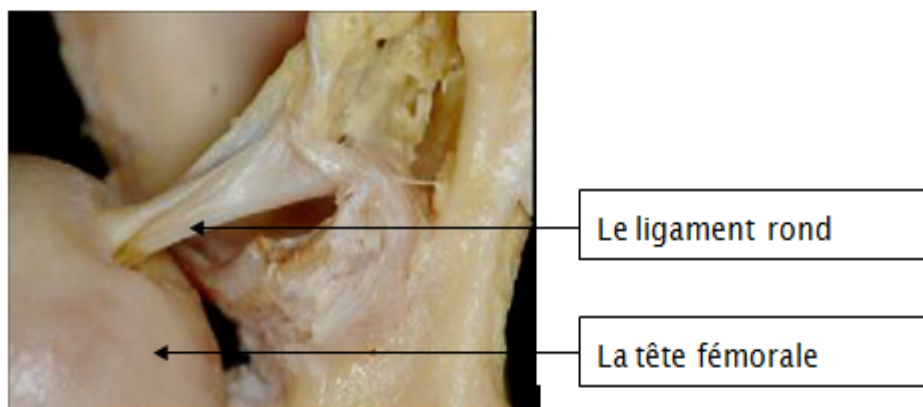


Figure 13: le ligament rond [9]

iii La synoviale :

C'est une séreuse fine qui tapisse la face profonde de la capsule articulaire, elle entoure également le ligament rond formant la tente du ligament rond le laissant donc extra-articulaire.

iv Les ligaments de renforcement capsulaire :

1) Le ligament ilio-fémoral ou ligament de Bertin :

C'est le ligament le plus puissant du corps humain, il renforce la capsule en avant, en s'insérant sur l'épine iliaque antéro-inférieure de l'os coxal et s'étale en éventail à la face antérieure de la capsule vers la ligne inter trochantérienne (partie médiale).

2) Le ligament pubo-fémoral:

Situe sous le précédent, tendu entre l'éminence ilio-pectinée et la fossette per trochantérienne, renforce la partie antéro-inférieure de la capsule.

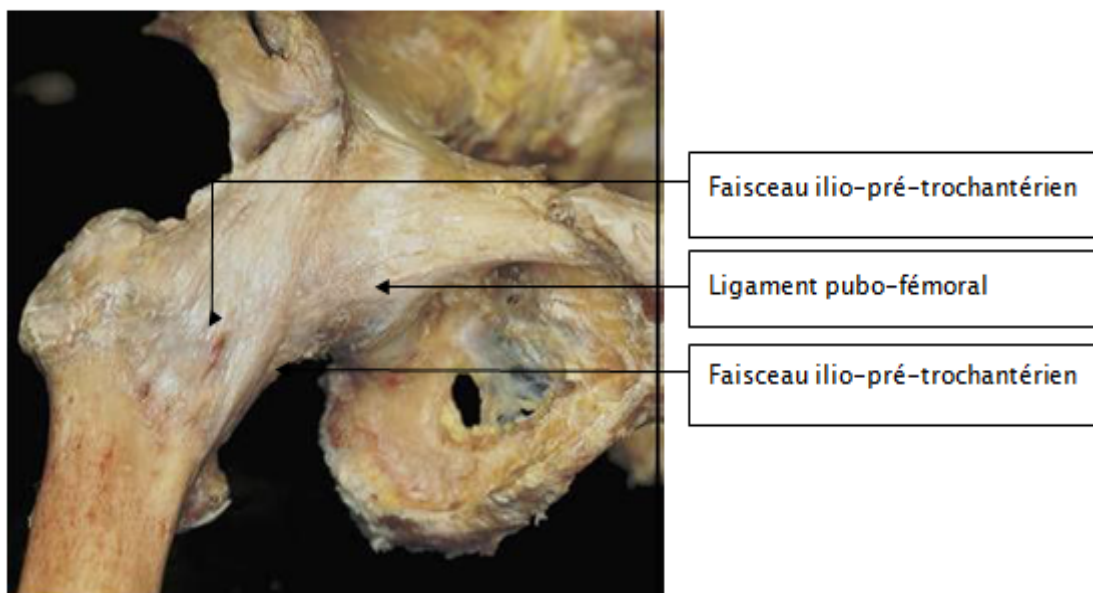


Figure 14: vue antérieure de la hanche [9].

3) **Le ligament ischio-fémoral:**

S'étend de la face postérieure du sourcil cotyloïdien au bord interne du grand trochanter, renforce la partie postérieure de la capsule.

Ces moyens d'union assurent la stabilité passive de la hanche.

c) **Les rapports :**

Les rapports de l'articulation de la hanche en font d'elle une articulation profonde et d'abord chirurgical difficile.

i. **En dedans:**

Les rapports sont pelviens par l'intermédiaire du fond du cotyle, avec l'obturateur interne et la surface quadrilatère, plus en dedans ce sont les viscères pelviens : le rectum chez les deux sexes et le vagin chez la femme. En bas c'est la région obturatrice avec les muscles obturateurs et les vaisseaux et le nerf obturateurs.

ii. **En bas :**

L'articulation surplombe le bord supérieur du grand adducteur croisé par le tendon de l'obturateur externe et l'artère circonflexe postérieure.

iii. **En dehors :**

La saillie du grand trochanter constitue un repère anatomique de l'articulation de la hanche. Il est également une zone d'insertion pour les muscles petit, moyen et grand fessiers.

iv. **En arrière :**

Ce sont les parties molles de la région fessière. On trouve à ce niveau de la superficie à la profondeur :

1. l'aponévrose fessière
2. le grand fessier

3. le moyen fessier
4. le petit fessier qui recouvre la face supérieure de l'articulation
5. les muscles pélvitrochantériens recouvre directement la capsule et ils sont au nombre de cinq :

- **Le pyramidal :**

Naît de la face ventrale du sacrum et se terminer sur la face supérieure du grand trochanter.

- **Le muscle carré-crural :**

Il prend naissance de la tubérosité ischiatique et s'étend comme une lame quadrilatère vers la crête inter trochantérienne.

- **Le muscle obturateur interne :**

Il s'insère à la face endo-pelvienne de l'os coxal, sur le foramen obturé et la membrane obturatrice, il se termine à la face médiale du grand trochanter en avant de la fossette trochantérique.

- **Les deux muscles jumeaux supérieur et inférieur :**

Ils accompagnent le muscle obturateur interne de part et d'autre et se terminent avec lui.

Dans cette région chemine le pédicule vasculo-nerveux inférieur de la fesse : le nerf grand sciatique est l'élément essentiel, il est accompagné par l'artère ischiatique, le nerf petit sciatique, le nerf du jumeau supérieur, le nerf obturateur interne, le nerf du jumeau inférieur et du carré crural.

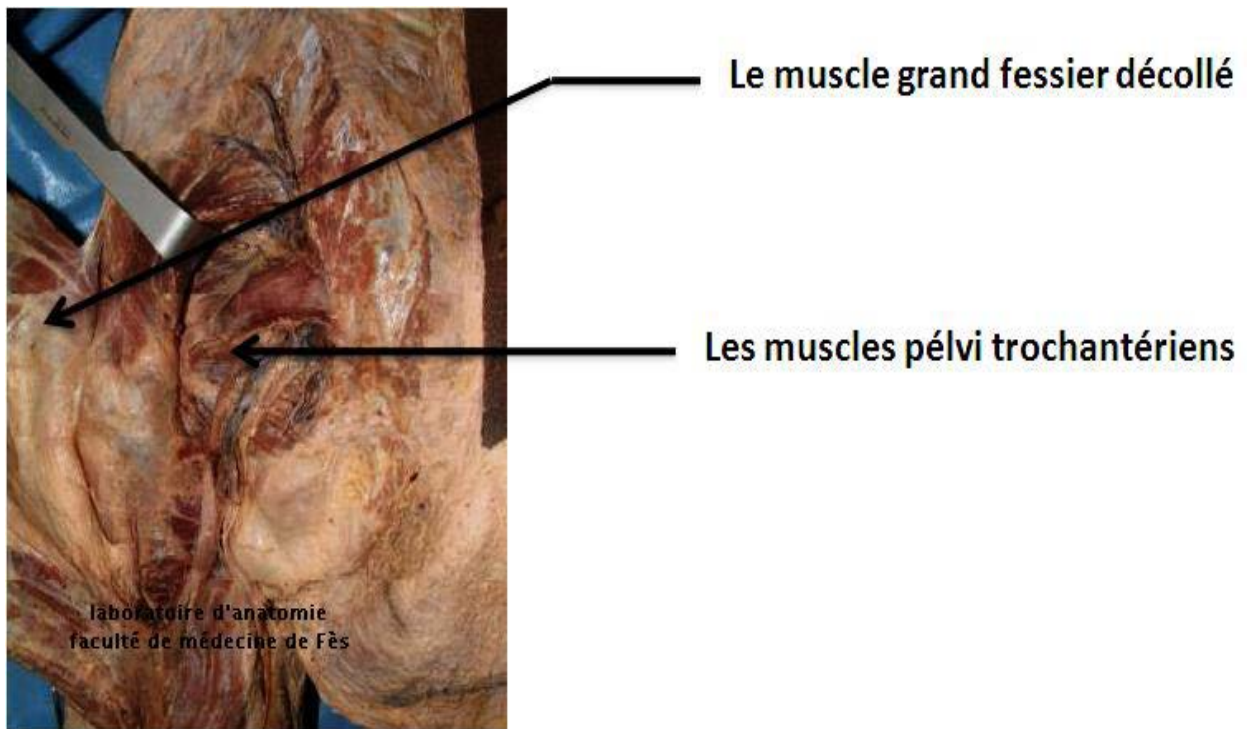


Figure 15: vue postérieure de la région fessière : plan profond [7]

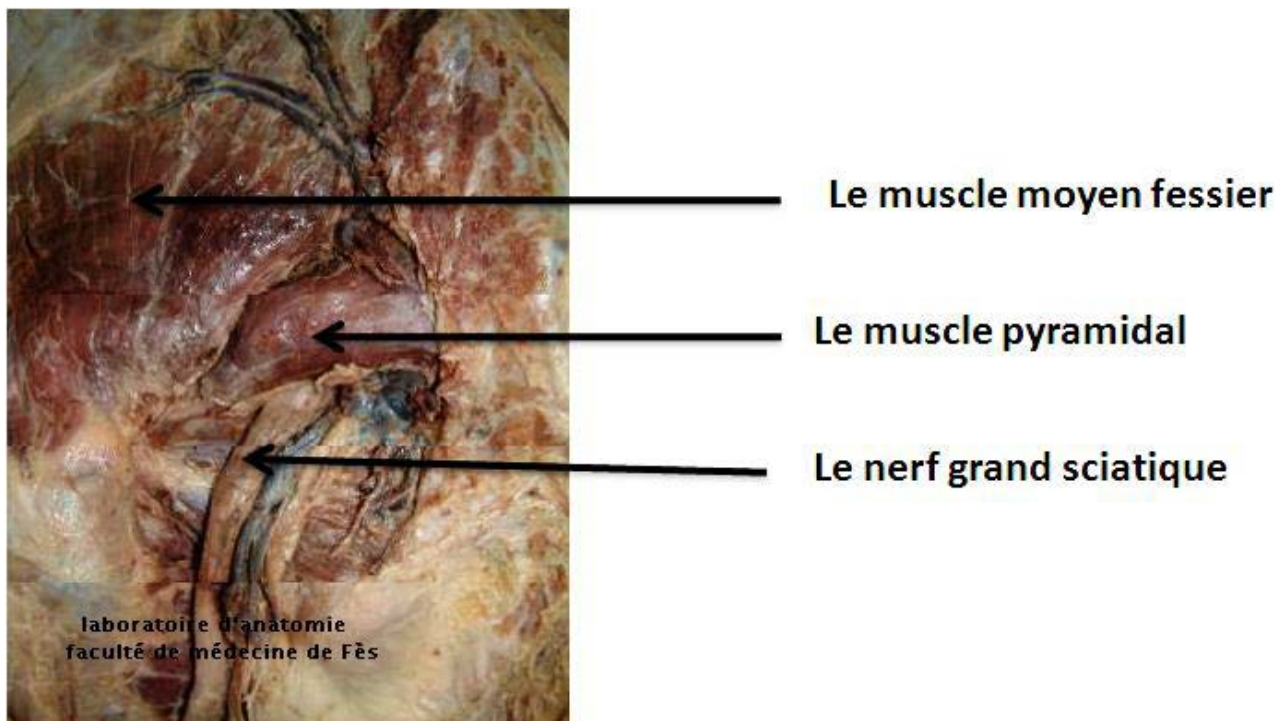


Figure 16: vue postérieure de la région fessière plan profond [7].

v. En avant :

A la partie interne les muscles psoas iliaque et pectiné forment le plancher du triangle de Scarpa qui contient l'artère et la veine fémorale et le nerf crural. Plus en dehors se trouvent le muscle couturier et le tenseur du fascia lata dont l'interstice est croisé par les vaisseaux et le nerf du quadriceps.

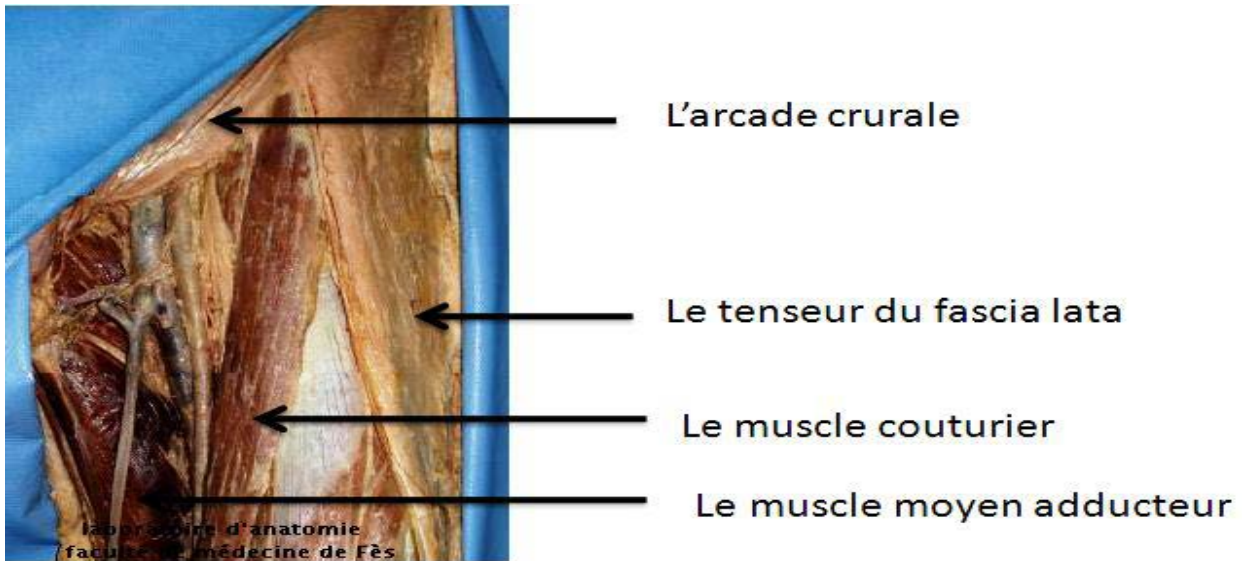


Figure 17: la région inguino-crurale vue de face [7].

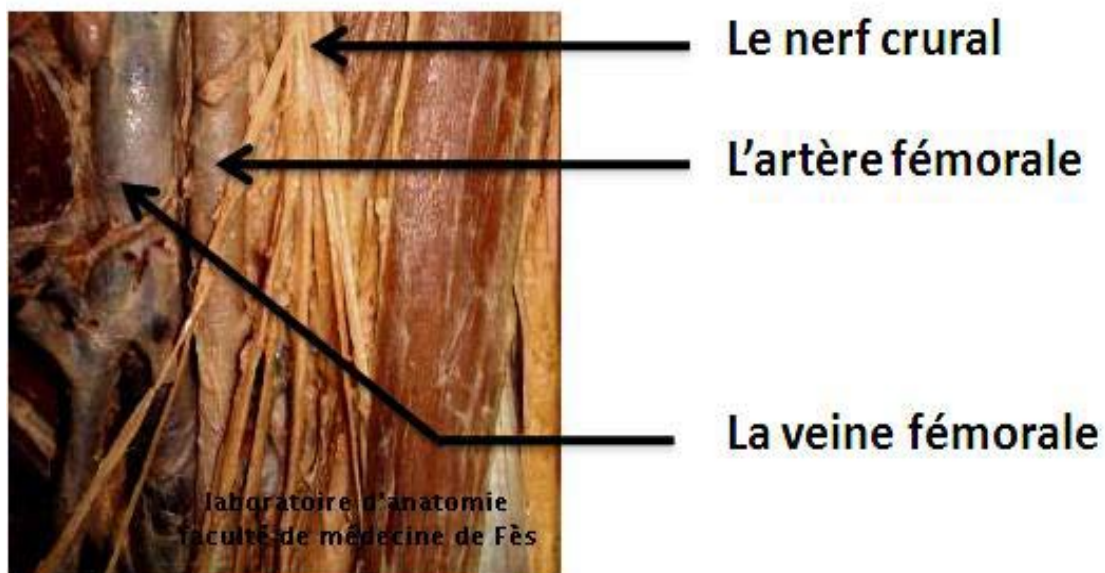


Figure 18: les éléments vasculo-nerveux du canal fémoral [7].

d) La vascularisation :**i Les artères :**

La vascularisation de la hanche est assurée par :

1. Les artères circonflexes antérieure et postérieure branche de l'artère fémorale profonde, destinées aux faces antérieure et postérieure du col du fémur et de l'articulation.
2. La branche postérieure de l'artère obturatrice Se distribue à la cavité cotyloïde, au ligament rond et à la tête fémorale.
3. La branche profonde de l'artère fessière : Vascularise la partie supérieure de l'articulation et le toit du cotyle.
4. L'artère ischiatique en arrière.

ii Les veines :

Elles sont satellites des artères, réalisent trois voies principales de drainage : la voie inter fessière profonde, voie circonflexe fémorale et Voie postérieure ischiatique.

e) Innervation :

L'innervation de la hanche se fait par des branches provenant du :

- I. Plexus lombaire par le nerf obturateur et le nerf crural.
- II. Plexus sacré par le nerf sciatique

f) Le drainage lymphatique :

Le drainage lymphatique de la hanche est assuré par deux retours : les ganglions iliaques externes (ganglions rétro-cruraux et ganglions du nerf obturateur) et ganglions hypogastriques.

C. Les différents types de fixation des prothèses de la hanche

a. La fixation cimentée [10] [11]:

L'emploi du ciment a été un progrès décisif dans la réalisation des arthroplasties, grâce à lui la prothèse de hanche a connu un développement important depuis son introduction par Charnley.

La fixation cimentée a plus évolué par la transformation des techniques de préparation et la multiplication des préparations commerciales que par l'évolution du ciment lui-même.

Le ciment osseux à base acrylique ainsi nommé par Charnley est un polymère de méthylméthacrylate (PMMA) obtenu après mélange d'une poudre et d'un liquide.

La poudre est composée de bille de PMMA et/ou de copolymère de méthylméthacrylate elle renferme également du peroxyde de benzoyle (BPO), initiateur nécessaire pour débiter la phase de polymérisation.

Le liquide contient un monomère (méthylméthacrylate (MMA), ou butylméthacrylate), un activateur nécessaire à la polymérisation, le di-méthyl-para-toluidine (dmpt) et l'hydroquinone stabilisant le liquide pour garantir le stockage.

Lors de la mise en présence de la poudre et du liquide, une réaction se produit entre l'initiateur (BPO) et l'activateur (dmpt) produisant des radicaux qui initient la polymérisation du monomère (MMA) grâce à l'ouverture de la double liaison dont il est porteur, aboutissant à la constitution d'un nombre croissant de chaînes se combinant l'une aux autres, cette phase de début de polymérisation correspond au début de la phase de durcissement du ciment.

La polymérisation évolue en 4 phases :

- I. La phase de mélange qui correspond à l'obtention d'un mélange homogène avec une consistance immédiate liquide ou pâteuse.
- II. La phase de pause qui s'accompagne d'évaporation de monomère et s'étend jusqu'au moment où le mélange n'est plus collant au doigt ganté et doit être implanté.
- III. La phase de travail où la prothèse peut être implantée.
- IV. La phase du durcissement où la prothèse doit être maintenue en pression en évitant tout micromouvement.

La polymérisation s'accompagne d'un certain nombre de phénomènes dont le contrôle modifie grandement la qualité du ciment.

Les techniques de cimentation correspondent à quatre phases successives :

- la préparation de l'état de surface osseux.
- la préparation du ciment lui-même.
- le mode d'implantation du ciment.
- la mise en place de l'implant.

Les techniques de cimentation ont évolué :

La première génération correspondait aux préceptes de Charnley avec un lavage à la seringue de la surface osseuse, une préparation du ciment au bol, une manipulation et une implantation aux doigts dans un fémur non obturé avec évacuation des débris sanguins lors de l'implantation prothétique par un Redon médullaire.

La seconde génération a été popularisée par Harris avec utilisation d'un lavage soigneux pulsé, ou d'un nettoyage de la paroi par brosse, d'un assèchement fémoral, avec introduction du ciment sous pression avec seringue et avec présence d'un obturateur médullaire distal.

La troisième génération actuelle recommande la préparation du ciment sous vide ou avec centrifugation, l'utilisation d'un lavage sous pression pulsé, l'emploi d'un procédé de centrage médullaire et d'un obturateur distal, une attention particulière est prêtée au nettoyage des pores du tissu spongieux pour favoriser la pénétration du ciment dont la fluidité, favorisée par l'apparition des ciments de basse viscosité.

Le scellement d'un cotyle par technique de cimentage nécessite une technique de cimentation parfaite. Le ciment a un rôle de répartiteur de pression en occupant l'espace ménagé entre l'implant et les parois du canal médullaire. Une bonne technique de cimentation aboutit à un manteau de ciment de faible épaisseur induisant deux interfaces. L'épaisseur du manteau du ciment dépend de la taille de la cavité cotyloïdienne osseuse définie après fraisage, ainsi que la taille de l'implant choisi.

Nombreux types des tiges fémorales cimentées sont disponibles. Ces tiges sont principalement fabriquées dans un alliage ayant un haut module d'élasticité, afin de minimiser les contraintes du lit cimenté.

La géométrie d'une tige fémorale cimentée influence directement la résistance mécanique du manteau du ciment, depuis 1962 nombreuses formes des tiges fémorales cimentées ont été commercialisées, la forme de chacune de ces tiges à l'époque a été justifiée par des arguments biomécaniques qui devaient espérer de bons résultats.

Il existe trois philosophies différentes de fixation fémorale cimentée:

- ✓ Le concept de Charnley consiste à implanter une prothèse moins volumineuse que la dernière râpe utilisée. De cette manière, il est possible d'avoir un manteau cimenté continu ayant une épaisseur de l'ordre de 1 à 4 mm.

- ✓ Le paradoxe français consiste à implanter une prothèse ayant exactement le même volume que la dernière râpe utilisée. L'épaisseur du ciment est ainsi extrêmement faible et le ciment est principalement comprimé dans l'os spongieux.
- ✓ Le concept de Müller développé par Maurice Müller à la fin des années soixante-dix est une fixation hybride cimentée/non cimentée. Le design de la tige Müller assure au moins trois points de contact entre la tige et l'os cortical. Le ciment assure principalement la stabilité rotatoire de l'implant fémoral.

Pour l'état de surface de la tige. Deux approches totalement opposées ont été développées :

- ✓ interface rugueuse assurant un haut coefficient de friction entre la tige et le ciment lien mécanique entre la tige et le lit cimenté grâce aux forces de cisaillement dans le lit cimenté, ce type développé par des chirurgiens américains comme William Harris.
- ✓ interface polie assurant un coefficient de friction très faible entre la tige et le ciment. Ce concept, développé par Robin Ling (Exeter, Angleterre), ne permet pas d'assurer un lien mécanique entre la tige et le lit cimenté, en raison d'un trop faible coefficient de friction entre la tige et le ciment. Les contraintes de fixation sont de ce fait transmises normalement/radialement entre la tige et le lit cimenté.

Ces deux concepts ont coexisté de nombreuses années, en se basant sur les meilleurs résultats cliniques des tiges cimentées polies, cette interface est actuellement la plus répandue pour les tiges cimentées.

b. Fixation sans ciment :

La fixation non cimentée des prothèses totales de la hanche fait appel à deux principes : la fixation primaire et la fixation secondaire.

I. La fixation primaire

Qui définit la stabilité primaire, est obtenue au moment même de l'implantation. Elle est conditionnée par la forme de l'implant, par la technique de mise en place mais aussi par l'état de surface et la rugosité, le dessin et la géométrie des implants permettent une macrostabilité et l'état de surface leur permet une microstabilité.

Au niveau cotyloïdien : la stabilité primaire est obtenue soit par effet press-fit (les cupules impactées) soit par vissage (cupules vissées) ou enfin par simple appui

1. Les Cupules impactée:

Se sont les plus utilisées, leurs stabilité primaire est assurée par impaction, on parle également de l'effet press-fit. Ce modèle de cupule nécessite une parfaite adaptation de la cupule à la cavité acétabulaire, le plus souvent cette impaction est obtenue en impactant une cupule d'une taille supérieure au fraisage. Un vissage complémentaire est parfois nécessaire pour améliorer la stabilité primaire, ce vissage est rendu possible car le métal-back est percé de deux ou trois trous qui admettent chacun entre eux un vis.

La cupule peut être élastique ou rigide, l'élasticité de la cupule est obtenue grâce à une ou plusieurs fentes, à l'impaction la fente se ferme, l'introduction de l'insert applique une force d'expansion exerçant un effet press-fit sur l'acétabulum.

Les cupules impactées rigides ne sont pas hémisphériques. Elles ont un diamètre équatorial supérieur de 1 à 2 mm au diamètre polaire pour assurer un ancrage périphérique.

2. Les cupules vissées :

Portant un filetage sur leur surface externe, ces implants progressent comme une vis au contact intime de l'os, ce procédé de fixation présente deux inconvénients. D'une part le risque de visser insuffisamment l'implant et d'autre part le risque d'avoir un implant inextirpable du fait de la pénétration osseuse dans les macrostructures de la face externe de l'implant.

Les cupules hémisphériques à vissage équatorial

Le filetage permet d'obtenir une stabilité primaire, la stabilisation secondaire sera obtenue par ostéointégration, parmi les cupules hémisphériques, certaines présentent un filetage étendu au deux tiers de la hauteur ce qui a pour objectif de favoriser la stabilité secondaire par repousse osseuse dans le filetage.

Les cupules vissées à filetage périphériques :

Elles sont vissées dans la cavité cotyloïdienne qui est préalablement préparée par fraise tronconique, la difficulté des fraises tronconiques est de maintenir l'axe du fraisage, s'il n'est pas conservée la stabilité primaire fait défaut pour palier ce problème, les cupules cotyloïdienne sont tronconiques autotaraudantes et nécessitent un fraisage hémisphérique.

3. Les cupules à vis :

Il s'agit d'implant cotyloïdiennes hémisphérique dont le diamètre correspond à celui de la dernière fraise leur stabilisation primaire est obtenue par la seule compression de l'implant contre l'os acétabulaire exercée par des vis posées dans les orifices perforant de l'implant, ces implants sont constituées de deux parties : une embase métallique intermédiaire et un insert, l'insert peut être en polyéthylène, en céramique en sandwich métal, cet insert doit également avoir une bonne stabilité dans le métal-back. La bascule de l'insert est évitée par différents systèmes.



Figure 19: cotyle sans ciment avec cupule métallique insert en polyéthylène, fixation primaire assurée par effet press-fit et par des vis, la fixation secondaire assurée par ostéointégration favorisée par les revêtements de surface type hydroxyapatite.

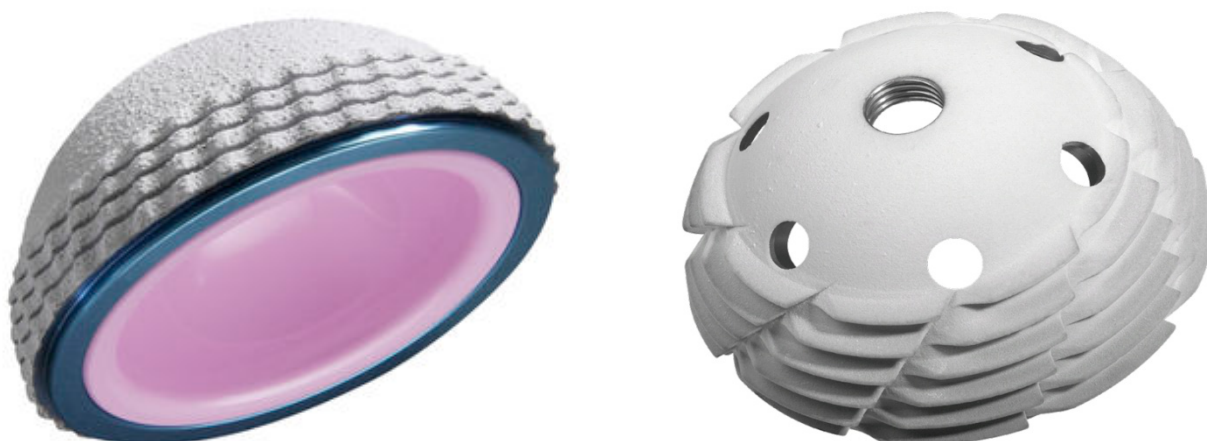

Figure 20: à gauche cotyle sans ciment avec press-fit équatorial fixation secondaire obtenue par ostéointégration grâce aux revêtements, à droite cupule vissée.

Au niveau du fémur: la stabilité primaire des tiges non cimentées repose sur deux concepts :

Les tiges autobloquantes droites de section rectangulaire ont un mode de fixation primaire reposant un blocage diaphysaire par effet de coin, parfois associé à un remplissage métaphysaire permettant un blocage réparti sur toute la tige.

Les tiges anatomiques comportant une partie métaphysaire proche de l'anatomie permettant un remplissage proximal optimal et assurant un blocage de type « press-fit » dans la région métaphysaire. Le concept de tige fémorale réalisée sur mesure après analyse tomodensitométrique du fémur représente l'optimisation du concept de tige anatomique.

Quel que soit le principe mécanique de fixation primaire, à l'acétabulum ou au fémur, la stabilité primaire est améliorée par la rugosité de la surface et par la réalisation de macrostructures externes telles que des rainures, des écailles, des pointes de diamant, des ergots, un pas de vis, des ailettes, des picots.

II. La fixation secondaire :

Dite biologique, est acquise par une repousse osseuse au contact de l'implant, correspondant à l'ostéointégration, garante de la stabilité de la fixation à long terme. Cette réhabilitation osseuse de la surface de l'implant est sous la dépendance de l'état de revêtement de la prothèse dont le relief de la face externe va permettre la pénétration d'os dans les anfractuosités de la surface et augmenter ainsi la surface de contact entre l'os et la prothèse.

On distingue plusieurs types de revêtement :

1. Les revêtements poreux

On distingue les revêtements macroporeux, les revêtements microporeux par microbille ou par fibres métalliques et les revêtements par plasma spray.

2. Les revêtements rigoureux par sablage

Ces revêtements résultent de la projection à haute vitesse de particules d'alumine qui laissent après impact des creux réalisant des microreliefs dont la taille dépend de celle des particules projetées. Ce traitement est appliqué en particulier aux implants de titane.

3. Les revêtements à effet biologique

Les revêtements bioactifs ont été développés dans le but d'améliorer les propriétés de l'état de surface des implants non cimentés pour obtenir une liaison direct implant-os receveur. Ils consistent en dépôt des céramiques sur l'implant.

L'hydroxyapatite a été développé au milieu des années quatre-vingts aux Pays-Bas et peut être considéré comme étant le premier revêtement bioactif est constituée principalement de phosphates de calcium, qui est également le principal constituant de l'os. Cette similarité chimique entre le revêtement et l'os permet d'accélérer l'apposition des ostéoblastes sur les implants.

D. Classification des prothèses totales de la hanche selon le

mode de fixation :

Les composants d'une PTH peuvent être fixés avec ou sans ciment. On parle alors de PTH cimentée ou non cimentée. Si un seul des deux composants est cimenté, il s'agit alors d'une PTH hybride.

a) Les prothèses cimentées :

La tige fémorale et le cotyle sont fixées par le ciment, ce ciment stabilise la prothèse de façon immédiate une charge immédiate et sont particulièrement indiquées pour les patients âgés. Ces prothèses sont actuellement celles qui ont le recul le plus long avec les meilleurs résultats.

b) Les prothèses sans ciments :

La fixation non cimentée se constitue en deux étapes, l'une purement mécanique, la fixation primaire, l'autre biologique par l'intermédiaire d'une ostéo-intégration homogène.

c) Les prothèses hybrides :

Une prothèse de hanche hybride est formée d'une tige fémorale cimentée et d'une cupule acétabulaire fixée sans ciment.

d) Les prothèses hybrides inverses :

Le remplacement hybride inversé de la hanche utilise une cupule entièrement en polyéthylène cimentée et une tige non cimentée.

Malgré l'utilisation croissante de cette méthode en Scandinavie, très peu de résultats ont été documentés.

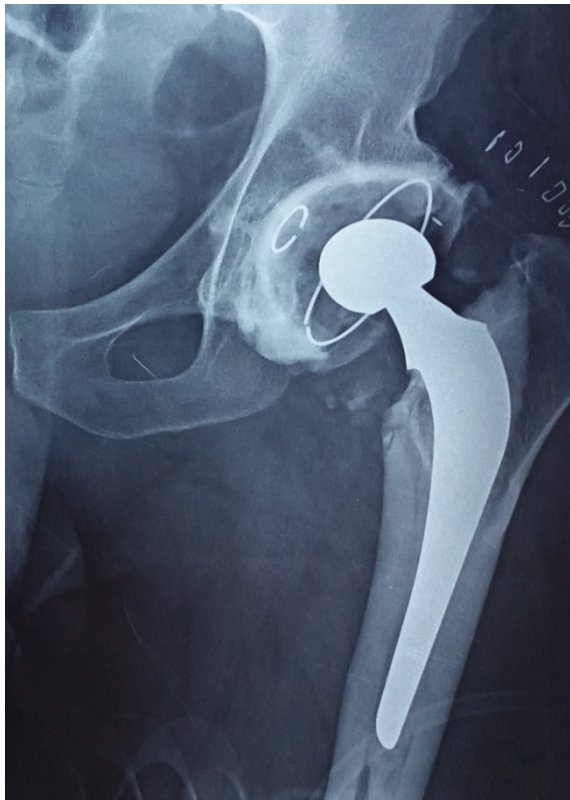

Figure 21: Prothèse cimentée

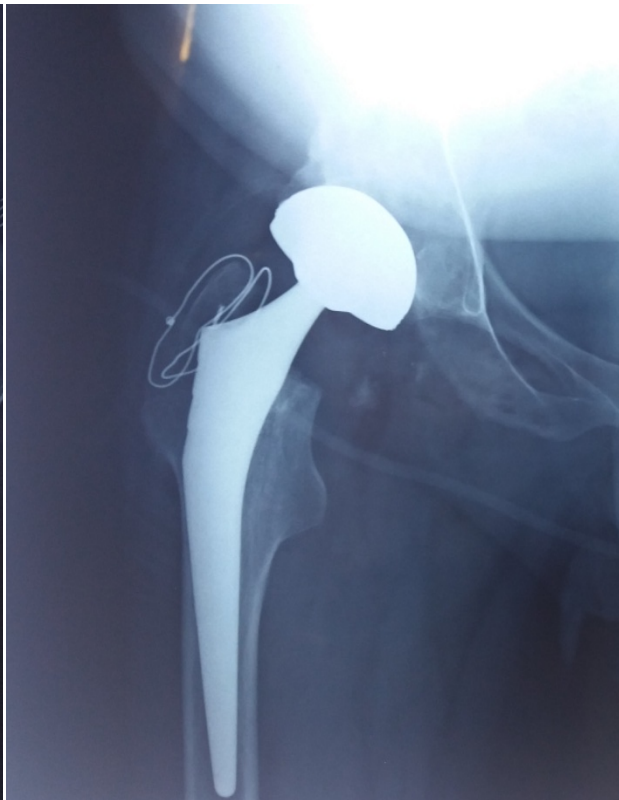

figure 22: prothèse sans ciment

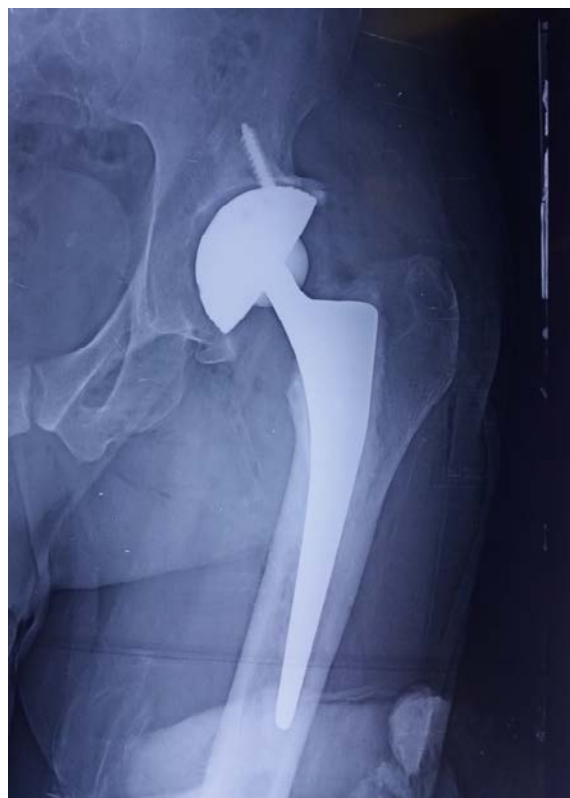

Figure 23: Prothèse hybride

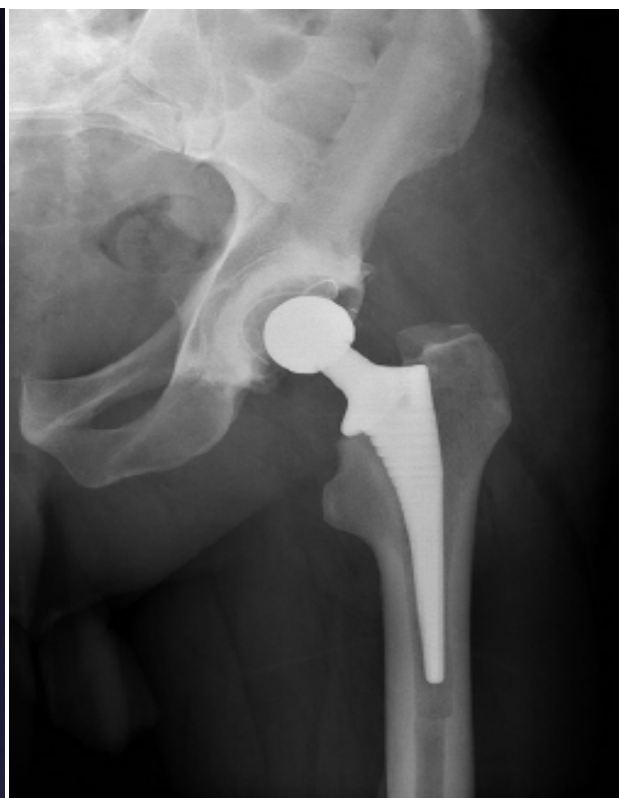


figure 24: prothèse hybride inverse

E. Les avantages et les inconvénients de La fixation hybride dans l'arthroplastie totale de la hanche [1] [84] [83].

La fixation hybride dans l'arthroplastie totale de la hanche permet au patient de bénéficier des avantages de la fixation cimentée au niveau fémorale et des avantages de la fixation sans ciment au niveau cotyloïdien.

Les cotyles sans ciment ont un taux de survie élevé par rapport aux cotyles cimentés surtout chez le sujet jeune. Ils offrent la possibilité d'utiliser d'autres surfaces de frottement (autre que le polyéthylène) au niveau acétabulaire incompatibles avec la fixation cimentée (option intéressante le sujet jeune).

Les tiges fémorales cimentées ont un taux de survie élevé non dépassé par les tiges cimentées à recul équivalent, elles permettent une fixation immédiate donne la possibilité au patient de charger son implant pratiquement immédiatement après l'intervention. Le ciment permet une répartition des contraintes plus harmonieuse entre l'implant et l'os.

La fixation fémorale cimentée est durable et l'altération possible à long terme des propriétés mécaniques du ciment n'a jamais été mise en évidence comme facteur limitant de la survie des prothèses cimentées.

Les tiges fémorales cimentées sont associées à des résultats cliniques meilleurs à court terme par rapport aux tiges non cimentées qui sont associées à un risque important de douleur à la cuisse.

Moins des saignements opératoires par rapport aux tiges non cimentées.

Les fractures fémorales péri-prothétiques sont moins fréquentes avec des tiges fémorales cimentées par rapport aux tiges non cimentées.

Thien et ses collègues [12] ont étudié l'incidence des fractures périprothétiques autour de la tige fémorale dans les hanches cimentées et non cimentées au cours des 2 années suivant l'implantation. Ils ont trouvé un taux de 0,07% pour les tiges cimentées et de 0,47% pour les tiges non cimentées.

Une tige cimentée peut être utilisée dans presque toutes les situations, y compris en cas de déformation fémorale, les tiges cimentées sont utiles dans les os ostéopéniques ou ostéoporotiques, dans les os irradiés où la biologie peut être altérée et dans le fémur type Dorr C où la région métaphysaire élargie rend difficile obtenir une fixation adéquate avec une tige non cimentée. A noter que les tiges non cimentées sont moins tolérantes et peuvent être contre-indiquées lorsque le stock et la qualité des os sont médiocres ou en cas de morphologie fémorale proximale anormale.

Les implants cimentés sont moins chers que les implants sans ciment, mais d'autres facteurs peuvent intervenir et augmenter le coût global d'une PTH cimentée (ciment, allongement du temps opératoire...)

L'ablation des pièces prothétiques cimentées est relativement aisée lors d'une éventuelle reprise ultérieure (malposition, infection).

Le ciment résiste mal au granulome développé en réaction aux débris d'usure des pièces prothétiques s'insinuant entre le ciment et l'os.

L'utilisation du ciment est accusée d'anomalies respiratoires et hémodynamiques quelquefois gravissimes connues sous le terme syndrome d'implantation, secondaires à la chasse du contenu médullaire vers le système veineux dues à la pression dans le fut fémoral lors de l'implantation prothétique, éventuellement favorisées chez le sujet âgé par l'ostéoporose qui élargit les sinus veineux.

Etude épidémiologique

A. L'âge

L'âge est un élément épidémiologique important à prendre en considération dans la pose d'une PTH.

Dans sa première série évaluant les résultats de la prothèse de basse friction (low-friction arthroplasty) publiée en 1972, Charnley avait trouvé que plus de 67 % de ses patients avaient un âge supérieur ou égale à 60 ans [60], cet âge avancé est expliqué par le fait que la PTH a été indiquée essentiellement pour le traitement de la coxarthrose et les fractures du col du fémur du sujet âgé.

Avec le temps les implants et les techniques chirurgicales se sont affinés et ont permis d'aboutir à d'excellents résultats même chez les patients de plus en plus jeunes.

L'arthroplastie totale de la hanche permet aux de récupérer une hanche indolore et fonctionnelle, cependant chez ces sujets jeunes, le risque de reprise chirurgicale est augmenté de façon significative et la chirurgie de reprise est associée à des résultats cliniques inférieurs à ceux de la chirurgie de première intention [61].

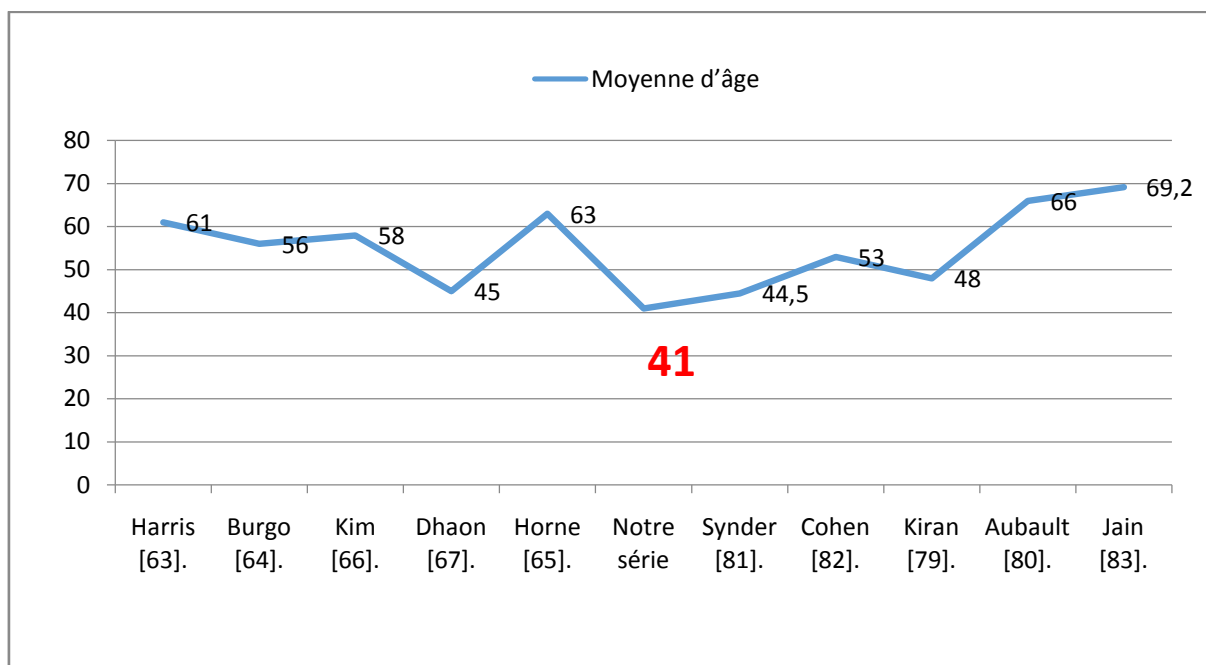
Ceci pose un problème de l'usure du polyéthylène dans la prothèse métal polyéthylène et qui a été mis en question par l'utilisation des céramiques [62]

La moyenne d'âge dans notre série est de 41,7 ans, il est inférieur à la série de **Harris** [63], de **Burgo** [64], de **Horne** [65], de **Kim** [66]. Et rejoint la moyenne d'âge dans la série de **Dhaon** [67], de **Synder** [67], et de **Kiran** [67].

Cette moyenne d'âge basse dans notre série peut être expliquée par : le jeune âge de la population marocaine, la fréquence des pathologies touchant le sujet jeune : les coxites inflammatoires (SPA) et la coxarthrose secondaire (dysplasique et post-traumatique) et le retard diagnostique de plusieurs pathologies par conséquence au moment du diagnostic, elles sont aux stades d'arthrose évoluée.

Tableau 5: comparaison des moyennes d'âge avec les autres séries.

Auteur	Nombre de cas	Moyenne d'âge
Harris [63].	91	61 ans
Burgo [64].	277	56 ans
Kim [66].	73	58 ans
Dhaon [67].	59	45ans
Horne [65].	98	63 ans
Synder [81].	220	44,5ans
Cohen [82].	74	53ans
Kiran [79].	104	48ans
Aubault [80].	83	66ans
Jain [83].	1082	69,2ans
Notre série	57	41 ans

**Graphique 11:** comparaison des moyennes d'âge avec les autres séries.

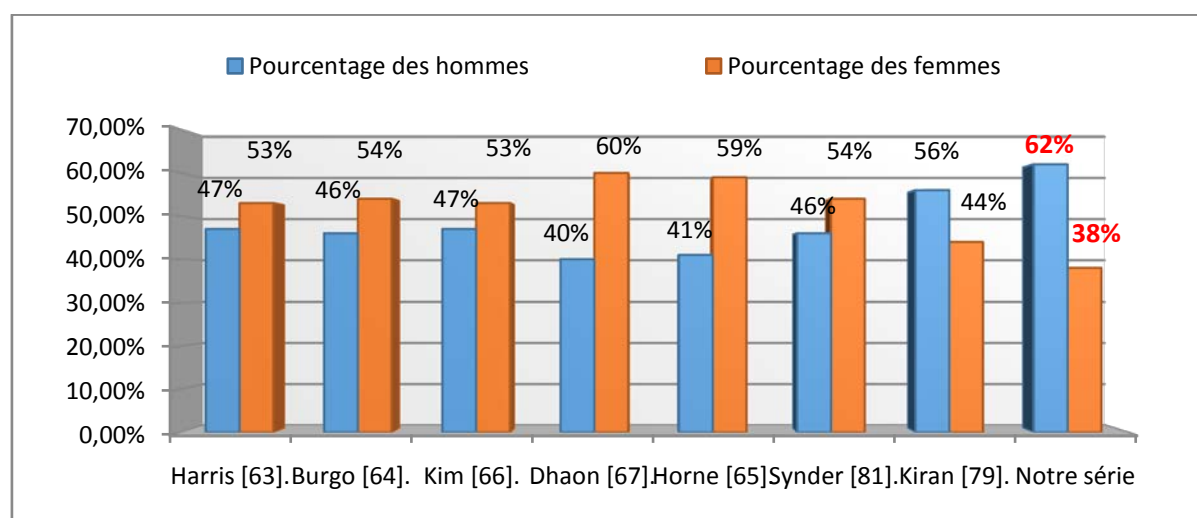
B. Le sexe

Classiquement, il existe une prédominance féminine parmi les patients candidats à une PTH [66, 67], ceci a été retrouvé dans les différentes séries : de Harris [63], de Burgo [64], Kim [66], Horne [65], Dhaon [67].

Tableau 6: Comparaison de la prédominance de sexe avec les autres séries.

Auteur	Nombre de cas	Pourcentage des femmes	Pourcentage des hommes
Harris [63].	91	52,7%	47,3%
Burgo [64].	277	54,5%	45,5%
Kim [66].	73	53,4%	46,6%
Dhaon [67].	59	60%	40%
Horne [65].	98	59,13%	41,87%
Synder [81].	220	54%	46%
Kiran [79].	104	44%	56%
Notre série	57	38%	62%

Dans notre série nous avons noté une prédominance masculine, Cette prédominance masculine dans notre série peut être expliquée par la fréquence des coxites inflammatoires notamment la SPA et les anomalies architecturales.



Graphique 12: Comparaison de la prédominance de sexe avec les autres séries.

ETUDE CLINIQUE:

A. Indication de l'arthroplastie totale de la hanche hybride

Les prothèses totales de la hanche hybrides offre des meilleurs résultats de survie chez le sujet jeune, les principales indications de l'arthroplastie totale de la hanche dans cette tranche d'âge sont :

- La coxarthrose secondaire.
- les coxites inflammatoires.
- l'ostéonécrose de la tête fémorale.

a. La coxarthrose :

La coxarthrose est une maladie articulaire chronique caractérisée par une détérioration structurale du cartilage articulaire, elle peut être primaire ou secondaire.

i. Diagnostic positif :

1. les signes fonctionnels sont :

- La douleur : constante d'intensité variable type mécanique apparait le plus souvent au lever de la chaise, siège au niveau du pli de l'aîne parfois dans les fesses ou au niveau du grand trochanter
- Raideur
- Boiterie
- Impotence fonctionnelle : secondaire à la douleur

2. Examen clinique recherche :

- Limitation des amplitudes articulaires (rotation interne et abduction)
- Attitude vicieuse antalgique (flexum)
- Amyotrophie du moyen fessier
- Etat général souvent conservée.

3. Bilan radiologique comprend:

- Une radiographie du bassin face
- Radiographie de la hanche de profil
- Le faux profil de lequesne

Les signes radiologiques regroupent les quatre signes suivants :

- l'ostéophyte
- le pincement de l'interligne (flèche bleu)
- l'ostéo-condensation (flèche blanche)
- les géodes (flèche rouge)

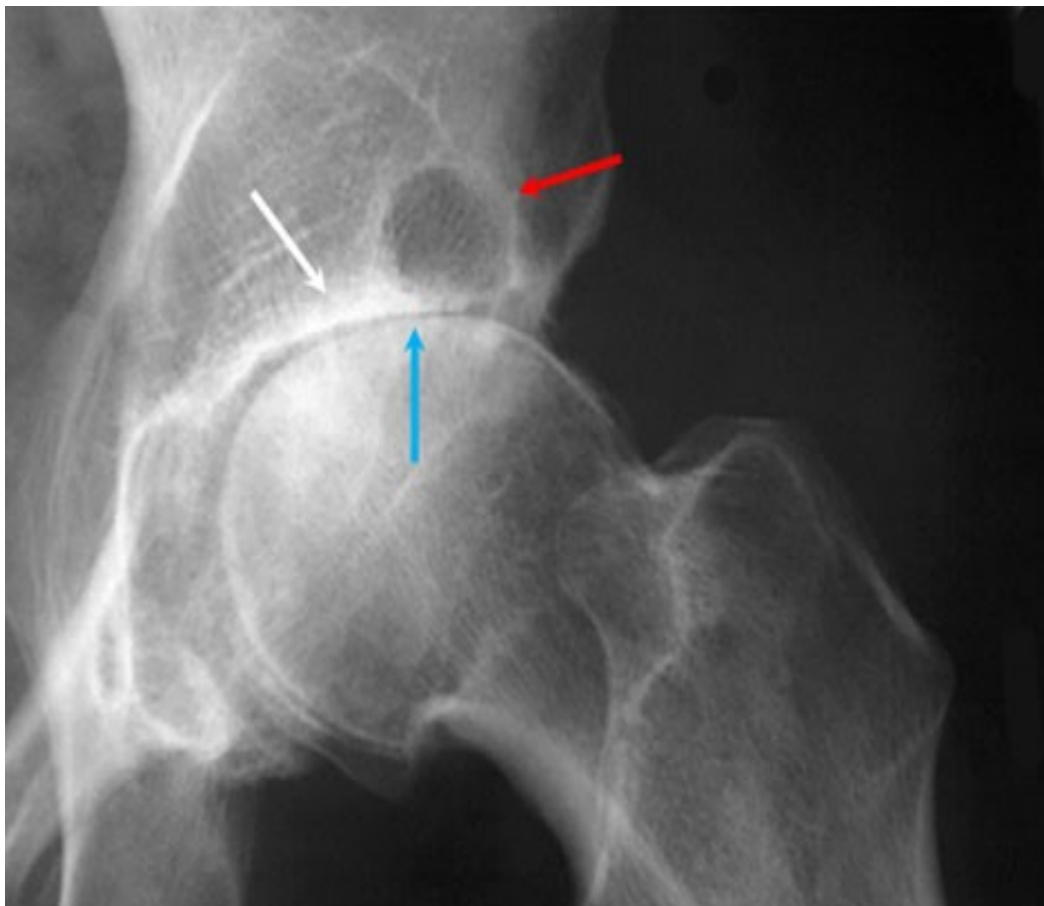


Figure 25: radiographie de la hanche objectivant des signes de coxarthrose.

ii. diagnostic étiologique:**1. coxarthrose primitif:**

C'est une atteinte du cartilage sans cause décelable, survient à un âge avancé (60 ans), d'évolution est progressive, habituellement lente, localisée dans les zones de contrainte maximale de l'articulation, c'est-à-dire polaire supérieure ou supéro-interne.

2. coxarthrose secondaire**2.1 Coxarthrose sur dysplasie [16]:**

Ce sont les anomalies constitutionnelles du cotyle ou de la tête fémorale qui modifient la répartition des charges et augmentent les contraintes sur le cartilage, favorisant ainsi son altération.

On distingue deux formes de coxarthrose post-dysplasique :

❖ Les malformations luxantes :

On distingue : la dysplasie simple, la subluxation, la luxation intermédiaire, la luxation haute

Le diagnostic de dysplasie se fait par coxométrie.

Les valeurs angulaires pathologiques à rechercher sont :

- sur le cliché de face : une coxa valga $> 140^\circ$), une coxa vara ($CC'D < 120^\circ$), une trop forte obliquité du toit de l'acétabulum ($HTE > 12^\circ$), une insuffisance de couverture latérale de la tête fémorale ($VCE < 20^\circ$).
- sur Le faux profil de lequesne : une insuffisance de couverture antérieure de la tête fémorale ($VCA < 20^\circ$).
- au scanner : Coupes axiales permettant la mesure de l'antéversion du col fémoral et du cotyle.

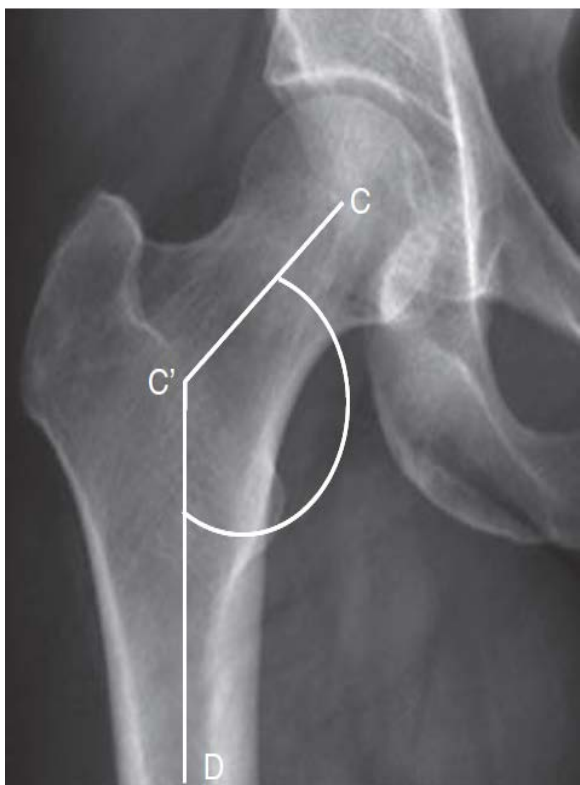

Figure 26: angle cervico-diaphysaire.

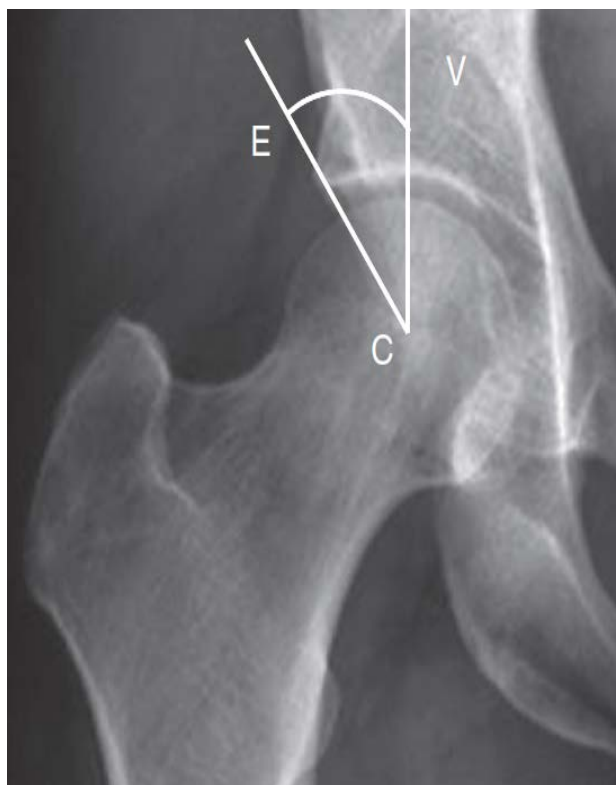

Figure 27: angle de couverture latérale.

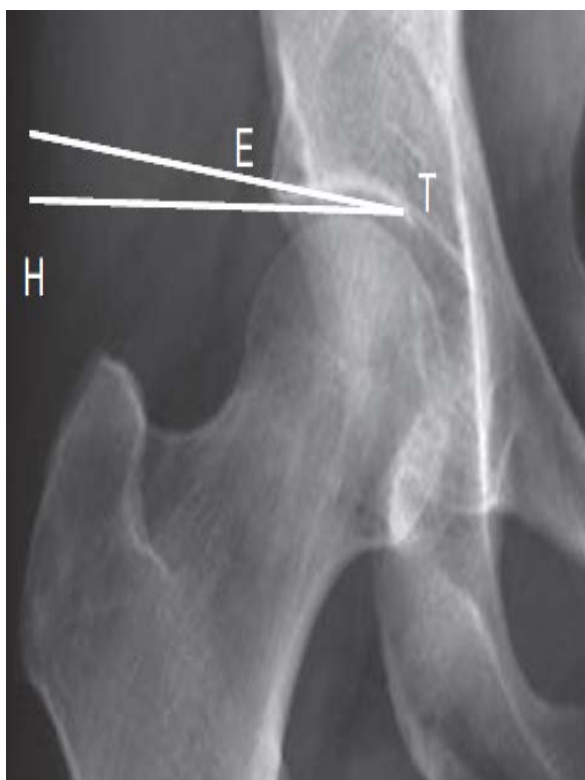


Figure 28: obliquité du toit acétabulaire.

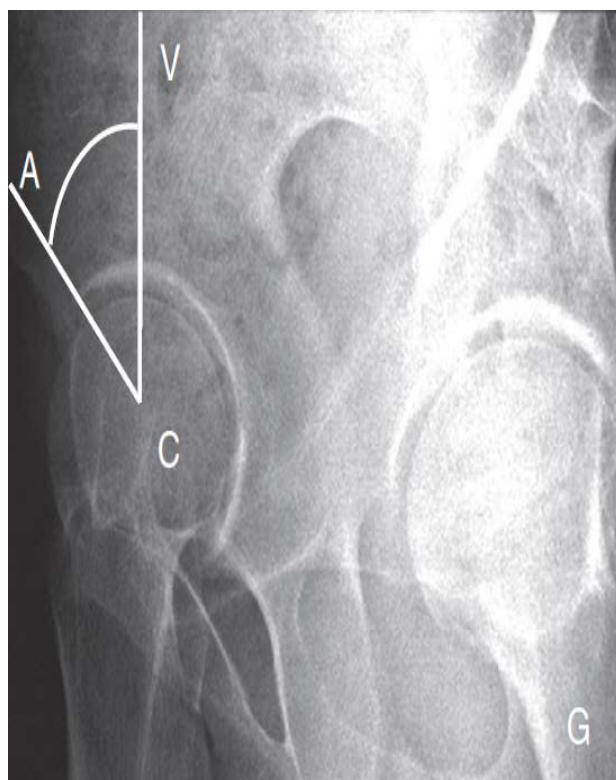

Figure 29: angle de couverture antérieure.

❖ protrusion acétabulaire :

La migration interne de la tête fémorale peut présenter plusieurs degrés :

- La dysplasie simple.
- Le premier degré de protrusion : caractérisé par le croisement de l'arrière fond et la ligne ilio-ischiatique qu'elle déborde de plus de 3mm.
- Le deuxième degré de protrusion caractérisé par le dépassement de la ligne ilio-ischiatique (flèche pointillée) sur une distance supérieure à 3 mm et inférieure à 5mm.
- Le troisième degré de protrusion caractérisé par le dépassement de la ligne ilio-ischiatique sur une distance supérieure à 5mm.

La protrusion acétabulaire peut être associée a une couverture excessive de la tête fémorale ($VCE > 40^\circ$), une coxa vara ($CC'D < 120^\circ$), un toit acétabulaire plat ou négatif (HTE de 0 a -10°) et/ou une rétroversion du col fémoral.

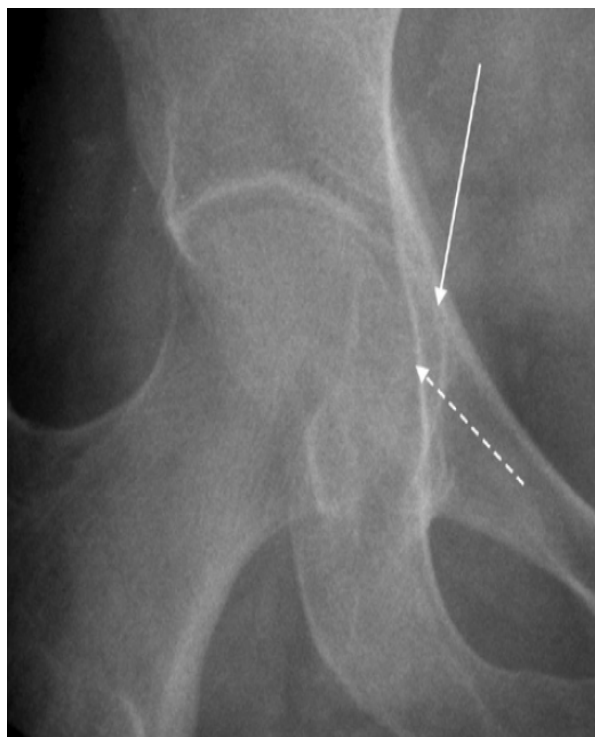


Figure 30: protrusion acétabulaire

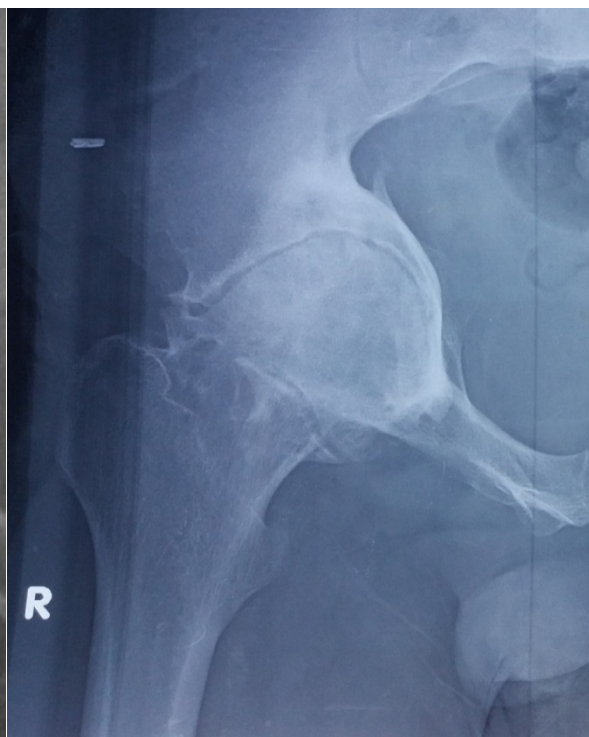

Figure 31: coxarthrose avec protrusion

2.2 Coxarthrose post-traumatique :

C'est une coxarthrose qui survient après une fracture du cotyle ou une fracture du col fémoral ou une luxation de la hanche. Il faut citer également les traumatismes de la coxo-fémorale sans fracture ; c'est la coxopathie par contusion.

2.3 Autres coxopathies secondaires :

Les coxites infectieuses de l'enfance peuvent après la guérison, laisse des surfaces articulaires déformées et non congruentes, donc prédisposées à l'arthrose.

Un raccourcissement du membre inférieur, une dystrophie de la croissance, une arthrodèse de hanche ou de genou entraînant à chaque pas une bascule du bassin génératrice d'hyperpression et d'arthrose du côté opposé.

iii. traitement :

1. but du traitement : hanche stable mobile indolore
2. traitement médicale : calmer la douleur, réduire l'appui et maintenir la fonction par la rééducation
3. traitement chirurgicale

Les ostéotomies de réorientation de l'extrémité supérieure du fémur (ostéotomie de varisation devant une coxa valga et ostéotomie de valgisation devant une coxa vara).

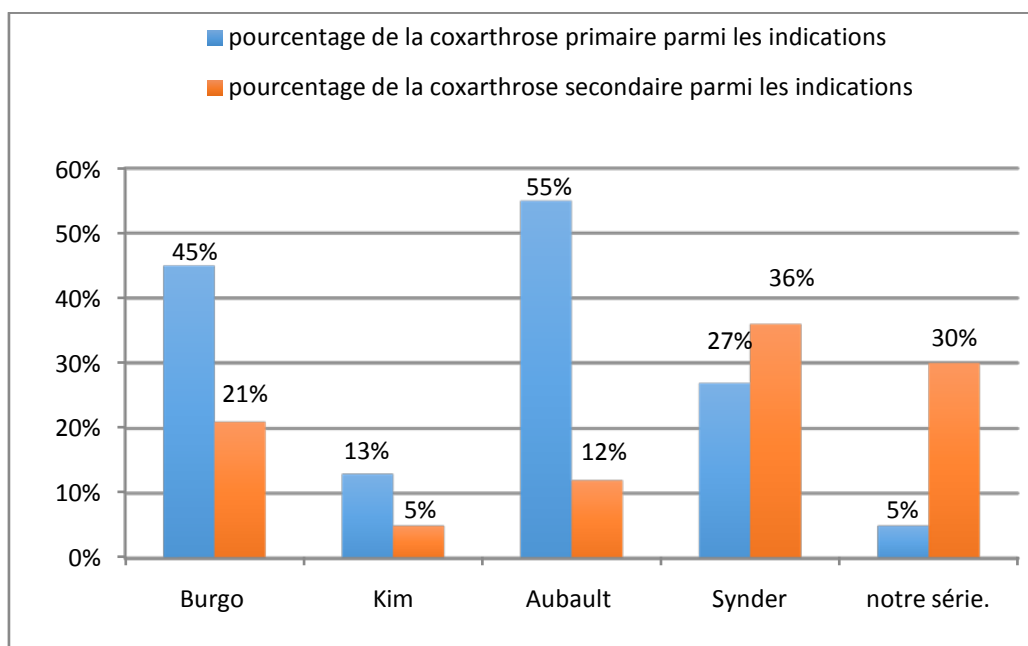
Les ostéotomies du bassin du type TOP (triple ostéotomie pelvienne).

La butée ostéoplastique de la hanche permet d'augmenter la couverture de la tête fémorale.

L'arthroplastie prothétique de la hanche a l'avantage de procurer au patient l'indolence qu'il réclame et d'améliorer la mobilité, des difficultés spécifiques se présentent chez les patients une coxarthrose secondaire [23].

La coxarthrose primaire constitue 45% des indications de l'arthroplastie totale de la hanche hybride dans la série de **Burgo** [64], 13,7% des indications de l'arthroplastie totale de la hanche hybride dans la série de **Kim** [66], 55,2% des indications de l'arthroplastie totale de la hanche cimentée dans la série **d'Aubault** [80], 27,3% des indications de l'arthroplastie totale de la hanche non cimentée dans la série de **Synder** [81] et seulement 5,26% des indications de l'arthroplastie totale de la hanche hybride dans notre série.

La coxarthrose secondaire constitue 30,02% des indications de l'arthroplastie totale de la hanche hybride dans notre série, 5,5% des indications de l'arthroplastie totale de la hanche hybride dans la série de **Kim** [66], 21% des indications de l'arthroplastie totale de la hanche hybride dans la série de **Burgo** [64], 12% des indications de l'arthroplastie totale de la hanche cimentée dans la série de **d'Aubault** [80], 36% des indications de l'arthroplastie totale de la hanche non cimentée dans la série de **Synder** [81].



Graphique 13: pourcentage de la coxarthrose parmi les indications

b. Les coxites:

1. les coxites au cours de la spondylarthrite ankylosante [17][18]

La spondylarthrite ankylosante (SPA) est un rhumatisme inflammatoire chronique touchant avec prédilection les structures axiales (pélvi-rachidienne) à tendance ankylosante par ossification sous ligamentaire et des enthèses.

Affecte principalement les sujets jeunes de sexe masculin, évolue par poussées. Un terrain génétique particulier matérialisé par la présence de l'antigène HLA B27 favorise la survenue de la maladie.

La symptomatologie clinique est dominée par un syndrome pélvi-rachidien représenté par des douleurs fessières inflammatoires à bascule s'accompagnant d'une boiterie à la marche associées à des rachialgies inflammatoires, touchant préférentiellement la jonction dorsolombaire. L'examen clinique souvent normal aux stades précoces de la maladie.

Le diagnostic précoce est important pour un traitement efficace, il est actuellement possible grâce à la disponibilité des moyens de diagnostic (IRM sacro-iliaque, échographie, HLA B27 dans les cas douteux).

L'atteinte des hanches conditionne le pronostic fonctionnel des malades ayant une SPA, elle est souvent précoce et bilatérale. L'aspect radiologique peut se limiter à une simple déminéralisation de la tête fémorale et une condensation discrète du cotyle. Ailleurs, l'évolution peut se faire selon les différentes formes radiologiques classiquement décrites : La forme densifiante ou scléreuse, La forme destructrice, La forme ankylosante.

D'autres aspects ont été décrits, telles les formes géodiques avec pincement.

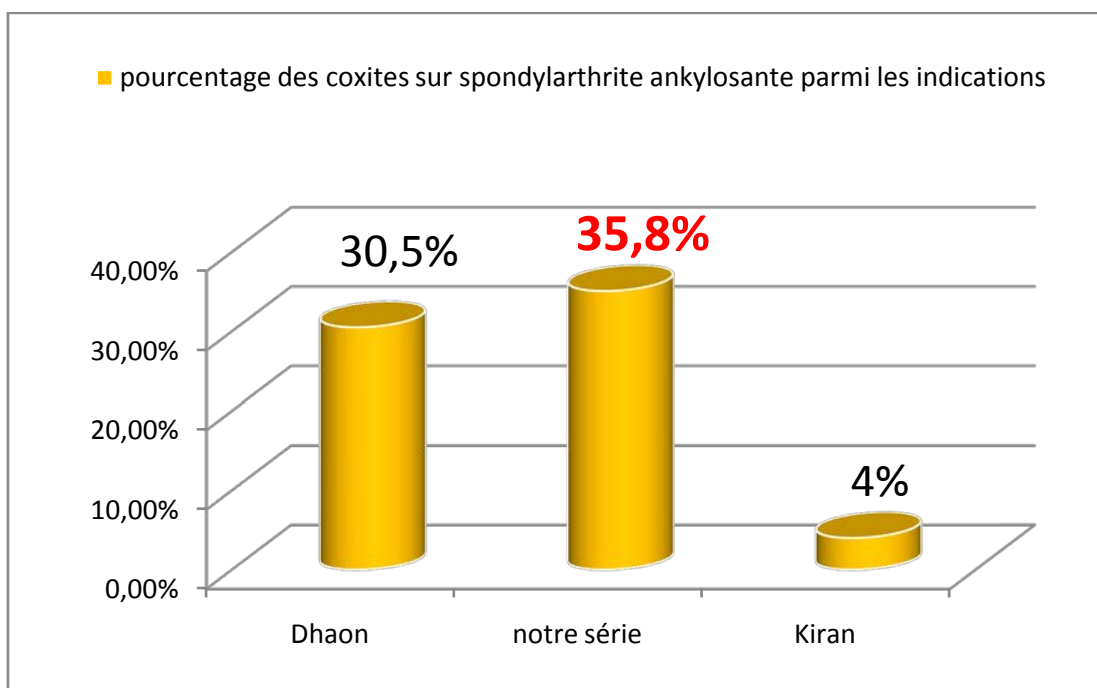
Le traitement symptomatique fait appel aux AINS leur efficacité est évidente en moins de 48 heures. Cette efficacité explique parfois le retard diagnostic chez plusieurs patients.

Plusieurs médicaments ont été tentés comme traitement de fond pour stopper ou ralentir l'évolution de la SPA. Les plus efficaces sont : La sulfasalzine, Le méthotrexate, La thalidomide et Les anti TNF α .

La rééducation fonctionnelle elle constitue un volet majeur du traitement Des séances de kinésithérapie vertébrale et respiratoire sont toujours très utiles.

La chirurgie prothétique a transformé la vie des malades atteints de la SPA. C'est ainsi que les patients handicapés par une coxite sévère ont pu récupérer une fonction convenable après une prothèse totale de hanche.

Les coxites sur spondylarthrite ankylosante représentent 35,08% des indications l'arthroplastie totale de la hanche hybride dans notre série, 30,5% des indications de l'arthroplastie totale de la hanche hybride dans la série de **Dhaon** [67] et 2% des indications de l'arthroplastie totale de la hanche cimentée dans la série de **Kiran** [79].



Graphique 14: pourcentage des coxites sur spondylarthrite ankylosante parmi les indications.

2. les coxites au cours de la polyarthrite rhumatoïde [19] [20].

La polyarthrite rhumatoïde (PR) est un rhumatisme inflammatoire le plus fréquent et le plus grave caractérisé par une inflammation synoviale responsable d'une destruction ostéocartilagineuse.

Ce rhumatisme est lié à une activation de la réponse immunitaire d'origine multifactorielle (facteurs hormonaux, génétiques, immunologique, psychologiques et d'environnement) entraînant une réaction inflammatoire de la membrane synoviale.

Au stade de début le diagnostic est difficile, les diagnostics différentiels sont nombreux, mais le traitement reste efficace. A la phase d'état le diagnostic est évident mais le traitement est plus difficile (destruction articulaire) d'où l'intérêt d'un diagnostic précoce.

Ce diagnostic précoce est possible grâce à une immunologie spécifique, au progrès de l'imagerie et à l'élaboration critères récents : critères ACR/EULAR2009.

La coxite rhumatoïde est peu fréquente, et généralement tardive dans l'évolution de la maladie elle peut rester longtemps asymptomatique et se révéler alors que d'importants dégâts radiographiques sont déjà constitués.

Nombreux éléments sont à prendre en compte dans l'appréciation chirurgicale du problème posé par un malade donné : l'âge du patient (jeune âge), les atteintes articulaires associées, l'influence du traitement en cours (les effets secondaires de la corticothérapie prolongée: retard de cicatrisation, accroissement du risque infectieux, ostéoporose), les troubles fonctionnels.

Les objectifs du traitement actuel de la PR sont le contrôle de la douleur et de l'inflammation articulaire, obtention de la rémission ou un faible niveau d'activité, la prévention ou la limitation des destructions articulaires, le maintien de la qualité de vie, de la fonction et de l'insertion socioprofessionnelle.

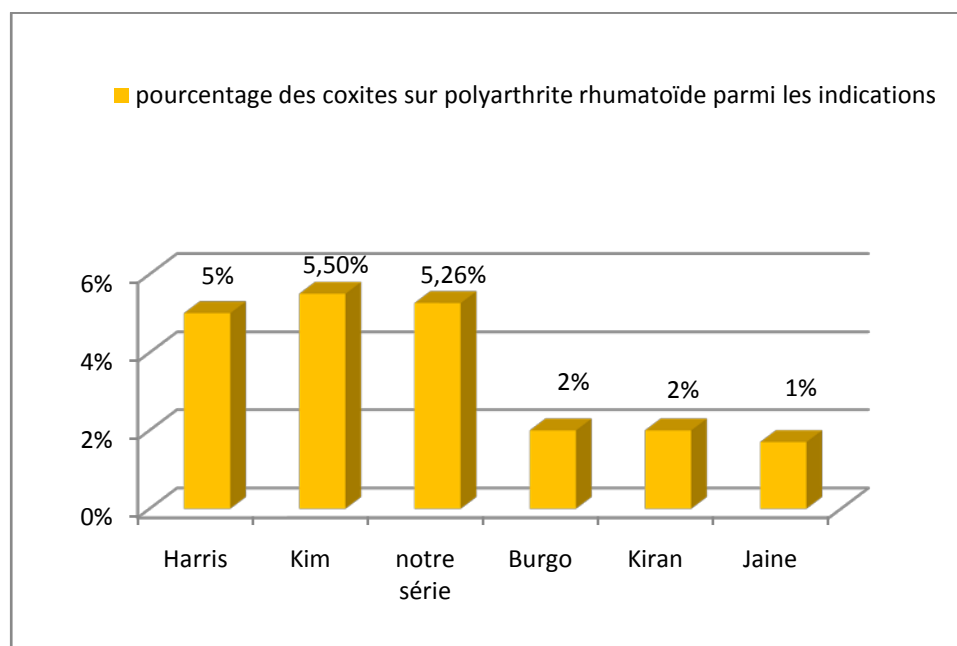
Le traitement médicamenteux comporte d'une part des thérapeutiques à visée symptomatique (antalgiques, anti-inflammatoires non stéroïdiens, corticoïdes), d'autre part des traitements dits de fond (Méthotrexate, Léflunomide, Sulfasalazine, Antipaludéens, l'anti TNF α , Anti-CD20).

La réadaptation fonctionnelle fait partie intégrante du traitement de la PR, et elle est pratiquement indiquée à tous les stades de la maladie.

Le traitement chirurgical trouve sa place surtout dans les formes actives et évoluées. Il vise à rétablir une fonction défaillante et à apporter l'indolence.

La chirurgie de la PR obéit à certaines règles : il vaut mieux donner la priorité au membre inférieur, en commençant de l'extrémité vers la racine, pour le membre supérieur, au contraire de la racine vers l'extrémité.

Les coxite sur polyarthrite rhumatoïde représentent 5,26% des indications l'arthroplastie totale de la hanche hybride dans notre série, 5% des indications dans la série de Harris [63], 5,5% des indications dans la série de Kim [66] et moins de 5% dans la serie de Burgo [64], Kiran [79] et Jaine [83].



Graphique 15: pourcentage des coxites sur polyarthrite rhumatoïde parmi les indications

c. La nécrose aseptique de la tête fémorale.

L'ostéonécrose aseptique est la conséquence de la nécrose ischémique des divers contingents cellulaires d'un secteur osseux.

La cause directe de l'ONTF en dehors de l'origine traumatique est difficile à établir mais il existe des facteurs de risque [21] notamment : corticothérapie au long cours, l'alcoolisme, les dyslipidémies, la drépanocytose, HIV, leucémie, tabagisme, irradiation.

Sur le plan clinique l'ONTF se manifeste par des douleurs de la hanche de type mécanique avec limitation des mouvements de la hanche chez un patient ayant des facteurs de risque.

Les signes radiologiques évoluent en quatre stades d'Arlet et Ficat :

- ❖ Stade I : Radiographie normale.
- ❖ Stade II : Ostéo condensation segmentaire céphalique isolée. Sans modification des contours de la tête fémorale ni de l'interligne articulaire.
- ❖ Stade III : perte de la sphéricité de la tête qui correspond à l'affaissement de la zone nécrosée séquestrée.
- ❖ Stade IV : stade d'arthrose avec pincement de l'interligne articulaire et développement des ostéophytes.

L'imagerie par résonance magnétique permet un diagnostic précoce (stade I et Stade II) de l'ONTF il permet de mettre en évidence :

- Le liseré de démarcation est le signe spécifique de l'ostéonécrose : il correspond à l'interface réactive qui entoure l'os nécrosé. Sur les séquences en T1, il apparaît sous la forme d'une bande en hyposignal continu, allant d'une corticale à l'autre corticale.

- La zone de nécrose qui correspond à la zone comprise entre le liseré de démarcation et la lame osseuse sous-chondrale.
- L'épanchement articulaire.
- œdème de la zone périnécrotique et du col fémoral.
- Elle permet également d'apprécier les contours de la tête fémorale.

L'IRM permet aussi de rechercher les éléments de mauvais pronostic [16] :
qui sont

- un signal hétérogène de la zone de nécrose (perte du signal graisseux),
- un œdème médullaire perilesionnel important,
- une nécrose étendue et en zone portante (anterosupérieure).

L'étendue de la nécrose peut être quantifiée par l'index modifié selon Cherian et permet de suivre l'évolution.

Le traitement est médical au début faisant appel aux AINS avec une décharge de la hanche atteinte pendant un à plusieurs mois, certains auteurs utilisent les Vasodilatateurs.

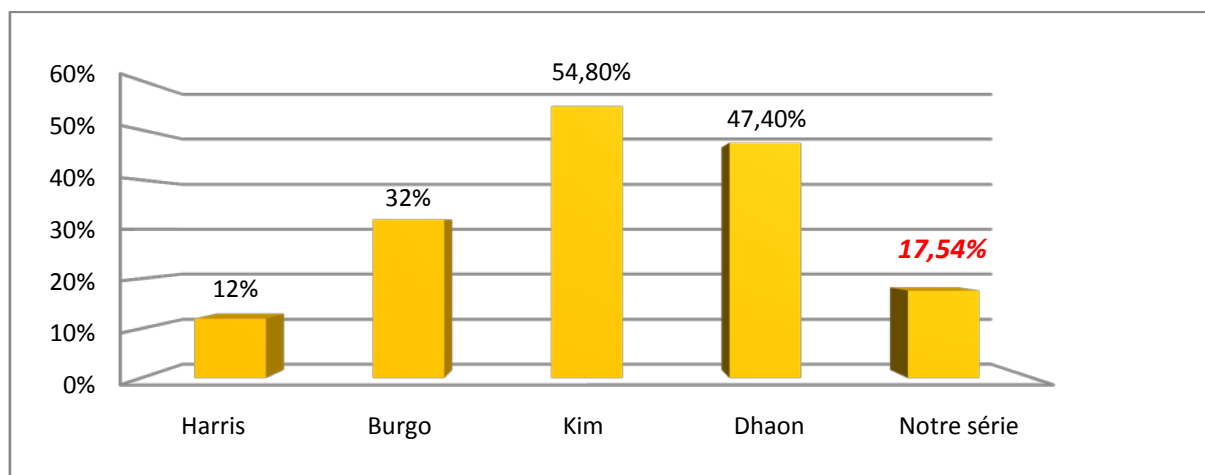
Le traitement chirurgical conservateur peut consister en un forage simple ou associé soit à une greffe spongieuse prélevée de l'épiphyse fémorale, une greffe de moelle ou un greffon vascularisé à partir du péroné. Il peut consister en une ostéotomie inter trochantérienne de flexion.

Les traitements conservateurs donnent des meilleurs résultats au stade précoce [21].

Dans les stades avancés (Stade IV d' Arlet et Ficat) l'arthroplastie totale de la hanche permet le traitement de la douleur et la restauration de la fonction.

Zhang et al. [22] Ont rapporté des résultats cliniques et radiologiques satisfaisants avec l'arthroplastie totale de la hanche hybride dans un suivi de 5 ans.

L'ostéonécrose aseptique de la tête fémorale constitue 17,54% des indications l'arthroplastie totale de la hanche hybride dans notre série, 47,4% des indications l'arthroplastie totale de la hanche hybride dans la série de **Dhaon** [67] et 12% des indications l'arthroplastie totale de la hanche hybride dans la série de **Harris** [63].



Graphique 16: pourcentage de l'ostéonécrose aseptique de la tête fémorale parmi les indications.

d. Les autres indications:

- Les fractures du col fémoral:

La fracture du col fémur représente 21,4% des indications l'arthroplastie totale de la hanche hybride dans la série de **Dhaon** [67] et 16% des indications l'arthroplastie totale de la hanche hybride dans la série de **Kim** [66], 1,7% des indications de l'arthroplastie totale de la hanche hybride inverse dans la série de **Jaine** [83].

- La reprise d'une prothèse cervicocéphalique

Représente 1,7% (1 cas) des indications de l'arthroplastie totale de la hanche hybride dans notre la série (cotyloïdite sur prothèse de Moore)

- Les autres coxites : infectieuses, Arthrite juvénile idiopathique, rhumatisme psoriasique, lupus, sclérodermie.

- Autres situations: la luxation congénitale de la hanche, l'épiphyse fémorale supérieure, les tumeurs de la hanche et les coxites infectieuses.

B. L'étude préopératoire :

Depuis 1940, la progression des techniques de traitement de la pathologie de la hanche, a connu simultanément la naissance de plusieurs systèmes d'évaluation de l'état de la hanche en pré et en postopératoire.

Le score de Merle d'Aubigné modifié par Postel est connu depuis 1954 et il est très répandu en Europe. L'instrument contient les trois «items» douleur, fonction et mobilité de la hanche. Le meilleur résultat possible est de 18 points.

Le Harris Hip Score (HHS) [75] a été introduit par Harris en 1969. Il comprend également une partie anamnèse et une partie examen clinique tenant compte de la douleur, de la fonction et de la mobilité de la hanche.

Un résultat entre 90 et 100 points est défini comme excellent, entre 80 et 90 comme bon, entre 70 et 80 comme moyen et au-dessous de 70 comme mauvais.

Le score de Harris fréquemment utilisé dans la littérature orthopédique dans le contrôle des patients.

Dans notre étude, nous avons adopté la cotation de POSTEL et MERLE D'AUBIGNÉ, du fait de sa facilité et de la simplicité de ses paramètres [9].

Le PMA préopératoire moyen dans notre série est de 13,6 ce qui rejoint le PMA dans la série de Cohen [82] (PMA préopératoire=12,7).

Le score de Harris de la hanche préopératoire moyen dans les différentes séries est de 47 dans la série de Kim [66] et de 60 dans la série de Harris [63].

C. La planification préopératoire [84] [85]

L'objectif d'une prothèse totale de hanche est de rendre au patient une articulation indolore autorisant le retour à une activité normale, ce qui, pour les plus jeunes, est synonyme de reprise du sport ou de métiers. Ces nouvelles exigences sollicitent fortement l'articulation dont les performances doivent être optimisées.

La planification préopératoire doit anticiper les difficultés chirurgicales en rapport avec l'anatomie du patient et l'origine de l'arthrose et permettre de prévoir les tailles des implants acétabulaires et fémoraux qui rétabliront l'offset fémoral, le centre de rotation de l'articulation et la longueur du membre inférieur, ce qui réduit les risques de complications et augmente la durée de vie des implants.

Dès lors, elle devient indispensable et fait partie intégrante de l'intervention.

Dès 1975, John Charnley et Maurice E. Müller ont décrit la planification en deux dimensions (2D) faite sur des radiographies standardisées à l'aide de calques.

À partir des années 1990, la digitalisation des radiographies a donné accès à une imagerie de meilleure qualité et dont l'agrandissement était mieux contrôlé. La planification a directement profité de cette technologie et les renseignements qu'elle a fournis se sont affinés.

Simultanément, l'amélioration des performances des scanners a rendu possible le développement de véritables prothèses sur mesure grâce à des logiciels qui analysent l'articulation en 3 dimensions (3D).

D. Couple de frottement [24] [25]

On distingue plusieurs types de couple de frottement:

a. Couple utilisant le polyéthylène:

Les couples de frottement comportant un composant acétabulaire en polyéthylène associé à une tête fémorale en céramique ou en métal. Le polyéthylène peut être un polyéthylène conventionnel, ou un polyéthylène hautement réticulé. Ce dernier matériau est issu de la recherche sur l'amélioration de la résistance à l'usure du polyéthylène.

L'inconvénient majeur des couples avec polyéthylène est l'usure source d'ostéolyse, cette usure est influencée par plusieurs facteurs.

- l'épaisseur du PE
- le diamètre de la tête est un facteur important
- l'activité du patient et l'âge (plus de trois millions de cycles par an chez un sujet actif)
- le métal-back et la modularité du cotyle
- l'état de surface de la tête
- la restitution d'un bras de levier prothétique correct (*offset* des anglo-saxons), la latéralisation restaure un bras de levier optimal, ce qui diminue l'effet d'impingement et favorise le centrage par les muscles abducteurs.
- l'orientation de la cupule : L'usure moyenne du PE augmente de 40 % si la cupule est orientée à 55° par rapport cupule est inclinée à 45°.

Le couple de frottement métal polyéthylène utilisé chez 30% des patients dans la série de **Cohen** [82] et chez 56% des patients dans **notre série**.

Le couple de frottement céramique- polyéthylène utilisé chez tous les patients dans la série **d'Aubault** [80] et chez 70% des patients dans la série de **Cohen** [82].

b. Couple céramique-céramique:

Pierre Boutin est le premier à avoir utilisé le couple de frottement céramique-céramique dans les années 1970, ce couple a montré des excellents résultats à long terme, avec un coefficient de friction excellent, ce couple ne présente aucun effet indésirable biologique.

Les données générales confirment que le couple de frottement alumine/alumine est le plus performant avec une usure de 0,005mm par million de cycles et une usure linéaire de cinq microns par an.

Cependant il existe des inconvénients :

- un problème d'ancrage cotyloïdien face à une alumine massive
- le risque de fractures des implants

D'autres inconvénients ont été décrits, il s'agit du phénomène de (*squeaking*) ou grincement, le positionnement de la cupule apparaît être un facteur significatif.

Le couple céramique/céramique peut être proposé chez un patient ayant une activité sportive modérée et chez des patients dont le poids est inférieur à 90 kg.

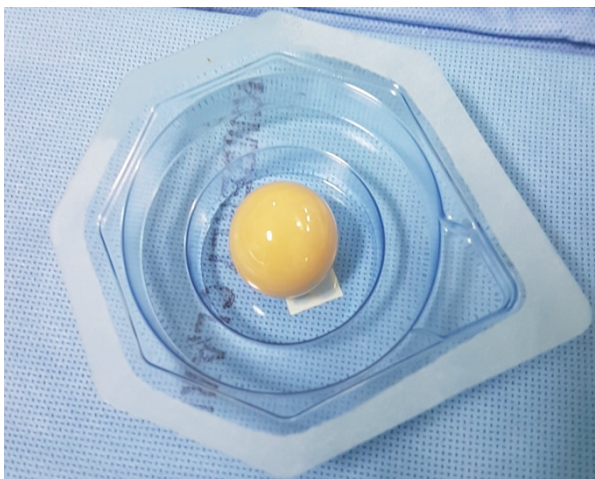


Figure 32: tête en céramique

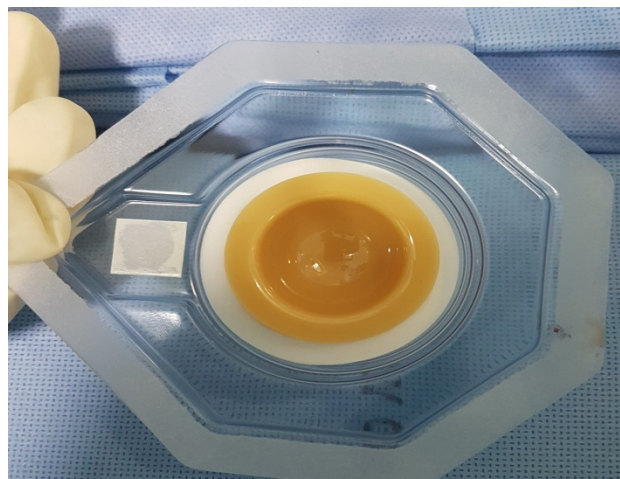


Figure 33: insert en céramique

Le couple de frottement céramique-céramique utilisé chez tous les patients dans la série **Burgo** [64] et de **Synder** [81] et chez 44% des patients dans **notre série**.

c. Couple métal-métal

Le couple métal/métal offre aussi un très bon comportement tribologique (une usure mesurée de 5 à sept microns par million de cycle) au prix d'un relargage des ions Co et Cr pouvant avoir des conséquences sur le tissu osseux autour des implants et pouvant s'accumuler dans des organes à distance de la prothèse.

Le couple métal/métal peut être discuté chez des patients de sexe masculin très actif, à forte demande sportive, en informant le patient des inconvénients connus du relargage d'ions métalliques, il est par ailleurs nécessaire de réaliser un positionnement parfait des pièces prothétiques.

d. Prothèse de resurfaçage [26].

Le resurfaçage est une prothèse totale de hanche à couple de friction métal-métal. Le composant acétabulaire est une pièce à impacter dans le cotyle du patient. Le composant fémoral va s'articuler dans le revêtement métallique interne du cotyle. Pour sa pose, la tête fémorale va être fraisée pour obtenir un cylindre osseux dans le prolongement du col fémoral. La pièce fémorale va venir coiffer ce cylindre osseux et sera fixée par du ciment. Les faces internes des deux composants de la prothèse sont en alliage de chrome-cobalt à forte teneur en carbone

Les avantages de ce type de prothèse sont :

- La stabilité de la prothèse.
- Amplitudes articulaires proches de celles en préopératoire.
- Préservation du stock osseux fémoral.
- Facilité d'une éventuelle reprise ultérieure.

E. Le type d'anesthésie

Les deux modalités d'anesthésie utilisées dans la chirurgie prothétique de la hanche sont : l'anesthésie générale et l'anesthésie locorégionale (rachianesthésie, anesthésie péridurale).

L'anesthésie générale est préférée dans les interventions longues, elle permet le confort de l'opéré et peut être maniable en fonction des différents temps opératoires mais elle est grevée de complications, parfois difficiles à accepter dans une chirurgie fonctionnelle.

L'anesthésie locorégionale permet la réduction du saignement en per-opératoire de 30 à 50% du fait de son action sympatholytique, et permet une alimentation et levé précoces.

L'anesthésie péridurale a été largement utilisée, cependant elle connaît des limites : le bloc moteur est rarement complet, l'inconfort de la position est difficilement supportable au-delà de deux heures, la rétention urinaire est fréquente, de plus l'imprégnation des racines L5 S1 est souvent difficile. Mais elle permet de conserver les réflexes pharyngolaryngés, mettant ainsi le patient à l'abri des risques d'inhalation du contenu gastrique.

Dans notre série tous les patients ont été opérés sous anesthésie générale.

F. Les voies d'abord de la hanche

a. Les voies postérieures :

i. La voie postéro externe de Moore [27] [28].

C'est la voie d'abord la plus ancienne et la plus utilisée dans la mise en place de la prothèse totale de hanche (PTH). C'est une voie anatomique, sans section des fessiers, peu hémorragique, et permet un abord rapide de la hanche.

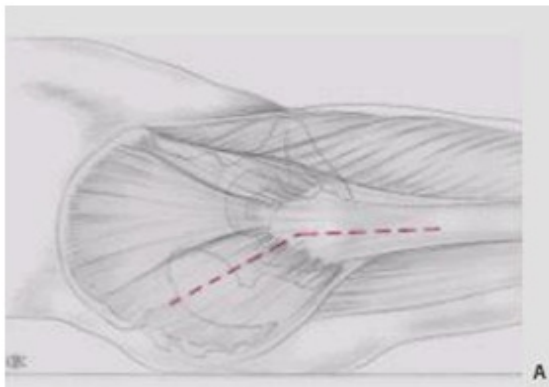
Le patient est installé en décubitus latéral strict, deux appuis sacré et pubien assurent une fixation stable du bassin (un 3^{ème} appui est possible).

L'incision est centrée sur la partie postérieure du bord supérieur du grand trochanter dirigée selon le grand axe du fémur sur la cuisse, plus près de son bord postérieur que de son bord antérieur, sa partie haute se coude en arrière, vers l'épine iliaque postéro inférieure (environ 8 à 10 cm sur chaque branche).

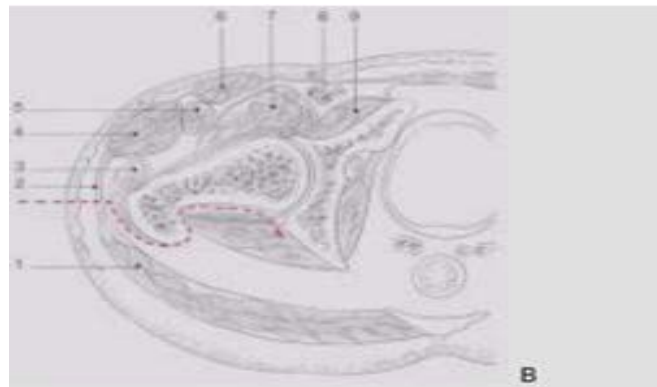
Le trajet : incision du fascia lata plus près de son bord postérieur du fémur que du bord antérieur au sommet du trochanter. L'incision oblique en arrière, dans la direction des fibres du grand fessier. Ces fibres seront dissociées sur 8 à 10 cm.

Le membre est alors placé en rotation interne maximale, genou à 90°. Le tendon du moyen fessier est repéré et écarté en avant à l'aide d'un écarteur de Langenbeck. Les pélvitrochantériens seront sectionnés à 1 cm de leur terminaison, puis récliné en arrière pour exposer la capsule.

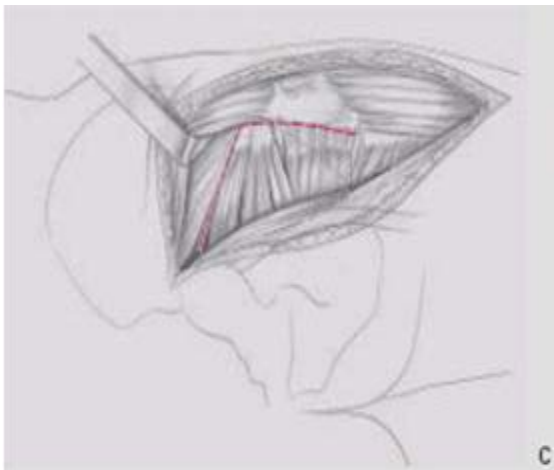
Après l'incision de la capsule en arbalète, la luxation de la tête est facilement obtenue en augmentant un peu la rotation interne. La réparation est simple : suture de la capsule, réinsertion des pélvitrochantériens (rarement possible), et fermeture du fascia lata.



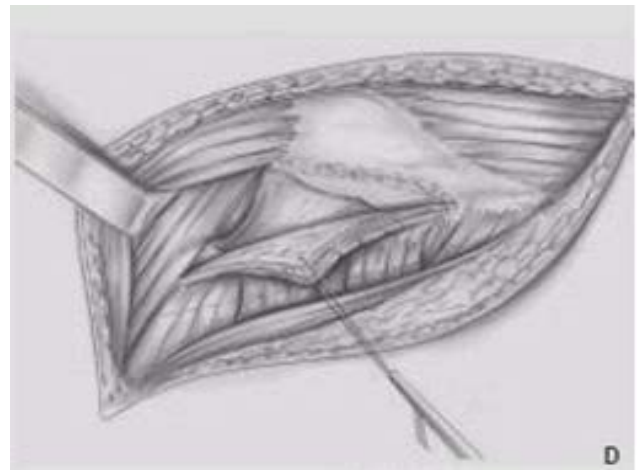
Incision cutanée.



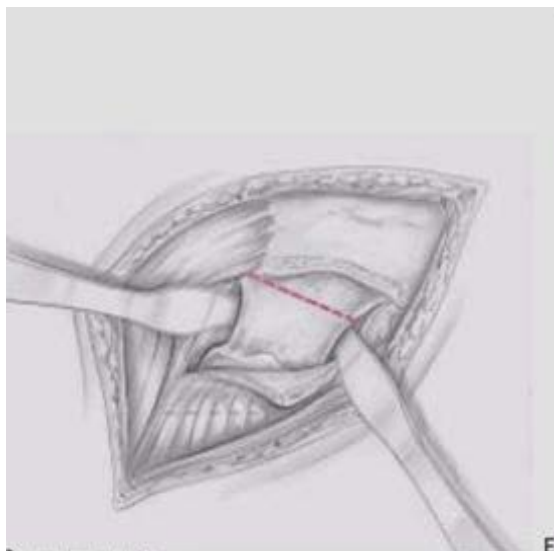
Trajet de la voie.



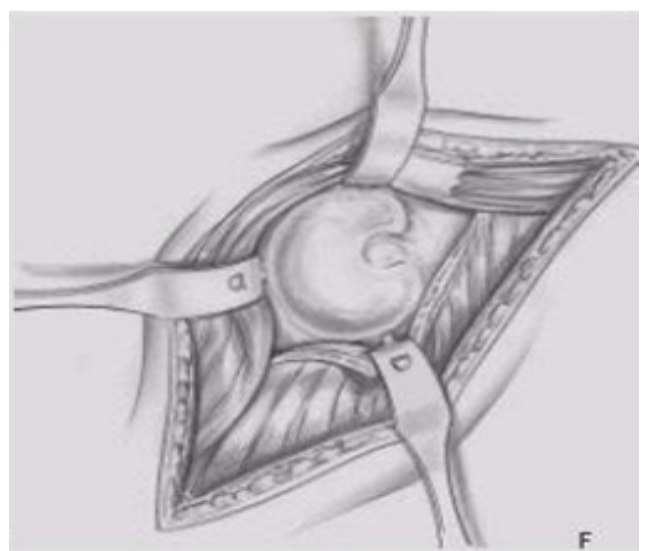
Exposition des pélvirochantériens.



Traction du volet Capsulotendineux.



Ligne de résection du col.



Exposition de l'acétabulum

Figure 34: la voie d'abord de Moore.

1. Voie d'abord postérieure mini-invasive: Le mini post [58] [59]:

Les principaux objectifs de la mini-incision, en plus du côté esthétique de l'incision, sont la diminution de la morbidité et l'accélération de la récupération fonctionnelle.

L'incision se situe sur une ligne imaginaire épousant la voie d'abord postéro externe de Moore. Elle débute un cm en dessous de la pointe du grand trochanter.

La longueur de l'incision peut toujours être inférieure à 8 cm.

Le reste de la voie d'abord est assez classique, le fascia lata est incisé dans le sens global de la voie d'abord, son incision déborde parfois la partie distale de l'incision cutanée.

Le grand fessier est dissocié dans le sens de ses fibres, la hanche est mise en rotation et les pélvitrochantériens sectionnés avec la capsule en monobloc à ras de leur insertion trochantérienne.

Le nettoyage cotyloïdien est minimal, et lors du fraisage les écarteurs doivent être relâchés afin de gagner le maximum de longueur vers le bas. Une fois la prothèse en place la capsule est entièrement suturée.

Les pélvitrochantériens sont ensuite réinsérés sur le grand trochanter ce qui augmente leur mouvement anti rotationnel et participe à la lutte contre les luxations sans entraîner de raideur par la suite. Il est toujours possible de réinsérer au moins le pyramidal. La fermeture se fait sur deux drains de Redon, le fascia lata doit être suturé le plus possible vers le bas parfois en sous cutané afin d'éviter l'accrochage sur le grand trochanter en rotation. Un surjet intradermique PDS ferme la peau améliorant encore l'aspect esthétique de la future cicatrice. Les suites immédiates sont ensuite les mêmes que pour n'importe quelle PTH, fauteuil à J1, appui total à J2.

b. Les voies antérieures :**i Voie de Hueter:**

Le patient est installé en décubitus dorsal, la table orthopédique est indispensable pour les arthroplasties.

L'incision se dirige selon une ligne allant du versant inférieur de l'épine iliaque antéro-supérieure à l'angle latéral de la rotule.

Incision cutanée et sous cutanée jusqu'au plan aponévrotique en respectant le nerf fémoro-cutané, repérage de l'interstice entre le muscle couturier et la gaine du tenseur du fascia lata qu'on ouvre de haut en bas. Le muscle droit antérieur est récliné en dedans, laissant apparaître le paquet circonflexe antérieur qu'on doit lier ou coagulé, on ouvre la gaine du muscle psoas et dès lors la capsule peut être ouverte.

Cette voie de Hueter ne touche pas au hauban fessier et les suites opératoires sont en générales très simples et le risque de luxation est minime.

La lésion du nerf fémoro-cutané est rare, entraînant un déficit purement sensitif de la face antéro-externe de la cuisse.

ii Voie d'abord antérieure mini-invasive [52] [53].

Elle est très anatomique car elle respecte l'appareil musculaire péri articulaire et apparaît comme l'abord privilégié pour une implantation prothétique selon un protocole mini invasif.

iii Voie antérieure de Judet :

C'est la forme étendue de la voie de Hueter, permettant les arthroplasties, mais avec une table orthopédique. Repères et trajet sont les mêmes que pour la voie de Hueter.

iv Voie de Smith Petersen

C'est la forme étendue de la voie de HUETER, avec un débridement étendue vers le haut au niveau de la fosse iliaque externe.

La voie de SMITH PETERSEN permet de pratiquer toute la chirurgie de la hanche, mais elle ne semble pas adapter à la mise en place d'arthroplastie totale en raison du risque important d'hématomes et d'ossification qu'elle comporte.

v La voie de Watson-Jones

Qualifiée habituellement de voie antéro-externe. Elle a comme inconvénients : le risque de lésion du nerf fessier supérieur et l'accès au fut fémoral qui est difficile.

c. Les voies externes :

1. La voie de HARDINGE [29].

Elle permet l'abord de l'articulation de la hanche tout en respectant la continuité du moyen fessier.

L'insertion du moyen fessier sur le grand trochanter se fait d'une part en avant du sommet du grand trochanter par un tendon court en forme de croissant, et d'autre part au sommet même du grand trochanter par un tendon plus long et gracile en continuité avec la partie postérieure du muscle. Cette constatation permettrait de passer dans un plan de clivage « naturel » entre les deux insertions du moyen fessier, limitant le traumatisme musculaire.

Par ailleurs, l'axe de la diaphyse fémorale se prolonge avec la moitié antérieure du grand trochanter, or, il suffit de dégager la partie antérieure du grand trochanter, et donc avoir un accès au fut fémoral. La moitié postérieure du moyen fessier reste attachée au sommet trochantérien.

2. Voie d'abord latérale directe mini invasive [54]:

La voie d'abord latérale directe mini invasive, qui est également parfois désignée sous le nom de la voie d'abord modifiée de Hardinge, a été décrite par LLIZALITURRI et autres qui a utilisé des instruments standards pour exécuter les différentes étapes chez 40 patients, plutôt que les instruments spécialisés du mini open utilisés près de la plupart des autres chirurgiens pour différentes voies d'abord. Le grand trochanter est encore la borne limite osseuse, une incision commence 2 cm en dedans du centre du grand trochanter, prolongeant 5-8 cm d'une manière distale et parallèle à l'axe du fémur. La bande ilio-tibiale est incisée, et la bourse trochantérienne est réséquée. L'incision est faite entre les fibres musculaires du moyen fessier, et le petit fessier pour gagner l'exposition de la capsule de la hanche. Après capsulotomie, la hanche peut être luxée dans la rotation externe. La tête fémorale est réséquée pour exposer l'acétabulum et le fémur.

3. Les variantes de la voie de HARDINGE :

BAUER a décrit une voie trans-glutéale qui diffère peu de la technique de HARDINGE, il décale vers l'avant la ligne de dissociation du moyen fessier, la situant à la limite tiers moyen - tiers antérieur.

HONTON : en 1989, limite en haut la dissection du moyen fessier sur quatre centimètres maximum pour ne pas léser le nerf fessier supérieur.

MALLORY : en 1992, a mis au point une variante qui décale aussi en avant la dissociation du moyen fessier, et qui a la particularité de ménager beaucoup plus son insertion sur le grand trochanter : l'incision y passe en effet sur le bord antérieur pour rejoindre progressivement le vaste latéral à sa partie postérieure. La récupération de la force d'abduction serait meilleure.

On remarque que la préoccupation de tous ces auteurs, est de ménager à la fois le moyen fessier et le nerf fessier supérieur.

i Les voies externes trans-trochantériennes [30]

On distingue trois principales voies :

1. La trochantérotomie standard ou classique :

L'opéré est installé en décubitus latéral strict, maintenu par deux appuis sacrés et pubiens. L'incision cutanée est longitudinale de 15 à 20cm, centrée sur le grand trochanter. Après passage du plans aponévrotique et séparation des fibres du grand fessier, le vaste externe est sanctionné quelques millimètres sous sa crête d'insertion supérieure et la section osseuse est faite au ciseau droit, aboutissant à la base du col. Sur le fragment osseux ainsi soulevé s'insère le petit et le moyen, fessier, le pyramidal, les jumeaux, les obturateurs. Seul le carré crural reste solidaire du fémur.

Dans les hanches peu serrées il est souvent nécessaire de couper l'obturateur externe et le jumeau inférieur pour mobiliser le trochanter. Cette voie permet :

- Un large accès à l'espace péri cotyloïdien.
- Une vision axiale endofémorale.
- La conservation des muscles postérieurs qui reste le meilleur rempart contre les luxations postérieures.

2. La trochantérotomie digastrique

Conserve l'attache du muscle moyen fessier avec celle du vaste externe, constituant ainsi une sorte de muscle digastrique.

3. La trochantérotomie partielle

Elle détache la marge antérieure du grand trochanter, sur laquelle sont laissées les attaches des muscles vaste latéral et petit fessier, le moyen fessier reste solidaire au grand trochanter.

d. Voie d'abord d'une double incision [56] [58]:

La voie d'abord d'une double incision a été décrite par Berger et a été développée et faite brevétée par l'équipe de Dana Mears en utilisant les équipements d'un laboratoire d'anatomie pour projeter une approche à la hanche avec traumatisme minimal aux vaisseaux et aux nerfs. Pour faciliter la visualisation, l'utilisation de l'amplificateur de brillance préopératoire est essentielle. Les incisions sont montrées dans cette figure :

La technique consiste, sur table normale et en décubitus dorsal, à réaliser une voie d'abord antérieure de 5 cm pour le temps cotyloïdien et une deuxième incision postérieure de 2,5 cm pour la préparation fémorale et la mise en place de la prothèse fémorale. Il n'y a aucune section musculaire.

Des instruments spéciaux sont nécessaires, les implants sans ciment sont standards et l'utilisation de l'amplificateur de brillance permet de guider et de contrôler la réalisation des gestes de préparation osseuse et le positionnement des implants.

La technique mini invasive à 2 voies de mise en place est difficile à acquérir et demande une courbe d'apprentissage longue. Par contre, la rapidité de la récupération fonctionnelle, la diminution de la douleur, une durée d'hospitalisation raccourcie, la satisfaction des patients et le faible taux de complications justifient amplement son emploi.

De plus, l'utilisation de l'amplificateur de brillance, qui est brève, assure le contrôle permanent de la préparation osseuse et du positionnement des implants, qui sont des éléments clés de la longévité des prothèses. Le mal positionnement des implants reste la complication majeure de cette voie.

e. Chirurgie assistée par ordinateur [57]:

La chirurgie assistée par ordinateur consiste à l'introduction au bloc opératoire de nouveaux dispositifs médicaux ayant pour objectif d'aider les chirurgiens dans la réalisation des procédures standardisées.

Il permet de localiser dans l'espace le patient, les implants, les outils chirurgicaux et donc leurs positions relatives. Elle offre l'avantage théorique d'être plus précise et plus reproductible qu'un geste conventionnel.

Différentes techniques sont proposées :

- Avec recalage, soit à partir d'une base TDM, soit selon la technique du Bone Morphing (base TDM, radio, ou modèle statistique)
- Sans recalage, avec l'aide de la fluoroscopie 3D, ou cinématique avec référence per-opératoire.

Les enjeux de la navigation sont multiples :

- ❖ Respect de l'anatomie : latéralisation et rétablissement de la longueur des membres inférieurs.

Nombreuses études biomécaniques ont prouvé de la restauration de la latéralisation et la longueur sur le fonctionnement physiologique de la hanche, ces paramètres agissent sur le rôle mécanique des moyens fessiers.

- ❖ La stabilité.

L'utilisation d'un système de navigation permet d'améliorer le positionnement du cotyle. Autrement dit, il permet d'éviter les malpositions sources de luxation et donc de complication.

- ❖ Enjeux économiques

La reprise de prothèses totales pour luxations récidivantes a un coût qui pourrait être limité par l'utilisation de la navigation.

La voie trans-trochantérienne a été utilisée dans quatre cas (5,2 %) dans la série de **Cohen** [82] et chez tous les patients dans la série de **Kiran** [79].

La voie antéroexterne de Bauer a été utilisée dans 12 cas (15,8 %) dans la série de **Cohen** [82].

La voie postéro-externe de Moore a été utilisée chez tous les patients dans la série de **Burgo** [64], chez 79 % des patients dans la série de **Cohen** [82] et chez 19,2% des patients dans **notre série**.

La voie de Hardinge a été utilisée chez un patient dans **notre série**

La voie de Hardinge modifié (mini-invasive) a été utilisée chez tous les patients dans la série de **Kim** [66].

La voie postérieure mini-invasive a été utilisée chez 78% des patients dans notre série soit 45 hanches.

Tableau 7: la voie d'abord employée dans les différentes séries.

	Burgo [64]	Cohen [82]	Kiran [79]	Kim [66]	notre série
Voie de Moore	100 %	79 %	-	-	19,2%
Voie trans-trochantérienne	-	5,2 %	100 %	-	-
voie antéroexterne de Bauer	-	15,8 %	-	-	-
voie de Hardinge	-	-	-	-	1,75 %
voie de Hardinge modifié	-	-	-	100 %	-
voie postérieure mini-invasive	-	-	-	-	78%

G. Mise en place d'une arthroplastie totale de la hanche hybride

Les temps opératoires sont:

a. L'installation du malade (figure 34)

L'installation du malade est en décubitus latéral en général (Figure 34).

b. La voie d'abord (figure 35)

Reste un choix personnel de l'opérateur. La voie d'abord mini-invasive est la plus utilisée chez nous.

c. La luxation

Obtenue en portant le membre en flexion, adduction, rotation externe. Le Crochet de Lombotte n'est utilisé qu'en cas d'échec.

d. La section du col fémoral

Une fois la hanche luxée, le col sera coupé à la scie, le repérage du plan dissection doit être fait soigneusement en tenant en compte de la dimension de la prothèse fémorale.

L'orientation de la section est précisée par la comparaison du col avec la Prothèse définitive.

e. La préparation du cotyle (figure 36,37)

Dès que le col est sectionné, on commence le temps cotyloïdien : on procède au fraisage du cotyle jusqu'à ce qu'il n'en reste que 2 à 3 mm d'os spongieux sur la corticale profonde, la pièce prothétique cotyloïdienne est placée tout en respectant l'orientation spatiale, une vis de fixation est mise en place Cette opération se termine par le nettoyage à l'aide d'une curette.

f. La préparation du fémur (figure 38,39)

La préparation du canal médullaire est réalisée grâce aux râpes spécifiques de la prothèse choisie pour obtenir la meilleure adaptation possible.

La prothèse fémorale définitive n'est introduite qu'après injection du ciment à basse viscosité. Là aussi, l'orientation spatiale est respectée.

g. La réduction (figure 40)

Permet la réintroduction de la tête prothétique dans le néo-cotyle.

h. La fermeture

Se fait plan par plan, avec mise en place de deux drains de Redon : l'un antérieur sous les pélvirochantériens, l'autre postérieur sous le grand fessier.

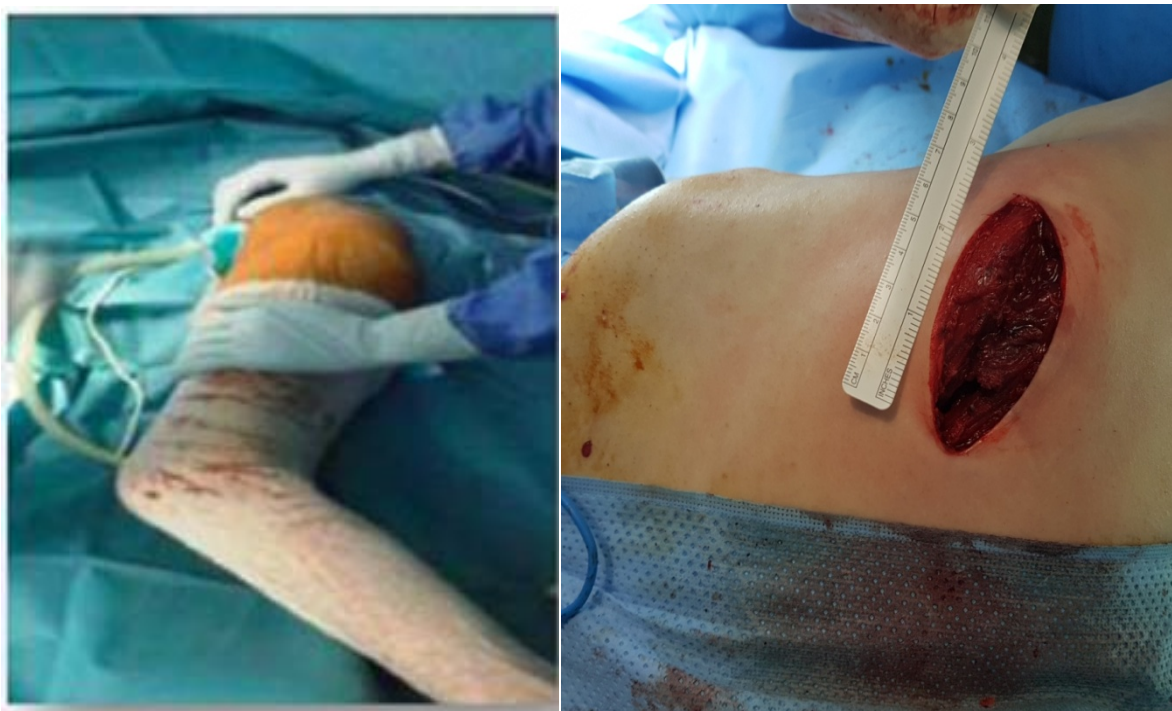

Figure 35: installation du patient. Figure 36: voie d'abord mini-invasive.

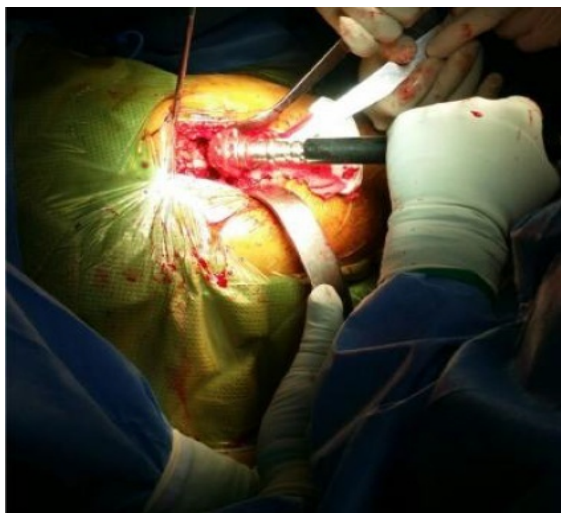

Figure 37: fraisage du cotyle.

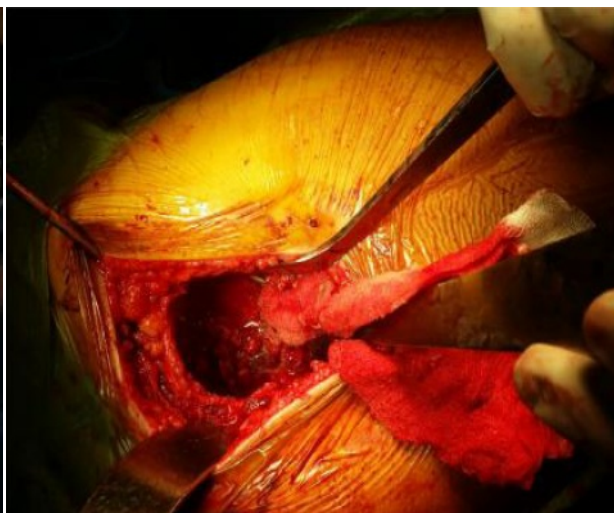

Figure 38: cotyle après fraisage

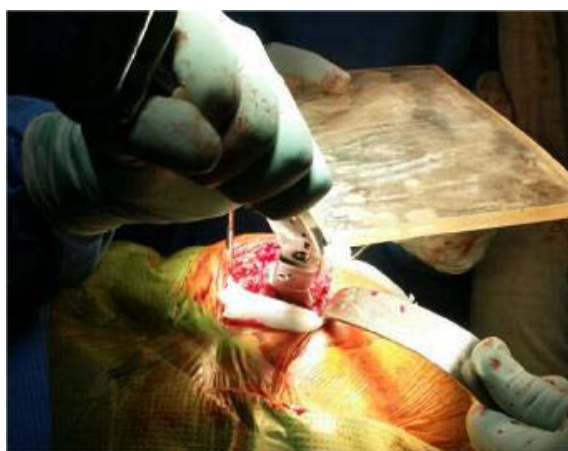


Figure 39: Alésage du fémur

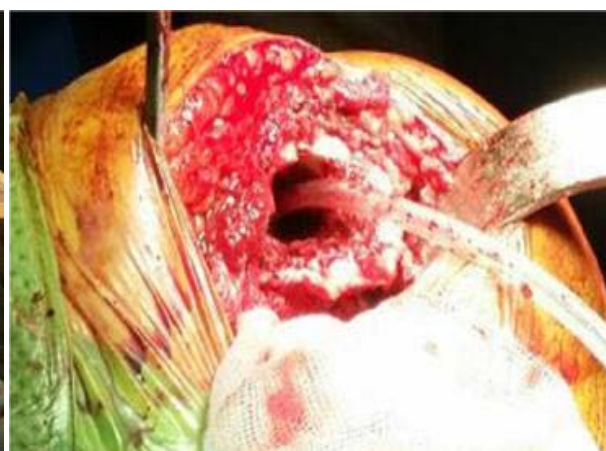

Figure 40: fût fémoral après alésage.

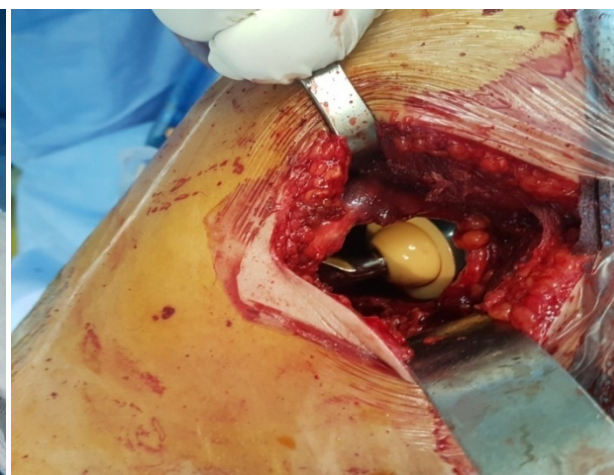
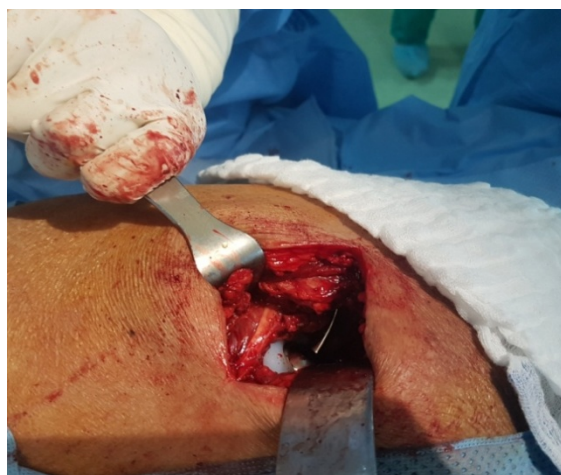

Figure 41: aspect final après réduction.

H. Les complications des PTH.

La prothèse totale de hanche est une intervention chirurgicale qui procure au patient un meilleur confort, en remplaçant une hanche anormale par une autre prothétique. Cependant et comme toute autre chirurgie, ils existent des complications.

a) Les complications peropératoires :

i. Les complications générales :

Le remplacement prothétique de la hanche est une intervention majeure et peut entraîner des complications graves voire mortelles.

Dans les grandes séries, la mortalité en peropératoire est voisine de 1 %, elle est liée à l'anesthésie et au choc opératoire surtout chez les sujets porteurs d'affections préexistantes (défaillances cardio-vasculaires et respiratoires, diabète non équilibré, altération de l'état général).

ii. Les incidents peropératoires :

Au cours de l'acte chirurgical on peut voir survenir :

- Une fracture du fémur qui est plus fréquente la fracture du cotyle est possible.
- Des lésions neurologiques : l'atteinte du nerf sciatique, elle survient en peropératoire, ou lors d'une luxation de la prothèse en postopératoire.
- Une luxation de la prothèse est possible.
- Les complications vasculaires.
- Le ciment biologique peut être responsable d'un état de choc
- Les manipulations intra médullaires peuvent être à l'origine de manifestations thromboemboliques.
- Une thrombose veineuse et une embolie pulmonaire

Dans les séries dont on dispose on note plusieurs incidents:

Une paralysie du nerf sciatique (1,75%) dans notre série dont la reprise a montré un nerf contus mais continu, l'évolution était favorable.

Une paralysie du nerf sciatique (0,1%) dans la série de **Jaine [83]** ayant évolué vers la récupération partielle sous traitement.

Une paralysie du nerf fémoral (1,6%) Dans la série de **Jaine [83]** ayant évolué vers la récupération totale sous traitement.

Une paralysie du nerf fémoral (0,1%) Dans la série de **Dhaon [67]**.

Une paralysie du nerf fémoral (0,3%) dans la série de **Burgo [64]**.

2 cas (1,9%) de fracture de fémur peropératoire ont été rapportés dans la série de **kiran [79]**.

11 cas (1%) de fracture de fémur peropératoire ont été rapportés dans la série de **Jain [83]**: 8 patients traités par fixation interne et 3 patients traités par méthodes orthopédiques.

b) Les complications postopératoires précoces :**i Infections aiguës :**

Ce sont les infections qui se manifestent dans les jours qui suivent l'opération.

ii Les complications thromboemboliques :

La chirurgie prothétique constitue un risque important de survenue d'événement thromboembolique, ce risque, qui est maximal jusqu'au 17ème jour pour la PTH, est nettement diminué par l'administration des héparines de bas poids moléculaire.

4 patients ont présenté une thrombose veineuse profonde dans la série de **Jaine [83]** et ont bien évolué sous traitement médicale. Nous n'avons pas noté des complications thromboemboliques dans notre série, ni dans les autres séries.

c) Les complications tardives :**i. Les infections [31] [32] [33] [34] :****1. Généralités :**

L'infection sur une PTH est une complication très grave, difficile à gérer.

2. Facteurs de risque :

- La diminution de la résistance à l'infection de certains malades : âge, diabète, corticothérapie, chimiothérapie.
- Les infections connues ou méconnues dont le malade peut être atteint : infections dentaires, ORL, génito-urinaires, cutanées et pulmonaires.
- L'augmentation du risque infectieux peut aussi être locale : soit au niveau des parties molles, soit au niveau de la coxo-fémorale elle-même (coxites inflammatoires, ancienne ostéo-arthrite, antécédents de chirurgie de la hanche).

- Le déroulement de l'acte opératoire comporte également des risques de préparation cutanée, aérobio-contamination de la salle d'opération, durée de l'intervention, rigueur de l'asepsie opératoire.
- Le risque infectieux demeure dans les suites opératoires immédiates (drain Redon, lors des soins...) et persiste à distance dans les mois et les années à venir (réveil d'une infection locale, localisation au niveau de la hanche d'un état infectieux à distance).

3. Le diagnostic :

La douleur est le signe le plus fréquent, la fièvre peut exister.

L'examen clinique recherche une éventuelle fistule.

La biologie peut mettre en évidence hyperleucocytose, une VS accélérée, une CRP augmentée mais aucune de ces anomalies n'est spécifique.

Sur la radiographie les signes en faveur de l'infection de prothèse sont:

- le descellement bipolaire
- la présence de géode endostée
- les appositions périostées
- les ossifications périprothétiques

Le scanner permet de faire le diagnostic de collection para-articulaire, d'épanchement néo-articulaire et de fistule cutanée, il renseigne sur leurs topographie précise.

L'identification du germe est étape la plus importante pour le diagnostic et le traitement, le prélèvement se fait à partir de la fistule, ou par ponction de l'articulation, mais également en peropératoire.

Le germe le plus souvent retrouvé est le staphylocoque méticilline résistant, et blanc (epidermidis, capitis, hominis...)

4. Les formes cliniques :

L'infection sur PTH peut prendre trois tableaux cliniques :

4-1 L'infection précoce :

Elle correspond à une contamination massive peropératoire et se manifeste dans les jours qui suivent l'implantation de la prothèse.

Le tableau clinique est habituellement bruyant, associant des douleurs vives, une fièvre élevée oscillante ou en plateau, altération de l'état général, et les signes locaux d'infection : cuisse rouge, chaude et tendue.

4-2 Infection secondaire par voie hématogène :

C'est une infection de la hanche prothétique par voie hématogène à partir d'un foyer septique primitif, ce type d'infection se manifeste de façon brutale et imprévisible sur le même mode que le sepsis aigu précoce, mais il survient à distance de l'opération.

4-3 Infection chronique :

C'est la variété la plus fréquente ; son origine est essentiellement préopératoire, mais elle se développe lentement et de façon torpide. Le motif de consultation le plus fréquent est la douleur.

La présence d'une fistule ou d'un abcès, sa survenue dans un tableau septicémique affirme le diagnostic.

5. Le traitement :

La prise en charge d'une PTH infectée est chirurgicale. Elle consiste :

5-1 Le lavage avec synovectomie :

Il se fait en reprenant la voie d'abord initiale et il consiste en une excision de tous les tissus nécrosés, avec raclage à la rugine des aponévroses.

La pièce fémorale doit être sortie de son fourreau de ciment, le cotyle peut être laissée en place.

Après le parage, la prothèse sera réduite et en cas d'instabilité qui peut être due aux gestes sur les parties molles, une butée peut être réalisée.

5-2 Le changement de la prothèse :

5-2 -1 Ablation de la prothèse et bilan local :

- ✓ Ablation de la prothèse :

C'est une intervention majeure et délicate, nécessitant une préparation médicale préalable : la transfusion peut être indiquée pour palier à l'anémie inflammatoire, un bilan protidique doit être fait.

Pour l'ablation de la prothèse, la même voie d'abord initiale peut être utilisée, mais de façon plus élargie pour permettre un bon jour facilitant l'excision des tissus infectés et cicatriciels périprothétiques. La pièce fémorale est enlevée facilement lorsqu'elle est descellée. L'ablation du ciment doit être totale, certains auteurs préconisent une fémorotomie de nettoyage.

Le temps cotyloïdien comporte l'excision des tissus périprothétiques douteux, puis la cotyle est enlevé, cureté pour faire le bilan osseux.

- ✓ Bilan des lésions osseuses :
 - Sur le fémur :
 - Forme diffuse
 - Formes localisées : métaphysaires, diaphysaires
 - Sur le cotyle : les pertes de substances osseuses sont classées en 4 types :
 - Type I : perte de substance de l'ilion
 - Type II : perte de substance des parois du cotyle
 - Type III : perte de substance du fond
 - Type IV : fracture

5-2 -2 La repose de la prothèse :

Elle peut être faite en même temps que l'ablation, ou bien en deux temps.

- ✓ Le temps cotyloïdien :

Le ciment est utilisé pour combler les pertes de substances de types I et II, lorsque la perte de substance est importante, la reconstruction peut être faite à partir de la banque d'os avec mise en place de la croix de Kerboule.

✓ Le temps fémoral :

Deux techniques peuvent être utilisées en fonction des dégâts osseux:

- Prothèse cimentée de taille standard : lorsque la perte de substance est peu importante.
- Prothèse sans ciment verrouillée.

5-2-3 Ciment aux antibiotiques :

Le méthacrylate de méthyle peut être vecteur d'antibiotique.

5-3Le traitement médical :

Il est aussi fondamental, le choix de l'antibiotique par voie systémique dépend des résultats de l'antibiogramme.

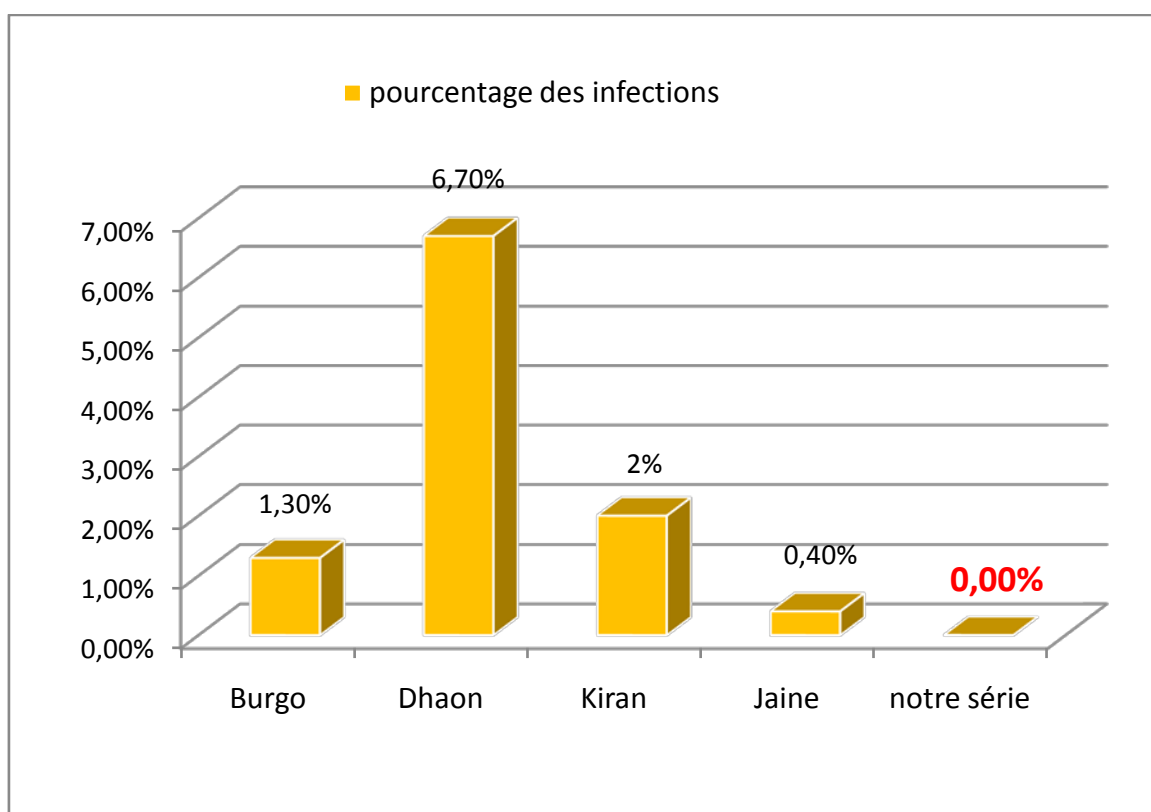
Le taux d'infection dans la série de **Burgo [64]** est de 1,3% : un cas était une infection aigue traitée par un traitement médico-chirurgical avec conservation de la prothèse. 3 cas était des infections chroniques traitées tous par un traitement médico-chirurgicale avec ablation repose de la prothèse en deux temps.

Le taux d'infection dans la série de **Dhaon [67]** est 6,7% (4 cas): c'était selon l'auteur des infections superficielles traitées un traitement médico-chirurgical avec conservation de la prothèse.

Le taux d'infection dans la série de **Kiran [79]** est 2% (2cas) : *un cas* d'infection superficielle traité par un traitement médico-chirurgical avec conservation de la prothèse. L'autre *cas* était une infection hémotogène survenue à 13ans et qu'a nécessité un traitement médico-chirurgicale avec ablation repose de la prothèse en deux temps.

Le taux d'infection dans la série de **Jaine [83]** est de 0,4% (4 cas) : 2 cas d'infections aigues traitées par un traitement médico-chirurgical avec changement de la prothèse en deux temps après échec du traitement médico-chirurgical avec conservation de la prothèse. Les 2 autres cas étaient des infections chroniques traitées par un traitement médico-chirurgical avec changement de la prothèse en deux temps.

Dans notre série aucun cas d'infection n'a été noté ce qui rejoint les résultats de la série de **Harris [63]**.



Graphique 19: taux d'infection dans les différentes séries

ii. Les descellements [35] [36] [37]:

Ils constituent la complication la plus fréquente des PTH c'est le problème le plus préoccupant.

On distingue le descellement septique (chapitre infection) et le descellement aseptique.

1. Le descellement cotyloïdien :

Il correspond au déplacement de la pièce cotyloïdienne au niveau de son emplacement acétabulaire, plusieurs facteurs mécaniques et biologiques se regroupent pour expliquer la survenue du descellement du cotyle.

✓ Les facteurs mécaniques :

- Le terrain : l'âge, l'activité du sujet
- L'os receveur : qualité, résistance, élasticité
- La technique opératoire : ablation de l'os sous chondral au niveau de du toit du cotyle, mince couche du ciment au en zone portante.
- Le positionnement du cotyle : cotyle vertical, le positionnement haut du cotyle.
- La prothèse elle-même : le couple de frottement.
- Le polyéthylène : le vieillissement du polyéthylène favorise la corrosion et l'usure.

✓ Les facteurs biologiques :

- Les débris du polyéthylène entraînent des réactions biologiques avec une granulomatose qui sera responsable d'un descellement.
- Le ciment peut être également responsable.
- Les débris métalliques sont également responsables dans les prothèses métal-métal.

Sur le plan clinique le descellement cotyloïdien se manifeste par des douleurs siégeant au niveau de la fesse.

Sur le plan radiologique les zones de descellement sont précisées par DeLee et Charnley.

Le signe majeur de descellement reste le liseré évolutif.

Les lésions osseuses sont liées à trois facteurs : l'implantation initiale, la lyse osseuse et la mobilisation entre cotyle prothétique et bassin.

Plusieurs classifications pour ces lésions sont proposées, Vives et coll décrivent quatre stades :

- stade I : avec un capital osseux correct
- stade II : avec un cotyle continu mais fragile
- stade III : avec disparition des deux parois
- Stade IV : avec disparition de plus des deux parois avec ou sans fracture.

Le descellement cotyloïdien est une complication de prise en charge lourde nécessitant une reprise chirurgicale. Beaucoup d'auteurs ont proposé plusieurs techniques. On distingue :

✓ **Les reprises sans greffe :**

- Le scellement itératif : sans greffe et sans anneaux associés.
- Scellement associé à un anneau de soutien : son rôle est d'améliorer la fixation et le centrage du cotyle prothétique, d'éviter une migration centrale, répartir l'appui sur le pourtour du cotyle osseux, de corriger une perte de substance osseuse segmentaire et d'assurer l'ostéosynthèse d'une éventuelle fracture associée du cotyle. Plusieurs types existent : exemple l'anneau de Kerboule.
- Le cotyle non scellé : soit avec une cupule mobile, ou fixée.

✓ **Les reprises avec greffe osseuse :**

Les greffons peuvent être corticospongieux structuraux, ou spongieux morcelés.

2. Le descellement fémoral :

Le descellement de la pièce fémorale d'une PTH se caractérise par l'absence de fixation rigide de cette pièce à l'os.

Le descellement a des causes multiples liées aux caractéristiques physiques de la tige et du ciment, ainsi qu'à la technique chirurgicale. Il existe également des causes biologiques représentées par les débris métalliques, les débris de polyéthylène et les débris de méthacrylate.

Cliniquement il se manifeste par des douleurs de la cuisse.

Les signes radiologiques du décellement de la tige cimenté sont : la fracture du ciment, la migration caudale de la tige, les liserés évolutifs et les granulomes endostaux.

Les zones de descellement sont divisées selon Gruden de 1 à 7 sur le cliché de face ; sur le cliché de profil, Johnston rajoute les zones 8 à 14.

Le traitement du descellement fémoral est chirurgical, il peut s'agir soit d'un recèlement simple, soit d'un recèlement avec réparation des dégâts osseux : avec mise en place d'une tige longue non cimentée, ou cimentée.

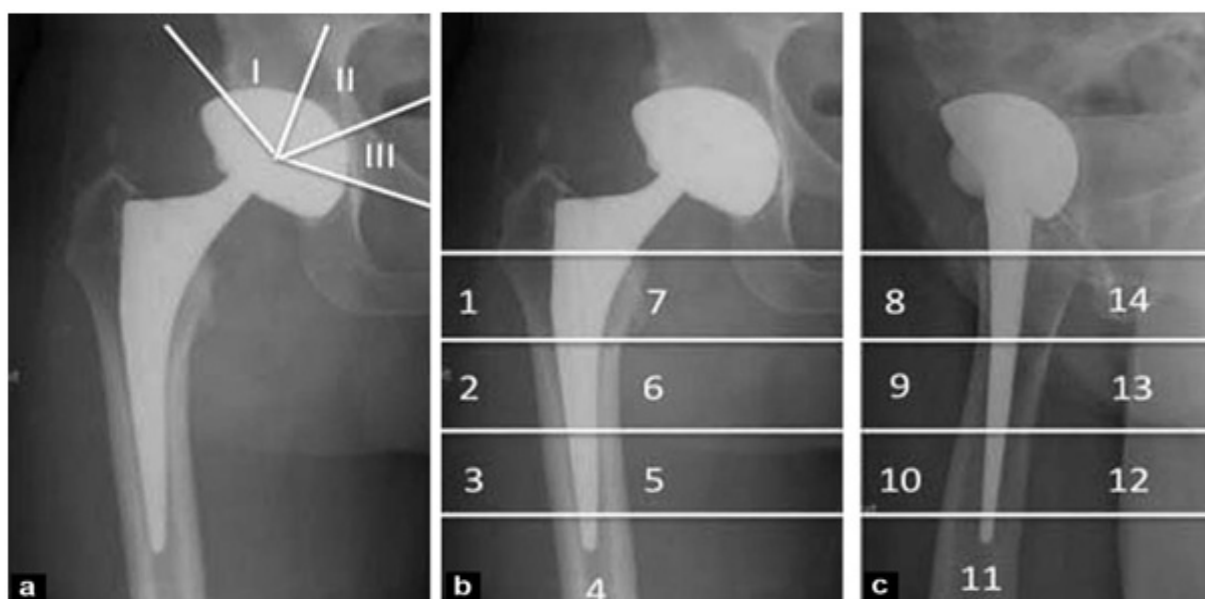


Figure 42: les zones de descellement.

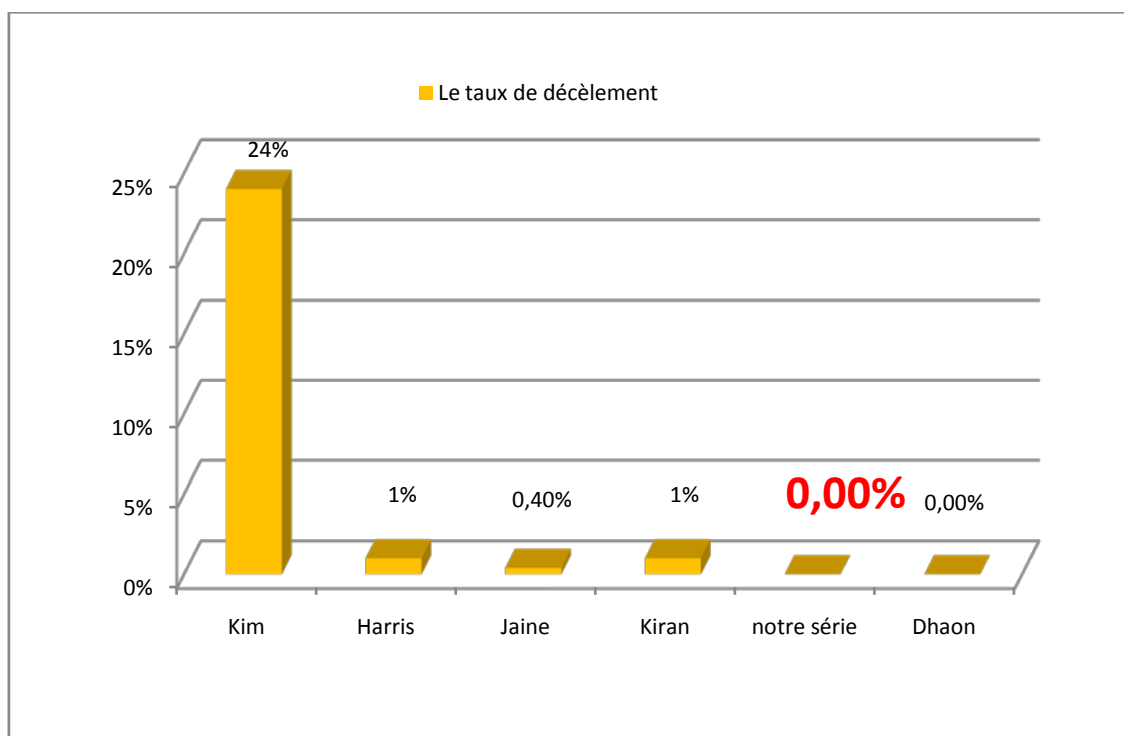
Le taux de descellement dans la série de **Harris** [63] est de 1% (1 cas) c'était un décellement de tige fémorale traité par reprise chirurgicale.

Le taux de descellement dans la série de **Kim** [66] est de 24% (18 cas), ces 18 cas ont nécessité la révision totale dans 14 cas et fémorale dans 4 cas, ce taux de décellement élevé est dû selon l'auteur aux types des tiges utilisées.

Le taux de descellement dans la série de **Jaine** [83] est de 0,4% (4 cas) ces cas 4 cas ont nécessité la reprise chirurgicale.

Le taux de descellement dans la série de la série de **Kiran** [79] est de 1% (1 cas) : décellement du cotyle cimenté traité par reprise chirurgicale.

Dans notre série, aucun cas de descellement n'a été déploré, les résultats de notre étude rejoignent ceux de **Dhaon** [67] et de **Burgo** [64].



Graphique 20: taux de décellement dans les différentes séries

iii. La luxation [38] [39] [40]:

La luxation est, après le descellement, la deuxième complication susceptible de remettre en cause le résultat d'une arthroplastie totale de hanche. Sa fréquence selon les séries publiées se situe entre 0.11 à 9 %.

La luxation de la PTH est définie comme le positionnement documenté de la tête fémorale en dehors de son emplacement au niveau du cotyle prothétique. Elle peut survenir à des moments variables après la pose de la prothèse.

Sur le plan clinique, la douleur occupe le devant de la scène, parfois pas très intense, avec une impotence fonctionnelle soudaine et une sensation de déboitement ressentie par le malade ou par son entourage. L'inégalité de longueur des membres, l'attitude en rotation interne flexion, dans les luxations postérieures et en rotation externe dans les luxations antérieures, ne sont pas constants.

L'évaluation radiologique se base sur un cliché de bassin de face qui permet de confirmer la luxation et un autre de profil permettant de préciser sa variété antérieure ou postérieure.

La luxation est souvent postérieure, mais elle peut être antérieure.

1. Facteurs de risque :

Plusieurs facteurs expliquent la survenue d'une luxation après un remplacement total de la hanche.

✓ Facteurs liés au terrain :

L'âge avancé, le sexe féminin, la pathologie sous-jacente de la hanche en particulier dans les PTH après fracture du col fémoral, le risque augmente avec les reprises, une tare associée en particulier cognitivo-comportementale, neuromusculaire.

✓ Facteurs liés à la technique chirurgicale et aux implants:

- La voie d'abord :

La voie postérieure a été incriminée dans de nombreuses séries comme étant un facteur de risque, les trans trochantériennes, antérieures et antérolatérales favorisent moins la luxation.

- Le couple de frottement :

M. T. Clarke, avait trouvé un taux de luxation faible avec le couple : métal-métal, par rapport au couple céramique-polyéthylène [48].

- Le diamètre de la tête

Il est incriminé également : les auteurs rapportent que la stabilité de la prothèse augmente avec l'augmentation du diamètre de la tête.

- Orientation des pièces prothétiques:

Éléments sous la dépendance du chirurgien, l'orientation des pièces prothétiques est considéré comme la clef de la stabilité de la hanche.

Les vices d'orientation sont les plus souvent en cause. Ce facteur devra être recherché devant toute luxation en mesurant l'antéversion du cotyle et du col fémoral, ainsi que l'inclinaison du cotyle.

La luxation serait la conséquence d'un conflit cervico-cotyloïdien. Le col fémoral vient buter sur le rebord de la cupule. Celle-ci forme le billot d'une éventuelle luxation si l'amplitude du mouvement dépasse les possibilités maximales de mobilité de la prothèse.

L'excès de verticalisation et/ou l'antéversion limitent la rotation externe de la hanche en extension et exposent à la luxation antérieure.

L'excès d'horizontalisation et/ou d'antéversion limitent la flexion et dans cette position l'adduction et la rotation interne, ce qui expose à la luxation postérieure.

Les malpositions fémorales sont moins pathogènes que celles de la cupule.

- ✓ Facteurs liés au suivi postopératoire

Soixante pour cent des luxations se produisent durant les trois premiers mois postopératoires, en général lors des activités de la vie courante, Dans la majorité des cas, il n'y a pas d'événement traumatique, ce qui souligne l'importance de la prévention.

1) Classification :

Plusieurs classifications ont été proposées pour les instabilités de la PTH, Dorr a individualisé trois types de luxations :

- Type I : posturale, sans étiologie évidente
- Type II : due un déséquilibre des parties molles
- Type III : due à un mal positionnement des pièces prothétiques.

2) Traitement :

Le traitement est d'abord orthopédique consistant en une réduction sous AG, dans le cas d'une irréductibilité, d'interposition, de désassemblage prothétique, la réduction chirurgicale s'impose. La réduction est suivie d'une traction pendant 6 semaines, puis une rééducation.

Lorsque le traitement chirurgical s'impose, il peut s'agir soit d'un remplacement prothétique, traitement d'une éventuelle pseudarthrose du grand trochanter, suppression de l'effet came (ablation des butoirs osseux, du ciment...).

Le taux de luxation est de 5% (3 patients) dans **notre série** : ces 3 luxations étaient précoces (j1, j2, j20) réduites sous anesthésie générale au bloc opératoire.

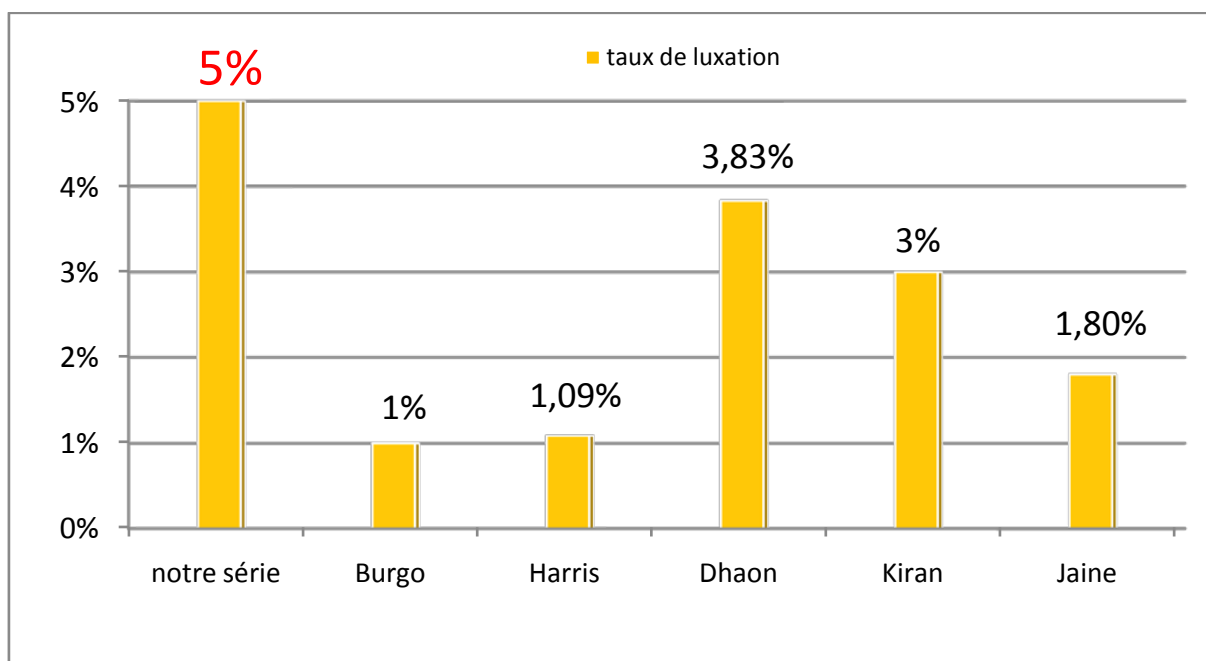
Le taux de luxation est de 1% (3 patients) dans la série de **Burgo** [64] : ces 3 patients ont souffert des luxations récidivantes (2 épisodes chez 2 patients et 3 épisodes chez le 3^{ème} patient). Ils ont tous nécessité une reprise chirurgicale pour différentes raisons (correction des malpositions, imprégnation métallique).

Le taux de luxation est de 1,09 % (1 patient) dans la série de **Harris** [63] : ce patient avait une luxation récidivante traité par reprise chirurgicale.

Le taux de luxation est de 3,83% (2 patient) dans la série de **Dhaon** [66]: c'était une luxation immédiate chez un patient et précoce chez l'autre patient. Les deux luxations ont été réduites sous anesthésie générale.

Le taux de luxation est de 3% (3 cas) dans la série de la série de **Kiran** [79] : 2 cas réduits sous AG et une hanche révisée pour luxation récurrente.

Le taux de luxation est de 1,8% (20 cas) dans la série de **Jaine** [83]:12 patients traités par réduction sous AG et 8 patients par révision chirurgicale.



Graphique 21: taux de luxation dans les différentes séries.

Le taux élevé de luxation dans notre série peut être lié à l'utilisation de la voie d'abord postérieure, la nature du couple de frottement type céramique-céramique et le non suivi des consignes post-opératoire.

iv. Les ossifications péri-articulaires [41] [42] [43] [44] [45]:

Les ossifications hétérotopiques sont définies comme : la formation de l'os lamellaire mature dans des sites différents du corps humain où l'os n'existe pas normalement. Leur fréquence est très variable.

Le plus souvent ces ossifications sont asymptomatiques et elles sont découvertes fortuitement sur une radiographie de la hanche.

Lorsqu'elles sont symptomatiques, elles entraînent une réduction des amplitudes articulaires et peuvent conduire à un mauvais résultat de la PTH.

La douleur avec des signes inflammatoires comme la chaleur, l'œdème et la rougeur, existent parfois, pouvant conduire à tort au diagnostic d'une infection.

La radiographie peut rester normale jusqu' à la sixième semaine alors que le scanner peut détecter les ossifications précocement dans les trois premières semaines postopératoires. Elles peuvent être diagnostiquées bien avant la troisième semaine par l'augmentation de la formation osseuse qui peut être détectée au cours de la première semaine postopératoire par le dosage des marqueurs ostéoclastique et ostéoblastiques spécifiques.

Le mécanisme exacte des ossifications hétérotopiques est mal connu, trois mécanismes s'intriquent dans leur genèse : neurologique, génétique, et traumatique. Les cellules ostéoblastiques responsable de la production de tissu osseux dérive d'une différenciation inappropriée de cellule mésenchymateuse pluripotente et ceci sous effet de facteurs locaux et généraux (bonemorphogeneticprotein-4, prostaglandine-E2 ...)

Les facteurs de risque des ossifications hétérotopiques sont représentés par: Le sexe masculin, l'âge avancé, l'ankylose préexistante de hanche, la spondylarthrite ankylosante, la polyarthrite rhumatoïde, l'ostéonécrose de la tête fémorale, la maladie de Paget et l'histoire d'ossification de la hanche épsi ou controlatérale.

Les facteurs de risque en rapport avec la technique chirurgicale sont : la dissection étendue des parties molles, la persistance de débris d'os dans le site opératoire et la présence d'un hématome. L'impact de la voie d'abord sur l'incidence des ossifications est discutée.

La classification la plus utilisée est la classification de Brooker basée sur l'aspect des ossifications sur une radiographie de face de la hanche :

Grade 0 : pas d'ossification.

Grade 1 : ilots d'ossification dans les tissus mous de la hanche.

Grade 2 : masses d'ossifications importantes sur le sourcil cotyloïdien et le grand trochanter avec une distance entre les deux dépassant 1 cm.

Grade 3 : l'écart entre les deux masses d'ossifications inférieur à 1 cm.

Grade 4: ankylose totale de la hanche en rapport avec les ossifications.

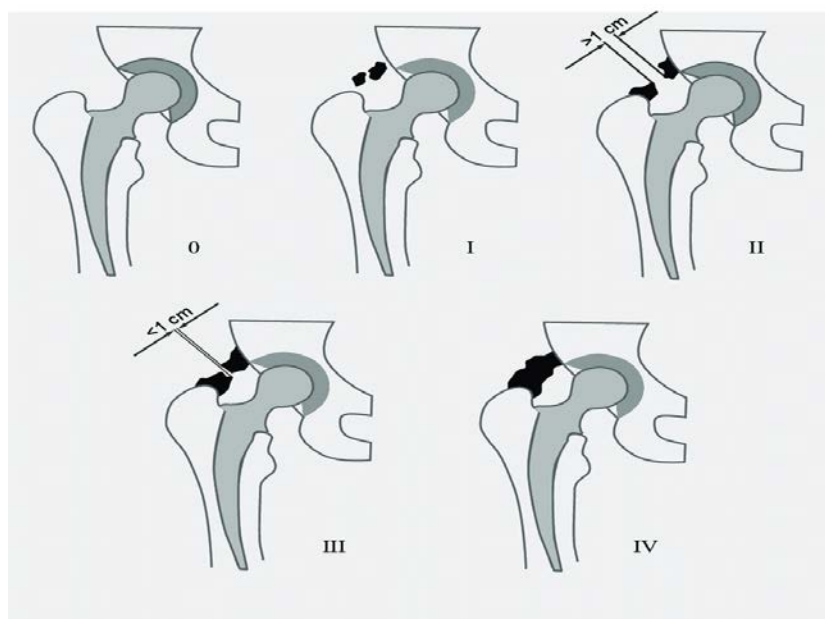


Figure 43: classification de brooker.

Le traitement des ossifications hétérotopiques symptomatiques peut être conservateur consistant en une rééducation intensive pendant la phase de début de la maladie visant à limiter les pertes en amplitudes des mouvements articulaires avant l'installation de la raideur.

Le traitement peut être également chirurgical, consistant en une excision des masses d'ossifications.

Le traitement de ces calcifications est avant tout préventif, surtout chez les patients à haut risque. Ce traitement fait appel soit aux AINS ou à la radiothérapie.

L'intérêt des AINS dans la prévention des ossifications a été démontré par des études multiples, surtout l'indométacine.

v. **La fracture du fémur [46] [47]:**

Elle peut survenir en per-opératoire et dans ce cas il existe plusieurs facteurs de risque notamment le sexe féminin, la prothèse non cimentée et une chirurgie antérieure de la hanche. Le traitement est envisagé en per opératoire soit par vissage, cerclage ou plaque vissée.

Les fractures du fémur survenant sur une prothèse de hanche posent des problèmes thérapeutiques difficiles en raison de l'âge souvent avancé et de la fragilité des patients, de l'ostéoporose et de la menace que ces fractures font peser sur la fixation de la prothèse parfois déjà défailante.

La classification la plus utilisée de ces fractures est la classification de Vancouver qui repose sur la localisation de la fracture et la stabilité de la fémorale.

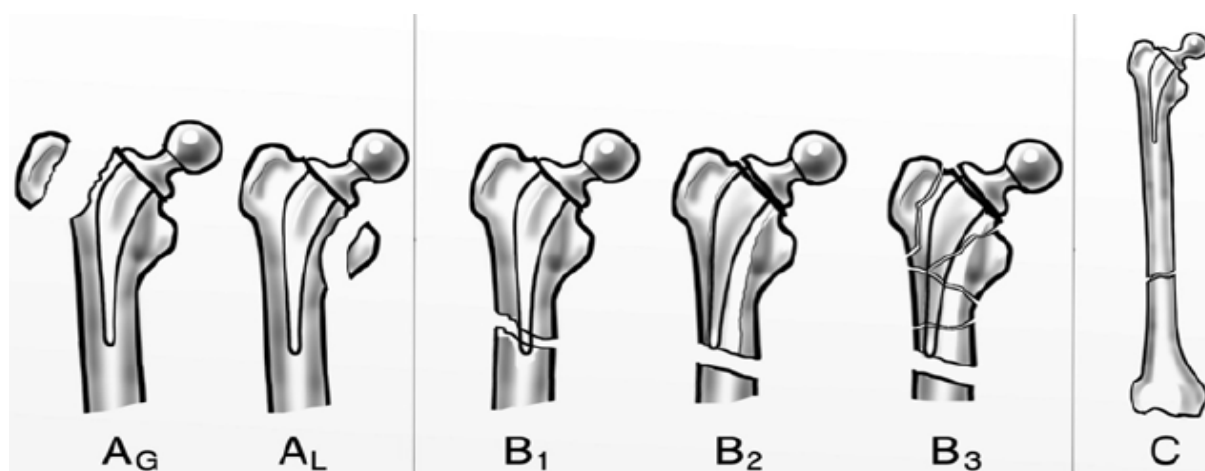


Figure 44: classification de Vancouver.

Le traitement est orthopédique le plus souvent pour les fractures de type A, les fractures type C sont traitées par une ostéosynthèse comme toute fracture du fémur. Les fractures de type B pose des problèmes de traitement, pour le type B3 une reprise avec changement de la prothèse s'avère nécessaire, pour le type B2, le traitement par ostéosynthèse est réservé aux patients à faible demande fonctionnelle, les fractures de type B1 peuvent être traitées par une ostéosynthèse sinon et en fonction de l'index de fixation restante, elles rejoignent les fractures de type B2.

vi. **Usure des implants:**

Les prothèses métal-polyéthylène sont les plus exposées à l'usure, les particules qui résultent de cette usure sont incriminées dans la survenue du descellement aseptique, c'est la raison qui mène à la limitation de l'utilisation des PTH chez le sujet jeune, il est rare avec les prothèses métal-métal.

i. **Les fractures des implants :**

Très rares, se voient surtout sur des prothèses mal posées, c'est aussi une complication des implants en céramique.

Burgo [64] a rapporté une fracture de la tête en céramique après 1 an chez un patient avec un IMC de 29 après une chute, on ne note pas de fracture des implants dans notre série et les autres séries dont on dispose.

I. Suivi et rééducation après pose de la PTH

a. Le suivi après pose de PTH :

En postopératoire immédiat, le patient est laissé libre dans son lit, les pieds légèrement surélevés, les genoux fléchis. Avec surveillance postopératoire de : température, tension artérielle, pouls, fréquence respiratoire, le drain de Redon.

Ce dernier est enlevé le deuxième ou le troisième jour.

La radiographie immédiatement postopératoire juge de la bonne réalisation de l'intervention.

b. La rééducation de la PTH [48]:

La rééducation après la pose d'une PTH en est guidée par l'histoire de la maladie, l'état clinique préopératoire et le choix des techniques chirurgicales.

i Période postopératoire :

La rééducation débute précocement par un simple entretien articulaire mais avec un lever précoce dès le 2^{ème} jour.

Dans les jours qui suivent, après l'ablation des drains et des perfusions, la marche va progressivement être reprise.

Au terme de la première semaine, la rééducation s'oriente vers les gestes simples de la vie courante : toilette, habillage avec utilisation d'aides techniques. Il est fondamental de rappeler régulièrement les précautions à prendre concernant l'appui et les gestes interdits car cette période est la plus favorable au débricolage et à la luxation.

Vers le 10^e jour postopératoire :

- Pour une coxarthrose simple le patient qui a acquis un début d'autonomie peut regagner son domicile.
- Pour les hanches complexes, il est préférable de débiter la rééducation dans un centre spécialisé.

ii Rééducation proprement dite :

Les techniques spécifiques de rééducation débutent à la troisième semaine lorsque la cicatrice des parties molles est débutée et que les complications postopératoires précoces ont été éliminées.

1. Douleur et techniques antalgiques :

Douleur :

L'arthroplastie doit normalement la faire disparaître quasi totalement dans les premiers jours postopératoires, d'autant plus qu'il est instauré un traitement antalgique.

Massage :

C'est la technique antalgique de choix, elle comporte :

- une orientation circulatoire qui associe des techniques de drainage, des conseils d'hygiène de vie et le port de bas de contention.
- une orientation musculotendineuse basée sur la détente.

Balnéothérapie :

Elle associe chaleur et apesanteur, elle diminue les contraintes et permet une mobilisation active sans résistance.

2. Limitations articulaires et attitudes vicieuses :

Lorsque les amplitudes articulaires passives sont limitées, la responsabilité revient tout particulièrement aux muscles.

Raideur :

Les techniques de gain articulaire a pour objectif, d'obtenir des amplitudes idéales pour réaliser tous les gestes de la vie courante : 110° de flexion, 0° d'extension, 10° de rotation externe et interne nécessaires dans la marche, 10° d'abduction chez l'homme, 30° chez la femme.

Les techniques sédatives participent au gain d'amplitude par une diminution des douleurs et des réactions de défense. Le massage permet d'obtenir une détente des groupes musculaires sous tension, la balnéothérapie par la chaleur et la diminution des contraintes gravifiques va dans le même sens.

Un traitement médical antalgique et myorelaxant est utile dans les cas rebelles.

Attitudes vicieuses :

- L'abductum, il se réduira par un travail analytique articulaire et fonctionnel avec diminution progressive de la compensation.
- L'excès de rotation interne s'accompagne souvent d'un manque de rotation externe. Il est prévenu par correction active par rappel proprioceptif, le travail analytique de réveil et de renforcement des rotateurs externes.

Déficit musculaire :

Pour les fléchisseurs et les extenseurs de hanche, le renforcement intervient à distance de l'intervention, vers le 2e ou 3e mois lorsque les cicatrisations et les consolidations sont bien obtenues.

Les rotateurs externes, réparés dans les voies postérieures, sont à ménager durant les 3 premières semaines, puis seront renforcés pour stabiliser la hanche et prévenir la luxation.

Trochantérotomie :

Elle impose, jusqu'à la 6e semaine, de ne pas solliciter l'éventail fessier et d'utiliser des cannes béquilles pour assurer la stabilisation latérale du bassin.

Éducation fonctionnelle :

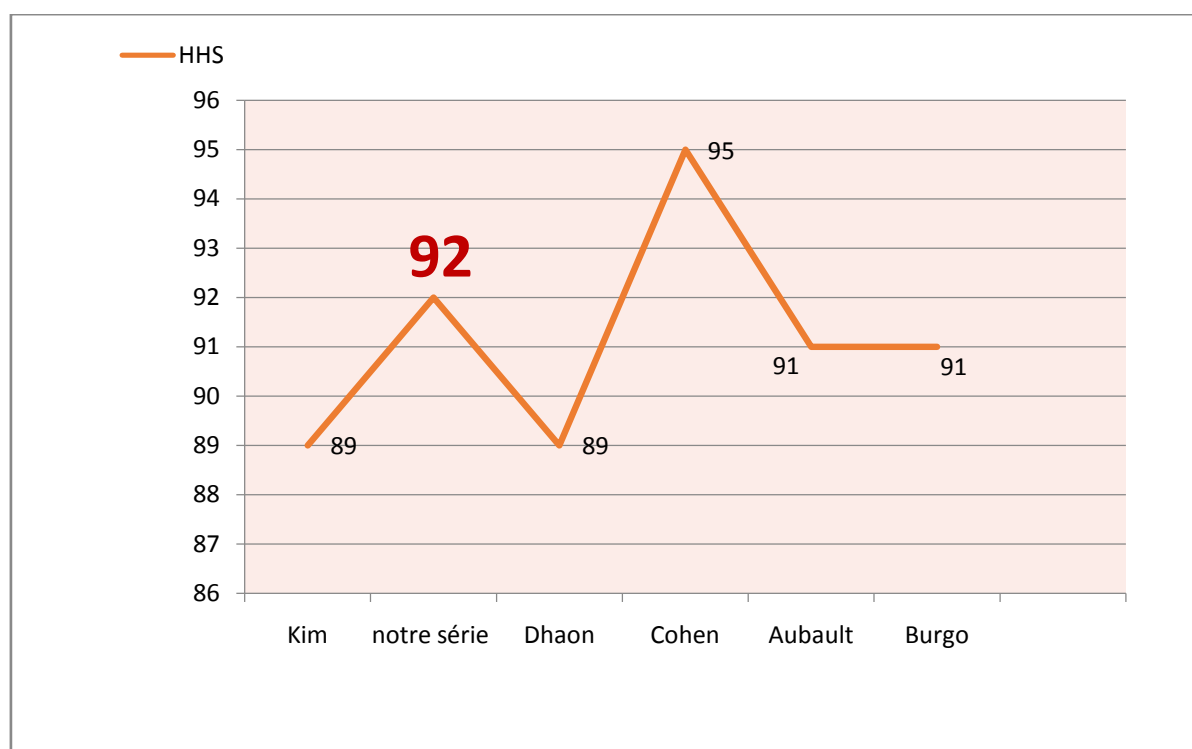
Elle commence dès les premiers jours postopératoires par le positionnement au lit, mais l'objectif final de la rééducation est la marche.

J. Les résultats fonctionnels

Le résultat fonctionnel global est satisfaisant avec un score de PMA postopératoire moyen de 17,12 et un Harris hip score moyen de 92. Ce qui rejoint les résultats dans la série de Cohen [82] (PMA postopératoire moyen de 17,6 et HHS post-opératoire moyen de 95).

Dans les autres séries le score de Harris (HHS) post-opératoire moyen était de :

- 93 dans la série de Harris [63].
- 89 dans la série de Kim [66].
- 91 dans la série de Burgo [64].
- 89 dans la série de Dhaon [67].
- 95 dans la série de Cohen [67].
- 91 dans la série d'Aubault [67].



Graphique 22: score de Harris HHS dans les différentes séries.

K. La longévité

Les PTH qui ont plus de recul sont les PTH cimentées, **Callaghan [72]** a rapporté taux de survie de 78 % à 35 ans de recul.

La longévité des PTH cimentées :

- 97% à 22 ans de recul dans la série de **Kiran [79]** (82% si on prend en considération les hanches à risque).
- 98,3% à 12 ans de recul dans la série d'**Aubault [80]**.

La longévité des PTH sans cimentées :

- 91,9% à 6,2 ans de recul dans la série de **Cohen [82]**.
- 86,36% à 13 ans de recul dans la série de **Synder [81]**.

La longévité des PTH hybrides:

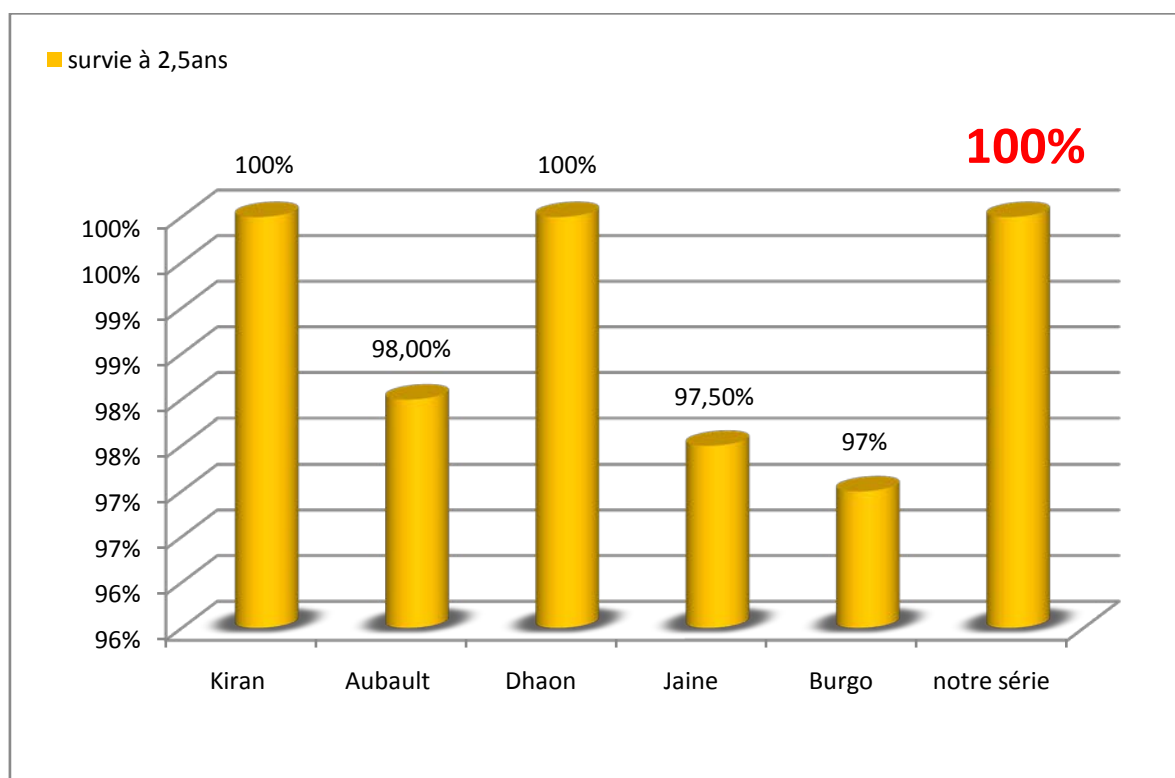
- 96 % à un recul moyen 6 ans dans la série de **Harris [63]**.
- 95% à un recul moyen de 10 ans dans la série de **Burgo [64]**.
- 100% à un recul moyen de 2,5 ans dans **notre série**.
- 100% à un recul moyen de 3,6 ans dans la série de **Dhaon [67]**.
- 75,3% à un recul moyen de 13 ans dans la série de **Kim [66]**.

La longévité des PTH hybrides inverses :

- 95% à un recul moyen de 10 ans dans la série de **Jaine [83]**.

En étudiant les causes des échecs, et le moment de leur survenu (courbes de survie de Kaplan Meir), on peut déduire les taux de survie à un recul moyen de 2,5 ans, ces taux de survie sont représentés dans le graphique 24.

La longévité à moyen terme des PTH hybrides de notre série est équivalente à la longévité à moyen terme des PTH hybrides, et elle est comparable avec la longévité à moyen terme des PTH avec d'autres modes de fixation.



Graphique 23: survie des différentes prothèses totales de la hanche à 2,5 ans

CONCLUSION

L'arthroplastie totale de hanche est devenue une pratique courante en chirurgie ostéo-articulaire.

Le succès de l'arthroplastie chez le sujet âgé est documenté, cependant chez le sujet jeune avec une espérance de vie assez longue, la reprise pour décèlement est inévitable, les chirurgiens s'acharnent donc allonger la survie des implants en réduisant au maximum le taux d'infection, d'instabilité de la hanche prothésée et du décèlement.

Différents couples de frottement ont été employé pour réduire les débris, autres types de fixation ont été utilisés dans le but de prévenir le décèlement.

La fixation hybride des prothèses totales de la hanche a été employée devant les résultats encourageants des tiges cimentées et des cupules sans ciments.

L'analyse globale des résultats de ce type d'arthroplastie dans notre série ainsi que dans les autres séries de la littérature montre que ce type d'arthroplastie donne des résultats excellents à court et à moyen terme chez le sujet jeune en leurs rétablissant une hanche indolore et fonctionnelle, une longévité comparable aux autres types d'arthroplastie avec différentes types de fixation.

Cependant un suivi à long terme est souhaitable pour évaluer les résultats et la survie de ce type des prothèses.

RESUMES

RESUME

Ce travail est une étude rétrospective de 57 arthroplasties totales de la hanche hybride réalisé au service de chirurgie orthopédique et traumatologique « B » du CHU HASSAN II de Fès depuis Janvier 2016 à Janvier 2018.

Notre objectif à travers cette série, était d'exposer les résultats de ce type d'arthroplastie (résultats cliniques et longévité) et de les comparer avec les résultats de la littérature (arthroplasties avec différentes types de fixation).

Notre série comprenait 50 malades, représentant 57 hanches, 31 hommes et 19 femmes. La moyenne d'âge au moment de l'intervention était de 41 ans. Tous les malades étaient suivis en consultation avec un examen clinique et radiologique. La cotation de Postel Merle d'Aubigné était utilisée pour évaluer l'état de la hanche avant et après l'intervention.

L'indication la plus fréquente dans notre serie était la coxite au cours de la SPA suivie par la coxarthrose secondaire et l'ostéonécrose aigue de la tête fémorale.

Tous les patients ont été opérés sous anesthésie générale. La voie d'abord postérieure mini invasive était utilisée chez 78% des patients.

Un cas de paralysie sciatique a été noté en postopératoire ayant bien évolué sous traitement médicale, 3 cas de luxations précoces ayant reçu un traitement orthopédique.

Les résultats cliniques après un recul moyen de 36 mois étaient satisfaisants dans la majorité des cas.

Summary

This work is a retrospective study of 57 hybrid total hip replacements performed at the department of Orthopedic and Traumatological Surgery "B" in CHU HASSAN II in Fez since January 2016 to January 2018.

Our objective through this serie was to present the results of this type of arthroplasty (clinical results and longevity) and to compare them with the results of others studies (arthroplasty with different types of fixation).

Our serie included 50 patients, representing 57 hips, 31 men and 19 women. The average age at the time of the intervention was 41 years old. All patients were followed in consultation with a clinical and radiological examination. The rating of PMA (Postel Merle d'Aubigné) was used to assess the condition of the hip before and after the procedure.

The most common indication in our serie The inflammatory hip during the ankylosing spondylitis was followed by secondary hip osteoarthritis and aseptic femoral Head Necrosis.

All patients underwent general anesthesia. The minimally invasive posterior approach was used in 78% of patients.

A case of sciatic paralysis was noted postoperatively having evolved well under medical treatment, 3 cases of early dislocations who received orthopedic treatment.

The clinical results after an average follow-up of 36 months were satisfactory in the majority of cases

ملخص

هذا العمل هو دراسة استيعادية لـ 57 عملية تقويم مفصل الورك باستعمال البدلات الوركية الهجينة في قسم جراحة العظام والمفاصل "ب" من المركب أالاستشفائي الجامعي الحسن الثاني بفاس منذ يناير 2016 حتى يناير 2018.

كان هدفنا من خلال هذه الدراسة هو تقديم نتائج هذا النوع من البدلات الوركية (النتائج السريرية وطول العمر) ومقارنتها بنتائج الدراسات الأخرى (عمليات تقويم المفاصل باستعمال بدلات وركية ذات أنواع مختلفة من التثبيت).

شملت الدراسة 50 مريضا، يمثلون 57 وركا، ينقسمون إلى 31 رجلا و 19 امرأة. كان متوسط العمر وقت التدخل 41 سنة. تم تتبع جميع المرضى مع الفحص السريري والإشعاعي. تم استخدام تصنيف "ميرل أوبيني" لتقييم حالة الورك قبل وبعد العملية.

الداعي الرئيسي لاستبدال الورك كان التهاب مفصل الورك أثناء مرض التهاب الفقار اللاصق.

خضع جميع المرضى للتخدير العام. تم استخدام النهج الخلفي المصغر لدى 78% من المرضى.

فيم يخص المضاعفات لوحظ وجود حالة واحدة من الشلل الوركى الغير التام بعد الجراحة تطورت بشكل جيد في ظل العلاج الطبي ، 3 حالات من الخلع المبكرة في البذلة استدعت التدخل الطبي.

كانت النتائج السريرية بعد متابعة متوسطة لمدة 36 شهرا مرضية في معظم الحالات.

BIBLIOGRAPHIE

1. **González Della, N. Sharrock.**
The modern, hybrid total hip arthroplasty for primary osteoarthritis at the Hospital for Special Surgery Bone Joint J 2016.
2. **A. Blanchard–Dauphin.**
Évaluation de l'incapacité fonctionnelle et de la qualité de vie en orthopédie EMC de l'appareil locomoteur 4-001-M-10.
3. **Pirgent F.**
L'histoire des prothèses de hanche Thèse de médecine paris 1985.
4. **Stephen Richard Knight, Randeep Aujla.**
Total Hip Arthroplasty – over 100 years of operative history Orthopedic Reviews 2011; volume 3:e16.
5. **M. KERBOULL.**
L'histoire d'arthroplastie totale de la hanche en France.
6. **Bouchet, J Cuilleret.**
Anatomie topographique et descriptive et fonctionnelle, Tome 3b le membre inférieure
7. **A Daoudi, K Chakour.**
Atelier de dissection de la hanche, février 2007, laboratoire d'anatomie, de microchirurgie et de chirurgie expérimentale, Faculté de médecine et de pharmacie de Fès.
8. **Lahlaidi A.**
Anatomie topographique– application anatomo–chirurgicale, vol I. Les membres 269–279.
9. **ODRI Guillaume.**
Les Moyens d'Union de l'Articulation Coxo–fémorale, laboratoire d'anatomie de faculté de médecine de Nantes. 2005–2006.

10. **D.CHAUVEAUX.**
Ciments caractéristiques, évolution de la cimentation et techniques modernes, prothèses totale de la hanche. Les choix
11. **Raju vaishya**
Bone cement j clin orthoped trauma. 2013 Dec; 4(4): 157-163.
12. **Thien**
Periprosthetic femoral fracture within two years after total hip replacement: Analysis of 437,629 operations in the nordic arthroplasty register association database. J Bone Joint Surg Am. 2014;96:e167
13. **Maitre Van cauter**
Fixation des prothèses fémorales.
14. **Joanna Maggs, Matthew**
The Relative Merits of Cemented and Uncemented Prostheses in Total Hip Arthroplasty Indian J. orthop. 2017 Jul-Aug; 51(4): 377-385.
15. **H. Iouboutin L . Wessely**
Cemented or non cemented acétabular protheses: prothèses totale de la hanche. Les choix
16. **Serra-tosio**
Repères et mesures utiles en imagerie ostéo-articulaire. Imagerie médicale pratique.
17. **Claudepierre**
La spondylarthrite ankylosante.Paris19511 vol
18. **Claudepierre**
La spondylarthrite ankylosante EMC Appareil locomoteur14-230-A-10 ,1998.
19. The epidemiology of rheumatoid clin orthp. Am.200127:269-81
20. PR de l'adulte : traitement.EMC .Appareil locomoteur14-220-A-20,2006

21. **Darius Arbab**
Atraumatic Femoral Head Necrosis in Adults dtsch arztelbl int 2016.
22. **Zhang Hui**
Total Hip Arthroplasty with a Cementless Acetabular Component and a Cemented Femoral Component in the Treatment of Chinese Patients with Femoral Head Necrosis. The Journal of Arthroplasty Vol. 23 No. 7 2008.
23. **Hiroshi Ito**
Hybrid total hip arthroplasty using specifically-designed stems for patients with developmental dysplasia of the hip. A minimum five-year follow-up study
24. **JP Levai**
Le couple de frottement dans l'arthroplastie totale de la hanche e-mémoires de l'Académie Nationale de Chirurgie, 2011, 10 (2) : 019-022
25. **N. Passuti et al**
Couples de frottement dans les prothèses totales de hanche. CHU Hôtel-Dieu, 1, place Alexandre-Ricordeau, 44093 Nantes cedex 1, France.
26. **Philippe Chiron**
Le resurfaçage total de la hanche : le retour du passé ou une arthroplastie moderne ? e-mémoires de l'Académie de Chirurgie, 2008.
27. **S Nazarian ME Müller**
Voies d'abord de la hanche. Encyclopédie médicochirurgicale © Elsevier
28. **HONNART F.**
Voies d'abord en chirurgie orthopédique et traumatologique. Masson, 96-119, 1978.
29. **Hardinge K.**
The direct lateral approach to the hip. J Bone Joint Surg (Br) 1982.

30. **COURPIED J. P**
Abord externe de la hanche avec trochantérotomie. Maîtrise orthopédique, N°139, décembre 2004.
31. **Philippe Hernigou.**
Treatment of Infected Hip Arthroplasty, *The Open Orthopaedics Journal*, 2010, 4, 126–131
32. **Lortat Jakob**
Prothèse totale de hanche infectée. Cahiers ens sofcot, 1998
33. **Veilpeau**
Sauvetage des prothèses totales de hanche infectées Cahiers ens sofcot 1994
34. **W. Buchholz.**
Management of deep infection of total hip replacement Jbjs br, 1981; 63; 342
35. **H.Olivier**
Traitement des détériorations cotyloïdiennes aseptiques des PTH Cahiers ens sofcot, 95.
36. **Issack PS**
Acetabular component revision in total hip arthroplasty. Part II: management of major bone loss and pelvic discontinuity Am. Jour. Orthop 2009 Nov; 38(11):550–6
37. **Kerboul**
Le traitement des descellements fémoraux aseptiques de PTH
Cahiers ens sofcot, 1998.
38. **L-J. Yuan, C-H. Shih**
Dislocation after total hip arthroplasty, *Orthop Trauma Surg* (1999) 119:263–266

39. Joaquin Sanchez-Sotelo

Hospital Cost of Dislocation after Primary Total Hip Arthroplasty

Bone Joint Surg Am. 2006;88:290–294

40. Di Schinoa

Étude d'une série de luxations antérieures après arthroplastie totale de hanche. Revue de chirurgie orthopédique et traumatologique (2009) 95, 705—711.

41. Emilios E

Prevention of heterotopic ossification in high-risk patients with total hip arthroplasty: the experience of a combined therapeutic protocol

International orthopaedics (SICOT) (2006) 30: 79–83)

42. Burd TA

Heterotopic ossification prophylaxis with indomethacin increases the risk of longbone nonunion J Bone Joint Surg [Br] 2003;85–B:700–5

43. Fransen M

safety and efficacy of routine postoperative ibuprofen for pain and disability related to ectopic bone formation after hip replacement surgery (HIPAID): randomised controlled trial

BMJ 2006; 333:519

44. Pellegrini VD

Prevention of heterotopic ossification with irradiation after total hip arthroplasty: radiation therapy with a single dose of eight hundred centigray administered to a limited field.

J Bone Joint Surg [Am] 1992; 74–A: 186–200

45. **Emilios E**
Combined radiotherapy and indomethacin for the prevention of heterotopic ossification after total hip arthroplasty *Strahlenther onkol* 2009 · no. 8
46. **Ricardo Fernandez–Fernandez**
Peroperative fractures in uncemented total hip arthrography *International orthopaedics (sicot)* (2008) 32:307–313
47. **F. Bonnomet**
Classification des fractures du fémur sur prothèse de la hanche *Symposium SO.F.C.O.T.* 2005
48. **Darnault**
Rééducation de la hanche opérée *EMC–Kinésithérapie 1* (2005) 1–32
49. **F Launay**
Arthroplastie totale de hanche sur mesure et sans ciment chez l'enfant et l'adolescent à propos de 17 cas. *Revue de chirurgie orthopédique* 2002 88 460–
50. Analyse comparative des effets de 3 voies d'abord mini–invasives sur la posture en arthroplastie totale de la hanche *Revue de chirurgie orthopédique et traumatologique* 2016 102
51. La voie d'abord minimale modifiée en prothèse totale de la hanche. Thèse médicale de Fès 2007.
52. Arthroplastie totale de hanche par voie antérieure et son évolution mini invasive. *EMC* 2005 44–667–B
53. Voie d'abord antérieure. Total hip arthroplasty–Charnley evolution 2004 279–284
54. Antérolatéral minimal invasive (ALMI) approach for arthroplasty technique and early results. *Arch orthop surg* 2006 126

55. Mini-incisions: two for the price of one Orthopaedics 200225
56. Voie d'abord mini-invasive pour double incision. Total hip arthroplasty-
Charnley Evolution 2004289-290
57. Chirurgie assistée par ordinateur, résultats préliminaires. Total hip
arthroplasty charnley 2004273-274
58. Le mini post mini abord postéro-externe pour prothèse de la hanche. Maitrise
orthopédique 2003127
59. Etude prospective et comparative entre la voie d'abord postérieure minimale
Invasive et la voie postérieure standard dans les prothèses totales de
hanche. 20065
60. **John Charnley**
The long-term results of low-friction arthroplasty of the hip performed as a
primary intervention FEBRUARY 1972.
61. **Hannouche**
Arthroplastie totale de hanche chez les sujets de moins de 50 ans. Rev Med
Suisse 2016 ; 12 : 2150-5
62. **Wroblewski**
Charnley low-frictional torque arthroplasty in patients under the age of 51 years
J Bone Joint Surg [Br] 2002;84-B:540-3.
63. **Harris**
Hybrid total hip replacement 6,5 years follow up
64. **Burgo**
Hybrid total hip replacement with polished and tapered stem, modern
cementing techniques and ceramic-ceramic bearings Analysis of
complications. August 2016 DOI: 10.15417/422

65. Horne

Hybrid total hip replacement Outcome after a mean follow up of 10 years

66. Kim

Primary hybrid THA using a polymethyl methacrylate–precoated stem: A single-center experience with a 10–year minimum follow–up.

Department of Orthopaedic Surgery, Asan Medical Center, University of Ulsan

College of Medicine, 86, Asanbyeongwongil, Songpa–gu, Seoul 138–736,

Korea DOI: 10.1002/jbm.b.33626

67. Dhaon

Clinical and radiological evaluation of hybrid hip replacement in various disorders of hip. Department of Orthopaedics, Maulana Azad Medical College and Lok Nayak Hospital, New Delhi, India.

68. Zhang Hui

Total Hip Arthroplasty with a Cementless Acetabular Component and a Cemented Femoral Component in the Treatment of Chinese Patients with Femoral Head Necrosis. The Journal of Arthroplasty Vol. 23 No. 7 2008

69. Lachiewicz.

Changing indications for revision total hip arthroplasty. J Surg Orthop Adv 2005; 14:82–4.

70. Kotwal.

Outcome of treatment for dislocation after primary total hip replacement. J Bone Joint Surg Br 2009;91:321–6.

71. Soong.

Dislocation after total hip arthroplasty. J Am Acad Orthop Surg 2004;12:314–21.

72. **Callaghan**
Survivorship of a Charnley Total Hip Arthroplasty: A Concise Follow-up, at a Minimum of Thirty-Five years, of Previous Reports.
73. **CAPDEWILA Y.**
Anesthésie en chirurgie orthopédique.
EMC anesthésie Réanimation, 1999, 36-605-A10.
74. **ZETALOUI P.J.**
Anesthésie locorégionale du membre inférieur.
Ed. Techniques EMC, anesthésie réanimation, 1994, 36-323-A10.
75. **D Harris WH.**
Traumatic arthritis of the hip after dislocation and acetabular fracture :
Treatment by mold arthroplasty. J Bone Joint Surg 1969 ; 51-A : 737-55.
76. **Higuchi.**
Comparison of cementless total hip arthroplasty survivorship between metal-on-highly cross-linked polyethylene and ceramic on ceramic bearings: doi: 10.1016/j.otsr.2018.04.016.
77. **Randy M cohn**
Heterotopic ossification after total hip arthroplasty
78. **P. Mamoudy**
Traitement des prothèses totales de hanche infectées. Conférences d'enseignement 2009.
79. **Manish Kiran**
Cemented total hip replacement in patients under 55 years Acta Orthopaedica,
DOI: 10.1080/17453674.2018.1427320

80. M. Aubault

Outcomes at least 10 years after cemented PF® (Zimmer) total hip arthroplasty:
83 cases.

81. Marek Synder

Long-term results of cementless hip arthroplasty with ceramic-on-ceramic articulation

82. Cohen

Résultats de 76 prothèses totales de hanche sans ciment à revêtement complet d'hydroxyapatite avec un recul minimum de cinq ans.

83. S. Jain

Reverse hybrid total hip arthroplasty A SURVIVAL ANALYSIS OF 1082 CONSECUTIVE CASES WITH MINIMUM FIVE-YEAR FOLLOW-UP.

84. The Swedish Arthroplasty Register: Annual Report, 2013.

http://www.shpr.se/Libraries/Documents/AnnualReport_2013Eng.sflb.ashx
(date last accessed 20 July 2015).

85. E. DE THOMASSON

La planification préopératoire en deux dimensions conserve-t-elle une place en pratique courante ?

LA PROTHÈSE TOTALE DE HANCHE DANS TOUS SES ÉTATS

86. CAPDEWILA Y.

Anesthésie en chirurgie orthopédique.

EMC anesthésie Réanimation, 1999, 36-605-A10.

87. ZETALOU P.J.

Anesthésie locorégionale du membre inférieur.

Ed. Techniques EMC, anesthésie réanimation, 1994, 36-323-A10.