



UNIVERSITE CADI AYYAD  
FACULTE DE MEDECINE ET DE PHARMACIE  
MARRAKECH

Année 2013

Thèse N° 35

**Traitement des lésions méniscales sous  
arthroscopie : étude clinique rétrospective de 46  
cas au service de traumatologie orthopédie B du  
CHU Mohammed VI Marrakech de 2005 à 2010**

---

**THESE**

PRESENTEE ET SOUTENUE PUBLIQUEMENT LE ... /.../2013

**PAR**

**Mr. Mohamed AAISSI**

Né le 23/04/1986 à Essaouira

**POUR L'OBTENTION DU DOCTORAT EN MEDECINE**

---

**MOTS-CLES :**

Lésion méniscale – Genou – Arthroscopie – Ménisectomie – IRM

---

**JURY**

**Mr. T. FIKRY**

Professeur de Traumatologie orthopédie

**PRESIDENT**

**Mr. Y. NAJEB**

Professeur de Traumatologie orthopédie

**RAPPORTEUR**

**Mr. A. EL FIKRI**

Professeur agrégé de Radiologie

**Mr. F. GALUIA**

Professeur agrégé de Traumatologie orthopédie

**Mr. R. NIAMANE**

Professeur de Rhumatologie

} **JUGES**

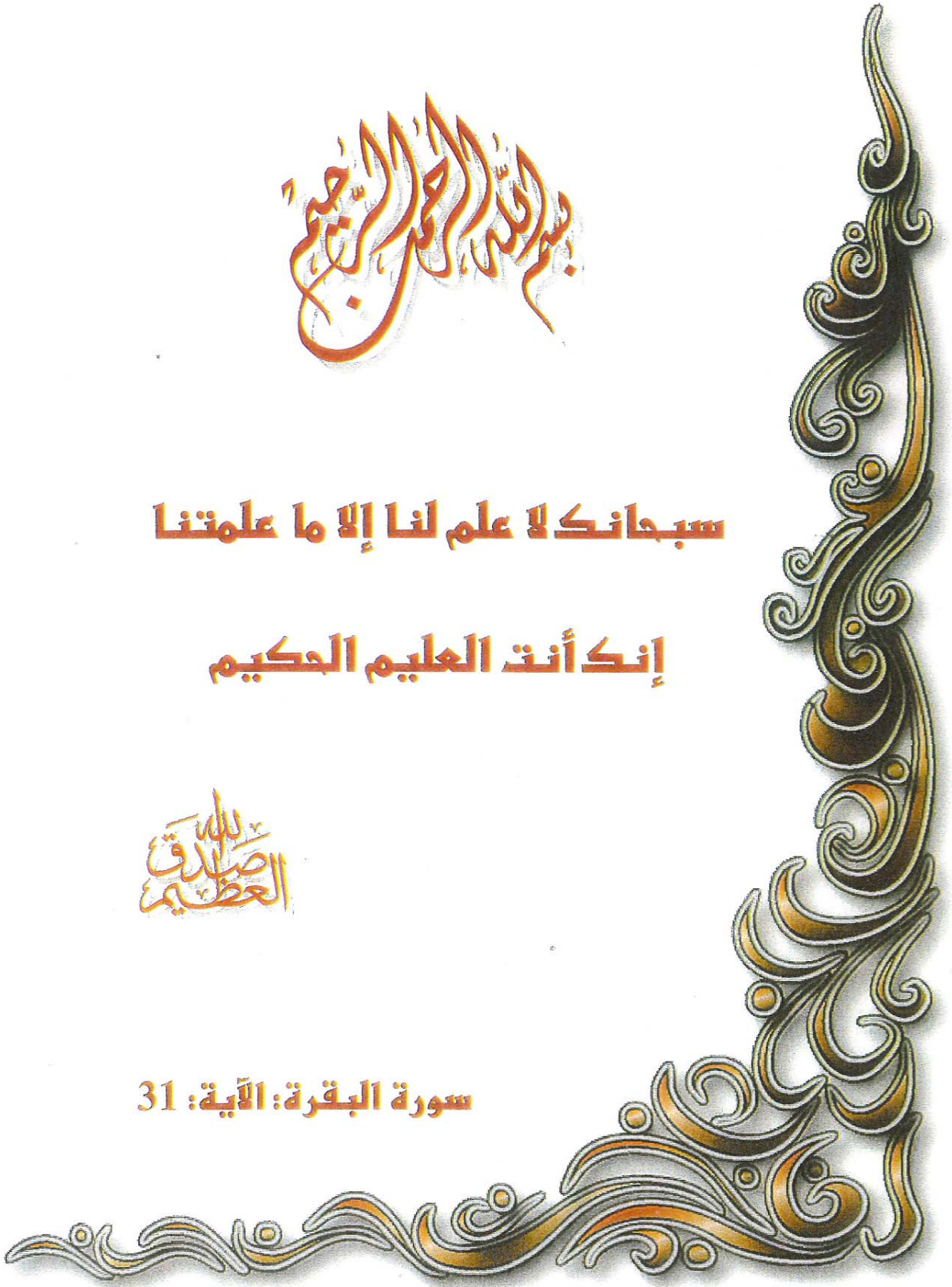بِسْمِ اللَّهِ الرَّحْمَنِ الرَّحِيمِ

سبحانك لا علم لنا إلا ما علمتنا

إنك أنت العليم الحكيم

بِسْمِ اللَّهِ  
الرَّحْمَنِ الرَّحِيمِ

سورة البقرة: الآية: 31





# *Serment d'hypocrate*

*Au moment d'être admis à devenir membre de la profession médicale, je m'engage solennellement à consacrer ma vie au service de l'humanité.*

*Je traiterai mes maîtres avec le respect et la reconnaissance qui leur sont dus.*

*Je pratiquerai ma profession avec conscience et dignité. La santé de mes malades sera mon premier but.*

*Je ne trahirai pas les secrets qui me seront confiés.*

*Je maintiendrai par tous les moyens en mon pouvoir l'honneur et les nobles traditions de la profession médicale.*

*Les médecins seront mes frères.*

*Aucune considération de religion, de nationalité, de race, aucune considération politique et sociale, ne s'interposera entre mon devoir et mon patient.*

*Je maintiendrai strictement le respect de la vie humaine dès sa conception.*

*Même sous la menace, je n'userai pas mes connaissances médicales d'une façon contraire aux lois de l'humanité.*

*Je m'y engage librement et sur mon honneur.*

**Déclaration Genève, 1948**





*LISTE DES PROFESSEURS*

**UNIVERSITE CADI AYYAD**  
**FACULTE DE MEDECINE ET DE PHARMACIE**  
**MARRAKECH**

Doyen Honoraire

: Pr. Badie-Azzamann MEHADJI

**ADMINISTRATION**

Doyen

: Pr. Abdelhaq ALAOUI YAZIDI

Vice doyen à la recherche et la coopération

: Pr. Ag. Mohamed AMINE

Vice doyen à la pédagogiques

: Pr. Ag Zakaria DAHAMI

Secrétaire Général

: Mr. Azzeddine EL HOUDAIGUI

**PROFESSEURS D'ENSEIGNEMENT SUPERIEUR**

ABOULFALAH	Abderrahim	Gynécologie – Obstétrique B
ABOUSSAD	Abdelmounaim	Néonatalogie
AIT BENALI	Said	Neurochirurgie
AIT SAB	Imane	Pédiatrie B
AKHDARI	Nadia	Dermatologie
ALAOUI YAZIDI	Abdelhaq	Pneumo-phtisiologie
AMAL	Said	Dermatologie
ASMOUKI	Hamid	Gynécologie – Obstétrique A

ASRI	Fatima	Psychiatrie
BELAABIDIA	Badia	Anatomie-Pathologique
BENELKHAIAT BENOMAR	Ridouan	Chirurgie – Générale
BOUMZEBRA	Drissi	Chirurgie Cardiovasculaire
BOUSKRAOUI	Mohammed	Pédiatrie A
CHABAA	Laila	Biochimie
CHOULLI	Mohamed Khaled	Neuropharmacologie
ESSAADOUNI	Lamiaa	Médecine Interne
FIKRY	Tarik	Traumatologie- Orthopédie A
FINECH	Benasser	Chirurgie – Générale
GHANNANE	Houssine	Neurochirurgie
KISSANI	Najib	Neurologie
KRATI	Khadija	Gastro-Entérologie
LOUZI	Abdelouahed	Chirurgie générale
MAHMAL	Lahoucine	Hématologie clinique
MANSOURI	Nadia	stomatologie et chirurgie maxillo faciale
MOUDOUNI	Said mohammed	Urologie
MOUTAOUAKIL	Abdeljalil	Ophtalmologie
NAJEB	Youssef	Traumato - Orthopédie B
RAJI	Abdelaziz	Oto-Rhino-Laryngologie
SAIDI	Halim	Traumato - Orthopédie A

SAMKAOUI	Mohamed Abdenasser	Anesthésie- Réanimation
SARF	Ismail	Urologie
SBIHI	Mohamed	Pédiatrie B
SOUMMANI	Abderraouf	Gynécologie-Obstétrique A
YOUNOUS	Saïd	Anesthésie-Réanimation

## **PROFESSEURS AGREGES**

ADERDOUR	Lahcen	Oto-Rhino-Laryngologie
ADMOU	Brahim	Immunologie
AMINE	Mohamed	Epidémiologie - Clinique
ARSALANE	Lamiae	Microbiologie- Virologie (Militaire)
BAHA ALI	Tarik	Ophtalmologie
BOUKHIRA	Abderrahman	Biochimie-Chimie (Militaire)
BOURROUS	Monir	Pédiatrie A
CHAFIK	Aziz	Chirurgie Thoracique (Militaire)
CHELLAK	Saliha	Biochimie-chimie (Militaire)
CHERIF IDRISSE EL GANOUNI	Najat	Radiologie
DAHAMI	Zakaria	Urologie
EL ADIB	Ahmed rhassane	Anesthésie-Réanimation
EL FEZZAZI	Redouane	Chirurgie Pédiatrique
EL HATTAOUI	Mustapha	Cardiologie
EL HOUDZI	Jamila	Pédiatrie B

ELFIKRI	Abdelghani	Radiologie (Militaire)
ETTALBI	Saloua	Chirurgie – Réparatrice et plastique
KHALLOUKI	Mohammed	Anesthésie-Réanimation
KHOULALI IDRISSE	Khalid	Traumatologie-orthopédie (Militaire)
LAOUAD	Inas	Néphrologie
LMEJJATI	Mohamed	Neurochirurgie
MANOUDI	Fatiha	Psychiatrie
NEJMI	Hicham	Anesthésie - Réanimation
OULAD SAIAD	Mohamed	Chirurgie pédiatrique
TASSI	Noura	Maladies Infectieuses

### **PROFESSEURS ASSISTANTS**

ABKARI	Imad	Traumatologie-orthopédie B
ABOU EL HASSAN	Taoufik	Anesthésie - réanimation
ABOUSSAIR	Nisrine	Génétique
ADALI	Imane	Psychiatrie
ADALI	Nawal	Neurologie
AGHOUTANE	El Mouhtadi	Chirurgie – pédiatrique
AISSAOUI	Younes	Anesthésie Réanimation (Militaire)
AIT BENKADDOUR	Yassir	Gynécologie – Obstétrique A
AIT ESSI	Fouad	Traumatologie-orthopédie B
ALAOUI	Mustapha	Chirurgie Vasculaire périphérique (Militaire)

ALJ	Soumaya	Radiologie
AMRO	Lamyae	Pneumo - phtisiologie
ANIBA	Khalid	Neurochirurgie
BAIZRI	Hicham	Endocrinologie et maladies métaboliques (Militaire)
BASRAOUI	Dounia	Radiologie
BASSIR	Ahlam	Gynécologie – Obstétrique B
BELBARAKA	Rhizlane	Oncologie Médicale
BELKHOUCHE	Ahlam	Rhumatologie
BENALI	Abdeslam	Psychiatrie (Militaire)
BEN DRISS	Laila	Cardiologie (Militaire)
BENCHAMKHA	Yassine	Chirurgie réparatrice et plastique
BENHADDOU	Rajaa	Ophtalmologie
BENHIMA	Mohamed Amine	Traumatologie-orthopédie B
BENJILALI	Laila	Médecine interne
BENZAROUEL	Dounia	Cardiologie
BOUCHENTOUF	Rachid	Pneumo-phtisiologie (Militaire)
BOUKHANNI	Lahcen	Gynécologie – Obstétrique B
BOURRAHOUCHE	Aicha	Pédiatrie
BSSIS	Mohammed Aziz	Biophysique
CHAFIK	Rachid	Traumatologie-orthopédie A
DAROUASSI	Youssef	Oto-Rhino – Laryngologie (Militaire)

DIFFAA	Azeddine	Gastro - entérologie
DRAISS	Ghizlane	Pédiatrie A
EL AMRANI	Moulay Driss	Anatomie
EL ANSARI	Nawal	Endocrinologie et maladies métaboliques
EL BARNI	Rachid	Chirurgie Générale (Militaire)
EL BOUCHTI	Imane	Rhumatologie
EL BOUIHI	Mohamed	Stomatologie et chirurgie maxillo faciale
EL HAOUATI	Rachid	Chirurgie Cardio Vasculaire
EL HAOURY	Hanane	Traumatologie-orthopédie A
EL IDRISSE SLITINE	Nadia	Pédiatrie (Néonatalogie)
EL KARIMI	Saloua	Cardiologie
EL KHADER	Ahmed	Chirurgie Générale (Militaire)
EL KHAYARI	Mina	Réanimation médicale
EL MEHDI	Atmane	Radiologie (Militaire)
EL MGHARI TABIB	Ghizlane	Endocrinologie et maladies métaboliques
EL OMRANI	Abdelhamid	Radiothérapie
FADILI	Wafaa	Néphrologie
FAKHIR	Bouchra	Gynécologie – Obstétrique A
FAKHIR	Anass	Histologie -embryologie cytogénétique
FICHTALI	Karima	Gynécologie – Obstétrique B
HACHIMI	Abdelhamid	Réanimation médicale
HAJJI	Ibtissam	Ophtalmologie

HAOUACH	Khalil	Hématologie biologique
HAROU	Karam	Gynécologie – Obstétrique B
HOCAR	Ouafa	Dermatologie
JALAL	Hicham	Radiologie
KADDOURI	Said	Médecine interne (Militaire)
KAMILI	El ouafi el aouni	Chirurgie – pédiatrique générale
KHOUCHANI	Mouna	Radiothérapie
LAGHMARI	Mehdi	Neurochirurgie
LAKMICHI	Mohamed Amine	Urologie
LAKOUICHMI	Mohammed	Chirurgie maxillo faciale et Stomatologie (Militaire)
LOUHAB	Nissrine	Neurologie
MADHAR	Si Mohamed	Traumatologie-orthopédie A
MAOULAININE	Fadlmrabihrabou	Pédiatrie (Néonatalogie)
MARGAD	Omar	Traumatologie – Orthopédie B (Militaire)
MATRANE	Aboubakr	Médecine Nucléaire
MOUAFFAK	Youssef	Anesthésie - Réanimation
MOUFID	Kamal	Urologie (Militaire)
MSOUGGAR	Yassine	Chirurgie Thoracique
NARJIS	Youssef	Chirurgie générale
NOURI	Hassan	Oto-Rhino-Laryngologie
OUALI IDRISSE	Mariem	Radiologie

OUBAHA	Sofia	Physiologie
OUERIAGLI NABIH	Fadoua	Psychiatrie (Militaire)
QACIF	Hassan	Médecine Interne (Militaire)
QAMOUSS	Youssef	Anesthésie - Réanimation (Militaire)
RABBANI	Khalid	Chirurgie générale
RADA	Noureddine	Pédiatrie A
RAIS	Hanane	Anatomie-Pathologique
ROCHDI	Youssef	Oto-Rhino-Laryngologie
SAMLANI	Zouhour	Gastro - entérologie
SERHANE	Hind	Pneumo-Phtisiologie
SORAA	Nabila	Microbiologie virologie
TAZI	Mohamed Illias	Hématologie clinique
ZAHLANE	Mouna	Médecine interne
ZAHLANE	Kawtar	Microbiologie virologie
ZAOUI	Sanaa	Pharmacologie
ZIADI	Amra	Anesthésie - Réanimation



*DEDICATES*

A decorative, ornate frame with intricate scrollwork and flourishes. The word "DEDICATES" is written in a bold, serif, italicized font across the center of the frame. The frame has a central decorative element at the top and bottom, and curved, scroll-like borders on the sides.

*Comme le veut la tradition, je vais tenter de satisfaire au difficile exercice de la page des remerciements, peut-être la tâche la plus ardue de ces années de thèse. Non qu'exprimer ma gratitude envers les personnes en qui j'ai trouvé un soutien soit contre ma nature, bien au contraire. La difficulté tient plutôt dans le fait de n'oublier personne. C'est pourquoi, je remercie par avance ceux dont le nom n'apparaît pas dans cette page et qui m'ont aidé d'une manière ou d'une autre. Ils se reconnaîtront. Pour les autres, non merci. Ils se reconnaîtront aussi...*

*Enfin tous les mots ne sauraient exprimer l'amour, la gratitude, le respect...*



*Je dédie cette thèse...*

**A MES TRÈS CHERS PARENTS  
ABDOUALLAH AAISSI ET ZAHRA AZEROUAL**

*Jamais les mots ne pourront exprimer mon grand amour, ma gratitude, et mon infinie reconnaissance.*

*A ceux que j'aime le plus au monde.*

*Vous chère maman, vous aviez toujours su partager mes joies et mes pleurs sans jamais vous lasser.*

*Votre patience m'était toujours un exemple à suivre et un modèle à imiter.*

*Si j'ai pu surpasser toutes mes souffrances c'est parce que j'ai toujours puisé de votre amour et de votre tendresse.*

*Et vous cher père, aucune dédicace ne saurait exprimer ma considération, et la profondeur de mon estime et respect pour avoir eu confiance en moi.*

*Vous avez été et vous serez toujours un exemple à suivre pour votre sens d'organisation, votre persévérance et votre perfectionnisme.*

*Vos prières ont été pour moi d'un grand soutien tout au long de mon parcours.*

*Si je suis arrivé là, c'est grâce à Dieu puis grâce à vous.*

*Je vous prie de trouver dans ce travail le fruit de votre dévouement et vos sacrifices.*

*J'espère réaliser ce jour, un de vos rêves et être à la hauteur de vos attentes.*

*Puisse Dieu, le tout puissant, vous préserver du mal, vous combler de santé et vous procurer une longue vie...*

*Je vous aime.*

*Que Dieu vous protège...*

**A MA TRÈS CHÈRE FEMME SOFIA**

*Nul mot n'exprimera suffisamment mon amour et ma reconnaissance.*

*Pour tous les moments que nous avons partagés et que nous partagerons.*

*Ton caractère spécial exprime plus que des paroles pour moi.*

*Je n'oublierai jamais les efforts, l'encouragement, l'amour et la compréhension avec lesquels tu m'as toujours entouré.*

*Tu es le meilleur cadeau que Dieu m'a donné.*

*Merci pour l'effort que tu as fait pour m'aider à accomplir ce travail.*

*Je te remercie, pour le support et la pertinence de tes idées qui n'ont cessé de me guider tout au long de mon parcours.*

*J'implore Dieu qu'il t'apporte bonheur, joie, chaleur et t'aide à réaliser tes vœux les plus chers.*

*Que ce travail soit pour toi le témoignage de ma vive reconnaissance.*

*Qu'il soit la preuve du désir que j'avais de t'honorer.*

*Puissions nous rester unis dans l'affection et fidèles à l'éducation que nous avons reçue.*

*Tout simplement..... merci.*

**A MA TRÈS CHÈRE PETITE SŒUR NAIMA**

*Jamais je ne pourrais exprimer avec des mots mon grand amour envers toi.*

*Ton calme, ta gentillesse et ton support moral ont toujours eu une place dans mon cœur.*

*Aucun mot ne saurait dire l'affection ni exprimer mes profonds sentiments pour toi.*

*Tu es une fierté pour moi et pour la famille.*

*J'implore Dieu qu'il t'apporte bonheur, joie, chaleur et t'aide à réaliser tes vœux les plus chers.*

*Que ce travail soit le témoignage de ma vive reconnaissance.*

*Puissions nous rester unis dans l'affection et fidèles à l'éducation que nous avons reçue.*

*Tout simplement..... merci*

### **A MES SOEURS**

*Fatima, Rokja, Amina, Fadna, Latifa, Laila*

### **A LEURS CONJOINTS**

*Hassan, Elmahfoud, Taib, Rachid, Driss*

### **A LEURS ENFANTS**

*Latifa, Mohamed, Youssef, Abdelah, Mounir, Abderrahim, Saida, Ibtissam, Younes, Wafae, Siham, Meryem,  
Abdoullah, Salah, Salwa, Lobna, Hakima, Mohamed, Ayemen*

*Je vous dédie ce travail en témoignage de l'affection que j'ai pour vous.*

### **A MON TRES CHER AMI ABDELHADI**

*Je ne saurai exprimer tout mon amour et mon respect envers toi.*

*Tu as toujours été un exemple pour moi durant mes études.*

*Ton calme et ton sérieux cachent un cœur plein de bonté, de dévouement et de sincérité.*

*J'implore Dieu qu'il t'apporte bonheur, joie, chaleur et t'aide à réaliser tes vœux les plus chers.*

*Que ce travail soit pour toi le témoignage de ma vive reconnaissance.*

*Tu as été mon frère, tu es mon frère, et mon frère tu resteras.*

### **A LA MEMOIRE DE MON ONCLE « ELHOSSEINE »**

*Tu aurais aimé nous voir achever nos études.*

*Absent, tu es parmi nous à chaque instant. Tu nous as suivis tout au long de nos études, nous enseignant la rigueur, l'abnégation, la persévérance, l'honnêteté et la curiosité intellectuelle.*

*L'exemple de ta vie la plus loyale, la mieux remplie, pleine de sacrifices accompagne nos pensées et nos actes pour l'éternité. Ton souvenir ne sortira jamais de nos cœurs.*

*Que ce modeste travail soit un hommage de dévouement, d'affection et de piété filiale.*

*Que Dieu te comble de sa clémence et de sa miséricorde et t'accueille en son paradis auprès des prophètes et des saints.*

### **A LA MEMOIRE DE MES TRES CHERS GRANDS PERES ET GRANDS-MERES**

*J'aurai bien aimé que vous soyez parmi nous pour que vous nous partagiez ce bonheur.*

*Puisse Dieu vous réserver sa clémence et sa bien large miséricorde et vous accueillir en son vaste paradis auprès des prophètes et des saints.*

### **A TOUTE LA FAMILLE AAISSI, BOULMIRATE, ARKHA**

*Avec toute mon estime et mon affection.*

*Puisse ce travail conforter la confiance que vous me portez et être le fruit de vos prières*

*Que Dieu vous accorde santé et longue vie.*

*A MES AMIS (ES) ET MES COLLEÈGUES*

*Aabid mohamed, Abotoufaiil Souhaibe, Ait Rai Adil, El kaouri Mbarck, Lotfy Abdoallah, Boualoucha Omar,  
Etouzen Hicham, Boulmirat Hamid, Elmghari Mostafa, Boya ali Chihab, Elhamidi Hassan, Elkourchi  
Smail, Bounit Hamid, Aboutaib Majda, Aberdazou Abir, Bousbaa Mounir, Adway khalid, Issam ezzahiri...*

*Merci...*

*A Tous Les Patients Qui Me Seront Confies*

*A tous ceux et celles qui me sont chères*

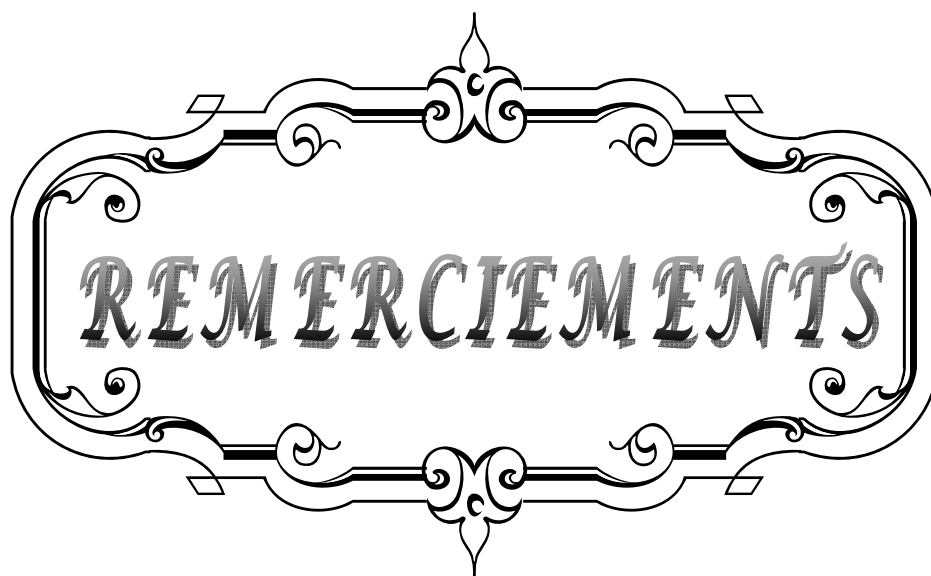
*Et que j'ai omis de citer qu'ils me pardonnent*

*A tous mes professeurs durant toutes mes années d'études.*

*A tous les assistants et personnel de la Faculté*

*de Médecine de Marrakech.*

*J'espère ne Jamais les décevoir, ni trahir leur confiance.*

A decorative, ornate frame with intricate scrollwork and flourishes. The word "REMERCIEMENTS" is centered within the frame in a bold, serif, all-caps font. The frame has a double-line border and is symmetrical both horizontally and vertically.

**REMERCIEMENTS**

*A*

***NOTRE MAITRE ET RAPPORTEUR DE THÈSE***

***PROFESSEUR Y. NAJEB***

*C'est avec un grand plaisir que je me suis adressée à vous dans le but de bénéficier de votre encadrement et j'étais très touchée par l'honneur que vous m'avez fait en acceptant de me confier ce travail.*

*Merci pour m'avoir guidé tout au long de ce travail. Merci pour l'accueil aimable et bienveillant que vous m'avez réservé à chaque fois.*

*Veillez accepter, cher maître, dans ce travail l'assurance de mon estime et de mon profond respect. Vos qualités humaines et professionnelles jointes à votre compétence et votre dévouement pour votre profession seront pour moi un exemple à suivre dans l'exercice de cette honorable mission.*

***A NOTRE MAITRE ET PRESIDENT DE THÈSE :***

***PROFESSEUR T. FIKRY***

*Je suis très sensible à l'honneur que vous m'avez fait en acceptant aimablement de présider mon jury de thèse. Nous avons eu le grand privilège de bénéficier de votre enseignement lumineux durant nos années d'étude. Veillez cher maître, trouver dans ce travail, le témoignage de ma gratitude, ma haute considération et mon profond respect.*

***A NOTRE MAITRE ET JUGE DE THÈSE :***

***PROFESSEUR A. EL FIKRI***

*Vous nous avez fait l'honneur de faire partie de notre jury. Nous avons pu apprécier l'étendue de vos connaissances et vos grandes qualités humaines.*

*Veillez accepter, Professeur, nos sincères remerciements et notre profond respect.*

*A NOTRE MAITRE ET JUGE DE THESE :  
PROFESSEUR F. GALUIA*

*Veillez accepter Professeur, mes vifs remerciements pour l'intérêt que vous avez porté à ce travail en acceptant de faire partie de mon jury de thèse. Veillez trouver ici, chère Maître, l'assurance de mes sentiments respectueux et dévoués.*

*A NOTRE MAITRE ET JUGE DE THESE :  
PROFESSEUR R. NIAMANE*

*Vous avez accepté très spontanément de faire partie de notre jury. Nous vous remercions de votre enseignement et de l'intérêt que vous avez porté à ce travail. Veillez trouver ici, Professeur, l'expression de notre profond respect.*

*A Pr. Mohamed BENHIMA, Professeur assistant au service de Traumato-orthopédie B CHU Mohammed VI de Marrakech*

*Vous m'avez beaucoup aidée dans l'élaboration de ce travail. Votre disponibilité et vos précieuses recommandations ont été pour moi d'un grand apport. Je vous remercie pour votre sympathie et votre bienveillance. Il m'est particulièrement agréable de vous exprimer ma profonde gratitude et ma grande estime.*

*Et à tous ceux qui ont contribué un jour à ma formation de médecin, j'espère être à la hauteur de vos espérances en moi.*



<b>INTRODUCTION</b> .....	1
<b>PATIENTS ET METHODES</b> .....	4
<b>RESULTATS</b> .....	8
I. DONNEES EPIDEMIOLOGIQUES .....	9
1 – AGE .....	9
2 – SEXE .....	9
3 – ACTIVITE SPORTIVE .....	10
4 – CIRCONSTANCES DE SURVENUE .....	10
5 – COTE ATTEINT .....	11
II. DELAI DE CONSULTATION .....	13
III. SYMPTOMATOLOGIE .....	13
IV. PARACLINIQUE .....	14
1 – Radiographie standard .....	15
2 – IRM .....	16
V. ANATOMO-PATHOLOGIE .....	16
1 – MENISQUE INTERNE .....	17
2 – MENISQUE EXTERNE .....	17
3 – LOCALISATION DES LESIONS MENISCALES .....	18
VI. TRAITEMENT .....	19
1 – CURE MENISCALE .....	19
1.1 TYPE D’ANESTHESIE .....	19
1.2 ANTIBIOPROPHYLAXIE .....	19
1.3 INSTALLATION DU MALADE .....	19
1.4 VOIES D’ABORD .....	20
1.5 TYPE DE CURE MENISCALE .....	20
2 – DUREE D’INTERVENTION .....	21
VII. DUREE D’HOSPITALISATION .....	21
VIII. SUITES POST-OPERATOIRE .....	21
IX. EVOLUTION .....	22
1 – LE REcul POST-OPERATOIRE .....	22
2 – EVALUTION DE TAPPER ET HOOVER .....	22
3 – EVALUTION IKDC .....	22
<b>DISCUSSION</b> .....	24
I. HISTORIQUE DE L’ARTHROSCOPIE .....	25
II. CLINIQUE .....	26
1 – RAPEL ANATOMIQUE .....	26
2 – ANATOMO-PATHOLOGIE .....	29
3 – LESIONS MENISCALES .....	36
3.1 EPIDEMIOLOGIE .....	36
3.2 MECANISMES .....	38
3.3 CLASSIFICATIONS .....	39

4- LE DIAGNOSTIC .....	41
4.1 Signes fonctionnels .....	41
4.2 Signes physiques .....	44
III. RADIOLOGIQUE .....	48
1- RADIOGRAPHIE STANDARD .....	48
2- ARTHROGRAPHIE .....	49
3- ARTHRO-TDM .....	50
4- IRM .....	50
IV. TRAITEMENT .....	53
1- BUTS .....	53
2- MOYENS .....	54
2.1. ARTHROSCOPIE : PLATEAU TECHNIQUE .....	54
2.2. TRAITEMENT SYMPTOMATIQUE .....	60
2.3. TRAITEMENT ETIOLOGIQUE .....	61
2.4. TRAITEMENT PHYSIQUE .....	67
3- INDICATIONS .....	68
V. EVOLUTION .....	75
1. RESULTATS THERAPEUTIQUES .....	75
1.1. EVALUATION FONCTIONNELLE .....	75
1.2. EVALUATION RADIOLOGIQUE .....	77
2. RESULTATS GLOBAUX .....	78
CONCLUSION .....	80
RESUMES .....	83
ANNEXES .....	87
BIBLIOGRAPHIE .....	91

A decorative, ornate frame with intricate scrollwork and flourishes. The word "INTRODUCTION" is centered within the frame in a bold, serif, all-caps font.

**INTRODUCTION**

Les lésions méniscales constituent une pathologie fréquente, qui se rencontre aussi bien chez l'adulte jeune lors d'un traumatisme sportif ou autre, que chez le sujet plus âgé ou elle est souvent l'illustration de phénomènes dégénératifs au niveau du genou...

Le traitement de choix consistait pendant longtemps, dans la plupart des cas, en une méniscectomie.

Et concernant cette méniscectomie, l'évolution du traitement des lésions méniscales, a été dominée par le remplacement de la classique méniscectomie totale (intramurale), par d'autres concepts « économiques », notamment la réparation de certaines lésions et la méniscectomie partielle grâce à l'apport de l'arthroscopie, le respect d'autres et la greffe méniscale dans certains cas. L'arthroscopie paraît, dans ce cas, aussi bien un moyen diagnostique que thérapeutique.

Parmi ses avantages, l'arthroscopie a vulgarisé les résections méniscales minimales, techniquement très difficiles auparavant, visant à préserver aussi bien que possible le ménisque, par la seule chirurgie conventionnelle.

Son intérêt diagnostique est énorme. Elle est seule capable de renseigner, avec précision, sur l'état de la synoviale et des cartilages articulaires. Tous les autres procédés étant grossiers et très approximatifs. Son intérêt opératoire est bien enregistré à travers les gestes de méniscectomie qui ont été les premiers à être réalisés. Actuellement, on ne conçoit plus de réaliser une méniscectomie par arthrotomie. Ce geste technique demande un long apprentissage pour obtenir une grande efficacité et une innocuité dans la réalisation de la méniscectomie.

Ce travail est le résultat d'une étude rétrospective, menée au sein du service de traumatologie-orthopédie "B" de l'hôpital Ibn Toufail du CHU Mohammed VI de Marrakech, qui a intéressé 46 patients, traités sous arthroscopie, pour lésions méniscales, entre Janvier 2005 et Décembre 2010.

Le but de ce travail est de présenter les résultats fonctionnels des gestes thérapeutiques effectués sur les ménisques lésés, réalisés sous arthroscopie, tout en essayant d'apprécier essentiellement l'apport de l'arthroscopie, dans le traitement des lésions méniscales, ceci en comparant les résultats obtenus dans notre série de 46 patients, aux données de la littérature.



PATIENTS & METHODES

Notre travail comporte une série de 46 cas d'arthroscopie pour lésions méniscales isolées, pris en charge entre 2005 et 2010 au sein du service de Traumatologie-Orthopédie "B" à l'Hôpital Ibn Tofail du CHU Mohamed VI de Marrakech. La série a été étudiée rétrospectivement, en se basant sur l'analyse des dossiers, des comptes rendus opératoires et des suivis de consultations.

Seuls les patients présentant des lésions méniscales isolées figurent dans notre série, les patients présentant des lésions ligamentaires et cartilagineuses associées ont été exclus de l'étude.

Cette étude a été effectuée à l'aide d'une fiche d'exploitation. (Annexe n° 1)

Les données épidémiologiques sont basées sur l'âge, le sexe, la topographie lésionnelle, le délai de consultation.

L'analyse des dossiers et de l'activité sportive des patients a permis de distinguer les différents modes de survenue et le ou les motifs de consultation.

Le bilan radiologique comportait une radiographie du genou (de face et de profil), qui a été demandée systématiquement chez tous les patients. Nous avons utilisé la classification Ahlbäck pour quantifier le degré de pincement articulaire :

- **Stade I** : usure moins de 50 %.
- **Stade II** : usure de 50 à 100 %.
- **Stade III** : usure cupule moins de 5 mm.
- **Stade IV** : usure cupule plus de 5 mm.

La réalisation d'une IRM faisait partie intégrante du bilan lésionnel (le siège, le type et d'estimer le caractère stable ou instable).

Le geste opératoire (arthroscopie) a consisté en une méniscectomie partielle (interne, externe ou ansectomie), tout en respectant le mur méniscal dans les cas de régularisation.

Les suites opératoires ont été notées.

Les résultats cliniques et l'évolution fonctionnelle post-opératoire ont été évalués par les critères d'évaluation de TAPPER et HOOVER :

**Tableau : Critères de TAPPER et HOOVER d'évaluation du devenir des lésions méniscales**

Qualification	Symptômes
<i>Excellent</i>	Aucun symptôme
<i>Bon</i>	Symptômes mineurs (absence d'instabilité, genou fonctionnel pour toutes les activités avec quelques douleurs)
<i>Assez bon</i>	Symptômes gênant une activité importante (douleur, instabilité, hydarthrose gênante)
<i>Mauvais</i>	Gene dans la vie courante (douleur en marchant, à la montée et descente des escaliers)

L'évolution des patients a été jugée sur l'examen clinique et radiologique effectués lors des consultations post-opératoires, ainsi que sur le niveau de récupération fonctionnelle des malades chez qui la rééducation a été démarrée systématiquement.

Pour évaluer nos résultats, nous avons adoptés la cotation ARPEGE dans notre série.

**Cotation ARPEGE**: (Annexe n° 2)

C'est une fiche d'évaluation fonctionnelle des sportifs qui sont répartis par le système C.L.A.S en sportif de compétition (C), sportifs de loisir (L), sujets actifs (A) et sujets sédentaires (S), le patient, une fois situé dans l'une des catégories du système CLAS est revu selon trois critères (cotés en points avec un maximum de 9 pour chaque critère).

- Stabilité.
- Douleur et résistance à la fatigue.
- Mobilité.

Enfin, les résultats subjectifs sont précisés avec au choix quatre qualificatifs :

- Très satisfait
- Content
- Déçu
- Mécontent.

Tenant compte de ces différents paramètres, le résultat global de la cotation ARPEGE sera :

➤ **Excellent** : si

- La stabilité (STAB) est égale à 9.
- La douleur et la résistance à la fatigue (DRF) supérieures ou égales à 8.
- La mobilité (MOB) cotée à 9.
- Et la reprise du même sport se fait au même niveau (C 3=C'3).

➤ **Bon** : si

- STAB=9, DRF  $\geq$  8 et MOB  $\geq$  8.
- Le sport reste identique en post-opératoire mais est pratiqué à un niveau inférieur (C3=C'2).

➤ **Moyen** : si

- STAB  $\geq$  8, DRF  $\geq$  7, MOB  $\geq$  7.
- La reprise du sport se fait avec une perte de 2 niveaux en activité ou en type de sport (C3=L'2).

➤ **Mauvais** : si

- STAB < 8, DRF < 7, MOB < 7.
- Sport impossible.

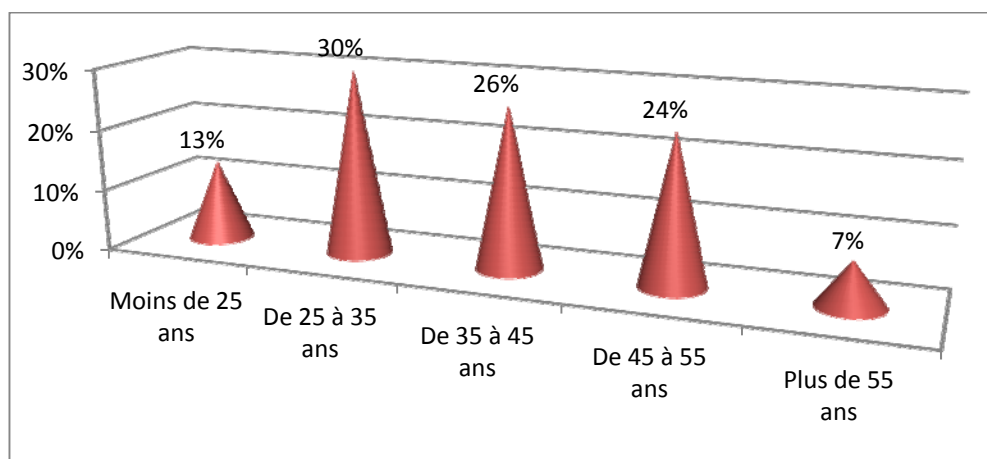


*RESULTATS*

## I. Données épidémiologiques

### 1. Age

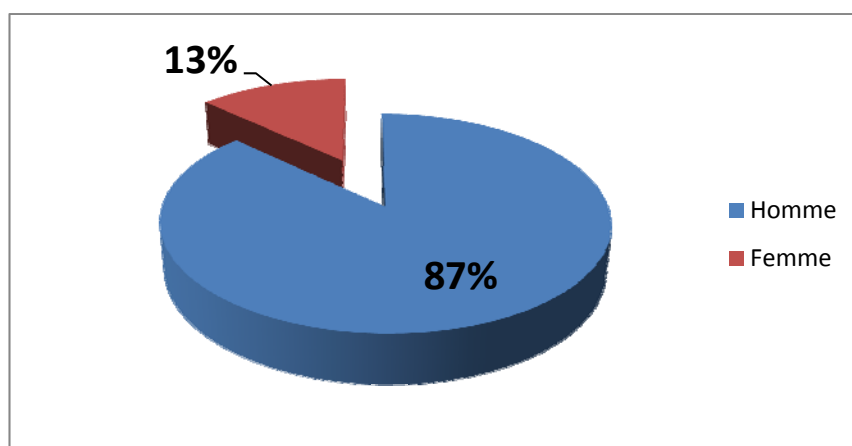
La moyenne d'âge des patients de notre série était de 39 ans avec des extrêmes ; de 22 ans et 63 ans. (Figure n°1)



**Figure n°1** : Répartition des patients selon les tranches d'âge.

### 2. Sexe

La majorité de nos patients (n = 40) sont de sexe masculin, soit 87%, avec un sexe ratio H/F de 6,6. (Figure n°2).



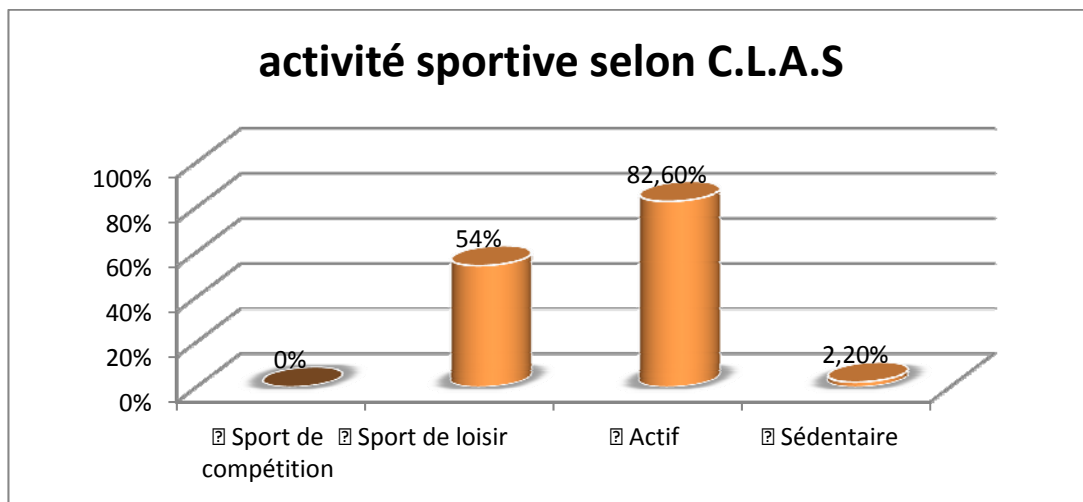
**Figure n°2** : Répartition des patients selon le sexe

### 3. Activité Sportive

L'évaluation sur dossiers de l'activité sportive des patients a révélé les résultats suivants :

(Figure n° 3)

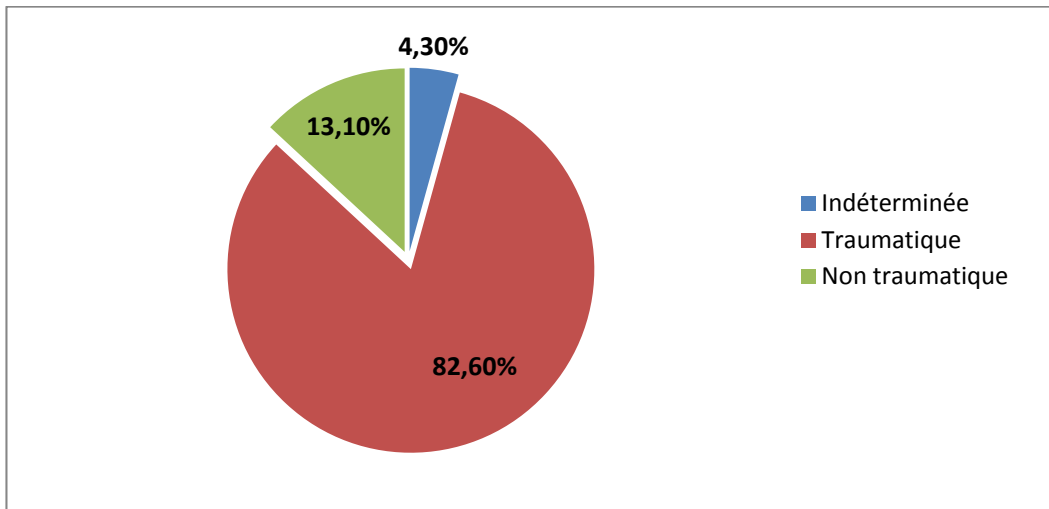
- ✓ Sport de compétition : 00 cas soit 00%
- ✓ Sport de loisir : 25 cas soit 54%
- ✓ Actif : 38 cas soit 82,6%
- ✓ Sédentaire : 01 cas soit 02,2%



**Figure n°3** : Répartition de l'activité sportive selon C.L.A.S

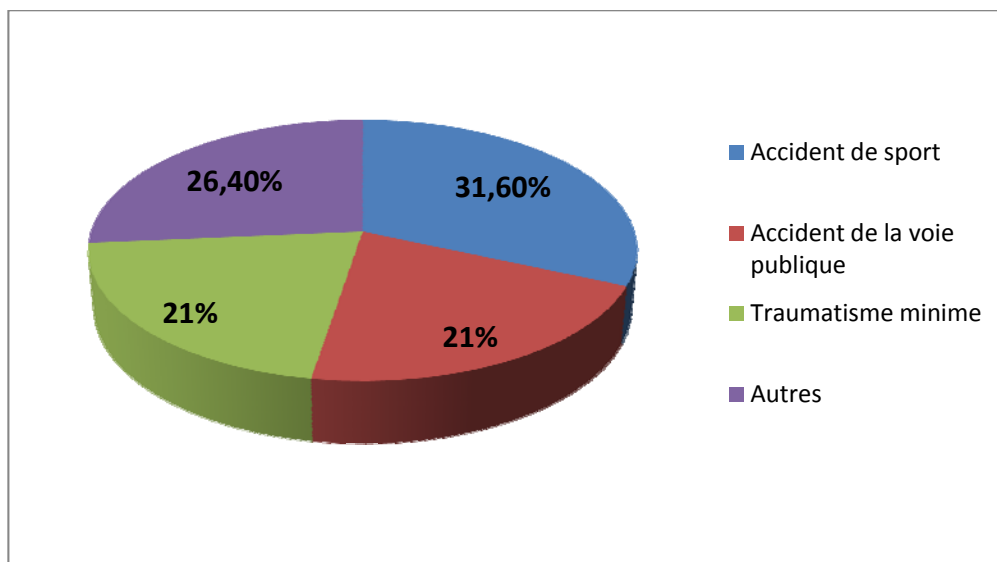
### 4. Circonstances De Survenue

Le mode de survenue des lésions méniscales était traumatique chez 38 patients soit 82,6% de l'ensemble de la série, non traumatique chez 06 patients soit 13,1% et de mécanisme indéterminé chez 02 patients soit 4,3%. (Figure n°4)



**Figure n°4 : Circonstance de survenue des lésions méniscales**

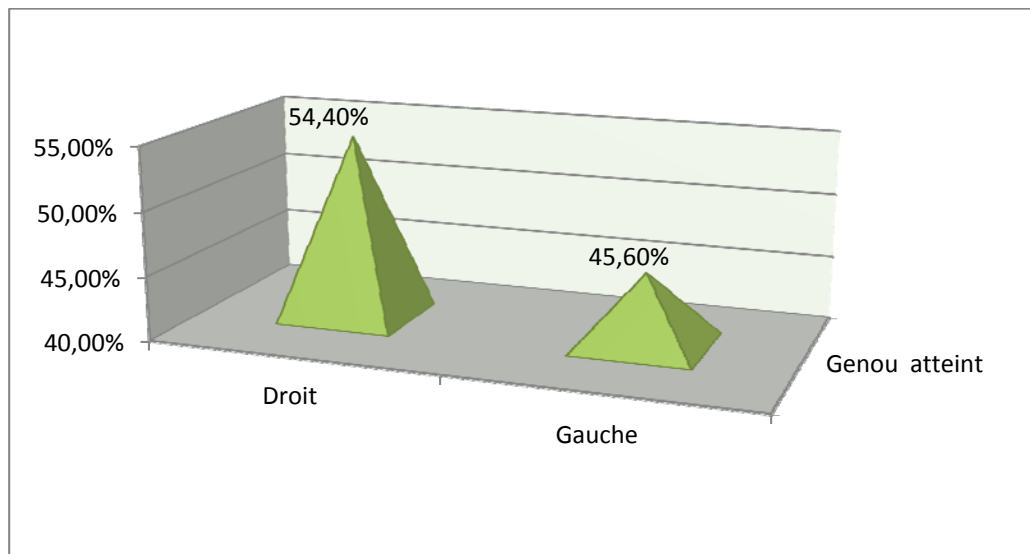
Concernant le contexte traumatique, on peut définir différentes étiologies : (Figure n°5)



**Figure n°5 : Circonstance de survenue traumatique**

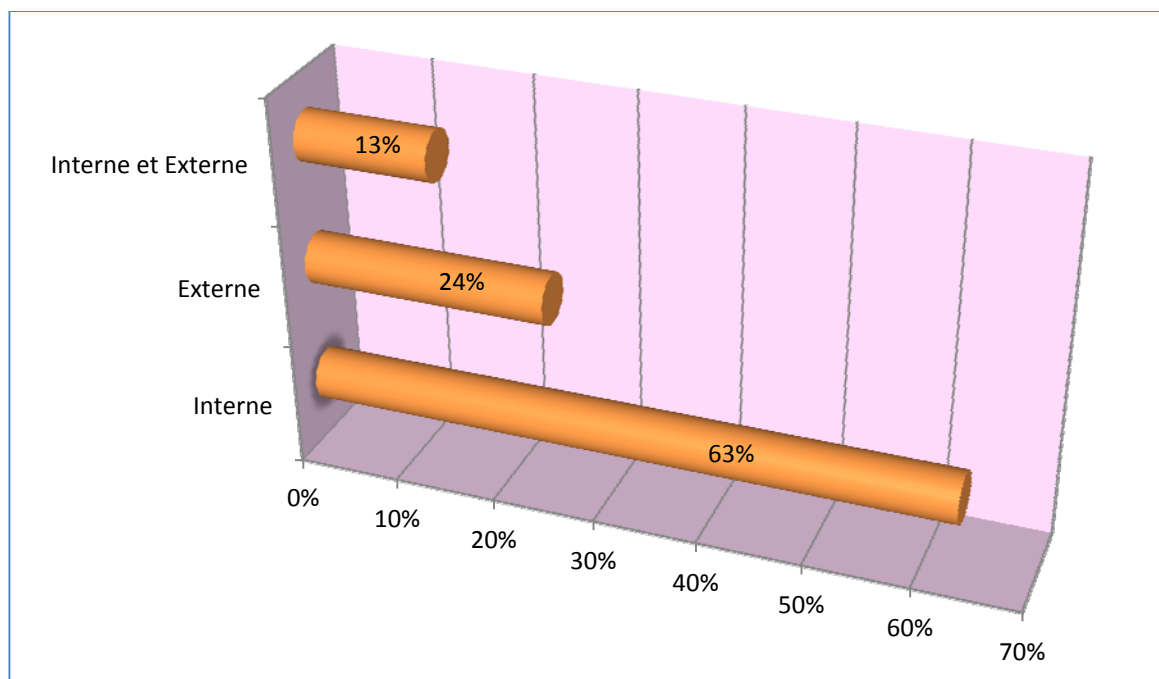
## 5. Coté Atteint

Le genou droit était lésé dans 54,4% des cas et le genou gauche dans 45,6%, nous n'avons pas recensé de lésions bilatérales (Figure n°6)



**Figure n° 6** : Répartition des patients selon le côté atteint.

De même, c'est l'atteinte du ménisque interne (29 cas soit 63 %) qui l'emporte sur celle du ménisque externe (11 cas soit 24 %). On a noté aussi (06 cas soit 13 %) d'atteinte des deux ménisques interne et externe. (Figure n°7)



**Figure n° 7** : Répartition des patients selon le ménisque atteint

## II. Délai de consultation

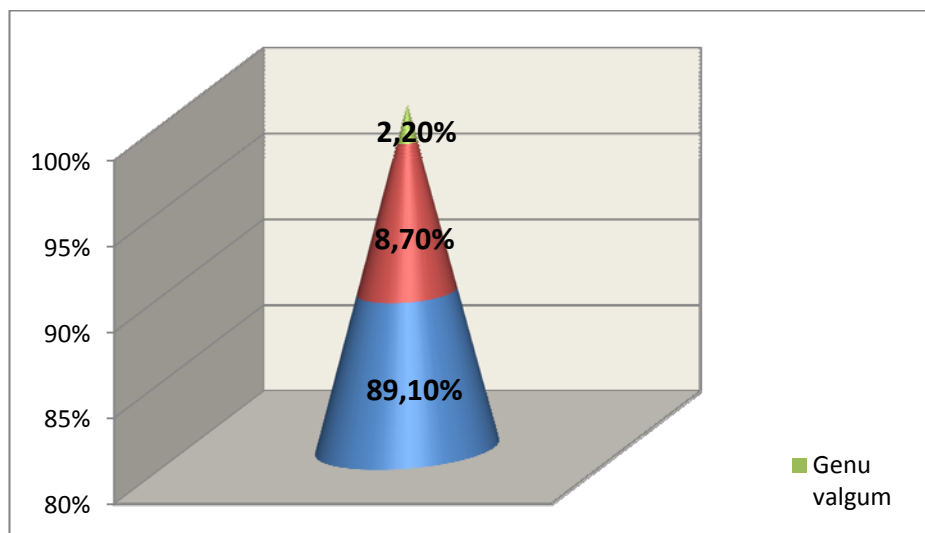
Le délai moyen de consultation a été de 10 mois avec deux extrêmes allant de 10 jours à 20 ans. (Tableau I)

**Tableau I:** Répartition des patients selon le délai de consultation

Délai de consultation	Nombre	Pourcentage
Moins de 10 mois	40	87%
De 10 à 20 mois	03	6,5%
De 20 à 30 mois	01	2,2%
Plus de 30 mois	02	4,3%
<b>Total</b>	<b>46</b>	<b>100%</b>

## III. Symptomatologie

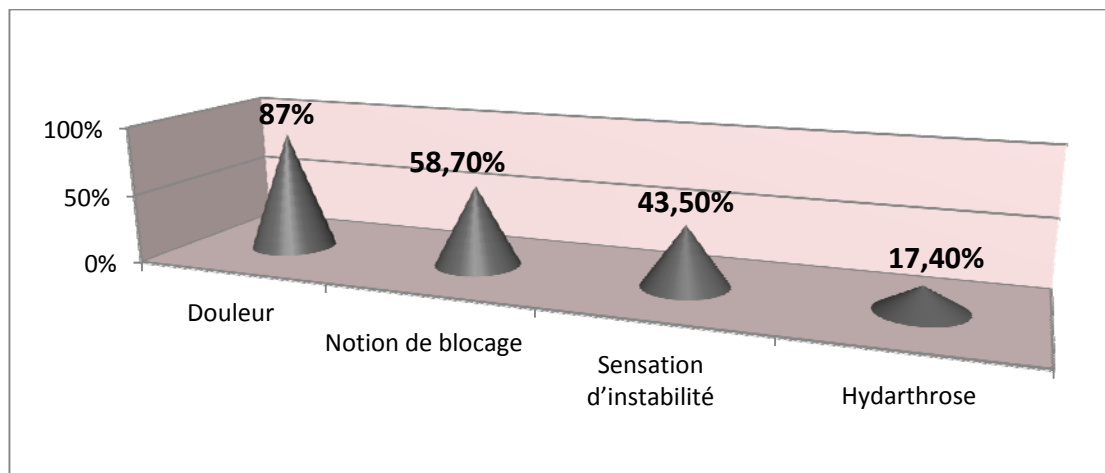
Cliniquement le morphotype paraissait normo-axé dans 41 cas soit 89,1%, il existe un genu varum chez 4 cas soit 8,7% et un genu valgum chez un patient soit 2,2%. (Figure n°8)



**Figure n° 8:** Répartition selon le morphotype de genou

La douleur est un signe presque constant puisqu'elle est présente chez la quasi-totalité des patients : 40 cas soit 87% environ, siégeant essentiellement sur l'interligne fémoro-tibial

interne ou externe, plutôt en avant et en dedans pour le ménisque interne, en arrière et en dehors pour le ménisque externe, suivie des épisodes de blocage méniscal chez 27 cas soit 58,7%, l'instabilité et l'hydarthrose sont aussi présent chez les patients de notre série. (Figure n°9)



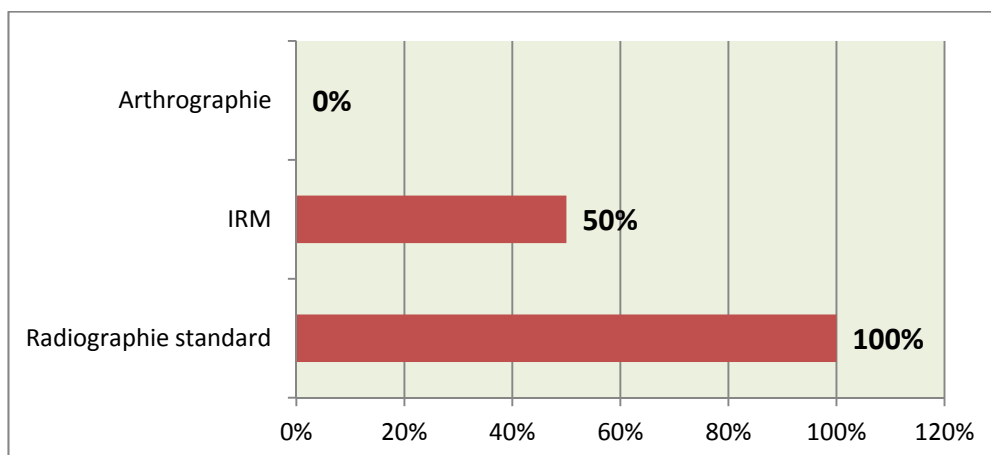
**Figure n° 9 : Répartition en fonction de motif de consultation**

L'examen clinique trouve :

- ✓ Un cri méniscal dans 80,5% des cas
- ✓ Un signe de McMurray positif en hyperextension dans 74% des cas.
- ✓ Un Grinding test (Appley) dans 52,1% des cas
- ✓ Un signe de cabot dans 13% des cas.

#### **IV. Paraclinique**

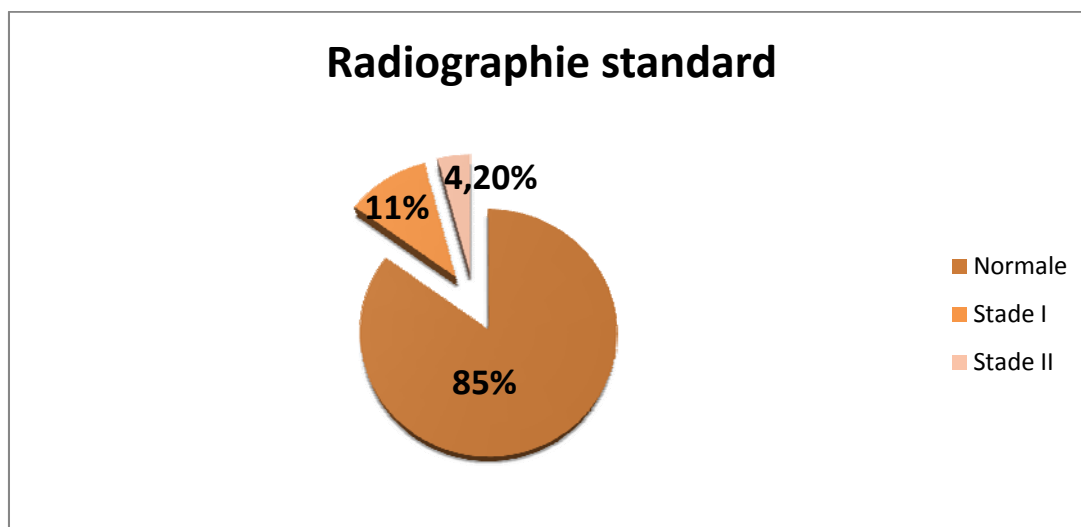
Un bilan radiologique standard (Genou face + profil) a été réalisé chez tous les patients de la série. L'IRM a été faite chez la moitié des patients (23 cas). Aucune arthrographie ni arthroscanner n'ont été réalisés chez nos patients. (Figure n° 10)



**Figure n° 10 :** Répartition en fonction de l’Imagerie pré-opératoire

### **1. Radiographie standard**

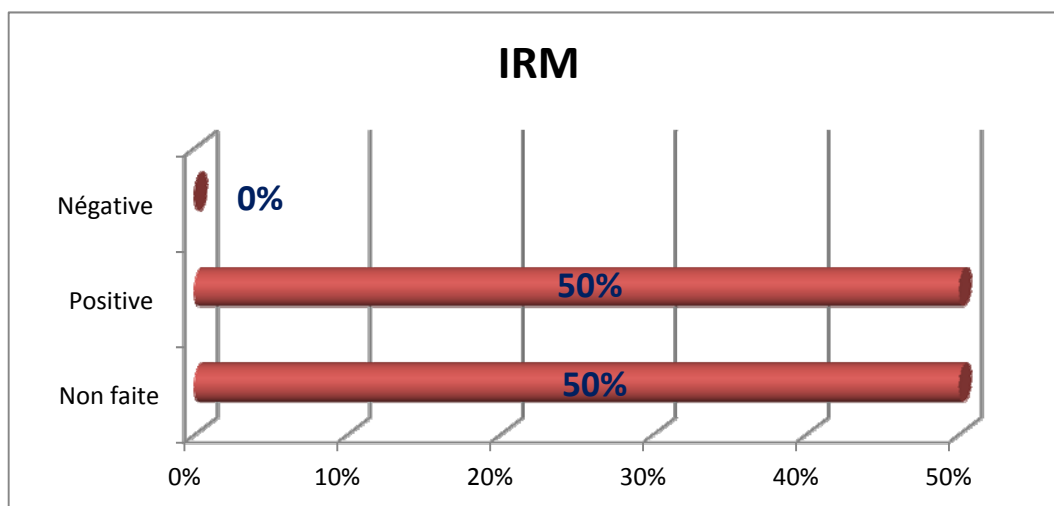
La radiographie standard a été normale chez 39 patients (soit 85%), et a permis de découvrir des signes radiologiques d’arthrose à savoir le pincement articulaire chez 07 patient (soit 15%), ce pincement figurant sur le graphique en différents stades : (Figure n° 11)



**Figure n° 11 :** Répartition selon résultats de radiographie standard

## 2. IRM

Elle a été réalisée chez 23 patients de notre série. (Figure n° 12)



**Figure n°12 : Répartition selon résultats de l'IRM**

Dans 100% des cas, l'IRM a permis d'identifier des lésions méniscales et les classer selon la classification de STOLLER et CRUES : (Tableau II).

**Tableau II : Classification de STOLLER et CRUES**

Classification de STOLLER et CRUES	Nombre	fréquence
Grade I	01	4,3%
Grade II	02	8,6%
Grade III	18	78,5%
Grade IV	02	8,6%
<b>Totale</b>	<b>23</b>	<b>100%</b>

## V. Anatomo-pathologie

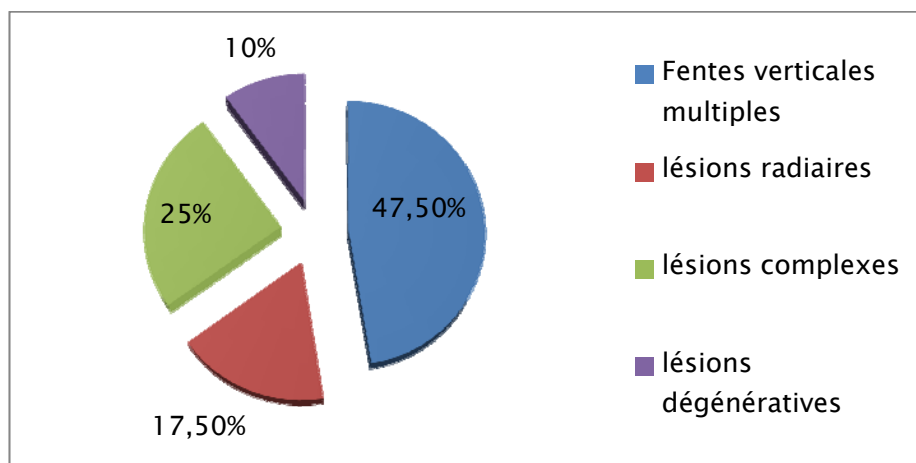
D'après les données de l'imagerie modifiées ou confirmées lors de l'arthroscopie, la répartition anatomo-pathologie des lésions méniscales est la suivante : ( A noté que chez

certaines patients, l'exploration a permis la mise en évidence de plus d'une lésion méniscale chez le même patient).

### 3. Ménisque Interne

Il s'agit de : (Figure n° 13)

- ✓ 19 lésions verticales réparties selon la classification de Trillat en : 06 Languettes (stade Ip) ,10 anse de seau (05 stade III et 05 stade II) et 03 désinsertions périphériques (stade I).
- ✓ 07 lésions radiaires.
- ✓ 10 lésions complexes.
- ✓ 04 lésions dégénératives réparties en une lésion stade III, 02 lésions stade IV et une lésion stade V.



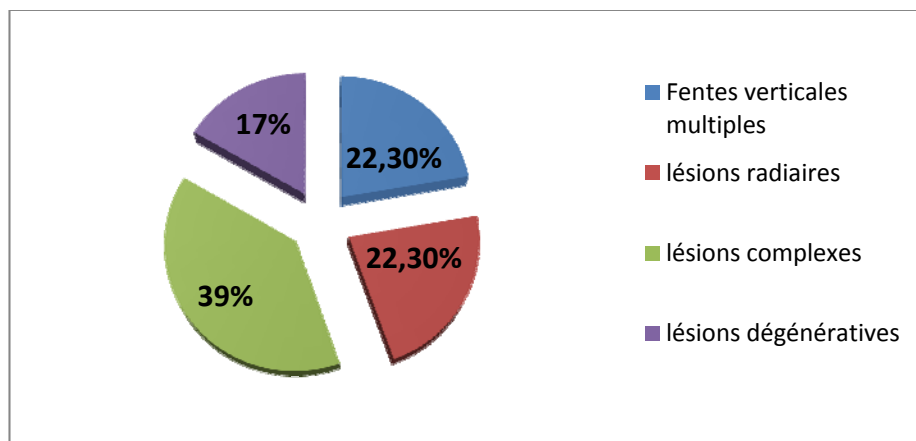
**Figure n°13 : Lésions méniscales internes**

### 4. Ménisque Externe

Il s'agit de : (Figure n° 14)

- ✓ 04 lésions verticales réparties selon la classification de Trillat en 03 désinsertions périphériques (stade I) et 01 anse de seau (stade III).
- ✓ 04 lésions radiaires.

- ✓ 07 lésions complexes.
- ✓ 03 lésions dégénératives réparties en une lésion stade III, une lésions stade IV et une lésion stade V.



**Figure n°14 : Lésions méniscales externes**

## 5. Localisation des lésions méniscales: Selon la classification d'ARNOCZKY

On a précisé la localisation des lésions chez 30 patients dans les dossiers exploités.

(Tableau III)

**Tableau III : Classification d' d'ARNOCZKY**

Classification d' d'ARNOCZKY		Nombre	Pourcentage
Localisation non précisé		16	34,75%
Localisation précise	<i>Blanche-Blanche</i>	20	43,50%
	<i>Blanche-Rouge</i>	10	21,75%
	<i>Rouge-Rouge</i>	00	00%

## **VI. Traitement**

### **1. Cure méniscale**

#### **1-1 Type D'anesthésie**

La majorité de nos patients (n= 45) ont été opérés sous rachianesthésie, soit 97,8 %.  
L'anesthésie générale a été employée uniquement chez un patient, soit 2,2 %.

#### **1-2 Antibioprophylaxie**

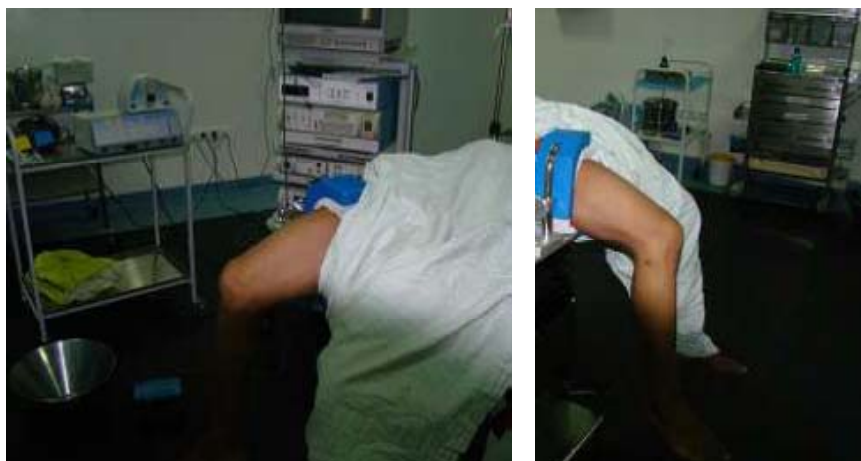Tous nos patients ont bénéficié d'une antibioprophylaxie à base de 2g de céphalosporine 2ème génération en pré-opératoire avec une couverture de 48h.

#### **1-3 Installation du malade**

Elle est fondamentale pour la qualité de l'acte arthroscopique. Nous utilisons une table chirurgicale standard pouvant être montée ou descendue pour le confort de l'opérateur et cassée à son extrémité en cas d'intervention chirurgicale secondaire.

Le patient est installé en décubitus dorsal, jambe pendante avec un garrot pneumatique placé à la racine de la cuisse.

Un arthrostress (cale externe) est fixé sur les barres latérales de la table, permettant des mouvements de valgus et de varus forcés qui facilitent l'ouverture des compartiments interne et externe du genou ; il est appliqué juste au dessous du garrot. Le pied et la jambe sont recouverts d'un jersey stérile.



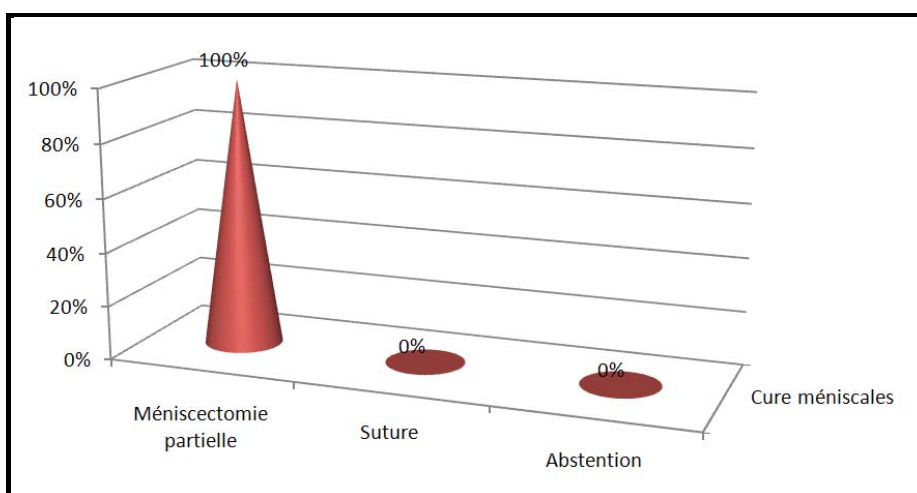
**Figure n°15 :** Installation du malade en décubitus dorsal, jambe pendante avec un arthrostress.

#### **1-4 Voies d'abord**

Les voies antéro-interne et antéro-externe combinées sont les voies utilisées chez tous les patients de notre série.

#### **1-5 Type de cure méniscale**

Dans notre étude, l'attitude thérapeutique a consisté en une ménisectomie partielle qui sont tous réalisés sous arthroscopie soit 100% des cas. En revanche, la suture méniscale n'a été utilisée chez aucuns malades de notre série. La répartition des patients selon le type de traitement reçu est représenté sur la figure suivante : (Figure n° 16)



**Figure n°16 :** Répartition en fonction de type de la cure méniscale

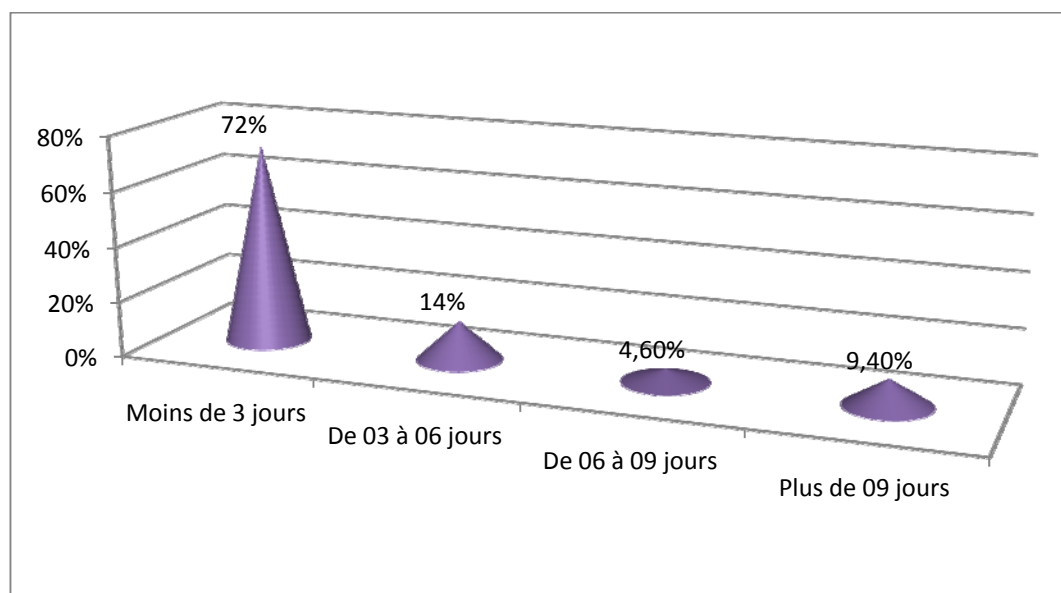
## 2. Durée d'intervention

La durée de l'intervention chirurgicale a été précisée chez 40 patients dont on a noté deux extrêmes un minimum de 25 min et maximum de 90 min dont la durée moyenne était de 39 min.

## VII. Durée d'hospitalisation

La durée d'hospitalisation varie entre un minimum d'un jour et un maximum de 14 jours avec une moyenne de 3 jours. (Figure n°17)

NB : la durée n'était pas précisée chez 3 patients.



**Figure n°17 : Répartition des patients selon la Durée d'hospitalisation**

## VIII. Suites post-opératoire

On a noté 2 cas de thrombophlébite suivies et traités ultérieurement.

A l'exception de ces deux complications, on n'a pas noté d'autres complications déclarées.

## IX. Evolution

### 1. Recul post-opératoire

Tous nos patients ont été régulièrement suivis en consultation. Le recul moyen était de 14 mois avec des extrêmes de 6 mois à trois ans.

### 2. Évaluation De TAPPER et HOOVER

L'évolution des malades a été jugée selon les critères d'évaluation de TAPPER et HOOVER<sup>[14]</sup>. Ainsi, l'ensemble des résultats est représentés dans le tableau : (Tableau IV)

**Tableau IV : Évaluation De TAPPER et HOOVER**

Résultats	Nombre	Pourcentage	
Excellent	03	6,5%	82,5%
Bon	35	76%	
Assez bon	08	17,5%	
Mauvais	00	00%	
<b>Total</b>	<b>46</b>	<b>100%</b>	

### 3. Évaluation IKDC

Nous avons élaboré les résultats de l'évaluation IKDC dans les tableaux suivants :

#### 3-1 Evaluation fonctionnelle objective (Tableau V)

**Tableau V : Evaluation fonctionnelle objective**

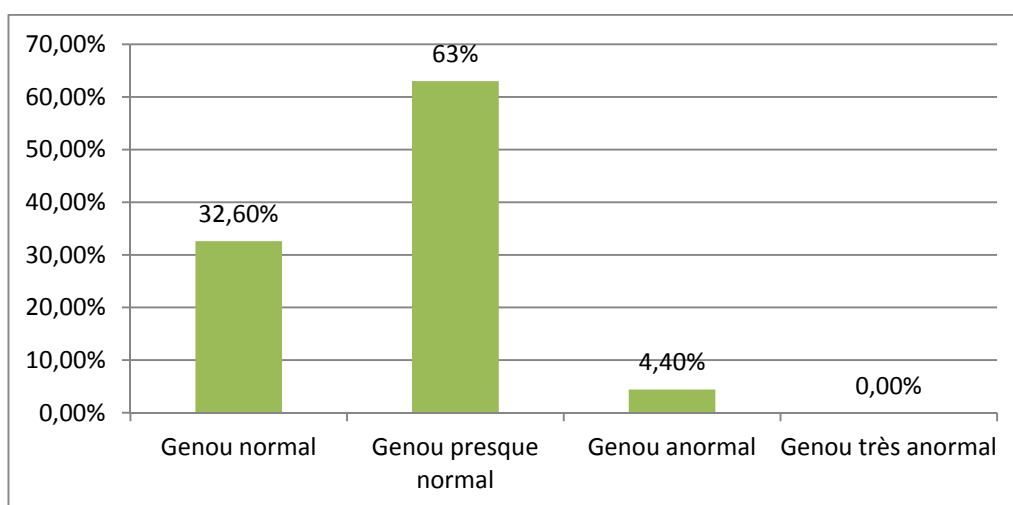
Résultats	Nombre	Pourcentage
Activité intense	04	8,7%
Activité modérée	38	82,6%
Activité légère	04	8,7%
Activité sédentaire	00	00%
<b>Total</b>	<b>46</b>	<b>100%</b>

3-2 Evaluation globale (Tableau VI)

**Tableau VI : Evaluation globale**

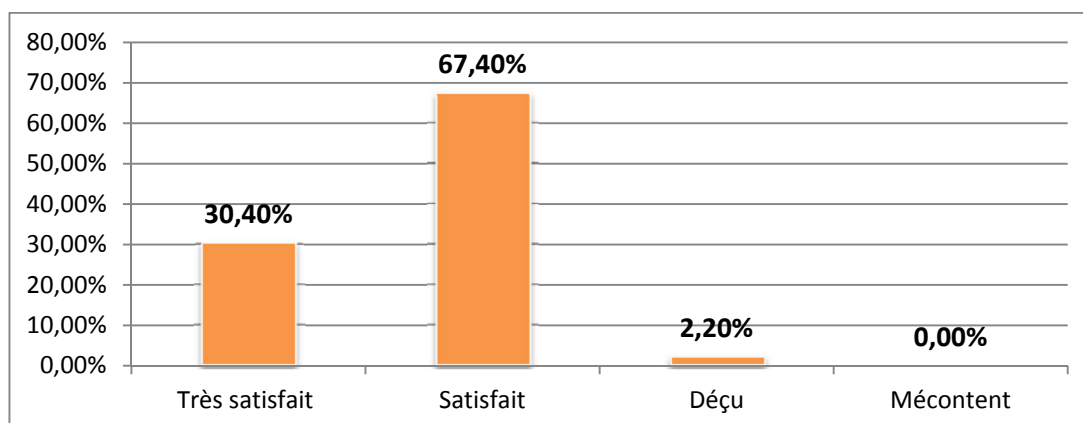
Résultats	Nombre	Pourcentage
Activité intense	16	53,4%
Activité modérée	11	36,6%
Activité légère	03	10%
Activité sédentaire	00	00%
<b>Total</b>	<b>30</b>	<b>100%</b>

3-3 Index de satisfaction subjectif (Figure n°18)



**Figure n°18: Répartition selon index de satisfaction subjectif**

3-4 Satisfaction globale (Figure n°19)



**Figure n°19: Répartition selon index de satisfaction globale**



*DISCUSSION*

## I. Historique De L'arthroscopie

Les premières études sur l'arthroscopie furent menées en 1918 par Kenji TAKAGI [1]. De l'université de Tokyo. Le premier appareil ne comportait pas de système de lentille. Cette première exploration intra-articulaire était faite à l'aide d'un cystoscope, et était surtout destinée au dépistage précoce de la tuberculose qui sévissait à cette époque au Japon.

A la suite de cette exploration, TAKAGI avait créé un endoscope pour explorer spécifiquement le genou et l'avait appelé « arthroscope » qu'il présenta en 1920. Ce dispositif avait un diamètre de 7,3mm, ce qui rendait son utilisation difficile dans l'exploration du genou. [1]. Un peu plus tard à New York, Burman [2], entre 1931 et 1935 effectuait d'importants travaux sur ce sujet. Il publie, en 1931, une étude cadavérique affirmant la possibilité d'explorer toutes les articulations.

Jusqu'à l'apparition du premier atlas d'arthroscopie publié par Watanabe et al [4] en 1957, un certain nombre de tentatives éparses ont eu lieu tant en Europe qu'aux États-Unis. Dans le premier atlas [4], les images sont peintes à la main, il faut attendre l'apparition de l'arthroscope n° 21 de Watanabe pour que l'arthroscope puisse être utilisée en routine pour le diagnostic d'un certain nombre d'affections du genou, et qu'apparaissent les premiers documents photographiques. C'est d'ailleurs à cet élève de TAKAGI que l'on doit le développement de l'arthroscopie moderne.

Au début des années quatre-vingt, progressivement apparaissent des publications faisant état des techniques, des aspects normaux et pathologiques ainsi que des possibilités diagnostiques et thérapeutiques étendues à toutes les articulations. L'arthroscopie constitue même un élément de référence pour valider des techniques d'imagerie émergentes comme l'imagerie par résonance magnétique (IRM) [10].

Au Maroc, les premières tentatives d'arthroscopie chirurgicale ont été introduites en 1989 à l'hôpital militaire Avicenne de Marrakech par A. Moulay [11].

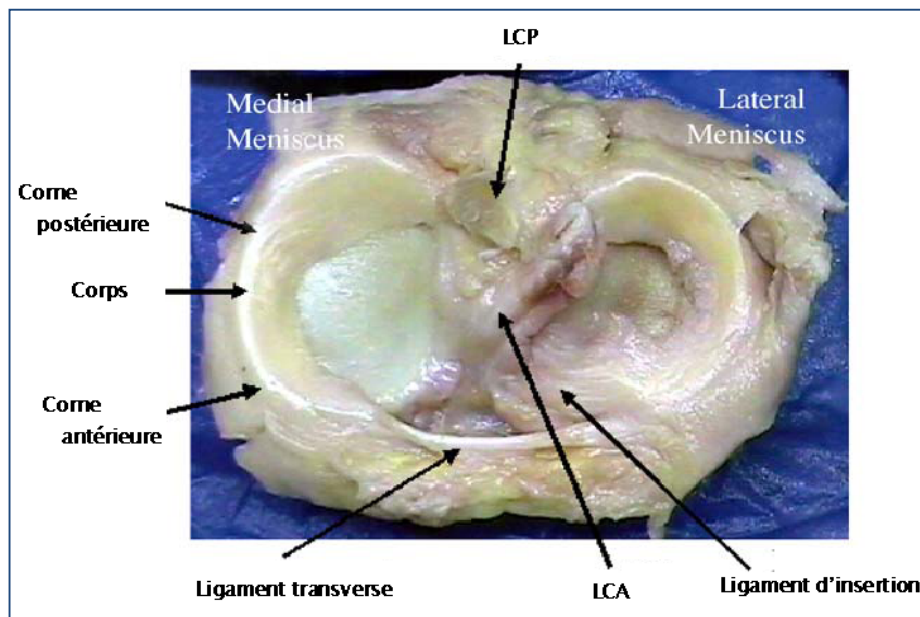
## II.Clinique

### 1. Rappel Anatomique

Les ménisques sont des fibrocartilages semi-lunaires interposés entre condyles fémoraux et plateaux tibiaux. Ils apparaissent très tôt dans la vie fœtale (dès la 8 semaine le complexe ménisco-ligamentaire est déjà individualisé) [16].

Les deux ménisques présentent une surface articulaire en forme de croissant et une section prismatique triangulaire avec :

- ✓ Une face inférieure : plane, tibiale, appliquée sur la partie latérale des cavités glénoïdes.
  - ✓ Une face supérieure : concave, condylienne, appliquée contre les condyles fémoraux.
  - ✓ Une base ou bord circonférentiel, convexe, qui circonscrit la partie centrale des cavités glénoïdes sans la recouvrir.
  - ✓ Deux cornes : antérieure et postérieure, attachées sur les surfaces pré-et rétro-spinales [17].
- ❖ **Le ménisque interne (MI)** a une forme de « C » ouvert dont les deux extrémités sont les cornes avec une corne antérieure s'attachant sur l'aire intercondyloire antérieure et la corne postérieure qui se fixe sur l'aire intercondyloire postérieure.
  - ❖ **Le ménisque externe (ME)** a une structure polymorphe, variant d'un individu à l'autre. Il a une forme de « C » plus fermé que son homologue médial. La corne antérieure s'attache sur l'aire intercondyloire antérieure et la corne postérieure s'insère sur l'aire intercondyloire postérieure. De la corne postérieure du ménisque latéral, se détache le ligament ménisco-fémoral de Wrisberg qui accompagne le ligament croisé postérieure. Il peut être discoïde, avec un fémur qui repose sur le ménisque sans aucun contact direct avec le tibia ou peut être porteur de kystes.

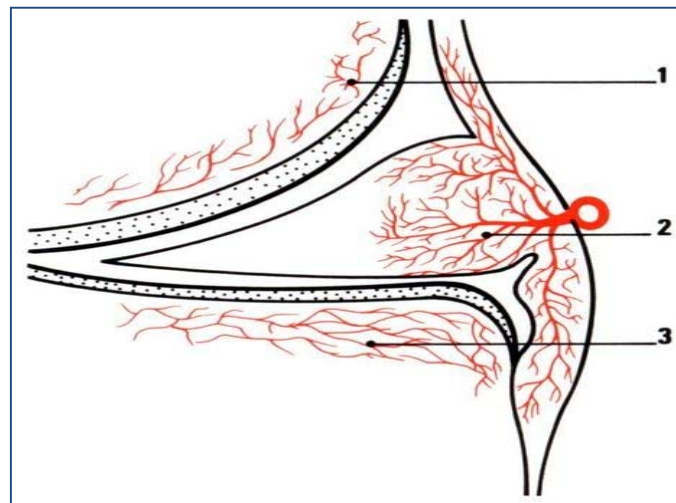


**Figure n°20** : spécimen cadavérique des plateaux tibiaux, montrant les ménisques du genou [18]. Vascularisation

La vascularisation, riche pendant le développement embryonnaire, régresse après la naissance.

Vers la fin de la puberté la partie axiale des ménisques est avasculaire. Ce n'est que le bord périphérique qui reste vascularisé (Arnoczky [20]). Une lésion de la pointe ou de la partie moyenne n'a donc aucune chance de se cicatriser. [19.21]

Policard [22] a été le premier à décrire un plexus capillaire péri-méniscal donnant naissance à des branches radiales qui pénètrent la périphérie des ménisques. La pénétration vasculaire, bien étudiée pour comprendre les possibilités de cicatrisation, est variable. Elle a été évaluée de 10 à 33%.



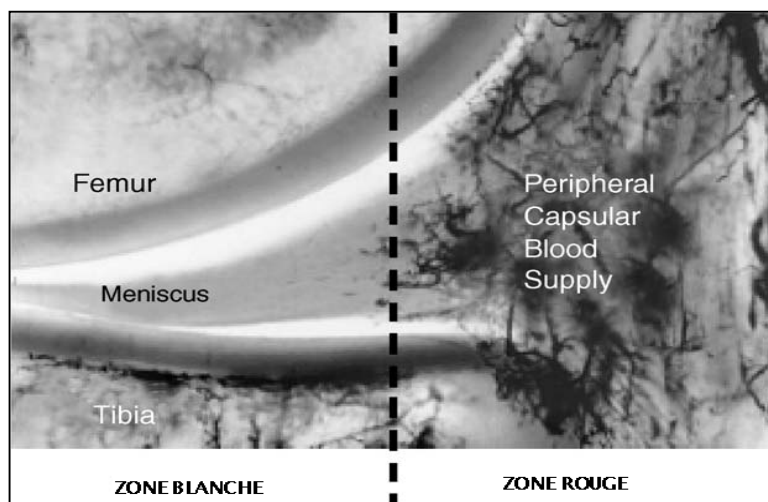
1. condyle fémoral
2. plexus capillaire pré-méniscal qui pénètre le tiers périphérique du ménisque
3. plateau Tibial

**Figure n°21** : vascularisation du ménisque interne (d'après Arnoczky[21]).

Schématiquement, on peut retenir que les trois quarts centraux des ménisques sont peu vascularisés. Ceci a été bien décrit par Arnoczky et Warren [20] : la provision de sang est assurée par la médiale supérieure et inférieure et artères geniculaires latérales en formant un plexus capillaire péri-méniscal donnant naissance à des branches radiales, qui pénètrent de 10% à 30% de la largeur du ménisque interne et de 10% à 25% de la largeur du ménisque latéral.

De plus, il y a une franche synoviale qui s'étend de 1 à 3 mm sur les surfaces fémorale et tibiale, et qui fait suite à la vascularisation périphérique et participe au processus de cicatrisation ; le concept de zones : rouge-rouge, rouge-blanc, et blanc-blanc, en décrivant le statut vasculaire de chaque région de la lésion, est une classification utile :

- Zone rouge-rouge : les lésions sont en zone bien vascularisée, donc susceptibles de cicatriser.
- Zone rouge-blanc : les lésions ont encore un potentiel de cicatrisation.
- Zone blanc-blanc : avasculaire, sans potentiel de cicatrisation [23].



**Figure n°22 :** l’approvisionnement en sang de la périphérie vers le ménisque, donne la ”zone rouge” vasculaire, et la ”zone blanc” avasculaire [18].

### **Innervation**

Concernant l’innervation des ménisques, il a été constaté qu’une lésion méniscale s’accompagne souvent de phénomènes douloureux qui cèdent après méniscectomie.

Wilson [24] et Kennedy [25] ont mis en évidence dans les ménisques des terminaisons aux caractéristiques typiquement sensibles permettant d’expliquer les constatations cliniques. Mais il n’a pas été retrouvé de corpuscule ou de glomérule nerveux.

Grönblad [26] a observé dans le tissu méniscal des substances médiatrices de la douleur (substance P et encéphalines) par des méthodes immuno-histochimiques.

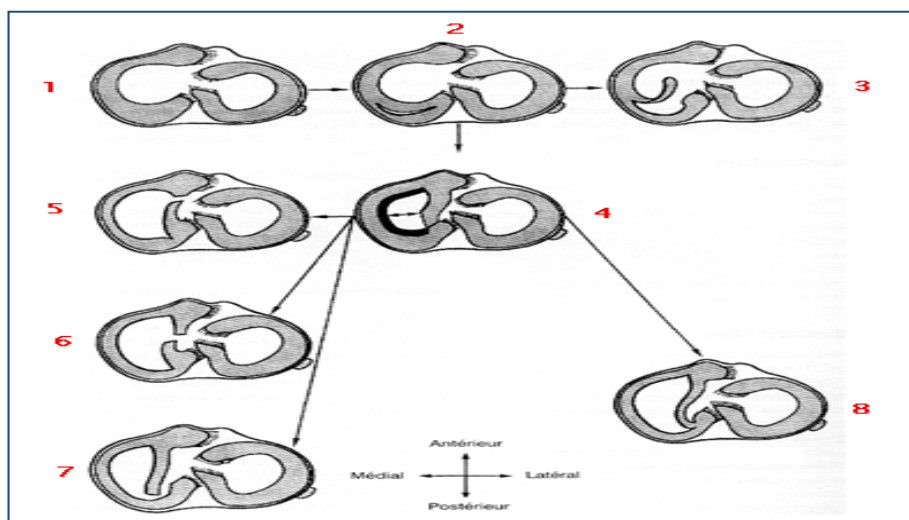
## **2. Anatomicopathologie**

### **2-1 Lésions méniscales internes**

Trillat, par ses importants travaux, a établi une classification anatomico-clinique [36]. La lésion de base siège toujours en plein tissu méniscal en regard du PAPI. Elle possède un caractère évolutif par les stades successifs de Trillat. Cette classification est volontairement limitée au ménisque interne et permet une corrélation anatomico-clinique basée sur trois stades :

- Stade I : la lésion initiale. La fente verticale du ménisque s'étend de la corne postérieure intacte au bord postérieur du ligament latéral interne. Elle détermine la production d'une bandelette. L'extension de la fente se fait dans le sens longitudinal.
- Soit vers l'arrière, intéressant donc la corne postérieure. C'est le stade I p, avec transformation de la bandelette en languette méniscale.
- Soit vers l'avant, extension de la fente, c'est le stade II, créant ainsi une bandelette beaucoup plus large, capable de s'insinuer entre le condyle et le plateau tibial pour passer dans l'échancrure inter-condylienne. C'est la classique « anse de seau » qui est elle-même susceptible de se rompre. (stades : II a : rupture de la bandelette dans sa partie antérieure, II m : rupture de la bandelette dans sa partie moyenne, 2p : rupture de la bandelette dans sa partie postérieure.).
- Ou au contraire, de rester définitivement dans l'échancrure inter-condylienne. (par luxation permanente de l'anse de seau. C'est le stade III.)

A côté de ces définitions de base, toutes les associations sont possibles (I p + II, II+I, II p + I). Les lésions horizontales et radiales sont rares [21].



1. Genou droit normal, vue supérieure avec axes.
2. Stade I : petite bandelette.
3. Stade I p : languette postérieure.
4. Stade II : grande bandelette, anse de seau.
5. Rupture de la bandelette dans sa partie antérieure : II a
6. Rupture dans sa partie moyenne : II m
7. Rupture dans sa partie postérieure : II p
8. Stade III : luxation permanente de l'anse de seau.

**Figure n°23 : Classification des lésions méniscales internes de Trillat [21].**

Il s'agit dans notre série de 40 lésions en somme pour les lésions méniscales internes.

Les lésions verticales représentent 47,5% des cas, incidence moins proche de celles citées dans d'autres séries allant de 62,4 % jusqu'à 75,3 % (Dandy, Dupont, Ramadier, et Tapper et Hoover)

Parmi les lésions verticales :

- Une anse de seau, rencontré dans 25% des cas. Elle est présente dans la littérature avec une incidence allant de 22% jusqu'à 41% (Dandy, Dupont, Ramadier, et Trillat)
- Une languette, représentant 15% des lésions
- Une désinsertion : 7,5% des patients.

Les lésions radiaires (transversales) représentent 17,5% de l'ensemble des lésions méniscales internes ; incidence supérieure à celle retrouvées dans d'autres séries, et qui varient de 3% à 5,7% (Dupont et Ramadier)

Les lésions complexes, à leur tour sont présentes chez 25% des patients ; incidence supérieure à celle retrouvées dans les autres séries est qui varient entre 9,3% dans la série de Dupont, et 12% dans celle de Ramadier.

Les lésions dégénératives, quant à elles, figurent dans 10% des cas, non retrouvées dans les autres séries (Dandy [28], Dupont [30], Ramadier [31], et Trillat [33]). Ce résultat peut être expliqué, pour nous, par l'âge élevé des patients ayants présenté ce type de lésions. Ce qu'on n'a pas pu vérifier dans les séries sus-citées du fait qu'elles ne mentionnent que l'âge moyen des patients. (Tableau VII)

**Tableau VII : Répartition des lésions méniscales internes selon leurs types**

Série	Nombre de lésions du MI	Lésions verticales en %			Languettes en %	Transversales en %	Horizontales en %	Complexes en %	Autres en %
		longitudinale	Anse de seuau	Désinsertion					
Dandy	705	75,3			6,1	-	22,6	-	Kystiques 0,2 Myxoïdes 1,8
		38,7	36,6	0					
Dupont	300	62,4			14	5,7	8,6	9,3	-
		35,7	22	4,7					
Ramadier	283	63,5			18	3	4	12	-
		18,8	40	4,7					
Trillat	2500	69			31	-	-	-	-
		28	41	0					
Notre série	40	32,5			15	17,5	0	25	Dégénératives 10
		0	25	7,5					

## 2-2 Lésions méniscales externes

Les travaux de Trillat ont montré que 68% des lésions du ménisque externe étaient traumatiques dont 73% survenaient sur des ménisques « sains » et 27% sur des ménisques externes « anormaux » [33]. Dandy [28] a fait une classification arthroscopique qui complète celle de Trillat ; elle permet une comparaison plus rigoureuse des résultats obtenus par chacun. Elle comporte :

- Les lésions verticales qui sont classées selon leur étendue, comme pour Trillat, et selon leur largeur ;
- Les lésions obliques qui partent du bord libre pour s'associer à une lésion verticale qui longe à distance le bord périphérique du ménisque externe ;
- Les clivages horizontaux ;
- Les lésions radiaires ou transversales ;
- Les ménisques discoïdes selon leur pourcentage de cartilage recouvert, classés selon Watanabe [37] qui a décrit le plus précisément ce type d'anomalie morphologique. Il décrit trois types de ménisques discoïdes :
  - Le type I est un ménisque discoïde complet qui recouvre totalement le plateau tibial externe. C'est la forme la plus fréquente (80%).
  - Le type II est un ménisque discoïde incomplet dans lequel l'anomalie morphologique laisse apparaître le plateau tibial dans une petite échancrure. Ce type représente 10% des malformations.
  - Le type III appelé *Wrisberg-ligament type* présente une partie postérieure du ménisque détachée du tibia. Le segment postérieur n'est attaché que par le ligament ménisco-fémoral de Wrisberg, tendu entre la face axiale du condyle médial et la face périphérique du ménisque latéral [19].

Dans notre étude, 18 lésions méniscales externes ont été rapportées soit 39 % des patients. Les Kystes méniscaux représentaient 40,9 % de l'ensemble des lésions. Par contre, aucune lésion kystique n'a été rapportée dans les deux séries de Dupont [30] et Ramadier [31].

Les lésions verticales, sont constatées chez 22,3 % des patients, parmi lesquelles : 16,7 % sont des désinsertions périphériques et 5,6 % sont des anses de seu

Cette proportion est faible par rapport aux publications (Ramadier et Dupont) [30,31], où l'incidence des lésions verticales est respectivement de 43 % – 63,9 %.

La lésion radiaire représente 22,3 % de l'ensemble des lésions, versus une incidence variant entre 3,1 % et 33 % dans d'autres séries (Dandy et Ramadier) [28,31].

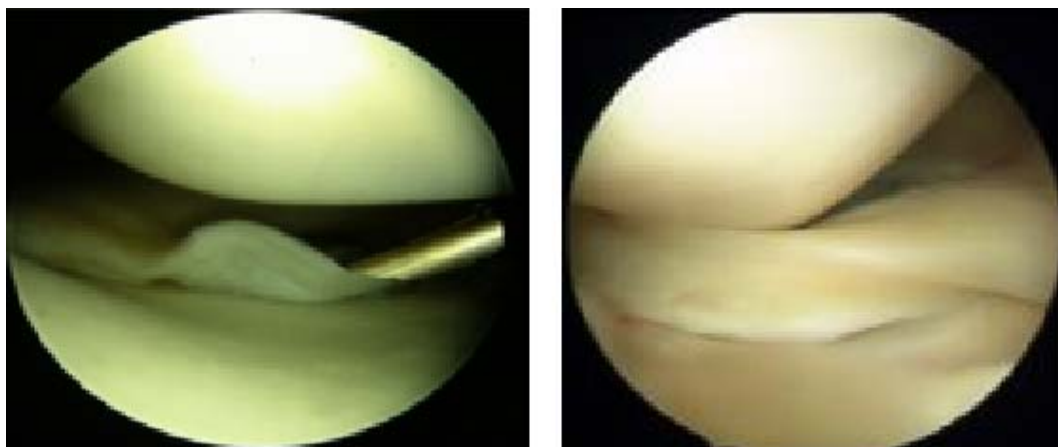
Les lésions complexes, à leur tour sont présentes chez 38,8 % des patients de notre série.

Enfin, la lésion dégénérative est rencontrée dans 16,6% des cas, non rapportée dans aucune des deux séries (Dandy et Ramadier) [28,31]. En comparaison avec la série de Tabib [90], ce taux est de 46 % dans une étude prospective randomisée en simple aveugle portant sur 80 méniscectomies arthroscopiques chez 76 patients ayant un âge moyen de 42,5 ans (18–65).(Tableau VIII)

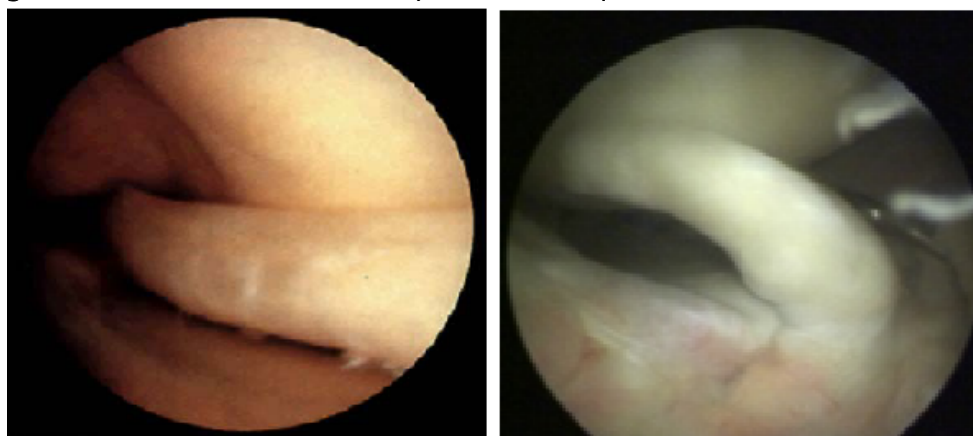**Tableau VIII : Répartition des lésions méniscales externes selon leurs types**

Auteurs	Série ME	Verticales en %	Languettes en %	Clivage horizontal en %	Clivage oblique en %	Lésions transversales en %	Complexes en %	Autres en %
Dandy	295	63,9	4,4	1,7	16,3	3,1	-	Myxoides 14,9 Discoides 5,4 Autres 1,4
Ramadier	87	43	15	15	-	8	19	-
Locker, Vielpeau	384	24,5	19	23,5	-	33	-	-
Notre série	18	22,3	0	0	0	22,3	38,8	Dégénératives 16,6

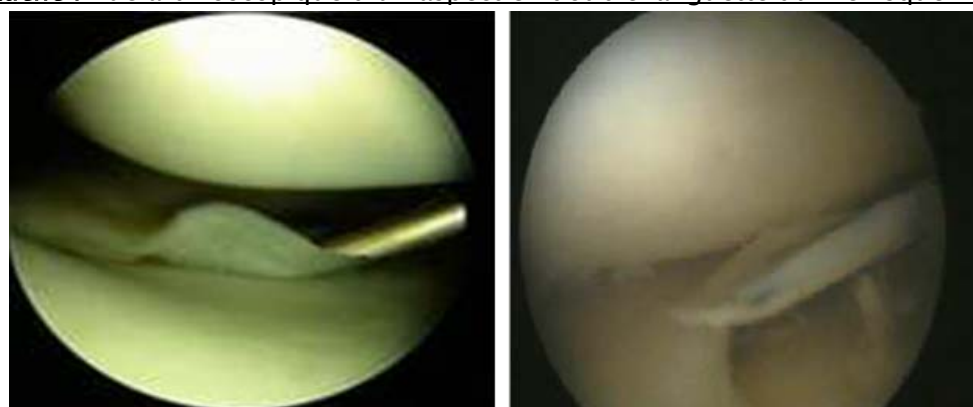
En conclusion, les résultats anatomo-pathologiques des lésions méniscales internes et externes obtenus dans notre série sont comparables à ceux de la littérature.



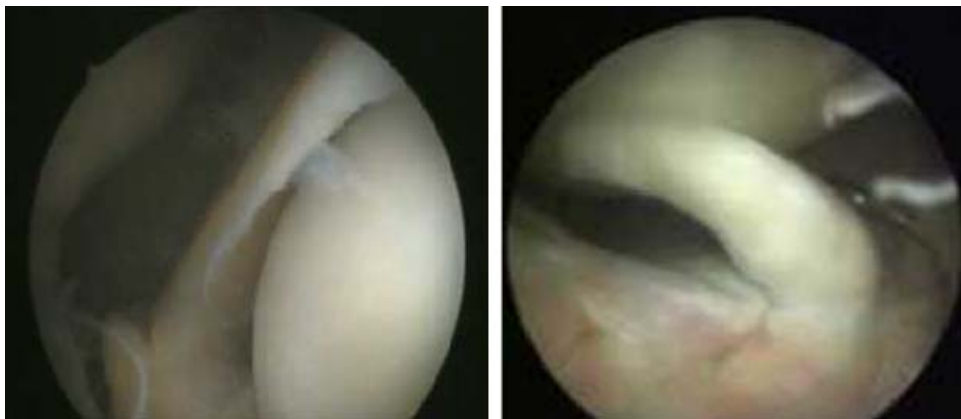**Figure n°24 :** A droite : Rupture longitudinale du ménisque interne vue en arthroscopie.  
A gauche : Anse de seau non rompue du ménisque externe vue en arthroscopie



**Figure n°25 :** A droite : Vue arthroscopique d'une anse de seau luxée du ménisque interne.  
A gauche : Vue arthroscopique d'un aspect en double languette du ménisque interne



**Figure n°26 :** A droite : Rupture longitudinale du ménisque interne vue en arthroscopie  
A gauche : Ménisque dégénérative siège de fracture



**Figure n°27 : A droite : Ménisque externe dégénératif avec fissure  
A gauche : Vue arthroscopique d'un aspect en double languette du ménisque interne**

### 3. Lésions méniscales

#### 3-1 Epidémiologie

Les lésions méniscales surviennent chez l'adulte avec une incidence pour 10 000 habitants de 9,0 pour les hommes et de 4,2 pour les femmes, incidence stable jusqu'à 50-60 ans, puis en nette décroissance [27].

Depuis Smillie [32], l'âge moyen a augmenté pour se stabiliser aux environs de 36 ans, en raison d'une pratique sportive plus précoce et plus longue. Dans la série de Dandy, série de 1000 cas, l'âge moyen est de 38,4 ans et dans celle de Dupont, il est de 36 ans....

La moyenne d'âge de notre série était de 39 ans, avec des extrêmes de 22 à 63 ans.

La concordance relative entre les autres séries et la nôtre, peut être expliquée par la fréquence des lésions méniscales à cet âge.

La prédominance masculine est nette d'après l'analyse. Ainsi, 87% des patients sont de sexe masculin. Ce qui est concordant avec les autres séries. (Tableau IX)

**Tableau IX : Epidémiologie des lésions méniscales**

Auteurs	Nombre de cas	Age moyen	sexe	
			Homme %	Femme %
Dandy	1000	38,4	80,8	19,2
Dupont	300	36	73,3	26,7
Hede	1215	36	66	34
Notre série	46	38,93	87	13

Ces lésions surviennent à la suite d'un traumatisme dans 68 à 75% des cas, en général sportif dans 38 à 50 % des cas. Les lésions prédominent chez l'homme (3 /1), de préférence au genou droit (52%) et au ménisque interne (74%).

Le sport le plus souvent incriminé est, chez l'homme, le football suivi du ski, alors que chez la femme le ski est le principal responsable [27.28.29.30.31].

Dans notre étude le pourcentage des patients ayant une activité sportive est de 54% (25 patients). Cette activité sportive a été évaluée, sur dossiers, selon C.L.A.S. Elle était un sport de loisir dans 54% des cas, actif dans 82,6% des cas, sédentaire dans 2,2% des cas, on n'a pas noté des cas de sport de compétition.

Un traumatisme est retrouvé dans 82,6% des cas (38 patients), notamment, un accident de sport, avec une proportion de 38,1% de l'ensemble des traumatismes suivi d'accident de la voie publique par une proportion de 21%.

Ces constatations sont proches de celles retrouvées dans les autres séries (Dandy [29], Dupont [30], et Hede [27] et Ramadier [31]). En effet, le sport est le principal pourvoyeur de lésions méniscales. Le football étant le sport le plus incriminé. (Tableau X)

**Tableau X : Mode de survenue des lésions méniscales**

Auteurs	Lésions traumatiques %	Sportifs %	Sport en cause
Dejour	68	40	Football, ski
Dupont	75	50	Football,ski
Hede	70	38	Non précisé
Ramadier	70	50	Non précisé
Notre série	82,6	54	Non précisé

L'atteinte du genou droit est prédominante : 54,4% (25 patients) de la symptomatologie en faveur de lésions méniscales siège au niveau du genou droit, contre 56,5% dans la série de Dandy, et 47,6% dans celle de Dupont.

Aussi, le ménisque interne est-il le plus touché avec une proportion de 63% (29 patients). Cette prédominance des lésions méniscales sur le ménisque interne est retrouvée dans la littérature. Elle va de 69% jusqu'à 100% (Dandy, Dupont, et Hede). (Tableau XI)

**Tableau XI : Topographie lésionnelle des lésions méniscales**

Auteurs	Côté		Ménisque interne %	Ménisque externe %	Bi-méniscales %
	Droit %	Gauche%			
Dandy	56,5	44,5	70,5	29,5	Non précisé
Dupont	47,6	52,4	100	0	Non précisé
Hede	Non précisé	Non précisé	73	27	Non précisé
Notre série	54,4	45,6	63	24	13

Les lésions associées retrouvées sont les chondropathies (42 à 52%) et les lésions ligamentaires, surtout la rupture du ligament croisé antérieur (LCA) (11 à 47%). Ces dernières dépendent beaucoup du type de recrutement. Les lésions méniscales associées aux ruptures du ligament croisé antérieur ont la même répartition MI/ME, mais avec une particularité qui est la grande fréquence des lésions bi-méniscales, 20% à 30% selon les séries. Certaines professions, où l'on rencontre une hyperflexion prolongée (mineurs, carreleurs) ou des microtraumatismes répétés peuvent, d'après Trillat [33], favoriser les lésions méniscales.

### **3-2 Mécanismes**

Les mouvements vigoureux de flexion-extension et surtout de rotation du genou sont des facteurs mécaniques importants dans l'étiologie des lésions méniscales. Les ruptures se réalisent lorsque la limite de l'élasticité est dépassée à la suite de mouvements d'amplitude excessive ou trop violents. Ainsi la majorité des lésions méniscales résulte d'un traumatisme indirect.

Le ménisque interne est beaucoup plus souvent le siège de déchirure que le ménisque externe dans une proportion atteignant 3 pour 1. Comme le genou est verrouillé en extension, la plupart des traumatismes qui intéressent le ménisque se font à une flexion du genou à environ 20° [17].

Helfet [21] en 1959 résume ainsi les différents mécanismes : « toute contrainte extérieure empêchant les mouvements synchrones du genou ». Smillie [32] en 1960 a proposé une classification des mécanismes des lésions méniscales.

Cependant, en pratique courante, le mécanisme des lésions est le résultat d'une combinaison de forces avec une composante principale : compression (cisaillement vertical) et rotation axiale (cisaillement horizontal) ; les contraintes associées sont : varus et valgus, flexion et extension. [17]

### **3-3 Classifications**

La classification des lésions méniscales peut être envisagée sous un angle descriptif, évolutif ou étiopathogénique.

- ✓ **La classification proposée par Dorfmann et Boyer [38],** purement descriptive sans caractère de filiation obligatoire, est la suivante :
  - Type 1 : ménisque d'aspect anormal aplati, terne, dépoli, présentant une surface jaune, parfois franchement chamois. Sa surface est régulière, son bord axial est peut être effrangé ou effiloché. A la palpation, il a perdu sa consistance ferme, élastique ; il est parfois franchement ramolli. Il n'existe, par contre, aucune rupture ni aucune instabilité. Seul ce type 1, correspond au terme de méniscose.
  - Type 2 : ménisco-calcinose (présence de dépôts sur la surface du ménisque et en son sein).
  - Type 3 : clivage horizontal (en feuillets de livre).
  - Type 4 : lésion radiaire isolée ou associée à un clivage horizontal, à l'origine d'une lésion en lambeau. Ce lambeau développé aux dépens d'une lésion horizontale

doit être distingué de la languette « verticale » produite par l'association d'une lésion verticale longitudinale et d'une lésion radiale. Son aspect lisse, ferme, arrondi est bien différent.

- Type 5 : lésion complexe, au-delà de toute description.

Il est évident que les types 3, 4 et 5 sont les types le plus fréquemment observés en arthroscopie. Il faut souligner le fait que cette classification avait été proposée avant le développement de L'IRM et que les études IRM ont confirmé la réalité de phénomènes dégénératifs d'abord intra-méniscaux puis atteignant la surface articulaire méniscale .

✓ **Classification IRM [19]**

A côté des lésions méniscales à caractère traumatique, a été élaboré le concept de lésion méniscale dégénérative. Elle se caractérise par une dégénérescence mucoïde interstitielle qui se développe dans la lame fasciculée du ménisque, indépendamment de phénomènes arthrosiques. Elle s'exprime en IRM sous divers aspects:

- Grade I : hypersignal intraméniscal punctiforme
- Grade II : hypersignal intraméniscal linéaire
- Grade III : atteinte d'au moins une surface articulaire du ménisque.

✓ **Lésion méniscale congénitale :**

- Le ménisque discoïde : [19]

C'est presque exclusivement dans le compartiment externe que le ménisque de forme discoïde est observé. Cette anomalie est souvent bilatérale et peut être responsable d'une gêne mécanique.

- L'ossicule méniscal : [19.39.40]

C'est une curiosité anatomique dans la littérature. Cet ossicule est dans la majorité des cas situé dans la corne postérieure du ménisque médial chez un patient de sexe masculin jeune. Il s'agit d'une ossification et non pas d'une calcification de siège intraméniscal. Il n'est pas libre dans l'articulation. L'origine et l'interprétation de ces ossicules restent discutées : une théorie phylogénique et une théorie post-traumatique.

- Le ménisque hypermobile de l'enfant : [19]

Cause de gêne mécanique à répétition. Il est une indication bien spécifique de suture. La corne flottante, dysplasique très souvent, est dans le même ordre de lésion une excellente indication de suture.

Cette classification qui paraît séduisante est cependant probablement simplificatrice. Il n'est pas toujours évident de faire la part du traumatique et du dégénératif. Une languette peut par exemple être la conséquence d'une lésion verticale traumatique ou d'un clivage horizontal refendu (lésion en bec de perroquet).

- ✓ **Lésion inflammatoire et métabolique : [19.41]**

Elles peuvent se rencontrer dans la polyarthrite rhumatoïde, la spondylarthrite ankylosante, la synovite villonodulaire, l'ostéochondromatose, une arthrite septique, une oxalose, une ochronose. Elles résultent de l'agressivité du pannus synovial qui fragilise le ménisque.

Dans la lésion rhumatoïde le ménisque se couvre progressivement d'un pannus synovial. Le corps méniscal ne disparaît ensuite que dans le genou totalement détruit. Il n'est pas démontré que la synovite villonodulaire engendre une destruction du corps méniscal.

Dans les lésions métaboliques c'est surtout la chondrocalcinose qui, suite à un dépôt de pyrophosphate de calcium dihydrate, modifie le comportement mécanique du ménisque. Sa turgescence diminue et l'élément élastohydrodynamique ne fonctionne plus normalement.

## **4. Le diagnostic**

### **4-1 Signes fonctionnels**

L'examen clinique se fonde sur un interrogatoire bien détaillé précisant un certain nombre de signes classiques de la pathologie méniscale.

Parmi ces signes, nous avons noté :

**a. Gonalgies**

De type mécaniques, survenant à la marche dans l'axe ou lors des mouvements de torsion, elles apparaissent brutalement en «éclair» en terrain accidenté bloquant le patient en place, ou à distance lors du sport.

40 patients de notre série, soit 87 %, ont consulté pour des douleurs siégeant essentiellement sur l'interligne fémoro-tibial interne ou externe, plutôt en avant et en dedans pour le ménisque interne, en arrière et en dehors pour le ménisque externe.

**b. Blocage méniscal (ou blocage vrai)**

C'est l'élément le plus caractéristique. Il s'agit d'une limitation brusque de l'extension du genou avec une sensation de résistance élastique invincible, une impotence fonctionnelle totale et un appui impossible. Il se caractérise par une conservation de la flexion lorsqu'elle est réalisée avec douceur. Ceci veut dire qu'il existe un obstacle mécanique, qui interdit au genou de s'étendre complètement. Il peut s'agir d'un ménisque en anse de seau, ou d'une volumineuse languette luxée en avant.

Une des caractéristiques essentielles du blocage méniscal est sa durée, toujours plusieurs minutes, souvent plusieurs jours, cédant spontanément ou à la faveur de petites manœuvres ou quelquefois seulement sous anesthésie générale, dès que la résolution musculaire est obtenue. Cette notion de durée du blocage méniscal est importante à préciser pour en distinguer le simple pseudo blocage rotulien qui est une notion instantanée qui cède dès le relâchement du quadriceps. L'évolution des blocages est très évocatrice. Le premier blocage est souvent survenu dans les suites plus ou moins lointaines d'une entorse du genou, parfois oubliée, c'est-à-dire après un intervalle libre de quelques mois. En se répétant, les blocages atténuent leurs caractères ; ils deviennent moins aigus, moins durables, plus faciles à provoquer, mais aussi plus faciles à réduire.

Dans notre série, le blocage aigu de l'extension a été noté chez 27 malades, soit 58,7% des cas, entraînant une impotence totale.

**c. Instabilités**

▪ **Dérobement** : Les patients décrivent des sensations de dérobement du membre inférieur, de genou faible qui lâche ou qui ne tient pas, d'une appréhension dans certains mouvements en particulier, lors de la descente de terrains accidentés.

▪ **Déboîtement** : Souvent ressenti par le patient comme une véritable « luxation du genou » ou un « déplacement des os ».

Dans notre série, 20 patients soit 43,5% se présentent avec une instabilité.

**d. Impression de dérangement articulaire interne**

C'est une notion vague et imprécise ne faisant pas partie des signes pathognomoniques des lésions méniscales, souvent décrit par le patient comme la sensation d'avoir quelque chose qui se déplace dans le genou (souris articulaire).

**e. Bruits articulaires**

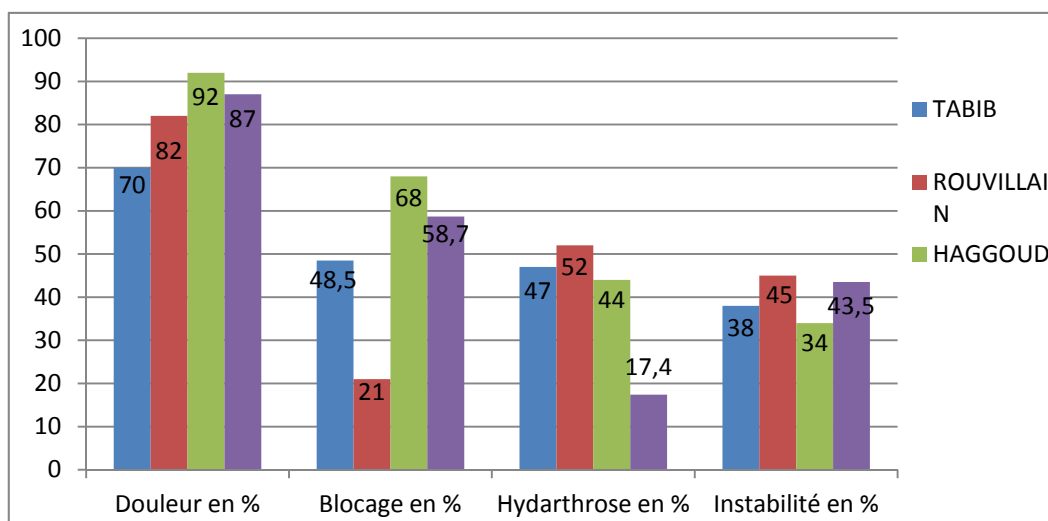
- **Craquement** : c'est un signe correspondant souvent à une sensation tactile de quelque chose qui ressaute, dans les mouvements de flexion-extension lorsque la main est posée sur la peau.
- **Claquement** : contrairement aux craquements peu audibles, les claquements sont nettement perçus, est bien souvent synonyme d'une atteinte grave du genou, notamment méniscale.

De point de vue sémiologique, ces deux signes n'ont pas la même signification, mais nous avons constatés au niveau des dossiers qu'il y a une confusion concernant la terminologie.

**f. Gonflement**

Souvent contemporain du traumatisme, le gonflement évoque un épanchement intra-articulaire, traduisant ainsi une lésion réelle et objective.

Cette notion de gonflement du genou a été rapportée chez 8 malades, soit 17,4 %.



**Figure n°28 : Signes fonctionnelles des lésions méniscales**

#### 4-2. Signes physiques

Aux données précieuses de l'interrogatoire, s'ajoute l'examen programmé du genou. A eux deux, ils vont conditionner les investigations ultérieures.

Bilatéral et comparatif, l'examen clinique recherche : (Tableau X).

#### ↳ Signes de souffrance articulaire et méniscale :

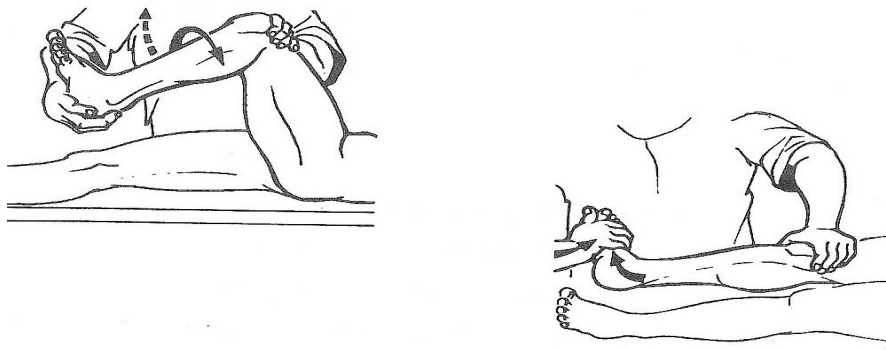
- **L'amyotrophie du quadriceps** : est le témoin d'une utilisation limitée du genou. Elle peut être quantifiée par la mesure du périmètre de la cuisse.
- **L'hyarthrose** : recherchée à la palpation par le classique choc rotulien, et le signe du flot (ou signe du ballottement) pour les épanchements plus minimes, elle peut être inaugurale, chronique, mais surtout récidivante, de type mécanique. Cette hyarthrose a été observée chez 8 malades, soit 17,4 %.

#### ↳ Testing méniscal :

– **Le ressaut du ménisque interne** se produit lors du passage de la flexion à l'extension associé à un mouvement de varus. La manœuvre de **Mac Murray**, chez un patient en décubitus dorsal, permet de le mettre en évidence ; voici comment Mac Murray lui-même l'a décrite : « Il faut plier le genou à fond, le talon contre la fesse, ou aussi près de la fesse que possible. La

cheville est empaumée par la main droite, le genou est palpé par la main gauche, le pouce et l'index placés de part et d'autre de l'interligne, en arrière des ligaments latéraux externe et interne respectivement. Le tibia est porté en rotation interne et externe par l'intermédiaire des mouvements imprimés à la cheville, et le genou est progressivement porté en extension : s'il existe une lésion externe ou une lésion interne et postérieure, le pouce ou l'index percevra un net ressaut. L'examen d'un genou laxo, sans lésion méniscale, peut donner une sensation analogue, mais jamais si nette et en tout cas jamais accompagnée de cette sensation de glissement ou de dérapage du fémur sur un obstacle vraisemblable, sensation si typique lorsqu'il y a lésion méniscale externe ou interne et postérieure».

La manœuvre de Mac Murray a été positive chez 34 patients de notre série, soit 74% des cas.



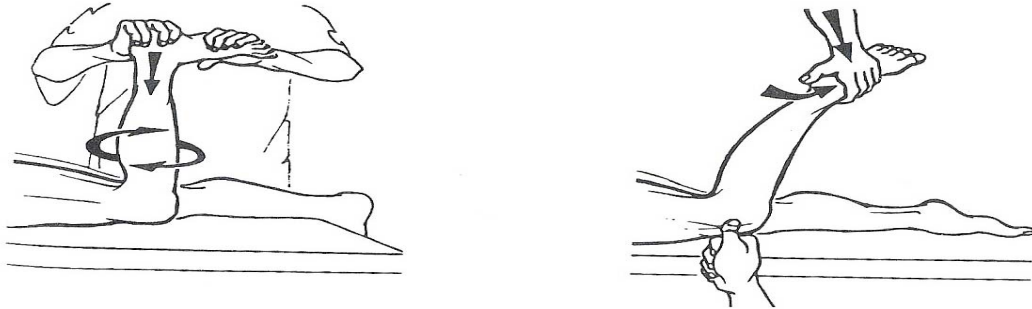
**Figure n°29 : La manœuvre de Mac Murray**

- **La douleur provoquée** : toute manœuvre qui comprime le ménisque peut réveiller une douleur localisée, plusieurs méthodes existent :

- ❖ La palpation directe de l'interligne sur un genou demi-fléchi, sensibilisée par les mouvements de flexion-extension, permet de déclencher une douleur horizontale sur l'interligne articulaire.
- ❖ Le « **Grinding test d'Apley** » : sur un malade en procubitus, genou fléchi à 90°. L'examineur exerce une compression verticale avec rotation tibiale interne

(ménisque externe) ou externe (ménisque interne) qui déclenche une douleur de l'interligne en cas de lésion méniscale. Cet examen peut être sensibilisé par la palpation concomitante de l'interligne pour permettre la localisation exacte de la douleur.

Ce test a été révélé positif chez 24 patients de notre série, soit 52 % des cas.



**Figure n°30 : Test d'Appley**

- ❖ Signe de « **Oudard** » ou cri méniscal : le genou en flexion, on insinue la pulpe de l'index dans l'interligne articulaire, dans l'espace que vient d'abandonner le ménisque, et on la maintient ainsi fortement appliquée ; puis, on demande au malade d'étendre la jambe : au moment où le ménisque heurte le doigt, le malade éprouve une douleur aiguë et le mouvement d'extension est brusquement arrêté, le genou restant calé en flexion.

Dans notre série, un cri méniscal positif a été retrouvé chez 39 malades, soit 80% des cas.

- ❖ La manœuvre de « **Cabot** »: le talon repose sur la crête tibiale controlatérale. Le genou est progressivement fléchi tandis que le talon suit la crête tibiale. Ce mouvement peut provoquer une douleur externe, le genou étant à 90° de flexion en position de Cabot (reposant sur l'autre membre). Le compartiment est mis en distraction par la pression sur le versant interne du genou, ce qui peut aussi provoquer la douleur.

Six patients de notre série ont eu une manœuvre de Cabot positive soit 13 % des cas.

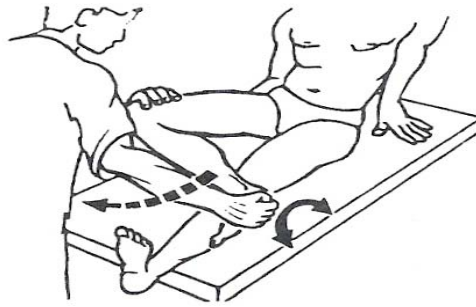


Figure n°31 : La manœuvre de cabot

➤ Testing ligamentaire :

La lésion traumatique ligamentaire du genou est une pathologie fréquente et accompagne dans 80 % des cas une lésion méniscale. Donc, sa recherche doit être systématique devant tout traumatiser du genou.

Dans le cadre de notre travail, nous nous sommes intéressés uniquement aux lésions méniscales isolées sans signe de laxité, prouvée par la normalité des tests suivants :

- Bâillements latéraux en varus ou en valgus, à la recherche d'une laxité périphérique.
- Tests des tiroirs en flexion :
  - Tiroir antérieur à 90° de flexion ou tiroir antérieur direct à la recherche d'une lésion du LCA.
  - Tiroir postérieur ou test de GOD FREY à la recherche d'une lésion du LCP.
- Test de LACHMAN-TRILLAT.
- Pivot shift de MAC INTOCH.
- Ressaut en extension ou test de JONE.
- Jerk test de HUGHSTON.
- Test de SLOCUM.

### **III. Radiologie**

Malgré une anamnèse très souvent précise et plusieurs tests cliniques, le chirurgien orthopédique même expérimenté ne peut très souvent retenir que 50% des lésions méniscales avec certitude.

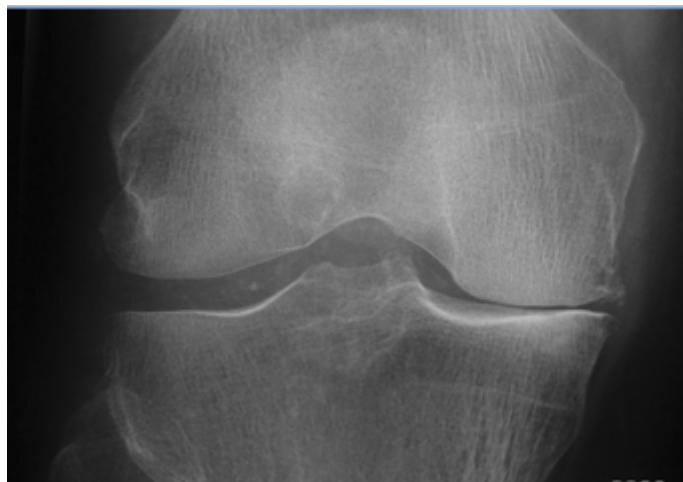
Plusieurs autres situations cliniques peuvent simuler la lésion méniscale. Il est donc essentiel de s'aider des investigations para-cliniques pour confirmer un diagnostic clinique. Durant les dernières décennies l'amélioration des examens d'imagerie, essentiellement l'arthrographie, et l'imagerie par résonance magnétique, a augmenté la précision diagnostique de façon importante.

#### **1. Radiographie standard [19.21] :**

Les radiographies standard permettent dans un premier temps d'apprécier indirectement l'état du cartilage et dans un deuxième permettent d'écartier une autre origine aux symptômes, notamment [123] : un corps étranger, une fracture articulaire, un syndrome rotulien, une ostéochondrite, une pathologie tumorale, une ostéonécrose ou une chondrocalcinose. Elle permet aussi d'évaluer grossièrement le morphotype du genou en mesurant les angles épiphysaires.

Des incidences comparatives de face en extension et en schuss en charge, de profil, et une incidence fémoro-patellaire sont recommandées dans le bilan d'une gonalgie surtout du sujet âgé [124]. Les ostéophytes précèdent classiquement l'apparition d'un pincement articulaire dans l'arthrose débutante, ce pincement sera évalué par la classification Ahlbäck (déjà cité dans la partie "Matériels et Méthodes"). La présence d'une douleur du genou en association avec des ostéophytes aurait une sensibilité de 83 % et une spécificité de 93 % [122] dans le diagnostic de l'arthrose.

Dans notre contexte, la radiographie standard a été pratiquée chez 46 patients soit 100% des cas, elle a été normale chez 39 patients (soit 85%), et a permis de découvrir des signes radiologiques d'arthrose à savoir le pincement artriculaire chez 07 patient (soit 15%), Ces clichés représentent des documents objectifs visibles et compréhensibles, précisant l'état ostéo-articulaire du moment et pouvant servir éventuellement d'élément de référence pour comparer des situations pré et postopératoire.



**Figure n°32 : Radiographie standard du genou droit : pincement artriculaire**

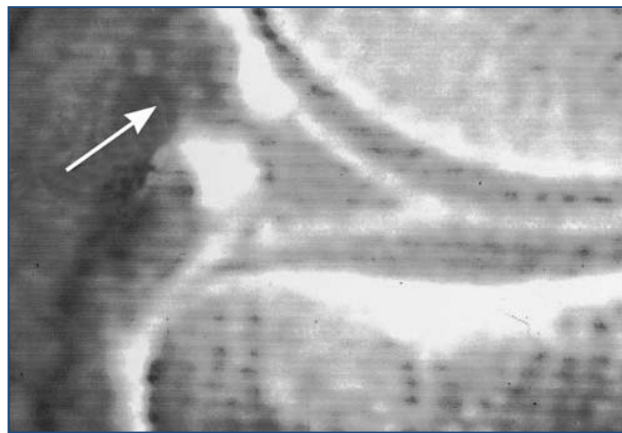
## **2. Arthrographie [19.21] :**

En plus de la radiographie conventionnelle, il a été d'usage d'obtenir par arthrographie des documents d'imagerie plus précis dans le diagnostic de la rupture méniscale. Par contraste simple ou double cette technique permet d'illustrer de façon plus précise le bord méniscal. Elle permet de visualiser les contours des ménisques, mais aussi du reste de l'articulation. L'examen est réalisé en utilisant un produit de contraste radio-opaque, dans des conditions d'asepsie rigoureuse, en ambulatoire, sans anesthésie, en réalisant neuf clichés par ménisque, et en le déroulant ainsi complètement de la corne postérieure à la corne antérieure.

C'est un examen qui reste invasif, irradiant et d'interprétation difficile, il est dans nos jours de moins au moins réaliser ; grâce à l'avènement de l'arthroscanner et surtout de l'IRM.

### 3. Arthro-TDM [19.21]

Cette technique plus sophistiquée permet une meilleure visualisation de la lésion méniscale. Elle permet d'améliorer encore la précision diagnostique même sans injection de contraste (92% pour Manco) [50], notamment pour le ménisque externe (96% pour Passariello) [51]. Mais, c'est un examen plus lourd et dont le résultat est encore plus lié à technique. Il reconnaît deux limites importantes : les clivages horizontaux et les fentes méniscales non déplacées.



**Figure n°33** : l'imagerie par arthroscanner permet très souvent d'évaluer l'intégrité de la surface fémorale et tibiale du corps méniscal (flèche). [19]

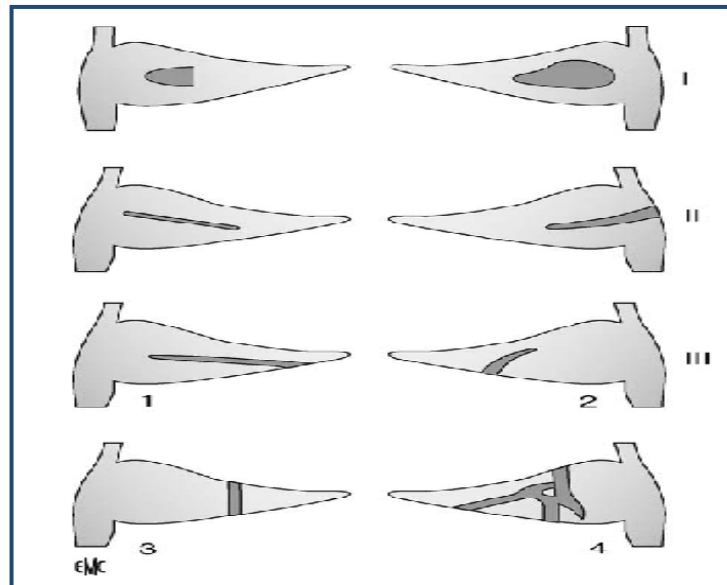
### 4. IRM [19.21] :

Examen non irradiant qui est actuellement l'examen de référence dans les lésions méniscales. Utilisée depuis 1983 [52] dans l'exploration méniscale, l'IRM est basée sur le repérage des signaux de résonance des protons des noyaux d'hydrogène contenus dans les tissus.

C'est un examen très efficace dans l'aide du diagnostic des lésions du genou, non invasif, et non irradiant, qui permet de visualiser les lésions méniscales dans tous les plans. L'IRM permet également une évaluation de la qualité du tissu méniscal. L'exploration des ménisques

est au mieux réalisée dans les plans sagittal et frontal, le patient en décubitus dorsal. Leur aspect normal est un hyposignal triangulaire, homogène, nettement délimité par les cartilages articulaires.

Stoller et Crues [53] ont proposé une classification IRM des lésions méniscales reposant sur des bases histologiques (figure 34).



**Stade I : hypersignal nodulaire ou punctiforme intraméniscal.**

**Stade II : hypersignal linéaire intraméniscal.**

**Stade III : hypersignal linéaire ou irrégulier étendu à au moins une surface méniscale (1 : horizontal ; 2 : oblique ; 3 : vertical ; 4 : complexes).**

**Figure n°34 : classification IRM des lésions méniscales [19].**

Les deux premiers types sont en général asymptomatique, traduction de lésions de dégénérescence myxoïde, et ne sont pas des ruptures traumatiques.

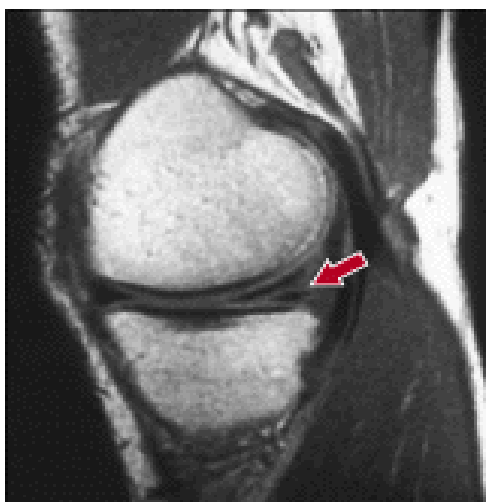Pour les indications de l'IRM, Jakob R.P [47] les présentent comme suit :

- Clinique pas claire : discordance entre les doléances du patient et les signes cliniques.
- Traumatisme récent, avec rupture partielle du LCA et lésion du ligament latéral interne, afin d'exclure une lésion méniscale et rechercher une fracture sous-chondrale.

- Patients ayant subi plusieurs interventions ou arthroscopies, ainsi que ceux ayant eu une méniscectomie partielle, et qui ont des symptômes dus à ce ménisque ou à une arthrose dégénérative.
- Symptômes faisant suspecter une lésion méniscale, mais de faible intensité, avec une gêne fonctionnelle minime, car il y a peu de chance de devoir recourir rapidement à une arthroscopie thérapeutique.
- Bilan après suture méniscale, en cas de symptomatologie résiduelle.

Enfin, l'IRM se situe maintenant parmi les meilleurs examens dans l'exploration des lésions méniscales. Ses progrès techniques, et la diffusion de ce matériel lui permettront sûrement de dominer les autres examens complémentaires.

Dans notre étude un bilan radiologique standard (Genou face + profil) a été réalisé chez tous les patients de la série à la recherche d'arthrose, vue le délai de consultation plus au moins long dans notre série comme nous l'avons précité ; un pincement articulaire de degré variable a été identifié chez 07 patient (soit 15%), ceci n'a pas été décrit dans les séries qui ont une prise en charge précoce des patients. L'IRM a été faite chez la moitié des patients (23 cas) peut être secondaire à l'handicap du coût et l'accessibilité de cet examen, dans 100% des cas, l'IRM a permis d'identifier des lésions méniscales et les classer selon la classification de STOLLER et CRUES.



**Figure n°35 : Coupe sagittale T1 montrant un hypersignal de la corne postérieure du ménisque interne s'étendant à la surface articulaire inférieure : lésion grade III.**

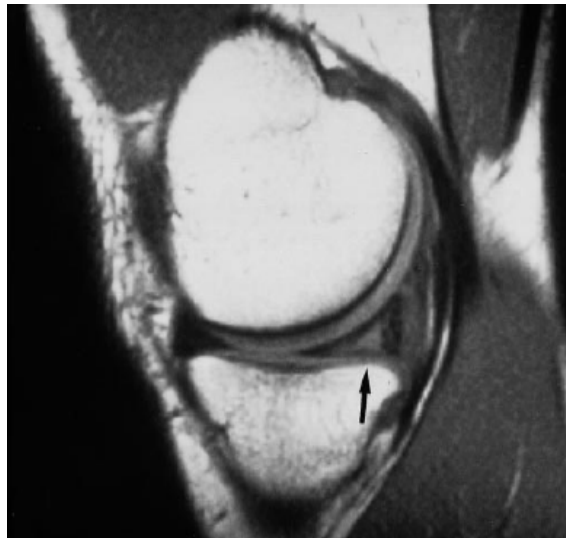

Figure n°36 : Coupe sagittale T1 objectivant une fissure horizontale intraméniscale grade II au niveau du ménisque interne.

## IV. Traitement

Dans ce chapitre, on s'intéressera à détailler surtout le traitement arthroscopique, dont la mise en évidence de son apport thérapeutique bénéfique au patient, fait le but de ce travail.

### 1. Buts

Le but du traitement est d'avoir un genou stable, indolore et mobile.

Pour cela, il faut soulager la douleur et pallier au blocage pour permettre au patient une souplesse concernant les mouvements de flexion-extension actifs.

Tout ceci doit être fait, tout en préservant les performances physiques, et en ramenant le niveau d'activité, le plus proche possible du niveau antérieur.

## 2. Moyens

### 2-1 Arthroscopie : plateau technique

L'arthroscopie constitue le traitement privilégié pour les lésions méniscales, cette technique a montré la capacité de promouvoir la guérison par la diminution des symptômes postopératoires.

#### a. Matériel



**Figure 37** : Matériel utilisé dans notre série pour réaliser une ménissectomie per-arthroscopique.

L'arthroscope est un tube de 4 mm de diamètre ayant différents degrés de vision, muni d'un système optique et d'un système d'éclairage. Il est couplé à une caméra vidéo miniaturisée, elle-même reliée à un écran de téléviseur.

L'arthroscope est mis en place à l'intérieur du genou par un orifice minime, un ou plusieurs autres petits orifices cutanés sont nécessaires pour l'introduction d'instruments fins dans l'articulation. Ces instruments sont de deux types :

↳ **Matériel opératoire non motorisé :**

On utilise :

- des crochets de différentes tailles.
- une pince Basket droite 2,5.
- une pince Basket droite 4,5.
- deux pinces Basket à 90° droite et gauche.
- les ciseaux (rarement utilisés) :
  - Ciseaux droits
  - Ciseaux angulés à 90°
- une pince à ménisque.

↳ **Matériel opératoire motorisé :**

C'est l'arthromoteur auquel on peut adapter, pour la chirurgie méniscale, des résecteurs synoviaux ou méniscaux de différents types.

↳ **Autres :** le système d'irrigation qui comprend :

- poches à sérum de 3 litres.
- une tubulure de gros calibre en Y.
- une canule de drainage pour le cul de sac sous quadricipital de 4,5 mm.

**b. Anesthésie et analgésie post-opératoire**

Toutes les formes d'anesthésie se prêtent à l'arthroscopie. Si l'anesthésie générale (en particulier au propofol) et les anesthésies rachidiennes sont largement utilisées, l'anesthésie tronculaire et l'anesthésie locale pure peuvent être utilisées lorsque les conditions locales sont favorables et les chirurgiens expérimentés [13].

L'arthroscopie opératoire est habituellement peu algique. Cependant de nombreux opérateurs utilisent des antalgiques intra-articulaire pour diminuer la douleur post-opératoire. L'efficacité de la bupivacine intra-articulaire mise en fin d'intervention est controversée [27.111].

Plus intéressante semble être l'utilisation de morphine intra-articulaire à la dose de 1 mg [112] pour réduire significativement et durablement la douleur avec un maximum d'effet entre 3 et 6 heures après l'injection.

**c. Voies d'abord**

La position des voies d'abord du scope et des instruments est essentielle. En effet, c'est elle qui conditionne le bon déroulement de l'arthroscopie. Le positionnement correct du scope permet une vision complète de l'articulation. Quand au travail intra-articulaire, il n'est possible que si l'introduction des instruments est facile. Enfin la position de ceux-ci joue un grand rôle pour obtenir le meilleur angle d'attaque et donc le travail le plus précis. Les voies principales sont:

**• Voie antéro-externe :**

Elle est située dans une aire facilement palpable, grossièrement triangulaire, limitée en dedans par le bord externe du tendon rotulien, en bas par le bord supérieur du plateau tibial externe, et en haut par la projection du condyle externe. L'incision est haut située, à l'angle du condyle et du tendon, le genou étant entre 30° et 60° de flexion. Par cette voie, le scope est introduit par l'intermédiaire de la chemise, après effraction avec le mandrin mousse, et permet d'explorer les compartiments : interne, externe et l'échancrure.

Cette voie devient le point d'introduction des instruments lorsque l'on veut travailler sur le ménisque externe en position de cabot qui permet un varus maximum.

**• Voie antéro-interne :**

Elle est à peu près symétrique de la précédente, entre le tendon rotulien, le plateau tibial interne, et la projection du condyle interne.

Elle est réalisée également genou entre 30° et 60° de flexion, sous contrôle du scope introduit par voie antéro-externe, et guidée par l'effet de trans-illumination qu'il produit, cela permet d'éviter de léser le réseau veineux situé à cet endroit précis. Cette voie permet

l'introduction des instruments ou du crochet palpateur, elle peut être utilisée aussi pour l'introduction du scope lorsqu'on travaille sur le ménisque externe, avec le genou en position de cabot.

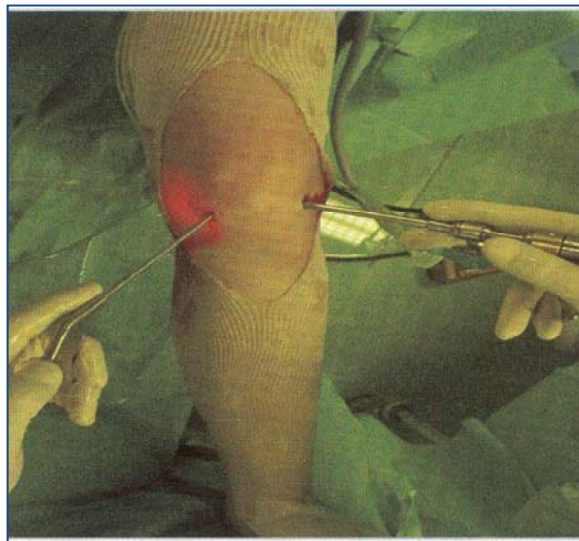
Dans notre série, Nous avons associé la voie antéro-interne et la voie antéro-externe chez tous nos patients soit 100%.

• **Voie antérieure d'Ewing :**

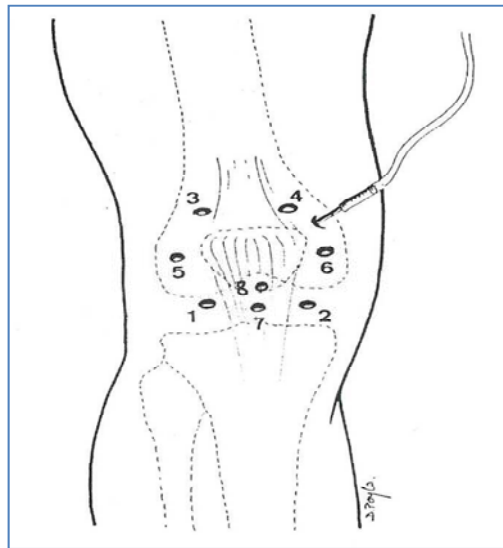
C'est une voie d'abord trans-tendineuse passant à 5 mm de la pointe de la rotule au niveau de la divergence des fibres du tendon rotulien. Cette voie permet d'une part l'exploration d'une grande partie du genou et d'autre part de travailler en triangulation avec les voies interne et externe. Elle a l'avantage sur la voie de Gillquist de ne pas passer en plein tendon rotulien et évite alors sa fragilisation.

D'autres voies d'abord arthroscopique complémentaires peuvent être utilisés :

- Supéro-interne et supéro-externe : dans le traitement des atteintes des cornes méniscale antérieur.
- Postéro-interne et postéro-externe : dans le traitement des lésions postérieurs.



**Figure n°38 :** Voies d'abord, genou gauche. Voie antéro-externe (arthroscope à droite) et Voie antéro-interne basse (instrument à gauche) [114]



1- voie antéro-externe ; 2- voie antéro-interne ; 3- voie supéro-externe ; 4- voie supéro-interne ; 5- voie medio-patellaire externe ; 6- voie medio-patellaire interne ; 7- voie trans-tendineuse de Gillquist ; 8-voie d'Ewing.

**Figure n°39 : Les voies d'abord**

#### **d. Avantages**

Les suites sont plus simples, avec des douleurs moins intenses ; une reprise immédiate de la marche, des complications réduites (rareté des hémarthroses, des lésions neuro-sensitives), une reprise plus rapide du travail et des activités récréatives.

Le coût social est diminué par une hospitalisation de courte durée, un arrêt de travail minime, une rééducation réduite.

L'acte chirurgical est plus précis : toute l'articulation est explorée, les lésions méniscales sont parfaitement appréciées et les gestes sont intégralement réalisés sous contrôle de la vue.

#### **e. Complications**

Les complications de l'arthroscopie sont très rares, encore plus rares que celles de la chirurgie classique. Mais toute opérations, si bénigne soit-elle et quelles que soient les précautions prises, comporte un risque qui va de la complication majeure.

- **Les complications au cours de l'arthroscopie**

- Complications anesthésiques : Elles ne revêtent aucun aspect spécifique à la chirurgie arthroscopique.
- Complications locales :
  - Complications vasculaires (0,005% des arthroscopies [19]) l'artère ou la veine poplitée peuvent être exceptionnellement blessés, parfois un hématome postérieur évolutif, un faux anévrisme, où une fistule artérioveineuse, pouvant avoir des conséquences graves.
  - Complications nerveuses (0,05% des arthroscopies [19]) une zone d'anesthésie cutanée voire des fourmillements localisés sont possibles par atteinte de petits rameaux nerveux situés sous la peau au niveau de la cicatrice. En général ces sensations désagréables s'atténuent avec le temps. Les lésions plus importantes sont exceptionnelles.
  - Une entorse de ligament latéral interne peut survenir, due aux manœuvres qui permettent d'écarter le fémur du tibia pour accéder aux ménisques.
  - Les lésions chondrales : concomittante au traumatisme ayant induit les lésions méniscales ou iatrogène : par l'introduction brutale d'instrument ou par introduction non contrôlé d'un instrument motorisé...
  - Le débris d'instruments : les instruments utilisés sont fragiles et peuvent se casser même s'ils sont maniés par un opérateur soigneux et entraîné.

Dans notre série, on n'a signalé aucun cas de complication au cours de l'arthroscopie.

- **Les complications après l'opération**

- Les complications thromboemboliques : les phlébites ne sont pas spécifiques de l'arthroscopie. Elles sont très rares (0,12% [115]) malgré le traitement anticoagulant préventif. elles peuvent entraîner embolies pulmonaires exceptionnellement mortelles.

Dans notre série, nous avons signalé 02 cas de thrombophlébites soit 4,4%, surveillés et traités ultérieurement.

- L'arthrite : c'est une infection post opératoire de l'articulation. la fréquence rares moins de 0,5% de toutes les arthroscopies. Le traitement nécessite une nouvelle intervention, un lavage arthroscopique de l'articulation et un traitement antibiotique adapté.

Aucun cas d'infection n'a été observé dans notre série.

- L'hémarthrose : c'est la survenue d'un épanchement sanguin important et douloureux dans l'articulation. Rare (0,2% [19]), son traitement peut nécessiter une ponction, plus rarement un lavage. Des études ont impliqué l'importance de l'hémarthrose dans la guérison des lésions méniscales. [20.116]

Aucun cas d'hémarthrose n'a été rapporté dans notre série.

- Un épanchement : non sanguin de l'articulation est possible, souvent du à une reprise trop rapide de l'activité.
- Une tuméfaction localisée sur la cicatrice (Choloïde) : est possible. La guérison spontanée est habituelle. Exceptionnellement un geste chirurgical d'excision est nécessaire.
- Le syndrome algodystrophique : complication très rare mais non spécifique de l'arthroscopie est responsable de douleurs et de raideur. Son évolution est longue parfois 12 à 18 mois. Sous traitement la guérison est habituelle.

## **2-2 Traitement symptomatique [17]**

Le traitement symptomatique médical associé à une rééducation douce, permet parfois d'obtenir l'indolence et la tolérance de la lésion méniscale.

Le traitement médical repose sur un traitement de la crise douloureuse, à base de : vessies de glace, antalgiques, anti-inflammatoires, voire infiltrations intra-articulaires dans le mur méniscal (sans dépasser 3 infiltration à un mois d'intervalle).

Des cures d'amaigrissement peuvent être prescrites en cas de surcharge pondérale.

### 2-3 Traitement étiologique

Essentiellement chirurgical.

Actuellement, la chirurgie méniscale à ciel ouvert n'a plus d'indication, sauf en association avec d'autres lésions, notamment ligamentaires ou ostéo-articulaires, ou dans la cas du manque de matériel arthroscopique. Ceci à cause des inconvénients de ces techniques par rapport à l'arthroscopie [14.62.63.64]:

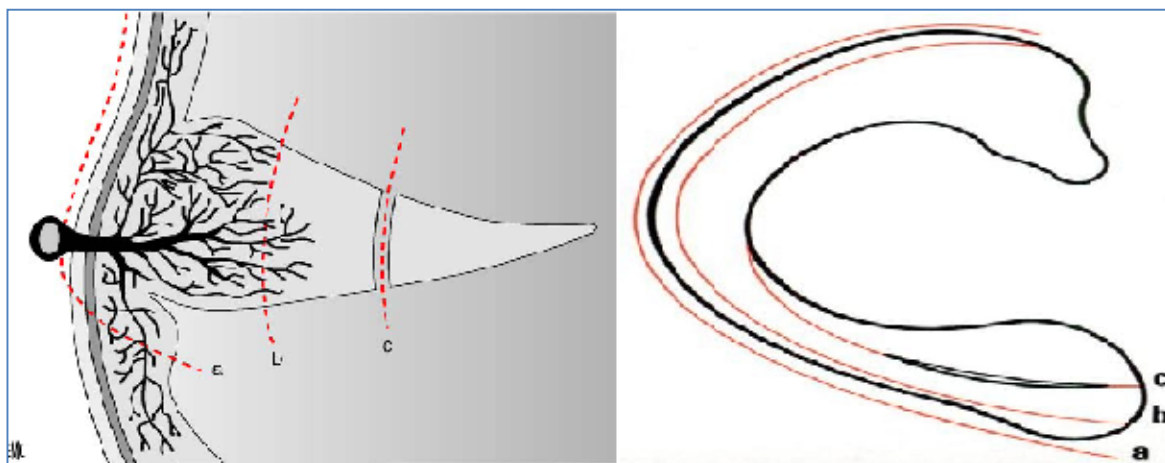
- Le risque infectieux élevé,
- La fréquence de l'hémarthrose,
- La fréquence des lésions vasculo-nerveuses,
- La douleur post-opératoire importante,
- Les adhérences néfastes pour la récupération d'une mobilité normale.
- Le faible taux de bons résultats, surtout chez le sujet jeune
- La survenue précoce de l'arthrose
- Le coût social élevé pour une hospitalisation prolongée

Ainsi, la grande part du traitement sera consacrée, dans ce chapitre, au traitement arthroscopique.

Différentes technique reposent sur l'arthroscopie :

#### ❖ La méniscectomie : [19]

Lorsque la conservation du ménisque n'est plus possible c'est la méniscectomie qui prend la relève.



**Figure n°40 : Différents types de méniscectomie en coupe :**

**a. Totale ; b. intramurale ; c. partielle. [19]**

L'importance de la conservation du mur méniscal a été soulignée par Trillat [33], ce mur méniscal dont on savait qu'il portait en charge très souvent plus de 50% en force du contact fémur-tibia.

La méniscectomie partielle n'étant pas aisée par arthrotomie à ciel ouvert, c'est au moment du développement de l'arthroscopie que la technique de « la méniscectomie adéquate » ou adaptée devient la règle. Northmore-Ball [65] et Gillquist [66] déjà en 1982 publiaient des séries confirmant l'importance de la résection adéquate de la lésion méniscale. Ceci avait d'autant plus d'importance dans le genou avec déviation axiale, très souvent en varus, et a fortiori chez le sujet jeune et sportif.

« La méniscectomie partielle idéale doit enlever tout le tissu méniscal anormal et anormalement mobile ». Lanny Johnson [1].

L'arthroscopie donne une meilleure appréciation de la qualité du tissu méniscal, permettant une résection plus précise et plus économe.

L'étendue de la résection méniscale dépend ainsi d'un certain nombre d'éléments : le degré d'extension de la lésion, évalué par l'imagerie et l'aspect du ménisque et sa mobilité lors de l'arthroscopie [1].

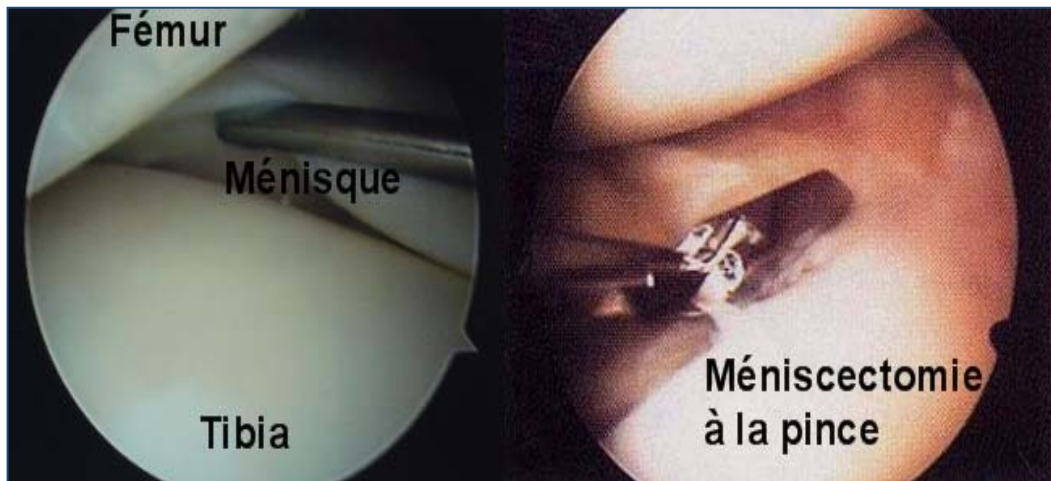


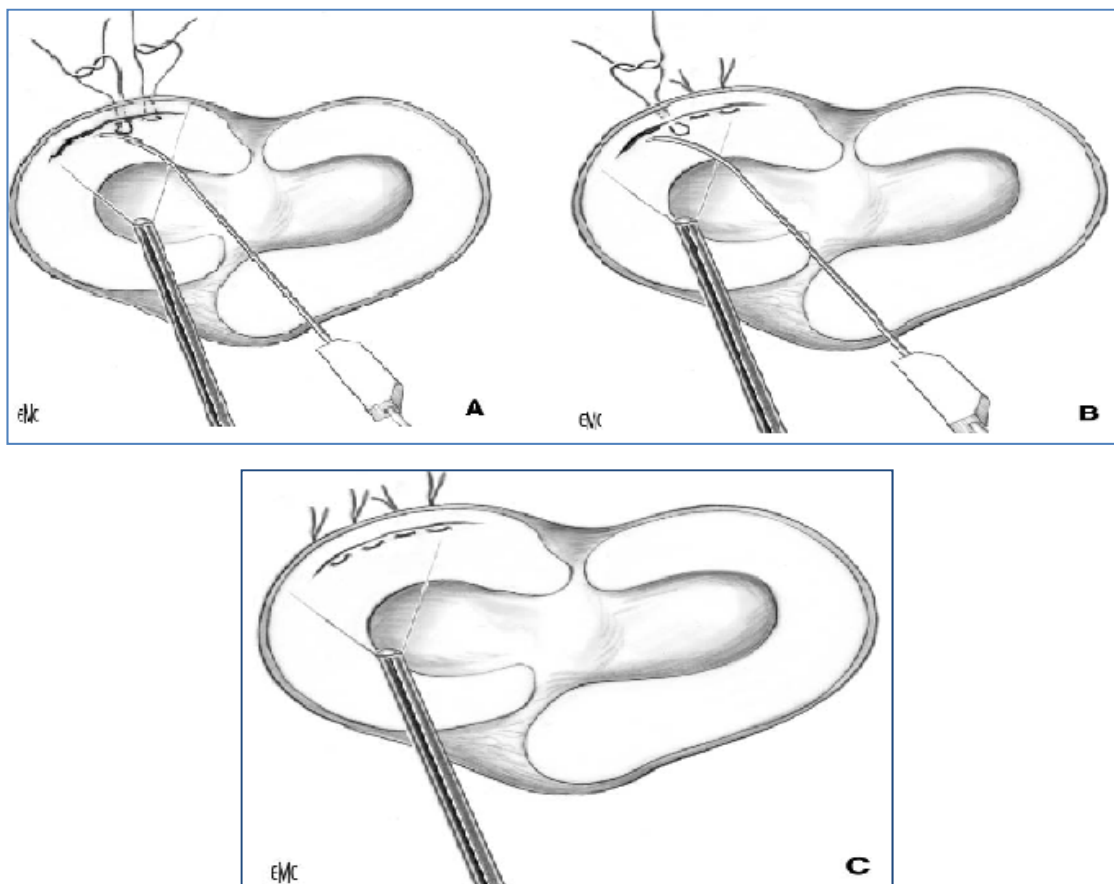
Figure n°41 : Méniscectomie interne partielle per- arthroscopique.

❖ *La suture méniscale : [19]*

De nombreuses variantes techniques arthroscopique sont disponibles actuellement.

– *Technique de dedans en dehors (Henning)*

Cette technique fut décrite par Henning [67], puis modifiée par Cannon [68.69]. Elle nécessite une contre-incision rétro-ligamentaire interne ou externe. Il n'est en effet pas concevable de récupérer les aiguilles à l'aveugle, en transcutané, en raison du risque de lésions vasculo-nerveuses surtout pour les lésions de la corne postérieure.



A, B : Insertion des fils de suture à 2-3 mm d'intervalle  
C : Suture sous-cutanée.

**Figure n°42** : La technique « de-dedans en dehors » utilise très souvent des canons doubles qui s'insèrent dans le genou par la voie antéro-médiale ou antérolatérale. Elle permet de réduire les ménisques et de les tenir en place. [19]

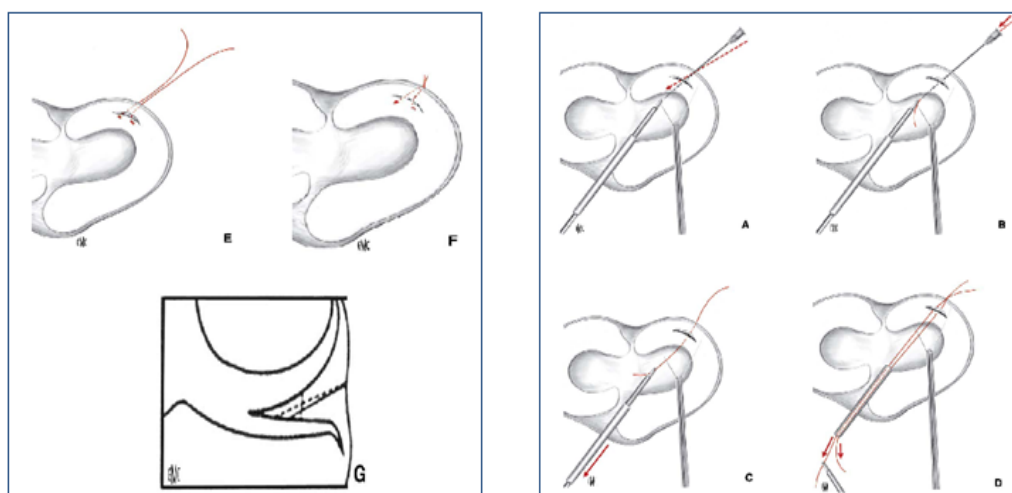
– **Technique de dehors en dedans (Warren)**

Décrite par Warren [70], cette technique fut également défendue par Johnson [71].

La technique de dehors en dedans repose sur le même principe de sutures directes, au moyen de fils qui sont mis en place à travers les lésions méniscales à l'aide de grandes aiguilles à chas.

Bien que cette technique est précieuse dans les lésions antérieures et du corps du ménisque interne, ainsi que dans les lésions du ménisque externe, d'autres technique sont envisagées dans les lésions à proximité de la corne postérieure.

Cette réparation peut être faite par des sutures ou par des dispositifs mécaniques



*A, B. Insertion rétrograde de l'aiguille.*

*C, D. Un fil de suture s'insère par l'aiguille et est repris en antérieur pour être ligoté.*

*E, F, G. Ce geste se répète et permet ainsi une suture sous-cutanée en U afin de stabiliser la rupture méniscale.*

**Figure n°43 :** Afin d'éviter des accidents neurovasculaires la technique de « dehors- en dedans » s'est développée. Elle permet une insertion plus précise des aiguilles de passage dans la corne postéromédiale et postérolatérale du genou. [19]

– **Technique tout en dedans (Morgan)**

✓ **Sutures au fil**

Les réparations méniscales selon cette technique ont d'abord fait appel à des sutures. Cette technique a été développée initialement par Morgan [72.73] et reprise par Maruyama [74]. Elle est surtout recommandée dans les lésions postérieures, cette technique nécessite de pouvoir accéder par arthroscopie au bord postérieur du plateau tibial interne ou externe pour contrôler la suture. Il faut donc que le genou soit suffisamment compliant pour pouvoir passer l'arthroscopie à travers l'échancrure.

✓ **Implants**

Il existe différents implants qui ont en commun de ne pas nécessiter de voies d'abord accessoires, donc de limiter le risque de complications.

✓ *T-Fix (Barret)*

Il s'agit d'un moyen de fixation utilisant des fils successifs appuyés sur une barrette de plastique. [75.76] La barrette, munie d'un brin de fil unique ou double, est passée à travers la lésion méniscale au moyen d'une aiguille pré-montée...

✓ *Fast-Fix ;*

Il repose sur une aiguille pré-montée munie de deux barrettes (grappins), passées successivement à travers la lésion, distantes de quelques millimètres. Celles-ci sont reliées par un fil muni d'un nœud coulant intégré qu'il suffit de faire coulisser en tractant sur un brin unique au moyen d'un pousse-nœud spécial. Il en résulte un point horizontal, en pont entre deux implants.

✓ *Rapid-Lock*

Il comporte un fil unique fixé au moyen d'un grappin mis en place à travers la lésion. La cohésion et la contention des berges étant assurées par une petite garde de plastique coulissant en sens unique le long du fil puis appliquée sur la surface méniscale.

❖ ***Autres méthodes thérapeutiques:***

➤ **L'abstention thérapeutique [77]:**


L'abstention a pour but d'éviter la réalisation d'un geste articulaire complémentaire à la ligamentoplastie, type suture, et de garder intact le capital méniscal.

➤ **La greffe méniscale [77]:**

Deux types de greffes méniscales sont actuellement disponibles : des implants collagène, et des allogreffes.

- Le collagen meniscus implant (CMI) :

Le CMI est un substitut méniscal dont la matrice poreuse en collagène d'origine bovine est destinée à servir de tuteur pour la prolifération de tissu de régénération méniscale autologue [78].



**Figure n°44 : collagen meniscus implant. [18]**

- Allogreffes méniscales : [77]

Peuvent être effectuées soit à partir de tissus frais, c'est-à-dire prélevés sur un donneur moins de 24 heures avant l'implantation, soit avec des transplants conservés au moment de leur prélèvement pour être transplantés ultérieurement.

Différentes techniques de conservation sont utilisées : la lyophilisation, la cryo-préservation, la congélation...

- ❖ Traitements alternatifs : [17]

- Soudures méniscales,
- Remplacements méniscal partiel.

En effet, il s'agit de techniques récentes, nécessitant des études approfondies.

#### **2-4 Traitement physique [17.19]**

Quelque soit le traitement entrepris, conservateur ou chirurgical, la rééducation aura pour objectif de conditionner le genou à sa fonction.

Il n'existe pas de schéma universellement reconnu de rééducation. Celle-ci est généralement facile en cas d'arthrotomie.

Elle est étalée sur trois phases :

- La première phase : les premiers jours post-opératoires où deux impératifs sont essentiels :
  - Le maintien de l'extension complète du genou
  - Le réveil du quadriceps, en demandant au patient de répéter toutes les heures des séries de contractions statiques, jusqu'à l'obtention d'un verrouillage indolore en extension aussi complète que possible.

- La deuxième phase : du 3<sup>ème</sup> au 7<sup>ème</sup> jour :

Dès que le verrouillage du genou est obtenu, l'appui partiel est autorisé. Les exercices de musculation du quadriceps se poursuivent contre résistance manuelle puis pondérale.

- La troisième phase : du 8<sup>ème</sup> au 30<sup>ème</sup> jour environ :

L'appui complet est progressivement autorisé ainsi que la flexion active sans rechercher au début à dépasser 90°.

Dans le même temps, on augmente l'intensité des exercices analytiques des ischio-jambiers dont on connaît le rôle important dans la physiologie du genou.

Après cette rééducation, on conseille au patient d'éviter les sports de contact, les sports sollicitant le genou en rotation (tennis, brasse...) ou avec impact au sol (marathon...).

Un certain niveau d'activité est cependant conseillé : vélo et natation (crawl, dos crawlé), permettant des mouvements de rodage articulaire ; la marche reste conseillée.

### **3. Indications**

#### **3-1 Facteurs de la décision [21]**

Dès que la lésion méniscale est diagnostiquée de façon précise, de nombreux éléments vont intervenir dans le choix de la méthode thérapeutique la mieux adaptée :

- L'âge,
- Les conditions socioprofessionnelles,

- L'activité sportive,
- L'importance de la gêne ;
- Le morphotype,
- L'état cartilagineux et ligamentaire ;
- Le contexte de la consultation ;
- Le type de lésion méniscale, sa localisation et son extension.

### **3-2 Indication thérapeutiques en fonction des lésions méniscales**

#### **a. Les lésions à « respecter »**

Toute lésion méniscale stable asymptomatique, ne nécessite pas une réparation. Cette attitude tire son originalité de la découverte, par hasard, lors de l'arthroscopie, de lésions méniscales asymptomatiques.

L'interprétation de lésions stables est variable :

Pour de Haven [79], elle est de moins de 5 à 10 mm de longueur, pour Warren [80], elle est inférieure à 10 mm. Elle est rarement une cause de symptômes mécaniques, et il y a en particulier une bonne probabilité de guérison spontanée, surtout après une blessure récente.

Pour Saragaglia [82], la lésion est considérée comme stable lorsqu'à la traction au crochet palpeur, elle ne dépasse pas le pôle inférieur du condyle fémoral ; au-delà, elle doit faire l'objet d'une réparation.

Pour Jakob [47], les lésions qui peuvent être laissées en place, sans traitement sont :

- Les ruptures longitudinales, horizontales asymptomatique, partant de la face inférieure ou supérieure du ménisque.
- Les lésions longitudinales, verticales obliques, complètes mais courtes, mesurant moins de 10 mm de long et qui sont stables.
- Les lésions radiaires courtes

Sur genou laxo, l'abstention consiste à laisser en place la lésion méniscale sans aucun geste ou avec un simple avivement des berges de la rupture.

La lésion, très fréquente, intramurale du ménisque latéral, en regard du hiatus poplité, constitue une excellente indication de l'abstention.

Enfin, la présence d'une simple lésion méniscale ne veut pas toujours dire qu'une méniscectomie partielle est nécessaire.

**b. Les lésions à « réparer » ou à « enlever »**

Il est difficile de décider entre les deux méthodes, lorsqu'il n'y a pas de corrélation radio-clinique (notamment l'arthroscopie). C'est là où il faut décider soit l'excision adaptée, soit la suture méniscale, soit la fusion méniscale ou éventuellement, un remplacement par prothèse méniscale partielle, ou alors une allogreffe.

**❖ La méniscectomie sous arthroscopie :**

Ne doit être envisagée que si les symptômes concordent avec les constatations objectives (IRM et arthroscopie) [23].

En effet, l'indication d'une éventuelle intervention dépend :

- du côté de la lésion,
- du type de la lésion,
- de l'association ou non de lésions ligamentaires.

➤ Genou stable :

Quand il s'agit d'une lésion isolée du ménisque, avec un ligament croisé antérieur sain, et en l'absence d'arthrose, l'indication d'une méniscectomie sous arthroscopie est la règle, [19] d'autant que l'histoire clinique est caractéristique, que celle-ci s'accompagne d'un blocage ou d'une hydarthrose chronique.

Lorsqu'il existe un flessum passif, l'arthroscopie devient même urgente.

La méniscectomie partielle sur genou stable donne des bons résultats à long terme en particulier pour le ménisque médial. Pour le ménisque latéral, les résultats sont moins bons. [84]

➤ Genou laxo ou LCA rompu :

Le principe d'économie méniscale s'impose. Le traitement de la lésion méniscale s'inscrit dans celui de la laxité.

L'existence d'une lésion méniscale dans le cadre d'une laxité antérieure chronique, même si la symptomatologie méniscale est prédominante, doit faire poser la question d'une reconstruction ligamentaire. [84]

Dans ce cadre, la méniscectomie constitue un tournant dans l'évolution vers l'arthrose, et donc ne doit être conçue que devant un patient âgé, sans motivations sportives importantes, et des risques d'arthrose peu inquiétants : sans instabilité fonctionnelle, et présentant une symptomatologie exclusivement méniscale. [19]

❖ **La suture méniscale :**

L'indication à la suture se base surtout sur le siège de la lésion qui, localisée dans le quart externe de la circonférence méniscale (zone rouge-rouge), est propice à la guérison [64].

Ainsi, la réparation méniscale, terme qu'il faut préférer à suture méniscale, quelle que soit la technique, permet d'obtenir des résultats cliniques satisfaisants à moyen terme dans 70 à 90 % des cas et un taux de méniscectomies secondaires acceptable (4 à 28 %) à condition de s'adresser à des lésions périphériques en zone rouge-rouge ou rouge-blanc, c'est-à-dire en zone périphérique vascularisée.

Les réparations en zone blanc-blanc non vascularisée ne sont pas recommandées [84] parce que :

- L'absence de vascularisation rend le processus cicatriciel hypothétique ;
- La méniscectomie est partielle dans ce type de lésion.

➤ Sur genou laxé ou LCA rompu :

Si une ligamentoplastie n'est pas proposée, l'indication d'une réparation méniscale est discutable [84].

La réparation méniscale s'adresse aux lésions méniscales périphériques instables et /ou symptomatiques. Toute lésion entrant dans ce cadre devrait bénéficier d'un tel traitement même si le risque d'échec croît avec l'étendue antéro-postérieure de la lésion, en particulier, dans les anses de seau. [85]

Après information du patient, il vaut mieux prendre le risque d'une méniscectomie secondaire plutôt que de réséquer d'emblée des lésions étendues [85].

Les lésions étendues sont plus volontiers traitées par suture aux fils, qui permettent d'obtenir une bonne stabilité primaire. Les lésions moins étendues peuvent être traitées par des attaches méniscales.

Il y a probablement un risque d'abus pour les lésions méniscales stables qui relèveraient d'une simple abstention [77].

➤ Sur genou stable : [84.77.49]

La réparation méniscale est proposée dans les cas peu fréquents de lésions méniscales périphérique vascularisées en zone rouge-rouge ou rouge-blanc chez un patient jeune motivé, surtout s'il s'agit d'un ménisque latéral et devant une lésion récente. Dans les autres cas, la méniscectomie la plus partielle possible est proposée.

La meilleure indication de réparation est la lésion verticale périphérique symptomatique de plus de 10 mm du sujet jeune, en particulier sur le ménisque latéral.

Une réparation méniscale peut également être proposée dans deux situations, tout en ayant prévenu le patient du risque important d'échec :

- Une lésion verticale traumatique en zone rouge-blanc.
- Clivage horizontale intra-méniscal (grade 2) chez le jeune athlète, avec symptomatologie douloureuse persistante malgré le traitement médical et l'arrêt sportif.

❖ **La greffe méniscale :**

L'indication principale est posée devant un patient qui présente des douleurs compartimentaires après une méniscectomie.

Le patient idéal est certainement un patient jeune avec un genou stable ou stabilisé par une ligamentoplastie, avec un axe mécanique normal [86.87.88].

Le stade de l'atteinte cartilagineuse auquel doit se faire la greffe méniscale reste controversé. Les meilleurs résultats sembleraient être obtenus pour des degrés I ou II d'Outerbridge [89], ou pour le stade I de Fairbank [62].

c. **La rééducation [77.84.87]**

Aucun protocole de rééducation ne peut être privilégié. Il paraît alors raisonnable d'adapter le programme de rééducation selon le contexte :

➤ *Réparation méniscale sur genou stable :*

La lenteur du processus de cicatrisation, l'absence de traitement de la cause de la lésion poussent à la prudence. Car la réadaptation passe par une immobilisation par attelle cruro-jambière avec appui complet pendant quatre semaines et reprise sportive (sport de pivot) à 6 mois.

➤ *Une greffe méniscale :*

La plupart des chirurgiens autorisent une mobilité à 90° pendant les quatre à six semaines initiales après greffe. Quelques auteurs interdisent la charge jusqu'au 21<sup>ème</sup> jour.

En revanche, une charge partielle devrait être permise permettant la stimulation de la synthèse du collagène et l'augmentation de la force du tissu conjonctif. Mais elle est communément restreinte à cause de la possibilité de l'affaiblissement de la greffe pendant l'étape de la revascularisation en post-opératoire immédiat. Les exercices isométriques sont encouragés pour limiter l'atrophie musculaire.

Dans notre série, Concernant le traitement de la lésion méniscale, le geste était toujours envisagé sous arthroscopie. Ainsi, la méniscectomie partielle a été pratiquée chez tous les

**Traitement des lésions méniscales sous arthroscopie : étude clinique rétrospective de 46 cas au service de traumatologie orthopédie B du CHU Mohammed VI Marrakech de 2005 à 2010**

---

patients soit 100% des cas. Elle consistait à retirer la partie lésée du ménisque en essayant de conserver le plus de ménisque possible.

On n'a pas assisté à des sutures méniscales dans notre série à cause de l'absence des fissures, des fractures de corne et des kystes méniscaux...

Le tableau ci-dessous, expose le nombre de méniscectomies effectuées pour lésions méniscales aussi bien dans notre série que dans la littérature :

**Tableau XII: Différents gestes opératoires sur le ménisque**

Auteurs	Nombre des lésions méniscales	Nombre de méniscectomies arthroscopiques	proportion
Dejour	791 ME	791	100%
Dupont	300 MI	300	100%
Hede	1215	1215	100%
Ramadier	370 MI+ME	232	62,7%
Notre série	46	46	100%

En observant les données du tableau, la méniscectomie partielle a été effectuée chez 100% des patients, dans les séries de Dejour, Dupont et Hede, même incidence obtenue dans notre série, alors qu'elle est de 62,7 % dans la série de Ramadier.

## V. Evolution

### 1. Résultats thérapeutiques

#### 1-1 Evaluation fonctionnelle

##### a. Sur la douleur

La majorité des études affirment l'effet antalgique de l'arthroscopie par l'amélioration de la douleur en postopératoire.

La SFA [117], dans sa série de 221 cas a relevé les résultats suivants après un recul moyen de 25,2 mois : (figure n°45)

- Disparition de la douleur dans 50% des cas.
- Douleurs seulement aux mouvements dans 41% des cas.
- Douleur même sans bouger dans 9% des cas.

Ogilvie Harris [118], dans sa série de 551 cas, après un recul moyen de 5 ans, a relevé, parmi 441 cas les résultats suivants :

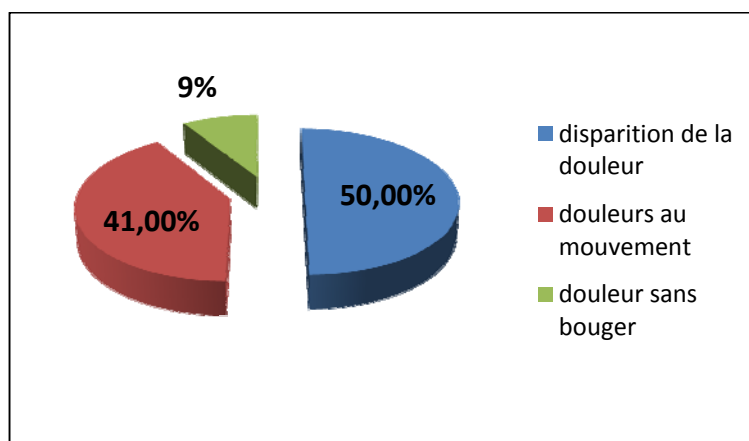
- Disparition de la douleur ou d'apparition occasionnelle chez 53% des cas.
- 86% des cas ont estimé qu'ils avaient une amélioration de leurs états préopératoires.

Rand [119], dans sa série de 84 cas, a relevé les résultats suivants après un recul moyen de 2 ans : (figure n°46)

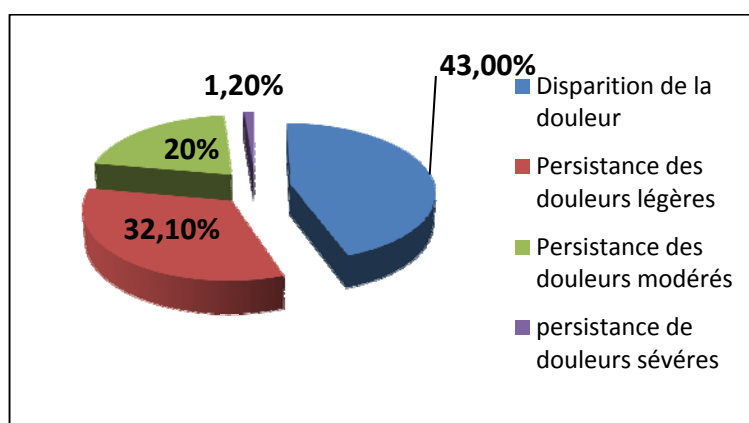
- Disparition de la douleur chez 36 cas, soit 43%.
- Persistance de douleurs légères chez 27cas, soit 32,1%.
- Persistance de douleurs modérées chez 17 cas, soit 20,2%.
- Persistance de douleurs sévères chez 1 seul cas, soit 1,2%.

Dans notre série, on a signalé les résultats suivants après un recul moyen de 14 mois : (figure n°47)

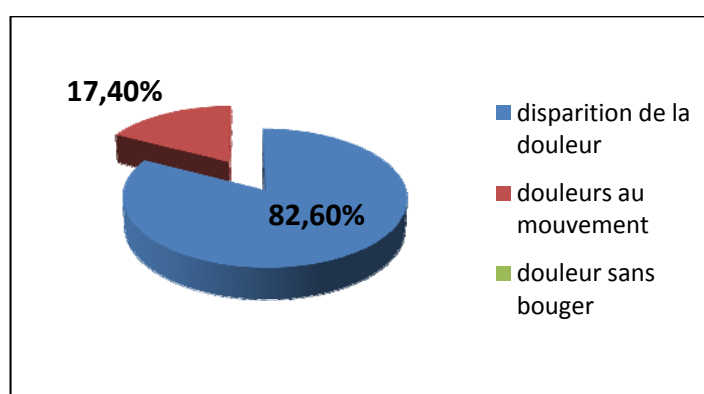
- Disparition de la douleur chez 38 cas, soit 82,6 %.
- Douleurs seulement aux mouvements chez 8 cas, soit 17,4 %.



**Figure n°45 :** Résultats du méniscectomie arthroscopique sur la douleur dans l'étude de la SFA



**Figure n°46 :** Résultats du méniscectomie arthroscopique sur la douleur dans la série de Rand



**Figure n°47:** Résultats du méniscectomie arthroscopique sur la douleur dans notre Série

**b. Le retour à l'activité**

James H. Lubowitz [120] a conclu, à 4 semaines après l'opération, que la plupart des patients (62%) ont repris l'activité sans aucune restriction, Les résultats montrent également que l'arthroscopie du genou est efficace. En préopératoire, 88% des patients ont décrit la limitation des activités liées au genou, à 20 semaines après l'opération (et au final de suivi de 24 semaines), que 4% des patients ont décrit la limitation des activités liées au genou.

Ogilvie Harris [118] dans une série de 441 cas, a rapporté que dans 59% des cas n'avaient pas de limitation de leur activité ou une limitation occasionnelle. Lysholm et Gilquist [121], ont rapportaient que 68% des sportifs ont repris plein entraînement sportif dans les 2 semaines après méniscectomie arthroscopique.

Le recul très court rend difficile pour nous d'évaluer l'évolution et la récupération de l'activité.

**1-2 Evaluation radiologique**

Des radiographies du genou incidence de face en appui en schuss (30°) Incidence fémoro-patellaire à 30°, Incidence de profil à 30°, télé Goniométrie (facultatif) ont été demandés systématiquement chez tous nos patients et qui n'ont objectivé aucune modification radiologique après arthroscopie ceci est dû au faible recul de notre série.

Dans notre étude nous avons constaté que :

○ l'existence d'un Pincement en schuss a été associée à des mauvais résultats

et une évolution rapide de l'arthrose. Le degré de pincement fémoro-tibiale interne en extension, le degré de pincement fémoro-tibiale externe en extension, et l'atteinte fémoro-patellaire n'ont eu aucune influence sur le résultat.

Rand [119] rapporte une série de 84 patients avec un recul de deux ans. Tous les patients avaient un stade III ou IV d'Outerbridge. La présence d'ostéophytes et d'ostéosclérose étaient associées à un mauvais résultat clinique. 9 patients sur 15 ont vu leur interligne articulaire se pincer après la méniscectomie.

Ogilvie Harris [118] a rapporté que la présence de chondrocalcinose a un effet défavorable sur les résultats de l'arthroscopie, Il y avait 51 patients atteints de chondrocalcinose. Seule la moitié des patients ont été soulagés de symptômes. La durée moyenne de bon résultat n'était que 1,5 ans.

## **2. Résultats globaux**

Tenant compte des résultats fonctionnels et radiologiques, nous avons obtenu le résultat global des 46 patients revus en consultation :

- Bon ou excellent résultats: aucun symptôme ou symptômes mineurs, Genou indolore, absence d'instabilité avec genou fonctionnel pour toutes les activités
  - 38 de nos patients répondaient à ces critères, ce qui représente 82,5%.
- Assez bon : symptômes gênant une activité importante : douleur en marchant, à la montée et la descente des escaliers
  - 08 patients répondaient à ces critères, soit 17,5%.

Nous n'avons pas note de différence entre les résultats du ménisque interne et du ménisque externe. La plupart des auteurs s'accordent a admettre que les résultats au MI sont nettement meilleurs qu'au ME que ce soit par arthrotomie ou arthroscopie.

RAMADIER [31] l'a mentionne dans une étude faite avec un recul de 6 mois a 2 ans en rapportant un taux de 61 % d'excellents résultats au MI contre seulement 44 % au ME.

MAFULLI [100] aussi rapporte 67 % d'excellents résultats au MI et 56 % au ME.

Par contre, DEL PIZZO [101] ne retrouve pas une différence significative entre les résultats des deux ménisques : 93 % de bons ou excellents résultats au MI et 90 % au ME. OSTI [102], quant a lui, défend les méniscectomies externes en rapportant les résultats d'une étude faite il y'a 10 ans concernant 41 méniscectomies externes sur genou stable chez le sportif : a 3 ans de

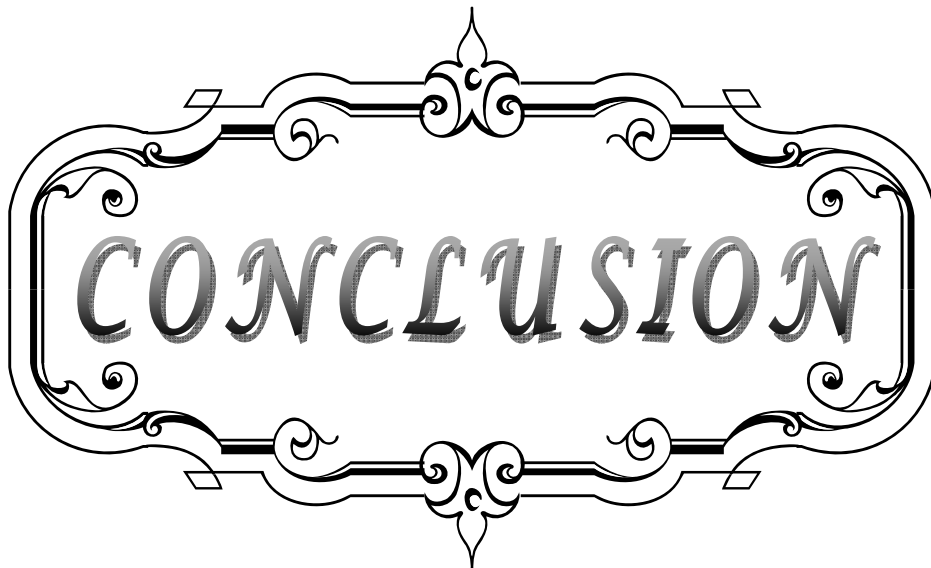
recul, 85 % ont eu un excellent résultat et 98 % ont repris une activité sportive au même niveau antérieur à l'accident après un délai moyen de 55 jours.

Les résultats a long terme des méniscectomies sont discordants :

- NEYRET, WALCH et DEJOUR [103] ont rapporté les résultats de la méniscectomie interne intra murale pour lésion méniscale isolée avec un recul moyen de 27 ans. Ils ont montré que sur le plan fonctionnel, 83% des opérés ont eu un résultat absolument parfait et que seulement 2,3% n'ont pas pu reprendre leur sport au même niveau.
- TABIB [90], par contre, vient conforter les résultats a moyen terme concernant les méniscectomies arthroscopiques externes rapportées par OSTI [102]. Il fait mention, dans son étude comparative, a 67 % de très bons résultats dans une série globale et 74 % dans une série sportive. SANCHES [104] retrouve cette différence en faveur des sportifs, puisque dans sa série, les résultats satisfaisants (très bons et bons) sont de 86 % pour les sportifs et 54 % pour les non sportifs.
- CHATAINE [105], sur une étude menée au sein de la SFA avec 10 ans de recul, a noté que les méniscectomies internes donnent de meilleurs résultats fonctionnels que les méniscectomies externes : 91 % d'excellents et de bons résultats au MI, contre 79 % pour le ME, ce que d'autres études ne retrouvent pas [105].

Dans notre série, la méniscectomie partielle associée a un lavage articulaire, a obtenu des résultats satisfaisants avec une reprise d'activité sportive chez nos sujets (sportifs vétérans) ayant la volonté de reprendre l'activité sportive.

Il existe donc une certaine concordance entre ces résultats et les nôtres. Ce qui nous amène à avouer l'intérêt incontournable de l'arthroscopie dans le traitement des lésions méniscales.



CONCLUSION

Les lésions méniscales constituent les lésions intra-articulaires du genou les plus fréquentes, puisqu'elles représentent 75 % ou plus de tous les problèmes internes du genou [99], surtout avec l'accroissement de la pratique sportive qui paraît comme principal facteur incriminé.

A présent, des progrès de l'arthroscopie depuis son apparition, de ses recommandations procurées au terme des différentes conférences de consensus, des différentes données de la littérature, et des débats approfondis permettant de confronter les points de vue des praticiens concernés [110].

Ceci a permis de varier les moyens thérapeutiques, et c'est ainsi qu'on est passé de la méniscectomie totale, qui semble être une méthode ancienne qui a beaucoup d'inconvénients, vers différentes méthodes thérapeutiques tels la régularisation et surtout la réparation, pourvoyeuses d'une nouvelle époque encore plus encourageante et prometteuse.

La valeur de l'arthroscopie tient à sa précision, son efficacité, et ses suites simples qui permettent le plus souvent une chirurgie ambulatoire et reprise très rapide des activités professionnelles et sportives [110].

Ceci ne doit pas occulter : [110]

- Qu'il s'agit d'un geste invasif nécessitant une anesthésie quel que soit son type ;
- Qu'elle n'est pas toujours indispensable ;
- Que les arthroscopies itératives sont le plus souvent inutiles.

Enfin, l'arthroscopie permet des interventions précises évitant une chirurgie à ciel ouvert inutile, un meilleur confort pour l'opéré avec en particulier des opérations peu douloureuses, une hospitalisation courte avec un arrêt de travail bref, et des suites habituellement très simples.

A partir de l'étude de notre série, qui a concerné 46 patients, traités pour lésions méniscales sous arthroscopie, on peut déduire les conclusions suivantes :

- ❖ La lésion méniscale survient essentiellement chez le sujet d'âge moyen, de sexe masculin.
- ❖ Elle souvent d'origine traumatique, essentiellement sportive.

- ❖ Le délai de consultation est long, témoignant de la négligence chez certains patients.
- ❖ Parmi les techniques d'imagerie, l'IRM est très performante. Mais il faut qu'elle devienne plus facilement accessible.
- ❖ L'incidence de la réparation méniscale est diminuée par rapport à celle de la méniscectomie, ce qui peut être expliqué par la consultation retardée des patients. Aussi, doit-elle être préférée chaque fois que possible devant le choix entre méniscectomie et réparation méniscale.
- ❖ La durée d'hospitalisation est longue, par rapport aux perspectives d'une arthroscopie en ambulatoire.
- ❖ Les résultats à court et à moyen terme sont bons, mais restent à évaluer à long terme.
- ❖ Le traitement arthroscopique reste le geste thérapeutique de choix, malgré les risques de certaines techniques.



**RESUMES**

## RESUME

Dans le cadre de la démonstration de l'apport de l'arthroscopie dans les lésions méniscales, nous présentons dans ce travail une étude rétrospective, portant sur 46 patients atteints d'une lésion méniscale isolée traitée sous arthroscopie au service de traumatologie-orthopédie (B) CHU Mohamed VI de Marrakech entre janvier 2005 et décembre 2010.

Il existe une nette prédominance masculine (87%) avec un âge moyen de 39 ans. les lésions traumatiques sont les plus fréquents (82,6%).

La symptomatologie d'appel à la lésion méniscale a associé le plus souvent : la douleur (87% des cas), l'hydarthrose (17,4% des cas), insatiabilité (43,5% des cas) et le blocage (58,7% des cas).

L'examen programmé du genou a noté la présence d'un cri méniscal chez 80,5 % des cas, un Grinding test positif chez 52,1 % des cas et un Mac Murray chez 74% des cas.

Le diagnostic de lésion méniscale a été complété par IRM (50%), en sachant que la radiographie standard a été incontournable dans l'étude de cette articulation.

L'exploration des lésions a été faite par arthroscopie. Elle nous a permis de retrouver 29 lésions du ménisque interne (63%) ,11 lésions du ménisque externe (24%) et 06 lésions du ménisque interne et externe (13%).

L'attitude thérapeutique a consisté en une méniscectomie partielle qui sont tous réalisés sous arthroscopie soit dans 100% des cas. Les résultats fonctionnels ont été jugés selon les critères d'évaluation de TAPPER et HOOVER ; ainsi, nous avons obtenus 82,5% d'excellents et de bons résultats, 17,5% d'assez bon résultats, et aucun mauvais résultat.

La méniscectomie est l'un des meilleurs exemples d'utilisation de l'arthroscopie à des fins thérapeutiques. Elle permet une chirurgie atraumatique et économique des lésions méniscales, avec des suites opératoires très simples, qui autorisent le lever dès le lendemain de l'intervention. La rééducation n'est pas une prescription systématique.

## SUMMARY

Within the framework of the demonstration of the contribution of the arthroscopy in the meniscal tears, we present in this work a retrospective study about 46 patients involved in an isolate meniscal lesions treated under arthroscopy in the traumatology orthopedics service (B) in the UH Mohamed VI Marrakech between January 2005 and December 2010.

There is a clear male prevalence (87%) that the mean age is 39 years old. The traumatic tears are most frequent (82, 6%).

The presenting symptomatology of the meniscal lesion consisted the most often in : the pain (87% of the cases), the hydrarthrosis (17,4 % of the cases), the instability (43,5% of the cases) and the blockage (58,7% of the cases).

The programmed examination of the knee showed a meniscal cry in 80,5% of the cases, a positive grinding's test in 52,1% of the cases and a Mac Murray in 74% of the cases.

The diagnosis of the meniscal lesion has been completed by the IMR (50%), we know that the standard radiography is unavoidable in the study of this articulation.

The exploration of these lesions has been based on the arthroscopy. It permitted us to find 29 lesions of internal meniscus (63%), 11 lesions of external meniscus (24%) and 13% in both.

The partial meniscectomy under arthroscopy was the preferable treatment used in 100% of the cases in our series. The functional results were judged accordin to criteria's of evaluation of TAPPER and HOOVER; thus, we obtained 82,5 % of excellent and good results,17,5% of rather good results, and no bad result.

The meniscectomy is one of the better example of use of the arthroscopy for therapeutic aims. It allows an atraumatic and economic sugery of the meniscal lesions, with very simple operative results, which authorize the reising since the day after the intervention. The reeducation is not a systematic prescription.

## ملخص

في إطار توضيح مساهمة التنظير المفصلي في الآفات الهلالية, نستعرض في عملنا هذا دراسة رجعية لسلسلة مكونة من 46 مريض مصاب بآفة هلالية منعزلة عولجت بمصلحة جراحة و تقويم العظام والمفاصل (ب) بالمستشفى الجامعي محمد السادس بمراكش خلال الفترة الممتدة بين يناير 2005 و دجنبر 2010.

من خلال دراستنا اتضح أنه توجد هيمنة جلية لجنس الذكور بنسبة 87% مع متوسط سن بلغ 39 سنة, كما نسجل كثافة الآفات الناتجة عن الإصابات والتي بلغت 82,6%. الأعراض المرضية المعبرة على وجود آفة هلالية شملت في الغالب: الألم (87% من الحالات), إمالة الفصال (17,4% من الحالات), عدم الاستقرار (43,5% من الحالات) و الإحصار (58,7% من الحالات).

وقد أظهر الفحص المبرمج للركبة وجود صداع هلالي في 80,5% من الحالات, اختبار كراندين الموجب عند 52,1% من الحالات وماك ميراي في 74% من الحالات. إن تشخيص الآفة الهلالية تم تكميله بواسطة التصوير بالرنين المغناطيسي (50%), مع العلم بأن التصوير الإشعاعي المعياري كان ضروريا لدراسة هذا المفصل. إن استقصاء الآفات تم بواسطة تنظير المفصل و قد مكنتنا من ملاحظة 29 آفة بالهلالة الداخلية (63%), 11 آفة بالهلالة الخارجية (24%) و 6 آفات بالهلالتين معا (13%).

تضمن العلاج قطعا جزئيا للغضروف الهلالي في 78,3% من الحالات و تسوية في 19,5% من الحالات. قيمنا النتائج الوظيفية حسب معايير طايبير و هوفر, وهكذا سجلنا 82,5% من النتائج الممتازة و الحسنة و 17,5% من النتائج المستحسنة فيما لم نسجل أية نتيجة سيئة. استئصال الهللة أعطى أحسن نتائج لاستعمال التنظير المفصلي مرفوق بعلاج صريم. في حين تسمح لنا الظروف بجراحة محفوظة من جميع الرضوحات و الآفات الهلالية مع متابعات جراحية بسيطة بحيث يصبح القيام مسموحا بعد يوم من العملية, و بذلك أصبح الضبط غير منهجي ولا نظامي.



*ANNEXES*

## Annexe 1 :

### Fiche d'exploitation

Date de début de la prise en charge : ..... / ..... / ..... (jj/ mm/aa)

#### 1-Renseignements généraux :

<b>Age :</b> .....	<b>Sexe :</b> <input type="checkbox"/> Homme <input type="checkbox"/> Femme	<b>Profession :</b> .....	<b>Loisirs-activité sportive :</b> <input type="checkbox"/> Oui <input type="checkbox"/> Non
-----------------------	---	------------------------------	--

#### 2-Clinique :

##### Mode de survenue :

- Traumatisme initial franc  
 Accident du travail     Accident de la voie publique     Autres traumatismes  
 Traumatisme minime surajouté à une douleur préexistante  
 Non traumatique

<b>Motif de consultation :</b> <input type="checkbox"/> Douleur <input type="checkbox"/> Blocage <input type="checkbox"/> Hydarthrose <input type="checkbox"/> Instabilité <input type="checkbox"/> autres	<b>Morphologie du genou:</b> <input type="checkbox"/> Normo axe <input type="checkbox"/> Genu-varum <input type="checkbox"/> Geno-valgum	<b>Délai de consultation :</b> .....
---	---	---

<b>Mécanisme :</b> .....	<b>Coté lésé :</b> <input type="checkbox"/> Droit <input type="checkbox"/> Gauche	<b>Ménisque en cause :</b> <input type="checkbox"/> Interne <input type="checkbox"/> Externe
-----------------------------	---	--

##### Examen clinique :

- signe de McMurray     Cri méniscal     Grinding test(Appley)     Signe de cabot  
 Tiroir antérieur     Tiroir postérieur     TRILLAT LACHMAN     Ressaut  
 Laxité interne     Laxité externe

#### 3-Paraclinique :

<b>Imagerie préopératoire :</b> <input type="checkbox"/> Radiographie standard <input type="checkbox"/> Arthrographie <input type="checkbox"/> IRM <input type="checkbox"/> Imagerie égarée ou conservée par le patient	<b>Lésions méniscales :</b> <input type="checkbox"/> Languette <input type="checkbox"/> Fissure <input type="checkbox"/> Anse de seau <input type="checkbox"/> Lésion dégénérative <input type="checkbox"/> Lésion complexe <input type="checkbox"/> kyste méniscal	<b>Lésions associées :</b> <input type="checkbox"/> Lésions cartilagineuses <input type="checkbox"/> Lésions de la synoviale	<b>Délai entre l'IRM et l'intervention :</b> ..... ...
---	---	--	--

	<input type="checkbox"/> Autres		
--	---------------------------------	--	--

**4-Explorations-traitement :**

<b>Anatomo-pathologie :</b>	<b>Gestes opératoires :</b>	<b>Durée d'hospitalisation :</b>	<b>Suites opératoires :</b>
<input type="checkbox"/> Lésion verticale	<input type="checkbox"/> Sur ménisque	.....	<input type="checkbox"/> Simples
<input type="checkbox"/> Lésion radiaire	<input type="checkbox"/> sur les lésions associées		<input type="checkbox"/> Complication : .....
<input type="checkbox"/> Lésion dégénérative			<input type="checkbox"/> Immédiates
<input type="checkbox"/> Lésion complexe			<input type="checkbox"/> Lointaines
<input type="checkbox"/> Kyste méniscal			
<input type="checkbox"/> ménisque discoïde			

**5- Evolution**

<b>Evolution-Critères d'évaluation des résultats :</b>			
<input type="checkbox"/> Excellent	<input type="checkbox"/> Bon	<input type="checkbox"/> Assez bon	<input type="checkbox"/> Mauvais

**6- Evaluation IKDC**

**a. Fonctionnel objectif**

	Sans douleur	Sans gonflement	Sans insécurité	Sans instabilité
Activité intense				
Activité modérée				
Activité légère				
Activité sédentaire				

**b. Evaluation globale**

	Activité intense	Activité modérée	Activité légère	Activité sédentaire
Symptômes				

**c. Index de satisfaction subjectif**

Genou normal  Genou presque normal  
 Genou anormal  Genou très anormal

**d. Satisfaction globale**

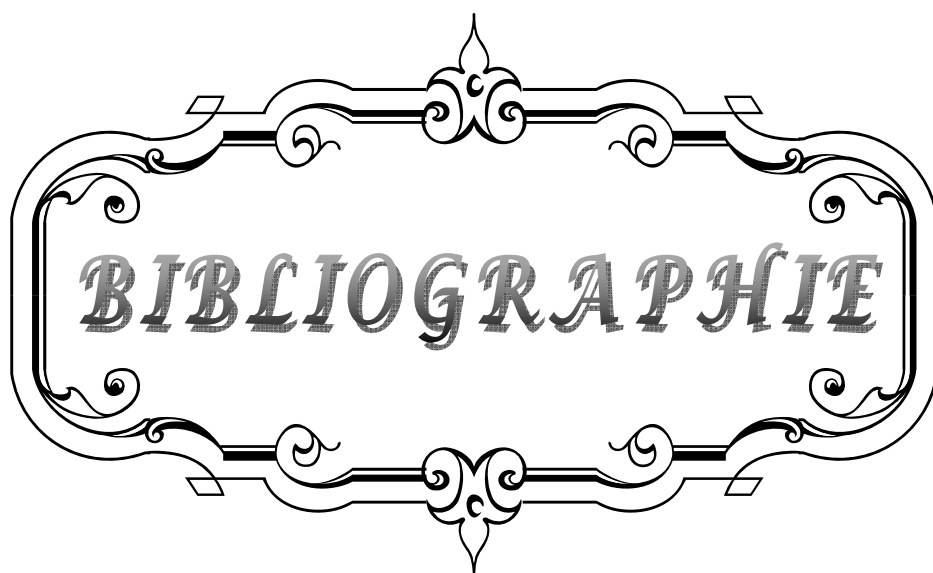
Très Satisfait  Satisfait  
 Déçu  Mécontent

## Annexe 2 :

Stabilité		Douleur et résistance à la fatigue		
<i>Activité sportive possible</i>	- Sport avec pivot et contact - Sport avec pivot sans contact - Sport en appui sans pivot - Sport sans appui	3 2 1 0	<i>Résistance aux sports</i> - Sans limitation de durée - Effets secondaires - Limitation durée - Doul. et hydarthrose imméd.	3 2 1 0
<i>Stabilité aux sports</i>	- Stabilité normale - Appréhension - I. accidents occasionnels - I. accidents fréquents	3 2 1 0	<i>Hydarthrose Vie quotidienne</i> - Jamais - Passagère - Fréquente - Permanente	3 2 1 0
<i>Course et sauts</i>	- Stabilité normale - I*. changements de position - Footing poss./saut impossible - Footing impossible	3 2 1 0	<i>Douleurs Vie quotidienne</i> - Nulles - Modérées occasionnelles - Importantes discontinues - Permanentes marche noct.	3 2 1 0
<i>Marche</i>	- Normale - I. occas terrain irrégulier - I. fréquente terrain irrégulier - I. terrain plat	3 2 1 0	<i>Périmètre de marche</i> - Illimité - Limité > 1500 - Limité < 1500 - Limité int. (shopping, Impos.)	3 2 1 0
<i>Escaliers</i>	- Stabilité normale - I. occasionnelle (rampe sym.) - I. constante (rampe asym.) - Impossible	3 2 1 0	<i>Douleur Gêne au relèvement</i> - Normalement - Aide légère mains - Aide indispensable mains - Impossible	3 2 1 0
<i>Cannes</i>	- Aucune - Une canne extérieure - Une canne intérieur - Deux cannes	3 2 1 0		
<b>Total stabilité</b>			<b>Total douleur</b>	

C : compétition ; L : loisir ; A : actif ; S : sédentaire ; I : instabilité.

Mobilité	
Flexion normale	9
≤ 130°	8
≤ 110°	7
≤ 100°	6
≤ 90°	5
≤ 70°	4
≤ 45°	3
flessum ≤ 9	- 1
flessum 10 à 19	- 2
flessum ≥ 20	- 3
<b>Total mobilité</b>	



*BIBLIOGRAPHIE*

1. **Chassaing V, Parier J.**  
Arthroscopie diagnostique et opératoire du genou.  
Edition Masson, 1987.
2. **Burman MS.**  
Arthroscopy or the direct visualization of joints: an experimental cadaver study.  
J Bone Joint Surg 1931; 29: 669–95.
3. **Hurter E.**  
L'arthroscopie, nouvelle méthode d'exploration du genou.  
Rev Chir Orthop 1955; 41: 763–6.
4. **Watanabe M, Takeda S, Ikeuchi H.**  
Atlas of arthroscopy.  
Tokyo : Igaku Shoin, 1978 : 1–156.
5. **Chung Shik Shin MD, Ju Hong Lee MD.**  
Arthroscopic Treatment for Osteoarthritic Knee.  
Knee Surg Relat Res 2012; 24(4): 187–92.
6. **Eikelaar HR.**  
Arthroscopy of the knee.  
Thesis for a doctorate in orthopaedic surgery at the University of Groningen. The Netherlands : Royal United Printers Hoitsema BV, 1975.
7. **Hwa-Jae Jeong, MD, Seung-Hee Lee MD, Chun-Suk Ko D.**  
Meniscectomy  
Knee Surg Relat Res 2012; 24(3): 129–36.
8. **Georgios Koutras PT, Magdalini OCS, Pericles Papadopoulos, MD, Ioannis Gigis MD.**  
A randomized trial of isokinetic versus isotonic rehabilitation program after arthroscopic meniscectomy  
The International Journal of Sports Physical Therapy 2012; 7 (1): 31–8.
9. **O'Connor RL.**  
Arthroscopy.  
Philadelphia : JB Lippincott, 1977; 15: 1–173.
10. **Dorfmann Henri.**  
Arthroscopie (poignet excepté). EMC- Appareil locomoteur (14-001-10).  
Elsevier, Paris 1998 ([www.em-consulte.com](http://www.em-consulte.com)).

11. **A. Zine, EH. Kasmaoui, H. Ismaili, R. Tamsamani, A.Moulay.**  
Laxité chronique antérieure du genou traitée par plastie antéro-externe type Lemaire (à propos de 40 cas).  
Rev Maroc Chir Orthop Traumatol 2005 ; 25 :17 - 20.
12. **Evaluation subjective du genou, Formulaire d'évaluation du genou de l'IKDC**  
(International knee Documentation Committee) 1999; 7-8. ([www.sofarthro.com](http://www.sofarthro.com))
13. **Locker B, Beguin J, Thomassin C, Besnard M, Duinay F, Vielpeau C.**  
L'anesthésie intra-articulaire en arthroscopie du genou,  
Rev Clin Orthop, 1990; 76(1): 152-153.
14. **Tapper EM, Hoover NW.**  
Late results after meniscectomy,  
J Bone Joint Surg (Am), 1969; 51: 517-26.
15. **Ahlbäck S.**  
Osteoarthritis of the knee A radiographic investigation,  
Acta Radiol diagn (Stockh) 1968; 277 :7-72.
16. **Gardner E, O'rahilly R.**  
The early development of the knee joint in staged human embryos,  
J. Anat 1968; 102: 289-99.
17. **Haggoud R.**  
Les lésions méniscales traitées sous arthroscopie : Expérience du service d'orthopédie-traumatologie de l'hôpital militaire Molay Ismaïl de Meknès. A propos de 50 cas, thèse de médecine, Rabat, N°74/2004.
18. **Douglas Ian, Mc Dermott.**  
Meniscal tears, Mini-symposium :  
Soft tissue knee problems, Current Orthopaedics 2006; 20: 85-94.  
([www.sciencedirect.com](http://www.sciencedirect.com)).
19. **Locker B, Hulet C, Vielpeau C.**  
Lésions traumatiques des ménisques du genou.  
Editions techniques-EMC- Appareil locomoteur. 14-084-A, 1992. ([www.emc-consulter.com](http://www.emc-consulter.com)).

20. **Arnoczky S.P, Warren R.F.**  
Microvasculature of the human meniscus,  
Am J Sports Med 1982; 10: 90–5.
21. **Verdonk R, Almqvist F.**  
Lésions traumatiques des ménisques du genou. –EMC– Rhumatologie–Orthopédie.  
Elsevier, Paris 2005; 2(6): 592–613.
22. **Policard A.**  
Physiologie générale des articulations à l'état normal et pathologique.  
Masson, éd. Paris, 1936.
23. **Beaufils P.**  
Membre inférieur : Lésions méniscales,  
Revue du praticien 1998,48.
24. **Wilson AS, Legg PG, McNeur JC.**  
Studies on the innervation of the medial meniscus in the human knee  
Joint Anat Rec 1969; 165: 485–92.
25. **Kennedy JC, Alexander IJ, Hayes KC.**  
Nerve supply of the human knee and its functional importance,  
Am J Sports M 1982; 10: 329–35.
26. **Grönblad M, Korkala O, Liesi P, Karaharu E.**  
Innervation of synovial membrane and meniscus.  
Acta Orthop Scand 1985; 56: 484–6.
27. **Hede A, Jensen DB, Blyme P, Sonne-holm S.**  
Epidemiology of meniscal lesions in the knee.  
Acta Orthop Scand 1990; 61: 435–7.
28. **Dandy DJ.**  
The arthroscopic anatomy of symptomatic meniscal lesions.  
J Bone Joint Surg 1990; 72B: 628–33.
29. **Dejour H.**  
Les lésions des ménisques externes.  
J Med Lyon 1983; 64: 5–8.

30. **Dupont JY, Bobichon M.**  
Anatomo-pathologie des lésions méniscales internes. A propos de 300 cas.  
J Trauma Sport 1984; 1: 149-63.
31. **Ramadier JO, Beaufile P, Dupont JY, Benoit J, Frank A.**  
Méniscectomies arthroscopiques, résultats à court et moyens termes.  
Rev.Chir.Orthop 1983; 69: 581-90.
32. **Smillie IS.**  
Injuries of the knee joint.  
Churchill Livingstone 4 th ed. Edinburgh London 1978.
33. **Trillat A.**  
Les lésions méniscales internes. Les lésions méniscales externes, Chirurgie du genou.  
Journées lyonnaises de chirurgie du genou. Avril 71. Simep éd, Villeurbanne, 1973.
34. **www.CHUPSOrthopédie.com.**  
Lésions méniscales du genou,  
Question d'internat- Chapitre 9.
35. **www.Medix.com.**  
Lésions méniscales du genou  
cours de l'appareil locomoteur, cours de médecine 2003/2007.
36. **Trillat A.**  
Lésions traumatiques du ménisque interne du genou : Classification anatomique et  
clinique,  
Rev.Chir.Orthop 1962; 48: 551-60.
37. **Watanabe M.**  
Arthroscopy of the knee joint : Disorders of the knee,  
JB, Lippincott, philadelphia, 1974.
38. **Beaufils P.**  
Classification des lésions méniscales.  
Centre Hospitalier de Versailles ([www.sofarthro.com](http://www.sofarthro.com)).
39. **Jae Ho Yoo, Bo Kyu Yang, Bo Kyeong Son.**  
Meniscal ossicle : A case report.  
The knee 2007; 14: 493-6 ([www.scinedirect.com](http://www.scinedirect.com)).

40. **Le Minor JM, Kempf JF.**  
Ossicules intra méniscaux du genou chez l'homme.  
Rev Chir Orthop 1989; 75: 501-7.
41. **Ravey JN, Pittet-Barbier L , Coulomb M.**  
Imagerie par résonance magnétique des lésions ménisco-ligamentaires du genou.  
- EMC-Radiologie 2004; 1: 393-425. ([www.sciencedirect.com](http://www.sciencedirect.com)).
42. **Lequesne M, Richette P.**  
Examen physique du genou non traumatique.  
Revue du Rhumatisme 2006; 73: 561-565. ([www.sciencedirect.com](http://www.sciencedirect.com)).
43. **Konjetzny GE.**  
Die Meniskusverletzung des Kniegelenkes.  
Munch Med Wochenschr 1916; 63: 520-7.
44. **Steinmann F.**  
Referat über Meniskusverletzungen.  
Schweiz Med Wochenschr 1929; 10: 1355-6.
45. **Bragard K.**  
Ein neues Meniskuszeichen.  
Munch Med Wochenschr 1930; 77: 682-5.
46. **Turner H.**  
Über neuritische Symptome am Knie bei Verletzungen des medialen Meniskus.  
Arch Orthop Unfallchir 1931; 30: 581-5.
47. **Jakob R.P.**  
Les lésions des ménisques du genou et leur traitement actuel,  
Conférences d'enseignement de la Sofcot 1992; 42: 111-32.
48. **Boutin JL.**  
Les tests des ménisques,  
2007 ([www. Ostéopathie-France.net](http://www.Ostéopathie-France.net)).
49. **Dojcinovic S, Servien E, Aït Si Selmi T, Bussière C, Neyret P.**  
Instabilités du genou,  
-EMC- Appareil locomoteur (14-080-B-10) Elsevier SAS, Paris 2005.

50. **Manco LG, Kavanaugh JH, Fay JJ, Bilfield BS.**  
Meniscus tears of the knee : prospective evaluation with CT.  
Radiology 1986; 159: 147-51.
51. **Passariello R, Trecco F, De Paulis F, Masciocchi C, Bonanni G, Zobl Beomonte .** Meniscal lesion of the knee joint : CT diagnosis.  
Radiology 1985; 157: 29-34.
52. **Kean D, Warrington BS, Presion BJ.**  
Nuclear magnetic resonance imaging of the knee: examples of normal anatomy and pathology,  
Br J Radiol 1983; 56: 355-64.
53. **Stoller DW, Martin C, Crues JV, Kaplan I, Mink JH.**  
Meniscal tears : pathologic correlation with MR imaging.  
Radiology 1987; 163: 731-5.
54. **Fischer S.P, Fox J.M, Del Pizzo W, Friedman M.J Synder S.J, Ferkel R.D**  
Accuracy of diagnetic resonance imaging of the knee.  
J Bone Joint Surg 1991; 73: 2-10.
55. **Bellaiche L, Charouset C, Duranthon LD, Grimberg J, Petrover D.**  
Imagerie du genou : quel examen pour quelle pathologie.  
Revue du rhumatisme 2006; 73: 617-24.
56. **Mink JH, Levy T, Crues JV.**  
Tears of the anterior cruciate ligament and menisci of the knee: MR imaging evaluation.  
Radiology 1988; 167: 769-74.
57. **Crues 3rd JV, Mink J, levy TL, Lotysch M, Stoller DW.**  
Meniscal tears of the knee : accuracy of MR imaging.  
Radiology 1987; 164: 445-448.
58. **De Smet AA, Tuite MJ, Norris MA, Swan JS,**  
MR diagnosis of meniscal tears : analysis of causes of errors.  
Am J Roentgenol 1994; 163: 1419-23.
59. **Hutchinson CH, Wojtys EM.**  
MRI versus arthroscopy in evaluating knee meniscal pathology.  
Am J Knee Surg 1995; 8: 93-6.

60. **Mackenzie R, Palmer CR, Iomas DJ, Dixon AK.**  
Magnetic resonance imaging of the knee : diagnostic performance studies,  
Clin Radiol 1996; 51: 251-7.
61. **Oei EH, Nikken JJ, Verstijnen AC, Ginai AZ, Hunink MG.**  
MR imaging of the menisci and cruciate ligaments : a systematic review.  
Radiology 2003; 226: 837-48.
62. **Fairbank TJ.**  
Knee joint changer meniscectomy,  
J Bone Joint Surg 1948; 30: 664-70.
63. **McGinty JB, Guess LF, Marvin RA.**  
Partial or total meniscectomy : A comparative analysis.  
J Bone Joint Surg 1977; 53: 1561-70.
64. **Verdonk R.**  
Chirurgie réparatrice des ménisques du genou.  
Conférences d'enseignement de la Sofcot 1997; 62: 269-80.
65. **Northmore\_Ball M.D, Dandy D.J.**  
Long\_term results of arthroscopic partial meniscectomy.  
Clin Orthop 1982;167: 34-42.
66. **Gillquist J, Oretorp N.**  
Arthroscopic partial meniscectomy.  
Clin Orthop 1982; 167 :29-33.
67. **Henning CE.**  
Arthroscoping repair of meniscus tears.  
Orthopedics 1983; 6: 1130-2.
68. **Cannon WD Jr.**  
Arthroscopic meniscal repair , In : JB McGinty , RB Caspari, RW Jackson, GG eds Phoeing  
(Ed.) Operative arthroscopy.  
New York, Raven Press , 1991; 237-51.
69. **Cannon WD, Morgan CD.**  
Meniscal repair : part II. Arthroscopic repair techniques.  
J Bone Joint surg Am 1994; 76: 294-311.

70. **Warren RF.**  
Arthroscopic meniscal repair.  
Arthroscopy 1985; 12: 170-2.
71. **Jonson LL.**  
Meniscus repair : the outside-in technique, In : DW ed Jackson (Ed.) Master techniques in  
orthopaedic surgery: reconstructive knee surgery.  
New York, Raven Press 1995; 12: 51-68.
72. **Morgan CD.**  
The <all-inside> meniscus repair,  
Arthroscopy 1991; 15: 120-5.
73. **Morgan CS, Casscells SW.**  
Arthroscopic meniscus repair : a safe approach knee posterior norms,  
Arthroscopy 1986; 18: 3-12.
74. **Maruyama M.**  
The all-inside meniscal suture technique using new instruments,  
Arthroscopy 1996; 7: 256-8.
75. **Barret GR, Richardson K, Koenig V .**  
T-Fix endoscopic meniscal repair : Technique and approach to different types of tears,  
Arthroscopy 11, 1195 : 245-251.
76. **Barrett GR, Treacy SH, Ruff CG.**  
The T-Fix technique for endoscopic meniscus repair : Technique, complications, and  
preliminary results.  
Am J Knee Surg 1996; 9: 151-6.
77. **Bouhouch F.**  
Les actualités des lésions méniscales,  
Thèse de médecine, Rabat, N°322 /2003.
78. **Stone KR, Steadman JR, Rodkey XG, Shu-Tung L.**  
Regeneration of meniscal cartilage with the use of a collagen scaffold,  
J Bone Joint Surg (Am) A 1997, 79(12): 1770-7.
79. **De Haven Ke.**  
Decision-making factors in the treatment of meniscus lesion,  
cl.orthop. 1990; 252: 49-54.

80. **Warren RF.**  
Meniscectomy and repair in the anterior cruciate ligament deficient patient,  
Cl. Orthop. 1990; 252: 55-79.
81. **Pierre A, Hulet C, Locker B, Schilz D, Delabarre JC, Vielpeau C.**  
Devenir de 95 lésions méniscales stables laissées en place lors de la reconstruction de  
ligament croisé antérieur,  
Rev. Chir. Orthop. 2001, 87.
82. **Saragaglia D, Tourne Y, Chamseddine A, Butel J.**  
les suturs méniscales associées à la réfection du ligament croisé antérieur,  
Rev. Orthop 1990, 79 : 170-176.
83. **Jackson RW.**  
- Communication personnelle - SICOT meeting Amsterdam, 1996.
84. **[www.has-santé.fr](http://www.has-santé.fr).**  
Prise en charge thérapeutique des lésions méniscales et des lésions isolées du ligament  
croisé antérieur du genou chez l'adulte. Recommandations.  
Revue de chirurgie orthopédique et l'appareil moteur 2008; 98: 787-91.
85. **Boy Kevin T, Myers Peters T.**  
Meniscus preservation, rationale, repair tech and result.  
The knee 2003; 10: 33-41.
86. **Cole BJ, Carter TR, Rodeo SA.**  
Allograft meniscals transplantain. Back ground, techniques and results.  
The journal of bone and joint surgery (Am) 2002; 84 (7): 1236 - 50.
87. **Peters G, Wirth CJ.**  
The current state of meniscal alograft transplantation and remplacement,  
The knee 2003; 10: 19-31.
88. **Felix Nancy A, Paulos Lonnie E.**  
Current status of meniscal transplantation.  
The knee 2003; 10: 13-17.
89. **Garret JC.**  
Meniscal transplantation: a review of 43 cases with two to seven year follow-up,  
Sports Med Arthrosc Rev. 1993; 7: 164-7.

90. **Tabib W, Beaufiles P, Blin JL, Trémoulet J, Hardy P.**  
Méniscectomie arthroscopique au laser Ho-Yag versus méniscectomie mécanique.  
Revue de chirurgie orthopédique 1999; 85: 713–21.
91. **Aglietti P, Zaccherotti G, de Biase P, et al.**  
A comparaison between medial meniscus repair, partial meniscectomy, and normal meniscus in anterior cruciate ligament reconstructed knees.  
Clin Orthop 1994; 307: 165–73.
92. **Cassidy RE, Shaffer AJ.**  
Repair of peripheral meniscus tears. A preliminary report.  
Am J Sports M 1981; 9: 209–14.
93. **Weiss CB, Lundberg G M, Hamaberg P, de Haven KE, Gillquist J.**  
non-operative treatment of meniscal tears.  
J Bone joint Surg 1989; 71(A): 811–22.
94. **Cooper DE, arnoczky SP, Warren RF.**  
Arthroscopic meniscal repart.  
Clin sports Med 1990,9 :589–607.
95. **Saidi J.**  
la méniscectomie arthroscopique.  
Thèse de médecine, Casablanca, N 77 /1997.
96. **Burks RT, Metcalf MH,**  
Fifteen-year follow-up of arthroscopic partial meniscectomy.  
Arthroscopy 1999; 13: 673–9.
97. **Marshall JL, Olsson SE.**  
Instability of the knee : A long term experimental study in dogs.  
Bone joint surg AM 1971; 53: 1561–70.
98. **Jaureguito JW, Elliot JS, Leitner T, et al.**  
The effects of arthroscopic partial lateral meniscectomy in an otherwise normal knee :A retrospective review of functional, clinical, and radiographic results.  
Arthroscopy 1995; 11: 29–36.

99. **Fauno P, Nielsen AB.**  
Arthroscopic partial meniscectomy : A long-term follow-up.  
Arthroscopy 1992; 8: 345-9.
100. **Maffuli N, Binfield MP.**  
Meniscal tears and associated anterior cruciate ligament tears in athletes.  
Int J Care Inj, 1993; 16: 558-61.
101. **Del Pizzo W, Fox JM.**  
Results of arthroscopic meniscectomy.  
Clin Sports Med 1990; 9: 33-9.
102. **Osti L, Liu SH, Raskin A, Merb F, Bocchi L.**  
Partial lateral meniscectomy in athletes.  
Arthroscopy, 1994; 10: 424-30.
103. **Neyret PH, Walch G, Dejour H.**  
La meniscectomie interne intra murale selon la technique de A. TRILLAT : Resultats a long  
terme de 258 interventions.  
Rev Chir Orthop 1988; 74: 637-46.
104. **Sanches M, Sanches V, Janes JP.**  
Long-term results after conventional total meniscectomy.  
Arthroscopy, 1988; 4: 206-10.
105. **Chataine F, Ait Si Salmi T, Chambat P, Neyret PH, and the SFA**  
Méniscectomie a 10 ans de recul sous arthroscopie sur genou stable sans antécédents.  
Rev Chir Orthop, 2003; 89 (5): 57-87.
106. **Chataine F, Adeleine P, Chambat P, Neyret PH, and the SFA.**  
A comparative study of medial versus lateral arthroscopic partial meniscectomy on stable  
knee: 10 years minimum.  
Arthroscopy 2003; 19 (1): 1-11.
107. **Mertl P, Decoopman M, Woestelandt T, Vives P.**  
Méniscectomie arthroscopique compliquée d'une lésion de l'artère et de la veine  
poplitées. Rei. Chir Orthop. 1989, 75, 408-11.

108. **Bomberg B.C, Hurley P.E, Hardy P, Cho S.H.**  
Le laser Holmium Yag comparé à l'instrumentation conventionnelle dans la méniscectomie arthroscopique.  
Ann Soc Fr Arthroscopie 1992; 2: 132-8.
109. **Miller D.V, O'Brien S.J, Arnoczky S.S, Kelly A, Fealy S.V, Warren R.F.**  
The use of the contact Nd Yag laser in arthroscopic surgery effects on ailicular cartilage and meniscal tissue.  
Arthroscopy 1989; 5: 245-53.
110. **rsvsofcot.sofcot.com.fr.**  
L'arthroscopie du genou- conclusions et recommandations. Conference de consensus (1994), Compte rendu de réunion, Revue de chirurgie orthopédique, Masson Paris 1996; 82: 175-86.
111. **Sorensen T.S, Sorensen A.I, Strange K.**  
The effect of intra articular instillation of bupivacaine on postarthroscopic morbidity : a placebo-controlled, double blind trial.  
Arthroscopy 1991; 7: 364-7.
112. **Stein C, Lehrberger K, Yassouridis A, Herz A, Peter K.**  
Analgesia produced by intraarticular morphine following arthroscopic knee sugery.  
Arthroscopy, 1991; 7: 333-40.
113. **Orengo P. et Zahlaoui J.**  
Chirurgie des ménisques.  
-EMC- (Paris, France), Techniques chirurgicales, Orthopédie-Traumatologie, 44785, 4-10-05, 18p.
114. **LAHLOU I.**  
Rupture du ligament croise antérieur chez le sportif traitement chirurgical,  
Thèse de médecine. Casablanca: 2008 N°44.
115. **Small N.C.**  
Complications in arthroscopic surgery performed by experienced arthroscopists.  
Arthroscopy, 1988, 4, 215-221.
116. **Tenuta J.J, Arciero R.A.**  
Arthroscopic evaluation of meniscal repairs : Factors that affect healing.  
Am J Sports Med 1994; 22: 797-802.

117. **SFA 2000.**  
Gonarthrose et arthroscopie.
118. **Ogilvie–Harris D J, Fitsialos D P.**  
Arthroscopic management of the degenerative knee.  
Arthroscopy 1991; 7: 151–7.
119. **James A. Rand, M.D.**  
Arthroscopic management of degenerative meniscus tears in patients with degenerative arthritis.  
arthroscopy: the journal of arthroscopic and related surgery 1985; 12: 253–8.
120. **James H. Lubowitz MD, Myna Ayala ST, and David Appleby MPH (J.H.L.M.A.),**  
Return to activity After Knee Arthroscopy:  
The Journal of Arthroscopic and Related Surgery 2008; 24 (1): 58–61.
121. **Lysholm J, Gilquist J.**  
Arthroscopic meniscectomy in athletes.  
Am J Sports Med 1983; 11: 436–8.
122. **Altman R, Asch E, Bloch D, Bole G, Borenstein D, Brandt K, et Al.**  
Development of criteria for the classification and reporting of osteoarthritis. Classification of osteoarthritis of the knee.  
Arthritis Rheum 1986; 29(8): 1039–49.
123. **Lemaire M, Mimerad C.**  
Les instabilités chroniques antérieures et internes du genou.  
Rev Chir Orthop, 1983; 695: 91–101.
124. **Spiers ASD, Meagher T, Ostlere Sj, Wilson Dj.**  
Can MRI of the knee affect arthroscopic practice ?  
J Bone Joint Surg, 1993; 75 (B): 49–52.

أَقْسِمُ بِاللَّهِ الْعَظِيمِ

أَنْ أَرَقِبَ اللَّهَ فِي مِهْنَتِي.

وَأَنْ أَصُونُ حَيَاةَ الْإِنْسَانِ فِي كَأَفَةِ أَطْوَارِهَا فِي كُلِّ الظُّرُوفِ وَالْأَحْوَالِ بِإِذْلَالٍ

وَسَعِي فِي اسْتِنْقَاذِهَا مِنَ الْهَلَاكِ وَالْمَرَضِ وَالْأَلَمِ وَالْقَلْقِ.

وَأَنْ أَحْفَظَ لِلنَّاسِ كِرَامَتَهُمْ، وَأَسْتُرَ عَوْرَتَهُمْ، وَأَكْتُمَ سِرَّهُمْ.

وَأَنْ أَكُونَ عَلَى الدَّوَامِ مِنْ وَسَائِلِ رَحْمَةِ اللَّهِ، بِإِذْلَالِ رِعَايَتِي الطَّبِيبَةَ لِلْقَرِيبِ

وَالْبَعِيدِ، لِلصَّالِحِ وَالطَّالِحِ، وَالصَّدِيقِ وَالْعَدُوِّ.

وَأَنْ أَثَابِرَ عَلَى طَلْبِ الْعِلْمِ، أَسْخِرَهُ لِنَفْعِ الْإِنْسَانِ. لَا لِأَذَاهِ.

وَأَنْ أُؤَقِّرَ مَنْ عَلَّمَنِي، وَأُعَلِّمَ مَنْ يَصْغُرَنِي، وَأَكُونَ أَحَاً لِكُلِّ زَمِيلٍ فِي الْمِهْنَةِ الطَّبِيبَةِ

مُتَعَاوِنِينَ عَلَى الْبِرِّ وَالتَّقْوَى.

وَأَنْ تَكُونَ حَيَاتِي مِصْدَاقَ إِيمَانِي فِي سِرِّي وَعَلَانِيَتِي، نَقِيَّةً مِمَّا يُشِينُهَا تَجَاهَ اللَّهِ وَرَسُولِهِ

وَالْمُؤْمِنِينَ.

وَاللَّهُ عَلَى مَا أَقُولُ شَهِيدٌ



جامعة القادسيه عياض  
كلية الطب و الصيدلة  
مراكش

أطروحة رقم 35

سنة 2013

علاج الآفات الهلالية بالتنظير المفصلي :  
دراسة سريرية رجعية لـ 46 حالة بمصلحة جراحة وتقويم العظام  
والمفاصل "ب" بالمستشفى الجامعي محمد السادس بمراكش من 2005  
إلى 2010

## الأطروحة

قدمت ونوقشت أمام العموم يوم 2013/.../...  
من طرف

السيد محمد أعيسي

المزاداد في 23 أبريل 1986 بالصويرة  
لنيل شهادة الدكتوراه في الطب

الكلمات الأساسية :

الآفات الهلالية - الركبة - التنظير المفصلي - استئصال الهلالية -  
التصوير بالرنين المغناطيسي

## اللجنة

الرئيس	السيد ط. فكري
المشرف	السيد ي. ناجب
الحكام	السيد ع. الفكري
	السيد ف. كلوية
	السيد ر. نعمان

أستاذ في جراحة العظام والمفاصل

أستاذ في جراحة العظام والمفاصل

أستاذ مبرز في الفحص بالأشعة

أستاذ مبرز في جراحة العظام والمفاصل

أستاذ في طب العظام والمفاصل