



UNIVERSITE CADI AYYAD
FACULTE DE MEDECINE ET DE PHARMACIE
MARRAKECH

ANNEE 2008

THESE N° 26

**LES AGENESIES DU CORPS CALLEUX
CHEZ L'ENFANT
(À propos de 19 cas)**

THESE

PRESENTEE ET SOUTENUE PUBLIQUEMENT LE .../.../2007

PAR

M. Modeste GATCHO NGOUZE

Né le 06/06/1983 à Mbouda

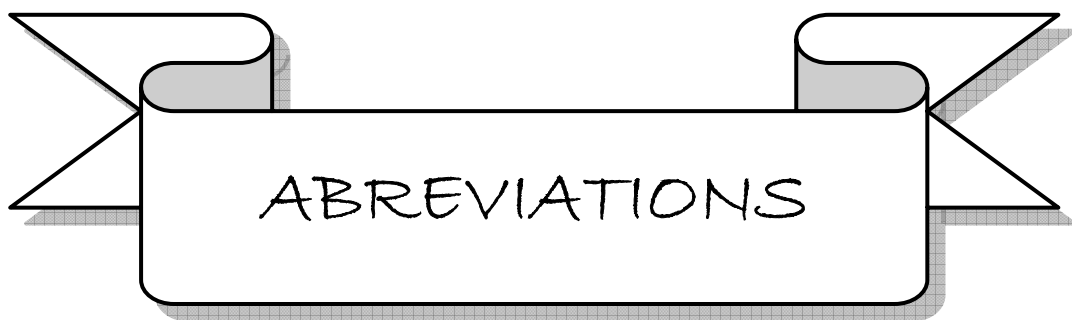POUR L'OBTENTION DU DOCTORAT EN MEDECINE

MOTS CLES

AGENESIE – CORPS CALLEUX – ENFANT

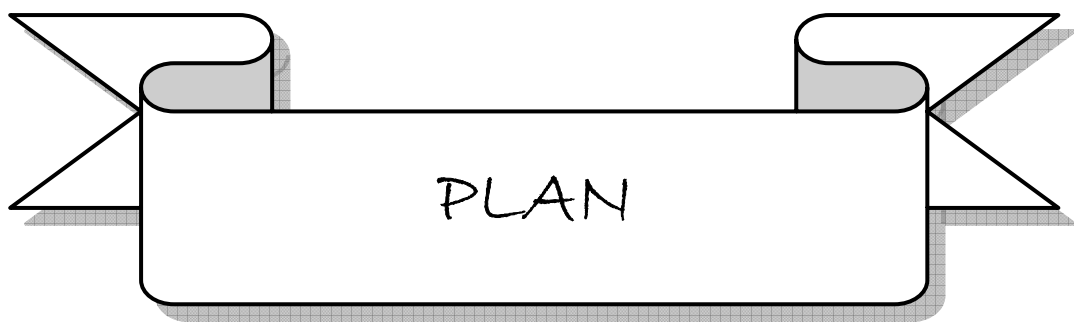
JURY

M. M. SBIHI Professeur de Pédiatrie	PRESIDENT
M. M. BOUSKRAOUI Professeur de Pédiatrie	RAPPORTEUR
M. A. OUSEHAL Professeur de Radiologie	} JUGES
M. S. AIT BEN ALI Professeur de Neurochirurgie	
Mme. F. ASRI Professeur agrégé de Psychiatrie	
Mme. I. AIT SAB Professeur agrégé de Pédiatrie	




LISTE DES ABREVIATIONS

ACC	:	Agénésie du corps calleux
CC	:	Corps calleux
CHU	:	Centre hospitalier universitaire
CIA	:	Communication inter-auriculaire
DPM	:	Développement psychomoteur
EEG	:	Electroencéphalogramme
F	:	Féminin
GW	:	Glial wedge
IGG	:	Idusium griseum glia
IRM	:	Imagerie par résonance magnétique
M	:	Masculin
MZG	:	Middline zipper glia
ROT	:	Réflexes ostéo-tendineux
RPM	:	Retard psychomoteur
RSP	:	Retard staturo-pondéral
SFA	:	Souffrance foétale aiguë
TDM	:	Tomodensitométrie



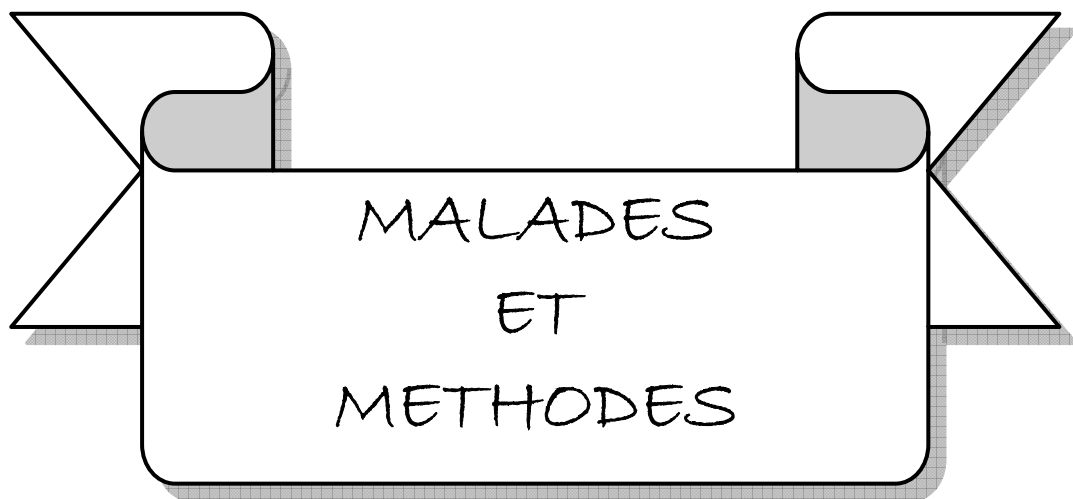INTRODUCTION	01
MALADES ET METHODES	03
RESULTATS	06
I. Epidémiologie	07
1) Fréquence.....	07
2) Âge.....	07
3) Sexe.....	07
4) Circonstances de découverte.....	08
5) Antécédents.....	08
II. Manifestations cliniques	08
1) Evaluation du périmètre crânien.....	08
2) Examen neurologique.....	09
3) Examen ophtalmologique.....	09
4) Examen des autres appareils.....	10
III. Imagerie	10
IV. Etiologies	12
V. Traitement	12
VI. Evolution –Pronostic	13
DISCUSSION	22
I) Rappels	23
1) Anatomie du corps calleux.....	23
2) Embryologie du corps calleux.....	24
3) Physiologie du corps calleux.....	26
II) Epidémiologie de l'agénésie du corps calleux	27
1) Fréquence.....	27
2) Sexe.....	27
III) Neuropathologie	28
IV) Manifestations cliniques	28
V) Imagerie	31
1) Echographie.....	31
2) Imagerie par résonance magnétique.....	32

3) Tomodensitométrie.....	34
VI) Etiologies.....	37
1) Causes génétiques.....	37
2) Causes métaboliques.....	37
3) Facteurs d'environnement.....	38
VII) Traitement.....	38
.....	
VIII) Evolution - Pronostic.....	39
CONCLUSION.....	41
ANNEXE.....	43
RESUMES	
BIBLIOGRAPHIE	



L'Agénésie du corps calleux (ACC) est une malformation congénitale où il y a absence totale ou amincissement plus ou moins important du corps calleux. Elle peut être isolée ou fréquemment associée à d'autres malformations [7]. C'est la plus fréquente des malformations cérébrales observées chez l'être humain [18]. Sa prévalence est difficile à préciser en raison de son polymorphisme clinique. En effet, certains enfants ayant une ACC sont totalement asymptomatiques et l'ACC est de découverte fortuite, tandis que d'autres sont sévèrement atteints présentant de multiples déficits (retard psychomoteur, épilepsie rebelle au traitement médical, dysmorphie faciale, retard mental). Le diagnostic est fait grâce à la neuro-imagerie médicale (Echographie fœtale ou transfontanellaire, TDM ou mieux IRM cérébrale). Un bilan complémentaire doit être réalisé à la recherche des malformations associées et d'une étiologie.

A travers cette étude rétrospective d'une série de 19 cas d'agénésie du corps calleux colligés au service de Pédiatrie A du Centre hospitalier universitaire (CHU) Mohammed VI de Marrakech, nous nous proposons d'identifier les profils épidémiologiques, cliniques, neuroradiologiques et évolutifs de l'ACC afin de mieux connaître cette pathologie.



Les agénésies du corps calleux chez l'enfant : « A propos de 19 cas ».

Notre travail est une étude rétrospective, descriptive et analytique portant sur une série de 19 cas d'ACC colligés au service de Pédiatrie A du CHU Mohammed VI de Marrakech.

Les patients de cette étude sont des enfants qui ont tous été suivis en consultation au service de pédiatrie A pour un problème neurologique (retard psychomoteur, dysmorphie faciale, convulsions, difficultés scolaires) sur une période de quatre années s'étalant de septembre 2003 à novembre 2007.

Les données cliniques et radiologiques ont été étudiées rétrospectivement à partir des dossiers des patients.

La neuro-imagerie (TDM, IRM) a été demandée systématiquement chez tous nos patients avec découverte d'une agénésie totale, d'une agénésie partielle ou d'une hypoplasie du corps calleux. Un examen ophtalmologique a été aussi systématiquement demandé. Chez les patients présentant une épilepsie, un électroencéphalogramme (EEG) a été prescrit. L'examen neuropsychologique à l'aide de tests psychométriques précis n'a pas été réalisé faute de moyens. Pour exploiter toutes ces données, nous avons élaboré une fiche d'exploitation (Voir Annexe) comportant les items suivants:

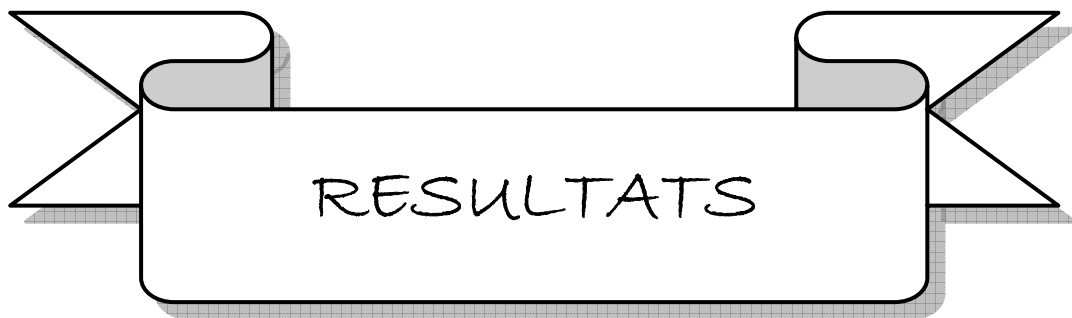- Les éléments cliniques :
 - l'âge
 - le sexe
 - les circonstances de découverte
 - les antécédents personnels et familiaux
 - l'examen neurologique comportant l'évaluation du tonus, des réflexes, de la marche et du développement psychomoteur.
 - l'examen des autres appareils à la recherche d'autres malformations associées

 - Les éléments paracliniques :
 - l'examen ophtalmologique avec fond d'œil
 - la neuro-imagerie : TDM ou IRM
-

Les agénésies du corps calleux chez l'enfant : « A propos de 19 cas ».

- l'EEG pour les patients épileptiques
- le caryotype

- Les éléments du traitement et de l'évolution :
 - moyens du traitement
 - l'évolution sous traitement.



I. EPIDEMIOLOGIE

1) Fréquence :

De septembre 2003 à novembre 2007, 7050 enfants ont consulté au service de pédiatrie A. Parmi ceux-ci, nous avons colligés 19 cas d'enfants présentant une ACC, soit une prévalence de l'ACC au service de Pédiatrie A durant cette même période de 0.2 %.

2) Âge :

L'âge au moment de la première consultation de nos patients était compris entre 7 mois et 13 ans avec une moyenne d'âge de 23 mois.

3) Sexe :

Les cas d'ACC identifiés se composaient de 12 garçons soit un pourcentage de 63,15% et de 7 filles soit 37,85%. Le sexe ratio était de 0,6 (Figure 1).

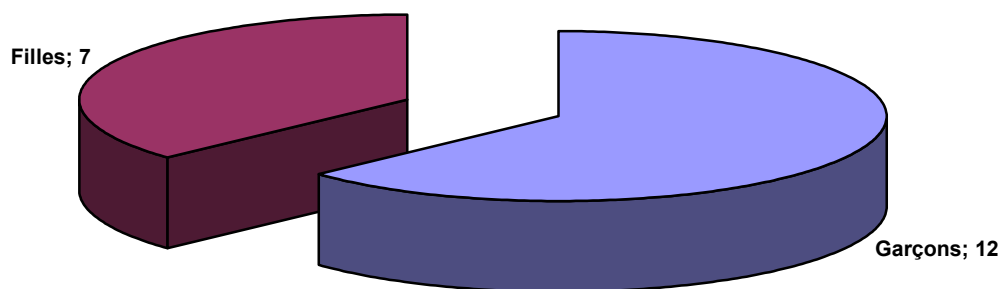


Figure 1 : Répartition selon le sexe de l'agénésie du corps calleux.

4) Circonstances de découverte de l'agénésie du corps calleux :

Les circonstances de découverte de l'ACC (figure : 2) étaient par ordre de fréquence : le retard psychomoteur (15 cas) ; l'épilepsie (4 cas) ; la microcranie (4 cas) ; la macrocranie (2 cas) et les difficultés scolaires (1 cas).

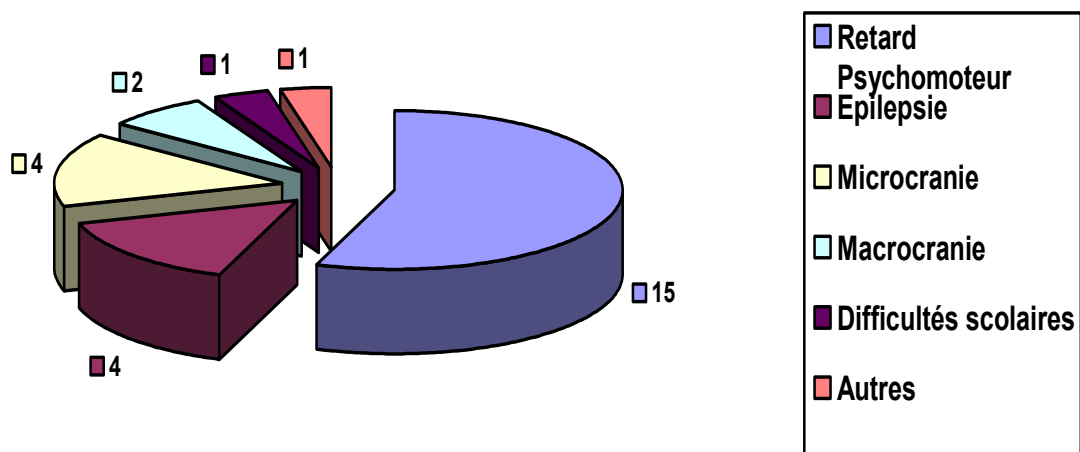


Figure 2 : circonstances de découverte de l'agénésie du corps calleux.

5) Antécédents :

L'étude des antécédents a trouvé une consanguinité des parents dans 6 cas et une notion de souffrance fœtale aiguë (SFA) dans 7 cas.

II. MANIFESTATIONS CLINIQUES

1) Evaluation du périmètre crânien :

L'évaluation du périmètre crânien réalisée au regard de l'âge chez 12 patients a montré l'existence d'une microcranie dans 4 cas et d'une macrocranie dans 3 cas (figure : 3).

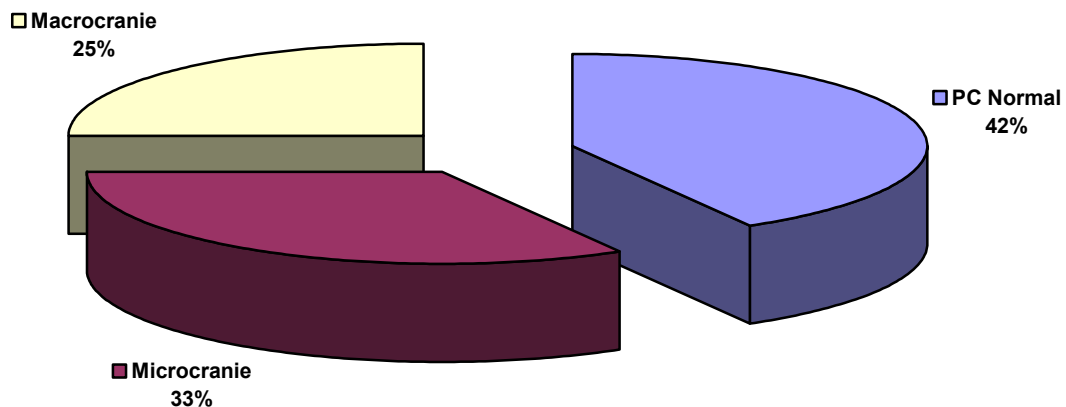


Figure 3 : Evaluation du périmètre crânien.

2) Examen neurologique :

L'examen neurologique a révélé la présence d'un retard psychomoteur dans 17 cas soit 89%, d'une hypotonie chez 4 enfants soit 21% et des signes d'irritation pyramidale (réflexes ostéotendineux vifs, signe de Babinski) chez 12 enfants soit 63%. En outre, nous avons trouvé une épilepsie chez 9 enfants soit 47% dont 5 cas d'épilepsie généralisée. L'âge de début de l'épilepsie était en moyenne de 3 ans et deux mois avec des extrêmes allant de deux mois à dix ans.

3) Examen ophtalmologique :

Le bilan ophtalmologique a été réalisé chez 14 patients parmi lesquelles nous avons recensé :

- un cas de cécité.
 - un cas de colobome irien et rétinien gauche (cas n°3).
 - quatre cas de strabisme.
 - et douze cas avec un fond d'œil normal.
-

4) Examen des autres appareils :

L'examen des autres appareils a noté la présence de malformations extra-cérébrales associées dans 10 cas soit 53% :

- dysmorphie faciale (3 cas).
- ectopie testiculaire (2 cas).
- pieds creux (1 cas).
- syndactylie des pieds et des mains (1 cas).
- polydactylie des deux mains (1 cas).
- frein de langue (1 cas).
- atrésie de l'œsophage (1 cas).
- et une communication inter-auriculaire.

III. IMAGERIE

L'imagerie cérébrale de nos patients n'était pas homogène ; elle était composée de 11TDM, 8 IRM et d'une échographie morphologique. C'est ainsi que nous avons noté une ACC totale dans 8 cas soit 42%, une ACC partielle dans 6 cas soit 32% et une hypoplasie dans 5 cas soit 26% (figure : 4). L'échographie a été réalisée au troisième trimestre chez le cas n° 15 au cours du bilan suite au diagnostic d'une infection urinaire au cours de la grossesse. Elle a révélé la présence d'une image cérébrale anormale (suspicion d'agénésie du corps calleux).

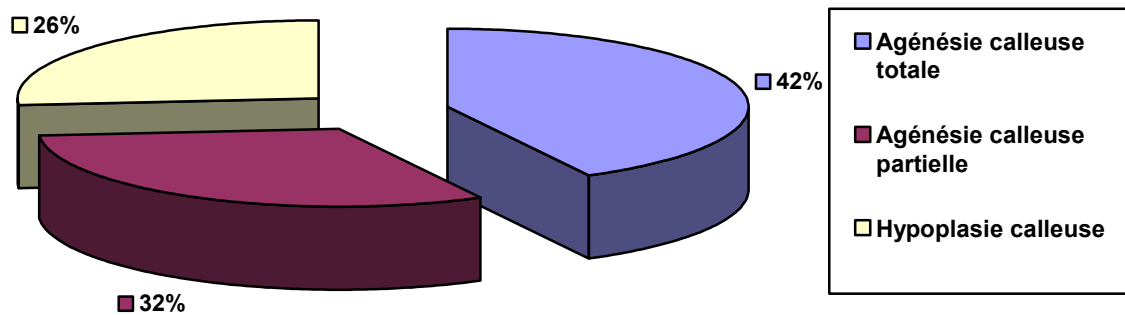


Figure 4 : Répartition selon le type d'agénésie du corps calleux.

Les autres malformations identifiées grâce à l'imagerie cérébrale étaient :

- trois cas d'atrophie corticale et sous corticale.
- deux cas d'hydrocéphalie passive.
- un cas de leuco-encéphalopathie (cas n°8).
- et un cas de pachygyrie (cas n°2).

Le reste du bilan paraclinique a révélé:

- Le patient n° 14 a bénéficié d'un électromyogramme qui a montré un aspect de neuropathie héréditaire.
 - L' EEG a été réalisé dans deux cas : Chez le patient n°3 présentant une épilepsie partielle, le tracé était normal tandis que chez le patient n°12 atteint d'une épilepsie tonico-clonique généralisée, l'EEG montrait des bouffées de pointes et de pointes-ondes généralisées, diffuses avec un tracé symétrique et très réactif.
 - Le caryotype a été réalisé dans deux cas avec mise en évidence chez le patient n° 9 de l'existence sur le chromosome 8 d'un bras p anormalement augmenté de taille (46XX) ; le deuxième caryotype (cas n°13) était normal.
-

IV. ETIOLOGIES

Au terme de ce bilan, nous avons identifié comme étiologies à l'ACC chez nos 19 patients :

- un cas syndrome acrocalleux (cas n°1) devant l'association d'une ACC totale à une polydactylie des deux mains et une dysmorphie faciale chez une fillette de 9 mois ne présentant pas de retard du développement psychomoteur.
- et un cas de suspicion de syndrome d'Aicardi devant l'association d'une ACC totale associée à une épilepsie partielle et un colobome irien et rétinien gauches sans lacunes chorioretiniennes ni anomalies vertébrales chez une fillette de 7 mois (cas n°3).

V. TRAITEMENT

Le traitement indiqué chez l'ensemble de nos patients était la rééducation psychomotrice et orthophonique.

Chez les 9 patients épileptiques, le traitement antiépileptique administré était essentiellement à base de Valproate de sodium seul ou en association dans 8 cas (tableau I).

Tableau I : Type de traitement administré.

Traitement	Nombre
Rééducation psychomotrice et/ou orthophonique	19
Valproate de sodium	8
Phenobarbital	2
Clonazépam	1
Lamotrigine	1
Carbamazépine	1

VI. EVOLUTION – PRONOSTIC

Le suivi de l'évolution des patients n'a été possible que chez 17 patients étant donné que deux enfants ont été perdus de vue. Ainsi, nous avons noté la persistance du retard psychomoteur dans 15 cas soit 88% et deux cas de développement psychomoteur normal soit 12% (figure : 5).

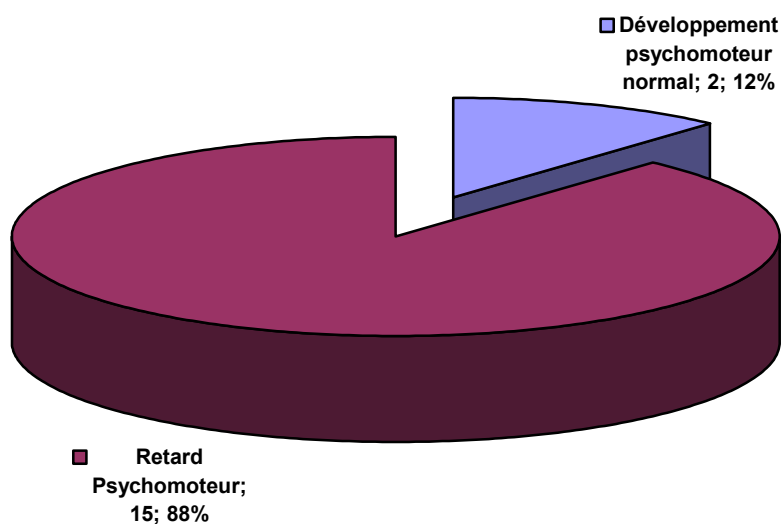


Figure 5 : Evolution du développement psychomoteur

Les agénésies du corps calleux chez l'enfant : « A propos de 19 cas ».

Sur les 9 patients épileptiques :

- un enfant a été perdu de vue,
- quatre enfants ont eu une bonne évolution avec disparition des crises,
- tandis que chez les quatre enfants restants, nous avons noté une persistance des crises malgré l'association de plusieurs antiépileptiques.

Tableau II : Résumés des observations médicales exploitées dans notre étude (n=19).

Cas n°	sexe	Age	ATCD	Examen clinique	Imagerie	Examen ophtalmo	EEG	Etiologie	Traitement	Evolution
1	F	8 mois	SFA	macrocranie, hypertélorisme fontanelles bombantes, DPM normal, polydactylie des 2 mains.	TDM : ACC totale + atrophie corticale prédominant sur lobes frontaux.	FO normal	-	Syndrome acrocalleux	-	Bon DPM
2	F	9 mois	Consanguinité	Microcranie, hypotonie axiale, ROT vifs, Epilepsie, RPM.	IRM : ACC partielle + pachygyrie + atrophie corticale.	Strabisme convergent + FO normal	-	-	Valproate de sodium.	Arrêt des crises, RPM
3	F	7 mois	-	Epilepsie partielle, RPM, Frein de la langue.	IRM : ACC totale. Echocoeur : petite CIA. Echographie oculaire : kyste colobomateux et microphthalmie gauches Radio du rachis : normale	OD : normal OG : poursuite oculaire négative colobome irien et rétinien.	normal	Suspicion de Syndrome d'Aicardi	Valproate de sodium.	Epilepsie non contrôlée RPM

Tableau III : Résumés des observations médicales exploitées dans notre étude (n=19).

Cas n°	sexe	Age	ATCD	Examen clinique	Imagerie	Examen ophtalmo	Etiologie	Traitement	Evolution
4	M	14 ans 5 mois		RPM, Retard du langage ROT vifs, Pas de signe de Babinski.	IRM: ACC partielle (splénum du CC) + atrophie corticale fronto-pariétale modérée.	FO normal.	-	Rééducation orthophonique.	RPM amélioration du langage.
5	M	1 an 4 mois	Consonguinité.	Hypotonie, ROT vifs, babinski bilatéral, audition déficiente, testicules oscillants, RPM.	IRM : ACC totale + atrophie cortico-sous corticale.	Strabisme convergent + FO normal.	-	Rééducation motrice.	RPM.
6	M	6 ans 5 mois	Consonguinité, SFA.	Microcranie, dysmorphie faciale (oreilles décollées), ROT vifs, RPM, Bourses vides, retard du langage.	IRM : Hypoplasie du CC + atrophie cérébrale modérée.	poursuite oculaire positive.	-	Rééducation motrice.	RPM.

Tableau IV : Résumés des observations médicales exploitées dans notre étude (n=19).

Cas n°	sexe	Age	ATCD	Examen clinique	Imagerie	Examen ophtalmo	Caryotype	Traitement	Evolution
7	M	5 ans 3 mois	-	microcranie, RPM souffle systolique de 2/6 en latéro- sternale gauche, dysmorphie faciale, Syndactylie des 2 mains et des 2 pieds, cryptorchidie gauche, RSP.	IRM: ACC partielle. Echocoeur : normale	-	-	Rééducation motrice	RPM
8	M	10 ans 4 mois	Difficultés scolaires	Ectopie testiculaire droite, ROT vifs, babinski bilatéral, fauchage au niveau du membre inférieur droit, RPM.	IRM: ACC partielle. Echocoeur : normal	Hypermétro- pie + FO normal	-	Rééducation motrice	RPM
9	F	3 ans	-	RPM, retard de langage.	TDM : ACC totale + atrophie corticale modérée.	FO normal	Bras P du chromosome 8 anormalement augmenté de taille, (46XX).	Rééducation motrice	RPM

Tableau V : Résumés des observations médicales exploitées dans notre étude (n=19).

Cas n°	sexe	Age	ATCD	Examen clinique	Imagerie	Examen ophtalmo.	EEG	Traitement	Evolution
10	F	2 ans 7 mois		macrocranie, dysmorphie faciale, RPM.	TDM: Hypoplasie du CC.	Poursuite oculaire négative FO normal		Rééducation motrice.	Perdue de vue
11	M	10 ans 5 mois	Consan guinité.	RPM, hypertonie spastique, ROT vifs, babinski bilatéral, marche en fauchant.	IRM : ACC partielle + hydrocéphalie passive triventriculaire.	FO normal		Rééducation motrice.	Perdu de vue
12	M	15 ans	SFA	RPM, épilepsie généralisée.	TDM : ACC partielle.	-	Bouffées de pointes et de pointes- ondes généralisées symétriques. Tracé très réactif.	Rééducation motrice, Carbamazépine	Arrêt des crises, RPM.

Tableau VI : Résumés des observations médicales exploitées dans notre étude (n=19).

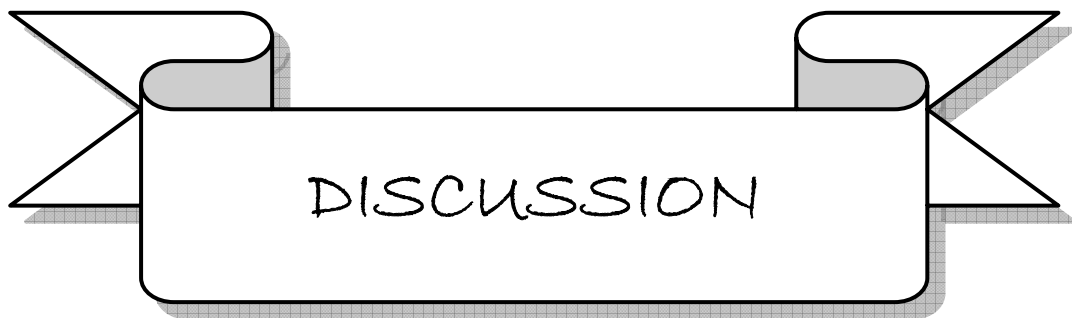Cas n°	sexe	Age	ATCD	Examen clinique	Imagerie	Examen ophtalmo	Caryotype	Etiologie	Traitement	Evolution
13	F	3 ans 6 mois		Hypertonie spastique, ROT vifs, signe de babinski à droite, épilepsie partielle droite, RPM.	TDM: ACC totale.	FO normal.	Normal (46 XX)	-	Valproate de sodium.	Arrêt des crises, RPM.
14	M	12 ans	Consanguinité.	Hypertonie, babinski à droite, hémiparésie droite, pieds creux, retard mental, épilepsie.	IRM : ACC totale + hydrocéphalie passive.	-	-	-	Valproate de sodium.	Epilepsie non contrôlée.
15	F	5 ans 10 mois	Infection urinaire au cours de la grossesse	Epilepsie généralisée, DPM normal.	TDM : Hypoplasie du CC.	FO normal, strabisme convergent.	-	-	Valproate de sodium.	Arrêt des crises, bon DPM.

Tableau VII : Résumés des observations médicales exploitées dans notre étude (n=19).

Cas n°	sexe	Age	ATCD	Examen clinique	Imagerie	Examen ophtalmo	EEG	Etiologie	Traitement	Evolution
16	M	5 ans 4 mois	-	microcranie, hypotonie, RPM, retard de langage, épilepsie généralisée, RSP.	TDM : hypoplasie du CC.	FO normal, hypermétropie	-	-	Valproate de sodium.	Epilepsie non contrôlée.
17	M	12 ans	-	Microcranie, ROT vifs, épilepsie généralisée, RPM.	TDM : hypoplasie du CC.	Cécité.	-	-	Valproate de sodium.	Diminution des crises mais retard mental.
18	M	6 ans 5 mois	-	Microcranie, dysmorphie faciale babinski à droite épilepsie partielle, RPM.	TDM : ACC partielle.	-	-	-	Valproate de sodium.	Epilepsie non contrôlée, RPM.

Tableau VIII : Résumés des observations médicales exploitées dans notre étude (n=19).

Cas n°	sexe	Age	ATCD	Examen clinique	Imagerie	Examen ophtalmo.	Caryotype	Etiologie	Traitement	Evolution
19	M	9 ans	SFA	ROT vifs, DPM normal, marche avec fauchage gauche, atrésie de l'œsophage opérée.	TDM : ACC totale.	-	-	-	Rééducation motrice.	RPM.



I) RAPPELS

1) Anatomie du corps calleux :

Les hémisphères cérébraux sont reliés l'un à l'autre par plusieurs commissures, dont les principales sont : le corps calleux, la plus volumineuse ; la commissure blanche antérieure ; la commissure blanche postérieure [59].

Le corps calleux est formé par la réunion, lors de leur passage sur la ligne médiane, de 300 à 800 millions de fibres inter hémisphériques provenant du néocortex. En coupe sagittale médiane du cerveau (figure :6), il apparaît comme une structure blanche épaisse et dense en forme de C à concavité inférieure et présente plusieurs segments [57]. D'avant en arrière, on lui décrit quatre portions : le « bec » ou rostrum, dont les fibres passent au-dessous des cornes antérieures des ventricules latéraux ; le « genou » dont les fibres se dirigent en avant (forceps minor) ; le « corps » ou tronc, qui participe à la formation du toit des ventricules latéraux ; enfin le splénium ou bourrelet, dont les fibres irradiant vers l'arrière (forceps major) [59]. La majorité des fibres calleuses réunit des régions homologues du cortex (fibres homotopiques). Les aires sensorielles primaires, et peut-être la partie apicale des lobes frontaux, sont quasiment dépourvues de connexions calleuses [59]. La vascularisation du corps calleux dépend essentiellement des artères cérébrales antérieures dont la branche terminale, l'artère péricalleuse, suit le trajet du corps calleux, prenant successivement le nom d'artère péricalleuse antérieure, puis postérieure après le départ de la branche pariétale interne [22, 38].

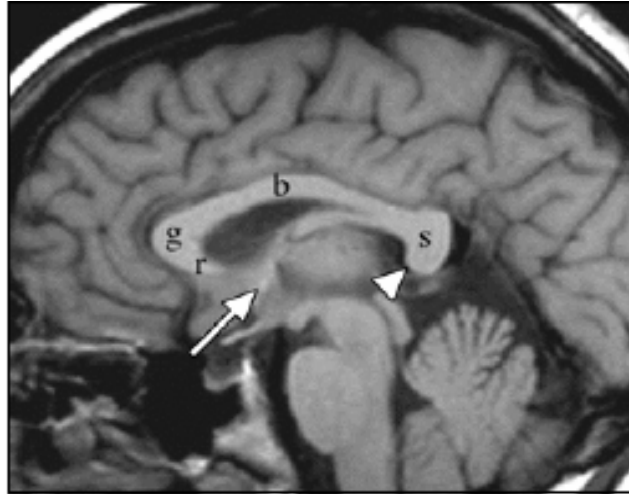


Figure 6 : Image IRM en séquence T1 du cerveau montrant les commissures cérébrales normales avec un corps calleux bien formé :

rostrum (r),

Genou (g),

Corps (b),

splénium (s) ;

La commissure antérieure (grande flèche) ;

La commissure de l'hippocampe (tête de flèche).

Tirée de [32].

2) Embryologie du corps calleux :

Le développement du corps calleux comporte plusieurs étapes incluant la mise en place correcte de la ligne médiane, la formation des hémisphères cérébraux, la naissance et la spécification des neurones interhémisphériques ainsi que le guidage axonal de ces derniers au travers de la ligne médiane vers leur situation finale dans l'hémisphère controlatéral [39 ; 49]. Le corps calleux se forme entre la huitième et la vingtième semaine de gestation. Pendant la septième semaine, la portion dorsale de la lamina terminalis s'épaissit et il se développe un sillon à sa face ventrale. Ce sillon se remplit de matériels cellulaires et se transforme en masse commissurale au niveau de la ligne médiane [46 ; 5]. Les fibres commissurales provenant du cortex vont progresser sur cette structure et traverser la ligne

médiane entre la 11ème et la 12ème semaine (figure : 7). Durant cette période critique d'environ une semaine, tous les facteurs qui empêchent le développement de ces axones peuvent conduire à une agénésie calleuse. Aux alentours de la 16ème semaine, le corps calleux occupe sa place définitive [59].

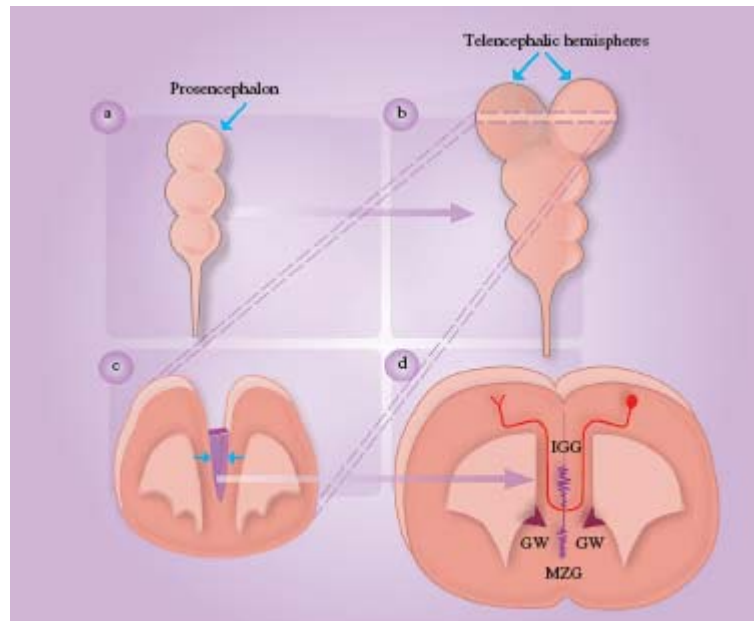


Figure 7 : Embryologie du corps calleux. Tirée de [49].

Plusieurs mécanismes ont été proposés pour expliquer la régulation de la formation du corps calleux dont les principaux sont :

- Le guidage par les axones pionnières ; elles proviennent des neurones du cortex cingulaire et vont fournir une voie pour la traversée de la ligne médiane aux axones des neurones néocorticaux ultérieurs [47]. Chez l'homme, ces axones pionnières expriment le récepteur de guidage Neurophilin 1 [48].

- Les structures gliales de la ligne médiane à savoir le Glial wedge (GW), Midline Zipper glia (MZG) et l'Indusium Griseum Glia (IGG) (figure :8) qui seraient probablement nécessaires au développement du corps calleux comme le démontrent les expériences chez la souris chez laquelle la destruction précoce de ces structures entraîne une agénésie du corps calleux [53 ; 55].

- La reconnaissance de la région cible et l'élagage sélectif dans l'hémisphère controlatéral : Après la traversée de la ligne médiane, les axones calleux se dirigent vers leurs régions cibles qui sont généralement des régions homotopiques à celles d'origine [21] pour innerver la couche corticale appropriée.

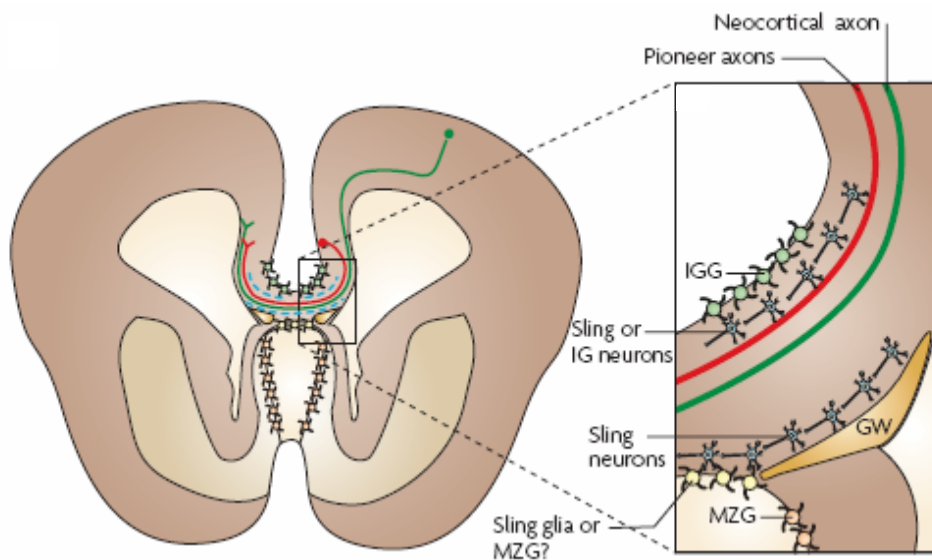


Figure 8 : Mécanismes de régulation du développement de corps calleux. Tirée de [48].

3) Physiologie du corps calleux :

Par l'intermédiaire du corps calleux, une grande partie des influx nerveux générés par l'un des hémisphères cérébraux gagne l'hémisphère controlatéral. Comme le démontrent les résultats de la callosotomie –expérimentale chez l'animal et thérapeutique chez l'homme– on reconnaît au corps calleux deux fonctions essentielles :

- Une fonction de transmission de certains types d'informations (sensorimotrices, sémantiques, transfert des apprentissages, influences excitatrices et inhibitrices)
- Une fonction de coordination des réponses de chaque hémisphère lorsque les deux hémisphères sont activés simultanément ; car du fait que chez l'homme chaque hémisphère a un mode fonctionnement différent de celui de son homologue (l'hémisphère gauche procède de façon analytique, dénotative logique, alors que l'hémisphère droit

procède de façon globale, associative, intuitive), il y a un risque de réponse contradictoire de chaque hémisphère pour une stimulation unique [59].

II. EPIDEMIOLOGIE DE L'AGENESIE DU CORPS CALLEUX

1) Fréquence :

L'ACC est la plus fréquente des malformations cérébrales observées chez l'être humain [18]. Cependant, il est difficile de définir son incidence exacte puisque les données de différentes études publiées dans la littérature sont variables et dépendantes essentiellement de la méthode d'évaluation utilisée (autopsie, imagerie) [42]. Une étude radiologique postnatale trouve une incidence de 0.7 % [27], tandis qu'une étude post-mortem trouve une fréquence de 1 /19000 [9]. Dobyns rapporte quant à lui une incidence de 1 à 3 enfants pour 1000 naissances [18] et cette prévalence peut même atteindre jusqu'à 2 à 3 % chez des patients présentant un retard mental [34].

Nous rapportons une prévalence de l'ACC de 0.2% au service de pédiatrie A du CHU Mohammed VI de Marrakech sur la période allant de septembre 2003 à novembre 2007. Cependant, la présente étude ne nous a pas permis de ressortir des données épidémiologiques générales puisque tous nos patients faisaient partie d'un groupe de patients adressés à un service de neuropédiatrie pour des problèmes neuropsychologiques. Ce qui constitue un biais de sélection d'où une difficulté à généraliser nos résultats.

2) Sexe :

La répartition par sexe de l'ACC dans notre série indique une prédominance des sujets de sexe masculin (63% vs 37%) ; Ce que confirme les données de la littérature notamment celles de l'étude anglaise de Taylor et David [54] portant sur 56 cas dont 19 cas pédiatriques qui trouve une répartition de 12/19 soit 63% pour les garçons. Le même constat est rapporté par l'étude italienne de Bedeschi et al [6] qui trouve une répartition de 39/63 soit 62% pour les garçons.

III. NEUROPATHOLOGIE

Plusieurs hypothèses visent à expliquer l'ontogenèse des agénésies du corps calleux selon le stade développemental auquel la malformation a pu être induite [24] :

- Défaut de commissuration dans le cadre d'anomalies globales de la gyration et de la corticogenèse se manifestant par une absence ou un trouble de la migration et de la disposition intracorticale des neurones calleux ;

- Présence d'un facteur extrinsèque, comme un lipome ou un kyste interhémisphérique, faisant obstacle à la commissuration et entraînant ainsi une absence de progression des neurones calleux ;

- Trouble du remodelage secondaire des circuits calleux dans le cadre d'un dysfonctionnement cortical entraînant une hypo ou hypertrophie du corps calleux.

IV. MANIFESTATIONS CLINIQUES

Les manifestations cliniques de l'ACC à révélation précoce peuvent comporter des signes cliniques évoquant une maladie centrale : hypotonie [25], convulsions [37], dysmorphie craniofaciale, microcéphalie [37], ou macrocéphalie [35]. Parfois la découverte est faite dans le cadre du bilan d'une épilepsie, troubles du comportement, retard mental [37], signes neurologiques focaux [35], ou d'un ensemble malformatif complexe du système nerveux. C'est ainsi qu'on distingue les ACC isolées et les syndromes associant une ACC.

Les formes isolées sont les plus fréquentes et leur pronostic paraît meilleur que celui des formes associées [61 ; 45]. Bien que leur fréquence soit encore impossible à préciser, ces formes isolées existent de l'avis de la majorité des auteurs. Cette certitude est fondée sur la découverte d'agénésies calleuses à l'occasion de scanners pratiqués pour des traumatismes crâniens ou des tumeurs cérébrales et au cours des autopsies chez des patients considérés comme « normaux » de leur vivant [30]. L'ACC isolée peut être symptomatique ou asymptomatique. Cependant l'examen neurologique approfondi des sujets présentant une

ACC isolée considéré comme « asymptomatique » révèle un certain nombre de déficits concernant les fonctions supérieures et les aptitudes sociales. Ces patients présentent des déficits dans le raisonnement abstrait, la résolution de problèmes, la généralisation (capacité à extrapoler à partir d'un cas), et la catégorisation (capacité à citer plusieurs items dépendant d'une catégorie sémantique ; par exemple, les noms d'animaux) [1, 33, 16]. L'exploration du langage trouve chez ces patients l'existence de difficultés dans la compréhension de la syntaxe, de la pragmatique, des proverbes, de l'humour narrative [4 ; 51 ; 13]. Mais, l'absence de corps calleux ne reproduit pas la sémiologie de la déconnection interhémisphérique observée chez les callosotomisés à savoir l'anomie tactile gauche, l'anomie visuelle gauche, l'anomie auditive gauche, l'anomie olfactive droite [59] . Seuls l'alexithymie et les troubles de la coordination manuelle sont présents. L'ACC isolée a curieusement un impact limité sur les capacités intellectuelles de façon générale ; le test de quotient intellectuel (QI) est dans les normes dans 2/3 des cas [40].

En outre, il existe plusieurs syndromes qui intègrent une agénésie du corps calleux parmi lesquels on peut citer :

- Le syndrome d' Aicardi qui associe des spasmes en flexion, des lacunes chorioretiniennes et une agénésie calleuse. Ce syndrome ne survient que chez les sujets ayant deux chromosomes X et n'est pas familial. Son pronostic est sombre avec une mortalité élevée [2].

- Le syndrome d'Andermann comprend une agénésie calleuse associé à une déficience mentale, un aspect particulier de la face (brachycéphalie, ptôsis, hypertélorisme) et une neuropathie périphérique sensori-motrice [3].

- Le syndrome acro-calleux qui associe ACC, polydactylies, dysmorphie faciale et retard mental.

Par ailleurs, l'ACC est fréquemment associée au syndrome de Shapiro, au syndrome de Dandy-Walker, au syndrome d'Apert, à la lissencéphalie, à la trisomie 18 et la trisomie 8, etc.

Dans notre étude, les symptômes cliniques les plus fréquemment associés à l'ACC chez nos patients étaient : le retard psychomoteur (89%), les signes d'irritation pyramidale (63%), l'épilepsie (47%) et la microcranie (33%). Ces résultats se rapprochent de ceux de l'étude Italienne de Bedeschi et al [6] pour ce qui est du retard psychomoteur avec une plus grande fréquence de l'épilepsie dans notre étude 47% vs 35% (voir tableau : III).

Tableau IX : Comparaison des manifestations cliniques de notre série avec la littérature.

Série	Retard psychomoteur	Epilepsie
Vargas et al [56]	65%	35%
Bedeschi et al [6]	83%	35%
Notre série	89%	47%

En plus, dans notre étude, la microcéphalie était plus fréquente que la macrocéphalie (33% vs 25%), ce qui est concordant avec l'étude de Vargas [56] qui trouve une fréquence de la microcéphalie par rapport à la macrocéphalie de 40% vs 10%. Cependant une troisième étude, celle de Pilu et al [45] rapporte une plus grande fréquence de la macrocéphalie.

Pour ce qui est des signes d'irritation pyramidale, aucune étude à notre connaissance n'en fait mention.

L'examen des autres appareils a noté la présence de malformations extracérébrales associées dans 53% des cas :

- trois cas de dysmorphie faciale ;
- deux cas d'ectopie testiculaire;
- un cas de pieds creux;
- un cas de syndactylies des pieds et des mains;
- un cas de polydactylies des deux mains;

- un cas de frein de langue;
- un cas d'atrésie de l'œsophage
- et une communication inter-auriculaire.

La comparaison de nos résultats avec ceux de Taylor et David [54] trouve une plus grande fréquence des malformations extracérébrales associées dans notre série (53% vs 35%). Cette plus grande fréquence des malformations extracérébrales dans notre série pourrait être due à un biais de sélection quant à l'origine de nos patients. En effet, tous ces derniers provenaient d'un service spécialisé de neuropédiatrie mais pourrait aussi refléter la complexité des observations rencontrées dans notre série.

V. IMAGERIE

1) Echographie :

Chez le fœtus à partir de 18 à 20 semaines de gestation ou en période néonatale, l'échographie permet de montrer des signes évoquant l'ACC, de suspecter son caractère total ou partiel et de rechercher les éventuelles malformations cérébrales ou extracérébrales associées [15]. Ce diagnostic échographique est évoqué sur la présence de signes indirects. Les plus fréquents étant l'absence de septum pellucidum, la dilatation ventriculaire, l'écartement des lobes frontaux, l'orientation convexe en dehors des cornes frontales. [29 ; 45]. Le diagnostic d'agénésie du CC est affirmé à l'échographie foetale par l'absence de visualisation du CC sur une coupe sagittale médiane cérébrale [45] (figure : 9).

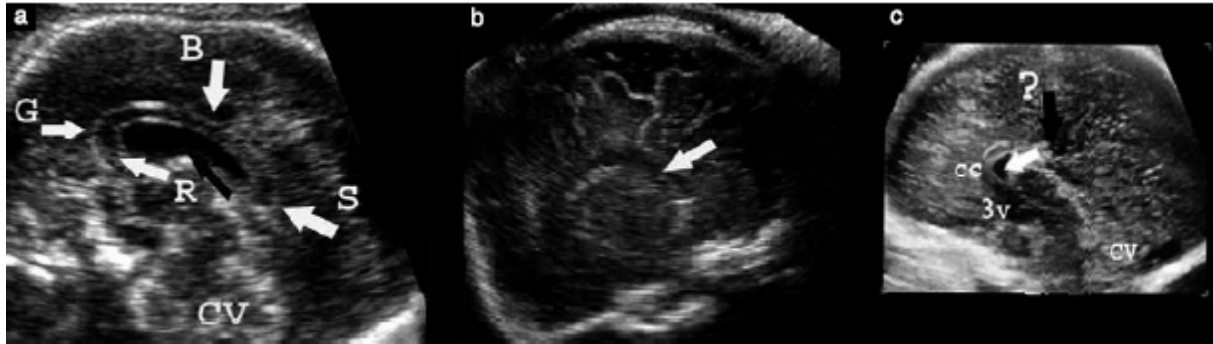


Figure 9 :

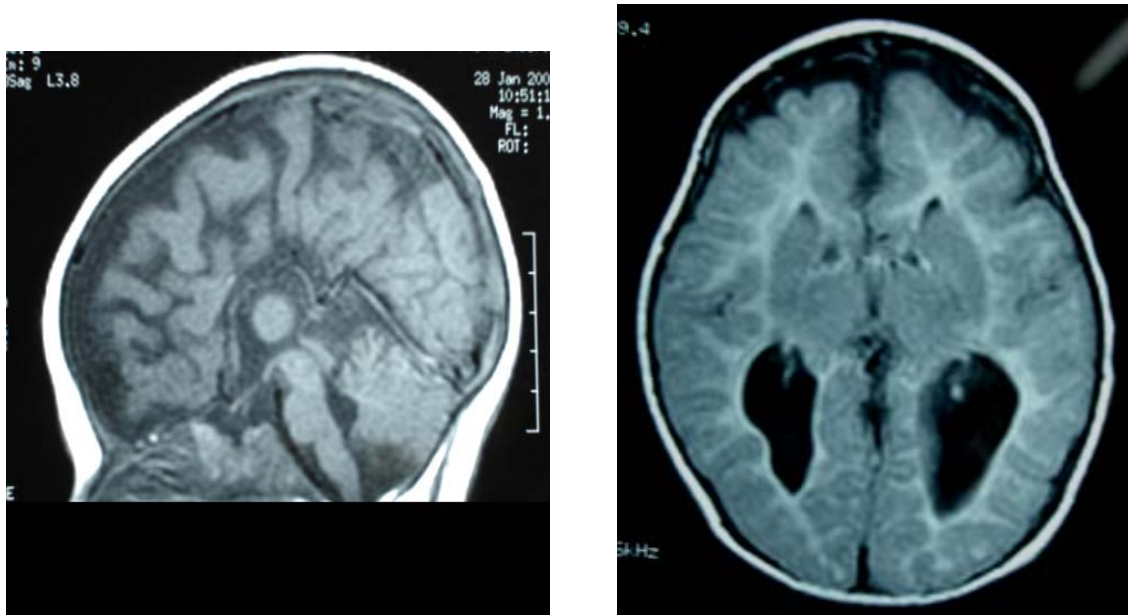
(a) image échographique transabdominale (coupe sagittale médiane) en deux dimensions du cerveau d'un fœtus normal de 23 semaines montrant la totalité du corps calleux (CC). La flèche noire indique le septum pellucidum.

(b) Agénésie complète du CC. Image échographique transvaginale (coupe sagittale médiane) en deux dimensions du cerveau d'un fœtus de 31 semaines montrant l'absence (flèche) du CC.

(c) Agénésie partielle du CC. Image échographique transvaginale (coupe sagittale médiane) en trois dimensions du cerveau d'un fœtus de 23 semaines montrant une formation partielle du CC, avec une absence du splénium. La flèche blanche indique le septum pellucidum. La flèche noire (?) indique une absence de la partie postérieure du CC. 3v :3ème ventricule ; B : body ; CV : vermis du cervelet ; G : genou ; R : rostrum ; S : splenium. Tirée de [60].

2) Imagerie par résonance magnétique :

Du fait des limites de l'échographie fœtale (ne permet pas d'apprécier précisément les anomalies de la giration ni les hétérotopies de substances grises et de l'apport de la résolution spatiale de l'IRM foetale, celle-ci est de plus en plus utilisée de manière complémentaire au moment de la découverte d'une ACC [45 ; 17 ; 10]. Les signes admis pour le diagnostic d'agénésie du CC en IRM (figure : 11) sont : absence de CC, colpocéphalie (figure : 10), ascension du IIIème ventricule, sillon cingulaire anormal, cornes frontales des ventricules latéraux en cornes de taureau, dispositions radiaires des sillons médians, allongement des cornes frontales, trous de Monro élargis et horizontalisés, non convergence du sillon pariéto-occipital et de la scissure calcarine, les bandelettes de Probst [58 ; 45 ; 26].



A

B

Figure 10 :

A : Image IRM de la coupe sagittale en séquence T1 du cerveau d'un enfant de 6 ans montrant une agénésie totale du corps calleux.

B : Image IRM de la coupe transversale en séquence T1 du cerveau du même enfant montrant une colpocéphalie. [Tirée de notre série].

L'IRM permet également de rechercher les malformations cérébrales associées à l'ACC à savoir : hydrocéphalie, hypoplasie du cervelet, syndrome d'Arnold Chiari, syndrome de Dandy Walker [20], anomalies de la gyration [8], kystes des plexus choroïdes ou interhémisphériques, lipomes et hétérotopies sous-épendymaires.

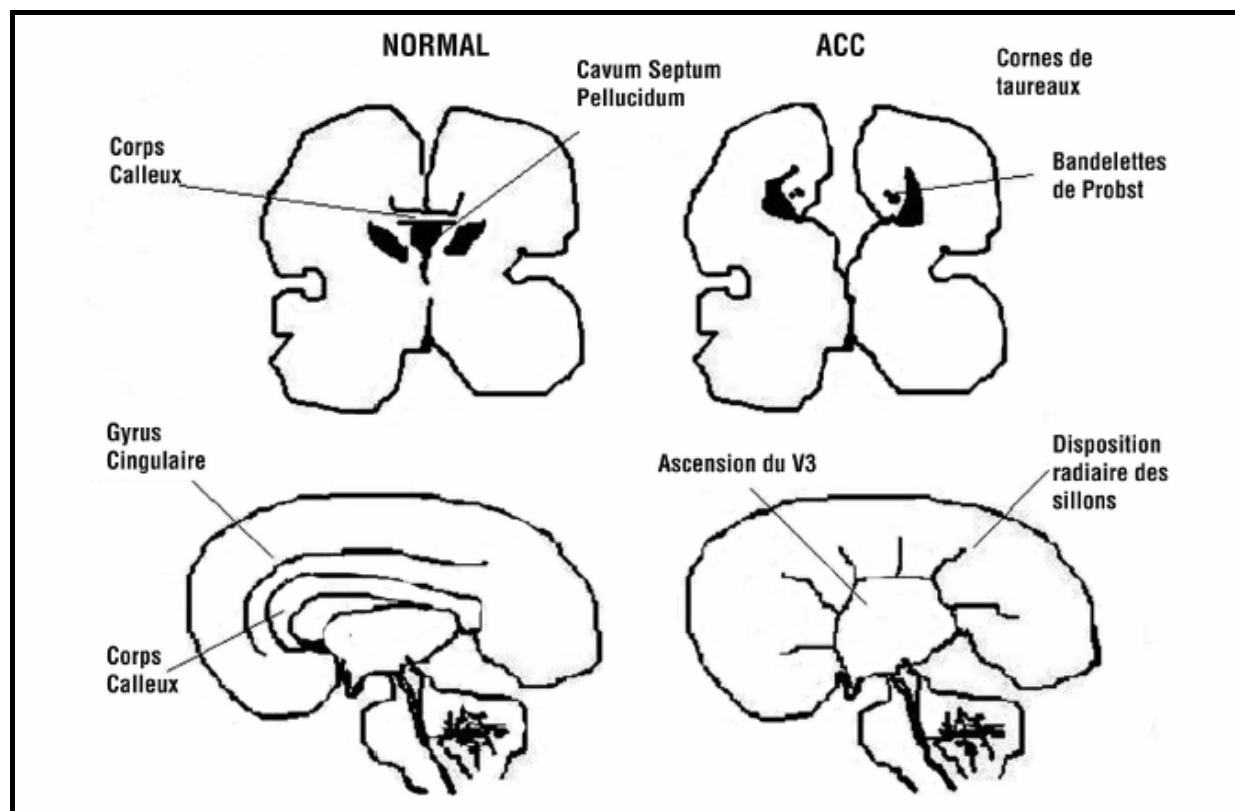


Figure 11 : Signes d'agénésie du corps calleux en IRM. Tirée de [44]

3) Tomodensitométrie :

La TDM n'est pas l'imagerie de référence pour l'étude du corps calleux car elle ne fournit pas de détails suffisants sur l'architecture corticale et sous-corticale. Mais, elle est souvent demandée comme imagerie de première intention chez des enfants qui consultent pour des problèmes neurologiques évoquant une origine centrale. Les caractéristiques de l'agénésie du corps calleux à la TDM sont : des ventricules latéraux parallèles et largement séparés ou non convergents ; un aspect en cornes de taureau des cornes frontales ; une ascension du troisième ventricule qui peut-être augmenté de taille avec un aspect en losange et une dilatation sélective des cornes occipitales (figure 12). Les malformations associées qui peuvent être identifiées regroupent les kystes interhémisphériques, les kystes de Dandy-Walker, la porencéphalie, les malformations d'Arnold-Chiari et les disformités du crâne [43].

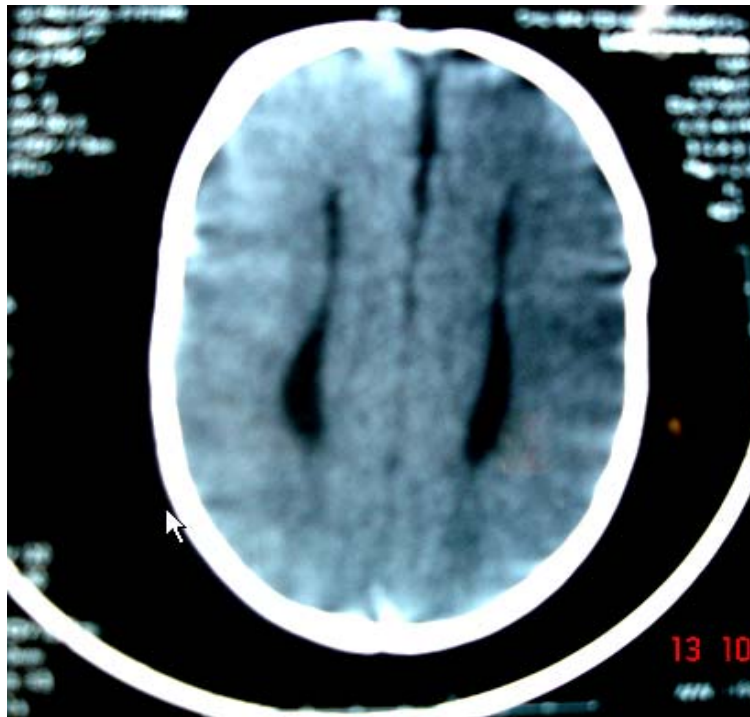


Figure 12 : Image TDM du cerveau d'une fillette âgée de 8 mois présentant un syndrome acrocalleux [Tirée de notre série].

Dans notre étude, L'imagerie cérébrale de nos patients n'était pas homogène. Elle était composée de 11 TDM, 8 IRM et d'une échographie anténatale morphologique.

C'est ainsi que nous avons noté une ACC totale dans 8 cas soit 42%, une ACC partielle dans 6 cas soit 32% et une hypoplasie dans 5 cas soit 26%.

Ces résultats ne sont pas concordants avec les données de la littérature notamment celles de l'étude anglaise de Taylor et David [54] qui rapportaient une prévalence de l'ACC totale de 71% et celle de l'ACC partielle de 29%. En plus, Bedeschi et al[6] trouvait également des résultats (ACC totale : 53% ; ACC partielle : 47%) non concordants à ceux de notre série.

Tableau X : Répartition selon le type d'agénésie du corps calleux.

Série	ACC totale	ACC partielle	Hypoplasie du CC
Taylor et David [54]	71%	29%	Exclue de cette étude
Bedeschi et al [6]	53%	47%	Exclue de cette étude
Notre série	42%	32%	26%

Ces deux études ne semblent pas comparables à la notre au regard des critères d'inclusion des patients car elles ont exclu de leurs séries les hypoplasies du corps calleux. En plus, l'étude de Taylor et David [54] incluait à la fois des enfants et des adultes. Si nous excluons les hypoplasies de notre série, nous nous retrouvons à peu près dans les mêmes proportions pour l'ACC totale par rapport à l'ACC partielle (57% vs 43%) que l'étude Italienne de Bedeschi et al (53%vs 47%) [6].

Les autres malformations identifiées grâce à l'imagerie cérébrale étaient :

- trois cas d'atrophie corticale et sous corticale.
- deux cas d'hydrocéphalie passive.
- un cas de leucoencéphalopathie (cas n°8).
- et un cas de pachygyrie (cas n°2).

En plus, nous avons un cas de diagnostic anténatal d'ACC dans notre série. Il s'agit de l'observation n°15 : L'échographie a été réalisée au troisième trimestre de grossesse au cours du bilan suite au diagnostic d'une infection urinaire. Il n'y avait pas de notion de prise de toxiques (alcool) et il n'est pas précisé dans le dossier médical des informations sur les sérologies rubéole et toxoplasmose. L'échographie obstétricale faite à 34 SA a révélé la présence d'une image cérébrale anormale (suspicion d'ACC) sans autres signes associés.

A l'âge de 4 mois, l'échographie transfontanellaire a montré une dilatation ventriculaire. Enfin, une TDM a été réalisée à l'âge de 6 mois chez ce patient et a révélé une hypoplasie du corps calleux.

La faible proportion de diagnostic anténatal de l'ACC dans notre étude peut être expliquée d'une part : par l'insuffisance du suivi médical des grossesses dans notre région et par corollaire un nombre insuffisant d'échographies obstétricales et morphologiques réalisées et d'autre part par la méconnaissance de cette pathologie par les obstétriciens.

VI. ETIOLOGIES

Les étiologies de l'ACC chez l'être humain sont variées ; on distingue :

1) Les causes génétiques :

L'ACC constitue un élément constant de plusieurs syndromes génétiques comme le syndrome d'Aicardi dans lequel la transmission est liée à l'X [2]. On peut également citer entre autres : le syndrome d'Andermann et le syndrome acro-calleux qui se transmettent sur un mode autosomique récessif et le syndrome de Shapiro qui lui se transmet sur un mode récessif lié à l'X [3 ; 30 ; 52]. L'ACC a été également rapportée de manière inconstante dans plusieurs autres syndromes tels que le syndrome d'Opitz, d'Apert, de Rubinstein et Taybi, de Joubert. On a aussi décrit son association avec certaines anomalies cytogénétiques comme les trisomies 8, 13, 18, 21, les triploïdies ou les tétraploïdies et les monosomies.

2) Les causes métaboliques :

L'ACC peut se voir dans certaines maladies métaboliques, témoignant de l'effet délétère des anomalies du métabolisme sur le développement fœtal. Il s'agit de la malformation la plus fréquemment retrouvée dans les déficits en pyruvate deshydrogénase

[11]. Elle a été également rapportée au cours des déficits en dopadécarboxylase, dans des cas d'homocystinurie, d'hyperglycémie sans cétose [19 ; 36].

3) Les facteurs d'environnement :

Il est important de noter que les facteurs d'environnement peuvent contribuer à la survenue d'une ACC. Un exemple bien documenté de cette influence des facteurs d'environnement est fourni par le syndrome d'alcoolisme foetal. Les études cliniques et expérimentales prouvent que l'exposition du fœtus à l'alcool in utero diminue la croissance des cellules gliales [50] et les interactions entre ces dernières et les neurones [23]. Or ces processus sont vitaux pour la croissance du corps calleux [28]. L'ACC peut aussi être révélatrice d'une foetopathie infectieuse (rubéole et toxoplasmose), toxique ou vasculaire [14]. Dans tous les cas, le diagnostic d'agénésie du corps calleux isolé ne doit être retenu qu'après la réalisation d'une échographie à la recherche de malformations associées, d'une étude du cerveau fœtal par IRM et la vérification du caryotype.

Dans notre étude, nous avons identifié comme étiologies à l'ACC chez nos 19 patients :

- Un cas de syndrome acrocalleux (cas n°1) devant l'association d'une ACC totale à une polydactylie des deux mains et une dysmorphie faciale chez une fillette de 9 mois ne présentant pas de retard du développement psychomoteur.
- Et une suspicion de syndrome d'Aicardi devant l'association d'une ACC totale à une épilepsie partielle et un colobome irien et rétinien gauche chez une fillette de 7 mois sans lacunes chorio-rétiniennes ni anomalies vertébrales (cas n°3).

VII. TRAITEMENT

Le traitement de l'ACC est purement symptomatique : antiépileptiques en cas de crises convulsives, prise en charge en psychomotricité, orthophonie, psychothérapie si troubles du développement psychomoteur [40].

Dans notre étude, nous avons dénombré neuf patients épileptiques qui ont bénéficié d'un traitement antiépileptique surtout à base de Valproate de sodium. Sur ces neuf cas, un cas a été perdu de vue, quatre enfants ont eu un arrêt des crises sous traitement tandis que chez les quatre patients restants, nous avons noté une persistance des crises d'épilepsie malgré l'utilisation de plusieurs médicaments. Pour les patients présentant un retard psychomoteur, une prise en charge en psychothérapie a été entreprise.

VIII. EVOLUTION –PRONOSTIC

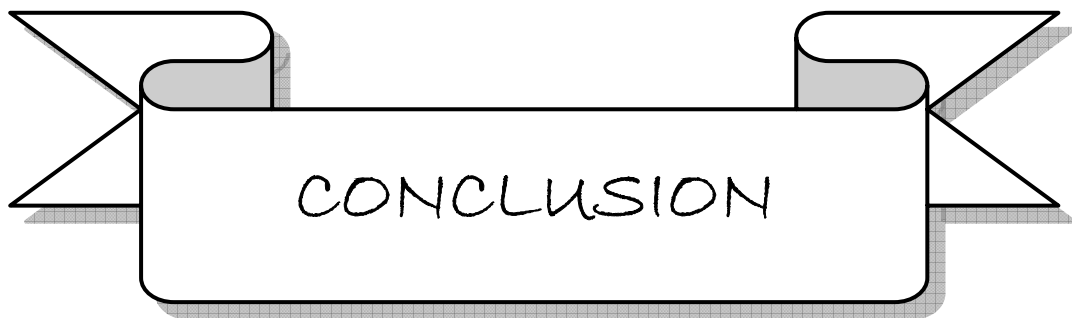Le diagnostic d'ACC lorsqu'il est fait dans la période anténatale pose le problème de l'interruption médicale de grossesse et donc la question du conseil génétique. Dans les formes associées à d'autres anomalies, le pronostic est défavorable et l'interruption médicale de grossesse est conseillée [29]. Lorsque l'ACC paraît isolée, c'est-à-dire lorsque tout le bilan à la recherche d'une étiologie est négatif, les patients peuvent être asymptomatiques (condition qui paraît cependant assez rare) ou présenter à des degrés divers et associés de façon variable, un retard intellectuel, des crises d'épilepsies et des troubles du comportement. La plupart des études portant sur le devenir des enfants porteurs d'une ACC isolée diagnostiquée en prénatal sont des études rétrospectives et certaines font état d'une évolution favorable dans près de 80 % des cas [17 ; 45 ; 58]. La seule étude prospective à notre connaissance est celle de Moutard et al [41] réalisée sur une période de 8 ans sur 21 enfants atteints d'agénésie isolée du corps calleux révélée par diagnostic prénatal avec évaluation neuropsychologique annuelle. Cette étude montre que près de 80 % des enfants ont un QI normal avec toutefois une tendance à la baisse progressive du QI qui se situe davantage dans la limite inférieure de la normale avec la croissance des patients. Cependant, à l'état actuel de nos connaissances, en présence d'une ACC isolée, aucun élément (clinique, radiologique ou biologique) ne permet de porter un pronostic sur le plan individuel. C'est-à-dire que le pronostic de l'ACC isolée sur le plan individuel demeure incertain.

Dans notre étude, nous avons noté un cas de diagnostic anténatal de l'ACC. Ici, la décision de poursuivre la grossesse a été prise certainement du fait du diagnostic posé à un

stade avancé de la grossesse (34 semaines) ; Cet enfant, aujourd'hui âgé de 5 ans et 10 mois, qui présentait une épilepsie généralisée se porte actuellement bien. Nous avons noté chez ce dernier un arrêt des crises sous antiépileptiques et son développement psychomoteur est normal. Il faut préciser que la TDM faite à l'âge de 6 mois avait révélé une hypoplasie du corps calleux.

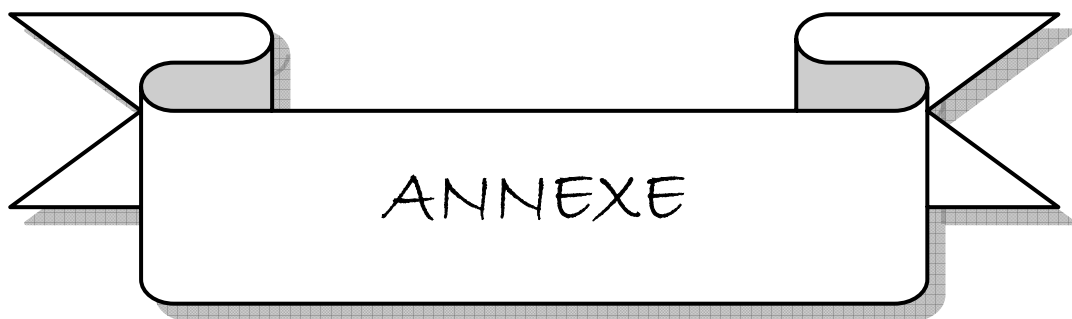Concernant le pronostic de nos patients, du fait que deux d'entre eux ont été perdus de vue, seuls 17 patients ont bénéficié d'un suivi du développement psychomoteur. Ce dernier a trouvé une persistance du retard du développement psychomoteur chez 15 patients (89%). Cependant, ces résultats sont à considérer avec beaucoup de prudence car l'évaluation neuropsychologique de ces patients n'a pas été réalisée à l'aide de tests psychométriques précis.

Avant de conclure, il nous semble important de souligner quelques insuffisances de ce travail : D'abord il s'agit d'une étude rétrospective avec tout ce que celle-ci peut comporter comme biais d'information. En plus, cette étude n'a pas permis de répondre de façon précise au devenir sur le plan psychomoteur et mental des enfants porteurs de l'ACC car l'évaluation de ces derniers n'a pas été réalisée à l'aide de tests psychométriques précis. Enfin, le caractère isolé de l'ACC était difficile à préciser dans notre série du fait que l'imagerie cérébrale de nos patients n'était pas homogène (TDM et IRM).



Arrivé au terme de ce travail, nous pouvons faire quelques commentaires :

- L'étude présente ne nous a pas permis de dégager une prévalence de l'ACC dans notre contexte.
 - Les symptômes cliniques les plus fréquemment associés à l'ACC dans notre étude étaient : le retard psychomoteur, les signes d'irritation pyramidale et l'épilepsie.
 - La neuro-imagerie (TDM mieux IRM cérébrale) est importante pour le bilan des enfants présentant un retard psychomoteur et/ou une épilepsie car ces symptômes se retrouvent être plus fréquemment associés à l'ACC.
 - La grande fréquence des malformations associées à l'agénésie du corps calleux souligne l'intérêt d'un bilan approprié (clinique, neuro-imagerie et biologie) avant d'affirmer le caractère isolé de celle-ci.
 - Enfin, le pronostic de l'agénésie calleuse demeure toujours incertain à ce jour. Ainsi, il est nécessaire de réaliser une étude prospective multicentrique d'ACC diagnostiquée pendant la période fœtale avec une cohorte pédiatrique suivie sur plusieurs années afin de progresser dans la connaissance du pronostic de cette affection.
-



ANNEXE

Fiche d'exploitation :

Numéro d'ordre :/.....

Nom :Prénom : Sexe M F Age :

Circonstances de découverte : Découverte anténatale Retard psychomoteur Epilepsie

Syndrome polymalformatif Macrocranie troubles de la marche Retard staturo-pondéral Difficultés scolaires Découverte fortuite autres

Antécédents : Déroulement de la grossesse et accouchement : drogues infections SFA

ATCD familiaux : Consanguinité Retard mental Difficultés scolaires.

PC :.....DS :

Examen neurologique :

Tonus : Réflexes :..... Marche :.....

Développement psychomoteur :.....

Epilepsie formes

Examen ophtalmologique :.....

Examen des mains :

Autres malformations :

cranio-faciales

Cardiaques génitales squelette

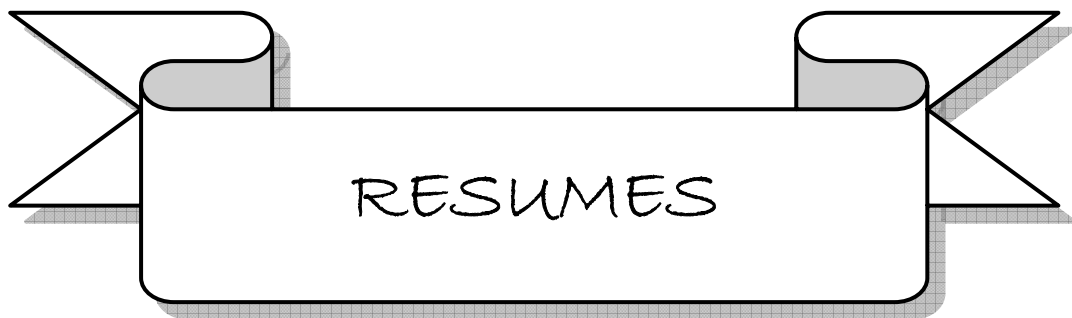Autres

Bilan : Imagerie TDM IRM

EEG Biologie

Traitement Evolution

Commentaires :.....



RESUME

L'agénésie du corps calleux (ACC) est la plus fréquente des malformations cérébrales observées chez l'être humain.

Ce travail est une étude rétrospective d'une série de 19 cas d'ACC colligés au service de pédiatrie A du CHU Mohammed VI de Marrakech sur une période de quatre années s'étendant de septembre 2003 à novembre 2007. Il en ressort que la prévalence de l'ACC dans ce service sur cette même période est de 0.2%. La moyenne d'âge au moment de la première consultation était de 23 mois avec une prédominance masculine (63.15%). Les circonstances de découverte de l'ACC était par ordre décroissant : le retard psychomoteur, l'épilepsie, la microcranie, la macrocranie. Les malformations extracérébrales étaient présentes dans 10 cas soit 53%. La neuro-imagerie a révélé la présence d'une ACC totale dans 8 cas, d'une ACC partielle dans 6 cas et 5 cas d'hypoplasie calleuse. Sur le plan étiologique, nous avons recensé un cas de syndrome acro-calleux et un cas de suspicion de syndrome d'Aicardi. Le traitement institué chez l'ensemble de nos patients était symptomatique : antiépileptiques en cas d'épilepsie et prise en charge en psychomotricité, orthophonie ou psychothérapie si troubles du développement psychomoteur. Le pronostic était décevant avec une persistance du retard psychomoteur dans 88% de cas.

Cette étude n'a pas permis de dégager des données épidémiologiques générales du fait du biais de sélection de nos patients. Et, la neuro-imagerie cérébrale semble importante dans la prise en charge des enfants présentant un retard psychomoteur et/ou une épilepsie car ces symptômes se trouvent être plus fréquemment associés à l'agénésie calleuse.

SUMMARY


Agenesis of the corpus callosum (ACC) is one of the most frequent cerebral malformations in humans.

This work is a retrospective study of a series of 19 cases of ACC collected at the department of pediatrics A of Mohammed VI's University Hospital Center in Marrakech over a period of four years extending from September 2003 to November 2007. It shows that the prevalence of ACC in this unit over the same period is 0.2%. The average age at the time of the first consultation was Twenty-three months with a masculine predominance (63.15%). The circumstances of the discovery of the ACC were by descending order: psychomotor delay, epilepsy, microcephaly and macrocephaly. Non-central nervous system malformations were present in 10 cases (53%). The radiological examinations revealed the presence of a complete ACC in 8 cases, a partial ACC in 6 cases and 5 cases of callosal hypoplasia. We identified one case of acro-callosal syndrome, one case of suspected Aicardi's syndrome. The treatment instituted among all of our patients was symptomatic: antiepileptic for epilepsy and care in psychomotility, speech therapy or psychotherapy if psychomotor delay. The prognosis was disappointing with a persistence of psychomotor delay in 88% of cases.

This study does not allow one to draw epidemiologic conclusions because of selection bias. The radiological examinations seem important in the care of children with psychomotor retardation and / or epilepsy because these symptoms are found to be more commonly associated with the agenesis of the corpus callosum.

ملخص

يعتبر عدم تخلق الجسم الثفني من أكثر التشوهات الذهنية عند الكائن البشري. هذه الدراسة الاسترجاعية تناقش سلسلة من 19 حالة عدم تخلق الجسم الثفني تم حصرها لمصلحة الأطفال A بالمستشفى الجامعي محمد السادس بمراكش لمدة 4 سنوات تمتد من شتبر 2003 إلى نونبر 2007. يتبين من هذه الدراسة أن شيوع عدم تخلف الجسم الثفني في المصلحة في نفس الفترة هي 0.2%. متوسط العمر كان 23 شهرا مع كثرة إصابة الذكور (63.15%). أعراض اكتشاف المرض كانت: التأخر الحركي و النفسي، الصرع، أو خلل في نمو الدماغ. التشوهات الغير الذهنية كانت حاضرة في 10 حالات (53%). التصوير الشعاعي للدماغ أبان عن عدم تخلق الجسم الثفني كاملة في 8 حالات، و عدم تخلق الجسم الثفني جزئية في 6 حالات و 5 حالات نقص تنسج الجسم الثفني. و عن أسباب المرض، تم تشخيص حالة واحدة متلازمة "إكاردى". العلاج بالنسبة لكافة المرضى كان عرضي: مضادات للصرع، ترويض طبي، علاج نفسي و حركي. تطور المرض يظل محبطا مع استمرار التأخر النفسي و الحركي في 88%. لم يتم استخراج من هذا البحث معطيات إبيدميولوجية بفعل طبيعة اختيار المرضى. و أخيرا التصوير الشعاعي للدماغ يعتبر مهما جدا عند الأطفال في حالة وجود تأخر نفسي و حركي أو صرع.



1. **AALTO S. ET AL.**

Neuroanatomical substrata of amusement and sadness: a PET activation study using film stimuli.

Neuroreport. 2002 ; 13, 67-73.

2. **AICARDI JEAN.**

Aicardi syndrome.

Brain & Development 2005 ; 27 (3) : 164-171.

3. **ANDERMANN E, ANDERMANN F, JOUBERT M, KARPATI G, CARPENTER S, MELANÇON D.**

Three familial midline malformations syndromes of the central nervous system: Agenesis of the corpus callosum and anterior horn cell disease, agenesis of the cerebellar vermis and atrophy of the cerebellar vermis.

Birth defects 1975; 2:269-93.

4. **BANICH, M. T. & BROWN, W. S.**

A life-span perspective on interaction between the cerebral hemispheres.

Dev. Neuropsychol. 2000; 18, 1-10.

5. **BARKOVICH AJ.**

Anomalies of the corpus callosum and cortical malformations.

In Barth PG, ed. Disorders of neuronal migration. London: Mac Keith Press, 2003:83-103.

6. **BEDESCHI MARIA FRANCESCA, MARIA CLARA BONAGLIA, RITA GRASSO.**

Agenesis of the corpus callosum: Clinical and genetic study in 63 young patients.

Pediatr Neurol 2006; 34:186-193.

7. BERUBE LOUISE.

Terminologie de neuropsychologie et de neurologie du comportement.

Les Éditions de la Chenelière 1991 ; 176p.

8. BILLETTE DE VILLEMEUR T, CHIRON C, ROBAIN O.

Unlayered polymicrogyria and agenesis of the corpus callosum : a relevant association ?

Acta Neuropathol 1992 ; 83 : 265-70.

9. BLUM A, ANDRE M, DROULLE P, HUSSON S, LEHEUP B.

Prenatal echographic diagnosis of corpus callosum agenesis, the Nancy experience 1982 - 1989.

Genet. Couns. 1990 ; 1 : 115 - 26.

10. BRISSE H, SEBAG G, FALLET C, ELMALEH M, GAREL C, ROSSLER L ET AL.

IRM anténatale des agénésies calleuses.

J Radiol 1998; 79: 659-66.

11. BROWN GK.

Metabolic disorders of embryogenesis.

J Inherit Metab Dis 1994 ; 17 :448-58.

12. BROWN, L. N. & SAINSBURY, R. S.

Hemispheric equivalence and age-related differences in judgments of simultaneity to somatosensory stimuli.

J. Clin. Exp. Neuropsychol. 2000 ; 22, 587-598.

13. BROWN, W. S, PAUL, L. K., SYMINGTON, M. & DIETRICH, R.

Comprehension of humor in primary agenesis of the corpus callosum.

Neuropsychologia 2005 ; 43, 906-916.

14. CHOUCANE M, V. BENOACHKOU-DEBUCHE, M. GIROUD, C. DURAND, J.B. GOUYON.

Les agénésies du corps calleux : aspects étiologiques, cliniques, moyens de diagnostic et pronostic.

Arch Pédiatr 1999 ; 6 : 1306-11.

15. COUTURE A, DROULLE P, DIDIER F.

Les malformations cérébrales.

In : Couture A, Veyrac C, Baud C, éd. Echographie cérébrale du fœtus au nouveau-né Montpellier: Sauramps ; 1994. p. 267-370.

16. DAVID, A. S., WACHARASINDHU, A. & LISHMAN, W. A.

Severe psychiatric disturbance and abnormalities of the corpus callosum: Review and case series.

J. Neurol. Neurosurg. Psychiatr. 1993 ; 56, 85-93.

17. D'ERCOLE C, GIRARD N, CRAVELLO L, BOUBLI L, POTIER A, RAYBAUD C ET AL.

Prenatal diagnosis of fetal corpus callosum agenesis by ultrasonography and magnetic resonance imaging.

Prenat Diagn 1998; 18: 247-53.

18. DOBYNS WB.

Absence makes the search grow longer.

Am J Hum Genet 1996; 58:7-16.

19. DOBYNS WB.

Agenesis of the corpus callosum and gyral malformations are frequent manifestations of nonketotic hyperglycemia.

Neurology 1989 ; 39 : 817-20.

20. DODGE NN, DOBYNS WB.

Agenesis of the corpus callosum and Dandy-Walker associated with hemegalencephaly in the sebaceous naevus syndrome.

Am J Med Genet 1995 ; 56 : 147-50.

21. ELLIOTT H. SHERR, LYNN K. PAUL, WARREN S. BROWN, RALPH ADOLPHS, J. MICHAEL TYSZKA, LINDA J. RICHARDS, PRATIK MUKHERJEE.

Agenesis of the corpus callosum: genetic, developmental and functional aspects of connectivity.

Nature Neuroscience 2007 ; 8 : 287-299.

22. ESCOUROLLE R, HAUW JJ, GRAY F, HENIN D.

Aspects anatomopathologiques des lésions du corps calleux.

In : Michel F, SchottBéd. Les syndromes de disconnexion calleuses chez l'homme.

Lyon : Hôpital Neurologique, 1975 : 41-51.

23. EVRARD, S. G.

Altered neuron-glia interactions in a low, chronic prenatal ethanol exposure.

Brain Res. Dev. Brain Res. 2003 ; 147, 119-133.

24. GELOT A, LEWIN F, MORAINÉ C, POMPIDOU A.

Agénésies du corps calleux. Etude neuropathologique et hypothèses physiopathologiques.

Neurochirurgie 1998 ; 44 suppl 1 : 74-8.

25. GIROUD M, TENENBAUM D, MORIZOT B, FERLET P, CHEVALIER-NIVELON A, DUMAS R, ET AL.

Les agénésies du corps calleux. Polymorphisme clinique.

Sem Hôp 1987 ; 63 : 1843-9.

26. GOODYEAR PW, BANNISTER CM, RUSSELL S, RIMMER S.

Outcome in prenatally diagnosed fetal agenesis of the corpus callosum.

Fetal Diagn Ther 2001 ; 16: 139-45.

27. GROGONO JL.

Children with agenesis of corpus callosum.

Dev Med Child Neurol 1968 ; 10 : 613-6.

28. GUERRI, C., PASCUAL, M. & RENAU-PIQUERAS,

J. Glia and fetal alcohol syndrome.

Neurotoxicology 2001 ; 22, 593-599.

29. GUPTA JK, LILFORD RJ.

Assessment and management of fetal agenesis of the corpus callosum.

Prenat Diagn 1995; 15: 301-12.

30. HATEM-GANTZER G, P. POULAIN, D. VALLEUR-MASSON, G. PONSOT, J.C. PONS.

Agénésie du corps calleux : Un exemple d'incertitude pronostique en médecine fœtale.

J Gynecol Obstet Biol Reprod 1998; 27 : 790-797.

31. HENDRICKS HJE, BRUNNER HG, HAAGEN TAM, HAMEL BCJ.

Acrocallosal syndrome.

Am J Med Genet 1990 ; 35 : 443-6.

32. HETTS STEVEN W, ELLIOTT H. SHERR, STEPHANIE CHAO, SARAH GOBUTY, A. JAMES BARKOVICH.

Anomalies of the Corpus Callosum: An MR analysis of the phenotypic spectrum of associated malformations.

AJR 2006; 187:1343-1348

33. IMAMURA T, YAMADORI A., SHIGA Y., SAHARA, M. & ABIKO, H.

Is disturbed transfer of learning in callosal agenesis due to a disconnection syndrome?

Behav. Neurol. 1994; 7, 43-48.

34. JERET JS, SERUR D, WISNIEWSKI K, FISH C.

Frequency of agenesis of corpus callosum in the developmentally disabled population as determined by computerized tomography.

Pediatr Neurosci. 1985 ; 12 : 101-5.

35. JEZEQUEL CH, VUONG MH.

Agénésie du corps calleux chez l'enfant.

Rev Ped 1984 ; 2 : 89-96.

36. KANWAR YS, MANALIGOD JR, WONG PWK.

Morphologic studies in a patient with homocystinuria due to 5- 10 methylenetetrahydrofolate reductase deficiency.

Pediatr Res 1976 ; 10 : 598-606.

37. LACEY DJ.

Agenesis of the corpus callosum: clinical features in 40 children.

Am J Dis Child 1985 ; 139 : 953-5.

38. LAZORTES G, GOUAZE A, SALAMON G.

Vascularisation et circulation de l'encéphale. Tome1.

Paris : Masson, 1976:111

39. LINDWALL, C., FOTHERGILL, T. & RICHARDS, L.

Commissure formation in the mammalian forebrain.

Curr. Opin. Neurobiol. 2007 ; 17, 3-14.

40. MOUTARD ML.

Agénésie isolée du corps calleux.

Encyclopédie Orphanet. Octobre 2003. Disponible sur

« <http://www.orpha.net/data/patho/FR/fr-acc.pdf> » (consultée le 13.01.2008).

41. **MOUTARD ML, KIEFFER V, FEINGOLD J, KIEFFER F, LEWIN F, ADAMSBAUM C, GELOT A, CAMPISTOL I PLANA J, VAN BOGAERT P, ANDRE M, PONSOT G.**
Agenesis of corpus callosum: prenatal diagnosis and prognosis.
Childs Nerv Syst. 2003: 471-6.
42. **MYRIANTHOPOULOS NC.**
Epidemiology of CNS malformations.
In: Myriantopoulos NC, ed. Handbook of clinical neurology. Vol. 6, Malformations.
Amsterdam: Elsevier, 1987:49-70.
43. **PAUL D. LARSEN AND ANNE G. OSBORN**
Computed tomographic evaluation of corpus callosum agenesis and associated malformations.
Journal of computed tomography 1982 : 6:225-230.
44. **PAULET E., DELORME B.] LOISIEL D., LEPINARD C., TRIAU S., BOUSSION F., CARON C.**
Place de l'IRM fœtale dans la prise en charge des agénésies du corps calleux.
Feuillets de Radiologie, 2005, 45 (5) : 363-375.
45. **PILU G, SANDRI F, PEROLO A, PITTALIS MC, GRISOLIA G, COCCHI G ET AL.**
Sonography of fetal agenesis of the corpus callosum: a survey of 35 cases.
Ultrasound Obstet Gynecol 1993; 3: 318-29.
46. **RAKIC P, YAKOVLEV PI.**
Development of the corpus callosum and cavum septi in man.
J Comp Neurol 1968; 132:45-72.
-

47. RASH, B. G. & RICHARDS, L. J.

A role for cingulate pioneering axons in the development of the corpus callosum.

J. Comp. Neurol. 2001 ; **434**, 147-157.

48. REN, T. ET AL.

Imaging, anatomical, and molecular analysis of callosal formation in the developing human fetal brain.

Anat. Rec. A Discov. Mol. Cell. Evol. Biol. 2006; **288**, 191-204.

49. RICHARDS, L. J., PLACHEZ, C. & REN, T.

Mechanisms regulating the development of the corpus callosum and its agenesis in mouse and human.

Clin. Genet. 2004; **66**, 276-289.

50. RUBERT, G.

Ethanol exposure during embryogenesis decreases the radial glial progenitor pool and affects the generation of neurons and astrocytes.

J. Neurosci. Res. 2006; **84**, 483-496.

51. SANDERS, R. J.

Sentence comprehension following agenesis of the corpus callosum.

Brain Lang. 1989; **37**, 59-72

52. SHAPIRO WR, WILLIAMS GH, PLUM F.

Spontaneous recurrent hypothermia accompanying agenesis of the corpus callosum.

Brain 1969 ; **92** : 423-36.

53. SHU, T., PUCHE, A. C. & RICHARDS, L. J.

Development of midline glial populations at the corticoseptal boundary.

J. Neurobiol. 2003 ; 57, 81-94.

54. TAYLOR M, DAVID AS.

Agenesis of the corpus callosum: A United Kingdom series of 56 cases.

J Neurol Neurosurg Psychiatry 1998; 64:131-4.

55. TOLE, S., GUTIN, G., BHATNAGAR, L., REMEDIOS, R. & HEBERT, J. M.

Development of midline cell types and commissural axon tracts requires Fgfr1.

In the cerebrum. Dev. Biol. 2006 ; 289, 141-151.

56. VARGAS RF, EVANGELISTA DOS SANTOS AC, FONSECA RL.

Clinical, neuroimaging and cytogenetic findings in 20 patients with corpus callosum dysgenesis.

Arq Neuropsiquiatr 2002; 60 (2-B): 382-385.

57. VELUT S, DESTRIEUX C, KAKOU M.

Anatomie morphologique du corps calleux.

Neurochirurgie 1998 ; 44 Suppl 1 : 17-30.

58. VERGANI P, GHIDINI A, STROBELT N, LOCATELLI A, MARIANI S, BERTALERO C ET AL.

Prognostic indicators in the prenatal diagnosis of agenesis of corpus callosum.

Am J Obstet Gynecol 1994; 170: 753-8.

59. VERSTICHEL P, DEGOS JD.

Syndromes de déconnection interhémisphérique.

Encycl Méd Chir, Neurologie. 2000 ; 17-036-C-10, 16p.

60. VOLPE P, D. PALADINI, M. RESTA.

Characteristics, associations and outcome of partial agenesis of the corpus callosum in the fetus.

Ultrasound Obstet Gynecol 2006; 27: 509-516.

61. WARKANY J, LEMIRE R, COHEN M.

Mental retardation and congenital malformations of the central nervous system.

Yearbook Medical, Publisher Chicago. 1971; 11:224-43.
