



UNIVERSITE CADI AYYAD
FACULTE DE MEDECINE ET DE PHARMACIE
MARRAKECH

ANNEE 2011

THESE N°38

LE TRAITEMENT CHIRURGICAL DES TUMEURS STROMALES DIGESTIVES

THESE

PRESENTEE ET SOUTENUE PUBLIQUEMENT LE .../.../2011
PAR

Mme. Salma BELMOKADEM

Née le 01 Aout 1984 à Marrakech

POUR L'OBTENTION DU DOCTORAT EN MEDECINE

MOTS CLES

Tumeurs stromales- Tube digestif - Traitement- chirurgie

JURY

Mr. B.FINECH Professeur de chirurgie viscérale	PRESIDENT
Mr. A. LOUZI Professeur agrégé de chirurgie viscérale	RAPPORTEUR
Mme. K. KRATI Professeur de Gastro-Entérologie	} JUGES
Mr. R. BEN ELKHAJAT BENOMAR Professeur agrégée de Chirurgie-Générale	
Mme. B. BELAABIDIA Professeur d'Anatomie-Pathologique	
Mr. O. ESSADKI Professeur de Radiologie	

بِسْمِ اللَّهِ الرَّحْمَنِ الرَّحِيمِ

”

”
▪

▪

Serment d'Hippocrate

Au moment d'être admis à devenir membre de la profession médicale, je m'engage solennellement à consacrer ma vie au service de l'humanité.

Je traiterai mes maîtres avec le respect et la reconnaissance qui leur sont dus.

Je pratiquerai ma profession avec conscience et dignité. La santé de mes malades sera mon premier but.

Je ne trahirai pas les secrets qui me seront confiés.

Je maintiendrai par tous les moyens en mon pouvoir l'honneur et les nobles traditions de la profession médicale.

Les médecins seront mes frères.

Aucune considération de religion, de nationalité, de race, aucune considération politique et sociale, ne s'interposera entre mon devoir et mon patient.

Je maintiendrai strictement le respect de la vie humaine dès sa conception.

Même sous la menace, je n'userai pas mes connaissances médicales d'une façon contraire aux lois de l'humanité.

Je m'y engage librement et sur mon honneur.

Déclaration Genève, 1948.



*LISTE
DES PROFESSEURS*

**UNIVERSITE CADI AYYAD
FACULTE DE MEDECINE ET DE PHARMACIE
MARRAKECH**

Doyen Honoraire

: Pr. Badie–Azzamann MEHADJI

ADMINISTRATION

Doyen

: Pr. Abdelhaq ALAOUI YAZIDI

Vice doyen

: Pr. Ahmed OUSEHAL

Secrétaire Général

: Mr. Azzeddine EL HOUDAIGUI

PROFESSEURS D'ENSEIGNEMENT SUPERIEUR

ABBASSI	Hassan	Gynécologie–Obstétrique A
ABOUSSAD	Abdelmounaim	Néonatalogie
AIT BENALI	Said	Neurochirurgie
ALAOUI YAZIDI	Abdelhaq	Pneumo–phtisiologie
BELAABIDIA	Badia	Anatomie–Pathologique
BOUSKRAOUI	Mohammed	Pédiatrie A
EL HASSANI	Selma	Rhumatologie
ESSADKI	Omar	Radiologie
FIKRY	Tarik	Traumatologie– Orthopédie A
FINECH	Benasser	Chirurgie – Générale

KISSANI	Najib	Neurologie
KRATI	Khadija	Gastro-Entérologie
LATIFI	Mohamed	Traumato - Orthopédie B
MOUTAOUAKIL	Abdeljalil	Ophthalmologie
OUSEHAL	Ahmed	Radiologie
RAJI	Abdelaziz	Oto-Rhino-Laryngologie
SARF	Ismail	Urologie
SBIHI	Mohamed	Pédiatrie B
SOUMMANI	Abderraouf	Gynécologie-Obstétrique A
TAZI	Imane	Psychiatrie

PROFESSEURS AGREGES

ABOULFALAH	Abderrahim	Gynécologie - Obstétrique B
AIT SAB	Imane	Pédiatrie B
AKHDARI	Nadia	Dermatologie
AMAL	Said	Dermatologie
ASMOUKI	Hamid	Gynécologie - Obstétrique A
ASRI	Fatima	Psychiatrie
BENELKHAÏAT BENOMAR	Ridouan	Chirurgie - Générale
BOUMZEBRA	Drissi	Chirurgie Cardiovasculaire
CHABAA	Laila	Biochimie
CHELLAK	Saliha	Biochimie-chimie
DAHAMI	Zakaria	Urologie
EL FEZZAZI	Redouane	Chirurgie Pédiatrique
EL HATTAOUI	Mustapha	Cardiologie

ELFIKRI	Abdelghani	Radiologie
ESSAADOUNI	Lamiaa	Médecine Interne
ETTALBI	Saloua	Chirurgie – Réparatrice et plastique
GHANNANE	Houssine	Neurochirurgie
LMEJJATTI	Mohamed	Neurochirurgie
LOUZI	Abdelouahed	Chirurgie générale
MAHMAL	Lahoucine	Hématologie clinique
MANSOURI	Nadia	Chirurgie maxillo-faciale Et stomatologie
MOUDOUNI	Said mohammed	Urologie
NAJEB	Youssef	Traumato – Orthopédie B
OULAD SAIAD	Mohamed	Chirurgie pédiatrique
SAIDI	Halim	Traumato – Orthopédie A
SAMKAOUI	Mohamed Abdenasser	Anesthésie– Réanimation
TAHRI JOUTEI HASSANI	Ali	Radiothérapie
YOUNOUS	Saïd	Anesthésie–Réanimation

PROFESSEURS ASSISTANTS

ABKARI	Imad	Traumatologie–orthopédie B
ABOU EL HASSAN	Taoufik	Anesthésie – réanimation
ABOUSSAIR	Nisrine	Génétique
ADERDOUR	Lahcen	Oto–Rhino–Laryngologie
ADMOU	Brahim	Immunologie
AGHOUTANE	El Mouhtadi	Chirurgie – pédiatrique
AIT BENKADDOUR	Yassir	Gynécologie – Obstétrique A

AIT ESSI	Fouad	Traumatologie–orthopédie B
ALAOUI	Mustapha	Chirurgie Vasculaire périphérique
ALJ	Soumaya	Radiologie
AMINE	Mohamed	Epidémiologie – Clinique
AMRO	Lamyae	Pneumo – phtisiologie
ANIBA	Khalid	Neurochirurgie
ARSALANE	Lamiaa	Microbiologie– Virologie
ATMANE	El Mehdi	Radiologie
BAHA ALI	Tarik	Ophtalmologie
BAIZRI	Hicham	Endocrinologie et maladies métaboliques
BASRAOUI	Dounia	Radiologie
BASSIR	Ahlam	Gynécologie – Obstétrique B
BELKHOUCHE	Ahlam	Rhumatologie
BEN DRISS	Laila	Cardiologie
BENCHAMKHA	Yassine	Chirurgie réparatrice et plastique
BENHADDOU	Rajaa	Ophtalmologie
BENHIMA	Mohamed Amine	Traumatologie–orthopédie B
BENJILALI	Laila	Médecine interne
BENZAROUEL	Dounia	Cardiologie
BOUCHENTOUF	Rachid	Pneumo–phtisiologie
BOUKHANNI	Lahcen	Gynécologie – Obstétrique B
BOURROUS	Monir	Pédiatrie A
BSSIS	Mohammed Aziz	Biophysique

CHAFIK	Aziz	Chirurgie Thoracique
CHAFIK	Rachid	Traumatologie–orthopédie A
CHAIB	Ali	Cardiologie
CHERIF	IDRISSI	EL
GANOUNI	Najat	Radiologie
DIFFAA	Azeddine	Gastro – entérologie
DRAISS	Ghizlane	Pédiatrie A
DRISSI	Mohamed	Anesthésie –Réanimation
EL ADIB	Ahmed rhassane	Anesthésie–Réanimation
EL ANSARI	Nawal	Endocrinologie et maladies métaboliques
EL BARNI	Rachid	Chirurgie Générale
EL BOUCHTI	Imane	Rhumatologie
EL BOUIHI	Mohamed	Stomatologie et chirurgie maxillo faciale
EL HAOUATI	Rachid	Chirurgie Cardio Vasculaire
EL HAOURY	Hanane	Traumatologie–orthopédie A
EL HOUDZI	Jamila	Pédiatrie B
EL IDRISSI SLITINE	Nadia	Pédiatrie (Néonatalogie)
EL JASTIMI	Said	Gastro–Entérologie
EL KARIMI	Saloua	Cardiologie
EL KHAYARI	Mina	Réanimation médicale
EL MANSOURI	Fadoua	Anatomie – pathologique
EL MGHARI TABIB	Ghizlane	Endocrinologie et maladies

		métaboliques
EL OMRANI	Abdelhamid	Radiothérapie
FADILI	Wafaa	Néphrologie
FAKHIR	Bouchra	Gynécologie – Obstétrique B
FICHTALI	Karima	Gynécologie – Obstétrique B
HACHIMI	Abdelhamid	Réanimation médicale
HAJJI	Ibtissam	Ophtalmologie
HAOUACH	Khalil	Hématologie biologique
HAROU	Karam	Gynécologie – Obstétrique A
HERRAG	Mohammed	Pneumo–Phtisiologie
HOCAR	Ouafa	Dermatologie
JALAL	Hicham	Radiologie
KADDOURI	Said	Médecine interne
KAMILI	El ouafi el aouni	Chirurgie – pédiatrique générale
KHALLOUKI	Mohammed	Anesthésie–Réanimation
KHOUCHANI	Mouna	Radiothérapie
KHOULALI IDRISSE	Khalid	Traumatologie–orthopédie
LAGHMARI	Mehdi	Neurochirurgie
LAKMICHI	Mohamed Amine	Urologie
LAOUAD	Inas	Néphrologie
LOUHAB	Nissrine	Neurologie
MADHAR	Si Mohamed	Traumatologie–orthopédie A
MANOUDI	Fatiha	Psychiatrie
MAOULAININE	Fadlmrabihrabou	Pédiatrie (Néonatalogie)

MATRANE	Aboubakr	Médecine Nucléaire
MOUAFFAK	Youssef	Anesthésie – Réanimation
MOUFID	Kamal	Urologie
NARJIS	Youssef	Chirurgie générale
NEJMI	Hicham	Anesthésie – Réanimation
NOURI	Hassan	Oto–Rhino–Laryngologie
OUALI IDRISSE	Mariem	Radiologie
QACIF	Hassan	Médecine Interne
QAMOUSS	Youssef	Anesthésie – Réanimation
RABBANI	Khalid	Chirurgie générale
RAIS	Hanane	Anatomie–Pathologique
ROCHDI	Youssef	Oto–Rhino–Laryngologie
SAMLANI	Zouhour	Gastro – entérologie
SORAA	Nabila	Microbiologie virologie
TASSI	Noura	Maladies Infectieuses
TAZI	Mohamed Illias	Hématologie clinique
ZAHLANE	Mouna	Médecine interne
ZAHLANE	Kawtar	Microbiologie virologie
ZAOUI	Sanaa	Pharmacologie
ZOUGAGHI	Laila	Parasitologie –Mycologie



DEDICACE

Je dédie cet événement marquant de ma vie

A mes très chers parents : Mme Soumaya Mchichi et Mr Lahcen Belmokadem

Merci pour tout, merci pour votre présence depuis le jour de ma naissance à ce jour. Merci pour votre éducation, votre amour, votre patience, votre support, votre confiance, vos prières,....., bref merci pour tout. Les mots me trahissent et je ne sais comment exprimer mon amour, ma reconnaissance et ma gratitude.

J'espère être à la hauteur de vos attentes et être une fierté pour vous comme vous l'êtes pour moi.

Que dieu vous garde, vous donne santé, bonheur et longue vie.

A mon très cher mari : Mr Nazih Tzili

Merci pour la joie que tu me procures et merci infiniment pour tes précieux conseils et ton aide à la réalisation de ce travail.

Je ne peux exprimer à travers ses lignes tous mes sentiments d'amour, de tendresse et de gratitude. Malgré les distances, tu es toujours présent, surtout dans les moments les plus difficiles. J'espère que notre relation restera solide, ambitieuse, pleine d'amour, de joie et de bonheur.

Que dieu te procure santé succès et longue vie. Je t'aime.

A ma très chère grand-mère Hafsa

Tu étais et tu es toujours présente, dans tous les moments de ma vie, avec tes prières, ton sourire, ton aide et ton encouragement. Merci infiniment.

Que dieu te procure santé et longue vie.

A ma très chère sœur Youssaira

Ta sagesse, malgré ton jeune âge, m'a toujours impressionné, et je suis sûre que, grâce à dieu, tu trouveras ta voie. Merci de ton encouragement tout au long de mon parcours et qui était très bénéfique.

Que dieu te guide à ce qui est le mieux pour toi et te procure santé bonheur et longue vie.

A mes très chers frères amine, Salah et Oussama

J'espère que vous aller tous réaliser vos rêves et réussir votre vie, merci de votre aide et encouragement. *Puisse l'amour et la fraternité nous unissent à jamais.*

Que dieu vous procure santé, succès et longue vie.

A ma très chère belle sœur Lana

Je te considère comme ma grande sœur car tu es toujours présente avec tes conseils et ton bon sens.

Que dieu te donne santé succès et longue vie.

A mes adorables nièces Khadija et Leila et mon adorable neveu Yassir

J'espère que vous aller vivre assez longtemps pour réussir vos rêves. Je vous souhaite une vie ambitieuse pleine de succès sur tous les plans.

Que dieu vous garde et vous guide à ce qui est le mieux pour vous.

A la mémoire de mes défens grand parents

J'aurais aimé que vous soyez présent ce jour mais vous l'êtes dans mon cœur.

Que Dieu tout puissant, assure le repos de vos âmes par sa sainte miséricorde.

A mes très chers tantes et oncles, cousines et cousins.

*Veillez percevoir à travers ce travail, l'expression de ma profonde affection
et respect.*

*Avec tout l'amour que je vous porte, je vous souhaite beaucoup de bonheur
dans vos vies.*

A mes très chers beaux parents Mme mina Chahil et Mr Ahmed Tzili

Merci de m'avoir considéré comme votre fille, merci de votre encouragement
et vos prières. *J'ai toujours senti que vous êtes ma deuxième famille que j'aime
et je respecte.*

Je vous remercie pour tous ce que vous m'avez apportés.

Que dieu vous donne santé et longue vie.

A ma belle sœur Meriem et mon beau frère Younes

Malgré la courte durée de notre connaissance et brefs moments que nous
avons passé ensemble, je te considère Meriem comme ma sœur et Younes
comme mon frère et j'espère que vous allez réussir vos vies.

A mes très chères amies et à leurs familles

Marria, Ilham, Fatima, Majda, Najah, Safaa, Ghita, Farah, Sarah, Imane,
Ibtissam, Btissam, Hanane, amina

*Merci pour les bons moments qu'on a passé ensemble, de votre soutien et
de votre serviabilité.*

J'espère que chacune et chacun de vous puissent exaucer ces rêves et ambitions.

Et j'espère que notre relation durera pour toujours.

A mes collègues

A mes camarades de classe depuis la maternelle

A l'association leur d'espoir

A tous ceux ou celles qui me sont chers et qui j'ai involontairement omis de citer.

A Tous Mes enseignants tout au long de mes études.

A tous ceux qui ont participé de près ou de loin à la réalisation de ce travail.



REMERCIEMENT

A mon rapporteur de thèse : Pr. A. LOUZI

Vous m'avez fait un grand honneur en acceptant de me confier ce travail. Je suis très touchée par votre disponibilité et par votre encadrement tout au long de mon passage au service ainsi que tout au long de l'élaboration de ce travail. Vos qualités professionnelles et humaines me servent d'exemple.

Veillez trouver ici, Professeur, l'expression de ma profonde gratitude et mon plus grand respect.

A mon maître et président de thèse : Pr. B. FINECH

Vous m'avez fait un grand honneur en acceptant aimablement la présidence de mon jury. Vos qualités professionnelles m'ont beaucoup marqués mais encore plus votre gentillesse et votre sympathie.

Veillez accepter, cher maître, toute ma reconnaissance et mes remerciements les plus sincères.

A mon maître et juge Pr. K. KRATI

Je vous remercie de m'avoir honoré par votre présence. Vous avez accepté aimablement de juger cette thèse. Cet honneur me touche infiniment et je tiens à vous exprimer ma profonde reconnaissance.

Votre modestie et votre dévouement dans le travail sont remarquables.

Veillez accepter, Professeur, mes sincères remerciements et mon profond respect.

A mon maître et juge Pr. R. BENELKHAÏAT

Vous m'avez fait l'honneur de faire partie de mon jury. Je vous remercie de votre enseignement et de l'intérêt que vous avez porté à ce travail.

Vos compétences et votre sympathie sont remarquables.

Veillez trouver ici, Professeur, l'expression de mon profond respect.

A mon maître et juge Pr. A. BELAABIDIA

J'ai été marquée par votre Simplicité ainsi que par la Clarté et la Rigueur de votre enseignement. Vous avez accepté aimablement de faire partie de mon jury. Je vous suis très reconnaissante de l'intérêt que vous avez porté pour ce travail.

Veillez trouver ici, Professeur, l'expression de ma grande reconnaissance.

A mon maître et juge Pr. O. ESSADKI

Merci d'avoir accepté de juger mon travail

Votre compétence, votre rigueur et vos qualités humaines exemplaires ont toujours suscité mon admiration.

Je vous exprime ma reconnaissance pour le meilleur accueil que vous m'avez réservé.

Veillez accepter, cher maître, toute mon estime et mon profond respect.

MES REMERCIEMENTS VONT AUSSI

A mon maître Pr. Y. NARGIS

Merci pour toute l'attention que vous avait accordée à mon sujet de thèse, merci pour votre disponibilité et votre simplicité.

Les conseils que vous m'avez fournis ont apporté énormément d'aide à mon sujet.

Veillez trouver ici, Professeur, l'expression de ma grande reconnaissance.

A Dr. K. HAKKOU

Je reste infiniment sensible à votre aide si précieuse, votre disponibilité, votre modestie et sympathie.

Je vous en suis très reconnaissante.

A laboratoire zohor et spécialement à Dr M. HAKKOU


Merci pour votre disponibilité et votre simplicité

Je suis très reconnaissante de toute l'aide que vous m'avez rapportée

Je vous remercie aussi pour votre collaboration et vos encouragements.

A tout le personnel du service de chirurgie viscérale hopital IBN TOFAIL CHU

Med VI de Marrakech.



ABBREVIATIONS

GIST	GASTRO-INTESTINAL STROMAL TUMORS
AEG	ALTÉRATION DE L'ÉTAT GÉNÉRAL
ASP	ABDOMEN SANS PREPARATION
TDM	TOMODENSITOMÉTRIE
PDGFR	PLATELET-DERIVED GROWTH FACTOR RECEPTOR A
ADP	ADENOPATHIE
TEP-FDG	TOMOGRAPHIE PAR EMISSION DE POSITON AU 18F-FLUORODEOXYGLUCOSE
FDG	FLUORODEOXYGLUCOSE
IRM	IMAGERIE PAR RESONNANCE MAGNETIQUE
PKCθ	PROTEINE KINASE C θ
EGFR	EPIDEMIAL GROWTH FACTOR RECEPTOR
ALK	ANAPLASTIC LYMPHOMA KINASE
HER2	HUMAN EPIDERMAL GROWTH FACTOR RECEPTOR-2
DHPLC	CHROMATOGRAPHIE LIQUIDE A HAUTE PRESSION EN CONDITION DENATURANTE
PCR	POLYMERASE CHAIN REACTION
PCNA	PROLIFERATING CELL NULEAR ANTIGEN
USCAP	UNITED STATES AND CANADIAN ACADEMY OF PATHOLOGY
R0	RESECTION CHIRURGICALE COMPLETE
R1	RESECTION CHIRURGICALE AVEC RESIDU MICROSCOPIQUE
R2	EXERESE CHIRURGICALE INCOMPLETE AVEC RESIDU MACROSCOPIQUE



PLAN

INTRODUCTION	1
MATERIEL ET METHODE	3
RESULTAT	5
DISCUSSION	26
I. Définition	27
II. Historique	27
III. Pathogénie	28
IV. Epidémiologie	31
1. Incidence et fréquence.....	31
2. Age.....	31
3. Sexe.....	32
4. Localisation.....	32
V. Clinique	33
1. Circonstances de découverte.....	33
2. L'examen physique.....	34
3. Particularité selon la localisation	35
4. Les associations pathologiques.....	36
VI. Etude paraclinique	37
1. La biologie.....	37
2. La radiographie standard.....	38
3. L'endoscopie.....	38
4. L'échoendoscopie.....	39
5. L'échographie.....	41
6. La tomodensitométrie.....	42
7. La tomographie par émission de positon.....	45
8. Apport de la TEP-FDG/TDM.....	46
9. L'imagerie par résonance magnétique.....	48
10. Angiographie.....	49
VII. ÉTUDE ANATOMO-PATHOLOGIQUE	49
1. Diagnostic positif.....	49
1-1. Macroscopie.....	49

1-2. Microscopie.....	50
1-3. L'immunohistochimie.....	52
1-4. Biologie moléculaire.....	54
2. Diagnostic différentiel.....	56
VIII. ÉTUDE PRONOSTIC.....	58
1. Facteurs pronostiques.....	58
1-1. Facteurs clinico-pathologiques.....	58
1-2. Facteurs immunologiques.....	61
1-3. Facteurs génétiques.....	63
1-4. Les facteurs clinicobiologiques prédictifs de réponse à l'imatinib.....	64
2. Classification.....	64
IX. TRAITEMENT.....	67
1. Traitement chirurgical.....	67
1-1. Principes de la chirurgie.....	67
1-2. Voies d'abord.....	68
1-3. Le geste chirurgical.....	69
1. Traitement médical.....	78
2-1. L'imatinib.....	78
2-2. Sunitinib.....	83
2-3. Autres molécules.....	83
2-4. Chimiothérapie et radiothérapie.....	84
2. Indications thérapeutiques.....	86
X. EVOLUTION.....	91
XI. SURVEILLANCE.....	92
1. Surveillance après résection chirurgicale à visée curative.....	92
2. Surveillance au cours d'un traitement par imatinib.....	92
CONCLUSION.....	95
ANNEXE	97
RESUMES	
BIBLIOGRAPHIE	



INTRODUCTION

Les tumeurs stromales digestives, également dénommées gastro-intestinal stromal tumors (GIST) par les anglosaxons, sont les tumeurs mésoenchymateuses les plus fréquentes du tube digestif.

Ce sont toutefois des tumeurs assez peu fréquentes en comparaison aux carcinomes.

Ces tumeurs mésoenchymateuses peuvent se développer à partir de tous les segments du tractus digestif, depuis l'œsophage à l'an.

Elles ont longtemps été source de confusion et de controverses quant à leur histogénèse (nerveuse ou musculaire), leur classification et leur pronostic.

La découverte récente de mutation du gène C-KIT et l'expression de la protéine C-KIT par les cellules tumorales ont permis de mieux les caractériser.

C'est ainsi qu'un traitement médical (l'imatinib), qui est un inhibiteur de la protéine c-kit, a révolutionné l'approche thérapeutique de ces tumeurs, cependant le traitement chirurgical reste le traitement curatif.

Nous rapportons 21 cas de tumeurs stromales digestives colligées au service de chirurgie viscérale du CHU Mohamed VI de Marrakech.

Le but de notre travail est d'analyser les caractéristiques épidémiologiques, diagnostiques, thérapeutiques et pronostiques des GIST.



*MATÉRIEL ET
METHODES*

PATIENTS:

Il s'agit d'une étude rétrospective à propos de 21 cas de tumeurs stromales gastro-intestinales colligés au service de chirurgie viscérale de l'hôpital Ibn Tofail, CHU Mohammed VI de Marrakech s'étalant sur une période de 7ans comprise entre janvier 2004 et décembre 2010.

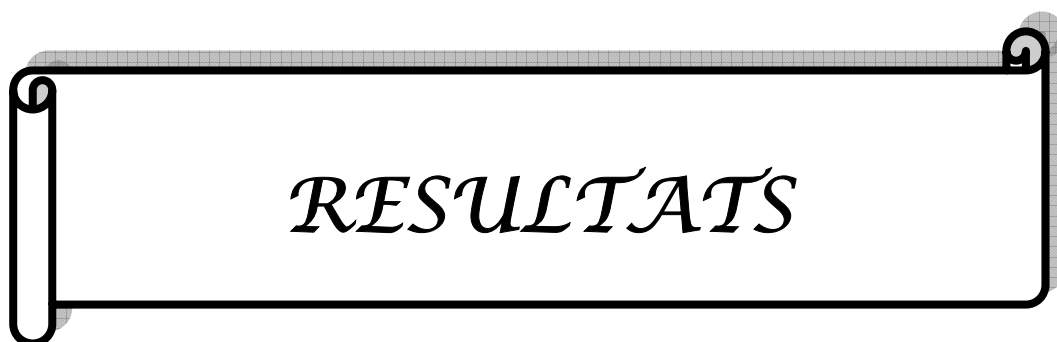
Les critères d'inclusion :

Les patients sélectionnés étaient ceux qui présentaient des tumeurs digestives dont l'étude anatomopathologique avait confirmé la nature stromale.

METHODES:

Les renseignements cliniques, paracliniques, et évolutifs ont été recueillis à partir des dossiers et du suivi des malades en consultation, à l'aide d'une fiche d'exploitation (annexe) qui précisait:

- ❖ Les données anamnestiques : âge, sexe, antécédents,...
- ❖ Les circonstances de découverte.
- ❖ Le tableau clinique.
- ❖ Les données de l'imagerie.
- ❖ Les données anatomopathologiques.
- ❖ Le pronostic.
- ❖ La prise en charge thérapeutique.
- ❖ Les suites postopératoires.
- ❖ L'évolution.



RESULTATS

1. Epidémiologie :

1.1 L'âge :

L'âge de nos patients variait entre 27 et 79ans et dont la moyenne était de 51,4 ans. Le pic d'âge se situait entre 40 et 60 ans avec 14 patients (figure 1).

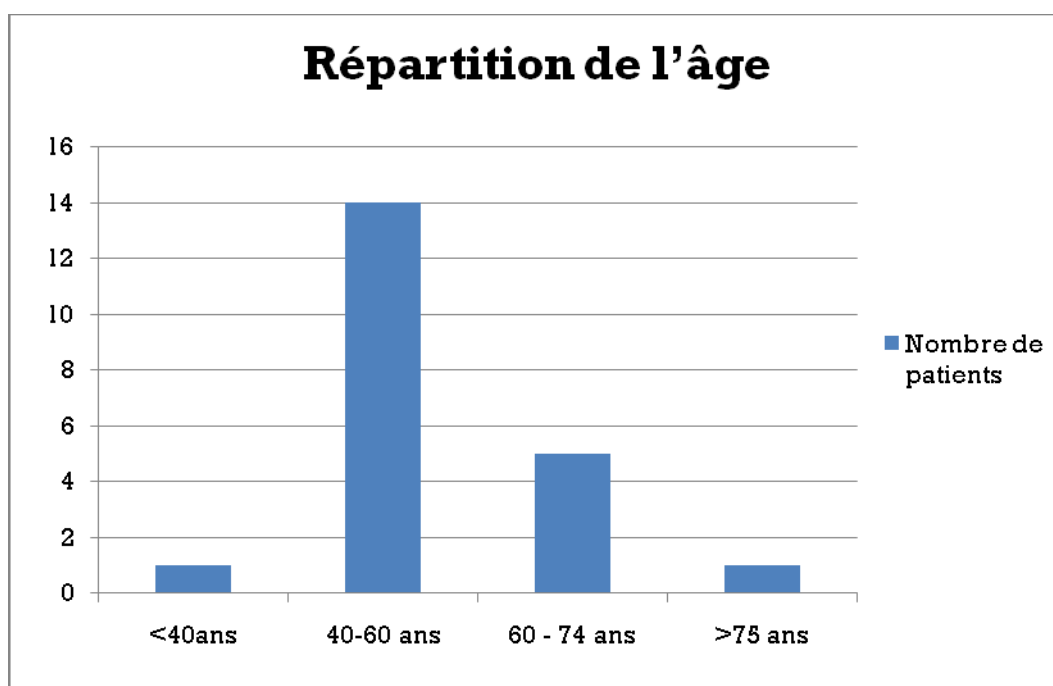


Figure 1: répartition de l'âge des patients

1.2 le sexe:

Les patients se répartissaient en 12 hommes (57%) et 9 femmes (43%) avec un sex-ratio de 1,3 (figure 2).

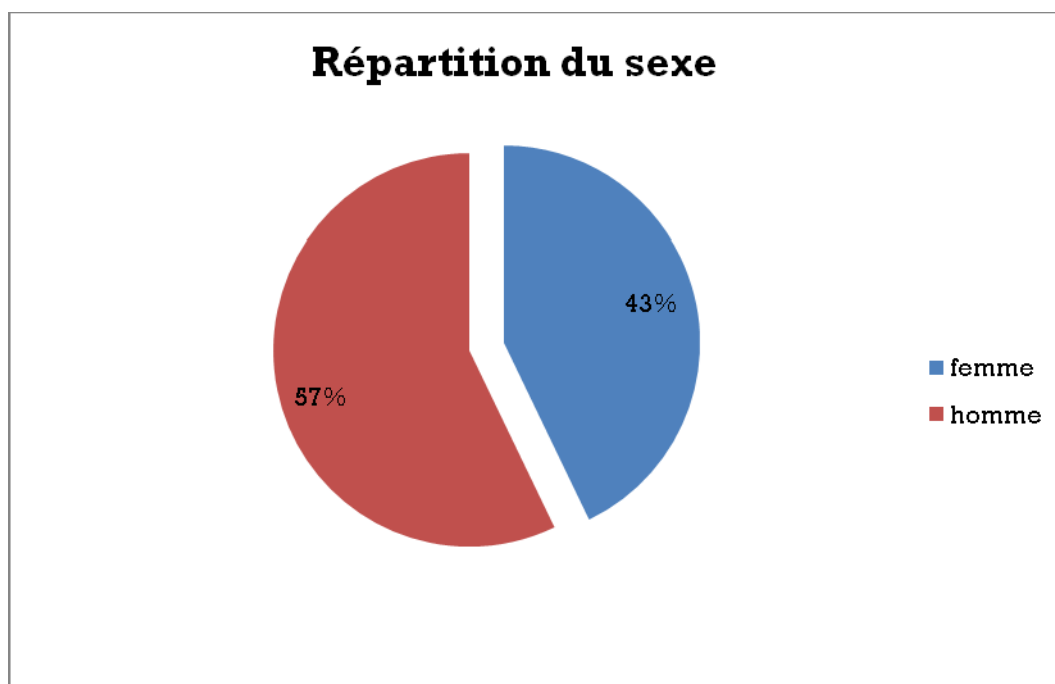


Figure 2: La répartition du sexe chez nos patients

1.3 La localisation tumorale :

La localisation gastrique était présente chez 16 patients (76,2%), la localisation recto-anale venait en deuxième chez 3 patients (14,3%).

La localisation grêlique était retrouvée chez deux patients (9,5%) dont une était étendue au mésentère (figure 3).

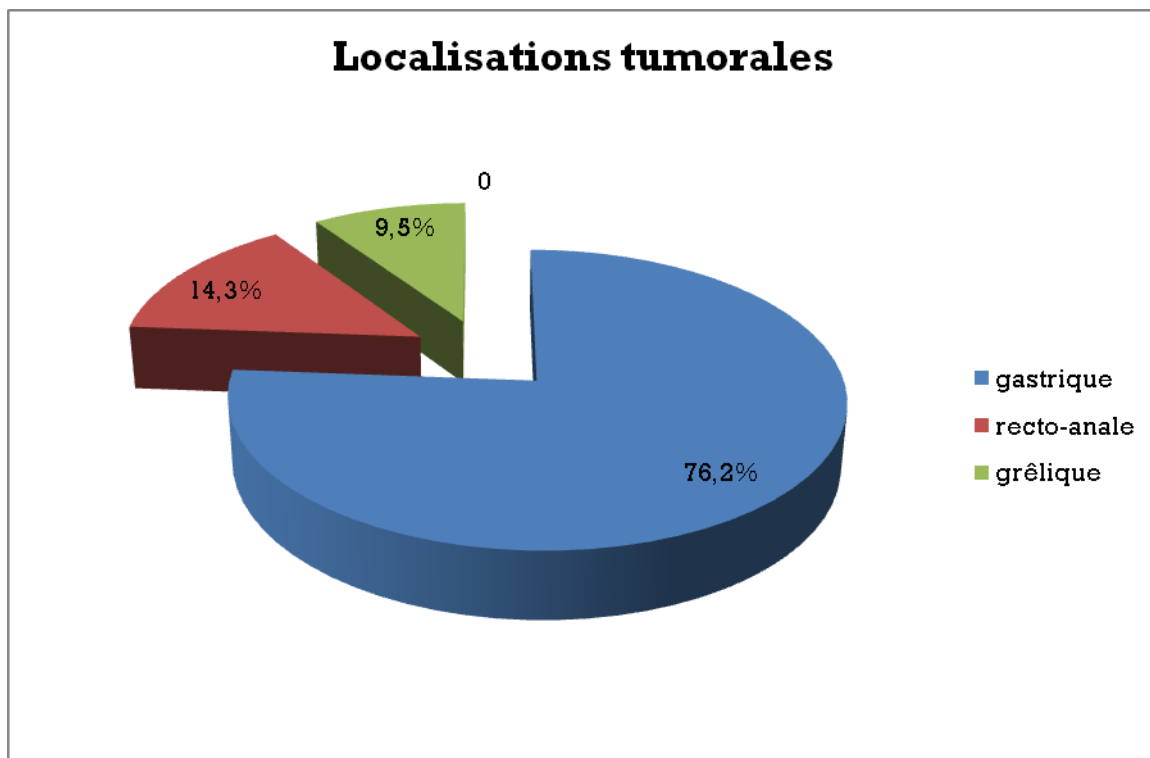


Figure 3 : Répartition de la localisation de la tumeur stromale chez nos patients

2. La clinique :

2.1 La durée d'évolution:

La durée d'évolution de la symptomatologie variait de 12 heures à 8 ans avec une moyenne de 16 mois.

2.2 La symptomatologie clinique :

La symptomatologie clinique était dominée par les douleurs abdominales chez 16 patients (76,2%) et l'hémorragie digestive chez 9 patients (42,9%). Le syndrome rectal était constaté chez 3 patients (14,3%).

Les douleurs abdominales étaient faites surtout d'épigastalgies chez 9 patients (42,9%), de douleurs abdominales polymorphes chez 5 patients (23,8%) tandis que 2 patients présentaient un tableau d'abdomen aigu (9,5%). Ce tableau était constaté chez un patient ayant une occlusion grêlique tandis que l'autre patient présentait un tableau de péritonite aigue (figure 4).

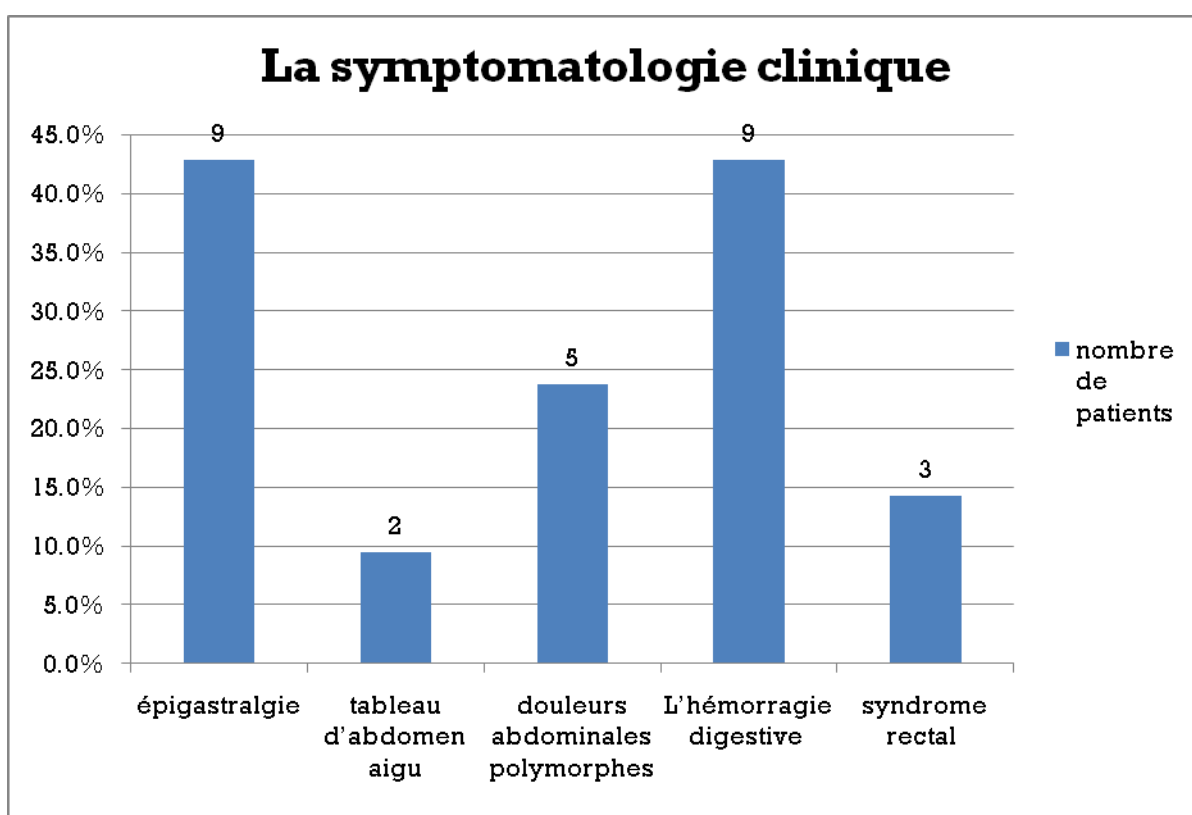


Figure 4 : les signes fonctionnels retrouvés chez nos patients

2.3 Les signes physiques:

L'examen clinique était normal chez 8 patients (38,1%) tandis qu'il avait retrouvé :
-une pâleur cutanéomuqueuse chez 3 patients (14,3%)

- une altération de l'état général (aeg) chez 10 patients (47,6%)
- une fièvre chez un patient ayant syndrome occlusif avec une défense abdominale (4,8%).
- une contracture abdominale chez un patient ayant un abdomen aigu (4,8%), et une masse abdominale chez deux patients (9,5%).

Le toucher rectal avait révélé un processus de la paroi rectale chez 2 patients (9,5%) l'un en antérieur à 3cm de la marge anale, l'autre en antérolatéral droite à 1cm de la marge anale (figure 5).

Les patients qui avaient une localisation gastrique présentaient surtout des épigastalgies (56 %) ainsi que l'hémorragie digestive qui était retrouvée chez la moitié de ces patients. les épigastalgies étaient associées chez deux patients à une masse sensible de l'épigastre. A noter qu'un ayant une localisation gastrique était admis aux urgences dans un tableau de péritonite aigue avec une contracture abdominale.

Les trois patients ayant une localisation rectale présentaient tous un syndrome rectal associé à des rectorragies dans un seul cas.

Les deux patients ayant une localisation grêlique présentaient des douleurs abdominales polymorphes. Cependant l'un d'eux c'était présenté dans un tableau d'occlusion fébrile.

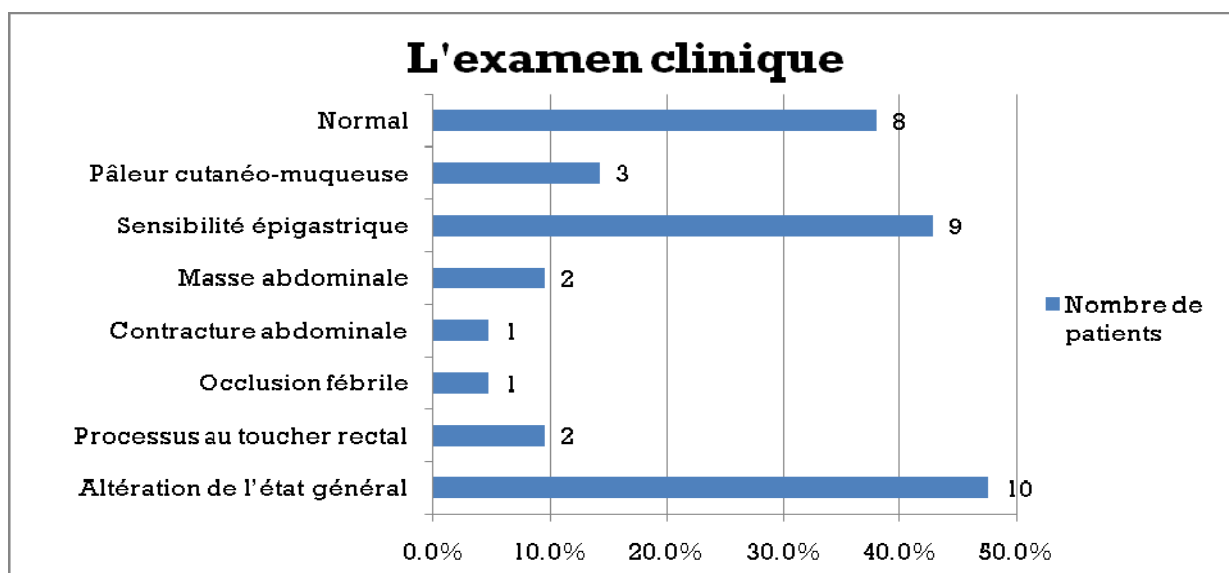


Figure 5 : les signes physiques retrouvés chez nos patients

3. La paraclinique :

3.1 La biologie :

L'anémie hypochrome microcytaire ferriprive était présente chez 3 patients (14,3% des cas).

3.2 La radiographie standard:

L'abdomen sans préparation montrait des niveaux hydro-aériques chez un patient en rapport avec une occlusion grêlique.

La radiographie du thorax visualisait un pneumopéritoine témoinant, chez le patient admis aux urgences dans un tableau de contracture abdominale, d'une perforation d'un organe creux.

3.3 L'endoscopie :

L'endoscopie était demandée chez 17 patients (81%). La fibroscopie digestive haute était pratiquée chez 14 patients (66,7%) et la rectoscopie chez trois patients (14,3%).

3.3.1 La fibroscopie digestive haute:

Elle était demandée chez 14 patients devant des épigastralgies, une hémorragie digestive haute ou une association des deux.

L'aspect sous muqueux était retrouvé en fibroscopie digestive haute chez 6 patients (43%). L'aspect ulcéreux était retrouvé chez 2 patients (14%), l'aspect polypoïde chez 1 patient (7%) et une association de ces différents aspects était retrouvée chez 4 patients (29%).

Elle était normale chez un patient (7%) (figure 6).

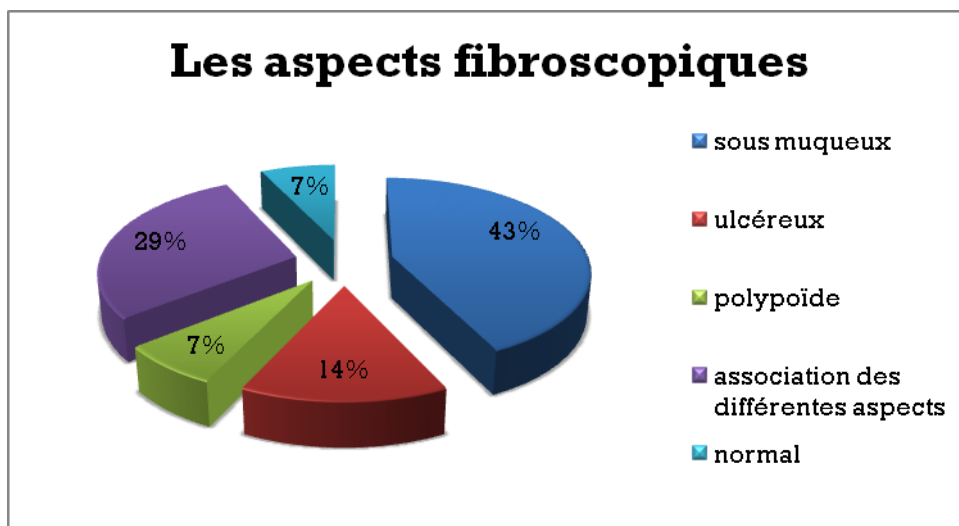


Figure 6 : Les différents aspects retrouvés chez nos patients lors de la fibroscopie digestive haute

L'histologie des différentes biopsies avait confirmé le diagnostic de GIST chez 10 patients (71,6%) alors qu'elle a objectivé une gastrite chronique chez 4 patients (28,4%) (figure 7).

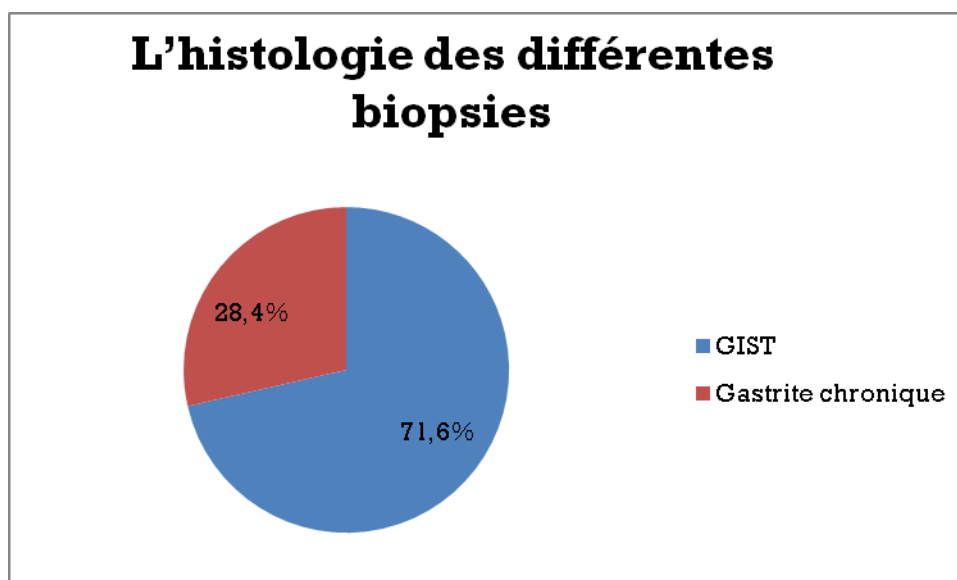


Figure 7 : le résultat histologique des biopsies faites lors de la fibroscopie digestive haute

3.3.2 La rectoscopie :

La rectoscopie était demandée chez 3 patients (14%) ayant tous un syndrome rectal. Elle avait objectivé un processus sous muqueux de la paroi rectale chez 2 patients (66,7%) et un processus ulcéro-bourgeonnant chez un patient (33,3%) (figure 8).

L'histologie avait confirmé le diagnostic de GIST chez ces 2 patients, les biopsies étaient revenues négatives chez un patient.

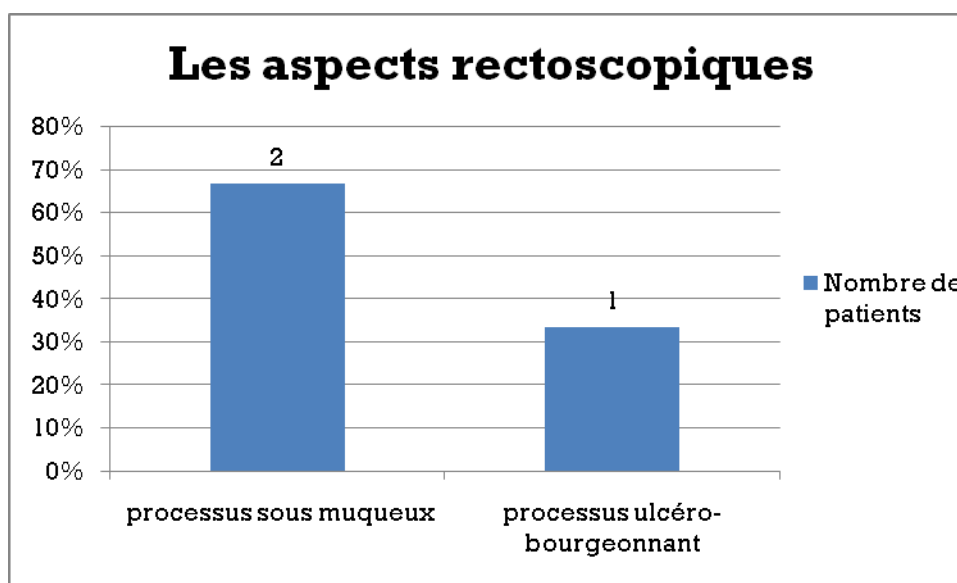


Figure 8 : les aspects rectoscopiques retrouvés chez les 3 patients ayant fait la rectoscopie

En résumé :

Dans les différentes localisations, l'aspect endoscopique le plus retrouvé était l'aspect sous muqueux présent chez 8 patients (47%). L'aspect ulcéreux était constaté chez 3 patients (17%), l'aspect polyploïde chez 1 patient (6%) et une association de ces différents aspects chez 4 patients (23%).

L'endoscopie était normale chez un patient (7%) (figure 9).

L'histologie des différentes biopsies avait confirmé le diagnostic de GIST chez 12 patients (70,5% des biopsies).

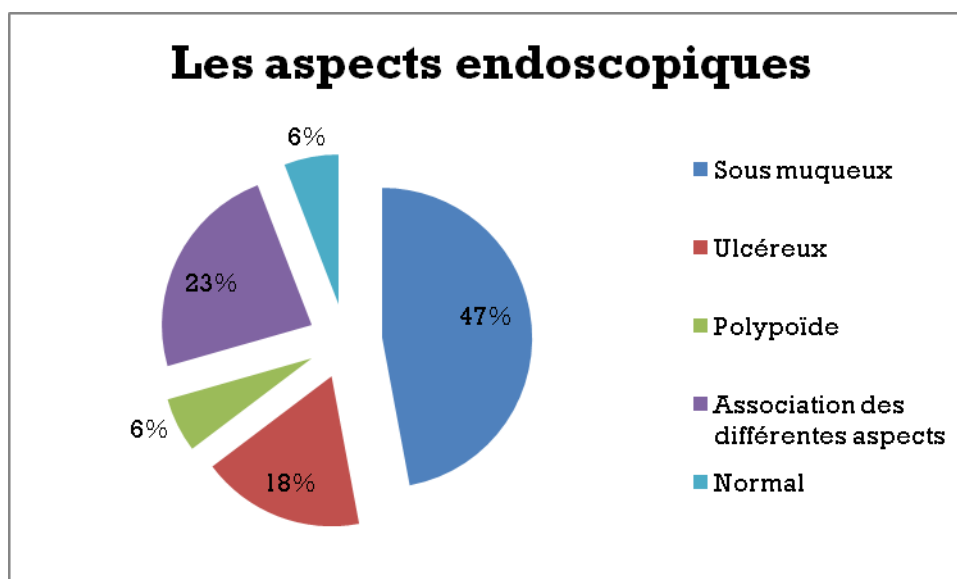


Figure 9 : Les différents aspects endoscopiques retrouvés chez nos patients

3.4 L'écho-endoscopie:

L'écho-endoscopie était réalisée chez un patient par voie rectale. Elle avait montré un processus sous muqueux de la paroi rectale de 3 cm de diamètre, siégeant à 3cm de la marge anale, sans extension locorégionale.

3.5 L'échographie abdominale :

L'échographie abdominale était normale chez 13 patients (61,9%). Elle avait objectivé un processus tumoral gastrique chez 4 patients ayant une localisation gastrique. Elle avait aussi montré un processus tumoral sigmoïdien avec un épanchement abdominal chez le patient ayant une tumeur grêlique étendu au mésentère, et qui présentait une occlusion.

L'épanchement abdominal était constaté aussi chez l'autre patient admis aux urgences dans un tableau de péritonite.

Cependant l'échographie avait objectivé un processus tumoral hépatique chez 2 patients alors qu'ils avaient une localisation gastrique (figure 10).

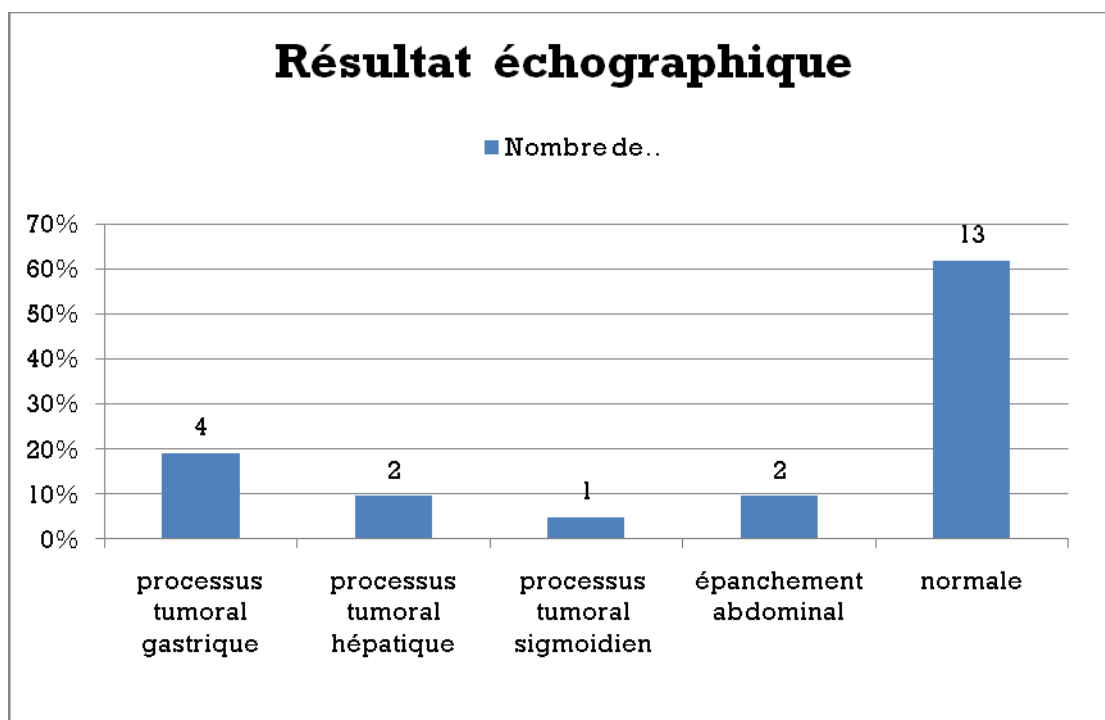


Figure 10 : Résultats échographique chez nos patients

3.6 La tomodensitométrie (TDM):

La tomodensitométrie (TDM) était demandée chez 19 patients (90,5%). Elle a pu préciser la localisation tumorale ainsi le bilan d'extension (figure 11) :

L'envahissement locorégional était observé chez trois patients, deux d'entre eux avaient une localisation rectale, le troisième ayant une localisation gastrique.

Les métastases hépatiques étaient présentes chez deux de ces patients, l'un avait une localisation rectal tandis que l'autre avait une localisation gastrique.

Le diagnostic de GIST était évoqué sur la TDM chez 7 patients.

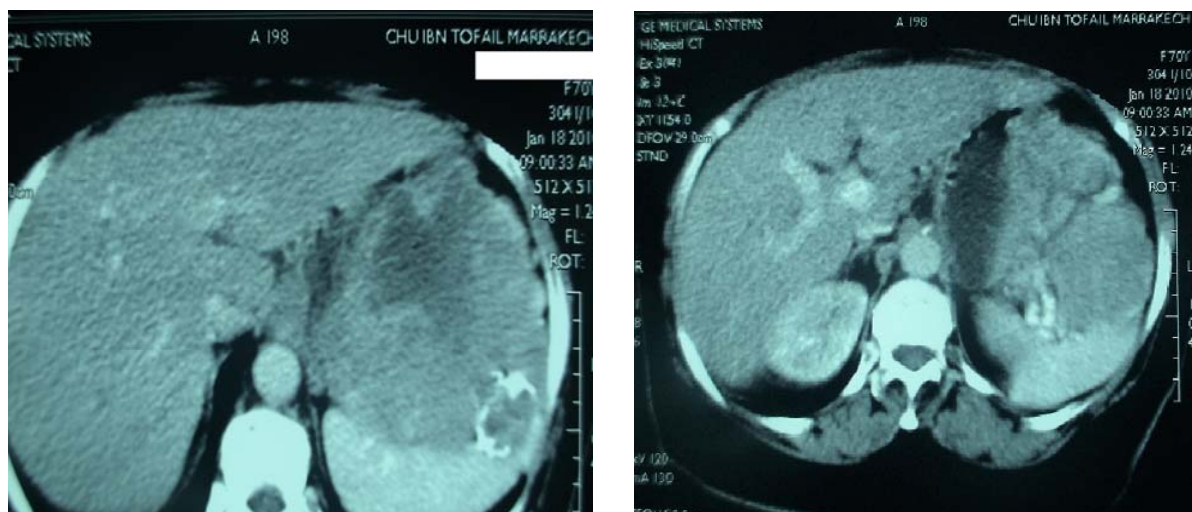


Figure 11 : TDM abdominale montrant une masse tumorale exophytique de la grande courbure gastrique siège de calcification et se rehaussant de manière hétérogène après injection de produit de contraste, en faveur d'une tumeur stromale.

4. La prise en charge thérapeutique:

Dix huit patients étaient opérés (85,7%), dont 3 nécessitaient un traitement adjuvant à base d'Imatinib, tandis que trois patients avaient nécessité d'emblé, une chimiothérapie ciblée à base d'Imatinib (14,3%) (figure 12).

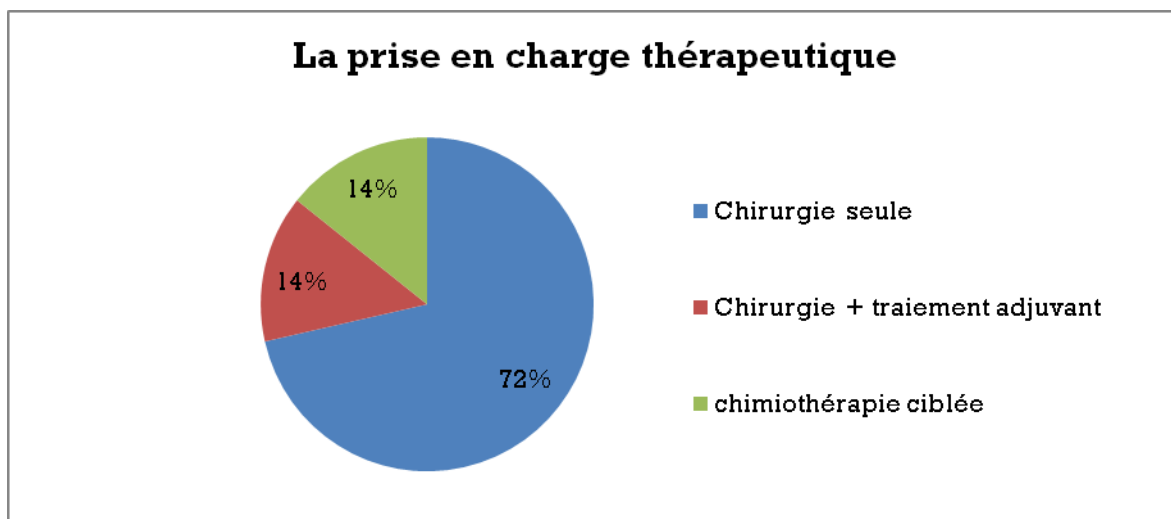


Figure 12 : la prise en charge thérapeutique chez nos patients

4.1 Le traitement chirurgical :

Dix-huit patients étaient opérés: 16 patients étaient opérés de façon programmée tandis que deux nécessitaient une intervention chirurgicale urgente. C'était le cas du patient en occlusion fébrile et du patient ayant une péritonite aigue.

Les patients opérés avaient une localisation gastrique dans 15 cas. Deux patients avaient une localisation grêlique et un patient avait une localisation rectale.

La voie d'abord la plus utilisée était la laparotomie sus ombilicale étendue parfois en sous ombilicale.

La voie périnéale était pratiquée chez un seul patient et qui avait une localisation rectale.

4.1.1 L'exploration chirurgicale:

L'exploration chirurgicale avait objectivé :

- Chez les 15 patients ayant une localisation gastrique: un foyer fundique dans 8 cas, au niveau de la grande courbure dans 4 cas, au niveau de la petite courbure dans 2 cas et au niveau antral dans un cas (figure 13).

Le patient ayant une péritonite par perforation d'ulcère avait une localisation fundique.

- Chez les deux patients ayant une localisation grêlique : la tumeur était retrouvée chez une patiente, à 1 mètre de la jonction iléo caecale; et chez l'autre patient à 10 cm de l'angle de Treitz et qui était étendue au mésentère. Cette masse mésentérique était purulente et perforée et c'était le cas du patient présentant une occlusion fébrile.

- La localisation rectale était retrouvée sur la paroi antérieure chez un patient (figure 14).

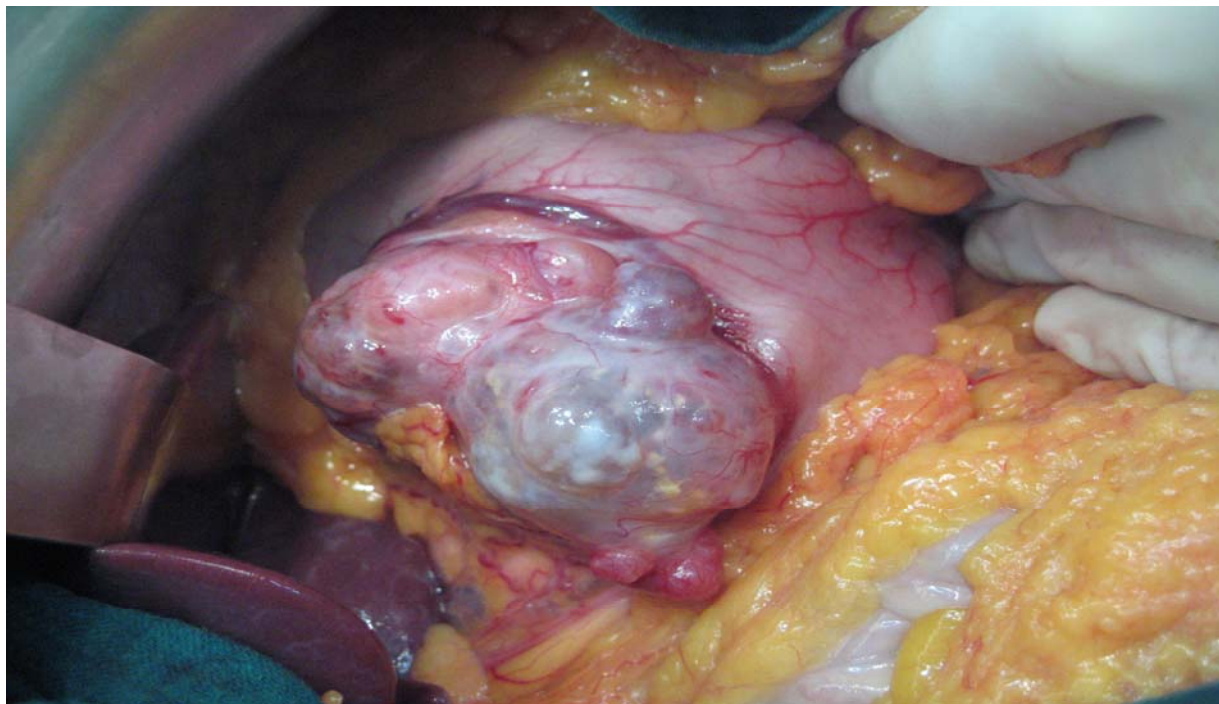


Figure 13: vue préopératoire d'une GIST gastrique

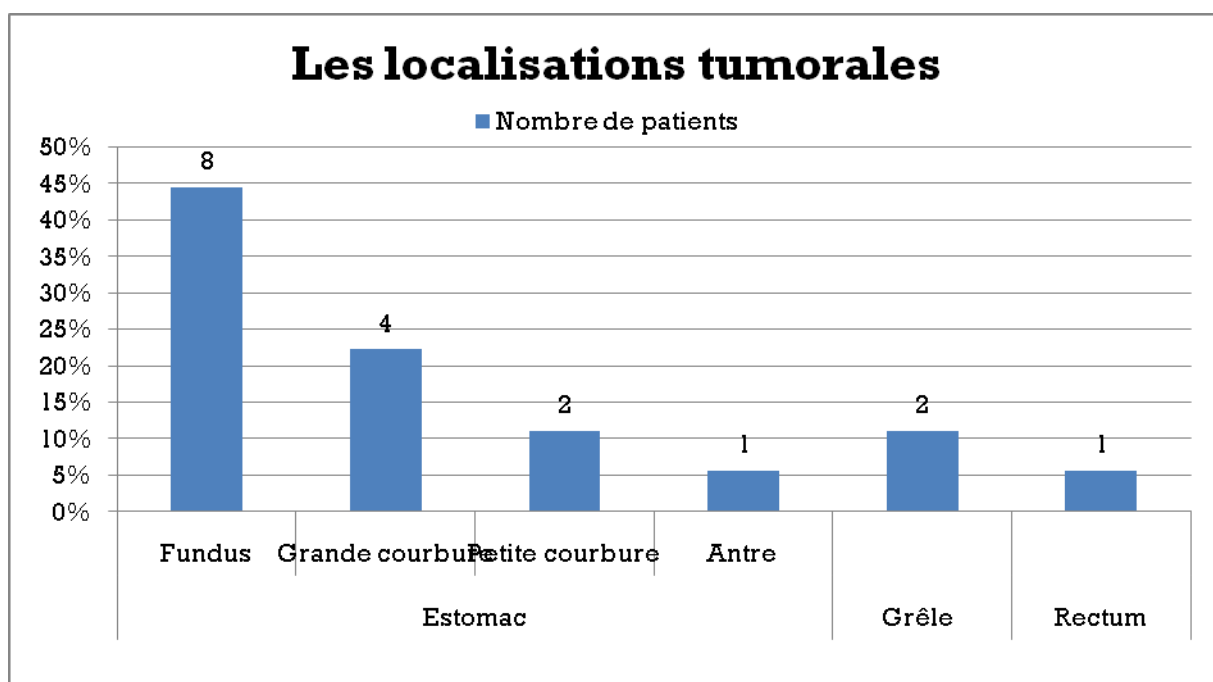


Figure 14: les différentes localisations retrouvées lors de l'exploration chirurgicale de nos patients opérés

4.1.2 Le geste chirurgical:

Le geste chirurgical avait consisté chez les patients ayant une localisation gastrique en (Figure 15,16,17):

Une gastrectomie polaire supérieure avec anastomose oeso-gastrique chez 5 patients ayant une localisation fundique, une gastrectomie polaire inférieure avec anastomose gastro-jéjunale sur anse en Y chez 5 patients, une gastrectomie totale chez 2 patients et une gastrectomie atypique chez 3 patients.

La gastrectomie polaire inférieure avec anastomose gastro-jéjunale sur anse en Y était faite pour une localisation antrale chez un patient, au niveau de la grande courbure chez 3 patients, au niveau de la petite courbure chez un patient.

La gastrectomie totale était réalisée chez un patient ayant une localisation fundique et chez un autre patient ayant une localisation au niveau de la petite courbure.

La gastrectomie atypique était réalisée chez deux patients ayant une localisation fundique ainsi que chez un patient ayant une localisation au niveau de la grande courbure.

Concernant les patients ayants une localisation grêlique, le geste chirurgical avait consisté en :

- Une résection de la tumeur iléale (Figure 17), retrouvée à 1 mètre de la jonction iléo caecale, avec une anastomose termino-terminale.

- Une biopsie de la tumeur qui siégeait à 10 cm de l'angle de Treitz, qui était étendue au mésentère avec une masse mésentérique purulente et perforée et qui n'était pas résécable.

Un seul patient ayant une localisation rectale était opéré. Le geste avait consisté en une résection atypique de la tumeur emportant la muqueuse rectale adjacente et la musculuse. La tumeur qui était de 3 cm siégeait à 3cm de la marge anale (figure 18).

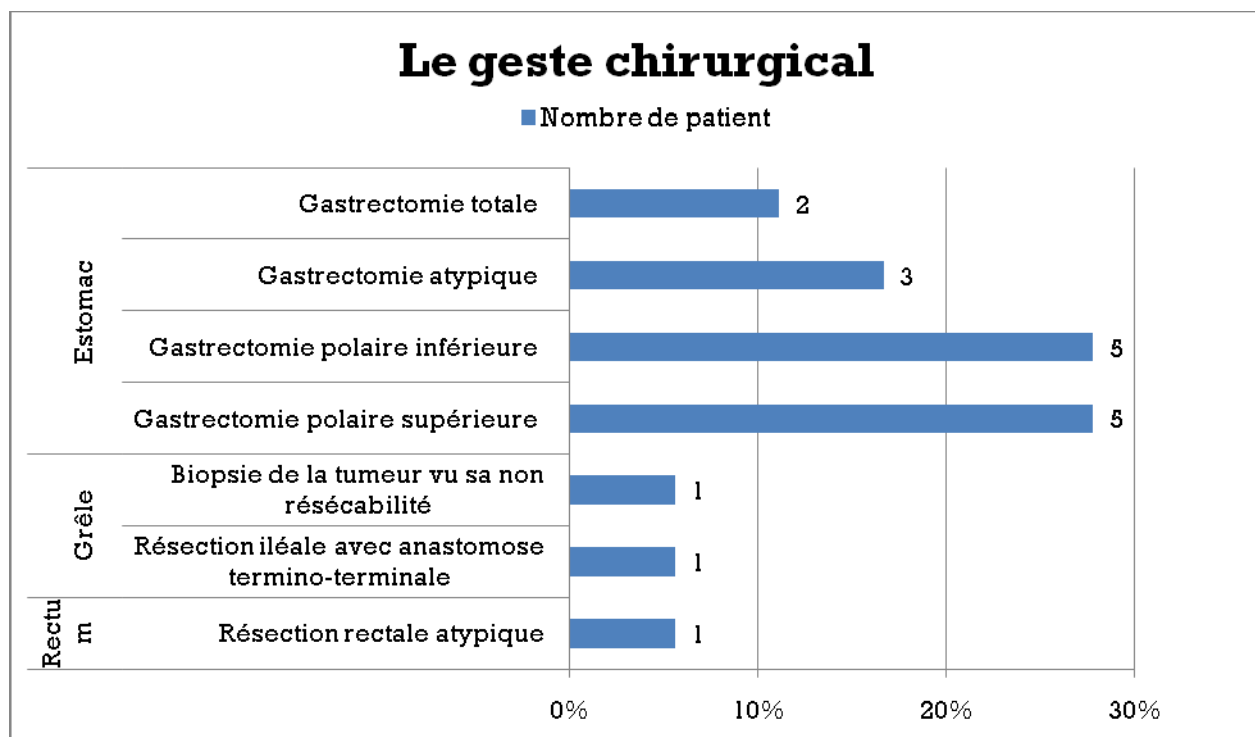


Figure 15: le geste chirurgical réalisé chez nos patients

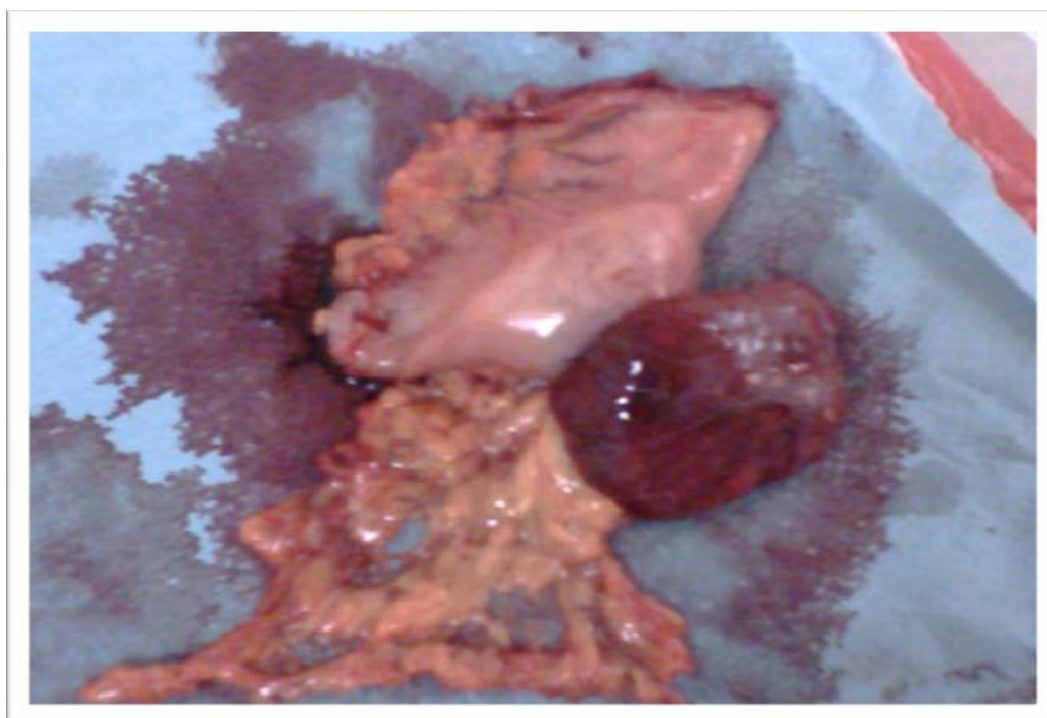


Figure 15 : gastrectomie polaire inférieure pour tumeur stromale de la petite courbure

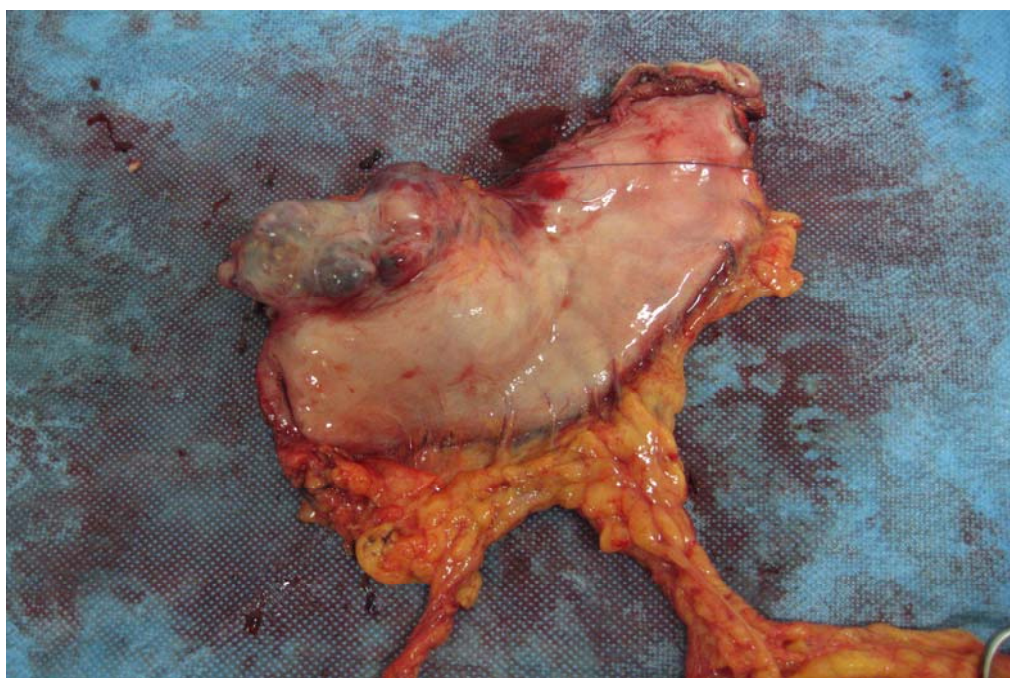


Figure 16: pièce opératoire d'une GIST gastrique après gastrectomie des deux tiers

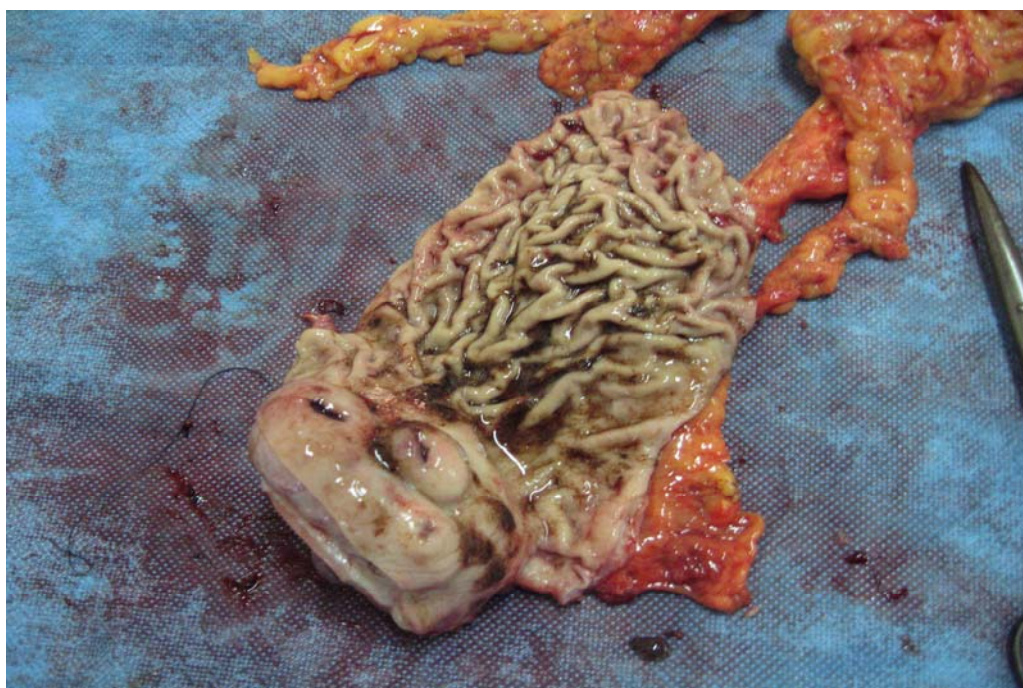

Figure 17: aspect endoluminal d'une GIST gastrique

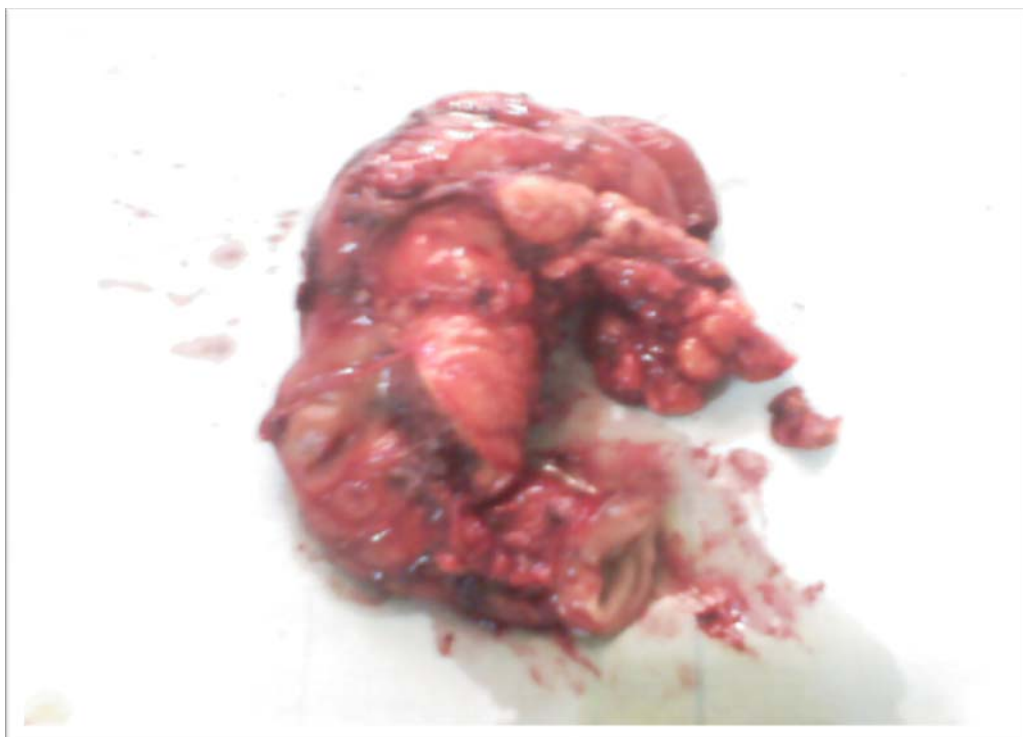

Figure 18 : résection grêlique d'une tumeur stromale

La résection était complète (R0) chez 17 patient, tandis qu'elle était macroscopiquement incomplète (R2) chez un patient. C'était le cas de la tumeur grêlique étendue au mésentère et qui n'était pas résécable.

Le curage ganglionnaire n'était pratiqué que chez un seul patient.

Résultats de la chirurgie :

La durée d'hospitalisation variait de 4 à 10 jours avec une moyenne de 7 jours. La mortalité opératoire était nulle. Les suites opératoires étaient simples chez 16 patients, tandis que deux patients avaient présenté des hématémèses postopératoires ayant nécessité une transfusion sanguine de 2 et 4 culots globulaires respectivement.

4.2 L'étude anatomo-pathologique :

4.2.1 Taille :

La taille tumorale variait de 2 à 10 cm.

4.2.2 Type cellulaire :

L'aspect fusiforme était le plus retrouvé chez 16 patients (76,2%), l'aspect épithéloïde était retrouvé chez 3 patients (14,3%) et l'aspect mixte chez deux patients (9,5%) (figure 19).

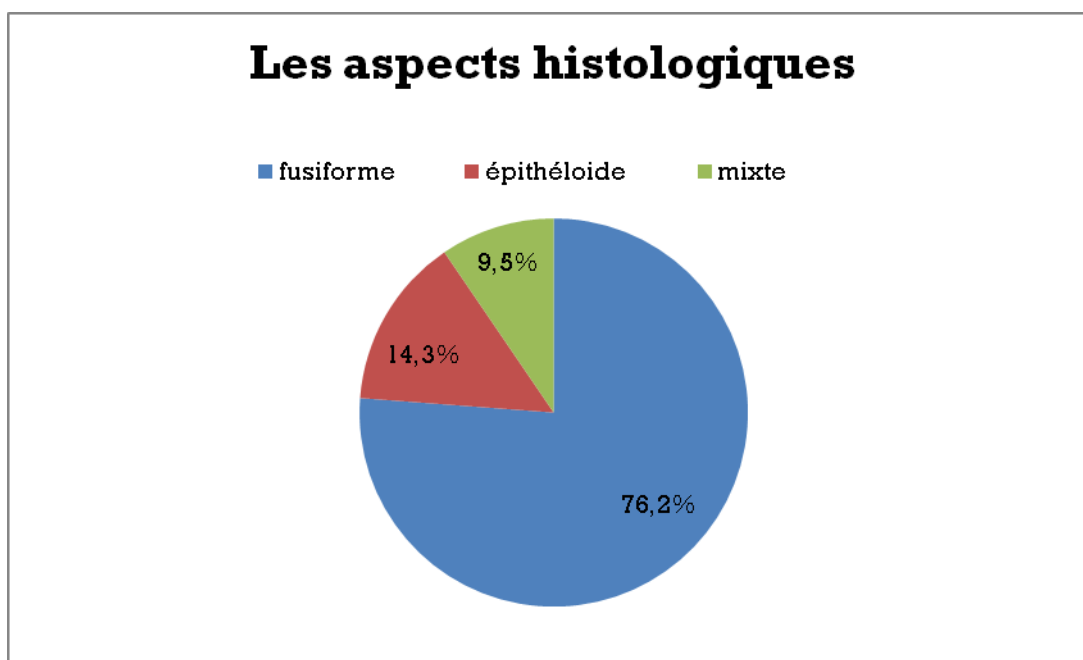


Figure 19 : Les aspects histologiques des tumeurs stromales retrouvés chez nos patients

4.2.3 Index mitotique :

L'index mitotique était supérieur à 5 mitoses par 10 champs au fort grossissement chez 14 patients (66,7%), et inférieur à 5 mitoses par 10 champs au fort grossissement chez 7 patients (33,3%).

1.2.4 L'immunohistochimie :

L'expression du c-kit était positive chez tous les patients, le CD34 était positif dans 66% des cas. La PS100 était négative chez tous les patients.

4.3 Traitement médical:

Le traitement médical à base d'imatinib (un inhibiteur sélectif des protéines tyrosine kinases) était instauré d'emblé chez trois patients, et d'une façon adjuvante chez trois patients.

La tumeur était au stade de métastases hépatiques chez deux patients à qui l'imatinib avait été instauré d'emblée. Elle était gastrique chez un patient et rectale chez un autre. L'imatinib était administré aussi d'emblé chez un patient ayant une tumeur rectale, celle-ci était localement avancée.

Après le traitement chirurgical, trois patients nécessitaient un traitement adjuvant. Il était administré chez le patient ayant une tumeur grêlique étendue au mésentère et dont le geste chirurgical s'était contenté d'une biopsie de la tumeur vu sa non résécabilité. Il était aussi administré chez deux patients ayants une tumeur gastrique qui avait récidivé.

5. L'évolution et pronostic:

5.1 Pronostic :

Selon la classification fletcher, les tumeurs étaient classées comme GIST à haut risque de malignité chez 11 patients (52,4%), à risque intermédiaire chez 7 patients(33,3%), à faible risque de malignité chez deux patients (9,5%), et à très faible risque de malignité chez 1 patient (4,8%) (figure 20).

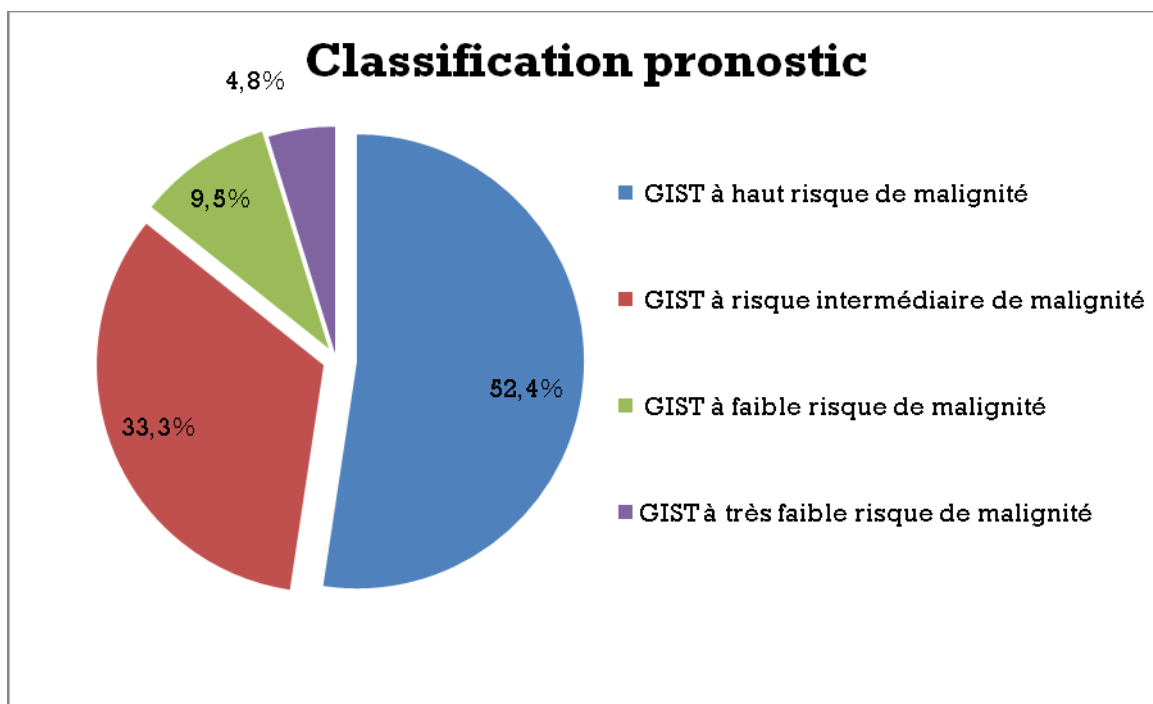


Figure 20: la classification pronostic des tumeurs stromales

5.2 L'évolution:

Chez les patients opérés:

Une récurrence tumorale sur moignon gastrique était observée chez deux patients, respectivement à 6 et à 18 mois. Ces récurrences avaient nécessité une totalisation de la gastrectomie avec anastomose oeso-jéjunale. Un de ces patients avait fait une métastase hépatique à 24 mois, malgré le traitement médical, et qui a été résectionnée chirurgicalement. Une rémission partielle était notée chez deux patients ayant eu un traitement adjuvant.

Chez les patients non opérés:

Une rémission partielle était constatée chez deux patients tandis qu'un patient était décédé dès la première cure.



DISCUSSION

I. Définition

La définition des GIST a été, de longue date, sujette à controverse. Actuellement les GIST sont définies comme des tumeurs dues à la prolifération de cellules fusiformes, parfois épithélioïdes du tube digestif qui expriment habituellement mais non constamment la protéine kit [1]

II. Historique

Les GIST ont été décrites à l'origine par Stout [2] et d'autres auteurs qui les considéraient comme des néoplasmes du muscle lisse. Ils utilisaient les termes de léiomyomes, léiomyosarcomes, léiomyoblastomes, et léiomyomes bizarres jusqu'à la fin des années 60 [3]. A cette période et au début des années 70, l'utilisation de la microscopie électronique a permis de découvrir que seul un petit nombre de ces tumeurs présentait une différenciation musculaire lisse [4].

L'introduction de l'immunohistochimie au début des années 80 a mis en évidence le manque de caractéristiques immunophénotypiques de la différenciation musculaire lisse. Ceci a conduit à une classification plus générique – les tumeurs stromales, terme introduit en 1983 par Mazur et Clark [5].

Les recherches qui ont suivis, ont permis de découvrir que certaines tumeurs stromales gastro-intestinal exprimaient des antigènes de la crête neurale, tels que la protéine S-100 et le neurone spécifique énoïase. Des études complémentaires en microscopie électronique ont mis en évidence une différenciation schwannienne et des neurofilaments axonaux, dénommée plexosarcome par Herrera et al. en 1984 [6] et par la suite la terminologie de tumeur gastro-intestinale du système nerveux autonome (GANT) s'est imposée [7].

Au début des années 90, il existait une confusion concernant la ligne de différenciation de ces tumeurs stromales. Il est apparu que certaines tumeurs étaient myogéniques (muscle

lisse), d'autres étaient neurales, d'autres présentaient une différenciation bidirectionnelle et d'autres encore avait un phénotype «nul» [8]. Une proportion significative de ces lésions à la fois de type épithélioïde et à cellules fusiformes montrait une immunopositivité pour le CD 34 [9], mais dans les quelques années qui ont suivi, il a été démontré que pas plus de 60% à 70% des GIST étaient positives pour le CD34 et que les tumeurs à cellules schwanniennes ainsi qu'une partie des tumeurs musculaires lisses montraient cette même positivité pour le CD34 [3].

Cette situation confuse a été résolue à la fin des années 90 par la découverte du rôle central de l'activation du c-kit dans les GIST [10,11], découverte qui a révolutionné la compréhension et la prise en charge de ces tumeurs.

III. PATHOGENIE:

Le type histologique à l'origine des GIST n'a pas encore été déterminé avec certitude mais de multiples arguments, tels que l'expression simultanée du CD 117 et du CD 34 et les ressemblances ultrastructurales, orientent vers les cellules interstitielles de Cajal ou, plus probablement, vers leurs précurseurs [12,13].

Les cellules interstitielles de Cajal servent d'interface entre le système nerveux autonome du tube digestif et le tissu musculaire lisse responsable de sa motricité, et sont parfois appelées cellules pacemaker du tube digestif [4].

Les GIST sont caractérisées par des mutations intéressant deux gènes cibles : KIT et PDGFR[14].

La mutation du proto-oncogène c-kit, situé sur le bras long du chromosome 4, a été mise en évidence en 1998 par Hirota [10]. En condition physiologique le gène c-kit code pour une tyrosine kinase (l'antigène CD 117). Celle-ci activée par la fixation de son ligand, le Stem Cell Factor, est responsable, par le biais de diverses voies de signalisation intracellulaires, d'une activation de la division cellulaire et une inhibition de l'apoptose. Une mutation du c-kit

engendrer une activité tyrosine kinase constitutive, indépendante de la fixation de son ligand. Il en résulte un déséquilibre entre phénomènes apoptotiques et prolifératifs, en faveur de ces derniers (figure 21).

Le PDGFR α (platelet-derived growth factor receptor α) est un récepteur transmembranaire appartenant à la famille des récepteurs tyrosine kinase. Son ligand (PDGF) est sécrété essentiellement par les plaquettes et également par l'endothélium et les mastocytes. Leur liaison augmente la synthèse de certaines protéines, l'activité de stromélysine (une collagénase) et la prolifération cellulaire [15]. La mutation entraîne une surexpression et une activation de ce récepteur indépendamment de son ligand [14] figure (21).

Le gène KIT est muté dans près de 85% des cas [16]. Ces mutations touchent plus fréquemment l'exon 11 (66%) codant pour le domaine juxtamembranaire et intracytoplasmique du récepteur et sont retrouvées surtout au niveau des tumeurs gastriques. Les mutations de l'exon 9 sont les deuxièmes en fréquences (18,1%) et le plus souvent retrouvées dans les localisations intestinales. Les exons 13 et 14 peuvent également être dans une moindre mesure [14].

La mutation du PDGFR α n'est retrouvée que dans 7% des cas et se voit quasi exclusivement au niveau des GIST gastrique et épiploïques. Elle siège au niveau de l'exon 18 (boucle d'activation intracytoplasmique) de PDGFR α dans 6% des cas; les mutations de l'exon 12 (juxtamembranaire et intracytoplasmique) de PDGFR α sont exceptionnelles (< 1%) [17].

Les mutations de ces deux récepteurs tyrosine kinase (KIT et PDGFR α) sont exclusives l'une à l'autre puisque les tumeurs surexprimant kit expriment peu ou pas PDGFR α et vice versa [14]

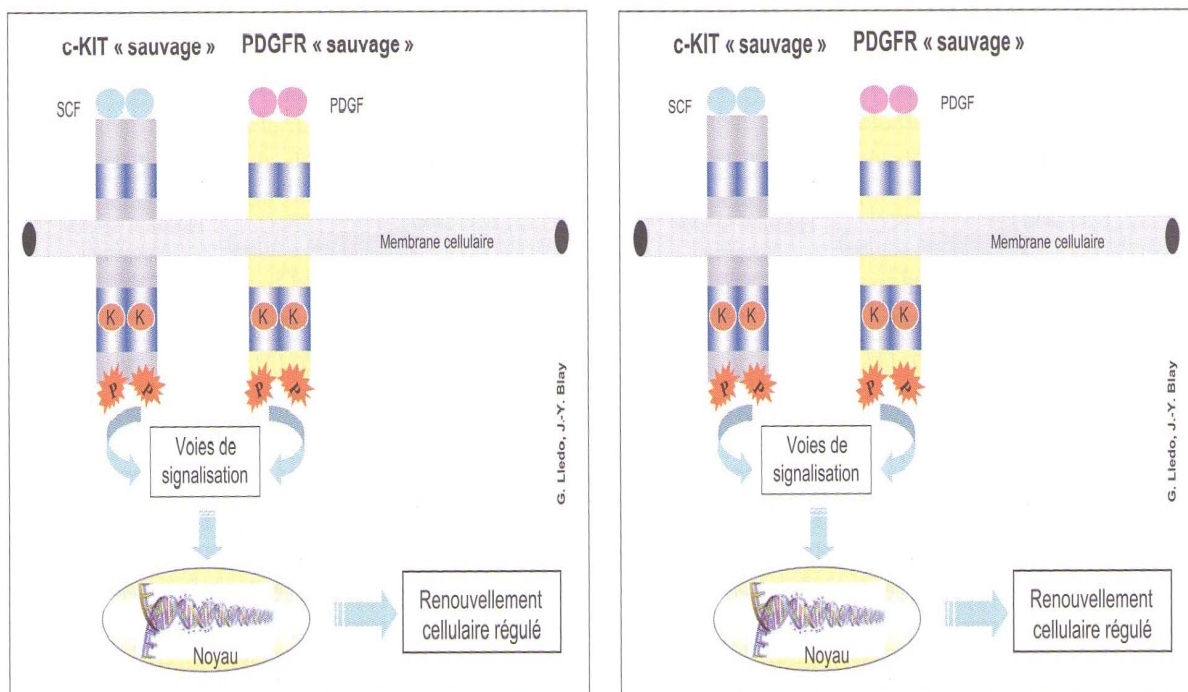


Figure 21 : action du c-kit et PDGFRA à l'état physiologique et lors d'une mutation.

D'autres altérations génétiques ont été rapportées, notamment des anomalies récurrentes en 14q et 22q [18,19] ainsi que des pertes (en 1p, 9p, 11p) et des gains (5p, 8q, 17q, 20q) retrouvés plus fréquemment dans les formes métastatiques [19].

Les facteurs responsables des mutations sont pour l'instant toujours inconnus. Une large majorité des GIST résulte d'une mutation somatique et sont sporadiques [20].

IV. Epidémiologie

1. Incidence et fréquence:

Les GIST sont de description récente et représentent la majorité des néoplasies conjonctives du tube digestif [21]. Cependant elles restent rares par rapport aux autres tumeurs

digestives puisque les sarcomes ne représentent que 2,2% des cancers gastriques, 13,9% des cancers du grêle, et 0,1% de tous les cancers colorectaux [22].

L'incidence des GIST est difficile à évaluer précisément [23]; elle est certainement sous-évaluée car certaines formes tumorales sont asymptomatiques donc non diagnostiquées, et les études d'incidence sont rétrospectives [14]. Toutefois, grâce à des études récentes, l'incidence est évaluée à environ 600 à 900 nouveaux cas par an en France [14]. Miettinen et al. [24] ont estimé l'incidence des GIST malignes à environ 4 pour 1 million d'habitants en Finlande du Sud. L'incidence calculée aux Etats-Unis mais non confirmée, fait état de 5000 à 6000 cas par an [3].

2. Age:

Les tumeurs stromales peuvent survenir à tout âge [25,26], mais elles sont découvertes généralement chez l'adulte avec un pic d'incidence dans les 5 et 6 décades; elles sont peu fréquentes avant 40 ans [4,21]. Les cas pédiatriques de GIST sont considérés comme exceptionnels; seule une vingtaine de cas sont décrits dans la littérature. [14]

Au Maroc, La moyenne d'âge constatée lors d'une étude rétrospective à propos de 31 cas de tumeurs stromales gastro-intestinales colligées au service d'hépatogastroentérologie du CHU Hassan II de Fès, était de 55,8 ans (33-80 ans) [27]

Une étude à propos de 14 cas colligés au service d'anatomie pathologique du CHU Med CHU Mohamed VI de Marrakech a constaté une moyenne d'âge de 51 ans et deux mois [40-73 ans] [28].

Dans notre série, l'éventail des âges variait de 27 à 79 ans avec une moyenne de 51,4 ans.

3. Sexe:

La plupart des études ne mentionnent aucune différence de sexe [3,25,26,29,30,31], d'autres retrouvent une discrète prédominance masculine [4;14;32,33,34]

Au Maroc, les deux études, citées ci dessus, ont noté une prédominance masculine avec un sex-ratio de 1,8 et 1,4 respectivement à Marrakech [28] et à Fès [27].

Cette prédominance masculine était notée aussi dans notre étude (sex-ratio 1,3).

4. Localisation:

Les GIST peuvent se localiser sur tout le tractus digestif avec une prédominance gastrique [14]

Elles sont découvertes au niveau de l'estomac dans 60%-70 % et au niveau de l'intestin grêle dans 20%-30%. Moins de 10% sont situées au niveau de l'oesophage, du côlon, du rectum [35]. Quelques cas de GIST appendiculaires ont été rapportés, et un cas à partir du diverticule de Meckel a été décrit [36].

L'étude faite à Marrakech a noté la prédominance de la localisation gastrique retrouvée dans 64% des cas [28] tandis que l'étude faite à Fès a noté une prédominance de l'atteinte grêlique qui était retrouvée dans 58,1% des cas [27].

Dans notre série la localisation gastrique était prédominante (76,2%), suivie de la localisation recto-anale dans 14,3% des cas. La localisation grêlique était retrouvée dans 9,5% des cas.

L'interprétation des données épidémiologique au Maroc, notamment la localisation, reste difficile vu l'effectif des cas du à la rareté de ces tumeurs ainsi qu'à l'identification récente de leurs critères diagnostiques.

V. Clinique:

1. Circonstance de découverte:

Les GIST restent longtemps asymptomatiques, rendant leur découverte fortuite fréquente. Les symptômes révélateurs sont consécutifs à leurs complications. Ils sont dominés par les douleurs abdominales mal systématisées dues au volume de la tumeur, par les saignements digestifs extériorisés ou occultes ou par le risque d'occlusion [14].

L'hémorragie se voit quand la tumeur est ulcérée et peut aller jusqu'à l'hémopéritoine. L'occlusion est l'apanage des tumeurs grêliques [14].

Les autres symptômes possibles sont variés, en rapport direct avec la localisation de la tumeur, par exemple une dysphagie ou encore un syndrome rectal [14].

La difficulté provient du fait que ces symptômes n'ont pas de caractères spécifiques et peuvent donc évoluer pendant plusieurs années avant que le diagnostic ne soit porté [14].

La symptomatologie était dominée aussi par l'hémorragie digestive et les douleurs abdominales dans les études faite au Maroc citées ci-dessus [27,28].

Tous nos patients présentaient des symptômes. Ils étaient également dominés par les douleurs abdominales chez 16 patients (76,2%) et l'hémorragie digestive chez 9 patients (42,9%). Le syndrome rectal était constaté chez 3 patients [14,3%].

Les douleurs abdominales étaient faites surtout d'épigastalgies chez 9 patients (42,9%), de douleurs abdominales polymorphes qui étaient présentes chez 5 patients (23,8%) tandis que 2 patients présentaient un tableau d'abdomen aigu [9,5%]. Ce tableau était constaté chez un patient ayant une occlusion grêlique tandis que l'autre patient présentait un tableau de péritonite aiguë

2. L'examen physique:

L'examen général peut parfois trouver une altération de l'état général, une pâleur cutaneo-muqueuse en rapport avec une anémie de gravité variable [31,37;21], on encore une fièvre ou une hypotension.

Il peut trouver aussi des signes en rapport avec la maladie de Von Recklinghausen faite de tache café au lait [38].

L'examen abdominal peut trouver une sensibilité, une défense, une contracture, ou une masse palpable [1,21, 31,39].

La recherche d'ADP en particulier le ganglion de Troisier en sus claviculaire gauche ainsi que les touchers pelviens doivent être systématiques.

Dans environ 30% des cas aucun symptôme n'est noté.

Dans notre série, l'examen clinique était normal chez 8 patients (38%) alors qu'il a retrouvé :

- ❖ une pâleur cutanéomuqueuse chez 3 patients [14,3%]
- ❖ une altération de l'état général [aeg] chez 10 patients [47,6%]
- ❖ une fièvre chez un patient ayant syndrome occlusif avec une défense abdominale [4,8%].
- ❖ une contracture abdominale chez un patient ayant un abdomen aigu [4,8%], et une masse abdominale chez deux patients (9,5%).

Le toucher rectal avait révélé un processus de la paroi rectale chez 2 patients [9,5%] l'un en antérieur à 3cm de la marge anale, l'autre en antérolatéral droite à 1cm de la marge anale.

3. Particularité selon la localisation:

Tableau I: Les principaux signes cliniques en faveur des différentes localisations

Localisation	Sémiologie
Œsophagienne	Une dysphagie et une perte de poids [4].
Gastrique	Des douleurs abdominales (40–50%), un saignement gastro-intestinal (20 %–50 %), une masse palpable (25%–40%) [24]
Grêlique	un saignement, une douleur abdominale, une masse palpable ou une occlusion intestinale [40].
Rectale	une rectorragie ou des douleurs rectales [41]
Métastase	Une douleur abdominale et une masse palpable [42].

Dans notre série :

- ❖ La localisation gastrique se révélait surtout par des épigastralgies (56%), une hémorragie digestive (50%). une masse palpable était retrouvée chez deux patients (9,5%).
- ❖ La localisation rectale se traduisait par un syndrome rectal, qui était présent chez tous patients présentant cette localisation, Il était associé à une hémorragie digestive chez un seul patient.
- ❖ La localisation grêlique se révélait par une occlusion et des douleurs abdominales polymorphes.

4. Les associations pathologiques:

4.1. Triade de Carney:

C'est une affection qui touche la femme jeune. Elle est caractérisée par la présence de multiples tumeurs stromales gastriques, d'un chondrome pulmonaire et d'un paragangliome extrasurrénalien [43, 44]. Cette triade a été décrite la première fois par Carney en 1977 [45] et depuis, 80 cas ont été décrits dans la littérature. Elle n'est jamais complète d'emblée, elle ne le devient que dans un délai moyen de 12 ans. Les tumeurs stromales gastriques sont les plus révélatrices de ce syndrome et elles sont très agressives avec 63% de formes métastatiques [46].

4.2. La neurofibromatose périphérique type I (NFI) ou Maladie de Von Recklinghausen

C'est une phacomatose héréditaire à transmission autosomique dominante et à expression occasionnelle. Elle est d'évolution lente et caractérisée par la présence de malformations tumorales à type de taches nevocapillaires (tache café au lait) dans les organes ectodermiques, en particulier la peau ainsi que des tumeurs du système nerveux [38,47].

L'association des tumeurs stromales digestives avec la neurofibromatose périphérique type I (NFI) est classique, puisque 12 à 60% des patients avec NFI développent des GIST [48,49]. Cette association est non accidentelle, elle est expliquée par la présence d'altérations génétiques communes aux deux pathologies [50].

La prévalence des GIST dans cette maladie est de 25% dans les études autopsiques contre 5% pour les tumeurs révélées cliniquement. Habituellement, les GIST sont découvertes chez des adultes ayant déjà des lésions cutanées [51].

4.3. Formes familiales

De rares cas familiaux de multiples, ont été décrits. Ils sont le plus souvent liés à une mutation du gène KIT [50]. Ils se caractérisent par la présence de tumeurs multiples associées à

une hyperpigmentation cutanée et muqueuse, un urticaire pigmentaire, une mastocytose systémique et une hyperplasie diffuse des plexus mésentériques du tractus digestif [30,52,53,54].

VI. ETUDE PARACLINIQUE:

Les examens complémentaires utiles pour le diagnostic dépendent de la taille et de la localisation de la tumeur [55]. Le diagnostic des tumeurs de moins de 5 cm et de siège gastrique ou colorectal peut être évoqué par une simple endoscopie et qui peut être confirmé par une échoendoscopie [14]. Le diagnostic des petites GIST du grêle est porté par un entéroscanner et ou une entéroscopie. Dans le cas de GIST très volumineuse, le scanner abdominal reste l'examen de référence [14].

Malgré les résultats prometteurs que peuvent donner les différentes explorations notamment l'échoendoscopie, l'analyse tissulaire de ces tumeurs reste essentielle pour établir le diagnostic et les critères pronostiques [4].

1. La biologie:

La biologie n'est pas contributive et il n'existe pas de marqueur tumoral spécifique [30]. L'anémie de type ferriprive par carence martiale est souvent présente [21]. Elle est la conséquence directe du saignement. Elle peut être un signe d'appel et révéler une tumeur stromale silencieuse.

On peut aussi observer un syndrome inflammatoire biologique, une cytolysse et ou une choléstase hépatique en cas de lésions hépatiques secondaires. L'hyperleucocytose modérée en cas de complication infectieuse tumorale peut être observée [31;56].

Dans notre série l'anémie hypochrome microcytaire ferriprive était présente chez 14% des cas.

2. La radiographie standard:

L'ASP ou la radiographie du thorax centrée sur les coupes trouvent toute leur place en situation d'urgence.

L'ASP permet de visualiser les niveaux hydro-aériques en cas d'occlusion.

La radiographie du thorax permet de voir le pneumopéritoine témoignant d'une perforation d'un organe creux.

Ceci était retrouvé dans notre série puisque un patient était admis en urgence pour occlusion grêlique tandis que l'autre patient était admis avec une contracture abdominale suite à une péritonite aigue par perforation d'ulcère.

3. L'endoscopie:

L'endoscopie peut être réalisée pour une hémorragie digestive, une dysphagie, des signes de compression extrinsèques ou encore tout autre symptôme digestif [14]. Il faut noter que la plupart des diagnostics précoces le sont du fait d'une découverte fortuite au cours d'un examen réalisé pour une indication différente [57].

En endoscopie, les GIST apparaissent habituellement sous la forme de tumeurs sous-muqueuses faisant saillie dans la lumière. La lésion est couverte de muqueuse normale avec parfois une ombilication ou une ulcération [14], (Figure 22).

Lorsque la tumeur se développe dans l'épaisseur de la paroi ou vers l'extérieur, la paroi peut être normale ou paraître rigidifiée ou encore présenter une voussure, posant le problème de différentiel avec une compression extrinsèque [34,58].

Des biopsies sont réalisées mais le plus souvent elles sont négatives du fait de la profondeur de la tumeur dans la musculature [14]. Cependant dans le cas où la tumeur est à développement endoluminal, les biopsies faites sous endoscopies sont d'un grand intérêt. Elles peuvent mener au diagnostic dans 20 à 50% des cas [60,59].

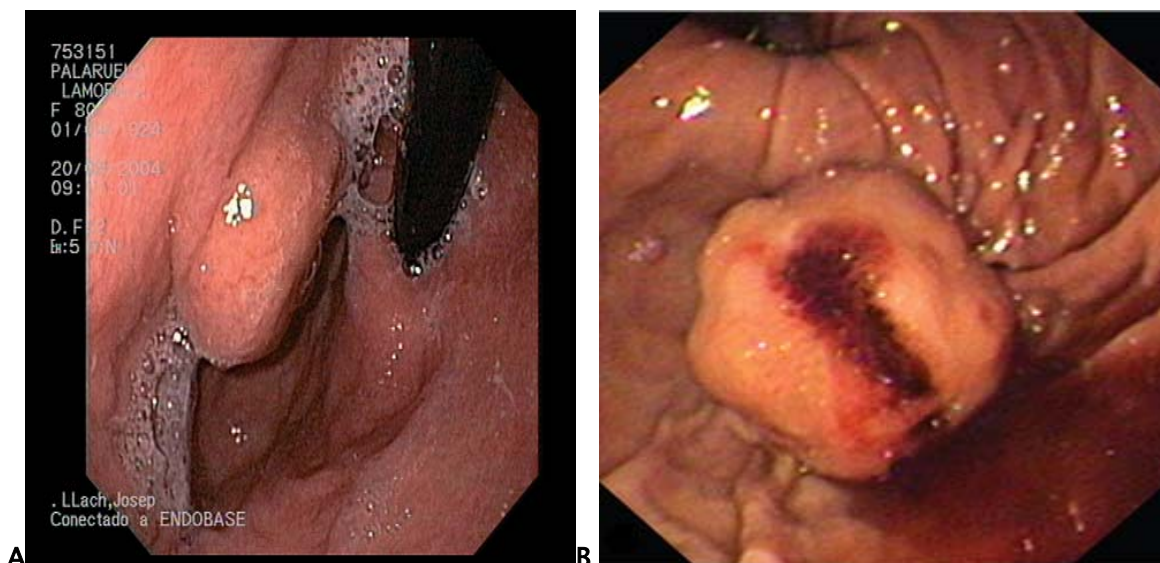


Figure 22 : aspect endoscopique d'une tumeur sous muqueuse (A) [62], noter la possibilité d'ulcération (B) [4].

Dans notre étude, l'endoscopie était pratiquée chez 17 patients (67%), et également l'aspect sous muqueux était le plus retrouvé dans 47% des cas.

L'aspect ulcéreux était constaté chez 3 patients (17%), l'aspect polypoïde chez 1 patient (6%) et une association de ces différents étaient retrouvée aspects chez 4 patients (23%). Elle était normale chez un patient (7%).

L'histologie des différentes biopsies a confirmé le diagnostic de GIST chez 12 patients (70,5% des biopsies).

4. L'échoendoscopie:

Actuellement, l'écho-endoscopie joue un rôle décisif dans l'évaluation, le diagnostic et éventuellement la prise en charge des GIST [4]. Cet examen permet de différencier les tumeurs sous muqueuses des compressions extrinsèques [57].

A l'écho-endoscopie, les GIST apparaissent le plus souvent comme des masses hypoéchogènes développées à partir de la quatrième couche de la paroi gastro-intestinale

correspondant à la musculaire (muscularis propria) et dans une minorité de cas, à partir de la seconde couche hypoéchogène correspondant à la musculaire muqueuse (muscularis mucosae) [61], (figure 23) [62].

Les signes d'échoendoscopiques de « b nignit  » ou de « malignit  » d crits dans des s ries r trospectives de GIST (diam tre, spots hyper chog nes, limites irr guli res, zones kystiques) ont, en dehors de la taille, une valeur pratique limit e [14]. Seule la taille de moins de 2cm est en faveur d'une l sion sans risque de rechute en cas de localisation gastrique [14].

L' choendoscopie permet de faire des ponctions quand la biopsie de la tumeur est envisageable. Dans ce cas La ponction sous  choendoscopie, quand elle est possible, peut  tre privil gi e par rapport   la voie transpari tale dans les GIST non m tastatiques [55,57].

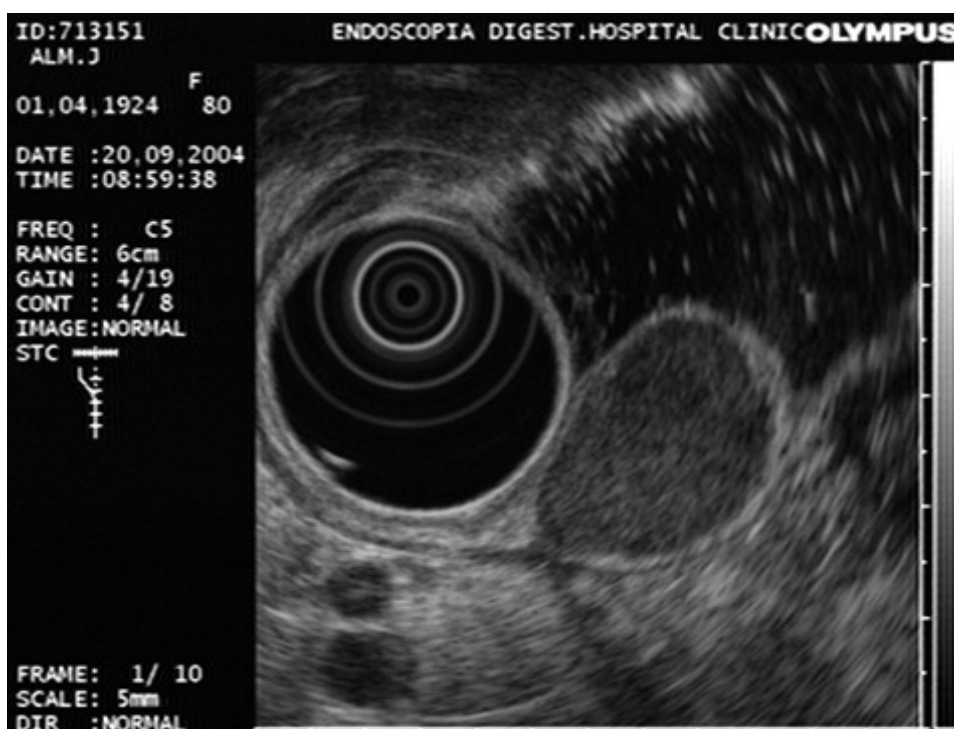

Figure 23: aspect  choendoscopique d'une GIST [62]

Dans notre s rie l' cho- ndoscopie a  t  r alis e chez un patient par voie rectale. Elle avait montr  un processus sous muqueux de la paroi rectale   3cm de la marge anale, de trois cm, sans extension locor gionale.

5. L'échographie:

L'échographie peut mettre en évidence une GIST de manière fortuite, surtout si elle est de grande taille, amenant dans ce cas à la réalisation d'autres examens d'imagerie pour affiner le diagnostic [63].

En échographie, les GIST se présentent le plus souvent sous forme d'une masse tissulaire à contours polylobés, hypoéchogène homogène ou hétérogène. Quand il y a une communication avec la lumière digestive, le centre de la tumeur apparaît hyperéchogène. Il peut être hypoéchogène voire anéchogène quand la tumeur est nécrosée [64]. L'échographie permet de faire de faire le bilan d'extension local et régional à la recherche de métastases ainsi que la détection d'épanchement intra abdominal.

L'échographie est un examen facile, anodin et accessible, cependant elle reste une technique d'imagerie examinateur-dépendant.

Dans notre série, l'échographie abdominale était normale chez 13 patients [62%]. Elle a objectivé un processus tumoral gastrique chez 4 patients ayant une localisation gastrique et un processus tumoral sigmoïdien chez un patient ayant une tumeur grêlique étendu au mésentère.

Elle a objectivé un processus tumoral hépatique chez 2 patients alors qu'ils avaient une localisation gastrique

L'épanchement abdominal était constaté chez 2 patients admis aux urgences l'un ayant une occlusion l'autre ayant péritonite par perforation d'ulcère.

L'échographie de contraste n'est actuellement pas utilisée en pratique courante pour l'étude des GIST [63]. Cependant, elle semble permettre une évaluation précoce, dès les premiers jours du traitement, de la réponse des métastases et des récives tumorales à l'imatinib, par l'étude quantitative du rehaussement après injection intraveineuse d'une solution contenant des microbulles de gaz [65] (figure 24).

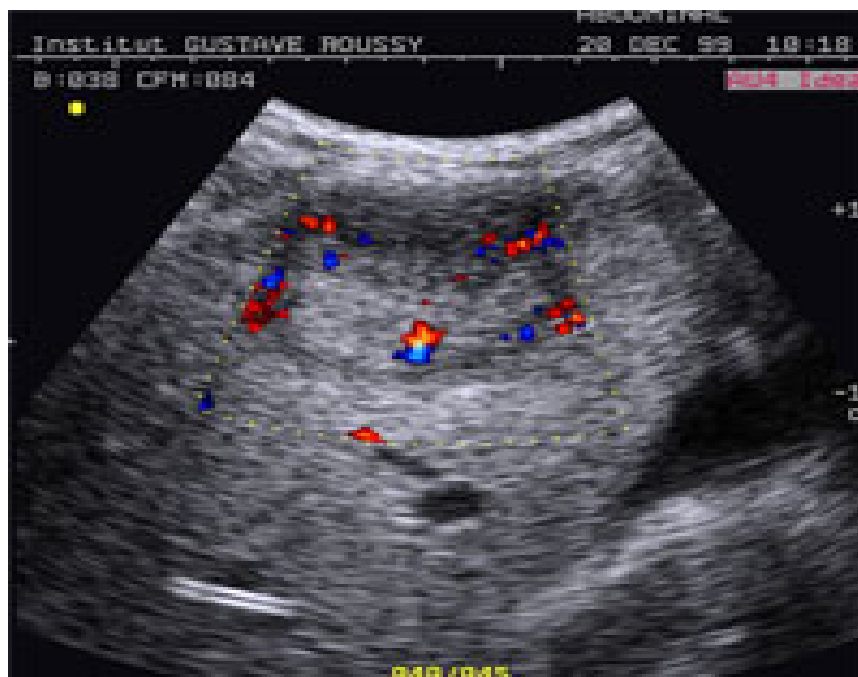

Figure 24: échographie avec injection du produit de contraste

6. Tomodensitométrie (TDM):

La TDM est le plus souvent l'examen d'imagerie effectué en première intention en cas de suspicion de GIST [63]. En effet, elle est considérée comme l'examen de référence pour l'étude locale de ces tumeurs et leur extension à distance [66]. Elle est effectuée avec injection intraveineuse de produit de contraste iodé [63].

En TDM, les GIST se présentent, dans la majorité des cas, comme des masses à développement exoluminal et à contour nets, de taille variable. Leur densité peut être spontanément hétérogène, du fait de zones de nécrose hypodenses ou de modifications hémorragiques hyperdenses [67]. Des calcifications sont rarement observées avant le traitement [68]. Les GIST peuvent également contenir des bulles de GAZ ou du produit de contraste digestif lorsqu'il existe une ulcération tumorale communiquant avec la lumière [63]. Après injection intraveineuse de produit de contraste iodé, un réhaussement est habituellement observé, le plus

souvent hétérogène, notamment pour les tumeurs les plus volumineuses, siège de remaniement nécrotico-hémorragiques [67].

Une grande taille, des contours irréguliers, l'envahissement d'organes contigus ainsi que la densification de la graisse adjacente évoquent une GIST agressive [69] (figure 25) [63].

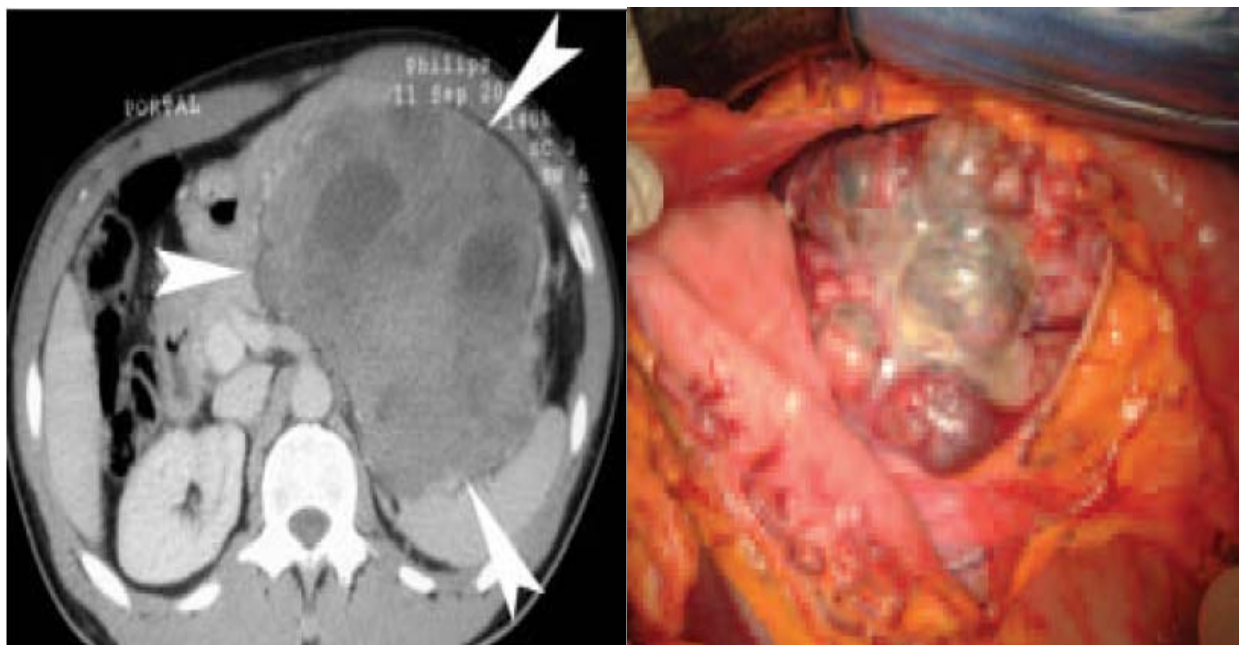


Figure 25: Une masse (têtes de flèche) épigastrique d'environ 14 cm de grand axe, paraissant développée aux dépens de la paroi postérieure de l'estomac, refoulant la rate et rehaussant de façon hétérogène après injection intraveineuse de produit de contraste iodé [63].

L'intérêt de la TDM est suscité aussi dans le cadre du bilan d'extension. L'extension à distance des GIST est principalement hépatique [63]. S'y développent des nodules de taille variable, rehaussés après injection de produit de contraste iodé (figure 26) [63]. Une atteinte mésentérique est également fréquente, se manifestant par des nodules à contours nets et de petite taille, souvent homogènes. Une atteinte ganglionnaire est exceptionnelle en cas de GIST [70].

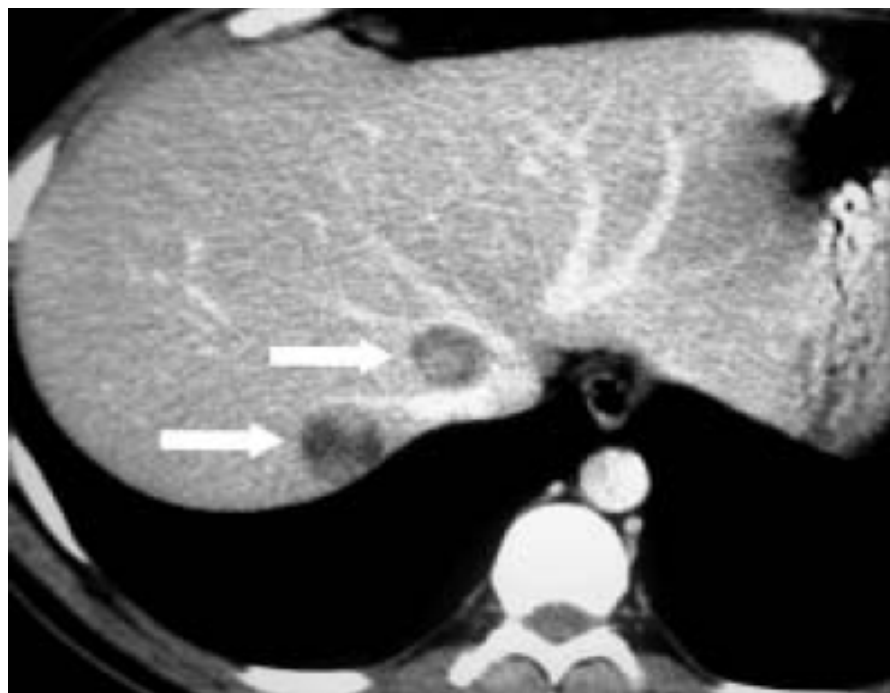

Figure 26: Présence de nodules hétérogènes (flèches), rehaussant partiellement, situés dans le dôme hépatique, correspondant à des métastases synchrones. TDM effectuée dans le cadre du bilan d’extension d’une GIST duodénale diagnostiquée par fibroscopie [63].

La TDM est d’un grand apport dans le suivi de la maladie notamment après traitement.

En cas de récurrence, les GIST ont le plus souvent un aspect agressif caractérisé par une grande taille, des contours irréguliers ou l’envahissement des organes adjacents, ainsi que par la présence de métastases [71].

En cas d’efficacité du traitement, une diminution du nombre et de la taille des lésions est habituellement observée, ainsi qu’une diminution de leur densité et de leur rehaussement après injection intraveineuse de produit de contraste iodé, allant jusqu’à prendre un aspect pseudokystique (figure 27) [72], [73].

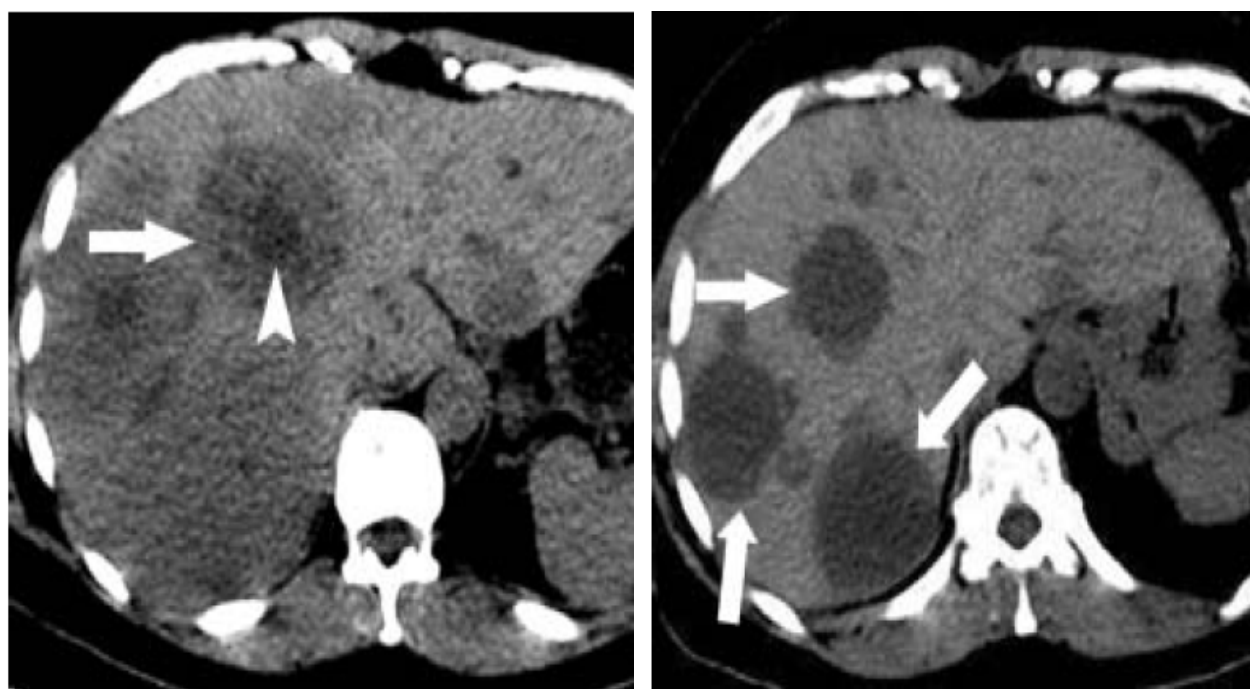


Figure 27: aspect TDM avant et après traitement [63].

A: TDM dans le plan axial et avant injection mettant en évidence plusieurs nodules. L'un d'eux [flèche] présente un centre plus hypodense [tête de flèche], d'allure nécrotique, avant traitement par imatinib

B: TDM sans injection, après un mois de traitement par imatinib, mettant en évidence un aspect très hypodense des nodules (flèches). Cet aspect est en faveur d'une transformation fibromyxoïde sous traitement

Dans notre série la TDM était faite chez 19 patients (90,5%), elle avait évoqué le diagnostic de GIST chez 7 patients.

La TDM a pu préciser la localisation tumorale ainsi que l'envahissement locorégional qui était observé chez un patient où la tumeur avait envahi le foie et le pancréas ainsi que chez un autre patient qui présentait des métastases hépatiques.

7. Tomographie par émission de positon:

Le principe de la tomographie par émission de positon au ¹⁸F-fluorodeoxyglucose (TEP-FDG) repose sur l'accroissement du taux d'activité métabolique des cellules tumorales qui ont un

besoin accru en glucose et donc une hyperfixation du FDG. En TEP-FDG, les GIST se manifestent par des foyers d'hyperfixation homogènes pour les lésions de petite taille. Les lésions de plus de 4 cm peuvent avoir un aspect plus hétérogène [63].

Bien qu'elle permette l'étude du corps entier, (figure 28), la TEP-FDG pourrait être légèrement inférieure à la TDM pour évaluer avant traitement l'extension des GIST. En effet, les lésions extra-abdominales sont rares et l'activité physiologique gastrique et colique est à l'origine de faux-positifs et de faux-négatifs en TEP-FDG [74]. La TEP-FDG semble en revanche supérieure à la TDM pour évaluer précocement l'efficacité de l'imatinib car elle permet une étude du nombre, de la taille des lésions ainsi que de leur activité métabolique. La TEP-FDG peut apporter des résultats fiables dès le huitième jour de traitement alors que la TDM ne peut donner ces informations qu'à partir du deuxième mois [70].

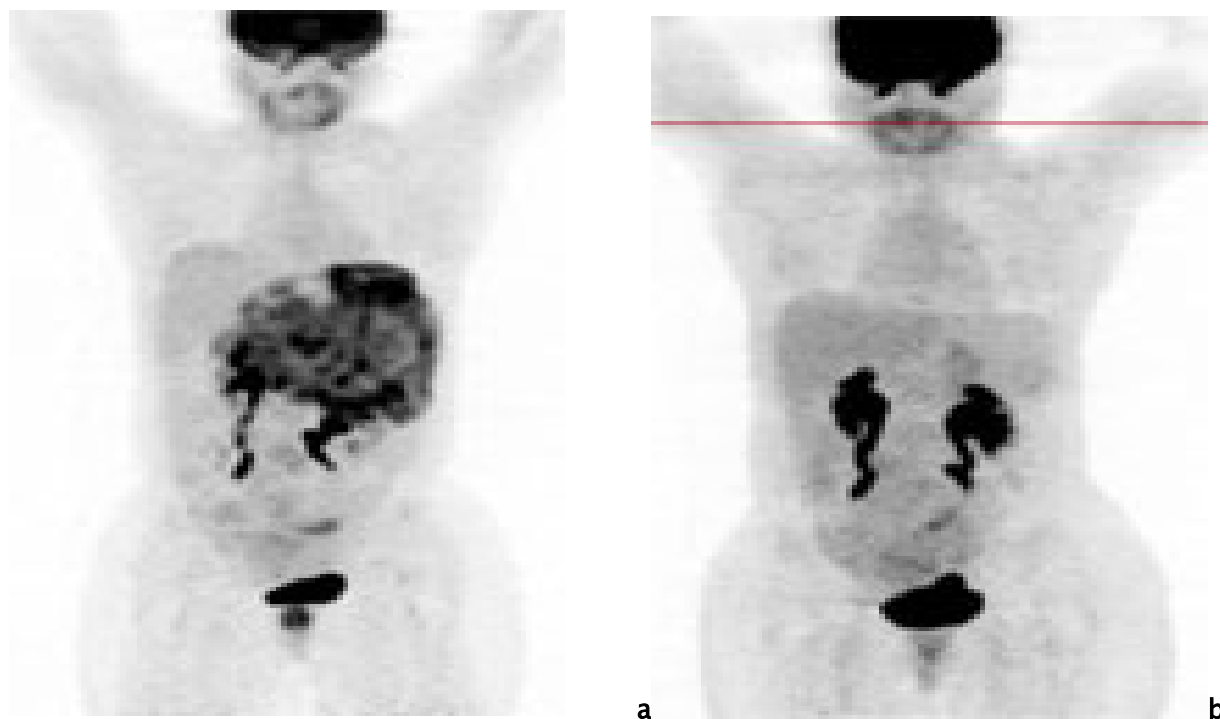
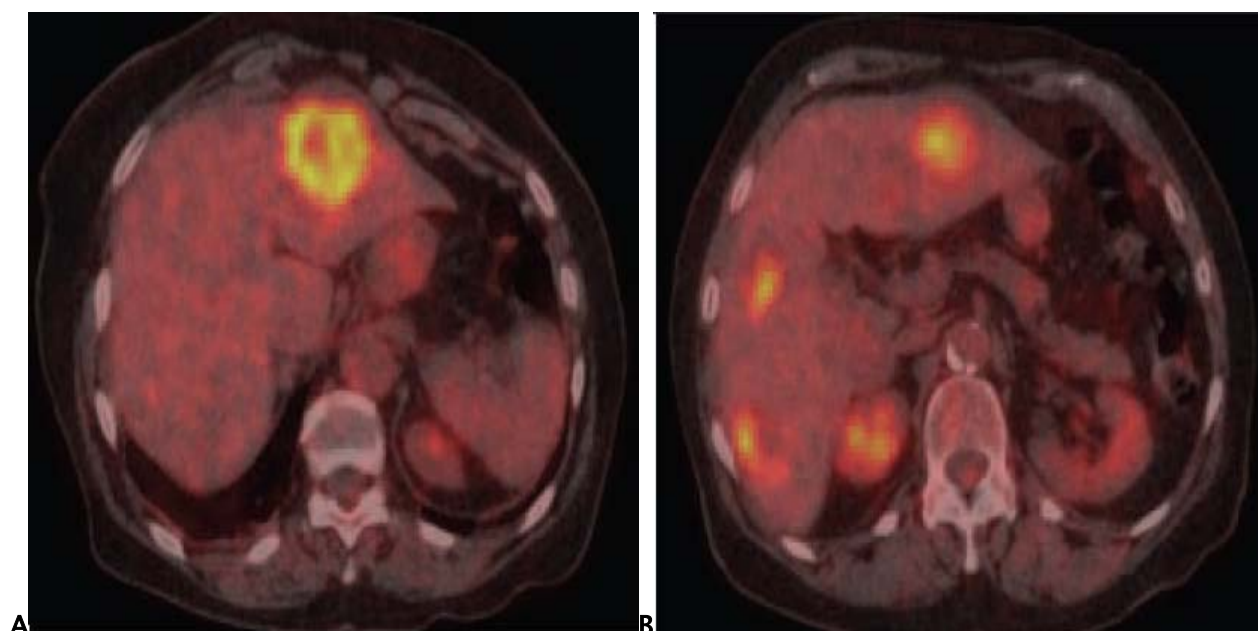


Figure 28 : aspect de GIST au tep-scan avant (a) et après (b) le traitement par l'imatinib.

8. Apport de la TEP-FDG/TDM:

La réponse au traitement est mieux évaluée lorsque l'on utilise à la fois les résultats de la TEP-FDG et ceux de la TDM (figure 29) [21]. Les appareils hybrides TEP-FDG/TDM, qui sont maintenant utilisés couramment, pourraient permettre cette double évaluation anatomique et fonctionnelle et allier ainsi les avantages des deux techniques en un seul examen. Cependant, à l'heure actuelle, les examens réalisés sur les appareils hybrides sont, en pratique courante, faits sans injection de produit de contraste iodé, et ne permettent donc pas une étude du rehaussement de la lésion en TDM [63].



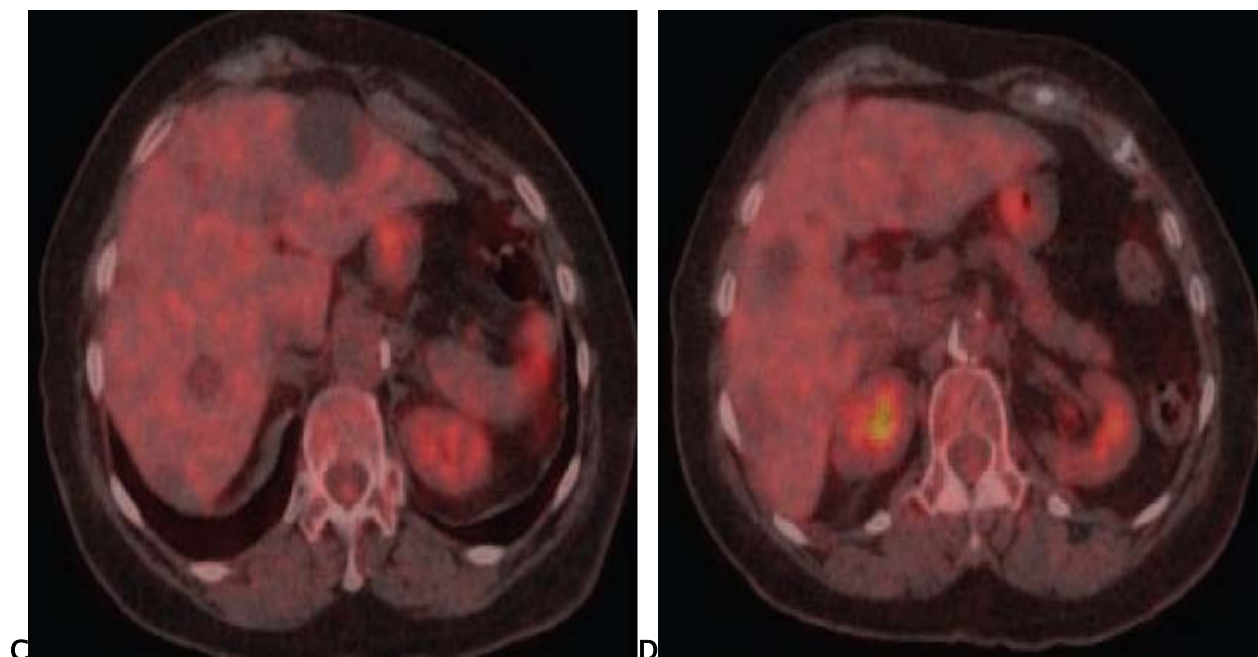


Figure 29 : TEP-TDM au ^{18}F FDG réalisées en préthérapeutique (a, b) et plus de un an après mise en route du Glivec[®](c, d) montrent la disparition complète de tous les foyers hypermétaboliques hépatiques [21].

9. L'imagerie par résonance magnétique : l'IRM

Quelle que soit la séquence, les GIST ont le plus souvent l'aspect d'une masse exophytique à contours réguliers. Les GIST peuvent prendre aussi l'aspect d'un petit nodule mural comme en TDM. En pondération T1, le signal des GIST est généralement intermédiaire, avec parfois des hypersignaux traduisant une hémorragie. En pondération T2, les GIST ont habituellement un signal intermédiaire, moindre que celui de la lumière distendue et la graisse mésentérique. Après injection d'un chélate de gadolinium, le rehaussement des GIST est souvent hétérogène en pondération T1 du fait de remaniements nécrotico-hémorragiques (figure 30) [67], [75]. L'IRM permet également d'étudier l'extension mésentérique des tumeurs par la recherche de nodules péritonéaux. Enfin, l'IRM est utile pour l'étude locale des GIST rectales [16].

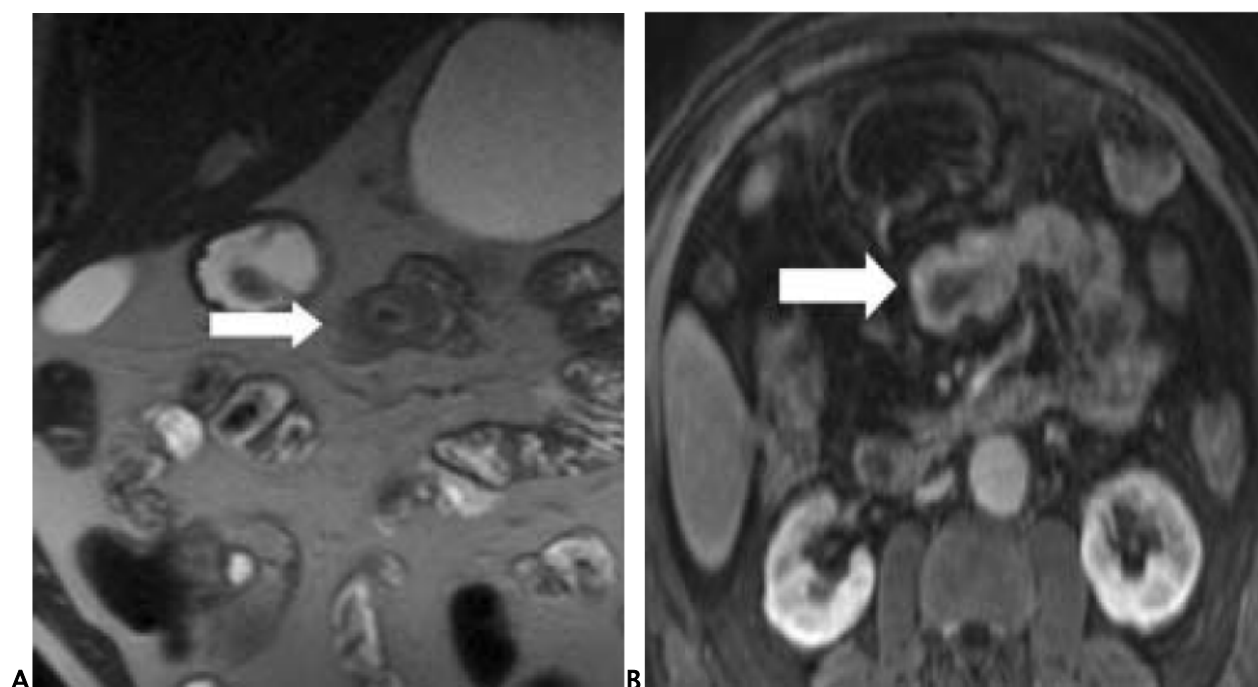


Figure 30 : GIST au dépend de la première anse jéjunale

- A:** IRM effectuée en pondération T2, dans le plan coronal, montrant la masse (flèche) dont le centre est hétérogène [67].
- B:** IRM effectuée en pondération T1, dans le plan axial, après injection intraveineuse d'un chélate de gadolinium montrant une absence de rehaussement du centre de la lésion (flèche), ce qui est en faveur de son caractère nécrotique [67].

10. Angiographie:

L'angiographie a une place très limitée dans la prise en charge des GIST et n'a plus de rôle diagnostique. Elle est, en revanche, indispensable en cas d'hémorragie digestive ou intrapéritonéale, avant d'effectuer une embolisation lorsqu'il existe un saignement abondant avec instabilité hémodynamique, inaccessible aux techniques endoscopiques ou pour éviter une chirurgie d'urgence à morbidité élevée. Avant l'embolisation, l'angiographie permet de visualiser la tumeur, en montrant à un temps précoce la présence de vaisseaux trop nombreux, sous la forme d'un peloton vasculaire régulier ou des vaisseaux anormaux répartis de façon irrégulière. Un rehaussement de la tumeur à un temps plus tardif est également observé [76].

L'angiographie permet de rechercher une extravasation de produit de contraste mais l'angioscanner est plus sensible en cas de saignement de faible abondance pour en détecter l'origine [77]. L'angioscanner est devenu l'examen de première intention en cas d'hémorragie digestive basse hémodynamiquement stable [77].

VII. Étude anatomo-pathologique

L'étude anathomo-pahologique est essentielle pour établir le diagnostic exact de tumeur stromale, pour en évaluer le potentiel de malignité et pour orienter la prise en charge thérapeutique.

1. Diagnostic positif

1.1. Macroscopie

Les GIST peuvent se localiser sur tout le tractus digestif avec une prédominance gastrique [14]. Leurs tailles varient de quelques millimètres à plus de 40 cm [31].

Dans notre série la taille variait de 2 à 10 cm.

Elles se présentent sous la forme d'une masse nodulaire bien limitée, non encapsulée, développée dans la paroi digestive [14]. Dans 60% des cas, elles sont sous muqueuses avec une surélévation de la muqueuse en regard qui peut être siège d'ulcération dans 20 à 30% des cas, ce qui explique l'hémorragie digestive [78,79].

Dans 30% des cas, elles se développent selon un mode exophytique sous séreux [80]. Tout en conservant des rapports avec la paroi digestive, elles peuvent se projeter dans la cavité abdominale et s'étendre au mésentère ou dans l'espace rétro-péritonéal [78].

Dans environ 10% des cas, la tumeur se développe en intramural [78,80].

Et plus rarement la croissance tumorale se fait dans les deux sens endo et exophytique donnant un aspect en sablier ou en bissac [81].

À la coupe, il s'agit d'une lésion ferme, homogène et blanchâtre. Lorsqu'elles sont volumineuses, des remaniements nécrotiques, hémorragiques ou kystiques sont fréquents (figure 31) [14].

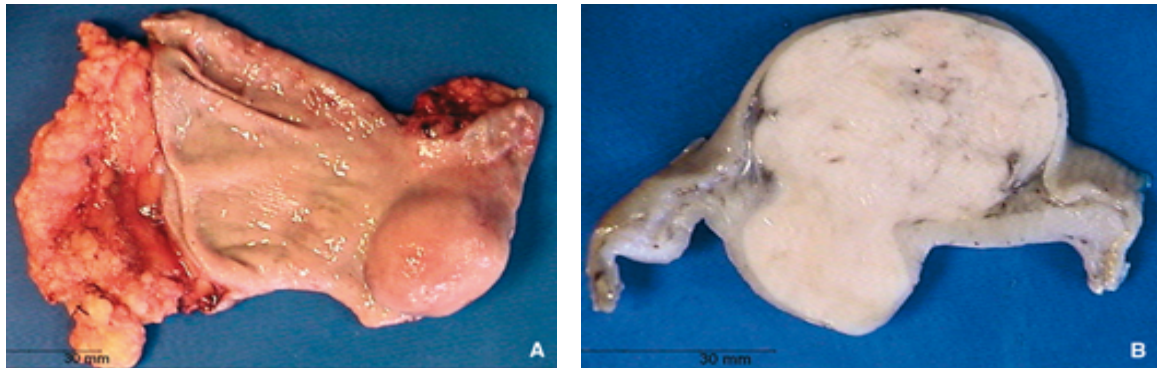


Figure 31 : Aspect macroscopique d'une tumeur stromale gastro-intestinale gastrique [14].

A. Lésion nodulaire d'allure sous-muqueuse refoulant la muqueuse gastrique.

B. Tumeur en « sablier », blanchâtre et homogène développée aux dépens de la musculature et refoulant la muqueuse.

1.2. Microscopie:

Il existe plusieurs types histologiques, les principaux sont :

- ❖ Fusiformes
- ❖ Epithélioïdes
- ❖ Mixtes

La variante fusiforme (Figure 32) [14] représente 70 % des cas [3]. Elle est caractérisée par une prolifération dense de cellules fusiformes se disposant en faisceaux enchevêtrés. Les cellules se disposent parfois en palissades ou en « bulbe d'oignon ». Les cellules sont uniformes, à cytoplasme éosinophile souvent fibrillaire. Leur noyau est régulier, ovalaire à chromatine souvent vésiculaire. Il peut exister des vacuoles juxtanucléaires. Le stroma est peu abondant et contient des lymphocytes, de nombreux vaisseaux à paroi fine et parfois des remaniements hémorragiques [82].

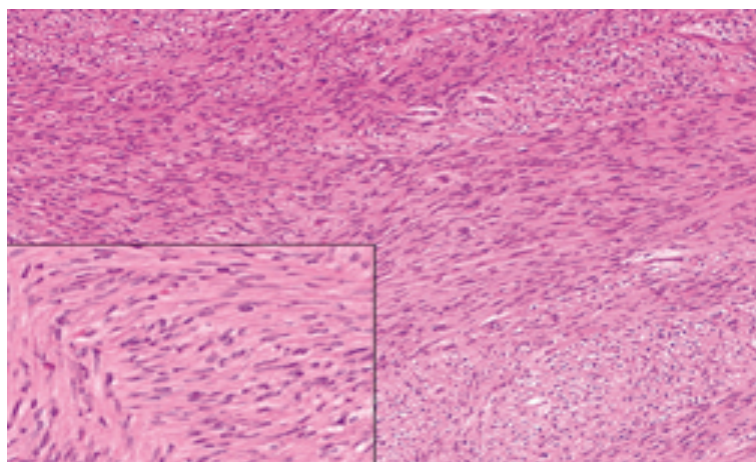


Figure 32: Aspect histologique typique d'une tumeur stromale gastro-intestinale de variante fusiforme à grossissement 100 et 400 (en cartouche). Coloration hématoxyline-phloxine-safran [14].

La variante épithélioïde (Figure33) [14], est observée dans 20 % des cas [3]. Les cellules, disposées en massifs, sont arrondies avec un cytoplasme abondant, éosinophile, parfois clair et contenant dans ce cas des « rétractions » cytoplasmiques éosinophiles autour du noyau. Les noyaux sont ronds ou ovoïdes, uniformes avec une chromatine dense.

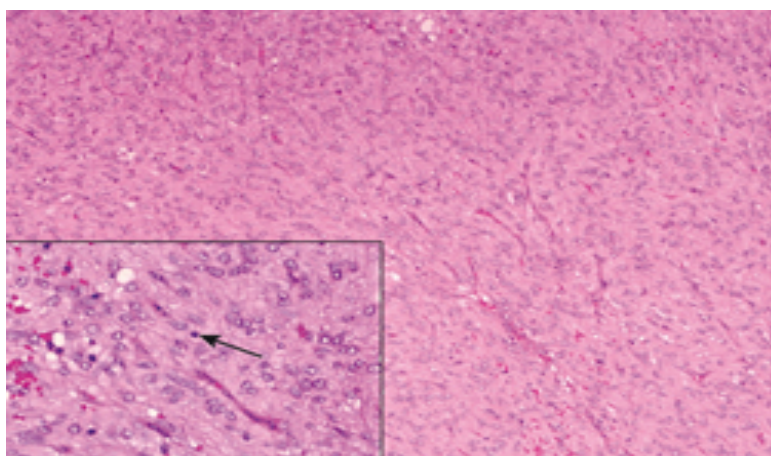


Figure 33 : Aspect histologique d'une tumeur stromale gastro-intestinale de variante épithélioïde à grossissement 100 et 400 (en cartouche). Noter la présence d'une mitose (flèche) au fort grossissement. Coloration hématoxyline-phloxine-safran [14].

Dans 5 % des cas on retrouve une association plus ou moins mêlée d'aspects fusiformes et épithélioïdes correspondant à la variante mixte.

Dans 10 % à 20 % des formes fusiformes et épithélioïdes, on peut observer des structures fibrillaires très éosinophiles appelées fibres skénoïdes correspondant à des globules de collagène intracellulaire [3,83].

D'autres formes plus rares ont été décrites [3,84] : type à stroma myxoïde, type pléiomorphe (surtout au niveau des zones remaniées), carcinoïde-like, paragangliome-like . Un pléomorphisme cytologique est peu fréquent [14].

Dans notre série l'aspect fusiforme était le plus retrouvé dans 76% des cas, l'aspect épithéloïde dans 14% des cas et l'aspect mixte dans 10% des cas.

1.3. L'immunohistochimie:

L'immunohistochimie est nécessaire au diagnostic, en particulier la recherche de l'expression de KIT (CD117), retrouvé positif dans 95 % des cas [85]. Il est actuellement recommandé de faire ce marquage avec l'anticorps polyclonal A4502 au 1/50 sans restauration antigénique ou au 1/300 après restauration antigénique (tampon citrate pH6). Le marquage est considéré comme positif, qu'il soit cytoplasmique, membranaire ou en point juxtanucléaire [85]. Sa répartition peut être hétérogène et son intensité variable, sans incidence sur le pronostic ni, selon les données actuelles, sur la réponse à l'imatinib [85]:

Il est positif dans 95 % des cas sous la forme d'un marquage membranaire et cytoplasmique intense et diffus de l'ensemble des cellules tumorales.

Dans 50 % des cas on peut observer un marquage en « dot » périnucléaire, dit « de type golgien », qui peut être isolé ou associé au marquage cytoplasmique diffus [3]. Rarement, le marquage de la tumeur peut être focal (5 % à 20 % des cellules tumorales).

Il n'y a pas de limite inférieure du pourcentage de cellules marquées pour poser le diagnostic de GIST. Afin d'interpréter le marquage de KIT, il est nécessaire d'avoir un témoin interne positif, par exemple les cellules de Cajal adjacentes ou les mastocytes (Figure 34) [14].

D'autres marqueurs sont souvent utilisés pour étayer le diagnostic : CD34 (dans 70 % des cas), h-caldesmone (dans 80 % des cas), actine musculaire lisse alpha (dans 40 % des cas), PS100 (dans 5 % des cas), desmine (dans 2 % des cas). Une forte positivité diffuse de la PS100 ou de la

desmine doit faire remettre en cause le diagnostic, même si la tumeur est KIT positive. Il est rappelé que l'expression de KIT n'est pas spécifique des GIST, et que d'autres tumeurs digestives ou intra-abdominales, conjonctives, mélanocytaires ou endocrines peuvent simuler une GIST. Les plus fréquemment confondues avec une GIST sont les tumeurs musculaires lisses et les fibromatoses.

Moins de 5 % des GIST suspectées histologiquement sont KIT négatives. Il faut en premier lieu éliminer un faux négatif, lié à un problème technique ou d'échantillonnage.

D'autres marqueurs plus récents ont été proposés : la protéine DOG1 et la protéine kinase C θ (PKC θ) :

La protéine DOG1 semble avoir un intérêt pour le diagnostic des GIST KIT négative avec une sensibilité proche de 100 % [16, 86, 87, 88,89].

La PKC θ est surexprimée dans les GIST, y compris les GIST KIT négatives [14].

Pour affirmer formellement un diagnostic de GIST KIT négative, il est actuellement recommandé de rechercher une mutation des gènes KIT et PDGFRA [85].

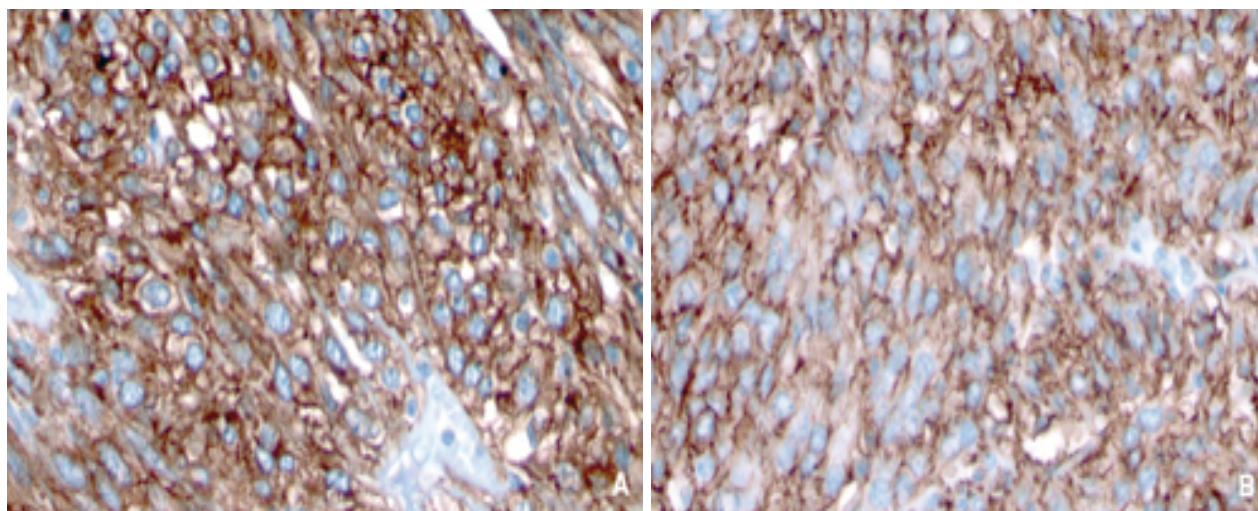


Figure 34 : aspect Immunohistochimique [14].

- A.** Marquage cytoplasmique et membranaire diffus des cellules tumorales par le CD117.
- B.** Marquage des cellules tumorales dans 60 % à 70 % des cas par le CD34.

Dans notre série l'expression kit était positive chez tous les patients, le CD34 était positif dans 66% des cas. La PS100 était négative chez tous les patients.

1.4. Biologie moléculaire:

Les GIST sont caractérisées par des mutations intéressant deux gènes cibles: KIT et PDGFR [14].

Les protéines KIT et PDGFRA appartiennent à la famille des récepteurs tyrosine kinase, dont font partie de nombreux récepteurs de facteurs de croissance, comme epidermal growth factor receptor (EGFR), RET, anaplastic lymphoma kinase (ALK) et human epidermal growth factor receptor-2 (HER2)[14]. Les mutations entraînent une surexpression et une activation, indépendante de la liaison à son ligand, de l'un des deux récepteurs. Ces deux mutations sont exclusives l'une de l'autre [14].

1.4.1 Fréquence des mutations de *KIT* et *PDGFRA* :

Le gène KIT est muté dans près de 85 % des cas [16] et les mutations touchent plus fréquemment l'exon 11 (66,1 %) codant pour le domaine juxtamembranaire et intracytoplasmique du récepteur. La plupart des mutations de l'exon 11 sont retrouvées au niveau des tumeurs gastriques. Les mutations de l'exon 9 sont les deuxièmes en fréquence (18,1 %) et plus souvent retrouvées dans les localisations intestinales. Les exons 13 et 17 peuvent également être mutés dans une moindre mesure (Figure 35).

Dans 6 % des cas on peut retrouver une mutation de l'exon 18 (boucle d'activation intracytoplasmique) de PDGFRA ; les mutations de l'exon 12 (juxtamembranaire et intracytoplasmique) sont exceptionnelles (< 1 %). Les mutations de PDGFRA surviennent quasi exclusivement au niveau des GIST gastriques et épiploïques [17]. Ces tumeurs mutées sont généralement épithélioïdes et expriment souvent faiblement KIT (Figure 33).

D'autres altérations génétiques ont été rapportées, notamment des anomalies récurrentes en 14q et 22q [18, 90] ainsi que des pertes (en 1p, 9p, 11p) et des gains (5p, 8q, 17q, 20q), retrouvés plus fréquemment dans les formes métastatiques [19].

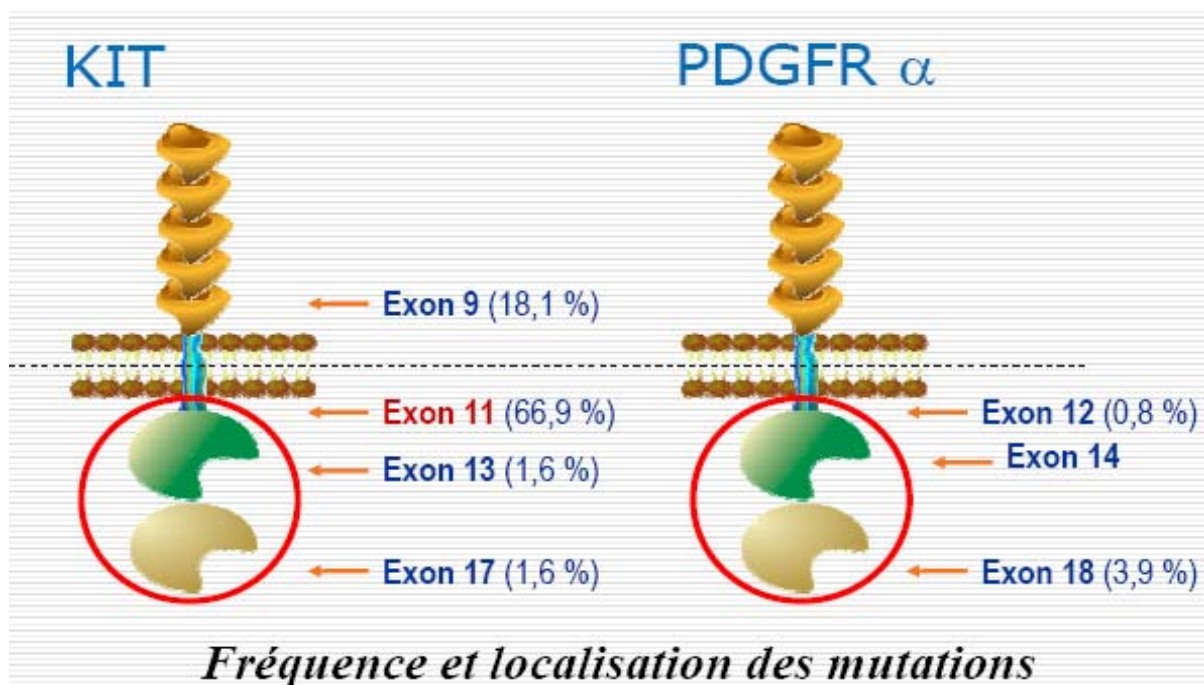


Figure 35 : fréquence des mutations des gène kit et PDGFRA

1.4.2 Détections des mutations de KIT et PDGFRA et indications

La détection des altérations moléculaires de KIT et PDGFRA peut se faire à partir de tissu congelé ou fixé au formol et s'effectue dans des centres expérimentés. Les mutations des exons sont détectées par DHPLC (chromatographie liquide à haute pression en condition dénaturante) ou LAPP (analyse de taille des produits de polymérase chain reaction (PCR)) [91]. Les mutations sont ensuite identifiées par séquençage du gène.

La recherche de mutations spécifiques de KIT ou PDGFRA était initialement limitée aux exceptionnels cas de GIST KIT négative (< 5 %). Depuis 2008, la recherche mutationnelle est recommandée chez tous les patients (55) compte tenu de son intérêt pronostique et prédictif de

la réponse aux thérapies anti-KIT : le taux de réponse et la survie sans progression sous imatinib 400 mg sont significativement moins bons en cas de mutation de l'exon 9 versus exon 11 [92]. La dose d'imatinib est maintenant dépendante du type de mutation : un doublement de la posologie à 800 mg/j est recommandé d'emblée si KIT exon 9 est muté [55]. Les tumeurs mutées au niveau de l'exon 18 de PDGFRA répondent également moins bien à l'imatinib [16].

Il n'y a pas lieu de rechercher une mutation germinale, la fréquence de transmission étant inférieure à 1 %.

Une résistance au traitement par imatinib peut apparaître suite à l'acquisition d'une nouvelle mutation de KIT par la tumeur (mutation secondaire) [93]. Les causes de ces nouvelles mutations sont mal connues.

2. Diagnostic différentiel:

Les principaux diagnostics différentiels sont représentés par les tumeurs à cellules fusiformes. Ces tumeurs peuvent être bénignes ou malignes [14].

Les tumeurs bénignes sont représentées essentiellement par les léiomyomes et les schwannomes [14] :

- ❖ Léiomyomes: ils siègent principalement au niveau de l'oesophage ou du rectum et touchent surtout l'adulte jeune. Au niveau de l'oesophage ces tumeurs peuvent être découvertes devant une dysphagie ou de manière fortuite lors d'un examen endoscopique. Elles sont de développement intramural et mesurent habituellement 1 à 3 cm. Sur le plan histologique, ces tumeurs sont constituées de cellules fusiformes, à cytoplasme éosinophile abondant, il n'y a pas de mitose et on peut observer quelques atypies nucléaires et des calcifications. Sur le plan immunohistochimique, ces tumeurs montrent une forte positivité pour les marqueurs musculaires : actine musculaire lisse, desmine et h-caldesmone. Les protéines KIT et CD34 sont négatives.

- ❖ Schwannomes : ils sont rares et siègent principalement au niveau de l'estomac. Ils sont encore plus rares au niveau de l'intestin. Ils sont localisés principalement au niveau de la sous-muqueuse et de la musculuse. Sur le plan histologique, ils ont les caractéristiques du schwannome associé à un infiltrat inflammatoire en couronne quasi pathognomonique. Ils expriment très fortement et de manière diffuse la PS-100, alors que la protéine KIT est négative.

Les autres tumeurs bénignes sont représentées par :

- ❖ Tumeurs desmoïdes.
- ❖ Tumeur fibreuse solitaire.
- ❖ Tumeur myofibroblastique inflammatoire.
- ❖ Polype fibroïde inflammatoire.
- ❖ Tumeur glomique de l'estomac.
- ❖ Neurofibromes.

Les tumeurs malignes posant un problème diagnostique sont :

- ❖ Léiomyosarcome.
- ❖ Liposarcome dédifférencié.
- ❖ Sarcome du stroma endometrial.
- ❖ Autres sarcomes: sarcome d'Ewing, angiosarcome.

Les autres diagnostics différentiels « immunohistochimiques » sont représentés par les tumeurs exprimant KIT :

- ❖ Mélanome.
- ❖ Séminome.

- ❖ Certains carcinomes (sein, utérus, poumon, rein, vessie, thymus, carcinomes folliculaires de la thyroïde)
- ❖ Certaines hémopathies (leucémies, pathologies mastocytaires).

VIII. PRONOSTIC:

Le consensus actuel est que toutes les GIST doivent être considérées comme ayant un potentiel de malignité. Des rechutes tardives sont possibles même pour les petites GIST [14].

1. FACTEURS PRONOSTIQUES:

Le rôle de différents facteurs pronostic reste controversé selon les auteurs. Il y en a qui défendent des facteurs que d'autres rejettent compte tenu du faible effectif des patients. Cependant la majorité des auteurs retiennent le rôle de la taille, l'index mitotique ainsi que le siège de la tumeur, d'où l'intérêt des deux classifications pronostiques (tableau II et III).

1.1 FACTEURS CLINICO-PATHOLOGIQUES :

1.1.1 Sexe

Pour la majorité des auteurs [78,94,95], le sexe n'est pas un facteur qui influence le pronostic. D'autres estiment que le sexe masculin est un facteur de mauvais pronostic [96]

1.1.2 Age

Le jeune âge serait pour certains auteurs [78,94,95] un facteur de bon pronostic.

1.1.3 Localisation anatomique

L'étude histopronostique des tumeurs stromales digestives a montré que certaines localisations sont péjoratives par rapport à d'autres [97,98,99,100].

Les GIST du grêle sont réputées particulièrement plus agressives que leur homologues coliques et gastriques ; elles ont un taux de malignité qui dépasse 60%.

Les GIST colorectales sont malignes dans 50% des cas tandis que les GIST oesophagiennes sont malignes dans 40% des cas.

Le taux de malignité des GIST gastriques ne dépasse pas 30% des cas [98,99,100,101].

1.1.4 Taille tumorale

Pour la plupart des auteurs [105,96,104,29,103,102], la taille tumorale est un facteur majeur pour évaluer le potentiel malin des GIST. Toutefois, le seuil prédictif de malignité est variable.

Pour Fletcher [3], toute tumeur stromale digestive mesurant plus de 5 cm est très probablement maligne quelque soit sa localisation.

Pour Miettinen [98] ; le seuil prédictif de malignité est déterminé en fonction du site digestif atteint. Il est de 5 cm pour les tumeurs stromales intestinales et 10 cm pour les tumeurs gastriques.

La variabilité des valeurs seuils de malignité entre les auteurs ne permet pas d'utiliser la taille tumorale comme paramètre pronostique indépendant.

1.1.5 Index mitotique (IM)

Le compte mitotique est défini par le nombre de mitoses cellulaires détectées sur 50 champs microscopiques au fort grossissement (High power field = HPF) [98].

C'est le paramètre le plus informatif sur le comportement cellulaire au sein de la tumeur.

La valeur d'IM la plus souvent considérée comme seuil prédictif de malignité est de 5 mitoses par 50 champs au fort grossissement (5 mitoses/50 HPF) [98].

1.1.6 Densité cellulaire

Dans certaines publications, la cellularité tumorale est considérée comme indicateur pronostique [106,97]. Cependant ce paramètre pose le problème de sa subjectivité et sa variabilité interobservateur.

Les tumeurs stromales à forte cellularité sont souvent dotées d'un comportement plus agressif et d'une survie plus courte [107,97]. Inversement, les GIST bénignes sont peu cellulaires.

1.1.7 Atypies cytonucléaires

Les atypies nucléaires ne sont pas habituelles dans les GIST [108]. Certains auteurs considèrent la présence de pléomorphisme nucléaire comme facteur prédictif de malignité. Ces foyers de pléomorphisme sont marqués par l'association de cellules multinuclées, avec des noyaux hyperchromatiques à contours irréguliers [109,108]. La considération de ce paramètre doit tenir compte de la répartition cellulaire variable d'une zone à l'autre et de la subjectivité intra et inter-observateurs.

1.1.8 Remaniements tumoraux

Dans la majorité des publications [111,78,110,108], la nécrose tumorale est un indicateur de mauvais pronostic [111,79].

Les remaniements hémorragiques sont fréquemment observés dans les GIST, mais ils n'ont aucune valeur prédictive [79, 108].

1.1.9 Invasion de la muqueuse

L'invasion de la muqueuse est un mode évolutif rare. Il traduit un certain degré d'agressivité. Ce facteur est considéré comme péjoratif dans les GIST [78,110,112].

La présence d'ulcération de la muqueuse intéresse aussi bien les GIST bénignes que malignes. Elle n'est pas synonyme d'une invasion de la muqueuse. Seule l'étude histologique de la paroi digestive peut confirmer cet envahissement [98].

1.1.10 Envahissement ganglionnaire

L'envahissement ganglionnaire n'est pas habituel dans les tumeurs stromales, il n'est présent que dans 6% des cas [96,114], le risque de récurrence ganglionnaire est inférieur à 5% [96,113]. Pour tous les auteurs [111,78 ,79,112,108], l'envahissement ganglionnaire n'est pas un facteur qui influence le pronostic.

1.1.11 Envahissement locorégional

La présence de métastases hépatiques, péritonéales ainsi que les métastases à distance est un facteur certain de mauvais pronostic, associé de façon constante à une survie courte [96,98,115].

1.2 FACTEURS IMMUNOLOGIQUES

Certains centres d'oncologie considèrent que toutes les tumeurs stromales sont malignes à l'exception de celles qui sont infracentimétriques découvertes fortuitement lors d'une chirurgie abdominale [3].

Cette situation de désaccord quant au pronostic des GIST a motivé les auteurs pour définir d'autres indicateurs pronostiques plus objectifs incluant des marqueurs de la prolifération cellulaire tels que : le marquage par la Bromo désoxy uridine (Br du); l'étude de la phase « S » en cytométrie de flux, et l'immunomarquage par des anticorps spécifiques aux antigènes du cycle cellulaire (Ki 67 ; PCNA) et de l'apoptose cellulaire (Bcl2).

L'étude des marqueurs Ki67, PCNA et Bcl2 reste la plus utilisée actuellement.

1.2.1 Index MiB1

Le MiB1 (ou Ki 67) est une protéine nucléaire présente dans toutes les cellules en prolifération et absente dans les cellules quiescentes ou quittant le cycle. Cette propriété fait du Ki 67 un marqueur spécifique de la prolifération cellulaire.

La mise en évidence de cet antigène est possible grâce aux anticorps anti MiB1 (ou anti Ki 67) découvert par Gerdes en 1983.

Dans la majorité des études [116,117,97,118,119], un index MiB1 supérieur à 10% est retrouvé dans les tumeurs à mortalité significativement élevée.

1.2.2 Index PCNA

L'index PCNA doit son nom à l'antigène de prolifération cellulaire (Proliferating Cell Nuclear Antigen). C'est une protéine auxiliaire de l'ADN polymérase dont la synthèse est maximale durant la mitose cellulaire.

L'immunomarquage par l'anticorps anti PCNA est une bonne alternative au compte mitotique.

Pour la plupart des auteurs [30,110,120], la valeur seuil de PCNA est de 10%. L'activité proliférative d'une tumeur est élevée si son PCNA dépasse ce seuil.

1.2.3 Marqueur de l'apoptose cellulaire

Le marqueur BCl2 est une protéine cytoplasmique qui joue un rôle dans la mort cellulaire programmée (l'apoptose). La présence de cette protéine semble ralentir la prolifération cellulaire de certaines tumeurs et accélérer sa mort cellulaire [120].

Kontogianni [110] considère que ce marqueur est un facteur de bon pronostic. Il a constaté dans sa série de 102 GIST que les tumeurs qui ont un index, BCl2 supérieur à 37% s'accompagnent d'une meilleure survie par rapport à celles qui ne l'expriment pas ou qui l'expriment moins.

Il insiste à travers son expérience sur l'intérêt d'inclure cet index parmi les facteurs pronostiques majeurs.

1.3 FACTEURS GENETIQUES

1.3.1 Mutations

La présence d'une mutation de KIT influence également le devenir des patients ayant une GIST localisée. L'influence du type de mutation (faux-sens ou autre) est controversée. En revanche, une mutation de l'exon 18 de PDGFRA semble associée à un faible risque de métastase [14].

1.3.3 Gains et pertes d'ADN

De façon générale, les GIST malignes sont associées à des anomalies génétiques aneuploïdes et hautement récurrentes.

Lors du congrès de l'USCAP (United States and Canadian Academy of Pathology) en Mars 2003, Nordberg [121] rapporte que :

- Les tumeurs bénignes ont le plus souvent un caryotype normal, avec occasionnellement une perte partielle du chromosome 14.
- Les tumeurs à potentiel intermédiaire ont une perte constante au niveau du chromosome 14 mais montrent aussi des anomalies acquises (pertes en 1p, 9p, 11p ou 22q).
- Les tumeurs malignes auraient trois ou plus de ces anomalies. De plus d'autres anomalies comme des gains en 8p ou 17p qui se rencontrent uniquement dans les GIST malignes [122].

1.4 LES FACTEURS CLINICOBIOLOGIQUES PREDICTIFS DE REPONSE A L'IMATINIB

Facteurs prédictifs indépendants d'une résistance initiale au traitement : métastases pulmonaires, absence de métastases hépatiques, faible taux d'hémoglobine (< 11,24 g/dl), taux élevé de granulocytes (> 5.109/l) [123].

Facteurs prédictifs de résistance secondaire au traitement : taux initial élevé de granulocytes, site primitif non gastrique, taille de la tumeur supérieure à 12 cm et faible dose initiale d'imatinib [123].

2. CLASSIFICATION

Fletcher [3] a proposé une classification afin de déterminer leur risque de récurrence/malignité en se basant sur deux critères histologiques : la taille de la tumeur dans son plus grand diamètre et l'index mitotique pour 50 champs à fort grossissement (HPF) (tableau II) [3].

Tableau II: risque évolutif des tumeurs stromales digestives selon la classification Fletcher [3]

Risque	Diamètre maximal	Index mitotique
Très faible risque	< 2 cm	< 5/50 CFG
Faible risque	2-5 cm <	5/50 CFG
Risque Intermédiaire	< 5 cm 5-10 cm	6-10/50 CDFG < 5/50 CFG
Risque élevé	> 5 cm > 10 cm « quel qu'il soit »	> 5/50 CFG « quel qu'il soit » > 10/50 CFG

Dans notre étude les GIST étaient classées, selon cette classification, comme GIST à haut risque de malignité chez 11 patients, à risque intermédiaire chez 7 patients, à faible risque de malignité chez deux patients, et à très faible risque de malignité chez 1 patient.

En 2006, Miettinen a montré dans une large série de l'Armed Forced Institute of Pathology (AFIP) que le risque de métastases était également influencé par le siège de la tumeur pour une même taille et un même index mitotique (tableau III) [124, 125,126].

Tableau III: Classification pronostique « AFIP » (Armed Forces Institute of Pathology) proposée par Miettinen et al. [124]. Le compte mitotique est évalué sur une surface de 5 mm².

Niveau de risqué	Taille	Index mitotique	Localisation
Très bas (< 3 %)	2-5 cm	<5	Gastrique
Bas (3-10 %)	2-5 cm	< 5	Extra-gastrique
	5-10 cm	< 5	Gastrique
Modéré (10-30 %)	> 10 cm	< 5	Gastrique
	5-10 cm	< 5	Extra-gastrique
	2-5 cm	> 5	Gastrique
Haut (> 30 %)	> 2 cm	> 5	Extra-gastrique
	> 5 cm	> 5	Gastrique
	> 10 cm	< 5	Extra-gastrique

Il existe des différences entre les 2 classifications. Ainsi, environ 20 % des patients classés en haut risque ou risque intermédiaire selon fletcher sont à plus bas risque selon AFIP. C'est notamment le cas des GIST gastriques de 5 à 10 cm avec moins de 5 mitoses [127].

IX. Traitement

1. Traitement chirurgical

1.1. PRINCIPES DE LA CHIRURGIE:

La résection chirurgicale [128,129,85] complète en mono-bloc de la tumeur (résection R0) est le seul traitement potentiellement curatif des tumeurs stromales digestives. Il n'existe pas de consensus sur les marges optimales de résection. Les énucléations "simples" sont grevées d'un risque de récurrence significativement plus élevé que les résections segmentaires [130]. Une marge de 1 à 2 cm est généralement considérée comme suffisante mais ce point sera peut être remis en question dans le futur.

En cas d'exérèse incomplète (R2: résidu macroscopique) ou d'exérèse de nodules métastatiques péritonéaux associés, le pronostic spontané est mauvais. Le cas des résections R1 (résidu microscopique) reste l'objet de discussions, car il n'a pas été formellement démontré qu'une résection R1 était associée à un moins bon pronostic [128].

Il est essentiel d'éviter une perforation per-opératoire qui entraîne une dissémination péritonéale et une survie similaire à celle des patients ayant eu une exérèse incomplète dans certaines études. Ces lésions souvent nécrotiques, sont fragiles et doivent donc être manipulées avec la plus grande précaution [21].

En cas d'adhérence avec un viscère de voisinage, la sécurité recommande d'en effectuer l'exérèse au lieu de tenter une libération hasardeuse pouvant entraîner une effraction tumorale qui altère définitivement le pronostic [132].

Le curage ganglionnaire n'est pas systématique, car les métastases ganglionnaires sont rares et le risque de récurrence ganglionnaire limité [131].

Dans notre série les marges de résection était saine (R0) en dehors d'un seul cas où l'exérèse de la tumeur n'était pas possible, le geste avait consisté en une biopsie de la tumeur.

Le curage ganglionnaire n'était pratiqué que chez un seul patient.

1.2. VOIES D'ABORD

1.2.1. La laparotomie :

La voie d'abord, la plus utilisée est la médiane sus ombilicale pouvant être élargie en sous ombilicale à la demande. C'est l'incision standard pour la chirurgie de tout le tube digestif sous diaphragmatique [133]. Elle permet l'exploration et ainsi l'appréciation du caractère macroscopique de la tumeur et la recherche de métastase essentiellement hépatique, péritonéale ou ganglionnaire.

Lorsque la tumeur est volumineuse, il est préférable de faire une laparotomie afin d'éviter une effraction tumorale qui péjore définitivement le pronostic [82,134].

Dans notre série la voie d'abord médiane sus ombilicale était la plus utilisée chez 17 patients, elle était étendue en sous ombilicale chez 5 patients.

1.2.2. La coelioscopie :

La chirurgie coelioscopique est globalement déconseillée car elle augmente les manipulations tumorales et surtout le risque d'effraction tumorale avec un risque de dissémination péritonéale majeur du fait du pneumopéritoine. Elle peut cependant être discutée dans les cas de petites tumeurs intramurales, lorsque la séreuse est indemne et que la résection peut être effectuée avec des marges saines sans risque d'effraction par un opérateur entraîné. L'extraction de la pièce doit être protégée [136].

Plusieurs études rapportent des résections sous coelioscopie de petites GIST gastriques (lésions inférieures à 4 cm) [137,138,139]. Ces études manquent de recul pour affirmer qu'il n'y a pas un risque majoré de récurrences loco régionales. Néanmoins, il s'agit vraisemblablement d'une option lorsque l'on ne prend pas le risque d'une effraction tumorale [139].

1.2.3. La voie périnéale :

Le traitement chirurgical par voie périnéale a pour but d'enlever la tumeur et les tissus envahis ou susceptible de l'être en conservant, lorsque cela est possible, l'appareil sphinctérien [133].

La voie périnéale était pratiquée dans notre série chez un seul patient ayant une localisation rectale.

1.2.4. La voie thoracique:

L'abord droit est le plus souvent choisi. En effet, par thoracotomie gauche, la libération de l'œsophage est rendue difficile par la présence du massif cardiaque, de la crosse de l'aorte et de l'artère sous clavière gauche [135].

Concernant la thoracotomie droite, l'incision habituelle est une thoracotomie postérolatérale droite sectionnant le muscle grand dorsal et empruntant le 5ème ou le 6ème espace intercostal.

Quant à la thoracotomie gauche, l'incision habituelle est une thoracotomie postérolatérale gauche empruntant le 5ème ou le 6ème espace intercostal [135].

L'abord thoracoscopique, qui n'a été rapporté que du côté droit, nécessite une expulsion pulmonaire par intubation sélective et la mise en place de cinq trocarts [135].

1.3. LE GESTE CHIRURGICAL

1.3.1. Tumeurs localisées

Le geste chirurgical dépend du siège de la tumeur.

❖ **Tumeur gastrique** : le siège antral ou fundique indique est une gastrectomie atypique (wedge resection) ou segmentaire avec une marge de sécurité [140,141]. La résection sous coelioscopie est une option possible si on ne prend pas le risque d'une effraction tumorale. Elle doit être réservée aux petites tumeurs (classiquement moins de 5 cm) dont la séreuse n'est pas

envahie. Plus que la taille elle même, l'important est d'éviter une rupture de la tumeur en per-opératoire [141].

Les tumeurs de siège péricardial ou pré-pylorique imposent une gastrectomie réglée [141,140].

En cas de volumineuse tumeur, une gastrectomie totale peut être imposée par des contraintes anatomiques [141].

Après gastrectomie, différents types de rétablissements de continuité sont possibles. Le montage chirurgical choisi doit permettre un maintien de l'état nutritionnel et de la qualité de vie du patient, au prix d'une moindre morbidité postopératoire.

Dans le cas de tumeur péricardiale, la continuité sera rétablie par une anastomose œso-gastrique, après œso-gastrectomie polaire supérieure (figure 36) [149].

Après une gastrectomie distale, l'anse montée en Y constitue le montage de référence (figure 37) [150]. A défaut, un rétablissement de la continuité par une anastomose gastro-jéjunale type Finsterer peut être réalisé [141] (figure 38) [151].

Après gastrectomie totale, l'anse montée en Y est la solution la plus simple, avec des résultats fonctionnels satisfaisants (figure40) [151].

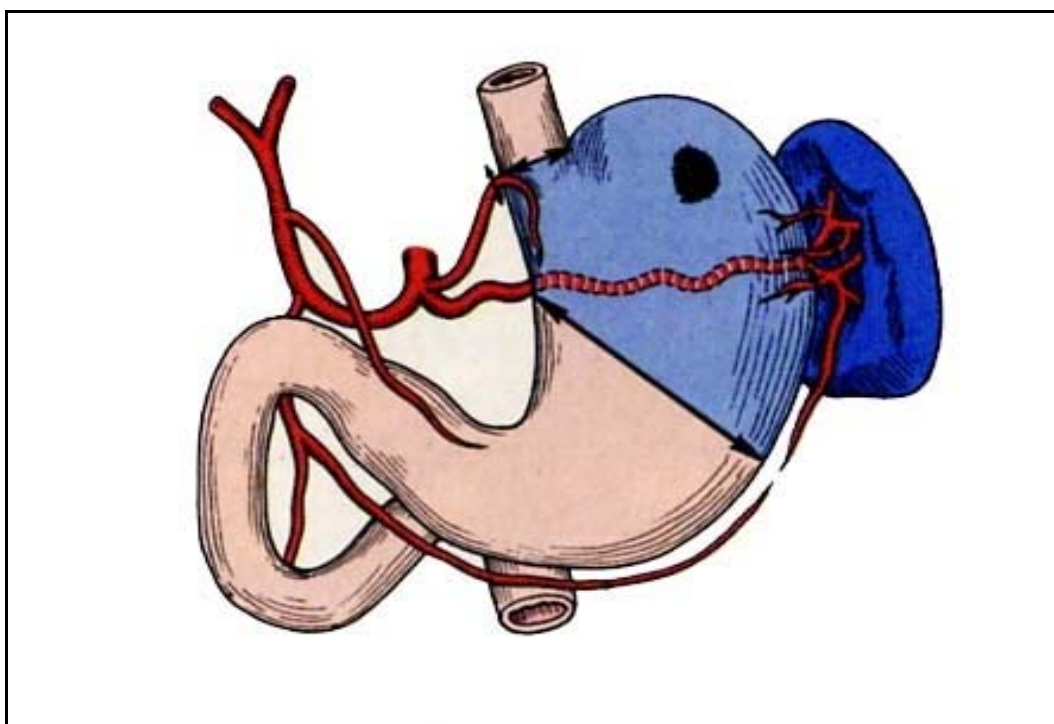


Figure 36: Gastrectomie polaire supérieure (anastomose gastro-jéjunale) [149].

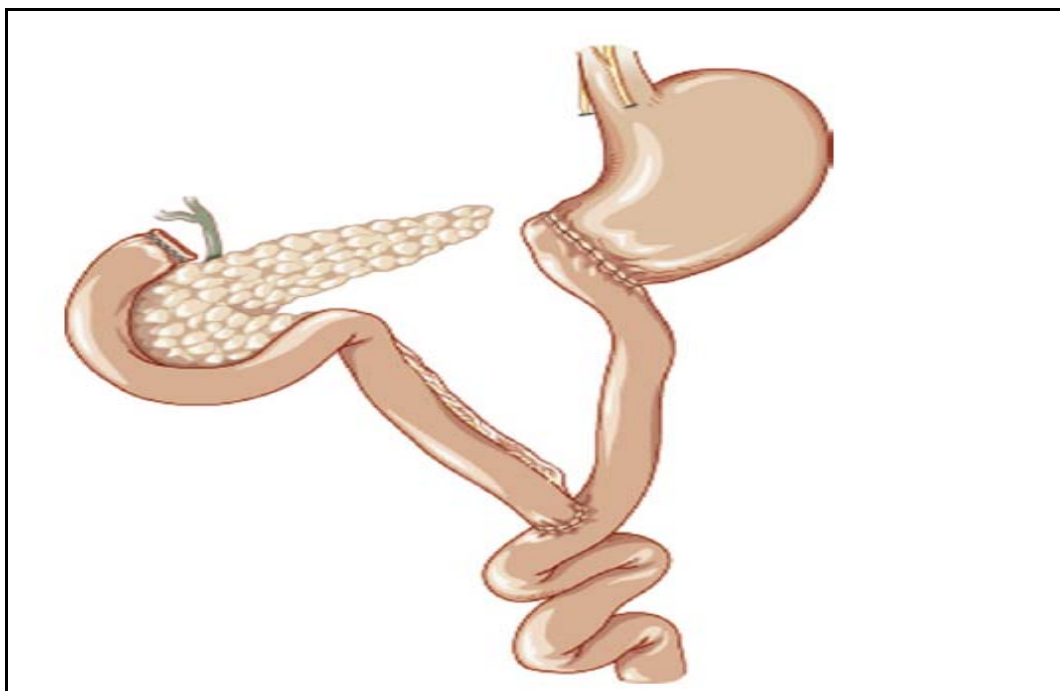


Figure 37 : Anastomose gastrojéjunale sur anse montée en Y [150].

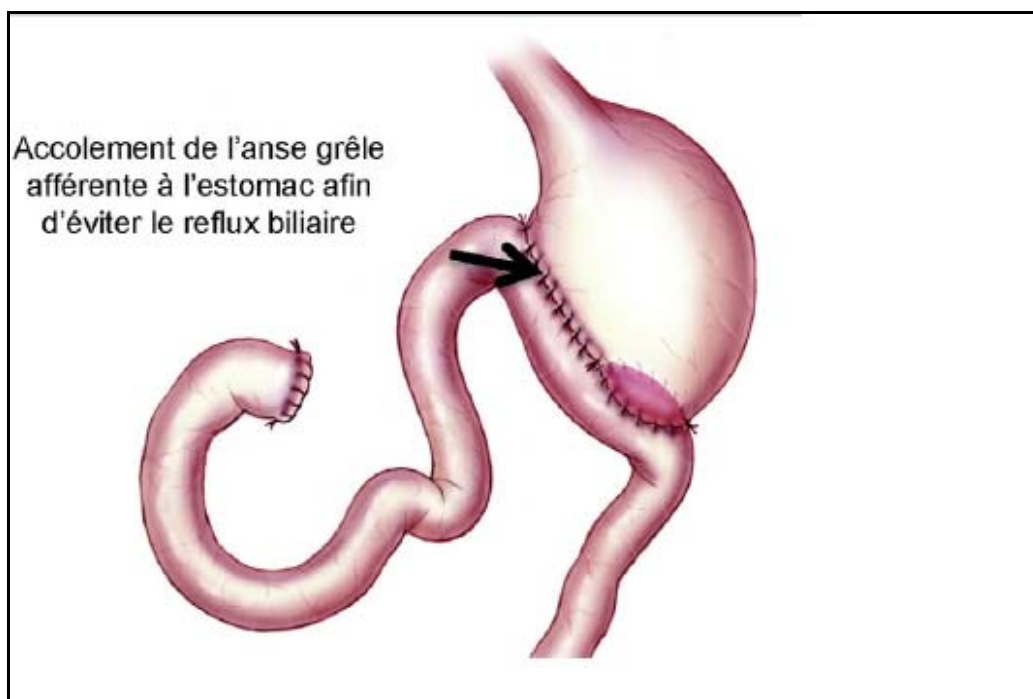


Figure 38 : Anastomose gastrojéjunale type Finsterer [151].

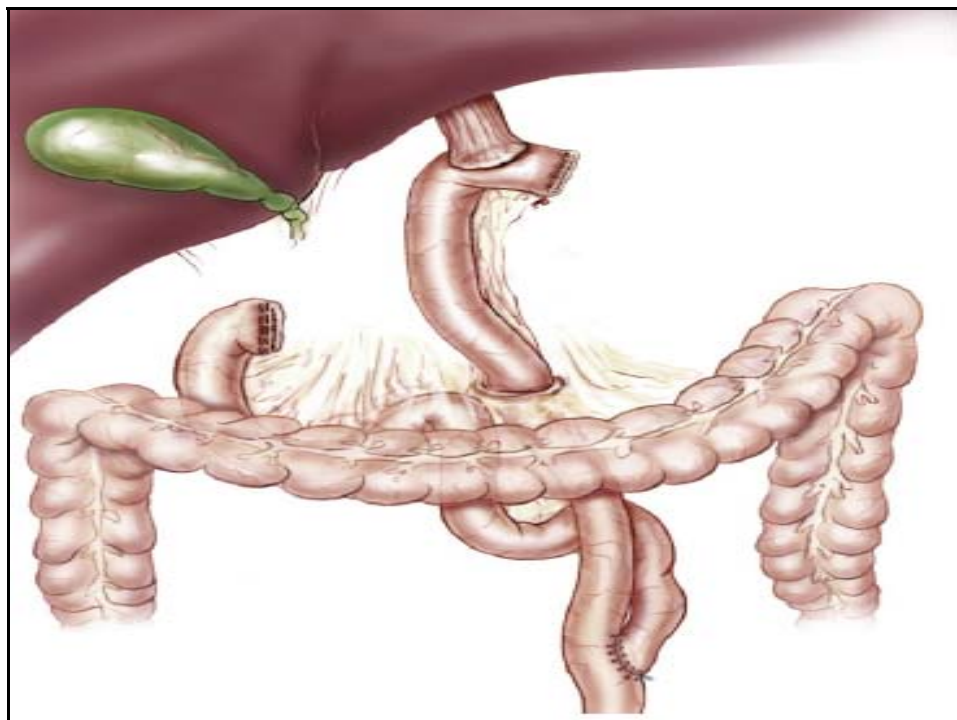


Figure 40 : Anastomose œsojéjunale manuelle sur anse montée en Y avec rétablissement de continuité au pied de l'anse [151].

Dans notre série:

La gastrectomie polaire supérieure avec anastomose oeso-gastrique était pratiquée chez 5 patients ayant une localisation fundique.

La gastrectomie polaire inférieure avec anastomose gastro-jéjunale sur anse en Y était pratiquée chez 5 patients. La localisation était antrale chez un patient, au niveau de la grande courbure chez 3 patients et au niveau de la petite courbure chez un patient.

La gastrectomie totale était pratiquée chez 2 patients, l'un ayant une localisation fundique et l'autre ayant une localisation au niveau de la petite courbure.

La gastrectomie atypique était pratiquée chez 2 patients ayant une localisation fundique ainsi que chez un patient ayant une localisation au niveau de la grande courbure.

❖ **Tumeur du grêle** : une résection plus ou moins étendue du grêle avec un rétablissement immédiat de la continuité est réalisée [140].

Dans notre série, une tumeur grêlique était retrouvée à 1 mètre de la jonction iléo caecale et dont le geste chirurgical a consisté en une résection iléale avec anastomose termino-terminale.

- ❖ **Tumeur oesophagienne:** contrairement aux léiomyomes, l'exérèse des GIST par énucléation sous thoracoscopie n'est pas le standard. Une oesophagectomie doit être discutée.
- ❖ **Tumeur du rectum et du côlon :** une chirurgie réglée est nécessaire.
- ❖ Dans certaines localisations difficiles (œsophage, duodénum et rectum), une résection localisée (éventuellement sous endoscopie) peut être discutée à condition d'avoir informé le patient des avantages et des inconvénients potentiels, et d'assurer un suivi régulier [142].

Dans notre série une résection atypique de la tumeur était pratiquée chez un patient ayant une localisation rectale. Le diagnostic chez ce patient n'était pas connu vu que les biopsies faites lors de la rectoscopie étaient négatives. La tumeur siégeait à trois cm de la marge anale et mesurait 3cm.

1.3.2. Tumeurs localement avancées non métastatiques:

Les tumeurs localement évoluées correspondent souvent à des tumeurs de plus de 10 cm de diamètre, et qui sont étendues à d'autres organes de voisinage dans plus de la moitié des cas [143]. Le caractère complet de la chirurgie n'est possible que si on réalise l'exérèse d'un ou plusieurs viscères adjacents envahis. Ces exérèses larges parfois mutilantes ne sont licites que si l'exérèse est complète [144,145,146]. Cette attitude agressive est à moduler en fonction des organes concernés et du terrain. Cette approche « classique » est actuellement remise en question depuis l'introduction de l'imatinib. L'alternative d'un traitement néo-adjuvant est en cours d'évaluation. Il pourrait permettre de limiter le geste chirurgical initial et d'augmenter secondairement les chances de résection complète.

Chez les patients présentant une tumeur localement évoluée non résécable d'emblée, il faut instituer un traitement par Glivec® et discuter un geste chirurgical secondaire dès que la réponse maximale est obtenue. La diminution du volume tumoral peut rendre opérables certains patients inopérables d'emblée et éventuellement permettre un geste d'exérèse qui peut être plus fonctionnel [148]. Les patients doivent être opérés même en cas de (rares) réponses complètes en raison du risque de résistance secondaire.

Cependant, le risque d'hémorragie ou de perforation de la tumeur primitive sous imatinib reste à préciser [147].

Dans notre série une tumeur grêlique étendue au mésentère était retrouvée chez un patient admis aux urgences pour occlusion fébrile. L'exploration avait trouvé une masse mésentérique perforée purulente à dix cm de l'angle de treitz. Le geste chirurgical avait consisté en une biopsie de la tumeur vue sa non résécabilité.

La discussion d'un traitement néoadjuvant dans ce cas n'était pas possible vu l'ignorance du diagnostic de GIST ainsi que le tableau urgent dans lequel s'est présenté le patient.

Dans le cas d'un autre patient ayant une localisation rectale localement avancée, un traitement néoadjuvant à base d'imatinib était administré, vu l'extention local de la tumeur ainsi que sa localisation rectale, cependant le patient était décédé après la première cure d'imatinib sans pouvoir juger de la possibilité d'un traitement chirurgical secondaire.

1.3.3. Tumeurs métastatiques :

Les métastases sont principalement intra-abdominales, péritonéales et hépatiques [156]. Le bénéfice de l'exérèse complète de nodules de carcinose péritonéale ou de métastases hépatiques n'a pas été clairement établi, même si elle a permis chez des malades très sélectionnés d'améliorer la survie [147]. L'imatinib est désormais le traitement de référence de ces malades [147,157]. Les indications d'exérèse de lésions résiduelles après traitement par imatinib sont à définir.

1.3.3.1. Exérèse de la tumeur primitive

L'exérèse de la tumeur primitive n'était pas recommandée en cas de tumeur métastatique sauf si elle était associée à des signes cliniques de gravité (occlusion, hémorragie) [140]. Depuis l'utilisation de l'imatinib, des complications (perforations et hémorragies) ont été observées chez des malades dont l'exérèse de la tumeur primitive n'avait pas été effectuée [147]. Ce risque est inférieur à 5 %, mais des cas mortels de ruptures hémorragiques de volumineuses masses liquéfiées ont été rapportés [154]. Les nodules de carcinose et les métastases hépatiques semblent moins exposer à ce type de complications. De ce fait, l'exérèse de la tumeur primitive en cas de tumeur stromale digestive associée de manière synchrone à une carcinose péritonéale et/ou à des métastases hépatiques est préconisée par les centres experts avant d'introduire l'imatinib [140]. D'autres auteurs préconisent une résection des grosses masses nécrotiques de manière programmée avant leur rupture [147,157]. Ceci en guettant l'évolution nécrotique de la lésion bien visible au scanner chez les patients déjà mis sous imatinib [154].

Cette recommandation doit bien évidemment être modulée selon le terrain et l'importance du geste chirurgical.

1.3.3.2.Résection de métastases

La résection des métastases hépatiques est rarement discutée du fait de leur caractère diffus ou des lésions extra-hépatiques associées. Néanmoins, dans une série de 131 malades atteints de métastases hépatiques de tumeurs stromales ou de léiomyosarcomes, trente-quatre ont bénéficié d'une résection macroscopiquement complète [157]. Le taux de survie à 3 ans était de 58 %. Un délai supérieur à 2 ans entre la résection de la tumeur primitive et l'apparition des métastases hépatiques était un facteur associé à une meilleure survie.

Après un traitement médical de première intention par imatinib, l'intérêt de la résection secondaire de métastases hépatiques reste à évaluer [140].

Des auteurs trouvent que, compte tenu du risque de résistances secondaire et de la rareté des réponses complètes au traitement par l'imatinib, on peut discuter secondairement, au moment de la réponse maximale, l'exérèse des reliquats tumoraux péritonéaux et hépatiques [158]. Dix à 20 % des patients deviennent potentiellement accessibles à une chirurgie d'exérèse secondaire selon les séries [148, 159, 160]. Il n'y a actuellement pas de consensus sur l'attitude thérapeutique à adopter sur ces lésions résiduelles (hépatiques et péritonéales) et le bénéfice du geste chirurgical reste à évaluer. Les meilleures indications de la chirurgie semblent être lorsqu'une exérèse complète paraît possible sur l'imagerie (< 10 %) car la majorité des réponses histologiques est limitée à des réponses partielles [154].

En cas de progression focale de la maladie sous imatinib, une exérèse chirurgicale ou une destruction par radiofréquence des métastases peuvent être envisagées. Ce type de traitement n'a pas d'intérêt en cas de progression diffuse sous traitement médical (accord d'expert) [161,162].

Dans notre série les métastases hépatiques étaient retrouvées chez deux patients, l'un ayant une localisation rectale, l'autre ayant une localisation gastrique. Ces deux patients ont bénéficié d'emblée d'un traitement par chimiothérapie ciblée à base d'imatinib.

Une métastase hépatique était découverte chez un patient déjà mis sous traitement adjuvant après sa gastrectomie, et a été réséquée chirurgicalement.

2. TRAITEMENT MEDICAL

2.1 L'IMATINIB:

L'utilisation de l'imatinib (Glivec®, imatinib®) dans le traitement des GIST a révolutionné leur prise en charge et le pronostic des formes avancées et métastatiques.

2.1.1. Bases moléculaires et pharmacologie:

L'imatinib (sous forme de mesilate, anciennement STI 571) est un inhibiteur sélectif de protéines tyrosine kinases, en particulier de c-kit, de c-abl, de bcr-abl et du récepteur du PDGF, au niveau de leur site de fixation de l'ATP [157,163]. Ceci a conduit à l'utiliser tout d'abord dans le traitement de la leucémie myéloïde chronique avec des taux de réponses élevés [164]. La justification de l'utilisation de l'imatinib dans les tumeurs stromales digestives est liée à son action inhibitrice de la protéine c-kit activée indépendamment de son ligand [163].

L'imatinib est administré par voie orale (biodisponibilité de 96 %) en une prise quotidienne du fait d'une demi-vie longue (18 heures). Les gélules sont dosées à 100 mg. Son métabolisme est hépatique et son élimination essentiellement biliaire. La biotransformation hépatique expose à un risque d'interactions avec les autres médicaments métabolisés par l'isoenzyme CYP3A4 du cytochrome P450 [147]. En particulier, l'administration concomitante de paracétamol ou de warfarine est déconseillée.

2.1.2. Résultats de l'utilisation de l'imatinib dans les GIST:

Le premier cas rapporté d'efficacité de l'imatinib sur une tumeur stromale digestive est celui d'une femme de 50 ans atteinte d'une tumeur gastrique métastatique, multiopérée, et résistante à plusieurs lignes de chimiothérapie [165]. Après deux semaines de traitement par imatinib à la dose de 400 mg/j (dose préconisée dans la leucémie myéloïde chronique), la taille des métastases hépatiques avait diminué de moitié. La malade était toujours en réponse partielle et sous traitement avec un recul de 2 ans [140].

Depuis cette première patiente finlandaise traitée par Glivec® courant 2000 [165], plus de 2000 patients ont reçu ce traitement dans le cadre d'essais prospectifs européens [166,167] et américains [168] permettant d'obtenir un contrôle local dans plus de 80 % des cas.

L'efficacité de l'imatinib dans les tumeurs stromales localement avancées ou métastatiques est maintenant bien établie. En revanche, son bénéfice en traitement adjuvant ou néo-adjuvant à la chirurgie n'est pas encore parfaitement connu [141]

❖ L'imatinib en situation métastatique

Les modalités optimales d'administration ne sont pas définitivement établies, et les pratiques sont susceptibles d'évoluer rapidement [dose optimale, durée du traitement, etc.]. La dose recommandée, dans les cas où le génotype de la tumeur n'est pas connu, est de un comprimé à 400 mg/j en une prise au milieu d'un repas. Le génotypage des tumeurs est désormais recommandé (*avis d'experts*) [128,129].

Une méta-analyse de 2 essais de phase III a montré que les patients ayant une mutation de KIT sur l'exon 9 (10 % des patients environ) ont une survie sans progression significativement augmentée en cas de traitement d'emblée par 800 mg/j [169]. La survie globale était supérieure, mais de manière non significative, en cas de traitement d'emblée par 800 mg/j [92]. Cependant, l'échantillon de patients était relativement limité (n =91), et le cross over autorisé lors d'une progression à 400 mg influence les résultats de survie globale. De plus, les diminutions de doses

pour toxicité sont plus fréquentes à 800 mg/j d'emblée. La posologie de 800 mg/j d'emblée est recommandée si on sait qu'il s'agit d'une tumeur avec une mutation de l'exon 9 (*avis d'experts*). Il est recommandé dans le cadre de l'AMM de poursuivre le traitement à la dose de 400 mg/j jusqu'à progression, intolérance, ou refus du patient. En fait, l'interruption du traitement n'est pas recommandée lors de la progression (*accord d'expert*) [141], du fait d'une accélération évolutive possible, mais une augmentation de dose doit être discutée. Il n'est pas non plus recommandé de diminuer la dose en l'absence de toxicité majeure, car le risque de progression de la maladie est supérieur [141].

Un essai du Groupe Français Sarcome (BFR 14) qui a testé l'utilité ou non de la poursuite de l'imatinib après 3 ans de traitement chez les patients stables ou répondeurs, a montré que la survie sans progression à 1 an était de 88 % chez les patients ayant poursuivi l'imatinib versus 25 % en cas d'arrêt [141].

L'observance du traitement doit être surveillée par le médecin à chaque consultation.

La résistance au traitement peut être primaire (dans les 6 premiers mois) (< 10 %), ou secondaire (après 6 mois).

Il faut, avant de conclure à une résistance, éliminer un problème d'observance ou d'interactions médicamenteuses susceptible de diminuer l'exposition à l'imatinib. Il existe une grande variation inter-individuelle des taux plasmatiques d'imatinib. Une étude a montré que des taux bas d'imatinib plasmatiques étaient associés à un temps jusqu'à progression et un taux de bénéfice clinique moindres [170].

Des études sont en cours pour évaluer le bénéfice d'un monitoring des taux plasmatiques d'imatinib sur l'optimisation de la prise en charge [141].

Dans le cas de résistance secondaire, on peut distinguer les résistances partielles (évolution au niveau d'une ou d'un nombre limité des lésions métastatiques) et les résistances multifocales (sur plusieurs lésions), qui surviennent avec une fréquence similaire. Il convient de savoir que l'arrêt de l'imatinib peut alors être associé à une poussée évolutive des clones tumoraux toujours sensibles même chez des patients en progression. En l'absence d'inclusion dans un essai

thérapeutique avec une nouvelle molécule, une augmentation des doses d'imatinib à 800 mg est alors proposée [171]. Elle permet une stabilisation transitoire de la maladie chez 30 à 40 % des patients. Une demande d'avis auprès d'une réunion de concertation pluridisciplinaire de recours est recommandée [141].

❖ L'imatinib en situation adjuvante

On dispose des résultats d'un essai de phase III multicentrique américain réalisé chez 773 patients [172]. Les patients avaient une GIST localisée de taille supérieure ou égale à 3 cm avec immunohistochimie positive pour *KIT*, et une résection complète dans les 14 à 70 jours précédents l'inclusion. Les patients étaient randomisés entre imatinib à 400 mg/j et placebo pendant un an. Le critère primaire de l'étude était la survie sans récurrence. La survie sans récurrence était significativement allongée dans le bras imatinib, 75 % des patients étaient sans rechute à 38 mois dans le groupe versus 20 mois dans le groupe placebo. A un an la survie sans récurrence de 97,7 % dans le bras imatinib versus 82,3 % dans le bras placebo. Il n'a pas été observé de bénéfice sur la survie globale.

Le risque de rechute après chirurgie a été évalué rétrospectivement dans cette étude en fonction des facteurs pronostiques suivants : taille de la tumeur, index mitotique, localisation de la tumeur. Les valeurs de l'index mitotique étaient disponibles chez 556 patients sur les 773 inclus. Les résultats de l'analyse en sous-groupes selon les classifications Fletcher et AFIP du risque de récurrence n'ont pas montré de bénéfice en terme de survie sans récurrence dans les groupes à faible et très faible risque.

L'AMM a été attribuée à l'imatinib en situation adjuvante en 2009 avec l'intitulé suivant (qui ne fait pas mention de durée de traitement) : « traitement adjuvant des patients adultes présentant un risque significatif de rechute après résection d'une tumeur stromale gastro-intestinale GIST *KIT* [CD117] positive ; Les patients qui présentent un faible ou très faible risque ne doivent pas être traités ». Les discordances entre les 2 classifications Fletcher et AFIP posent un problème d'indication thérapeutique notamment pour les GIST gastriques de 5 à 10 cm avec

moins de 5 mitoses. L'utilisation de la classification AFIP proposée par Miettinen et al. [173] semble judicieuse (*avis d'experts*).

L'intérêt du traitement adjuvant à plus long terme n'est pas encore déterminé, notamment son impact sur la survie globale et le risque de développement de résistance secondaire. L'information et l'avis du patient sont des éléments importants pour la décision thérapeutique. Au vu des résultats actuellement disponibles, une durée de 1 an peut être recommandée en situation adjuvante (*avis d'experts*). Des résultats d'études en cours devraient permettre prochainement de savoir si une durée de traitement adjuvant de 3 ans est supérieure à 1 an.

2.1.3. Tolérance:

Des effets secondaires surviennent chez la majorité des malades, mais le plus souvent d'intensité modérée et régressant au cours du traitement [163,168]. La tolérance de l'imatinib est dose-dépendante. Les trois effets secondaires les plus fréquents sont les œdèmes, l'asthénie, et les troubles digestifs. Un œdème péri-orbitaire et/ou des membres inférieurs survient chez environ trois-quarts des malades. Un traitement diurétique peut être nécessaire. Des nausées ont été observées chez plus de la moitié des malades, parfois associées à des vomissements, des douleurs abdominales ou un syndrome dyspeptique. Une diarrhée survient chez environ 40 % des malades. Une éruption cutanée a été observée chez environ un tiers des malades, cédant généralement sous anti-histaminiques ou dermo-corticoïdes. Parmi les autres effets secondaires fréquents, on peut citer les crampes musculaires, les arthralgies et les céphalées. Les cytopénies sont le plus souvent modérées. Elles sont plus marquées lors de l'utilisation de l'imatinib dans la leucémie myéloïde chronique. Des toxicités plus sévères de grade III-IV sont survenues chez 21 % des malades de l'étude de phase II américaine : anémie (2 %), neutropénie (4,8 %), toxicité hépatique (1,4 %), surcharge hydro-sodée majeure (2,1 %), et surtout hémorragie digestive souvent d'origine tumorale (5,4 %). Généralement, après interruption du traitement, une reprise est possible à une dose diminuée (300 mg). L'imatinib n'a dû être interrompu que chez environ

5 % des malades du fait des effets secondaires. Aucun cas d'hyperuricémie ou de syndrome de lyse tumorale n'a été rapporté.

2.2 Sunitinib (Sutent®)

Le sunitinib [173,174,175,176] est un inhibiteur oral de tyrosine-kinase agissant sur plusieurs récepteurs tyrosine kinase transmembranaires [*KIT*, *VEGF*, *PDGF*]. Son efficacité a été démontrée par une étude de phase III multicentrique réalisée chez 312 patients avec une GIST métastatique ou non résécable ayant une résistance ou une intolérance à l'imatinib [la dose médiane quotidienne d'imatinib antérieurement reçue était de 800 mg]. La posologie classique [AMM] est de 50 mg/j 4 semaines sur 6. Un traitement continu à la dose de 37,5 mg /j aurait une efficacité similaire dans les GIST avec un profil de tolérance comparable dans une étude de phase II non randomisée [174].

2.3 Autres molécules:

D'autres molécules ont fait l'objet d'études notamment après échappement à l'imatinib et/ou au sunitinib dans les GIST métastatiques [141]. Le masatinib [AB10-10] est un inhibiteur oral de tyrosine-kinases, qui a montré en phase II une efficacité en première ligne et qui est testé en phase III en première (versus imatinib) et deuxième ligne [versus sunitinib]. Le nilotinib (Tassigna®) est un inhibiteur oral de tyrosine-kinases qui dispose d'une AMM dans la leucémie myéloïde chronique et qui a montré des résultats préliminaires intéressants seul ou en association avec l'imatinib chez les patients en échappement thérapeutique [177]. Les résultats d'un essai randomisé sont en attente. Le sorafénib (Nexavar) est un inhibiteur multikinase à action antiangiogénique qui a aussi montré une efficacité dans cette indication dans une étude de phase II. L'évérolimus (Affinitor*) est inhibiteur m-Tor qui a fait l'objet d'une étude de phase II dont les résultats sont en attente[141].

2.4 Chimiothérapie et radiothérapie

2.4.1. Traitement adjuvant

La radiothérapie a été peu évaluée dans les tumeurs stromales, du fait d'un volume tumoral souvent important et de la localisation au contact d'organes qui ne tolèrent que de faibles doses d'irradiation. Elle a été utilisée en adjuvant dans de petites séries de malades qui avaient des facteurs de mauvais pronostic [envahissement local, marges envahies, rupture tumorale], sans que son intérêt puisse être démontré [144]. Du fait de la faible efficacité de la chimiothérapie en situation palliative, il n'existe pas d'argument justifiant son utilisation en adjuvant après résection d'une tumeur stromale digestive [144].

2.4.2. Traitements des formes avancées ou métastatiques

***Chimiothérapie systémique**

L'efficacité de la chimiothérapie dans les tumeurs stromales est faible, avec des taux de réponse de 0 à 10 % [144,147,157]. Les données de la littérature sont assez limitées. La plupart des études sont rétrospectives, non comparatives ou comportent de faibles effectifs. De plus la distinction entre tumeurs stromales et sarcomes intra-abdominaux n'a souvent pas été prise en compte. Les taux de réponses sont donc surtout des estimations en considérant que la majorité des léiomyosarcomes étaient en fait des tumeurs stromales.

Les protocoles de chimiothérapie systémique évalués ont été ceux utilisés dans les sarcomes des tissus mous. Les 3 agents les plus utilisés seuls ou en association dans les sarcomes digestifs sont la doxorubicine, l'ifosfamide et la dacarbazine [178,179,180,181,182,183,184]. Les taux de réponse rapportés dans les études rétrospectives avec les anthracyclines seules ou en association sont inférieurs à 10 %. Ce résultat est comparable au taux de 7 % de réponse objective dans une étude prospective associant doxorubicine et dacarbazine chez des malades

traités pour un sarcome digestif. L'ifosfamide seul ou associé à l'étoposide ou à la doxorubicine n'a aucune efficacité dans les sarcomes digestifs.

Quelques études plus récentes ont distingué tumeurs stromales digestives et léiomyosarcomes (essentiellement non digestifs). Dans une étude de phase II ayant évalué l'association doxorubicine, dacarbazine, mitomycine C et cisplatine, le taux de réponse était de 4,8 % [1,21] pour les tumeurs stromales digestives contre 61 % [12,18] pour les léiomyosarcomes surtout utérins [185]. Cette chimiorésistance a été retrouvée dans une série rétrospective récente de 40 malades atteints de tumeur stromale digestive maligne où le taux de réponse objective était de 10 % (2 réponses avec la doxorubicine, 1 réponse avec la gemcitabine et une réponse avec une molécule en expérimentation) [186]. Aucune réponse objective n'a été observée dans une autre étude de phase II ayant évalué la gemcitabine chez 17 malades atteints d'une tumeur stromale digestive maligne [187]. Il en est de même dans une étude récente réalisée chez 20 malades traités par ecteinascidin 743 [188]. Compte tenu de ces données, il n'existait aucun standard de chimiothérapie palliative des tumeurs stromales digestives avant l'introduction de l'imatinib.

La chimiorésistance des tumeurs stromales digestives malignes pourrait s'expliquer par une forte expression des protéines de résistance aux anti-cancéreux. Une étude a montré que l'expression de la glycoprotéine-P et de la protéine de résistance multidrogue-1 était supérieure à celle observée dans les léiomyosarcomes [189]. L'activation de kit pourrait aussi y contribuer notamment via un signal anti-apoptotique accru [144].

***Chimioembolisation intra-artérielle hépatique**

L'efficacité de la chimioembolisation intra-artérielle hépatique est mal évaluée dans les métastases hépatiques de tumeurs stromales. Elle a été étudiée dans deux essais de phase II ayant inclus de faibles effectifs de malades atteints de métastases hépatiques isolées et non résecables. La première, réalisée chez 14 malades atteints de sarcome digestif, associait des particules d'éponges de polyvinyl mélangées à du cisplatine, suivies de vinblastine. Le taux de réponse objective était de 70 % [après en moyenne 2 séances] et la médiane de survie de 18 mois [190]. La seconde plus récente utilisant l'association cisplatine, doxorubicine et mitomycine C ne confirme pas ces résultats en terme de réponse tumorale chez 16 malades dont 11 avaient une tumeur stromale. Le taux de réponse objective était de 13 %, et la médiane de survie de 20 mois [191].

***Radiothérapie**

Elle n'a été utilisée que ponctuellement à visée symptomatique dans des cas de tumeurs fixées, responsables de douleurs ou hémorragiques. Les données limitées dont on dispose suggèrent que la radiothérapie est inefficace à visée palliative [144].

3 INDICATIONS THERAPEUTIQUES

Toutes les décisions thérapeutiques concernant une GIST doivent faire l'objet d'une concertation multidisciplinaire dans un centre de recours (centres de référence et de compétence en cours de labellisation).

Les recommandations du Thésaurus national de cancérologie digestive actualisées au moins une fois par an sont disponibles sur le site www.snfge.org [141]. La dernière mise à jour date du 21/09/2010.

3.1 GIST résécable non métastatique (résection R0)

La Chirurgie d'exérèse reste le traitement de référence.

Des auteurs trouvent que l'imatinib doit être instauré en adjuvant post-opératoire pendant 1 an en cas de GIST à haut risque de récurrence comme il peut l'être optionnellement en cas de GIST à risque intermédiaire de récurrence [14,141,192].

En fait L'utilisation de l'imatinib en adjuvant après résection des GIST de plus de 3 cm a été approuvée aux États-Unis à la suite d'une étude randomisée publiée dans Lancet [89] montrant son bénéfice sur la survie sans progression [98 % versus 83 % pour le groupe placebo à un an]. Le risque relatif de récurrence était réduit d'environ 65 % chez les patients recevant 400 mg d'imatinib pendant un an après la chirurgie. En Europe, l'indication adjuvante sera réservée aux GIST à haut risque et risque intermédiaire de rechute [14].

3.2 Cas particulier des petites GIST (avis d'experts):

Des séries récentes suggèrent la fréquence élevée de GIST gastriques proximales de moins de 10 mm de diamètre après 50 ans, dont l'évolutivité n'est pas certaine et qui pourraient même régresser. La mutation de *KIT* est un phénomène précoce. D'autres anomalies aboutiraient à l'évolutivité ou non des petites GIST. De plus, le risque d'évolution maligne des GIST de l'estomac semble très faible ou nul quand elles mesurent moins de 2 cm de diamètre [125]. De ce fait, le choix entre surveillance ou résection est licite pour les GIST de l'estomac de moins de 2 cm de diamètre, en tenant compte de l'existence éventuelle de symptômes, du terrain et de la localisation de la lésion dans l'estomac rendant simple ou complexe sa résection [55]. Il est donc recommandé d'effectuer une surveillance par endoscopie et/ou échoendoscopie à 6 mois ou 1 an, puis une surveillance annuelle jusqu'à 2 ans ou 3 ans puis tous les 2 ans en fonction du terrain [55,57].

En conclusion :

Si GIST de l'estomac < 2 cm de diamètre : surveillance possible ou résection chirurgicale.
Surveillance échocendoscopique [ou à défaut par endoscopie] à 6 mois, 18 mois puis tous les 2 ans, à adapter en fonction du terrain et de la croissance éventuelle de la lésion

Si GIST de l'estomac > 2 cm de diamètre: résection chirurgicale

Si GIST du grêle, du rectum ou du duodénum : résection chirurgicale quelle que soit la taille

3.3 GIST résécable non métastatique, résection R1 ou R2

Une reprise chirurgicale peut être discutée (*avis d'experts*).

Lorsque la séreuse est envahie (GIST de grande taille) ou qu'il y a eu une effraction tumorale, le pronostic est surtout lié à l'essaimage péritonéal et non plus à la tranche de section viscérale et une reprise d'exérèse n'est donc pas utile. En revanche, la reprise se discute lorsque les tranches de section sont positives et que le patient est potentiellement curable par la chirurgie (séreuse non envahie, pas d'effraction tumorale et lésion de risque faible ou intermédiaire de malignité, car dans le cas contraire le risque est surtout métastatique. L'importance du geste chirurgical et le risque de séquelles associées sont aussi des éléments dont il faut tenir compte

Si une reprise n'est pas possible, que la résection est R2 (macroscopiquement incomplète) il faut discuter un traitement par imatinib et une reprise chirurgicale dans un deuxième temps (*avis d'experts*).

Imatinib en adjuvant post-opératoire pendant 1 an si GIST risque élevé ou intermédiaire de récurrence en cas de résection R1 (*avis d'expert*).

Imatinib en post-opératoire sans limitation de durée si résection R2 et pas de reprise chirurgicale possible.

3.4 GIST de résecabilité douteuse ou chirurgie mutilante (oesophage ou rectum en particulier]

En option, un traitement néo-adjuvant par imatinib 400 mg/j peut être envisagé en vérifiant qu'il n'y a pas de résistance primaire à l'imatinib (*accord d'experts*).

Une résection chirurgicale secondaire dans un centre spécialisé est à discuter au maximum de la réponse objective après 6 à 12 mois d'imatinib (*accord d'experts*).

L'imatinib en adjuvant post-opératoire pendant 1 an si GIST risque élevé ou intermédiaire de récurrence (*avis d'expert*).

3.5 GIST non résecable, non métastatique

Le traitement par imatinib 400 mg/j reste la référence (*accord d'experts*)

La résection chirurgicale secondaire dans un centre spécialisé est à discuter au maximum de la réponse objective après 6 à 12 mois d'imatinib (*accord d'experts*).

Un traitement par imatinib 800 mg/j d'emblée peut être envisagé en cas de mutation de l'exon 9 connue (*avis d'experts*).

3.6 GIST métastatique

Le traitement par imatinib 400 mg/j reste la référence.

L'exérèse de la tumeur primitive est à discuter si risque de complication (*accord d'experts*).

En option, un traitement par imatinib 800 mg/j d'emblée peut être envisagé si mutation de l'exon 9 connue (*avis d'experts*).

En cas de réponse ou stabilité et une résection R0 potentiellement possible : une résection ou une radiofréquence des métastases peuvent se faire après un traitement par imatinib (procédure expérimentale], et poursuivre l'imatinib en post-opératoire (*avis d'experts*).

L'exérèse des métastases nécrotiques sous imatinib est à discuter en cas de risque de complication, en particulier de rupture de masses liquéfiées (*accord d'experts*).

Cas particulier : dans le cas d'une résection initiale (avant tout traitement par imatinib] complète (R0] d'une maladie métastatique limitée, en même temps que la tumeur primitive, un traitement complémentaire par imatinib est à discuter au cas par cas en comité multidisciplinaire (*avis d'expert*).

3.7 Progression sous imatinib 400 mg/j

La référence est :

De prendre un avis auprès d'une réunion de concertation pluridisciplinaire de recours.

L'arrêt immédiat de l'imatinib avant la prise de décision thérapeutique ne doit pas être fait.

Il faut vérifier l'observance du traitement puis augmenter la dose de l'imatinib à 800 mg/j en première intention (*accord d'experts*).

Un traitement par sunitinib en deuxième intention (50 mg/j 4 semaines sur 6] peut être administrer en cas d'échec ou impossibilité d'augmentation de dose d'imatinib.

En option :

On peut contrôler l'exposition au traitement (par un dosage plasmatique du taux d'imatinib

La résection ou la radiofréquence voire l'embolisation des métastases peuvent être envisagées en cas de progression focale sous imatinib, et l'augmentation de l'imatinib à 800 mg/j si possible (*avis d'experts*).

Un traitement par sunitinib en continu à la dose de 37,5 mg/j plutôt qu'en traitement séquentiel à la dose de 50 mg/j 4 semaines sur 6 peut être envisagé.

3.8 Progression sous imatinib 800 mg/j et sunitinib

La référence est de prendre un avis auprès d'une réunion de concertation pluridisciplinaire de recours pour traitement dans un essai thérapeutique.

L'option est de mettre le patient sous Nilotinib ou sorafenib s'il n'est pas incluable dans un essai thérapeutique.

X. Evolution:

Toutes les tumeurs stromales présentent un risque de récurrence locale et générale, même 10 à 20 ans après un traitement supposé curateur [30].

La majorité des récurrences postopératoires survient au cours des 5 premières années. Le risque est maximal dans les 2 premières années, mais des cas de rechutes tardives, plus de 10 ans après la résection, ont été rapportés [193,194].

Les métastases sont principalement hépatiques et péritonéales. Les métastases ganglionnaires sont rares, ainsi que les métastases extra-abdominales (os, poumon, plèvre). Le pronostic des formes métastatiques avant l'ère des inhibiteurs de tyrosine-kinase était catastrophique, avec une médiane de survie de l'ordre de 15 mois [98,195]. L'administration de l'imatinib dans les situations métastatiques a révolutionné leur prise en charge cependant on sait désormais que les taux de réponses complètes sont faibles et que 15 % par an des patients développent une résistance secondaire [154]. L'intérêt du traitement adjuvant à plus long terme n'est pas encore déterminé, notamment son impact sur la survie globale et le risque de développement de résistance secondaire.

Dans notre série, la récurrence tumorale locale était constatée chez deux patients ayant une localisation gastrique. Ces patients étaient repris pour totalisation de la gastrectomie.

Cependant l'un de ces patients avait présenté des métastases hépatiques à 28 mois malgré un traitement par imatinib et qui ont été réséquées chirurgicalement.

Une rémission partielle était notée chez deux patients ayant bénéficié d'un traitement à base d'imatinib vu qu'ils étaient admis au stade de métastase.

Un patient, ayant une localisation rectale localement avancée, était décédé après la 1^{ère} cure d'imatinib.

XI. SURVEILLANCE :

Il n'existe pas de données dans la littérature permettant d'affirmer qu'un protocole précis de surveillance apporte un bénéfice en terme de pronostic [14]. Les protocoles de surveillance proposés correspondent à des avis d'experts, les modalités optimales de suivi restant à définir.

1. Surveillance après résection chirurgicale à visée curative

La majorité des récurrences tumorales surviennent dans les 5 ans (notamment durant les 2 premières années) mais des récurrences très tardives sont possibles.

Il est recommandé, selon des auteurs, de réaliser un examen clinique et un scanner spiralé abdominopelvien ou une échographie abdominale dont le rythme est déterminé par le risque tumoral [55]:

*tumeurs à *risque élevé* : examen clinique et scanner spiralé abdominopelvien tous les 3-4 mois pendant 3 ans, puis tous les 6 mois jusqu'à 5 ans, puis annuels ;

*tumeurs à *risque intermédiaire* : examen clinique et scanner spiralé abdominopelvien à 3 mois puis tous les 6 mois jusqu'à 5 ans, puis annuels

*tumeurs à *faible risque* : examen clinique et scanner spiralé abdominopelvien à 6 mois puis annuels jusqu'à 5 ans ;

*tumeurs à *très faible risque* : pas de surveillance systématique

2. Surveillance au cours d'un traitement par imatinib

L'amélioration symptomatique, les réponses tomодensitométriques (taille et densité), TEP (SUV max ou évaluation visuelle) et écho-doppler (dB) sont toutes prédictives du contrôle tumoral par l'imatinib

Références

- Examen clinique, hémogramme et biologie hépatique tous les mois
- Scanner spiralé abomino-pelvien avec mesure de densité pré-thérapeutique tous les 3 mois

Alternatives

- Echo-doppler avec injection de produit de contraste (pré-thérapeutique puis dès J7 ou J28 puis tous les 3 mois)
- TEP au FDG (pré-thérapeutique puis dès J7 ou J28 puis tous les 3 mois).

Les critères OMS et RECIST ne sont pas adaptés à l'évaluation de la réponse tumorale dans les GIST traitées par imatinib

En cas de réponse

- La tumeur devient hypodense (intérêt de la mesure de la densité tumorale en unités Hounsfield)
- La prise de contraste et la vascularisation tumorale diminuent en quelques semaines (appréciée par le scanner dynamique ou Doppler avec produit de contraste)

- La taille de la tumeur peut augmenter initialement en raison de l'œdème, des remaniements hémorragiques et kystiques induits par le traitement (revoir l'imagerie dans un pôle régional de cancérologie avant l'arrêt du traitement par imatinib).
- Diminution de la fixation au TEP scan



CONCLUSION

Les tumeurs stromales gastro-intestinales représentent la majorité des tumeurs mésenchymateuses du tube digestif. Cependant elles restent rares par rapport aux autres tumeurs digestives.

Elles ont fait l'objet de nombreuses controverses, ce qui a motivé le grand intérêt de découvrir leurs caractéristiques afin de clarifier leur histogénèse et leur classification, chose qui a été réalisée après la découverte de protéine c-kit exprimée par 90% de ces tumeurs.

Leur symptomatologie clinique est polymorphe et en rapport du siège de la tumeur cédant la place à l'imagerie qui peut évoquer le diagnostic. Celui-ci est confirmé par l'étude anatomopathologique avec immunohistochimie.

Actuellement toute GIST est considérée comme potentiellement maligne.

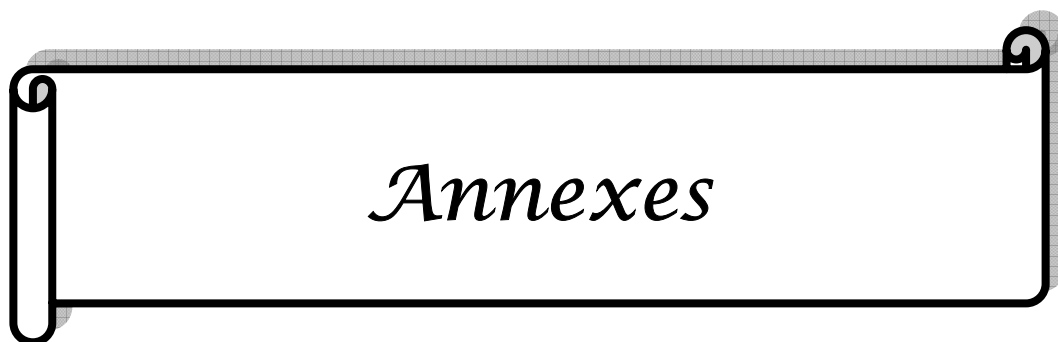
Le traitement chirurgical représente toujours le traitement curatif, mais son apport reste limité vis-à-vis des tumeurs localement avancées non résecables ou métastatiques.

La découverte de la protéine c-kit a non seulement permis de caractériser ces tumeurs, mais elle a permis aussi de découvrir l'intérêt du traitement médical, l'imatinib, qui a révolutionné la prise en charge de ces tumeurs, surtout au stade métastatique. En revanche, son bénéfice en traitement adjuvant ou néo-adjuvant à la chirurgie n'est pas encore parfaitement connu.

Il semble avoir aussi des résultats prometteurs en néoadjuvant en rendant les tumeurs initialement non opérables opérable, rendant ainsi à la chirurgie toute sa place.

Les décisions thérapeutiques doivent faire l'objet d'une concertation multidisciplinaire.

Ainsi les GIST constituent toujours un centre d'intérêt des cliniciens, chirurgiens, anatomopathologistes, oncologues et autres, vu qu'elles représentent un sujet d'actualité et vu qu'elles nécessitent une prise en charge multidisciplinaire.



Annexes

FICHE D'EXPLOITATION

Date: Le ../../..

L'identité

Nom et prénom :

Date :

NE :

Age :

Sexe :

Mutualité :

Antécédents :

Circonstance de découverte

Douleur abdominale

Distension abdominale :

Troubles du transit :

RGO

Vomissements :

Amaigrissement :

Hémorragie digestive

oui non

Si oui, type :

Fortuite :

Autres:

Durée d'évolution :

Examen physique

Constantes vitales :

AEG

Défense

Contracture

Adénopathie

ascite

Sensibilité

oui non

Si oui, siège :

Masse abdominale

oui non

Si oui, siège :

TR :

Bilan

Biologie :

Echographie:

TDM:

Endoscopie :

Type : FOGD Coloscopie Rectoscopie

Aspect Lésionnel :

Biopsie : concluante non concluante

Autres :

Localisation

Œsophage Estomac Colon
 Grêle Rectum Autre :

Traitement chirurgical

Voie d'abord

L'exploration opératoire:

Le geste chirurgical:

Résécabilité oui non

Type de résection: R0 R1 R2

Les suites post opératoire : Simples compliquées Si complication, type :

Durée d'hospitalisation :

L'anatomo-pathologie

Taille :

L'envahissement

locorégional: oui non

Nécrose : oui non

Les cellules tumorales: fusiformes : ... % épithéloïdes: ... %

Mitoses/ champs:

Envahissement

ganglionnaire: oui non

Immunohistochimie CD34 CD117(c-kit) Autre :

Le pronostic

Haut risque risque intermédiaire
 Bas risque très bas risque

Le traitement médical

L'Imatinib Chimiothérapie Radiothérapie

Autres :

L'évolution:

Recul :

Rémission : complète partielle

Récidive:

Nombre :

Locale Métastatique

Survie: oui non

Autre :



RESUMES

Résumé

Les tumeurs stromales digestives sont les tumeurs mésoenchymateuses les plus fréquentes du tube digestif. Toutefois elles sont rares par rapport aux autres tumeurs digestives. Elles ont fait l'objet de nombreuses controverses en termes d'histogénèse et de classification.

Nous rapportons 21 cas de tumeurs stromales digestives colligées au service de chirurgie viscérale du CHU Mohamed VI de Marrakech s'étalant sur une période de 7 ans. La localisation gastrique était prédominante (76%), la localisation recto-annale venait en deuxième dans 14,4% des cas. Dix huit patients ont été opérés (85%). Trois patients ont nécessité un traitement adjuvant. La récurrence était constatée chez deux patients.

La découverte récente de mutation du gène kit et l'expression de la protéine kit par les cellules tumorales ont permis de mieux les caractériser. Cette découverte a permis d'élaborer un nouveau traitement médical « l'Imatinib » qui agit en inhibant la protéine kit et qui a révolutionné l'évolution de ces tumeurs; cependant l'exérèse chirurgicale complète de la tumeur reste le seul traitement curatif.

Mots clés: Tumeurs stromales- Tube digestif - Traitement- chirurgie.

Summary

Gastrointestinal stromal tumors (GIST) are the most common mesenchymal tumors of the digestive tract, but they are rare compared to other gastrointestinal tumors.

They were the subject of much controversy in terms of histogenesis and classification.

We report 21 cases of gastrointestinal stromal tumors collected in visceral surgery department of the CHU Mohamed VI Marrakech over a period of 7 years. The gastric localization was predominant (76%), recto-anal in 14.4% of cases. Eighteen patients were operated (85%). Three patients needed adjuvant therapy. The recurrence was found in two patients.

The recent discovery of kit gene mutation and protein expression kit by tumor cells have led to better characterize.

This discovery has helped develop a new medical treatment "Imatinib" which works by inhibiting the protein kit. This treatment has revolutionized the development of these tumors, however, complete surgical resection of the tumor remains the only curative treatment.

Keywords: Gastrointestinal stromal tumors – Digestive tract – Treatment – Surgery.

ملخص

تمثل الأورام السدوية للجهاز الهضمي أورام الجهاز الهضمي المخاطية الأكثر شيوعا لكنها تبقى نادرة بالمقارنة مع أورام الجهاز الهضمي الأخرى. ولقد شكلت هذه الأورام موضع جدل كبير على مستوى تكوين أنسجتها وتصنيفها .

تتناول الدراسة 21 حالة توبعت في مصلحة جراحة الجهاز الهضمي بالمستشفى الجامعي محمد السادس بمراكش على مدى سبع سنوات. ولقد شكلت المعدة الموضع الأكثر عرضة للورم بنسبة %76 بينما أحتل الشرج المرتبة الثانية بنسبة %14,4. ثم إجراء العملية الجراحية لثمانية عشرة مريضا ما يعادل %85 بينما تطلب 3 مرضى علاجا طبييا. تمت ملاحظة عودة المرض عند شخصين.

إن الاكتشاف الحديث لطفرة في الجينة " كيت" والبروتين " كيت" المعبر عنه من طرف الخلايا السرطانية مكن من تمييزها وساهم في وضع علاج طبي جديد "الإماتنيب" الذي يعمل على كبح البروتين " كيت". ولقد أحدث هذا العلاج تقدما كبيرا في تحسين تطور هذه الأورام و مع ذلك تبقى الجراحة الكاملة للورم العلاج الشافي الوحيد.

كلمات أساسية: الأورام السدوية - الجهاز الهضمي - العلاج - العملية الجراحية .



BIBLIOGRAPHIE

1.Coindre Jm, Emile Jf, Monges G, Ranchère-Vince D, Scoazec Jy.

Tumeurs Stromales Gastro-Intestinales: Définition, Histologique, Caractéristiques Immunohistochimiques Et Génétiques, Diagnostique Stratégique.

Ann Pathol Octobre 2005;25:358-85.

2.STOUT AP.

Bizarre smooth muscle tumors of the stomach.

Cancer. 1962;15:400-9.

3.Fletcher Cdm, Berman Jj, Corless C, Gorstein F, Lasota J, Longely Bj, et al.

Diagnosis Of Gastrointestinal Stromal Tumors: A Consensus Approach.

Human Pathol 2002;33:459-65.

4.Rejchrt S, Čová Ty, Bureš J.

Tumeurs Stromales Gastro-Intestinales (Gist).

Acta Endoscopica 2005;35(2):195-206.

5. Mazur Mt, Clark Hb.

Gastric Stromal Tumors: Reappraisal Of Histogenesis.

Am J Surg Pathol 1993;7:507-19.

6. Herrera Ga, Pinto De Moraes H, Grizzle We, Han Sg.

Malignant Small Bowel Neoplasm Of Enteric Plexus Derivation (Plexosarcoma).

Light And Electron Microscopic Study Confirming The Origin Of The Neoplasm.

Dig Dis Sci 1984;29:275-84.

7. Lauwers Gy, Erlandson Ra, Casper Es Et Al.

Gastrointestinal Autonomic Nerve Tumors: A Clinicopathologic, Immunohistochemical And Ultrastructural Study Of 12 Cases.

Am J Surg Pathol 1993;17:887-97.

8. Newman Pl, Wadden C, Fletcher Cdm.

Gastrointestinal Stromal Tumours: Correlation Of Immunophenotype With Clinicopathologic Features.

J Pathol 1991;164:107-17.

9. Miettinen M, Virolainen M, Sarlomo-Rikala M.

Gastrointestinal Stromal Tumors: Value Of CD34 Antigen In Their Identification And Separation From True Leiomyomas And Schwannomas.

Am J Surg Pathol 1995;19:207-16.

10. Hirota S, Isozaki K, Moriyama Y, Hashimoto K, Nishida T, Ishiguro S, et al.

Gain-Of-Function Mutations Of C-Kit In Human Gastrointestinal Stromal Tumors.

Science 1998;279:577-80.

11. Rubin Bp, Fletcher Ja, Fletcher Cdm.

Molecular Insights Into The Histogenesis And Pathogenesis Of Gastrointestinal Stromal Tumors.

Int J Surg Pathol 2000;8:5-10.

12. Kindblom LG, Remotti HE, Aldenborg F, Meis-Kindblom JM .

Gastrointestinal Pacemaker Cell Tumor (GIPACT) : Gastrointestinal Stromal Tumors Show Phenotypic Characteristics Of The Intestinal Cells Of Cajal.

Am J Pathol 1998;159:1259-69

13. Vanderwinden JM, Rumessen JJ, De Laet MH, Vanderhaeghen JJ, Schiffmann SN.

CD34 Immunoreactivity And Interstitial Cells Of Cajal In The Human Mouse Gastrointestinal Tract.

Cell Tissue Res 2000;302:145–156.

14. Scaglia E, Jazeron JF, Diebold MD, Bouché O.

Tumeurs Stromales Gastro-Intestinales (GIST).

EMC Gastro-Entérologie 2010;9-027-A-15.

15. Elrifai W, Sarlomo-Rikala M, Anderson LC, Knuutila S, Miettinen M.

DNA Sequence Copy Number Changes In Gastrointestinal Stromal Tumors : Tumor Progression And Prognostic Significance.

Cancer Res 2000;60:3899–903.

16. Corless CL, Fletcher JA, Heinrich MC.

Biology of gastrointestinal stromal tumors.

J Clin Oncol 2004;22:3813–25.

17. Lasota J, Miettinen M.

Clinical Significance Of Oncogenic KIT And PDGFRA Mutations In Gastrointestinal Tumours.

Histopathology 2008;53 :245–66.

18. Fukasawa T, Chong Jm, Sakurai S, Koshiishi N, Ikeno R, Tanaka A, Et Al.

Allelic Loss Of 14q And 22, NF2 Mutation, And Genetic Instability Occur Independently Of C-Kit Mutation In Gastrointestinal Stromal Tumor.

Jpn J Cancer Res 2000;91:1241–9.

19. Chen Y, Tzeng C.C, Liou C.P, Chang M.Y, Li C.F, Lin C.N.

Biological Significance Of Chromosomal Imbalance Aberrations In Gastrointestinal Stromal Tumors

J. Biomed. Sci. 2004;11:65–71.

20. Lasota J, Jasinski M, Sarlomo-Rikala M, Miettinen M.

Mutations In Benign Gastrointestinal Stromal Tumors And Do Not Occur In Leiomyomas Or Leiomyosarcomas.

Am J Pathol 1999;154:53–60.

21. Demuyck F, Morvan J, Brochart C, Blanpain S, Brasseur A, Fuks D, et al.

Suivi radiologique des tumeurs gastro-intestinale stromales (GIST) sous traitement : à propos d'un cas.

J Radiol juin 2009;90:735–8.

22. Thomas RM, Sobin LH.

Gastrointestinal cancer incidence and prognosis by histologic type, SEER population-based data 1973–1987.

Cancer 1995;75:154–70.

23. Nilsson B, Bümming P, Meis-Kindblom J.M, Odén A, Dortok A, Gustavsson B, et al.

Gastrointestinal stromal tumors: the incidence, prevalence, clinical course, and prognostication in the preimatinib mesylate era—a population-based study in western Sweden

Cancer 2005;103:821–829.

24. Miettinen M, Sarlomo-Rikala M, Lasota J.

Gastrointestinal stromal tumours.

Ann Chir Gynaecol 1998;87:278-81.

25. LANDI B, LECOMTE Th, CELLIER Ch.

Tumeurs stromales digestives.

Post'U Nantes 2002:184-90.

26. MIETTINEN M et al.

Gastrointestinal stromal tumors : recent advances in the understanding of their biology.

Hum Path 1999;30:1213-20.

27. H. ELBOUJNANI, M. AZOUAOUI, H. ABID, M. ELYOUSFI, N. AQODAD, D. BENAJEH et al.

Les tumeurs stromales gastro-intestinales : étude retrospective -à propos de 31 cas. VIII ème Congrès National de la Société Marocaine d'Endoscopie Digestive (SMED). Casablanca, 10 et 11 Décembre 2010.

(Disponible sur :[http://www.chumaroc.com/smed.Congres.livre_congre_SMED_2010.pdf](http://www.chumaroc.com/smed/Congres.livre_congre_SMED_2010.pdf))

28. Yassine EL KHOLTI.

Les tumeurs stromales gastro-intestinales.

Thèse n°50, 2008. Faculté de médecine et de pharmacie de Marrakech.

29. FRAQUEMONT DW.

Differentiation and risk assessment of gastrointestinal stromal tumors.

Am J Clin Pathol 1995;103:41-7.

30. CLERE F, CAROLA E, HALIMI C, De GRAMONT et coll.

Actualités sur les tumeurs stromales gastrointestinales ; à partir de sept observations de tumeurs malignes.

Rev Med Interne 2002;23:499–507.

31. BALATON AJ, COINDRE JM, CVITKOVIC.

Tumeurs stromales digestives.

Gastroenterol Clin Biol 2001;25:473–82.

32. Ozgus H, yilmazlar t.

analysis of prognostic and immunohistochemical factors in GIST with malignant potential.

J gastroenterol surg 2005;9(3):418–24.

33. boudet mj, de mestier p.

les tumeurs stromales du tube digestif.

J chir 2001;138:104–108 .

34. mosnier f.

les tumeurs stromales gastro-intestinales : du gène au traitement.

Hépatogastro 2002;9(6)403–6.

35. Davila RE, Faigel DO.

GI stromal tumors.

Gastrointest Endosc 2003;58:80–8.

36. Johnston at, et al.

stromal tumors within a meckel's diverticulum: ct and ultrasound findings.

British j radiology 2001;74:1142-44.

37. BUCHER p, villiger p, egger jf, bubler lh, morel p.

management of gastrointestinal stromal tumors : from diagnosis to treatment.

Swiss med wkly 2004;134:145-53.

38. miettinen m, fetsch jf, sobin lh, lasota j.

Gastrointestinal stromal tumors in patients with neurofibromatosis 1: aclinicopathologic and molecular genetic study of 45 cases.

Am j surg pathol 2006;30:90-6.

39.VIX M.

Femme de 73 ans avec volumineuse masse épigastrique net de l'hypochondre gauche.

J surg 2001 ;137 :357-60.

40. Blanchard DK, Budde JM, Hatch GF, Wertheimer-Hatch L, Hatch KF, Davis GB, et al.

Tumors of the small intestine.

World J Surg 2000;24:421-9.

41. Miettinen M, Furlong M, Sarlomo-Rikala M, Burke A, Sobin LH, Lasota J.

Gastrointestinal stromal tumors, intramural leiomyomas, and leiomyosarcomas in the rectum and anus. A clinicopathologic, immunohistochemical, and molecular genetic study of 144 cases.

Am J Surg Pathol 2001;25:1121-33.

42. Reith JD, Goldblum JR, Lyles RH, Weiss SW.

Extragastrointestinal (soft tissue) stromal tumors: an analysis of 48 cases with emphasis on histologic predictors of outcome.

ModPathol 2000;13:577-85.

43. CARNEY JA.

The triad of gastric epitheloid leiomyosarcoma, functioning extra adrenal paragangliona, and pulmonary chondroma.

Cancer 1979;43:374.

44. CARNEY JA.

The triad of gastric epitheloid leiomyosarcoma, functioning extra adrenal paragangliona and pulmonary chondroma : A five year review.

Medicine (Baltimore) 1983;62:159.

45. CARNEY JA, sheps sg, viw go, Gordon h.

The triad of gastric epitheloid leiomyosarcoma, functioning extra adrenal paragangliona and pulmonary chondroma.

N engl j med 1977;296:1517-18.

46. albaroudi s, ahallat m, hosni k, sabbah f, hrora a, rais m, et al.

Le syndrome de carney, un nouveau cas.

Ann chir 2005;130(9)577-80.

47. fuller ce, williams gt.

Gastrointestinal manifestation of type 1 neurofibromatosis (von recklinghausen's disease).
Histopathology 1991;19:1-11.

48. DEWAILLY A, YASDANPARRAH Y et al.

Urgences abdominales et neurofibromatose de Von Recklinghausen.
Gastroenterol Clin Biol 1997;21:227-8.

49. GIULY JA, PICAND R and al.

Von Recklinghausen disease and gastrointestinal stromal tumors.
Am J Surg 2003;185:86-7.

50. SCHALDENBRAND J, APPELMAN HD.

Solitary solid stromal gastrointestinal tumors in Von Recklinghausen's disease with minimal smooth muscle differentiation.
Hum Pathol 1984;15:229-32.

51. STROOBANTS S., GOEMINNE J., SEEGER M., DIMITRIJEVIC S., DUPONT P., NUYTS J, ET AL.

18 FDG-Positron emission tomography for the early prediction of response in advanced soft tissue sarcoma treated with imatinib mesylate (Glivec).
Eur. J. Cancer 2003;39:2012-20.

52. SRICKLAND L., LESTON GD., MURO-CACHO CA.

Gastrointestinal stromal tumors.
Cancer Control, 2000;8:252-261.

53. GIULY J., MONGES B., PICAUD R., GIULY D., LEROUX C., CAT RN.

Recklinghausen's disease and gastrointestinal stromal tumors.

Ann Chir 2002;127:477-479.

54-ZOLLER MET., REMBERCK B., ODEN A., SEMUELSSON M., ANGEVALL L.

Malignant and benign tumors in patients with neurofibromatosis type 1 in a defined Swedish population.

Cancer 1997 ;79:2125-31.

55. Landi B, Bouche O, Blay JY.

Gastrointestinal stromal tumors (GIST).

Gastroentérol Clin Biol 2006;30(suppl2):98-101.

56.oswens sl, ronnie tp, chi mi, sheung tf.

Inflammatory pseudotumor of the liver in association with a gastrointestinal stromal tumor: a case report.

World j gastroenterol 2004;12:1841-3.

57.Landi B.

Endoscopic approach to GIST

J Chir 2008;145(suppl3):6S4-6S7

58. LANDI B, LECOMTE Th, CELLIER Ch.

Tumeurs stromales digestives :diagnostic et pronostic.

La lettre de l'hépatogastroentérologie 2003; hors série :10-13.

59. STURGEON C, CHEJFEC G and al.

Gastrointestinal stromal tumors : a spectrum of disease.

Surg Oncol 2003;12:21-6.

60. CONLON KC, CASPER ES, BRENNAN MF.

Primary gastrointestinal sarcomas : analysis of prognostic variables.

Ann Surg Oncol 1995; (1): 26-31.

61. Tio TL, Tytgat GN, den Hartog Jager FC.

Endoscopic ultrasonography for the evaluation of smooth muscle tumors in the upper gastrointestinal tract: an experience with 42 cases.

Gastrointest Endosc 1990; 36: 342-50

62. Angels GINÈS, Glòria FERNÀNDEZ-ESPARRACH, Maria PELLISÉ, M. SOLÉ*.

Indications de la ponction-biopsie à l'aiguille fine guidée sous écho-endoscopie (EUS FNA) dans les tumeurs sous-épithéliales.

Acta Endoscopica 2005; 35 (1):1-9.

63. Bensimhon D, P Soyer, M Boudiaf, Fargeaudou Y, Nemeth J, Pocard M, et al.

Imagerie des tumeurs stromales digestives.

J Radiol avril 2009;90,4:469-80.

64. OUSEHAL A, ABDELOUAFI A, BELAABIDIA, ESSODEGUI F, KADIRI.

Les tumeurs stromales malignes du grêle : à propos de 9 cas.

J Radiol 2000 ; 82 : 35-40.

65. Lassau N, Lamuraglia M, Chami L, et al.

Gastrointestinal stromal tumors treated with imatinib: monitoring response with contrast-enhanced sonography.

AJR Am J Roentgenol 2006;187:1267-73.

66. Bensimhon D, Soyer P, Brouland JP et al.

Tumeurs stromales digestives : rôle de la tomодensitométrie avant et après traitement.

Gastroenterol Clin Biol 2008;32:91-7.

67. Sandrasegaran K, Rajesh A, Rushing DA, Rydberg J, Akisik FM, Henley JD.

Gastrointestinal stromal tumors: CT and MRI findings.

Eur Radiol 2005;15:1407-14.

68. Aubé C, Ridereau-Zins C, Croquet V, Pessaux P.

Imagerie en coupes de l'estomac et du duodénum.

J Radiol 2004;85:503-14.

69. Tateishi U, Hasegawa T, Satake M, Moriyama N.

Gastrointestinal stromal tumor: correlation of computed tomography findings with tumor grade and mortality.

J Comput Assist Tomogr 2003;27:792-8.

70. Velasco S, Milin S, Maurel C, et al.

Aspects tomодensitométriques des tumeurs stromales gastro-intestinales.

Gastroenterol Clin Biol 2008;32:1001-13.

71. Ghanem N, Althoefer C, Furtwangler A, et al.

Computed tomography in gastrointestinal stromal tumors.

Eur Radiol 2003;13:1669-78.

72. Hong X, Choi H, Loyer EM, Benjamin RS, Trent JC, Charnsangavej C.

Gastrointestinal stromal tumor: role of CT in diagnosis and in response evaluation and surveillance after treatment with imatinib.

Radiographics 2006;26:481-95

73. Bechtold RE, Chen MY, Stanton CA, Savage PD, Levine EA.

Cystic changes in hepatic and peritoneal metastases from gastrointestinal stromal tumors treated with Gleevec.

Abdom Imaging 2003;28:808-14.

74. Kamiyama Y, Aihara R, Nakabayashi T, et al.

18F-fluorodeoxyglucose positron emission tomography: useful technique for predicting malignant potential of gastrointestinal stromal tumors.

World J Surg 2005;29:1429-35.

75. Sandrasegaran K, Rajesh A, Rydberg J, Rushing DA, Akisik FM, Henley JD.

Gastrointestinal stromal tumors: clinical, radiologic, and pathologic features.

AJR Am J Roentgenol 2005;184:803-11.

76. Fang SH, Dong DJ, Zhang SZ, Jin M.

Angiographic findings of gastrointestinal stromal tumor.

World J Gastroenterol 2004;10:2905-7.

77. Yoon W, Jeong YY, Shin SS, Lim HS, Song SG, Jang NG, et al.

Acute massive gastrointestinal bleeding: detection and localization with arterial phase multi-detector row helical CT.

Radiology 2006;239:160-7.

78. HASEGAWA TADASHI and al.

Gastrointestinal stromal tumor : consistent CD117 immunostaining for diagnosis, and prognostic classification based on tumor size and MiB-1 grade.

Hum Pathol 2002; 33 (6) : 669-76.

79. MIETTINEN M, BLAY JY, SOBIN LH.

Mesenchymal tumors of the stomach. WHO classification of tumours. Tumor of the digestive system. Pathology and genetics.

Lyon 2000 : 62-67

80. STRICKLAND L, LETSON GD, MURO CACHO.

Gastrointestinal stromal tumors.

Cancer control 2001; 8 : 525-561.

81. LEE JSY, NASCIMENTO AG and al.

Epithelioid gastric stromal tumors (leiomyoblastomas) a study of fifty-five cases.

Surg 1995; 118: 653-61.

82. Blay J.Y, Bonvalot S, Casali P, Choi H, Debiec–Richter M, Dei Tos A.P, et al.

Consensus meeting for the management of gastrointestinal stromal tumors. Report of the GIST Consensus Conference of 20–21 March 2004, under the auspices of ESMO

Ann. Oncol. 2005 ; 16 : 566–578

83. Min K.W.

Small intestinal stromal tumors with skeinoid fibers. Clinicopathological, immunohistochemical, and ultrastructural investigations

Am. J. Surg. Pathol. 1992 ; 16 : 145–155

84. Miettinen M., Lasota J.

Gastrointestinal stromal tumors—definition, clinical, histological, immunohistochemical, and molecular genetic features and differential diagnosis

Virchows Arch. 2001 ; 438 : 1–12

85. Le Cesne A, Landi B, Bonvalot S, Monges G, Ray–Coquard I, Duffaud F. Recommandations pour la prise en charge des tumeurs stromales gastro–intestinal.

Ann Pathol juin 2006;26,3:231–4.

86. Debiec–Rychter M, Wasag B, Stul M, De Wever I, Van Oosterom A, Hagemeijer A, et al.

Gastrointestinal stromal tumours (GISTs) negative for KIT (CD117 antigen) immunoreactivity

J. Pathol. 2004 ; 202: 430–438.

87. Blay P., Astudillo A., Buesa J.M., Campo E., Abad M., García-García J. , et al.

Protein kinase C (theta) is highly expressed in gastrointestinal stromal tumors but not in other mesenchymal neoplasias

Clin. Cancer Res. 2004 ; 10 (12Pt1) : 4089–4095.

88. West R.B., Corless C.L., Chen X., Rubin B.P., Subramanian S., Montgomery K. , et al.

The novel marker, DOG1, is expressed ubiquitously in gastrointestinal stromal tumors irrespective of KIT or PDGFRA mutation status

Am. J. Pathol. 2004 ; 165 : 107–113

89. Liegl B., Hornick J.L., Corless C.L., Fletcher C.D.

Monoclonal antibody DOG1.1 shows higher sensitivity than KIT in the diagnosis of gastrointestinal stromal tumors, including unusual subtypes

Am. J. Surg. Pathol. 2009 ; 33 : 437–446.

90. Debiec-Rychter M., Sciot R., Pauwels P., Schoenmakers E., Dal Cin P., Hagemeijer A.

Molecular cytogenetic definition of three distinct chromosome arm 14q deletion intervals in gastrointestinal stromal tumors Genes Chromosomes

Cancer 2001 ; 32 : 26–32

91. Emile J.F., Lemoine A., Bienfait N., Terrier P., Azoulay D., Debuire B.

Length analysis of polymerase chain reaction products: a sensitive and reliable technique for the detection of mutations in KIT exon 11 in gastrointestinal stromal tumors

Diagn. Mol. Pathol. 2002 ; 11 : 107–112

92. Debiec-Rychter M, Sciot R, Le Cesne A, Schlemmer M, Hohenberger P, Van Oosterom A.T, et al.

KIT mutations and dose selection for imatinib in patients with advanced gastrointestinal stromal tumours

Eur J Cancer 2006 ; 42 : 1093–1103

93. Debiec-Rychter M., Cools J., Dumez H., Sciot R., Stul M., Mentens N. , et al.

Mechanisms of resistance to imatinib mesylate in gastrointestinal stromal tumors and activity of the PKC412 inhibitor against imatinibresistant mutants

Gastroenterology 2005 ; 128 : 270–279

94. MESTRE BROCH C.

Les tumeurs stromales du tube digestif : phenotypes et pronostic à propos de 61 cas.

Thèse Méd Montpellier 1998 ; n°34.

95. SEIDAL T, ED VARDSSON H.

Expression of C kit and Ki-67 provides informations about the possible cell of origin and clinical course of gastrointestinal tumors.

Histopathology 1999; 34: 416–24.

96. DEMATTEO RP, LEWIS jj, leung d, mudan ss, woodruff jm, bernnan mf.

Two hundred gastrointestinal stromal tumors: recurrence patterns and prognostic factors for survival.

Ann surg 2000;231(1):51–58.

97. GOLDBLUM JR, APPELMAN HD.

Stromal tumors of the duodenum : A histologic and immunohistochemical study of 20 cases. Am J Surg Pathol 1995; 19: 71–80.

98. MIETTINEN M, EL RIFAI WA, LASOTA J.

Evaluation of malignancy and prognosis of gastrointestinal stromal tumors : A review. Hum Pathol 2002; 33 (5): 478–83.

99. MIETTINEN M, MONIHAN JM, SARLOMO–RIKALA and al.

Gastrointestinal stromal tumors. smooth tumors (GISTs) in the omentum and mesentery. A clinicopathologic and immunohistochemical study of 26 cases. Mod Pathol 1999; 12: 80A.

100. MIETTINEN M, SARLOMO–RIKALA, SOBIN LH et al.

GIST and leiomyosarcomas in the colon. A clinicopathologic, immunohistochemical and molecular study of 44 cases. Am J Surg Pathol 2000; 24: 1339–1352.

101. TWOREK JA, GOLDBLUM JR, WEISS SW and al.

Stromal tumors of the abdominal colon : A clinicopathologic study of 20 cases. Am J Surg Pathol 1999; 23: 937–45.

102. RUDOLPH P, CHIARAVELI AM, PAUSER U and al.

Gastrointestinal mesenchymal tumors immunophenotypic classification and survival analysis. Virchows Arch 2002; 441 (3): 238–48.

103. LERMA E, OLIVA E, TUGUES D, PRAT J.

Stromal tumours of the gastrointestinal tract : A clinicopathological and ploidy analysis of 33 cases.

Virchows Arch 1994; 423: 19–24.

104. ERNST SI, HUBBS AE, PRZYGODZKI, O'LEARY.

Kit mutation portends poor prognosis in gastrointestinal stromal.smooth muscle tumors.

Lab Invest 1998; 78: 1633–6.

105. COQUARD R, Le CESNE A.

Tumeurs stromales du tractus digestif : Actualités 2003.

Bull Cancer 2003 ; 90 (1) : 69–76.

106. BRAINARD JA, GOLDBLUM JR.

Stromal tumors of jejunum and ileum : A clinicopathologic study of 39 cases.

Am J Surg Pathol 1997; 21: 406–7.

107. FRANQUEMONT DW, FRIERSON HF.

Muscle differentiation and clinicopathologic features of gastrointestinal stromal tumors.

Am J Surg Pathol 1992; 16: 947–54.

108. SUSTER S.

Gastrointestinal stromal tumors.

Sem Diagn Path 1996 ; 13, 6 : 297–313.

109. SUSTER S, SORACE D, MORAN CA.

Gastrointestinal stromal tumors with prominent myxoid matrix clinicopathologic immunohistochemical and ultrastructure study of nine cases of distinctive morphologic variant of myogenic stromal tumor.

Am J Surg Pathol 1995; 19, 1: 59–70.

110. KONTAGIANNI K, DEMONAKOU, KAVANTZAS and al.

Prognostic predictors of gastrointestinal stromal tumors : a multi-institutional analysis of 102 patients with definition of a prognostic index.

EJSO 2003; 29: 548–56.

111. ENZINGER FM, WEISS SW.

Soft tissue tumors : extra-gastrointestinal stromal tumors.

4ème edition St Louis, Mosby 2001: 749–68.

112. PYLKKANEN Ph, MAARIT SARLOMO-RIKALA M et al.

Chromosome 22q alterations and expression of the NF2 gene product, Merlin, in gastrointestinal stromal tumors.

Hum Path 2003; 34 (9) : 872–9.

113. PIERIE JP, CHOUDRY U, MUZIKANSKY A, YEAP BY.

The effect of surgery and grade on outcome of gastrointestinal stromal tumors.

Arch Surg 2001; 136, 4: 383–9.

114. LEHNERT T, SCHWARZBACH M, WILLEKE F, HERFARTH C.

Gastrointestinal stromal tumors : A special entity with unique radicality principals (translation).

Langenbecks Arch Chir Suppl Kongressbd 1998; 115: 356–8.

115. Ng EH, POLLOCK RE, MUNSELL MF and al.

Prognostic factors influencing survival in gastrointestinal leiomyosarcomas : implications for surgical management and staging.

Ann Surg 1992; 215: 68–77.

116. CARILLO R, CANDIA A, RODRIGUEZ-PERALTO JL and al.

Prognostic significance of DNA ploidy and proliferative index (Mib1) in gastrointestinal stromal tumors.

Hum Pathol 1997; 28: 160–5.

117. EMORY TS, DERRINGER GA, SOBIN LH and al.

Ki 67 (MiB 1) immunohistochemistry as a prognostic factor in gastrointestinal smooth muscle tumors.

J Surg Pathol 1997; 2: 133–44.

118. PANIZO-SANTOS A, SOLA I, VEGA F and al.

Predicting metastatic risk of gastrointestinal stromal tumors : Role of cell proliferation and cell cycle regulatory protein.

Int J Surg Pathol 2000; 8: 133–144.

119. RUDOLPH P, GLOECKNER K, PARWARESH R and al.

immunophenotype, proliferation, DNA ploidy and biological behavior of gastrointestinal stromal tumors : A multivariate clinicopathologic study.

Hum Pathol 1998; 29: 791–800

120. ÖFNER D, RIEHEMANN K, MAIER H and al.

Immunohistochemically detectable bcl-2 expression in colorectal carcinoma correlation with tumor stage and patient survival.

Br J Cancer 1995; 72: 981–5.

121. COLLIN F.

L'essentiel sur les tumeurs stromales gastrointestinales (GIST). Points de vue divers (companion meeting).

Bulletin division française de l'AIP 2003 ; 38 : 105–6.

122. LEVY AD, REMOTTI HE, MIETTINEN M.

From the archives of the AFIP : gastrointestinal stromal tumors : radiologic features with pathologic correlation.

Radiographics 2003; 23: 283–304.

123. Van Glabbeke M, Verweij J, Casali P.G, Le Cesne A, Hohenberger P, Ray-Coquard I, et al.

Initial and late resistance to imatinib in advanced gastrointestinal stromal tumors are predicted by different prognostic factors: a European Organisation for Research and Treatment of Cancer–Italian Sarcoma Group–Australasian Gastrointestinal Trials Group study J.

Clin. Oncol. 2005 ; 23 : 5795–5804

124. Miettinen M., Lasota J.

Gastrointestinal stromal tumors: pathology and prognosis at different sites

Semin. Diagn. Pathol. 2006 ; 23 : 70–83

125. Miettinen M., Lasota J., Sobin L.H.

Gastrointestinal stromal tumors of the stomach in children and young adults: a clinicopathologic, immunohistochemical, and molecular genetic study of 44 cases with long-term follow-up and review of the literature

Am. J. Surg. Pathol. 2005 ; 29 : 1373–1381

126. Miettinen M., Makhlof H., Sobin L.H., Lasota J.

Gastrointestinal stromal tumors of the jejunum and ileum: a clinicopathologic, immunohistochemical, and molecular genetic study of 906 cases before imatinib with long-term follow-up

Am. J. Surg. Pathol. 2006 ; 30 : 477–489

127. Emile JF, Brahim S, Coindre J, Monges G, Scoazec JY, Blay JY, et al.

Molecular epidemiology of GISTs: Incidence of PDGFRA and KIT exon 9 mutations in the large French population-based study molecGIST. J

Clin Oncol 2009; 27: 15s (abstract 10535)

128. Casali PG, Jost L, Reichardt P, Schlemmer M, Blay JY

ESMO Guidelines Working Group. Gastrointestinal stromal tumors: ESMO clinical recommendations for diagnosis, treatment and follow-up.

Ann Oncol 2009;20 Suppl 4:iv35–8.

129. Demetri GD, von Mehren M, Antonescu CR, DeMatteo RP, Ganjoo KN, Maki RG, et al. NCCN Task Force report: update on the management of patients with gastrointestinal stromal tumors. J Natl Compr Canc Netw 2010;8 Suppl 2:S1-41

130. Aparicio T, Boige V, Sabourin JC, Crenn P, Ducreux M, Le Cesne A, Bonvalot S. Prognostic factors after surgery of primary resectable gastrointestinal stromal tumours. Eur J Surg Oncol 2004;30:1098-103

131. Hohenberger P, Eisenberg B.

Role of Surgery Combined with Kinase Inhibition in the Management of Gastrointestinal Stromal Tumor (GIST).

Ann Surg Oncol 2010 Apr 21. (Epub ahead of print)

132. Known SJ.

Korean gastric study cancer group. Surgery and prognostic factors for gastric stromal **tumor**.

World J Surg 2001 ; 25 : 290-5.

133. cl oliver

Chirurgie du tube digestif

Masson

134. Blay JY, Landi B, Bonvalot S, et al.

Recommandations pour le management des GIST.

Bull Cancer 2005;92:907-918.

135. alain sauvanet

Cancer de l'oesophage: voies d'abord de l'oesophage et du pharynx.

Thechniques chirurgicales–appareil digestif 2002;(40–192).

136. ROUQUIE D, BONVALOT S.

Chirurgie des tumeurs stromales gastro–intestinale aux stades localisé et métastatique

Bull Cancer 2006 ; 93 (numéro spécial) : S167–72

137. Otani Y, Furukawa T, Yoshida M, et al.

Operative indications for relatively small (2–5 cm) gastrointestinal stromal tumor of the stomach based on analysis of 60 operated cases.

Surgery 2006;139:484–492.

138. Nguyen SQ, Divino CM, Wang JL, Dikman SH.

Laparoscopic management of gastrointestinal stromal tumors.

Surg Endosc 2006;20:713–716.

139. Novitsky YW, Kercher KW, Sing RF, Heniford BT.

Long–term outcomes of laparoscopic resection of gastric gastrointestinal stromal tumors Ann

Surg 2006;243:738–745.

139. Bonvalot S.

Actualisation des indications chirurgicales des tumeurs stromales gastrointestinales.

J Chir septembre 2008;145,S3:8–11.

140. Landi B, Lecomte A, Berger C.

Traitement des tumeurs stromales digestives

Gastroentérologie Clinique et Biologique 2004 ; 28 :893–901.

141.LANDI B, et al

Thésaurus National de Cancérologie Digestive. Version 2010.

Disponible sur www.snfge.org

142 .Referentiel en Oncologie Digestive – Juin 2007–

Reseau Onco–Poitou–Charentes;113–121

Disponible sur www.onco-poitou-charentes.fr

143. Yao KA, Talamonti MS, Langella RL, Schindler NM, Rao S, Small W, Jr., et al.

Primary gastrointestinal sarcomas : analysis of prognostic factors and results of surgical management.

Surgery 2000 ; 128 : 604–12.

144. Dematteo RP, Heinrich MC, El Rifai WM, Demetri G.

Clinical management of gastrointestinal stromal tumors : before and after STI-571.

Hum Pathol 2002 ; 33 : 466–77.

145. Lehnert T.

Gastrointestinal sarcoma (GIST) — a review of surgical management.

Ann Chir Gynaecol 1998 ; 87 : 297–305.

146. Bonvalot S, Boige V, Aparicio T, Lasser P, Elias D, Le Cesne A.

Surgical management of gastrointestinal stromal tumors (GIST) (abstract).

European Journal of Cancer 1999 ; 35 : 1079.

147. Joensuu H, Fletcher C, Dimitrijevic S, Silberman S, Roberts P, Demetri G.

Management of malignant gastrointestinal stromal tumours.

Lancet Oncol 2002 ; 3 : 655-64.

148. Bonvalot S., Cavalcanti A., Le Péchoux C., Terrier P., Vanel D., Lassau N., Le Cesne A.

Chirurgie des tumeurs stromales digestives à l'heure du Glivec® : qui bénéficie actuellement de la chirurgie ?

Gastroenterol. Clin. Biol. 2004 ; 28 (A) : 103

149. Mennecier D.

Anatomobase estomac. Mise à jour 2011.

Disponible sur <http://hepatoweb.com/anatomobase/estomac.htm>.

150. Piessen G, Triboulet JP, Mariette C.

Retablisement de continuité après gastrectomie quelle technique.

Jchirv 2010;74:12-24.

151. Triboulet JP.

Chirurgie du tube digestif haut.

Issy-Les-Moulinaeux: Elsevier Masson Editions; 2008.

152. Demetri GD.

Targeting c-kit mutations in solid tumors : scientific rationale and novel therapeutic options.
Semin Oncol 2001 ; 28 : 19-26.

153. Berman J, O'Leary TJ.

Gastrointestinal stromal tumor workshop.
Hum Pathol 2001 ; 32 : 578-82.

154. Ray-Coquard I, Le Cesne A, Michallet V, Boukovinas I, Ranchere D, Thiesse P, et al. Tumeurs stromales du tube digestif : actualités 2003.

Bull Cancer 2003; 90 : 69-76.

155. Benjamin R.S., Blanke C.D., Blay J.Y., Bonvalot S., Eisenberg B.

Management of gastro intestinal stromal tumors in the imatinib era: selected cases studies
The Oncologist 2004 ; sous presse.

156. Bonvalot S.

Traitement chirurgical des GIST à l'heure du Glivec®.
Ann chir mars 2005;130,3:144-51.

157. Dematteo RP, Shah A, Fong Y, Jarnagin WR, Blumgart LH, Brennan MF.

Results of hepatic resection for sarcoma metastatic to liver.
Ann Surg 2001 ; 234 : 540-7.

158. Silberman S., Joensuu H.

Overview of issues related to imatinib therapy of advanced gastrointestinal stromal tumors: a discussion among the experts

Eur. J. Cancer 2002 ; 38 (Suppl 5) : S66–S69

159. Scaife C.L., Hunt K.K., Patel S.R., Benjamin R.S., Burgess M.A., Chen L.L. , et al.

Is there a role for surgery in patients with "unresectable" cKIT+ gastrointestinal stromal tumors treated with imatinib mesylate?

Am. J. Surg. 2003 ; 186 (6) : 665–669

160. S.Bauer, JT Hartman, H Lang, G Antoch, O Dirsh; P Ebeling et al.

Imatinib may enable complete resection in previously unresectable or metastatic GISTS
Proceedings

ASCO 2004 vol 23 abstract 9023

161. Bauer S, Hartmann JT, de Wit M, et al.

Resection of residual disease in patients with metastatic gastrointestinal stromal tumors responding to treatment with imatinib.

Int J Cancer 2005;117:316–25

162. Rutkowski P, Nowecki Z, Dziewirski W, et al.

Surgical treatment of patients with initially inoperable and/or metastatic gastrointestinal stromal tumors (GIST) during therapy with imatinib mesylate.

J Surg Oncol 2006;93:304–11

163. Savage DG, Antman KH.

Imatinib mesylate — a new oral targeted therapy.

N Engl J Med 2002 ; 346 : 683–93.

164. Druker BJ, Talpaz M, Resta DJ, Peng B, Buchdunger E, Ford JM, et al.

Efficacy and safety of a specific inhibitor of the BCR–ABL tyrosine kinase in chronic myeloid leukemia.

N Engl J Med 2001 ; 344 : 1031–7.

165. Joensuu H, Roberts PJ, Sarlomo–Rikala M, Andersson LC, Tervahartiala P, Tuveson D, et al.

Effect of the tyrosine kinase inhibitor STI571 in a patient with a metastatic gastrointestinal stromal tumor. N Engl J Med 2001 ; 344 : 1052–6

166. Van Oosterom A.T, Judson I.R, Verweij J, Stroobants S, Dumez H, Donato di Paola E et al.

European Organisation for Research and Treatment of Cancer Soft Tissue and Bone Sarcoma Group Update of phase I study of imatinib (STI 571) in advanced soft tissue sarcomas and gastrointestinal stromal tumors: a report of the EORTC Soft Tissue and Bone Sarcoma Group

Eur. J. Cancer 2002 ; 38 (Suppl 5) : S83–S87

167. Verweij J., Van Oosterom A., Blay J.Y., Judson I., Rodenhuis S., Van der Graaf W. , et al.

Imatinib mesylate (STI–571 Glivec®, Gleevec®) is an active agent for gastrointestinal stromal tumours, but does not yield responses in other soft–tissue sarcomas that are unselected for a molecular target. Results from an EORTC Soft Tissue and Bone Sarcoma Group phase II study

Eur. J. Cancer 2003 ; 39 (14) : 2006–2011

168. Demetri G.D, Von Mehren M, Blanke C.D, Van den Abbeele A.D, Eisenberg B, Roberts P, et al.
Efficacy and safety of imatinib mesylate in advanced gastrointestinal stromal tumors N. Engl. J. Med. 2002 ; 347 (7) : 472–480

169. Van Glabbeke MM, Owzar K, Rankin C, et al.
Comparison of two doses of imatinib for the treatment of unresectable or metastatic gastrointestinal stromal tumors (GIST): A meta-analysis based on 1,640 patients .
J Clin Oncol 2007 25: 100–04 (abstract).

170. Demetri GD, Wang Y, Wehrle E, Racine A, Nikolova Z, Blanke CD, et al.
Imatinib plasma levels are correlated with clinical benefit in patients with unresectable metastatic gastrointestinal stromal tumors.
J Clin Oncol 2009;27:3141–7

171. Zalberg JR, Verweij J, Casali PG, J, et al.
Outcome of patients with advanced gastro-intestinal stromal tumours crossing over to a daily imatinib dose of 800 mg after progression on 400 mg.
Eur J Cancer 2005 ;41:1751–7

172. Dematteo RP, Ballman KV, Antonescu CR, Maki RG, Pisters PW, Demetri GD, et al. Adjuvant imatinib mesylate after resection of localised, primary gastrointestinal stromal tumour: a randomised, doubleblind, placebo-controlled trial.
Lancet 2009;373:1097–104

173. Demetri GD, van Oosterom AT, Garrett CR, et al. Efficacy and safety of sunitinib in patients with advanced gastrointestinal stromal tumour after failure of imatinib: a randomised controlled trial. Lancet.2006;368:1329–38

174. Heinrich MC, Maki RG, Corless CL, Antonescu CR, Harlow A, Griffith D, et al.

Primary and secondary kinase genotypes correlate with the biological and clinical activity of sunitinib in imatinib-resistant gastrointestinal stromal tumor.

J Clin Oncol 2008;26:5352-9

175. Blay JY.

Pharmacological management of gastrointestinal stromal tumours: an update on the role of sunitinib.

Ann Oncol 2009 Aug 12. (Epub ahead of print)

176. George S, Blay JY, Casali PG, Le Cesne A, Stephenson P, Deprimo SE, et al.

Clinical evaluation of continuous daily dosing of sunitinib malate in patients with advanced gastrointestinal stromal tumour after imatinib failure.

Eur J Cancer 2009;45:1959-68

177. Montemurro M, Schöffski P, Reichardt P, Gelderblom H, Schütte J, Hartmann JT, et al.

Nilotinib in the treatment of advanced gastrointestinal stromal tumours resistant to both imatinib and sunitinib.

Eur J Cancer 2009;45:2293-7.

178. Antman KH, Ryan L, Elias A, Sherman D, Grier HE.

Response to ifosfamide and mesna: 124 previously treated patients with metastatic or unresectable sarcoma.

J Clin Oncol 1989 ; 7 : 126-31.

179. Edmonson JH, Buckner JC, Long HJ, Loprinzi CL, Schaid DJ.

Phase II study of ifosfamide–etoposide–mesna in adults with advanced nonosseous sarcomas.
J Natl Cancer Inst 1989 ; 81 : 863–6.

180. Loehrer PJ Sr, Sledge GW Jr, Nicaise C, Usakewicz J, Hainsworth JD, Martelo OJ, et al.

Ifosfamide plus doxorubicin in metastatic adult sarcomas : a multi–institutional phase II trial.
J Clin Oncol 1989 ; 7 : 1655–9.

181. Elias A, Ryan L, Sulkes A, Collins J, Aisner J, Antman KH.

Response to mesna, doxorubicin, ifosfamide, and dacarbazine in 108 patients with metastatic or unresectable sarcoma and no prior chemotherapy.
J Clin Oncol 1989 ; 7 : 1208–16.

182. Plager C, Papadopoulos NE, Salem P.

Adriamycin based chemotherapy for leiomyosarcoma of the stomach and small bowel (abstract).
Proceeding of the American Society of Clinical
Oncology 1991 ; 10 : 352.

183. Zalupski M, Metch B, Balcerzak S, Fletcher WS, Chapman R, Bonnet JD, et al.

Phase III comparison of doxorubicin and dacarbazine given by bolus versus infusion in patients with soft–tissue sarcomas : a Southwest Oncology Group study.
J Natl Cancer Inst 1991 ; 83 : 926–32.

184. Blair SC, Zalupski MM, Baker LH.

Ifosfamide and etoposide in the treatment of advanced soft tissue sarcomas.
Am J Clin Oncol 1994 ; 17 : 480–4.

185. Edmonson JH, Marks RS, Buckner JC, Mahoney MR.

Contrast of response to dacarbazine, mitomycin, doxorubicin, and cisplatin (DMAP) plus GM-CSF between patients with advanced malignant gastrointestinal stromal tumors and patients with other advanced leiomyosarcomas.

Cancer Invest 2002 ; 20 : 605-12.

186. Goss G, Merriam P, Manola J, Singer S, Fletcher C, Demetri G.

Clinical and pathological characteristics of gastrointestinal stromal tumors (abstract).

Proc ASCO 2000 ; 19 : 2203.

187. Patel SR, Gandhi V, Jenkins J, Papadopolous N, Burgess MA, Plager C, et al.

Phase II clinical investigation of gemcitabine in advanced soft tissue sarcomas and window evaluation of dose rate on gemcitabine triphosphate accumulation.

J Clin Oncol 2001 ; 19 : 3483-9.

188. Ryan DP, Puchalski T, Supko JG, Harmon D, Maki R, Garcia-Carbonero R, et al.

A phase II and pharmacokinetic study of ecteinascidin 743 in patients with gastrointestinal stromal tumors.

Oncologist 2002 ; 7 : 531-8.

189. Plaat BE, Hollema H, Molenaar WM, Torn Broers GH, Pijpe J, Mastik MF, et al.

Soft tissue leiomyosarcomas and malignant gastrointestinal stromal tumors : differences in clinical outcome and expression of multidrug resistance proteins.

J Clin Oncol 2000 ; 18 : 3211-20.

190. Mavligit GM, Zukiwski AA, Salem PA, Lamki L, Wallace S.

Regression of hepatic metastases from gastrointestinal leiomyosarcoma after hepatic arterial chemoembolization.

Cancer 1991 ; 68 : 321-3.

191. Rajan DK, Soulen MC, Clark TW, Baum RA, Haskal ZJ, Shlansky-Goldberg RD, et al. Sarcomas metastatic to the liver : response and survival after cisplatin, doxorubicin, mitomycin-C, Ethiodol, and polyvinyl alcohol chemoembolization.

J Vasc Interv Radiol 2001 ; 12 : 187-93.

192. Landi B, Boussaha T, Trouilloud I, Dubreuil O, Taïeb J.

Traitement adjuvant des tumeurs stromales gastro-intestinales (GIST) localisées.

Cancéro dig 2010;2: 96-100

193. Demetri GD, Benjamin RS, Blanke CD, et al.

NCCN Task Force report: management of patients with gastrointestinal stromal tumor (GIST)-update of the NCCN clinical practice guidelines.

J Natl Compr Canc Netw 2007;5(Suppl2):S1-29.

194. Dematteo RP, Gold JS, Saran L, Gönen M, Liau KH, Maki RG, et al.

Tumor mitotic rate, size, and location independently predict recurrence after resection of primary gastrointestinal stromal tumor (GIST).

Cancer 2008;112:608-15.

195. Mazur MT, Clark HB.

Gastric stromal tumors. Reappraisal of histogenesis.

Am J Surg Pathol 1983 ; 7 : 507-19.

قسم الطبيب

وَأَن تَكُونَ حَيَاتِي مِصْدَاقَ إِيمَانِي فِي سِرِّي وَعَلَانِيَتِي، نَقِيَّةً مِمَّا
يُشِينَهَا تَجَاهَ اللَّهِ وَرَسُولِهِ وَالْمُؤْمِنِينَ.

والله على ما أقول شهيد.



جامعة القادسي عياض كلية الطب و الصيدلة مراكش

أطروحة رقم 38

سنة 2011

العلاج الجراحي للأورام السدوية للجهاز الهضمي

الأطروحة

قدمت ونوقشت علانية في .../.. /2011

من طرف

السيدة سلمى بالمقدم

المزداة في 01 غشت 1984 بمراكش

لنيل شهادة الدكتوراه في الطب

الكلمات الأساسية :

الأورام السدوية - الجهاز الهضمي - العلاج - العملية الجراحية .

اللجنة

الرئيس

السيد ب. الفينش

أستاذ في جراحة الجهاز الهضمي

المشرف

السيد ع. اللوزي

أستاذ مبرز في جراحة الجهاز الهضمي

السيدة خ. اكراتي

أستاذة في طب الجهاز الهضمي

السيد ر. بن الخياط

أستاذ مبرز في جراحة الجهاز الهضمي

السيدة ب. بلعبيدية

أستاذة في التشريح الطبي والمرضي

السيد ع. الصادقي

أستاذ في الفحص بالأشعة

الحكام