



UNIVERSITE CADI AYYAD  
FACULTE DE MEDECINE ET DE PHARMACIE  
MARRAKECH

Année : 2015

Thèse n° : 03

**Apport de la greffe osseuse  
sur membrane induite pour la reconstruction  
des pertes de substance mandibulaires**

---

**THESE**

**PRÉSENTÉE ET SOUTENUE PUBLIQUEMENT LE 04/02/2015**

**PAR**

**Mr. Omar IZIKI**

Né le 27 Novembre 1988 à Ourika

**POUR L'OBTENTION DU DOCTORAT EN MÉDECINE**

---

**MOTS-CLÉS :**

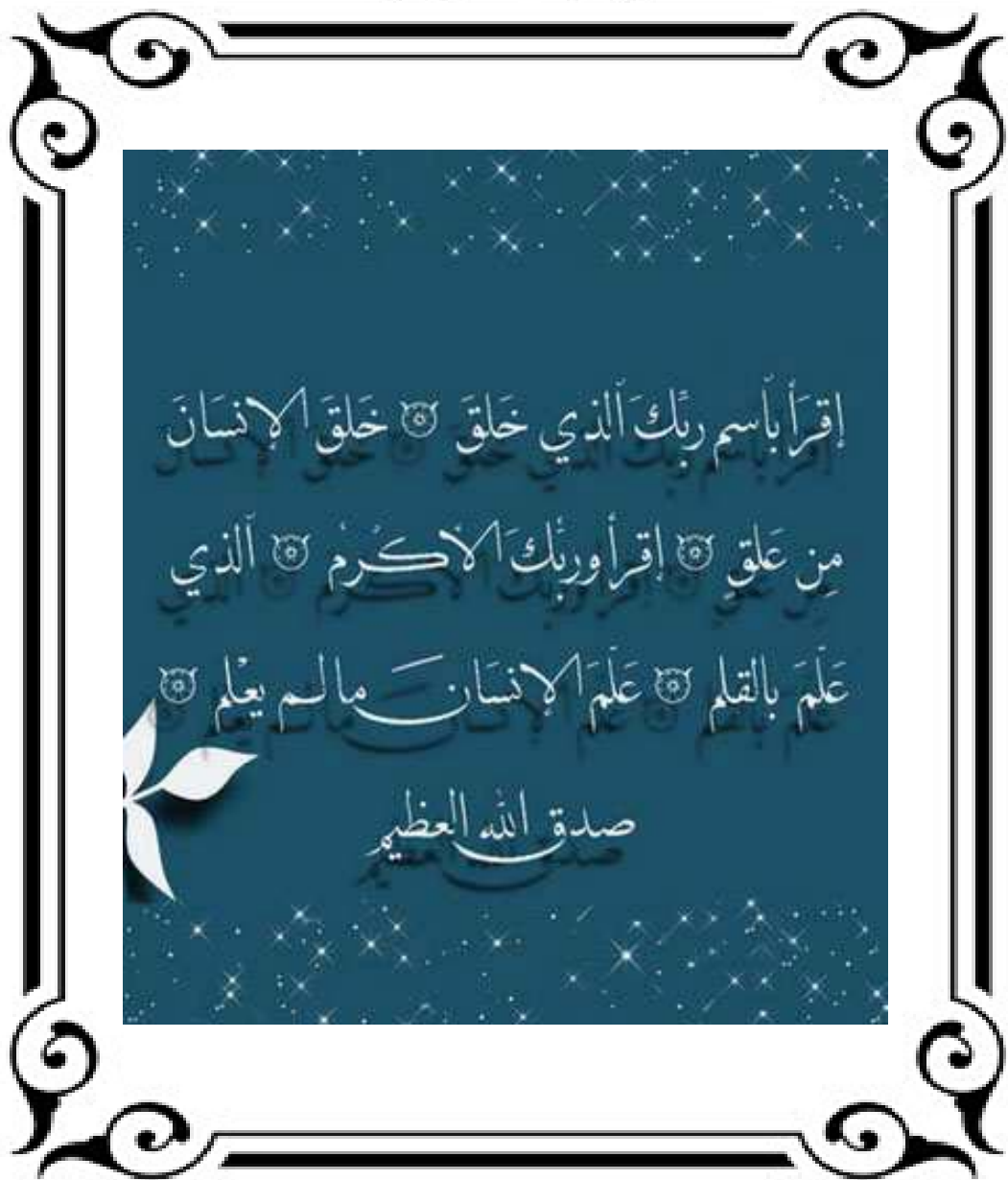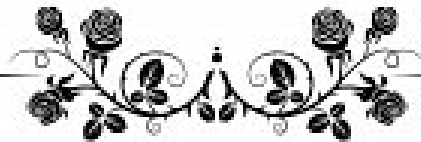
Reconstruction mandibulaire – greffe osseuse –  
membrane induite – maxillo-faciale.

---

**JURY**

<b>Mr. T. FIKRY</b> Professeur de Traumatologie-orthopédie	<b>PRESIDENT</b>
<b>Mr. M. EL BOUIHI</b> Professeur agrégé de Stomatologie et Chirurgie Maxillo-Faciale	<b>RAPPORTEUR</b>
<b>Mme. N.MANSOURI</b> Professeur de Stomatologie et Chirurgie Maxillo-Faciale	} <b>JUGES</b>
<b>Mr. H. SAIDI</b> Professeur de Traumatologie-orthopédie	

# بِسْمِ اللَّهِ الرَّحْمَنِ الرَّحِيمِ



إِقْرَأْ بِاسْمِ رَبِّكَ الَّذِي خَلَقَ ۝ خَلَقَ الْإِنْسَانَ  
مِنْ عَلَقٍ ۝ إِقْرَأْ وَرَبُّكَ الْأَكْرَمُ ۝ الَّذِي  
عَلَّمَ بِالْقَلَمِ ۝ عَلَّمَ الْإِنْسَانَ مَا لَمْ يَعْلَمْ ۝  
صدقة الله العظيم



# *Serment d'hypocrate*

*Au moment d'être admis à devenir membre de la profession médicale, je m'engage solennellement à consacrer ma vie au service de l'humanité.*

*Je traiterai mes maîtres avec le respect et la reconnaissance qui leur sont dus.*

*Je pratiquerai ma profession avec conscience et dignité. La santé de mes malades sera mon premier but.*

*Je ne trahirai pas les secrets qui me seront confiés.*

*Je maintiendrai par tous les moyens en mon pouvoir l'honneur et les nobles traditions de la profession médicale.*

*Les médecins seront mes frères.*

*Aucune considération de religion, de nationalité, de race, aucune considération politique et sociale, ne s'interposera entre mon devoir et mon patient.*

*Je maintiendrai strictement le respect de la vie humaine dès sa conception.*

*Même sous la menace, je n'userai pas mes connaissances médicales d'une façon contraire aux lois de l'humanité.*

*Je m'y engage librement et sur mon honneur.*

*Déclaration Genève, 1948*





*LISTE DES  
PROFESSEURS*

**UNIVERSITÉ CADI AYYAD**  
**FACULTÉ DE MÉDECINE ET DE PHARMACIE**  
**MARRAKECH**

Doyen honoraire : Pr MEHADJI Badie Azzaman

**ADMINISTRATION**

Doyen : Pr. Abdelhaq ALAOUI YAZIDI

Vice Doyen : Pr. Ag Mohamed AMINE

Secrétaire Générale : Mr. Azzeddine EL HOUDAIGUI

**Professeurs d'enseignement supérieur**

Nom et Prénom	Spécialité	Nom et Prénom	Spécialité
ABOULFALAH Abderrahim	Gynécologie- obstétrique	FINECH Benasser	Chirurgie - générale
ABOUSSAD Abdelmounaim	Pédiatrie	GHANNANE Houssine	Neurochirurgie
AIT BENALI Said	Neurochirurgie	MAHMAL Lahoucine	Hématologie - clinique
AIT-SAB Imane	Pédiatrie	MANSOURI Nadia	Stomatologie et chiru maxillo faciale
AKHDARI Nadia	Dermatologie	KISSANI Najib	Neurologie
ALAOUI YAZIDI Abdelhaq (Doyen )	Pneumo- phtisiologie	KRATI Khadija	Gastro- entérologie
AMAL Said	Dermatologie	LOUZI Abdelouahed	Chirurgie - générale
ASMOUKI Hamid	Gynécologie- obstétrique	MOUDOUNI Said Mohammed	Urologie
ASRI Fatima	Psychiatrie	MOUTAOUAKIL Abdeljalil	Ophtalmologie
BELAABIDIA Badia	Anatomie- pathologique	NAJEB Youssef	Traumato- orthopédie
BENELKHAÏAT BENOMAR Ridouan	Chirurgie - générale	RAJI Abdelaziz	Oto-rhino- laryngologie

BOUMZEBRA Drissi	Chirurgie Cardio- Vasculaire	SAMKAOUI Mohamed Abdenasser	Anesthésie- réanimation
BOUSKRAOUI Mohammed	Pédiatrie	SAIDI Halim	Traumato- orthopédie
CHABAA Laila	Biochimie	SARF Ismail	Urologie
CHOULLI Mohamed Khaled	Neuro pharmacologie	SBIHI Mohamed	Pédiatrie
ESSAADOUNI Lamiaa	Médecine interne	SOUMMANI Abderraouf	Gynécologie- obstétrique
FIKRY Tarik	Traumato- orthopédie	YOUNOUS Said	Anesthésie- réanimation

### Professeurs Agrégés

Nom et Prénom	Spécialité	Nom et Prénom	Spécialité
ABKARI Imad	Traumato- orthopédie	EL KARIMI Saloua	Cardiologie
ABOU EL HASSAN Taoufik	Anesthésie- réanimation	ELFIKRI Abdelghani ( Militaire )	Radiologie
ABOUSSAIR Nisrine	Génétique	ETTALBI Saloua	Chirurgie réparatrice et plastique
ADERDOUR Lahcen	Oto- rhino- laryngologie	FOURAJI Karima	Chirurgie pédiatrique
ADMOU Brahim	Immunologie	HAJJI Ibtissam	Ophtalmologie
AGHOUTANE El Mouhtadi	Chirurgie pédiatrique	HOCAR Ouafa	Dermatologie
AIT BENKADDOUR Yassir	Gynécologie- obstétrique	JALAL Hicham	Radiologie
AIT ESSI Fouad	Traumato- orthopédie	KAMILI El Ouafi El Aouni	Chirurgie pédiatrique
ALAOUI Mustapha ( Militaire )	Chirurgie- vasculaire périphérique	KHALLOUKI Mohammed	Anesthésie- réanimation
AMINE Mohamed	Epidémiologie- clinique	KHOUCHANI Mouna	Radiothérapie
AMRO Lamyae	Pneumo- phtisiologie	KOULALI IDRISI Khalid ( Militaire )	Traumato- orthopédie
ARSALANE Lamiae ( Militaire )	Microbiologie - Virologie	LAGHMARI Mehdi	Neurochirurgie
BAHA ALI Tarik	Ophtalmologie	LAKMACHI Mohamed Amine	Urologie
BEN DRISS Laila ( Militaire )	Cardiologie	LAOUAD Inass	Néphrologie

BENCHAMKHA Yassine	Chirurgie réparatrice et plastique	LMEJJATI Mohamed	Neurochirurgie
BENJILALI Laila	Médecine interne	MADHAR Si Mohamed	Traumato- orthopédie
BOUKHIRA Abderrahman	Biochimie- chimie	MANOUDI Fatiha	Psychiatrie
BOURROUS Monir	Pédiatrie	MOUFID Kamal( Militaire )	Urologie
CHAFIK Rachid	Traumato- orthopédie	NARJISS Youssef	Chirurgie générale
CHAFIK Aziz ( Militaire )	Chirurgie thoracique	NEJMI Hicham	Anesthésie- réanimation
CHELLAK Saliha ( Militaire)	Biochimie- chimie	NOURI Hassan	Oto rhino laryngologie
CHERIF IDRISSE EL GANOUNI Najat	Radiologie	OUALI IDRISSE Mariem	Radiologie
DAHAMI Zakaria	Urologie	OULAD SAIAD Mohamed	Chirurgie pédiatrique
EL BOUCHTI Imane	Rhumatologie	QACIF Hassan ( Militaire )	Médecine interne
EL HAOURY Hanane	Traumato- orthopédie	QAMOUSS Youssef ( Militaire )	Anesthésie- réanimation
EL ADIB Ahmed Rhassane	Anesthésie- réanimation	RABBANI Khalid	Chirurgie générale
EL ANSARI Nawal	Endocrinologie et maladies métaboliques	SAMLANI Zouhour	Gastro- entérologie
EL BOUIHI Mohamed	Stomatologie et chir maxillo faciale	SORAA Nabila	Microbiologie - virologie
EL HOUDZI Jamila	Pédiatrie	TASSI Noura	Maladies infectieuses
EL FEZZAZI Redouane	Chirurgie pédiatrique	ZAHLANE Mouna	Médecine interne
EL HATTAOUI Mustapha	Cardiologie		

### Professeurs Assistants

Nom et Prénom	Spécialité	Nom et Prénom	Spécialité
ADALI Imane	Psychiatrie	FADILI Wafaa	Néphrologie
ADALI Nawal	Neurologie	FAKHIR Bouchra	Gynécologie- obstétrique
AISSAOUI Younes (Militaire )	Anesthésie - réanimation	FAKHRI Anass	Histologie- embryologie cytogénétique

ALJ Soumaya	Radiologie	HACHIMI Abdelhamid	Réanimation médicale
ANIBA Khalid	Neurochirurgie	HAOUACH Khalil	Hématologie biologique
ATMANE El Mehdi (Militaire )	Radiologie	HAROU Karam	Gynécologie-obstétrique
BAIZRI Hicham (Militaire )	Endocrinologie et maladies métaboliques	HAZMIRI Fatima Ezzahra	Histologie - Embryologie - Cytogénétique
BASRAOUI Dounia	Radiologie	IHBIBANE fatima	Maladies Infectieuses
BASSIR Ahlam	Gynécologie-obstétrique	KADDOURI Said ( Militaire )	Médecine interne
BELBARAKA Rhizlane	Oncologie médicale	LAFFINTI Mahmoud Amine ( Militaire )	Psychiatrie
BELKHOUS Ahlam	Rhumatologie	LAKOUICHMI Mohammed (Militaire )	Stomatologie et Chirurgie maxillo faciale
BENHADDOU Rajaa	Ophthalmologie	LOUHAB Nisrine	Neurologie
BENHIMA Mohamed Amine	Traumatologie - orthopédie	MAOULAININE Fadl mrabih rabou	Pédiatrie
BENLAI Abdeslam (Militaire )	Psychiatrie	MARGAD Omar ( Militaire )	Traumatologie - orthopédie
BENZAROUEL Dounia	Cardiologie	MATRANE Aboubakr	Médecine nucléaire
BOUCHENTOUF Rachid (Militaire )	Pneumo-phtisiologie	MOUAFFAK Youssef	Anesthésie - réanimation
BOUKHANNI Lahcen	Gynécologie-obstétrique	MSOUGGAR Yassine	Chirurgie thoracique
BOURRAHOUSAT Aicha	Pédiatrie	OUBAHA Sofia	Physiologie
BSISS Mohamed Aziz	Biophysique	OUEIAGLI NABIH Fadoua ( Militaire )	Psychiatrie
DAROUASSI Youssef ( Militaire )	Oto-Rhino - Laryngologie	RADA Noureddine	Pédiatrie
DIFFAA Azeddine	Gastro-entérologie	RAIS Hanane	Anatomie pathologique
DRAISS Ghizlane	Pédiatrie	ROCHDI Youssef	Oto-rhino-laryngologie
EL MGHARI TABIB Ghizlane	Endocrinologie et maladies métaboliques	SAJIAI Hafsa	Pneumo- phtisiologie
EL AMRANI Moulay Driss	Anatomie	SALAMA Tarik	Chirurgie pédiatrique

EL BARNI Rachid ( Militaire )	Chirurgie-générale	SERGHINI Issam ( Militaire )	Anesthésie - Réanimation
EL HAOUATI Rachid	Chiru Cardio vasculaire	SERHANE Hind	Pneumo- phtisiologie
EL IDRISSE SLITINE Nadia	Pédiatrie	TAZI Mohamed Illias	Hématologie-clinique
EL KHADER Ahmed ( Militaire )	Chirurgie générale	ZAHLANE Kawtar	Microbiologie - virologie
EL KHAYARI Mina	Réanimation médicale	ZAOUI Sanaa	Pharmacologie
EL OMRANI Abdelhamid	Radiothérapie	ZIADI Amra	Anesthésie - réanimation



*DÉDICACES*

*Toutes les lettres ne sauraient trouver les mots qu'il faut ...  
Tous les mots ne sauraient exprimer la gratitude,  
L'amour, le respect, la reconnaissance.  
Aussi, c'est tout simplement que :*

*Je dédie cette thèse à ...*



***A ma chère mère Aicha AIT TALB***

*Aucun mot ne saurait exprimer tout mon amour  
et toute ma gratitude.  
Merci pour tes sacrifices le long de ces années.  
Merci pour ta présence rassurante.  
Merci pour tout l'amour que tu procures à notre famille...  
Tu as toujours été pour moi la mère idéale, la lumière  
qui me guide dans les moments les plus obscures.  
En témoignage des profonds liens qui nous unissent,  
veuillez ma chère mère trouver à travers ce travail l'expression  
de mon grand amour, mon attachement  
et ma profonde reconnaissance. Puisse ton existence pleine  
de sagesse, d'amour me servir d'exemple dans ma vie  
et dans l'exercice de ma profession.  
Puisse Allah te prêter longue vie et bonne santé  
afin que je puisse te combler à mon tour.  
Je t'aime beaucoup*

***A la mémoire de mon cher défunt père  
Mohamed IZIKI***

*J'aurai tant aimé que tu sois présent aujourd'hui  
tu demeures toujours vivant pour nous,  
Qu'Allah t'accorde sa  
miséricorde et t'accueille dans son paradis. AMEN*

***A mon frère Lahcen***

*Aucune dédicace ne saurait exprimer la  
profonde affection que je ne cesserai de te porter.  
Tu es un véritable frère pour moi.  
Merci pour ton soutien le long de ces années.  
Qu'Allah te procure santé et bonheur à toi et à ton ange Ayya*

***A mes sœurs : Jamila, Khadija, Amina***

*Aucun mot ne saura exprimer tout l'amour que j'ai pour vous.  
Vous êtes les sœurs idéales pour moi, Vous avez énormément de qualité  
que je ne pourrais pas tous les citer.  
Qu'Allah vous garde, et vous procure santé, bonheur et longue vie.  
***A la mémoire de mes chers grands parents****

*Qu'Allah ait vos âmes et vous accueille dans son paradis en vous entourant de sa sainte miséricorde.*

***A mes beau-frères Mohamed, Said et Kamal, à mes oncles, tantes, cousins et cousines, neveux et nièces***

*Cette humble dédicace ne saurait exprimer mon grand respect et ma profonde estime.*

*Qu'Allah vous protège*

*A toute ma famille.*

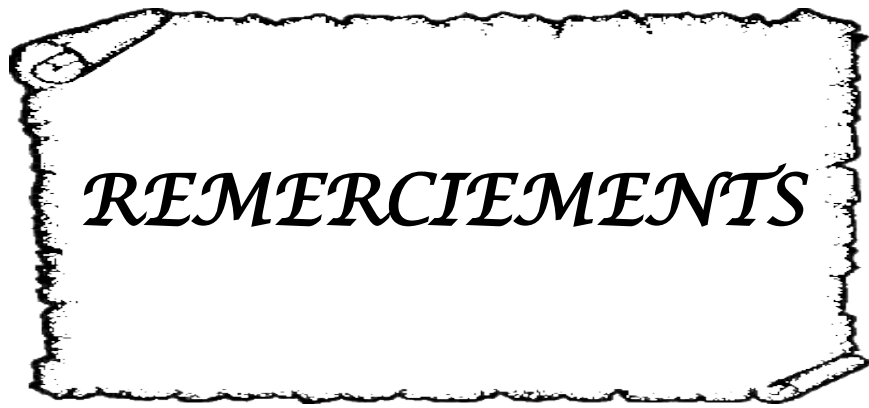
***A mes ami(e)s :***

*Dr Abderrahim Nadri, Dr Amine El houmaïdi, Dr Mohamed Aynaou, Dr Abdelwahab Elkassimi, Dr Mohamed Amine Lkouss, Dr Amine Zaalani, Dr Tarik Mhanna, Dr Youssef Hdidou, Dr Khay Hamid, Dr Abderrahim Benallal, Dr Issam Jandou, Dr Zakaria Iaich, Dr Meryem Lahrayki, Aziz Aadadouch, Mohamed Wadii, Saad Benchkroun, Dr Jamal El bouihi, Dr Khalid Chakir, Dr Ahmed Daoudi, Dr Moncef Raji, Dr Najib Abbassi, Dr Abdessamad Kharaji, Dr Rachid Abdellilah, Dr Aabdi Chourouk, Dr Abdi Rhizlane, Dr Abetti Ayoub, Dr Houssam Bkiyar, Dr Imane Alouani, Dr Alaoui Mohammed, Dr Rim Himmami, Dr Bouhafis Khalid, Dr Zineb Dahbi, Dr Hajar Boutahar, Dr Guezar Mohamed, Dr Dua Paapa, Dr Ebo Egyir, Dr Maazar Dounia, Dr Lazrag Youssef, Dr Oufkir Mohamed, Dr Rahhali Safae, Dr Siham Raouf, Dr Zazour Abdelkrim,*

***A toute l'équipe de chirurgie maxillo-faciale et esthétique du CHU Mohamed VI de Marrakech.***

***A tous mes maitres d'internat :*** Pr. Abderrahim Azzouzi  
Pr. Ahmed Mimouni,  
Pr. Mohammed Herrag  
Pr. Najib Abdeljaouad  
Pr. Hicham Yaacoubi  
Pr. Abdelkrim Daoudi

***A tous mes enseignants, depuis mes premières années d'étude  
A tous ceux qui me sont chers et que j'ai omis de citer***



*REMERCIEMENTS*

**A NOTRE CHER MAITRE ET PRESIDENT DE THESE :**

**Pr. Tarik FIKRY**

*Nous sommes infiniment sensibles à l'honneur que vous nous avez donné en acceptant de présider notre jury de thèse.*

*Nous avons eu le privilège d'être un de vos élèves.*

*Nous vous exprimons notre profonde admiration pour la sympathie et la modestie qui émanent de votre personne.*

*Veillez considérer ce modeste travail comme expression de notre reconnaissance.*

**A MON MAÎTRE ET RAPPORTEUR DE THÈSE :**

**Pr. Mohamed EL BOUIHI**

*Je suis très touchée par l'honneur que vous m'avez fait en acceptant de me confier ce travail.*

*Vous m'avez éblouie par votre sérieux, votre précision chirurgicale, votre sympathie, votre modestie, votre honnêteté, et toutes vos qualités humaines.*

*Je vous remercie infiniment pour avoir consacré à ce travail, une partie de votre temps précieux et de m'avoir guidée avec rigueur et bienveillance.*

*En espérant être digne de votre confiance, veuillez trouver ici l'expression d'un très grand respect.*

**A notre maitre et juge de thèse :**

**Pr. Nadia MANSOURI-HATTAB**

*L'occasion nous est offerte de vous exprimer notre reconnaissance. Au cours de notre formation, nous avons su apprécier votre modestie, votre disponibilité et votre sympathie. Nous gardons de vous l'image d'un maître dévoué, serviable et rigoureux.*

*Nous sommes fiers d'avoir appris auprès de vous, recevez ici cher maître, l'expression de notre indéfectible attachement et surtout de notre profonde gratitude.*

***A notre maitre et juge de thèse :***

***Pr. Halim SAIDI***

*Vous nous avez fait l'honneur d'accepter de siéger parmi nos juges.*

*Nous tenons particulièrement à vous remercier pour votre patience, gentillesse, bonne humeur et disponibilité auprès des étudiants que vous accompagnez depuis plusieurs années. Veuillez trouver ici l'expression de notre gratitude et profonde considération.*

***A***

***Docteur Abdellatif HIROUAL***

***Docteur Ahmed ZAROUAL***

*Merci infiniment pour votre aide, votre temps précieux votre soutien.*

*Je vous exprime à haute considération mon respect*

***Un grand merci à : Dr Saad FAWZI, Dr Amine BOUAICHI, Dr Souad AIMADDINE, Dr Saad LAHMITI, , Dr Zakaria AAZIZ, Dr Nadia BAALI, Dr Hafida SGHIR, Dr Safaa AZMOUN, Dr Allaye GARANGO, Dr Bred MABIKA.***

*A mes maitres :*

*Pr. Mohammed Rachid GHAILAN*

*Pr. Fahd EL YAYOUBI EL IDRISSE*

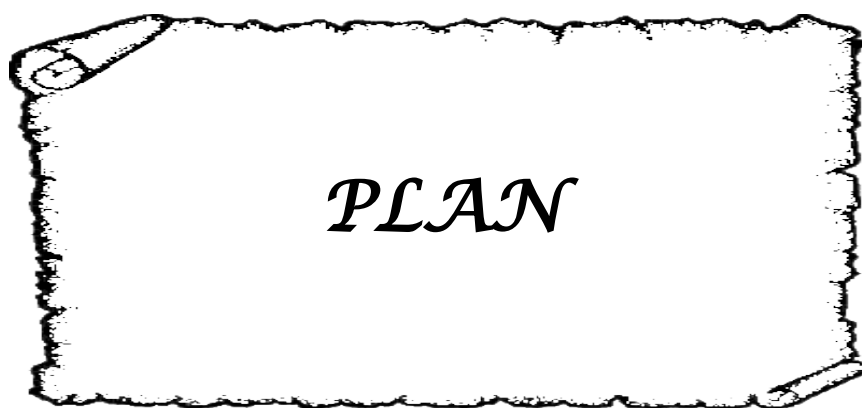
*Vous nous avez accordé votre confiance et accepté dans votre service  
pour que nous puissions bénéficier de votre enseignement. Nous espérons  
ne pas vous décevoir*



*ABRÉVIATIONS*

## Liste des abréviations

<b>BMP</b>	: Bone Morphogenic protein.
<b>CHU</b>	: Centre hospitalier universitaire.
<b>MI</b>	: Membrane induite.
<b>OPT</b>	: Orthopantomogramme.
<b>PDS</b>	: Perte de substance.
<b>PMMA</b>	: Polyméthylméthacrylate.
<b>PSIM</b>	: Perte de substance interruptrice de la mandibule.
<b>TGF</b>	: Transforming growth factor.
<b>TOLV</b>	: Transfert osseux libre vascularisé.
<b>VEGF</b>	: Vascular endothelial growth factor.



<b>INTRODUCTION</b> .....	<b>1</b>
<b>MATÉRIELS &amp; MÉTHODES</b> .....	<b>4</b>
I. Type d'étude :.....	<b>5</b>
II. Les observations des trois cas :.....	<b>5</b>
1. Observation N° 1 :.....	<b>5</b>
2. Observation N° 2 :.....	<b>11</b>
3. Observation N° 3 :.....	<b>16</b>
<b>RÉSULTATS</b> .....	<b>22</b>
<b>DISCUSSION</b> .....	<b>25</b>
I. La technique de membrane induite selon Masquelet.....	<b>26</b>
1. Historique :.....	<b>26</b>
2. Description de la technique.....	<b>27</b>
3. Données expérimentales:.....	<b>32</b>
II. Technique de MI en chirurgie maxillo-faciale :.....	<b>34</b>
1. Application expérimentale de la reconstruction mandibulaire par MI.....	<b>35</b>
2. Étude de l'influence de la radiothérapie sur la formation de la MI.....	<b>37</b>
3. Application clinique :.....	<b>37</b>
III. Discussion de nos cas cliniques :.....	<b>38</b>
1. Discussion du cas 1 :.....	<b>38</b>
2. Discussion du cas 2:.....	<b>40</b>
3. Discussion du cas 3 :.....	<b>40</b>
IV. Généralités sur les reconstructions mandibulaires.....	<b>41</b>
1. Etiologies des PSIM :.....	<b>41</b>
2. Classification des PSIM.....	<b>44</b>
3. Particularités locales (anatomiques et physiologiques) :.....	<b>48</b>
V. Les moyens classiques de reconstruction des PSIM :.....	<b>59</b>
1. Les greffes osseuses conventionnelles :.....	<b>59</b>
2. La reconstruction par prothèse :.....	<b>66</b>
3. La distraction ostéogénique :.....	<b>67</b>
4. Le transfert osseux libre vascularisé (TOLV) :.....	<b>70</b>
VI. Les buts des reconstructions mandibulaires :.....	<b>75</b>
1. Vital :.....	<b>76</b>
2. Fonctionnel :.....	<b>76</b>
3. Esthétique :.....	<b>76</b>
VII. Avantages et les inconvénients des moyens de reconstruction classiques:.....	<b>77</b>
VIII. La membrane induite : nouveau moyen pour les reconstructions des PSIM :.....	<b>78</b>
IX. Indications de la MI dans les PSIM.....	<b>81</b>
X. perspectives :.....	<b>84</b>
<b>CONCLUSION</b> .....	<b>86</b>

RÉSUMÉS ..... 88

BIBLIOGRAPHIE ..... 92



***INTRODUCTION***

Les pertes de substance (PDS) de la mandibule constituent une situation clinique fréquemment rencontrée en chirurgie maxillo-faciale, leur reconstruction demeure un véritable challenge pour le chirurgien maxillo-facial. La réparation des PDS mandibulaires fait appel à différents procédés de reconstruction osseuse. Les traumatismes, les infections (ostéites), les résections tumorales et les anomalies congénitales du squelette sont les étiologies les plus fréquentes des pertes de substance interruptrices de la mandibule (PSIM).

Seul os mobile de la face, la mandibule joue un rôle essentiel dans la mastication, la phonation, la respiration et la vie sociale. Le préjudice fonctionnel imputé à la perte d'une partie de la mandibule n'est pas à démontrer, et l'intervention de l'équipe de maxillo-faciale est alors primordiale pour assurer la reconstruction mandibulaire, et ainsi instaurer les fonctions physiologiques.

La reconstruction en chirurgie maxillo-faciale est l'une des reconstructions les plus difficiles, compte tenu du défi fonctionnel et esthétique. Les différents paramètres de réussite dépendent de plusieurs facteurs : état général du patient, localisation du déficit, taille de la perte de substance, types de tissus à reconstruire et sites donneurs éventuels.

Plusieurs méthodes de reconstruction existent actuellement et comprennent l'implantation de biomatériaux, la greffe osseuse (autologue ou hétérogreffe), les transferts libres revascularisés (lambeaux libres) et la distraction ostéogénique.

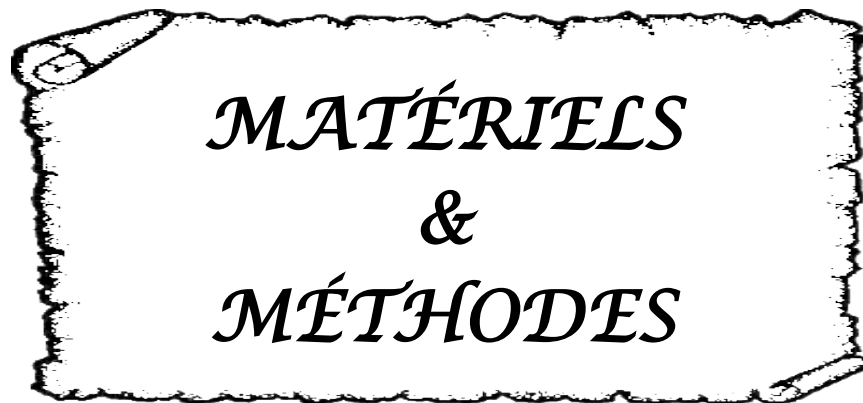
Si toutes ces techniques présentent des avantages certains, leurs limites sont essentiellement liées à leur complexité chez des patients, souvent en mauvais état général.

La technique de reconstruction par membrane induite, décrite par Masquelet est très peu connue en chirurgie maxillo-faciale, trouverait une place dans des cas particuliers où la greffe conventionnelle est insuffisante, ou dans les cas où les TOLV semble être une solution excessive.

Le but de ce travail, à travers la discussion de trois cas cliniques, traités au service de stomatologie, de chirurgie maxillo-faciale et esthétique du centre hospitalier universitaire

Mohammed VI de Marrakech, est d'asseoir la place de cette technique chirurgicale, toute en précisant ses avantages, ses inconvénients et ses limites.

Le but ultime est de proposer un arbre décisionnel des reconstructions des pertes de substance interruptrices de la mandibule (PSIM), incluant cette nouveauté thérapeutique en chirurgie maxillo-faciale, d'ouvrir des perspectives thérapeutiques et techniques afin d'élargir les indications actuelles.



*MATÉRIELS  
&  
MÉTODES*

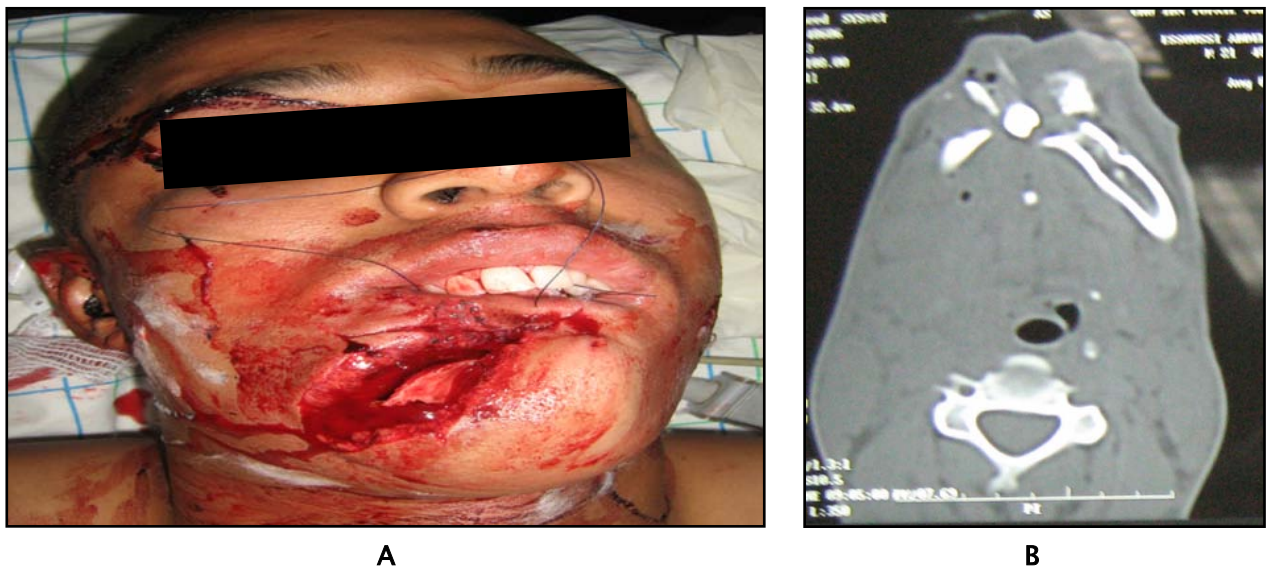
## I. Type d'étude :

Il s'agit d'une étude rétrospective réalisée dans le service de stomatologie et chirurgie maxillo-faciale du CHU Mohammed VI de Marrakech, sur une période étalée entre octobre 2008 et octobre 2014, à propos de 03 cas ayant bénéficiés d'une reconstruction osseuse mandibulaire segmentaire utilisant la technique de Masquelet.

## II. Les observations des trois cas :

### 1. Observation N° 1 :

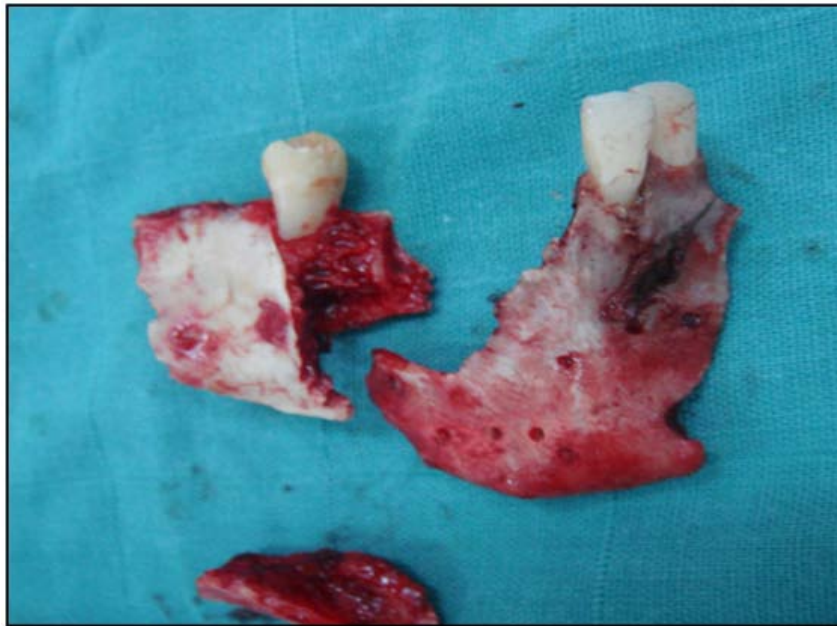
Mr S.M, âgé de 19 ans, sans antécédents pathologiques particuliers, admis au service de chirurgie maxillo-faciale pour une fracture comminutive de la région symphysaire mandibulaire avec perte de substance en endobuccal et en exobuccal suite à un accident de la voie public (figure 1).



**Figure 1** : Fracture ouverte de la symphyse mandibulaire avec dislocation des fragments fracturaires et déchaussement gingival.  
(A : image clinique, B : coupe scannographique axiale)

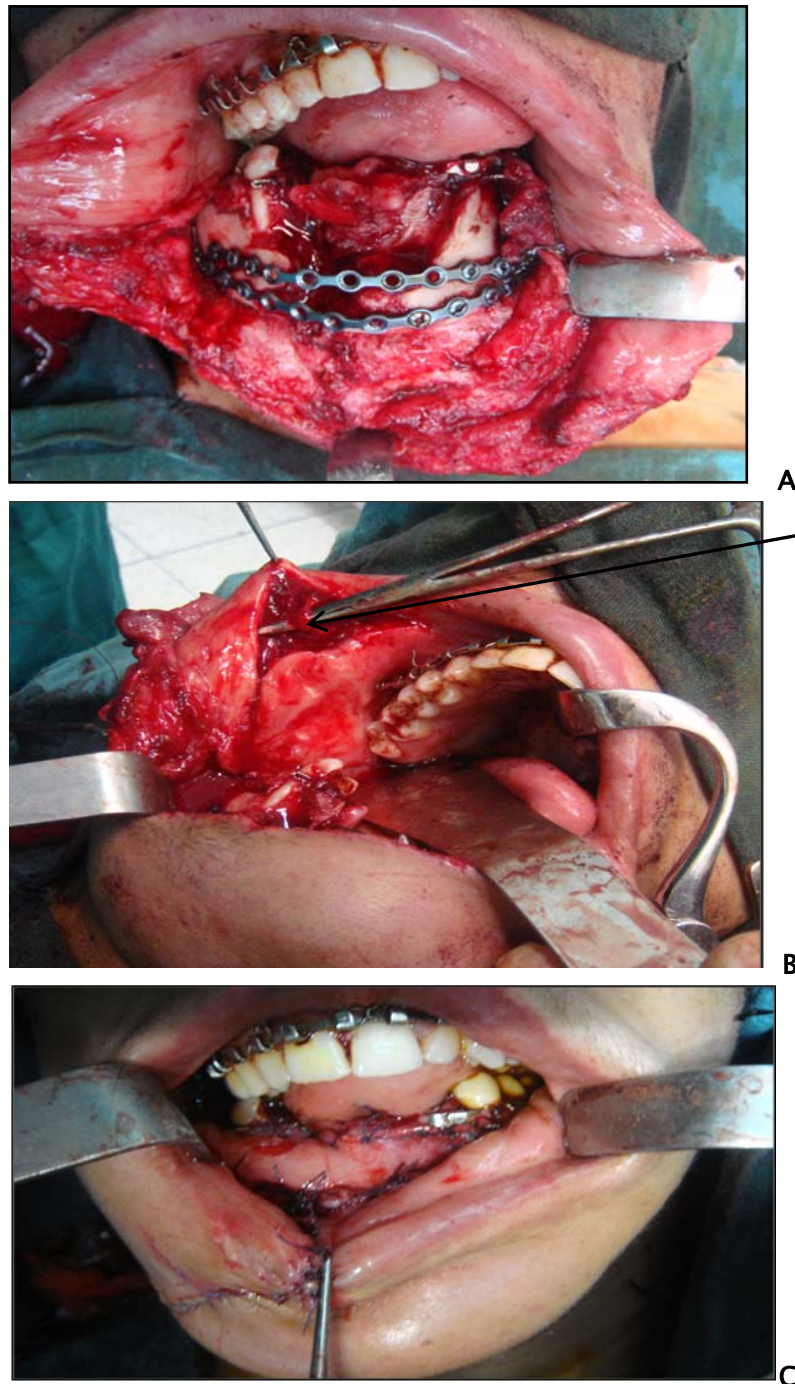
Le patient a été traité initialement par ostéosynthèse et rapprochement muqueux des berges.

Les suites post-opératoires immédiates, ont été marquées par une nécrose tri-tissulaire symphysaire, endobuccale et vestibulaire (figure 2).



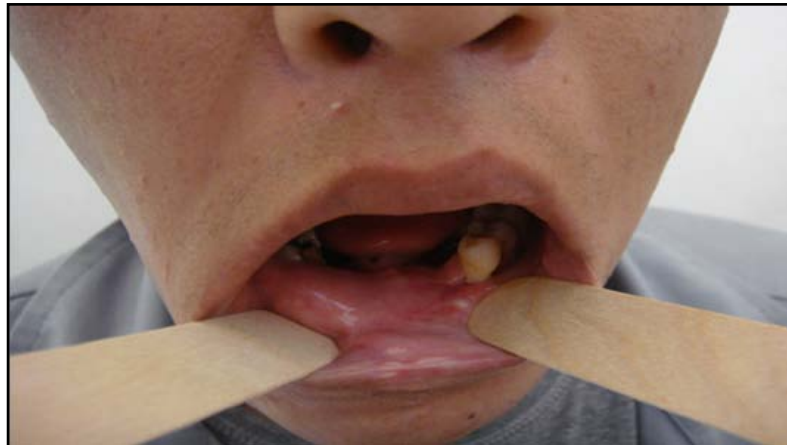**Figure 2** : Nécrose tri-tissulaire de la région symphysaire au cinquième jour post-opératoire.

Dans le même temps opératoire, le geste a compris une ostéosynthèse et couverture du vestibule inférieur par un lambeau de transposition musculo-muqueux droit type « FMM » (Facial artery musculomucosal) en plastie auto-fermante (figure 3 et 4).



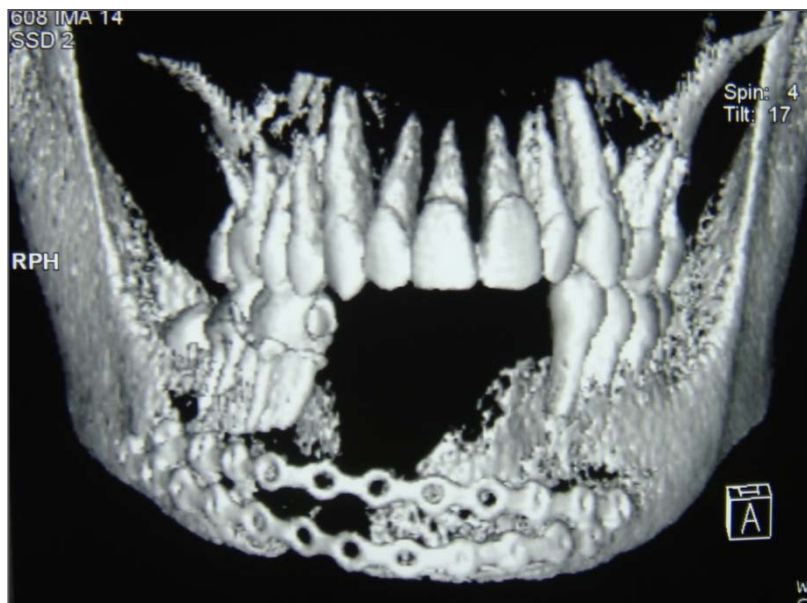
**Figure 3 :** Reconstruction dans le même temps opératoire  
du vestibule inférieur par lambeau FAMM

- A :** ostéosynthèse de la symphyse mandibulaire;
- B :** levée du lambeau FAMM (artère faciale en flèche)
- C :** résultats sur table opératoire, de la reconstruction vestibulaire.



**Figure 4:** Aspect du lambeau à un an de la reconstruction.

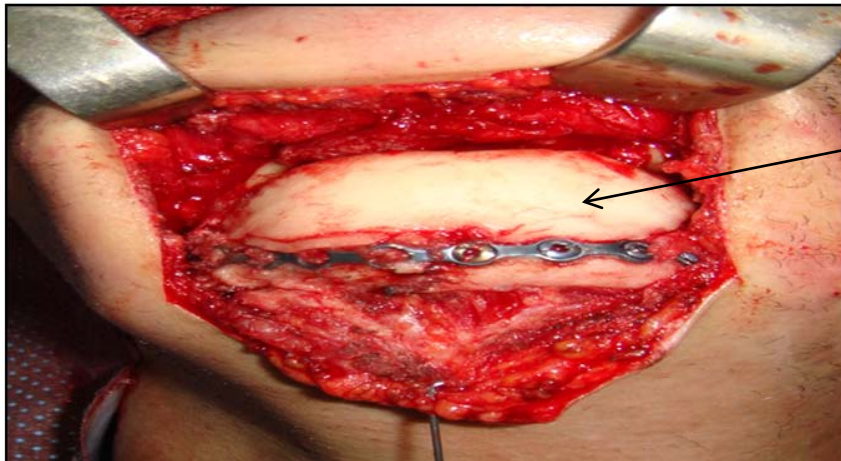
Un an plus tard, le patient a été admis pour une réhabilitation orale et faciale (figure 5).



**Figure 5:** Image scannographique à un an de la première intervention.

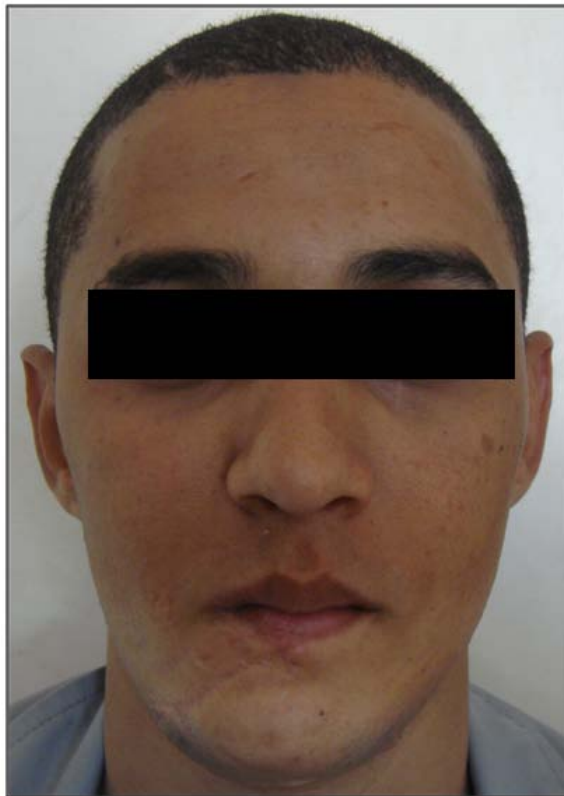Le choix a été orienté vers une reconstruction par technique de membrane induite.

L'abord a été fait en percutané sous mentonnier, puis dissection et création d'un espace destiné à recevoir le Spacer (Ciment orthopédique) dans un premier temps (figure 6), puis le greffon dans le deuxième temps.



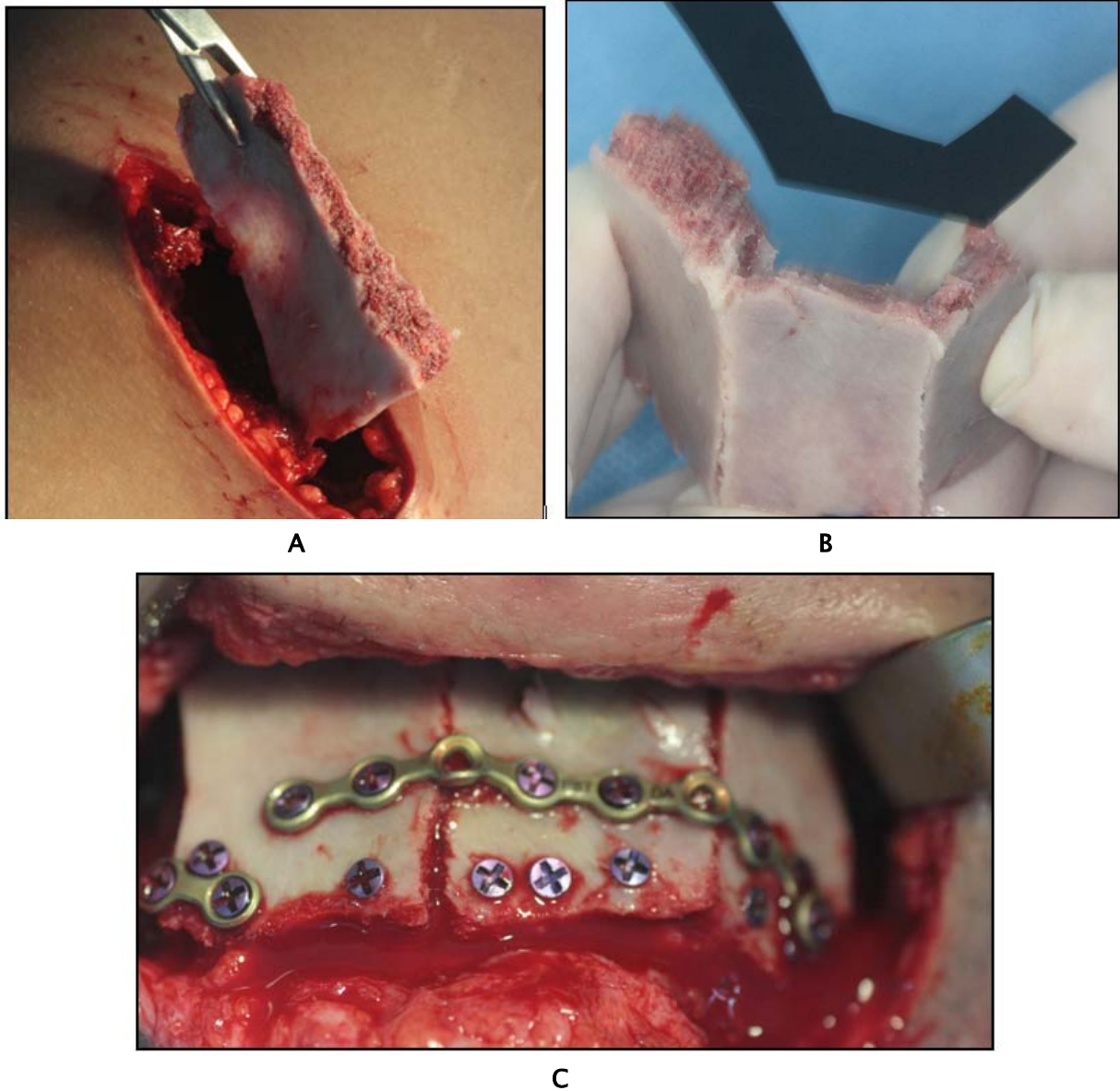
**Figure 6 :** Image peropératoire lors de la mise en place du Spacer (flèche).

Déjà à ce stade le patient avait retrouvé une symétrie faciale, et pour cette raison il a été perdu de vue, ne revenant qu'après six mois de la mise en place du Spacer (figure 7) pour terminer le protocole thérapeutique.



**Figure 7:** Aspect clinique après 6 mois de la mise en place du Spacer.

Le choix de l'équipe était de remplacer le ciment par un greffon d'origine iliaque (figure8). Le greffon s'est résorbé progressivement et à bas bruit, sans signe de cellulite, avec exposition du greffon.

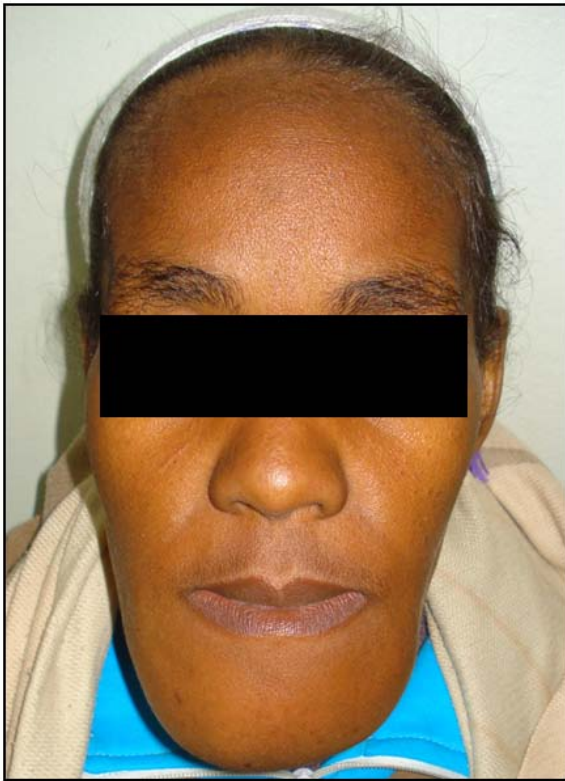

**Figure 8:** Mise en place de la greffe osseuse sur MI.

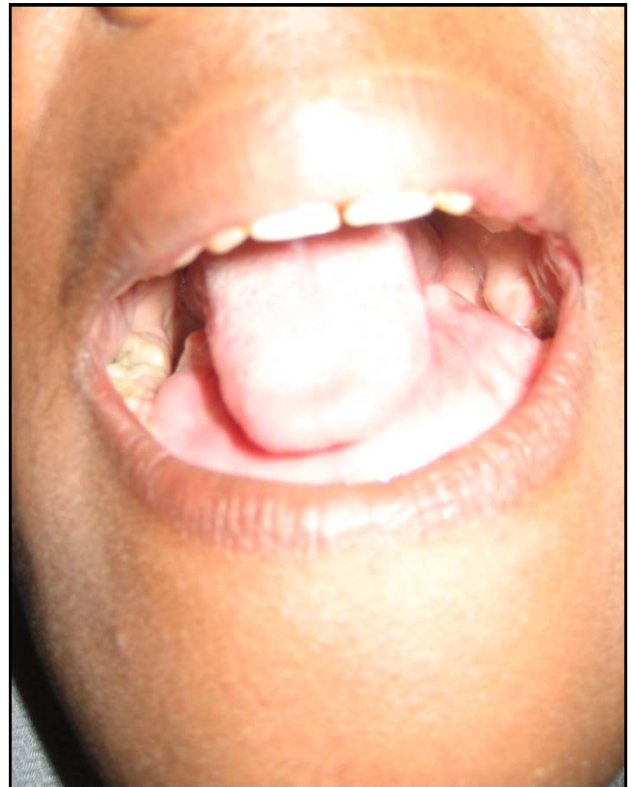
- A : Prélèvement du greffon iliaque.
- B : Ostéotomie pour remodelage du greffon.
- C : Mise en place du greffon à l'intérieur de la MI.

## 2. Observation N° 2 :

Mme B. F, âgée de 39 ans, sans antécédents pathologiques notables, admise dans un tableau de tumeur mandibulaire bénigne symphysaire, évoluant depuis 05 ans (figure 9 et 10).



**Figure 9 :** Aspect clinique de la patiente à l'admission.

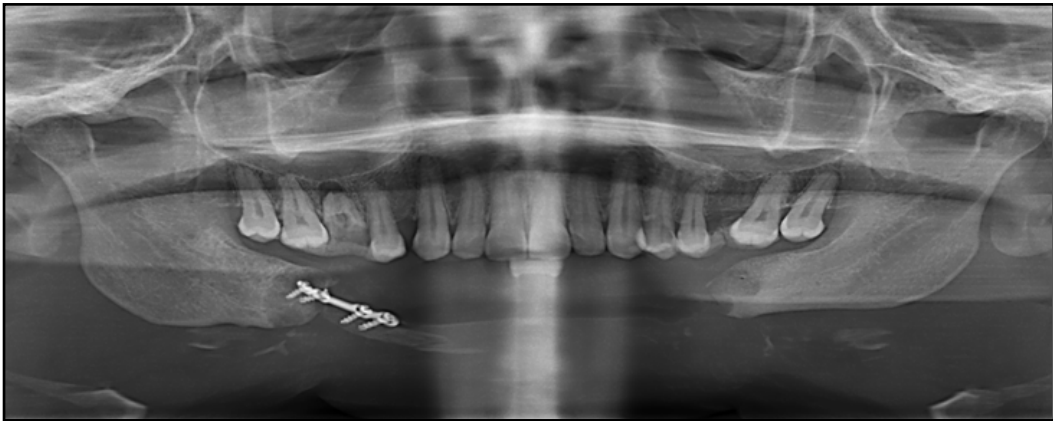

**Figure 10:** Aspect endobuccal de la tumeur (refoulement de la langue et comblement du plancher buccal antérieur).

Opérée en septembre 2008, elle a bénéficié d'une mandibulectomie antérieure interromptrice, complétée d'une greffe osseuse simple autologue d'origine iliaque.

L'étude anatomopathologique de la pièce d'exérèse a révélé un ostéome mandibulaire.

L'évolution a été marquée par la résorption progressive du greffon osseux. Avec chute progressive du menton et incompétence labiale inférieure (figure 11).

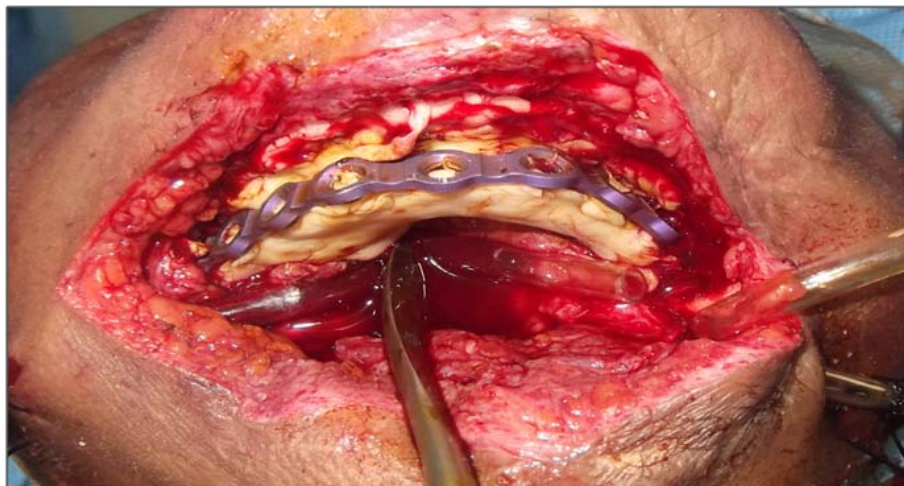


**Figure 11 :** Orthopantomogramme (OPT) de contrôle à 18 mois après la greffe osseuse simple (Résorption totale de la greffe), et montrant également l'étendue de la PDS (région symphysaire antérieure, étendu= 14 cm).

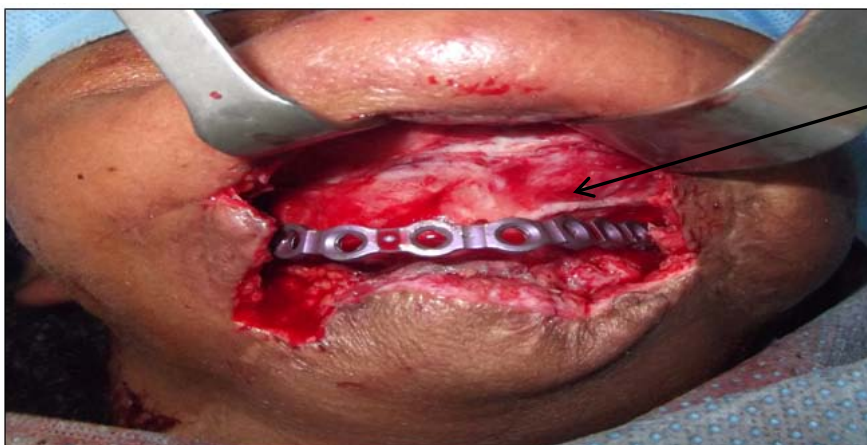En avril 2010, la patiente a bénéficié d'une nouvelle reconstruction mandibulaire par transfert osseux libre vascularisé du péroné micro anastomosé.

Les suites post-opératoires ont été marquées par la souffrance de la palette cutanée du lambeau puis apparition de fistules salivaires et surinfection. Le lambeau a été déposé dans un tableau de « Drop out » avec mise en place d'endoprothèse pour le maintien des espaces.

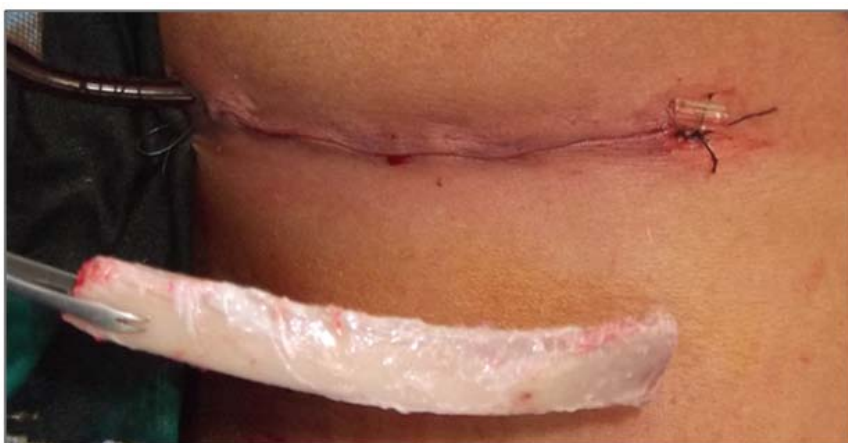En avril 2011, le protocole de reconstruction par membrane induite a été entrepris, avec reconstruction par un greffon costal de 14 cm (figure 12, 13, 14 et 15).



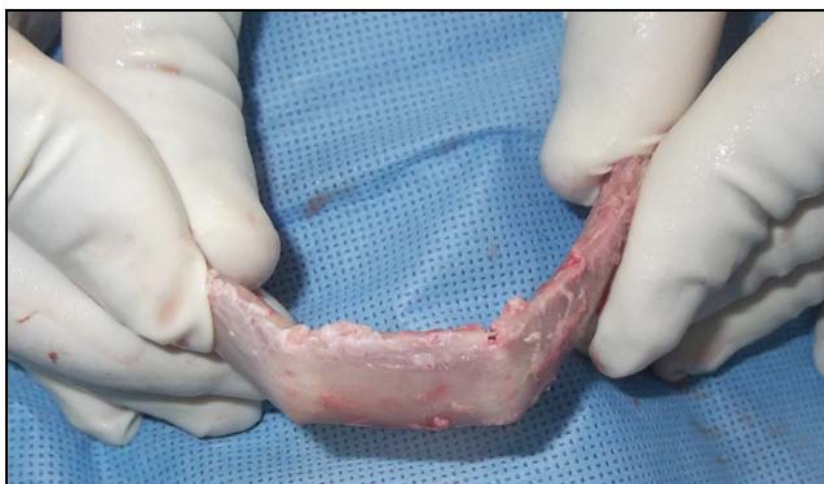**Figure 12:** Mise en place du Spacer par voie percutanée.



**Figure 13:** Spacer enlevé et visualisation de la membrane induite richement vascularisée (flèche)

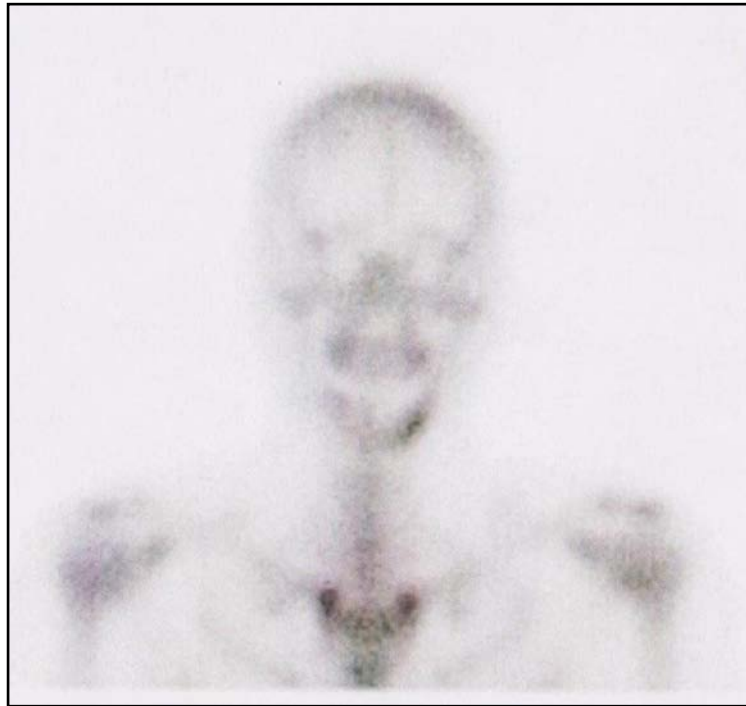

**Figure 14:** prélèvement de la greffe costale



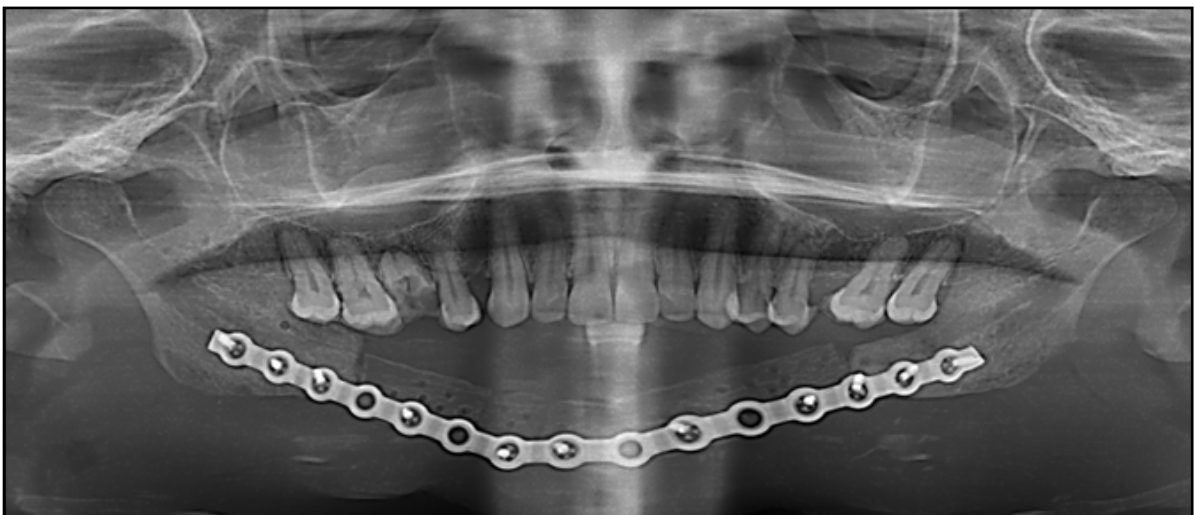**Figure 15:** greffon costale après les ostéotomies.

La scintigraphie à quatre mois plus tard montre une bonne ostéointégration (figure 16).

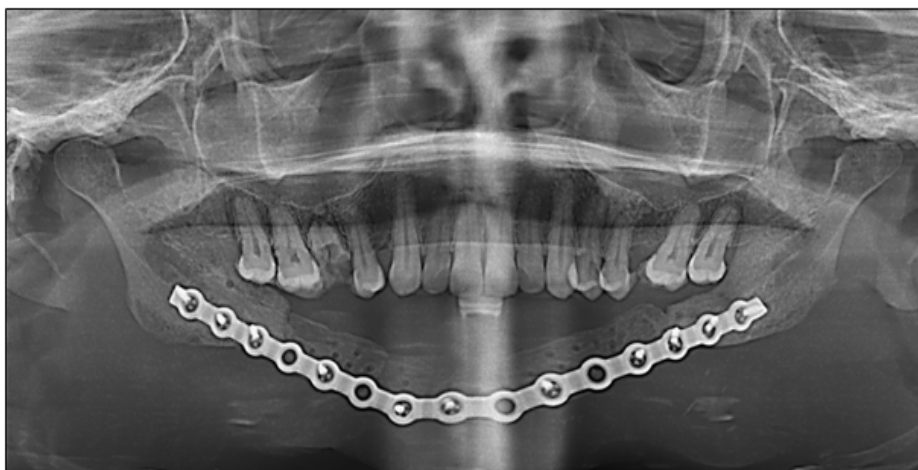

**Figure 16** : Image scintigraphique à quatre mois de la greffe osseuse sur MI.

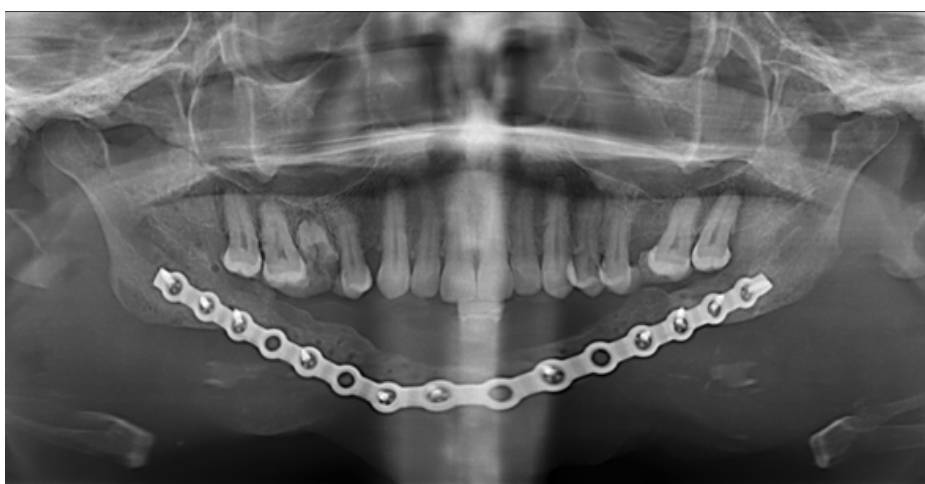Les panoramiques dentaires de contrôle durant deux ans montrent une bonne ostéointégration du greffon sans résorption (figure 17, 18,19 et 20) :



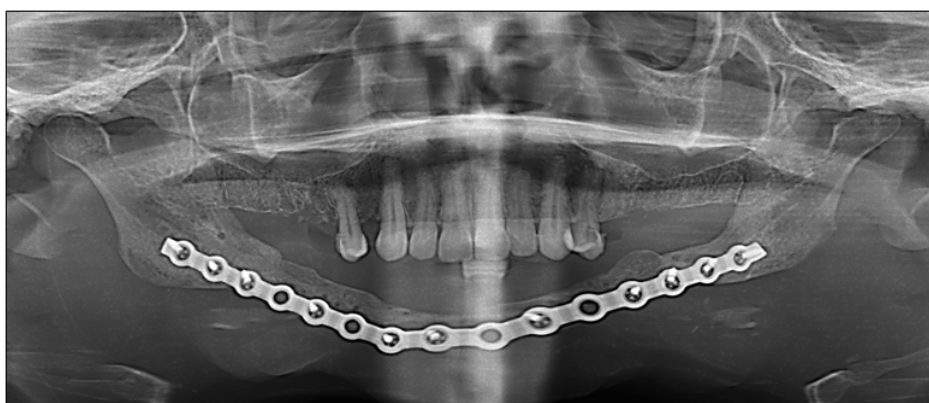**Figure 17** : OPT à six mois postopératoire montrant une bonne ostéointégration du greffon.



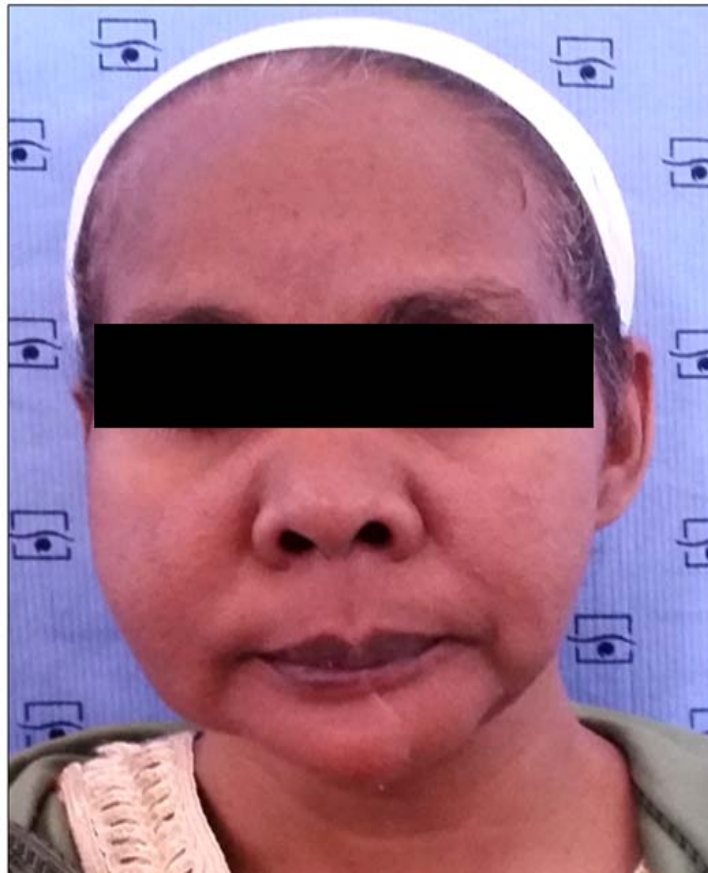**Figure 18** : OPT à 09 mois post-opératoire.



**Figure 19** : OPT à 20 mois post-opératoire.



**Figure 20** : OPT à 36 mois post-opératoire (molaires extraites pour problèmes de névralgies et irritation de la muqueuse du trigone : absence d'antagonisme).



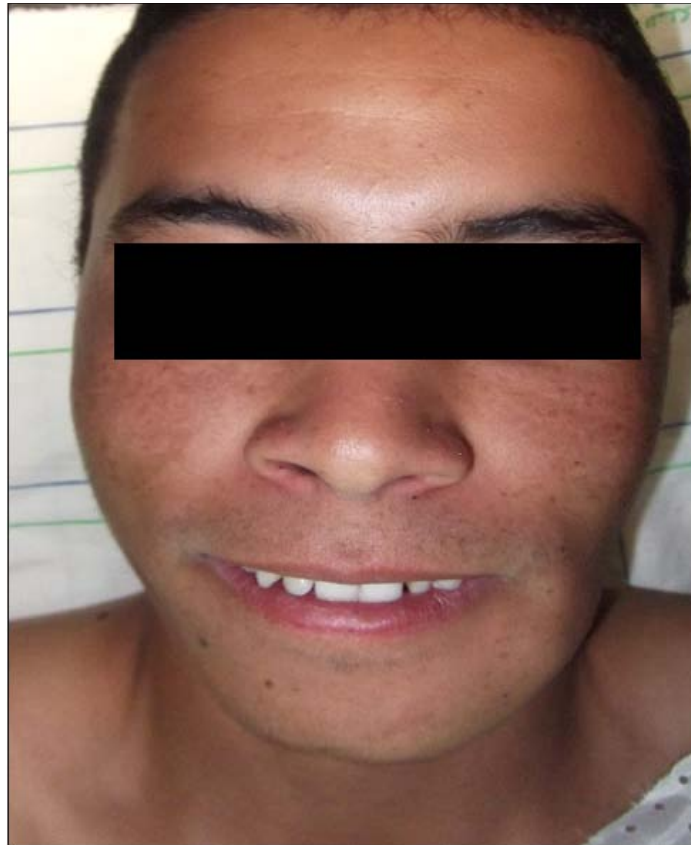**Figure 21:** Aspect clinique de la patiente deux ans après reconstruction par la MI. (Bonne projection du menton et compétence labiale satisfaisante)

### 3. Observation N° 3 :

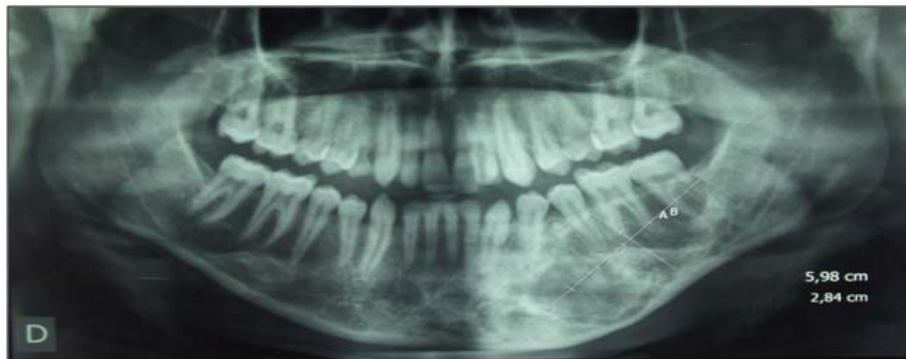Mr A.B, âgé de 19 ans, sans antécédents pathologiques particuliers, admis au service pour un tableau de tumeur bénigne mandibulaire gauche, évoluant depuis deux ans.

L'examen maxillo-facial a objectivé une masse jugale gauche, faisant corps avec la branche horizontale, mesurant 6 cm sur son grand axe (figure 22).

L'orthopantomogramme met en évidence une image mixte polygédodique soufflant les corticales avec des limites nettes refoulant les racines dentaires et le nerf alvéolaire inférieur, occupant toute l'épaisseur de la branche horizontale de la mandibule (figure 23).

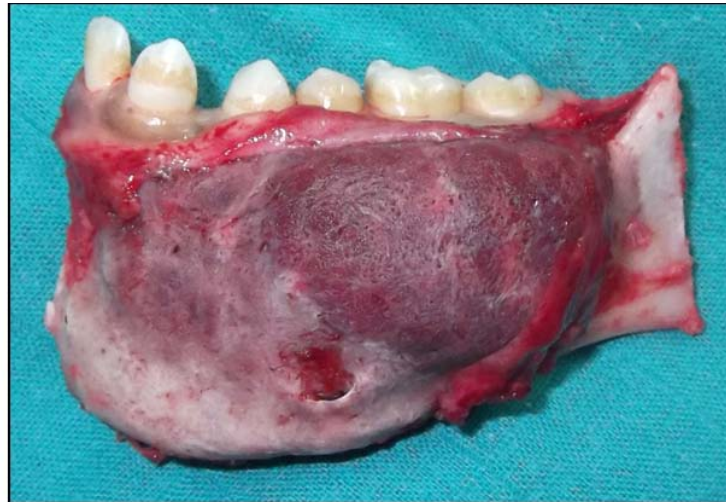

**Figure 22:** Aspect clinique du patient à l'admission (Notez la tuméfaction latéro-mandibulaire gauche).

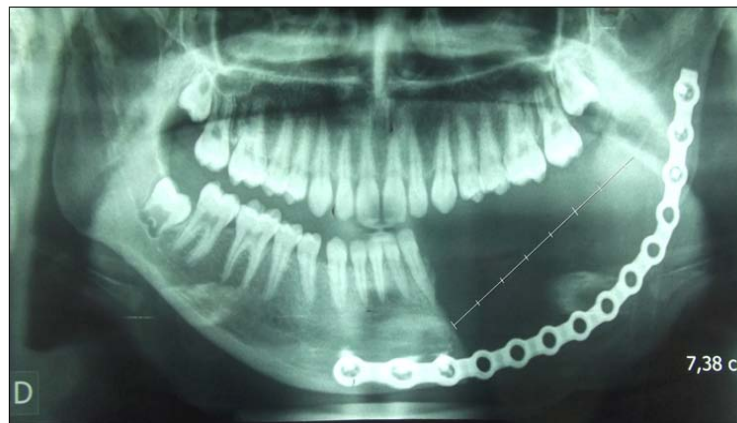

**Figure 23:** OPT objectivant une tumeur de la branche horizontale gauche.

En avril 2012, le patient a bénéficié d'une mandibulectomie interromptrice de la branche horizontale gauche de la mandibule par voie mixte (figure 24), avec mise en place d'une endoprothèse (figure 25).



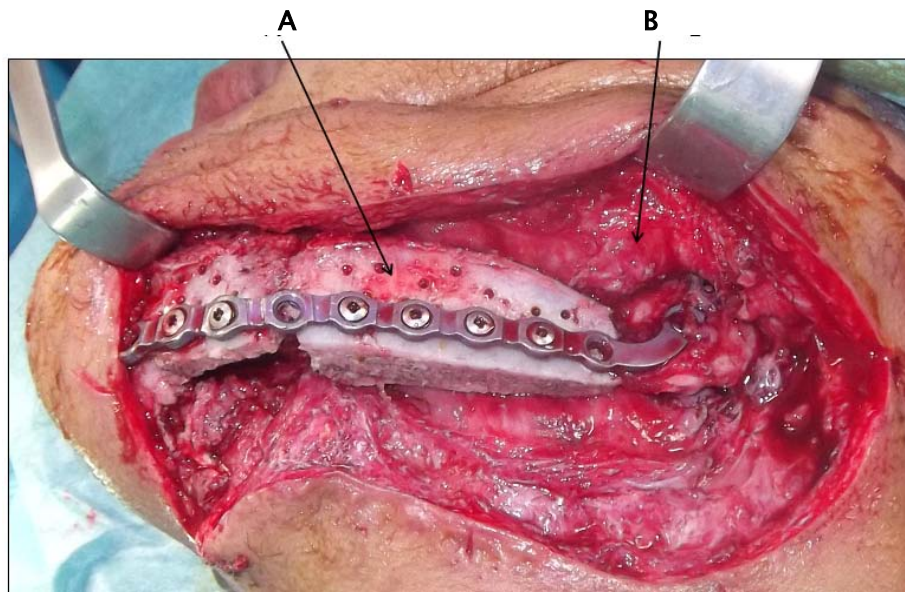
**Figure 24** : Pièce opératoire de la résection.



**Figure 25**: OPT après exérèse tumorale et mise en place d'une endoprothèse  
(Etendue de la résection 7.38 cm).

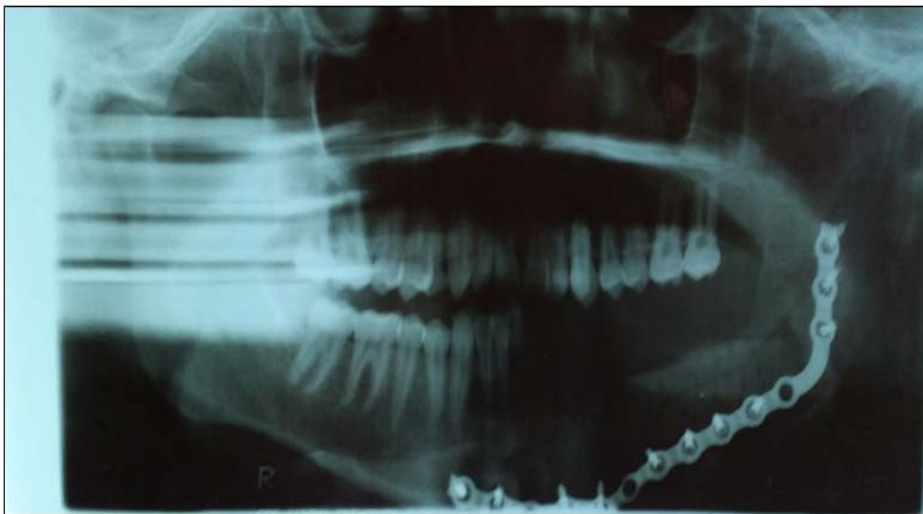L'étude anatomo-pathologique de la pièce opératoire révèle un aspect de granulome réparateur à cellules géantes.

En septembre 2012 (07 mois plus tard), le patient a été réadmis au service de chirurgie maxillo-faciale, où un protocole de reconstruction mandibulaire par MI a été instauré : mise en place du ciment acrylique et greffe osseuse (crête iliaque à 05 semaines) par voie cutanée (figure 26 et 27).



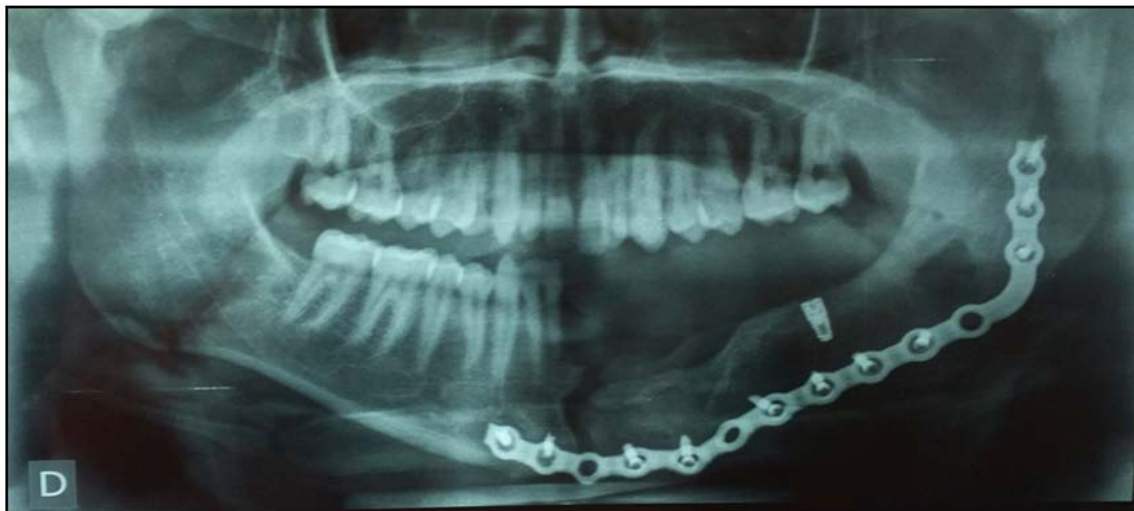**Figure 26 :** Image per-opératoire lors de la mise en place de la greffe osseuse iliaque sur MI.

- A : greffe osseuse.
- B : MI richement vascularisée.

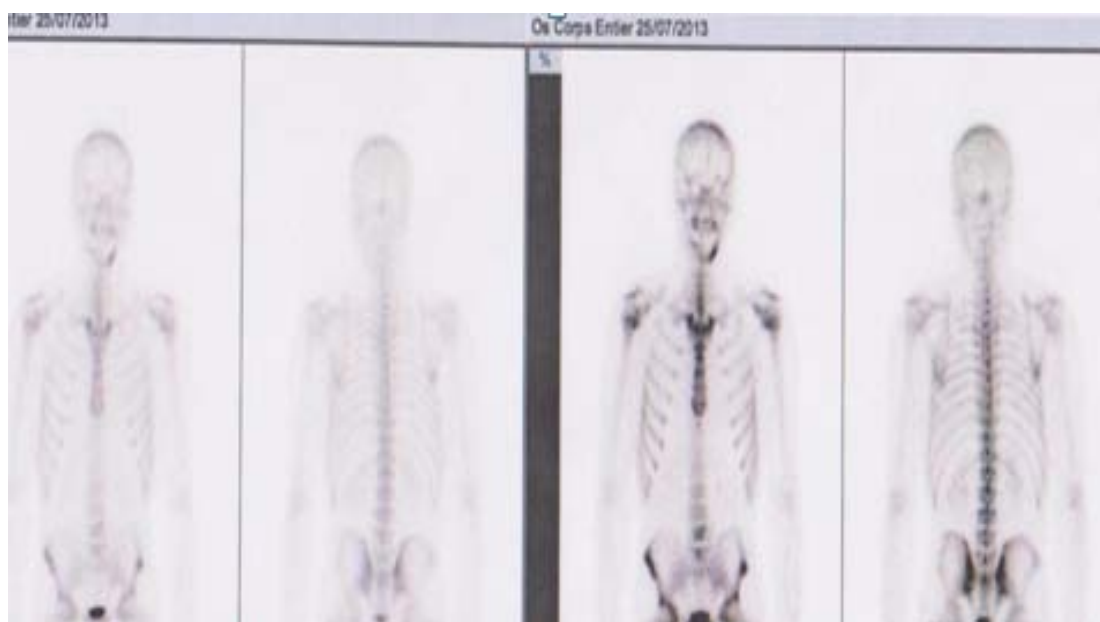

**Figure 27 :** OPT postopératoire immédiat.

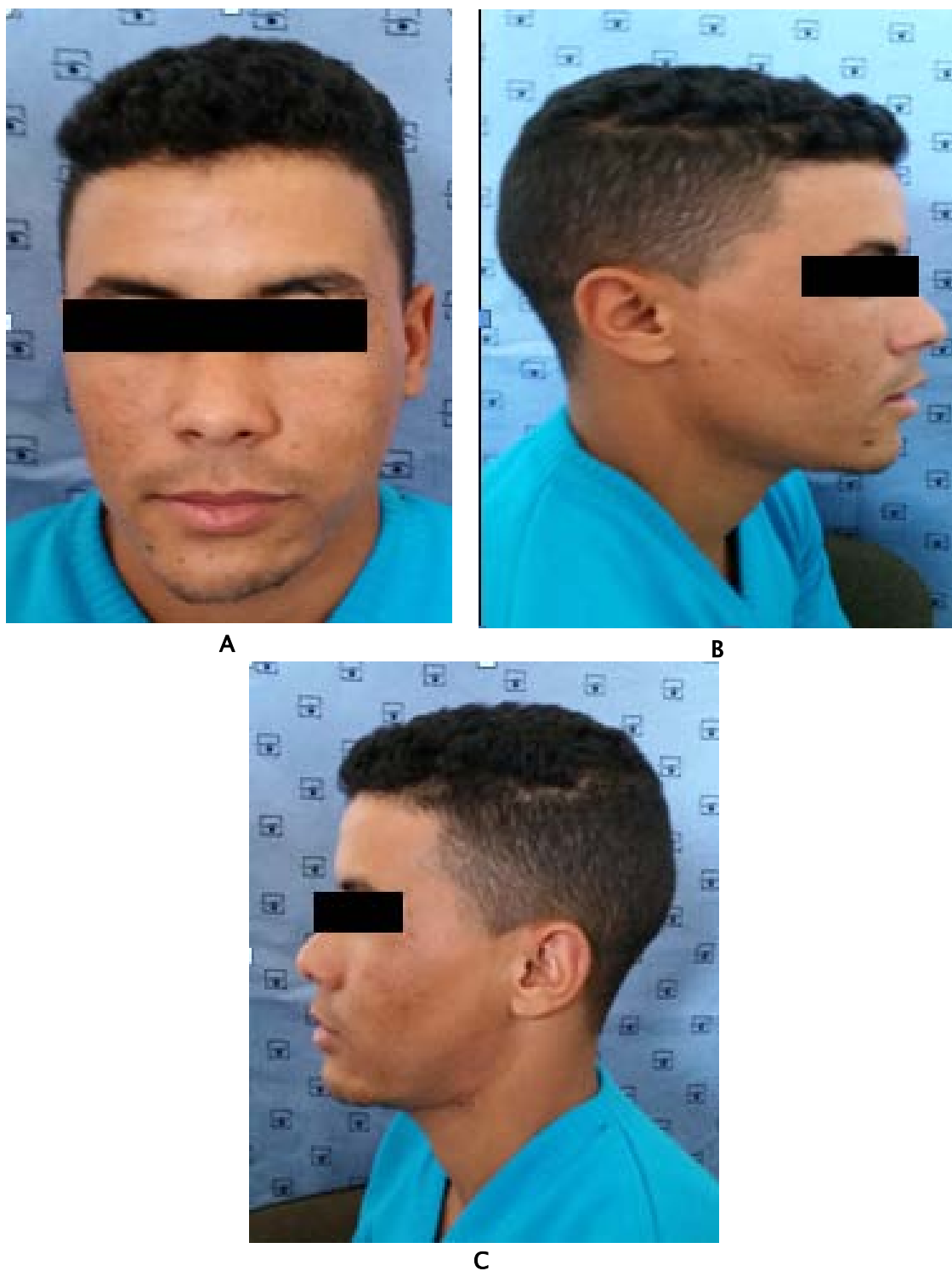Les panoramiques dentaires de contrôle et la scintigraphie montrent une bonne ostéointégration du greffon, sans résorption (figure 28, 29).



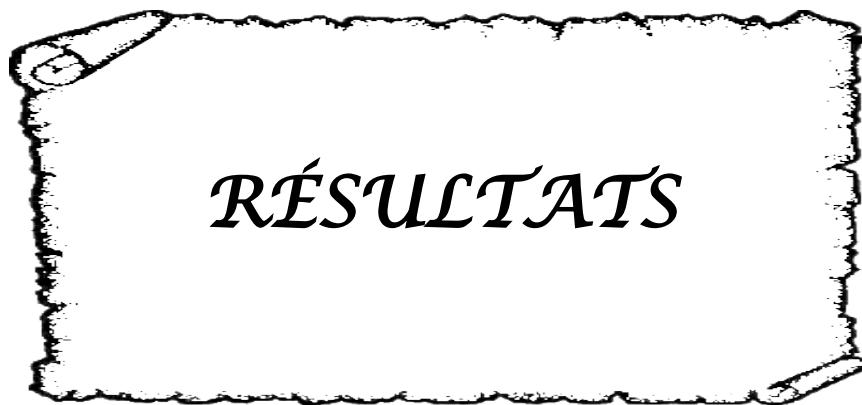
**Figure 28 :** OPT à 24 mois post-opératoire montrant une bonne ostéointégration du greffon, et début de la réhabilitation implanto-portée.



**Figure 29 :** Scintigraphie à 12 mois de la reconstruction par MI.



**Figure 30** : Aspect clinique, deux ans après la reconstruction par MI (A : vue de face, B : vue de profil droit, C : vue de profil gauche.)



***RÉSULTATS***

Il s'agit d'une série de 03 patients (2 hommes et une femme) traités au service de chirurgie maxillo-faciale du CHU Mohammed VI de Marrakech, pour une perte de substance interruptrice mandibulaire (PSIM) par la technique de Masquelet de 2008 à 2014. L'âge moyen est de 25 ans lors du premier temps de reconstruction. La perte de substance osseuse était d'origine traumatique (01 cas), et tumorale bénigne (02 cas). La greffe osseuse était issue des crêtes iliaques dans 02 cas, et greffe costale dans un cas.

**Tableau 1 : Profil des patients.**

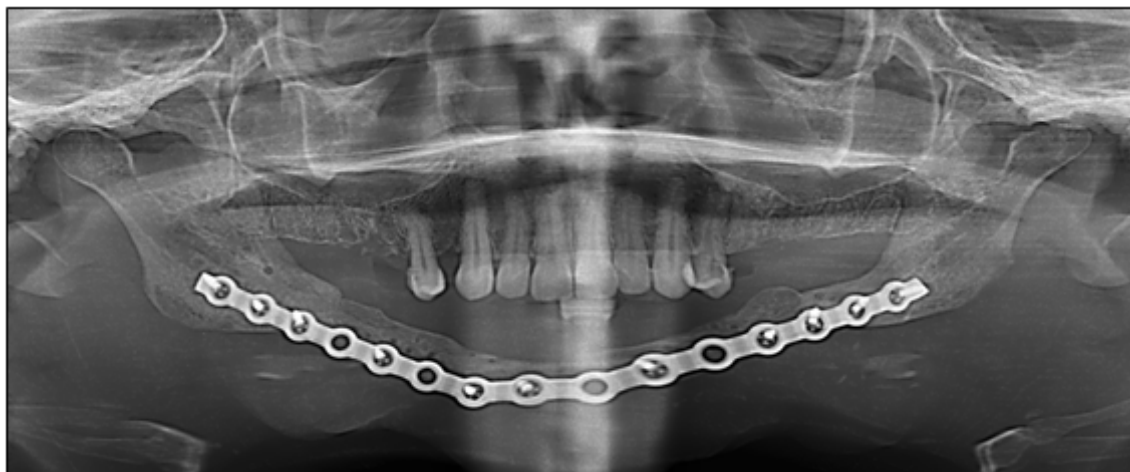
N/Sexe/Age	Pathologie	Traitement reçu initialement	Etendu de la résection	Localisation	Evolution
1/H/ 19 ans	fracture comminutive symphysaire ouverte	Ostéosynthèse	5 cm	toute la symphyse	Nécrose
2/F/39 ans	Ostéome mandibulaire	Greffe osseuse simple, après résorption du greffon, greffe du péroné micro-anastomosée	14 cm	région symphysaire antérieure	Infection du TOLV
3/H/19 ans	Granulome réparateur	Exérèse + endoprothèse	7 cm	branche horizontale gauche	Bonne

H : Homme      F : Femme

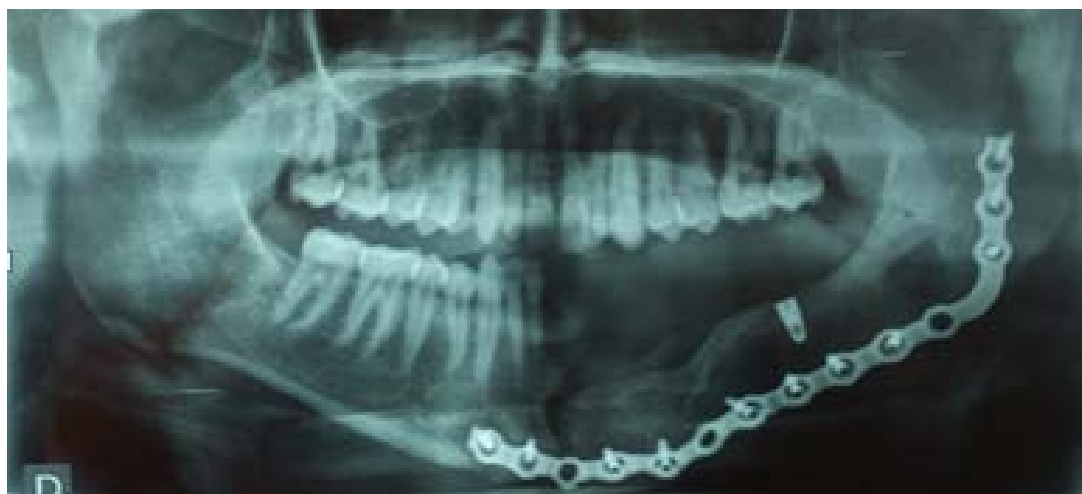Avec un recul moyen de 34 mois. Le délai moyen de consolidation était de 6 mois pour les cas réussis.

Les complications étaient marquées par la résorption du greffon chez un seul cas qui n'a pas adhérer au protocole thérapeutique.

La technique était réussie avec un résultat très satisfaisant chez 02 patients et le troisième patient était perdu de vue (figures 31, 32)



**Figure 31** : OPT de la deuxième patiente à 36 mois de la greffe osseuse sur MI.



**Figure 32** : OPT du troisième patient à 24 mois de la greffe osseuse sur MI.



***DISCUSSION***

## **I. La technique de membrane induite (Induced membrane) selon**

### **Masquelet :**

#### **1. Historique :**

La technique de reconstruction osseuse par membrane induite a été décrite pour la première fois par Masquelet en 2000 [1], cette équipe a pu reconstruire des grandes pertes osseuses diaphysaires des os longs du membre inférieur en deux temps opératoires, par autogreffe spongieuse à l'intérieur d'une membrane constituée autour d'un Spacer en polyméthylmétacrylate (PMMA) préalablement interposé dans une pseudarthrose septique de jambe.

Le succès de cette technique a permis à cette équipe chirurgicale de reconstruire des pertes d'os de 5 à 25 cm de longueur sans recours à une autogreffe vascularisée [1]

Utilisée initialement dans le traitement des pseudarthroses septiques de jambe, l'interposition de ciment de PMMA permet d'éviter le comblement de la zone de résection par du tissu d'interposition et permet de différer la reconstruction quand le sepsis est contrôlé médicalement [2]. Ce n'est qu'à cette condition qu'est envisagée une reconstruction osseuse dans un deuxième temps.

Dès la première chirurgie pratiquée, une membrane biologique, aujourd'hui appelée « membrane induite » est mise en évidence autour du ciment d'interposition, 6 semaines après le premier temps opératoire. La solidité apparente de cette membrane biologique et le saignement excessif que l'excision de celle-ci aurait entraîné, ont amené le chirurgien à conserver cette membrane et à greffer [2] de l'os spongieux morcelé dans cet espace clos lorsqu'il est suturé au-dessus des greffons. Cette approche chirurgicale a donné lieu à une reconstruction osseuse rapide (14 semaines) et efficace (structure osseuse d'excellente qualité) de la zone lésée.

En 1990 les travaux menés par Romana [3] ont mis en évidence qu'un lambeau périosté vascularisé favorise une formation osseuse lorsqu'il est comblé par une autogreffe spongieuse.

Ainsi, les travaux menés par l'équipe de Masquelet et de Romana renforcent l'intérêt de la « chambre biologique » afin d'optimiser la reconstruction osseuse chez l'Homme. Cette membrane induite (MI) est décrite comme un élément biologique capable de prévenir la résorption des greffons et simultanément de favoriser leur vascularisation et la corticalisation de la zone greffée.

## **2. Description de la technique (figure 36): [1,2]**

Le principe de la membrane induite, comme il a été décrit par Masquelet consiste à provoquer une réaction à corps étranger en interposant une entretoise de ciment dans la perte de substance osseuse. Une membrane induite par ce corps étranger crée un effet de chambre biologique qui s'oppose à la résorption de la greffe en lui apportant sa vascularisation et des facteurs de croissance.

La technique de la membrane induite se déroule en deux temps opératoires [1,2]:

### **2-1 Le premier temps opératoire:**

#### **a. La perte de la substance osseuse:**

Cette étape comporte l'excision large des zones non viables, infectées et de la zone tumorale ou dystrophique selon la pathologie à laquelle on s'adresse. Cette excision osseuse doit aboutir en amont et en aval de la zone lésionnelle des extrémités osseuses saines et vascularisées. Une bonne couverture cutanée en regard de la zone traitée est fondamentale.

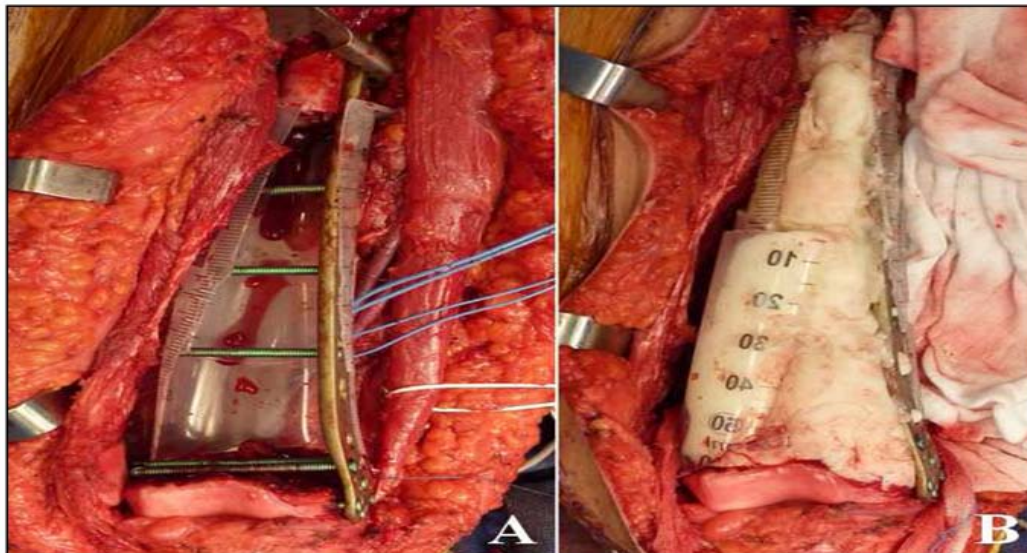
#### **b. La stabilisation:**

La stabilisation stricte des extrémités osseuses d'amont et d'aval est indispensable avant la mise en place de l'entretoise. Elle est assurée le plus souvent par une plaque vissée ou un enclouage centromédullaire, sauf dans le contexte septique, le recours à une fixation externe est préconisé.

**c. L'entretoise:**

La zone de perte de substance osseuse est comblée par une entretoise en ciment chirurgical à savoir du polyméthylmétacrylate (PMMA). Cette entretoise doit couvrir la zone tant dans sa longueur que dans son diamètre.

Pour favoriser la fusion aux deux extrémités de la résection, le ciment doit manchonner l'os sain sur au moins 1 cm et ceci sur toute sa circonférence. La polymérisation du PMMA est une réaction chimique exothermique. Il est alors indispensable, lors de cette étape de durcissement, de protéger l'environnement au contact du PMMA pour éviter une transmission de la chaleur aux tissus sains environnants. Pour ce faire, une irrigation régulière est réalisée sur les extrémités osseuses. Une protection par des manchons en plastiques (seringues coupées) est réalisée dans la résection avant la mise en place du ciment, ceci afin de protéger les parties molles de la chaleur [4,5]. Ces manchons ont également l'avantage de servir de moule pour le ciment lors de sa polymérisation (Figure 33). Lors d'une reconstruction métaphysaire, plusieurs manchons peuvent être fixés entre eux pour recréer la forme de l'évasement métaphysaire en ciment, forme que prendront successivement la MI puis l'os final reconstruit. Après durcissement et refroidissement du PMMA, les manchons sont retirés. La MI va se former autour du ciment en réaction à un corps étranger.



**Figure 33** : Exemple d'une résection fémorale métaphysaire inférieure pour ostéosarcome. Mise en place des manchons de protection (A) interposition du PMMA moulé dans les manchons (B)[2].

Le plan musculaire est ensuite refermé au-dessus du PMMA. L'environnement immédiat doit être propre et bien vascularisé. C'est en général à cet instant que sont réalisés les lambeaux de couverture musculaires et cutanés.

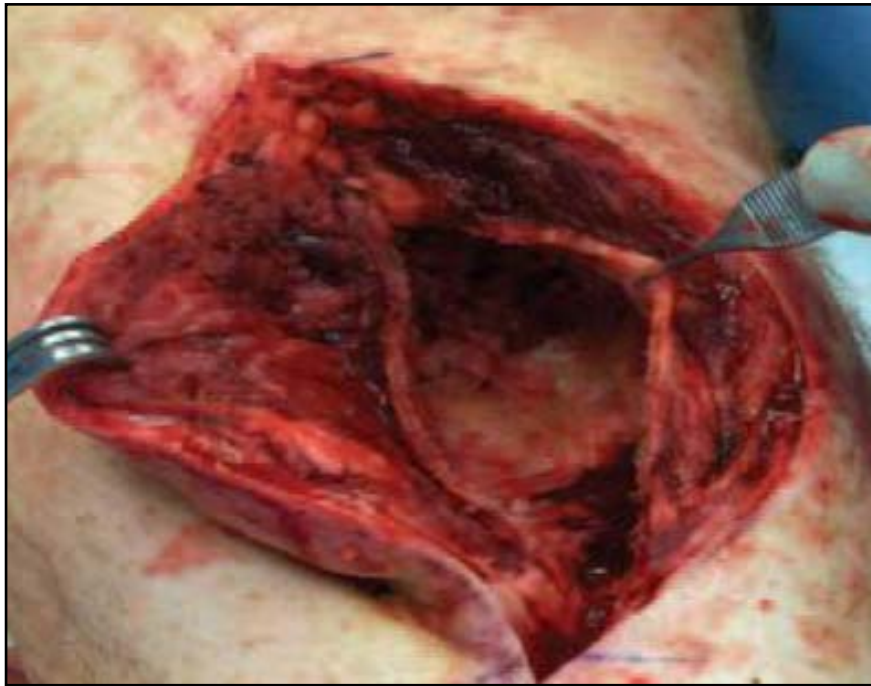## **2-2 Le deuxième temps opératoire :**

Le deuxième temps opératoire est réalisé 6 à 8 semaines après le premier acte [6,7], ce délai est nécessaire pour la cicatrisation définitive des tissus des parties molles et pour traiter une éventuelle infection.

Lorsqu'il s'agit d'une exérèse de tumeur, lors de la reconstruction, le deuxième temps opératoire est différé. En effet, une greffe spongieuse pendant la chimiothérapie risquerait de détruire les cellules ostéoprogénitrices et de compromettre la reconstruction. Ainsi, dans ce cadre, la reconstruction est réalisée 6 à 8 semaines après la chimiothérapie soit 6 à 8 mois après le premier temps opératoire [4,8].

### **a. L'ablation du ciment:**

Réalisé par une incision longitudinale de la membrane formée autour du Spacer cimenté (figure 34), en limitant au maximum le décollement. Le ciment est ensuite retiré par morcellement. Les deux extrémités osseuses sont décortiquées, de manière à augmenter au maximum la surface de contact entre l'os néoformé et l'os d'origine [2].

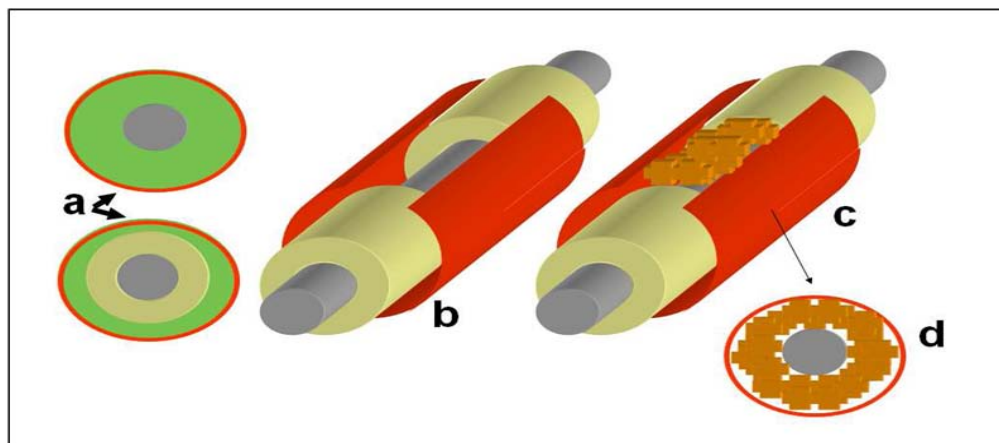


**Figure 34:** image peropératoire de l'ablation du ciment.[2]

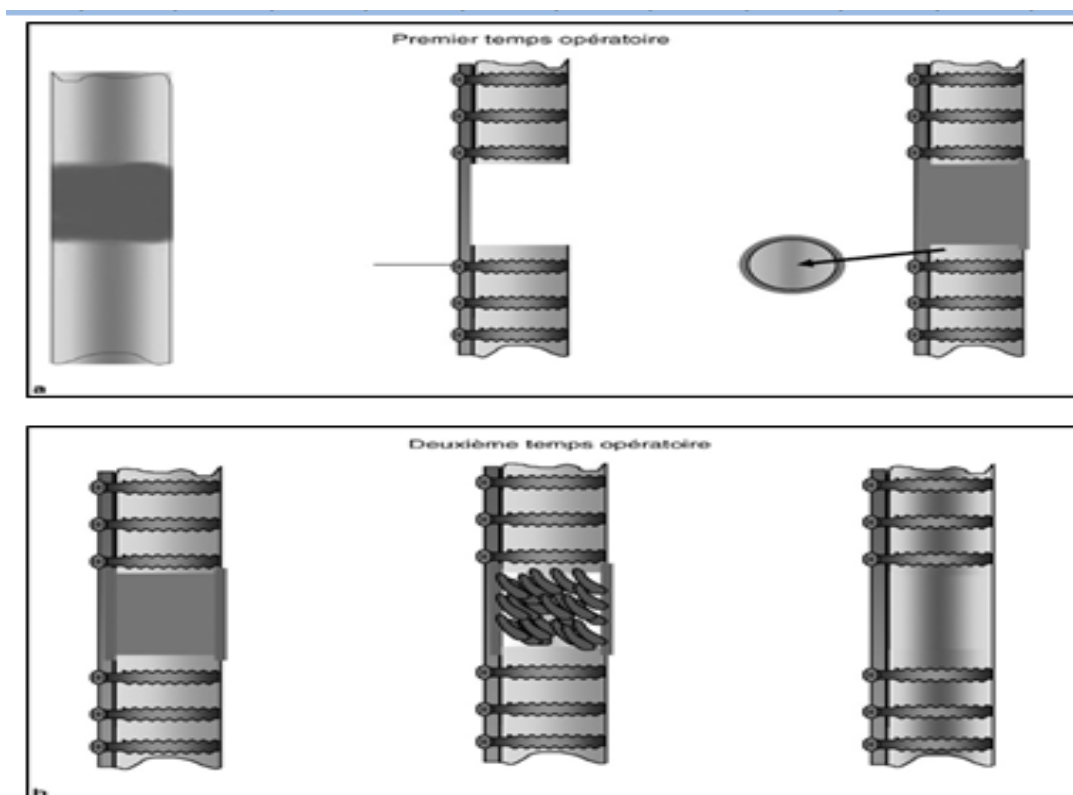
**b. La greffe:**

Le prélèvement de la greffe morcelée autologue se fait le plus souvent au niveau des crêtes iliaques postérieures. Cette greffe est déposée à l'intérieur de la membrane afin de couvrir l'ensemble du champ de résection osseuse (Figure 35). D'autres techniques de greffes peuvent être utilisées notamment le Reamer-Irrigator-Aspirator (RIA) [9].

La membrane induite est ensuite soigneusement suturée au fil résorbable sur aiguille ronde de manière à ne pas la déchirer. Il faut à cet instant vérifier la qualité de la stabilisation osseuse, qui doit être parfaite pour autoriser un appui précoce et une meilleure corticalisation de la greffe [8].



**Figure 35** : Deuxième temps opératoire : la membrane induite s'est formée autour du ciment (a); la MI est incisée et le ciment retiré (b) ; la greffe morcelée est interposée à l'intérieur de la membrane après avivement des extrémités et reperméabilisation du fût diaphysaire (c) ; la MI est suturée de manière étanche (d). [9]



**Figure 36** : Principe de la technique de la membrane induite.

- a. Premier temps opératoire : résection de la tumeur ; mise en place d'une entretoise en ciment ostéosynthèse.
- b. Deuxième temps opératoire après la fin de la chimiothérapie : ouverture soignée de la membrane; ablation de l'entretoise; mise en place de greffons corticospongieux; renforcement éventuel de l'ostéosynthèse [4].

### 3. Données expérimentales:

#### 3-1 La modélisation animale et la caractérisation de la MI:

Klaue était le premier à avoir modélisé la technique de membrane induite sur des fémurs de brebis [6,10]. Des résections diaphysaires de 3 cm ont été pratiqué sur leurs fémurs, puis il a stabilisé ces résections par des plaques vissées, enfin interposé une entretoise cimentée. Toutes les brebis ont été réopérés – 4 semaines après le premier temps opératoire – afin de retirer l'entretoise cimentée et de procéder à la greffe.

Quatre groupes ont été formés (Figure 37) :

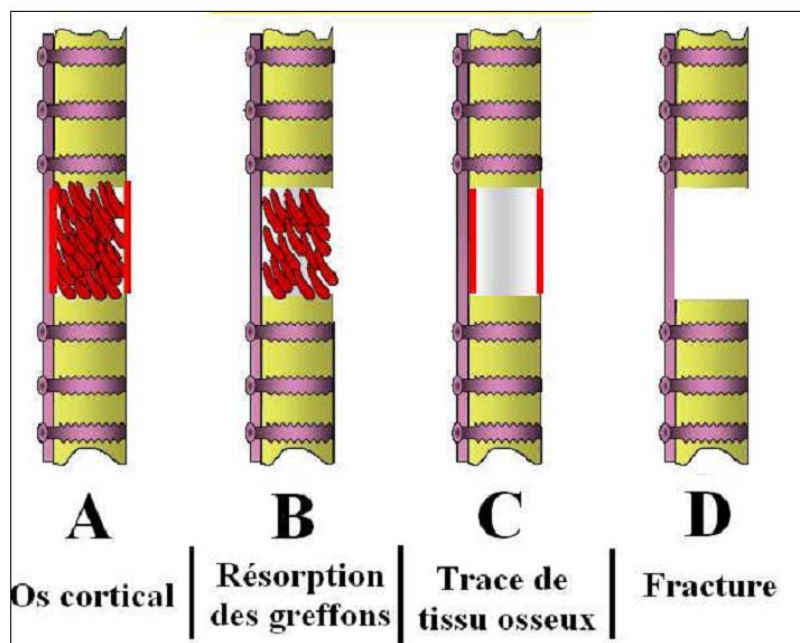
**Groupe A** – des greffons spongieux ont été implantés dans la MI.

**Groupe B** – des greffons ont été implantés après excision de la MI.

**Groupe C** – la MI a été conservée et aucune greffe n'a été réalisée.

**Groupe D** – la MI a été excisée et il n'y a pas eu de greffe.

Seul le groupe A a fabriqué un os ayant de réelle qualité mécanique.



**Figure 37** : Résultats de l'étude de Klaue [6] avec 4 groupes : conservation de MI et greffe (A) ; greffe avec excision de MI (B) ; conservation de MI sans greffe (C) ; excision de MI sans greffe (D) [6].

Pelissier [6,10] a pu déterminer la nature biologique de la membrane induite. Un cylindre de PMMA a été implanté dans le tissu sous-cutané dorsal de lapins et des sacrifices réalisés 2, 4, 6 et 8 semaines après. Une analyse histologique et immunohistochimique de la MI a été réalisée. Celle-ci met en évidence que la MI se compose pour l'essentiel d'une matrice de collagène dans laquelle sont enchâssées de nombreuses cellules pseudo-fibroblastiques [7]. Le versant membranaire situé au contact du PMMA ressemble à un épithélium pseudo-synovial. Les fibres de collagène sont orientées parallèlement à la surface de l'entretoise de PMMA. Une réaction inflammatoire modérée, associée à la présence de cellules géantes multi nucléés est observée dans ce modèle.

En contact avec la couverture musculaire, la MI est richement vascularisée. Il est intéressant de noter que des dosages ELISA (Enzyme-linked immunosorbent assay) réalisés à partir de broyats de membrane révèlent la présence de facteurs de croissance vasculaire (VEGF: Vascular endothelial growth factor, TGF $\beta$ 1 : Transforming growth factor beta 1, et BMP2 : Bone Morphogenic protein 2) à différents temps postopératoires. Ce modèle animal est néanmoins assez éloigné du principe de Masquelet puisque réalisé en site ectopique et à distance d'un environnement osseux et musculaire habituel [10].

L'équipe de Viateau [11] a ensuite développé un modèle complémentaire de celui de Klaue. Ce travail montre la présence au sein de MI d'îlots de cellules pseudofibroblastiques présentant un marqueur de différenciation ostéoblastique: le Cbfa1 (Core-binding factor alpha-1).

### **3-2 Les propriétés de la membrane induite**

#### **a. Propriétés mécaniques:**

Compte tenu des travaux expérimentaux (surtout ceux de Viateau [13]), confirmés par les applications sur les humains, toutes les membranes induites étudiées ont les mêmes propriétés mécaniques:

- Elles ont une épaisseur de 1 à 2 mm et ne sont pas adhérentes au PMMA (reproduisant le modèle humain)

- Leur résistance est telle qu'elles sont suturées sans déchirure,
- Elles permettent un confinement étanche des greffons qu'elles recevront et qu'elles maintiennent l'espace et le volume créé par l'entretoise cimentée sans collapsus après l'ablation du ciment.

Ainsi la MI permet d'éviter la formation d'os ectopique, en effet elle garde et confine les greffons in situ, d'ou le concept de « chambre biologique » que joue effectivement cette membrane.

**b. Propriétés biologiques: [7]**

La MI est caractérisée par:

- La présence du facteur de croissance de l'endothélium vasculaire VEGF (Vascular endothelial growth factor) cette propriété est attribuée probablement à sa vascularisation, sa structure matricielle et sa composition cellulaire, elle lui permette de créer un véritable « incubateur biologique » favorable au modelage et/ou au remodelage osseux.
- La présence de BMP2 (Bone Morphogenetic Protein 2): dont le pic est observé 4 semaines après la mise en place de l'entretoise de PMMA, cette protéine est impliquée probablement dans la prolifération de cellules souches issues de la moelle osseuse humaine et activent leur différenciation en cellules ostéoprogénitrices.

## **II. Technique de MI en chirurgie maxillo-faciale :**

La technique de MI en chirurgie maxillo-faciale est très peu connue. En effet, Zwetyenga est le pionner de cette nouveauté thérapeutique. En 2009, il a développé un modèle animal, dans le but d'étudier l'application de la méthode de Masquelet à la reconstruction mandibulaire. A travers cette étude expérimentale, il a pu montrer la faisabilité de la technique de reconstruction

mandibulaire par membranes induites chez l'animal [14], puis il a appliqué cette technique chez quatre patients suivies pour des PSIM. Nous présentons dans ce chapitre un résumé des travaux de Zwityenga :

## **1. Application expérimentale de la reconstruction mandibulaire par membranes induites [14] :**

### **1-1 Etude macroscopique et microscopique :**

Chez les animaux objets de l'expérimentation, l'analyse macroscopique des mandibules reconstruites par MI, montre une consolidation avec une reconstruction bicorticale. L'os reconstruit est plus rapidement fonctionnel en cas d'autogreffe, qu'en cas de greffe de substitut osseux [14].

L'étude microscopique des membranes induites obtenues, révèle la présence d'une membrane endothélioforme tapissant la face interne de la capsule, elle-même entourée de fibres de collagène de type 1 et de fibroblastes, jouant son rôle contre l'infection [14].

L'étude immuno-histochimique qualitative a mis en évidence la présence importante d'un facteur de croissance impliqué dans la prolifération vasculaire (VEGF), ainsi qu'une riche vascularisation des membranes (CD31). Ces observations qualitatives confirment celles de Pélissier [16].

### **1-2 Étude des capacités ostéoinductrices des membranes induites :**

Pour certains auteurs, les membranes induites ont une capacité ostéoinductrice [7]. Si cela se confirmait, alors la reconstruction par biomatériau sans adjonction d'autogreffe pourrait même être envisagée. Zwityenga a comparé pour cela, après une étude in vivo chez l'animal en site hétérotopique, l'ostéogenèse induite par un complexe membrane induite-céramique de phosphate de calcium et l'ostéogenèse induite par un complexe membrane induite-os-céramique de phosphate de calcium. Malheureusement, ils n'ont pas mis en évidence d'effet ostéoinducteur en présence de ce biomatériau [15].

Afin de conforter ou d'infirmier ces résultats, une étude in vitro a été réalisée pour analyser l'effet mitogène et sur la différenciation des cellules ostéoprogénitrices d'extraits des membranes induites.

D'après cette expérience, la quantité de protéine produite au niveau des membranes induites mandibulaires est supérieure à celle observée en site sous-cutané témoin. L'une des hypothèses émises est, qu'au niveau mandibulaire, l'ostéotomie mandibulaire et la mise en place de la plaque induisent une activité de synthèse supérieure, en rapport avec un processus cicatriciel.

La quantité maximale de TGF $\beta$  produite au niveau des membranes induites mandibulaires semble aussi plus importante. Cela laisse présager d'un effet bénéfique de ces membranes sur la réparation osseuse, même si l'effet des membranes sur la croissance et la différenciation in vitro des cellules ostéoprogénitrices n'a pu être confirmé [14].

La quantité de VEGF produite est similaire, quel que soit le site, avec une localisation préférentielle périphérique permettant de déduire l'intérêt potentiel de ces membranes pour favoriser la vascularisation du greffon. En outre, l'analyse de la prolifération de cellules de moelle osseuse cultivées en présence d'extraits protéiques issus des membranes semble, après six jours, montrer une survie des cellules plus importante.

Alors que la différenciation cellulaire au contact des extraits de membrane n'a pas permis de mettre en évidence de variation de l'activité enzymatique phosphatase alcaline entre les différents extraits de tissu ou avec les témoins, après un, trois et six jours de culture [15].

Ainsi, pour eux, la membrane induite n'a pas, in vitro, d'effet mitogène sur les cellules ostéoprogénitrices humaines. En outre, il ne semble pas non plus que les extraits membranaires puissent stimuler, in vitro, la différenciation ostéoblastique. La fonction ostéogénique de la membrane induite semble mineure [15].

## **2. Étude de l'influence de la radiothérapie sur la formation de la MI et la néoformation osseuse au sein de matériaux :**

La même équipe a effectué une étude expérimentale chez 12 lapins divisés en deux groupes de six : le premier groupe a bénéficié d'une radiothérapie un mois avant l'implantation de biomatériau (méthylméthacrylate) et le second a eu l'intervention chirurgicale avec implantation du biomatériau, puis a eu, un mois plus tard, une radiothérapie. Trois sites ont été opérés chez des animaux préalablement anesthésiés: cuisse droite et gauche et cervicale. Ce dernier site n'a pas été irradié et a servi de site témoin. La radiothérapie a été réalisée chez des animaux préalablement anesthésiés. Les échantillons ont été alors prélevés pour être analysés.

L'analyse macroscopique, microscopique et immuno-histochimique de chaque échantillon montrait que la radiothérapie a des effets sur la formation des membranes induites. La technique de membrane induite fonctionne mieux lorsqu'il n'y a pas eu de radiothérapie au préalable [14].

## **3. Application clinique :**

En 2012, Zwityenga a publié les seuls travaux cliniques sur l'application de la technique de Masquelet sur les humains après leurs données expérimentales préalables, chez quatre patients et en deux temps opératoires, comme il a décrit Masquelet. La taille moyenne de perte de substance mandibulaire segmentaire était de 11,25 cm (9 à 14 cm). La membrane induite avait le même aspect que chez l'animal : aspect de membrane endothélioforme tapissant la face interne de la capsule, elle-même entourée de fibres de collagène de type 1 et de fibroblastes.

L'analyse immuno-histochimique qualitative montrait une forte expression du VEGF et du CD31. L'analyse en coloration HES (hématoxyline-éosine-safran) a confirmé la formation d'un os avec aspect cortico-spongieux.

Aucune complication n'a été notée après la première intervention et deux patients ont eu un échec après la seconde phase (50 %). La phase délicate est donc la seconde intervention.

Selon l'auteur, plusieurs raisons peuvent expliquer ces résultats :

- Patients en mauvais état général, souvent dénutris à cause de l'impossibilité de s'alimenter ;
- Interventions multiples sur terrain irradié ;
- Fragilité de la muqueuse liée à l'effraction précédente ;
- Tous les patients avaient une fracture pathologique ;
- l'association de biomatériau entraîne un risque infectieux plus important.[14]

### **III. Discussion de nos cas cliniques :**

#### **1. Discussion du cas 1 :**

##### **1-1 L'indication**

Le patient a été admis pour une fracture comminutive de la région symphysaire mandibulaire avec perte de substance osseuse estimée à 6 cm avec délabrement muqueux, l'ostéosynthèse primaire a été compliquée d'une infection.

Le greffe osseuse conventionnelle était un choix risqué vue:

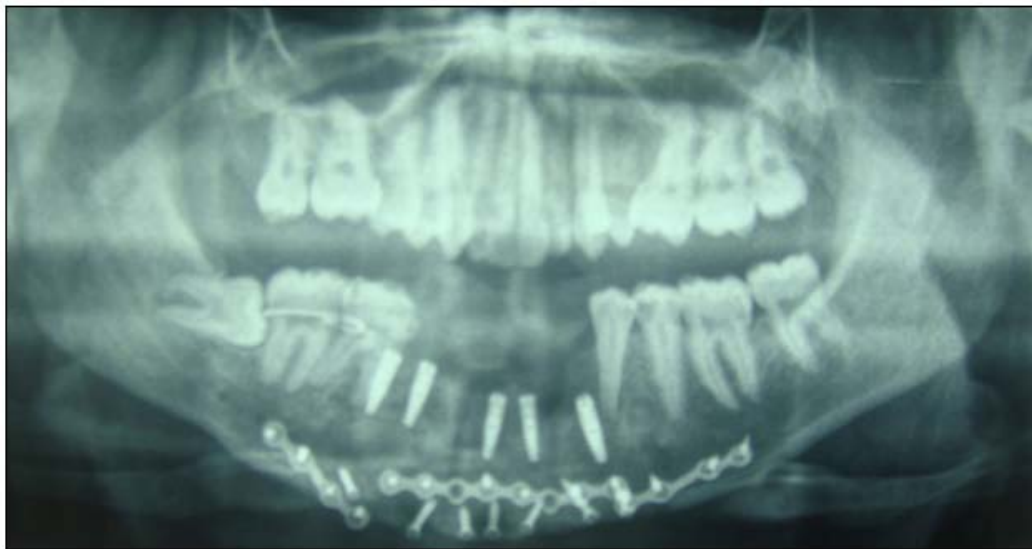
- Le délabrement des parties molles, qui pourrait altérer la vascularisation lit receveur, nécessaire pour la consolidation de la greffe,
- La nécrose tri-tissulaire symphysaire, endobuccale et vestibulaire au cinquième jour du premier acte opératoire,
- L'infection du matériel d'ostéosynthèse primaire.

Le TOLV semblerait un choix excessif vu que la longueur de la perte de substance osseuse était inférieur aux indications du TOLV (< 08 cm).

**1-2 Réussite/ Echec :**

La non réalisation de la greffe osseuse sur membrane induite à six semaines de la mise en place du Spacer, comme il a été décrit par Masquelet, est due à la perte de vue du patient durant six mois, et ainsi au vieillissement de la MI et l'altération de sa fonction angiogène.

La communication entre chambre créée par la MI et la cavité buccale par l'intermédiaire du collet de la dent 45 (figure 38), aurait favorisé la contamination du greffon par la salive et ainsi favoriser sa résorption.



**Figure 38 :** Panoramique dentaire objectivant la communication de la MI avec la cavité buccale.

L'étanchéité de la muqueuse buccale est l'élément qui nous semble capital. Son défaut a participé en grande partie dans l'échec de notre premier cas. La capsule fibreuse de la membrane induite constitue une barrière isolant le greffon et favorisant sa revascularisation. Nous avons pu noter cet avantage dans ce cas, puisque la membrane a circonscrit l'infection et a fait que l'os s'est résorbé à bas bruit sans fistulisation cutanée ni tableau de cellulite locale ou locorégionale [17].

## 2. Discussion du cas 2:

### 2-1 Indication :

Chez cette patiente la MI n'est utilisée qu'en troisième ligne et après l'échec des moyens habituels :

- ✓ La greffe osseuse utilisée en premier s'est résorbée totalement en un an pour plusieurs raisons :
  - PSIM très étendue,
  - Siège antérieur de la PSIM (corporeo-segmentaire),
- ✓ TOLV s'est compliqué d'une nécrose septique.

La MI semblait une alternative séduisante pour la reconstruction.

### 2-2 Réussite/échec :

Malgré le lit vasculaire très précaire, le risque infectieux et l'étendue de la résection osseuse, nous avons pu reconstruire une perte de substance osseuse mandibulaire antérieure (d'ange à angle, PDS= 14 cm) par un greffon de taille largement supérieure à la taille recommandée pour les greffes non vascularisées (<10 cm). Avec une ostéointégration du greffon dans le délai habituel, et une stabilité du greffon 04 ans après la reconstruction.

L'insuffisance du cas peut résider dans le faible volume du greffon costal choisit sur demande de la patiente qui refusait le prélèvement iliaque et cela ne permettra pas une implantation dentaire, d'où l'apport de l'ingénierie tissulaire osseuse pour pallier aux problèmes d'insuffisance des greffons osseux.

## 3. Discussion du cas 3 :

### 3-1 Indication :

Pour ce patient la greffe osseuse conventionnelle était possible vu l'étendue de la perte de substance osseuse (7 cm). Cependant une volonté de réhabilitation orale et faciale totale (full

oral rehabilitation) indiquait l'utilisation de moyens de reconstructions osseuses sûres sur le plan vasculaire (implants dentaires).

Le TOLV était le « Gold Standard » dans ce cas mais l'insuffisance de plateau technique a guidé l'équipe vers le choix de la technique de Masquelet.

### **3-2 Réussite/échec :**

Étanchéité de la cavité buccale, la greffe osseuse sur MI dans le délai de six semaines après la mise en place du ciment, la bonne vascularisation et le bon volume du greffon étaient sans doute les facteurs qui favorisaient la bonne ostéointégration du greffon dans le délai habituel confirmé par la scintigraphie. Sans résorption osseuse 03 ans après, confirmé par plusieurs contrôles radiologiques, encourageant de prendre la décision d'une implantation dentaire.

## **IV. Généralités sur les reconstructions mandibulaires :**

### **1. Étiologies des PSIM :**

#### **1-1 Étiologie traumatique**

Les PSIM d'origine traumatique constituent une proportion importante. Elles sont le fait de traumatismes graves, ayant entraîné la disparition d'un segment osseux plus ou moins important, ou l'élimination d'esquilles ou de séquestres.

Elle s'accompagne presque toujours de lésions des parties molles. On distingue trois types :

- ✓ Les traumatismes balistiques;
- ✓ Les traumatismes accidentels (accident de la voie publique, du travail et les accidents ménagers, chute d'un lieu très élevé, sport, rixes ...);
- ✓ Les traumatismes chirurgicaux (extraction de dent de sagesse bas située, échec d'implant, fraisage osseux abusif...);

**1-2 Etiologie tumorale : [18]**

**a. Tumeurs bénignes et pseudo-tumeurs :**

Le traitement de certaines tumeurs bénignes peut imposer une résection osseuse interruptrice, parfois étendue aux parties molles avoisinantes.

Il s'agit essentiellement de tumeurs odontogènes (améloblastome) et de certains kystes (kystes épidermoïdes) doués d'un pouvoir récidivant identique à celui de l'améloblastome.

On distingue trois grands groupes de tumeurs bénignes :

- ✓ Le groupe des kystes ;
- ✓ Les tumeurs d'origines dentaires ou tumeurs odontogènes (améloblastome, odontome, cémentome, tumeur odontogènes épithéliale calcifiée...);
- ✓ Le groupe des tumeurs osseuses proprement dites, sans origine dentaire (ostéome vrai, ostéome ostéoïde, fibrome desmoïde, chondrome, chondroblastome...).

**b. Tumeurs malignes : [18]**

Les tumeurs malignes développées au contact ou envahissant la mandibule sont les plus souvent de nature épithéliale (carcinome épidermoïde) et plus rarement osseuse primitive (sarcome, plasmocytome, histiocytofibrome malin...) ou secondaire (métastase d'un cancer du sein, du poumon...)

On distingue les tumeurs odontogènes, les tumeurs non odontogènes et les métastases (tableau 2).

**Tableau II : les tumeurs malignes mandibulaires.**

Tumeurs odontogènes		Tumeurs non odontogènes
Carcinomes odontogènes	Sarcomes odontogènes	Ostéosarcome
Améloblastome malin	Fibrosarcome	Fibrosarcome
Carcinome primitivement malin	améloblastique	Chondrosarcome
Carcinomes développés à partir des kystes	Odontosarcome améloblastique	Lymphomes malin non Hodgkinens
		Lymphomes malin type burkit
		Sarcome d'Ewing
		Schwannome malin
		Carcinome épidermoïde

### 1-3 Etiologie infectieuse : [19]

Devenue exceptionnelle, mais pouvant réapparaître dans un contexte d'immunodéficience ou être rencontrée lorsque l'état sanitaire se dégrade.

Elles peuvent être :

- ✓ Post-traumatiques, précoces ou secondaires après élimination d'un séquestre ;
- ✓ D'origine dentaire à évolution locale entraînant une ostéite ;
- ✓ De cause générale encore plus rare d'origine hématogène non spécifique (actinomyose, syphilis, tuberculose)

#### a. Les ostéites : [19]

Les causes des ostéites des os de la face sont essentiellement microbiennes et locales tout particulièrement dento-alvéolaires. La flore microbienne causale est très variée. Les causes chimiques et parasitaires sont exceptionnelles.

On distingue :

- ✓ Les ostéites de causes locales (ostéites après extraction dentaire, post traumatiques, post opératoires...)
- ✓ Les ostéites de causes générales : c'est la localisation maxillaire d'une maladie générale. Le staphylocoque doré est le plus souvent en cause.

**b. L'actinomycose :**

C'est une infection chronique granulomateuse suppurative produite par *Actinomyces israelii*. On le retrouve principalement dans la cavité buccale. Le traitement chirurgical est le débridement large, le curetage d'ostéite, et l'élimination des séquestres et des tissus scléreux imperméables aux antibiotiques.

**1-4 Les PSIM dues aux radiations ionisantes : les ostéoradionécroses. [20]**

L'ostéoradionécrose représente l'ensemble des phénomènes biologiques et cliniques qui se produisent au niveau des structures osseuses de la face irradiées et qui peuvent aboutir à des altérations majeures pouvant mettre en jeu la vie du patient, alors même que le problème carcinologique est en rémission ou guérison.

Cette ostéite survient le plus souvent au niveau de la mandibule, vu la proximité topographique de l'os par rapport au plan de couverture et son type de vascularisation terminale.

**1-5 Étiologie toxique :**

C'est une étiologie qui est très rare, voire même exceptionnelle. On distingue deux formes principales de nécroses osseuses mandibulaires dues à des agents toxiques :

- ✓ Nécrose arsenicales (emploi de l'anhydride arsénieux en dentisterie opératoire) ;
- ✓ Nécrose phosphorées : très rare.

**2. Classification des PSIM (figure 39) :**

La première classification des PSIM publiée dans la littérature est proposée par Pavlov en 1974 [21].

David et al. [22] proposent, en 1988, une classification des pertes de substances osseuses comportant six types :

- Type A : PDS d'une branche horizontale ;
- Type B : PDS d'une branche horizontale et de la région parasymphysaire ;
- Type C : PDS depuis l'angle jusqu'à la branche horizontale controlatérale ;
- Type D : PDS d'un angle mandibulaire à l'angle controlatéral ;
- Type E : PDS de la symphyse mandibulaire ;
- Type F : PDS d'une hémimandibule comportant le condyle.

Une des limites de cette classification est qu'elle ne prend pas en compte les cas où le condyle peut être conservé.

Jewer [23] et Boyd [24], en 1989, proposent une classification qui reflète plus la complexité du problème de la reconstruction que la taille de la perte de substance mandibulaire : la classification HCL :

- C pour les PDS centrales (de canine à canine) ;
- L pour les PDS latérales (excluant le condyle) ;
- H pour les hémimandibulectomies, condyle inclus.

Urken [25] décrit, en 1991, une classification des PDS non seulement osseuses mais également des parties molles (cutanées et muqueuses) et nerveuses.

Boyd propose, en 1993, une classification modifiée de celle de Jewer et al. (1989) fondée sur des facteurs esthétiques et fonctionnels.

Elle comprend trois caractères majeurs : HCL et trois caractères mineurs : o, m et s.

- O en absence de défaut cutané ou muqueux ;
- M en présence d'un défaut muqueux ;
- S en présence d'un défaut cutané.

Cette classification permet d'une part de prendre en compte tous les cas de pertes de substance mandibulaires et d'autre part les cas ignorés de la classification de David (1988).

Cariou [23] propose, en 1994, une classification afin de préciser les indications de reconstruction, notamment avec un lambeau libre. Il distingue cinq types de perte de substance mandibulaire selon leur situation antérieure ou latérale et leur importance :

- ✓ de la région symphysaire (Aa) ;
- ✓ de l'ensemble de l'arc antérieur de la mandibule, d'angle à angle (Ab);
- ✓ de la branche horizontale (La) ;
- ✓ de la branche horizontale et montante (Lb) ;
- ✓ dépassant une hémimandibule (T) (figure36).

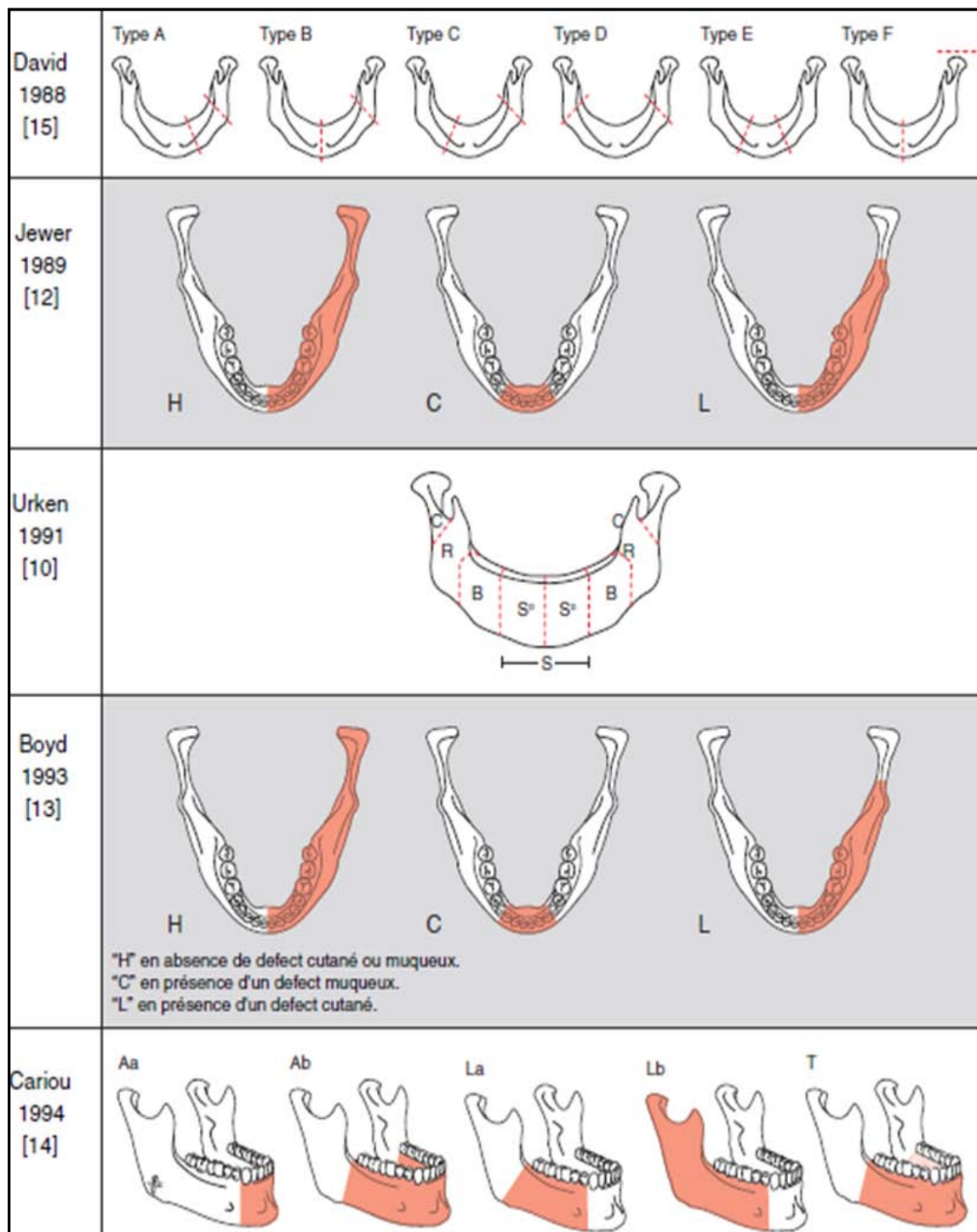


Figure 39 : classifications des pertes de substance mandibulaires. [26]

### 3. Particularités locales (anatomiques et physiologiques) :

#### 3-1 Anatomie de la mandibule :

La mandibule désigne le seul os mobile de la face. Elle est impaire, médiane, et symétrique.

Elle présente à décrire :

- Un corps : c'est l'arc mandibulaire denté à concavité postérieure.
- Deux parties latérales : les branches montantes, lames osseuses aplaties transversalement, qui se raccordent à angle droit avec les deux extrémités postérieures du corps.

#### a. Anatomie topographique :

##### *a-1 Configuration externe : [27,28]*

##### ➤ Le corps:

Il présente :

- Deux faces, antérieure et postérieure.
- Deux bords, supérieur et inférieur.

##### ❖ La face antérieure (ou cutanée) :

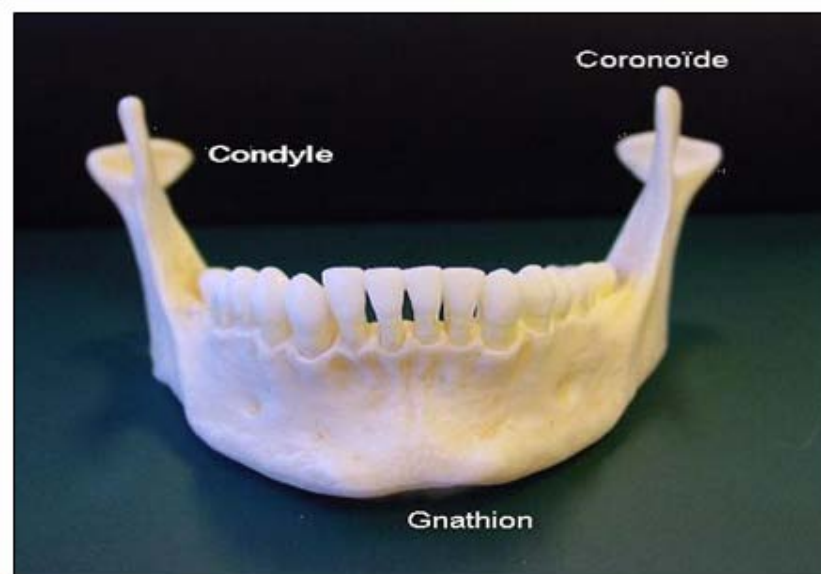
Elle présente à décrire:

- **La symphyse mentonnière :**

C'est une crête verticale médiane, c'est une trace de la soudure des deux pièces qui formaient primitivement la mandibule.

- **L'éminence mentonnière :**

Elle continue en bas la symphyse mentonnière triangulaire à base inférieure. Le tubercule mentonnier est situé à chaque extrémité de sa base.



**Figure 40:** Vue antérieure de la mandibule [29]

- **La fossette mentonnière :**

Est située de part et d'autre de l'éminence mentonnière. A sa partie supérieure s'insère la houppe du menton.

- **La ligne oblique externe :**

Oblique en haut et en arrière, elle se continue avec la lèvre externe du bord antérieur de la branche montante. Sur son tiers inférieur s'insèrent le triangulaire des lèvres et le carré du menton.

- **Le trou mentonnier :**

Orifice antérieur du canal dentaire inférieur, il est situé à l'aplomb de la première prémolaire, à mi-hauteur du corps, ce qui constitue un repère capital lorsque l'on veut éviter les vaisseaux et nerfs mentonniers dans certaines interventions chirurgicales.

❖ La face postérieure (ou buccale) (figure 41) :

Elle présente :

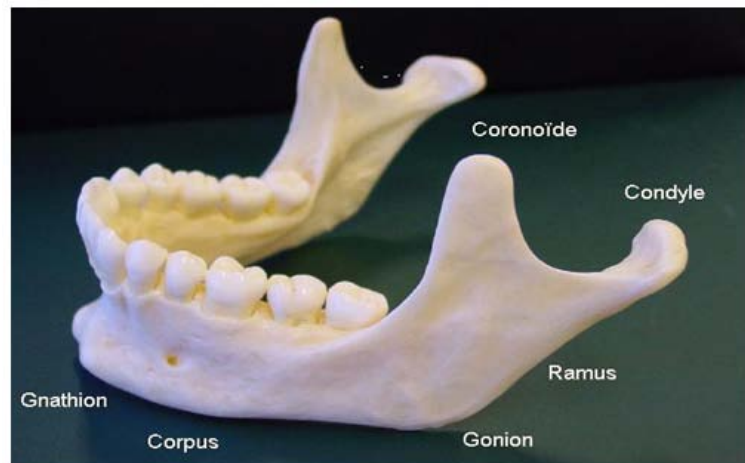
- **Les apophyses géni :**

Au nombre de quatre : Les apophyses géni supérieures donnent insertion aux muscles génioglosses. Les apophyses géni inférieures donnent insertion aux muscles géni-hyoïdiens.

- **La ligne oblique interne (ou ligne mylohyoïdienne) :**

Née des apophyses géni, monte oblique en haut et en arrière et se termine :

- Soit en se perdant à la partie postérieure de la face interne.
- Soit en se continuant par la crête temporale de la branche montante.



**Figure 41: vue latérale de la mandibule [29]**

La ligne mylohyoïdienne marque la séparation de la cavité buccale de la région sus-hyoïdienne. Ainsi, au-dessus de la ligne oblique se situe le segment buccal triangulaire à base antérieure, formant la fossette sublinguale logeant la glande sublinguale.

❖ Le bord inférieur ou basilaire :

Épais, convexe, parfois rugueux, décrivant un « S » italique allongé, il présente deux échancrures

- En avant, la fossette digastrique,
- En arrière, la gouttière de l'artère faciale, au bord antérieur du masséter.

❖ Le bord supérieur ou alvéolo-dentaire :

Il porte huit alvéoles dont la largeur augmente d'avant en arrière et où se fixent les dents. Chez l'édenté, il tend à se résorber.

➤ Les branches montantes :

Lames osseuses quadrilatères, verticales, obliques en haut et arrière, elles se prolongent en haut par deux apophyses. L'apophyse coronoïde en avant, le condylien arrière. Elles présentent deux faces et quatre bords.

❖ La face externe :

Une crête la parcourt en diagonale. Elle naît du tubercule externe du col du condyle, se porte en bas et en avant pour se perdre sur le bord antérieur.

Au-dessus et en avant de la crête : un champ lisse donne insertion au faisceau profond du masséter.

Au-dessous et en arrière de la crête : un champ rugueux donne insertion au faisceau superficiel du masséter.

❖ La face interne :

Présente :

• **L'orifice du canal dentaire inférieur :**

Situé au centre de la face interne, à égale distance des bords antérieur et postérieur (repère capital dans les anesthésies tronculaires). Le bord antérieur de cet orifice se prolonge par l'épine de Spix dirigée en haut et en arrière. Son bord postérieur livre passage aux vaisseaux et nerf dentaire inférieur.

• **Le segment inférieur :**

De la face interne présente un champ rugueux, parcouru de crêtes obliques en bas et en arrière où s'insère le ptérygoïdien interne.

- **Le segment supérieur :**

Présente une crête verticale qui, partant du sommet de l'apophyse coronoïde, rejoint la ligne oblique interne : la crête temporale.

- ❖ Le bord antérieur :

Mince et tranchant, il se continue en bas avec la ligne oblique externe.

- ❖ Le bord postérieur :

Il donne insertion au ligament stylo maxillaire.

- ❖ Le bord supérieur :

Il présente deux apophyses :

- **Le condyle :**

Destiné à s'articuler avec la cavité glénoïde du temporal, est une saillie ovoïde à grosse extrémité interne. Son grand axe est oblique en arrière et en dedans et va normalement croiser celui du côté opposé sur la ligne médiane au tiers antérieur du trou occipital. Sa face supérieure est divisée en deux versants en dos d'âne :

- un versant antérieur articulaire avec le condyle temporal par l'intermédiaire d'un ménisque.
- un versant postérieur rugueux, non articulaire donnant insertion à la capsule de l'articulation temporo maxillaire.

- **L'apophyse coronoïde :**

C'est une lame osseuse, aplatie de dehors en dedans, triangulaire ; sa face externe est lisse ; sa face interne est divisée par la terminaison de la crête temporale. Son sommet est déjeté en arrière, un peu arrondi.

❖ Le bord inférieur :

Mince, se réunit avec le bord postérieur pour former le gonion (angle mandibulaire). Il donne insertion à la bandelette maxillaire.

*a-2 Configuration interne : [27,28]*

La mandibule est formée d'une couche d'os compact, entourée de travées d'os spongieux. Cette disposition explique les zones de faiblesse au niveau des canines (fractures antérieures) et des dents de sagesse (fractures angulaires).

La mandibule est parcourue par le canal dentaire ou canal de Spix, mesurant 3 à 4 millimètres de diamètre. Celui-ci présente trois segments à décrire :

➤ Segment postérieur :

Oblique en bas et en avant, allant de l'orifice d'entrée sur la face interne de la branche montante jusqu'à la jonction corps-branches montantes.

➤ Segment moyen :

Horizontal ou oblique, il se rapproche progressivement de la table externe et du bord basilaire. Il est à 6 mm de l'apex de la dent de sagesse, à 7 mm des apex radiculaires de la deuxième molaire, à 8 mm de ceux de la première molaire, et à 9 mm de ceux de la deuxième prémolaire.

➤ Segment antérieur :

En regard de l'apex de la deuxième prémolaire, le canal se recourbe en haut, en avant et en dehors, sur une longueur de un centimètre et se termine au niveau du trou mentonnier à l'aplomb de la première prémolaire.

*a-3 Rapports extrinsèques : [28]*

➤ Au niveau du corps :

Les rapports se font avec :

- La fibromuqueuse gingivale : Très adhérente à l'os alvéolaire. Vers le bas, elle devient plus souple. Elle se détache progressivement de l'os basilaire et finit par se réfléchir pour former la muqueuse génienne ou labiale.
- Les insertions musculaires : Peu importantes dans la région antérieure (peaucier de la face et du cou). Sont au contraire très solide au niveau du gonion.
- Les vaisseaux faciaux : Juste en avant de l'insertion masséterine.
- Le plancher de la bouche : Est en contact avec le corps dans sa partie antérieure. Dans sa partie postérieure, le corps entre en rapport avec la glande sous-maxillaire, le nerf grand hypoglosse, le nerf lingual et les vaisseaux faciaux et sous mentaux.

➤ Au niveau de la branche montante :

Les rapports sont :

- **Musculaires :**

Puisque cette partie de la mandibule est prise dans la sangle des muscles masséter en dehors, ptérygoïdien interne en dedans.

- **Vasculaires :**

Avec l'artère maxillaire interne qui passe dans la boutonnière rétro condylienne de Juvara, avec en dehors la veine jugulaire externe et la carotide externe au bord supérieur de l'os.

- **Nerveux :**

Avec les branches commissurales du nerf facial qui pré-croisent la branche montante.

**b. Muscles masticateurs : (figure 42)**

L'étude de l'insertion de ces muscles et de leurs actions est capitale pour comprendre la biomécanique mandibulaire, donc une bonne reconstruction en cas de PDS. [27,28, 30]

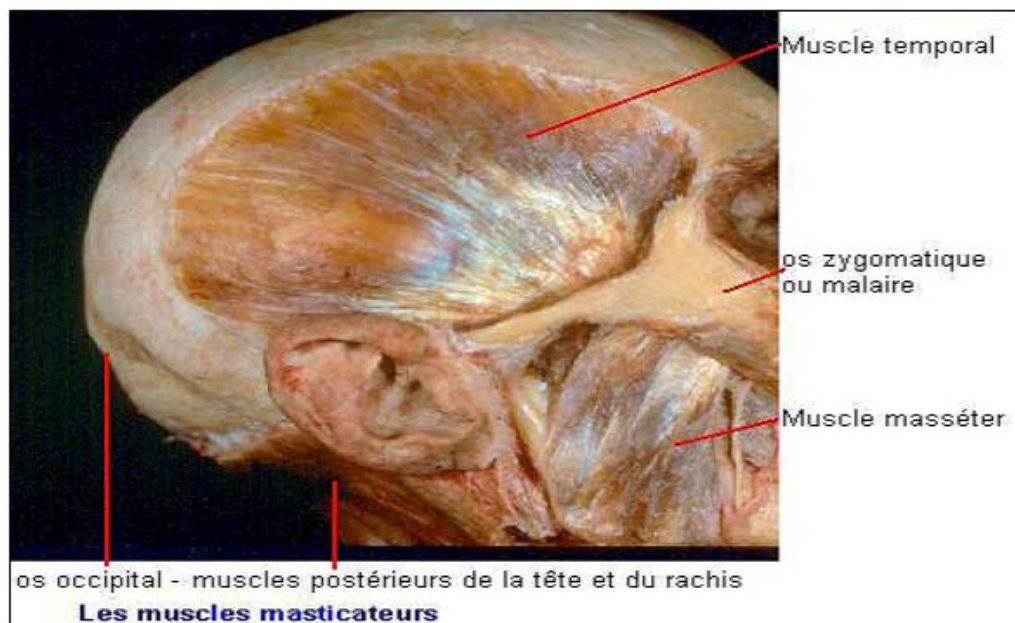
*b-1 Muscles élévateurs :*

➤ Muscle masséter :

C'est un muscle rectangulaire, trapu, allongé de haut en bas, entre l'arcade zygomatique et la face externe de la branche montante de la mandibule. C'est un puissant obturateur de la bouche et élévateur de la mandibule.

➤ Muscle temporal :

En forme d'éventail, ce muscle occupe la fosse temporale d'où ces 3 faisceaux (ant, moy, post) convergent vers l'apophyse coronoïde. C'est le plus puissant élévateur de la mandibule.



**Figure 42** : Le muscle temporal et le muscle masséter [29]

➤ Muscle ptérygoïdien médial :

Muscle épais, quadrangulaire, situé dans la région ptérygo-maxillaire et tendu de la fosse ptérygoïde à la face interne de l'angle mandibulaire. C'est un élévateur de la mandibule et ramène le condyle en haut et en arrière après ouverture de la bouche.

*b-2 Muscles abaisseurs :*

➤ Muscle digastrique

Il est situé à la partie supérieure et latérale du cou, formé d'un ventre antérieur et d'un ventre postérieur réunis par un tendon intermédiaire. Il s'étend de la rainure du digastrique sur le temporal à la mandibule en s'incurvant au dessus de l'os hyoïde par son tendon intermédiaire.

➤ Muscle mylo-hyoïdien

Il s'insère sur la longueur de la ligne oblique interne de la mandibule et s'étend à l'os hyoïde.

Il abaisse la mandibule quand le point fixe est hyoïdien, et élève l'os hyoïde quand le point fixe est mandibulaire.

➤ Muscle génio-hyoïdien :

Il s'étend de la partie médiane de la mandibule à l'os hyoïde.

Il abaisse la mandibule quand l'os hyoïde est fixe, et élève l'os hyoïde quand la mandibule est fixe.

➤ Muscle génio-glosse :

Il s'étend entre l'apophyse génie supérieure et la langue.

Il abaisse la mandibule par pulsion.

➤ Muscle ptérygoïdien latéral :

Muscle court et épais, est tendu horizontalement de la base du crâne au col du condyle mandibulaire. Il traverse l'articulation temporo-mandibulaire et s'intègre dans l'appareil discal. Il est formé de deux faisceaux distincts et antagonistes :

- Le faisceau supérieur : activé essentiellement au cours des mouvements de fermeture buccale et rétropulsion.

- Le faisceau inférieur : se contracte des 2 côtés lors de l'ouverture buccale et de la propulsion, et du côté non travaillant lors des mouvements de diduction.

**c. Vascularisation de la mandibule :**

La vascularisation de la mandibule est sous la dépendance de deux apports vasculaires. [27,28]

*c-1 Apport vasculaire externe :*

➤ Au niveau du condyle :

Par une branche de l'artère temporale superficielle.

Par l'artère tympanique, branche de l'artère maxillaire interne ;

Par les artères ptérygoïdiennes externes qui perforent le col du condyle.

➤ Au niveau de la branche montante :

Par les artères ptérygoïdiennes et masséterines.

➤ Au niveau de l'angle et de la branche horizontale :

Par l'artère faciale, dans son segment prémasséterin. L'angle est vascularisé par l'artère masséterine inférieure.

➤ Au niveau de la symphyse :

Par la terminaison des artères sous-mentales et des rameaux venus des artères sublinguales.

*c-2 Apport vasculaire interne :*

L'artère dentaire inférieure se distribue en rameaux ascendants dentaires (artère pulpaire) et en rameaux descendants.

- Artère intra osseuse, ascendante, branche de la dentaire inférieure pour les condyles. Cette dernière se divise en T au niveau des condyles.

- Rameau mentonnier de l'artère sublinguale se distribue au menton osseux.

**N.B** : Les veines sont satellites des artères.

**d. L'innervation de la mandibule : [27 ,28]**

Elle est assurée par le nerf dentaire inférieur, branche terminale de la branche inférieure (V3) du trijumeau (V). Il emprunte le canal dentaire inférieur pour se terminer en nerf mentonnier sortant du trou mentonnier et innervant les régions mentonnières et hémilabiales inférieures.

**3-2 particularités physiologiques de la cavité buccale :**

A l'inverse des membres inférieures et supérieures, milieu propre et richement vascularisé, la cavité buccale est un véritable écosystème fait d'une composante bactérienne ( la flore buccale) et d'une composante environnementale ( la salive, la température, l'oxygène, les nutriments, le fluide gingival).

La cavité buccale, stérile à la naissance, est colonisée par la suite d'une moyenne de 750 millions de bactéries par ml de salive. La flore buccale se modifie tout au long de la vie selon les événements physiologiques tels que l'adolescence, la grossesse, la ménopause, le vieillissement, la perte des dents, la maladie, etc...

La salive, sécrétion visqueuse, neutre, opalescente avec un contenu spécifique (eau, protéines (protéines glycolysées), sels (calcium, phosphore), lipides, ions, enzymes, bactéries), assure l'équilibre du milieu, la digestion et d'autres fonctions.

Ces éléments rendent la cavité buccale un véritable champ de mines, où l'application de la technique de Masquelet doit être adaptée aux particularités de cette partie du corps humain.

## V. Les moyens classiques de reconstruction des PSIM :

### 1. Les greffes osseuses conventionnelles :

La greffe osseuse reste un moyen simple et efficace de reconstruction mandibulaire. Elle garde des indications fréquentes pour toute reconstruction en terrain favorable et notamment non irradié. Sa limite est la longueur de la perte de substance à reconstruire, moins de 10 cm pour certains. Nous distinguons plusieurs types de greffes osseuses non vascularisées :

#### 1-1 Autogreffe:

Par définition, l'autogreffe est un prélèvement osseux effectué sur le patient lui-même au niveau d'un site donneur et qui est placé dans le même temps opératoire au site receveur où le comblement est nécessaire [31]. Les autogreffes restent le tissu de comblement de référence quelles que soient les indications et le plus anciennement et couramment utilisé par les chirurgiens orthopédistes. On distingue les autogreffes vascularisées et non vascularisées.

##### a. Autogreffes non vascularisées:

On considère en général l'autogreffe non vascularisée, tout prélèvement d'os frais sans vascularisation, les sites donneurs de prédilection sont représentés par les crêtes iliaques antérieure et postérieure. Bien que la crête iliaque antérieure soit moins riche, elle est la plus utilisée en raison de sa voie d'abord plus facile. Suivant le lieu d'implantation et la nature du geste, il est prélevé un greffon spongieux, cortical ou corticospongieux[31].

##### ➤ Les greffes spongieuses morcelées

L'autogreffe spongieuse est le matériau de comblement idéal: il est vivant, ostéoinducteur, ostéoconducteur. Plusieurs sites de prélèvements ont été décrits, dont la crête iliaque antérieure, la crête iliaque postérieure, le fémur distal, le tibia proximal ou encore le tibia distal. La principale différence entre ces différents sites de prélèvement est le volume de greffon extirpable.

La crête iliaque postérieure fournit plus de volume spongieux ou cortico-spongieux. La greffe spongieuse morcelée n'est utilisée que pour la perte de substance osseuse ne dépassant pas 5 cm [39].

➤ Greffe obtenue par le procédé Reamer-Irrigator-Aspirator (RIA):

Ce procédé utilise le canal centromédullaire comme un site alternatif de prélèvement de greffe. Cette méthode permet de prélever un volume important de greffe (40-68 ml) par alésage et aspiration du contenu centromédullaire. Le produit issu de cette technique contient une quantité importante de facteurs de croissance ostéoinducteurs [40,41], et de cellules ostéoprogénitrices [42] par rapport à une greffe issue d'une crête iliaque, suggérant un pouvoir de régénération osseuse supérieure [34].

➤ Les greffes corticales structurales non vascularisées:

De point de vue biologique, les greffes corticales sont moins actives que les greffe spongieuses, L'os cortical contient moins d'ostéoblastes, moins de facteurs de croissance, et possède une structure plus compacte. Ainsi, il constitue une véritable barrière à l'invasion vasculaire et au remodelage [43]. Cependant, la greffe corticale permet une très bonne stabilisation osseuse de la zone à greffer et donc un montage bien plus résistant mécaniquement.

L'étape de revascularisation et de remodelage est bien plus longue dans l'os cortical que dans le spongieux. Il s'en suit une ostéointégration beaucoup plus longue et difficile faisant perdre à terme le bénéfice de la plus grande résistance initiale [43].

**b. Les greffes vascularisées (voir chapitre TOLV) :**

Les autogreffes vascularisées peuvent être considérées comme, tout à la fois, ostéogéniques en raison de l'apport de cellules vivantes, ostéo-inductrices grâce aux protéines matricielles et ostéoconductrices de par la structure osseuse [14]. Contrairement aux autogreffes

non vascularisées, il n'y a pas de phénomène de revascularisation secondaire qui diminue la résistance mécanique de l'os. Une autogreffe vascularisée conserve ses propriétés mécaniques. La grande majorité des ostéocytes (90 %) survit grâce à la revascularisation endostée et périostée immédiate qui, par ailleurs, permet une bonne trophicité du greffon, y compris dans un contexte défavorable du lit receveur [31].

Le transfert de fibula vascularisée reste le procédé de choix de ce type de greffe et peut être utilisé dans de nombreuses indications et avec des variantes techniques permettant de s'adapter à de multiples situations cliniques (Figure 43). Classiquement, cette greffe permet de combler des pertes de substance osseuse de plus de 6 cm et est parfaitement adaptée aux reconstructions des os longs en raison de sa forme, sa résistance mécanique, la reproductibilité de l'anatomie de son pédicule vasculaire et son potentiel hypertrophique [45–47].



**Figure 43:** prélèvement d'une autogreffe vascularisée du fibula avec son pédicule vasculaire individualisé.

#### **1-2 Allogreffes:**

Une allogreffe est une greffe qui consiste à transférer un tissu d'un donneur vers un receveur appartenant à la même espèce mais n'ayant pas le même code génétique. Les allogreffes peuvent être utilisées en copeaux spongieux ou cortico-spongieux mais également sous forme d'os massif. Ce type de greffe représente un support pour la réparation osseuse

(matériau ostéoconducteur) et garde un potentiel ostéoinducteur. Mais, à l'inverse des autogreffes, elles ne fournissent pas de cellules ostéoprogénitrices. Plusieurs types d'allogreffes osseuses sont utilisés en médecine et dentisterie à savoir [31]:

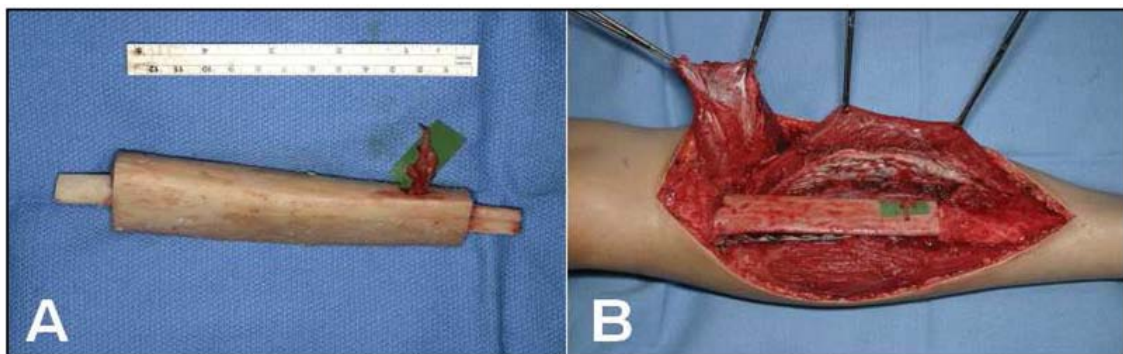
- allogreffe d'os frais congelé
- allogreffe d'os décalcifié lyophilisé
- les allogreffes radio-stérilisées

Les processus impliqués dans l'incorporation de l'allogreffe sont proches de ceux rencontrés au cours de l'incorporation de greffes autologues non vascularisées. Ils interviennent néanmoins plus lentement et sont accompagnés de phénomènes inflammatoires qui peuvent être attribués à une réponse immunitaire de l'hôte envers l'allogreffe. La zone de contact greffon/os greffé constitue une zone de faiblesse. Le greffon n'est revitalisé que tardivement et de façon partielle. En effet, lorsque le volume de l'allogreffe est important les phénomènes de revascularisation ne se produisent qu'en périphérie du greffon provoquant au cœur un déficit de revascularisation et donc une absence de remodelage. Dans l'intervalle, le greffon se déminéralise et reste fragile sur le plan mécanique. Au total, l'incorporation est plus lente qu'une autogreffe et la stimulation de la réparation osseuse est moins efficace que pour le même volume d'autogreffe. Le risque d'infection est également plus important mais le risque de transmission d'une pathologie du donneur au receveur reste très faible. Malgré ces inconvénients, la quantité de greffon disponible et une faible morbidité comparée au prélèvement autologue a conduit à une plus grande utilisation de ce type de greffe dans les pertes de substance osseuse ou dans les pseudarthroses [48].

### **1-3 Greffes hybrides: [49]**

La greffe hybride consiste à l'association d'une allogreffe massive à l'intérieure de laquelle vient se placer une fibula vascularisée. Cette technique a été développée par Capanna Pour pallier les complications des transferts osseux vascularisés (fracture de la greffe) et l'absence d'intégration des allogreffes massives par défaut de vascularisation. La greffe hybride est indiquée dans les longues

résections diaphysaires de fémur ou de tibia de jeunes patients lorsque la sollicitation de la greffe par l'activité physique risque d'être importante. Le canal médullaire de l'allogreffe est alésé pour accueillir la fibula autologue et une fenêtre corticale est percée pour faciliter l'approche et l'anastomose vasculaires (figure 44). Ce procédé permet donc d'ajouter à la stabilité et à la résistance mécanique primaire de l'allogreffe, le potentiel plus important de consolidation et d'hypertrophie de la fibula vascularisée. Il donne de bons résultats à distance.



**Figure 44:** greffe hybride d'après Friedrich. A : fibula vascularisée insérée dans une allogreffe massive avec pédicule individualisé au travers d'une fenêtre corticale. B : greffe hybride en place stabilisée par une plaque vissée.

#### 1-4 Les xéno greffes:

Les xéno greffes correspondent à de l'os provenant d'un donneur d'une espèce différente de celle du receveur. Les xéno greffes non traitées ne sont plus employées. Elles sont en effet à l'origine d'une réaction immunologique intense qui exclut tout espoir de succès [31].

#### 1-5 Comportement biologique des greffes osseuses simples et vascularisées :

Pour comprendre l'intégration des greffes osseuses autologues vascularisées ou non, des notions biologiques sont à prendre en compte:

##### a. Ostéoinduction :

La greffe autologue induit la formation d'un os néoformé qui va conduire à la consolidation. Ce mécanisme dit « d'ostéoinduction » [50,51] permet l'attraction de cellules

ostéoprogénitrices sur le site de greffe. Dans une greffe autologue fraîche, plusieurs facteurs sont présents [52], dont les BMP-2 et 4 (Bone morphogenic protein : membres de la famille des TGF), des facteurs angiogéniques, comme le fibroblast growth factor (FGF) et le vascular endothelial growth factor (VEGF), et l'insulin growth factor I (IGF1). La libération locale de ces facteurs de croissance va induire la différenciation ostéoblastique et la synthèse d'une matrice collagène [50].

**b. Ostéoconduction:**

La greffe osseuse autologue est un support (scaffold des anglo-saxons) à l'intérieur duquel le nouvel os peut se former [50]; on parle d'ostéoconduction. Ce support est le pont qui traverse la fracture ou la perte de substance osseuse. Quand le nouvel os s'y incorpore, le support devient le lien mécanique qui va conduire à la consolidation. Les propriétés ostéoconductrices sont sous l'étroite dépendance de la configuration tridimensionnelle du greffon. C'est ce qui va déterminer la rapidité d'ostéointégration du greffon. [51]

**c. Soutien structural:**

Les propriétés biomécaniques de soutien structural d'une greffe osseuse autologue ne se retrouvent que si un greffon osseux tri-cortical est utilisé [53]. Il donne une stabilité à la zone de greffe et va donc optimiser la régénération osseuse. Ce type de greffe peut être considéré comme une véritable plaque biologique et même être fixée par une synthèse vissée aux extrémités de l'os à régénérer [51].

**d. Ostéointégration (Incorporation de la greffe):**

L'ostéointégration correspond aux interactions biologiques entre les greffons et le site receveur qui résultent en une formation osseuse conduisant à des propriétés mécaniques adéquates [53]. Le processus de consolidation comprend d'abord l'inflammation du site receveur en réaction au traumatisme de la préparation chirurgicale du site de greffe, puis l'inflammation

associée parfois à une réaction immunitaire du receveur envers la greffe elle-même, enfin le processus de prolifération cellulaire, migration, différenciation et revascularisation. La consolidation se conclut par la formation d'os neuf et par la fusion entre la greffe et l'hôte. L'étendue de cette incorporation dépend du type de greffe utilisé, de la qualité du tissu environnant sur le site receveur et de l'état général du patient receveur [52]. Les événements biologiques se produisant sur le site de greffe rappellent le processus de consolidation des fractures simples : formation d'un hématome avec relargage de cytokines et facteurs de croissance, inflammation, migration et prolifération de cellules souches mésenchymateuses, développement d'un tissu fibro-vasculaire dans et autour de la greffe, invasion vasculaire dans la greffe (souvent à travers les canaux de Havers et de Volkmann du greffon), résorption ostéoclastique de la surface de la greffe et enfin ossification intra-membraneuse et endochondrale à la surface de la greffe [53].

Les phénomènes inflammatoires initiant la prolifération vasculaire sont essentiels et obligatoires pour apporter à la greffe les cellules nécessaires à son incorporation. Ainsi, une modification de l'inflammation (par traitement anti-inflammatoire par exemple) peut compromettre le processus d'incorporation de la greffe tout comme il a été montré que l'indométacine retardait le début de la minéralisation s'il était administré dans les 6 premiers jours de la formation osseuse [54].

La stabilité de la greffe est également essentielle à la revascularisation et à la prolifération cellulaire. Un manque de stabilité entraîne le développement d'un tissu de granulation fibreux à l'interface greffon/hôte, ce qui empêche l'incorporation à cet endroit [53].

Enfin, la qualité de l'environnement receveur est essentielle à la rapidité et à la qualité de l'incorporation de la greffe. Il est tout particulièrement important que le site soit bien vascularisé pour apporter sur le site toutes les cellules progénitrices notamment toutes les cellules qui vont entrer en jeu pour la néoangiogenèse et pour la fabrication du tissu de soutien nécessaire à la formation osseuse. Ainsi toutes les circonstances qui peuvent limiter l'apport de cellules

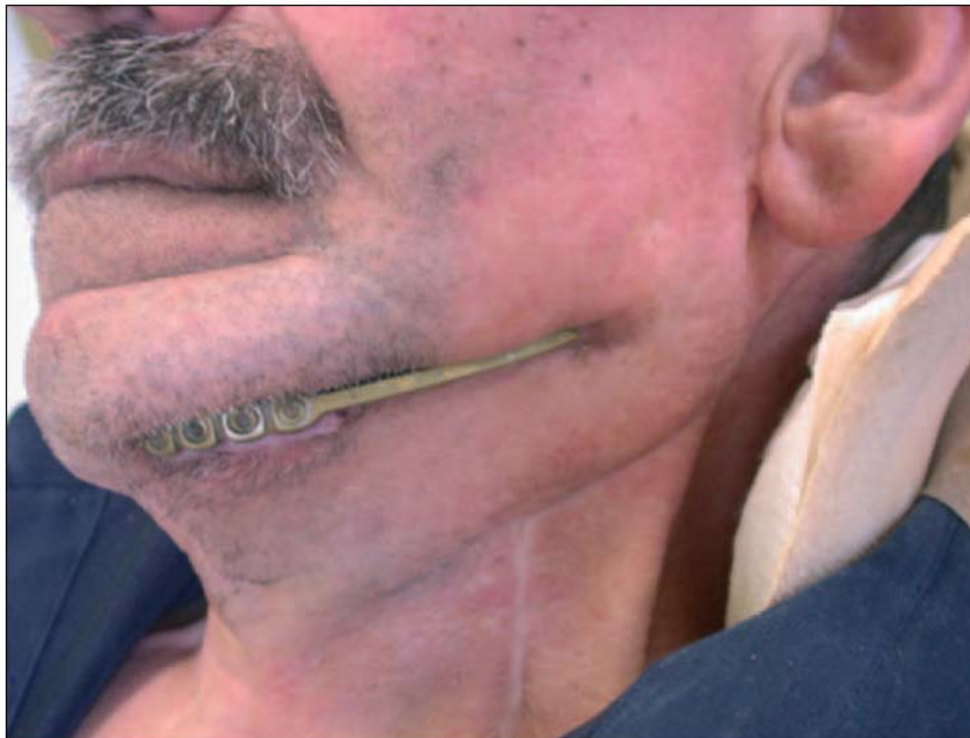progénitrices rendent l'incorporation plus difficile, comme, par exemple, les grandes pertes de substance osseuse, les grandes pertes de substances musculoaponévrotiques, la faible vascularisation, l'immunosuppression, les zones irradiées [53,54].

## **2. La reconstruction par prothèse :**

Les plaques en titane restent un moyen simple et rapide de reconstruction mandibulaire. Les avantages de ces plaques sont la simplicité et la rapidité de mise en œuvre et elles ont une bonne adaptabilité [55]. Elles offrent, pour certaines, la possibilité de reconstruire le condyle. Les résultats esthétiques, s'ils sont bons et relativement stables dans les secteurs latéraux, se dégradent dans le temps après reconstruction symphysaire, notamment sur le plan esthétique par atrophie progressive des parties molles [55,56].

Elles constituent un moyen provisoire acceptable, quand une reconstruction de meilleure qualité n'est pas envisageable dans l'immédiat. Leur utilisation permet de maintenir une situation anatomique correcte, facilitant une éventuelle reconstruction secondaire [56,57]

Les inconvénients principaux sont le risque d'exposition, muqueux ou cutané, précoce ou tardif et le risque de rupture, minimisé avec les plaques actuellement disponibles. Sur le plan fonctionnel, signalons l'impossibilité de mise en place d'implant dentaire et les difficultés de réhabilitation prothétique [57, 58, 59].



**Figure 45** : Complication des plaques de reconstruction. [59]

### **3. La distraction ostéogénique :**

La technique de l'allongement osseux avec ostéogenèse graduelle n'est employée dans la chirurgie que depuis 1990, il découle de l'application du principe d'Ilizarov aux os de la face.

#### **3-1 Technique et protocole de la distraction :**

La technique chirurgicale consiste à réaliser, sous anesthésie générale, un abord direct des moignons des branches horizontales. Dans tous les cas, le décollement périosté de la corticale externe mandibulaire doit être limité, allant du bord alvéolaire au bord basilaire, en laissant intact le périoste interne. L'intégrité du périoste interne semble être fondamentale pour permettre un début rapide de l'allongement [60].

Une à deux corticotomies externes sont réalisées de chaque côté en fonction de l'importance de la perte de substance osseuse, pour permettre une distraction bifocale (c'est-à-

dire, il y a un site d'ostéogénèse et un site de consolidation par compression) ou trifocal (C'est-à-dire, il y a deux zones d'ostéogénèse et un site de consolidation par compression)

Seules les prévisions thérapeutiques peropératoires permettent d'orienter ces corticotomies. La position des broches de fixation et le vecteur de la distraction sont déterminés d'après l'étude radio-clinique préopératoire, elles sont fichées en bicortical de part et d'autre du trait de corticotomie, distantes de 2 à 3 cm, en évitant les racines dentaires restantes [60,61].

Ces pertes de substance mandibulaires interruptrices entraînent la perte des repères occlusaux et une mobilité indépendante des deux hémimandibules, avec comme corolaire le risque d'un allongement osseux dans les deux plans différents. Pour éviter ce problème, une solidarisation de la branche montante au zygoma est effectuée à l'aide de deux broches, les condyles étant en position de "relation centrée" [60].

Le dispositif extraoral est ensuite mis en place assurant ainsi le maintien en place des moignons osseux. C'est après qu'une fracture de la corticale interne est réalisée tout en respectant le périoste, ce qui permet d'éviter les distorsions post-opératoires des broches lors de la phase active du traitement [62].

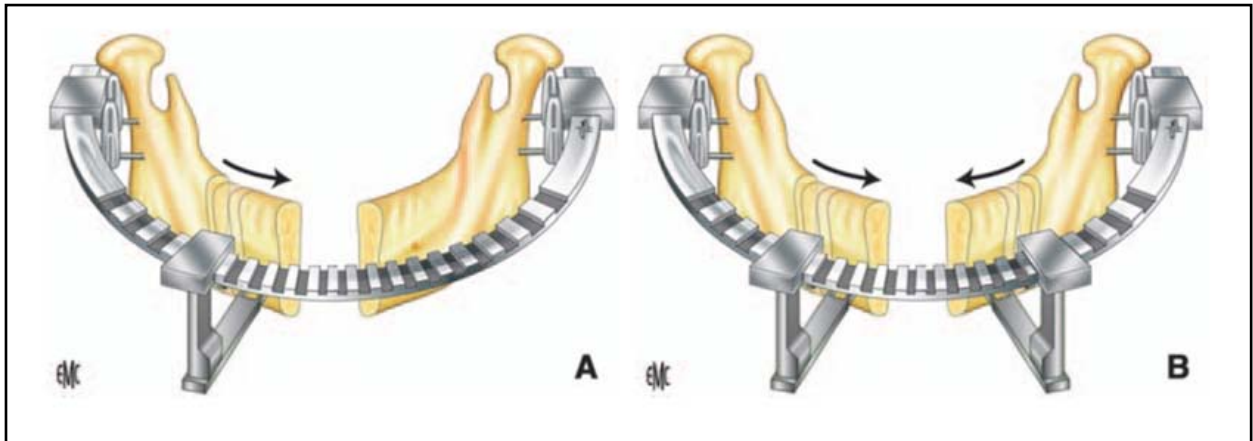
La fermeture doit être soignée, avec reposition du périoste externe.

L'allongement osseux est débuté dès le troisième jour au rythme moyen de 1 mm par jour en une ou deux fois (figure 46). La prise en charge de la distraction par le patient lui-même permet une sortie rapide du milieu hospitalier, ce qui réduit par ailleurs les risques infectieux.

La durée moyenne du traitement est de 4 à 6 semaines. Les contrôles échographiques réalisés de façon hebdomadaires permettent l'adaptation du rythme de l'allongement à chaque patient. Ensuite, le dispositif reste en place jusqu'à la mise en évidence radiologique de l'ossification du site de la distraction, soit en moyenne 4 semaines [61,63].

Après cette phase de contention, une nouvelle intervention permet le remodelage mandibulaire et du régénérat avec ostéosynthèse sur la ligne médiane afin d'obtenir la meilleure

“occlusion” possible et stabiliser les moignons osseux dans leur nouvelle position permettant une projection optimale du néo-menton.



**Figure 46 : Bone transport [60]**

- Bone transport un segment.
- Bone transport deux segments.

### **3-2 Avantages de la distraction ostéogénique : [62]**

La distraction des moignons osseux a permis non seulement une reconstruction mandibulaire sans greffe osseuse, mais aussi une expansion concomitante des parties molles, évitant ainsi le recours à des lambeaux myocutanés libres ou pédiculés pour la reconstruction des parties molles de l'étage inférieur de la face.

Ce procédé permet aussi d'accroître le capital cutané avec une rançon cicatricielle minimale et surtout d'obtenir une muqueuse attachée à l'os néo-produit offrant des conditions de réhabilitation dentaire prothétique implanto-portée ou conjointe très favorable.

De plus, la distraction ostéogénique mandibulaire, permet tout en évitant la morbidité et les séquelles fonctionnelles et esthétiques liées à l'usage des différents lambeaux classiques, d'accélérer le plan de la reconstruction faciale et donc la réinsertion sociale des patients.

### 3-3 Inconvénients : [62]

Si les avantages de cette technique sont inestimables, ils ne doivent pas occulter les inconvénients : longueur de la phase active du traitement (2 à 3 mois), lourdeur, complexité et fragilité du matériel, nécessité de consolider le gain par attelles vissées de contention mises en place à la dépose du matériel de distraction.

## 4. Le transfert osseux libre vascularisé (TOLV) :

Le TOLV est défini comme le transfert microchirurgical d'un segment osseux vascularisé par un pédicule artério-veineux, ainsi la vascularisation du greffon osseux est assurée par l'anastomose entre le pédicule greffé et les vaisseaux du site receveur [64]. Ce lambeau osseux peut être accompagné d'une palette musculaire et/ou cutanée (lambeau ostéocutané ou ostéomyocutané) en fonction du site à reconstruire. Il s'agit d'apporter le potentiel ostéogénique du greffon, fixé aux fragments mandibulaires (dans notre cas) restants par des plaques d'ostéosynthèse [66]

Les premières tentatives de reconstructions microchirurgicales de la mandibule sont dues à Mac Kee en 1971 [65].

L'apparition dans l'arsenal thérapeutique des lambeaux libres osseux microanastomosés a totalement changé les résultats autrefois désespérant des reconstructions mandibulaires étendues, ils apportent de l'os vivant du fait de sa vascularisation médullaire et/ou périostée [67].

Ces lambeaux présentent une solution efficace, esthétiquement plus satisfaisante que les lambeaux pédiculés classiques, et les greffes osseuses conventionnelles. En effet, leurs avantages sont déjà largement reconnus: une reconstruction osseuse de bonne qualité qui associe à la fiabilité vasculaire, des propriétés mécaniques superposables à celles de la mandibule, une résistance à l'infection ainsi qu'à une éventuelle radiothérapie, une plasticité en raison de la possibilité d'ostéotomie et de l'utilisation de transplants composites, un meilleur délai de consolidation similaire à celui d'une fracture, des suites opératoires simples, et le

maintien à long terme de bons résultats esthétiques et fonctionnels. Cependant, une équipe rodée, un plateau technique adapté aux telles interventions et des patients en bon état général, sont nécessaire pour la réussite d'un transplant osseux microanastomosé [66-68].

Il existe plusieurs sites de prélèvement de greffons libres vascularisés, à savoir [69] :

- Le TOLV costaux antérieur et postérieur;
- Le TOLV de la crête iliaque antérieure;
- Le TOLV de deuxième métatarsien;
- Le Lambeau antébrachial radial;
- Le TOLV du scapula;
- Le TOLV brachial externe avec humérus;
- Le TOLV claviculaire;
- Et le TOLV du péroné, ce dernier est le plus couramment utilisé car :
  - Il permet des prélèvements de grandes longueurs (22 à 26cm);
  - Sa vascularisation est simple et permet d'avoir un long pédicule et une anastomose facile avec les vaisseaux receveurs ;
  - Le péroné est un os cortical solide qui permet la réalisation de montages stables;
  - Ce prélèvement osseux potentiellement le plus important de l'économie humaine s'est vu adjoindre de prélèvements conjoints de peau, d'aponévrose et ou de muscles dans un but simultané de test de vitalité, de comblement voir de réanimation musculaire;
  - L'utilisation des transplants libres de péronés vascularisés a donné des résultats fonctionnels, morphologiques et esthétiques supérieurs;
  - Enfin, le prélèvement du péroné ne présente pas de conséquence sur le site donneur;

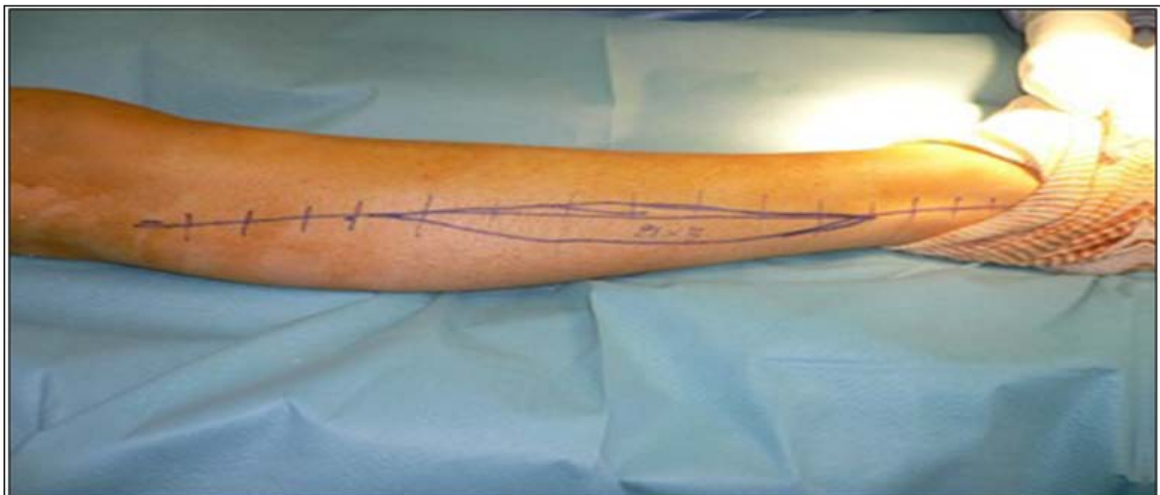
Les autres sites donneurs sont réservés pour les cas nécessitant beaucoup de tissu mou et moins d'os.

En comparant les transferts osseux non vascularisés avec le TOLV, ce dernier a montré sa supériorité, car il assure un flux sanguin stable au greffon, évitant ainsi les infections et la nécrose.

Nous détaillerons que le transfert du péroné, vu que c'est la technique la plus utilisée actuellement et de façon courante dans les reconstructions de la mandibule [70] :

➤ **Transplant fibulaire :**

Utilisé depuis une quinzaine d'année en chirurgie reconstructive des os longs, il n'a été proposé qu'en 1989 par Hidalgo en reconstruction mandibulaire (figure 47).



**Figure 47 : Dessin de la palette cutanée du transplant fibulaire.**

Le greffon est de nature cortico-spongieuse à os cortical prédominant, ce qui confère une grande résistance. Sa forme triangulaire à la coupe est bien adaptée à la reconstruction mandibulaire. Sa longueur peut atteindre 20 à 25 cm ce qui autorise une reconstruction mandibulaire totale en un seul prélèvement. Et cet os peut être facilement ostéotomisé en plusieurs fragments, sans préjudice pour leur vascularisation qui demeure au minimum périosté [70,71].

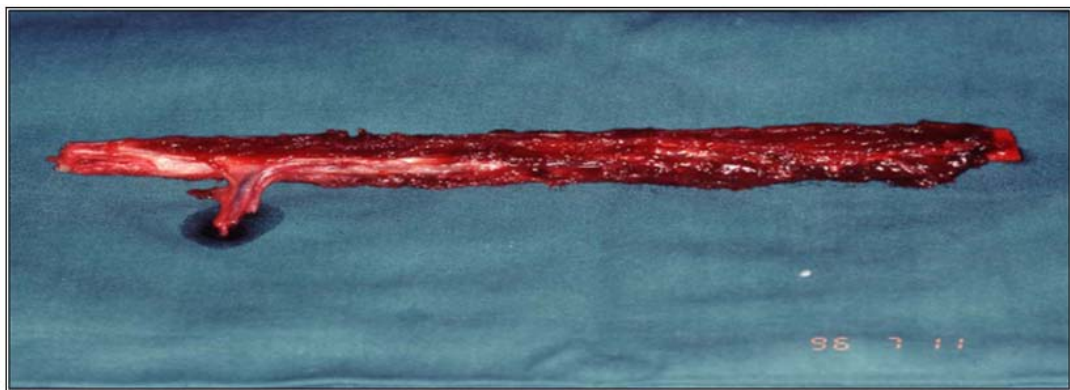
Ce transplant du fibula offre de multiples associations tissulaires avec une indépendance spatiale des composants osseux, cutanés et aponévrotiques permettant une reconstruction pluritissulaire et multidirectionnelle. La palette cutanée associée peut servir de contrôle pour la vascularisation osseuse et elle peut être positionnée en situation endobuccale pour reconstruire les PDS muqueuses du plancher ou en exobuccal pour les PDS faciales.

D'autre part, il assure des anastomoses fiables grâce au diamètre de son pédicule artério-veineux. Sa texture et sa hauteur de l'ordre de 14 mm permettant l'implantation préopératoire ou différée d'implant dentaire assurant une meilleure réhabilitation prothétique ultérieure [72].

La réalisation de deux chantiers opératoires simultanés et la modicité des séquelles fonctionnelles et cosmétiques au niveau du site donneur sont des avantages supplémentaires à considérer.

Un certain nombre d'inconvénients lui sont malgré tout inhérent :

- Une structure essentiellement corticale assez mal vascularisée au départ ;
- Le pédicule est court (figure 48), il dépasse rarement 3 cm, néanmoins, il peut être prolongé lorsque la prise osseuse est minime.



**Figure 48:** Péroné avec son pédicule vasculaire.

- Le risque de phlébite post-opératoire au niveau de la jambe donneuse est évoqué par certains auteurs ;
- La palette cutanée est un peu faible ;

- Le sacrifice de l'axe péronier, contre indique l'emploi de ce transplant chez un patient diabétique chez qui l'artère péronière est le plus souvent respectée par l'artériopathie, celle-ci atteint électivement les deux artères tibiales ;
- Il y a d'autres contre-indications à utiliser les transplants fibulaires, elles sont liées à des lésions athéromateuses des artères de la jambe ou à des variations anatomiques rares rendant inutilisable l'artère péronière, soit en raison de son calibre grêle, soit parce qu'elle assure la suppléance des artères tibiales absentes ou grêles [72].

Les indications du TOLV du péroné sont multiples. C'est un lambeau de choix pour les reconstructions des PSIM étendues supérieures à 15 cm et composites [73,74] :

❖ **Dans les reconstructions primaires (figure 49) :**

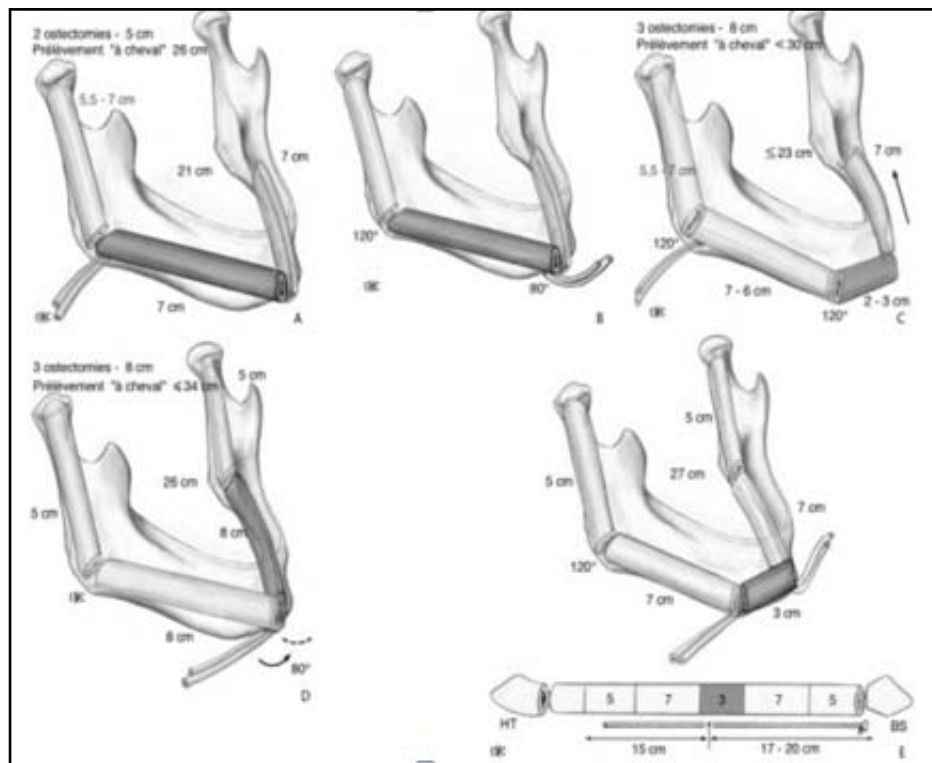
Il trouve sa place

- Dans le traitement des destructions de l'étage inférieur de la face par traumatisme balistique
- En carcinologie buccale, chez les patient nécessitant une résection symphysaire ou para-symphysaire égale ou supérieure à 16 cm, suivi des radiations postopératoire. Cependant, lorsque la résection emporte la quasi-totalité de la langue, ce lambeau est contre-indiqué.

❖ **Dans les reconstructions secondaires :**

Il est indiqué après échec des méthodes conventionnelles et lorsque le patient a été irradié en post-opératoire, ou encore dans la chirurgie de rattrapage des tumeurs malignes pelvi-linguales étendues à la mandibule et irradiées en première intention.

Les reconstructions plusieurs années après une radiothérapie compliquée ou non d'une ostéoradionécrose nécessitant ce type de lambeau avec sa longueur utilisable (24 cm) et sa palette cutanée endobuccale protégeant les foyers d'ostéosynthèse de la salive [75].



**Figure 49:** Dessin de la pensée préopératoire du prélèvement fibulaire [76]

- A. Par trois fragments avec branchement vasculaire homolatéral.
- B. Par trois fragments avec branchement vasculaire controlatéral.
- C. Par quatre fragments et restauration des deux angulations parasymphysaires.
- D. Par quatre fragments avec une seule ostéotomie symphysaire.
- E. Par cinq fragments (= limite du réservoir osseux fibulaire).

## **VI. Les buts des reconstructions mandibulaires :**

Vu l'importance fonctionnelle et esthétique de cette région de la face, et la complexité de ses lésions, le traitement de la perte de substance mandibulaire doit être échelonné dans le temps et cherchera à atteindre trois buts :

### **1. Vital :**

Par reconstruction du squelette des voies aéro-digestives supérieures, évitant la chute de la langue de conséquences respiratoires asphyxiques.

### **2. Fonctionnel :**

La reconstruction de l'étage mandibulaire aura pour objectif de rétablissement des fonctions perdues ou perturbées, à savoir :

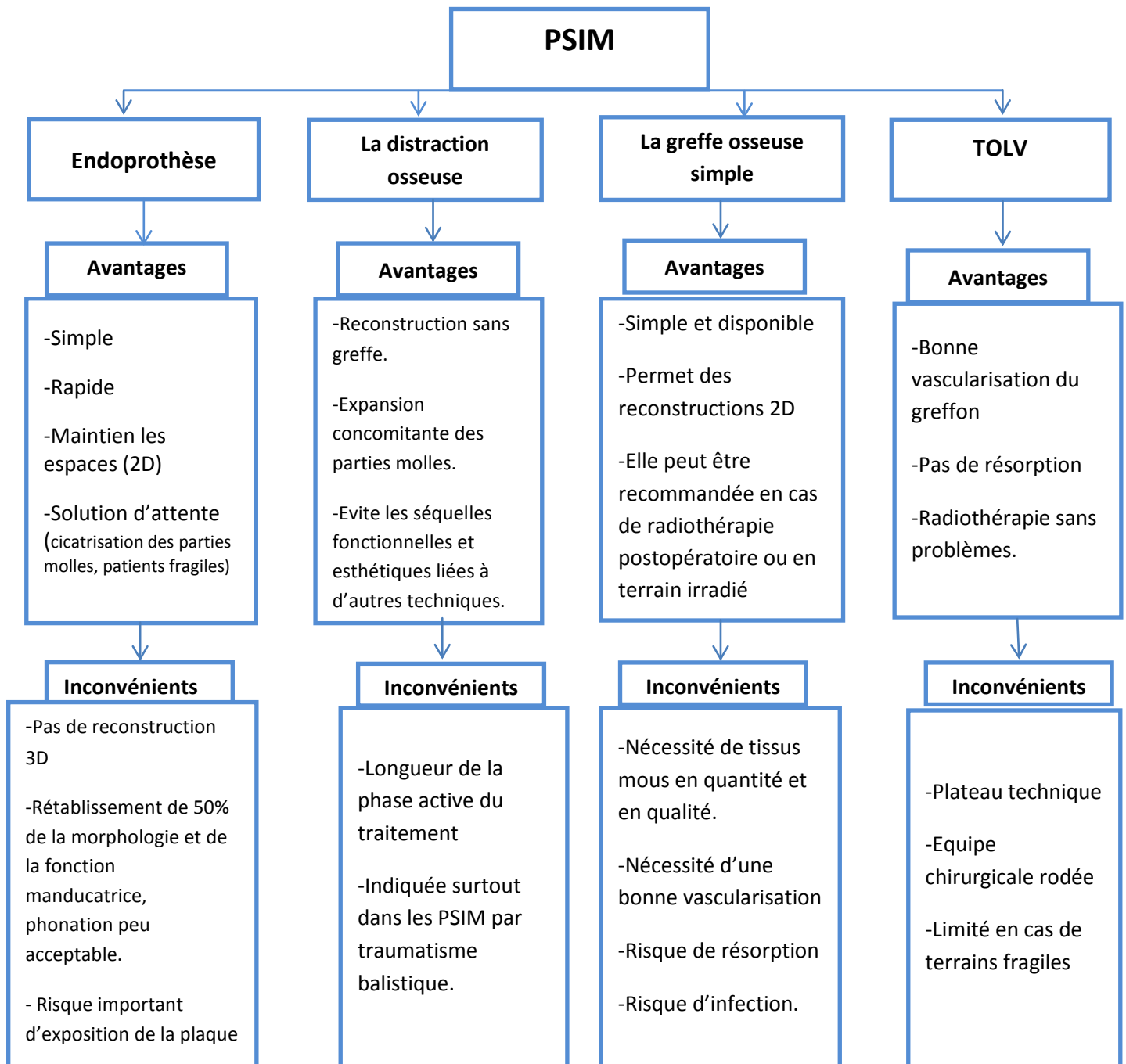
- L'occlusion ;
- La mastication ;
- La déglutition ;
- La phonation ;

### **3. Esthétique :**

La mutilation faciale provoquée par la PSIM est vécue par la plupart des patients comme une catastrophe.

Ce troisième volet de traitement va essayer, par la correction du contour facial et des cicatrices cutanées disgracieuses, de rendre au malade un profil harmonieux s'approchant le plus possible de son état antérieur.

## VII. Avantages et les inconvénients des moyens de reconstruction classiques:



**Figure 50 :** Avantages et inconvénients des moyens classiques de reconstruction mandibulaire.

## **VIII. La membrane induite : nouveau moyen pour les reconstructions des PSIM :**

Si Masquelet, le père de la technique de MI, a décrit cette technique en deux temps opératoires : un premier temps où les extrémités osseuses sont régularisées, les parties molles adjacentes sont préparées et la perte de substance est comblée par du méthylméthacrylate avec une bonne fixation garant la stabilité osseuse, puis un second temps, environ deux mois plus tard, où le méthylméthacrylate est enlevé et la cavité comblée par une greffe autologue spongieuse, en chirurgie maxillo-faciale, cette technique nécessite trois temps chirurgicales :

- Premier temps comporte une résection osseuse avec mise en place d'endoprothèse et respect d'un délai de cicatrisation endobuccale garant une bonne étanchéité muqueuse.
- Un second temps pour la mise en place du Spacer.
- Un troisième temps huit semaines plus tard, le Spacer est enlevé et remplacé par une greffe osseuse autologue, qui doit être de bon volume permettant la mise en place des implants dentaires pour une bonne réhabilitation orale.

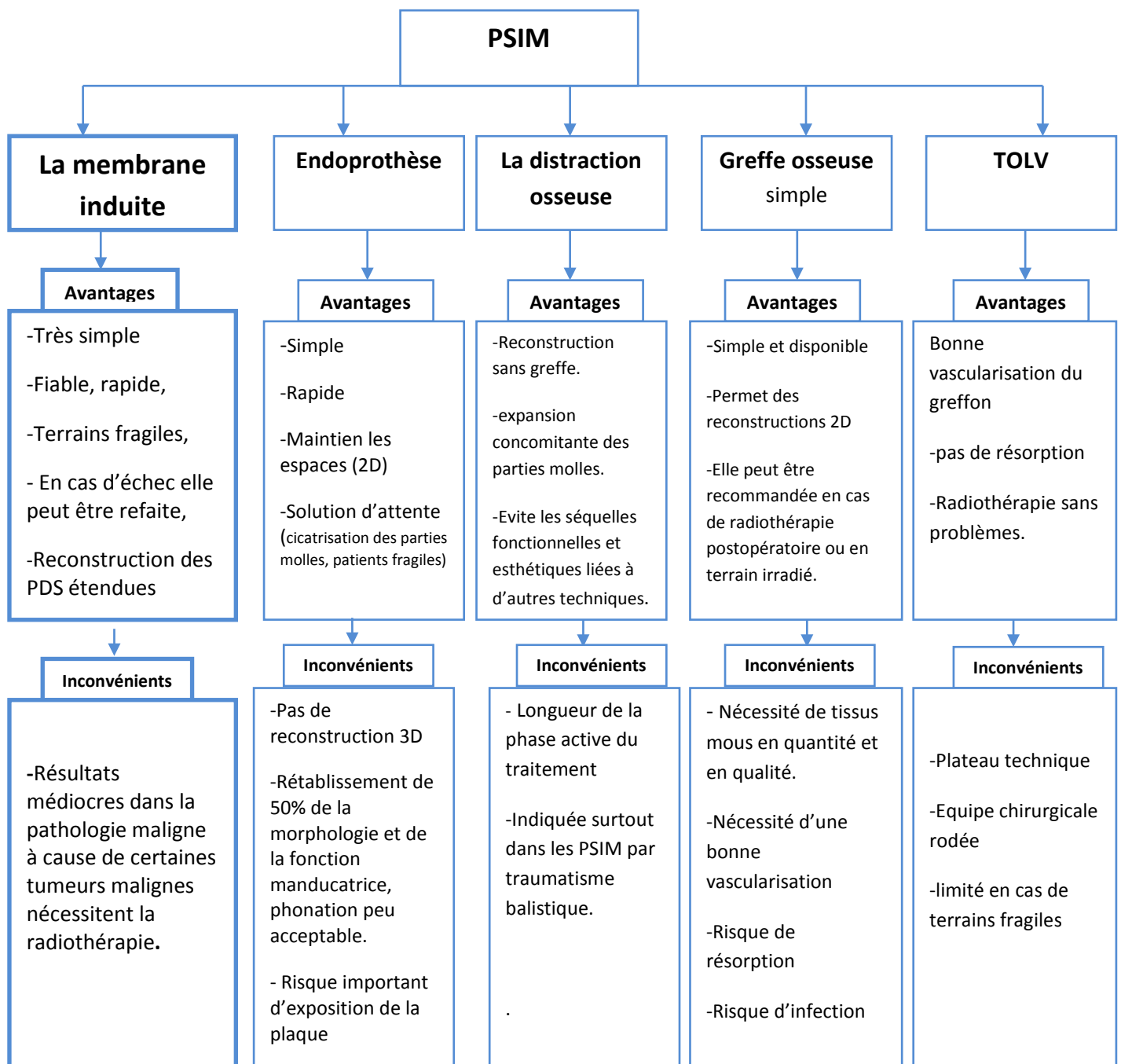
D'excellents résultats ont été obtenus en chirurgie orthopédique, même en cas de lit receveur infecté ou irradié, permettant la reconstruction de défauts osseux diaphysaires pouvant aller jusqu'à 25 cm de longueur. En chirurgie maxillo-faciale les résultats sont très prometteurs (nos résultats et ceux de zwityenga), et les avantages de cette technique sont non négligeables pour plusieurs raisons :

- elle peut s'appliquer sur des terrains peu favorables, grâce à la capsule fibreuse constituant une barrière isolant le greffon et favorisant sa revascularisation ;
- elle est simple et de courte durée, donc adaptée aux patients fragiles ;
- en cas d'échec, elle peut être réalisée à nouveau, après un temps de latence.

Récemment (Novembre 2014), Sorin et al. [77] ont pu appliquer la technique de Masquelet, chez un enfant après résection d'un sarcome d'Ewing mandibulaire ayant bénéficié

d'une radio-chimiothérapie puis reconstruction par membrane induite, mais le non-respect du délai de cicatrisation endobuccal était la cause d'exposition du Spacer dans ce cas, et malgré l'absence de la greffe, une régénération osseuse a été obtenue, ce qui fait croire encore que la membrane induite possède une propriété ostéoinductrice qui n'a pas encore été prouvée in vitro. Ce travail pourrait être un début pour l'introduction de cette technique à l'arsenal thérapeutique, dans le traitement des pertes de substances osseuses mandibulaires oncologiques.

Ainsi, La technique de membrane induite devrait prendre sa place dans la reconstruction maxillo-faciale, car c'est une technique simple, peu chronophage, fiable et reproductible (figure 51).



**Figure 51 : Avantages et inconvénients de la technique de MI par rapport aux autres techniques classiques.**

## **IX. Indications de la MI dans les PSIM.**

Les indications de MI dans les reconstructions mandibulaires ne sont pas encore détaillées dans la littérature, vu la rareté des travaux traitant ce sujet, nous proposons quelques arbres décisionnels pour bien orienter le choix de cette technique.

En pathologie tumorale, la technique de Masquelet trouve son indication surtout dans les reconstructions des PSIM secondaires à la résection des tumeurs bénignes. Le choix de cette technique en cas de tumeurs malignes est un peu limité par la radiothérapie, qui fragilise la membrane induite et détériore sa fonction angiogène.

Les indications de MI dans les PSIM secondaires à des tumeurs sont résumées dans la figure 52.

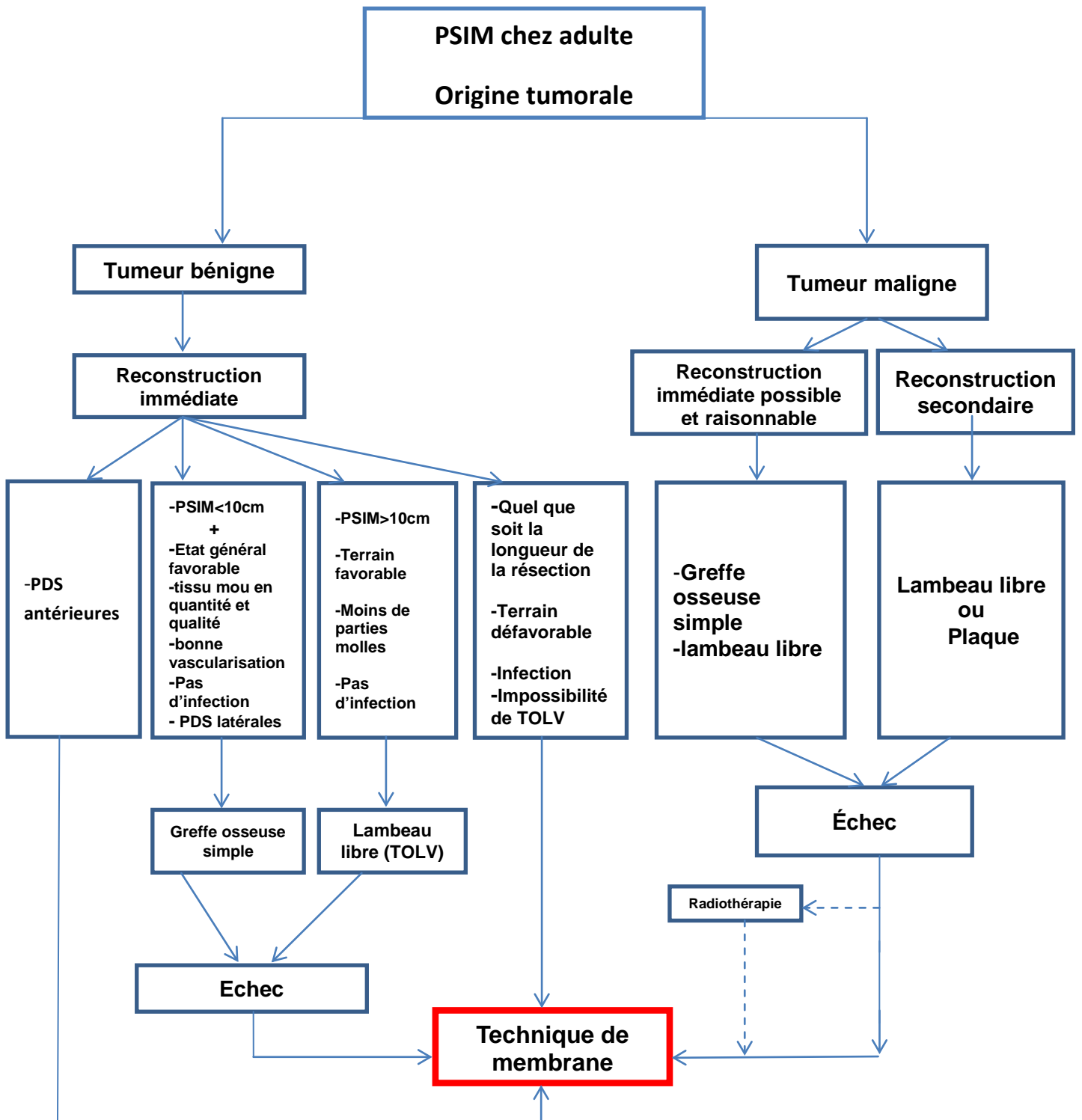
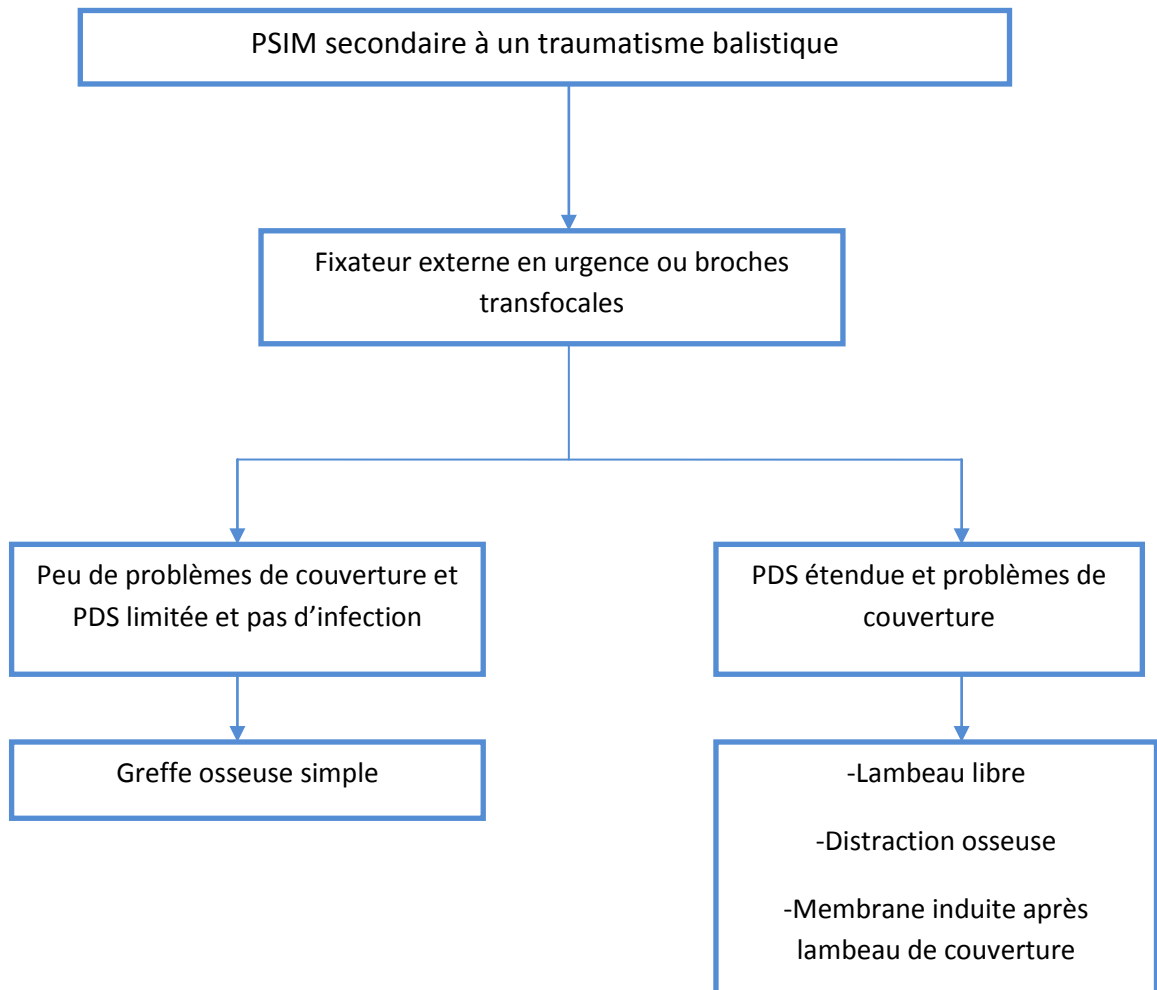


Figure 52 : Indication de la MI dans la pathologie tumorale.

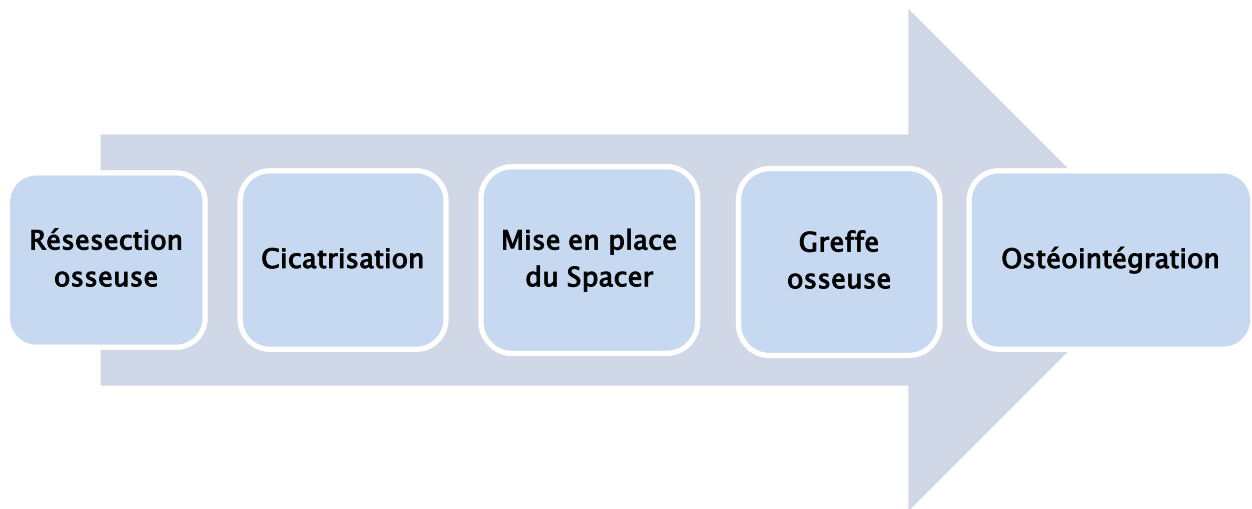
L'indication de la MI dans les PDS post traumatiques est presque identique à celle de la pathologie tumorale bénigne. Cependant, les PDS mandibulaires dues aux traumatismes balistiques nécessitent un fixateur externe en urgence, puis une reconstruction selon les moyens :



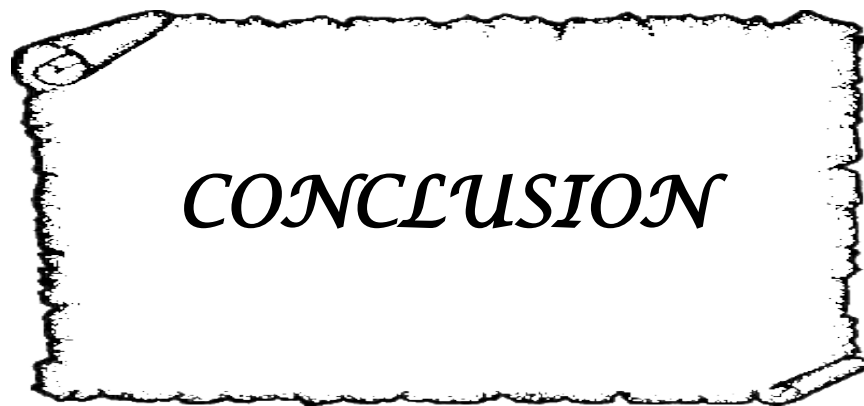
## X. Perspectives :

- La réhabilitation orale implanto–porté (en cours).
- L’apport de la membrane induite chez l’enfant, associée ou non à l’ingénierie tissulaire osseuse ou hétéogreffe pour pallier aux problèmes de morbidité du site donneur.
- Apport de l’expansion tissulaire (Spacer peut être remplacé par une prothèse d’expansion) pour résoudre le problème des rétractions tissulaires dans le cadre des reconstructions différées.
- Remplacement du biomatériau : afin de limiter l’exposition du méthylmétacrylate, matériau dur et érodant facilement la muqueuse fragile, ce dernier pourrait être remplacé par un autre matériau non résorbable : silicone, prothèse d’expansion adaptée.
- Utilisation de la reconstruction 3D : Elle permettrait de réaliser des prothèses de comblement de la perte de surface sur mesure. Ainsi, la technique obtiendrait des résultats plus optimaux. Cela pourrait permettre une reconstruction plus facile des défauts maxillaires. Actuellement, les prothèses sur mesure en grille en titane ou en acide polyactique peuvent déjà être réalisées. La reconstruction 3D permettrait aussi, au cours du second temps, la fabrication d’une prothèse définitive qui serait remplie de greffe osseuse, et/ou de biomatériaux, et surtout de cellules ostéoprogénitrices. [78]

Néanmoins, il nous semblerait que la greffe osseuse associée à la membrane induite trouverait difficilement sa place dans le cadre de la pathologie tumorale maligne mandibulaire, pour des raisons éthiques moralement infranchissables, puisque la technique de membrane induite impose la séquence suivante :



Et cette séquence nécessite en moyen un délai de 07 mois, ce qui pourrait priver le malade de la radiothérapie postopératoire qui constitue un arsenal thérapeutique important dans le traitement de la plupart des tumeurs malignes. Cependant la reconstruction mandibulaire par membrane induite après la radiothérapie a été déjà utilisée par Zwityenga dans sa série de 04 cas avec un taux de réussite de 50%. [14]



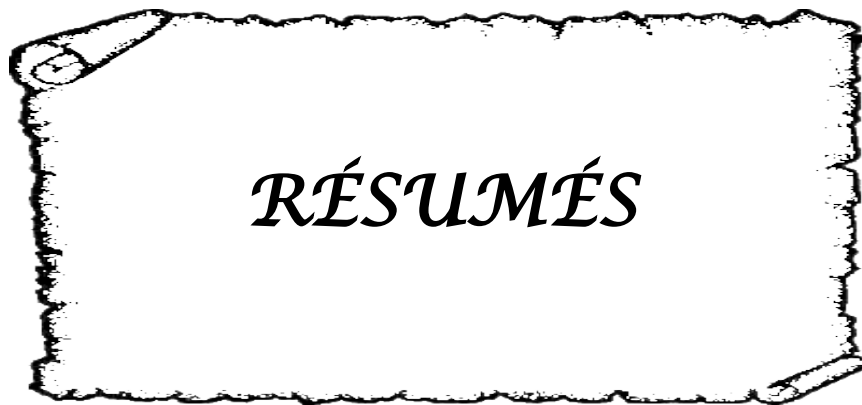*CONCLUSION*

La technique de membrane induite, est une alternative séduisante dans les reconstructions des PSIM, car elle est simple, rapide et fiable, elle trouve son indication dans les limites des autres procédés de reconstruction, là où la greffe conventionnelle est insuffisante et dans les cas où le TOLV semble être une solution excessive ou impossible à appliquer.

Son indication dans la pathologie tumorale bénigne, traumatique et infectieuse de la mandibule est indiscutable, en pathologie tumorale maligne les essais ont déjà commencé.

Cette nouveauté thérapeutique devrait prendre sa place dans la reconstruction maxillo-faciale comme tous moyens de reconstruction mandibulaire, garant un le rétablissement de l'intégrité mandibulaire ainsi instaurer les fonctions physiologiques (réhabilitation implanto-porté) et esthétiques à tous patients sans tenir compte des limites des autres techniques et leurs insuffisances.

Celle-ci est perfectible grâce aux évolutions en cours dans le domaine de la reconstruction tridimensionnelle, des biomatériaux et de l'utilisation des cellules multipotentes.



## Résumé

La perte de substance mandibulaire est génératrice d'un déséquilibre oro-facial responsable de déformations dont les retentissements fonctionnels, esthétiques et psychologiques sont particulièrement graves. Plusieurs méthodes de reconstruction existent actuellement, à savoir l'implantation de biomatériaux, la greffe osseuse (autologue ou hétérogreffe), les transferts libres revascularisés (lambeaux libres) et la distraction ostéogénique, mais La technique de reconstruction par membrane induite, décrite par Masquelet est très peu connue en chirurgie maxillo-faciale.

Notre travail a consisté en une étude rétrospective portant sur une période de cinq ans, réalisés au sein du service de chirurgie maxillo-faciale du CHU Mohammed VI de Marrakech, et concernant 03 cas de reconstruction mandibulaire utilisant la technique de Masquelet. Avec un recul de 34 mois, les résultats obtenus sont très satisfaisants chez deux patients, alors que le troisième a été perdu de vue.

Le but de ce travail à travers la discussion de ces 03 cas, est d'asseoir la place de cette nouveauté thérapeutique toute en précisant ses avantages, ses inconvénients, ses limites et enfin ses indications.

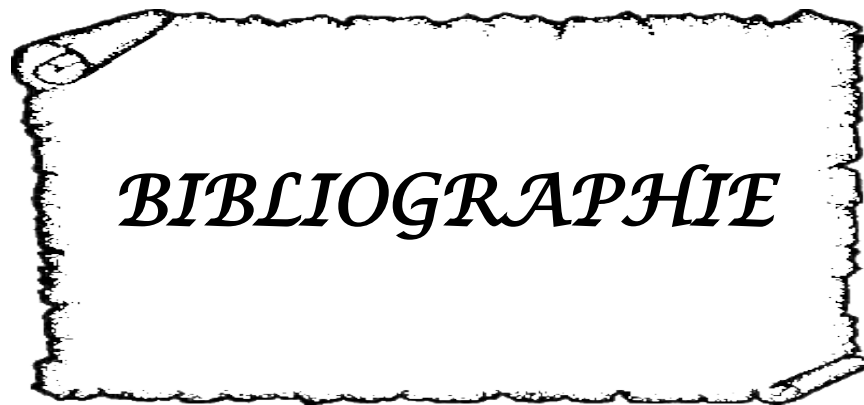
## Abstract

Mandibular defect generate an oro-facial disorder, which is responsible of deformations, whose functional, aesthetic and psychological repercussions are particularly serious. Several reconstruction methods currently exist, and include bone graft (autologous or heterologous), microvascular free bone transfer, implantation of biomaterials and osteogenic distraction. But reconstruction using Induced membrane technique, described by Masquelet is little known in maxillofacial surgery.

Our work is a retrospective study over a period of five years, of three cases of mandibular reconstruction using Masquelet technique. With thirty-four months of decline, the results obtained are very satisfactory in two patients; however, the third was lost sight of. The aim of this work through discussion of these three cases is to find a place for this therapeutic novelty, specifying all its advantages, disadvantages, limitations, and finally his indications.

## ملخص

إن فقدان المادة الفكّية السفلية يولد اختلالاً مهماً في الفم والوجه، ويحدث تشوهات تؤثر بشكل خطير في المهام الوظيفية، الجمالية والنفسية لدى المريض. توجد حالياً عدة طرق لإعادة بناء الفكّ الأسفل، مثل زرع العظم (ذاتي أو طعم غيروي)، الجراحة الترميمية المجهريّة والتطويل العظمي. لكن إعادة البناء بواسطة تقنية الغشاء المستحث، المبتكرة من طرف ماسكوليه، جديدة وغير معروفة في جراحة الوجه والفكين. تألّف عملنا من دراسة استيعادية على مدى خمس سنوات في قسم جراحة الوجه والفكين بالمركز الاستشفائي محمد السادس بمراكش، وتخصّ ثلاث حالات إعادة البناء الفكّي الأسفل بواسطة تقنية ماسكوليه. بعد مرور أربعة وثلاثون شهراً تم الحصول على نتائج جدّ جيدة في اثنين من المرضى بينما اختفى الثالث عن الأنظار. الهدف من هذا العمل من خلال مناقشة الحالات الثلاث هو إيجاد مكانة لهذا المستجد العلاجي، وتحديد مزاياه وعيوبه وأخيراً حدوده واستخداماته.



***BIBLIOGRAPHIE***

1. **Masquelet AC, Fitoussi F, Begue T, Muller GP.**  
Reconstruction des os longs par membrane induite et autogreffe spongieuse.  
Ann Chir Plast Esthet 2000; 45: 346-53.
2. **Masquelet AC, Begue T.**  
The concept of induced membrane for reconstruction of long bone defects.  
Orthop Clin North Am 2010; 41: 27-37.
3. **Romana MC, Masquelet AC.**  
Vascularized periosteum associated with cancellous bone graft: an experimental study.  
Plast Reconstr Surg 1990; 85: 587-92.
4. **Biau DJ, Pannier S, Masquelet AC, Glorion C.**  
Case report: reconstruction of a 16-cm diaphyseal defect after Ewing's resection in a child.  
Clin Orthop Relat Res 2009; 467:572-7.
5. **Gouron R, Deroussen F, Juvet M, Ursu C, Plancq MC, Collet LM.**  
Early resection of congenital pseudarthrosis of the tibia and successful reconstruction using the Masquelet technique. J Bone Joint Surg Br 2011; 93: 552-4.
6. **Klaue K, Knothe U, Masquelet AC.**  
Effet biologique des membranes à corps étranger induites in situ sur la consolidation des greffes d'os spongieux.  
Rev Chir Orthop 1995;Suppl 70è réunion annuelle
7. **Plissier, Masquelet AC, Bareille R, Pelissier SM, Amedee J.**  
Induced membranes secrete growth factors including vascular and osteoinductive factors and could stimulate bone regeneration.  
J Orthop Res 2004; 22: 73-9.
8. **Villemagne T, Bonnard C, Accadbled F, L'kaissi M, de Billy B, Sales de Gauzy J.**  
Intercalary segmental reconstruction of long bones after malignant bone tumor resection using primary methyl methacrylate cement spacer interposition and secondary bone grafting: the induced membrane technique.  
J Pediatr Orthop 2011; 31: 570-6.
9. **Stafford PR, Norris BL.**  
Reamer-irrigator-aspirator bone graft and bi Masquelet technique for segmental bone defect nonunions: a review of 25 cases.  
Injury 2010; 41 Suppl 2: S72-7.

10. **Klaue K, Knothe U, Anton C, et al.**  
Bone regeneration in long-bone defects: tissue compartmentalisation In vivo study on bone defects in sheep.  
Injury 2009; 40 Suppl 4: S95-102
11. **Viateau V, Guillemin G, Calando Y, et al.**  
Induction of a barrier membrane to facilitate reconstruction of massive segmental diaphyseal bone defects: an ovine model.  
Vet Surg 2006; 35: 445-52.
12. **Zwetyenga N, Catros S, Emparanza A, Deminiere C, Siberchicot F, Fricain J-C.**  
Mandibular reconstruction using induced membranes with autologous cancellous bone graft and HA-betaTCP: animal model study and preliminary results in patients.  
Int J Oral Maxillofac Surg 2009; 38: 1289-97.
13. **Viateau V, Bensidhoum M, Guillemin G, et al.**  
Use of the induced membrane technique for bone tissue engineering purposes: animal studies.  
Orthop Clin North Am 2010; 41: 49-56.
14. **Zwetyenga N, Catros S, Emparanza A, Deminiere C, Siberchicot F, Fricain JC.**  
Mandibular reconstruction using induced membranes with autologous cancellous bone graft and HA-betaTCP: animal model study and preliminary results in patients. Int J Oral Maxillofac Surg 2009;38:1289-97
15. **Catros S, Zwetyenga N, Bareille R, Brouillard B, Denard M, Amédée J, et al.**  
Subcutaneous induced membranes have no osteoinductive effect on macroporous HA-TCP in vivo. J Orthop Res 2009;27:155-61
16. **Masquelet AC, Obert L.**  
Induced membrane technique for bone defects in the hand and wrist. Chir Main 2010;29(Suppl. 1): S221-4.
17. **S. Lahmiti, M. El Bouihi, A. Hiroual, S. Fawzi, N. Mansouri Hattab**  
La membrane induite entre échec et réussite: des leçons à retenir  
Rev Stomatol Chir Maxillofac 2013;114:49-50
18. **F. Jegoux, C. Bedfert, N. Alno, G. Le Clech, G. Daculsi**  
Reconstruction mandibulaire en cancérologie : état actuel et Perspectives  
Annales de chir otorhinolaryngologie et cervicofaciale 126 (2009) 138 - 148

19. **SEGUIN P., BRETON P.**  
Ostéites des os de la face  
Encycl. Med. Chir.( Elsevier, Paris) Stomatologie–Odontologie I, 22–0,62– D–10, 1996, 10
20. **C. d’Hauthuille, S. Testelin, F. Taha, G. Bitar, B. Devauchelle.**  
Ostéoradionécroses mandibulaires partie I : facteurs de gravité  
Rev Stomatol Chir Maxillofac 2007;108:513–525
21. **Pavlov BL,**  
Classification of mandibular defects.  
Stomatologia (mosk), 1974 ; 53 ; 43–6
22. **Spencer KR, Sizeland A, Taylor GI, Wiesenfeld D,**  
The use of titanuim mandibular reconstruction plates in patient with oral cancer  
Int J oral maxillofac surg 1999 ; 28 : 288–90
23. **Cariou JL, Payement G, Rochebiliere A, Bellavoir.**  
Le choix du transplant libre compose avec os dans la reconstruction des perte de substance interruptrices de la mandibule. A propos de 28 cas.  
Ann chir plast esthet 1994 ; 39 : 449–60
24. **Jewer DD, Boyd JB, Manktelow RT, Zuker RM, Rosen IB, Gullane PJ et al.**  
Orofacial and mandibular reconstruction with the iliac crest free flap : a rewiew of 60 cases  
a new method of classification  
Plast reconstr Surg 1989 ; 84 : 391– 405
25. **Urken ML et al.**  
Oromandibular reconstruction using microvascular composite free flap, report of 71 cases  
and new method classification.  
Past reconstr surg 1989 ; 84 : 391–405
26. **J–R Paoli, R. Lopez, F. Jalbert, F. Boutalt**  
Reconstruction chirurgicale des pertes de substances mandibulaires acquises.  
EMC 28–510–V–10
27. **PELLETIER M :**  
Le maxillaire inférieur. Anatomie maxillo–faciale.  
Librairie maloine SA. Paris : 71–80.

28. **LAHLAIDI A :**  
Anatomie topographique.  
Ostéologie du crâne et du massif facial. Tome 4
29. **SERET:**  
[http:// www.seret-medecine.org/ Anatomie.htm](http://www.seret-medecine.org/Anatomie.htm)
30. **PELLETIER M :**  
Muscles masticateurs. Anatomie maxillofaciale.  
Librairie maloine SA. Paris : 138-155.
31. **Mainard.D**  
Les greffes osseuses  
Conférences d'enseignement 2009, Page 278
32. **Sen MK, Miclau T.**  
Autologous iliac crest bone graft: should it still be the gold standard  
for treating nonunions  
Injury 2007; 38 Suppl 1: S75-80.
33. **Dimitriou R, Jones E, McGonagle D, Giannoudis PV.**  
Bone regeneration: current concepts and future directions.  
BMC Med 2011; 9: 66.
34. **Nauth A, McKee MD, Einhorn TA, Watson JT, Li R, Schemitsch EH.**  
Managing bone defects.  
J Orthop Trauma 2011; 25: 462-6.
35. **Wallis GA. Bone growth:**  
coordinating chondrocyte differentiation.  
Curr Biol 1996; 6: 1577-80.
36. **Marsh J.**  
Principles of Bone Grafting: Non-union, Delayed Union.  
Surgery (Oxford) 2003; 21: 213-6.
37. **Bauer TW, Muschler GF.**  
Bone graft materials. An overview of the basic science. Clin  
Orthop Relat Res 2000; : 10-27.

- 38. Pape HC, Evans A, Kobbe P.**  
Autologous bone graft: properties and techniques.  
J Orthop Trauma 2010; 24 Suppl 1: S36-40.
- 39. Weiland AJ, Phillips TW, Randolph MA.**  
Bone grafts: a radiologic, histologic, and biomechanical model comparing autografts, allografts, and free vascularized bone grafts.  
Plast Reconstr Surg 1984; 74: 368-79
- 40. Schmidmaier G, Herrmann S, Green J, et al.**  
Quantitative assessment of growth factors in reaming aspirate, iliac crest, and platelet preparation.  
Bone 2006; 39: 1156-63
- 41. Hak DJ, Pittman JL.**  
Biological rationale for the intramedullary canal as a source of autograft material.  
Orthop Clin North Am 2010; 41: 57-61.
- 42. Henrich D, Seebach C, Sterlepper E, Tauchmann C, Marzi I, Frank J.**  
RIA reamings and hip aspirate: a comparative evaluation of osteoprogenitor and endothelial progenitor cells.  
Injury 2010; 41 Suppl 2: S62-8.
- 43. Pape HC, Evans A, Kobbe P.**  
Autologous bone graft: properties and techniques.  
J Orthop Trauma 2010; 24 Suppl 1: S36-40.
- 44. Bauer TW, Muschler GF, Stevenson S, Gross AE.**  
Bone graft materials : an overview of the basic science.  
Clin Orthop 2000 ; 371 : 10-27.
- 45. Han CS, Wood MB, Bishop AT, Cooney WP.**  
Vascularized bone transfer.  
J Bone Joint Surg Am 1992; 74: 1441-9.
- 46. Friedrich JB, Moran SL, Bishop AT, Shin AY.**  
Free vascularized fibula grafts for salvage of failed oncologic long bone reconstruction and pathologic fractures.  
Microsurgery 2009; 29: 385-92.

47. **Beris AE, Lykissas MG, Korompilias AV, et al.**  
Vascularized fibula transfer for lower limb reconstruction.  
Microsurgery 2011; 31: 205-11.
48. **Enneking WF, Mindell ER.**  
Observations on massive retrieved human allografts.  
J Bone Joint Surg Am 1991; 73: 1123-42.
49. **Capanna R, Campanacci DA, Belot N, et al.**  
A new reconstructive technique for intercalary defects of long bones: the association of massive allograft with vascularized fibular autograft. Long-term results and comparison with alternative techniques. Orthop  
Clin North Am 2007; 38: 51-60
50. **Marsh J.**  
Principles of Bone Grafting: Non-union, Delayed Union. Surgery (Oxford)  
2003; 21: 213-6.
51. **Pape HC, Evans A, Kobbe P.**  
Autologous bone graft: properties and techniques.  
J Orthop Trauma 2010; 24 Suppl 1: S36-40.
52. **Schmidmaier G, Herrmann S, Green J, et al.**  
Quantitative assessment of growth factors in reaming aspirate, iliac crest, and platelet preparation. Bone 2006; 39: 1156-63.
53. **Bauer TW, Muschler GF. Bone graft materials.**  
An overview of the basic science.  
Clin Orthop Relat Res 2000; 10-27.
54. **Nilsson OS, Bauer HC, Brosjö O, Törnkvist H.**  
Influence of indomethacin on induced heterotopic bone formation in rats. Importance of length of treatment and of age.  
Clin Orthop Relat Res 1986; 239-45.
55. **Lopez R, Dekeister C , Sleiman Z.**  
Mandibular reconstruction using The titanium functionally bridging plate system: A retrospective study of 34 cases  
J Oral maxillofacial surg 2004; 62: 421-6

56. **Zwityenga N, Pinsolle J , Siberchicot F, Majoufre–lefebvre C.**  
Reconstruction of lateral mandibular defects with dynamique bringding plates.  
J oral maxillofac surg 2002; **40**: 307–12
57. **Klotch DW, Prein J.**  
Mandibular reconstruction using AO plates.  
AM J surg 1987, **154**: 384–8
58. **Klotch DW, Gal TJ, GAL RL.**  
Assenssement of plate use for mandibular reconstruction: Has changing technology made difference?  
Otolaryndol Head Neck Surg 1999; **121**: 388– 92
59. **Nicholson RE, Sculler DE, Forrest LA, Mountain RE, Ali T, Young D**  
Factors involved in long and short– term mandibular exposur  
Arch otolaryngol head neck surg 1997; **123**: 217–22
60. **COPE, J.**  
An Analysis of the Biomechanics of Mandibular Distractor Orientation  
J. Oral Maxillofac Surg **57** : 1–11
61. **GUERRERO, C**  
« Intraoral Mandibular Distraction Osteogenesis.» Seminars in Orthodontics  
**5(1)** L 35–41.
62. **McCARTHY, J**  
Distraction Osteogenesis of the mandible : A ten–Year Experience. »  
**5(1)** : 3–9.
63. **McCORMICK, S**  
Reconstruction of a neocondyle Using Transport Distraction  
Seminars in Orthodontics
64. **MINAMI A et al:**  
Free vascularized fibular grafts.  
J.reconstr.Microsurg.**5**,37,43.

65. **Hou SM, Liu TK.**  
Reconstruction of skeletal defects in the femur with «two strut» free vascularized fibular grafts. J Trauma 1992 ; 33 : 840-845
66. **29 - MATHOULIN (C) GILBERT (A) :**  
Transfert libre du péroné vascularize pseudarthroses pertes de substance fémorale.  
Revue de chir orhtop.et réparatrice de l'appareil moteur 1993,v.79,n° 6,492-497.
67. **WOOD (MB):**  
Femoral reconstruction by vascularized bone transfer.  
Microsurgery 1999,11:74-79.
68. **YOSHIMURA M, SHIMARURA K, IWAI Y, YAMAUCHI S, UENOT :**  
Free vascularized fibular transplant.  
J.bone, joint.surg.1983,65 A.1295-1301
69. **KARCHER (H) :**  
Reconstruction of the maxilla and mandible with vital bone transplants .  
chirago, quintessence lublisching co, 1986,69-73.
70. **LALINDE CARRASCO (E) :**  
Mandibular reconstruction using a fibular free flap and osseointegrated implants  
j.eur. Assoc. osseointegratin 1999,1-13-14.
71. **BOER (H):**  
Vascularized fibular transfertleinden,  
Drukkerij,Groen.
72. **GERMAIN (MA), DUBOUSSET :**  
Reconstruction os longs membres L.enfant transfert libre du péroné vascularisé  
après résection sarcome. Bulltin de l'academie nationale de médecine 1996,V  
180.n°5,1125-1145
73. **JL Cariou**  
Transferts ou lambeaux libres de et avec péroné ou fibula. Anatomie chirurgicale,  
techniques de prélèvement, indications en chirurgie reconstructrice  
Encyclopédie Médico-Chirurgicale 45-099

**74. Cariou JL, LeGall R.**

Anatomie artérielle des lambeaux péroniers analysée par l'examen doppler et l'artériographie.

Ann Chir Plast Esthét 1991 ; 36 : 405-423

**75. Catiou JL, Bellavoit A.**

Les lambeaux libres composites avec péroné et leur adaptation à la chirurgie reconstructrice mandibulaire. À propos de neuf cas.

Ann Chir Plast Esthét

1992 ; 37 : 269-284

**76. Cariou JL, Payement G, Rochebilière A, Bellavoit A.**

Le choix du transplant libre composé avec os dans la reconstruction des pertes de substance interruptrices de la mandibule. À propos de 28 cas.

Ann Chir Plast Esthét 1994 ; 39 : 449-460

**77. T. Sorin, L.Mansuy, T.Colson, C.Minetti, M.Brix, E.Simon.**

Sarcome d'Ewing mandibulaire chez l'enfant: reconstruction par membrane induite.

Rev Stomatol Chir Maxillofac Chir Orale 2014 ;xxx:1-5

**78. Catros S, Fricain JC, Guillotin B, Pippenger B, Bareille R, Remy M, et al.**

Laser-assisted bioprinting for creating on-demand patterns of human osteoprogenitor cells and nano-hydroxyapatite.

Biofabrication 2011;3:025001.

## قسم الطبيب

اقسمُ باللهِ العَظيمِ

أن أراقبَ اللهَ في مهنتي.

وأن أصونَ حياةَ الإنسانِ في كافّةِ أطوارها في كلِّ الظروفِ والأحوالِ

بإدلا وسعي في استنقاذها من الهلاكِ والمرَضِ والألمِ والقلقِ.

وأن أحفظَ للناسِ كرامَتَهُم، وأسْتُرَ عَوْرَتَهُم، وأكتمَ سِرَّهُم.

وأن أكونَ على الدوامِ من وسائلِ رحمةِ اللهِ،

بإدلا رعايتي الطبية للقريبِ والبعيدِ، للصالحِ والطالحِ، والصديقِ والعدوِ.

وأن أثابرَ على طلبِ العلمِ، أسخره لنفعِ الإنسانِ .. لا لأداهِ.

وأن أوقرَ من علّمني، وأعلّمَ من يصغرنِي، وأكونَ أبا لِكُلِّ زَميلٍ في المهنةِ الطبيّةِ

مُتعاونينَ على البرِّ والتقوى.

وأن تكونَ حياتي مصداقَ إيماني في سِرِّي وَعَلائيتي ،

نَقِيَّةٌ مِمَّا يَشِينُهَا تَجَاهَ اللهِ وَرَسُولِهِ وَالْمُؤْمِنِينَ.

واللهِ على ما أقولُ شهيد



جامعة القاضي عياض  
كلية الطب و الصيدلة  
مراكش

أطروحة : 03

سنة 2015

## أهمية الزرع العظمي على الغشاء المستحث في إعادة بناء فقدان مادة الفك الأسفل.

الأطروحة

قدمت ونوقشت علانية يوم 2015/02/04  
من طرف

السيد **عمر إزيكي**

المزداد في 27 نونبر 1988 باوريكة

**لنيل شهادة الدكتوراه في الطب**

الكلمات الأساسية:

إعادة البناء الفكي الأسفل – زرع العظم – الغشاء المستحث –  
جراحة الوجه والفكين.

اللجنة

الرئيس	السيد <b>ط. فكري</b> أستاذ في جراحة العظام والمفاصل
المشرف	السيد <b>م. البويهي</b> أستاذ مبرز في جراحة الوجه والفكين
الحكام	السيدة <b>ن. منصوري</b> أستاذة في جراحة الوجه والفكين
	السيد <b>ح. سعدي</b> أستاذ في جراحة العظام والمفاصل