



كلية الطب
والصيدلة - مراكش
FACULTÉ DE MÉDECINE
ET DE PHARMACIE - MARRAKECH

Année 2019

Thèse N° 012

Les plasties abdominales et réparations pariétales, expérience de l'hôpital militaire Avicenne, Marrakech.

THÈSE

PRÉSENTÉE ET SOUTENUE PUBLIQUEMENT LE 31/01/2019

PAR

M. Khalil Abderrahmane ELBAZ

Né le 13 Novembre 1992 à Safi

POUR L'OBTENTION DU DOCTORAT EN MÉDECINE

MOTS-CLÉS

Paroi abdominale – Faiblesse – Diastasis – Hernie–
Éventration – Plastie abdominale.

JURY

M.	A. ACHOUR	PRESIDENT
	Professeur de Chirurgie Générale	
M.	K. TOURABI	RAPPORTEUR
	Professeur agrégé de Chirurgie Plastique et Esthétique	
M.	R. EL BARNI	} JUGES
	Professeur de Chirurgie Générale	
M.	M. LAHKIM	
	Professeur agrégé de Chirurgie Générale	

بِسْمِ اللَّهِ الرَّحْمَنِ الرَّحِيمِ

"رب أوزعني أن أشكر نعمتك

التي أنعمت عليّ وعلى والديّ

وأن أعمل صالحاً ترضاه

وأصلح لي في ذريّتي إنّني تبت

إليك وإني من المسلمين"



Serment d'Hippocrate

Au moment d'être admis à devenir membre de la profession médicale, je m'engage solennellement à consacrer ma vie au service de l'humanité.

Je traiterai mes maîtres avec le respect et la reconnaissance qui leur sont dus.

Je pratiquerai ma profession avec conscience et dignité. La santé de mes malades sera mon premier but.

Je ne trahirai pas les secrets qui me seront confiés.

Je maintiendrai par tous les moyens en mon pouvoir l'honneur et les nobles traditions de la profession médicale.

Les médecins seront mes frères.

Aucune considération de religion, de nationalité, de race, aucune considération politique et sociale, ne s'interposera entre mon devoir et mon patient.

Je maintiendrai strictement le respect de la vie humaine dès sa conception.

Même sous la menace, je n'userai pas mes connaissances médicales d'une façon contraire aux lois de l'humanité.

Je m'y engage librement et sur mon honneur.

Déclaration Genève, 1948



LISTE DES PROFESSEURS



UNIVERSITE CADI AYYAD
FACULTE DE MEDECINE ET DE PHARMACIE
MARRAKECH

Doyens Honoraires

: Pr. Badie Azzaman MEHADJI
: Pr. Abdelhaq ALAOUI YAZIDI

ADMINISTRATION

Doyen

: Pr. Mohammed BOUSKRAOUI

Vice doyen à la Recherche et la Coopération

: Pr. Mohamed AMINE

Vice doyen aux Affaires Pédagogiques

: Pr. Redouane EL FEZZAZI

Secrétaire Générale

: Mr. Azzeddine EL HOUDAIGUI

Professeurs de l'enseignement supérieur

Nom et Prénom	Spécialité	Nom et Prénom	Spécialité
ABKARI Imad	Traumato-orthopédie B	FINECH Benasser	Chirurgie - générale
ABOU EL HASSAN Taoufik	Anesthésie-réanimation	FOURAJI Karima	Chirurgie pédiatrique B
ABOULFALAH Abderrahim	Gynécologie-obstétrique	GHANNANE Houssine	Neurochirurgie
ABOUSSAIR Nisrine	Génétique	HAJJI Ibtissam	Ophtalmologie
ADERDOUR Lahcen	Oto- rhino- laryngologie	HOCAR Ouafa	Dermatologie
ADMOU Brahim	Immunologie	JALAL Hicham	Radiologie
AGHOUTANE El Mouhtadi	Chirurgie pédiatrique A	KHALLOUKI Mohammed	Anesthésie-réanimation
AIT BENALI Said	Neurochirurgie	KHATOURI Ali	Cardiologie
AIT BENKADDOUR Yassir	Gynécologie-obstétrique A	KHOUCHANI Mouna	Radiothérapie
AIT-SAB Imane	Pédiatrie	KISSANI Najib	Neurologie
AKHDARI Nadia	Dermatologie	KOULALI IDRISSE Khalid	Traumato-orthopédie
AMAL Said	Dermatologie	KRATI Khadija	Gastro- entérologie
AMINE Mohamed	Epidémiologie-clinique	LAGHMARI Mehdi	Neurochirurgie
AMMAR Haddou	Oto-rhino- laryngologie	LAKMICH I Mohamed Amine	Urologie
AMRO Lamyae	Pneumo- phtisiologie	LAOUAD Inass	Néphrologie

ARSALANE Lamiae	Microbiologie – Virologie	LOUZI Abdelouahed	Chirurgie – générale
ASMOUKI Hamid	Gynécologie– obstétrique B	MADHAR Si Mohamed	Traumato– orthopédie A
ASRI Fatima	Psychiatrie	MAHMAL Lahoucine	Hématologie – clinique
BENCHAMKHA Yassine	Chirurgie réparatrice et plastique	MANOUDI Fatiha	Psychiatrie
BENELKHAIAT BENOMAR Ridouan	Chirurgie – générale	MANSOURI Nadia	Stomatologie et chiru maxillo faciale
BENJILALI Laila	Médecine interne	MOUDOUNI Said Mohammed	Urologie
BOUAITY Brahim	Oto–rhino– laryngologie	MOUTAJ Redouane	Parasitologie
BOUGHALEM Mohamed	Anesthésie – réanimation	MOUTAOUAKIL Abdeljalil	Ophtalmologie
BOUKHIRA Abderrahman	Biochimie – chimie	NAJEB Youssef	Traumato– orthopédie
BOUMZEBRA Drissi	Chirurgie Cardio– Vasculaire	NARJISS Youssef	Anesthésie– réanimation
BOURROUS Monir	Pédiatrie A	NEJMI Hicham	Rhumatologie
BOUSKRAOUI Mohammed	Pédiatrie A	NIAMANE Radouane	Oto rhino laryngologie
CHAFIK Rachid	Traumato– orthopédie A	NOURI Hassan	Radiologie
CHAKOUR Mohamed	Hématologie	OUALI IDRISSE Mariem	Chirurgie pédiatrique
CHELLAK Saliha	Biochimie– chimie	OULAD SAIAD Mohamed	Chirurgie générale
CHERIF IDRISSE EL GANOUNI Najat	Radiologie	RABBANI Khalid	Oto–rhino– laryngologie
CHOULLI Mohamed Khaled	Neuro pharmacologie	RAJI Abdelaziz	Traumato– orthopédie
DAHAMI Zakaria	Urologie	SAIDI Halim	Anesthésie– réanimation
EL ADIB Ahmed Rhassane	Anesthésie– réanimation	SAMKAOUI Mohamed Abdenasser	Gastro– entérologie
EL ANSARI Nawal	Endocrinologie et maladies métaboliques	SAMLANI Zouhour	Urologie
EL BOUCHTI Imane	Rhumatologie	SARF Ismail	Pédiatrie B

EL BOUIHI Mohamed	Stomatologie et chir maxillo faciale	SBIHI Mohamed	Microbiologie – virologie
EL FEZZAZI Redouane	Chirurgie pédiatrique	SORAA Nabila	Gynécologie–obstétrique A/B
EL HAOURY Hanane	Traumatologie–orthopédie A	SOUMMANI Abderraouf	Maladies infectieuses
EL HATTAOUI Mustapha	Cardiologie	TASSI Noura	Anesthésie–réanimation
EL HOUDZI Jamila	Pédiatrie B	YOUNOUS Said	Médecine interne
EL KARIMI Saloua	Cardiologie	ZAHLANE Mouna	Microbiologie
ELFIKRI Abdelghani	Radiologie	ZOUHAIR Said	Chirurgie générale
ESSAADOUNI Lamiaa	Médecine interne		

Professeurs Agrégés

Nom et Prénom	Spécialité	Nom et Prénom	Spécialité
ABOUCHADI Abdeljalil	Stomatologie et chir maxillo faciale	FADILI Wafaa	Néphrologie
ADALI Imane	Psychiatrie	FAKHIR Bouchra	Gynécologie–obstétrique A
ADARMOUCH Latifa	Médecine Communautaire (médecine préventive, santé publique et hygiène)	FAKHRI Anass	Histologie–embryologie cytogénétique
AISSAOUI Younes	Anesthésie – réanimation	GHOUNDALE Omar	Urologie
AIT AMEUR Mustapha	Hématologie Biologique	HACHIMI Abdelhamid	Réanimation médicale
AIT BATAHAR Salma	Pneumologie	HAROU Karam	Gynécologie–obstétrique B
ALAOUI Mustapha	Chirurgie–vasculaire périphérique	HAZMIRI Fatima Ezzahra	Histologie – Embryologie – Cytogénétique
ALJ Soumaya	Radiologie	IHBIBANE fatima	Maladies Infectieuses
ANIBA Khalid	Neurochirurgie	KAMILI El Ouafi El Aouni	Chirurgie pédiatrique B
ATMANE El Mehdi	Radiologie	KRIET Mohamed	Ophtalmologie
BAIZRI Hicham	Endocrinologie et maladies métaboliques	LAKOUICHMI Mohammed	Stomatologie et Chirurgie maxillo faciale

BASRAOUI Dounia	Radiologie	LOUHAB Nisrine	Neurologie
BASSIR Ahlam	Gynécologie- obstétrique A	MAOULAININE Fadl mrabih rabou	Pédiatrie (Neonatalogie)
BELBARAKA Rhizlane	Oncologie médicale	MATRANE Aboubakr	Médecine nucléaire
BELKHOUCHE Ahlam	Rhumatologie	MEJDANE Abdelhadi	Chirurgie Générale
BEN DRISS Laila	Cardiologie	MOUAFFAK Youssef	Anesthésie - réanimation
BENHIMA Mohamed Amine	Traumatologie - orthopédie B	MOUFID Kamal	Urologie
BENJELLOUN HARZIMI Amine	Pneumo- phtisiologie	MSOUGGAR Yassine	Chirurgie thoracique
BENLAI Abdeslam	Psychiatrie	OUBAHA Sofia	Physiologie
BENZAROUEL Dounia	Cardiologie	QACIF Hassan	Médecine interne
BOUCHENTOUF Rachid	Pneumo- phtisiologie	QAMOUSS Youssef	Anesthésie- réanimation
BOUKHANNI Lahcen	Gynécologie- obstétrique B	RADA Noureddine	Pédiatrie A
BOURRAHOUCHE Aicha	Pédiatrie B	RAFIK Redda	Neurologie
BSISS Mohamed Aziz	Biophysique	RAIS Hanane	Anatomie pathologique
CHRAA Mohamed	Physiologie	RBAIBI Aziz	Cardiologie
DAROUASSI Youssef	Oto-Rhino - Laryngologie	ROCHDI Youssef	Oto-rhino- laryngologie
DRAISS Ghizlane	Pédiatrie	SAJIAI Hafsa	Pneumo- phtisiologie
EL AMRANI Moulay Driss	Anatomie	SEDDIKI Rachid	Anesthésie - Réanimation
EL BARNI Rachid	Chirurgie- générale	TAZI Mohamed Illias	Hématologie- clinique
EL HAOUATI Rachid	Chiru Cardio vasculaire	ZAHLANE Kawtar	Microbiologie - virologie
EL IDRISSE SLITINE Nadia	Pédiatrie	ZAOUI Sanaa	Pharmacologie
EL KHADER Ahmed	Chirurgie générale	ZEMRAOUI Nadir	Néphrologie
EL KHAYARI Mina	Réanimation médicale	ZIADI Amra	Anesthésie - réanimation
EL MGHARI TABIB Ghizlane	Endocrinologie et maladies métaboliques	ZYANI Mohammed	Médecine interne
EL OMRANI Abdelhamid	Radiothérapie		

Professeurs Assistants

Nom et Prénom	Spécialité	Nom et Prénom	Spécialité
ABDELFETTAH Youness	Rééducation et Réhabilitation Fonctionnelle	JALLAL Hamid	Cardiologie
ABDOU Abdessamad	Chiru Cardio vasculaire	JANAH Hicham	Pneumo- phtisiologie
ABIR Badreddine	Stomatologie et Chirurgie maxillo faciale	KADDOURI Said	Médecine interne
AKKA Rachid	Gastro - entérologie	LAFFINTI Mahmoud Amine	Psychiatrie
ALAOUI Hassan	Anesthésie - Réanimation	LAHKIM Mohammed	Chirurgie générale
AMINE Abdellah	Cardiologie	LALYA Issam	Radiothérapie
ARABI Hafid	Médecine physique et réadaptation fonctionnelle	LOQMAN Souad	Microbiologie et toxicologie environnementale
ARSALANE Adil	Chirurgie Thoracique	MAHFOUD Tarik	Oncologie médicale
ASSERRAJI Mohammed	Néphrologie	MARGAD Omar	Traumatologie - orthopédie
BAALLAL Hassan	Neurochirurgie	MILOUDI Mohcine	Microbiologie - Virologie
BABA Hicham	Chirurgie générale	MLIHA TOUATI Mohammed	Oto-Rhino - Laryngologie
BELARBI Marouane	Néphrologie	MOUHSINE Abdelilah	Radiologie
BELBACHIR Anass	Anatomie- pathologique	MOUNACH Aziza	Rhumatologie
BELFQUIH Hatim	Neurochirurgie	MOUZARI Yassine	Ophtalmologie
BELGHMAIDI Sarah	Ophtalmologie	NADER Youssef	Traumatologie - orthopédie
BELHADJ Ayoub	Anesthésie - Réanimation	NADOUR Karim	Oto-Rhino - Laryngologie
BENNAOUI Fatiha	Pédiatrie (Neonatalogie)	NAOUI Hafida	Parasitologie Mycologie
BOUCHENTOUF Sidi Mohammed	Chirurgie générale	NASSIM SABAH Taoufik	Chirurgie Réparatrice et Plastique
BOUKHRIS Jalal	Traumatologie - orthopédie	NYA Fouad	Chirurgie Cardio - Vasculaire

BOUZERDA Abdelmajid	Cardiologie	OUEIAGLI NABIH Fadoua	Psychiatrie
CHETOUI Abdelkhalek	Cardiologie	REBAHI Houssam	Anesthésie – Réanimation
EL HARRECH Youness	Urologie	RHARRASSI Isam	Anatomie– patologique
EL KAMOUNI Youssef	Microbiologie Virologie	SALAMA Tarik	Chirurgie pédiatrique
EL MEZOUARI El Moustafa	Parasitologie Mycologie	SAOUAB Rachida	Radiologie
ELBAZ Meriem	Pédiatrie	SEBBANI Majda	Médecine Communautaire (médecine préventive, santé publique et hygiène)
ELQATNI Mohamed	Médecine interne	SERGHINI Issam	Anesthésie – Réanimation
ESSADI Ismail	Oncologie Médicale	TAMZAOURTE Mouna	Gastro – entérologie
FDIL Naima	Chimie de Coordination Bio– organique	TOURABI Khalid	Chirurgie réparatrice et plastique
FENNANE Hicham	Chirurgie Thoracique	YASSIR Zakaria	Pneumo– phtisiologie
GHAZI Mirieme	Rhumatologie	ZARROUKI Youssef	Anesthésie – Réanimation
GHOZLANI Imad	Rhumatologie	ZIDANE Moulay Abdelfettah	Chirurgie Thoracique
HAMMI Salah Eddine	Médecine interne	ZOUIZRA Zahira	Chirurgie Cardio– Vasculaire
Hammoune Nabil	Radiologie		

LISTE ARRÊTÉE LE 12/07/2018



DÉDICACES





Je me dois d'avouer pleinement ma reconnaissance à toutes les personnes qui m'ont soutenue durant mon parcours, qui ont su me hisser vers le haut pour atteindre mon objectif. C'est avec amour, respect et gratitude que

Je dédie cette thèse ... 

A MA TRÈS CHÈRE MAMAN

A la plus douce et la plus merveilleuse de toutes les mamans, à toi ma mère qui a toujours su être à mon écoute et me comprendre à demi-mot à travers un simple regard, à me reconforter au moment opportun, aucune louange ne saura transmettre à sa juste valeur l'amour, le dévouement, et le respect que je porte pour toi, tes sacrifices pour mon bien-être étaient sans limites et le sont encore, tes prières ont été pour moi un grand soutien tout au long de mes études. Pour ton amour, tes conseils, tes nuits de veille, tes immenses sacrifices pour faire de moi ce que je suis, je ne trouve pas les mots si parfaits pour t'exprimer mes remerciements, ma reconnaissance et mon éternelle affection. En ce jour, j'espère réaliser l'un de tes rêves.

Veillez trouver, chère mère, dans ce travail le fruit de ton dévouement ainsi que l'expression de ma gratitude et mon profond amour. Puisse Dieu t'accorder santé et longévité afin que je puisse à mon tour le combler sans jamais te décevoir.

*Je t'adore maman !
Que Dieu te protège !*

A MON CHÈRE PÈRE

Aucun mot ne saurait exprimer mon amour et ma considération pour ta personne, pour les sacrifices que tu as consentis pour mon éducation, mon instruction et mon bien être.

Puisse DIEU, le tout puissant te procurer bonheur, santé et longue vie.

A MON CHÈRE FRÈRE

Je t'exprime à travers ce travail mes sentiments de fraternité et d'amour.

*Et j'implore Dieu qu'il t'apporte bonheur et t'aide à réaliser tous tes
vœux.*

Je te souhaite une bonne continuation dans tes études.

Tu es toujours dans mon cœur et mon esprit !

A mes amis, qui se reconnaîtront

*A tous ceux ou celles qui sont chers et que j'ai involontairement omis de
citer.*



REMERCIEMENTS



A notre maître et président de thèse Monsieur le professeur

A. ACHOUR.

Professeur d'enseignement supérieur

*Chef de pôle de chirurgie générale à l'hôpital militaire Avicenne,
Marrakech.*

*Nous avons été fascinés par votre gentillesse et votre accueil.
Vous nous faites aujourd'hui le grand honneur de présider le jury de
notre thèse.*

*Veillez recevoir ici l'expression de notre reconnaissance et notre
profonde considération.*

A notre maître et rapporteur de thèse Monsieur le Professeur

K. TOURABI

*Professeur agrégée en chirurgie plastique et esthétique à l'hôpital
militaire Avicenne, Marrakech.*

*Vous nous avez fait l'honneur de nous confier ce travail.
L'intérêt que vous portez à la réussite de ce travail, la confiance que vous
nous faites, votre disponibilité malgré vos occupations et responsabilités
nous touchent profondément.*

*Nous avons été heureux de pouvoir travailler aux côtés d'un maître
particulièrement érudit et disponible.*

*Si ce travail a pu être réalisé aujourd'hui, c'est grâce à votre précieuse
collaboration.*

*Nous vous prions, sans pouvoir trouver les mots pour le dire, de trouver
ici le témoignage de notre profond respect.*

A notre maître et juge de thèse Monsieur le professeur

R. EL BARNI

Professeur d'enseignement supérieur

*Chef de service de chirurgie générale à l'hôpital militaire Avicenne,
Marrakech*

*Je suis infiniment sensible à l'honneur que vous m'avez fait en acceptant
de siéger parmi mon jury de thèse.*

*Je tiens à exprimer ma profonde gratitude pour votre bienveillance et
votre simplicité avec lesquelles vous m'avez accueillie.*

*Veillez trouver ici, le témoignage de ma grande estime et de ma sincère
reconnaissance.*

A notre maître et juge de thèse Monsieur le professeur M. LAHKIM

*Professeur agrégée en chirurgie viscérale à l'hôpital militaire Avicenne,
Marrakech*

*C'est un grand honneur pour moi que vous fassiez partie de mon jury de
thèse, j'ai toujours admiré votre ardeur dans le travail, votre compétence,
votre droiture, ainsi que votre gentillesse. Veillez trouver ici, cher
Maître, le témoignage de ma profonde reconnaissance et mon grand
respect.*

A Docteur T. NASSIM SABAH

*Chirurgien plasticien et esthétique à l'hôpital militaire Avicenne,
Marrakech*

*Merci infiniment pour votre encadrement et votre bienveillance.
Si ce travail a pu être réalisé aujourd'hui, c'est grâce à votre précieuse
collaboration.*

*Veillez recevoir ici l'expression de notre reconnaissance et de notre
profonde considération.*

A Docteur A. ARROB

*Chirurgien plasticien et esthétique à l'hôpital militaire Avicenne,
Marrakech*

*Merci infiniment pour l'aide précieuse que vous m'avez apporté.
Veuillez trouver ici l'expression de mes reconnaissances les plus sincères.*

*A tout le personnel médical et paramédical du service de Chirurgie
plastique et esthétique et du service de chirurgie générale.*

A tous les enseignements de la FMPM

Avec ma reconnaissance et ma haute considération

***ET A TOUTE PERSONNE QUI DE PRES OU DE LOIN A CONTRIBUE
A LA REALISATION DE CE TRAVAIL.***



ABBREVIATIONS



Liste des abréviations :

OMS	: Organisation mondiale de la santé.
IMC	: Indice de masse corporelle.
HCP	: Haut-commissaire au plan.
HTA	: Hypertension artérielle.
TVP	: Thrombose veineuse profonde.
EP	: Embolie pulmonaire.
ATE	: Accident thromboembolique.
CPI	: Compression pneumatique intermittente.
SFAR	: Société française d'anesthésie et de réanimation.
CRF	: Capacité résiduelle fonctionnelle.
VR	: Volume résiduel.
CPT	: Capacité pulmonaire totale.
VRE	: Volume de réserve expiratoire.
CV	: Capacité vitale.
VEMS	: Volume expiratoire maximal en une seconde.
VC	: Volume courant.
ISO	: Infections du site opératoire.
RCP	: Réunion de concertation pluridisciplinaire.
AG	: Anesthésie générale.
HBPM	: Héparine de bas poids moléculaire.
EPO	: Erythropoïétine.
HO	: Hernie ombilicale.
HLB	: Hernie de la ligne blanche.
ATCD	: Antécédent.

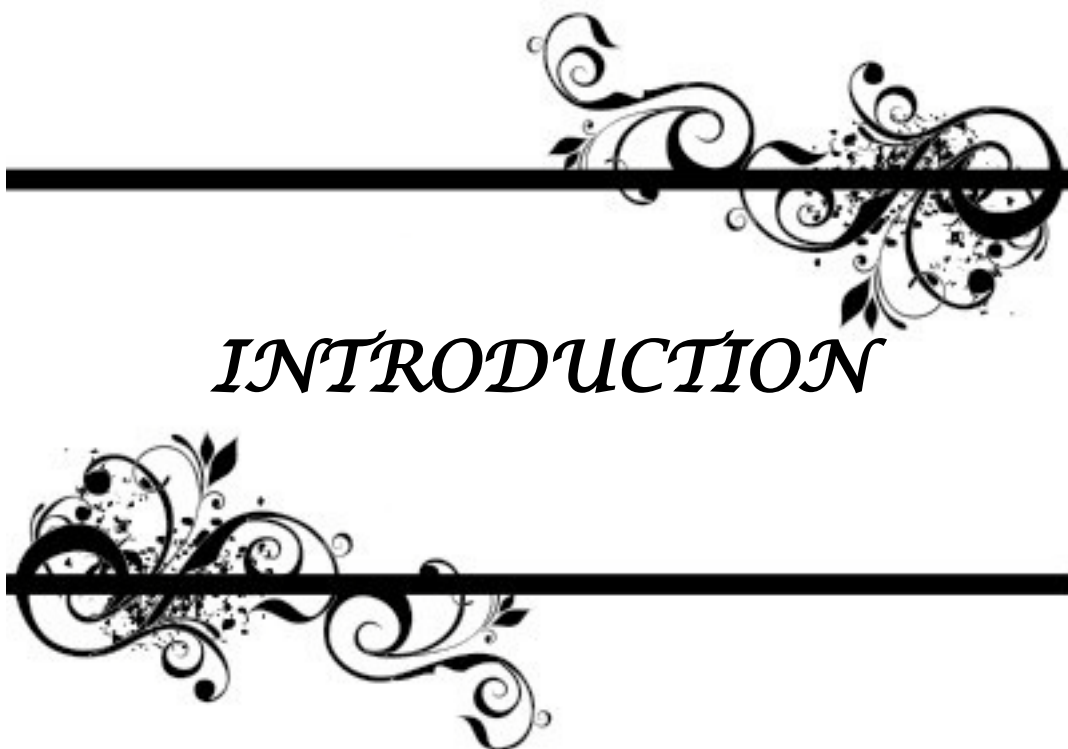

PLAN



INTRODUCTION	1
PATIENTS ET MÉTHODES	3
I. Patients	4
1. Critères d'inclusion	4
2. Critères d'exclusion	4
3. Considérations éthiques	4
II. Méthodes	4
1. Etape pré opératoire et préparation	5
2. Etape opératoire	8
3. Etape post opératoire	14
RÉSULTATS	16
I. Profil épidémiologique	17
1. la fréquence	17
2. La répartition selon l'âge	17
3. La répartition selon le sexe	18
4. Le niveau socioéconomique	19
II. Etude clinique	19
1. Antécédents	19
2. L'index de masse corporelle	21
3. L'excédent cutané graisseux	22
4. Les anomalies de la paroi musculo-aponévrotique de l'abdomen	23
III. Le traitement chirurgical	26
1. Le type d'anesthésie	26
2. Installation	26
3. La lipoaspiration	26
4. Incisions / Décollement	26
5. Réparation de la paroi	26
6. Sutures/drainage et pansement	27
IV. Les suites post opératoires	27
1. Prévention thrombo-embolique	27
2. La mobilisation	27
3. Durée d'hospitalisation	27
4. Antalgiques	28
5. Antibiothérapie post-opératoire	28
6. Complications	28
7. Résultats esthétiques et fonctionnels	31
DISCUSSION	32
I. Généralités	33
1. Rappel anatomique de la paroi abdominale antérieure	33
2. Anatomie artistique de la paroi abdominale	48

3. La physiologie de la prise pondérale	49
4. La physiopathologie des anomalies de la sangle musculo aponévrotique	52
II. Discussion et analyses des résultats	54
1. Etape préopératoire	54
1.1. Analyse épidémiologique	54
1.2. Analyse clinique	59
1.3. Consultation anesthésique	69
1.4. Consultation diététique et nutrition	70
1.5. Consultation diabétologie	71
1.6. Les mesures préventives	71
1.7. Le dessin préopératoire et la prise de photo	74
1.8. Le consentement éclairé du patient.....	76
1.9. La réunion de concertation pluridisciplinaire	77
2. Etape opératoire	77
2.1. Type d'anesthésie	77
2.2. L'installation et préparation	77
2.3. La liposuction	78
2.4. Le décollement dermo- graisseux (Abdominoplastie proprement dite)	83
2.5. La réparation de la sangle musculo aponevrotique	96
3. Etape post opératoire	104
3.1. Les suites post opératoire	104
3.2. L'évolution post opératoire	109
CONCLUSION	119
ANNEXES	122
RÉSUMÉS	131
BIBLIOGRAPHIE	135



INTRODUCTION



Le terme « abdominoplastie ou plastie abdominale » regroupe l'ensemble des interventions chirurgicales visant l'amélioration esthétique et/ou fonctionnelle des couches affectées des tissus mous, de la peau, du tissu adipeux et /ou musculo aponévrotique de la ceinture abdominale. Il s'agit d'une véritable procédure « chirurgicale » s'intégrant dans un domaine « esthétique-réparateur ».

L'histoire moderne de la plastie abdominale remonte à la fin des années 1960. Depuis lors, de nombreuses améliorations de la procédure ont été effectuées.

Cette procédure chirurgicale est fréquemment demandée actuellement pour de nombreuses raisons, notamment les préoccupations d'une population vieillissante déterminée à conserver un physique jeune, des femmes soucieuses de retrouver leur apparence d'avant la grossesse, l'augmentation du nombre de patients souffrant d'une perte de poids massive qui cherchent à éliminer les stigmates de l'excès de peau résiduel.

La très grande majorité des abdominoplasties implique une manipulation et/ ou réparation de la paroi abdominale combinée à une résection de la peau. Plusieurs auteurs ont partagé leurs expériences et recommandations concernant la chirurgie de la région.

Le choix de ce sujet a été motivé par l'engouement qu'a connu cette procédure ces dernières années. Il nous a donc paru évident de revoir les techniques disponibles, de colliger les indications actuelles en mettant en exergue celles où l'abdominoplastie apporte une valeur ajoutée.

A cet effet nous rapportons l'expérience des services de chirurgie générale et de chirurgie plastique et esthétique, de l'hôpital militaire Avicenne de Marrakech en matière de plastie abdominale et réparation des défauts pariétaux.

Le but de notre étude est d'analyser nos données épidémiologiques, cliniques, techniques chirurgicales et résultats, de les comparer avec celles de la littérature et de mettre le point sur les paramètres à améliorer.



PATIENTS ET MÉTHODES



I. Patients :

Il s'agit d'une étude rétrospective portant sur 46 patients ayant bénéficié d'une abdominoplastie avec réparation des défauts de la paroi abdominale, colligés au sein du service de chirurgie générale en coopération avec le service de chirurgie plastique et esthétique de l'hôpital militaire Avicenne de Marrakech, sur une période de 4 ans allant de janvier 2013 à décembre 2016.

1. Critères d'inclusion :

Ont été inclus dans l'étude :

Tous les patients dont l'indication de la réparation pariétale est posée et qui présentent une lipodystrophie associés à un tablier abdominal manifeste.

2. Critères d'exclusion :

Ont été exclus dans cet étude :

Les diastasis simples (dont le collet est inférieur à 10 cm).

Les dossiers incomplets.

3. Considérations éthiques :

Le respect de l'anonymat ainsi que la confidentialité ont été pris en considération lors de la collecte des données.

II. Méthodes :

Nous avons inclus dans notre étude 46 patients.

Une fiche d'exploitation préalablement établie nous a permis de recueillir les données anamnestiques, cliniques, paracliniques, thérapeutiques et évolutives, ainsi que les motivations des patients pour cette chirurgie combinée (Annexe1) à partir des archives du service de chirurgie générale de l'hôpital militaire Avicenne.

1. Etape préopératoire et préparation :

1.1. Interrogatoire :

L'âge, le sexe, le niveau socioéconomique, la profession : domaine d'activité.

Les antécédents personnels :

- Médicaux : Hypertension artérielle, diabète, dyslipidémie, obésité, antécédents thromboemboliques, varices, anémie/transfusion, et de prise médicamenteuse.
- Chirurgicaux : Chirurgie de la paroi abdominale ou de l'abdomen.
- Gynécologiques et obstétricaux : Gestité et parité, antécédents d'interruption volontaire de grossesse, prise des contraceptifs oraux...
- Habitudes toxiques : Tabagisme et alcoolisme.

Les antécédents familiaux :

- Obésité, hypertension artérielle, diabète.

Le motif réel de consultation, dans quel but : réparateur ou esthétique.

Objectifs et exigences de la patiente irréalistes ainsi qu'un état psychologique anormal contre indique l'intervention.

1.2. Examen clinique :

Tous nos patients avaient bénéficié d'un examen clinique complet.

Poids, Taille, IMC : un poids excessif et/ou instable contre indique l'intervention. Vu que la lipoaspiration, la première étape, n'est pas une méthode d'amaigrissement.

Un examen morphologique local :

- l'état cutané : Il faut apprécier l'aspect de la peau, qui n'est jamais amélioré par la lipoaspiration lorsqu'il présente des défauts (capiton, fossettes, vergetures).

Il faut apprécier aussi la fermeté de la peau et du tissu sous-cutané à la palpation. L'apparition éventuelle de certains de ces défauts à la contraction de l'abdomen va nous permettre de guetter une baisse de tension cutanée pouvant se révéler après l'intervention.

La localisation d'un excédent cutané graisseux qui est apprécié en position couchée.

- la présence de cicatrice de macération ou d'autres lésions dermatologiques, qui nécessitent un traitement.
- l'étude de la tonicité de la paroi abdominale, et la contraction des muscles de l'abdomen.
- la présence de diastasis ou d'éventration : En déterminant après inspection et palpation, son origine, sa taille, son siège et son évolutivité.

Dans le cas d'une éventration, l'origine sera déterminée par la nature de l'intervention initiales, l'existence d'infections pariétales, l'histoire de la maladie et le retentissement fonctionnel actuel.

Apprécier sa taille : dans un but thérapeutique, il est fondamental de distinguer 3 types d'éventrations : **celles dont le collet mesure moins de 10 cm de diamètre** sont bien localisées et réductibles. **Celles dont le collet mesure plus de 10 cm de diamètres** sont les « grandes » éventrations, irrégulières (adhérences, sac péritonéal multi diverticulaire), impulsives à la toux, elles ne sont parfois pas totalement réductibles car les viscères peuvent adhérer aux bords de l'orifice. Une éventration en échelle, formée par la superposition de plusieurs orifices de petit diamètre doit être considérée comme une grande éventration, car les ponts fibreux qui séparent les orifices n'ont aucune solidité et doivent être sectionnés lors de l'intervention. « **L'énorme éventration** » est caractérisée par une atteinte musculaire et respiratoire maximale.

Son siège : on distingue les éventrations médianes sont les plus fréquentes, latérales, et juxtastomiales.

Son évolutivité : pour rechercher les complications possibles à type d'étranglement, engouement, ulcère trophique, récurrence infectée, et notamment les formes associées à une pathologie abdominale chirurgicale sont d'autant plus graves que l'intervention motivée par cette pathologie est urgente (ulcère perforé, abcès péri-sigmoïdien...).[1]

Et finalement systématiquement la recherche d'une contre-indication opératoire par une consultation d'anesthésie.

1.3. Examen paraclinique :

Le bilan biologique préopératoire standard et le bilan lipidique ont été demandés chez tous nos patients complétés par des explorations plus spécifiques en cas d'indications.

Le bilan radiologique : TDM abdominale réalisée analysant surtout les données (Anomalies) de la paroi abdominale : le diamètre de la hernie, la recherche d'éventration et apprécier leurs contenus et leurs localisations.

Nous avons réalisé une spirométrie chez tous nos patients à la recherche d'éventuelles anomalies de la fonction respiratoire,

1.4. Préparation et dessin :

Après l'accord et le consentement éclairé du patient en consultation préopératoire, des photos ont été prises, en position debout, de face, de profil et de trois quarts.

La consultation pré-anesthésie, de diabétologie (chez les diabétiques), ainsi qu'une consultation diététique ont été réalisées de façon systématique.

La réunion de concertation pluridisciplinaire était tenue, et son avis est rédigé puis intégré dans le dossier du malade.

Les dessins préopératoires ont été effectués au bloc opératoire, ou la veille.

Les repères étaient pris en position debout puis contrôlés en décubitus dorsal.

Les zones de liposuction étaient également marquées.(Figure 1)

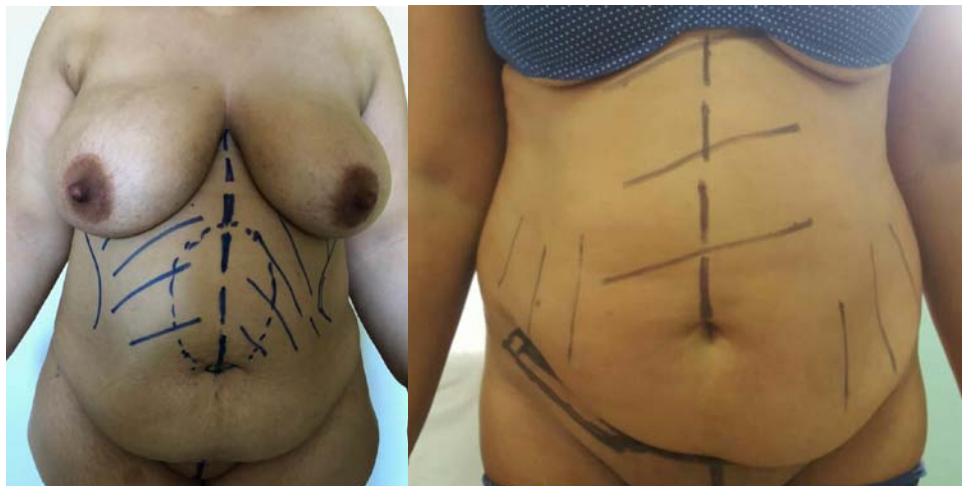

Figure 1: les dessins préopératoires : marquage de la ligne médiane, des zones de liposuction et des limites de l'éventration avec estimation de l'excédent cutanéograsseux à réséquer.

2. Etape opératoire :

2.1. Type d'anesthésie :

Tous nos patients ont été opérés sous anesthésie générale avec intubation orotrachéale, vu que l'intervention concerne l'étage sus et sous ombilical.

2.2. Installation et préparation :

Le patient est installé en décubitus dorsale avec position proclive,

Un scope cardiovasculaire et respiratoire ainsi qu'une sonde urinaire ont été mis en place.

Un coussin roulé est placé sous les genoux pour détendre la région abdominale.

Les bras sont écartés en croix, soutenus par les appuis bras. Les jambes sont attachées, les bas de contention en place.

Les points de compression étaient surveillés et sécurisés.

Un dispositif de réchauffage et une plaque de bistouri électrique étaient mis en place.

Badigeonnage rigoureux et champage.

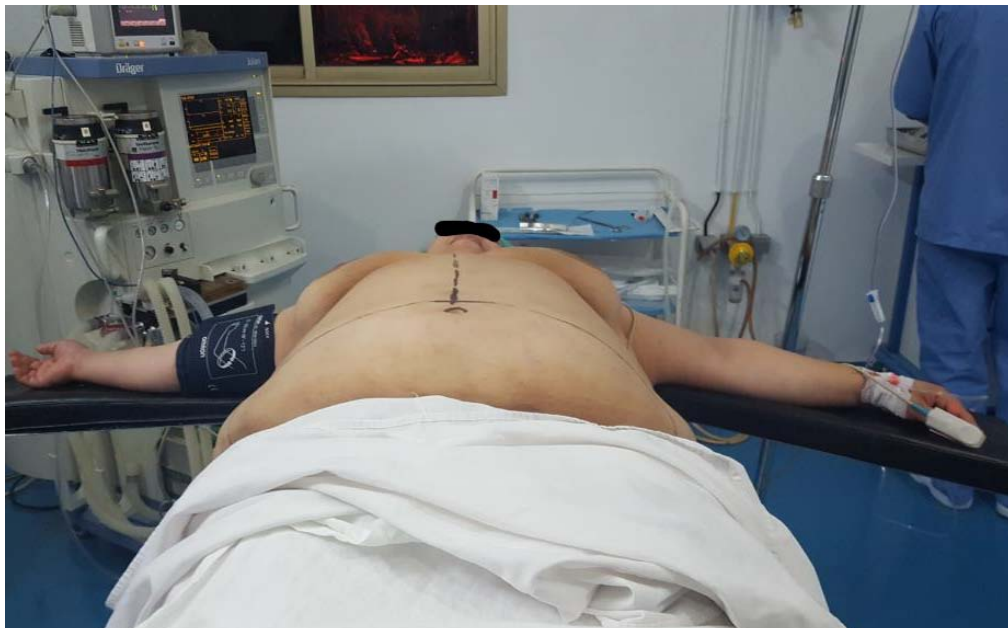

Figure 2: position initiale de l'intervention.

2.3. La liposuction :

- Dessin : Avant l'intervention, on dessine soigneusement les stéatomes (zones de surcharges graisseuses localisées) à l'aide d'un feutre, en position debout.
- Infiltration : L'infiltration est réalisée, avant la lipoaspiration à l'aide de sérum physiologique adrénaliné.
- Incisions : Elles sont courtes, à distance d'un vaisseau et d'un orifice naturel, à la périphérie et non au milieu de la zone à traiter.
- Canule : Il convient de choisir la canule la plus fine et la plus courte possible par rapport à la zone à traiter.
- Tunnels : Leur orientation correcte permet d'aspirer sélectivement la graisse en respectant les vaisseaux et les éléments nerveux.
- Nous utilisons alternativement la main droite et la main gauche pour tenir la canule, la deuxième main est en fait le guide et l'œil qui tient la canule, c'est elle qui permet de localiser la zone à traiter, de l'immobiliser, de la raffermir et de la présenter à l'orifice de la canule. Alternier les deux mains, en effet, permet de faciliter l'orientation de celle-ci en fonction des zones anatomiques traitées, et de diminuer les changements de côté par rapport à la table opératoire.
- On réalise en général une dizaine de mouvements de va-et-vient dans un même tunnel. Il faut ensuite créer une série de tunnels, les uns à côté des autres, dans le même plan.
- On remonte ensuite progressivement de la profondeur vers la superficie avec des canules de plus en plus fines, la graisse superficielle étant traitée à l'aide des canules de 3 et de 2 mm. Cette technique d'aspiration superficielle complète remarquablement l'aspiration profonde. [2]

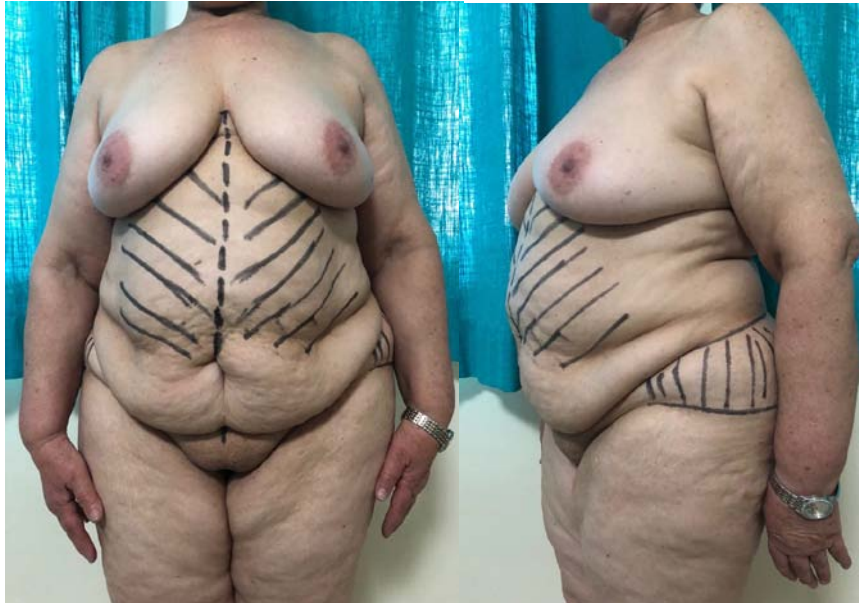

Figure 3: Zones de liposuction.

2.4. l'abdominoplastie proprement dite :

La même technique a été utilisée chez tous nos patients, Il s'agit de la plastie abdominale classique avec transposition de l'ombilic.

- Apres badigeonnage et champage.
- Incision abdominale basse selon Pfannenstiel suivant le pli abdominal inférieur dépassant ou non le relief de l'épine iliaque antéro supérieure de chaque coté selon les cas ou selon l'importance du tablier abdominal.
- Respect d'un triangle graisseux sus pubien à sommet supérieur pour éviter l'aspect concave ou en dépression de la région sus pubienne en post opératoire.
- Décollement prudent sus aponévrotique au-dessus de la gaine des muscles droits tout en respectant une fine couche à la superficie de celle-ci pour conserver un drainage lymphatique efficace.
- Poursuite du décollement jusqu'à l'ombilic tout en assurant une hémostase rigoureuse pas à pas et ligature prudente de toutes les perforantes sur le trajet.

- Libération de l'ombilic tout en laissant ce dernier entouré d'un manchon graisseux qui permettra d'assurer sa vascularisation et éviter sa nécrose.
- Poursuite du décollement dans la région sus ombilical tout en se dirigeant vers l'apophyse xiphoïde et tout en rétrécissant le champ de décollement en cheminé et évitant le décollement latéral qui risque de compromettre la vascularisation du lambeau abdominal supérieur tout en tenant compte des cicatrices sous costales préexistantes.
- Lavage et vérification de l'hémostase.
- Passer la main au chirurgien viscéral qui procédera à la réparation pariétale avec ou sans plaque. (figure 4)
- Avec la présence ou non des chirurgiens viscéraux, on réalise une cure systématique de diastasis pour renforcer la paroi abdominale et se fait essentiellement par laçage des deux feuillets superficiels de la gaine au niveau des bords internes des muscles grands droits de l'abdomen.
- Abaissement du lambeau abdominal supérieur jusqu'au point central sus pubien déjà dessiné.
- Excision de l'excédent cutané sous ombilical plus ou moins sus ombilical et placement d'un point repère sur la ligne médiane cutanée.(figure 5)
- Mesure et ouverture du nouvel orifice ombilical situé entre 10 et 13 cm de la cicatrice abdominale sur la ligne reliant le point sus pubien central et l'apophyse xiphoïde.
- Issu de l'ombilic et fixation par des points simple ou des points de Skoog.
- Dernière vérification de l'hémostase et mise en place de deux drains de Redon de chaque côté et dont le point de sortie se fait au niveau des poils pubiens et fixés par un fil solide et branchés sur un flacon aspiratif contrôlable.
- Suture de la paroi abdominale en plusieurs plans, au minimum deux, un plan sous cutané réalisé par des fils résorbables en points inversant en commençant par la périphérie pour éviter les oreilles à la fin des sutures. Puis un surjet intra dermique réalisé en générale dans notre étude par du mono filament résorbable incolore. (figure6)

- Pansement simple de la plaie avec plus ou moins contention grâce à l'ELASTOPLAST et mise en place d'une gaine adaptée à la chirurgie de la silhouette. (figure 7)

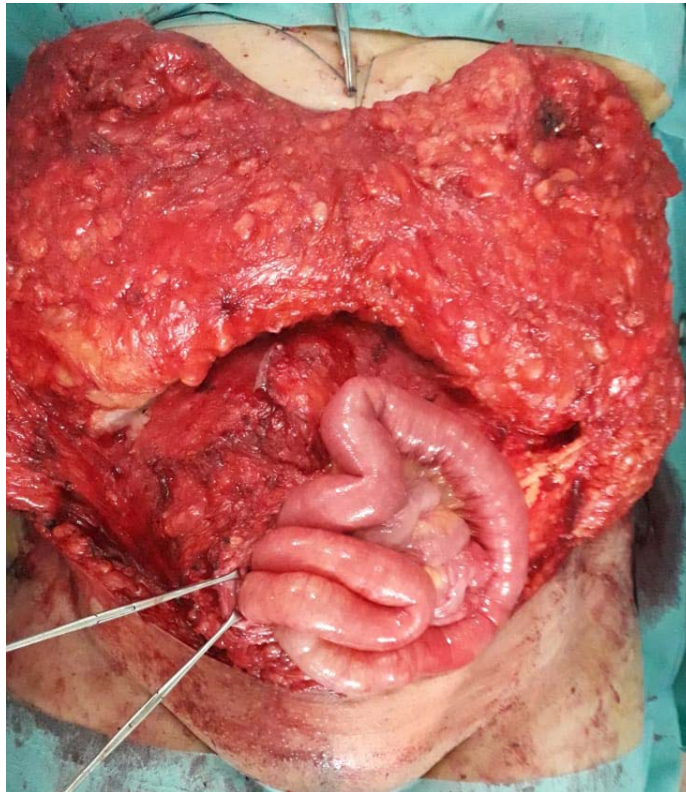


Figure 4 : Lambeau abdominal élevé après décollement sous et sus ombilical, et exposition du sac et des viscères.

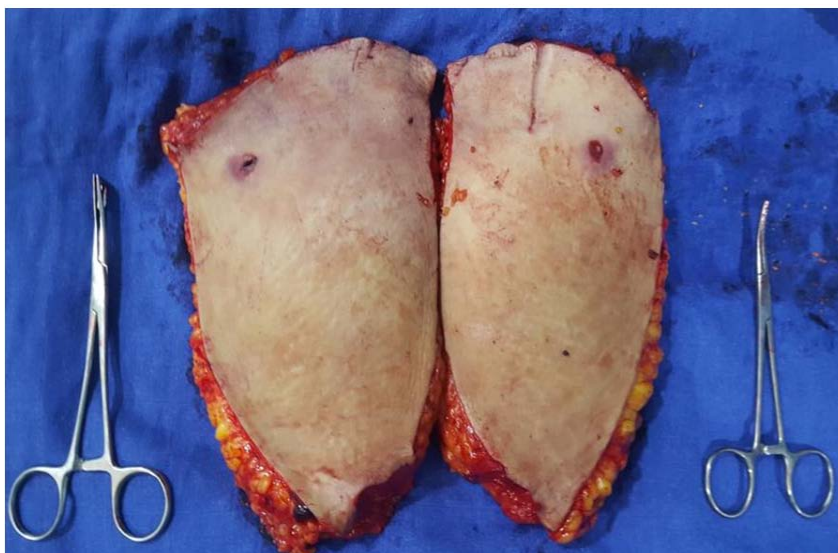


Figure 5: Les lambeaux cutané grassex reséqués.

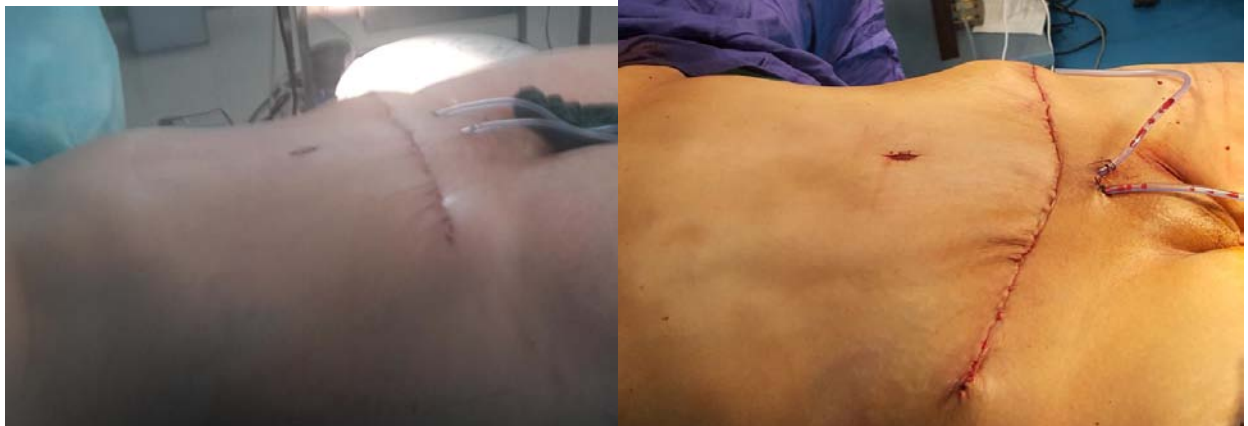

Figure 6 : La fermeture et la mise en place des drains aspiratifs.

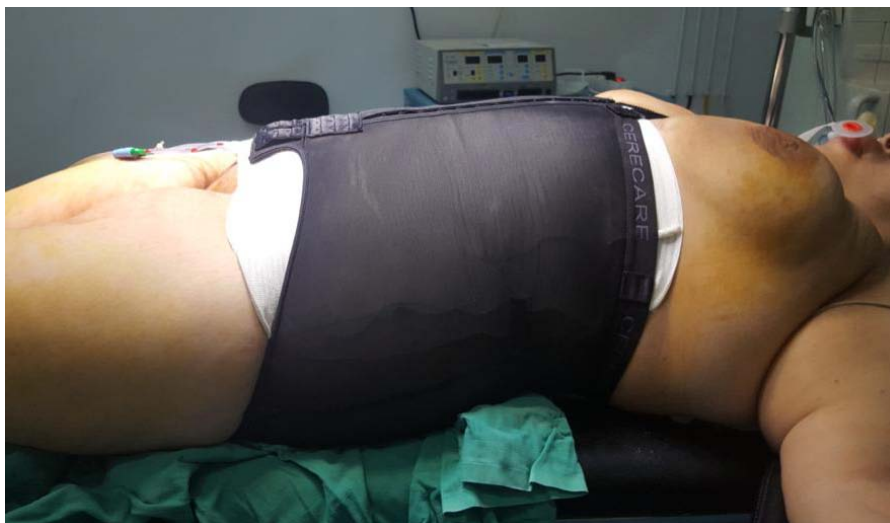

Figure 7 : Pansement simple, contention grâce à l'ELASTOPLAST et mise en place d'une gaine adaptée à la chirurgie de la silhouette.

2.5. La réparation de la sangle musculo aponévrotique :

L'association est bien évidemment légitime, Il est logique, dans le cadre de la réhabilitation d'une paroi abdominale, de traiter dans le même temps opératoire, les lésions musculo aponévrotiques et les désordres cutané-graisseux.

Il faut en fait distinguer plusieurs cas de figures, selon le type du défaut pariétal :

- En cas de Diastasis son traitement est assuré par une plicature du muscle grand droit sans ouverture du péritoine, en rapprochant les bords internes des muscles droits sur la ligne médiane par une série de points inversants tous les centimètres au monofilament. Parfois on opte pour une pariétoplastie aponévrotique.

- En cas d'une hernie ombilicale le traitement est assuré par une pariétorraphie, et rarement par une pariétoplastie avec plaque.
- Dans le cas d'une éventration, la réparation est assurée par la mise en place d'une plaque préfasciale rétromusculaire, ou une plaque Biface. (Figure 8)

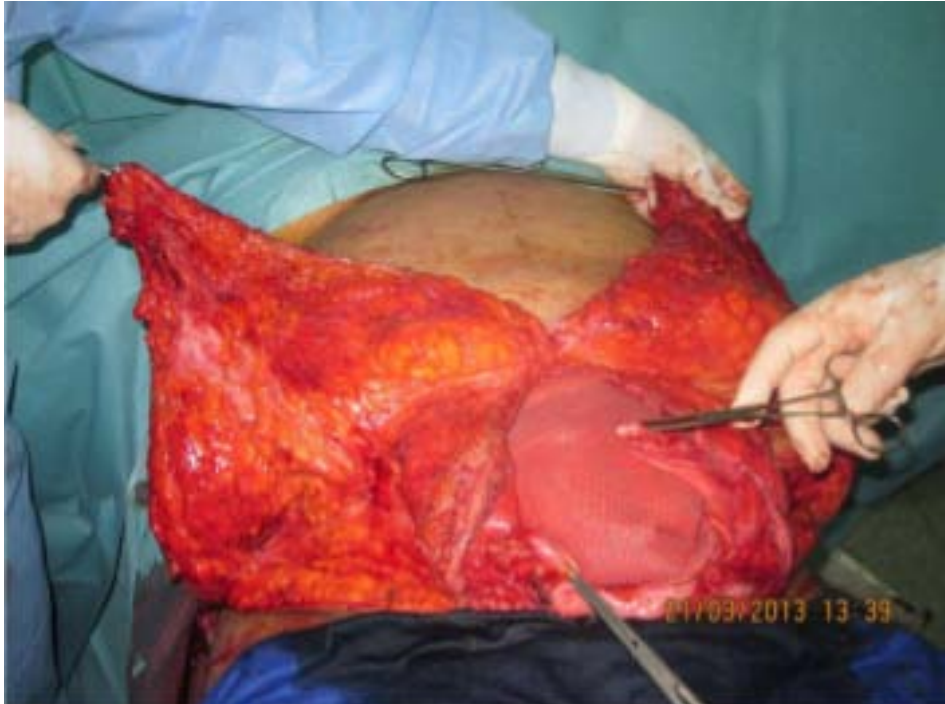

Figure 8 :Aspect en peropératoire d'une pariétoplastie avec pose d'une plaque Biface.

3. Etape post opératoire :

Tous nos patients avaient reçu :

- Une prophylaxie antithrombotique médicamenteuse par héparine à bas poids moléculaire à dose préventive obligatoirement en peropératoire et poursuivie 3 à 7 jours, avec des bas antithrombotiques.
- Un traitement antalgique en post opératoire immédiat par voie intraveineuse, avec relais per-os dès que possible.
- Une antibioprofylaxie à base d'amoxicilline protégée systématiquement pendant 07 jours.

- La première levée était réalisée à j1 post opératoire, et l'ablation du drain après 48h.

La position demi-assise était faite durant toute l'hospitalisation.

Une contention élastique par gaine abdominale était mise en place à la fin de l'intervention, et gardée jour et nuit pendant 1 mois puis 12 heures par jour pendant 3 mois.

Les patients recevaient des consignes de repos, boissons abondantes, d'éviction de port de charges lourdes pendant 3 mois.

Le rythme de suivi était fixé à 2 fois par semaine jusqu'à la guérison (de trois à six semaines), puis un contrôle le troisième mois en gardant une contention élastique de sécurité, puis le 6ème mois puis à 1 an.



RÉSULTATS



I. Profil épidémiologique :

1. la fréquence :

Sur une période de 4 ans nous avons colligé 46 patients ayant bénéficié d'une plastie abdominale associé à une réparation pariétale, Une moyenne de 12 cas par an.

(Figure 9)

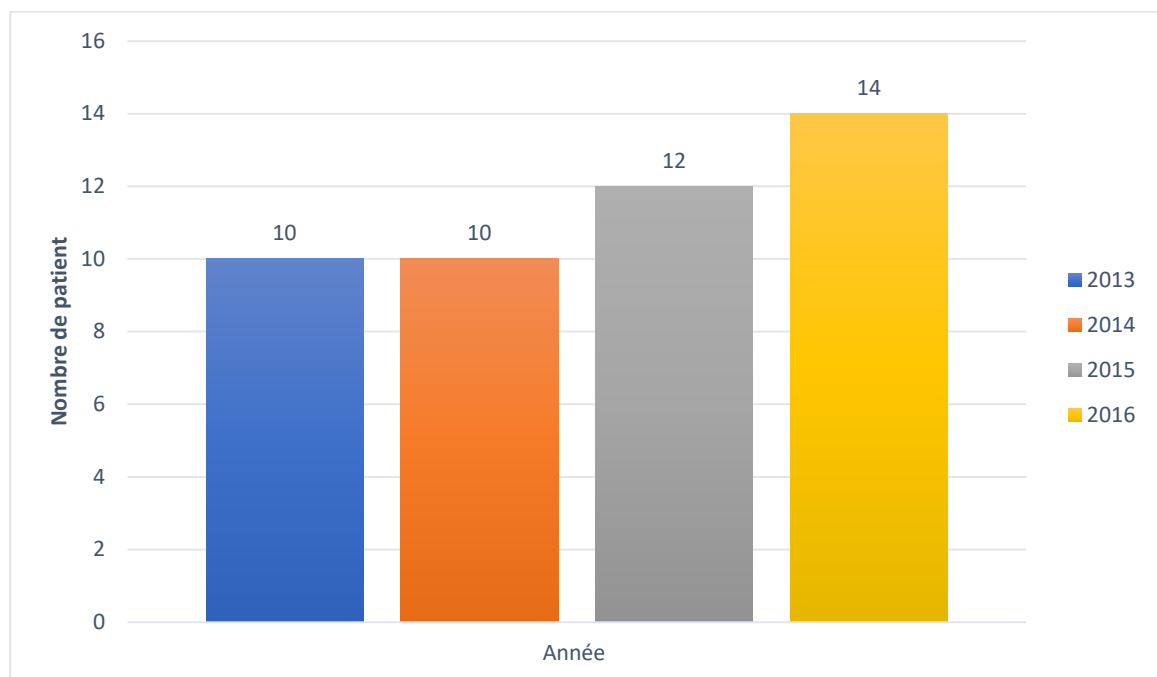


Figure 9: Nombre de patients par an.

2. La répartition selon l'âge :

Dans notre étude la moyenne d'âge était de 45 ans avec des extrêmes allant de 30 ans à 57 ans, et une concentration des cas dans la tranche d'âge autour de 40 ans. (Figure 10)

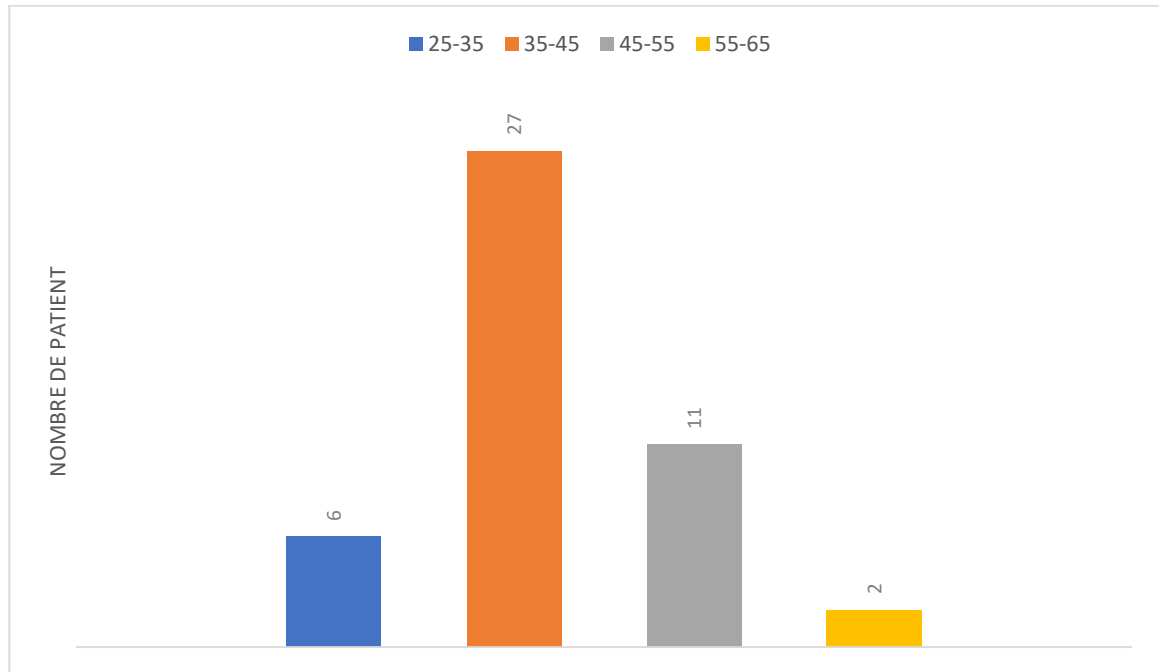


Figure 10 : répartition des patients selon les tranches d'âge.

3. La répartition selon le sexe :

Les patients de notre série étaient tous des femmes. (Figure 11)

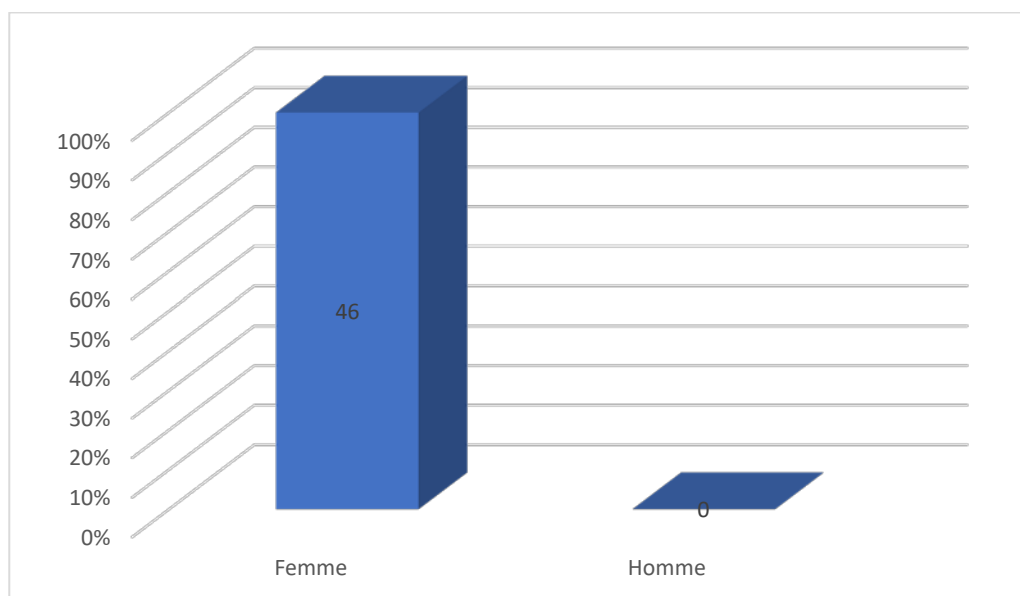


Figure 11 : La répartition des patients selon le sexe.

4. Le niveau socioéconomique :

Dans notre étude 60 % des patients avaient un niveau socioéconomique moyen. (Figure 12)

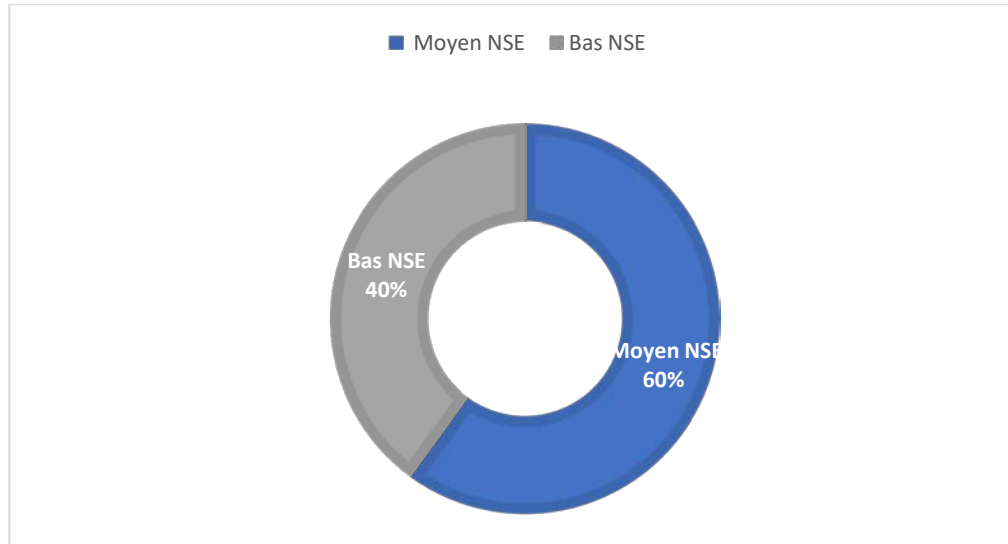


Figure 12: La répartition des patients selon le niveau socioéconomique.

II. Etude clinique :

1. Antécédents :

1.1. Les antécédents médicaux :

Les antécédents médicaux chez nos patients étaient comme suit : (Tableau I)

- Moins de la moitié des patients (43,48%) étaient obèses.
- 26% des patientes étaient hypertendues, elles étaient toutes sous antihypertenseurs.
- 39,13% des patientes étaient diabétiques, elles étaient en équilibre glycémique sous contrôle de notre équipe d'endocrinologie avant le geste.
- 4,35% des patientes étaient asthmatiques.
- La parité était en moyenne de 2,5 avec des extrêmes de 0 et 5. Et dont 30,44% avec une grossesse gémellaire.

Tableau I La répartition des patientes selon les antécédents médicaux :

Antécédents	Effectifs	Pourcentage
Obésité	20	43,48%
HTA	12	26%
Diabète	18	39,13%
Asthme	2	4,35%
Antécédents Thromboembolique	0	0
Tabagisme	0	0

1.2. Les antécédents chirurgicaux :

Les antécédents chirurgicaux étaient retrouvés chez 32 patients, soit 70 % (Tableau II).

- Plus que les deux tiers des patientes (69,56%) avaient un antécédent de césarienne.
- 18,75% des cas avaient un antécédent d'éventration.
- Le pourcentage des hernies était de 17,39%.
- 17,39% des cas avaient un antécédent de cholécystectomie/Laparoscopie.
- Deux cas (4,35%) avait un antécédent d'occlusion intestinale.

Tableau II La répartition des patientes selon les antécédents chirurgicaux :

Antécédents	Effectifs	Pourcentage
Césarienne	32	69,56%
Eventration	12	18,75%
Hernies (HO/HLB)	8	17,39%
Cholécystectomie/Laparoscopie	8	17,39%
Occlusion intestinale	2	4,35%

Les types d'incisions étaient répartis comme suit : (Figure 13)

- L'incision Pfannenstiel chez 24 cas soit 52,17%.
- L'incision médiane infra ombilicale chez 16 patientes soit 34,78%.
- L'incision médiane supraombilicale dans 4 cas soit 8,7%, et l'incision xipho pubienne dans 2 cas soit 4,35%.

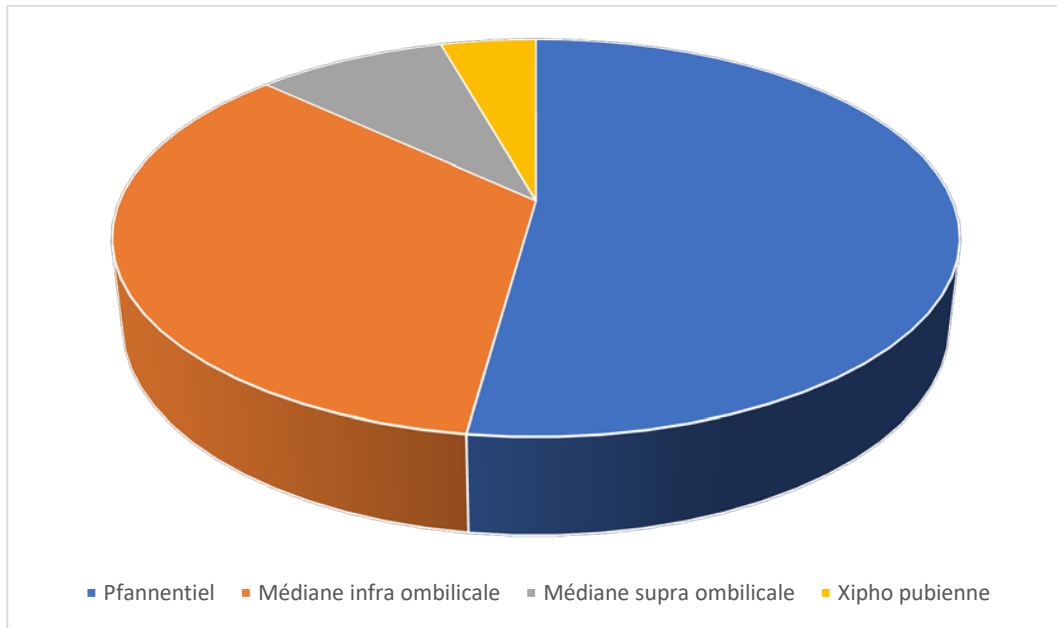


Figure 13 : Les types d'incision selon leurs fréquences.

2. L'index de masse corporelle :

L'IMC moyen était de 30, avec des extrêmes allant de 26 à 35.

43,48% des cas présentaient un IMC > 30. (Figure 14)

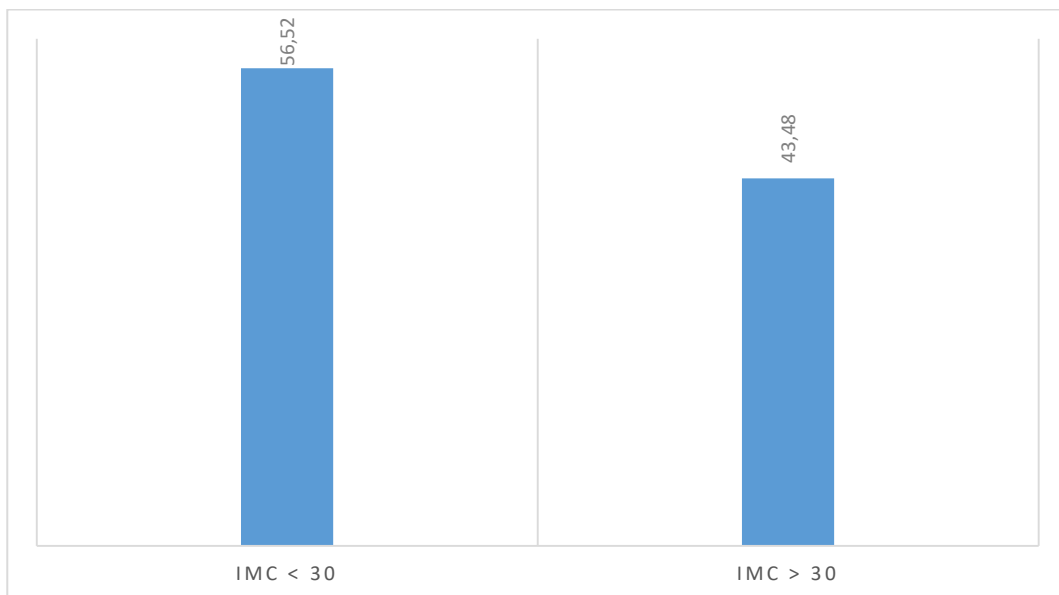


Figure 14 : la répartition des patients selon l'IMC.

3. L'excédent cutanéograsseux :

Tous nos patientes avaient un excédent cutanéograsseux sous ombilical, associé dans 28 cas à un excès adipeux sus ombilical et dans 41 cas à un excès adipeux au niveau des flancs, avec 23 cas de tablier abdominal recouvrant le pubis.

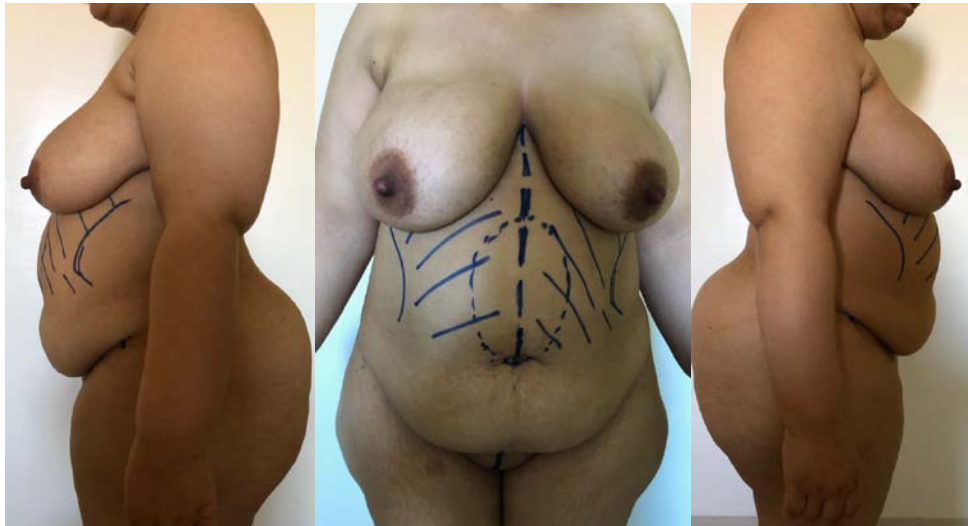

Figure 15 : Un excédent cutanéograsseux sus et sous ombilicale avec des vergetures. Eventration chez une patiente de 40ans.

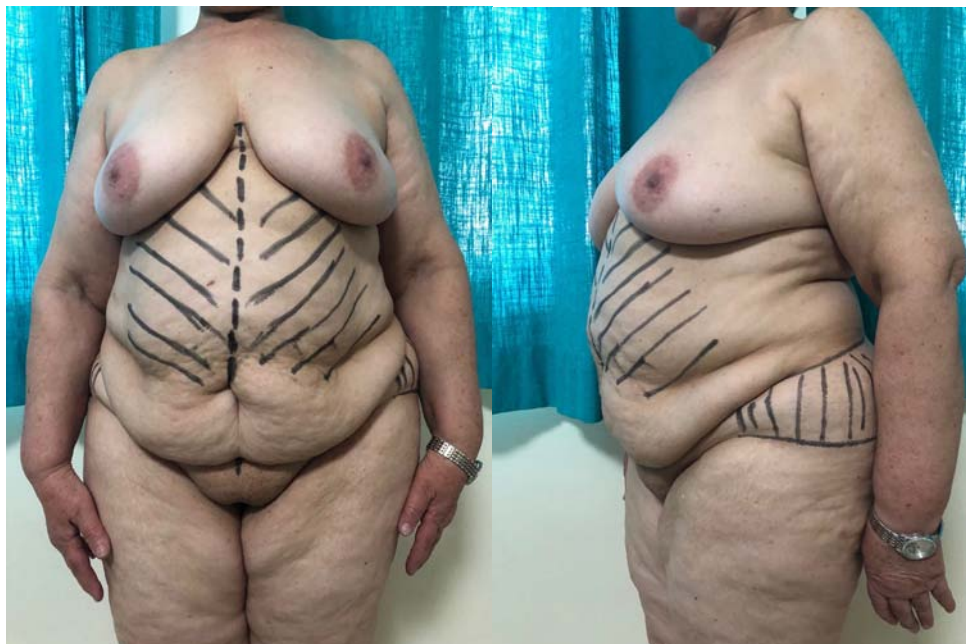

Figure 16 : un excédant cutanéoadipeux sus et sous ombilicale, peau fripée et de mauvaise qualité.

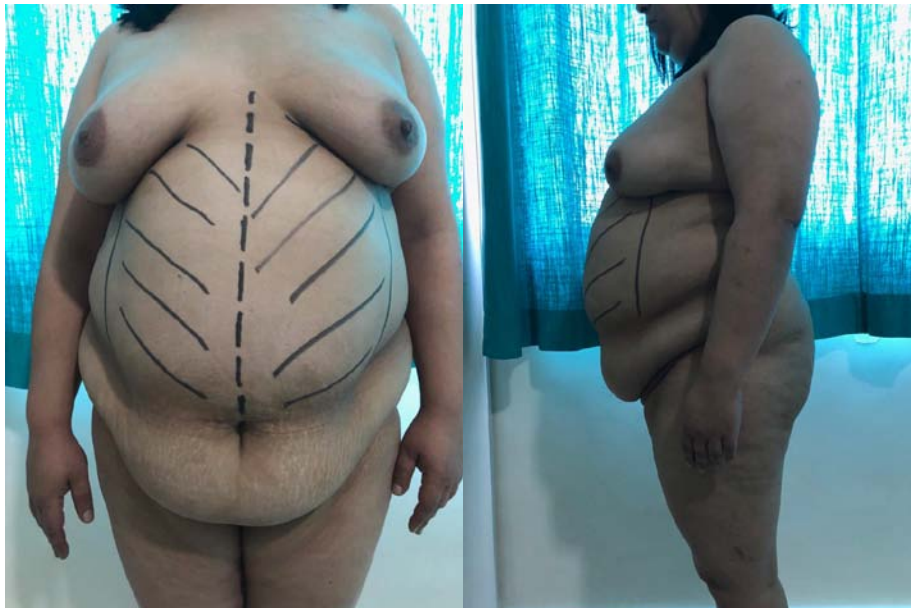

Figure 17 : un excédant cutané-graisseux sus et sous ombilical, avec tablier abdominal recouvrant le pubis.

4. Les anomalies de la paroi musculo-aponévrotique de l'abdomen :

Le diastasis a été retrouvé chez 26 cas, soit 56.6%.

Une éventration chez 50% des cas soit 23 cas.

La hernie ombilicale a été retrouvée chez 18 cas, soit 39%.

Une association diastasis/ Eventration/ Hernie, chez 15 cas, soit 32,6%.

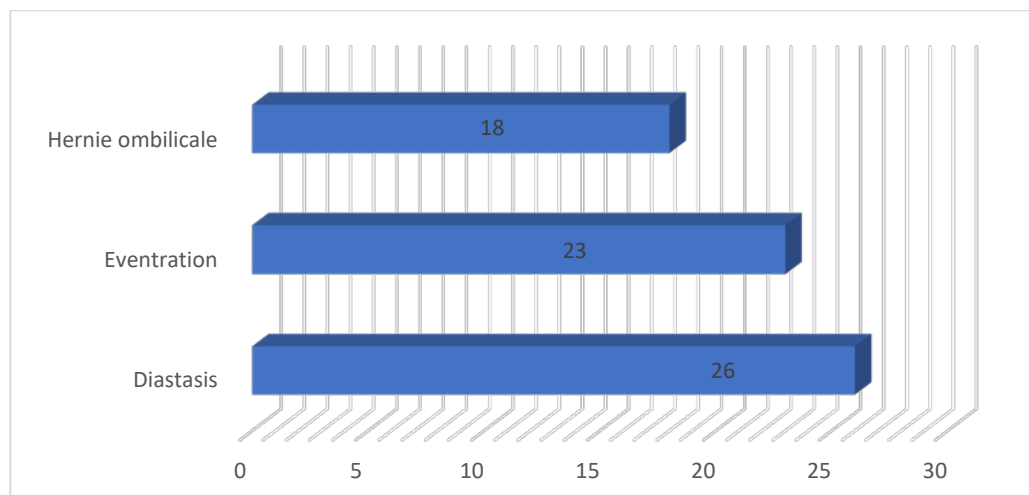
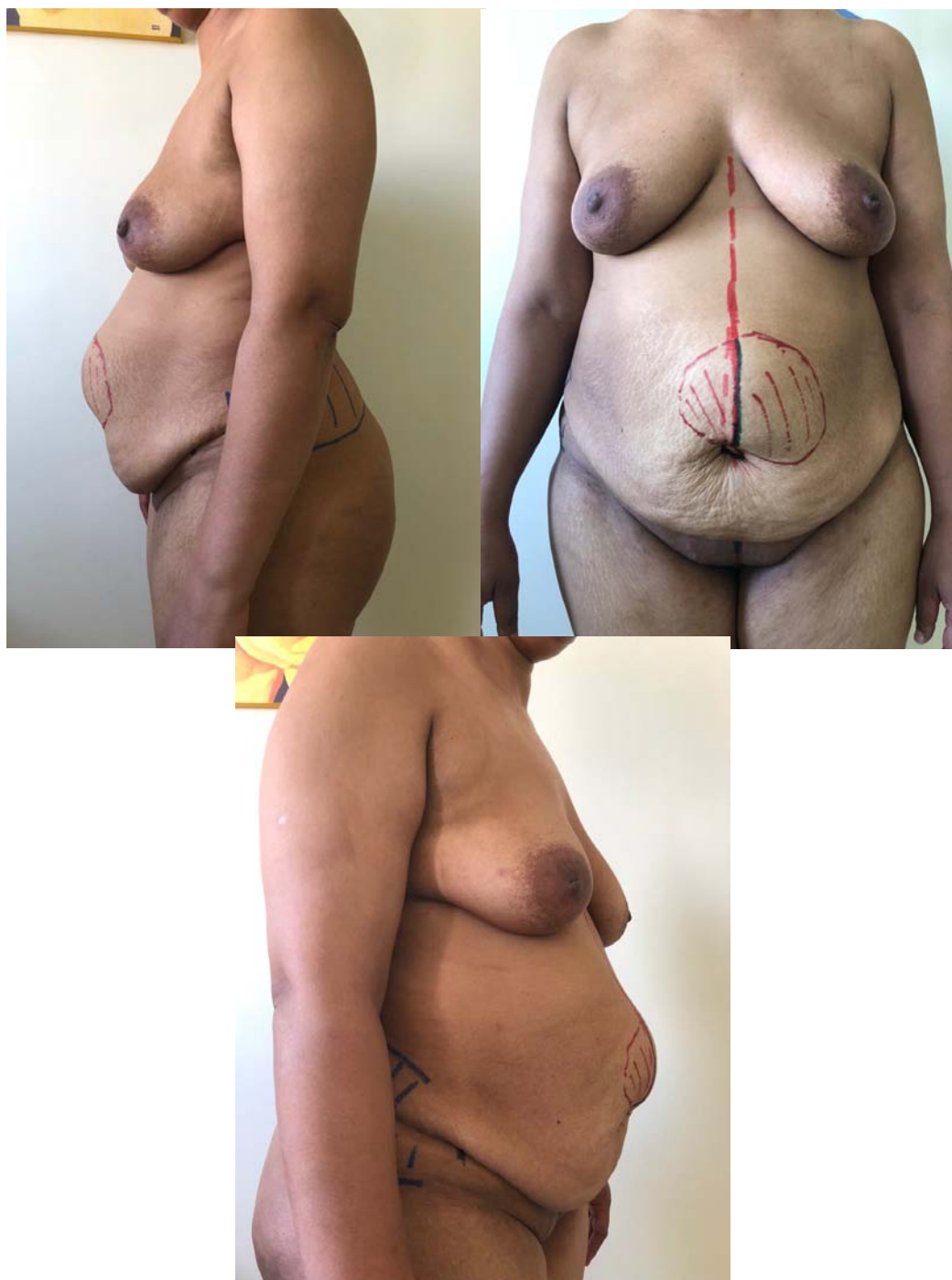

Figure 18 : répartition des patients selon les anomalies de la paroi musculo aponévrotique.



Figures 19 : Un excédent cutanéograsseux sous ombilical, avec éventration, diastasis des muscles grands droits chez une patiente de 43 ans.

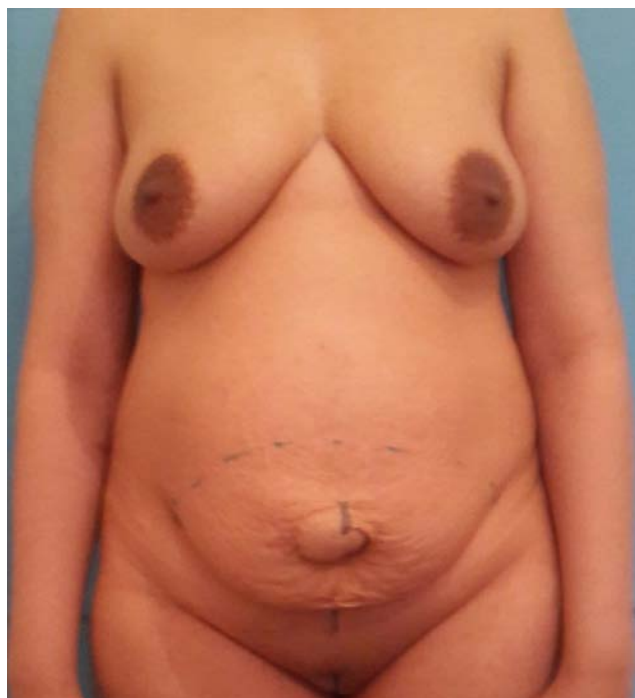

Figure 20 : une hernie ombilicale et diastasis après grossesse gémellaire chez une patiente de 38 ans.

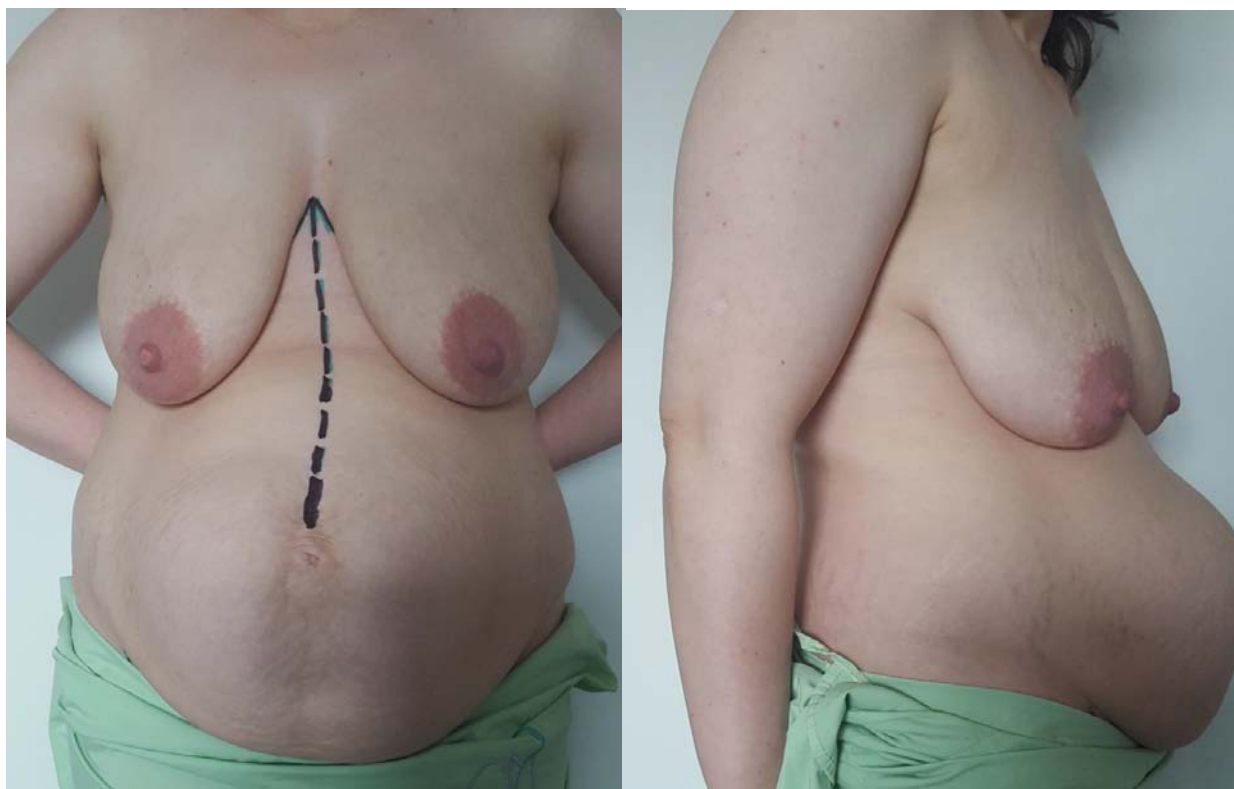

Figure 21 : Une éventration chez une patiente de 35 ans.

III. Le traitement chirurgical :

1. Le type d'anesthésie :

Toutes les patientes ont été opérées sous anesthésie générale.

2. Installation :

Toutes les interventions ont été réalisées en décubitus dorsal, la table en position proclive et permettant le passage à la position demi assise si nécessaire.

3. La lipoaspiration :

La lipoaspiration a été réalisée à plat chez toutes les patientes.

4. Incisions / Décollement :

L'incision horizontale était réalisée chez toutes les patientes, ces incisions intéressent le plan cutané, le plan adipeux et s'arrête au contact de l'aponévrose.

Chez toutes les patientes le décollement a été d'abord effectué, le plus souvent au ras de l'aponévrose, sur tout l'étage sous-ombilical. Et a été poursuivi en sus-ombilical vers la région xiphoïdienne en cheminé.

La transposition de l'ombilic a été réalisée dans tous les cas, et l'ombilic a été découpé par une incision périombilicale circulaire.

5. Réparation de la paroi :

La cure du Diastasis des grands droits par plicature sans ouverture a été réalisée chez 56,6% des cas. Et 43,4% ont bénéficiés d'un renforcement de la paroi abdominal par laçage des bords interne des muscles grands droits de l'abdomen.

Une plaque biface (composite Parietex®) a été posée dans 23 cas, pour cure des éventrations larges. Et une simple pariétorrhaphie a été réalisée chez 18 cas.

6. Sutures/drainage et pansement :

La suture en deux plans a été réalisée chez toutes nos patientes.

Les drains de Redon ont été posés systématiquement chez toutes nos patientes.

La mise en place d'une gaine de contention adaptée à la chirurgie de la silhouette chez toutes les patientes, associées chez 30 cas à une contention par l'ELASTOPLAST.

IV. Les suites post opératoires :

1. Prévention thrombo-embolique :

L'administration de dose préventif d'HBPM pendant une durée de trois à sept jours.

Le port des bas antithrombotique dès le préopératoire et le maintien d'une position de Trendelenburg. [3]

2. La mobilisation :

La première levée était réalisée après 24h en post opératoire.

Le drain de Redon a été surveillé quotidiennement et enlever après 48h en moyenne.

3. Durée d'hospitalisation :

La durée d'hospitalisation variait entre 2 et 7 jours, avec une moyenne de 4 jours.
(Tableau III)

Tableau III : La répartition des patients selon la durée d'hospitalisation.

Durée d'hospitalisation	Nombre de patient	Pourcentage
2	2	4,35%
3-4	42	91,3%
5-7	2	4,35%

4. Antalgiques :

Les Antalgiques administrés par voie intraveineuse ont été utilisés pendant 24h, avec relai par voie oral.

5. Antibiothérapie post-opératoire :

L'antibiothérapie à base d'amoxicilline protégée est systématique chez tous les patientes.

6. Complications :

6.1. Complications immédiates :

Les complications immédiates ont été notées comme suit : (Figure 22)

Le sérome était noté chez 2 cas soit 4,35%.

L'infection était notée chez 4,35% des cas.

Les hématomes chez un seul cas.

Pas de cas d'embolie ou de maladie thrombo emboliques, ni de cas de décès.

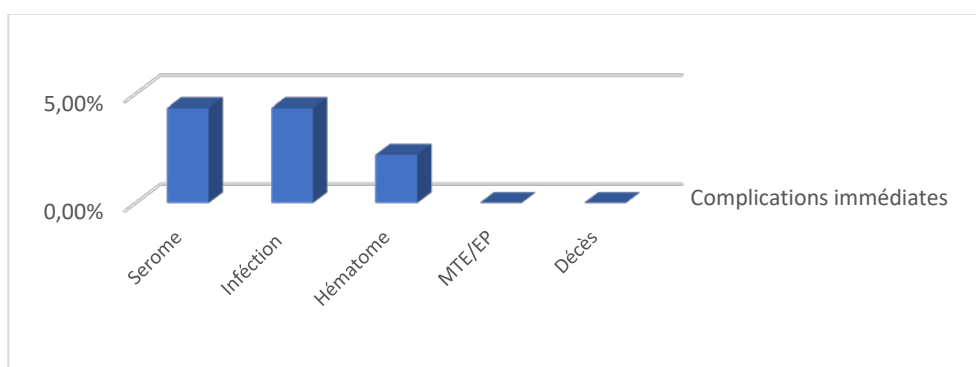


Figure 22 : les pourcentages des complications immédiates observées chez nos patients.

6.2. Complications tardives :

La récurrence était notée chez 4,35% des cas.

L'excès cutané latéral « Oreilles » dans 23,91% des cas, soit 11 cas.

L'hypoesthésie locale réversible non gênante chez tous les cas, pas de cas d'hypoesthésie permanente.

Les cicatrices hypertrophiques et le mal positionnement de l'ombilic chez 3 cas, soit 6,52% pour chacune. (Figure 23)

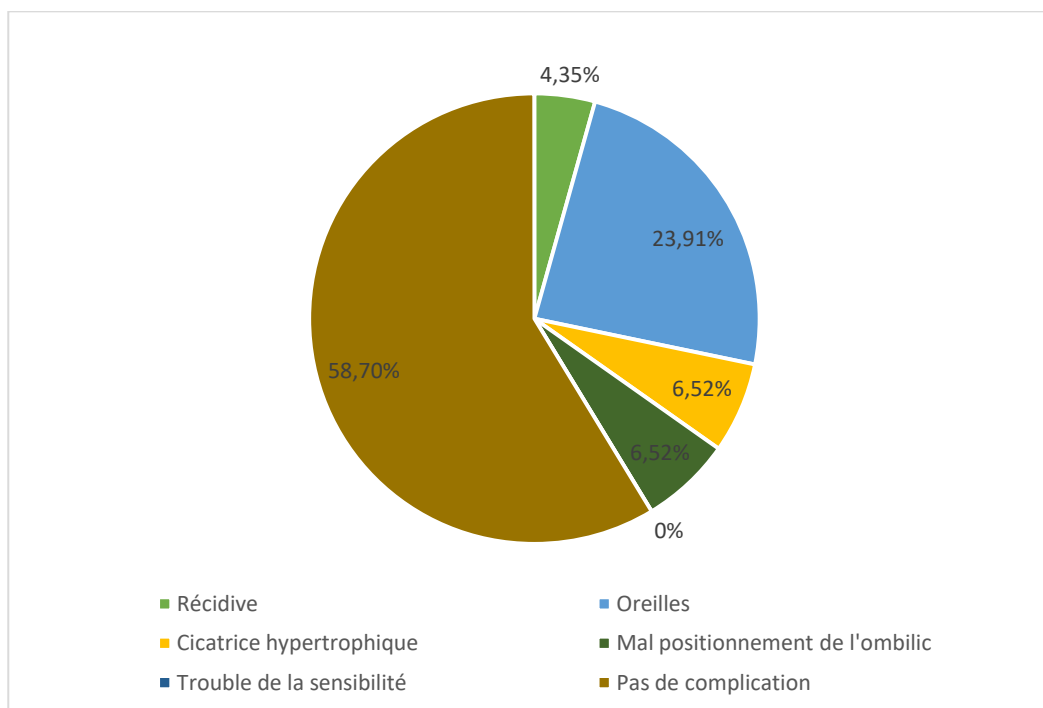


Figure 23: répartition des malades selon les complications tardives.

7. Résultats esthétiques et fonctionnels :

Du point de vue esthétique et fonctionnel les résultats ont été jugés satisfaisants dans 42 cas.

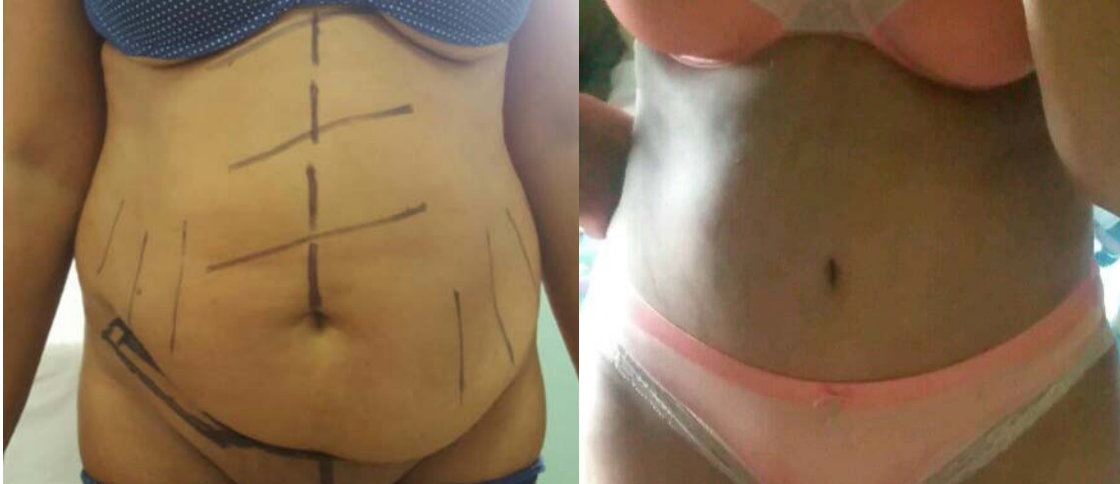

Figure 26 : photos de face d'une patiente, avant l'abdominoplastie et le résultat post opératoire après 8 mois.

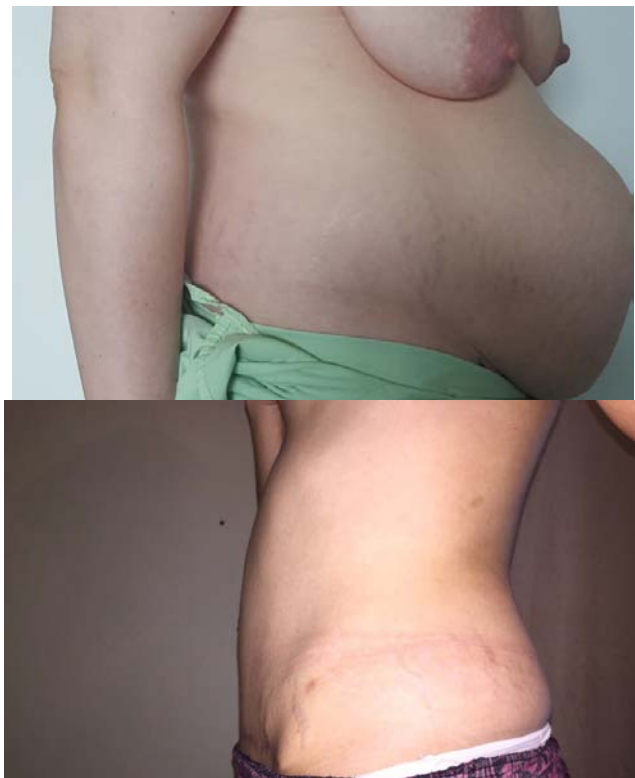
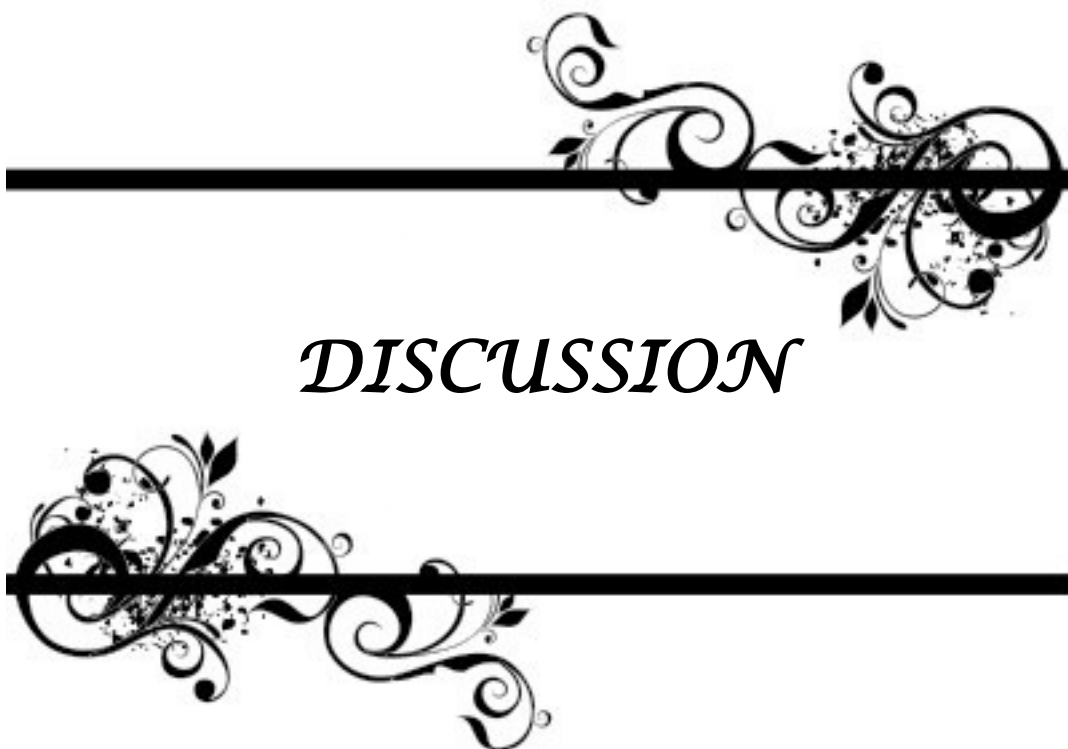
Figure 27 : photos de profil d'une patiente avant l'abdominoplastie et le résultat post opératoire.



DISCUSSION



I. Généralités :

1. Rappel anatomique de la paroi abdominale antérieure :

1.1. Anatomie morphologique :

La paroi abdominale antérieure est successivement constituée de la surface vers la profondeur par : la peau, plan fascio-graisseux sous cutané, les muscles et leurs fascias, le fascia extra-péritonéal et le péritoine pariétal (figure 28).

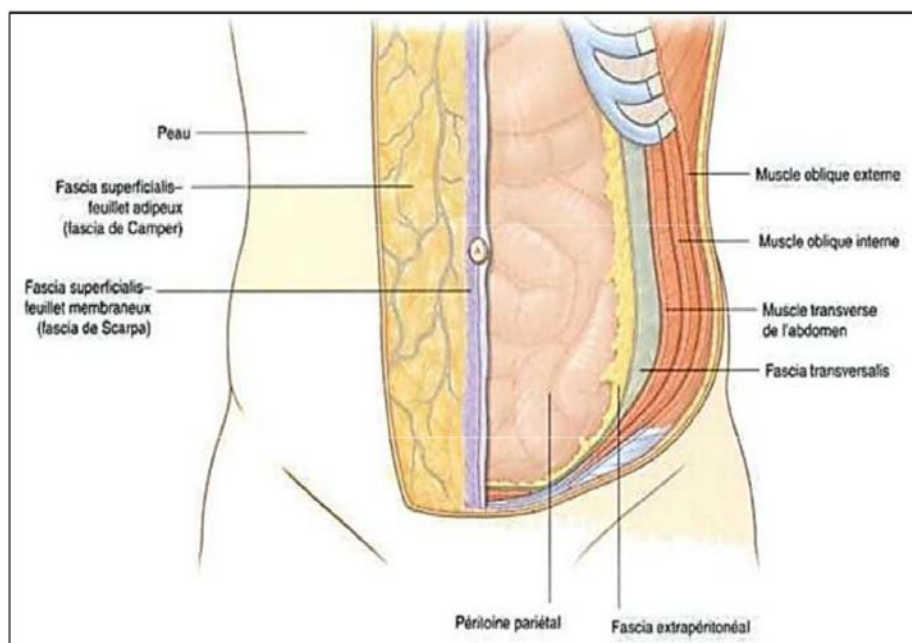


Figure 28 : les feuillets de la paroi abdominale [4].

a. Plan superficielle :

La peau est mobile par rapport aux plans musculo-aponévrotiques sous-jacents. L'attache ombilicale ainsi que les plis sous mammaire et le pli abdominal inférieur sus pubien sont fixes.

C'est sur le revêtement cutané que l'on peut décrire les différents quadrants de l'abdomen, est fondée sur deux plans horizontaux et deux plans verticaux.

Ces quatre plans établissent une organisation topographique à neuf quadrants. Les désignations suivantes sont utilisées pour chaque région : en haut, l'hypochondre droit, la région épigastrique et l'hypochondre gauche ; en bas, fosse iliaque droite, la région pubienne et fosse iliaque gauche ; et au milieu le flanc droit, la région ombilicale et le flanc gauche. (Figure 29)

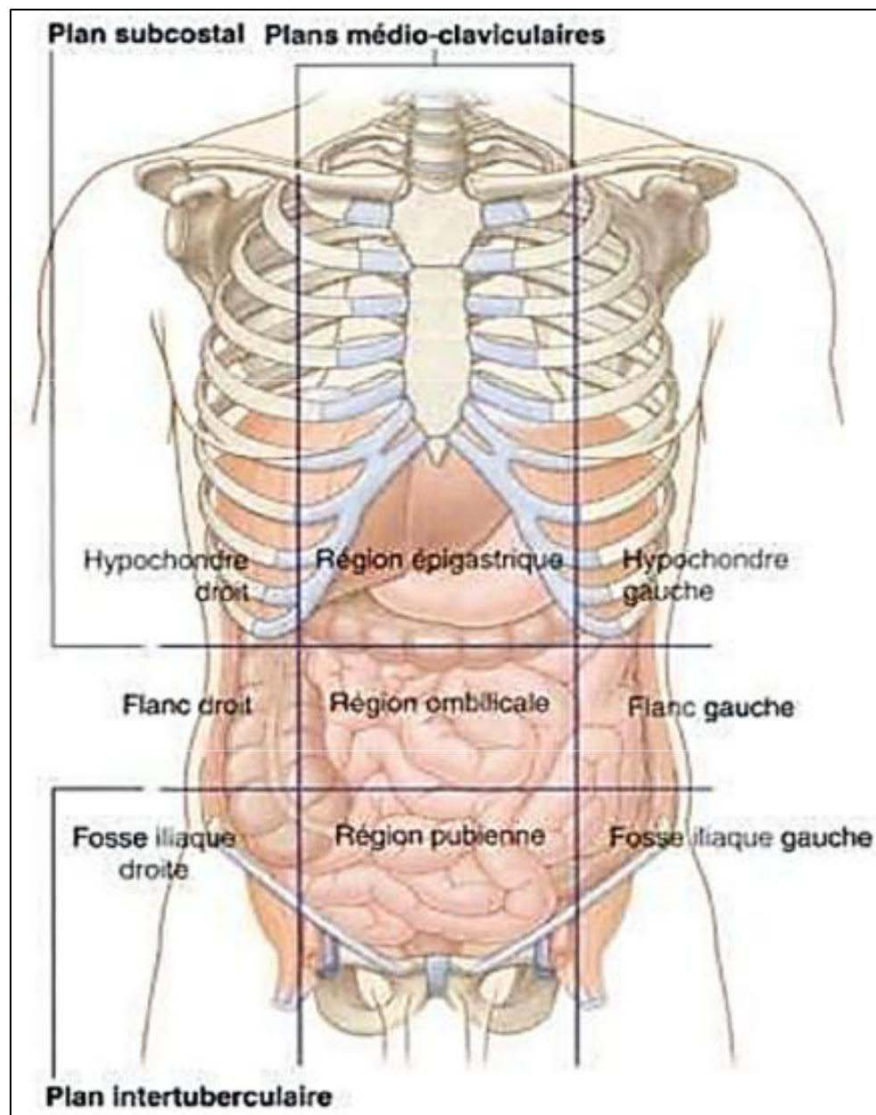


Figure 29: les quadrants de la paroi abdominale [4].

Des lignes de traction élastique (lignes de Langer) s'organisent de façon plus ou moins visible. Elles sont en supra-ombilical quasiment horizontales et deviennent plus inclinées vers le bas, pour être vraiment courbes à concavité crâniale en infra-ombilical (figure 30). [5]

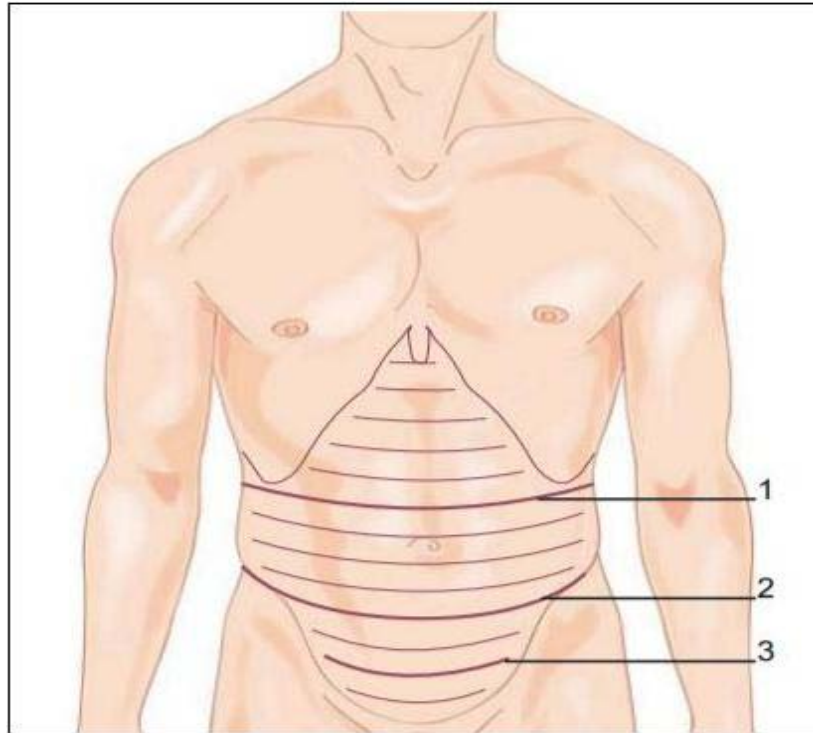


Figure 30 : Lignes de Langer.1. Pli sus-ombilical ; 2. Pli sous-ombilical ; 3. Pli sus-pubien.[5]

b. Plan fascio-graisseux sous cutané :

Le degré de surcharge adipeuse est en fait variable et rend compte en partie de la multiplicité des tableaux cliniques rencontrés.

Des travaux anatomiques ont confirmé ces observations cliniques et ont permis d'individualiser en fait une graisse superficielle et une graisse profonde, séparées l'une de l'autre par le fascia superficialis et ayant chacune une topographie bien précise.

b.1. La graisse superficielle :

La graisse superficielle située au-dessus du fascia superficialis, est répartie sur l'ensemble de la paroi abdominale. La vascularisation de la graisse superficielle est due au plexus sous-cutané et à des perforateurs vasculaires sous-jacents. Ainsi, même après le décollement, l'approvisionnement en sang à la graisse superficielle reste intact. La graisse superficielle ne doit pas être excisée, La peau recouvrant dépend de la vascularisation de la graisse superficielle pour la survie. [2]

b.2. La graisse profonde :

Le tissu adipeux profond, situé en dessous du fascia superficialis, correspond à un amas graisseux localisé ou « stéatome », occupant essentiellement le segment sous-ombilical et les régions latéro-ombilicales. Le stéatome s'étale de la région ombilicale à la région pubienne et d'une épine iliaque antéro-supérieure à l'autre, se prolongeant même latéralement au niveau des hanches. Il s'amenuise et disparaît 2 à 3 cm au-dessus de l'ombilic. [2]

La graisse profonde peut être excisée en toute sécurité lors de l'abdominoplastie.

b.3. Fascia superficialis :

Le fascia superficialis de la paroi abdominale est un feuillet de tissu conjonctif graisseux. C'est habituellement un feuillet simple. Cependant, dans la région inférieure de la paroi abdominale antérieure sous l'ombilic, ce feuillet peut être double : un feuillet superficiel (fascia de Camper) et un feuillet profond (fascia de Scarpa).

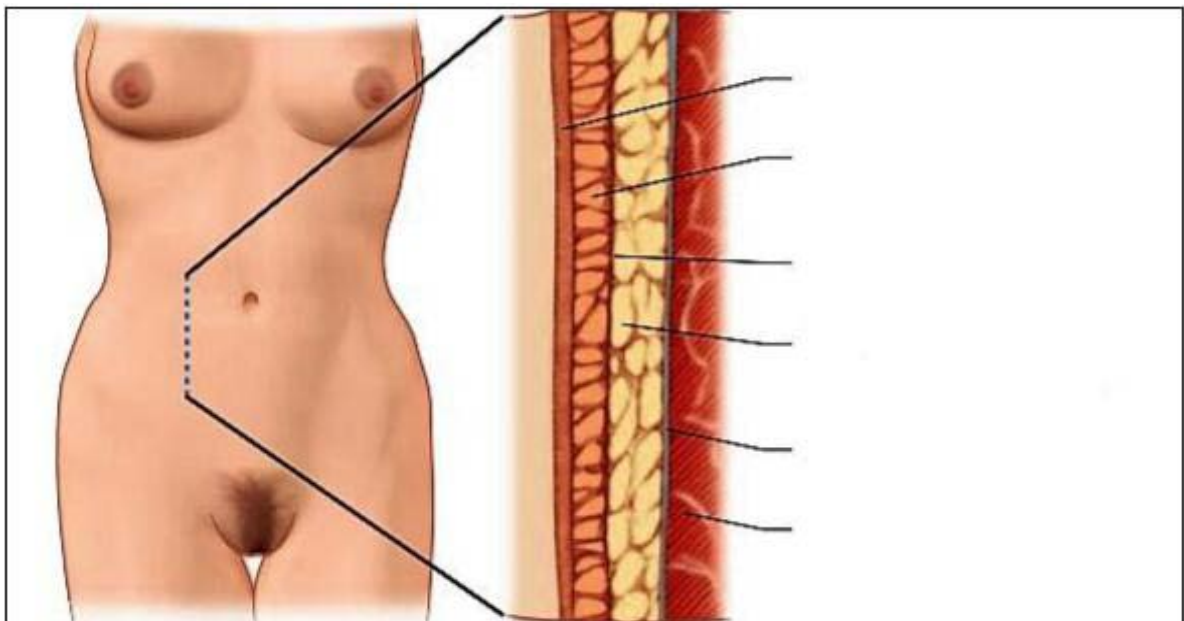


Figure 31: Les structures superficielles de la paroi abdominale [6].

c. Plan musculo aponevrotique :

La paroi musculaire antérolatérale de l'abdomen est composée de cinq muscles pairs :

c.1. Paroi antérieure :

Elle est constituée par deux muscles considérablement différents de par leur importance et leur physiologie.

➤ **Muscle droit de l'abdomen (Muscle grand droit) :**

C'est un muscle antéro-médial pair, plat et polygastrique, c'est à dire présentant plusieurs ventres musculaires interrompus par des intersections tendineuses au nombre de 2 à 5. Il est dénommé Rectus Major en nomenclature internationale. [7] (Figure 32)

- **Origine** : -5ème, 6ème et 7ème côte, au niveau de la partie cartilagineuse de ces côtes, légèrement débordant sur la partie osseuse de la 5ème.
- Insertion inconstante sur l'extrémité inférieure du sternum (processus xiphoïde).
- Trajet des fibres : verticales et caudales.
- **Terminaison** : - Portion tendineuse se fixant sur la partie postéro-supérieure et interne du pubis, ainsi que sur l'épine du pubis.
- Evaginations latéraux-caudales se fixant sur la crête pubienne : les ligaments de Henlé.
- **Vascularisation** : artère épigastrique profonde, issue de l'artère iliaque externe, qui le parcourt sur sa face interne et se dirige crânialement pour s'anastomoser avec l'artère thoracique interne.
- **Innervation** : nerfs intercostaux du 6ème au 11ème et nerf subcostal (12ème nerf intercostal), cheminant dans la gouttière costale et se prolongeant vers la paroi abdominale pour l'innerver dans son ensemble, en pénétrant progressivement les masses musculaires.
- **Fonction** : fléchisseur antérieur du tronc.

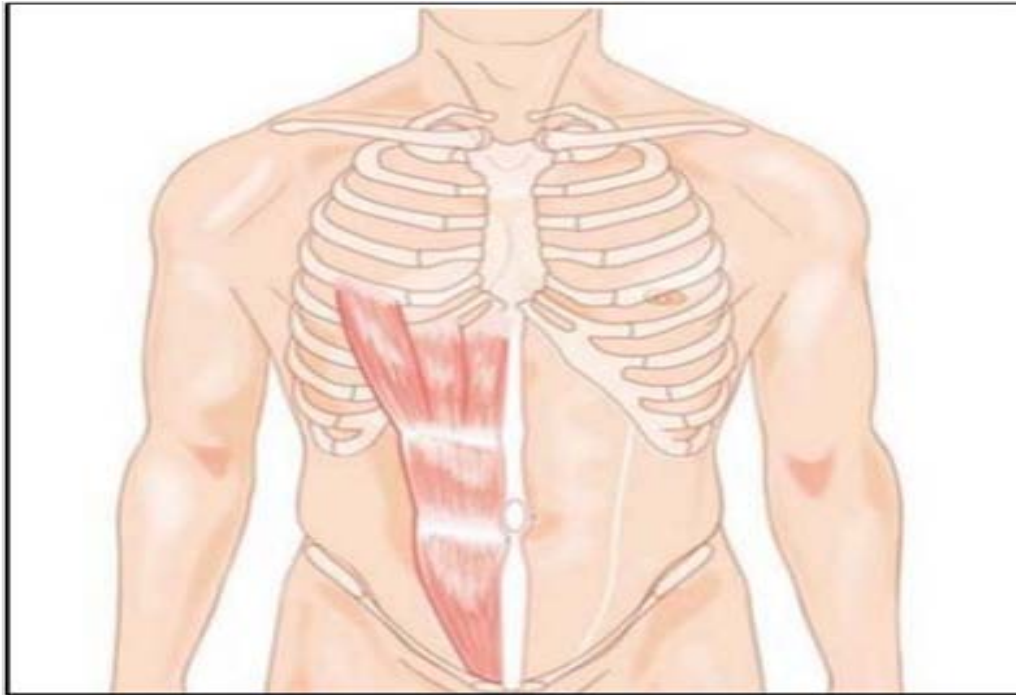

Figure 32: Muscle droit, aspect schématique [5].

➤ **Muscle pyramidal :**

Inconstants pairs et symétriques, plus ventraux que le muscle droit, ils sont en forme de pyramide dont la base s'insère sur le pubis et le sommet sur la ligne blanche.

c.2. Paroi latérale :

Elle est formée par les trois muscles larges de l'abdomen, qui sont, de la superficie à la profondeur, l'oblique externe, l'oblique interne et le transverse de l'abdomen.

➤ **Muscle oblique externe de l'abdomen :**

C'est le muscle le plus superficiel des muscles latéraux. Il possède des insertions costales osseuses de la 5ème à la 12ème côte avec un trajet oblique se terminant par une lame tendineuse vers la base et en avant. Il s'insère sur la ligne blanche en médial, sur le ligament inguinal (pilier latéral) et sur le pubis (pilier médial sur la symphyse pubienne et pilier croisé sur la symphyse pubienne controlatérale) en inférieur. (Figure 33)

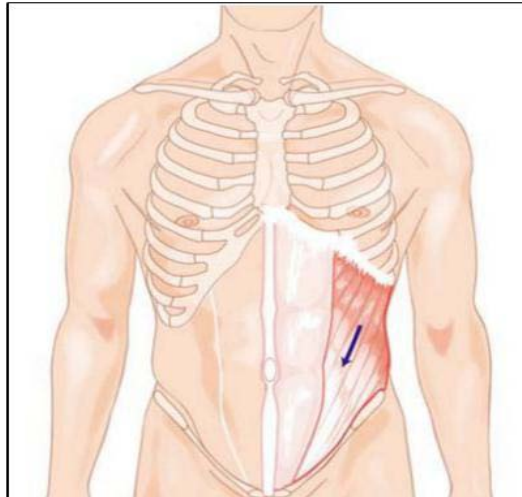


Figure 33 : muscle oblique externe, aspect schématique [5].

➤ **Muscle oblique interne de l'abdomen :**

Son origine se fait sur le fascia thoraco-lombaire et sur la crête iliaque ainsi que sur la moitié latérale du ligament inguinal. Il se termine en avant et médialement par une vaste lame tendineuse passant en avant des muscles droits de l'abdomen pour rejoindre la ligne blanche. Dorsalement, il se termine par des insertions osseuses sur les rebords costaux de la 9ème à la 12ème côte. Enfin en inférieur, il s'insère sur le pubis par le tendon conjoint qui délimite, avec le ligament inguinal, le canal inguinal. (Figure 34)

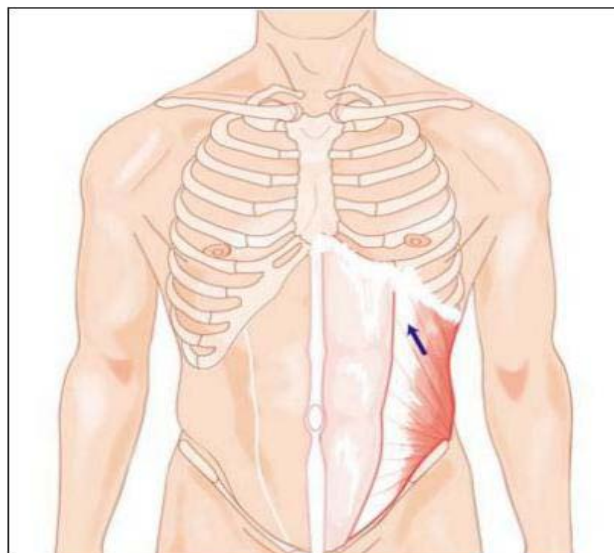


Figure 34: muscle oblique interne, aspect schématique [5]

➤ **Muscle transverse de l'abdomen :** (Figure35)

C'est le plus profond. Il prend son origine aux faces profondes de la 7ème à la 12ème côte ainsi qu'au fascia thoraco lombaire, à la crête iliaque et au tiers latéral du ligament inguinal. Il se termine par une lame tendineuse en arrière des muscles droits de l'abdomen au-dessus de la ligne arquée, et en avant en dessous de celle-ci.

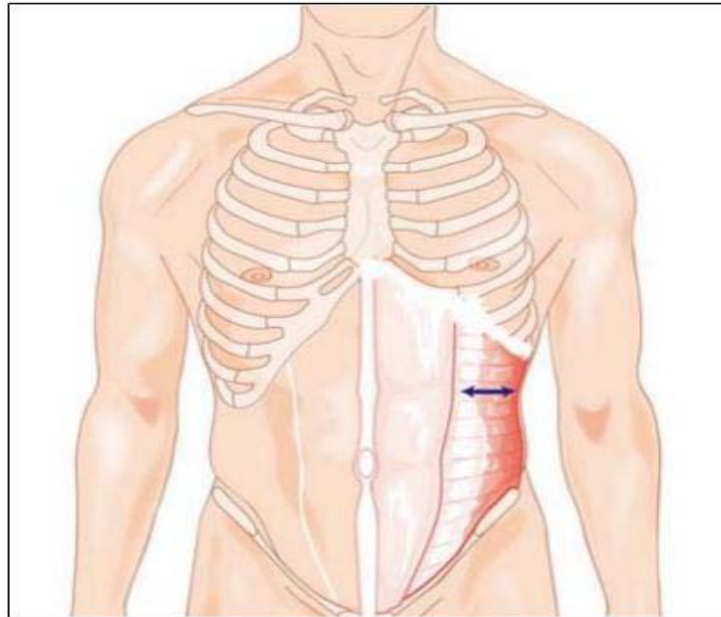


Figure 35: muscle transverse aspect schématique [5].

d. La gaine des droits : [1]

Chacun des muscles grand droit est contenu dans une gaine aponévrotique constituée par les aponévroses des muscles oblique externe, oblique interne, et transverse :

- Dans les $\frac{2}{3}$ ou les $\frac{3}{4}$ supérieurs du muscle (Figure 36A), la gaine est formée en arrière par l'aponévrose d'insertion du transverse unie au feuillet postérieur de celle de l'oblique interne, et en avant par l'aponévrose de l'insertion de l'oblique externe unie au feuillet antérieur de celle de l'oblique interne. La partie toute supérieure de la gaine est constituée en avant par la lame tendineuse d'insertion du grand pectoral. De fortes adhérences unissent les intersections tendineuses du muscle à la partie correspondante de la gaine antérieure (il n'y a pas d'adhérences en arrière).

- Dans le 1/3 ou le ¼ inférieur du muscle (figure 36B), les lames tendineuses des muscles oblique externe, oblique interne, et transverse passent en totalité en avant du muscle droit. La partie postérieure de la gaine est uniquement constituée par le fascia transversalis, feuillet aponévrotique qui recouvre la face profonde du transverse (d'où son nom), et l'abandonne pour passer en arrière du grand droit.

En définitive, la paroi postérieure de la gaine des droits est donc tendineuse en haut fibro-celluleuse en bas. La limite entre ces deux zones est indiquée par la *ligne arquée* ou *arcade de Douglas*, qui est le bord inférieur concave en bas de la partie tendineuse de la paroi postérieure de la gaine, situé à peu près à mi-distance entre le pubis et l'ombilic. En bas, il existe un espace prismatique triangulaire à base inférieure, rempli de graisse : l'espace sus-pubien, lié au fait que le grand droit s'attache à la lèvre antérieure du bord supérieur du pubis, tandis que le fascia transversalis s'attache sur la lèvre postérieure de ce bord.

Les deux muscles droits sont séparés l'un de l'autre sur la ligne médiane par un raphé tendineux appelé « ligne blanche » (Línea alba). Ce raphé est constitué par l'entrecroisement des fibres tendineuses des muscles oblique externe, oblique interne, et transverse. Large à l'étage sus-ombilical (jusqu'à 2 cm), où les deux muscles sont distants l'un de l'autre, la ligne blanche est étroite et vraiment « linéaire » sous l'ombilic, où les deux muscles se touchent. [1]

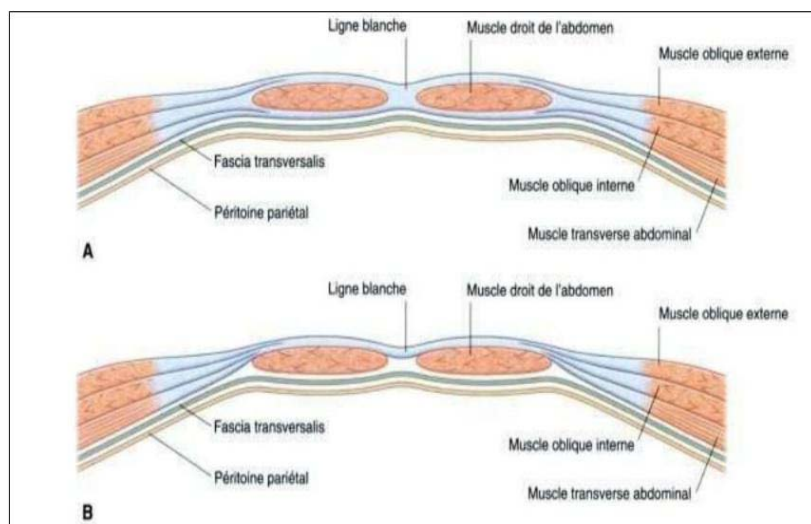


Figure 36 : Schéma de la gaine des droits : coupes transverses de la paroi antérieure de l'abdomen au-dessus (A) et au-dessous (B) de la ligne arquée [4].

e. Fascia transversalis/ Le péritoine :

Le fascia transversalis recouvre toute l'étendue de la face profonde du transverse, sauf sous l'arcade de Douglas, où il passe en arrière du grand droit. Il s'écarte de ce dernier en bas pour limiter avec lui et le bord supérieur du pubis l'espace *sus-pubien*. En haut, il se poursuit avec le fascia de la face inférieure du diaphragme. [1]

Le péritoine est une fine membrane séreuse recouvre les parois de la cavité abdominale et, en regard de certains points, se réfléchit sur les viscères abdominaux, les recouvrant soit complètement, soit partiellement. Il est formé de deux Feuilles, viscéral et pariétal, la cavité péritonéale. (Figure 37)

- Feuillet viscéral : Il tapisse la face superficielle des viscères abdominaux.
- Feuillet pariétal : Il tapisse la face profonde de la cavité abdomino-pelvienne.

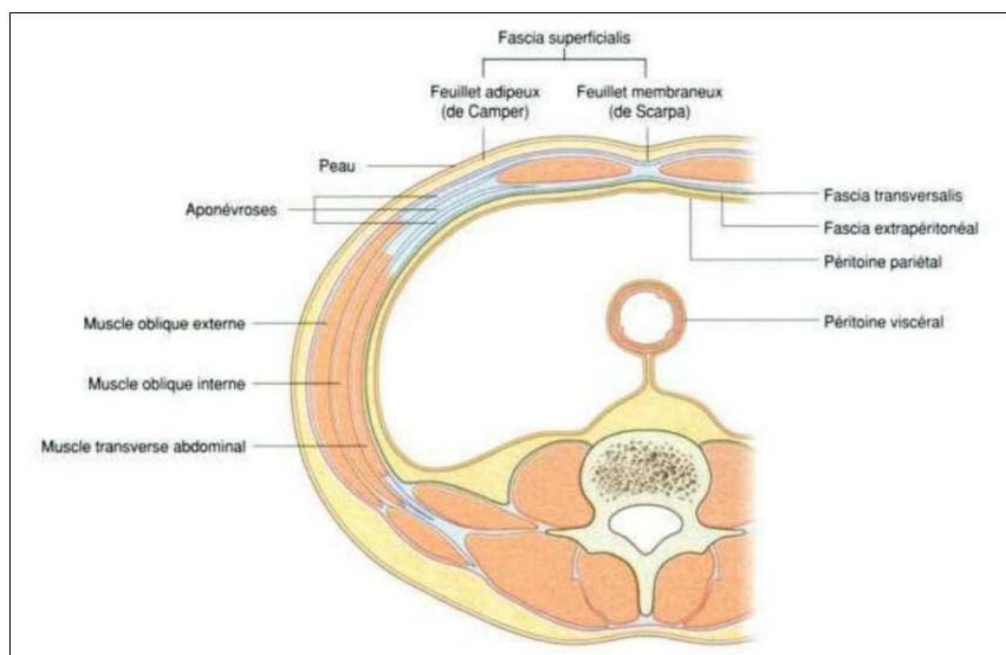


Figure 37: Coupe transversale montrant les différentes couches de la paroi abdominale. [4]

f. Innervation :

Elle est assurée par les six derniers nerfs intercostaux, le nerf ilio-hypogastrique et par le nerf ilio-inguinal. [5]

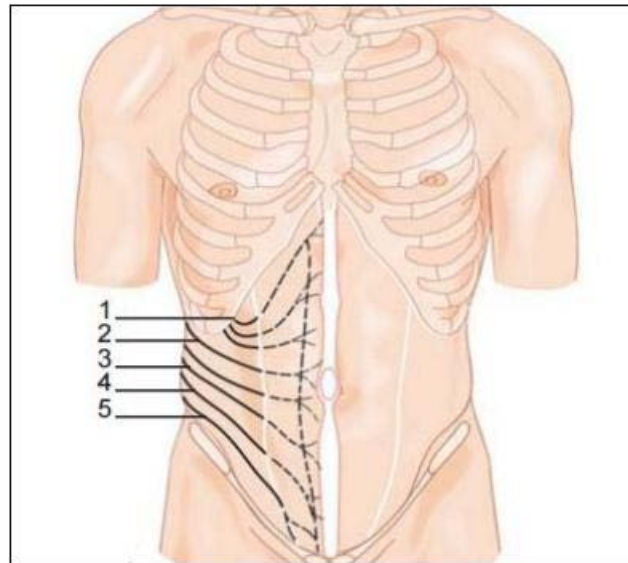


Figure 38 : 1. L'innervation de la paroi abdominale antérolatérale. 1. Septième nerf intercostal ; 2. Dixième nerf intercostal ; 3. Douzième nerf intercostal ; 4. Nerf ilio-hypogastrique ; 5. Nerf ilio-inguinal. [5]

g. La vascularisation artérielle :

Les artères de la paroi antérolatérale de l'abdomen peuvent se grouper en trois systèmes [7]

- Le système vertical antérieur est constitué par les deux artères épigastriques inférieures, branches collatérales des artères iliaques externes, et par les deux artères épigastriques supérieures qui sont la continuité des artères thoraciques internes, branches des artères sous-clavières. Les artères épigastriques inférieures et épigastriques supérieures s'anastomosent à l'intérieur des muscles droits de l'abdomen. Elles fournissent de nombreux rameaux musculaires qui sont soit internes, destinés aux muscles droits eux-mêmes, soit externes, responsables de la vascularisation des muscles larges. Ces derniers traversent la gaine des droits et se ramifient entre le m. oblique interne et le m. transverse.
- Le système artériel transversal est représenté par la terminaison des dernières artères intercostales inférieures et des artères lombaires. Ces artères donnent des branches perforantes qui traversent les plans musculaires de la paroi pour rejoindre les plans superficiels.

- Le système vertical latéral est représenté par la branche ascendante de l'artère circonflexe iliaque superficielle, collatérale de l'artère iliaque externe qui longe la face postérieure du ligament inguinal. (Figure 39)

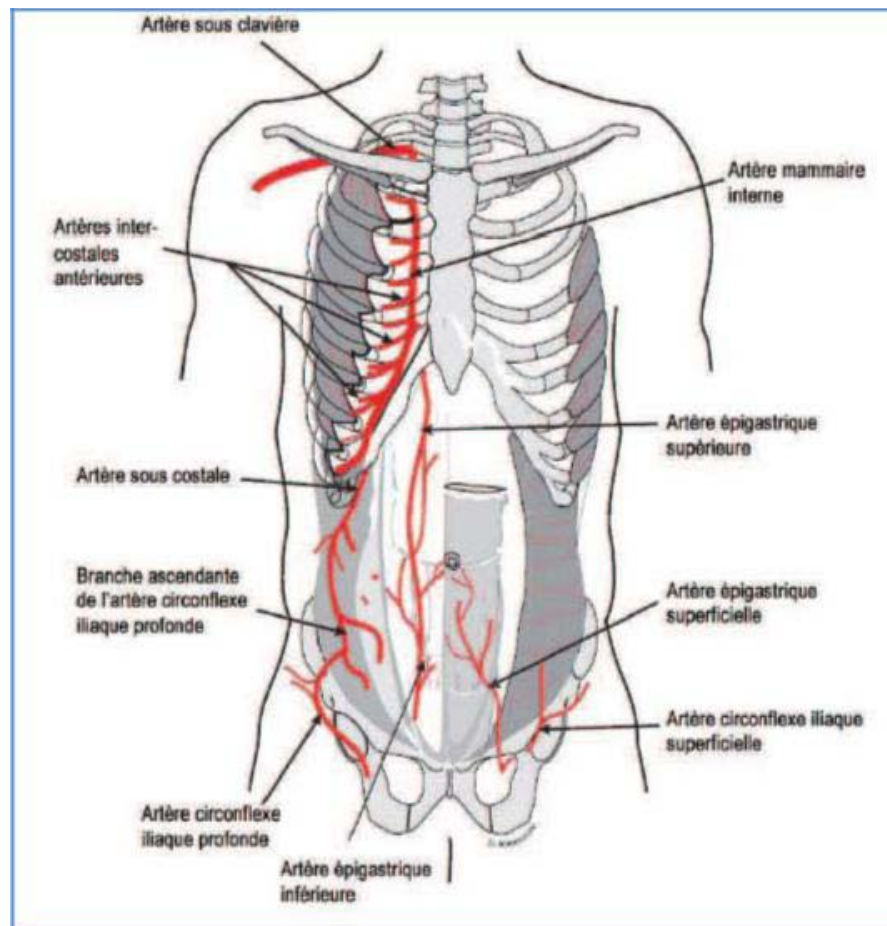


Figure 39 : vascularisation artérielle de la paroi abdominale antérolatérale. [8]

h. La vascularisation veineuse :

Le réseau veineux abdominal consiste en un vaste réseau anastomotique entre la veine épigastrique superficielle (cheminant en sous cutané entre 6 et 7cm de la ligne médiane) en caudal et la veine thoraco-épigastrique en céphalique. A noter la présence de veines para-ombilicales drainant la région du même nom vers la veine porte. (Figure 40)

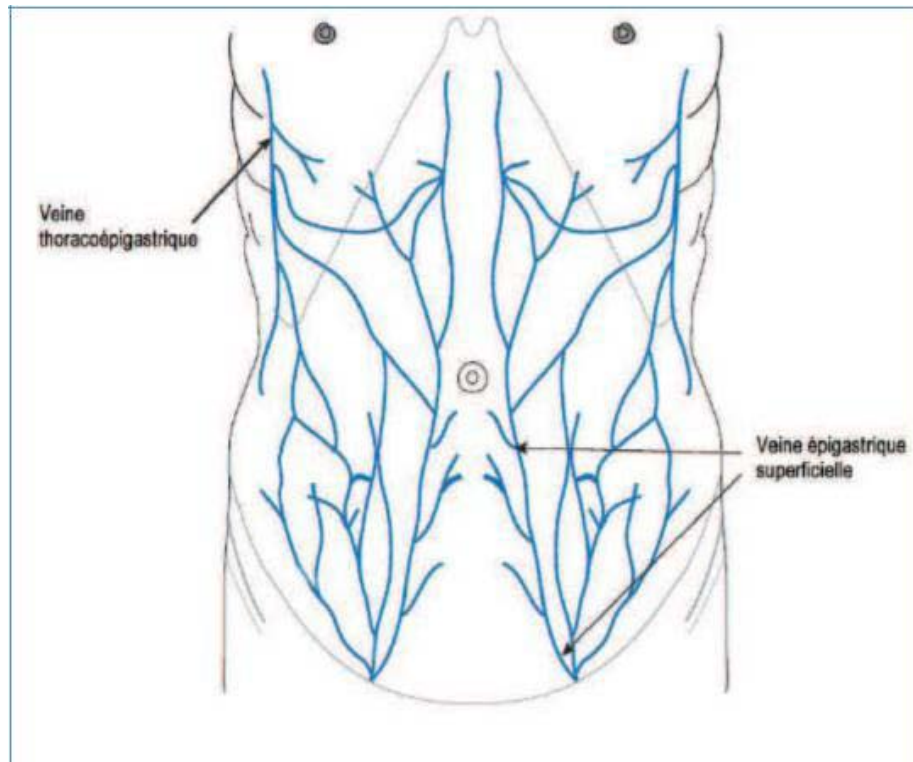


Figure 40: Vascularisation veineuse de la paroi abdominale antérolatérale. [8]

i. Le système lymphatique :

Les lymphatiques de la paroi abdominale sont organisés selon deux systèmes [2] :

- Le système superficiel correspond à la région sus-ombilicale, se draine dans la chaîne et les ganglions mammaires externes.
- Les systèmes profonds sont, quant à eux, rejoignent en haut les ganglions mammaires internes et en bas les ganglions rétro-cruraux. Ils permettent le drainage des structures musculo-aponévrotiques.

C'est le système lymphatique superficiel qui est essentiellement intéressé au cours d'abdominoplastie, notamment dans les régions inguinales et épigastriques. (Figure 41)

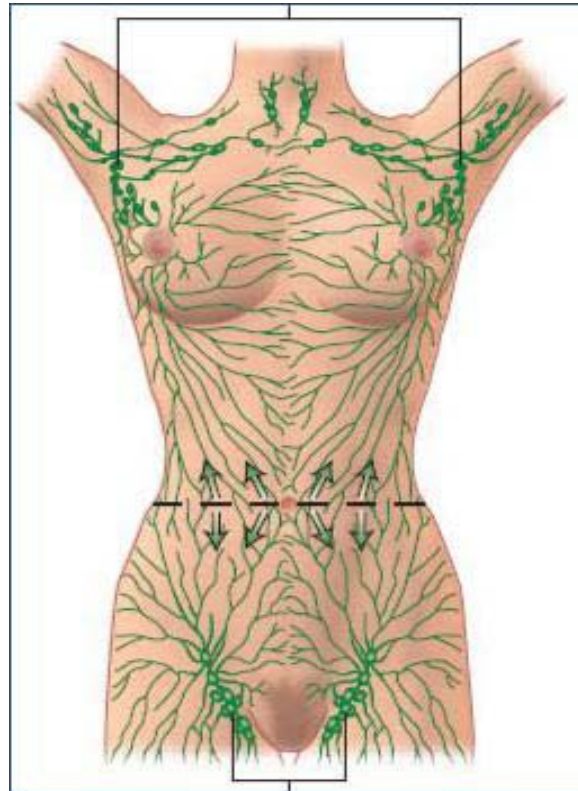


Figure 41: Les lymphatiques des tissus mous abdominaux se drainent en grande partie dans les ganglions axillaire et inguinaux superficielles. Le réseau lymphatique est situé dans le tablier des tissus mous, avec l'ombilic servant de point de partage des eaux. Les lymphatiques des tissus mous au-dessus de l'ombilic se drainent principalement dans le ganglion axillaire tandis que ceux ci-dessous de l'ombilic se drainent principalement dans les ganglions lymphatiques superficielle inguinal. [6]

j. L'ombilic :

L'ombilic est un composant esthétique important de l'abdomen, seule cicatrice naturelle du corps humain. Ainsi, l'absence d'ombilic est souvent psychologiquement mal acceptée par le patient, il est situé médialement, au milieu de la ligne blanche, entre les deux muscles droits

L'ombilic reçoit le flux sanguin à partir du plexus sous-cutané environnant. En outre, il a 3 sources distinctes : les artères épigastriques inférieurs profondes laissées, ligament rond, et du ligament médian ombilical.

L'artère épigastrique inférieure profonde assure la partie dominante de la vascularisation de l'ombilic. (Figure 42)

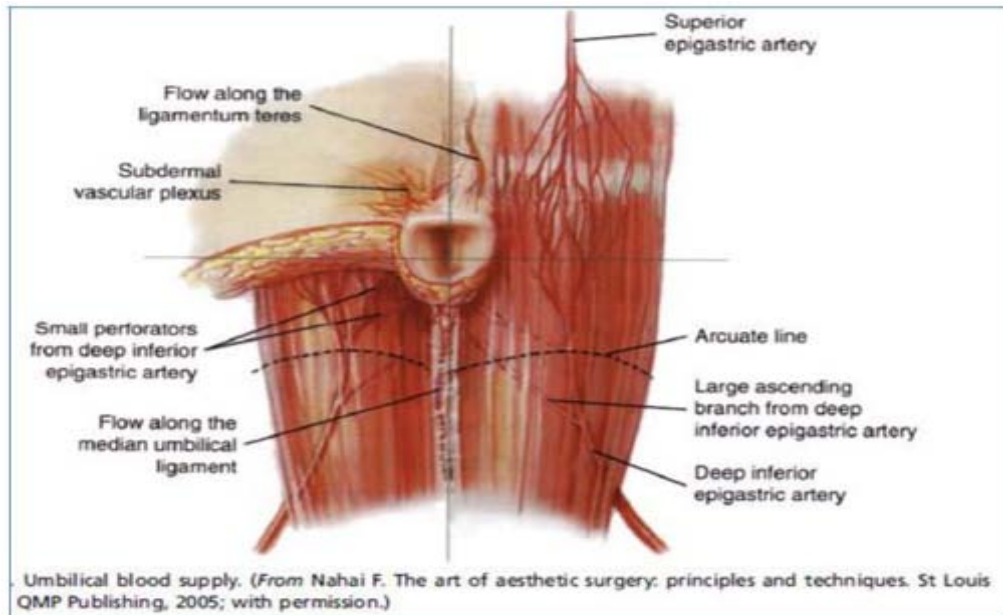


Figure 42 : la vascularisation artérielle de l'ombilic [9].

Sa vascularisation est multiple, mettant en jeu quasiment tout le réseau anastomotique.

Globalement au centre de la paroi abdominale antérieure, sa position est cependant variable [10].

Le nombril est plus à risque pendant l'abdominoplastie lorsqu'elle est effectuée sur une personne souffrante

A cause de l'obésité le cordon ombilical et l'anatomie vasculaire sont allongés et potentiellement déformés. Le raccourcissement de l'ombilic par la résection de la partie distale peut être avantageux pour préserver la viabilité ombilicale. La dissection autour de l'ombilic lors de l'abdominoplastie devrait être prudente pour préserver sa vascularisation et éviter la nécrose cutanée. En outre, le fascia entourant l'ombilic peut être fragile.

1.2. Anatomie fonctionnelle :

Comme décrit précédemment, la paroi est constituée de couples musculaires dont les actions se complètent (droit de l'abdomen, transverse oblique externe et oblique interne). Mais les muscles abdominaux participent aussi aux mouvements respiratoires en associant leur action à celle du diaphragme qui est le muscle inspiratoire principal. Les muscles abdominaux et le

diaphragme forment le couple musculaire principale de l'inspiration dans lequel le diaphragme est mobilisateur et les muscles abdominaux sont stabilisateurs :

La contraction des muscles abdominaux provoque, en refoulant les viscères, une augmentation de la pression intra-abdominale qui immobilise le « centre phrénique ». Le centre phrénique immobilisé sert alors de point d'appui aux faisceaux musculaires du diaphragme pour mobiliser les six dernières côtes et augmenter ainsi les deux diamètres, sagittal et transversal, du thorax.

Le relâchement des muscles abdominaux entraîne une diminution de la pression intra-abdominale et le refoulement des viscères par le diaphragme qui ne dispose plus de point d'appui pour écarter et soulever les six dernières côtes.

Sur le plan physiologique, c'est grâce à leurs orientations différentes que ces trois fines lamelles que sont les muscles larges peuvent résister à la pression latérale de l'abdomen constituant une bonne sangle abdominale latérale. La contraction musculaire (lors d'efforts aussi variés que la miction, la défécation, les vomissements ou l'expiration forcée) diminue le volume de la cavité abdominale et met en tension le fascia transversalis, resserrant l'orifice inguinal profond par traction latérale du ligament inter fovéolaire notamment. Au plan mécanique, si le point fixe est situé au bassin, il y a abaissement de la cage thoracique ; à l'inverse si le point fixe est situé au thorax, flexion du bassin en haut et en avant, et en cas de contraction unilatérale, rotation du thorax, d'où l'intérêt de l'étanchéité et la remise en tension de la sangle musculo-aponévrotique par correction du diastasis et d'éventration lors de l'abdominoplastie pour avoir une sécurité surtout respiratoire après l'abdominoplastie.

2. Anatomie artistique de la paroi abdominale :

On sait que l'idée que l'on se fait de la beauté varie, dans une certaine mesure, selon les époques, les cultures et le contexte géographique. Ceci est vrai aussi en ce qui concerne la paroi abdominale. [11]

De nos jours, chez la femme, l'abdomen idéal est fait d'une légère convexité sous ombilicale et d'une légère concavité sus-ombilicale exagérée en son milieu par un léger sillon qui va de l'appendice xiphoïde à l'ombilic, reflétant harmonieusement le modelé musculaire.

L'homme quant à lui a une idée tout à fait différente de ce à quoi son abdomen doit ressembler :

- plat, presque creux sans arrondi sous ombilical,
- musclé, avec même le phénomène de la tablette de chocolat, – sans aucun bourrelet, ni plis,
- surtout ne bombant pas au-dessus de la ceinture, principalement sur les côtés avec les poignées d'amour qu'il faudra évidemment supprimer dans le même temps.

3. La physiologie de la prise pondérale :

3.1. Les facteurs de risque de la prise pondérale :

Selon l'Organisation mondiale de la santé (OMS), 35 % des adultes dans le monde sont atteints de surpoids ou d'obésité [12]. Les origines de surpoids sont multiples et complexes. Les modifications de l'alimentation et la réduction de l'activité physique jouent un rôle incontestable dans l'émergence récente de l'obésité. L'augmentation de la taille des portions, la plus grande densité énergétique, la disponibilité d'une alimentation favorisant le grignotage et l'évolution des prix alimentaires sont des éléments qui favorisent les consommations caloriques excessives. Les loisirs tels que la télévision, les jeux vidéo ou les écrans d'une façon plus générale, la sédentarité responsable d'une diminution des dépenses énergétiques [13]. Mais ces facteurs influençant la balance calorique, et donc le statut nutritionnel, ne sont pas suffisants pour expliquer à eux seuls l'augmentation de la prévalence de l'obésité, ni « l'inégalité » des individus vis-à-vis de la prise de poids : certaines personnes prennent en effet plus de poids que d'autres, alors qu'elles ont des modes de vie très proches. Une prédisposition génétique à la prise de poids peut rendre compte de ces différences de susceptibilité individuelle à l'obésité. De nombreux gènes ont été mis en évidence comme étant impliqués dans la prise de poids, l'obésité sévère et/ou les complications

de l'obésité. Mais le rôle de l'environnement semble largement aussi important. Le stress, le sommeil, certains médicaments, des virus, la composition de la flore intestinale, l'exposition à des polluants sont vraisemblablement des facteurs contributeurs. Des expositions et des événements précoces ont manifestement leur importance, y compris ceux qui surviennent avant la naissance, voire avant la gestation [14, 15, 16].

Nous pouvons aussi considérer certains des nombreux facteurs hormonaux qui jouent un rôle sur la régulation du poids (la régulation pondérale est un mécanisme physiologique encore en grande partie méconnu). Ainsi, les événements marquant de la vie génitale (puberté, grossesses, accouchements, ménopause et andropause) ont une influence notable, via la modification des taux d'hormones sexuelles et thyroïdiennes, sur le poids. On peut d'ailleurs rattacher à ces facteurs la première prise de contraception hormonale, qui entraîne fréquemment la prise de quelques kilos. Des facteurs iatrogènes sont bien connus : outre la contraception (orale, injectable, ou par dispositif intradermique). Pour finir, mentionnons la disparition, avec l'âge, du sentiment de satiété, due à une dégénérescence d'origine centrale, cause de nombreuses obésités de l'âge mûr [17].

Chaque individu verra au fil du temps le contour de sa paroi abdominale changer, un processus auquel personne n'échappe et qui varie d'un individu à l'autre. La simple perte naturelle d'élasticité de la peau rend déjà la paroi abdominale plus molle. En outre, le changement de silhouette est influencé par la constitution, le poids (amas graisseux local ou général) et des grossesses éventuelles avec étirement des muscles abdominaux droits.

Lorsque les cellules graisseuses grossissent, leurs enveloppes vont se déformer et tirer sur les points d'ancrage cutané. En conséquence La peau devient alors toute capitonnée. Il existe types de cellulite, **Fibreuse** : un dysfonctionnement du collagène est dominant, **Adipeuse** : un excès de stockage des graisses domine, et **Avec rétention d'eau** : une mauvaise circulation domine. (Figure 44)

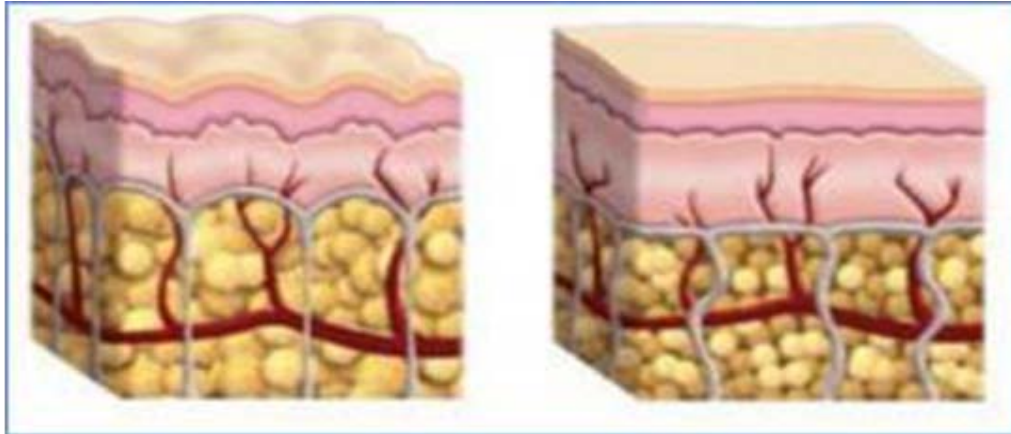


Figure 44: L'impact d'hypertrophie des cellules graisseuses sur état cutané.[18]

L'accumulation de graisse abdominale accentue la défiguration de la paroi abdominale. La configuration de la paroi abdominale, dépend de la l'architecture osseuse et musculaire intrinsèque [18] et de tapis de tissus mous. Les modèles de la répartition des graisses qui varient selon la race, le sexe et l'âge [18] seront également affecter des proportions abdominales

Les disgrâces du ventre : vergetures, distension de la peau abdominale et des muscles, perte de tonicité, amas graisseux, sont la plupart du temps dues à des variations pondérales, avec des pertes de poids souvent très importantes, à un travail sédentaire, une grossesse, ou encore à un dérèglement hormonal.

3.2. La difformité de la paroi abdominale engendrée par la perte pondérale importante :

La perte de poids engendre un excès cutané qui résulte d'une peau distendue pendant plusieurs années qui a perdu toute son élasticité et qui ne se contracte plus correctement autour du nouveau volume corporel. Cet excès cutané invalide le patient dans sa vie Quotidienne (limitation mécanique dans les activités physiques, développement de problèmes d'hygiène causes par de l'intertrigo ou de la macération, ...), et provoque malgré une perte pondérale considérable des problèmes psychosociaux importants en raison d'un manque de confiance en soi du a une image corporelle perturbée [19]. Les patients masquent souvent leurs difformités par des habits. L'impact et les effets bénéfiques de l'amaigrissement se trouvent ainsi malheureusement compromis. Les patients qui ont gagné des années d'espérance de vie, et qui

ont une nouvelle vision de vie, ressentent le besoin de récupérer une image corporelle réajustée à leur nouvelle silhouette afin de reprendre confiance en eux et de pouvoir devenir ainsi un membre fonctionnel normal de la société. Sans une opération chirurgicale cet excès cutané dans certains cas ne s'ajustera pas à la nouvelle silhouette [20].

Le principe de base de l'abdominoplastie est de réajuster l'étui cutané et graisseux permettant d'atteindre une silhouette harmonieuse ainsi que de rétablir la tonicité et étanchéité de la paroi abdominale et d'éliminer un handicap physique ou psychologique lié à l'excès cutané massif.

Il s'agit donc essentiellement d'une chirurgie dite fonctionnelle qui va améliorer la silhouette au prix de séquelles cicatricielles masquées par les vêtements [20].

4. La physiopathologie des anomalies de la sangle musculo aponévrotique :

4.1. Hernie de la paroi abdominale :

Les hernies se définissent comme un diverticule de péritoine pariétal (sac herniaire) se développant au travers d'un point faible de la paroi abdominale et pouvant contenir des viscères.

La physiopathologie des hernies, notamment acquise, est : l'hyperpression abdominale. Toutes les situations d'effort à glotte fermée où la paroi résiste au diaphragme en jouant le rôle de corset majorent le conflit entre les zones de faiblesse de la paroi et l'hyperpression intra-abdominale. Ainsi se forment les hernies acquises de l'adulte ou du sujet âgé. [21]

La diminution du risque d'apparition et de récurrence des hernies passe par l'atténuation et (ou) la correction des situations d'hyperpression intra-abdominale :

- Obésité.
- Vomissements.
- Constipation.
- Effort de soulèvement.
- Toux chronique.
- Ascite.
- Dysurie.

Le plus fréquent le diagnostic est clinique, sans qu'il soit nécessaire de recourir à l'imagerie.

4.2. Les éventrations et diastasis :

Une éventration est dite lorsque les viscères de l'abdomen recouvert par le péritoine, font saillie à travers une déhiscence du plan musculo aponévrotique.

Le terme d'éventration recouvre en fait deux affections différentes :

- Les éventrations spontanées, qui sont en réalité un diastasis (écartement) anormal des muscles grands droits de l'abdomen, et que l'on rencontre surtout chez les femmes multipares.
- Les éventrations postopératoires ou cicatricielles, consécutives soit à une plaie de l'abdomen, plus souvent, à une laparotomie. [22]

De nombreux facteurs peuvent favoriser la survenue d'une éventration ou influencer sa progression, principalement :

- L'obésité, elle représente l'une des principales causes de l'éventration.
- L'infection de la plaie qui va diminuer la qualité de la cicatrisation, la cicatrice est alors moins résistante et expose au risque de l'éventration.
- Type d'incision, et de la chirurgie.
- Les sutures et le matériel de fermeture.
- La malnutrition, les patients dénutris ont plus de risque de développer une éventration ultérieure.
- Les complications pulmonaires post opératoire, Lorsque le patient est sujet à de nombreux accès de toux dans la période postopératoire, fréquents chez le patient tabagique, l'augmentation de la pression intraabdominale tend les fils qui ont tendance à déchirer les tissus. Le risque de développer une éventration, mais aussi d'éviscérer, est alors nettement augmenté.
- L'ascite.
- Les stéroïdes, par leur inhibition de la lysine-oxydase, les stéroïdes administrés de manière chronique interfèrent avec la formation de collagène, et par conséquent augmentent les risques d'éventration.

- Le diabète sucré.
- L'âge avancé, retarde le processus de la cicatrisation et diminue la résistance du collagène.
- L'ischémie per opératoire.

En conclusion, l'obésité et l'infection sont les deux causes principales d'éventration. On les retrouve chez plus du 90% des patients dont la laparotomie se complique d'une éventration. Les autres causes sont plutôt des facteurs favorisant l'éventration, qui, associés aux deux premières causes, en augmentent considérablement l'incidence.

II. Discussion et analyses des résultats :

1. Etape préopératoire :

1.1. Analyse épidémiologique :

a. L'âge :

La composition corporelle change avec l'âge, avec une diminution de la masse maigre et une augmentation de la masse grasse. Une étude de Gallagher a montré que pour un même IMC de 23 kg/m², le pourcentage de masse grasse d'un homme de 80 ans est en moyenne de 24 % contre 13 % pour un homme de 20 ans [16]. Chez la femme, les pourcentages correspondants sont de 33 % et 26 %.

Le vieillissement affecte aussi la répartition du tissu adipeux, il n'est donc pas surprenant que le tissu adipeux intra-abdominal augmente aussi avec l'âge [17]. Cette augmentation s'observe en particulier chez la femme au cours de la ménopause [23].

Après 40 ans généralement, les femmes entrent dans la phase de pré-ménopause, la chute progressive de la production de progestérone qui en découle s'accompagne normalement d'une prise de poids : les œstrogènes prennent le dessus, et ils favorisent la rétention d'eau et

stimulent l'appétit. Comme si cela ne suffisait pas, les cellules commencent à se renouveler moins vite (elles consomment donc moins d'énergie), le corps va donc changer, favorisant l'accumulation des graisses au niveau abdominal et la rétention d'eau.

Dans notre étude, l'âge moyen au moment de l'abdominoplastie était de 45 ans (des extrêmes allant de 30 à 57 ans), ce qui concorde avec les résultats de la littérature.

L'âge moyen dans les séries étudiées, varie entre 41 et 53 ans. (Tableau IV) Ce qui souligne le rôle que joue l'âge avancé dans la prise de poids et de lipodystrophie abdominale.

Tableau IV : La répartition de l'âge moyen selon les auteurs.

Les série étudiées	L'âge moyen
Neaman [44]	43 ans
Gregory [113]	53 ans
Moussaoui [55]	42 ans
Benchemkha [45]	41 ans
Notre série	45 ans

b. Le sexe :

Pour un même IMC de 23 kg/m², le pourcentage de masse grasse est chez une femme de 20 ans en moyenne de 26 % contre 13 % chez un homme du même âge [24]. Les deux sexes se révèlent inégaux quant à la régulation du poids et quant à la dépense en énergie. En témoigne la plus grande prévalence de l'obésité chez la femme qui, au cours de sa vie génitale, subit l'influence d'hormones aux effets variés qui modulent son poids, soit naturellement (puberté, cycles, grossesse, ménopause), soit à cause de leur utilisation thérapeutique (contraception, traitement hormonal substitutif).

En France en 2012, la prévalence de l'obésité est plus élevée chez les femmes (15,7 % versus hommes : 14,3 %) [25] pareille que l'Amérique du Nord, la prévalence de l'obésité est estimée à 20 % chez les hommes et 25 % chez les femmes, [26] les femmes sont plus exposées à une prise de poids sous forme de masse grasse plus que les hommes.

L'incidence de l'excès de poids ou de l'obésité grave et morbide en 2011, Au Maroc représentant 26,8% des femmes contre 8,2% des hommes selon le HCP.

Dans la majorité des études, on note une prédominance féminine.

La prédominance féminine est nette dans presque toutes les études plus de 90 % des patients sont des femmes. (Tableau V)

Dans notre étude tous les patients étaient de sexe féminin, cette prédominance féminine peut être expliquée par :

La fréquence élevée de l'obésité chez les femmes.

Les femmes subissent de nombreuses modifications hormonales et morphologiques au cours de leurs vies génitales, ainsi que les grossesses qui fragilise la paroi abdominale et favorise sa détérioration tant sur le plan cutané et musculo aponévrotique.

La motivation de la femme pour avoir une silhouette jeune.

Tableau V : Le pourcentage du sexe féminin selon les auteurs.

Les séries étudiées	Pourcentage du sexe féminin
Shipkov [140]	100%
Neaman [44]	94%
Benchemkha [45]	100%
Notre série	100%

c. Le niveau socioéconomique :

Selon HCP [27], l'incidence de l'obésité varie en fonction du niveau de vie (Figure 45) : en prenant pour référence la consommation des ménages par tête d'habitant telle qu'elle résulte des comptes régionaux de 2010. Il est remarquable de constater que cette incidence passe de 19-22% dans les régions les plus aisées à 15-16% dans les régions où la consommation par tête des ménages est la plus faible.

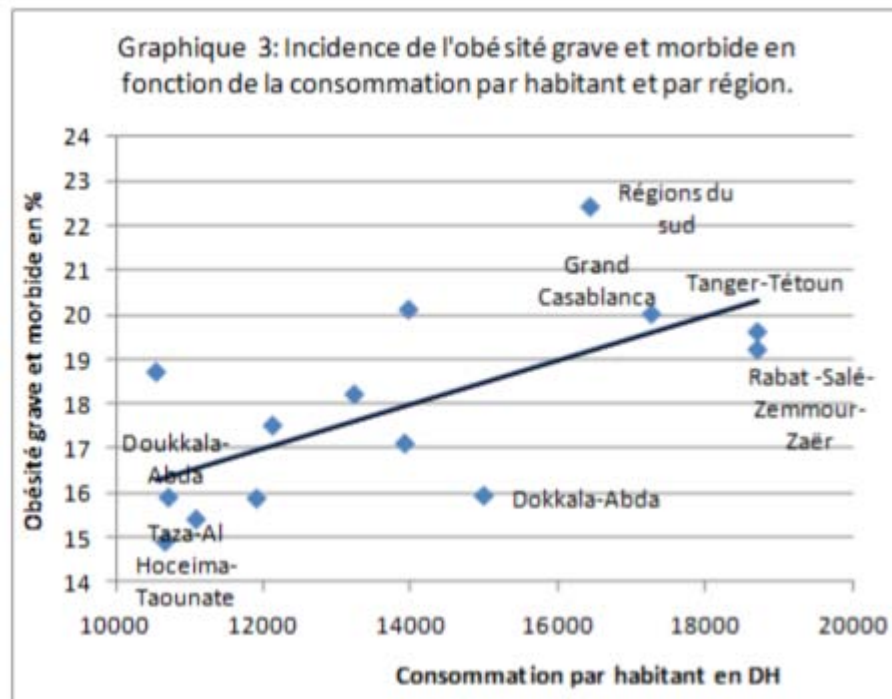


Figure 45: incidence de l'obésité grave par rapport à la consommation des ménages par tête selon HPC 2010. [27]

Ces données concordent avec les résultats de notre étude où toutes nos patientes sont issues de la région du sud.

d. Les antécédents :

d.1. les antécédents médicaux :

L'abdominoplastie est souvent demandée chez une population particulière de patientes en surpoids ou ayant d'autres troubles associés (HTA, diabète...) d'où la nécessité d'une analyse minutieuse de ses antécédents.

- Les facteurs de risque cardiovasculaires : (hypertension artérielle, diabète, dyslipidémie) qui devront être pris en charge avant la chirurgie.
- Les antécédents thromboemboliques : Il existe un risque important de thrombose veineuse profonde (TVP) et d'embolie pulmonaire (EP) après une abdominoplastie. S'il existe des antécédents de thrombose veineuse profonde ou une tendance familiale à

l'hypercoagulabilité, un bilan d'hémostase complet est nécessaire incluant le facteur V, ainsi qu'une consultation hématologique [28]. Le risque est accru chez les patients en surpoids ou qui utilisent des contraceptifs oraux. Ces médicaments doivent être arrêtés au moins 2 semaines avant la chirurgie, si possible [28].

- Le tabagisme : augmente le risque de survenue de complications (nécrose cutanée et de problèmes de cicatrisation...) et qui devrait être totalement stoppé 4 semaines en préopératoire et 2 semaines en postopératoire pour limiter les risques [29]. Manassa [30] a été le premier à étudier les rapports entre tabagisme et cicatrisation dans le cadre d'abdominoplasties. Sur une série de 132 patients, les fumeurs avaient un risque significatif plus élevé de troubles de cicatrisation comparé aux non-fumeurs (49,7% contre 14,8%, $p < 0.01$). Les travaux de Gravante et d'Araco [31,32] ont confirmé ces résultats en précisant que ce lien était dose dépendante.
- L'anémie : qui devra être recherchée et corrigée si présente avant l'intervention.
- Les troubles de l'hémostase : prédisposant à une majoration des pertes sanguines.
- Les antécédents gynécologiques: avec le nombre de grossesses, prédisposant à unedistension de la composante musculo aponévrotique de la paroi abdominale. Le désir de grossesse, qui est possible en cas d'abdominoplastie mais qui doit être différé d'environ 6 mois à 1 an post opératoire selon les auteurs, compte tenu des contraintes qu'elle impose à la paroi abdominale et des détériorations possibles du résultat [33,34].

Liaw et al. [35] et Coldron et al. [36] ont fourni la preuve que le diastasis était lié à la grossesse et qui persisteen post-partum.

Dans notre étude les antécédents médicaux étaient dominés par l'obésité, nous avons eu un pourcentage de patients obèse de 43,48 %. L'HTA a été retrouvée dans 26%, le diabète de type 1a été retrouver dans 39,13% mais les patientes étaient en équilibre glycémique avant le geste, et l'asthme a été retrouver dans 4,35 % des cas, aucun cas d'antécédents thrombo-emboliques n'a été noté ni de tabagisme.

d.2. Antécédents chirurgicaux :

La recherche des antécédents chirurgicaux est un élément important de l'interrogatoire. Il faut expliquer aux patients que des cicatrices ou vergetures latérales ou sus-ombilicales risquent de persister après l'intervention. Certains auteurs rapportent que la présence de cicatrices abdominales antérieurs augmente le risque de survenue de complications [37, 38].

Cependant, El khatib et Bener [39], ont prétendu qu'ils n'ont trouvé aucune association de cicatrices abdominales préexistantes avec le taux de complication, tant que la zone de vascularisation abdominale est respectée. Michele A et al ont indiqué aussi qu'il n'y avait pas de relation significative entre les cicatrices abdominales et les complications postopératoires [40].

Dans notre série les antécédents chirurgicaux étaient comme suit : césarienne dans 32 cas, hernie dans 8 cas, cholécystectomie et laparoscopie dans 8 cas, éventration dans 12 cas et occlusion digestive dans 2 cas. Pas de cas de plastie abdominale antérieure. (Tableau VI)

Ainsi que les types des incisions étaient dominés par : l'incision de Pfannenstiel chez 24 cas, incision médiane infra ombilicale chez 16 cas, incision médiane supra ombilicale chez 4 cas, et l'incision médiane xipho pubienne chez 2 cas.

Le taux élevé des antécédents chirurgicaux dans notre étude était dû essentiellement à l'augmentation du taux des césariennes.

Tableau VI: Les ATCDs chirurgicaux de la paroi abdominale selon les auteurs :

Séries étudiées	Nombres de patient	Pourcentage des ATCDs chirurgicaux
Michele A et Al [40]	420	100%
El khatib [39]	76	100%
Benchemkha[45]	40	46%
Notre série	46	70%

1.2. Analyse clinique :

Un examen clinique général, cardiovasculaire, pulmonaire, demeure indispensable avant l'examen morphologique.

a. L'index de masse corporelle (IMC) :

L'index de masse corporelle est un index qui permet l'estimation de la surcharge pondérale et de définir l'obésité. L'IMC est donc égal au rapport du poids en kg sur la taille en mètre au carré, soit $IMC = \text{poids (kg)} / \text{taille (m)}^2$ [15].

L'Organisation Mondiale de la Santé a publié en 2004 une classification de l'IMC :

Tableau VII: Classification de la prise pondérale selon l'OMS.

La classe	L'IMC
Poids normal	18,5 – 24,9
Surpoids	25 – 29,9
Obésité classe I	30 – 34,9
Obésité classe II (sévère)	35 – 39,9
Obésité classe III (massive)	>40

L'obésité est ainsi définie par l'OMS comme un IMC supérieur ou égal à 30 kg/m² [14].

Plusieurs études suggèrent que l'obésité (IMC>30) est liée à une augmentation du taux de complications, essentiellement au niveau des taux de sérome et de troubles de la cicatrisation [41], Cela a été prouvé également chez les obèses (IMC > 30) par Vastine et al [42].

L'IMC élevé a présenté une menace importante pour la cicatrisation des plaies, avec chaque unité d'augmentation de l'IMC, une augmentation de 5% du risque de toute complication et un risque accru de 6% dans la cicatrisation des plaies a été calculée selon une étude réalisée en 2007 par Michele A et al [40].

Par ailleurs d'autres études suggèrent que l'IMC élevé n'affecte pas les complications.

M. Murshid et al, après l'examen de 200 patients, 100 en obésité morbides et 100 en surpoids avec obésité, ont constaté qu'il n'y a pas de différence dans le taux de complications entre les deux catégories, et dans son ensemble avec les patients non obèses IMC<30 [43].

Neaman [44] a révélé une corrélation entre un IMC>30et l'apparition de complication de type de nécrose, hématome ou sérome, avec un taux de complications de 76,9% dans une population obèse morbide (IMC>40). Malgré ces taux élevés de complications, la majorité étaient mineurs et traitable. Quoi qu'il en soit, l'utilisation de critères plus rigoureux lors du dépistage

de ceux qui conviennent pour une abdominoplastie peut entraîner une diminution de la morbidité globale associée à cette procédure.

Cependant une bonne préparation préopératoire des patients et leur stabilité pondérale et métabolique avant le geste chirurgicale est crucial.

Dans notre série, le pourcentage des patientes avec un IMC>30 était de 43,48%. (Tableau VIII)

Tableau VIII : Pourcentage des patients dans les séries étudiées selon l'IMC.

Etudes	IMC<30	IMC>30
Neaman [44]	36.4%	35.4%
M. Murshid et al [43]	-	100%
Benchemkha [45]	25%	60%
Notre série	56,5%	43,48%

b. L'inspection :

L'inspection est le temps primordial de l'examen morphologique. Le patient est examiné nu, debout, face et profil, afin d'évaluer au mieux les excès cutanés et gras et la symétrie de la paroi abdominale.

Les excès cutanés ou gras peuvent être sus ou sous ombilicaux ou les deux. Ils peuvent être focalisés ou diffus.

La recherche de cicatrices, de vergetures et de plaies est importante dans l'inspection.

On complète l'examen morphologique par une observation de la silhouette de face et de profil:

De face : On recherchera les excès gras latéraux aux niveaux des flancs, pouvant être accessibles à une lipoaspiration.

De profil : On appréciera le tablier abdominal et on recherchera un abdomen «globuleux» pouvant signer une distension de la paroi abdominale avec ou sans diastasis.

c. La palpation :

La palpation du revêtement cutané : pour évaluer l'élasticité et la répartition de la masse adipeuse abdominale en recherchant la présence d'un excès adipeux sus-ombilical qui pourrait nécessiter une lipoaspiration préalable.

La tonicité de la paroi : en position allongée est appréciée, elle s'effectuera patient en décubitus dorsal à la recherche d'un diastasis des grands droits de l'abdomen, palpable lors de l'antépulsion des cuisses. Le diastasis est chiffré en nombre de travers de doigts ou en centimètres.

La recherche de hernie ou d'éventration : doit être systématique, ceci est particulièrement pertinent, non seulement pour que le chirurgien peut planifier pour réparer le défaut, mais aussi pour éviter toute liposuction dans ces domaines, en fonction du choix du chirurgien, elle pourra être corrigée en pré ou per-opératoire. Le moindre doute justifiera un bilan d'imagerie [46].

En position debout : on appréciera la laxité cutanée en tractant le lambeau cutané dans la direction souhaitée et en réalisant des « pinch test » en cas d'excès cutanés latéraux et postérieurs.

La sensibilité thermique et tactile : doivent être également évalué en pré opératoire. Fréquemment, des patientes opérées d'abdominoplastie se plaignent d'une diminution ou d'une perte totale de sensibilité de la paroi abdominale en regard des zones de décollement, ce déficit peut persister des mois ou dans certains cas être permanent [47-50].

d. Les anomalies de la sangle musculo aponévrotique :

La couche musculo-aponévrotique de la paroi abdominale antérieure est affectée par les grossesses, les variations de poids, le vieillissement et les interventions chirurgicales abdominales antérieures. Ces facteurs engendrent une distension de la paroi musculaire abdominale autant dans le sens vertical qu'horizontal associée à un excès cutané. Ces déformations sont présentes autant à l'étage sous-ombilical que sus-ombilical. (Figures 46,47)

Classiquement appelées « Diastasis des muscles grands droits ». Le diastasis des droits est défini par un écartement supérieur à 4 cm entre les bords internes de chacun des muscles grands droits, et peut s'accompagner d'une hernie ou une éventration de la ligne blanche [2]. Cette anomalie souvent causée par une ou plusieurs grossesses chez la femme, peut en fait concerner toute la paroi musculo-aponévrotique [51].

Le diastasis, provoque des altérations biomécaniques de la paroi abdominale, conduisant à l'inconfort du patient et un torse esthétiquement déplaisant. L'augmentation de la pression intra-abdominale provoque l'expansion des tissus de la paroi abdominale, en particulier à la ligne blanche. Le diastasis est centré au niveau de l'ombilic, mais peut se prolonger de la symphyse pubienne jusqu'à l'appendice xiphoïde [52].

La chirurgie plastique de l'abdomen devrait rétablir l'équilibre entre les muscles antérieur et postérieur de la paroi abdominale et améliorer l'aspect cosmétique.

L'étude prospective de Temel M et al. [53], portant sur 40 femmes souffrant de douleurs lombaires et dorsales avec abdominoplastie a montré des améliorations significatives de la posture, de la douleur et de la qualité de vie (en utilisant des instruments de mesure validés).

L'éventration est une protrusion viscérale sous-cutanée, conséquence d'une rupture de continuité musculo-aponévrotique survenant dans les suites d'une laparotomie. Elle diffère de la hernie qui est caractérisée par l'irruption des viscères abdominaux ou pelviens, coiffés d'un sac péritonéal, au travers de certains points faibles anatomiquement prévisibles, tandis que l'éventration est l'extériorisation par une brèche sous-cutanée non systématisée. [54]

En outre, il est important de souligner qu'il existe une relation entre la déformation musculo-aponévrotique et l'excès de peau de l'abdomen. Les patients avec un grand excès de peau présentent des malformations musculo-aponévrotique plus complexes. (Tableau IX)

Tableau IX: Les anomalies musculo-aponévrotiques selon les auteurs

Auteurs	Effectif	Diastasis %	Hernies %	Eventrations %
Neaman [44]	206	85%	6.3%	-
Moussaoui [55]	50	65%	16%	8%
Benchemkha [45]	40	65%	2%	4%
Notre étude	46	56,6%	39%	50%

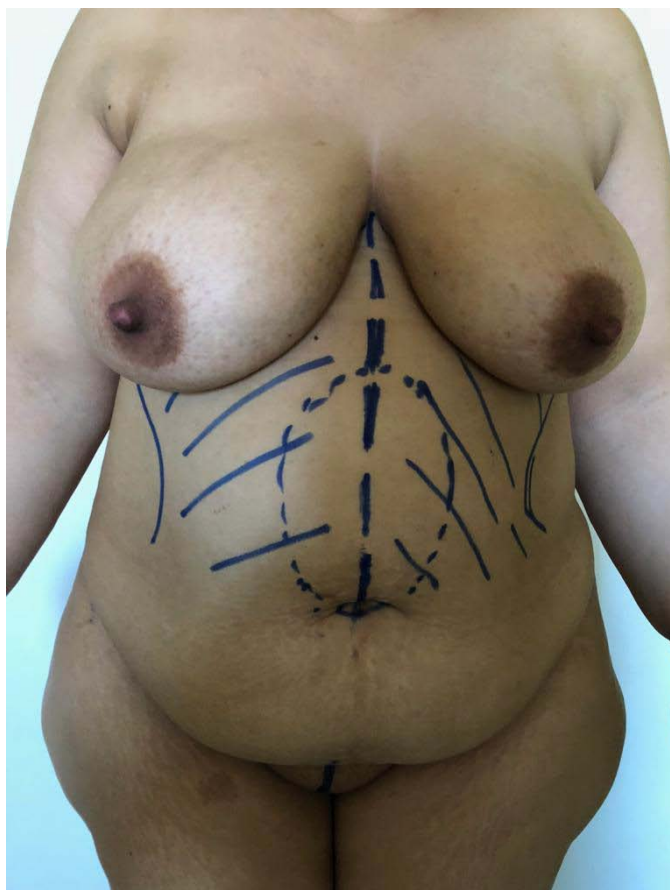

Figure 46 : excédent cutanéograsseux sous ombilicale, avec éventration, tablier abdominal chez une patiente âgée de 40 ans.

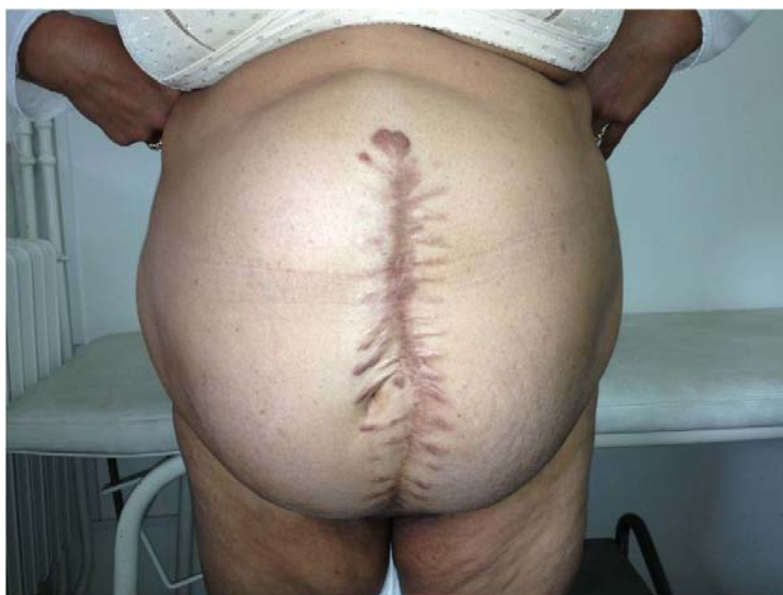

Figure 47: excédent cutanéograsseux, avec éventration et cicatrice de laparotomie.

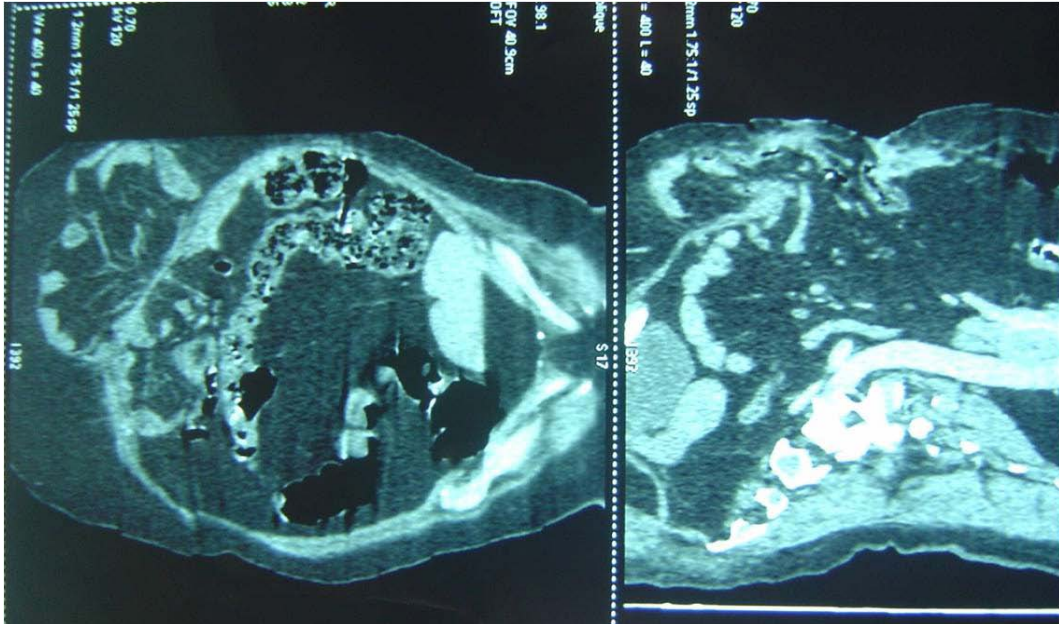


Figure 48 : aspect d'une éventration au scanner.

La survenue d'une éventration ou d'une hernie a plusieurs conséquences. [56].

- 1) Elle entraîne une dégradation progressive du fonctionnement de la paroi abdominale. À l'état normal, les muscles de l'abdomen nécessitent pour leur bon fonctionnement une certaine tension musculaire. L'éventration médiane avec destruction de la ligne blanche entraîne une véritable désinsertion musculaire, avec sagittalisation des muscles droits, rétraction latérale et progressive des muscles larges, aboutissant peu à peu à une véritable perte de substance pariétale.
- 2) Elle gêne le jeu respiratoire par modification du jeu diaphragmatique qui requiert une paroi antérieure solide pour un fonctionnement optimal. Ainsi, peu à peu on assiste par modification des pressions abdominales à une détérioration de la fonction respiratoire. À l'extrême, en cas d'éventration mobile, on peut observer un véritable volet abdominal par analogie avec les volets thoraciques.
- 3) Elle altère les téguments, notamment la peau. Celle-ci est dépourvue du derme sous-jacent pour sa vascularisation qui n'est plus assurée que de proche en proche par la périphérie. Il en résulte l'apparition de troubles trophiques par anoxie tissulaire. Ces ulcérations exposent au risque de fistulisation à la peau des organes sous-jacents.

Ainsi, les faiblesses de la paroi sont une véritable maladie dont il ne faut pas sous-estimer et la gravité et l'évolutivité (sans compter le risque de survenue d'épisodes d'engouement et/ou d'étranglement). Prise en charge précocement, elles sont de traitement simple. Vu tardivement, le traitement en est beaucoup plus difficile et aléatoire.

e. L'examen clinique des faiblesses da la paroi abdominale :

Le diagnostic est le plus souvent évident dès l'inspection, mais il peut être difficile chez l'obèse ce qui nous amène à discuter la place des examens complémentaires.

e.1. Anamnèse :

Elle doit préciser

- Le terrain du patient : âge, poids, tares.
- Les antécédents chirurgicaux abdominaux.
- La date d'apparition et l'évolution.
- La gêne fonctionnelle et le retentissement sur l'activité physique et professionnelle.
- L'existence de signes fonctionnels : douleur, vomissement, arrêt de matières et des gaz, évoquant un étranglement.

e.2. Examen physique :

A l'inspection : Il existe une importante voussure déformant la paroi abdominale. Cette tuméfaction est irrégulière, arrondie, polylobée, donnant parfois l'impression de plusieurs hernies de taille variable juxtaposées, comme étalées sous la peau mais peu apparentes chez les sujets obèses, Il faut examiner avec soin :

- L'état de la peau amincie parfois ulcéré, en regard de l'éventration.
- Le comportement de l'éventration lors des mouvements respiratoires et la mise en tension des muscles respiratoires.
- La qualité de la paroi abdominale souvent atrophiée, hypotonique et siège de troubles trophiques.

A la palpation : Elle permet de réduire partiellement cette éventration et de palper les contours du collet herniaire, de préciser son siège, d'en mesurer la taille et d'en apprécier la solidité. Toute manœuvre augmentant la pression intra- abdominale, comme les mouvements de toux ou la position debout par exemple, rend l'éventration protubérante, pour autant que cette dernière ne soit pas fixée.

En cas d'étranglement, l'éventration devient alors exquisément douloureuse et irréductible. Le diagnostic de ces étranglements est souvent difficile chez des patients habitués aux phénomènes d'engouement douloureux et chez qui l'éventration est depuis longtemps irréductible. [57]

Le reste de l'abdomen est souple.

f. catégorisation des malades :

Les déformations esthétiques de la paroi abdominale ont été soumises à différents systèmes de classification.

Bozola et Psillakis [58] ont proposé un système de classification allant des patients de type 1 nécessitant qu'une liposuction aux patients de type 5 nécessitant une abdominoplastie traditionnelle. Pourtant, elle n'inclut pas les patients dont les anomalies autres que celles de la paroi abdominale antérieure.

La classification de Matarasso [61] est l'une des plus utilisées car elle présente le plus haut degré de reproductibilité et elle permet le choix de la procédure la plus adéquate, mais elle ne tient pas en compte les patients dont la laxité de la peau s'étend au-delà de de l'abdomen. Mejia [60] a complété cette classification en ajoutant deux groupes supplémentaires de patients : les patients ayant besoin d'une abdominoplastie élargie de type V et les patients nécessitant une abdominoplastie circulaire (Tableau X).

Tableau X: La classification de Matarasso modifié par Mejia. [61].

Catégorie	Peau	Graisse	Composante musculo-aponévrotique
Type I	pas de laxité	Variable	pas de distension
Type II	peu de laxité	Variable	peu de distension inférieure
Type III	laxité modérée	Variable	distension modérée inférieure et/ou supérieure
Type IV	laxité sévère	Variable	distension significative inférieure et/ou supérieure
Type V	laxité sévère s'étendant aux flancs	Variable	distension significative inférieure et/ou supérieure
Type VI	laxité sévère circonférentielle	Variable	distension significative inférieure et/ou supérieure

Les classifications de Toledo [62] et de Chang et Baroudi [63] prennent en considération la laxité cutanée qui s'étend tout autour de la taille, nécessitant une abdominoplastie circulaire, mais ne considèrent pas un groupe de patients ayant une laxité cutanée limitée à l'abdomen et au flanc.

Song [64] a créé une classification pour les déformations du contour du corps après une perte de poids massive, donnant un score (0 à 3) à différentes zones comme le ventre, le dos et le flanc.

Au terme de l'examen clinique, les patientes étaient classées stade IV dans plus des deux tiers des cas.

g. Les indications :

C'est en fonction des résultats d'une analyse sémiologique fine que le praticien sera en mesure de proposer une abdominoplastie adaptée à la morphologie de chaque patient et au type de la chirurgie de réparation pariétale.

Vu l'abondance des possibilités thérapeutiques et des tableaux cliniques, cependant, le choix de la technique proposée au patient n'est pas le simple résultat d'une addition d'éléments accessibles à une correction chirurgicale sur le plan morphologique. Ce choix sera avant tout adapté à la demande du patient d'une part et à la mise en balance des bénéfices et des risques évalués par le chirurgien d'autre part. L'abdominoplastie proposée sera sur mesure en s'inscrivant dans la prise en charge d'un patient dans sa globalité et non pas uniquement sur le plan morphologique. (Tableau XI)

Tableau XI : Classification et indications thérapeutiques selon Matarasso modifié par Mejia [61]

Catégorie	Peau	Graisse	Composante musculo-aponévrotique	Traitement
Type I	pas de laxité	Variable	pas de distension	Lipoaspiration
Type II	peu de laxité	Variable	peu de distension inférieure	Mini abdominoplastie
Type III	laxité modérée	Variable	distension modérée inférieure et/ou supérieure	Abdominoplastie modifiée ou avec cicatrice verticale
Type IV	laxité sévère	Variable	distension significative inférieure et/ou supérieure	Abdominoplastie standard
Type V	laxité sévère s'étendant aux flancs	Variable	distension significative inférieure et/ou supérieure	Abdominoplastie étendue en postérieur
Type VI	laxité sévère circonférentielle	Variable	distension significative inférieure et/ou supérieure	Abdominoplastie circulaire

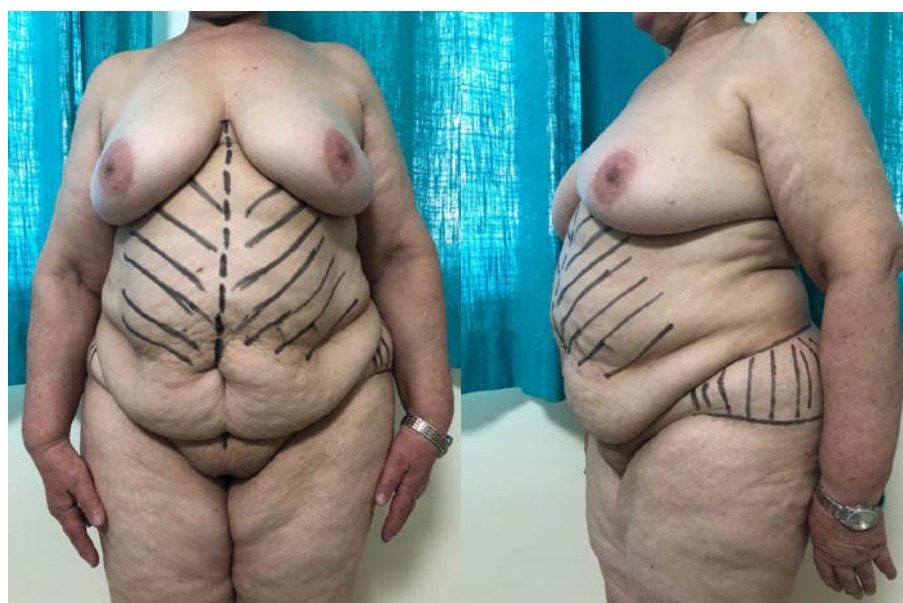

Figure 48 : patiente classée stade IV selon Matarasso modifié par Mejia.

1.3. Consultation anesthésique :

Une consultation d'anesthésie est obligatoire plusieurs jours avant l'intervention de plastie abdominale, au cours de laquelle sont prescrits des examens biologiques (prise de sang), radiologiques (échographie abdominale, Tomodensitométrie abdominale), éventuellement cardiologiques et respiratoire (électrocardiogramme, exploration fonctionnelle respiratoire).

L'évaluation préopératoire du patient est une étape primordiale pour la prise en charge anesthésique de ces patients. La consultation d'anesthésie permet de déterminer les

comorbidités associées à l'obésité (complications respiratoires, cardiovasculaires, métaboliques), d'évaluer la difficulté d'intubation, de décider du protocole anesthésique adapté et des prémédications. [65]

Les attentes des patients doivent être raisonnables, ils sont d'une importance primordiale, car une grande partie du but ultime et les résultats de la procédure dépendra de la santé du patient, comprendre les limites de la procédure, et la coopération intense avant et après leur chirurgie. Un travail plus détaillé est nécessaire dans le cas d'un patient à risque élevé, tels que des antécédents familiaux de thrombose veineuse profonde et l'embolie pulmonaire (TVP / EP), l'hypertension, le diabète. [66]

Le risque anesthésique est évalué et annoncé. L'information du patient sur les risques liés à l'anesthésie (et non pas ceux liés à l'acte chirurgical) est capitale et obligatoire. Cette information doit être renforcée pour tout ce qui est acte non urgent, non thérapeutique. Il est recommandé de bien noter sur le dossier d'anesthésie que les explications ont été données au patient et qu'il est informé du risque qu'il encourt.

L'anesthésie générale est la règle pour la réalisation de L'abdominoplastie. Une anesthésie locale n'est pas envisageable et seule une anesthésie loco régionale type péridurale peut être évoquée en cas d'abdominoplastie sous ombilicale exclusive.

1.4. Consultation diététique et nutrition :

Un indice de masse corporelle (IMC) Idéal est essentiel pour la sécurité globale de l'abdominoplastie, les patients doivent avoir un poids stable pendant plusieurs mois et nutritionnellement stable avant l'intervention chirurgicale. Bien qu'un IMC normal ne soit pas toujours un objectif réaliste, un patient obèse devrait être conseillé sur la poursuite de la perte de poids avant la chirurgie, car ils ne sont pas susceptibles d'obtenir des résultats optimaux de la chirurgie. Si nécessaire les patients sont référés à un nutritionniste et un entraîneur personnel pour tenter d'apporter leur poids à un IMC plus sûr. [66]

Dans notre série, cette consultation était systématique chez les patients avec un IMC > 30.

1.5. Consultation diabétologie :

Les patients souffrant de diabète ont un risque accru de complications après une opération en comparaison avec la population générale. Le diabète est un facteur de risque de complications bien connu après une intervention chirurgicale, entraînant une plus longue durée d'hospitalisation, l'utilisation de plus de ressources médicales et plus de décès. Une des complications médicales les plus importantes est le risque accru d'infection dans la période entourant l'intervention chirurgicale. Il n'est cependant toujours pas clair si un objectif plus intensif de contrôle du glucose dans le sang (contrôle glycémique) est plus efficace qu'un objectif traditionnel de contrôle glycémique pour la réduction de risque chirurgical chez les personnes ayant du diabète [67].

1.6. Les mesures préventives :

La demande d'abdominoplastie est en augmentation à cause de l'incidence croissante de l'obésité. Les réparations de séquelles de grossesses et des conséquences du vieillissement sont aussi des demandes plus fréquentes. Par ailleurs, la plastie abdominale est la source principale des complications les plus sévères rencontrées en chirurgie esthétique surtout si associée à une chirurgie en intra abdominal. A cause de la particularité de la population sujette à cette intervention, la plupart de ses patientes sont multi tarés avec des comorbidités, associés les mesures préventives sont nécessaires pour donner à cette opération la fiabilité indispensable à sa pérennité.

a. La prévention thromboembolique :

Abdominoplastie est une intervention chirurgicale à haut risque thromboembolique d'où la nécessité d'une prise en charge rigoureuse en pré, per et post opératoire. En conséquence, nous utilisons tous les moyens prophylactiques connus qui ont permis de réduire drastiquement l'incidence de cette complication :

Selon la (SFAR 2011) [68], il est recommandé :

- De mettre en place des bas de contention dès l'arrivée au bloc en préopératoire d'abdominoplastie. Port de bas per- et postopératoires. Utilisation de moyen de compression pneumatique intermittente (CPI).

- De faire un massage des mollets par kinésithérapeute pendant toute la durée de l'hospitalisation.
- D'avoir un lit en position décline, pieds relevés.
- D'arrêter les traitements progestatifs, un mois avant et un mois après l'intervention.
- Récuser les patientes à trop haut risque (antécédents de phlébites, mauvais état cutané, varices importantes).
- D'attendre deux jours pour la chirurgie après un vol long-courrier.
- De prescrire une thromboprophylaxie par HBPM à dose prophylactique en association à une prophylaxie mécanique en postopératoire d'abdominoplastie.
- De poursuivre la thromboprophylaxie pendant sept à dix jours.
- De prescrire une gaine abdominale.

b. La préparation respiratoire :

Le sujet obèse voit ses volumes respiratoires statiques et dynamiques se restreindre et la compliance pulmonaire peut diminuer jusqu'au 35 % par rapport à la valeur normale [69]. L'obésité est associée à un syndrome restrictif avec diminution de la réserve expiratoire (CRF proche du volume résiduel VR) et réduction de la capacité pulmonaire totale (CPT). Sans perte pondérale, la chute du volume de réserve expiratoire (VRE) s'accroît et l'obèse morbide évolue vers l'insuffisance respiratoire. Par ailleurs, la limitation de la compliance pulmonaire provoque une altération de la mécanique ventilatoire.

L'acte chirurgical consiste en un véritable traumatisme pour les muscles de la paroi abdominale. En effet, la capacité vitale (CV) et le volume expiratoire maximal en une seconde (VEMS) chutent en raison des douleurs postopératoires et de la rétraction physiologique des tissus en cours de cicatrisation. La diminution du volume courant (VC) est associée à une augmentation de la fréquence respiratoire : le patient respire rapidement et superficiellement. Ainsi, la diminution des mouvements diaphragmatiques oblige l'encombrement bronchique s'installe alors par stagnation des sécrétions [70].

Tout acte chirurgical sur la paroi abdominale entraîne une dégradation des paramètres respiratoires. Le sujet obèse présente généralement un syndrome ventilatoire restrictif. Des séances de kinésithérapie respiratoire préopératoires permettraient aux sujets d'obtenir plus rapidement de meilleurs débits et volumes pulmonaires durant le période postopératoire immédiat. Le confort et la récupération s'en trouveraient d'autant plus facilités.

c. La préparation locale :

Les infections du site opératoire (ISO) sont souvent d'origine endogène. La surface de notre peau constitue une barrière contre les agressions, en contact permanent avec le milieu extérieur, la peau héberge de nombreux micro-organismes et comporte une flore résidente profonde et une flore transitoire.

Cette flore ne peut jamais être supprimée en totalité, elle peut seulement être diminuée lors de la préparation cutané-muqueuse. D'autant plus que les patients en surpoids en un mauvais état d'hygiène cutané avec d'autre tard associé qui augmente le risque infectieux, de nombreuses études confirment une plus grande fréquence des ISO chez le diabétique, ce d'autant qu'il existe d'autres facteurs associés : âge avancé, état nutritionnel, maladie concomitante [71,72].

Le bénéfice d'une toilette préopératoire n'est pas discutable en termes d'hygiène corporelle et de soins. Elle réduit la flore microbienne et facilite l'action ultérieure de l'antiseptique utilisé pour la désinfection du champ opératoire. Elle participe ainsi à la réduction des ISO.

Avant toute chirurgie, une préparation locale cutanée soigneuse est nécessaire par désinfection des plis avec un antiseptique, assèchement des lésions d'intertrigo. Il est recommandé de réaliser une déterision sur une peau souillée [73].

Les antibiotiques à large spectre péri opératoires sont employés et peuvent être poursuivies jusqu'à ce que les drains qui sont utilisés sont supprimés. Toutefois, des informations fondées sur des preuves, ce qui confirme que les antibiotiques peuvent réduire les infections du site opératoire dans l'abdominoplastie, suggère qu'un seul antibiotique préopératoire est aussi efficace que préopératoire et doses postopératoires [73].

Autres mesures préventives : **Arrêt strict du tabac deux mois** avant l'intervention, pour réduire le risque de nécrose cutanée.

Arrêt de la prise d'aspirine, d'anti-inflammatoires, ou d'anti-coagulants oraux dans les 15 jours qui précèdent l'intervention de plastie abdominale, pour réduire le risque hémorragique, en accord avec le médecin traitant ou cardiologue.

Arrêt de la contraception orale 1 mois avant l'intervention, pour diminuer le risque thrombo-embolique.

1.7. Le dessin préopératoire et la prise de photos :

a. La prise de photo :

La photographie en chirurgie plastique est primordiale, son usage est multiple, et les pratiques des chirurgiens sont diverses. La méconnaissance juridique, l'insouciance ou les contraintes de l'activité de certains chirurgiens, exposent ceux-ci à d'importants risques médico-légaux. [74]

La réalisation de photographies préopératoires au cours des abdominoplasties est indispensable, celles-ci devant être standardisées. L'utilisation de la photographie pour le suivi et le traitement des patients est possible, conseillée, voire obligatoire. Dans ce cas, les photographies prises constituent des informations formalisées [75—77], font partie intégrante du dossier médical du patient, et sont protégées par le secret professionnel. Elles n'appartiennent donc ni au patient ni au médecin.

Les photos doivent être réalisées idéalement suivant les normes les plus fréquentes, le but est d'avoir une technique standardisée et vraiment reproductible pour pouvoir comparer objectivement entre elles les photos pré et post-opératoires de chaque patient, et analyser ainsi les résultats chirurgicaux. [1]

Après consentement éclairé des patients, les photos sont prises avec :

– Cadrage horizontal montrant la base des seins en haut, et la racine des cuisses en bas.

–Incidences : Face debout, profils debout (droit et gauche), Trois-quarts debout au repos (droit et gauche), trois-quarts debout en « rentrant le ventre », face assis, profils assis (droit et gauche). [1]

b. Les dessins préopératoires :

De nombreuses descriptions de la technique d'abdominoplastie ont été décrites dans la littérature avec des dessins préopératoires très variés (figure...) [78-83].

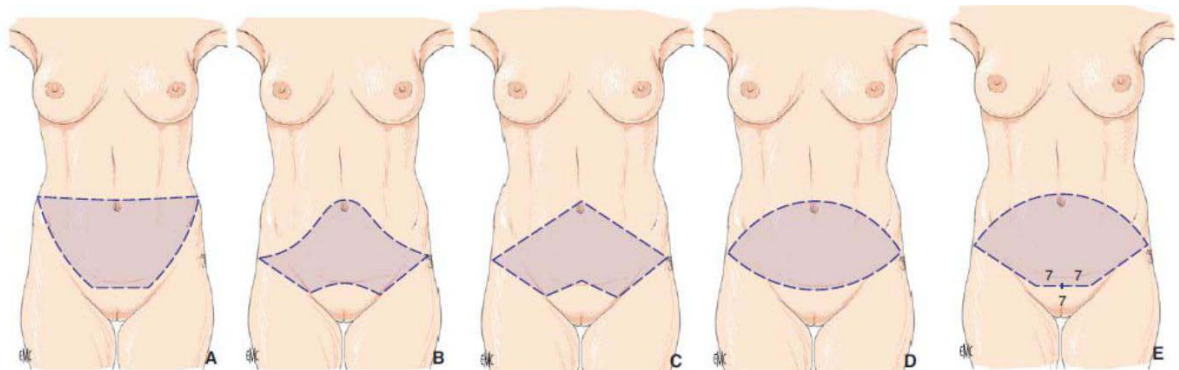


Figure : Les différentes modalités de dessin préopératoire pour la dermolipectomie antérieure avec transposition de l'ombilic.

- A. Technique de Vernon (1957) [78].
- B. Technique de Pitanguy (1967) [79].
- C. Technique de Regnault (1972) [80].
- D. Technique de Grazer (1973) [81].
- E. Technique Baroudi 1995[83].

Le dessin préopératoire permet de délimiter les incisions, il doit être adapté à l'importance de la zone à réséquer. Les zones de décollement sont aussi marquées, ainsi que la position de l'ombilic. Le dessin peut être établi en fonction des équipes, patiente en position debout avant l'anesthésie ou en décubitus dorsal. La ligne médiane est repérée au marqueur.

On applique la règle des 7, mais il existe dans la littérature d'innombrables modalités pour ce dessin préopératoire [78-83]. (Figure49)

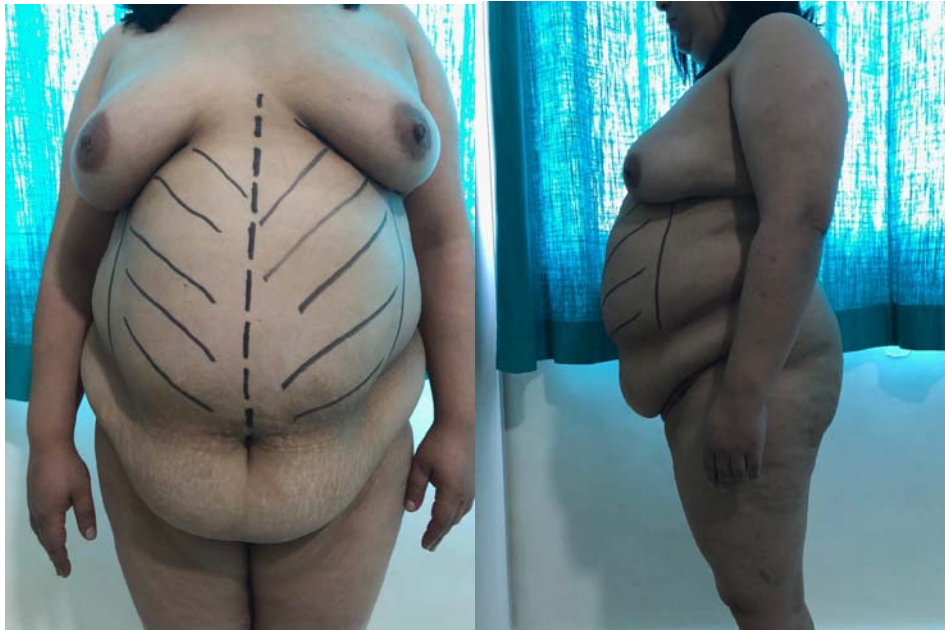

Figure 49 : Abdomen globuleux avec diastasis importants des muscles grands droits, un tablier abdominal recouvrant le pubis.

1.8. Le consentement éclairé du patient

Pour le praticien responsable de la prise en charge, le principe du consentement éclairé implique la mise en œuvre de deux démarches essentielles et totalement dépendantes l'une de l'autre :

- La délivrance d'une information loyale, claire et adaptée au degré de compréhension du patient [84].
- Le consentement du patient, lequel doit être non seulement éclairé par l'information préalablement délivrée, mais également libre de toute pression ou contrainte.

Ce consentement implique ainsi qu'un délai de réflexion a été respecté entre le moment de l'information et celui du consentement.

Au Maroc nous n'avons pas encore de fiche d'information nationale, nous utilisons les documents d'autres pays, notamment la fiche d'information (Annexe 2) qui a été conçue sous l'égide de la société Française de chirurgie plastique reconstructrice et esthétique (SOF.CPRE) [85] , d'où la nécessité d'avoir des documents unanimes nationaux validés.

1.9. La réunion de concertation pluridisciplinaire :

La réunion de concertation regroupe les chirurgiens, l'endocrinologue et le réanimateur, dont les compétences sont indispensables pour prendre une décision accordant au patient la meilleure prise en charge en fonction de son cas.

L'avis de la RCP comporte la date, la proposition thérapeutique et la ou les alternatives possibles ainsi que les noms et qualifications des participants. Il est intégré dans le dossier du patient. Si le traitement effectivement délivré diffère de la proposition de la RCP, les raisons doivent être argumentées par le médecin et inscrites dans le dossier du patient.

2. Etape opératoire :

2.1. Type d'anesthésie :

L'anesthésie générale est préférable lors de l'abdominoplastie car il permet un excellent contrôle des voies aériennes, un certain degré de relâchement musculaire optimale nécessaire à la correction du défaut musculo aponévrotique de la paroi abdominale, ainsi la durée de l'intervention est parfois lente avec des pertes sanguines importante nécessitant une compensation ou parfois une transfusion qui ne pouvant être assuré que si le patient est sous anesthésie générale [66].

Cependant la rachianesthésie est aussi pratiquée dans certain cas, cette technique permettant un bon relâchement musculaire. Le choix de l'agent anesthésique local dépend de la durée de l'anesthésie. La rachianesthésie entraîne un blocage intense des fibres sensibles et motrices et elle permet d'éviter le recours à l'AG, particulièrement risquée chez les obèses.

Toutes les interventions ont été réalisées, au bloc opératoire sous anesthésie générale.

2.2. L'installation et préparation :

L'intervention est réalisée sous anesthésie générale avec intubation oro-trachéale, en décubitus dorsal, la table est maintenue en position proclive, le décubitus dorsal strict pouvant altérer les rapports ventilation/perfusion aux bases pulmonaires par refoulement du diaphragme

vers le haut [86,88]. Un billot en silicone ou un coussin roulé est placé sous les genoux pour détendre la région abdominale. Les bras sont écartés en croix, fixés aux appuie-bras et les jambes sont attachées, les bas de contention veineuse sont en place. Le patient doit être positionné de telle sorte que l'on puisse passer en position demi-assise en per opératoire, la table doit être adapté à faire ces mouvements.

Les points de compression doivent être particulièrement surveillés et sécurisés par des matériaux à type de mousse ou de gel. L'incidence des compressions du nerf sciatique et du nerf ulnaire dans la gouttière épitrochlée-olécrânienne semble plus élevée chez l'obèse que chez l'adulte de poids normal [87,88]. Le matériel et l'environnement doivent être adaptés au poids du patient. Un dispositif de réchauffage et une plaque de bistouri électrique sont en place.

Après un temps de détersion durant lequel sera prêté une attention particulière à l'ombilic, le champage est effectué en latéral par des champs glissés sous le patient ou collés aux flancs, à ras de la fourchette vulvaire en bas, et au-dessus du sillon sous mammaire et de l'appendice xiphoïde en haut. Les marques préopératoires seront repassées au stylo dermatographique.

2.3. La liposuction :

La lipoaspiration a véritablement révolutionné la chirurgie plastique de l'abdomen et rares sont, aujourd'hui, les plasties abdominales qui ne comportent pas un temps de lipoaspiration [1].

Mise au point par Illouz [89], la lipoaspiration permet d'agir très efficacement sur les surcharges graisseuses localisées.

C'est l'aspiration de la couche profonde de la graisse sous-cutanée, par des tunnels multiples faits avec une canule mousse de petit diamètre. Ayant pour but la diminution du volume de certains stéatomes localisés, la lipoaspiration exige toutefois une certaine élasticité de la peau sus-jacente. Cette peau doit en effet pouvoir se rétracter de façon harmonieuse lorsqu'elle est privée du support de son sous-sol graisseux. En l'absence d'élasticité suffisante, des défauts cutanés inesthétiques apparaissent, types ondulations, de vagues, de peau fripée. Les défauts cutanés préexistants à type de peau d'orange sont inchangés ou même aggravés par la lipoaspiration.

L'intervention doit impérativement respecter le tissu graisseux sous-cutané superficiel, à la fois pour préserver les plexus vasculaires dermiques et surtout pour éviter des dépressions et les sillons inesthétiques et définitifs.

L'aspiration doit enfin rester homogène et régulière, en évitant absolument une hypercorrection, qui serait définitive. Enfin, il faut veiller à une transition aussi imperceptible que possible entre la zone aspirée et celles qui l'entourent [1].

Le résultat esthétique d'une lipoaspiration est conditionné par un apprentissage rigoureux de la technique, mais aussi par une sélection drastique des patients.

a. L'infiltration :

L'intervention débute par une infiltration du tissu adipeux qui doit se faire à la même profondeur que la tunnelisation, de la qualité de l'infiltration dépend aussi la régularité de l'aspiration.

La proportion la plus classique est de 1mg d'adrénaline pour un litre de sérum physiologique, associé à la lidocaïne, la dose maximale de lidocaïne à ne pas dépasser est de 55 mg/kg de poids corporel [90].

Des doses excessives provoquent hypotension et bradycardie avec décès répertoriés sans véritable cause définie.

L'infiltration peut être manuelle (à la seringue de 50 ml en général) ou mécanique (type pompe de Klein). L'avantage de la pompe est d'infiltrer les tissus de façon plus régulière et plus rapide. L'attente après infiltration est préférable. Il n'est pas nécessaire voire déconseillé d'infiltrer avec du sérum glacé.

Le délai d'action de l'adrénaline est de 4 à 10 minutes pour obtenir un tissu adipeux exsangue. Il faut injecter la même quantité que la quantité de graisse que l'on désire enlever : c'est à dire : 1 pour 1.

Récemment des études comparatives ont été faites montrant que la meilleure dose se situait entre 1 et 1,5 pour 1. En dessous, l'injection n'était pas efficace, au-dessus elle était inutile et dangereuse, ce qu'Ilouz avait préconisé depuis plus de 20 ans auparavant.

Actuellement, presque tout le monde pratique l'injection de 1 à 1,5 pour 1 [91].

b. Les incisions :

Les incisions doivent être courtes, permettre juste l'entrée de la canule, dissimulées dans un pli, dans l'axe des membres, symétriques, à distance de la zone à Lipo aspirer (Figure 50)

L'abord comporte :

- une seule incision de 4 mm dissimulée dans la collerette ombilicale quand le traitement se limite à la paroi antérieure.
- trois incisions : une ombilicale et une de chaque côté, dans la région des épines iliaques antéro supérieures, chaque fois qu'on associe le traitement des bourrelets latéraux des flancs.

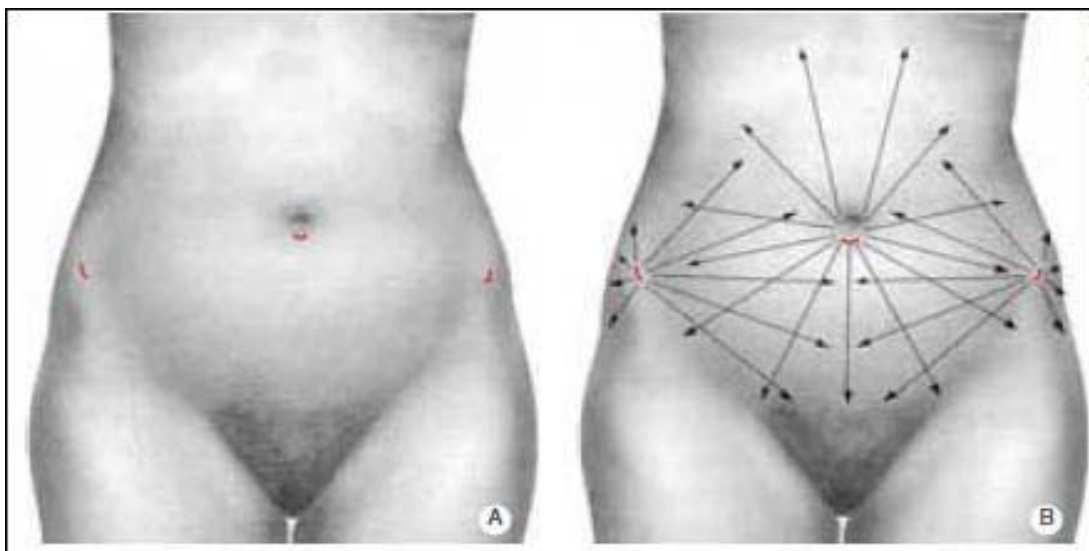


Figure 50: lipoaspiration abdominale[1]

A. Schéma des incisions.

B. topographie et l'orientation des tunnels.

c. La lipoaspiration :

La lipoaspiration proprement dite, il est souhaitable de tunneliser dans un premier temps la masse adipeuse sans aspiration en espaçant les tunnels de façon régulière (figure 51).

L'extraction de la graisse en générale commence par les dépôts adipeux profonds aux superficiels. La canule est tenue dans la main dominante plus puissante réalisant un mouvement de manière « jeu de volant » à travers le site de traitement. La main non dominante est utilisée

pour aider à diriger la canule, évaluer sa profondeur dans la graisse, garder une trace de l'emplacement de la pointe de la canule et évaluer la quantité de graisse restante. De plus la main non dominante peut favoriser une élimination plus complète de la graisse, en pinçant la peau et les tissus sous cutanée autour de la canule [92].

L'aspiration est ensuite branchée. Il est préférable d'atteindre le maximum de dépression avant de débiter le geste : il n'en est que plus efficace et moins fatigant. Les tunnels sont créés en éventail : on débute par une grosse canule (n°5) pour l'abdomen. La régularité du geste est appréciée par le test du palper rouler avec les deux mains. (Figure 51)

La quantité aspirée est contrôlée sur le bocal gradué [93].

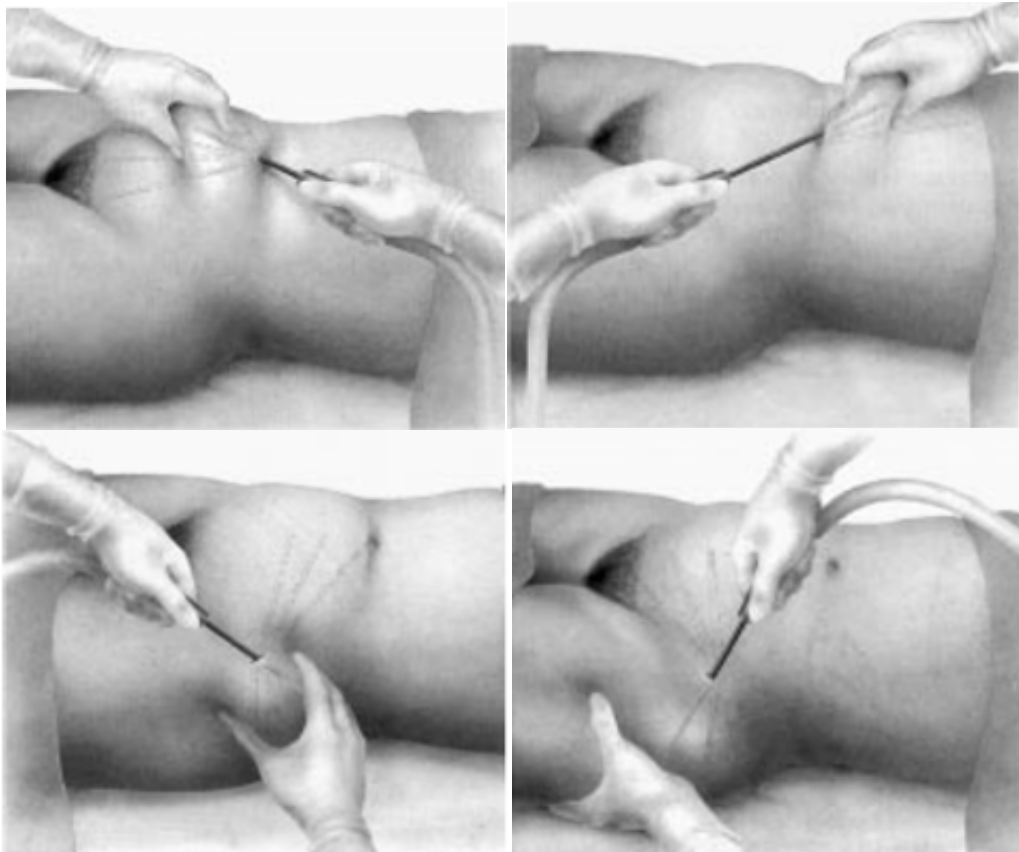


Figure 51 :Lipoaspiration de la région sous-ombilicale,de la région sus-ombilicale,de la partie inférieure du bourrelet latéral des flancs, et de la partie supérieure du bourrelet latéral des flancs (A à D)[1].

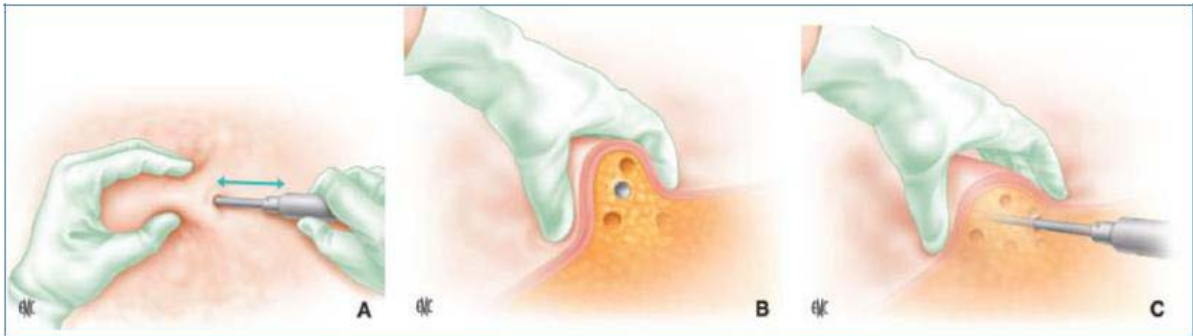


Figure 52: Gestes à effectuer (pour un droitier). La main gauche empaille le tissu adipeux et guide la main droite qui tunnelise avec la canule (A à C) [93].

d. les dangers et les zones à éviter dans la liposuction :

Parmi les zones particulières qu'on rencontre lors de la liposuction, on note : zone de cicatrice chirurgicale, la région péri ombilicale, zones de faiblesse pariétale la hernie ombilicale, et les hernies.

Pollack, en 1999 [92], a décrit les différentes techniques qu'il a utilisé face aux différentes situations, commençant par les cicatrices chirurgicales préexistantes au bas de l'abdomen, l'approche habituel consistait à les sonder doucement avec des petites canules émoussées. Si la canule passait facilement sous ou à travers la cicatrice, sinon on abordait la cicatrice de tous les angles, en faisant des incisions d'accès supplémentaires au besoin. On décrit l'existence d'un rapport entre la survenue de perforation de l'intestin grêle à la suite d'une liposuction abdominale chez une personne qui a déjà subi une opération ou plusieurs opérations abdominales.

La région périombilicale mérite également une attention particulière. Elle a tendance à être une zone difficile d'aspiration pour un certain nombre de raisons. Premièrement, l'opérateur hésite à toucher trop étroitement ou trop agressivement cette zone, de peur de « pénétrer dans le péritoine » (même si cela ne peut se produire qu'en présence d'une hernie ombilicale). Deuxièmement, la région tend à être plus fibreuse que le bas abdomen, ce qui rend l'extraction de la graisse plus difficile. Enfin, il s'agit généralement d'une zone plus sensible pour le patient, qui nécessite souvent des injections supplémentaires de solution de lidocaïne tumescence ou complète. En fait, la région périombilicale est assez résistante et, avec l'expérience, on apprend à toucher la canule contre le tissu fibreux de l'ombilic de toutes les directions sans effet néfaste [92].

Bien entendu, une attention particulière est nécessaire en cas de présence d'une hernie ombilicale. Il est préférable de réparer les grosses hernies plusieurs mois avant de subir une liposuction.

Pour les très petites hernies "boutons", il procédait, mais avec beaucoup de prudence. Avant de commencer la chirurgie, il marquait la circonférence de la hernie avec un marqueur rouge et collait une boule de coton ou deux directement sur celle-ci. Au cours de l'extraction, il maintenait fermement le doigt index de la main non dominante sur les boules de coton, empêchant ainsi la canule de s'approcher de la zone en question. Je prévenais les patients qu'il y aura probablement un léger gonflement résiduel dans cette zone après la liposuction. Ils avaient traité de cette manière deux ou trois personnes atteintes d'une petite hernie ombilicale, sans séquelles indésirables [92].

2.4. Le décollement dermo- graisseux (Abdominoplastie proprement dite) :

L'abdominoplastie est une intervention chirurgicale qui consiste à réaliser, à partir d'une incision horizontale sus-pubienne allant d'une épine iliaque à l'autre, la résection du plan cutané adipeux sous-ombilical. Cette intervention suppose, de ce fait, la libération de l'ombilic de ses attaches cutanées, un décollement étendu du lambeau supérieur sus ombilical jusqu'au plan costal et xiphoïdien, et l'abaissement de ce lambeau, qui doit venir rejoindre la berge inférieure sus-pubienne pour lui être suturé. L'ombilic est ensuite extériorisé.

À ce propos, il convient de remarquer que si l'usage a consacré, au sujet de ce geste, le terme de transposition ombilicale, il s'agit en fait, au sens propre, d'une reposition de l'ombilic, qui n'est pas véritablement transposé.

Pour que cette intervention puisse se dérouler dans les meilleures conditions et que le résultat obtenu soit le plus satisfaisant, il faut que le lambeau supérieur sus-ombilical, une fois décollé, puisse être abaissé suffisamment, d'une part pour couvrir l'ensemble de la résection sous-ombilicale, d'autre part pour que la cicatrice soit la plus basse, la plus réellement sus-pubienne possible, et ceci sans qu'aucune traction exagérée ne soit imposée au lambeau, une traction qui pourrait compromettre la vitalité ou entraîner une ascension inesthétique de la partie pubienne.

Ainsi, il paraît évident que l'élément essentiel, dans l'indication de cette intervention, est l'appréciation préopératoire des possibilités offertes par ce lambeau supérieur sus-ombilical. L'indication repose donc sur l'analyse des longueurs xipho-ombilicale, ombilico-pubienne et leur comparaison relative, ainsi que sur l'état de distension cutané et les possibilités élastiques de l'étage sus-ombilical.

a. L'incision :

L'incision suit le tracé sus-pubien (effectué en préopératoire sur une patiente debout) qui va le plus souvent d'une épine iliaque à l'autre. Cette incision intéresse le plan cutané, le plan adipeux et s'arrête au contact de l'aponévrose. Tout au long de l'intervention, l'hémostase est rigoureuse.

Les schémas de résection cutanée n'ont cessé d'évoluer en fonction notamment des modifications des habitudes vestimentaires.

Cette évolution dans le temps des techniques transversales a donné naissance à la méthode la plus classique de plastie abdominale, celle qui résuma pendant longtemps à elle seule l'essentiel de la chirurgie plastique de l'abdomen : la plastie abdominale transversale basse avec transposition de l'ombilic. [2]

Cette intervention classique de plastie abdominale étendue peut connaître certaines modifications, liées au tracé de l'incision cutanée. (Figure 53)

Dufourmentel et Mouly proposent une incision arciforme, sus-pubienne dans sa partie moyenne, remontant latéralement le long des plis inguinaux pour rejoindre les épines iliaques antéro supérieures [94].

L'intervention rapportée par Pitanguy comporte, une incision horizontale dans sa partie moyenne sus-pubienne, qui se prolonge latéralement en bas et en dehors, croisant ainsi le pli inguinal [95].

À partir de ces descriptions de base, qui ont longtemps servi de référence, des modifications ont été proposées, notamment par Callia, Vandenbusscheet Grazer [96, 97, 98, 99].

Plus récemment, Baroudi, voulant prendre en compte l'évolution de la mode et notamment de certains maillots de bain, a décrit une incision qu'il qualifie en « guidon de vélo » (bicycle-handlebar), et qui se caractérise par la position plus haute des parties latérales de la cicatrice, qui s'orientent en haut et en dehors vers les épines iliaques antéro supérieures [83]. La même année, en 1995, Lockwood introduisait le concept de haute tension latérale, décrivant une intervention destinée à rendre les contours abdominaux plus proches de l'idéal esthétique (Figure 54) [100].

Cette intervention est proposée comme une alternative à l'abdominoplastie « classique », et spécialement indiquée pour les altérations de contours abdominaux avec distension cutanée importante, notamment pour les séquelles d'amaigrissement important.

Dans notre série, l'Incision était basse selon Pfannenstiel suivant le pli abdominal inférieur dépassant ou non le relief de l'épine iliaque antéro supérieure de chaque côté, avec respect du triangle graisseux sus-pubien chez toutes les patientes.

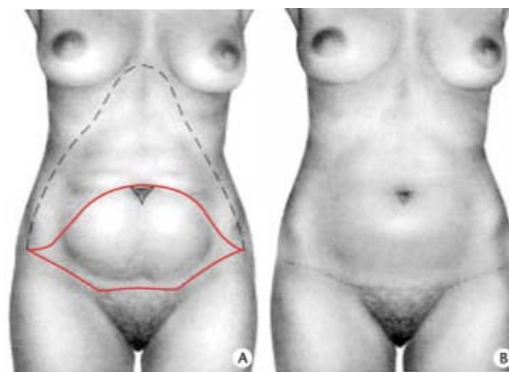


Figure 53 : Plastie abdominale transversale basse avec transposition de l'ombilic.
A. Schéma des incisions de la résection et du décollement. B. Schéma des cicatrices.

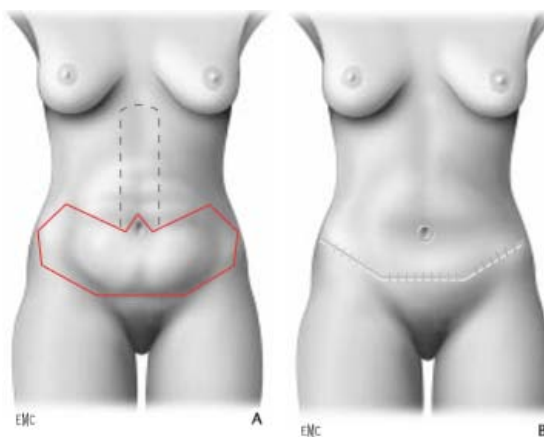


Figure 54: Plastie abdominale avec haute tension latérale.
A. Schéma des incisions de la résection et du décollement. B. Schéma de la cicatrice.[2]

b. Le décollement cutané :

Le décollement est d'abord effectué, le plus souvent au ras de l'aponévrose, sur tout l'étage sous-ombilical. Arrivé au niveau de l'ombilic, celui-ci est libéré de ses attaches cutanées par une incision périombilicale.

L'ombilic est découpé circulairement et reste solidaire du plan aponévrotique. Certains auteurs préfèrent réaliser cette dissection ombilicale au tout début de l'intervention. Le canal ombilical entouré de tissu adipeux est soigneusement individualisé jusqu'au plan aponévrotique.

Le décollement est poursuivi sous le lambeau supérieur sus-ombilical jusqu'à la région xiphoidienne et costale. L'étendue de la résection cutanée adipeuse, évaluée avant l'intervention, est réellement définie pendant l'intervention.

Un point de repère solidarise les points sus ombilical et sus-pubien médians, ce qui permet d'établir un bâti et de dessiner l'excédent cutané adipeux qui correspond à l'étendue de la résection. [2]

De nombreuses autres méthodes de décollement ont été décrites afin de limiter les complications.

Le plan de décollement cutané a été impliqué comme pouvant avoir une influence sur la survenue de sérome post-opératoires. Ainsi, l'étude du réseau lymphatique de la paroi abdominale antérieure a incité certains auteurs à tenter de préserver les vaisseaux lymphatiques pour améliorer la lymphostase. En sous-ombilical le réseau lymphatique est profond, latéral, et se draine en inguinal et dorsal. Le décollement se fait alors superficiel (sous cutané ou au niveau du fascia superficialis) afin de le laisser intact. En sus-ombilical il se draine en axillaire et devrait donc être emporté avec le lambeau cutané-graisseux restant. La dissection se fait dans ce cas au ras de l'aponévrose des grands droits de l'abdomen, au niveau du fascia profond.

Le Louarn préconise de préserver une épaisseur tissulaire au contact de l'aponévrose des grands droits de manière à conserver au maximum le réseau lymphatique et ainsi limiter la constitution de sérome [101].

Cependant, limiter la zone de décollement au maximum semble apporter un bénéfice.

En sus ombilical : le décollement est obligatoire en cas de transposition de l'ombilic. Le décollement en « tunnel » ou en « cheminée » médial sus ombilical réalisé dans le plan sus aponévrotique jusqu'à l'appendice xyphoïde sur une largeur de 10 cm permet de préserver les lymphatiques et la vascularisation artérioveineuse. Il permet également d'apporter une laxité suffisante à l'abaissement du lambeau cutané sur la future cicatrice avec une tension moindre [102].

Dans notre étude, les décollements sous ombilical étaient prudents en sus aponévrotique au-dessus de la gaine des muscles droits tout en respectant une fine couche à la surface de celle-ci pour conserver un drainage lymphatique efficace. Et tous les décollements réalisés en sus ombilical étaient en cheminée et en évitant le décollement latéral qui risque de compromettre la vascularisation du lambeau abdominal supérieur tout en tenant compte des cicatrices sous costales préexistantes.

c. La résection cutanée graisseuse et la transposition de l'ombilic :

A ce stade, abaissement du lambeau abdominal supérieur jusqu'au point central sus pubien déjà dessiné.

En pratique, on peut dire que lors de l'abaissement du lambeau abdominal supérieur, il faut « tricher » en ramenant la peau vers le centre mais pas trop, et il y a pour chaque cas un seuil toléré dont il faut avoir une juste perception :

- si on ne triche pas du tout, la cicatrice sera trop longue.
- si on triche trop pour raccourcir à tout prix la cicatrice, le lambeau ne s'étale pas et la suture générera des plis radiaux qui risquent de persister, ce qui serait particulièrement inesthétique et mal vécu par la patiente. [2]

Ensuite, c'est l'étape de l'excision de l'excédent cutané sous ombilical plus ou moins sus ombilical et placement d'un point repère sur la ligne médiane cutanée, après avoir vérifié la possibilité de fermeture cutanée sans tension.

La présence de l'ombilic au centre de la paroi abdominale et la nécessité de sa reconstitution au terme de l'intervention constituent, en fait, la principale difficulté technique de

cette intervention. Il s'agit d'une véritable « figure imposée », ce qui n'est pas sans poser quelques problèmes. Il existe un certain nombre d'artifices techniques permettant d'améliorer l'aspect du nouvel ombilic. Pour que l'ombilic apparaisse au centre d'une dépression, il est presque toujours nécessaire de réaliser un dégraissage du lambeau abdominal en périphérie. Le canal ombilical est fixé au plan aponévrotique pour diminuer la longueur du cordon fibreux et pour obtenir les reliefs et la dépression d'une vallée ombilicale.

Cependant, cette technique, qui est la plus répandue et la plus classique, comporte un inconvénient : l'existence d'une cicatrice circulaire périombilicale parfois discrète certes, mais souvent visible, d'autant qu'elle siège au milieu de la zone abdominale la plus souvent dénudée.

Plusieurs stratégies permettent aujourd'hui d'obtenir un ombilic plus naturel et dénué de cicatrice périombilicale. [2]

- Il est élégant de substituer au dessin classique d'une collerette ombilicale circulaire (figure 55) la réalisation d'une transposition ombilicale selon un schéma « en étoile à trois branches » (figure 56) ou selon un lambeau en U à pédicule supérieur.

Grâce à de telles techniques, la rançon cicatricielle liée à la transposition ombilicale ne se situe plus autour de l'ombilic, mais cachée en son sein.

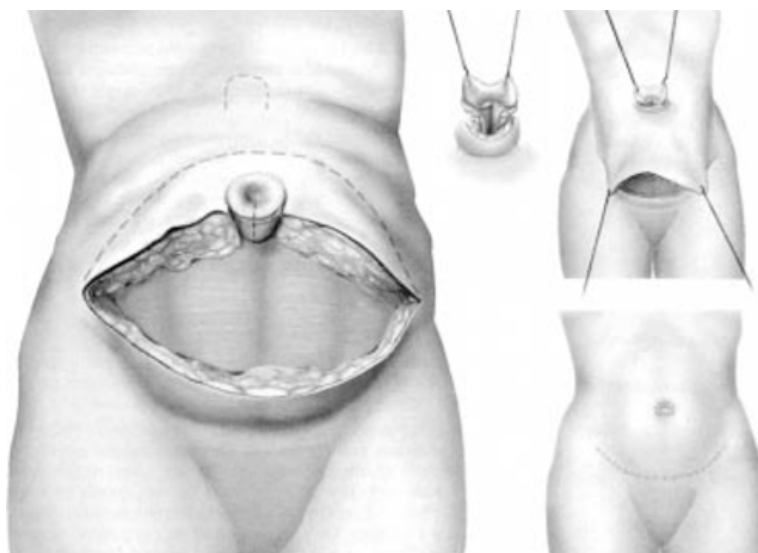


Figure 55: Schéma d'une transposition classique de l'ombilic avec une collerette circulaire. [2]

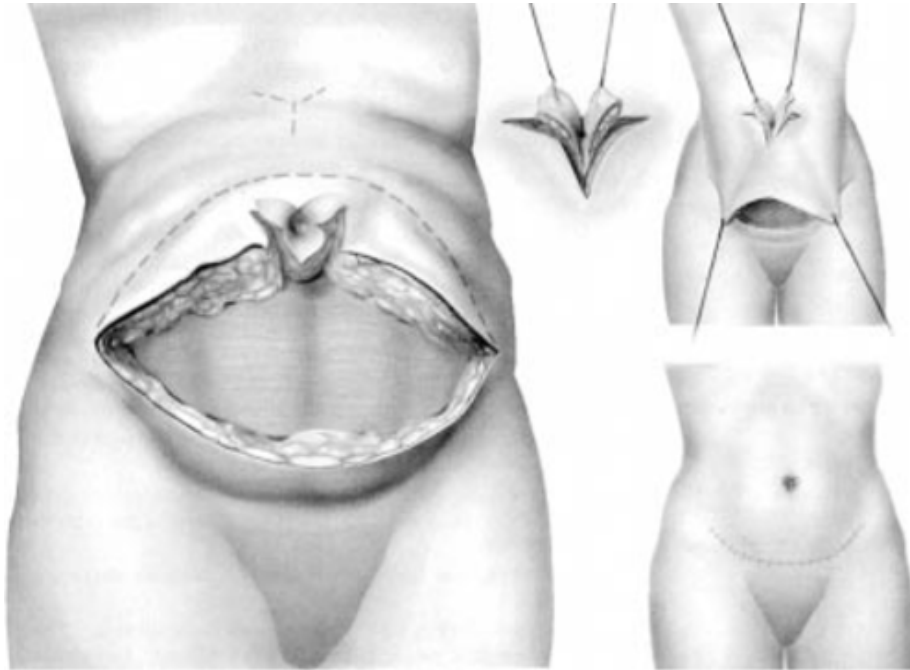


Figure 56: Schéma de transposition de l'ombilic avec un dessin « en étoile à trois branche ». [2]

La situation de l'ombilic doit être très précise tant horizontalement que verticalement. Horizontalement, l'ombilic est situé sur la ligne médiane verticale xipho-pubienne, repérée en pré et per opératoire.

Verticalement, l'ombilic n'est ni trop haut ni surtout trop bas. Il est classiquement situé légèrement au-dessus de la ligne horizontale qui rejoint le bord supérieur des 2 épines iliaques antéro supérieures et jamais à moins de 11 cm du bord supérieur du pubis. Mais, en définitive, c'est le sens artistique du chirurgien qui intervient car cette position verticale de l'ombilic dépend de nombreux facteurs : forme du ventre, distance xipho-pubienne, hauteur du pubis, finesse de la taille, situation et degré de courbure de la cicatrice horizontale.

Un ombilic mal placé peut gâcher une plastie par ailleurs de qualité correcte.

Son diamètre excessif est un problème fréquent qui peut être évité au cours de la transposition par une excision cutanée réduite dont le tracé d'excision est minutieusement adapté à chaque cas : horizontal en « aile de papillon » ou concave vers le haut. Un diamètre trop réduit est souvent observé après une souffrante ombilicale secondaire à des problèmes vasculaires ischémiques qu'il faut éviter.

Le plan ombilical doit être plus profond que les plans cutanés adjacents. Il est enfoui de trois manières : exérèse d'un tube graisseux sous cutané, lors de son extériorisation, création d'une fossette péri ombilicale par lipoaspiration, et le plus souvent, fixation lâche de ses parois au muscle profond [103].

Le chirurgien plasticien qui entreprend une abdominoplastie doit autant s'attacher aux techniques de redrapage cutané, au positionnement des cicatrices, qu'à la restauration d'un ombilic bien placé, afin de donner la plus grande satisfaction en termes de résultat esthétique à son patient.

d. Capitonage et suture :

Décrit par Baroudi et Ferreira en 1998 [104], le but du capitonage, qu'il soit réalisé entre derme et aponévrose musculaire ou bien entre fascia superficialis et aponévrose musculaire, est de fermer les espaces morts pouvant être le lit d'hématomes et de séromes. Selon les auteurs, le nombre de capitons varie entre moins de 10 et plus de 40 [105].

Nahas retrouve une diminution des séromes par évaluation échographique en utilisant le capitonage [106].

L'utilisation de ces points de capitons a été détournée en deux façons différentes dans le but de diminuer la tension cutanée sur la cicatrice :

d.1. Haute tension supérieure :

Partant du constat que la tension sur la cicatrice pouvait être un facteur favorisant la nécrose cutanée, la désunion et l'ascension de la cicatrice vers une zone non dissimulée par les sous-vêtements, Pascal et Le Louarn proposent de reporter cette tension en para-ombilical en plaçant des points de capiton entre le derme et l'aponévrose antérieure des muscles grands droits en tension maximale [107]. (Figure 57) Ce geste présenterait le double avantage de diminuer la tension sur la cicatrice inférieure et de recréer la vallée de l'ombilic.

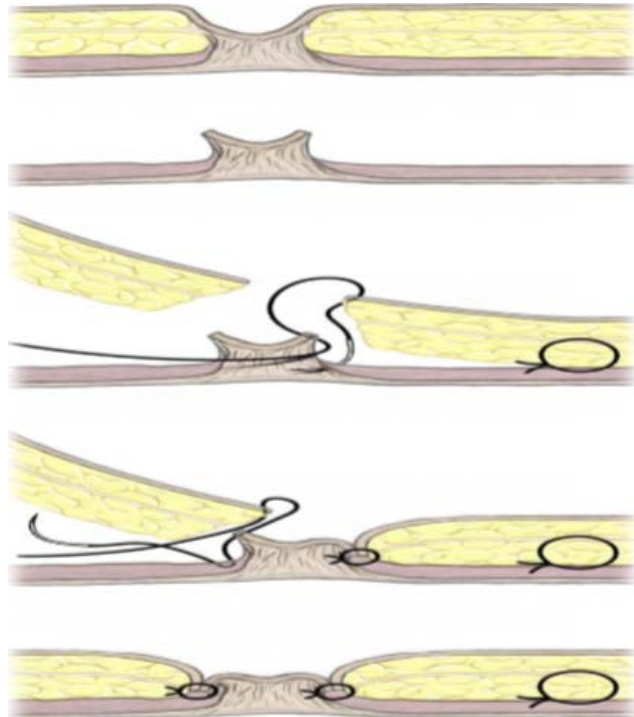


Figure 57: L'insertion ombilicale en continuité avec l'avancement des volets. Cette procédure permet l'inversion de la cicatrice dans les profondeurs de l'ombilic et attelles de la cicatrice contre la paroi abdominale pour prévenir la contracture [108].

d.2. Suture à tension progressive :

Décrite par Pollock En 2000 [109] elle associe les deux concepts précédents : capitonner pour éviter les espaces morts et reporter la tension ailleurs que sur la cicatrice. Pollock et Pollock [110] ont présenté une étude rétrospective de 65 patients consécutifs qui ont subi une abdominoplastie avec des sutures à tension progressive pour fermer l'espace mort. Les auteurs ont constaté sur place le taux de complications est très faible par rapport aux témoins historiques. Au cours d'une période de suivi moyenne de 18 mois, aucun hématome, sérome, ni nécrose cutanée ont été signalés. (Figure 58)

Il faut alors placer ses points de capiton en tension cutanée maximale, en partant de la zone la plus éloignée de la cicatrice pour terminer aux bords de celle-ci. Andrades évalue à 50 minutes de temps opératoire supplémentaire pour réaliser cette technique, mais constate une diminution des volumes observés dans les drains [111]. Khan retrouve, même une diminution globale du taux de complications [112].

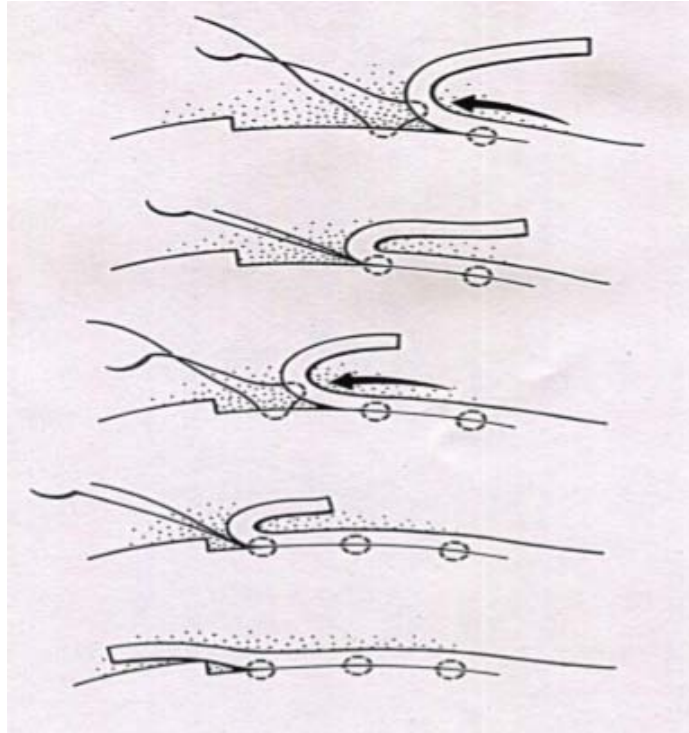


Figure 58: Série (de haut en bas) montrant l'avancement du lambeau avec suture à tension progressive. Notez que la suture comprend l'aponévrose superficielle [108].

L'espace mort est souvent considérée comme la cause de la formation de sérome dans l'abdominoplastie. La grande cavité qui est créé dans une abdominoplastie et autres les procédures qui utilisent des volets d'avancement joue un rôle certain dans la formation de sérome. Le placement de suture a tension progressive divise cet espace mort en zones et compartiments plus petites et limite l'accumulation de liquide (Figure 59). Plusieurs études récentes utilisant l'échographie pour démontrer cette compartimentation [106].

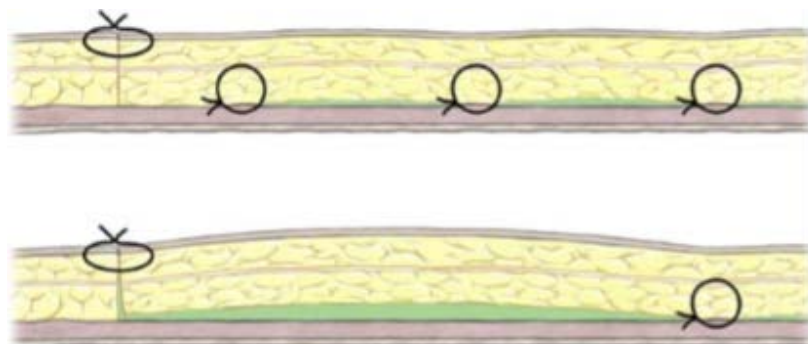


Figure 59 : 1 Compartimentation avec de petites quantités de fluide entre les points de suture. 2 zone plus large de l'espace mort sans suture à tension progressive [108].

Dans la plastie abdominale standard, le lambeau et le fascia du muscle sont fixés uniquement au niveau de l'incision et sont libres de se déplacer l'un par rapport à l'autre lorsque le patient se déplace. Le mouvement entre ces deux tissus peut se produire avec le changement de position du patient, ambulancier, toux, ou même respirer. Il est probable que cette interruption répétée de la guérison précoce et une inflammation accrue peut être la cause principale de la formation de sérome.

L'ajout des sutures à tension progressive fournit une fixation sécurisée de l'aponévrose superficielle au fascia profond, la production d'une seule unité structurelle et l'élimination de la perturbation de la guérison tôt à cause de mouvements du patient [108]. Selon les auteurs c'est le principal mécanisme par lequel cette technique prévient la formation de sérome dans l'abdominoplastie. La réalisation des points de capitons étant source d'augmentation de la durée opératoire, certains auteurs ont évalué l'utilisation de la colle biologique à base de fibrine appliquée au niveau de l'espace de décollement dans le but de créer un accolement des plans superficiels aux plans profonds et directement à des fins d'hémostase et de lymphostase [113-114].

Aucune de ces études n'a retrouvé un bénéfice à l'utilisation de ces produits, comme pour Nahas rapportant son échec d'utilisation de la colle, fournie en trop petite quantité pour couvrir toute la surface de décollement et n'empêchant pas la survenue de collections postopératoires [115].

Dans notre étude toutes les interventions ont été réalisées avec transposition de l'ombilic. L'ombilic a été extériorisé 10 et 13 cm de la cicatrice abdominale sur la ligne reliant le point sus pubien central et l'apophyse xiphoïde à l'aide d'une incision circulaire.

e. Drainage :

Le drainage des abdominoplasties est un sujet de discordance entre les chirurgiens plasticiens. Ceux qui choisissent de ne pas drainer réalisent en général des gestes complémentaires dans le but d'éviter toute collection hématique ou séreuse : respect du plan contenant les lymphatiques, hémostase pas à pas, capitonnage, vêtement de compression...

Les défenseurs du « sans drainage » y voient plusieurs avantages : disparition de l'inconfort lié au port de dispositifs de drainage facilitant la mobilité du patient, disparition de la douleur au retrait des dispositifs, diminution des soins locaux liés aux orifices laissés par les dispositifs de drainage, suppression d'une porte d'entrée infectieuse [116].

Andrades et ses collègues [111] ont réalisé une étude randomisée en double aveugle pour évaluer l'efficacité des sutures à tension progressive dans la prévention de sérome. Les patients ont été randomisés en 4 groupes: pas de drain ni sutures, drains seulement (15), sutures seulement (15), et sutures et drains (15). Les drains ont été enlevés à 7 jours, sans conséquence de leur production. Les patients ont ensuite été évalués par échographie et un examinateur en aveugle à environ 14 jours.

Sauf pour le groupe de contrôle, collections liquidiennes étaient petites (50–62 ml) dans tous les groupes et aucune différence statistique dans l'efficacité n'a été trouvée entre les techniques.

Les auteurs ont conclu que les sutures à tension réduit l'incidence des séromes, mais ne sont pas plus efficaces que les drains. La quantité de liquide dans les drains a été jugée statistiquement plus faible dans le groupe qui avait drains avec sutures à tension par rapport aux drains seul.

Said rapporté sur une petite série de 15 abdominoplasties qui ont été faites en utilisant des sutures à tension sans drains. Une durée de fonctionnement moyenne de 2,6 heures a été notée. Saïd a signalé un faible taux de complication global et une petite sérome (6,7%), et a conclu que les sutures à tension réduit le risque de complications locales, facilite la période postopératoire [117].

Dans notre série, un drainage aspiratif a été placé au niveau pubien, de chaque côté de la suture. (Figure 60)

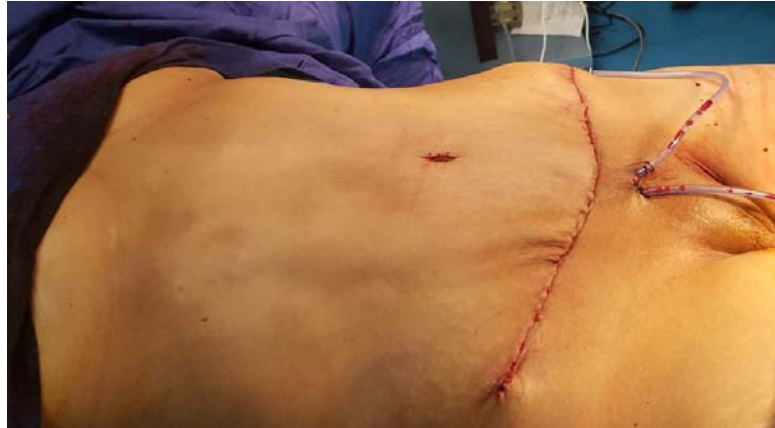

Figure 60 : transposition de l'ombilic avec fermeture et mise en place du dispositif de drainage.

f. Fermeture et pansement :

La fermeture est effectuée après mise en place d'un dispositif de drainage, patient en position demi-assise afin de diminuer la tension sur les berges cutanées. En commençant par la périphérie pour éviter les oreilles à la fin des sutures. Puis un surjet intra dermique réalisé en générale dans notre étude par du mono filament résorbable incolore.

Le pansement sera simple avec plus ou moins contention grâce à l'ELASTOPLAST. (Figure 61)

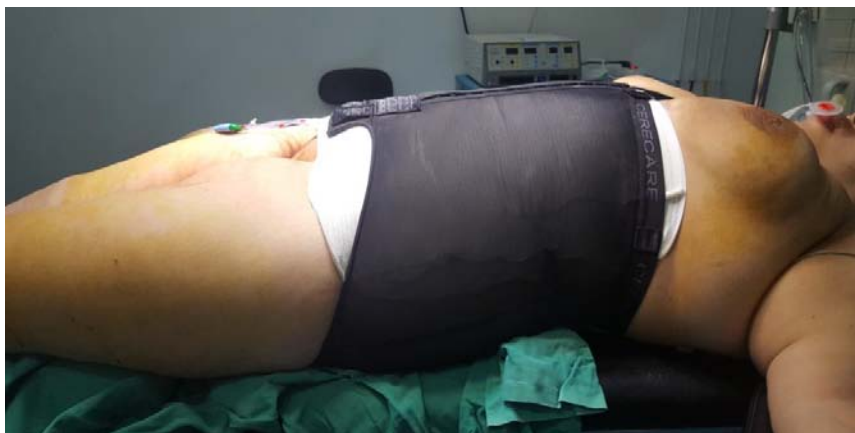

Figure 61: pansement et contention à l'ELASTOPLAST, et mise en place d'une gaine de contention.

g. Mise en place d'une gaine :

L'efficacité mécanique de la réparation n'est pas suffisante pour supporter les augmentations de pression intra-abdominale, notamment celles survenant au moment de l'extubation. Il est donc capital de mettre en place une contention abdominale élastique avant le réveil, en salle d'opération.

Une contention élastique par une gaine adaptée à la chirurgie de la silhouette, et sera maintenue jour et nuit pendant 1 mois, puis une demi-journée pendant 3 mois.

2.5. La réparation de la sangle musculo aponevrotique :

Le temps viscéral comme indiqué dans le chapitre Matériel et méthode est situé au milieu de l'intervention, on a choisi de le traiter à part dans ce sous chapitre.

a. Cure d'un diastasis :

La réparation d'une telle distension ne nécessite pas de mise en place de matériel prothétique, mais plutôt la réalisation d'une plicature au niveau de la ligne blanche. Le chirurgien pourra faire le choix de ne pas réparer cette distension s'elle concerne l'aponévrose de façon diffuse sans réel diastasis ou bien si sa correction entraîne un excès cutané-graisseux en largeur qui ne pourrait être corrigé que par une cicatrice verticale non désirée.

La correction d'un diastasis des grands droits est réalisée par rapprochement des muscles grands droits de l'abdomen sous la forme d'une plicature aponévrotique de la gaine antérieure. Les bords internes des muscles grands droits sont repérés (par stimulation au bistouri électrique) puis la modélisation de la plicature est dessinée au stylo dermatographique. Pour ce temps chirurgical, il est utile de demander à l'anesthésiste un certain degré de curarisation pour faciliter la suture. Des points en U avec du fil non résorbable solide sont positionnés sur la gaine antérieure, le U étant décalé en trapèze pour que le nœud soit enfoui et ainsi non palpable. Si la peau abdominale est fine, suture aponévrotique en paletot se fait selon la technique de Judd [118]. Il faut éviter de placer les points sur la ligne blanche pour ne pas blesser de viscères sous-jacents. Enfin, un surjet au fil résorbable tressé est mis en place pour rajouter une solidité et parfaitement enfouir les nœuds.

La reconstruction musculo-aponévrotique est une étape importante et délicate au cours de la réalisation d'une abdominoplastie. La reconstruction chirurgicale a pour objectif de restaurer une enceinte abdominale harmonieuse et étanche, et de redonner à la musculature abdominale sa tension physiologique.

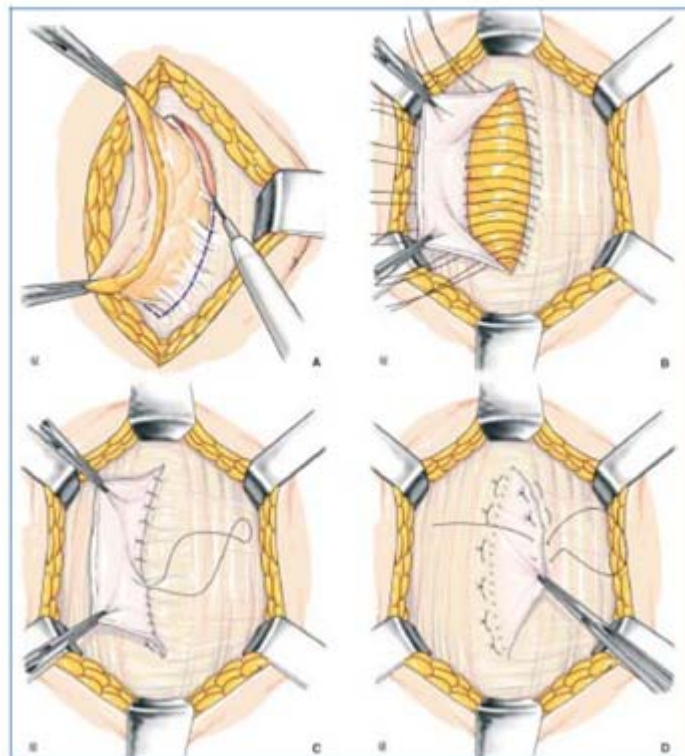


Figure 62: suture aponévrotique en paletot selon la technique de Judd [119].

- A. Excision des tissus cicatriciels et avivement des berges aponévrotiques.
- B. Suture du bord interne gauche à l'aponévrose controlatérale par des points en U.
- C. Surjet entre le bord du feuillet postérieur et la base du volet antérieur.
- D. Surjet entre les feuillets antérieurs par des points en U.

Pour les diastasis de plus grande dimension, ou en cas de récidence après plicature, le risque d'échec est important après simple plicature [120,121].

Certains auteurs optent pour une plicature des muscles obliques externes, pouvant être associée à la plicature aponévrotique antérieure des grands droits [122,123]. Nahas et al [124] et Ramirez et al [125] démontrent par des études anatomiques qu'il est possible de diminuer la traction requise pour corriger le diastasis en libérant l'aponévrose postérieure des muscles grands droits et éventuellement en y ajoutant la dissection et la libération des muscles obliques externes.

Ainsi Ramirez [124,127] et De Pina [120] libèrent la face postérieure des muscles grands droits pour plicature de l'aponévrose postérieure, avec, si besoin, libération et suture des muscles obliques externes. Batchvarova et al [126] associent, à cette plicature aponévrotique postérieure, la mise en place d'une plaque de Vicryl1 en position rétromusculaire.

Psillakis [122] et Nahas [128] insistent sur la nécessité d'avancer les muscles obliques externes [129] vers la ligne médiane avant de les suturer, car cela leur permet d'améliorer l'aspect esthétique au niveau de la taille. La séparation et la mobilisation de ces différents composants musculo-aponévrotiques peuvent certes apporter une solution efficace, mais il s'agit de gestes particulièrement lourds. La réalisation d'une plicature aponévrotique postérieure par voie antérieure expose à un risque de perforation digestive.

b. Cure des éventrations et des hernies :

Il est fréquent de retrouver lors du décollement pré-aponévrotique un ou plusieurs petits orifices qui sont traités de façon simple par réintégration du contenu et fermeture de l'aponévrose au fil non résorbable [130]. Pour les éventrations plus larges, souvent détectées lors de la consultation, le traitement simultané n'entraîne pas de décollement cutané supplémentaire, alors celui-ci est réalisable sans risque particulier même si une plaque est nécessaire. (Figure 63)

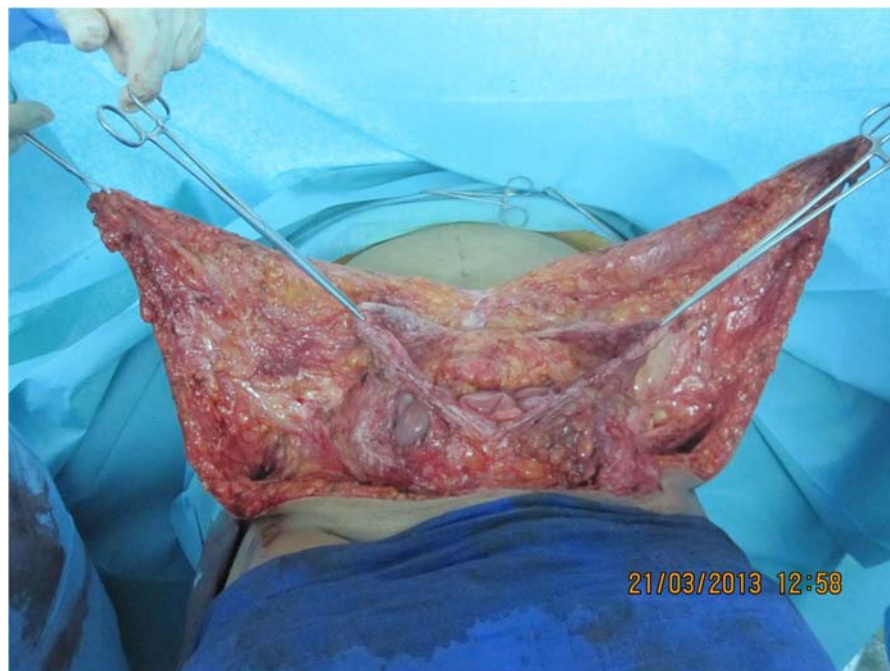

Figure 63 : décollement sous ombilicale et ouverture de l'éventration.

L'intervention classique d'abdominoplastie, complétée par la mise en place d'une plaque pré musculaire, rétromusculaire pré fasciale est de plus en plus pratiquée.

La pariéto- plastie prothétique tend à devenir la méthode de référence pour toute éventration, quelle qu'en soit la taille. Alors que l'incidence des récidives après suture simple peut atteindre 50 %, elle est inférieure à 10 % après renforcement prothétique non résorbable [131].

La prothèse se comporte en substitut de la paroi comblant la perte de substance et en canevas pour la reconstitution d'une paroi néoformée. Elle permet de transformer la tension excessive en « tension fonctionnelle » [132].

Le choix d'une prothèse implique la connaissance des propriétés des biomatériaux disponibles permettant de les adapter à l'éventration concernée et au site d'implantation envisagé. La prothèse « idéale » [133] doit être inerte chimiquement, non modifiée par les fluides tissulaires, ne pas entraîner de réaction inflammatoire ou à corps étranger, de réaction allergique ou d'hypersensibilité, ne pas être cancérigène, résister à la tension mécanique, pouvoir être fabriquée et découpée à la forme requise, être stérilisable et résister à l'infection. Cette prothèse « idéale » reste à découvrir [133].

Le choix dans notre série dépendait surtout des habitudes du chirurgien, de la disponibilité et enfin du pouvoir d'achat des patients.

La prothèse peut être placée dans quatre sites, en pré aponévrotique, en rétromusculaire pré fascial, en rétromusculaire pré péritonéal, en intrapéritonéal. Les trois premiers sites sont virtuels et nécessitent une dissection qui peut être extensive et hémorragique. La technique restaurant une anatomie normale (remise en tension des muscles grands droits réinsérés sur la ligne médiane) avec prothèse rétro musculaire reste une préférence.

b.1. Implantation intrapéritonéale [134] :

La prothèse est de forme ovale et de taille adaptée à la brèche pariétale en dépassant les limites de 5 à 8 cm. La face antérieure de l'aponévrose ayant été libérée du tissu sous-cutané jusqu'à la ligne axillaire, l'une des berges, saisie par une forte pince, est mise en tension et soulevée. De longues aiguilles serties de fil non résorbable 0 ou 00 transfixiant la paroi musculo aponévrotique de dehors en dedans à proximité de la ligne blanche externe, puis chargent un large ourlet de la prothèse et traversent à nouveau la paroi de dedans en dehors à un centimètre du point d'entrée. La fixation commence par le point cardinal latéral et progresse vers les pôles laissés libres. Tous les points sont passés avant serrage. Après fixation d'un côté, la prothèse est

implantée de la même manière du côté opposé. Le niveau latéral de fixation et le degré de tension sont appréciés en rapprochant les deux berges sur la ligne médiane. L'excédent prothétique est réséqué. Le réglage final de la tension est achevé par le passage et le serrage des points d'ancrage polaires. Les sutures transfixiantes peuvent être remplacées par un agrafage automatique (Pariefix[®], Versatack[®]). Il est toujours possible de recouvrir la prothèse en suturant soit les bords de l'événtration à l'aide éventuellement d'un procédé de relaxation, soit les lambeaux fibreux du sac conservés de part et d'autre. Le drainage aspiratif au contact des prothèses intrapéritonéales n'est pas justifié. (Figures 64 et 65)

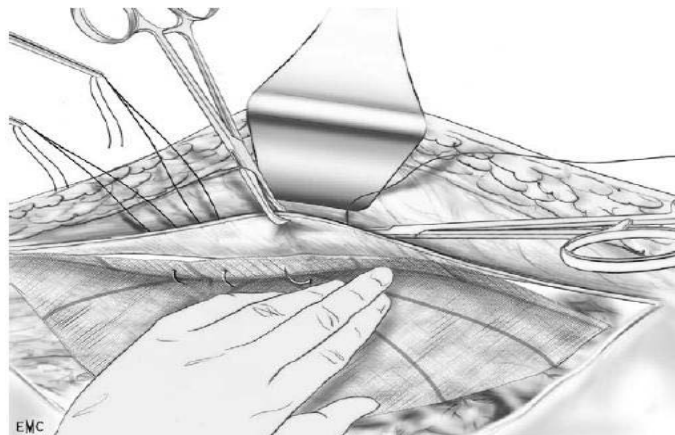


Figure 64: Implantation intrapéritonéale- événement de grande taille.

Fixation d'une prothèse composite au-devant du grand épiploon par des points en « U » [134].

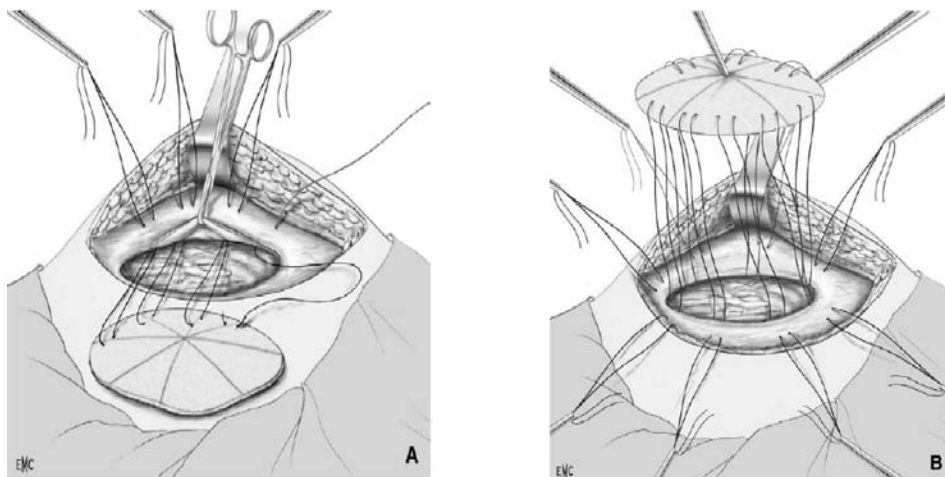


Figure 65 : Implantation intrapéritonéale - événement de petite taille.

A. Passage des points transfixiants en « U » au niveau de l'hémi circonférence de l'événtration. B. Passage de la totalité des points (8) avant traction et serrage [134].

b.2. Implantation pré péritonéale [134] :

Elle n'est applicable qu'aux défauts sous-ombilicales, sous-arquées ou la séreuse est facilement clivable. Le principe consiste en l'apposition à la face profonde de la paroi, au-devant du péritoine, d'une prothèse souple débordant très largement les limites de la brèche pariétale dans le but de renforcer le péritoine et de créer une adhérence pariéto prothétique équivalent d'une néo paroi.

b.3. Implantation rétromusculaire pré fasciale (Rives) [134] :

Dans cette technique, la prothèse est implantée entre le corps musculaire des muscles droits et le feuillet postérieur de la gaine. Elle est suturée au niveau de la ligne blanche externe. Technique : la gaine aponévrotique est ouverte au bistouri à proximité de la berge de l'éventration jusqu'à identifier les fibres musculaires. L'incision est prolongée en haut et en bas aux ciseaux jusqu'aux limites de l'éventration. L'aponévrose postérieure mise en tension est facilement clivée du corps musculaire qui est récliné et soulevé par des écarteurs jusqu'à atteindre la ligne blanche externe reconnaissable aux pédicules vasculo-nerveux qu'il convient de respecter. Après dissection identique du côté opposé, la cavité péritonéale est fermée par suture des berges aponévrotiques et/ou des lambeaux du sac de la hernie (ou l'éventration) à l'aide de points séparés de fil non résorbable. La prothèse choisie pour sa souplesse et son grammage léger, de taille et de forme adéquate est étalée dans l'espace rétromusculaire. Elle est fixée par des fils non résorbables espacés d'environ 25 mm au niveau de la ligne blanche externe en évitant les pédicules vasculonerveux. (Figure 66)

La suture du plan aponévrotique antérieur, à point séparés en commençant par les extrémités est possible avec ou sans procédé de relaxation pariétale. Un drainage aspiratif de Redon au contact de la prothèse est nécessaire.

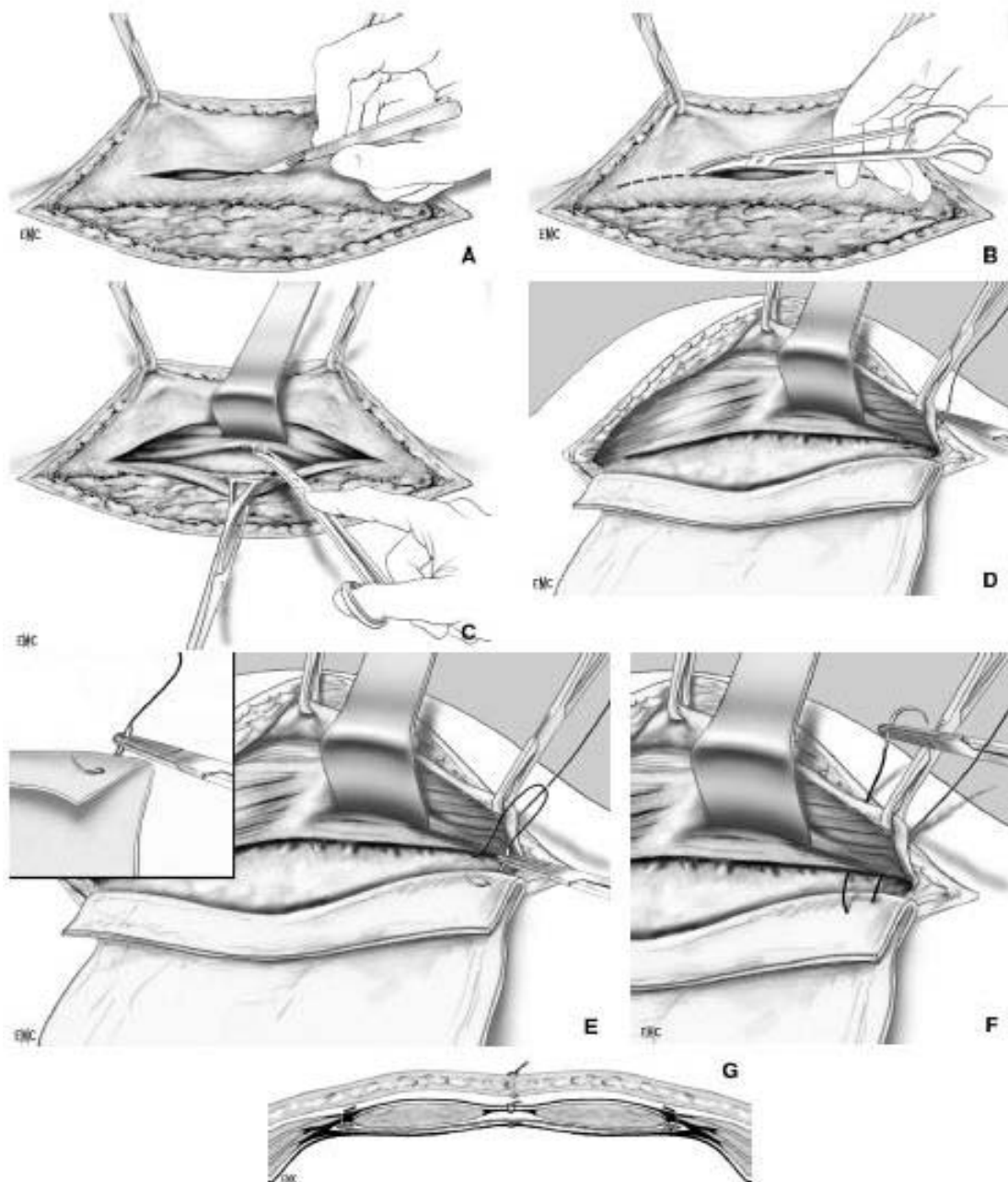


Figure 66: Implantation rétomusculaire pré fasciale (Rives) [134].

- A. Ouverture du feuillet antérieur de la gaine du muscle droit près de la berge de l'éventration. B. L'incision longitudinale du feuillet antérieur est agrandie aux ciseaux jusqu'aux limites de l'éventration. C. Le muscle droit est décollé aux ciseaux du feuillet postérieur de la gaine jusqu'à la ligne blanche externe. D. Début de la fixation de la prothèse rétomusculaire à l'aide d'aiguilles serties de fil non résorbable qui transfixient de dehors en dedans le feuillet antérieur de la gaine au niveau de la ligne blanche externe en évitant les pédicules vasculonerveux. E. L'aiguille charge un ourlet du bord de la prothèse. F. L'aiguille transfixie de dedans en dehors le feuillet antérieur de la gaine à 1 cm du point d'entrée. G. Coupe transversale de la prothèse rétomusculaire pré fasciale fixée par des points en « U » à la face superficielle de l'aponévrose sur la ligne blanche externe [134]

b.4. Implantation pré musculo aponévrotique :

Le principe est de renforcer par un prothèse une réparation pariétale par suture et autoplastie [134].

Dans la technique de Chevrel [135], après autoplastie en paletot, la prothèse dépasse de 5 cm de chaque côté la perte de substance, fixée par quatre surjets de fil non résorbable à sa périphérie. L'encollage favorise l'adhérence immédiate de la prothèse. Le drainage aspiratif par deux tubes de Redon, voire davantage, et la contention abdominale par bandage pendant 4 à 6 semaines permettent de diminuer la fréquence des séromes sous-cutanés, facteurs de risque infectieux. (Figure 67)

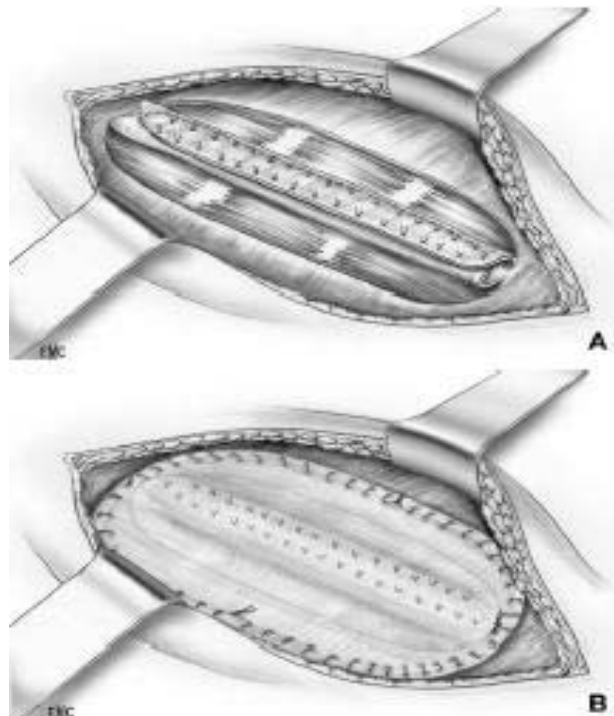


Figure 67 : Implantation pré musculo aponévrotique (Chevrel).

à Autoplastie par retournement et suture en « paletot ». B : Fixation de la prothèse pré musculo aponévrotique dépassant l'incision aponévrotique par des surjets de fils à résorption lente [134].

Dans notre étude, les cas des diastasis ont été corrigés par plicature de l'aponévrose et suture en deux plans, pour les hernies le traitement a été assuré par réintégration du contenu et une pariétorrhaphie. La pariétoplastie prothétique par plaque biface (Composite Parietex®) a été réalisée chez 23 personnes et la prothèse a été placée en rétromusculaire préfasciale.

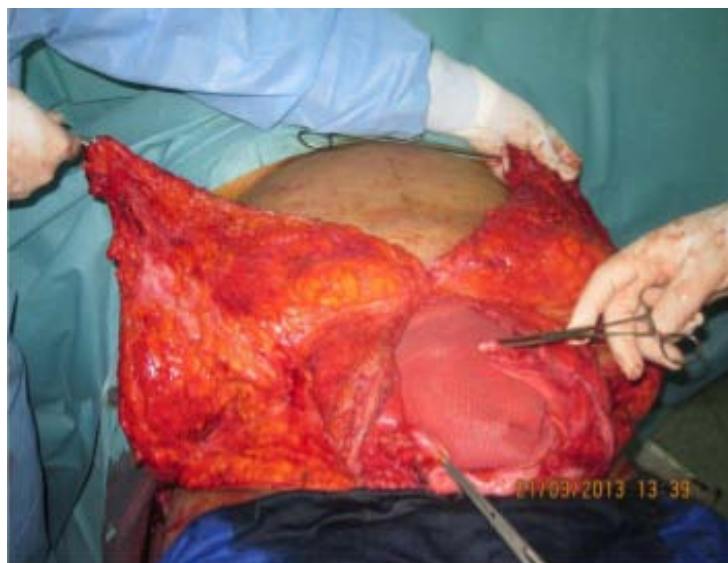

Figure 68: Diastasis des muscles grands droits, associés à une éventration, corrigée par pariétoplastie par plaque biface.

3. Etape post opératoire :

3.1. Les suites post opératoire :

a. La thromboprophylaxie :

La lipoaspiration et l'abdominoplastie sont des interventions classées à risque « modéré » à « élevé ». [68]

Tableau XII: Risque thromboembolique dans la chirurgie plastique et esthétique (SFAR 2011) [68].

Type de chirurgie	TVP (%)	Embolie pulmonaire (EP) (%)	Niveau de risque
Abdominoplastie	1,1	0,9	Élevé
Lipoaspiration	0,03 à 0,6	0,01 à 1,1	Modéré
Dermolipectomie	0,15	0,05	Modéré
Chirurgie mammaire reconstructrice	ND	1,8	Modéré
Chirurgie mammaire esthétique (réduction ou prothèse)	0,01 à 0,03	ND	Faible
Lifting	0,04 à 0,35	0,1 à 0,14	Faible

ND : non documenté.

Il est suggéré qu'une prophylaxie mécanique (bas anti thrombose et/ou CPI) soit mise en œuvre systématiquement.

Il est suggéré aussi d'utiliser une prophylaxie médicamenteuse par HBPM dans les dermolipectomies ou les lipoaspirations, y compris chez des patients à risque de saignement post-opératoire.

Unethromboprophylaxie par HBPM à dose prophylactique élevée est recommandée en association à une prophylaxie mécanique en postopératoire d'abdominoplastie, ainsi de mettre en place des bas de contention dès l'arrivée au bloc en préopératoire.

Il est recommandé de poursuivre la thromboprophylaxie pendant sept à dix jours.

Davison et Caprini [136] ont établi un protocole qui fait référence, basé sur un tableau d'exposition à des facteurs de risque (chirurgie mineur, majeure, anesthésie générale de plus de 1 heure, alitement de plus de 72 heures), un tableau des facteurs de risque prédisposant (âge entre 40 et 60 ou supérieur à 60 ans, antécédents thromboemboliques, cancer, obésité, contraception ou hormonothérapie substitutive, hypercoagulabilité sanguine) permettant ainsi de définir quatre groupes de risque : faible, modéré, élevé ou majeur. On notera que dans ce protocole, le positionnement des principaux actes opératoires dans une catégorie de risque n'est pas décrit précisément.

En 2010, Hatef et Kendel [136] ont publié une revue de littérature à propos de 360 cas. Les ATE surviennent surtout dans le groupe 4 de Davison Caprini, et le plus souvent vers le dixième jour. La fréquence est de 4,6 % pour les plasties abdominales.

Le risque augmente s'il y a une autre intervention associée (5,5%), si l'IMC est supérieur à 30 (6,9%), et particulièrement sous hormonothérapie. Tous les patients du groupe 4 sont mis sous anticoagulants, habituellement HBPM 40 mg dès la sixième heure postopératoire.

L'heure de la première injection a retenu notre attention, son analyse identifie, dans un groupe 1 (avec ATE) de chirurgiens (57%) qui prescrivent la première dose d'anticoagulant à la sixième heure postopératoire, réalise 3700 interventions, et a observé 69 complications thromboemboliques : 54 phlébites et 15 embolies pulmonaires. Le risque de complications

thromboemboliques est égal à 1,9%. Le second groupe (30%) prescrit les anticoagulants à la 12 heure postopératoire, réalise 2090 interventions et a observé 47 ATE : 38 phlébites et 9 embolies, soit un risque d'ATE égal à 2,3 %.

L'étude du groupe 2 (sans ATE). 28% prescrivent les anticoagulants en pré-ou peropératoire, 38% à la sixième heure postopératoire et 24% à la 12eme heure postopératoire.

Quant à l'attitude de notre service, la prescription de la 1ere dose se fait à la 6eme heure et puis pendant 3 à 7 jours, vu que la majorité des patients ne sont pas à haut risque thrombo-embolique, et nous n'avons pas eu de complication thrombo-embolique dans notre série.

b. La mobilisation :

Les diverses recommandations préconisent, dans le cadre de la prévention thromboembolique, une mobilisation la plus précoce possible [68].

Beer après son étude faite en 2010, suggère que l'immobilisation au lit d'au moins 48 heures pour les patients avec un risque thromboembolique faible à modéré, avec une thromboprophylaxie mécanique et médicamenteuse, diminuerait sensiblement le taux des séromes. (13% de sérome dans le groupe de patients mobilisés avant 24h contre 0% dans le groupe à plus de 48 heures, $p=0.04$) [171].

Dans notre série l'immobilisation est recommandée le lendemain de l'intervention.

c. La durée d'hospitalisation :

Certains auteurs réalisent l'intervention en ambulatoire [137-138] et d'autres peuvent dépasser la semaine d'hospitalisation.

Dans notre série la durée moyenne d'hospitalisation était de 4 jours. En comparaison avec les séries étudiées, elle est légèrement plus longue, et cela pouvait être expliqué par le bas niveau socio-économique de certaines patientes.

La durée moyenne d'hospitalisation dans notre série était un peu plus longue, on préconise une hospitalisation plus prolongée vu le niveau socioéconomique, afin de maintenir un bon niveau d'hygiène, et garantir le repos en post opératoire. (Tableau XII)

Tableau XII : la durée moyenne d'hospitalisation dans les séries étudiées

Séries étudiées	Durée moyenne d'hospitalisation
Madar et al [139]	3.21
Shipkov [140]	2.8
Benchemkha [145]	3
Notre étude	4

d. L'analgésie :

Les morphiniques sont employés en peropératoire et postopératoire immédiat dans le but d'éviter un réveil douloureux accompagné d'agitation et de variations tensionnelles sources de complications hémorragiques ou à type de désunions des sutures. Par la suite, les antalgiques de palier 1 associés à ceux de palier 2 suffisent généralement à contrôler la douleur. S'ils sont insuffisants, les morphiniques seront utilisés. Certains auteurs proposent l'utilisation de cathéters délivrant des anesthésiques locaux [141-142].

Leur utilité est discutable d'autant qu'une étude de 2007 rapporte qu'il n'existe pas de différence significative avec ou sans cathéter sur la douleur post opératoire, la consommation d'antalgiques, d'antiémétiques et la durée d'hospitalisation [143].

Il existe aussi des blocs intercostaux ou encore blocs des muscles transverses abdominaux (TAP block) réalisés en per opératoire et qui pourraient diminuer la consommation d'antalgiques en post opératoire immédiat [138, 144-145].

e. L'antibioprophylaxie : [146]

Grazer et Goldwyn interrogés 958 chirurgiens pratiquant une abdominoplastie pour déterminer les complications découlant de la procédure. Les auteurs ont indiqué un taux de 7,3% de l'infection dans une série de 10 490 cas. Les agents infectieux les plus fréquents étaient Staphylococcus, Streptococcus, Escherichia coli et Pseudomonas. L'antibioprophylaxie en chirurgie esthétique est encore un sujet de controverse. Une étude a été faite par Krizek et al en 1975 pour établir l'utilisation des antibiotiques prophylactiques en chirurgie plastique, cette étude a révélé que les antibiotiques prophylactiques ont été couramment utilisés dans plus de

25% des gestes de la chirurgie plastique. L'antibioprophylaxie agit en empêchant toute contamination bactérienne extrinsèque ou intrinsèque au site chirurgical pendant le fonctionnement et réduisent le risque d'infection postopératoire. Cependant, la disponibilité et l'utilisation large d'antibiotiques n'a pas éliminé l'infection chirurgicale. Une étude prospective a été réalisée en Turkey en 2006 par Asuman Sevin et al sur 207 patients. Trois groupes d'étude ont été formés selon l'administration d'antibiotiques de la manière suivante : le groupe 1 : pas d'antibiotiques ; groupe 2 : les antibiotiques préopératoires seulement et le groupe 3 : deux antibiotiques préopératoires et postopératoires. Il y avait de différence significative dans l'incidence de l'infection entre les groupes 1 et 2, les groupes 1 et 3, mais il n'y avait pas de différence entre les groupes 2 et 3. D'après cette étude Asuman Sevin et al recommandent d'utiliser une seule dose d'antibiotique intraveineuse en préopératoire pour prévenir l'infection et aussi éviter les effets secondaires des antibiotiques.

L'abdominoplastie est classée comme une chirurgie propre. Le débat est ici dans l'utilisation des antibiotiques en chirurgie propre. Il y a beaucoup de documents qui indiquent la valeur de l'utilisation des antibiotiques en chirurgie propre. La durée appropriée du traitement antibiotique est un autre sujet de débat. Les études comparant une dose unique ou de 24 h avec des schémas de quatre ou cinq jours n'ont révélé aucune différence en termes d'efficacité. L'examen approfondi de 40 études cliniques ont montré que l'antibiothérapie à dose simple et à doses multiples étaient équivalentes. [146]

Dans notre série nous avons l'habitude de prescrire l'Antibiothérapie à base d'amoxicilline acide clavulanique pendant une durée de 1 à 2 semaines, parfois associée à un autre antibiotique (exemple : Métronidazole) en fonction du contexte et de l'orientation clinique.

f. La compression :

Le port d'un vêtement de compression en post opératoire est employé afin :

- D'éviter les collections (hématome, sérome)
- Diminuer les contraintes mécaniques sur les cicatrices

- Améliorer la rétraction cutanée liée à la lipoaspiration
- Diminuer l'œdème post opératoire

Aucune étude évaluant leur efficacité n'a été retrouvée.

g. Les soins de pansements :

Le protocole de soins de pansements post opératoire dépend de chaque praticien. Au niveau de l'ombilic, certains préconisent l'utilisation de compresses imbibées de vaseline afin de faciliter la cicatrisation et d'éviter la sténose du fût ombilical.

L'attitude de notre service consistait en changement de pansement à j5 ensuite le rythme était de 2 fois par semaine.

h. Les autres consignes :

Les autres consignes post opératoires concernent essentiellement la gestion de la cicatrice. Une fois de plus chaque chirurgien proposera son propre protocole pouvant comporter l'application de différents topiques sur la cicatrice, la réalisation de massages de cicatrice, l'éviction de l'exposition solaire, le rinçage à l'eau claire après bain d'eau de mer ou d'eau chlorée qui ne seront autorisés qu'une fois la cicatrisation complète acquise.

Les différents auteurs préconisent pour les abdominoplasties antérieures horizontales inférieures, conserver une position assise ou demi-assise en salle de réveil et cela de façon prolongée les jours suivants dans le but de limiter la tension sur la cicatrice.

L'arrêt de travail est à adapter au cas par cas dans la mesure où le port de charges lourdes et autres efforts imposant des contraintes sur la paroi abdominale seront proscrits.

3.2. L'évolution post opératoire :

a. La prise en charge nutritionnelle :

Le problème de la prise en charge nutritionnelle est complexe et sous-évalué par les chirurgiens plasticiens. Le patient présentant une demande d'abdominoplastie après une grande perte de poids est sujet à des carences nutritionnelles diverses et à la dénutrition.

La cicatrisation étant dépendante de l'état nutritionnel, opérer un patient dénutrit expose à des problèmes de cicatrisation.

Un élément fondamental à obtenir en vue d'une abdominoplastie est la stabilité pondérale. La perte de poids en préopératoire immédiat expose à certaines carences et pourra se poursuivre en post opératoire, altérant alors le résultat final.

b. Les complications :

Même si la rigueur dans les indications et la prudence apportée à la réalisation technique rendent cette chirurgie de plus en plus sûre, l'abdominoplastie reste néanmoins l'une des interventions de chirurgie plastique les plus pourvoyeuses de complications, allant des plus bénignes aux plus sévères.

b.1. Les complications thromboemboliques :

Bien que globalement assez rares, elles sont parmi les plus redoutables puisque susceptibles de mettre en jeu le pronostic vital du patient. L'interruption du drainage veineux superficiel au niveau abdominal, l'immobilisation post opératoire et l'obésité favorisent leurs survenues [147]. Pour Hatef [148], en plus d'un IMC élevé, la prise d'œstrogène augmente le risque de manière significative. De même, la réalisation d'une abdominoplastie circulaire multiplierait par 10 le risque de survenue d'événement thromboembolique par rapport à une abdominoplastie antérieure (0.34% contre 3.4%, $p < 0.0001$) [149].

Gravante retrouve un lien entre le poids de résection, le temps opératoire et la survenue d'un phénomène thromboembolique [150]. Les mesures préventives sont donc à utiliser largement comme vu précédemment. Weiler signale 2 cas d'embolie pulmonaire [151]. Sozer isole un cas d'embolie pulmonaire.

Les mesures préventives sont donc à utiliser largement comme vu précédemment.

Dans notre étude nous n'avons pas eu de cas d'embolie ni d'autres maladies thromboemboliques. (Tableau XIII)

Tableau XIII : Taux des complications thrombo embolique selon les auteurs.

Auteur	Année	Procédure	N	% des TVP/EP
Grazer [152]	1973		47	2,1%
Chaouat [153]	2000		258	2%
Brauman [154]	2003		60	0%
Neaman [44]	2007		206	1%
Matarasso [155]	2007		11016	0,06%
Hatef [148]	2008		226	5,7%
Benchemkha [45]	2015		40	0%
Notre série			46	0%

b.2. L'épanchement lymphatique (Sérome)/ Lymphorrhée :

Le sérome (aussi appelé épanchement de Morel - Lavallée) est une collection de liquide lymphatique. La lymphorrhée est un écoulement de lymphes par une fistule cutanée. Ces deux complications semblent avoir la même origine, à savoir un problème de lymphostase en lien avec un traumatisme du réseau lymphatique.

Le sérome est l'un des problèmes, le plus frustrant qui empoisonne l'abdominoplastie. De nombreuses théories ont été proposées quant à la cause de sérome, et diverses techniques ont été proposées pour contrôler cette complication. Ces propositions passent par le respect du système lymphatique en choisissant le bon plan de décollement lors de la dissection et la fermeture des espaces morts dans le temps opératoire, ou le drainage et le port de vêtements de contention, le repos prolongé au lit dans le temps post opératoire.

Toutes ces méthodes ont leurs limites et aucune n'a éliminé la survenue de sérome.

Plusieurs d'autres stratégies ont été décrites afin de diminuer la survenue de sérome. Bercial ME, et al [156] a publié en 2011 une étude faite à propos de 43 femmes âgées entre 22 et 66 ans qui ont subi une abdominoplastie dans la période, mars à octobre 2008, en milieu hospitalier public. Les patientes étaient attribuées à l'un des trois groupes de traitement : groupe DN (n=15) abdominoplastie avec drainage par un drains de Redon uniquement, groupe QS (n=13) abdominoplastie avec capitonnage du tissu sous-cutané du lambeau et la couche musculo aponevrotique de la paroi abdominale antérieure, et groupe FS (n=15) une plastie abdominale avec utilisation de colle de fibrine.

Toutes les patientes ont subi une échographie en postopératoire à j15 et j30 pour la détection d'éventuel collection de liquide, ou un scanner abdominal dans certain cas. Le résultat de ce travail a montré que le capitonnage est la meilleure stratégie pour prévenir la survenue de sérome après une abdominoplastie.

Dans notre série le taux de sérome se rapproche de celui retrouvé dans la littérature (Grazer and Goldwyn 4%). (Tableau XIV)

En cas de sérome avéré, le traitement repose sur l'évacuation du liquide, soit par ponctions itératives, soit par désunion d'une partie de la cicatrice. La reprise chirurgicale reste rare dans cette indication. Il sera nécessaire de surveiller la survenue d'une surinfection.

Tableau XIV: Taux de survenu de sérome selon les auteurs.

Auteur	Année	Procédure	N de patient	% de sérome
Grazer and Goldwyn [157]	1977		10490	4
Matarasso [158]	1995		150	10
Stewart [159]	2006		278	5
Neaman [44]	2007		206	17,5
Nahas [106]	2007		21	9,5
Friedman [160]	2010		499	8,4
Rodby [161]	2011		113	8,8
Benchemkha [45]	2015		40	7,5
Notre série			46	4,35

b.3. L'infection :

La prévention de la survenue d'infection est basée sur les règles fondamentales d'asepsie, une antibioprophylaxie peropératoire (ou poursuivie 48 heures pour certains auteurs) et un raccourcissement de la durée opératoire. En post opératoire, les soins devront être adaptés afin d'éviter une infection secondaire, souvent liée à la surinfection d'une collection (hématome ou sérome).

Dans notre série le taux d'infection déclarée était de 4,35% chez deux patientes diabétiques. La prise en charge a consisté en une administration d'antibiotique associée à une nécrosectomie, ce qui a permis une guérison après 35 jours. (Tableau XV)

Tableau XV : Taux des infections selon les auteurs.

Auteur	Année	Procédure	N de patient	% de l'infection
Ramirez [163]	2000		104	1%
Hensel [162]	2001	Abdominoplasties seules et combinées	199	6,5%
Matarasso [155]	2007	Abdominoplastie	11016	1,1 %
Neaman [44]	2007		206	12,6%
Momeni [164]	2009		139	7,2%
Rodby [161]	2011	Abdominoplastie seule	113	2,7%
Mejia [165]	2012	Abdominoplastie étendue	25	4%
Benchemkha [45]	2015		40	5%
Notre série	2017		46	4,35%

b.4. L'hématome :

L'hématome aura tendance à se former au sein des espaces de décollement. Les procédés techniques suivants peuvent être utilisés pour diminuer ce risque :

- l'utilisation d'adrénaline (1 à 1,5 mg/litre) dans l'infiltration de toutes les zones opérées notamment sous les zones d'incision et les zones de lipoaspiration.
- l'utilisation du bistouri électrique en coagulation en puissance élevée dès le passage du derme permet d'économiser la perte sanguine sur toute l'intervention.
- faire l'hémostase pas à pas, toujours dans l'esprit de limiter la perte sanguine.
- vérification du taux d'hémoglobine au moins un mois avant l'intervention et alors traiter une éventuelle anémie.
- raccourcissement de la durée opératoire.
- un capitonnage serré du plan de décollement semble présenter un important intérêt pour fermer le plus possible l'espace mort. Un vaisseau peut toujours saigner mais l'hématome sera ainsi grandement limité. [166]

Tout comme pour les séromes, définir le taux d'hématomes n'est pas simple du fait d'une possibilité de sous diagnostiquer la survenue des petits hématomes qui ne nécessiteront pas forcément d'évacuation chirurgicale et donc de conséquence moindre que ceux nécessitant reprise chirurgicale ou transfusion.

Le choix de l'évacuation ou non d'un hématome sera effectué en fonction des habitudes du chirurgien après avoir évalué le volume de celui-ci cliniquement ou par examen d'imagerie (échographie ou scanner) tout en sachant que la résorption d'un hématome peut être lente, créer une gêne voire cause des séquelles esthétiques et que ce dernier peut être le lit d'une surinfection.

Dans notre série avec un taux de 2,2%, nous obtenons un taux similaire à ce que l'on peut retrouver dans la littérature (Hensel : 1,5%, Rodby : 2,7%). (Tableau XVI)

Le seul cas a été drainé chirurgicalement.

Tableau XVI : Taux de survenue d'un hématome selon les auteurs.

Auteur	Année	Nombre de patient	% hématome
Hensel [162]	2001	199	1,50%
Neaman [44]	2007	206	5,80%
Matarasso [155]	2007	11016	1,40%
Rieger [167]	2008	35	2,90%
Saldanha [168]	2009	445	0,20%
Fang [169]	2010	202	2%
Friedman [160]	2010	499	5,40%
Rodby [161]	2011	113	2,70%
Benchemkha [45]	2015	40	5%
Notre série		46	2,2%

b.5. Nécrose cutanée :

Il est difficile de donner des statistiques sur la nécrose cutanée dans la mesure où celle-ci peut se présenter selon différents tableaux cliniques allant de la petite nécrose centimétrique médiane à une nécrose plus étendue intéressant une large partie du lambeau abdominal. La prévention de la survenue de telles complications commence en préopératoire par la correction des facteurs de risque de nécrose, se poursuit en per opératoire par une technique chirurgicale maîtrisée et enfin en post opératoire par des consignes précises.

- Préopératoire : les facteurs de risque de nécrose à rechercher sont :

- Un IMC > 30 qui nécessitera une perte de poids en pré opératoire.

- Un tabagisme actif qui devra être sevré.
- La présence de cicatrices abdominales qui pourront modifier la technique chirurgicale et le tracé pré opératoire.

• Peropératoire :

- La résection cutané graisseuse devra être adaptée à l'excès présent. Une résection trop importante augmentera la tension sur la cicatrice et donc le risque de nécrose.
- Le décollement sera réalisé dans le bon plan, respectant les perforantes latérales et s'étendant jusqu'à l'appendice xyphoïde pour faciliter la mobilisation du lambeau abdominal. Celui-ci sera adapté au besoin à la présence de cicatrices abdominales préexistantes.
- L'utilisation de points de haute tension supérieure ou de sutures à tension progressive peut être employée.
- La lipoaspiration du lambeau abdominal restant sera prudente.

• Postopératoire :

- La poursuite du sevrage tabagique est primordiale.
- La position assise ou demi-assise et l'éviction d'efforts contraignant la cicatrice permet de limiter la tension sur celle-ci. [166]

En cas de nécrose constituée, le traitement comportera un parage de l'ensemble des tissus nécrotiques suivit de cicatrisation dirigée, assistée ou non de thérapie par pression négative, complétée par une greffe de peau dans les cas les plus étendus. Les cicatrices pourront alors être reprises secondairement.

Dans notre série, nous déplorons 4,35% de nécrose cutanée, ce chiffre se rapproche de celui retrouvé dans la littérature. (Tableau XVII)

Tableau XVII: Taux de nécrose cutanée selon les auteurs.

Auteur	Année	Procédure	N de patient	% de nécrose cutanée
Ramirez [163]	2000		104	2,9%
Matarasso [155]	2007		11016	5,4%
Nahas [106]	2007		21	0%
Mejia [165]	2012		25	8%
Benchemkha [45]	2015		40	3,7%
Notre série			46	4,35%

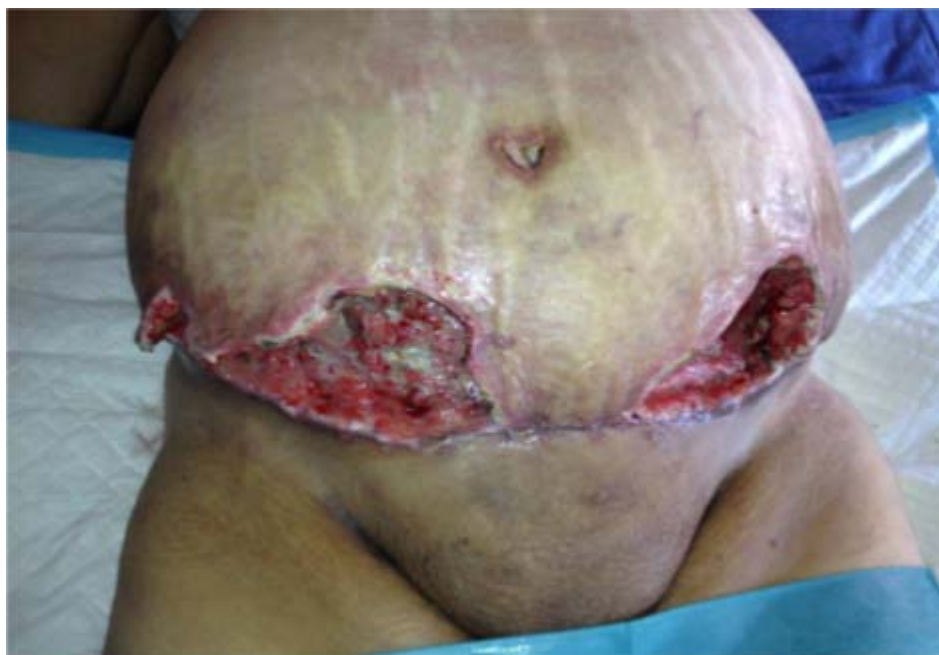

Figure 96 : l'apparence d'une nécrose cutané associé à une infection de la paroi chez une patiente diabétique. [3]

b.6. Anémie :

Les taux d'anémie et de transfusions représentent des complications non négligeables dont le patient doit être prévenu en pré opératoire et nécessitent prévention et dépistage. [166]

Si une anémie survient, elle sera traitée en fonction de son grade et des recommandations en vigueur. Une anémie légère pourra être traitée par supplémentation ferrique ou cure d'EPO dont les résultats ne sont pas immédiats. Une anémie plus importante imposera la réalisation d'une transfusion.

b.7. Désunion de cicatrice :

Nombreuses sont les raisons pouvant entraîner une désunion de la cicatrice. Tous les moyens de contrôle des facteurs péjoratifs de cicatrisation doivent être mis en œuvre par le chirurgien. Les troubles de la cicatrisation font partie des complications les plus fréquentes après abdominoplastie, mais ne présentent heureusement pas une importante gravité.

En cas de désunion, des soins locaux suffisent en général à permettre la cicatrisation et une reprise chirurgicale secondaire en cas de cicatrice défectueuse est possible.

b.8. Alteration de la sensibilité pariétale :

Une hypoesthésie prédominant dans la région sous ombilicale est fréquemment observée après un décollement important. Elle est habituellement proportionnelle à l'étendue de celui-ci. La patiente doit être informée de ce désagrément en préopératoire afin qu'il soit bien accepté. La sensibilité réapparaît habituellement dans un délai de 3 à 12 mois.

b.9. Décès :

Le décès reste une complication rarissime de l'abdominoplastie, d'où la difficulté d'obtenir des statistiques à ce sujet.

b.10. Imperfection de résultats :

Les imperfections de résultat peuvent être de plusieurs types :

Les « oreilles » latérales au niveau de la cicatrice sont plus ou moins fréquentes du fait d'un excès cutanéograsseux localisé persistant pouvant être masqué en per opératoire par le décubitus dorsal ou simplement résultant d'une petite erreur lors de la résection. La plupart du temps, elles pourront être reprises à la demande du patient sous anesthésie locale au prix d'un allongement de la cicatrice. L'asymétrie peut aussi être observée, tant au niveau de la cicatrice qu'au niveau de la silhouette. En accord avec le patient, le chirurgien pourra proposer une reprise chirurgicale soit par lipoaspiration seule en cas d'inégalité de répartition des masses grasses, soit par une nouvelle exérèse cutanéograsseuse en cas d'asymétrie de cicatrice ou d'excès persistant.

Une cicatrice peut aussi être insatisfaisante parce qu'adhérente au plan profond ou élargie. Ces résultats sont souvent la conséquence d'un trouble de la cicatrisation ou d'une autre complication comme une lymphorrhée ou une infection. La solution sera alors une reprise de cicatrice.

L'ombilic est aussi source d'insatisfaction en post opératoire. Du fait d'une cicatrice trop visible, d'une sténose, d'une forme indésirable ou son mal positionnement, sa reprise n'est pas aisée mais il existe de nombreuses techniques permettant l'amélioration du résultat.

Dans notre série le taux de satisfaction était de 91,30%, soit 42 patients ont eu des résultats satisfaisants sur le plan aussi bien esthétique que fonctionnel.



CONCLUSION



La chirurgie plastique et réparatrice de la paroi abdominale a considérablement évolué au cours de ces dernières décennies. Non seulement elle a permis de proposer des techniques et des stratégies thérapeutiques adaptées, mais aussi de corriger les principaux préjudices fonctionnels et esthétiques posés par l'abdomen.

Les avancées en termes de techniques (conception de l'incision, cure de diastasis), de technologie (liposuction), la meilleure compréhension de la physiologie (solutions mouillantes), de l'anatomie (la capacité à effectuer des procédures combinées) et de prise en charge pré- et postopératoire ont largement contribué au développement de cette chirurgie désormais fiable et reproductible. Les suites sont plus simples et les complications sont prises en charge de façon plus adaptée. Ainsi les patients sont très souvent satisfaits esthétiquement, et améliorés fonctionnellement et psychologiquement par cette chirurgie.

Cependant, malgré ces progrès déterminants et les légitimes espoirs qu'ils suscitent, il convient de ne jamais oublier la difficulté réelle et les risques inhérents à l'ensemble de la chirurgie plastique de l'abdomen.

Ceci implique de passer avec chacun de nos patients un contrat de soins irréprochable et d'obtenir avant toute intervention un consentement réellement éclairé après avoir délivré une information loyale et complète.

Ce travail nous permet d'évaluer les éléments objectifs intervenant dans la prise en charge des patients consultant pour demande d'abdominoplastie et de mieux informer nos patients en préopératoire sur les taux de complications attendus. Enfin, il nous incite à recommander l'association d'une plastie abdominale et d'une réparation pariétale, vu qu'elle est avantageuse et bien tolérée, lorsque cela est indiqué.

Au cours de notre étude rétrospective, plusieurs difficultés ont été rencontrées :

- Le problème de recueil des données.
- Les photos des différents stades de la prise en charge n'étaient pas toujours disponibles.

- Le manque de fiche de consentement bien éclairé écrite doit nous inciter en collaboration avec les autres services de chirurgies plastiques et réparatrice pour la réalisation d'une fiche de consentement unanime de chirurgie esthétique et réparatrice au Maroc.
- Nous constatons que la demande de la chirurgie reconstructrice de la paroi abdominale et des contours est en augmentation. Ce qui nous incite d'une part à développer notre staff de prise en charge qui doit être pluridisciplinaire incluant plusieurs spécialistes : endocrinologie, chirurgie viscérale, réanimation et psychiatrie. Et d'autre part à étendre nos études sur plusieurs centres qui prennent en charge ces patients afin d'avoir des résultats concluants sur des échantillons consistants.



ANNEXES



Annexe 1 : La fiche d'exploitation

Les plasties abdominales et réparations pariétales, expérience de l'hôpital militaire Avicenne, Marrakech. Fiche d'exploitation.

***IDENTITE :**

- N° du dossier :
- Nom et prénom :
- Age :
- Sexe : F M
- Poids : Taille : IMC :
- Profession, domaine d'activité :
- Parité :
- Motif réel de consultation : Réparateur Esthétique Autre :

***ANTECEDENTS :**

Personnels :

- Médicaux : HTA Diabète Obésité
Autres Comorbidités : Oui Non
Si oui, Type :
- Habitudes toxiques : Tabac Alcool Cannabisme
- Prise Médicamenteuses : Oui Non
Si oui, quel Médicament :
- Chirurgicaux : ATCD de chirurgie de la paroi abdominale : Oui Non
Si oui, quelle intervention
Type d'incision

Familiaux :

- Obésité familiale : Oui Non
- Autres Comorbidités : Oui Non Précisez :

***TEMPS PREOPERATOIRE :**

- Interrogatoire :**
- Evolution pondérale Stable : Oui Non
 - Poids actuelle :
 - Désir de grossesse : Oui Non

Examen clinique :

- Examen général : FR : Normal Polypnée Bradypnée
FC : Normal Tachycardie Bradycardie

Conjonctifs :

- Examen locale : Inspection : Debout, Pencher en avant et en Décubitus dorsale

Excédent cutané graisseux : Localisé :

Diffus :

Horizontal :

Vertical : Tablier abdominale

Flancs :

Vergeture : Oui Non

Si oui, localisation :

Cicatrice antérieure : Oui Non

Si oui, localisation :

Autres lésions cutanée visible :

Palpation : Excédent cutané graisseux : Oui Non

Localisation :

Bonne élasticité : Oui Non

Hernie : Oui Non

Diastasis : Oui Non

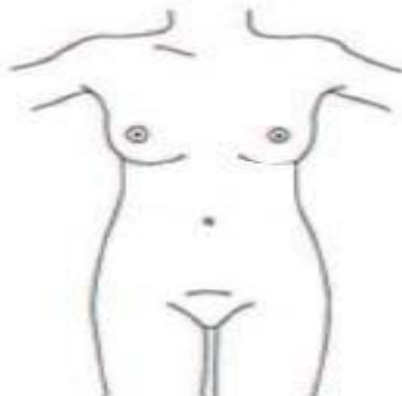
Eventration : Oui Non

- Examen cardio vasculaire :

- Examen pleuro pulmonaire : Dyspnée : Oui Non

Autre :

- Dessin préopératoire :



- Prise de photo : Oui Non .

Bilan préopératoire : Biologie : NFS Hémostase Groupage RH :

Bilan lipidique : CT : HDL : TG :

Glycémie :

Acide urique :

Radiologie : Radio Thorax : Oui Non

ECG : Oui Non

Echo cœur :

Echo abdominale :

TDM Abdominale avec étude de la paroi : Oui Non

Prescription :

Antiseptique locale :

Bas anti thrombotique :

Gaine de contention :

Antibioprophylaxie : Amoxicilline acide clavulanique :

Métronidazole

***Temps opératoire :**

Type d'anesthésie : Générale

Geste thérapeutique : But : Esthétique Réparateur

Liposuccion : Oui Non

Quantité infiltrée :

Quantité enlevée :

Zone Lip aspirée :

Dermo lipectomie : Type d'incision :

Type de décollement : Médian

Autre

Transposition de l'ombilic : Oui Non

Type d'incision :

Réparation de la paroi : Oui Non

Technique de réparation :

Mise en place d'une plaque : Oui Non

Sutures : Sous cutanée :

Cutanée :

Drainage par drain de Redon : Oui Non

Ablation à j....

Pansement : type : Durée :

Gaine : Oui Non

Durée....

Durée de l'intervention :

***TEMPS POSTOPERATOIRE :**

Complications postopératoires :

Complication immédiate :

Hématome :

MTE / EP :

Infection :

Désunion cicatricielle :

Décès :

Nécrose cutanée :

Nécrose de l'ombilic :

Epanchement lymphatique (syndrome de morel lavallée) :

Complication tardive :

Malposition de l'ombilic :

Asymétrie :

Irrégularité des contours :

Cicatrice hypertrophique :

Les oreilles latérales :

Troubles de la sensibilité :

Résultats post opératoire :

Fonctionnel :

Esthétique :

Durée d'hospitalisation :

Suivi post opératoire :

Satisfaisant :

Reprise thérapeutique :

Surveillance :

Annexe 2 :



CHIRURGIE PLASTIQUE ET ESTHETIQUE DE LA PAROI ABDOMINALE

Version 6 mise à jour nov 2016

Information délivrée le :

Cachet du Médecin :

Au bénéfice de :

Nom :

Prénom :

Cette fiche d'information a été conçue **sous l'égide de la Société Française de Chirurgie Plastique Reconstructrice et Esthétique (SOF.CPRE)** comme un complément à votre première consultation, pour tenter de répondre à toutes les questions que vous pouvez vous poser si vous envisagez d'avoir recours à une chirurgie plastique et esthétique de la paroi abdominale. Le but de ce document est de vous apporter tous les éléments d'information nécessaires et indispensables pour vous permettre de prendre votre décision en parfaite connaissance de cause. Aussi vous est-il conseillé de le lire avec la plus grande attention.

● DÉFINITION ET AVANT-PROPOS

Les disgrâces qui affectent la paroi abdominale sont particulièrement mal ressenties et mal vécues. L'apparition de la lipoaspiration a transformé cette chirurgie. Elle permet, en effet, de réduire considérablement la lourdeur des interventions.

Dans le domaine de la correction de la paroi abdominale, il n'y a pas une seule technique qui puisse être appliquée à tous les cas. Il convient de bien analyser les lésions et de savoir prendre en compte plusieurs paramètres : état de la peau, importance de la surcharge graisseuse, tonicité des muscles abdominaux, morphologie générale ainsi que la demande et les attentes du (de la) patient(e). On en déduira alors la stratégie la mieux adaptée à chaque cas.

Schématiquement, en présence d'une demande de correction chirurgicale de la paroi abdominale, deux cas de figure peuvent être observés : soit une **lipoaspiration abdominale** sera envisagée **isolément**, soit il faudra avoir recours à une **plastie abdominale** ou **abdominoplastie**.

LA LIPOASPIRATION ABDOMINALE ISOLÉE

Elle est indiquée quand le seul problème est une surcharge graisseuse.

Se reporter dans ce cas à la fiche d'information concernant la **lipoaspiration**.

**LES PLASTIES ABDOMINALES
ou ABDOMINOPLASTIES**

Chaque fois qu'il existe des lésions importantes de la peau

(perte de tonicité, distention notable, vergetures importantes, cicatrices...) et/ou des altérations de la paroi musculaire (relâchement, diastasis, hernies...) la lipoaspiration isolée sera insuffisante et il faudra alors recourir à une **plastie abdominale** ou **abdominoplastie**.

La plastie abdominale reste une intervention assez lourde en chirurgie plastique, mais elle a pleinement bénéficié de nombreuses améliorations techniques ces dernières années: allègement des procédés anesthésiques, techniques dites «à haute tension supérieure», méthodes de capitonnage, perfectionnement des pratiques de sutures, progrès des pansements et des gaines compressives...Ce savoir-faire a permis de réduire significativement les risques, d'alléger les suites opératoires, de bien améliorer la qualité des résultats et d'optimiser la discrétion des cicatrices, ouvrant ainsi les indications à des cas plus «légers» qui, autrefois, auraient pu être récusés.

● OBJECTIFS ET PRINCIPES

Le but d'une telle intervention est d'enlever la peau la plus abîmée (distendue, cicatricielle ou vergeturée) et de retendre la peau saine périphérique.

On peut y associer dans le même temps le traitement d'une surcharge graisseuse localisée par lipoaspiration et le traitement de lésions des muscles abdominaux sous-jacents (diastasis, hernie).

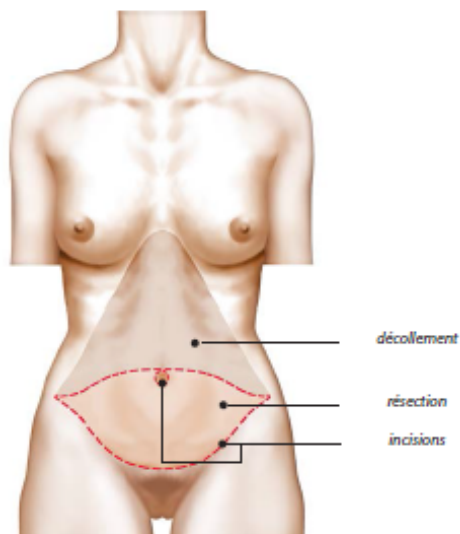
Chaque fois qu'il existe une surcharge pondérale, celle-ci devra être corrigée au mieux (partiellement ou totalement) avant le geste chirurgical (notion de contrat de poids). Les conditions de l'intervention en seront meilleures aussi bien en ce qui concerne la sécurité que la qualité des résultats.

La plastie abdominale étendue classique :

L'abdominoplastie la plus habituellement réalisée consiste à

Société Française de Chirurgie Plastique Reconstructrice et Esthétique 1

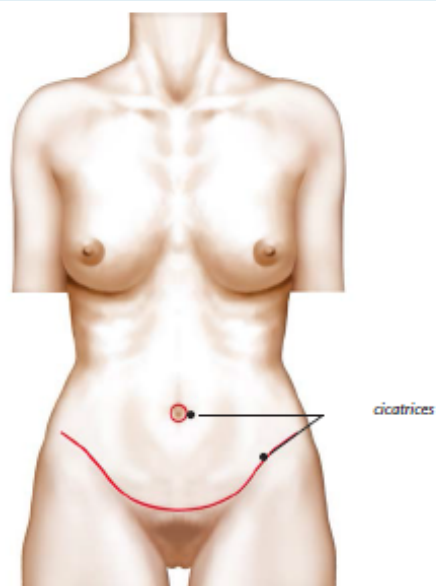
pratiquer l'ablation d'un large fuseau de peau, correspondant à tout ou partie de la région située entre l'ombilic et le pubis, selon un dessin adapté aux lésions.



La peau sus-jacente, saine, située en règle générale au-dessus de l'ombilic, sera redrapée vers le bas, de manière à reconstituer une paroi abdominale avec une peau de bonne qualité.

L'ombilic est conservé et replacé en position normale, grâce à une incision faite dans la peau abaissée.

Une telle chirurgie laisse toujours une cicatrice plus ou moins longue et plus ou moins cachée, selon l'importance et la localisation de la peau lésée dont il a fallu réaliser l'ablation.



Le plus souvent, cette cicatrice est située au bord supérieur

des poils pubiens et remonte plus ou moins loin dans les plis de l'aîne. Sa longueur est en grande partie prévisible avant l'intervention et le (la) patient(e) devra en être très clairement prévenu(e) car cette «rançon cicatricielle» reste un des inconvénients principaux qu'il faudra assumer.

Une telle plastie abdominale étendue peut parfois bénéficier d'une participation financière de l'assurance maladie dans certains cas et sous certaines conditions.

Les plasties abdominales localisées :

En présence de lésions moins importantes, on pourra proposer parfois une **plastie abdominale plus localisée** dont la rançon cicatricielle sera réduite.

Dans ces cas, la prise en charge par l'assurance maladie ne peut pas être envisagée.

● AVANT L'INTERVENTION

Un bilan pré-opératoire habituel est réalisé conformément aux prescriptions.

Le médecin-anesthésiste sera vu en consultation, au plus tard 48 heures avant l'intervention.

LA QUESTION DU TABAC

Les données scientifiques sont, à l'heure actuelle, unanimes quant aux effets néfastes de la consommation tabagique dans les semaines entourant une intervention chirurgicale. Ces effets sont multiples et peuvent entraîner des complications cicatricielles majeures, des échecs de la chirurgie et favoriser l'infection des matériels implantables (ex : implants mammaires).

Pour les interventions comportant un décollement cutané tel que l'abdominoplastie, les chirurgies mammaires ou encore le lifting cervico-facial, le tabac peut aussi être à l'origine de graves complications cutanées. Hormis les risques directement en lien avec le geste chirurgical, le tabac peut être responsable de complications respiratoires ou cardiaques durant l'anesthésie.

Dans cette optique, la communauté des chirurgiens plasticiens s'accorde sur une demande d'arrêt complet du tabac au moins un mois avant l'intervention puis jusqu'à cicatrisation (en général 15 jours après l'intervention). La cigarette électronique doit être considérée de la même manière.

Si vous fumez, parlez-en à votre chirurgien et à votre anesthésiste. Une prescription de substitut nicotinique pourra ainsi vous être proposée. Vous pouvez également obtenir de l'aide auprès de Tabac-Info-Service (3989) pour vous orienter vers un sevrage tabagique ou être aidé par un tabacologue.

Le jour de l'intervention, au moindre doute, un test nicotinique urinaire pourrait vous être demandé et en cas de positivité, l'intervention pourrait être annulée par le chirurgien.

L'arrêt d'une éventuelle contraception orale peut être requis, notamment en cas de facteur de risques associés (obésité, mauvais état veineux ; trouble de la coagulation).

Aucun médicament contenant de l'aspirine ne devra être pris dans les 10 jours précédant l'intervention.

Une préparation cutanée (type savon antiseptique) est habituellement recommandée la veille et le matin de l'intervention.

Il est fondamental de rester à jeun (ne rien manger, ni boire) 6 heures avant l'intervention.

● TYPE D'ANESTHÉSIE ET MODALITÉS D'HOSPITALISATION

Type d'anesthésie : L'abdominoplastie nécessite pratiquement toujours une anesthésie générale, durant laquelle vous dormez complètement.

Modalités d'hospitalisation : La durée d'hospitalisation varie de 2 à 5 jours.

● L'INTERVENTION

Chaque chirurgien adopte une technique qui lui est propre et qu'il adapte à chaque cas pour obtenir les meilleurs résultats. Toutefois, on peut retenir des principes de base communs :

Le tracé des **Incisions**, qui correspond à celui des futures cicatrices, a déjà été évoqué : il est, en fait, fonction de la localisation et de la quantité de peau lésée : en pratique, la cicatrice sera d'autant plus longue que la quantité de tissu à retirer est importante.

La graisse en excès peut être extraite par **lipoaspiration** et les **muscles distendus** sont remis en tension.

La peau restante (au dessus du nombril) est redrapée vers le bas et peut bénéficier d'un «capitonnage» visant à la refixer sur la paroi musculaire sous-jacente, améliorant ainsi la remise en tension (en particulier de la portion haute) et permettant de condamner l'espace de décollement et de limiter le risque d'épanchement.

En fin d'intervention, un pansement modelant est confectionné, associé ou non à la mise en place d'une gaine de contention.

La durée de l'intervention varie entre 90 minutes et 3 heures, selon l'importance du travail à accomplir.

● APRÈS L'INTERVENTION : LES SUITES OPÉRATOIRES

Il faut prévoir des pansements pendant une quinzaine de jours après l'intervention. Le port d'une gaine de soutien est conseillé pendant 2 à 4 semaines, jour et nuit.

Les douleurs sont variables mais en règle générale, supportables avec un traitement adapté, essentiellement à type de tension et de courbatures des abdominaux, avec gêne à l'inspiration profonde.

Il faut prévoir un arrêt de travail de 2 à 4 semaines.

La cicatrice est souvent rosée pendant les 2 à 3 premiers mois, puis elle s'estompe, en règle générale après le 3^{ème} mois et ce, progressivement, pendant 1 à 3 ans. Elle ne devra pas être exposée au soleil ni aux U.V. avant 3 mois.

La pratique d'une activité sportive pourra être reprise progressivement à partir de la 6^{ème} semaine post-opératoire.

● LE RÉSULTAT

Il ne peut être jugé qu'à partir d'un an après l'intervention. Il convient, en effet, d'avoir la patience d'attendre le délai nécessaire à l'atténuation de la cicatrice et de réaliser pendant cette période une bonne surveillance au rythme d'une consultation environ tous les 3 mois pendant 1 an.

En ce qui concerne la cicatrice, son positionnement optimal permet en général de la dissimuler aisément dans des sous-vêtements ou maillots classiques.

Il faut savoir que, si elle s'estompe bien en général avec le temps, elle ne saurait disparaître complètement. A cet égard, il ne faut pas oublier que, si c'est le chirurgien qui réalise les sutures, la cicatrice, elle, est le fait du (de la) patient(e).

Au-delà de l'amélioration esthétique qui est souvent appréciable parfois même spectaculaire en terme de silhouette, les plasties abdominales apportent en règle générale à la patiente (ou patient) une amélioration très nette en terme de confort.

De plus, cette amélioration fonctionnelle et le mieux-être psychologique obtenus aident la patiente ou le patient dans l'ajustement de leur équilibre pondéral.

Le but de cette chirurgie est d'apporter une amélioration et non pas d'atteindre la perfection. Si vos souhaits sont réalistes, et que vous êtes prêt(e)s à assumer la rançon cicatricielle, le résultat obtenu devrait vous donner une grande satisfaction

Quoi qu'il en soit, il s'agit d'une chirurgie importante et délicate, pour laquelle la qualité de l'indication et la rigueur du geste opératoire ne mettent en aucune manière à l'abri d'un certain nombre d'imperfections, voire de complications.

● LES IMPERFECTIONS DE RÉSULTAT

Le plus souvent, une plastie abdominale correctement indiquée et réalisée rend un réel service aux patient(e)s, avec l'obtention d'un résultat satisfaisant et conforme à ce qui était attendu.

Cependant, il n'est pas rare que des imperfections localisées soient observées, sans qu'elles constituent de réelles complications :

- ces imperfections concernent notamment la cicatrice qui est parfois un peu trop visible, adhérente, voire asymétrique ou ascensionnée. Cette cicatrice peut, dans certains cas, devenir élargie, épaisse, voire chéloïde.
- l'ombilic peut être imparfaitement extériorisé et avoir perdu un peu de son naturel.
- des petits excès cutanés latéraux sont parfois constatés,
- quelques irrégularités dues à la lipoaspiration peuvent persister,
- enfin, en cas de tension excessive au niveau des berges de la suture, une ascension des poils pubiens peut être observée.

Ces imperfections de résultat sont en règle générale accessibles à un traitement complémentaire : «retouche» chirurgicale

réalisée sous anesthésie locale ou anesthésie locale approfondie à partir du 12^{ème} mois post-opératoire, en ambulatoire.

● LES COMPLICATIONS ENVISAGEABLES

Une plastie abdominale, bien que réalisée pour des motivations en partie esthétiques, n'en reste pas moins une véritable intervention chirurgicale, ce qui implique les risques inhérents à tout acte médical, aussi minime soit-il.

Cet acte reste notamment soumis aux aléas liés aux tissus vivants dont les réactions ne sont jamais entièrement prévisibles.

Il faut distinguer les complications liées à l'anesthésie de celles liées au geste chirurgical.

● En ce qui concerne l'anesthésie, lors de la consultation, le médecin anesthésiste informera lui-même le patient des risques anesthésiques. Il faut savoir que l'anesthésie induit dans l'organisme des réactions parfois imprévisibles, et plus ou moins faciles à maîtriser : le fait d'avoir recours à un Anesthésiste parfaitement compétent, exerçant dans un contexte réellement chirurgical (salle de réveil, possibilité de réanimation) fait que les risques encourus sont devenus statistiquement très faibles.

Il faut savoir, en effet, que les techniques, les produits anesthésiques et les méthodes de surveillance ont fait d'immenses progrès ces trente dernières années, offrant une sécurité optimale, surtout quand l'intervention est réalisée en dehors de l'urgence et chez une personne en bonne santé.

● En ce qui concerne le geste chirurgical : en choisissant un Chirurgien Plasticien qualifié et compétent, formé à ce type d'intervention, vous limitez au maximum ces risques, sans toutefois les supprimer complètement.

En effet, des complications peuvent survenir au décours d'une plastie abdominale qui constitue la plus lourde des

• Les accidents thrombo-emboliques (phlébite, embolie pulmonaire), bien que globalement assez rares, sont parmi les plus redoutables. Des mesures préventives rigoureuses doivent en minimiser l'incidence : port de bas anti-thrombose, lever précoce. Un traitement anti-coagulant est fréquemment institué.

interventions de chirurgie plastique et esthétique.

Parmi ces complications envisageables, il faut citer :

• La survenue d'un hématome, en fait assez rare, peut justifier une évacuation afin d'éviter une altération secondaire de la qualité esthétique du résultat.

• La survenue d'une infection, en fait peu fréquente, nécessitera un drainage chirurgical et un traitement antibiotique. Elle peut parfois laisser des séquelles inesthétiques.

• Il n'est pas rare d'observer à partir du 8^{ème} jour post-opératoire, la survenue d'un épanchement lié à un écoulement de lymphes et à un suintement de la graisse. La compression et le repos en constituent les meilleures préventions. Un tel épanchement doit parfois être ponctionné, et il s'assèche en général sans séquelle particulière.

• On peut observer, notamment chez les patientes dont la peau est très lésée ou très cicatricielle, des phénomènes de retard de cicatrisation qui allongent les suites opératoires.

• Une nécrose cutanée est parfois observée, en règle limitée et localisée. Les nécroses importantes sont, en fait, rares. Elles sont beaucoup plus fréquentes chez les fumeurs(ses), surtout si l'arrêt du tabac n'a pas été strictement respecté.

La prévention de ces nécroses repose sur une indication bien posée et sur la réalisation d'un geste technique adapté et prudent, évitant toute tension excessive au niveau des sutures.

• Les altérations de la sensibilité de la paroi, notamment une diminution de la sensibilité prédominant dans la région sous-ombilicale, sont fréquemment observées : la sensibilité normale réapparaît le plus souvent dans un délai de 3 à 12 mois au décours de l'abdominoplastie.

Enfin, si une lipoaspiration ou une cure de diastasis ou de hernie ombilicale ont été nécessaires durant l'intervention, quelques rarissimes cas de perforations digestives ont été rapportés dans la littérature internationale.

CONCLUSION GÉNÉRALE CONCERNANT LA CHIRURGIE PLASTIQUE ET ESTHÉTIQUE DE LA PAROI ABDOMINALE

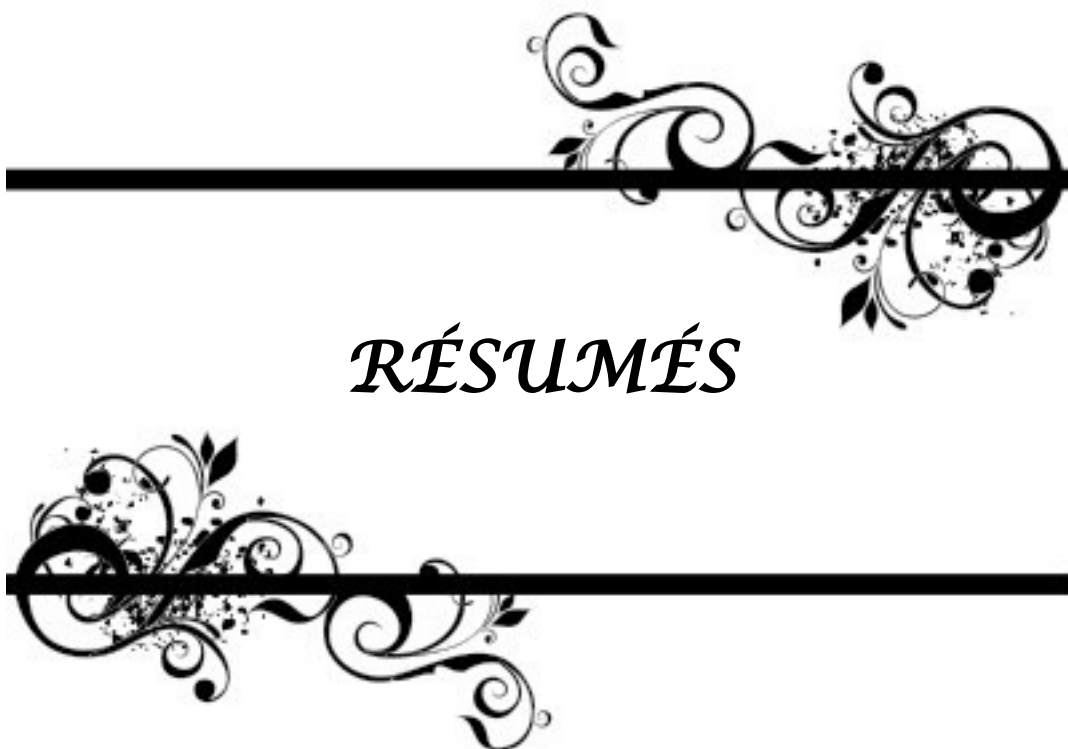La chirurgie plastique et esthétique de la paroi abdominale a fait des progrès déterminants qui permettent aujourd'hui, dans un bon nombre de cas, de proposer une technique et une stratégie thérapeutique adaptées et de résoudre ainsi, soit par une simple lipoaspiration, soit par une mini-plastie abdominale (plastie abdominale localisée), soit par une intervention plus importante (plastie abdominale étendue), les principaux problèmes esthétiques posés par l'abdomen.

Au total, il ne faut pas surévaluer les risques, mais simplement prendre conscience qu'une intervention chirurgicale, même apparemment simple, comporte toujours une petite part d'aléas.

Tels sont les éléments d'information que nous souhaitons vous apporter en complément à la consultation. Nous vous conseillons de conserver ce document, de le relire après la consultation et d'y réfléchir « à tête reposée ».

Cette réflexion suscitera peut-être de nouvelles questions, pour lesquelles vous attendrez des informations complémentaires. Nous sommes à votre disposition pour en reparler au cours d'une prochaine consultation, ou bien par téléphone, voire le jour même de l'intervention où nous nous reverrons, de toute manière, avant l'anesthésie.

REMARQUES PERSONNELLES :



Résumé

Les plasties abdominales ou « abdominoplastie » regroupe un ensemble de procédures chirurgicales visant l'amélioration de la paroi abdominale. Elle nécessite chez certains patients l'association d'une réparation des défauts pariétaux, afin d'obtenir des résultats esthétiques et fonctionnels satisfaisants.

Notre travail est une étude rétrospective sur une période de 4 ans, portant sur 46 cas d'abdominoplastie et réparations pariétales colligés au service de chirurgie viscérale en collaboration avec le service de chirurgie plastique et esthétique de l'hôpital militaire Avicenne durant la période allant de janvier 2013 à décembre 2016.

Les objectifs de notre étude étaient de dresser le profil épidémiologique et clinique de ces patients, et évaluer les résultats thérapeutiques des plasties abdominales et réparations pariétales.

L'intervention se déroulait en trois phases : liposuction de la graisse abdominales réparation de la paroi abdominale avec ou sans pose de plaque, et une lipectomie par incision horizontale associée à une transposition de l'ombilic.

Les patients de notre série étaient tous des femmes, l'âge moyen des patientes était de 45 ans et la parité moyenne était de 3 enfants et dont 14 cas avec grossesse gémellaire. Des antécédents chirurgicaux abdominaux étaient retrouvés dans 32 cas. L'index de masse corporelle moyen était de 30, avec des extrêmes allant de 26 à 35. Une plicature sans ouverture a été réalisée dans 26 cas, un renforcement de la paroi par laçage des bords internes du muscle grand droit de l'abdomen dans 20 cas. Une plaque biface a été posée dans 23 cas, et une simple pariétorrhaphie a été réalisée dans 18 cas. La transposition de l'ombilic a été réalisée dans tous les cas.

Nous avons déploré cinq cas de complications immédiates, deux cas de sérome, deux cas d'infection et les hématomes dans un seul cas. Les complications tardives ont été retrouvées chez 34,8% des patientes dominé par l'excès cutanée latérale dans 24% des cas.

Les plasties abdominales associées à une réparation pariétales avec ou sans prothèse est une intervention bien tolérée, n'augmente pas le taux des complications tardives et diminue le taux des récives.

Summary

Abdominoplasty includes a set of surgical procedures that aim to improve the abdominal wall aesthetically and functionally. In some cases, it requires the repair of a parietal defect for better aesthetic and functional results.

This is a retrospective study over a period of 4 years, of 46 cases of abdominoplasty and parietal repairs collected between January 2013 to December 2016, at the visceral surgery department in collaboration with the Plastic and Aesthetic Surgery Department of the Avicenne Teaching Military Hospital of Marrakech.

The aim of our study was to determine the epidemiological and clinical profile of these patients, and to evaluate the therapeutic results of abdominal plasties and parietal repairs.

The procedure involved three phases: liposuction of abdominal fat, repair of the abdominal wall with or without a mesh and horizontal incisional lipectomy with umbilicus transposition. The patients in our series were all women, the main age of the patients was 45 years and the average parity was 3 children and 14 cases with twin pregnancy. 32 cases had abdominal surgical history. The average body mass index was 30, with extremes ranging from 26 to 35. A plication without opening was performed in 26 cases, a strengthening of the wall by lacing the internal edges of the rectus abdominis muscles in the abdomen in 20 cases. A biface plate was placed in 23 cases, and a simple parietorrhaphy was performed in 18 cases. The umbilicus transposition was performed in all cases.

We deplored five cases of immediate complications, two cases of seroma, two cases of infection and hematomas in one case. Late complications were found in 34.8% of patients dominated by excess lateral skin in 24% of cases.

Abdominal plasties associated to parietal repair with or without prosthesis is a well-tolerated procedure. It decreases the rate of recurrence and does not increase the rate of late complications.

ملخص

الجراحة التجميلية للبطن أو ما يسمى بعملية رأب البطن عبارة عن مجموعة من التقنيات الجراحية هدفها تحسين و تقوية جدار البطن من أجل الحصول على نتائج تجميلية و وظيفية .

بحثنا عبارة عن دراسة إسترجاعية غطت أربعة سنوات، شملت 46 حالة خضعت لعملياتي رأب البطن و معالجة عيوب جداره في إطار شراكة بين مصلحة الجراحة العامة و مصلحة جراحة التجميل بالمستشفى العسكري ابن سينا، وذلك في الفترة الممتدة من يناير 2013 إلى دجنبر 2016 .
وتهدف هاته الدراسة إلى تبيان مختلف الأنماط التشخيصية للحالات المعروضة، و مناقشة نتائجها العلاجية.

العمليات جرت في ثلاثة مراحل: شفت الذهون، تليها إصلاح عيوب جدار البطن تم إستئصال الجلد الزائد و أخيرا تحديد و تثبيت السرة في موضعها الجديد.

جميع كَنّ نساء، بلغ متوسط أعمارهن 45 سنة، و متوسط الإنجاب بلغ 3 أطفال مع وجود 14 حالة حمل بالتوائم. السوابق الجراحية لوحضت عند 32 حالة. أما متوسط مؤشر الكتلة كان 30 .

أجريت عملية شد عضلات جدار البطن ل26 حالة، تقويم و تقوية الجدار في 20 حالة. تم وضع متببت جراحي لدى 23 حالة، و عولجت العيوب في 18 حالة بإخاطة جراحية. و تم تثبيت السرة في موضعها الجديد لكل النساء .

حصلت المضاعفات الفورية لدى 5 حالات، حالتان للورم المصلي، حالتان لتعفن، وحالة واحدة للورم الدموي. أما المضاعفات المتأخرة فلوحضت لدى 34,8٪، غالبيتها على شكل زائد جلدي .
أشراك عملياتي رأب البطن و إصلاح عيوب جدار البطن هي عملية جد متحملة و آمنة للمرضى، فهي لا ترفع معدل المضاعفات المتؤخرة و تمكن من خفض نسبة عودة ظهور مشاكل البطن.



BIBLIOGRAPHIE



1. **M. REVOL, JP. BINDER, A. DANINO, Ph. MAY, JM. SERVANT ;**
Manuel de chirurgie plastique, reconstructrice et esthétique. 2ème édition, Sauramps Medical, 2009.
2. **Flageul G.**
Chirurgie plastique de l'abdomen.
EMC (Elsevier Masson SAS, Paris), Techniques chirurgicales – Chirurgie plastique et reconstructrice ; 45675, 2001.
3. **T. Nassim Sabah et al ;**
Abdominoplasty and prosthetic repair of large abdominal hernias. Preliminary results of a prospective study ; Journal of Applied Science And Research, 2015, 3 (6) :1–6.
4. **Gray, H.**
Anatomy of the Human Body. 1918. 158.
5. **E. Pélissier**
Anatomie chirurgicale et voies d'abord de l'abdomen
EMC Techniques chirurgicales – Appareil digestif 2011 ;40–040.
6. **Joseph P. Hunstad and Remus Repta.**
Anatomic Considerations in Abdominal Contouring.
ATLAS OF ABDOMINOPLASTY 2009.
7. **A LEGURRIER (Professeur à l'Université chirurgien des Hôpitaux)**
Nouveaux dossiers d'anatomie.P.C.E.M , Abdomen Paroi antéro latérale de l'abdomen.
11/2000 P : 16–18–20–21–22.
8. **Melvin A. Shiffman, S.M.,**
Aesthetic Surgery of the Abdominal Wall. 2005.
9. **Farzad R. Nahai, MD.**
Umbilical blood supply.
(From Nahai F. The art of aesthetic surgery: principles and techniques. St Louis (MO): QMP Publishing, 2005; with permission.) Anatomic Considerations in Abdominoplasty.
10. **Peeters, A., et al.,**
Obesity in adulthood and its consequences for life expectancy: a life-table analysis.
Ann Intern Med, 2003. 138(1): p. 24–32.

11. **Illouz Y.**
La lipoaspiration au niveau de l'abdomen
Annales de Chirurgie plastique esthétique, 1999, 44, n°4, 481–495.
12. **World Health Organization.**
Global health risks: mortality and burden of disease attributable to selected major risks.
Genève: WHO; 2009 [70 p].
13. **A Basdevant, M Laville, O Ziegler**
Diabète Métabolique, Association française d'études et de recherches sur l'obésité, Association de langue française pour l'étude du diabète et des maladies métaboliques, Société de nutrition et de diététique de langue française. Recommandations pour le diagnostic, la prévention et le traitement des obésités en France. Cah Nutr Di ét 1998 [10–42].
14. **Evers S.**
Economic and social factors associated with obesity in adult Canadians. Nutr Res 1987; 7:3–13.
15. **Tremblay A, Despres JP, Theriault G, Fournier G, Bouchard C.**
Overfeeding and energy expenditure in humans. Am J Clin Nutr 1992; 56:857–62.
16. **Brisbois TD, Farmer AP, McCargar LJ.**
Early markers of adult obesity: a review. Obes Rev 2012; 13:347–67.
17. **Matthews KA, Abrams B, Crawford S, et al.**
Body mass index in midlife women: relative influence of menopause, hormone use, and ethnicity.
Int J Obes Relat Metab Disord 2001;25:863–73.
18. **Enzi G, Gasparo et al.**
Subcutaneous and visceral fat distribution according to the sexe, age and overweigh, evaluated by computed tomography.
Am J Clin Nutr 1986,44,739,746.
19. **Lauren L. Zammerilla.**
Classifying Severity of Abdominal Contour Deformities After Weight Loss to Aid in Patient Counseling: A Review of 1006 Cases Plast Reconstr Surg . 2014 December ; 134(6): 888e–894e.
20. **Rohrich RJ.**
Body contouring after massive weight loss — Psychological considerations of the massive weight loss patient. Plast Reconstr Surg 2006;117(1 Suppl.):17S—21S [discussion 82S—83S].

21. **Jean-Pierre Faure et Co,**
Service de chirurgie viscérale et laboratoire d'anatomie, CHU de poitiers Cedex, LA REVUE DU PRATICIEN 2003.
22. **Sair Kh., Abbar M., Badaa S.**
Cure des éventrations complexes de la paroi antéro-latérale de l'abdomen, 2013.
23. **A. Capon et al,**
La chirurgie de réhabilitation morphologique après perte de poids massive_ Body reshaping surgery after massive weight loss, Service de chirurgie esthétique, 15, place Richebé, 59800 Lille, France 2010.
24. **Gallagher D, Visser M, Sepulveda D.**
How useful is body mass index for comparison of body fatness across age, sex, and ethnic groups? Am J Epidemiol 1996;143:228-39.
25. **Inserm, Khantar Health, Roche. ObEpi 2012.**
Enquête épidémiologique natio-nale sur le surpoids et l'obésité. Paris, Roche; 2012 [28-11-2014].
26. **Polly Hitchcok N, Pugh JA.**
Management of overweight and obese adult. Br Med J 2002;325:757-61.
27. **M. Ahmed Lahlimi Alami,**
Haut-Commissaire au Plan à l'occasion de la présentation des résultats de l'Enquête Nationale sur l'Anthropométrie (ENA) réalisée en 2011 par la HCP Maroc.
28. **Renato Saltz, MD.**
Two Position Comprehensive Approach to Abdominoplasty. Clin Plastic Surg 41 (2014) 681-704.
29. **I.Pluvy,Garrido I, Pauchot J, Saboye J, Chavoïn JP, Tropet Y, et al.**
Smoking and plastic surgery, part I. Pathophysiological aspects: update and proposed recommendations.
Annales Chir Plast Esthet 2015; 60(1): No. of Pages 11.
30. **Manassa, E.H., C.H. Hertl, and R.R. Olbrisch,**
Wound healing problems in smokers and nonsmokers after 132 abdominoplasties. Plast Reconstr Surg, 2003. 111(6): p. 2082-7; discussion 2088-9.

31. **Gravante, G., et al.,**
Wound infections in post-bariatric patients undergoing body contouring abdominoplasty: the role of smoking. *Obes Surg*, 2007. 17(10): p. 1325-31.
32. **Araco, A., et al.,**
Wound infections in aesthetic abdominoplasties: the role of smoking. *Plast Reconstr Surg*, 2008. 121(5): p. 305e-310e.
33. **Nahas, F.X.,**
Pregnancy after abdominoplasty. *Aesthetic Plast Surg*, 2002. 26(4): p. 284-6.
34. **Menz, P.,**
Pregnancy after abdominoplasty. *Plast Reconstr Surg*, 1996. 98(2) : p. 377-8.
35. **Liaw L-J, Hsu M-J, Liao C-F, Liu M-F, Hsu A-T.**
The relationships between inter rectis distance measured by ultrasound imaging and abdominal muscle function in postpartum women: a 6-month follow-up study. *J Orthop Sports Phys Ther* 2011 Jun; 41(6):435e43.
36. **Coldron Y, Stokes MJ, Newham DJ, Cook K.**
Postpartum characteristics of rectus abdominis on ultrasound imaging. *Man Ther* 2008 May; 13(2):112e21
37. **De Castro CC, Aboudib Jr JHC, Salema R, et al.**
How to deal with abdominoplasty in an abdomen with a scar. *Aesthetic Plast Surg* 1993;17:67e71.
38. **DeCastroCC, SalemaR, AtiasP, et al.**
T-abdominoplasty to remove multiple scars from the abdomen. *Annales Plast Surg* 1984;12:369e73.
39. **El-Khatib HA, Bener A.**
Abdominal dermolipectomy in an abdomen with preexisting scars: a different concept. *Plast Reconstr Surg* 2004 ;114:992e7.
40. **Michele A. Shermak, MD, Jessie Mallalieu, PA-C, and David Chang, PhD, MPH**
Do Preexisting Abdominal Scars Threaten Wound Healing in Abdominoplasty?, MBA The Johns Hopkins Medical Institutions, Division of Plastic Surgery and Department of Surgery, Baltimore.

41. **Kim, J. and T.R. Stevenson,**
Abdominoplasty, liposuction of the flanks, and obesity: analyzing risk factors for seroma formation.
Plast Reconstr Surg, 2006. 117(3): p. 773–9; discussion 780– 1.
42. **Vastine VL, Morgan RF, Williams GS, Gampper TJ, Drake DB, Knox LR, et al.**
Wound complications of abdominoplasty in obese patients.
Ann Plast Surg 1999;42(1):34–9.
43. **M. Murshid*, K.N. Khalid, A. Shakir,**
A. Abdominoplasty in obese and in morbidly obese patients Bener Plastic & hand surgery unit, HMC Rumaila Hospital, Doha, Qatar
Journal of Plastic, Reconstructive & Aesthetic Surgery (2010) 63, 820e825.
44. **Neaman, K.C. and J.E. Hansen,**
Analysis of complications from abdominoplasty : a review of 206 cases at a university hospital.
Ann Plast Surg, 2007. 58(3): p. 292–8.
45. **Bouizammarne I. Benchemkha Y. Ettalbi S.**
Chirurgie plastique de la paroi abdominale : Expérience du service de chirurgie plastique et réparatrice. CHU MED VI Marrakech. 2015.
46. **Alan Matarasso, MD et al.**
Traditional Abdominoplasty Clin Plastic Surg 37 (2010) 415–437.
47. **Grazer FM.**
Abdominoplasty. In: McCarthy JG, editor. Plastic Surgery. Philadelphia:WB Saunders Company; 1990. p. 3929—63.
48. **Farah AB, Nahas FX, Ferreira LM, Mendes J de A, Juliano Y.**
Sensibility of the abdomen after abdominoplasty.
Plast Reconstr Surg 2004; 114:577—81.
49. **Fels KW, Cunha MS, Sturtz GP, Gemperli R, Ferreira MC.**
Evaluation of cutaneous abdominal wall sensibility after abdominoplasty.
Aesth Plast Surg 2005; 29:78—82.
50. **Spear S, Hess C.**
Evaluation of abdominal sensibility after TRAM flap breast reconstruction.
Plast Reconstr Surg 2000;106: 1300—12.

51. **Brauman, D.,**
Diastasis recti: clinical anatomy.
Plast Reconstr Surg, 2008. 122(5): p. 1564–9.
52. **Jennifer E. Cheesborough,**
Simultaneous Prosthetic Mesh Abdominal Wall Reconstruction with Abdominoplasty for Ventral Hernia and Severe Rectus Diastasis Repairs 2014 by the American Society of Plastic Surgeons.
53. **Temel M,**
"Improvements in Vvertebral–column angles and psychological metrics after abdominoplasty with rectus plication,"
Aesth. Surg. J., pp. 36:577–587, 2016.
54. **Bouillot JL, Servajean S, Pozzo A, Akkash Y.**
Éventrations de la paroi abdominale.
Rev prat 2003;53:1677–1682.
55. **Moussaoui A.**
L'abdominoplastie transversale basse avec transposition de l'ombilic (à propos de 50 cas) 2017.
56. **Rives J, Lardennois B, Pire JC, Hibon J.**
Les grandes éventrations. Importance du volet abdominal et des troubles respiratoires qui lui sont secondaires. Chirurgie 1973 ;99 : 547—63.
57. **JEAN–LUC BOUILLOT. OLIVIER.A.**
Hernies abdominales. La revue du praticien. Clinique chirurgicale A (chirurgie générale et digestive), Laboratoire d'anatomie, Centre hospitalier universitaire de Nantes. Pages 1679–1687\ 2003.
58. **Briennon X, Lermite E, Meunier K, Desbois E, Hamy A, Arnaud JP.**
Cure chirurgicale des larges éventrations par implantation intrapéritonéale d'une plaque composite (Parietex®) associée à une plastie aponévrotique (280 cas).
J Chir Visc 2011;148:56–61.
59. **Mathonnet M, Antarieu S, Gainant A, Preux PM, Boutros–Toni F, Cubertafond P.**
Postoperative incisional hernia: intra or extra peritoneal position of the mesh?
Chirurgie 1998;123:154–61.

60. **Duchateau J, Declety A, Lejour M.**
Innervation of the rectus abdominis muscle: Implications for rectus flap.
Plast Reconstr Surg 1988;82:223—7.
61. **Mejia, J.A. and Y.A. Cardenas Castellanos,**
Extended abdominoplasty: applications and a new classification system for
abdominoplasty. Aesthetic Plast Surg, 2012. 36(2): p. 278–84.
62. **Hammond DC, Larson DL, Severinac RN, Marcias M.**
Rectus abdominis muscle innervation: implications for TRAM flap elevation.
Plast Reconstr Surg 1995;96:105—10.
63. **Blondeel PN, Demuyneck M, Mete D, Monstrey S, Van Landuyt K, Matton G, et al.**
Sensory nerve repair in perforator flaps for autologous breast reconstruction: sensational
or senseless? Br
Plast Surg 1999;52:37—44.
64. **Jean Michel et al**
Étude morphologique de la région abdominale.
65. **Anne Mongredien–Menigaux .**
Anesthésie du patient obèse 1279–7960/\$ — 2008 Elsevier Masson SAS. doi:
10.1016/j.pratan.2008.03.
66. **Renato Saltz, et al.**
Two Position Comprehensive Approach to Abdominoplasty Clin Plastic Surg 41 (2014)
681–704
67. **Buchleitner AM, Martínez–Alonso M, Hernández M, Solà I, Mauricio D**
Le contrôle glycémique péri opératoire chez les patients diabétiques, Septembre 2012.
68. **Samama CM, Gafsou B, Jeandel T, Laporte S, Steib A, Marret E, et al.**
Prévention de la maladie thromboembolique veineuse postopératoire. Actualisation 2011.
Ann Fr Anesth Reanim 2011;30:947–51.
69. **Bazin JE, Constantin JM, Gindre G, Frey C.**
Anesthésie du patient obese. Conférences d’actualisation Editions scientifiques et
medicales Elsevier SAS et Sfar 2001:63–80.
70. **Hollande J, Cheffi A, Clergue F.**
Complications respiratoires postoperatoires tardives. Reanimation insuffisances
respiratoires aiguës. Editions Arnette 1998:312–21.

71. **McKenzie CR, Charlton ME.**
Assessment of perioperative risk in the patient with diabetes mellitus. *Surg Gynecol Obstet* 1998;167:293–9.
72. **Ladeau O, Kott I, Deutsch AA, Stelman E.**
Multifactorial analysis of septic bile and septic complications in biliary surgery. *World J Surg* 1992;16:962–4.
73. **F. Bruyère et al.**
Mise à jour 2013 de la conférence de consensus « Gestion préopératoire du risque infectieux » Update of the 2013 consensus conference “Management of thepreoperative risk of infection’ 2014 Elsevier Masson SAS.
74. **Runz A, et al.**
Photographies en chirurgie plastique : pratiques, usages et législation. *Ann Chir Plast Esthet* (2014),
75. **Persichetti P, Simone P, Langella M, Marangi GF, Carusi C.**
Digital photography in plastic surgery: how to achieve reaso–nable standardization outside a photographic studio. *Aesthetic Plast Surg* 2007;31(2):194—200.
76. **Aveta A, Filoni A, Persichetti P.**
Digital photography in plastic surgery: the importance of standardization in the era of medi–colegal issues. *Plast Reconstr Surg* 2012;130(3):490e—1e [author reply 491e—2e].
77. **Henderson JL, Larrabee Jr WF, Krieger BD.**
Photographic stan–dards for facial plastic surgery. *Arch Facial Plast Surg* 2005;7(5):331—3.
78. **Vernon S. U**
mbilical transplantation upward and abdominal contouring in lipectomy. *Am J Surg* 1957;94:490–2.
79. **Pitanguy I.**
Abdominal lipectomy. *Clin Plast Surg* 1975;2:401–10.
80. **Regnault P.**
Abdominoplasty by the W technique. *Plast Reconstr Surg* 1975;55:265–74.

81. **Grazer FM.**
Abdominoplasty.
Plast Reconstr Surg 1973;51:617–23.
82. **Baroudi R, Moraes M. A**
“bicycle–handlebar” type of incision for primary and secondary abdominoplasty. A
esthetic Plast Surg. 1995;19:307–20. [PubMed].
83. **Article R 4127–35 du Code de la santé publique (Code de déontologie médicale).**
84. **Warner MA, Warner ME, Martin JT.**
Ulnar neuropathy. Incidence, outcome, and risk factors in sedated or anesthetized
patients. Anesthesiology 1994;81:1332–40.
85. **Fiche d’information**
Société française de chirurgie plastique reconstructrice et esthétique (SOF, CPRE).
86. **Torres–Villalobos G, Kimura E, Mosqueda JL, Garcia–Garcia E, Dominguez–Cherit G,.**
Pressure–induced rhabdomyolysis after bariatric surgery.
Obes Surg 2003;13:297–301.
87. **Ogunnaike BO, Jones SB, Jones DB, Provost D, Whitten CW.**
Anesthetic considerations for bariatric surgery.
Anesth Analg 2002;95:1793–805.
88. **Illouz, Y.G.**
Body contouring by lipolysis: a 5–year experience with over 3000 cases.
Plast Reconstr Surg, 1983. 72(5): p. 591–7.
89. **stad A, K ageyama N , Moy RL.**
Tumescent anesthesia with a lidocaine dose of 55 mg/kg is safe for liposuction .
Dermato Surg 1996 ; 22 : 921 – 927 .
90. **K lein JA. T**
umescent technique for liposuction surgery . A m J
Cosmet Surg 1987 ; 4 : 263 .
91. **Sheldon V. Pollack.**
La liposuccion de l’abdomen, les bases ; MD, FRCPC.

92. **B. Chaput, J.-P. Chavoïn, I. Garrido, J.-L. Grolleau, T. Méresse**
Dermolipectomie abdominale et dermolipectomie totale circulaire © 2014 Elsevier Masson SAS.
93. **Dufourmentel C, Mouly R.**
Chirurgie plastique. Collection médico chirurgicale. Paris : Flammarion,1959.
94. **Pitanguy I.**
Abdominal lipectomy: an approach to it through an analysis of 300 consecutive cases.
Plast Reconstr Surg 1967;40:384–391.
95. **Callia W.**
Contribuição para o estudo da correção cirúrgica do abdome pendulo e globoso
técnica original. [Thèse médecine]. Sao Paulo,1965.
96. **Elbaz JS, Flageul G.**
Chirurgie plastique de l'abdomen.
Paris : Masson,1977.
97. **Elbaz JS, Flageul G.**
Plastic surgery of the abdomen.
New York : Masson,1979.
98. **Vandenbussche F, Meresse B, Lagache G.**
Chirurgie des excédents cutanéograsseux corporels : choix techniques en fonction du
type de surcharge.
Riv Ital Chir Plast 1973 ; 5 :369–395
99. **Lockwood T.**
High-lateral-tension abdominoplasty with superficial fascia system suspension.
Plast Reconstr Surg 1995 ;96 :603–615
100. **Le Louarn C, Pascal JF, Levet Y, Searle A, Thion A.**
Complications des abdominoplasties.
Ann Chir Plast Esthet 2004 ; 49(6).
101. **Lockwood T.**
Lower body lift with superficial fascial system suspension.
Plast Reconstr Surg 1993 ;92(6) :1112–22.
102. **Latarjet A.**
Manuel d'anatomie appliquée à l'éducation physique et à la kinésithérapie. Editions Doin, 1965.

103. **Baroudi R, Ferreira CA (1998)**
Seroma: how to avoid it and how to treat it.
Aesthet Surg J 18:439-441
104. **Arantes, H.L., et al.,**
The use of quilting suture in abdominoplasty does not require aspiratory drainage for prevention of seroma.
Aesthetic Plast Surg, 2010. 34(1): p. 102-4.
105. **Nahas, F.X., L.M. Ferreira, and C. Ghelfond,**
Does quilting suture prevent seroma in abdominoplasty ?
Plast Reconstr Surg, 2007. 119(3) : p. 1060-4 ; discussion 1065-6.
106. **Malic CC, Spyrou GE, Hough M, Fourie L (2007)**
Patient satisfaction with two different methods of umbilicoplasty.
Plast Reconstr Surg 119 :357-361.
107. **T. Pollock, H.Pollock .**
No-Drain Abdominoplasty with Progressive Tension Sutures
MD Clin Plastic Surg 37 (2010)
108. **Pollock, H. and T. Pollock,**
Progressive tension sutures : a technique to reduce local complications in abdominoplasty. Plast Reconstr Surg, 2000. 105(7) : p. 2583-6 ; discussion 2587-8.
109. **T. Pollock, H.Pollock .**
No-Drain Abdominoplasty with Progressive Tension Sutures MD Clin Plastic Surg 37 (2010)
110. **Andrades, P et al.**
Progressive tension sutures in the prevention of post abdominoplasty seroma : a prospective, randomized, double-blind clinical trial.
Plast Reconstr Surg, 2007.120(4) : p. 935-46; discussion 947-51.
111. **Khan, S., et al.**
Do progressive tension sutures really decrease complications in abdominoplasty ?
Ann Plast Surg, 2006. 56(1) : p. 14-20; discussion 20-1.
112. **Walgenbach, K.J., et al., Randomized,**
Prospective Study of TissuGlu(R) Surgical Adhesive in the Management of Wound Drainage Following Abdominoplasty.
Aesthetic Plast Surg, 2012. 36(3): p. 491-6.

113. **Bercial, M.E., et al.,**
Suction drains, quilting sutures, and fibrin sealant in the prevention of seroma formation in abdominoplasty: which is the best strategy?
Aesthetic Plast Surg, 2012. 36(2): p. 370–3.
114. **Nahas, F.X., M. di Martino, and L.M. Ferreira,**
Fibrin glue as a substitute for quilting suture in abdominoplasty. Plast Reconstr Surg, 2012. 129(1): p. 212e–213e.
115. **J.-F. Pascalet al.**
La créativité française en chirurgie de la silhouette French creativity in body contouring surgery.
2010 Elsevier Masson SAS.
116. **Said TA.**
The use of progressive tension sutures in abdominoplasty for fewer complications and a speedy recovery.
Kaser El Aini J Surg 2005; 6(2):1–8
117. **Chevrel JP, Flament JB.**
Les éventrations de la paroi abdominale.
Paris: Masson; 1990
118. **Chevrel JP, Flament JB.**
Les éventrations de la paroi abdominale. Paris: Masson; 1990.
119. **Van Uchelen JH, Kon M, Werker PM.**
The long-term durability of plication of the anterior rectus sheath assessed by ultrasonography.
Plast Reconstr Surg 2001;107(6):1578–84
120. **De Pina DP.**
Aesthetic abdominal deformities: a personal approach to the posterior rectus sheath and rectus muscles.
Plast Reconstr Surg 1985;75(5):660–7.
121. **Psillakis JM.**
Plastic surgery of the abdomen with improvement in the body contour. Physiopathology and treatment of the aponeurotic musculature.
Clin Plast Surg 1984;11(3):465–77

122. **Cardenas Restrepo JC, Munoz Ahmed JA.**
New technique of plication for miniabdominoplasty. *Plast Reconstr Surg* 2002;109(3):1170—7 [discussion 1178—90].
123. **Nahas FX, Ishida J, Gemperli R, Ferreira MC.**
Abdominal wall closure after selective aponeurotic incision and undermining. *Ann Plast Surg* 1998;41(6):606—13 [discussion 613—17].
124. **Ramirez OM, Ruas E, Dellon AL.**
Components separation method for closure of abdominal-wall defects: an anatomic and clinical study. *Plast Reconstr Surg* 1990;86(3):519—26
125. **Batchvarova Z, Leymarie N, Lepage C, Leyder P.**
Use of a submuscular resorbable mesh for correction of severe post-pregnancy musculoaponeurotic laxity: an 11-year retrospective study. *Plast Reconstr Surg* 2008;121(4):1240—8.
126. **Ramirez OM.**
Abdominoplasty and abdominal wall rehabilitation: a comprehensive approach. *Plast Reconstr Surg* 2000; 105(1):425—35.
127. **Nahas FX.**
Advancement of the external oblique muscle flap to improve the waistline: a study in cadavers. *Plast Reconstr Surg* 2001;108(2):550—5.
128. **Nahabedian MY, Momen B.**
Lower abdominal bulge after deep inferior epigastric perforator flap (DIEP) breast reconstruction. *Ann Plast Surg* 2005;54(2):124—9.
129. **Pitanguy I, Ceravolo MP.**
Our experience with combined procedures in aesthetic plastic surgery. *Plast Reconstr Surg* 1983;71(1):56—65.
130. **Schumpelick V.**
Does every hernia demand a mesh repair? A critical review. *Hernia* 2001; 5:5-8
131. **Herszage L.**
Indication and limitations of suture closure. Significance of relaxing incisions. In: Schumpelick V, Kingsnorth AN, editors, *Incisional hernia*. Berlin: Springer-Verlag; 1999. p. 279-86.

132. **Kingsnorth A, Leblanc KA.**
Prosthetic biomaterials for hernioplasty. In: Kingsnorth A, Leblanc KA, editors, Management of abdominal hernias. London : Arnold ; 2003. p. 78-104.
133. **Lechaux JP, Lechaux D, Chevrel JP**
Traitement des éventrations de la paroi abdominale
EMC-Chirurgie 1 (2004) 601-61.
134. **Chevrel JP.**
Hernias and surgery of the abdominal wall Berlin : Springer-Verlag; 1998 340.
135. **C. Raulo a*, C.M. Samama b, D. Benhamou c, T. Jeandel**
Prévention de la maladie thromboembolique périopératoire en chirurgie plastique et esthétique. Analyse de cas, enquête de pratique et recommandations de pratiques professionnelles.
136. **Spiegelman, J.I. and R.H. Levine,**
Abdominoplasty: a comparison of outpatient and inpatient procedures shows that it is a safe and effective procedure for outpatients in an office-based surgery clinic.
Plast Reconstr Surg, 2006. 118(2): p. 517-22; discussion 523-4.
137. **Michaels, B.M. and F.N. Eko,**
Outpatient abdominoplasty facilitated by rib blocks.
Plast Reconstr Surg, 2009. 124(2): p. 635-42.
138. **H. Chatel a, P. Leyder a, J. Quilichini a,b**
Annales de chirurgie plastique esthétique (2015).
139. **Shipkov HD, Mojallal A, Braye F.**
Simultaneous abdominoplasty and umbilical hernia repair via laparoscopy: a preliminary report.
Folia Medica 2017.
140. **Chavez-Abraham, V., J.S. Barr, and P.C. Zwiebel,**
The efficacy of a lidocaine-infused pain pump for postoperative analgesia following elective augmentation mammoplasty or abdominoplasty.
Aesthetic Plast Surg, 2011. 35(4): p. 463-9.
141. **Paul, M.D.,**
Breast augmentation and abdominoplasty: postoperative management with pain pumps.
Aesthet Surg J, 2005. 25(1): p. 69-71.

142. **Bray, D.A., Jr., et al.,**
Efficacy of a local anesthetic pain pump in abdominoplasty.
Plast Reconstr Surg, 2007. 119(3): p. 1054–9.
143. **Sforza, M., et al.,**
Transversus abdominis plane block anesthesia in abdominoplasties.
Plast Reconstr Surg, 2011. 128(2): p. 529–35.
144. **Araco, A., et al.,**
The transversus abdominis plane block for body contouring abdominoplasty with flank liposuction.
Plast Reconstr Surg, 2010. 125(4): p. 181e–182e.
145. **Asuman Sevin et al.**
Antibiotic use in abdominoplasty: prospective analysis of 207 cases a, Training and Research Hospital, Plastic and Reconstructive Surgery Department, Ankara, Turkey 2006
British Association of Plastic, Reconstructive and Aesthetic Surgeons.
146. **Beck M.**
Traitement des grandes éventrations médianes par autoplastie et alloplastie rétromusculaire. J Chir 2008; 145:475–7.
147. **Hatef, D.A., A.P. Trussler, and J.M. Kenkel,**
Procedural risk for venous thromboembolism in abdominal contouring surgery: a systematic review of the literature.
Plast Reconstr Surg, 2010. 125(1): p. 352–62.
148. **Hatef, D.A., et al.,**
Thromboembolic risk assessment and the efficacy of enoxaparin prophylaxis in excisional body contouring surgery.
Plast Reconstr Surg, 2008. 122(1): p. 269– 79.
149. **Gravante, G., et al.,**
Pulmonary embolism after combined abdominoplasty and flank liposuction: a correlation with the amount of fat removed.
Ann Plast Surg, 2008. 60(6): p. 604–8.
150. **WEILER J, TAGGART P, KHOUBEHI K.**
A case of safety and efficacy of lipoabdominoplasty: a single surgeon retrospective review of 173 consecutive cases.
Aesthet Surg J 2010; 30(5):702– 13.

151. **Grazer, F.M., Abdominoplasty.**
Plast Reconstr Surg, 1973. 51(6): p. 617–23.
152. **Chaouat, M., et al.,**
Abdominal dermolipectomies: early postoperative complications and long-term unfavorable results.
Plast Reconstr Surg, 2000. 106(7): p. 1614–8; discussion 161923.
153. **Brauman, D.,**
Liposuction abdominoplasty: an evolving concept.
Plast Reconstr Surg, 2003. 112(1): p. 288–98; discussion 299–301.
154. **Swift, R.W., A. Matarasso, and M. Rankin,**
Abdominoplasty and abdominal contour surgery: a national plastic surgery survey.
Plast Reconstr Surg, 2007. 119(1): p. 426–7.
155. **Bercial ME, et al.**
Suction drains, quilting sutures, and fibrin sealant in the prevention of seroma formation in abdomino-plasty: which is the best strategy?
Aesthetic Plast Surg 2012 ;36(2):370—3.
156. **Grazer, F.M. and R.M. Goldwyn,**
Abdominoplasty assessed by survey, with emphasis on complications.
Plast Reconstr Surg, 1977. 59(4): p. 513–7.
157. **Matarasso, A.,**
Liposuction as an adjunct to a full abdominoplasty.
Plast Reconstr Surg, 1995. 95(5): p. 829–36.
158. **Stewart, K.J., et al.,**
Complications of 278 consecutive abdominoplasties.
J Plast Reconstr Aesthet Surg, 2006. 59(11): p. 1152–5.
159. **Friedman, T., et al.,**
Fleur-de-Lis abdominoplasty: a safe alternative to traditional abdominoplasty for the massive weight loss patient.
Plast Reconstr Surg, 2010. 125(5): p. 1525–35.
160. **Rodby, K.A., et al.,**
Abdominoplasty with suction undermining and plication of the superficial fascia without drains: a report of 113 consecutive patients.
Plast Reconstr Surg, 2011. 128(4): p. 973–81.

161. **Hensel, J.M., et al.,**
An outcomes analysis and satisfaction survey of 199 consecutive abdominoplasties.
Ann Plast Surg, 2001. 46(4): p. 357–63.
162. **Ramirez, O.M.,**
Abdominoplasty and abdominal wall rehabilitation: a comprehensive approach.
Plast Reconstr Surg, 2000. 105(1): p. 425–35.
163. **Momeni, A., et al.,**
Complications in abdominoplasty: a risk factor analysis.
J Plast Reconstr Aesthet Surg, 2009. 62(10): p. 1250–4.
164. **Mejia, J.A. and Y.A. Cardenas Castellanos,**
Extended abdominoplasty: applications and a new classification system for abdominoplasty. Aesthetic Plast Surg, 2012. 36(2): p. 278–84.
165. **Ludovic Liévain.**
Complications des abdominoplasties : particularités des patients post bariatriques à propos de 238 patients.
Médecine humaine et pathologie. 2012.
166. **Rieger, U.M., et al.,**
An individualized approach to abdominoplasty in the presence of bilateral subcostal scars after open gastric bypass.
Obes Surg, 2008. 18(7): p. 863–9.
167. **Saldanha, O.R., et al.,**
Lipoabdominoplasty. Plast Reconstr Surg, 2009. 124(3): p. 934–42.
168. **Fang, R.C., S.J. Lin, and T.A. Mustoe,**
Abdominoplasty flap elevation in a more superficial plane: decreasing the need for drains.
Plast Reconstr Surg, 2010. 125(2): p. 677–82.
169. **Gregory A. Dumanian, M.D.**
Division of Plastic Surgery 675 North St. Clair, Suite 19–250 Chicago, Ill. 60610.
170. **Beer, G.M. and H. Wallner,**
Prevention of seroma after abdominoplasty. Aesthet Surg J, 2010. 30(3): p. 414–7.
171. **Delpierre, V., et al.**
[Biometric and morphometric analyse of the umbilicus: About 70 cases.].
Ann Chir Plast Esthet, 2011

قسم الطبيب

أقسم بالله العظيم

أن أراقب الله في مهنتي.

وأن أصون حياة الإنسان في كافة أطوارها في كل الظروف
والأحوال باذلاً وسعي في استنقاذها من الهلاك والمرض

والألم والقلق.

وأن أحفظ للناس كرامتهم، وأستر عورتهم، وأكتم سرهم.

وأن أكون على الدوام من وسائل رحمة الله، باذلاً رعايتي الطبية للقريب والبعيد،
للصالح والطالح، والصديق والعدو.

وأن أثار على طلب العلم، أسخّره لنفع الإنسان .. لا لأذاه.

وأن أوقر من علمني، وأعلم من يصغرنني، وأكون أخاً لكل زميل في المهنة الطبية

متعاونين على البر والتقوى.

وأن تكون حياتي مصداق إيماني في سري وعلانيتي، نقيّة مما يُشِينها تجاه

الله ورسوله والمؤمنين.

والله على ما أقول شهيدا

عملية شد البطن والتقويم الجداري، تجربة المستشفى العسكري ابن سينا، مراكش.

الأطروحة

قدمت ونوقشت علانية يوم 2019/01/31

من طرف

السيد خليل عبد الرحمان الباز

المزداد في 13 نوفمبر 1992 بأسفي

لنيل شهادة الدكتوراه في الطب

الكلمات الأساسية:

جدار البطن - ضعف موضعي - ترهل - فتق -
فتق الجراحي - شد البطن.

اللجنة

الرئيس

المشرف

الحكام

أ. عاشور

أستاذ في الجراحة العامة

خ. الترابي

أستاذ مبرز في الجراحة التجميلية

ر. البرني

أستاذ في الجراحة العامة

م. لحكيم

أستاذ مبرز في الجراحة العامة

السيد

السيد

السيد

السيد