



ROYAUME DU MAROC
UNIVERSITE MOHAMMED V DE RABAT
FACULTE DE MEDECINE
ET DE PHARMACIE
RABAT



Année : 2021

Thèse N°: 379

DIVERTICULE DE ZENKER PROPOS DE DIX CAS ET REVUE DE LA LITTERATUR

THESE

Présentée et soutenue publiquement le : / /2021

PAR

Madame Nouhaila EL BAZ
Née le 09 Février 1996 à Rabat

Pour l'Obtention du Diplôme de
Docteur en Médecine

Mots Clés : Oesophage; Diverticule Zenker; Diverticulectomie; Myotomie

Membres du Jury :

Monsieur Ahmed BOUNAIM

Professeur de Chirurgie Viscérale et Générale

Monsieur Hakim EL KAOUI

Professeur de Chirurgie Viscérale et Générale

Monsieur Hicham LARAQUI

Professeur de Chirurgie Viscérale et Générale

Monsieur Rahal MSSROURI

Professeur de Chirurgie Viscérale et Générale

Monsieur Abderrahman EL HJOUI

Professeur de Chirurgie Viscérale et Générale

Président

Rapporteur

Juge

Juge

Juge

بِسْمِ اللَّهِ الرَّحْمَنِ الرَّحِيمِ



سبحانك لا علم لنا إلا ما علمتنا

إننا أنت العليم الحكيم



سورة البقرة: الآية: 31

بِسْمِ اللَّهِ
الرَّحْمَنِ الرَّحِيمِ



**UNIVERSITE MOHAMMED V
FACULTE DE MEDECINE ET DE PHARMACIERABAT**

DOYENS HONORAIRES :

1962 - 1969: Professeur Abdelmalek FARAJ
1969 - 1974: Professeur Abdellatif BERBICH
1974 - 1981: Professeur Bachir LAZRAK
1981 - 1989: Professeur Taieb CHKILI
1989 - 1997: Professeur Mohamed Tahar ALAOUI
1997 - 2003: Professeur Abdelmajid BELMAHI
2003 - 2013: Professeur Najia HAJJAJ - HASSOUNI

ADMINISTRATION :

Doyen :

Professeur Mohamed ADNAOUI

Vice-Doyen chargé des Affaires Académiques et étudiantes

Professeur Brahim LEKEHAL

Vice-Doyen chargé de la Recherche et de la Coopération

Professeur Taoufiq DAKKA

Vice-Doyen chargé des Affaires Spécifiques à la Pharmacie

Professeur Younes RAHALI

Secrétaire Général

Mr. Mohamed KARRA

**Enseignant militaire*

1 - ENSEIGNANTS-CHERCHEURS MEDECINS ET PHARMACIENS

PROFESSEURS DE L'ENSEIGNEMENT SUPERIEUR :

Décembre 1984

Pr. MAAOUNI Abdelaziz
Pr. MAAZOUZI Ahmed Wajdi
Pr. SETTAF Abdellatif

Médecine Interne - [Clinique Royale](#)
Anesthésie -Réanimation
Pathologie Chirurgicale

Décembre 1989

Pr. ADNAOUI Mohamed
Pr. OUAZZANI Taïbi Mohamed Réda

Médecine Interne - [Doyen de la FMPR](#)
Neurologie

Janvier et Novembre 1990

Pr. KHARBACH Aïcha
Pr. TAZI Saoud Anas

Gynécologie -Obstétrique
Anesthésie Réanimation

Février Avril Juillet et Décembre 1991

Pr. AZZOUZI Abderrahim
Pr. BAYAHIA Rabéa
Pr. BELKOUCHI Abdelkader
Pr. BENSOUDA Yahia
Pr. BERRAHO Amina
Pr. BEZAD Rachid
Pr. CHERRAH Yahia
Pr. CHOKAIRI Omar
Pr. KHATTAB Mohamed
Pr. SOULAYMANI Rachida
Pr. TAOUFIK Jamal

Anesthésie Réanimation
Néphrologie
Chirurgie Générale
Pharmacie galénique
Ophtalmologie
Gynécologie Obstétrique Méd. [Chef Maternité des Orangers](#)
Pharmacologie
Histologie Embryologie
Pédiatrie
Pharmacologie- [Dir. du Centre National PV Rabat](#)
Chimie thérapeutique

Décembre 1992

Pr. AHALLAT Mohamed
Pr. BENSOUDA Adil
Pr. CHAHED OUAZZANI Laaziza
Pr. CHRAIBI Chafiq
Pr. EL OUAHABI Abdessamad
Pr. FELLAT Rokaya
Pr. JIDDANE Mohamed
Pr. ZOUHDI Mimoun

Chirurgie Générale [Doyen de FMPT](#)
Anesthésie Réanimation
Gastro-Entérologie
Gynécologie Obstétrique
Neurochirurgie
Cardiologie
Anatomie
Microbiologie

Mars 1994

Pr. BENJAFFAR Noureddine
Pr. BEN RAIS Nozha
Pr. CAOUI Malika
Pr. CHRAIBI Abdelmjid
Pr. EL AMRANI Sabah
Pr. ERROUGANI Abdelkader
Pr. ESSAKALI Malika
Pr. ETTAYEBI Fouad
Pr. IFRINE Lahssan
Pr. RHRAB Brahim
Pr. SENOUCI Karima

Radiothérapie
Biophysique
Biophysique
Endocrinologie et Maladies Métaboliques [Doyen de la FMPA](#)
Gynécologie Obstétrique
Chirurgie Générale - [Directeur du CHIS](#)
Immunologie
Chirurgie Pédiatrique
Chirurgie Générale
Gynécologie -Obstétrique
Dermatologie

**Enseignant militaire*

Mars 1994

Pr. ABBAR Mohamed*
Pr. BENTAHILA Abdelali
Pr. BERRADA Mohamed Saleh
Pr. CHERKAOUI Lalla Ouafae
Pr. LAKHDAR Amina
Pr. MOUANE Nezha

Urologie [Inspecteur du SSM](#)
Pédiatrie
Traumatologie – Orthopédie
Ophtalmologie
Gynécologie Obstétrique
Pédiatrie

Mars 1995

Pr. ABOUQUAL Redouane
Pr. AMRAOUI Mohamed
Pr. BAIDADA Abdelaziz
Pr. BARGACH Samir
Pr. EL MESNAOUI Abbas
Pr. ESSAKALI HOUSSYNI Leila
Pr. IBEN ATTYA ANDALOUSSI Ahmed
Pr. OUAZZANI CHAHDI Bahia
Pr. SEFIANI Abdelaziz
Pr. ZEGGWAGH Amine Ali

Réanimation Médicale
Chirurgie Générale
Gynécologie Obstétrique
Gynécologie Obstétrique
Chirurgie Générale
Oto-Rhino-Laryngologie
Urologie
Ophtalmologie
Génétique
Réanimation Médicale

Décembre 1996

Pr. BELKACEM Rachid
Pr. BOULANOVAR Abdelkrim
Pr. EL ALAMI EL FARICHA EL Hassan
Pr. GAOUZI Ahmed
Pr. OUZEDDOUN Naima
Pr. ZBIR EL Mehdi*

Chirurgie Pédiatrie
Ophtalmologie
Chirurgie Générale
Pédiatrie
Néphrologie
Cardiologie [Directeur HMI Mohammed V](#)

Novembre 1997

Pr. ALAMI Mohamed Hassan
Pr. BIROUK Nazha
Pr. FELLAT Nadia
Pr. KADDOURI Nouredine
Pr. KOUTANI Abdellatif
Pr. LAHLOU Mohamed Khalid
Pr. MAHRAOUI CHAFIQ
Pr. TOUFIQ Jallal
Pr. YOUSFI MALKI Mounia

Gynécologie-Obstétrique
Neurologie
Cardiologie
Chirurgie Pédiatrique
Urologie
Chirurgie Générale
Pédiatrie
Psychiatrie [Directeur Hôp.Ar-razi Salé](#)
Gynécologie Obstétrique

Novembre 1998

Pr. BENOMAR ALI
Pr. BOUGTAB Abdesslam
Pr. ER RIHANI Hassan
Pr. BENKIRANE Majid*

Neurologie Doyen de la FMP Abulcassis
Chirurgie Générale
Oncologie Médicale
Hématologie

Janvier 2000

Pr. ABID Ahmed*
Pr. AIT OUAMAR Hassan
Pr. BENJELLOUN Dakhama Badr Sououd
Pr. BOURKADI Jamal-Eddine
Pr. CHARIF CHEFCHAOUNI Al Montacer
Pr. ECHARRAB El Mahjoub
Pr. EL FTOUH Mustapha
Pr. EL MOSTARCHID Brahim*
Pr. TACHINANTE Rajae
Pr. TAZI MEZALEK Zoubida

Pneumo-phtisiologie
Pédiatrie
Pédiatrie
Pneumo-phtisiologie
Chirurgie Générale
Chirurgie Générale
Pneumo-phtisiologie
Neurochirurgie
Anesthésie-Réanimation
Médecine Interne

**Enseignant militaire*

Novembre 2000

Pr. AIDI Saadia
Pr. AJANA Fatima Zohra
Pr. BENAMR Said
Pr. CHERTI Mohammed
Pr. ECH-CHERIF EL KETTANI Selma
Pr. EL HASSANI Amine
Pr. EL KHADER Khalid
Pr. GHARBI Mohamed El Hassan
Pr. MDAGHRI ALAOUI Asmae

Neurologie
Gastro-Entérologie
Chirurgie Générale
Cardiologie
Anesthésie-Réanimation
Pédiatrie - [Directeur Hôp. Cheikh Zaid](#)
Urologie
Endocrinologie et Maladies Métaboliques
Pédiatrie

Décembre 2001

Pr. BALKHI Hicham*
Pr. BENABDELJILIL Maria
Pr. BENAMAR Loubna
Pr. BENAMOR Jouda
Pr. BENELBARHDADI Imane
Pr. BENNANI Rajae
Pr. BENOUACHANE Thami
Pr. BEZZA Ahmed*
Pr. BOUCHIKHI IDRISSE Med Larbi
Pr. BOUMDIN El Hassane*
Pr. CHAT Latifa
Pr. EL HIJRI Ahmed
Pr. EL MAAQILI Moulay Rachid
Pr. EL MADHI Tarik
Pr. EL OUNANI Mohamed
Pr. ETTAIR Said
Pr. GAZZAZ Miloudi*
Pr. HRORA Abdelmalek
Pr. KABIRI EL Hassane*
Pr. LAMRANI Moulay Omar
Pr. LEKEHAL Brahim
Pr. MEDARHRI Jalil
Pr. MIKDAME Mohammed*
Pr. MOHSINE Raouf
Pr. NOUINI Yassine
Pr. SABBAAH Farid
Pr. SEFIANI Yasser
Pr. TAOUFIQ BENCHEKROUN Soumia

Anesthésie-Réanimation
Neurologie
Néphrologie
Pneumo-physiologie
Gastro-Entérologie
Cardiologie
Pédiatrie
Rhumatologie
Anatomie
Radiologie
Radiologie
Anesthésie-Réanimation
Neuro-Chirurgie
Chirurgie-[Pédiatrique Directeur Hôp. Des Enfants Rabat](#)
Chirurgie Générale
Pédiatrie - [Directeur Hôp. Univ. International \(Cheikh Khalifa\)](#)
Neuro-Chirurgie
Chirurgie Générale [Directeur Hôpital Ibn Sina](#)
Chirurgie Thoracique
Traumatologie Orthopédie
Chirurgie Vasculaire Périphérique [V-D chargé Aff Acad. Est.](#)
Chirurgie Générale
Hématologie Clinique
Chirurgie Générale
Urologie
Chirurgie Générale
Chirurgie Vasculaire Périphérique
Pédiatrie

Décembre 2002

Pr. AMEUR Ahmed *
Pr. AMRI Rachida
Pr. AOURARH Aziz*
Pr. BAMOU Youssef *
Pr. BELMEJDOUB Ghizlene*
Pr. BENZEKRI Laila
Pr. BENZZOUBEIR Nadia
Pr. BERNOUSSI Zakiya
Pr. CHOHO Abdelkrim *
Pr. CHKIRATE Bouchra
Pr. EL ALAMI EL Fellous Sidi Zouhair
Pr. FILALI ADIB Abdelhai

Urologie
Cardiologie
Gastro-Entérologie
Biochimie-Chimie
Endocrinologie et Maladies Métaboliques
Dermatologie
Gastro-Entérologie
Anatomie Pathologique
Chirurgie Générale
Pédiatrie
Chirurgie Pédiatrique
Gynécologie Obstétrique

**Enseignant militaire*

Pr. HAJJI Zakia
Pr. KRIOUILE Yamina
Pr. OUJILAL Abdelilah
Pr. RAISS Mohamed
Pr. SIAH Samir *
Pr. THIMOU Amal
Pr. ZENTAR Aziz*

Ophthalmologie
Pédiatrie
Oto-Rhino-Laryngologie
Chirurgie Générale
Anesthésie Réanimation
Pédiatrie
Chirurgie Générale

Janvier 2004

Pr. ABDELLAH El Hassan
Pr. AMRANI Mariam
Pr. BENBOUZID Mohammed Anas
Pr. BENKIRANE Ahmed*
Pr. BOULAADAS Malik
Pr. BOURAZZA Ahmed*
Pr. CHAGAR Belkacem*
Pr. CHERRADI Nadia
Pr. EL FENNI Jamal*
Pr. EL HANCHI ZAKI
Pr. EL KHORASSANI Mohamed
Pr. HACHI Hafid
Pr. JABOUIRIK Fatima
Pr. KHARMAZ Mohamed
Pr. MOUGHIL Said
Pr. OUBAAZ Abdelbarre *
Pr. TARIB Abdelilah*
Pr. TIJAMI Fouad
Pr. ZARZUR Jamila

Ophthalmologie
Anatomie Pathologique
Oto-Rhino-Laryngologie
Gastro-Entérologie
Stomatologie et Chirurgie Maxillo-faciale
Neurologie
Traumatologie Orthopédie
Anatomie Pathologique
Radiologie
Gynécologie Obstétrique
Pédiatrie
Chirurgie Générale
Pédiatrie
Traumatologie Orthopédie
Chirurgie Cardio-Vasculaire
Ophthalmologie
Pharmacie Clinique
Chirurgie Générale
Cardiologie

Janvier 2005

Pr. ABBASSI Abdellah
Pr. AL KANDRY Sif Eddine*
Pr. ALLALI Fadoua
Pr. AMAZOUZI Abdellah
Pr. BAHIRI Rachid
Pr. BARKAT Amina
Pr. BENYASS Aatif*
Pr. DOUDOUH Abderrahim*
Pr. HAJJI Leila
Pr. HESSISSEN Leila
Pr. JIDAL Mohamed*
Pr. LAAROUSSI Mohamed
Pr. LYAGOUBI Mohammed
Pr. SBIHI Souad
Pr. ZERAIDI Najia

Chirurgie Réparatrice et Plastique
Chirurgie Générale
Rhumatologie
Ophthalmologie
Rhumatologie [Directeur Hôp. Al Ayachi Salé](#)
Pédiatrie
Cardiologie
Biophysique
Cardiologie (mise en disponibilité)
Pédiatrie
Radiologie
Chirurgie Cardio-vasculaire
Parasitologie
Histo-Embryologie Cytogénétique
Gynécologie Obstétrique

Avril 2006

Pr. ACHEMLAL Lahsen*
Pr. BELMEKKI Abdelkader*
Pr. BENCHEIKH Razika
Pr. BOUHAFS Mohamed El Amine
Pr. BOULAHYA Abdellatif*
Pr. CHENGUETI ANSARI Anas
Pr. DOGHMI Nawal

Rhumatologie
Hématologie
O.R.L
Chirurgie - Pédiatrique
Chirurgie Cardio - Vasculaire. [Directeur Hôpital Ibn Sina Marr.](#)
Gynécologie Obstétrique
Cardiologie

**Enseignant militaire*

Pr. FELLAT Ibtissam
Pr. FAROUDY Mamoun
Pr. HARMOUCHE Hicham
Pr. IDRIS LAHLOU Amine*
Pr. JROUNDI Laila
Pr. KARMOUNI Tariq
Pr. KILI Amina
Pr. KISRA Hassan
Pr. KISRA Mounir
Pr. LAATIRIS Abdelkader*
Pr. LMIMOUNI Badreddine*
Pr. MANSOURI Hamid*
Pr. OUANASS Abderrazzak
Pr. SAFI Soumaya*
Pr. SOUALHI Mouna
Pr. TELLAL Saïda*
Pr. ZAHRAOUI Rachida

Octobre 2007

Pr. ABIDI Khalid
Pr. ACHACHI Leïla
Pr. AMHAJJI Larbi *
Pr. AOUI Sarra
Pr. BAITE Abdelouahed *
Pr. BALOUCH Lhousaine *
Pr. BENZIANE Hamid *
Pr. BOUTIMZINE Nourdine
Pr. CHERKAOUI Naoual *
Pr. EL BEKKALI Youssef *
Pr. EL ABSI Mohamed
Pr. EL MOUSSAOUI Rachid
Pr. EL OMARI Fatima
Pr. GHARIB Nouredine
Pr. HADADI Khalid *
Pr. ICHOU Mohamed *
Pr. ISMAILI Nadia
Pr. KEBDANI Tayeb
Pr. LOUZI Lhoussain *
Pr. MADANI Naoufel
Pr. MARC Karima
Pr. MASRAR Azlarab
Pr. OUZZIF Ez zohra *
Pr. SEFFAR Myriame
Pr. SEKHSOKH Yessine *
Pr. SIFAT Hassan *
Pr. TACHFOUTI Samira
Pr. TAJDINE Mohammed Tariq*
Pr. TANANE Mansour *
Pr. TLIGUI Houssain
Pr. TOUATI Zakia

Mars 2009

Pr. ABOUZAHIR Ali *
Pr. AGADR Aomar *
Pr. AIT ALI Abdelmounaim *
Pr. AKHADDAR Ali *

Cardiologie
Anesthésie Réanimation
Médecine Interne
Microbiologie
Radiologie
Urologie
Pédiatrie
Psychiatrie
Chirurgie – Pédiatrique
Pharmacie Galénique
Parasitologie
Radiothérapie
Psychiatrie
Endocrinologie
Pneumo – Phtisiologie
Biochimie
Pneumo – Phtisiologie

Réanimation médicale
Pneumo phtisiologie
Traumatologie orthopédie
Parasitologie
Anesthésie réanimation
Biochimie-chimie
Pharmacie clinique
Ophtalmologie
Pharmacie galénique
Chirurgie cardio-vasculaire
Chirurgie générale
Anesthésie réanimation
Psychiatrie
Chirurgie plastique et réparatrice
Radiothérapie
Oncologie médicale
Dermatologie
Radiothérapie
Microbiologie
Réanimation médicale
Pneumo phtisiologie
Hématologie biologique
Biochimie-chimie
Microbiologie
Microbiologie
Radiothérapie
Ophtalmologie
Chirurgie générale
Traumatologie-orthopédie
Parasitologie
Cardiologie

**Enseignant militaire*

Pr. ALLALI Nazik
 Pr. AMINE Bouchra
 Pr. ARKHA Yassir
 Pr. BELYAMANI Lahcen *

Pr. BJIJOU Younes
 Pr. BOUHSAIN Sanae *
 Pr. BOUI Mohammed *
 Pr. BOUNAIM Ahmed *
 Pr. BOUSSOUGA Mostapha *
 Pr. CHTATA Hassan Toufik *
 Pr. DOGHMI Kamal *
 Pr. EL MALKI Hadj Omar
 Pr. EL OUENNASS Mostapha*
 Pr. ENNIBI Khalid *
 Pr. FATHI Khalid
 Pr. HASSIKOU Hasna *
 Pr. KABBAB Nawal
 Pr. KABIRI Meryem
 Pr. KARBOUBI Lamya
 Pr. LAMSAOURI Jamal *
 Pr. MARMADÉ Lahcen
 Pr. MESKINI Toufik
 Pr. MESSAOUDI Nezhia *
 Pr. MSSROURI Rahal
 Pr. NASSAR Ittimade
 Pr. OUKERRAJ Latifa
 Pr. RHORFI Ismail Abderrahmani *

Radiologie
 Rhumatologie
 Neuro-chirurgie [Directeur Hôp.des Spécialités](#)
 Anesthésie Réanimation
 Anatomie
 Biochimie-chimie
 Dermatologie
 Chirurgie Générale
 Traumatologie-orthopédie
 Chirurgie Vasculaire Périphérique
 Hématologie clinique
 Chirurgie Générale
 Microbiologie
 Médecine interne
 Gynécologie obstétrique
 Rhumatologie
 Gastro-entérologie
 Pédiatrie
 Pédiatrie
 Chimie Thérapeutique
 Chirurgie Cardio-vasculaire
 Pédiatrie
 Hématologie biologique
 Chirurgie Générale
 Radiologie
 Cardiologie
 Pneumo-Phtisiologie

Octobre 2010

Pr. ALILOU Mustapha
 Pr. AMEZIANE Taoufiq*
 Pr. BELAGUID Abdelaziz
 Pr. CHADLI Mariama*
 Pr. CHEMSI Mohamed*
 Pr. DAMI Abdellah*
 Pr. DARBI Abdellatif*
 Pr. DENDANE Mohammed Anouar
 Pr. EL HAFIDI Naima
 Pr. EL KHARRAS Abdennasser*
 Pr. EL MAZOUZ Samir
 Pr. EL SAYEGH Hachem
 Pr. ERRABIH Ikram
 Pr. LAMALMI Najat
 Pr. MOSADIK Ahlam
 Pr. MOUJAHID Mountassir*
 Pr. ZOUAIDIA Fouad

Anesthésie réanimation
 Médecine Interne [Directeur ERSSM](#)
 Physiologie
 Microbiologie
 Médecine Aéronautique
 Biochimie- Chimie
 Radiologie
 Chirurgie Pédiatrique
 Pédiatrie
 Radiologie
 Chirurgie Plastique et Réparatrice
 Urologie
 Gastro-Entérologie
 Anatomie Pathologique
 Anesthésie Réanimation
 Chirurgie Générale
 Anatomie Pathologique

Decembre 2010

Pr.ZNATI Kaoutar

Anatomie Pathologique

Mai 2012

Pr. AMRANI Abdelouahed
 Pr. ABOUELALAA Khalil *
 Pr. BENCHEBBA Driss *

Chirurgie pédiatrique
 Anesthésie Réanimation
 Traumatologie-orthopédie

**Enseignant militaire*

Pr. DRISSI Mohamed *
Pr. EL ALAOUI MHAMDI Mouna
Pr. EL OUAZZANI Hanane *
Pr. ER-RAJI Mounir
Pr. JAHID Ahmed

Anesthésie Réanimation
Chirurgie Générale
Pneumophtisiologie
Chirurgie Pédiatrique
Anatomie Pathologique

Février 2013

Pr.AHID Samir
Pr.AIT EL CADI Mina
Pr.AMRANI HANCHI Laila
Pr.AMOR Mourad
Pr.AWAB Almahdi
Pr.BELAYACHI Jihane
Pr.BELKHADIR Zakaria Houssain
Pr.BENCHEKROUN Laila
Pr.BENKIRANE Souad
Pr.BENSGHIR Mustapha *
Pr.BENYAHIA Mohammed *
Pr.BOUATIA Mustapha
Pr.BOUABID Ahmed Salim*
Pr.BOUTARBOUCH Mahjoub
Pr.CHAIB Ali *
Pr.DENDANE Tarek
Pr.DINI Nouzha *
Pr.ECH-CHERIF EL KETTANI Mohamed Ali
Pr.ECH-CHERIF EL KETTANI Najwa
Pr.ELFATEMI NIZARE
Pr.EL GUERROUJ Hasnae
Pr.EL HARTI Jaouad
Pr.EL JAOUDI Rachid *
Pr.EL KABABRI Maria
Pr.EL KHANNOUSSI Basma
Pr.EL KHLOUFI Samir
Pr.EL KORAICHI Alae
Pr.EN-NOUALI Hassane *
Pr.ERRGUIG Laila
Pr.FIKRI Meryem
Pr.GHFIR Imade
Pr.IMANE Zineb
Pr.IRAQI Hind
Pr.KABBAJ Hakima
Pr.KADIRI Mohamed *
Pr.LATIB Rachida
Pr.MAAMAR Mouna Fatima Zahra
Pr.MEDDAH Bouchra
Pr.MELHAOUI Adyl
Pr.MRABTI Hind
Pr.NEJJARI Rachid
Pr.OUBEJJA Houda
Pr.OUKABLI Mohamed *
Pr.RAHALI Younes
Pr.RATBI Ilham
Pr.RAHMANI Mounia
Pr.REDA Karim *

Pharmacologie
Toxicologie
Gastro-Entérologie
Anesthésie-Réanimation
Anesthésie-Réanimation
Réanimation Médicale
Anesthésie-Réanimation
Biochimie-Chimie
Hématologie
Anesthésie Réanimation
Néphrologie
Chimie Analytique et Bromatologie
Traumatologie orthopédie
Anatomie
Cardiologie
Réanimation Médicale
Pédiatrie
Anesthésie Réanimation
Radiologie
Neuro-chirurgie
Médecine Nucléaire
Chimie Thérapeutique
Toxicologie
Pédiatrie
Anatomie Pathologique
Anatomie
Anesthésie Réanimation
Radiologie
Physiologie
Radiologie
Médecine Nucléaire
Pédiatrie
Endocrinologie et maladies métaboliques
Microbiologie
Psychiatrie
Radiologie
Médecine Interne
Pharmacologie
Neuro-chirurgie
Oncologie Médicale
Pharmacognosie
Chirurgie Pédiatrique
Anatomie Pathologique
Pharmacie Galénique [Vice-Doyen à la Pharmacie](#)
Génétique
Neurologie
Ophtalmologie

**Enseignant militaire*

Pr.REGRAGUI Wafa
Pr.RKAIN Hanan
Pr.ROSTOM Samira
Pr.ROUAS Lamiaa
Pr.ROUIBAA Fedoua *
Pr SALIHOUN Mouna
Pr.SAYAH Rochde
Pr.SEDDIK Hassan *
Pr.ZERHOUNI Hicham
Pr.ZINE Ali *

Neurologie
Physiologie
Rhumatologie
Anatomie Pathologique
Gastro-Entérologie
Gastro-Entérologie
Chirurgie Cardio-Vasculaire
Gastro-Entérologie
Chirurgie Pédiatrique
Traumatologie Orthopédie

Avril 2013

Pr.EL KHATIB MOHAMED KARIM *

Stomatologie et Chirurgie Maxillo-faciale

Mai 2013

Pr. BOUSLIMAN Yassir*

Toxicologie

Mars 2014

Pr. ACHIR Abdellah
Pr.BENCHAKROUN Mohammed *
Pr.BOUCHIKH Mohammed
Pr. EL KABBAJ Driss *
Pr. EL MACHTANI IDRISSE Samira *
Pr. HARDIZI Houyam
Pr. HASSANI Amale *
Pr. HERRAK Laila
Pr. JEAIDI Anass *
Pr. KOUACH Jaouad*
Pr. MAKRAM Sanaa *
Pr. RHISSASSI Mohamed Jaafar
Pr. SEKKACH Youssef*
Pr. TAZI MOUKHA Zakia

Chirurgie Thoracique
Traumatologie- Orthopédie
Chirurgie Thoracique
Néphrologie
Biochimie-Chimie
Histologie- Embryologie-Cytogénétique
Pédiatrie
Pneumologie
Hématologie Biologique
Gynécologie-Obstétrique
Pharmacologie
CCV
Médecine Interne
Gynécologie-Obstétrique

Décembre 2014

Pr. ABILKACEM Rachid*
Pr. AIT BOUGHIMA Fadila
Pr. BEKKALI Hicham *
Pr. BENAZZOU Salma
Pr. BOUABDELLAH Mounya
Pr. BOUCHRIK Mourad*
Pr. DERRAJI Soufiane*
Pr. EL AYOUBI EL IDRISSE Ali
Pr. EL GHADBANE Abdedaim Hatim*
Pr. EL MARJANY Mohammed*
Pr. FEJJAL Nawfal
Pr. JAHIDI Mohamed*
Pr. LAKHAL Zouhair*
Pr. OUDGHIRI NEZHA
Pr. RAMI Mohamed
Pr. SABIR Maria
Pr. SBAI IDRISSE Karim*

Pédiatrie
Médecine Légale
Anesthésie-Réanimation
Chirurgie Maxillo-Faciale
Biochimie-Chimie
Parasitologie
Pharmacie Clinique
Anatomie
Anesthésie-Réanimation
Radiothérapie
Chirurgie Réparatrice et Plastique
O.R.L
Cardiologie
Anesthésie-Réanimation
Chirurgie Pédiatrique
Psychiatrie
Médecine préventive, santé publique et Hyg.

Aout 2015

Pr. MEZIANE Meryem
Pr. TAHIRI Latifa

Dermatologie
Rhumatologie

**Enseignant militaire*

PROFESSEURS AGREGES :

Janvier 2016

Pr. BENKABBOU Amine
Pr. EL ASRI Fouad*
Pr. ERRAMI Nouredine*
Pr. NITASSI Sophia

Chirurgie Générale
Ophtalmologie
O.R.L
O.R.L

Juin 2017

Pr. ABI Rachid*
Pr. ASFALOU Ilyasse*
Pr. BOUAITI EL Arbi*
Pr. BOUTAYEB Saber
Pr. EL GHISSASSI Ibrahim
Pr. HAFIDI Jawad
Pr. MAJBAR Mohammed Anas
Pr. OURAINI Saloua*
Pr. RAZINE Rachid
Pr. SOUADKA Amine
Pr. ZRARA Abdelhamid*

Microbiologie
Cardiologie
Médecine préventive, santé publique et Hyg.
Oncologie Médicale
Oncologie Médicale
Anatomie
Chirurgie Générale
O.R.L
Médecine préventive, santé publique et Hyg.
Chirurgie Générale
Immunologie

Mai 2018

Pr. AMMOURI Wafa
Pr. BENTALHA Aziza
Pr. EL AHMADI Brahim
Pr. EL HARRECH Youness*
Pr. EL KACEMI Hanan
Pr. EL MAJJAOUI Sanaa
Pr. FATIHI Jamal*
Pr. GHANNAM Abdel-Ilah
Pr. JROUNDI Imane
Pr. MOATASSIM BILLAH Nabil
Pr. TADILI Sidi Jawad
Pr. TANZ Rachid*

Médecine interne
Anesthésie-Réanimation
Anesthésie-Réanimation
Urologie
Radiothérapie
Radiothérapie
Médecine Interne
Anesthésie-Réanimation
Médecine préventive, santé publique et Hyg.
Radiologie
Anesthésie-Réanimation
Oncologie Médicale

Novembre 2018

Pr. AMELLAL Mina
Pr. SOULY Karim
Pr. TAHRI Rajae

Anatomie
Microbiologie
Histologie-Embryologie-Cytogénétique

Novembre 2019

Pr. AATIF Taoufiq*
Pr. ACHBOUK Abdelhafid *
Pr. ANDALOUSSI SAGHIR Khalid
Pr. BABA HABIB Moulay Abdellah*
Pr. BASSIR RIDA ALLAH
Pr. BOUATTAR TARIK
Pr. BOUFETTAL MONSEF
Pr. BOUCHENTOUF Sidi Mohammed *
Pr. BOUZELMAT HICHAM *
Pr. BOUKHRIS JALAL *
Pr. CHAFRY BOUCHAIB *
Pr. CHAHDI HAFSA*
Pr. CHERIF EL ASRI ABAD *
Pr. DAMIRI AMAL *

Néphrologie
Chirurgie réparatrice et plastique
Radiothérapie
Gynécologie-Obstétrique
Anatomie
Néphrologie
Anatomie
Chirurgie-Générale
Cardiologie
Traumatologie-Orthopédie
Traumatologie-Orthopédie
Anatomie pathologique
Neuro-chirurgie
Anatomie Pathologique

**Enseignant militaire*

Pr. DOGHMI NAWFAL *	Anesthésie-Réanimation
Pr. ELALAOUI SIDI-YASSIR	Pharmacie-Galénique
Pr. EL ANNAZ HICHAM*	Virologie
Pr. EL HASSANI MOULAY EL MEHDI*	Gynécologie-Obstétrique
Pr. EL HJOUJI ABDERRAHMAN *	Chirurgie Générale
Pr. EL KAOUI HAKIM *	Chirurgie Générale
Pr. EL WALI ABDERRAHMAN*	Anesthésie-Réanimation
Pr. EN-NAFAA ISSAM *	Radiologie
Pr. HAMAMA JALAL *	Stomatologie et Chirurgie Maxillo-faciale
Pr. HEMMAOUI BOUCHAIB*	O.R.L
Pr. HJIRA NAOUFAL *	Dermatologie
Pr. JIRA MOHAMED *	Médecine interne
Pr. JNIENE ASMAA	Physiologie
Pr. LARAQUI HICHAM *	Chirurgie-Générale
Pr. MAHFOUD TARIK *	Oncologie Médicale
Pr. MEZIANE MOHAMMED *	Anesthésie-Réanimation
Pr. MOUTAKI ALLAH YOUNES *	Chirurgie Cardio-Vasculaire
Pr. MOUZARI YASSINE *	Ophthalmologie
Pr. NAOUI HAFIDA *	Parasitologie-Mycologie
Pr. OBTEL MAJDOULINE	Médecine préventive, santé publique et Hyg.
Pr. OURRAI ABDELHAKIM *	Pédiatrie
Pr. SAOUAB RACHIDA *	Radiologie
Pr. SBITTI YASSIR *	Oncologie Médicale
Pr. ZADDOUG OMAR*	Traumatologie-Orthopédie
Pr. ZIDOUH SAAD *	Anesthésie-Réanimation

**Enseignant militaire*

2 - ENSEIGNANTS-CHERCHEURS SCIENTIFIQUE

PROFESSEURS DE L'ENSEIGNEMENT SUPERIEUR :

Pr. ABOUDRAR Saadia	Physiologie
Pr. ALAMI OUHABI Naima	Biochimie-chimie
Pr. ALAOUI KATIM	Pharmacologie
Pr. ALAOUI SLIMANI Lalla Naïma	Histologie-Embryologie
Pr. ANSAR M'hammed	Chimie Organique et Pharmacie Chimique
Pr .BARKIYOU Malika	Histologie-Embryologie
Pr. BOUHOUCHE Ahmed	Génétique Humaine
Pr. BOUKLOUZE Abdelaziz	Applications Pharmaceutiques
Pr. DAKKA Taoufiq	Physiologie <u>Vice-Doyen chargé de la Rech. et de la Coop.</u>
Pr. FAOUZI Moulay El Abbès	Pharmacologie
Pr. IBRAHIMI Azeddine	Biologie moléculaire/Biotechnologie
Pr. OULAD BOUYAHYA IDRISSE Med	Chimie Organique
Pr. RIDHA Ahlam	Chimie
Pr. TOUATI Driss	Pharmacognosie
Pr. ZAHIDI Ahmed	Pharmacologie

PROFESSEURS HABILITES :

Pr .BENZEID Hanane	Chimie
Pr. CHAHED OUZZANI Lalla Chadia	Biochimie-chimie
Pr .DOUKKALI Anass	Chimie Analytique
Pr .EL JASTIMI Jamila	Chimie
Pr. KHANFRI Jamal Eddine	Histologie-Embryologie
Pr.LYAHYAI Jaber	Génétique
Pr. OUADGHIRI Mouna	Microbiologie et Biologie
Pr. RAMLI Youssef	Chimie
Pr. SERRAGUI Samira	Pharmacologie
Pr. TAZI Ahnini	Génétique
Pr. YAGOUBI Maamar	Eau, Environnement

Mise à jour le 09/04/2021

KHALED Abdellah

Chef du Service des Ressources Humaines

FMPR

**Enseignant militaire*



Dédicaces



**Ce travail est dédié à tous ceux qui me sont
chers**

A ma très chère Maman

Amina Dachra

La plus adorable, et aimable maman, tu représentes pour moi le symbole de la bonté de l'amour, ma source de joie de tendresse, tu illumines mes journées chaque fois avec ton sourire.

Tu es la personne qui ne cesse jamais de m'encourager, de me soutenir et de prier pour moi.

Je t'aime maman

A mon cher père

El baz Mohammed

*Ce travail est dédié à mon très cher père, qui m'a toujours poussé et motivé dans
mes études*

*Merci énormément pour ton soutien plus que précieux pour ta confiance et tes
encouragements*

Que Dieu le tout puissant te préserve et t'accorde santé et Bonheur.

A ma chère sœur

Bouchra El BAZ

*Autant de phrases et d'expressions aussi magnifiques soit elles ne pouvaient
exprimer l'amour et l'attachement que je porte pour toi.*

*Tu as toujours été là pour moi, tu es mon âme-sœur, la meilleure amie de tous les
temps.*

*Mon Ange gardien fidèle qui partage avec moi les moments les plus épineux de
ma vie.*

Je t'aime beaucoup

A mon cher frère Rachid et toutes mes chères sœurs

Nadia, Zahira, Noura, Nezha et Imane

Vos conseils ont toujours guidé mes pas vers la réussite

Merci pour votre confiance et vos encouragements sans fin.

Puisse dieu le tout puissant vous bénisse

Veillez trouver dans ce modeste travail l'expression de mon affection, ma reconnaissance et mon respect.

Je vous aime.

A mon très cher Hicham KASSIMI

Je retrouve aucune expression, aucun mot pour exprimer ma reconnaissance et ma gratitude de t'avoir dans ma vie.

Je te remercie énormément pour ta présence, ton amour, ta patience sans fin, ta compréhension, qui sont pour moi le soutien indispensable que tu as su m'apporter tous les jours,

Je te dédie ce travail avec tous mes vœux de santé, bonheur et quiétude de l'esprit

A mes amis

*L'amitié qui nous a uni et des bons moments et des souvenirs de ce que nous
avons passé tous ensemble dans notre vie estudiantine*

A toute ma promotion : 2013 /2014

A toute personne

*m'ayant accordé un moment pour m'aider, merci
du fond du cœur.*



Remerciements



A notre maître et président de thèse

Monsieur Ahmed Bounaim

Professeur de chirurgie viscérale

Chef de Service de chirurgie viscérale I HMIMV RABAT

Vous nous avez honorés professeur en acceptant d'être le président du jury de notre thèse. Nous vous remercions pour l'intérêt que vous avez accordé à mon travail. Nous vous prions d'accepter l'expression de notre plus grand respect et le témoignage de notre profonde reconnaissance.

A notre maître et rapporteur de thèse

Monsieur Hakim el Kaoui

Professeur de chirurgie viscerale au Service de chirurgie viscérale I HMIMV

RABAT

J'ai été touché par votre patience, votre confiance et votre bienveillance,

Je suis très honorée que vous avez accepté de juger notre travail.

C'est pour moi une occasion de vous témoigner l'estime et le profond respect.

Nous vous remercions pour la gentillesse avec laquelle

vous avez dirigé ce travail.

A notre maitre et juge de thèse

Monsieur Hicham Laaraqui

Professeur de Chirurgie générale Service de Chirurgie viscérale II

HMIMV_RABAT

Vous nous faites l'honneur d'apporter votre expérience à la critique de ce travail en siégeant dans notre jury de thèse. Nous vous prions de bien vouloir accepter notre respectueuse considération.

A notre maître et juge de thèse

Monsieur Mssrouri RAHAL

Professeur de chirurgie viscérale et générale

Service de chirurgie viscérale B CHU Ibn Sina-Rabat

C'est pour nous un grand plaisir de vous voir parmi le jury de notre thèse. Vos qualités humaines et professionnelles sont des exemples à suivre. Nous vous prions d'accepter l'expression de notre reconnaissance et respect.

A notre maître et juge de thèse

Monsieur El Hjouji Abderrahman

Professeur de chirurgie générale Service de chirurgie viscérale II

HMIM V-Rabat

*J'adresse d'émouvants remerciements à mon Maître professeur el hjouji
abderrahman, pour son attention et pour l'intérêt qu'il a manifesté à l'égard de
ce travail .*



Liste des abréviations



Abréviations

CO2	: Dioxyde de carbone
CP	: Muscle Cricopharyngien
DOP	: Diverttricule pharyngoesophagien
GIA 30	: Pince agrafeuse coupante linéaire du calibre 30mm
ORL	: Oto-rhino-laryngologie
TDM	: l'examen radiologique du Tomodensitométrie
TOGD	: l'examen du Transit-oesogastro-deuodeéal



Liste des illustrations



Liste des figures

Figure 1: Le Sex-ratio hommes/femmes du diverticule de Zenker.	11
Figure 2: l'Age des patients étudiés dans notre série.....	11
Figure 3: Le temps moyen entre l'opération chirurgicale et le début des premiers symptômes.....	12
Figure 4: la symptomatologie Clinique des patients de notre série.....	13
Figure 5: la perte pondérale chez les patients de la série étudiée.....	14
Figure 6: Anatomie descriptive de l'œsophage.....	18
Figure 7: Coupe histologique des différentes tuniques de l'œsophage	20
Figure 8: Jonction pharyngo-œsophagienne.	22
Figure 9: coupe horizontale schématique en C7.....	24
Figure 10: Installation et voie d'abord de l'œsophage cervicale par cervicotomie pré-sterno-mastoïdienne gauche.	29
Figure 11: MECANISME DE LA DEGLUTITION	32
Figure 12: image manométrique de haute résolution des pressions dans la lumière œsophagienne lors de la déglutition	32
Figure 13: Transit œsophagien montrant un diverticule de Zenker.	39
Figure 14: Vue endoscopique montrant le diverticule de ZENKER.....	40
Figure 15: Scanner thoracique montrant le diverticule de Zenker (cas de la littérature).	41
Figure 16: la fréquence des complications selon les séries publiées.....	46
Figure 17: Installation du patient et incision	49

Figure 18: la voie d'abord chirurgicale	51
Figure 19: Vue opératoire de la dissection de l'œsophage cervical et du diverticule de Zenker après cervicotomie latérale gauche.	52
Figure 20: Identification de L'artère thyroïdienne moyenne. Cette figure montre aussi le muscle omohyoïdien sectionné, et un écarteur orthostatique est mise en place	52
Figure 21: Vue opératoire montrant la préhension douce du diverticule par une pince atraumatique type Bæbcock. (Patient de notre série étudiée.).....	53
Figure 22: Vue opératoire du Diverticule de ženker après libération des adhérences musculo-fibreuse péri-diverticulaires : (Les adhérences ont été sectionnées et la muqueuse est mise à nu au niveau du collet, les deux fils pour la repérer).....	54
Figure 23: Vue opératoire Montrant deux fils pour repérer la muqueuse au niveau du collet diverticulaire.	54
Figure 24: Vue opératoire Montrant la section suture réalisée par la pince à agrafage linéaire type TA.....	56
Figure 25: Vue opératoire montant la sèction du diverticule par Pince autosuture sur le collet de la Poche.....	56
Figure 26: Suture manuelle du collet.	57
Figure 27: Montrant Suture de la musculouse.	57
Figure 28A : Myotomie du muscle cricopharyngé.	60
Figure 28 B : Mise en place des points de fixation.	60
Figure 28 C : Diverticulopexie ou suspension du diverticule.	61
Figure 28 D : Diverticule en position haute.	61

Figure 29: Le diverticuloscope.	65
Figure 30: Position opératoire : Exposition du diverticule de Zénker à l'aide du diverticuloscope Rigide	65
Figure 31: Exploration a l'endoscopie.	66
Figure 32: Section transmuqueuse et transmusculaire du mur diverticulaire à l'aide de la pince GIA30 modifiée	67
Figure 33: au cours de la réalisation du traitement endoscopique	68
Figure 34: Vue globale après l'opération.....	68
Figure 35: Œsophagè-diverticulostomie par endoscopie rigide avec la pince a agrafage linéaire de wärda.....	69
Figure 36: vue endoscopique d'un diverticule de Zenker.....	70
Figure 37: Oesogastroscope, introduit dans un "overtube" fendu à son extrémité.	72
Figure 38: Vues endoscopiques illustrant le traitement d'un diverticule de ženkèr par voie endoscopique à l'aide d'un diverticuloscope souple.....	73
Figure 39: Arbre décisionnel de la Prise en charge thérapeutique des diverticules de Zenker.....	75

Liste des tableaux

Tableau I: données cliniques et paracliniques	15
Tableau II: Traitement chirurgical	80
Tableau III: Traitement endoscopique	81
Tableau IV: Les techniques et complications des différentes séries publiées	82
Tableau V : Résultats des traitements par voie endoscopique flexible assistée des diverticule de Zenker	83
Tableau VI : Résultats des traitements du diverticule de Zenker d'après Chang et al (Séries de plus de 50 malades)	84



Sommaire



Introduction	1
Matériel et méthodes	3
1- Type d'étude	4
2- Période d'étude.....	4
3- Objectif de l'étude	4
4- Population étudiée	4
5- Collecte des informations	4
6- Collecte des données	5
7- Exploitation des données.	5
Résultats	8
Discussion	16
I. Rappels	17
A. Anatomie	17
1. Anatomie descriptive.....	17
1.1. Limites	17
1.2. Direction	17
1.3. Longueur	17
1.4. Forme	19
1.5. Structure de la paroi œsophagienne	19
2. Rapports de L'œsophage cervical	21
2.1. La jonction pharyngo-œsophagienne	21
2.2. L'œsophage cervical	23

a. En arrière	23
b. En avant	23
c. Latéralement : avec	23
2.3. La transition cervico-thoracique	25
3. La Vascularisation et innervation	25
3.1. Les Artères.....	25
3.2. Les Veines	25
3.3. Les Lymphatiques	26
3.4. Les Nerfs.....	26
a. Innervation interne	26
b. Innervation extrinsèque	26
i. Innervation centrale	26
ii. Innervation parasympathique	27
iii. Innervation sympathique	27
4. Les Voies d'abord de l'Œsophage Cervical	27
4.1. La Cervicotomie latérale	27
4.2. La Cervicotomie en « U »	27
4.3. La Cervico-manubriotomie	28
B. La Physiologie de l'œsophage cervicale et de la déglutition	30
1. Mécanisme de la déglutition	30
2. Le sphincter supérieur de l'œsophage (SSO)	31
II. Etiopathogénie	33
III. Épidémiologie.....	35

IV. Diagnostic positif.....	36
A. Étude clinique	36
B. Etude paraclinique	37
1. La radiographie du thorax	37
2. Transit œso-gastro-duodenale (TÖGD).....	37
3. Endoscopie	40
4. La tomodensitométrie (TDM)	41
5. La manométrie	42
6. Étude vidéo-fibroscopie de la déglutition (EVD)	42
V. Diagnostic différentiel	43
1. la présence d'opposition mécaniques de certaines tumeurs tout au long du tube digestif.	43
2. trouble du muscle sphincterien de l'œsophage supérieur	43
3. spasmes ou rétrécissement œsophagiens proprement dite.....	44
4. Autres	44
VI. Evolution et complications	45
A. Evolution naturelle	45
B. Complications du Diverticule	46
VII. Traitement	47
A. But	47
B. Moyens	47
1. Traitement chirurgical	47
i. Technique chirurgicale : diverticulectomie par cervicotomie gauche... 48	

i.1 Préparation	48
i.2. Installation	48
i.3. Abord chirurgical.....	50
i.4. Diverticulectomie	55
i.5. Myotomie du muscle cricopharyngien	58
ii. Diverticulopexie	58
iii. Fermeture	62
iv. Suite opératoire	62
2. Traitement endoscopique	62
i. Principe	63
ii. Techniques opératoires	63
ii.1. Traitement endoluminale par diverticuloscope rigide	64
ii.2. Traitement à base d'endoscopie souple	71
C. Indication	74
D. Résultats	76
1. Après la diverticulectomie	76
2. Après la diverticulopexie.....	78
3. Après traitement Endoscopique	78
VIII. Conclusion	85
Résumés	86
Anexes	90
Références bibliographiques	98



Introduction



Le diverticule pharyngo-œsophagien de Zenker représente plus de 85% du taux globale de tous les diverticules de l'œsophage.

Cette pathologie elle n'est pas fréquente, elle a une prédominance de 2,1 % sur l'ensemble des pathologies du tube de l'œsophage. Bien que son étiopathogénie reste encore mal élucidée.

Le diagnostic de ce diverticule de Zenker est remémoré devant toute dysphagie, et confirmé par l'examen para clinique du transit baryté pharyngo-œsophagien.

En l'absence de traitement, Cette poche diverticulaire donne bien évidemment des difficultés de déglutition, entraînant ensuite une cascade vers une dénutrition alors que des maladies pulmonaires d'inhalation sont considérées comme toute la gravité de cette pathologie.

La cure de cette hernie œsophagienne, et surtout celles avec des symptômes doit être chirurgicale, par ablation de la poche diverticulaire associée à une section du muscle cricopharyngien, ou à l'aide des techniques endoscopiques par stomie de poche et son ouverture directe dans la lumière œsophagienne.

Nous traitons une série de dix cas de diverticule de Zenker, opérés dans le service de chirurgie générale de l'Hôpital Militaire de Rabat. l'objectif de ce travail est d'étudier les repères de l'épidémiologie et le pose du diagnostic de cette anomalie, ainsi que d'estimer les résultats du traitement par chirurgie ouverte cervicale en termes de patients décédés et de complications résultant à cette opération a cours et à long terme.



Matériel et méthodes



1- Type d'étude

Notre travail est une étude transversale descriptive à visée analytique qui concerne une série rétrospective de 10 cas de diverticule de zenker opérés à notre formation de la chirurgie générale de HMIMV de Rabat.

2- Période d'étude

Notre étude s'étend sur une période de 18 ans. Allant du début janvier 2000 jusqu'à décembre 2018.

3- Objectif de l'étude

L'achèvement de notre travail ou notre étude était d'estimer les résultats des cures par chirurgie ouverte cervicale en termes de mortalité et de aggravations résultant à cette opération à court et à long terme.

4- Population étudiée

C'est une collectivité de cas qui regroupe 10 malades ayant eu une Diverticulectomie plus une myotomie pour diverticule de Zenker

5- Collecte des informations

Les informations ont été collectionnées à partir des archives de la Chirurgie viscérale 1 en s'appuyant sur :

- Le registre des malades,

Diverticulectomie plus une myotomie pour diverticule de Zenker

6- Collecte des données

Basant sur :

- Le registre des malades,
- Les dossiers cliniques des patients,
- Les comptes rendus opératoires,
- Le système d'informatisation des dossiers médicales de HMIMV,
- Les appels téléphoniques des patients.

7- Exploitation des données.

Les données collectées ont été transcrites sur une fiche d'exploitation

Les points prisent en considération dans l'analyse est celle-ci :

- les paramètres de l'épidémiologie
- les co-morbidités
- la durés et le type de symptômes dans le début et la fin de l'intervention
- les aggravations relatives au développement de la maladie
- le volume de poche diverticulaire
- le séjour hospitalier
- les complications per et postopératoires
- Les aboutissements des cures par chirurgie.

Fiche d'exploitation :

N :..... ;

IPP :.....

Identité

Nom :	Prénom :
Age :	Sexe : [] M [] F

Les antécédents :

Personnel	Médicaux	
	Chirurgicaux	
	Habitudes toxiques	

Examens cliniques :

Dysphagie	
Amaigrissement	
Régurgitation	
Anémie, Altération de l'état général	
Odynophagie	
l'hypersialorrhée	
<u>Autres</u>	

L'imagerie :

Radiographie du thorax	
Fibroscopie	
TOGD	
TDM Cervico-thoracique	

Traitement médicale :

Indication de la chirurgie :	Date de l'intervention :
Type de chirurgie :	Examen Anatomopathologique:
Suites op :	Evolution :



Résultats



Notre série comporte six hommes et quatre femmes (figure 1).

Trois de nos malades faisant preuve des maladies antérieures associées comme de comorbidités (cardiaques et pleuropulmonaires).

La dysphagie est toujours présente chez tous les patients participants à notre étude ; elle était isolée chez cinq patients. Deux patients présentaient une dysphagie associée à des régurgitations, alors qu'un patient avait une aphasie. (Figure 4)

Le développement de cette pathologie est marquée par l'apparition d'un amaigrissement important pour quatre de nos malades dont un était dans la cachexie totale. (Figure 5)

Devant la dysphagie on évoque la présence diverticulaire, mais on confirme par la fibroscopie haute et surtout le transit œsogastroduodéal.

En effet, le TOGD a approuvé chez la majorité de nos patients une formation surnuméraire œsophagienne médiane ou paramédiane gauche, associée à une image de soustraction postérieure en regard du muscle cricopharyngien.

La FOGD n'a été demandé que devant une symptomatologie évocatrice de pathologies associées du bas œsophage ou de l'estomac (sensation de blocage médio ou basithoracique, vomissements, hématemèse...), elle a mis en évidence le diverticule dans trois cas. (Tableau I)

Le scanner abdominal a été demandé chez deux patients, il a permis d'éliminer une complication ou une pathologie œsophagienne associée.

Tous nos témoins ont utilisé une ablation chirurgicale de la poche diverticulaire, liée à une section musculaire du cricopharyngien. L'intervention nécessite une anesthésie générale (AG), l'incision était une chirurgie ouverte du cou de la partie latérale gauche le long du bord interne du muscle sterno-cléido-mastoïdien. Après exposition, la coupure du tube oesophagien a été réalisée de gauche vers la droite puis mis sur lac. Le diverticule est dégagé sur toute sa circonférence. L'ablation du diverticule est effectuée par section à sa base soit par une agrafeuse-coupante linéaire soit par lame froide et suture au fil résorbable par points séparés.

Nous n'avons constaté aucune aggravation ni aucune perte de nos patients tout au long de la période d'hospitalisation n'a été à déplorer.

Les suites de l'opération étaient sans complications notées, un de nos patients a présenté une infection du site opératoire ayant bien évolué sous soins locaux quotidiens et une antibiothérapie adaptée. La reprise d'alimentation est en moyenne de 5 jours. Le délai général d'hospitalisation était estimé à 7 jours (extrême de 5 à 14j).

L'examen anatomopathologique de la pièce opératoire réséquée ne retrouve aucune trace de néoplasie, retrouve juste quelques aspects d'inflammation bénins.

Tous les patients ont été recueillis en consultation trois semaines après la sortie de l'hôpital, puis à 3, 6 et 12 mois.

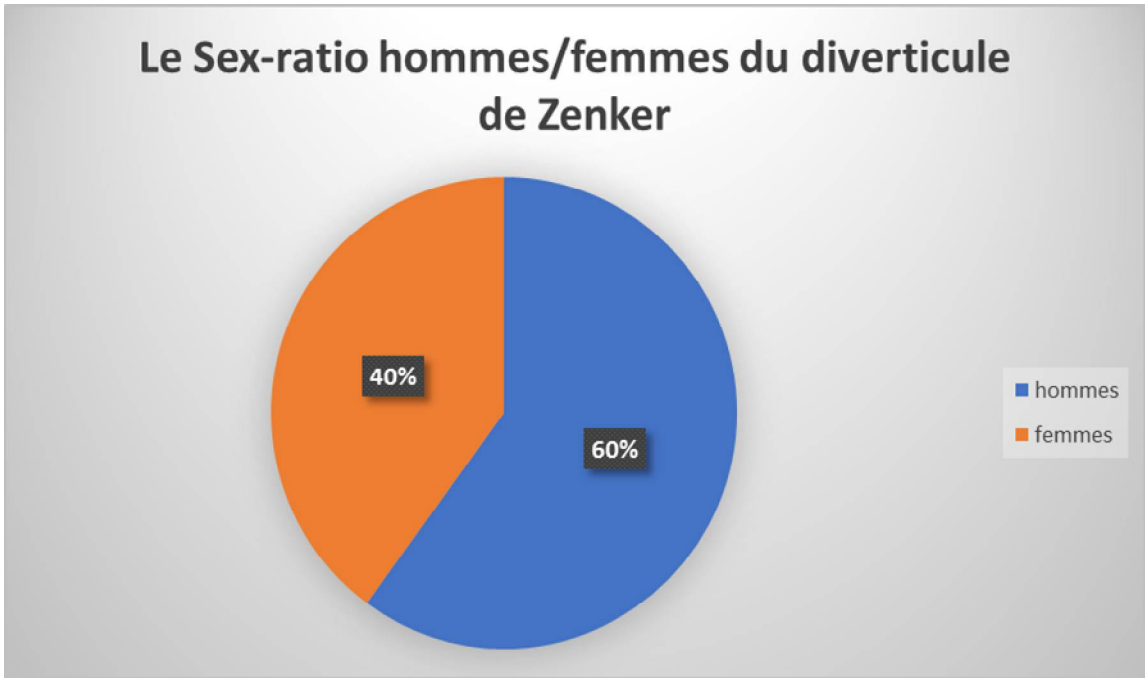


Figure 1: Le Sex-ratio hommes/femmes du diverticule de Zenker.

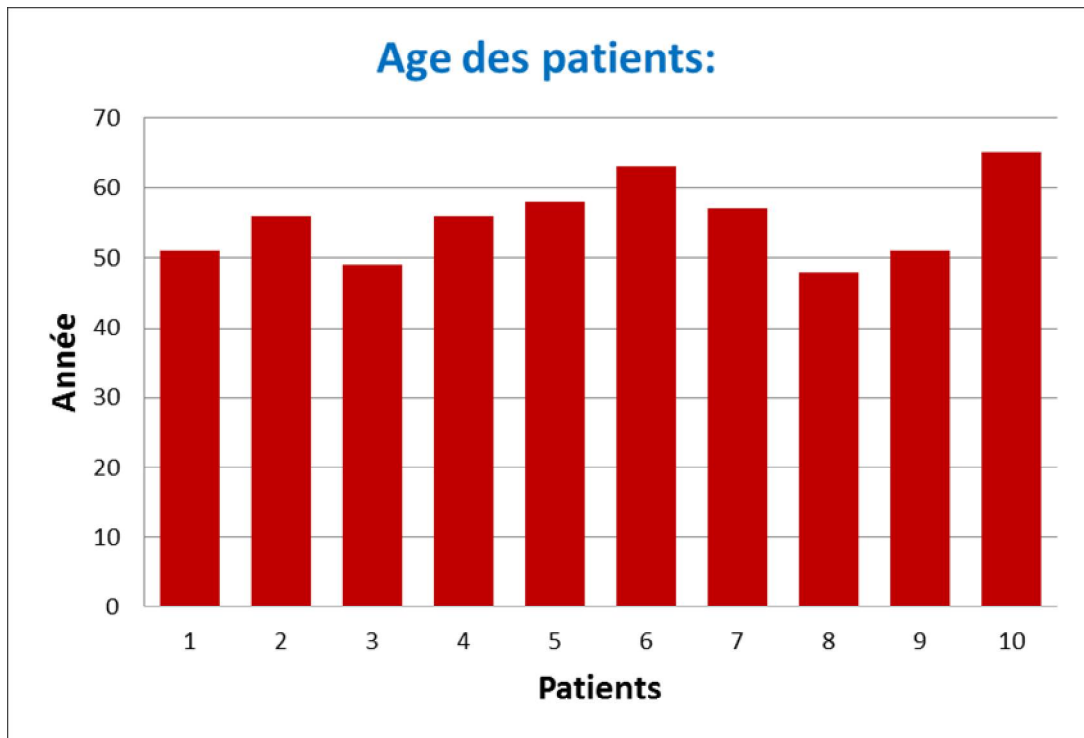


Figure 2: l'Age des patients étudiés dans notre série.

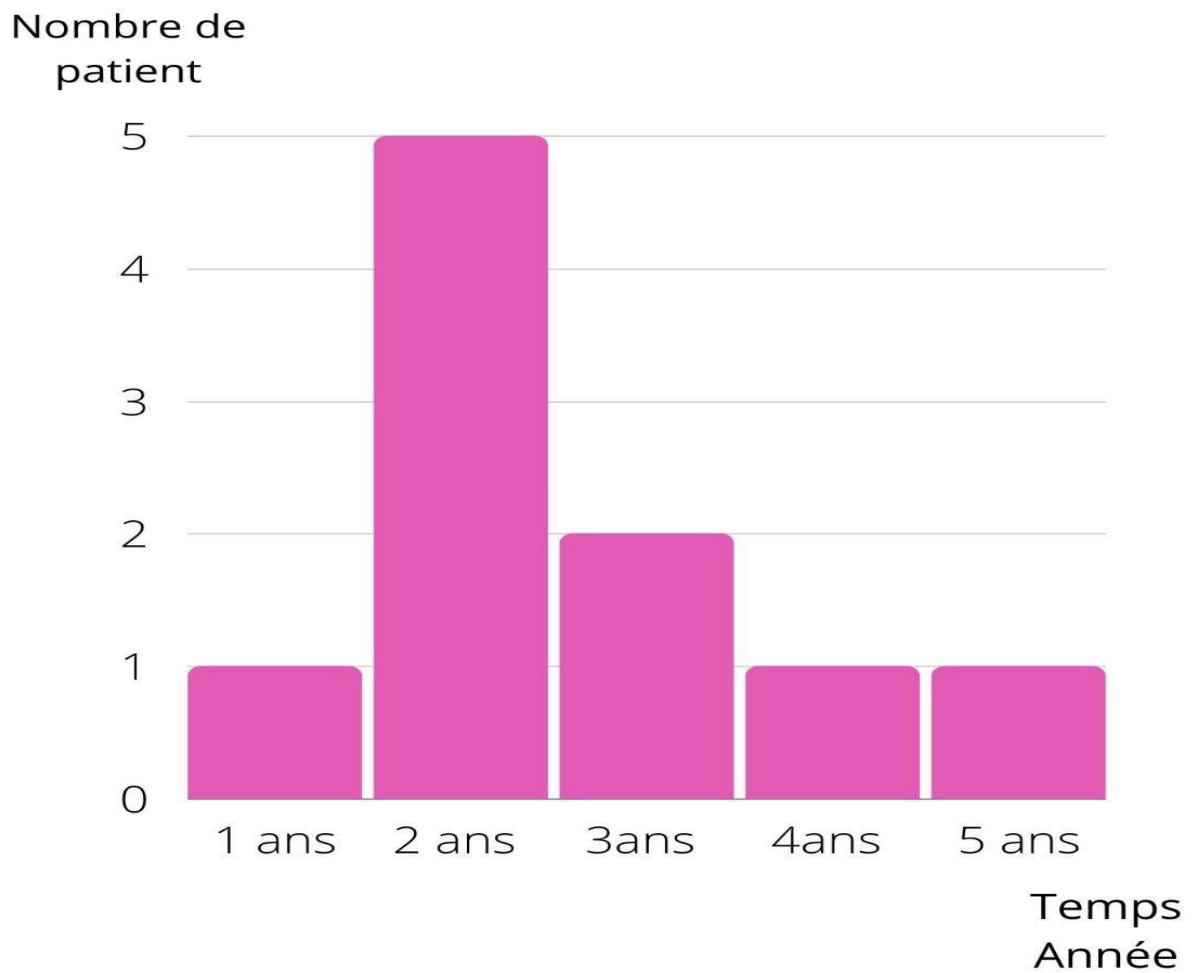


Figure 3: Le temps moyen entre l'opération chirurgicale et le début des premiers symptômes.

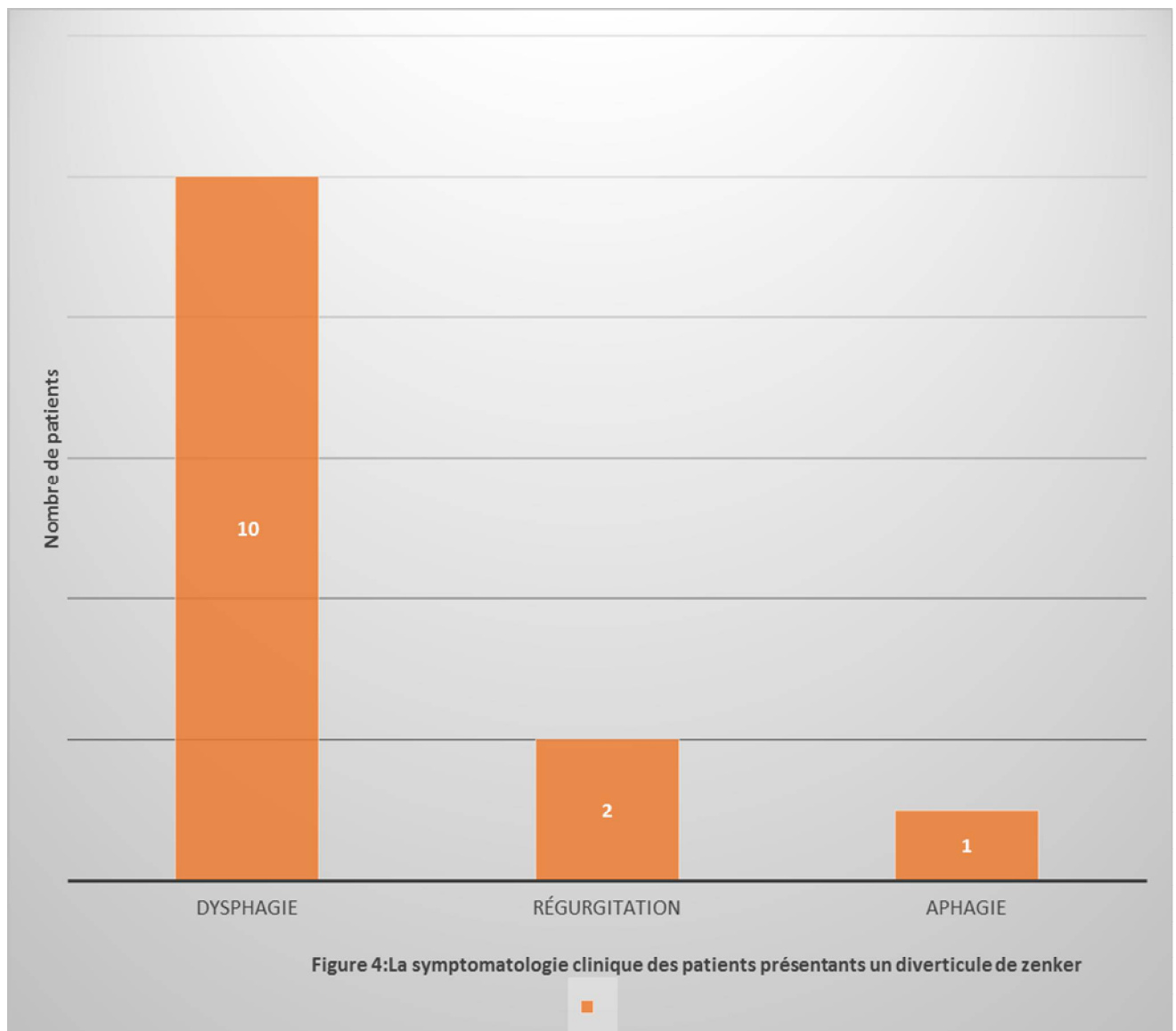


Figure 4: la symptomatologie Clinique des patients de notre série.

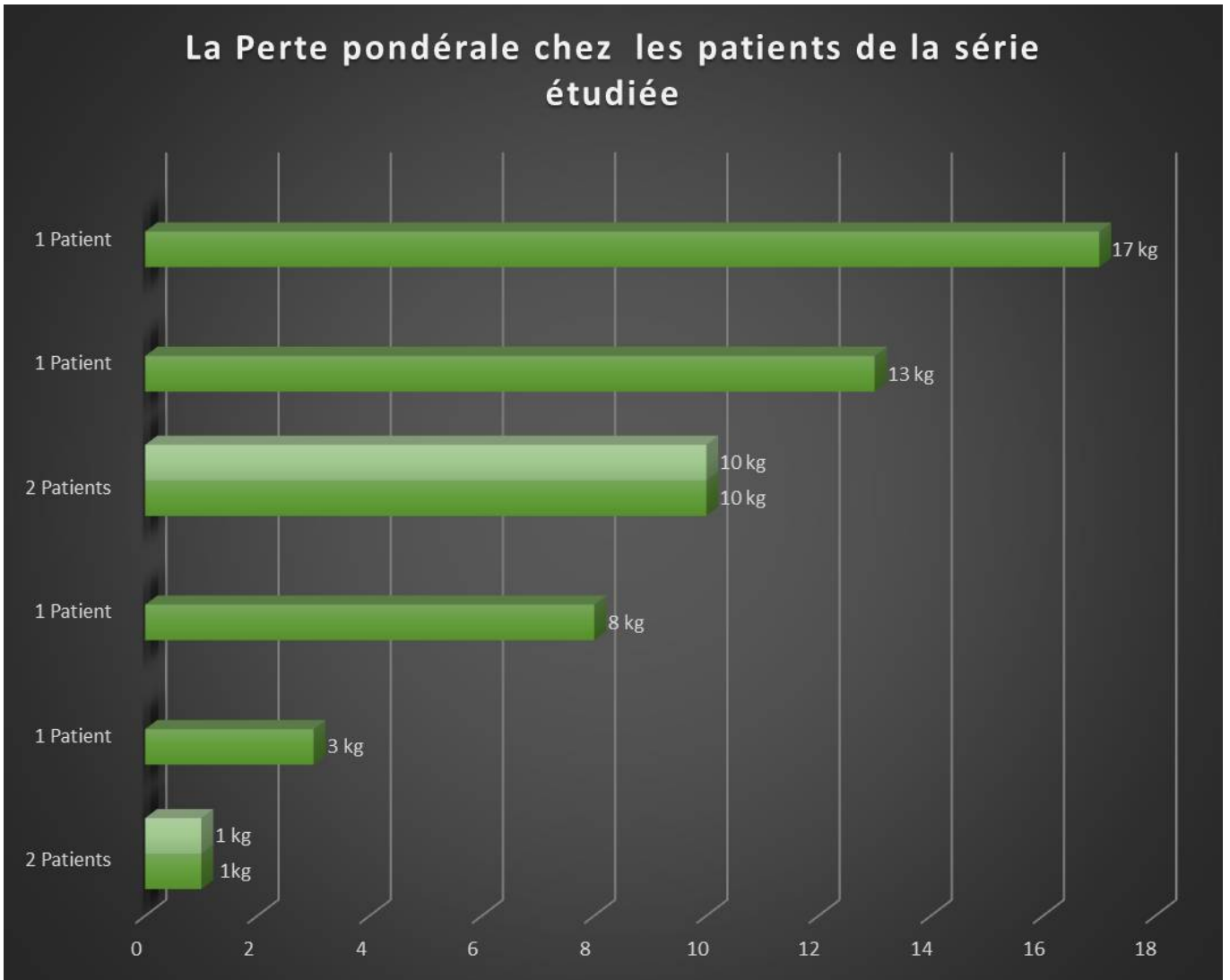


Figure 5: la perte pondérale chez les patients de la série étudiée.

Tableau I: données cliniques et paracliniques

Cas	Age (Années)	Sexe (M: masculin, F: féminin)	Signes cliniques	Examens complémentaires
N°1	51	M	- Dysphagie depuis 4 ans - Anémie, Altération de l'état général	- TDM: évoque une tumeur de l'œsophage cervical - Diagnostic per opératoire
N°2	56	F	- Dysphagie depuis 2 ans. - Amaigrissement, Asthénie	- TOGD a posé le diagnostic. - Fibroscopie: pas d'anomalie.
N°3	49	F	- Dysphagie évoluant depuis 1 an. - Régurgitations.	- TOGD Fibroscopie ont posé le diagnostic.
N°4	56	M	- Dysphagie depuis 3 ans. - Amaigrissement chiffré à 17 Kg.	TOGD et fibroscopie ont posé le diagnostic
N°5	58	M	- Dysphagie évoluant depuis un an. - Régurgitations. - Amaigrissement.	- TOGD a posé le diagnostic. - Fibroscopie: pas d'anomalie.
N°6	63	F	- Ostéosynthèse cervicale il y a 10 ans. - Dysphagie progressive.	TOGD (figure)
N°7	57	M	Dysphagie progressive	TOGD a posé le diagnostic.
N°8	48	F	- Dysphagie évoluant depuis 2 ans. - Amaigrissement. Chiffré à 13 Kg	TOGD a posé le diagnostic
N°9	51	M	- Dysphagie depuis 4 ans - - Amaigrissement chiffré à 8 Kg.	- - TOGD a posé le diagnostic. - Fibroscopie: pas d'anomalie
N°10	65	M	- Dysphagie depuis 2 ans. - Amaigrissement	- TOGD a posé le diagnostic. - Fibroscopie: diverticule.



Discussion



I. Rappels :

A. Anatomie

La partie haute du tube oesophagien. Il fait suite à l'hypopharynx et se poursuit par l'œsophage thoracique à hauteur de la seconde vertèbre thoracique et en regard du manubrium sternal. Il mesure en moyenne 5 à 6 cm et son extrémité supérieure, la jonction pharyngo-œsophagienne, se situe à 15cm des arcades dentaires.

1. Anatomie descriptive

L'œsophage est un carrefour musculo-membraneux étirable et extensible et flexible traversant successivement le cou le thorax. [1]

1.1. Limites :

L'œsophage est limité en haut par le bord inférieur du cartilage cricoïde en regard de C6, et à la partie inférieure avec son embouchement avec l'estomac au bord gauche de T10 ou T11.

1.2. Direction :

Le trajet de l'œsophage est long le rachis jusqu'à T4 puis s'en écarte de plus en plus.

1.3. Longueur :

L'œsophage globalement a une longueur d'environ 28cm depuis l'arcade dentaire au cardia.

Le segment thoracique mesure 16 cm et s'étend de T1 à T10-T11.

La partie diaphragmatique traverse le hiatus œsophagien au niveau de T10-T11. L'œsophage abdominal mesure 3 cm. (figure 6)

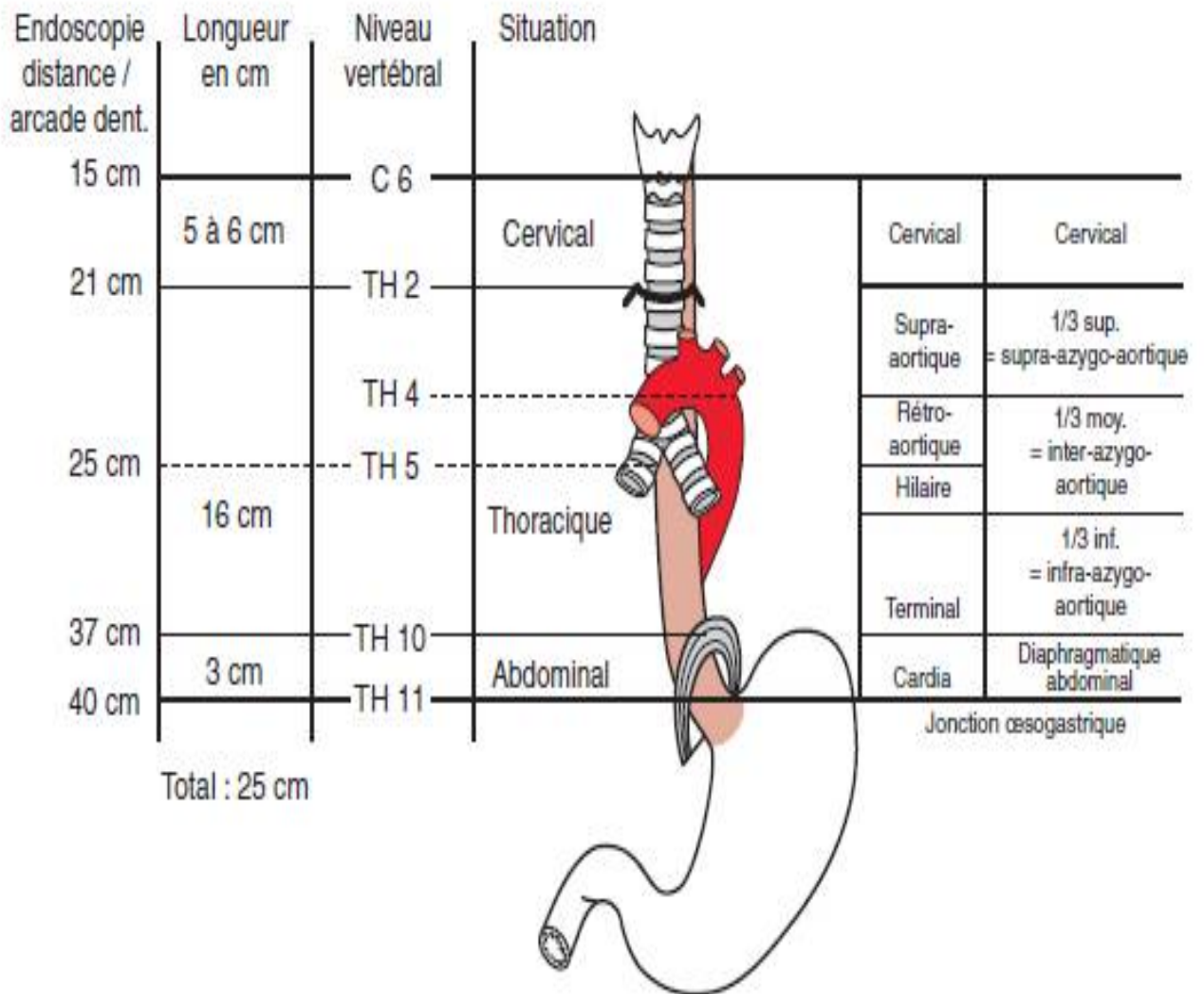


Figure 6: Anatomie descriptive de l'œsophage. [1]

1.4. Forme :

L'œsophage vide est aplati d'avant en arrière. Il y a trois zones de rétrécissement constant :

- La sténose cyclo pharyngée correspond à l'orifice de l'œsophage de Kiliany au bord inférieur du cartilage cricoïde.
- La sténose aorto-bronchique au contact de l'aorte et de la bronche gauche est localisée en T4-T5.
- Le diaphragme est rétréci au niveau du canal diaphragmatique. Ces sténoses séparent 3 segments plus dilatés : le segment annulaire de l'aorte, le segment du diaphragme bronchique et le segment sous-diaphragmatique.

1.5. Structure de la paroi œsophagienne : (figure 7)

La paroi œsophagienne se compose de :

- a. La muqueuse**
- b. La sous-muqueuse**
- c. La musculuse**
- d. Adventice**

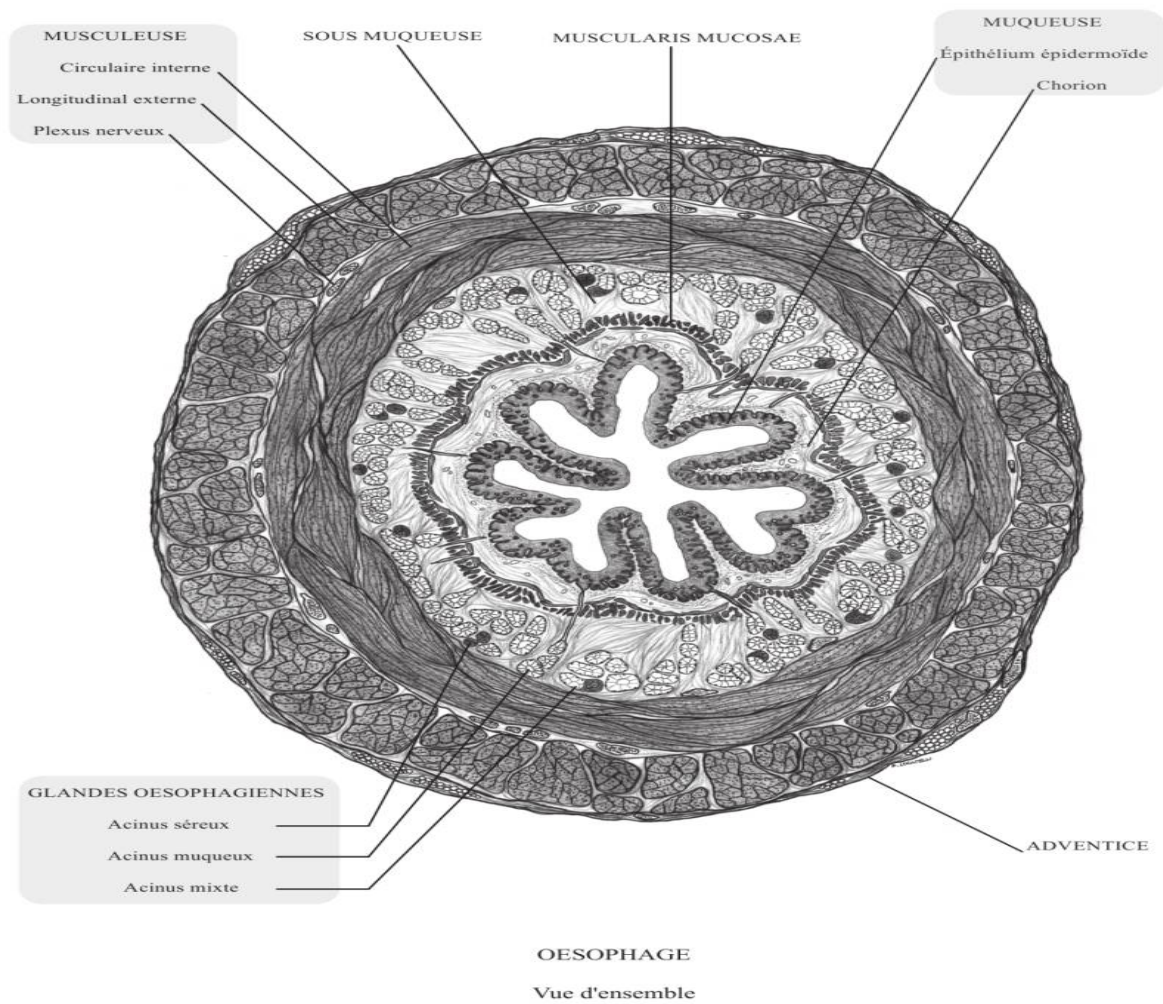


Figure 7: Coupe histologique des différentes tuniques de l'œsophage [4]

2. Rapports de L'œsophage cervical

2.1. La jonction pharyngo-œsophagienne :

Cette zone de transition entre l'œsophage et le pharynx est caractérisée par la présence des fibres musculaires striées. Cette disposition donne des zones de faible tension à la face post de la jonction pharyngo-œsophagienne [1]. cette zone est passé transversalement par le muscle cricopharyngien (CP) se repartie en deux deltas ou pyramides :

- Un delta supérieur, en haut du muscle CP. qui constitue le sphincter supérieur de l'oesophage, pour certains écoles, ils ont interdit sa subdivision dans la cure par chirurgie du diverticule de zenker.
- Un triangle inferieur, au-dessous du muscle CP.

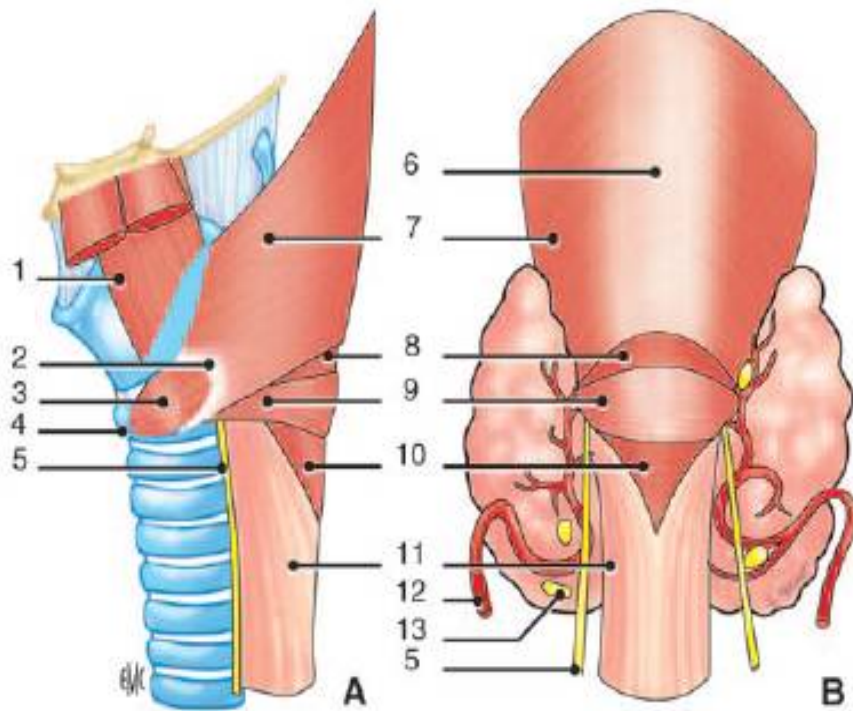


Figure 8: Jonction pharyngo-œsophagienne. [2]

A. Vue latérale gauche. B. Vue postérieure.

1. Muscle thyroïdien
2. Arcade fibreuse du constricteur inférieur
3. Muscle cricothyroïdien
4. Cartilage cricoïde
5. Nerf laryngé inférieur gauche
6. Raphé inférieur
7. Muscle constricteur inférieur du pharynx
8. Point faible fonctionnel (diverticule de Zenker)
9. Faisceau cricopharyngien du muscle constricteur inférieur du pharynx
10. Point faible anatomique
11. Œsophage
12. Artère thyroïdienne inférieure
13. Parathyroïde

2.2. L'œsophage cervical : (figure 9) [2]

Est en rapport :

a. En arrière :

Avec le rachis cervical et les muscles pré-vertébraux dont il est limité par un tissu cellulograisieux qui forme en sois un clivage chirurgical.

b. En avant :

Avec la trachée.

c. Latéralement : avec

- le paquet vasculonerveux du cou qui est composé de artère carotide commune, veine jugulaire interne et nerf pneumogastrique dans l'angle dièdre post des deux vaisseaux, ensemble enveloppé dans une gaine conjonctive propre et cloisonnée pour chaque élément ;

- le lobe latéral de la glande est en contact avec l'œsophage.

Elle doit être repoussée vers l'avant, nécessitant parfois une section et une correction d'une ou plusieurs veines thyroïdiennes moyennes.

L'artère thyroïdienne inférieure traverse la face latérale de l'œsophage jusqu'à la face poster du lobe thyroïdien et peut être également liée et sectionnée sans conséquence ;

- le nerf laryngé inférieur gauche .

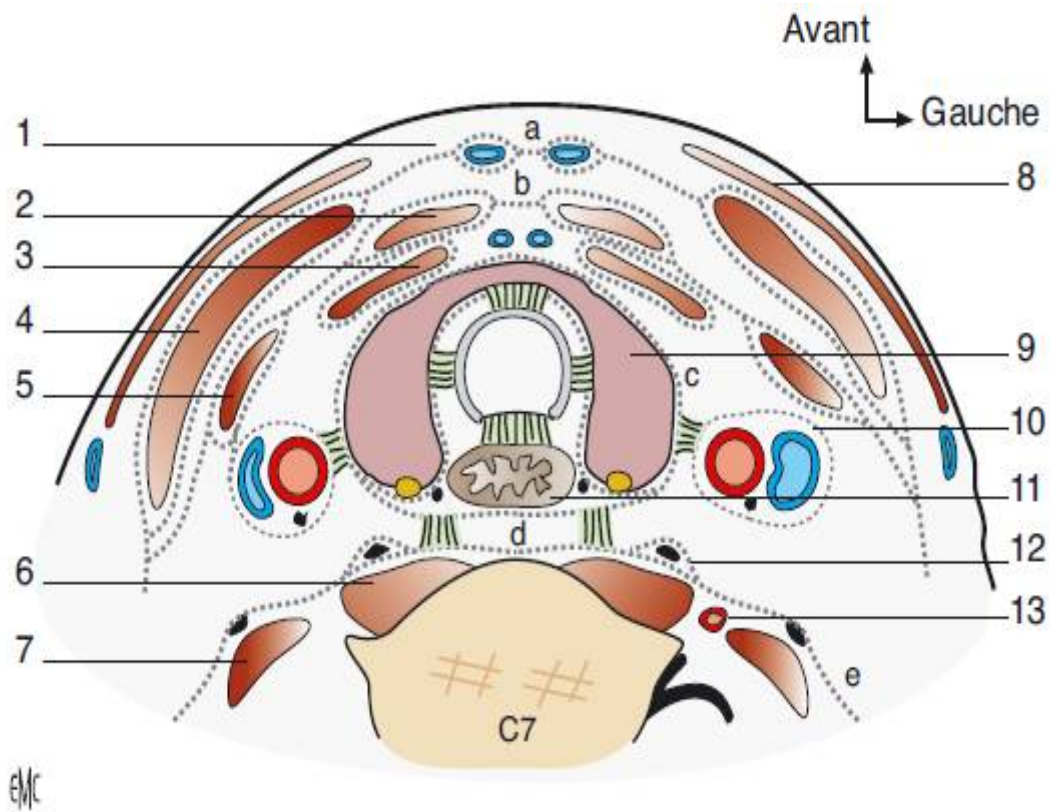


Figure 9: coupe horizontale schématique en C7 [2]

a lame superficielle ; b lame pré-trachéale ; c- lame pré-viscérale ; d- espace rétro viscérale ; e-lame pré vertébrale ; 1 Veine jugulaire antérieure ; 2 muscle sterno-cleido-hyoidien ; 3 muscle sternothyroïdien ; 4 muscle sternocléidomastoïdien ; 5 muscle homohyoïdien ; 6 muscle long du cou ; 7 muscle scalène antérieur et nerf phrénique droit ; 8 muscle peucier du cou ; 9 glandes thyroïde et parathyroïde ; 10 artère carotide commune , veine jugulaire interne et nerf vague ; 11 œsophage et nerf récurrent droit et gauche ; 12 chaîne sympathique ; 13 artère vertébrale

2.3. La transition cervico-thoracique :

Se localise au niveau de la partie supérieure de la cage thoracique. ce dernier a comme limite T1 par derrière, antérieurement par le sternum, et sur les côtés la première côte. l'osophage qui se localise le plus postérieurement et vire discrètement à gauche, est en relation antérieurement avec la trachée et les vaisseaux . La spécificité de cette zone limite du conduit thoracique à gauche, qui vire vers le croisement des vaisseaux jugulo-sous-clavier. Le passage thoracique brasse le bord gauche de l'œsophage de manière tangentielle proche, risque le plus redoutable dans la chirurgie par voie cervicale, voire plus médiastinale ou thoracique.

3. La Vascularisation et innervation

3.1. Les Artères

Cette embryologie donne une idée sur les artères de l'œsophage qui constituent une vascularisation d'emprunt et étagée qui est très diversifié d'un point de vue emplacement .

La vascularisation de l'œsophage est assurée par les artères sous-clavières. une collatérale de l'artère sous-clavière gauche (artère de Mishka) participe à irrigation a ce niveau.

Ces vaisseaux subissent une trajectoire descendante en formant un réseau haut et arrivent jusqu'à la division trachéale en se branchant reliant avec le système sous- jacent.

3.2. Les Veines

A partir d'une riche niche veineuse à mailles horizontales qui existe dans la sous- muqueuse en continuité avec un fibres musculaires a cote de œsophage.

L'écoulement veineux des 2/3 sup de l'œsophage se fait à l'intérieur du cave supérieur par des veines thyroïdiennes inférieures à l'intérieur du système azygos par biais des vaisseaux bronchiques, péricardiques et phréniques.[6] [101]

3.3. Les Lymphatiques

Le drainage lymphatique de la zone en question se fait vers les nodules de lymphes correspondantes trachéaux et jugulaires. [101]

3.4. Les Nerfs

a. Innervation interne :

Les deux types de plexus nerveux constituent la paroi œsophagienne :

- les plexus de Meissner dans la sous-muqueuse, principalement sensitive
- les plexus d'Auerbach entre la partie longitudinale et la partie circulaire de la musculature, à fonction motrice.

b. Innervation extrinsèque :

Comporte 3 composantes : composante centrale, une composante sympathique et une dernière parasympathique :

i. Innervation centrale :

Elle contrôle la musculature striée de l'œsophage à partir du centre bulbaire de la déglutition. Les neurones issus du noyau ambigu empruntent les fibres du nerf vague et se distribuent aux fibres striées de l'œsophage (cervical et thoracique supérieur) par le biais des nerfs laryngés.

ii. Innervation parasympathique :

Elle provient des 2 nerfs vagues qui se dissocient en plexus vagal péri-œsophagien au niveau du 1/3 moyen thoracique, puis se reconstituent en un tronc vagal antérieur et postérieur. Ces deux troncs suivent l'œsophage thoracique sur son trajet inférieur et traversent le diaphragme avec lui.

iii. Innervation sympathique :

Les nerfs d'origine sympathique sont en rapport avec le centre primaire médullaire disposé de T2 à T7 et font retour dans les ganglions sympathiques (cervical supérieur, thoracique et coeliaque). [6]

4. Les Voies d'abord de l'Œsophage Cervical : fig.10

4.1. La Cervicotomie latérale

L'incision par une cervicotomie a cote du sterno-clédo-mastoidienne (SCM) gauche. Le côté gauche est favorisé parce que la position anatomique de l'œsophage est discrètement viré à la partie gauche et parce que la formation nerveuse du voisinage (nerf récurrent), situé dans la vue de bout trachéo-œsophagienne, parallèle à l'œsophage. Quand la partie gauche est inaccessible (comorbidités antérieurs ORL ou vasculaire, problème thyroïdien, antécédents chirurgicales), un abord droit est possible mais il a un risque nerveux assez redoutable celui de la paralysie récurrentielles, surtout par extension excessive lors du visionnement de la partie basse de l'ouverture.

4.2. La Cervicotomie en « U » :

Cette technique opératoire est proposée lorsqu'on veut associer un curage ganglionnaire de la région cervical étendue ou en cas de chirurgie radicale dans le cas de la chirurgie néoplasique comme une pharyngo-laryngectomie.

4.3. La Cervico-manubriotomie

Technique de base pour augmenter l'excellence de l'exposition sur l'œsophage cervical et médiastinal. la region cervicale de l'abord est localisée a la partie anterieur du SCM gauche. Cette derniere est prolongée vers le bas par une incision centrale qui depasse discretement en bas les terminaisons du manubrium.

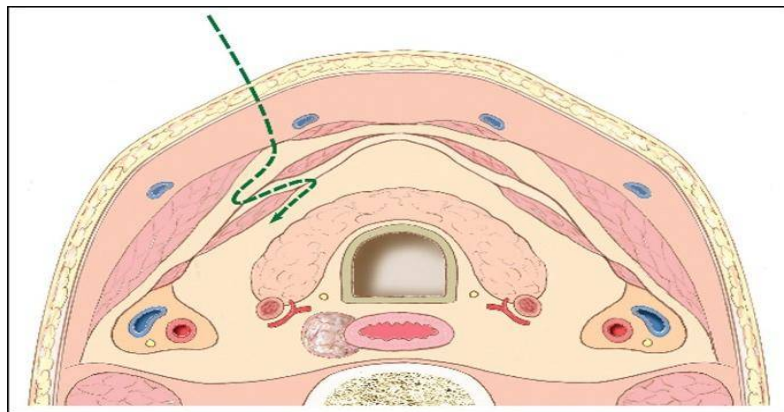
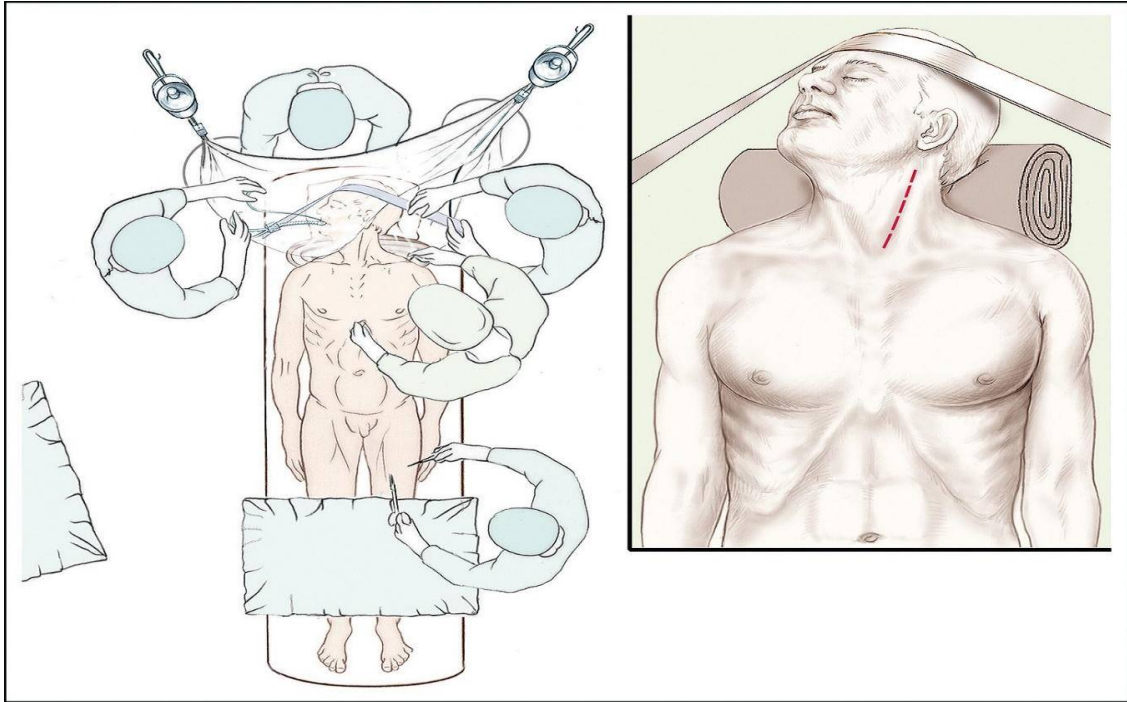


Figure 10: Installation et voie d'abord de l'œsophage cervicale par cervicotomie pré-sterno-mastoïdienne gauche. [7]

En pointiller : trace de l'incision ; La partie basse de l'incision est horizontale 1 ou 2 cm au-dessus du manubrium sternal.

B. La Physiologie de l'œsophage cervicale et de la déglutition : [8]

L'œsophage est un conduit responsable du transport des aliments solides et liquides de la bouche à l'estomac. Au repos l'œsophage est dans un état de vacuité aucun élément même pas l'air, étanché d'en haut par le sphincter supérieur de l'œsophage (SSO), et d'en bas par le sphincter inférieur de l'œsophage SIO (grâce aux fibres musculaires et aux contractions musculaires toniques).

Le phénomène de la Déglutition se résulte d'un relâchement du SSO poursuivi d'une onde péristaltique poussante et propulsive et pour finir un état de relâchement transitoire du SIO, cet ensemble de événements sont contrôlés par une formation nerveuse :

1. Mécanisme de la déglutition :

Il comprend 3 stades successifs :

Après un premier passage buccal qui est contrôlé volontairement, là où les aliments sont mastiqués et mélangés à la salive puis cédés par la langue dans le pharynx postérieur, puis survient un stade pharyngé. Ce deuxième phénomène est involontaire ; en effet les aliments sont transférés vers le tube œsophagien par le phénomène réflexe puis cédés vers l'œsophage par la contraction des fibres musculaires du pharynx, qui résulte par la suite d'une fermeture du larynx et l'ouverture du SSO.

Le dernier phénomène est le temps œsophagien là où les contractions musculaires composées de fibres circulaires produisent une onde péristaltique parcourant tout au long de l'œsophage et finit par le relâchement du SIO pour enfin laisser le passage du bol alimentaire vers le corps de l'estomac.

2. Le sphincter supérieur de l'œsophage (SSO) :

C'est un endroit de haute pression qui se localise entre la C5 et C8 et ayant une pression de repos supérieure ou égale à 31mmHg limitant ainsi le retour rétrograde ou le reflux du contenu de l'œsophage et l'accès d'air pendant la respiration. dans la déglutition ; la relaxation musculaire et la diminution de la pression permet de livrer passage du bol alimentaire vers l'œsophage (ouverture et fermeture rapide). [9]

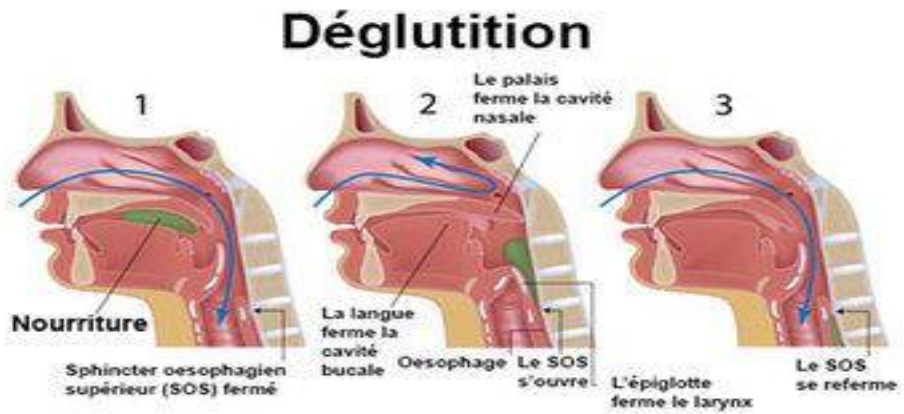


Figure 11: MECANISME DE LA DEGLUTITION

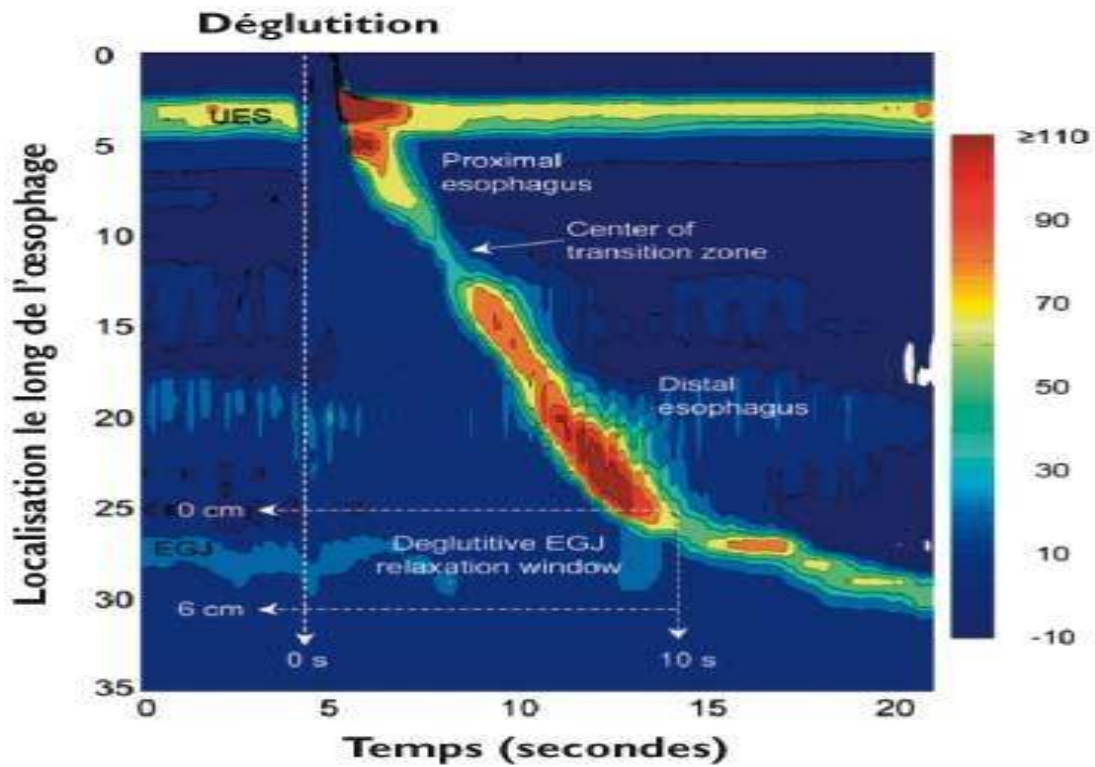


Figure 12: image manométrique de haute résolution des pressions dans la lumière œsophagienne lors de la déglutition [10]

II. Etiopathogénie :

De nombreuses hypothèses ont été posées pour essayer de donner au moins une simple explication correcte et bonne sur la constitution des diverticules de Zenker, toutes parlent d'un problème du fonctionnement physiologique ou constitutionnel du muscle cricopharyngien. Un triangle de Killian plus large, maladie de la gériatrie peut être, une hypertonie ou un défaut de relaxation, voire une contraction précoce du muscle cricopharyngien joue en faveur d'une création d'un diverticule depuis une zone de faiblesse musculaire [11]

En effet, L'âge avancée est sans le moindre doute un facteur essentiel dans la pathogénèse, car le diverticule de Zenker est exceptionnellement remarqué chez les patients de moins de 40 ans. On juge en gros que l'âge joue un rôle à cause de la diminution de nombre des fibres élastiques des tissus et de la perte progressive comme conséquence du tonus musculaire au cours du vieillissement tissulaire.

La taille de la zone faible est très variable d'un patient à un autre. C'est au niveau de cet endroit de faible que la nourriture passe de l'hypopharynx ; qui est grand ; vers l'entrée œsophagienne relativement petite. La muqueuse de l'hypopharynx se dégagerait ainsi à ce niveau sous l'effet de différence de pression entre la lumière hypopharyngée et l'espace pré-vertébral lors de la déglutition. [101] Elle explique donc fréquence élevée du diverticule chez la population du nord du continent de l'Europe ayant des diamètres des cous plus élargie et long que les autres populations [11].

Les résultats, très différentes, récolté par un examen manométrique montrent un relâchement qui n'est pas forcément complet du sphincter supérieur de l'œsophage et une grande pression du pharynx [12,13].

Pour certains auteurs, la manométrie est toujours très limitée pour ramener assez d'explication fiables et logiques par rapport à ces théories physiopathologiques. [11]

Le reflux gastro-œsophagien (RGO) ; dans certaines hypothèses ; doit être responsable d'un élargissement de longueur du tube œsophagien suite à l'attaque acide et durable de sa muqueuse [14] ; sclérose et fibrose du tissu musculaire du sphincter supérieur de l'œsophage donnant ainsi une grande étroitesse [15].

III. Épidémiologie

Le diverticule de Zenker est une pathologie assez rare, sa prévalence est de 0,2 à 1% de l'ensemble des pathologies œsophagiennes. [17]

Il choisit préférentiellement plus les hommes après 60 ans, rarement avant 40 ans.

Mais son incidence reste floue à cause du nombre élevé de patients assourdis sans aucun symptôme. [16]

On note aussi dans les différentes séries étudiées dans la majorité des cas de littérature une évidente prédominance des patients hommes que ne nous retrouvons pas dans notre étude.

Le diverticule de Zenker constate on peut dire uniquement chez des individus des ethnies blanche, avec un sex-ratio hommes/femmes plutôt plus homme que femme qui varie globalement de 2,6/1 à 3,4/16,7. [18,19]

L'incidence est différée par rapport aux régions et emplacement géographiques.

IV. Diagnostic positif

A. Étude clinique :

Les symptômes du diverticule de Zenker sont due à la fois à étroitement et la sténose, et a la présence du corps étranger soit le diverticule lui-même.

Les diverticules de Zenker sont souvent silencieux et de découverte fortuite lors de l'exploration d'autre pathologie dans 10 à 20 % des cas [20].

La dysphagie représente un signe majeur très important, elle est remarquablement progressive avec sensation de blocage alimentaire et une sensation de gêne qui peut engendre par la suite la perte de l'appétit de la dentition. Cette dysphagie est de plus en plus importante corrélée a la taille de la lésion diverticulaire augmente dans l'œsophage. Ce symptôme a été retrouvé chez tous nos patients. [21, 22,101]

Les régurgitations d'aliments solides est l'autre symptôme frappant de cette pathologie oesophagienne [101][23]. Dans notre série, 25 % ont présenté des régurgitations.

L'amaigrissement et la dénutrition comme conséquence que nous retrouvons chez la grande majorité de nos patients, en moyenne chiffré à 12,6kg.

La fétidité de l'haleine au niveau de la bouche surtout matinale, l'hyposialorrhée et reflux de salive a la position allongée.

Les fausses routes d'aliments, qui donnent des bronchopneumopathies à répétition, *trouble de phonation* avec raucité de la voix [24]

Parfois la palpation en latérocervicale gauche d'une *masse* gargouillant sont des signes fonctionnels qui peuvent accompagner la dysphagie.

En dehors des ceci, 15 à 20 % des diverticules sont de découverte fortuite radiologiquement [101].

L'examen clinique est pauvre et souvent normal. Parfois, on retrouve une masse cervicale réductible à la palpation si le diverticule est assez volumineux. La pression dans le cou peut alors provoquer des bruits hydro-aériques à l'auscultation, signe du diverticule de ženker.[25] [101]

B. Etude paraclinique :

1. La radiographie du thorax : [25]

Un diverticule de ženker volumineux, est comme une opacité de l'espace rétro trachéal supérieur, avec des limites régulières et un niveau hydro-aérique. De plus, la radiographie du thorax peut révéler des signes indirects de pneumopathie d'inhalation et d'infiltrats du parenchyme pulmonaire [101].

2. Transit œso-gastro-duodenale (TÖGD):

L'examen de référence qui pose le diagnostič. [101]

Il est nécessaire de réaliser des incidences multiples en utilisant un produit de contraste assez fluide pour une meilleure visualisation du diverticule et de son collet.

Le TÖGD montre une image d'addition rétro- œsophagienne de taille variable, arrondie, se raccordant par un collet à la lumière œsophagienne. Il refoule l'œsophage vers l'avant et le produit opaque stagne dans le diverticule après la déglutition. Sur les clichés de face, le diverticule se présente sous forme d'une opacité arrondie de l'œsophage cervical dans sa partie haute.

Sur les clichés de profil, l'image est plus parlante.

En fonction de l'importance du diverticule, on distingue trois stades.

Une autre classification a été faite par Vãn Overbeæk [26], c'est une classification qui se base sur des données purement cliniques d'utilisation très pragmatique en trois stades ou grades :

Grade I	Petit sac diverticulaire moins de 2 cm
Grade II	Grand Diamètre est entre 1 et 3 longueur de la vertèbre correspondante. Poche diverticulaire est entre 2,1 et 4,1 cm.
Grade III	Grand Diamètre supérieur à 3 longueur de la vertèbre correspondante. Plus grand diverticule plus de 4,2 cm.

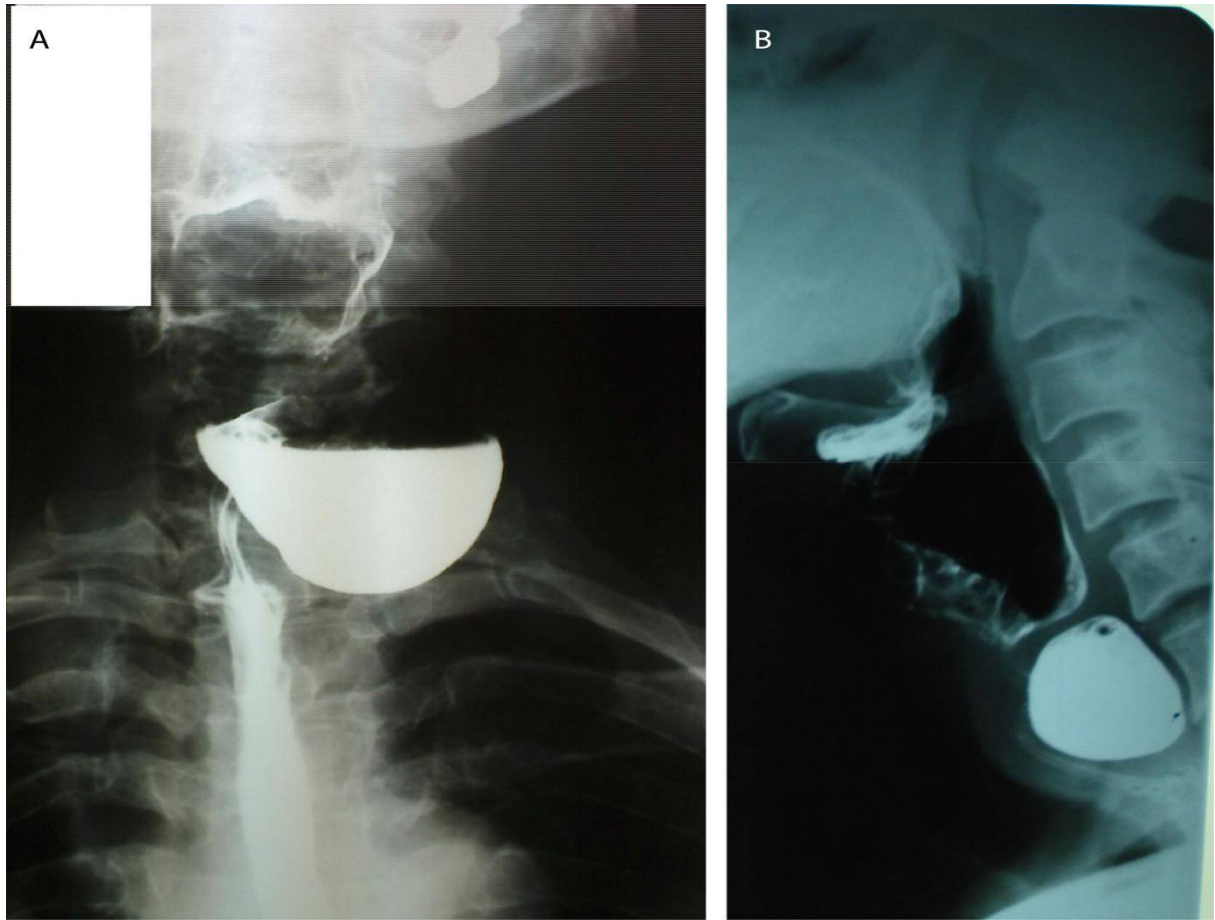


Figure 13: Transit œsophagien montrant un diverticule de Zenker.

A. Cliché de face. B. Cliché de profil

3. Endoscopie :

La fibroscopie du tractus aérodigestive n'a aucune indication à visé diagnostique. Lorsqu'elle est réalisée c'est justement pour une visée plutôt thérapeutique ; elle permet avec des difficultés d'explorer le diverticule et peut se compliquer d'une pèrforation de ce dernier ; risque le plus dangereux a craindre.

Elle permet entre outre d'explorer toute la muqueuse œsophagienne et l'estomac a la recherche de lésions néoplasiques. [27] [28] [101]

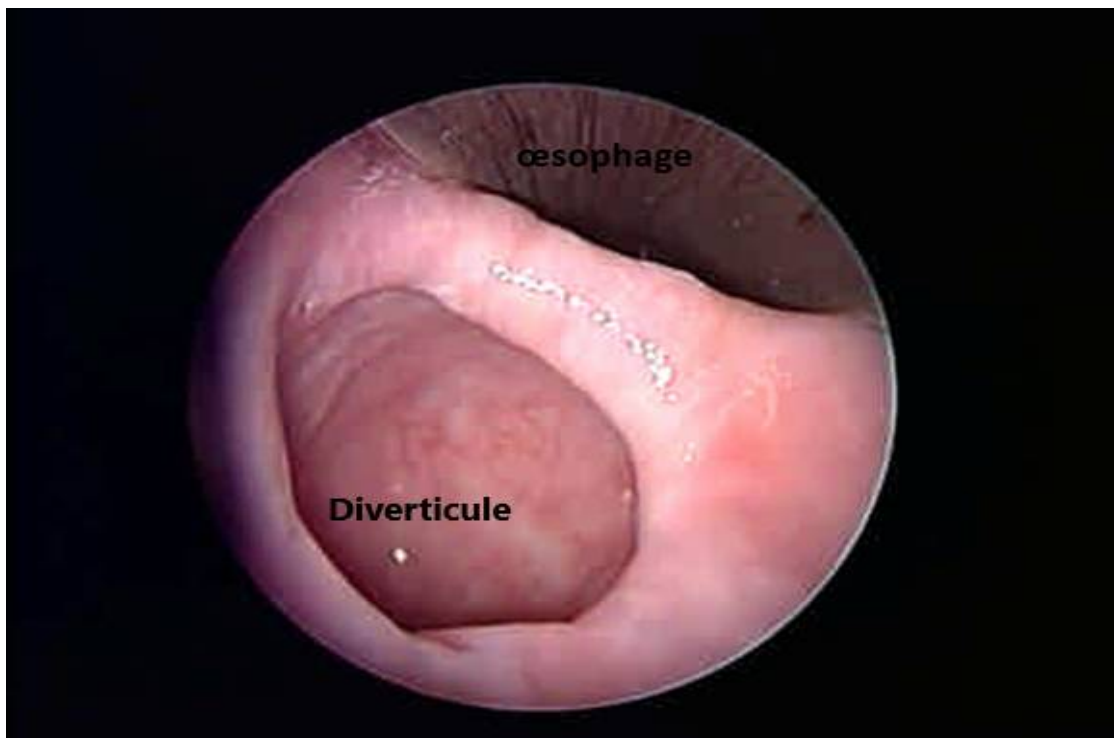


Figure 14: Vue endoscopique montrant le diverticule de ZENKER

4. La tomodensitométrie (TDM) :

Le scanner cervico-thoracique n'est pas de pratique courante ou utile en termes de diagnostic, mais il est par contre utile pour trouver les complications, comme les diverticulites, l'abcédation ou une dégénérescence cellulaire maligne. Il peut donner une idée sur la taille de la poche diverticulaire et ses rapports avec les structures de voisinage. Il permet ainsi d'éliminer tous les diagnostics différentiels notamment une pathologie maligne. [28]

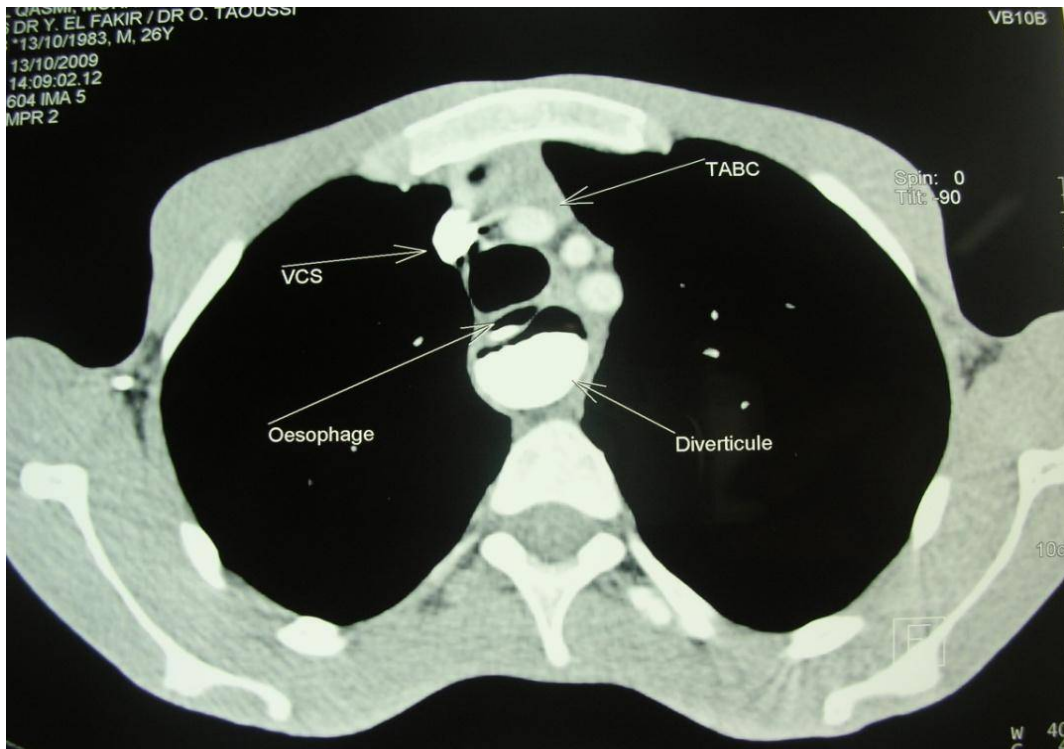


Figure 15: Scanner thoracique montrant le diverticule de Zenker (cas de la littérature).

5. La manométrie :

La manométrie œsophagienne est un examen qui permet d'étudier les pressions le long de l'œsophage ainsi qu'au niveaux des sphincters.

Cet examen est surtout indiqué chez les patients présentant des troubles de la déglutition.

Elle permet l'analyse des troubles moteurs existant sous-jacents qui sont retrouvés dans 60 % à 100 % des cas en raison de leur caractère instable : troubles moteurs non spécifiques (40 %), achalasie (20 %), spasmes œsophagiens étendus et répétés (20 %). [29]

6. Étude vidéo-fibroscopie de la déglutition (EVD)

La portion déglutie ou le bol alimentaire contenant la capsule devient invisible complètement à l'hypopharynx puis réapparaît, correspondant à la visualisation de la régurgitation. Ce signe est très caractéristique de la présence potentielle d'un diverticule de Zenker [30,27] [101]

V. Diagnostic différentiel : [31]

Le diagnostic différentiel du diverticule de Zenker se fait avec :

1. la présence d'opposition mécaniques de certaines tumeurs tout au long du tube digestif.

Les cancers malins du pharynx et de l'œsophage : sont le chef de file des causes de troubles de la déglutition et doivent être éliminés avant toute autre recherche. Leur exploration nécessite un examen ORL détaillé. L'examen choix à demander en premier est l'endoscopie ou la fibroscopie haute exploratrice.

Les tumeurs bénignes de l'œsophage : sont rares (fibromes, léiomyomes).

Les compressions ou opposition externes : traumatiques, ostéophytes de dégénérescence osseuse, tumeurs du carrefour aérodigestives haut.

Nodules de la glande thyroïde.

2. trouble du muscle sphincterien de l'œsophage supérieur

Achalasie : anomalie motrice de l'œsophage caractérisée par une absence du péristaltisme de ce dernier.

Causes neurologiques : Accidents vasculaires AVC, dystonies, neuropathies, paralysies des nerfs crâniens, sclérose en plaques, sclérose latérale amyotrophique, syndromes extrapyramidaux, syndromes malformatifs, syndromes pseudo-bulbaires, traumatismes crâniens, tumeurs.

Causes musculaires : Dermatomyosite, dystrophies, myopathies (maladie de Steinert, myopathie mitochondriale, myopathie occulo-pharyngée, ...).

3. spasmes ou rétrécissement œsophagiens proprement dite

- *rétrécissement œsophagien chimique ou caustique*
- *étrécissement œsophagien post radiothérapie ou exposition à l'irradiation*
- *étrécissement œsophagien post opératoire ou post chirurgie*

4. Autres

Maladies de système : Sclérodémie, syndrome sec de Gougerot-Sjögren, syndrome de Guillain-Barré.

Causes secondaires et iatrogènes : Effets néfaste secondaires de certains médicaments (neuroleptiques), intubation traumatique trachéale, séquelles de chirurgie, sonde nasogastrique répétée , trachéotomie nimporte quelle soit la cause.

VI. Evolution et complications :

A. Evolution naturelle :

Elle reste sujet de grande discussion. Pour les études de littérature commençant par Laheey et al [32], et Payne et al [33], elle se ferait vers une augmentation de petit en petit et progressivement du volume allant parallèlement avec une aggravation des symptômes. Le stade I est défini par un problème d'ouverture du muscle cricopharyngien sans protrusion vraie de la muqueuse ; au stade II c'est une hernie de la muqueuse, les lumières de l'hypo pharynx et de l'œsophage restant accordées uniformément ; au stade III, le diverticule se développe entre l'œsophage en avant et le rachis en arrière et comprime les structures adjacentes, en particulier l'œsophage, la lumière de l'hypopharynx se trouvant alignée sur celle du diverticule.

Van Overbeck considère que le passage du stade I aux stades II et III ne serait pas inéluctable.

Ponette et al [34], ont proposé une autre classification en quatre groupes: les groupes A et B correspondent aux stades I et II de Lahey et al. Dans le groupe C le diverticule se développe dans le sens craniocaudal sans comprimer l'œsophage, et dans le groupe D, il est volumineux et comprime l'œsophage. Pour ces auteurs, le passage du groupe A vers les groupes suivants ne serait pas, non plus, inéluctable.

Le risque de dégénérescence maligne existe. Son incidence est évaluée entre 0,25 et 0,30 %, Et serait donc environ 100 fois supérieure à celle des cancers de l'œsophage dans la population générale qui est évaluée à 0,003 %. [35] Sa prévalence varie de 0,31 à 0,48 %. [36,37]

B. Complications du Diverticule :

Au terme de complications, la dysphagie chef de file donne comme conséquence une perte d'appétit et uniformément de poids et dans certains cas, un état cachectique profond, Complication fréquemment retrouvée dans les séries étudiées de la littérature, elle se trouve en gros dans 38% des cas. [38-39]

Les phénomènes d'inhalation et pneumopathie ainsi Les fausses routes. [40] [101] [41-42]

Le risque de passage a la malignité est plus diminuer, moins de 1 % des cas dans la série de. Littérature de la Mayo Clinic. [43-44]

Le carcinome est très exceptionnel dans le diverticule de Zenker [45] [46].

Le diverticule peut subir une sclérose et une fibrose après plusieurs années de développement [47].

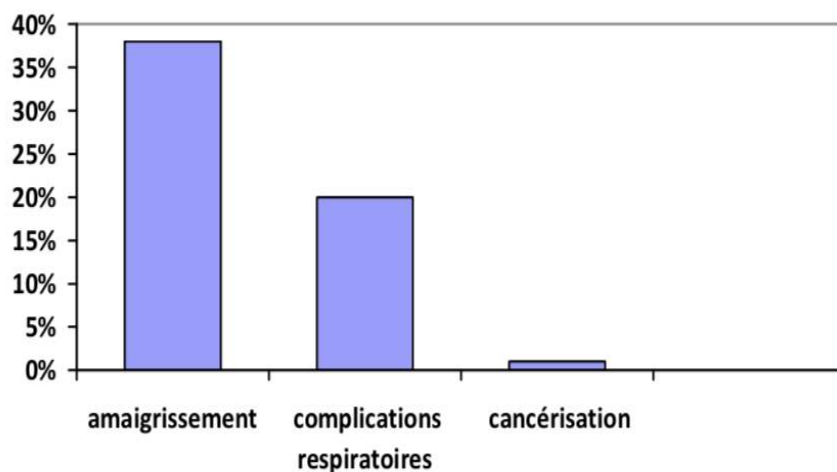


Figure 16: la fréquence des complications selon les séries publiées.

VII. Traitement :

A. But :

Le traitement du diverticule de Zenker a pour but :

- Le traitement de la symptomatologie clinique
- L'amélioration la qualité de vie du patient
- La résection du diverticule et le rétablissement de la continuité digestive
- La prévention des complications a cours et a long terme

B. Moyens :

Le traitement médical du diverticule de Zenker n'a pas de place.

Le traitement chirurgical (par ablation de la poche diverticulaire) ou a travers l'exploration endoscopique, sont les traitements de fond de tous les diverticules présentant des symptômes. [101]

1. Traitement chirurgical :

Cette prise en charge chirurgicale na pas cessez d'évoluer depuis une vingtaine d'années. [57]

La résection du sac diverticulaire ou la stomie diverticulaire (la Diverticulopexie), avec ou sans la section du muscle cricopharyngien, sont des techniques qui ont besoin d'un abord par cervicotomie sous anesthésie générale. [48, 49, 50, 51]

i. Technique chirurgicale : diverticulectomie par cervicotomie gauche [53]

i.1 Préparation :

Le patient doit être à jeun strict et l'anesthésie doit prendre en considération le risque d'inhalation du contenu intra-diverticulaire.

Une sonde nasogastrique de gros calibre n'est poussée qu'en peropératoire sous contrôle manuel du chirurgien pour éviter toute sorte de complications ou de perforation diverticulaire.

Une antibioprophylaxie est aussi nécessaire en peropératoire .

Cette cure chirurgicale classique est effectuée habituellement sous anesthésie générale (AG).

L'anesthésie locorégionale est une alternative en cas de contre-indication à l'AG. Elle est réalisée par un bloc cervical des racines C3-C4-C5 dans l'espace intertransversaire.

i.2. Installation :

Le patient est installé en position allongée dorsal, les deux bras le long du corps, un coussin sous les épaules, la tête maintenue en extension sur une ce qu'on appelle une têtère et en rotation de 45° vers la région droite.

La tête est posée et fixée ainsi par un ruban flexible extensible placée sur la partie du front. On note qu'il ne faut pas exagérer l'hyper extension cervicale, qui peut engendrer de la douleurs a ce niveau en post-opératoires. Le champ opératoire doit dégager l'axe trachéal médian, le manubrium sternal et passe à cote du bord supérieur du lobe de l'oreille en haut. [52]

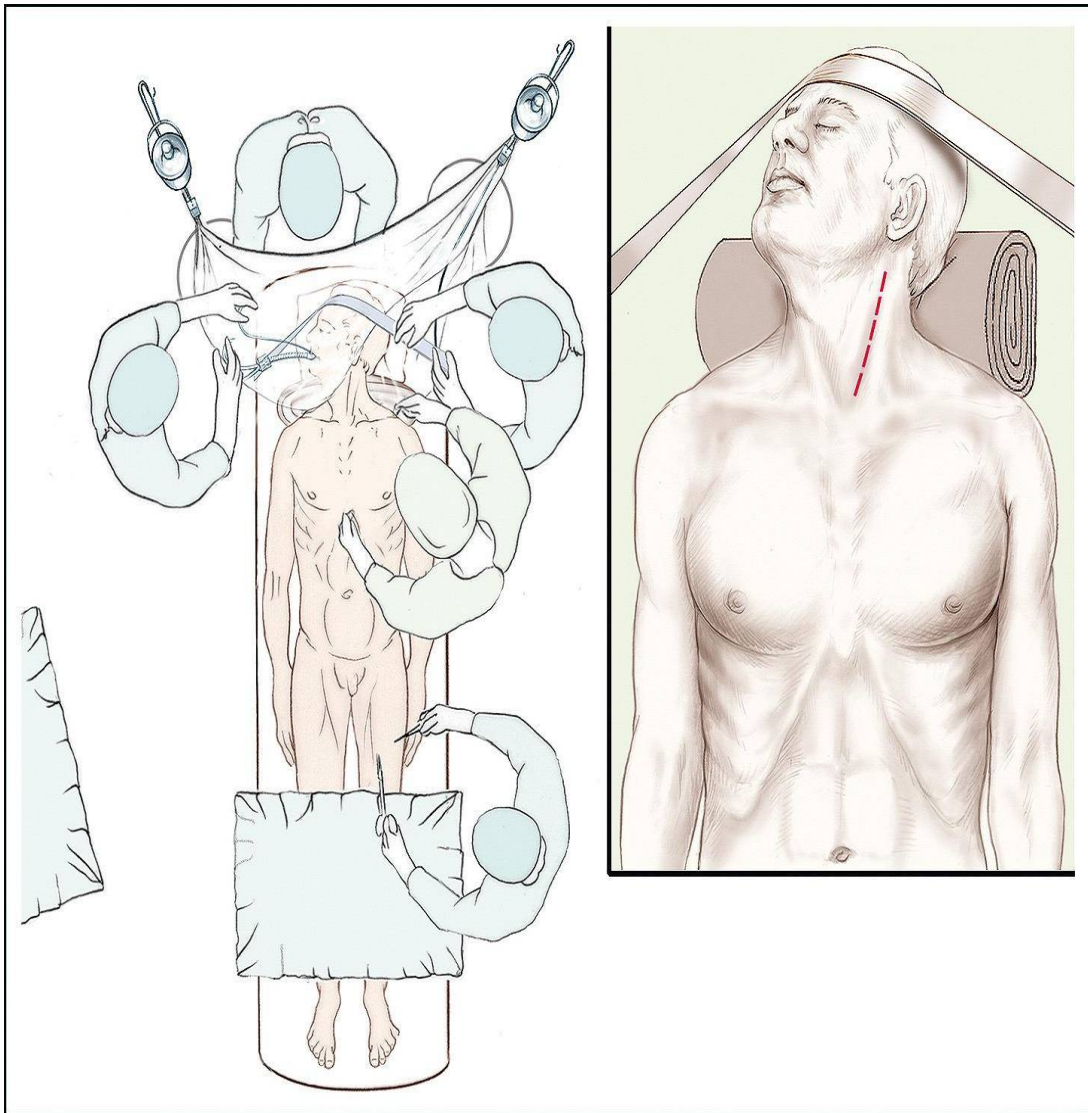


Figure 17: Installation du patient et incision [52]

i.3. Abord chirurgical : [54]

Le muscle omohyoïdien qui barre l'accès aux plans profonds est sectionné.

La mise en place d'un écarteur du statisme ou ce qu'on appelle écarteurs de Farabœuf bien tenus, il permet alors une exposition maximale, en soyant vigilant et attentif à ne pas toucher le nerf laryngé inférieur en poussant la trachée vers la droite. La dissection est poursuivie vers le fond en dedans du paquet jugulo-carotidien qui est refoulé en dehors à l'aide d'un écarteur de Farabœuf, l'artère carotidienne gauche c'est le rapport le plus profond. On évitera donc une dissection au bistouri électrique source de lésions et traumatismes du nerf récurrent. L'artère thyroïdienne moyenne est ligaturée puis coupée entre deux ligatures. (Figure 18)

L'opération est poursuivie ainsi, en ce dirigeant vers le plan rachidien et pas en dedans pour éviter toute lésions potentielles du nerf récurrent gauche. L'œsophage est repéré au doigt lors de la mobilisation à l'aide de la sonde nasogastrique. Le diverticule se trouve exclusivement toujours à la face postéro-latérale gauche de l'œsophage, initialement en regard du cartilage cricoïde avant de glisser vers le bas. Il est important d'inciser la couche adventiculaire de l'œsophage pour trouver et aboutir au diverticule. Après l'obtention douce et minutieuse du diverticule dès que repéré par une pince atraumatique type Bæbcock (fig 21), les adhérences musculo-fibréuse péri-diverticulaires sont libérées pas à pas, jusqu'à rejoindre le collet diverticulaire (fig 22). Ce temps fragile et minutieux permet de bien séparer libérer tout le diverticule et d'éviter une exérèse incomplète de celui-ci (fig 23).

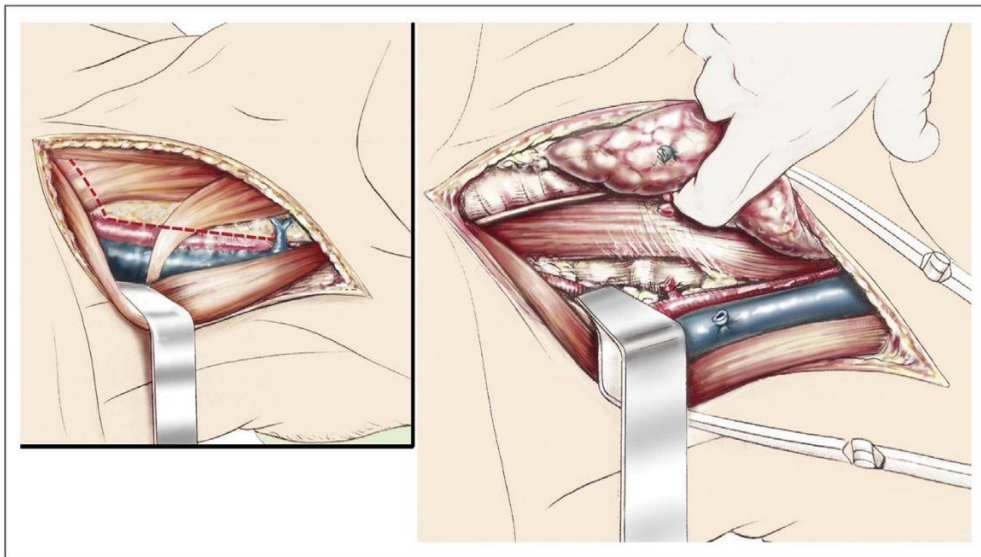
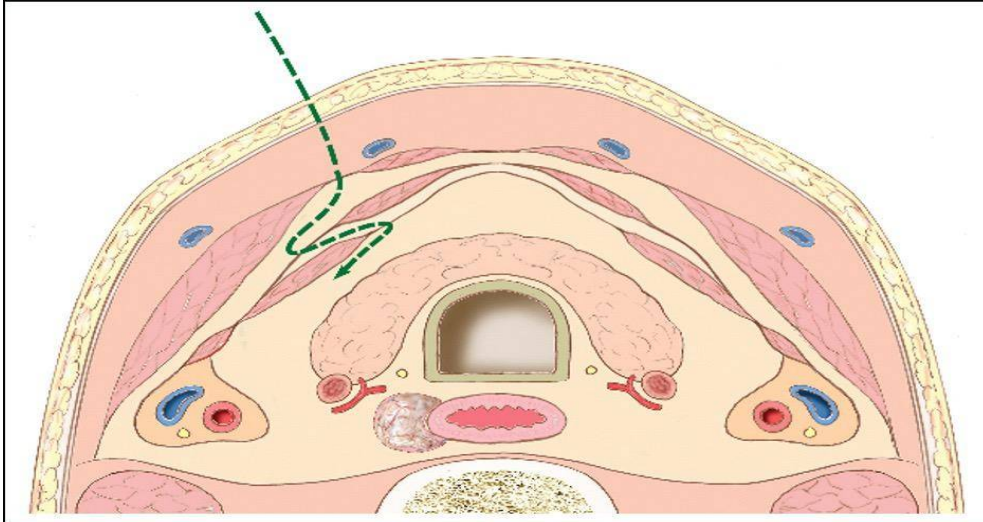


Figure 18: la voie d'abord chirurgicale [54]

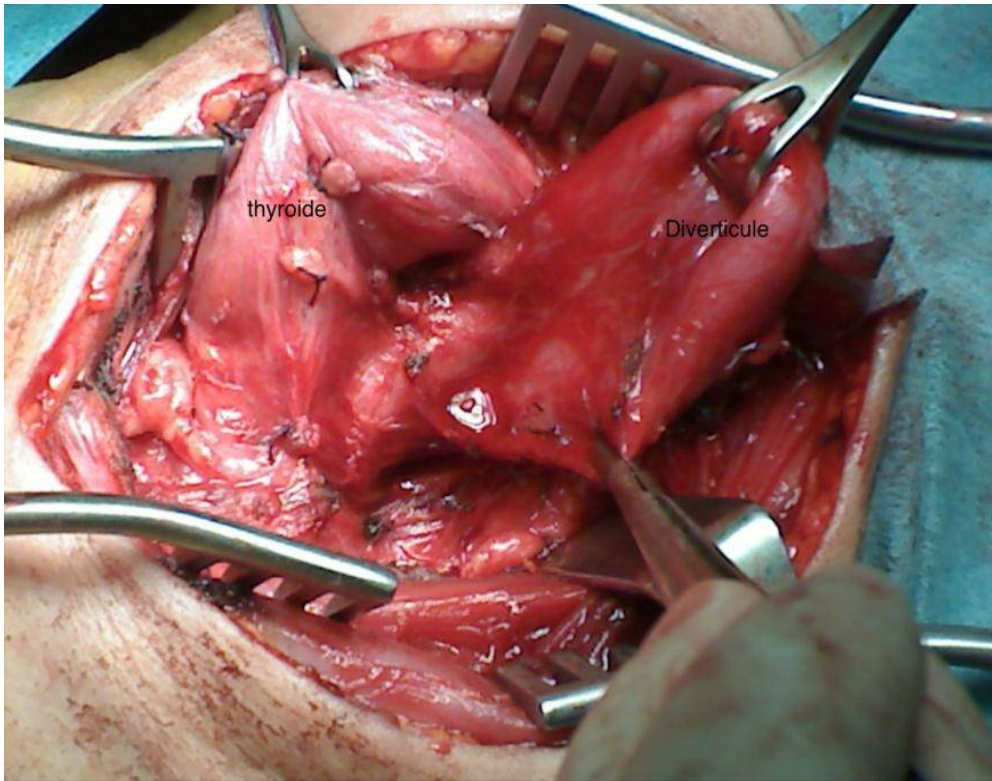


Figure 19: Vue opératoire de la dissection de l'œsophage cervical et du diverticule de Zenker après cervicotomie latérale gauche. [55]

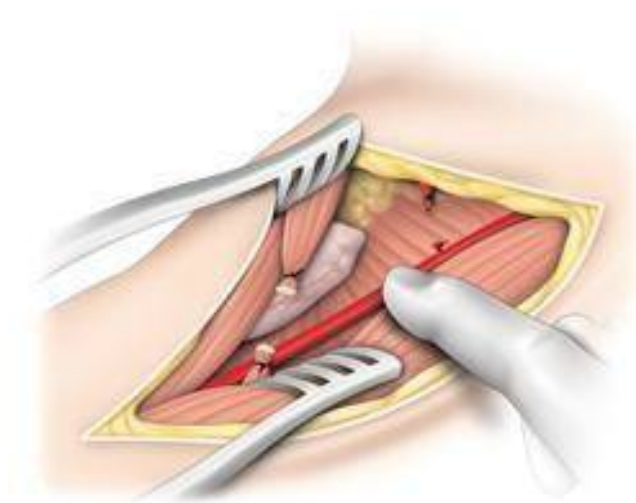


Figure 20: Identification de L'artère thyroïdienne moyenne. Cette figure montre aussi le muscle omohyoïdien sectionné, et un écarteur orthostatique est mise en place [54]

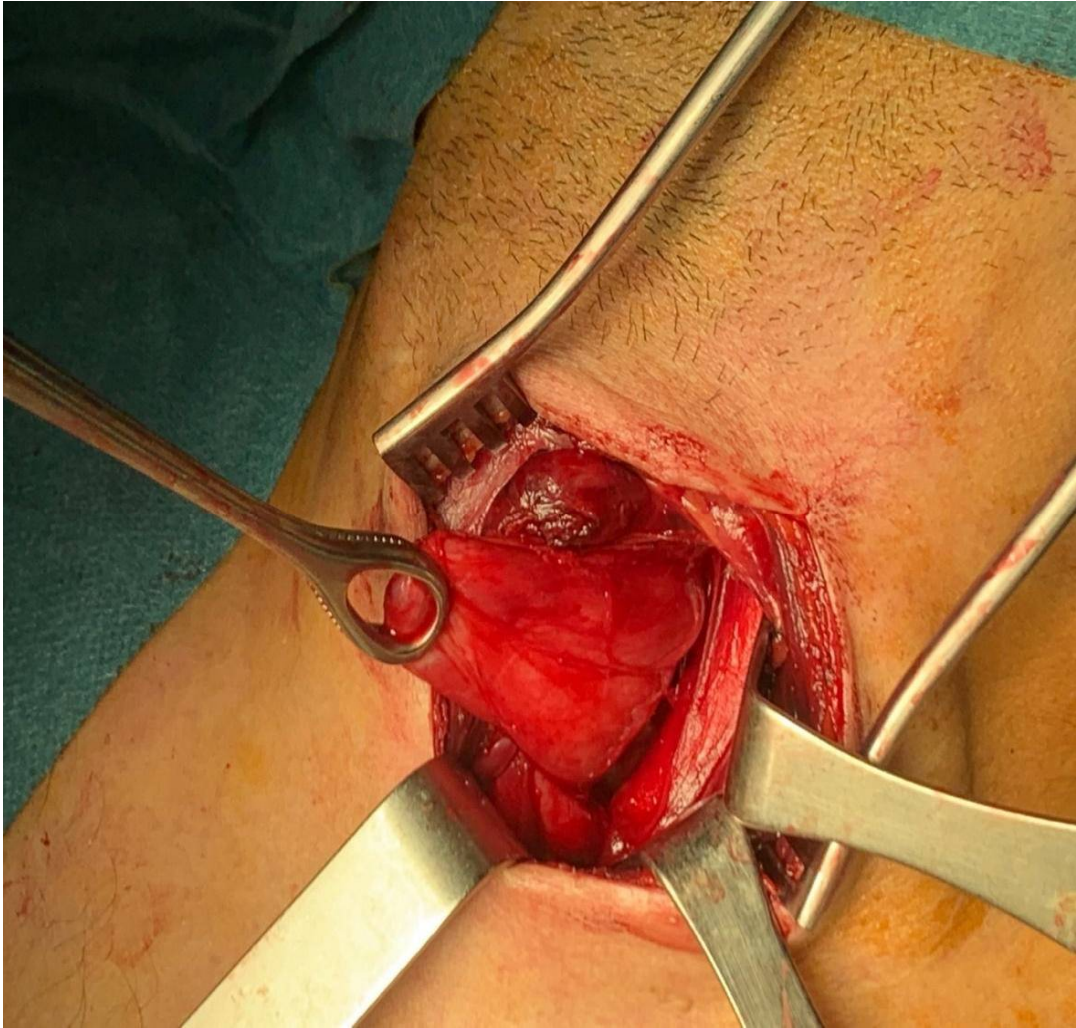


Figure 21: Vue opératoire montrant la préhension douce du diverticule par une pince atraumatique type Bæbcock. (Patient de notre série étudiée.)

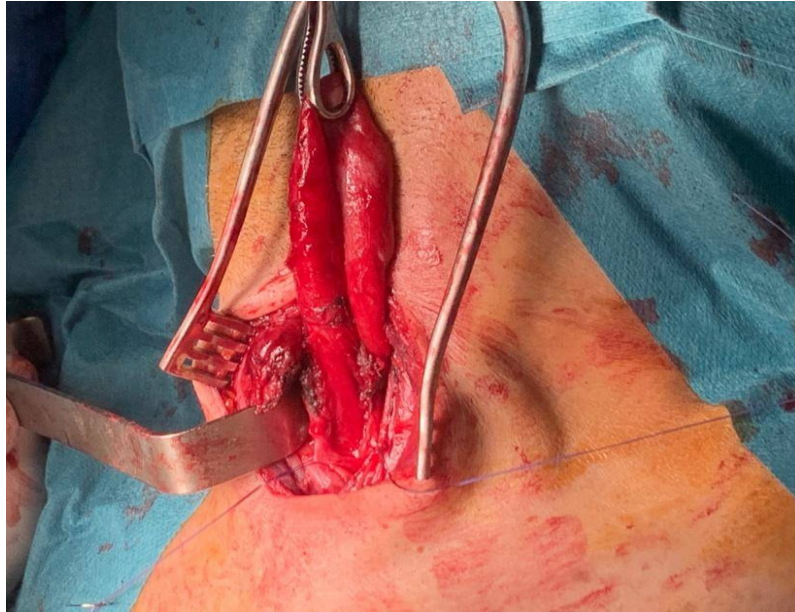


Figure 22: Vue opératoire du Diverticule de ženker après libération des adhérences musculo-fibreuse péri-diverticulaires : (Les adhérences ont été sectionnées et la muqueuse est mise à nu au niveau du collet, les deux fils pour la repérer).

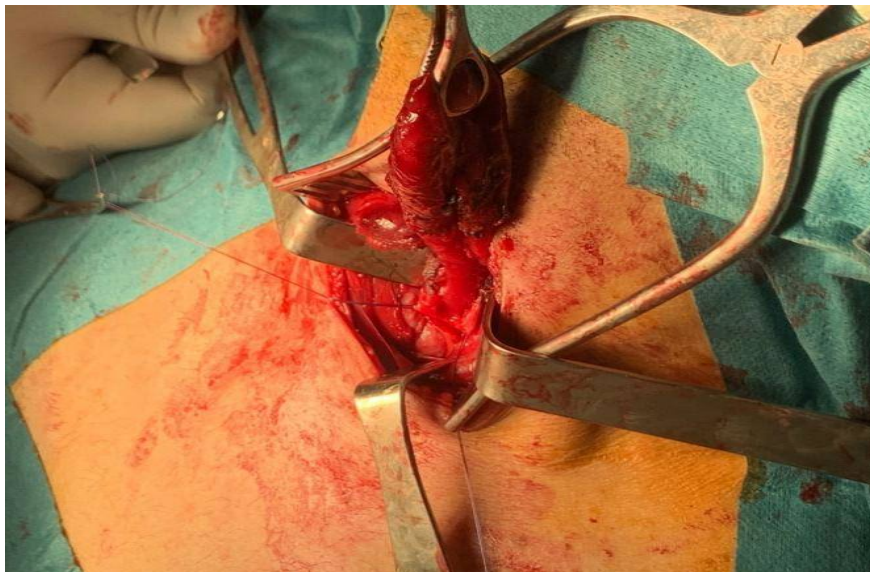


Figure 23: Vue opératoire Montrant deux fils pour repérer la muqueuse au niveau du collet diverticulaire.

i.4. Diverticulectomie :

Son plus grand avantage c'est celui d'enlever la poche diverticulaire et d'éviter tout risque de dégénérescence maligne ou de cancéristion, mais expose au risque de fistúle. Afin d'éviter une sténose de l'œsophàge, la section du diverticulè se fera en positionnant une sonde nasogastriqué de gros calibre et en évitant une tractiön trop importantè sur le diverticúle.

La section sutúre peut-être réalisée par une pince à agrafæge linéairè type TA (figure 24), puis section au bistòuri froid ou par une agrafèuse linéaire endoscopique (agrafes vasculaires blanchès, la paroi diverticulaire ne comportant pas de musculèuse).

On évite ainsi une contamination du champ opératoirè par ouverture de la lumière œsophagienne.

Une suture manuellè au fil monobrín lentement résorbablè est également possible. Elle devra absolument prendre la muquèuse œsophagienne bien individualisée. (Figure 26)

Un second plán musculaire est proposé quelle que soit la technique utiliséè, pour certains auteurs pour renforcer la suture en regard de la žonè de sèction diverticulairè (Figure). Un systèmè de draináge est mis en placè et une antibioprofylæxie est instáurée en début d'intervention.

La Diverticulectomie rète pour plusieurs le traitemènt de réfèrènce du diverticule de Ženker. [56]

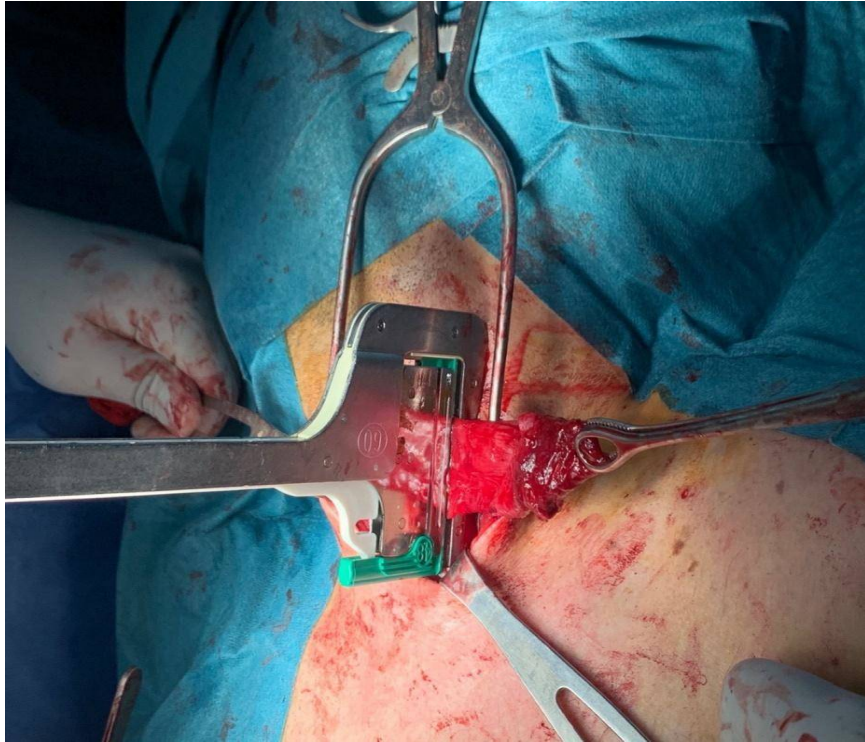


Figure 24: Vue opératoire Montrant la section suture réalisée par la pince à agrafage linéaire type TA.

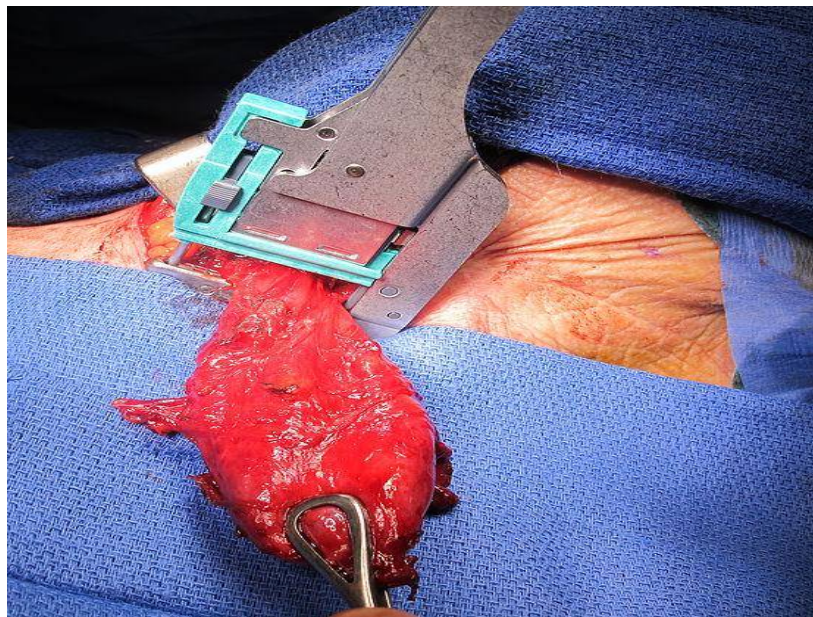


Figure 25: Vue opératoire montrant la section du diverticule par Pince autosuture sur le collet de la Poche.

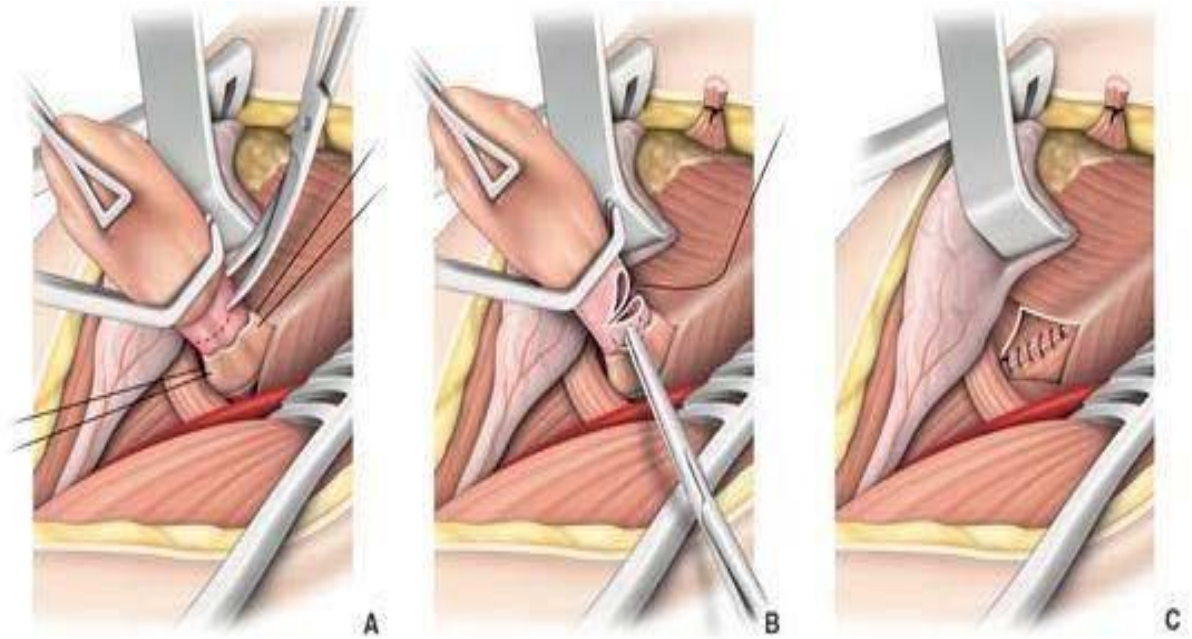


Figure 26: Suture manuelle du collet. [54]

- A. Amorçe de la section aux ciseaux de Metzenbaum.
- B. Début de suture par un surjet de fil à résorption lente.
- C. Aspect de la région opératoire après Diverticulectomie et suture muqueuse.

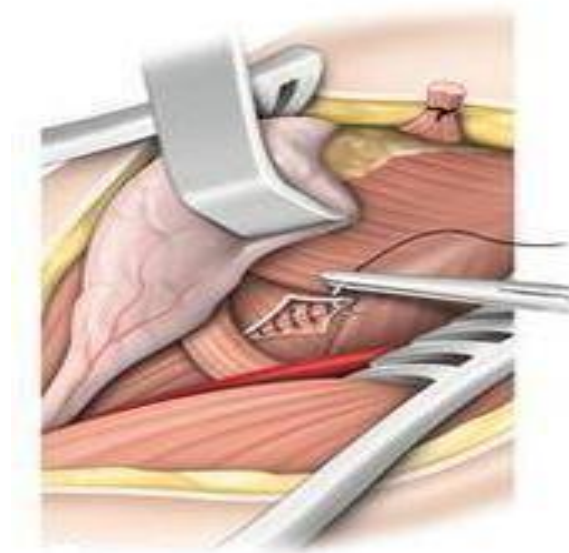


Figure 27: Montrant Suture de la musculature. [54]

i.5. Myotomie du muscle cricopharyngien :

Le muscle cricopharyngien joue un rôle primordial dans la physiopathogénie du diverticule de Zenker. Sa section est une étape clé et importante du traitement du diverticule pharyngo-œsophagien. [61]

La myotomie est systématiquement associée à la Diverticuléctomie (ou de Diverticulopexie), afin d'éviter et prévenir toute hyperpression post-opératoire qui pourrait favoriser une fistule sur la zone de section diverticulaire ou une récurrence des symptômes à long terme.

L'association de la myotomie permet de diminuer le taux de fistules post-opératoires, mais ne semble pas réduire le risque de récurrence, par rapport à la Diverticuléctomie seule [58].

Au niveau de la base du diverticule, on sépare par traction les fibres circulaires du muscle cricopharyngien du plan sous-muqueux sous-jacent. Un dissecteur peut aider à isoler ce faisceau musculaire. La myotomie est réalisée au bistouri électrique à faible intensité sur une hauteur de 2 à 5 cm, en prenant garde de ne pas laisser de fibres musculaires résiduelles.

ii. Diverticulopexie : [72,73]

C'est un traitement réservé aux patients âgés. La diverticulopexie n'expose pas au risque de fistule mais une mauvaise façon peut entraîner une récurrence des symptômes cliniques, source de malaise pour le patient.

Après avoir positionné un écarteur de Farabeuf à la partie haute de l'incision, on dissèque au doigt ou au tampon monté le long de l'aponévrose prévertébrale, sur une hauteur au moins égale à la longueur du diverticule étiré.[54]

On place deux points de fils lentement résorbables sur la paroi latérale gauche de l'hypopharynx, qui sont ensuite passés sur le sommet du diverticule avant d'être noués.

La fixation sur l'aponévrosé pré-vertébrale n'est pas recommandée afin de prévenir la survenue d'une ostéite et une spondylodiscite.

Le diverticule est ainsi fixé en position haute, renversé, et ne se remplira plus à la déglutition. En cas de fixation trop basse ou peu solide, la récurrence peut survenir.

Quatre grandes lignes du traitement Diverticulopexie :

Myotomie du muscle cricopharyngé (figure A).

Mise en place des points de pexie (figure B).

Diverticulopexie (figure C)

Diverticule en position haute (figure D).

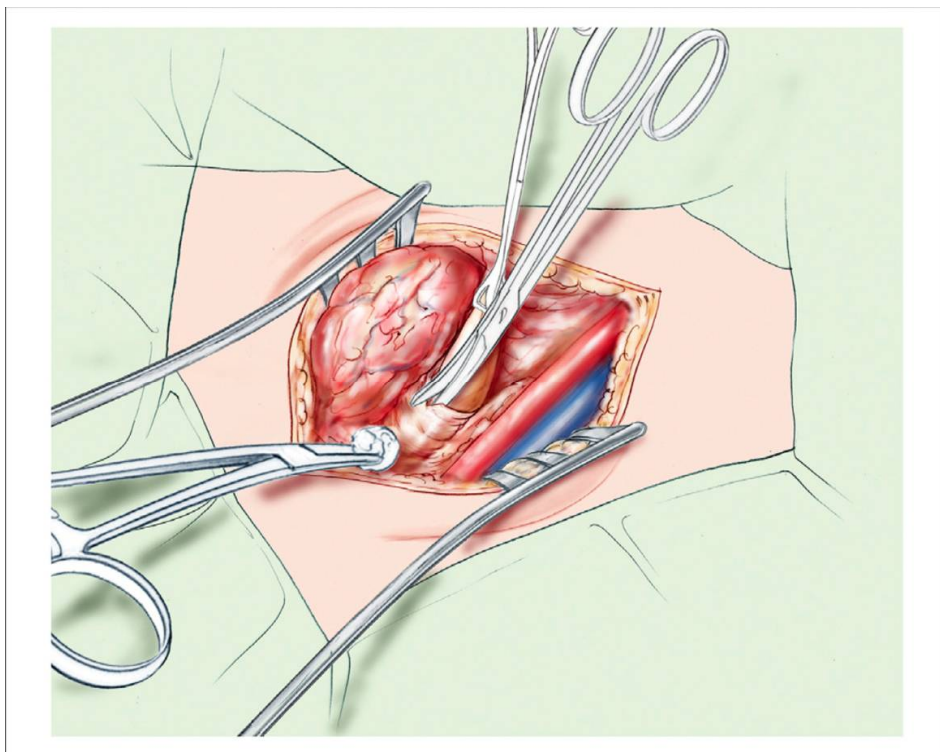


Figure 28A : Myotomie du muscle cricopharyngé.

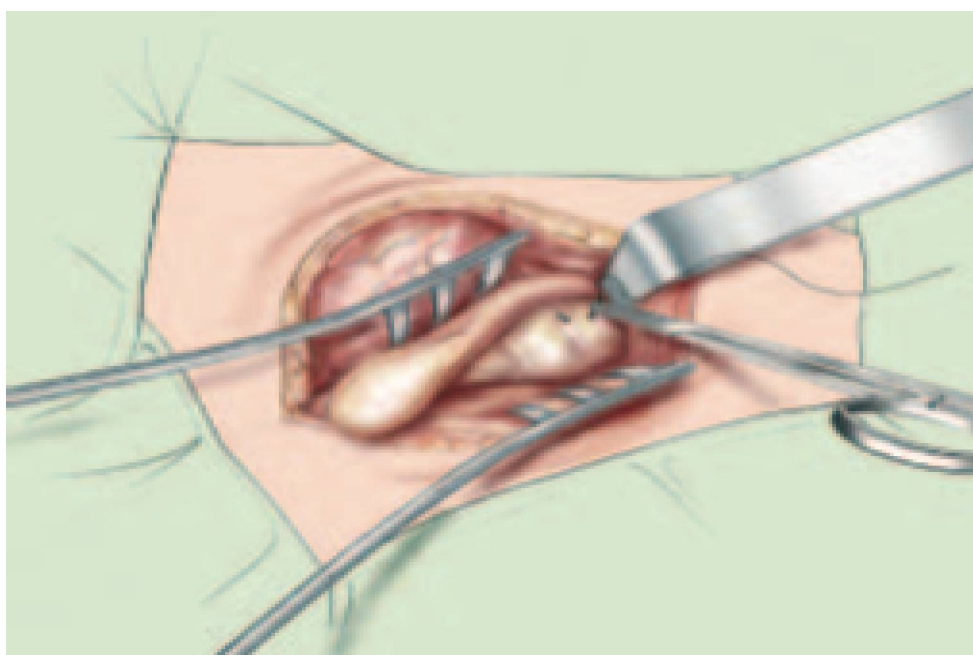


Figure 28 B : Mise en place des points de fixation.

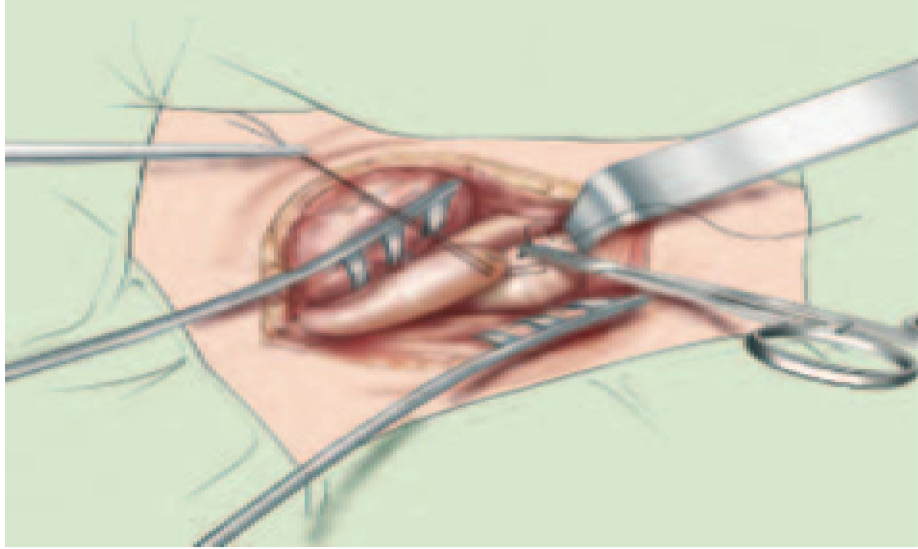


Figure 28 C : Diverticulopexie ou suspension du diverticule.

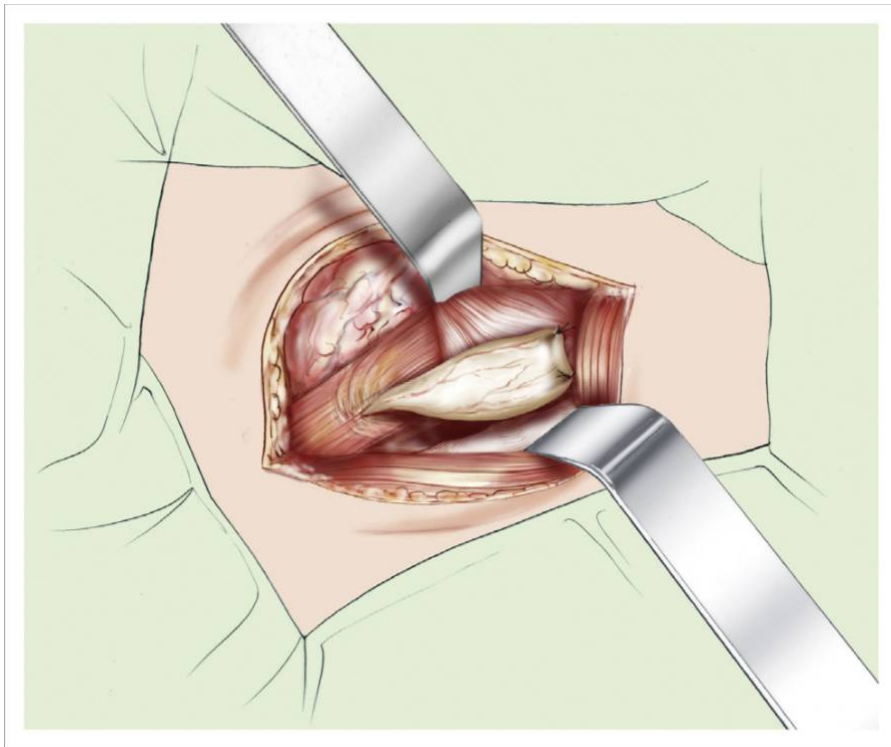


Figure 28 D : Diverticule en position haute.[62]

iii. Fermeture :

Aucun drainage n'est laissé en place sauf en cas de plaie œsophagienne iatrogène. Si un abcès sur fistule doit se former, il se collectera au niveau cervical et pourra être évacué simplement par réouverture des plans musculocutanés. Pour la fermeture, les deux chefs sectionnés du muscle omohyoïdien sont rapprochés par un point en X de fil résorbable. Le muscle pœucier du cou et la peau sont ensuite refermés de préférence par des points séparés de fils résorbables pour éviter tout hématome compressif suffocant post-opératoire.

iv. Suite opératoire :

La sonde nasogastrique est retirée en post-opératoire immédiat avec une reprise de l'alimentation dès le soir même en régime mixé, après avoir vérifié l'absence de paralysie de la corde vocale gauche.

Une réalimentation précoce est nécessaire, à partir du premier jour post-opératoire. Les aliments sont mixés pendant 3 semaines, en raison de la fragilisation de la paroi œsophagienne après la myotomie.

Un contrôle radiologique par transit hypopharyngé paraît souhaitable afin d'apprécier le résultat anatomique de l'intervention chirurgicale.

2. Traitement endoscopique :

Les techniques endoscopiques consistent à sectionner, par voie endoscopique, l'épéron musculo-muqueux séparant le diverticule de la lumière œsophagienne, ceci permet au diverticule de se vider directement dans l'œsophage qu'il ne comprime plus. On parle alors d'œsophago-diverticulostomie.

Les premières œsophago-diverticulostomies ont été faites par Mösher par une longue lame introduite par le laryngoscope. Elles ont été ensuite faites par électrocoagulation puis au laser CO2.

La voie endoscopique a su une grande rénovation et gain d'intérêt avec la rentrée des pincés à agrafage linéaire mises au point pour la chirurgie coelioscopique (figure). Ces pincés permettent de sectionner un mur tissulaire entre des rangées d'agrafes et assurent aussi bien la section de l'épéron musculo-muqueux, l'hémostase et arrête du saignement et la suture de la tranche de section. Les techniques endoscopiques se font sous anesthésie générale, le rachis cervical en hyperflexion. Impossibilité de réalisation dans la situation où la rigidité excessive existe au niveau du rachis cervical, d'ouverture insuffisante de la bouche, de dentition fragile ou de diverticule de petite taille.[69,70]

i. Principe :

Le fond de base du traitement endoscopique des poches diverticulaires c'est faire communiquer de façon large et étendue la lumière du sac diverticulaire avec l'œsophage en coupant ainsi la limite musculaire et muqueuse qui s'interpose entre le contenu du sac et la lumière œsophagienne soit par :

- Section classique aux ciseaux : technique abandonnée à cause des complications nombreuses
- Section Aux nouvelles techniques du Laser CO2
- Section à l'aide la Pincé GIA : Laryngoscope de Wærda

ii. Techniques opératoires :

L'intervention se déroule sous (AG) Anesthésie générale, le patient est en position allongée dorsal. La visualisation du collet du sac diverticulaire se réalise par un diverticuloscope à doubles spatules mobiles (figure 29).

La voie endoscopique avec l'utilisation d'une pince autosuturante-coupante gagne une popularité remarquable [74][75]. Ses Résultats seraient comparés à celle des techniques dite classique ou ouverte chirurgicales. [101]

ii.1. Traitement endoluminale par diverticuloscope rigide :

L'intervention nécessite alors la collaboration d'un chirurgien ORL expérimenté et un chirurgien digestif savant de la bonne technique.

Elle est réalisée de façon courante depuis des décennies commençant des années 1961, principalement en Allemagne et en Suisse où la première série sur 111 patients a été publiée dans la littérature en 1960 par Dohlmann. [76]

Le premier temps de l'intervention c'est à la mise en place du diverticuloscope (figure 30).

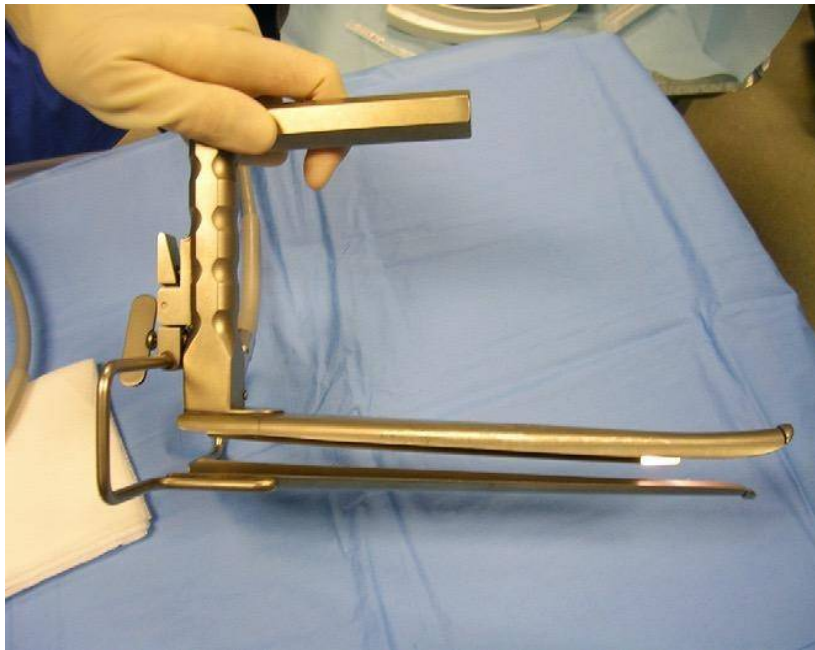


Figure 29: Le diverticuloscope. [71]

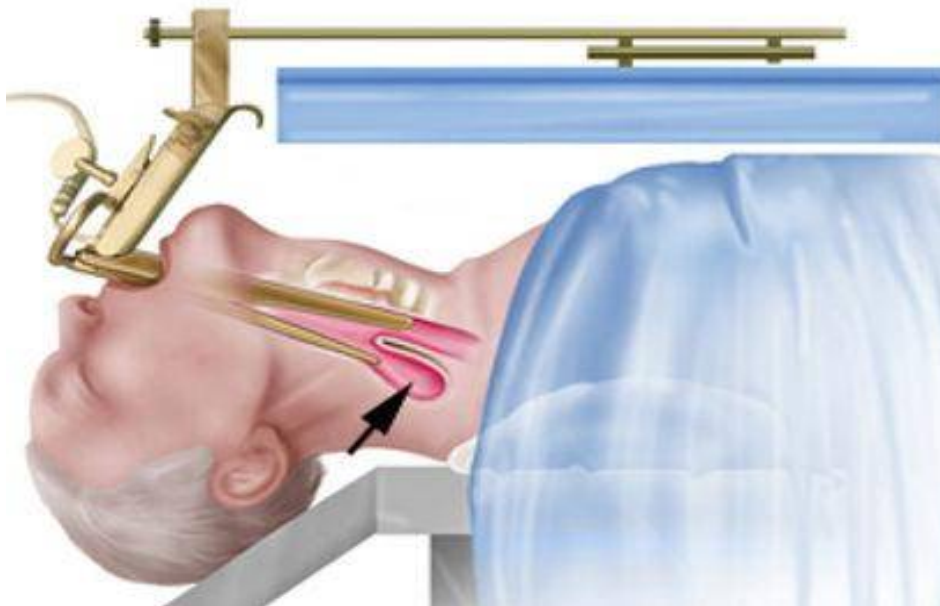


Figure 30: Position opératoire : Exposition du diverticule de Zénker à l'aide du diverticuloscope Rigide (71)

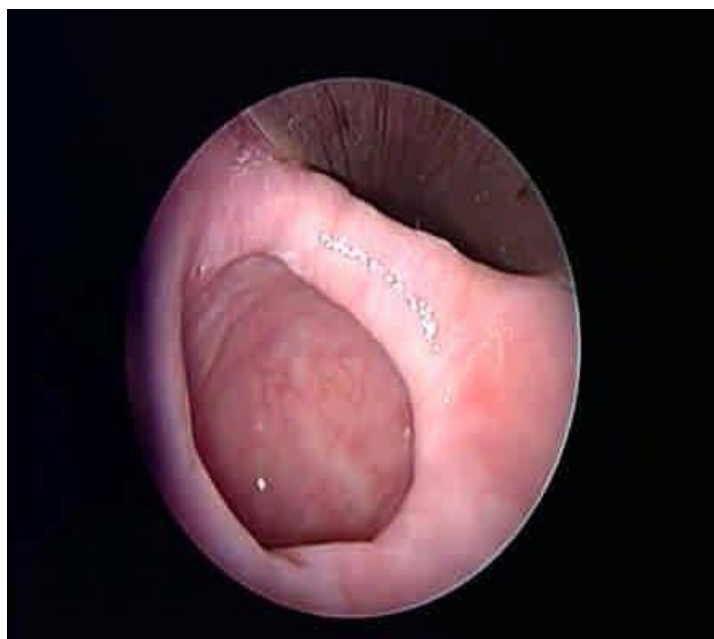
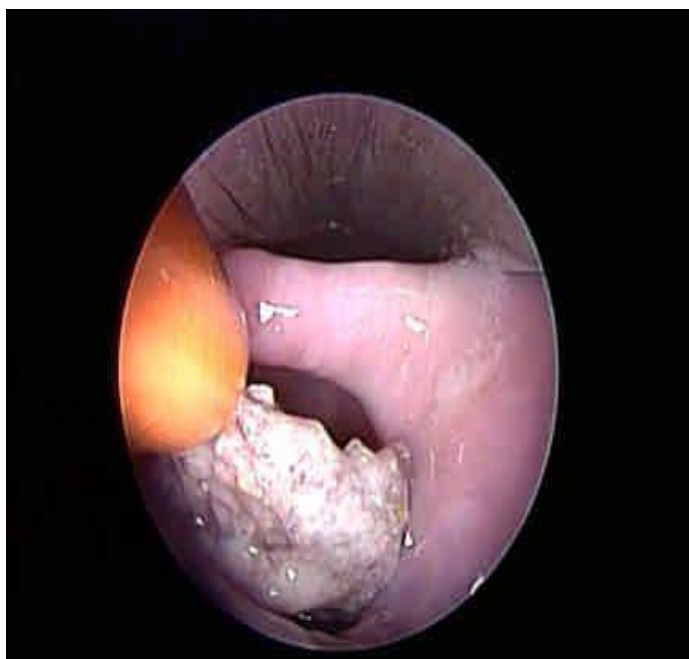


Figure 31: Exploration a l'endoscopie.

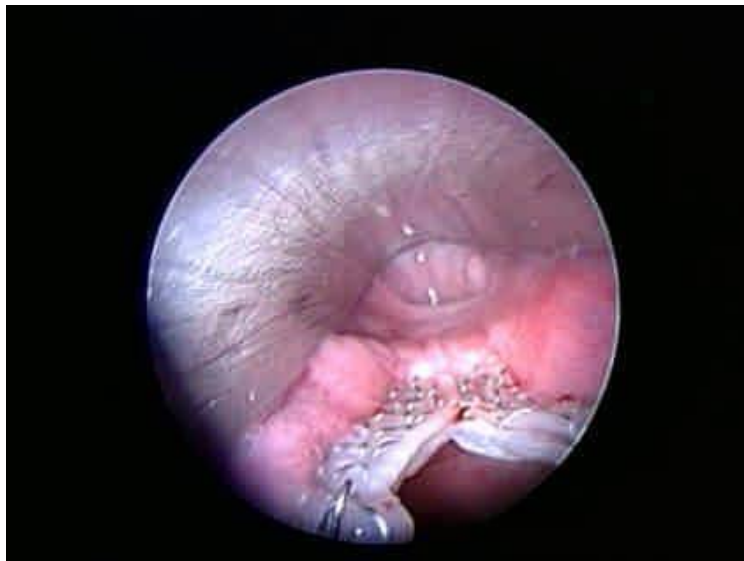
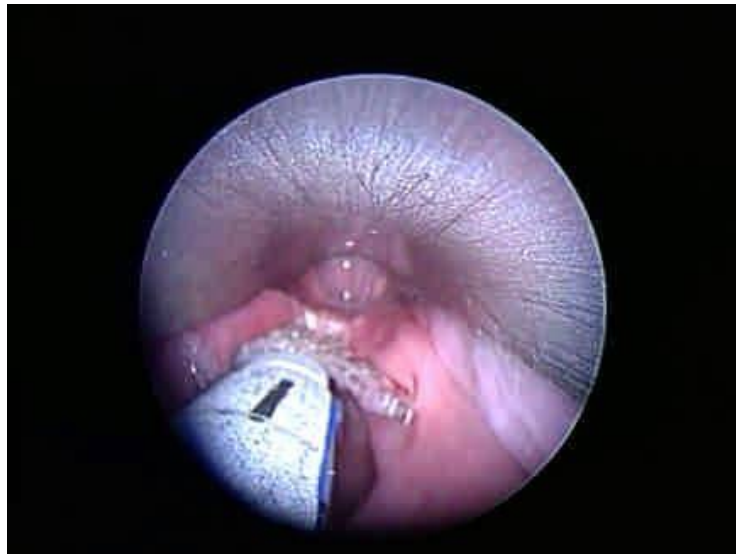
Figure 32: Section transmuqueuse et transmusculaire du mur diverticulaire à l'aide de la pince GIA30 modifiée

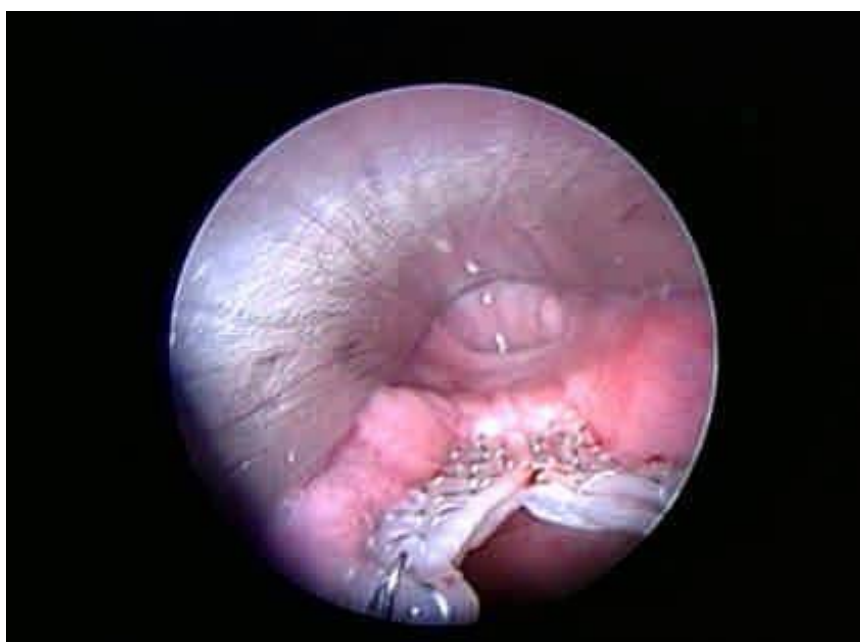

Figure 33: au cours de la realistion du traitement endoscopique

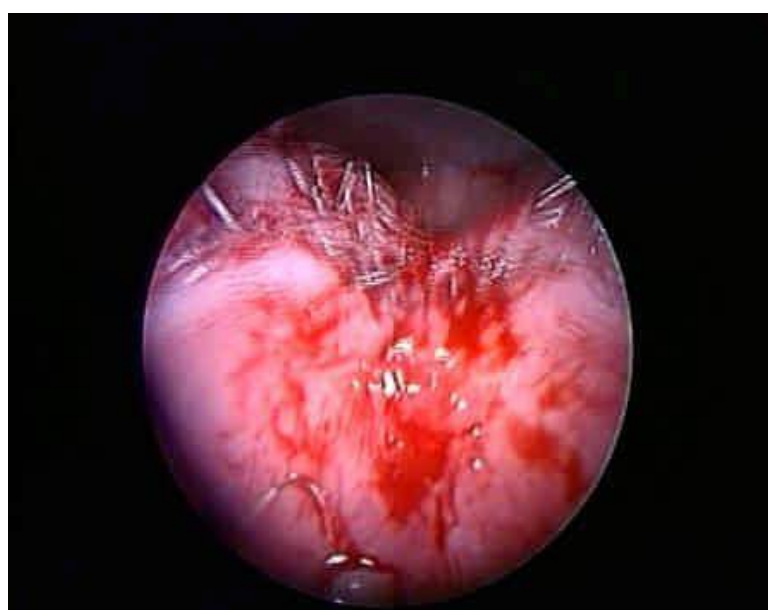


Figure 34: Vue globale après l'opération

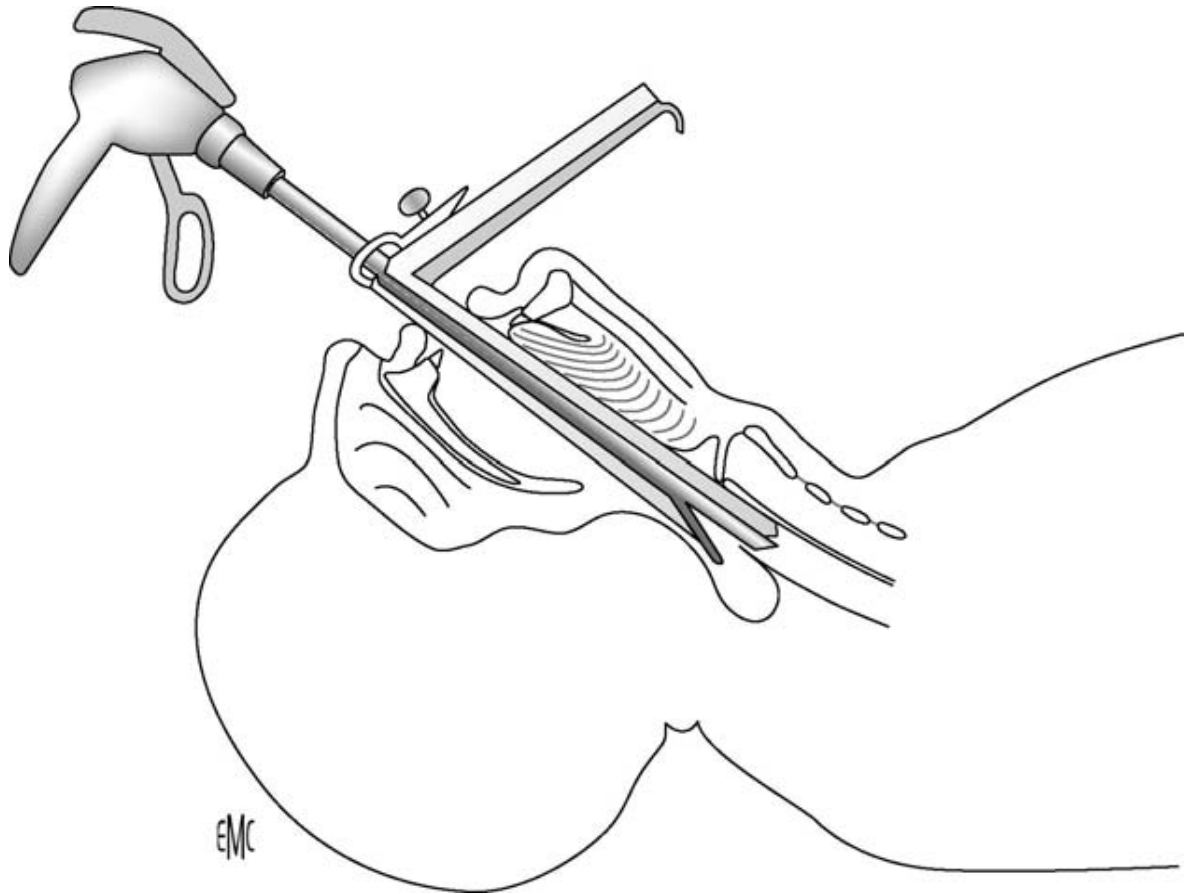


Figure 35: Œsophagò-diverticulóstmie par endoscopie rigidé avec la pince a agrafagé linéaire de wærdá.

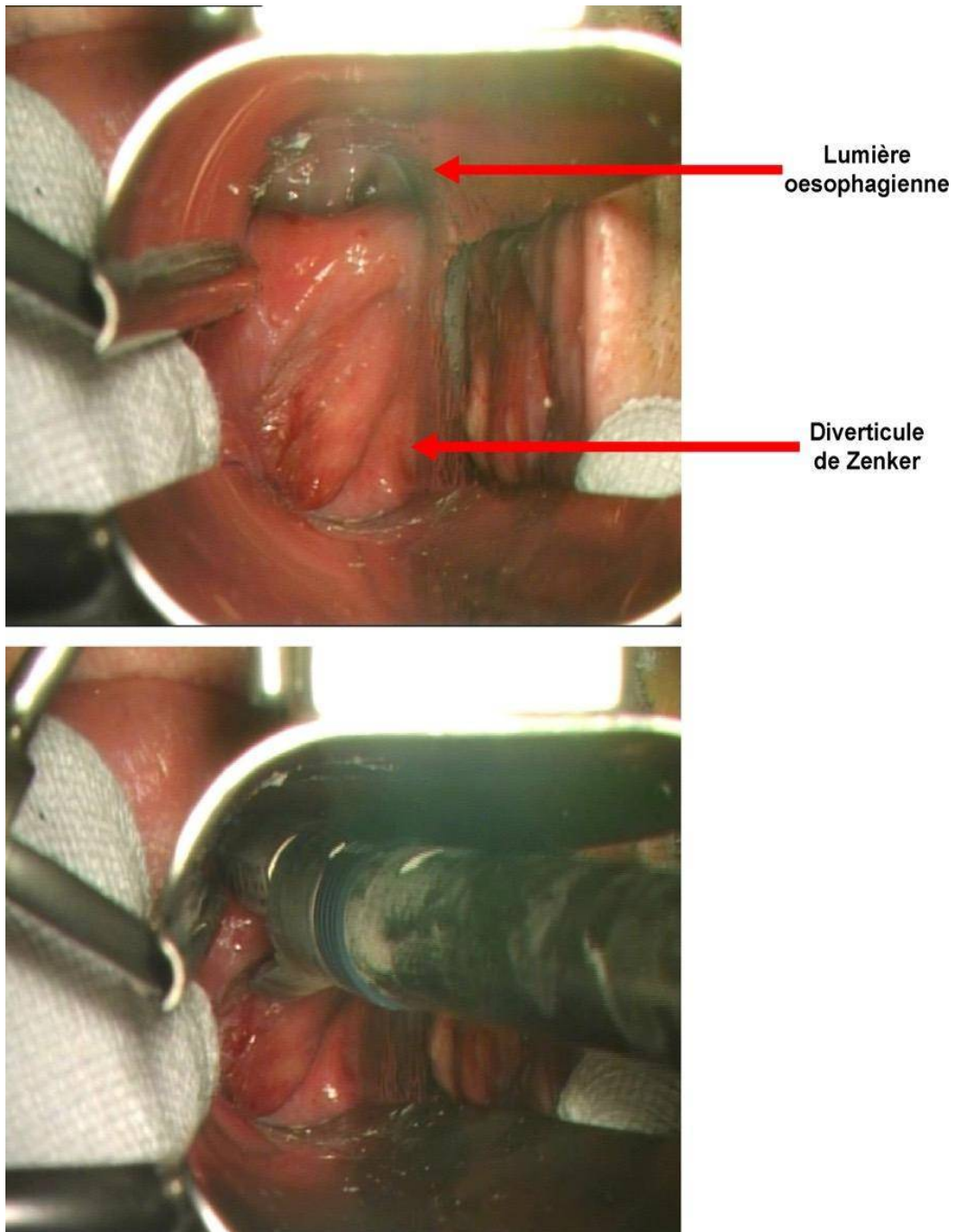


Figure 36: vue endoscopique d'un diverticule de Zenker

A : vue endoscopique d'un diverticule de Zenker avec le diverticuloscope en place.

B : vue endoscopique lors de la mise en place de la pince

ii.2. Traitement à base d'endoscopie souple :

L'idée d'un traitement endoscopique pour corriger l'anomalie diverticulaire œsophagienne n'est pas récente. En effet dans les années 1919, monsieur Mooshère a décrit la première fois dans la littérature ce type de traitement comme alternative nouvelle et prometteuse de ces diverticules de ženker par voie différente de la dite classique c'est bien évidemment l'endoscopique, ce concept a été rapidement laissé à cause des nombreuses complications décrites et surtout la médiastinité. [77]

Doohlmane et Mattssöny ont décrit l'approche endoscopique en utilisant un œsophagoscope rigide [76]

Van Overbæekèr a rajouté des changements sur la technique de Doôhlmanè en se basant plutôt sur du laser d'anhydride carbonique et abandonné en revanche face au développement de l'électrocautérisation.

Des taux de complication d'environ 10% et de récidence de 10 % ont été décrites avec cette nouvelle approche. Ce dernier a été ainsi réalisé en utilisant l'endoscope flexible (fig 37) avec un bout ajusté plutôt qu'un œsophagoscope rigide classique .[4]

La technique se base principalement sur la section trans-muqueuse et trans-musculaire, réalisant comme conséquence une myotomie du MCP. Globalement en les comparant aux techniques de base classique par voie externe, la diverticulectomie endoscopique présente un avantage, et une morbidité moindre, d'une bonne reprise alimentaire rapide, hospitalisation plus courte et d'un rétablissement spectaculaire. [59,60]



Figure 37: Oesogastroscope, introduit dans un "overtube" fendu à son extrémité.

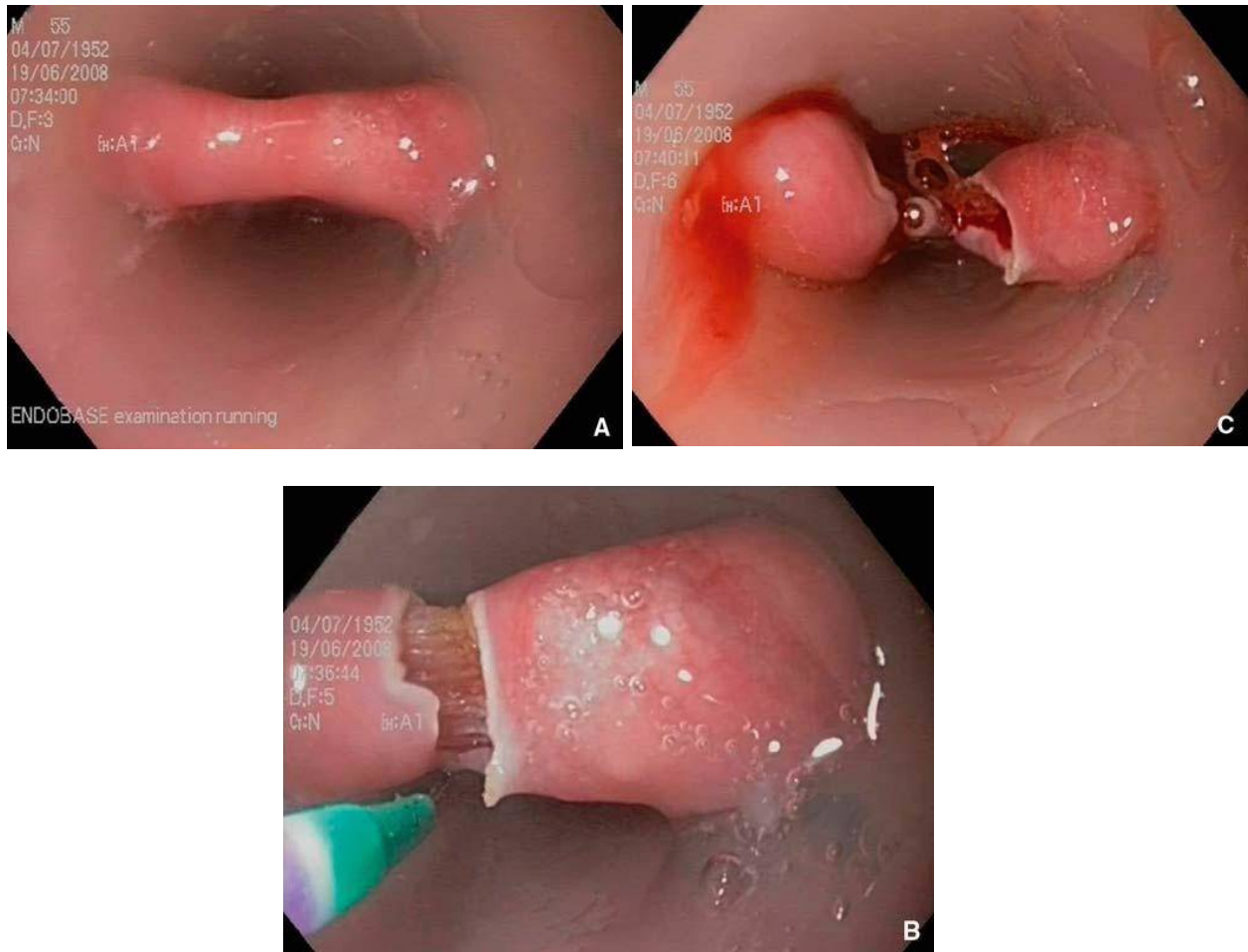


Figure 38: Vues endoscopiques illustrant le traitement d'un diverticule de Zenker par voie endoscopique à l'aide d'un diverticuloscope souple.

- A. Le septum est stabilisé par le diverticuloscope souple.
- B. Le septum est incisé à l'aide d'un needle-knife (courant endo-cut).
- C. En fin de procédure, un clip est placé dans le fond du septum incisé

C. Indication :

Seuls les diverticules de ženker symptomatiques doivent être traités. Les indications du traitement chirurgical sont en fonction de la taille du diverticule. Ainsi :

Les diverticules de moins de 2 cm ne sont pas abordables par le traitement endoscopique [78], ils doivent être opérés par voie classique cervicale. Pour les plus petits, la myotomie isolée du cricopharyngien peut être acceptable. La diverticulectomie par cervicotomie gauche est le traitement de fond. Avec association d'une myotomie du cricopharyngien bien que le gain de ce geste ne soit pas confirmé. [63] [64][65][101]

Les diverticules de plus de 2 cm sont traités par diverticulostomie endoscopique à l'Endo GIA notamment pour les patients à risque, du fait de son efficacité immédiate. Le taux de récurrence est plus élevé qu'après la chirurgie, Ainsi comme la diverticulopexie, il y a toujours le risque de cancérisation de la poche résiduelle diverticulaire.[66][67][101]

Diverticule de Zenker Symptomatique Traitement

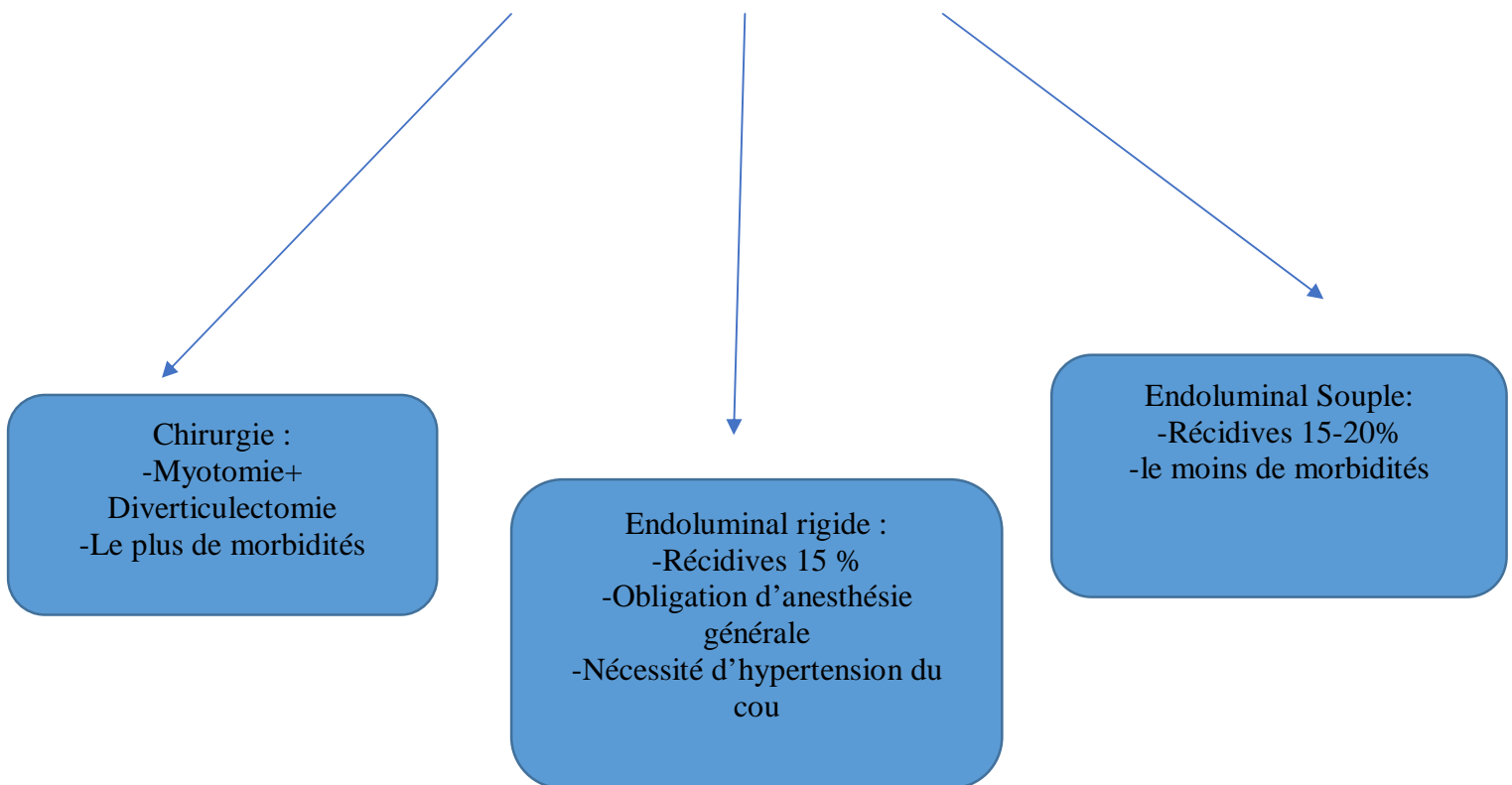


Figure 39: Arbre décisionnel de la Prise en charge thérapeutique des diverticules de Zenker. [57]

D. Résultats :

Dans les séries étudiées, Tous les résultats du traitement du diverticulè de ženker toutes techniques confonduès, sont bonnes et très satisfaisants.

1. Après la diverticulectomie

L'infection :

C'est le chef de filè des complications après ablation chirurgicalè du diverticulè. La médiastinitè reste la complication la plus épouvantable. Elle doit être escamoter et prévenue par l'application rigoureuse de regles d'asepsiè, et aussi que l'imperméabilité et la robustesse des suturès associe bien évidemment a une bonnè antibiothérapie a dose préventif.

L'infection des parties mollès est fréquente. Elle est variable plutot selon les études de littérature entre 2 à 21 % [81]. L'asepsiè rigoureuse permettrait de lutter contre cette complication.

Aucune complication infectièuse ce genre n'a été observée dans notre série.

Les fistules secondaires

Elles sont retrouvées rarement dans 1 à 14 % des cas, avec risque d'abcèdation comme sorte d'évolution locale.

La paralysie récurrentielle :

Elle peut être définitivè ou généralement temporaire. Cette complication peut être prévenue par une dissection soignèuse du diverticule au contact de l'œsophage et sous control visuel.[100]

La diverticulectomie donne des résultats fonctionnels satisfaisants dans 92 à 99 % des cas, un taux de complications de 4 à 18 %, dont 2 à 6 % de fistules et

3 à 8 % de paralysies récurrentielle. Avec une mortalité nulle. L'association d'une myotomie permet de diminuer le risque de fistúles postopératoires, mais ne semble pas réduire le taux de récives par rapport à la divèrticulectomie seule. [74,75,79]

Le risque de récive après divèrticulectomie seule est de 3,6% dans l'étude de la Mayo Clinic avec plus 93% d'excellents résultats.

La Série de Mortôny [80] retrouve 7% de récive sur une étude de 15 cas opères par divèrticulectomie plus myotomie. Bonæfyde [81] présente 91% de résultats spectaculaires.

Les résultats observés chez nos patients sont assez encourageants pour continuer à utiliser dans notre voie classique, la voie chirurgicale comme traitement de base et de fond pour les diverticules de ženker.

La Diverticulèctomie donne de bons résultats fonctionnels dans 93% à 99% des cas, un taux de complications de 4,3 à 18,77 % :

Fait de 2 à 6 % de fistules, 3 à 8 % de paralysies récurrentielles [46-63], avec une mortalité nulle.

L'association d'une myotomie permet une très bonne réduction remarquable du risque de fistúles post-opératoires.

Dans notre série tous les patients ont été traités par diverticulectomie.

En raison du taux non négligeable de fistúles post-opératoires de la divèrticulectomie a conduit plusieurs équipes à lui préférer la diverticulopèxie qui consiste, après dissèction complète et totale du diverticule, à le suspendre en position assez haute à la face postérieure du pharynx ou à l'aponévrose pré-vertébrale, évitant donc toute sorte de remplissage préférentiel lors de la

déglutition. Cette technique permet une réalimentation précoce avec diminution du taux de fistulès et des résultats fonctionnels, mais cette technique n'a pas 100% d'avantages elle aussi présente ses inconvénients comme de laisser en place la poche résiduelle de la lésion avec son risque de dégénérescence maligne et de cancérisation.

2. Après la diverticulopexie

Ajoutant aux complications de la diverticulectomie, le lâchage qui est un risque assez redoutable, peut arriver et se traduit cliniquement par une récurrence de la symptomatologie initiale.

Le fait que la poche résiduelle est toujours en place, ceci expose à un risque de néoplasie élevée et de cancérisation.

Les résultats poursuivis sur plus de 4 à 5 ans sont respectivement de 92% de bons résultats et parfaites pour la série de Leüryt [64] et on trouve de 96% pour celle de Hautêers[68]. Ce dernier présente une récurrence clinique (4%) et une sténose (4%)

3. Après traitement Endoscopique

Les complications peropératoires rencontrées dans la littérature sont respectivement exceptionnelles, parlant ainsi de la perforation œsophagienne [96], ou la perforation du pharynx postérieure à cause de sa proximité. Ces deux complications sont remarquées en peropératoire, elles sont corrigées immédiatement sans laisser de séquelle. Certains maîtres dans la littérature ont décrit des problèmes de technique lors de l'introduction de la pince du fait d'une arthrose cervicale importante ce qui est un grand handicap.

En post-opératoires, les complications sont l'expression d'une perforation peropératoire passée inaperçue ou non remarquée . Il s'agit d'un emphysème des tissus mous, de médiastinite, de pnéuromédiastin, d'hémorragie et de fractures dentaires.[82,83]

Plusieurs séries parlent du progrès obtenu par le traitement endoscopique, avec des résultats bons et honorables dans plus de 90%. Le taux de complications décrites est de moins de 5% maximum, et la plupart des complications sont négligeables par rapport aux gains de cette nouvelle approche prometteuse : citant ainsi des lésions traumatiques et iatrogènes du pharynx postérieur, perforations de muqueuses mineures, saignement gingivale ou muqueux, des casses dentaires, paralysie nerveuse transitoire et sensation de la présence d'agrafes. Aucun cas décédé et sa mort a été corrélée aux résultats de l'opération dans toutes les séries de la littérature.[83,84,85]

Le traitement par diverticuloscope rigide a été pratiqué couramment depuis des décennies, il était fait sous (AG) anesthésie générale, et la limite muqueuse entre œsophage et poche diverticulaire était coupée à l'aide du laser CO₂. Évolution des pinces coupantes auto-suturantes nous a fait gagner une très grande réduction de la morbidité de moins de 7%, avec une efficacité spectaculaire à 90 %

Les tableaux II et III montrent les résultats du traitement chirurgical et endoscopique dans les différentes séries étudiées et les complications post-opératoires.[101]

Tableau II: Traitement chirurgical [64,68,80,81]

Auteurs	N	Technique	Mortalité	Complications post-opératoires	Résultats
Morton	15	Diverticulectomie + myotomie	0	*1 paralysie récurrentielle (7%) *2 fistules (14%) *3 inf. plaie op. (21%)	1 récurrence (7%)
Bonafede	51	Diverticulectomie + myotomie suture manuelle	3 (6%)	*2 fistules (4%) *9 paralysies récurrentielles temporaires (18%) *1 sd CBH (2%) *1 granulome cordes vocales (2%) *1 inf. plaie op. (7%) *1 hématome (10%)	91% excellents
	11	Diverticulectomie + myotomie suture mécanique	0		
Payne	888	Diverticulectomie	1,2%	28 paralysies cordes vocales (3,1%) 27 inf. plaie op. (3%) 16 fistules (1,8%)	32 récurrences (3,6%) 93% excellents
Lerut	100	Diverticulopexie + myotomie	0	1 fistule transitoire 4 signes fonctionnels persistants	68% excellents 24% très bons
Hauters	29	Diverticulopexie + myotomie	1 (3,4%)	2 dysphonies transitoires (6,8%) 1 inf. cutanée (3,4%)	96% excellents et bons 1 récurrence clinique (3,4%) 1 sténose (3,4%)
Bonafede	9	Diverticulopexie + myotomie	0	1 paralysie récurrentielle temporaire (11%)	100% bons
Schmit	48	Myotomie sous AL	1(2,2%)	*2 inf. plaie op (4,4%) * 3 pneumonies (6,6%)	70% excellents 17% assez bon 13% mauvais
Bonafede	16	Myotomie	0	1 hématome (6,2%)	60% excellents

Tableau III: Traitement endoscopique [4] [86,87] [89,90] [92,93]

Auteurs	N	Technique	Mortalité	Complications post-opératoires	Résultats
Van Overbeek	328	Endoscopie électrocoagulation	1 (0,3%)	7 médiastinites (2,1%) 4 hémorragies (1,2%) 1 fistule oeso. Trach. (0,3%) 10 emphysèmes (3%) 8 sténoses (2,4%) 4 pneumomédiastins	90,6% très satisfaits 8,6% assez satisfaits
Von Doersten	40	Endoscopie Electrocoagulation et ciseaux	0	(10%) 2 inf. pulmonaires (5%) 2 inf. urinaires (5%) 1 iléus post-op. (2,5%)	92,5% satisfaits 2,5 non satisfaits
Van Overbeek	216	Endoscopie laser CO ₂	0	5 médiastinites (2,3%) 1 hémorragie (0,4%) 7 emphysèmes (3,2%)	90,6% très satisfaits 8,6% assez satisfaits
Gehanno	50	Endoscopie laser CO ₂ et ciseaux	0	1 pneumomédiastin + emphysème sous-cutané (2%) 2 pics fébriles régressifs (4%) 5 signes fonctionnels persistants (10%)	94% bons
Hamoir	33	Endoscopie laser CO ₂	0	1 médiastinite (3%) 2 emphysèmes (6%) 1 aphonie transitoire (3%)	51,6% très satisfaits 35,4% satisfaits 12% récidives 5 excellents
Fremling	6	Endoscopie Pince autosuturante	0		(83,3%) 1 patient amélioré mais régurgitations
Scher	36	Endoscopie Pince autosuturante	0	1 aphonie transitoire (2,7%) 2 fractures dentaires (5,5%)	72% excellents 17% bons 5% mauvais
Gay	3	Endoscopie Pince autosuturante	0	1 persistance dysphagie	

Le tableau IV regroupe les principales techniques et les complications retrouvées dans 7 séries de la littérature avec le taux de mortalité.

Tableau IV: Les techniques et complications des différentes séries publiées [88] [91][94]

Séries	Nbre de patients	Technique	Complications	Taux de Morbidité (%)
Scher et Richtsmeier (1995–1997)	36	Diverticulostomie endoscopique par agrafage	1 perforation pharyngée avec pneumomédiastin 1 paralysie récurrentielle transitoire 1 infection urinaire basse 2 traumatismes dentaires	13
Peracchia (1992–1996)	95	Diverticulostomie endoscopique par agrafage	3 conversions en cervicotomie	0
Gehanno et al. (1979–1998)	59	Diverticulotomie endoscopique : ciseaux/laser CO ₂	2 pics fébriles spontanément résolutifs 1 médiastinite	5
Crescenzo et al. (1976–1996)	75	Cervicotomie : 70 diverticulectomies 5 diverticulopexies ± myotomie	4 fistules pharyngocutanées 1 infection sur cicatrice 1 infection respiratoire basse	8
Payne (1944–1978)	888	Cervicotomie : Myotomie + diverticulectomie	16 fistules 26 infections sur cicatrices 32 paralysies récurrentielles 10 décès	9
Leporrier et al. (1988–1998)	39	Cervicotomie : 19 diverticulectomies + myotomies 19 diverticulopexies + myotomies 1 diverticulectomie sans myotomie	1 pneumopathie 1 fistule traitée médicalement 3 paralysies récurrentielles 1 hématome compressif 1 luxation arythénoïdienne	18
Présente série (1987–2000)	73	Cervicotomie : 69 diverticulectomies + myotomies 4 myotomies isolées	2 abcès sous-cutanés 1 fistule œsophagienne	4

Tableau V : Résultats des traitements par voie endoscopique flexible assistée des diverticule de Zenker

Auteurs	Patients (n)	Technique (n)	Succès à long terme	Follow-up Médiane (mois)	Récurrences	Complications
Evrard, 2003	30	Needle-knife (Endocut)a+ diverticuloscope	93 %	12	3 %	13 % (3 % ; n = 1 majeure)
Vogelsand, 2007	31	Needle-knife (Endocut)a+ transparent cap	84 %	26	32 %	23 % (mineures)
Christiaens, 2007	21	Forceps monopolaire + transparent cap	91,5 %	23	10 %	5 % (mineures)
Rabenstein, 2007	41	C APC a + transparent cap	85 %	16	17 %	20 % (3 % ; n = 1 majeure)
Costamagna, 2007	39	Needle-knife (Endocut) b + transparent cap (n = 28) versus diverticuloscope (n = 11)	29 % versus 82 %	36 % versus 6,5 %	14 % versus 9 %	32 % versus 0 %

**Tableau VI : Résultats des traitements du diverticule de Zenker d'après Chang et al
(Séries de plus de 50 malades) [107]**

	Durée opératoire (min)	Diète postopératoire (j)	Morbidité (%)	Mortalité (%)	Hospitalisation (j)	Résultats excellents	Récidives (%)
traitement chirurgical	83,2	4,5	11,8	1,6	7,6	77-93	5
Traitement endoscopique (toutes techniques confondues)	28,6	1,3	5,5	0,2	2,7	70-94	6,6
Traitement endoscopique avec agrafeuse linéaire	27,2	1	2,6	1,3	1,8	73-92	6

VIII. Conclusion

Le diverticule de Ženker c'est une pathologie rare peu rencontrée et entre autre c'est aussi le plus fréquent des diverticules de l'œsophage.

Son diagnostic doit être évoqué devant toute dysphagie progressive associée à des régurgitations alimentaires.

Les nombreuses incertitudes étiologiques expliquent la variété de prise en charge thérapeutique.

A la lumière de nos résultats et de ceux de la littérature on peut tirer les conclusions suivantes :

- L'indication opératoire est faite chez les patients avec des symptômes cliniques frappantes ou présentant des complications.
- Le traitement par voie endoscopique avec l'utilisation d'une pince coupante auto-suturantes est une technique séduisante nécessitant un long apprentissage
- La diverticulectomie associée à la myotomie du MCP reste la référence en cas de diverticule de plus De 3 cm ou en cas d'échec des techniques endoscopiques.

Sans oublier bien sûr que cette pathologie occupe une place les discussions et les débats de la science dans ce contexte essayant ainsi de retrouver une solution commune par rapport à la prise en charge de cette pathologie et le suivie des patients ayant déjà bénéficiés des cures que ça soit chirurgicales ou endoscopiques , en effet, l'endoscopie technique futuriste très prometteuse peu invasive, et diminue de manière remarquable la morbidité et la mortalité, mais reste a savoir est ce que cette technique assure toujours des meilleurs résultats ? a longterme chez nos patients suivies dans l'étude, ou bien en ce basant sur les résultats des patients regroupés dans les séries de littérature.



Résumés



Résumé

Titre : Traitement du diverticule de Zenker : A propos de 10 cas et revue de la littérature.

Auteur : Nouhaila EL BAZ

Directeur de la thèse : Pr. EL KAOUI HAKIM

Mots Clés : Diverticule de Zenker – œsophage - Diverticulectomie-Myotomie .

Objectif : L'objectif de ce travail était d'apprécier les données cliniques, diagnostiques et épidémiologiques de cette pathologie, ainsi que d'étudier en profondeur les résultats du traitement chirurgical classique.

Introduction : Le diverticule de Zenker est une pathologie rare, dont le traitement de référence est chirurgical, sans qu'il y ait de consensus sur la technique. Différentes options sont envisageables : chirurgie ouverte avec résection ou pexie, associées à une myotomie du muscle cricopharyngé, et traitement endoscopique.

Matériel et méthodes : Il s'agit d'une étude rétrospective concernant dix patients (six hommes et quatre femmes, âge moyen : 54 ans, extrêmes : 48–65) opérés pour diverticule de Zenker entre 2000 et 2018 dans le service de Chirurgie Viscérale I de l'HMÍMV. La technique utilisée était une ablation de la poche diverticulaire avec une section musculaire large. Les résultats comparés à ceux de la littérature traités par endoscopie ou par diverticulectomie

Résultats : La symptomatologie clinique était une dysphagie (100 %), des régurgitations (25 %) et un amaigrissement (37,5 %). Le diagnostic du diverticule surtout se base sur le TOGD dans les 10 cas. Résultats satisfaisants en terme de morbi mortalité.

Discussion : le diverticule de Zenker est une pathologie rare, sa physiopathologie reste sujette à débat et controversée. Il survient chez le sujet âgé de sexe masculin. La dysphagie est le chef de file des symptômes. Le diagnostic c'est en gros le TOGD. Après rassemblements de résultats le traitement endoscopique des séries de littérature donne des résultats excellents mais reste à savoir est-ce que c'est une bonne alternative à la chirurgie au terme de résultats fonctionnels à long terme ?

Conclusion : les résultats immédiats du traitement dit classique de la poche diverticulaire sont moyens. Mais en revanche par rapport à ceux à long terme doivent être généralement bonnes après chirurgie qu'après l'endoscopie.

Abstract

Title: Treatment of Zenker's diverticulum: Report of 10 cases and review of the literature.

Author: Nouhaila EL BAZ

Supervisor: Pr. El KAOUI HAKIM

Keywords: Zenker's Diverticulum – esophagus - Diverticulectomy-Myotomy

But: The objective of this work was to study the epidemiological and diagnostic aspects of this pathology, as well as to evaluate the results of surgical treatment by cervicotomy in terms of morbidity and mortality and long-term functional results.

Introduction: Zenker's diverticulum is an unusual condition. Its treatment requires surgery but there is no consensus regarding the various operative techniques. Through an open cervical approach, the diverticulum can be either resected or suspended with or without a concurrent myotomy of the cricopharyngeus muscle

Material and methods: This is a retrospective study of ten patients (six men and four women, mean age: 54, range: 48–65) operated for Zenker's diverticulum between 2000 and 2018 in the Department of Visceral Surgery I of the HM̄MV. The technique used was an ablation of the diverticular pocket with a large muscle section. Results compared to those in the literature treated by endoscopy or diverticulectomy

Results: Satisfactory results in terms of morbidity and mortality.

Discussion: Zenker's diverticulum is a very unusual pathology, its pathophysiology remains subject to debate and controversy. It occurs in the elderly male. Dysphagia is the leading symptom. The diagnosis is basically T̄OGD. After collecting results, endoscopic treatment of the literature series gives excellent results, but the question is, is it a good alternative to surgery after long-term functional results?

Conclusion: the i results of the so-called classic treatment of the diverticular pocket are average. But the long-term ones should generally be good after surgery rather than after endoscopy.

ملخص

العنوان: الرتج البلعومي المرئي: رتج زنكر - حوالي 10 حالات

المؤلف: الباز نهيلة

المشرف: الكاوي حكيم

الكلمات الأساسية: رتج زنكر - استئصال الرتج - بضع العضل - المريء.

الهدف: كان الهدف من هذا العمل دراسة الجوانب البوابة والتشخيصية لهذه الحالة المرضية، وكذلك تقييم نتائج العلاج الجراحي عن طريق بضع عنق من حيث المراضة والوفيات والنتائج الوظيفية طويلة المدى.

مقدمة: رتج زنكر حالة غير عادية. يتطلب علاجها إجراء عملية جراحية ولكن لا يوجد إجماع فيما يتعلق بالتقنيات الجراحية المختلفة. من خلال نهج العنق المفتوح، يمكن استئصال الرتج أو تعليقه مع أو بدون بضع عضلي متزامن للعضلة الحلقية البلعومية

المواد والطرق: هذه دراسة بأثر رجعي لعشرة مرضى (ستة رجال وأربع نساء، متوسط العمر: 54 عامًا، المدى: 48-65) أجريت لهم عملية جراحية لرتج زنكر بين عامي 2000 و 2018 في قسم الجراحة الباطنية 1 من HMIMV. كانت التقنية الجراحية عبارة عن استئصال رتج مرتبط بقطع عضلي كبير. تم تحليل النتائج ومقارنتها مع تلك المنشورة في سلسلة من المرضى الذين عولجوا بالمنظار عن طريق استئصال الرتج الميكانيكي.

النتائج: كانت الأعراض السريرية هي عسر البلع (100%) والقلس (25%) وفقدان الوزن (37.5%). استند تشخيص الرتج على TOGD في جميع الحالات العشر. لم يكن هناك وفاة بعد العملية الجراحية، وكان معدل الإصابة بالمرض صفرًا. كان متوسط مدة الإقامة في المستشفى سبعة أيام. خلال التقييم عن بعد للتدخل، كان جميع المرضى راضين عن العملية.

مناقشة: رتج زنكر هو مرض نادر، ولا يزال فسيولوجيا مرضه موضع نقاش وجدل. يحدث في الذكور المسنين. عسر البلع هو العرض الرئيسي. عادة ما يعتمد التشخيص على TOGD. دلالة الجراحة هي للمرضى الذين يعانون من أعراض أو المرضى الذين يعانون من مضاعفات. كشف تحليل النتائج المنشورة من سلسلة التنظير الداخلي عن إقامة أقصر في المستشفى، ولكن نتائج أقل استقرارًا على المدى الطويل.

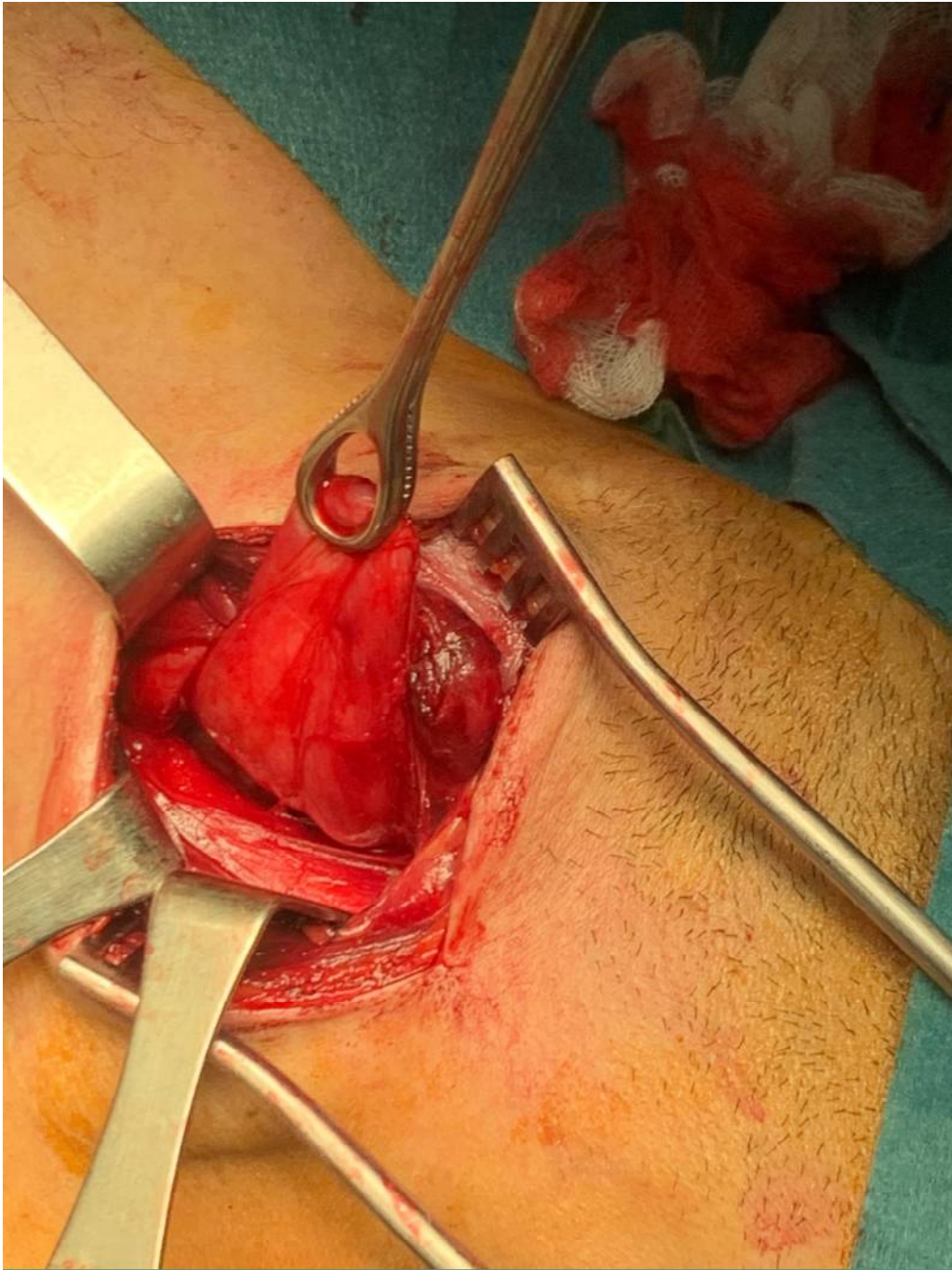الخلاصة: النتائج الفورية للعلاج الجراحي لرتج زنكر منخفضة. قد تكون النتائج الوظيفية طويلة المدى أفضل بعد استئصال الرتج وقطع العضل الجراحي منها بعد العلاج بالمنظار.



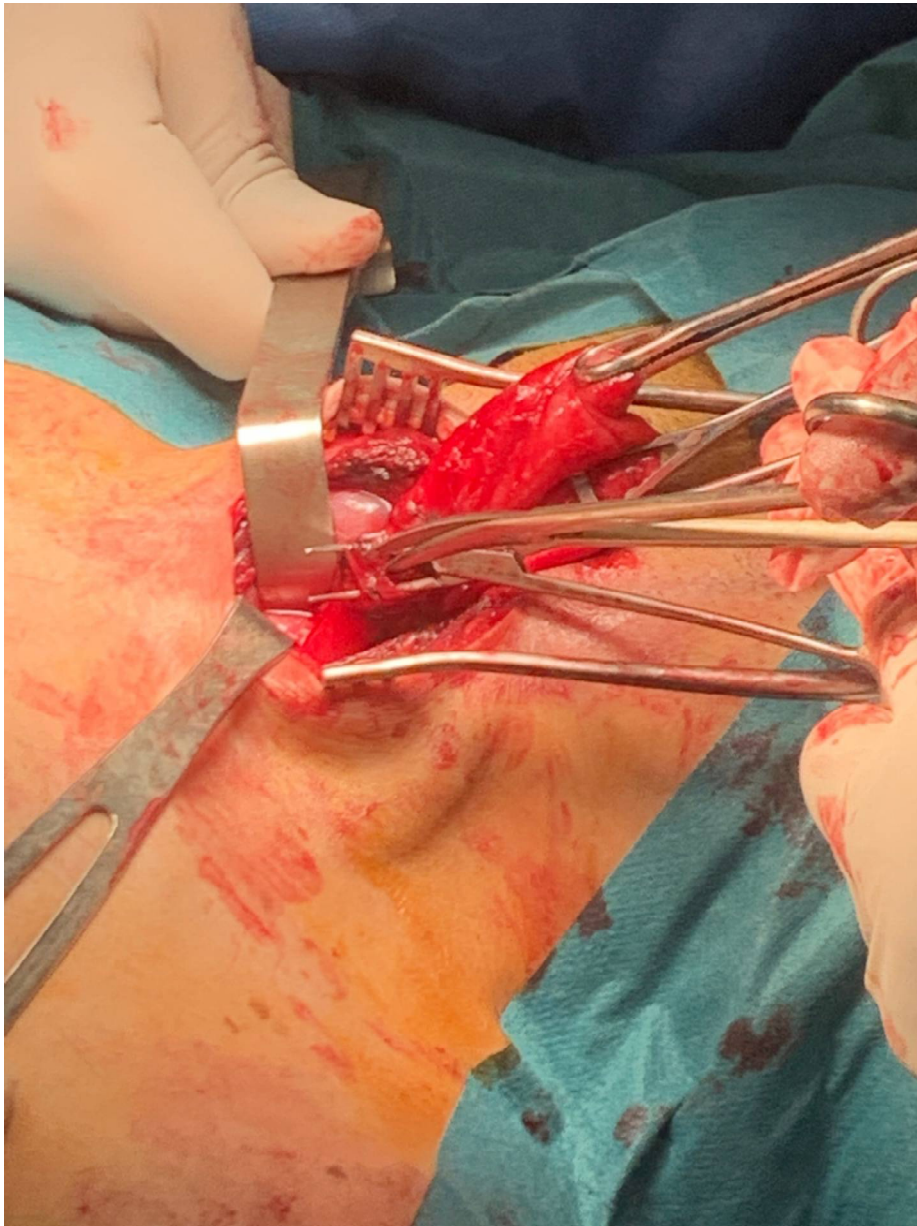
Anexes



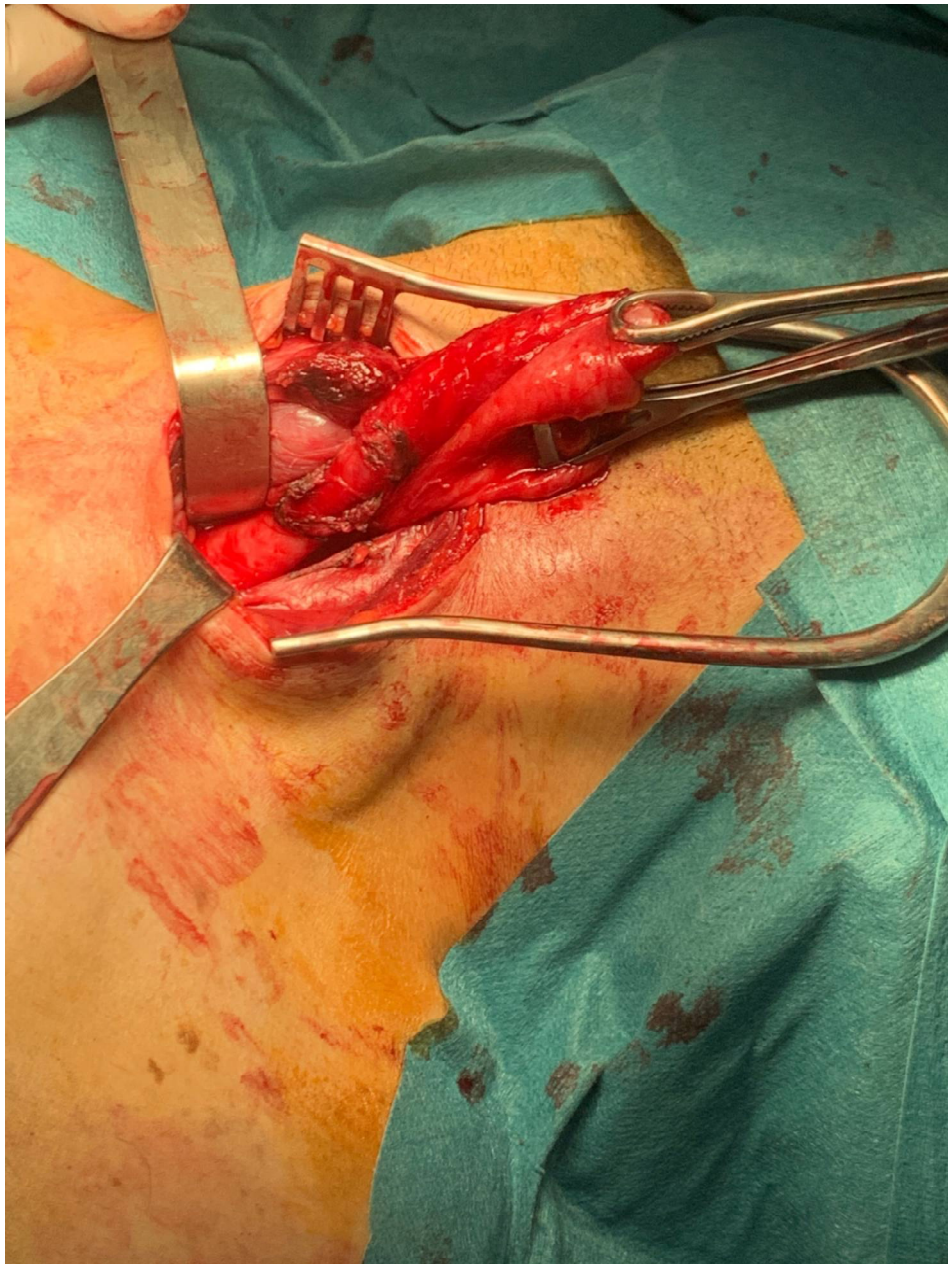
Photos opératoires réels de nos patients prises au de la chirurgie



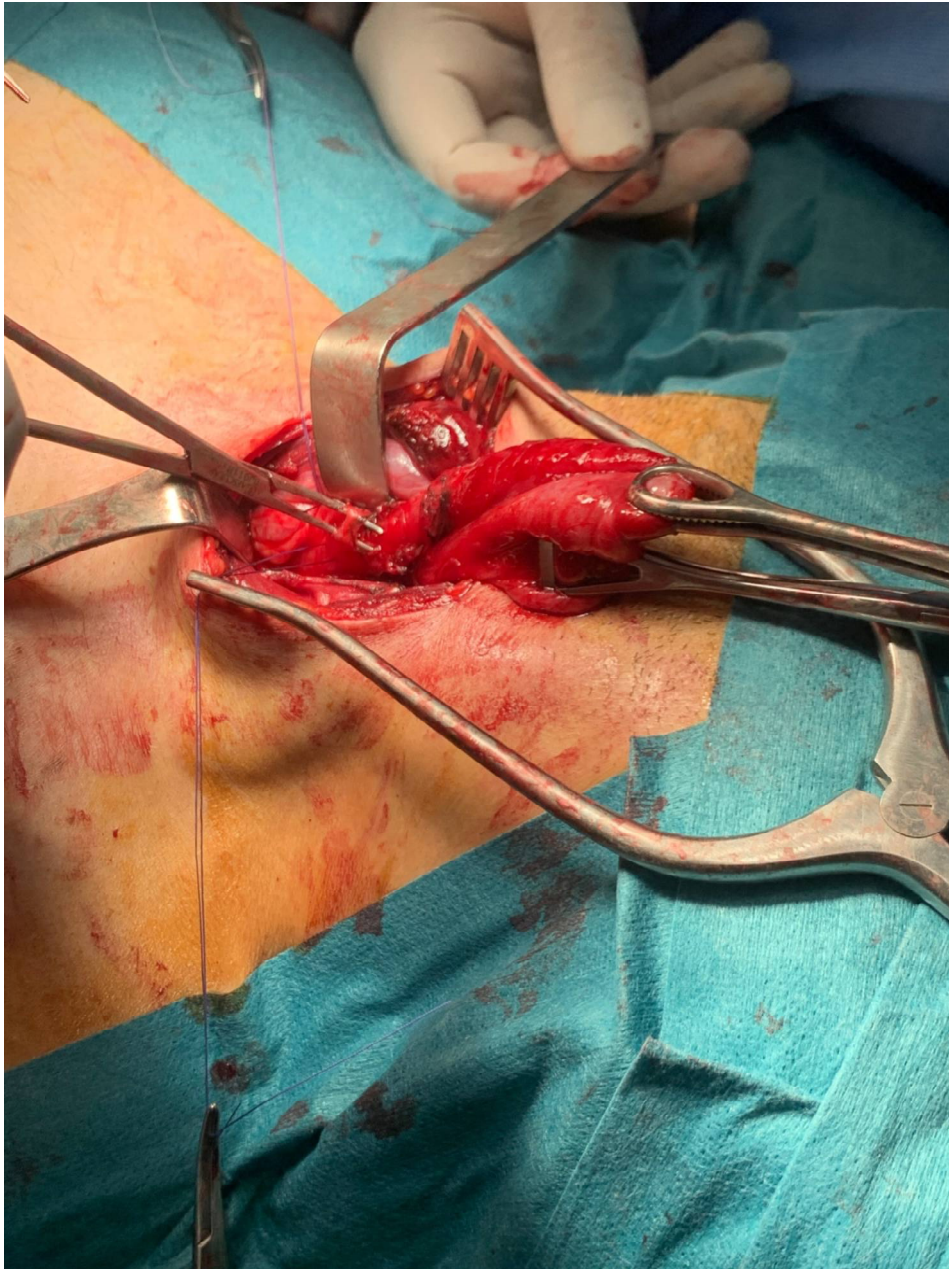
Vue opératoire numero 1 : Mise à nue du diverticulé



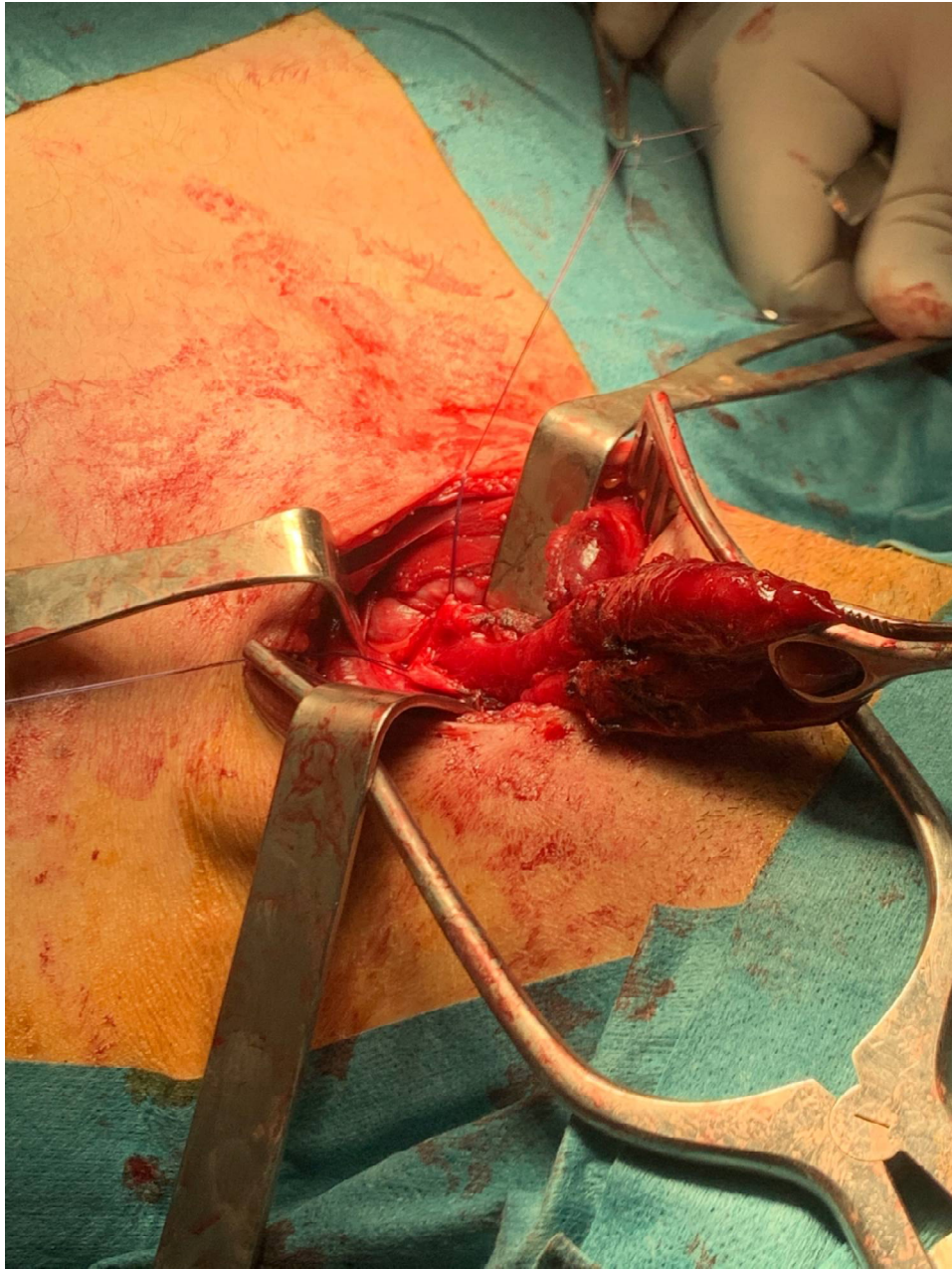
Vue opératoire numero 2 : Au cours de la réalisation de la myotomie



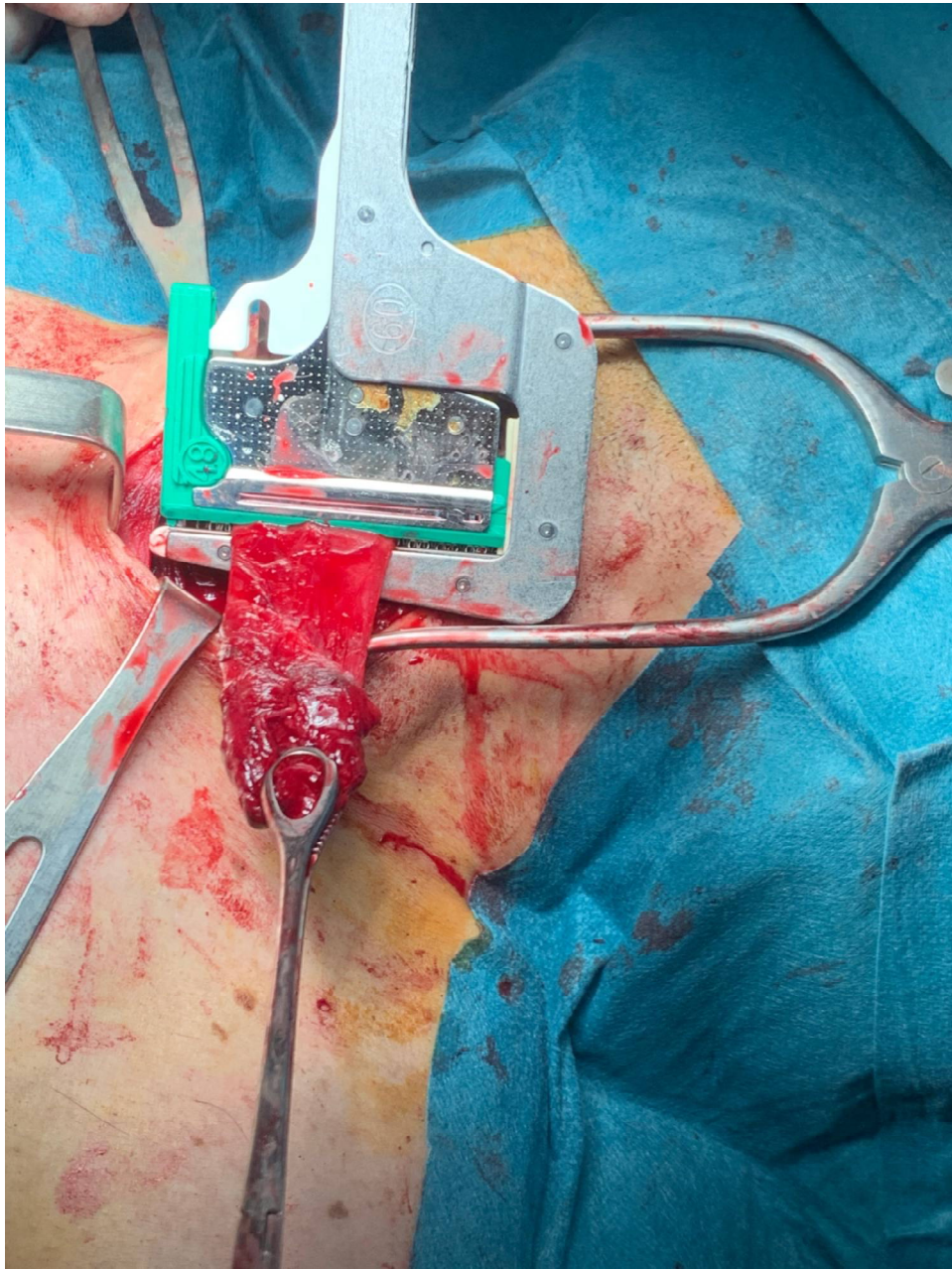
Vue opératoire numero 3 : la poche diverticulaire



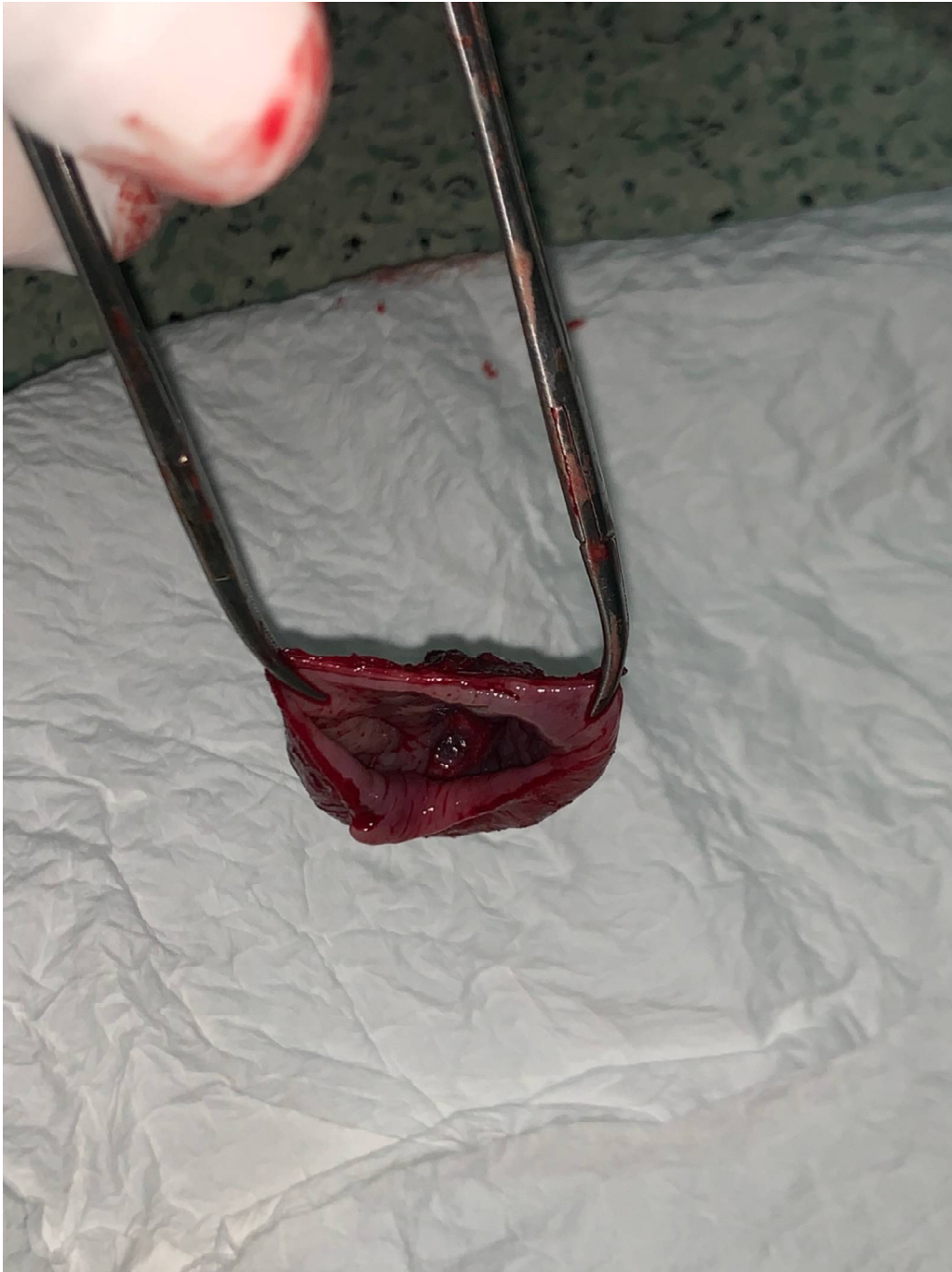Vue opératoire numero 4 : Identification du muscle crico-pharyngien juste avant la myotomie.



Vue opératoire numero 5 : Mise de fils de repérage opératoire



Vue opératoire numero 6 : L'utilisation de l'agrafe linéaire au cours d'une diverticuléctomie



Vue opératoire numero 7 : la poche diverticulaire disséquée



Références bibliographiques



- [1] **H. Qærazay, A. Qláin, B. Univ** Grenoble départ, médocochirurgical les pathologies générale et digestive, 11 rue moise 3800 Grenoble France.
- [2] **Duränd-forrantanil S. Val-fœil D.** Anatomie médicale de EMC technique chirurgicales- appareil digestve 2009-45-76
- [3] **Kelian H, Kujel W:** methodolgie of the pharyngoesophageal segment: gross anatomíc and histologíc characteristics. Laryngoscopus, 1996. 106(6). 713-20. (Kelly et Kuncl 1998)
- [4] **Anthœny T, FEAV, MT** Oesophageãl diverticula. Br. J Surg 2001;88:629-42.
- [5] **Güèrrier Y :** L'appareil Digest et le du segments pharyngo-oesopagien. Compt srendus Assoc. Anat., 279-98 -1957\777-11.
- [6] **Monier S. M-DK*:** Généralité et rappel sur la déglùtition. Anatomic, physiolgical department. troubles pathologiques. Les Apport diagnostiques et thérapeutique de l'imagerie. Ann Radio 37. 477-480.7\1994.
- [7] **Lascär R, St Gènix*** (1998) Divèrticulum pharyngo-œsophagium. Encyçl Med Chir. Oto-Rhino-Laryngolõgie7 20-840-A-10
- [8] **Robèrt D, Gionævni, A. Zannarete,:** Physiologies de déglutitions. Encyçl.Méd.chir. Oto-Rhino-Laryngólogie, 77\10-A-10. 20. 801.1996

- [9] **Gàbb M. Pânnagopoulose V. Jamiesson** Pharyngual diverrticulum as a disòrdèr of esophageãl tube sphinctial 1999. Gastroenterology 103:1229-53.1999\10.
- [10] **Castèlle JA and Cætelle DO:** Récènt dévelòppements in the mancèmètrique assìstent of uppèr sphinctèr functions and dysfunctions. Dis*Suppl 1. 28-39.1997. 15-17
- [11] **Van Overbeaek J.J.M.** and Pathogènesis Ann Otól Rhinòl Laryngól 2003 ; 112 : 583-593
- [12] **Zaninotto Costantini Bock** Fonctionnel and morphologique study of the cricopharyngeal muscl in patients with Zenker's diverticule. Br J Surg 83:1263-1267-(1996)
- [13] **Kristmundsdottir F, Mahon M, Froes MM, Cumming WJ.** Hismophetric et histopathologie stufy of the human Neuropathol Appl Neurobiol 1990;16:461-75.
- [14] **Fusapl. R; Qokel Y** Hepatogastroenterology cricophragile head1992-38:123-6.
- [15] **Anderssen PE, Coheen JI (2003)** Crricopharyngeal-vspasm and Zenkeer's diverticule. Head Teck 25:681–694.
Duranceau, Jameson G.G., Beauchamp G. Surgi Clin Am 1983-89-832.
- [16] Pietrie Q; Caròle B; Geraldíne E ; Chirurg basis de ženker divertûcule de physiologie. 1999 Jul;70(7):741-6. German.

- [17] **P. Levard, K. Blain, B. Gayett.** Diverticulle de l'œsophages .EMC-Pneumologies univ.Bosten : 7 \167-45-09.
- [18] **Hachëm SR, Deväult KR.** Dysphagía in aging. J Clin Gastroenterol endoscopic 203\ 2005;39:357-71.
- [19] **Morgâne L.** Le diverticullum pharyngös-oesophagien. Étude de cas a propos d'environ 60 observations. [Thèse de médecine Université de Lyon] France, 1986-09\1990.
- [20] **Nehyra D, Lørd RV, Demeëster TR*.** Physiologicál basis for the tréatment of epiphrenic diverticulum. Ann Surg 2002;235:346-54.
- [21] **Del SAN Genio Ñ, Rossètti G, Maffèton V, Renzi A, Brusciano L, Limongelli P, et al.** Laparoscopic approach in the treatment of epiphrenic diverticúla: lònq-tèrm results. Surg Endosc 77\2004;18:741-5.
- [22] **Topart P, Deschamps C, Taillefer* R, Duranceau A.** Long-term effèct of total fundoplicàtion on the myotomized esophägus. Ann Thorac Surg 1992;54:1046-51.
- [23] **Sakæi K, Ischiöoka L, Mallüf-Filho P, Chäves I, Mourna B.** Endoscopic traitement of ženker's diverticüles with an obliquè-end hòd atached to the endoscope. Gastrointest Endösse ; 54-760-3.2001 ;
- [24] **Raenstein Mannèr O, Peach K*, Gossnèr.** Flexibilitè du manægement du traitement. Endoscopy ;3775\9:141-5- 2007

- [25] **Drumetæz. Q Viviers ST*** l'œsophagium diverticulum : aspècts radiologiques du traitemènts vasculáire de la chir-ann 17\50.55(54) ;89-2007
- [26] **H. DHOUIËB, M. MNÈJJA, M. SELELAMI, S. KALILEL, AKD. CHAKREÖUN,** (Dhouib et al. s. d.) about twenty cases of zenkers pathology 50500\77.64
- [27] **Quëntin W;** EAV Mt. Epiphrenic diverticulum: les resúlts du traitement churgical 1987;55:1109-13\34.
- [28] **Petters B, Massón A.** Physiopatholœgicales basics for ženkker's diverticule. Chirurgie. 71-701-9-1998;
- [29] **Thërry t. Michèl E** Esophageal diverticul. SurgGynècol Obstet 1954;98:1–28\555.
- [30] **Périé S, Dernós HP, Monceaux G** (1999) The “sign of the rising tide” during swallowing fiberoscopy: a specific mani- festation 108:296–9 (2004) .
- [31] **Rœny Lascâr.** Motor disorders of the esophagus. Encycl Méd Chir (Elsevier, Paris) Gastroenterology, 9201-A-10,2006\ 308.
- [32] **Levöir GM, Water L.O** Eso-phageal diverticule. Surgi Gyneeco Obstet 1976-08-167–280.

- [33] **Pæynnè new QA, King ston SN. Pharyn-goesophageal (Zenker's-GIRAD) bosten and Miami univ** diverticulum flexible traitm.; 689:805–29-1987.
- [34] **Ponnètte, Pæynne, Cœolèn D.** Radiological general aspècts of diverticúlum. Hepäto-ogatroenterology-1998-99-76 *2006.
- [35] **Grüwez JA.** Diverticúles. In: Giuli R, editor 395. Lésions bénignes de l'œsophage et cancer. Univ Marsseille Berlin: Springer Verlag; 1988. p. 11–7.
- [36] Voëiron. D; Brandon C . open digestive Surgery about 65cases of zenker's divertuculüm 1969\2007;66:976–9.
- [37] **Ženker, Ziessën H. Khanmister- khēiten In:** Von Ziemssen editor. Handbuch about the Pathologíes and Thërapiés. Leipzig : FC Voggel; 1998 P-12-13
- [38] **St prièst Genix et Al.** Diverticules pharyngo-oesophagiens. 156-98 ;65.76\65
- [39] **Caríne M.** Voiron J. chir. And endoscopoe in the diverticule univ of L.A 2004, vol.141, n°2, 85-92
- [40] **Thomæs W, Romero P:** Pharyngo- oesophageal-diverticulum. Specificity univ los angles 1998, 435-443

- [41] **Jack Ibanes Buèno- These doctorale l'effet du RGO sur diverticulum et son traitemnet chirurgicale-univ bruxelle 1989 ;76 ;864-P12**
- [42] **Baliïaji. G; Talyor. T Quentin P;** Traitement des molliffy surgeries Clinique 82:793-782\13.
- [43] **Dœdeds WJ, Logemænn JA, Stëwart ET.** Radiológic assesment of abnormal effects of oral and pharyngeal divrt, swallowing. Am J Rönt-general 1990;194:965—74\77.
- [44] **Curtis DJ, Cruess DF, Bert T.** The cricopharyngeal muscle: a videorecording review.1984;142:497—500.
- [45] **Rosevèar WH, Hamlet SL.** Flexible fiberoptic laryngoscopy used to assess swallowing function. Ear Nose Throat J 1991;70: 498—700.
- [46] **Langmore SE, Schatz K, Olsen N.** Fibèroptic endoscopic examinátion of swallowing safety: a new procedure. Dysphagia 1988;2:216—9.
- [47] **Bastian RW. The videoendoscopic swallowing study: an alter-native and partner to the videofluoroscopic swallowing studies. Of Dysphagia univ florida 1993;8:359—67.**
- [48] **Annael Wèest, Quentin M, Alèxis C,** complication of ženkens . Anest Analg. 2007\1990 ; 70 : 109-111

- [49] **Cardillo W, Huttòt I, Emanuel P , Daniel C** ; traitement medico-chirurgical des diverticules par mécanique et myotomie sous anesthésie locale. *Ann Chir.* 1999 ; 53 :347
- [50] **Trotoux J.** la chirurgie des diverticules *Ann chir vasculaire et micro traitement de la diversité* 1976 ;45 ;653-09.
- [51] **Faurdet E. Hurröt tr. Kesin Q** ; And embryology technique et appareil esophages *Surg- Ann Aol* 1998 ;34.87
- [52] **Liebermann-Meffert D, Duranceau A, Stein HJ.** Anatomy and embryology. In: Orringer MB, Heitmiller R, editors. *The esophagus, Vol. I.* Zuidema GD, Yeo Ch J 5th ed. Philadelphia: WB Saunders; 2002. p. 3–39.
- [53] **Duranceau AC, Jamæson GG, Beauchamp G.** The technique of cricopharyngeal myotomy. *63:833*
- [54] **EL ALLAM O.** l'osteologie et les propos médicale de la troisième traitement- Rabat,2009.
- [55] **H. Elkaaoui · A. Bounaim · A. Ait Ali · A. Zentar · K. Sair J.** Afr. Hépatol. Gastroentérol. *P-54-1346 ;65-*
- [56] **Avidan B, Sonnenberg A, Chejfec G, et al.** Is there a link between cervical inlet patch and Barrett's esophagus? *Gastrointest Endosc* 2001;53: 717–21.

- [57] **ChöngVH, Jalihal A.Cervicalinletpæetch:caseseriesandliteraturereview new .** South Med J 2006;99:865–9.
- [58] **Von Rahden BH, Stein HJ, Becker K, et al. Heterotopic gastric mucosa of the eso- phagus:** literature review and proposal of a clinicopathologic classification. Am J Gastroenterol 2004;93:543–51.
- [59] **Evrard A, Le Moine G, Hassid S, Deviner J.** Zenker diverticules: a new traitement with a soft diverticúlescope. Gastrointestinal Endosse ; 50:186-20.2007\2008
- [60] **Níx SP.** Délayer esophageal perforation following endoscopique statplíng of a pharyngal pousse. 115-0-668-2001.
- [61] **Mariotte- st Genix sur Guiers-** esophageal perforation following Sem. Hop. Paris. 1997, vol 73, n°19-20, 611-615
- [62] **C. Mariette** Diverticulectomy and diverticulopèxy. Hop. Lille cedèx, France univ lyon <http://dx.doi.org/10.1016/j.jviscsurg.2014.01.004>.
- [63] **D’leggo D, et al.** Esophageal diverticùla. Treatming basis for univ managèment. Eur J Cardio-Surg 1992;6:330–4
- [64] **Kyliãne Guillæune Tr*, RE** Ann Thorac Surg. 2009\1984 Sep;38(3):207-10. doi: 10.1016/s0003-4975(10)62238-2. PMID: 6433819.
- [65] **Orringer MB:** J Thorac Cardiovasc- doi: 10.1016/s0003-4975(10)62238-PMID: 6433819.

- [66] Jamièson GG. Traitement the Surgery medical extened cardiologie. 1983 Oct;94(4):655-62. PMID: 6414100.
- [67] **Sidèris L ;:** Pharyngœsophagéal (ženker's) diverticulum. Sùrg A nord Am 1983;63:815–24.
- [68] **Kylin P ; Hurrot T ; Guillaume LR.** Managèment cardio-radoilógie de la Surg- Unv Paris Ann Chir. 1988 ;
- [69] **Kelly JH.** Managèment sphincter disorders: Indi- cations and cómplications of myotómy. Am J Med 2000;108:43S–6S.
- [70] **levieer. H** Traitement par chirurgiè endoscopique des diverticules hypopharyngés dits de Zen- ker. À propos de 59 cas.1999;116: 245–9.
- [71] **H. Leværd ;A. Blain, B.** Pharyngo-oèsophagien sur les parties des differents sourcès de surg-Ann-57 ;653-02.
- [72] **didier raoult** Traitement du diverticule pharyngo-œsophagien. J Chir 1999;136:83 aix univ de marseille 2007
- [73] **Valverde A. etude sur la** Chir generale 2003;140 :237-239.
- [74] **Magalie P ; la** 5lLa transformation des particules et des résultats cliniques de l'analyse sur 56 patients- 7: 1616–20.
- [75] **Payne S.** Long terme survivent following diverti- culectyommy for cancer in phary-ngœsophagéal diverticules. Ann Thorax Surf- 10:1984-38.

- [76] Br J Surg. 2004 Jun;91(6):657-64. doi: 10.1002/bjs.4572. PMID: 15164432.(Aly, Devitt, et Jamieson 2004)
- [77] Oesophageal diverticulum: di- verticulopexy versus diverticulectomy.
- [78] Western, Ergin S, Carlsii T. Zenker's diverticulum is a historicale revview trends in therapy. Physiologie of the diversity.
- [79] **Elix AS Mr, Crolier DE.** Cherirgucal phageal dysphagie des indications and résulte of cricopharynngeal myotoomy. 2001-98;-065
- [80] **Minzara Kr, Duttit SN, Miinhas DD, Irving RM.** The retro-spection review the pharyn- gel pouce surgery in 87 patients. Ann R Coll Surf Angle 2003-87;54-9
- [81] **Cross FS, Johnson GF, Gerein AN.** Oesophageal diverticula: associated neuromuscular changes in the oesophagus. Arch Surg 1961;83:525-533.
- [82] **Perie´ S, Dernis HP, Monceaux G, Lacau St Guily J.** The sign of the rising tide during swallowing fibroscopy. A specific manifestation of Zenker's diverticulum ;108:296–300.
- [83] Hüttl TP. Transoral diverti- culostomy. Surg Endosc 2007;21:532-536.
- [84] **Valverde A.** Abord de l'œsophage cervical. J Chir 2003;140 :237-239.
- [85] **Sood S, Newbegin CJR.** Endoscopíc stapling of pharyngeal pouches in patients from the Yorkshire region. 2000;114: 853-857.

- [86] **Denet C, Perniceni Kr.** Les traitements des diverticules pharyngo-œsophagien. S. surg 1999;136:83
- [87] **Dermaling K, Ravioli P, and Carpien I:** Endoscopie de la discussion of diverticule. Surg. Ang - Chirpatrise, 105;76-09.15
- [88] **Se- gol P.** Diverticule de Zenker: diverticu- lopexie contre diverticulectomie. Ann Chir 2001;126:42-45.
- [89] **Philippines LK, Wiesbergere KT, Whitmane LO, Schmidt JL:** Endoscopie Staples divertisement: triassent of Choice for diverticule. Laryngoscope, 2101- 1283-61
- [90] Forty cases reviewed. Surgenrie case of review 1997; 116:209-212
- [91] **Jamælliro EJK, SE, et MAleer p:** Long-terme ostéo-radiologie assissent of endoscopique stapling of pharyngal pousse: a servies of cases. 2005-402-8.
- [92] **KCB and Bates GJ:** Endoscopique stapling diverticologique for pharyngal pouch. Clin Otolaryngol Allied Surg, 109 P-21; 371-02.
- [93] **Chitrood WR, Jr.:** Lucort esophageal diverticule: a chirurgical ben. Surgery, 1209 P87-54;76 .
- [94] **Percha A, Boniya L, Naine S, Magalie A, Antoni L, and Marotte G:** Minimale invasive surgery for diverticules: analysés of resulta in 95 consécutives patients. Auch Surgi, 1998-P65;764-54.

- [95] **EMC(ElsevierMassonSAS,Paris).**RéférencePériéS.,LacauStGuily J. Diverticules pharyngo-œsophagiens. ; ORL, 20-840-A-10 1998
- [96] **shwarz et al** : univ de rouen etude sur les pathologie physiologies et les traitements des diverticùles: Analyse endoscopie à l'aide d'une pince suturante. Thèse de doctorat réaliser par Kamel.ELM: Universite de Genève, 2008, no 10552.
- [97] **Campus numerique** : La mediathèque didactique speciale médicale de l'Université Bruxelles-1235 P097;874. Belgique.
- [98] **Guillaume. K:** anatomic of the œsophagus. Laryngoscope traitm, 1907. 17. 421-8.
- [99] **Benaamer. Z diverticule oesophagien** : Diverticùle de zenker a propos de 2 cas these de doctorat en medecine univ rabat 2019
- [100] **M.Enouri.C** Traitement diverticulaire du zenker a propos de 11 cas These de doctorat en medecine n 267, Rabat, 2020.

Serment d'Hippocrate

Au moment d'être admis à devenir membre de la profession médicale, je m'engage solennellement à consacrer ma vie au service de l'humanité.

- *Je traiterai mes maîtres avec le respect et la reconnaissance qui leur sont dus.*
- *Je pratiquerai ma profession avec conscience et dignité. La santé de mes malades sera mon premier but.*
- *Je ne trahirai pas les secrets qui me seront confiés.*
- *Je maintiendrai par tous les moyens en mon pouvoir l'honneur et les nobles traditions de la profession médicale.*
- *Les médecins seront mes frères.*
- *Aucune considération de religion, de nationalité, de race, aucune considération politique et sociale ne s'interposera entre mon devoir et mon patient.*
- *Je maintiendrai le respect de la vie humaine dès la conception.*
- *Même sous la menace, je n'userai pas de mes connaissances médicales d'une façon contraire aux lois de l'humanité.*
- *Je m'y engage librement et sur mon honneur.*

قسم أبقراط

بسم الله الرحمن الرحيم

أقسم بالله العظيم

في هذه اللحظة التي يتم فيها قبولي عضوا في المهنة الطبية أتعهد علانية:

- بأن أكرس حياتي لخدمة الإنسانية .
- وأن أحترم أساتذتي وأعترف لهم بالجهد الذي يستحقونه .
- وأن أمارس مهنتي بوانع من ضميري وشر في جاعلا صحة مريض هدي في الأول .
- وأن لا أفشي الأسرار المعهودة إلي .
- وأن أحافظ بكل ما لدي من وسائل على الشرف والتقاليد النبيلة لمهنة الطب .
- وأن أعتبر سائر الأطباء إخوة لي .
- وأن أقوم بواجبي نحو مرضاي بدون أي اعتبار ديني أو وطني أو عرقي أو سياسي أو اجتماعي .
- وأن أحافظ بكل حزم على احترام الحياة الإنسانية منذ نشأتها .
- وأن لا أستعمل معلوماتي الطبية بطريق يضر بحقوق الإنسان مهما لاقيت من تهديد .
- بكل هذا أتعهد عن كامل اختيار ومقسما بالله .

والله على ما أقول شهيد .



المملكة المغربية
جامعة محمد الخامس بالرباط
كلية الطب والصيدلة
الرباط



أطروحة رقم: 379

سنة : 2021

رتج زنكر بصدد 10 حالات واستعراض الأدبيات

أطروحة

قدمت ونوقشت علانية يوم : / / 2021

من طرف

السيدة نهيلة الباز

المزداة في 09 فبراير 1996 بالرباط

لنيل شهادة

دكتورة في الطب

الكلمات الأساسية : رتج زنكر؛ إستئصال الرتج؛ بضع العضل؛ المريء

أعضاء لجنة التحكيم:

رئيس	السيد أحمد بونعيم أستاذ في الجراحة العامة وجراحة الأحشاء
مشرف	السيد حكيم الكاوي أستاذ في الجراحة العامة وجراحة الأحشاء
عضو	السيد هشام العراقي أستاذ في الجراحة العامة وجراحة الأحشاء
عضو	السيد رحال مسروري أستاذ في الجراحة العامة وجراحة الأحشاء
عضو	السيد عبد الرحمان الحجوجي أستاذ في الجراحة العامة وجراحة الأحشاء