



كلية الطب
والصيدلة - مراكش
FACULTÉ DE MÉDECINE
ET DE PHARMACIE - MARRAKECH

Année 2022

Thèse N° 108

**La prise en charge neurochirurgicale des
craniosténoses : Expérience du service de
Neurochirurgie de l'hôpital ARRAZI CHU Mohammed
VI de Marrakech et comparaison avec les données de
la littérature.**

THÈSE

PRÉSENTÉE ET SOUTENUE PUBLIQUEMENT LE 12/04/2022

PAR

Mlle. Fatima Ezahra AHARBIL

Née Le 09 Septembre 1994 à Agadir

POUR L'OBTENTION DU DOCTORAT EN MÉDECINE

MOTS-CLÉS

Craniosténose - Dymorphie - Scanner tridimensionnel -
Prise en charge neuro chirurgicale - Evolution - Résultats

JURY

M. S. AIT BENALI

Professeur de Neurochirurgie

PRESIDENT

M. H. GHANNANE

Professeur de Neurochirurgie

RAPPORTEUR

M. S. YOUNOUS

Professeur d'Anesthésie Réanimation

M. M. EL BOUIHI

Professeur de Stomatologie et Chirurgie Maxillo-faciale

JUGES

بِسْمِ اللَّهِ الرَّحْمَنِ الرَّحِيمِ

رب ارفعني مدخل صدق
واخرجني مخرج صدق
واجعل لي من لذك سلطانا نصيرا





Serment d'hippocrate

Au moment d'être admis à devenir membre de la profession médicale,

Je m'engage solennellement à consacrer ma vie au service de l'humanité.

Je traiterai mes maîtres avec le respect et la reconnaissance qui leur sont dus.

*Je pratiquerai ma profession avec conscience et dignité. La santé de mes malades
sera mon premier but.*

Je ne trahirai pas les secrets qui me seront confiés.

*Je maintiendrai par tous les moyens en mon pouvoir l'honneur et les nobles
traditions de la profession médicale.*

Les médecins seront mes frères.

*Aucune considération de religion, de nationalité, de race, aucune considération
politique et sociale, ne s'interposera entre mon devoir et mon patient.*

Je maintiendrai strictement le respect de la vie humaine dès sa conception.

*Même sous la menace, je n'userai pas mes connaissances médicales
d'une façon contraire aux lois de l'humanité.*

Je m'y engage librement et sur mon honneur.

Déclaration Genève, 1948





*LISTE DES
PROFESSEURS*



UNIVERSITE CADI AYYAD
FACULTE DE MEDECINE ET DE PHARMACIE
MARRAKECH

Doyens Honoraires

: Pr. Badie Azzaman MEHADJI
: Pr. Abdelhaq ALAOUI YAZIDI

ADMINISTRARATION

Doyen

: Pr Mohammed BOUSKRAOUI

Vice doyen à la Recherche et la coopération

: Pr. Mohamed AMINE

Vice doyen aux affaires pédagogiques

: Pr. Redouane EL FEZZAZI

Vice doyen chargé de la Pharmacie

: Pr. Said ZOUHAIR

Secrétaire Général

: Mr. Azzeddine EL HOUDAIGUI

Professeurs de l'enseignement supérieur

Nom et Prénom	Spécialité	Nom et Prénom	Spécialité
ABKARI Imad	Traumato-orthopédie	ELOMRANI Abdelhamid	Radiothérapie
ABOUCHADI Abdeljalil	Stomatologie et chirurgie maxillo faciale	ESSAADOUNI Lamiaa	Médecine interne
ABOU EL HASSAN Taoufik	Anésthésie-réanimation	FADILI Wafaa	Néphrologie
ABOULFALAH Abderrahim	Gynécologie-obstétrique	FAKHIR Bouchra	Gynécologie- obstétrique
ABOUSSAIR Nisrine	Génétique	FAKHRI Anass	Histologie-embryologie cytogénétique
ADALI Imane	Psychiatrie	FOURAJI Karima	Chirurgie pédiatrique
ADMOU Brahim	Immunologie	GHANNANE Houssine	Neurochirurgie
AGHOUTANE El Mouhtadi	Chirurgie pédiatrique	GHOUNDALE Omar	Urologie
AISSAOUI Younes	Anésthésie-réanimation	HACHIMI Abdelhamid	Réanimation médicale
AIT AMEUR Mustapha	Hématologie	HAJJI Ibtissam	Ophtalmologie
AIT BENALI Said	Neurochirurgie	HAROU Karam	Gynécologie- obstétrique
AIT BENKADDOUR Yassir	Gynécologie-obstétrique	HOCAR Ouafa	Dermatologie
AIT SAB Imane	Pédiatrie	JALAL Hicham	Radiologie
ALJ Soumaya	Radiologie	KAMILI El Ouafi El Aouni	Chirurgie pédiatrique
AMAL Said	Dermatologie	KHALLOUKI Mohammed	Anésthésie- réanimation
AMINE Mohamed	Epidemiologie clinique	KHATOURI Ali	Cardiologie
AMMAR Haddou	Oto-rhino-laryngologie	KHOUCHANI Mouna	Radiothérapie
AMRO Lamyae	Pneumo-phtisiologie	KISSANI Najib	Neurologie
ANIBA Khalid	Neurochirurgie	KRATI Khadija	Gastro-entérologie
ARSALANE Lamiae	Microbiologie-virologie	KRIET Mohamed	Ophtalmologie
ASMOUKI Hamid	Gynécologie-obstétrique	LAGHMARI Mehdi	Neurochirurgie
ATMANE El Mehdi	Radiologie	LAKMICH Mohamed Amine	Urologie

BAIZRI Hicham	Endocrinologie et maladies métaboliques	LAKOUICHMI Mohammed	Stomatologie et chirurgie maxillo faciale
BASRAOUI Dounia	Radiologie	LAOUAD Inass	Néphrologie
BASSIR Ahlam	Gynécologie-obstétrique	LOUHAB Nissrine	Neurologie
BELBARAKA Rhizlane	Oncologie médicale	LOUZI Abdelouahed	Chirurgie générale
BELKHOUS Ahlam	Rhumatologie	MADHAR Si Mohamed	Traumato-orthopédie
BENALI Abdeslam	Psychiatrie	MANOUDI Fatiha	Psychiatrie
BENCHAMKHA Yassine	Chirurgie réparatrice et plastique	MANSOURI Nadia	Stomatologie et chirurgie maxillo faciale
BEN DRISS Laila	Cardiologie	MAOULAININE Fadl mrabih rabou	Pédiatrie
BENELKHAÏAT BENOMAR Ridouan	Chirurgie générale	MATRANE Aboubakr	Médecine nucléaire
BENHIMA Mohamed Amine	Traumato-orthopédie	MOUAFFAK Youssef	Anesthésie- réanimation
BENJELLOUN HARZIMI Amine	Pneumo-phtisiologie	MOUDOUNI Said Mohammed	Urologie
BENJILALI Laila	Médecine interne	MOUFID Kamal	Urologie
BENZAROUEL Dounia	Cardiologie	MOUTAJ Redouane	Parasitologie
BOUCHENTOUF Rachid	Pneumo-phtisiologie	MOUTAOUAKIL Abdeljalil	Ophtalmologie
BOUKHANNI Lahcen	Gynécologie-obstétrique	MSOUGAR Yassine	Chirurgie thoracique
BOUKHIRA Abderrahman	Biochimie-chimie	NAJEB Youssef	Traumato-orthopédie
BOUMZEBRA Drissi	Chirurgie Cardio-vasculaire	NARJIS Youssef	Chirurgie générale
BOURRAHOUE Aïcha	Pédiatrie	NEJMI Hicham	Anesthésie- réanimation
BOURROUS Monir	Pédiatrie	NIAMANE Radouane	Rhumatologie
BOUSKRAOUI Mohammed	Pédiatrie	OUALI IDRISSE Mariem	Radiologie
BSISS Mohammed Aziz	Biophysique	OUBAHA Sofia	Physiologie
CHAFIK Rachid	Traumato-orthopédie	OULAD SAIAD Mohamed	Chirurgie pédiatrique
CHAKOUR Mohammed	Hématologie	QACIF Hassan	Médecine interne
CHELLAK Laila	Biochimie-chimie	QAMOUSS Youssef	Anesthésie- réanimation
CHERIF IDRISSE EL GANOUNI Najat	Radiologie	RABBANI Khalid	Chirurgie générale
CHOULLI Mohamed Khaled	Neuro pharmacologie	RADA Noureddine	Pédiatrie
DAHAMI Zakaria	Urologie	RAIS Hanane	Anatomie pathologique
DAROUASSI Youssef	Oto-rhino-laryngologie	RAJI Abdelaziz	Oto-rhino- laryngologie
DRAISS Ghizlane	Pédiatrie	ROCHDI Youssef	Oto-rhino- laryngologie

EL ADIB Ahmed Rhassane	Anesthésie-réanimation	SAMKAOUI Mohamed Abdenasser	Anesthésie- réanimation
ELAMRANI Moulay Driss	Anatomie	SAMLANI Zouhour	Gastro-entérologie
EL ANSARI Nawal	Endocrinologie et maladies métaboliques	SARF Ismail	Urologie
EL BARNI Rachid	Chirurgie générale	SORAA Nabila	Microbiologie- virologie
EL BOUCHTI Imane	Rhumatologie	SOUMMANI Abderraouf	Gynécologie- obstétrique
EL BOUIHI Mohamed	Stomatologie et chirurgie maxillo faciale	TASSI Noura	Maladies infectieuses
EL FEZZAZI Redouane	Chirurgie pédiatrique	TAZI Mohamed Illias	Hématologie clinique
ELFIKRI Abdelghani	Radiologie	YOUNOUS Said	Anesthésie- réanimation
EL HAOURY Hanane	Traumato-orthopédie	ZAHLANE Kawtar	Microbiologie- virologie
EL HATTAOUI Mustapha	Cardiologie	ZAHLANE Mouna	Médecine interne
EL HOUDZI Jamila	Pédiatrie	ZAOUI Sanaa	Pharmacologie
EL IDRISSE SLITINE Nadia	Pédiatrie	ZEMRAOUI Nadir	Néphrologie
EL KARIMI Saloua	Cardiologie	ZIADI Amra	Anesthésie- réanimation
EL KHADER Ahmed	Chirurgie générale	ZOUHAIR Said	Microbiologie
EL KHAYARI Mina	Réanimation médicale	ZYANI Mohammad	Médecine interne
EL MGHARI TABIB Ghizlane	Endocrinologie et maladies métaboliques		

Professeurs Agrégés

Nom et Prénom	Spécialité	Nom et Prénom	Spécialité
ABDOU Abdessamad	Chirurgie Cardio-vasculaire	HAZMIRI Fatima Ezzahra	Histologie-embryologie-cytogénétique
ABIR Badreddine	Stomatologie et chirurgie maxillo faciale	JANAH Hicham	Pneumo-phtisiologie
ADARMOUCH Latifa	Médecine communautaire (médecine préventive, santé publique et hygiène)	KADDOURI Said	Médecine interne
AIT BATAHAR Salma	Pneumo-phtisiologie	LAFFINTI Mahmoud Amine	Psychiatrie
ALAOUI Hassan	Anesthésie-réanimation	LAHKIM Mohammed	Chirurgie générale
ALJALIL Abdelfattah	Oto-rhino-laryngologie	MARGAD Omar	Traumato-orthopédie
ARABI Hafid	Médecine physique et réadaptation fonctionnelle	MESSAOUDI Redouane	Ophtalmologie
ARSALANE Adil	Chirurgie thoracique	MLIHA TOUATI Mohammed	Oto-rhino-laryngologie
ASSERRAJI Mohammed	Néphrologie	MOUHSINE Abdelilah	Radiologie

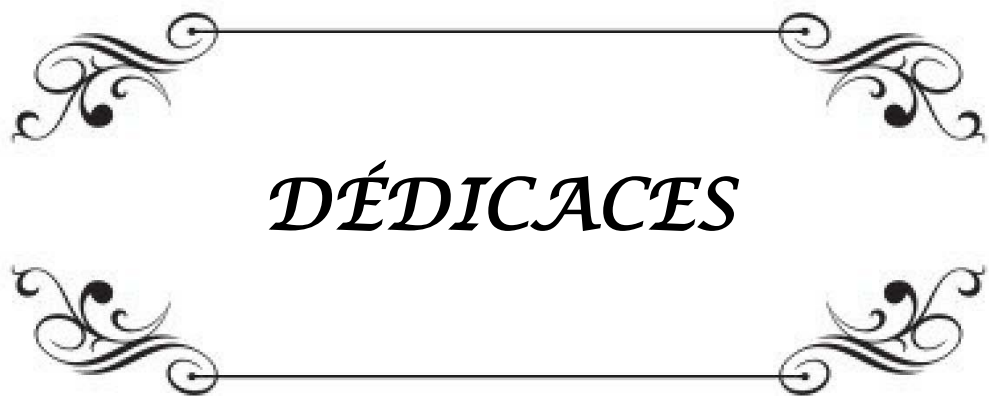
BELBACHIR Anass	Anatomie pathologique	NADER Youssef	Traumato-orthopédie
BELHADJ Ayoub	Anesthésie-réanimation	NASSIM SABAH Taoufik	Chirurgie réparatrice et plastique
BOUZERDA Abdelmajid	Cardiologie	RHARRASSI Issam	Anatomie pathologique
CHRAA Mohamed	Physiologie	SALAMA Tarik	Chirurgie pédiatrique
EL HAOUATI Rachid	Chirurgie Cardio- vasculaire	SEDDIKI Rachid	Anesthésie-réanimation
EL KAMOUNI Youssef	Microbiologie-virologie	SERGHINI Issam	Anesthésie-réanimation
EL MEZOUARI El Mostafa	Parasitologie-mycologie	TOURABI Khalid	Chirurgie réparatrice et plastique
ESSADI Ismail	Oncologie médicale	ZARROUKI Youssef	Anesthésie-réanimation
GHAZI Mirieme	Rhumatologie	ZIDANE Moulay Abdelfettah	Chirurgie thoracique
HAMMOUNE Nabil	Radiologie		

Professeurs Assistants

Nom et Prénom	Spécialité	Nom et Prénom	Spécialité
AABBASSI Bouchra	Psychiatrie	EL JADI Hamza	Endocrinologie et maladies métaboliques
ABALLA Najoua	Chirurgie pédiatrique	EL-QADIRY Rabiyy	Pédiatrie
ABDELFETTAH Youness	Rééducation et réhabilitation fonctionnelle	FASSI Fihri Mohamed jawad	Chirurgie générale
ABOUDOURIB Maryem	Dermatologie	FDIL Naima	Chimie de coordination bio- organique
ABOULMAKARIM Siham	Biochimie	FENANE Hicham	Chirurgie thoracique
ACHKOUN Abdessalam	Anatomie	GEBRATI Lhoucine	Chimie physique
AHBALA Tariq	Chirurgie générale	HAJHOUI Farouk	Neurochirurgie
AIT ERRAMI Adil	Gastro-entérologie	HAJJI Fouad	Urologie
AKKA Rachid	Gastro-entérologie	HAMRI Asma	Chirurgie Générale
AMINE Abdellah	Cardiologie	HAZIME Raja	Immunologie
ARROB Adil	Chirurgie réparatrice et plastique	IDAENE Malika	Maladies infectieuses
AZAMI Mohamed Amine	Anatomie pathologique	KHALLIKANE Said	Anesthésie-réanimation
AZIZ Zakaria	Stomatologie et chirurgie maxillo faciale	LACHHAB Zineb	Pharmacognosie
AZIZI Mounia	Néphrologie	LAHLIMI Fatima Ezzahra	Hématologie clinique
BAALLAL Hassan	Neurochirurgie	LAHMINE Widad	Pédiatrie
BABA Hicham	Chirurgie générale	LAMRANI HANCI Asmae	Microbiologie- virologie
BELARBI Marouane	Néphrologie	LOQMAN Souad	Microbiologie et toxicologie environnementale
BELFQUIH Hatim	Neurochirurgie	JALLAL Hamid	Cardiologie

BELGHMAIDI Sarah	Ophtalmologie	MAOUJOURD Omar	Néphrologie
BELLASRI Salah	Radiologie	MEFTAH Azzelarab	Endocrinologie et maladies métaboliques
BENAMEUR Yassir	Médecine nucléaire	MILOUDI Mouhcine	Microbiologie-virologie
BENANTAR Lamia	Neurochirurgie	MOUGUI Ahmed	Rhumatologie
BENCHAFAI Ilias	Oto- rhino- laryngologie	MOULINE Souhail	Microbiologie-virologie
BENNAOUI Fatiha	Pédiatrie	NASSIH Houda	Pédiatrie
BENYASS Youssef	Traumatologie-orthopédie	OUERIAGLI NABIH Fadoua	Psychiatrie
BENZALIM Meriam	Radiologie	OUMERZOUK Jawad	Neurologie
BOUHAMIDI Ahmed	Dermatologie	RAGGABI Amine	Neurologie
BOUTAKIOUTE Badr	Radiologie	RAISSI Abderrahim	Hématologie clinique
CHAHBI Zakaria	Maladies infectieuses	REBAHI Houssam	Anesthésie-réanimation
CHEGGOUR Mouna	Biochimie	RHEZALI Manal	Anesthésie-réanimation
CHETOUI Abdelkhalek	Cardiologie	ROUKHSI Redouane	Radiologie
CHETTATI Mariam	Néphrologie	SAHRAOUI Houssam Eddine	Anesthésie-réanimation
DAMI Abdallah	Médecine légale	SALLAHI Hicham	Traumatologie- orthopédie
DARFAOUI Mouna	Radiothérapie	SAYAGH Sanae	Hématologie
DOUIREK Fouzia	Anesthésie réanimation	SBAAI Mohammed	Parasitologie-mycologie
DOULHOUSNE Hassan	Radiologie	SBAI Asma	Informatique
EL-AKHIRI Mohammed	Oto- rhino- laryngologie	SEBBANI Majda	Médecine Communautaire (Médecine préventive, santé publique et hygiène)
EL AMIRI Moulay Ahmed	Chimie de coordination bio-organique	SIRBOU Rachid	Médecine d'urgence et de catastrophe
ELATIQI Oumkeltoum	Chirurgie réparatrice et plastique	SLIOUI Badr	Radiologie
ELBAZ Meriem	Pédiatrie	WARDA Karima	Microbiologie
EL FADLI Mohammed	Oncologie médicale	YAHYAOUI Hicham	Hématologie
EL FAKIRI Karima	Pédiatrie	YANISSE Siham	Pharmacie galénique
EL GAMRANI Younes	Gastro-entérologie	ZBITOU Mohamed Anas	Cardiologie
EL HAKKOUNI Awatif	Parasitologie-mycologie	ZIRAOUI Oualid	Chimie thérapeutique
ELJAMILI Mohammed	Cardiologie	ZOUIA Btissam	Radiologie
EL KHASSOUI Amine	Chirurgie pédiatrique	ZOUIZRA Zahira	Chirurgie Cardio- vasculaire
ELOUARDI Youssef	Anesthésie-réanimation		

Liste Arrêtée Le 03/03/2022



DÉDICACES

*Ce moment est l'occasion d'adresser mes remerciements et
ma reconnaissance et de dédier cette thèse*



Je dédie cette thèse

Tout d'abord à ALLAH

A mon Seigneur tout puissant, qui possède tous les pouvoirs et qui m'a donnée la force d'en arriver là. Je le remercie de m'avoir guidée tout au long de mon parcours, et le prie de m'aider à accomplir mon métier de médecin avec conscience et dignité.

A toi maman,

La plus douce et la plus merveilleuse de toutes les mamans. Tu m'as donné la vie et l'envie de vivre, les plus précieux de tous les cadeaux. Sans toi, chère maman, je ne suis qu'un corps sans âme. Tu incarnes la bonté, le bonheur et la tendresse. Tu as toujours su donner et donner sans compter. Dans tes bras j'ai grandi, petit à petit ; et aujourd'hui je ne serais pas là sans toi ma chère maman. Oui ! C'est grâce à toi que je deviens médecin. Pour toutes les peines que tu as endurées en m'accompagnant durant ce long parcours, je ne peux qu'exprimer ma gratitude absolue. Ces quelques mots ne sauront te prouver maman combien je t'aime. Je ne trouverai jamais de mots pour t'exprimer mon profond attachement et ma reconnaissance pour l'amour, la tendresse et surtout pour ta présence dans les moments les plus difficiles. Si j'en suis arrivée là, ce n'est que grâce à toi ma maman adorée. Une vie entière ne suffirait à te rendre cet amour et dévotion. Tu es mon exemple dans la vie. Tu es la lanterne qui éclaire ma voie. Ce modeste travail paraît bien dérisoire pour traduire une reconnaissance infinie envers une mère aussi merveilleuse dont j'ai la fierté d'être la fille. Puisse Dieu, le tout puissant, te préserver et t'accorder santé, longue vie et bonheur.

A toi papa,

Mon père, mon amour et mon confident, celui qui a toujours su me combler d'affection et m'entourer d'attention, tu as su m'apprendre les vraies valeurs de la vie et que la croyance en Bon Dieu est la clé de la réussite. Tu as été et tu resteras toujours un exemple à suivre pour ta bonté, ton perfectionnisme et tes perspectives dans la vie. Merci d'avoir toujours été là pour moi, que DIEU tout puissant te protège de tous les malheurs de la vie pour que tu demeures le flambeau qui a toujours illuminé nos jours. Ce travail est ton œuvre, tu m'as tout donné sans compter, une vie entière ne suffira pas pour te remercier. J'espère que tu trouveras dans ce travail un témoignage de ma gratitude de mon amour et mon respect. Je t'aime cher papa, le meilleur Papa du monde.

A mon cher mari Rabiy,

Voilà déjà deux ans qu'on est ensemble. Nous avons traversé beaucoup de moments ensemble, les bons comme les plus difficiles. Je te remercie mon amour de m'avoir procuré tout le soutien et la tendresse dont j'avais besoin tout au long de ce travail. Ta confiance en moi a su guider mes pas égarés vers un horizon meilleur. Merci d'avoir donné un sens à ma vie, merci pour ton amour sincère. Merci pour tout. Je te dédie ce modeste travail qui est aussi le tien en témoignage de mon amour inconditionnel, estime et respect que j'ai pour toi ; en implorant DIEU le tout puissant de nous accorder une longue vie de bonheur, de prospérité et de réussite, en te souhaitant le brillant avenir que tu mérites et de nous réunir dans l'au-delà inchaALLAH. Je t'aime.

A mon petit bébé Zakaria, la pupille de mes yeux,

Que dieu te préserve pour nous, tu as décuplé le bonheur de papa et maman. Tu es le rayon qui a illuminé notre vie. Les mots et les phrases, ne suffisent pour exprimer mes sentiments. Je t'aime plus que tout au monde mon trésor, et que Dieu, le tout puissant, puisse te protéger et t'accorder bonheur, santé et réussite.

A la mémoire de mon petit bébé Yahya partit trop tôt,

Tout en écrivant ces mots, je ne puis prétendre que le passage du temps ait dilué le chagrin éprouvé à notre séparation. Ta brève existence m'a appris beaucoup, c'est avec tant d'amour que je t'ai accueillie et que je t'ai dit adieu. Tu seras gravé à toujours dans ma mémoire. J'aime à croire que tu serais fier de ce que ta maman est devenue. A notre prochaine rencontre, si telle est la volonté de Dieu.

A ma grande sœur Laïla, ma deuxième maman,

Merci pour ce que tu es. Merci pour tes états d'âme et tes originalités. Merci pour l'affection, la tendresse et l'amour dont tu m'as toujours entouré. Merci pour l'encouragement sans limites que tu ne cesses de manifester. Aucun mot, aucune phrase ne peut exprimer mes sentiments profonds d'amour, de respect et de reconnaissance. Que ce modeste travail soit un début de mes récompenses envers toi. Tous mes vœux de bonheur, de santé, de réussite et de sérénité. Merci pour le soutien moral, émotionnel et financier, j'en suis très reconnaissante. Je te souhaite beaucoup de bonheur, de santé et de réussite. Que Dieu nous unisse pour toujours. Que Dieu te protège et te réserve le meilleur avenir, et puisse l'amour et la fraternité nous unir à jamais.

A mon grand frère Ali, et sa petite princesse Cirine,

A tous nos éclats de rires, à tous nos souvenirs. Je te remercie pour ta générosité et ton caractère serviable. Sache que j'éprouve pour toi un amour infini. Tu m'as toujours écouté attentivement, et trouvé les bons mots pour me réconforter et consoler. Tu es une personne exceptionnelle. Puisse l'amour et la fraternité nous unir à jamais. Que Dieu te protège, te réserve un avenir florissant et puisse notre esprit de famille se fortifier au cours des années et notre fraternité demeurer toujours intacte.

A mon grand frère Hamza,

A tous les moments agréables passés ensemble, à tous nos éclats de rire, nos disputes, nos bêtises. Tout est gravé dans le plus profond de ma mémoire, témoin de notre amour et complicité Je te remercie de m'avoir soutenu. Je te souhaite une vie pleine de bonheur et de réussite aussi bien sur le plan professionnel que personnel.

A mes belles sœurs Nezha et Ouafae,

Vous êtes pour moi des sœurs et des amies plus que des belles sœurs. Je vous dédie ce travail avec tout mon respect et ma gratitude. Je prie A Dieu de vous procurer bonheur, réussite et prospérité.

A mes chères cousines et sœurs Jamila et Malika,

Je vous dédie ce travail en témoignage du soutien que vous m'aviez accordé et en reconnaissance des encouragements durant toutes ces années. Veuillez trouver dans ce travail l'expression de mon respect le plus profond et mon affection la plus sincère

*A ma tante Khadija Fakihani et son mari Abderhmane ait Ouasserah,
A ma tante Amina, son mari Lahcen Zouine, et sa fille Meryem,*


Vous étiez à mes côtés pour me tenir la main au tout début de ce parcours universitaire. Je vous dédie ce travail en témoignage du soutien que vous m'aviez accordé et en reconnaissance des encouragements durant toutes ces années. Veuillez trouver dans ce travail l'expression de mon respect le plus profond et mon affection la plus sincère.


*A ma chère belle famille,
Je remercie Dieu de m'avoir procurée une belle famille autant affectueuse et chaleureuse, de m'avoir considérée comme l'une des vôtres. Merci encore une fois pour vos encouragements et vos prières. Je vous dédie ce travail en guise de reconnaissance, de respect et de gratitude.*

*A ma chère amie et confidente Oumaïma Bounid,
Une belle rencontre comme on en fait peu. À tous ces bons moments passés ensemble, à tous nos éclats de rire, à nos souvenirs. Je te souhaite une longue vie pleine de bonheur et de prospérité. Je te dédie ce travail en témoignage de ma reconnaissance et de mon respect. Merci pour tous les moments formidables qu'on a partagés. J'espère t'avoir comme amie pour le reste de mes jours.*


*A la grande famille de Gastro Entérologie du CHU Mohamed VI et à mes promotionnaires : Chama, Ibtissam, Maroua, Hajar, Dounia, Meryama, Marj Zouhour et Oualid.
J'ai la profonde conviction que j'apprendrai énormément grâce à vous. Je vous remercie pour tout ce que vous m'avez enseigné, tant sur le plan humain que scientifique, et j'espère que ces années de résidanat seront l'un des plus belles de nos vies.*


A tous ceux que j'ai involontairement omis de citer, toutes les personnes avec qui j'ai grandi et auprès de qui je me suis construite. Merci





REMERCIEMENTS





*A NOTRE MAITRE ET PRESIDENT DE THESE, PROFESSEUR NOTRE
MAITRE ET PRESIDENT DE THESE PROFESSEUR AIT BENALI SAID,*

*Professeur de l'enseignement supérieur et chef de service de
Neurochirurgie au CHU Mohammed VI de Marrakech*

Nous sommes très sensibles à l'honneur que vous nous faites en acceptant de présider notre jury de thèse. Nous avons eu le privilège de travailler parmi votre équipe et d'apprécier vos qualités scientifiques, pédagogiques et surtout humaines qui seront pour nous un exemple à suivre dans l'exercice de notre profession. Votre sérieux, votre compétence et votre sens du devoir nous ont énormément marqués. Puissent des générations et des générations avoir la chance de profiter de votre savoir qui n'a d'égal que votre sagesse et votre bonté. Veuillez trouver ici l'expression de notre respectueuse considération et notre profonde admiration.

*A NOTRE MAITRE ET RAPPORTEUR DE THESE, MONSIEUR LE
PROFESSEUR GHANNANE HOUSSINE : Professeur de l'enseignement
supérieur de Neurochirurgie de l'hôpital ARRAZI du CHU Mohamed VI
de Marrakech*

C'est avec un grand plaisir que je me suis adressée à vous dans le but de bénéficier de votre encadrement et je suis très touchée par l'honneur que vous m'avez fait en me confiant ce travail. Votre bonté, votre modestie, votre compréhension, ainsi que vos qualités professionnelles m'ont profondément marqué et me servent d'exemple. Vous m'avez réservé à chaque fois un accueil aimable et bienveillant, et un encadrement de qualité en temps et en contenu. J'espère être digne de la confiance que vous avez placée en moi en me guidant dans l'élaboration et la mise au point de ce travail. Veuillez accepter, cher maître et professeur, dans ce travail l'assurance de mon estime et de mon profond respect

*A NOTRE MAITRE ET JUGE DE THESE MONSIEUR LE PROFESSEUR
SAID YOUNOUS: Professeur de l'enseignement supérieur d'anesthésie
réanimation et chef de service de réanimation pédiatrique de l'hôpital
mère enfant CHU Mohamed VI de Marrakech et chef de service*

Je suis très touchée par l'honneur que vous nous faites en acceptant de siéger parmi ce jury. Votre compétence et votre dévouement sont pour nous un exemple à suivre dans l'exercice de la profession médicale. Votre sympathie, votre gentillesse ne peuvent que solliciter de ma part sincère reconnaissance et admiration. Veuillez trouver dans ce travail l'expression de ma profonde estime et mon respect.

*A NOTRE MAITRE ET JUGE DE THESE MONSIEUR LE PROFESSEUR
EL BOUJHI MOHAMED : Professeur de l'enseignement supérieur de
Stomatologie et chirurgie maxillo-faciale de l'hôpital Ibn Tofail du CHU
Mohamed VI*

Qui m'a fait l'honneur en siégeant parmi le jury de cette thèse. La spontanéité avec laquelle il a accepté de juger ce travail signe une grande courtoisie. Qu'il trouve dans ces lignes le témoignage de ma gratitude et de mon profond respect.





FIGURES & TABLEAUX





Liste des figures :

- Figure 1** : Répartition des patients selon le sexe
- Figure 2** : Répartition des différents types de craniosténose selon le sexe
- Figure 3** : Répartition des cas selon la fréquence des différents antécédents
- Figure 4** : Répartition selon le motif de consultation.
- Figure 5** : Plagiocéphalie droite chez un nouveau-né de 2 mois (vue de face et profil)
- Figure 6** : aspect en faveur d'une scaphocéphalie (Vue de profil)
- Figure 7** : Aspect de faciocraniosténose complexe (Syndrome de Carpenter)
- Figure 8** : Syndactylie des mains et des pieds chez une craniosténose syndromique type Carpenter
- Figure 9** : TDM crâniofaciale tridimensionnelle en fenêtre osseuse montrant une craniosténose de type scaphocéphalie.
- Figure 10** : TDM crâniofaciale tridimensionnelle en fenêtre osseuse montrant une craniosténose de type Scaphocéphalie.
- Figure 11** : TDM cérébrale en fenêtre parenchymateuse montrant une craniosténose de type scaphocéphalie.
- Figure 12** : TDM crâniofaciale tridimensionnelle en fenêtre osseuse montrant une craniosténose de type plagiocéphalie droite avec des signes radiologiques d'hypertension intracrânienne
- Figure 13** : TDM crâniofaciale tridimensionnelle d'une craniosténose complexe associant une fusion des sutures coronales, métopique et sagittale (dans le cadre d'une craniosténose syndromique type Carpenter)
- Figure 14** : Répartition des cas selon l'âge d'intervention
- Figure 15** : Répartition des cas selon le type d'intervention
- Figure 16** : Correction chirurgicale d'une scaphocéphalie : Vue pré opératoire : installation du malade en décubitus dorsal.
- Figure 17** : Correction chirurgicale d'une scaphocéphalie : Installation du malade en décubitus ventral.
- Figure 18** : Correction chirurgicale d'une scaphocéphalie : Vue pré opératoire : marquage du plan d'incision bitragale.
- Figure 19** : Correction chirurgicale d'une scaphocéphalie : ouverture du plan cutané, suspension de la Galéa et découverte de la voûte crânienne.
- Figure 20** : Correction chirurgicale d'une scaphocéphalie : réalisation d'un volet osseux.
- Figure 21** : Correction chirurgicale d'une scaphocéphalie : confection de plusieurs volets osseux permettant un remodelage correct de la boîte crânienne.
- Figure 22** : Correction chirurgicale d'une scaphocéphalie : fermeture de la Galéa.
- Figure 23** : Correction chirurgicale d'une scaphocéphalie : (vue d'en haut et profil)

- Figure 24** : Vue pré opératoire d'une plagiocéphalie : installation du malade en décubitus dorsal puis planning de l'incision bitragale.
- Figure 25** : correction chirurgicale d'une plagiocéphalie droite : suspension de la galéa, exposition de l'os frontal et de l'orbite.
- Figure 26** : Correction chirurgicale d'une plagiocéphalie droite : réalisation du volet frontal.
- Figure 27** : Correction chirurgicale d'une plagiocéphalie : pièces de craniectomie
- Figure 28** : Correction chirurgicale d'une plagiocéphalie droite : dépose du bandeau fronto orbitaire.
- Figure 29** : Correction chirurgicale d'une plagiocéphalie droite : Dépose du volet frontal après rotation de 180° (A) puis fixation au bandeau fronto-orbitaire (B).
- Figure 30** : Evaluation des types de craniosténoses selon la classification de Marchac et Renier.
- Figure 31** : Syndrome de Carpenter (A gauche : vue pré opératoire, A droite : vue post opératoire immédiate)
- Figure 32** : Aspect scanographique 3D d'un syndrome de Carpenter (à gauche) contrôle scanographique d'une correction chirurgicale (à droite) (vue de face)
- Figure 33** : Aspect scanographique 3D d'un syndrome de Carpenter (à gauche) contrôle scanographique d'une correction chirurgicale (à droite) (Vue de profil)
- Figure 34** : Image pré opératoire d'une scaphocéphalie (vue d'en haut et de profil)
- Figure 35** : Contrôle post opératoire du même patient après 3 mois de la correction (vue de face et profil)
- Figure 36** : Contrôle post opératoire du même patient après 16 mois de la correction.
- Figure 37** : Contrôle post opératoire du même patient après 3 ans de la correction
- Figure 38** : Plagiocéphalie droite
- Figure 39** : Contrôle post opératoire immédiat d'une correction chirurgicale d'une plagiocéphalie droite (présence d'œdème palpébral)
- Figure 40** : Contrôle post opératoire d'une plagiocéphalie droite après 4 mois de la correction (vue de face)
- Figure 41** : Anatomie craniofaciale du nouveau-né
- Figure 42** : Les principales synostoses de la voûte et leur déformation (loi de Virchow)
- Figure 43** : Diminution de la largeur de la région pariétale dans la scaphocéphalie
- Figure 44** : Scaphocéphalie avec bombement frontal et allongement antéro-postérieure
- Figure 45** : Trigonocéphalie
- Figure 46** : Plagiocéphalie gauche par synostose coronale unilatérale
- Figure 47** : Brachycéphalie d'un nourrisson par synostose bicoronale
- Figure 48** : Recul du front et des arcades sourcilières dans l'oxycéphalie
- Figure 49** : L'exorbitisme et l'inversion de l'articulé dentaire élément clé de la maladie de Crouzon
- Figure 50** : Syndrome d'Apert.
- Figure 51** : Syndrome de Pfeiffer : exorbitisme majeure

- Figure 52** : Syndrome de Pfeiffer : élargissement et déviation du pouce et du gros orteil
- Figure 53** : Syndrome de Carpenter chez un nourrisson de 6 mois.
- Figure 54** : Radiographie du crâne d'un syndrome d'Apert montrant une soudure bicoronale et des impressions digitiformes.
- Figure 55** : Coupes axiales en fenêtre osseuse (a) et en reconstruction 3D (b). Allongement du crâne dans le sens antéro-postérieur et rétrécissement de la région pariétale : scaphocéphalie.
- Figure 56** : coupes axiale et coronale en fenêtre osseuse (a,b) avec reconstruction 3D (c). Du côté atteint, aplatissement avec recul du front, ascension de l'orbite, verticalisation de la petite aile du sphénoïde et bombement temporal : plagiocéphalie.
- Figure 57** : Coupe axiale en fenêtre osseuse (a) avec reconstruction 3D (b,c). Front étroit avec crête sagittale pointue vers l'avant (proue de bateau) et effacement des bosses frontales : trigonocéphalie.
- Figure 58** : Coupe axiale en fenêtre osseuse (a) et parenchymateuse (b) avec reconstruction 3D (c). Aplatissement de la région occipitale avec élargissement pariétal et temporal. Petites ailes du sphénoïde verticalisées. Recul frontal bilatéral prédominant à la partie sus orbitaire, impressions digitiformes : brachycéphalie.
- Figure 59** : Aspect de brachycéphalie avec impressions digitiformes et inversion de l'articulé dentaire : syndrome de Crouzon.
- Figure 60** : Schéma opératoire des plagiocéphalies (A) unilatérale (B) bilatérale
- Figure 61** : Exemple de craniectomie dans le traitement précoce des scaphocéphalies
- Figure 62** : Schéma opératoire d'une trigonocéphalie.
- Figure 63** : Schéma opératoire d'une brachycéphalie (technique de Paul Tessier)
- Figure 64** : Technique du front flottant
- Figure 65** : Schéma opératoire d'une oxycéphalie
- Figure 66** : Distracteurs
- Figure 67** : Distraction osseuse progressive dans les avancements faciaux
- Figure 68** : Schéma opératoire d'une expansion postérieure dans le cas d'un syndrome d'Apert.

Liste des Tableaux

- Tableau I** : Répartition des patientes selon l'âge.
- Tableau II** : Répartition des cas selon l'origine géographique
- Tableau III** : Répartition des cas selon le type de craniosténose
- Tableau IV** : Répartition des cas selon les troubles ophtalmologiques
- Tableau V** : Répartition des cas en fonction du type de l'intervention
- Tableau VI** : L'évolution des patients sur le plan esthétique selon la classification de Marchac et Renier.
- Tableau VII** : Evaluation des différents types de craniosténoses selon la classification de Marchac et Renier.
- Tableau VIII** : La fréquence des craniosténoses selon le type de la suture synostosée et comparaison avec d'autres séries de la littérature
- Tableau IX** : Fréquence des craniosténoses syndromiques et comparaison avec d'autres séries de la littérature
- Tableau X** : L'âge des craniosténoses au moment du diagnostic
- Tableau XI** : Le sexe des craniosténoses





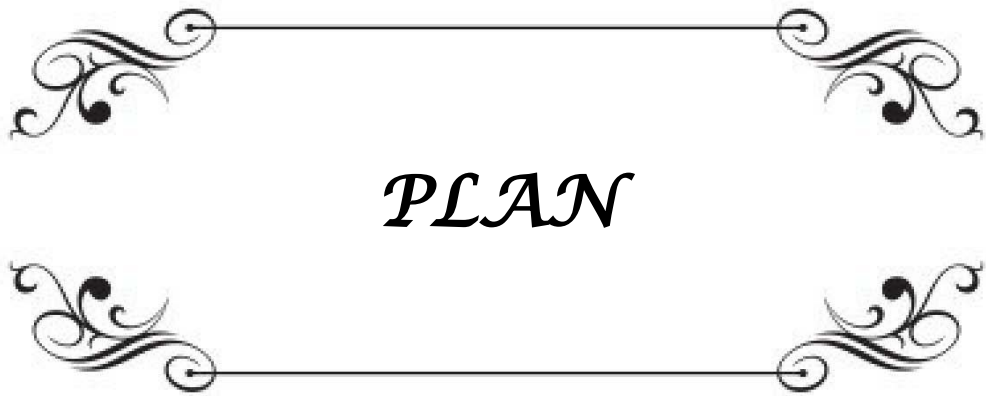
ABRÉVIATIONS





Liste des abréviations :

3D	: Tridimensionnelle
ASA	: American Society of Anesthesiologists
BFO	: Bandeau fronto orbitaire
CHU	: Centre hospitalier universitaire
CIA	: Communication inter auriculaire
CIV	: Communication inter ventriculaire
CNS	: Craniosténose non syndromique
CS	: Craniosténose syndromique
EG	: Embolie graisseuse
EEG	: Electro encéphalogramme
FGF	: Fibroblast Growth Factor
FGFR1	: Récepteur 1 du facteur de croissance des fibroblastes
HIC	: Hypertension intra crânienne
Hte	: Hématocrite
IRM	: Imagerie par résonance magnétique
MSX	: Muscle Segment Homebox
PIC	: Pression intra crânienne
PPC	: Pression de perfusion cérébrale
PVC	: Pression veineuse centrale
TDM	: Tomodensitométrie
VGEt	: Volume globulaire estimé total
VGP	: Volume globulaire perdu
VGPt	: Volume globulaire perdu total
VGT	: Volume globulaire transfusé



PLAN

INTRODUCTION	1
PATIENTS ET METHODES	3
I. Type de l'étude	4
II. Objectif de l'étude	4
III. Critères d'inclusion	4
IV. Critère d'exclusion	4
V. Méthodologie	5
VI. Considérations éthiques	5
RESULTATS	6
I. Profil épidémiologique	7
1. L'âge	7
2. Le sexe	7
3. L'origine géographique	8
4. Les antécédents	9
II. Profil clinique	9
1. Le motif d'hospitalisation	9
2. Le type de craniosténose	10
3. Les troubles ophtalmologiques	10
4. L'hypertension intracrânienne	11
5. Les signes neuropsychiques	11
6. Les malformations associées	11
III. Bilan radiologique	13
1. Scanner cérébral	13
2. IRM cérébrale	14
IV. Traitement chirurgical	19
1. Age d'intervention	19
2. Type d'anesthésie	20
3. Durée de l'intervention	20
4. Type de l'acte chirurgical	21
5. Pertes sanguines et transfusion	22
V. Evolution	30
1. Evolution immédiate	30
2. Evolution à long terme	30
DISCUSSION	36
I. Généralités	37
1. Rappel anatomique	37
2. Développement et croissance du crâne	40
3. Physiopathologie	41
4. Classification des craniosténoses	42
II. Epidémiologie	48
1. fréquence	48

2. sexe	50
3. l'âge	50
4. le rôle de la consanguinité	50
5. La prise médicamenteuse	51
6. L'origine géographique	51
III. Clinique	51
1. Dysmorphie crânienne	51
2. Troubles ophtalmologiques	52
3. Syndrome d'hypertension intra crânienne	54
4. Signes neuro psychiques	55
5. Les troubles respiratoires	56
6. Malformations associées	56
IV. Bilan para clinique	57
1. Radiographie standard	58
2. TDM et scanner tridimensionnel	59
3. IRM	62
4. Electroencéphalogramme	62
V. Traitement chirurgical	62
1. Historique du traitement	62
2. Principe du traitement chirurgical	64
3. Délai d'intervention	66
4. Le bilan pré- opératoire	66
5. la Tactique opératoire générale	67
6. Techniques opératoires de la chirurgie des faciocraniosténoses	77
7. Indications opératoires	84
VI. Prise en charge anesthésique des craniosténoses	86
1. Appréciation du risque opératoire	86
2. Préparation à l'intervention	88
3. Période opératoire	89
4. Période postopératoire	93
VII. Résultats thérapeutiques	94
1. Résultats morphologiques	95
2. Résultats fonctionnels	95
3. Complications	96
VIII. Conseil génétique dans les craniosténoses	98
CONCLUSION	100
RESUMES	102
BIBLIOGRAPHIE	106



INTRODUCTION

Les craniosténoses sont des malformations congénitales rares du crâne résultant de la fusion prématurée d'une ou plusieurs sutures crâniennes.

Selon la ou les sutures atteintes et la déformation crânienne engendrée, on distingue :

- Scaphocéphalie ou synostose sagittale.
- Trigonocéphalie ou synostose métopique.
- Brachycéphalie ou synostose bicoronale.
- Plagiocéphalie ou synostose unicononale.
- Oxycéphalie ou synostose uni- ou bicoronale et sagittale.

La soudure prématurée d'une ou plusieurs sutures va compromettre la croissance encéphalique dans un sens perpendiculaire à la suture soudée et la dévier dans un sens parallèle à cette suture. La déformation crânienne est le signe révélateur le plus fréquent.

Leur diagnostic précoce est impératif en raison de la croissance rapide du volume cérébral au cours des deux premières années de la vie afin de réduire le risque d'hypertension intracrânienne et ses conséquences fonctionnelles et vitales.

Les protocoles chirurgicaux sont variés mais les objectifs restent communs à savoir : corriger la déformation, éviter les complications fonctionnelles et redonner un potentiel de croissance optimal au cerveau.

Le suivi est primordial et s'effectue tout au long de la croissance, notamment pour détecter une récurrence ou l'évolution vers une forme complexe de craniosténose.

Notre travail s'inscrit dans la perspective de rapporter l'expérience du service de Neurochirurgie de l'hôpital ARRAZI dans la gestion thérapeutique de cette entité pathologique par l'exploration de ses différents aspects : épidémiologique, diagnostique, thérapeutique et évolutif.



*PATIENTS
ET
METHODES*

I. Type de l'étude :

Il s'agit d'une étude rétrospective descriptive réalisée sur 25 cas de craniosténoses opérées au niveau du service de Neurochirurgie de l'hôpital ARRAZI durant une période de 5 ans de juin 2016 à Juin 2021.

II. Objectif de l'étude :

Le but de ce travail rétrospectif est de rapporter les différentes techniques neurochirurgicales employées dans le traitement chirurgical des craniosténoses par le service, d'en analyser les résultats et de les comparer avec les données de la littérature.

III. Critères d'inclusion :

Ont été inclus dans cette étude :

- Patients ayant des dossiers exploitables.
- Patients bilantés et opérés.
- Patients ayant un suivie dans le service.

IV. Critère d'exclusion :

Ont été exclus de cette étude :

- Patient ayant des dossiers incomplets.
- Craniosténoses prises en charge en dehors de la période d'étude.

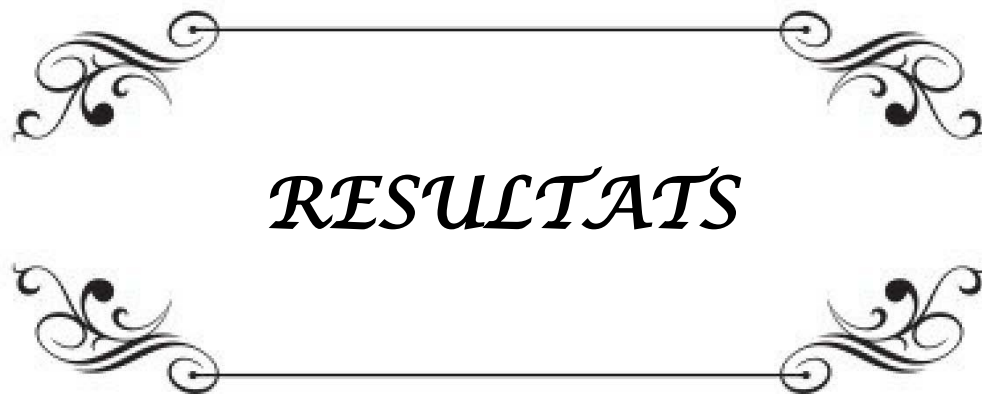
V. Méthodologie :

Les dossiers ont été exploités selon une fiche qui porte sur les données épidémiologiques, cliniques, para cliniques, thérapeutiques et évolutives.

Les résultats à long terme ont été recueillis à partir des dossiers médicaux et aussi par la convocation des malades.

VI. Considérations éthiques :

Le recueil des données a été effectué avec respect de l'anonymat des patients et de la confidentialité de leurs informations.



RESULTATS

I. Profil épidémiologique

1. L'âge :

La moyenne d'âge de nos malades est de 16 mois avec des extrêmes entre 1 mois et 3 ans.

Dans notre série, 60% des patients avaient un âge inférieur à 12 mois.

Tableau I : Répartition des patientes selon l'âge.

	Nombre de malades	Pourcentage
Moins d'1an	15	60%
Entre 1an et 2ans	8	32%
Plus de 2ans	2	8%

2. Le sexe :

Les 25 malades se répartissent en 13 filles (52%) et 12 garçons (48%) avec un sexe ratio (garçon / fille) de 0,92.

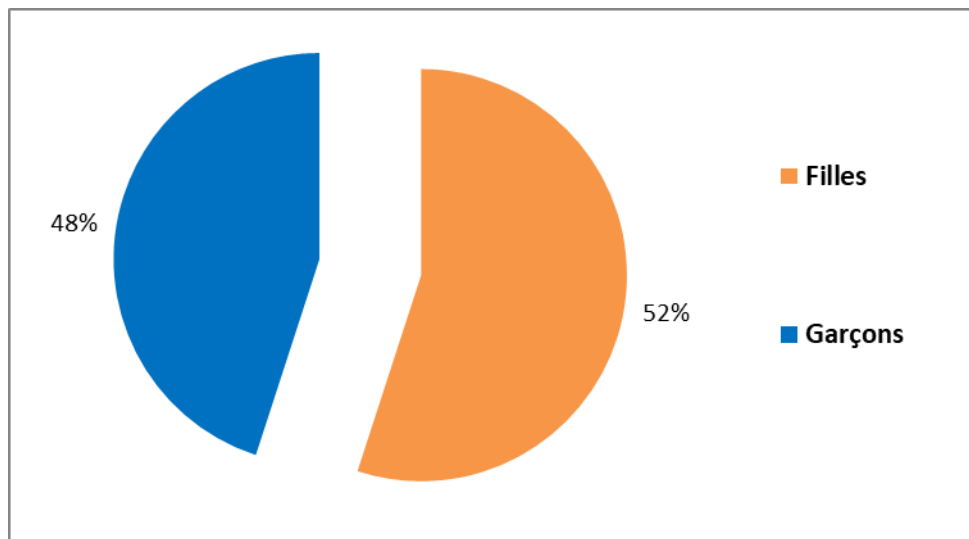


Figure 1 : Répartition des patients selon le sexe

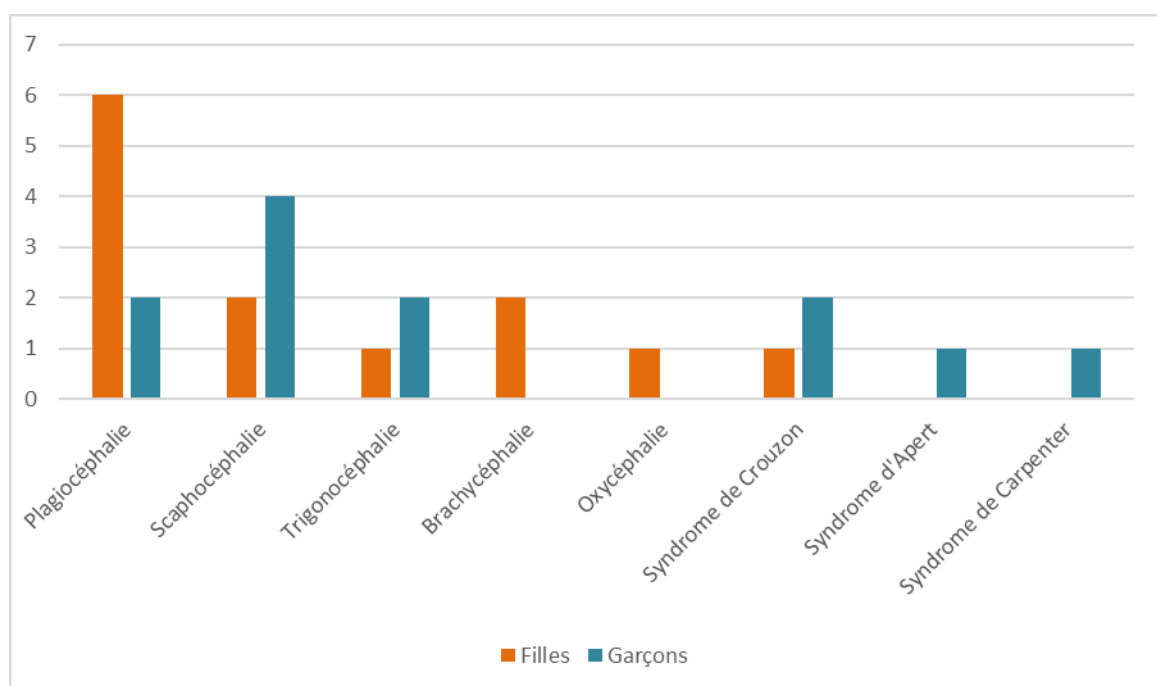


Figure 2 : Répartition des différents types de craniosténose selon le sexe

Dans notre série, les plagiocéphalies et les scaphocéphalies étaient les craniosténoses les plus retrouvées. Par ailleurs, les plagiocéphalies, étaient plus fréquente chez les filles alors que les scaphocéphalies et les craniosténoses syndromiques étaient plus fréquente chez les garçons.

3. L'origine géographique

Tableau II : Répartition des cas selon l'origine géographique

Origine géographique	Nombre de malades	Pourcentage
Marrakech	15	60%
Ouarzazate	2	8%
Essaouira	3	12%
Ourika	1	4%
Kelaa Seraghna	2	8%
Safi	2	8%

60% des patients sont originaires de Marrakech mais ceci ne peut être significatif vu l'absence d'un dépistage systématique au niveau national.

4. Les antécédents :

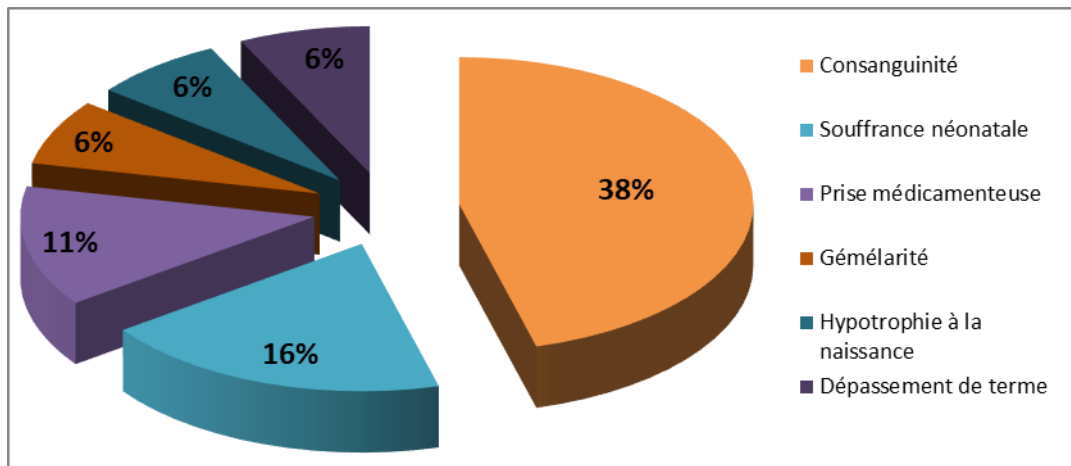


Figure 3 : Répartition des cas selon la fréquence des différents antécédents

Les antécédents sont dominés par la consanguinité de deuxième degré retrouvée chez 9 patients, suivie de la souffrance néonatale.

II. Profil clinique

1. Le motif d'hospitalisation :

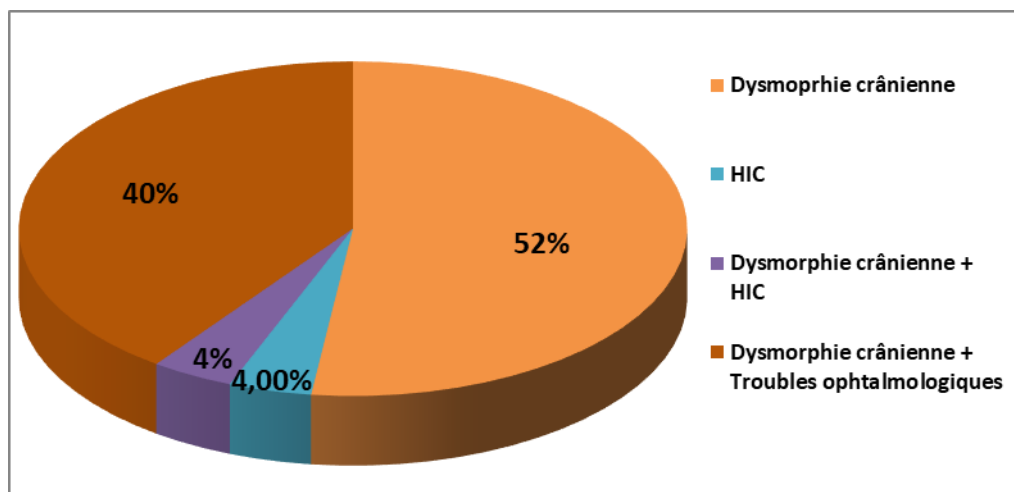


Figure 4 : Répartition selon le motif de consultation.

La dysmorphie crânienne isolée a été le motif de consultation le plus fréquent puisqu'il a été retrouvé chez plus que la moitié des cas, suivi de la dysmorphie associée à des troubles ophtalmologiques qui ont été notés chez 10 patients.

2. Le type de craniosténose :

Tableau III : Répartition des cas selon le type de craniosténose

	Type de craniosténose	Nombre de cas	Pourcentage
Craniosténoses non syndromiques (20 cas)	Plagiocéphalie	8	32%
	Brachycéphalie	2	8%
	Trigonocéphalie	3	12%
	Scaphocéphalie	6	24%
	Oxycéphalie	1	4%
Craniosténoses syndromiques (5 cas)	Syndrome de Crouzon	3	12%
	Syndrome d'Apert	1	4%
	Syndrome de Carpenter	1	4%

On note une prédominance des craniosténoses non syndromiques dominées par la plagiocéphalie et la scaphocéphalie, toutefois on a noté Cinq cas de craniosténoses syndromiques dont trois syndromes de Crouzon, un syndrome d'Apert, et un cas de syndrome de Carpenter.

3. Les troubles ophtalmologiques

Tableau IV : Répartition des cas selon les troubles ophtalmologiques

Troubles ophtalmologiques	Nombre de cas	Pourcentage
Exophtalmie	7	28%
Hypertélorisme	1	4%
Strabisme convergent	1	4%
Baisse de l'acuité visuelle	1	4%
Lagophtalmie	1	4%
Télécanthus	1	4%
Œdème papillaire	2	8%
Pâleur papillaire	1	4%

L'exophtalmie était le signe ophtalmologique le plus fréquemment retrouvé, elle est présente dans notre série chez 7 malades, trois plagiocéphales, deux maladies de Crouzon, un cas de brachycéphalie et un cas de syndrome d'Apert.

L'hypertélorisme a été observé chez un seul cas de syndrome de Crouzon, il doit être différencié de simple télécanthus noté dans un cas de syndrome de Carpenter.

Nous avons relevé dans cette série un cas de strabisme convergent ; chez un plagiocéphale. L'œdème papillaire a été noté chez deux cas de maladies de Crouzon.

4. L'hypertension intracrânienne :

Des signes d'hypertension intracrânienne ont été rapportés par deux patients ; un syndrome de Crouzon et un plagiocéphale.

5. Les signes neuropsychiques :

Le retard psychomoteur a été relevé trois fois dans notre série ce qui représente 12%. Il a été mis en évidence chez deux cas de Syndrome de Crouzon et un syndrome d'Apert.

A signaler qu'aucun malade de notre série n'avait présenté des crises convulsives.

6. Les malformations associées :

Un bilan malformatif a été réalisé chez la totalité de nos malades.

Ce bilan malformatif a noté différentes malformations associées réparties comme suit :

- Spina bifida à type de myéломéningocèle, de siège lombaire, associée à des pieds bots bilatéraux chez un cas de brachycéphalie.
- Syndactylie des pieds et mains et inversion de l'articulé dentaire chez un cas de syndrome d'Apert.

- Syndactylie des mains et des pieds, chez un syndrome de Carpenter.
- Atrésie choanale chez un syndrome d'Apert.
- Fente labiopalatine associée à une communication inter auriculaire (CIA) et une communication inter ventriculaire (CIV) chez un plagiocéphale.



Figure 5 : Plagiocéphalie droite chez un nouveau-né de 2 mois (vue de face et profil)

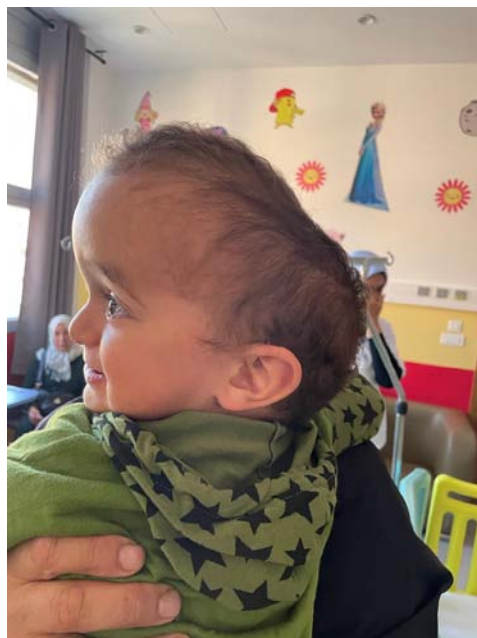

Figure 6 : Aspect en faveur d'une scaphocéphalie (Vue de profil)

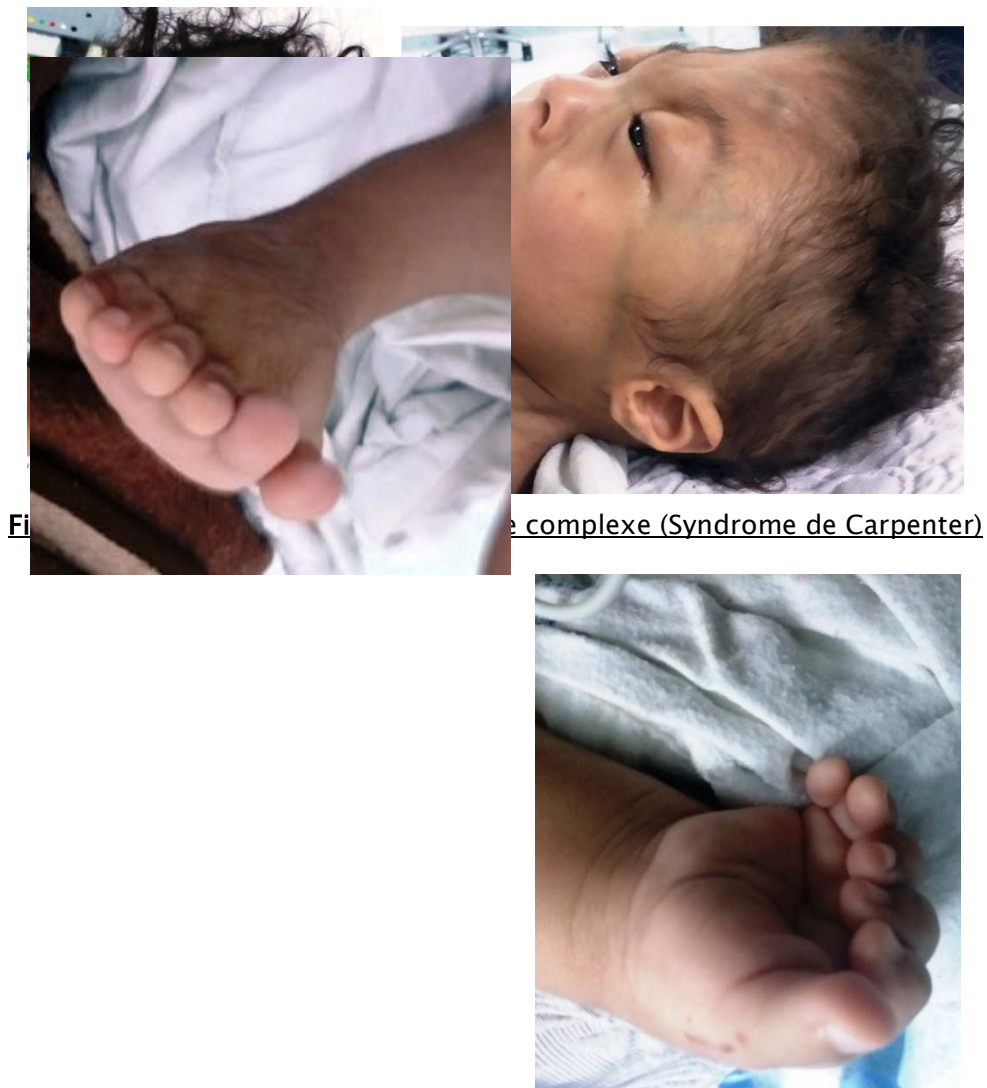


Figure 8 : Syndactylie des mains et des pieds chez une craniosténose syndromique type Carpenter

Figure 8 : Syndactylie des mains et des pieds chez une craniosténose syndromique type Carpenter

III. Bilan radiologique :

1. Scanner cérébral :

La tomodensitométrie cérébrale avec reconstruction tridimensionnelle en fenêtre osseuse et parenchymateuse, avec et sans injection du produit de contraste, a été réalisée chez tous nos malades.

Cet examen a permis de confirmer le diagnostic de la craniosténose et de son type.

D'autres anomalies parenchymateuses ont été retrouvées :

- Kyste du septum pellucidum chez deux cas.
- Atrophie cortico sous corticale deux fois.
- Agénésie du corps calleux une seule fois.
- Aspect collabé du ventricule latéral gauche chez un cas.
- Hydrocéphalie tétra-ventriculaire passive une seule fois.

2. IRM cérébrale :

L'Imagerie par résonance magnétique a été réalisée chez les malades présentant une craniosténose syndromique ou en cas de retard psychomoteur. Ainsi il a été mis en évidence :

- Un aspect en faveur d'une malformation de Dandy-walker chez un cas de Trigonocéphalie.
- Un aspect en faveur d'une brachycéphalie sans malformation parenchymateuse sous-jacente chez un malade.

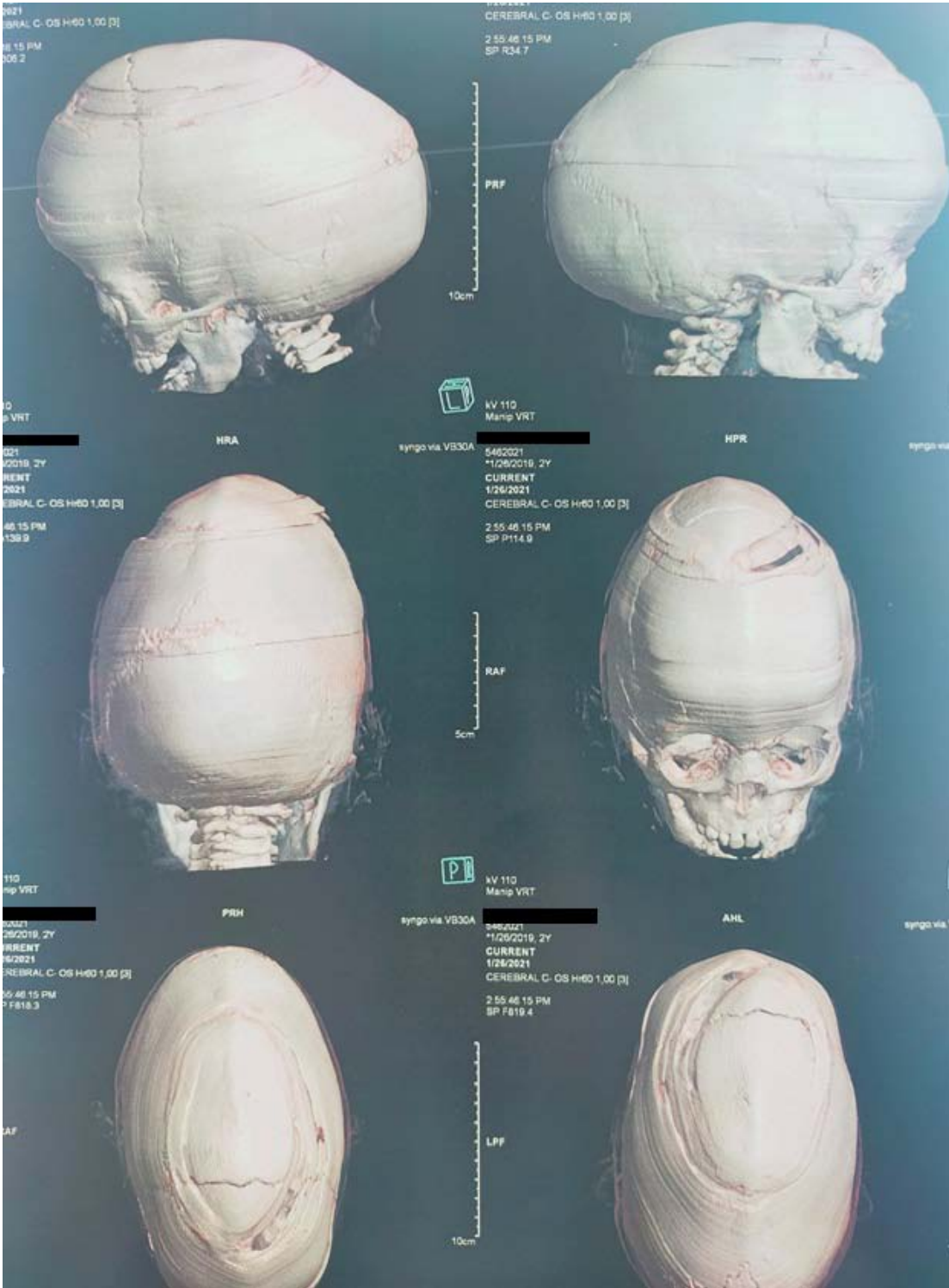


Figure 9: TDM crâniofaciale tridimensionnelle en fenêtre osseuse montrant une craniosténose de type scaphocéphalie.

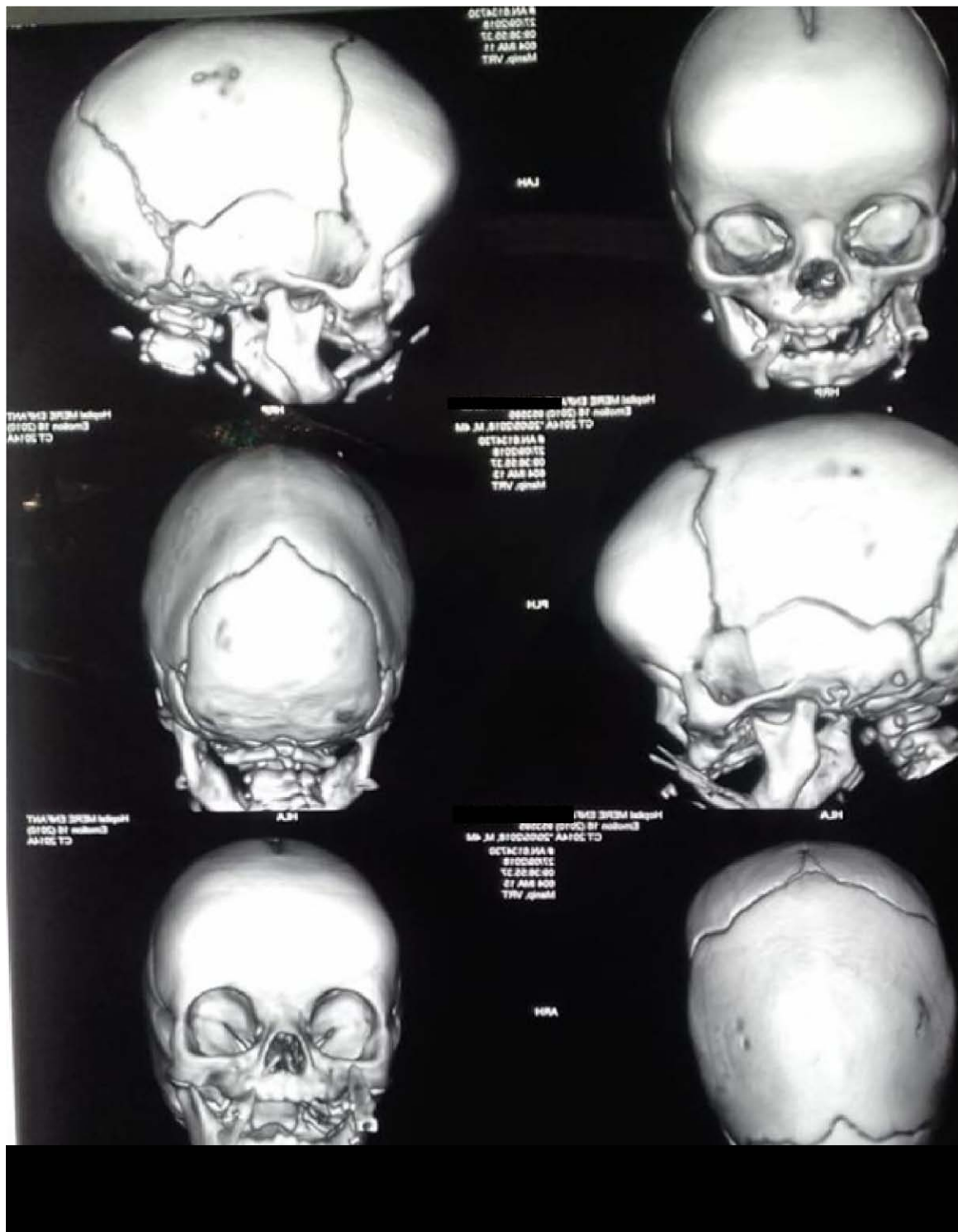


Figure 10: TDM craniofaciale tridimensionnelle en fenêtre osseuse montrant une craniosténose de type Scaphocéphalie.

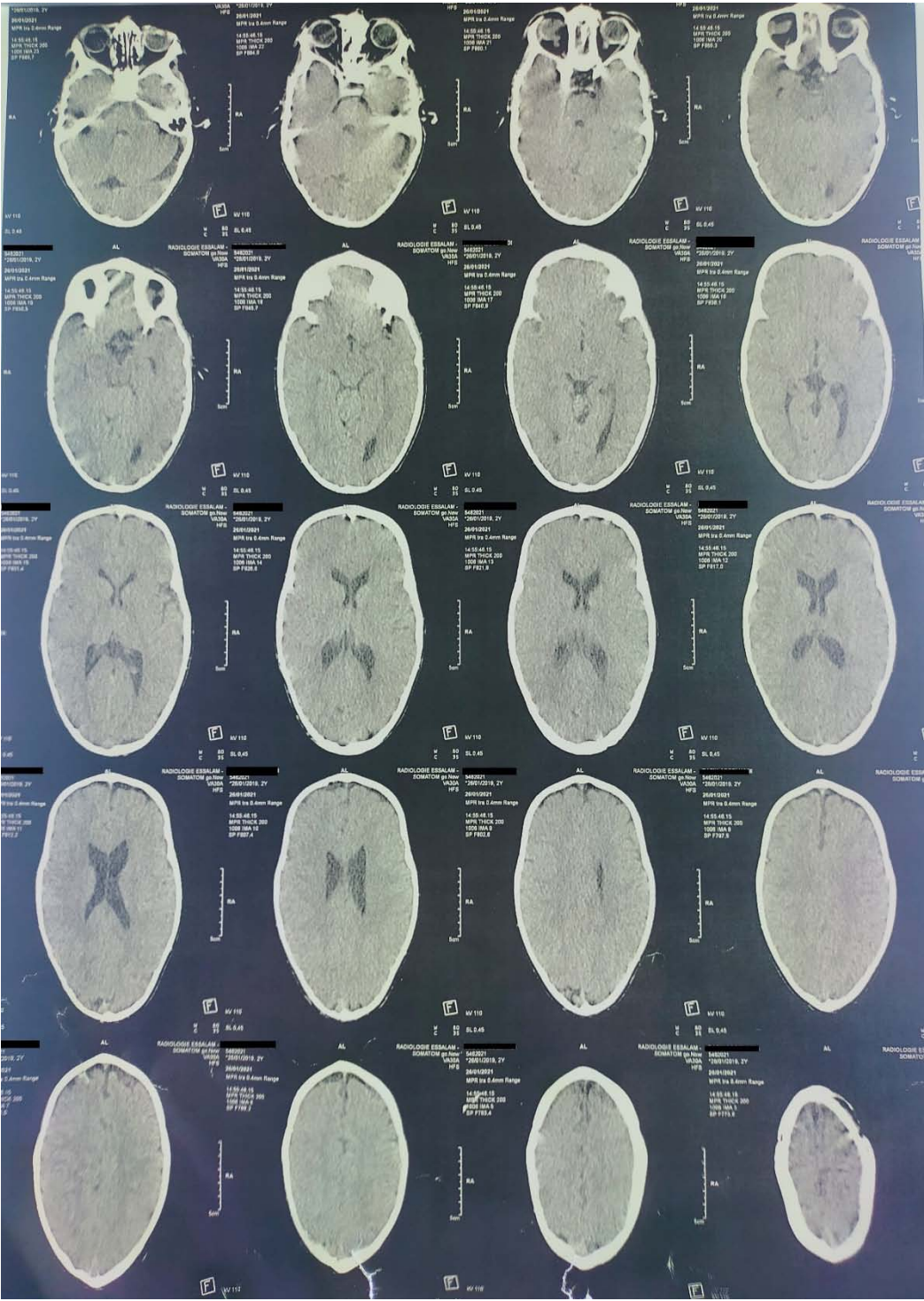


Figure 11 : TDM cérébrale en fenêtre parenchymateuse montrant une craniosténose de type scaphocéphalie.

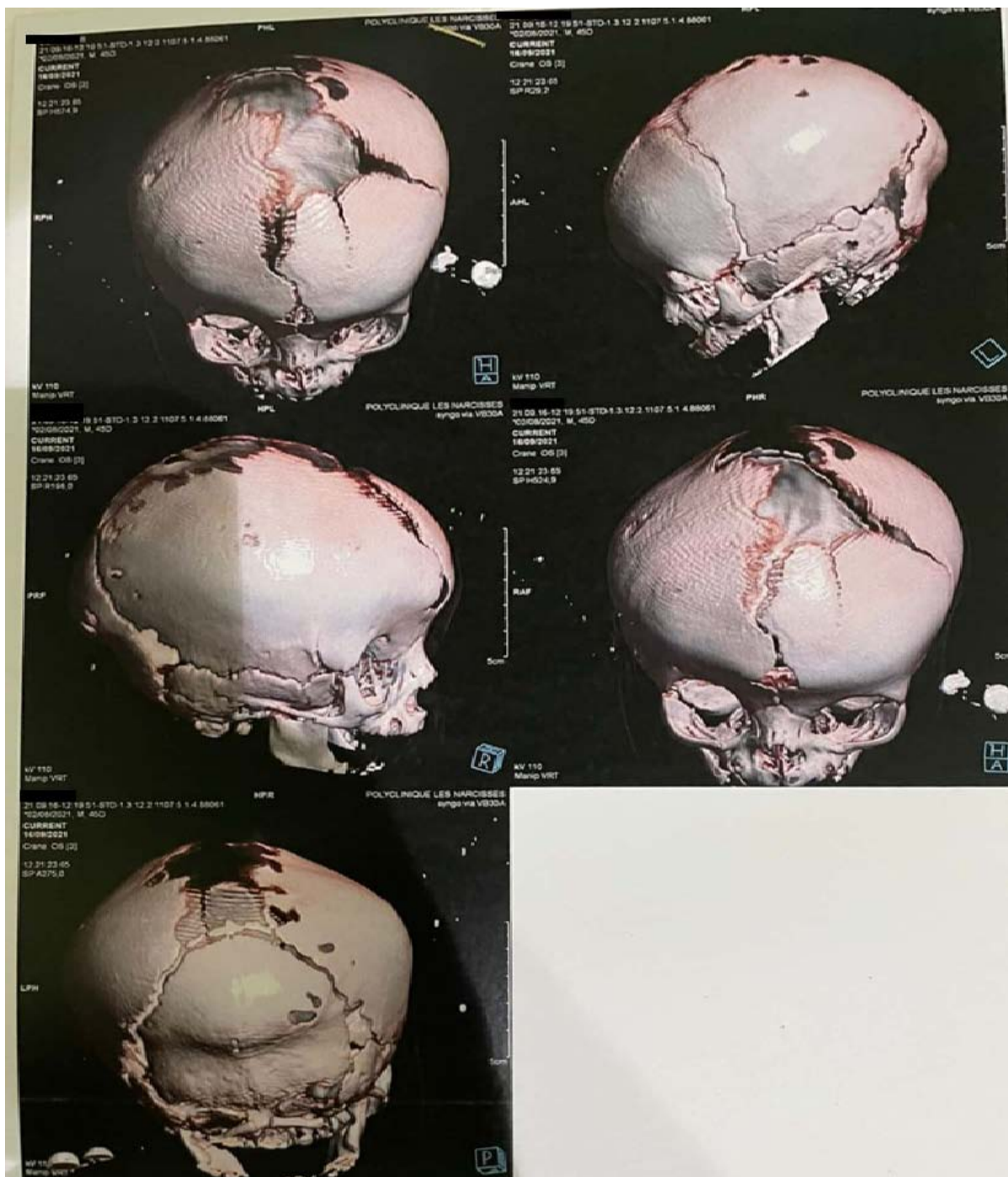


Figure 12 : TDM craniofaciale tridimensionnelle en fenêtre osseuse montrant une craniosténose de type plagiocéphalie droite avec des signes radiologiques d’hypertension intracrânienne

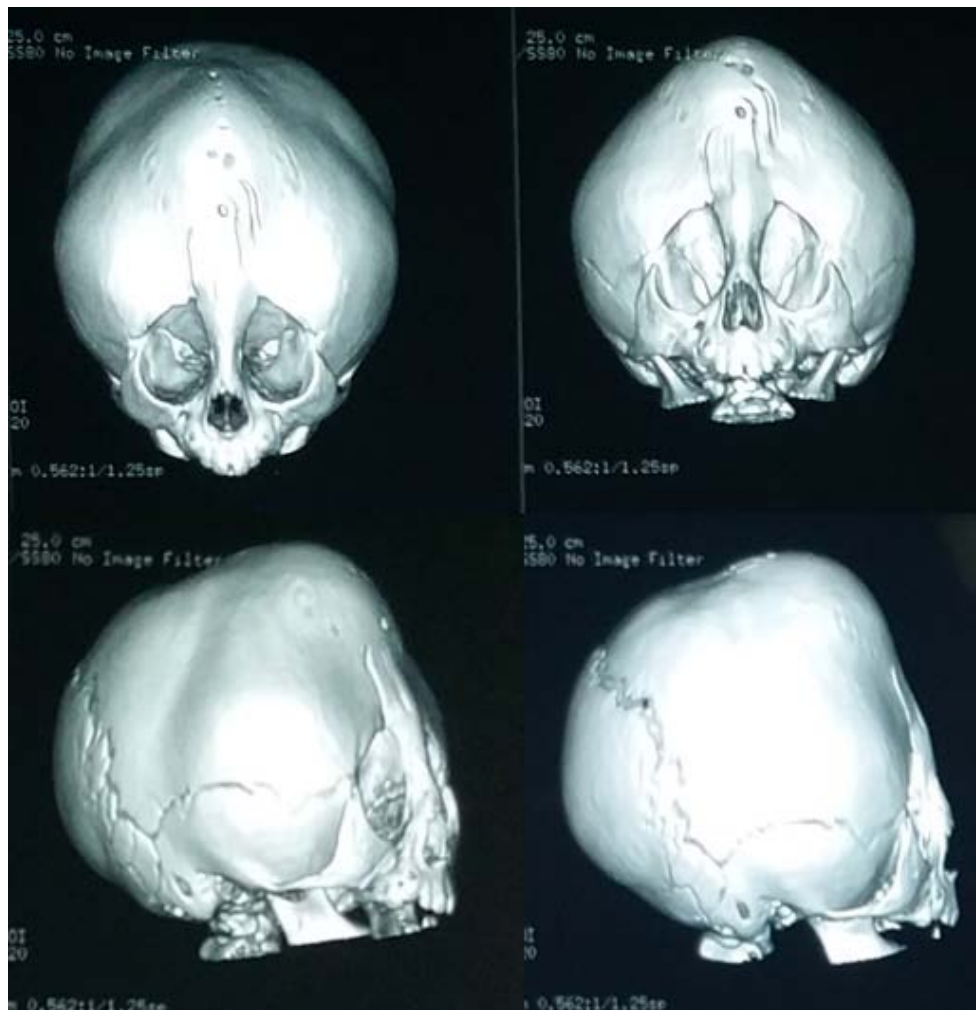


Figure 13 : TDM crâniofaciale tridimensionnelle d'une craniosténose complexe associant une fusion des sutures coronales, métopique et sagittale (dans le cadre d'une craniosténose syndromique type Carpenter)

IV. Traitement chirurgical :

1. Age d'intervention :

Les 25 malades de la série ont bénéficié d'un traitement chirurgical. 60% des malades ont été opérés avant l'âge d'un an et 40% après l'âge d'un an et 72% des cas de notre série ont un âge d'intervention compris entre 9mois et 2ans.

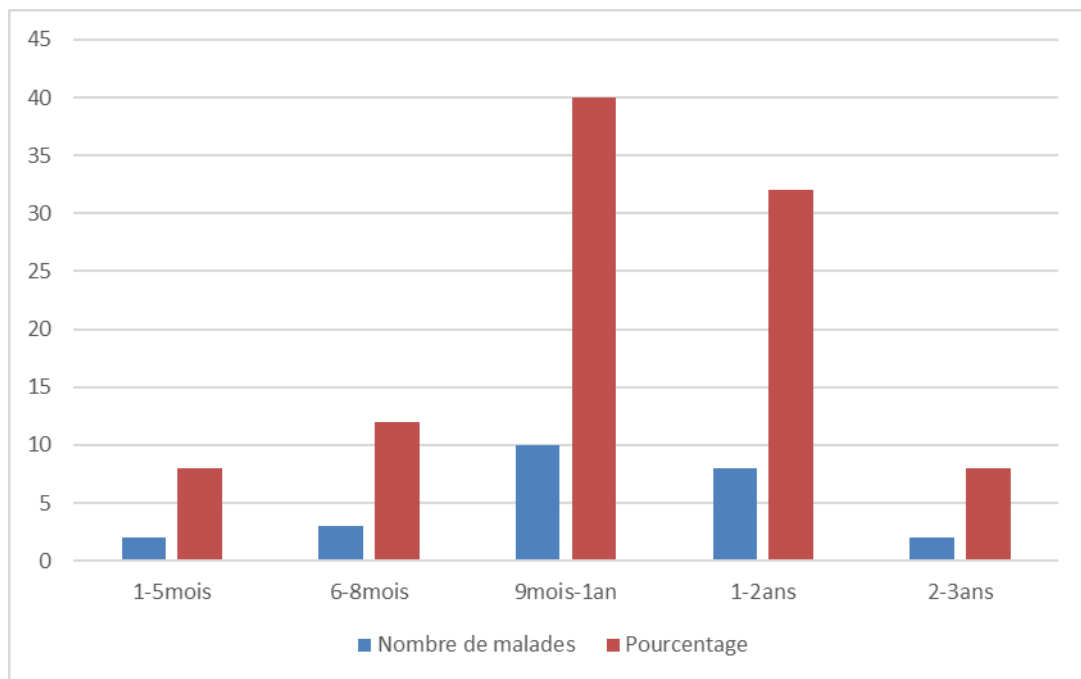


Figure 14 : Répartition des cas selon l'âge d'intervention

2. Type d'anesthésie :

Tous nos malades ont été opérés sous anesthésie générale précédée d'un bilan pré opératoire et d'une consultation pré anesthésique.

Tous les malades ont bénéficié d'un séjour systématique en unité de soins intensif en post-opératoire, d'une durée minimale de 24h.

3. Durée de l'intervention :

La durée moyenne d'intervention est de 3h30 avec des extrêmes de 3h et 5h30. Dans notre série, 20% des malades ont eu des interventions de plus de 4h. Il s'agit des craniosténoses syndromiques.

4. Type de l'acte chirurgical :

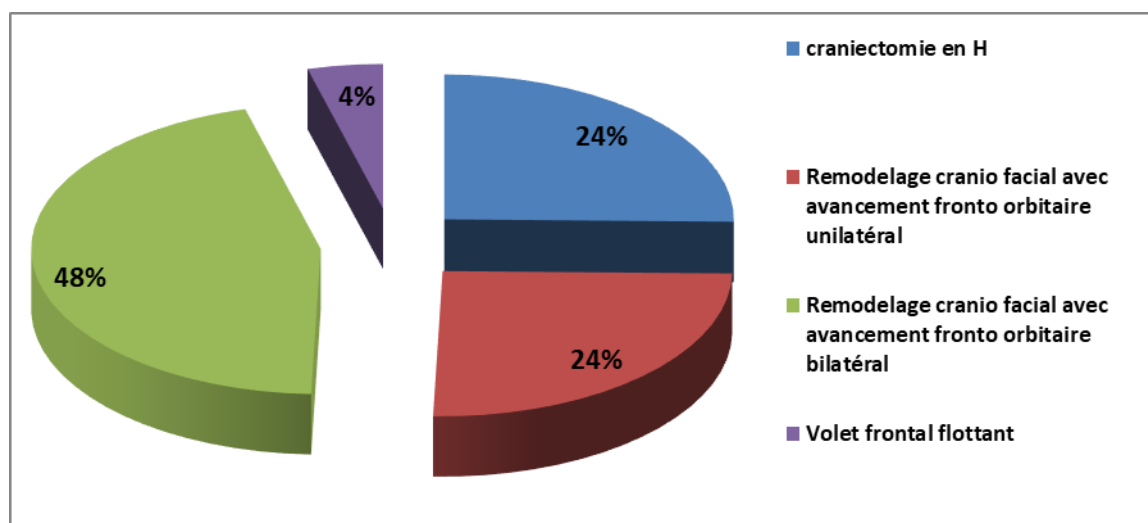


Figure 15 : Répartition des cas selon le type d'intervention

Tableau V : Répartition des cas en fonction du type de l'intervention

Type de craniosténose	Craniectomie en H	Remodelage crânien avec avancement fronto orbitaire unilatéral	Remodelage crânien avec avancement fronto orbitaire bilatérale	Volet frontal flottant
Scaphocéphalie 6	6			
Plagiocéphalie 8		6	2	
Trigonocéphalie 3			3	
Brachycéphalie 2			1	1
Oxycéphalie 1			1	
Syndrome d'Apert 1			1	
Syndrome de Crouzon 3			3	
Syndrome de Carpenter 1			1	
Total	6	6	12	1

Tous les malades ayant une scaphocéphalie ont eu une craniectomie en H, le remodelage crânien avec avancement fronto-orbitaire unilatéral a été effectué chez 6 plagiocéphales, et le volet frontal flottant chez un brachycéphale. Enfin la technique du remodelage crânien avec avancement fronto orbitaire bilatérale était utilisée chez le reste des malades.

5. Pertes sanguines et transfusion :

L'élément le plus important de la période peropératoire est l'évaluation de la spoliation sanguine guidée par les mesures répétées d'hématocrite ou par l'hémoglobinémie par microméthode (Hémocue). Dans notre série, tous nos patients ont reçu des transfusions sanguine per opératoires. Les indications d'une transfusion homologue étaient :

- Un taux d'Hématocrite préopératoire < 28 % ou hémoglobine <9g/dl
- Signes d'instabilité hémodynamique
- Saignement per opératoire continu

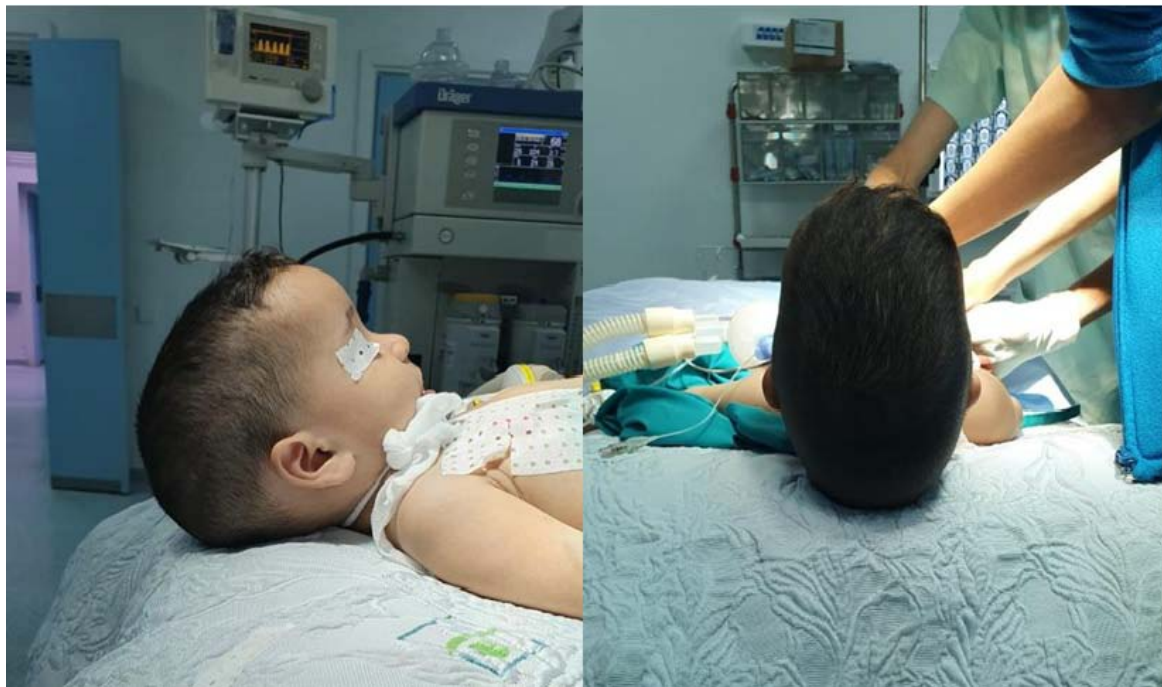

Figure 16 : Correction chirurgicale d'une scaphocéphalie : Vue pré opératoire : installation du malade en décubitus dorsal.

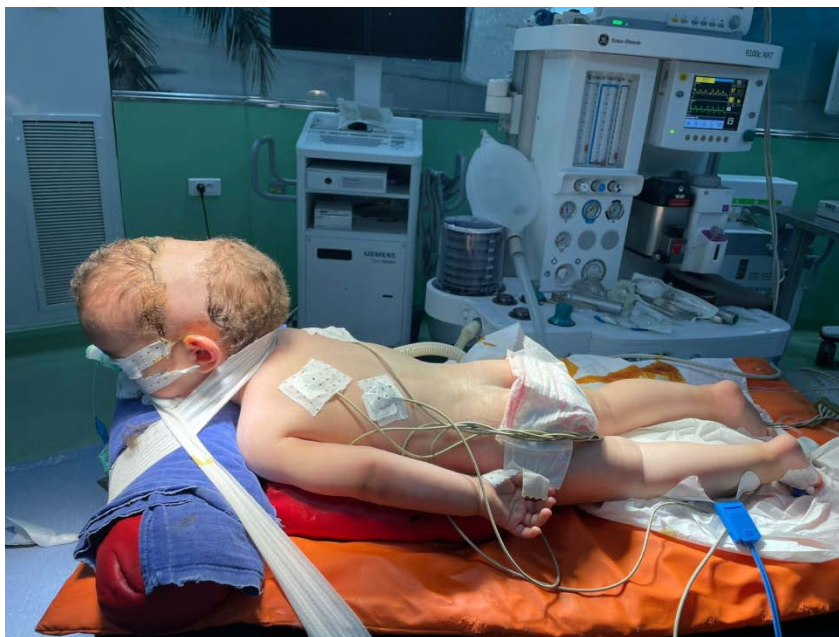

Figure 17 : Correction chirurgicale d'une scaphocéphalie :
Installation du malade en décubitus ventral.

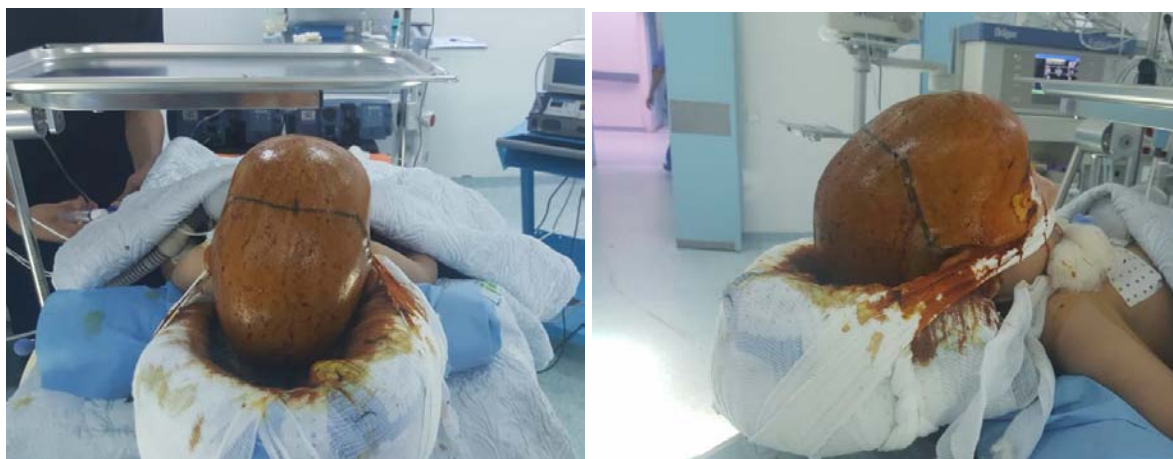

Figure 18 : Correction chirurgicale d'une scaphocéphalie : Vue pré opératoire : marquage du plan
d'incision bitragale.

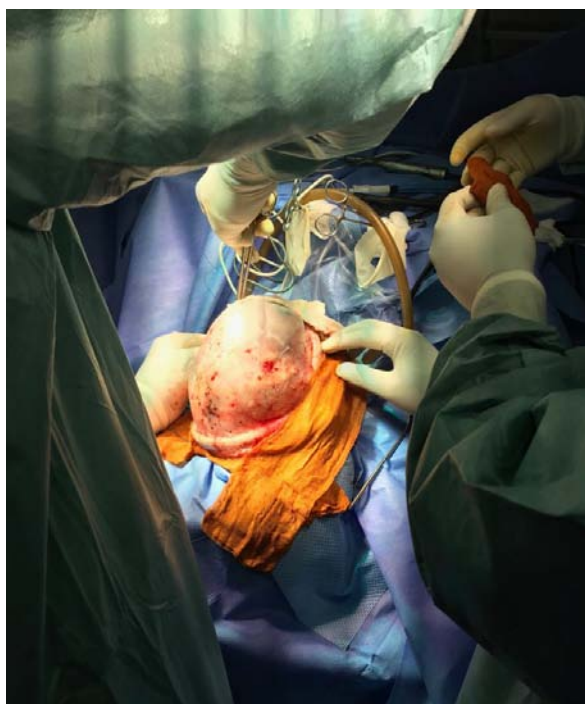

Figure 19 : Correction chirurgicale d'une scaphocéphalie : ouverture du plan cutané, suspension de la Galéa et découverte de la voûte crânienne.

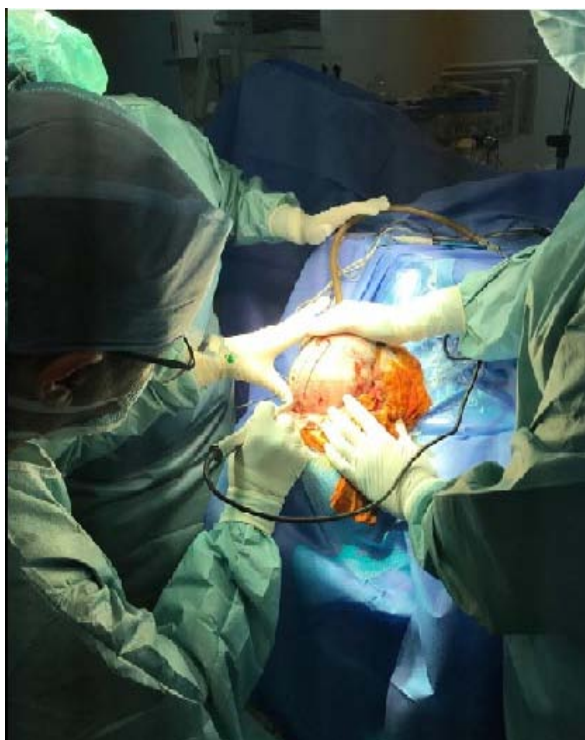

Figure 20 : Correction chirurgicale d'une scaphocéphalie : réalisation d'un volet osseux.

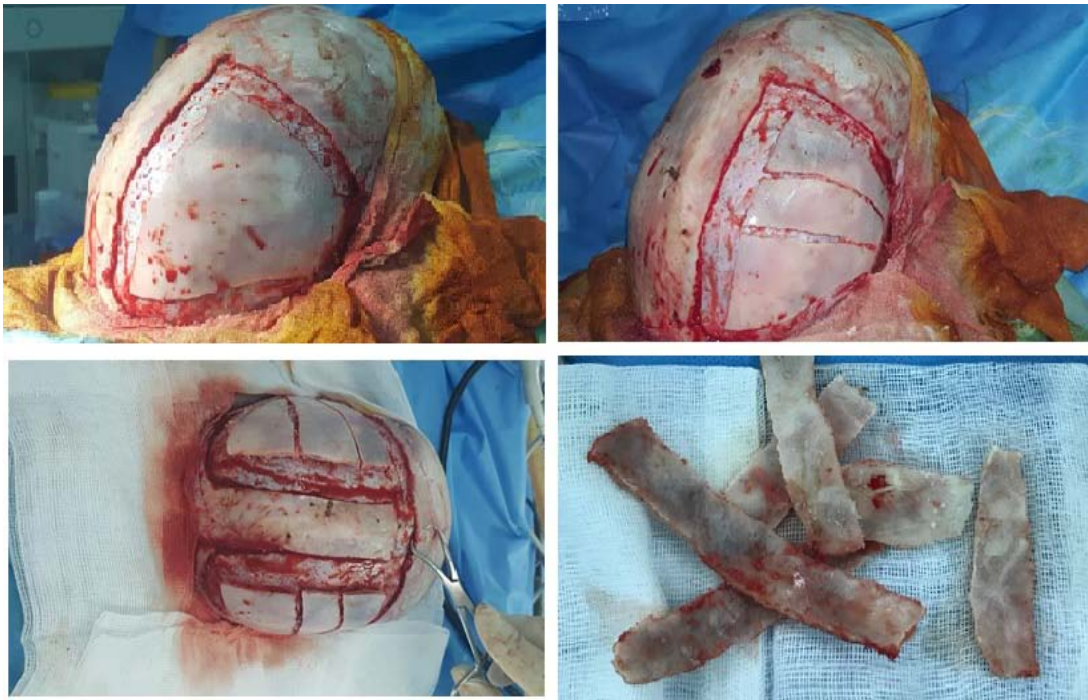

Figure 21 : Correction chirurgicale d'une scaphocéphalie : confection de plusieurs volets osseux permettant un remodelage correct de la boîte crânienne.

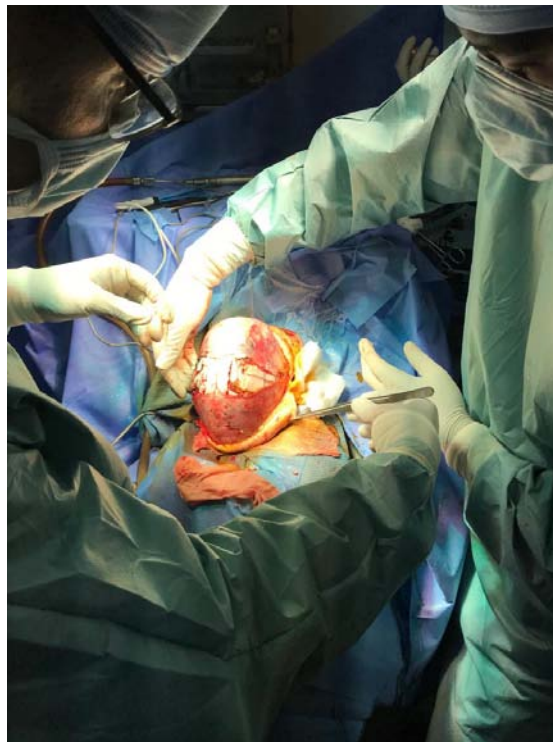


Figure 22 : Correction chirurgicale d'une scaphocéphalie : fermeture de la Galéa.

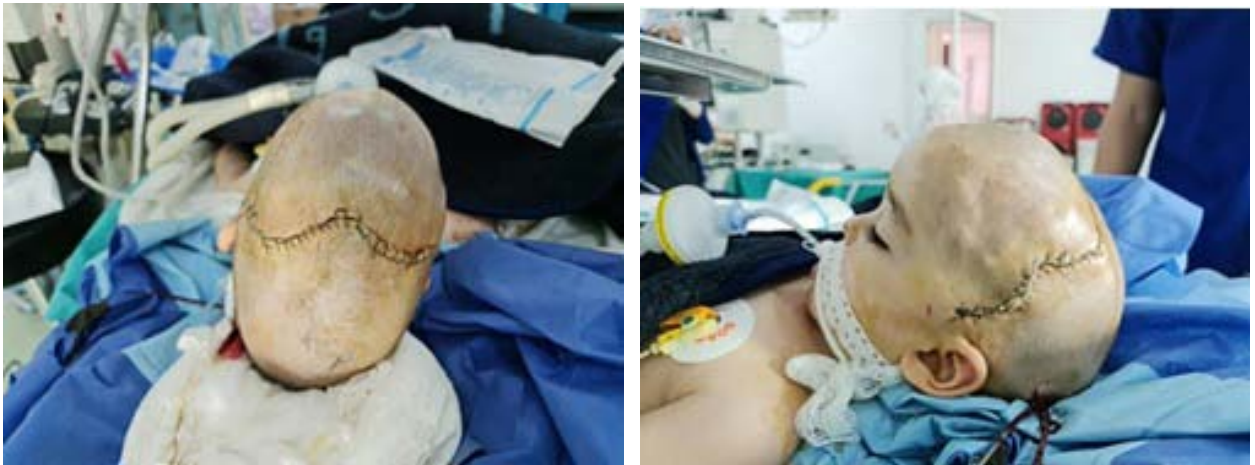

Figure 23: Correction chirurgicale d'une scaphocéphalie : (vue d'en haut et profil)

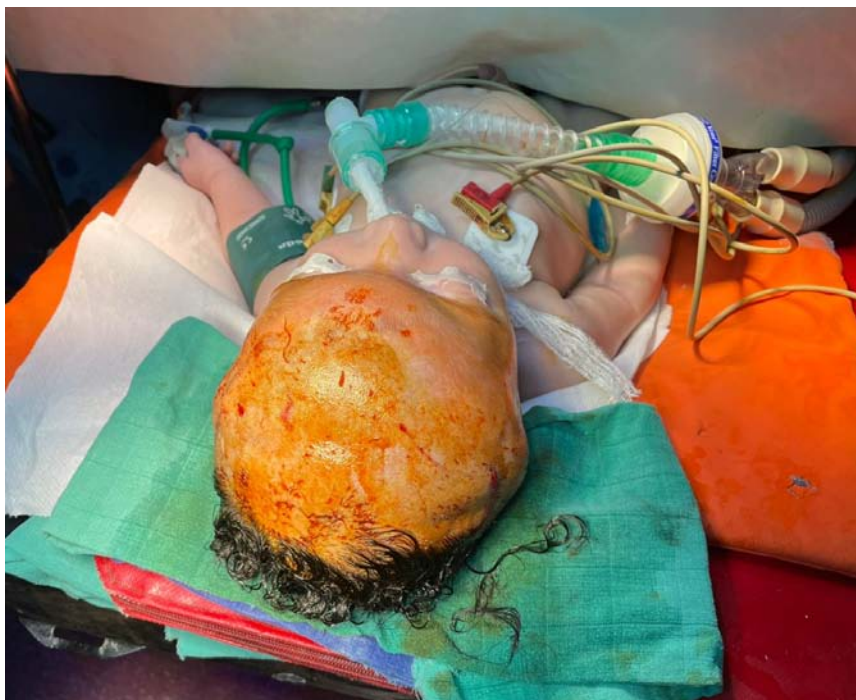

Figure 24 : Vue pré opératoire d'une plagiocéphalie : installation du malade en décubitus dorsal puis planning de l'incision bitragale.

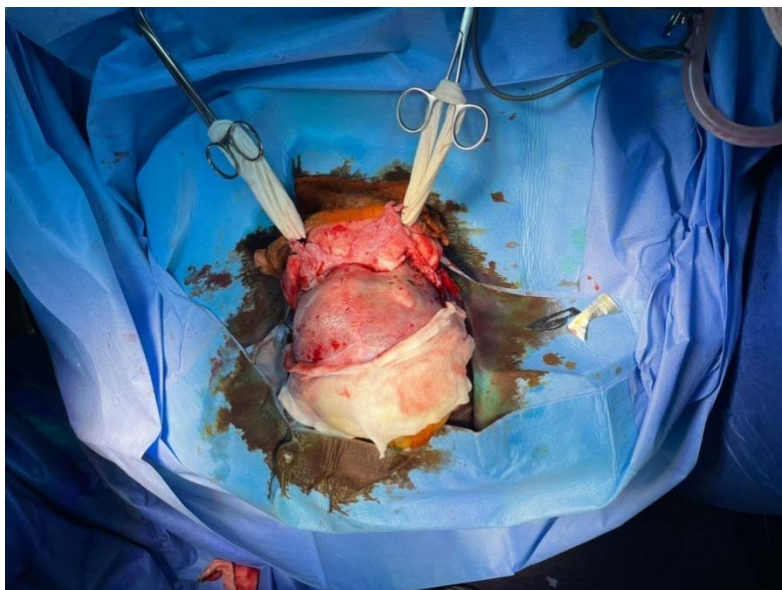


Figure 25 : Correction chirurgicale d'une plagiocéphalie droite : suspension de la galéa, exposition de l'os frontal et de l'orbite.

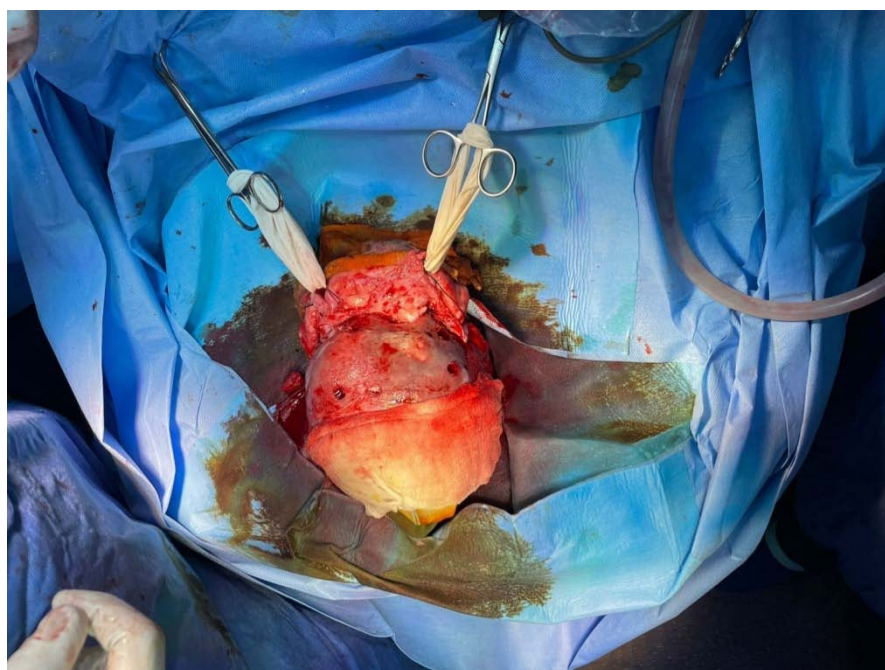


Figure 26 : Correction chirurgicale d'une plagiocéphalie droite : réalisation du volet frontal.

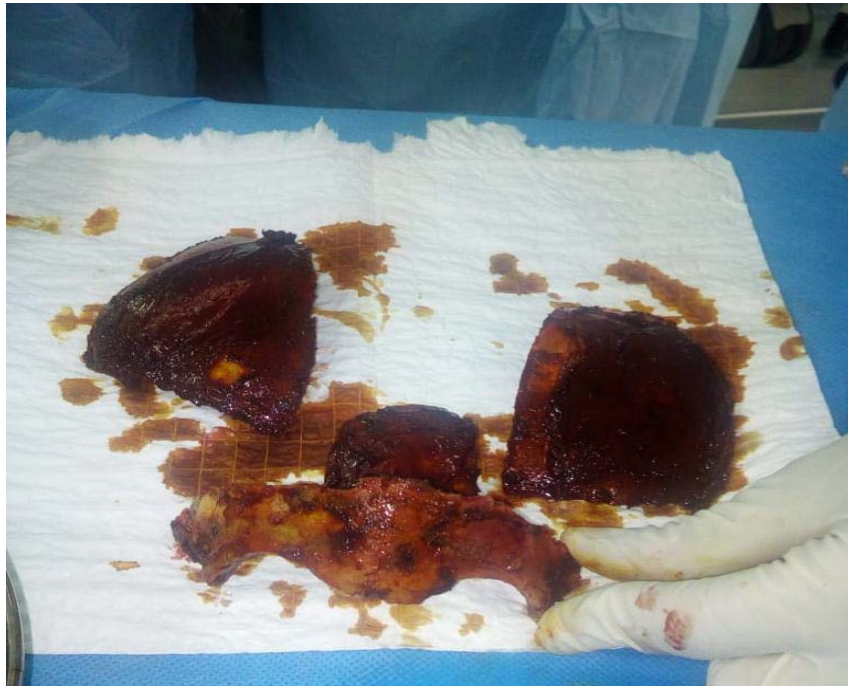


Figure 27 : Correction chirurgicale d'une plagiocéphalie :
pièces de craniectomie

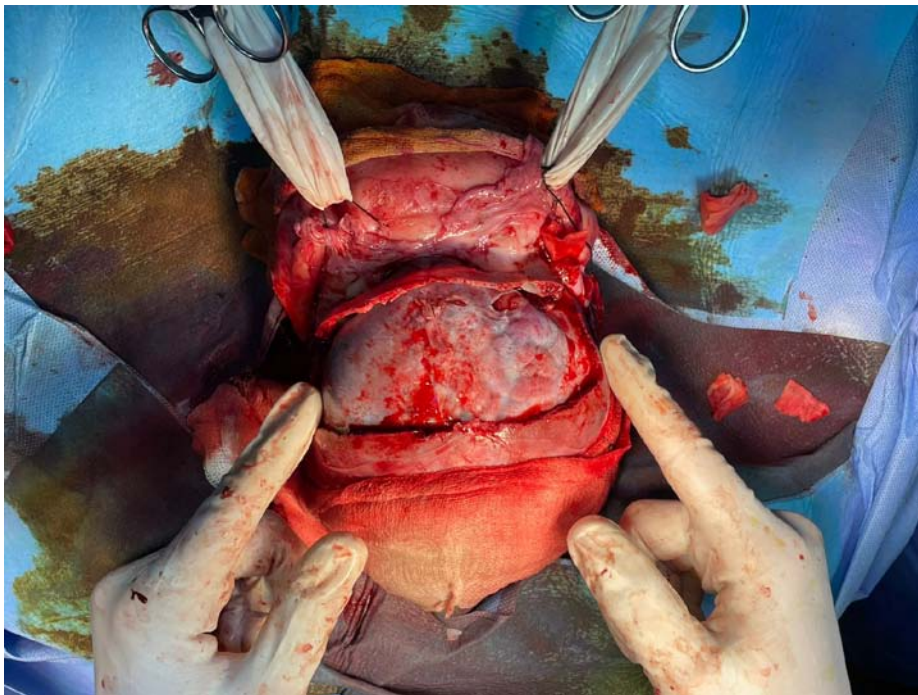


Figure 28 : Correction chirurgicale d'une plagiocéphalie droite :
dépose du bandeau fronto orbitaire.

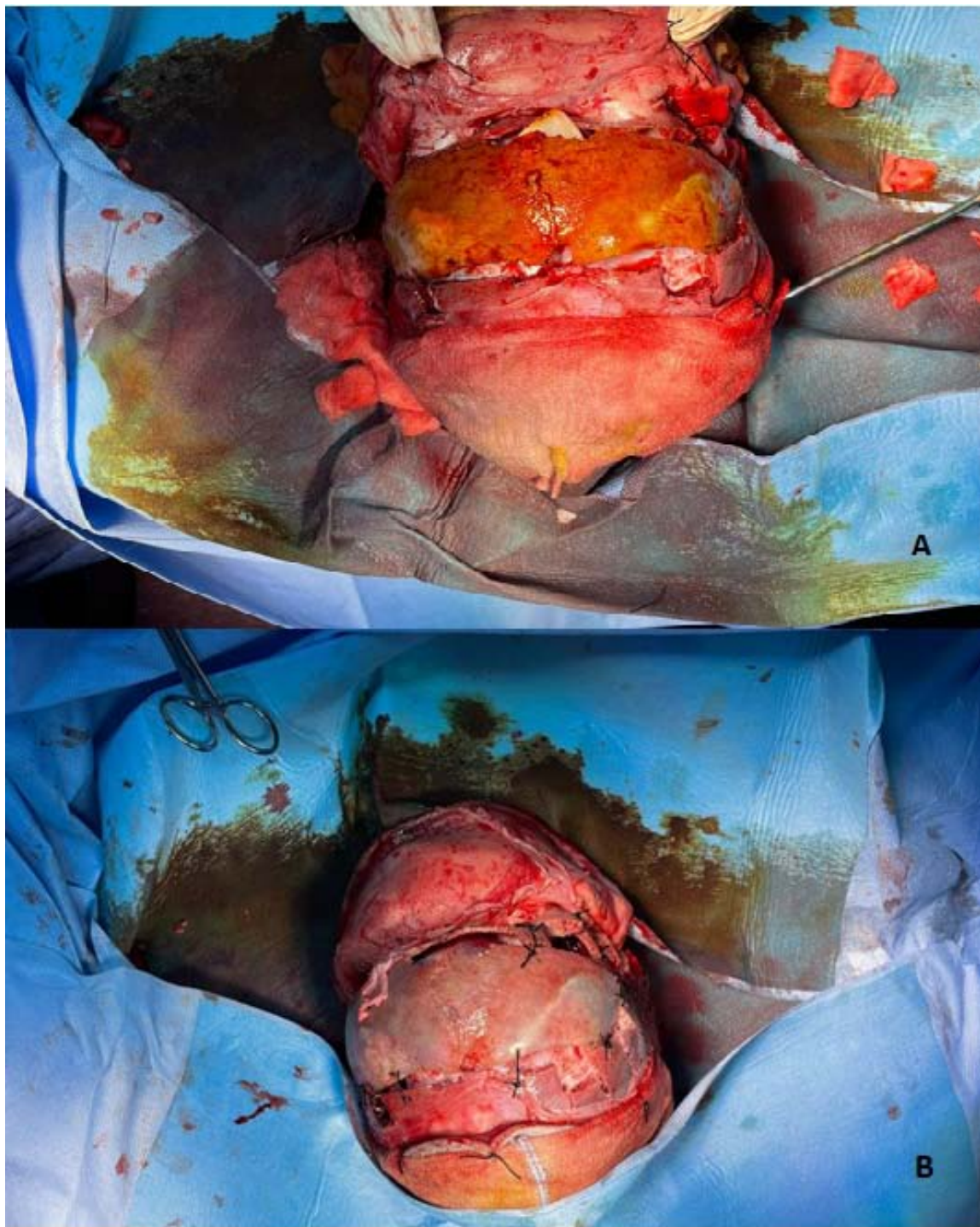

Figure 29 : Correction chirurgicale d'une plagicoéphalie droite : Dépose du volet frontal après rotation de 180° (A) puis fixation au bandeau fronto-orbitaire (B).

V. Evolution :

1. Evolution immédiate :

Les suites opératoires ont été simples chez tous les patients à part :

- Une anémie normochrome normocytaire à j1 postopératoire, corrigé par la transfusion sanguine.
- Un hématome orbitaire important à j2 postopératoire chez un cas de syndrome de Crouzon drainé avec une bonne évolution par la suite.
- Une fièvre à 39 °C chez un trigonocéphale imposant la réalisation d'une ponction lombaire qui s'est révélée normale.

2. Evolution à long terme :

L'évolution à long terme est déterminée par un suivi qui évalue le degré de la correction sur le plan neurologique, ophtalmologique et esthétique.

Sur le plan ophtalmologique, on note la persistance du strabisme convergent chez un plagiocéphale.

Sur le plan neurologique, nous n'avons noté aucune aggravation clinique chez tous les patients.

Le tableau 6 montre les résultats morphologiques de notre série selon la classification de Marchac et Renier.

Tableau VI : L'évolution des patients sur le plan esthétique selon la classification de Marchac et Renier.

Groupe	Classification selon Marchac et Renier	Nombre de cas	Pourcentage
1 : Résultat excellent	Résultat parfait.	18	72%
2 : Résultat bon	Anomalie mineure avec correction mineure possible.	5	20%
3 : Résultat médiocre	Anomalie nécessitant une correction indispensable.	2	8%
4 : Résultat mauvais	Aucune amélioration par rapport à l'état initial.	0	0%

Tableau VII : Evaluation des différents types de craniosténoses selon la classification de Marchac et Renier.

Type de craniosténose	Résultat parfait	Résultat bon	Résultat médiocre	Résultat mauvais
Scaphocéphalie (6)	8	0	0	0
Plagiocéphalie (8)	6	0	0	0
Trigonocéphalie(3)	2	0	1	0
Brachycéphalie(2)	1	1	0	0
Oxycéphalie(1)	0	1	0	0
Crouzon(3)	1	2	0	0
Apert(1)	0	0	1	0
Carpenter(1)	0	1	0	0

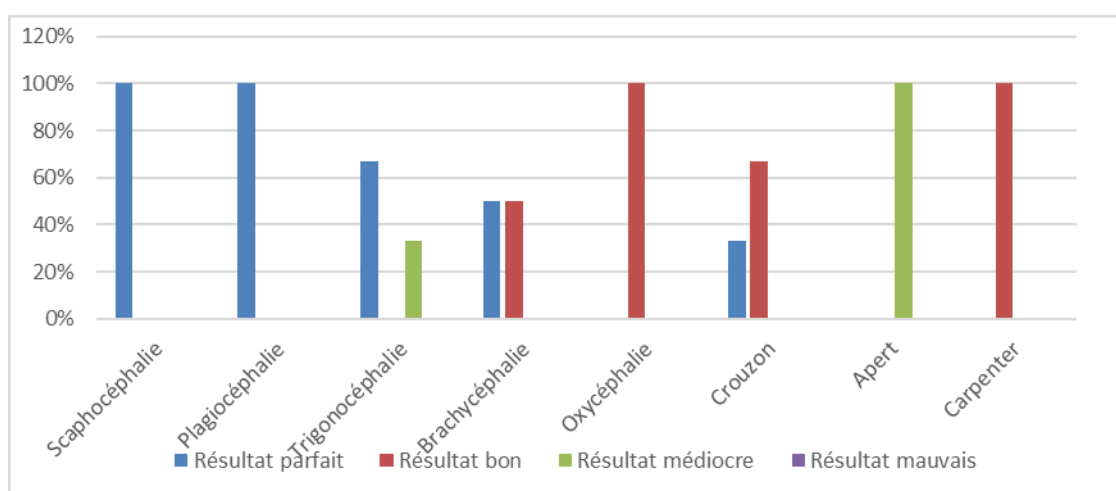


Figure 30 : Evaluation des types de craniosténoses selon la classification de Marchac et Renier.

Dans notre série, tous les malades qui présentent des plagiocéphalies ou des scaphocéphalies ont des résultats parfaits selon la classification de Marchac et Renier. 92% des craniosténoses ont un résultat bon à excellent, dominées par les craniosténoses simples à raison de 82 %.

Un résultat médiocre a été retrouvé chez deux patients, un trigonocéphale et un syndrome d'Apert, secondaire à un retard de prise en charge.

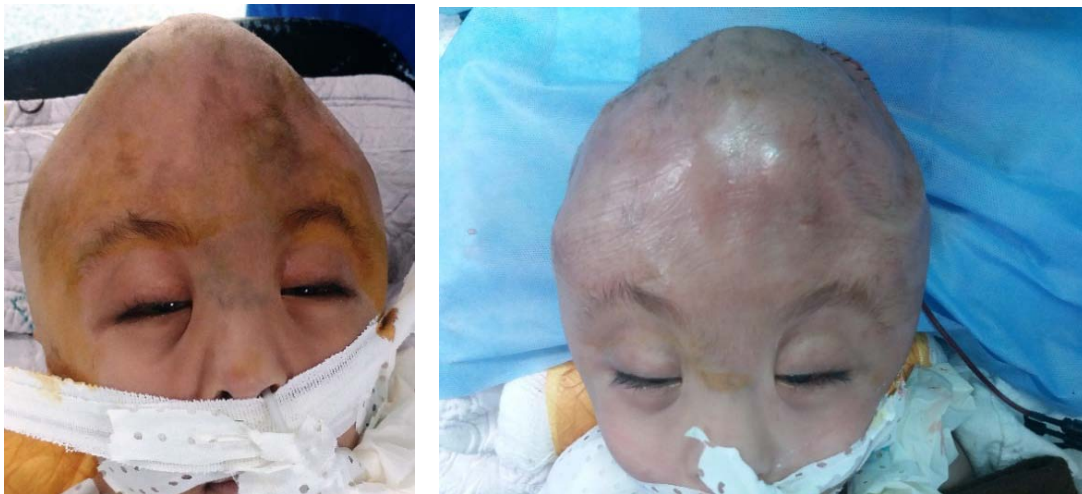

Figure 31 : Syndrome de Carpenter

(A gauche : vue pré opératoire, A droite : vue post opératoire immédiate)

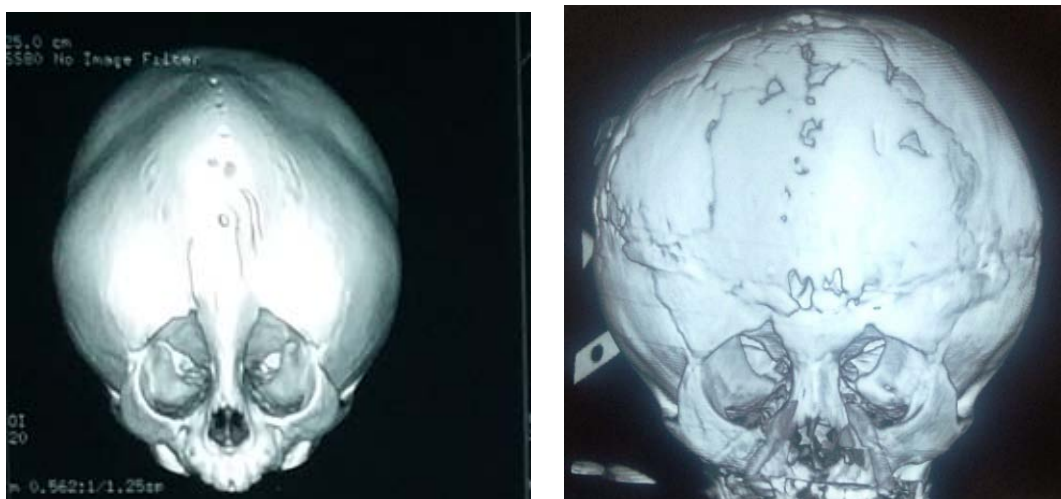


Figure 32 : Aspect scanographique 3D d'un syndrome de Carpenter (à gauche) contrôle scanographique d'une correction chirurgicale (à droite) (vue de face)

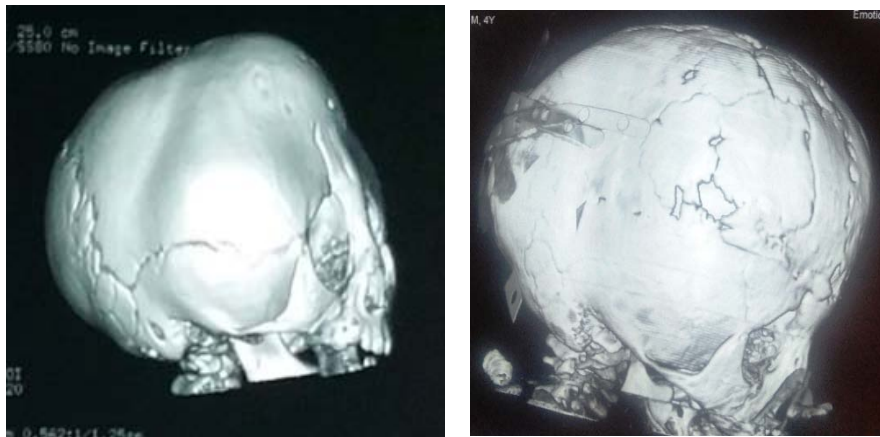


Figure 33 : Aspect scanographique 3D d'un syndrome de Carpenter (à gauche) contrôle scanographique d'une correction chirurgicale (à droite) (Vue de profil)

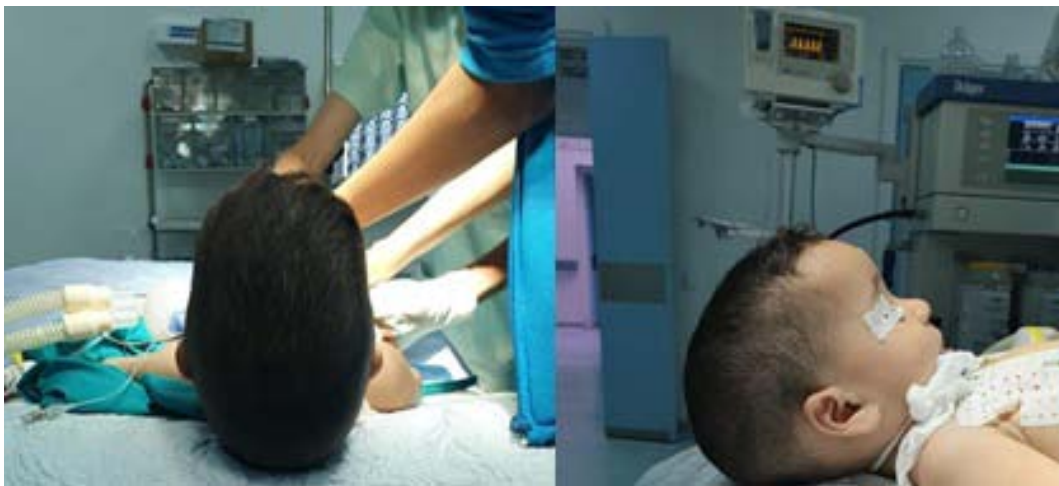

Figure 34 : Image pré opératoire d'une scaphocéphalie (vue d'en haut et de profil)

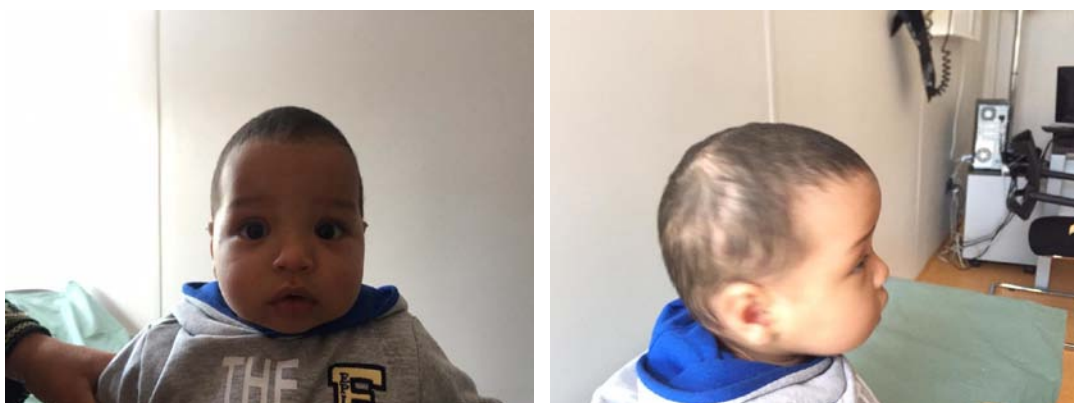
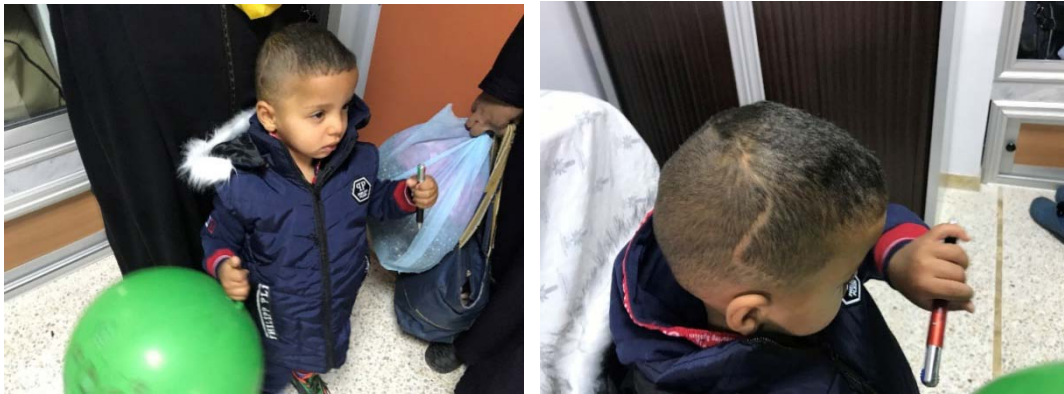
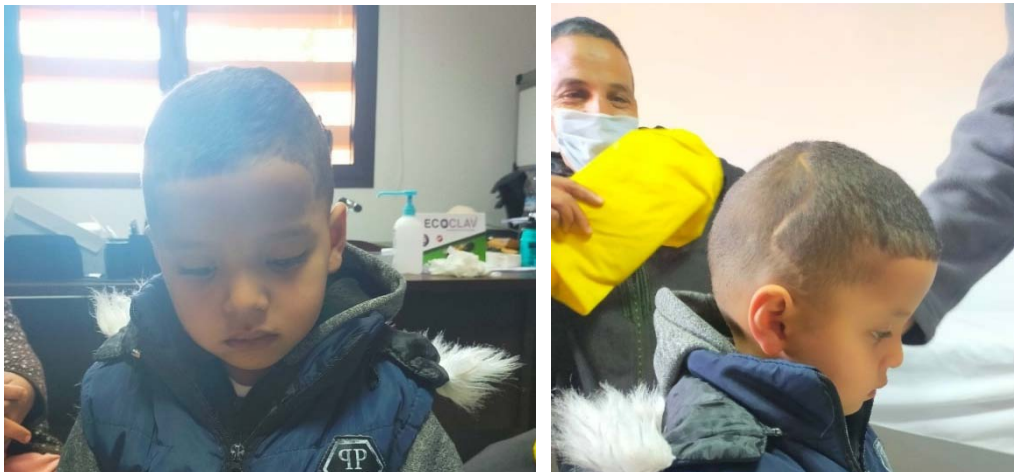Figure 35 : Contrôle post opératoire du même patient après 3 mois de la correction (vue de face et profil)



**Figure 36 : Contrôle post opératoire du même patient après 16 mois de la correction
(Vue de face et profil)**



**Figure 37 : Contrôle post opératoire du même patient après 3 ans de la correction
(Vue de face et profil) ; parents très satisfaits du résultat.**

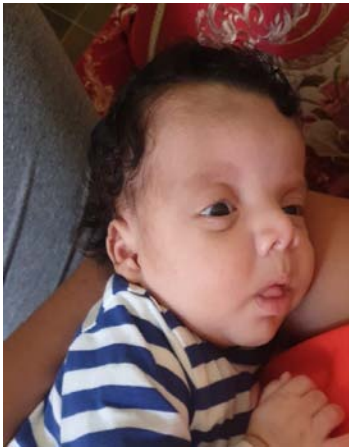

Figure 38 : Plagiocéphalie droite

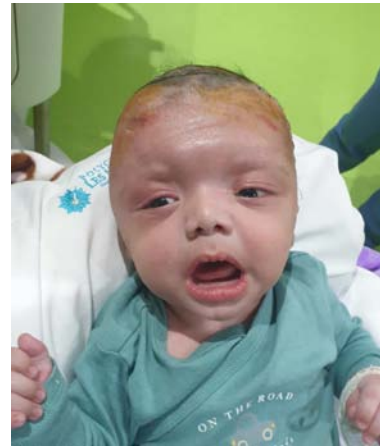
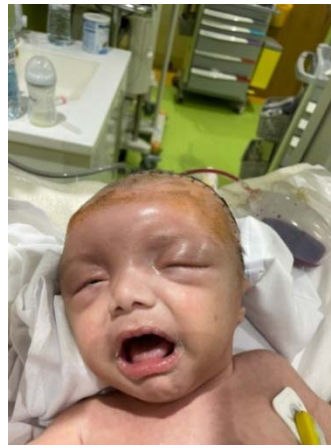
Figure 39 : Contrôle post opératoire immédiat d'une correction chirurgicale d'une plagiocéphalie droite (présence d'œdème palpébral)

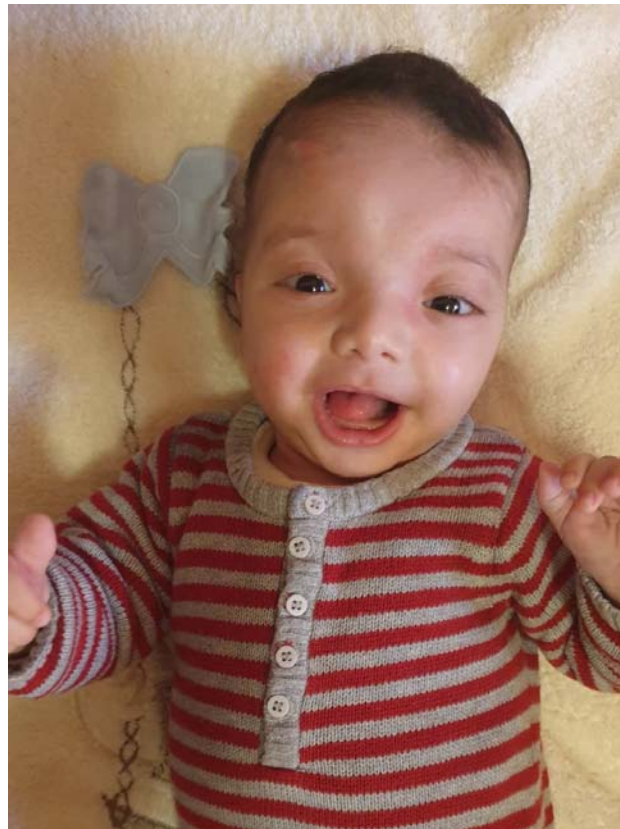

Figure 40 : Contrôle post opératoire d'une plagiocéphalie droite après 4 mois de la correction (vue de face)



DISCUSSION

I. Généralités :

1. Rappel anatomique :

La boîte crânienne se compose de quatre os impairs et médians : l'os frontal, l'ethmoïde, le sphénoïde, l'occipital ainsi que de deux os pairs et symétriquement situés sur les faces latérales du crâne : les os temporaux et pariétaux (Figure 1).

Ces os sont séparés par des bandes de tissu conjonctif : les sutures. Au niveau des zones de convergences, à la jonction de plusieurs os, ces espaces constituent les fontanelles [1].

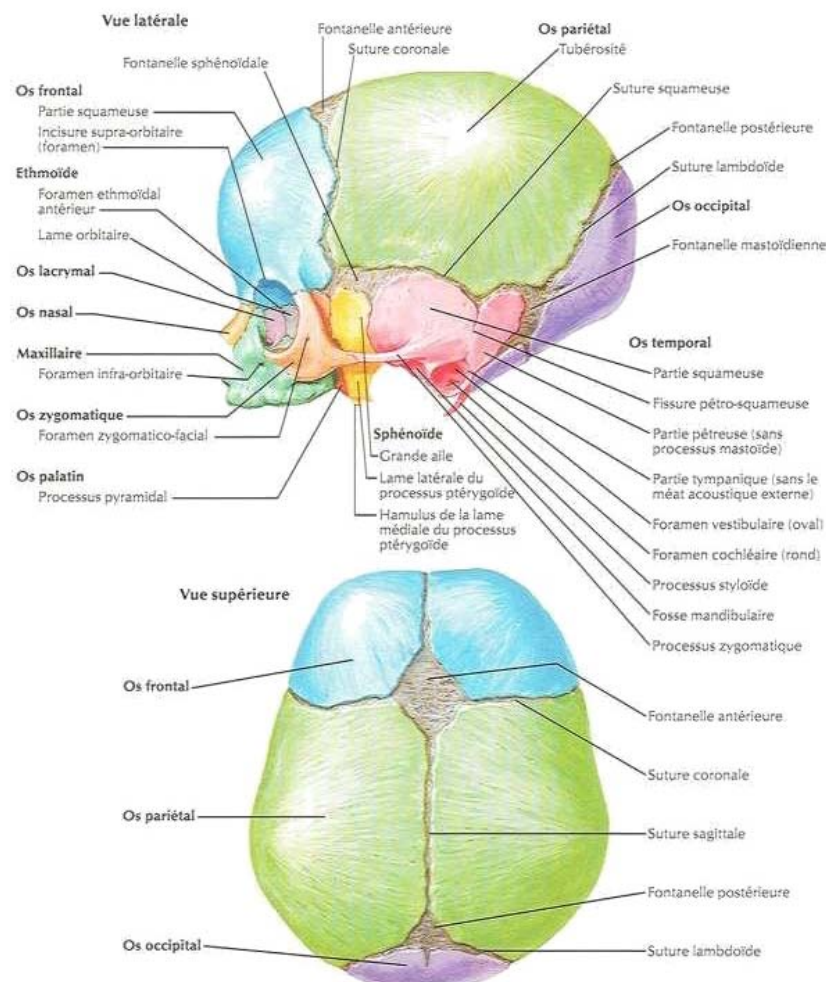


Figure 41 : Anatomie craniofaciale du nouveau-né [2]

1.1. Système des sutures crânio-faciales [3,4]

Les sutures membraneuses sont les lignes de séparation qui représentent les reliquats de la lame conjonctive primitive qui séparent les os du crâne et de la face. Elles s'ossifient avec l'âge, mais restent actives jusqu'à l'âge adulte. Ainsi, elles jouent un rôle primordial dans la croissance crânio-faciale.

Scott a classé les sutures du crâne et de la face en cinq systèmes :

- ✓ Le système péri-maxillaire : Il se compose des sutures entre le maxillaire et les os contigus de la face :
 - Suture maxillo-malaire.
 - Suture maxillo-palatine (sagittale ou frontale).
 - Suture palatine transverse.
 - Suture maxillaire-os propres de nez.
 - Suture maxillaire-inguis.
- ✓ Le système crânio-facial : Il comprend les sutures qui séparent d'une part, le maxillaire et les autres pièces osseuses de la face, des os appartenant à l'étage inférieur de la base du crâne :
 - Suture fronto-maxillaire.
 - Suture ptérygo-palatine.
 - Suture naso-frontale.
 - Suture fronto-malaire.
- ✓ Le système coronal : Il sépare les segments crâniens antérieur (frontal, mésethmoïde et sphénoïde) et médian (temporal et pariétal).
- ✓ Le système de la suture lambdoïde : Il s'agit de la suture séparant l'occipital du segment crânien médian.

- ✓ Le système sagittal : Il regroupe les sutures qui divisent la face en deux moitiés dans le sens sagittal :
 - Suture métopique (ou inter-frontale).
 - Suture inter-nasale.
 - Suture symphysaire.
 - Suture inter-maxillaire (inter-palatine et médiane).

1.2. Système des fontanelles [3]

Chez le nourrisson, les os de la voûte crânienne ne sont pas en contact car ils ne sont pas encore totalement formés à la naissance. En effet, des espaces membraneux, appelés fontanelles, les séparent et se ferment rapidement après la naissance.

Les six principales sont les suivantes :

a. Deux impaires et médianes :

- Fontanelle antérieure ou bregmatique : Elle se situe au niveau du point bregma, à la confluence de l'os frontal et des deux pariétaux. Sa fermeture se fait entre le troisième et le sixième mois qui suivent la naissance.
- Fontanelle postérieure ou lambdoïde : Elle se trouve au niveau du point lambda, entre les deux pariétaux et l'occipital. Elle se ferme au deuxième mois de la vie.

b. Deux paires et médianes :

- Fontanelles antéro-latérales ou ptériques : Elles sont localisées à la jonction entre le temporal, le frontal, le pariétal et la grande aile du sphénoïde. Ce sont les deux ptériens. Elles se ferment aussi entre le troisième et le sixième mois.
- Fontanelles postéro-latérales ou astériques : Elles sont situées entre l'occipital, le temporal et le pariétal. Ce sont les deux astériens. Leur fermeture se fait vers deux ans.

2. Développement et croissance du crâne :

Dès la quatrième semaine de développement, l'extrémité céphalique de l'embryon subit des modifications sous l'induction du tube neural et des cellules des crêtes neurales [5]. On distingue alors le neurocrâne (chondrocrâne + - voûte) qui protège le cerveau et le viscérocrâne qui donnera le squelette facial. [6]

En regard de la voûte crânienne, l'ossification est de type membraneuse [7] : le tissu conjonctif mésenchymateux dense présent entre deux fronts osseux prolifère, puis se différencie en ostéocytes [8]. Les os en croissance se rapprochent et entrent en contact en conservant des zones actives après la naissance : les sutures et fontanelles.

Durant les deux premières années de vie, la croissance crânienne est rapide par l'intermédiaire des sutures sous l'effet de l'expansion cérébrale sous-jacente. Puis, les mécanismes d'apposition-résorption prennent plus d'importance et permettent la croissance ultérieure plus lente [3]. Quand celle-ci est terminée, les sutures deviennent inactives, on parle alors de synfibrose. Une craniosténose correspond à la fusion prématurée d'une ou plusieurs sutures.

Selon Virchow, la croissance est entravée perpendiculairement à la suture sténosée et se poursuit de manière exagérée dans le sens de celle-ci, entraînant la déformation crânienne [10] (Figure. 42).

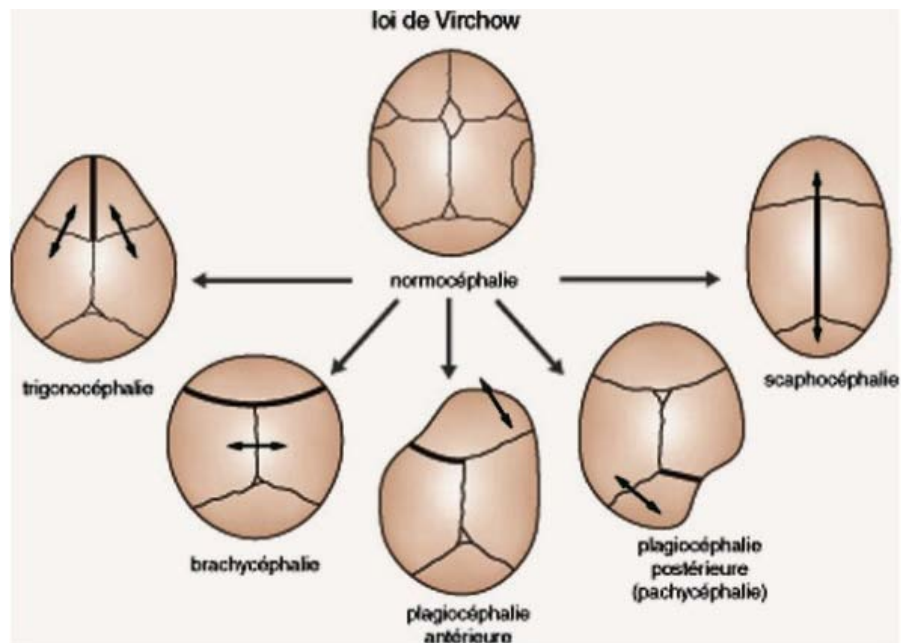


Figure 42 : Les principales synostoses de la voûte et leur déformation (loi de Virchow)[10]

3. Physiopathologie :

La physiopathologie des craniosténoses n'est probablement pas univoque, comme le suggère l'extrême hétérogénéité clinique des affections comportant une craniosténose.

La succession des faits aboutissant à la synostose prématurée d'une suture crânienne est mal connue. La très grande majorité des craniosténoses ont un début prénatal et on peut donc évoquer une anomalie embryologique. Le rôle des sutures dans la croissance du crâne pendant les périodes embryonnaire et foetale chez l'homme est reconnu depuis très longtemps.

La suture doit être considérée comme un réservoir de cellules indifférenciées qui peuvent se multiplier, se différencier en ostéoblastes et s'ajouter au front osseux en croissance. Ainsi, la croissance, à ce niveau, se fait par accrétion et non par croissance du front osseux lui-même.

Rien ne permet d'écarter cependant une origine purement mécanique de ces synostoses prématurées, et un mécanisme de compression céphalique in utero a été évoqué par plusieurs auteurs. On ne sait pas si le processus synostosant a pour origine la base ou la voûte du crâne.

Les observations cliniques et radiologiques et les faits expérimentaux abondent, mais amènent les différents auteurs à accuser tantôt la base, tantôt la voûte il est probable que les diverses formes de craniosténoses n'ont pas toutes la même pathogénie. [11]

4. Classification des craniosténoses :

4.1. Craniosténoses non syndromiques

a. Scaphocéphalie : [11,12]

Le diamètre bipariétal est diminué (figure 53) avec une élongation compensatrice dans le sens sagittal. L'allongement occasionne soit un bombement frontal (figure 54), soit une saillie occipitale, soit les deux selon l'étendue de la fusion prématurée.

Le diagnostic clinique est facile dès la naissance, même à l'échographie prénatale, elle s'associe très rarement à d'autres malformations.

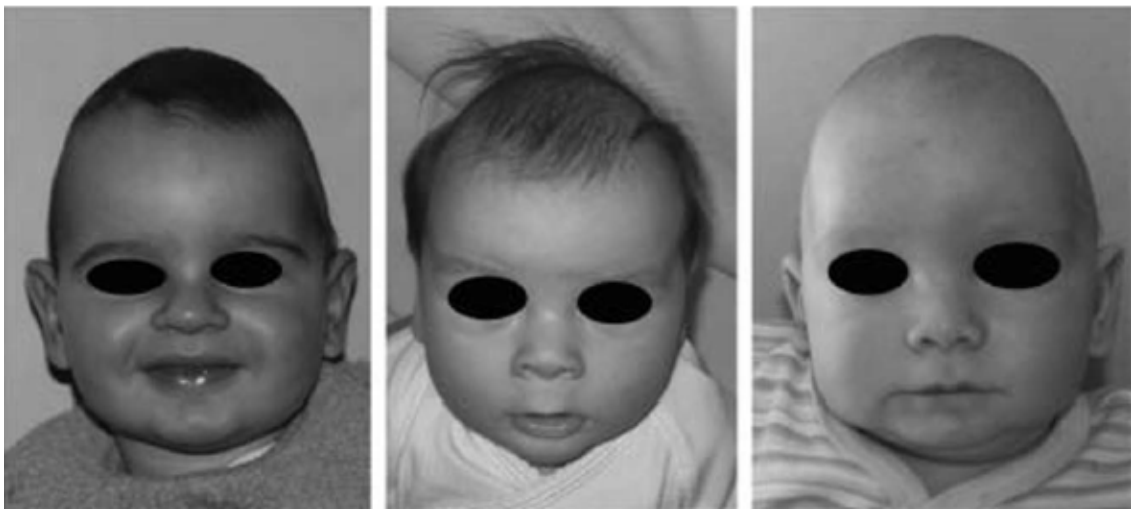

Figure 43 : Diminution de la largeur de la région pariétale dans la scaphocéphalie [12]

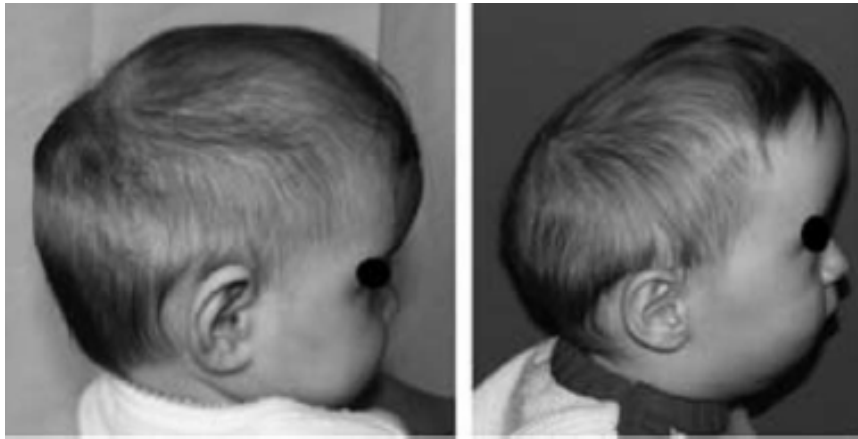

Figure 44 : Scaphocéphalie avec bombement frontal et allongement antéro-postérieure[12]

b. Trigonocéphalie :[12]

La déformation est nette, évidente dès la naissance et même aux échographies prénatales. La trigonocéphalie correspond à une atteinte de la suture métopique. Le front est rétréci et triangulaire (figure 55), affectant la forme d'une proue de bateau, avec une crête médiane verticale allant du nasion au bregma.

Les malformations associées et les anomalies cytogénétiques sont importantes à rechercher car elles assombrissent le pronostic mental.

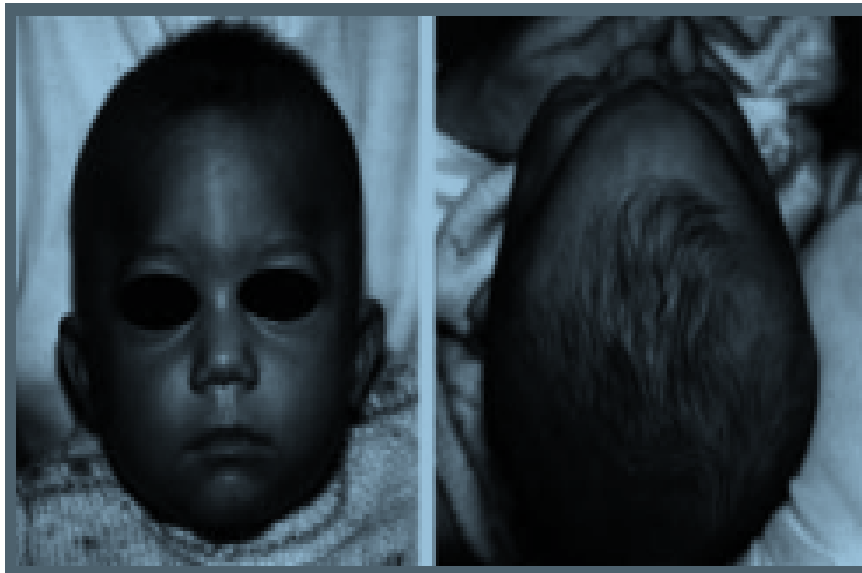

Figure 45 : Trigonocéphalie[12]

c. Plagiocéphalie : [12]

La plagiocéphalie par synostose d'une suture coronale est constituée d'une asymétrie frontofaciale. Du côté atteint, la bosse frontale est effacée et le front reculé, l'orbite est également reculée et surélevée, et il existe souvent un bombement temporal. La racine du nez est déplacée vers le côté atteint. Le côté sain est le plus souvent normal, mais la bosse frontale peut être un peu trop marquée, accentuant l'asymétrie. Il en résulte une désaxation faciale, l'axe orbitaire ayant perdu son horizontalité et l'axe nasal sa verticalité (figure 56). Cette déformation est évidente dès la naissance, et est donc elle aussi repérable en prénatal.



Figure 46 : Plagiocéphalie gauche par synostose coronale unilatérale. [12]

d. Brachycéphalie :[12]

Elle correspond à une atteinte bilatérale de la suture coronale. C'est un crâne court par défaut d'expansion frontale vers l'avant, prédominant à sa base, dans la région sus-orbitaire. Les arcades sourcilières sont reculées. La partie inférieure du front est reculée et aplatie. La partie haute du front tend à bomber vers l'avant en surplomb de la face, ou à s'élever exagérément (turricephalie). Il existe un bombement temporal bilatéral plus ou moins important. Dans l'ensemble, le crâne est aplati et élargi. (Figure 47)

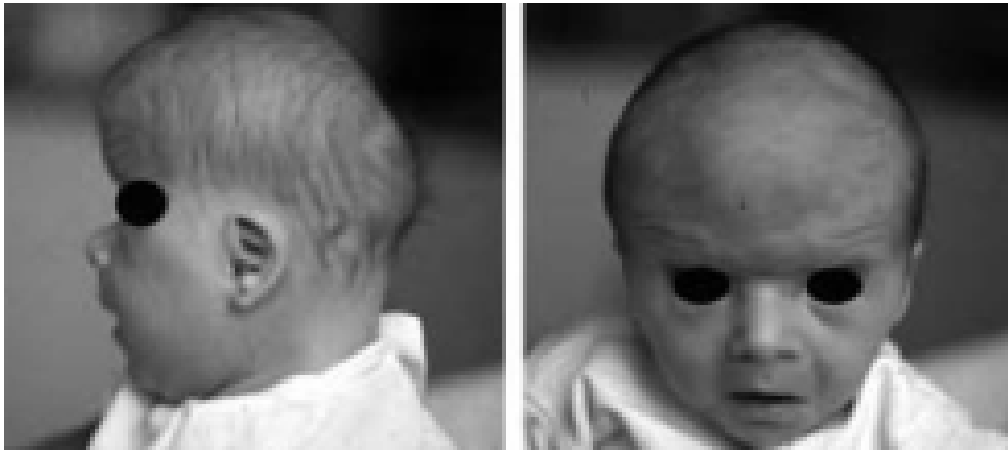

Figure 47 : Brachycéphalie d'un nourrisson par synostose bicoronale. [12]

e. Oxycéphalie :[12]

Il s'agit d'une atteinte bicoronale associée à une atteinte de la suture sagittale dans la moitié des cas, et à l'atteinte d'au moins deux autres sutures dans les autres cas. Les arcades sourcilières sont reculées et le front, aplati, s'incline anormalement vers l'arrière. Les parois latérales du crâne subissent la même inclinaison vers le centre, et le tout culmine en un sommet bregmatique. L'angle fronto-nasal est trop ouvert, avec un exorbitisme fréquent

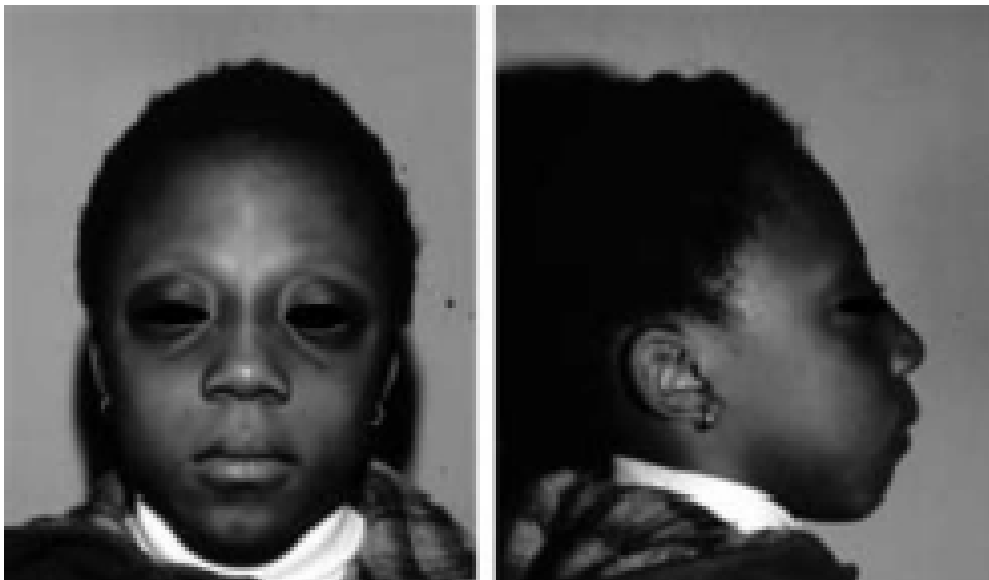

Figure 48 : Recul du front et des arcades sourcilières dans l'oxycéphalie[12]

4.2. Craniosténoses syndromiques [11,12,13]

a. **Maladie de Crouzon :**

Elle associe une craniosténose et une hypoplasie du massif facial. La craniosténose est de type variable, mais le plus souvent les deux sutures coronales sont concernées. La dysmorphie faciale est caractéristique : exorbitisme et inversion de l'articulé dentaire en sont les éléments les plus marquants, il y a aussi un hypertélorbitisme avec un nez en bec de perroquet. L'HIC et l'hydrocéphalie sont très fréquentes. Habituellement peu ou pas visible à la naissance, la maladie de Crouzon est reconnue vers l'âge de 2 ans et s'aggrave progressivement.

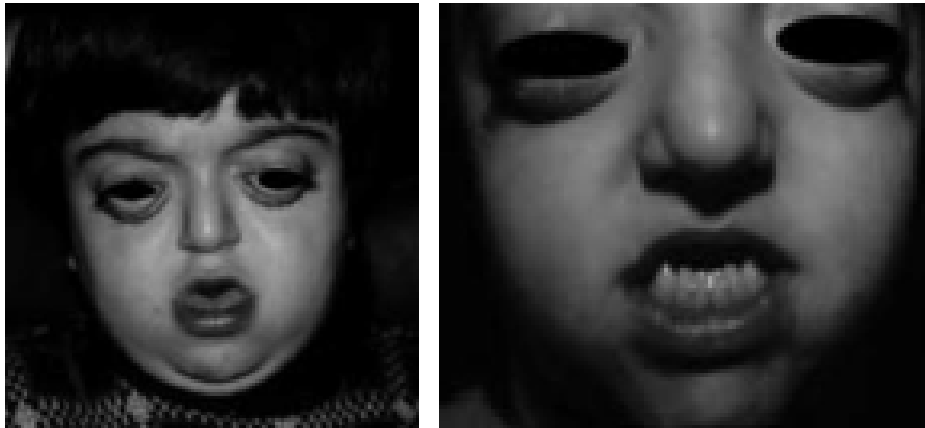

Figure 49 : L'exorbitisme et l'inversion de l'articulé dentaire élément clé de la maladie de Crouzon. [12]

b. **Syndrome d'Apert ou acrocéphalosyndactylie :**

C'est une malformation majeure, associant une faciocraniosténose et des syndactylies osseuses et membranaires des quatre extrémités. Le syndrome d'Apert est constitué dès la naissance. La craniosténose est toujours bicoronale et respecte le système longitudinal (sutures métopique et sagittale), qui est même anormalement large durant les premiers mois de la vie. Le maxillaire supérieur est très hypoplasique, avec inversion de l'articulé dentaire, et la face est large, avec un nez en bec, un hypertélorbitisme constant et un exorbitisme pouvant, là aussi, être majeur. La syndactylie des doigts et orteils est totale, respectant souvent le pouce et/ou le 5ème doigt (aspect en « moufle » des extrémités).

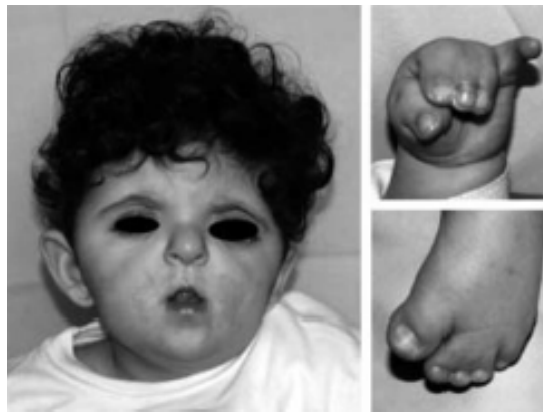

Figure 50 : Syndrome d'Apert. [12]

c. Syndrome de Pfeiffer :[12]

Il s'agit d'une brachycéphalie associée à des syndactylies membraneuses des mains et des pieds et surtout un élargissement des pouces et des gros orteils avec déviation en varus frappante (figure 62).

Une brachydactylie, une synostose des coudes voire une symphalangie sont souvent rapportées. La craniosynostose est variable, mais les sutures coronales et sagittale sont le plus souvent concernées.

Le maxillaire supérieur est hypoplasique, avec hypertélorbitisme et inclinaison anti-mongoloïde des fentes palpébrales, mais ces déformations sont plus modérées que dans le syndrome d'Apert (figure 61).

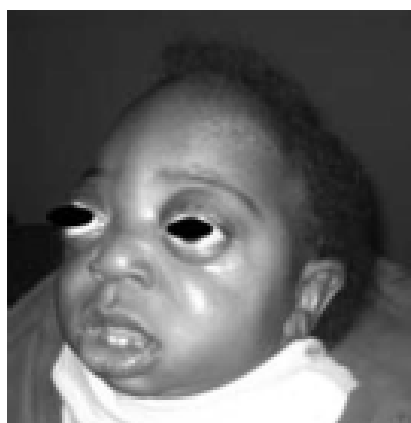


Figure 51 : Syndrome de Pfeiffer : exorbitisme majeure[12]

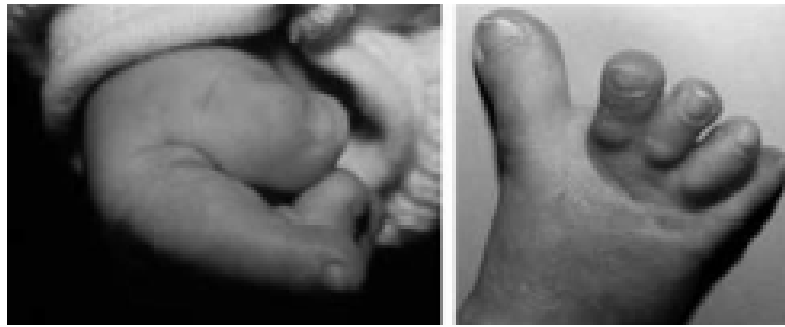

Figure 52 : Syndrome de Pfeiffer : élargissement et déviation du pouce et du gros orteil[12]

d. Syndrome de Carpenter [12]

Ce syndrome rare comporte une synostose lambdoïde et sagittale, s'étendant plus tard aux sutures coronales. La dysmorphie est majeure, confinant au crâne en trèfle, avec une saillie importante des bosses temporales. Les doigts sont courts, boudinés, avec clinodactylie et surtout polydactylie aux pieds, caractéristique du syndrome, et syndactylies (Figure 63).

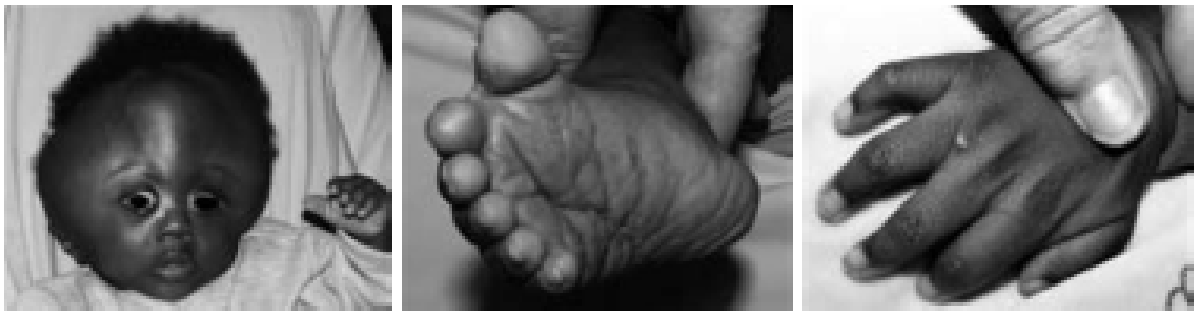

Figure 53 : Syndrome de Carpenter chez un nourrisson de 6mois.[12]

II. Epidémiologie :

1. Fréquence :

En France, la prévalence des crâniosténoses est estimée à environ 1 cas pour 2100 naissances [14].

Au niveau géographique, leur fréquence est plus élevée en Afrique et plus particulièrement au Maghreb. La fréquence étant difficile à apprécier vu l'absence du dépistage systématique.

Notre travail est de 25 cas colligés entre 2016 et 2021, mais ce chiffre bas n'est nullement représentatif de la véritable fréquence de cette affection dans notre milieu.

Tableau VIII : La fréquence des craniosténoses selon le type de la suture synostosée et comparaison avec d'autres séries de la littérature [11, 37, 15, 79]

	La jeunie	Lupescu	Série de Marrakech 2011	Série de Rabat 2018	Notre série
Plagiocéphalie	14%	15%	25%	27,8%	32%
Brachycéphalie	6%	3%	8%	4%	8%
Trigonocéphalie	18%	15%	16%	5%	12%
Scaphocéphalie	48%	50%	48%	29,6%	24%
Oxycéphalie	8%	3%	0%	6,8%	4%

Dans la littérature, le type le plus fréquent est la scaphocéphalie alors qu'elle vient dans la série de Ech Chafay [15] et dans notre série en deuxième position après les plagiocéphalies.

Tableau IX : Fréquence des craniosténoses syndromiques et comparaison avec d'autres séries de la littérature [15,49,37]

	Série de Marchac et Renier	Série de Marrakech 2011	Série de Rabat 2018	Notre série
Crouzon	29,8%	16%	5,93%	12%
Apert	25,5%	25%	11,41%	4%
Saethre-chotzen	18,1%	8%	0,45%	0
Carpenter	10,9%	8%	3,65%	4%

Les craniosténoses syndromiques représentent environ 20% de l'ensemble des craniosténoses de notre série.

Le syndrome de Crouzon est le plus fréquent. Dans de nombreuses études le diagnostic anténatal du syndrome d'Apert a permis la réalisation d'une interruption médicale de grossesse d'où la diminution de sa prévalence au fil des années ce qui explique aussi la diminution de sa fréquence dans notre série en comparaison avec la série de Marrakech 2011.

2. L'âge :

Tableau X : L'âge des craniosténoses au moment du diagnostic [15, 79, 80]

	Nombre de cas	Age minimal	Age maximal	Age moyen
Ferreira 2005	120	1 MOIS	18MOIS	-
Série de Rabat 2018	219	1MOIS	4ANS	4MOIS
Bemora 2019	52	6 MOIS	12MOIS	13MOIS
Série de Marrakech 2011	12	2MOIS	4ANS	13MOIS
Notre série	25	5MOIS	3ANS	16MOIS

L'âge de découverte varie dans la littérature de la période néonatale jusqu'à plusieurs décennies d'âge.

Dans notre série, 60% des patients avaient un âge de découverte inférieur à 12 mois, ce qui a permis d'avoir de bons résultats sur le plan fonctionnel et esthétique.

3. Sexe :

Tableau XI: Le sexe des craniosténoses [15, 79, 80]

	Nombre de cas	Nombres de filles	Nombres de garçons	Sex ratio H/F
Ferreira 2005	120	70	50	1,4
Série de Rabat 2018	219	94	125	1,3
Bemora 2019	52	39	13	2,4
Série de Marakech 2011	12	6	6	1
Notre série	25	13	12	0,92

La prédominance masculine rapportée par la plupart des auteurs n'a pas été retrouvée dans notre série.

4. L'origine géographique :

Dans notre étude, plus de la moitié des enfants sont originaires de Marrakech ceci pourtant ne peut être significatif vu la non présence d'un dépistage systématique au niveau national.

5. Le rôle de la consanguinité :

BERRADA et HAMIDOU ont soulevé la notion de consanguinité dans leurs séries. Cette notion était présente dans 41% des cas de l'étude d' ECH-CHAFAIY [15] au CHU de Marrakech entre 2007 et 2010.

Dans notre série elle est présente dans 39 % des cas.

6. La prise médicamenteuse :

La survenue de craniosténose peut être favorisée par l'exposition à des traitements au cours de la grossesse. Il en est ainsi notamment du valproate de sodium (Dépakine®), qui est associé avec des synostoses métopiques, isolées ou (plus rarement) associées à la synostose d'autres sutures [16].

III. Etude Clinique :

1. Dysmorphie crânienne : [17,18]

Recherchée par un examen clinique systématique et minutieux :

D'abord par une inspection à la recherche d'une déformation crânienne apparente, une implantation anormale des cheveux, des anomalies orbitaires associées (formes, positions, taille), avec une étude de l'articulé dentaire et recherche d'une asymétrie faciale.

Ensuite vient la palpation des fontanelles, du bourrelet suturaire, et mobilisation des os de la voûte. Et enfin la mesure du périmètre crânien, diamètre bipariétal, fronto occipital et de l'indice céphalique.

Dans notre série, la dysmorphie crânienne est le motif de consultation le plus fréquent dans plus de 90 % des cas, isolée ou associée à un autre signe fonctionnel.

2. Troubles ophtalmologiques : [19]

Les signes ophtalmologiques sont à rechercher systématiquement dans les craniosténoses, quel qu'en soit le type. Ils sont particulièrement fréquents dans les craniosténoses syndromiques. Ils étaient présents dans 15 cas parmi nos 25 malades, soit un pourcentage de 60 %.

Ils peuvent être soit :

- Mécaniques : intéressant la position et les mouvements des globes oculaires. Ce sont les plus évidents. Ils comprennent essentiellement : l'exophtalmie, le strabisme, l'hypertélorisme.
- Fonctionnelles : ils comprennent l'atteinte de l'AV pouvant aboutir à la cécité, les modifications du FO, les troubles du champ visuel et les troubles de la réfraction.

2.1. Atteintes oculaires :

a. L'exophtalmie ou l'exorbitisme : [20]

C'est un symptôme majeur. Elle est axiale, irréductible, bilatérale (quoique parfois asymétrique). Elle est due à la réduction de la capacité orbitaire par inclinaison du plafond de l'orbite en bas et en arrière ; l'occlusion des yeux devient alors impossible et les malades sont exposés aux ulcères de cornée par insuffisance des fonctions ciliaires et lacrymales ; une blépharorrhaphie peut s'imposer. Sa fréquence est variable selon le type de la craniosténose.

L'exophtalmie était présente dans notre série chez 7 malades, 3 plagiocéphales, 2 maladies de Crouzon, un brachycéphale et un syndrome d'Apert.

b. L'hypertélorisme : [21]

C'est un écartement exagéré entre les deux globes oculaires ; mesuré cliniquement par l'espace inter-caronculaire ou inter-pupillaire et radiologiquement par la distance entre les parois internes des orbites, sa gravité provient de son retentissement esthétique, mais aussi de

sa conséquence sur la motilité oculaire. L'hypertélorisme est commun à la plupart des craniosténoses syndromiques, il est moins fréquent dans les autres formes, il doit être différencié de simple télécanthus (élargissement inter-canthal sans atteinte osseuse).

Dans notre série, l'hypertélorisme a été observé chez un seul cas, il doit être différencié de simple télécanthus (élargissement intercanthal sans atteinte osseuse) qu'on a noté dans un syndrome de Carpenter.

c. Le strabisme :

Les troubles oculomoteurs sont fréquents dans les facio crâniosténoses, dont plusieurs facteurs pathogéniques sont associés : agénésie musculaire, malposition des globes oculaires et des muscles, induite par la malposition orbitaire. Les Plagiocéphalies sont responsables de nombreux troubles oculomoteurs. Les plagiocéphalies sont responsables de nombreux troubles oculomoteurs [22]

Nous avons relevé dans notre série un cas de strabisme convergent ; chez un plagiocéphale.

d. Autres signes : [21]

Le nystagmus accompagne souvent l'exophtalmie et le strabisme et peut s'expliquer par le déséquilibre de la vision binoculaire et la baisse de l'acuité visuelle. Les paralysies oculomotrices sont exceptionnelles car la fente sphénoïdale est peu concernée. Quant aux troubles oculaires (cataracte, fibres à myéline...etc.), leur présence semble fortuite.

2.2. Atteintes fonctionnelles : [15,23]

a. Une baisse de l'acuité visuelle :

Elle est due soit à une atteinte du nerf optique, liée à l'HIC, comme en témoigne un œdème papillaire, fréquente dans l'oxycéphalie et la maladie de Crouzon. Soit à une atrophie optique, d'origine primitive par compression du nerf optique dans son canal trop étroit ou

déformé, ou plus fréquemment d'atrophie post-oedémateuse, suite à une hypertension intracrânienne passée inaperçue. La fonction visuelle peut être atteinte par kératopathie d'exposition, qui est une conséquence de l'exophtalmie.

b. Les modifications du fond d'oeil :

Deux anomalies essentielles sont à rechercher par l'examen au fond d'oeil : l'oedème papillaire, et sa conséquence ultime l'atrophie optique si non traité à temps. Toutes les craniosténoses sont concernées par les troubles visuels, leur fréquence varie selon le type de craniosténose, on note un risque plus élevé dans l'oxycéphalie et la maladie de Crouzon.

Dans notre série, l'oedème papillaire a été retrouvé chez deux cas de maladie de Crouzon.

3. Syndrome d'hypertension intra crânienne :

Dans le cas de craniosténose l'HIC est chronique, due au conflit de croissance entre encéphale et crâne [17], n'atteint que rarement les valeurs très élevées, et ne comporte donc pas de risque vital. De même, le tableau clinique est rarement complet, souvent réduit à des céphalées et plus souvent complètement absent. [11]

La corrélation entre fond d'œil, radiologie et pression intracrânienne est médiocre (parmi les enfants ayant une HIC prouvée, 84 % avait un fond d'œil normal et 35 % n'avait pas d'impressions digitiformes au moment de l'enregistrement de l'HIC).

Le niveau neuropsychologique est corrélé avec la pression intracrânienne : l'évaluation du quotient de développement ou du quotient intellectuel montre des valeurs significativement plus basses lorsqu'il existe une HIC. [19]

Les enregistrements de la pression intracrânienne (PIC) dans les craniosténoses ont permis de préciser un certain nombre de points :

- Aucun type de craniosténose n'est complètement indemne du risque d'HIC, mais la fréquence de celle-ci augmente avec le nombre de sutures atteintes ;

- La fréquence de l'HIC augmente avec l'âge ;
- La corrélation entre fond d'œil, radiologie et PIC est médiocre ;
- Le niveau neuropsychologique est corrélé avec la PIC.

Ces faits montrent l'utilité de l'enregistrement de la PIC dans les cas où l'indication opératoire est incertaine [25,26].

Dans notre série, l'HIC a été retrouvée chez deux malades, une maladie de Crouzon et un plagiocéphale.

4. Signes neuro psychiques :

L'évaluation des facultés intellectuelles reste difficile surtout chez le nourrisson qu'il n'est pas possible de tester et pour lequel on se fie uniquement sur le retard des acquisitions (perturbation de tonus et des réflexes archaïques, puis des signes de l'éveil et enfin le retard de la marche et du langage).

Par la suite une étude psychométrique pourra être envisagée, Celle-ci permettra d'apprécier l'état de départ ainsi que l'évolution ultérieure, donc l'efficacité de l'intervention.

Nous ne pouvons pas avancer une étude précise, dans la mesure où le quotient intellectuel n'a pas été étudié chez nos malades, mais on peut citer le retard psychomoteur retrouvé dans 3 cas ce qui représente 12 % des malades [25].

Les répercussions mentales des craniosténoses sont liées à plusieurs facteurs, qui s'enchevêtrent :

- Le type de craniosténose : le retard mental s'observe surtout dans les formes syndromiques. Dans les craniosténoses non syndromiques, les atteintes multi suturaires sont plus à risque que les autres, et l'oxycéphalie paye là le plus lourd tribut, mais les formes mono suturaires ne sont pas à l'abri [27]. Dans notre série le retard

psychomoteur est retrouvé chez trois cas de craniosténose syndromique à savoir deux cas de maladie de Crouzon et un syndrome d'Apert.

- L'HIC : l'évaluation du quotient de développement ou du quotient intellectuel montre des valeurs significativement plus basses lorsqu'il existe une HIC [19]. Les signes d'HIC sont présents chez deux cas de notre série un syndrome de Crouzon et un plagiocéphale.
- L'âge au diagnostic : le retard mental est d'autant plus fréquent que l'enfant est plus âgé au moment du diagnostic [19].
- Les malformations cérébrales associées : elles jouent évidemment un rôle. Cela a été bien démontré dans le syndrome d'Apert [28,29] ; où les anomalies du septum pellucidum sont fréquentes et de mauvais pronostic. Ainsi, dans notre étude le patient ayant gardé le retard psychomoteur associait un syndrome d'Apert avec une agénésie de corps calleux.
- Le retentissement psychologique de la dysmorphie sur l'enfant, sur les parents et sur la relation mère-enfant [31, 32, 33].

5. Les troubles respiratoires :

Des difficultés respiratoires sont fréquentes dans les formes syndromiques, soit du fait de la rétrusion du maxillaire supérieur, soit du fait de la compression bulbaire par engagement cérébelleux. On peut observer des syndromes d'apnées du sommeil sévères. Ces troubles respiratoires aggravent le risque de retentissement neuropsychologique et le risque d'HIC [11].

Dans notre série, aucun patient n'a présenté des troubles respiratoires.

6. Malformations associées :

Il faut rechercher deux grands types de malformations associées :

- Malformations somatiques extra-neurologiques, notamment cardiaques, urinaires, digestives, des extrémités.

- Malformation du système nerveux central, cérébrales notamment, ou rachidiennes (spina bifida, exceptionnellement associé aux craniosynostoses). La recherche des malformations cérébrales est systématique car elles peuvent, d'une part, modifier le pronostic, d'autre part, nécessiter leur traitement propre avant l'intervention sur la craniosténose [14,55].

Les malformations associées sont assez fréquentes dans les formes syndromiques.

L'hydrocéphalie est au premier rang de ces anomalies.

Sur la série totale de Necker-Enfants malades, 22% des enfants ont au moins une malformation associée [25].

Dans notre série, 4 malades ont des malformations associées faites de :

- Atrésie choanale chez un syndrome d'Apert.
- Spina bifida + pieds bots bilatéraux chez un cas de brachycéphalie
- Syndactylie des pieds et des doigts et inversion de l'articulé dentaire chez un cas de syndrome d'apert.
- Syndactylie des mains et des pieds chez un syndrome de Carpenter.
- Fente labiopalatine + CIA + CIV chez un plagiocéphale.

IV. Bilan para clinique :

Le diagnostic de la craniosténose et de son type est avant tout un diagnostic clinique.

L'imagerie radiologique standard et/ou scanographique tridimensionnelle a un intérêt pour la compréhension de l'anatomie, pour la planification du traitement chirurgical et pour le dépistage des malformations associées intra et extra-crâniennes.

1. Radiographie standard :

L'exploration des craniosténoses faisait appel aux radiographies standards qui gardent une spécificité et une sensibilité d'environ 90 %. Différentes incidences peuvent être utilisées : face, profil, fronto-sous-occipitale ou tangentielle. Elles permettent de mettre en évidence les remaniements à type de becs osseux, de sclérose ou une perte de l'aspect dentelé des sutures. L'aspect de déformation oriente vers le type de la craniosténose [2].

Les signes directs de craniosténose sont la disparition des sutures qui perdent au stade précoce leur aspect dentelé, ensuite présentent des condensations des berges suturaires et à la fin disparaissent par fusion complète [27]. Dans les formes évoluées de craniosténoses, on trouve des signes indirects d'hypertension intracrânienne sous forme d'impressions digitiformes et d'élargissement des sutures non concernées par la soudure prématurée [26,28].

Dans notre série, la radiographie standard n'a été réalisée chez aucun malade vu qu'elle est supplantée par le scanner tridimensionnel.

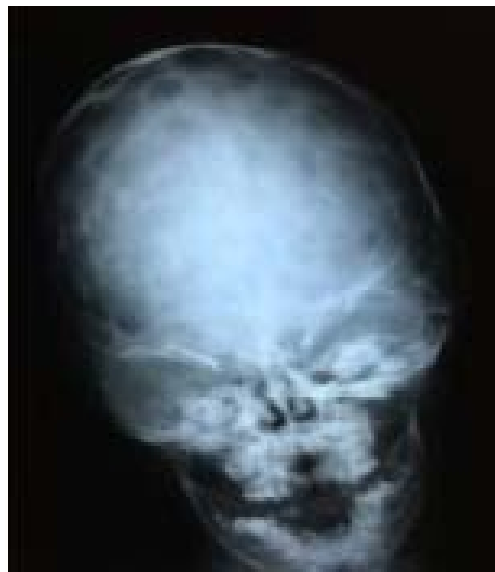

Figure 54 : Radiographie du crâne d'un syndrome d'Apert montrant une soudure bicoronale et des impressions digitiformes.

2. TDM et scanner tridimensionnel :

Le scanner a de loin supplanté les radiographies standards. Il permet de faire le diagnostic positif, de classer le type de la craniosténose et d'établir le bilan lésionnel osseux et parenchymateux [29,30]. Néanmoins, quelques impératifs techniques doivent être respectés. La collimation doit être fine pour permettre une bonne analyse des sutures de la voute et de la base du crâne.

Les reconstructions 3D sont devenues primordiales et s'intègrent dans le bilan préopératoire, permettant ainsi une meilleure vision et guidant le choix de la technique chirurgicale [31]. Beaucoup d'études ont démontré la non-nécessité de faire un scanner cérébral dans les craniosténoses mono suturaires vu le risque d'irradiation au bas âge, en revanche, il reste impératif dans les formes complexes ou syndromiques [32,33].

Ses avantages par rapport à une acquisition séquentielle sont multiples :

- La rapidité d'acquisition limite les artefacts liés aux mouvements de l'enfant et améliore la qualité des reconstructions tridimensionnelles
- Les reconstructions 3D sont de qualité supérieure à celles obtenues en scanner séquentiel utilisant des coupes chevauchées [34] permettant un bilan précis des déformations de la base ce qui permet de programmer une chirurgie plus élargie que certaines techniques conventionnelles et une analyse précise du résultat postopératoire et des éventuels défauts séquellaires justifiables d'une chirurgie de reprise [35,36].
- L'examen peut être réalisé sous simple prémédication, voire sans aucune sédation dans les premières semaines de vie.
- Plusieurs études tendent à montrer que l'irradiation délivrée lors de l'examen est moindre en acquisition spiralée qu'en acquisition séquentielle.

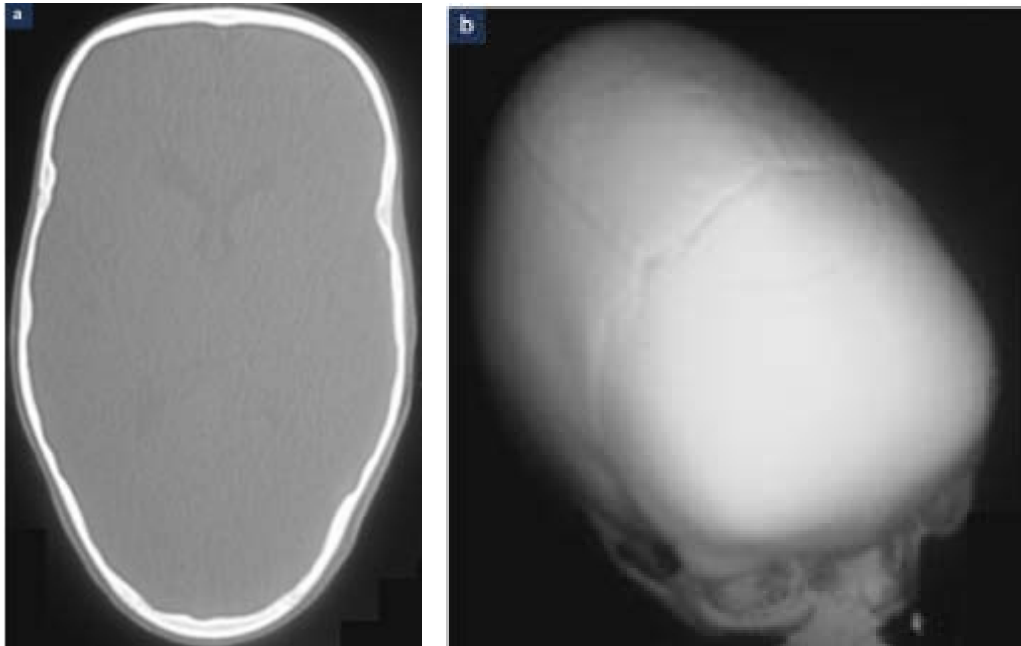


Figure 55 : Coupes axiales en fenêtre osseuse (a) et en reconstruction 3D (b). Allongement du crâne dans le sens antéro-postérieur et rétrécissement de la région pariétale : scaphocéphalie.

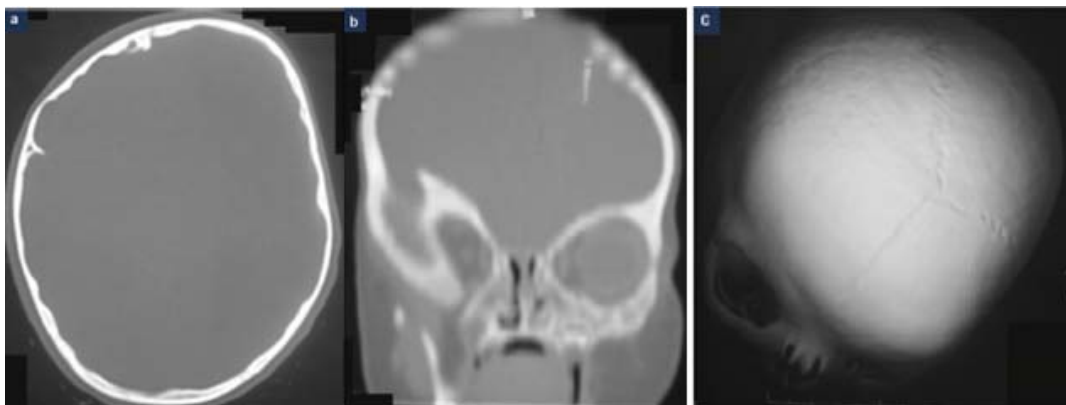


Figure 56 : Coupes axiale et coronale en fenêtre osseuse (a,b) avec reconstruction 3D (c). Du côté atteint, aplatissement avec recul du front, ascension de l'orbite, verticalisation de la petite aile du sphénoïde et bombement temporal : plagiocéphalie.

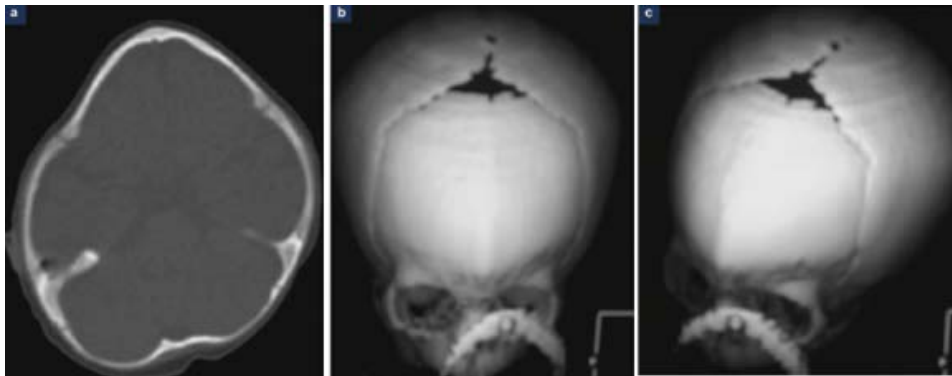


Figure 57 : Coupe axiale en fenêtre osseuse (a) avec reconstruction 3D (b,c). Front étroit avec crête sagittale pointue vers l'avant (proue de bateau) et effacement des bosses frontales : trigonocéphalie.

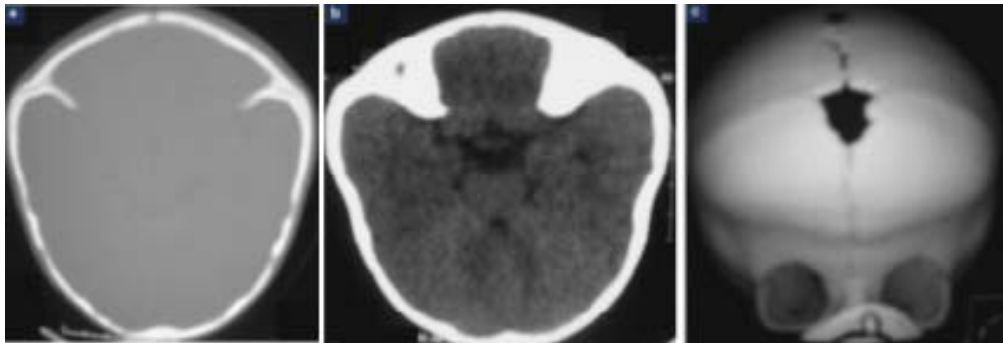


Figure 58 : Coupe axiale en fenêtre osseuse (a) et parenchymateuse (b) avec reconstruction 3D (c). Aplatissement de la région occipitale avec élargissement pariétal et temporal. Petites ailes du sphénoïde verticalisées. Recul frontal bilatéral prédominant à la partie sus orbitaire, impressions digitiformes : brachycéphalie.

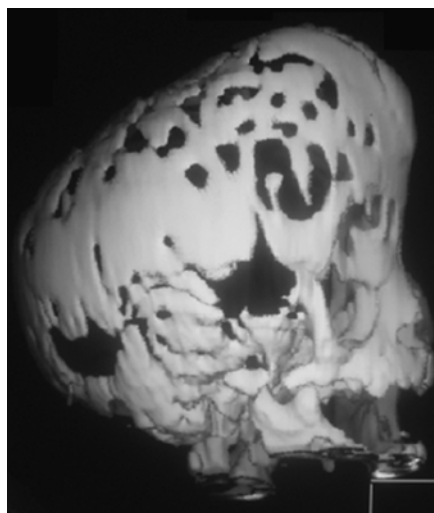


Figure 59 : Aspect de brachycéphalie avec impressions digitiformes et inversion de l'articulé dentaire : syndrome de Crouzon.

3. IRM :

L'IRM peut être demandée dans les formes complexes, et syndromiques où des complications parenchymateuses peuvent être installées : agénésie du corps calleux ou hydrocéphalie.

L'Imagerie par résonance magnétique a été réalisée chez les malades présentant une craniosténose syndromique ou en cas de retard psychomoteur.

4. Electroencéphalogramme :

Cité à titre indicatif, l'EEG ne représente pratiquement plus d'intérêt diagnostique devant les examens radiographiques (radio du crâne et la TDM 3D).

Dans notre série aucun malade n'a pratiqué un EEG

V. Traitement chirurgical :

1. Historique du traitement [36] :

L'histoire du traitement chirurgical des craniosténoses est courte, puisque la première tentative a été réalisée le 9 mai 1890 par Lannelongue.

Pendant 80 années, de nombreuses techniques sont décrites, mais elles varient peu dans leurs principes ; et ce n'est qu'à partir des années 70, que l'on voit se dessiner les bases des techniques actuelles.

On peut donc considérer qu'il existe deux périodes dans l'histoire du traitement chirurgical des craniosténoses :

- La première de 1890 à 1971, période pendant laquelle les interventions visent à décompresser les structures cérébrales et laissent à la croissance spontanée postopératoire le soin d'effacer la dysmorphie.

- La seconde de 1971 à nos jours, période pendant laquelle les techniques visent à corriger dans le même temps le volume et la forme.

1.1. Techniques traditionnelles

En 1890, Marie Lannelongue [38] réalisa la première intervention pour craniosténose, pour tenter de corriger le retard mental d'un enfant. La proposition de Marie Lannelongue fut, par la suite, malencontreusement appliquée aux microcéphalies et à d'autres cas de déficiences mentales incurables, et fut écartée, jusqu'à ce que Faber et Towne la reprenne en 1927 [39] et publie un excellent article insistant sur le diagnostic (appelé à l'époque « oxycéphalie » quel que soit le type de craniosténose) et la nécessité de prévenir l'hypertension intracrânienne (HIC) et de corriger la dysmorphie. Par la suite, les techniques opératoires proliférèrent. La plupart sont tombées en désuétude. Visant à traiter ou prévenir l'HIC, toutes étaient fondées sur des craniectomies plus ou moins élargies, allant de la simple ouverture des sutures synostosées à la craniectomie étendue à toute la voûte [40, 41, 42].

Ces craniectomies plus ou moins étendues ne prévenaient pas ou mal le risque de récurrence. Pour lutter contre ce risque, certains auteurs proposèrent de « stériliser » la dure-mère en la badigeonnant d'une solution de teinture d'iode ou du réactif de Zenker [43] ; d'autres proposèrent de réséquer le feuillet superficiel de la dure-mère [44].

Toutes ces techniques ont en commun de ne concerner que la voûte du crâne, laissant en place et intact le rebord orbitaire supérieur, ce qui explique leurs médiocres résultats morphologiques dans toutes les craniosténoses affectant la région frontale.

Nous ne citerons que la craniectomie linéaire sagittale, qui reste utile dans certaines scaphocéphalies.

Elle emporte la suture synostosée, du bregma jusqu'au lambda, et doit être complétée par une craniectomie en arrière des coronales et en avant des lambdoïdes pour favoriser la correction de l'allongement crânien antéropostérieur. Un volet libre occipital peut la compléter,

lorsque le bombement postérieur est excessif. Les zones craniectomisées sont partiellement comblées par des fragments osseux libres afin d'éviter les défauts de réossification.

De simples volets libres pariéto-temporaux de décompression restent également de mise dans les cas où il existe une HIC sans dysmorphie crânienne ou avec dysmorphie modeste. Il en est ainsi de certaines oxycéphalies, de certaines maladies de Crouzon et de rares cas de craniosténoses non syndromiques vues tardivement.

Le premier projet de la chirurgie des craniosténoses est de prévenir la survenue d'une HIC et/ou d'un retard mental, comme le soulignait déjà en 1948 Ingraham [45]. À cela, les techniques craniofaciales modernes ont ajouté un second projet : corriger la dysmorphie, préservant du même coup l'équilibre psychologique des enfants.

1.2. Techniques craniofaciales

Issues des techniques développées par Tessier dans les années soixante [46, 47], elles associent dans le même temps une décompression cérébrale et une reconstruction anatomique [48, 49, 50]. Leur principe repose sur la dépose de toutes les zones anormales du squelette crânien (incluant les parois orbitaires lorsqu'elles sont concernées par la dysmorphie), et leur reconstruction à l'aide de volets osseux de taille et de courbure sélectionnées.

2. Principe du traitement chirurgical :

Ils sont au nombre de trois : [19]

2.1. Décompresser le cerveau et écarter un éventuel risque fonctionnel :

La craniosténose entraîne des atteintes fonctionnelles associées telles que des troubles de l'audition, de la vision ou encore un retard mental. L'intervention chirurgicale permet ainsi, par la décompression cérébrale, de prévenir l'apparition de ces symptômes.

2.2. Restituer une forme harmonieuse et corriger la malformation :

Les faciocrâniosténoses engendrent de multiples malformations nécessitant une restauration anatomique importante, pour obtenir la meilleure morphologie possible. Et cela nécessite le traitement des deux constituants de ce qui est appelé « le front chirurgical » :

- Le bandeau frontal supra orbitaire qui comprend le rebord orbitaire supérieur, la région glabellaire jusqu'à la jonction naso frontale et les apophyses malaires du frontal.
- Le front supérieur qui est composé du reste jusqu'au sutures coronales.

La position du front a en effet une grande importance pour l'équilibre général de la face.

Pour pouvoir bien estimer la déformation, il est utile d'avoir des repères et une conception simple de l'anatomie du front.

2.3. La restauration de la croissance crâniofaciales de redonner un potentiel de croissance :

La croissance cérébrale est extrêmement rapide, pseudo tumorale, au cours des douze premiers mois de la vie. Ainsi, le cerveau s'allonge de quatre centimètres et son volume double en un an.

A deux ans, le cerveau atteint 77% de son volume définitif et 90% à cinq ans. L'encéphale exerce par conséquent une poussée considérable sur la boîte osseuse déformable qui le contient.

Au cours des craniosténoses, la croissance encéphalique est largement perturbée car celle-ci se déroule dans milieu non extensible. Il en résulte très fréquemment une hypertension intra crânienne. Donc une chirurgie précoce est primordiale afin de redonner la possibilité d'une expansion normale, en libérant la/les sutures synostosées, ce qui rend possible la poussée encéphalique. Le risque d'hypertension intra crânienne est aussi supprimé.

3. Délai d'intervention :

L'intervention doit être effectuée avant un an pour avoir un effet sur le pronostic fonctionnel (HTIC, intellect, vision...). D'une manière générale, les scaphocéphalies sont opérées vers l'âge de 6 mois, les trigonocéphalies, plagiocéphalies et brachycéphalies non sévères vers l'âge de 10 mois. Plus on opère tôt, plus l'os est souple, plus le montage des volets est fragile et plus on doit surcorriger les déformations, afin de ne pas entraver la croissance future.

L'âge idéal de la chirurgie est compris entre 9 et 12 mois du fait de plusieurs arguments :

Une chirurgie précoce redonne son potentiel de croissance à la voûte au moment où elle est la plus importante.

L'os est encore souple, facilitant le remodelage crânien, il est également assez solide pour supporter les différents montages.

Les défets osseux, laissés en place par l'expansion crânienne, se réossifieront spontanément, alors qu'un procédé de reconstruction serait nécessaire à un âge plus avancé.

Le risque d'atteinte neurologique est plus élevé chez les enfants opérés après l'âge de 1 an.

Enfin, une correction précoce permet une meilleure acceptation parentale et intégration sociale. Cependant, ce choix doit être mis en balance avec les risques anesthésiques et opératoires. Car les chirurgies les plus à risque sont celles réalisées chez les très jeunes enfants (moins de 6 mois), avec un petit poids (inférieur à 6 kg), une atteinte multi suturaires et un temps opératoire long. Le saignement est le risque principal et tout est mis en œuvre pour le limiter bien que la transfusion sanguine soit souvent nécessaire. [44]

Dans notre série, 72% de nos patients ont été opérés entre 9 mois et 2 ans, et 60% avant l'âge d'un an.

4. Le bilan pré- opératoire : [51]

Le bilan pré- opératoire doit répondre à de multiples questions, dictées par des impératifs nombreux et d'ordres très différents : pédiatriques, esthétiques, génétique, sociaux.

Dans tous les cas, il faut :

- 1) Comprendre la dysmorphie, en fonction des éléments morphologiques cliniques et para cliniques ;
- 2) Apprécier le retentissement fonctionnel ;
- 3) Dépister les malformations associées, notamment cérébrales, et classer le syndrome malformatif ;
- 4) Préparer l'acte opératoire.

Il apparaît donc que la prise en charge de ces enfants ne peut correctement être réalisée que par une équipe complète, spécialement orientée vers l'étude des problèmes posés par les malformations crâniofaciales, composée ainsi de :

- Intervenants crâniofaciaux : chirurgiens plasticiens, neurochirurgiens, anesthésistes réanimateurs ;
- Groupe d'évaluation : généticiens, pédiatres, psychologues, neuro radiologistes ;
- Spécialistes faciaux : ophtalmologistes, chirurgiens maxillo-faciaux, ORL, orthodontistes.

On pourrait y ajouter d'autres participants, tels que : photographe, anthropologue, illustrateur médical...

5. La Tactique opératoire générale [51] :

L'installation du nourrisson ou de l'enfant correspond à l'approche neurochirurgicale classique de la voûte par une incision bicoronale de type Cairns-Unterberger. Des variations d'incision peuvent être utiles selon les cas : une incision biseautée vers l'arrière avec zigzag dans la région temporale laisse une cicatrice plus facile à cacher dans les cheveux. Pour les scaphocéphalies, Renier propose une incision très postérieure, pré- ou rétro-lambdoidienne, qui restera cachée, même à l'âge où le sommet du crâne se dégarnira éventuellement.

Le visage de l'enfant, nez inclus, est gardé dans le champ opératoire. Une infiltration locale sous cutanée, puis intra dermique, avec du sérum additionné d'adrénaline (1/100 000) est réalisée. Cette infiltration a un effet vasoconstricteur qui diminue la perte sanguine et aide à la dissection. Le décollement du scalp peut se faire directement dans le plan sous périoste.

Lorsqu'un avancement important du bandeau supra orbitaire est prévu, un décollement séparé du scalp et du périoste est réalisé, ce qui augmente la laxité. L'hémostase du scalp doit être minutieuse et l'électrocoagulation des vaisseaux principaux est associée à la mise en place de clips de Le Roy sur la tranche de section. Toute la région fronto-orbitaire est exposée, et il faut parfois dégager au burin le nerf sus-orbitaire d'un canal osseux afin d'exposer le rebord orbitaire supérieur.

Pour les sections osseuses, le craniotome peut être dangereux lorsqu'il existe des irrégularités d'épaisseur osseuse (les impressions digitiformes). Ces irrégularités et les adhérences, voire les incarcérations osseuses, augmentent beaucoup le risque de section accidentelle de la dure mère. La scie oscillante est utilisée habituellement, ce qui a l'avantage de réaliser un trait fin et régulier, et économise les surfaces d'os déposé. Les volets osseux levés sont maintenus immergés dans une solution de sérum additionnée d'antiseptiques.

En fin d'intervention, le muscle temporal (lorsqu'il a été décollé) doit être soigneusement réinséré avec un fil résorbable et le scalp suturé en un ou deux plans, sur un ou deux drains non aspiratifs, connectés à un système de récupération permettant d'utiliser le sang drainé en postopératoire.

La tarsorrhaphie provisoire par un point marginal de fil fin n'est pas effectuée systématiquement, sauf pour les faciocraniosténoses avec exorbitisme important afin de prévenir le chémosis postopératoire.

5.1. Plagiocéphalies :

Est la craniosténose la plus fréquente dans notre série (32%) avec une prédominance féminine.

La difficulté réside dans la complexité de la déformation touchant à la fois le crâne et la base du crâne et l'obtention d'une symétrie faciale qui se maintienne avec la croissance. Le traitement doit prendre en compte l'ensemble du front et la réalisation d'un planning opératoire à partir de la TDM 3D est particulièrement intéressante [52,53,54]. Par ailleurs, un suivi orthoptique est souvent nécessaire et la correction chirurgicale du strabisme peut être indiquée [55].

a. Endoscopie :

L'équipe de Jimenez a publié, en 2012, une série de 100 patients traités avant l'âge de 3 mois par craniectomie unilatérale linéaire en endoscopie [56]. Selon eux, l'absence de craniotomie, orbitotomie ou mise en place de matériel de fixation permet d'obtenir une croissance crânienne harmonieuse et symétrique.

b. Remodelage crânien [51]

Pour les plagiocéphalies, la discussion entre remodelage unilatéral et bilatéral n'est pas encore tranchée. E. Arnaud et al. pensent que la meilleure technique consiste en un remodelage bilatéral du bandeau supra orbitaire avec avancement unilatéral, et prélèvement d'un néo-front.

Le remodelage de la région temporale, qui est souvent bombée (formes syndromiques), n'est pas systématique mais doit être associé, si cela est le cas. La jonction fronto-malaire du côté reculé est avancée, sa nouvelle position étant maintenue à l'aide d'une petite cale osseuse triangulaire. L'utilisation de plaques d'ostéosynthèse résorbables est souhaitable.

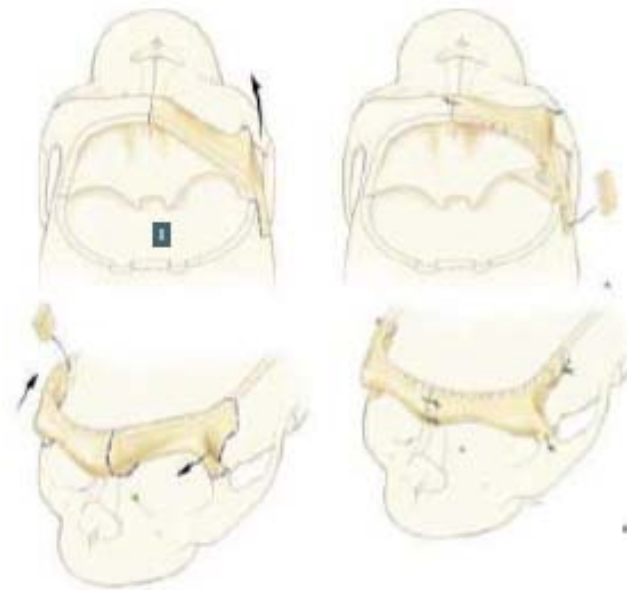


Figure 60 : Schéma opératoire des plagiocéphalies (A) unilatérale (B) bilatérale [11]

5.2. Scaphocéphalies :

Elle représente 24 % des craniosténoses dans notre série avec une prédominance masculine.

Le but du traitement des scaphocéphalies est d'obtenir un raccourcissement antéropostérieur et un élargissement transversal, en corrigeant le bombement frontal et/ou le bombement occipital, le cas échéant [51].

a. « H » craniectomie

Dès l'âge de 4 mois, une « H » craniectomie selon Renier peut être proposée. La technique consiste à exciser la suture pathologique du bregma au lambda, puis à réaliser deux ostéotomies en triangle juste en arrière des sutures coronales et en avant des sutures lambdoïdes pour réduire la distance antéropostérieure et permettre l'expansion latérale. Pour protéger le sinus sagittal supérieur et prévenir d'éventuels défauts de ré ossification, le volet osseux médian est repositionné. Parfois, un volet occipital est nécessaire pour remodeler une bosse occipitale [57]. Les résultats de cette technique sont rapportés comme étant très satisfaisant si l'intervention a lieu avant l'âge de 6 mois [58].

Cette technique a été utilisée dans notre série chez toutes les scaphocéphalies.

b. Endoscopie

Depuis 20 ans, certaines équipes réalisent une craniectomie sagittale sous endoscopie avant l'âge de 6 mois [59,60]. L'intérêt récent porté sur ces techniques a été permis par l'apport du moule crânien qui accompagne le remodelage de la voûte lors de la phase de croissance maximale [61]. Les limites principales sont l'âge (moins de 6 mois) et la nécessité du port d'un moule crânien pendant 12 mois. La surveillance est effectuée conjointement par un orthoprothésiste spécialisé et l'équipe chirurgicale pour éviter tout risque de restriction sur la croissance cérébrale [60,62].

c. Remodelage crânien

Dans les formes sévères ou si la prise en charge est tardive (à partir de 9 mois), il faut réaliser une transposition de volets frontaux ou pariétaux pour diminuer l'aspect de bosse en avant et en arrière et élargir la région pariétale et basifrontale. Il s'agit de la technique en « douelle de tonneau » [52,63]. Parfois, un BFO est réalisée. Certaines équipes considèrent que le remodelage crânien permet d'obtenir de meilleurs résultats en termes de volume crânien et de résultats morphologiques à long terme que la craniectomie sagittale même quand elle est réalisée avant l'âge de 4 mois ainsi que sur le plan neurodéveloppemental [65,66].

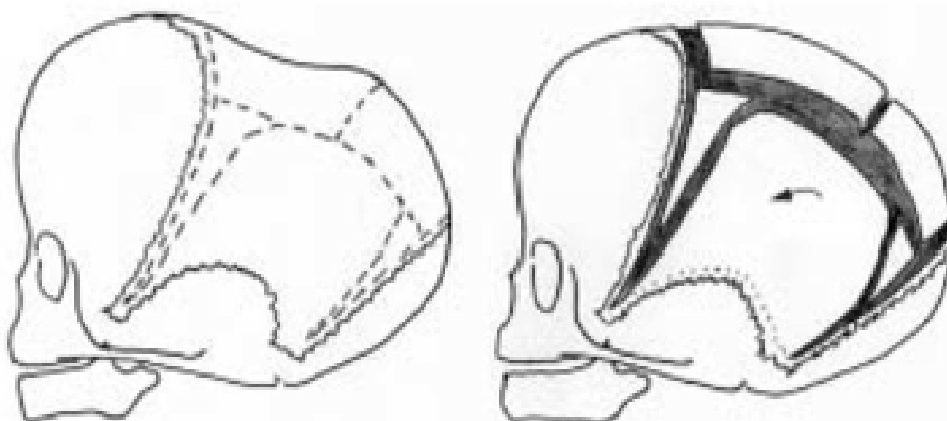


Figure 61 : Exemple de craniectomie dans le traitement précoce des scaphocéphalies[11]

5.3. Trigonocéphalies :

Elles représentent aussi 12 % des formes de craniosténose de notre série.

En dehors des formes mineures dans lesquelles un simple meulage extra crânien d'une crête métopique est suffisant [67] (mais où l'indication opératoire est fort discutable), l'attitude est celle d'une reconstruction fronto-orbitaire complète avec prélèvement d'un néo front sur la voûte crânienne, vers 7-8 mois. Le prélèvement du néo-front est réalisé, soit dans la partie frontale haute, soit dans la région fronto-pariétale en cas d'angulation trop importante du front, dont la largeur globale est alors trop petite, soit encore dans la région pariétale médiane, à cheval sur la suture sagittale. Dans ce dernier cas, il faudra consolider la ligne médiane du nouveau front avec une petite plaque osseuse ou une micro plaque résorbable fixée à la face interne de l'os.

La reconstruction concerne également le bandeau supra-orbitaire, qui est déposé et ouvert sur la ligne médiane. Cette ouverture, destinée à effacer la V trigonocéphalique, peut se faire « en bois vert » ou, mieux, en sectionnant complètement le bandeau en deux moitiés, et en fixant (au fil résorbable) chaque hémi-bandeau à la base du néo-front. Le tiers externe du rebord orbitaire supérieur, toujours trop saillant, est réséqué de chaque côté.

Ce montage front-bandeau est fixé sur les os propres du nez à l'aide de deux microplaques résorbables convergentes vissées ou rivetées. Les parties latérales (temporales) du front doivent être reconstruites avec un soin particulier, afin d'élargir le diamètre bitemporal, toujours trop étroit dans les trigonocéphalies. Les zones déhiscentes résiduelles sont comblées à l'aide des fragments osseux, collés sur la méninge ou synthésés, selon leurs sièges et leurs tailles.

Habituellement, il ne persiste aucune zone osseuse non recouverte en fin de reconstruction. Les muscles temporaux doivent être soigneusement réinsérés au fil résorbable.

Le résultat morphologique est, dans l'ensemble, excellent, à la seule réserve d'un creux frontal latéral ou fronto-temporal bilatéral qui apparaît souvent à retardement vers l'âge de 3 ans et qui persiste, et va même parfois en s'aggravant, pouvant nécessiter une retouche esthétique secondaire.

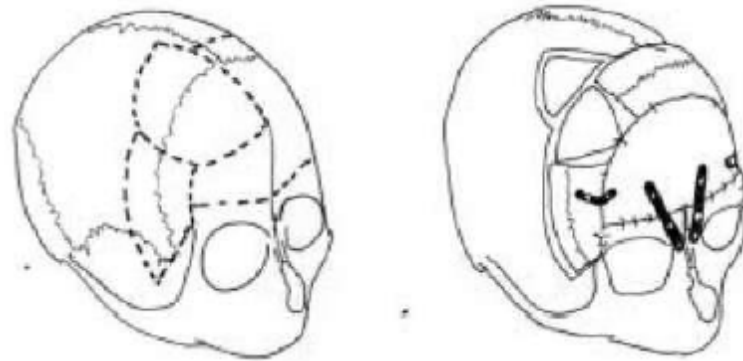


Figure 62 : Schéma opératoire d'une trigonocéphalie.[11]

5.4. Brachycéphalies :

Dans les brachycéphalies, un avancement global, d'autant plus important que l'enfant est plus jeune, est nécessaire. En effet, dans les brachycéphalies opérées avant l'âge de 6 mois, il faut prendre en compte la nécessité d'une expansion cérébrale rapide et importante, que la craniosténose avait bridée.

E Arnaud et al [51] avaient espéré initialement que la poussée cérébrale pourrait propulser, en même temps que le front, le massif facial, et ils fixaient le front en position avancée uniquement au niveau du massif facial (racine du nez et rebord orbitaire latéral), sans fixation entre le front et la voûte crânienne : c'est ce qu'ils avaient appelé « le front flottant » [68].

L'expérience a montré que cet espoir était vain et qu'il n'y a pas d'avancée faciale générée par l'expansion cérébrale [69]. Ils fixent donc maintenant le front au reste de la voûte, et la règle est d'utiliser des ostéosynthèses résorbables.

a. L'avancement fronto-orbitaire isolé

D. Marchac et D. Renier [49] ont entrepris, à partir de 1975, d'effectuer un avancement frontal isolé chez les nourrissons présentant des faciocraniosténoses le plus tôt possible, c'est à dire vers l'âge de 2-3 mois, qu'ils présentent ou non des signes d'hypertension intracrânienne. Il est rapidement apparu qu'un avancement de 2 cm, qui paraît considérable sur un crâne de bébé, était le minimum indispensable pour obtenir un bon résultat à long terme. Une large tranchée

coronale correspondant à l'avancement du front était laissée, avec la fixation classique latérale du bandeau frontal par tenon-mortaise selon Paul Tessier, ce qui réalisait un bandeau frontal avancé mais remis en continuité avec la paroi latérale du crâne.

Les résultats ont paru extrêmement encourageants, tant sur le plan morphologique que sur le plan de la décompression cérébrale [51].

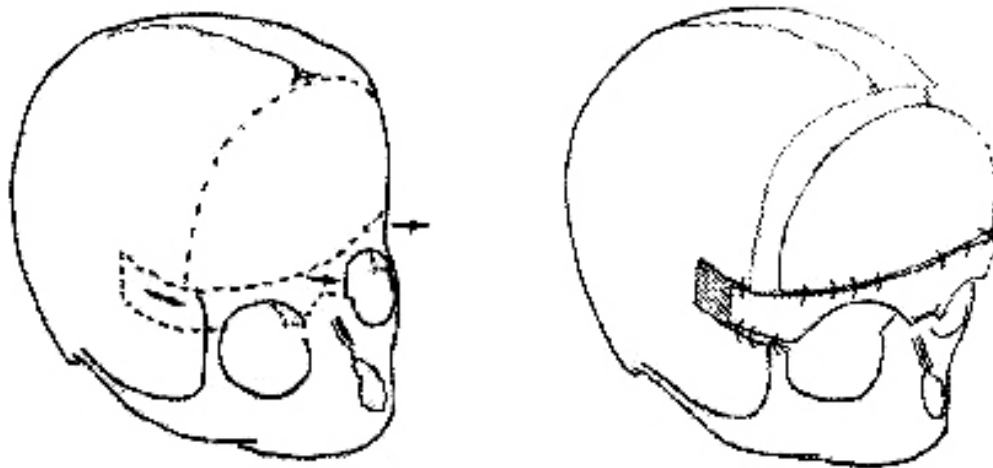


Figure 63: Schéma opératoire d'une brachycéphalie (technique de Paul Tessier)[11]

b. La craniectomie orbito-coronale

McCarthy et al [70], proposent, en 1977, de réaliser une large craniectomie coronale prolongée dans l'orbite, emportant le ptériorion et la paroi externe de l'orbite en arrière du rebord orbitaire, pour rejoindre la fente sphéno-maxillaire, ils recommandent une intervention au cours des premières semaines de vie, et présentent quelques résultats démonstratifs sur le plan du développement. Tous les cas ne sont cependant pas favorables à cette technique, mais il a semblé logique de mettre le raisonnement en pratique, c'est à dire de libérer effectivement tout le front tout en laissant le cerveau libre de le propulser en avant [51].

c. Le front flottant

C'est dans la lignée de ces réflexions qu'a été conçu le procédé dit « du front flottant » [68]. L'avancée frontale a été associée à la libération coronale, le front étant fixé en position avancée uniquement au niveau de la face, laissant en arrière, et latéralement, une large tranchée

coronale. La dépose du bandeau frontal entraîne la libération fronto-sphénoïdale et fronto-éthmoïdale. La fixation en position avancée du bandeau frontal se faisant ensuite uniquement sur la face, racine du nez et malaïres, le front n'est plus retenu latéralement, il devient flottant, la poussée cérébrale étant libre d'assurer la propulsion antérieure.

Cette technique s'est avérée satisfaisante pour le traitement précoce de la brachycéphalie, mais n'a pas permis l'avancée faciale concomitante escomptée pour les faciocraniosténoses [69].

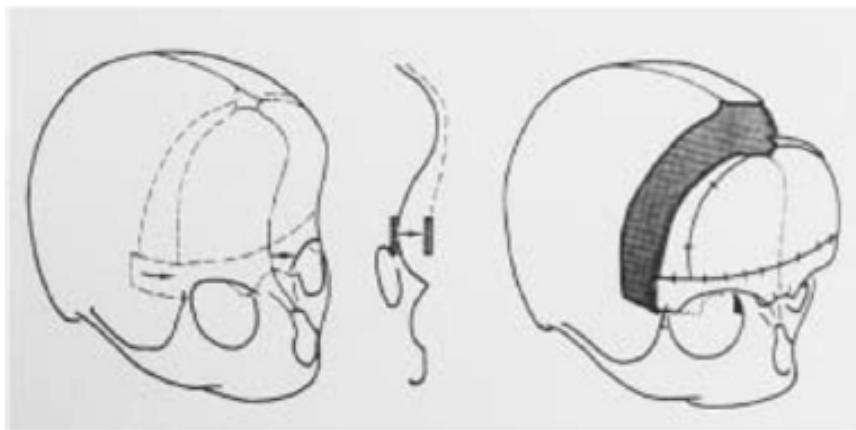


Figure 64 : Technique du front flottant [11]

d. La variante monobloc du front flottant (D. Renier, 1995)

Lorsque la rétrusion frontale est harmonieuse, c'est à dire lorsqu'il n'existe pas de concavité supraorbitaire, on a proposé de déposer le front et le bandeau en une seule partie, c'est à dire de ne pas séparer le bandeau supraorbitaire du front. Cette technique, facilitée par la présence d'une fontanelle bregmatique encore perméable, représente cependant un degré accru de complexité dans la réalisation de la procédure. Néanmoins, elle présente l'avantage de diminuer le risque de résorption osseuse [51].

e. L'expansion postérieure première :

Certaines brachycéphalies s'accompagnent non seulement d'une brièveté de l'étage antérieure de la face, mais aussi d'une brièveté de la partie postérieure du crâne, qui semble

aplatie ; ce sont les formes à prédominance turricephalique. Hockley et al. [71] ont proposé une stratégie de traitement différente chez les plus jeunes des patients, consistant en une expansion postérieure première. Cette attitude vise à prévenir la survenue d'un engagement cérébelleux, et laisse un pôle antérieur vierge pour un avancement frontal (ou fronto-facial) différé.

Cette stratégie permettrait de réduire la tendance turricephalique de certaines brachycéphalies par un allongement antéro-postérieur par les deux extrémités. Selon E. Renier et al. [51] Il semble s'agir d'une stratégie intéressante, notamment dans certaines brachycéphalies non syndromiques, dans le syndrome d'Apert, et dans les cas de maladie de Crouzon présentant un engagement des amygdales cérébelleuses.

f. L'hypertélorbitisme

La correction simultanée de la synostose coronale et l'hypertélorbitisme a montré des résultats décevants. L'épaisseur de l'os est insuffisante pour assurer un montage solide. Il faut traiter séparément la synostose coronale et l'hypertélorbitisme, ce qui signifie qu'il faut reporter la correction de ce dernier à plus tard, par exemple à l'âge de 5 ans, juste avant l'entrée dans la scolarité élémentaire [51].

5.5. Oxycéphalies :

Les craniectomies linéaires ou totales assuraient habituellement la décompression, mais elles corrigeaient mal la dysmorphie frontale. Rougerie, Derome et Anquez, neurochirurgiens travaillant avec Paul Tessier, proposèrent en 1972 de mobiliser des volets osseux frontaux libres et de les appliquer en avant du bandeau supra orbitaire qui était laissé en place dans sa position reculée [72].

Montaut et Stricker [73] proposaient une correction plus complète, en réalisant une bascule du bandeau supra-orbitaire maintenu par des cales osseuses latérales. Pour corriger le front supérieur, une transposition osseuse était réalisée en conservant les volets osseux pédiculés sur le muscle temporal, ce qui limitait les possibilités de mobilisation.

En 1973, était décrite la technique de correction de l'oxycéphalie, toujours utilisée [51].

Les deux principes de base en sont :

- La bascule du bandeau frontal avec une découpe en Z d'un prolongement latéral dans la fosse temporale, permettant un réglage et une contention simples, sans greffe osseuse ;
- La réfection du front supérieur à l'aide d'un volet osseux libre, le plus souvent une transposition avec retournement à 180°.

Les résultats fonctionnels sont très satisfaisants dans le cas où ces troubles représentaient l'élément essentiel de l'indication opératoire.

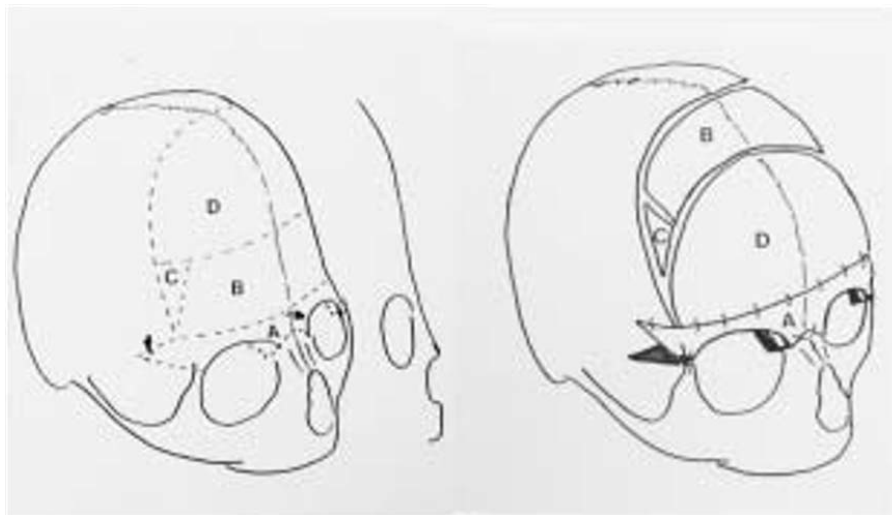


Figure 65 : Schéma opératoire d'une oxycéphalie [11]

6. Techniques opératoires de la chirurgie des faciocraniosténoses :

6.1. Principes généraux :

Il faut souligner la différence fondamentale entre les craniosténoses non syndromiques, qui posent essentiellement un problème fonctionnel et morphologique crânien, et les craniosténoses syndromiques qui associent un problème crânien et un problème facial.

Les deux éléments crânien et facial interviennent dans la discussion de l'indication opératoire et sa chronologie. Par exemple, une maladie de Crouzon qui nécessite une décompression crânienne peut également présenter un problème facial sévère avec troubles respiratoires et/ou ophtalmologiques, ce qui va amener à envisager, non pas un geste initial crânien isolé, mais un geste fronto- facial d'emblée.

Soulignons cependant que, alors même qu'il est clair qu'un avancement fronto-facial sera indispensable au cours de la croissance de l'enfant, on peut être forcé par les événements (HIC avec œdème papillaire notamment, éventualité fréquente dans la maladie de Crouzon) de réaliser une décompression cérébrale. Il faut, dans ce cas, réaliser, par exemple, de simples volets décomprimant la voûte et respectant la région fronto-orbitaire, ou alternative intéressante - une expansion postérieure.

Il est donc capital de discuter ces faciocraniosténoses au sein d'une équipe associant un neurochirurgien et un plasticien craniofacial [74].

6.2. Chirurgie conventionnelle :

La prise en charge conventionnelle repose sur l'augmentation du volume crânien par un avancement fronto-orbitaire réalisé le plus tôt possible avant 1an. Les malformations faciales peuvent être corrigées à l'âge de 16 à 18ans (fin de croissance faciale) lorsque ce sont des déformations modérées, par contre on ne peut pas retarder la correction si des malformations sévères sont installées, car le retentissement fonctionnel et psychologique est majeur. [75]

a. L'ostéotomie faciale type LE FORTS :

Les ostéotomies de type Le Fort ont en commun la mobilisation monobloc du maxillaire par le biais d'une disjonction ptérygo-maxillaire. Elles varient par la hauteur et l'orientation du tracé supérieur selon la dysmorphie en cause pour laquelle elles sont particulièrement indiquées.

a.1. Ostéotomie maxillaire de Le Fort I : [51]

Le tracé de découpe osseuse s'effectue selon deux segments.

Le premier est horizontal, légèrement oblique vers le bas et l'arrière, sus apical, transnasal et transseptal. Il se localise, en dedans, sous le cornet inférieur et passe 3 à 4 mm au-dessus de l'apex canin. Il se termine latéralement quelques millimètres au-dessus des racines des molaires soit à peu près au niveau du tiers inférieur de la fente ptérygomaxillaire. Le second segment est vertical et se situe entre la tubérosité maxillaire et l'apophyse ptérygoïde [77].

a.2. Ostéotomie nasomaxillaire de Le Fort II : [51]

L'ostéotomie débute en haut, à la jonction frontonasale, rejoint la paroi interne des orbites, en arrière de l'appareil lacrymal, puis le plancher en dedans du pédicule sous orbitaire.

Le tracé continu ensuite vers le bas et à travers le maxillaire pour atteindre la jonction ptérygomaxillaire.

La libération de la pyramide osseuse ainsi délimitée est complétée par la section de la lame perpendiculaire de l'éthmoïde et du vomer, réalisée à travers le foyer d'ostéotomie nasofrontal qui est élargi. Elle est suivie d'une disjonction ptérygomaxillaire [78].

a.3. Ostéotomie orbïto-naso-maxillaire de Le Fort III : [51]

Elle réalise une véritable disjonction cranio-faciale. Au niveau de la partie externe de l'orbite, la découpe osseuse commence à la suture fronto-malaire et se prolonge vers le bas et l'arrière en direction de la fente sphéno-maxillaire. Elle se poursuit en bas et en arrière au niveau de la paroi postéro-latérale du maxillaire vers la fente ptérygo-maxillaire qui est disjointe.

En cas où l'enfant présente un exorbitisme majeur et aux atrésies respiratoires ou association des deux, une association le Fort 3 et avancée frontale est possible, cette technique s'est basée sur le principe d'une intervention où la face et le front sont avancés et solidarisent l'ensemble, cependant le risque septique demeure important avec lourde morbidité.

b. Stratégie en deux temps :

Cette stratégie comprend deux temps chirurgicaux séparés par des années :

- Un avancement fronto-orbitaire avant un an.
- Puis un avancement facial ultérieurement.

La distraction osseuse est un adjuvant technique qui permet d'effectuer un écartement progressif des structures osseuses, débutée en 1992 sur l'os mandibulaire, puis elle a été appliquée à l'ensemble des os du squelette crânio-faciale [51]

La nécessité d'une correction précoce des rétrusions faciales chez les jeunes enfants qui présentaient une gêne respiratoire explique la fidélité d'utilisation de cette technique. Cette stratégie comprend deux temps principaux : un temps crânien et un temps facial ; avec distraction puis une autre intervention facile mineure, cependant elle reste classique malgré que l'apport de distraction ait prouvé son efficacité chez les enfants jeunes.

c. Stratégie en trois temps [51]

Malgré les modifications techniques effectuées pour diminuer sa morbidité comme la réparation de l'étanchéité de l'étage antérieure et comblement de l'espace mort par des lambeaux périostés mais l'avancement fronto-facial en monobloc avait été abandonné à cause de sa complexité et ses dangereuses conséquences : le risque de méningite, nécrose cérébrale et frontale qui peut engager le pronostic vital causé par l'espace mort rétro frontal qui communique la partie haute des fosses nasales lors de l'ostéotomie de l'étage antérieure du crâne.

c.1. Distraction osseuse :

La distraction osseuse est une technique chirurgicale et orthopédique consistant à écarter des berges osseuses, séparées par corticotomie ou ostéotomie, au moyen d'un dispositif nommé distracteur.

Le protocole de distraction :

Cette technique chirurgicale est basée sur l'ostéotomie crânio - faciale de type mono bloc, elle permet une mobilisation per opératoire fronto- faciale complète.

Différents temps opératoires :

- Le premier temps opératoire consiste en la réalisation, sous anesthésie générale, de l'ostéotomie. Le distracteur est fixé de chaque côté de la fracture selon l'orientation du vecteur de distraction choisi auparavant.
- Une période de latence, d'environ cinq à sept jours, est ensuite respectée pour permettre l'organisation de l'hématome, l'angiogenèse et la cicatrisation du tégument.
- Une période de consolidation de six à huit semaines (à adapter en fonction du site) est nécessaire à la minéralisation du tissu néoformé, avant d'envisager la dépose du système.

Deux types de distracteurs sont utilisés :

- 1- Distracteur externe, fronto-faciale : utilisé dans la région supra orbitaire, c'est la meilleure technique pour les grandes hypoplasies des syndromes crâniofaciaux où l'emplacement de distracteurs internes reste limité par les conditions anatomiques.

Cependant, il s'agit d'un appareil ancré sur le crâne pendant au moins trois mois, volumineux et handicapant pour le patient. De plus, il laisse, après son retrait, des cicatrices causées par les broches de fixation transcutanées. Ces dernières risquent aussi de s'infecter.

- 2- Le distracteur intra oral, temporo-malaire à axe rotatif positionné derrière le zygomatique : Les distracteurs intra oraux ont l'avantage d'être moins encombrants, donc mieux acceptés par le patient sans laisser de cicatrice. Ils permettent aussi un bon contrôle du cal osseux, ainsi du vecteur de distraction, et sont plus stables.

Les hypoplasies verticales pures sont les meilleures indications pour ces systèmes.

À la fin de l'intervention un recul de 5mm est réalisé, le rythme de distraction est d'environ 1mm/jour ; elle est poursuivie 14-17 jours pour atteindre les 20 mm sur les distracteurs frontaux. Elle est de 20-28 jours pour les activations temporo-zygomatique.

Le retrait des distracteurs est programmé après un délai d'environ 06 mois afin de réduire le risque de recul secondaire. [51]




Figure 66 : Distracteurs [11]

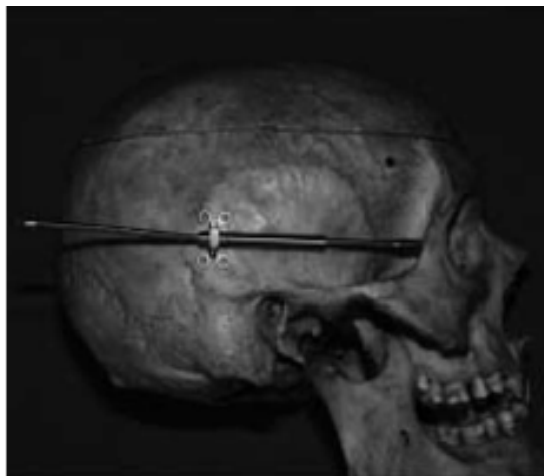

Figure 67 : Distraction osseuse progressive dans les avancements faciaux. [11]

c.2. Les ostéosynthèses résorbables :

Depuis 1998 ; l'ostéosynthèse résorbable est largement utilisée dans la chirurgie des craniosténoses et l'utilisation des fils d'acier est devenu exceptionnelle et les distracteurs qui ont remplacé l'utilisation des plaques métalliques pour les avancements faciaux. [51]

c.3. Ostéosynthèse résorbable avec rivets ultrasoniques :

C'est un double procédé de fixation qui présente des qualités biométriques accrues : un ancrage possédant un rivet de fixation dans l'os avec fusion entre la tête du rivet et la plaque d'ostéosynthèse.

Cette technique a prouvé son efficacité selon une évaluation par l'unité de chirurgie, crâniofaciale de l'hôpital Necker-Enfant Malade du fait de la simplicité de l'utilisation des matériels par rapport aux vis traditionnelles et la possibilité d'ostéosynthèse de l'os minime. [51]

6.3. Exemples :

a. Maladie de Crouzon :

La discussion stratégique initiale est le choix entre un avancement fronto-orbitaire précoce et un geste décompressif de la voûte, s'il semble que la rétrusion faciale justifie un avancement monobloc, qui serait fait secondairement. La polysomnographie, qui doit faire partie du bilan systématique, permet d'orienter vers l'une ou l'autre option selon qu'il existe ou non des phases de désaturation (en particulier nocturne) et selon qu'elles semblent centrales ou plutôt obstructives. Lorsqu'il existe un engagement des amygdales cérébelleuses et des troubles respiratoires d'origine centrale, on peut être amené à discuter une ouverture du foramen magnum [51].

b. Syndrome d'Apert et place de l'expansion postérieure première :

Dans le syndrome d'Apert, la brièveté antéro-postérieure est souvent importante, et pose un problème en soi. Avant un an, E. Arnaud et al. réalisent l'expansion postérieure première proposée par Hockley et al. [71], en particulier lorsque l'arrière crâne est très court, différant l'avancement antérieur. Récemment, adaptant les propositions de Lauritzen à l'arrière crâne, ils ont réalisé une expansion postérieure assistée par ressort, avec un résultat extrêmement intéressant [51].

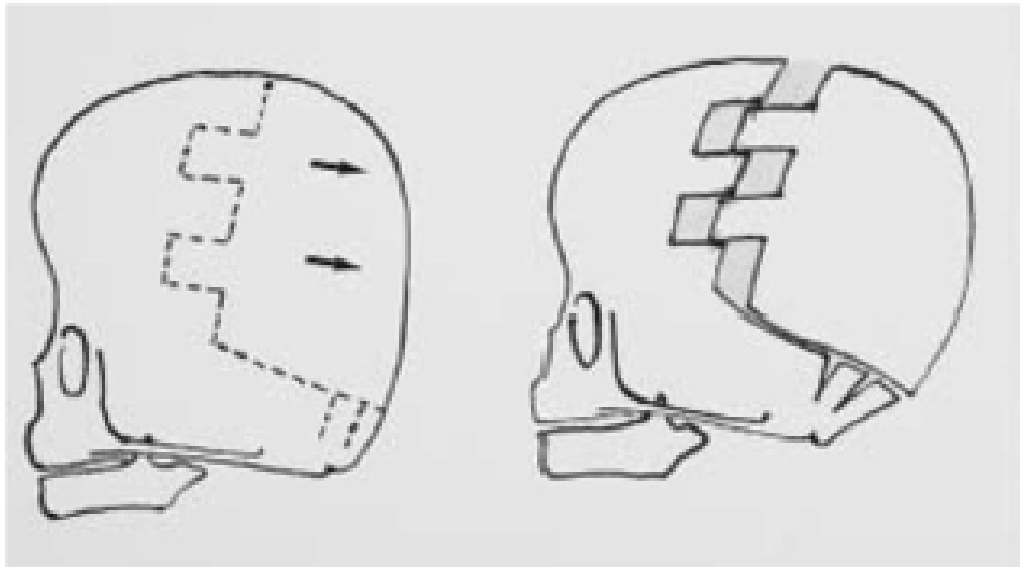


Figure 68 : Schéma opératoire d'une expansion postérieure dans le cas d'un syndrome d'Apert.[11]

7. Indications opératoires :

La première année constitue la période la plus favorable aux interventions pour craniosténoses. En effet, c'est la phase de croissance rapide du cerveau ; en outre, à cet âge, le remodelage de l'os est facile et les pertes de substances osseuses laissées par les avancements se comblent vite et solidement. Enfin, la dysmorphie cranio faciale aura disparu au moment où l'enfant prendra conscience de son image corporelle.

Il faut donc opérer le plus tôt possible, en fonction des risques opératoire et anesthésique dans l'appréciation desquels entre, avant tout, l'évaluation de la masse sanguine, calculée d'après le poids corporel.

7.1. Atteintes pluri suturaires :

Les craniosténoses atteignant plusieurs sutures mettent en jeu le pronostic fonctionnel. Il faut donc les opérer le plus vite possible, c'est-à-dire dans les six premiers mois. Ce sont les brachycéphalies, isolées ou associées aux faciosténoses, et certaines synostoses multiples de la

voûte, inclassables. Les oxycéphalies entrent également dans ce cadre, mais malheureusement elles ne sont qu'exceptionnellement vues avant 1 an.

Lorsque ces craniosténoses sont vues entre 1 et 3 ans, il reste logique d'opérer pour préserver ce qui reste de poussée cérébrale. Au-delà de 3 ans, les indications sont plus nuancées et se fondent sur l'importance de la dysmorphie et les possibilités d'amélioration d'un éventuel retentissement fonctionnel.

L'importance de la dysmorphie est à apprécier, non seulement objectivement, mais aussi et surtout sur son retentissement psychologique et social. Le retentissement fonctionnel est apprécié sur les tests de niveau mental et sur les données de l'examen ophtalmologique. L'enregistrement de la pression intracrânienne peut aider à la décision dans les cas difficiles.

Si la dysmorphie et son retentissement psychosocial sont importants, il faut intervenir pour améliorer l'apparence, avec l'accord de l'enfant et de sa famille. S'il existe un retentissement fonctionnel (atteinte de l'acuité visuelle, retard mental), l'expérience prouve malheureusement qu'ils ne sont guère améliorés par l'intervention, et la décision opératoire n'est prise que dans le but d'entraver une aggravation ultérieure.

S'il est évident qu'une cécité par atrophie optique ou une arriération mentale profonde sont irréversibles, les retentissements moins importants peuvent encore être stabilisés, particulièrement si l'on a fait la preuve qu'il persiste un certain degré d'hypertension intracrânienne.

7.2. Atteintes mono suturaires

Les craniosténoses qui n'atteignent qu'une seule suture ne posent habituellement qu'un problème morphologique.

L'essentiel de la décision se base alors sur la discussion avec la famille, sachant que la dysmorphie n'a le plus souvent aucune tendance spontanée à s'améliorer.

Dans les formes vues précocement, l'âge optimal de la correction se situe entre 6 et 12 mois.

Lorsque la famille refuse l'intervention à visée purement morphologique, il vaut mieux pratiquer un enregistrement de pression intracrânienne puisque, comme c'est déjà cité, une certaine proportion des craniosténoses mono suturaires s'accompagne d'hypertension intracrânienne infraclinique.

VI. Prise en charge anesthésique des craniosténoses :

La prise en charge péri-opératoire en anesthésie réanimation consiste à prévenir les risques liés à l'intervention, dont le risque hémorragique est en premier lieu.

L'évaluation et la compensation des pertes sanguines chez l'enfant opéré doit être attentive et en collaboration entre médecin réanimateur et chirurgien. Cette intervention bien qu'indiquée dans la majorité des cas pour des raisons morphologique, en état général parfait, expose l'enfant au risque hémorragique et de transfusion homologue. Dans les craniosténoses syndromiques complexes on place ces enfants en classes 3 et 4 de la classification ASA(American Society of Anesthesiologists) , en raison des risques liés aux malformations associées : HTIC, hypoxie chronique... [84]

1. Appréciation du risque opératoire :

La consultation pré anesthésique est réalisée à distance de l'intervention, dont le but est d'établir un contact avec les parents et d'exposer les risques liés à l'intervention : marqués par le risque hémorragique, les risques liés aux terrains particuliers, la surveillance invasive (par voie veineuse de bon calibre, mise en place d'un cathéter artériel et veineux centrale) , la stratégie transfusionnel dans le service, les risques connu de la transfusion homologue, les suites opératoires attendu, la prise en charge de la douleur. [84]

1.1. Risques liés au terrain dans les formes simples :

Dans 80 % des cas l'indication opératoire concerne des candidats sans troubles associés mais pour lesquels reste toujours indiscutable vue le retentissement socio-psychologique, le choix de la date d'intervention constitue un compromis entre les nécessités chirurgicales et les risques anesthésique, les meilleurs résultats sont obtenus chez les enfants opérés avant 12 mois de vie. La taille et le remodelage de l'os sont alors plus facile et le retentissement facial est peu important, et les gestes réalisés sont plus limités, enfin le retentissement psychologique est moindre si intervention à un âge précoce. [84, 85]

Vue le risque hémorragique chez ces enfants, l'intervention est réalisée le plus souvent chez des enfants ayant atteint 04 mois et pesant 06 kg (car faible masse sanguine si poids inférieur à 06 Kg ; 500 ml) [86,87], en dehors du risque hémorragique le risque lié au terrain est faible et ces enfants sont considérés appartenant à la classe ASA 01, l'intubation trachéale ne pose pas de problèmes par contre on trouve un problème de positionnement de la tête dans le cas de scaphocéphalie avec un allongement important du pôle occipitale. Lors de la consultation pré anesthésique la recherche d'antécédents ou l'existence d'une rhinopharyngite ou d'une otite ou d'un épisode infectieux-respiratoire doivent faire repousser la date d'intervention de quelques jours et les examens complémentaires en dehors des cas particuliers sont orientés vers le risque hémorragique, la supplémentation en fer peut être utile si anémie avec du fer élément 5 à 10 mg / jour pendant 15 jours, associé à une supplémentation en acide folique, pour certaines équipes l'érythropoïétine à la dose de 600 unités /kg/semaine en sous cutané pendant 03 semaines précédant l'intervention [85, 88].

1.2. Risques liés aux formes complexes et les pathologies associées :

Pour les formes vues tardivement, l'indication opératoire repose sur le retentissement fonctionnel et psychosocial, et bien que le geste s'adresse à des enfants plus âgés ayant un volume sanguin plus important, le geste chirurgical est plus complexe. En cas de formes complexes de craniosténose, le bilan préopératoire doit être plus élargi ; une faciosynostose

s'accompagne souvent d'un retentissement respiratoire avec un degré d'obstruction des voies aériennes variables. Dans les formes les plus simples, le rétrécissement choanale et les anomalies trachéo-bronchiques constitue un terrain pour l'infection rhino-pharyngée chronique, donc un traitement antibiotique et bronchodilatateur est de règle en per-opératoire.

Dans les cas les plus sévères de maladie de Crouzon, de syndrome de Pfeiffer et d'Apert, une HIC sévère peut être associée, nécessitant une décompression chirurgicale rapide.

Quant aux facio-crâniosynostoses sévères, le terrain est particulièrement défavorable, la faciosynostose sévère entraînant souvent une détresse respiratoire chronique avec hypoxie, dont le retentissement sur la croissance est majeur, avec parfois déjà un retentissement cardiaque droit. Cette hypoxie chronique est multifactorielle, en plus de l'atrésie choanale simple, une sténose médio-faciale avec fusion des anneaux trachéaux est fréquente dans le syndrome de Pfeiffer, et une trachéo-broncomalacie dans le syndrome de Crouzon. Une mesure simultanée de la PIC, de la PPC et des paramètres respiratoires a démontré chez des enfants porteurs de crâniosynostoses sévères que les épisodes de désaturation nocturne s'accompagnaient d'une élévation importante de la PIC et d'une diminution de la PPC. Un bilan complet comportant un enregistrement continu sur 24 heures de la saturation en oxygène, un examen de la filière aérienne et la recherche d'éventuelles malformations associées est indispensable. Dans certains cas, une trachéotomie doit être envisagée avant la correction de la craniosténose, malgré les risques infectieux ajoutés qu'elle comporte. Les risques opératoires sont alors majeurs, les gestes proposés, le plus souvent limités, et ne résolvent pas à eux seuls les problèmes respiratoires [84].

2. Préparation à l'intervention [37]

En dehors du traitement d'un foyer infectieux, la préparation à l'intervention peut être très simple. La découverte d'une anémie préopératoire est l'indication d'un traitement martial préalable, ce qui est le cas le plus fréquent car la majorité des enfants est opérée en période

d'anémie physiologique. Un retard de croissance staturopondéral peut bénéficier d'un régime adapté. Les terrains polypathologiques nécessitent une préparation multidisciplinaire complexe.

L'autotransfusion préopératoire ne peut être utilisée dans la très grande majorité des cas du fait du jeune âge des enfants. Pour les enfants de plus de 20 kg, un programme de prélèvements préopératoires peut être proposé. Cependant, l'importance de l'hémorragie préopératoire fait que cette transfusion autologue est rarement autosuffisante. Ce faible rendement et la complexité de la méthode font que cette technique reste d'utilisation limitée. La durée du jeûne préopératoire et la prémédication ne présentent pas de particularité, sauf en cas d'HIC, où la prémédication est contre-indiquée et la vidange gastrique compromise.

3. Période opératoire :

3.1. Risque hémorragique et appréciation des pertes sanguines : [84]

La chirurgie des craniosténoses est une chirurgie majeure dont le risque principal est le risque hémorragique peropératoire. L'incision cutanée bi coronale, le décollement cutané et périosté et la réalisation de craniectomie étendue sont sources de pertes sanguines importantes, dont l'estimation est souvent difficile vu les moyens peu efficaces. Donc une surveillance hémodynamique invasive et des mesures répétées de l'hématocrite peropératoire sont nécessaires. La formule de Kearney et Al permet de calculer l'ensemble des volumes en termes de masse globulaire [90,91].

Le volume globulaire estimé totale (VGEt)=Hte x 80ml/kg, les variables suivantes sont ensuite calculées :

- Volume globulaire perdu (VGP)=VGEt Variation d l'hématocrite
- Volume globulaire transfusé (VGT)= 0,75 x Volume du culot transfusé
- Volume globulaire perdu total (VGPt)=VGP+VGT
- Le pourcentage du volume globulaire estimé total perdu pendant la période étudiée=
VGPt/VGEt.

Cette formule bien qu'approximative, permet une bonne appréciation des pertes sanguines.

Cependant, elle ne prend en compte que les pertes globulaires pures, et son utilisation pratique demande des conditions d'iso volémie constante.

3.2. Technique anesthésique :

L'induction anesthésique est réalisée au masque par un mélange oxygène/halogéné de type sévoflurane chez les petits enfants de poids < 15 Kg en absence d'hypertension intracrânienne, et, chez les plus grands la mise en place d'une voie d'abord permet une induction intraveineuse après préparation de la surface cutané par application d'EMLA. L'induction est complétée par voie veineuse par une anesthésie balancée associant morphinique et curare non dépolarisant. [84]

L'intubation trachéale est réalisée par voie orale, sauf lorsque le geste opératoire nécessite un blocage mandibulaire, avec une fixation soigneuse de la sonde l'installation se fait en position proclive dans une têtère en fer à cheval, ou en position transatlantique, une antéflexion du cou étant ajouté lorsqu'un temps postérieur est nécessaire, particulièrement en position ventrale en concorde lorsqu'un temps opératoire postérieur important est nécessaire [91]. La position définitive doit tenir compte des impératifs anesthésiques et des nécessités chirurgicales avec une protection des points d'appui.

L'entretien est assuré par une perfusion continue de morphinique et une ventilation contrôlée maintenant une normoxie et une discrète hypocapnie avec un mélange équimolaire d'O₂ et N₂O, les halogéné sont utilisés en entretien de l'anesthésie. [84]

L'infiltration du scalp avec une solution adrénaline est fréquente, efficace sur le saignement cutané ; l'utilisation d'une micro polaire pour l'incision cutanée et la mise ne place d'agrafes hémostatiques sur les berges de l'incision sont plus efficaces.

Une antibioprofylaxie à large spectre visant les germes de la sphère ORL n'est pas utile, par ailleurs une antibioprofylaxie par une céphalosporine deuxième génération, en injection unique à l'induction est utilisé. Une prévention de l'hypothermie au cours de ces interventions de

longue durée pratiquées chez des enfants de petit poids et comportant des pertes sanguines importantes est primordiale, à l'aide de dispositifs chauffants. [84]

3.3. Monitoring peropératoire :

Avant l'induction de l'anesthésie, un monitoring de base et une surveillance de la fraction expirée en oxygène est classique et permet de maintenir une hypocapnie modérée de l'ordre de 30 mmHg permettant un relâchement cérébrale nécessaire lors de l'intervention. Permet aussi la détection d'une embolie gazeuse peropératoire [90], un monitoring invasif de la pression artérielle est indispensable quel que soit le type de la craniosténose. Une surveillance peropératoire et un calcul des pertes sanguines nécessite la mise en place d'un cathéter artériel pour prélèvements sanguins pour détermination de gaz du sang et surveillance de l'hématocrite.

Un cathéter veineux central est généralement utile pour mesure de la PVC (pression veineuse centrale), pour guider le remplissage vasculaire et maintenir une iso-volémie lors de l'intervention qui comporte un risque hémorragique majeur et un risque de transfusion rapide et brutale. Une surveillance de la diurèse est également un élément important. Le monitoring biologique comporte obligatoirement la mesure des gaz du sang et de l'hématocrite, lorsque la transfusion dépasse 50 % de la masse globulaire théorique une exploration peropératoire de l'hémostase doit être associée pour manier l'utilisation des anticoagulants. Pour finir une concertation étroite entre chirurgien et réanimateur permet d'adapter le geste opératoire aux conditions hémodynamiques. [79]

3.4. Complications peropératoires :

Comme toute chirurgie la chirurgie de craniosténose peut avoir des complications plus ou moins complexes, dont l'hémorragie peropératoire inhérente à ce type de chirurgie, des épisodes d'hypotension artérielle sont observés chez plus d'un tiers des patients, dépistés que par une surveillance hémodynamique continue. La répétition de ces phénomènes de bas débit est à l'origine d'une acidose métabolique évoluant à bas bruit, qui peut expliquer en partie la

persistance d'un bas débit cardiaque en fin d'intervention, alors même que l'iso volémie a été restaurée, et nécessite habituellement d'être corrigée. [79]

Le risque d'effraction vasculaire accidentelle d'un sinus veineux crânien, en cours d'intervention, est un risque surajouté, plus important lors des craniotomies occipitales, et lorsqu'il existe des anomalies anatomiques de ces sinus. Ces plaies sont à l'origine d'une hémorragie massive et brutale, pouvant être à l'origine d'une inefficacité circulatoire, surtout en cas d'acidose métabolique non-compensée. [84,92]

Les plaies dure-mériennes mineures sont plus des incidents de décollement osseux que de véritables complications. Si de petites déchirures ne nécessitent qu'une suture simple, les déchirures plus importantes peuvent nécessiter une plastie de dure-mère et une antibiothérapie « complémentaire »[79]. L'œdème cérébral peropératoire peut être prévenu par une ventilation constante en hypocapnie modérée.

Des perturbations cardiovasculaires liées aux manipulations chirurgicales peuvent être observées, dont la bradycardie vagale lors des manipulations du cadre orbitaire et des avancées faciales, toujours régressive à l'arrêt de la stimulation, elle peut nécessiter l'injection intraveineuse d'atropine. Plus rarement d'autres manifestations de type hypertension bradycardie ou hypotension-tachycardie et augmentation de la PVC ont été observées. Elles sont probablement en rapport avec des manipulations chirurgicales ou des variations brutales des gradients de pression intracérébrale, et doivent faire interrompre transitoirement l'intervention.

Les lésions cérébrales parenchymateuses sont exceptionnelles. L'embolie graisseuse (EG) peropératoire est une complication rencontrée au cours de toute chirurgie crânienne. Peut être expliquée par la position proclive employée et les variations hémodynamiques observées au cours d'épisodes hémorragiques soudains favorisant l'installation d'un régime de pression veineuse sub atmosphérique au niveau de larges tranches de section osseuse, et donc la survenue d'EG. En utilisant des moyens de détection particulièrement sensibles, Harris et al, retrouvaient une incidence d'EG de 66% [90]. Utilisant le doppler précordial, jugé trop sensible

par de nombreux auteurs, une équipe a trouvé une incidence d'EG de 82,6%, chez des enfants opérés pour craniosténose.

Les problèmes respiratoires, parfois observés au cours de ces interventions, peuvent retentir de façon majeure sur la détente cérébrale, et doivent être prévenus par une surveillance extrêmement rigoureuse.

Ils résultent le plus souvent de complications dans les voies aériennes : extubation peropératoire accidentelle par défaut de fixation de la sonde, intubation partiellement sélective lors des changements de position, déconnexion ou compression-coudure de la sonde d'intubation [79].

4. Période postopératoire :

4.1. Réanimation post-opératoire :

Consiste à la mise en place d'un drain de Redon non-aspiratif sous-cutané, une surveillance biologique identique à la surveillance per opératoire. A l'arrivée en SSPI, l'enfant est maintenu systématiquement en ventilation contrôlée, l'extubation étant réalisée en moyenne dans les quatre heures postopératoires. D'autres équipes préfèrent une extubation plus précoce. Cette technique offre l'avantage d'un réveil progressif de meilleur confort pour l'enfant. Les enfants, ayant bénéficié de grandes avancées fronto-faciales ou des reconstructions complexes, sont maintenus intubés et ventilés pendant un minimum de 48 heures. Le sevrage ventilatoire pose souvent des problèmes complexes.

En période postopératoire immédiate, des antalgiques mineurs de type paracétamol sont utilisés systématiquement, associés à des anti-inflammatoires non stéroïdiens. Seuls les enfants ayant bénéficié d'ostéotomies faciales semblent nécessiter une analgésie plus importante, essentiellement sous la forme de morphine parentérale avec une technique d'analgésie contrôlée par les infirmières du service de soins intensifs.

Le lendemain de l'intervention, le monitoring invasif est retiré. Les suites à distance sont le plus souvent simples et ne nécessitent pas de traitement spécifique, en dehors d'antalgiques

mineurs et d'un traitement martial systématique et du suivi post-transfusionnel. Les pertes sanguines postopératoires, bien que constantes, sont relativement modérées et limitées aux douze premières heures, leur compensation reposant sur les mêmes principes qu'en période peropératoire.

4.2. Complications postopératoires

En premier lieu les pertes sanguines postopératoires supérieures à 50% de la masse sanguine, qui peuvent être causées par une anomalie de l'hémostase, dont la correction est impérative. En second lieu les hématomes sous-cutanés accompagnés d'une fièvre modérée source de gêne important pour l'enfant et qui régresse en quelques jours. Les hématomes intracrâniens extra parenchymateux sont exceptionnels, liés à un défaut de réadaptation rapide du volume du cerveau au volume crânien, de présentation clinique atypique, et dont le diagnostic repose sur la TDM, de réalisation immédiate au moindre doute [79].

Les troubles hydroélectrolytiques majeurs se rapprochant du cérébral saltwasting syndrome, sont des complications de réanimation très particulières fréquente lors de chirurgie complexe de facio-craniosténose, dont l'évolution est souvent compliquée et la physiopathologie mal connue. Les complications infectieuses rares : l'infection des hématomes sous-cutanés qui peut se compliquer d'une ostéite si non traités à temps. Les méningites sont exceptionnelles, dues à l'effraction des cavités aériennes ou à une plaie dure mérienne extensive.

Un traitement antibiotique de présomption, une fermeture soignée des brèches dure mériennes et un drainage lombaire externe en cas de rhinorrhée persistante doivent en prévenir la survenue [90,91].

VII. Résultats thérapeutiques :

La qualité des résultats dépend de la précocité du diagnostic et de la pratique de l'intervention avant l'apparition des complications, ces dernières une fois installées aggravent lourdement le pronostic des craniosténoses.

1. Résultats morphologiques :

Les résultats morphologiques des techniques craniofaciales sont excellents dans la grande majorité des cas avec un résultat de 65% dans les CNS alors que ce pourcentage chute à 26.9% pour les CS [79].

La cicatrice cutanée est masquée par les cheveux et la plupart des enfants ne gardent aucune trace visible de leur ancienne dysmorphie avec un recul de plus de 10 ans pour les plus vieux.

Ainsi, l'hypotélorisme des trigonocéphalies disparaît. De même, la déviation nasale de la plagiocéphalie s'atténue progressivement et se normalise dans les 2 ans qui suivent le remodelage frontal précoce, alors que, faite plus tard, l'intervention devra comporter un temps facial si l'on veut obtenir un résultat complet.

Le syndrome d'Apert fait exception. La morphologie est améliorée mais non normalisée : si le remodelage et l'avancement frontal aboutissent parfois à un bon résultat crânien, la face reste hypoplasique et reculée et nécessite le plus souvent une ostéotomie secondaire, type Le Fort III. [79]

L'existence d'une hydrocéphalie associée affecte notamment la correction de la dysmorphie. En effet le drainage de l'hydrocéphalie, gêne la ré expansion cérébrale, entravant ainsi le moteur principal de la croissance crânienne. [21]

2. Résultats fonctionnels :

L'hypertension intracrânienne disparaît après l'intervention. Ce phénomène s'accompagne constamment d'une disparition des impressions digitiformes radiologiques lorsqu'elles existaient.

Il est intéressant de noter que cette normalisation de la pression intracrânienne n'est pas immédiate, mais se fait en 2 à 8 semaines. Ceci reflète probablement le fait que la ré expansion de la dure-mère se fait plus progressivement que celle du crâne qui, elle, est évidemment immédiate.

Les résultats mentaux, évalués par le quotient intellectuel (QI), dépendent de l'âge à l'intervention et du niveau mental préopératoire. En revanche, si l'on compare les niveaux pré- et postopératoires, il apparaît que, statistiquement, le niveau final n'est pas significativement différent du niveau initial. Les tests de niveau préopératoires ont donc une bonne valeur pronostique, mais cela signifie aussi que, le plus souvent, l'intervention n'améliore pas le QI s'il est déjà abaissé.

Les interventions qui visent à améliorer l'esthétique du visage ne peuvent s'envisager que lorsque le traitement chirurgical de la malformation et la croissance sont terminés. De nombreux gestes sont alors possibles tels que la chirurgie mandibulaire, les techniques de génioplastie et rhinoplastie, le lipofilling ou les reprises de cicatrices [79].

3. Complications

Selon les équipes, le taux de complications péri opératoires pour les CNS varie de 3 à 5 % [76,96]. Il est plus important dans les atteintes sagittales. Il s'agit le plus souvent de complications mineures.

– **Le taux de mortalité** est globalement inférieur à 0.8 % selon Meyer et al. [37]

Dans notre série, aucun cas de décès n'a été noté.

– **Les pertes sanguines et les troubles de l'hémostase** représentent le risque le plus important. La transfusion sanguine est quasi-systématique. Il ne faut pas négliger les pertes sanguines dans les pansements pouvant rapidement correspondre à un volume important.

La masse sanguine transfusée est d'autant plus importante que l'enfant est plus jeune. La mortalité opératoire est liée aux problèmes hémorragiques. [21].

Tous nos malades ont nécessité des transfusions per-opératoire et qui se sont déroulées sans incidents.

- **Les plaies dure-mériennes** sont des complications peropératoires. La réparation se fait le plus souvent par suture simple ou à l'aide d'une plastie en patch prélevée sur le péricrâne ou le fascia temporal. On peut consolider la réparation à l'aide de colle de fibrine.
- **L'embolie gazeuse** est une complication liée au passage d'air dans les vaisseaux, le plus souvent près d'un sinus veineux. Elle entraîne une très grande instabilité hémodynamique et nécessite un traitement urgent.
- **Les larges défauts osseux** si la chirurgie est réalisée avant l'âge de 1 an, se réossifieront spontanément sans lacune en 1 à 2 ans. Au moment de l'acquisition de la marche, le crâne est solide et aucune précaution n'est nécessaire. Ce message doit être transmis aux parents pour éviter toute marginalisation de l'enfant. Dans les techniques utilisant un moule crânien, celui-ci servira à la fois pour le remodelage et pour protéger le crâne lors de la consolidation [83].

En cas de persistance de larges lacunes avec un risque traumatique pour le cerveau ou un défaut morphologique, une intervention de cranioplastie secondaire doit être proposée.

Le facteur principal de ces défauts de ré-ossification et de résorptions osseuses est l'infection : la colonisation d'un hématome sous-cutané dans la zone opérée est un antécédent très fréquent de ces complications. Il impose de traiter énergiquement ces hématomes surinfectés par évacuation et lavage antiseptique prolongé, afin de prévenir les complications osseuses.

- **Le risque Infectieux** a été étudié par Israele et Siegel [82]. Une étude multivariée leur a permis d'établir que les trois facteurs significatifs du risque infectieux étaient, dans l'ordre :

- 1–La durée de l'intervention.
- 2–Le type de procédure (intracrânienne, extracrânienne ou combinée, cette dernière étant la plus à risque).
- 3–L'âge de l'enfant (les plus jeunes étant les plus à risque).

Ceci est également retrouvé dans l'étude de Yeung et al. [81] qui mentionnent, en outre, parmi les facteurs de risque, la durée de l'intervention, le nombre de chirurgiens présents, la fermeture du scalp sous tension et la durée du séjour qui n'a pas de gravité en lui-même mais qui expose au risque de résorption osseuse à distance.

– **Le taux de réintervention** rapporté dans la littérature est bas pour les CNS de 0 à 8 % selon les séries [93,94]. Le traitement d'une CNS est souvent plus simple qu'une CS. Une des indications les plus fréquentes est la persistance d'un défaut fronto temporal sous-cutané. L'origine est probablement multifactorielle : transposition antérieure du muscle temporal lors de la chirurgie, atrophie de la graisse temporale et défaut de croissance cérébrale temporale. Il est bien corrigé par la technique du lipofilling selon Coleman [64] si l'enfant ou le jeune adulte le demande [95].

VIII. Conseil génétique dans les craniosténoses :

Au cours de la dernière décennie, des progrès significatifs ont été réalisés dans la compréhension de la base génétique de certaines craniosténoses syndromiques, en rapport avec des mutations dans la voie de signalisation du facteur de croissance des fibroblastes (FGF). [24]

Les cas les plus courants et les mieux caractérisés de craniosténoses ont été causés par une mutation dans le FGFR1 (récepteur 1 du facteur de croissance des fibroblastes), FGFR2, FGFR3, TWIST et MSX2 (muscle segment homebox 2) [9].

Bien que la mise en évidence d'une lésion génétique n'ait pas d'impact direct sur la prise en charge du patient dans de nombreux cas, il existe un avantage significatif à fournir un

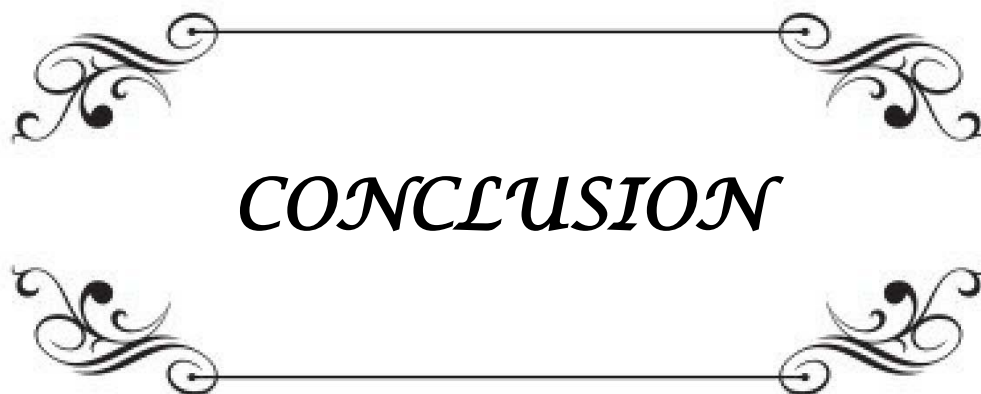
diagnostic prénatal précis. Les conseillers génétiques sont également en mesure de proposer de meilleures estimations du risque de récurrences pour les porteurs sains et les membres de leur famille ainsi qu'aux patients atteints en âge de procréer [89].

La majorité des craniosténoses sont des maladies autosomiques dominantes. En raison de l'expressivité variable, l'identification d'une mutation chez un individu atteint doit être suivie d'un dépistage parental. Dans les types plus sévères de craniosynostose, le taux de mutation de novo est élevé.

Dans les types autosomiques dominants de craniosynostose, les porteurs de mutation ont un risque de 50 % de transmettre le gène affecté à leurs enfants.

Un dépistage parental négatif laisse toujours un faible risque (<1%) de récurrence en raison du mosaïcisme gonadique potentiel. [24]

La stratégie diagnostique pour le dépistage de la craniosynostose comprend une analyse séquentielle des mutations récurrentes, suivie d'un séquençage sélectif. Cet algorithme rend le dépistage des craniosynostoses plus efficace et plus rentable [89].

A decorative rectangular frame with ornate, symmetrical scrollwork at each corner. The word "CONCLUSION" is centered within the frame in a bold, italicized, serif font.

CONCLUSION

La crâniosténose est une soudure prématurée d'une ou de plusieurs suture(s) crânienne(s), c'est un phénomène dynamique qui commence pendant la vie intra utérine et se poursuit après la naissance. La déformation est très souvent évidente dès la naissance.

Les craniosténoses comportent toutes, à des degrés divers, un risque d'hypertension intracrânienne chronique, retentissant sur le développement psychomoteur et sur la vision. Ce risque est plus important lorsque plusieurs sutures sont atteintes.

Le scanner spiralé avec reconstructions 3D est l'examen clé pour le diagnostic des craniosténoses qu'elles soient simples ou syndromiques et contribue au bilan osseux malformatif pré chirurgical.

L'intervention prévient l'hypertension intracrânienne et ses répercussions neuro cognitives et psychologiques. Il est important que le spécialiste puisse diagnostiquer cette entité dès les premiers mois de vie afin de déterminer la meilleure période du traitement chirurgical, qui varie selon le type de craniosténose.

Le suivi à long terme objective d'excellents résultats fonctionnelles et morphologiques grâce au diagnostic précoce et l'avènement des techniques chirurgicales.



RESUMES

Résumé

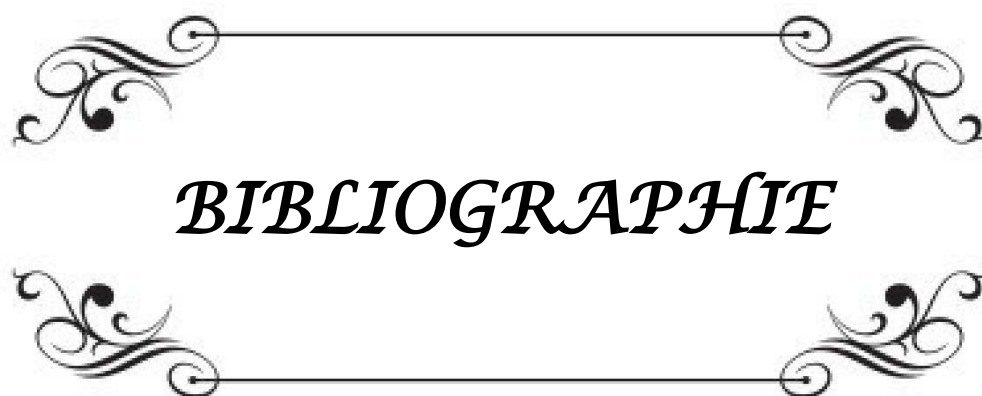
La craniosténose est une pathologie en rapport avec la soudure prématurée d'une ou plusieurs sutures de la boîte crânienne. Ce travail est une étude rétrospective descriptive, portant sur 25 cas, colligés au service de neurochirurgie de l'hôpital ARRAZI du CHU Mohamed VI de Marrakech sur une période de 5 ans allant de Juin 2016 au Juin 2021. Le but de notre travail est de décrire les différents aspects épidémiologiques, cliniques, thérapeutiques et évolutifs des craniosténoses. Nos 25 malades se répartissent de la manière suivante : 08 plagiocéphales, 06 scaphocéphales, 03 trigonocéphales, 02 brachycéphales, 01 oxycéphale, 03 syndromes de Crouzon, 01 syndrome d'Apert et 01 syndrome de Carpenter. La moyenne d'âge de nos malades était de 16 mois avec des extrêmes de 1 mois à 3 ans, le sexe ratio était de 0,92. Le motif de consultation était dominé par la dysmorphie crânienne dans 96 % des cas. Le diagnostic était confirmé par le scanner craniofacial avec reconstruction tridimensionnelle chez tous nos malades. Tous nos patients ont bénéficié d'une intervention chirurgicale, celle-ci a été réalisée dans 60 % des cas avant l'âge de 1 an. Le traitement chirurgical avait consisté en une craniotomie en H chez 6 cas, le remodelage crânio-facial avec avancement fronto-orbitaire unilatérale chez 6 cas de plagiocéphalie, le volet frontal flottant chez un cas de brachycéphalie et un remodelage crâniofacial avec avancement fronto-orbitaire bilatéral chez le reste des malades. Les suites opératoires immédiates étaient simples chez tous nos patients. L'évolution à long terme était jugée favorable dans 92 % des cas, non satisfaisante chez 1 malade vue l'âge tardif de l'intervention. Par ailleurs, la dysmorphie crânienne était corrigée chez tous nos malades.

Abstract

Craniostenosis is a pathology related to the premature fusion of one or more sutures of the cranial cavity. This work is a retrospective descriptive study of 25 cases, collected in the neurosurgery department of ARRAZI hospital of UHC Mohamed VI of Marrakech over a period of 5 years from June 2016 to June 2021. The aim of our work is to describe the different epidemiological, clinical, therapeutic and evolutionary aspects of craniostenosis. Our 25 patients included: 08 plagiocephalic, 06 scaphiocephalic, 03 trigonocephalic, 02 brachycephalic, 01 oxycephalic, 03 Crouzon syndrome, 01 Apert syndrome and 01 Carpenter syndrome. The average age of our patients was 16 months with extremes from 1 month to 3 years, the sex ratio was 0.92 Cranial dysmorphism was the calling sign in 96% of the cases. The diagnosis was confirmed by craniofacial CT with three-dimensional reconstruction in all our patients. The totality of our cases undergone surgery that was performed in 60% of the cases before the age of 1 year. The surgical treatment consisted of an H-craniotomy in 6 cases, craniofacial remodeling with unilateral fronto-orbital advancement in 6 cases of plagiocephaly, a floating frontal flap in one case of brachycephaly and craniofacial remodeling with bilateral fronto-orbital advancement in the remaining patients. For all of our patients, immediate post-operative follow-up was normal. The long-term evolution was considered favorable in 92% of the cases, and unsatisfactory in 2 patients due the delay of surgical intervention; Persistence of ophthalmological disorders in a plagiocephalus and psychomotor delay in a Crouzon syndrome. Nevertheless, cranial dysmorphism was corrected in all our patients.

ملخص

تضييق القحف هو مرض ناتج عن الالتحام المبكر لواحده او مجموعة من الدروز القحفية. إنها دراسة وصفية بأثر رجعي، في مصلحة جراحة الدماغ و الأعصاب، بمستشفى الرازي بالمركز الاستشفائي الجامعي بمراكش، حيث تم جرد 25 حالة تضيق القحف، على مدى 5 سنوات، تتراوح ما بين يونيو 2016 و يونيو 2021. و الهدف من هذه الدراسة هو تحديد الخصائص الوبائية، السريرية، العلاجية و كذا التطورية لتضيق القحف. خلال دراستنا، كان متوسط عمر المرضى هو 16 شهرا، و كانت الاناث هن الاكثر إصابة. تتضمن الحالات المدروسة: 8 واريبي الرأس، 6 زورقي الرأس، 3 مثلثي الرأس، 2 مدبدي الرأس، 1 اكسيسفالي، 3 متلازمة كروزون، 1 متلازمة ابير و 1 متلازمة كاربنثير. كان دافع الاستشارة عند الطبيب في 96% من الحالات هو تشوه القحف. يعتبر التصوير المقطعي ثلاثي الابعاد للدماغ، أفضل وسيلة لتأكيد التشخيص و التي اجريت لدى جميع المرضى. لقد خضعت كل الحالات في دراستنا لمعالجة جراحية، 60% في عمر أقل من سنة. تم القيام ببتير القحف على شكل H لست حالات، التقدم المداري أحادي الجانب لست حالات و اربعة الرأس، تقنية الرفيق الجداري الامامي لحالة مدببة الرأس و تقنية التقدم الثنائي المداري لباقي المرضى. لم تحدث اية مضاعفة بعد الجراحة عند جميع المرضى. كان تطور الحالات على المدى البعيد جيدا عند 92% من المرضى، في حين انه كان غير مرضي عند مريضين فقط نظرا لتأخر السن عن الجراحة، فقد حافظ مريض على الاضطرابات البصرية، و استمرار التراجع النفسي الحركي عند مريض آخر. من جهة أخرى، تم تصحيح تشوه القحف عند جميع المرضى.



BIBLIOGRAPHIE

1. **Rabineau D., Dupont J.M., Plateaux P.**
Embryologie humaine – le site. [cited 2012 Sep 25]; Available from:
[http://cvirtuel.cochin.univparis5.fr/Embryologie/Embryologie Humaine – Le Site/Entrée.html](http://cvirtuel.cochin.univparis5.fr/Embryologie/Embryologie_Humaine_-_Le_Site/Entrée.html).
2. **Netter F.H.**
Atlas d'anatomie humaine. 3e Édition Paris Masson. 2004;612 p.
3. **Aknin J.J.**
Croissance craniofaciale. Encyclopédie médico-chirurgicale (Elsevier Masson, Paris),
Médecine Buccale, 28-100-P-10, 2008, 21 p
4. **Scott J.H.**
Dento-facial development and growth. Oxf N Y Pergamon Press. 1967;205 p.
5. **Chapitre 9 :**
Formation du crâne et de la face, du palais et des fosses nasales – cours.pdf [Internet].
[cité 24 mars 2016]. Disponible sur [http://campus.cerimes.fr/histologie-et-embryologie
medicales/enseignement/embryo_9/site/html/ cours.pdf](http://campus.cerimes.fr/histologie-et-embryologie_medicales/enseignement/embryo_9/site/html/cours.pdf).
6. **Bories J, Coppens Y.**
Le crâne humain : Ostéologie – Anatomie radiologique. Springer Science & Business
Media; 1996, 302 p.
7. **Flaherty K, Singh N, Richtsmeier JT.**
Understanding craniosynostosis as a growth disorder. Wiley Interdiscip Rev Dev Biol
2015.
8. **J. Delaire and .**
La-croissance-des-os-de-la-voute-du-crâne, Principes généraux. Introduction à l'étude
de la croissance des maxillaires, Rev Stomatol Chir Maxillofac, vol.62, pp.518-544, 1961.
9. **4. Andrew O. M.**
Wilkie: Craniosynostosis: genes and mechanisms, Human Molecular Genetics, 1997, Vol.
6, No. 10 Review.
10. **Persing JA, Jane JA, Shaffrey M.**
Virchow and the pathogenesis of craniosynostosis: a translation of his original work. Plast
Reconstr Surg 1989;83(4):738—42.
11. **Renier D, Lajeunie E, Arnaud E, Marchac D.**

- Craniosténoses. Encycl Méd Chir (Elsevier Masson SAS), Pédiatrie–Maladies infectieuses. 4–096–B–10, 2008,10p.
12. **Renier D, Arnaud E, Marchac D.**
Classification des craniosténoses. Neurochirurgie 2006;52,2–3:200–227
 13. **Kabbani H, Rachuveer TS.**
Craniosynostosis Am Fam Physician 2004;69,12:2863–70
 14. **Vaillant P.**
Les cranio et faciosténoses. Revue odontostomatologique.1996;25(2):145–53.
 15. **ECH–CHAFAY B.**
La prise en charge des craniosténoses au CHU Mohammed VI de Marrakech [Thèse]. Médecine: 2011. Marrakech; N°70.
 16. **LAJEUNIE E, BARCIK U, THORNE JA, EL GHOZZI V, BOURGEOIS M, RENIER D.**
Craniosynostosis and fetal exposure to sodium valproate. J Neurosurg 2001 ; 95 : 778–782.
 17. **Agrawal D, Steinbok P, Cochrane DD.**
Diagnosis of isolated sagittal synostosis : are radiographic studies necessary ? Childs Nerv Syst 2005;102:223–254
 18. **Renier. D, Capon–Degardin. N, Arnaud. E, Marchac.D,**
Diagnostic des craniosténoses, Masson, Paris, Neurochirurgie, 2006, 52, n° 2–3, 238–245
 19. **Renier D, Arnaud E, Marchac D.**
Le retentissement fonctionnel des craniosténoses. Neurochirurgie 2006;52,2–3:259–263
 20. **Lefebvre. B,**
Pronostic ophtalmologique et neuropsychique des craniosténoses opérées : à propos de 24 observations. Thèse Doctorat Médecine, Lille 2;1983.
 21. **Douma L.**
Les craniosténoses : à propos de 33 cas colligés entre 1985–1996.Thèse Doctorat Médecine, Casablanca ;1998, n° 64.
 22. **Denis D, Gabisson P, Genitoril, Choux M, Saracco JB.**
Troubles oculomoteurs dans les plagiocéphalies. J Fr Orthop 1990;22:25–32
 23. **Renier. D, Capon–Degardin. N, Arnaud. E, Marchac.D,**

- Diagnostic des craniosténoses, Masson, Paris, Neurochirurgie, 2006, 52, n° 2-3, 238-245
24. **Kimonis Virginia, Gold JA, Hoffman T, Panchal J, Boyadjiev S.:**
Genetics of Craniosynostosis, Semin Pediatr Neurol 14:150-161, 2007
 25. **Renier D, Sainte-Rose C, Marchac D, Hirsch JF.**
Intracranial pressure in craniostenosis. J Neurosurg. 1982 Sep;57(3):370-7. doi:
10.3171/jns.1982.57.3.0370. PMID: 7097333
 26. **Rh Khonsari, Rocco Di.**
High-resolution imaging of craniofacial sutures: new tools for understanding the origins
of craniosynostoses. Childs Nerv Syst 2012;28:1465-2149.
 27. **Marchandise X, Dhellemmes P, Pellerin P, Dujardin MH.**
Bilan de la scintigraphie de la voûte crânienne. Ann Radiol 1985;26:505-509
 28. **Weber J, Collmann H.**
Morphometric analysis of untreated adult skulls in syndromic and nonsyndromic
craniosynostosis. Neurosurg Rev 2008;2:179-88.
 29. **Kotrikova B, Kremoiën R.**
Diagnostic imaging in the management of craniosynostoses. Eur Radiol 2007;17:1968-
78.
 30. **Aviv RI, Rodger E, Hall CM.**
Craniosynostosis. Clin Radiol. 2002 Feb;57(2):93-102. doi: 10.1053/crad.2001.0836.
PMID: 11977940.
 31. **Branson HM, Shroff MM.**
Craniosynostosis and 3-dimensional computed tomography. Semin Ultrasound CT MR
2011;32:569-77.
 32. **Schweitzer T, Bohm H.**
Avoiding CT scans in children with single-suture cranioynostosis. Childs Nerv Syst
2012;1077-82.
 33. **Jaffus D, Denny A.**
Diagnostic pediatric computed tomographic scans of the head: actual dosage versus
estimated risk. Plast Reconstr Surg 2009;124:1254-60.
 34. **Lagaude M, Barreau M, Jokic M, Gerard M, DiRocco F, Hadj-Rabia S, et al.**

- Acanthosis nigricans chez l'enfant et syndrome de Crouzon. *Ann Dermatol Vénérologie*. 2014 Nov;141(11):685-8.
35. **Montoya P.**
Imagerie moderne des malformations cranio faciales. *Ann Chir Plast Esthét* 1997;128:365-399.
36. **Ouarrach N.**
Les craniosténoses. Thèse Doctorat Médecine, Casablanca, 2003, n° 335,153.
37. **Meyer P, Renier D, Blanot S, Orliaguet G, Arnaud E, Lajeunie E.**
Anesthésie-réanimation des craniosténoses et dysmorphies crâniofaciales de l'enfant. *Ann Fr Réanim* 1997;16:152-64
38. **MARIE-LANNELONGUE O.**
De la craniotomie dans la microcéphalie. *CR Acad Sci* 1890 ; 110 : 1382-1386.
39. **FABER HK, TOWNE EB.**
Early craniectomy as a preventive measure in oxycephaly and allied conditions, with special reference to the prevention of blindness. *Am L Med Sci* 1927 ; 173 : 701-711.
40. **GILSBACH J, JOOS U.**
Technique and results of radical osteoplastic craniotomy in cranial synostosis. In: Pfeifer G, ed. *Craniofacial abnormalities and clefts of the lip, alveolus and palate*. Stuttgart: Thieme, 1991 : 55-59.
41. **JOOS U, WEINGART D, HOVELS S.**
Strip ostectomy and radical ostectomy in the treatment of craniosynostosis. An experimental animal study. *J Craniomaxillofac Surg* 1993 ; 21 : 89-92.
42. **POWIERTOWSKI H, MASTLOV Z.**
Effets du traitement de la craniosténose par résection de la voûte du crâne. *Ann Chir* 1970 ; 24 : 1175-1180.
43. **ANDERSON FM, JOHNSON FL.**
Craniosynostosis. A modification in surgical treatment. *Surgery* 1956 ; 40 : 961.
44. **VAN DER WERF AJM.**
Les craniosynostoses (17 ans d'expérience avec une nouvelle technique opératoire). *Neurochirurgie* 1977 ; 23 : 491-502.
45. **INGRAHAM FD, ALEXANDER E JR, MATSON DD.**
-

- Clinical studies in craniosynostosis. Analysis of fifty cases and description of a method of surgical treatment. *Surgery* 1948 ; 24 : 518–541.
46. **TESSIER P.**
Ostéotomies totales de la face. Syndrome de Crouzon. Syndrome d'Apert. Oxycéphalie. Scaphocéphalies. Turricephalies. *Ann Chir Plast* 1967 ; 12 : 273–285.
47. **TESSIER P, GUIOT G, ROUGERIE J, DELBET P, PASTORIZA J.**
Ostéotomies cranio-naso-orbito-faciales. Hypertélorisme. *Ann Chir Plast* 1967 ; 12 : 103–118.
48. **MARCHAC D, COPHIGNON J, VAN DER MEULEN J, BOUCHTA M.**
À propos des ostéotomies d'avancement du crâne et de la face. *Ann Chir Plast* 1974 ; 19 : 311– 323.
49. **MARCHAC D, RENIER D.**
Chirurgie craniofaciale des craniosténoses. Paris : Medsi, 1982 : 1–173.
50. **MONTAUT J, STRICKER M.**
Dysmorphie craniofaciales. Les synostoses prématurées (craniosténoses et faciosténoses). *Neurochirurgie* 1977 ; 23 (suppl 2) : 1–299.
51. **Arnaud E, Marchac D, Renier D.**
Le traitement des craniosténoses : indications et techniques. *Neurochirurgie* 2006;52,2–3, 264– 291.
52. **Arnaud E, Marchac D, Renier D.**
[Craniosynostosis and facio-craniosynostosis]. *Ann Chir Plast Esthet* 1997;42(5):443—80.
53. **Vinchon M, Pellerin P, Pertuzon B, Féart R, Dhellemmes P.**
Vestibular orientation for craniofacial surgery: application to the management of unicoronal synostosis. *Childs Nerv Syst ChNS* 2007;23(12):1403—9.
54. **Bartlett SP, Whitaker LA, Marchac D.**
The operative treatment of isolated craniofacial dysostosis (plagiocephaly): a comparison of the unilateral and bilateral techniques. *Plast Reconstr Surg* 1990;85(5):677—83.
55. **Gosain AK, Steele MA, McCarthy JG, Thorne CH.**

- A prospective study of the relationship between strabismus and head posture in patients with frontal plagiocephaly. *Plast Reconstr Surg* 1996;97(5):881—91.
56. **Jimenez DF, Barone CM.**
Endoscopic technique for coronal synostosis. *Childs Nerv Syst ChNS* 2012;28(9):1429—32.
57. **Di Rocco F, Knoll BI, Arnaud E, Blanot S, Meyer P, Cuttarree H, et al.**
Scaphocephaly correction with retrocoronal and prelamdoid craniotomies (Renier's "H" technique). *Childs Nerv Syst ChNS* 2012;28(9):1327—32.
58. **Magalon G, Chancholle AR.**
Chirurgie plastique de l'enfant. Rapport du 32e congrès de la Société française de chirurgie plastique reconstructrice et esthétique, 1987.
59. **Jimenez DF, Barone CM.**
Endoscopic technique for sagittal synostosis. *Childs Nerv Syst ChNS* 2012;28(9):1333—9.
60. **Ridgway EB, Berry-Candelario J, Grondin RT, Rogers GF, Proctor MR.**
The management of sagittal synostosis using endoscopic suturectomy and postoperative helmet therapy. *J Neurosurg Pediatr* 2011;7(6):620—6.
61. **Jimenez DF, Barone CM.**
Endoscopic craniectomy for early surgical correction of sagittal craniosynostosis. *J Neurosurg* 1998;88(1):77—81.
62. **Ghenbot R, Patel K, Skolnick G, Naidoo S, Smyth M, Woo A.**
Effects of open and endoscopic surgery on skull growth and calvarial vault volumes in sagittal synostosis. *J Craniofac Surg* 2015;26(1):161—4.
63. **Renier D, Lajeunie É, Catala M, Arnaud É, Marchac D.**
Craniosténoses. In: *EMC-Pédiatrie-Maladies infectieuses*. 2008;1—19.
64. **Coleman SR.**
Structural fat grafts; the ideal filler? *Clin Plast Surg* 2001;28:111—9.
65. **Hashim PW, Patel A, Yang JF, Travieso R, Turner J, Losee JE, et al.**
The effects of whole-vault cranioplasty versus strip craniectomy on long-term neuropsychological outcomes in sagittal craniosynostosis. *Plast Reconstr Surg* 2014;134(3): 491—501.
66. **Panchal J, Marsh JL, Park TS, Kaufman B, Pilgram T, Huang SH.**

- Sagittal craniosynostosis outcome assessment for two methods and timings of intervention. *Plast Reconstr Surg* 1999;103(6): 1574—84.
67. **Aryan HE, Jandial R, Ozgur BM, Hughes SA, Meltzer HS, Park MS, Levy ML.**
Surgical correction of metopic synostosis. *Childs Nerv Syst.* 2005;21:392-398.
doi: 10.1007/s00381-004-1108-y
68. **Marchac D, Renier D.**
« Le front flottant », traitement précoce des faciocraniosténoses. *Ann Chir Plast* 1979;24:121-126
69. **Marchac D, Renier D, Jones BM.**
Experience with the flating forehead. *Br J Plast Surg* 1988;41:1-15
70. **McCarthy JG, Karp NS, LaTrenta GS, Thorne CH.**
The effect of early fronto-orbital advancement on frontal sinus development and forehead aesthetics. *Plast Reconst surg* 1990;86:1078-1084
71. **Sgouros S, Goldin JH, Hockley AD, Wake MJ.**
Posterior skull surgery in craniosynostosis. *Childs Nerv Syst* 1996;12:727-733
72. **Rougerie J, Derome P, Anquez L.**
Craniosténoses et dysmorphoses cranio-faciales. Principes d'une nouvelle méthode de traitement et ses résultats. *Neurochirurgie* 1972;18:429-440
73. **Montaut J, Stricker M.**
Dysmorphie craniofaciales. Les synostoses prématurées (craniosténoses et faciosténoses) *Neurochirurgie* 1977;23:1-299.
74. **Marchac D, Renier D, Arnaud A.**
Focus on craniosynostosis and faciocraniosynostosis. *European Plastic Surgery* 1998;1:17-20
75. **Marchac D, Renier D.**
Faciocraniosynostosis : from infancy to adulthood. *Childs Nerv Syst* 1996;12:669-677
76. **Tahiri Y, Paliga JT, Wes AM, Whitaker LA, Bartlett SP, Taylor JA.**
Perioperative complications associated with intracranial procedures in patients with non syndromic single-suture craniosynostosis. *J Craniofac Surg* 2015;26(1):118—23.
77. **Dausse T.**

- Le remodelage fronto-orbitaire dans les craniosténoses antérieures : technique Montpellieraine. Thèse Doctorat Médecine, Montpellier, 1995, n°95
78. **Netherway DJ, Abbott AH, Andersson PJ, David DJ.**
Intracranial volume in patients with non syndromal craniosynostosis. J Neurosurg 2005;103:137-141
79. **C. Rahali, A.Elouahabi.**
RESULTATS A LONG TERME DE LA CHIRURGIE DES CRANIOSTENOSES Thesis, n° 467, 2019.
80. **Ferreira MP, Martins Collares MV, Ferreira NP, Kraemer JL, Pereira Filho A.**
Early surgical treatment of non syndromic craniosynostosis.
Surg Neurol 2006;65:22-26
81. **Yeung LC, Cunningham ML, Allpress AL, Gruss JS, Ellenbogen RG, Zerr DM.**
Surgical site infections after pediatric intracranial surgery for craniofacial malformations: frequency and risk factors. Neurosurgery 2005;56:733-739
82. **Israele V, Siegel JD.**
Infectious complications of craniofacial surgery in children. Rev Infect Dis 1989;11:9-15
83. **Persing JA. MOC-PS(SM),**
Management considerations in the treatment of craniosynostosis. Plast Reconstr Surg 2008;121(4 Suppl.):1-11.
84. **Meyer.P, Cuttaree .H, Blanot.S, Orliaguet.G, Jarreau.M-M, Charon.B, Perie-Vintras. A-C, Baugnon.T, Carli.P (2006)**
L'anesthésie réanimation dans le traitement des craniosténoses, Neurochirurgie, 2006, 52, N° 2-3, 292-30
85. **Fearon. Ja, Weinthal. J.**
The use of recombinant erythropoietin in the reduction of blood transfusion rates in craniosténosis repair in infants and children. Plast ReconstrSurg 2002 ; 109 : 2190-2196.
86. **Renier D., Lajeunie E., Catala M., et al.**
Craniosténoses. Encyclopédie médico-chirurgicale (Elsevier Masson, Paris),
Pédiatrie 4-096-B-10, 2008, 19 p.
87. **Singh RP, Dhariwal D, Bujel N, Shaikh Z, Davies P, Nishikawa H et al.**
-

- Role of parental risk factors in the aetiology of isolated non syndromic metopic Craniosynostosis. *Br J of Oral Maxillofac Surg* 2010;48,6:438–442
88. **Meara. Jg, Smith. E, Harshbarger. R, Farlo. J, Matar. M, Levy. ML.**
Blood conservation techniques in craniofacialsurgery.
Ann Plastic Surg 2005 ; 54 : 525–529.
89. **Harris. Mm, Yemen. Ta, Davidson. A, Strafford. Ma, Rowe. Rw, Sanders. SP, et al.**
Venous air embolism in supine infants. *Anesthesiology* 1987 ; 67 : 816–819.
90. **Mc Kersie. Am.**
Paediatric neurosurgery and craniofacial surgery. In : Jewkes.DA, ed. *Anesthésia for neurosurgery. Clinical anesthesiology international practice and research.* London : Bailliere–Tindal, 1987 ; 47–58.
91. **Flandin–Blety.C.**
Anesthésie– réanimation dans la chirurgie réparatrice des craniosténoses de l'enfant. In : Marchac.D, Renier.D, eds, *Chirurgie craniofasciale des craniosténoses.* Paris : Medsi, 1982 ; 33–37.
92. **Selber J, Reid RR, Chike–Obi CJ, Sutton LN, Zackai EH, McDo–nald– McGinn D, et al.**
The changing epidemiologic spectrum of single–suture synostoses. *Plast Reconstr Surg* 2008;122(2): 527–33.
93. **Mathijssen IMJ.**
Guideline for care of patients with the diagnoses of craniosynostosis: working grup on craniosynostosis. *J Craniofac Surg* 2015;26(6):1735—807.
94. **Laurent F, Capon–Dégardin N, Martinot–Duquennoy V, Dhellèm– mes P, Pellerin P.**
[Role of lipo–filling in the treatment of sequelae in craniosynostosis surgery]. *Ann Chir Plast Esthet* 2006;51(6):512—6.
95. **Lam S, Fridley J, Desai VR, Srinivasan VM, Jea A, Luerssen TG, et al.**
Pediatric national surgical quality improvement program: useful for quality improvement in craniosynostosis surgery? *J Craniofac Surg* 2016.

قسم الطبيب

أقسم بالله العظيم

أن أراقب الله في مهنتي.

وأن أصون حياة الإنسان في كافة أطوارها في كل الظروف
والأحوال باذلة وسعي في إنقاذها من الهلاك والمرض
والألم والقلق.

وأن أحفظ للناس كرامتهم، وأستر عورتهم، وأكتم سرهم.
وأن أكون على الدوام من وسائل رحمة الله، باذلة رعايتي الطبية للقريب والبعيد،
للصالح والطالح، والصديق والعدو.

وأن أثابر على طلب العلم، وأسخره لنفع الإنسان لا لأذاه.
وأن أوقر من علمني، وأعلم من يصغرنني، وأكون أختاً لكل زميل في المهنة
الطبية متعاونين على البر والتقوى.

وأن تكون حياتي مصداق إيماني في سري وعلانيتي،
نقية مما يشينها تجاه الله ورسوله والمؤمنين.

والله على ما أقول شهيد



كلية الطب
والصيدلة - مراكش
FACULTÉ DE MÉDECINE
ET DE PHARMACIE - MARRAKECH

أطروحة رقم 108

سنة 2022

العلاج الجراحي لتضيقات القحف: تجربة مصلحة جراحة الدماغ والأعصاب بمستشفى الرازي بالمستشفى الجامعي محمد السادس ومقارنة مع المقالات الطبية

الأطروحة

قدمت ونوقشت علانية يوم 2022/04/12
من طرف

السيدة فاطمة الزهراء أحربيل

المزداة في 1994/09/09 بأكادير

لنيل شهادة الدكتوراه في الطب

الكلمات الأساسية:

تضييق القحف- تشوه -التصوير المقطعي ثلاثي الأبعاد -علاج جراحي عصبي- تطور- نتائج.

اللجنة

الرئيس

السيد س. أيت بن علي

أستاذ في جراحة الدماغ و الأعصاب

المشرف

السيد ح. غنان

أستاذ في جراحة الدماغ و الأعصاب

الحكام

السيد س. يونس

أستاذ في الانعاش والتخدير

السيد م. البويهي

أستاذ في جراحة تقويم الوجه